



كلية الطب  
والصيدلة - مراكش  
FACULTÉ DE MÉDECINE  
ET DE PHARMACIE - MARRAKECH

Année 2016

Thèse N° 196

# Traumatisme rénal de haut grade : évaluation des facteurs pronostiques des traumatismes ouverts versus fermes

---

## THESE

PRESENTEE ET SOUTENUE PUBLIQUEMENT LE 19/12/2016

PAR

Mlle. HIND ABOU EL HOUDA

Née Le 23 Novembre 1989 à MARRAKECH

POUR L'OBTENTION DU DOCTORAT EN MEDECINE

---

## MOTS-CLES

Traumatisme ouvert - Traumatisme fermé -Traumatisme rénal-  
Rein - Facteurs pronostiques

---

## JURY

Mr.	I. SARF	PRESIDENT
	Professeur d'Urologie	
Mr.	Z. DAHAMI	RAPPORTEUR
	Professeur d'Urologie	
Mr.	T. ABOU EL HASSAN	} JUGES
	Professeur agrégé d'Anesthésie-réanimation	
Mr.	H. JALAL	
	Professeur agrégé de Radiologie	
Mr.	O. GHOUNDALE	
	Professeur agrégé d'Urologie	



بِسْمِ اللَّهِ الرَّحْمَنِ الرَّحِيمِ

"رب أوزعني أن أشكر نعمتك  
التي أنعمت عليّ وعلى والديّ  
وأن أعمل صالحاً ترضاه  
وأصلح لي في ذريّتي  
إنّي تبنت إليك و إنّي من المسلمين"  
صدق الله العظيم





# *Serment d'hippocrate*

*Au moment d'être admis à devenir membre de la profession médicale, je m'engage solennellement à consacrer ma vie au service de l'humanité.*

*Je traiterai mes maîtres avec le respect et la reconnaissance qui leur sont dus.*

*Je pratiquerai ma profession avec conscience et dignité. La santé de mes malades sera mon premier but.*

*Je ne trahirai pas les secrets qui me seront confiés.*

*Je maintiendrai par tous les moyens en mon pouvoir l'honneur et les nobles traditions de la profession médicale.*

*Les médecins seront mes frères.*

*Aucune considération de religion, de nationalité, de race, aucune considération politique et sociale, ne s'interposera entre mon devoir et mon patient.*

*Je maintiendrai strictement le respect de la vie humaine dès sa conception.*

*Même sous la menace, je n'userai pas mes connaissances médicales d'une façon contraire aux lois de l'humanité.*

*Je m'y engage librement et sur mon honneur.*

*Déclaration Genève, 1948*





*LISTE DES PROFESSEURS*



**UNIVERSITE CADI AYYAD**  
**FACULTE DE MEDECINE ET DE PHARMACIE**  
**MARRAKECH**

Doyens Honoraires

: Pr. Badie Azzaman MEHADJI  
: Pr. Abdelhaq ALAOUI YAZIDI

**ADMINISTRATION**

Doyen

: Pr. Mohammed BOUSKRAOUI

Vice doyen à la Recherche et la Coopération

: Pr. Ag. Mohamed AMINE

Vice doyen aux Affaires Pédagogiques

: Pr. EL FEZZAZI Redouane

Secrétaire Générale

: Mr. Azzeddine EL HOUDAIGUI

**Professeurs de l'enseignement supérieur**

Nom et Prénom	Spécialité	Nom et Prénom	Spécialité
ABOULFALAH Abderrahim	Gynécologie- obstétrique	GHANNANE Houssine	Neurochirurgie
AIT BENALI Said	Neurochirurgie	KISSANI Najib	Neurologie
AIT-SAB Imane	Pédiatrie	KRATI Khadija	Gastro- entérologie
AKHDARI Nadia	Dermatologie	LMEJJATI Mohamed	Neurochirurgie
AMAL Said	Dermatologie	LOUZI Abdelouahed	Chirurgie - générale
ASMOUKI Hamid	Gynécologie- obstétrique B	MAHMAL Lahoucine	Hématologie - clinique
ASRI Fatima	Psychiatrie	MANSOURI Nadia	Stomatologie et chiru maxillo faciale
BENELKHAHAT BENOMAR Ridouan	Chirurgie - générale	MOUDOUNI Said Mohammed	Urologie

BOUMZEBRA Drissi	Chirurgie Cardio- Vasculaire	MOUTAJ Redouane	Parasitologie
BOUSKRAOUI Mohammed	Pédiatrie A	MOUTAOUAKIL Abdeljalil	Ophtalmologie
CHABAA Laila	Biochimie	NAJEB Youssef	Traumato- orthopédie
CHELLAK Saliha	Biochimie- chimie	OULAD SAIAD Mohamed	Chirurgie pédiatrique
CHOULLI Mohamed Khaled	Neuro pharmacologie	RAJI Abdelaziz	Oto-rhino-laryngologie
DAHAMI Zakaria	Urologie	SAIDI Halim	Traumato- orthopédie
EL FEZZAZI Redouane	Chirurgie pédiatrique	SAMKAOUI Mohamed Abdenasser	Anesthésie- réanimation
EL HATTAOUI Mustapha	Cardiologie	SARF Ismail	Urologie
ELFIKRI Abdelghani	Radiologie	SBIHI Mohamed	Pédiatrie B
ESSAADOUNI Lamiaa	Médecine interne	SOUMMANI Abderraouf	Gynécologie- obstétrique A/B
ETTALBI Saloua	Chirurgie réparatrice et plastique	YOUNOUS Said	Anesthésie- réanimation
FINECH Benasser	Chirurgie - générale	ZOUHAIR Said	Microbiologie

## Professeurs Agrégés

Nom et Prénom	Spécialité	Nom et Prénom	Spécialité
ABKARI Imad	Traumato- orthopédie B	EL KHAYARI Mina	Réanimation médicale
ABOU EL HASSAN Taoufik	Anesthésie- réanimation	FADILI Wafaa	Néphrologie
ABOUCHADI Abdeljalil	Stomatologie et chir maxillo faciale	FAKHIR Bouchra	Gynécologie- obstétrique A
ABOUSSAIR Nisrine	Génétique	FOURAIJI Karima	Chirurgie pédiatrique B
ADALI Imane	Psychiatrie	HACHIMI Abdelhamid	Réanimation médicale
ADERDOUR Lahcen	Oto- rhino- laryngologie	HADEF Rachid	Immunologie
ADMOU Brahim	Immunologie	HAJJI Ibtissam	Ophtalmologie
AGHOUTANE El Mouhtadi	Chirurgie pédiatrique A	HAOUACH Khalil	Hématologie biologique
AISSAOUI Younes	Anesthésie - réanimation	HAROU Karam	Gynécologie- obstétrique B
AIT AMEUR Mustapha	Hématologie Biologique	HOCAR Ouafa	Dermatologie

AIT BENKADDOUR Yassir	Gynécologie- obstétrique A	JALAL Hicham	Radiologie
ALAOUI Mustapha	Chirurgie- vasculaire péripherique	KAMILI El Ouafi El Aouni	Chirurgie pédiatrique B
ALJ Soumaya	Radiologie	KHALLOUKI Mohammed	Anesthésie- réanimation
AMINE Mohamed	Epidémiologie- clinique	KHOUCHANI Mouna	Radiothérapie
AMRO Lamyae	Pneumo- phtisiologie	KOULALI IDRISSEI Khalid	Traumato- orthopédie
ANIBA Khalid	Neurochirurgie	KRIET Mohamed	Ophtalmologie
ARSALANE Lamiae	Microbiologie - Virologie	LAGHMARI Mehdi	Neurochirurgie
ATMANE El Mehdi	Radiologie	LAKMICHI Mohamed Amine	Urologie
BAHA ALI Tarik	Ophtalmologie	LAOUAD Inass	Néphrologie
BASRAOUI Dounia	Radiologie	LOUHAB Nisrine	Neurologie
BASSIR Ahlam	Gynécologie- obstétrique A	MADHAR Si Mohamed	Traumato- orthopédie A
BELBARAKA Rhizlane	Oncologie médicale	MANOUDI Fatiha	Psychiatrie
BELKHOU Ahlam	Rhumatologie	MAOULAININE Fadl mrabih rabou	Pédiatrie
BEN DRISS Laila	Cardiologie	MATRANE Aboubakr	Médecine nucléaire
BENCHAMKHA Yassine	Chirurgie réparatrice et plastique	MEJDANE Abdelhadi	Chirurgie Générale
BENHIMA Mohamed Amine	Traumatologie - orthopédie B	MOUAFFAK Youssef	Anesthésie - réanimation
BENJILALI Laila	Médecine interne	MOUFID Kamal	Urologie
BENLAI Abdeslam	Psychiatrie	MSOUGGAR Yassine	Chirurgie thoracique
BENZAROUEL Dounia	Cardiologie	NARJISS Youssef	Chirurgie générale
BOUCHENTOUF Rachid	Pneumo- phtisiologie	NEJMI Hicham	Anesthésie- réanimation
BOUKHANNI Lahcen	Gynécologie- obstétrique B	NOURI Hassan	Oto rhino laryngologie
BOUKHIRA Abderrahman	Toxicologie	OUALI IDRISSEI Mariem	Radiologie
BOURRAHOUEAT Aicha	Pédiatrie B	OUBAHA Sofia	Physiologie
BOURROUS Monir	Pédiatrie A	QACIF Hassan	Médecine interne
CHAFIK Rachid	Traumato- orthopédie A	QAMOUSS Youssef	Anesthésie- réanimation

CHERIF IDRISSE EL GANOUNI Najat	Radiologie	RABBANI Khalid	Chirurgie générale
DRAISS Ghizlane	Pédiatrie	RADA Noureddine	Pédiatrie A
EL BOUCHTI Imane	Rhumatologie	RAIS Hanane	Anatomie pathologique
EL HAOURY Hanane	Traumato-orthopédie A	RBAIBI Aziz	Cardiologie
EL MGHARI TABIB Ghizlane	Endocrinologie et maladies métaboliques	ROCHDI Youssef	Oto-rhino- laryngologie
EL ADIB Ahmed Rhassane	Anesthésie-réanimation	SAMLANI Zouhour	Gastro- entérologie
EL AMRANI Moulay Driss	Anatomie	SORAA Nabila	Microbiologie - virologie
EL ANSARI Nawal	Endocrinologie et maladies métaboliques	TASSI Noura	Maladies infectieuses
EL BARNI Rachid	Chirurgie- générale	TAZI Mohamed Illias	Hématologie- clinique
EL BOUIHI Mohamed	Stomatologie et chir maxillo faciale	ZAHLANE Kawtar	Microbiologie - virologie
EL HOUDZI Jamila	Pédiatrie B	ZAHLANE Mouna	Médecine interne
EL IDRISSE SLITINE Nadia	Pédiatrie	ZAOUI Sanaa	Pharmacologie
EL KARIMI Saloua	Cardiologie	ZIADI Amra	Anesthésie - réanimation

## Professeurs Assistants

Nom et Prénom	Spécialité	Nom et Prénom	Spécialité
ABDELFETTAH Youness	Rééducation et Réhabilitation Fonctionnelle	GHAZI Mirieme	Rhumatologie
ABIR Badreddine	Stomatologie et Chirurgie maxillo faciale	GHOZLANI Imad	Rhumatologie
ADALI Nawal	Neurologie	HAZMIRI Fatima Ezzahra	Histologie - Embryologie - Cytogénétique
ADARMOUCH Latifa	Médecine Communautaire (médecine préventive, santé publique et hygiène)	IHBIBANE fatima	Maladies Infectieuses

AIT BATAHAR Salma	Pneumo- phtisiologie	JANAH Hicham	Pneumo- phtisiologie
ALAOUI Hassan	Anesthésie – Réanimation	KADDOURI Said	Médecine interne
ARABI Hafid	Médecine physique et réadaptation fonctionnelle	LAFFINTI Mahmoud Amine	Psychiatrie
ARSALANE Adil	Chirurgie Thoracique	LAHKIM Mohammed	Chirurgie générale
ASSERRAJI Mohammed	Néphrologie	LAKOUICHMI Mohammed	Stomatologie et Chirurgie maxillo faciale
BAIZRI Hicham	Endocrinologie et maladies métaboliques	LOQMAN Souad	Microbiologie et toxicologie environnementale
BELBACHIR Anass	Anatomie– pathologique	MAHFOUD Tarik	Oncologie médicale
BELHADJ Ayoub	Anesthésie – Réanimation	MARGAD Omar	Traumatologie – orthopédie
BENHADDOU Rajaa	Ophtalmologie	MLIHA TOUATI Mohammed	Oto–Rhino – Laryngologie
BENNAOUI Fatiha	Pédiatrie	MOUHADI Khalid	Psychiatrie
BOUCHENTOUF Sidi Mohammed	Chirurgie générale	MOUHSINE Abdelilah	Radiologie
BOUKHRIS Jalal	Traumatologie – orthopédie	MOUZARI Yassine	Ophtalmologie
BOUZERDA Abdelmajid	Cardiologie	NADER Youssef	Traumatologie – orthopédie
BSISS Mohamed Aziz	Biophysique	NADOUR Karim	Oto–Rhino – Laryngologie
CHRAA Mohamed	Physiologie	NAOUI Hafida	Parasitologie Mycologie
DAROUASSI Youssef	Oto–Rhino – Laryngologie	OUERIAGLI NABIH Fadoua	Psychiatrie
DIFFAA Azeddine	Gastro- entérologie	REBAHI Houssam	Anesthésie – Réanimation
EL HAOUATI Rachid	Chiru Cardio vasculaire	SAJIAI Hafsa	Pneumo- phtisiologie
EL HARRECH Youness	Urologie	SALAMA Tarik	Chirurgie pédiatrique
EL KAMOUNI Youssef	Microbiologie Virologie	SAOUAB Rachida	Radiologie
EL KHADER Ahmed	Chirurgie générale	SERGHINI Issam	Anesthésie – Réanimation
EL MEZOUARI El Moustafa	Parasitologie Mycologie	SERHANE Hind	Pneumo- phtisiologie
EL OMRANI Abdelhamid	Radiothérapie	TOURABI Khalid	Chirurgie réparatrice et plastique
ELQATNI Mohamed	Médecine interne	ZARROUKI Youssef	Anesthésie – Réanimation

FADIL Naima	Chimie de Coordination Bioorganique	ZIDANE Moulay Abdelfettah	Chirurgie Thoracique
FAKHRI Anass	Histologie- embyologie cytogénétique	ZOUIZRA Zahira	Chirurgie Cardio- Vasculaire



*DEDICACES*



## *A ma très chère mère Saïda BAHBAH*

*A la prunelle de mes yeux, la lumière de mes jours, la source de mes efforts, la flamme de mon cœur, ma vie et mon bonheur  
Qui a œuvré pour ma réussite, de par son amour, son soutien, tous les sacrifices consentis et ses précieux conseils, pour toute son assistance, ses nuits d'insomnie pour me soutenir tout au long de mon parcours et sa présence dans ma vie.  
Ta prière et ta bénédiction m'ont été d'un grand secours pour mener à bien mes études, et surmonter toutes les difficultés.  
Aucune dédicace ne saurait être assez éloquente pour exprimer ce que tu mérites pour tous les sacrifices que tu n'as cessé de me donner depuis ma naissance, durant mon enfance et même à l'âge adulte  
Puisses-tu trouver ici, Chère Maman, le fruit de ton dévouement et l'expression de ma gratitude.  
Que Dieu le tout puissant te bénisse, te comble de santé, de bonheur et te procure une longue vie.  
Je t'aime maman chérie*

## *A mon papa chéri Abdelmoula ABOU EL HOUDA*

*A l'homme de ma vie, mon exemple éternel, mon soutien moral et ma source de joie et de bonheur, celui qui s'est toujours sacrifié pour me voir réussir et m'aider à avancer dans ma vie,  
Tout au long de mon cursus, tu étais mon confident, mon meilleur ami, mon fidèle compagnon, mon ange gardien, je n'oublierai jamais nos discussions et nos rires tout au long du chemin de la FMPM.  
Merci pour les valeurs nobles, l'éducation et le soutien permanent venu de toi.  
J'espère que tu seras fier et que tu trouveras ici le résultat de longues années de sacrifices et de privation pour m'aider à devenir ce que je suis  
Veuille trouver, Cher Père, dans ce travail le fruit de ton dévouement et l'expression de ma gratitude.  
Que Dieu le tout puissant, te protège et te procure santé et longue vie pleine de joie, de bonheur et de prospérité.  
Je t'aime mon papa d'amour*

## *A mon âme-sœur*

### *Ma Chère Sœur Adorée : Imane*

*Plus qu'une sœur, tu es l'amie, la confidente et l'ange gardien qui m'écarte des obstacles qui pourraient empoisonner mes ambitions.*

*Ta présence dans ma vie, sucrée, ornée de réconforts m'apaise, étant donné que tu es la muse qui a tissé avec moi ce rêve au moindre pépin.*

*Je te dédie donc cette thèse sachant qu'aucun hommage ne saurait transmettre, à sa juste valeur, l'amour et le respect que je porte pour toi.*

*Tu n'as pas cessé de me soutenir, de m'encourager et de me doter de tes précieux conseils.*

*Que Dieu, le tout puissant, te sauvegarde et te procure santé, bonheur et longue vie couronnée d'une progéniture saine et obéissante.*

*Malgré la distance, tu es toujours dans mon cœur.*

*Je t'aime infiniment... Je t'embrasse chaleureusement...*

## *A ma petite Princesse*

### *Mon adorable Sœur : Mariam*

*Je ne peux à travers ces lignes exprimer tous mes sentiments d'amour et de tendresse envers toi.*

*Ma très chère sœur, présente dans tous mes moments d'examens par son soutien moral, sa patience et ses belles surprises.*

*Mon attachement et ma tendresse envers toi ne peuvent être exprimés ni traduits par ses quelques mots imparfaits.*

*Je ne pourrais d'aucune manière exprimer ma profonde affection et mon immense gratitude pour tes sacrifices consentis, toute l'ambiance dont tu m'as entouré, pour toute la spontanéité et ton élan chaleureux, ton aide et ta générosité extrêmes qui ont été pour moi une source de courage, de confiance et de patience.*

*J'implore DIEU qu'il t'apporte bonheur, amour et que tes rêves se réalisent.*

*Je t'adore Mimi*

## *A mes grand-mères : « Oummilaâziza » et « Oummilalla »*

*Nul doute que chacune de vous incarne pour moi l'affection et la tendresse de mère dévouée, courageuse et tolérante. Vous m'avez appris le sens de l'honneur, de la dignité, de la morale, et de la justice. Vous n'avez ménagé aucun effort pour faire de moi ce que je suis.*

*Vous êtes la clé de ma réussite et le mérite de ce travail qui est également le vôtre. Qu'il soit donc un hommage aux énormes sacrifices que vous vous êtes imposées afin d'assurer mon bien être.*

*J'implore Dieu, le tout puissant, qu'il vous protège et vous procure santé, et longue vie pleine de joie, de bonheur et de prospérité.*

*Je vous aime*

*A la mémoire de mes grands-parents maternels et mon grand-père paternel*

*J'aurais bien aimé que vous soyez présent ce jour pour partager avec moi les meilleurs moments de ma vie, mais hélas... Dieu a voulu autrement  
Aucune dédicace ne saurait exprimer l'amour, l'estime, le dévouement et le respect que j'ai toujours eus pour vous.*

*Que ce travail soit une prière pour le repos de vos âmes.  
Que Dieu, le tout puissant, vous accorde sa clémence et sa miséricorde et vous accueille dans son vaste paradis éternel..*

*A TOUS MES ONCLES ET MES TANTES*

*En témoignage de mon attachement et de ma grande considération. J'espère que vous trouverez à travers ce travail l'expression de mes sentiments les plus chaleureux.*

*Que ce travail vous apporte l'estime, et le respect que je porte à votre égard, et soit la preuve du désir que j'aie depuis toujours pour vous honorer.  
Tous mes voeux de bonheur et de santé. ...*

*A MES ADORABLES COUSINS ET COUSINES*

*Je vous dédie cette thèse tout en vous souhaitant une longue vie pleine de réussite, de santé et de bonheur...*

*A mon beau-frère Tariq*

*Pour moi, tu es un frère.*

*Je te dédie ce modeste travail en témoignage de mon affection.  
Que Dieu, le tout puissant, te protège aux côtés de la perle Imane et vous garde tous deux unis, à jamais, et vous procure santé et longue vie pleine de joie, de bonheur et de prospérité.*

*A ma deuxième sœur Imane AHMIMAS et à son mari Michael Zapico*

*Je me souviendrai toujours des bons moments qu'on a vécus ensemble. Je n'oublierais jamais ce que tu as fait pour moi, tu es plus qu'une amie, une sœur de cœur. Tu es la personne que je suis toujours heureuse de voir.*

*Je n'oublierai jamais l'appui que tu me prodigues chaque fois que j'en ai besoin  
Quoi que je dise, les mots ne pourront jamais exprimer la profondeur de mon amour et mon affection.*

*Si mes expressions pourraient avoir quelque pouvoir, j'en serais profondément heureuse.*

*Puisse dieu vous procurer, Michael et toi, bonheur et prospérité.*

*Je t'aime*

*A mes frères de cœur :*

**Mustapha Belaabid et El mehdi Boumediane**

*Certes, notre amitié est récente mais vous êtes devenus les frères que je n'ai jamais eus, le fait de savoir que je pourrai compter sur vous, réduit de moitié mes peines.*

*Vous avez toujours été présents pour les bons conseils. Ce travail est l'aboutissement d'un long cheminement au cours duquel j'ai bénéficié de votre encouragement et soutien qui m'ont été d'un grand secours.*

*Nul ne sait ce que la vie nous réserve, mais notre amitié fait partie des choses que je ne veux jamais changer.*

*Que notre amitié soit éternelle, et que ce travail soit le témoignage de ma reconnaissance et de mon amour sincère et fidèle.*

**A ma très chère amie et consœur Hanane Elhammaoui**

*Un remerciement particulier et sincère pour la douceur de ton amitié, pour nos rires et nos plaisirs partagés, pour ta présence chaleureuse et bienveillante, pour toute la complicité et l'entente qui nous unissent, pour ton soutien et pour tout ce que tu m'as apporté pour l'avancement de ce travail.*

*Puisse Dieu, le tout puissant, te préserver et t'accorder santé, longue vie et bonheur.*

*Je t'aime Hannouna*

*A mes amis : à qui je tiens à dire profondément et énormément Merci Ghizlane Aitchayeb, son mari Abderrahim El Allam et sa fille « ma Sisi d'amour », Nora Gargari, son mari Abdelillah Tihouane et sa fille « Linouna », Sanae Kabhaj, Bahia Ahmimas, son mari Adil Kadiri et son fils « Didi », Zakaria Larguet, Abderrazek Bigaume, Ahmed Hammami Hawasli*  
*En souvenir des moments merveilleux que nous avons passés et aux liens solides qui nous unissent. Un grand merci pour votre soutien, vos encouragements et votre aide. J'ai trouvé en vous le refuge de mes chagrins et mes secrets.*

*Vous êtes pour moi plus que des amis! Je ne saurais trouver une expression témoignant de ma reconnaissance et des sentiments de fraternité que je vous porte. Je vous dédie ce travail en témoignage de notre amitié que j'espère durera toute la vie.*

*Avec toute mon affection et estime, je vous souhaite beaucoup de réussite et de bonheur, autant dans votre vie professionnelle que privée. Je prie Dieu pour que notre amitié et fraternité soient éternelles...*

*A toute la famille : ABOU EL HOUDA*

*A toute la famille : BAHBAH*

*A toute la famille : AHMIMAS*

### *A MES AMIS*

*Marouane Elgady, ASSAMADI Mouhssine, Mariam Abrach, Kaoutar Jalouni,  
Maryam Baqueri, Soumia Belgadi, Mouna Chafai, Hassane Abourazzek, Rachid  
Aatar, Aimran Achibane, Abdessamad Agnaou, Rachid ait benadi, Reda  
chniber, Lahoucine Altit, Abderrahim Achegri, Aarab Mouad, Aaarab Ayoub,  
Hamza oualhadj.....*

*Qui font partie de ces personnes rares par leur gentillesse, leur tendresse et  
leurs grands coeurs.*

*Qu'elles trouvent ici, le témoignage de tout mon amour et toute ma  
reconnaissance pour leur infatigable soutien.*

*Je vous souhaite une vie pleine de réussite, de santé et de bonheur.*

*A ma famille adoptive : Celle des médecins internes*

*A.M.I.M.A*

*A laquelle j'y crois beaucoup*

*C'est une grande fierté pour moi d'être parmi vous. Et je vous remercie pour la  
confiance dont vous m'avez fait part.*

*A tous mes enseignants du primaire, secondaire et de la faculté de  
médecine et de pharmacie de Marrakech.*

*A toute l'équipe Médicale et paramédicale du Service d'hématologie, CCV,  
d'anesthésie réanimation et d'ophtalmologie.*

*A tous les médecins dignes de ce nom.*

*A tous ceux qui me sont chers et proches, a tous ceux qui ont semé en moi  
à tout point de vue.*

*A tous ceux dont l'oubli du nom n'est guère celui du cœur.*



*REMERCIEMENTS*



*A Allah*

*Le tout puissant*

*Qui m'a inspirée et qui m'a guidée dans le bon chemin et qui  
m'a donné la force dans les moments difficiles*

*Je lui dois ce que je suis devenue*

*Louanges et remerciements*

*Pour Sa clémence et Sa miséricorde.*

*A notre maître et président de thèse, Monsieur le professeur Ismaïl  
SARF, professeur de l'enseignement supérieur d'urologie CHU  
Mohammed VI Marrakech*

*Vous nous avez accordé un grand bonheur en acceptant de présider le jury de  
notre thèse.*

*Votre culture scientifique, vos compétences professionnelles nobles et  
incontestables ainsi que vos qualités humaines nous valent l'admiration et le  
respect.*

*Veillez trouver ici, Professeur, le témoignage de notre estime et de notre  
sincère gratitude.*

*A notre maître et rapporteur de thèse,  
Monsieur le professeur Zakaria DAHAMI,  
Professeur de l'enseignement supérieur d'urologie CHU Mohammed VI  
Marrakech*

*Malgré vos multiples préoccupations, vous m'avez reçue avec spontanéité et  
avec beaucoup de gentillesse.*

*J'ai trouvé auprès de vous le maître, le conseiller et le guide tout au long de ce  
travail.*

*Quels que soient les termes utilisés, je ne saurais vous exprimer suffisamment  
mes remerciements et le témoignage de ma profonde estime, ma haute  
considération et ma très haute admiration.*

*Que votre compétence professionnelle, votre dynamisme, votre rigueur au  
travail, votre sens critique et vos nobles qualités humaines soient pour moi le  
meilleur exemple à suivre dans cette honorable mission.*

*A notre Maître et juge de thèse,  
Monsieur le professeur Taoufiq ABOU EL HASSAN,  
professeur agrégé d'Anesthésie - réanimation CHU Mohammed VI  
Marrakech*

*Permettez-moi de vous exprimer, cher Maître, toute ma gratitude pour le  
bonheur que vous me faites en acceptant de juger cette thèse.  
Je suis profondément reconnaissante pour le grand intérêt que vous avez  
témoigné en recevant ce modeste travail.  
Je tiens donc à vous vous remercier infiniment, et à apprécier en vous aussi  
bien la compétence pratique que la modestie et la sympathie.*

*A notre Maître et juge de thèse,  
Monsieur le professeur Hicham JALAL,  
Professeur agrégé de Radiologie CHU Mohammed VI Marrakech*

*Je suis vraiment très honorée de pouvoir soumettre ce modeste travail à votre  
jugement.  
Vous avez fait preuve d'une grande disponibilité et d'une grande gentillesse.  
Cet honneur me marque infiniment et je tiens à vous exprimer ma profonde  
reconnaissance.  
Veuillez agréer ici, cher maître, l'assurance de mes sentiments respectueux et dévoués.*

*A notre Maître et juge de thèse,  
Monsieur le professeur Omar GHOUNDALÉ,  
Professeur agrégé du Val de Grace Paris  
Service d'urologie Hôpital militaire Avicenne Marrakech*

*Je suis particulièrement très touchée par la modestie et la gentillesse avec lesquelles vous  
avez bien voulu accepter de juger ce travail.  
Votre parcours professionnel, votre compétence incontestable et vos qualités humaines  
m'inspirent une grande admiration et un profond respect.  
Permettez-moi donc, cher Maître, de vous exprimer mes vifs remerciements et ma très  
haute considération.*



*ABRÉVIATIONS*



## Liste des abréviations

<b>AAST</b>	: American association for the surgery of trauma
<b>AFR</b>	: Adhésive de fibrine résorbable
<b>AVP</b>	: Accident de la voie publique
<b>CHU</b>	: Centre hospitalier universitaire
<b>DFG</b>	: Débit de filtration glomérulaire
<b>DMSA</b>	: Dimercaptosuccinic acid
<b>ECBU</b>	: Examen cyto bactériologique des urines
<b>FAST</b>	: Focused assessment with sonography for trauma
<b>FAV</b>	: Fistule artérioveineuse
<b>HEA</b>	: Hydroxyéthylamidon
<b>HTA</b>	: Hypertension artérielle
<b>IRM</b>	: Imagerie par résonance magnétique
<b>PDC</b>	: Produit de contraste
<b>PAS</b>	: Arbre urinaire sans préparation
<b>SAMU</b>	: service d'assistance médicale urgente
<b>TCK</b>	: temps de céphaline kaolin
<b>TDM</b>	: tomodensitométrie
<b>TP</b>	: temps de prothrombine
<b>UIV</b>	: urographie intraveineuse
<b>VCI</b>	: Veine cave inférieure

*PLAN*



<b>INTRODUCTION</b> .....	<b>1</b>
<b>GÉNÉRALITÉS</b> .....	<b>3</b>
I. Anatomie : .....	4
1. ANATOMIE DESCRIPTIVE DES REINS .....	4
2. MOYENS DE FIXITE: .....	9
3. RAPPORTS TOPOGRAPHIQUES DES REINS .....	9
4. VASCULARISATION DES REINS : .....	12
II. PHYSIOPATHOLOGIE .....	14
1. Traumatisme fermé: .....	15
2. Traumatisme ouvert: .....	17
3. Lésions urétérales: .....	17
4. Cas particulier de l'enfant: .....	17
III. Classification lésionnelle: .....	18
1. Lésions anatomiques élémentaire .....	18
IV. EXPLORATIONS RADIOLOGIQUES : .....	22
1. La tomodensitométrie : .....	23
2. L'échographie et échographie doppler .....	24
3. Artériographie : .....	25
4. L'imagerie par résonance magnétique : .....	26
V. CLASSIFICATION DE L'AMERICAN ASSOCIATION FOR THE SURGERY OF TRAUMA (AAST) .....	26
VI. PRISE EN CHARGE THÉRAPEUTIQUE .....	34
1. Traitement conservateur : .....	34
2. Traitement chirurgical : .....	36
3. Indication: .....	42
<b>MATERIELS &amp; MÉTHODES</b> .....	<b>48</b>
I. But de l'étude : .....	49
II. Critères d'inclusion et d'exclusion : .....	49
1. Critères d'inclusion : .....	49
2. Critères d'exclusion : .....	49
III. Recueil des données : .....	50
1. Collecte des données : .....	50
2. Le procédé de prise en charge : .....	50
3. La surveillance : .....	52
4. L'analyse statistique: .....	54
<b>RÉSULTATS</b> .....	<b>55</b>
I. ANALYSE DESCRIPTIVE : .....	56
1. Les données épidémiologiques : .....	56
2. DONNEES CLINIQUES: .....	60
3. DONNEES RADIOLOGIQUES: .....	61
4. LESIONS ASSOCIEES: .....	64
5. DONNÉES BIOLOGIQUES: .....	65

6. PRISE EN CHARGE THERAPEUTIQUE :	65
7. EVOLUTION:	76
II. Analyse bivariée des facteurs pronostiques des traumatismes graves du rein :	83
1. L'âge :	83
2. Le sexe :	84
3. Polytraumatisme :	84
4. circonstances :	85
5. L'état hémodynamique :	86
6. les lésions associées :	87
7. La taille de l'hématome :	89
8. Le grade	90
9. transfusion :	90
10. Prise en charge:	91
11. Evolution clinico-biologique :	92
12. Evolution radiologique :	93
<b>DISCUSSION</b>	<b>95</b>
I. EPIDEMIOLOGIE :	96
1. Fréquence :	96
2. Age :	96
3. Sexe :	97
4. Côté atteint	98
5. Circonstances du traumatisme :	98
6. Traumatisme sur rein pathologique :	99
II. ÉTUDE CLINIQUE	100
1. Etat de choc hémorragique :	101
2. L'hématurie :	102
3. Douleur :	103
4. Fièvre :	104
5. Les signes locaux :	104
III. L'association lésionnelle :	105
IV. ETUDE PARACLINIQUE	108
1. Examens biologiques:	108
2. Explorations radiologiques :	109
V. PRISE EN CHARGE THÉRAPEUTIQUE	111
1. Traumatisme fermé du rein :	111
2. Traumatisme ouvert du rein :	112
VI. Evolution et complications:	114
1. Evolution à court terme	114
2. Evolution à long terme	119
<b>RECOMMANDATIONS</b>	<b>124</b>
I. Volet préventif :	125
II. Volet thérapeutique :	125
III. Rôle de la famille :	126

IV. Rôle des autorités administratives locales : .....	126
CONCLUSION.....	127
ANNEXES.....	129
RESUMES .....	134
BIBLIOGRAPHIE.....	141



# *INTRODUCTION*

On entend par traumatismes du rein, toutes les lésions traumatiques qui peuvent intéresser les quatre constituants de cet organe : la capsule, le parenchyme rénal, les voies excrétrices urinaires supérieures et le pédicule rénal (1). Les traumatismes graves du rein sont définis par l'AAST (American association for the surgery of trauma) par la présence d'un grade III, IV et V (2) ; ils sont plus rares et se trouvent dans 5% des cas en moyenne. Les traumatismes pénétrants du rein sont moins fréquents que les traumatismes fermés, toutefois, leur incidence a augmenté au cours des dernières décennies en raison de l'accroissement de la violence urbaine (3).

Grâce à l'amélioration des techniques d'imagerie depuis la dernière décennie, notamment tomodensitométrie, la prise en charge des traumatismes du rein s'est modifiée au profit d'une abstention chirurgicale et d'une surveillance armée (4). Le scanner abdominopelvien (uroscanner) s'est imposé comme l'examen de référence de première intention, permettant une analyse initiale pour une meilleure prise en charge des lésions (5, 6).

La conduite thérapeutique diffère selon le bilan initial à l'admission, l'état clinique du patient et surtout le bilan hémodynamique et la classification radiologique au scanner.

Le but de ce travail est d'analyser les facteurs pronostiques des différents types de traumatisme et leur prise en charge thérapeutique, ainsi que les résultats obtenus en les comparant à différentes séries de la littérature. Le but final étant d'améliorer la prise en charge des traumatismes graves du rein au sein de notre établissement sanitaire.



# *GÉNÉRALITÉS*

## I. Anatomie :

### 1. ANATOMIE DESCRIPTIVE DES REINS : [7, 8]

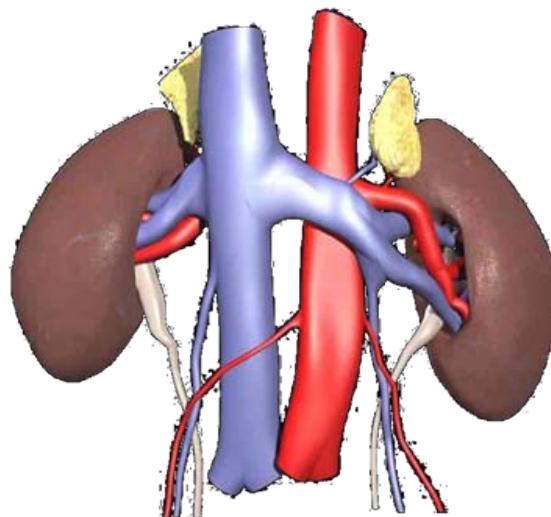
#### 1.1. Généralités:

Les reins et leurs pédicules, ainsi que les uretères, les glandes surrénales, le pédicule testiculaire chez l'homme ou ovarien chez la femme, sont situés dans la région rétro-péritonéale latérale.

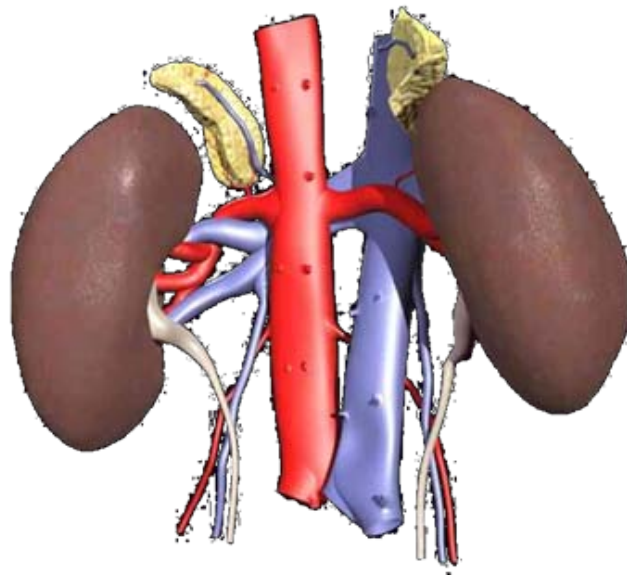
Cette région est située en avant de la région lombaire musculaire latérale, en arrière de la cavité péritonéale, en dehors de région pré-vertébrale des gros vaisseaux, au dessus de la région pelvi-sous-péritonéale, au dessous du diaphragme et de la paroi postérieure du thorax.

#### 1.2. Morphologie : (figure n°1-2-3)

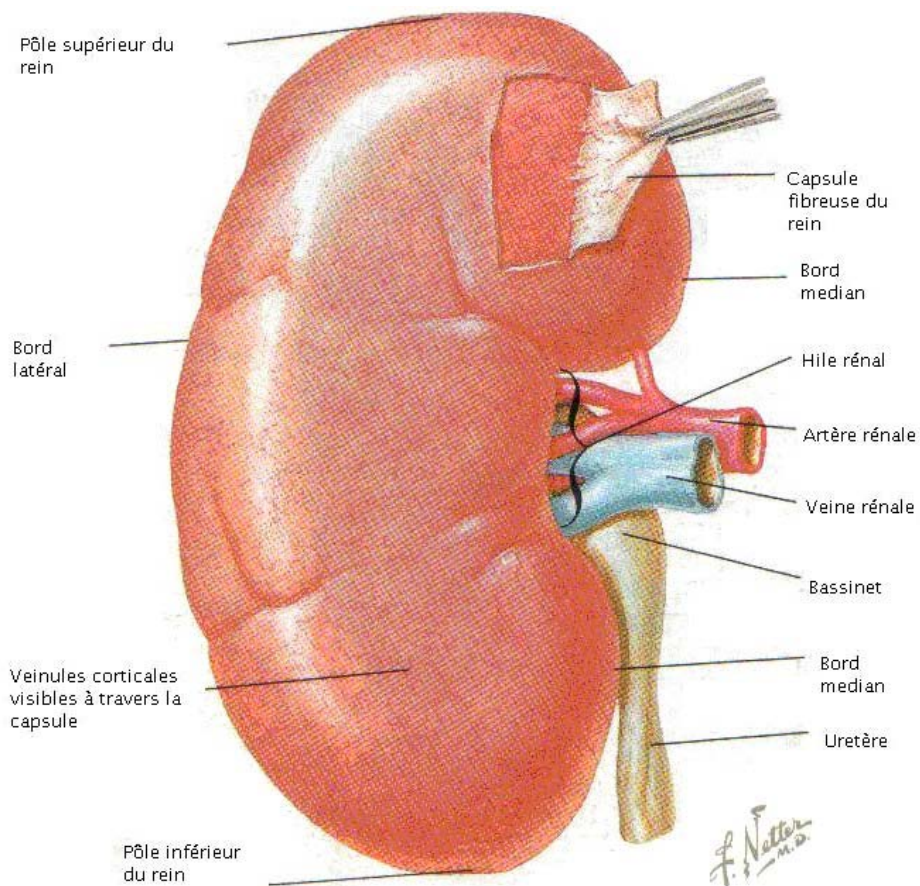
La forme du rein est classiquement comparée à celle d'un haricot dont le hile est situé à la partie moyenne du bord interne et creusé d'une cavité : le sinus rénal. Il est allongé verticalement et aplati d'avant en arrière et on lui décrit une face antérieure convexe, une face postérieure plane, un bord interne concave, un bord externe convexe et deux pôles supérieure et inférieure. De coloration rougeâtre, de consistance ferme, les reins ont une surface extérieure lisse et régulière, ils revêtent parfois un aspect lobulé, reliquat de leur disposition embryonnaire chez le nourrisson.



**Figure 1** : vue antérieure du rein [7]



**Figure 2 : vue postérieure du rein [7]**

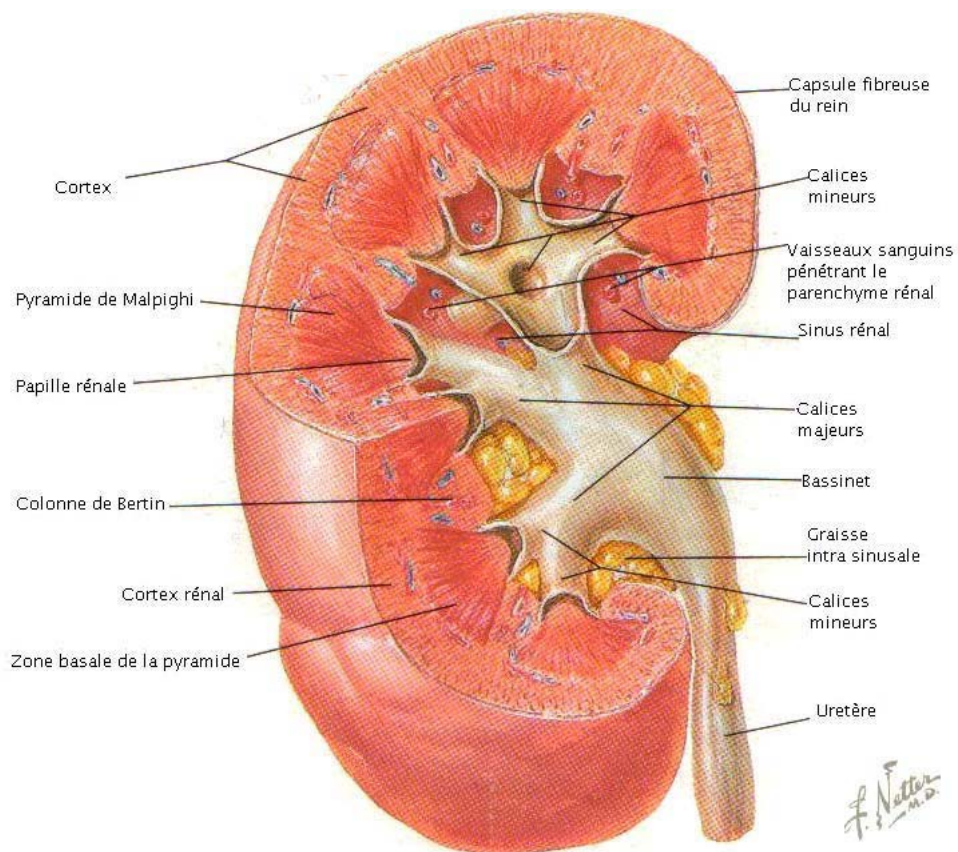


**Figure n° 3: configuration extérieure du rein [7]**

### **1.3. Structure : (figure n°4)**

Le rein est constitué d'une capsule fibreuse périphérique, la capsule rénale. Son parenchyme comprend des parties triangulaires à base externe qui constituent la zone médullaire ou pyramides de Malpighi dont les sommets forment au niveau du sinus rénal les papilles. Entre celles-ci et la partie externe du rein s'organise la zone corticale qui forme les colonnes de Bertin. A la périphérie la zone corticale comprend d'une part les pyramides de Ferrein qui prolongent les pyramides de Malpighi vers la surface du rein ; et les corpuscules de Malpighi, tissu granuleux séparant les unes des autres les pyramides de Ferrein et contenant les glomérules. On compte 8 à 10 papilles par rein et 10 à 20 orifices par papille.

Le segment initial de la voie excrétrice prenant naissance dans le sinus du rein à son bord interne est constitué par les petits calices qui coiffent le sommet des papilles rénales au fond du sinus du rein (au nombre de 10 à 15) et se réunissent par groupe de 2 ou 3 pour former les grands calices qui s'unissent pour former le bassinet se continuant par l'uretère.



**Figure n° 4: configuration interne du rein [8]**

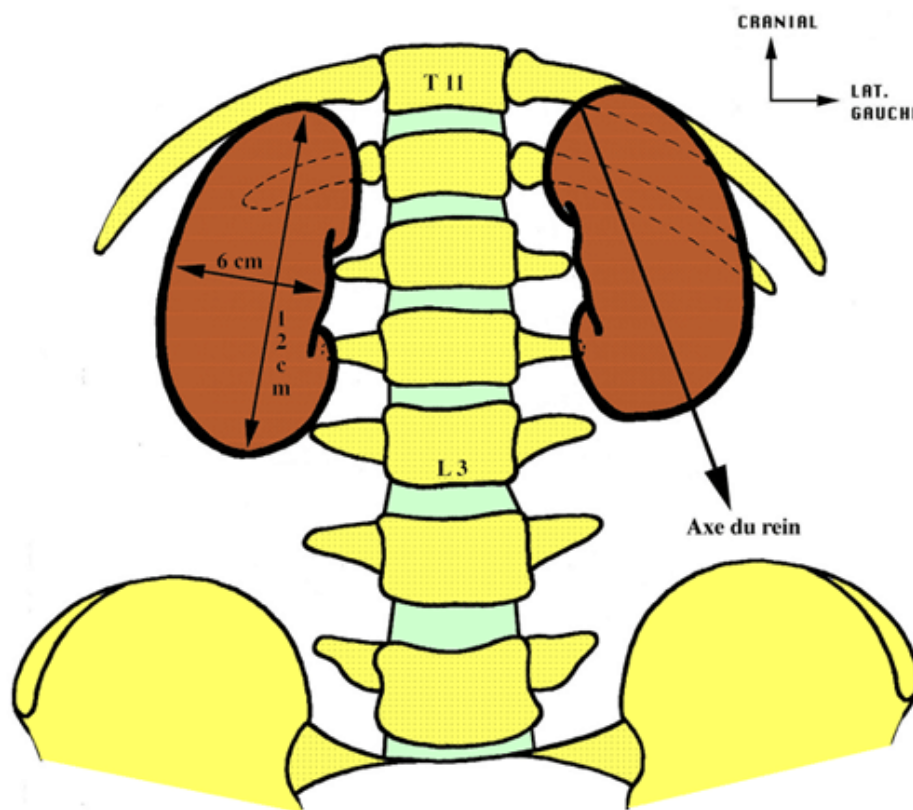
#### **1.4. Dimensions : (figure n°5)**

Chaque rein mesure environ:

- 12 cm de long
- 6 cm de large
- 3 cm d'épaisseur

Le poids du rein varie entre :

- 125 à 170 g chez l'homme et
- 115 à 155 g chez la femme.



**Figure n°5 : dimensions orientation et situation des reins**

**1.5. Direction et orientation : (figure n°5)**

Le grand axe vertical est légèrement oblique de haut en bas et de dedans en dehors. L'axe transversal est oblique en arrière et en dehors si bien que le sinus regarde en avant, la face antérieure en avant et en dehors, la face postérieure en arrière et en dedans.

**1.6. Situation et projection : (figure n°5)**

Les reins sont appliqués sur la paroi abdominale postérieure en arrière le péritoine de part et d'autre de la colonne vertébrale. Le rein droit est plus bas situé que le gauche.

Rein droit : bord inférieur de T11 – bord inférieur du processus transverse de L3.

Rein gauche : bord supérieur de T11 – bord supérieur du processus transverse de L3.

## **2. MOYENS DE FIXITE:**

Si le péritoine postérieur et le pédicule vasculaire participent à la fixation du rein, le principal moyen de sustentation est assuré par le fascia péri rénal, qui solidement uni au diaphragme et aux éléments vasculo-nerveux pré vertébraux, et par la capsule adipeuse péri rénale qui relie le rein au fascia péri rénal par les travées conjonctives. [10]

## **3. RAPPORTS TOPOGRAPHIQUES DES REINS : [8-10]**

### **3.1. La loge rénale : (figures n° 6 et 7)**

Le rein est situé dans une loge cellulo-adipeuse : la loge rénale située dans la fosse lombaire en avant de la paroi abdominale dorsale, et en dehors de la saillie du rachis lombaire et du psoas.

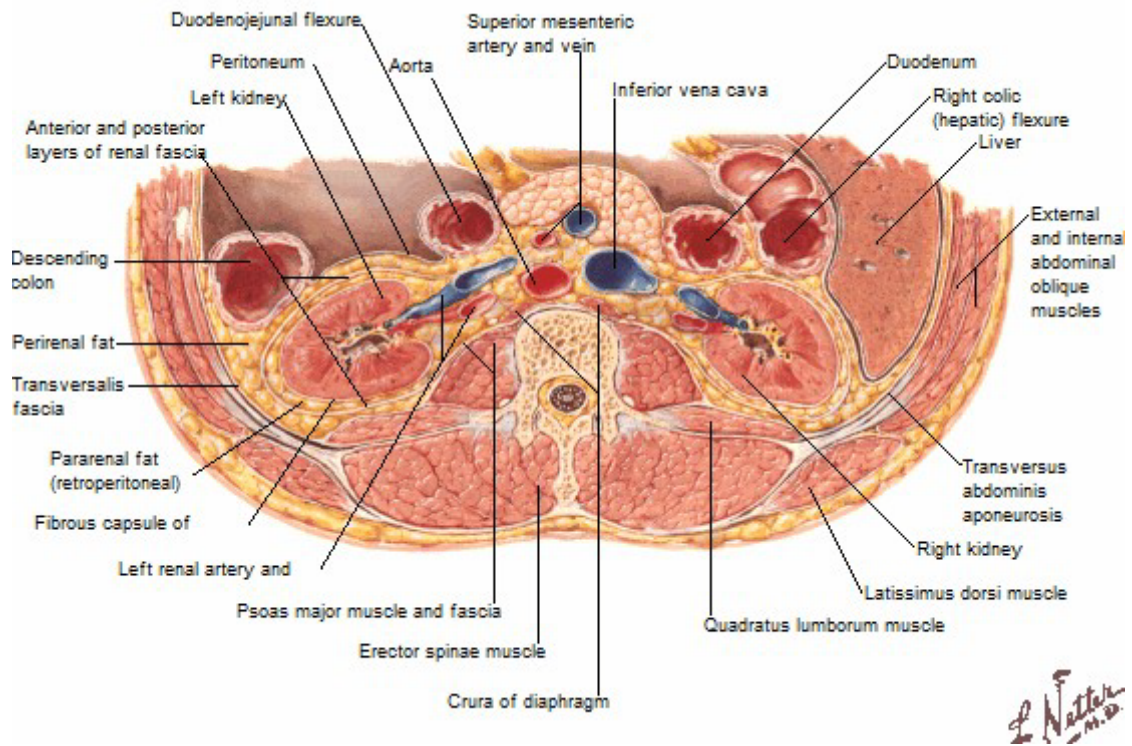
En hauteur, elle s'étend depuis la onzième côte jusqu'à la crête iliaque.

Elle est limitée par le fascia péri-rénal (fascia de Gérota) qui comprend 2 feuillets :

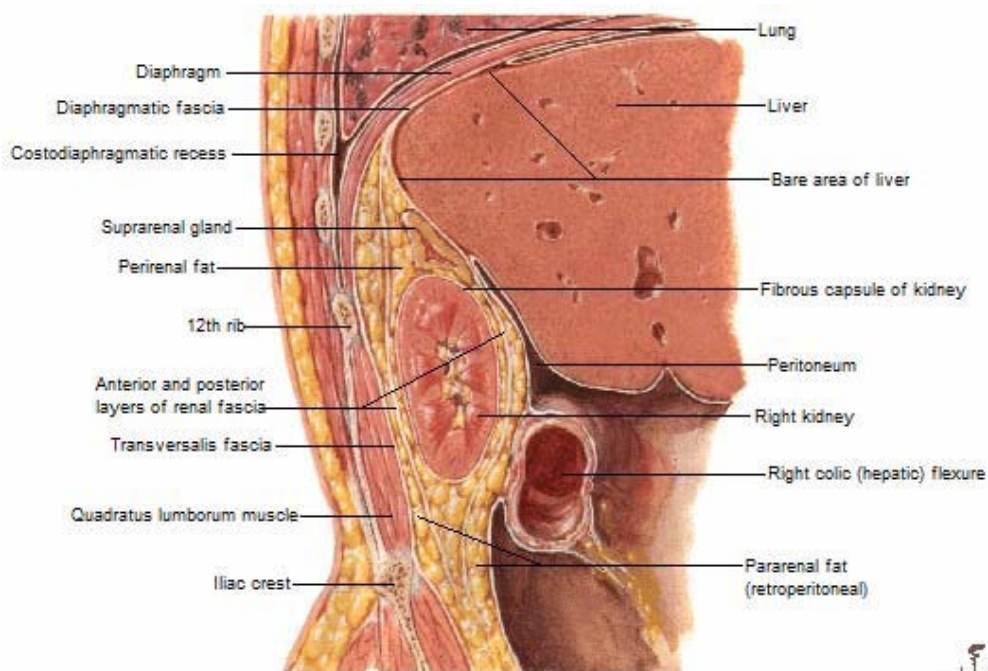
- Un feuillet ventral ou pré-rénal qui est entièrement tapissé par le péritoine (d'où la situation rétro péritonéale des reins)
- Un feuillet dorsal ourétro-rénal.

La loge rénale renferme la graisse péri-rénale, elle est entourée par la graisse para rénale essentiellement sur son versant dorsal.

Entre le fascia de Gérota et la graisse para-rénale, il existe un plan de clivage avasculaire.



**Figure n° 6 :** Coupe transversale de l'abdomen montrant les loges rénales [8]



**Figure n° 7 :** Coupe sagittale montrant la configuration de la loge rénale [8]

### **3.2. Par l'intermédiaire de la loge rénale:**

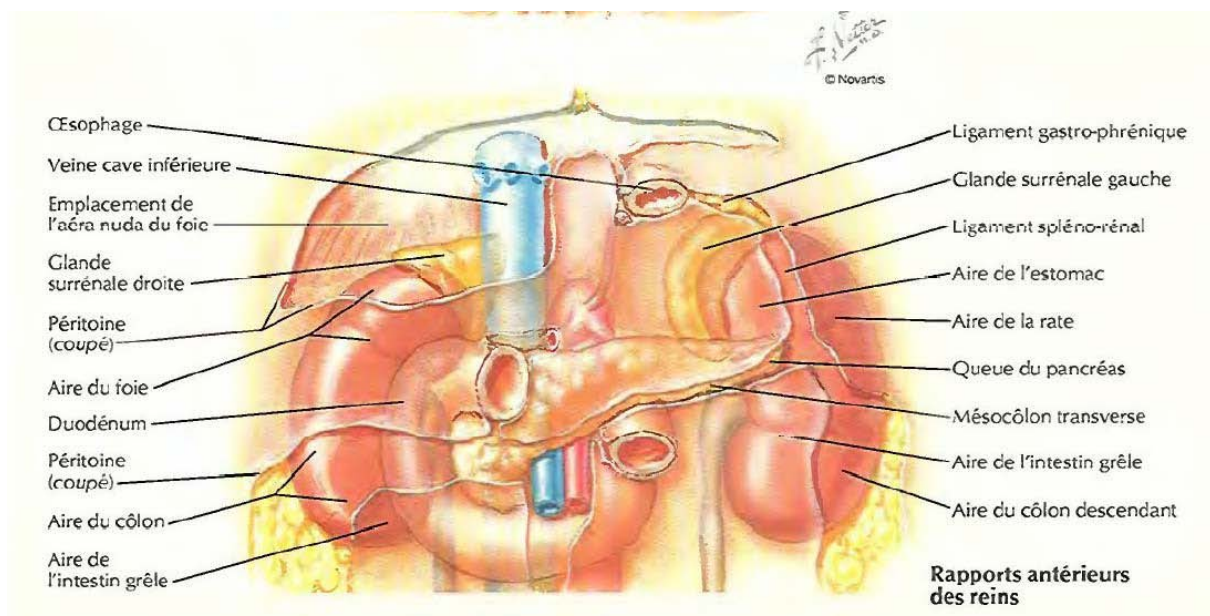
- ❖ En haut avec le diaphragme, dont il est séparé par la glande surrénale
- ❖ En dedans avec, à droite : la veine cave inférieure.

À gauche: l'aorte.

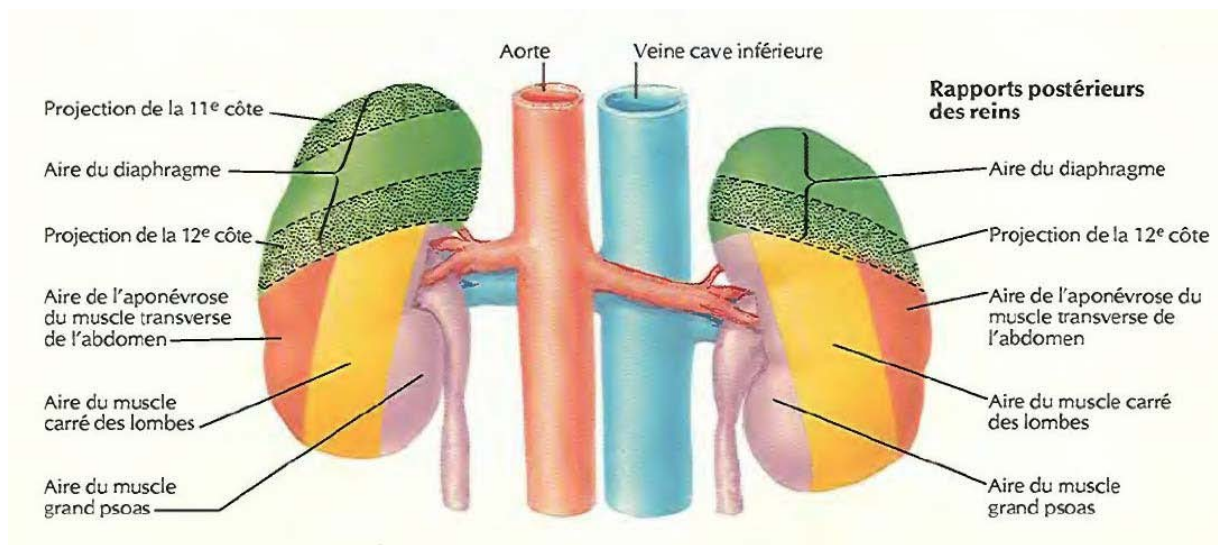
- ❖ En arrière avec, de haut en bas : la partie postéro-inférieure du thorax (cul de sac pleural, 11<sup>ème</sup> et 12<sup>ème</sup> côtes) la paroi lombaire (muscle abdominal transverse, muscle carré des lombes, muscle psoas).
- ❖ En avant, par l'intermédiaire du péritoine pariétal avec:

A droite, de haut en bas : la face postérieure du foie, le bloc duodéno-pancréatique, la tête pancréatique recouvre le pédicule rénal droit dont elle est séparée par le fascia de Treitz, l'angle colique supérieur droit (qu'on abaisse au cours du geste opératoire pour avoir accès à la VCI puis au pédicule rénal).

A gauche, de haut en bas : la rate, la queue du pancréas l'estomac et l'angle colique gauche (qu'on mobilise après abaissement du côlon gauche pour pouvoir accéder à la loge rénale).



**Figure n° 8 : rapports antérieurs des reins [8]**



**Figure n° 9: Rappports postérieurs des reins [8]**

#### **4. VASCULARISATION DES REINS :**

##### **4.1. Artère rénale:**

Elle vascularise le rein mais aussi le segment initial de l'uretère et une partie de la glande surrénale.

##### **a. Origine:**

Bord latéral de l'aorte, à la partie inférieure de L1 ou disque inter-vertébral L1-L2.

##### **b. Trajet:**

A droite : elle est plus longue, se moule sur la saillie du corps vertébral et du psoas et

A gauche : elle est masquée en avant par la veine rénale gauche.

##### **c. Terminaison:**

Elle se termine des 2 côtés, un peu avant d'atteindre le bord médial du bassin, par 2 branches terminales :

Pré-pyélique, se divise en 3 ou 4 branches et donne une artère polaire inférieure (pouvant naître directement de l'aorte).

Rétro-pyélique, se divise en 3 à 5 branches et donne une artère polaire supérieure.

**d. Collatérales:**

Artère surrenalienne inférieure/Artère urétérique supérieure.

**4.2. Veine rénale:**

**a. Origine:**

Par la réunion d'un tronc pré-pyélique et rétro-pyélique, au niveau du bord médial du sinus rénal et en avant des artères.

**b. Trajet:**

A droite : très courte, sensiblement horizontale.

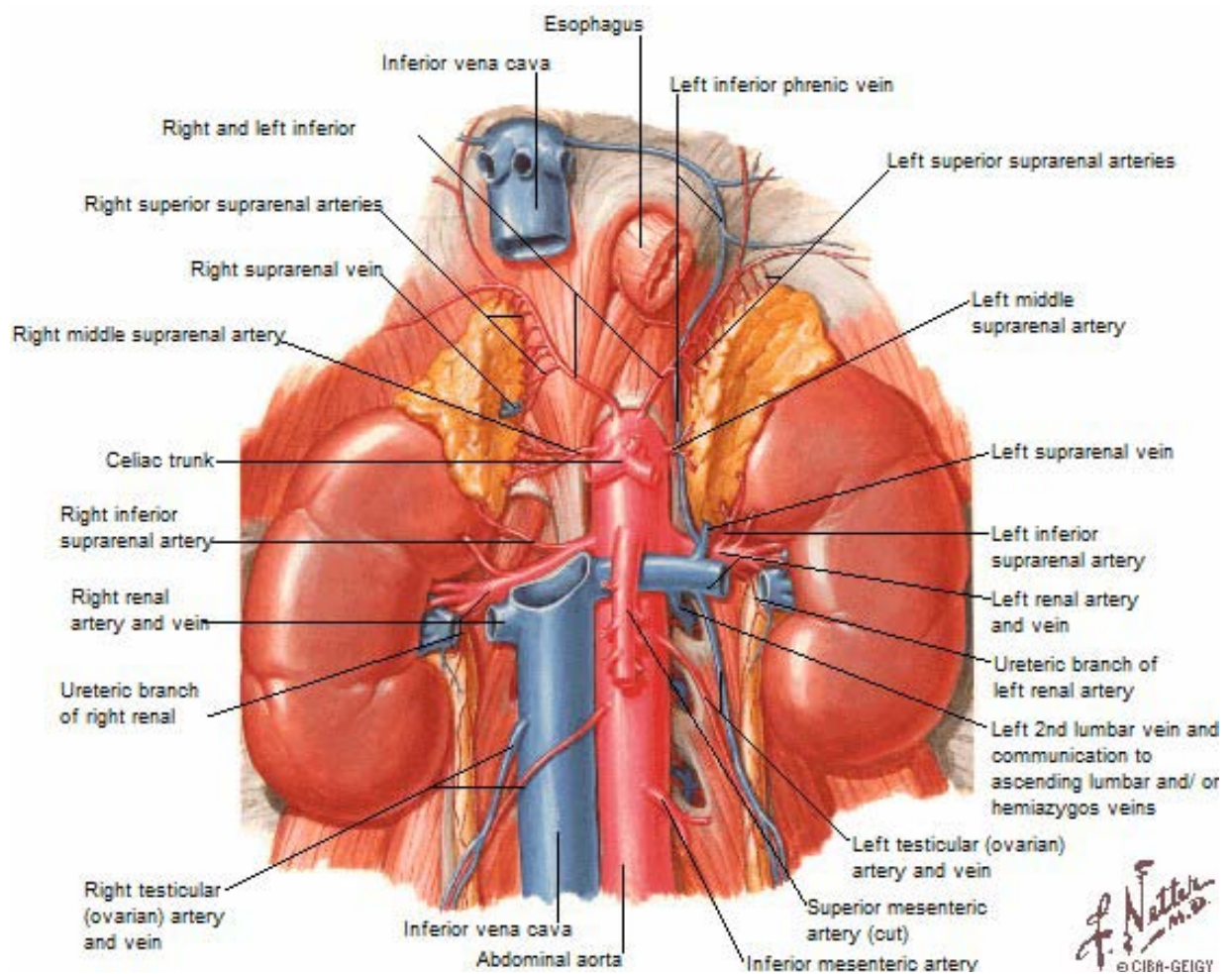
A gauche : rejoint la VCI en passant entre la face ventrale de l'aorte en arrière, et l'artère mésentérique supérieure en avant. Elle draine classiquement à sa face inférieure la veine génitale gauche.

**c. Terminaison:**

Elle se termine des 2 côtés à hauteur des bords latéraux de L1, un peu plus haut à gauche qu'à droite.

**d. Collatérales:**

Veines surrenaliennes inférieures/Veines urétériques supérieures.



**Figure n° 10: vascularisation des reins [8.]**

## **II. PHYSIOPATHOLOGIE**

La position anatomique des reins leur confère une relative protection contre les traumatismes. Leur position postérieure dans la cavité abdominale leur épargne la majorité des traumatismes abdominaux antérieurs. La graisse rétro-péritonéale de l'espace péri et para-rénal sépare les reins de la partie intra péritonéale de l'abdomen et de la peau, mais transmet cependant les ondes de choc. Les structures ostéo-cartilagineuse comme le gris costal et les apophyses transverses des vertèbres lombaires constituent une barrière absorbant les chocs directs qui provoquent alors des fractures ou autres déformations ostéochondrales. Les reins et

leurs pédicules sont mobiles dans leurs loges, alors que le rachis lombaire et les gros vaisseaux rétropéritoniaux, comme la veine cave et l'aorte, sont fixés. (9)

Les traumatismes du rein répondent à plusieurs mécanismes : (10)

- Fermé par choc direct avec ou sans écrasement ; ou indirect par décélération
- Ouvert : arme à feu, arme blanche.

## 1. Traumatisme fermé:

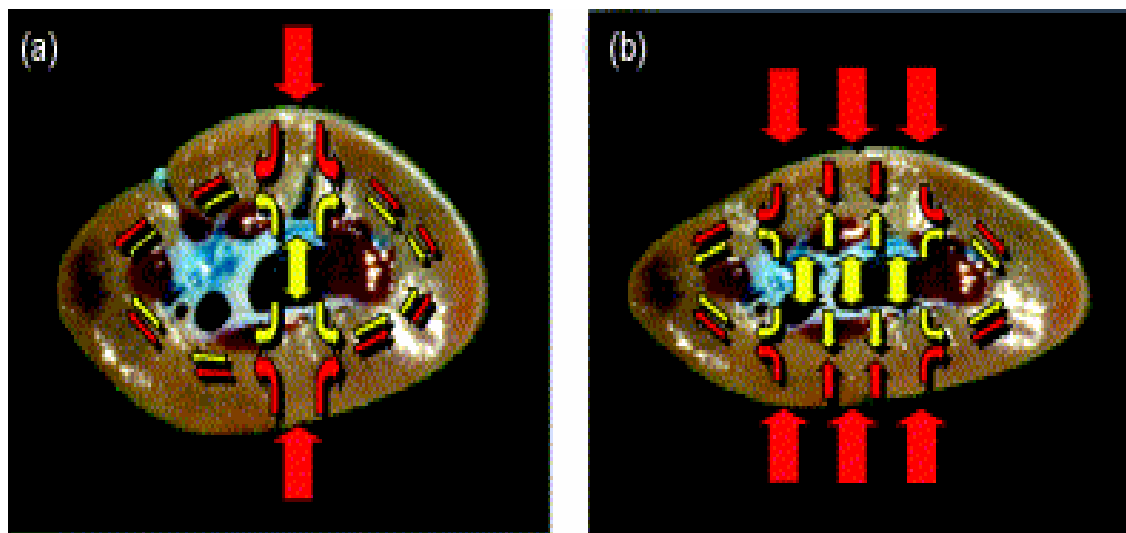
On distingue deux types de mécanismes lésionnels des reins au cours des traumatismes rénaux fermés (11) :

1. Lésions par traumatisme direct à la surface du rein de forces qui correspondent à un impact lombaire ou abdominal, c'est l'onde de choc traumatique : le traumatisme fermé appuyé sur la loge rénale entraîne des lésions, soit par impact direct, soit par écrasement du rein sur le plan dur costovertébral. Dans les impacts directs, la transmission de l'onde de choc est maximale à la périphérie des reins, elle est potentialisée par la pression exercée par le bassinet. Un modèle rénal informatisé bidimensionnel, a été élaboré par l'équipe Schmidlin (12) à l'hôpital universitaire de Genève.

Lorsque la pression intra pyélique est normale ( $P1=6,5\text{mmHg}$ ) et que l'on exerce une force externe sur la surface du modèle, la concentration des zones de transmission (S) se trouve essentiellement à la périphérie de la structure ; ceci s'explique par le caractère incompressible du parenchyme et les contres forces se trouvant dans les compartiments liquidiens. Dans un second essai, la pression dans le bassinet a été volontairement augmentée à  $25\text{mmHg}$  (P2) en gardant la même force externe, il en résulte une augmentation de la déformation et des zones de tension à la périphérie de la structure. (Figure n°11)

Ces constatations confirment l'augmentation des lésions lorsqu'il existe une augmentation des pressions dans le compartiment liquidien ; en pratique, les patients ayant une hydronéphrose ou la présence de kystes du rein sont susceptibles de développer des lésions rénales plus importantes, qu'un individu sain pour un même traumatisme.

BSCHLEIPFER (13), a présenté en 2002 au congrès européen, les résultats expérimentaux de 66 reins de porc soumis à différents traumatismes. Il a conclu que le rein réagit comme un tissu viscoélastique; après expression de la charge, les fibres de collagène se mettent en tension dans la direction de la force exercée et au-delà de 4 joules, on observe un pic de rupture du tissu.



**Figure n°11 : Distribution de force au-dessus de la section transversale du rein après l'impact dorso-ventral :**

- (a) avec l'application moins de 4 Joules d'énergie;  
(b) avec l'application plus de 4 Joules d'énergie.

2. Lésions secondaires à des mouvements antéro-postérieurs ou céphalo-caudaux du rein au cours de brusques décélérations : le rein n'étant maintenu que par son pédicule et la jonction urétéro-pyélique. Ces mouvements contrariés constituent des forces de cisaillement entraînant un étirement vasculaire à l'origine de dissection ou d'arrachement pédiculaire (11). Le rachis et les gros vaisseaux restent

fixes et le rein est mobilisé très rapidement, d'où des forces de cisaillement au niveau du pédicule. Il en résulte des lésions de l'intima artérielle et une thrombose éventuelle. Il semblerait que l'artère rénale droite soit moins vulnérable du fait d'une stabilisation due au duodénum et à la veine cave et que deux tiers des lésions artérielles surviennent aux dépens de l'artère rénale gauche. La contusion directe du pédicule par compression ou écrasement sur le rachis est exceptionnelle.

## **2. Traumatisme ouvert:**

Se sont des traumatismes pénétrants avec ouverture cutanée, le point d'entrée est souvent latéral ou postérieur. (12) Les lésions par arme blanche ou à arme à feu représentent les causes les plus fréquentes des traumatismes pénétrants et ont tendance à être plus sévères et moins prédictives que les traumatismes fermés.

Dans le milieu urbain, le pourcentage de traumatismes pénétrants peut être de 20 à 29% (12).

Les balles ont un très grand potentiel de destruction tissulaire avec une prévalence élevée de lésions d'autres organes associées. Le traumatisme pénétrant entraîne une rupture des tissus : parenchyme, pédicule vasculaire et système collecteur.

## **3. Lésions urétérales:**

Elles surviennent plutôt par un mécanisme d'étirement le rein est déplacé vers le haut et cela entraîne des ruptures sous pyéliquies, en particulier chez l'enfant. (12)

## **4. Cas particulier de l'enfant:**

On considère dans ce cas que les reins sont plus exposés aux traumatismes du rein du fait de la taille relativement grande par rapport à la cavité abdominale et l'absence de la graisse péri-rénale (12, 16).

### **III. Classification lésionnelle:**

#### **1. Lésions anatomiques élémentaire :(15)**

##### **1.1. Lésions du parenchyme**

Pour les lésions parenchymateuses, elles sont :

- soit à capsule intacte
- soit à capsule rompue avec présence d'un épanchement sanguin dans la loge rénale.

##### **a. Lésion avec capsule intacte.**

Les lésions strictement intra-capsulaires laissent présumer d'une évolution presque toujours bénigne. Il s'agit de contusion simple, d'hématome intra parenchymateux et de fissure du parenchyme avec hématome sous capsulaire.

##### **1.2. Contusion simple**

Elle est généralement localisée et correspond à une augmentation de volume secondaire à un œdème post-traumatique, avec intégrité du parenchyme et de ses enveloppes. Ces phénomènes œdémateux, avec des zones de suffusion hémorragique parfois accompagnées de rupture du fornix, sont source d'hématurie.

##### **1.3. Hématome intra parenchymateux**

Collection intra parenchymateuse isolée ou multiple, elle peut évoluer vers la fibrose ou la constitution d'un faux kyste. L'hématurie est en rapport avec l'évacuation immédiate ou retardée de l'hématome.

##### **1.4. Fissuration parenchymateuse**

Elle intéresse le cortex avec constitution d'un hématome sous capsulaire. Cet hématome plus ou moins volumineux, tend spontanément par effet compressif, à interrompre l'hémorragie.

Épargnant parfois le cortex, la fissuration peut se poursuivre vers la voie excrétrice avec apparition d'une hématurie.

**a. Lésions capsule rompue:**

La rupture capsulaire signe la fracture rénale, plus ou moins profonde. Sa gravité est liée à la diffusion de l'hémorragie et au déplacement des fragments parenchymateux qui ne sont plus maintenus dans leur gaine fibreuse, favorisant ainsi la persistance de l'hémorragie et l'ischémie des territoires intéressés.

La rupture est définie par son siège, son orientation, et par la dissociation parenchymateuse qu'elle entraîne.

Elle peut être simple ou multiple, réalisant parfois un véritable éclatement rénal. Elle peut entraîner la formation d'un épanchement périrénal : hématique, si la fracture n'intéresse que la corticale rénale ou mixte (hématique et urinaire), si elle atteint la voie excrétrice.

**1.5. Lésions de la voie excrétrice.**

La rupture urétérale entraîne une extravasation d'urines avec formation d'un urinome. Ce dernier va fistuliser au niveau vaginal ou cutané.

La lésion urétérale cicatrise ensuite sur un mode fibreux qui sténose l'uretère et retentit sur le rein sus-jacent.

**1.6. Lésions pédiculaires**

Les lésions vasculaires sont des lésions artérielles, veineuses ou mixtes, complètes ou partielles.

**a. Artérielles**

Elles se localisent dans 70 % des cas du côté gauche.

Les ruptures complètes sont rares et entraînent une ischémie rénale rapide, un hématome rétropéritonéal pulsatile et souvent un état de choc hémorragique.

Les ruptures incomplètes sont plus fréquentes ; il s'agit souvent d'une rupture de l'intima, éventuellement de la média, l'adventice plus élastique étant respectée. Cette lésion entraîne soit une thrombose secondaire extensive et progressive, soit une dissection sous intimale, qui aboutissent finalement à une ischémie rénale.

Qu'elles soient complètes ou non, elles se localisent en général à 1 ou 2 cm du tronc de l'aorte abdominale (15).

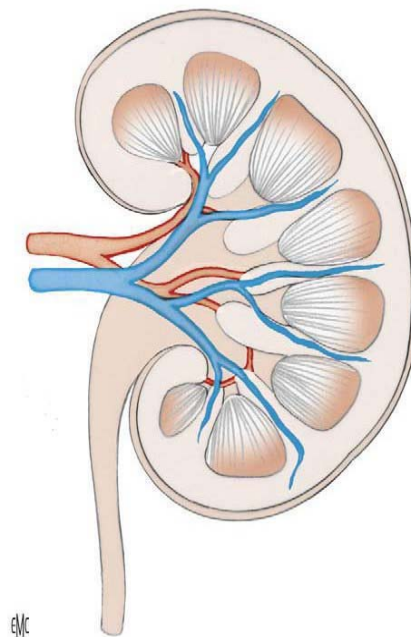
La ligne de rupture est transversale, partielle ou circonférentielle. En cas de rupture incomplète, on constate macroscopiquement au niveau du tronc de l'artère une zone contuse, bleutée, épaisse, avec présence d'un thrill et l'absence de pouls en aval de la lésion. Toutefois, l'aspect macroscopique de l'artère peut être normal et c'est seulement l'artériotomie qui permet le diagnostic (15).

#### **b. Veineuses**

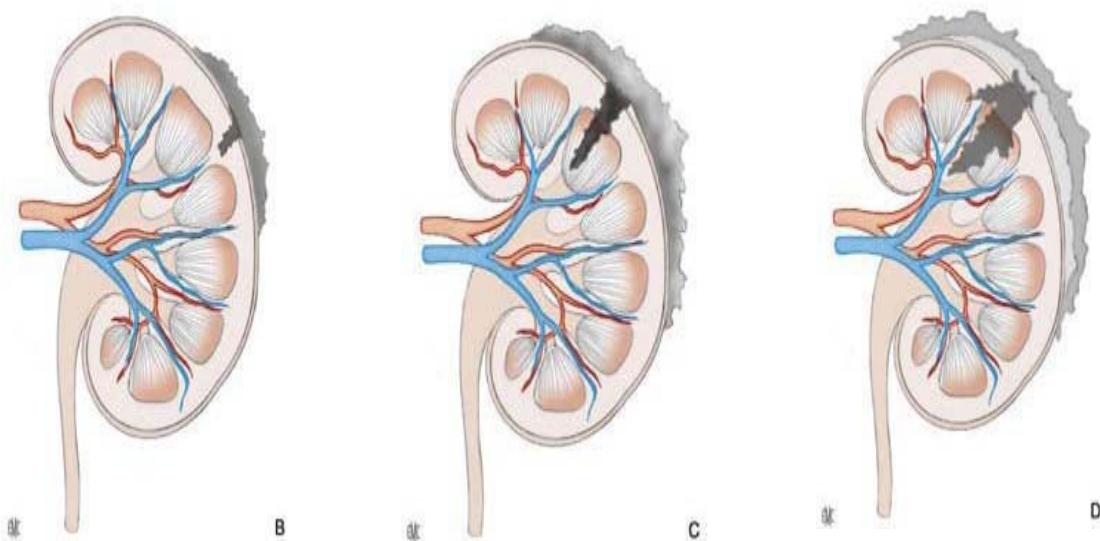
Les ruptures veineuses isolées sont beaucoup moins fréquentes et s'accompagnent d'une hémorragie importante car l'hématome, ainsi constitué, n'a pas tendance à l'hémostase spontanée. Les ruptures veineuses peuvent également se thromboser (15).

#### **c. Mixtes**

Elles surviennent dans 10 % des cas. Si la rupture artérielle est complète, la veine est rompue dans 2/3 des cas; si elle est incomplète, la veine est le plus souvent intacte. Ces lésions pédiculaires sont caractéristiques des lésions par décélération ; cependant, des lésions de l'artère rénale droite peuvent survenir également, par écrasement sur le billot vertébral (15).

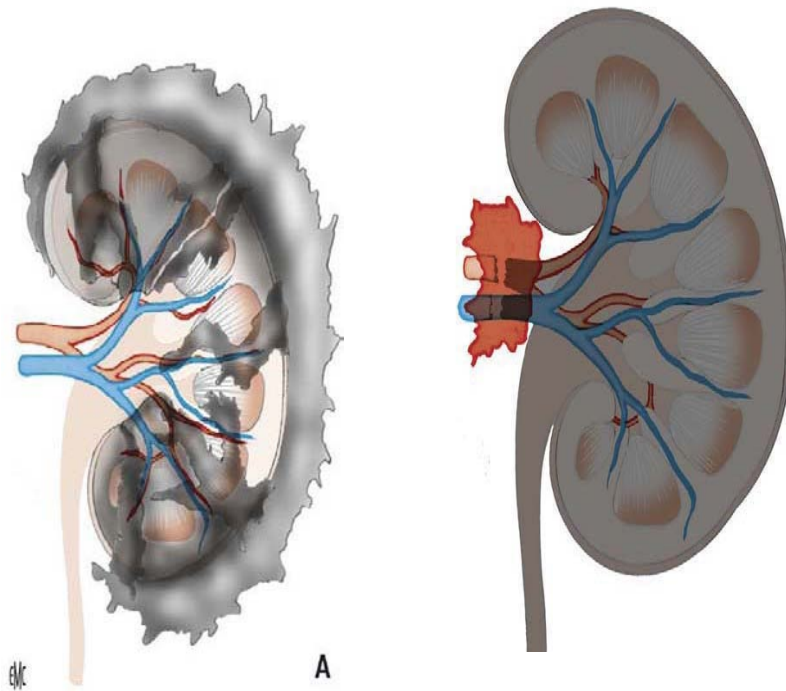


**Figure n°12 : Schéma anatomique du rein normal avec son pédicule Vasculaire (11)**



**Figure n°13 : Représentation schématique des lésions traumatiques du parenchyme rénal (11)**

- A. Contusion : grade I
- B. Lacération superficielle avec hématome périrénal : grade II
- C. Lacération profonde avec hématome périrénal : grade III
- D. Fracture avec urohématome périrénal.



**Figure n°14** : Représentation schématique des lésions de gravité élevée (11)

- I. Rein multifracturé : grade IV
- II. associé à des lésions vasculaires segmentaires : grade V
- III. Avulsion du pédicule vasculaire avec ischémie rénale.

#### **IV. EXPLORATIONS RADIOLOGIQUES :**

Les principaux objectifs de l'imagerie dans le cadre du traumatisme du rein sont :

- Classifier avec précision les lésions rénales
- Reconnaître les pathologies préexistantes du rein blessé
- Documenter la fonction du rein controlatéral
- Identifier les lésions associées d'autres organes.
- Orienter la prise en charge thérapeutique.
- Et surveiller l'évolution des lésions rénales.

## **1. La tomodensitométrie :**

La TDM abdominale avec injection de produit de contraste est l'examen de référence pour l'évaluation des traumatismes du rein. Elle est à réaliser en première intention chez les patients hémodynamiquement stable. La TDM est plus sensible et plus spécifique que l'échographie, l'urographie intraveineuse et l'angiographie, permettant de préciser la localisation des lésions rénales, la détection des contusions et des segments dévitalisés. Elle permet enfin d'explorer l'ensemble de l'abdomen et du pelvis à la recherche de lésions associées (17, 18,19).

La TDM à elle seule permet une étude morphologique et fonctionnelle de l'appareil urinaire dans un temps très court estimé à environ dix minutes et comportant trois temps d'acquisition (20).

La phase artérielle, se déroulant dans les 20 à 30 première secondes après injection de produits de contraste, visualise l'opacification de l'artère rénale, ainsi primordiale dans la détection d'extravasation artérielle. On y recherche des lésions hémorragiques spontanément hyperdenses.

La phase corticale précoce, entre 40 et 70 secondes après cette injection de PDC, met en évidence les lésions parenchymateuses, éventuellement les lésions vasculaires et la fuite urinaire. Cependant ces lésions peuvent ne pas apparaître sur les images obtenues pendant ces deux phases d'où la nécessité de réaliser une acquisition néphrographique, 80 secondes après l'injection du PDC afin de détecter une éventuelle lésion parenchymateuse et veineuse (21).

Le manque ou l'absence de rehaussement du parenchyme après injection du produit de contraste est un signe caractéristique de lésion pédiculaire. Celle-ci peut être suspectée devant un hématome péri-hilaire. Le diagnostic des lésions de la veine rénale est difficile mais doit être suspecté devant un hématome situé du côté médial du rein et devant un déplacement vasculaire. L'angioscanner avec reconstruction tridimensionnelle permet l'évaluation du pédicule vasculaire et une meilleure étude des lacérations complexes du parenchyme (22,23).

Les lésions du système collecteur peuvent passer inaperçues, d'où l'intérêt des coupes tardives, 10 à 20 minutes après injection. La plupart des lésions urétérales et de la jonction pyélo-urétérale peuvent être identifiées au temps excrétoire du scanner (24,25).

La TDM est utile dans le suivi des lésions rénales, en complément des explorations ultrasonographiques, elle permet de suivre la régression des lésions ischémiques, la réparation progressive des fractures parenchymateuses et la disparition de la fuite urinaire (26).

Le scanner fournit d'importantes informations sur la valeur fonctionnelle des deux reins, il nous informe sur la présence d'un rein controlatéral, la taille des deux reins, la qualité de contraste et de l'excrétion, ceci a un impact sur la prise en charge en urgence (rein unique fonctionnel) et justifie une évaluation précise du rein traumatisé avec reconnaissance des fragments dévitalisés.

La TDM joue également un rôle fondamental dans le diagnostic d'anomalies rénales préexistantes : un rein en fer à cheval, un rein ectopique, une hydronéphrose préexistante, un kyste ainsi que toute pathologie tumorale du rein (27).

## **2. L'échographie et échographie doppler**

L'échographie est souvent réalisée dans le cadre de l'urgence en raison de son caractère non-invasif, de la rapidité d'accès de cet examen, de la disponibilité d'un échographe en salle d'urgence, particulièrement en cas d'instabilité hémodynamique ou de signe d'hémorragie (28, 29, 30, 31, 32, 33, 34).

L'échographie de type « FAST » n'est qu'un élément d'orientation étiologique devant une instabilité hémodynamique. En aucun cas il ne s'agit d'une échographie morphologique qui s'intéresse à la structure des différents organes pleins intra ou rétropéritonéaux. Particulièrement, les lésions du rein sont difficilement analysables et sont très largement sous-estimées. Le rôle de la « FAST » n'est que d'orienter la décision thérapeutique face à une instabilité hémodynamique (35, 36).

De plus, il s'agit d'un examen, avec une bonne valeur prédictive négative ( 57 à 96%), une sensibilité et une spécificité évaluées entre 48 à 67% , et 96 à 100%, respectivement, et une fiabilité évaluée entre 79% et 97 % (29, 30, 32, 33, 34, 37).Elle permet de visualiser les hématomes, les lacérations parenchymateuses mais ne peut pas évaluer avec précision leur profondeur et leur étendue. Elle est aussi utile pour la recherche de lésions abdominales associées (hémopéritoine, foie, rate).

Le Doppler couplé à l'échographie permet l'étude du pédicule vasculaire (artério-veineux) par le doppler couleur pulsé. Le mode doppler énergie (ou puissance) donne l'image de l'étendue de la vascularisation intra-parenchymateuse, en particulier corticale (37, 38).

Ainsi, c'est le premier examen à réaliser en cas de traumatisme abdominal, même s'il est faible dans la détection des lésions parenchymateuses et de l'hémorragie rétro péritonéale (36), raison pour laquelle l'efficacité de l'échographie reste inférieure à la TDM, puisqu'elle est insuffisante pour l'évaluation précise des lésions et ne donne aucune information sur la fonction rénale.

### **3. Artériographie :**

Avant l'apparition du scanner, elle était considérée comme l'examen de référence, car elle permet une évaluation complète en cas de traumatisme rénal majeur (lésions vasculaires et parenchymateuses).

Actuellement les images scannographiques permettent d'obtenir des renseignements identiques en un temps plus court, de façon moins invasive et avec moins de complications (39, 40, 41).

L'artériographie est généralement réalisée lorsque des lésions de grade 3, 4 ou 5 suivant la classification de l'ASST sont retrouvées au scanner (42). Elle est réalisée chez des patients stables hémodynamiquement initialement ou stabilisés après réanimation. Les patients en état de choc malgré la réanimation (par rupture complète de l'artère ou du pédicule rénal), ainsi que

les lésions de la veine rénale restent des indications à une exploration chirurgicale en urgence (42). L'artériographie permet dans certains cas le traitement de lésions vasculaires par embolisation (généralement réalisée dans les lésions de grade 4 ou 5) durant le même temps opératoire (utilisation de colles biologiques ou coils) (42).

#### **4. L'imagerie par résonance magnétique :**

L'IRM n'a pas de place dans le bilan du traumatisme du rein.

Même si elle est équivalente au scanner pour l'évaluation du parenchyme rénal mais pas pour la reconnaissance d'une extravasation d'origine urinaire même contrastée par l'injection de gadolinium (43).

En ce qui concerne la découverte d'une hémorragie péri-rénale, elle est équivalente au scanner pour l'évaluation de la taille de l'hématome et différencie le sang frais des caillots anciens. Dans les atteintes pédiculaires, l'IRM est rarement utilisée ; elle permettrait une détection des zones dévascularisées (43).

Ainsi L'IRM sera indiquée en cas d'allergie à l'iode et le patient stable, d'insuffisance rénale ou chez la femme enceinte.

## **V. CLASSIFICATION DE L'AMERICAN ASSOCIATION FOR THE SURGERY OF TRAUMA (AAST)**

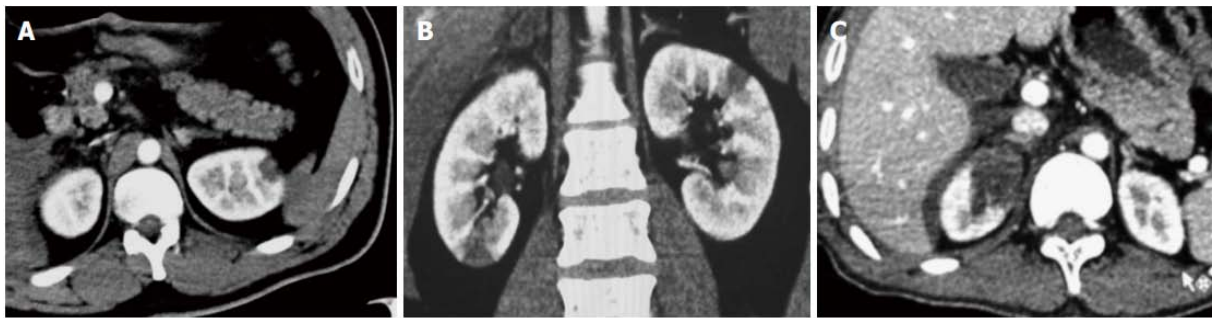De nos jours, la classification la plus largement acceptée et utilisée pour établir la gravité des traumatismes rénaux est celle de l'American Association for the Surgery of trauma (AAST) (tableau n°1) (39).

Cette classification permet de décrire d'une manière précise la plupart des lésions rénales, et également d'assurer un consensus commun entre les chirurgiens et les radiologues pour une bonne gestion des traumatismes rénaux (40).

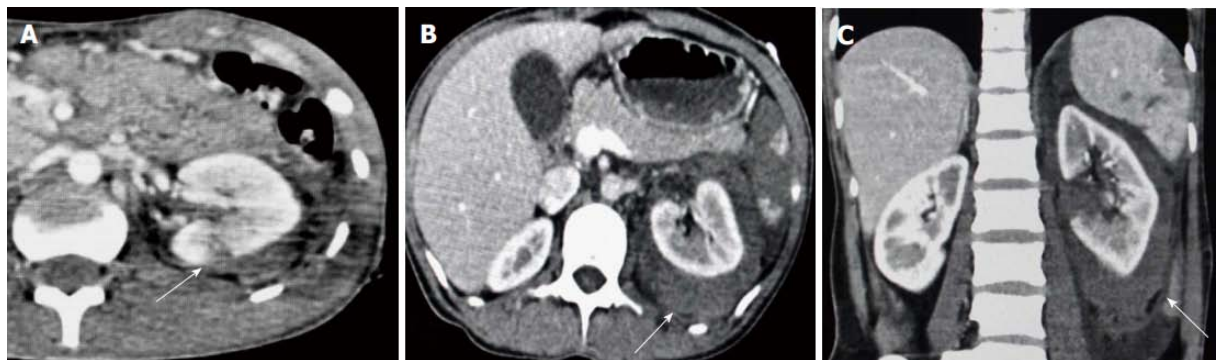
Selon cette échelle, les lésions rénales sont classées en deux groupes: les lésions mineures : celles de grades I et II, et les lésions de haut grade : celles des grades III, IV et V (41).

**Tableau n° I: classification de l'American Association for the Surgery of trauma (AAST)**

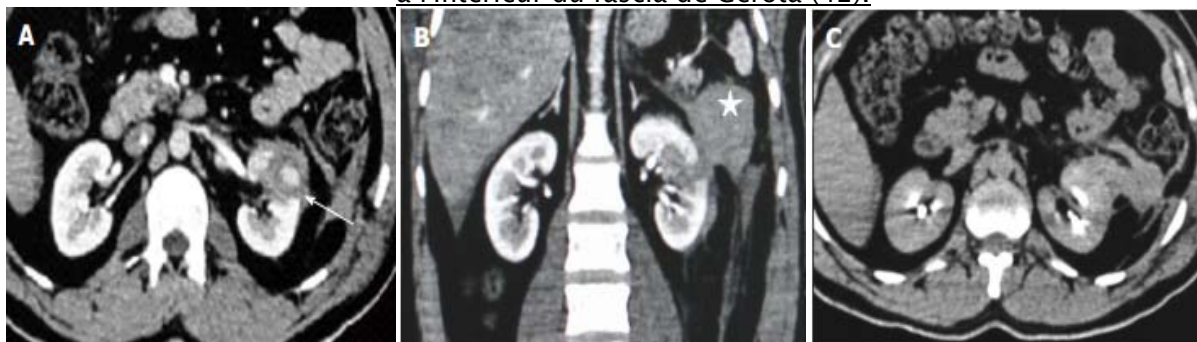La classification OIS 1989 AAST	
Grade	Description des lésions
<b>I</b> Contusion Hématome	Hématurie micro ou macroscopique sans lésion rénale visible sur le bilan radiologique Sous capsulaire non expansif sans lacération parenchymateuse
<b>II</b> Hématome Lacération	Hématome périrénal non expansif Lacération du cortex rénal de moins de 1 cm de profondeur sans extravasation urinaire
<b>III</b> Lacération	Lacération du cortex rénal de plus de 1 cm de profondeur sans atteinte du système collecteur ni extravasation urinaire
<b>IV</b> Lacération Vasculaire	Lacération parenchymateuse étendu au système collecteur Atteinte de l'artère ou de la veine rénale avec hématome contenu
<b>V</b> Lacération Vasculaire	Rein multifracturé Avulsion du pédicule rénal avec rein dévascularisé



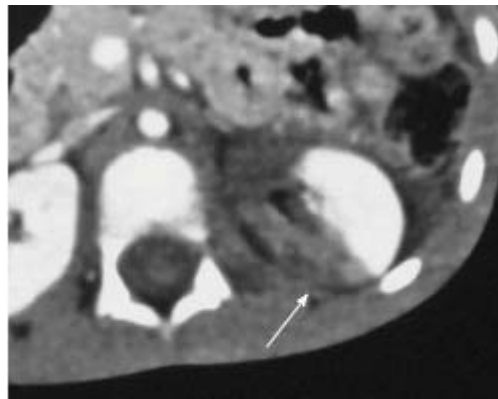
**Figure n° 15 : Grade I, A : coupe axiale, B : coupe coronale montrant une petite contusion au niveau du pôle supérieur du rein gauche. C : coupe axiale montrant une grande surface de contusion au niveau du pôle supérieur du rein droit (42).**



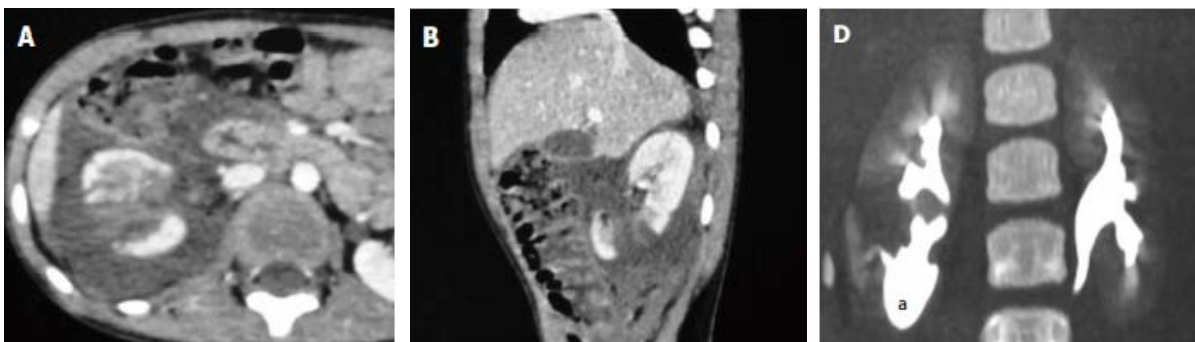
**Figure n°16 : Grade II, A : coupe axiale montrant une petite zone superficielle hypodense irrégulière et linéaire de lacération (flèche) impliquant le cortex postérieur du rein gauche avec hématome périnephrique doux sans lésion du système pyélocaliciel. B : coupe axiale. C : coupe coronale montrant des hypodensités périrénales (flèches) entourant le rein gauche et confinées à l'intérieur du fascia de Gerota (42).**



**Figure n°17 :Grade III,A : coupe axiale montrant une lacération profonde (flèche) atteignant le hile; B:coupe coronale montrant la lacération médiale profonde avec une perturbation du fascia pararéнал et un gros hématome (étoile); C: coupe axial en phase tardive sans extravasation du PDC (42).**



**Figure n°18 : Grade IV infarctus segmentaire, hypodensité intéressant le cortex postéromédial du rein gauche (42).**



**Figure n°19 : Grade V A: coupe axial; B: Coupe sagittale montrant une lacération profonde au niveau du pôle inférieur du rein droit s'étendant jusqu'au hile; D: coupe coronale montrant une fuite d'urine excrétée opacifiée (flèche) à travers la lacération pyélocalicielle avec urinome (a) au niveau du pôle inférieur du rein droit (42).**

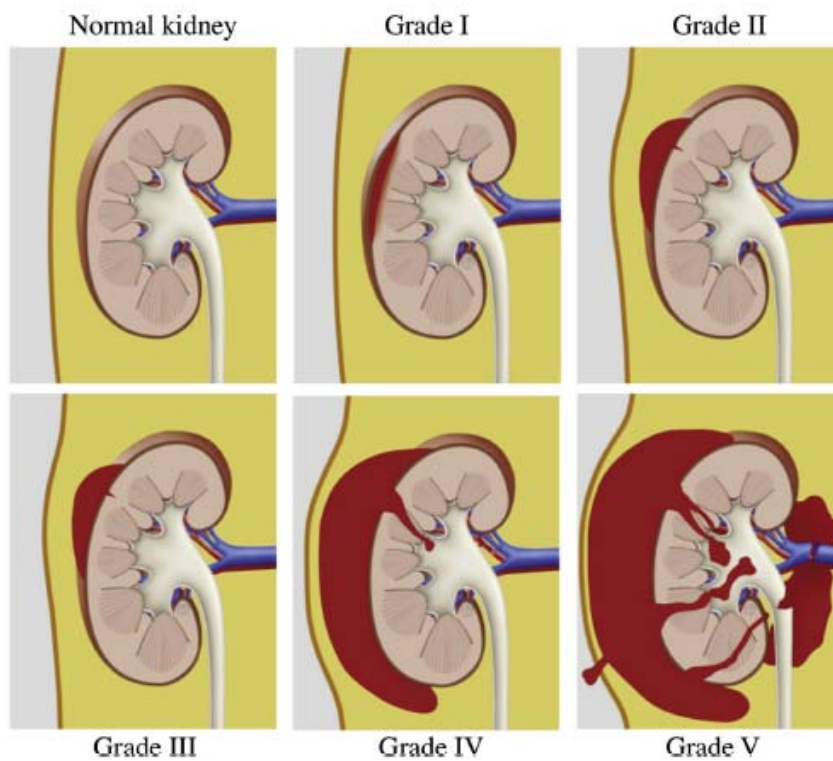
L'utilisation de cette classification reste néanmoins difficile, en particulier pour les stades sévères (IV et V) qui sont très hétérogènes regroupant à la fois des lésions du parenchyme rénal et des lésions vasculaires (44), raison pour laquelle, en 2011, Buckley et McAninch ont proposé de regrouper dans le stade 4 l'ensemble des lésions parenchymateuses rénales atteignant la voie excrétrice (en intégrant les lésions vasculaires segmentaires souvent associées), le stade V correspondant alors uniquement aux lésions du pédicule rénal (45). Cette simplification de la classification est proposée afin de faciliter l'évaluation clinique de ces patients en vue d'une standardisation de leur prise en charge.

Cette modification est aussi basée sur le risque nettement supérieur de néphrectomie dans les stades V.

En 2015, Chiron et al. a proposé également une mise à jour du grade IV de l'AAST. Trois facteurs ont été inclus: hématome périrénal > 3,5 cm, extravasation intravasculaire du PDC et la lacération rénale médiale, afin de déterminer le temps et la nécessité d'une intervention chirurgicale (45).

**Tableau n°II : classification révisée des traumatismes rénaux**

<b>RISC : classification révisée des lésions</b>	
<b>Grade</b>	<b>Définition des lésions</b>
<b>I</b> Parenchyme Système collecteur	Hématome sous capsulaire et/ou contusion Pas de lésions
<b>II</b> Parenchyme Système collecteur	Lacération de moins de 1 cm de profondeur dans le cortex Petit hématome contenu dans le fascia de Gérota Pas de lésions
<b>III</b> Parenchyme Système collecteur	Lacération de plus de 1 cm de profondeur dans le cortex Hématome contenu dans le fascia de Gérota Pas de lésions
<b>IV</b> Parenchyme Système collecteur	Lacération parenchymateuse atteignant le système collecteur Lésions vasculaires segmentaires artérielles ou veineuse Une ou plusieurs lacérations du système collecteur avec extravasation urinaire Lacération du bassinnet et/ou rupture de la jonction pyélo urétérale
<b>V</b> Vasculaire	Lésion de l'artère ou de la veine rénale : lacération, avulsion ou thrombose



**Figure n°20 : classification révisée des traumatismes rénaux (45)**

❖ **GRADE I:**

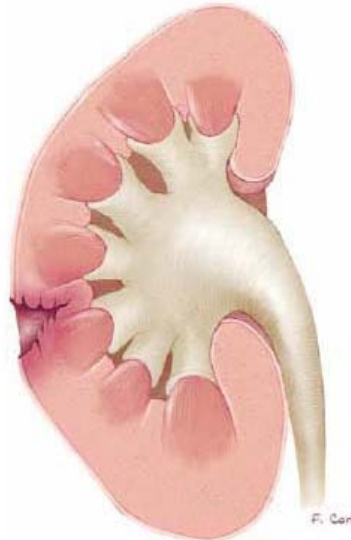- Contusion rénale, hématurie sans lésion rénale visible sur le bilan radiologique
- Hématome sous capsulaire non expansif
- Pas de lacération parenchymateuse



**Figure n°21 : a : contusion rénale (flèche), b : hématome sous capsulaire (46)**

❖ **GRADE II:**

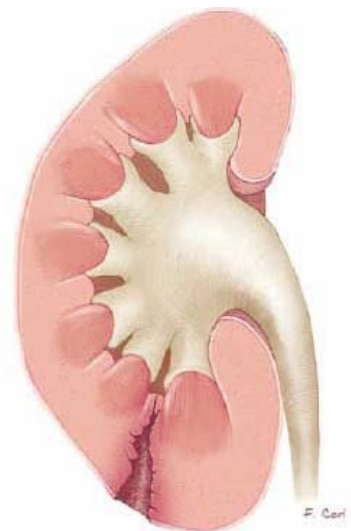
- Hématome péri rénal non expansif
- Lacération du cortex < 1 cm de profondeur et sans fuite urinaire



**Figure n°22 : lacération rénale moins d'1cm. (46)**

❖ **GRADE III:**

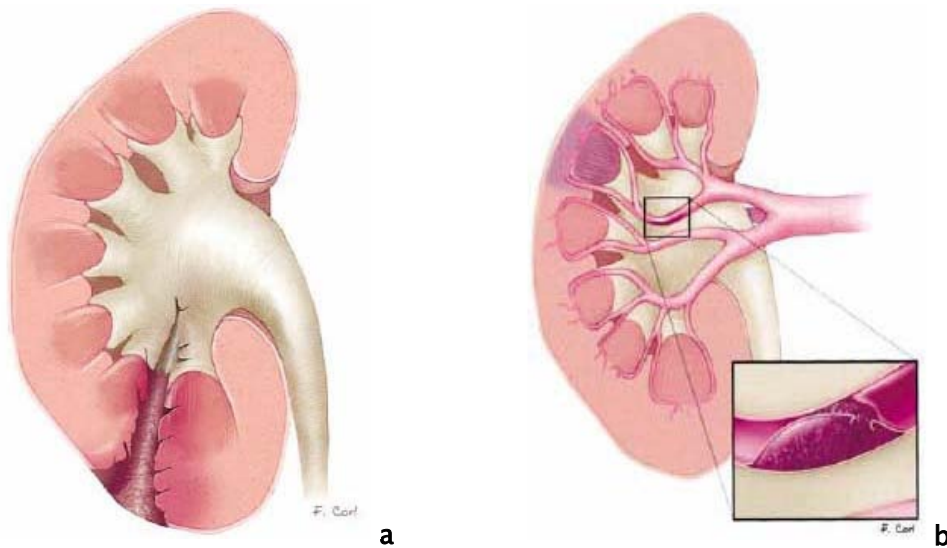
- Lacération du cortex rénal > 1 cm sans fuite urinaire



**Figure n°23 : Lacération du cortex rénal de plus de 1 cm (46)**

❖ **GRADE IV:**

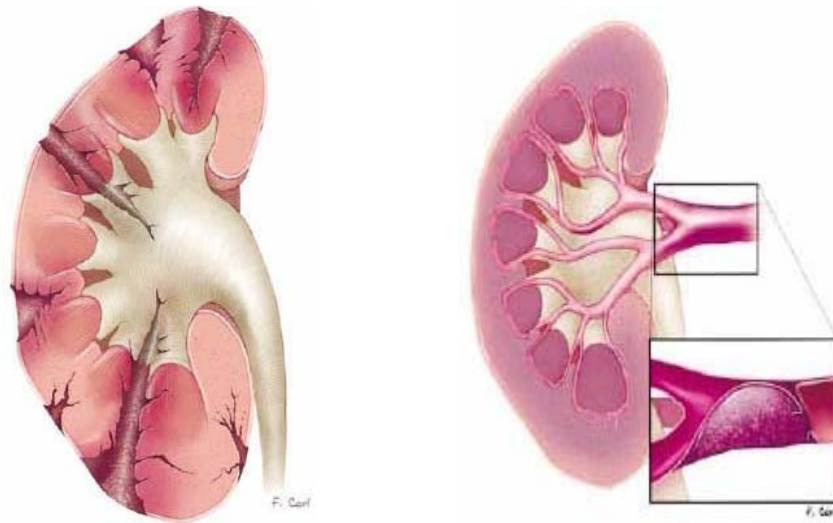
- Lacération s'étendant au système collecteur (fuite urinaire)
- Lésion segmentaire vasculaire (artérielle ou veineuse) avec infarctus rénal
- Lésion pédiculaire vasculaire (artérielle ou veineuse) avec hématome contenu
- Thrombose artérielle pédiculaire sur dissection



**Figure n°24 :** a. Lacération du cortex rénal, s'étendant dans le système collecteur b. Infarctus de segment du parenchyme rénal (46)

❖ **GRADE V:**

- Avulsion du pédicule vasculaire rénal
- Rein multifracturé



**Figure n°25 : a. Fragmentation complète du rein ; b. Avulsion du pédicule rénal. (46).  
Classification des lésions rénales selon l’American association for surgery of trauma**

## **VI. PRISE EN CHARGE THÉRAPEUTIQUE**

Le traitement du traumatisme rénal est encore controversé, mais au cours de la dernière décennie, la tendance a évolué vers une attitude de moins en moins chirurgicale grâce à l'évolution des techniques de la radiologie interventionnelle, de l'endo-urologie et des moyens d'accueils aux urgences et de réanimation (47).

Les avantages de cette approche sont devenus de plus en plus apparente avec la réduction du taux de néphrectomie, des complications et d'hospitalisation. En dépit de l'amélioration des moyens de diagnostic et de classement des traumatismes du rein, la prise en charge chirurgicale reste de mise dans certains cas (48).

### **1. Traitement conservateur :**

Avant la révision de la classification de l'American Association for the Surgery of Trauma (AAST) tous les traumatismes du rein du grade I au grade V étaient pris en charge de manière

conservatrice. Cependant les traumatismes de grade V ne sont plus concernés par le traitement conservateur et représentent une indication à la chirurgie (49).

### **1.1. Traumatisme fermé du rein :**

La stabilité hémodynamique est le premier critère à prendre en compte dans la prise en charge des lésions rénales. Le traitement conservateur est le traitement de choix de la plupart des traumatismes du rein. Il est associé à un taux plus bas de néphrectomie sans pour autant augmenter le risque de complications. Devant un scanner normal dans un contexte clinique favorable, l'hospitalisation et la surveillance prolongée ne seront plus nécessaires dans la majorité des cas (50).

La surveillance rapprochée est recommandée en première intention en cas de traumatisme de grade I, II et III. Le patient doit être hospitalisé quelques jours pour surveillance clinique (pression artérielle, pouls, température, douleur, hématurie) et biologique (hémoglobine, créatininémie) (51). Le repos strict au lit est recommandé jusqu'à la disparition de l'hématurie macroscopique et la régression ou la stabilisation des symptômes.

Les patients avec un traumatisme de grade IV ou V présentent souvent des lésions associées majeures et par conséquent, nécessitent fréquemment une exploration chirurgicale voire une néphrectomie. Cependant il est possible d'adopter chez ces patients une approche conservatrice même en présence de segments dévitalisés, mais ce type de lésion est souvent associé à un taux élevé de complication avec un risque élevé de chirurgie différée (50).

L'extravasation urinaire, en dehors d'une rupture pyélique ou urétérale, ne constitue pas une indication à la chirurgie et peut être prise en charge par simple surveillance, car elle est spontanément résolutive dans 76% à 87% des cas (52). En fonction de l'évolution, des gestes endoscopiques ou vasculaires interventionnels peuvent être nécessaires. On aura recours à un drainage urinaire par voie rétrograde ou percutanée en cas de fièvre ou de persistance de l'extravasation sur le contrôle d'imagerie entre J3 et J7. La situation évolue ainsi favorablement

dans près de 90% des cas. L'exploration chirurgicale peut se justifier en cas de persistance de volumineux fragments dévitalisés (51).

### **1.2. Traumatisme pénétrant du rein :**

Les traumatismes pénétrants du rein ont souvent été sujets d'exploration chirurgicale. Une analyse clinique judicieuse et une exploration radiologique précise a permis de réduire ce taux d'exploration sans pour autant augmenter le risque de complications (50).

Ainsi, plusieurs études ont montré que des patients présentant un traumatisme pénétrant par arme blanche ou par arme à feu pouvaient bénéficier d'une attitude conservatrice après une stadification fiable de la lésion rénale par TDM (53). Toutefois, les traumatismes pénétrants avec des lésions rénales majeures (grade III, IV et V) sont d'évolution imprévisible avec un risque élevé de complication en cas d'abstention chirurgicale (54).

## **2. Traitement chirurgical :**

La fréquence d'un acte chirurgical pour un traumatisme du rein reste inférieure à 10%, et serait encore plus basse en adoptant de plus en plus une approche conservatrice dans la prise en charge de ces traumatismes. Le principal but de la chirurgie est le contrôle de l'hémorragie et la préservation du rein.

### **2.1 Les indications d'une exploration chirurgicale de la loge rénale :**

Trois situations peuvent nécessiter une exploration urgente (recommandation de l'association européenne d'urologie 2015) :

- L'instabilité hémodynamique en rapport avec une hémorragie rénale.
- La découverte d'un hématome périrénal pulsatile ou expansif lors d'une laparotomie pour lésions abdominales associées.
- Lésions vasculaires de grade V notamment une avulsion du pédicule rénal.

## **2.2 Principes chirurgicaux :**

### **2.3 Voie d'abord.**

La voie d'abord, au cours de la prise en charge chirurgicale diffère selon le type d'urgence.

- ❖ En chirurgie d'urgence, deux situations peuvent nécessiter un abord de la loge rénale
  - ✓ un patient hémodynamiquement instable en rapport avec son traumatisme rénal malgré une réanimation correcte (55, 56, 57, 58, 59).
  - ✓ lors d'une laparotomie réalisée pour une lésion intra abdominale associée et découvrant un hématome périrénal expansif (60, 61).

Ainsi, dans ce cas, la voie d'abord est le plus souvent une laparotomie médiane, sus et sous-ombilicale, qui permet une exploration de l'ensemble de la cavité abdominale. De plus, si une exploration chirurgicale rénale s'impose en urgence, l'UIV ou l'artériographie sur table opératoire sont obligatoires pour évaluer l'étendue des lésions rénales et l'état du rein controlatéral (61, 55, 56, 57, 58).

L'ouverture directe de la loge rénale expose au risque de ne pouvoir contrôler le saignement, nécessitant une néphrectomie d'hémostase parfois abusive (63).

- ❖ soit une urgence différée : entre le 4ème et le 7ème jour, d'une lésion rénale isolée, placée initialement sous surveillance (62, 59).

En effet, ce délai permet d'avoir une hémostase parfaite, un hématome non encore organisé ainsi qu'une visualisation précise du parenchyme viable et ischémique (64).

## **2.4 Exploration rénale.**

### **a. voie d'abord:**

- voie d'abord antérieure transpéritonéale (par laparotomie médiane) pour les explorations en urgence immédiate.

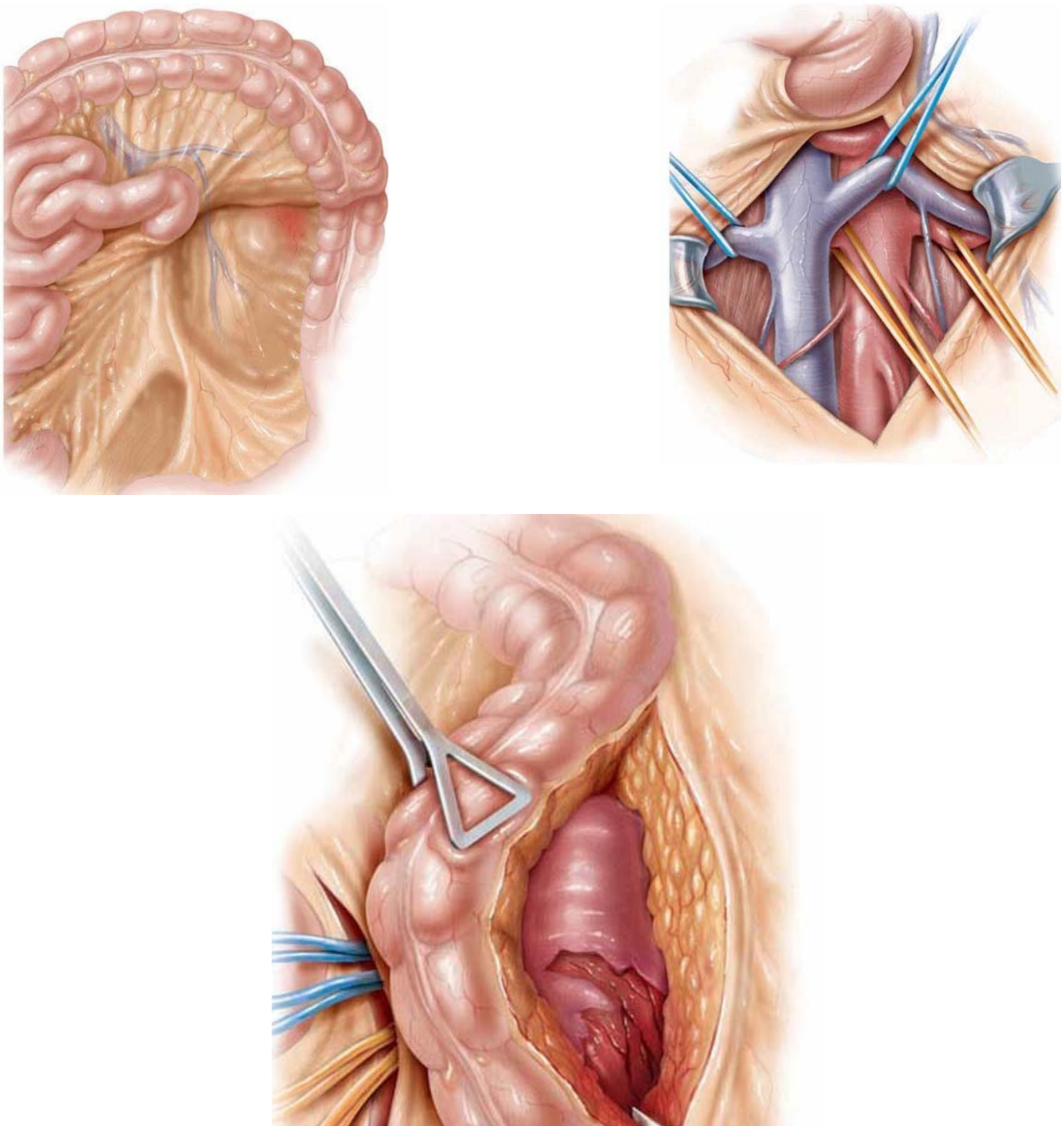
- une simple lombotomie sur la 11ème ou 12ème côte ou lombolaparotomie qui permet une exploration et un bon traitement des lésions rénales ; ce sera la voie privilégiée pour les interventions réalisées en urgence différée.

**b. Exposition du pédicule rénal**

Elle constitue le geste indispensable à effectuer en première intention afin d'augmenter les possibilités de la chirurgie conservatrice ou réparatrice (65, 55, 56, 62). Cette technique permet, en isolant sur lacs l'artère et la veine du rein traumatisé, d'effectuer si nécessaire son clampage au moment de l'exploration de la loge rénale. On réalise alors une incision verticale sur le péritoine pariétal postérieur, en regard de l'aorte et en position médiale par rapport à l'artère mésentérique inférieure, depuis la bifurcation aortique jusqu'à l'angle duodéno-jéjunal (56, 62, 63).

**c. Ouverture de la loge rénale**

Elle nécessite d'inciser longitudinalement le fascia de Gerota ce qui permet l'évacuation de l'hématome périrénal, avec prudence en raison du risque de reprise du saignement. De plus une hémostase provisoire est assurée par compression manuelle du parenchyme pendant la mobilisation du rein ; néanmoins, un saignement actif incontrôlable nécessite un clampage temporaire isolé de l'artère rénale. Cependant, même si son efficacité est généralement prouvée, il ne doit pas dépasser 30 minutes (56, 62, 63). Le clampage associé de la veine pour éviter le retour, est rarement nécessaire. Enfin, l'exposition complète du rein permet un bilan lésionnel précis, en particulier de l'origine de la voie excrétrice dont l'atteinte est souvent méconnue lors du bilan initial (62, 63).



**Figure n°27:** abord de la loge rénale après contrôle du pédicule rénal

### **2.5 Techniques Chirurgicales:**

Le traitement chirurgical peut être :

- soit conservateur : dans ce cas, il s'agit d'une néphrorraphie ou d'une néphrectomie partielle
- soit radical : une néphrectomie totale.

➤ Traitement chirurgical conservateur:

La réparation des lésions, par néphrorraphie ou par néphrectomie partielle, est fonction de leur siège et de leur importance (66, 67).

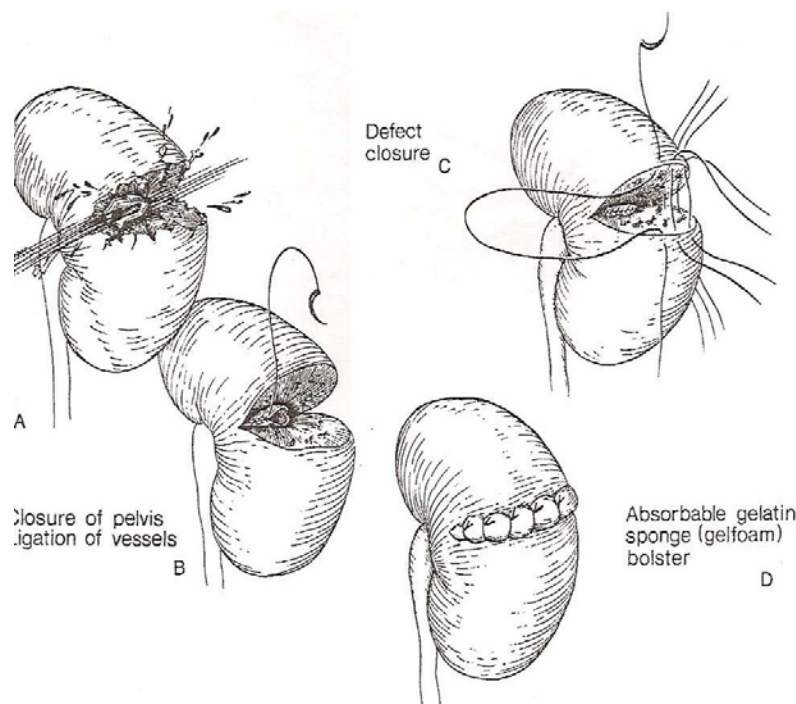
Ainsi, si la lésion est située dans le tiers moyen, il faut réaliser une fermeture primaire, en utilisant de préférence la capsule rénale (55, 56).

En effet, différentes procédures permettent d'assurer la couverture de la tranche de section: un rapprochement des deux berges de la plaie à l'aide de la capsule, lorsque celle-ci a pu être conservée et s'avère suffisamment solide ; et l'utilisation de patchs de Gore Texte, sur lesquels vont s'appuyer les points en U, constitue un renforcement utile. La couverture d'une tranche de section polaire est au mieux réalisée par un lambeau pédiculé d'épiploon, procédure indispensable pour assurer une protection en cas de lésions associées (pancréatique ou colique).

Il est également possible d'utiliser un lambeau de graisse para-rénale (lorsque celle-ci n'est pas dilacérée par l'hématome), un patch de péritoine ou une compresse hémostatique maintenue sur la tranche de section par de la colle biologique (57, 62, 63).

De plus, si la majorité des chirurgiens pratiquent d'emblée une néphrectomie totale devant un rein détruit, certains experts optent pour une réparation rénale. Effectivement, l'utilisation de colles à base de fibrine se développe dans la plupart des spécialités chirurgicales (57); d'ailleurs l'adhésive de fibrine résorbable (AFR) est un produit nouveau, fabriquée à partir de fibrinogène et de thrombine séchée ; cette AFR s'est avérée efficace dans les traumatismes du rein puisqu'elle permet une hémostase rapide et potentialise la cicatrisation de l'appareil urinaire (57).

Enfin, lors d'une néphrectomie partielle, quand la lésion est localisée dans un des pôles rénaux, on résèque le tissu dévitalisé et on effectue une fermeture étanche du système collecteur, sans oublier la mise en place d'un drain périrénal, afin d'éviter une extravasation urinaire. De même, quand la taille de la lésion est trop importante pour utiliser la capsule rénale, la réparation peut se réaliser avec de la graisse péri-rénale, de l'épiploon ou par du péritoine (62,63).



**Figure n°28 : Technique de néphrorraphie après fracture médio-rénale de grade IV**

- A- Fracture médio-rénale
- B- Fermeture du système collecteur et ligature des vaisseaux
- C- Suture du parenchyme rénal
- D- Fermeture sur éponge de gélatine absorbable

➤ **Traitement chirurgical radical:**

La néphrectomie totale a vu ses indications se restreindre par l'usage du contrôle vasculaire préopératoire qui facilite la chirurgie conservatrice (55, 62, 63). Toutefois, d'après certains auteurs, le taux de néphrectomies est le même avec ou sans réalisation d'un contrôle vasculaire préalable (68, 69). De plus, elle demeure nécessaire dans certaines circonstances, et le recours à la néphrectomie varie considérablement en fonction du type de traumatisme et de sa sévérité, particulièrement en présence d'une lésion vasculaire essentiellement artérielle (69, 57), et notamment lorsque celle-ci est prise en charge tardivement, et que toute tentative de revascularisation apparaît illusoire (61).

Aussi, si l'instabilité hémodynamique ne permet pas d'envisager une réparation vasculaire, la néphrectomie est réalisée dans un but d'hémostase. En outre, la présence de

lésions irréparables (véritable éclatement du rein), confirmée souvent en peropératoire par la présence d'un volumineux hématome pulsatile expansif, conduit également à une néphrectomie d'hémostase. Elle peut enfin s'imposer chez un polytraumatisé, présentant un état de choc majeur difficilement contrôlable, malgré une réanimation bien conduite (55, 56, 63).

### **3. Indication:**

#### **3.1. Etat hémodynamique instable**

##### **a. Mesures de réanimation:**

###### *a.1. Abords vasculaires:*

Deux voies veineuses périphériques de gros calibre en secteur cave supérieur permettent après les prélèvements usuels de faire un remplissage important. Puis en deuxième temps, cet abord est complété par une voie centrale. Une pression artérielle radiale est mise en place avant la survenue d'un collapsus.

###### *a.2. Remplissage:*

Il s'appuie surtout sur les hydroxyéthylamidons (HEA) et l'albumine humaine.

Le recours à la transfusion est décidé quand le taux d'hémoglobine est inférieur à 7 g /dl.

###### *a.3. Assistance respiratoire:*

Pour assurer une sédation et une analgésie suffisante, pour améliorer l'hématose et assurer une oxygénation tissulaire menacée par le collapsus et l'anémie aigue.

- ✓ Réchauffement des liquides perfusés.
- ✓ La ventilation en air tiède.

**a.4. Lutte contre l'hypothermie:**

Sa prévention et sa correction sont fondamentales et s'appuient sur :

- ✓ La mesure de la température centrale qui doit être supérieure à 35°C.
- ✓ L'élévation de la température de la salle d'opération à 24–25°C.

**a.5. Sondage vésical:**

La mesure de la diurèse est un élément important en réanimation. Elle permet aussi de surveiller l'aspect des urines.

**b. Exploration chirurgicale:**

Tous les auteurs se rejoignent sur le fait qu'un patient instable hémodynamiquement malgré les moyens de réanimation doit être exploré en urgence avec un fort taux de néphrectomie totale si le rein est en cause (parfois nécessaire en cas de détresse vitale majeure liée au saignement), on réalisant un cliché d'urographie sur table opératoire et en fonction des données, on explore ou non la loge rénale, notamment si les résultats sont non contributifs (69, 57, 70, 71).

**3.2. Etat hémodynamique stable:**

**a. Grade III et grade IV fermé :**

Concernant le traitement conservateur dans les traumatismes grades III et IV, il est de règle dans la plupart des séries contemporaines (72, 73, 63, 74, 75). Ces résultats sont améliorés par l'usage, soit des techniques d'embolisation face à un saignement (65, 76, 77, 78), soit des techniques de drainage endo-urologique devant les extravasations d'urines prolongées (72, 79, 80, 81). Néanmoins, toutes les études se rejoignent sur l'idée, que l'approche conservatrice ne doit être envisagée qu'après une stadification complète du patient hémodynamiquement stable.

Tous auteurs s'accordent sur le fait qu'une lésion rénale majeure grade III selon la classification de l'ASST peut être surveillée et ne nécessite pas en première intention

d'exploration chirurgicale chez un patient dont le bilan lésionnel radiologique a été correctement établi. Il n'a pas été retrouvé d'augmentation d'incidence des taux de mortalité ou de morbidité en cas de réalisation d'une intervention chirurgicale dans un deuxième temps (59, 82, 83).

En cas de grade IV, la majorité des lacérations peuvent être traitées par un traitement conservateur (80), la présence d'extravasation de produit de contraste confirme l'atteinte du système collecteur, qui, en soit, n'est pas une indication d'exploration chirurgicale (84, 85, 86). Dans la majorité des cas, ces lésions cicatrisent spontanément (76 à 87 % des patients). La persistance d'une fistule urinaire ou de l'urinome, ou l'existence d'une surinfection, peut être traitée par un geste endoscopique ou par voie rétrograde ou par une ponction percutanée, évitant ainsi un abord chirurgical (87). Dans seulement 10 % des cas, un geste chirurgical est nécessaire (86).

Concernant les sujets ayant une laparotomie pour une lésion intrapéritonéale associée, l'exploration de la loge rénale n'est pas systématique, cependant certaines équipes (88) recommandent une exploration de la loge rénale avec réparation des lésions. Les complications postopératoires passent de 80% à 23%. L'abstention chirurgicale ne pourra être retenue que chez les patients ayant eu un bilan lésionnel complet par imagerie (88). Un bilan incomplet nécessite alors la poursuite des techniques d'imagerie ou l'exploration chirurgicale. Si le patient est opéré avant qu'un bilan d'imagerie ne soit réalisé, avant d'explorer le rein, les auteurs anglo-saxons préconisent la réalisation d'un cliché d'urographie peropératoire. Des clichés anormaux ou ininterprétables amènent à explorer la loge rénale avec contrôle vasculaire en premier, alors que dans certains cas, les lésions retrouvées auraient tout à fait pu être surveillées (88).

Il n'a pas été retrouvé d'augmentation d'incidence des taux de mortalité ou de morbidité en cas de réalisation d'une intervention chirurgicale dans un deuxième temps (pas de morbidité accrue à long terme, notamment d'hypertension artérielle post traumatique) et un taux de néphrectomie moins important) (82, 83, 89).

En résumé, les lésions grades 3 et 4 font actuellement l'intérêt du traitement conservateur (69).

**b. le grade IV ouvert:**

Pour certains auteurs (90), les plaies par armes à feu ou par armes blanches doivent être prises en charge différemment (les premières étant plus profondes causant des dégâts tissulaires importants par effet de souffle).

*b.1. plaies par arme à feu:*

Les plaies par arme à feu notamment celles de gros calibre ou ayant des projectiles à grande vitesse, engendrent une destruction quasi-totale du parenchyme conduisant à une néphrectomie (88).

Dans ces traumatismes graves, l'attitude thérapeutique tend à rejoindre celle utilisée pour les traumatismes fermés, c'est à dire une abstention chirurgicale chez des patients stables hémodynamiquement et dont le bilan radiologique a permis une évaluation complète des lésions notamment avec le scanner.

En cas d'exploration chirurgicale pour des lésions abdominales, le cliché d'urographie peropératoire permet une évaluation des lésions rénales dans 68 % des cas (91, 92) et donc la plupart du temps, l'absence d'exploration de la loge rénale. Pour certaines équipes (93) ce cliché n'est pas assez sensible pour la détection d'un traumatisme rénal majeur et l'opérateur ne doit pas se baser sûr ces seules données pour décider d'intervenir ou non.

*b.2. plaies par arme blanche:*

Elles sont plus fréquentes. Les plaies sur la ligne axillaire antérieure donnent généralement des lésions mineures par rapport à celle dont le point d'entrée est abdominal.

A l'heure actuelle, l'attitude est la même que pour les traumatismes par arme à feu (abstention chirurgicale) chez des patients stables et correctement bilantés par des examens radiologiques (scanner) (93, 94).

**c. Grade V:**

Le rein complètement fracturé nécessite une intervention chirurgicale obligatoire puisqu'il provoque une instabilité hémodynamique. Cependant, le traitement conservateur des reins multifracturés peut être proposé chez des patients précis, stables hémodynamiquement à l'admission et qui ont une lacération parenchymateuse sans atteinte pédiculaire(95).

Les lésions traumatiques du pédicule rénal, quelque soit leurs étiologies, sont rares. Elles ne sont retrouvées que dans 2,6 % des cas pour CASS et 2,7 % pour CARROLL dans des séries portant sur 1698 et 1361 traumatismes rénaux respectivement (96, 97).

Les lésions du pédicule rénal (artères, veines ou les deux) peuvent toucher soit le vaisseau principal, ou les branches de division et sont classées en avulsions, lacérations, ou occlusions dues à une thrombose ou une dissection.

Les lésions veineuses sont particulièrement difficiles à détecter (même au scanner) et à réparer. Le danger en cas de méconnaissance de ce type de lésion est une reprise hémorragique massive survenant généralement entre le 5ème et le 10ème jour, une fois le caillot lysé (97). L'atteinte de la veine rénale, notamment sa section complète, est rarement réparable et nécessite souvent une néphrectomie.

Cependant, une ligature proximale de la veine rénale gauche n'entraîne pas forcément une néphrectomie totale, du fait de la présence du réseau de drainage collatéral réalisé par la veine gonadique, les veines lombaires et surrénaliennes (97).

Concernant les lésions artérielles, lorsqu'une revascularisation est réalisée, elle fait appel aux différents procédés de réparation vasculaire : résection anastomose termino-terminale, greffon veineux ou artériel et auto-transplantation.

Le succès de la revascularisation est lié à la durée d'ischémie chaude. Pour MAGGIO (98), les chances de succès de la revascularisation passent de 80% à 57% entre la 12ème et la 18ème heure. Pour certains, ce délai doit être inférieur à 4 heures (99, 100), 5 heures pour POLLACK

(101) et 12 heures pour SMITH (98) .Toutefois, il n'existe pas de consensus sur le délai "idéal" de revascularisation.

Face à ce type de lésions, les chances de succès du geste de revascularisation dépendent de l'expérience du chirurgien et de la disponibilité d'un chirurgien vasculaire.

Cependant, la réparation d'une lésion de l'artère rénale n'entraîne pas toujours une restauration de la fonction rénale du rein lésé (102, 103).

En cas d'échec de la revascularisation, une néphrectomie totale doit être envisagée si la fonction du rein controlatéral est normale afin de diminuer le risque d'une néphrectomie retardée en raison du risque de saignement, d'infection, ou d'hypertension artérielle.

En cas de plaie rénale, La lésion de grade V est une indication chirurgicale (104).



*MATERIELS*  
&  
*MÉTHODES*



## **I. But de l'étude :**

Il s'agit d'une étude rétrospective monocentrique portant sur une série de 78 cas des traumatismes rénaux de haut grade colligés au service d'urologie du Centre Hospitalier Universitaire Mohammed VI de Marrakech sur une période de 11 ans étalée entre janvier 2005 et décembre 2015.

Le but de ce travail est de mettre en évidence les facteurs pronostiques des traumatismes rénaux de haut grade selon les différents mécanismes pénétrant et fermé, et de comparer leurs pronostics.

## **II. Critères d'inclusion et d'exclusion :**

Le mode de recrutement de nos malades était fait à partir du service d'accueil des urgences chirurgicales du centre hospitalier universitaire Mohammed VI de Marrakech.

### **1. Critères d'inclusion :**

On a inclus dans notre étude tous les patients victimes d'un traumatisme rénal de haut grade : grade III, IV et V selon la classification de l'AAST (American Association for the Surgery of Trauma) et dont les dossiers étaient exploitables.

### **2. Critères d'exclusion :**

On a exclu de notre étude les dossiers non exploitables, du fait de l'absence d'observations et d'images radiographiques.

### **III. Recueil des données :**

#### **1. Collecte des données :**

Le recueil des données de chaque patient s'est fait sur la base des dossiers médicaux.

Les renseignements recueillis ont été notés sur le logiciel Microsoft Excel.

L'analyse des dossiers a été faite selon une fiche d'exploitation (annexe 1) qui a permis de recueillir des renseignements caractéristiques de chaque patient prenant en considération les éléments suivants :

L'identité du patient, les caractéristiques sociodémographiques, les antécédents personnels et familiaux du patient, les caractéristiques du traumatisme, l'examen clinique et le bilan biologique à l'admission, le bilan radiologique (échographie abdominale, uroscanner), Les modalités de prise en charge, l'évolution (immédiate, à moyen terme [ $<3$ mois], à long terme [ $>3$ mois]) et le pronostic.

#### **2. Le procédé de prise en charge :**

##### **2.1 Patients stables:**

Les patients stables hémodynamiquement ont eu un bilan biologique comprenant une NFS, une fonction rénale, un groupage rhésus, et un bilan d'hémostase ; l'uroscanner a été réalisé pour le diagnostic et l'évaluation des lésions rénales et des lésions associées.

Le scanner abdominal injecté est réalisé en urgence, avec des coupes non injectées puis injectées précoces et retardées.

La technique de référence est un scanner spiralé partant du diaphragme soixante-dix secondes après une injection intra veineuse de 150mL de produit de contraste à un débit de 2-2,5 ml/sec.

Les coupes intéressent l'ensemble de l'abdomen, du dôme hépatique jusqu'au pelvis, La largeur de la fenêtre (contraste) et le niveau (noircissement) sont réglés de façon à distinguer les ombres rénales. On pratique des coupes fines de 5 mm d'épaisseur, l'examen doit être complet, au mieux effectué en méthode hélicoïdale, avec une collimation et indice de reconstruction relativement fin.

La phase artérielle se déroule dans les 20 à 30 premières secondes après l'injection du PDC qui recherche des lésions hémorragiques spontanément hyperdenses.

La phase corticale précoce, entre 40 et 70 secondes après cette injection, elle montre les lacérations, les fractures parenchymateuses et permet également de visualiser les lésions vasculaires, la rupture artérielle, avec fuite du PDC. Les coupes précoces permettent également de rechercher des signes d'ischémie parenchymateuse. Les lésions parenchymateuses peuvent ne pas apparaître sur les images obtenues pendant ces deux phases, il est donc nécessaire de réaliser une acquisition pendant les phases néphrographiques, 80 secondes après l'injection du PDC afin de détecter une éventuelle lésion parenchymateuse et veineuse.

Enfin, une hélice tardive est réalisée au temps sécrétoire plusieurs minutes après l'injection du PDC iodé. Cette phase est absolument fondamentale pour rechercher une fuite extra-urinaire du PDC signant la rupture de la voie excrétrice.

Les traumatismes graves du rein peuvent être omis quand les résultats des deux premières phases sont strictement normaux

Le scanner est interprété par l'équipe de radiologie.

## **2.2 Patients instables:**

Après hospitalisation au service de réanimation d'urgence, bilan biologique complet et radiologique (échographie) et échec des mesures de réanimation : Les patients dont l'état hémodynamique est resté instable, malgré un remplissage et une transfusion, étaient acheminés au bloc opératoire pour une laparotomie urgente pour évaluer les lésions intra-abdominales et assurer l'hémostase.

L'hématome rétropéritonéal a été respecté s'il n'était pas pulsatile afin de ne pas interrompre l'effet de tamponnade, par contre, l'exploration rénale était nécessaire pour contrôler le saignement quand l'hématome était pulsatile ou expansif.

Le traitement conservateur consistait en une admission des patients en milieu de réanimation, ou repos au lit avec monitoring, antalgique, hydratation, antibioprophylaxie, surveillance de la douleur, température, couleur des urines et du bilan biologique comportant la surveillance du taux d'hémoglobine et l'hématocrite, la fonction rénale, une échographie et/ou TDM de contrôle entre J3( en cas d'extravasation initiale) et J8 du traumatisme.

L'échec du traitement conservateur était défini par le besoin d'interventions invasives : chirurgie ouverte (néphrectomie totale d'hémostase, néphrectomie partielle ou néphrorraphie).

### **3. La surveillance :**

Tous nos malades ont bénéficiés d'un repos strict au lit avec une surveillance étroite :

- Clinique:
  - fréquence cardiaque,
  - fréquence respiratoire,
  - tension artérielle,
  - température,
  - douleurs,
  - aspect des urines.
  
- Biologique :
  - surveillance quotidienne de l'hémoglobine et de l'hématocrite pendant toute la durée d'hospitalisation du patient,
  - l'urée et la créatinine,
  - bilan d'hémostase.

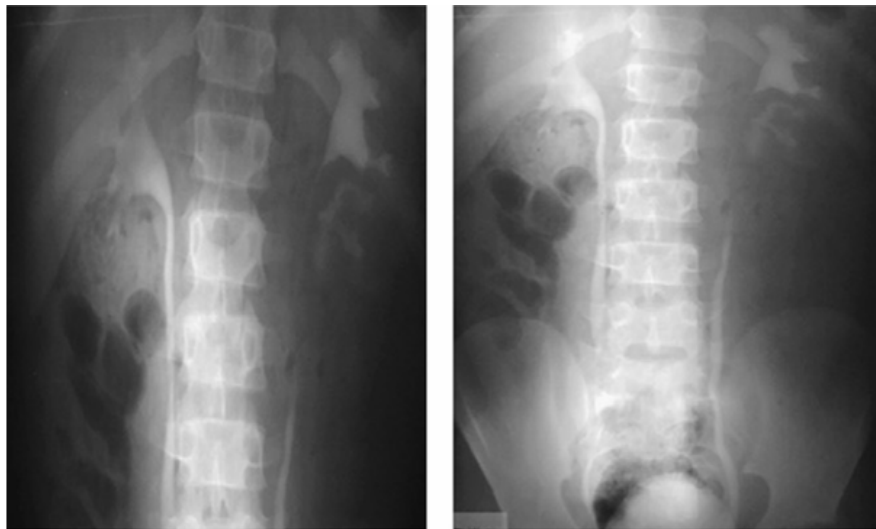
➤ Radiologique :

La surveillance radiologique se fait par échographie ou uroscanner de contrôle fait à J3, J8, J10, J20 ou J30 du traumatisme en fonction du grade, des lésions associées et de l'évolution clinique (réalisé chez 70 patients soit 73% des cas) (105,106), et plus rarement par UIV et scintigraphie.

• **L'urographie intraveineuse :**

Longtemps l'UIV resta l'examen de référence des traumatismes du rein, mais son manque de spécificité associé à l'apparition du scanner spiralé multibarrette, en fait dans cette indication un examen qui n'est plus d'actualité (46).

En l'absence de la TDM, L'UIV permet l'obtention d'un néphrogramme, la visualisation des contours du rein et l'excrétion du produit de contraste par les deux reins dans le bassinet et l'uretère (105).



**Figure n°29: UIV. Traumatisme rénal gauche grade IV avec extravasation du PDC**

• **Scintigraphie au DMSA:**

Elle n'est pas utilisée à l'heure actuelle en urgence. En revanche, elle garde tout son intérêt dans le suivi et la surveillance des reins traumatisés en appréciant la fonction rénale et le degré d'atrophie parenchymateuse (41)

#### **4. L'analyse statistique:**

L'analyse statistique a été effectuée à l'aide du logiciel SPSS version 19.0. L'analyse descriptive a consisté au calcul des fréquences absolues et relatives pour les variables qualitatives, et des paramètres de positionnement et de dispersion pour les variables quantitatives (moyenne, écart-type).

La distribution normale des variables a été étudiée par le test de Kolmogorov-Smirnov. En analyse bivariée, la comparaison des variables qualitatives a fait appel au test statistique de Chi<sup>2</sup> de Pearson et celui de Fisher si nécessaire. Le test t de Student ou le test de Mann Whiteny ont été utilisés pour comparer les variables continues.

L'analyse multivariée a été utilisée pour modéliser les facteurs pronostiques d'échec du traitement conservateur du traumatisme de haut grade du rein.

Cette méthode convient aux modèles dans lesquels les variables sont dichotomiques, dans notre cas, on se propose d'évaluer les facteurs pronostiques des traumatismes rénaux de haut grade fermés et ouverts, en fonction de certaines valeurs ou d'un ensemble de variables explicatives :

Les variables explicatives étudiées dans notre étude sont : l'âge, les circonstances, la nature du traumatisme, la présence d'un polytraumatisme et des lésions associées, l'hypotension à l'admission, la présence d'anémie à l'admission, le grade AAST, la taille de l'hématome, l'instabilité hémodynamique pendant la surveillance, la fièvre, l'hématurie persistante, la présence de séquestre dévitalisé, d'extravasation d'urine ou de rein détruit à la TDM. Les variables dont l'association était significative au seuil de 20 % en analyse bivariée ont été incluses dans un modèle multivarié.

Les variables retenues dans le modèle final ont été sélectionnées en utilisant une méthode *stepwise forward* avec un seuil d'entrée à 0,2 et un seuil de sortie à 0,05.

Le seuil de significativité était retenu pour un  $p < 0,05$ .



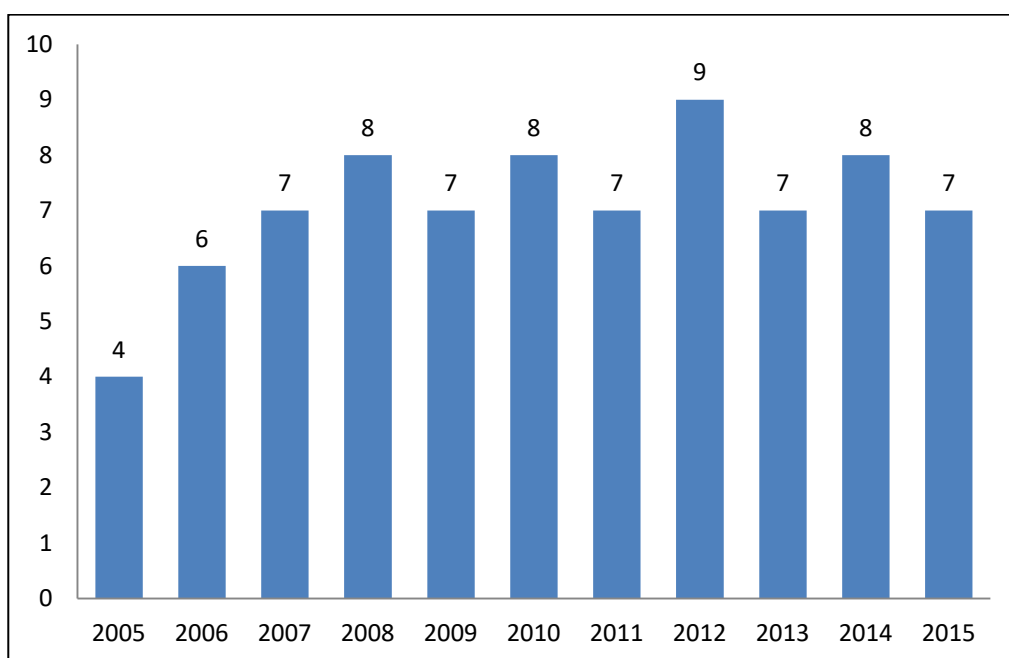
# *RÉSULTATS*

## I. ANALYSE DESCRIPTIVE :

### 1. Les données épidémiologiques :

#### 1.1. La fréquence:

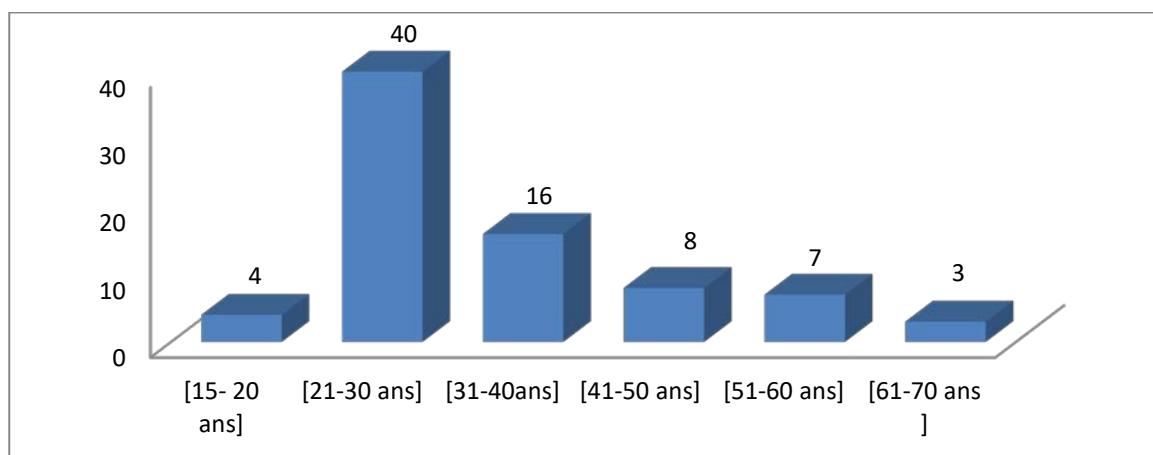
Entre janvier 2005 et décembre 2015, 78 traumatismes de haut grade du rein selon la classification de l'AAST ont été colligés au service d'urologie du CHU Mohammed VI de Marrakech.



**Figure n° 30: Répartition des patients selon les années**

#### 1.2. Répartition selon l'âge:

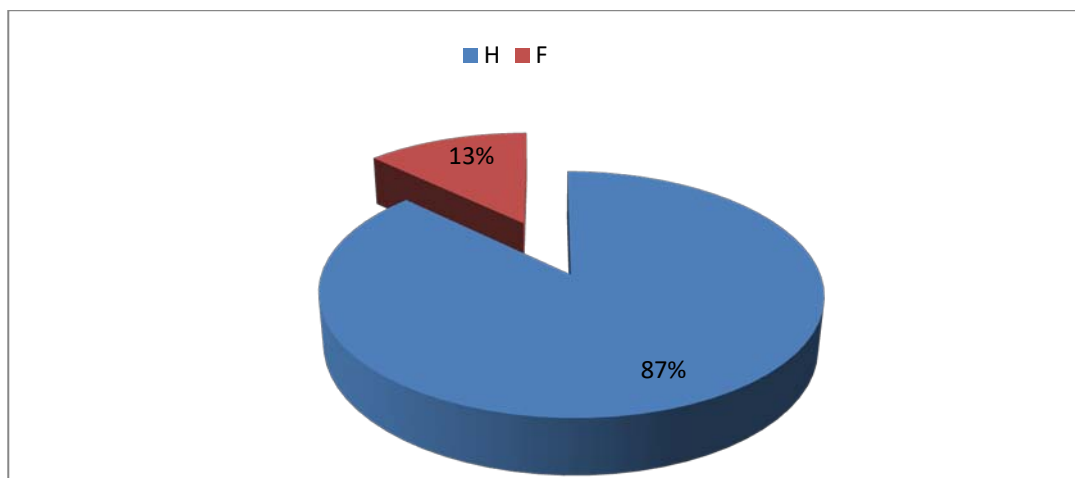
La moyenne d'âge de nos patients est de 27.1ans avec des extrêmes allant de 15 à 70 ans. La tranche d'âge de 20 à 30 ans est la plus fréquente avec 51 % des cas. (Figure n°27)



**Figure n° 31 : répartition des patients selon l'âge**

### **1.3. Répartition selon le sexe:**

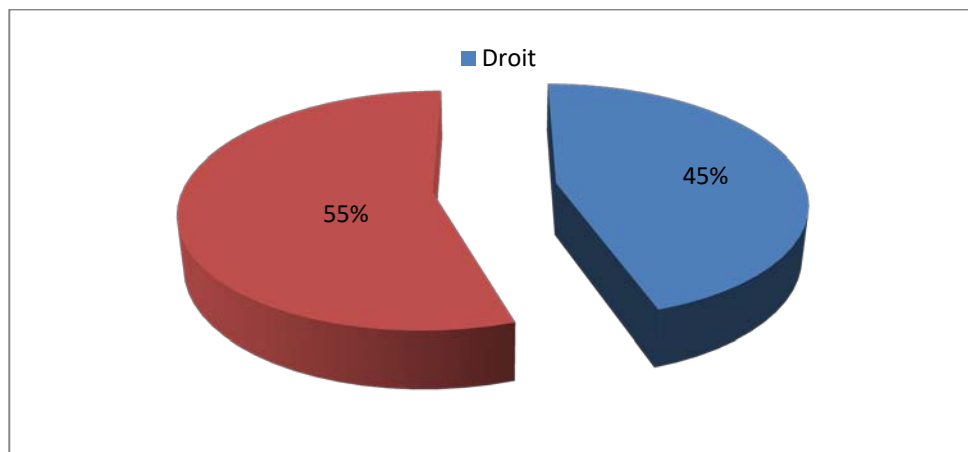
Nos patients se répartissaient en 68 hommes (87.17%) et 10 femmes (12.82%), ceci correspond à un sex-ratio H/F de 6,8.



**Figure n°32 : Répartition des patients selon le sexe**

### **1.4. Répartition selon le côté atteint :**

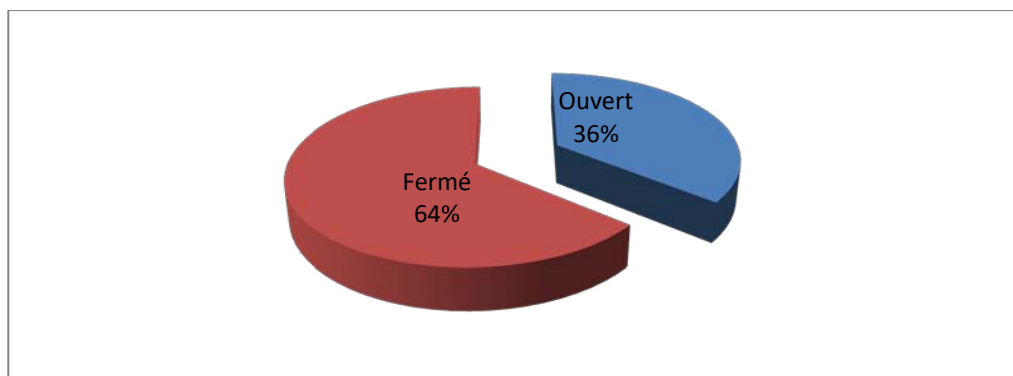
Dans notre série, on note une légère prédominance d'atteinte du côté gauche (55.12%).



**Figure n°33 : Répartition des patients selon le côté atteint**

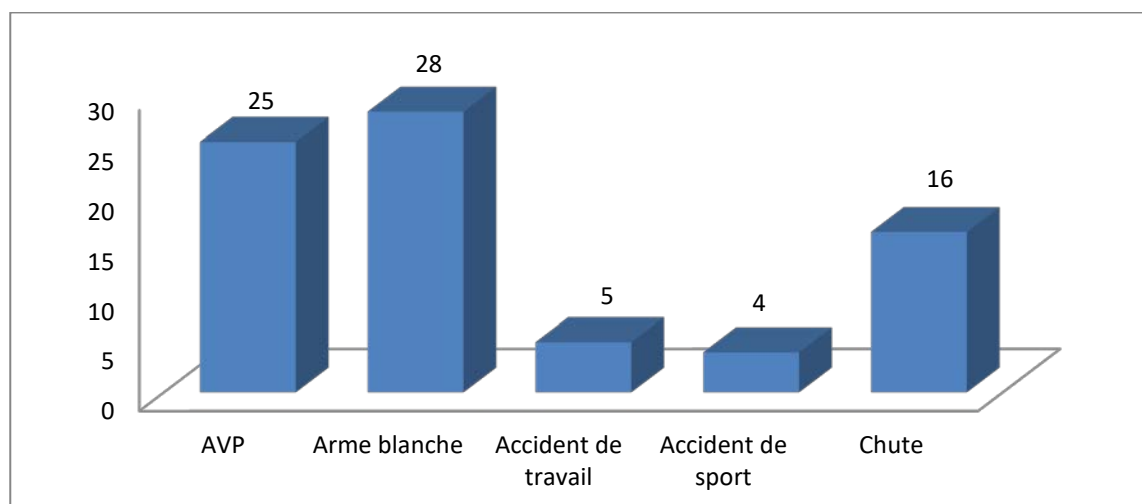
#### **1.5. Répartition selon la nature et les circonstances du traumatisme:**

Dans 50 cas, le traumatisme rénal était fermé ; soit une fréquence de 64,10%. 28 patients (35.89%) ont présenté un traumatisme ouvert.



**Figure n°34 : Répartition des patients selon la nature du traumatisme**

- Les étiologies du traumatisme rénal grave ouvert étaient en rapport avec agression par arme blanche dans 27 cas (34.61%) et un cas par un tournevis (1.28%)
- Les étiologies du traumatisme rénal grave fermé sont en rapport avec:
  - les accidents de la voie publique dans 25 cas (32.05%),
  - une chute d'un lieu élevé dans 16 cas (20.05%),
  - les accidents de travail 5 cas (6.41%)
  - les accidents de sport 4 cas (5.12%)



**Figure n°35 : Répartition des patients selon les circonstances du traumatisme**

#### **1.6. antécédents pathologiques :**

Nous avons retrouvé dans notre travail les antécédents médicaux suivants :

L'asthme dans 3 cas, l'HTA dans 5 cas, le diabète dans 3 cas, la tuberculose pulmonaire dans 2 cas, le tabagisme dans 37 cas, l'alcoolisme dans 4 cas et la consommation de cannabis dans 3 cas.

#### **1.7. Traumatisme sur rein pathologique:**

Trois de nos patients (3,84%) avaient une lithiase rénale, deux patients (2,56%) avaient un syndrome de jonction pyélocalicielle, et un seul patient (1,28%) était porteur d'une polykystose rénale.

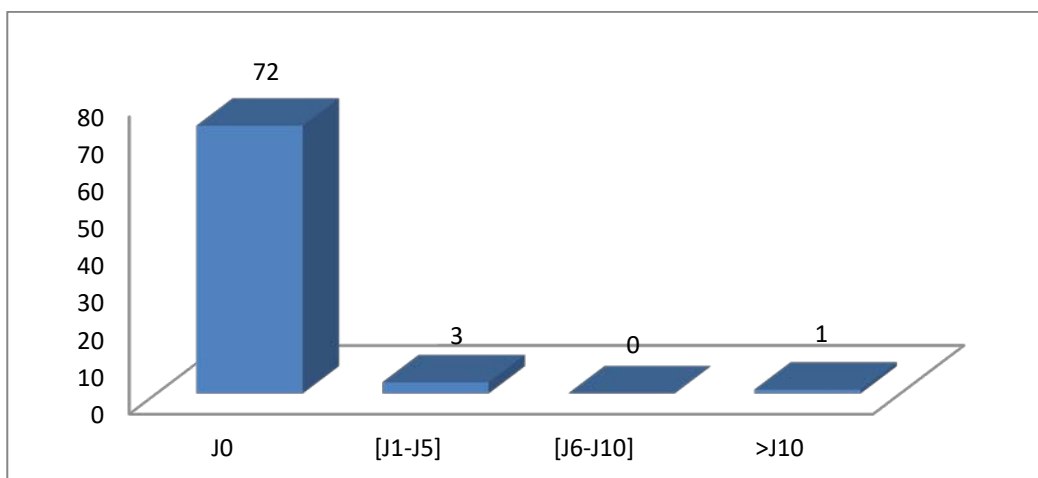
**Tableau n°III : Pathologies rénales révélées par le traumatisme**

	Nombre de cas	Pourcentage
Lithiase rénale	3	3,84%
Syndrome de JPC	2	2,56%
Polykystose rénale	1	1,28%
Total	6	7.68%

## 2. DONNEES CLINIQUES:

### 2.1 Délai de consultation:

- 72 patients, soit une fréquence de 92,3%, ont consulté à J0 du traumatisme.
- 3 patients ont consulté à J2 du traumatisme.
- 2 patients à J3 du traumatisme.
- 1 seul patient à J15.



**Figure n°36 : répartition des patients selon les délais de consultation**

### 2.2 Etat hémodynamique:

Un état de choc hypovolémique a été retrouvé dans 25 cas (32,05%), le remplissage vasculaire et la transfusion sanguine ont permis de corriger l'état hémodynamique chez 18 patients.

Deux patients avaient présenté une hématurie de grande abondance ayant nécessité une néphrectomie d'hémostase en urgence vue l'instabilité hémodynamique malgré la transfusion de culots globulaires.

### 2.3 Signes physiques :

#### a. Hématurie macroscopique :

Elle était présente dans 65 cas soit une fréquence de 83,33%.

Chez tous ces patients, l'hématurie était macroscopique et totale, survenant immédiatement ou dans les heures qui suivent le traumatisme.

**b. Douleur:**

80,76 % des patients ont présenté des douleurs lombaires ; dans 15 cas (19,23%), la douleur était présente aussi au niveau de l'hypochondre ou du flanc.

**c. Signes locaux:**

- Défense de la fosse lombaire dans 48 cas (61.5%).
- Empâtement et sensibilité de la fosse lombaire dans 26 cas (33.3%).

**Tableau n°IV : répartition des patients selon les signes cliniques**

Signes cliniques	Nombre de cas	Fréquence
Etat de choc	25	32.05%
Hématurie	65	83.3%
Douleur fosse lombaire	63	80.76%
Douleurhypocandre/ flanc	15	19.23%
Défense	48	61.5%
Empâtement et sensibilité	26	33.3%

### **3. DONNEES RADIOLOGIQUES:**

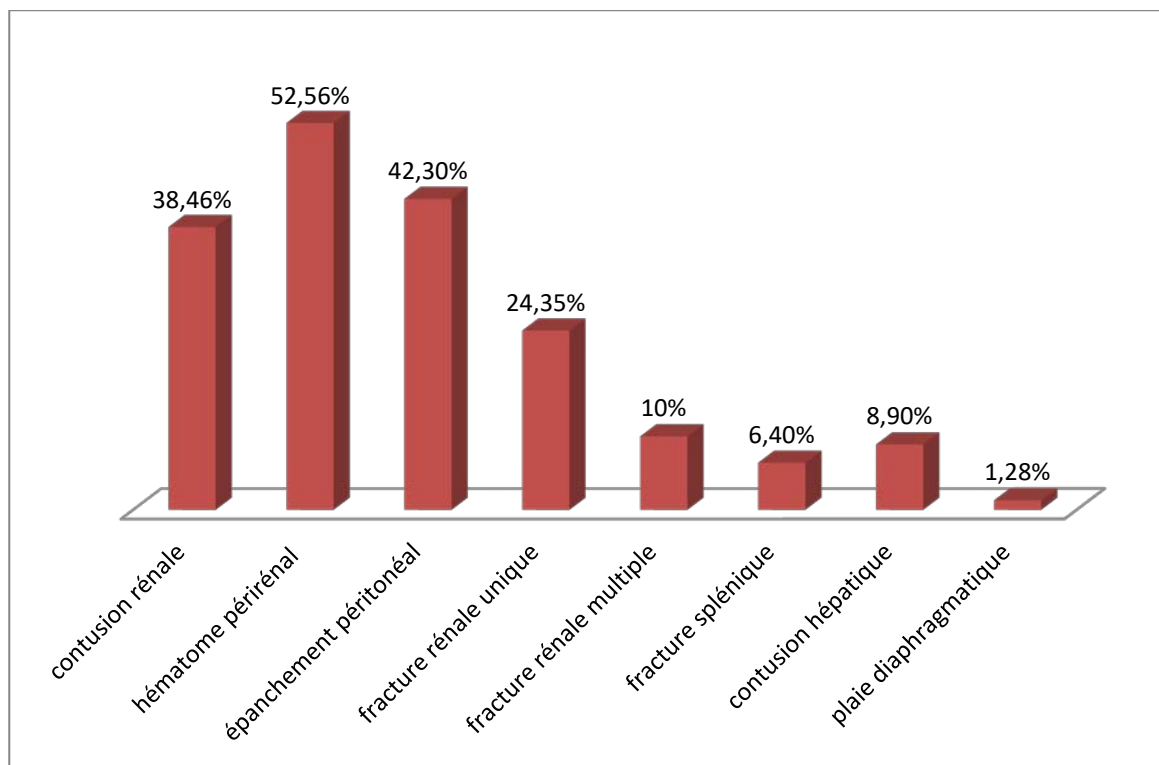
Tous nos patients ont bénéficié d'une échographie abdomino-pelvienne complétée par un uroscanner.

**3.1. Echographie abdomino-pelvienne:**

L'échographie abdomino-pelvienne a été réalisée en urgence de façon systématique chez 69 patients (88.46%) dès leur admission.

Elle a mis en évidence :

- Une contusion rénale dans 32 cas (38.46%)
- Un hématome péri rénal dans 41 cas (52.56%)
- Un épanchement péritonéal dans 33 cas (42.30%)
- Une fracture rénale unique dans 19 cas (24.35%) et multiple dans 7 cas (10%)
- La présence de lésions d'autres viscères dans 13 cas (16.66%) avec fracture splénique dans 5 cas (6.4%), contusion hépatique dans 7 cas (8.9%) et plaie diaphragmatique dans un cas (1.28%)



**Figure n°37 : lésions viscérales révélées par l'échographie**

### **3.2. Uroscanner:**

La tomodensitométrie abdomino-pelvienne avec injection du PDC réalisée en urgence a objectivé les données suivant : (une à plusieurs dans chaque cas)

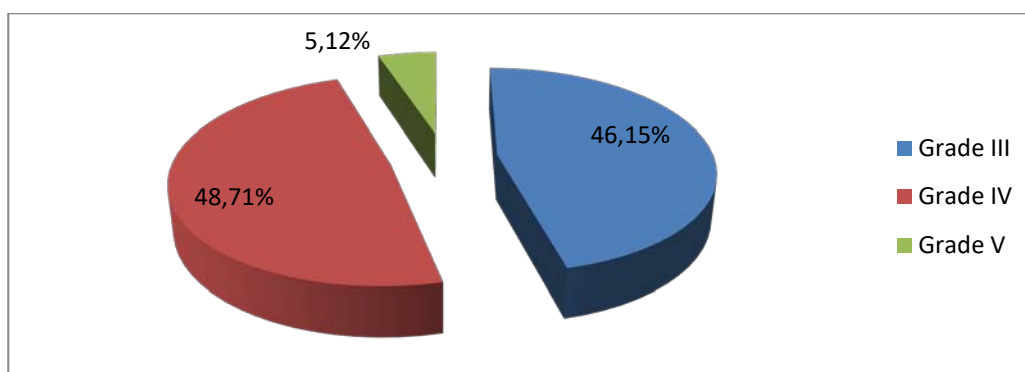
**Tableau n°V :lésions associées retrouvées au scanner**

Lésions	Nombre de cas	Fréquence (%)
Une fracture rénale unique	40	55%
Une fracture rénale multiple	31	42%
Un hématome de la loge rénale	18	25%
un hematoma périrénal	65	83.3%
un hématome sous capsulaire	14	19%
Un urinome périrénal	6	7.7 %
Une Lésion associée d'autres viscères	21	26.9%
Une contusion splénique	3	5%
Une fracture splénique	6	8%
Une contusion hépatique	3	5%
Une fracture hépatique	2	2.5%

### 3.3. Classification AAST

Au terme de ce bilan, nos malades ont été classés selon la classification de l'AAST.

- Grade III : 36 cas
- Grade IV : 38 cas
- Grade V: 4 cas



**Figure n°38 : répartition selon la classification AAST**

### 3.4. Radio thorax:

Elle a été pratiquée chez tous les patients

Elle a montré un pneumothorax dans 2 cas, un épanchement pleural dans un cas, un épanchement bilatéral minime avec atélectasie en regard dans un cas.

**3.5. Cliché d'AUSP:**

Il a été réalisé dans 5 cas, cette radiographie a montré une fracture de l'arc moyen de la 10ème côte dans un seul cas. Les autres clichés étaient normaux.

**3.6. Artériographie:**

Elle n'a été pratiquée dans aucun cas.

**3.7. l'IRM:**

Elle n'a été pratiquée dans aucun cas

**4. LESIONS ASSOCIEES:**

Le traumatisme rénal de haut grade rentre le plus souvent dans le cadre d'un polytraumatisme, ce qui explique le nombre élevé des traumatismes osseux (22 cas) par rapport aux autres lésions associées.

**Tableau n°VI : lésions associées au traumatisme rénal de haut grade**

<b>ORGANES</b>	<b>NOMBRE DE CAS</b>
Traumatisme splénique	9
Traumatisme hépatique	5
Traumatisme du pancréas	1
Traumatisme osseux	22
traumatisme du thorax	5
Traumatisme crânien	8
Traumatisme de la face	1
Plaie diaphragmatique	2
Epiplocèle	1

## 5. DONNÉES BIOLOGIQUES:

### 5.1. NFS :

- Une anémie inférieure à 10g /100ml a été observée dans 32 cas (41%) dont 23 cas avaient un traumatisme fermé et neuf cas avaient un traumatisme ouvert.
- L'hématocrite à l'admission était basse (<35%) chez 20 patients.

### 5.2. la fonction rénale:

- une insuffisance rénale initiale fonctionnelle a été retrouvée dans 6 cas (7.69%).
- la créatinine était supérieure à 13 mg/l dans 4 cas.

### 5.3. Bilan d'hémostase :

- Le taux de prothrombine (TP) et le temps de céphaline Kaolin (TCK) étaient correct chez tous les malades.

**Tableau n°VII : données biologiques**

	Absence d'anémie	Anémie : hémoglobine (g/dl)		Hématocrite (%)		Fonction rénale		Bilan d'hémostase	
	Taux normal d'hémoglobine	<10	≥10	<35	≥35	normale	anormale	normal	anormal
<b>Nombre de patients</b>	27	32	19	20	58	68	10	78	0
<b>Pourcentage</b>	34.61	41.02	24.35	25.64	74.35	87.17	12.82	100	0

## 6. PRISE EN CHARGE THERAPEUTIQUE :

### 6.1. Traitement médical :

#### a. Mesures de réanimation et mise en condition initiale :

25 patients se sont présentés en état de choc hypovolémique, soit une fréquence de 32,05%

- Dans 18 cas, le traumatisme rénal était isolé et rapidement corrigé par remplissage vasculaire dans les première 24 heures avec une moyenne de 3 culots globulaires.
- Dans 2 cas, le traumatisme était associé à des lésions viscérales responsables d'hémopéritoine de grande abondance ayant motivé une laparotomie en urgence (2 laparotomies urgentes pour instabilité hémodynamique qui ont conduit à une splénectomie sans exploration du rein (traumatisme grade IV)
- Dans 5 cas, le traumatisme était associé à des lésions viscérales sans indication chirurgicale.

**b. Repos strict :**

Tous nos patients ont bénéficié d'un repos strict au lit avec une surveillance rapprochée des constantes vitales, d'un sondage vésical avec surveillance de la diurèse et d'une prescription d'antalgiques.

**c. Transfusion sanguine :**

Elle était nécessaire dans 25 cas (32,05%), dont 18 cas (23,08%) réalisée dès l'admission aux urgences pour corriger un état de choc hémorragique ou une anémie profonde.

**d. Antibiothérapie :**

L'antibiothérapie a été prescrite chez 40 patients (51.28%), dont 12 patients avaient un traumatisme fermé (15.38%), à base d'amoxicilline -acide clavulanique, indiquée en cas de blessure par arme blanche et en cas d'extravasation du produit de contraste témoignant d'une atteinte du système collecteur, adaptée au débit de filtration glomérulaire et aux données de l'ECBU.

**e. Décaillotage vésical :**

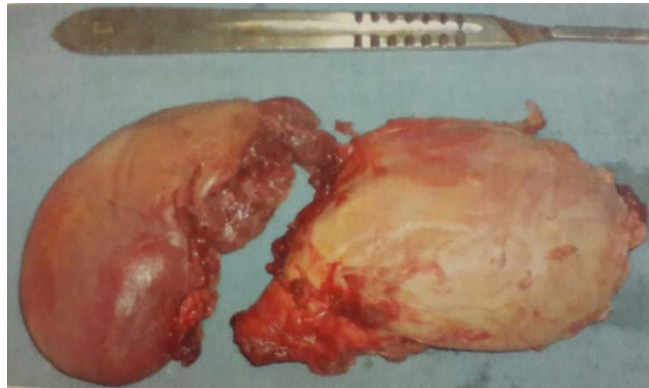
Un décaillotage vésical avec lavage de la vessie et une irrigation continue a été pratiqué chez 19 patients.

**6.2. Traitement chirurgical :**

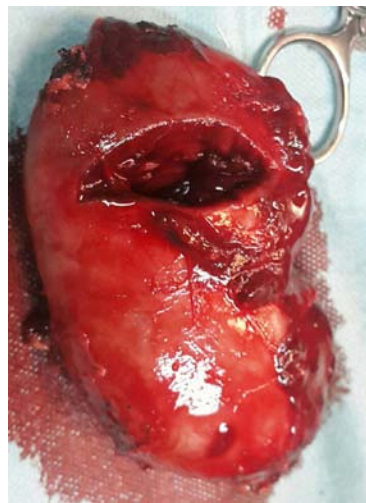**a. Chirurgie d'emblée :**

Six malades ont été opérés :

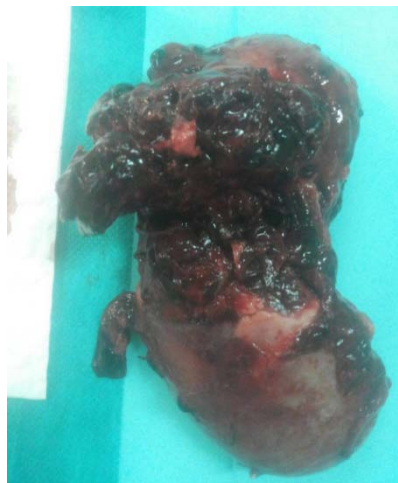- Deux pour plaies diaphragmatiques (associées dans un cas à une épiplocèle : voir figure 8, 9 et 10) associées à une plaie rénale (grade III et IV) non explorée
- Deux laparotomies urgentes pour instabilité hémodynamique qui ont abouti à une splénectomie dans les deux cas sans exploration du rein (traumatisme grade IV)
- Une hernie diaphragmatique gauche avec passage de l'estomac et la rate en intra-thoracique, ayant nécessité une splénectomie (rate déchiquetée) et sutures diaphragmatiques.
- Un cas pour lésions associées : suture des nerfs ulnaire et radial.



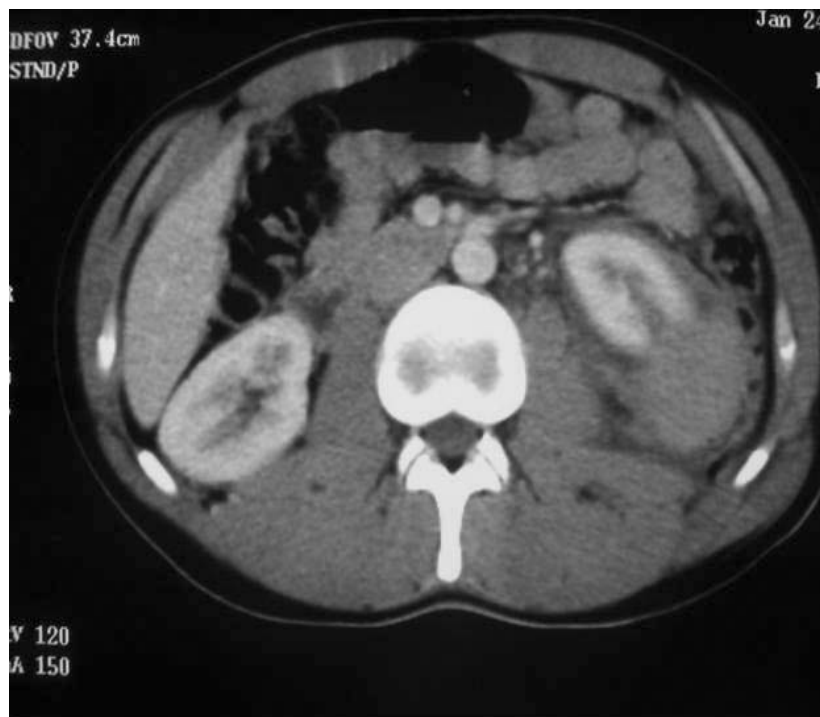**Figure n°39** : traumatisme rénal grade V. pièce de néphrectomie



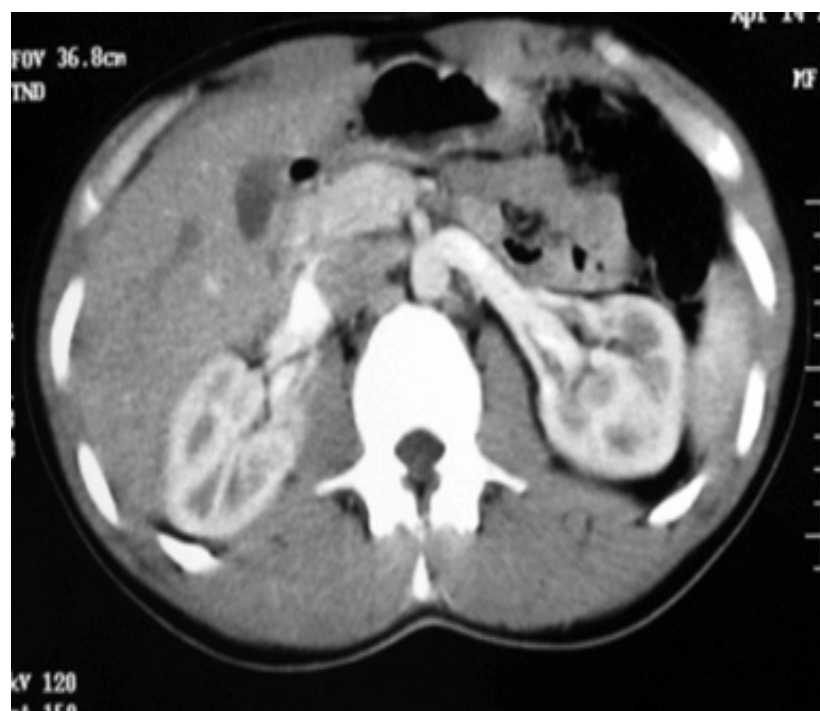**Figure n°40**: traumatisme rénal grade IV par arme blanche. Pièce de néphrectomie



**Figure n°41** : traumatisme rénal fermé, pièce de néphrectomie



**Figure n° 42 : Plaie rénale gauche avec hématome péri rénal classée grade III**



**Figure n°43 : TDM de contrôle à 1 mois Restitution ad integrum de la lésion rénale**

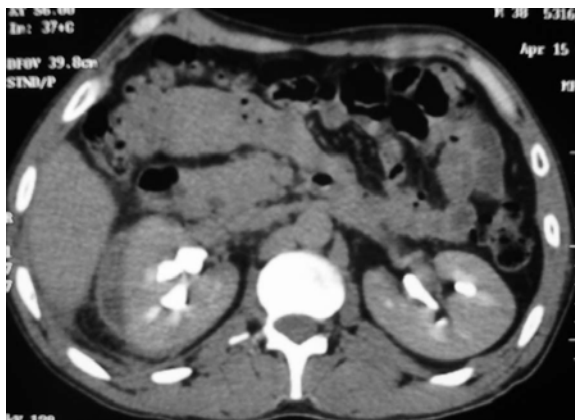
**b. Dérivation urinaire:**

*b.1. Sonde double J:*

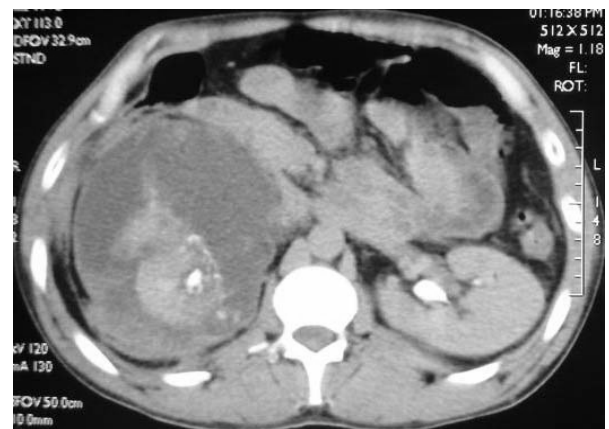- Le drainage de la voie excrétrice par sonde double J était nécessaire chez quatre patients ayant une extravasation du produit de contraste à l'uroscanner, la sonde double J a été mise aussi chez un autre patient chez qui le traitement conservateur a échoué traité par néphrorraphie.
- Deux patients ont eu une résolution spontanée de l'urinome.

*b.2. Drainage percutané échoguidé:*

- Il a été réalisé chez un patient pour une collection périrénale par la mise en place d'un drain périrénal.



**A**



**B**

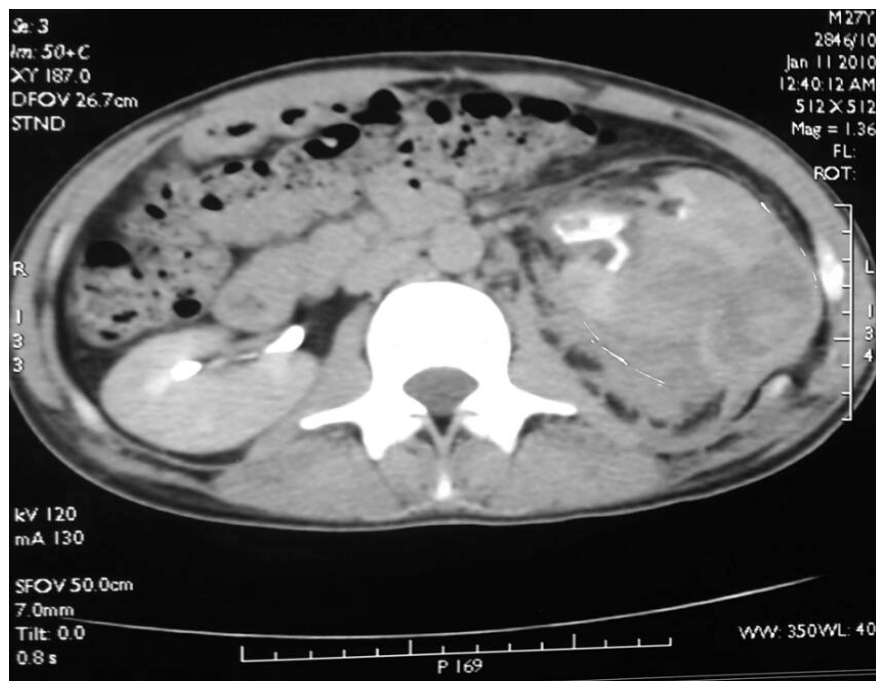
**Figure n°40 : Traumatisme rénal droit grade IV avant (A) et après (B)  
le drainage de l'urohématome par sonde double J**

**c. Chirurgie différée :**

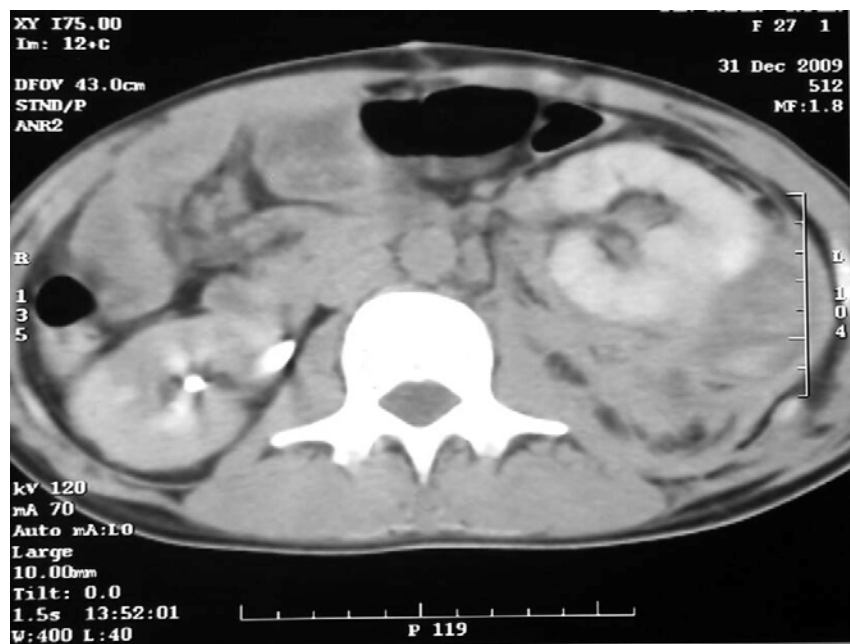
Dix neuf malades (24.35%) ont été opérés à distance du traumatisme :

- ✓ quatre néphrectomies totales ont été réalisées chez des patients qui ont présenté des traumatismes rénaux grade V à J7, J10, J12 de la surveillance sur la présence d'un énorme hématome avec un rein détruit mesurant respectivement 3.7x2cm, 6x4cm, 5.6x8cm et 5.7x9cm.

- ✓ Deux patients ont été opérés à J7 et J12 de la surveillance suite à un traumatisme rénal fermé classé grade IV de l'AAST, pour séquestre dévitalisé, le geste a consisté, chez les deux malades, en une néphrectomie totale devant un saignement non contrôlé.
- ✓ Deux patients présentant un traumatisme rénal grade IV par arme blanche ont été opérés (J6 et J12), l'un pour fièvre, altération de l'état général et urinome ; le deuxième pour une hématurie de grande abondance et instabilité hémodynamique pendant la surveillance avec aggravation des lésions (hématome intra parenchymateux, foyers de contusion et fractures) au scanner de contrôle (figure 43 et 44), les deux traités par néphrectomie d'hémostase.
- ✓ Deux malades ont été opérés, l'un à J32 du traumatisme rénal gauche par arme blanche classé grade IV, et l'autre à J12 du traumatisme par arme blanche classé grade III du rein gauche, devant la persistance de l'hématurie et des lésions rénales complexes (énorme hématome péri rénal) sur l'uroscanner de contrôle. Les deux patients ont subi une néphrectomie d'hémostase.
- ✓ Deux néphrectomies totales ont été pratiquées chez 2 patients ayant eu un traumatisme rénal grade IV, le premier patient a été opéré après 6 mois du traumatisme rénal fermé du rein droit, chez qui le scanner de contrôle a montré un rein détruit, et la scintigraphie a montré un rein droit n'assurant que 18% de la fonction (figure 45 et 46). Le deuxième patient a présenté un traumatisme rénal fermé grade IV, associé à un épanchement pleural, fracture pancréatique et hépatique sans indication chirurgicale immédiate, a été opéré à J30 du traumatisme pour fracture éclatement du parenchyme rénal droit ; à l'exploration il a été réalisé une nephrolyse sous capsulaire et morcellement du rein droit.



**Figure n°45** : plaie rénale gauche grade IV avec hématome de la loge rénale



**Figure n°46** : TDM de contrôle à J11 montrant un rein gauche siège de foyers de contusion, fractures et des hématomes intra parenchymateux

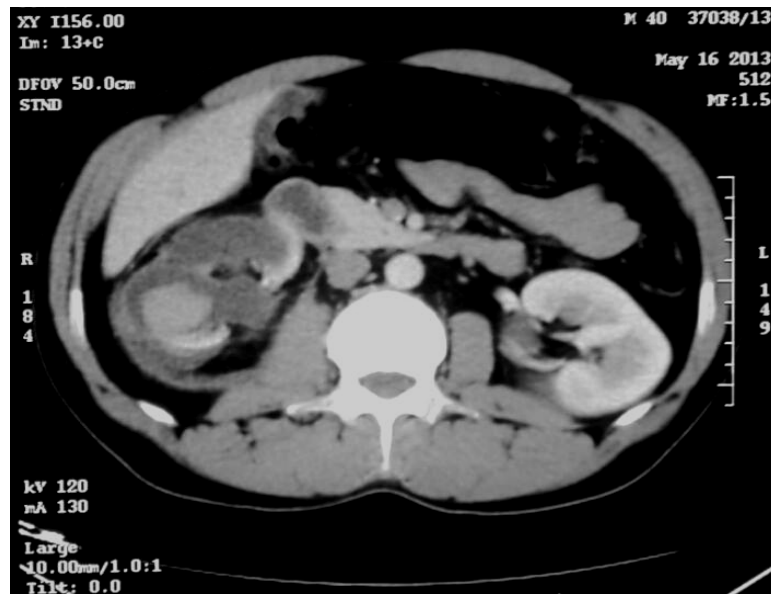
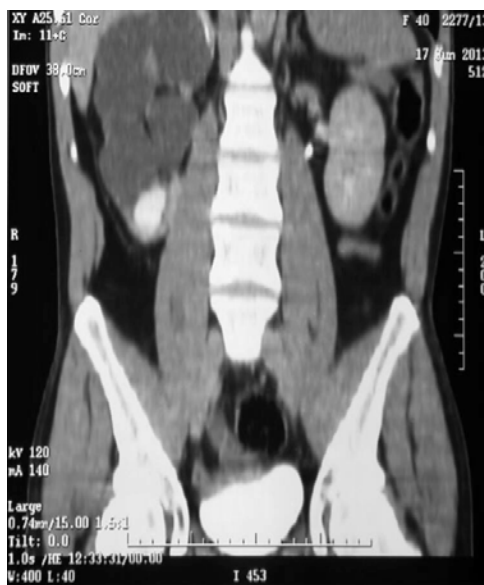
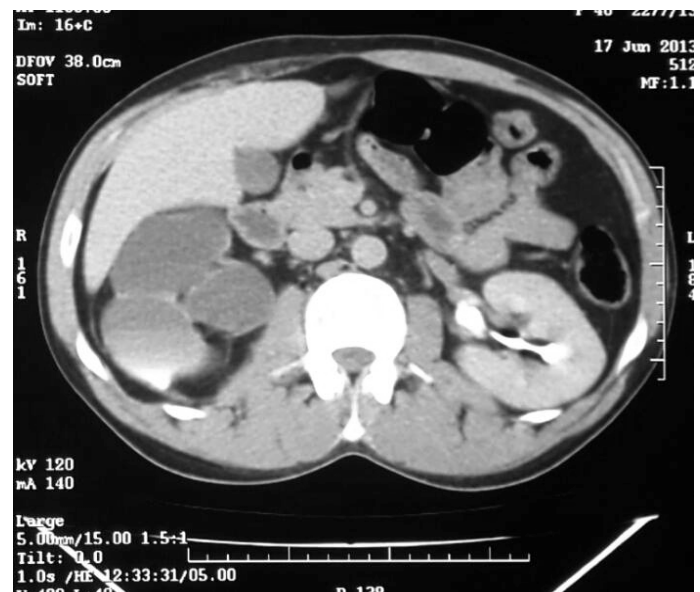Figure n°47 : traumatisme grade IV et hydronéphrose majeure



A



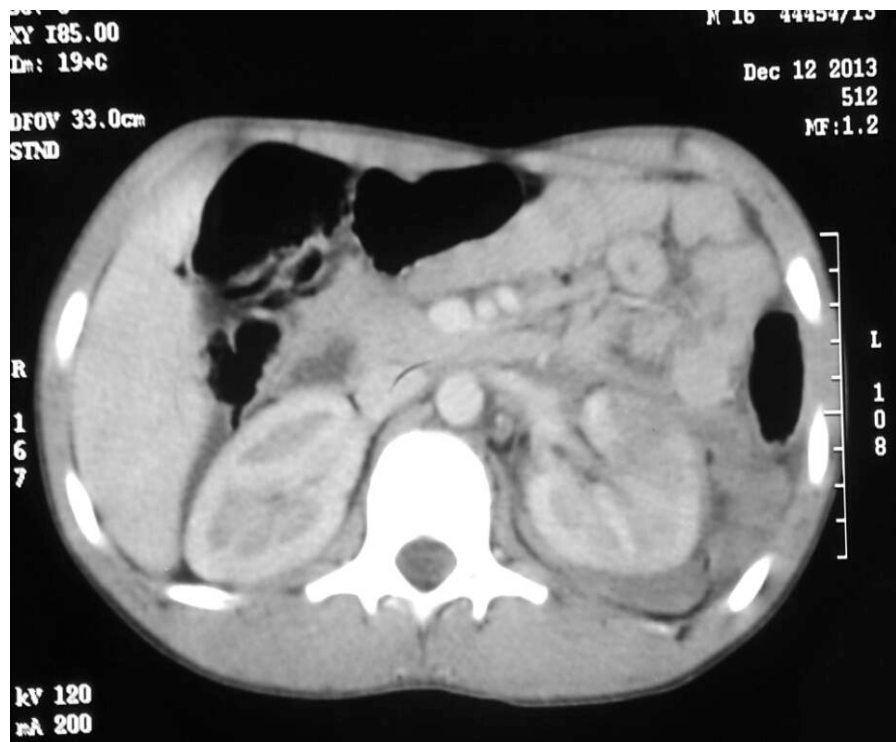B

Figure n°48 : A et B : TDM de contrôle à j30 montrant un rein détruit

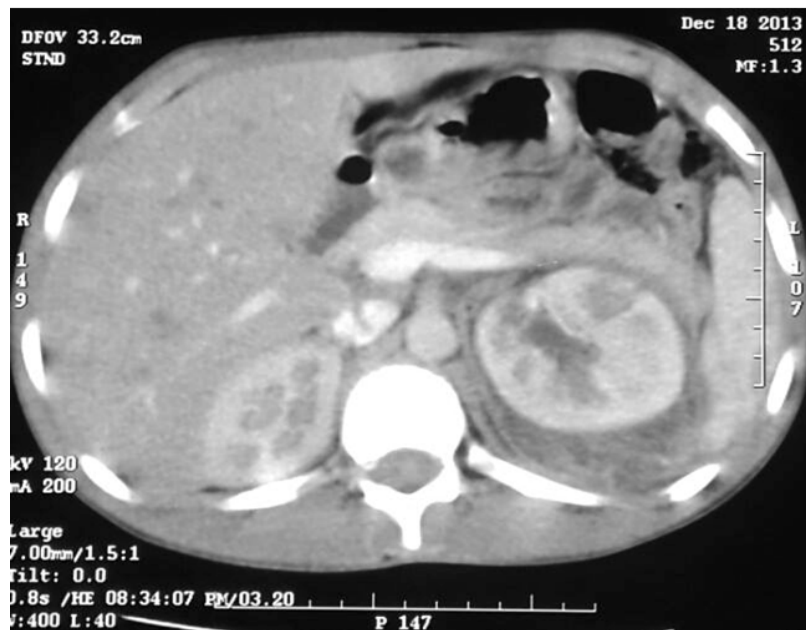- ✓ deux malades ont été opérés à J23 et J18 du traumatisme fermé du rein, classés grade IV, pour hématurie foudroyante et apparition d'un séquestre dévitalisé (pôle inférieur pour l'un (figure 16 et 17) et pôle supérieur pour l'autre) plus un urohématome au

scanner de contrôle, le geste a consisté en une néphrorraphie plus mise en place d'une sonde double J pour le premier, et néphrectomie partielle gauche pour le second.

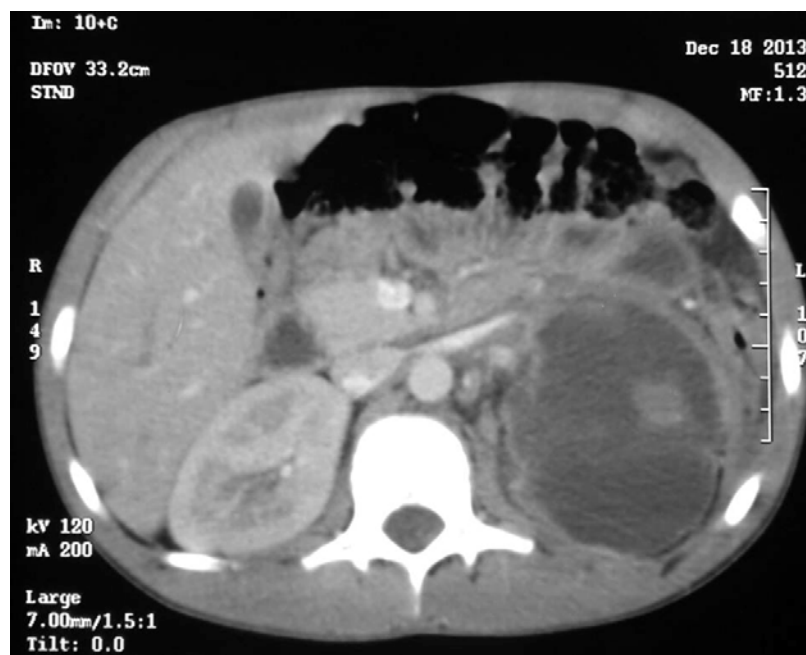- ✓ un patient qui a présenté suite à une chute, un traumatisme rénal grade IV, a présenté au cours de la surveillance une hématurie de grande abondance et une augmentation de la taille de l'hématome au scanner de contrôle. Le geste a consisté en une néphrectomie gauche d'hémostase.



**Figure n°49 : traumatisme rénal gauche grade IV**



A



B

**Figure n°50 A et B : TDM de contrôle à J6 montrant une destruction du pôle inférieur gauche compliqué d'un urohématome**

## **7. EVOLUTION:**

### **7.1. Evolution à court terme:**

- ❖ Evolution clinique : l'hématurie a disparu après une moyenne de 4 jours, sauf chez 6 patients qui ont eu une hématurie persistante dans 4 cas et resaignement dans 2cas.
- ❖ Evolution biologique:
  - L'anémie a été corrigée chez 21 patients qui avaient une anémie à l'admission. Sept patients ont eu une déglobulisation.
  - L'insuffisance rénale fonctionnelle a bien répondu au remplissage vasculaire dans cinq cas. Un seul patient a gardé une insuffisance rénale résiduelle avec un DFG à 45 ml/min.
- ❖ Evolution radiologique : la TDM de contrôle faite en moyenne entre J6 et J8 a montré une amélioration ou une stabilité des lésions initiales dans 78% des cas, et une aggravation des lésions dans 22% des cas.

Un patient est décédé, en milieu de réanimation, à J2 du traumatisme rénal pénétrant classé grade IV selon l'AAST suite à une hémorragie de grande abondance.

### **7.2. Evolution post opératoire:**

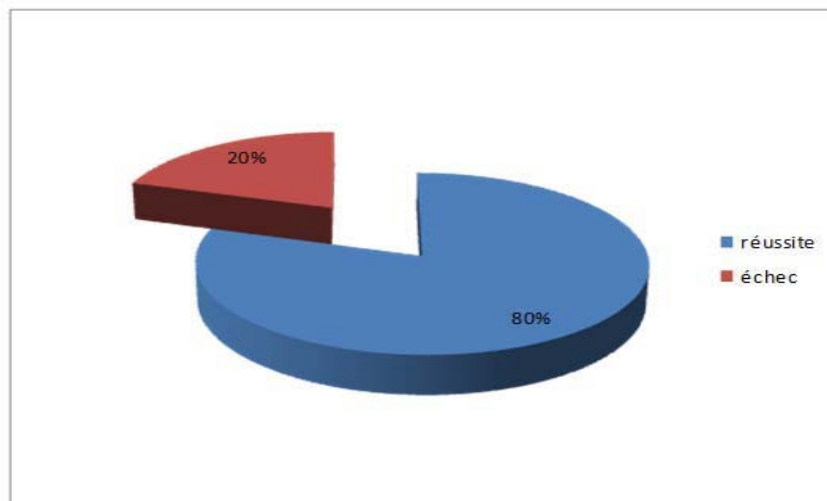
Les suites opératoires étaient simples chez 16 patients (84.21% des patients opérés), un patient a présenté une fièvre en post opératoire avec bonne évolution sous antibiothérapie et deux patients ont gardé une hématurie qui a régressé après deux jours.

Au total, l'échec du traitement conservateur a été observé chez 19 patients (24.35%) :

- ✓ deux patients (2.56%) classés grade III avaient un traumatisme ouvert.
- ✓ 13 patients (16.66%) classés grade IV dont neuf avaient un traumatisme fermé et quatre avaient un traumatisme ouvert.
- ✓ Quatre patients (5.12%) classés grades V avaient un traumatisme fermé.

**Tableau n°VIII : échec du traitement conservateur : attitude thérapeutique selon le grade**

Grade AAST	Nombre de cas	Fréquence	Traitement
Grade III	2 cas	2.56%	2 Néphrectomies totales d'hémostase
Grade IV	13 cas	16.66%	-une néphrorraphie -une néphrectomie partielle -11 néphrectomies totales
Grade V	4 cas	5.12%	4 Néphrectomies totales



**Figure n°51 : taux de réussite et d'échec du traitement conservateur**

**Tableau n°IX: tableau récapitulatif des traumatismes graves  
du rein dont le traitement conservateur a échoué**

	âge	nature	circonstance	Hémodynamique à l'admission	transfusion	Lésion associée	Taille hématome	grade	Hématurie persistante	TDM de contrôle
<b>Cas 1</b>	40	fermé	AVP	Stable	-	Fracture splénique	3.7x2cm	V	non	Rein détruit
<b>Cas 2</b>	29	fermé	AVP	Instable	3CG	Thoracique	6x4cm	V	non	Rein détruit
<b>Cas 3</b>	30	fermé	AVP	Instable	5CG	bassin	5.6x8cm	V	oui	Rein détruit
<b>Cas 4</b>	16	fermé	Accident de sport	stable	-	Hématomesplénique	2.5x1.7 cm	IV	non	Séquestre dévitalisé
<b>Cas 5</b>	19	fermé	AVP	Instable	2CG	Fracture splénique	4.2x3cmm	IV	oui	Séquestre dévitalisé
<b>Cas 6</b>	25	ouvert	Arme blanche	Stable	-	-	3.8x5cm	IV	non	urinome
<b>Cas 7</b>	27	ouvert	Arme blanche	instable	2CG	-	4.7x3cm	IV	non	hématome intra parenchymateux, foyers de contusion et fractures
<b>Cas 8</b>	26	ouvert	Arme blanche	Instable	3CG	-	7x6cm	III	oui	Enorme hématome
<b>Cas 9</b>	38	ouvert	Arme blanche	Instable	6CG	-	3.2x2.7cm	IV	oui	Enorme hématome

**Tableau n°IX : tableau récapitulatif des traumatismes graves du rein dont le traitement conservateur a échoué (suite)**

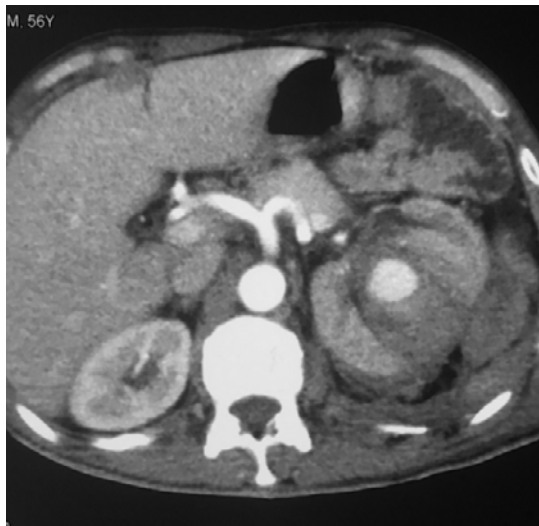	âge	nature	circonstance	Hémodynamique à l'admission	transfusion	Lésion associée	Taille hématome	grad	Hématurie persistante	TDM de contrôle
Cas 10	22	fermé	AVP	instable	3 CG	Thoracique et Contusion Splénique	4.3x5cm	IV	non	Rein détruit
Cas 11	30	fermé	AVP	stable	-	Fracture splénique	2.7x3cm	IV	non	Urohématome + Séquestre
Cas 12	40	fermé	chute	stable	-	-	2.5x2cm	IV	oui	Urohématome + Séquestre
Cas 13	25	fermé	chute	Stable	-	splénique	4.2x3cm	IV	non	Augmentation taille de l'hématome
Cas 14	29	fermé	AVP	instable	2CG	Fracture pancréatique et hépatique	4x2.5cm	IV	non	Eclatement du parenchyme rénal
Cas 15	30	fermé	AVP	instable	3CG	-	5.7x9cm	V	oui	Rein détruit

**Tableau n°IX : tableau récapitulatif des traumatismes graves du rein dont le traitement conservateur a échoué (suite)**

	âge	nature	circonstance	Hémodynamique à l'admission	transfusion	Lésion associée	Taille hématome	grade	Hématuriepersistante	TDM de contrôle
<b>Cas 16</b>	34	ouvert	Arme blanche	instable	2 CG	-	3.9x4.6cm	III	oui	Enorme hématome péricrénel
<b>Cas 17</b>	28	ouvert	Arme blanche	instable	3 CG	-	4.2x5cm	IV	oui	Rein détruit
<b>Cas 18</b>	30	fermé	AVP	stable	-	-	2.7x3cm	IV	oui	Lésions rénales complexes
<b>Cas 19</b>	25	fermé	AVP	instable	3 CG	Fracture pancréatique et hépatique, épanchement pleural	3.7x2cm	IV	oui	Eclatement du parenchyme rénal

**7.3. EVOLUTION A LONG TERME:**

- Un rein hypoplasique détruit chez un jeune patient a été découvert à 3mois au scanner de contrôle, sans signes d'HTA.
- L'urographie intraveineuse réalisée dans seulement deux cas, à distance du traumatisme, a révélé un rein gauche muet dans un cas, et elle était normale dans le second.
- la scintigraphie au DMSA réalisée chez un patient qui avait un traumatisme rénal grade IV a montré un rein droit n'assurant que 18% de la fonction du rein.
- Un cas de faux anévrysme du sinus rénal à J11 d'une plaie rénale gauche par arme blanche qui s'est thrombosé spontanément. (Figure n°52).



**Figure n°52 : Faux anévrysme du sinus rénal à j10 d'une plaie rénale gauche**

- Un cas de lithiase rénale à 8 mois d'évolution sur un traumatisme de grade IV.
- Trois cas d'atrophie rénale, chez deux patients victimes d'un traumatisme fermé de grade V et chez un patient présentant un syndrome de jonction pyélo-urétéral.

Les patients qui ont été seulement surveillés ont évolué favorablement, il n'a pas été constaté d'hypertension artérielle.

La durée d'hospitalisation moyenne de nos patients était de 14 jours (7 à 21 jours).

Tous les malades ont été suivis en consultation après leur sortie avec une médiane de 12 mois (extrêmes de 1 mois à 6 ans). La surveillance a comporté un examen clinique complet avec prise de la tension artérielle, le dosage de la créatinine sérique et la réalisation d'une échographie et/ou d'un scanner de contrôle. Il n'a pas été constaté d'hypertension artérielle ou d'insuffisance rénale chez les patients surveillés ou opérés

**Tableau n°X : l'analyse univariée et multivariée des facteurs prédictifs d'échec du traitement conservateur du traumatisme grave du rein**

Variable	O.R brut	I.C 95%	p
Age	0,88	0,56-1,38	0,58
Polytraumatisme	1,20	0,27-5,28	0,81
Circonstances	1,19	0,85-1,68	0,29
Nature du traumatisme	0,84	0,19-3,62	0,82
hypotension à l'admission	3,70	0,95-14,28	<b>0,04</b>
Présence de lésion associée	0,94	0,21-4,10	0,93
Lésionsplénique	3,40	1,66-6,05	<b>0,02</b>
Lésion hépatique	4,09	0,23-70,66	0,33
Lésion thoracique	-	-	-
Lésion osseuse	0,95	0,09-9,42	0,96
Lésion cérébrale	-	-	-
Taille hématome sup à 3,5cm	11,32	2,34-54,58	<b>0,002</b>
Grade AAST V	10	2,22-50	<b>0,003</b>
Anémie	3,75	0,97-14,39	<b>0,04</b>
Transfusion	13,33	3,04-58,30	<b>0,00</b>
Hématurie persistante	-	-	-
Fièvre	4,09	0,23-70,66	0,33
hypotension durant la surveillance	-	-	-
Anémie pendant la surveillance	-	-	-
Evolution TDM : extravasation	4,10	0,89-18,69	0,068
Evolution TDM : séquestre devitalisé	2,86	0,42-19,49	0,28
Evolution TDM	142,85	12,65-1000	<b>0,000</b>

## II. Analyse bivariée des facteurs pronostiques des traumatismes graves du rein :

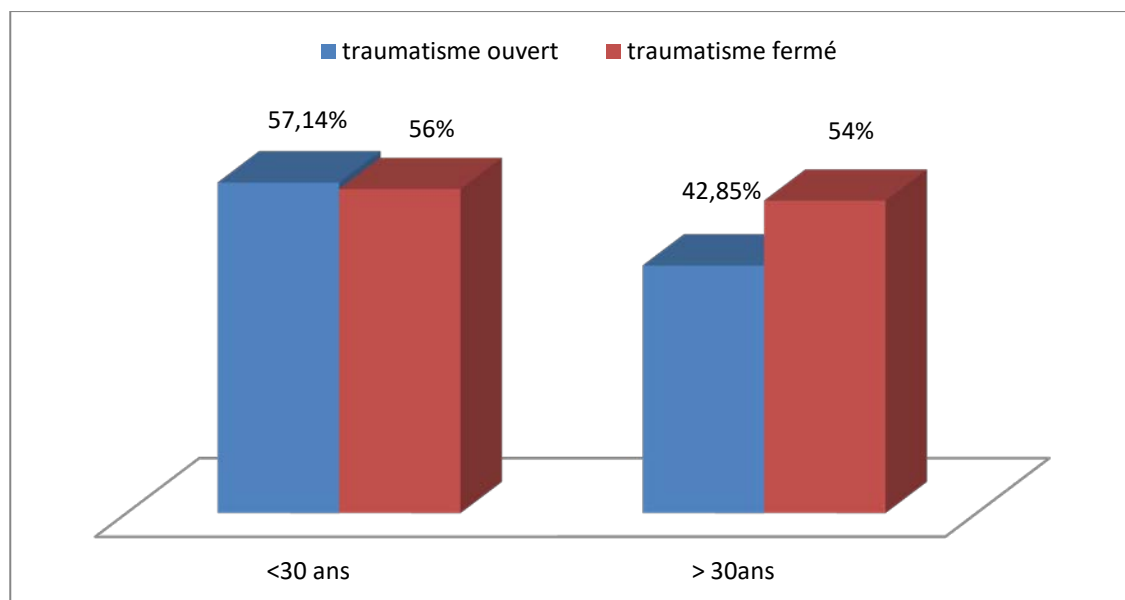
Afin de définir la différence pronostique entre les traumatismes graves du rein ouvert et fermé dans notre étude, nous avons effectué une étude statistique bivariée :

### 1. L'âge :

Dans notre étude, il n'y a pas de corrélation entre L'âge et la nature du traumatisme

**Tableau n°XI : répartition de l'âge selon la nature du traumatisme**

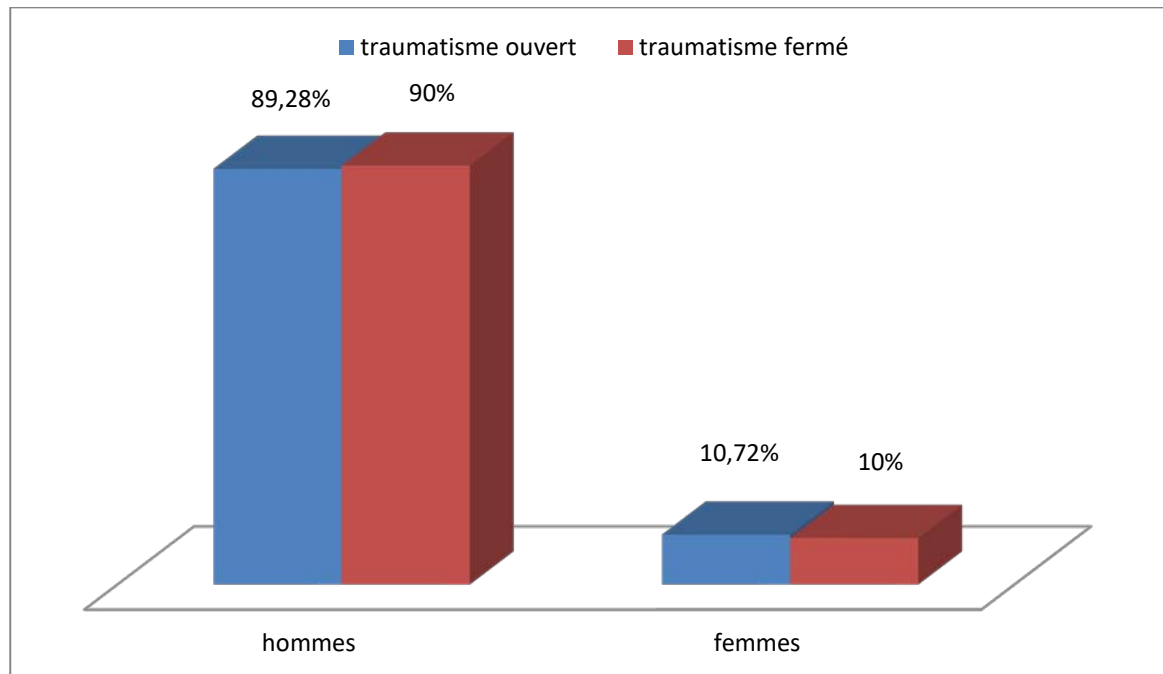
		Nature du traumatisme rénal		<i>p</i>	
		Fermé	Ouvert		
Age	<30 ans	Effectif	28	16	0,67
		%	56%	57.14%	
	30 et plus	Effectif	22	12	
		%	54%	42.85%	



**Figure n° 53 : corrélation entre l'âge et la nature du traumatisme**

## 2. Le sexe :

Le traumatisme rénal prédomine chez le sexe masculin.



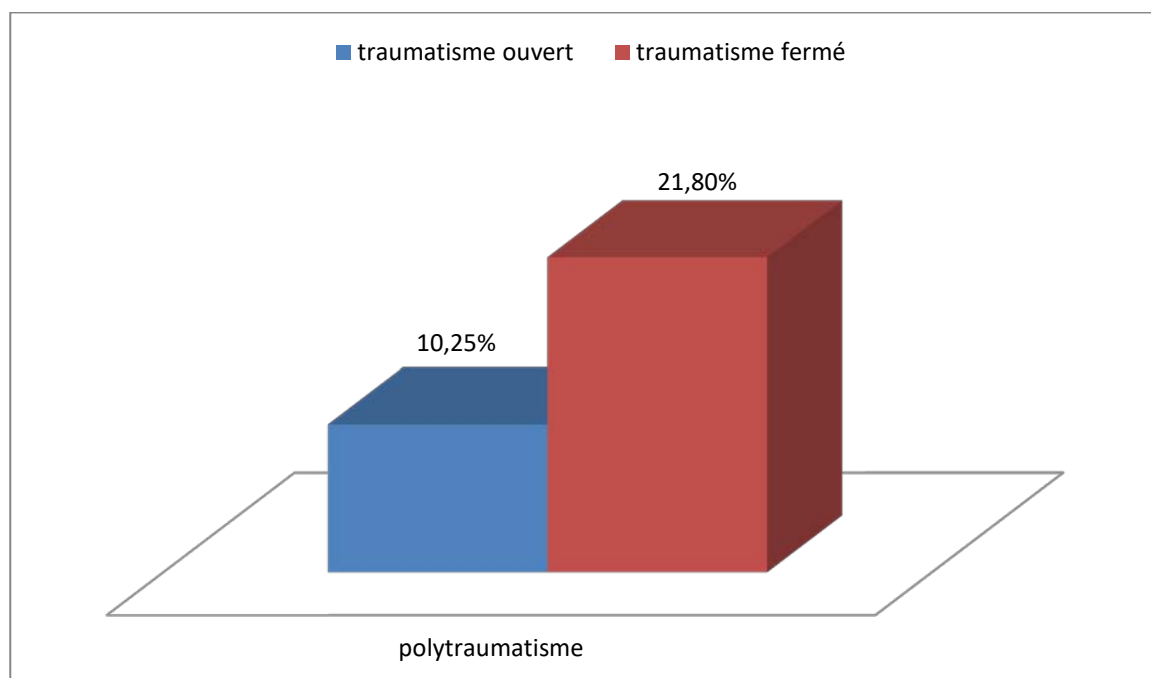
**Figure 54 : corrélation entre le sexe et la nature du traumatisme**

## 3. Polytraumatisme :

Chez les patients polytraumatisés seul 21.80% avaient un traumatisme fermé du rein.

**Tableau n°XII : pourcentage des polytraumatisés selon la nature du traumatisme**

			Nature du traumatisme rénal		p
			Fermé	Ouvert	
Polytraumatisme	Présente	Effectif	17	8	0,70
		%	68,8%	31,2%	
	Absente	Effectif	39	14	
		%	73,6%	26,4%	



**Figure 55** : corrélation entre le polytraumatisme et la nature du traumatisme

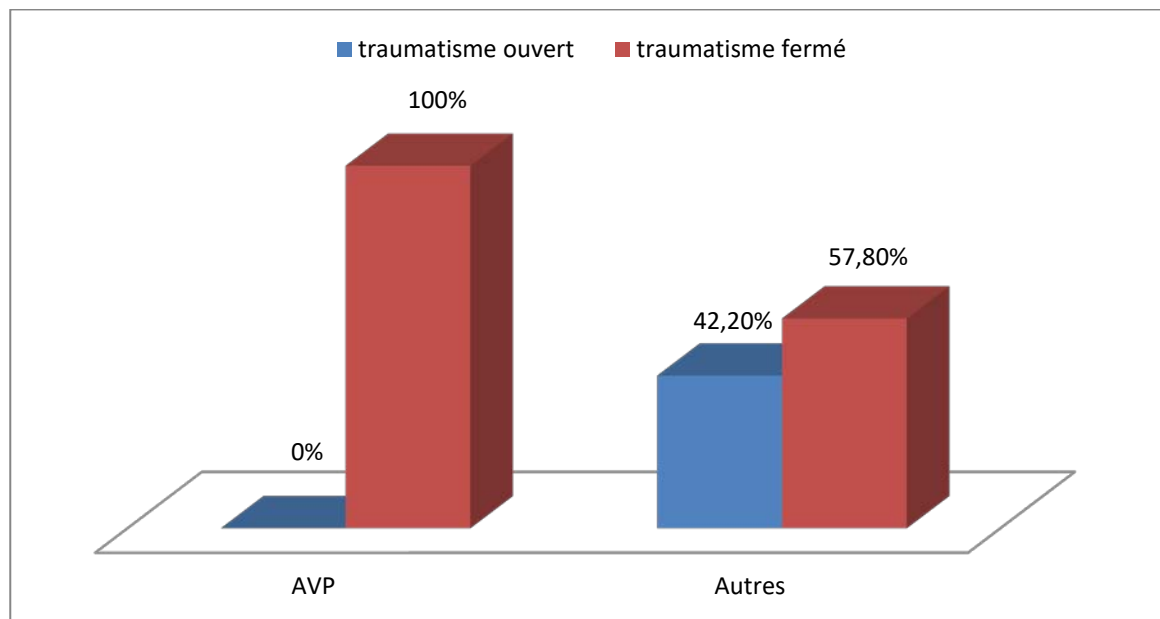
#### 4. circonstances :

Dans notre étude, tous les traumatismes fermés sont causés par les AVP.

**Tableau n°XIII : circonstance des traumatismes rénaux**

			Nature du traumatisme rénal		p*
			Fermé	Ouvert	
Circonstance	AVP	Effectif	25	0	0,00001
		%	100,0%	0,0%	
	AUTRES	Effectif	30	23	
		%	57,8%	42,2%	

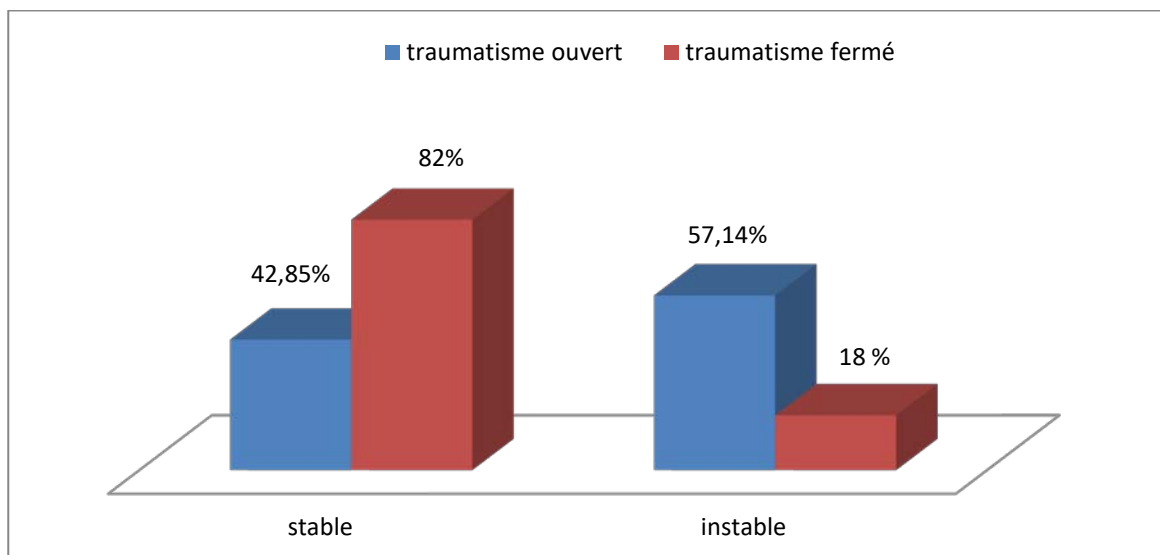
\* : Test exact de Fisher



**Figure 56 : corrélation entre les circonstances et la nature du traumatisme**

### 5. L'état hémodynamique :

82 % (n=41) des patients ayant eu un traumatisme fermé avaient un état hémodynamique stable à l'admission ( $p = 0.04$ ) et 57,14% des traumatismes ouverts étaient instables à leur admission.



**Figure 57 : corrélation entre l'état hémodynamique et la nature du traumatisme**

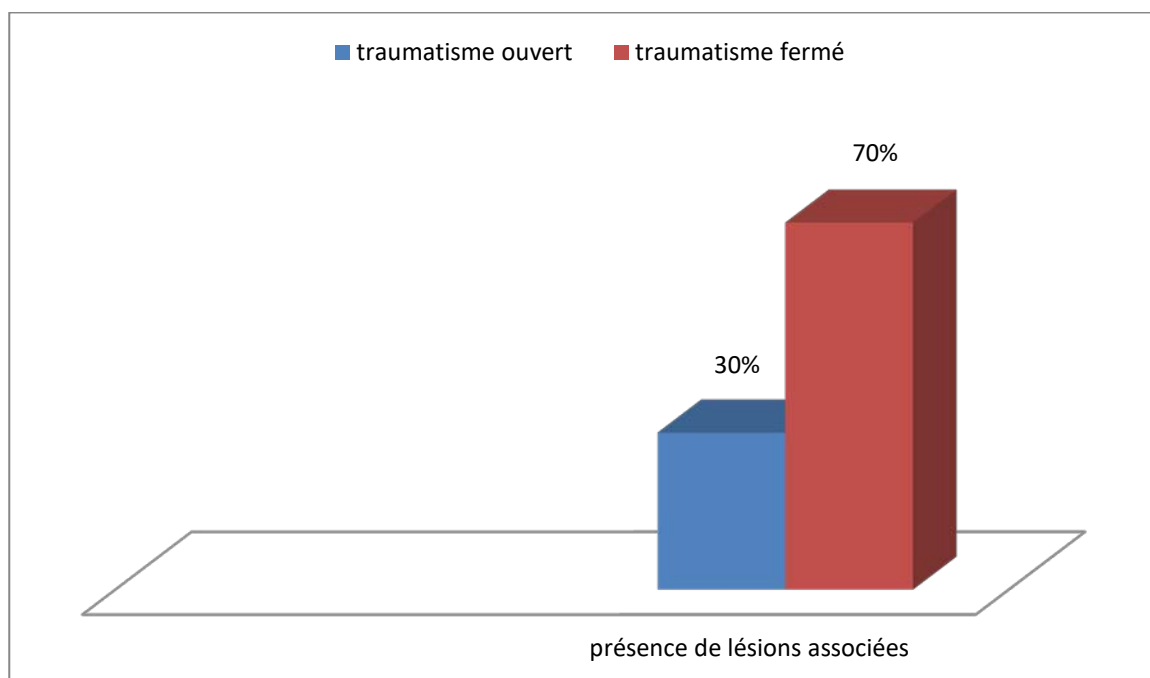
## 6. les lésions associées :

Les lésions associées sont plus fréquentes chez les patients ayant un traumatisme fermé et sont dominées par les lésions spléniques 75.00 % (n=7). Toutefois , nous avons constaté que les lésions du diaphragme associées au traumatisme ouvert représente un facteur pronostic ( $p=0.049$ ). tableau 10

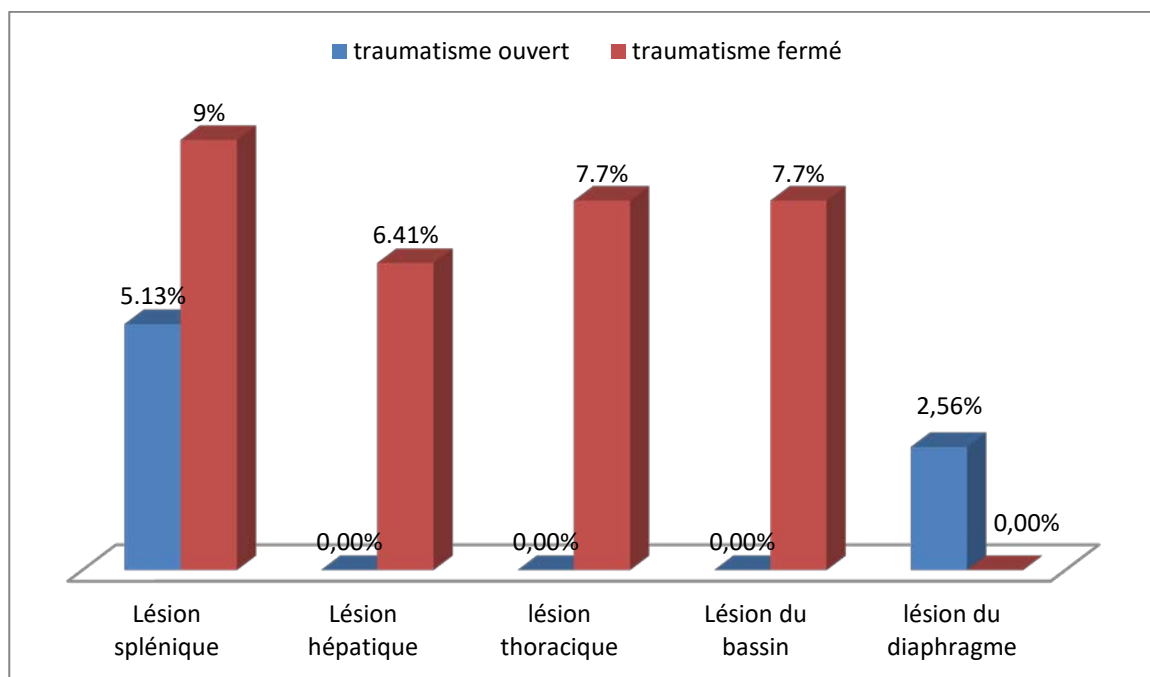
**Tableau n°XIV: fréquence des lésions associées selon la nature du traumatisme**

			Nature du traumatisme rénal		<i>p</i>
			fermé	ouvert	
Lésion associée	Absente	Effectif	40	15	0,77
		%	73,5%	26,5%	
	Présente !!	Effectif	16	7	
		%	70,0%	30,0%	
Lésion splénique	Présente	Effectif	7	2	0,86*
		%	75,0%	25,0%	
	Absente	Effectif	50	19	
		%	72,1%	27,9%	
Lésion hépatique	Présente	Effectif	5	0	0,56*
		%	100,0%	0,0%	
	Absente	Effectif	46	19	
		%	70,8%	29,2%	
Lésion thoracique	Présente	Effectif	6	0	0,31*
		%	100,0%	0,0%	
	Absente	Effectif	55	17	
		%	70,3%	29,7%	
Lésion du bassin	Présente	Effectif	6	0	0,31*
		%	100,0%	0,0%	
	Absente	Effectif	55	17	
		%	70,3%	29,7%	
Lésion du diaphragme	Présente	Effectif	0	2	0,049*
		%	0,0%	100,0%	
	Absente	Effectif	57	19	
		%	74,6%	25,4%	

\* : Test exact de Fisher



**Figure 58** : fréquence des lésions associées selon la nature du traumatisme



**Figure 59** : types des lésions associées selon la nature du traumatisme

## 7. La taille de l'hématome :

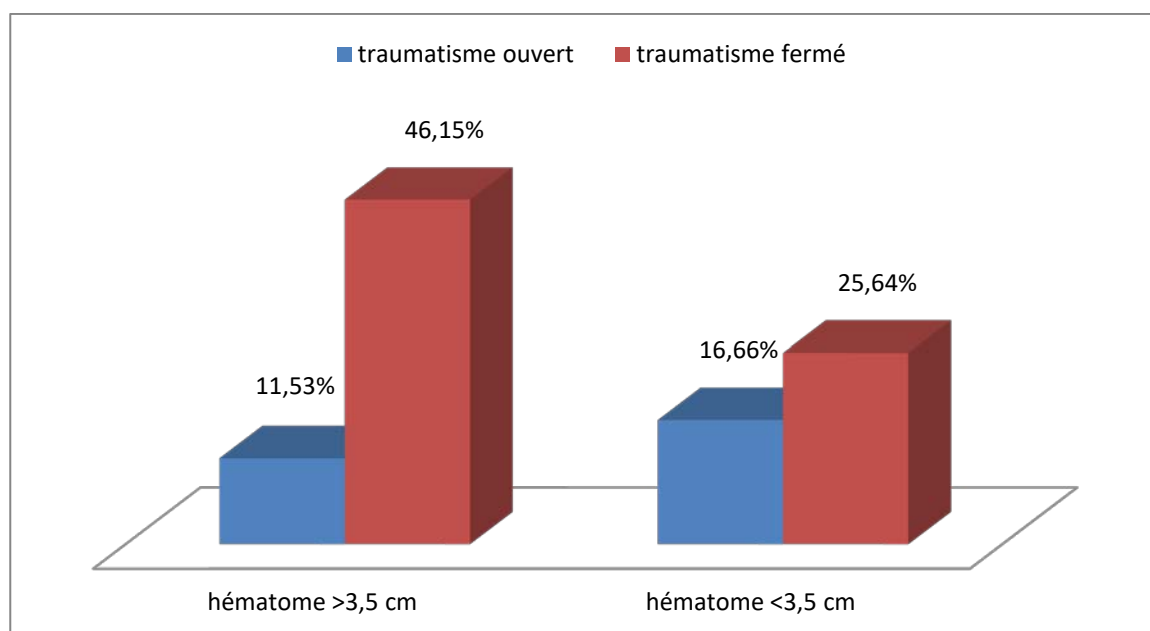
La taille de l'hématome (3.5cm) est choisit selon la mise à jour de la classification de l'AAST proposé par Chiron et al en 2015, et qui a incorporé trois facteurs : l'hématome périrenal > 3,5 cm, extravasation intravasculaire du produit de contraste et la lacération rénale médial, pour aider à déterminer le temps et le besoin d'intervention.

Ainsi, dans notre étude nous avons trouvé que la taille de l'hématome est plus importante dans le traumatisme rénal fermé.

**Tableau n°XV : taille de l'hématome selon la nature du traumatisme**

			Nature du traumatisme rénal		<i>p</i>
			fermé	ouvert	
Taille hématome	>3,5cm	Effectif	36	9	0,10
		%	80,0%	20,0%	
	<3,5cm	Effectif	20	13	
		%	62,1%	37,9%	

\* : Test exact de Fisher



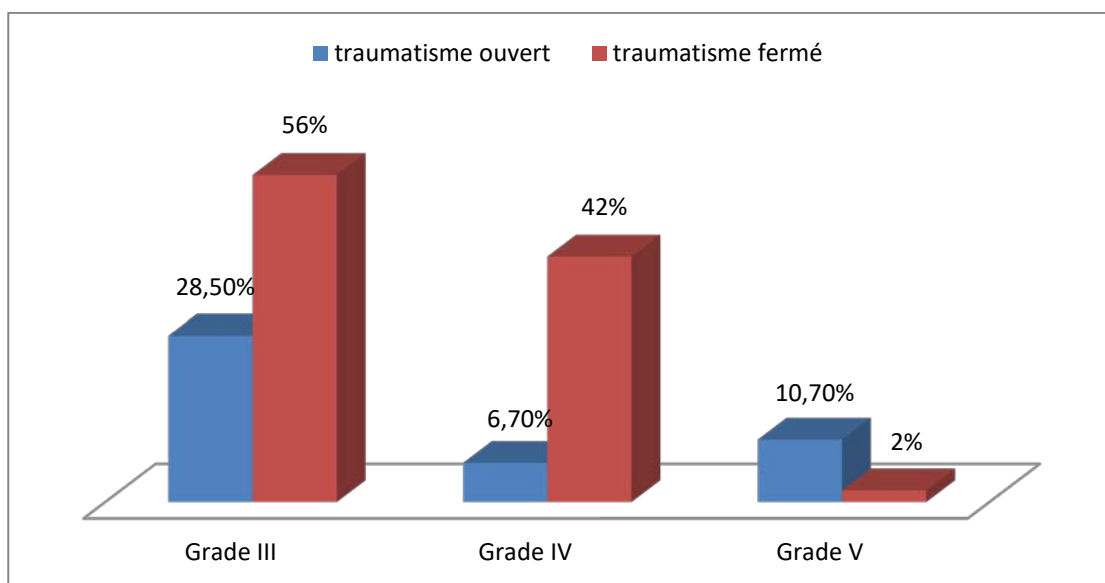
**Figure 60 : corrélation entre la taille de l'hématome et la nature du traumatisme**

## 8. Le grade

Le grade V a été retrouvé chez seulement 2% (n=1) de nos patients ayant eu un traumatisme fermé.

**Tableau n°XVI : grade des traumatismes rénaux**

			Nature du traumatisme rénal		<i>p</i>
			Fermé	Ouvert	
Uroscanner	III	Effectif	28	8	0,10
		%	56%	28.5%	
	IV	Effectif	21	17	
		%	42%	6.7%	
	V	Effectif	1	3	
		%	2%	10.7%	



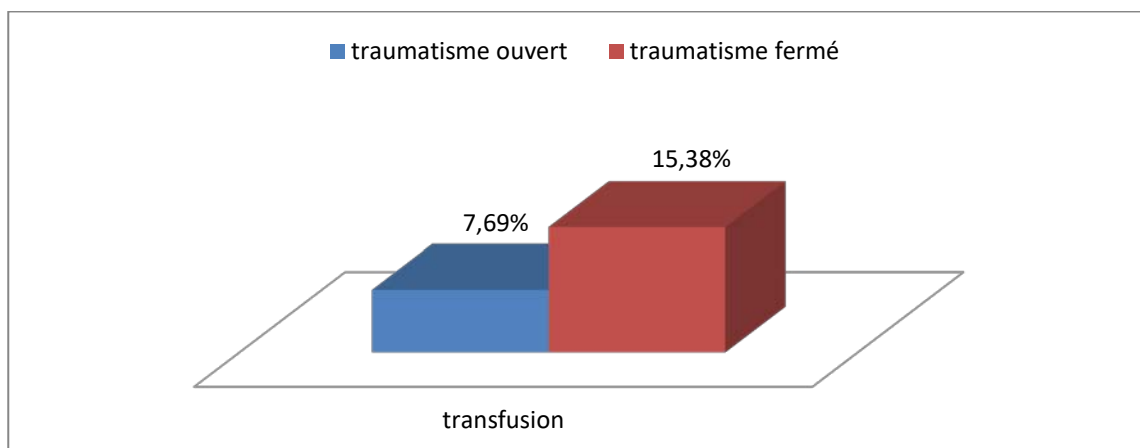
**Figure 61: corrélation entre le grade et la nature du traumatisme**

## 9. transfusion :

Les patients ayant un traumatisme rénal fermé ont nécessité une transfusion plus que ceux ayant un traumatisme ouvert.

**Tableau n°XVII : pourcentage de transfusion selon la nature du traumatisme**

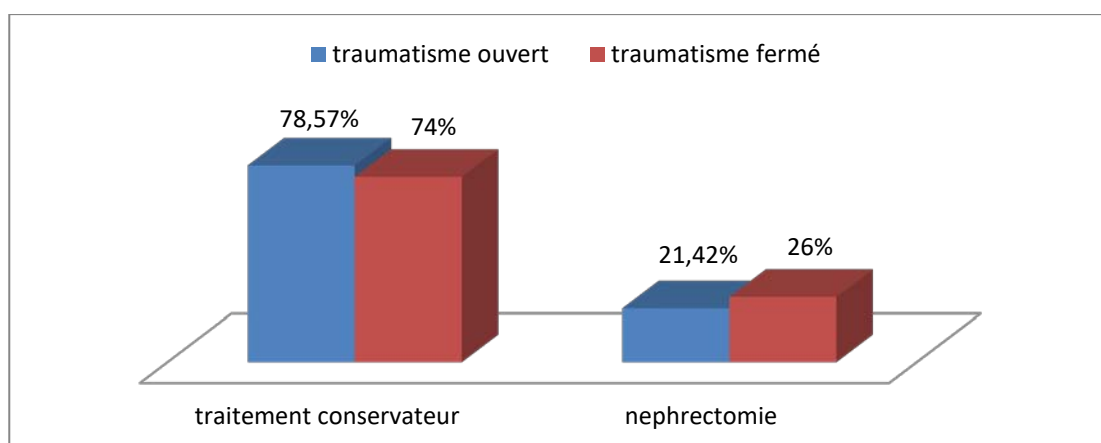
			Nature du traumatisme rénal		<i>p</i>
			Fermé	Ouvert	
Transfusion	Oui	Effectif	12	6	0,52
		%	66,7%	33,3%	
	Non	Effectif	45	15	
		%	74,5%	25,5%	



**Figure 62: corrélation entre la transfusion et la nature du traumatisme**

## 10. Prise en charge:

Le traitement conservateur reste le traitement de choix que ça soit pour le traumatisme ouvert ou fermé.



**Figure 63 : corrélation entre le traitement et la nature du traumatisme**

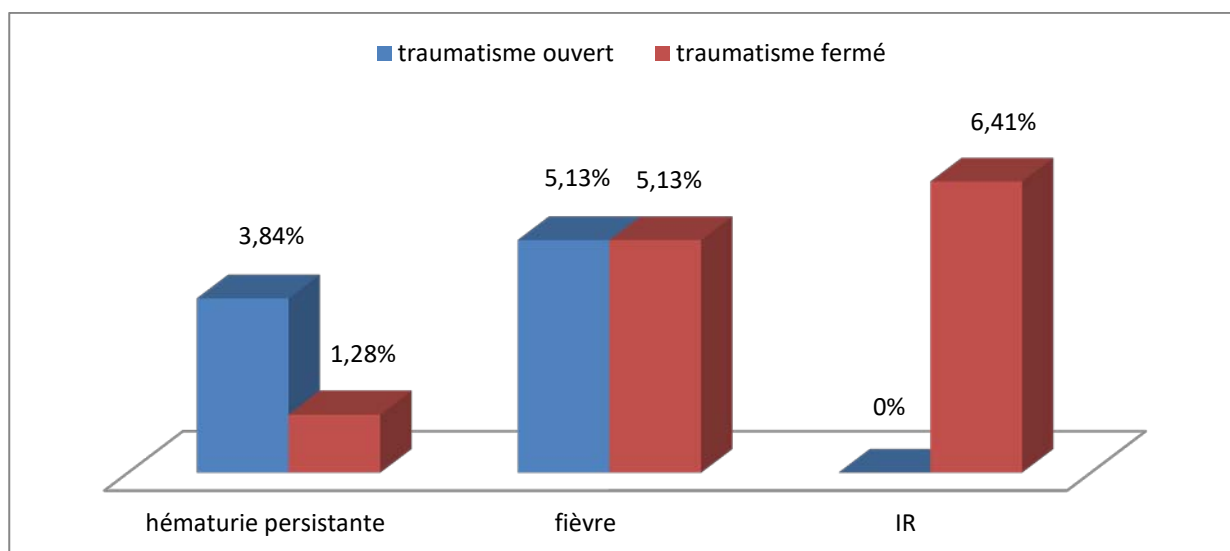
## 11. Evolution clinico-biologique :

L'évolution clinico-biologique était favorable chez la plupart de nos patients.

**Tableau n°XVIII : paramètres de l'évolution clinico-biologique selon la nature du traumatisme**

			Nature du traumatisme rénal		<i>p</i>
			fermé	ouvert	
Hématurie persistante	Présente	Effectif	1	3	0,18*
		%	33,3%	66,7%	
	Absente	Effectif	56	18	
		%	74,2%	25,8%	
Fièvre	Présente	Effectif	4	4	0,47*
		%	50,0%	50,0%	
	Absente	Effectif	51	19	
		%	73,1%	26,9%	
IR	Présente	Effectif	5	0	0,31*
		%	100,0%	0,0%	
	Absente	Effectif	55	18	
		%	70,3%	29,7%	

\* : Test exact de Fisher



**Figure 64 : corrélation entre l'évolution clinico-biologique et la nature du traumatisme**

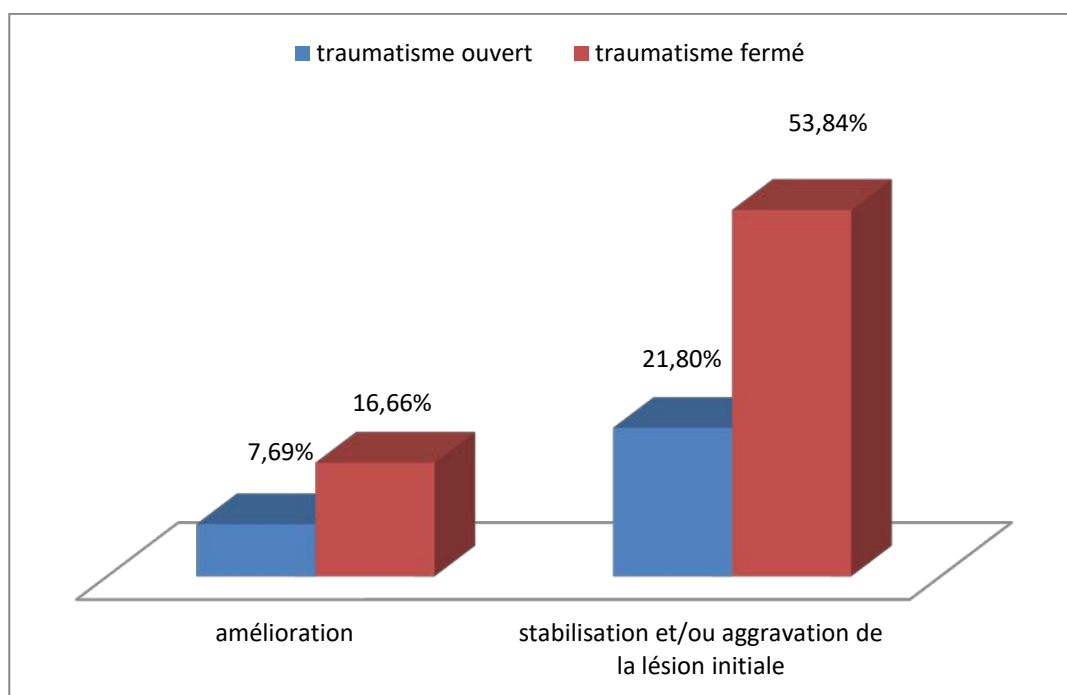
## 12. Evolution radiologique :

L'extravasation d'urine est la complication la plus fréquente lors des traumatismes graves du rein.

**Tableau n°XIX : évolution radiologique**

			Nature du traumatisme rénal		<i>p</i>
			fermé	ouvert	
évolution TDM	Amélioration	Effectif	13	6	0,76*
		%	76,5%	23,5%	
	Stabilisation et aggravation	Effectif	42	17	
		%	71,2%	28,8%	

\* : Test exact de Fisher



**Figure 65 : corrélation entre l'évolution radiologique et la nature du traumatisme**

Tableau n°XX : paramètres de l'évolution radiologique selon la nature du traumatisme

			Nature du traumatisme rénal		p
			fermé	ouvert	
Rein détruit	Présent	Effectif	5	1	0,17*
		%	83,33%	16,66%	
	Absent	Effectif	50	22	
		%	69,8%	30,2%	
Extravasation/ urinome	Présent	Effectif	11	4	0,93*
		%	73,3%	26,7%	
	Absent	Effectif	46	17	
		%	72,2%	27,8%	
Séquestre dévitalisé	Présent	Effectif	6	2	0,99*
		%	75,0%	25,0%	
	Absent	Effectif	50	20	
		%	72,1%	27,9%	

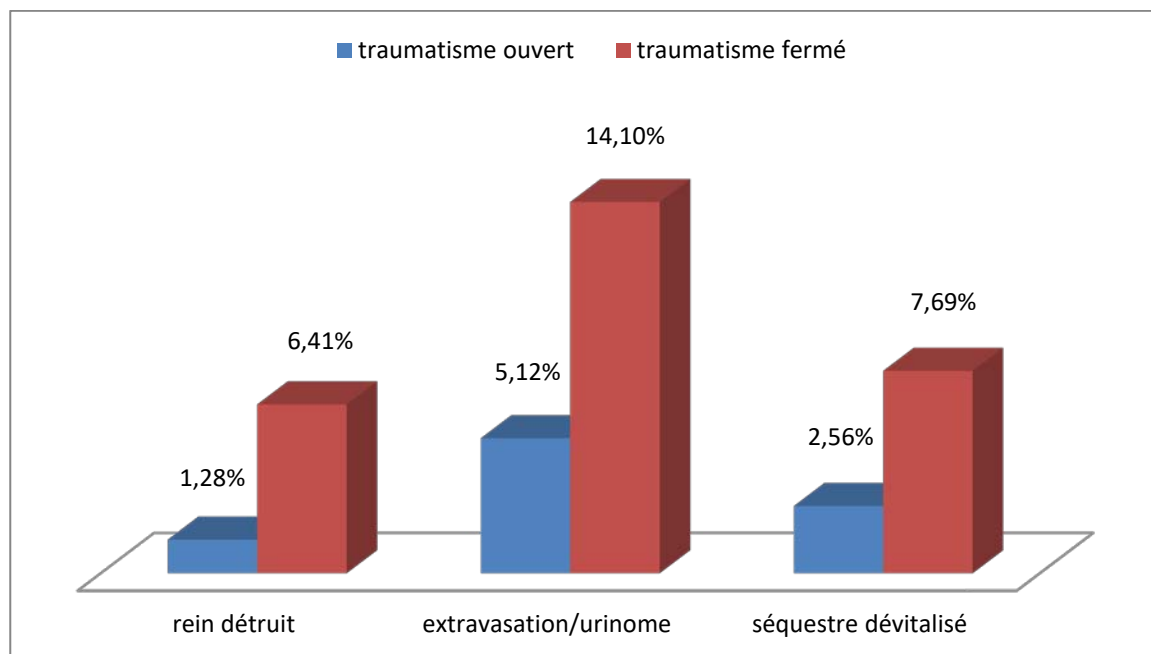


Figure 66 : corrélation entre les différentes lésions radiologiques et la nature du traumatisme



# *DISCUSSION*

## **I. EPIDEMIOLOGIE :**

### **1. Fréquence :**

Les traumatismes de l'ensemble de l'appareil uro-génital représentent 1 à 5% de la traumatologie, et les traumatismes du rein sont les plus fréquents de cet appareil : 64% (107,108). Ils représentent 8 à 10% des traumatismes abdominaux pénétrants et non pénétrants (109).

La grande majorité des lésions rénales résultent du mécanisme fermé avec une incidence de 81 à 95.4%, alors que le traumatisme ouvert ne représente que 4.6 à 18.4% (110).

Dans notre étude, 50 patients (64,10%) avaient un traumatisme fermé, et 28 patients (35,89%) avaient un traumatisme ouvert.

### **2. Age :**

Le traumatisme du rein peut survenir à tout âge avec une prédominance chez le sujet jeune, essentiellement entre 20 et 40 ans. L'âge des patients est inférieur à 40 ans dans 74,2% (111). Dans de larges séries rétrospectives l'âge moyen est situé entre 20 et 30 ans (112).

L'analyse de l'âge de nos patients dans notre série témoigne d'une similitude avec les données de la littérature. L'âge moyen de nos patients est de 27,1ans.

L'incidence maximale a été observée dans le groupe dont l'âge est compris entre 15-30 ans. C'est probablement parce que les patients dans ce groupe d'âge conduisent une vie active et ont des activités en plein air. Des données démographiques similaires ont été signalées dans d'autres études (113, 114, 115, 116).

**Tableau n°XXI : Age moyen des patients victimes de traumatisme du rein**

Auteurs	Traumatisme fermé	Traumatisme ouvert
Peilleron (117)	29 ans	-
Osman et al. (103)	-	30 ans
Labyad (107)	26 ans	-
Patel et al. (118)	22.76 ans	-
Cabrera castillo (23)	-	25 ans
Haleem (119)	25 ans	-
Dahami (104)	-	25 ans
Van Der Wilden (120)	30 ans	-
Notre étude	30ans	25 ans

### 3. Sexe :

On retrouve une très nette prédominance masculine dans toutes les études (73,8%, 91%) [107, 121, 122]. Comme c'est le cas dans notre série avec une fréquence de 87.17%.

Cette prédominance est attribuée à l'implication de l'homme dans des activités à haut risque tels que les accidents de la voie publique dues à une conduite à grande vitesse, les sports de contact et les crimes violents [120, 123].

La majorité de nos patients ayant un traumatisme fermé était de sexe masculin avec une fréquence de 90%, même résultats observé dans le groupe du traumatisme ouvert avec une fréquence de 89.28% . Nos résultats rejoignent ceux des autres études (Tableau n°14)

**Tableau n°XXII : sexe des patients victimes de traumatisme du rein**

Auteurs	Traumatisme fermé	Traumatisme ouvert
Peilleron (117)	Masculin 83%	-
Osman et al. (103)	Masculin 75%	Masculin 100%
Labyad (107)	Masculin 91%	-
Patel et al. (118)	Masculin 92%	-
Haleem (119)	Masculin 85.7%	-
Dahami (104)	-	Masculin 95%
Van Der Wilden (120)	Masculin 74.8%	-
Notre étude	Masculin 90%	Masculin 89.28%

#### 4. Côté atteint :

L'atteinte rénale gauche prédomine avec des proportions variables dans la majorité des études. Comme c'est le cas dans notre série avec une fréquence de 55.12 %.

**Tableau n°XXIII : coté atteint prédominant des patients victimes de traumatisme du rein**

Auteurs	Traumatisme fermé	Traumatisme ouvert
Labyad (107)	Gauche 57%	-
Dahami (104)	-	Gauche 75%
Nishizawa et al. (124)	Gauche 53%	-
Maarouf (2)	Gauche 52%	-
Notre étude	Gauche 55%	Gauche 73%

#### 5. Circonstances du traumatisme :

Les étiologies des traumatismes fermés du rein sont prédominées par les accidents de la voie publique, les chutes et les chocs directs lors d'activités sportives ou d'agressions physiques. Dans notre série, on retrouve en premier, les accidents de la voie publique dans 32,17% des cas (25 patients), suivis des chutes dans 24% des cas (16 patients), puis les accidents de travail 6,41% (5 patients) et les accidents de sport 1% des cas (4 patients).

Dans les diverses séries publiées, l'incidence est très variable en fonction de multiples facteurs, comme la zone géographique et le type de centre où l'étude a été menée (urbain ou rural, public ou privé). Ainsi, la proportion des lésions rénales par traumatisme pénétrant varie de 4,6% à 87% [20, 125, 126, 127].

La majorité des études faites dans les pays occidentaux sur les plaies pénétrante du rein, retrouve une prédominance des agressions par arme à feu avec un pourcentage pouvant atteindre 75%, alors que les agressions par arme blanche sont beaucoup moins fréquentes [123]. Mais dans notre contexte l'agression criminelle de la rue par arme blanche reste la cause majeure des traumatismes pénétrants du rein au Maroc. Comme c'est le cas dans notre série

avec comme étiologie des traumatismes ouverts : 27 cas (96.42%) d'agression par arme blanche et un seul cas (3.57%) par tournevis.

**Tableau n°XXIV : les étiologies des traumatismes de rein**

Etude	Traumatismes fermés (%)				Traumatismes ouverts (%)	
	AVP	Chutes	Accident de travail	Accident de sport	Arme blanche	Arme à feu
DANIEL D (128)	73.1%	17.3%	-	-	5.8%	
SHARHROKH F (129)	66%			-	9%	25%
KIMBERLY (130)	42%	18%	13%	-	6.75%	20.25%
Patel et al (118)	64%	16%	-	8%	-	-
Haleem (119)	100%	-	-	-	-	-
Van Der Wilden (120)	63.6%	-	-	-	-	-
Osman et al (103)	28%	12%	-	4%	10%	10%
Wessel et al (93)	-	-	-	-	62.5%	37.5%
Maarouf (2)	80.1%	9.7%	-	3.9%	-	-
Shaaban et al (101)	-	-	-	-	26.8%	4.9%
Bjurlin et al (131)	-	-	-	-	17%	83%
<b>Notre série</b>	32.05	20.05%	6.41%	5.12%	35.85%	-

## 6. Traumatisme sur rein pathologique :

Les malformations rénales et les lésions préexistantes augmentent la vulnérabilité du rein aux traumatismes [12-, 132]. Cette prédisposition a été attribuée à la réduction de la résistance tissulaire et à la déformation et altération du cortex rénal par la présence de formation liquidiennes comme les kystes et les hydronéphroses [132, 133].

Plusieurs études se sont penchées sur l'étude des cas de lésions rénales préexistantes découverte suite à un traumatisme, dont la fréquence variait de 4,4% à 19% chez les adultes victimes de traumatisme fermé du rein. Le pourcentage de ces anomalies était plus élevé chez l'enfant, entre 12,6 et 35% [127, 134, 135].

Les anomalies retrouvées étaient par ordre décroissant : les hydronéphroses (syndrome de jonction pyélo-urétéral, calcul, reflux), les kystes, les tumeurs et les ectopies.

Les patients étaient inconscients de leurs anomalies jusqu'au jour du traumatisme. [133, 132].

Dans la série du CHU de Casablanca la fréquence d'uropathies malformatives ou acquises révélée par le traumatisme était de 11,3%, proche de celle retrouvée dans notre série, 12,5%, dont trois de nos patients (3,84%) avaient une lithiase rénale, deux patients (2,56%) avaient un syndrome de jonction pyélocalicielle, et un seul patient (1,28%) était porteur d'une polykystose rénale.

## II. ÉTUDE CLINIQUE

En dehors du contexte qui reste l'urgence post-traumatique, plusieurs signes cliniques isolés ou associés, doivent faire suspecter une atteinte rénale [5, 67, 74, 136] :

- Tout traumatisme violent de l'abdomen avec ou sans signe de choc
- Tout accident de décélération brutale
- Toute chute d'un lieu élevé
- Des douleurs lombaires post traumatiques
- Une hématurie macroscopique post traumatique
- Fracture de la 8<sup>ème</sup> à la 12<sup>ème</sup> côte ou des apophyses transverses D12 L1
- Plaie lombaire par arme blanche ou arme à feu
- L'hématurie microscopique
  - avec choc initial
  - associée à des lésions nécessitant une évaluation scannographique,
- Le polytraumatisé

Le but de l'examen clinique est d'établir un diagnostic, d'effectuer un examen détaillé, et comme premier temps du bilan lésionnel.

L'examen recherchera systématiquement en outre, une lésion neurologique, thoracique, abdominale et orthopédique associée. Cependant les données, de l'interrogatoire et de l'examen clinique, sont pauvres dans ce domaine ; et lorsqu'on compare ces données aux lésions lors de l'exploration, peu de corrélations sont possibles [137].

### **1. Etat de choc hémorragique :**

Les paramètres vitaux notés sur le terrain ou à l'admission sont de première importance dans la gestion du traumatisme du rein [52]. Les signes de choc sont témoins d'une déperdition sanguine importante due à l'hématome péirénal ou à un hémopéritoine par lésions intra-abdominales associées. Ils constituent un élément pronostique, témoin de lésions sévères. [138, 139]

L'état de choc est une véritable urgence vitale d'évolution fatale en absence de traitement. Son diagnostic est essentiellement clinique, devant une insuffisance circulatoire aiguë et des signes de vasoconstriction cutanée se traduisant par :

- Hypotension artérielle : PAS inférieure ou égale à 90 mmHg.
- Oligo-anurie : <0,5ml/kg/h à quantifier par sondage vésicale.
- Tachycardie avec un pouls filant à plus de 100 battements / min.
- Trouble de conscience (confusion, agitation)
- Une polypnée signant l'acidose métabolique.
- Temps de recoloration cutané allongé (>3 secondes)
- Des extrémités froides.
- Des muqueuses décolorées.
- Un faciès pâle et couvert de sueurs.

Il est biologiquement défini par :

- Une diminution du taux d'hémoglobine à moins de 9g/100ml.

- Une diminution de l'hématocrite Ht <25%.

D'où l'intérêt de la réanimation urgente pour éviter le passage à l'état de choc irréversible.

Dans la série de Shahrokh et Shariat, 14% des patients ont présenté un état de choc à l'admission, le plus souvent associé à des grades avancés de traumatisme du rein [111].

La série de Labyad et Elkettani comprenait 11,5% de cas d'état de choc à l'admission [107].

Dans notre série seuls 32,05% des patients ont présenté un état de choc à l'admission, dont la majorité avait un traumatisme ouvert,

Il existe une forte corrélation entre la sévérité des lésions rénales et la présentation d'un état de choc hémorragique.

**Tableau n°XXV : comparaison de la fréquence de l'état de choc hémorragique selon la nature du traumatisme rénale**

Auteurs	Traumatisme fermé	Traumatisme ouvert
Labyad (107)	11%	-
Dahami (104)	-	30%
Patel et al. (118)	40%	-
Hershorn et al (147)	20%	-
Osman et al (103)	-	14.6%
Haleem (119)	14.3%	-
Notre étude	18%	57.14%

## **2. L'hématurie :**

L'hématurie est le maître symptôme, présente dans 80 à 94% des traumatismes de rein, par sa seule présence, impose des explorations complémentaires. Elle est macroscopique dans 66,6% à 99% [11, 52, 107]. Sa détection doit se faire sur le premier jet d'urine car celle-ci peut disparaître au cours de la seconde ou la troisième miction [105].

Cependant il n'y a pas de corrélation entre l'existence d'une hématurie ni de son degré et la gravité des lésions rénales. Une hématurie abondante n'est pas synonyme de lésions graves. Autant que l'absence d'hématurie ne peut éliminer le diagnostic d'un traumatisme grave ; en effet, un mécanisme de décélération peut entraîner des lésions vasculaires rénales graves sans hématurie. L'hématurie macroscopique manque dans 19 à 40 % des lésions pédiculaires.

Dans l'étude de Shariat et Roehrborn, l'hématurie était absente chez 4% des patients à l'admission, 29,9% des patients ont présenté une hématurie microscopique et 65,9% ont présenté une hématurie macroscopique [111].

Dans notre série l'hématurie macroscopique était présente dans 83,33%. Chez tous ces patients l'hématurie était macroscopique et totale, survenant immédiatement ou dans les heures qui suivent le traumatisme.

**Tableau n°XXVI : comparaison de la fréquence de l'hématurie selon la nature du traumatisme rénal**

Auteurs	Traumatisme fermé	Traumatisme ouvert
Labyad (107)	75%	-
Dahami (104)	-	95%
Cabrera castillo et al (53)	-	80%
Osman et al (103)	-	85%
Haleem (119)	28.87%	-
Notre étude	82%	85%

### **3. Douleur :**

La douleur est constante, elle est due à la contusion pariétale et/ou à la présence de l'hématome périrénal. Elle est d'intensité variable, lombaire, abdominale, à irradiation antérieure ou inguinale, plus rarement à type de colique néphrétique traduisant la migration de caillots dans la voie excrétrice.

Sa prolongation ou son renforcement au delà de trois jours, doit faire craindre une extension de l'hématome péri-rénal ou l'existence d'autres lésions [140].

Devant une douleur violente on doit suspecter une lésion rénale grave notamment une lésion pédiculaire avec infarctus rénal [90].

Dans notre série, la douleur est présente chez 80,76 % de nos patients contre 59,5 à 100% dans la littérature [105, 140].

#### **4. Fièvre :**

La fièvre à l'admission n'était observée que chez deux patients (2.9 %). Cependant les autres études n'ont pas rapporté la notion de fièvre à l'admission.

#### **5. Les signes locaux :**

- Une défense localisée, du flanc ou de la fosse lombaire dans un contexte de traumatisme violent, et en dehors d'une atteinte hépatique ou splénique, est évocatrice d'une atteinte rénale.

Dans notre série 61.5 % de nos patients ont présenté une défense de la fosse lombaire.

- L'ecchymose du flanc, les fractures des apophyses transverses des vertèbres lombaires, des 11èmes ou 12èmes côtes, à la suite d'un AVP, d'un accident sportif ou d'une chute, sont autant d'éléments permettant de s'orienter vers un traumatisme du rein.

Dans notre série 19.23% des patients ont présenté une contusion des flancs.

- De plus, une rétention aigue d'urine, (généralement par caillottage intra-vésical, nécessitant la mise en place d'une sonde vésicale, qu'il faudra envisager après avoir éliminé une rupture de l'urètre associée, surtout s'il existe une fracture du bassin)

peut être également retrouvée au cours des traumatismes du rein [105,141].

L'examen abdominal et les touchers pelviens permettent de rechercher une lésion urologique associée. Le toucher rectal perçoit parfois la présence d'une collection sanguine. Il recherche également, une douleur ou une mobilité anormale du bec prostatique.

#### 5.1. L'anurie et oligurie: [142]

Elles sont rares ; dans la série de Pierre-Charles HENRY une rétention aiguë d'urine a été observée dans un seul cas (4,76%) (caillotage vésical) ; et s'observent soit dans les traumatismes bilatéraux par atteinte vasculaire, soit dans les plaies sur rein unique. En fait, l'anurie ou l'oligurie est plutôt en rapport avec une hypovolémie

**Tableau n°XXVII : comparaison des signes locaux dans les différentes études**

	Notre étude	Patel et al. (118)	Herschorn et al (147)	Garcia et al. (115)
Défense	61.5%	96%	75%	12%
Sensibilité et empâtement	55.1%	96%	75%	68%
Contusion des flancs	19.23%	12%	17%	3%

### III. L'association lésionnelle :

Les lésions rénales graves sont fréquemment associées à des lésions majeures d'autres organes. Ces lésions peuvent être viscérales, osseuses ou cranio-cérébrales (3,69) et peuvent être présentes jusqu'à 70 % des cas [11].

La majorité des traumatismes associés varie selon les séries, mais il se dégage que les lésions osseuses sont plus fréquemment retrouvés que les lésions viscérales [3, 105, 61]. En ce qui concerne les lésions viscérales, la rate et le foie représentent les organes les plus touchés [3, 105, 143]. La fréquence de ces lésions augmente avec le grade du traumatisme rénal, particulièrement lors des lésions du pédicule rénal [105] (tableau I).

Dans notre série, l'atteinte d'organes multiples a eu lieu chez 70% des patients avec un traumatisme fermé et 30% des patients avec un traumatisme pénétrant. Ce qui correspond à l'étude de Kawashima et al. (152) qui a mentionné que la participation multiviscérale se produit dans 75% des personnes ayant un traumatisme fermé; cependant, il diffère en ce qui concerne son association avec un traumatisme pénétrant qu'il a mentionné, observé dans 80% des patients ayant un traumatisme pénétrant. Cela peut être dû au fait que la plupart des patients ayant un traumatisme pénétrant inclus dans notre étude avaient des blessures par arme blanche dirigée vers les flancs engendrant des lésions rénales isolées. Toutefois, les lésions spléniques et les lésions diaphragmatiques sont plus fréquentes en cas de traumatisme pénétrant.

Le traumatisme rénal fermé rentre le plus souvent dans le cadre d'un polytraumatisme, d'où la nécessité de rechercher les lésions associées. Ces lésions peuvent être viscérales, osseuses ou crânio-cérébrales (61) le foie et la rate sont les organes intra-abdominaux les plus touchés [61, 144, 145].

Tableau n°XXVIII: comparaison des lésions associées dans différentes études

Auteurs	fréquence	Viscères intra-abdominaux	squelette	Thorax	crâne	autres
SHAHROKH (grade IV renal injury) (129)	88%	Foie : 24 Rate : 29 Pancréas : 13 Estomac : 4 Côlon : 18	43	Épanchement : 21 Fracture de côte : 10 Diaphragme : 7	12	42
MATTHEWS [144]	38%	Rate : 16,3 Foie : 10,9 Pancréas : 1,8	Membre : 21,8 Côte : 16,3 Bassin : 14,5 Vertèbre : 5,4	12,7	7,2	3,6
MOSTAFA [145]	73,1%	Rate : 17,5 Foie : 10,1 Pancréas : 1,8	Membre : 21,2 Côtes : 12 Bassin : 7,4 Vertèbres : 4,6	14,8	6,4	10,1
ROSEN [146]	16,8%	Rate : 38 Foie : 38 Intestin : 26 Mésentère : 38	-	5	8	-
Patel et al (118)	70%	Rate : 48 Foie : 20	20	44	28	-
Notre série	29.48%	Foie : 6.41 Rate : 11.53 Pancréas : 1 Diaphragme : 2.56	Bassin : 7,7 MS : 6,25 MI : 2,08 Rachis : 1	7.7	10.25	9,4

## **IV. ETUDE PARACLINIQUE: [47, 90, 107, 41, 2, 53, 104, 118]**

### **1. Examens biologiques:**

Les examens biologiques sont indispensables :

- a. Le groupage sanguin est demandé pour une éventuelle transfusion.
- b. L'hématocrite évalue le retentissement du saignement.
- c. La numération formule sanguine apprécie le taux d'hémoglobine.
- d. Le dosage de l'urée et de la créatinine sanguine pour étudier la fonction rénale.
- e. L'ionogramme sanguin qui servira de base pour une correction hydroélectrolytique.
- f. Enfin, l'examen cytobactériologique des urines à la recherche d'une infection urinaire après stabilisation des paramètres hémodynamiques.

#### **1.1. Hémoglobine et hématocrite**

Une anémie inférieure à 10 g/100 ml a été observée dans 32 cas (41.02%) dont 23 cas avaient un traumatisme fermé et neuf cas avaient un traumatisme ouvert. L'hématocrite inférieur à 35% était retrouvé dans 20 cas (25.64%).

Une transfusion sanguine était nécessaire dans 12 cas (66.7 %) des traumatismes fermés et dans six cas (33.3%) des traumatismes ouverts.

#### **1.2. Fonction rénale:**

Tous nos patients ont eu un bilan biologique complet à leur admission. Une insuffisance rénale initiale a été retrouvée chez 10 patients (12.82%) ayant un traumatisme fermé.

## **2. Explorations radiologiques :**

Lorsque le bilan clinique (pas de signes de choc hémodynamique) et biologique initial (taux d'hématocrite, et dosage de la créatininémie) le permet, chez un patient présentant une hématurie macroscopique post-traumatique, un scanner injecté doit être réalisé en urgence.

Le bilan radiologique initial a comporté, en plus des clichés osseux standards, une échographie abdominopelvienne chez 69 patients (88.46%), une TDM thoraco-abdomino-pelvienne ou abdominopelvienne en fonction du traumatisme chez tous nos patients (clichés sans et avec injection de produit de contraste avec séquences tardives associées ou non à des clichés d'urographie post tomodensitométrie), une urographie intraveineuse dans deux cas (2.56%) et une scintigraphie au DMSA chez un patient qui avait un traumatisme rénal grade IV montrant un rein droit n'assurant que 18% de la fonction. Il n'a pas été réalisé d'artériographie initialement chez ces patients.

### **2.1. La tomodensitométrie A l'admission :**

On avait recours par le passé à l'UIV et à l'artériographie pour la classification du traumatisme rénal(107). Actuellement la TDM abdominale est la modalité de choix et le gold standard pour l'évaluation des traumatismes rénaux. Elle constitue la base de la classification AAST des lésions rénales [118].

Dans le traumatisme rénal fermé, 28 cas (56%) étaient classés grade III, 21 cas (42%) grade IV et un patient (2%) grade V.

Dans le traumatisme rénal ouvert, huit cas (28.5%) étaient classés grade III, 17 cas (6.7%) grade IV et trois patients (10.7%) grade V.

**Tableau n°XXIX : comparaison des grades du traumatisme rénal dans les différentes études**

	Traumatisme fermé					Traumatisme ouvert		
	Notre étude	Maarouf (2)	Osman et al (103)	H.Zian (158)	Moudouni (157)	Notre étude	Dahami (104)	Osman et al(103)
<b>Grade III</b>	56%	39.8%	20%	54.54%	49%	28.5%	30%	30%
<b>Grade IV</b>	42%	44.2%	17.5%	36.36%	46%	6.70%	25%	40%
<b>Grade V</b>	2%	16%	15%	9%	5%	10.7%	15%	30%

La TDM permet, d'une part, de localiser les lésions parenchymateuses, de rechercher une extravasation du produit de contraste, et de localiser les zones avasculaires. D'autre part, elle sert à quantifier l'importance de l'hématome rétropéritonéal, à vérifier l'état du rein controlatéral (morphologie et fonction) et à rechercher l'existence ou non de lésions pédiculaires et des viscères intrapéritonéaux [47].

**Tableau n°XXX : comparaison des grades du traumatisme rénal dans les différentes études**

	Traumatisme fermé			Traumatisme ouvert	
	Notre étude	Maarouf (2)	Haleem (119)	Notre étude	Shaaban et al (101)
<b>Hématome &gt;3.5cm</b>	80%	70.9%	14.3%	20%	63.5%
<b>Hématome &lt;3.5cm</b>	62.1%	33.1%	14.3%	37.9%	20%
<b>Extravasation du PDC</b>	2%	16%	14.3%	10.7%	48%

## **2.2. TDM de contrôle :**

La TDM de contrôle des patients ayant un traumatisme fermé a retrouvé des complications chez 22 patients (28.20%): l'extravasation du produit de contraste/urinome était présent dans 11 cas, six avaient des séquestres dévitalisés et cinq avaient un rein détruit.

Par ailleurs, la TDM de contrôle des patients ayant eu un traumatisme ouvert a décelé des complications chez sept patients (9%) : l'extravasation du produit de contraste/urinome était retrouvé chez quatre patients, deux avaient des séquestres dévitalisés et un seul avait un rein détruit.

## **V. PRISE EN CHARGE THÉRAPEUTIQUE [2, 53, 117, 104]**

L'objectif du traitement des lésions rénales est de diminuer la morbidité et de préserver la fonction rénale. La prise en charge précoce doit se focaliser sur le traitement urgent du choc hypovolémique et de l'hémorragie, sur la réanimation complète et sur le bilan des lésions associées [53].

### **1. Traumatisme fermé du rein :**

Le traitement conservateur, dans la prise en charge des traumatismes fermés du rein, est aujourd'hui le traitement de choix. L'apport de la radiologie interventionnelle, des traitements endo-urologiques et l'efficacité de la réanimation moderne limitent les complications liées au traumatisme. Toutefois la morbidité n'est pas négligeable lorsqu'il existe des fragments dévascularisés, une extravasation d'urine et des lésions associées.

Dans notre étude, 74% de nos patients ont bénéficié d'un traitement conservateur versus 26% qui ont nécessité une néphrectomie.

La transfusion sanguine était nécessaire chez 9 patients (18%), dont 4 ont bien évolué et 5 ont eu une déglobulisation. Dans la série de Peilleron 9.2% ont été transfusés (117) versus 27% dans la série de Maarouf (2).

**Tableau n°XXXI : fréquence des patients qui ont nécessité une transfusion sanguine**

Auteurs	Fréquence de la transfusion sanguine
Peilleron [117]	9.2%
Maarouf [2]	27%
Notre série	18%

L'antibiothérapie a été prescrite chez 12 patients (15.38%), à base d'amoxicilline -acide clavulanique.

L'échec du traitement conservateur était retrouvé chez 9 patients ayant un traumatisme grade IV, d'âge jeune, six patients suite à un AVP, deux patients suite à des chutes et un patient à cause d'un accident de sport. Trois patients avaient un état hémodynamique instable à l'admission suite à des lésions associées (fracture splénique, pancréatique et hépatique, épanchement pleural), l'hématome périrénal supérieur à 3,5 cm était retrouvé chez ces trois patients. Quatre patients étaient classés grade V, d'âge jeune, le mécanisme commun était l'AVP, trois avaient un état hémodynamique instable à l'admission suite à des lésions associées (fracture splénique, traumatisme thoracique et du bassin), l'hématome périrénal supérieur à 3,5 cm était retrouvé chez tous ces patients.

**Tableau n°XXXII : comparaison du choix du traitement du traumatisme rénal fermé dans différentes études**

	Notre étude	Peilleron [117]	Maarouf [2]	Moudouni [90]
Néphrectomie	26%	58.62%	68%	17%
Traitement conservateur	74%	41.38%	32%	83%

## **2. Traumatisme ouvert du rein :**

L'attitude thérapeutique dépend de l'état hémodynamique des patients. Ainsi les indications absolues d'une exploration chirurgicale rénale comprennent l'hémorragie persistante d'origine et rénale pouvant être suite à l'avulsion du pédicule (comme on le voit par une grande expansion, hématome pulsatile) .les indications relatives comprennent une grande lacération du

bassinets du rein ou l'avulsion de la jonction pyélo-urétérale, lésions intestinales ou pancréatiques co-existantes, fuite urinaire persistante, urinome post-traumatique ou l'abcès périnephrique avec échec du traitement percutané ou endoscopique, segment parenchymateux dévitalisé avec fuite d'urine associée, thrombose complète de l'artère rénale bilatérale ou sur rein unique, lésions rénales vasculaires après échec d'un traitement angiographique, et l'hypertension rénovasculaire.

Dans notre étude, l'instabilité hémodynamique était retrouvée chez 57.14% de nos patients. Toutefois, nous avons préconisé l'attitude conservatrice chez 78.57% de nos patients.

La transfusion sanguine était nécessaire chez 16 patients (57%), dont 14 ont bien évolué et ont eu une déglobulisation. Des données similaires ont été trouvées dans la série de Dahami avec une fréquence de 40%.

L'antibiothérapie à base d'amoxicilline-acide clavulanique a été prescrite chez tous les patients ayant un traumatisme ouvert.

L'échec du traitement conservateur était retrouvé chez six patients, quatre ayant un traumatisme grade IV, et deux ont été classés grade III, d'âge jeune.

Cinq patients avaient un état hémodynamique instable à l'admission avec un hématome périrénal supérieur à 3,5 cm.

**Tableau n°XXXIV : comparaison du choix du traitement du traumatisme rénal ouvert dans différentes études**

	Notre étude	Dahami (104)	Bjurlin et al (131)	Wessels et al (110)
<b>Nephrectomie</b>	21.42%	25%	22%	65%
<b>Traitement conservateur</b>	78.57%	75%	40%	34%

L'évaluation radiologique des lésions rénales devrait fournir un aperçu clair sur le grade et la gravité des lésions selon la classification de l'AAST, et permettrait de choisir la modalité de prise en charge adéquate (tableaux 26, 27, 28).

**Tableau n°XXXV: prise en charge du traumatisme du rein grade III**

Auteurs	Nombre de patients de l'étude	Traitement conservateur	néphrectomie
Shaaban et al.(101)	41 cas	12 cas (29.3 %)	0
Osman et al.(103)	50 cas	11 cas (22 %)	0
Labyad et al.(107)	44 cas	16 cas (36.36 %)	6 cas (13.6%)
Notre série	78 cas	36 cas (46.15%)	2 cas (2.5 %)

**Tableau n°XXXVI : prise en charge du traumatisme du rein grade IV**

Auteurs	Nombre de patients de l'étude	Traitement conservateur	néphrectomie
Shaaban et al.(101)	41 cas	14 cas (34.1 %)	2 cas (4.9%)
Osman et al.(103)	50 cas	1 cas (2 %)	10 cas (20%)
Labyad et al.(107)	44 cas	10 cas (22.72%)	3 cas (6.81%)
Notre série	78 cas	25 cas (32.05%)	13 cas (16 %)

**Tableau n°XXXVII : prise en charge du traumatisme du rein grade V**

Auteurs	Nombre de patients de l'étude	Traitement conservateur	néphrectomie
Shaaban et al.(101)	41 cas	1 cas (2.4 %)	1 cas (2.4%)
Osman et al.(103)	50 cas	0	10 cas (20%)
Labyad et al.(107)	44 cas	0	2 cas (4.54%)
Notre série	78 cas	0	4 cas (5.12 %)

## VI. Evolution et complications:

### 1. Evolution à court terme

L'évolution devra être appréciée sur un faisceau d'éléments cliniques, biologiques, et radiologiques (28, 29).

### **1.1. Évolution clinique.**

Elle peut se faire sur différents modes :

#### **a. Décès:**

Exceptionnellement secondaire au traumatisme rénal en lui-même, il survient généralement chez un patient polytraumatisé ou la gravité des lésions associées grève le pronostic vital avec un taux de mortalité allant de 2,2 à 10 % (147).

Dans notre étude, un seul patient est décédé (1.28%), en milieu de réanimation, à J2 du traumatisme rénal pénétrant classé grade IV selon l'AAST suite à une hémorragie de grande abondance. Dans l'étude de Shaaban et al (101), trois patients (7.3%) sont décédés : deux suite à un choc hypovolémique et un patient suite aux lésions cérébrales associées (53).

#### **b. Apparition d'une fièvre :**

Celle-ci peut être multifactorielle chez les patients polytraumatisés (pneumopathie, phlébite, embolie pulmonaire...). Elle peut aussi être le témoin d'un urohématome rétropéritonéal surinfecté, qui justifiera alors la mise en place d'un drainage par voie rétrograde par une sonde urétérale ou une sonde double J [148].

Dans notre étude, huit patients ont présenté une fièvre au cours de l'hospitalisation, quatre patients avaient un traumatisme fermé et quatre avaient un traumatisme ouvert.

L'antibiothérapie débutée après les prélèvements bactériologiques habituels, sera associée à cette prise en charge spécifique et permettra une amélioration rapide de l'état clinique du patient.

Cet état fébrile peut aussi révéler une complication extra rénale (cholécystite, pancréatite...). La mise en place d'une sonde double J n'est pas systématique devant une extravasation d'origine urinaire, sous réserve d'une évolution clinique et radiologique favorable [149].

**c. Persistance de l'hématurie :**

En général elle disparaît en 24 à 48 heures pour les lésions bénignes ; sa réapparition ou son aggravation devront être explorées, elle peut être secondaire à l'apparition de faux anévrismes intra parenchymateux induits par l'embolisation et le traumatisme initial.

Sous réserve de l'absence de signes cliniques de gravité, l'embolisation itérative est le premier geste à proposer aux patients [148].

Dans notre étude, la persistance de l'hématurie était présente chez 4 patients (5.12%) dont trois avaient présenté un traumatisme pénétrant (3.84%) et un seul patient avait un traumatisme fermé (1.28%).

Nos résultats concordent avec les résultats de Osman et al. (4%) (103) et Van Der Wilden et al. (12.6%) [120].

**Tableau n°XXXVIII : persistance de l'hématurie**

Auteurs	Nombre de patients de l'étude	Hématurie
Van Der Wilden et al(120)	206 cas	26 cas (12.6 %)
Osman et al. (103)	50 cas	2 cas (4 %)
Moudouni (157)	73 cas	5 cas (6.84%)
Garcia (115)	106 cas	4 cas (3.8%)
Notre série	78 cas	4 cas (5.12%)

**d. Majoration des douleurs d'origine rénale**

Elle traduit en général une obstruction de la voie excrétrice par des caillots, et justifie une opacification par voie rétrograde de la voie excrétrice et la mise en place d'une sonde de drainage double J. Elle peut aussi être liée à une majoration de l'hématome péri rénal qui peut justifier d'un drainage percutané [148].

Un caillottage urétéral responsable de souffrance à type de colique néphrétique ou simplement d'une exacerbation de la douleur peut être retrouvé, cependant il nécessite rarement la mise en place d'une sonde urétérale.

## **1.2. Evolution biologique**

### **a. Anémie :**

Dans notre étude, L'anémie a été corrigée chez 21 des patients qui ont eu une anémie à l'admission. 7 patients ont eu une déglobulisation dont 5 avaient un traumatisme fermé et deux avaient un traumatisme ouvert.

### **b. Insuffisance rénale :**

On dispose de peu de données sur l'incidence de l'insuffisance rénale post-traumatique (53). Une étude prospective rapporte que le risque d'insuffisance rénale augmente en cas de résection du parenchyme rénal ou de néphrectomie [150]. La survenue d'une insuffisance rénale dépend de l'âge, de maladie rénale préexistante, la présence d'un rein unique et les lésions viscérales associées (défaillance multi viscérale) [125].

Dans un article récent, J Mc Aninch montre que la dégradation de la fonction rénale est proportionnelle à l'importance du traumatisme, et que les lésions vasculaires artérielles ou veineuses segmentaires et/ou complètes sont associées à un risque d'altération significative de la fonction du rein par rapport aux lésions parenchymateuses isolées. D'après cet expert, l'altération de la fonction rénale serait équivalente en cas de traitement conservateur ou de traitement chirurgical [151].

Dans l'étude de JAMES et KUAN analysant tous les grades de traumatismes, le taux de dialyse était de 0,46%. Le recours à la dialyse est généralement associé à un grade de sévérité AAST avancé, un âge supérieur à 40 ans. Pour les lésions de haut grade le taux de dialyse peut atteindre 6% [125]

Dans notre étude, l'insuffisance rénale n'était observée que chez les patients ayant un traumatisme fermé avec un taux de 6.41%, dans l'étude de Van Der Wilden et al. Sept patients (3.4%) ont présenté une insuffisance rénale [120].

### **1.3. Evolution radiologique.**

Contrairement aux lésions majeures (Grades IV et V), l'absence de risque évolutif dans les formes mineures, permet d'éviter la réalisation d'une surveillance radiologique lors de ces traumatismes. Cependant, le suivi radiologique reste indispensable en cas de lésions de grade IV, voire supérieur ; mais aussi, lorsqu'elle est guidée par la clinique (fièvre inexplicée, hématurie, douleur, insuffisance rénale, HTA). Elle est essentiellement basée sur l'échographie et la tomодensitométrie.

L'échographie, systématiquement couplée au doppler, permet de détecter les complications précoces. Elle est réalisée en cas de déglobulisation ou de réapparition d'une hématurie. Toutefois, l'examen de référence est le scanner avec injection de produit de contraste. En effet, il est primordial de répéter la TDM après le traumatisme, essentiellement pour le diagnostic de complications pouvant mettre en jeu le pronostic vital (saignement). Ainsi, elle doit être réalisée de manière systématique, entre 36 et 72 heures après le traumatisme, après 7 jours, 1 mois et 6 mois [55,56,152].

L'évolution de nos malades a été marquée par la régression des lésions sur le scanner abdomino-pelvien chez 18 patients (22% des cas), par ailleurs une stabilisation des lésions a été noté chez 60 patients (78% des cas).

### **Urinome et abcès**

L'urinome et les abcès péri-néphrétiques sont le plus fréquemment retrouvés chez les patients présentant des tissus devitalisés ou des lésions associées digestives surtout, bien que dans la majorité des cas, l'urinome soit asymptomatique et régresse spontanément; il peut se manifester par une douleur abdominale non spécifique, par un iléus paralytique ou par une fébricule.

La surinfection de l'urohématome est fréquente, mais le drainage percutané et l'antibiothérapie permettent, la plupart du temps, d'éviter une néphrectomie (55,56).

Dans notre étude, 15 patients (19.23%) ont présenté un urinome dont 11 avaient un traumatisme fermé. Deux cas (2.56%) de surinfection de l'urohématome, traité par antibiothérapie et mise en place d'une sonde double J. Un cas (1.28%) d'abcès périrénal drainé par néphrotomie et une triple antibiothérapie suite à un traumatisme ouvert.

Nos résultats concordent avec ceux de la littérature (tableau n°30).

**Tableau n°XXXIX : complications précoces**

Auteurs	Nombre de patients de l'étude	Urinome	Abcès
Van Der Wilden et al(120)	206 cas	21 cas (10.2 %)	2 cas (1%)
Labyad et al(107)	44 cas	5 cas (11.36%)	2 cas (4.54%)
Shaaban et al.(101)	41 cas	1 cas (2.43%)	-
Osman et al.(103)	50 cas	2 cas (4 %)	2 cas (4 %)
Notre série	78 cas	15 cas (19.23%)	1 cas (1.28%)

## 2. Evolution à long terme

Les complications du traumatisme rénal se voient chez 3 à 33% des patients qui ont un traumatisme du rein. (48)

Le suivi radiologique repose principalement sur la scintigraphie à DMSA (Di Mercapto Succinique Acide). Elle est réalisée à 6 mois après le traumatisme, et permet d'estimer les séquelles parenchymateuses et d'évaluer la fonction rénale

Un uroscanner peut aussi être réalisé, afin de vérifier la résorption des hématomes, l'intégrité de la vascularisation rénale, du parenchyme rénal, ainsi que celle de la voie excrétrice (56).

En résumé, la majorité des auteurs préconisent la réalisation d'un bilan complet 3 mois après la sortie de l'hôpital. Ce bilan inclus un examen clinique, une analyse d'urines, une surveillance de la tension artérielle, un bilan de la fonction rénale et bien évidemment, un bilan radiologique, si cela s'avère nécessaire (56).

Les complications tardives après un traumatisme rénal, sont représentées par (56, 67):

- L'hypertension artérielle.
- L'hémorragie retardée.
- L'hydronéphrose.
- Les lithiases.
- Les douleurs résiduelles.
- L'atrophie rénale.
- L'insuffisance rénale.
- Les pyélonéphrites chroniques.
- Les fistules artérioveineuses.
- Les fragments dévascularisés.

### **2.1. Hypertension artérielle**

La physiopathologie de l'hypertension artérielle post-traumatique est liée à l'hypersécrétion de rénine, en rapport avec une ischémie rénale. Elle est plus fréquente avec les lésions de grade IV et V, mais peuvent être en rapport avec une compression parenchymateuse, par une fibrose péri-rénale ou par un hématome (HTA rénovasculaire).

Cependant, même si elle peut être transitoire et régresser spontanément, une néphrectomie peut être réalisée en cas d'HTA résistante au traitement médical (28,56).

Dans notre étude il n'a pas été constaté d'HTA, ce qui correspond aux résultats de Garcia (115).

### **2.2. Hémorragie retardée**

Le saignement tardif est plus fréquent chez les patients présentant des lésions majeures (III et IV) ayant fait l'objet d'une abstention thérapeutique. Il peut survenir en cas de lésions profondes du cortex et de la médullaire ; ceci entre 2 et 36 jours après le traumatisme (85).

Si l'hémorragie peut être traitée efficacement par embolisation, les fistules

artérioveineuses et les faux anévrismes plus larges, peuvent nécessiter le recours à la chirurgie (37, 56, 152).

Dans notre étude, deux patients (2.56%) ayant un traumatisme fermé ont présenté une hémorragie secondaire et ont subi une néphrectomie d'hémostase, ce qui concorde avec les résultats de NMM. Osman et al. qui a trouvé 4% d'hémorragie secondaire (41), et Garcia qui a trouvé 3.8% (115).

### **2.3. Fistules artérioveineuses (FAV) :**

Elles sont le plus souvent secondaires aux traumatismes pénétrants. On distingue les fistules intra-parenchymateuses et les fistules artérioveineuses du pédicule rénal

Leur diagnostic sera réalisé par l'examen tomodensitométrique et surtout l'artériographie. Concernant l'aspect thérapeutique, les FAV parenchymateuses évoluent le plus souvent favorablement, soit spontanément, soit après embolisation. En revanche, les FAV pédiculaires requièrent, dans la majorité des cas, une néphrectomie (34).

Darcq et al. (153) a rapporté un cas de plaie rénale par arme blanche ayant occasionné une fistule artérioveineuse apparue au 17e jour, se manifestant seulement par une hématurie et une chute modérée du taux d'hémoglobine. Une soixantaine de cas sont rapportés dans la littérature (154, 155). Le maître symptôme est la persistance ou la réapparition d'une hématurie macroscopique témoignant d'une fistule artérioveineuse associée.

### **2.4. Hydronéphroses et lithiases rénales :**

L'hydronéphrose et la formation de calculs rénaux sont possibles, et peuvent être responsable de douleurs résiduelles. Leur traitement repose sur un rétablissement de la continuité de la voie excrétrice par voie endo-luminale, ainsi que sur le drainage, essentiellement par voie percutanée (34).

Dans notre étude nous avons trouvé un cas de lithiase rénale à 8 mois d'évolution sur un traumatisme fermé de grade IV.

### **2.5. Atrophie rénale :**

Elle peut être totale ou partielle, essentiellement liée à l'évolution vers la fibrose des cicatrices parenchymateuses, et la scintigraphie représente le meilleur examen radiologique pour son appréciation (19).

Dans notre étude nous avons trouvé trois cas d'atrophie rénale, chez deux patients victimes d'un traumatisme fermé de grade V et chez un patient présentant un syndrome de jonction pyélo-urétéral.

### **2.6. Dégradation de la fonction rénale :**

Cette dégradation est dépendante de l'intensité de la dévascularisation rénale.

Il existe peu de données, dans la littérature, évaluant la fonction d'un rein traumatisé.

### **2.7. Les fragments dévascularisés :**

Les traumatismes rénaux avec fragment rénal non viable peuvent être traités de façon conservatrice. Cependant, ces traumatismes sont associés à un taux plus élevé de complications et d'interventions ultérieures. Ces patients nécessitent alors une surveillance étroite (115).

Dans notre étude, huit patients (10.25%) ont présenté un séquestre dévitalisé dont six avaient un traumatisme fermé, et deux, un traumatisme pénétrant.

### **2.8. Douleurs résiduelles :**

De fréquence faible, leur origine a été diversement appréciée. Secondaires à des phénomènes d'étranglement vasculaire, d'infiltration périnerveuse par l'hématome et des nécroses tissulaires. Une participation psychogène dans un contexte post-traumatique ne doit pas être écartée, l'essentiel étant de s'assurer par une exploration paraclinique, le plus souvent normale, de l'absence d'une autre complication ; hydronéphrose ou lithiase. En l'absence de lésions organiques objectives, elles peuvent poser des difficultés dans les modalités d'évaluation du préjudice corporel (151).

**Tableau n°XXXX : tableau récapitulatif des différents facteurs pronostiques des traumatismes ouverts versus fermés**

Facteurs pronostiques	Traumatisme fermé	Traumatisme ouvert
Age	30 ans	25 ans
Sexe	Masculin (90%)	Masculin (89.28%)
Coté atteint	Gauche (55%)	Gauche (73%)
Circonstance du traumatisme	AVP (32.05%)	Arme blanche (35.85%)
Etat hémodynamique	Stable (82%)	Instable (57.14%)
Etat de choc hémorragique	18%	57.14%
Hématurie	82%	85%
Lésions associées	70%	30%
Transfusion sanguine	18%	57%
Insuffisance rénale	Initiale 12.82% Résiduelle 6.4%	0% 0%
Hématome >3.5cm	80%	20%
Complications sur TDM de contrôle :	28.20%	9%
Urinome	14.10%	5.12%
Absès	0%	1.28%
Nephrectomie	26%	21.42%
Complications tardives :		
Décès	0%	1.28%
Hémorragie retardée	2.56%	0%
Lithiase rénale	1.28%	0%
Atrophie rénale	2.56%	0%
Fragments dévascularisés	7.69%	2.56%



# *RECOMMANDATIONS*

L'analyse comparative de nos résultats aux données de la littérature fait ressortir certaines recommandations:

## **I. Volet préventif :**

Par leur fréquence croissante qui est liée à l'augmentation des accidents de la voie publique et de la violence urbaine, les traumatismes du rein demeurent un sujet d'actualité.

1. S'investir dans la prévention des accidents du trafic routier par la limitation des excès de vitesse, informer, sensibiliser, et éduquer les usagers et la population civile par les médias sur le code de la route.
2. Elaborer un programme d'information ; d'éducation et de communication a l'intention des populations sur les dangers de la prolifération des armes blanche.
3. Améliorer le transport et l'évacuation des blessés par : La multiplication des systèmes d'alerte ; La sécurisation du transport par des équipes spécialisées ; le système «SAMU».

## **II. Volet thérapeutique :**

1. La stabilité hémodynamique doit être évaluée lors de l'admission.
2. les anomalies rénales préexistantes connues (syndrome de jonction pyélo-urétérale, Grands kystes, lithiase) doivent être mentionnées.
3. Tous les patients avec ou sans hématurie après une blessure pénétrante abdominale ou thoracique inférieure nécessitent une imagerie rénale urgente.
4. L'imagerie immédiate est recommandée pour tous les patients ayant des antécédents de lésion de décélération rapide et / ou de blessures associées importantes.
5. la tomodensitométrie est le gold Standard pour le diagnostic et la stadifications des lésions rénales chez les patients hémodynamiquement stables.
6. Grâce à l'amélioration des techniques d'imagerie depuis la dernière décennie, notamment tomodensitométrie, la prise en charge des traumatismes graves du rein s'est modifiée au profit d'une abstention chirurgicale.

7. Après un traumatisme rénal fermé, les patients stables doivent être gérés de manière conservatrice et surveillés de près jusqu'à disparition de l'hématurie macroscopique.
8. L'attitude conservatrice assez systématique ne doit pas faire oublier la gravité de certains traumatismes qui justifient une exploration chirurgicale dont le risque peut être apprécié par des nomogrammes facilement accessibles.
9. Une prise en charge initiale basée sur une bonne coordination entre chirurgiens, réanimateurs et radiologues permet dans la plupart des cas de passer un cap aigu en évitant un geste chirurgical en urgence qui, le plus souvent, aboutirait à un geste de néphrectomie d'hémostase.
10. Enfin, le suivi à long terme du devenir de ces reins traumatisés qu'ils soient traités de manière conservatrice ou chirurgicalement reste à déterminer sur des études multicentriques.

### **III. Rôle de la famille :**

Un traumatisme de l'abdomen même minime est une urgence médicochirurgicale. Il ne faut jamais rester à la maison, car tout retard dans la prise en charge compromet le pronostic vital voir fonctionnel.

### **IV. Rôle des autorités administratives locales :**

1. Créer les conditions optimales d'accueil des blessés.
2. La formation de plus de professionnels dans le domaine de la chirurgie, l'imagerie et de la réanimation pour faire face à l'affluence dans nos CHU.
3. L'équipement de nos services de chirurgie, d'imagerie et nos laboratoires, afin de nous permettre d'avoir certains examens d'imagerie et de laboratoire en urgence.
4. Une endoscopie chirurgicale, diagnostique et thérapeutique permettra de réduire notre taux de laparotomie.



# *CONCLUSION*

Les traumatismes rénaux représentent 1.2 à 3.3% des traumatismes, le principal mécanisme étant le traumatisme contondant. Les traumatismes graves du rein de grade III, IV et V selon la classification de l'AAST sont plus rares et se retrouvent dans 5 % des cas en moyenne.

Les indications d'imageries sont aujourd'hui bien codifiées et le scanner spiralé représente l'examen de référence pour l'évaluation du traumatisme rénal et des lésions associées, fournissant les informations anatomiques et fonctionnelles nécessaires pour déterminer le type et l'étendue des lésions du parenchyme, des lésions vasculaires, ou du système collecteur avec une sensibilité élevée (90-100%).

Le développement de cette technique a permis la sélection des patients pour une meilleure prise en charge et pour prévenir l'échec de la gestion non-opératoire.

Durant ces dernières années, la prise en charge de ces traumatismes ; même les plus sévères ; a évolué vers une attitude de moins en moins chirurgicale grâce à l'évolution des techniques de la radiologie interventionnelle, de l'endo-urologie et des moyens d'accueils aux urgences et de réanimation.

L'argument épidémiologique en terme de pronostic des traumatismes rénaux de haut grade rapporte que l'instabilité hémodynamique, la présence de lésions intra-abdominales associées et le grade V, sont les principaux facteurs de mauvais pronostic des traumatismes ouverts. Par ailleurs, les facteurs de mauvais pronostic des traumatismes fermés sont : l'hématome périrénal supérieur à 3,5 cm, les lésions associées, l'insuffisance rénale, l'extravasation intravasculaire du produit de contraste et la lacération rénale médiale.



*ANNEXES*



## Fiche d'exploitation :

n° de dossier : ..... IP : .....

### Identité :

Nom : ..... âge : ..... sexe : féminin  masculin

Niveau socioéconomique : mutuelle  ramède  autre  sans

Profession : ..... origine géographique : urbain  rural

Date d'admission : ..... date de sortie : .....

Séjour hospitalier : .....

### Antécédents :

Médicaux : HTA  diabète  maladie de système  tuberculose  néphropathie

Cardiopathie  autre : .....

Chirurgicaux : .....

Médicamenteux : .....

Toxico-allergique : Tabac  Alcool  Cannabis

### Traumatisme :

Milieu : urbain  rural

Isolé  Lésions associées : viscérale  orthopédique  cérébrale

Point d'impact : flanc  hypochondre  fosse lombaire

Siège : à droite  à gauche  bilatéral

Rein sain  rein pathologique

fermé  Ouvert  si ouvert : Plaie unique  plaies multiples

Mécanisme : Choc direct  choc indirect

A.V.P  accident de sport  accident domestique

Chute d'un lieu élevé  agression  décélération

Arme à feu  arme blanche  autre : .....

### A l'admission :

Date du traumatisme : .....

Heure du traumatisme : .....

Heure d'admission aux urgences : .....

### Examen clinique :

\*Général :

GCS : .....

Etat de choc : oui  non

T.A : ..... pouls : ..... FR : ..... Conjonctives : .....

\*uro-génital :

Aspect des urines : Hématurie macroscopique  urines claires  Hématurie microscopique

Inspection : .....

palpation : sensibilité pelviennes  sensibilité lombaires  contact lombaire : oui  non

### Bilan biologique :

Hémoglobine : ..... Hématocrite : ..... plaquettes : ..... G.B : .....

Urée : ..... Créatinine : ..... CPK : .....

Bilan d'hémostase : TP  ..... TCK  ..... INR  .....

ECBU : non  oui  résultat : .....

Examen radiologique :

Echographie abdominale :

Contusion  fracture unique  fractures multiples   
Localisation : supérieure  médiale  inférieure   
Profondeur de la fracture : .....cm  
Hématome péri-rénal : non  oui  taille de l'hématome : .....cm  
Lésion pédiculaire au Doppler: oui  non   
Epanchement péritonéal : grande abondance  moyenne abondance  faible abondance   
HRP   
Autres : .....

Lésions associés : lésions spléniques   
Contusion hépatique   
Autres : .....

Uroscanner :

Hématome péri rénal : non  oui  mensurations : .....cm  
Hématome sous capsulaire : non  oui  mensurations : .....cm  
Contusion rénale : oui  non   
Fracture rénale : non  oui  mesure : inférieure à 1 cm  supérieur à 1 cm   
Localisation : supérieure  médiale  inférieure  3<sup>e</sup> fragment   
Lacération du cortex : non  oui  mesure : inférieure à 1 cm  supérieur à 1 cm   
Rupture du système collecteur : non  oui  .....  
Urinome : non  oui  taille : .....cm  
Atteinte vasculaire : non  oui  segmentaire  artère rénale  veine rénale   
Type de lésion vasculaire : déchirure  avulsion  thrombose   
Rein détruit : non  oui   
Stadification :  
Selon la nouvelle classification de l'AASST «American Association for the Surgery of Trauma » :  
Grade 1  grade 2  grade 3  grade 4  grade 5   
Lésions associées : non  oui  : .....  
.....

Prise en charge :

Transfusion : oui  non  En urgence  Différée   
Nombre de culots globulaires : .....  
Autres.....  
Exploration chirurgicale en urgence : non  oui   
E.H.D instable  lésions associées   
Néphrectomie : non  oui  totale  partielle   
Néphrorraphie :  exploration chirurgicale :   
Réparation simple des lésions associées:   
Autres :.....  
Traitement conservateur :  
Repos au lit  Sonde double courant  irrigation  lavage de vessie   
Antibiothérapie : non  oui  .....  
Antalgique  : ..... HBPM  :.....

Traumatisme rénal de haut grade :

évaluation des facteurs pronostiques des traumatismes ouverts versus fermes

---

Monté de sonde urétérale  sonde JJ  néphrostomie  drain urinome

Autres.....

Embolisation : non  oui

Evolution :

Evolution immédiate :

Hémorragie persistante

Stabilisation E.H.D oui  non

Evolution à court terme : **Durant le séjour d'hospitalisation : 1 mois**

Stabilisation E.H.D  disparition de l'hématurie  Délai :.....j

Persistance de l'hématurie  resaignement

Hémoglobine de control :..... hématocrite de control :.....

Echographie de control : non  oui  délai :.....

Régression des lésions  persistance ou aggravation des lésions initiales

Constitution d'un urinome  taille : ..... cm

Autres : .....

TDM de control : non  oui  délais : J3  J8  J10  J20  J30

Régression des lésions  persistance ou aggravation des lésions initiales

Séquestre dévitalisé  rein muet

Abcès péri-rénal/rénal  phlegmon

Autres : .....

Prise en charge des complications :

Transfusion immédiate  Transfusion différée

Traitement conservateur

Néphrectomie immédiate  différée  totale  partielle

Embolisation

Délais : .....

Antibiothérapie  Anticoagulant

**Evolution à moyen terme : < 3 mois**

NFS : oui  non  .....

FR : oui  non  .....

TA : oui  non  .....

TDM : oui  non  .....

ECBU : oui  non  .....

Douleur : oui  non  .....

Hématurie : oui  non  .....

**Evolution à long terme : >3mois**

HTA

Atrophie rénale

Traumatisme rénal de haut grade :  
évaluation des facteurs pronostiques des traumatismes ouverts versus fermes

---

- Insuffisance rénale chronique
- Lithiase urinaire
- Hydronephrose
- Pyélonéphrite chronique
- Fistules artério-veineuses

Durée d'hospitalisation : .....

Décès : non       oui       délais :.....



# *RESUMES*

## RESUME

Les traumatismes sont les principales causes de mortalité chez le sujet jeune entre 1 et 44 ans. En urologie, le rein est l'organe le plus fréquemment atteint. Le scanner spiralé avec injection de produit de contraste est le meilleur examen pour confirmer le diagnostic et apprécier l'étendue des lésions. La classification utilisée pour décrire les traumatismes du rein est la classification de l'AAST (comité américain de chirurgie traumatologique). Durant la dernière décennie, la prise en charge des traumatismes graves du rein est devenue de plus en plus conservatrice.

Le but de ce travail est d'évaluer les facteurs pronostiques du traumatisme grave du rein : ouverts versus fermés dans notre étude, en les comparant à différentes séries de la littérature, dans une optique d'améliorer la prise en charge des traumatismes graves du rein au sein de notre établissement sanitaire.

Nous avons réalisé une étude rétrospective portant sur les patients atteints de traumatisme rénal grave, colligés au service d'urologie au CHU Mohammed VI de Marrakech sur une période de 11 ans, étalée entre 2005 et 2015.

Nous avons comparé deux groupes : traumatisme fermé et traumatisme ouvert, en étudiant les données épidémiologiques, le mécanisme, les données cliniques, biologiques et radiologiques à l'admission et au cours du suivi, ainsi que la prise en charge et les complications.

78 patients ont été inclus dans cette étude. Le traumatisme fermé représentait 64,10% et le traumatisme ouvert 35,89%. Le taux de réussite du traitement conservateur était de 80%, y compris 74% des patients ayant un traumatisme fermé, et 78.57% des patients ayant un traumatisme ouvert. L'analyse bivariée a révélé que l'instabilité hémodynamique à l'admission nécessitant une transfusion sanguine, le grade V et les lésions associées ; en particulier la lésion diaphragmatique ; sont les principaux facteurs pronostiques du traumatisme ouvert. Pour le

traumatisme fermé, les AVP, la présence de lésions associées (splénique et hépatique), l'insuffisance rénale (initiale et résiduelle), l'hématome dont la taille est supérieure à 3.5cm, l'aggravation des lésions à la TDM de contrôle (Extravasation d'urine et urinome, séquestre dévitalisé, augmentation de la taille de l'hématome) sont les principaux facteurs pronostiques le rendant ainsi plus grave que le traumatisme ouvert.

L'analyse des facteurs pronostiques du traumatisme rénal de haut grade permet une meilleure stratification des lésions rénales, permettant ainsi de prédire les lésions nécessitant une surveillance accrue ou nécessitant d'emblée une exploration chirurgicale.

## **Abstract**

Trauma is the leading cause of death in young males between 1 and 44 years. In urology, the kidney is the most commonly injured organ. Contrast-enhanced spiral computed tomography is the imaging modality of choice to confirm the diagnosis and the extent of injuries. The AAST (the American Association for the Surgery of Trauma) classification is used worldwide to describe renal injury. Over the past decade, the management of severe kidney trauma has become increasingly conservative.

The aim of this study is to evaluate the prognostic factors of severe renal trauma: penetrating versus blunt in our study, comparing them with different series in the literature, with a view to improve the management of severe renal trauma within our health facility.

We performed a retrospective study of patients with severe renal trauma, collated in the Urology department at the University Hospital Mohammed VI of Marrakech over 11 years, between 2005 and 2015.

We compared two groups: blunt trauma and penetrating trauma, studying epidemiological data, mechanism, clinical, biological and radiological data at admission and follow-up, as well as the management and complications.

78 patients were included in this study. Blunt trauma accounted for 64.10% and the penetrating trauma 35.89%. The success rate of conservative treatment was 80%, including 74% of patients with blunt trauma, and 78.57% of patients with penetrating trauma. The bivariate analysis revealed that hemodynamic intake instability requiring blood transfusion, grade V and associated lesions; in particular the diaphragmatic injury; are the main prognostic factors of penetrating trauma. For blunt trauma, public road accident, the presence of associated injuries (splenic and hepatic), renal insufficiency (initial and residual), hematoma greater than 3.5 cm, further damage to the control CT (Urinary extravasation and urinoma, devitalized sequestre,

increase in hematoma size) are the main prognostic factors making it more severe than penetrating trauma.

Analysis of prognostic factors for high grade renal trauma allows a better stratification of kidney damage, allowing us to predict the injuries that require enhanced surveillance or requiring surgical exploration immediately.

## ملخص

تعد الرضوض من الأسباب الرئيسية لوفاة المرضى الذين تتراوح أعمارهم بين سنة واحدة وإحدى وأربعين سنة. وعندما يتعلق الأمر بجراحة المسالك البولية ، فإن الكلية تعتبر العضو الأكثر عرضة للإصابة. ولتأكيد التشخيص و تقييم مدى خطورة الإصابات فإن الوسيلة الناجعة تبقى هي الفحص بواسطة المفراس الحلزوني وذلك بعد حقن المادة التي تمكن من ضبط إضاءة هذا الجهاز.

ولتصنيف الرضوض الكلوية ، فقد تم اعتماد صنفاء الجمعية الأمريكية لجراحة الرضوض (AAST)

صنفاء مرجعية.

لقد تطورت طريقة علاج الرضوض الكلوية البليغة خلال العقد المنصرم، وأصبحت تسعى إلى محاولة الحفاظ ، قدر الإمكان ، على سلامة الكلية حتى تؤدي وظيفتها .

إن هذا العمل يهدف إلى تقييم العوامل التشخيصية للرضوض الكلوية البليغة : المغلقة مقابل المفتوحة ، و مقارنتها مع مجموعة من المعطيات المختلفة التي تم نشرها سابقا ، و ذلك بغية تحسين علاج الرضوض الكلوية البليغة داخل مؤسستنا الاستشفائية.

لذلك أنجزنا دراسة لحالات سابقة تهتم المرضى الذين كانوا يعانون من الرضوض الكلوية البليغة والذين كانوا يتمثلون للشفاء بمصلحة جراحة المسالك البولية التابعة للمستشفى الجامعي محمد السادس بمراكش لمدة إحدى عشرة سنة امتدت من 2005 إلى 2015.

ولهذه الغاية قمنا بجرد المعطيات الوبائية والآلية وكذا الأعراض السريرية والمعطيات البيولوجية و الإشعاعية التي تم تسجيلها عند استقبال المرضى وحتى خلال فترة التتبع. وبعد دراسة الوسائل العلاجية و رصد المضاعفات، صنفنا النتائج إلى مجموعتين: تشمل المجموعة الأولى الرضوض المغلقة أما الثانية فتتعلق بالرضوض المفتوحة، ثم أنجزنا المقارنة فكانت الحصيلة كما يلي :

شملت الدراسة 78 مريضا ، وبلغت نسبة الرضوض الكلوية المغلقة 64,10 % بينما مثلت الرضوض

المفتوحة 35,89 % .

وقد بلغ معدل نجاح العلاج الرامي إلى الحفاظ على الكلي 80 % ، تمثل 74 % منها نسبة المرضى

المصابين برضوض كلوية مغلقة ، في حين تصل نسبة المصابين برضوض كلوية مفتوحة إلى 78,57 % .  
ومن خلال تحليل ثنائي التغيرات يتبين أن العوامل التشخيصية الرئيسية للرضوض المفتوحة تتجلى في عدم استقرار الدورة الدموية للمرضى عند التحاقهم بالمؤسسات الطبية مما كان يتطلب نقل الدم، وكذا الرضوض من الدرجة الخامسة والإصابات المرافقة، وخاصة إصابة الحجاب الحاجز. أما فيما يتعلق بالرضوض المغلقة ، فإن العوامل التشخيصية الرئيسية تعزى إلى حوادث السير، وحوادث إصابات مرافقة (إصابة الطحال و الكبد)، والقصور الكلوي (الأولي والترسبي) وكذا الورم الدموي الذي يتعدى حجمه 3,5 سنتيمتر، وتفاقم الإصابات الكلوية خلال الفحص الإشعاعي الموالي ، أي فحص المراقبة، (تسرب البول و تكون الحويصلة البولية ، وارتفاع حجم الورم الدموي ،ومحاصرة الأنسجة الفاسدة). وبالنظر إلى كل هذه العوامل ،نستنتج أن الرضوض الكلوية المغلقة أكثر خطورة من الرضوض المفتوحة.

إن تحليل العوامل التشخيصية للرضوض الكلوية البليغة يؤدي إلى تصنيف الإصابات الكلوية تصنيفا

مضبوطا، يمكن من جرد الإصابات التي تتطلب مراقبة طبية متزايدة أو تدخلا جراحيا فوريا.



# *BIBLIOGRAPHIE*

1. **HERNEY. AG., MARIA. FU., ALEJANDRA. S., LUIS. JA.**  
Clinical management of renal injuries at University Hospital of ElValle (Cali,Colombia).  
Actas urol esp. 2009;33:881–887.
2. **MAAROUF. A.M, AHMED. A-F , SHALABYE. E, BADRANC. Y, SALEMA. E, ZAITONH. F**  
Factors predicting the outcome of non-operative management of high-grade blunt renal trauma. African Journal of Urology (2015)
3. **HENRY. P.C, CHABANNES. E, BERNARDINI. S, WALLERAND. H, BITTARD.H**  
Prise en charge actuelle des traumatismes graves du rein.  
Prog. Urol. 2002; 12: 579–586.
4. **P.C. HENRY, E. CHABANNES, S. BERNARDINI, H. WALLERAND , H.BITTARD**  
Prise en charge actuelle des traumatismes graves du rein.  
Prog. Urol. 2002; 12: 579– 586.
5. **M.F. BELLIN, M. VASILE, L. LEBLEU, J. COMBARAS, J.P. AKAKPO J.P, Ph. GRENIER**  
Lésions traumatiques du rein.  
Feuillets de Radiologie, 2001, 41, n° 1, 11–18.
6. **J.L. DESCOTES, J. HUBERT, C. SENDEL**  
Traumatisme du rein et de l'uretère : Apport de l'imagerie médicale. Progrès en urologie (2003), 13 1129–1143.
7. **DR FREDERIC BOCQUERAZ**  
Cours IFSI Saint-Egreve Octobre 2009, Anatomie du rein  
Cabinet d'Urologie Clinique des Cèdres Echirrolles
8. **BOUCHET. A, CUILLERET. J**  
Anatomie topographique descriptive et fonctionnelle.  
Tome 4. 2<sup>éd</sup>. Paris : Simep, 1991.
9. **LAHLAIDI. A**  
Contenu du bassin : le système uro-génital.  
Anatomie topographique. Applications anatomo-chirurgicales .  
Vol II : 292–298.
10. **H. FRANC, MD. NETTER**  
Atlas d'anatomie humaine. Maloine. Novartis, 1997.

11. **URIOT. C, HOA. D, LEGUEN. V, LESNIK. A, M LOPEZ. F, PUJOL. J, TAOUREL. P**  
Traumatisme du rein et de l'uretère.  
EMC Radiologie 2. 2005 :637-652.
12. **PATARD. JJ, VINCENDEAU. S, BENSALAH. K, GUILLE. F, LOBEL. B**  
Traumatisme fermé du rein et de l'uretère.  
EMC (Elsevier) 2003, 18-159-A-10.
13. **SAIDI. A, DESCOTES. JJ, SENDEL. C, TERRIER. N, MANEL. M, MOALIC. M, BOILLOT. B, RAMBEAUD. JJ**  
Prise en charge des traumatismes fermés du rein Prog. Urol (2004);14:461-471.
14. **SCHMIDLIN. FR, SCHMID. P, KURTYCA. T, ISELIN. CE, GRABER. P**  
Force transmission and stress distribution in a computer simulated model of the kidney: an analysis of the injury mechanisms in renal trauma.  
J Trauma (1996); 40: 791-796.
15. **BSCHEIPER. Th, KALLIERIS. D, HAUCK. EW, WEIDNER. W, PUST. RA Blunt Renal Trauma: Biomechanics and Origination of Renal Lesions. European Urology, 42 (2002) 614-621.**
16. **SALEM. HK, MORSI. H, ZAKARIA. A**  
Management of high-grade renal injuries in children after blunt abdominal trauma: Experience of 40 cases  
Journal of Pediatric Urology (2007) 3, 223e229
17. **KAWASHIMA A, SANDLER CM, CORL FM, ET AL.**  
Imaging of renal trauma: a comprehensive review.  
Radiographics 2001 May-Jun;21(3):557-74.
18. **DAYAL M, GAMANAGATTI S, KUMAR A.**  
Imaging in renal trauma  
World J Radio 2013 Aug ; 5(8) : 275-284
19. **M. S. Shaaban , H. M. BASYONI KHATTAB ,M. N. I. ELSIRAFY , K. E. EL NWEIAM ,M. EL-SAYED HASSOUNA**  
Multi-detector CT assessment of traumatic renal lesions, Diagnostic and Interventional Radiology Department, Urology Department Faculty of Medicine, Alexandria University, Egypt  
Alexandria Journal of Medicine (2015)

20. **C. URIOT, D. HOA, V. LEGUEN, A. LESNIK, F. M. LOPEZ, J. PUJOL, P. TAUREL**  
Traumatismes du rein et de l'uretère.  
EMC Radiologie 2. 2005 : 637-652.
21. **P.-M. CABRERA CASTILLO, L. MARTINEZ-PIÑEIRO\*, M. ÁLVAREZ MAESTRO, J.-J. DE LA PEÑA**  
Évaluation et traitement des plaies pénétrantes du rein  
Annales d'urologie 40 (2006) 297-308
22. **SHIMA H1, NOSAKA S, HAYAKAWA M, KAWAGUCHI H, WAKABAYASHI M, SAEKI M, YAMAGUCHI T, NAKAJIMA Y, ISHIKAWA T**  
[Diagnostic imaging of renal pedicle injury]. [Article in Japanese]  
Nihon Igaku Hoshasen Gakkai Zasshi. 1997 Jan;57(1):5-11.
23. **VASILE M1, BELLIN MF, HELENON O, MOUREY I, CLUZEL P**  
Imaging evaluation of renal trauma.  
Abdom Imaging. 2000 Jul-Aug;25(4):424-30.
24. **SANTUCCI RA, MCANINCH JW.**  
Diagnosis and management of renal trauma: past, present, and future.  
J Am Coll Surg. 2000 Oct;191(4):443-51
25. **KAWASHIMA A, SANDLER CM, CORRIERE JN. JR ET AL**  
Ureteropelvic junction injuries secondary to blunt abdominal trauma.  
Radiology. 1997 Nov;205(2):487-92.
26. **M.F. BELLIN, M. VASILE, L. LEBLEU, J. COMBARAS, J.P. AKAKPO J.P, Ph. GRENIER**  
Lésions traumatiques du rein.  
Feuillets de Radiologie, 2001, 41, n° 1, 11-18.
27. **J.L. DESCOTES, J. HUBERT, C. SENDEL**  
Traumatisme du rein et de l'uretère : apport de l'imagerie médicale.  
Prog Urol, 2003 : 1129-1143.
28. **MORITA. S, SADAHI. I., TOMOATSU. T., TOMOKAZU. F., et al.**  
Arterial embolization in patients with grade 4 blunt renal trauma: evaluation of the glomerular filtration rates by dynamic scintigraphy with 99 m Technetium diet hylene triamine pentacetic acid.  
Scandinavian Journal of Trauma, Resuscitation and Emergency Medicine 2010;18:1.

29. **BERHILI M., BOUDIAL and KARILA-COHEN**  
Le scanner multibarette dans les traumatismes du rein en 2003. J radiol 2004;85:132ç
30. **ARMENAKAS NA., DUCKETT C.P and McANINCH J.W.**  
Indications for Non-Operative Management of Renal Stab Wounds J Urol.1999;161:768-71.
31. **JANKOWSKI. J T, SPIRNAK. J P.**  
Current recomondations for imaging in the management of urologic trauma  
Urol Uin North Am 2006;33:365-376
32. **JALLI. R., KAMALZADEH. N., LOTFI. M., FARAHANGIZ. S., SALEHIPOUR. M.**  
Accuracy of sonography in detection of renal injuries caused by blunt abdominal trauma: a prospective study  
Ulus Travma Acil Cerrahi Derg 2009;15(1):23-27.
33. **HAAS. C, DINCHMAN, K, NASRALLAH, et al**  
Traumatic Renal Artery Occlusion: A 15 Year Review.  
September 1998 45(3): 557-561,
34. **RUNET. C., SIELEZNEFF. V., VOINCKET. V., et al.**  
Traumatismes du rein en chirurgie générale (65 cas).  
J Chir (Paris) 1995;132:353-7.
35. **C. Laplace.**  
Les traumatismes rénaux. Le Congrès Médecins. Conférence d'actualisation © 2013 Sfar
36. **M. Dayal, S. Gamanagatti, A. Kumar**  
Imaging in renal trauma.  
World J Radiol 2013 August 28; 5(8): 275-284
37. **MEE. SL, Mc ANINCH. JW, ROBINSON. AL, AUERBACH. PS, CARROLL. PR**  
Radiographic assessment of renal trauma: 10-years prospective study of patient selection.  
J.Urol. 1990;144(6):1481.
38. **DINKEL. H-P, DANUSER. H, RILLER. J**  
Blunt Renal Trauma: Minimally Invasive Management with Microcatheter Embolization :  
Experience in Nine Patients  
Radiology 2002;223:723-730

39. **SHAABAN et al. M. S. SHAABAN , H. M. BASYONI KHATTAB,M. N. I. EL-SIRAFY, K. E. EL NWEIAM, M. EL-SAYED HASSOUNA**  
Multi-detector CT assessment of traumatic renal Lesions.  
Alexandria University Faculty of Medicine. Alexandria Journal of Medicine (2015)
40. **M.DAYAL, S. GAMANAGATTI, A. KUMAR,**  
Department of Radiology, All India Institute of Medical Sciences. Imaging in renal trauma. World J Radiol 2013 August 28; 5(8): 275-284
41. **N.M. M. OSMAN, M. GABER EISSAWY, A. M. MOHAMED**  
The role of multi-detector computed tomography with 3D images in evaluation and grading of renal trauma.  
The Egyptian Journal of Radiology and Nuclear Medicine (2016) 47, 305-317
42. **M. DAYAL, S. GAMANAGATTI, A. KUMAR**  
Imaging in renal trauma. World J Radiol (2013); 5(8): 275-284
43. **A. SAIDI , J.-L. DESCOTES , C. SENDEL , N. TERRIER , A. MANEL , R. MOALIC , B. BOILLOT , J.- J. RAMBEAUD**  
Prise en charge des traumatismes fermés du rein  
Prog Urol, 2004, 461
44. **JEAN-LUC DESCOTES**  
Clinique d'urologie et de transplantation rénale, chu de grenoble  
Prise en charge des traumatismes sévères du rein de l'adulte. Mise au point pratique.  
Progrès en Urologie – FMC Vol. 22 – Mars 2012 – N° 1
45. **I. A.DA COSTA, B. AMEND, A.STENZL, J. BEDKE**  
Contemporary management of acute kidney trauma  
Department of Urology, Eberhard Karls University, Tübingen, Germany. Journal of Acute Disease (2016); 5(1): 29-36
46. **RAQUEL CA., SUSANA BN., PATRICIA DM., et al.**  
Kidney in Danger: CT Findings of Blunt and Penetrating Renal Trauma. RadioGraphics 2009;29:2033-2053.
47. **M. A. LAKMICH, R.JARIR , B. SADIKI , N.BENTANI , B. WAKRIM , Z. DAHAMI, MOUDOUNI , I. SARF**  
Prise en charge des traumatismes graves du rein  
Pan African Medical Journal. 2015

48. **I. A.DA COSTA, B. AMEND, A. STENZL, J. BEDKE**  
Contemporary management of acute kidney trauma  
Journal of Acute Disease 2016; 5(1): 29–36
49. **M. A. LAKMICH, R.JARIR, N.BENTANI, R. ZEHRAOUI, B.WAKRIM, B.SADIKI, Z.DAHAMI Z, S.M. MOUDOUNI, I.SARF .**  
Management of renal trauma, could the recent revision of the current American Association for The Surgery of Trauma Organ Injury Scale make a difference?  
Congrès européen d'urologie, Paris 2012.
50. **EUROPEAN ASSOCIATION OF UROLOGY :**  
guidelines edition 2015
51. **B. PEYRONNET, R. MATHIEU, J.-P. COUAPEL, G. VERHOEST, K. BENSALAH**  
Traumatismes fermés du rein et de l'uretère  
EMC–Urologie, Volume 5, N°4, octobre 2012
52. **R.A. SANTUCCI, H. WESSELS, G. BARTSCH, J. DESCOTES, C.F. HEYNS, J.W. McANINCH, P. NASH and F. SCHMIDLIN**  
Evaluation and management of renal injuries : consensus statement of the renal trauma subcommittee  
BJU INTERNATIONAL 2004/ 93, 937–954.
53. **P.-M. CABRERA CASTILLO, L. MARTINEZ-PIÑEIRO, M. ÁLVAREZ MAESTRO, J.-J. DE LA PEÑA**  
Évaluation et traitement des plaies pénétrantes du rein  
Annales d'urologie 40 (2006) 297–308
54. **SCHMIDLIN. FR, SCHMID. P, KURTYCA. T, ISELIN. CE, GRABER. P**  
Force transmission and stress distribution in a computer simulated model of the kidney: an analysis of the injury mechanisms in renal trauma.  
J Trauma (1996); 40: 791–796.
55. **MORITA. S, SADAHI. I., TOMOATSU. T., TOMOKAZU. F., et al.**  
Arterial embolization in patients with grade–4 blunt renal trauma: evaluation of the glomerular filtration rates by dynamic scintigraphy with 99mTechnetiumdiethylenetriamine pentacetic acid.  
Scandinavian Journal of Trauma, Resuscitation and Emergency Medicine 2010;18:1.
56. **BERHILI M., BOUDIAL and KARILA-COHEN**  
Le scanner multibarette dans les traumatismes du rein en 2003  
J radiol 2004;85:132

57. **MEE. SL, Mc ANINCH. JW, ROBINSON. AL, AUERBACH. PS, CARROLL. PR**  
Radiographic assessment of renal trauma: 10-years prospective study of patient selection.  
J.Urol. 1990;144(6):1481.
58. **RUNET. C., SIELEZNEFF. V., VOINCKET. V., et al.**  
Traumatismes du rein en chirurgie générale (65 cas). J Chir (Paris) 1995;132:353-7.
59. **HELLER. MT , SCHNOR. N**  
MDCT of renal trauma: correlation to AAST organ injury scale Clinical Imaging 38 (2014) 410-417
60. **KANE. R, NDIAYE. A, DIOUF. M, OGOUGBEMY. M.**  
PRISE EN CHARGE DES TRAUMATISMES FERMÉS DU REIN À PROPOS DE 35 CAS.  
URO'ANDRO – Volume 1 – N° 2 – Avril 2014
61. **DELGADO OFJ., MA BONILLO G., L GOMEZ P., et al.**  
Conservative approach in Major Renal Trauma  
Actas Urol Esp, February 2007;31:132-9
62. **COSTA. H., HOBELDIN. M. and AMIES. M.**  
Conservative Management of Grade IV renal injury with complete transection : a case Report.  
Bio Med Central Cases Journal 2008;1:129.
63. **GOURGIOTIS. S., GERMANOS. S., DIMOPOULOS. N., et al**  
Renal Injury : 5-year Experience and Literature Review  
Urol Int 2006;77:97-103.
64. **GONZALEZ. RP., FALIMIRSKI. M., HOLEVAR. MR., et al.**  
Surgical management of renal trauma: is vascular control necessary?  
J. Trauma 1999; 47:1039-44
65. **HENRY. P.C, CHABANNES. E, BERNARDINI. S, WALLERAND. H, BITTARD.H**  
Prise en charge actuelle des traumatismes graves du rein.  
Prog. Urol. 2002; 12: 579-586.
66. **ALTMAN. AL., HAAS. C., DINCHMAN. KH., et al.**  
Selective nonoperative management of blunt grade 5 renal injury. J Urol 2000;164:2731.

67. **ROGERS. CG, KNIGHT. V, MACURA. KJ, et al.**  
High grade Renal injuries in children—is conservative Management Possible? Urology. 2004 Sep;64:574–9
68. **BROGHAMMER. JA, LANGENBURG. SE, SMITH. SJ, SANTUCCI. RA.**  
Pediatric blunt renal trauma: its conservative management and patterns of associated injuries.  
Urology Apr 2006;67(4):823–7.
69. **DRISSI. M, EL HAMS. I, KARMOUNI. T, TAZI. K, EL KHADER. K, KOUTANI. A, IBN ATTYA. A, HACHIMI. M**  
Les traumatismes fermés majeurs du rein (à propos de 30 observations). J Maroc Urol 2008 ; 10 : 13–15.
70. **GIANNOPOULOS. A., SERAFETINIDES E., ALAMANIS C., et al.**  
Lésions uro-génitales diagnostiqués par hasard au cours d'un bilan pour des contusions fermées rénales.  
Progrès en Urologie 1999;9:464–469.
71. **AL-QUDAH HS., SANTUCCI RA.**  
Complications of renal trauma. Urol North Am. 2006;33:41–53.
72. **CABRERA CASTILLO. P-M, MARTINEZ-PINEIRO. L, ALVAREZ MAESTRO. M, DE LAPENA J-J**  
Evaluation et traitement des plaies pénétrantes du rein.  
Annl Urol, 2006; 40:297–308.
73. **GUILLEN. G., ASENSIO. M., PIRO. C., et al.**  
Five years of renal trauma in a pediatric trauma center: new tools in the diagnostic and therapeutic.  
CIR PEDIATR, 2007;20:209–14.
74. **BENCHAKROUN. A., LACHKAR. A., SOUMANA. A., et al.**  
Les traumatismes du rein.  
Ann. Urol. 1997;31:237–242
75. **ANDREW HOLDEN**  
Abdomen–Interventions For Solid Organ Injury J. Injury. 2008;04:019
76. **HENDERSON. CG., SEDBERRY-R.S., PICKARD. R., et al.**  
Management of high grade renal trauma: 20 years experience at a pediatric trauma Center  
J. Urol 2007 Jul;178(1):246–50

77. **BUCKLEY. JC., Mc ANINCH. JW.**  
Selective Management of Isolated and nonisolated Grade IV renal Injuries J Urol  
2006;176:2498-502.
78. **GALUH. R., SUWANDI. S., ZULHARDI. H., et al**  
Predicting Renal Parenchyma Laceration and Perirenal Hematoma by Ultrasound on  
Patients with Abdominal Blunt Trauma with Suspicious Of Renal Trauma.  
Bandung, Indonesia.2007
79. **AL-BAREEQ R., ZABAR K., AL- TANTAWI M.**  
Conservative Management of Renal Trauma: Ten Years Experience Bahrain Medical  
Bulletin, 2006;28:3.
80. **MARSZALEK. M., MADERSBACHER. S., RAUCHENWALD. M., et al.**  
Grade IV renal trauma in a patient with a solitary kidney.  
urol int. 81(2) : 241-243 ; 29 aug. 2008
81. **JAWAS. A, FIKKRI. M. ABU-ZIDAN**  
Management algorithm for complete blunt renal artery occlusion in multiple trauma  
patients: Case series  
Inter. J. of surgery 2008;6:317-322.
82. **THALL.. EH, STONE.. NN, CHENG. DL, COHEN. EL, FINE.. EM, LEVENTHAL.. I, ALDOROTY. RA**  
Conservative management of penetrating and blunt type III renal injuries. Br.J.Urol,  
1996; 77:512-517.
83. **CHENG. DI, LAZAN. D, STORE. N**  
Conservative treatment of type III renal trauma. J. trauma. 1994, 36, 491-494.
84. **HAAS. C, DINCHMAN, K, NASRALLAH, et al**  
Traumatic Renal Artery Occlusion: A 15 Year Review. September 1998 45(3): 557-561,
85. **BRANDES. SB, McANINCH. JW**  
Reconstructive surgery for trauma of the upper urinary tract. Urol. Clin. North. Am.,  
1999, 26: 183-199.
86. **GLENSKI. WJ, HUSMANN. D**  
Nonsurgical management of major renal lacerations associated with urinary  
extravasation.  
J. Urol., 1995, 153

87. **CHENG. DI, LAZAN. D, STORE. N**  
Conservative treatment of type III renal trauma.  
J. trauma. 1994, 36, 491–494.
88. **Mc ANINCH. JW, CARROLL. P, KLOSTERMAN. P**  
Renal reconstruction after injury.  
J. Urol., 1991; 145: 932–937.
89. **HARPER. K, and SHAH. KH**  
renal trauma after blunt abdominal injury Renal Trauma Reports 2013
90. **MOUDOUNI. S.M, PATARD. JJ, MANUNTA. A, GUIRAUD. P, GUILLE. F, LOBEL. B**  
A conservative approach to major blunt renal lacerations with urinary extravasation and devitalized renal segments.  
Br.J. Urol., 2001 ; 87 : 290–294
91. **GUERRIERO. WG**  
Traumatic injury to the kidney and ureter. Current OP Urol 1993; 3:186–193.
92. **BOYLE. EM, MAIER. RV, SALAZAR. JD, KOVACICH. JC, O'KEEFE. G, MANN. FA, WILSON. AJ, COPPAS. MK, JURKOVICH. GJ**  
Diagnosis of injuries after stab wounds to the back and flank. J Trauma 1997; 42:260.
93. **WESSELLS. H, Mc ANINCH. JW, MEYER. A, BRUCE. J**  
Criteria for nonoperative treatment of significant penetrating renal lacerations. J Urol 1997; 157:24–27.
94. **ARMENAKAS NA., DUCKETT C.P and McANINCH J.W.**  
Indications for Non-Operative Management of Renal Stab Wounds J Urol.1999;161:76871
95. **ARAGONA. F, PEPE. P, PATAN. D, MALFA. P Letterio, D. Arrigo, M.Pennisi**  
Management of severe blunt renal trauma in adult patients: a 10-year retrospective review from an emergency hospital  
BJU international 2012 (110, 744 – 748)
96. **CASS. AS, LUXENBERG. M**  
Management of renal artery injuries from external trauma. J Urol 1987; 138:266–268.

97. **CARROLL. PR, McANINCH. JW, CLOSTERMAN. P, GREENBLATT. M** Renovascular trauma : risk assessment , surgical management and outcome. J. Trauma., 1990, 30: 547-554.
98. **SMITH. SD, GARDNER. MJ, ROWE. MI**  
Renal artery occlusion in pediatric blunt abdominal trauma. Decreasing the delay from injury to treatment.  
J. Trauma., 1993, 35 : 861-864.
99. **BITTENBINDER. EN and REEDN. AB**  
Advances in renal intervention for trauma  
SE MINARS IN VASCULAR SURGERY 26 (2013)165 - 169
100. **EL KHADER. K, BOUCHOT. O, MHIDIA. A, GUILLE. F, LOBEL. B, BUZELIN. JM**  
Traumatismes du pédicule rénal : la revascularisation rénale est-elle justifiée? Prog. Urol., 1998, 8 : 995-1000.
101. **POLLACK. HM**  
Renal trauma. Imaging and intervention. Problems in Urology, 1994, 8: 199-218.
102. **CARPIO. F, MOREY. AF**  
Radiographic staging of renal injuries. World J Urol, 1999, 17: 66-70.
103. **DESCOTES. JL, HUBERT. J**  
L'urologie par ses images.  
Prog. Urol., 2003; 13: 11291143.
104. **DAHAMI. Z, SGHIR. O, CHERIF IDRISSE ELGANOUNI. N, DAKIR. M, MOUDOUNI. MS, SARF. I, OUSEHAL. A**  
Plaies rénales par armes blanches: a propos de 20cas  
Progrès en urologie (2009) 19, 15-20
105. **M. AF, M. JW, TILLER BK, DUCKETT CP, CARROLL PR.**  
Single shot intraoperative excretory urography for the immediate evaluation of renal trauma  
J Urol. 1999 Apr;161(4):1088-92
106. **THOMAS. H.L, LUIS MARTINEZ. P, EUGEN PLAS, LEVENT. T, SANTUCCI. R.A, HOHENFELLNER. M**  
EAU Guidelines on urological Trauma.  
European Urology, 2005, 47: 1-15.

107. **A. LABYAD, Y. ELKATTANI , A. ELSSOUSSI , R. RABII , F. MEZIAN**  
Les traumatismes fermés du rein: Notre expérience dans la prise en charge thérapeutique  
African Journal of Urology (2013) 19, 211–214
108. **HERNEY AG, MARÍA FU, ALEJANDRA S, LUIS JA.**  
Clinical management of renal injuries at University Hospital of El Valle (Cali, Colombia).  
Actas urol esp (2009);33(8):881–7.
109. **PRAKASH BABU S. M. L, SANDEEP PUVVADA, AVINASH PATIL, ARVIND NAYAK, H. K.NAGARAJ.**  
“Management of Renal Trauma a Retrospective Study–Our Experience”. Journal of Evolution of Medical and Dental Sciences (2015); Vol. 4, Issue 85, October 22; Page: 14891–14897
110. **R.A. SANTUCCI, H. WESSELS, G. BARTSCH, J. DESCOTES, C.F. HEYNS, J.W. Mc ANINCH, P. NASH and F. SCHMIDLIN**  
evaluation and management of renal injuries : consensus statement of the renal trauma subcommittee. BJU INTERNATONAL 2004/ 93, 937–954.
111. **SHARIAT SF, ROEHRBORN CG, KARAKIEWICZ PI, DHAMI G, STAGE KH**  
Evidence–based validation of the predictive value of the American Association for the Surgery of Trauma kidney injury scale.  
J Trauma. 2007 April;62(4):933–939.
112. **P.–M. CABRERA CASTILLO, L. MARTINEZ–PIÑEIRO\*, M. ÁLVAREZ MAESTRO, J.–J. DE LA PEÑA**  
Évaluation et traitement des plaies pénétrantes du rein  
Service d’urologie, Hôpital Universitaire La Paz, Paseo de la Castellana 261, 28046 Madrid, Espagne 2006
113. **RAHEEM O, FLOYD MS, JR., CASEY RG, CULLEN IM, CORCORAN MO, BREDIN HC, et al.**  
Renal trauma in the west of Ireland--a regional review. Scientific World Journal. 2009;9:137–43.
114. **IQBAL N, CHUGHTAI MN.**  
Management of blunt renal trauma: a profile of 65 patients. J Pak Med Assoc. 2004;54(10):516–8.
115. **GARCIA HA, URREA MF, SERNA A, ALUMA LJ.**  
Clinical management of renal injuries at Hospital Universitario Del Valle(Cali, Colombia).  
Actas Urol Esp. 2009 Sep;33(8):881–7.

116. **SHOBRIDGE JJ, BULTITUDE MF, KOUKOUNARAS J, et al.**  
A 9-year experience of renal injury at an Australian level 1 trauma centre. *BJU Int.* 2013 Nov;112 Suppl 2:53–60.
117. **N. PEILLERON , J. LONG, G. FIARD , D. CARNICELLI , J. RAMBEAUD , N. TERRIER , C. IRIART , C. LANCHON , B. BOILLOT , C. THUILLIER, V. ARNOUX , C. OVERS , D. PONCET , J. DESCOTES**  
Traumatismes fermés parenchymateux de grade V : néphrectomie différée après contrôle de l'hémostase par embolisation  
CHU de Grenoble, Grenoble, France
118. **PARTH PATEL, DIPESH DUTTARROY, SAMIR KACHERIWALA**  
Management of renal injuries in blunt abdominal trauma  
*J Res Med Den Sci* 2014;2(2):38–42.
119. **RAED HALEEM AL-SAAD**  
Role of Computerized Tomography Scan in clinically suspected renal trauma  
*Kufa Med.Journal* 2013.VOL.16.No.1
120. **VAN DER WILDEN et AL**  
Successful Nonoperative Management of the Most Severe Blunt Renal Injuries A Multicenter Study of the Research Consortium of New England Centers for Trauma.  
*JAMA Surg.* 2013
121. **SHARIAT SF, ROEHRBORN CG, KARAKIEWICZ PI, DHAMI G, STAGE KH.**  
Evidence-based validation of the predictive value of the American Association for the Surgery of Trauma kidney injury scale  
*J Trauma.* 2007 April;62(4):933–939
122. **I. A. DA COSTA, B. AMEND, A. STENZL, J. BEDKE**  
Contemporary management of acute kidney trauma  
Department of Urology, Eberhard Karls University, Tübingen, Germany
123. **R.A. SANTUCCI, H. WESSELS, G. BARTSCH, J. DESCOTES, C.F. HEYNS, J.W. McANINCH, P. NASH and F. SCHMIDLIN**  
Evaluation and management of renal injuries : consensus statement of the renal trauma subcommittee  
*BJU INTERNATIONAL* 2004/ 93, 937–954.

124. **S. NISHIZAWA, T. MORI, Y. SHINTANI, Y. KOHJIMOTO, T. INAGAKI and I.HARA**  
Applicability of blunt renal trauma classification of Japanese Association for the Surgery of Trauma (JAST)  
International Journal of Urology (2009) 16, 862–868
125. **J. J. SHOOBRIDGE, BMEDSCI, MBBS, MPH, NIAL M. CORCORAN, PHD, FRACS, KATHERINE A. MARTIN, J. KOUKOUNARAS, BMBS, FRANZCR, PETER L. ROYCE, FRACS, FACS, MATTHEW F.**  
Contemporary Management of Renal Trauma  
Rev Urol. 2011;13(2):65–72
126. **AUBERT J, GRANGE P, DORE B.**  
Contusion on horseshoe kidney. Apropos of 2 cases  
J Urol 1987 ; 93 : 455–461
127. **CHOPRA P, ST-VIL D, YAZBECK S.**  
Blunt renal trauma blessing in disguise  
J Pediatr Surg 2002 ; 37 :779–782
128. **DANIEL D.DUGI, III, ALLEN F. MOREY, AMIT GUPTA, GEOFFREY R. NUSS, GERALDINE L. SHEU AND JEFFREY H. PRUITT**  
American Association of Surgery of Trauma Grade 4 Renal Injury Substratification into Grades 4a (low risk) and 4b (high risk)  
THE JOURNAL OF UROLOGY Vol. 183, 592–597, february 2010.
129. **SHARIAT SF, JENKINS A, ROEHRBORN CG, KARAM JA, STAGE KH, KARAKIEWICZ PI.**  
Features and outcomes of patients with grade IV renal injury  
BJU Int. 2008 Sep;102:728–733
130. **DAVIS KA, REED RL 2ND, SANTANIELLO J, ABODEELY A, ESPOSITO TJ, POULAKIDAS SJ, LUCHETTE FA.**  
Predictors of the need for nephrectomy after renal trauma.  
J Trauma. 2006 Jan;60 :164–170.
131. **M. BJURLIN, E. JENG, S. GOBLE, CHICAGO, J. DOHERTY, O. LAWN, G.MERLOTTI, CHICAGO,**  
COMPARISON OF NONOPERATIVE MANAGEMENT WITH RENORRAPHY AND  
NEPHRECTOMY IN PENETRATING RENAL INJURIES
132. **SCHMIDLIN FR, ISELIN CE, NAIMI A et AL**  
The higher injury risk of abnormal kidneys in blunt renal trauma.  
Scand J Urol Nephrol. 1998 Dec;32(6):388–92.

133. **JONAS D, BLUME P, KOERNER F.**  
Traumatic kidney rupture in hydronephrosis.  
Urol Res 1975 ; 3 :91-94
134. **ESHO JO, IRELAND GW, CASS AS.**  
Renal trauma and preexisting lesions of kidney  
Urology 1973 ; 1 : 134-135
135. **ONEN A, KAYA M, CIGDEM MK, et al.**  
Blunt renal trauma in children with previously undiagnosed pre-existing renal lesions and guidelines for effective initial management of kidney injury.  
BJU Int. 2002 Jun;89(9):936-41
136. **PATARD. JJ, VINCENTEAU. S, BENSALAH. K, GUILLE. F, LOBEL. B**  
Traumatisme fermé du rein et de l'uretère.  
EMC (Elsevier) 2003, 18-159-A-10.
137. **ALEX. T, JOHN .L, SEBASTIAN .V.**  
Non-operative management of renal trauma in very young children: Experiences from a dedicated South African paediatric trauma unit.  
J. Injury. 2011:4534.
138. **PR. CARROLL, PW. KLOSTERMAN, JW. Mc ANINCH**  
Surgical management of renal trauma : analysis of risk factors, technique and outcome.  
J Trauma 1988 ; 28 :1071-1077.
139. **GS. NICOLAISEN, JW. Mc ANINCH, GA. MARSHALL, RF. BLUTH RF, PR. CARROLL**  
Renal trauma : re-evaluation of the indication for radiographic assessment.  
J Urol 1985 ; 133 : 183-187
140. **T. PIECHAUD, JM. FERRIERE, J. CARLES, N. GRENIER, M. LE GUILLOU**  
Stratégie diagnostique et thérapeutique dans les traumatismes du rein.  
Ann Urol 1988 ; 22 : 273-277.
141. **CHOW. S, THOMPSON. KJ, HARTMAN. JF, WRIGHT. ML**  
A 10-year review of blunt renal artery injuries at an urban level I trauma centre Injury,  
Int. J. Care Injured 40 (2009) 844-850
142. **P.-Charles HENRY, E. CHABANNES, S. BERNARDINI, H.WALLERAND, H. BITTARD**  
Prise en charge actuelle des traumatismes graves du rein  
Progrès en Urologie (2002), 12,, 579-586

143. **RICARD J., RICHARD L., TOURNEUR G. , et al.**  
Service de Chirurgie Pédiatrique, CHU Amiens.  
Prog. Urol 1994;4:76–81.
144. **LA. MATTHEWS, JP. SPIRNAK**  
The non operative approach to major blunt renal trauma.  
Seminars in urology, Vol XIII, N°1, 1995 : 77–82.
145. **K. MOSTAFA, MANSI, K. WALEED, ALKHUHAIR, FRCS**  
Conservative management with percutaneous intervention of major blunt renal injuries.  
American journal of emergency medicine. Vol 15 N°7, 1997 :633–637.
146. **MA. ROSEN, JW. Mc ANINCH**  
Management of combined renal and pancreatic trauma.  
J Urol 1994 ;152 : 22–25.
147. **S. HERSCHORN, B. RADOMSKI, D.A. SHOSKES, J. MAHONEY**  
Evaluation and treatment of blunt renal trauma. J. Urol. 1991. 146: 274–277.
148. **J–L. Descotes**  
Prise en charge des traumatismes sévères du rein de l'adulte  
Progrès en Urologie – FMC Vol. 22 – Mars 2012 – N° 1
149. **ALSIKAFI NF, MC ANINCH JW, ELLIOT SP, et al.**  
Non operative management outcome of isolated urinary extravasation following renal laceration due to external trauma. J Urol. 2006;176:2494–7.)
150. **MC.GONIGAL MD, LUCAS CE, LEDGERWOOD AM.**  
The effects of treatment of renal trauma on renal function.  
J Trauma. 1987 May;27(5):471–6.
151. **TASIAN GE, AARONSON DS, MC ANINCH JW.**  
Evaluation of renal function after major renal injury: correlation with the AAST injury scale  
J Urol 2010;183:196–200
152. **RUNET C., SIELEZNEFF V., VOINCKET V., et al.**  
Traumatismes du rein en chirurgie générale (65 cas)  
J Chir (Paris) 1995;132:353–7.

153. **DARCQ C, Guy L, GARCIA JM, BOYER .L, Boiteux JP.**  
Fistules artérioveineuse secondaires post-traumatiques du rein et leur embolisation : à propos de trois cas. Prog Urol 2002;12:21—6
154. **HEYNS CF, DE KLERK DP, DE KOCK MLS.**  
Non operative management of renal stab wounds.  
J Urol 1985;134:239
155. **EASTHAM JA, WILSON TG, LARSEN DW, AHLERING TE.**  
Angiographic embolization of renal stab wounds.  
J Urol 1992;148:268—70
156. **KAWASHIMA A1, SANDLER CM, CORL FM,ET al.**  
Imaging of renal trauma: a comprehensive review.  
Radiographics 2001 May-Jun;21(3):557-74.
157. **H ZIAN, 1 NASSAR, SBELKACEM, L HAMMANI, SBOUKLATA, A AJANA, FIMANI**  
Apport de la tomodensitométrie dans les traumatismes du rein: à-propos de 22 cas.  
Rabat - Maroc  
Société française de radiologie, congrès 2009

# قسم الطبيب

أقسم بالله العظيم

أن أراقب الله في مهنتي.

وأن أصون حياة الإنسان في كافة أطوارها في كل الظروف  
والأحوال باذلة وسعي في انقاذها من الهلاك والمرض  
والألم والقلق.

وأن أحفظ للناس كرامتهم، وأستر عورتهم، وأكتم سرهم.  
وأن أكون على الدوام من وسائل رحمة الله، باذلة رعايتي الطبية للقريب والبعيد،  
للصالح والطالح، والصديق والعدو.

وأن أثار على طلب العلم، أسخره لنفع الإنسان.. لا لأذاه.  
وأن أوقر من علمني، وأعلم من يصغرني، وأكون أختاً لكل زميل في المهنة  
الطبية متعاونين على البر والتقوى.  
وأن تكون حياتي مصداق إيماني في سري وعلانيتي، نقيّة مما يُشِينها تجاه  
الله ورسوله والمؤمنين.

والله على ما أقول شهيدا

أطروحة 196

سنة 2016

# تقييم العوامل التشخيصية للرضوض الكلوية البليغة : المغلقة مقابل المفتوحة

## الأطروحة

قدمت ونوقشت علانية يوم 19 / 12 / 2016

من طرف

السيدة هند أبو الهدى

المزودة في 23 نونبر 1989 بمراكش

لنيل شهادة الدكتوراه في الطب

الكلمات الأساسية :

الرضوض المغلقة- الرضوض المفتوحة- الرضوض الكلوية- الكلي- العوامل التشخيصية

## اللجنة

الرئيس	إ. صرف	السيد
	أستاذ في جراحة المسالك البولية	
المشرف	ز. داحمي	السيد
	أستاذ في جراحة المسالك البولية	
الحكام	ت. أبو الحسن	السيد
	أستاذ مبرز في الإنعاش والتخدير.	
	ه. جلال	السيد
	أستاذ مبرز في الفحص بالأشعة.	
	ع. غندال	السيد
	أستاذ مبرز في جراحة المسالك البولية	