



UNIVERSITE CADI AYYAD
FACULTE DE MEDECINE ET DEPHARMACIE
MARRAKECH

Année 2012

Thèse N° 08/12

La prise en charge chirurgicale de l'hydatidose cérébrale de l'enfant (2002–2010) expérience du service de neurochirurgie CHU Mohammed VI

THESE

PRESENTEE ET SOUTENUE PUBLIQUEMENT LE .../.../2012
PAR

Mr. Youssef FAHDE

Né le 08 Février 1986 à Béni Mellal

POUR L'OBTENTION DU DOCTORAT EN MEDECINE

MOTS-CLES :

Echinococcus granulosus–Kyste hydatique–Cerveau–Scanner–Chirurgie

JURY

Mr. S. AIT BENALI Professeur de neurochirurgie	PRESIDENT
Mr. M. LMEJJATI Professeur agrégé de neurochirurgie	RAPPORTEUR
Mr. H. GHANNANE Professeur agrégé de neurochirurgie	} JUGES
Mr. M. OULAD SAIAD Professeur agrégé de chirurgie pédiatrique	
Mme. N. TASSI Professeur agrégé des maladies infectieuses	

بِسْمِ اللَّهِ الرَّحْمَنِ الرَّحِيمِ

"رب أوزعني أن أشكر نعمتك

التي أنعمت عليّ وعلى والديّ

وأن أعمل صالحاً ترضاه وأصلح

لي في ذريتي إني تبت إليك وإني

من المسلمين"

صدق الله العظيم.



Au moment d'être admis à devenir membre de la profession médicale, je m'engage solennellement à consacrer ma vie au service de l'humanité.

Je traiterai mes maîtres avec le respect et la reconnaissance qui leur sont dus.

Je pratiquerai ma profession avec conscience et dignité. La santé de mes malades sera mon premier but.

Je ne trahirai pas les secrets qui me seront confiés.

Je maintiendrai par tous les moyens en mon pouvoir l'honneur et les nobles traditions de la profession médicale.

Les médecins seront mes frères.

Aucune considération de religion, de nationalité, de race, aucune considération politique et sociale, ne s'interposera entre mon devoir et mon patient.

Je maintiendrai strictement le respect de la vie humaine dès sa conception.

Même sous la menace, je n'userai pas mes connaissances médicales d'une façon contraire aux lois de l'humanité.

Je m'y engage librement et sur mon honneur.

Déclaration Genève, 1948.



LISTE DES PROFESSEURS

UNIVERSITE CADI AYYAD
FACULTE DE MEDECINE ET DE PHARMACIE
MARRAKECH

DOYENS HONORAIRES : Pr. MEHADJI Badie-azzaman
VICE DOYENS HONORAIRES : Pr. FADOUACH Sabah
: Pr. AIT BEN ALI Saïd

ADMINISTRATION

Doyen : Pr. Abdelhaq ALAOUI YAZIDI
Vice doyen à la recherche : Pr. Badia BELAABIDIA
Vice doyen aux affaires pédagogiques : Pr. Ag Zakaria DAHAMI
Secrétaire Général : Mr. Azzeddine EL HOUDAIGUI

PROFESSEURS D'ENSEIGNEMENT SUPERIEUR

ABOUSSAD	Abdelmounaim	Néonatalogie
AIT BENALI	Saïd	Neurochirurgie
ALAOUI YAZIDI	Abdelhaq	Pneumo-phtisiologie
BELAABIDIA	Badia	Anatomie-Pathologique

La prise en charge chirurgicale de l'hydatidose cérébrale de l'enfant

BOUSKRAOUI	Mohammed	Pédiatrie A
CHOULLI	Mohamed Khaled	Neuropharmacologie
EL HASSANI	Selma	Rhumatologie
ESSADKI	Omar	Radiologie
FIKRY	Tarik	Traumatologie- Orthopédie A
FINECH	Benasser	Chirurgie – Générale
KISSANI	Najib	Neurologie
KRATI	Khadija	Gastro-Entérologie
LATIFI	Mohamed	Traumato – Orthopédie B
MOUTAOUAKIL	Abdeljalil	Ophtalmologie
OUSEHAL	Ahmed	Radiologie
RAJI	Abdelaziz	Oto-Rhino-Laryngologie
SARF	Ismail	Urologie
SBIHI	Mohamed	Pédiatrie B
SOUMMANI	Abderraouf	Gynécologie-Obstétrique A

PROFESSEURS AGREGES

ABOULFALAH	Abderrahim	Gynécologie – Obstétrique B
AIT SAB	Imane	Pédiatrie B
AKHDARI	Nadia	Dermatologie
AMAL	Said	Dermatologie
ASMOUKI	Hamid	Gynécologie – Obstétrique A
ASRI	Fatima	Psychiatrie
BENELKHAIAT BENOMAR	Ridouan	Chirurgie – Générale
BOUMZEBRA	Drissi	Chirurgie Cardiovasculaire
CHABAA	Laila	Biochimie
CHELLAK	Saliha	Biochimie-chimie
DAHAMI	Zakaria	Urologie
EL FEZZAZI	Redouane	Chirurgie Pédiatrique
EL HATTAOUI	Mustapha	Cardiologie
ELFIKRI	Abdelghani	Radiologie
ESSAADOUNI	Lamiaa	Médecine Interne
ETTALBI	Saloua	Chirurgie – Réparatrice et plastique
GHANNANE	Houssine	Neurochirurgie
LMEJJATI	Mohamed	Neurochirurgie
LOUZI	Abdelouahed	Chirurgie générale
LRHEZZIOUI	Jawad	Neurochirurgie
MAHMAL	Lahoucine	Hématologie clinique
MANSOURI	Nadia	Chirurgie maxillo-faciale Et stomatologie
MOUDOUNI	Said mohammed	Urologie
NAJEB	Youssef	Traumato - Orthopédie B

La prise en charge chirurgicale de l'hydatidose cérébrale de l'enfant

OULAD SAIAD	Mohamed	Chirurgie pédiatrique
SAIDI	Halim	Traumato - Orthopédie A
SAMKAOUI	Mohamed	Anesthésie- Réanimation
TAHRI JOUTEI HASSANI	Abdenasser	Radiothérapie
	Ali	
YOUNOUS	Saïd	Anesthésie-Réanimation



PROFESSEURS ASSISTANTS

ABKARI	Imad	Traumatologie-orthopédie B
ABOU EL HASSAN	Taoufik	Anesthésie - réanimation
ABOUSSAIR	Nisrine	Génétique
ADALI	Imane	Psychiatrie
ADALI	Nawal	Neurologie
ADERDOUR	Lahcen	Oto-Rhino-Laryngologie
ADMOU	Brahim	Immunologie
AGHOUTANE	El Mouhtadi	Chirurgie – pédiatrique
AISSAOUI	Younes	Anesthésie Reanimation
AIT BENKADDOUR	Yassir	Gynécologie – Obstétrique A
AIT ESSI	Fouad	Traumatologie-orthopédie B
ALAOUI	Mustapha	Chirurgie Vasculaire périphérique
ALJ	Soumaya	Radiologie
AMINE	Mohamed	Epidémiologie - Clinique
AMRO	Lamyae	Pneumo - phtisiologie
ANIBA	Khalid	Neurochirurgie
ARSALANE	Lamiae	Microbiologie- Virologie
BAHA ALI	Tarik	Ophtalmologie
BAIZRI	Hicham	Endocrinologie et maladies métaboliques
BASRAOUI	Dounia	Radiologie

La prise en charge chirurgicale de l'hydatidose cérébrale de l'enfant

BASSIR	Ahlam	Gynécologie – Obstétrique B
BELBARAKA	Rhizlane	Oncologie Médicale
BELKHOUCHE	Ahlam	Rhumatologie
BEN DRISS	Laila	Cardiologie
BENCHAMKHA	Yassine	Chirurgie réparatrice et plastique
BENHADDOU	Rajaa	Ophtalmologie
BENHIMA	Mohamed Amine	Traumatologie-orthopédie B
BENJILALI	Laila	Médecine interne
BENZAROUEL	Dounia	Cardiologie
BOUCHENTOUF	Rachid	Pneumo-phtisiologie
BOUKHANNI	Lahcen	Gynécologie – Obstétrique B
BOURRAHOUCHE	Aicha	Pédiatrie
BOURROUS	Monir	Pédiatrie A
BSSIS	Mohammed Aziz	Biophysique
CHAFIK	Aziz	Chirurgie Thoracique
CHAFIK	Rachid	Traumatologie-orthopédie A
CHERIF IDRISSE EL GANOUNI	Najat	Radiologie
DAROUASSI	Youssef	Oto-Rhino - Laryngologie
DIFFAA	Azeddine	Gastro - entérologie
DRAISS	Ghizlane	Pédiatrie A
EL ADIB	Ahmed rassane	Anesthésie-Réanimation

La prise en charge chirurgicale de l'hydatidose cérébrale de l'enfant

EL AMRANI	Moulay Driss	Anatomie
EL ANSARI	Nawal	Endocrinologie et maladies métaboliques
EL BARNI	Rachid	Chirurgie Générale
EL BOUCHTI	Imane	Rhumatologie
EL BOUIHI	Mohamed	Stomatologie et chirurgie maxillo faciale
EL HAOUATI	Rachid	Chirurgie Cardio Vasculaire
EL HAOURY	Hanane	Traumatologie-orthopédie A
EL HOUDZI	Jamila	Pédiatrie B
EL IDRISSE SLITINE	Nadia	Pédiatrie (Néonatalogie)
EL KARIMI	Saloua	Cardiologie
EL KHADER	Ahmed	Chirurgie Générale
EL KHAYARI	Mina	Réanimation médicale
EL MANSOURI	Fadoua	Anatomie - pathologique
EL MEHDI	Atmane	Radiologie
EL MGHARI TABIB	Ghizlane	Endocrinologie et maladies métaboliques
EL OMRANI	Abdelhamid	Radiothérapie
FADILI	Wafaa	Néphrologie
FAKHIR	Bouchra	Gynécologie – Obstétrique B
FAKHIR	Anass	Histologie -embryologie cytogénétique
FICHTALI	Karima	Gynécologie – Obstétrique B
HACHIMI	Abdelhamid	Réanimation médicale

La prise en charge chirurgicale de l'hydatidose cérébrale de l'enfant

HAJJI	Ibtissam	Ophtalmologie
HAOUACH	Khalil	Hématologie biologique
HAROU	Karam	Gynécologie – Obstétrique A
HOCAR	Ouafa	Dermatologie
JALAL	Hicham	Radiologie
KADDOURI	Said	Médecine interne
KAMILI	El ouafi el aouni	Chirurgie – pédiatrique générale
KHALLOUKI	Mohammed	Anesthésie-Réanimation
KHOUCHANI	Mouna	Radiothérapie
KHOULALI IDRISSE	Khalid	Traumatologie-orthopédie
LAGHMARI	Mehdi	Neurochirurgie
LAKMICH	Mohamed Amine	Urologie
LAKOUICHMI	Mohammed	Chirurgie maxillo faciale et Stomatologie
LAOUAD	Inas	Néphrologie
LOUHAB	Nissrine	Neurologie
MADHAR	Si Mohamed	Traumatologie-orthopédie A
MANOUDI	Fatiha	Psychiatrie
MAOULAININE	Fadlmrabihrabou	Pédiatrie (Néonatalogie)
MARGAD	Omar	Traumatologie – Orthopédie B
MATRANE	Aboubakr	Médecine Nucléaire
MOUAFFAK	Youssef	Anesthésie - Réanimation

La prise en charge chirurgicale de l'hydatidose cérébrale de l'enfant

MOUFID	Kamal	Urologie
MSOUGGAR	Yassine	Chirurgie Thoracique
NARJIS	Youssef	Chirurgie générale
NEJMI	Hicham	Anesthésie - Réanimation
NOURI	Hassan	Oto-Rhino-Laryngologie
OUALI IDRISSE	Mariem	Radiologie
OUBAHA	Sofia	Physiologie
OUERIAGLI NABIH	Fadoua	Psychiatrie
QACIF	Hassan	Médecine Interne
QAMOUSS	Youssef	Anesthésie - Réanimation
RABBANI	Khalid	Chirurgie générale
RADA	Noureddine	Pédiatrie
RAIS	Hanane	Anatomie-Pathologique
ROCHDI	Youssef	Oto-Rhino-Laryngologie
SAMLANI	Zouhour	Gastro - entérologie
SORAA	Nabila	Microbiologie virologie
TASSI	Noura	Maladies Infectieuses
TAZI	Mohamed Illias	Hématologie clinique
ZAHLANE	Mouna	Médecine interne
ZAHLANE	Kawtar	Microbiologie virologie
ZAOUI	Sanaa	Pharmacologie

La prise en charge chirurgicale de l'hydatidose cérébrale de l'enfant

ZIADI

Amra

Anesthésie - Réanimation

ZOUGAGHI

Laila

Parasitologie –Mycologie





DEDICACES

JE DÉDIE CETTE THÈSE...✍

À TOUS LES MEDECINS DIGNE DE CE NOM...

À MES TRÈS CHERS PARENTS

Aucun mot ne saurait exprimer mon grand amour, mon respect et ma reconnaissance pour tout ce que vous avez fait pour ma formation et ma réussite. Dieu merci de m'avoir donné des parents aussi magnifiques. Mes chers parents aujourd'hui je dépose entre vos mains le fruit de votre travail qu'il soit le témoignage du grand amour que je vous dois. Puisse Dieu vous accorder santé et longue vie

À MON CHER ONCLE ABDELILAH

Unique et irremplaçable, aucun hommage ne pourrait être à la hauteur de votre sacrifice et de l'affection dont vous n'avez jamais cessé de m'entourer. Votre soutien ne m'a jamais fait défaut, vous avez toujours consenti d'énormes sacrifices pour mon bien être.

À L'ÉPOUSE DE MON ONCLE, RACHIDA

Ton soutien sans limite ainsi que l'attention particulière que tu me portes me renforcent énormément, sans cela, je ne serais jamais arrivé là où je suis, tu es exceptionnelle.

À MA CHÈRE SŒUR KARIMA, SON ÉPOUX FADEL.

Aucune phrase ne saurait exprimer toute l'affection et l'amour que j'ai pour vous. Je suis reconnaissant pour tous les sacrifices, le soutien et pour tous ce que vous avez fait pour moi.

À mes chers frères Seif Eddine et Yassine.

À mes chères sœurs Bouchra, Soumia et Amal.

*L'affection et l'amour fraternel que je vous porte sont sans limite.
Je vous dédie ce travail en témoignage de l'amour et des liens de sang qui nous unissent.
Puisse dieu vous préserver et vous procurer tout le bonheur et la prospérité et vous aide à réaliser tous vos rêves.*

A MA CHÈRE ABIR

*Tu es pour moi la sœur et l'amie, ton amour, ta gentillesse, et ta bonne écoute m'ont permis de surmonter les moments difficiles.
Merci pour ton soutien et tes intarissables encouragements.*

A LA FAMILLE ABARDAZZOU

*Lhaj Abdellah, lhajja Latifa, Nouha et Badr.
Je vous dédie cette thèse en espérant être à la hauteur de vos estime.
Veuillez trouver l'expression de ma grande affection et mon profond attachement.
Puisse Dieu vous donner tout le bonheur que vous méritez.*

A TOUT(E) MES AMI(E)S

*Dr. Elmessoussi, Najoua, Houda, Wafaa, Zineb, Abdelhadi, Elhassan, Youness, Reda, Kalid, Oussama, Adil 2A.....
Chahrayar, Jamal, Abdellah, Mohammed, Achraf, Abdelali, Hamid....
Zayneb, Rabab, Yasmine, Dr Khricfha, Hassanus, Salma, Halima,...
En souvenir d'agréables moments passés ensemble en témoignage de notre amitié.
Je vous exprime par ce travail toute mon affection et j'espère que notre amitié restera intacte et durera pour toujours.*

A TOUS CEUX QUI ME SONT CHERS. ET QUE JE N'AI PAS PU CITER LEURS NOMS...

Qu'ils me pardonnent...



REMERCIEMENTS

*A NOTRE MAÎTRE ET PRÉSIDENT DE THÈSE MONSIEUR LE PROFESSEUR SAÏD AIT
BENALI PROFESSEUR DE NEUROCHIRURGIE AU CHU MOHAMMED VI*

Nous sommes infiniment sensibles à l'honneur que vous nous avez donné en acceptant de présider notre jury de thèse.

Nous vous exprimons notre profonde admiration pour la sympathie et la modestie qui émanent de votre personne.

Veillez considérer ce modeste travail comme expression de notre reconnaissance.

*A NOTRE MAÎTRE ET RAPPORTEUR DE THÈSE MONSIEUR LE PROFESSEUR MOHAMMED
LMEJJATI PROFESSEUR AGRÉGÉ DE NEUROCHIRURGIE AU CHU MOHAMMED VI*

Malgré vos multiples préoccupations, vous avez bien voulu nous confier ce travail et le diriger.

Vos qualités humaines et professionnelles nous ont toujours marqué.

Votre disponibilité et votre acharnement nous inspirent un grand respect.

Veillez trouver, ici, le témoignage de notre estime et de notre sincère gratitude.

*A NOTRE MAÎTRE ET JUGE DE THÈSE MONSIEUR LE PROFESSEUR HOUCINE GHENNANE
PROFESSEUR AGRÉGÉ DE NEUROCHIRURGIE AU CHU MOHAMMED VI*

Nous vous somme infiniment reconnaissant d'avoir accepté aimablement de juger ce travail.

Votre compétence et votre sens de devoir nous ont profondément imprégné.

Que ce travail soit l'expression de notre profond respect et de notre reconnaissance.

*A NOTRE MAÎTRE ET JUGE DE THÈSE MONSIEUR LE PROFESSEUR MOHAMMED OULED
SAIAD PROFESSEUR AGRÉGÉ DE CHIRURGIE PÉDIATRIQUE AU CHU MOHAMMED VI*

*Nous vous remercions d'avoir voulu répondre à notre souhait de vous voir parmi nos membres
de jury.*

En acceptant de juger notre travail, vous nous accordez un très grand honneur.

Veillez trouver, cher maître, dans ce travail, l'expression de notre profond respect.

*A NOTRE MAÎTRE ET JUGE DE THÈSE MADAME LE PROFESSEUR NOUR A TASSI
PROFESSEUR AGRÉGÉ DES MALADIES INFECTIEUSES AU CHU MOHAMMED VI*

*Nous vous remercions d'avoir voulu répondre à notre souhait de vous voir parmi nos membres
de jury.*

Vos qualités humaines et professionnelles seront pour nous un modèle à suivre.

Je vous dédie ce travail en témoignage du grand respect que je vous porte.



ABBREVIATIONS

La prise en charge chirurgicale de l'hydatidose cérébrale de l'enfant

KHC : Kyste hydatique cérébral.

KHF : Kyste hydatique du foie.

TDM : Tomodensimètre.

IRM : Imagerie par résonance magnétique.

CHU : Centre hospitalier universitaire.

LEC : Localisation extra-cérébrale.

HTIC : Hypertension intracrânienne.

FO : Fond d'œil.

NFS : Numération formule sanguine.

BAV : Baisse de l'acuité visuelle.

POE : Processus Occupant de l'Espace.

KHVM : Kyste Hydatique Vertébro-Médullaire.

IDR : Intradermoréaction.

ELISA : Enzyme-linked immunosorbent assay.

EG : Echinococcus Granulosus

IFI : Immunofluorescence indirect.

kDa : Kilodalton.

Ig : Immunoglobuline.

UH : Unité Hounsfield.

FCP : Fosse Cérébrale Postérieure.

OMS : Organisation Mondiale de la Santé.

WHO: World Health Organisation.

Gy : Gray.

3 D : 3 Dimension.

OIE : Office International des Epizooties

PLoS: Public Library of Science.



PLAN

Introduction	1
Matériel et méthodes	3
Résultats	9
I. Epidémiologie.....	10
1–Selon l'âge.....	10
2–Selon le sexe.....	10
3–Selon l'origine.....	11
4–Par rapport aux autres processus intracrâniens.....	11
5–Par rapport aux autres localisations neurochirurgicales.....	12
II. Etude clinique.....	13
1–Délai de consultation.....	13
2–Tableau clinique.....	13
III. Examens complémentaires.....	15
1–Biologie.....	15
2–Bilan radiologique.....	15
3–Bilan d'extension.....	20
IV. Traitement.....	21
1–Traitement médical.....	21
2–Traitement chirurgical.....	21

3-Rééducation.....	24
4-Anatomo-pathologie.....	24
V. Evolution.....	25
1-Immédiate.....	25
2-A court terme.....	25
3-Tardive.....	25
4-Recul.....	25
<u>Discussion</u>	26
I. Historique.....	27
1-A travers le monde.....	27
2-Au Maroc.....	27
II. Etiopathogénie.....	29
III. Etude anatomopathologique.....	34
IV. Etude épidémiologique.....	38
1-Selon l'âge.....	38
2-Selon le sexe.....	39
3-Selon l'origine.....	40
4-Par rapport aux autres processus intracrâniens.....	43
V. Etude clinique.....	44

1-Mode de début.....	44
2-Tableau clinique.....	45
VI. Examens paracliniques.....	50
1-Examens biologiques.....	50
2-Bilan radiologique.....	54
3-Diagnostic différentiel.....	60
VII. Traitement.....	61
1-Traitement chirurgical.....	61
2-Traitement médical.....	64
3-Indication.....	67
VIII. Evolution et pronostic.....	69
1-Complication.....	69
2-Mortalité.....	72
3-Pronostic.....	73
IX. Prévention et prophylaxie.....	74
1-Chien : hôte définitif.....	74
2-Mouton : hôte intermédiaire.....	75
3-Homme : hôte accidentel.....	75
	77

Conclusion	
Résumés	79
Bibliographie	83



INTRODUCTION

La maladie hydatique ou hydatidose encore appelée échinococcose ou kyste hydatique, est une anthroponose cosmopolite commune à l'homme et à de nombreux mammifères [1,2].

Cette parasitose est due à la présence et au développement dans l'organisme de la forme larvaire d'un tænia du chien «Echinococcus Granulosus» [3-5].

Cette maladie pose un grand problème de santé publique dans plusieurs zones du monde, où elle sévit sous forme endémique [3,6,7].

Le Maroc se place malheureusement parmi les pays les plus infestés par cette parasitose [7-10].

C'est une pathologie qui touche l'organisme dans un large éventail de localisations, dominées par les localisations hépatiques, pulmonaires, rénales, spléniques, et autres. La localisation cérébrale figure parmi les plus rares et représente 0,5 à 4% de toutes les localisations hydatiques [9,11,12]. Cependant, elle est la plus fréquente au niveau du système nerveux central. Les localisations vertébrales ou épidurales sont exceptionnelles [13-15].

En zone d'endémie, le kyste hydatique mérite une place particulière parmi les processus expansifs intracrâniens. Il est de plus en plus diagnostiqué grâce à l'évolution des méthodes neuro-diagnostiques (TDM, IRM).

Le pronostic de cette affection est bon sous réserve d'un diagnostic précoce permettant une thérapeutique adéquate [12].

Notre étude concerne 12 cas d'hydatidose cérébrale chez l'enfant opérés et colligés au service de Neurochirurgie du CHU Mohammed VI de MARRAKECH, sur une période de 9 ans.

Le but de notre travail est d'exposer à la lumière de notre série et à travers la revue de la littérature, les différents aspects clinique, biologique, neuroradiologique, thérapeutique et évolutif de cette pathologie chez l'enfant.



MATÉRIELS & MÉTHODES

La prise en charge chirurgicale de l'hydatidose cérébrale de l'enfant

Notre travail est basé sur une étude rétrospective de douze cas de kyste hydatique cérébral, pris en charge au service de neurochirurgie du CHU Mohammed VI de Marrakech sur une période de 9 ans, s'étalant de 2002 à 2010.

Nous étudions les différentes caractéristiques cliniques, biologiques, thérapeutiques et évolutives de nos patients et nous comparons nos résultats aux données de la littérature.

On a établi la fiche d'exploitation ci-dessous afin de faciliter la collecte des données :

- N° d'entrée.
- Date d'entrée.
- Age/ sexe.
- Origine géographique.
- Contact avec les chiens.
- Délai avant l'hospitalisation.
- signes d'appel.
- Examen physiques.
- Biologie.
- Radiologie diagnostique.
- Localisation extra cérébrale.
- Traitement.
- Suites opératoires.
- Evolution à court terme.
- Evolution à long terme.

Les résumés des observations sont rapportés dans les tableaux suivants:

La prise en charge chirurgicale de l'hydatidose cérébrale de l'enfant

	Cas n°1	Cas n°2	Cas n° 3
N° d'entrée	5898	7273	1358
Date d'entrée	01/07/02	20/08/03	12/02/04
Age/sex	8 ans/ F	4 ans/ M	6ans/ F
Origine	Rurale	Rurale	Rurale
Contact avec les chiens	Non	Non	Non
Délai avant l'hospitalisation	1 mois	2 mois	8 mois
Clinique	Syndrome d'HTIC Cécité bilatérale	Syndrome d'HTIC Macrocrânie Syndrome cérébelleux	Syndrome d'HTIC Cécité bilatérale Macrocrânie Syndrome extrapyramidal
Fond d'œil (FO)	Atrophie optique	Non fait	Atrophie optique
Biologie (NFS)	Normale	Normale	Normale
Sérologie	Non faite	Non faite	Non faite
TDM	Volumineux kyste hydatique pariéto-temporo-occipital gauche	Enorme kyste hydatique fronto-temporo-pariétal droit	Enorme kyste hydatique fronto-temporo-pariétal gauche avec dilatation triventriculaire
Taille (mm)	Non précisée	Non précisée	118x89
LEC	KHR bilateral	KHF	RAS
Traitement	Chirurgical	Chirurgical	Chirurgical
Evolution	Immédiate: simple Tardive: cécité séquellaire	Immédiate: simple Tardive: suppuration de la paroi traitée par l'antibiothérapie et les soins locaux	Immédiate: simple Tardive: Récupération du déficit Cécité séquellaire.

La prise en charge chirurgicale de l'hydatidose cérébrale de l'enfant

	Cas n°4	Cas n°5	Cas n°6
N° d'entrée	2473	22997	28706
Date d'entrée	16/03/04	11/06/05	06/07/06
Age/ Sexe	9ans/ M	11ans /M	4ans /M
Origine	Rurale	rurale	rurale
Contact avec les chiens	Oui	oui	Oui
Délai avant l'hospitalisation	2 mois	1 mois	3mois
Clinique	Syndrome d'HTIC Syndrome cérébelleux Paralysie du VI gauche	Syndrome d'HTIC Hémiplégie droite	Syndrome d'HTIC Hémiplégie droite
Fond d'œil (FO)	Non fait	Non fait	Non fait
Biologie (NFS)	Normale	Normale	Normale
Sérologie hydatique	Non faite	Non faite	Non faite
TDM		Kyste hydatique pariétal gauche.	Volumineux kyste hydatique pariétal gauche uni vésiculaire
Taille (mm)	-----	Non précisée	Non précisée
IRM	kyste hydatique pariétal gauche		
Taille (mm)	63x67x68	-----	-----
LEC	RAS	RAS	RAS
Traitement	Chirurgical	Chirurgical	Chirurgical
Evolution	Immédiate: simple Tardive: Paralysie du VI gauche persistante	Immédiate : simple Tardive : récupération du déficit.	Immédiate : simple Tardive : récupération du déficit.

La prise en charge chirurgicale de l'hydatidose cérébrale de l'enfant

	Cas n°7	Cas n°8	Cas n°9
N° d'entrée	8361	3195	13747
Date d'entrée	14/04/07	05/02/08	15/10/10
Age/ Sexe	13ans/M	8ans /F	14ans /F
Origine	rurale	rurale	rurale
Contact avec les chiens	Oui	Non	Oui
Délai avant l'hospitalisation	1 mois	1 mois	2mois
Clinique	Syndrome d'HTIC BAV, Syndrome pyramidal gauche. Diminution des forces musculaires globales.	Syndrome d'HTIC Hémiplégie droite.	Syndrome d'HTIC Hémiplégie gauche Fièvre
Fond d'œil (FO)	Non fait	Non fait	Non fait
Biologie (NFS)	Normale	Normale	Normale
Sérologie	Non faite	Non faite	Non faite
TDM	Kystes hydatiques multiples frontal et pariétal droit Uni vésiculaire	Kyste hydatique pariétal gauche, uni vésiculaire	-----
Taille (mm)	45 à 56	Non précisée	
IRM	-----	-----	kyste hydatique pariéto-occipital droit fissuré 50x70
LEC	RAS	RAS	KHF
Traitement	Chirurgical	Chirurgical	Chirurgical
Evolution	Immédiate: simple Tardive: récupération du déficit, BAV.	Immédiate: simple Tardive: récupération du déficit.	Immédiate : simple Tardive : récupération du déficit

La prise en charge chirurgicale de l'hydatidose cérébrale de l'enfant

	Cas n°10	Cas n°11	Cas n°12
N° d'entrée	7485	5679	10152
Date d'entrée	04/02/10	29/04/10	06/07/10
Age/ Sexe	6ans /F	7ans /F	7ans /F
Origine	rurale	urbain	rurale
Contact avec les chiens	Oui	Non	Oui
Délai avant l'hospitalisation	1 mois	1 mois	6mois
Clinique	Syndrome d'HTIC BAV	Syndrome d'HTIC Cécité bilatérale Ptosis gauche	Syndrome d'HTIC Hémiplégie droite
Fond d'œil (FO)	Non fait	Atrophie optique	Non fait
Biologie (NFS)	Normale	Normale	Normale
Sérologie hydatique	Non faite	Non faite	Non faite
TDM	Kyste hydatique sous dural gauche (récidive)	Kyste hydatique fronto-pariétal gauche Hydrocéphalie uni-ventriculaire droite	Kyste hydatique pariétal gauche Hydrocéphalie bi-ventriculaire
Taille (mm)	Non précisée	65	75x73x85
LEC	RAS	RAS	RAS
Traitement	Chirurgical	Chirurgical	Chirurgical
Evolution	Immédiate : simple Evolution : récupération de l'acuité visuelle	Immédiate : simple Tardive : Cécité séquellaire	Immédiate : simple Tardive : récupération du déficit



RESULTATS

I. Epidémiologie :

Notre série porte sur 12 cas de KHC de l'enfant colligés sur une période de 9 ans, avec une moyenne de 1,33 cas par an.

1. Selon l'âge (Tableau I) :

Dans notre série, l'âge moyen des patients était de 8 ans et 1 mois, avec des extrêmes allant de 4 à 14 ans.

Il est à noter que le taux d'incidence le plus élevé correspond à la tranche d'âge allant de 7 à 11 ans.

Par ailleurs, aucun cas de KHC n'a été diagnostiqué chez les enfants de moins de 4 ans.

Tableau I : Répartition du kyste hydatique cérébral par tranche d'âge

Age	Nombre de cas	Pourcentage (%)
< 4 ans	0	0
4 à 7 ans	4	30
7 à 11 ans	6	50
11 à 14 ans	2	20

2. Selon le sexe :

Dans cette étude, il existe une légère prédominance du sexe féminin, 7 filles soit 58,34% contre 5 garçons soit 41,66% (Figure 1).

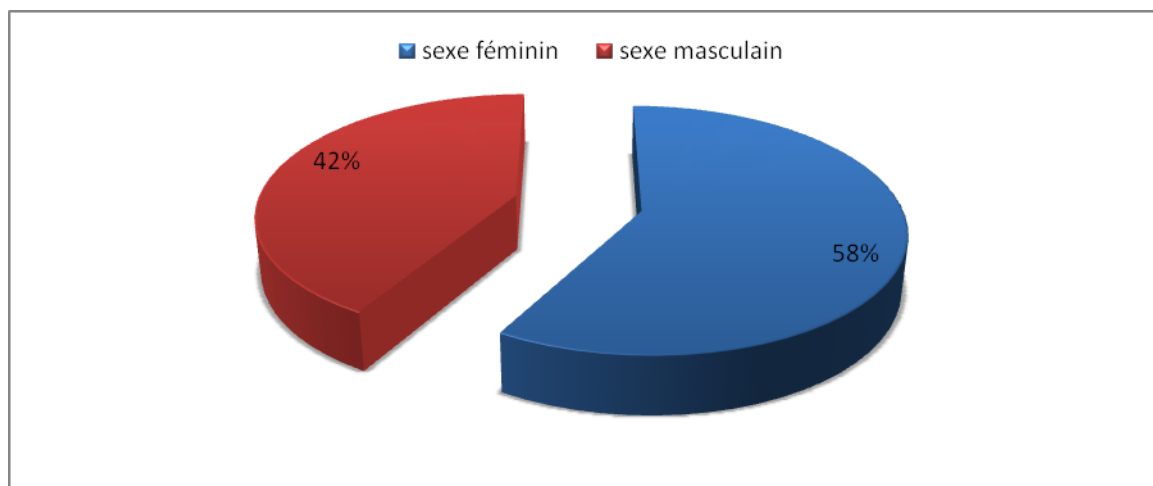


Fig.1 : Répartition du KHC selon le sexe.

3. Selon l'origine :

L'étude de l'origine de nos patients ne reflète pas l'endémicité dans tout le pays, car le recrutement au service est fait de patients venus de Marrakech et du sud du Maroc.

L'origine rurale est retrouvée chez 11 patients de notre série contre seulement 1 cas d'origine urbaine.

Le contact avec les chiens est retrouvé chez 7 patients.

4. Par rapport aux autres processus intracrâniens :

Sur la même période d'étude, le service a reçu 185 cas de processus occupant l'espace intracrânien de l'enfant parmi lesquels le KHC représente 6,48% (Tableau II, Figure 2).

Tableau II : La fréquence du KHC par rapport aux autres POE

	Nombre de cas	Pourcentage (%)
Tumeur intracrânienne	117	63,24
Tuberculome cérébral	2	1,08
Abcès cérébral	54	29,18
KHC	12	6,48
Total	185	100

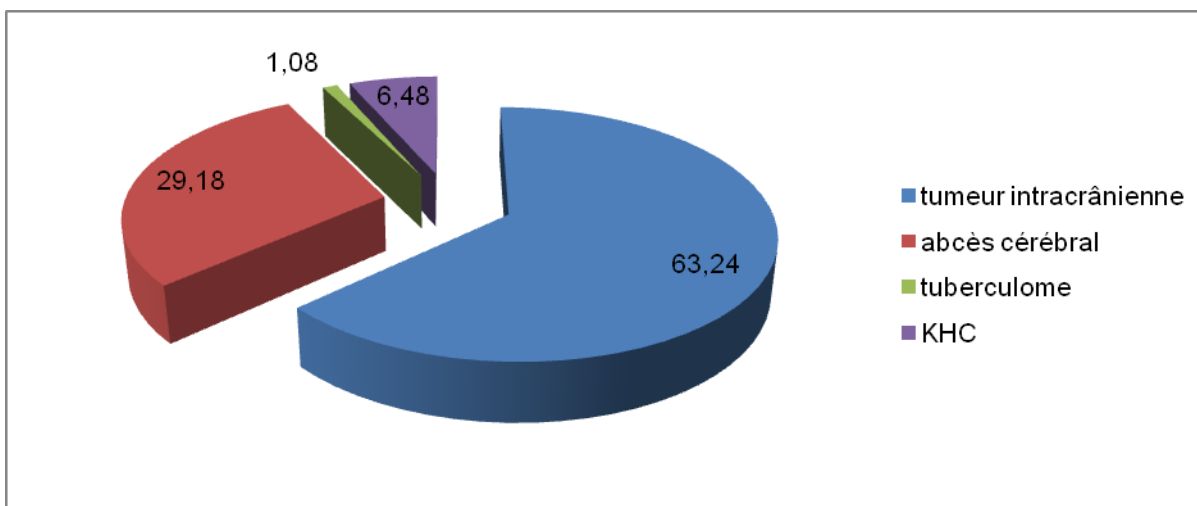


Fig. 2 : fréquence du KHC par rapport aux autres processus occupant de l'espace.

5. Fréquence du KHC par rapport aux autres localisations neurochirurgicales.

Sur la même période d'étude, notre service a reçu 2 cas de kyste hydatique vertébro-médullaire de l'enfant, soit 16,66 % (Figure 3).

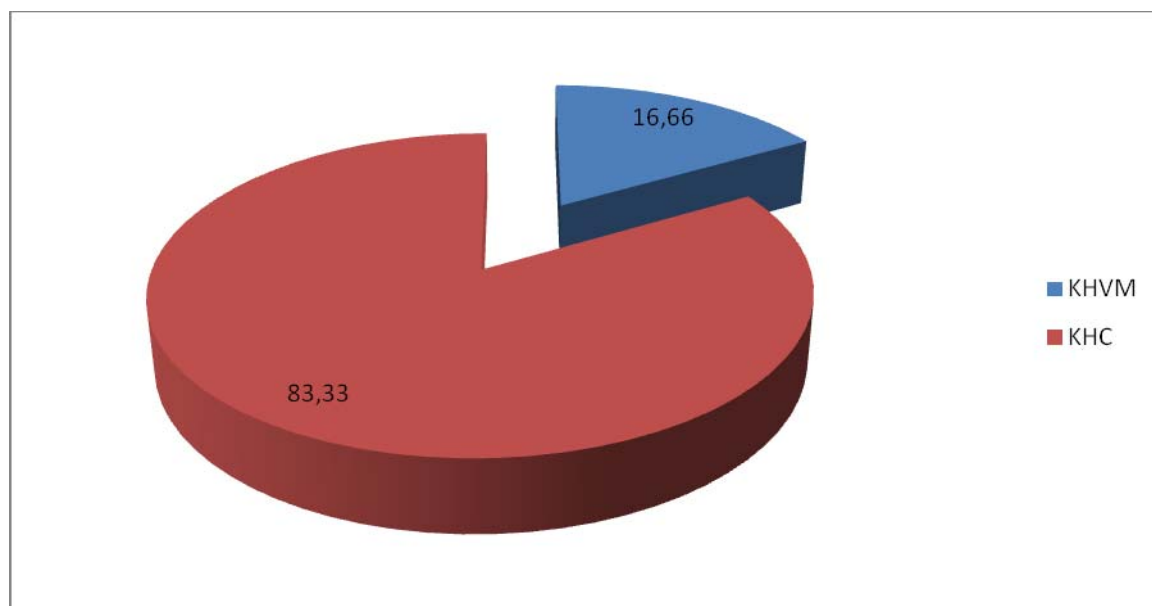


Fig. 3 : Fréquence du KHC par rapport aux autres localisations neurochirurgicales

II. Etude clinique :

Le diagnostic positif du KHC a été évoqué grâce au scanner cérébral, et le bilan d'extension a fait appel à deux examens paracliniques comprenant en l'occurrence la radiographie thoracique et l'échographie abdominale.

1. Délai de consultation :

Les manifestations cliniques ont un début progressif.

Le délai entre le début de la symptomatologie et la consultation diagnostique varie entre 1 mois et 8 mois, avec une moyenne de 2 mois et 12 jours (Tableau III).

Tableau III : Délai des manifestations cliniques dans notre série.

Délai	Nombre de cas	Pourcentage (%)
1 mois	6	50
2 mois	3	25
3 mois	1	8,33
6 mois	1	8,33
8 mois	1	8,33

2. Tableau clinique (Tableau IV):

2-1. Le syndrome d'hypertension intracrânienne (HTIC) :

A l'admission, tous les patients ont été vus au stade d'HTIC, marquée par des céphalées diffuses en casque, soulagées par des vomissements en jet et accompagnées de troubles visuels.

2-2. Les signes de localisation :

Cette HTIC est le plus souvent associée à des signes neurologiques divers, en rapport avec la localisation du kyste.

2.2.1 Le déficit moteur :

Cinq cas d'hémiplégies et un cas d'hémi-parésie ont été rapportés dans notre série.

La prise en charge chirurgicale de l'hydatidose cérébrale de l'enfant

2.2.2 Atteinte des nerfs crâniens :

Trois cas de cécité bilatérale dont le fond d'œil a objectivé chez les trois malades une atrophie optique.

Un cas de strabisme interne gauche par atteinte du VI^{ème} nerf crânien gauche.

2.2.3 Les crises comitiales :

Aucun cas de convulsion n'a été rapporté.

2.2.4 Les troubles de la conscience :

Aucun de nos patients n'a présenté des troubles de la conscience.

2.2.5 Le syndrome cérébelleux :

Nous avons reçu deux cas de syndrome cérébelleux statokinétique malgré l'absence de localisation sous-tentorielle dans notre série.

Tableau IV : Répartition des signes cliniques dans notre série

Signes cliniques	Nombre de cas	Pourcentage (%)
Syndrome d'HTIC	12	100
Syndrome déficitaire		
-Hémiplégie	5	41,66
-Hémiparésie	1	8,33
Atteintes des nerfs crâniennes :		
II	3	25
VI	1	8,33
Ataxie cérébelleuse	2	16,66
Macrocrânie	2	16,66

III. Examens complémentaires :

1. Biologie :

1.1 Arguments d'orientation :

1.1.1 Vitesse de sédimentation :

Aucun de nos patients n'en a bénéficié.

1.1.2 Numération formule sanguine :

L'hyper-éosinophilie, habituellement décrite dans les parasitoses, n'a été retrouvée dans aucun des 12 cas.

1.2 Arguments spécifiques :

1.2.1 IDR de Casoni :

N'a jamais été réalisée chez nos patients.

1.2.2 Sérologie hydatique :

La sérologie hydatique est un argument supplémentaire en faveur du diagnostic quand elle est positive. L'association de deux techniques est obligatoire : l'hémagglutination et l'ELISA (enzyme linked immuno sorbent essay).

Aucun de nos patients n'en a bénéficié.

2. Bilan radiologique :

2.1 Radiologie diagnostique :

2.1.1 La tomодensitométrie cérébrale :

La TDM est l'exploration de choix pour les KHC.

A soulevé le diagnostic d'hydatidose cérébrale chez 10 de nos patients en montrant: une image hypodense bien limitée, arrondie ou ovalaire, de grande taille dans la majorité des cas dont la densité est proche de celle du liquide céphalo-rachidien (LCR) et ne se rehaussant pas après injection du produit de contraste (Figure 4).

La TDM a permis de préciser le nombre des kystes, leur siège et leur volume, d'apprécier l'effet du kyste sur les structures avoisinantes et de soulever certains diagnostics différentiels.

La prise en charge chirurgicale de l'hydatidose cérébrale de l'enfant

a. Le nombre :

Parmi les dix patients chez qui la TDM cérébrale était réalisée, neuf avaient un kyste hydatique unique et seulement un enfant présentait des kystes hydatiques multiples (observation n°7)

b. Le siège (Tableau V):

La localisation pariétale gauche est la plus fréquente dans notre série.

Les régions, frontale et pariéto-temporale sont les plus touchées.

A noter, l'absence d'autres localisations, telles la fosse cérébrale postérieure et la localisation intra-ventriculaire, dans cette étude.

Tableau V : Répartition du kyste hydatique cérébral selon la localisation.

Localisation	Droite	Gauche	Pourcentage (%)
pariétale	0	4	40
Fronto-pariétale	1	1	20
Fronto-temporo-pariétale	1	1	20
Pariéto-temporo-occipitale	0	1	10
Sous durale	0	1	10

La localisation multiple était présente chez un seul malade.

La localisation gauche est la plus fréquente dans notre série.

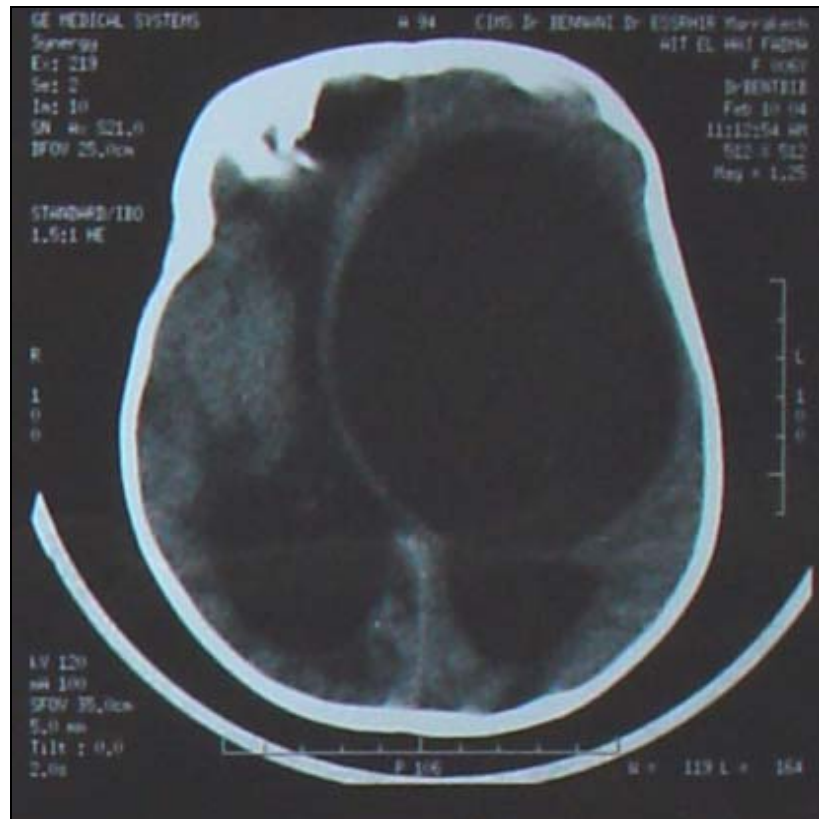


Fig. 4 : Image TDM en coupe axiale sans injection du produit de contraste montrant un énorme KH fronto-temporo-pariétal gauche, arrondi, bien limité, avec important effet de masse. (Cas n°3).

c.La taille :

Diffère d'un kyste hydatique à l'autre, allant de 118x89 mm pour le kyste le plus grand (cas n° 3) à 45x56 mm pour le plus petit (cas n° 7).

d. L'effet du kyste sur les structures voisines (Figure 4):

Dans tout les cas, le kyste hydatique exerce un effet de masse sur la ligne médiane refoulant les structures médianes avec des signes de début d'engagement sous falcoriel.

Trois cas d'hydrocéphalie ont été observés dans notre série : une hydrocéphalie uni-ventriculaire droite sans résorption épendymaire (cas n°11), une hydrocéphalie bi-ventriculaire active (cas n°12) et une hydrocéphalie triventriculaire active (cas n°3).

e.Le diagnostique différentiel :

Malgré que le diagnostic du kyste hydatique devienne évident après la tomodensitométrie cérébrale, il est important d'éliminer certains diagnostics différentiels :

Une éventuelle lésion tumorale secondaire complètement enkystée.

Un kyste arachnoïdien (cas n°3).

2.1.2 Imagerie cérébrale par résonance magnétique (IRM) :

A permis le diagnostic de kyste hydatique dans deux cas de notre série : cas n°4 en montrant une formation kystique univésiculaire pariétale gauche, hypo-intense en séquence pondéré T1, hyper-intense en séquence T2 a contenu homogène et a contours réguliers mesurant 63x67x68 mm (Fig. 5 a et b).

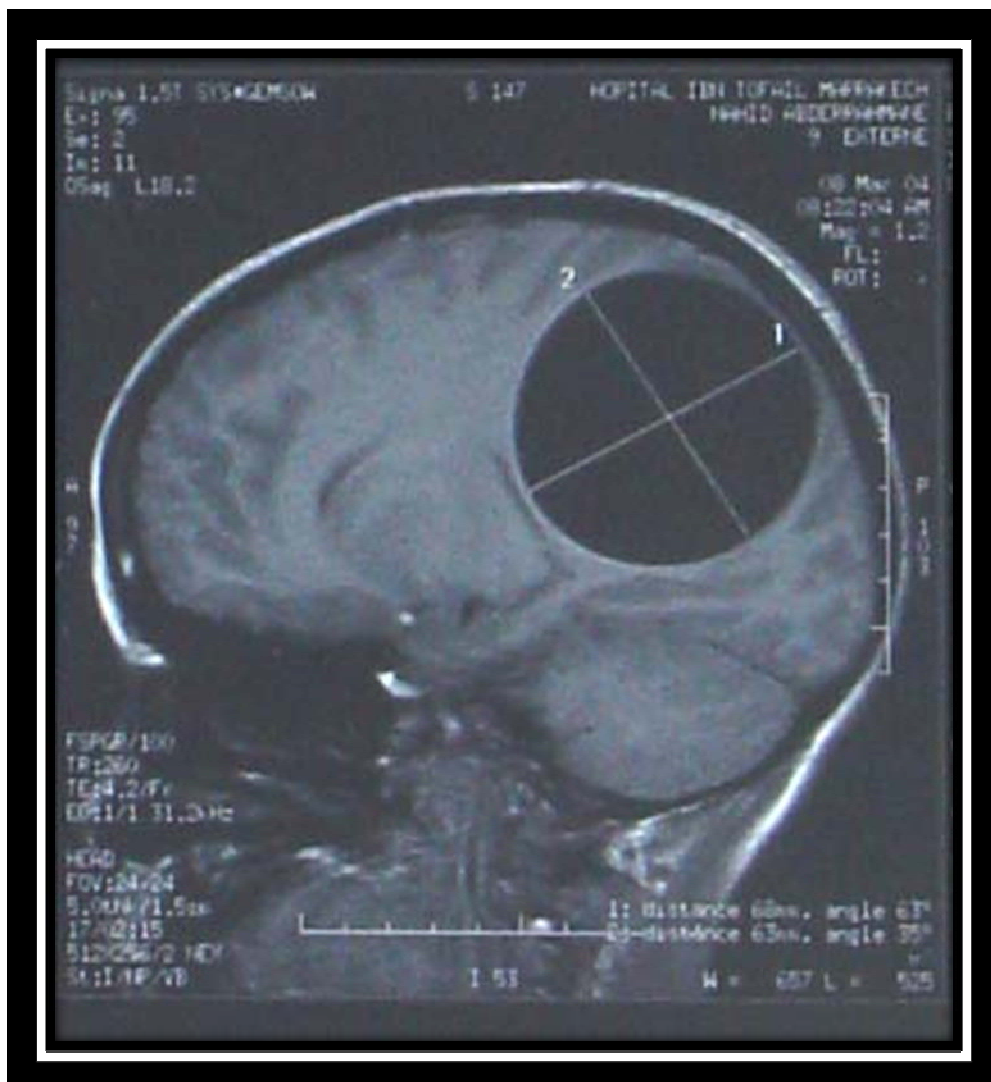


Fig. 5a : IRM cérébrale en coupe sagittale séquence T1, après injection de gadolinium (cas n°4).

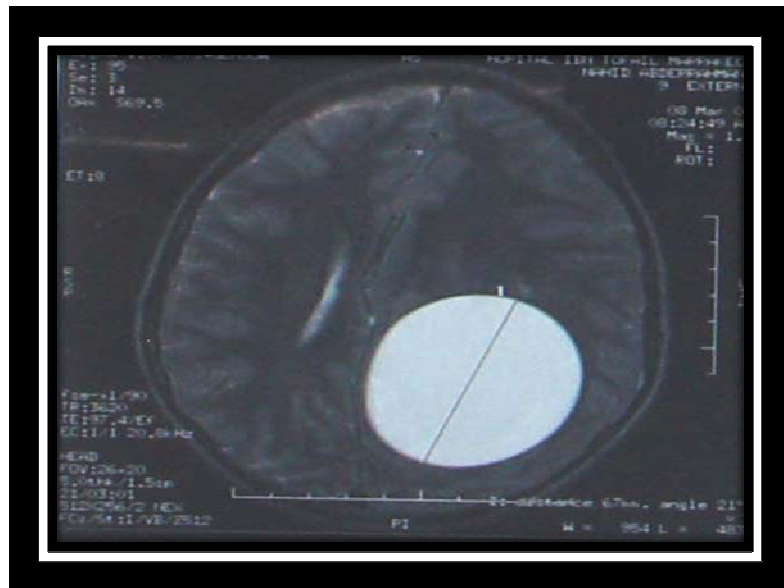


Fig. 5b : IRM cérébrale après injection de gadolinium en coupe axiale séquence T2 (cas n°4).

Cas n°9 formation kystique droite pariéto-occipitale fissurée mesurant 50x70 mm et compressive avec un œdème périlésionnel, rompue par endroit et communicante avec une deuxième formation kystique polylobée et régulière. Effet de masse sur le sinus longitudinal inférieur (Figure 6).

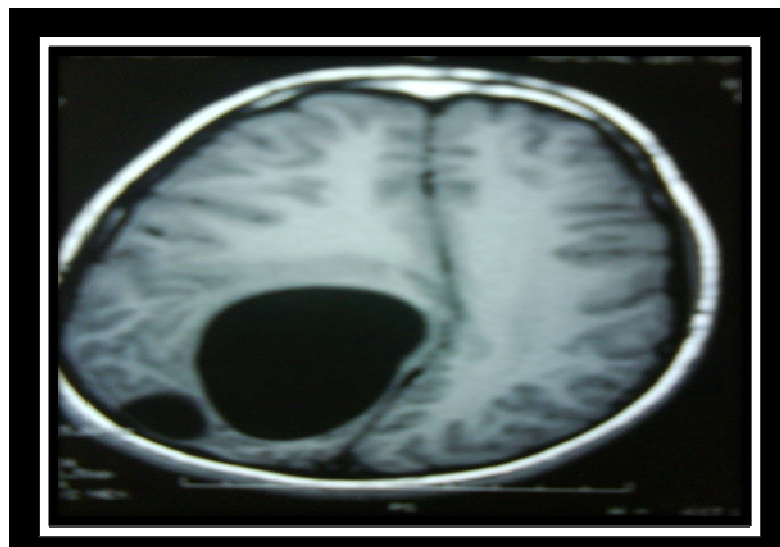

Fig.6 : IRM cérébrale T1 en coupe axiale montrant un kyste hydatique pariéto-occipital communicant avec une autre formation kystique de même densité (observation n°9).

2.1.3 Radiographie du crâne :

N'est réalisée chez aucun de nos patients.

3. Bilan d'extension :

Dans notre série, deux examens paracliniques ont toujours été demandés pour détecter d'éventuelles associations hydatiques.

3.1 Radiographie du thorax :

Réalisé chez tous les patients, elle n'a fait suspecter aucun cas d'hydatidose pulmonaire associé.

3.2 Echographie abdominale :

A révélée la présence d'un kyste hydatique hépatique associé chez deux de notre patients (cas n°2 et n°9) et un kyste hydatique rénal bilatéral chez une fille (cas n°1).

IV. Traitement :

1. Traitement médical :

1.1 Spécifique antiparasitaire :

Aucun protocole thérapeutique antiparasitaire n'est codifié dans le service.

1.2 Symptomatique :

Un traitement à base d'antalgique a été prescrit chez certains patients en préopératoire pour améliorer les céphalées accompagnant l'hypertension intracrânienne.

Un traitement anticonvulsivant postopératoire a été instauré chez tous nos malades à titre préventif.

2. Traitement chirurgical :

A été toujours de mise dans notre série, et c'était la technique d'hydro-dissection d'ARANA-INIGUEZ, la méthode de choix, sauf dans un cas (observation n°9) où il y avait des adhérences gênant la technique d'hydro-dissection. Et on a procédé à la ponction évacuation du kyste.

Tous les patients ont bénéficié d'un bilan préopératoire comprenant un groupage, un bilan d'hémostase, une glycémie à jeun et une étude de la fonction rénale.

2.1 Technique :

Consiste en l'énucléation en masse du kyste hydatique cérébral en injectant sous pression du sérum salé entre le parenchyme cérébral et la membrane du kyste, l'accouchement se fait alors sans problème. La cavité résiduelle est remplie avec du sérum hypertonique avant la fermeture des différents plans et la mise en place d'un drain extradural en siphonage (Fig. 7,8,9,10 et 11).

2.2 Accidents per-opératoires :

Aucun cas de rupture du kyste ou d'hémorragie per-opératoire n'a été signalé dans notre série.

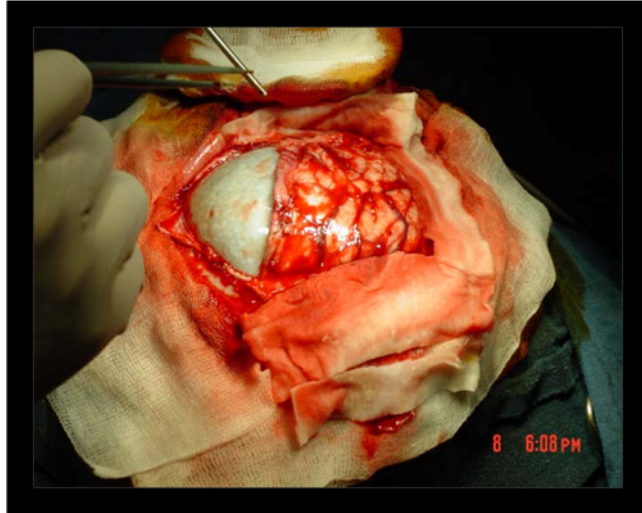


Fig.7 : Corticotomie linéaire découvrant le kyste hydatique

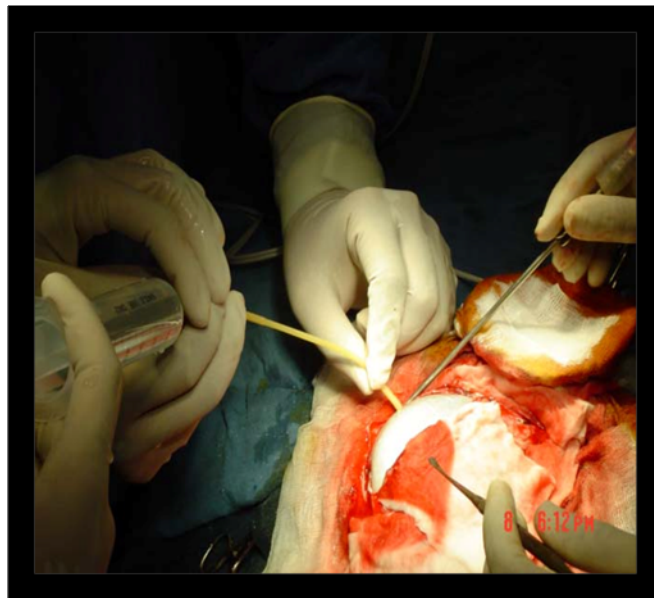
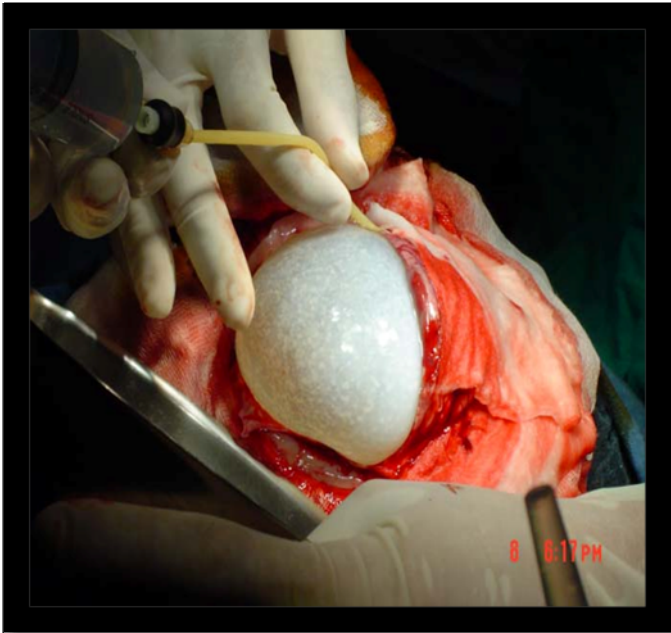


Fig.8 : injection du sérum salé entre le parenchyme cérébral et le kyste.

a :



b :

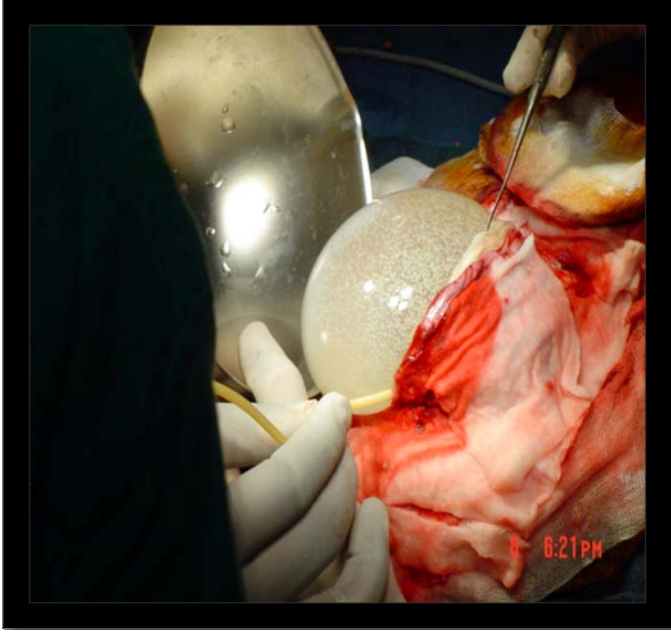
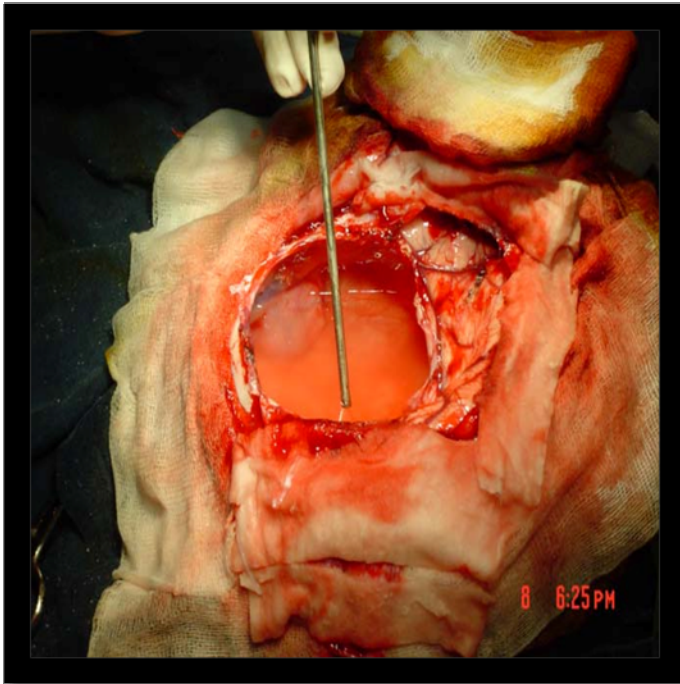


Fig.9 a et b : accouchement du kyste.

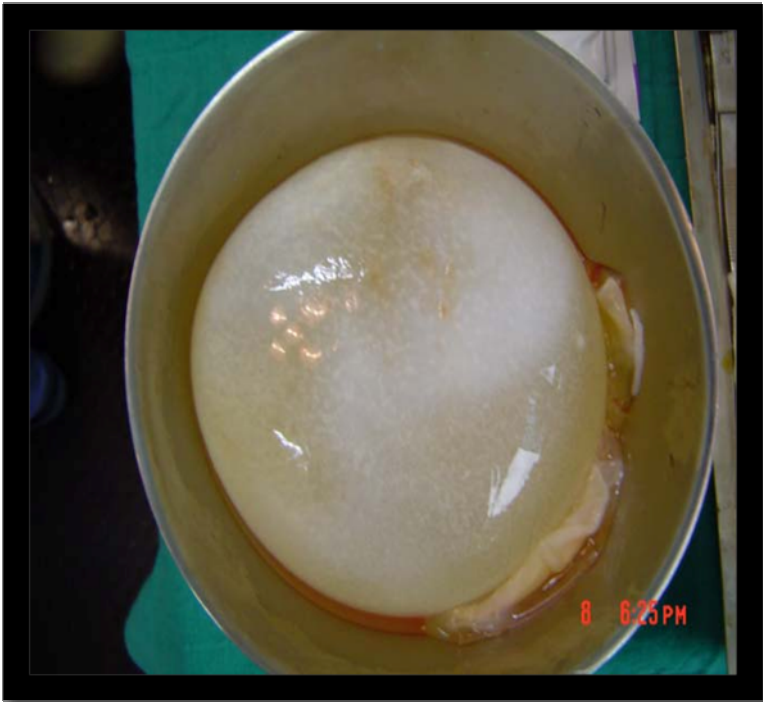

Fig.10 : kyste hydatique accouché en bloc.

a :



b :

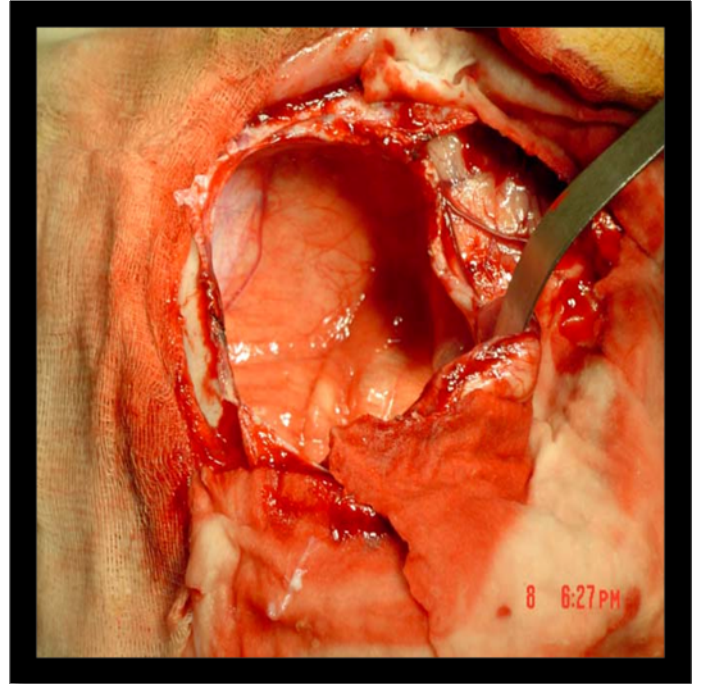


Fig.11 : a : cavité remplie de sérum salé.

b : cavité résiduelle après aspiration du sérum salé.

3. Rééducation :

Une rééducation motrice a été proposée chez les six malades présentant un déficit neurologique.

Par ailleurs, ceux qui présentent des localisations extra-cérébrales ont été référés aux services correspondants pour une prise en charge.

4. Anato-mo-pathologique :

Toutes les pièces ont été adressées pour un examen anatomopathologique confirmant ainsi l'origine parasitaire du kyste.

V. Evolution :

1. Immédiate :

Les suites postopératoires immédiates ont été simples chez tous nos patients.

2. A court terme :

Durant l'hospitalisation, en post opératoire, aucun de nos patients n'a présenté de complications non spécifiques à type d'hématome sous-dural, de pneumocéphalie, d'hémorragie intra-parenchymateuse ou d'hydrocéphalie.

3. Tardive (>2 semaines) :

Un cas de suppuration de la paroi a été noté 15 jours après le traitement chirurgical (cas n°2). Son traitement a consisté en une antibiothérapie probabiliste à base de pénicilline M et des soins locaux.

Régression des signes du syndrome d'HTIC chez tous les patients.

Récupération totale du déficit neurologique dans 6 cas.

Cécité séquellaire dans 3 cas.

Persistance de la paralysie du VI gauche dans un cas.

4. Recul :

Le recul dans notre étude a été entre 6 mois et deux ans avec une moyenne de un an et deux mois.



DISCUSSION

I. Historique :

1. A travers le monde :

Le kyste hydatique était connu depuis l'Antiquité. Hippocrate et Galien y font allusion dans leurs écrits et signalent sa présence dans le foie humain. A la fin du XVIIIème siècle, Redi avec d'autres auteurs, soupçonnent l'origine parasitaire du kyste hydatique mais c'est seulement en 1782 que Goeze démontre qu'il s'agit d'un cestode en retrouvant les scolex en abondance dans la cavité du kyste [16,17]. Les principales dates qui ont marqué la caractérisation de la maladie sont:

- 1804 : R. Laennec met en évidence de la différence entre l'hydatidose humaine et animale.
- 1821 : Bresher identifie le parasite.
- 1835 : Von Siebold identifie le mode de transmission.
- 1862 : Leuckart et Heubner réalisent au laboratoire à partir de scolex d'origine humaine, la reproduction expérimentale du cycle.
- 1872 : Nauxyn en Allemagne et Kabb en Islande, réalisent au laboratoire à partir de scolex d'origine humaine, la reproduction expérimentale du cycle.
- 1901 : Mise en évidence du mécanisme anaphylactique que provoque le parasite.
- 1910 : mise au point de l'intradermo-réaction par Casoni, qui portera son nom [18].
- 1950 : Etude de la thérapeutique de la maladie à l'occasion du premier congrès mondial sur le kyste hydatique à Aigre.
- 1961-1996 : Etablissement des tests immunologiques par Fisherman, de l'électrophorèse par Capronen et l'utilisation de l'ultrasonographie pour le diagnostic du kyste hydatique [16].

2. Au Maroc [16]:

Les premiers travaux concernant l'échinococcose ont été rapportés en 1923 par DEKSTER et MARTIN qui ont attiré l'attention sur sa fréquence au Maroc [19]. Ils ont rapporté 24 cas de kystes hydatiques observés en 27 mois à l'hôpital COCARD de Fès.

La prise en charge chirurgicale de l'hydatidose cérébrale de l'enfant

En 1935, MARTIN et ARNUD concluent que le kyste hydatique reste une maladie rare au Maroc.

En 1949, FAUV conclue dans une thèse que :

- L'échinococcose représente dans la pathologie marocaine une place importante.
- Sa fréquence bien signalée à plusieurs reprises, paraît avoir été sous estimée.

Lors de sa réunion à Fès en 1980, l'OMS a estimé que les chiffres officiels ne représentent que 28 % des cas réellement opérés pour hydatidose. Le taux d'incidence chirurgicale pour l'ensemble du pays oscille autour de 8.42 pour 100.000 habitants, il est témoin de la forte endémicité hydatique dans notre région et également dans notre pays.

Depuis, de nombreuses séries ont été publiées par les auteurs nationaux apportant la preuve de la forte endémie de cette affection.

II. Etiopathogénie

L'hydatidose est une cestodose larvaire à caractère infectieux, inoculable, non contagieuse, commune à l'homme et à certains animaux. Elle est due au développement dans l'organisme de l'hôte intermédiaire et particulièrement dans le foie et/ou le poumon ainsi que d'autres organes (cerveau, utérus, reins, cœur, rate...), de larves vésiculaires de type échinocoque (*Echinococcus granulosus*) [20,21].

L'échinococcose humaine et animale est causée par la forme larvaire d'un cestode, le *Ténia saginata* dû à *Echinococcus granulosus*. C'est une helminthose larvaire, déterminée par le parasitisme des larves vésiculaires de cestodes parasites des mammifères carnivores, canidés et plus rarement Félidés. Le chat domestique n'est pas infectant car il ne permet pas le développement complet du ver [22].

1. Rappel parasitologique :

Parmi les *Echinococcus*, on trouve quatre espèces : *E. Granulosus* (provoque l'hydatidose ou le kyste hydatique), *E. Vogeli* (provoque l'échinococcose polykystique), *E. Oligarthus* (dans des rares cas provoque l'échinococcose humaine), *E. Multicularis* (provoque l'échinococcose alvéolaire) et l'*E. Schiunicus* (connue uniquement chez le renard de Tibet en chine) [23–27].

1.1 Morphologie de l'échinococcus granulosus :

L'échinococcus adulte mesure de 2 à 7 mm, il est formé d'une tête ou scolex et d'un corps ou strobile (Figure 12).

1.1.1 Le scolex :

Le scolex comprend deux rangées de crochets, une petite rangée et une plus grande rangée de crochets sur le rostre et 4 ventouses [28,29].

1.1.2 Le strobile :

Le corps ou strobile comprend 2 à 6 (3 en moyenne) segments dont des segments reproducteurs ou proglottis. Les segments reproducteurs ont des conduits qui débouchent sur des pores génitaux situés latéralement. La position des pores génitaux est fonction du genre et

La prise en charge chirurgicale de l'hydatidose cérébrale de l'enfant

de la souche. L'utérus gravide est dilaté après fertilisation et développement des œufs. Le dernier segment ovigère a une taille importante (environ le tiers du parasite adulte). Il contient un utérus tubulaire. Les segments ovigères se détachent tous les 7 à 14 jours. Chaque segment contient 500 à 600 œufs. Le parasite adulte est hermaphrodite [30].

L'intestin du chien peut contenir entre 10 à 25 000 parasites ; la moyenne étant de 200 à 300. La plupart des parasites sont attachés aux villosités dans le tiers supérieur de l'intestin grêle. La longévité des parasites est en moyenne d'une année avec des périodes comprises entre 6 et 20 mois [29].

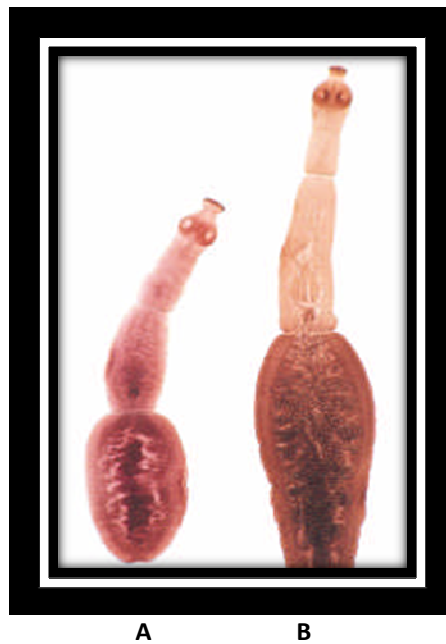


Fig. 12 : Souche ovine d'EG (A) et souche bovine (B)

Les œufs sont très résistants dans le milieu extérieur (Figure 13). Ils peuvent rester infectants plusieurs mois et même une année à des températures comprises entre +4°C et 15°C.

Cependant ils sont sensibles à la dessiccation. Pour une humidité relative de 25%, les œufs d'*Echinococcus granulosus* sont tués en 4 jours et en 1 jour pour une humidité relative de 0%. Les températures comprises entre 60 à 80°C tuent les œufs d'*Echinococcus granulosus* en 5 mn. Les œufs d'*Echinococcus* survivent plus longtemps à de basses températures [30].

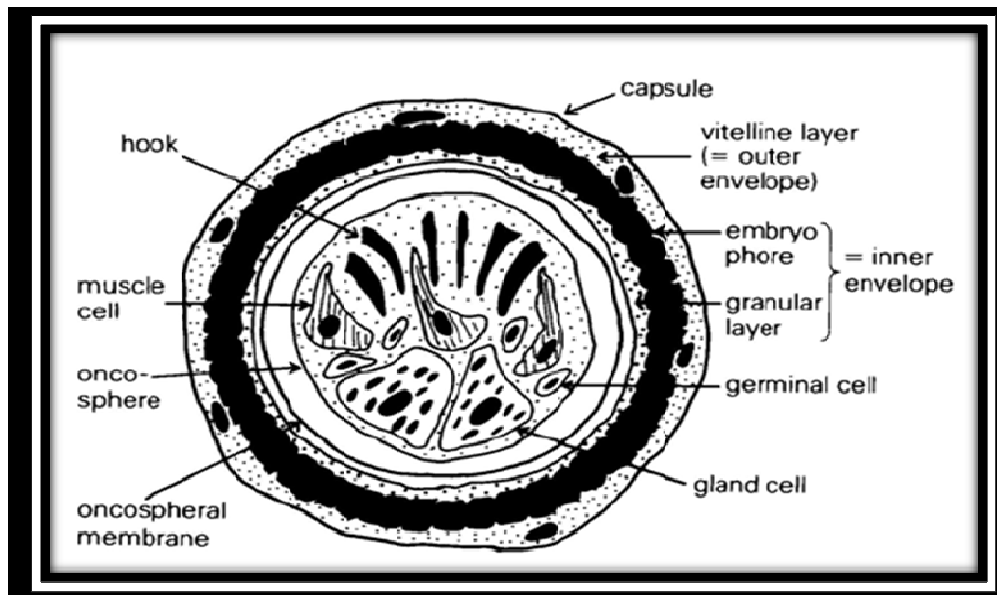


Fig.13 : œuf de l'Echinococcus Granulosus

1.2 Le cycle biologique général :

1.2.1 Le cycle évolutif de base :

Les Echinococcus, requièrent deux Mammifères pour compléter leur cycle. C'est un cycle à deux hôtes ou cycle dixène ou mono-hétéroxène [22]. Les segments ovigères ou les œufs, sont libérés dans les fèces de l'hôte définitif qui est un carnivore. Les œufs, sont alors ingérés par un hôte intermédiaire ou un hôte accidentel ou aberrant en l'occurrence l'homme. Le cycle est complet quand l'hôte définitif, un carnivore mange l'hôte intermédiaire [27].

1.2.2 Le cycle de vie de l'Echinococcus granulosus (Figure 14):

① Les adultes résident dans l'intestin grêle de l'hôte définitif qui peut être un chien ou un canidé. Les œufs sont libérés par les segments ovigères gravides. ② Les œufs libérés passent dans les fèces. Après ingestion par un hôte intermédiaire sensible (dans les conditions naturelles : ovins, caprins, porcins, bovins, chevaux et camélidés), les œufs sont acheminés dans l'intestin grêle et libèrent des oncosphères. ③ Les oncosphères traversent la barrière intestinale. Elles migrent via la voie sanguine vers divers organes, particulièrement le foie et les poumons. Dans ces organes l'oncosphère se développe dans un kyste. ④ Il se développe graduellement, produit des protoscolex et des vésicules filles qui emplissent l'intérieur du kyste. L'hôte définitif s'infeste en ingérant le contenu des kystes provenant d'organes infectés. Après ingestion des

La prise en charge chirurgicale de l'hydatidose cérébrale de l'enfant

protoscolex. ⑤ Ils s'attachent à la muqueuse intestinale, ⑥ et se développent jusqu'à l'âge adulte en 32 à 80 jours.

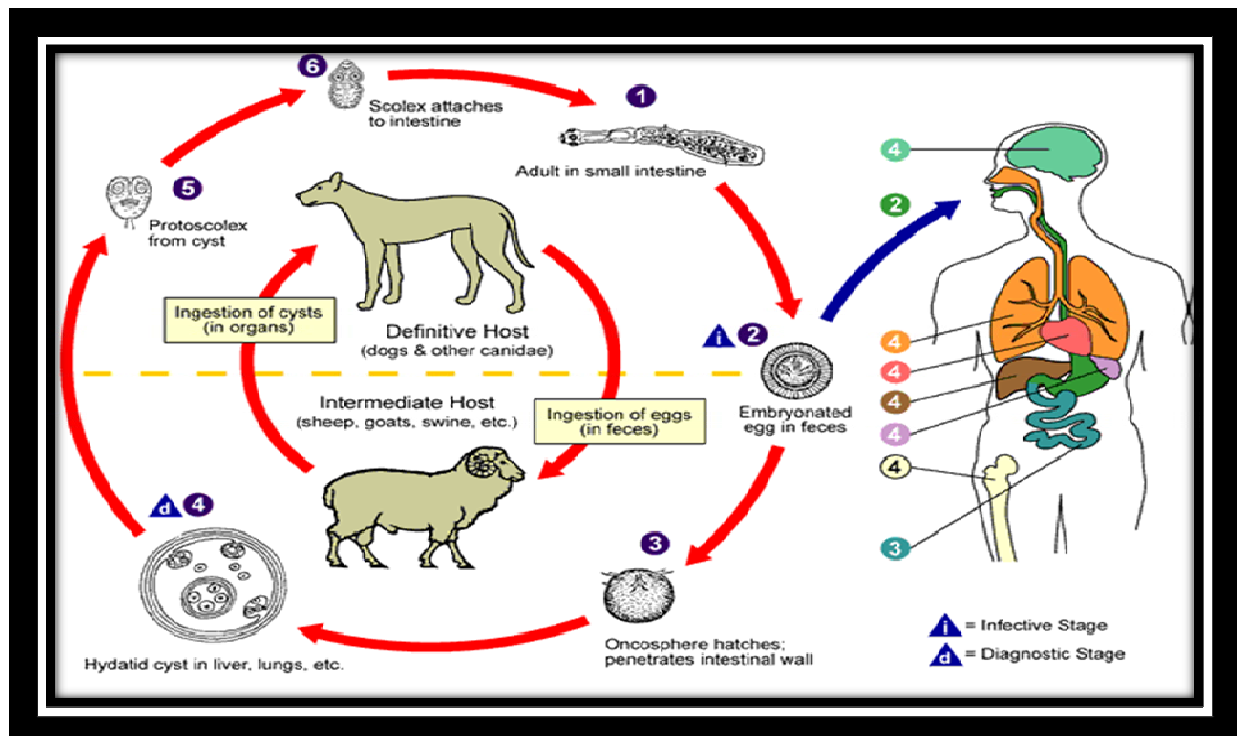


Fig. 14 : Le cycle de vie de l'Echinococcus granulosus.

1.3 Modes de transmission à l'Homme (Figure 15):

L'Homme s'insère d'une façon accidentelle dans le cycle parasitaire [31], constituant ainsi une impasse biologique car il ne peut être à son tour une source infestante. Deux modes de contamination sont décrits : Direct et indirect.

1.3.1 La contamination directe :

Elle nécessite le contact direct entre l'Homme et le chien parasité. C'est surtout le cas pour l'enfant qui se contamine en caressant le pelage du chien infecté, plein d'œufs déposés lors du léchage. Ce mode de transmission fait de l'hydatidose une maladie des mains sales.

La géophagie de même que la contamination par voie aérienne ont été évoquées par plusieurs auteurs.

1.3.2 La contamination indirecte :

Les végétaux crus et les fruits sauvages de même que les assiettes et les ustensiles mal lavés, peuvent être souillés par les œufs d'E.G constituant ainsi une autre source d'infestation humaine [1].

Cependant, il ne faut pas négliger le rôle de certains facteurs favorisant l'émergence de la maladie tels que :

1. L'abondance des chiens de douar et des chiens errants.
2. La promiscuité avec les chiens.
3. L'hygiène précaire.

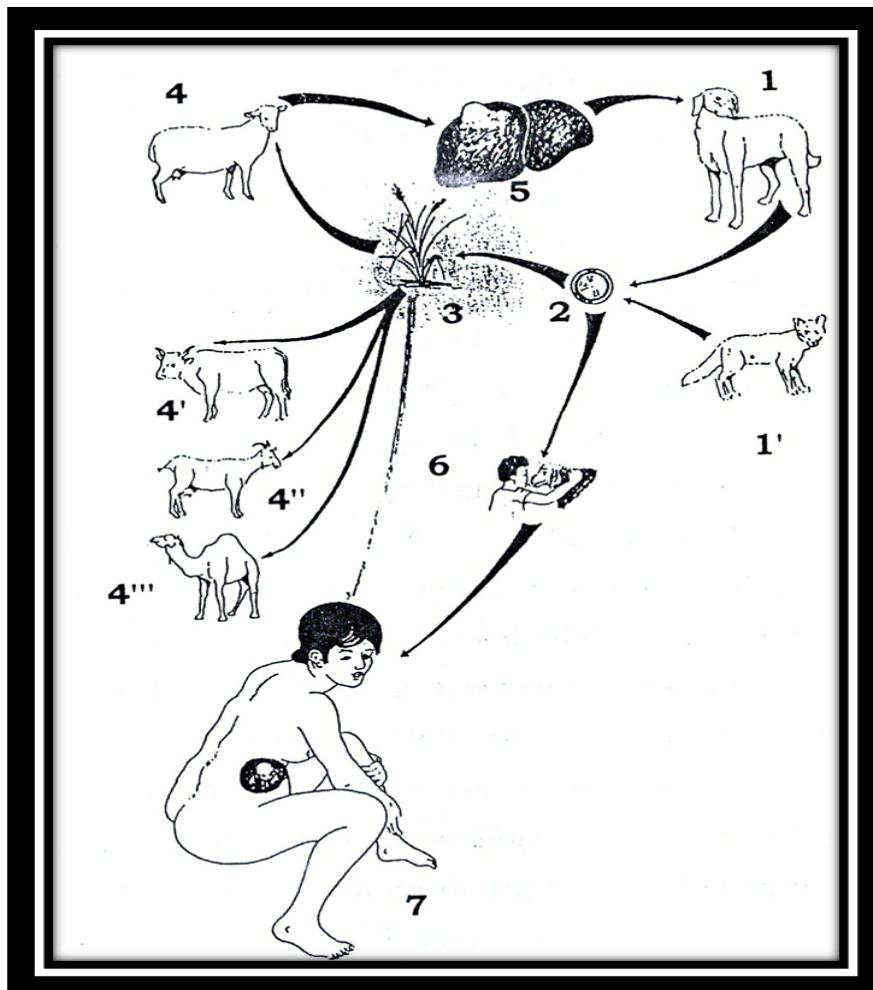


Fig.15 : mode de contamination des différents hotes de l'echinococcus granulosus.

(1) (1') Canides, (2) Œuf, (3) Contamination directe : ingestion d'herbe souillée, (4) (4')(4'')(4''') Herbivore. (5) Viscère parasité. (6) Contamination indirecte : caresse du chien.

1.4 L'importance médicale du KH chez l'homme :

L'échinococcose humaine est causée par un métacestode d'une des souches d'*EG*. L'embryon hexacanthé d'*EG* se déplace généralement dans le courant sanguin jusqu'à ce qu'il colonise le foie, le poumon ou un autre organe. Le kyste hydatique renferme un liquide clair sous pression. Ce liquide peut contenir ou non des protoscolex qui forment le sable hydatique [32,33].

L'hydatidose humaine est caractérisée par une longue période asymptomatique, période durant laquelle le kyste hydatique se développe. Les kystes hydatiques peuvent rester asymptomatiques durant toute la vie, s'ils sont de faible diamètre. Parfois, dans ces formes asymptomatiques, chez les sujets parasités, les kystes ne peuvent être découverts que lors d'autopsies. Ainsi au Chili, sur 190 000 autopsies réalisées durant 47 ans et sur 568 cas d'hydatidose cérébrale recensés, 363 cas ont été découverts à l'autopsie, soit 64 %.

III. Etude anatomopathologique :

Selon Félix Devé, le KH présente à étudier 2 éléments : Le parasite échinococcique et le kyste ou l'adventice qui l'entoure (Figure 16).

1. Le parasite échinococcique :

1.1. Le contenant :

Fait de 2 membranes :

1.1.1. La membrane cuticulaire externe :

Faite de couches concentriques, acidophiles, molles et acellulaires, d'aspects laiteux formés d'une substance chétinoïde sécrétée par le parasite. Les stries cuticulaires s'exfolient en permanence à la périphérie et se renouvellent à la partie profonde.

Cette membrane possède des propriétés antigéniques, elle est très peu perméable, mais elle permet les échanges osmotiques nécessaires à la nutrition et à la croissance du parasite, qui est aussi favorisée par l'élasticité de la membrane cuticulaire externe.

1.1.2. La membrane proligère ou la membrane germinative interne :

Élément noble du parasite, c'est une membrane fine, mesurant seulement 10 à 25 µm d'épaisseur, granuleuse et nucléé [1]. Elle est formée d'une couche de matières de réserve (glycogène) et elle tapisse la partie interne de la membrane cuticulaire, à laquelle elle donne naissance. A sa face interne, elle élabore les différents éléments du kyste. Enfin, la membrane proligère est peu résistante se déchirant facilement.

Ces 2 membranes constituent la membrane mère.

1.2. Le contenu :

1.2.1. Le liquide hydatique :

Formé de 6,4 g/l de NaCl, de 0,3 à 0,5 g/l de glucides, de 2 à 2,5 g/l de protides et de lipides [1]. Son origine est double : le parasite et l'hôte et son aspect est variable selon l'état du kyste : Eau de roche dans les kystes sains, opalescent voire purulent dans les kystes compliqués. La pression qui règne à l'intérieur du kyste est estimée à 60 cm H₂O. Le pouvoir toxique du liquide hydatique est bien connu comme en témoigne la crise urticarienne hydatique.

1.2.2. Les capsules ou vésicules proligères et les scolex :

Naissent de la membrane proligère, plusieurs mois voire plusieurs années après l'infestation. La membrane proligère émet des bourgeonnements qui grossissent, se creusent d'une cavité et se transforment en vésicules proligères contenant des scolex, ces derniers ; une fois à l'extérieur du kyste initial évoluent à distance en échinococcose secondaire [8,36].

Dans un kyste fertile, on compte en moyenne plusieurs centaines de vésicules proligères contenant chacune 10 à 100 scolex.

1.2.3. Les vésicules filles :

• Endogènes :

Naissent à partir des capsules proligères ou par la vésiculation de scolex. Elles sont nombreuses claires autonomes et baignent dans le liquide hydatique qui les nourrit.

- Exogènes :

Naissent par pincement d'un fragment de la membrane proligère entre les couches de la membrane cuticulaire [37]. Elles sont formées de 2 enveloppes : La cuticule et la membrane proligère. On dit qu'elles reproduisent la structure de l'hydatide mère [38].

1.3. La réaction du tissu hôte ou l'adventice :

L'augmentation du volume du kyste retentit sur la structure de l'organe parasité, qui répond à l'implantation larvaire par l'édification d'une barrière du tissu enflammé [39]. Ceci donne naissance à une 3ème membrane dite adventice facilement décollable. Elle est formée de 3 couches :

1.3.1. Une couche externe :

Atélectasie et formée de cellules dissociées par des travées scléreuses.

1.3.2. Une couche moyenne :

Faite de tissu conjonctif stratifié riche en lymphocytes et parfois en éosinophiles.

1.3.3. Une couche interne :

Sclérohyaline et acellulaire. Elle vient au contact de la vésicule hydatique et elle peut être infiltrée de calcaire dans 30 % des cas.

Deux caractéristiques sont attribuées à cet adventice :

- Plan de clivage d'intérêt chirurgical
 - Rôle nutritif du fait de sa riche vascularisation.
-

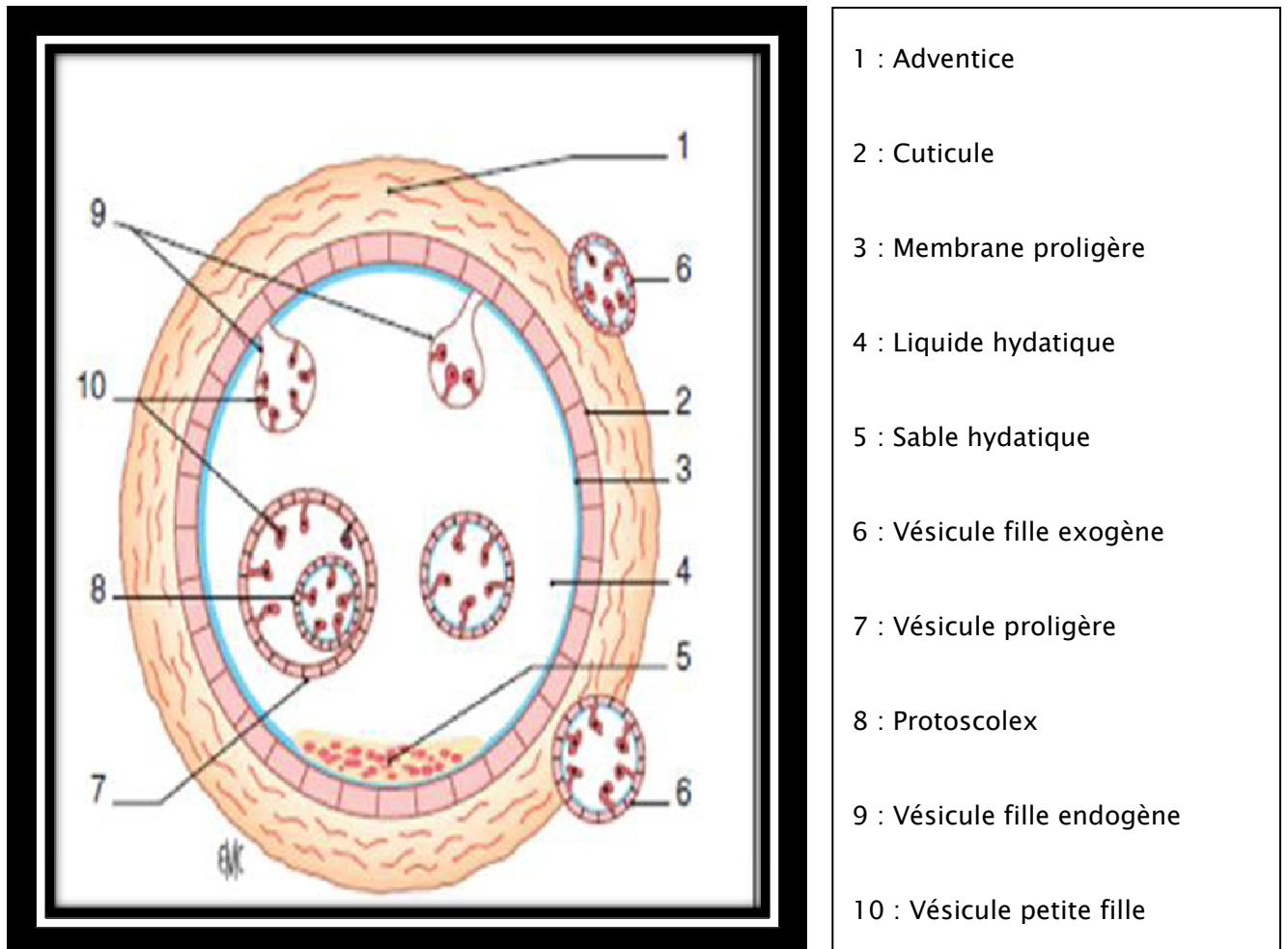


Fig. 16 : Représentation schématique du kyste hydatidique.

Les particularités anatomopathologiques du KHC :

Félix Devé [8] a classé les KHC en 2 types : primaire et secondaire :

Le KH primaire ou embryonnaire est le plus fréquemment rencontré, il est causé par le développement au sein du cerveau de l'embryon hexacanthe qui a échappé aux filtres hépatiques, pulmonaires et cardiaques. Le KH primaire est habituellement fertile [36,40] et unique, il n'est multiple qu'en cas d'infestation massive par plusieurs larves.

Le KH secondaire ou scolical est la conséquence du développement cérébral d'un scolex issu de la rupture d'une hydatide fertile. Appelé aussi métastase hydatique, il est habituellement multiple et stérile car dépourvu de membrane germinative [39,41].

IV. Etude épidémiologique :

La prévalence de l'hydatidose chez l'homme varie entre 1/100000 à 220/100000 dans les régions à haute endémicité, c'est un problème de santé publique mondial [42].

La fréquence du KHC est variable selon les études. Ainsi, l'étude réalisée par Abbassioun (Iran) concerne 69 patients sur une période de 35ans, avec une moyenne de 1,97 cas/an [1]. Celle de Duishanbai (chine) [43] étudie les cas de 30 patients colligés sur 22 ans avec une moyenne de 1,36 cas/an. Khaldi lui, rapporte 117 cas sur une période de 33 ans avec une fréquence plus élevée de 3,54 cas/an [44].

Notre série porte sur 12 cas colligés en 9 ans avec une moyenne de 1,33 cas/an.

1. Selon l'âge (Tableau VI):

L'enfant en est l'apanage (50–75%) vu la fréquence du contact avec les chiens, ainsi que les conditions d'hygiène précaire à cet âge notamment en milieu rural [3,45].

Harker et al., ont notés que 93% de leurs patients avaient moins de 17 ans. Dans l'étude de Benbecher et al., les enfants représentaient 50 à 78% des cas.

Tableau VI : le pourcentage entre l'enfant et l'adulte en matière du KHC.

Auteurs	Enfants		Adultes	
	n	%	n	%
Ciurea et al. [47]	67	95,7	9	4,3
Izci et al. [48]	13	65	4	24
Khaldi et al. [44]	117	75	38	25
Tuzun et al. [49]	13	65	4	24
Lunardi et al. [50]	12	60	8	40
Notre série	12	52,2	11	47,8

La prise en charge chirurgicale de l'hydatidose cérébrale de l'enfant

Le kyste hydatique cérébral semble être l'apanage de l'enfant et de l'adolescent, réparti sur une tranche d'âge allant de 2 à 16 ans, selon les différentes études (Tableau VII).

Tableau VII : l'âge moyen de survenu du kyste hydatique cérébral.

Auteurs	Tranche d'âge	Age moyen
Hamdi et al. [51]	4 à 15 ans	10 ans et 2 mois
Ciurea et al. [47]	6 à 10 ans	8 ans et 2 mois
Duishanbai et al. [43]	4 et 18 ans	11 ans
Khalidi et al. [44]	2 à 15 ans	7 ans et 2 mois
Tuzun et al. [49]	3 à 16 ans	9 ans et 6 mois
Notre série	4 à 14 ans	8 ans et 1 mois

Mais il ressort de certains cas décrits que l'espèce humaine n'est protégée à aucune période de la vie.

En Chine, les enfants dont l'âge est compris entre 6-15 ans sont les plus touchés par l'hydatidose [33]. Les cas d'hydatidose décroissent avec l'âge des patients [34,35].

Bumpt décrit un cas d'infestation fœtale par passage d'embryons hexacanthes à travers le placenta [52].

Heyfelder a décrit un cas d'hydatidose du placenta et du cordon ombilical chez un fœtus de 7 mois.

Curveiller a observé une infestation hydatique chez un enfant de 12 jours [53].

2. Selon le sexe (Tableau VIII):

Dans la littérature mondiale, le sexe masculin est le plus fréquemment atteint chez l'enfant, ce qui peut probablement expliquer par la nature des jeux des garçons et leur proximité aux animaux. [47].

Tableau VIII : la fréquence du kyste hydatique selon le sexe.

Auteurs	Sexe masculin		Sexe féminin	
	n	%	n	%
Khaldi et al. [44]	63	54	54	46
Ciurea et al. [47]	45	59	31	41
Duishanbai et al. [43]	21	70	9	30
Peter et al.	9	82	2	18
Lunardi et al. [50]	7	58	5	42
Izci et al. [48]	11	65	6	35
Notre série	5	41,66	7	58,34

La série de Krajenski et al., retrouve une égale répartition entre les deux sexes [59]. Par contre, la série de Tuzun et al., rapporte une prédominance féminine : 14 filles étaient porteuses d'un KHC contre seulement 11 garçons [49].

3. Selon l'origine :

L'hydatidose sévit surtout dans les régions d'élevage ovin.

Les grands territoires d'endémie (Figure 17, tableau IX), à l'heure actuelle, sont représentés par une partie de l'Amérique du sud, avec l'Argentine, l'Uruguay et le Chili, l'Afrique de l'est avec principalement le Kenya, et, surtout, l'ensemble du bassin méditerranéen qui représente actuellement le plus grand foyer mondial d'hydatidose tant par l'étendue des territoires concernés que par l'importance de la population soumise au risque et par la taille du cheptel ovin, principal réservoir du parasite sous sa forme larvaire, en relation avec une population canine très importante et mal contrôlée [17,54,55].

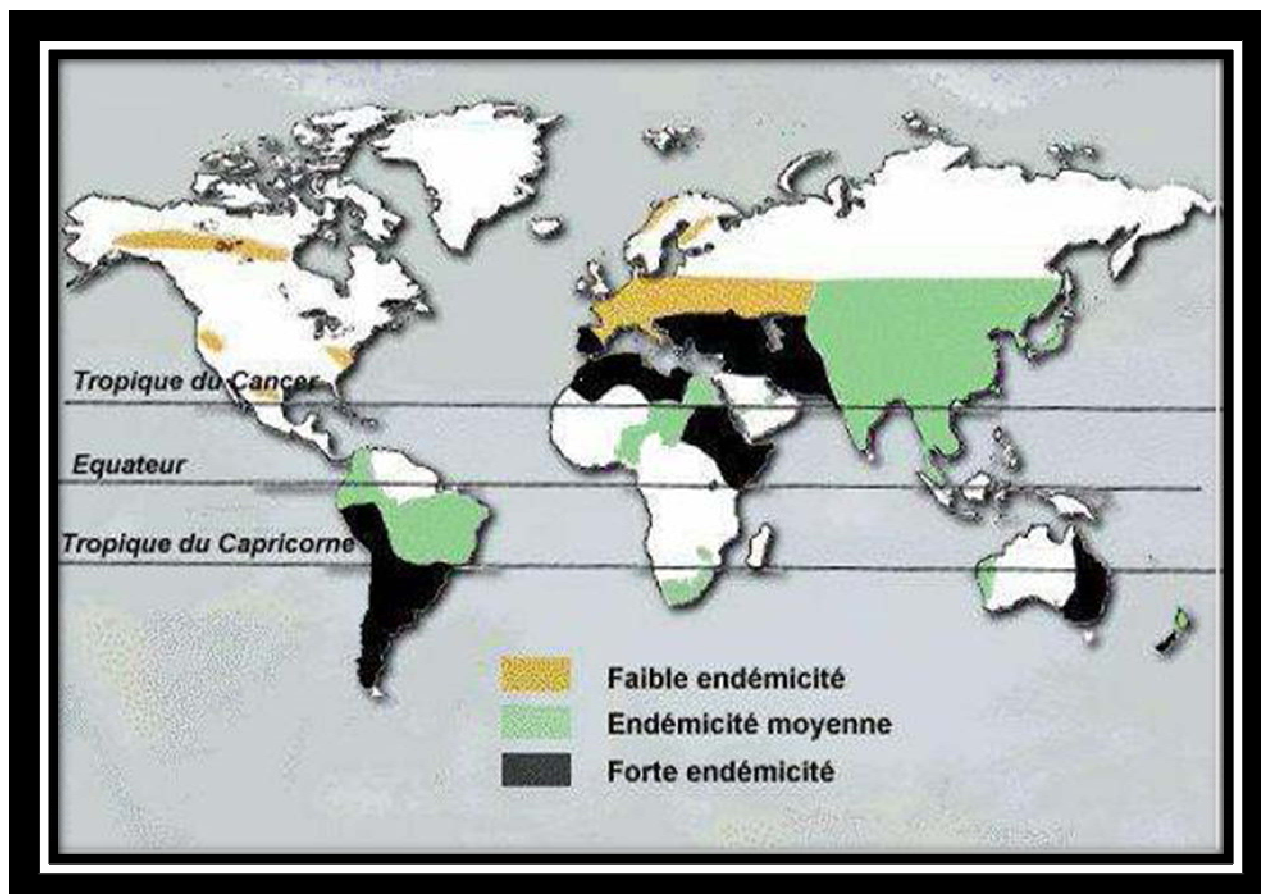


Fig. 17 : la répartition géographique des zones d'endémies d'hydatidose.

Tableau IX : la prévalence du kyste hydatique selon les pays.

Pays	Nombre de cas par 100 000 hab.
Uruguay	33
Argentine	21
Tunisie	15
Algérie	10
Maroc	7,2

Au Maroc, La répartition par région du total des cas cumulés d'hydatidose opérés laisse apparaître que cinq régions enregistrent à elles seules plus de 50% des cas et deux régions (Meknès-Tafilalt et Chaouia-Ouardigha) presque le quart des cas [18].

L'incidence par région varie entre un maximum de 8,62 pour 100000 habitants à la

La prise en charge chirurgicale de l'hydatidose cérébrale de l'enfant

région de Meknès–Tafilelt, et un minimum de 1,80 pour 100 000 habitants dans la région de Laâyoune, Boujdour et Sakia El Hamra. Quant à la région de Fès–Boulmane, elle enregistre une incidence de 3,8 cas/100000 (Tableau X).

La figure 18 illustre la répartition de l'hydatidose dans les 16 régions du royaume en 2006. Cette répartition montre une prédominance notable dans les régions où l'élevage de moutons tend à se développer [18].

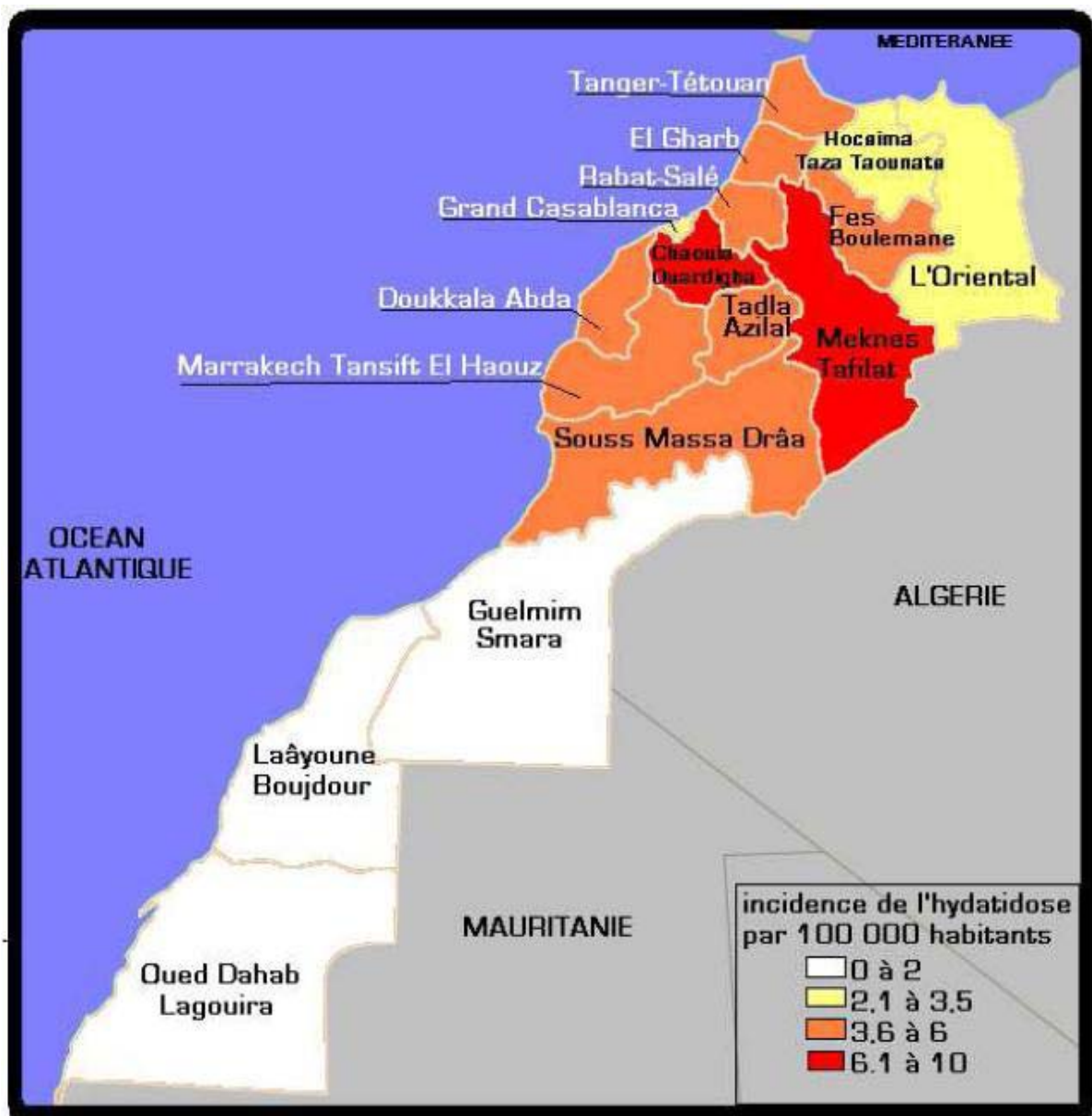


Fig. 18 : la répartition géographique du kyste hydatique au Maroc selon les données épidémiologique (2006).

Tableau X : l'incidence du kyste hydatique au Maroc durant les années 2003–2007.

Années	Nombre de cas	Incidence cumulée pour 100000hab/an
2003	1659	5,5
2004	1704	5,6
2005	1495	4,9
2006	1403	4,5
2007	1641	5,3
	7902	5,16

L'hydatidose est une maladie du monde rural. Les cas urbains décrits sont des paysans installés récemment en ville, ou alors des citoyens ayant fait un séjour à la campagne.

Le contact avec les chiens infectés par *échinococcus granulosus* est un facteur de risque pour l'hydatidose humaine dans certaines régions [56].

Ainsi, Abbassioun [1] rapporte que 80% de ses patients vivaient dans des régions rurales.

El Shammam [57] rapporte une série dans laquelle tous les patients étaient d'origine rurale.

Dans la série de Gupta [58], 3 patients étaient d'origine rurale tandis que 2 venaient de régions urbaines. La notion de contact avec les chiens n'est rapportée que chez 2 patients des 5.

Dans notre série, l'origine rurale est retrouvée dans la majorité de nos patients (11 sur 12 patients) et un contact permanent avec les chiens est retrouvé chez 7 d'entre eux.

4. Par rapport aux autres processus intracrâniens (Tableau XI):

La localisation cérébrale du kyste hydatique étant rare, les auteurs ont essayé de situer sa fréquence par rapport aux autres processus expansifs cérébraux d'origine non traumatique.

Tableau XI : le pourcentage du KHC par rapport aux autres POE.

Auteurs	Pourcentage de KHC (%)
Krajewski et al. [59]	10
Ciurea et al. [47]	3,6
Mohindra at al.[60]	2
Furtado et al. [61]	0,02 à 0,22
Notre série	6,48

V. Etude clinique :

1. Le mode de début :

La symptomatologie clinique est polymorphe et d'installation progressive [62]. Aussi, les signes d'appel précédant l'hypertension intracrânienne ne sont pratiquement pas vus. Les patients se présentent alors à un stade avancé, avec un syndrome déficitaire, voire une épilepsie.

Le délai est variable autant dans ses manifestations que dans son délai.

Ben Bechir et al., et Serrati et al., rapportent un délai variant entre 1 et 6 mois, entre le début de la symptomatologie et le diagnostic [65].

Furtado et al., rapportent chez une fille de 8 ans des symptômes faits de vomissement, de céphalées et de troubles visuels sur une période de 1 an [61].

Dans notre série, le délai varie de 1 mois et 8 mois, avec une moyenne de 2 mois et 12 jours.

2. Tableau clinique :

2.1. Le syndrome d'hypertension intracrânienne (HTIC) :

Ce syndrome reste la manifestation inaugurale habituelle de l'hydatidose cérébrale. Il est souvent isolé et très bien toléré chez l'enfant dont le crâne est assez extensible.

La symptomatologie est dominée par l'association de céphalées et de vomissements.

2.1.1. Les céphalées :

La plupart du temps, c'est une céphalée diffuse avec sensation de tête lourde et pleine, accompagnée de vomissements, plutôt que la céphalée répondant au siège du KHC.

2.1.2. Les vomissements :

En dehors de leur survenue très évocatrice à l'acmé des céphalées où ils sont alors faciles, en jet, ils peuvent être tout à fait banaux, isolés ou accompagnés de céphalées, elles mêmes banales. Ils réalisent des formes pseudo-digestives de l'HTIC, particulièrement trompeuses chez l'enfant.

2.2. Les signes de localisation :

Les signes neurologiques déficitaires peuvent s'associer au syndrome d'HTIC. Leur apparition est généralement tardive, rendant compte du caractère non infiltratif du kyste hydatique qui refoule le parenchyme cérébral sans le détruire.

Mais la plupart des auteurs considèrent que certains symptômes neurologiques qu'on pourrait prendre à tort pour des signes de localisations peuvent être créés par l'hypertension intracrânienne notamment la modification des reflexes ostéotendineux, des crises comitiales et la paralysie du VI.

2.2.1. Le déficit moteur :

Il est fait la plupart du temps d'une hémiparésie, d'une hypertonie ou d'une hémiplégie. Il est parfois associé à une exagération des reflexes tendineux et à un signe de Babinski.

Khalidi et al., rapportent 83 cas de syndrome pyramidaux dans une étude comprenant 117 [44].

Dans une série de 30 enfants, Duishanbai et Jiafu rapportent 9 cas d'hémiplégie chez les 26 cas qui ont présenté une hypertension intracrânienne [43].

Cinq cas d'hémiplégies et un cas d'hémiplégie ont été rapportés dans notre série.

2.2.2. Atteinte des nerfs crâniens :

Pour la plupart des auteurs, cette atteinte porte essentiellement sur les voies optiques par l'intermédiaire du syndrome d'hypertension intracrânienne. Dans notre étude, nous avons retrouvé un cas de strabisme convergent unilatéral gauche et trois cas de cécité bilatérale.

2.2.3. Les crises comitiales :

Les crises comitiales peuvent constituer le mode de début du tableau clinique, car souvent le kyste hydatique affleure le cortex cérébral. Cependant, aucun cas d'épilepsie n'a été rapporté dans notre série.

Il semble que plus un kyste subit des modifications (caséification, calcification), plus la réaction inflammatoire adventitielle est importante, retentissant sur le cortex cérébral, et se traduisant par une épilepsie.

Aucune de ces modifications du contenu du kyste n'a été retrouvée dans notre série.

Khaldi et al., rapportent 25 cas d'épilepsie [44].

Ciurea et al., ont retrouvés des crises comitiales chez 22,2% de leurs patients [47].

1/30 cas a été rapporté dans la série de Duishanbai et Jiafu [43].

17% des patients de l'étude d'Arana et al., ont présenté des crises d'épilepsie.

2.2.4. Les troubles de conscience

Peuvent être en rapport direct avec le kyste hydatique ou bien rentrent dans le cadre des complications de l' H.T.I.C. (engagement temporal, amygdalien) et représentent un facteur important du fait de sa répercussion péjorative sur les résultats chirurgicaux [44].

Ainsi Khaldi, rapporte que 18,88% des patients ont été hospitalisés avec une conscience altérée, 6,83% d'entre eux dans un état comateux (Glasgow <8) et 2,56% avec un engagement temporal [44].

Aucun cas de trouble de conscience n'a été retrouvé dans notre série.

2.2.5. Le syndrome cérébelleux :

Deux cas de syndrome cérébelleux statokinétique, une particularité clinique à souligner dans notre série, malgré l'absence de localisation dans la fosse cérébrale postérieure.

Mais nous pensons que cette ataxie est plutôt en rapport avec l'atteinte des fibres cortico-ponto-cérébelleuses [63].

En effet, les syndromes cérébelleux sont l'expression de l'atteinte du cervelet lui-même ou celle des voies cérébelleuses (Figure 19). Les fibres cortico-pontiques qui font relais dans les noyaux du pont, constituant le système important qui relie le cortex au néocérébellum. Ce système comprend des fibres fronto-ponto-cérébelleuses et des fibres temporo-cérébelleuses et pariéto-ponto-cérébelleuses.

La voie cortico-ponto-cérébelleuse prend origine dans le cortex cérébral (T2, T3) = faisceaux de TURK MEYNERT ; dans le cortex frontal et accessoirement dans le cortex pariéto-occipital. Elle fait relai dans les noyaux du pont.

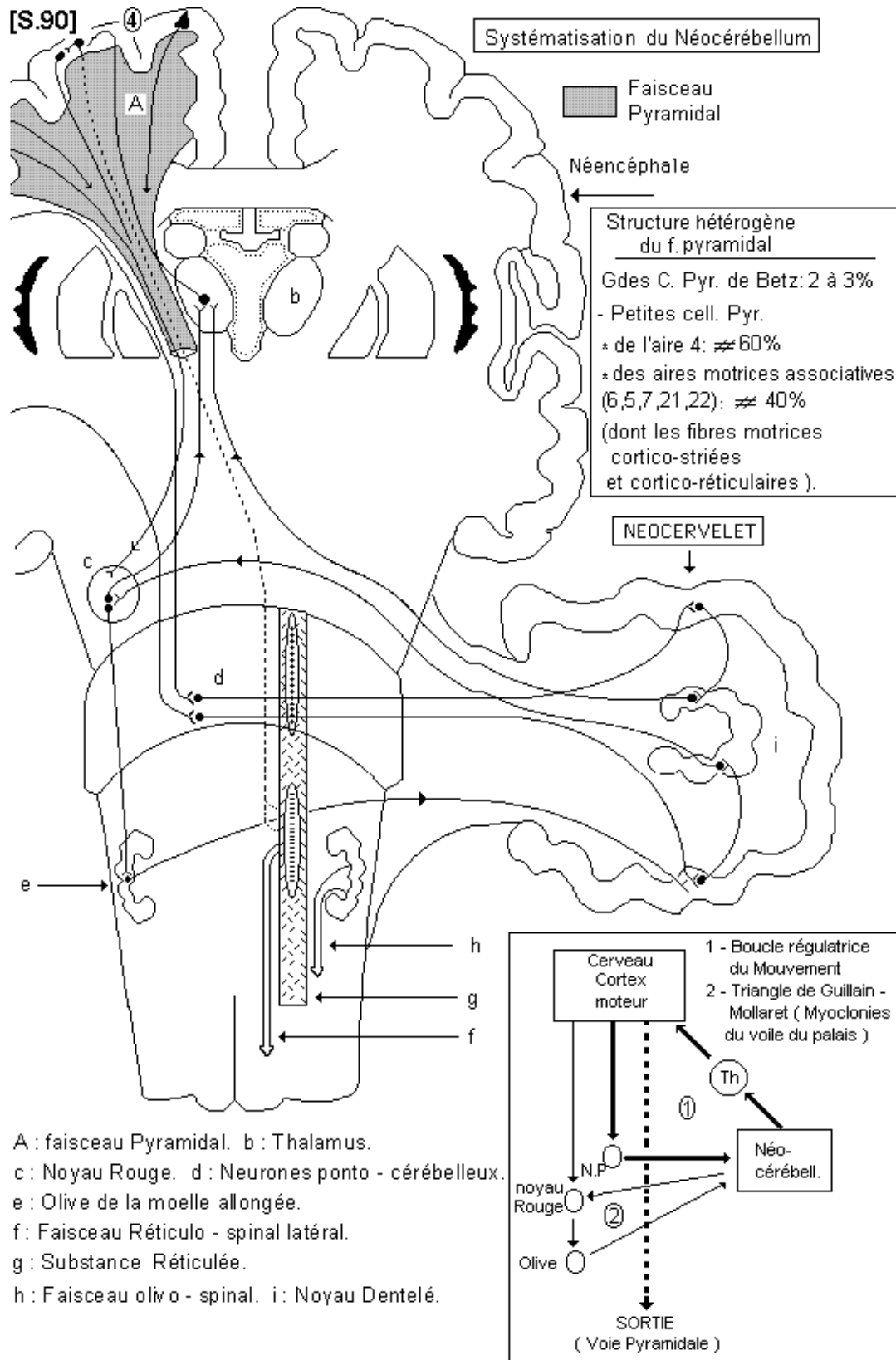


Fig.19 : Illustration schématique des voies cortico-ponto-cérébelleuses

2.2.6. Distinction par rapport à l'adulte:

Tant que les sutures osseuses ne sont pas fermées, l'augmentation du périmètre crânien constitue un mécanisme d'accommodation supplémentaire (48).

Ainsi, Khaldi [44] rapporte 19 cas de macrocraînie asymétrique soit 16,24% des malades étudiés (117 cas).

Par ailleurs, nous rapportons un cas de macrocraînie chez une fille de 6 ans parmi les 12 cas de notre série.

2.2.7. Autres signes :

Des cas d'hémianopsie latérale homonyme ont été décrits dans la littérature [58,64]. Deux cas de syndrome extrapyramidal ont été rapportés par Ben Becher [65].

Deux cas de mouvements athétosiques ont été rapportés par Khaldi ainsi qu'un cas de syndrome de Foster-Kenedy [44]. Il associe une atrophie optique unilatérale, une anosmie homolatérale et un œdème papillaire controlatéral.

Il est considéré comme pathognomonique d'une tumeur développée à la base du lobe frontal, responsable d'une compression du nerf optique homolatéral et d'une H.T.I.C. à l'origine d'un œdème papillaire controlatéral.

Par ailleurs, Abbassioun rapporte autres manifestations cliniques rares dans sa série, tels les troubles endocriniens et une raideur de la nuque avec signes de méningite [1].

Le syndrome de Gestermann est observé chez les patients ayant des lésions focalisées sous corticales au niveau du gyrus angulaire gauche. Il associe quatre symptômes : une agnosie tactile, une agraphie, une désorientation spatiale et une difficulté ou trouble du calcul [66].

Un cas de syndrome de Gestermann est rapporté par Aydin [66] chez un garçon de 7 ans hospitalisé dans une unité psychiatrique et présentant, en plus des symptômes précités, une longue histoire de céphalées, des troubles de conduite ainsi qu'une détérioration mentale. Il s'agissait d'un énorme kyste hydatique temporo-pariétal gauche. Après la chirurgie, les symptômes ont totalement disparus.

VI. Examens paracliniques :

1. Examens biologiques :

La biologie est assez souvent négative en matière d'hydatidose cérébrale. Nous essayerons, à travers les résultats retrouvés, de dresser le profil biologique du kyste hydatique cérébral.

1.1. La vitesse de sédimentation :

Son accélération témoigne d'un processus inflammatoire, et ne permet en aucun cas d'orienter le diagnostic vers l'hydatidose.

Elle est généralement accélérée en cas de surinfection du kyste hydatique.

Dans notre série, aucun de nos patients n'en a bénéficié.

1.2. La numération formule sanguine :

La numération formule sanguine n'a aucune valeur diagnostique, Par contre, sa formule peut révéler une légère hyperéosinophilie non spécifique car peut se manifester aussi au cours d'autres pathologies (Allergies, autres parasitoses).

Cette hyperéosinophilie est exceptionnelle dans la localisation cérébrale du kyste hydatique ; elle traduirait une fissuration ou une rupture du kyste et dans ce cas elle est souvent associée à des manifestations allergiques en particulier l'urticaire (ou au moins responsable d'un dermatographisme).

Dans notre série, la N.F.S. est réalisée chez tous nos patients et n'a montré aucune hyperéosinophilie chez nos patient.

1.3. L'intradermoréaction de Casoni :

C'est une technique exceptionnellement réalisée dans notre milieu, du fait de la non disponibilité de l'antigène.

L'activation des mécanismes de l'immunité cellulaire est constante et importante dans l'hydatidose: c'est elle que cherche à mesurer le test de Casoni: cette bien classique intradermoréaction a fourni pendant de nombreuses années une approche diagnostique acceptable malgré les fausses réactions, en plus et en moins [67,68].

La prise en charge chirurgicale de l'hydatidose cérébrale de l'enfant

Elle n'est pas suffisamment fiable, n'apparaissant positive que dans 60% des cas d'hydatidose cérébrale [69], elle est pratiquement abandonnée [70].

Dans notre série, aucun de nos patients n'a bénéficié de cet examen.

1.4. La sérologie hydatique :

C'est un argument en faveur du diagnostic quand elle est positive. Mais, sa sensibilité n'est pas élevée : elle est négative 8 fois sur 10.

Plusieurs nouvelles techniques immunologiques sont apparues. Elles ont presque toutes été utilisées pour le diagnostic de cette zoonose [71].

L'application de deux différents tests sérologiques peut augmenter la sensibilité [72–74].

1.4.1 Sérologie de dépistages : méthodes quantitatives

↳ L'immunofluorescence indirect I.F.I. :

Les lames pour I.F.I. sont préparées à partir des coupes ultrafines, réalisées au microtome, de scolex d'Echinococcus Granulosus, inclus dans un foie de souris pour faciliter la coupe. Le matériel antigénique est préparé manuellement et utilise le sable hydatique provenant d'un kyste hydatique de chameau [75].

Classiquement, les sérums sont incubés sur les lames, puis les anticorps fixés sont révélés à l'aide d'une antiglobuline humaine marquée à la fluorescéine. Le seuil de positivité retenu est le 1/40 [75].

↳ L'hémagglutination (H.A)

L'antigène soluble est fixé sur des hématies de mouton, préalablement tannées, ce qui permet leur agglutination en présence d'anticorps correspondants présents dans le sérum du patient et ce, à des dilutions croissantes. Cette réaction quantitative est considérée comme significative lorsqu'elle montre une positivité à une dilution supérieure ou égale à 1/320 [69,76,77].

↳ Le test d'ELISA :

Cette technique fait intervenir un marqueur enzymatique. Elle consiste dans un premier temps en la fixation de l'antigène sur les parois des godets d'une plaque à micro-titrations, puis, on fait agir le sérum à tester pour fixer les éventuels anticorps spécifiques par l'anticorps

La prise en charge chirurgicale de l'hydatidose cérébrale de l'enfant

correspondant. Après lavage, on fait agir un sérum antiglobulaire humain couplé à l'enzyme. La réaction est révélée à l'aide de substrats spécifiques de l'enzyme éventuellement fixée. L'intensité de la coloration obtenue est proportionnelle à la concentration des anticorps spécifiques, contenus dans le sérum à tester [76,78].

Le test ELISA est utile, mais il pêche en plus par son absence de spécificité car il détecte également, par réaction croisée les anticorps dirigés contre les filarioses et les distomatoses [70].

Ces méthodes de bonne spécificité ont une excellente sensibilité [80].

1.4.2 Sérologie de confirmation : méthodes qualitatives

↳ Electrosynérèse (ES)

Cette technique d'immunodiffusion utilise des gels d'agarose contenant des puits dans lesquels sont déposés côte à côte l'antigène et le sérum à tester. La migration antigène-anticorps est maintenue pendant 30 minutes à 40 mA. Les arcs de précipitation sont visualisés après coloration au bleu amidoschwartz [75], permettant la mise en évidence de l'arc 5 spécifique [70].

↳ Immunoélectrophorèse (I.E.P)

Elle utilise le courant d'endosmose qui, au cours d'une électrophorèse sur enargose ou sur une membrane d'acétate de cellulose, provoque la migration de gammaglobulines en direction de la cathode, tandis que l'antigène se déplace en sens contraire, permettant l'apparition accélérée de zones de précipitation, en cas de réaction spécifique.

Le nombre d'arcs de précipitation est noté, ainsi que la continuité des arcs de sérums testés avec le témoin positif.

Cette réaction est considérée comme significative, c'est-à-dire à un seuil en faveur d'un kyste hydatique, lorsqu'elle permet de visualiser au moins 3 arcs de précipitation ou l'arc 5, qui est spécifique de taenia échinocoque [65,76,79].

La spécificité de ces deux méthodes est excellente (supérieure à 90%) mais la sensibilité est insuffisante (inférieure à 80%) [80].

↳ Le Western Blot (W.B):

Les bandes de nitrocellulose préparées à l'aide d'un lysat parasitaire, sont prêtes à l'emploi. Les protéines reconnues par les anticorps sont révélées avec une antiglobuline humaine. Le conjugué fourni avec le kit est marqué à la phosphatase alcaline. Une réaction positive et spécifique est attestée par la révélation d'une à 3 bandes de 8,16 et 21 kDa.

La révélation d'un W.B., à partir de bandes prêtes stockées ou commercialisées, ne prend que deux heures et donc particulièrement adaptée à un diagnostic de confirmation rapide et sensible [75].

↳ Les immunoglobulines E spécifiques (IgE) :

Le dosage des immunoglobulines IgE totales peut démontrer une élévation importante de leur taux et orienter vers une exploration des IgE spécifiques, mais ce test très coûteux est irréalisable en routine [70].

L'approche pratique au diagnostic clinique du kyste hydatique est d'employer un test rapide, simple et sensible. Par ailleurs, aucun test unique ne fournit une très haute sensibilité pour le kyste hydatique, donc pour augmenter le diagnostic potentiel, une association d'au moins deux tests doit généralement être utilisée [77].

En couplant deux techniques, l'une qualitative, l'autre quantitative, la sensibilité et la spécificité sont comprises entre 90 et 95% [80,81].

Les tests sérologiques principaux sont l'hémagglutination passive, la technique d'ELISA et la recherche de l'arc 5 spécifique à l'immuno-électrophorèse et à l'électrosynérèse.

Ces tests permettent à la fois la confirmation de la nature hydatique d'une tumeur kystique et sont très précieux pour la surveillance de la cinétique des anticorps après interventions chirurgicales. En effet, le taux des anticorps, après une augmentation très marquée aussitôt après l'intervention chirurgicale, doit décroître puis se négativer en 12 à 24 mois. Le maintien des anticorps à un taux élevée ou leur réapparition après une période négative doit faire craindre la survenue d'une récurrence et justifie la mise en œuvre d'une exploration radio-clinique complète. Après l'intervention chirurgicale pour hydatidose, il convient donc de pratiquer un contrôle sérologique tous les trois mois durant les deux premières années, puis tous les six mois [70].

2. Bilan radiologique :

2.1. La tomodensitométrie :

Le diagnostic du K.H.C. est rendu facile depuis l'avènement de la T.D.M. cérébrale [14,82,83].

Dans la majorité des cas, l'aspect scanographique est typique. Le kyste est une formation unique, sphérique de grande taille comme « tracée au compas », à paroi fine, ayant la densité du liquide céphalo-rachidien (L.C.R.), entre 2 UH et 8 UH, situé en plein parenchyme, sans prise de contraste et sans œdème périlésionnel [54,84,85]. L'effet de masse est plus ou moins important selon la taille du kyste hydatique avec un risque d'engagement.

Des images de décollement de membrane, de vésicules filles ou de calcifications pariétales sont rarement observées.

Aussi, la T.D.M. cérébrale précise le nombre de kyste, leur taille, leur localisation et leur rapport avec les structures voisines aidant ainsi au choix de la voie d'abord chirurgical.

2.1.1. Evaluation scanographique de la croissance des kystes [86]:

Il n'y a pas d'unanimité concernant la croissance du K.H.C. et elle est variablement rapportée entre 1,5 et 10mm par an [44]. Elle semble plus rapide chez l'enfant que chez l'adulte, atteignant parfois 4,5cm par an [42,87], alors qu'elle ne dépasse guère 1cm par an chez l'adulte [87].

Expérimentalement (Tableau XII), il a été démontré qu'il faut 5 à 16 mois pour que le kyste croît de 1cm de diamètre [1,88].

Tableau XII : la croissance annuelle du KHC par cm selon différentes études.

Auteurs	La croissance annuelle du KHC (cm)
Arana-iniguez et al. [88]	1
Khaldi et al. [44]	1
Peter et al. / lunardi et al. [50]	1 à 4
Serra et al. / vaquero et al. [89]	1 à 5
Pasaoglu et al.	10

2.1.2. La taille (Tableau XIII):

La taille atteinte par le kyste hydatique dépend de plusieurs facteurs en rapport avec le parasite, le tissu atteint et l'hôte [90].

La croissance des K.H. est variable [87], par conséquent leur taille et aussi variable.

Khaldi et al., rapporte que la taille d'un kyste hydatique est variable avec des extrêmes entre 4 et 13,5 cm. Le volume moyen est 200 ml, mais il peut atteindre 500 ml occupant ainsi la totalité d'un hémisphère cérébral et induisant une malformation du crâne [44].

Tableau XIII : la taille des KHC.

Auteurs	Taille (cm)/volume (cc)	Taille moyenne (cm)/volume (cc)
Khaldi et al. [44]	4-13,5 cm	200 cc
Ciurea et al. [47]	1-7 cm	8,3 cc
Duishanbai et al. [43]	15-123 cc	65,26 cc
Notre série	5-11,8	7,6

2.1.3. Nombre :

Le kyste hydatique cérébral est dans la plupart du temps unique. La localisation cérébrale multiple est rare [92], elle résulte d'une rupture spontanée ou traumatique d'un kyste hydatique

solitaire. Cette forme est considérée comme une maladie maligne. Ainsi Duishanbai rapport un cas de kyste hydatique multiple après une ponction accidentelle d'un kyste hydatique cérébrale [43].

L'origine cardiaque peut être source d'hydatidose multiple, ainsi, Turgut rapporte dans une série de 276 cas de kyste hydatique cérébral 53 cas avec kyste hydatique cérébral multiple dont l'origine ventriculaire gauche est retrouvée chez deux patients [91].

Par ailleurs, Carcassone et al., rapportent quatre cas de kyste hydatique cérébral multiple sur 112 cas de kyste hydatique cérébral de l'enfant.

Alzain quant à lui, rapporte 34 cas avec hydatidose cérébrale multiple entre 1976-99 [8].

Dans notre série un cas de hydatidose cérébrale multiple (cas n°7) a été rapporté.

2.1.4. Localisation :

Au niveau cérébral, le siège préférentiel du kyste hydatique est hémisphérique sustentoriel au niveau du lobe pariétal, c'est-à-dire dans le territoire de l'artère cérébrale moyenne, aussi bien à droite qu'à gauche [3].

Le kyste hydatique augment de taille très lentement de sorte que la circulation collatérale va pouvoir pallier le risque d'ischémie [65].

Les localisations intracrâniennes du kyste hydatique représenteraient 1% des cas. Les plus fréquentes sont cérébrales et alors surtout frontales et pariétales [93], mais d'autres sièges ont été rapportés :

Duishanbai et al., ont rapporté sur 30 cas de kyste hydatique cérébral de l'enfant, quatre cas de KH dans la FCP dont deux au niveau du quatrième ventricule [43].

Mehmet et al., ont trouvé 27 cas de kyste hydatique intra-ventriculaire (Tableau XIV):

Tableau XIV : les différentes localisations ventriculaires selon Mehmet.

Localisations ventriculaires	Nombre de cas
Ventricule latéral	14
Troisième ventricule	4
Quatrième ventricule	3
Aqueduc de Sylvius	2
Non précisé	4

Mohindra et al., dans leur publication concernant le KHC chez neuf patients ont retrouvés parmi ces patients, trois cas de kyste hydatique du ventricule latéral et deux cas de kyste hydatique au niveau de la fosse cérébrale postérieure [60].

Autres localisations exceptionnelles inhabituelles ont été rapportées: la loge caverneuse [93], la localisation cisternale [94], extradurale de la fosse cérébrale postérieure, l'hypophyse, le thalamus et la région intra orbitaire [43,61,95,96].

Dans notre série, et parmi les patients qui ont bénéficié de la TDM, nous rapportons 10 cas de K.H. de localisation supra-tentoriels dont un est sous dural (cas n°10).

L'atteinte polylobaire est la plus observée dans notre série incluant toujours le lobe pariétal, souvent du côté gauche.

2.1.5. Effet du kyste sur les structures de voisinage :

L'effet de masse est plus ou moins important selon la taille du kyste avec un risque d'engagement et de compression des structures ventriculaires engendrant ainsi une hydrocéphalie majorant l'hypertension intracrânienne.

Duishanbai rapporte dans une série de 30 cas un effet de masse sur les structures médianes sans œdème péri-lésionnel, ni rehaussement après injection de produit de contraste dans les kystes hydatiques non infectés, sauf un cas où le kyste de siège extradural ayant pris le contraste a été diagnostiqué par la suite comme un kyste hydatique occipital infecté [43].

Basé sur la présence ou non de l'œdème péri focal et du rehaussement du contraste, on classe les kystes hydatiques en kystes simples (non compliqués) sans œdème ni prise de

La prise en charge chirurgicale de l'hydatidose cérébrale de l'enfant

contraste, et kystes infectés (compliqués) avec œdème et rehaussement après injection du produit de contraste.

Dans notre série la TDM cérébrale avec injection de contraste réalisée chez 10 patients a montré un effet de masse sur la ligne médiane refoulant les structures de voisinages vers le côté opposé dans tous les cas avec une hydrocéphalie chez trois cas : Hydrocéphalie triventriculaire (cas n°3), une hydrocéphalie bi-ventriculaire (cas n°12) et une hydrocéphalie uni-ventriculaire (cas n°11).

2.2. L'imagerie par résonance magnétique (IRM) :

L'imagerie par résonance magnétique est rarement pratiquée, elle garde sont intérêt dans les kystes hydatiques multiples et les cas de kyste hydatique compliqué.

L'I.R.M. montre le kyste hydatique comme une structure sphérique, de contour fin contenant un liquide ayant les caractéristiques d'imagerie du L.C.R. [43], hypo intense en séquence T1 et hyper intense en séquence T2 [97]. Le rapport avec les structures voisines est mieux apprécié qu'avec la T.D.M.

Malgré leur fréquence inférieure à 1%, les calcifications du kyste hydatique cérébral restent mieux détectées par la TDM que l'IRM. En revanche l'IRM est meilleure en montrant la capsule du kyste ; elle détecte les K.H. multiples, définit la relation du kyste avec les structures adjacentes et aide plus au choix d'une attitude chirurgicale adéquate.

Le diagnostic du kyste hydatique cérébral est posé par IRM chez deux cas (n°4, n°9) de nos patients dont un se présente comme une formation kystique pariéto-occipitale fissurée et compressive avec un œdème périlésionnel, un effet de masse sur la corne occipitale homolatérale et un engagement sous falcoriel.

2.3. La radiographie du crâne :

Cet examen simple et facile à réaliser ne permet de mettre en évidence que les signes indirects de l'HTIC, à type de :

- Disjonction des sutures.
 - Exagération des impressions cérébriformes.
-

La prise en charge chirurgicale de l'hydatidose cérébrale de l'enfant

- Usure des clinoides antérieures et de la lame quadrilatère.
- Erosion de la selle turcique.
- Calcifications ou amincissement des os de la voûte au contact du kyste, plus rarement.

Par ailleurs, la radiographie du crâne peut visualiser spontanément un KHC quand il est calcifié.

2.4. Bilan d'extension :

La localisation cérébrale est dans 10% des cas associée à d'autres localisations viscérales notamment pulmonaire et hépatique. Ces localisations doivent systématiquement être recherchées par la radiographie pulmonaire et l'échographie abdominale ; dans notre série, la localisation hépatique associée a été retrouvée chez deux patients (Tableau XV). Ainsi chez une fille de 8ans (cas n°1) on a retrouvé un kyste hydatique rénal bilatéral diagnostiqué fortuitement lors de la réalisation de l'échographie abdominale.

Tableau XV : La fréquence des KHC associés à d'autres localisations.

Auteurs	KHC isolés (%)	KHC associé à KH viscéral
Lunardi et al. [50]	91,67%	8,33%
Hamdi et al. [51]	74,3%	25,7%
Ciurea et al. [47]	70,4%	29,6%
Notre série	75%	25%

Selon ces résultats, nous pouvons conclure que le kyste hydatique cérébrale chez l'enfant est principalement isolé. Cela n'empêche pas la recherche systématiquement d'autres localisations associées pouvant être le foyer primitif de dissémination de cette parasitose.

3. Diagnostic différentiel [60]:

Malgré toutes les mesures diagnostiques, il est parfois impossible d'arriver à un diagnostic préopératoire définitif, et le diagnostic est établi seulement par la constatation macroscopique directe du matériel hydatique dans la lésion.

Certaines lésions peuvent poser un problème diagnostique avec le kyste hydatique : les tumeurs et les malformations kystiques, les cavités porencéphaliques. L'astrocytome kystique, s'il comporte une partie tumorale prenant le contraste est fonction du stade tumoral : dans le stade I, l'absence de prise de contraste peut représenter une difficulté pour le diagnostic.

Le craniopharyngiome kystique a une partie tumorale plus ou moins calcifiée. Les cavités porencéphaliques et les kystes arachnoïdiens communiquent généralement avec un ventricule et n'engendrent pas d'hypertension intracrânienne. Le kyste épidermoïde a des contours plus irréguliers et une densité hétérogène.

La fréquence des calcifications de la membrane hydatique est variable selon les séries. Ces calcifications sont visibles sur la radiographie de crâne et sur le scanner cérébral : le diagnostic, dans ces cas, peut se poser avec un tuberculome calcifié qui a généralement des contours irréguliers avec une densité inhomogène.

Anvari et al., a interprété un kyste hydatique cérébrale chez une fille de 5 ans comme un abcès cérébral traité par antibiothérapie et dérivation extra-cérébrale avant de dresser le diagnostic et la mettre sous antihelminthique pendant 6 mois et elle n'a pas développé de récurrence sur une période de un an [46].

VII. Traitement :

1. Traitement chirurgical :

Le traitement du kyste hydatique cérébral est chirurgical ; son but est d'exciser l'ensemble du kyste sans provoquer sa rupture afin d'éviter la dissémination des scolex, le risque de récives et de réactions anaphylactiques qui seraient responsables de collapsus circulatoire et d'arrêt cardiaque, garantissant ainsi une guérison définitive [36,98].

Plusieurs techniques ont été utilisées pour extirper le kyste hydatique, on retient essentiellement deux techniques opératoires :

1.1. La ponction ablation améliorée par le procédé d'AGAMA-IMAGINARIO :

Consiste à ponctionner à travers une canule dont la force d'aspiration maintient le kyste dans le goulot de l'aspirateur et permet son ablation par effet de ventouse [99,100], mais avec un grand risque de souiller le champ opératoire [14,51].

C'est l'option adaptée aux localisations profondes et les kystes ayant un risque important de rupture tels que ceux du 4^{ème} ventricule, du tronc cérébral et du thalamus, ainsi que pour les kystes remaniés ou calcifiés [101,102].

1.2. Enucléation en masse ou le procédé hydraulique d'ARANA-INIGUEZ :

Consiste à faire accoucher le kyste, en glissant une petite sonde souple entre ce dernier et la cavité réceptrice en injectant du sérum hypertonique. La poussée prudente de l'injection réalise le clivage permettant ainsi d'extraire facilement le kyste hydatique [51].

Dans les kystes hydatiques cérébraux multiples et bilatéraux l'intervention d'ARANA-INIGUEZ se fait en deux temps, afin de permettre au tissu cérébral de s'adapter à l'espace laissé par le kyste opéré et de réaliser la réexpansion qui évitera tout mouvement de translation du tronc cérébral d'un côté ou de l'autre [2].

Cette technique hydraulique connaît beaucoup de succès, elle permet l'enucléation du kyste sans risque de contamination peropératoire, sauf si survient une rupture accidentelle. Ce risque serait important surtout dans les kystes hydatiques multiples [14].

Au cours de retrait chirurgical du kyste hydatique cérébral [1]:

La prise en charge chirurgicale de l'hydatidose cérébrale de l'enfant

- 1- Une anesthésie adaptée est essentielle pour maintenir le cerveau détendu afin d'empêcher un éclatement accidentel du kyste.
 - 2- La taille exacte et la localisation du kyste doivent être tracées sur la surface du scalp, et le volet osseux doit être plus large que le diamètre du kyste.
 - 3- Le méchage doit être réalisé manuellement, lentement et sans vibration. L'insertion du guide de GIGLI doit être faite avec une attention spéciale afin d'éviter toute déchirure de la dure-mère.
 - 4- L'électrocoagulation doit être évitée au maximum si la dure-mère est exposée.
 - 5- Une grande prudence doit être prise lors de l'ouverture de la dure-mère car dans les kystes larges, le dôme se situe souvent juste au-dessous et est couvert par une couche fine d'adhésions léptoméningées.
 - 6- Le chauffage de la région par une source lumineuse extérieure n'est pas nécessaire car peut augmenter la pression intracrânienne et induire la rupture.
 - 7- Pour découvrir un tel dôme, les adhésions arachnoïdiennes peuvent être séparées du kyste par une dissection douce sans coagulation.
 - 8- Une fois le dôme du kyste est à nu, le chirurgien peut décider si l'ouverture cérébrale est assez large pour un accouchement sans danger du kyste. Cette ouverture doit représenter au moins les 2/3 de la section du kyste. L'accouchement du kyste peut être aidé par une irrigation douce et l'application d'une légère pression sur le parenchyme cérébral environnant.
 - 9- Après l'accouchement du kyste, la cavité résiduelle doit être soigneusement examinée et tout le sérum salé et le LCR qui s'y trouvent doivent être vidés par un aspirateur placé sur une pièce de coton.
 - 10- Un examen complet doit être réalisé pour s'assurer qu'il n'y a pas de vésicules filles retenues, et si elles sont présentes, s'assurer qu'elles ne sont pas rompues par l'aspirateur.
 - 11- Malgré une attention minutieuse, le kyste peut se rompre. Le contenu du kyste doit être aspiré rapidement ainsi que sa capsule et la cavité doit être irriguée par les liquides parasitocides (formol 1 %, sérum salé hypertonique 10% ou la solution de nitrate d'argent 0,5%). Le formol est délaissé en raison de son risque toxique et surtout épiletogène [103].
-

La technique d'ARANA-INIGUEZ est la méthode de choix dans notre série. La ponction aspiration de DAGAMA-IMAGINARIO est réalisée chez un seul patient présentant des adhérences gênant la réalisation de l'énucléation en masse du kyste (cas n°9).

1.3. Place de la microchirurgie :

La technique d' « Arana-Iniguez » reste la méthode idéale pour le traitement des KHC. Cette technique a été décrite avant l'introduction du microscope en neurochirurgie. La chirurgie du KHC cérébral devient plus aisée avec l'aide du microscope au stade initial de l'ablation. En effet, le microscope fournit un éclairage et un grossissement bien meilleurs. Il est également d'une grande utilité dans l'inspection des cavités résiduelles [104].

1.4. Traitement chirurgical aidé pas la neuronavigation :

La technique de neuronavigation [105,106] peropératoire est proposée de plus en plus souvent et avec toujours plus d'assistance au neurochirurgien.

L'imagerie cérébrale, ou neuroimaging, a fait des progrès aussi rapides que remarquables, les différentes modalités de la tomographie computerisée, les techniques 3D, la résonance magnétique (IRM), avec les variations à l'infini ont livré au neurochirurgien des informations anatomiques normales et pathologiques, de même que fonctionnelles et dynamiques.

Les progrès dans le matériel informatique et les logiciels de ces 10 dernières années ont permis d'avoir des systèmes de localisation et des neuronavigations assistés par l'imagerie, utilisable en peropératoire. Toutes les images voulues sont chargées dans ces appareils et reproduites en 3D sur écran. D'autre part des instruments, sonde à ultrasons, microscope etc..., sont suivis trigonométriquement par des caméras lasers à l'aide de réflecteurs incorporés, ce qui permet d'avoir en continu sur écran différentes positions en 3D avec une précision allant jusqu'en 0,5mm.

Le neurochirurgien peut ainsi repérer une tumeur dans le tissu cérébral lors de son abord chirurgical, et contourner par exemple les zones fonctionnelles actives à l'IRM fonctionnelle.

Avec la neuronavigation moderne, le neurochirurgien est maintenant capable de transposer sur le site opératoire l'imagerie préopératoire en mode virtuel (écran) et réel (localisation intracrânienne des pointes d'instruments) on-line en temps réel, en cours d'intervention.

Il peut ainsi exploiter objectivement l'imagerie, réduire les risques, atteindre plus rapidement l'objectif et suivre les différentes étapes de l'intervention. Une intervention mieux planifiée permet de diminuer très nettement le temps opératoire, et par conséquent le coût de l'opération. Mais ces effets ne sont pas évidents.

Le neurochirurgien doit maintenant être très attentif à la sensibilité et à la spécificité de l'imagerie et des installations techniques. L'IRM fonctionnelle ne donne, aujourd'hui encore, qu'une très petite partie de la distribution des fonctions et des connexions entre les centres fonctionnels. La neuronavigation peut ici donner une fausse sécurité.

Le neurochirurgien doit également comprendre le concept de la perception virtuelle et réelle de l'image et de l'orientation et rester critique.

Afin d'éviter toute rupture peropératoire du KHC notamment lorsqu'il est volumineux, et afin de diminuer la morbidité induite par l'incision corticale qui doit être appropriée au diamètre du kyste, une chirurgie peu invasive même pour des KHC gigantesques peut être réalisée en s'aidant du procédé de neuronavigation.

Ainsi MENKÜ rapporte un cas d'excision chirurgicale réussie avec succès d'un gigantesque KHC aidé par le système de neuronavigation.

2. Traitement médical :

2.1. Traitement antiparasitaire [107]:

Le traitement médical est accessoirement utile et dans certaines conditions peut remplacer l'expérience chirurgicale [46].

De nombreuses substances ont été, dans le passé, essayées dans le traitement de l'hydatidose, mais des résultats probants n'ont commencé à être obtenus que depuis une dizaine d'années [108-110].

Certains médicaments, pourtant très actifs sur les cestodes, comme par exemple le praziquantel, se sont montrés très décevants, sans doute par incapacité à traverser la membrane proligère. D'autres actifs dans d'autres helminthiases, comme le lévamisole, ou plus récemment l'ivermectine, ont été utilisés *in vitro* avec succès, mais on manque de données cliniques pour conclure à leur efficacité chez l'homme [68].

C'est en fait la seule série des carbamates de benzo-imidazole qui fournit actuellement des produits intéressants. Parmi eux, le fluoromébendazole, essayé le premier en France, s'est avéré décevant, et n'est plus utilisé. Deux, au contraire, ont abouti à des résultats probants, et ils constituent à l'heure actuelle une précieuse ressource dans le traitement de certaines formes d'hydatidose. Pour en arriver à cette conclusion, il a fallu une étude multicentrique de l'OMS, qui s'est étendue sur 5 années, car il est indispensable de disposer d'un long recul en cette matière, et les causes d'erreur d'interprétation sont nombreuses [68].

Ce traitement s'est accru durant la dernière décennie. Les benzimidazolés antihélmintiques composés du mébendazole et de l'albendazole sont largement utilisés dans l'hydatidose hépatique et autres localisations; des résultats encourageants sont rapportés [1,111]. Le mébendazole a donné des résultats pauvres dans plusieurs études et ceci est probablement dû à son absorption limitée.

L'Albendazole, grâce à sa bonne absorption, est considéré efficace sur les kystes cérébraux. C'est un médicament anti-hélmintique, de large spectre, pris par voie orale. Il bloque la consommation de glucose des parasites sensibles dans leur forme larvaire et adulte, en épuisant leur stock de glycogène et en réduisant la formation d'adénosine tri-phosphate. Il en résulte l'immobilisation et la mort du parasite.

On peut estimer à présent, que le produit est actif sur les deux niveaux biologique et sérologique, car il est doté d'un pouvoir scolicide réel, produisant la négativation de la sérologie hydatique chez certains patients. Radiologiquement, les kystes plus ou moins volumineux, essentiellement localisés au niveau des poumons, ont disparu après traitement. La taille des kystes restants a été diminuée. La paroi est devenue plus fine et par conséquent plus fragile. Au niveau du cerveau, ce dernier argument n'est pas en faveur de l'albendazole, à cause de

La prise en charge chirurgicale de l'hydatidose cérébrale de l'enfant

l'augmentation potentielle du risque de la rupture peropératoire du kyste, en l'absence de toute certitude concernant la stérilisation parfaite du liquide hydatique par le médicament [32,44].

NOWAK rapporte qu'après deux mois d'administration orale d'albendazole, une nette réduction de la taille et du nombre des kystes hydatiques cérébraux était constatée [112].

ERSAHIN, quant à lui rapporte un cas de KH du thalamus chez qui l'Albendazole s'est révélé inefficace.

YURT [41], rapporte aussi un cas d'hydatidose cérébrale multiple, où le traitement à base d'Albendazole était inefficace. L'Albendazole selon lui n'est efficace que si le diamètre du kyste est entre 1,5 cm et 3 cm, au-delà, il l'est beaucoup moins.

L'OMS a également clairement montré l'efficacité de l'albendazole chez 112 patients et précise que le suivi pour une évaluation objective doit être au moins de 12 mois.

Ce traitement semble donner un taux de guérison variant entre 64 et 100%.

La posologie du mebendazole et de l'albendazole est respectivement de 200 mg/kg/jour et 10 mg/kg/jour pendant 4 à 6 mois. Cependant, à cause de sa toxicité, l'albendazole est généralement administré par cycle de 4 semaines avec une période d'arrêt de 2 semaines. Des durées de traitement plus longues que 4 mois sont rapportées; l'avantage de ce type de traitement est de diminuer le risque de récurrence. L'albendazole semble supérieur au mebendazole, tenant compte de sa biodisponibilité meilleure. Un repas gras améliore cette biodisponibilité pour ces deux molécules [70].

La tolérance de ces médicaments, à de telles doses, n'est pas parfaite: douleurs abdominales, nausées, vomissements, céphalées, vertiges, fièvre, prurit, éruptions cutanées, leucopénie, anémie peuvent obliger à interrompre le traitement, au moins provisoirement. La chute des cheveux est assez fréquente. Des ruptures spontanées du kyste au cours du traitement ont été aussi observées. Biologiquement, les transaminases peuvent monter au-dessus de 100 U/l ; des leucopénies et une chute du taux de l'hémoglobine, au-dessous de 9 g/l. En fait, surtout avec l'albendazole, la toxicité qui doit être surveillée est médullaire et hépatocellulaire [1,68].

2.2. Traitement symptomatique :

2.2.1. Traitement anticonvulsif :

Peut être à visé curatif ou préventif, faisant appel à plusieurs médicaments antiépileptiques.

Dans notre série, un traitement anticonvulsivant à titre préventif est prescrit chez tous nos patients en post-opératoire.

2.2.2. Traitement adjuvant :

Une prise en charge adéquate du patient est nécessaire en fonction de l'état de conscience et de l'état général et comporte :

- Une réanimation cardio-respiratoire.
- Correction des troubles hydroélectrolytiques.
- Une alimentation adaptée.
- Un nursing.
- Un éventuel traitement prophylactique anti-ulcéreux d'autant que ses patients sont mis sous corticoïdes.

2.2.3. Autres :

Dans sa série, Turgut a utilisé la radiothérapie en postopératoire chez deux cas : un malade avait un kyste hydatique dans le sinus caverneux et il a reçu une dose totale de 8Gy. L'autre avait un kyste hydatique dans l'aqueduc de Sylvius et la radiothérapie a été donnée avec une dose de 10Gy. Un an plus tard le contrôle scanographique n'a pas révélé de récurrence [91].

3. Indication :

Actuellement, le seul traitement curatif du KHC est chirurgical. Il doit être envisagé à chaque fois que possible.

L'association d'un traitement médical est indiquée dans les formes à localisations osseuses associées, les formes multiples, les formes diffuses et en cas de récives.

La fréquence des récives est plus importante si le traitement est seulement médical ou seulement chirurgical. Il est recommandé alors de combiner les deux pour une efficacité meilleure.

La prise en charge chirurgicale de l'hydatidose cérébrale de l'enfant

Selon TURGUT et les données de la littérature (Figure 20), la stratégie d'une gestion optimale des patients atteints de kyste hydatique intracrânien dépendra de l'existence de :

- Récidive.
- Atteinte systémique.
- Rupture kystique peropératoire.
- Kyste ponctionné et aspiré.
- Atteinte osseuse.
- Formes multiples.
- Inopérabilité.

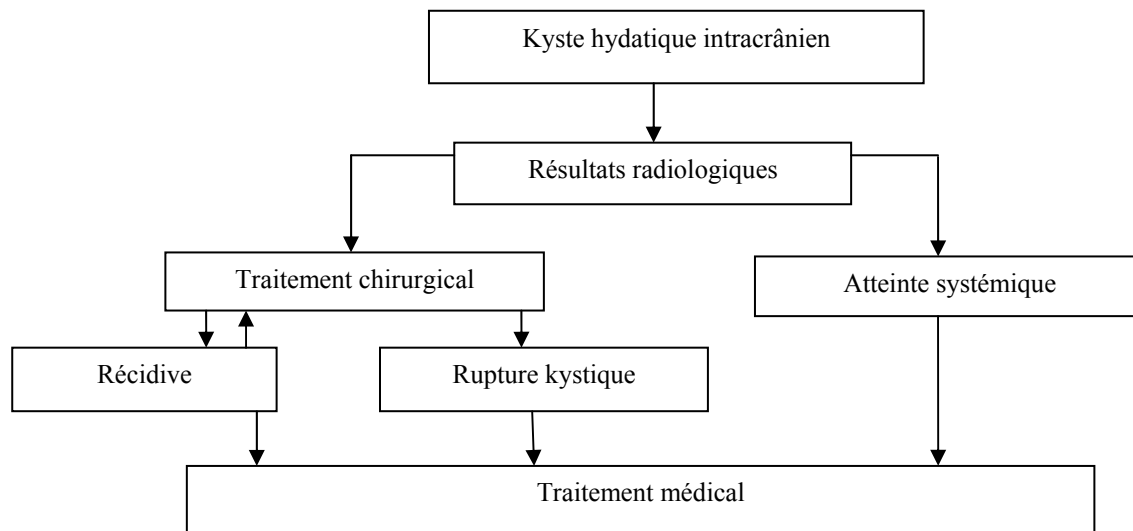


Fig. 20 : Schéma récapitulatif expliquant la stratégie thérapeutique devant un KHC selon Turgut.

VIII. Evolution et pronostic :

1. Complications :

1.1. Per opératoires :

Les complications de l'intervention chirurgicale dépendent de plusieurs facteurs incluant la localisation, la taille et le nombre du kyste ainsi que la présence d'une autre localisation hydatique.

Récemment, CIUREA rapporte que les dimensions des lésions ont une forte influence sur la possibilité d'un retrait total du kyste, le taux de récurrence et les complications postopératoires [78].

Paradoxalement, TURGUT pense qu'il est plus facile de retirer les kystes géants, qui ont une capsule épaisse, que les petits, qui sont prédisposés à la rupture. La complication la plus commune est la rupture du kyste dans l'espace sous arachnoïdien induisant une dissémination étendue suivie par une réponse anaphylactique sévère nécessitant une réanimation rigoureuse. Ainsi, dans sa série de 276 cas, Mehmet rapporte 26 décès dont 3 cas pas choc anaphylactique [91].

Dans notre série, aucun cas de rupture peropératoire n'a été signalé Tableau XVI).

Tableau XVI : pourcentage de rupture kystique en peropératoire.

Auteurs	Nombre de cas	Rupture per opératoire
Ciurea et al. [47]	76	20 (26,3%)
Khaldi et al. [44]	117	13
Tuzun et al. [49]	25	3 (12%)
Duishanbai [43]	30	1

1.2. Précoces :

1.2.1. L'hyperthermie :

Immédiate ou tardive, elle rentre dans le cadre des troubles neuro-végétatives en rapport avec un phénomène de translation du tronc cérébral, lors de l'énucléation d'un volumineux KHC.

Elle peut être due à l'infection de la paroi ou de la cavité résiduelle.

1.2.2. Infection de la cavité résiduelle :

Le problème de la cavité résiduelle, véritable hantise de la chirurgie du kyste hydatique du foie, ne se pose pas pour la localisation cérébrale. D'une part, le péri kyste étant très souple, le tissu cérébral élastique va combler la cavité. D'autre part le LCR va affleurer dans la cavité restante.

Néanmoins, certains auteurs la rapportent dans leurs écrits. Ainsi Elkhamlichi note deux cas de la cavité résiduelle [86], et Ciurea [47], note un cas chez un patient opéré pour un kyste hydatique multiple.

Dans notre série, aucun cas d'infection de la cavité résiduelle n'a été rapporté.

1.2.3. Les cavités porencéphaliques :

Le contrôle tomodensitométrique montre que la réexpansion immédiate de la substance cérébrale est limitée. Le développement de collections sous-durales et de kystes porencéphaliques après le retrait d'une large hydatide n'est pas rare.

Khalidi rapporte le cas de 3 patients ayant développé en période postopératoire précoce, des kystes porencéphaliques qui se comportaient en tant que processus massifs induisant l'augmentation de la pression intracrânienne et l'altération de la conscience. Seulement 2 d'entre eux ont pu se rétablir après dérivation du LCR [44].

De même, Tuzun rapporte 4 cas développant une cavité porencéphalique qui ont bénéficié d'une insertion d'un shunt pour pouvoir réduire l'effet compressif de la cavité [49].

1.2.4. L'hématome sous dural :

La réduction marquée du volume du contenu intracrânien après évacuation d'un kyste hydatique large permet au cerveau, en expansion, de s'éloigner de la dure-mère induisant l'extension des veines corticales et la possibilité de leur rupture.

1.2.5. Les méningites postopératoires :

Dans notre série, aucun cas n'a présenté de méningite postopératoire.

Par ailleurs, Ciurea rapporte deux cas de méningite amicrobienne qui a bien évolué sous

traitement médical [78].

Mehmet, rapporte un cas de méningite décédé.

1.3. Tardives

1.3.1. Récidive :

Grâce à l'énucléation en masse du KH, cette complication est de plus en plus rare. Néanmoins, une rupture peropératoire peut se produire, provoquant alors l'ensemencement par le scolex, et la naissance de nouvelles vésicules. Un kyste hydatique volumineux contient 3 à 6ml de sable hydatique dont 1ml contient 400.000 scolex, ce qui explique qu'un minime suintement du liquide au cours de l'intervention peut entraîner des récurrences de kyste hydatique [1].

Malgré que la récurrence soit de règle après la rupture de KHC, Abbassioun ne trouve pas de récurrence dans les 2 cas de rupture signalés dans son étude après une longue période de suivie [1].

Tlili-Graïess et al., rapportent quatre cas de récurrences dans un délai de 6 à 12 mois après l'intervention chirurgicale : trois sur kyste solitaire hémisphérique et une sur une localisation multiple [12]. Dans deux cas une rupture peropératoire du kyste a été signalée et dans un cas un kyste résiduel a été noté. Les récurrences étaient sous forme de kystes multiples voire innombrables, sus-tentoriels bilatéraux associés à des localisations inhabituelles (intra ventriculaire, sous durale, au niveau de la voute et du cuir chevelu. Ces kystes étaient uni ou multi-vésiculaires, prenant toujours et parfois de façon massive le contraste en périphérie et étaient entourés d'œdème.

CIUREA rapporte 19 cas de récurrences sur une série de 76 patients dont deux étaient multiples [47].

Dans notre série un cas de récurrence a été inclus dans notre étude dont le siège a été sous dural.

1.3.2. Epilepsie postopératoire :

Elle semble être en rapport avec la cicatrice corticale et surtout le lavage de la cavité résiduelle au formol qui est délaissé au profit du sérum hypertonique et l'eau oxygénée.

L'étude de CIUREA comporte 13/76 cas d'épilepsie postopératoire jugulés par des

antiépileptiques soit 17,1% des cas [47].

Elle n'a pas été signalée dans notre série.

1.3.3. Troubles visuelles :

A type de cécité le plus souvent. Elle est rapportée chez un cas dans la série de Mehmet.

Dans notre série, on a noté 3 cas de cécité séquellaire et un cas de strabisme interne par atteinte de la VIème paire crânienne.

1.3.4. Déficit moteur :

Il est souvent amélioré de façon progressive au prix d'une rééducation précoce et continue. Ainsi, les patients récupèrent partiellement ou totalement leur hémiparésie voir leur hémiplégie après la chirurgie.

Khaldi rapporte une rémission complète chez 27 patients, 25 ont gardé une légère hémiparésie [44].

Nous avons noté la récupération totale du déficit neurologique chez 5 de nos patients.

1.3.5. Transformation néoplasique :

SAINT-GEORGE rapporte un cas d'un patient ayant un antécédent de KHC à l'âge de 9ans, et qui a présenté 22ans plus tard un gliome à la même localisation. Ceci peut être le résultat de changement chronique induit par le kyste hydatique antérieur entraînant la transformation néoplasique des cellules gliales chez certains individus ayant une prédisposition génétique [113].

2. Mortalité :

La mortalité en matière de kyste hydatique cérébral est très rare. Les auteurs ont situés le taux entre 0 et 25%. Elle peut être liée à la rupture peropératoire du kyste responsable d'une réaction anaphylactique sévère avec collapsus circulatoire et décès.

Mehmet et al., rapportent 26 décès entre le 1^{er} et le 36^{em} jours :

- 3 décès par choc anaphylactique.
 - 2 décès par pneumonie.
 - 1 décès par septicémie.
 - 1 décès par méningite.
-

- 1 décès par insuffisance cardiaque.
- 1 décès par insuffisance hépatocellulaire.
- 1 décès par œdème cérébral.
- 1 décès au cours d'une ventriculographie.
- 15 décès dont la cause est inconnue.

Dans notre étude le taux de mortalité était de 0%.

3. Pronostic :

Les avancées réalisées aussi bien dans les techniques diagnostiques que chirurgicales ont beaucoup amélioré le pronostic des patients ayant une hydatidose cérébrale.

Le pronostic du KHC est généralement bon. Mais il reste conditionné par plusieurs facteurs :

- Un diagnostic rapide et un traitement précoce qui permettraient d'éviter les séquelles neurologiques.
 - La gravité des signes cliniques notamment les troubles de conscience sont de mauvais pronostic.
 - Le nombre de KHC : un kyste hydatique unique est de plus bon pronostic qu'une hydatidose multiple.
 - Une hydatidose cérébrale récidivante est souvent multiple. Elle est donc de mauvais pronostic.
 - Le siège du kyste hydatique : un kyste inaccessible chirurgicalement est de plus mauvais pronostic.
 - Une hydatidose systémique impliquant le cerveau est de mauvais pronostic.
 - L'extraction complète du kyste et sans rupture reste le facteur pronostic le plus décisif.
 - La survenue de complications postopératoires est de mauvais pronostic
-

IX. Prévention et prophylaxie [14]:

Dans le cadre des actions nationales de la lutte contre les maladies et grâce au soutien de l'Organisation Mondiale de la Santé (OMS), un premier guide d'information et de directives sur la lutte contre l'Hydatidose/ Echinococcose au Maroc a été initié en 2007, constituant ainsi un véritable instrument de travail pour la structuration et la mise en place d'une Stratégie Nationale de Lutte.

Ce guide est le fruit d'un travail de fond et concerté d'un Comité Interministériel de coordination des activités de la lutte contre l'hydatidose, (ministère de la santé, ministère de l'agriculture et le ministère de l'intérieur).

Il a en outre pour objet de fournir, aux professionnels des ministères concernés impliqués dans la lutte, les connaissances épidémiologiques nécessaires pour mieux comprendre la problématique que pose cette maladie en tant que problème de santé publique.

Il vise également à les familiariser aux activités de prévention et de lutte contre cette zoonose, d'en maîtriser les techniques, d'adopter les attitudes requises pour établir un diagnostic précoce pour la prise en charge thérapeutique et d'investir dans la promotion de la santé.

L'élaboration d'un tel recueil trouve son explication dans la persistance des principaux facteurs de la maladie malgré les efforts déployés, notamment la méconnaissance de l'épidémiologie de la maladie dans notre pays, l'état défectueux des abattoirs en matière d'hygiène, l'inefficacité des contrôles et de la réduction de la population canine errante, ainsi que l'insuffisance des programmes d'information, de communication et d'éducation de la population.

Ces mesures interviennent à tous les niveaux de la chaîne épidémiologique à savoir, le chien, l'hôte intermédiaire et enfin l'Homme.

1. Chien : hôte définitif :

Pour la lutte contre l'infestation de cet hôte définitif, plusieurs mesures doivent être entreprises :

- Eradiquer les chiens errants
- Interdire aux chiens l'accès aux abattoirs et leur faire porter des muselières plus souvent.
- Lutter contre l'abattage clandestin et réglementer l'abattage rituel.
- Enterrer profondément les animaux morts ou abattus et les couvrir de chaux vive.
- La saisie et l'incinération des viandes et abats contaminés.
- Le traitement des chiens parasités par du bromhydrate d'arécoline à 2–3 mg/kg pendant deux mois, sans oublier de brûler leurs excréments, ou par du praziquantel (Droncit®) très efficace et bien toléré ; il est toutefois recommandé de ne pas laisser l'animal divaguer pendant les deux jours qui suivent la prise du produit, et de détruire ses fèces. En cas de risque important de recontamination, un traitement mensuel est nécessaire.

2. Mouton : hôte intermédiaire :

Pour la protection de l'hôte intermédiaire, c'est l'éviction du contact des moutons avec les chiens, ce qui reste difficile dans les zones d'élevage.

Pour cela, il faut préconiser des élevages clos, et l'enfouissement ou l'incinération des bêtes mortes.

La lutte contre cette zoonose à ces deux niveaux est facile car le parasite n'est pas bien adapté biologiquement au couple chien–mouton, il ne se maintient efficacement que grâce à l'action de l'homme qui intervient en mettant en contact le chien porteur du parasite adulte avec le mouton porteur de la forme larvaire.

L'avenir : la vaccination des hôtes intermédiaires domestiques (moutons, bovins) par un vaccin (vaccin EG95) obtenu par génie génétique est en cours d'évaluation : résultats encourageants, protection estimée à 95% [114].

3. Homme : hôte accidentel :

Le contact de l'homme et du chien est sans doute contraire à la "zoolâtrie" contemporaine de recommander un minimum de prudence dans les relations avec l'animal, et notamment ne pas accepter le léchage.

Cependant, ce volet de la prophylaxie est d'ordre individuel par une action d'information

La prise en charge chirurgicale de l'hydatidose cérébrale de l'enfant

et d'éducation sanitaire, insistant sur les modes de contamination et les mesures individuelles d'hygiène, à savoir:

- Eviter la promiscuité avec les chiens en zone d'endémie, conseil concernant en particulier les enfants.
 - Garder les chiens éloignés des lieux de préparation ou de conditionnement des aliments, ainsi que des jardins potagers...
 - Se laver soigneusement les mains après avoir touché un chien.
 - Laver abondamment les fruits et les légumes consommés crus.
 - L'application des précautions supplémentaires pour les professions exposées (berger, éleveur, boucher...).
 - Tous les pays qui ont mis en place un programme de lutte contre cette parasitose ont réussi soit, à l'éradiquer, comme en Islande, à Chypre ou en Nouvelle Zélande, soit à la contrôler efficacement comme en Australie.
-

CONCLUSION

Au terme de notre travail ayant porté sur 12 cas de K.H.C. de l'enfant, nous pouvons conclure que le kyste hydatique cérébrale est une localisation rare de l'Echinococcus Granulosus.

Le diagnostic doit être évoqué chez un enfant originaire d'une zone d'endémie, devant une HTIC parfois accompagnée de signes déficitaires initialement discrets et secondairement extensifs.

Un diagnostic radiologique précoce est capital pour un meilleur rendement chirurgical. Ainsi l'IRM cérébrale n'est pas nécessaire, mais peut être utile pour faire le diagnostic différentiel avec les autres processus tumoraux cérébraux.

Le kyste hydatique cérébral doit être enlevé en totalité, sans rupture. L'épanchement sous dural, la cavité porencéphalique et la pneumocéphalie sont les principales complications dans la chirurgie du kyste hydatique cérébral chez l'enfant, mais généralement ne sont pas mortelles.

Le suivi clinique et radiologique est nécessaire pour obtenir de bons résultats.

Il devient évident qu'en région endémique, cette infection impose un traitement prophylactique à grande échelle basée sur l'interruption du cycle du parasite, ce qui nécessite une parfaite synchronisation entre le ministère de la santé et celui de l'agriculture.



RESUMES

Résumé

Le kyste hydatique cérébral est une localisation rare (2%) de l'Echinococcus granulosus, même dans les pays endémique comme le Maroc. Nous rapportons 12 cas de kystes hydatiques cérébraux de l'enfant colligés au service de neurochirurgie, CHU Mohammed VI Marrakech, pendant une période de 09 ans allant de 2002 à 2010. Le maximum d'atteinte a concerné la tranche d'âge 7-11 ans (50%), l'âge moyen était 8 ans et 1 mois. Nous avons noté une légère prédominance du sexe féminin (58,34%). Les manifestations cliniques restent dominées par l'hypertension intracrânienne, retrouvée chez tous nos patients, associée ou non à un syndrome déficitaire (50%) et/ou des troubles visuels à type de cécité bilatérale, retrouvée chez 3 cas ; soit 25%, ou une diplopie (8,33%). La tomodensitométrie a posé le diagnostic chez 10 cas, le recours à l'imagerie par résonance magnétique n'a concerné que 2 malades. 11 patients ont été opérés par la méthode d'Arana-Iniguez, tandis que le procédé de Digamma-Imaginario n'a été utilisé que chez un seul patient du fait des adhérences contractées entre la dure mère et le kyste hydatique cérébral. Le traitement médical, malgré ses résultats encourageants, n'a pas encore trouvé sa place dans nos protocoles thérapeutiques. L'évolution postopératoire précoce et tardive est généralement satisfaisante ; rendant compte de la bénignité de la maladie, surtout si elle est diagnostiquée précocement et traitée à temps. Cependant, des complications tel que l'infection de la plaie opératoire (8,33%), la cécité (50%) et la paralysie séquellaire de la VIème paire crânienne (8,33%) ont été notées.

ملخص

الكيسة العذارية في المخ هي إصابة نادرة للمشوكة الحبيبية (2 ٪)، حتى في بلد كالمغرب حيث ينتشر داء العذري بشكل كبير. نتناول في هذه الدراسة 12 حالة كيسة عذارية في المخ عند الطفل تمت معالجتها بمصلحة جراحة الدماغ والأعصاب بالمركز الاستشفائي محمد السادس بمراكش وذلك خلال 09 سنوات، الفترة الممتدة بين سنة 2002 و 2010. إن أقصى الإصابة يلاحظ عند الأطفال ما بين 7 و 11 سنة (50 ٪)، متوسط العمر 8 سنوات وشهر واحد. وقد لاحظنا غلبة طفيفة عند الإناث (58.34 ٪). ويهيمن على المظاهر السريرية ارتفاع الضغط داخل القحف حيث وجد عند جميع المرضى، مصحوب أم لا بمتلازمة العجز (50 ٪) و/أو الاضطرابات البصرية مثل العمى، إذ وجدت هذه الأخيرة في 3 حالات أي 25 ٪، أو ازدواج الرؤية (8.33 ٪). لقد مكن التصوير المقطعي لقياس الكثافة من تشخيص الداء لدى 10 حالات، اللجوء للرنين المغناطيسي اقتصر على حالتين اثنتين فقط. تمت معالجة 11 مريضا باستعمال طريقة أرابا إينيكيز، في حين لم يستخدم أسلوب ديكاما إماجيناريو إلا في مريض واحد، بسبب الإلتصاقات التي وجدت بين الأم الجافية و الكيسة العذارية. وعلى الرغم من نتائج المشجعة، لازال العلاج الطبي لم يجد مكانه ضمن طريقة علاجنا. غالبية المخلفات العاجلة والبعيدة لما بعد العملية الجراحية طيبة عموما، مما يعني أن الإصابة حميدة بشرط أن يتم كشفها ومعالجتها في الوقت المناسب. ومع ذلك، لوحظت لدينا مضاعفات مثل تعفن الجرح (8.33 ٪)، العمى (50 ٪) و الشلل العقابيل للعصب القحفي السادس (8.33 ٪).

Abstract

The cerebral hydatid cyst is a rare localization (2%) of *Echinococcus granulosus*, even in an endemic country like Morocco. We report 12 cases of cerebral hydatid cysts of child collected at the service of Neurosurgery, UHC Mohammed VI Marrakech, during a period of 09 years from 2002 to 2010. The maximum affect has involved the age range between 7 and 11 years (50%), mean age was 8 years and 1 month. We also noted a slight predominance of females (58.34%). Clinical manifestations are dominated by increased intracranial pressure, found in all patients, associated or no to a deficit syndrome (50%) and/or visual disorders as a bilateral blindness found in 3 cases (25%) or diplopia (8.33%). Cerebral computed tomography made the diagnosis in 10 cases; the use of magnetic resonance imaging concerned only two patients. 11 patients were operated by Arana–Iniguez procedure, while Digamma–Imaginario technique was used only in a single patient because of adhesions between the dura–mater and cerebral hydatid cyst. Medical treatment, despite encouraging results, has not yet found a place in our treatment protocols. The immediate and late postoperative evolution is generally satisfying; proved that this affection is benignant, especially if diagnosed early and treated in time; however, complications such as infection of surgical wound (8.33%), blindness (50%) and paralysis sequelae of VI cranial nerve (8.33%) were noted.



BIBLIOGRAPHIE

1-Abbassioun K, Amirjamchidi A.

Diagnosis and Management of Hydatid Cyst of the Central Nervous system: Part1: General considerations and hydatid Disease of the Brain.

Neurosurgery Quarterly 2001;11:1-9

2-Achouri M, El Kamar A, Naja A, Ouboukhlik A, El Azhari A, Boucetta M.

Kystes hydatiques cérébraux multiples et bilatéraux. Une observation

Neurochirurgie 1995;41:108-11.

3-Aggouri M, Fedoul B, Moussaoui A, Benzagmout M, Chakour K, Chaoui MF

Kyste hydatique de la fosse cérébrale postérieure

AMETHER 2010;2:74-6.

4-Ali I, Ökten, Rüçhan E, Gezercan Y.

Primary intracranial extradural hydatid cyst localized in the supra- and infra-tentorium

Acta Parasitologica 2006;51:309-10.

5-Torgerson, Budke.

Echinococcosis an international public health challenge.

Research in Veterinary Science 2003;74:191-202.

6-Ait Benali S, Hilmani S, Choukri M, Sami A, El Azhari A, Achouri M et al.

Hydatidose cérébrale multiple d'origine cardiaque. A propos d'un cas.

Neurochirurgie 1999;45:426-9.

7-Asri F, Maaroufi K, Ghannane H, Ait Benali S.

Cerebral hydatid cyst and psychiatric disorders. Two cases.

Encephale 2006;33:216-9.

8-Alzain TJ, Al Witry SH, Khalili HM, Aboud SH, ALZAIN JR.

Multiple intracrânial Hydatidosis.

Acta Neurochirurgical 2002;144:1179-85.

9-Armani.

Hydatidose : a propos de quelques localisations inhabituelles.

Med tropicale 2000;60:271-2.

10-Ghannane H, Aniba K, Haddi M, Naji R.

Kyste hydatique cérébral chez l'enfant : à propos de 6 cas

Archives de pédiatrie 2006;14:196-201.

11-Amraoui S.

Les localisations rares du kyste hydatique : a propos de 40 cas

Thèse med Casablanca 1988,n°6.

12-Tlili GK, El Ouni F, Gharbi JH, Arifa N, Moulahi H, Mrad DK et al.

Hydatidose cérébrale : aspect en imagerie

J. Neuroradiol 2006;33:304-318.

13-Charrada BF, Saïd W, Bouslama K, Ouslati, Drissi L, Rezgui ML et al.

Hydatidose vertébro-médullaire : interet de l'imagerie

Medecine et maladie infectieuse 2006;36:58-61.

14-Bantour N.

Kyste hydatique cérébral chez l'enfant.

Thèse Méd Casablanca 2003,n°16.

15–Islekel S, Zileli M, Ersahin Y.

Intradural spinal hydatid cysts

Eur Spine J 1998;7:162–4.

16–Midaoui A.

Le kyste hydatique du poumon chez l'enfant.

Thèse de médecine : Université Mohammed V, Rabat 2004;112p.

17–Neghina R, Adriana M, Neghina, Marincu I, Iacobiciu I.

Epidemiology and history of human parasitic diseases in Romania

Parasitol Res 2011;108:1333–46.

18–Comité interministériel de lutte contre l'hydatidose/echinococcose.

Lutte contre l'hydatidose /Echinococcus: guide des activités de lutte, 2007

Disponible sur URL://www.sante.gov.ma.

19–Dekester, Martin

Le Kyste hydatique au Maroc, à propos de 40 cas

Maroc medical 1900;9:3–6.

20–Torgerson, Burtisurnov, Shaikenov, Rysmukhambetova, Abdybekova, Ussenbayev.

Modeling the transmission dynamics of Echinococcus granulosus in sheep and cattle in Kazakhstan.

Veterinary Parasitology 2003;114:143–53.

21–Torgerson B.

Echinococcosis – an international public health challenge.

Research in Veterinary Science 2003;74:191–202.

22–Euzeby J.

La spécificité parasitaire et ses incidences sur l'étiologie et l'épidémiologie des parasitoses humaines d'origine zoonosiques 1997;152p

23–Xiao S, Feng J, Yao M.

Effect of antihydatid drugs on carbohydrate metabolism of *Echinococcus granulosus*.
Chin Med J 1995;108:682–8.

24–Yang YR, Ellis M, Sun T, Li J, Liu X, Vuitton DA et al.

Unique family clustering of human echinococcosis cases in a Chinese community.
Am J Trop Med Hyg 2006;74:487–94.

25–Yang YR, Sun T, Li Z, Zhang J, Teng J, Liu X et al.

Community survey and risk factor analysis of human alveolar and cystic echinococcosis in Ningxia Hui Autonomous Region, China".
Bulletin World Health Organisation 2006;84:714–21.

26–Yang YR, Williams GM, Craig PS, Sun T, Yang K, Cheng SL et al.

Hospital and community surveys reveal the severe public health problem and socio-economic impact of human echinococcosis in Ningxia Hui Autonomous Region, China".
Tropical Medicine and International Health 2006;11:880–8.

27–Thompson RC, McManus DP.

Towards a taxonomic revision of the genus *Echinococcus*.
TRENDS in Parasitology 2002;18:452–7.

28–Craig PS, McManus DP, Lightowers MW, Chabalgoity JA, Garcia HH, Gavidia et al.

Prevention and control of cystic echinococcosis.
Lancet Infectious Diseases 2007;7:385–94.

29–Larrieu EJ, Frider B.

Human cystic echinococcosis: contributions to the natural history of the disease.
Ann Trop Med Parasit 2001;95:679–87.

30–Thompson RCA, McManus DP.

Aetiology/ parasites and life–cycles in WHO/OIE
Manuel on Echinococcosis in: Eckert J, Gemmel M.A, Meslin F.X, Pawlosky Z.S: Human and
Animals: a Public Health Problem of Global Concern 2001;1:1–16.

31–Daskas N, Aggelopoulos E, Tzoufi M, Kosta P, Siamopoulou A, Argyropoulou M.

Accidental drainage of a cerebral hydatid cyst into the peritoneal cavity (brief reports).
Pediatr Infect Dis J 2004;23:685–6.

32–AYDIN MD, ERTEK M, YAZGI H.

Multiple infected cerebral hydatid cysts treated with albendazole.
Turk J Med Sci 2003;3:393–5.

33–Eckert J, Deplazes P.

Biological, epidemiological, and clinical aspects of echinococcosis, a zoonosis of increasing
concern.
Clinical Microbiology Reviews 2004;17:1107–35.

34–Zahawi HM, Hameed OK, Abalkhail AA.

The possible role of the age of the human host in determining the localization of hydatid cysts.
Ann Trop Med Parasit 1999;93:621–7.

35–Pawlowski ZS, Eckert, Vuitton J, Ammann DA, Kern R, Craig P et al.

Echinococcosis in humans: clinical aspects, diagnosis and treatment.

Edit. WHO/OIE manual on echinococcosis in humans and animals: a public health problem of global concern.

Paris, France: OIE & WHO 2002,286p.

ISBN: 92-904-522-X.

36–Balak N, Bolukbasi FH, Senol M, Zemheri E, Aslan B, Kösemetin D, Isik N.

Parieto-Occipital Epidural Hydatid Cyst

Clin Neuroradiol 2011;21:157-61.

37–Tizniti S, Allali A, El Quessar A, Chakir N.

Un kyste hydatique cérébral particulier.

Journal of neuroradiol 2000;27:200-2.

38–Sultan Khuroo M.

Hydatid disease: current status and recent advances

Annals of saoudi medicine 2002;22:1-2

39–Yasar. B, SERDAR K, HASAN N, UMIT O, ADNAN C.

Cerebral hydatid disease: CT and MR imaging findings

Swiss Med WKLY 2004;134:459-67.

40–Sami A, Achouri M, Choukri M, Ouboukhlik A, El Kamar A, El Azhari A.

Kystes hydatiques intra-orbitaires: 10 cas.

Neurochirurgie 1995;41:398-408.

41–Gupta S, Desai K, Goel A.

Intracranial hydatid cyst a report of five cases and review of literature.

Neurology India 1999;47:214–7.

42–Erashiny, Mutluer S, Cuzebag E.

Intracranial hydatid cysts in children

Neurosurgery 1993;33:219–25.

43–Duishanbai S, Jiafu D, Guo H, Liu C, Liu B et al.

Intracranial hydatid cyst in children: report of 30 cases

Childs Nerv Syst 2010;26:821–7.

44–Khaldi M, Mohamed S, Kallel J, Khouja N.

Brain hydatidosis: report on 117 cases.

Child's Nerv Syst 2000;16:765–9.

45–Dowling PM, Torgerson PR.

A cross– sectionnal survey to analyse the risk factors associated with human cystic echinococcosis in an endemic area of mid–wales.

Ann Trop Med Parasit 2000;94:241–5.

46–Anvari M, Amirjamshidi A, Abbassioun K

Gradual and complete delivery of a hydatid cyst of the brain through a single burr hole, a wrong happening!

Childs Nerv Syst 2009;25:1639–42.

47–Ciurea AV, Fountas KN, Coman TC, Machinis TG, Kapsalaki EZ, Fezoulidis NI et al.

Long–term surgical outcome in patients with intracranial hydatid cyst

Acta Neurochir (Wien) 2006;148:421–6.

48–Izci Y, Tüzün Y, Ibrahim H, Seçer, Gönül E

Cerebral hydatid cysts: technique and pitfalls of surgical Management
Neurosurg Focus 2008;24.

49–Tuzun Y, Solmaz I, Sengul G, Izci Y.

The complications of cerebral hydatid cyst surgery in children
Childs Nerv Syst 2010;26:47–51.

50–Lunardi P, Missori P, De Lorenzo N, Fortuna A.

Cerebral hydatidosis in childhood: a retrospective survey with emphasis on long-term follow-up.
Neurosurgery 1991;29:515–8.

51–Hamdia, Ayachi R, Gargouri R, Mourad A.

Le kyste hydatique du cerveau. A propos d'une série de 14 cas.
Ann Chir 1990;44:226–30.

52–Micheli F, Lehkuniece, Giannaula R.

Calcified cerebral hydatid cyst.
European neurology 1987;27:1–4.

53–Bchir A, Hamdi A, Guediche MN, Essghairi K, Achour H.

Epidémiologie de l'hydatidose chez l'enfant et l'adolescent tunisiens.
Arch. Fr. Pediatr 1988;45:111–5.

54–Bükte Y, Kemanoglu S, Nazaroglu H, Özkan Ü, Ceviz A, Simsek M.

Cérébral hydatid disease: CT and MR imaging findings.
Swiss Med Wkly 2004;134:459–67.

55–Bourée P, Bisaro F.

Hydatidose : aspect épidémiologique et diagnostique

Antibiotiques 2007;9:237–45

56–Kalaitzoglou I, Drevelengas A, Petridis A, Palladas P.

Albendazole treatment of cerebral hydatid disease: evaluation of results with CT and MRI.

Neuroradiology 1998;40:36–9.

57–El Shamam C, Amer T, Abo El Atta M.

Magnetic resonance imaging of simple and infected hydatid cysts of the brain.

Magnetic Resonance Imaging 2001;19:965–74.

58– Cataltepe, Tahta, Colak, Erbeni

Primary multiple cerebral hydatid cyst.

Neurosurg Rev 1991;14:231–4.

59–Krajewski R, Stelmasiak Z.

Cerebral hydatid cyst in children

Child Nerv Syst 1991;7:154–5

60–Mohindra S, Savardekar A, Gupta R, Tripathi M, Rane S.

Varied types of intracranial hydatid cysts: radiological features and management techniques

Acta Neurochir 2011;10:1181–4.

61–Furtado SV, Visvanathan K, Nandita G, Reddy K, Hegde AS.

Multiple fourth ventricular hydatidosis

Journal of Clinical Neuroscience 2009;16:112–4.

62–Brahem M, Hlel K, Ayadi A, Bedoui A, Hmila F, Mahjoub Bet al.

Kyste hydatique cérébral de l'enfant : à propos de quatre observations

Médecine et maladies infectieuses 2006;36:434–7.

63–Önal C, Yakinci C, Erten F, Erguvan R, Cyali S, Gül A, Aydin E.

Supratentorial hydatid cyst with cerebellar signs: a rare case of diaschisis.

Child's Nerve Syst 2001;17:746–9.

64–Nurchi G, Francesco F, Montaldo C.

Multiple cerebral hydatid disease, case report with magnetic resonance imaging study.

Neurosurgery 1992;30:436–8.

65–Ben Becher S, Cheour M, Ben Hassine L, Hlioui S, Houas F, Ghram N et al.

Les kystes hydatiques cérébraux chez l'enfant.

Arch Pediatr 1997;4:1107–10.

66–Aydin MD, Aydin N.

A cerebral hydatid cyst case first presenting with Gestermann's syndrome. A case report and literature review.

Turk J Med Sci 2003;33:57–60.

67–Gonlugur U, Ozcelik S, Gonlugur TE, Celiksoz A.

The role of Casoni's skin test and indirect haemagglutination test in the diagnosis of hydatid disease

Parasitol Res 2005;97:395–8.

68–Houin R, Flisser A, Liance M.

Cestodes larvaires. Cestodoses larvaires.

Editions techniques – Encycl. Méd. Chir Maladies infectieuses 1994,8–511–A–10:22p.

69–Martin Duverneuil N, Miaux Y, Chiras J.

Maladies parasitaires et virales de l'encéphale (sauf le sida).

Encycl Méd Chir Radiodiagnostic–Neuroradiologie–Appareil Locomoteur 1997;31–661–A–10:7.

70–Bezzari M, Bigaignon G, Nacheha J, Laasou K, Gigot JF, Ayadi A.

L'hydatidose: Echinococcose d'importation en BELGIQUE.

Louvain Med 1999;118:64–71.

71–Golvan YJ, Ambroise TP.

Les nouvelles techniques en Parasitologie.

Flammarion Médecine Sciences 1984,978–2–257–12107–3:298p.

72–Ito, A, Wandra T, Sato MO, Mamuti W, Xia N, Sako Y et al.

Towards the international collaboration for detection, surveillance and control of taeniasis cysticercosis and echinococcosis in Asia and the Pacific.

Southeast Asian J Trop Med Public Health 2006;37:82–90.

73–Yolasigmaz A, Reiterová K, Turk M, Reyhan E, Bozdog AD, Karababa AO et al.

Comparison of serological and clinical findings in Turkish patients with cystic echinococcosis
HELMINTHOLOGIA 2006;43:220–5.

74–Özkol M, Kilimcioglu AA, Girginkardesler N, Balcioglu IC, Sakru N, Korkmazm et al.

A discrepancy between cystic echinococcosis confirmed by ultrasound and seropositivity in Turkish children.

Acta Tropica 2005;93:213–6.

75–Robert GF, Tourte SC.

Valeur comparée de deux techniques de Western-blot pour le diagnostic de confirmation d'une hydatidose.

Parasitologie 1998 Manuscrit n°1991.

76–Bouzidi A.

Kyste hydatique du foie.

Encycl Méd Chir Hépatologie 1993;7:23–10.

77–Todorov T, Vutova K, Vachkov P, Boeva V, Mechkov G, Handjiev S et al.

Double aldehyde stabilisation of erythrocytes in the indirect hemagglutination for echinococcosis.

Parasitology International 2003;52:203–7.

78– Ciurea AV, Vasilescu G, Nuteanu L, Carp N.

Cerebral hydatid cyst in children. Experience of 27 cases.

Child's Nerv Syst 1995;11:679–86.

79–Sabir N.

Kyste hydatique cérébral infecté

Thèse Med Casablanca 1998;n°137.

80–Klotz F, Nicolas X, Debonne JM, Garcia JF, Andreu JM.

Kystes hydatiques du foie.

Encycl. Méd. Chir Hépatologie 2000;7:10–6.

81–Nozais JP, Danis M, Loisy M, Gentilini M.

Le diagnostic sérologique de l'hydatidose. A propos de 235 cas.

Pathol Biol 1985;33:238–42.

82–El Abbassi SA, Gharbi A, Abdelouafi A, Kadiri R.

Kyste hydatique cérébral. Apport de la scannographie

J.Neuroradiol 2000;27:196–9

83–Ökten AI, Ergün R, Gezeran Y.

Primary intracranial extradural hydatid cyst localized in the supra- and infra-tentorium

Acta Parasitologica 2006;51(4):309–10.

84–Sahin AG.

Computed tomography and magnetic resonance imaging findings in cerebral hydatid disease.

Radiography 2002;8:251–8.

85–Basraoui D, EL Idrissi I, Jalal H, Hiroual M, Essadki O, Oussehal A et al.

Kyste hydatique cérébrale de l'enfant (à propos de 9 cas)

J Radiol 2010;91:293–6.

86–Elkhamlichi A, Elouhabi A, Amrani F, Assamti O.

Croissance du kyste hydatique intracérébral évalué par tomodensitométrie.

Neurochirurgie 1990;36:312–4.

87–Gazaz M, Bouyaakoub FA, Akhaddar A, Derraz S, El Khamlichi A.

Kyste hydatique extradural de la fosse cérébrale postérieure

Neurochirurgie 2000;46(4):387–90.

88–Aranainiguez R, Rodriques BR, San Julian J.

Surgical treatment of hydatid cyst of the brain.

Trans Am Neurol Assoc 1952;56:210–1.

89–Vaquero J, Jimenez C, Martinez R.

Growth of hydatid cysts evaluated by CT scanning after presumed cerebral hydatid embolism.
Case report.

J Neurosurg 1989;57:837–8.

90–Kemaloglu S, Özkan Ü, Bükte Y, Acar M, Ceviz A.

Growth rate of cerebral hydatid cyst, with review of the literature.

Child's Nerv Syst 2001;17(12):743–5.

91–Turgut M.

Intracranial hydatidosis in Turkey: its clinical presentation, diagnostic studies, surgical management, and outcome. A review of 276 cases.

Neurosurgical Review 2001;24:200–8.

92–Özkan Ü, Kemaloglu MS, Selculki M.

Gigantic intracranial mass of hydatid cyst

Child's Nerv Syst 2001;17(10):623–5.

93–Rivierez M, El Azhari A, El Tantaoui M, Alaoui M.

Kyste hydatique de la loge caverneuse. (Une observation).

Neurochirurgie 1992;38:46–9.

94–Rumboldt Z, Jednacak H, Talan HJ, Rumboldt T, Kalousek M.

Unusal appearance of a cisternal hydatid cyst.

Am J Neuroradiol 2003;24:112–4.

95–Aydin MD, Özkan Ü, Altinörs N.

Quadruplet's hydatid cysts in brain ventricles: a case report.

Clinical Neurology and Neurosurgery 2002;104:300–2.

96–Turgut M.

Intracranial extradural hydatid cysts: review of the literature

Acta Neurochir 2010;152:1805–6

97–Tüzün M, Altinors N, Arda IS, Hekimoglu B.

Cerebral hydatid disease CT and MR findings.

Clin Imaging 2002;26:353–7.

98–El Koraichi A, Azizi R, Ghannam A, Mekkaoui N, El Haddoury M, Ech Chérif El Kettani S

Choc anaphylactique au cours de la chirurgie du kyste hydatique du foie chez l'enfant : à propos d'un cas

Annales Françaises d'Anesthésie et de Réanimation 2011;30:369–71.

99–Lammat E.

Kyste hydatique encéphalique à l'hôpital IBN TOFAIL de Marrakech.

Thèse Méd Casablanca 1998,n°109.

100–Ouboukhlik A, Choukri M, El Azhari A, Boucetta M.

Le kyste hydatique cérébral. A propos de 48 cas.

Neurochirurgie 1994;14:242–6.

101–Kurtsoy A, Oktem IS, Koc RK, Akdemir H, Menkü A, Tucer B.

Successful surgical treatment of a thalamic hydatid cyst with contralateral transcallosal approach: case report and review of the literature.

Pediatr Neurosurg 1999;31:96–9.

102–Müfit K, Nejat I, Mercan S, Ibrahim K, Mete U, Yuksel K.

Growth of multiple hydatid cysts evaluated by computed tomography.

J Clin Neurosc 1998;5:215–7.

103–Senel A, Cokluk C, Yildiz L, Agar E, Ayyildiz M, Onder A.

The Effects of Albendazole Solution at Scolocidal Concentration in the Rat Brain

Acta Neurochir (Wien) 2000;142:929–33.

104–Balak N, Cavumirza C, Yildirim H, Ozdemir S, Kinay D.

Microsurgery in the removal of a large cerebral hydatid cyst: technical case report.

Neurosurgery 2006;59 :4–6.

105–Landolt H.

Neurochirurgie : neuronavigation–must pour la neurochirurgie ? Ou expédition dans l'incertain...

Forum Med. Suisse 2003;52:1263–5.

106–Menkü A, Kulaksizoglu O, Tucer B, Kurtsoy A, Akdemir H.

Successful surgical excision of a gigantic cerebral hydatid cyst.

Minim Invas Neurosurg 2000;47:61–4.

107–Sajad HA, Shams UB, Nazir AW, Showkat AZ, Mehmood AW, Tabassum R.

Albendazole as an adjuvant to the standard surgical management of hydatid cyst liver

International Journal of Surgery 2008;6:448–51.

108–Vutova K, Mechkov G, Vachkov P, Petkov R, Georgiev P, Handjiev S et al.

Effect of mebendazole on human cystic echinococcosis: the role of dosage and treatment duration.

Ann Trop Med Parasit 1999;93:357–65.

109–Todorov T, Vutova K.

Experience in the chemotherapy of severe inoperable echinococcosis in man.

Infection 1992;20:19–24.

110–Jrad T, Mahjoub M, Sridi S, Maoua M, Romdhane A.

Traitement medical de l'hydatidose multiple.

Archives de pédiatrie 2008;15:1031–38.

111–Singounas EG, Leventis AS, Sakas DE, Hadley DM, Lampadariou DA, Karvounis PC.

Successful treatment of intracerebral hydatid cysts with albendazole: case report and review of the literature.

Neurosurgery 1992;31:571–4.

112–Nowak DA, Lucking MO, Bohmer RH.

Isolated intracerebral cystic echinococcosis. Unusual presentation of a rare disease.

Deut Med Woch 2002;127:1638–42.

113–Saint George EJ, Hillier CEM, Hatfield R.

Glioma after cerebral hydatid disease.

Child's Nerv Syst 2003;19:898–901.

114– Petavy AF, Hormaeche C, Lahmar S, Ouhelli H, Chabalgoity A, Marchal T et al.

An Oral Recombinant Vaccine in Dogs against Echinococcus granulosus, the Causative Agent of Human Hydatid Disease: A Pilot Study.

PLoS Negl Trop Dis 2008;2:125–31.



جامعة القاضي عياض
كلية الطب و الصيدلة
مراكش

أطروحة رقم 08/12

سنة 2012

التغطية الجراحية للمرض العذاري في الدماغ عند الطفل
(2002-2010) تجربة مصلحة جراحة المخ
والأعصاب بالمركز الإستشفائي الجامعي محمد السادس

الأطروحة

قدمت ونوقشت علانية يوم

من طرف

السيد يوسف فهد

المزداد في 08 فبراير 1986 ببني ملال

لنيل شهادة الدكتوراة في الطب

الكلمات الأساسية :

مشوكة حبيبية- كيسة عذارية- المخ- التصوير المقطعي لقياس الكثافة- الجراحة.

اللجنة

الرئيس

السيد س. ايت بن علي

أستاذ في جراحة المخ والأعصاب

المشرف

السيد م. المجاطي

أستاذ مبرز في جراحة المخ والأعصاب

السيد ح. غنان

أستاذ مبرز في جراحة المخ والأعصاب

القضاة

السيد م. اولاد الصياد

أستاذ مبرز في جراحة الأطفال

السيدة ن. الطاسي

أستاذة مبرزة في طب الأمراض التعفنفة