

Prise en charge des fractures du condyle mandibulaire

THESE

PRÉSENTÉE ET SOUTENUE PUBLIQUEMENT LE : 21/04/2021

PAR

Mme. **Salma AHMEDOU**

Née le 20/12/1988 à Nouakchott (Mauritanie)

POUR L'OBTENTION DU DOCTORAT EN MÉDECINE

MOTS-CLÉS :

Fracture - Condyle mandibulaire - Chirurgie
Traitement fonctionnel - Ostéosynthèse - Occlusion

JURY

Mme.	N. MANSOURI HATTAB Professeur de Chirurgie maxillo-faciale et Esthétique	PRESIDENTE
M.	M. EL BOUIHI Professeur de Chirurgie maxillo-faciale et Esthétique	RAPPORTEUR
M.	M. LAKOUICHMI Professeur agrégé de Chirurgie maxillo-faciale	} JUGES
M.	B. ABIR Professeur agrégé de Chirurgie maxillo-faciale	

بِسْمِ اللَّهِ الرَّحْمَنِ الرَّحِيمِ

سبحانك لا علم لنا إلا ما
علمتنا إننا أنت العليم الحكيم

سورة البقرة: الآية: 31

صَدَقَ اللَّهُ الْعَظِيمَ



Serment d'Hippocrate

Au moment d'être admis à devenir membre de la profession médicale, je m'engage solennellement à consacrer ma vie au service de l'humanité.

Je traiterai mes maîtres avec le respect et la reconnaissance qui leur sont dus.

Je pratiquerai ma profession avec conscience et dignité. La santé de mes malades sera mon premier but.

Je ne trahirai pas les secrets qui me seront confiés.

Je maintiendrai par tous les moyens en mon pouvoir l'honneur et les nobles traditions de la profession médicale.

Les médecins seront mes frères.

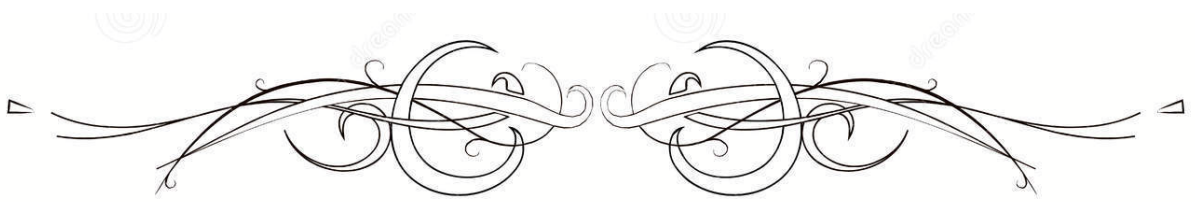
Aucune considération de religion, de nationalité, de race, aucune considération politique et sociale, ne s'interposera entre mon devoir et mon patient.

Je maintiendrai strictement le respect de la vie humaine dès sa conception.

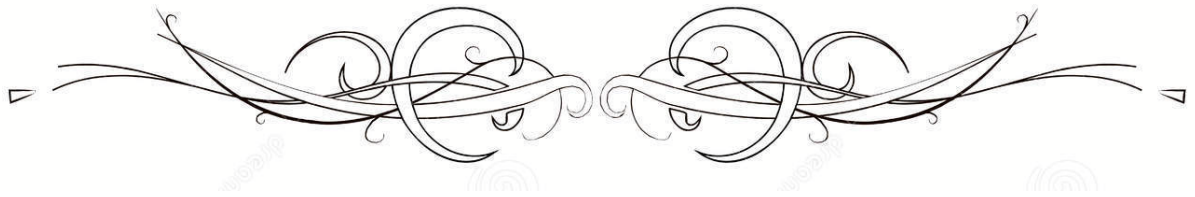
Même sous la menace, je n'userai pas mes connaissances médicales d'une façon contraire aux lois de l'humanité.

Je m'y engage librement et sur mon honneur.

Déclaration Genève, 1948



LISTE DES PROFESSEURS



UNIVERSITE CADI AYYAD

FACULTE DE MEDECINE ET DE PHARMACIE

MARRAKECH

Doyens Honoraires : Pr. Badie Azzaman MEHADJI

: Pr. Abdelhaq ALAOUY YAZIDI

ADMINISTRATION

Doyen : Pr. Mohammed BOUSKRAOUI

Vice doyen à la Recherche et la Coopération : Pr. Mohamed AMINE

Vice doyen aux Affaires Pédagogiques : Pr. Redouane EL FEZZAZI

Secrétaire Générale : Mr. Azzeddine EL HOUDAIGUI

Professeurs de l'enseignement supérieur

Nom et Prénom	Spécialité	Nom et Prénom	Spécialité
ABKARI Imad	Traumato-orthopédie	FADILI Wafaa	Néphrologie
ABOU EL HASSAN Taoufik	Anesthésie-réanimation	FAKHIR Bouchra	Gynécologie-obstétrique
ABOUCHADI Abdeljalil	Stomatologie et chir maxillofaciale	FOURAJI Karima	Chirurgie pédiatrique
ABOULFALAH Abderrahim	Gynécologie-obstétrique	GHANNANE Houssine	Neurochirurgie
ABOUSSAIR Nisrine	Génétique	GHOUNDALE Omar	Urologie
ADALI Imane	Psychiatrie	HACHIMI Abdelhamid	Réanimation médicale
ADMOU Brahim	Immunologie	HAJJI Ibtissam	Ophthalmologie
AGHOUTANE El Mouhtadi	Chirurgie pédiatrique	HAROU Karam	Gynécologie-obstétrique

AISSAOUI Younes	Anesthésie – réanimation	HOCAR Ouafa	Dermatologie
AIT AMEUR Mustapha	Hématologie Biologique	JALAL Hicham	Radiologie
AIT BENALI Said	Neurochirurgie	KAMILI El Ouafi El Aouni	Chirurgie pédiatrique
AIT BENKADDOUR Yassir	Gynécologie– obstétrique	KHALLOUKI Mohammed	Anesthésie– réanimation
AIT–SAB Imane	Pédiatrie	KHATOURI Ali	Cardiologie
AMAL Said	Dermatologie	KHOUCHANI Mouna	Radiothérapie
AMINE Mohamed	Epidémiologie– clinique	KISSANI Najib	Neurologie
AMMAR Haddou	Oto–rhino– laryngologie	KRATI Khadija	Gastro– entérologie
AMRO Lamyae	Pneumo– phtisiologie	KRIET Mohamed	Ophtalmologie
ANIBA Khalid	Neurochirurgie	LAGHMARI Mehdi	Neurochirurgie
ARSALANE Lamiae	Microbiologie – Virologie	LAKMICHI Mohamed Amine	Urologie
ASMOUKI Hamid	Gynécologie– obstétrique	LAOUAD Inass	Néphrologie
ATMANE El Mehdi	Radiologie	LOUHAB Nisrine	Neurologie
BAIZRI Hicham	Endocrinologie et maladies métaboliques	LOUZI Abdelouahed	Chirurgie – générale
BASRAOUI Dounia	Radiologie	MADHAR Si Mohamed	Traumato– orthopédie
BASSIR Ahlam	Gynécologie– obstétrique	MANOUDI Fatiha	Psychiatrie
BELKHOU Ahlam	Rhumatologie	MANSOURI Nadia	Stomatologie et chirumaxillo faciale
BEN DRISS Laila	Cardiologie	MAOULAININE Fadl mrabih rabou	Pédiatrie (Neonatalogie)
BENCHAMKHA Yassine	Chirurgie réparatrice et plastique	MATRANE Aboubakr	Médecine nucléaire
BENELKHAÏAT BENOMAR Ridouan	Chirurgie – générale	MOUAFFAK Youssef	Anesthésie – réanimation
BENHIMA Mohamed Amine	Traumatologie –	MOUDOUNI Said Mohammed	Urologie

	orthopédie		
BENJILALI Laila	Médecine interne	MOUFID Kamal	Urologie
BENZAROUEL Dounia	Cardiologie	MOUTAJ Redouane	Parasitologie
BOUCHENTOUF Rachid	Pneumo- phtisiologie	MOUTAOUAKIL Abdeljalil	Ophtalmologie
BOUKHANNI Lahcen	Gynécologie- obstétrique	MSOUGGAR Yassine	Chirurgie thoracique
BOUKHIRA Abderrahman	Biochimie - chimie	NAJEB Youssef	Traumato- orthopédie
BOUMZEBRA Drissi	Chirurgie Cardio- Vasculaire	NARJISS Youssef	Chirurgie générale
BOURRAHOUEAT Aicha	Pédiatrie	NEJMI Hicham	Anesthésie- réanimation
BOURROUS Monir	Pédiatrie	NIAMANE Radouane	Rhumatologie
BOUSKRAOUI Mohammed	Pédiatrie	OUALI IDRISSE Mariem	Radiologie
CHAFIK Rachid	Traumato- orthopédie	OULAD SAIAD Mohamed	Chirurgie pédiatrique
CHAKOUR Mohamed	Hématologie Biologique	QACIF Hassan	Médecine interne
CHELLAK Saliha	Biochimie- chimie	QAMOUSS Youssef	Anesthésie- réanimation
CHERIF IDRISSE EL GANOUNI Najat	Radiologie	RABBANI Khalid	Chirurgie générale
CHOULLI Mohamed Khaled	Neuro pharmacologie	RADA Noureddine	Pédiatrie
DAHAMI Zakaria	Urologie	RAIS Hanane	Anatomie pathologique
DRAISS Ghizlane	Pédiatrie	RAJI Abdelaziz	Oto-rhino- laryngologie
EL ADIB Ahmed Rhassane	Anesthésie- réanimation	ROCHDI Youssef	Oto-rhino- laryngologie
EL ANSARI Nawal	Endocrinologie et maladies métaboliques	SAMKAOUI Mohamed Abdenasser	Anesthésie- réanimation
EL BARNI Rachid	Chirurgie- générale	SAMLANI Zouhour	Gastro- entérologie
EL BOUCHTI Imane	Rhumatologie	SARF Ismail	Urologie
EL BOUIHI Mohamed	Stomatologie et chir maxillofaciale	SORAA Nabila	Microbiologie - Virologie

EL FEZZAZI Redouane	Chirurgie pédiatrique	SOUMMANI Abderraouf	Gynécologie- obstétrique
EL HAOURY Hanane	Traumato- orthopédie	TASSI Noura	Maladies infectieuses
EL HATTAOUI Mustapha	Cardiologie	TAZI Mohamed Illias	Hématologie- clinique
EL HOUDZI Jamila	Pédiatrie	YOUNOUS Said	Anesthésie- réanimation
EL IDRISSE SLITINE Nadia	Pédiatrie	ZAHLANE Kawtar	Microbiologie - virologie
EL KARIMI Saloua	Cardiologie	ZAHLANE Mouna	Médecine interne
EL KHAYARI Mina	Réanimation médicale	ZAOUI Sanaa	Pharmacologie
EL MGHARI TABIB Ghizlane	Endocrinologie et maladies métaboliques	ZIADI Amra	Anesthésie - réanimation
ELFIKRI Abdelghani	Radiologie	ZOUHAIR Said	Microbiologie
ESSAADOUNI Lamiaa	Médecine interne	ZYANI Mohammed	Médecine interne

Professeurs Agrégés

Nom et Prénom	Spécialité	Nom et Prénom	Spécialité
ABIR Badreddine	Stomatologie et Chirurgie maxillo faciale	EL MEZOUARI El Moustafa	Parasitologie Mycologie
ADARMOUCH Latifa	Médecine Communautaire (médecine préventive, santé publique et hygiène)	EL OMRANI Abdelhamid	Radiothérapie
AIT BATAHAR Salma	Pneumo- phtisiologie	FAKHRI Anass	Histologie- embryologie cytogénétique
ALJ Soumaya	Radiologie	IHBIBANE fatima	Maladies Infectieuses
ARABI Hafid	Médecine physique et réadaptation fonctionnelle	KADDOURI Said	Médecine interne

ARSALANE Adil	Chirurgie Thoracique	LAHKIM Mohammed	Chirurgie générale
BELBACHIR Anass	Anatomie- pathologique	LAKOUICHMI Mohammed	Stomatologie et Chirurgiemaxillo faciale
BELBARAKA Rhizlane	Oncologie médicale	MARGAD Omar	Traumatologie - orthopédie
BELHADJ Ayoub	Anesthésie - Réanimation	MLIHA TOUATI Mohammed	Oto-Rhino - Laryngologie
BENALI Abdeslam	Psychiatrie	MOUHSINE Abdelilah	Radiologie
BENJELLOUN HARZIMI Amine	Pneumo- phtisiologie	NADER Youssef	Traumatologie - orthopédie
BOUZERDA Abdelmajid	Cardiologie	OUBAHA Sofia	Physiologie
BSISS Mohamed Aziz	Biophysique	SAJIAI Hafsa	Pneumo- phtisiologie
CHRAA Mohamed	Physiologie	SALAMA Tarik	Chirurgie pédiatrique
DAROUASSI Youssef	Oto-Rhino - Laryngologie	SEDDIKI Rachid	Anesthésie - Réanimation
EL AMRANI Moulay Driss	Anatomie	SERGHINI Issam	Anesthésie - Réanimation
EL HAOUATI Rachid	Chirurgie Cardio- vasculaire	TOURABI Khalid	Chirurgie réparatrice et plastique
EL KAMOUNI Youssef	Microbiologie Virologie	ZARROUKI Youssef	Anesthésie - Réanimation
EL KHADER Ahmed	Chirurgie générale	ZEMRAOUI Nadir	Néphrologie


Professeurs Assistants

Nom et Prénom	Spécialité	Nom et Prénom	Spécialité
ABDELFETTAH Youness	Rééducation et Réhabilitation Fonctionnelle	ELOUARDI Youssef	Anesthésie réanimation
ABDOU Abdessamad	Chiru Cardio vasculaire	EL-QADIRY Rabiya	Pédiatrie
ABOULMAKARIM Siham	Biochimie	ESSADI Ismail	Oncologie Médicale
ACHKOUN Abdessalam	Anatomie	FDIL Naima	Chimie de Coordination Bio-

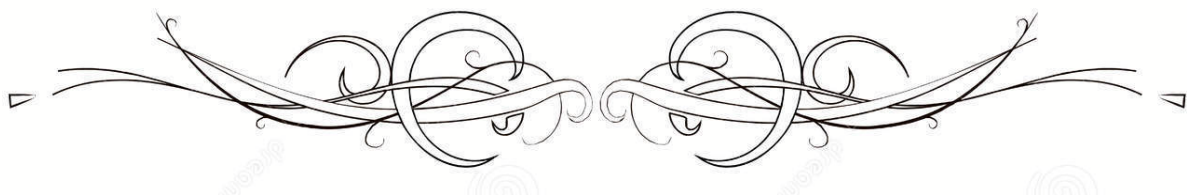
			organique
AIT ERRAMI Adil	Gastro-entérologie	FENNANE Hicham	Chirurgie Thoracique
AKKA Rachid	Gastro - entérologie	HAJHOUI Farouk	Neurochirurgie
ALAOUI Hassan	Anesthésie - Réanimation	HAJJI Fouad	Urologie
AMINE Abdellah	Cardiologie	HAMMI Salah Eddine	Médecine interne
ARROB Adil	Chirurgieréparatrice etplastique	Hammoune Nabil	Radiologie
ASSERRAJI Mohammed	Néphrologie	HAMRI Asma	Chirurgie Générale
AZIZ Zakaria	Stomatologie et chirurgie maxillo faciale	JALLAL Hamid	Cardiologie
BAALLAL Hassan	Neurochirurgie	JANAH Hicham	Pneumo- phtisiologie
BABA Hicham	Chirurgie générale	LAFFINTI Mahmoud Amine	Psychiatrie
BELARBI Marouane	Néphrologie	LAHLIMI Fatima Ezzahra	Hématologie clinique
BELFQUIH Hatim	Neurochirurgie	LAHMINE Widad	Pédiatrie
BELGHMAIDI Sarah	OPhtalmologie	LALYA Issam	Radiothérapie
BELLASRI Salah	Radiologie	LAMRANI HANCH Asmae	Microbiologie- virologie
BENANTAR Lamia	Neurochirurgie	LOQMAN Souad	Microbiologie et toxicologie environnementale
BENNAOUI Fatiha	Pédiatrie	MAOUJOUR Omar	Néphrologie
BENZALIM Meriam	Radiologie	MEFTAH Azzelarab	Endocrinologie et maladies métaboliques
BOUTAKIOUTE Badr	Radiologie	MILOUDI Mohcine	Microbiologie - Virologie
CHAHBI Zakaria	Maladies infectieuses	NASSIH Houda	Pédiatrie
CHETOUI Abdelkhalek	Cardiologie	NASSIM SABAH Taoufik	Chirurgie Réparatrice et Plastique
CHETTATI Mariam	Néphrologie	OUMERZOUK Jawad	Neurologie

DAMI Abdallah	Médecine Légale	RAGGABI Amine	Neurologie
DARFAOUI Mouna	Radiothérapie	RAISSI Abderrahim	Hématologie clinique
DOUIREK Fouzia	Anesthésie-réanimation	REBAHI Houssam	Anesthésie - Réanimation
EL- AKHIRI Mohammed	Oto- rhino- laryngologie	RHARRASSI Isam	Anatomie- pathologique
EL AMIRI My Ahmed	Chimie de Coordination bio- organique	ROUKHSI Redouane	Radiologie
EL FADLI Mohammed	Oncologie médicale	SALLAHI Hicham	Traumatologie- orthopédie
EL FAKIRI Karima	Pédiatrie	SAYAGH Sanae	Hématologie
EL GAMRANI Younes	Gastro-entérologie	SBAAI Mohammed	Parasitologie- mycologie
EL HAKKOUNI Awatif	Parasitologie mycologie	SEBBANI Majda	Médecine Communautaire (médecine préventive, santé publique et hygiène)
EL HAMZAoui Hamza	Anesthésie réanimation	SIRBOU Rachid	Médecine d'urgence et de catastrophe
EL KHASSOUI Amine	Chirurgie pédiatrique	WARDA Karima	Microbiologie
ELATIQUI Oumkeltoum	Chirurgie réparatrice et plastique	ZBITOU Mohamed Anas	Cardiologie
ELBAZ Meriem	Pédiatrie	ZOUIZRA Zahira	Chirurgie Cardio-vasculaire
ELJAMILI Mohammed	Cardiologie		

LISTE ARRÊTÉE LE 01/02/2021



DEDICACES



Je dédie cette thèse ...

A ma très chère et tendre maman : Fatma sid'ahmed

Chère maman autant de phrases aussi expressives soient-elles ne sauraient montrer le degré d'amour et d'affection que j'éprouve pour toi. Tu m'as comblé avec ta tendresse et affection tout au long de mon parcours. Tu m'a toujours soutenu et encourager. En ce jour mémorable, pour moi ainsi que pour toi, reçoit ce travail en signe de ma vive reconnaissance et ma profonde estime. Puisse le tout puissant te garde pour moi long temps, te donner santé, et du bonheur.

A mon très cher papa, Alioune Ahmedou Elbou

Tu as été et tu seras toujours un exemple pour moi, je remercie dieu de t'avoir comme père, merci pour tout, ton amour, ton soutien, tes sacrifices, tes encouragements et tes prières que tu faisais toujours pour moi. Aucune dédicace ne saurait exprimer mes respects, ma reconnaissance et mon profond amour. Puisse le tout puissant te garde pour moi long temps, te donner santé, et du bonheur.

A mes oncles et tantes

Je vous rends hommage par ce modeste travail avec tout mon respect et mon amour.

A mes cousins et cousines

Je vous dédie ce modeste travail pour vous exprimer mon respect et mon amour.

A mon ami et cher père Saleck beyedh

Je vous remercie pour ta gentillesse envers moi, ton amour, ton soutien et tes encouragements .que dieu te protèger, te donner santé et du bonheur.

A mes frères et sœurs

Je ne peux exprimer à travers ces lignes tous mes sentiments d'amour et de tendresse envers vous. Puisse l'amour et la fraternité nous unissent à jamais. Je vous aime très fort.

A mon cher mari Zeïne EL abidine Moctar

Merci pour ton amour, ton accompagnement, ta gentillesse, ton soutien et tes encouragements. Je te dédie ce travail qui est aussi le tien, en implorant DIEU le tout-puissant de nous accorder une longue vie pleine de bonheur, de prospérité et de réussite.

Je t'aime très fort

*A mes beaux-parents Mr Moctar ahmadé/Elbou et
Mme Diawgwey ouleydhe*

*Vous êtes aussi mes parents que j'aime et j'estime
beaucoup. Merci pour tout. Puisse DIEU le tout-
puissant vous garder pour nous long temps, vous
donner la santé, et du bonheur.*

A vous je dédie ce travail.

A ma petite fille adorée Tahye zeine El Abidine/Elbou

*TU es ma princesse, le rayon de soleil qui illumine
notre vie, notre bonheur, Je t'aime plus que tout au
monde, que Dieu, le tout puissant, puisse te protéger et
t'accorder bonheur, santé et réussite.*


*A tout le personnel de Chirurgie maxillo faciale et
Stomatologie du CHU Mohammed VI*

*Un spécial remerciement A Dr Lisette Ngoua,
Dr Allaye Garango, Dr Djerrí Bredel Mabika,
Dr Kabbaj Houda, pour leur disponibilité, leur
gentillesse, l'aide et le temps qu'ils ont bien voulu me
consacrer.*

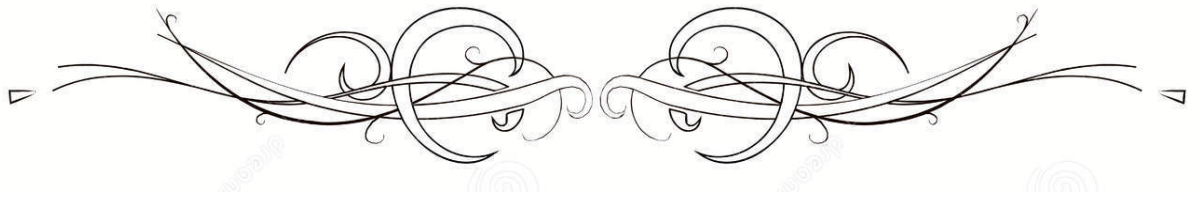
*Et à tous ceux qui de près ou de loin, ont contribué
à la réalisation de ce travail.*

Trouvez ici notre vive gratitude pour votre participation de près ou de loin, à la réalisation de ce travail.

*A mes amis et collègues de la faculté de médecine
Dr Mariata Dia, Dr Djenaba Kane, Dr Zahra
Ismail, Dr Oumou Ba, Dr Camara Tubou, Dr
Germaine, Dr khedy, Dr Adja, fatimetou hamadi,
Linda, Ladine, Dr Khedjetoulekweyry, Diaka,
Aissatakane, Dr Fatimata Dia, tous mes collègues
Mauritaniens, Marocains et des autres nationalités et
tous ceux que j'aurais involontairement omis de
citer.....*



REMERCIEMENTS



A notre maitre et Présidente du jury de thèse :

Professeur Nadia MANSOURI HATTAB

Professeur d'enseignement supérieur de Stomatologie et Chirurgie maxillo-faciale et Esthétique.

Chef de service de Chirurgie maxillo-faciale à l'hôpital Ibn Tofail, CHU Mohammed VI de Marrakech.

Nous vous remercions de l'immense honneur que vous nous avez fait en acceptant de présider notre jury. Votre professionnalisme, humanisme et qualités d'enseignements, sont pour nous un exemple à suivre.

Veillez accepter cher maitre le témoignage de notre profond respect, nos remerciements les plus sincères et de notre grande estime.

A notre maitre et Rapporteur de thèse :

Professeur Mohamed EL BOUHI

Professeur d'enseignement supérieur de Stomatologie et Chirurgie Maxillo-faciale.

Directeur de l'hôpital Ibn Tofail, CHU Mohammed VI de Marrakech

Nous vous remercions pour votre soutien, votre disponibilité, vos conseils précieux et orientations qui nous ont été d'un grand apport dans la confection de ce travail.

Que votre compétence, votre sérieux, votre rigueur au travail, votre sens critique et vos nobles qualités humaines soient pour nous le meilleur exemple à suivre.

Veillez trouver ici cher maître, l'expression de notre haute considération, de notre sincère reconnaissance et de nos respects les plus distingués.

A mon maître et juge de thèse professeur Mohammed LAKOUCHEMI

Professeur agrégé en Stomatologie et Chirurgie maxillo-faciale

Hôpital Avicenne de Marrakech

Vous nous avez honorés d'accepter avec grande sympathie de siéger parmi notre jury de thèse. Cet honneur nous touche infiniment et nous tenons à vous exprimer notre profonde reconnaissance. Nous vous prions de recevoir ici notre gratitude et notre respect le plus sincère.

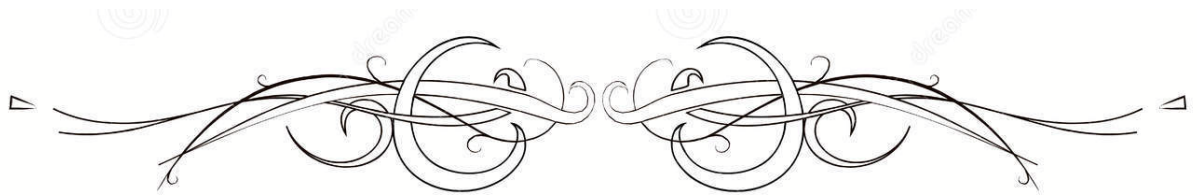
A mon maître et juge de thèse professeur Badreddine ABIR

Professeur agrégé en Stomatologie et Chirurgie maxillo-faciale

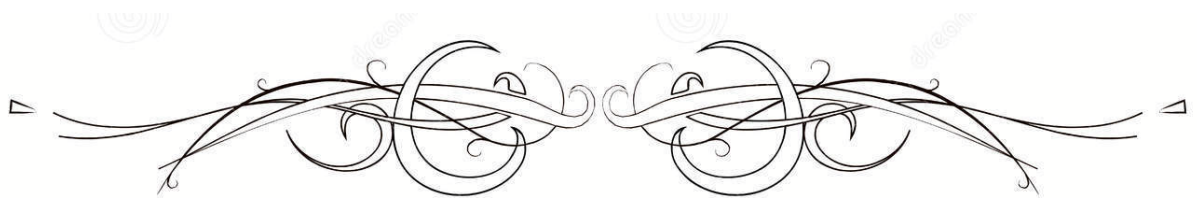
Hôpital Avicenne de Marrakech

Nous vous remercions de nous avoir honorés par votre présence. Vous avez accepté aimablement de juger cette thèse. Cet honneur nous touche infiniment et nous tenons à vous exprimer notre profonde reconnaissance.

Veillez accepter, cher maître, dans ce travail l'assurance de notre estime et notre profond respect.




LISTE DES ABBREVIATIONS




Liste des abréviations

ATM	:	Articulation temporo mandibulaire
Fr	:	Fracture
CMF	:	Chirurgie maxillo-faciale
CHU	:	Centre hospitalier universitaire
RFA	:	Rééducation fonctionnelle active
RFP	:	Rééducation fonctionnelle passive
TF	:	Traction fonctionnelle
AVP	:	Accident de la voie publique
LOB	:	Limitation de l'ouverture buccale
EBD	:	Etat bucco-dentaire
BH	:	Branche horizontale
AP	:	Apophyse
PM	:	Muscle ptérygoïdien médial
AOCMF	:	Association of clinical maxillo-facial
S/C	:	Sous condylienne
OPT	:	Orthopentomogramme
TDM	:	Tomodensitométrie
BIM	:	Blocage intermaxillaire
BBM	:	Blocage bimaxillaire
BMM	:	Blocage-maxillo-mandibulaire
PII	:	Point inter incisifs inférieurs

PEC	:	Prise en charge
TCP	:	Trapezoidal condylar plate
DAM	:	Dysfonctionnement de l'appareil manducateur
ORIF	:	Open reduction and internal fixation
AL	:	Anesthésie locale
AG	:	Anesthésie générale
INT	:	Intubation –naso–trachéale
AD	:	Articulé dentaire
TAD	:	Trouble de l'articulé dentaire
SCH	:	Sous condylienne haute
SHB	:	Sous condylienne basse




PLAN

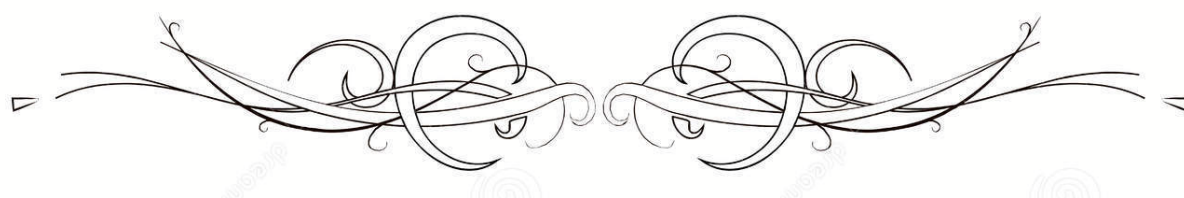


INTRODUCTION	01
MATERIELS ET METHODES	04
I. Matériels de l'étude	05
II. Méthodes de l'étude	06
III. Analyses statistiques des données	12
RESULTATS	18
I. Aspects épidémiologiques	14
II. Aspects cliniques	17
III. Aspects radiologiques	21
IV. Aspects thérapeutiques	24
V. Surveillance	29
VI. Complications et séquelles	31
RAPPELS	32
I. Embryologie et croissance mandibulaire	33
II. Anatomie	34
1. la mandibule	34
2. l'Articulation temporo-mandibulaire	39
III. Dentition	55
IV. Physiologie de la mandibule	60
V. Le mécanisme de la fracture	64
VI. La clinique	64
VII. Le déplacement de la fracture	69

DISCUSSION	70
I. Classifications des fractures condyliennes et leurs intérêts	71
II. Donnée épidémiologiques générales	76
III. Données cliniques et diagnostics	79
IV. Aspects thérapeutiques	85
V. Résultats fonctionnels	103
VI. Prévention	110
RECOMMANDATIONS	111
CONCLUSION	115
RESUMES	117
ANNEXES	124
BIBLIOGRAPHIE	129



INTRODUCTION



Les fractures du condyle mandibulaires s'inscrivent dans le cadre des fractures de la portion non dentée de la mandibule[1].Elles se définissent comme une solution de continuité osseuse complète ou incomplète de la région du condyle mandibulaire, allant du sommet de l'extrémité postéro-supérieur de la branche montante de la mandibule recouvert d'un fibrocartilage à une ligne oblique qui joint le milieu de l'échancrure sigmoïde au bord postérieur de la branche montante, à l'union tiers supérieur tiers moyen de la branche montante de haut en bas, d'avant en arrière[1].

Ces fractures sont intéressantes à plusieurs titres :

- ✚ Ce sont les fractures mandibulaires les plus fréquentes (36%) [2], surtout chez l'enfant. Les fractures bilatérales sont également très fréquentes.
- ✚ Pathologies potentiellement graves et handicapantes par ses répercussions fonctionnelles sur la mastication, et surtout le risque d'évolution vers l'ankylose-temporo-mandibulaire (ATM) en absence de prise en charge précoce et adéquate [3].
- ✚ Leur prise en charge est longue et contraignante pour le malade.

L'examen clinique minutieux tient une place importante dans leur diagnostic qui est confirmé par un bilan radiologique.

Elles posent une problématique double dans leur prise en charge:

- ✚ D'une part thérapeutique, liée à la multitude de ses approches thérapeutiques non consensuelles et dépendantes des caractéristiques des fractures ;
- ✚ Et d'autre part, quant aux séquelles fonctionnelles possibles.

Leur traitement constitue un réel défi en raison des impératifs qu'il implique : garantir une ouverture buccale satisfaisante tout en récupérant la fonction des ATM, assurer un articulé dentaire stable. Il associe deux volets : l'articulé dentaire stable et acceptable et la rééducation [1].


Plusieurs évolutions ont été faites dans la prise en charge de ces fractures, du traitement orthopédique à l'ostéosynthèse des fractures condyliennes assistée par endoscopie [4].

Ces progrès thérapeutiques restent jusqu'à présent confrontés à l'absence de consensus car le traitement des fractures du condyle mandibulaire est probablement l'un des sujets les plus controversés de la traumatologie maxillo-faciale, opposant les partisans du traitement fonctionnel (« conservative treatment » des anglo-saxons) et ceux du traitement chirurgical (« open réduction and internal fixation » [ORIF]) [5].

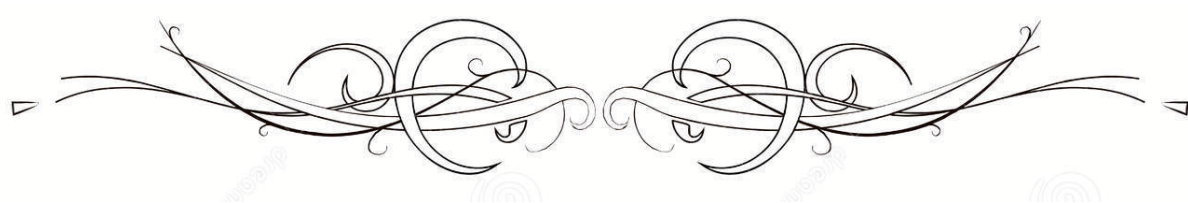
Dans ce contexte de manque de consensus, peut-on avoir dans notre contexte une approche thérapeutique cohérente, et justifier la pratique se basant sur l'équilibre entre le traitement conservateur et chirurgical en fonction des caractéristiques des fractures ?

C'est dans cette perspective que nous avons mené cette étude dont le but était d'étudier les particularités cliniques, thérapeutiques et évolutives dans la prise en charge des fractures condyliennes à Marrakech , afin de contribuer à l'amélioration de sa prise en charge, et plus spécifiquement de:

- Déterminer les caractéristiques épidémiologiques, cliniques, et radiologiques, des fractures condyliennes.
- Analyser nos résultats et les comparer aux données de la littérature,
- Corréler les séquelles en fonction du type de traitement,
- Etablir des recommandations claires.



MATÉRIELS ET MÉTHODES



I. Matériels de l'étude

1. Type et période de l'étude

Il s'agit d'une étude rétrospective, descriptive et analytique sur une période de 4ans, allant de janvier 2014 à Décembre 2017.

2. Cadre de l'étude

L'étude a été réalisée dans le service de chirurgie maxillo-faciale -esthétique et Stomatologie de l'hôpital Ibn Tofail du CHU Mohammed VI de Marrakech, dans les unités d'hospitalisations, Bloc opératoire, en ambulatoire et en Consultation externe.

3. Population d'étude

La population générale de notre étude était constituée de patient présentant une fracture du condyle mandibulaire post traumatique isolée ou associée à d'autres fractures maxillo-faciale avec confirmation radiologique ayant consulté au service de chirurgie maxillo-faciale -esthétique et Stomatologie de l'hôpital Ibn Tofail du CHU Mohammed VI de Marrakech.

3.1. Critères d'inclusion

Nous avons inclus dans notre étude tous les patients ayant bénéficié d'un geste thérapeutique.

3.2. Critères d'exclusion

Nous avons écarté de notre étude les dossiers inexploitable par insuffisance des données et les cas ayant disparus après la prise en charge.

3.3. Echantillon d'étude:

Le tirage aléatoire simple était notre technique d'échantillonnage, car tous les patients admis pour les fractures condyliennes étaient recrutés avec les mêmes chances. En fonction de nos critères d'inclusion, L'échantillon de notre étude a été constitué de 51 cas de fractures de la région condylienne.

II. Méthodes de l'étude

1. Collecte des données

Les dossiers répondant aux critères d'inclusion ont fait l'objet d'une quintuple enquête : épidémiologique, clinique, radiologique, thérapeutique et évolutive.

1.1. Epidémiologique

Les dossiers des patients inclus dans l'étude nous ont permis d'intégrer toutes les variables épidémiologiques retenues pour l'étude. Les données ont été notées sur une fiche d'enquête conçue à cet effet.

1.2. Enquête clinique

Il s'agissait de recueillir les données cliniques complètes comprenant, les données de l'interrogatoire et l'examen physique maxillo-facial et des autres appareils. L'ensemble des données recueillies ont été transcrites sur la fiche d'enquête (Cf. annexe).

1.3. Enquête radiologique

Cette enquête était basée sur l'examen des données radiologiques qui comprenaient les données d'examens radiologiques standard et de la Tomodensitométrie.

1.4. Enquête thérapeutique

Cette enquête a permis de ressortir les différentes modalités thérapeutiques bénéficiées par chaque patient. Elle a fait ressortir trois principaux types de traitement : fonctionnel, orthopédique et chirurgical.

1.5. Enquête évolutive

Cette enquête était basée sur les différentes données post hospitalisation des patients et un recul minimal de 6 mois était requis.

2. Classification [6]

Après l'analyse des données cliniques et radiologiques, nous avons réparti nos lésions selon la classification de spiessl et schroll qui repartie les fractures condyliennes en 6 types.

- **Type1** : Fr condylienne sans angulation ni luxation
- **Type2** : Fr S/C basse avec angulation
- **Type3** : Fr S/C haute avec angulation
- **Type4** : Fr S/C basse avec luxation ou chevauchement
- **Type5** : Fr S/C haute avec luxation
- **Type6** : intra articulaire/capitale

3. Protocole thérapeutique

Notre attitude se reposait sur les méthodes fonctionnelles, orthopédiques et chirurgicales. Elle dépend des caractéristiques de la fracture et de l'âge du patient.

3.1. Thérapies fonctionnelles

Ces traitements dites « conservateurs » consistent en une mobilisation la plus précoce possible de la mandibule (propulsion–diduction–ouverture) :

a. Active (*rééducation volontaire par le patient sans appareillage*).

Avec 3cas de figures : traitement fonctionnel active aidée (mise en place de traction élastiques en propulsion de la mandibule) ; traitement fonctionnel active pure et traitement fonctionnel active contrariée.

Leur but principal est d'obtenir grâce à un remodelage de la région condylienne, la meilleure fonction et occlusion possible. La propulsion favorise la réduction, lutte contre l'ankylose, soulage l'articulation.

b. Passive qui utilise des appareils mobilisateurs.

La plus efficace est l'utilisation des tractions élastiques horizontales sur arcs préconisée par Delaire.

- Dans les fractures n'entraînant pas des diminutions de la hauteur de la branche montante (fracture capitale non déplacée), la rééducation peut se faire par simple mobilisation active en propulsion et diduction sans appareillage.
- Dans les formes plus graves (fractures capitales déplacées), la mobilisation active spontanée est souvent impossible et la mobilisation passive est nécessaire. Pour cela nous utilisons des arcs pour des blocages bi maxillaires classiques des crochets situés en regard de la canine supérieur, l'autre à la face distale de la 1ère molaire inférieure.

Entre ces deux potences fixes sur l'arc de côté fracturé est posé un élastique suffisamment tendu pour entraîner une latéroposition mandibulaire passive.

- Dans les formes bilatérales, les tractions élastiques horizontales doivent être alternées. Un jour un côté le lendemain l'autre et ainsi de suite.

Cet appareil doit être maintenu jusqu'à la récupération d'un mouvement de propulsion et de diduction spontané. Cette attitude entraîne une latéroposition mandibulaire passive.

Ces tractions mobilisatrices horizontales sont utilisées uniquement le jour avec alternance droite et gauche dans le cas de fracture bi condylienne. Otées la nuit pour être remplacées par des tractions verticales destinées à rétablir l'occlusion jusqu'à spontanée.

3.2. Blocage bimaxillaire

Immobilise la mandibule et utilise une arcade dentaire pour aligner et contenir une autre, assure la réduction et la contention grâce à l'engrènement dentaire.

La solidarisation des deux arcades est assurée au moyen d'ancrage métallique qui prend appui sur les dents (ligatures, arc vestibulaire, boutons collés) ou sur les mâchoires (vis ligatures).

Blocage de courte durée :

Pour la réduction per opératoire avant l'ostéosynthèse.

- Blocage de longue durée :

La méthode des arcs vestibulaires est la plus utilisées.

3.3. Traitement chirurgical

Il a consisté à la réalisation d'une ostéosynthèse par plaque trapézoïdale par voie sous-angulomandibulaire haute, choix du service de CMF du CHU Mohammed VI.

a. Voie d'abord chirurgicale

- ✓ **Voie d'abord sous-angulo-mandibulaire haute (voie de Risdon modifiée)**

On réalise une incision cutanée qui est tracée à 1 cm en dessous du rebord palpé de la région angulaire en suivant les lignes de moindre tension cutanée, c'est-à-dire en suivant les plis naturels de la peau .Sa longueur est de 5 à 6 cm.

b. Exposition et réduction des fragments

Après incision et dissection du plan musculaire la corticale latérale du Ramus peut être ruginée sans difficulté en sous-musculaire jusqu'au foyer de fracture Le bord postérieur du Ramus et du col condylien doit être parfaitement visualisé pour faciliter et contrôler la réduction de la fracture.

La réduction était réalisée sous curarisation en blocage maxillo-mandibulaire.

c. Contention des fragments

Les moyens de fixation étaient essentiellement :

- Mini-plaques vissées en titane type TCP (Tekka, KLS Martin)
- Vis monocorticales de 5-6mm.

d. La rééducation :

Active et passive, elle est débutée au J3 du post-opératoire afin d'éviter la période algique post-opératoire immédiate et à J10 si existence d'un blocage post-opératoire et poursuivie pendant au moins 6 mois.

e. Le suivi post-opératoire :

En post-opératoire, le suivi des malades a été assuré à la consultation au J7, à 1 mois, à 3 mois, puis tous les 6 mois aussi longtemps que le permet la disponibilité et l'assiduité des patients.

Ces contrôles étaient réguliers jusqu'à la récupération complète de la fonction articulaire.

4. Variables d'études

4.1. Variables épidémiologiques

Les variables épidémiologiques suivantes ont été retenues :

- L'âge
- Sexe
- La profession
- Les antécédents généraux et traumatiques
- Le niveau scolaire
- Mécanisme (Etiologie)

4.2. Variables cliniques

- Le motif de consultation
- Le délai de prise en charge
- La mesure de l'ouverture buccale

- L'asymétrie faciale
- Présence de la douleur prétragienne
- Le degré de la laterodéviation à l'ouverture buccale
- L'état de l'articulé dentaire

4.3. Les variables anatomopathologiques

- Type de radiologie
- Localisation et nombre de trait de fracture
- Type et degré de déplacement

4.4. Les variables thérapeutiques

- Type du traitement
- Modalité de chaque traitement
- Durée du traitement
- Type de matériel de fixation

4.5. Les variables évolutives

- La mesure de l'ouverture buccale
- L'asymétrie faciale
- Les Signes de dysfonction de l'appareil manducateur
- Stigmates d'ankylose temporo-mandibulaire
- L'état de l'articulé dentaire
- L'état de la cicatrice opératoire

- Le résultat de panoramique de contrôle

III. Analyses statistiques des données

Nous avons utilisé le logiciel Microsoft Excel version 2010 pour la confection de la base et le traitement des données, et l'élaboration des tableaux et des graphiques.

Les résultats des variables quantitatives étaient exprimés en moyenne \pm écart type et ceux des variables qualitatives étaient exprimés en effectif ou en pourcentage.



RESULTATS



I. Aspects épidémiologiques

1. Répartition des patients selon le sexe :

Nous avons une prédominance masculine nette (80,39 %) avec un sexe ratio de 4/1.

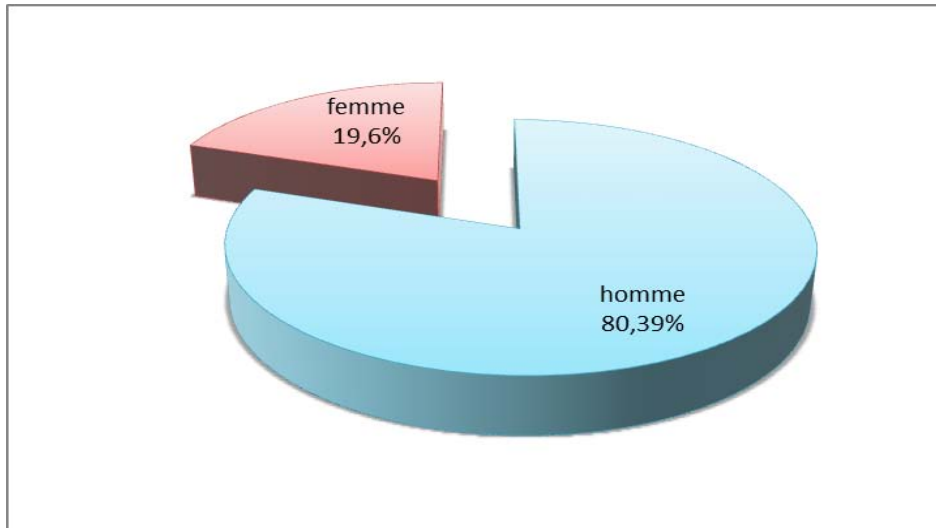


Figure 1: Répartition des patients en fonction de sexe

2. Répartition des patients selon l'âge

L'âge moyen de nos patients était de 27,2 ans avec des extrêmes de 2 et 70 ans, la tranche d'âge la plus touchée était celle de 20-29ans (49,09%).

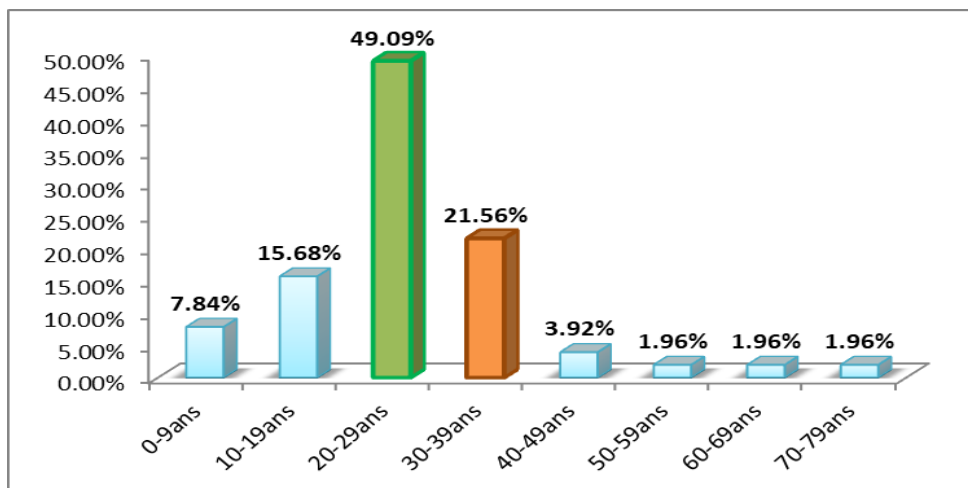


Figure 2: Répartition selon la tranche d'âge

3. Antécédents :

Les ATCDs médicaux chirurgicaux rencontrés dans notre étude sont résumés dans le tableau I.

Tableau I : Répartition des patients selon les antécédents médicaux-chirurgicaux

ANTECEDANTS		Effectif(n)	Pourcentage(%)
▪ Avec ATCDs médicaux-chirurgicaux		3	5,88%
	Asthme	1	1,96%
	Epilepsie	1	1,96%
	Fracture mandibulaire	1	1,96%
▪ Sans ATCDs médicaux- chirurgicaux		48	94,11%
▪ Total		51	100%

4. Répartition des patients selon la profession :

Les professions les plus concernées par les fractures du condyle étaient celles des ouvriers (47,05%) suivie de celles des élèves et étudiants (31,37%).

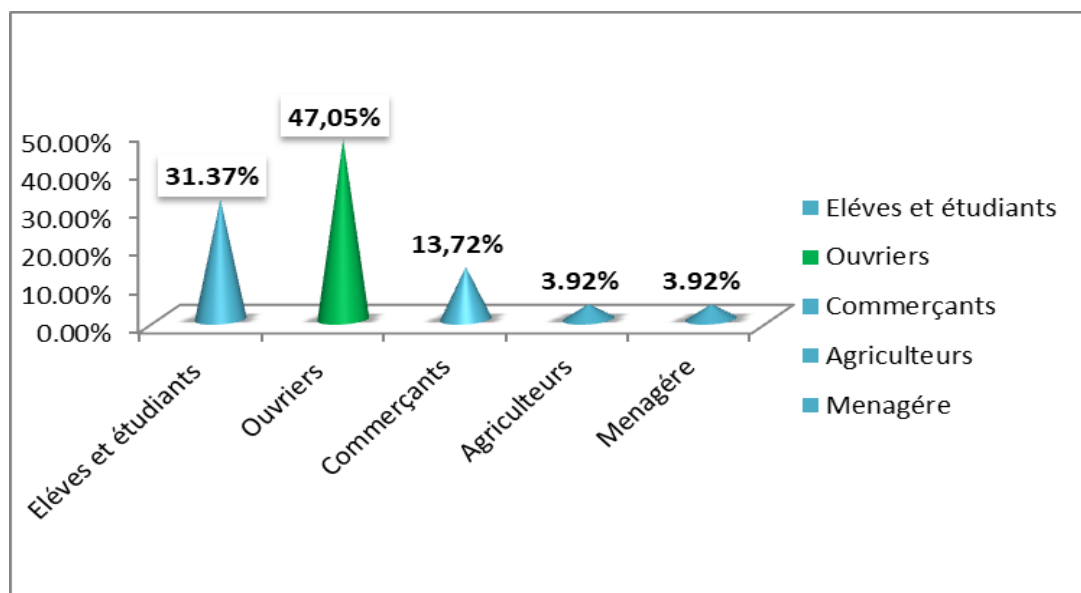


Figure 3: Répartition des patients selon la profession

5. Répartition des patients selon le niveau scolaire

La majorité de nos patients avaient un niveau scolaire primaire avec 39,21%.

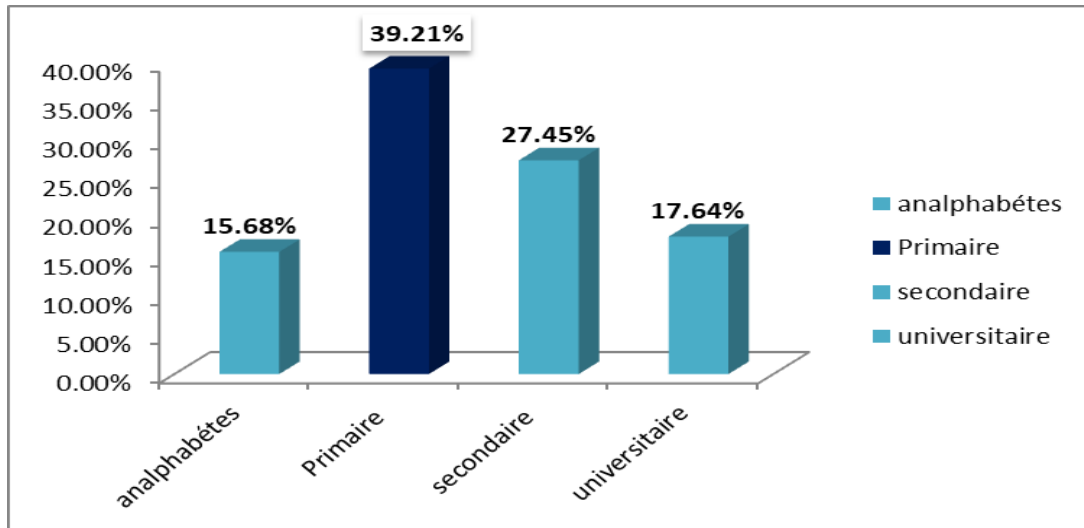


Figure 4: Répartition des patients selon le niveau scolaire

6. Mécanisme (Etiologie) :

L'accident de la voie publique représentait la première cause des fractures du condyle mandibulaire avec 45,09 %, suivie des rixes avec 31,37% et les chutes en troisième place avec 17,64%.

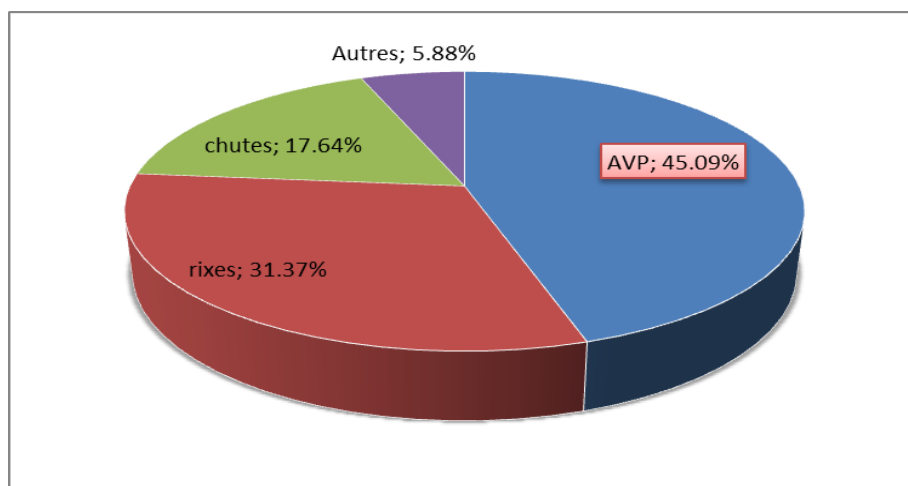


Figure 5: Répartition des fractures selon le mécanisme de la fracture

II. Aspects cliniques

1. Délai de consultation :

Le délai de consultation moyen était de 3 jours avec des extrêmes de 12 heures à 15 jours.

2. Signes fonctionnels :

Les signes fonctionnels sont représentés dans le tableau II.

Tableau II: Signes fonctionnels

Les signes	Nombre des cas	Pourcentage(%)
Douleur masticatoire	51	100
Douleur prétragienne	41	80,39
Craquements	3	5,88
Otorragie	2	3,92

La douleur à la mastication était présente chez tous les malades (100%).

3. Examen physique

3.1. Examen exo-buccale :

Les signes cliniques trouvés à l'inspection et à la palpation sont résumés dans la figure 6.

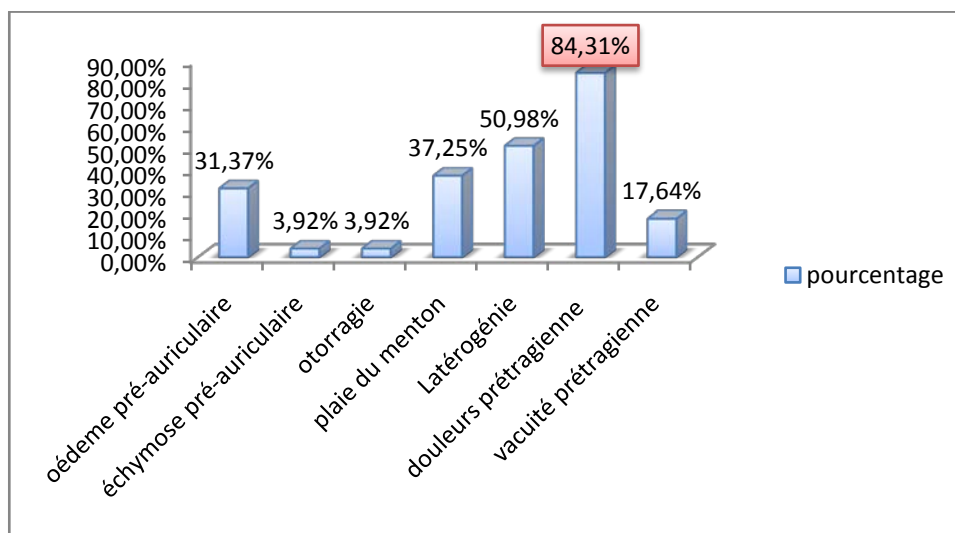


Figure 6: Répartition des patients selon le tableau clinique à l'examen exo-buccale

3.2. Examen endo-buccale :

a. L'ouverture buccale :

La mesure de l'amplitude de l'ouverture buccale a révélée :une limitation de l'ouverture buccale modérée (entre10–20 mm) chez 35 patients soit 69%, et une limitation légère (entre 20–35 mm) chez 16 de nos patients soit 31 %.

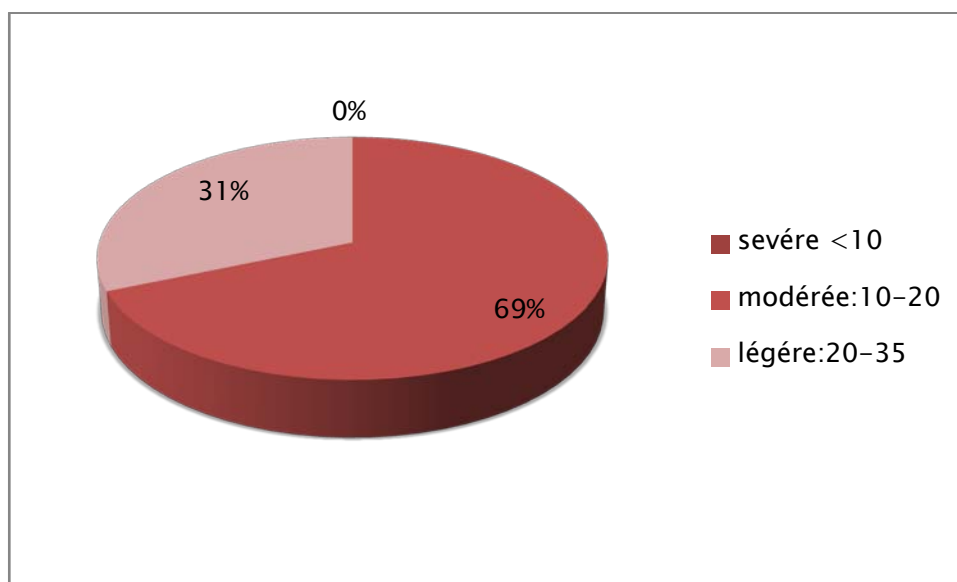


Figure 7: Degré de limitation de l'ouverture buccale

b. Articulé dentaire :

Tableau III : L'articulée dentaire

Articulé dentaire	Effectif	Pourcentage
Pas de trouble de l'articulé dentaire	9	17,64
Contact molaire prématuré + béance controlatérale a la fracture	32	62,74%
Contact molaire bilatérale + béance antérieur	3	5,88%
Un articulé croisé	7	13,72%

L'articulé dentaire était conservé chez 9 patients soit 17% des cas

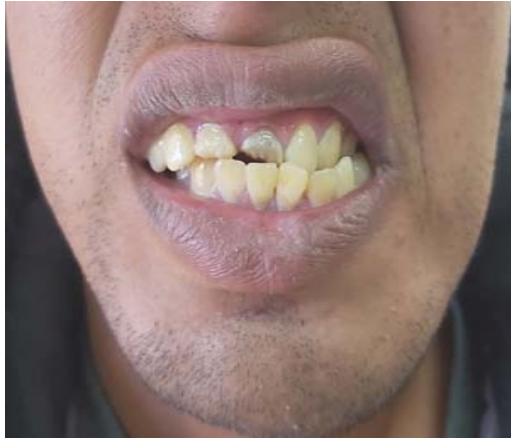

Figure 8 : Articulée croisée chez un patient présentant une fracture conylienne

(Iconographie du service de chirurgie maxillo-faciale du CHU de Marrakech).

c. Examen dentaire

c.1. Evaluation de la denture

Tableau IV : Evaluation de la denture

Patients	Effectif	Pourcentage
Edentement totale	2	3,92%
Edentement partielle	39	76,47%
Denture normale	10	19,60%

c.2. L'état bucco-dentaire :

L'état bucco-dentaire était peu satisfaisant chez 22 patients soit 43,13%, satisfaisant chez 13 patients soit 25,49%,et mauvais chez 16 patients soit 31,37%.

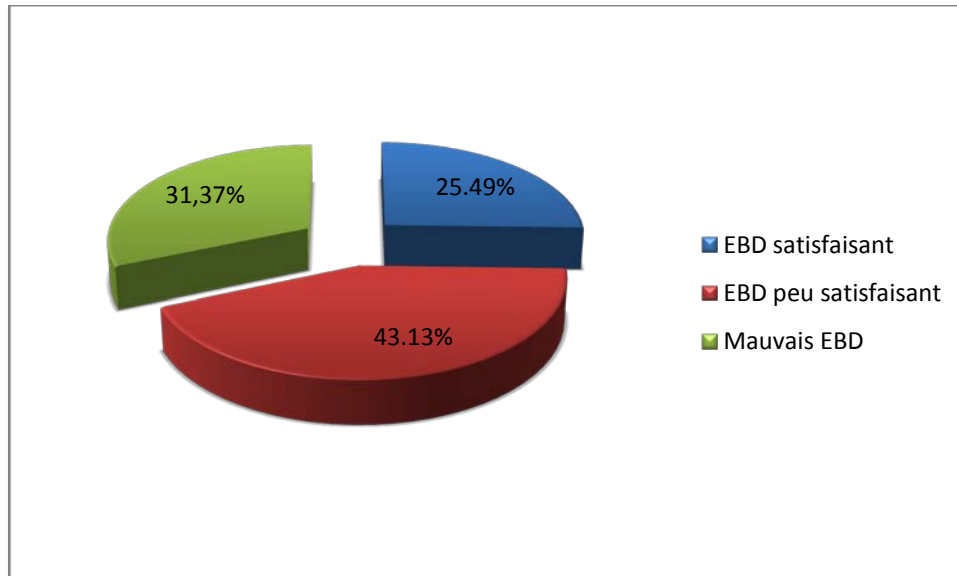


Figure 9: Répartition des patients selon leur état bucco-dentaire

c.3. Les lésions dentaires :

Des traumatismes dentaire sont été présents chez 25 patients (49,01%), soit sous forme d'avulsion ou subluxation, ou sous forme de fracture dentaire ou fracture de l'os alvéolaire.

Tableau V: Traumatismes alvéolo-dentaire

Traumatismes	Effectif	Pourcentage
Avulsion dentaire	4	7,84%
subluxation	4	7,84%
Fracture dentaire	11	21,56%
Fracture alvéolaire	6	11,76%

III. Aspects radiologiques

1. Imagerie:

Dans notre série l'orthopantomogramme a été réalisé chez 32 patients soit (62,74% de cas).

Une TDM faciale en fenêtre osseuse complémentaire a été faite chez 12 patients soit (23,52%). Une TDM cranio-faciale en première intention était réalisée chez 19 patients soit (37,25%).

Tableau VI : Bilan radiologique

Le bilan	Effectif	pourcentage
Orthopantomogramme seul	32	62,74%
TDM cranio- faciale en première intention	19	37,25%
TDM facial complémentaire	12	23,52%

2. Bilan lésionnel

2.1. Répartition des patients selon le nombre des foyers fracturaires :

Nous avons 24 cas de fractures condyliennes uni focale soit 47,05% ,16 cas de fractures bifocales soit 31,37% et 11 cas de fractures tri focale soit 21,56%, avec une atteinte bi condylienne dans 5 cas soit 9,80%.

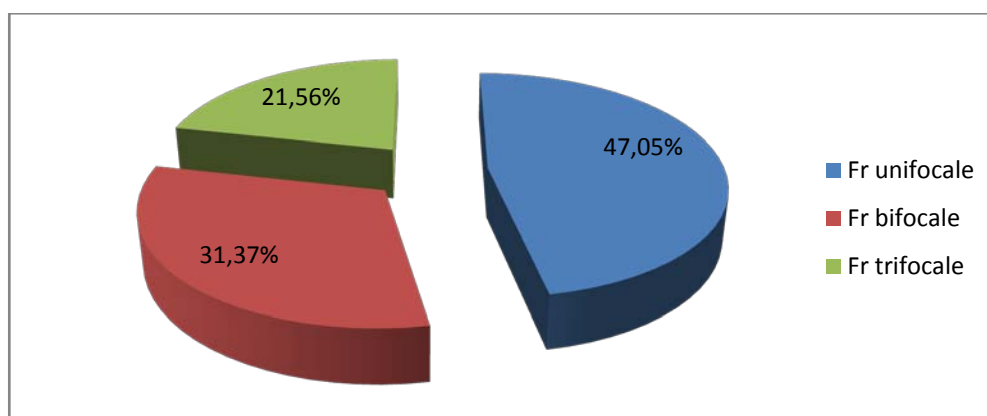


Figure 10: Répartition selon le nombre des foyers des fractures

2.2. Répartition selon les fractures associées :

Les fractures du condyle mandibulaire étaient associées avec :

- seconde localisation mandibulaires chez 27 patients (52,94%)
- Fractures alvéolo-dentaire : 17 patients (33,33%)
- Fractures maxillo-faciale 16 patients (31,37%).

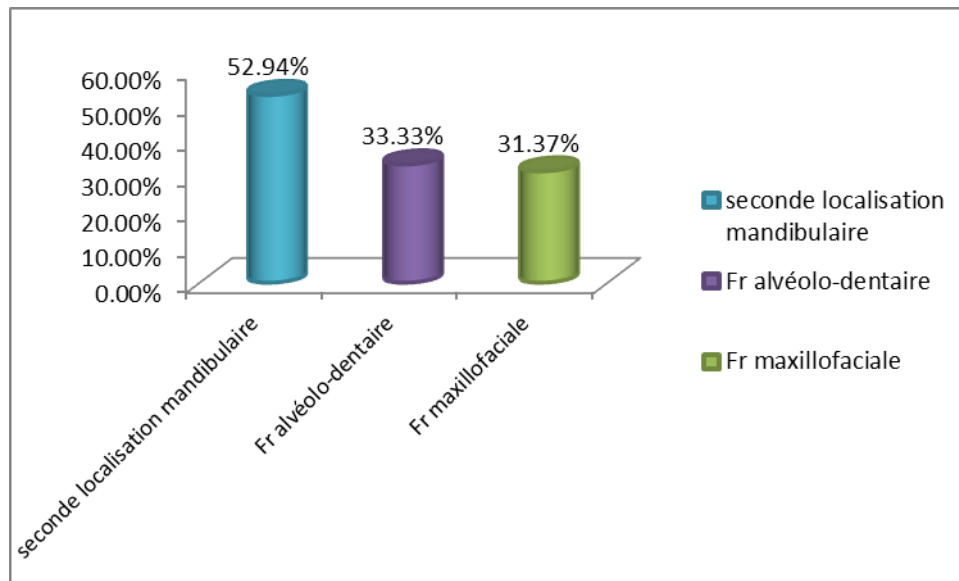


Figure 11: Répartition des patients selon les fractures associées

2.3. Répartition des patients selon la topographie des fractures mandibulaires associées :

La région parasymphysaire était la topographie de la région mandibulaire la plus touchée avec 14cas (27,45%), suivie de la région symphysaire avec 6cas (11,76 %), la branche horizontale avec 3cas (5,88 %), Angle avec 2cas (3,92%),Ramus 1cas (1,96%) et Coroné avec 1cas (1,96%).

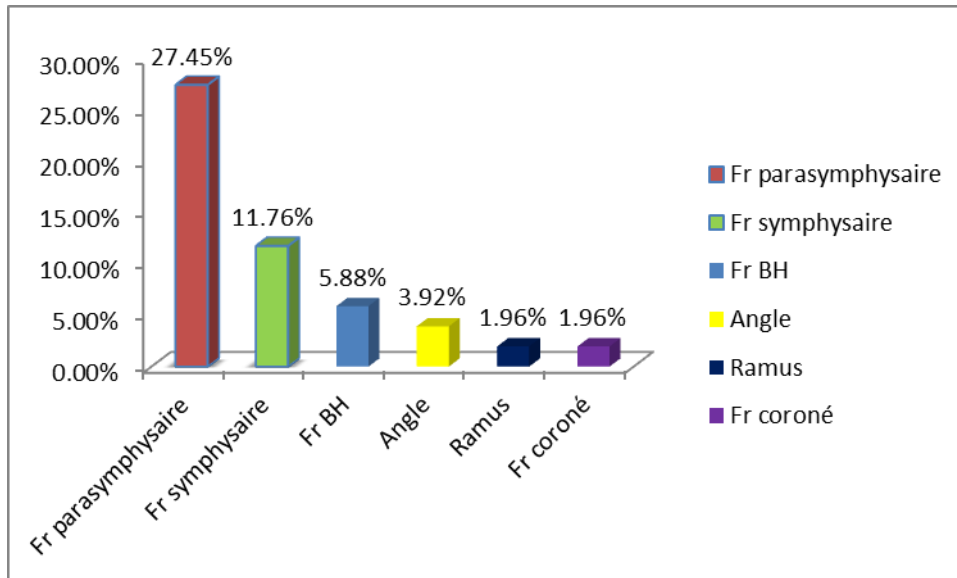


Figure 12: Répartition selon la topographie des fractures mandibulaires associées

2.4. Répartition des autres fractures maxillo-faciales associées :

Des autres fractures maxillo-faciales ont été présentes chez 16 patients soit 31,37%.

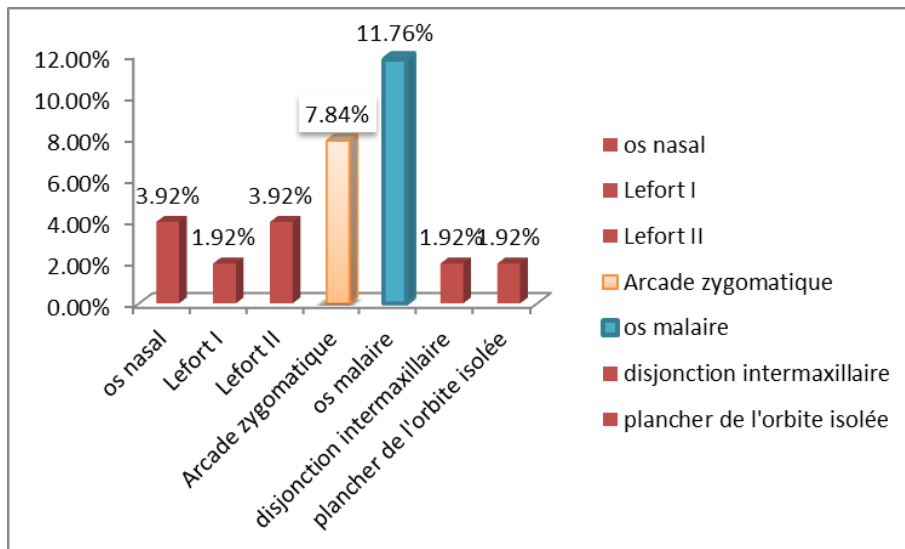


Figure 13: Répartition des autres fractures maxillo-faciales associées

2.5. Classification des fractures du condyle selon spissel et schroll :

Nous avons distribués nos fractures selon la classification de spissel et shroll [tableau

VII]

Tableau VII : Répartition des fractures selon la classification de spiessl et schroll :

Types de fracture condylienne	Droit	Gauche	Totale
Type I	10	8	18
Type II	4	14	18
Type III	3	5	8
Type IV	1	3	4
Type V	1	3	4
Type VI	1	3	4
Totale	20	36	56

Nous avons recensés 56 fractures sur les 51 malades. 5 patients (soit 9,80%) présentaient des fractures condyliennes bilatérales et 46 patients(soit 90,19%) présentaient des fractures condyliennes unilatérales.

IV. Aspects thérapeutiques (traitements)

Les moyens thérapeutiques étaient fonctionnel, orthopédique et chirurgical.

1. Répartition des patients selon le traitement

Tableau VIII: Répartition des patients selon le choix thérapeutique :

Le choix thérapeutique	Effectif (n)	Pourcentage (%)
Traitement fonctionnel	9	17,64%
Traitement chirurgical	27	52,94%
Avec BMM postopératoire	21	77,77%
Sans BMM postopératoire	6	22,22%
Traitement orthopédique	15	29,41%
Total	51	100%

La rééducation a été systématiquement associée chez tous nos patients.

1.1. Le traitement fonctionnel :

Le traitement fonctionnel était instauré le plutôt possible dès l'admission.

Dans notre série, 9 patients (17,64 %) ont bénéficié d'un traitement fonctionnel dont 3 enfants qui sont âgés respectivement de 6, 8 et 12 ans et les fractures ont été classées :

- Type I chez 7 cas
- Type V chez 1 cas
- 1 cas avec une fracture bilatérale classée type III dans les deux côtés.

1.2. Le traitement orthopédique :

15 patients (29,41%) ont bénéficiés d'un traitement orthopédique et les fractures ont été essentiellement classées chez eux :

- Type II : 4 cas
- Type III : 4 cas
- Type IV : 2 cas
- Type V : 3 cas
- Type VI : 2 cas.

Le délai moyen de la prise en charge était de 2 jours, 13 patients ont été PEC en ambulatoire et 2 patients ont été hospitalisés et traités sous AG.

a. Répartition des patients selon le type de blocage et le matériel utilisé :

Nous avons réalisées un blocage maxillo-mandibulaire sur arc dans 80% de cas et sur vis dans 20% de cas [tableau IX].

Tableau IX : Répartition des patients selon le type de blocage et le matériel utilisé

Type de BMM	Effectif (n)	Pourcentage (%)
Sur arc	12	80 %
Souple	8	66,66%
rigide	4	33,33%
Sur vis	3	20%
Souple	2	66,66%
rigide	1	33,33%
Totale	15	100%

Le blocage souple sur (arc et élastique) était la méthode de blocage maxillo-mandibulaire la plus réalisée dans notre série.

b. Type d'anesthésie :

Le BMM était réalisé sous AL dans 86,66% et sous AG dans 13,33% de cas [Tableau X].

Tableau X: Types d'anesthésie

Le type d'anesthésie	Effectif(n)	Pourcentage(%)
Anesthésie locale	13	86,66%
Anesthésie générale	2	13,33%
Totale	15	100%

c. Durée du blocage-maxillo--mandibulaire :

Dans notre série 80% des cas ont reçus un BMM pendant 7-15 Jours et dans 20% des cas les blocages ont durés plus de 15 jours [tableau XI].

Tableau XI: Répartition selon la durée du blocage-maxillo-mandibulaire

Durée du BMM	Effectif (n)	Pourcentage (%)
< 7 jours	0	0%
7-15jours	12	80%
>15 jours	3	20%
Total	15	100%

La durée moyenne de blocage était 7 jours.

1.3. Le traitement chirurgical :

Dans notre série le traitement chirurgical a été fait chez 27 patients soit 52,94%.

a. Délai moyenne de PEC :

Le délai de la prise en charge chirurgical variait de 03 à 25 jours, avec une moyenne de 8,9jours et écart type de 4,24 jours.

Tableau XII: Délai de traitement chirurgical

Délai	Pourcentage
3jour - 10jours	70,37%
10j-3semaines	22,22%
>3 semaines	7,40%

b. Anesthésie et type d'intubation :

Nous avons réalisés une anesthésie générale chez 29patients relevant du traitement chirurgical et orthopédique.

Tableau XIII : Répartition des patients selon le type d'intubation

Type d'intubation	Effectif (n)	Pourcentage (%)
INT	29	100
IOT	0	0
ISM	0	0
Total	29	100%

Prise en charge des fractures du condyle mandibulaire

Une INT était réalisée chez 29 Patients (2 cas pour le traitement orthopédique et 27 cas pour le traitement chirurgical) afin de permettre le contrôle per-opérateur de l'articulé dentaire.

c. Répartition des patients selon le foyer fracturaire ostéosynthésé :

Nous avons réalisés l'ostéosynthèse du condyle dans 15 cas soit 55,55 % ,Il s'agissait de fracture de Type II de spiessel et shroll dans 13 cas (86,66%) et Type IV dans 2 cas (13,33%) avec un angle moyen de 30° et chevauchement > 5mm, et dans 12 cas soit 44,44% il a été réalisé une ostéosynthèse uniquement au niveau des foyers fracturaires du corpus sans fixation interne du condyle avec obtention en per-opérateur d'un articulé dentaire satisfaisant[Tableau XIV].

Tableau XIV : Répartition des patients selon le foyer fracturaire ostéosynthésé

Foyer ostéosynthèse	Effectif (n)	Pourcentage (%)
Condyle seul	0	0
Condyle +autres foyers	15	55 ,55%
Autres foyers sans condyle	12	44,44%
Totale	27	100%

d. Les voies d'abords chirurgicales du condyle :

La voie de risdon modifiéea été la seule voie d'abord utilisé dans notre étude pour aborder le condyle [Tableau XV].

Tableau XV: Répartition des patients selon la voie d'abord

Les voies d'abord	Effectif (n)	Pourcentage (%)
Risdon	0	0
Risdon modifiée	15	100
Pré-auriculaire	0	0
Rétromandibulaire	0	0
Total	15	100%

e. Matériel d'ostéosynthèse utilisé :

Le matériel d'ostéosynthèse utilisé était des mini plaques vissées (TCP) chez tous les patients (100%).

f. Durée moyenne d'hospitalisation :

La durée moyenne d'hospitalisation de nos patients était de 7 jours.

V. Surveillance:

1. Le rythme de suivi en consultation

Le rythme de suivi en consultation était plus ou moins stéréotypé chez tous les patients avec toutes fois des exceptions : à J7, j15, à 1 mois, J45, 3 mois, 6 mois puis à 1 an.

2. Le délai de suivi :

Un suivi à long terme était réalisé dans 80,39% de cas et à moyen terme dans 19,60% de cas [tableau XVI].

Tableau XVI : Le délai de suivi

Délai	Effectif	pourcentage
à long terme (jusqu'à 1 an)	41	80,39%
à moyen terme (jusqu'à 6 mois)	10	19,6%
à court terme (<2mois)	0	0%

VI. Complications et séquelles:

1. Pour le traitement chirurgical

1.1. Les complications post opératoires :

Aucune complication post opératoire n'a été retrouvée chez nos patients.

1.2. Les séquelles :

Des algies articulaires intermittentes ont été trouvées chez 1 patient soit (3,7%).

Une malocclusion a été rencontrée chez 3 patients soit (11,11%).

2. Pour les traitements conservateurs (fonctionnelle + orthopédique)

2.1. Ouverture buccale

Tableau XVII : Ouverture buccale

Symptômes		Effectif(n)	Pourcentage(%)
Ouverture buccale	Normal (≥ 40 mm)	23	95,83%
	Limitation légère (20-35mm)	1	4,16%
	Limitation modérée (10-20mm)	0	0%
	Limitation sévère (<10mm)	0	0%
Totale		24	100%

2.2. L'occlusion dentaire

Tableau XVIII: L'occlusion dentaire

Symptômes		Effectif (n)	Pourcentage (%)
Restauration de l'occlusion antérieure		21	87,5%
TAD ou malocclusion	Contact prématuré molaire + Béance controlatérale à la fracture	3	12,5%
	Béance antérieur		
Totale		24	100%

2.3. La cinématique mandibulaire

Tableau XIX: Cinématique mandibulaire:

Symptômes	Effectif(n)	Pourcentage(%)
Trouble de la cinématique mandibulaire	1	4,16%
Cinématique mandibulaire normale	23	95,8%
Totale	24	100%

2.4. Les algies articulaires


Tableau XX: Les algies articulaires

Symptômes	Effectif(n)	Pourcentage (%)
Les algies articulaires	6	25%
Absence des algies articulaires	18	75%
Totale	24	100%

2.5. Les craquements articulaires

Tableau XXI: Les craquements articulaires

Symptômes	Effectif(n)	Pourcentage(%)
Craquements articulaires	5	20,83 %
Sans craquements articulaires	19	79,16%
Totale	24	100%



I. Embryologie et croissance mandibulaire [7]

- La mandibule est le seul os mobile de la face. C'est un os de type membraneux dont l'ossification va débiter pendant les deux premiers mois embryonnaires au niveau de la branche horizontale au contact du cartilage de Meckel, squelette primitif du premier arc branchial, qui se chondrolyse vers le sixième mois.

La croissance sera ensuite de type secondaire, par phénomène d'apposition (résorption périostée, essentiellement dépendant de l'activité musculaire).

- Tous les muscles cervicaux et faciaux interviennent ; les plus importants sont les muscles masticateurs, les muscles de la sangle vélopharyngée et les muscles sous-hyoidiens.
- L'essentiel de la croissance mandibulaire apparaît donc de type secondaire ; lié à la fonction.
- Ces fonctions se modifient beaucoup dès les premières années de la vie: phénomènes de succion présents dès le stade fœtal et importants chez le nouveau-né (faisant surtout intervenir les deux muscles Ptérygoïdiens latéraux), puis apparition progressive de la mastication (intervention des puissants muscles élévateurs : masséters, temporaux, Ptérygoïdiens médiaux) au fur et à mesure de l'éruption dentaire (temporaire puis définitive).
- L'accroissement de la branche montante mandibulaire était jadis attribué au cartilage condylien considéré comme un centre de croissance primaire.

Il s'agit en fait d'un centre de croissance secondaire formé à l'intérieur d'une enveloppe fibropériostée. Il est tributaire de la fonction, en l'occurrence la mobilité mandibulaire et permet le rattrapage de la croissance lors du développement en bas et en avant de la mandibule.

II. Anatomie

1. La mandibule : [8,9]

La mandibule réalise le squelette de l'étage inférieur de la face ; C'est un os membraneux, impair, médian, et symétrique.

C'est le seul os mobile de la face. Elle s'articule avec les deux os temporaux par l'intermédiaire de deux condyles mandibulaires formant les articulations temporo-mandibulaires(ATM).

Elle porte sur sa portion dentée l'arcade dentaire inférieure et forme avec le maxillaire l'articulation dento-dentaire ; l'ensemble constitue l'articulation crânio-bicondylo-occlusale.

Elle a la forme d'un fer à cheval à concavité postérieure qui présente à décrire : un corps et deux branches montantes.

1.1. Le corps mandibulaire :

C'est la portion dentée de la mandibule, impair, médian, il est Presque horizontal, à concavité postérieure,

On lui décrit :

- Une face antérolatérale convexe en avant
- Une face postérieure concave
- Un bord supérieur creusé d'alvéoles
- Un bord inférieur libre.

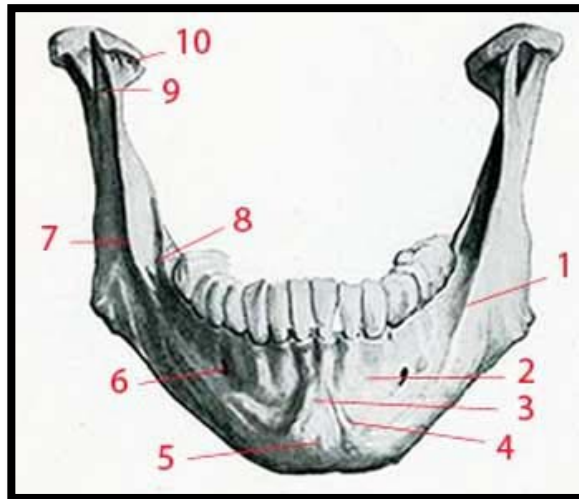


Figure14: Vue antérieur de la mandibule[8]

1. Ligne oblique ; 2. Fossette mentonnière ; 3. Symphyse mentonnière ;
4. Tubercule mentonnier; 5. Éminence mentonnière ; 6. Trou mentonnier ; 7. Branche montante (bord antérieur, lèvre externe) ; 8. Crête buccinatrice ; 9. Ap. coronoïde ; 10. Condyle.

1.2. Les branches montantes[10]

Les branches montantes sont des lames osseuses quadrilatères, aplaties de dehors en dedans, obliques en haut et en arrière. Elles présentent deux faces et quatre bords.

a. Face externe

Elle est lisse, sauf dans sa partie postéro inférieure qui forme l'angle de la mandibule et qui porte deux crêtes obliques en bas et en arrière marquées par l'insertion des lames tendineuses du muscle masséter : la **tubérosité massétérique**.

Quelques fibres du tendon du muscle temporal s'insèrent sur sa partie antéro-supérieure.

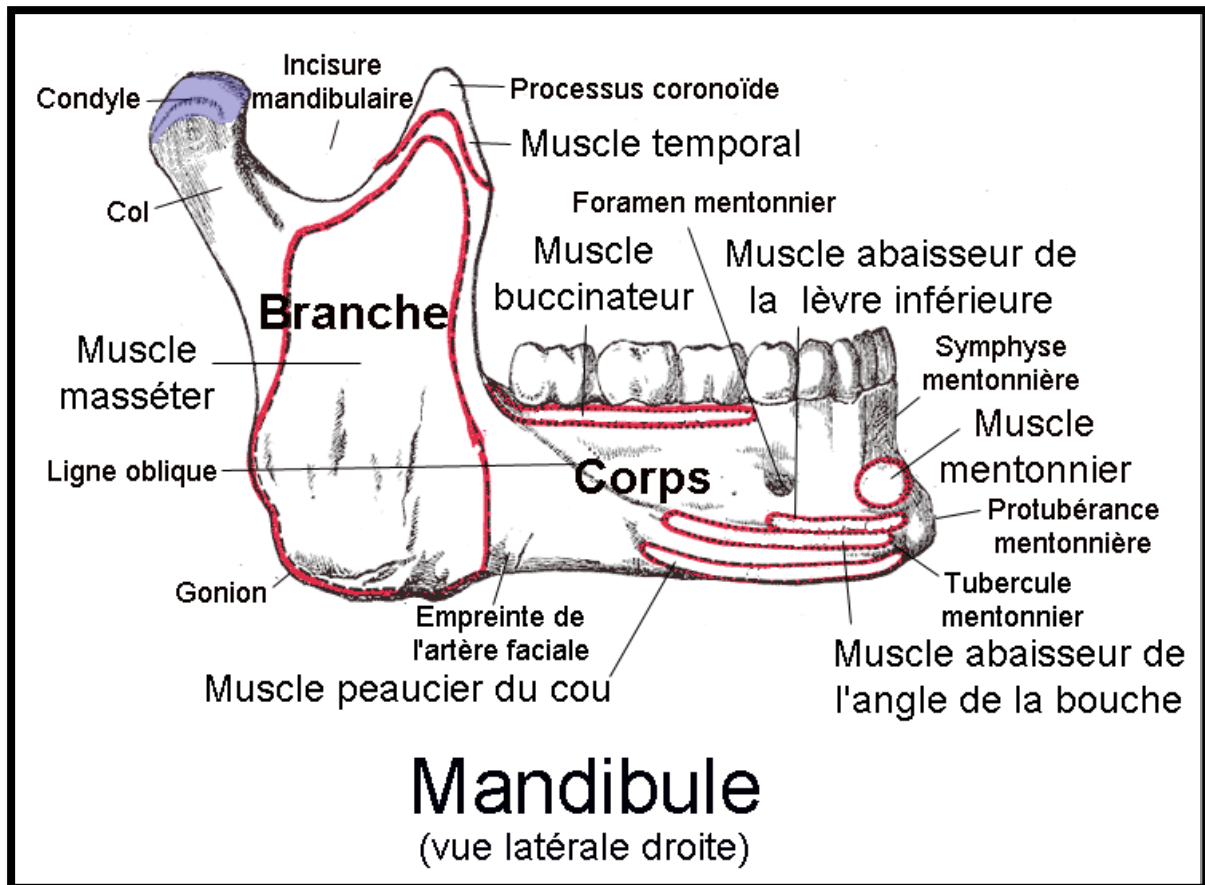


Figure 15: Mandibule vue latérale [10]

b. Face interne

Elle présente :

- ✚ **Foramen mandibulaire** : orifice d'entrée du canal dentaire inférieur, situé au centre dans le prolongement du rebord alvéolaire à égale distance entre les bords antérieur et postérieur. Il livre passage au nerf alvéolaire ou dentaire inférieur et ses vaisseaux satellites. De cet orifice part le **sillon mylo-hyoïdien**.
- ✚ **Lingula mandibulaire** ou **épine de Spix** : relèvement du bord antérieur du foramen mandibulaire, donne insertion au ligament sphéno-mandibulaire.
- ✚ **Antilingula** : plus petite relève parfois le bord postérieur.

- ✚ Crête ou tubérosité ptérygoïdienne : en arrière du foramen mandibulaire
- ✚ Aponévrose interptérygoïdienne s'insère sur toute la face interne, la crête ptérygoïdienne et en dessous du foramen mandibulaire.
- ✚ Le segment inférieur de la face médiale : champs rugueux → insertion du muscle ptérygoïdien médial.
- ✚ Le segment supérieur de la face médiale présente :
 - La ligne temporale : qui commence en arrière du sommet de l'apophyse coronoïde, descend verticalement en arrière du bord antérieur et se bifurque en 2 branches : Externe= crête buccinatrice, insertion du muscle buccinateur et une autre interne, entre les deux : fossette rétroalvéolaire ou trigone rétromolaire.
Entre la ligne temporal et le bord antérieur : insertion du muscle temporal.
 - Crête du col du condyle.

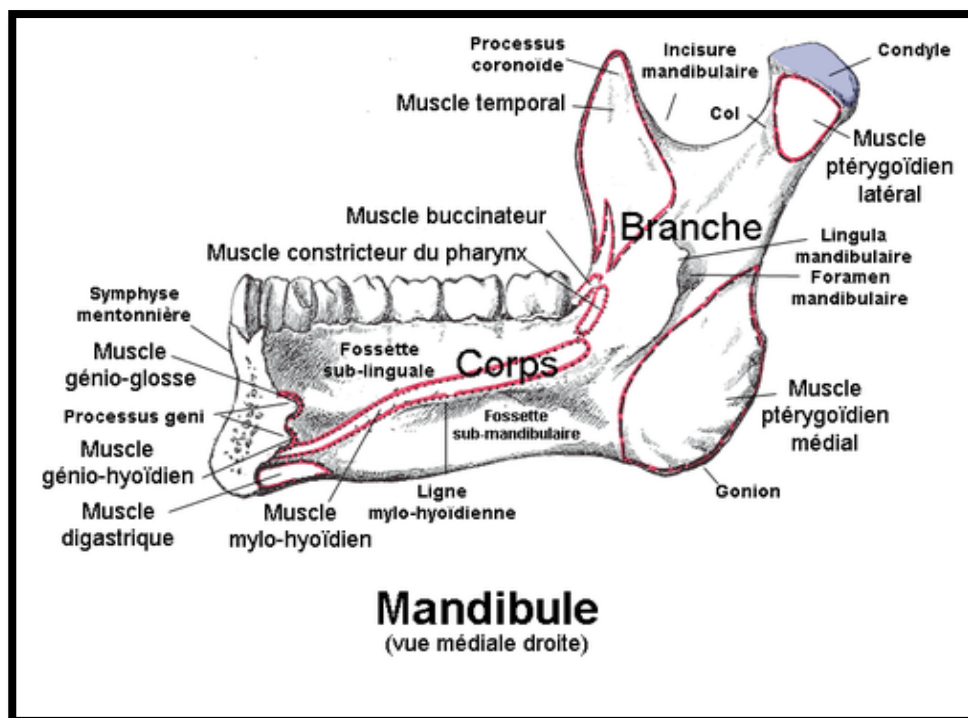


Figure 16 : Mandibule vue médiale[10]

c. Le bord antérieur

IL est mince, tranchant, et limité par deux crêtes ou lèvres qui se continuent avec les deux lignes obliques interne et externe.

d. Le bord postérieur (parotidien)

Il est épais, convexe, en rapport avec la glande parotide. Il donne insertion au ligament stylo-mandibulaire.

e. Le bord inférieur (angulaire)

IL constitue un pare-choc latéral, mince, voire tranchant. Il forme avec le bord postérieur de la branche montante l'angle mandibulaire ou gonion .Il donne insertion à la bandelette mandibulaire.

f. Le bord supérieur

IL Présent deux apophyses séparées par l'échancrure sigmoïde :

✚ **L'apophyse coronoïde :**

- Située à l'angle antérosupérieure de la branche montante de la mandibule
- Lame osseuse aplatie et triangulaire
- Son bord postérieur : concave se continue avec l'échancrure sigmoïde
- Son bord antérieur : convexe se continue avec le bord antérieur de la branche montante.
- Le muscle temporal s'insère sur ses deux faces.

✚ **L'apophyse ou Le processus condylien :** Il comprend une tête et un col.

- La tête ou processus condylien est une saillie osseuse, oblongue, horizontale, à grand axe oblique en dedans et en arrière. Elle s'articule avec la cavité glénoïde de l'os temporale formant l'ATM.
- Le col est rétréci et aplati d'avant en arrière.

- ✚ **L'échancrure sigmoïde** : C'est une large incisure, concave en haut, fait communiquer les régions massétérine et ptérygomandibulaire. Elle permet le passage des **vaisseaux et le nerf massétériques**.

2. L'articulation temporo-mandibulaire (ATM)[9]

C'est une articulation double, ou diarthrose bi-condylienne paire, symétrique, agrémentée d'un ménisque ou disque articulaire, Ce disque sépare totalement la cavité articulaire en deux articulations anatomiquement et fonctionnellement distinctes :

- ✓ **L'articulation supérieure dite temporo-discale** : formée par le condyle temporal et le disque articulaire. Permet les mouvements de translation de la mandibule.
- ✓ **L'articulation inférieure dite disco-mandibulaire** : formée par le disque articulaire et le condyle mandibulaire. Permet les mouvements de rotation du condyle mandibulaire.

C'est la seule articulation de la mastication, son efficacité dépend de l'harmonie et de l'équilibre de tous ses différents composants.

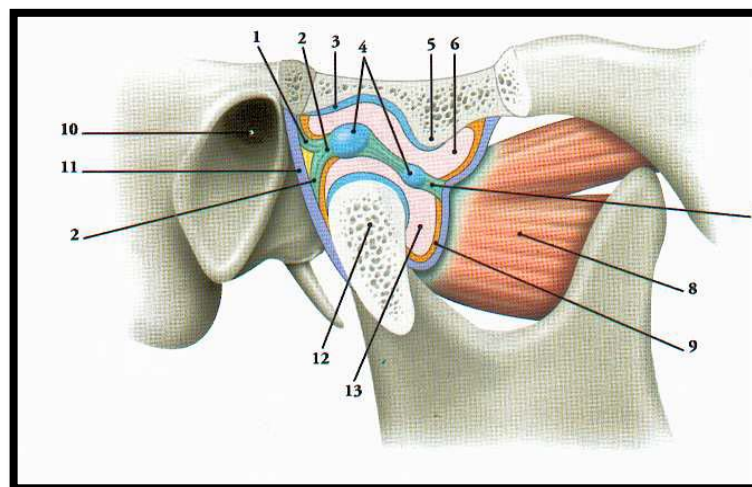


Figure 17: Articulatio temporo-mandibulaire (coupe sagittale) [11]

1. frein temporo-méniscal
2. Ligament méniscal postérieur
3. Fosse mandibulaire du temporal
4. partie cartilagineuse du disque articulaire
5. Tubercule articulaire du temporal
6. cavité synoviale supérieure
7. Ligament méniscal antérieur
8. Muscle ptérygoïdien latéral
9. capsule articulaire
10. Méat acoustique externe
11. Membrane fibreuse de la capsule
12. Tête du condyle mandibulaire
13. Cavité synoviale inférieure.

2.1. Situation : [9]

L'Articulation temporo mandibulaire est située à la partie latérale de la face :

- En arrière du massif facial,
- Sous la base du crâne,
- En avant et en dessous du conduit auditif externe, elle est aux confins de la région :
- Temporale en haut,
- Massétérine en bas,
- Parotidienne et auriculaire en arrière.

Sa situation superficielle sous-cutanée en rend l'examen aisé (pour ce qui est de la palpation).

2.2. Limites : [9]

L'ATM fait partie de la région condylienne à limites inférieures fictives. Elle est constituée du col et du condyle qui forment l'extrémité postéro-supérieure de la branche montante de la mandibule.

Une ligne oblique qui joint le milieu de l'échancrure sigmoïde au bord postérieur de la branche montante, à l'union du tiers moyen et du tiers supérieur, de haut en bas et d'avant en arrière, en est la limite inférieure.

2.3. Surfaces articulaires : [9]

❖ **La surface temporale**

Elle représente la surface de réception du condyle mandibulaire en rétroimpulsion. Ce condyle temporal, ou tubercule articulaire représente la véritable surface articulaire. Il est formé par :

- **La racine transverse du zygoma** : Il est revêtu de tissu fibreux avasculaire et se relève en dehors sous forme d'une saillie : **le tubercule zygomatique antérieur.**

- **La cavité glénoïde, ou fosse mandibulaire:** Elle est large et profonde, loge au repos le condyle mandibulaire coiffé du ménisque.

Elle est divisée en deux segments par la scissure de Glaser :

- l'un antérieur et sous-temporal, préglasérien, articulaire, intra capsulaire, et non revêtu de cartilage.
- l'autre postérieur, rétroglasérien, extra capsulaire, correspondant à la paroi antérieure du conduit auditif externe, non articulaire, et non revêtu de cartilage.

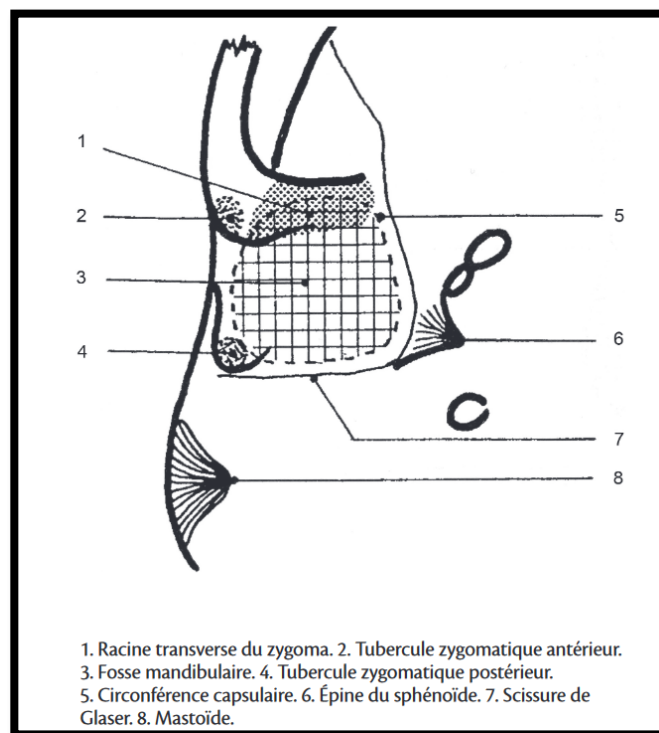


Figure 18 : Surface articulaire temporale [12].

❖ **La surface mandibulaire**

La surface mandibulaire ou condyle mandibulaire est une éminence ellipsoïde à grand axe transversal de dehors en dedans et d'avant en arrière. Elle est située à l'angle postéro-supérieur de la branche montante. Son grand axe présente la même obliquité que celui du condyle temporal. Elle déborde fortement la face interne de la branche montante.

Prise en charge des fractures du condyle mandibulaire

Sa face supérieure conformée en « dos-d'âne » présente deux versants réunis par une crête mousse transversale et deux angles.

- le versant antérieur : convexe en haut et en avant, recouvert de fibrocartilage, articulaire avec le condyle temporal par l'intermédiaire du ménisque.
- Le versant postérieur : lisse, non articulaire, se continue avec le bord postérieur de la branche montante de la mandibule.

Le condyle est uni à la branche montante de la mandibule par une portion rétrécie, aplatie d'avant en arrière, le col.

Ce dernier est déprimée en fossette en dedans où s'insèrent le muscle ptérygoïdien latéral et l'aponévrose ptérygo-mandibulaire, son bord interne porte un tubercule où s'insère le ligament collatéral médial et son bord externe porte un tubercule où s'insère le ligament collatéral latéral, il est marqué en dedans par une crête ou pilier médial du col qui s'étend du tubercule médial à l'épine de Spix.

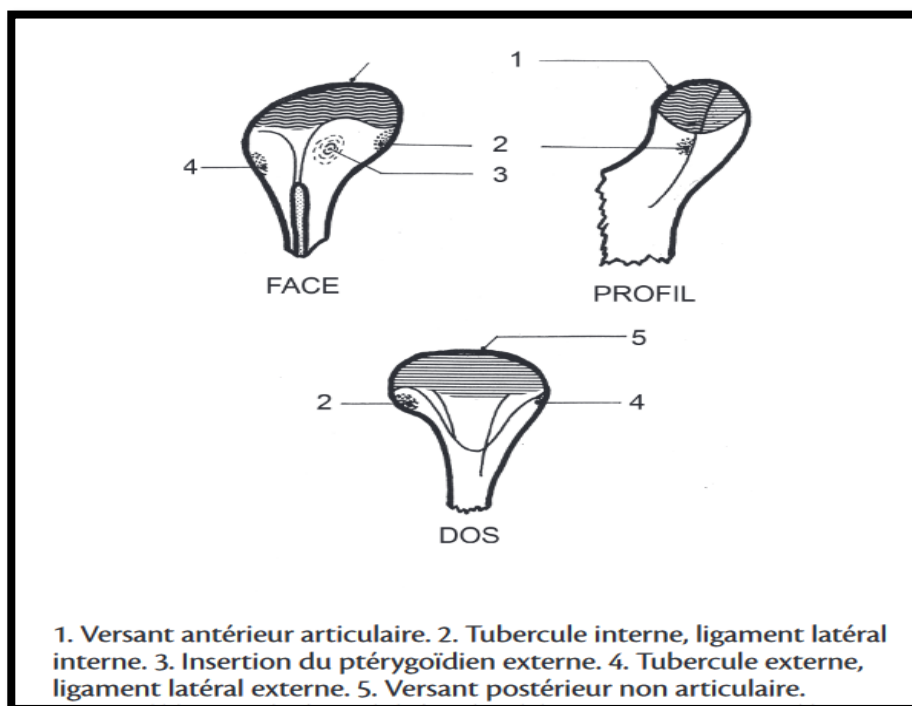


Figure 19 : Surface articulaire mandibulaire [12]

- ❖ Le disque articulaire (ménisque) [9,13]

Il se présente sous la forme d'une lentille biconcave et se compose d'un tissu fibreux collagénique dense, avasculaire et non innervé.

Il s'interpose entre les condyles temporal et mandibulaire de manière à rétablir leur concordance, correspond à la partie intra-articulaire du tendon du muscle ptérygoïdien latéral.

Il est constitué de trois parties :

- un bourrelet antéro-inférieur mince (environ 2mm).
- un bourrelet postéro-supérieur épais (environ 3mm).
- entre les deux bourrelets, une lame fibreuse intermédiaire mince (environ 1mm).

Il comporte :

- ✓ Une face supérieure :

présentant une double courbure, concave en avant qui répond au tubercule articulaire du temporale ; convexe en arrière se logeant dans la cavité glénoïde.

- ✓ Une face inférieure :

Concave se moulant sur la convexité antérieure du condyle jusqu'à la crête transversale.

Le ménisque est solidement attaché à la capsule par:

- ✓ la lame pré-discale :

En avant, zone tendineuse, innervée et vascularisée, qui reçoit deux insertions musculaires: l'une antéro-médiale, constituée de fibres du faisceau supérieur du muscle ptérygoïdien latéral, et l'autre antérolatérale, composée de fibres du muscle temporal et du faisceau profond du masséter.

- ✓ la zone bi-laminaire :

En arrière et qui comprend en haut le frein temporo-discal élastique et en bas le frein condylo-discal solide et collagénique, Elle enchâsse la zone interlaminaire qui contient le coussin vasculaire de Zenker. Elle possède un rôle amortisseur de pressions, et elle est richement innervée par des fibres sensibles du nerf auriculo-temporal.

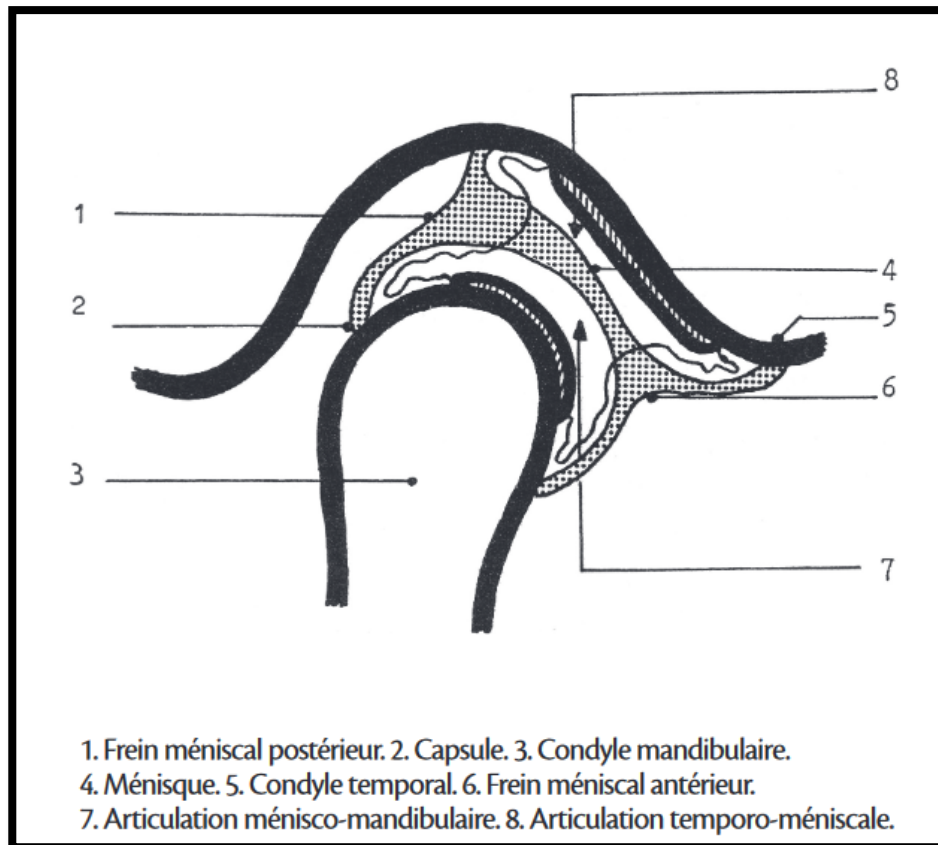


Figure 20: Ménisque théorique [12]

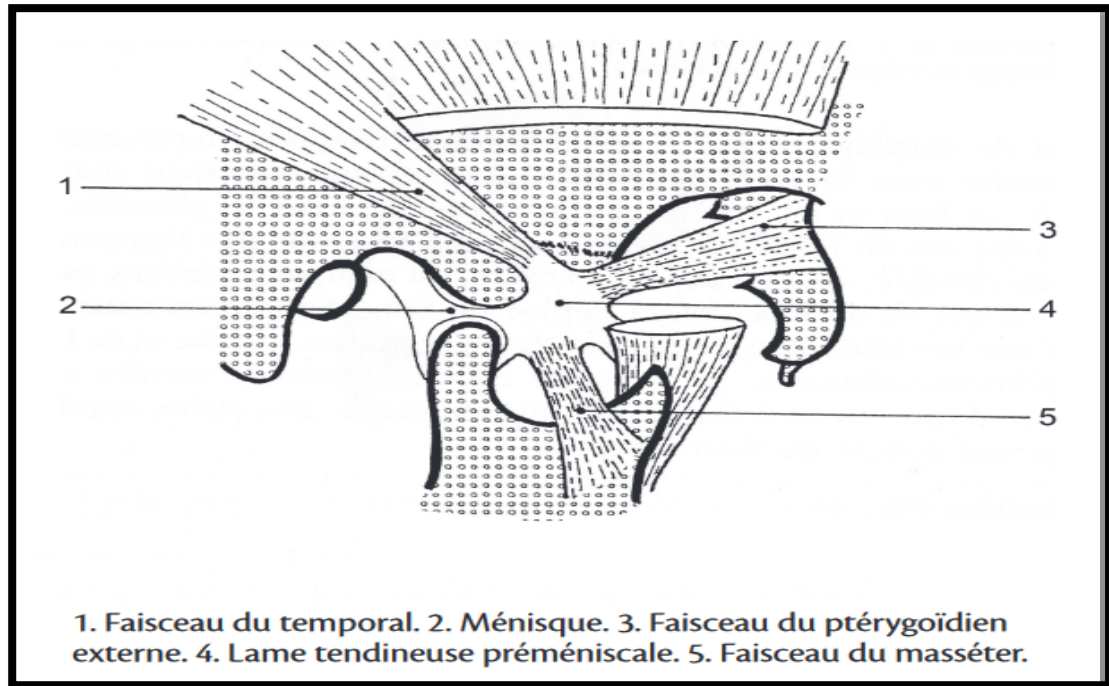


Figure 21: Muscles du complexe dynamique du ménisque [12]

2.4. Les moyens d'union [9]

✚ La capsule articulaire :

C'est un manchon fibreux lâche et mince, formé de tissu conjonctif, en forme de tronc de cône à grande base supérieure, Sa face profonde est doublée d'une membrane synoviale richement vascularisée.

Elle est composée de deux types de fibres :

- Les fibres superficielles temporo-mandibulaires
- Les fibres profondes qui permettent à la capsule d'adhérer par sa face interne au pourtour du disque articulaire.

Au niveau de leur insertion discale, les fibres temporo-discales antérieures et postérieures sont renforcées et constituent les freins du ménisque (le frein discal antérieur, et le frein discal postérieur ou frein de Sappey).

✚ Les ligaments intrinsèques (ou les ligaments capsulaires):

✓ Le ligament collatéral latéral:

Il est épais, puissant, triangulaire, recouvre la face externe de l'articulation. Constitue le moyen d'union principal de l'ATM.

✓ Le ligament collatéral médial:

Il est moins résistant, faible et triangulaire, recouvre la face interne de l'articulation.

Les ligaments extrinsèques :

Ces ligaments accessoires sont des bandelettes fibreuses sans rôle de régulation dans les mouvements de l'ATM. Ils sont au nombre de quatre:

- ✓ Le ligament sphéno-mandibulaire
- ✓ Le ligament stylo-mandibulaire
- ✓ Le ligament ptérygo-mandibulaire
- ✓ Le ligament tympano-mandibulaire.

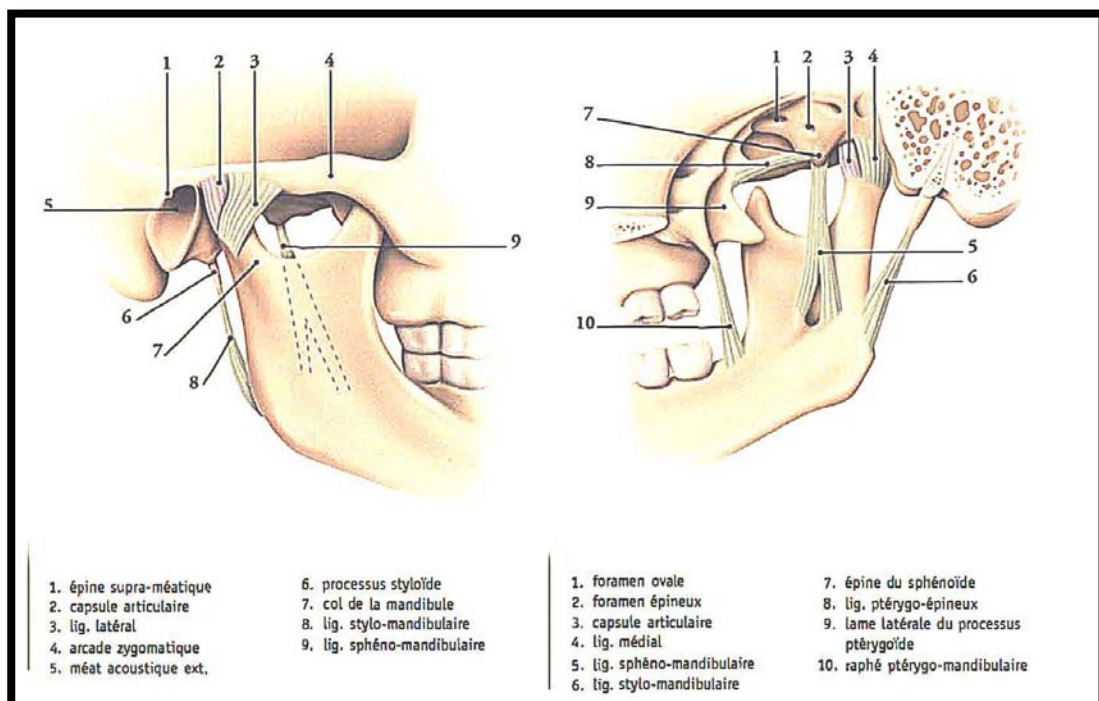


Figure 22,23 : ATM, vue latérale externe (gauche), et interne(droite) [14]

✚ Système musculaire:

Il est composé des muscles masticateurs, des muscles cervicaux, de certains muscles de la mimique facial et de la langue. Ceux-ci jouent un rôle de ligaments actifs.

2.5. la vascularisation de l'ATM

○ **Artérielle: [9]**

L'ATM est vascularisée,

- ✓ particulièrement : par des collatérales des deux branches terminales de la carotide externe:

L'artère temporale superficielle et l'artère maxillaire interne .

- ✓ Accessoirement : par des branches de **l'artère auriculaire postérieure, l'artère pharyngienne ascendante et faciale.**

Le ménisque a pour particularité de posséder sa propre vascularisation faite des rameaux individualisés.

○ **Veineuse :**

Les veines sont satellites des artères et rejoignent le système jugulaire externe par la veine temporale superficielle et par le plexus des veines maxillaires internes [15].

○ **Lymphatique**

Le drainage lymphatique est assuré par les ganglions prétragiques, parotidiens et les ganglions de la chaîne jugulo-carotidienne [14].

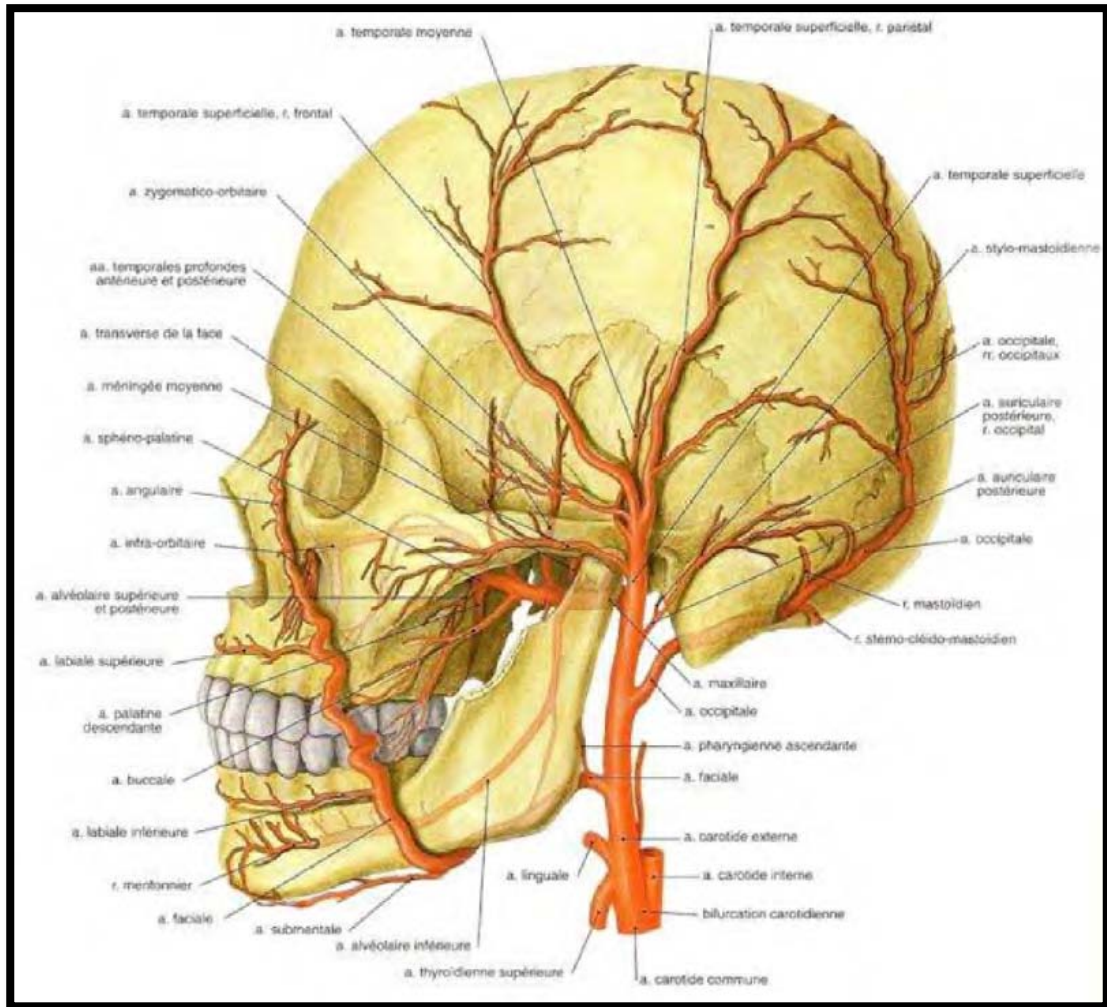


Figure 24 : La vascularisation artérielle de l'ATM [16]

2.6. L'innervation De l'ATM :

L'innervation de l'ATM est assurée par les branches du nerf trijumeau :

- **Le nerf auriculo-temporal** innerve la partie postérieure, externe et antéro-interne de l'articulation-temporo-mandibulaire.
- **Le nerf masséter** innerve la partie antérieure de l'articulation temporo-mandibulaire.
- **Le temporal profond postérieur** participe à l'innervation de la partie externe de l'ATM [15].

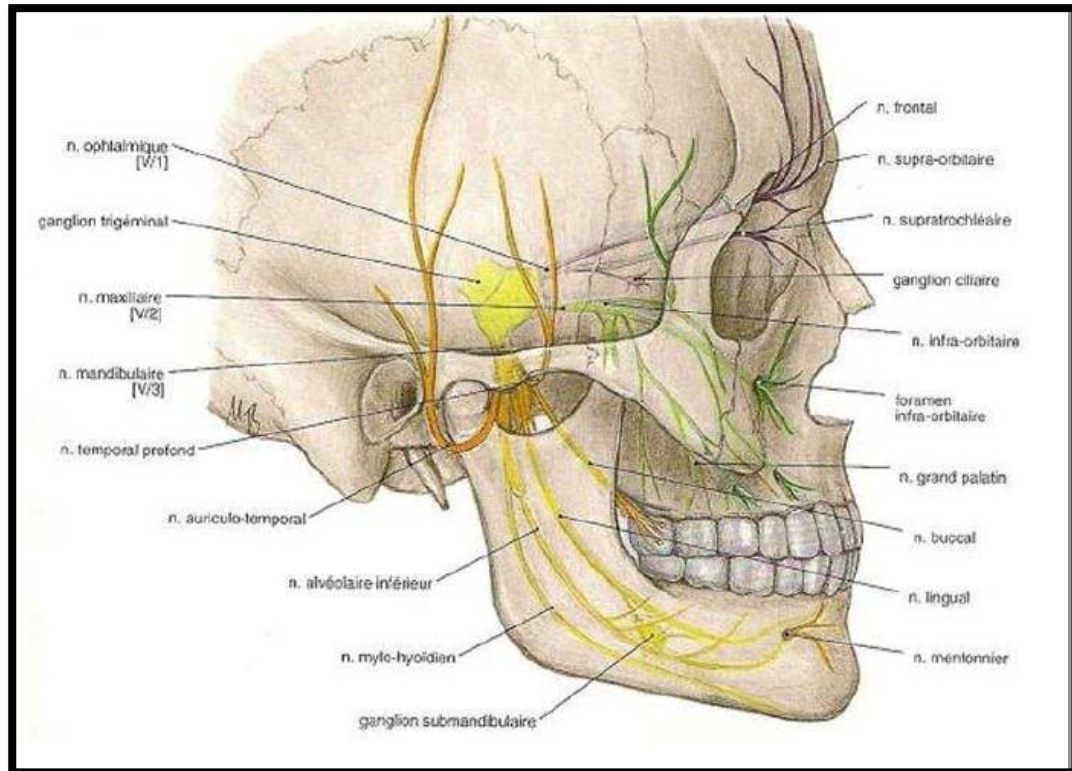


Figure 25: Innervation de l'ATM [17]

2.7. Les rapports de l'ATM: [9]

L'ATM a des rapports avec des éléments nobles qui conditionnent son abord chirurgical.

❖ **Rapports latéraux:**

L'ATM se projette en avant du tragus sur un plan cutané. En sous-cutané cheminent :

- Les vaisseaux temporaux superficiels,
- Le nerf auriculo-temporal,
- L'artère transverse de la face,
- Les plexus veineux condyliens, Un ganglion prétragien,
- La branche temporo-faciale du VII qui se projette sur la partie inférieure de la région condylienne.

❖ **Rapports médiaux:**

- En haut, l'ATM a des rapports avec :
 - La cavité glénoïde en avant,
 - Le tympanal en arrière,
 - Le rocher en bas et en dedans.
- En avant, la région est en rapport avec le nerf mandibulaire, son ganglion otique et l'artère méningée moyenne.
- En bas, la face médiale de la région délimite, avec le ligament sphéno-mandibulaire, la boutonnière rétrocondylienne de Juvara, où cheminent le paquet vasculaire maxillaire médial au contact du col du condyle et le nerf auriculo-temporal au-dessus des vaisseaux.

❖ **Rapports antérieurs:**

Ils sont musculaires surtout:

- Le muscle masséter en dehors ;
- Le muscle ptérygoïdien latéral inséré sur la capsule et le ménisque ;
- Le muscle temporal en avant qui s'insère sur le coroné.

L'échancrure sigmoïde, lieu de passage des vaisseaux et nerfs masséterins, fait communiquer les régions massétéline et interptérygoïdienne.

❖ **Rapports postérieurs:**

- En haut: la paroi antérieure du conduit auditif externe
- En bas: le pôle supérieur de la parotide qui adhère à la capsule.

❖ **Rapports inférieurs:**

Ils se font avec les limites inférieures de la capsule et la partie supérieure de la branche montante, plus en dedans avec la région interptérygoïdienne et ses éléments.

2.8. Le système musculaire:[9][15]

Il s'agit des muscles élévateurs et abaisseurs de la mandibule.

a. Le muscle ptérygoïdien latéral :

Il est le premier muscle manducateur en action (fœtus: propulsion, il est le plus sollicité, intervenant dans tout mouvement de l'ATM.

Origine : il né au niveau de l'apophyse ptérygoïde du sphénoïde.

Forme : Il est court, et aplati transversalement.

Trajet et terminaison : Elle a deux faisceaux :

- Le faisceau ptérygoïdien inférieur : il part de la partie inférieure de l'aile externe de l'apophyse ptérygoïde à la fossette ptérygoïdienne sur la face antérieure du col du condyle.
- Le faisceau ptérygoïdien Supérieur : Il né du 1/3 supérieur de l'aile externe de l'apophyse ptérygoïde et de la face externe de la grande aile du sphénoïde, et se termine au niveau de la fossette ptérygoïde.

Innervation : il est innervé par des rameaux ptérygoïdiens issus du nerf temporo-buccal, branche du nerf mandibulaire.

Action : **propulsion** si contraction bilatérale, **diduction** si contraction unilatérale, **abaissement** si synergie avec les muscles sous-hyoïdiens.

Note clinique : entre les deux faisceaux passent l'artère maxillaire interne qui peut-être lésée lors de l'ostéosynthèse condylienne.

b. les autres muscles masticateurs

✚ **Le muscle ptérygoïdien médial :**

Elle forme avec le muscle masséter la sangle ptérygo-massétéline.

Origine : Il né au niveau de la fosse ptérygoïde en dedans de l'insertion du ptérygoïdien latéral.

Forme : Il est épais, et quadrilatère.

Trajet : Il est oblique en bas et en arrière.

Terminaison : Il se termine au niveau de l'angle mandibulaire.

Innervation : Il est innervé par le nerf ptérygoïdien médial, rameau du V3.

Action : Il est **élevateur** de la mandibule lorsque sa contraction est bilatérale, alors que la contraction unilatérale provoque la **diduction** controlatérale de la mandibule.

✚ **Le muscle masséter :**

Il est appliqué contre la face latérale de la mandibule, recouvert par le fascia massétéрин qui se prolonge en haut avec le fascia temporal, en bas le fascia cervical, en arrière le fascia parotidien. Son dédoublement contient classiquement l'artère transverse de la face et le conduit parotidien (canal de Sténon).

Forme : il est court, épais, et rectangulaire.

Trajet et terminaison : Il a trois faisceaux :

- Faisceau superficiel : il est oblique en bas et en arrière, part des $\frac{3}{4}$ antérieurs de l'arcade zgomatique à l'angle mandibulaire. Quelques-unes de ses fibres se mêlent au muscle ptérygoïdien médial formant une puissante sangle ptérygo-massétérine,
- Un faisceau moyen : il est vertical, né du bord inférieur de l'arcade zgomatique à la face latérale de la branche montante de la mandibule.
- Un faisceau profond : qui prolonge le muscle temporal sur la face latérale du processus coronoïde et envoyant une expansion postérieure sur la lame tendineuse pré-discale.

Innervation : il est innervé par le nerf massétérin branche terminale du nerf temporo-massétérin, elle-même branche du tronc terminal du nerf mandibulaire.

Action : il est élévateur et propulseur de la mandibule.

✚ Le muscle temporal :

C'est le muscle le plus puissant, il occupe la fosse temporale, Il est recouvert par le fascia temporal superficiel.

Origine : il né de la fosse temporale.

Forme : Il est large, aplati, et triangulaire.

Trajet : elle possède trois faisceaux : antérieur vertical, moyen oblique et postérieur horizontal, toutes ses fibres convergent vers le bas.

Terminaison : il se termine par un tendon terminal large qui passe sous l'arcade zygomatique et se termine sur l'apophyse coronoïde et le bord antérieur de la branche montante de la mandibule.

Innervation : il est innervé par une branche du nerf mandibulaire (branche du trijumeau).

Action : il est élévateur et rétropulseur de la mandibule.

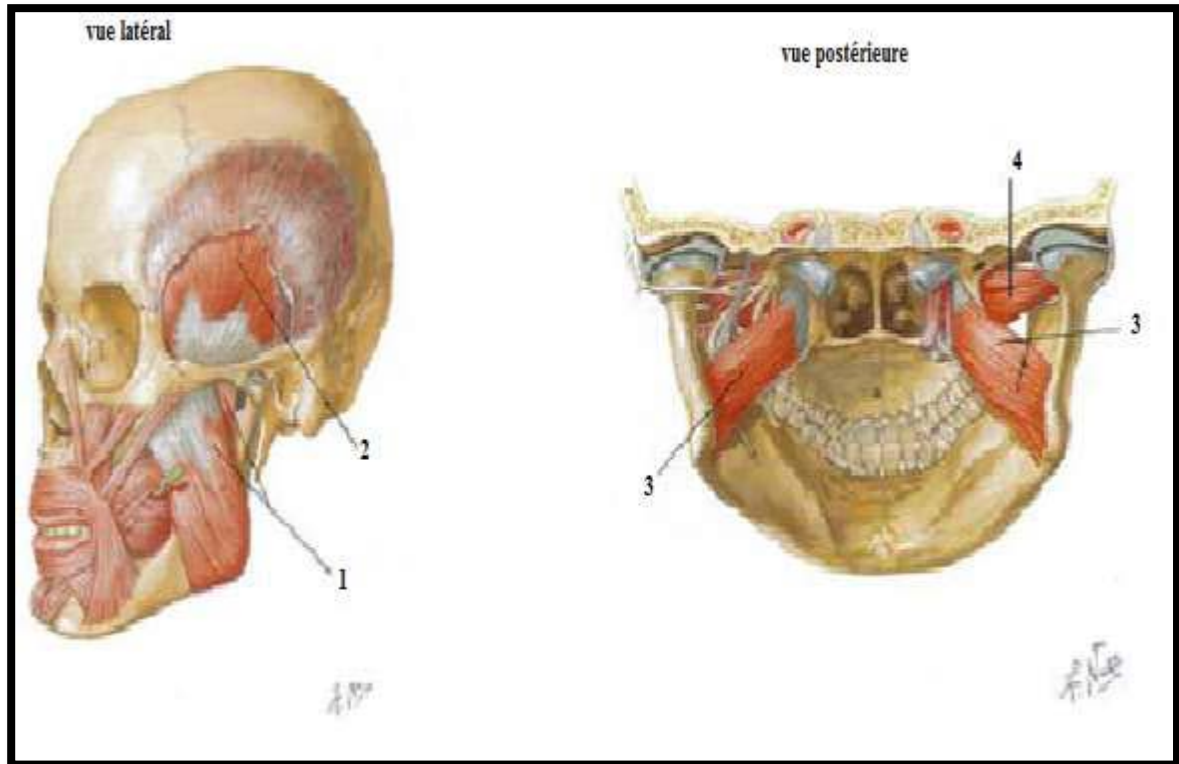


Figure 26: Les muscles masticateurs [19]

1. Muscle masséter
2. Muscle temporal
3. Muscle ptérygoïdien médial
4. Muscle ptérygoïdien latéral

c. Les muscles abaisseurs de la mandibule :

Ils appartiennent au groupe des muscles sus hyoïdien et Ils sont représentés par:

- ✓ **Génio-hyoïdien** : aplati et large. Il va de la face médiale de la branche horizontale à l'os hyoïde.
- ✓ **Mylo-hyoïdien** : aplati et large, il part de la face médiale de la branche horizontale pour se fixer sur l'os hyoïde.
- ✓ **Digastrique** : c'est un muscle de la partie supérieure et latérale du cou, il va de la face profonde de la mandibule à l'os hyoïde.

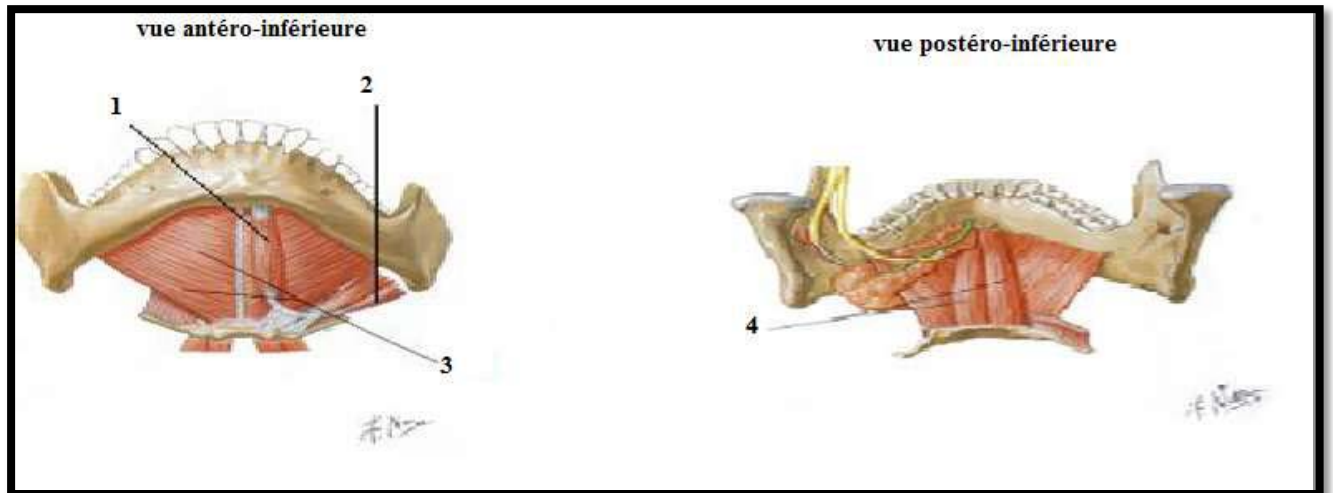


Figure 27: Muscles abaisseurs de la mandibule [19]

1. Digastrique (ventre antérieur)
2. Digastrique (ventre postérieur)
3. Mylohyoïdien
4. Genio-hyoïdien

III. Dentition [20]

Les dents représentent avec l'ATM l'articulation dento-temporo-mandibulaire de Frey

- Rôle : mastication, soutiennent les lèvres et les joues contribuant à l'esthétique du visage et qualité de la phonation.
- La denture= ensemble des dents de la cavité orale déciduales chez l'enfant, permanentes chez l'adulte.

1. Nombre et nomenclature

1.1. Nomenclature anatomique

- La denture déciduale (temporaire) : comprend 20 dents déciduales : 4 incisives centrales, 4 incisives latérales, 4 canines, 4 premières molaires et 4 deuxièmes molaires.

- La denture permanente : comprend 32 dents permanentes : 4 (incisives centrales, incisives latérales, canines, 1^{ère} prémolaire, 2^{ème} prémolaire, premières molaires, deuxièmes molaires et 3^{èmes} molaires)
- La denture mixte : entre 6 et 12 ans

1.2. Nomenclature internationale (fédération dentaire internationale) :

Chaque dent est représenté par un nombre à 2 chiffres= chiffre du quadrant puis de la dent.

Les quadrants sont numérotés :

- ✓ pour la denture permanente : le quadrant hémi-maxillaire droit possède le numéro 1, l'hémi-maxillaire gauche le numéro 2, l'hémi-mandibulaire gauche le numéro 3, et l'hémi-mandibulaire droit le numéro 4.
- ✓ Pour la denture déciduale, le quadrant hémi-maxillaire droit porte le numéro 5, l'hémi-maxillaire gauche, le numéro 6, l'hémi-mandibule gauche, le numéro 7 et l'hémi-mandibule droite, le numéro 8.

Les dents sont numérotées de 1 à 8 en partant de l'incisive centrale sur chaque hémi-arcade.

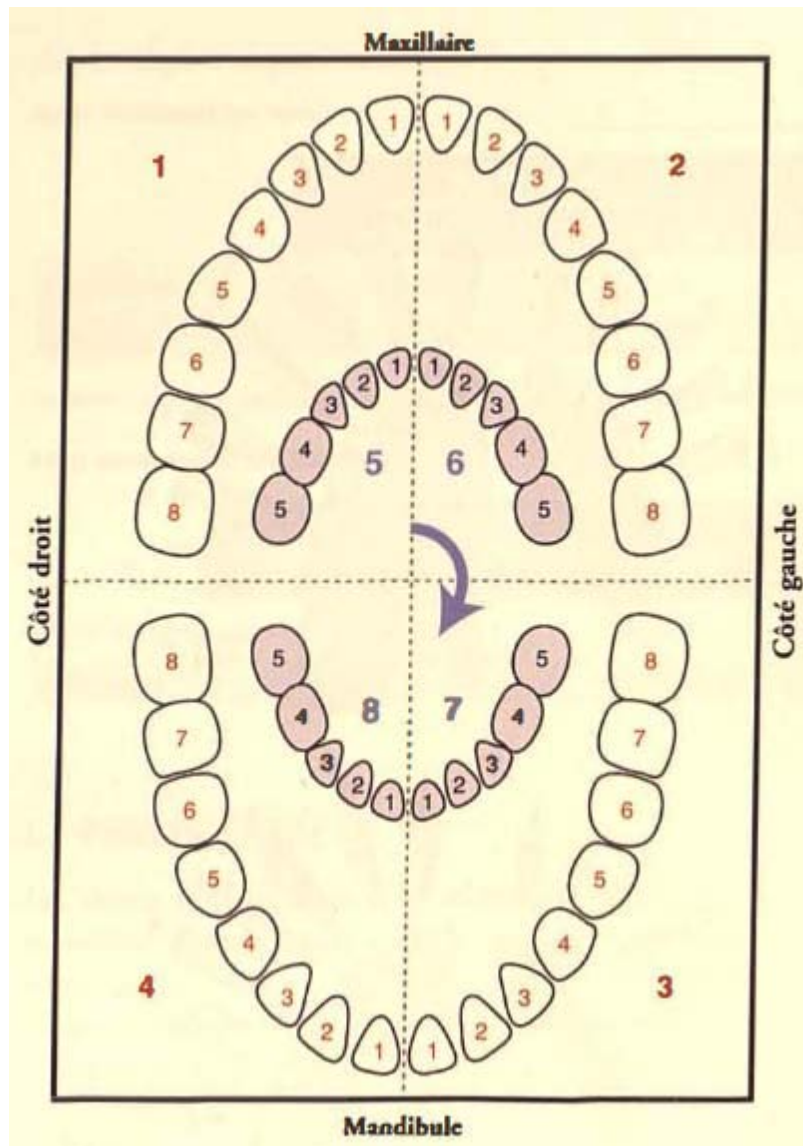


Figure 28 : Nomenclature internationale des dents décidentales (en rose) et permanente (en blanc).

2. Eruption

- 6 mois- 2an et demi : 20 dents décidentales.
- 6 – 8 ans : 1^{ère} molaire définitive (dent de 6 ans), puis incisive centrale puis latérale.
- 9-12 ans : canines, prémolaires, 2^{ème} molaire (dent de 12 ans)

- A 12 ans : toutes les dents sont en place sauf les dents de sagesse qui apparaissent vers 18 ans.

3. Morphologie

Chaque dent est constituée de la couronne recouverte par l'émail, le collet et la racine.

- Incisives : bord libre+ une racine.
- Canines : cuspide unique, racine très longue.
- Prémolaires : au moins deux cuspides, 1 racine sauf la 1^{ère} prémolaire supérieure 2 racines.
- Molaires : cuspides séparées par des sillons, maxillaires 3 racines, mandibulaires 2 racines.

Particularités des dents déciduales :

- ✓ Couronne plus petite et globuleuse, émail plus faible → implication carieuse plus fréquente.
- ✓ Chambre pulpaire plus volumineuse.
- ✓ Racine : plus longues et effilées, axe radiculaire plus incliné

4. La structure :

- **Couronne** : Email; Dentine; et chambre pulpaire.
- **Collet**
- **Racine** : Cément; Dentine; et Canal pulpaire.
- **Parodonte** : Cément; Desmodonte ; Os alvéolaire ; et Gencive

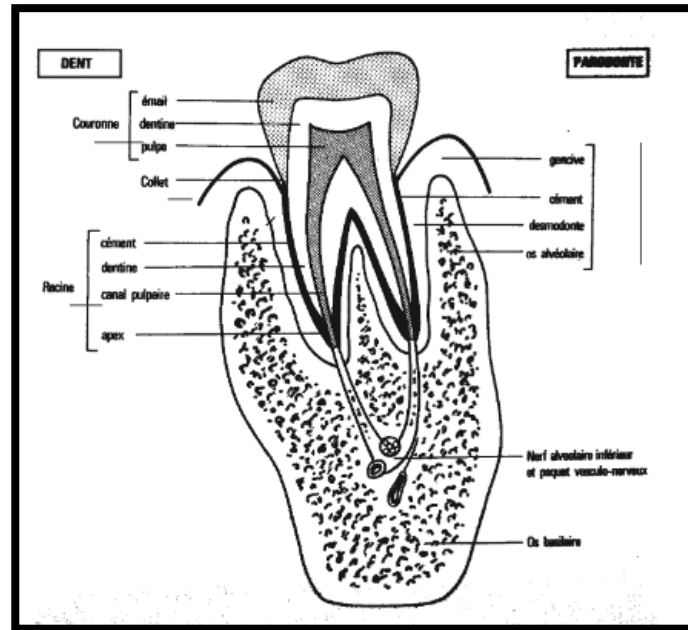


Figure 29 : Organe dentaire (odonte–parodonte)

- Email : tissu acellulaire le plus dur de l'organisme, substance blanche et brillante, protège la dentine.
- Dentine : tissu cellulaire moins minéralisé que l'émail, dure, forme la masse de la couronne et racine, et entoure la pulpe dentaire.
- Pulpe : chambre pulpaire coronaire, canal pulpaire radulaire. Tissu conjonctif, constitue l'axe vasculo-nerveux de la dent. Fonction nutritives, neurosensorielles et réparatrices.
- Cément : protège la dentine au niveau de la racine.
- Desmodonte= périodonte= ligament alvéolo-dentaire : tissu conjonctif entre le ciment et la corticale interne de l'os alvéolaire. Fonctions : suspension et fixations dentaires, amortisseur, proprioception de la position du maxillaire et mandibule.
- Os alvéolaire : os spongieux avec 2 corticales minces. Architecture remodelée : croissance avec l'éruption dentaire et résorption avec l'édentation.

- Gencive : chorion + épithélium. La gencive libre délimite avec la dent le sulcus ou sillon gingivo-dentaire : élément de fixité et de vitalité dentaire. puis gencive attachée à l'os alvéolaire.

5. Vascularisation et innervation

- Artères : chaque dent reçoit une branche de l'artère dentaire qui pénètre la racine par le foramen apical et se termine dans la pulpe. L'artère alvéolo-dentaire inférieure et supérieure proviennent de l'artère maxillaire.
- veineuse : les veine alvéolo-dentaire supérieure et inférieure rejoignent la veine faciale et le plexus veineux ptérygoïdien.
- Lymphatique : le drainage lymphatique est assurés par les ganglions submandibulaire et cervicaux supérieurs.
- nerveuse : sensitive est assurée par le nerf trijumeau, et sympathique par le plexus sympathique cervical.

IV. Physiologie de la mandibule

1. La biomécanique mandibulaire[21]

La mandibule forme, par sa densité et son épaisseur, une poutre de résistance solide, mais vulnérable aux traumatismes du fait de sa situation anatomique.

La mandibule décrit plusieurs poutres ou zones de résistances [figure 21]:

- Poutre basilaire
- Poutre temporale
- Poutre sigmoïdienne
- Poutre goniale
- Travée alvéolaire

Et de la même façon, elle présente des lignes ou zones d'extrême faiblesse :

- Col du condyle
- Axe de la canine mandibulaire
- Axe oblique mésial de la dent de sagesse mandibulaire
- foramen mentonnier

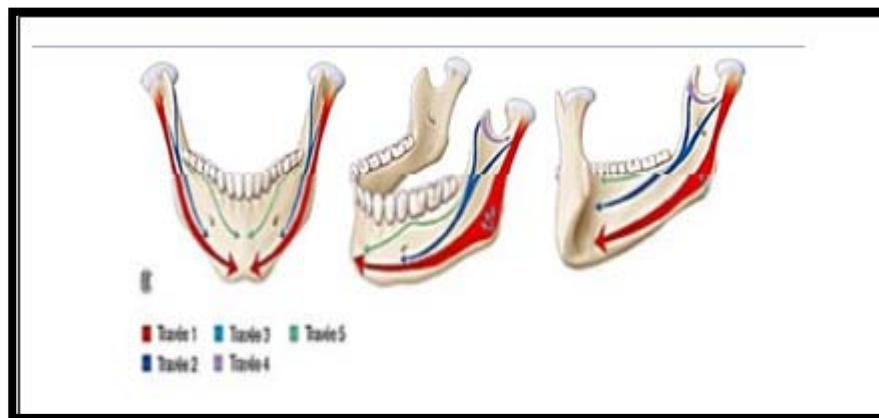


Figure 30 : Travées de résistance mandibulaire [21]

2. La cinématique mandibulaire

2.1. Au repos :

La position de repos de la mandibule est déterminée par un équilibre musculaire entre les agonistes et les antagonistes déterminant un espace libre dento-dentaire physiologique d'environ 3 à 4 mm. Le processus condyalaire est centré dans la fosse mandibulaire de l'os temporal d'où le terme de relation myo-centrée. [13]

2.2. Mouvements mandibulaires:[13][22]

L'ATM a pour originalité de permettre des mouvements mandibulaires dans toutes les directions de l'espace; ceci rend La cinématique de la mandibule particulièrement complexe.

On en distingue :

Les mouvements élémentaires : la rotation et la translation qui s'effectuent respectivement dans le compartiment ménisco-mandibulaire et le compartiment ménisco-temporal.

Les mouvements combinés : qui résultent de l'association de mouvements de translation et de rotation :

a. Ouverture-fermeture buccale:

L'ouverture se fait en deux phases : d'abord une rotation guidée par l'action des muscles abaisseurs, puis une translation vers l'avant dictée par le muscle ptérygoïdien latéral permettant une amplitude normale d'environ 40mm. Ce temps peut être passif sous l'effet du poids de la mandibule (dormeurs assis).

Pendant la fermeture, les mouvements se font à l'inverse sous l'effet des muscles éleveurs : masséter, temporal et ptérygoïdien médial.

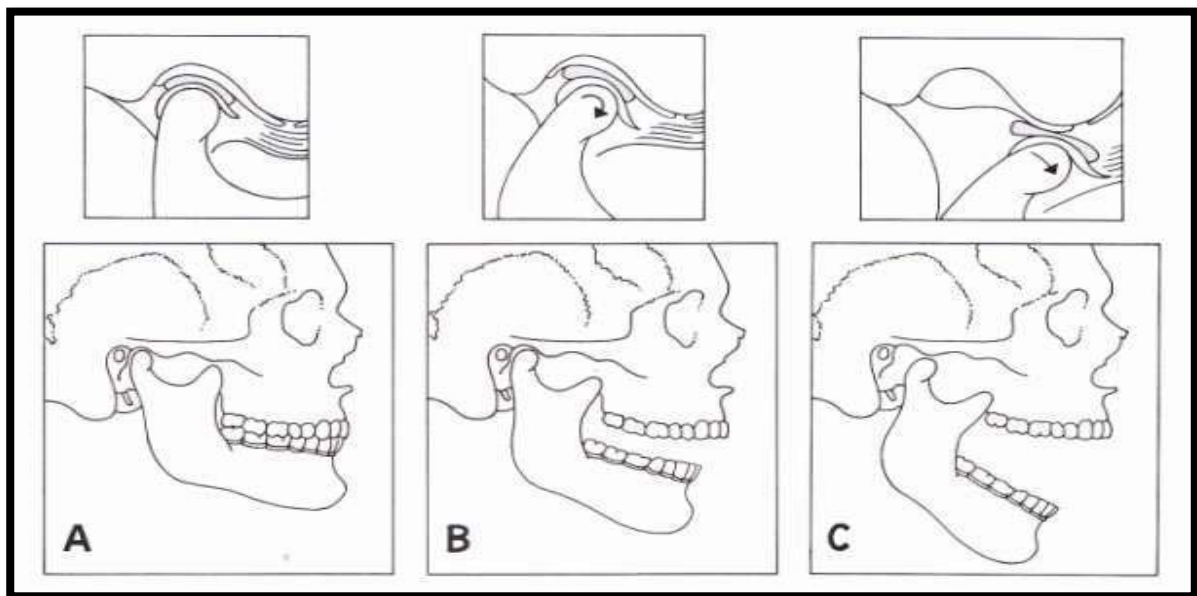


Figure 31: Ouverture buccale [23]

- A. En position d'occlusion d'intercuspidie maximale
- B. En début d'ouverture, rotation pure du complexe condylo-discal
- C. En fin d'ouverture, après translation du complexe condylo-discal

b. Propulsion-rétropulsion :

La propulsion, d'une amplitude moyenne de 10 mm, conduit la mandibule en avant et en bas, et s'effectue sous l'action simultanée des muscles : ptérygoïdiens médial et latéral et le masséter.

La rétropulsion dont la valeur moyenne est de 2-3 mm, se réalise par la contraction des muscles temporal et digastrique.

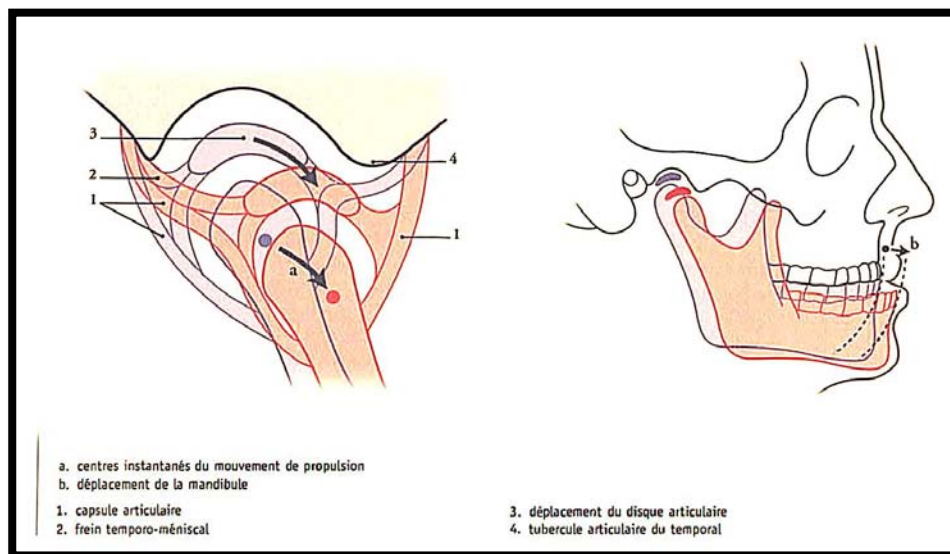


Figure 32: Propulsion et rétropulsion de la mandibule [14]

c. Diduction :

La diduction est un mouvement asymétrique de la mandibule qui porte le menton latéralement et durant lequel une des articulations effectue une rotation alors que l'autre exécute une translation antérieure. Son amplitude moyenne est de 10mm.

Ses mouvements sont gérés par le duo temporo-mandibulaire postérieur/ptérygoïdien latéral.

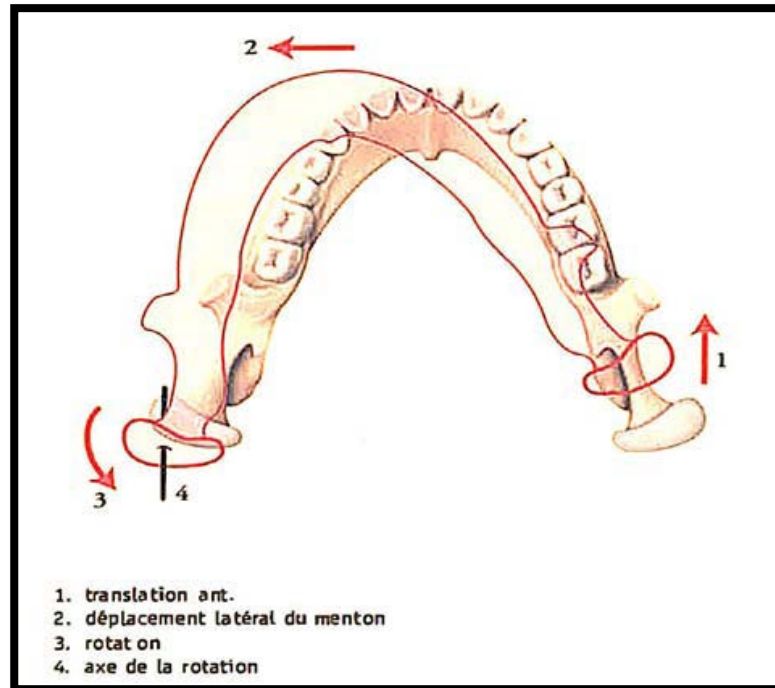


Figure 33: Mouvement de diduction [14]

V. Le mécanisme de la fracture du condyle mandibulaire :

les fractures de la région condylienne se feront par des mécanismes indirects, le plus souvent (choc sur le menton ou choc ascendant de l'angle mandibulaire, bouche entre ouverte) ,et seront fréquemment associées à des fractures de la portion dentée[24].

En cas de choc mentonnier, les condyles viennent heurter la base du crâne, et si l'énergie du traumatisme est trop élevée, il y aura une rupture osseuse au niveau de la zone de faiblesse, c'est-à-dire au niveau du col du condyle [25].

VI. La clinique :

L'examen clinique :

Le diagnostic repose sur le trépied : interrogatoire, examen clinique et imagerie.

L'examen du patient traumatisé de la face se passe bien souvent dans un service d'urgence afin d'assurer une évaluation sommaire globale.

Cette évaluation se fait au besoin en collaboration avec d'autres spécialistes avant d'entreprendre l'examen maxillo-facial proprement dit.

❖ Examen général sommaire :

Doit rechercher

✓ Les urgences vitales ou fonctionnelles extra-faciales :

Avant de pratiquer l'examen propre au traumatisme mandibulaire, il faut situer celui-ci dans l'ensemble lésionnel et donner la priorité aux lésions associées étant donnée la fréquence des poly-traumatismes : traumatisme orthopédique, neuro-chirurgicale, thoracique etc ... pouvant engager le pronostic vital ou fonctionnel : urgences ORL et ophtalmologiques.

✓ Les urgences vitales faciales : [26]

Cet examen sommaire doit éliminer :

✚ Une asphyxie : qui peut être de d'origines diverses :

- Encombrement des voies aériennes
- œdème du plancher buccal ou de la gorge.
- Bascule de la langue en arrière.
- Traumatisme directe sur le larynx.

✚ Une hémorragie :

Dont l'examen clinique permet d'en préciser l'origine et d'effectuer le geste thérapeutique adéquate.

❖ Examen maxillo-facial

➤ Interrogatoire : [27]

L'interrogatoire doit préciser :

- Date et heure du traumatisme.

- Les circonstances de survenue
- Point d'impact sur la face.
- Direction et intensité du choc.
- Les antécédents :

Les antécédents médico-chirurgicaux, allergiques, les habitudes toxiques (tabagisme, alcoolisme...) du patient et les traitements en cours (anticoagulants, antiagrégants plaquettaires...) sont précisés.

Les antécédents généraux à type diabète, hypertension artérielle, épilepsie, asthme, les terrains psychologique et somatique doivent être soigneusement appréciés afin d'éviter une décompensation postopératoire et de proposer une prise en charge globale et appropriée.

On apprécie également les antécédents maxillo-faciaux familiaux, congénitaux, acquis, et de traitement orthodontique. Une éventuelle anomalie occlusale préexistante doit être recherchée et précisée car l'occlusion dentaire sera l'un des repères anatomiques les plus importants pour le contrôle de la réduction des fractures de la mandibule et du tiers moyen de la face. La recherche de photographies pré-traumatiques récentes du patient est souvent très utile pour apprécier l'état antérieur à la recherche d'une dysmorphie faciale antérieure d'ordre congénitale ou acquise.

- Signes fonctionnels: peuvent être importants avec des douleurs masticatoire, pré-auriculaire, Sensation de craquement, et otorragie.
- Examen clinique maxillo-facial[28]

L'examen exo-buccale :

L'inspection :

Recherche une plaie sous-mentonnière, tuméfaction pré-auriculaire du côté fracturé, Otorragie, impotence fonctionnelle mandibulaire (des limitations de l'ouverture buccale, de la

propulsion, et de la diduction), latérodéviation du menton du côté de la fracture à l'ouverture buccale (signant le raccourcissement du ramus homolatéral en cas de fracture déplacée unilatérale), Un rétrognathisme avec effacement du menton dans les formes bilatérales lorsqu'aucune des fractures ne prédomine, et un élargissement de l'arche mandibulaire en cas de fracture tri-focale avec luxation des deux ATM.

La palpation :

Recherche une douleur de la région condylienne (qui peut être appréciée par introduction d'un doigt dans le conduit auditif externe, par palpation prétragienne ou par pression sur le menton), une lacune de l'ATM en cas de luxation de la tête condylienne, Permet aussi la recherche d'une **hyperesthésie** dans le territoire du nerf alvéolaire inférieur (en cas de fractures associées) ou au contraire une **anesthésie** labiomentonnaire.

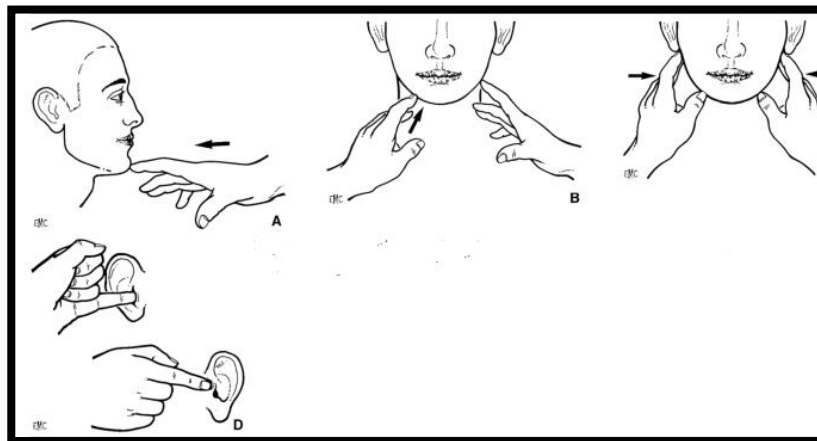


Figure 34 : Palpation faciale de la mandibule [29].

A. Une pression antéropostérieure réveille une douleur préauriculaire en cas de fracture condylienne. **B.** Palpation du bord basilaire. **C.** Une pression latérale réveille une douleur symphysaire. **D.** Palpation de la région condylienne

L'examen endo-buccale :

Il doit se faire dans des conditions adéquates et sous un bon éclairage. Le patient doit se mettre en occlusion tout en écartant les deux lèvres, on apprécie les rapports inter arcade dans les trois plans de l'espace vertical, transversal et sagittal.

Il Permet de rechercher :

- Les troubles de l'articulé dentaire : contact molaire prématuré homolatérale et béance controlatérale, décalage du point interincisif inférieur du côté fracturé (en cas de fracture unilatérale, signant le raccourcissement du ramus homolatérale à la fracture), contact molaire prématuré bilatéral et béance antérieure (en cas de fracture bilatérale signant le raccourcissement des deux branches mandibulaires).
- Un diastème inter- dentaire ou une plaie endobuccale faisant suspecter une fracture de la portion dentée de la mandibule ou du maxillaire.
- Un traumatisme dento -alvéolaire associé.

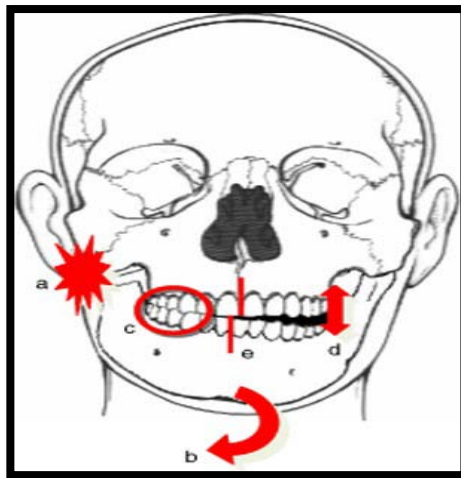


Figure 35 : Principaux signes cliniques des fractures de la région condylienne[28]

a. Douleur pré-auriculaire. **b.** Latéro-déviatoin du côté fracturé lors de l'ouverture buccale et de la propulsion mandibulaire. **c.** Contact molaire prématuré homolatérale à la fracture. **d.** Béance controlatérale. **e.** Décalage du point inter-incisif inférieur du côté fracturé.

VII. Le déplacement [29][30]

La survenue d'une fracture du condyle mandibulaire peut être à l'origine des différents types de déplacements des fragments osseux : décalage, angulation, une torsion ou un chevauchement.

Ces déplacements sont en fonction :

- ✓ de l'énergie et de l'orientation de l'impact,
- ✓ du siège, du nombre et de la direction du ou des traits de fracture(s),
- ✓ de l'état de l'articulé dentaire et de l'action des muscles manducateurs.
 - Par exemple dans la fracture capitale (diacapitulaire) on a classiquement un trait de fracture sagittal oblique avec bascule médiale du fragment distale.
 - Dans la fracture du col condylien (sous condylienne haute), on observe souvent une bascule du fragment crânial en dedans et en avant sous l'action du muscle ptérygoïdien latéral, et une ascension du fragment distal sous l'action des muscles élévateurs (PM et masséter).
 - Et dans les fractures sous condyliennes basses on a souvent un trait de fracture oblique en bas et en dehors entraînant peu de bascule.
 - Très rarement, le condyle peut se retrouver en position intra-crânienne par déplacement postérieur de l'os tympanal fracturé ou latérale par déchirure du ligament latéral et par fracture de l'arcade zygomatique.



DISCUSSION



I. Classification des fractures du condyle mandibulaires et leurs intérêts :

La classification des fractures du condyle mandibulaire est une étape préalable au choix de l'attitude thérapeutique dont elle est indissociable. C'est ainsi que plusieurs classifications ont été décrites.

1. La classification élémentaire des fractures du processus condylien [31].

Elle est basée uniquement sur la position anatomique du trait de la fracture. Il s'agit ici d'une classification purement pronostique, considérée comme la base de plusieurs études comparatives.

- **Limites** : elle ne donne aucune information sur le déplacement ou le degré de dislocation.

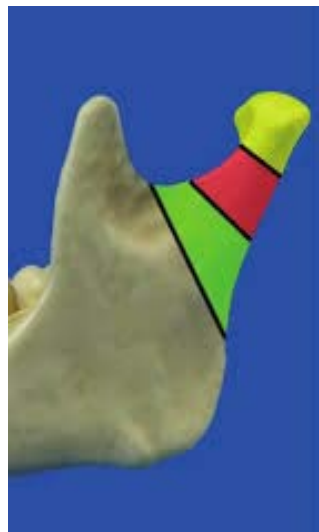


Figure 36 : La classification élémentaire [31]

(jaune : fracture capitale, rouge : fracture du col condylien, vert : fracture de la base)

2. Classification de Loukota [32,33] :

Elle permet de décrire la localisation de la fracture. Elle propose l'échancrure sigmoïde comme séparation entre les fractures du col condylien (fractures sous condyliennes hautes) et les fractures de la base du condyle (fractures sous condyliennes basses) et y ajoute les fractures de la tête condylienne (les fractures capitales).

- **Limites** : Elle n'informe pas sur le degré de déplacement ou la luxation condylienne.

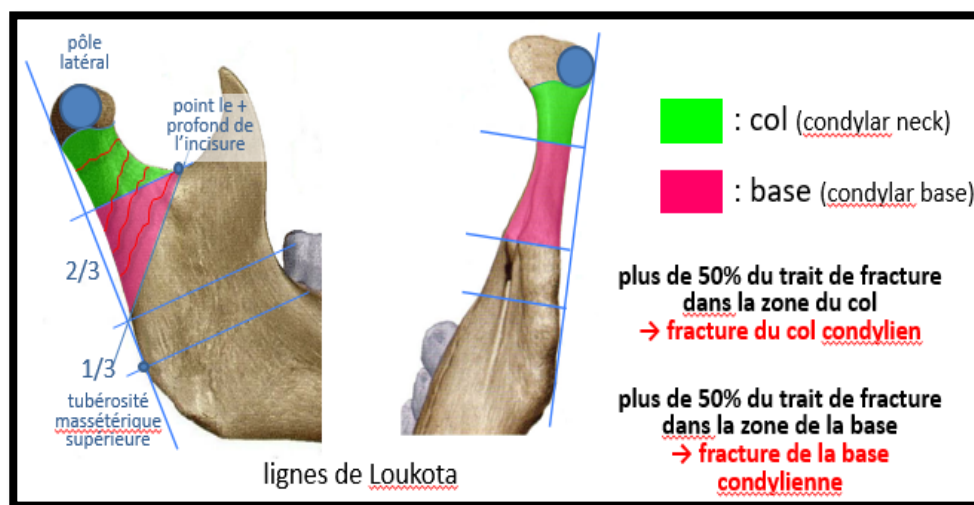


Figure 37: Classification de Loukota

3. Classification de Spiessel et Schroll

Elle apporte des précisions anatomiques de la fracture et précise le déplacement du fragment fracturaire. Elle permet de définir six (6) types de fractures :

- Type1 : Fr condylienne sans angulation ni luxation
- Type2 : Fr s/c basse avec angulation (si >30° chirurgie)
- Type3 : Fr s/c haute avec angulation
- Type4 : Fr s/c basse avec luxation ou chevauchement (si >2,5cm chirurgie)
- Type5 : Fr s/c haute avec luxation
- Type6 : intra articulaire/capitale

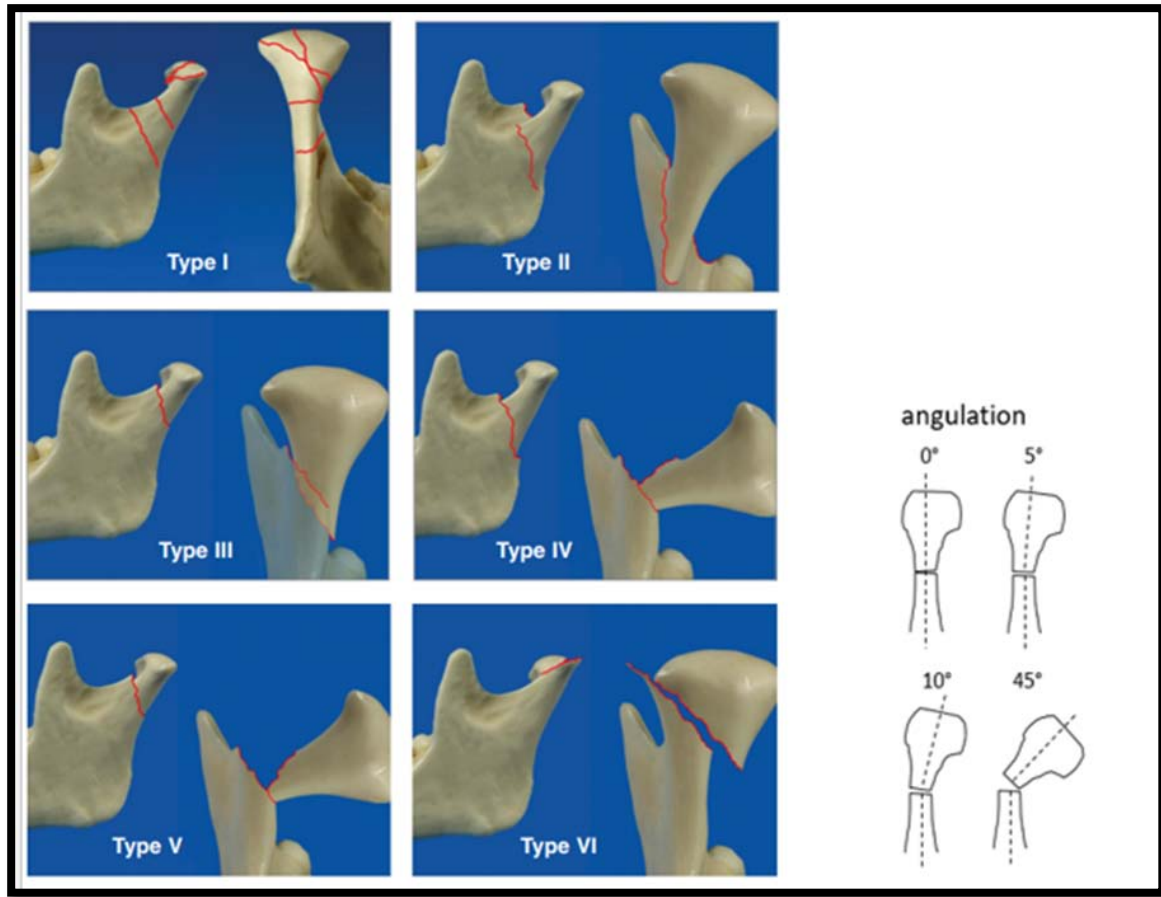


Figure 38 : Classification de Spiessl et Schroll [6]

Les fractures capitales ont été subdivisées à partir de la classification de Spiessl et Schroll par Rasse, Neff, Hlawishka et Loukota[33,34] définissant ainsi 3 sous-types:

- **Type A** : représente une fracture du tubercule médiale n'entraînant pas de perte de la hauteur du Ramus.
- **Type B** : fracture-décapitation avec diminution de la hauteur du Ramus.
- **Type C** : le trait de fracture est proche de la fixation de la capsule latérale et entraînant une diminution de la hauteur du Ramus.

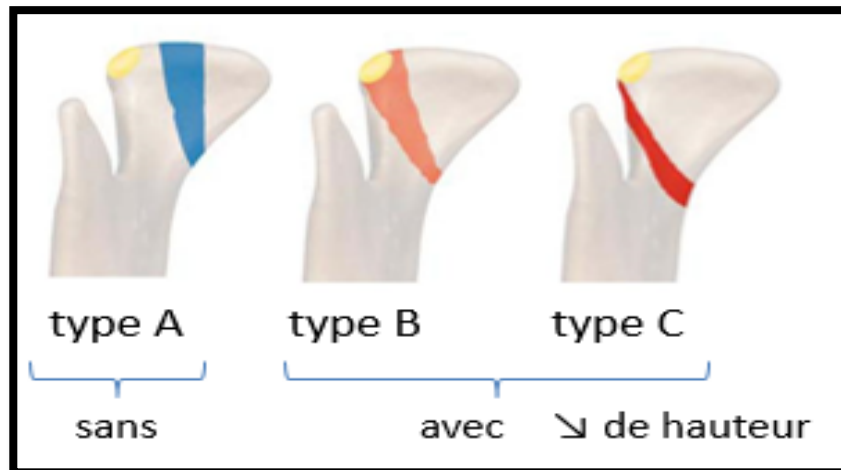


Figure 39 : Classification des fractures intra-articulaires selon Loukota, Neff [33]

Dans le Type A il n'y a pas de raccourcissement de la branche montante ainsi qu'une déficience fonctionnelle minime. Ainsi donc, une réduction ouverte n'est pas indiquée.

4. Classifications de l'AOCMF [35]

Les différentes classifications émises par l'AOCMF permettent en outre :

- La description anatomique précise de l'emplacement du niveau de fracture en ce qui concerne le choix de la meilleure méthode d'ajustement et de la méthode de l'ostéosynthèse, mais aussi le moment des régimes de traitement non chirurgicaux ou fonctionnels.
- L'évaluation de la direction du déplacement du fragment proximal (d'abord médial ou latéral) dans les fractures condyliennes et du cou en ce qui concerne le choix des fractures susceptibles d'ostéosynthèse par voie transorale.
- L'information sur le degré de réduction de la hauteur verticale, le degré d'angulation (déviation) ou de luxation sous les aspects pronostiques et pour la prise de décision d'un traitement en circuit fermé ou ouvert.

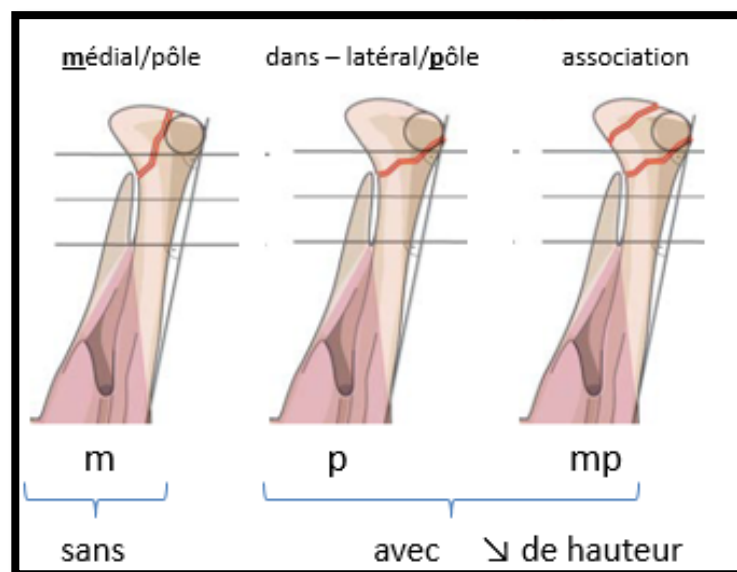


Figure 41 : Classification des fractures capitales selon l'AOCMF

II. Données épidémiologiques générales

1. Le sexe

Nous avons une nette prédominance masculine avec un sexe de 4/1, ce qui est en accord avec la majorité des études. Cela pourrait s'expliquer par le fait que les hommes seraient plus exposés aux différents facteurs étiologiques des traumatismes faciaux que sont les rixes, les accidents de la voie publique, les agressions, les jeux violents etc.

Tableau XXII: Répartition de sexe ratio selon les auteurs

Année	pays	Effectifs	Auteurs	Sexe ratio H/F
2013	Chine	549	H-H Zhou et al[36]	2,78
2004	Amérique	84	Villarreal et al [37]	3,42
2008	France	39	N. Kadlub et al.[38]	3,33
2006	Grèce	368	Zakariade et al [39]	3,6
2018	Egypte	40	Mahjoub et al [40]	5,6
2021	Marrakech	51	Notre étude	4,1

2. L'âge

La fracture condylienne peut survenir à n'importe quel âge, mais semble toucher avec prédilection les sujets jeune à cause de leur implication dans les différentes activités exposant aux traumatismes.

L'âge moyen de nos patients était de 27,2ans. Ce qui rejoint les travaux de H-H Zhou et al [36], villarreal et al [37] et Ellis and El-Attar [41] ou la moyenne d'âge était en général entre 20-30ans.

La fréquence élevée des fractures du condyle mandibulaire dans cette tranche d'âge pourrait s'expliquer par la grande activité physique et professionnelle à cette période de la vie.

Tableau XXIII : Répartition selon l'âge dans la littérature

Année	Pays	Auteurs	Effectifs	Moyenne d'âge
2004	Amérique	VILLARREAL ET aL [37]	84	26,77
2013	chine	H-H Zhou ET aL [36]	549	30 ,12
2008	France	N. Kadlub et al.[38]	39	28
2018	Egypte	Mahjoub et al[40]	40	19,1ans
2021	Maroc	Notre série	51	27,2

3. Les antécédents

Deux de nos patients étaient respectivement asthmatique et épileptique, ceci exige de la prudence voir une contre-indication du blocage maxillo-mandibulaire, pour éviter la survenue d'une crise éventuelle, crise en plein blocage qui peut engager le pronostic vital du patient [42].

4. Profession

La fracture du condyle mandibulaire a été observée au niveau de toutes les couches socioprofessionnelles. Nous avons une prédominance chez les ouvriers avec 47,05% des cas suivies des élèves et étudiants avec 31,37%.

Cette constatation a été observée dans l'étude de sawazaki et al [43] avec 65,02% pour les travailleurs et 22,82% pour les étudiants. Il n'existe pas de lien particulier entre la profession et les fractures condyliennes, à l'exception des métiers qui exposent aux traumatismes[43].

5. Mécanismes (Etiologies) :

Dans notre série l'accident de la voie publique a été la cause la plus fréquente des fractures du condyle mandibulaire avec 45,09 %.

Ceci corrobore avec la littérature des pays en voie de développement [36, 40,44].

Cette prédominance des AVP pourrait s'expliquer par :

- L'excès de vitesse, l'imprudence des conducteurs,
- La méconnaissance du code de la route,
- Le refus de priorité et du port des casques intégraux,
- L'augmentation du nombre des véhicules dans les pays en voie des développements ou les mesures de prévention routière ne sont pas bien respectés.

On constate une tendance à la baisse des étiologies en rapport avec les AVP dans la littérature occidentales ces derniers années du fait de progrès réalisés en matière de sécurité routière [38,45,46].

La rixe représentait la deuxième étiologie des fractures condylienne dans notre série (31,37%), ses données étaient similaire à l'étude de Singh et al [44] qui ont mentionnés que la rixe vient aussi en seconde position (20%) après les AVP.

Dans d'autres études comme celles de Zhou et al [36], Mahgoub et al [40], Zrounba et al [46],la rixe représente la troisième étiologie des fractures condyliennes.

Ceci peut-être expliqué par l'augmentation des taux du chômage, de l'alcoolisme, de l'usage de drogue et de l'insécurité.

Les chutes (avec 17,64 % des cas), venaient en troisième position dans notre étude, et en seconde position dans les études réalisées par Zhou et al [36] et Mahgoub et al [40] ,

Par contre elles constituent la cause la plus fréquente dans des études faites en France par Kadlub et al [38] et Zrounba et al [46].

Elles se voient le plus souvent chez les enfants, les femmes et les personnes âgées.

III. Données cliniques et diagnostiques

1. Délai de consultation

Le délai de consultation variait de 12heures à 15 jours. En moyenne nos patients consultent au 3eme jour. Dans la série de Thapa et al [47] dont l'effectif est de 166 patients le délai de consultation variaient de 1 jour à 1semaine avec un délai moyenne de 6,24+/-0,26 jours.

Ce retard peut s'expliquer par le fait que la majorité des patients consultant dans les structures publiques sont issus majoritairement des classes sociales défavorisées et vivant pour la plupart dans des zones totalement enclavées.

2. L'examen clinique maxillo-faciale :

Les signes cliniques les plus fréquemment trouvées dans notre étude étaient les suivantes :

- une douleur prétragienne.
- LOB légère à modérée
- Des TAD a type de : contact molaire prématuré avec béance controlatérale a la fracture et une déviation du PII inferieur.

3. La durée d'hospitalisation

Dans notre étude la durée moyenne d'hospitalisation des patients opérés est de 7jours.

Ce délai s'explique par:

- La non disponibilité du bloc opératoire liée au ralentissement des activités opératoires du fait des travaux de réaménagement au sein de la structure hospitalière entraînant par conséquent un retard dans la PEC des patients d'une part,
- Le retard dans l'achat du matériel d'ostéosynthèse liée au manque de ressource financière du patient
- La coexistence d'autres lésions associées (traumatismes crâniens, traumatismes des membres, traumatisme abdominal plus rarement).

Dans la série de Mahgoub et al [40] la durée d'hospitalisation varie de 1-10jours avec une moyenne de 2,6jours et ils expliquent la longueur de la durée d'hospitalisation dans leur étude par l'existence d'autres causes associées telles que les traumatismes crâniens, et les traumatismes des membres.

4. Délai de traitement

Le traitement fonctionnel était instauré le plutôt possible dès l'admission. Le délai moyen de prise en charge orthopédique était de 2Jours.

Le délai moyen de prise en charge chirurgical était de 8,9 jours contre un délai moyen de 4,36 jours dans l'étude de Villaréal et al [37].

Ce retard était lié au non disponibilité du bloc opératoire et au cout élevé du matériel d'ostéosynthèse.

Il serait souhaitable de prendre en charge les patients le plutôt possible dans les 3jours (fracture fraiche plus facilement réductible en dehors d'œdème importante) [48].

5. Aspects radiologiques :

5.1. Radiologie conventionnelle

a. Orthopantomogramme

Dans notre série l'orthopantomogramme a été réalisé chez 32 patients soit (62,74 % de cas).

L'OPT est le cliché de référence dans le bilan lésionnel des fractures mandibulaires. Il offre une vision d'ensemble de l'intégrité osseuse mandibulaire et des structures dentaires. Certes, il permet de confirmer la fracture, d'en préciser le type et le déplacement mais cependant la TDM permet une meilleur analyse dans les 3 plans de l'espace améliorant ainsi la qualité du traitement chirurgical et/ou de la rééducation [49,50].

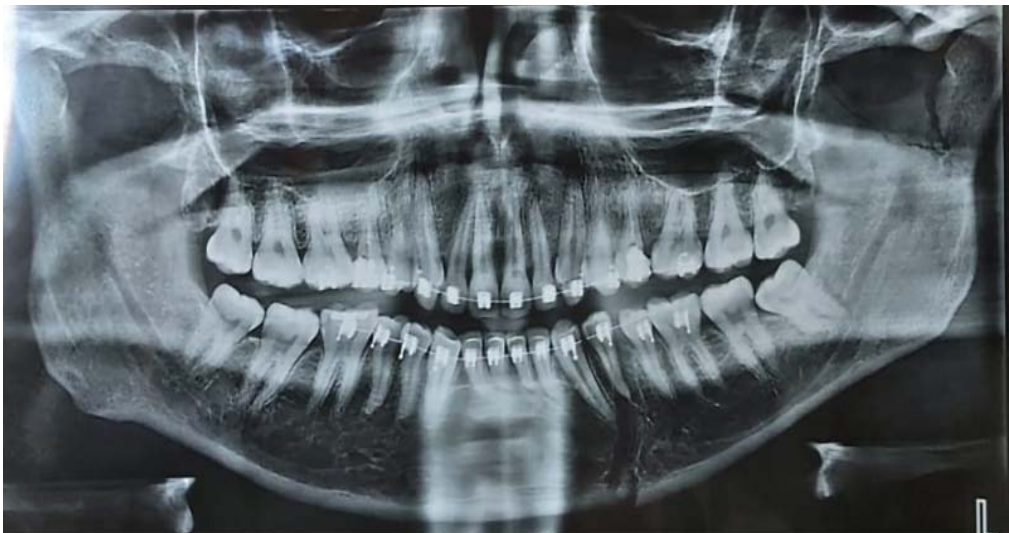

Figure 42 : OPT montrant une fracture sous condylienne haute gauche avec détachement de l'échancrure sigmoïde associée à une fracture de la branche horizontale gauche (Iconographie du service de chirurgie maxillo-faciale du CHU de Marrakech).

b. Autres [49]

La radiographie face-basse est une alternative à l'OPT qui permet de visualiser les régions condylienne de face et de préciser les déplacements dans le plan frontale (bascule médiale ou plus rarement latéral).

L'incidence de Schuller permet de visualiser l'ATM de profil avec une distorsion liée à l'angle d'incidence.

Dans notre étude aucun patient n'a bénéficié d'une de ses incidences.

5.2. TDM faciale

Une TDM faciale en fenêtre osseuse a été faite chez 12 patients en complément de l'orthopantomogramme. Une TDM cranio-faciale en première intention était réalisée chez 19 patients.

La TDM peut être réalisée d'emblée dans le cadre d'un polytraumatisme ou compléter le bilan radiologique standard.

La TDM spiralées multibarettes permet une acquisition très rapide d'images avec reconstruction dans les 3 plans de l'espace. Elle permet de faire en bilan lésionnel précis et surtout permet d'évaluer le degré de déplacement (chevauchement des fragments fracturaires, luxation du condyle, degré d'angulation) conditionnant ainsi la décision thérapeutique [49,50].

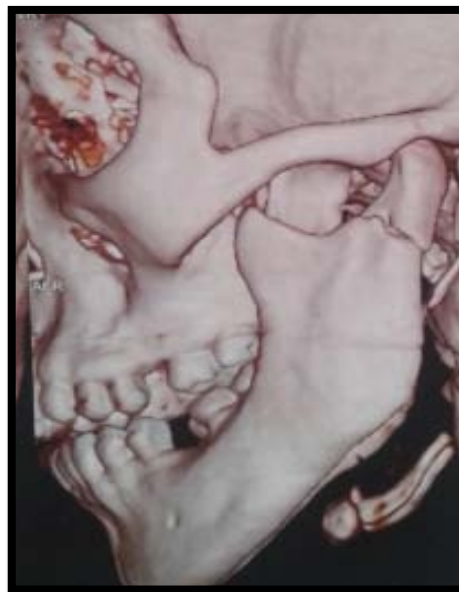

Figure 43 : Fracture sous-condylienne basse (scanner en reconstruction Tridimensionnelle) (Iconographie du service de chirurgie maxillo-faciale du CHU de Marrakech).

6. Répartition des fractures selon le coté affecté

Dans notre étude nous avons 46 fractures unilatérales soit (90,19%), et 5 fractures bilatérales soit (9,80%), nos résultats concordent avec les données de la littérature [40,43,46] ou les fractures bilatérales sont peu fréquentes par rapport aux fractures unilatérales.

Zakariades et al [39] expliquent ceci par le fait que les fractures bilatérales sont les résultats de force excessive.

Pour sawasaki et al [43] du fait que la mandibule distribue la force de l'impact souvent les fracture se produisent uniquement au niveau de la région condylienne et ceci explique la fréquence élevé des fractures unilatérales, et que l'utilisation d'un dispositif de protection (ex : ceinture de sécurité, casque) a considérablement réduit le nombre des contacts bilatéraux.

7. Répartition selon la topographie des fractures mandibulaires associées

Tableau XXIV: Répartition topographique des fractures mandibulaires associées dans la littérature.

Pays	Auteurs	Symphyse et parasymphyse	BH	Angle	Ramus	coroné
Amérique	Villareal et al [37]	76,1%	15,2%	19,6%	4,3%	0%
chine	Zhou et al [36]	46 %	12,5%	3,8%	1%	0,5%
Grèce	Zakariade et al[39]	52%	19%	11%	1%	1%
France	Zrounba et al[46]	65 ,6%	6,9%	8,8%	0%	0%
Egypte	Mahgoub et al [40]	55%	10%	12,5%	0%	0%
Maroc	Notre série	39,21%	5,88%	3,92%	1,96%	1,96%

La fréquence des atteintes symphysaire et parasymphysaire réside dans le fait qu'il s'agit de zones de faiblesse du fait respectivement de la zone de fusion des bourgeons mandibulaires et du changement de la courbure mandibulaire au niveau de la canine [49 ,51].

L'association avec l'angle n'était pas fréquente dans notre étude, par contre elle est fréquente dans la littérature. Des études suggèrent que l'existence du troisième molaire inférieur inclus augmente la fragilité de l'angle mandibulaire et diminue simultanément le risque de fracture du condyle [52].

L'association avec la fracture du Ramus (branche montante) était rare dans notre série et dans la littérature ceci peut être expliqué par le fait que cette zone est entourée par une gaine musculaire puissante (muscles masséter et ptérygoïdien médial) et il faut un choc violent pour entraîner sa fracture.

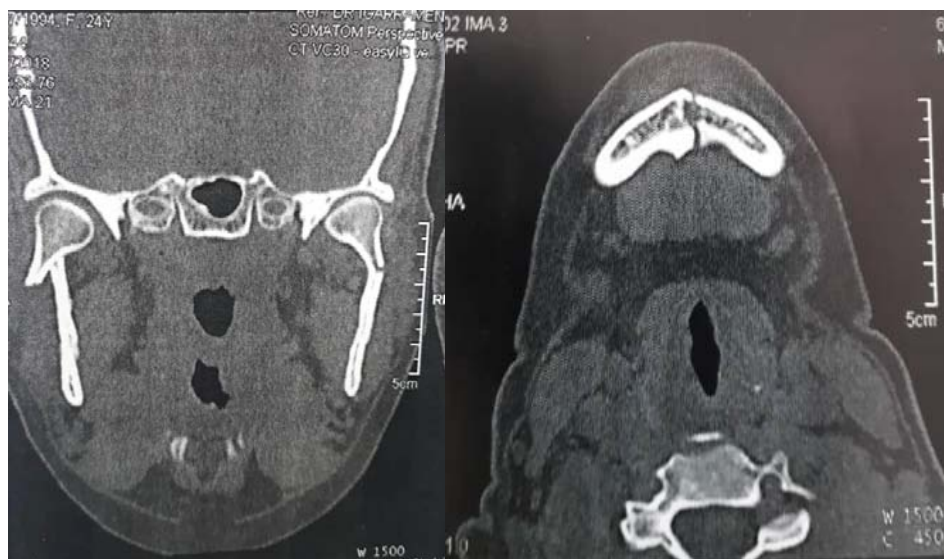

Figure 44 : Fracture mandibulaire trifocale (Bicondylienne : spiessel IV avec angulation de 45° à droite et spiessel II à gauche avec angulation de 10 degré avec Fracture symphysaire à trait médian. (Iconographie du service de chirurgie maxillo-faciale du CHU de Marrakech).

IV. Aspects thérapeutiques

Il n'existe pas de consensus quant à la prise en charge globale des fractures du condyle mandibulaire. Il existe un consensus général sur la nécessité de la rééducation quel que soit l'option thérapeutique.

Les objectifs thérapeutiques poursuivis restent identique quel que soit le choix thérapeutique. Ils reposent sur :

- Le rétablissement de l'occlusion dentaire et de la fonction manducatrice
- La prévention de troubles de la croissance mandibulaire chez l'enfant
- La prévention des complications à long terme [53].

1. Le traitement fonctionnel ou Kinésithérapique

Il permet le rétablissement de la cinétique mandibulaire mais également l'amélioration des troubles modérés de l'articulé dentaire comme l'a démontré Torres Breton [54].

Elle est active (rééducation volontaire par le patient sans appareillage) et passive utilisant des appareils mobilisateurs.

Son but principal est d'obtenir grâce à un remodelage de la région condylienne, la meilleure fonction et occlusion possible. Propulsion favorise la réduction, lutte contre l'ankylose, soulage l'articulation.

Il est indiqué en l'absence de retentissement sur l'articulé dentaire en cas de :

- fractures non ou peu déplacées
- fractures de l'enfant
- fractures capitales (Sous-type A selon l'AOCMF et/ou Spissel et Schroll) [52].

Prise en charge des fractures du condyle mandibulaire

Dans notre série, 9 patients (17,64 %) ont bénéficié d'un traitement fonctionnel dont 3 enfants qui sont âgés respectivement de 6, 8 et 12 ans et les fractures ont été classées :

- Type I chez 7 cas
- Type V chez 1 cas
- 1 cas avec une fracture bilatérale classée type III dans les deux côtés.

Dans tous les cas les patients présentaient une limitation de l'ouverture buccale de degré variable.

Devant le risque hautement ankylogène des fractures du condyle mandibulaire, la kinésithérapie maxillo-faciale représente la pierre angulaire dans la prise en charge de ces fractures. Elle permet :

- La correction de troubles mineurs de l'occlusion
- La correction des troubles de la cinématique mandibulaire
- La sédation de la douleur
- Le relâchement des muscles masticateurs
- Le gain d'amplitude de mouvement mandibulaire

La rééducation est active et passive, s'effectuant en plusieurs phases :

- Travail actif pur débuté à J1
- Travail actif résisté et aidé à partir de J21
- Etirements manuels à partir de J60

Cela a été difficilement applicable chez nos patients du fait du déficit voire inexistence d'un personnel qualifié dans la rééducation de l'articulation temporo-mandibulaire tant dans le

secteur privé que publique. Cependant il a été constaté à 2 mois une ouverture buccale ≥ 30 mm sans limitations des mouvements de latéralité, et de la propulsion.

En 2002, **Crivello et al** [55] montraient la supériorité du traitement fonctionnel pur comparé au traitement orthopédique de Délaire. Les résultats étaient en faveur d'une différence significative au niveau des amplitudes articulaires. Les troubles de l'occlusion notés au terme du traitement fonctionnel étaient liés à un défaut d'observance thérapeutique.

Thorkmortom et al [56] recommandent une rééducation qui se doit d'être prolongée avec une adhésion complète du patient. Dans leur étude, le gain d'amplitude était moindre à 6 semaines quelque soit le traitement. Une ouverture buccale > 40 mm était notée au bout de 6 mois.

2. Traitement orthopédique

Il est utilisé seul d'emblée ou en cas de contre-indication chirurgicale ou bien comme temps préalable à celui-ci.

Les patients ayant bénéficié du traitement orthopédique étaient essentiellement classés :

- Type II :4 cas
 - Type III :4cas
 - Type IV :2 cas
 - Type V : 3 cas
 - Type VI : 2 cas.
- **Choix du type de contention**
- Le traitement orthopédique a été réalisé chez 15 patients soit 29,41%avec une fréquence de réalisation de BMM sur arc dentaire (80% des cas).
 - Le choix entre blocage sur arc et sur vis a longtemps fait débat. Cependant malgré les avantages certes séduisants des vis de blocage, l'arc dentaire reste le meilleur garant

de la stabilité occlusale. Son intérêt réside dans la stabilité maximale du fait de l'ancrage réalisé autour de chaque dent et sa distance minimale entre le plan d'occlusion et le point d'application des forces de réduction[57]. Il a été démontré dans plusieurs études comparatives que l'application des vis de blocage dans les fractures mandibulaires postérieures dont les fractures condyliennes étaient pourvoyeuse de malocclusion séquellaire [58,59]. Dans notre série 3 patients ont bénéficié d'un BMM sur vis avec malocclusion séquellaire dans 2 cas.

▪ Durée du BMM

Initialement la durée du blocage s'étalait sur toute la phase de consolidation osseuse.

- Il a depuis été largement démontré que la qualité du résultat fonctionnel était inversement proportionnelle à la durée du blocage. Il est actuellement admis par plusieurs équipes que le facteur pronostic majeur de ces fractures est la rapidité avec laquelle une mobilisation active est débutée.
- N Kablud et al [38]proposent une durée de 7 jours avec BIM suivie d'une rééducation active aidée par élastiques. Certaines équipes proposent la réalisation de blocage utilisant un cale de suroclusion du coté homolatérale à la fracture pour les fractures avec un déplacement plus ou moins important, protocole très discutable [38].
- Selon C Meyer [53], les résultats obtenus à partir de ces nombreux protocoles sont le plus souvent totalement superposables d'une étude à une autre, témoignant du fait que le protocole employé n'est pas d'une importance primordiale, à la condition que la mobilisation soit précoce.
- Initialement le blocage maxillo-mandibulaire précède la rééducation et indiquée dans les fractures condyliennes avec trouble occlusal modéré.

- Dans les fractures non ou peu déplacées, les attitudes conservatrices donnent de bons résultats et sont retenues par une majorité d'auteurs qui toutefois ne s'entendent pas sur les limites du déplacement.
- Actuellement le traitement orthopédique demeure le traitement de référence tel évoqué par Ellis et al[60] du fait d'études multicentriques menées sur des séries importantes et des résultats satisfaisant.

Plusieurs protocoles ont été proposés en fonction de l'expérience de différentes équipes:

- **En cas des fractures sous condyliennes basses unilatérales déplacées** : Un BBM sur cale molaire du côté de la fracture pendant 48 à 72 heures avec tractions élastiques antérieures pour réduire progressivement le déplacement suivie d'un BBM de 8 à 15 jours. Après le déblocage, une mobilisation précoce de la mandibule en ouverture –fermeture, propulsion et diduction est recommandée [38].
- **En cas des fractures sous condylienne hautes unilatérales déplacées** : Pour certains : un BIM de courte durée n'excédant pas 8 jours est effectué de la même façon que précédemment décrit.

Dans les deux cas, une rééducation précoce doit être effectuée pour éviter ou diminuer la limitation des mouvements mandibulaires [61].

- **En cas des fractures capitales déplacées** :
 - o Certains optent pour une mobilisation précoce avec ou sans blocage de courte durée par tractions élastiques antérieures sur cale molaire.
 - o D'autres optent pour un traitement chirurgical avec abord direct du condyle, résection de la tête« condylectomie » et remplacement de celle-ci par un greffon osseux ou ostéo-chondral ou par une prothèse. la rééducation précoce est de règle [61].
- **Fracture condylienne bilatérale** : Les partisans du traitement orthopédique réalisent un BMM sur cale postérieur qui doit être rapidement complété par un traitement fonctionnel

passif puis actif [61]. En cas d'échec du traitement conservateur, la présence d'un édentement postérieur, ou en cas de déplacement important avec la luxation condylienne ou un raccourcissement de la branche montante l'ostéosynthèse, uni ou bilatérale sera proposée.

3. Traitement chirurgical

Le traitement chirurgical qui repose sur une contention interne de la fracture après abord chirurgical. Il s'associe toujours à la rééducation qui doit débiter le plus précocement possible.

Il fournit de meilleurs résultats tant sur le plan fonctionnel que sur le plan morphologique.

En effet, le traitement chirurgical permet une restauration fonctionnelle rapide tout en minimisant les complications.

Sa difficulté réside dans :

- Le champ opératoire qui est restreint.
- Le risque de lésions de nerf facial, de la parotide.
- Le risque d'hémorragie massive en per-opératoire.

3.1. Indication

Le choix thérapeutique dépend de :

- l'expérience de l'équipe chirurgicale
- du type de la fracture, de l'âge, du degré de déplacement du segment fracturé et /ou du raccourcissement du Ramus
- Troubles de l'articulé dentaire.[61,62]

Les indications sont :

- Une bascule du fragment crânial (en moyenne 30°) ;

Prise en charge des fractures du condyle mandibulaire

- Un raccourcissement du Ramus (en moyenne 3,6mm) ;
- Une modification de l'articulé dentaire et l'absence de calage postérieur.

Dans notre série le traitement chirurgicale a été réalisé chez 27 de nos patients soit 52,94 %.

Dans tous les cas, la fracture du condyle était associée à une ou deux autre(s) localisation(s) mandibulaire(s). Quatre (4) patients présentaient une fracture bicondylienne.

Cependant il faut relever que le condyle a fait l'objet d'une fixation interne dans 15 cas(55,55%).

Il s'agissait de fracture de Type II dans 13 cas (86,66%) et Type IV dans 2 cas (13,33%) avec un angle moyen de 30° et chevauchement > 5mm

Tableau XXV: Indication selon le degré de bascule condylienne selon les auteurs

Auteurs	Degré de bascule du condyle
Prade V et al[45]	30 à 75°
Mikkonen P et al[62]	45°
Klotch et al [63]	>30°
Kleinheiz et al [64]	37°
Ellis et al [65]	20°
Notre série	30° en moyenne

Il faut relever cependant que dans 12 cas (44,44%), il a été réalisé une ostéosynthèse seule des foyers fracturaires du corpus mandibulaire sans fixation interne du condyle mandibulaire avec obtention en per-opératoire d'un articulé dentaire satisfaisant. Les fractures du condyle mandibulaire étaient classées Type I chez 6 cas et type VIA chez 2cas. Dans 3 cas il s'agissait de fracture de type IV avec chevauchement minime <à 3 mm et dans 1 cas une fracture de Type III dont la seule mobilisation du foyer condylien couplée à une réduction et fixation de foyers siégeant sur le corpus a permis l'obtention d'un articulé dentaire satisfaisant .

Le traitement chirurgical était associé à un BMM post-opératoire d'une durée maximal de 7 jours chez 21 patients soit **77,77%** suivie d'une rééducation et une rééducation immédiate sans blocage précédant chez 6 patients soit **22,22%**.

Selon Trost et al [66] en 2012, la tendance générale actuellement en France est vers une prise en charge chirurgicale quelque soit le type de fracture (Fr S/C basse 100% contre 76% en 2005, sous-condylienne haute 82% contre 29% en 2005 et capitales : 35% contre 10% en 2005) avec les mêmes indications que celle émises pour les fractures sous-condyliennes basses [5,66].

3.2. Voies d'abord chirurgicales

La voie de Risdon modifiée a été utilisée chez tous nos patients. Aucun cas de paralysie faciale n'a été relevé chez nos patients.

Il s'agit d'un abord de choix car elle permet une bonne exposition du condyle avec possibilité d'ostéosynthèse des fractures sous-condyliennes hautes avec une morbidité moindre.

C'est la voie d'abord la plus utilisée en France, en particulier pour le traitement des fractures sous condyliennes basses (70% des cas) [66]. Meyer et al [67] ne reporte aucun cas de paralysie faciale même transitoire, et une cicatrice jugée très satisfaisante par les patients.

✚ La voie sous angulomandibulaire haute ou Risdon modifiée

Cette voie d'abord est issue des travaux de Meyer [67], à partir de la classique voie cervicale sous-angulo-mandibulaire basse, dite voie de Risdon décrite en 1934 [68].

Il s'agit d'un abord de choix car elle permet une bonne exposition du condyle. Elle offre un bon jour des fractures sous-condyliennes basses ainsi que les fractures sous-condyliennes hautes.

Sa réalisation passe par plusieurs étapes : [67]

Etape 1 : installation et préparation

- ❖ Le patient est installé en décubitus dorsal, tête en rotation controlatérale à la fracture et en légère hyper-extension ;

- ❖ Asepsie de la peau à la povidone iodée ;
- ❖ Il est important de préciser à l'anesthésiste qu'une curarisation du patient n'est pas souhaitée pendant toute la réalisation de la voie d'abord de manière à pouvoir, si nécessaire, repérer une éventuelle branche de division du nerf facial.

Etape 2 : marquage de l'incision cutanée de Risdon modifié [Figure 45]

L'incision cutanée est tracée à 1 cm en dessous du rebord palpé de la région angulaire en suivant les plis naturels de la peau. Sa longueur est de 5 à 6 cm

Etape 3 : l'injection de vasoconstricteur

Une infiltration de quelques centimètres cubes de xylocaïne adrénalinée en sous-cutanée et au contact de l'os de la région angulaire facilite les gestes opératoires.

Etape 4 : incision et dissection

- ❖ Après incision cutanée et repérage du muscle platysma sous-jacent, une dissection strictement sous-cutanée de l'ensemble de la berge supérieure est effectuée.
- ❖ Cette dissection est poursuivie jusqu'à dépasser de 3 cm environ le relief de la région angulaire. Les rameaux marginal et buccal du nerf facial, situés plus profondément, sous le muscle platysma, ne sont pas menacés lors de ce premier temps.
- ❖ Le muscle platysma est ensuite soulevé entre deux pincettes à griffes et incisé 2 cm au-dessus de l'angle mandibulaire permettant de découvrir l'aponévrose du muscle masséter.
- ❖ Cette incision est oblique d'avant en arrière et de bas en haut, en direction du tragus. Elle se poursuit en arrière jusqu'à sectionner le bord postérieur du muscle. L'obliquité de l'incision et la section complète du muscle en arrière permettront ultérieurement de se rapprocher le plus possible du foyer de fracture et d'exposer correctement le bord postérieur du Ramus.

- ❖ La section de ce premier plan musculaire expose habituellement le ou l'un des rameaux buccaux du nerf facial. À ce stade, ce rameau reste cependant protégé par l'aponévrose du muscle masséter.
- ❖ Le muscle masséter est ensuite sectionné franchement aux ciseaux, en pleine épaisseur, au-dessus de l'éventuelle branche nerveuse, jusqu'au contact osseux, en suivant la même obliquité que précédemment.
- ❖ La corticale latérale du Ramus peut alors être ruginée sans difficulté en sous-musculaire jusqu'au foyer de fracture.
- ❖ L'hémostase est effectuée tout au long de l'intervention à l'aide d'une pince bipolaire.
- ❖ Une fois l'ostéosynthèse réalisée, la fermeture est effectuée plan par plan sous couvert d'un drainage aspiratif.

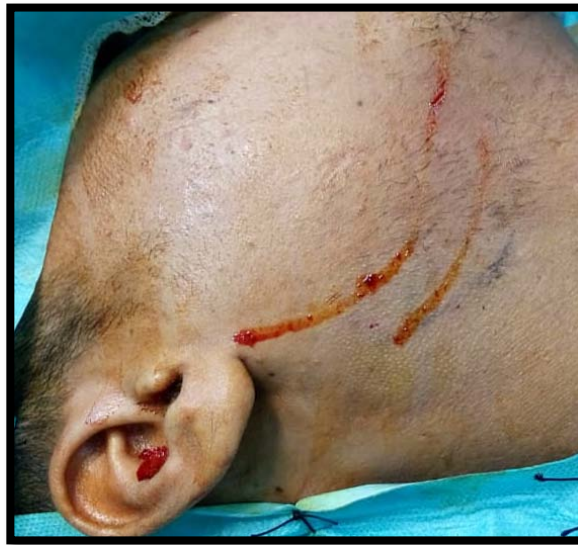

Figure 45 : Tracé de l'incision, 1 cm en dessous du rebord angulaire (Iconographie du service de chirurgie maxillo-faciale du CHU de Marrakech).

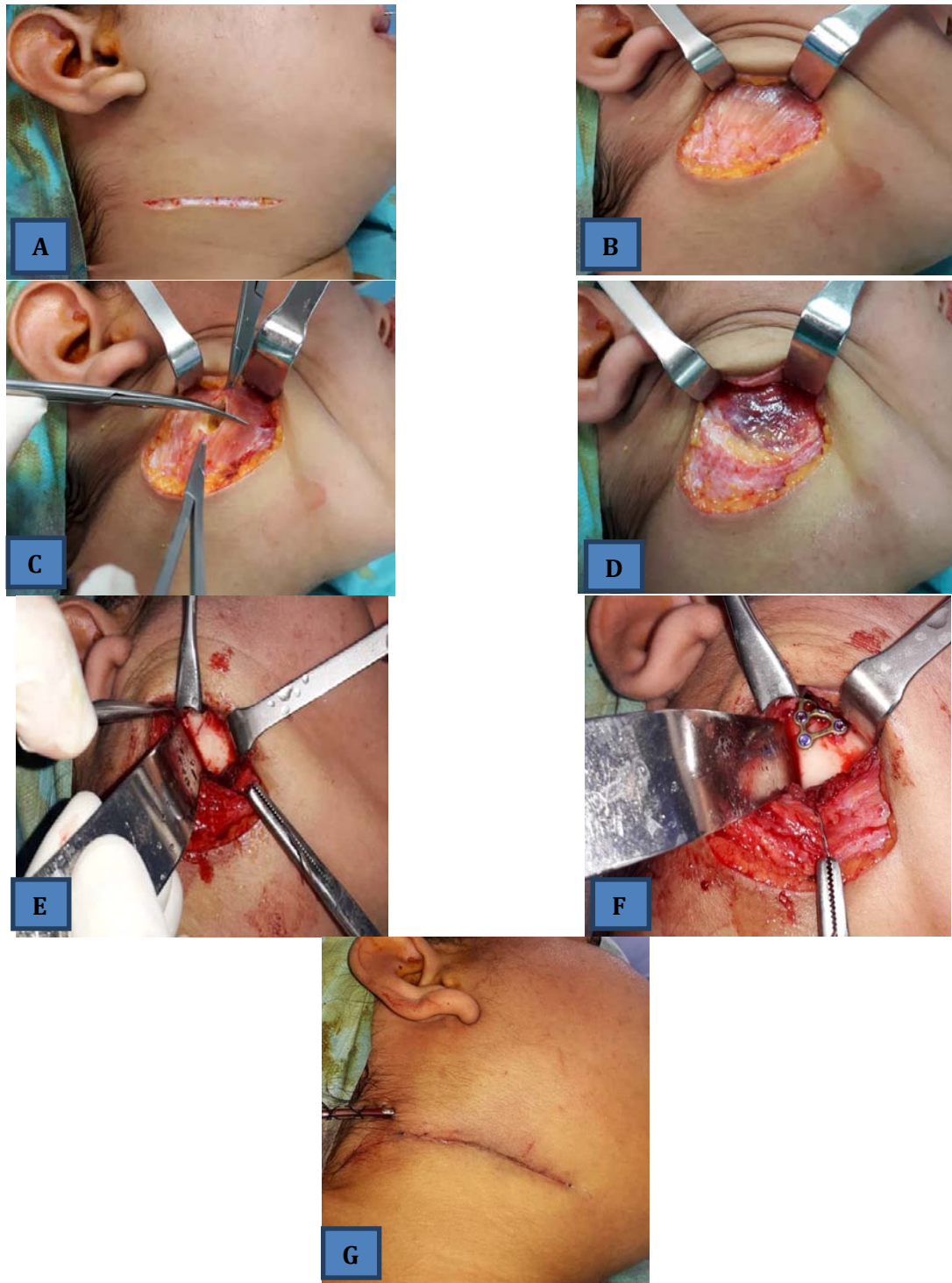


Figure 46: A. Incision cutanée de la voie de risdon modifié, B.repérage du muscle platysma, C. Section muscle platysma, D.Exposition du muscle masséter et des rameaux buccaux du nerf facial E. Exposition et réduction du foyer fracturaire F. ostéosynthèse à l'aide d'une plaque trapézoïdale avec vissage par vis en titane de 6mm G. Fermeture plan par plan sur un drainage aspiratif.(Iconographies du service de chirurgie maxillo-faciale du CHU de Marrakech).

✚ Autres voies d'abord chirurgical

○ La voie sous-angulo-mandibulaire basse ou de Risdon :

Décrite en 1934 [68] par Risdon pour le traitement des ankyloses temporomandibulaires. En 1981, Eckelt [69] l'a utilisé à nouveau pour le vissage en compression du condyle depuis le rebord basilaire.

L'incision cutanée est sous angulo-mandibulaire basse, à 2 travers de doigt en dessous de l'angle mandibulaire sur 4 à 5 cm. La dissection profonde va se faire d'emblée sous le muscle platysma, afin de soulever un lambeau musculo-cutané jusqu'au bord basilaire de la mandibule. La sangle ptérygomassétélerine est ensuite incisée et permet un décollement sous périoste jusqu'à la fracture.

Ses principaux inconvénients sont :

- le risque d'atteinte des rameaux marginal et buccal du nerf facial pouvant aller jusqu'à 37% des cas [70], et sont attribuées à un traumatisme direct lors de la dissection sous platysmale, ou à un étirement excessif dû aux écarteurs.
- Mauvaise exposition des fractures sous-condyliennes hautes et capitales

Elle a comme avantage de laisser une rançon cicatricielle minime.

Nous n'avons pas eu recours à cette voie dans notre série.

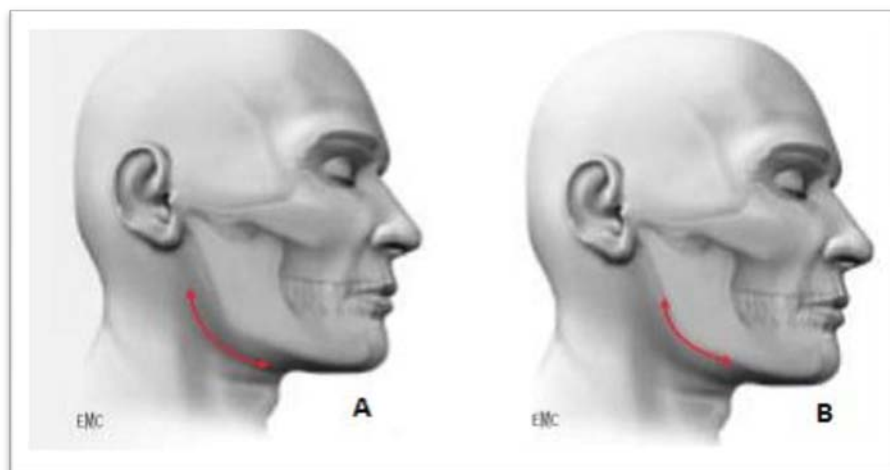


Figure 47 : A. Incision de Risdon ; B. Incision de Risdon modifiée [71]

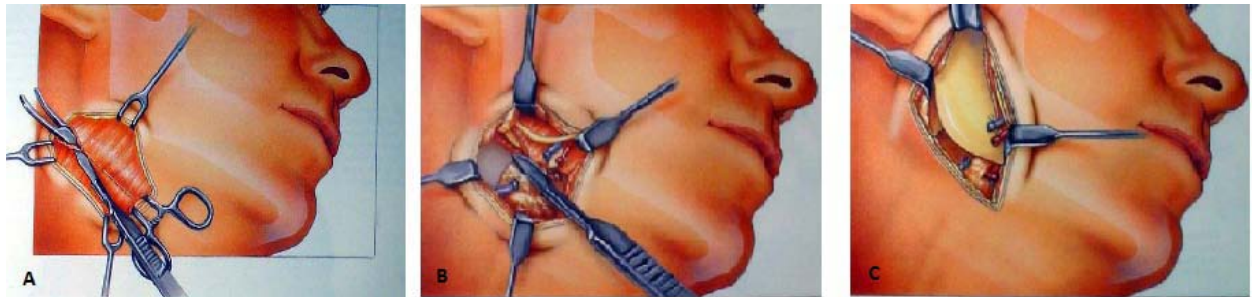


Figure 48 : A. Dissection du muscle platysma ; B. Incision de la sangle ptérygomassétérière ; C : exposition de l'angle mandibulaire [72]

- La voie pré-auriculaire dite de Ginestet [73]

Cette voie permet l'exposition du condyle mandibulaire, la mise en place du matériel d'ostéosynthèse, et une bonne restauration anatomique du condyle.

Elle trouve son indication dans les fractures capitales et les fractures sous-condylienne hautes.

L'incision est tracée à la jonction entre la peau de la face et la peau de l'hélix dans un pli naturel, elle s'étend de la racine de l'hélix jusqu'à 2mm en dessous du rebord inférieur du tragus puis à la racine de l'hélix l'incision est déportée à 135° en haut et en avant sur 1-2cm.

Aucun patient de notre série n'a bénéficié de cette voie d'abord.

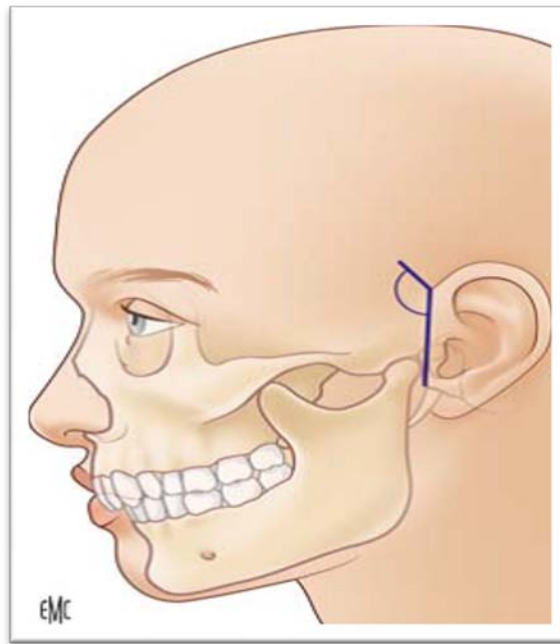


Figure 49 : Tracé cutané de l'incision prétragienne selon Ginestet.[73]

○ **La voie rétromandibulaire**

Elle a pour avantage d'offrir une bonne exposition du Ramus et du col du condyle avec une cicatrice peu visible. Cependant, malgré sa dissection profonde par rapport au nerf facial et ses branches, un nombre important de cas de parésie, transitoires pour la plupart, est rapporté dans la littérature [74] ainsi que des cas de fistules salivaires [74, 75].

Technique : [71]

Elle consiste à réaliser une incision cutanée verticale qui part de la pointe de la mastoïde, sous le lobule de l'oreille, et suit le bord antérieur du muscle sterno-cléïdo-mastoïdien sur 3 à 4cm. La branche auriculaire du plexus cervical superficiel et la veine jugulaire externe sont réclinées. La dissection se fait en avant du muscle sterno-cléïdo-mastoïdien en le séparant de la face postérieure de la parotide. Arrivé au niveau de la sangle ptérygo-massétéline, ouverture de celle-ci, périostotomie et décollement sous-périosté sur les faces médiale et latérale du Ramus.

Aucun de nos patients n'a bénéficié de cette voie d'abord.

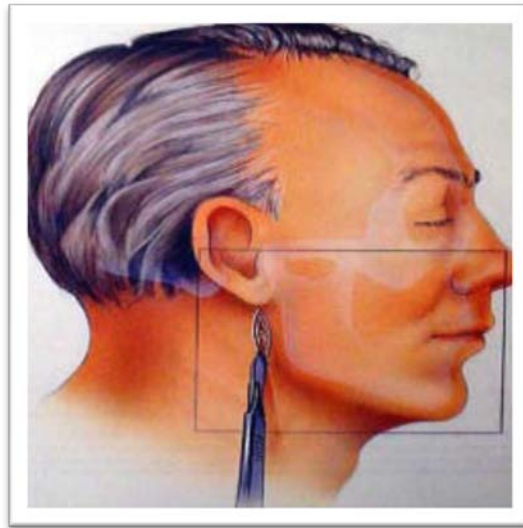


Figure 50 : Tracé de l'abord rétro mandibulaire[72]

o **La voie intra-orale**

Cette voie aborde la fracture par une incision de la muqueuse depuis le processus coronoïde jusqu'au sillon vestibulaire inférieur [71]. Elle a l'avantage de ne laisser aucune cicatrice cutané. Elle est peu utilisée dans la littérature car elle ne permet d'obtenir qu'un jour très limité sur le foyer de fracture et expose de ce fait à un défaut de réduction ou à une malposition de la plaque ou des vis [67]. Actuellement elle est pratiquée par plusieurs équipes mais avec aide endoscopique [66] avec des bons résultats.

La chirurgie mini-invasive endoscopique demeure une alternative intéressante à la chirurgie à ciel ouvert comme rapporté par V Prade et al [45] dans une étude rétrospective monocentrique sur une série de 22 patients opérés pour fractures condyliennes classée du Type II et Type V selon Spiessl et Schroll. Cependant elle demeure encore largement controversée au sein de plusieurs équipes du fait de son application difficile.

3.3. Moyens de contention

Les plaques trapézoïdales 3D (TCP®) pour stabilisation du condyle mandibulaire ont été utilisées chez tous nos patients. Actuellement leur utilisation avec la voie sous

angulomandibulaire haute (voie de rison modifié) constituent le Gold standard dans la prise en charge chirurgicale des fractures sous condyliennes. Elles permettent d'obtenir une stabilité du foyer de fracture.

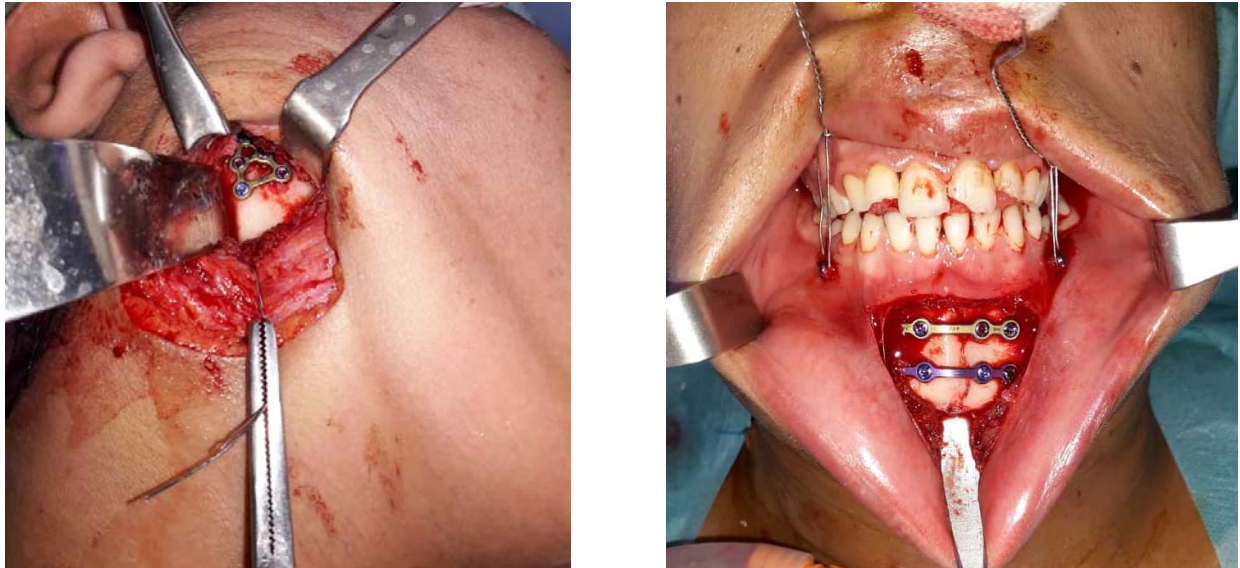


Figure 51:

Photo à droite : Ostéosynthèse d'une Fracture sous condylienne basse droite par plaque trapézoïdale avec vissage par vis en titane de 6mm.

Photo à gauche : Ostéosynthèse d'une fracture parasymphysaire gauche par deux miniplaques vissées en titane(Iconographies du service de chirurgie maxillo-faciale du CHU de Marrakech).

Le vissage en compression selon Eckelt a été délaissé en raison de nombreuses complications qu'il engendre : réduction imparfaite, trait de fracture trop oblique avec chevauchement important empêchant le passage de la vis, déplacements secondaires, migration du matériel et vissage intracrânien [30].

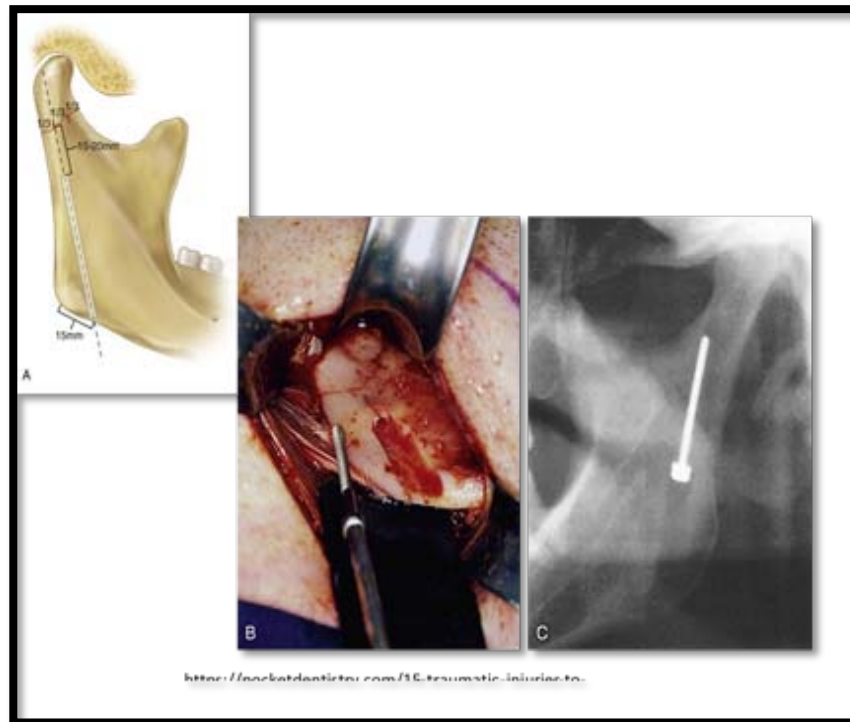


Figure 52 : Vissage en compression selon Eckelt [76]

Un taux d'échec relativement élevé (jusqu'à 35%) imputé à l'utilisation de miniplaque droite simple à 4 ou 6 trous a été rapporté par nombreux auteurs. Par conséquent des nombreux chirurgiens avaient préconisées l'utilisation de 2 miniplaques en combinaison fixées par des vis bi corticales pour offrir une meilleure stabilité du foyer de la fracture [76].

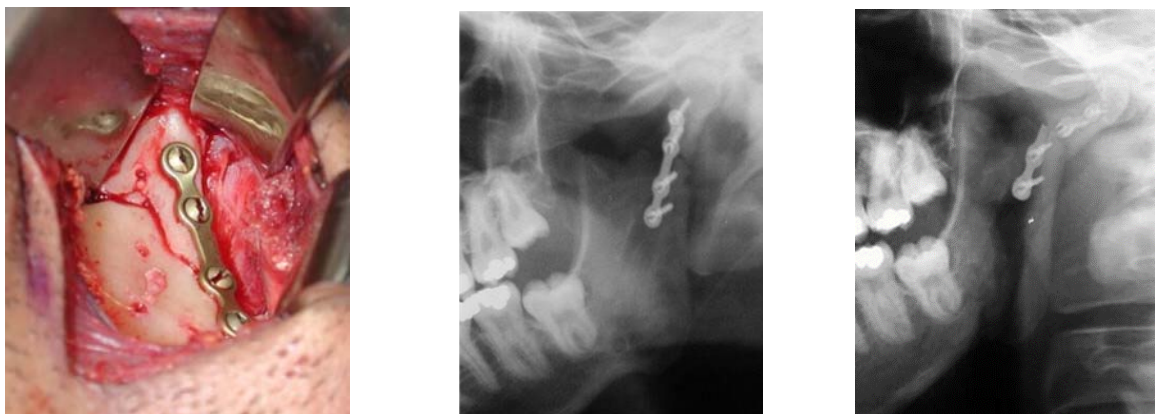

Figure 53: Ostéosynthèse d'une fracture sous condylienne par miniplaque droite simple avec fracture de la plaque a la radiographie [76]

Les plaques biodégradables sont d'utilisation très intéressante, en particulier chez l'enfant, du fait de la stabilité du montage et le fait qu'elle évite de prévoir une nouvelle intervention pour l'ablation du matériel [30,77]. Cependant leur cout élevé en limite l'utilisation.

4. Particularités chez l'enfant

Dans notre série 3 enfants soit 5,88% ont bénéficié d'un traitement fonctionnel.

La plupart des fractures condyliennes chez l'enfant surviennent à l'âge orthodontiques. Il est important de les diagnostiquer et les traiter le plus précocement possible afin d'en minimiser les séquelles dominées par la survenue d'une ankylose temporomandibulaire ainsi que des troubles de la croissance mandibulaire, d'où l'intérêt d'une surveillance jusqu'en fin de croissance. Dans la majorité des cas la prise en charge des fractures pédiatriques relève d'un traitement fonctionnel axée essentiellement sur la rééducation. Cependant dans notre contexte, la problématique demeure au niveau de la conduite de cette rééducation qui est rendue difficile d'un côté du fait du jeune âge du patient qui est un handicap majeur quant à la coopération de ce dernier et de l'autre l'absence de centre spécialisé dans la rééducation de l'articulation temporomandibulaire.

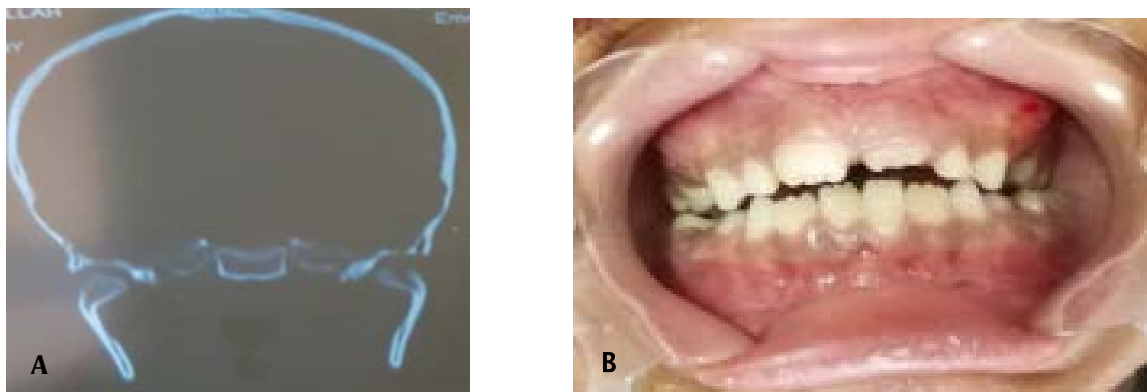


Figure 54:

A/TDM faciale en coupe coronale : fracture bicondylienne classé type III de spiessel et schroll traitée fonctionnellement chez un enfant agé de 6ans.

B/photo : Légère béance antérieur correspondant a l'articulé antérieur de l'enfant.(Iconographie du service de chirurgie maxillo-faciale du CHU de Marrakech).

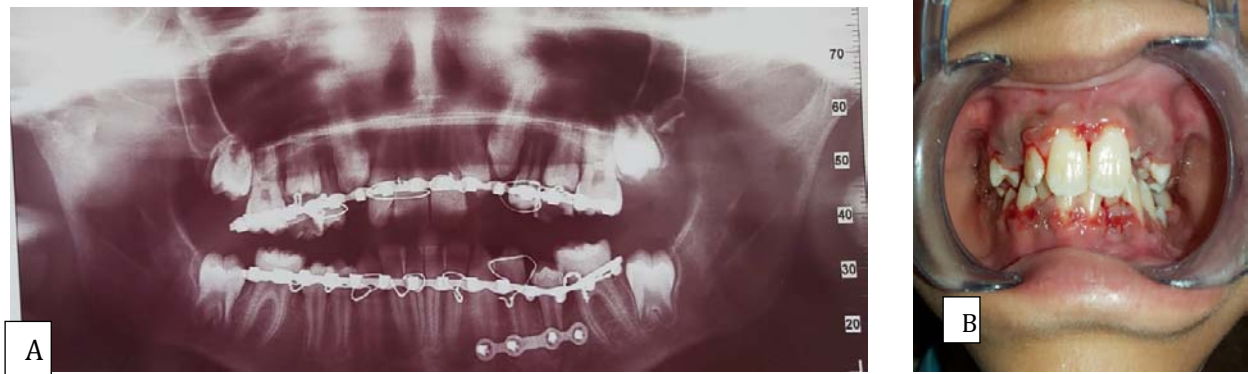

Figure 55 :

A/ Radio panoramique dentaire : fracture sous condylienne haute droite chevauché avec Fr parasymphysaire gauche ostéosynthésée par miniplaque chez une fille âgée de 12ans.

B/ photo montrant une restauration de l'occlusion dentaire antérieure chez la patiente (Iconographie du service de chirurgie maxillo-faciale du CHU de Marrakech).

V. Résultats fonctionnels

1. Traitement chirurgical

Nous n'avons décrit aucun cas de paralysie faciale temporaire ou permanente en post opératoire, ce qui semble similaire aux données de la littérature [76,78].

Dans l'étude de **Zrounba et al**, 141 patients ont été opérés par voie de Risdon modifié et voie pré-auriculaire avec 7 cas d'atteinte du nerf facial dont 1 cas de paralysie faciale permanente après la voie de Rison modifiée [46].

Ainsi aucun cas d'hématome ou d'infection n'ont été observées dans notre étude, Meyer et al [76] rapportent 1 cas d'infection de la plaie nécessitant un drainage chirurgicale à 15 jours du post-opératoire.

Dans notre étude, le traitement chirurgical des fractures du condyle mandibulaire qu'il soit isolée ou associée à une autre fracture mandibulaire a permis une restauration de

l'occlusion antérieure chez 24 patients (88,8%) et une ouverture buccale satisfaisante (>40mm) chez tous nos malades .

Ceci rejoint la série de Meyer et al [76] qui avaient enregistré une ouverture buccale plus de 40mm chez tous leurs patients, et un rétablissement de l'occlusion antérieure chez 94% de leurs malades au 6^{ème} mois post opératoire et ils expliquent la persistance des troubles de l'articulé dentaire chez 6% des patients par une réduction initiale imparfaite de la fracture et la survenue des déplacements secondaires.

Eckelt et al [79] avaient démontrés dans leur étude multicentrique que le traitement chirurgical diminue nettement le risque des troubles occlusaux (9% pour le traitement chirurgical contre 23% pour le traitement fonctionnel) et permet un rétablissement immédiat de la fonction masticatoire.

1 patient soit (3,7%) a rapporté des douleurs articulaires intermittentes qui n'ont pas nécessités une prise en charge particulière. Dans l'étude de Meyer et al [76], aucun patient n'a eu des douleurs articulaires.

Aucun cas de bruits articulaires ou d'asymétrie faciale n'ont été rencontrés dans notre série, Meyer et al [76] aussi n'avaient pas trouvés des bruits articulaires mais ils avaient observés 5% d'asymétrie faciale qui semble être lié à l'association à des fractures capitales controlatérales non opérés et à une insuffisance de la réduction de la fracture.

Il a été noté une malocclusion séquellaire chez 3 patients chez qui il n'a pas été réalisés une fixation interne du condyle soit (11,11%).

Dans la série de Prade V et al [45], les résultats fonctionnels d'ouverture buccale et de latéralité sont comparables à ceux rapportés dans la littérature. Cependant il souligne que la bonne récupération a été également relevée dans les cas où la réduction n'a pas été anatomique, voire même mauvaise avec une antéversion supérieure à 15°. Il en ressort que l'angulation n'est pas un facteur prédictive du résultat fonctionnel et qu'elle ne constitue pas une indication opératoire en deca d'un certain seuil.

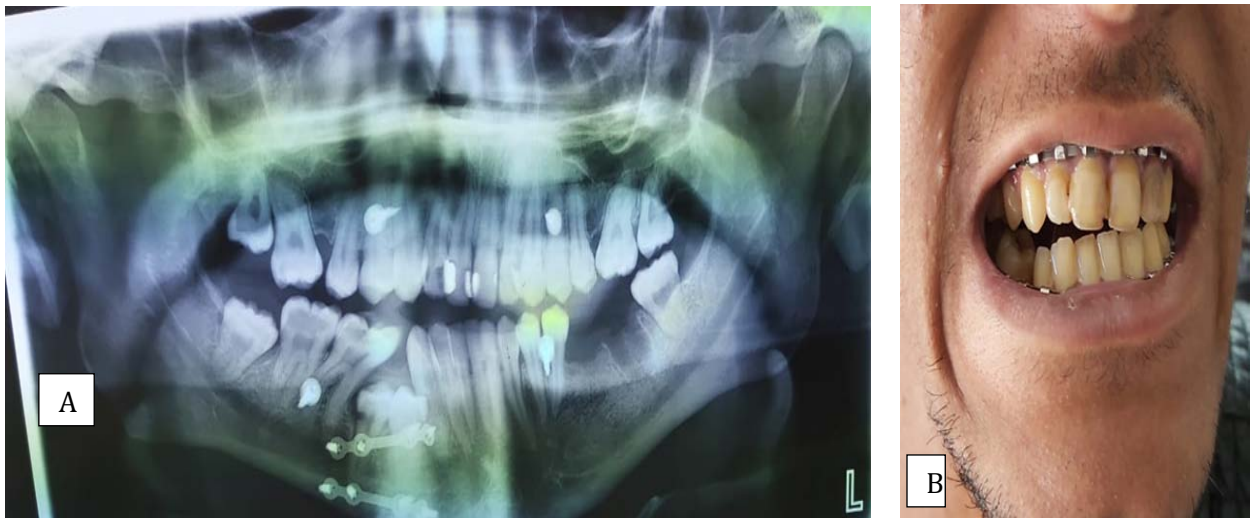

Figure 56 :

Fracture s/c haute gauche chevauché (type V de spiessel) avec fracture parasymphysaire droite chez un homme qui a bénéficié d'un traitement chirurgicale sans ostéosynthèse du condyle, notant que le patient a gardé une malocclusion a type de contact molaire prématuré et béance controlatérale (Iconographie du service de chirurgie maxillo-faciale du CHU de Marrakech).

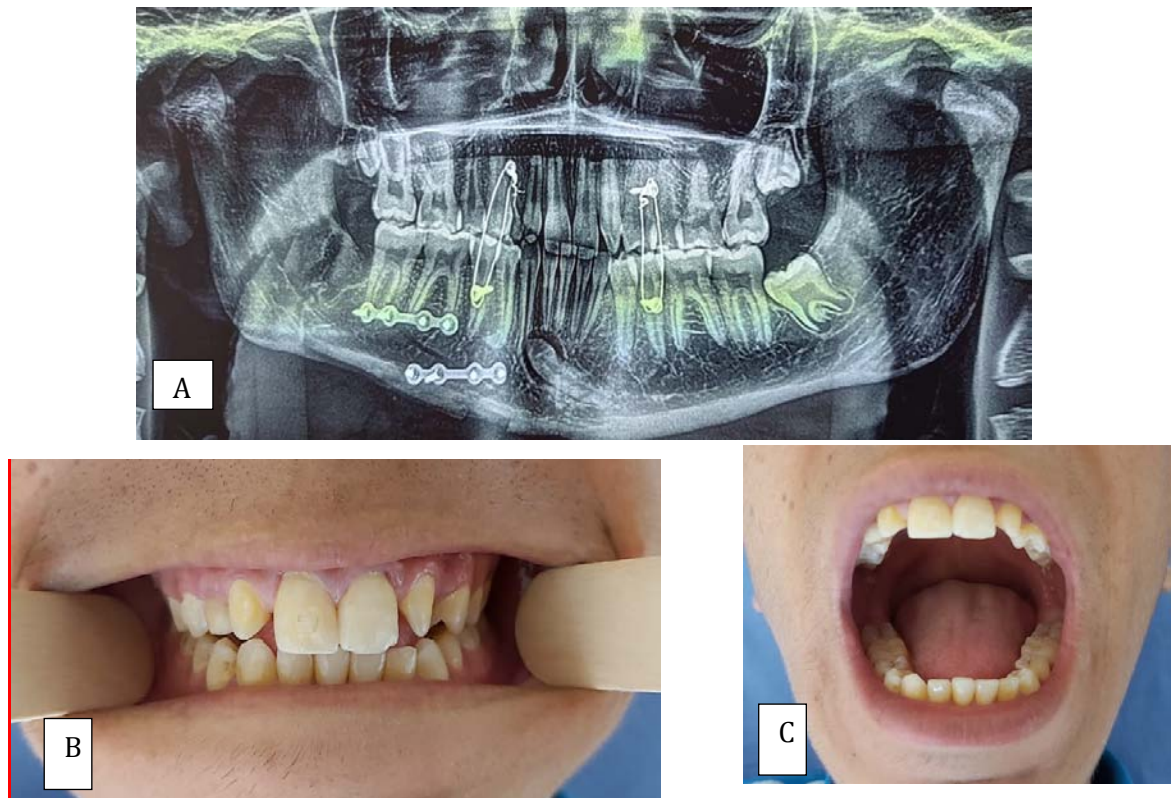


Figure 57 :

Fr s/C haute gauche peu déplacée (type III de spiessel et shroll) avec fracture de la BH droite chez un patient âgé de 17 ans qui a bénéficié d'un traitement chirurgical sans ostéosynthèse du condyle, notant chez lui une bonne restauration de l'occlusion dentaire ainsi que l'ouverture buccale (Iconographie du service de chirurgie maxillo-faciale du CHU de Marrakech).

2. Traitement conservateur

2.1. L'ouverture buccale

23 patients (95,83 %) avaient une ouverture buccale satisfaisante (>40mm) et 1 patient (4,16%) avait une limitation d'ouverture buccale (à 25mm), Dans la série (384 patients) de Marker et al [80], seule 10% des patients gardait une limitation de l'ouverture buccale.

Kadlub et al [38] après le traitement orthopédique des fractures extra articulaires avaient obtenus une ouverture buccale normale chez tous leurs patients (100%).

Dans notre contexte, la réelle problématique demeure dans l'exécution des manœuvres de rééducation de l'ATM qui reste limité du fait du manque de service adéquat. Cependant chez le sujet âgé et chez l'enfant, le travail est d'autant plus délicat car le degré de coopération dans ces tranches d'âge est très souvent compromis affectant ainsi la réalisation des différentes manœuvres.

2.2. Les troubles de l'articulée dentaire ou malocclusion :

Dans notre étude les troubles de l'articulé dentaire ont été observées chez 3 patients soit (12,5%), à type de béance controlatérale a la fracture chez les 3 malades.

2 malades ont été traitées orthopédiquement, et les fractures ont été classées type II et type V et 1 malade a été traité fonctionnellement dont la fracture était classé type v.

Dans l'étude de Marker et al [80] évaluant le traitement conservateur 8 patients soit (2%) avaient une malocclusion 1 an après le traitement, et ils concluent qu'il y'a deux facteurs pourvoyeuses de la malocclusion qui sont la dislocation de la tête condylienne et les fractures bilatérales.

Kadlub et al [38] retrouvent des malocclusions mineures chez 46 % des patients après traitement orthopédique.

Singh et al en 2012 [44] observent des malocclusions chez 20% des patients traités orthopédiquement pour des fractures condyliennes bilatérales et 8,2% des patients opérées. Ses résultats concordent avec les données récentes de la littérature qui mettent en évidence la supériorité du traitement chirurgicale par rapport au traitement orthopédique.

Les facteurs incriminés sont : [30]

- Rééducation mal conduite
- Non respect du régime alimentaire
- Traitement inadapté au type de fracture.

L'enfant doit faire l'objet d'une surveillance particulière. La perte de la pente condylienne est quasi permanente chez l'enfant quel que soit le délai du traumatisme, le caractère uni ou bifocale, son déplacement. Ceci se traduit par l'existence d'un raccourcissement dynamique isolée de la branche montante homolatérale à la fracture non lié à un trouble de la croissance mandibulaire ni à une limitation de l'ouverture buccale avec pour conséquence une obliquité des plateaux occlusaux. S Vo Quang et al, propose l'évaluation axiographique comme outil de surveillance à moyen et à long terme des fractures condyliennes chez l'enfant [81].

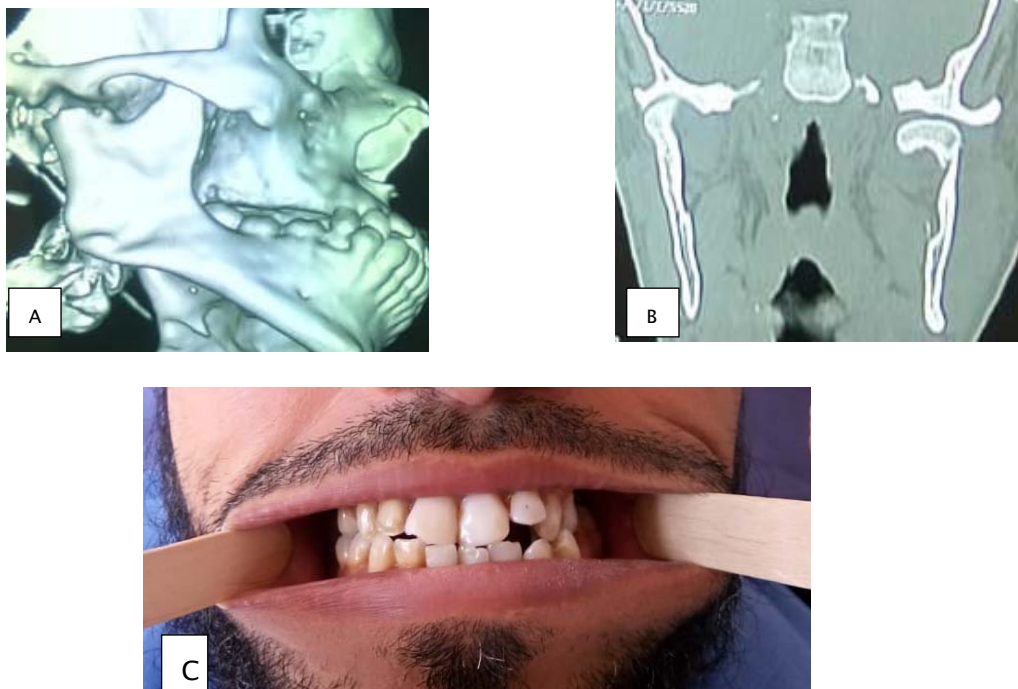


Figure 58: Restauration de l'occlusion dentaire prétraumatique après traitement fonctionnelle d'une fracture S/C haute gauche angulée (type III de spiessel et shroll.)(Iconographie du service de chirurgie maxillo-faciale du CHU de Marrakech).

2.3. Trouble de la cinématique mandibulaire:

Il se manifeste par une déviation homolatérale à la fracture, et il peut être corrigé par la chirurgie et /ou la rééducation d'où l'importance de faire les exercices devant un miroir afin de les effectuer de façon symétrique [30].

Dans notre étude un trouble de la cinématique mandibulaire a persisté chez 1 patient soit 4,16% .La fracture était classé type III de spiessel et shroll et traitée fonctionnellement.

Ceci peut être expliqué par le non-respect de la rééducation ou la réalisation des mouvements de manière asymétrique.

Nos résultats sont similaires à celles de Kadlub et al [38] ou ils trouvent 1 cas d'asymétrie faciale associé à des troubles occlusales qui a été corrigé par la chirurgie orthognatique.

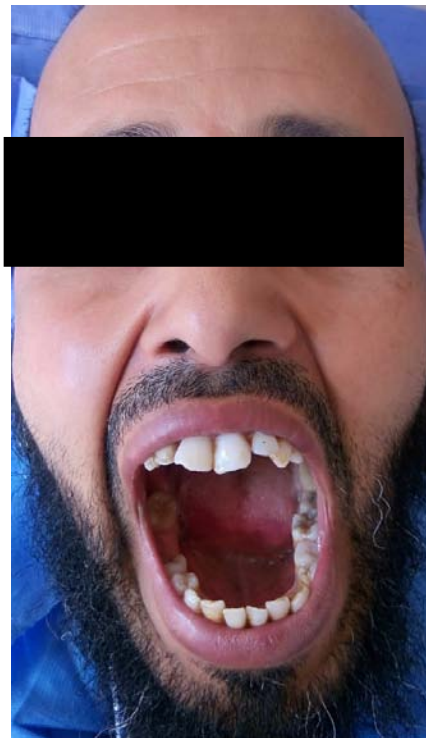

Figure 59 : Latéroveiation mandibulaire avec déviation du PII à gauche chez un patient traité fonctionnellement (Iconographie du service de chirurgie maxillo-faciale du CHU de Marrakech).

2.4. Les algies articulaires :

Des algies articulaires intermittentes minimales ont été rencontrées chez 6 de nos malades soit (25%), dont 3 patients ont bénéficiés d'un traitement orthopédique et les 3 autres patients d'un traitement fonctionnelle. Ces douleurs n'ont pas nécessitées d'une prise en charge particulière.

Marker et al [80] rapportent que seulement 3% de leurs patients avaient des douleurs articulaires,

Kadlub et al [38] retrouvent des douleurs intermittentes minimales chez 12 % de leurs malades.

2.5. Les craquements articulaires :

Des craquements articulaires ont été rapportés par 5 de nos patients soit (20,83%). 3 patients avaient été traités orthopédiquement et 2 patients avaient été traités fonctionnellement.

Dans la série de Kadlub et al [38] les craquements ont été trouvés dans 58% pour lesquels aucun traitement spécifique n'a été nécessaire.

VI. Prévention

1. Primaire

Elle repose sur la sensibilisation de la population à travers les médias sur l'importance du respect du code de la route, des ports de dispositifs de sécurité (le casque intégrale, la ceinture de sécurité, ... etc.), la diminution de la vitesse et sur les dangers de l'abus d'alcool et des drogues, la lutte contre la violence, et la prévention de chutes surtout chez les sujets âgés et les enfants.


2. Secondaire

La prévention secondaire repose d'un côté sur le diagnostic précoce des fractures condyliennes qui doivent être cherchées devant tout choc sur le menton et confirmé par réalisation d'examen radiologique (OPT, Face basse, TDM) avec mise en place d'une prise en charge adéquate d'où l'intérêt d'établir un protocole de PEC.

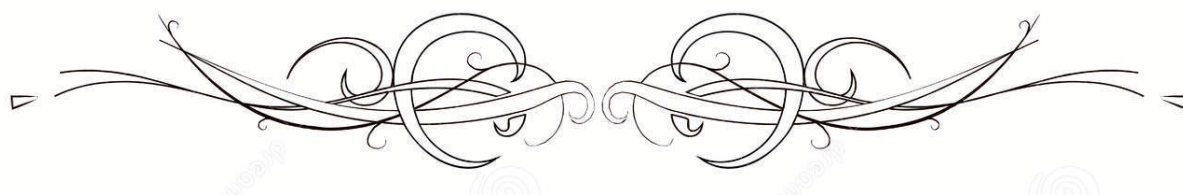
3. Tertiaire

Elle repose sur :

- l'éducation des patients sur l'apprentissage de connaissances sur la pathologie et ses complications majeures (ankylose temporo-mandibulaire, malocclusion, DAM)
- l'exécution des mesures de rééducation (prospectus, CD-ROM, Vidéos)



RECOMMANDATIONS



Recommandations :

Jusqu'à ce jour la prise en charge des fractures du condyle mandibulaire demeure non-consensuelle.

Elle dépend de l'expérience de chaque équipe chirurgicale.

Cependant la prise en charge de ces fractures représente un réel défi pour le chirurgien maxillo-facial dont l'objectif doit non seulement viser la restauration de la fonction manducatrice mais également la prévention des complications qui s'avèrent très invalidantes pour le patient. C'est ainsi qu'à travers une revue de la littérature prônant des approches thérapeutiques différentes couplée à notre expérience, certaines recommandations peuvent être proposées :

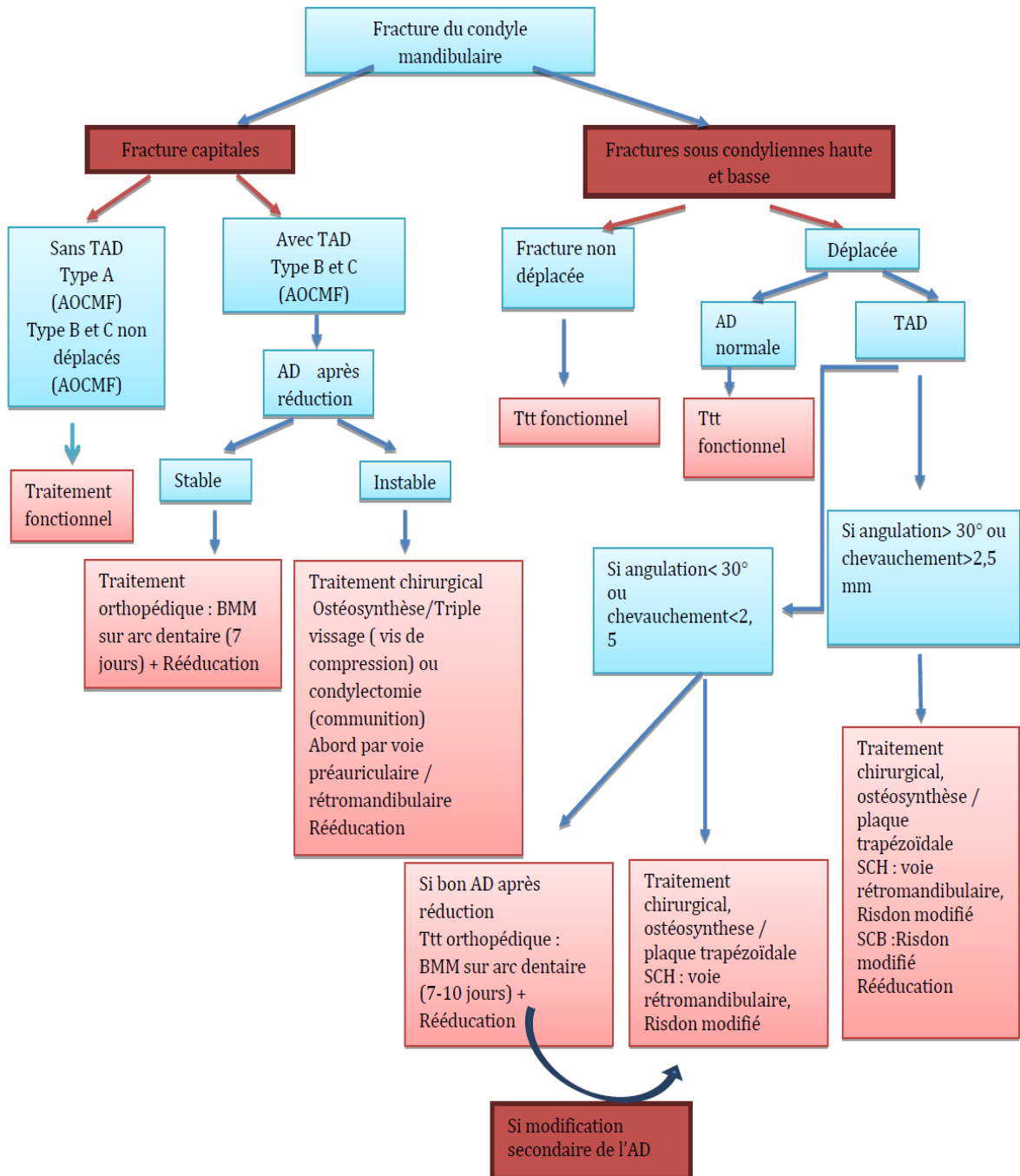
- Le choix thérapeutique doit reposer sur l'évaluation d'une triade associant :
 - o Age du patient
 - o Le degré de raccourcissement
 - o Le retentissement sur l'articulé dentaire
- L'utilisation d'arcs dentaire au cours du traitement orthopédique est vivement recommandé car offrant une meilleure stabilité du foyer de fracture.
- Le traitement chirurgical doit être proposé dès qu'il existe un trouble majeur de l'articulé dentaire que la fracture soit capitale, sous-condylienne haute ou sous-condylienne basse. D'où l'intérêt pour nous de proposer un arbre décisionnel pour la prise en charge des fractures du condyle mandibulaire.
- Le choix de la voie d'abord se portera soit sur la voie de Risdon modifiée, la voie préauriculaire ou la voie rétromandibulaire selon la topographie de la fracture ainsi que de l'expérience de chirurgien.


Prise en charge des fractures du condyle mandibulaire

- Prioriser le traitement fonctionnel chez l'enfant quand cela est possible avec suivi prolongé jusqu'en fin de croissance afin de déceler précocement les complications et d'en assurer la prise en charge rapide.
- La rééducation doit être précoce et prolongée afin de minimiser les séquelles.
- La surveillance doit être prolongée afin de déceler les complications.


Nous suggérons, la réalisation d'une étude prospective afin d'établir l'existence d'une corrélation quant à la survenue de complications/ séquelles et le traitement réalisé.

Arbre Décisionnel





CONCLUSION



La fracture du condyle mandibulaire représente l'une des fractures mandibulaires les plus fréquentes.

Elle touche avec prédilection le sujet jeune de sexe masculin. Dans notre contexte les AVP constituent la première étiologie des fractures condyliennes. Le diagnostic se pose sur la clinique et repose sur la radiologie. L'existence d'une plaie mentonnière surtout chez l'enfant doit faire évoquer le diagnostic d'une fracture condylienne qui peut passer inaperçue et qui doit bénéficier d'une prise en charge précoce et adéquate afin d'éviter la survenue des troubles de la croissance et de l'ankylose temporo-mandibulaire.

Malgré les avancées thérapeutiques des fractures condyliennes, celles-ci font encore l'objet de controverse quant au choix de la méthode thérapeutique.


La prise en charge repose sur trois axes thérapeutiques : Le traitement fonctionnel, le traitement orthopédique et le traitement chirurgical. Le choix de la méthode thérapeutique dépend de : l'expérience de l'équipe chirurgicale, du type de la fracture, de l'âge, du degré de déplacement de la fracture et /ou raccourcissement du Ramus.

La clé d'un résultat fonctionnel optimal est la mobilisation précoce de l'articulation atteinte.


L'ORIF des fractures du condyle mandibulaire montre des meilleurs résultats dans la restauration de la hauteur de la branche montante et de l'état occlusal, les mouvements protrusifs et latérotusifs et la prévention des troubles de la cinématique mandibulaire.

Dans les fractures non ou peu déplacées, et les fractures chez l'enfant, les attitudes conservatrices donnent de bons résultats.

Un diagnostic précoce, un bon choix thérapeutique et un suivi régulier sont les seules
Garants de bons résultats.



RESUMES



Résumé

Les fractures du condyle mandibulaire se définissent comme toute solution de continuité osseuse complète ou incomplète du processus condylien et occupent une place importante en traumatologie maxillo-faciale, car elles font partie des fractures de la portion non dentée de la mandibule qui constitue un véritable pare-choc de la face en raison de sa proéminence. L'objectif de notre étude était d'étudier les caractéristiques cliniques, thérapeutiques et évolutives dans la prise en charge des fractures condyliennes à Marrakech. Notre étude est rétrospective, sur une période de 4ans, allant de janvier 2014 à Décembre 2017. Nous rapportons 51 cas colligés au service de chirurgie maxillo-faciale -esthétique et Stomatologie de l'hôpital Ibn Tofail du CHU Mohammed VI de Marrakech, après l'analyse des données cliniques et radiologiques, nous avons répartis nos lésions selon la classification de spiessl et schroll. La majorité de nos patients était de sexe masculin (80,39 %) avec un sexe ratio de 4/1. L'âge moyen était de 27,2 ans (2 et 70 ans), la tranche d'âge la plus touchée était celle de

20-29 ans. L'accident de la voie publique a été la cause dominante des fractures du condyle mandibulaire (45,09 %), suivi des rixes (31,37%) et les chutes (17,64%). Selon la classification de spiessel et schroll les types I et II qui prédomine avec 18 cas pour chaque type, nous avons recensés 56 traits de fractures, les fractures unilatérales étaient les plus fréquents avec 46 cas (90,1%). La fracture du condyle mandibulaire était associée avec autres localisations mandibulaire chez 27 cas (soit 52,94%), le symphyse et le parasymphyse étaient les associations les plus fréquentes.

Le traitement fonctionnel exclusif a été réalisé chez 9 cas (soit 17,64%), le traitement orthopédique a été fait chez 15 patients (soit 29,41%) par BMM sur arc dans 80% et sur vis de blocage CMF dans 20 %, et le traitement chirurgicale a été effectué chez 27 patients (soit 52,94%),l'ostéosynthèse de la fracture condylienne était réalisée chez 15cas (55,5%), Il s'agissait de fracture de Type II dans 13 cas (86,66%) et Type IV dans 2 cas (13,33%) avec un angle moyen de 30° et chevauchement > 5mm. La voie d'abord utilisée était la voie de risdon modifié chez

Prise en charge des fractures du condyle mandibulaire

tous les cas (100%) avec une ostéosynthèse par mini plaques condyliennes de type TCP (100%), dans 12 cas (soit 44,4%) a été réalisé une ostéosynthèse de foyers fracturaires du corpus mandibulaire sans fixation interne du condyle avec obtention en per-opérateur d'un articulé dentaire satisfaisant. Après traitement chirurgical aucune complication post opératoire n'a été trouvée, des séquelles à type des malocclusions ont été révélées chez 3 malades (soit 11,1%) et des algies articulaires minimales chez 1 patient (soit 3,7%), les séquelles rencontrées après traitement conservateurs (fonctionnel et orthopédique) sont : LOB légère : 1 Cas (4,16%), des troubles de l'articulé dentaire : 3 cas (soit 12,5%), troubles de la cinématique mandibulaire chez 1 patient (4,16%), des algies articulaires minimales chez 6 cas (soit 25%), et des craquements articulaires chez 5 cas (soit 20,83%).

Les fractures du condyle mandibulaire sont attribuées dans la majorité des cas à des AVP et sont pourvoyeuses d'un grand nombre de séquelles fonctionnelles, esthétiques et psychologiques nécessitant un diagnostic précoce, traitement adapté et un suivi prolongé et multidisciplinaire.

Abstract

Mandibular condyle fractures are defined as any solution of complete or incomplete bone continuity of the condylar process and occupy an important place in maxillofacial trauma, because they are part of the fractures of the non-toothed portion of the mandible which constitutes a true guard. shock of the face due to its prominence. The objective of our study was to study the clinical, therapeutic and evolutionary characteristics in the management of condylar fractures in Marrakech. Our study is retrospective, over a period of 4 years, going from January 2014 to December 2017. We report 51 cases collected in the department of maxillofacial surgery – aesthetics and Stomatology of the IbnTofail hospital of the Mohammed VI University Hospital in Marrakech, after analysis of clinical and radiological data, we distributed our lesions according to the classification of spießl and schroll. The majority of our patients were male (80,39%) with a sex ratio of 4/1. The average age was 27.2 years (2 and 70), the most affected age group was 20–29 years. Road accidents were the dominant cause of mandibular condyle fractures (45.09%), followed by brawls (31.37%) and falls (17.64%). According to the classification of spiessel and schroll types I and II which predominates with 18 cases for each type, we had identified 56 fracture lines, unilateral fractures were the most frequent with 46 cases (90.1%). Mandibular condyle fracture was associated with other mandibular locations in 27 cases (52.94%), symphysis and parasymphysis were the most frequent associations.

Exclusive functional treatment was performed in 9 cases (17.64%), orthopedic treatment was performed in 15 patients (29.41%) by BMM on arch in 80% and on CMF locking screw in 20%, and surgical treatment was performed in 27 patients (52.94%), osteosynthesis of the condylar fracture was performed in 15 cases (55.5%), It was Type II fracture in 13 cases (86, 66%) and Type IV in 2 cases (13.33%) with an average angle of 30° and overlap > 5mm. The approach used was the modified risdon route in all cases (100%) with osteosynthesis by mini condylar plates of the TCP type (100%), in 12 cases (44.4%) was performed an osteosynthesis of Fracture foci of the mandibular corpus without internal fixation of the condyle with obtaining a satisfactory dental

Prise en charge des fractures du condyle mandibulaire

joint during the operation. After surgical treatment, no postoperative complications were found, sequelae such as malocclusions were revealed in 3 patients (11.1%) and minimal joint pain in 1 patient (3.7%), the sequelae encountered after treatment conservatives (functional and orthopedic) are: mild LOB: 1 case (4.16%), dental joint disorders: 3 cases (12.5%), mandibular kinematics disorders in 1 patients (4.16%), minimal joint pain in 6 cases (25%), and joint cracking in 5 cases (20.83%).

Mandibular condyle fractures are attributed in the majority of cases to AVP and are responsible for a large number of functional, aesthetic and psychological sequelae requiring early diagnosis, appropriate treatment and prolonged and multidisciplinary follow-up.

ملخص

تُعرّف كسور لقمة الفك السفلي بأنها أي حل لاستمرارية العظم الكاملة أو غير المكتملة لمنطقة اللقمة وتحتل مكاناً مهماً في إصابات الوجه و الفكين، لأنها تنتمي إلي كسور الجزء غير المسنن من الفك السفلي الذي يشكل واقياً حقيقياً للوجه بسبب بروزه.

كان الهدف من دراستنا هو دراسة الخصائص السريرية والعلاجية والتطورية في إدارة كسور اللقمة في مراكش.

تمت دراستنا بأثر رجعي، على مدى 4 سنوات، من يناير 2014 إلى ديسمبر 2017. لقد أبلغنا عن 51 حالة تم جمعها في قسم جراحة الوجه والفكين – التجميل وطب الأسنان في مستشفى ابن طفيل في مستشفى محمد السادس الجامعي في مراكش، بعد تحليل للبيانات السريرية والإشعاعية، وزعنا الكسور وفق التصنيف schroll و spiessl .

كانت غالبية مرضانا من الذكور (80,39%) بنسبة جنس تبلغ 1/4. كان متوسط العمر 27.2 سنة (2 و 70 سنة)، وكانت الفئة العمرية الأكثر تضرراً تتراوح ما بين 20-29 سنة.

كانت حوادث الطرق السبب الرئيسي لكسور لقمة الفك السفلي (45.09%)، تليها المشاجرات (31.37%) والسقوط (17.64%). وفقاً لتصنيف schroll و spiessel النوع الأول والثاني هما السائدان ب18 حالة لكل نوع، فقد حددنا 56 حالة كسر، وكانت الكسور أحادية الجانب هي الأكثر شيوعاً مع 46 حالة (90.1%). كان كسر لقمة الفك السفلي مرتبطاً بمواقع الفك السفلي الأخرى في 27 حالة (52.94%)، Le symphyse et le parsymphyse كانت الارتباطات الأكثر شيوعاً.

تم إجراء علاج وظيفي حصري في 9 حالات (17.64%)، وتم إجراء علاج العظام عند 15 مريضاً (أي 29.41%) بواسطة سد الفكين BMM بمساعدة القوس في 80% وعلى مسامير من نوع CMF في 20%، وتم إجراء العلاج الجراحي في 27

حالة (52.94%)، تم إجراء تخليق عظمي لكسر اللقمة في 15 حالة (55.5%)، كان كسرًا من النوع الثاني في 13 حالة (86.66%) والنوع الرابع في حالتين (13.33%) بزواوية متوسطة من 30 درجة والتداخل < 5 مم، كان الأسلوب المستخدم هو طريق الريسدون المعدل في جميع الحالات (100%) مع تخليق العظم بواسطة ألواح صغيرة من نوع TCP (100%)، في 12 حالة (44.4%) تم إجراء تخليق عظمي للكسور التي توجد في جسم الفك السفلي بدون تثبيت داخلي للقمة الفك مع الحصول أثناء العملية على مفصل أسنان مرضي. بعد العلاج الجراحي، لم يتم العثور على أي مضاعفات بعد العملية الجراحية، تم الكشف عن عواقب مثل سوء لإطباق عند 3 مرضى (أي 11.1%) وألم مفصلي ضئيل عند مريض واحد (أي 3.7%)، والعواقب التي ظهرت بعد العلاج المحافظ (العلاج الوظيفي وعلاج العظام) هي: حد خفيف من فتح الفم (LOB) عند حالة واحدة (4.16%)، اضطرابات في مفصل الأسنان: 3 حالات (12.5%)، اضطرابات حركية الفك السفلي في حالة واحدة (4.16%)، ألم مفصلي ضئيل في 6 حالات (أي 25%)، ووجود فرقعة في المفاصل في 5 الحالات (أي 20.83%).

تُعزى كسور لقمة الفك السفلي في معظم الحالات إلى حوادث الطريق العام AVP وهي مسؤولة عن عدد كبير من العواقب الوظيفية والجمالية والنفسية التي تتطلب التشخيص المبكر والعلاج المناسب والمتابعة الطويلة والمتعددة التخصصات.



ANNEXES



❖ **Examen :**

Ex générale :

- Bon état générale : oui [] non []
- Conscient oui [] non []
- Asphyxie oui [] non []
- Urgence vitale préalablement écartée : oui [] non []
- Traumatismes associées : crânien [] rachis [] membres [] thoracique []
- Abdominale [] polytraumatisme []
- Autres [].....

Examen physique

Examen-maxillo-faciale :

Examen exo buccal :

- Douleur pré-auriculaire [] plaie du menton []
- Autres plaies []
- Otorragie [] œdème [] ecchymose pré auriculaire []
- LOB (obmm) : oui / non: Sévère (<10mm)[], modérée (10-20mm)[], légère(20-35mm)[]
- Limitation de la propulsion mandibulaire oui [] non []
- Limitation de la diduction controlatérale a la fracture oui [] non []
- Asymétrie mandibulaire oui [] non []
- latrogénie du coté de la fracture oui [] non [] retrogénie oui [] non []
- Elargissement de l'arche mandibulaire oui [] non []
- Vacuité de la cavité glénoïde oui [] non []

Examen endobuccal :

- Contact molaire prématuré+ béance controlatérale oui [] non []
- Contact molaire prématuré bilatérale avec béance antérieure oui [] non []
- Articulé croisé oui [] non []
- Laterodeviation du point interincisif inferieur oui [] non []
- Diastème interdentaire oui [] non []
- Traumatisme dento-alveolaire []
- Plaie endobuccale oui [] non []
- Etat bucco-dentaire : mauvais/ peu satisfaisant/satisfaisant
- Autres [].....

❖ **Bilan radiologique :**

- RX panoramique dentaire oui [] non []
- Rx face basse oui [] non []
- TDM oui [] non []
- Autres []

Type de la fracture :

capitale [] sous condylienne haute [] sous condylienne basse []

Capitale : fracture du pôle médial [] / fracture décapitation [] / fracture comminutive de la tête [], Fracture luxation de la tête condylienne []

Classification de la fracture selon Spiessel et schroll

- Type 1 : Fr sous condylienne non déplacée []
- Type 2 : Fr S/C basse avec angulation [] (<30° / >30°)
- Type 3 : FR S/C haute avec angulation [] (<30°/ >30°)
- Type 4 : Fr S/C basse avec luxation ou chevauchement [] (<2,5cm / > 2,5cm)
- Type 5 : Fr S/C haute avec luxation []
- Type 6 : Fr intra articulaire []

Le nombre de foyers de fractures :

uni-focale [] bifocale [] trifocal []

Fractures associées : oui [] non []

Si oui à préciser :

Topographie de fractures mandibulaire associées :

Symphysaire [] parasymphysaire [] Branche horizontale [] angle mandibulaire []
Ramus [] coroné []

Autres fractures maxillo faciale associées

nez [] Le Fort I [] Le Fort II [] Le Fort III [] arcade zygomatique [] (homolatérale /controlatérale) os malaire [] (homolatérale /controlatérale), Maxillaire []
Disjonction intermaxillaire [] fracture alvéolodentaire []

Autres []

❖ **Traitement :**

✓ **Le traitement fonctionnel** (alimentation adaptée avec mécanothérapie) :

Oui [] non []

✓ **Le traitement orthopédique :**

Blocage maxillo-mandibulaire oui [] non []

Rigide [] élastique []

BMM sur arc métallique [] / BMM sur vis IMF [] / BMM par Ligature Ivy []

Durée de blocage :

○ **Type d'anesthésie utilisé pour le blocage :**

Sous AL [] sous sédation [] anesthésie générale []

✓ **Le traitement chirurgical :**

Ostéosynthèse par

- Fils d'acier oui [] non []
- Mini plaque TCP oui [] non []
- Mini plaque résorbable oui [] non []
- Clou d'ECKELT oui [] non []

Les voies d'abord :

- Pré auriculaire (Ginestet) oui [] non []
- Sous angulo-mandibulaire (RISDON modifié) oui [] non []

En post opératoire :

Blocage maxillo-mandibulaire : oui / non, durée 7jrs / 7 -15jrs />15jrs

Rééducation : passive[] / active[]

❖ **Complications post-opératoire :**

- Hématome oui [] non []
- Lâchage de fil de suture oui [] non []
- Infection oui [] non [] avec exposition du matériel oui [] non []
]Parésie temporaire faciale oui [] non []
- Paralyse faciale oui [] non []
- Déplacement secondaire oui [] non []
- Pseudarthrose oui [] non []
- Nécrose de la tête condylienne oui [] non []
- Sd de frey oui [] non []

❖ **Les séquelles :**

Fonctionnels :

Troubles de l'articulée dentaire :

- Oui [] type :.....
- Non [](articulé antérieur :.....)

Troubles de la cinématique mandibulaire

Ankylose de l'ATM (OB:..... .cm) oui [] non []

Limitation de la propulsion (.....Cm) oui [] non []

Limitation de la diduction (.....Cm) oui [] non []

Douleur masticatoire oui [] non []


SADAM :

- Douleur articulaire oui [] non []
- Claquement oui [] non []
- Myalgie oui [] non []
- LOB oui [] non []

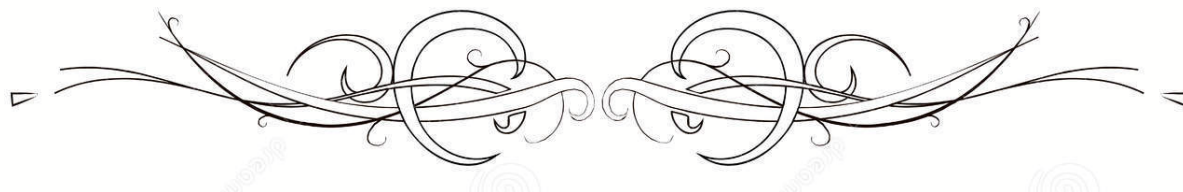
Morphologique /esthétique :

Asymétrie faciale oui [] non []

Cicatrice : acceptable par le patient oui [] non []



BIBLIOGRAPHIE



1. **Mercier J, Huet P, Perrin JP.**
Traitement fonctionnel des fractures du condyle mandibulaire. *RevStomatolChirMaxillofac* 2000;101(4):203-6.
2. **RO Dingman, P Natvig.**
Surgery of Facial Fractures.
Saunders, Philadelphia, PA (1964).
3. **Amaratunga NAA.**
study of condylar fractures in Sri Lankan patients with special reference to the recent views on treatment, healing and sequelae.
Br J Oral Maxillofac Surg. 1987 Oct;25(5):391-7.
4. **Lo J, Cheung LK.**
Endoscopic-assisted rigid fixation of condylar fractures. *J Oral Maxillofac Surg* 2006; 64:1443-6.
5. **O. Trost ,N. Kadlub, I. Abu El-Naaj ,A. Danino ,P. Trouilloud ,G. Malka .**
Traitement chirurgical des fractures du condyle mandibulaire de l'adulte en France en 2005 .
RevStomatolChirMaxillofac 2007;108:183-188.
6. **Spiessl, B, Schroll K.**
Spezielle Frakturen- und Luxationslehre. Ein kurzes Handbuch in fünf Bänden.
Band 1/1 Gesichtsschädel. Stuttgart, New York: Georg Thieme Verlag, 1972:317.
7. **Jacques Lebeau.**
Chirurgie maxillo-faciale et stomatologie pour le 2^{em} cycle de l'étude médicale.
Edition révisée. P29-44.
8. **medecine-des-arts.com/fr/le-maxillaire-inferieur-anatomie.**
9. **Kinésithérapie de la face, du crâne et du cou** © 2015, Elsevier Masson SAS.
Tous droits réservés.

10. **Gray's Henry.**
Gray's anatomie public.
Mandibule vue latérale.06/ 08/ 2008.
11. **Kamina, P.**
(ATM) Précis d'anatomie clinique. Tome II.
Editions Maloine, Paris. 2002. 2p.
12. **Hebting JM, Dotte JP.**
Rééducation des fracas de la face. Monographies de Bois-Larris.
Masson, Paris, 1992.
13. **C. Bonnefoy, L.Chikhani J. Dichamp.**
Anatomie descriptive et fonctionnelle de l'articulation temporo-mandibulaire.
Actual odonto-stomatol, 265, Octobre 2013.
14. **P. Kamina.**
Anatomie Clinique.
3ème édition Tome 2, TÊTE. COU 2006.
15. **D.Aubeux.**
L'articulation temporo-mandibulaire et son disque articulaire.
*Mémoire réalisé dans le cadre du certificat d'anatomie, d'imagerie et de morphogénèse
2010-2011 UNIVERSITE DE NANTES.*
16. **DARGAUD J, VINKKA-PUHAKKA H.**
L'articulation temporo-mandibulaire;
Morphologie; *Vol 88, N°280- avril 2004, pp. 3-12.*
17. **Sobotta.**
Atlas d'anatomie humaine 5° Ed. Française Ed.
Médicale Internationales, p.79.

18. **Henri Rouvière, André Delmas.**
Anatomie humaine, descriptive, topographique et fonctionnelle.
15^e Edition Masson.
19. **H .Frank, M-D. Netter.**
Atlas d'anatomie humaine.
2^e édition. Paris ,2007.
20. **Pr MurelBrix . Pr jacques lebeau.**
Chapitre 3 :Anatomie dentaire. Université joseph de Grenoble,
Année universitaire 2011-2012.
21. **Pelletier M.**
Anatomie Maxillo-Faciale.
Paris: Librairie Maloine SA, 1969. p559.
22. **F. Munier.**
Traitement des dysfonctions crânio-mandibulaires : un carrefour multidisciplinaire.
Thèse 2013, Université de Lorraine.
23. **D. Rozencweig.**
Algies et dysfonctionnements de l'appareil manducateur. Propositions diagnostiques et thérapeutiques.
Ed. CdP. Paris : 1994, p.11.
24. **Cavézian R, Pasquet G.**
Conebeam. imagerie diagnostique en odontostomatologie : principes, résultats et perspectives.
Issy-les-Moulineaux: Elsevier Masson; 2011. 296 p
25. **Lebeau J.**
Chirurgie maxillo-faciale et stomatologie : pour le 2e cycle des études médicales. *Issy-les-Moulineaux: Elsevier-Masson; 2011. 120 p.*

26. **CHU. Centre Hospitalier Régional Universitaire de Tours – Traumatisme de la face [Internet].**
Chu-tours.fr. 2018.
Available from: <https://www.chu-tours.fr/traumatisme-de-la-face.html>
27. **de. Cours [Internet]. Cerimes.fr. 2011. Available**
from: <http://campus.cerimes.fr/chirurgie-maxillo-faciale-etstomatologie/enseignement/stomatologie4/site/html/2.html>
28. **Béziat, J. L., et P. Cresseau.**
« [Fractures of the facial bones. Diagnosis] ».
La Revue Du Praticien 44, n° 6 (15 mars 1994): 817-26.
29. **G. Touré J.– P. Meningaud J.– C. Bertrand.**
Fractures de la mandibule. *EMC–Dentisterie 1 (2004) 228-243.*
30. **Vierne C, Trost O.**
Prise en charge et rééducation des fractures du condyle mandibulaire de l'adulte: revue bibliographique [Thèse d'exercice]. [Rouen, France];2013.
31. **M. Schneider, U. Eckelt.**
Classification of condylar process fractures.
32. **Loukota R.A, Eckelt U, De Bont L, Rasse M.**
Subclassification of fractures of the condylar process of the mandible.
British Journal of Oral and Maxillofacial Surgery (2005) 43, 72–73.
33. **Loukota R.A, Neff A, Rasse M.**
Nomenclature/classification of fractures of the mandibular condylar head .
British Journal of Oral and Maxillofacial Surgery 48 (2010) 477-478.
34. **Neff A, et al.**
Stabilität der Osteosynthese bei Gelenkwalzenfrakturen in Klinik und biomechanischer Simulation (Stability of osteosyntheses for condylar head fractures in the clinic and biomechanical simulation).
Mund Kiefer Gesichtschir 2004;8(2):63-74.

35. **Neff et al.**
The Comprehensive AOCMF Classification System: Condylar Process Fractures – Level 3 Tutorial.
Craniomaxillofac Trauma Reconstruction 2014;7(Suppl 1):S44-S58.
36. **H.-H. Zhou et al.**
Aetiology, pattern and treatment of mandibular condylar fractures in 549 patients: A 22-year retrospective study.
Journal of Cranio-Maxillo-Facial Surgery 41 (2013) 34-41.
37. **Villarreal et al.**
Mandibular Condyle Fractures: Determinants of Treatment and Outcome.
J Oral MaxillofacSurg 62:155-163, 2004.
38. **N. Kadlub et al.**
Orthopaedic treatment of extraarticular condylar fractures of the mandible: Retrospective study of 39 unilateral cases.
Rev StomatolChirMaxillofac 2008;109:301-306.
39. **Zakariades et al.**
Fractures of the mandibular condyle: A review of 466 cases. Literature review, reflections on treatment and proposals.
Journal of Cranio-Maxillofacial Surgery (2006) 34, 421-432.
40. **Mahgoub, et al.**
Condylar Fractures: Review of 40 Cases.
AnnMaxillofacSurg 2018;8:19-27.
41. **Ellis and El-Attar.**
Ten years of mandibular fractures :An analysis of 2,137 cases.
OralSurg February1985.
42. **Laurent Guyot, Pierre sequin, Hervé Benateau.**
Techniques en chirurgie maxillofaciale et plastique de la face.
Spinger science et business Media.

43. **Sawazaki et al.**
Incidence and Patterns of Mandibular Condyle Fractures.
J Oral Maxillofac Surg 68:1252-1259, 2010.
44. **V. Singh et al.**
A comparative clinical evaluation of the outcome of patients treated for bilateral fracture of the mandibular condyles.
Journal of Cranio-Maxillo-Facial Surgery 40 (2012) 464-466.
45. **Prade et al.**
Outcome of endoscopically assisted surgical treatment of mandibular condyle fractures: A retrospective study of 22 patients.
Rev StomatolChirMaxillofacChirOrale 2014;xxx:1-10.
46. **Zrounba et al.**
Epidemiology and treatment outcome of surgically treated mandibular condyle fractures. A five years retrospective study.
Journal of Cranio-Maxillo-Facial Surgery 42 (2014) 879-884.
47. **Thapa et al.**
Epidemiology of Surgically Managed Mandibular Condylar Fractures at a Tertiary Referral Hospital in Urban Southwest
China. *Open Dent J.* 2017; 11: 294-300.
48. **Delaire J, Le Roux J ,Tulasne JF.**
Functional treatment of fractures of the mandibular condyle and its neck.
*RevStomatolChir Maxillofac.*1975Jun ;76(4) :331-50.
49. **F. Denhez, O. Giraud, J.-B. Seigneuric, A.R. Paraque.**
Fractures de la mandibule.
EM-Consulte stomtologie. 2005 ;22-070-A-12.
50. **EncyclopédieMédico-Chirurgicale22-070-A-10(2004).**

51. **Badiane, M.B.**
Les traumatismes maxillo-dentaires au Sénégal.
Thèse. Chir. Dentaire. Dakar. 1989. n°7.
52. **Pilling E, Eckelt U, Loukota R, Schneider K, Stadlinger B.**
Comparative évaluation of tendifferentcondylar base fracture osteosynthesis techniques.
Br J Oral MaxillofacSurg 2010;48:527-31.
53. **C. Meyer.**
Fractures de la région condylienne : traitement fonctionnel ou chirurgie
?RevStomatolChirMaxillofac 2006;107:133-135, Masson, Paris, 2006.
54. **Breton-Torres I,TrichotS,YachouhJ,Jammet P.**
Temporomandibular joint disorders : physiotherapy and postural approaches.
Rev StomatolChir Maxi-Ilofac2016 ;117(4) :217-22.
55. **O. Crivello et al.**
Evaluation of mandibular movement after condylar fracture.Revue de Stomatologie et de
Chirurgie Maxillo-faciale,
01 Feb 2002, 103(1):22-5 ; 29: 421-427.
56. **G. S. Throckmorton, E. Ellis III.**
Recoverv of mandibular motion after closed and open treatment of unilateral mandibular
condylar process fractures.
Int. J. Oral Maxillofac. Surg. 2000 ; 29: 421-427.
57. **C. Delbet-Dupas ET AL.**
Blocage maxillo-mandibulaire peropérateur des fractures de mandibule : arcs ou vis de
blocage ?
RevStomatolChirMaxillofacChir Orale 2013;114:315-321.
58. **K. Ansari, et al.**
of anterior vs. posterior isolated mandible fractures treated with intermaxillary fixation
screws. *Arch Facial PlastSurg.2011;13:266-70.*

59. **Roccia F, Tivolaccini A, Dell'Acqua A, Fasolis M.**
An audit of mandibular fractures treated by intermaxillary fixation using intraoral cortical bone screws. *J CraniomaxillofacSurg* 2005;
33:251-4.
60. **Ellis E, Throckmorton GS.**
Treatment of Mandibular Condylar Process Fractures: Biological Considerations.
J Oral MaxillofacSurg 63:115-134, 2005.
61. **F. Denhez, O. Giraud.**
Traitement des fractures de la mandibule.
EMC. Paris : Elsevier Masson, 2008.
62. **P.Mikkonen et al.**
Osteotomy-Osteosynthesis in displaced condylar fractures.
Int. J. Oral Maxillofac. Surg. 1989 ;18 :267-270.
63. **Klotch DW, Lundy LB.**
Condylar neck fractures of the mandible.
OtolaryngolClin North Am. 1991;24:181-194.
64. **Kleinheinz J, Anastassov GE, Joos U.**
Indications for treatment of subcondylar mandibular fractures.
J Craniomaxillofac Trauma 1999;5(2):17-23.
65. **Ellis 3rd E, Simon P, Throckmorton GS.**
Occlusal results after open or closed treatment of fractures of the mandibular condylar process.
J Oral MaxillofacSurg 2000;58:260-8.
66. **O. Trost, J.-M. Péron.**
Évolution du traitement chirurgical des fractures du condyle mandibulaire en France entre 2005 et 2012.
RevStomatolChirMaxillofacChir Orale 2013;114:341-348.

67. **C. Meyer, S. Zink, A. Wilk .**
La voie d'abord sous-angulo-mandibulaire haute (voie de Risdon modifiée) pour le traitement des fractures sous-condyliennes de la mandibule.
Rev StomatolChirMaxillofac 2006;107:449-454.
68. **Risdon F.**
Ankylosis of temporomaxillary joint.
J Am Dent Assoc. 1934;21:1933-7.
69. **Eckelt U, Gerber S.**
[Draw-screw osteosynthesis with a novel osteosynthesis instrument set in mandibular condyle fractures].
Zahn MundKieferheilkdZentralbl. 1981;69(6):485-90.
70. **Zide MF, Kent JN.**
Indications for open reduction of mandibular condyle fractures.
J Oral MaxillofacSurg. 1983 Feb;41(2):89-98.
71. **JF.Chassagne, S.Chassagne, JE Bussienne, F.Gimel, E.Simon, JP Fyad, C. Stricker .**
Chirurgie et rééducation de l'articulation temporo-mandibulaire (en dehors de l'ankylose).
Encyclopédie médico-chirurgicale 22-056-T-15.
72. **E. Ellis III, MF.Zide.**
Surgical approach to the facial skelton.
2 émeédphiladelphia :lippincott :2006 .
73. **C. Wirth, P. Bouletreau.**
Chirurgie des traumatismes du massiffacial osseux© 2011
Elsevier Masson SAS. Tous droits réservés. 45-505-B.
74. **Manisali M, Amin M, Aghabeigi B, Newman L.**
Retromandibular approach to the mandibular condyle : a clincal and cadaveric study.
Int J Oral Maxillofacurg.2003Jun ;32(3) :253-6.

75. **Ellis E, 3rd, McFadden D, Simon P, Throckmorton G.**
Surgical complications With open treatment of mandibular condyle process fractures.
*J OralMaxillofac Surg.*2000 Sep ;58(9) :950-8.
76. **Meyer C et al.**
Clinical experience with osteosynthesis of subcondylar fractures of the mandible using TCP-plates.
Journal of Cranio-Maxillofacial Surgery (2008) 36, 260-268.
77. **Suzuki T et al.**
Resorbable poly-L-lactide plates and screws for the traitement of mandibular condylar process fractures : a clinical and radiologic follow-up study.
*J Oral Maxillofac Surg.*2004 Aug;62(8) :919-24.
78. **F Merlet.**
Intérêt du traitement fonctionnel isolé dans le traitement des fractures articulaires du processus condylien chez l'adulte .*étude rétrospective de 83cas Thèse 2016,université de Nantes .*
79. **Eckelt U, Schneider M, Erasmus F, Gerlach KL, Kuhlisch E, Loukota R, et al.**
Open versus closed treatment of fractures of the mandibular condylar process—a prospective randomized multi-centre study.
J CraniomaxillofacSurg. 2006 Jul;34(5):306-14.
80. **Marker.P, Nielsen .A, Lehmann Bastian.H .**
Fractures of the mandibular condyle. Part 2: Results of treatment of 348 patients.
British Journal of Oral and Maxillofacial Surgery (2000) 38, 422-426.
81. **S. Vo Quang et al.**
Traitement fonctionnel des fractures sous-condyliennes de l'enfant : une évaluation axiographique.
RevStomatolChirMaxillofacChir Orale 2016;xxx:1-7

قسم الطب

أقسم بالله العظيم

أن أراقب الله في مهنتي.

وأن أصون حياة الإنسان في كافة أطوارها في كل الظروف

والأحوال باذلة وسعي في إنقاذها من الهلاك والمرض

و الألم والقلق.

وأن أحفظ للناس كرامتهم، وأستر عورتهم، وأكتم سرهم.

وأن أكون على الدوام من وسائل رحمة الله، باذلة رعايتي الطبية للقريب

والبعيد، للصالح والطالح، والصديق والعدو.

وأن أثابر على طلب العلم، وأسخره لنفع الإنسان لا لأذاه.

وأن أوقر من علمني، وأعلم من يصغرني، وأكون أختاً لكل زميل في المهنة

الطبية متعاونين على البر والتقوى.

وأن تكون حياتي مصداق إيماني في سرّي وعلانيتي، نقيّة مما يشينها تجاه

الله ورسوله والمؤمنين.

والله على ما أقول شهيد

علاج كسور لقمة الفك السفلي

الأطروحة

قدمت ونوقشت علانية يوم 2021/04/21

من طرف

السيدة السالمة احمدو

المزادة في 20 ديسمبر 1988 بانواكشوط

لنيل شهادة الدكتوراه في الطب

الكلمات الأساسية:

كسر - لقمة الفك السفلي - جراحة - علاج وظيفي - تركيب عظم - انسداد

اللجنة

الرئيسة

ن. المنصوري

السيدة

أستاذة في جراحة الوجه والتجميل

المشرف

م. البويهي

السيد

أستاذ في جراحة الوجه والتجميل

الحكام

م. الكويشمي

السيد

أستاذ مبرز في جراحة الوجه والتجميل

ب. عبير

السيد

أستاذ مبرز في جراحة الوجه والتجميل