



UNIVERSITE CADI AYYAD
FACULTE DE MEDECINE ET DE PHARMACIE
MARRAKECH

ANNEE 2009

THESE 101

Manifestations ophtalmologiques du lymphome Hodgkinien

THESE

PRESENTEE ET SOUTENUE PUBLIQUEMENT LE/.../2009
PAR

Mme **Hind EL AMIRI**

Née le 15 Mars 1981 à Marrakech

POUR L'OBTENTION DU DOCTORAT EN MEDECINE

MOTS CLES

ŒIL -LYMPHOME-LYMPHOME DE HODGKIN

JURY

Mr. **M. HARIF**

Professeur d'hématologie

Mr. **A. MOUTAOUAKIL**

Professeur d'ophtalmologie

Mme **B. BELAABIDIA**

Professeur d'anatomie-pathologique

Mr. **L. MAHMAL**

Professeur agrégé en hématologie clinique

PRESIDENT

RAPPORTEUR

JUGES



Au moment d'être admis à devenir membre de la profession médicale, je m'engage solennellement à consacrer ma vie au service de l'humanité.

Je traiterai mes maîtres avec le respect et la reconnaissance qui leur sont dus.

Je pratiquerai ma profession avec conscience et dignité. La santé de mes malades sera mon premier but.

Je ne trahirai pas les secrets qui me seront confiés.

Je maintiendrai par tous les moyens en mon pouvoir l'honneur et les nobles traditions de la profession médicale.

Les médecins seront mes frères.


Aucune considération de religion, de nationalité, de race, aucune considération politique et sociale, ne s'interposera entre mon devoir et mon patient.

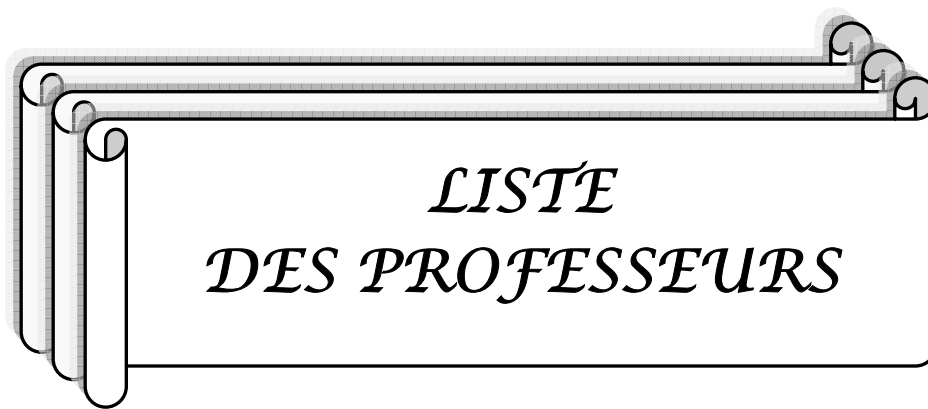Je maintiendrai strictement le respect de la vie humaine dès sa conception.

Même sous la menace, je n'userai pas mes connaissances médicales d'une façon contraire aux lois de l'humanité.

Je m'y engage librement et sur mon honneur.

Déclaration Genève, 1948.





*LISTE
DES PROFESSEURS*

**UNIVERSITE CADI AYYAD
FACULTE DE MEDECINE ET DE PHARMACIE
MARRAKECH**

DOYEN HONORAIRE : Pr. MEHADJI Badie-azzamann
VICE DOYENS HONORAIRES : Pr. FEDOUACH Sabah
: Pr. AIT BEN ALI Said
: Pr. BOURAS Najib

ADMINISTRATION

DOYEN : Pr. Abdelhaq ALAOUI YAZIDI
VICE DOYEN A LA RECHERCHE ET : Pr. Ahmed OUSEHAL
COOPERATION : Mr. Azzeddine EL HOUDAIGUI
Secrétaire Général

PROFESSEURS D'ENSEIGNEMENT SUPERIEUR

Pr. ABBASSI	Hassan	Gynécologie-Obstétrique A
Pr. AIT BEN ALI	Said	Neurochirurgie
Pr. ALAOUI YAZIDI	Abdelhaq	Pneumo-phtisiologie
Pr. ABOUSSAD	Abdelmounaim	Néonatalogie
Pr. BELAABIDIA	Badia	Anatomie-Pathologique
Pr. BOUSKRAOUI	Mohammed	Pédiatrie A
Pr. EL HASSANI	Selma	Rhumatologie
Pr. EL IDRISSE DAFALI	My abdelhamid	Chirurgie Générale
Pr. ESSADKI	Omar	Radiologie
Pr. FIKRI	Tarik	Traumatologie- Orthopédie A
Pr. KISSANI	Najib	Neurologie
Pr. KRATI	Khadija	Gastro-Entérologie
Pr. LATIFI	Mohamed	Traumato – Orthopédie B
Pr. MOUTAOUAKIL	Abdeljalil	Ophtalmologie

Manifestations ophtalmologiques du lymphome hodgkinien

Pr. OUSEHAL	Ahmed	Radiologie
Pr. RAJI	Abdelaziz	Oto-Rhino-Laryngologie
Pr. SARF	Ismail	Urologie
Pr. SBIHI	Mohamed	Pédiatrie B
Pr. SOUMMANI	Abderraouf	Gynécologie-Obstétrique B
Pr. TAZI	Imane	Psychiatrie



PROFESSEURS AGREGES

Pr. ABOULFALAH	Abderrahim	Gynécologie – Obstétrique A
Pr. AMAL	Said	Dermatologie
Pr. AIT SAB	Imane	Pédiatrie B
Pr. ASRI	Fatima	Psychiatrie
Pr. ASMOUKI	Hamid	Gynécologie – Obstétrique B
Pr. AKHDARI	Nadia	Dermatologie
Pr. BEN ELKHAÏAT BEN	Ridouan	Chirurgie – Générale
Pr. BOUMZEBRA	Drissi	Chirurgie Cardiovasculaire
Pr. CHABAA	Leila	Biochimie
Pr. ESSAADOUNI	Lamiaa	Médecine Interne
Pr. FINECH	Benasser	Chirurgie – Générale
Pr. GHANNANE	Houssine	Neurochirurgie
Pr. GUENNOUN	Nezha	Gastro – Entérologie
Pr. LOUZI	Abdelouahed	Chirurgie générale
Pr. MAHMAL	Lahoucine	Hématologie clinique
Pr. MANSOURI	Nadia	Chirurgie maxillo-faciale Et stomatologie
Pr. MOUDOUNI	Said mohammed	Urologie
Pr. NAJEB	Youssef	Traumatof - Orthopédie B
Pr. SAMKAOUI	Mohamed Abdenasser	Anesthésie- Réanimation
Pr. YOUNOUS	SAÏD	Anesthésie-Réanimation
Pr. TAHRI JOUTEH HASSANI	Ali	Radiothérapie
Pr. SAIDI	Halim	Traumatof - Orthopédie A

PROFESSEURS ASSISTANTS

Pr. ABKARI	Imad	Traumatologie- orthopédie B
Pr. ABOU EL HASSAN	Taoufik	Anesthésie- réanimation
Pr. ABOUSSAIR	Nisrine	Génétique
Pr. ADERDOUR	Lahcen	Oto-Rhino-Laryngologie
Pr. ADMOU	Brahim	Immunologie
Pr. ACHOUTANE	EL MOUHTADI	Chirurgie- Pédiatrique Traumatolo- Orthopédie Pédiatrique
Pr. AIT BENKADDOUR	Yassir	Gynécologie- Obstétrique A
Pr. AIT ESSI	Fouad	Traumatologie- Orthopédie B
Pr. ALAOUI	Mustapha	Chirurgie Vasculaire périphérique
Pr. AMINE	Mohamed	Epidémiologie - Clinique
Pr. AMRO	Lamyae	Pneumo- phtisiologie
Pr. ARSALANE	Lamiaie	Microbiologie- Virologie
Pr. ATMANE	El Mehdi	Radiologie
Pr. BAHA ALI	Tarik	Ophtalmologie
Pr. BASRAOUI	Dounia	Radiologie
Pr. BASSIR	Ahlam	Gynécologie- Obstétrique
Pr. BENCHAMKHA	Yassine	Chirurgie réparatrice et plastique
Pr. BENHADDOU	Rajaa	Ophtalmologie
Pr. BENJILALI	Laila	Médecine interne
Pr. BENZAROUEL	Dounia	cardiologie
Pr. BOUKHANNI	Lahcen	Cardiologie – Obstétrique
Pr. BOURROUS	Monir	Pédiatrie A
Pr. BSSIS	Mohammed Aziz	Biophysique
Pr. CHAFIK	Aziz	Chirurgie Thoracique
Pr. CHAFIK	Rachid	Traumatologie- Orthopédie A
Pr. CHAIB	ALI	Cardiologie
Pr. CHERIF IDRISSE EL	Najat	Radiologie

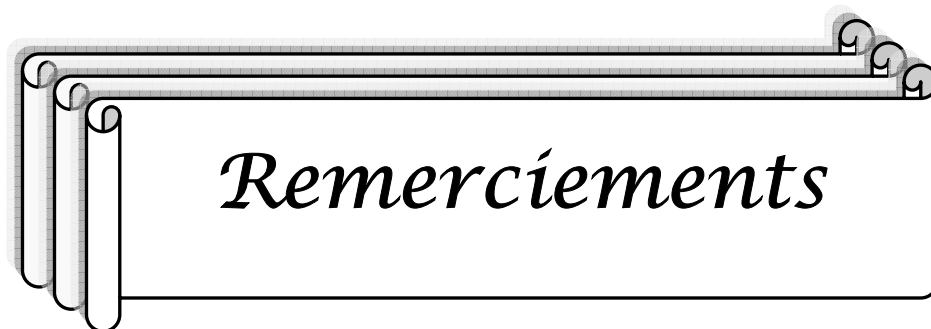
Manifestations ophtalmologiques du lymphome hodgkinien

GANOUNI

Pr. DAHAMI	Zakaria	Urologie
Pr. DIFFAA	Azeddine	Gastro- entérologie
Pr. DRAISS	Ghizlane	Pédiatrie A
Pr. Drissi	Mohamed	Anesthésie -Réanimation
Pr. EL ADIB	Ahmed rhassane	Anesthésie-Réanimation
Pr. EL ANSARI	Nawal	Endocrinologie et maladies métaboliques
Pr. EL BOUCHTI	Imane	Rhumatologie
Pr. EL BOUIHI	Mohamed	Stomatologie et chirurgie maxillo faciale
Pr. EL FEZZAZI	Redouane	Chirurgie Pédiatrique
Pr. EL HATTAOUI	Mustapha	Cardiologie
Pr. EL HOUDZI	Jamila	Pédiatrie (Néonatalogie)
Pr. EL JASTIMI	Said	Gastro-Entérologie
Pr. EL KARIMI	Saloua	Cardiologie
Pr. EL MANSOURI	Fadoua	Anatomie- Pathologique
Pr. ETTALBI	Saloua	Chirurgie – Réparatrice et plastique
Pr. HAJJI	Ibtissam	Ophtalmologie
Pr. HAOUACH	Khalil	Hématologie biologique
Pr. HERRAG	Mohamed	Pneumo-Phtisiologie
Pr. HOCAR	Ouafa	Dermatologie
Pr. JALAL	Hicham	Radiologie
Pr. KAMILI EL OUAFI	El aouni	Chirurgie- Pédiatrique générale
Pr. KHALLOUKI	Mohammed	Anesthésie-Réanimation
Pr. KHOUCHNI	Mouna	Radiothérapie
Pr. KHOULALI IDRISSE	Khalid	Traumatologie-orthopédie
Pr. LAGHMARI	Mehdi	Neurochirurgie
Pr. LAKMACHI	Mohamed Amine	Urologie
Pr. LAOUAD	Inas	Néphrologie
Pr. LMEJJATTI	Mohamed	Neurochirurgie
Pr. MADHARI	Si Mohamed	Traumatologie- orthopédie A
Pr. MANOUDI	Fatiha	Psychiatrie

Manifestations ophtalmologiques du lymphome hodgkinien

Pr. MAPOULAININE	Fadlmrabihrabou	Pédiatrie (Néonatalogie)
Pr. MOUFID	Kamal	Urologie
Pr. NARJIS	Youssef	Chirurgie générale
Pr. NEJMI	Hicham	Anesthésie- Réanimation
Pr. NOURI	Hassan	Oto-Rhino- Laryngologie
Pr. OUALI IDRISSE	Mariem	Radiologie
Pr. OULAD SAIAD	Mohamed	Chirurgie pédiatrique
Pr. QACIF	Hassan	Médecine Interne
Pr. TASSI	Nora	Maladies Infectieuses
Pr. RABBANI	Khalid	Chirurgie générale
Pr. SAMLALI	Zouhoue	Gastro- entérologie
Pr. SORRA	Nabila	Microbiologie virologie
Pr. TASSI	Noura	Maladies Infectieuses
Pr. ZAHLANE	Mouna	Médecine interne
Pr. ZAHLANE	Kawtar	Microbiologie virologie
Pr. ZOUGAGHI	Leila	Parasitologie –Mycologie



A notre maître et rapporteur de thèse monsieur le professeur A. Moutaouakil

Vous nous avez fait l'honneur d'accepter de diriger ce travail, et nous espérons être à la hauteur de vos attentes. Votre disponibilité et vos recommandations nous ont été d'une aide précieuse. Veuillez trouver dans ce travail, cher maître, l'expression de notre infinie reconnaissance et notre très grand respect.

A notre maître et président de thèse Mr le professeur M. Harif

Vous nous avez accordé un grand honneur en acceptant de présider le jury de notre thèse. Veuillez trouver ici, cher maître, le témoignage de notre haute admiration et de notre sincère gratitude.

A notre maître et juge de thèse Mme le professeur B. Belaabidia

Nous vous remercions vivement de l'honneur que vous nous faites en acceptant de siéger parmi notre jury de thèse. Durant notre formation, nous avons eu le privilège de partager votre passion pour votre discipline. Veuillez trouver dans ce travail, cher maître, l'expression de notre grande estime.

A notre maître et juge de thèse Mr le professeur L. Mahmal

Nous sommes infiniment sensibles à l'honneur que vous nous faites en acceptant de siéger parmi notre jury de thèse. Veuillez trouver ici, cher maître, le témoignage de notre profonde reconnaissance.

Remerciements Particuliers

A notre maître et codirecteur de thèse Mr le Professeur Barham Bodaghi

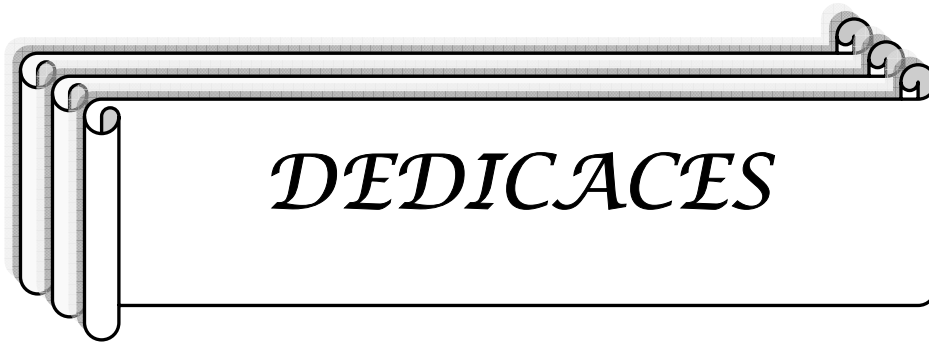
Vous nous avez fait l'honneur de nous confier ce sujet de thèse et d'accepter de codiriger ce travail. Ce fut un réel plaisir et un grand privilège de travailler à vos côtés. Vos conseils et directives nous ont été d'une aide inestimable. Veuillez trouver dans ce travail l'expression de notre gratitude et de notre estime.

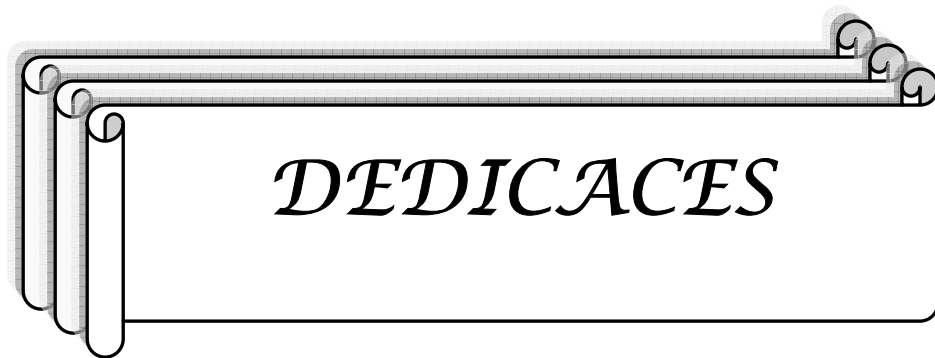Au professeur Phuc Le Hoang, chef de service d'ophtalmologie de l'hôpital de la Pitié-Salpêtrière à Paris.

Vous nous avez donné l'opportunité de travailler dans votre service, de partager votre savoir et votre immense expérience. C'est un réel privilège que de présenter ce travail. Veuillez y trouver, cher maître, l'expression de notre immense respect et notre véritable reconnaissance.

A l'ensemble du personnel du service d'ophtalmologie de l'hôpital de la Pitié-Salpêtrière et particulièrement à Claire Labilloy, Nicolas Lecuen, Marie-Agnès, et Betty.

Nous vous remercions de votre aide, de votre réactivité, et de votre très grand professionnalisme tout au long de l'élaboration de ce travail. Nous avons eu un très grand plaisir à travailler avec vous.





A mon père...

*Je te dédie ce travail qui couronne plusieurs années de dur
labeur et qui est le fruit de ta confiance et de ton amour.*

Tu m'as transmis le goût du travail.

Sans toi je n'y serais jamais arrivée.

A ma mère...

Pour m'avoir toujours soutenue. Grâce à toi j'ai appris à être ambitieuse et courageuse. Tous les mots de la terre ne suffiront pas à exprimer ma gratitude et mon amour. Merci

A Tata Nezha...

*Pour m'avoir aidée et soutenue dans toutes les circonstances de ma vie. Tu es une mère et une sœur pour moi.
Mille mercis*

A mon mari...

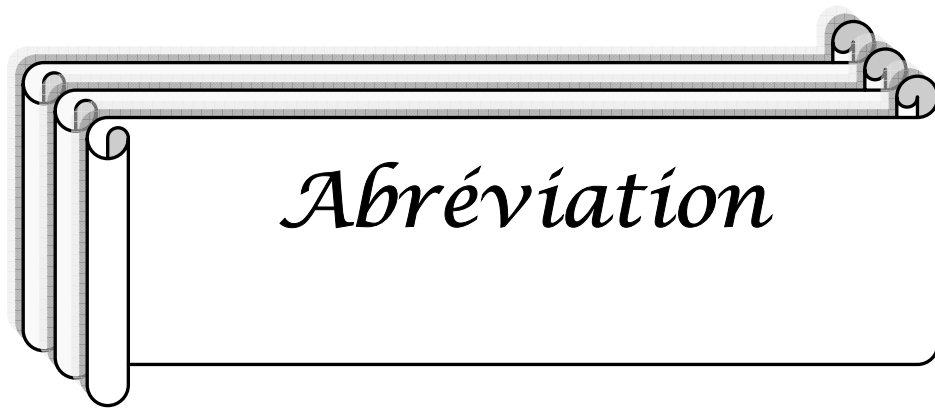
*Pour m'avoir supportée pendant toute la durée de ce travail,
pour ta présence et ton écoute.*

A mon frère...

*Pour être sur plusieurs points mon opposé et m'avoir ainsi
aidée à être une personne plus équilibrée, plus tempérée.
Pour avoir été toi, tout simplement.*

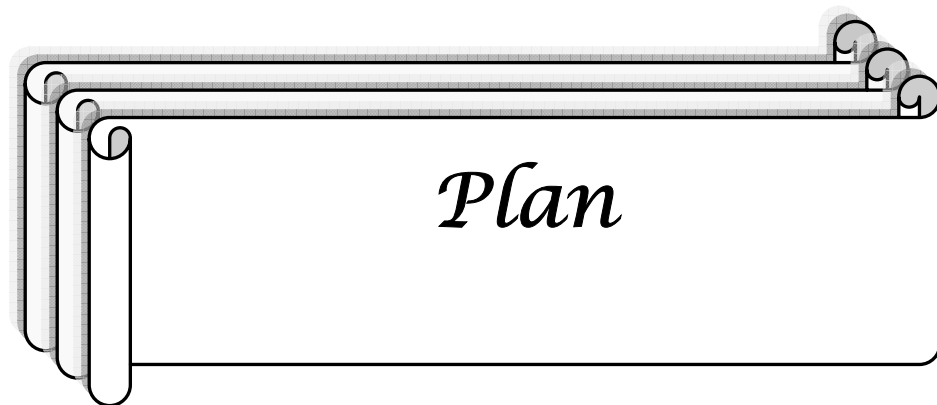
A toute ma famille et mes amis

Pour leur amour et leur soutien.



Manifestations ophtalmologiques du lymphome hodgkinien

AINS	Anti-inflammatoire non stéroïdien
ATCD	Antécédents
AV	Acuité visuelle
BAV	Baisse de l'acuité visuelle
CA	Chambre antérieure
CAR	<i>Cancer associated retinopathy</i>
CP	Chambre postérieure
EBV	<i>Epstein-Barr virus</i>
EPR	Épithélium pigmentaire de la rétine
FO	Fond d'oeil
HA	Humeur aqueuse
IHC	Immuno-histochimie
LH	Lymphome hodgkinien
LIO	Lymphome intraoculaire
LMNH	Lymphome malin non hodgkinien
LOCP	Lymphome oculocérébral primitif
LPIO	Lymphome primitif intraoculaire
MAR	<i>Melanoma associated retinopathy</i>
MER	Membrane épirétinienne
MH	Maladie de Hodgkin
MHC	Maladie de Hodgkin classique
MHC-CM	Maladie de Hodgkin classique à cellularité mixte
MHC-DL	Maladie de Hodgkin classique à déplétion lymphocitaire
MHC-PL	Maladie de Hodgkin classique à prédominance lymphocitaire
MHC-RL	Maladie de Hodgkin classique riche en lymphocytes
MHC-SN	Maladie de Hodgkin classique sclérosante nodulaire
MHNPL	Maladie de Hodgkin nodulaire à prédominance lymphocitaire
NER	Neuro-épithélium rétinien
OD	Oeil droit
OG	Oeil gauche
PL	Ponction lombaire
PCA	Ponction de la chambre antérieure
SIC	Synéchie irido-cristalinienne
TDM	Tomodensitométrie



Introduction.....	1
I–Matériel et méthodes.....	3
1. Recrutement des malades.....	4
2. Méthodologie du travail.....	4
2-1– Eléments de l’interrogatoire.....	5
2-2– Bilan de première intention en fonction des signes cliniques.....	5
2-3– Sérologie infectieuses, demandées en cas de forte suspicion clinique...	5
Résultats.....	8
I. Description des observations.....	8
II. Données épidémiologiques.....	12
III. Motifs de consultation.....	13
VI. Données cliniques et éléments d’orientation.....	14
V. Analyse des résultats.....	17
Discussion.....	18
I. La maladie de Hodgkin.....	19
1– Définition.....	19
2 –Classification.....	19
3– Epidémiologie.....	20
4– Aspects physiopathologiques.....	20
4-1–Origine des cellules de Hodgkin et de Reed Sternberg.....	21
4-2– Transformation d’une cellule B en une cellule de Hodgkin et Reed Sternberg.....	22
4-3– Eléments d’association de la MH à l’EBV	23
4-4– Rôle du microenvironnement	23
5– Aspects anatomopathologiques.....	24
6– Clinique et classification de la MH.....	36
6-1– Circonstance de découverte	28
6-2– Le diagnostic positif de la maladie de Hodgkin.....	30
6-3– Recommandation pour le bilan initial de la maladie de Hodgkin et sa classification.....	31
6-4 – Classification clinique de la maladie de Hodgkin.....	32
7– Traitement de la MH.....	33
7-1– Traitement des formes localisées sans facteur défavorable	34
7-2– Traitement des formes localisées avec facteurs défavorables	35
7-3– Traitement des formes étendues.....	35
7-4– Traitement des rechutes ou des lymphomes de Hodgkin réfractaires	35
8– Complication des traitements.....	36

9- Cas particulier du lymphome de Hodgkin nodulaire à prédominance lymphocytaire.....	37
10- Contrôle de l'efficacité du traitement.....	37
II- Discussion clinique.....	38
1- Profil des patients.....	38
2- Mode de révélation de la maladie.....	38
3- Présentation clinique.....	39
III. Discussion diagnostique.....	43
1- Latence diagnostique.....	43
2- Apport du bilan étiologique.....	44
3- Place des prélèvements oculaires.....	48
4- Diagnostic final et classification.....	50
IV. Discussion thérapeutique.....	50
1- Protocoles des patients.....	50
2 -Réponse thérapeutique et évolution.....	50
V. Autres atteintes oculaires associées à la MH.....	51
VI. Le mécanisme physiopathologique de survenue des manifestations ophtalmologiques du lymphome Hodgkinien.....	55
1- La théorie immunologique.....	55
2- La théorie de dissémination.....	56
3- La théorie infectieuse.....	56
4- La théorie inflammatoire.....	4
Conclusion.....	59
Résumés	61
Bibliographie.....	65



INTRODUCTION

Manifestations ophtalmologiques du lymphome hodgkinien

Les lymphomes intraoculaires sont rares et leur diagnostic est souvent retardé d'une part à cause de la difficulté à distinguer les signes inflammatoires de l'infiltration maligne oculaire et d'autre part à cause de leurs manifestations non spécifiques ou sous forme de syndrome de masquerade.

Les localisations lymphomateuses intraoculaires ont été largement rapportées dans la description du lymphome oculocérébral primitif (LOCP), lymphome malin de type non Hodgkinien. De même, le lymphome de Hodgkin peut être responsable de manifestations oculaires, lesquelles ont été peu rapportées dans la littérature et restent mal connues [1].

Le but de notre étude est de rapporter une série de 5 cas de maladie de Hodgkin associée à des manifestations oculaires et de les comparer aux manifestations oculaires du Lymphome Hodgkinien (LH) rapportées dans la littérature.

Notre travail sera mené de la façon suivante:

- Une première partie sera consacrée à une description du matériel et des méthodes utilisés.
- Une deuxième partie sera réservée à la description des résultats de notre étude et leur analyse.
- Et enfin la partie de discussion, où après la description de la maladie de Hodgkin, on présente une discussion clinique, diagnostique et thérapeutique des manifestations ophtalmologiques du lymphome hodgkinien.

Une revue de la littérature sera exposée où nous ferons une étude analytique en comparant notre série avec les données de la littérature.

- Nous exposerons enfin les différentes hypothèses rapportées sur les mécanismes physiopathologiques des manifestations oculaires lors de la MH.
-



*Matériel
et Méthode*

1 – RECRUTEMENT DES MALADES :

Patients ayant été adressés à la consultation du service d'ophtalmologie de l'hôpital de la Pitié –Salpêtrière à Paris entre 1993 et 2005 et chez qui le diagnostic de maladie de Hodgkin avait été posé avant ou après la consultation.

2 – METHODOLOGIE DU TRAVAIL:

Etude rétrospective descriptive d'une série de 5 cas de Maladie de Hodgkin associée à des manifestations oculaires.

Les explorations ophtalmologiques ont consisté en une mesure de l'acuité visuelle corrigée, un examen au bio-microscope incluant l'examen des segments antérieur et postérieur, une prise du tonus oculaire au tonomètre à l'aplanation, un fond d'œil bilatéral après dilatation, une angiographie à la fluorescéine et dans certains cas une angiographie au vert d'indocyanine.

Un bilan systémique étendu a été pratiqué, en fonction des résultats de l'interrogatoire et de l'examen ophtalmologique et général du patient.

Les éléments recherchés par l'examen clinique sont regroupés dans le tableau n°I. Pour les malades qui ont bénéficié d'une ponction de la chambre antérieure, celle-ci a été réalisée au bloc opératoire sous microscope à l'aide d'instruments stériles après instillation de Pilocarpine®. Une anesthésie topique (Tétracaïne) était utilisée. La ponction a été réalisée à l'aide d'une aiguille 30G montée sur une seringue de 1cc.

Un bilan standard d'uvéite a été effectué. Ce bilan est dirigé en fonction de l'examen clinique et des éléments de l'interrogatoire et du contexte de survenue de la maladie. Il se présente sous forme d'une liste pré-établie à orienter en fonction des éléments retrouvés à l'interrogatoire .

Un résumé est présenté ci- après.

2.1 Éléments de l'interrogatoire :

Plusieurs éléments d'orientation ont été recherchés et notamment les antécédents allergiques : asthme, eczéma, rhume des foins, allergie médicamenteuse, allergie alimentaire, allergie à l'iode, réactions aux piqûres d'insectes.

2.2 Bilan de première intention en fonction des signes cliniques :

NFS, VS, hémostase, électrophorèse des protides sériques, enzyme de conversion de l'angiotensine sérique, typage HLA.

En fonction des signes cliniques : FAN (facteur anti-nucléaire), anti-DNA, ANCA (*Antineutrophil cytoplasm antibodies*), complément total et fraction et un bilan phosphocalcique.

2.3 Sérologies infectieuses, demandées en cas de forte suspicion clinique :

TPHA-VDRL, HIV, hépatites B et C, Lyme, leptospirose, brucellose, maladies des griffes du chat, rickettsiose, HSV1 et 2 et VZV, EBV, CMV, oreillons, rougeole, toxoplasmose

Examen bactériologiques : IDR, recherche de BK (tubage, crachats et urines), ECBU, autres...

Radiologie :

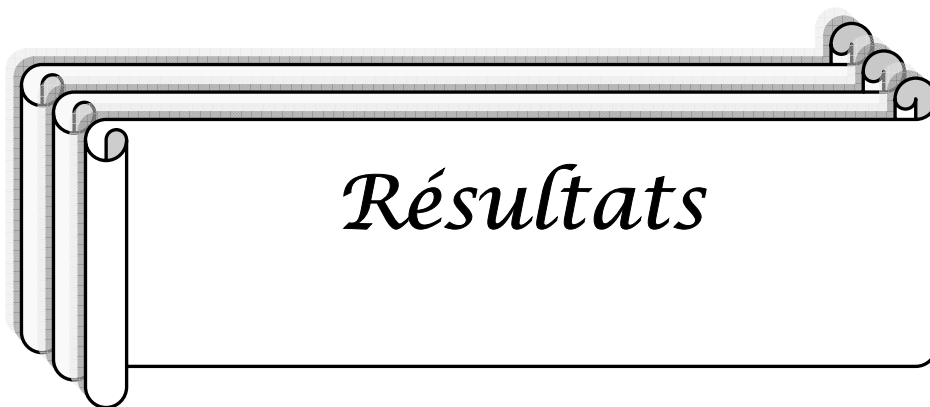
- Radiologie du thorax face, panoramique dentaire, radiologie des sinus, radiologie du rachis dorsolombaire et des sacroiliaques.
- TDM cérébrale, thoracique, abdominale, IRM cérébrale, scintigraphie au Gallium
- Exploration fonctionnelle respiratoire
- Fibroscopie bronchique ± Lavage Broncho-alvéolaire, biopsies bronchiques et prélèvements BK
- Biopsies des glandes salivaires et lacrymales
- Ponction lombaire

Explorations ophtalmologiques :

- Ponction de la chambre antérieure avec recherche virologique, parasitologique et bactériologique, dosage de l'interleukine 10
- Vitrectomie diagnostique : PCR toxoplasmose, PCR HSV1, HSV 2, VZV, CMV, BK, culture bactériologique, mycologique et dosage de l'interleukine 10 et cytologie faite par un centre de référence.
- Angiographie à la fluorescéine et/ou au vert d'indocyanine.

Tableau I : Liste des éléments cliniques recherchés ayant une valeur d'orientation dans le bilan étiologique des uvéites

ELEMENT RECHERCHE	DIAGNOSTIC EVOQUE
Hypoacousie, poliose, vitiligo	Vogt Koyanagi Harada (VKH)
Aphose bipolaire	Maladie de Behçet
Lésions faciales lupiques	Lupus Erythémateux Disséminé
Erythème noueux	Maladie du système
Roséole syphilitique, sarcoïdes cutanées, urétrite, chancre	Syphilis ou autre IST
Consommation de fromages crus	Listériose
Lésions cutanées psoriasiques	Psoriasis
Vésicule herpétique labiale, éruption zostérienne métamérique	Infection herpétique
Immunodépression congénitale ou acquise	HIV, iatrogène
Déficit neurologique, paresthésies, troubles psychiques	LOCP
Prurit, antécédent de piqûre de tique, contact avec chats, chiens ou oiseaux, promenade en forêt, baignade en eau stagnante, voyage en pays d'endémies parasitaires	Maladie infectieuse, parasitaire, maladie tropicale
Arthrites inflammatoires des ceintures ou du rachis ou des membres, déformations ou raideurs articulaires, talalgie	Affection rhumatologique, (spondylarthrite ankylosante)
Douleurs abdominales, rectorragie, maelena	Maladie inflammatoire chronique de l'intestin (Crohn ou RCH)
Sinusite ou asthme chroniques	-
Phénomène d'Uthoff	Névrite optique, SEP
Ictère	Hépatites
Signes généraux : hyperthermie, asthénie, anorexie, perte de poids	Néoplasie
Toux chronique, antécédent de vaccination antituberculeuse, notion de contagion	Tuberculose



Résultats

Description des observations :

Observation n°1:

Une femme de 32 ans est adressée pour vascularite rétinienne de l'OG avec phosphènes depuis 1 mois.

L'AV est de 10/10 P2. L'examen retrouve une hyalite à 1+ et des vascularites rétiniennes avec périphlébites et foyers blanchâtres rétiniens.

L'angiographie retrouve des vascularites avec un œdème papillaire. L'évolution est marquée par une bilatéralisation des lésions.

Le bilan est normal hormis le scanner thoracique retrouvant des ganglions médiastinaux supracentimétriques . Une biopsie est réalisée et permet le diagnostic de LH scléronodulaire de stade II Bb (atteinte médiastinale, jugulo-carotidienne gauche, sus-claviculaire gauche).

Un traitement par chimiothérapie et radiothérapie au niveau du médiastin, en jugulo-carotidien gauche et sus claviculaire gauche est alors instauré associé à une corticothérapie générale. La rémission clinique est accompagnée d'une diminution des myodesopsies et des altérations de l'épithélium pigmentaire cicatricielles au FO. L' AV est maintenue à 10/10.

Observation n°2

Une femme d'origine italienne âgée de 28 ans est adressée pour uvéite chronique bilatérale. Elle a un antécédent de maladie de Hodgkin scléronodulaire II Ab à l'âge de 25 ans traitée par chimiothérapie et radiothérapie médiastinale en rémission complète.

A l'interrogatoire on retrouve que les premiers signes ophtalmologiques avaient débuté à l'âge de 25 ans par une baisse de l'AV diagnostiquée comme un rétinoshisis bilatéral qui s'est résolu spontanément.

La patiente consulte en cours de chimiothérapie pour flou visuel et BAV.

L'examen retrouvait une uvéite bilatérale et l'angiographie objectivait une papillite, une vascularite des gros troncs et quelques diffusions péri-maculaires et en périphérie de nombreuses cicatrices de nodules de Dallen Fuchs bilatérales.

Lors de la consultation à la Pitié-Salpêtrière, l'examen clinique retrouve une AV à 9/10 P2 à droite et 6/10 P2 à gauche. Au fond d'œil, on retrouve une papillite bilatérale, des vasculites des gros troncs avec des engainements à l'angiographie et une membrane épi-rétinienne bilatérale.

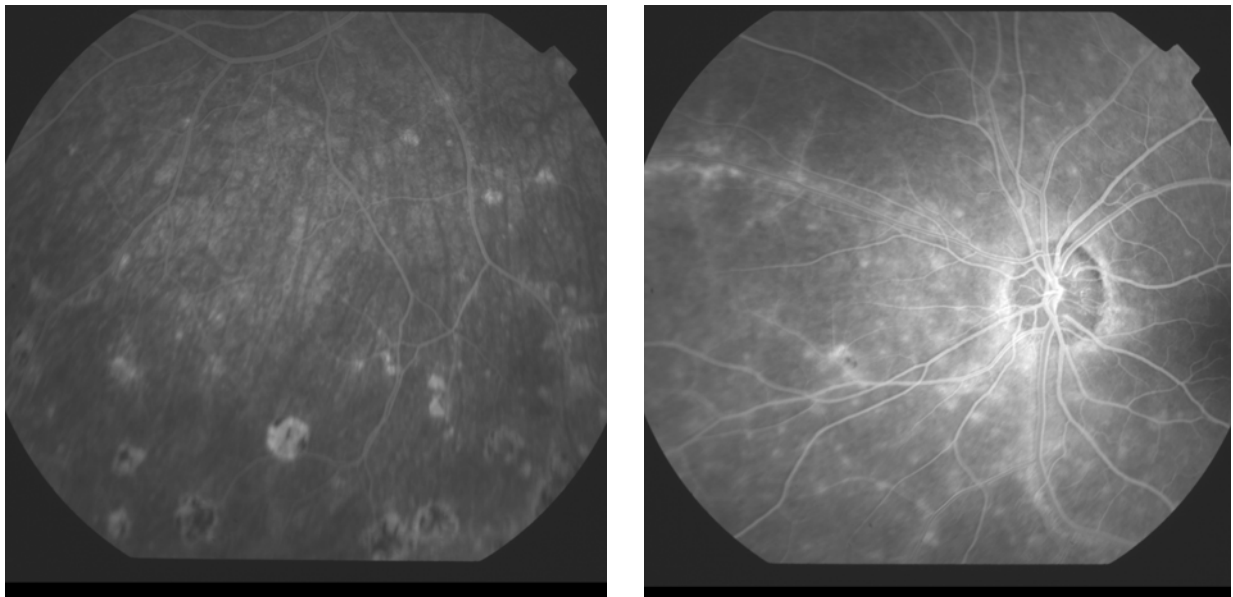
Les hypothèses diagnostiques évoquées alors sont un VKH ou une sarcoïdose.

Cependant le bilan étiologique est resté négatif et le scanner thoracique de contrôle était normal.

Elle a été traitée par des bolus de corticoïdes avec relais per os.

L'évolution a été favorable avec diminution des signes cliniques et angiographiques permettant un sevrage de la corticothérapie.

L'AV est maintenu à 10/10 P2 OD et à 6/10 P2 OG au dernier contrôle.



Figures 1 et 2 : Images angiographiques de la patiente 2: Papillite, vascularite des gros troncs et de nombreuses cicatrices de nodules de Dallen Fuchs.

Observation n°3

Un homme de 57 ans est adressé pour avis pour une choroïdite de l'oeil droit ayant débuté par une sclérite.

Initialement la sclérite répondait aux AINS locaux. Une récurrence de la sclérite avec foyer de choroïdite accompagnée d'une hyalite a été résolue sous corticoïdes per os.

Le bilan étiologique initial et en particulier la PCA étaient négatifs. L'examen retrouve une acuité visuelle à 3/10 P14 à droite et 8/10 à gauche. A droite on retrouve un Tyndall de la chambre antérieure, une hyalite ½ + et des foyers de chorioïdite dont certains paramaculaires actifs.

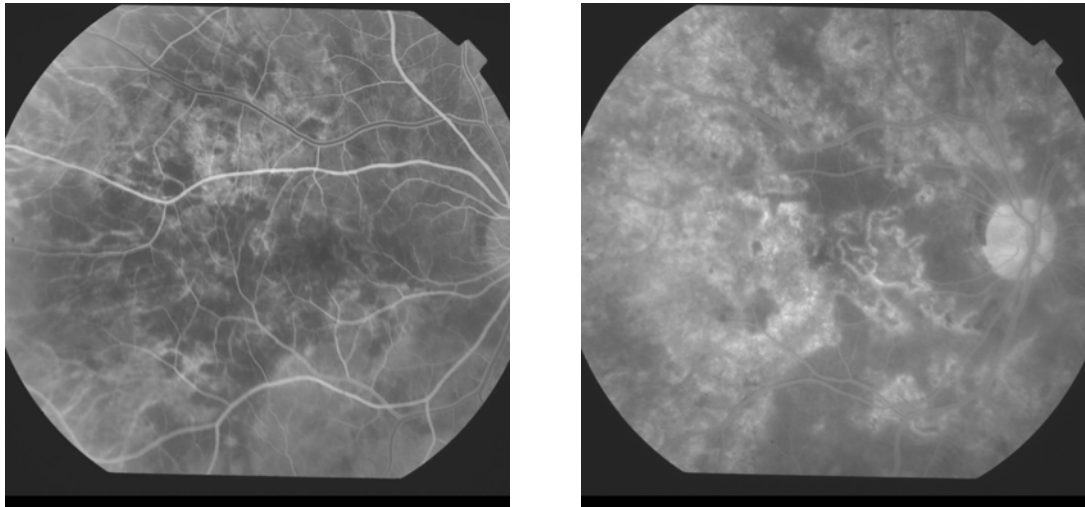
Un traitement d'épreuve par des antiviraux et antituberculeux a été entrepris après deux PCA pour analyses virologiques qui se sont révélées négatives. Une TDM thoracique a alors mis en évidence des adénopathies médiastinales.

Trois mois plus tard, il présente une atteinte de l'OG avec des foyers choroïdiens. L'échographie B retrouve une sclérite postérieure et l'angiographie au vert d'indocyanine un aspect de choroïdite.

Il est hospitalisé à nouveau dans un service de dermatologie pour la prise en charge d'un prurit généralisé dont le bilan a permis le diagnostic de MH classique de stade IV. Un traitement par chimiothérapie de type ABVD a été instauré après la biopsie médullaire et après l'avis du comité lymphome. Le bilan de fin de traitement montre une rémission complète avec des adénopathies résiduelles minimales. Il se plaint cependant d'une aggravation de sa vision. La consultation ophtalmologique a retrouvé une AV éffondrée en rapport avec les lésions cicatricielles englobant la macula au niveau de l'OD. A gauche, on retrouve une cataracte sous capsulaire postérieure. Aucune lésion inflammatoire ou tumorale n'est retrouvée.

Dans les suites, le patient a présenté à gauche un décollement de rétine rhéggmatogène.

L'acuité visuelle finale est de compte les doigts au niveau de l'œil droit (scotome central sur atteinte maculaire) et de 5/10 P2 au niveau de l'OG.



Figures 3 et 4: Images angiographiques du patient 3 montrant un aspect de choroïdite

Observation n°4

Une femme d'origine portugaise âgée de 33 ans est adressée pour avis concernant une panuvéite de l'OD évoluant depuis 5 mois.

À l'interrogatoire on retrouve la notion de céphalées. L'examen retrouve une AV à 8/10 P4 au niveau de l'OD, et de 10/10 P2 au niveau de l'OG.

L'examen à la lampe à fente retrouve une panuvéite avec au fond d'œil droit une hyalite à 1+, des périphlébites des 4 quadrants et une papillite.

Le premier bilan de panuvéite était négatif en dehors d'un scanner thoracique qui a montré des adénopathies médiastinales et une ponction lombaire avec une méningite lymphocytaire. Elle a été initialement mise sous corticothérapie orale (60 mg/j).

Ensuite sont apparus des foyers blanc-jaunâtres tandis que les périphlébites ont régressé.

Elle récidive après la décroissance de la corticothérapie (20 mg), et les lésions s'aggravent malgré les flashes de corticoïdes.

L'examen retrouve une AV à VBLM (voit bouger la main) au niveau de l'OD et à 9/10 au niveau de l'OG.

L'examen à la lampe à fente montre des précipités rétro-cornéens granulomateux à droite, un Tyndall à 1 + et des synéchies irido-cornéennes. Au FO, on retrouve une hyalite ++, des exsudats péri-papillaires et des foyers profonds blancs actifs au pôle postérieur.

La patiente est alors hospitalisée et le bilan étiologique était négatif (ponction lombaire normale).

L'angiographie à la Fluorescéine retrouve des plaques choroïdiennes et des périphlébites.

Devant l'absence d'amélioration sous traitement d'épreuve, une vitrectomie est réalisée. La cytologie et l'immunohistochimie étaient en faveur d'un processus réactionnel.

Un mois plus tard, l'apparition d'une épisclérite de l'OG a été traitée par indocollire.

Une biopsie des ganglions médiastinaux a été finalement réalisée et a permis le diagnostic de maladie de Hodgkin de type scléronodulaire.

Une chimiothérapie est réalisée à base d'ABVD et la patiente est en rémission depuis.

Observation n° 5

Une femme de 50 ans est adressée pour une uvéite antérieure qui s'aggrave rapidement avec apparition d'une hyalite, de vascularites rétinienne et de foyers d'infiltration rétinienne.

Trois mois plus tard le bilan a permis de poser le diagnostic de maladie de Hodgkin scléronodulaire type II sur la biopsie d'une adénopathie sus-claviculaire.

L'évolution est marquée par une guérison systémique et oculaire sous chimiothérapie et radiothérapie. A deux ans, l'AV est de 10/10 et les FO sont cicatriciels calmes.

II- Données épidémiologiques

- L'âge moyen de nos 5 patients est de 40 ans avec des extrêmes allant de 28 à 57 ans.
- Dans cette série de 5 cas, la répartition du sexe H:F est de 1 homme pour 4 femmes

III- Motifs de consultation

Les signes cliniques ayant amené à la consultation d'ophtalmologie sont :

- Flou visuel chez 3 patientes
- Baisse de l'acuité visuelle chez 3 patients: bilatérale dans 1 cas et unilatérale dans 2 cas.

- Douleur oculaire dans 2 cas
- Rougeur oculaire dans 2 cas
- Photophobie dans 1 cas
- Phosphènes dans 1 cas

- Ces signes se sont associés chez les 5 patients de la façon suivante:

- Flou visuel +rougeur +douleur OD
- Flou visuel +BAV + phosphènes OG
- Flou visuel + BAV bilatéraux
- Rougeur oculaire
- BAV + douleur + photophobies OD

Tableau II : Répartition des motifs de consultation par patient

Observation	Flou visuel	Rougeur oculaire	BAV	Douleur	Photophobie	Phosphènes
Observation 1	x	x		x		
Observation 2	X		X			x
Observation 3	X		X			
Observation 4		X				
Observation 5			X	X	X	

IV–Données cliniques et éléments d’orientation: voir tableaux :

Tableau III : Examen ophtalmologique et angiographie

Observation	Données de l’Examen
Observation 1	Uvéite bilatérale granulomateuse; FO : vascularite rétinienne bilatérale (OD +++) Angiographie : Vascularite OD
Observation 2	Uvéite bilatérale FO : taches blanches profondes, vascularite, œdème maculaire cystoïde, fond d’œil décoloré et papillite Angiographie : Vascularite et papillite
Observation 3	Hyperhémie conjonctivale, Tyndall Chambre antérieure à une croix, sclérite OD. FO : deux foyers de choroïdite inférieure de l’OD/une croix de cellule dans le vitré Angiographie : Deux foyers hyper –fluorescents en sus papillaire et en nasal de la papille
Observation 4	Panuvéite OD FO : Périphlébites et papillite Angiographie Exsudats sous-rétiniens (OD), périphlébites (OD) et œdèmes papillaires (OD)
Observation 5	Uvéite antérieure bilatérale puis aggravation avec hyalite FO : Vascularite rétinienne et foyer d’infiltration Angiographie Vascularite

Tableau IV: Eléments d’orientation étiologique

Observation	Eléments d’orientation
Observation 1	Origine portugaise. Erythème noueux 1 an avant l’atteinte oculaire puis pendant l’épisode. Herpès labial. Adressée pour suspicion de sarcoïdose
Observation 2	Origine italienne. MH en rémission. Poliose des sourcils (VKH). ATCD de rétinoshisis ou de décollement séreux exsudatif rétinien 2 ans avant la MH ; Persistance d’une gêne en vision de loin avec brouillard visuel
Observation 3	ATCD d’insuffisance coronaire et de stent (4 ans). Adressé pour sclérite et choroïdite évolutive bilatérale
Observation 4	Origine portugaise. ATCD de céphalées occipitales, et méningites lymphocytaires à la PL
Observation 5	Pas de données particulières

Tableau V : Bilan systémique et résultats

Observation	Eléments d'orientation
Observation 1	Bilan d'uvéite: négatif TDM: formations ganglionnaires multiples sus-claviculaires et adénopathies latérotachéales gauche. Dosage IL10 Inférieur à 8pg/mL PCA négative
Observation 2	Bilan d'uvéite: négatif PCA négative Scintigraphie du corps entier : négative en dehors d'une hyperfixation oculaire bilatérale
Observation 3	Bilan d'uvéite: négatif PCA négative TDM: Adénopathies médiastinales
Observation 4	Bilan uvéite: négatif avec IRM cérébrale normale et scanner orbitaire normal TDM : ADNP médiastinales PCA : suspicion de leptospirose mais sérologie négative Dosage IL10 : 170pg/ml vitrectomie : examen virobactériologique négatif, cytologie d'un syndrome inflammatoire, processus réactionnel à l'immunohistochimie.
Observation 5	Bilan uvéite: négatif TDM : ADNP médiastinales PCA négative

Tableau VI: Traitement initial

Observation	Traitement initial
Observation 1	Corticoïdes IV puis per os
Observation 2	3 bolus de Solumedrol® puis per os
Observation 3	Zelitrex® -Roféron®-Bactrim®-Rifadine® et corticoïdes en bolus puis per os
Observation 4	Zelitrex®-Solupred®et flash de Solumedrol® puis Zovirax IV et Oflocet®-Tienam® remplacés devant la non amélioration par Bactrim®-Rifadine®
Observation 5	Corticoïdes

Tableau VII : Diagnostics évoqués

Observation	Diagnostics évoqués
Observation 1	Sarcoïdose
Observation 2	VKH, Sarcoïdose
Observation 3	Tuberculose, Sarcoïdose
Observation 4	Sarcoïdose, leptospirose, LMNH
Observation 5	Pas de données

Tableau VIII : Diagnostic final et traitement

Observation	Diagnostic final et traitement
Observation 1	MH scléronodulaire de type II 4 cures de chimiothérapie par ABVD et 30 Gy en 15 fractions
Observation 2	Uvéite postérieure bilatérale granulomateuse sur MH de type scléronodulaire de type II et qui avait été traitée par 3 cures de VABEM et par une radiothérapie de 36 Gy (en rémission complète).
Observation 3	Panuvéite de l'œil droit chronique associée à une MH classique stade IV traitées par 8 cures d'ABVD
Observation 4	MH scléronodulaire de type II traitée par ABVD
Observation 5	MH scléronodulaire de type II, Chimiothérapie et radiothérapie

Tableau IX : Evolution

Observation	Réponse au traitement et évolution
Observation 1	Rémission complète et régression des signes oculaires
Observation 2	Rémission complète. Régression des signes oculaires
Observation 3	Rémission complète Cataracte sous-capsulaire postérieure gauche Détachement de rétine OG à 3 ans de suivi
Observation 4	Rémission
Observation 5	Guérison systémique et oculaire

V-ANALYSE DES RESULTATS

Il s'agit de 5 cas de pseudo-uvéites associés à une MH dont 2 cas de panuvéite et 2 cas associés à une sclérite ou à une épisclérite.

La MH était de type classique scléronodulaire de stade II dans 4 cas et classique de stade IV dans 1 cas.

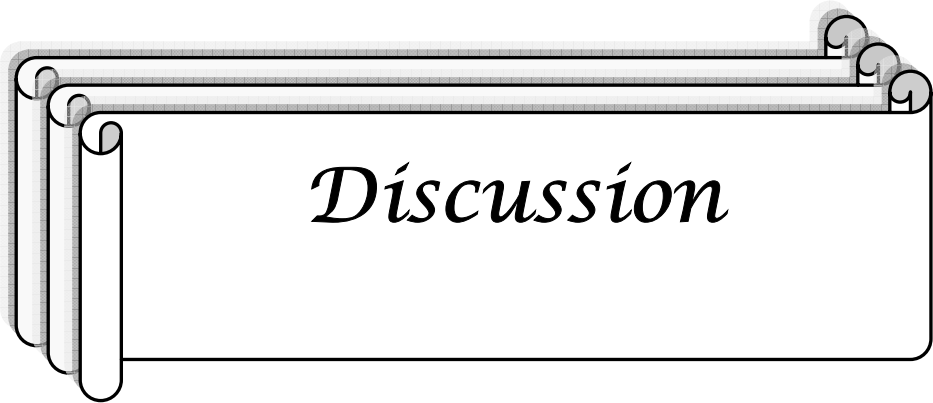
Le délai entre le début des symptômes et le diagnostic de MH a été en moyenne de 11,4 mois avec des extrêmes allant de 3 mois à 2 ans.

L'atteinte était bilatérale chez 3 patients et unilatérale chez 2 patients. Concernant les caractéristiques cliniques, on retrouve une atteinte postérieure avec la présence d'une hyalite, de vascularite chez tous les patients, pouvant apparaître à distance de la MH, celle-ci étant en rémission. Le cas 3 présentait des foyers de choroïdite extensifs.

Les observations 4 et 5 présentaient une panuvéite dont le bilan a permis le diagnostic de MH. Le cas d'épisclérite (observation 4) et de sclérite (observation 3) étaient apparus avant le diagnostic de MH et étaient résolutifs sous AINS locaux. On a retrouvé deux cas de pseudo-uvéite à composante mixte, infiltrative et inflammatoire granulomateuse corticodépendante (observations 2 et 4 : pseudo Haraïda (VKH) et uvéoméningite).

Deux patientes étaient corticorésistantes dont 1 patiente ayant une aggravation avec apparition d'hémorragies rétinienne, 1 patient a rechuté sous corticothérapie générale après une légère amélioration.

Les signes cliniques se sont améliorés avec la chimiothérapie chez 4 patients et sous corticoïdes per os chez la patiente en rémission.



Discussion

I. LA MALADIE DE HODGKIN

1-Définition :

La maladie de Hodgkin est une pathologie lymphomateuse constituant une entité distincte au sein des lymphomes malins et elle est caractérisée du point de vue histologique par la présence au sein d'un infiltrat réactionnel caractéristique de cellules tumorales, les cellules de Reed-Sternberg, dont l'origine lymphoïde est démontrée mais dont la cause reste mal élucidée. Ces cellules caractéristiques de la maladie ont été décrites par Carl Sternberg en 1898 et Dorothy Reed en 1902. Thomas Hodgkin avait fait une première description macroscopique de la maladie en 1832. [2]

Les trois dernières décades ont connu un progrès continu à tel point que le lymphome Hodgkinien est actuellement l'un des cancers les plus curables ; avec un bon taux de survie et un suivi étendu, les effets indésirables dus au traitement sont apparus et les stratégies thérapeutiques modernes doivent pallier ces problèmes [3].

Les récentes données morphologiques, phénotypiques, génotypiques et cliniques ont permis de distinguer deux entités de MH, la maladie de Hodgkin classique (95% des MH) et la maladie de Hodgkin nodulaire à prédominance lymphocytaire [4].

2- Classification :

Classification de Lukes-Rye (1966) [4]

Type 1 : prédominance lymphocytaire

Type 2 : scléronodulaire

Type 3 : cellularité mixte

Type 4 : déplétion lymphocytaire

Classification OMS (2001) [3]

1-maladie de Hodgkin nodulaire à prédominance lymphocytaire (MHNPL).

2-Maladie de Hodgkin classique (MHC) :

- sclérosante nodulaire (MHC-SN),
- à cellularité mixte (MHC-CM),
- riche en lymphocytes (MHC-RL)
- à déplétion lymphocytaire (MHC-DL).

3-Epidémiologie [5, 6,7]

La maladie de Hodgkin est une maladie relativement rare [5].L'incidence de la maladie de Hodgkin varie suivant les pays : elle est faible en Asie, élevée en Italie et aux Etats-Unis. Le taux d'incidence est de 15-30 nouveaux cas/an/1x106 habitants (en France, 0,5% de l'ensemble des cancers soit environ 1100 cas en 1995). Le sex ratio H:F est de 1,3 en Europe.

La MH s'observe à tout âge après 2 ans mais touche surtout les adultes. Il existe en Europe deux pics de fréquence : il existe un pic d'incidence dans la 3ème décennie, le second après 50 ans. L'incidence de la maladie de Hodgkin chez les enfants est faible dans les pays développés, elle est plus importante dans les pays en voie de développement et comportant dès lors une large prédominance masculine (4 :1). Ainsi, le pic de fréquence est de 15-30 ans dans les pays développés et de 5-15 ans dans les pays en voie de développement et il existe un pic tardif vers 50-60 ans.

L'incidence de la maladie de Hodgkin est stable dans le temps, information qui est en opposition avec la fréquence croissante de l'incidence des lymphomes non hodgkiniens. L'amélioration du niveau de vie dans les pays peu industrialisés s'est accompagnée de la diminution de proportion des enfants atteints et l'observation d'une plus grande fréquence chez des jeunes adultes. Ceci suggère une association entre la maladie de Hodgkin et une exposition à un agent ubiquitaire devenu moins fréquent avec le développement de l'hygiène (EBV) [6,7].

4- Aspects physiopathologique de La MH :

L'évolution des connaissances dans le domaine de la biologie des tumeurs a permis de mieux comprendre les mécanismes physiopathologiques impliqués dans l'émergence des

cancers. Par ailleurs, il est désormais admis que l'évolution d'une pathologie tumorale est conditionnée par le résultat du conflit existant entre les cellules tumorales et leur environnement.

Les caractéristiques biologiques d'une tumeur constituent donc un point de plus en plus important à prendre en compte dans l'évaluation d'une pathologie tumorale [6].

4-1 Origine des cellules de Hodgkin et de Reed Sternberg :

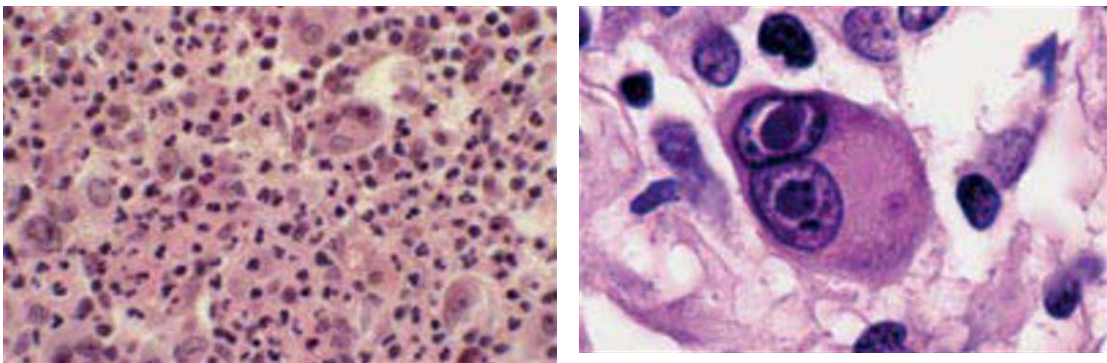


Figure n°5 : Maladie de Hodgkin classique : présence de cellules anormales de type Hodgkin et Reed-Sternberg au sein d'un granulome inflammatoire [5]

L'origine lymphoïde B des cellules de Hodgkin et de Reed Sternberg a été établie sur plusieurs arguments [4,5,9]:

- Détection sur les cellules de Hodgkin et de Reed-Sternberg d'antigènes d'activation de cellules B [5,8].
- Expression de Pax-5, facteur de transcription essentiel aux lymphocytes B [5].
- Les réarrangements clonaux, fonctionnels dans la MHNPL et non fonctionnels dans la MHC, des gènes des immunoglobulines qui n'interviennent que dans les cellules B (marqueur de cellule B) [4].
- Présence de mutation du gène bcl-6 présument d'une origine à partir d'une cellule ayant transité dans le centre germinatif ; des réarrangements du gène bcl-6 pourrait avoir un rôle important dans l'initiation de la MHNPL [4].

Les études phénotypiques et génotypiques récentes favorisent de façon concordante l'hypothèse que la MHC s'intègre dans le spectre des proliférations lymphoïdes B clonales et dérive d'une cellule centrofolliculaire préapoptotique [9].

Sur le plan cytogénétique, il n'existe pas à ce jour de translocation chromosomique caractéristique associée à la MH [5].

4-2 Transformation d'une cellule B en une cellule de Hodgkin et Reed-Sternberg [8] :

La perte du phénotype B des cellules tumorales de la MH semble multifactorielle, avec notamment la dérégulation de la plupart des molécules des cellules B, l'expression aberrante d'un facteur de transcription Notch-1 et la perte des gènes « caractéristiques » de la lignée B.

La perte d'identité de cellule B serait un moyen d'échapper à l'apoptose notamment par des mutations génétiques d'un inhibiteur de la voie NFκB qui n'est normalement pas activée dans les cellules B et qui confère à la cellule tumorale un avantage en inhibant l'apoptose. Indépendamment de tout remaniement chromosomique, une hyperexpression de plusieurs oncogènes a été rapportée, suggérant leur rôle potentiel dans la prolifération tumorale ou un défaut d'apoptose.

L'expression non régulée de bcl-6 contribuerait à la lymphomagénèse en inactivant l'expression du p53, gène suppresseur de tumeur.

Dans le processus physiologique, les cellules B normales dépendent pour leur survie de l'expression du récepteur de la cellule B ou BCR.

Les cellules de Hodgkin et Reed-Sternberg ont un réarrangement des gènes codant pour les immunoglobulines et n'expriment pas à leur surface un BCR fonctionnel et par conséquent échappent à l'apoptose médiée par ce récepteur.

Il existe une autre voie d'apoptose à laquelle échappent les cellules tumorales de la MH, celle médiée par Fas (ou CD95) par l'expression d'une protéine antiapoptotique cFLIP dont l'expression continue dans ces cellules peut s'expliquer par l'activation constitutive de la voie NFκB et leur phénotype antiapoptotique pourrait en être la conséquence [8].

4-3 Éléments d'association de la MH à l'EBV [5]:

De nombreuses études ont montré l'existence d'une association fréquente de la maladie de Hodgkin classique avec le virus d'Epstein Barr retrouvé dans 40% des cas.

Il est très probable que l'EBV contribue à la pathogénèse de la MH EBV+. Cette association, qui avait été suggérée sur des données sérologiques et épidémiologiques, est confirmée par les études d'immunohistochimie et d'hybridation in situ.

La présence du virus semble augmenter chez les enfants, surtout dans les pays de niveau socioéconomique bas. Dans les maladies de Hodgkin survenant chez les patients HIV+, l'association avec l'EBV est quasi-constante.

Les protéines virales de l'EBV comme EBNA et LMP1 (latent membrane protein) ont été détectées dans 40% des cas de MHC, avec une fréquence importante dans la MHC-CM. L'association est plus fréquente dans les formes à cellularité mixte (50 à 75%) que dans les formes scléronodulaires (15 à 30%).

Le virus Epstein Barr n'est jamais mis en évidence dans les cellules tumorales de la MHNPL.

Pour l'instant, l'association de la maladie de Hodgkin avec le virus Epstein-Barr n'a pas de signification clinique et pronostique clairement établie, comme le montrent les résultats d'études contradictoires.

En pratique de routine, l'intérêt de la détection du virus est donc, pour l'instant, essentiellement diagnostique.

La recherche d'EBV s'est révélée négative chez tous les patients de notre série.

4-4 Rôle du microenvironnement [8]:

Le rôle de l'infiltrat cellulaire réactionnel dans la MH est particulièrement important pour la survie et la prolifération des cellules tumorales qui représentent 1% des cellules du tissu tumorale composé de lymphocytes B et T, d'éosinophiles, de macrophages, de plasmocytes, de fibroblastes et de mastocytes.

En effet, l'infiltrat cellulaire empêche une réponse immunitaire efficace et protège la cellule tumorale des cellules T cytotoxiques(CD4+ et CD8+) peu présents dans le tissu atteint en

raison de la forte expression de cytokines (IL-4, IL-13, IL-10) par les cellules tumorales créant ainsi un déficit de la réponse immunitaire à médiation cellulaire. L'IL-13 est un facteur de croissance autocrine qui stimule l'expression de son récepteur à la surface des cellules tumorales et déclenche un signal de survie, en induisant l'expression d'une molécule antiapoptotique.

L'IL 10 sécrétée par les cellules T régulatrices inhibe la fonction cytotoxique des cellules T CD8.

5- Aspects anatomo-pathologiques: [7, 8, 10] :

Le diagnostic de la maladie de Hodgkin repose sur la mise en évidence des cellules de Hodgkin dans un milieu cellulaire déterminé. Les cellules de Hodgkin couvrent la cellule de Reed-Sternberg (RS) ainsi que ses variantes.

Pendant longtemps l'identification de la cellule de RS était une condition exigée pour le diagnostic de certitude de la MH, ce qui a conduit à des cas de MH sous diagnostiqués quand l'échantillon analysé n'était pas représentatif ou alors au contraire des diagnostics de MH posés en excès dans quelques cas où le pathologiste concentrait son analyse sur l'identification de la cellule de RS en excluant l'importance du milieu cellulaire.

Actuellement, le diagnostic de certitude de MH peut être posé sur l'évaluation morphologique seule ou combinée à l'étude immunohistochimique diminuant ainsi l'importance de l'identification de la cellule de RS pour un diagnostic de certitude.

La prolifération tumorale dans la MH comprend d'une part, de grandes cellules mononuclées ressemblant à de grands immunoblastes avec des nucléoles volumineux et un cytoplasme basophile, appelées cellules de Hodgkin et d'autre part, des cellules volumineuses souvent bilobées ou géantes avec un noyau multilobé, fréquemment deux noyaux grossièrement symétriques (noyaux en miroir), des nucléoles multiples et volumineux, un cytoplasme abondant et clair, appelées cellules de Reed-Sternberg; certaines, en voie d'apoptose, peuvent prendre l'aspect de cellules momifiées.

Les cellules tumorales induisent des réactions cellulaires avec une population de cellules réactionnelles quantitativement très importante, dépassant largement le nombre de cellules

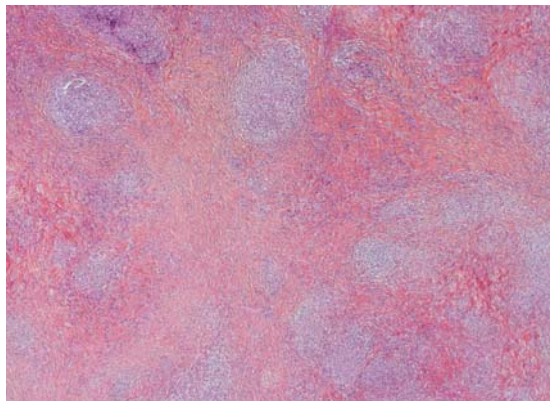
tumorales, comportant lymphocytes, éosinophiles, plasmocytes, histiocytes et cellules épithélioïdes en nombre variable. Les réactions cellulaires sont la base de la description des différentes variétés morphologiques de la maladie de Hodgkin classique. De petits foyers de nécrose sont possibles, autour desquels les cellules RS ont tendance à se regrouper.

Différentes formes histologiques de la MH sont donc définies notamment en fonction de l'architecture et du fond cellulaire. De récentes données cliniques, histopathologiques, phénotypiques et génotypiques ont permis de distinguer deux entités clinico-pathologiques distinctes de MH (classification de l'OMS 2001) [3] :

- La maladie de Hodgkin classique (MHC) avec ses quatre sous types (maladie de Hodgkin sclérosante nodulaire (MHC-SN), à cellularité mixte (MHC-CM), riche en lymphocytes (MHC-RL) et à déplétion lymphocytaire (MHC-DL)
- La maladie de Hodgkin nodulaire à prédominance lymphocytaire (MHNPL) antérieurement appelée paragranelome de POPPEMA.

❖ **Description selon le type histologique :**

- MHC-SN :



Quatre critères la définissent : la présence de cellules lacunaires, une fibrose annulaire, une architecture nodulaire et un épaissement fibreux de la capsule. Elle est caractérisée par un épaissement fibreux de la capsule et un découpage du parenchyme ganglionnaire en nodules entourés par une fibrose plus ou moins importante [8]

Cependant, en pratique, la présence d'une ou plusieurs bandes de sclérose représente le critère déterminant. Ces bandes sont composées de collagène laminé et relativement acellulaire;

décrites comme biréfringentes à la lumière polarisée, cette biréfringence est rarement retrouvée en pratique [10].

Ces bandes de collagène entourent des nodules de tissu lymphoïde contenant un nombre variable de cellules de Hodgkin et de cellules de l'infiltrat réactionnel.

Les cellules tumorales peuvent avoir un aspect particulier avec un noyau lobé ou polylobé, moins nucléolé, et un cytoplasme très abondant responsable d'un aspect lacunaire sur les prélèvements fixés au formol ; elles ont tendance à se grouper en amas. Cette description permet de définir un grade histopronostique : grading du British National Lymphoma Investigation avec un grade 1 de bon pronostic et un grade 2 de mauvais pronostic.

Cette forme scléronodulaire est la plus fréquente (environ 70 %, avec des variations géographiques), survient le plus souvent chez le sujet jeune avec une présentation cervico-médiastinale. Elle ne pose généralement pas de problème diagnostique [10].

- MHC-CM :

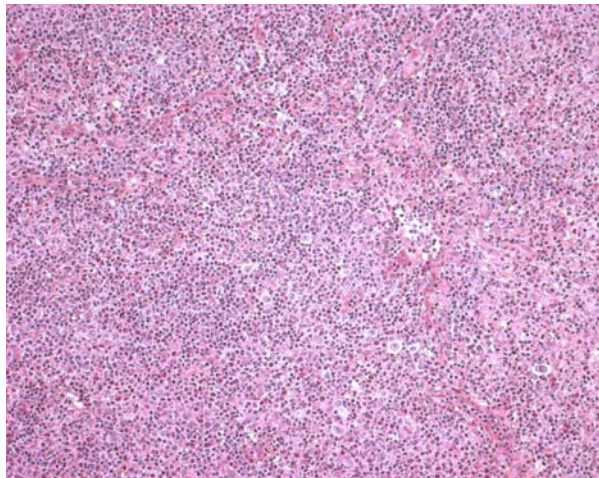


Figure 7 : aspect anatomopathologique de la MHC-CM [11].

Le type à cellularité mixte représente 30% des lymphomes Hodgkiniens. 70 à 80% des cas sont associés à l'EBV. En histologie la prolifération cellulaire est diffuse, sans fibrose, polymorphe ; les cellules de Hodgkin et de RS sont typiquement entourées de petits lymphocytes T, formant des rosettes autour des cellules tumorales, associées à des plasmocytes et des polynucléaires souvent éosinophiles. Le nombre d'histiocytes est variable. Des amas de cellules

épithélioïdes peuvent être observés ; celles-ci peuvent être très abondantes et masquer les cellules de RS. L'ensemble de cette réaction cellulaire est parfois dénommé « réaction granulomateuse ». La MHC-CM peut s'observer dans un contexte d'immunosuppression (VIH, voire post-transplantation) [5].

- MHC-RL :

Ce type de description récente représente 5% des MH et il est défini par des cellules tumorales peu nombreuses et éparses, une architecture nodulaire ou diffuse, une abondance de petits lymphocytes de phénotype essentiellement B et une absence de polynucléaires neutrophiles et éosinophiles. Cette forme semble associée à une survenue chez des patients plus âgés, une plus grande fréquence des formes localisées et d'atteinte sous-diaphragmatique et une rareté des signes généraux [10].

- MHC-DL :

Cette variante, très rare puisqu'elle représente 1% de la MH, est de diagnostic difficile justifiant une étude immunohistochimique adaptée de façon à éliminer un LNH, voire une tumeur non hématologique [10].

- MHPL :

Sur le plan macroscopique, les ganglions atteints semblent plus gros (2 à 8 cm) que dans la MHC ; la section d'incision révèle le plus souvent une architecture plus ou moins nodulaire bordée de tissu lymphoïde sain [10].

Sur le plan histologique l'atteinte du ganglion lymphatique est partielle dans la moitié des cas dans cette forme. L'architecture est remplacée par un infiltrat le plus souvent nodulaire, parfois diffus, fait d'un faible nombre de cellules tumorales dispersées au sein de nombreuses cellules réactionnelles. Les cellules tumorales (cellules « popcorn ») sont de grande taille, avec un noyau volumineux polylobé aux lobes étroits, avec une chromatine finement dispersée, un ou plusieurs petits nucléoles. Elles sont habituellement peu nombreuses et localisées dans des nodules lymphoïdes volumineux et expansifs. Des cellules de type Reed Sternberg (RS) et/ou lacunaires peuvent être présentes en faible nombre dans la moitié des cas [4].

6- Clinique et classification de la MH :

6-1 Circonstances de découverte : [7]

a- Une (des) adénopathie(s) (fig. n°11) :

a-1 Une adénopathie superficielle :

La découverte d'une adénopathie superficielle est le mode de révélation le plus fréquent (80% des cas, découverte d'auto-examen).

L'adénopathie peut être isolée, surtout cervicale, ou il peut s'agir d'une poly-adénopathie indolore, asymétrique, ferme, non inflammatoire.

L'adénopathie est cervicale dans 60-70% des cas et axillaire dans 5% des cas. L'adénopathie cervicale est mobile, ferme et non inflammatoire et indolore. Elle est parfois douloureuse à l'ingestion d'alcool, surtout dans les formes cervicales. Une localisation sus-claviculaire est associée dans 90% des cas à une atteinte profonde médiastinale sous forme d'un complexe cervico-médiastinal. Chez l'enfant, il peut s'agir d'une atteinte cervicale haute. L'atteinte inguinale est observée dans moins de 10% des cas chez l'adulte de plus de 40 ans. Il peut exister une polyadénopathie fébrile.

a-2 Une adénopathie profonde

A type d'adénopathies médiastinales qui peuvent entraîner des troubles compressifs à minima, des signes thoraciques et trachéo-bronchiques en apparence banaux (toux, dyspnée), des douleurs thoraciques, une gêne rétro-sternale voire un syndrome cave supérieur rare dans la maladie de Hodgkin.

Dans environ 10% des cas, la maladie est découverte sur une radiographie pulmonaire réalisée de façon systématique en médecine du travail, du sport ou médecine scolaire, mettant en évidence des adénopathies médiastinales para-trachéales responsables d'un élargissement du médiastin « en cheminée » ou l'existence d'une opacité polycyclique asymétrique du médiastin antéro-supérieur. Plus rarement les adénopathies sont hilaires.

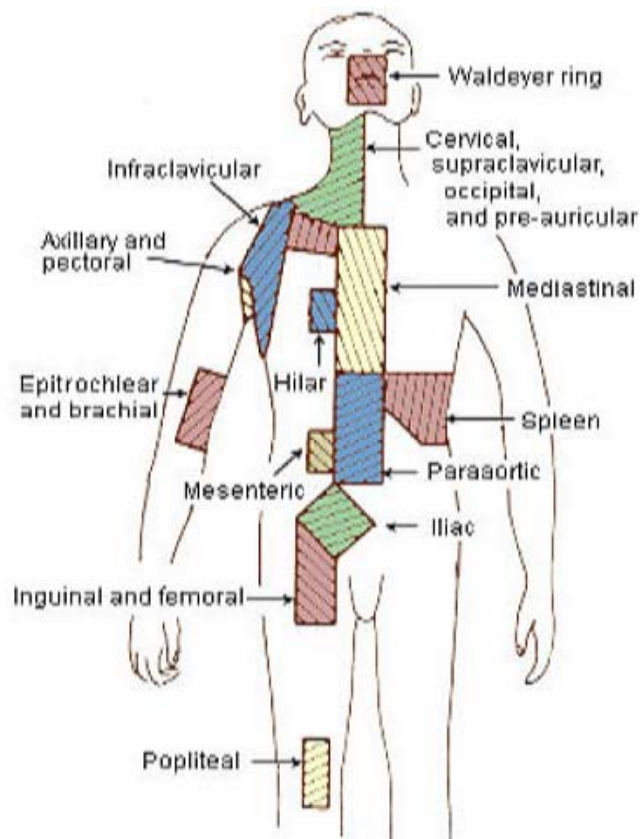


Figure 8: Les définitions anatomiques des différentes régions de ganglions lymphatiques adoptées pour la classification de la MH [12]

b- Un tableau général :

Une fièvre prolongée, des sueurs et un amaigrissement et la maladie peut poser alors la question du diagnostic étiologique d'une fièvre au long cours.

Les symptômes généraux sont liés à la production systémique anormale de diverses cytokines telles l'IL-6, et possiblement l'interféron-gamma, l'IL-1 et le facteur nécrosant des tumeurs(TNF α). Il existe une dépression de l'immunité cellulaire T liée à l'expression de cytokines inhibitrices telle l'IL-10.

Le tableau est celui d'une altération de l'état général sous forme d'un syndrome dit B (association de fièvre et/ou sueurs significatives et/ou amaigrissement > 10% du poids du corps en < 6 mois).

c- Une poly adénopathie fébrile

d-Un prurit sine materia :

Sachant qu'un prurit persistant peut être le seul symptôme révélateur et c'est le cas du patient 3 de notre série qui a présenté un an après la symptomatologie oculaire, restée sans diagnostic étiologique, un prurit persistant important l'ayant amené à la consultation dans un service de dermatologie où le bilan avait alors permis la découverte d'adénopathies médiastinales au scanner thoracique et leur biopsie.

6-2 Le diagnostic positif de la maladie de Hodgkin [7].

Il repose sur :

a) La cytoponction ganglionnaire :

Elle a une valeur importante d'orientation quand elle identifie :

- les cellules de Reed–Sternberg
- les cellules de Hodgkin
- Il existe de plus un environnement cellulaire évocateur sous forme d'un granulome hodgkinien comportant des polynucléaires éosinophiles, des plasmocytes et des histiocytes.

La cytoponction ganglionnaire oriente rapidement le diagnostic, parfois au décours d'une consultation externe et renseigne sur le ganglion à prélever.

Il s'agit d'un geste majeur dans la démarche étiologique, facile à réaliser, peu douloureux et de réponse rapide. Cet examen a pour but de prélever du suc ganglionnaire dans un but cytologique.

Aucun patient de notre série n'a eu une cytoponction ganglionnaire.

b) La biopsie ganglionnaire :

La biopsie ganglionnaire est impérative. Elle doit être faite sur une adénopathie aussi typique que possible et dont la cytoponction ganglionnaire a démontré le caractère malin.

Il s'agit du prélèvement d'une adénopathie superficielle, d'une adénopathie médiastinale prélevée par médiastinoscopie ou thoracotomie ou d'une adénopathie rétropéritonéale prélevée par biopsie dirigée trans-pariétale sous contrôle TDM, coelioscopique ou laparotomique.

La pièce de biopsie ganglionnaire doit être acheminée non fixée (dans une compresse imbibée de sérum physiologique) au laboratoire d'anatomo-pathologie qui doit être averti du prélèvement et réalisera une congélation. Il autorise une étude immunohistochimique sur coupe en paraffine ou coupe congelée, analyse nécessaire pour la classification du processus pathogène.

L'examen anatomo-pathologique permet d'affirmer le diagnostic et de préciser le type histologique de la maladie de Hodgkin.

La totalité des patients de notre série ont bénéficié d'une biopsie ganglionnaire qui a permis de confirmer le diagnostic de maladie de Hodgkin.

6-3 Recommandations pour le bilan initial de la maladie de Hodgkin et sa classification (tableau X) [11]

a) Anamnèse, examen clinique et radiologique :

Bilan clinique de la maladie de Hodgkin :

- Histoire de la maladie

Recherche de signes généraux :

- perte de plus de 10 % du poids dans les 6 derniers mois
 - fièvre inexplicable supérieure à 38 °C pendant 7 jours au moins
 - sueurs nocturnes mouillant le linge
- Examen clinique : (nombre d'aires ganglionnaires atteintes, siège précis des adénopathies et leur taille ; foie et rate).

Bilan radiologique indispensable de la maladie de Hodgkin :

- Radio du thorax (face et profil)
- Scanner thoracique
- Scanner abdominopelvien

- Lymphographie bipédieuse

b) Bilan biologique de la maladie de Hodgkin.

- Bilan sanguin :
 - hémogramme avec plaquettes
 - vitesse de sédimentation
 - biologie hépatique et rénale
 - dosage des LDH, albumine, calcium
 - sérologie VIH
- Biopsie médullaire en iliaque postérieur

c) Bilan non systématique, en fonction du contexte clinique (non limitatif) :

- Biopsie hépatique
- Endoscopie bronchique (atteinte médiastinale massive)
- Scintigraphie osseuse au technétium

Tableau X : Classification pronostique d'Ann Arbor modifiée par Costwolds [2]

Classification d'Ann Arbor modifiée par Costwolds des lymphomes de hodgkin et des LMNH	
Stade	Critère
I	Atteinte d'un seul territoire ganglionnaire
II	Atteinte de plusieurs territoires ganglionnaires d'un seul côté du diaphragme. Le médiastin représente un seul territoire, les ganglions hilaires sont comptés des deux côtés.
III	Atteinte de plusieurs territoires ganglionnaires des deux côtés du diaphragme
IV	Atteinte d'un ou plusieurs viscères
*la sous-classification E indique un envahissement extra -ganglionnaire adjacent à un envahissement ganglionnaire. Les stades peuvent également être classifiés en A ou B selon la présence (A) ou non (B) de signes systémiques : Perte de poids inexplicée supérieure ou égale à 10% du poids du corps dans les six mois précédents, fièvre inexplicée supérieure à 38° au moins 7 jours, sueurs nocturnes profuses. Le suffixe X est utilisé pour une taille > 10 cm dans son plus grand axe ou un envahissant > 1/3 du diamètre thoracique.	

6-4 Classification clinique de la maladie de Hodgkin [7] :

Le bilan d'extension de la maladie de Hodgkin permet une évaluation de la masse tumorale. Elle permet d'avancer une stratégie thérapeutique donnée et sa probabilité de succès.

La classification clinique de la maladie de Hodgkin repose sur :

- la localisation sus- et/ou sous diaphragmatique des territoires ganglionnaires atteints ;
- sur l'existence ou non de symptômes généraux ;
- sur l'existence de localisations viscérales de la maladie.

La classification pronostique d'Ann Arbor modifiée par Costwolds(tableau X) est la plus utilisée.

Dans notre série, la MH était de type scléronodulaire de type II dans 4 cas et classique de type IV dans 1 cas.

Le cas 3 présente justement un stade IV avec des facteurs pronostiques défavorables : l'âge est de 57 ans, c'est un homme qui présente un amaigrissement et un essoufflement important.

7- Traitement de la maladie de Hodgkin : [1 1]

Schématiquement :

- **Formes localisées** (40 % des MH) : association chimiothérapie et radiothérapie
- **Formes étendues** : chimiothérapie exclusive

Les armes thérapeutiques :

➤ La chimiothérapie :

a) EBVP (prochain cycle à J22)

Epirubicine 70 mg/m² IV – J1
Bléomycine 10 mg/m² IV – J1
Vinblastine 6 mg/m² IV – J1
Prednisone 40 mg/m² PO – J1 à J5

b) ABVD (prochain cycle à J29)

Doxorubicine 25 mg/m² IV – J1 et J15
Bléomycine 10 mg/m² IV/IM – J1 et J15
Vinblastine 6 mg/m² IV – J1 et J15
Dacarbazine 375 mg/m² IV – J1 et J15

c) BEACOPP (prochain cycle à J22)

Cyclophosphamide 650 mg/m² IV – J1
Doxorubicine 25 mg/m² IV – J1
Vincristine 1,4 mg/m² IV – J8 (max 2mg/m²)
Bléomycine 10 mg/m² IV/IM – J8
Etoposide 100 mg/m² PO – J1 à J3
Procarbazine 100 mg/m² IV – J1 à J7
Prednisone 40 mg/m² IV – J1 à J14

d) MOPP (prochain cycle à J22)

Mechlorethamine 6 mg/m² IV –J8
Vincristine 1,4 mg/m² IV – J8
Prednisone 40 mg/m² IV – J1 à J14
Procarbazine 100 mg/m² IV – J1 à J14

e) MOP–ABV hybride (prochain cycle à J22)

Méchloréthamine 6 mg/m² IV –J1
Vincristine 1,4 mg/m² IV – J1
Procarbazine 100 mg/m² IV J1 à J7
Prednisone 40 mg/m² IV – J1 à J14
Adriamycine 35 mg/m² IV –J8
Bléomycine 10 mg/m² IV –J8 IV 8
Vinblastine 6 mg/m² IV –J8

➤ **La radiothérapie :**

L'irradiation des territoires atteints est le traitement standard des formes localisées des lymphomes de Hodgkin.

7-1 Traitement des formes localisées sans facteur défavorable

- La radiothérapie exclusive est abandonnée
- Association chimiothérapie + radiothérapie :
 - Chimiothérapie : 3 cycles d'ABVD
 - Irradiation

L'évaluation précoce de la réponse par PET (tomographie par émission de positons) est le principe quand c'est possible pour la sélection des patients en vue d'une intensification thérapeutique précoce.

7-2 Traitement des formes localisées avec facteurs défavorables :

- Traitement de référence : chimiothérapie associée à la radiothérapie
- Chimiothérapie : 4 ABVD est la chimiothérapie de référence
- Radiothérapie des territoires atteints et non radiothérapie extensive.

7-3 Traitement des formes étendues (stades III et IV) :

- Des facteurs pronostiques spécifiques ont été identifiés
- La chimiothérapie est à base d'ABVD avec un nombre optimal de cures entre 6 et 8.
- Le BEACOPP renforcé est cours d'étude
- ABVD contre BEACOPP : protocole en cours
- Pas de place pour la radiothérapie (protocoles antérieurs)

7-4 Traitement des rechutes ou des lymphomes de Hodgkin réfractaires :

a- Facteurs pronostiques de lymphome de Hodgkin en rechute :

Les facteurs pronostiques du Groupe d'Etude des Lymphomes de l'Adulte (GELA):

- Intervalle < 12 mois entre la fin du traitement et la rechute
- Rechute en stade III ou IV
- Rechute en zone irradiée

Deux groupes pronostiques sont ainsi définis :

- Très défavorable : Hodgkin réfractaire ou en rechute > 1 facteur
- Défavorable : 0-1 facteur

b- La stratégie thérapeutique :

- Phase1: chimiothérapie intensive conventionnelle et constitution d'un greffon d'autogreffe
- Phase 2 : chimiothérapie à haute dose + autogreffe

c- Autres traitements :

- Les anticorps monoclonaux qui donnent des résultats décevants
- Les chimiothérapies palliatives.

Dans notre série, la patiente 1 a reçu 4 cures de chimiothérapie par ABVD et 30 Gy en 15 fractions de radiothérapie, la patiente 2 a reçu 3 cures de VABEM et 36 Gy de radiothérapie.

Le patient 3 qui a une MH stade IV a reçu exclusivement de la chimiothérapie à base de 8 cures d'ABVD. La patiente 4 a reçu des cures d'ABVD et nous n'avons pas de données à ce sujet pour la dernière patiente.

8- Complications des traitements :

8-1 Complications aiguës :

Liées à la chimiothérapie et liées à l'irradiation.

8-2 Complications tardives :

- Stérilité
- Hypothyroïdie
- Complications cardiaques de l'irradiation médiastinale : notamment l'infarctus du myocarde : 2/3 de la mortalité cardiaque, cardiomyopathies, péricardites, lésions valvulaires
- Cancers secondaires :

– Leucémies aiguës myéloïdes ou myélodysplasies : fréquence augmentée en cas de traitement de seconde ligne et survenue dans les 1ères années.

– Autres cancers (les plus fréquents) :

- Cancers du poumon (irradiation + tabac)
- Cancers du sein (irradiation)
- Seconds lymphomes

9- Cas particulier du lymphome de Hodgkin nodulaire à prédominance lymphocytaire :

Il est à considérer comme un lymphome B de faible gravité

➤ Il diffère du lymphome de Hodgkin classique :

- Patients plus âgés (médiane 35 ans)
- Prédominance masculine
- Prépondérance de formes localisées
- Rareté des signes B

➤ Les rares formes à caractéristiques cliniques agressives doivent être traitées comme des maladies de Hodgkin classiques.

Le but est de limiter les toxicités thérapeutiques potentielles et les options thérapeutiques sont :

- Abstention et surveillance
- Anti-CD20
- Irradiation localisée

La survenue d'un lymphome à grandes cellules dans l'évolution est l'événement le plus grave.

10-Contrôle de l'efficacité du traitement :

Il faut effectuer des contrôles réguliers des sites atteints et veiller à ne pas prendre pour un échec thérapeutique :

- La persistance des résidus fibreux : autrefois attestée par une régression tumorale > 75 % et la stabilité des résidus au scanner maintenant affirmée par PET-scan
- Le rebond thymique

10-1 Efficacité des traitements :

Les taux de réponse sont très importants : plus de 80 % de guérison des patients. Ces résultats s'améliorent de décennies en décennies grâce aux nouveaux protocoles.

10-2 Écueils des traitements :

- Toxicités précoces, mais surtout tardives
- Echec thérapeutique : maladie réfractaire au traitement initial ou rechute

Pour les formes sans facteur défavorable, essentiellement les formes localisées, les chances de guérison après traitement initial de la MH sont de 95%.

Pour les formes étendues, l'échec thérapeutique reste un problème significatif.

Tous les patients de notre série sont en rémission à ce jour.

II- DISCUSSION CLINIQUE

1- Profil des patients :

La population de malades atteints de maladie de Hodgkin dans notre série est relativement représentative.

En effet, les principaux paramètres descriptifs sont comparables aux données de la littérature.

La moyenne d'âge au diagnostic est comparable: les deux pics sont représentés : le premier pic d'incidence dans la troisième décennie et le deuxième après 50 ans

Le type le plus représenté est la MH scléronodulaire, type le plus fréquent dans la population générale.

2- Mode de révélation de la maladie :

Dans 3 des 5 observations, le bilan de l'atteinte oculaire a révélé la MH.

Dans une observation, l'atteinte oculaire a précédé le diagnostic de 1an et la MH a été révélé au cours du bilan d'un prurit chronique.

Dans la dernière observation l'atteinte oculaire est survenue en cours de rémission de la MH.

L'examen qui a permis de suspecter le diagnostic est la TDM thoracique effectuée dans le cadre du bilan systémique et elle a objectivé des adénopathies médiastinales et/ ou sus claviculaires.

3- Présentation clinique :

3-1 Signes fonctionnels :

Les signes fonctionnels retrouvés dans notre série ressemblent à ceux d'une uvéite standard [13] et sont à type de sensation de tension, douleur oculaire, rougeur oculaire, photophobie, larmoiement et/ou de céphalées.

Les observations ont rapporté aussi des troubles visuels à type de flou plus ou moins marqué, de mouches volantes (myodésopsies) et de baisse de l'acuité visuelle.

3-2 Les signes ophtalmoscopiques et angiographiques:

Les observations de notre série rapportent une présentation clinique oculaire sous forme d'uvéite bilatérale granulomateuse, de vascularite rétinienne bilatérale, de taches blanches profondes, d'œdème maculaire cystoïde, de fond d'œil décoloré et de papillite, de foyers de choroïdite. Une panuvéite avec périphlébites et papillite ont également été retrouvées.

L'angiographie a retrouvé les signes suivants : vascularite et papillite, infiltrations rétiniennes, périphlébites et œdème papillaire.

Les cas que nous avons rapportés présentent plusieurs similitudes avec les cas retrouvés dans la littérature.

D'abord un autre cas d'uvéite bilatérale granulomateuse associé à une MH a été décrit par Mosteller [14] et ressemble au cas décrit dans notre série.

Ensuite, Towler et al [15] ont décrit il y a une dizaine d'années 4 cas d'uvéite associée à la MH se rapprochant sur plusieurs points de nos cas mais avec néanmoins des différences.

Ils retrouvent dans les 4 cas une hyalite. Dans 2 cas sur 4 l'uvéite antérieure est prédominante et dans 2 cas des lésions blanchâtres chorio-rétiniennes sont retrouvées.

Il n'y avait pas de différences entre les lésions oculaires des patients chez qui le diagnostic de MH a été posé après la manifestation oculaire et ceux chez qui l'atteinte oculaire est survenue alors que les patients étaient déjà traités pour maladie de Hodgkin et étaient en rémission.

Barr et al [16] ont aussi rapporté un cas similaire de MH avec une atteinte oculaire bilatérale à type de périphlébites rétiniennes, avec chorio-rétinite et papillite. La MH était aussi de type scléronodulaire de stade II. L'atteinte oculaire s'est résorbée après le traitement de la MH.

Ce cas est très proche de notre observation 4 qui présentait une panuvéite de l'OD.

Chua [17] a publié aussi un cas de lésion oculaire ayant révélé la MH. C'est un cas de Vogt-Koyanagi-Harada (VKH) avec panuvéite synéchiante, une symptomatologie otorhinolaryngologique et méningite ayant révélé une MH.

Le VKH est une maladie auto-immune qui affecte principalement les tissus pigmentaire de l'œil, de l'appareil auditif, les téguments et le système nerveux central. L'aspect oculaire a pour diagnostic différentiel plusieurs pathologies dont la sarcoïdose et certains lymphomes [18].

Dans notre série, l'observation 2 rapportait un cas que l'on pourrait rapprocher de celui décrit par Chua [17] et où l'atteinte ophtalmologique avait un aspect de VKH cicatriciel.

Towler et al [15] ont aussi décrit une uvéite bilatérale évoquant une maladie de VKH avec vascularites et œdème maculaire.

Ce type de description pourrait remonter à 1989 avec la publication de Cipriani D et al [19] qui ont décrit un cas de VKH chez un patient étant en rémission depuis 10 ans d'une MH traitée par radio-chimiothérapie. L'atteinte oculaire s'est présentée sous la forme d'une uvéite récidivante ne répondant que partiellement aux immunosuppresseurs; Ce type de lésion mimant un VKH et s'associant à un lymphome intraoculaire a été récemment décrit aussi par Pahk PJ et al en 2008 [20] et Mathai A et al en 2006 [21]. Ces derniers ont décrit une symptomatologie

oculaire ressemblant à un VKH mais dont le bilan a révélé un lymphome non Hodgkinien chez un patient séropositif.

Il y a donc tout intérêt à se méfier de ce type de ressemblance dans la présentation clinique entre un VKH et un lymphome intraoculaire et à savoir pousser les investigations pour ne pas passer à côté d'un diagnostic pouvant mettre en jeu non seulement le pronostic visuel mais aussi le pronostic vital du patient.

Siatkowski [22] a présenté 1 cas de neuropathie optique sur infiltration du nerf optique ayant révélé une récurrence de MH traitée par radiothérapie et corticothérapie. Aucune atteinte de ce type n'a été retrouvée dans notre série.

Deux patients parmi notre série avaient une uvéite antérieure, deux étaient atteints d'une uvéite postérieure avec inflammation de la choroïde et de la choriocapillaire avec vascularite rétinienne.

Le dernier cas de notre série (observation 5) était atteint d'une panuvéite ou uvéite totale (panuvéite) associant des signes d'inflammation antérieure, intermédiaire et postérieure à un degré variable.

La totalité de nos patients ont présenté une uvéite chronique.

La classification chronologique [23] des uvéites est importante pour leur diagnostic étiologique :

La survenue de l'uvéite peut être aiguë ou insidieuse, la durée de l'inflammation peut être limitée à moins de 3 mois ou prolongée (plus de trois mois) et l'évolution de l'uvéite peut être torpide ou à récurrences bruyantes.

Selon la SUN (*standardization of uveitis nomenclature*) [23] :

Le terme d'uvéite aiguë est réservé aux uvéites de survenue brutale et de durée courte ;

Le terme d'uvéite récurrente ou récidivante est utilisé pour décrire des poussées séparées de périodes d'accalmies ou d'inactivité de l'inflammation oculaire qui durent plus de 3 mois ;

Le terme d'uvéite chronique est utilisé pour des inflammations intraoculaires prolongées, où les récurrences surviennent dans un délai inférieur à 3 mois après arrêt du traitement.

Tous les patients de notre série étaient atteints d'une uvéite chronique avec des récurrences très rapprochées à la diminution ou l'arrêt des corticoïdes ;

Parmi les atteintes décrites dans nos observations, on retrouve les cas d'une sclérite et d'une épisclérite ; Dans le cas 3, l'angiographie a objectivé 2 foyers hyper-fluorescents en sus-papillaire et en nasal de la papille.

Quelques cas similaires ont été retrouvés dans la littérature :

Thakker MM et al [24] ont décrit un cas d'épisclérite et de sclérite nodulaires unilatérales chez une jeune femme de 20 ans ne répondant pas au traitement habituel. L'examen a retrouvé une adénopathie cervicale dont la biopsie a posé le diagnostic de MH scléronodulaire. L'analyse histopathologique d'un des nodules épiscléaux à 3 semaines de l'évaluation initiale a révélé un granulome nécrosé entouré de vascularite. La symptomatologie oculaire a disparu au début de la chimiothérapie.

Deux autres cas de sclérite associée à un lymphome hodgkinien ont été décrits en 2007 dans le British journal of ophthalmology [25].

La première patiente, 48 ans, a développé une sclérite 13 ans avant le diagnostic de maladie de Hodgkin au cours du bilan étiologique de sa sclérite qui a disparu après le début de la chimiothérapie.

La deuxième patiente a été diagnostiquée et traitée pour une maladie de Hodgkin à 24 ans et était en rémission. Elle a développé une sclérite 10 ans après.

La première avait une sclérite bilatérale diffuse et la seconde une sclérite nodulaire unilatérale. Les deux patientes ont développé les symptômes de sclérite à l'âge de 32 et 33 ans, respectivement, et aucun signe clinique de lymphome oculaire n'avait été retrouvé à ce moment là.

En comparaison au cas de sclérite de notre série survenant chez un homme de 57 ans, les 3 cas de sclérite associée à la MH décrits dans la littérature surviennent chez des femmes et elles sont plus jeunes (20, 32 et 33 ans). La symptomatologie et la résistance à la corticothérapie sont semblables à ce qui a été retrouvé chez notre patient.

Ce type d'association d'une sclérite et d'un lymphome n'est pas nouveau et a été décrit aussi avec d'autres types de lymphome comme le cas rapporté par Hoang-Xuan et Bodaghi B [26] qui ont décrit une sclérite associée à un lymphome type MALT et qu'ils ont publié comme «nouveau *masquerade syndrome* ». En 2005, Gaucher D, Bodaghi B et al [27] ont décrit aussi un

masquerade syndrome à type de sclérite ou d'uvéite postérieure associée à un lymphome type MALT. Au même titre, les cas de sclérites associés à la MH que nous avons rapportés et retrouvés dans la littérature peuvent aussi être étiquetés comme « syndrome de masquerade », entité décrite dans la suite de ce travail.

III- DISCUSSION DIAGNOSTIQUE

1- Latence diagnostique :

L'évolution de la maladie de Hodgkin est généralement insidieuse. Dans notre série, Le délai entre le début des symptômes et le diagnostic de MH a été en moyenne de 11,4 mois avec des extrêmes allant de 3 à 24 mois. De manière semblable, l'intervalle entre les premiers symptômes oculaires et le diagnostic de lymphome primitif intraoculaire(LPIO) et de lymphome primitif du système nerveux central(LPSNC) varie de 0 à 132 mois, avec une moyenne de 6 à 24 mois dans les diverses séries publiées [1].

L'observation 3 de notre série présentait l'association d'une sclérite et d'une uvéite dont le bilan étiologique effectué en ophtalmologie est resté négatif. L'intervalle entre la présentation oculaire et la découverte de sa MH à la suite du bilan de son prurit a été de 24 mois. Ce retard diagnostique pourrait être à l'origine du stade avancé de sa maladie à sa découverte puisqu'il présentait une MH classique stade IV.

Concernant le moment de la survenue de la MH par rapport à l'atteinte oculaire, dans 4 cas sur les 5 cas de notre série, les signes oculaires se sont développés alors que la MH était encore méconnue et l'atteinte oculaire était alors initiale et inaugurale.

Towler et al [15] ont rapporté eux 2 cas sur 4 ayant développé les signes oculaires avant la MH et deux cas après la MH. Pour ces derniers, en rémission, un intervalle libre de 18 et 24 mois a été retrouvé versus 12 mois pour notre observation 2 qui était aussi en rémission.

En comparaison au cas de sclérite de notre série une différence existe quand au délai entre l'apparition de la sclérite et le diagnostic de la MH. Il est de 24 mois chez notre patient, de 5 mois, 13 ans et 10 ans dans les autres cas décrits dans la littérature [24;25].

On note que dans un des cas décrits, la sclérite survenait non pas avant mais dix ans après la MH.

Ces délais de latence et d'errance diagnostiques peuvent être réduits grâce à une démarche diagnostique étiologique plus efficace sans conclure à une atteinte idiopathique « trop » rapidement.

2. Apport du bilan étiologique :

2.1. Le bilan étiologique d'une uvéite chronique :

Les uvéites peuvent être d'origine infectieuse. L'infection peut être purement locale, comme dans le cas des endophtalmies post opératoires ou post traumatiques. Elle peut correspondre à la localisation oculaire d'une infection disséminée par voie générale, comme les foyers de toxoplasmose chorio-rétiniens, la syphilis, la tuberculose, les rétinites virales, les endophtalmies endogènes fongiques ou à germes banaux, ect... [13]

Elles sont également dans de nombreux cas d'origine non infectieuse et de pathogénie plus ou moins claire, réalisant des tableaux ophtalmologiques purs ou associés à des manifestations extra oculaires (maladies de système et collagénoses, maladie de Behçet, spondylarthropathies, sarcoïdose).

La gravité des uvéites réside en premier lieu dans leur caractère potentiellement cécitant. En effet, outre les douleurs et la gêne visuelle immédiate due au trouble des milieux transparents provoqué par la présence de cellules et de protéines, l'inflammation entraîne des dommages directs (nécrose infectieuse) ou indirects (ischémie, hypertension) sur les cellules visuelles dont elle altère le fonctionnement, et dont les possibilités de récupération sont très faibles. Par ailleurs, une uvéite peut être révélatrice d'une affection générale ou locale grave (tuberculose, néoplasie,...), et à ce titre, justifier la réalisation d'un bilan étiologique poussé.[13]

L'obtention du diagnostic est donc capitale lorsque l'uvéite résiste aux traitements instaurés, et menace par sa chronicité la fonction visuelle. Le bilan systémique réalisé n'apporte pas toujours d'élément d'orientation ou peut ne pas suffire à affirmer le diagnostic en cas de

sanction thérapeutique lourde. Il faut donc savoir pousser les explorations afin de ne pas méconnaître un diagnostic pouvant compromettre la vision ou le pronostic vital [13].

Les 5 cas de notre série ont bénéficié d'une batterie complète d'examen à la recherche d'une origine bactérienne, virale ou parasitaire pouvant expliquer leur symptomatologie. Ils ont par ailleurs bénéficié de la recherche selon les cas de manifestations extra-oculaires.

Comme dans la plupart des cas décrits de LPIO [1], dans toutes nos observations le bilan d'uvéite chronique à la recherche d'une étiologie infectieuse ou non infectieuse est resté négatif.

Le bilan étiologique demandé a été contributif pour 3 patients à la suite des résultats des scanners thoraciques qui ont permis d'objectiver les adénopathies médiastinales (patientes 1, 4 et 5).

Pour le cas 2 qui avait un antécédent de maladie de Hodgkin en rémission complète, aucune autre étiologie n'a été retrouvée.

Par ailleurs, dans l'observation 3, nous retrouvons une association d'uvéite et de sclérite. Cette association uvéite et sclérite évoque des étiologies particulières qui doivent être éliminées [23] et notamment :

Les connectivites : polychondrite atrophiante, lupus

Les vasculites systémiques : Wegener, polyarthrite rhumatoïde, Behçet, périartérite noueuse.

Une infection : herpès, VZV

Les maladies granulomateuses : sarcoïdose, tuberculose, syphilis, Lyme

Dans cette observation, c'est le bilan étiologique du prurit chronique effectué en dermatologie qui a objectivé les adénopathies médiastinales, ce qui correspond à une circonstance de découverte classique de la MH.

Dans un certain nombre de cas enfin, l'œil peut être le siège d'une infiltration protéique ou cellulaire donnant une fausse impression d'inflammation. Ces syndromes cliniques sont dénommés pseudo-uvéites ou *masquerade syndrome* (syndrome de masquerade).

Le syndrome de masquerade est classiquement défini comme un ensemble d'entités simulant l'inflammation au niveau de l'oeil mais qui est du en fait à un processus néoplasique [30].

Notre série est composée de 5 cas de pseudo-uvéites associées à la MH.

2-2- Le bilan étiologique des pseudo-uvéites :

Le terme de pseudo-uvéite ou « masquerade syndrome » rassemble un groupe d'affections variées mais essentiellement tumorales, mimant une atteinte intraoculaire inflammatoire ou infectieuse [28,29].

Le terme de « masquerade syndrome » a été en premier utilisé en ophtalmologie en 1967 par Theodore, pour décrire un cas de carcinome de la conjonctive qui s'est manifesté sous forme d'une conjonctivite chronique [31].

Ces pseudo-uvéites sont relativement importantes à connaître car si on ne pose pas le diagnostic, le pronostic visuel ou vital peut être mis en jeu lorsqu'il s'agit d'une affection tumorale. La caractéristique principale de ces pseudo-uvéites est leur absence de réponse aux traitements corticoïdes.

On peut classer ces pseudo-uvéites avec la classification anatomique (uvéite antérieure, intermédiaire ou postérieure) ou par étiologie (affection tumorale, syndrome paranéoplasique, maladie de surcharge...).

Il n'existe pas de consensus clair sur les différentes étiologies regroupées sous le terme de pseudo-uvéites. Ce terme n'est pas vraiment satisfaisant, car dans la plupart des cas, il existe une inflammation oculaire mais qui n'est pas associée à une cause inflammatoire ou réactionnelle à une infection [29].

2-3 Etiologies des atteintes du segment antérieur au cours d'une pseudouvéite [29] :

Les différentes causes de pseudo-uvéite touchant le segment antérieur à éliminer sont résumées dans le tableau suivant :

Tableau XI : affections responsables d'une pseudo-uvéite du segment antérieur

Type d'affections	Etiologies
Affections tumorales	Rétinoblastome Leucémie aiguë Leucémie chronique Lymphome de MALT Métastase d'adénocarcinome Xanthogranulome juvénile
Atteintes liées aux médicaments	Uvéite à la rifabutine (dérivé de la rifampicine) Uvéite au cidofovir (antiviral) Pseudo-endophtalmie après IVT de triamcinolone Corticoïdes par voie générale (CRSC atypique)
Syndrome d'ischémie du segment antérieur	Sténose athéromateuse de la carotide Artérite de Takayasu Artérite de Horton
Divers	Micro émulsion de silicone Corps étranger en chambre antérieure

2-4 Etiologie des atteintes du segment postérieur au cours d'une pseudouvéite:[29]

Une multitude d'affections peuvent se présenter avec le tableau d'une uvéite postérieure [32]. Les différentes étiologies constituant le groupe des pseudo-uvéites touchant le segment postérieur sont très variées mais sont essentiellement d'origine tumorale.

Le lymphome oculaire primitif est la principale source de pseudo-uvéite. Les autres étiologies tumorales moins fréquentes sont :

- L'atteinte oculaire des lymphomes malins non hodgkiniens,
- La maladie de Hodgkin,
- La localisation leucémique,
- La métastase d'un mélanome cutané,
- La métastase des adénocarcinomes

Parmi les causes non tumorales, on cite l'amylose, la rétinopathie pigmentaire, le corps étranger intraoculaire, les décollements de rétine chroniques et les hémorragies intra-vitréennes vieilles.

L'évocation de ces pseudo-uvéites peut se faire d'emblée, dès le premier examen ophtalmologique ou au décours de l'évolution [33] soit sur des :

Atypies de présentation pour une uvéite présumée inflammatoire et il ne faut pas à tout prix se cantonner dans un premier diagnostic si l'ensemble des symptômes ne sont pas compatibles avec le diagnostic initial.

Atypies de réponse thérapeutique

Réponse nulle ou très partielle,

Rechute à des niveaux inhabituels d'anti-inflammatoires,

Apparition de signes nouveaux ne cadrant pas avec le diagnostic [33].

Déjà en 1986, Corriveau C et al [34] ont publié 3 cas et fait une revue de la littérature de 68 cas de pseuduvéite antérieure et postérieure révélant ou s'associant à un lymphome.

Tsai T et O'Brien JM [35] ont aussi décrit différents cancers mimant l'inflammation oculaire dont plusieurs types de lymphomes.

Il faut donc savoir y penser pour mieux cibler le bilan étiologique et ne pas passer à côté d'une atteinte qui peut avoir un pronostic réservé non pas seulement sur le plan oculaire mais aussi vital [36].

3- Place des prélèvements oculaires dans le diagnostic étiologique [37]

Trois types de prélèvements sont classiquement effectués : la ponction de la chambre antérieure, la vitrectomie diagnostique et la biopsie rétinienne.

Le développement des techniques d'immunohistochimie et d'hybridation in situ a amélioré la sensibilité diagnostic à partir de ce type de prélèvements.

3-1 Ponction de la chambre antérieure :

Le but de la PCA est d'une part l'évaluation de la synthèse intraoculaire d'immunoglobulines pour confirmer le diagnostic d'une uvéite d'origine infectieuse. Tous les patients de notre série ont bénéficié d'une ponction de la chambre antérieure avec recherche d'une étiologie infectieuse qui s'est révélée négative.

D'autre part la PCA permet le dosage intraoculaire de cytokines :

La concentration de nombreuses cytokines et chimokines est évaluée dans le cadre de protocoles de recherche fondamentale appliqués aux différents modèles expérimentaux

d'uvéite, mais également chez l'homme. L'interleukine 6(IL 6) semble être élevée au cours des processus immunologiques alors que l'augmentation de l'IL10 témoignerait plutôt d'un processus lymphomateux intraoculaire. Ce dernier examen est un élément d'orientation particulièrement sensible bénéficiant également d'une grande spécificité. Le dosage est effectué par un test Elisa. Il pourrait s'agir d'un élément d'orientation dont l'anomalie serait un argument supplémentaire pour effectuer une vitrectomie diagnostique. En effet le diagnostic de lymphome ne peut en aucun cas être posé sur un taux anormalement élevé d'IL 10 dans l'humeur aqueuse ou dans le vitré. Cet examen pourrait également être utilisé dans le cadre de la surveillance de ces affections, dépistant précocement une rechute.[37]

Le dosage de l'IL 10 a été effectué dans les observations 1 et 4. Une augmentation du taux d'IL 10 à 170 pg/ml a été retrouvée dans l'observation 4 ce qui a donc posé l'indication d'une vitrectomie diagnostique.

3-2 La vitrectomie diagnostique :

Elle doit être pratiquée en dernier recours et après l'arrêt de toute corticothérapie par voie générale. La suspicion de lymphome intraoculaire confortée par un taux d'IL 10 élevé dans l'HA est une exception à cette règle et justifie un prélèvement rapide. Le rendement de l'examen est intéressant [37, 38], si les échantillons sont rapidement acheminés vers des laboratoires spécialisés pour une analyse cytologique, et permet d'orienter le diagnostic ; l'analyse moléculaire permet de conclure à une clonalité et de définir le caractère B ou T du lymphome et la réaction de polymérisation en chaîne permet d'identifier un agent pathogène ou mettre en évidence un réarrangement géniques dans le cadres d'hémopathies malignes. [37, 39, 40].

Les résultats de la vitrectomie diagnostique de la patiente 4 n'ont pas été très contributifs au diagnostic : examen virobactériologique négatif et la cytologie était celle d'un syndrome inflammatoire, l'immunohistochimie correspondait à un processus réactionnel sans spécificité.

3-3 Place de la biopsie rétinienne :

La technique d'analyse histologique standard évalue l'architecture rétinienne et choroïdienne. L'immunohistochimie permet la détection de protéines cellulaires et des

antigènes d'agents pathogène. L'analyse d'infiltrats sous-rétiniens peut révéler un lymphome intraoculaire. [37]

Aucune biopsie rétinienne n'a été effectuée dans notre série.

4- Diagnostic final et classification :

Le diagnostic s'est fait à chaque fois sur l'examen anatomopathologique de la biopsie des adénopathies.

La MH était de type scléronodulaire de stade II chez 4 patients et classique de stade IV chez le dernier patient de notre série. Ces résultats se rapprochent significativement de ceux de Towler et al[15] qui ont décrit 3 cas sur 4 de MH de type scléronodulaire de stade II et 1 cas de MH à prédominance lymphocytaire stade I.

Ces résultats ne sont guère surprenants car le type scléronodulaire est le plus fréquent.

IV -Discussion thérapeutique

1-Protocoles des patients :

1-1 Traitement initial:

Devant le tableau clinique initial, plusieurs traitements d'épreuve ont été administrés à visée antivirale, antibactérienne et/ou anti-inflammatoire mais sans résultat tranché (tableau VI).

1-2 Protocole de traitement de la MH:

Les protocoles de traitements décrits dans les différentes observations répondent aux recommandations internationales en fonction du type et du stade de la maladie et l'approche thérapeutique dépend donc principalement des résultats du bilan d'extention (tableau VIII).

2-Réponse thérapeutique et évolution :

Comme pour ce qui a été décrit dans les autres lymphomes et notamment le LPIO [1] la plupart des cas ont initialement répondu à un traitement stéroïdien local ou systémique ce qui a pour cause de retarder le diagnostic.

Deux cas de notre série étaient corticorésistants dont 1 cas avec aggravation et apparition d'hémorragies rétiniennes, 1 cas a rechuté sous corticothérapie générale après une légère amélioration.

Par la suite, soit des lésions intraoculaires étaient devenues corticorésistantes, soit les patients avaient développé des signes conduisant à un bilan plus ciblé.

Contrairement au LPIO [1] pour lequel le pronostic vital des patients est réservé et le pronostic oculaire est généralement favorable, le pronostic vital et oculaire au cours de la MH est plus favorable et l'arsenal thérapeutique actuel comportant vitrectomie, corticothérapie systémique, radiothérapie et chimiothérapie a contribué à améliorer ou à stabiliser la vue des patients.

De façon similaire à notre série de cas, trois des 4 patients décrits par Towler et al [15] ont récupéré une vision normale et un patient a développé une néovascularisation rétinienne.

Dans notre série, sur les 5 patients décrits, 4 ont récupéré une vision normale et le patient 3 a présenté dans les suites de son traitement un décollement rétinien rhégmato-gène à gauche.

V- Autres atteintes oculaires associées à la MH retrouvées dans la littérature .

1-Atteintes de l'orbite :

Les lymphomes des annexes oculaires sont presque exclusivement des lymphomes non hodgkiniens. Les manifestations des annexes au cours de la MH sont rares. [41]

Franklin et al [42] ont cité 23 cas d'atteintes palpébrales, conjonctivales et orbitaires au cours de la MH retrouvés dans la littérature jusqu'à 1976 [43-45]

Dans la majorité des cas retrouvés à l'époque, l'atteinte des annexes oculaires fait souvent partie des manifestations d'une maladie avancée. [42-53]

Reese a lui présenté 2 cas de MH apparue initialement au niveau de l'orbite. [45]

Avant lui, Consul et Kulshrestha [46] avaient décrit le cas d'un patient qui a présenté d'abord un proptosis unilatéral qui s'est bilatéralisé par la suite. La biopsie d'une adénopathie cervicale a permis de poser le diagnostic.

Avant l'avènement de l'immunohistochimie et de la neuroimagerie les 20 dernières années, on ne disposait que de 6 cas prouvés histologiquement d'une atteinte orbitaire au cours de la MH [41,48-52].

En 1993, Park et Goins ont décrit le cas d'un patient séropositif atteint d'une manifestation orbitaire inaugurale d'une MH prouvée histologiquement. [52]

Un autre cas décrit chez un patient immunocompétent est celui décrit par Sen et al [47] chez une jeune femme qui présentait initialement une maladie localisée au niveau de l'orbite.

Une description récente d'une atteinte orbitaire au cours d'une rémission a permis de remettre en question la croyance selon laquelle l'atteinte orbitaire ne survient qu'à un stade avancé de la MH. [41, 42,48-51]

Deux autres cas de maladie de Hodgkin à révélation orbitaire ont été retrouvés :

Klapper et al [41] ont décrit une atteinte orbitaire comme première manifestation de MH chez un homme immunocompétent.

Par opposition aux lymphomes non Hodgkiniens qui ont tendance à provoquer une destruction osseuse sans réaction du périoste et sans sclérose, aucune anomalie osseuse ostéolytique n'est retrouvée radiologiquement dans la MH, des changements osseux à type d'hyperostose et de sclérose ont cependant été décrits. [41,54]

O.Shestaeva et al [55] ont récemment rapporté le cas d'une MH de localisation orbitaire isolée de stade I EA. L'IRM de contrôle après le traitement montrait une rémission complète sous chimiothérapie et radiothérapie.

Les lymphomes malins sont fréquents dans la région de la tête et du cou, 10 à 35% d'entre eux sont des maladies de Hodgkin. Dans la région orbitaire, 20% des tumeurs extraconiques correspondent à des lymphomes malins non hodgkiniens. La maladie de Hodgkin représente 0.5% de la pathologie tumorale maligne de la sphère ORL et il y a peu de données dans la littérature sur la localisation au cône orbitaire. [55].

Holbach LM et al [56] ont aussi publié un cas de tumeur fibreuse solide de l'orbite 20 ans après une MH.

Aucun patient de notre série n'avait une atteinte orbitaire, mais il existe néanmoins des similitudes concernant le moment de survenue de l'atteinte oculaire inaugurale et la régression de la symptomatologie après le traitement de la maladie de Hodgkin.

2- Atteintes de la cornée et de la conjonctive associés à la MH:

Un seul cas d'atteinte cornéale chez un patient en rémission de la MH a été retrouvé [57].

Contrairement au lymphome non Hodgkinien, les atteintes de la conjonctive au cours de la maladie de Hodgkin sont exceptionnelles.

Un cas de rechute d'une MH localisée au niveau de la conjonctive avait été rapporté en 1989. La lésion s'est présentée sous forme d'une masse conjonctivale dont la biopsie a posé le diagnostic de rechute d'une MH de stade IIIB diagnostiquée il y a 6 ans. Elle a été traitée avec succès par radiothérapie [58].

Par ailleurs, un cas de kératoconjunctivite granuleuse a été retrouvé dans la littérature chez une femme de 19 ans sans antécédents particuliers. La biopsie de la lésion n'a pas pu déterminer son origine et le bilan étiologique était négatif. Le diagnostic de MH a été posé sur la biopsie d'une adénopathie inguinale apparue par la suite. [59]

Les atteintes inflammatoires granulomateuses de la conjonctive sont rares. Quand aucune cause n'est identifiée, les auteurs suggèrent d'inclure la recherche d'une MH dans le bilan des kératoconjunctivites granulomateuses. [59]

Aucun cas d'atteinte de la conjonctive n'a été retrouvé dans notre série et aucune biopsie oculaire n'a été réalisée. Les prélèvements effectués, à savoir la PCA et la vitrectomie n'ont pas été très contributifs au diagnostic de MH.

3- Atteintes lacrymale et palpébrale :

L'infiltration de la glande lacrymale survient souvent au cours d'une atteinte de l'orbite : quelques cas ont été rapportés dans la littérature, mais les cellules de Reed-Sternberg ne sont pas toujours retrouvées au niveau de la biopsie. [42]

Coupland et al ont [53] rapporté parmi 5 cas de lymphomes oculaires le cas d'une manifestation palpébrale révélant une MH. La lésion avait été traitée comme un chalazion puis a doublé de volume et a évolué vers une lésion ulcérée sous antibiothérapie. La biopsie du tarse a

permis de poser le diagnostic de MH et le bilan a permis sa stadification en MH de stade II E qui a été rapidement en rémission sous chimiothérapie.

Aucune atteinte lacrymale ou palpébrale n'a été retrouvée dans nos 5 observations.

4- Syndromes paranéoplasiques :

L'atteinte oculaire des cancers est le plus souvent liée à des localisations métastatiques choroïdiennes, rétiniennes, ou vitréennes. Dans de rares cas, l'atteinte oculaire est indirecte et liée à un syndrome paranéoplasique[29].

F. Roy-Péaud et al ont décrit un cas d'ichtyose et un syndrome sec oculaire et buccal associé à un syndrome cerebelleux révélant une MH [60].

Les anticorps anti-Tr sont satellite d'une hémopathie et dans 90 % des cas d'une maladie de Hodgkin. L'évolution du syndrome paranéoplasique peut précéder de plusieurs mois la maladie de Hodgkin [60].

Une autre publication a décrit le cas d'une rétinopathie auto-immune associée au lymphome de Hodgkin [61]. C'est Le cas d'une patiente de 24 ans traitée pour MH de stade III B (sur biopsie d'une adénopathie cervicale) et sans antécédents familiaux de dégénérescence rétinienne, qui a présenté une semaine après le début de sa chimiothérapie une cécité nocturne. L'examen ophtalmologique a posé le diagnostic de rétinopathie dont le bilan étiologique a posé problème.

Il s'agit d'un cas de rétinopathie paranéoplasique en association avec la maladie de Hodgkin et les auteurs se sont basés sur les données de l'immuno-histochimie pour désigner ce cas comme rentrant dans le cadre d'une entité bien définie que sont les rétinopathies associées aux lymphomes ou *lymphoma associated retinopathy* (LAR) dont le traitement est inconnu à ce jour.

Les syndromes paranéoplasiques sont rares. Les manifestations sont neurologiques et l'atteinte ophtalmologique est très rare. Les tumeurs pouvant induire un syndrome paranéoplasique sont les tumeurs à petites cellules du poumon ou de l'ovaire ou moins fréquemment du sein, de l'estomac, de l'utérus, du rein, du larynx et la maladie de Hodgkin.[29]

Dans le syndrome CAR ou *cancer associated retinopathy* la physiopathologie n'est pas claire. Il s'agit probablement d'une pathologie auto-immune. L'atteinte ophtalmologique est liée à la destruction progressive des photorécepteurs. Cette destruction serait auto-immune à médiation humorale avec des anticorps dirigés contre les antigènes rétiens. Cliniquement, les patients présentent une baisse rapide de la vision plus prononcée la nuit, des halos, des éblouissements, une perte du champ de vision périphérique, une perturbation de la vision des couleurs.

Le diagnostic repose sur les altérations du champ visuel et une altération de l'électrorétinogramme. Le traitement repose sur la corticothérapie par voie générale et les immunosuppresseurs. Les immunoglobulines intraveineuses peuvent être efficaces dans certains cas. Le pronostic reste mauvais et l'évolution conduit le plus souvent à la cécité. Le traitement de la tumeur primitive ne modifie pas l'évolution du CAR syndrome. [29].

VI- Le mécanisme physiopathologique de survenue des manifestations ophtalmologiques du lymphome Hodgkinien :

1- La théorie immunologique:

Une hypothèse a été évoquée par TO [61] dans le cadre d'une rétinopathie auto immune sur une MH : il a pu retrouver des auto-anticorps dirigés contre un antigène rétinien non identifié. Il s'agit comme vu précédemment de la manifestation paranéoplasique qu'il a qualifiée de *Lymphoma associated retinopathy* (LAR).

Plusieurs études [17, 18, 19, 20] ont rapporté une association de VKH et de LH. La physiopathologie de la maladie de VKH étant la présence d'anticorps anti-mélanocyte, le rapprochement avec un même mécanisme immun de survenue peut être évoqué.

D'autres manifestations auto-immunes ophtalmologiques attribuées au LH ont été rapportées et notamment à type de sclérite connue pour être une manifestation d'une maladie systémique sous jacente dans 50% des cas.

Hua [62] suggère parmi ses hypothèses la production d'anticorps dirigés contre les cellules endothéliales par réaction croisée.

L'hypersensibilité peut aussi y être discutée: Barkana [59] décrit le cas cité précédemment de kératoconjunctivite associée à un LH avec présence de granulome sans nécrose caséuse à la biopsie.

2- La théorie de dissémination :

L'atteinte rétinienne avec vascularite et foyer choroïdien au cours de la MH pourrait être expliquée par une infiltration rétinienne et choroïdienne soit par localisation primitive soit par dissémination hématogène comme le suggère les atteintes des annexes orbitaires.

Cependant les localisations secondaires dans le LH sont rares. Dans notre série, tous les prélèvements ont été négatifs.

Les cas de vascularite rétinienne de la littérature sont représentés essentiellement par quelques cas de leucémie aigue et par le lymphome intraoculaire (primitif ou non) dont la physiopathologie semble être un envahissement vasculaire [63, 64].

La corticodépendance et la rémission après chimiothérapie sont en faveur du syndrome de masquerade auquel correspond l'ensemble des cas que nous avons décrits.

3- La théorie infectieuse :

3-1 EBV

La participation de l'Epstein Barr virus dans l'origine du LH est fortement suspectée. Quelques cas de papillite avec vascularite rétinienne [65] lui ont été attribués.

La physiopathologie de l'atteinte oculaire pourrait être les dépôts de complexes immuns intravasculaires. Chez nos patients la sérologie EBV était négative.

3-2 La toxoplasmose :

Trois cas de toxoplasmose oculaire se manifestant par des foyers chorioretiniens associée à une MH ont été retrouvés dans la littérature. Les auteurs suggèrent que la MH pourrait entraîner une immunodépression responsable de la résurgence du parasite.

Le premier cas décrit est un cas de toxoplasmose oculaire, de zona et de tuberculose pulmonaire chez un patient atteint d'une maladie de Hodgkin [66].

Deux autres cas de toxoplasmose oculaire isolée et de MH ont été décrits et les auteurs évoquent aussi la relation entre l'atteinte oculaire et l'état d'immunosuppression associé à la MH. [67].

Le cas 3 de notre série présente des foyers chorioretiniens pouvant évoquer une toxoplasmose extensive cependant pour tous nos patients les recherches d'infection toxoplasmique sont restées négatives.

4-La théorie inflammatoire :

Une autre hypothèse pas encore très étayée est le rôle des cytokines pro-inflammatoire et le rôle du TNF alpha qui est augmenté dans le LH.

Cassoux et al [68] ont publié une série de 100 vitrectomies avec mesure de l'IL 10 dans l'humeur aqueuse et/ou dans le vitré chez des patients atteints d'uvéite d'étiologie indéterminée ou en cas de suspicion d'une origine tumorale. Les résultats ont montré tout l'intérêt de l'IL 10 comme bon test de dépistage des LIOP qui pourrait diminuer les délais entre l'apparition des signes oculaires et le diagnostic final en agissant ainsi directement sur le pronostic du patient.

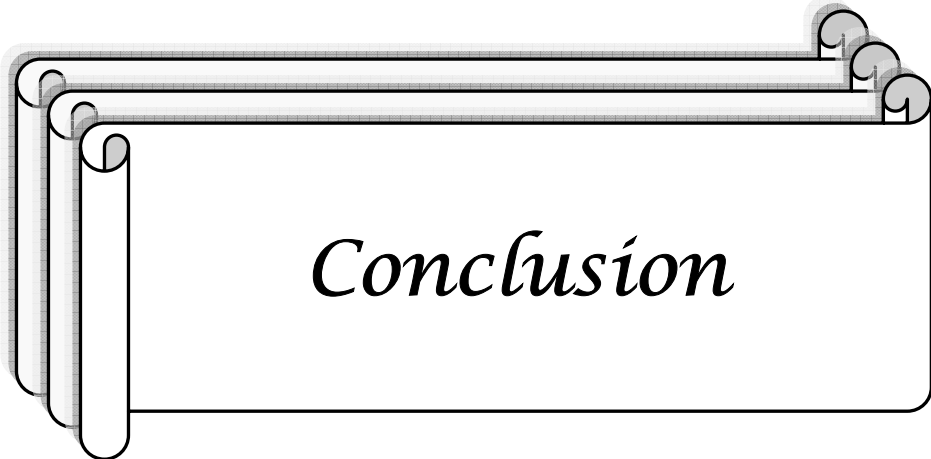
Le polymorphisme génétique de l'IL 10 pourrait influencer la réponse au traitement et affecter ainsi le pronostic des patients atteints de lymphome [69]. Deux études [69,70] ont exploré cette piste et ont conclu à une corrélation entre un génotype particulier d'IL 10 et une meilleure survie des patients atteints de LMNH. Ces résultats sont à confirmer par d'autres études.

Rautert R et al [71] ont récemment publié une série d'échantillons de sérum de 47 patients atteints de MH à un stade avancé où la mesure d'une trentaine de molécules a été effectuée.

Seuls les taux augmentés de l'IL 10 avaient été corrélés à un risque significatif d'échec thérapeutique précoce, mais ces résultats sont à prendre avec précaution.[69, 72].

L'idée que L'IL 10 ait un rôle dans la pathogénie et le pronostic des patients atteints de MH n'est pas nouvelle [69]. Sarris et al [73] ont démontré qu'un taux élevé d'IL 10 est associé à un mauvais pronostic chez les patients atteints de MH, ce qui a été confirmé par Bohlen et al [74] et tout récemment par Hohaus S et al [75, 76].

Dans notre série, le dosage de l'IL 10 a été effectué sur PCA dans deux observations et a été augmenté dans un cas. Ce patient est en rémission à ce jour.



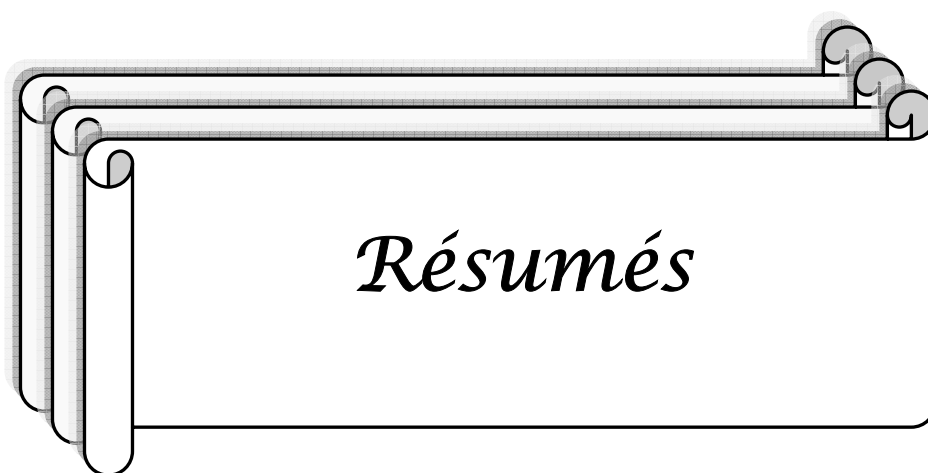
De même que le lymphome malin non Hodgkinien, le lymphome Hodgkinien peut se manifester au niveau de L'œil.

Les atteintes oculaires du LH peuvent précéder le diagnostic avec un intervalle libre plus ou moins important, révéler une rechute ou survenir au cours d'une maladie en rémission.

Les manifestations ophtalmologiques du LH sont rares, non spécifiques et peuvent se présenter sous forme de syndrome de masquerade auquel il faut penser devant toute lésion oculaire atypique chronique et/ou corticorésistante dont le bilan étiologique reste négatif, comme le montre notre série.

Les prélèvements oculaires ont toute leur place en cas de suspicion de processus infiltratif car les pronostics fonctionnel et vital sont en jeu.

Plusieurs hypothèses physiopathologiques de survenue de l'atteinte oculaire au cours du LH peuvent être évoquées avec notamment les désordres immuns prédisposants, la participation infectieuse et inflammatoire, voire infiltrative. Seules les études en cours et futures peuvent nous éclairer à ce point.



Résumé

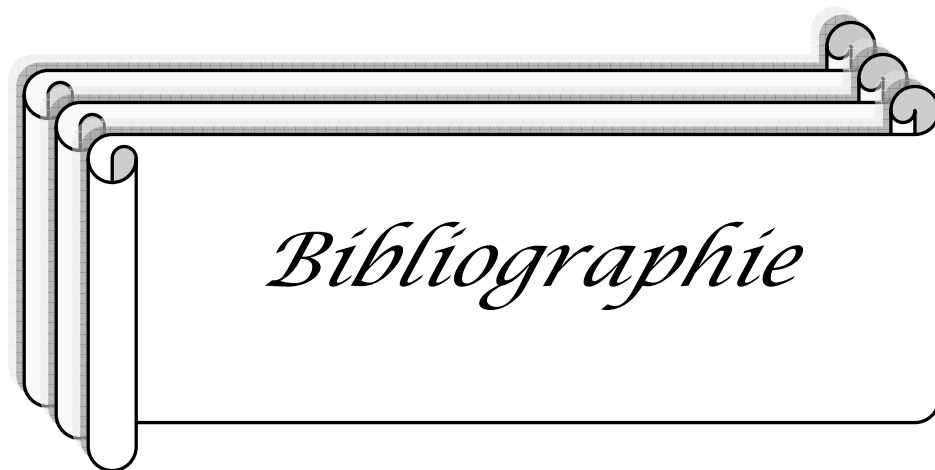
De même que le lymphome oculocérébral primitif, le lymphome de Hodgkin peut être responsable de manifestations oculaires, lesquelles ont été peu rapportées dans la littérature et restent mal connues. Nous rapportons ici une série de 5 cas de maladie de Hodgkin (MH) associée à des manifestations oculaires. La description a inclus tous les patients ayant été adressés à la consultation du service d'ophtalmologie de l'hôpital de la Pitié -Salpêtrière à Paris entre 1993 et 2005 et chez qui le diagnostic de MH avait été posé avant ou après la consultation. Un bilan systémique ainsi qu'un bilan standard d'uvéite ont été pratiqués en fonction des résultats de l'interrogatoire et de l'examen ophtalmologique et général du patient. 5 cas de pseudo-uvéites associés à une MH ont été retrouvés dont 2 cas de panuvéite et 2 cas associés à une sclérite ou à une épisclérite. La MH était de type scléronodulaire de stade II dans 4 cas et classique de stade IV dans 1 cas. Le délai entre le début des symptômes et le diagnostic de MH a été en moyenne de 11,4 mois avec des extrêmes allant de 3 mois à 2 ans. On retrouve une atteinte postérieure avec la présence d'une hyalite et de vascularite chez tous les patients. Les signes cliniques se sont améliorés avec la chimiothérapie chez 4 patients et sous corticoïdes peros chez une patiente en rémission. Les manifestations ophtalmologiques de la MH sont donc non spécifiques et peuvent se présenter sous forme de « syndrome de masquerade » auquel il faut savoir penser devant toute lésion oculaire atypique chronique et/ou corticorésistante dont le bilan étiologique reste négatif comme le montre notre série. Enfin, plusieurs hypothèses physiopathologiques de survenue de l'atteinte oculaire au cours de la MH peuvent être évoquées et notamment les désordres immuns prédisposants, la participation infectieuse et inflammatoire, voire infiltrative. Seules les études en cours et futures peuvent nous éclairer à ce sujet.

Mots clés Oeil- Lymphome- lymphome de Hodgkin.

Abstract

As well as the primary oculocerebral lymphoma, Hodgkin lymphoma can be responsible of ocular manifestations which were little reported and remain uncommon. We report here a group of 5 cases of Hodgkin disease associated with ocular manifestations. The description included all the patients having been sent to the consultation of the department of ophthalmology of the hospital Pitié-Salpêtrière in Paris from 1993 to 2005 and to whom the diagnosis of Hodgkin disease had been put before or after the consultation. Systematic assessments as well as a standard assessment of uveitis were practised according to the results of the ophthalmological and general examination. Five cases of pseudouveitis associated to Hodgkin lymphoma were found among which 2 cases of panuveitis and 2 cases associated to a scleritis or to episcleritis. The Hodgkin's disease was scleronodular of stage II in 4 cases and classical of stage IV in 1 case. The deadline between the beginning of the symptoms and the diagnosis of Hodgkin disease was on average of 11, 4 months with extremes going from 3 months to 2 years. We find a posterior lesion with the presence of a hyalitis and vasculitis at all the patients. The clinical signs improved with the chemotherapy at 4 patients and under oral corticoids at a patient. The ocular manifestations of the Hodgkin disease are thus not specific and can appear in the form of "masquerade syndrome" which it is necessary to think about in front of any chronic atypical eye lesion and/or resistance of corticoids' therapy whose etiologic assessment is negative as our cases shows it. Finally, several physiopathological hypotheses of the eye manifestations during the Hodgkin disease can be evoked in particular the immune disorders, the infectious and inflammatory participation, even the infiltrative one. Only the current and future studies can light us on this subject.

Key words Eye - Lymphoma- Hodgkin lymphoma



1. Leonidas Zografos, A. Balmer, L. Chamot, L. Desjardins et al.

Tumeurs intraoculaires : rapport présenté à la Société française d'ophtalmologie par I. Zografos. Léonidas Paris , Masson. 2002

2. David C. Hodgson and Mary K. Cospodarowicz.

Clinical evaluation and staging of Hodgkin lymphoma.

In Hoppe R, Mauch P, Armitage J, Diehl V, Weiss LM. Hodgkin lymphoma. Second edition. Wolters Kluwer 2007; p.44–60.

3. Yung L, Linch D. Hodgkin's lymphoma.

Lancet 2003; 361:943–51.

4. Carbonnelle A, Delarue R, Canioni D, Brousse N.

Nodular lymphocyte predominance Hodgkin's disease and its differential diagnosis.

Ann Pathol 2004; 24(2):136–48.

5. Gaulard P, Brousse N. Gaulard P, Brousse N.

Classical Hodgkin's lymphoma: biology and grey zones.

Ann Pathol. 2004 Sep;24(4):330–48

6. Marie-Thérèse Rubio, Hervé Ghesquières, Jean-Yves Blay, Gilles Salles.

Bulletin du Cancer. Volume 88, Numéro 11, 1081–90, Novembre 2001.

7. Pr. C. BERTHOU. Maladie de Hodgkin.

http://www.leucemieespoir.org/spip/article15.html?var_recherche=maladie+de+hodgkin ;

Dernière consultation en Juin 2009

8. Deau B.

Nouveaux marqueurs biologiques pronostiques pour les patients réfractaires primaires ou en rechute précoce atteints de maladie de Hodgkin.

Th D Méd, Univ René Descartes Paris 5, 2005.

9. Ralf Kuppers T et al.

Hodgkin disease: Hodgkin and Reed–Sternberg cells picked from histological sections show clonal immunoglobulin gene rearrangements and appear to be derived from B cells at various stages of development.

Proc. Natl. Acad. Sci. Vol. 91, pp. 10962–10966, Novembre 1994. Medical Sciences.

10. Weiss LM. Pathology of Hodgkin lymphoma.

In Hoppe R, Mauch P, Armitage J, Diehl V, Weiss LM. Hodgkin lymphoma. Second edition. Wolters Kluwer 2007; p.44–60.

11. J Gabarre. Maladie de Hodgkin.

AKOS Encyclopédie Pratique de Médecine, 4–0170, 1998, 3 p, Encycl Méd Chir (Elsevier, Paris).

12. Kaplan HS, Rosenberg SA.

The anatomic definitions of separate lymph node regions adopted for staging purposes at the rye symposium on Hodgkin Lymphoma.

In The treatment of Hodgkin's disease. Med Clin North Am. 1966; 50: 1591–1610.

13. Lemaitre – Labilloy (claire).

Vitrectomie diagnostique dans les uvéites sévères : une série de 88 cas.

Th D Méd, faculté Méd Paris 6 Broussais; 2000.

14. Mosteller MW, Margo CE, Hesse RJ.

Hodgkin's disease and granulomatous uveitis.

Ann Ophthalmol. 1985 Dec;17(12):787–90.

15. Towler H, de la Fuente M, Lightman S.

Posterior uveitis in Hodgkin's disease.

Aust N Z J Ophthalmol 1999;27(5):326–30.

16. Barr CC, Joondeph HC.

Retinal periphlebitis as the initial clinical finding in a patient with Hodgkin's disease.

Retina 1983;3(4):253–7.

17 Chuah SY, Lyne AJ, Dronfield MW.

Vogt–Koyanagi–Harada syndrome, a rare association of Hodgkin's disease.

Postgrad Med J 1991; 67(787):476–8.

18. Damico FM, Kiss S, Young LH.

Vogt–Koyanagi–Harada disease.

Semin Ophthalmol. 2005 Jul–Sep;20(3):183–90.

19. Cipriani D, Landonio G, Canepari C.

A case of Vogt–Koyanagi–Harada syndrome in a patient affected by Hodgkin's disease.

Neurol. 1989 Jul;236(5):303–4.

20. Pahk PJ, Todd DJ, Blaha GR, Soukiasian SH, Landmann DS, Craven DE, Tronic BS, Zabar Y, Marx JL..

Intravascular lymphoma masquerading as Vogt–Koyanagi–Harada

Syndrome ocul Immunol Inflamm. 2008 May–Jun; 16(3):123–6

21. Mathai A, Lall A, Jain R, Pathengay A.

Systemic non–Hodgkin's lymphoma masquerading as Vogt–Koyanagi–Harada disease in an HIV–positive patient. Clin Experiment Ophthalmol. 2006 Apr;34(3):280–2. [Click here to read Links](#)

22. Siatkowski RM, Lam BL, Schatz NJ, et al.

Optic neuropathy in Hodgkin's disease. Am J Ophthalmol 1992;114(5):625-9.

23. FARDEAU. C.

Classification des uvéites dans Uvéite.

Atlas en ophtalmologie. Bahram Bodaghi, Phuc LeHoang. Elseiver p28 -34

24. Thakker MM, Perez VL, Moulin A, et al.

Multifocal nodular episcleritis and scleritis with undiagnosed Hodgkin's lymphoma. Ophthalmology 2003;110(5):1057-60.

25. Smith LK, Suhler EB, Lim LL, et al.

Possible association between scleritis and lymphoma. Br J Ophthalmol 2007;91(12):1728-9.

26. Hoang-Xuan T, Bodaghi B, Toubanc M, Delmer A, Schwartz L, D'Hermies F.

Scleritis and mucosal-associated lymphoid tissue lymphoma: a new masquerade syndrome Ophthalmology. 1996 Apr;103(4):631-5.

27. Gaucher D, Bodaghi B, Charlotte F, Schneider C, Cassoux N, Lemaitre C, Leblond V, Rao N, LeHoang P.

MALT-type B-cell lymphoma masquerading as scleritis or posterior uveitis. J Fr Ophtalmol. 2005 Jan;28(1):31-8

28. Kubicka-Trzaska A, Romanowska-Dixon B.

Malignant uveitis masquerade syndromes.

Klin Oczna. 2008;110(4-6):199-202.

29. Nathalie Cassoux. Pseudo-uvéites.

In Uvéite. Bahram Bodaghi, Phuc Le Hoang.

Atlas en ophtalmologie. Elseiver p 44 - 52

30. Read RW, Zamir E, Rao NA.

Neoplastic masquerade syndromes.

Surv Ophthalmol. 2002 Mar-Apr;47(2):81-124

31. Kubicka-Trzaska A, Romanowska-Dixon B.

Malignant uveitis masquerade syndromes.

Klin Oczna. 2008;110(4-6):199-202.

32. Molina Garrido MJ, Guillén Ponce C, Escolano Hortelano CM, Sabín Domínguez MP, Mora Rufete A, Carrato Mena A.

Malignant uveitis masking a lymphocytic lymphoma. Clin Transl Oncol. 2006 Nov; 8(11):835-6

33. Bertrand Weshler, Du Lê Thi Huong–Boutin.

Rôle de l'interniste dans la prise en charge d'une uvéite.

In Uvéite. Bahram Bodagui, Phuc LeHoang.

Atlas en ophtalmologie. Elsevier p 55.

34. Corriveau C, Easterbrook M, Payne D.

Lymphoma simulating uveitis (masquerade syndrome).

Can J Ophthalmol. 1986 Jun;21(4):144–9.

35. Tsai T, O'Brien JM.

Masquerade syndromes: malignancies mimicking inflammation in the eye.

Int Ophthalmol Clin. 2002 Winter;42(1):115–31.

36. Rothova A, Ooijman F, Kerkhoff F, Van Der Lelij A, Lokhorst HM.

Uveitis masquerade syndromes.

Ophthalmology. 2001 Feb;108(2):386–99.

37. Phuc Le Hoang Bahram Bodaghi.

Explorations immunologiques de l'œil.

Encyclopédie pratique de médecine. EMC Ophtalmologie (Elsevier Paris) .

38. Manku H, McCluskey P.

Diagnostic vitreous biopsy in patients with uveitis: a useful investigation?

Clin Experiment Ophthalmol. 2005 Dec; 33(6):604–10.

39. Sugita S, Takase H, Sugamoto Y, Arai A, Miura O, Mochizuki M.

Diagnosis of intraocular lymphoma by polymerase chain reaction analysis and cytokine profiling of the vitreous fluid. Jpn J Ophthalmol. 2009 May;53(3):209–14. Epub 2009 May 31.

40. Ohta K, Sano K, Imai H, Kikuchi T.

Cytokine and molecular analyses of intraocular lymphoma.

Ocul Immunol Inflamm. 2009 May–Jun; 17(3):142–7.

41. Klapper SR, Jordan DR, McLeish W, Pelletier C.

Unilateral proptosis in an immunocompetent man as the initial clinical manifestation of systemic Hodgkin disease. Ophthalmology 1999; 106(2):338–41.

42. Fratkin JD, Shamma HF, Miller SD.

Disseminated Hodgkin's disease with bilateral orbital involvement.

Arch Ophthalmol 1978; 96:102– 4.

43. Duke-Elder S, ed.

System of Ophthalmology: Vol XIII. Pt. II.
London: Kimpton, 1974; 1080 -1.

44. Duke-Elder S, ed.

System of Ophthalmology: Vol XIII. Pt. I.
London: Kimpton, 1974; 482-7.

45. Reese AB:

Tumours of the eye, ed 3. New York,
Harper & Row Publishers, 1976, pp 389-391.

46. Consul BN, Kulshrestha OP.

Hodgkin's disease and bilateral exophthalmos.
Am J Ophthalmol 1963; 56:462-5

47. Sen DK, Mohan H, Chatterjee PK.

Hodgkin's disease in the Orbit.
Int Surg 1971; 55:183- 6.

48. Patel S, Rootman J.

Nodular sclerosing Hodgkin's disease of the orbit.
Ophthalmology 1983; 90:1433- 6.

49. Sapozink MD, Kaplan HS.

Intracranial Hodgkin's disease: a report of 12 cases and review of the literature.
Cancer 1983; 52:1301-7.

50. No authors listed.

Case records of the Massachusetts General Hospital. Weekly clinicopathology exercises. Case 7-
1989. Unilateral exophthalmos three years after treatment of cervical and mediastinal
Hodgkin's disease. N Engl J Med 1989; 320:447-57.

51. Henderson JW.

Orbital Tumors, 3rd ed. New York: Raven
Press, 1994;303-5.

52 Park KL, Goins KM.

Hodgkin's lymphoma of the orbit associated with acquired immunodeficiency syndrome. *Am J Ophthalmol* 1993;116:111-2.

53. Sarah E. Coupland, MBBS, PhD, Michael Hummel, PhD, and Harald Stein MD

Ocular Adnexal Lymphomas: Five Case Presentations and a Review of the Literature
SURVEY OF OPHTHALMOLOGY VOLUME 47 • NUMBER 5 • SEPTEMBER-OCTOBER 2002.

54. Bragg DG.

Radiology of the lymphomas. *Curr Probl Diagn Radiol* 1987;16:177-206.

55. O. Shestaeva, F. Abbas, M. Rastkhah, P. Fourneret, S. Courby, J. Balosso, M. Bolla and X. Artignan

Maladie de Hodgkin de localisation orbitaire : à propos d'un cas
Cancer/Radiothérapie Volume 10, Issues 6-7, November 2006, Pages 532-533.

56. Holbach LM, Colombo F, Schlötzer-Schrehardt U, Kirchner T.

Solitary fibrous tumor of the orbit presenting 20 years after Hodgkin's disease.
Orbit. 2002 Mar;21(1):49-54.

57. Barr CC, Gelender H, Font RL.

Corneal crystalline deposits associated with dysproteinemia. Report of two cases and review of the literature.
Arch Ophthalmol. 1980 May;98(5):884-9.

58. Kremer I, Loven D, Lurie H.

A solitary conjunctival relapse of Hodgkin's disease treated by radiotherapy
Ophthalmic surgery. 1989, vol. 20, no7, pp. 494-496 (15 ref.)

59. Barkana Y, Zadok D, Herbert M, et al.

Granulomatous kerato-conjunctivitis as a manifestation of Hodgkin lymphoma. *Am J Ophthalmol* 2001; 131(6):796-7.

60. F. Roy-Péaud, L. Juhela, C. Landrona, A. Elsendoorna, E. Petitb and P. Roblota

Maladie de Hodgkin révélée par deux syndromes paranéoplasiques
La Revue de Médecine Interne Volume 28, Supplement 1, June 2007, Page 159.

61. To KW, Thirkill CE, Jakobiec FA, et al.

Lymphoma-associated retinopathy.
Ophthalmology 2002;109(11):2149-53.

62. Hua MT, Blaise P, De Leval L, Rakic JM.

Frosted branch angiitis with undiagnosed Hodgkin lymphoma.
Eur J Ophthalmol 2009; 19(2):310.

63. Mochizuki M, Singh AD.

Epidemiology and clinical features of intraocular lymphoma.
Ocul Immunol Inflamm 2009;17(2):69–72.

64. Brown SM, Jampol LM, Cantrill HL.

Intraocular lymphoma presenting as retinal vasculitis.
Surv Ophthalmol 1994;39(2):133–40.

65. Yamamoto M, Ohga S, Ohnishi Y, Inomata H.

Optic disk vasculitis associated with chronic active Epstein–Barr virus infection.
Ophthalmologica 2002; 216(3):221–5.

66. Troussaint D, Vanderhaeghen JJ.

Ocular toxoplasmosis, trigeminal herpes zoster and pulmonary tuberculosis in a patient with Hodgkin's disease.
Ophthalmologica. 1975;171(3):237–43.

67. Hoerni B, Vallat M, Durand M, Pesme D.

Ocular toxoplasmosis and Hodgkin's disease: report of two cases.
Arch Ophthalmol. 1978 Jan;96(1):62–3.

68. Cassoux N, Giron A, Bodaghi B, Tran TH, Baudet S, Davy F, Chan CC, Lehoang P, Merle–Béral H.

IL–10 measurement in aqueous humor for screening patients with suspicion of primary intraocular lymphoma.
Invest Ophthalmol Vis Sci. 2007 Jul;48(7):3253–9.

69. Domingo–Domènech E, Benavente Y, González–Barca E, Montalban C, Gumà J, Bosch R, Wang SS, Lan Q, Whitby D, Fernández de Sevilla A, Rothman N, de Sanjosé S.

Impact of interleukin–10 polymorphisms (–1082 and –3575) on the survival of patients with lymphoid neoplasms.
Haematologica. 2007 Nov;92(11):1475–81.

70. Lee JJ, Kim DH, Lee NY, Sohn SK, Kim JG, Kim HJ, Do YR, Park YH.

Interleukin–10 gene polymorphism influences the prognosis of T–cell non–Hodgkin lymphomas.
Br J Haematol. 2007 May; 137(4):329–36.

71. Rautert R, Schinköthe T, Franklin J, Weihrauch M, Boll B, Pogge E, Bredenfeld H, Engert A, Diehl V, Re D.

Elevated pretreatment interleukin-10 serum level is an International Prognostic Score (IPS)-independent risk factor for early treatment failure in advanced stage Hodgkin lymphoma. *Leuk Lymphoma*. 2008 Nov; 49(11):2091-8.

72. Baiocchi OC.

Hodgkin lymphoma and interleukin-10: shall we go down from the tip of the iceberg? *Leuk Lymphoma*. 2008 Nov; 49(11):2031-2. No abstract available.

73. Sarris AH, Kliche KO, Pethambaram P, Preti A, Tucker S, Jackow C, Messina O, Pugh W, Hagemester FB, McLaughlin P, Rodriguez MA, Romaguera J, Fritsche H, Witzig T, Duvic M, Andreeff M, Cabanillas F.

Interleukin-10 levels are often elevated in serum of adults with Hodgkin's disease and are associated with inferior failure-free survival. *Ann Oncol*. 1999 Apr; 10(4):433-40.

74. Bohlen H, Kessler M, Sextro M, Diehl V, Tesch H.

Poor clinical outcome of patients with Hodgkin's disease and elevated interleukin-10 serum levels. Clinical significance of interleukin-10 serum levels for Hodgkin's disease. *Ann Hematol*. 2000 Mar; 79(3):110-3.

75. Hohaus S, Giachelia M, Massini G, Vannata B, Criscuolo M, Martini M, D'Alo' F, Voso MT, Larocca LM, Leone G.

Clinical significance of interleukin-10 gene polymorphisms and plasma levels in Hodgkin lymphoma. *Leuk Res*. 2009 Oct; 33(10):1352-6.

76. Hohaus S, Giachelia M, Di Febo A, Martini M, Massini G, Vannata B, D'Alo' F, Guidi F, Greco M, Pierconti F, Larocca LM, Voso MT, Leone G.

Polymorphism in cytokine genes as prognostic markers in Hodgkin's lymphoma., *Ann Oncol*. 2007 Aug; 18(8):1376-81. Epub 2007 May 11.