



UNIVERSITE CADI AYYAD
FACULTE DE MEDECINE ET DE PHARMACIE
MARRAKECH

ANNEE 2012

THESE N° 47

Les complications de la chirurgie discale cervicale

THESE

PRESENTEE ET SOUTENUE PUBLIQUEMENT LE .../.../2012

PAR

Mr. **BICANE Mohamed Amine**

Né le 05 Septembre 1985 à Marrakech

POUR L'OBTENTION DU DOCTORAT EN MEDECINE

MOTS CLES

Complications - Chirurgie - Hernie discale cervicale - IRM

JURY

Mr. **S. AIT BENALI**

Professeur de Neurochirurgie

PRESIDENT

Mr. **M. LMEJJATI**

Professeur agrégé de Neurochirurgie

RAPPORTEUR

Mr. **A. EL FIKRI**

Professeur agrégé de Radiologie

Mr. **H. GHANNANE**

Professeur agrégé de Neurochirurgie

JUGES

Mr. **H. AMMAR**

Professeur agrégé en Oto-Rhino-Laryngologie

بِسْمِ اللَّهِ الرَّحْمَنِ الرَّحِيمِ

"رب أوزعني أن أشكر نعمتك
التي أنعمت عليّ وعلى والديّ
وأن أعمل صالحاً ترضاه وأصلح
لي في ذريّتي إني تبت إليك وإني
من المسلمين"
صدق الله العظيم



Au moment d'être admis à devenir membre de la profession médicale, je m'engage solennellement à consacrer ma vie au service de l'humanité.

Je traiterai mes maîtres avec le respect et la reconnaissance qui leur sont dus.

Je pratiquerai ma profession avec conscience et dignité. La santé de mes malades sera mon premier but.

Je ne trahirai pas les secrets qui me seront confiés.

Je maintiendrai par tous les moyens en mon pouvoir l'honneur et les nobles traditions de la profession médicale.

Les médecins seront mes frères.

Aucune considération de religion, de nationalité, de race, aucune considération politique et sociale, ne s'interposera entre mon devoir et mon patient.

Je maintiendrai strictement le respect de la vie humaine dès sa conception.

Même sous la menace, je n'userai pas mes connaissances médicales d'une façon contraire aux lois de l'humanité.

Je m'y engage librement et sur mon honneur.

Déclaration Genève, 1984.



LISTE DES PROFESSEURS

UNIVERSITE CADI AYYAD
FACULTE DE MEDECINE ET DE PHARMACIE
MARRAKECH

Doyen Honoraire

: Pr. Badie-Azzamann MEHADJI

ADMINISTRATION

Doyen

: Pr. Abdelhaq ALAOUI YAZIDI

Vice doyen à la recherche

: Pr. Badia BELAABIDIA

Vice doyen aux affaires pédagogiques

: Pr. Ag Zakaria DAHAMI

Secrétaire Général

: Mr. Azzeddine EL HOUDAIGUI

PROFESSEURS D'ENSEIGNEMENT SUPERIEUR

ABOUSSAD	Abdelmounaim	Néonatalogie
AMAL	Said	Dermatologie
ASMOUKI	Hamid	Gynécologie – Obstétrique A
ASRI	Fatima	Psychiatrie
AIT BENALI	Said	Neurochirurgie
ALAOUI YAZIDI	Abdelhaq	Pneumo-phtisiologie
BENELKHAIAT BENOMAR	Ridouan	Chirurgie – Générale
BELAABIDIA	Badia	Anatomie-Pathologique

BOUMZEBRA	Drissi	Chirurgie Cardiovasculaire
BOUSKRAOUI	Mohammed	Pédiatrie A
CHABAA	Laila	Biochimie
CHOULLI	Mohamed Khaled	Neuropharmacologie
ESSAADOUNI	Lamiaa	Médecine Interne
FIKRY	Tarik	Traumatologie- Orthopédie A
FINECH	Benasser	Chirurgie – Générale
KISSANI	Najib	Neurologie
KRATI	Khadija	Gastro-Entérologie
LATIFI	Mohamed	Traumato – Orthopédie B
MOUDOUNI	Said mohammed	Urologie
MOUTAOUAKIL	Abdeljalil	Ophtalmologie
RAJI	Abdelaziz	Oto-Rhino-Laryngologie
SARF	Ismail	Urologie
SBIHI	Mohamed	Pédiatrie B
SOUMMANI	Abderraouf	Gynécologie-Obstétrique A

PROFESSEURS AGREGES

ABOULFALAH	Abderrahim	Gynécologie – Obstétrique B
ADERDOUR	Lahcen	Oto-Rhino-Laryngologie
AMINE	Mohamed	Epidémiologie - Clinique
AIT SAB	Imane	Pédiatrie B
AKHDARI	Nadia	Dermatologie
BOURROUS	Monir	Pédiatrie A

CHELLAK	Saliha	Biochimie-chimie (Militaire)
DAHAMI	Zakaria	Urologie
EL ADIB	Ahmed rhassane	Anesthésie-Réanimation
EL FEZZAZI	Redouane	Chirurgie Pédiatrique
EL HATTAOUI	Mustapha	Cardiologie
ELFIKRI	Abdelghani	Radiologie (Militaire)
ETTALBI	Saloua	Chirurgie – Réparatrice et plastique
GHANNANE	Houssine	Neurochirurgie
LMEJJATI	Mohamed	Neurochirurgie
LOUZI	Abdelouahed	Chirurgie générale
LRHEZZIOUI	Jawad	Neurochirurgie(Militaire)
MAHMAL	Lahoucine	Hématologie clinique
MANOUDI	Fatiha	Psychiatrie
MANSOURI	Nadia	Chirurgie maxillo-faciale Et stomatologie
NAJEB	Youssef	Traumato - Orthopédie B
NEJMI	Hicham	Anesthésie - Réanimation
OULAD SAIAD	Mohamed	Chirurgie pédiatrique
SAIDI	Halim	Traumato - Orthopédie A
SAMKAOUI	Mohamed Abdenasser	Anesthésie- Réanimation
TAHRI JOUTEI HASSANI	Ali	Radiothérapie
TASSI	Noura	Maladies Infectieuses
YOUNOUS	Saïd	Anesthésie-Réanimation

PROFESSEURS ASSISTANTS

ABKARI	Imad	Traumatologie-orthopédie B
ABOU EL HASSAN	Taoufik	Anesthésie - réanimation

ABOUSSAIR	Nisrine	Génétique
ADALI	Imane	Psychiatrie
ADALI	Nawal	Neurologie
ADMOU	Brahim	Immunologie
AGHOUTANE	El Mouhtadi	Chirurgie – pédiatrique
AISSAOUI	Younes	Anésthésie Reanimation (Militaire)
AIT BENKADDOUR	Yassir	Gynécologie – Obstétrique A
AIT ESSI	Fouad	Traumatologie-orthopédie B
ALAOUI	Mustapha	Chirurgie Vasculaire périphérique (Militaire)
ALJ	Soumaya	Radiologie
AMRO	Lamyae	Pneumo - phtisiologie
ANIBA	Khalid	Neurochirurgie
ARSALANE	Lamiae	Microbiologie- Virologie (Militaire)
BAHA ALI	Tarik	Ophtalmologie
BAIZRI	Hicham	Endocrinologie et maladies métaboliques (Militaire)
BASRAOUI	Dounia	Radiologie
BASSIR	Ahlam	Gynécologie – Obstétrique B
BELBARAKA	Rhizlane	Oncologie Médicale
BELKHOU	Ahlam	Rhumatologie
BEN DRISS	Laila	Cardiologie (Militaire)
BENCHAMKHA	Yassine	Chirurgie réparatrice et plastique

BENHADDOU	Rajaa	Ophtalmologie
BENHIMA	Mohamed Amine	Traumatologie-orthopédie B
BENJILALI	Laila	Médecine interne
BENZAROUEL	Dounia	Cardiologie
BOUCHENTOUF	Rachid	Pneumo-phtisiologie (Militaire)
BOUKHANNI	Lahcen	Gynécologie – Obstétrique B
BOURRAHOuat	Aicha	Pédiatrie
BSSIS	Mohammed Aziz	Biophysique
CHAFIK	Aziz	Chirurgie Thoracique (Militaire)
CHAFIK	Rachid	Traumatologie-orthopédie A
CHERIF IDRISSE EL GANOUNI	Najat	Radiologie
DAROUASSI	Youssef	Oto-Rhino – Laryngologie (Militaire)
DIFFAA	Azeddine	Gastro - entérologie
DRAISS	Ghizlane	Pédiatrie A
EL AMRANI	Moulay Driss	Anatomie
EL ANSARI	Nawal	Endocrinologie et maladies métaboliques
EL BARNI	Rachid	Chirurgie Générale (Militaire)
EL BOUCHTI	Imane	Rhumatologie
EL BOUIHI	Mohamed	Stomatologie et chirurgie maxillo faciale
EL HAOUATI	Rachid	Chirurgie Cardio Vasculaire
EL HAOURY	Hanane	Traumatologie-orthopédie A
EL HOUDZI	Jamila	Pédiatrie B

EL IDRISSI SLITINE	Nadia	Pédiatrie (Néonatalogie)
EL KARIMI	Saloua	Cardiologie
EL KHADER	Ahmed	Chirurgie Générale (Militaire)
EL KHAYARI	Mina	Réanimation médicale
EL MANSOURI	Fadoua	Anatomie – pathologique (Militaire)
EL MEHDI	Atmane	Radiologie
EL MGHARI TABIB	Ghizlane	Endocrinologie et maladies métaboliques
EL OMRANI	Abdelhamid	Radiothérapie
FADILI	Wafaa	Néphrologie
FAKHIR	Bouchra	Gynécologie – Obstétrique B
FAKHIR	Anass	Histologie -embryologie cytogénétique
FICHTALI	Karima	Gynécologie – Obstétrique B
HACHIMI	Abdelhamid	Réanimation médicale
HAJJI	Ibtissam	Ophtalmologie
HAOUACH	Khalil	Hématologie biologique
HAROU	Karam	Gynécologie – Obstétrique A
HOCAR	Ouafa	Dermatologie
JALAL	Hicham	Radiologie
KADDOURI	Said	Médecine interne (Militaire)
KAMILI	El ouafi el aouni	Chirurgie – pédiatrique générale
KHALLOUKI	Mohammed	Anesthésie-Réanimation
KHOUCHANI	Mouna	Radiothérapie

KHOULALI IDRISSE	Khalid	Traumatologie-orthopédie (Militaire)
LAGHMARI	Mehdi	Neurochirurgie
LAKMICH	Mohamed Amine	Urologie
LAKOUICHMI	Mohammed	Chirurgie maxillo faciale et Stomatologie (Militaire)
LAOUAD	Inas	Néphrologie
LOUHAB	Nissrine	Neurologie
MADHAR	Si Mohamed	Traumatologie-orthopédie A
MAOULAININE	Fadlmrabihrabou	Pédiatrie (Néonatalogie)
MARGAD	Omar	Traumatologie – Orthopédie B
MATRANE	Aboubakr	Médecine Nucléaire
MOUAFFAK	Youssef	Anesthésie - Réanimation
MOUFID	Kamal	Urologie (Militaire)
MSOUGGAR	Yassine	Chirurgie Thoracique
NARJIS	Youssef	Chirurgie générale
NOURI	Hassan	Oto-Rhino-Laryngologie
OUALI IDRISSE	Mariem	Radiologie
OUBAHA	Sofia	Physiologie
OUERIAGLI NABIH	Fadoua	Psychiatrie (Militaire)
QACIF	Hassan	Médecine Interne (Militaire)
QAMOUSS	Youssef	Anesthésie - Réanimation (Militaire)
RABBANI	Khalid	Chirurgie générale

RADA	Noureddine	Pédiatrie
RAIS	Hanane	Anatomie-Pathologique
ROCHDI	Youssef	Oto-Rhino-Laryngologie
SAMLANI	Zouhour	Gastro - entérologie
SORAA	Nabila	Microbiologie virologie
TAZI	Mohamed Illias	Hématologie clinique
ZAHLANE	Mouna	Médecine interne
ZAHLANE	Kawtar	Microbiologie virologie
ZAOUI	Sanaa	Pharmacologie
ZIADI	Amra	Anesthésie - Réanimation
ZOUGAGHI	Laila	Parasitologie –Mycologie

A decorative, ornate frame with intricate scrollwork and flourishes. The word "DEDICACES" is centered within the frame in a bold, serif, all-caps font. The frame has a double-line border with decorative elements at the top, bottom, and sides.

DEDICACES

A mes parents: BICANE LARBI et FATIMA Ichkhakh

Vous avez fait de votre vie une succession de sacrifices et d'oublis de soi afin que mes frères et moi ne manquions de rien.

Très tôt, vous avez su nous inculquer la soif d'apprendre et la volonté de réussir.

En ce jour, j'aimerais vous dire que je suis fier de vous et j'espère que vous l'êtes aussi de votre fils.

Tant de renoncements et d'abnégations par amour pour ses enfants, il faut le faire.

Recevez à travers ces modestes mots l'expression de mon profond attachement et de ma gratitude éternelle.

Puisse le seigneur vous accorder de jouir du fruit de votre labeur. On ne choisit pas ses parents mais soyez rassurés que je vous aurais choisis si c'était le cas.

Ce travail le vôtre.

DIEU PRESERVE NOTRE FAMILLE.

A ma grand-mère : KINANI KELTOUM

J'ai grandi, nourri par vos conseils et bénédictions. Vous avez parfait en moi ce que vous avez si bien su inculquer à ma mère.

De tout temps, je vous ai senti à mes côtés. Ce travail porte votre marque.

Soyez assurés de mon affection et de mon attachement.

Que dieu bénisse ton âme et qu'il me permet de te revoir au paradis inshallah.

In memorium de ma belle et bien-aimé, ma grand-mère keltoum.

A mes petits frères: ALI et MEHDI BICANE.

En ce jour, je vous passe le témoin que j'ai reçu de nos frères aînés et je n'ai point de doute sur la continuation du relais.

J'aimerais juste vous dire que les difficultés nous forment, mais ne doivent jamais nous faire baisser les bras.

Souvent dans les pires moments, il suffit d'un peu d'optimisme et de foi et le tour est joué.

Notre unité nous a souvent permis de surmonter bien des obstacles et je vous renouvelle ici toute ma disponibilité.

A ma seule et unique petite sœur : BICANE IMANE

Que puis-je te dire de nouveau ? J'espère que tu seras fière de ton grand frère chéri.

Tu as toujours été pour moi une alliée sure et je reste convaincu que cette complicité n'aura jamais de fin.

Je t'aime et tu peux toujours compter sur moi.

A mes oncles : SIMOHAMED, ABDELLATIF, NAJIB et ABDEL AZIZ ICHKHAKH.

Merci tontons pour vos généreuses pensées et votre parrainage de ma formation médicale.

Recevez ici l'expression de mon amour filial et de mon grand respect pour les hommes que vous êtes.

A mes tentes : AICHA, NAIMA et AMINA ICHKHAKH.

Vous avez toujours été une oreille très attentive à mes préoccupations.

Votre gentillesse et votre sagesse ont marquées ma tendre enfance et c'est pour moi un plaisir de pouvoir vous dire merci pour votre pierre à l'édifice.

A ma bien aimée et mon amour : JOANNA NIESTEPSKA.

Malgré des conditions non évidentes, tu as manifesté tant d'amour et de tendresse à mon égard.

Tu as fait preuve d'un grand courage et de tendresse, tous ces moments partagés ont été un vrai bonheur. Je ne sais comment te remercier.

PUISSE LE TOUT PUISSANT nous aide à aller au bout de nos ambitions Et nous faciliter la tâche pour qu'on puisse s'unir un jour après ce long chemin handicapé par la distance.

Quelques soient les mots avec lesquels je tenterai de m'exprimer, ils resteront stériles face à tout ce que j'éprouve pour toi...Je me contenterai de te dire:...Je t'aime.

A mon très cher ami :OUALID OUAZRI

Point besoin de discourir puisque notre amitié et notre complicité ne datent pas d'aujourd'hui.

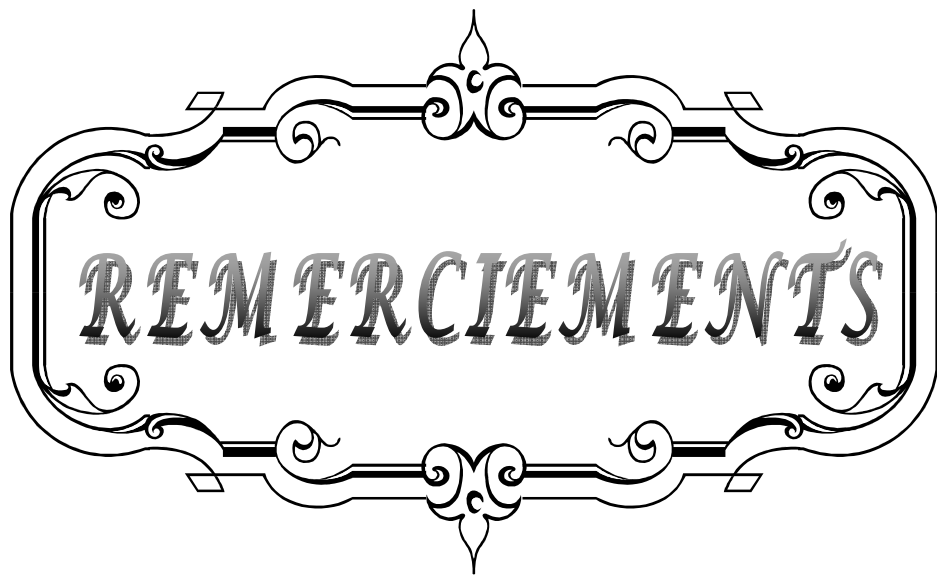
Nous avons connu des hauts et des bas. Mais même dans les pires moments la branche s'est tordu sans se casser; reçois ici le témoignage de mon amitié.

**A mes amies : IMANE CHARAHDINE, MERIAM
MEKKAOUI ALAOUI et Belkiss El Morabit.**

*Nous avons mis long à enlever le voile, mais vous avez toujours été dans mes moments difficiles une oreille attentive et un tendre réconfort. Je voudrais vous dire ici que je crois très fort en vous et en tous les changements engagés.
Je compte sur vous.*

**A mes amis et collègues : SOUFIANE H, RIAD ABASS,
YOUNES EL, ADIL EL, MOHAMED BA, OUSSAMA AF,
BAKRIM AM, YASSINE AH, ADIL ED, ADIL BAH, MED
BO, SAADIA BO, SALMA BE, AHMED BEN, ADIL LAM,
ADIL AI.....**

Nous avons fait tout ce long chemin ensemble et partagé tant d'émotion. En ce moment où ensemble nous tournons une page sûrement pour en ouvrir une autre, je vous souhaite beaucoup de courage et de chance pour vos carrières respectives.

A decorative frame with ornate scrollwork and flourishes. The word "REMERCIEMENTS" is written in a bold, serif font across the center of the frame.

REMERCIEMENTS

A mon maître et président de thèse :

Pr. S. AIT BENALI

Professeur de neurochirurgie

Chef de service de neurochirurgie au CHU Mohammed VI

Je vous remercie de l'honneur que vous m'avez fait en acceptant de présider le jury de ma thèse.

Je vous remercie également pour votre enseignement.

Je suis très reconnaissant de l'intérêt que vous avez porté à ce travail.

Veuillez trouver ici, Professeur, l'expression de mes sincères remerciements.

A mon maître et rapporteur de thèse :

M. LMEJJATI , Professeur agrégé en neurochirurgie

Vous m'avez fait un grand honneur en acceptant de me confier ce travail. Je suis très touché par votre disponibilité et par le réconfort que vous m'avez apporté lors de mon passage au service ainsi que lors de l'élaboration de ce travail. Vos qualités professionnelles et humaines me servent d'exemple.

Veuillez trouver ici, Professeur, l'expression de ma profonde gratitude.

A notre maître et juge :

*Pr. H. GHANNANE Professeur agrégé de neurochirurgie au CHU
Mohammed VI*

Vous m'avez fait honneur en faisant partie du jury de ma thèse. J'ai pu apprécier l'étendue de vos connaissances et vos grandes qualités humaines tout au long de l'élaboration de ce travail.

Veuillez accepter, Professeur, mes sincères remerciements et mon profond respect.

A mon maître et juge :

Pr. M. EL FIKRI

Professeur agrégé de radiologie

HMA à Marrakech

Vous avez accepté très spontanément de faire partie du jury.

Je vous remercie de votre enseignement et vos connaissances transmises avec générosité lors de mon passage dans votre service.

Veuillez trouver ici, Professeur, l'expression de mon profond respect et mon entière gratitude.

Au Pr. H. AMMAR
Professeur agrégé en Oto-Rhino-Laryngologie
à l'hôpital militaire Avicenne à Marrakech

*Aucune expression ne saurait témoigner de ma gratitude et de la
profonde estime que je porte à votre personne. Votre aide à la réalisation
de ce travail était d'un grand apport.*

*Veillez accepter, Professeur, l'expression de mes remerciements les plus
distingués.*

A tout le personnel du service d'e neurochirurgie au CHU Mohammed VI
à Marrakech

En témoignage de ma gratitude et de mes remerciements.

***A TOUTE PERSONNE QUI, DE PRES OU DE LOIN, A CONTRIBUE A
LA REALISATION DE CE TRAVAIL.***



ABBREVIATIONS

A decorative, ornate frame with intricate scrollwork and flourishes surrounds the word "ABBREVIATIONS". The word is written in a stylized, all-caps, serif font with a slight shadow effect, giving it a three-dimensional appearance. The frame is symmetrical and features a central decorative element at both the top and bottom.

Listes des abréviations

Abord ant.	: Abord antérieure
ADO	: Anti-diabétiques oraux
AINS	: Anti-inflammatoires non stéroïdiens
ATCD	: Antécédents
CCE	: Canal cervical étroit
DDS	: Délai de la symptomatologie
DE	: Diagnostic d'entrée
DNID	: Diabète non insulino-dépendant
EMG	: Electromyogramme
F	: Femme
FMS	: Force musculaire segmentaire
H	: Homme
HD	: Hernie discale
HDC	: Hernie discale cervicale
HDM	: Hernie discale molle HTA : Hypertension portale
IRM	: Imagerie par résonance magnétique
LCR	: Liquide céphalo-rachidien
Ligt	: Ligament
M.	: Muscle
MI	: Membre inférieur
MS	: Membre supérieur
MSG	: Membre supérieur gauche
NCB	: Névralgie cervico-brachiale
PDV	: Perdu de vue
RAS	: Rien à signaler
Rx standards	: Radiographies standards
ROT	: Réflexes ostéo-tendineux
Sd de SLA	: Syndrome de Sclérose latérale amyotrophique
SR	: Smith robinson
T. de déglutition	: Troubles de déglutition
T. moteurs	: Troubles moteurs
T. sensitifs	: Troubles sensitifs

T. sphinc.	: Troubles sphinctériens
TDM	: Tomodensitométrie
IRM	: imagerie par résonance magnétique
TRAUM.	: Traumatisme
TTT MED	: Traitement médical
TTT CHIR	: Traitement chirurgical
SCM	: sterno-cléido-mastoïdien.
OLLP	: ossification du ligament longitudinal postérieur.
LLP	: ligament longitudinal postérieur.
LLA	: ligament longitudinal antérieur.
CSM	: corporéctomie subtotal multiple.



Introduction	1
Matériel et méthode	3
Résultats :	5
I. résultats épidémiologique :	6
1. Age	6
2. sexe.	6
3. profession	7.
4. ATCD.	7
II. résultats cliniques :	8
1. modalité d installation	8
2. délais de symptomatologie	8
3. signe fonctionnel.	9
4. exam neurologique.	9
4.1 le syndrome rachidien	9
4.2 Syndrome lésionnel.	9
a- Trouble moteur.	9
b- Trouble sensitif.	9
c- Anomalie des ROT du membre sup.	9
4.3 Syndrome sous lésionnel.	10
a- déficit moteur.	10
b- déficit sensitif.	10
c- trouble sphinctérien.	11
5 exam général.	11
III résultats para-cliniques	11
1 exam radiologique.	11
1.1 Radio standard F. P. $\frac{3}{4}$.	11
1.2 IRM	12
1.3 TDM	18
2 EMG	18
3 exams biologiques.	19
IV Résultats thérapeutiques	19
1. TTT médical	19
2. TTT chirurgical	19
V complications	21
1. peropératoire.	21
2. post-opératoire immédiate	21
3. post-opératoire tardif.	22
VI résultats évolutifs	22
1. court terme	22
2. long terme.	22

Discussion	24
I rappel anatomique.	25
II rappel physiologique.	34
III rappel anatomo-physio-pathologique.	34
IV. Rappel clinique :	36
1. Données épidémiologiques	36
1.1 Age	36
1.2. Sexe	36
1.3 Profession	37
1.4 ATCD	37
2. Signes fonctionnels	40
3. Examen clinique.	41
3.1 Syndrome rachidien.	41
3.2 Syndrome lésionnel	41
3.3 Syndrome sous lésionnel	41
3.4 autres.	41
4 Examen para-clinique (radiologiques)	43
4.1 Imagerie par résonance magnétique (IRM)	43
a- Technique	43
b- Sémiologie IRM	43
c- Contres indications	43
d- Avantages	44
e- Limites.	44
f- Résultats	44
4.2 Tomodensitométrie du rachis cervical (TDM).	46
a- Avantages.	46
b- Effets indésirables	46
c- contres indications.	46
V Rappel thérapeutique :	46
1 Traitement médicale.	46
1.1 Antalgique	47
1.2 Myorelaxant	47
1.3 CTC.	47
1.4 VIT B12	47
2 Traitement physiologique	47
3 La traction mécanique et élongation.	47
4 Kinésithérapie.	48
5 Infiltrations.	48
VI Le traitement chirurgical	49
1 Introduction	49
2 Historique	49
3 Voie antérolatérale ou pré-sterno-cléïdo-mastoïdienne	51
3.1 Installation du malade:	51
a- Description	51

b- Complications	51
3.2 La discectomie simple avec ou sans corporéctomie avec fusion	53
a- La discectomie simple	53
b- Corporéctomie et discectomie avec fusion	54
c- LES complications	59
3.3 Décompression antérieure et décompression avec corporéctomie subtotale multiple.	67
a- Description	67
b- Résultats	67
c- Avantages	68
d- Complications	68
3.4 Uncusectomie et uncoforaminectomie de JUNG	73
a- Description:	73
b- Avantages	73
c- Complications	73
3.5 Instrumentation antérieure :	76
a- plaque-vis	76
b- La cage cervicale Antérieure	81
4- Voie d'abord latérale de VERBIEST ou rétro-sterno-cleïdo-mastoïdienne.	83
5- La voie postérieure	83
5.1 Installation du patient	83
a- Description	83
b- Complications.	84
5.2 La laminectomie.	84
a- Description	84
b- Indication thérapeutique	86
c- Avantages.	86
d- Les complications.	86
5.3 L'instrumentation postérieure :	91
a- Techniques de câblage et crochets laminaires.	92
b- le système Vis-base	93
6. Arthroplastie du rachis cervical :	97
6.1 Implants:	97
6.2 Résultats clinique :	98
6.3 Les complications et révisions.	
Conclusion	108
Recommandation	110
Annexes	113
Résumé	117
Bibliographie	128



INTRODUCTION

Les complications de la chirurgie discale cervicale

La hernie discale molle et l'unco-discoarthrose sont l'expression anatomique différente d'une même maladie qui est la dégénérescence discale.

La hernie discale cervicale suscite plusieurs points d'intérêt, d'une part en raison de la fréquence relative des névralgies cervico-brachiales qu'elle provoque, et de la mise en jeu du pronostic fonctionnel si la moelle est comprimée; d'autre part, en raison des explorations neuroradiologiques qui sont devenues peu invasives et surtout plus précises dans l'identification des lésions ; enfin en raison des techniques chirurgicales qui sont nombreuses et dont les résultats sont bons.

Lorsqu'il s'agit de une maladie dégénérative de la colonne vertébrale cervicale, la cible de toute procédure doit être l'élimination complète de la cause des dommages aux structures myelo-radicaire. Lorsque le processus pathologique entraîne une compression antérieure, l'approche antérieure doit être préféré. La libération des structures neurales comprimées par voie antérieure peut être effectuée par plusieurs techniques, en fonction de la compétence et l'expérience du chirurgien dans l'utilisation d'une procédure spécifique (par exemple, Cloward vs Smith-Robinson vs chirurgie à plusieurs niveaux).

Considérée comme chirurgie saine, mais le risque de survenue de complications per et post-opératoire est toujours présent.

Nous avons pu recueillir 34 dossiers des hernies discales cervicales hospitalisées dans le service de Neurochirurgie du CHU Mohammed VI entre 2003 et 2010. Les myélopathies cervico-arthrosiques et les hernies discales cervicales post-traumatiques ont été exclues de cette étude.

En s'appuyant sur une revue bibliographique et l'étude de 30 cas qu'on avait réalisée, notre but consiste à :

- Dégager les circonstances de découverte ainsi que les facteurs favorisants.
- Analyser les différentes données cliniques et para-cliniques en particulier l'IRM et de démontrer l'intérêt de la chirurgie, en particulier la voie d'abord antérieure pour en juger l'efficacité.
- Apprécier l'évolution ainsi que les complications après le traitement chirurgical et de préjuger des facteurs pronostics.



Les complications de la chirurgie discale cervicale

Il s'agit d'un travail rétrospectif de 34 dossiers exploitables des hernies discales cervicales parmi 42 dossiers colligés dans le service de neurochirurgie de l'hôpital mohammed VI entre 2003 et 2010.

- Nous avons exclu de notre travail les myélopathies cervicarthrosiques et les hernies discales post-traumatiques.
- Pour notre étude, nous avons recueilli les données épidémiologiques, cliniques, para-cliniques, thérapeutiques et évolutives de la pathologie discale cervicale dont le but consiste à :
 - ✓ · Dégager les complications du traitement chirurgical, tout en les comparant avec celles de la littérature.



RESULTATS

I. Résultats épidémiologiques

1- Age

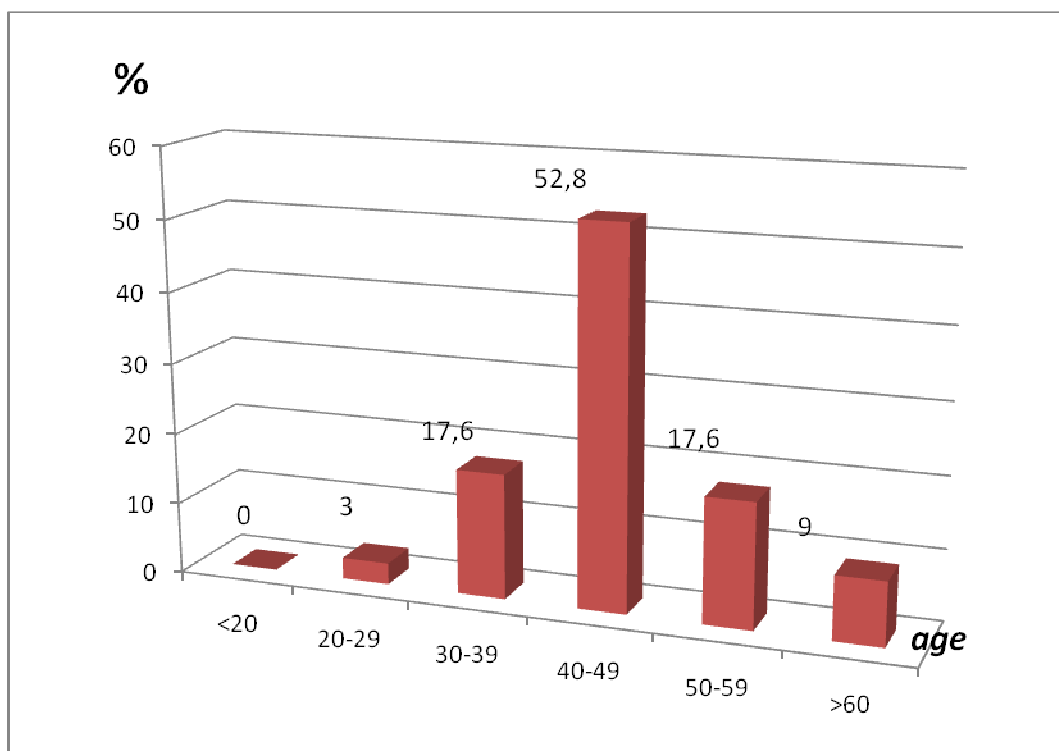


Figure n°1: Répartition des patients selon l'âge.

La majorité de nos malades se situe dans la tranche d'âge comprise entre 30 et 59 ans (90%), avec un maximum de cas entre 40 et 49 ans. (Figure n°23)

L'âge moyen de la série est de 44 ans avec des extrêmes de 24 à 62 ans.

2- Sexe :

Nous notons une très nette prédominance du sexe masculin : 78% d'hommes pour 22% de femmes. (Figure n°24)

La prédominance masculine peut s'expliquer par la nature de la profession exercée.

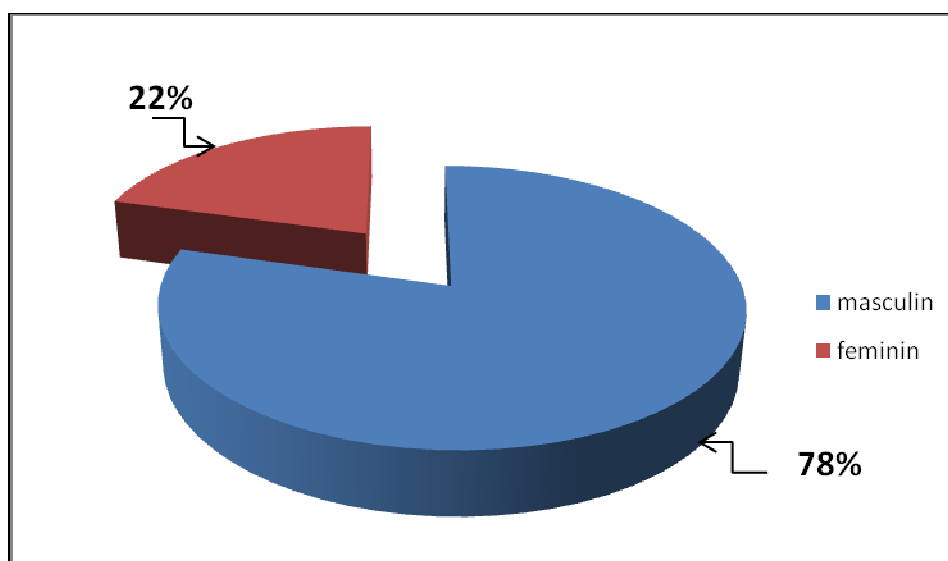


Figure n°2: Répartition des patients en fonction du sexe.

3- Profession:

Le tableau I, représente les différentes professions de nos patients :

Tableau I : Répartition des patients selon la profession

profession	nombre	Pourcentage%
<i>Sans profession</i>	15	44
<i>agriculteur</i>	05	14.7
<i>commerçant</i>	01	3.1
Ouvrier	03	8
maçons	05	14.7
chauffeur	02	6.2
techniciens	01	3.1
Tailleurs	01	3.1
fonctionnaire	01	3.1
Total	34	100

II. Résultats cliniques

1- Modalités d'installation de la symptomatologie

L'installation de la symptomatologie est progressive chez tous nos malades faisant suite à une période plus ou moins longue de cervicalgie et de torticolis à répétition.

2- Délai de la symptomatologie

C'est le temps écoulé entre l'apparition du premier signe clinique et l'hospitalisation pendant lequel le malade a pu recevoir diverses thérapeutiques.

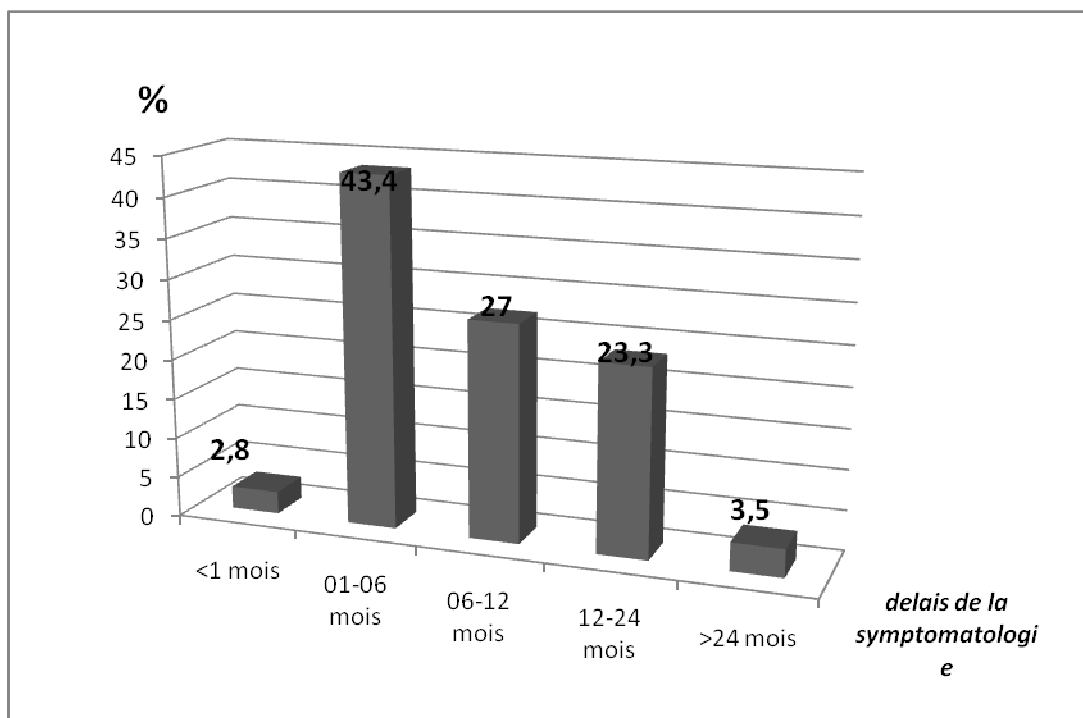


Figure n°3: délai de la symptomatologie.

La durée moyenne est de : 8 mois.

Les complications de la chirurgie discale cervicale

Dans notre série nous avons noté que le délai de la symptomatologie se situe entre 1 mois et 24 mois dans 93.1% soit 31 malades (Figure n°25).

3- Signes fonctionnels :

Ils sont représentés par la névralgie cervico-brachiale qui est l'association d'une douleur cervicale et d'une radiculalgie du membre supérieur.

Dans notre série, les douleurs sont très intenses comparées à des décharges électriques, ou à des brûlures exacerbées par l'effort physique ou par les mouvements du rachis cervical.

19 patients ont présenté une NCB soit 55.8%.

Tableau II La répartition de la topographie de l'atteinte radiculaire est faite de façon suivante:

Atteinte	C4	C5	C6	C7
monoradiculaire	2.9%	8.8%	17.6%	11.7%
Atteinte biradiculaire	C4-C5	C5-C6	C6-C7	
	5.9%	5.9%	2.9%	

On note une prédominance de C6 dans les atteintes mono-radiculaires, et de C5C6 dans les atteintes bi-radiculaires (Tableau II).

4- Examen neurologique

4-1 syndrome rachidien :

L'examen du rachis cervical a permis d'objectiver un syndrome rachidien fait d'une attitude antalgique du cou, une douleur provoquée par la pression des épineuses, une limitation douloureuse des mouvements cervicaux et une contracture des muscles para-vertébraux.

Dans notre série, ce syndrome rachidien cervical a été retrouvé chez 22 patients soit 64.7%;

- ✓ Une attitude antalgique chez 5 patients soit 14.7% des cas.
- ✓ Une douleur à la pression des épineuses chez 10 patients soit 29.4% des cas.

Les complications de la chirurgie discale cervicale

- ✓ Une limitation douloureuse des mouvements cervicaux chez 11 patients soit 32% des cas.
- ✓ Une contracture des muscles para-vertébraux chez 6 patients soit 17.6% des cas.

4-2 Syndrome lésionnel

a- Troubles moteurs

Dans notre série le déficit radiculaire est présent chez 16 malades soit 47% des cas et qui se présente par :

- Un membre supérieur pendu, un bras en rotation interne et un déficit de l'abduction chez 4 patients soit 11.7% des malades.
- Un déficit de la flexion du coude et du poignet chez 4 patients soit 11.7% des malades.
- Un déficit de l'extension du coude, du poignet et des doigts chez 2 patients soit 6.7%.
- Une attitude en griffe de la main chez 1 patients soit 2.9%.
- Une amyotrophie chez 5 patients soit 14.7%.

b- Troubles sensitifs

Les troubles sensitifs sont l'hypoesthésie ou l'anesthésie d'un ou de plusieurs dermatomes, ils sont observés chez 12 patients soit 35.2% des cas.

Un déficit sensitivo-moteur a été retrouvé chez 10 patients soit 30% des cas.

c- Anomalies des réflexes ostéo-tendineux des membres supérieurs

Dans notre série, la diminution ou l'abolition des réflexes n'a été observée que chez 5 patients soit 14.7% des cas.

- 3 patients avec abolition du réflexe bicipital.
- 1 patient avec abolition du réflexe tricipital.
- 1 patient avec abolition du réflexe cubito-pronoteur.

Les complications de la chirurgie discale cervicale

4-3 Syndrome sous lésionnel

a- Déficit moteur (Tableau III)

- Syndrome pyramidal irritatif:

Une atteinte pyramidale avec hyper-réflexie tendineuse et signe de Babinski est retrouvée chez 20 patients soit 58.8% des cas.

- Tétraparésie :

Elle a été retrouvée chez 17 patients soit 50% des cas.

- Tétraplégie :

Elle a été retrouvée chez 3 patients soit 8.8% des cas.

Tableau III : Le déficit moteur sous lésionnel.

	Nombre de cas	Pourcentage %
Syndrome pyramidale	20	58.8
Tétraplégie	3	8.8
Tétraparésie	17	50

b- Déficit sensitif

Les troubles sensitifs sous lésionnels sont moins fréquents que les troubles moteurs. Nos résultats sont résumés dans le tableau IV :

Tableau IV : Troubles sensitifs.

Type d'atteinte	Nombre	Pourcentage%
Sensibilité profonde	4	11.7
Sensibilité tactile et thermoalgique	9	26.4

Les complications de la chirurgie discale cervicale

c- Troubles sphinctériens

Les troubles sphinctériens sont à type d'impériosité mictionnelle ou du retard à la miction.

On a trouvé dans notre série 6 patients qui présentent ces troubles soit 17.6% des cas.

Au total: Les troubles neurologiques entrant dans le cadre du syndrome sous lésionnel sont illustrés dans le tableau V :

Tableau V : Troubles neurologiques du syndrome sous lésionnel.

	Nombre de cas	Pourcentage%
Tétraplégie	3	8.8
Tétraparésie	17	50
Troubles sensitifs	13	38.2
Trouble sphinctérien	6	17.6

5- Examen général

L'état général de tous nos malades était conservé

III. Résultats paracliniques

1. Examens radiologiques

Le diagnostic des hernies discales cervicales a bénéficié des progrès importants réalisés en neuroradiologie ces dernières années.

1.1. Radiographies standard du rachis cervical de face, de profil, et ¾ droit et gauche

Elles permettent l'étude statique (appréciation des courbures physiologiques), morphologique (structures osseuses et parties molles para vertébrales du rachis cervical), et aussi elles donnent une idée sur la dégénérescence discale en montrant un pincement discal.

Les complications de la chirurgie discale cervicale

Elles font partie du bilan initial d'une névralgie cervico-brachiale. Leur rôle essentiel est d'éliminer une pathologie infectieuse ou tumorale.

Tous nos patients ont bénéficié d'une radiographie standard face et profil.

Les anomalies rencontrées sont résumées dans le tableau VI:

Tableau VI : les résultats obtenus par la radiologie standard.

Anomalie radiologique	Nombre de patient
Pincement discal :	25
C3-C4	3
C4-C5	5
C5-C6	11
C6-C7	6
Arthrose étagée	14
Unco-discarthrose	06
Rectitude cervicale	23

1.2. Imagerie par résonance magnétique :

Dans notre série tous les patients ont bénéficié de cet examen, dont les résultats sont rassemblés dans le tableau VII:

Tableau VII: Les résultats obtenus par l'IRM.

	Nombre de cas	Pourcentage%
Hernie discale unique	26	76.4
C5-C6	11	32.5
C6-C7	8	20.6
C4-C5	05	14.7
C3-C4	05	14.7
Hernie discale étagée :	08	23.5
C5-C6+C6-C7	04	11.7
C4-C5+C6-C7	03	8.8
C3-C4+C4-C5	01	2.9
Hernie discale médiane :	19	55.8
Hernie discale paramédiane :	9	26.4
Hernie discale latérale :	11	32.3
Compression médullaire sans signal intra-médullaire	5	14.7
Signal intra- médullaire	7	20.5
Uncarthrose	10	29.4
Cavité syringomyélique	01	2.9
Atrophie du cordon médullaire	01	2.9
Canal cervical étroit	02	5.9

On note une large prédominance des hernies discales médianes qui représentent 56.7% des hernies discales diagnostiquées par l'IRM sur un total de 34 hernies (tableau VII).

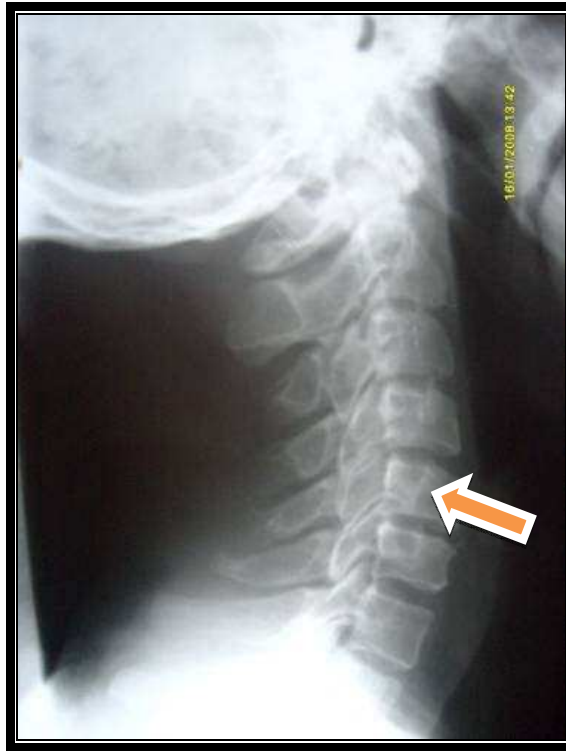

Figure n°4 : Radiographie du rachis cervical de profil présentant un pincement discal au niveau C5C6.

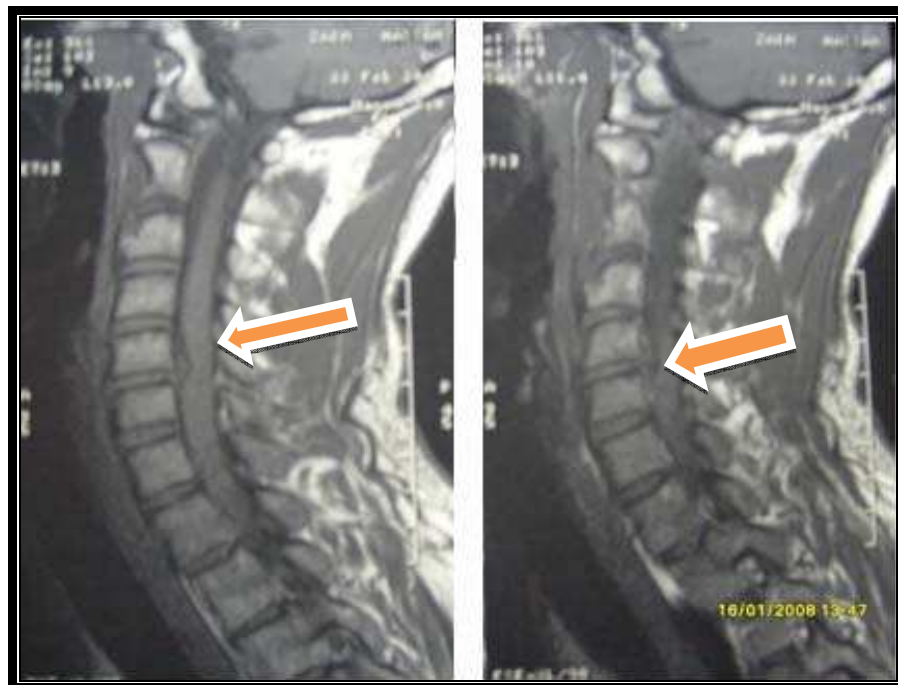

Figure n°5: IRM coupe sagittale pondérée T1 montrant une hernie discale cervicale C5C6.

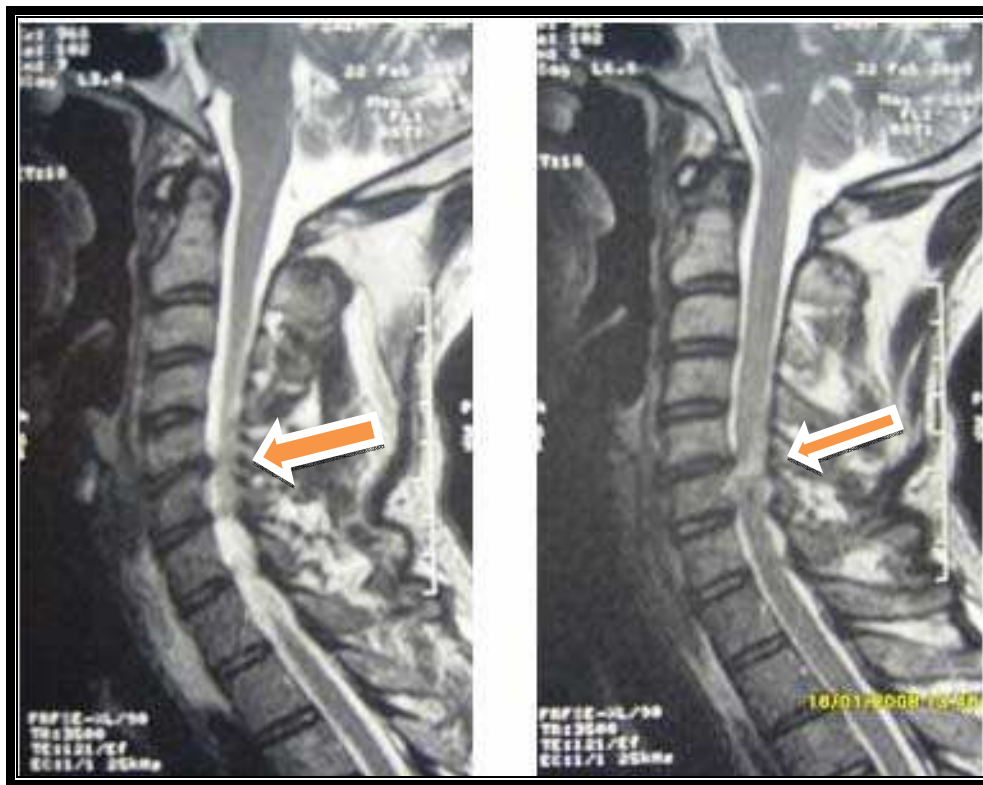

Figure n°6: IRM coupe sagittale pondérée T2 montrant une hernie discale cervicale C5C6.

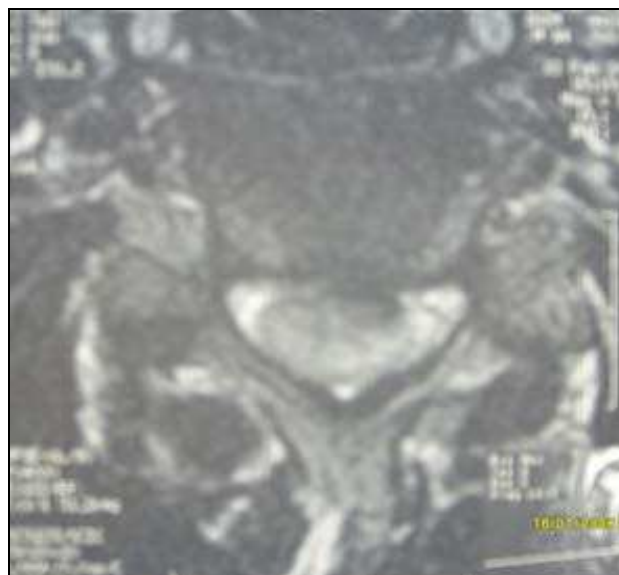

Figure n°7: IRM coupe axiale pondérée T2 au niveau C5C6.

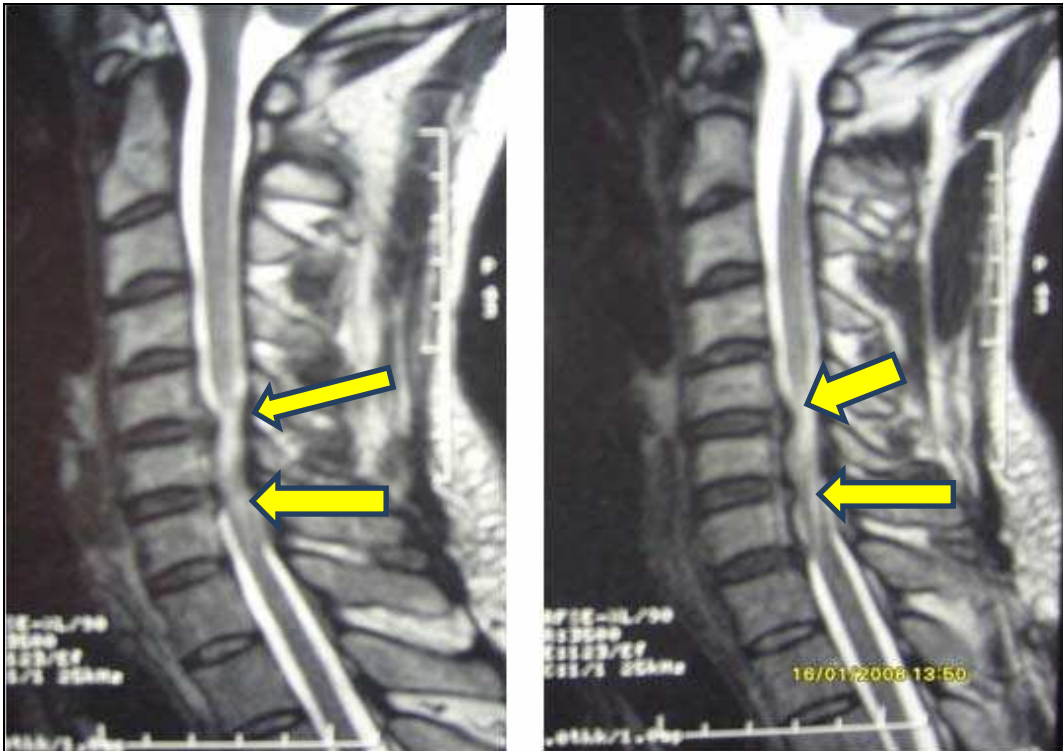


Figure n°8: IRM coupe sagittale pondérée T1 montrant une hernie discale cervicale bi-étagée C5C6 et C6C7.

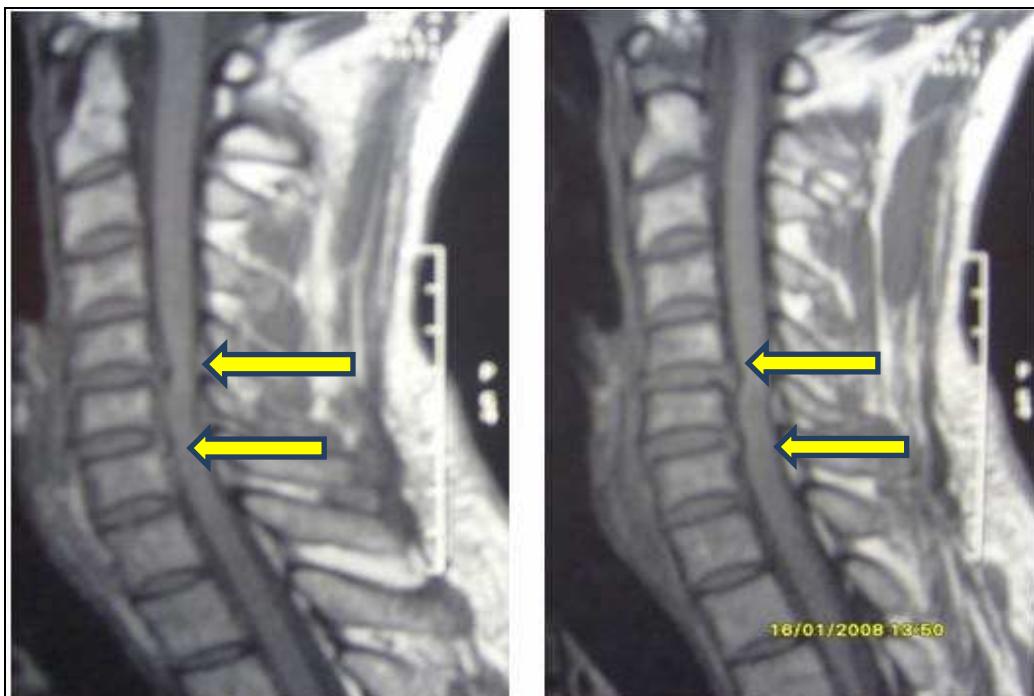
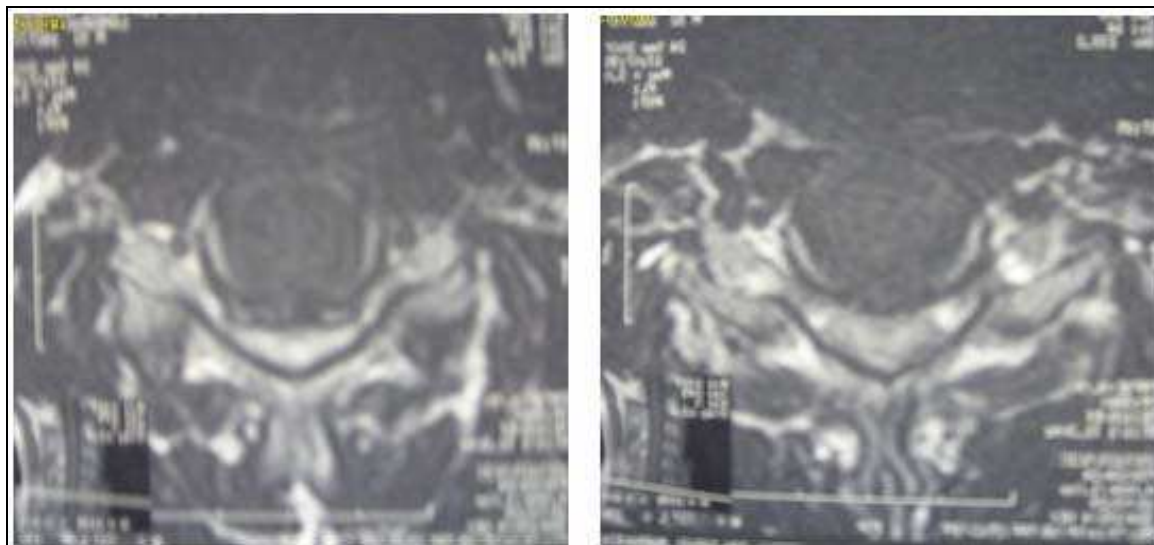


Figure n°9: IRM coupe sagittale pondérée T1 montrant une hernie discale cervicale biétagée C5C6 et C6C7.



A

B

Figure n°10: IRM coupe axiale pondérée T2 montrant une hernie discale cervicale bi-étagée:

A. Hernie discale cervicale au niveau C6C7.

B. Hernie discale cervicale au niveau C5C6.

1.3. Tomodensitométrie

La tomodensitométrie a été réalisée chez un seul malade où elle a posé le diagnostic d'une hernie discale cervicale, dont le traitement chirurgical a été récusé vu l'amélioration sous traitement médical au cours de son hospitalisation. Son dossier est exclu de notre étude.

2- Electromyogramme

L'électromyogramme permet de dégager différents points dans l'étude des hernies discales :

- Il trouve l'organicité des phénomènes algiques.
- Il localise l'atteinte radiculaire et évalue l'intensité.
- Il permet la surveillance de l'évolution et intervient dans la décision thérapeutique.

Dans notre série, vu la corrélation clinico-radiologique chez nos patients,

Les complications de la chirurgie discale cervicale

L'électromyogramme a été pratiqué pour un seul patient où il a montré un syndrome de SLA.

3- Examens biologiques

Ils sont faits dans le but d'éliminer une pathologie infectieuse ou inflammatoire, mais surtout pour la préparation du malade à la chirurgie.

Ces examens comportent un hémogramme, un ionogramme et un taux de Prothrombine. Ce bilan est sans particularité chez tous nos patients.

IV. Résultats thérapeutiques

1- Traitement médical

Le traitement médical a pour objectif de réduire les facteurs mécaniques et Inflammatoires engendrés par la compression radiculaire.

Il associe :

- Le repos.
- Les antalgiques.
- Les anti-inflammatoires.
- Les myorelaxants.
- Le port d'une minerve cervicale.

Dans notre série, tous nos patients ont reçu un traitement médical.

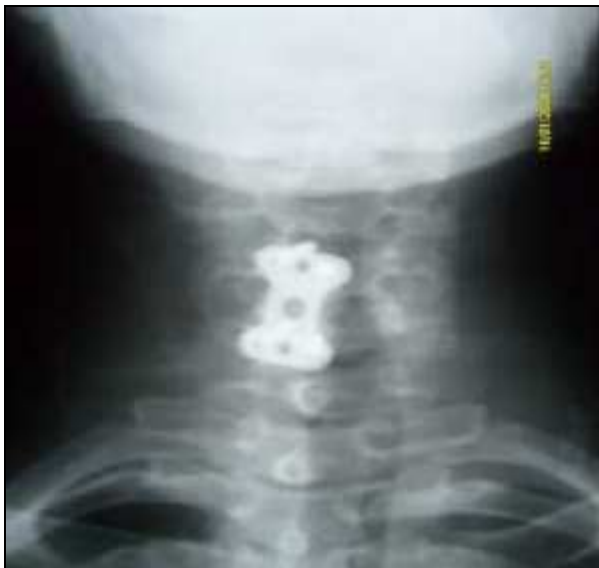2- Traitement chirurgical

Il est indiqué après l'échec du traitement médical, la présence de signes neurologiques et le degré de compression radiculo-médullaire à l'IRM.

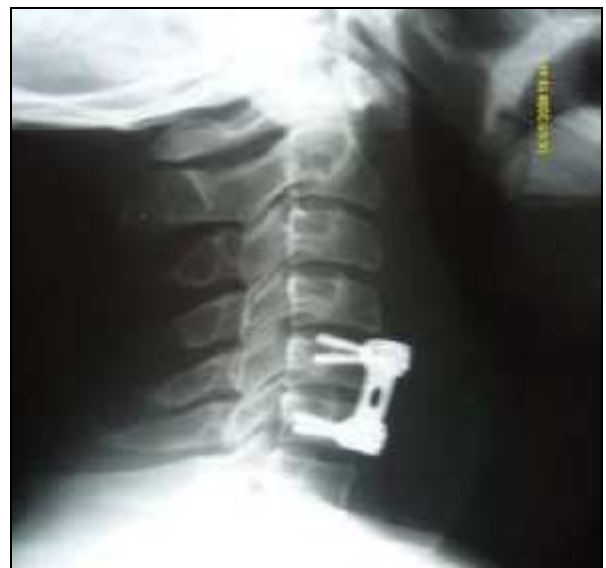Les complications de la chirurgie discale cervicale

Dans notre série, tous les patients ont été opérés par voie antéro-latérale dont :

- **17.6%** ont bénéficié d'une discectomie simple (6 cas).
- **44.1%** ont bénéficié d'une discectomie simple avec une mise en place d'un greffon (15cas).
- **14.7%** ont bénéficié d'une discectomie d'un seul niveau avec une mise en place d'un greffon et une fixation par une plaque antérieure IRM compatible (5cas).
- **5.8%** ont bénéficié d'une discectomie de deux niveaux avec une mise en place d'un greffon et une fixation par une plaque antérieure IRM compatible (2 cas).
- **23.5%** ont bénéficié d'une corporéctomie et discectomie sus et sous-jacente avec une mise en place d'un greffon, une fixation par une plaque antérieure IRM. (8 cas).

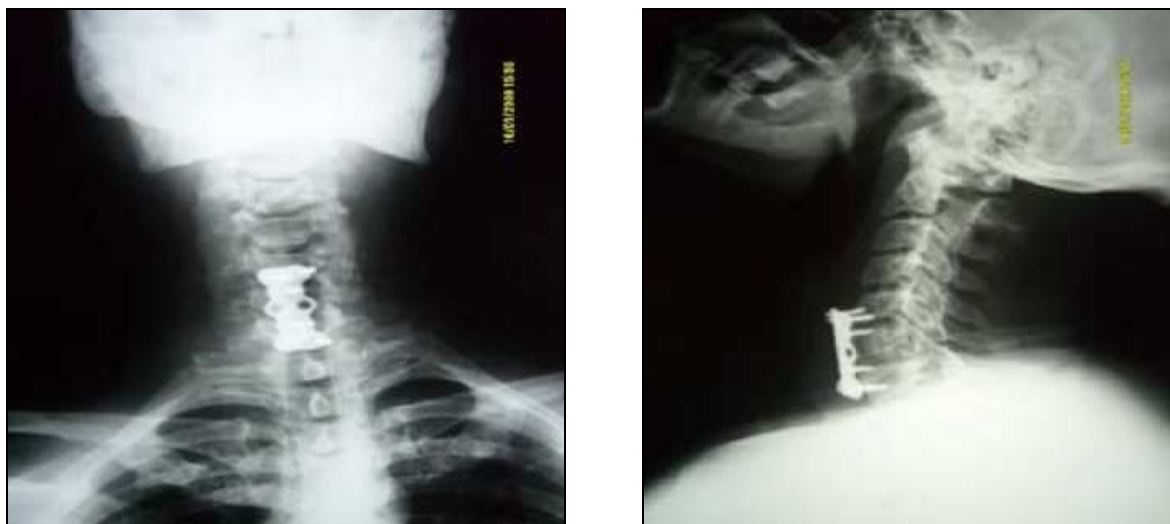


A



B

Figure n°11: Radiographie de contrôle du rachis cervical face(A) et profil(B) après traitement chirurgicale d'une hernie discale cervicale au niveau de C6C7 dont l'acte opératoire a consisté à une discectomie avec mise en place d'une plaque antérieure d'un seul niveau.



A..

B

Figure n°12: Radiographie de contrôle du rachis cervical face(A) et profil(B) après traitement chirurgicale d'une hernie discale cervicale bi-étagée C5C6 et C6C7 dont l'acte opératoire a consisté à une corporectomie C6 avec une discectomie sus et sous-jacente et mise en place d'un greffon iliaque C5C7 impacté par une plaque à 2 niveaux.

V. Complications

1- Per-opératoires

Dans notre série, aucun patient n'a été compliqué en per-opératoire.

2- Post-opératoires immédiates

L'évolution post-opératoire :

- une aggravation neurologique type tétraplégie chez 2 malades soit 5.88%.
- Une dysphonie chez 8 malades soit 23.5% des cas.
- Des troubles de déglutition chez 5 malades soit 14.7% des cas.

Ces 2 derniers troubles disparaissent dans 24 à 48 heures après l'opération.

3- Post-opératoires tardives

- Une amélioration chez 28 malades soit 82.3% des cas.
- Un état stationnaire avec amélioration discrète sous traitement médical et rééducation chez 3 malades soit 9% des cas.
- trouble neurologique type tétraplégie et paresthésie chez 2 malades soit 5.88%.
- **Une fistule œsophagienne** avec infection de la paroi suite à un débricolage du matériel à J10 du post-opératoire chez un seul malade.

VI. Résultats évolutifs

1- A court terme

Dans notre série, nous avons noté :

- La disparition de la NCB chez **tous** nos patients.
- Une discrète récupération motrice chez 3 patients soit 8.82% des cas.
- La persistance de la tétraparésie ainsi que la paréssthésies chez 2 patients soit 5.88% des cas.
- La disparition des troubles sphinctériens chez tous nos malades.
- La reprise de l'activité quotidienne normale chez 29 patients soit 85.2% des cas.

2- A long terme

On a pu contrôler 30 patients avec un recul moyen de 36 mois, avec des extrêmes de 3mois et 6ans.

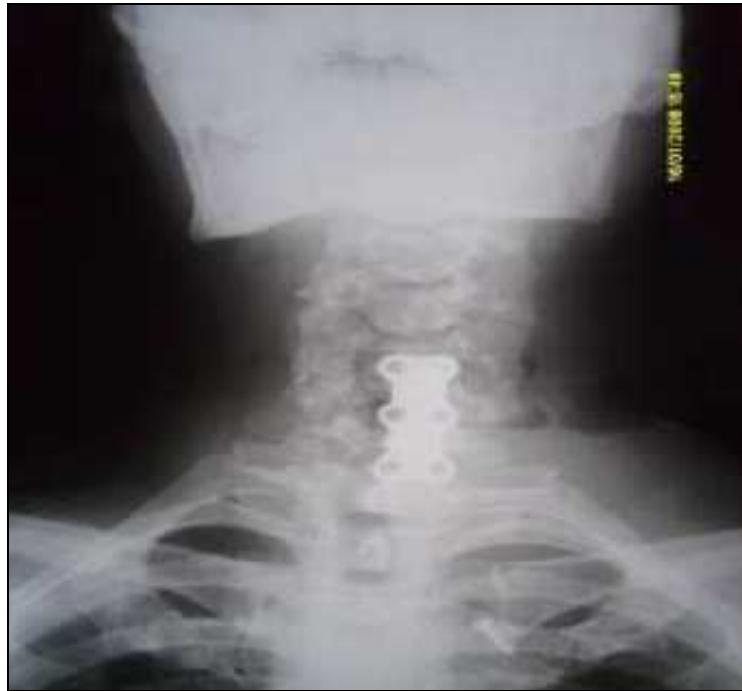25 d'entre eux se sont améliorés.

2 patients présentent toujours le déficit neurologique qui s'est amélioré mais discrètement.

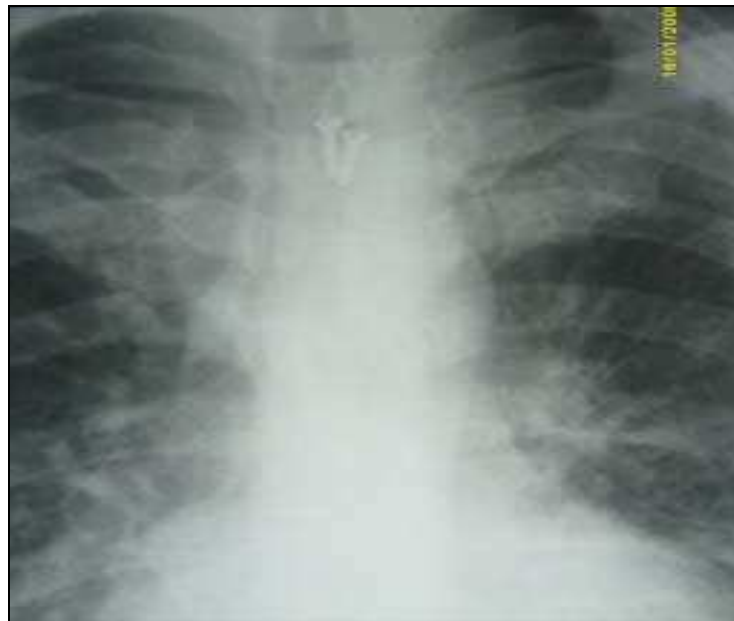3 patients se plaignent de la réapparition de leurs douleurs.

Les complications de la chirurgie discale cervicale

Le reste des patients (4cas)ont été perdus de vue soit 11.7% des cas.



A



B

Figure n°13: Radiographie du rachis cervical de face (A) et du thorax de face (B) montrant une migration de deux vis au niveau du thorax chez un patient opérée pour une hernie discale cervicale bi-étagée C5C6 et C6C7.



DISCUSSION

I. Rappel anatomique :

Le rachis cervical représente le premier segment de la colonne vertébrale. Il est constitué de l'empilement concave en arrière de sept vertèbres dont la morphologie et l'articulation permettent une très grande mobilité. Il est composé de deux segments :

- Rachis cervical supérieur C2C3.
- Rachis cervical inférieur de C3 à C7. [1, 2, 3].

Nous allons surtout nous intéresser au rachis cervical inférieur siège de la majorité des hernies discales cervicales.

1 – Squelette (contenant) :

1-1 Vertèbres cervicales (figure n° 14 et 15)

Elles sont relativement semblables et il est impossible de les différencier les unes des autres quand elles sont isolées. Elles présentent des particularités anatomiques intéressantes d'un point de vue iconographique.

.chaque vertèbre est composée de :

- Corps vertébral
- Pédicules
- Apophyses transverses
- Massifs articulaires
- Lames (lamina)
- Apophyse épineuse.

1-2 Canal vertébral cervical (figure n° 16)

Les complications de la chirurgie discale cervicale

Il est triangulaire à sommet postérieur. Il diminue de taille de C1 à C3. Le diamètre antéro-postérieur minimum est de 18mm en C1, et de 14mm en C7. Il contient la moelle épinière et les racines rachidiennes entourées par les enveloppes méningées.

2- Structures disco-ligamentaires [4].

2-1 Disque intervertébral (figue n° 17)

Absent en C1 et C2, son épaisseur est de 5 à 6mm, le rapport entre le diamètre et l'épaisseur du disque est de 6. La mobilité étant proportionnelle à son épaisseur. Il a une morphologie cunéiforme, il est épais aussi bien en avant qu'en arrière, avec pour conséquence la lordose cervicale. Son expansion latérale est limitée par la présence des uncus qui évitent son bombement latéral et par là une éventuelle compression de l'artère vertébrale.

Le disque intervertébral est constitué de 3 parties :

- Plaque cartilagineuse.
- Annulus fibrosus.
- Nucléus pulposus.

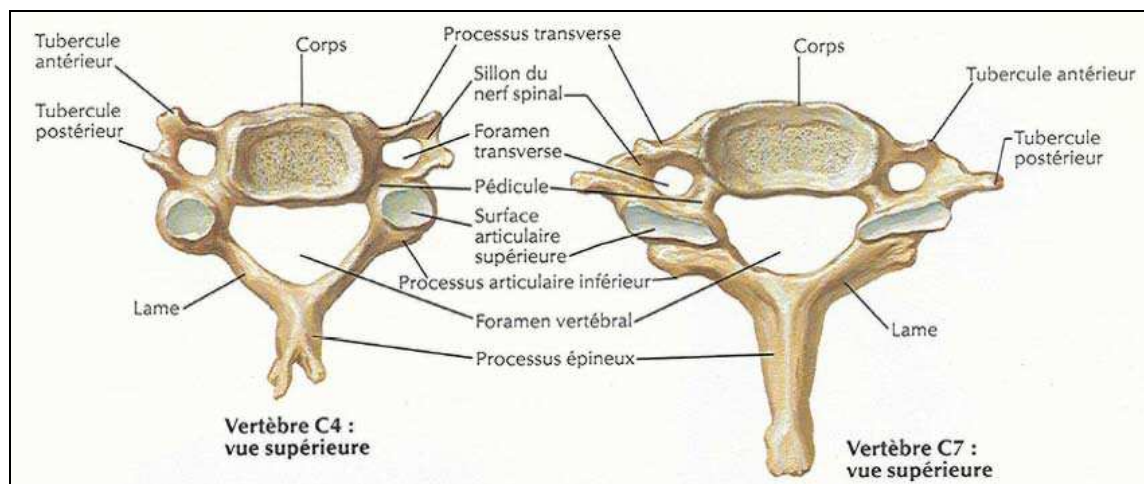


Figure n° 14: Comparaison entre deux vertèbres cervicales C4 et C7 [5].

Les complications de la chirurgie discale cervicale

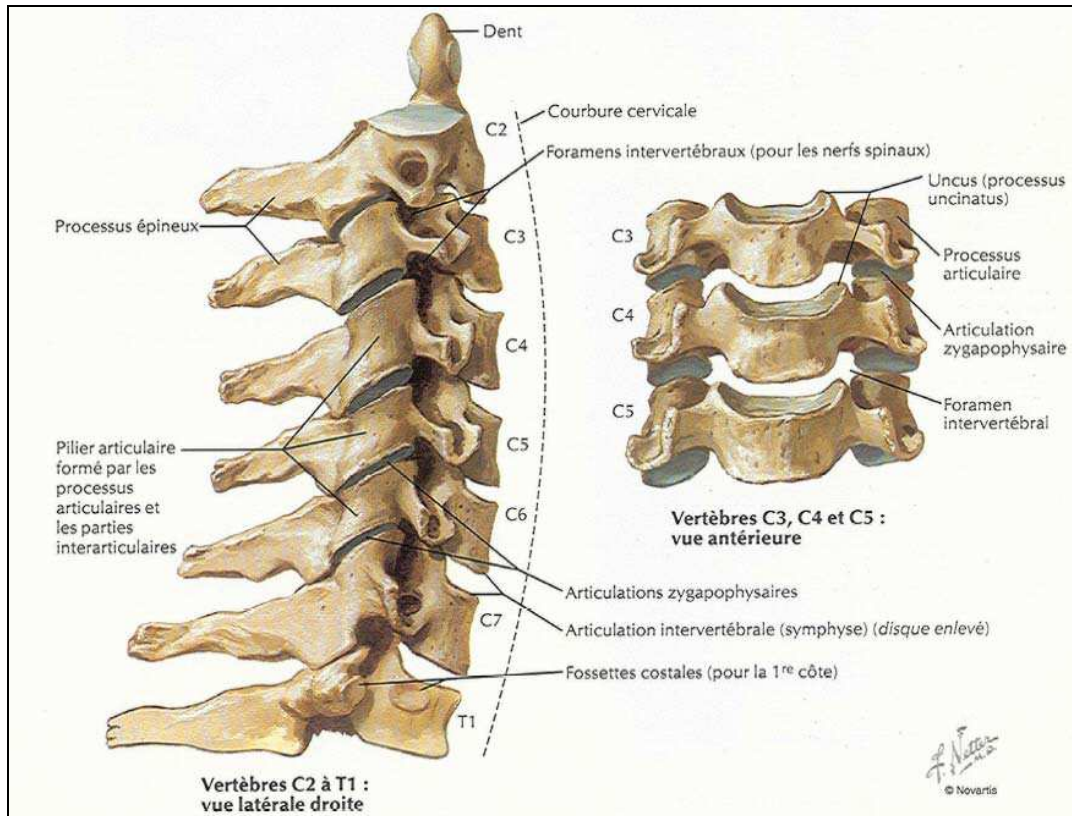


Figure n°15: Anatomie du rachis cervical dans une vue latérale et antérieure [5].

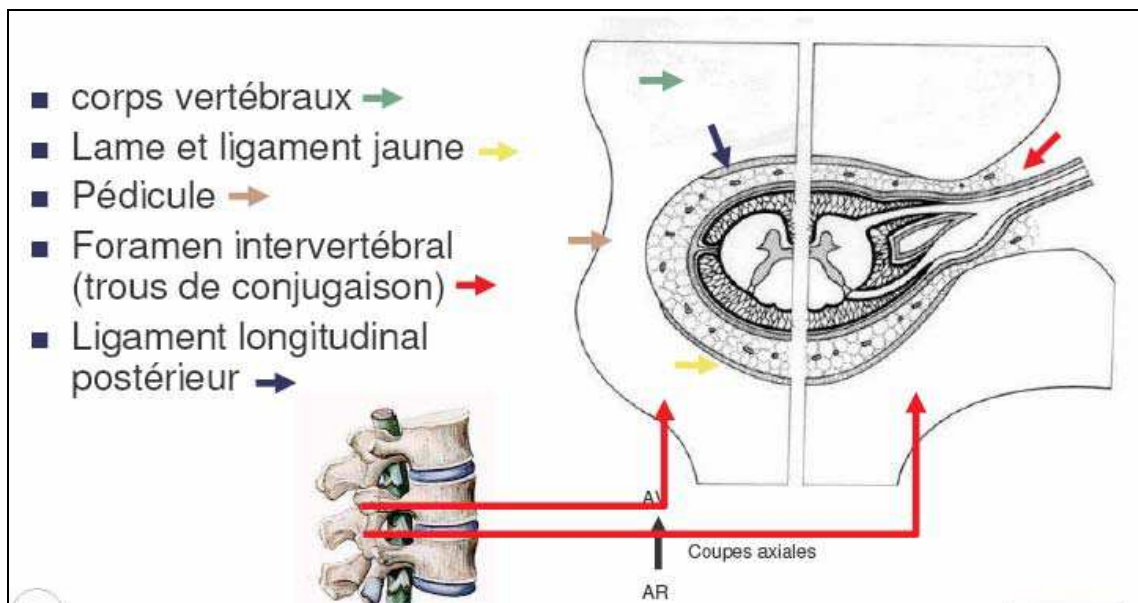


Figure n° 16: Le canal vertébral dans deux coupes transversales, une passe par le pédicule, l'autre passe par le trou de conjugaison [6].

Les complications de la chirurgie discale cervicale

2-2 Ligaments [7, 8, 9]

Nous allons nous limiter à la description du système ligamentaire du rachis cervical inférieur vu qu'il est le siège des hernies discales cervicales. (figure n° 19)

- Ligament vertébral commun antérieur
- Ligament vertébral commun postérieur
- Ligament jaune
- Ligaments inter-épineux.
- Ligaments supra-épineux
- Ligaments capsulaires

3- Le contenu du trou de conjugaison (figure n° 20)

Il contient :

- Des nerfs : racine antérieure motrice, racine postérieure sensitive avec son ganglion spinal – Des vaisseaux, notamment des veines.
- Accessoirement un peu de graisse, surtout à leur partie supérieure.

4- Espace épidural (figure n°21 et 22)

Il sépare la dure-mère et les parois du canal vertébral tapissées en avant par le ligament vertébral commun postérieur et en arrière par le ligament jaune et les capsules articulaires.

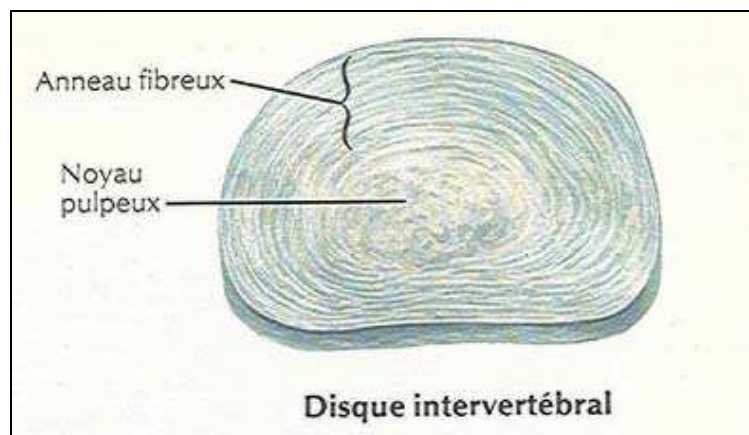


Figure n° 17: Anatomie du disque intervertébral [10].

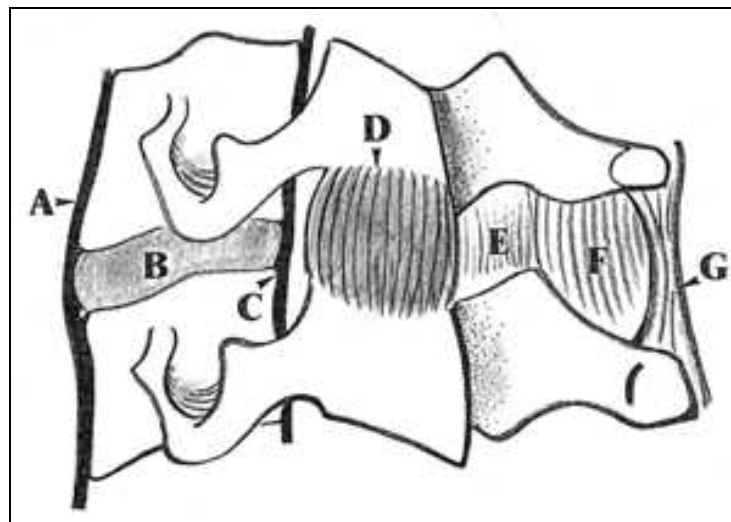


Figure n° 19: Les structures disco–ligamentaires du rachis cervical [11].

- | | |
|---|-----------------------------|
| A : ligament (lgt) longitudinal antérieur ; | B : disque intervertébral ; |
| C : lgt longitudinal postérieur ; | D : capsules articulaires ; |
| E : lgt jaune ; | F : lgt interépineux ; |
| G : lgt supraspinal. | |

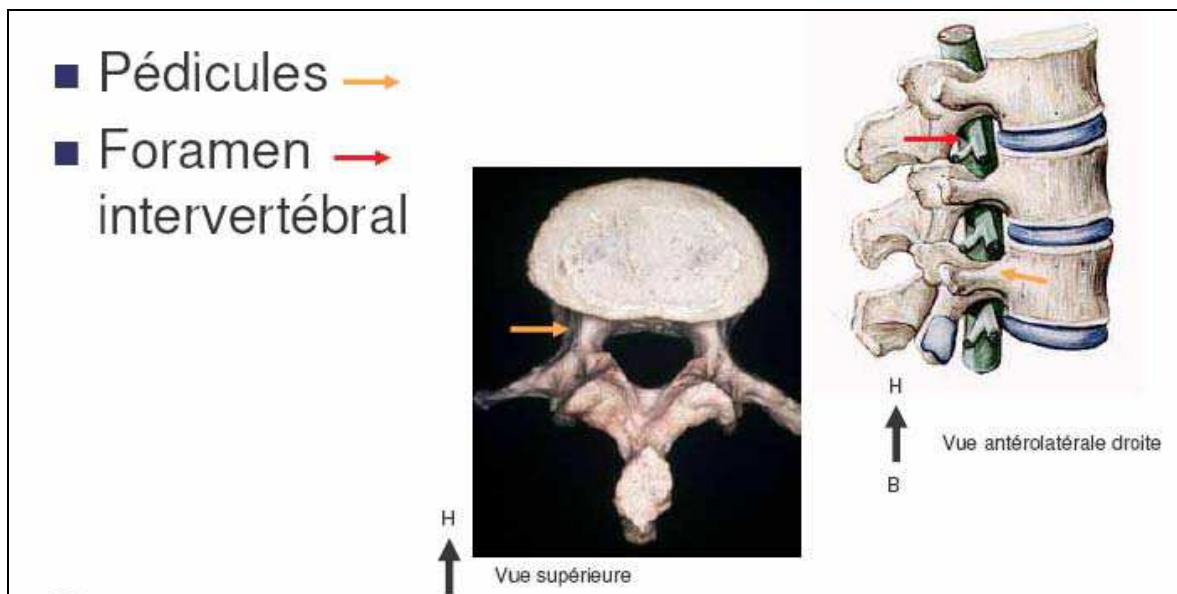


Figure n°20: Le trou de conjugaison et son contenu [6].

5- Moelle épinière [12, 9]

5-1 Morphologie (figure n° 22)

De forme cylindrique, la moelle cervicale se caractérise par un renflement de C4 à D1 en rapport avec le plexus brachial, son diamètre transversal est de 10mm dans sa partie supérieure et augmente de 2mm à la hauteur du renflement.

La pie-mère lui adhère intimement et la relie latéralement à la dure mère, entre les racines antérieures et postérieures par le ligament dentelé.

On lui décrit deux faces :

Face antérieure et postérieure.

5-2 Vascularisation [1, 9]

- **Artérielle** (figure n° 23 et 24)

- artères radiculo-médullaires.
- 2 artères radiculo-médullaires principales, l'une naissant de l'artère vertébrale, et une artère naissant de l'artère cervicale profonde.
- Trois à quatre artères radiculo-médullaires postérieures, issues de l'artère vertébrale.

- **Veineuse** (figure n°25)

Le drainage veineux se fait vers les vaisseaux rachidiens et ceux du corps adipeux péri-médullaire.

- **Lymphatique**

La moelle n'a pas de vascularisation lymphatique, comme l'ensemble du système nerveux central.

6- Racines nerveuses [13]

Sont en nombre de 2 une antérieure et autre postérieure, qui convergent pour former le nerf rachidien.

7- Enveloppes [12, 9] (figue n° 22)

On distingue respectivement de dehors en dedans :

- Dure-mère
- Arachnoïd
- Pie-mère

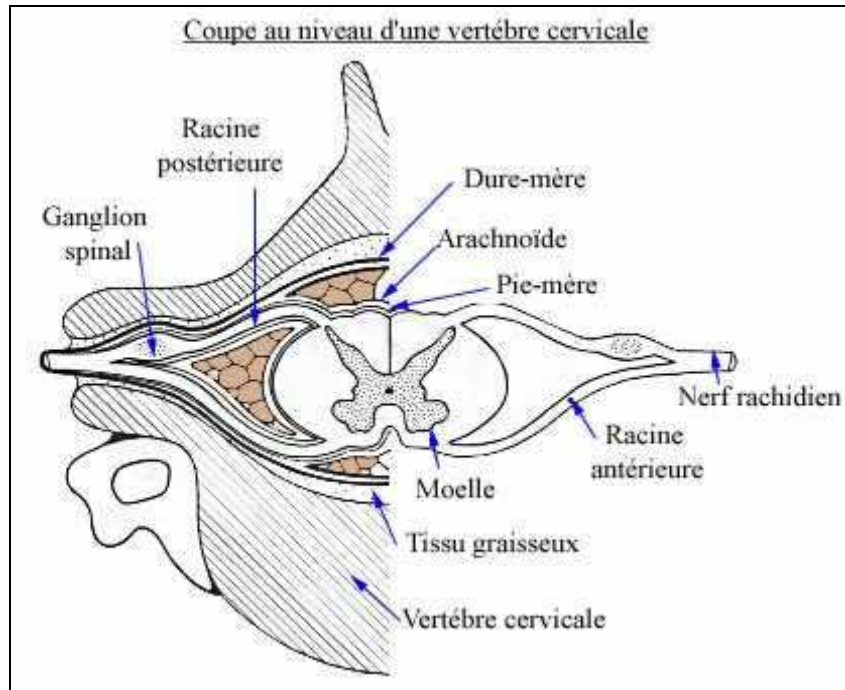


Figure n°21: Coupe transversale au niveau d'une vertèbre cervicale [14].

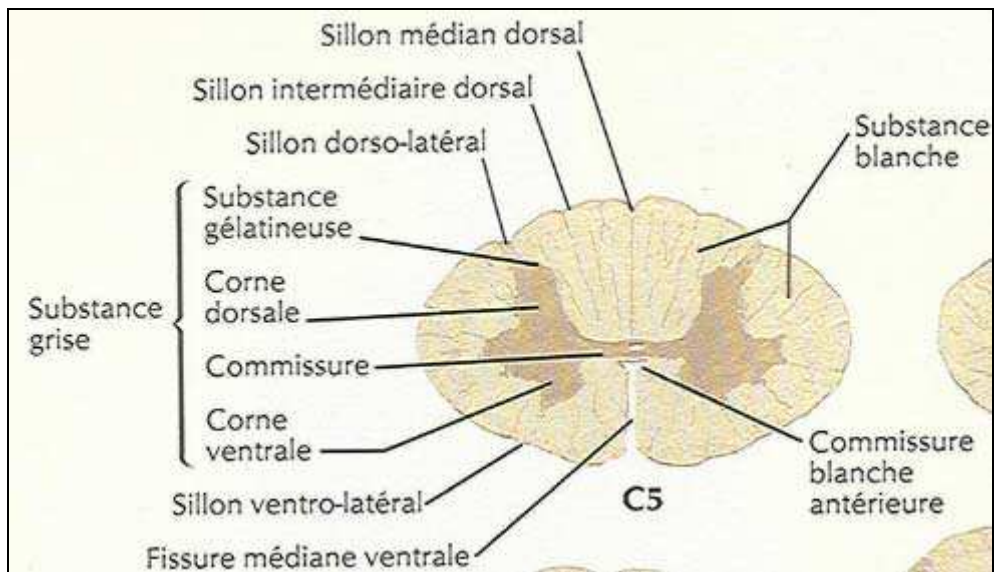


Figure n°22: Coupe transversale de la moelle épinière au niveau de C5 [14].

Les complications de la chirurgie discale cervicale

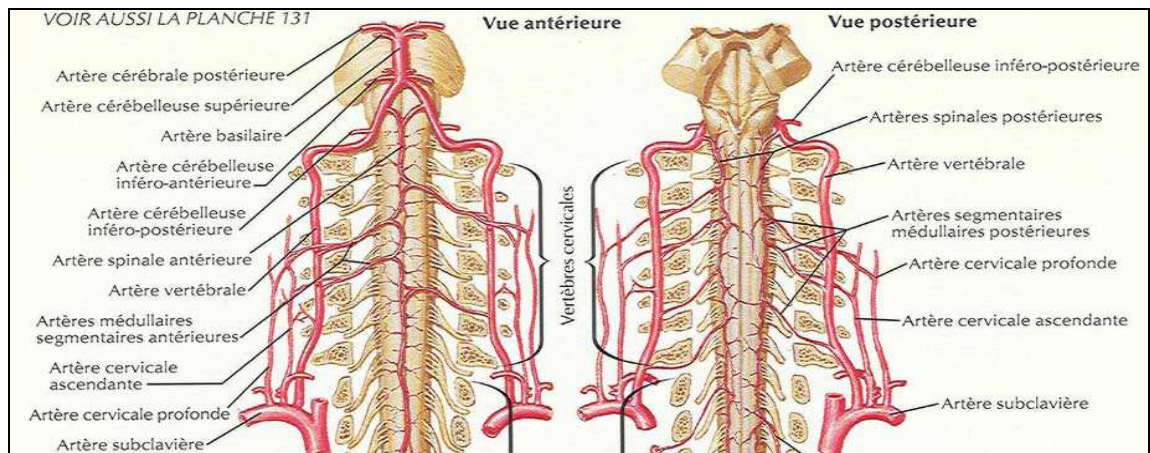


Figure n°23: Les artères de la moelle spinale [14].

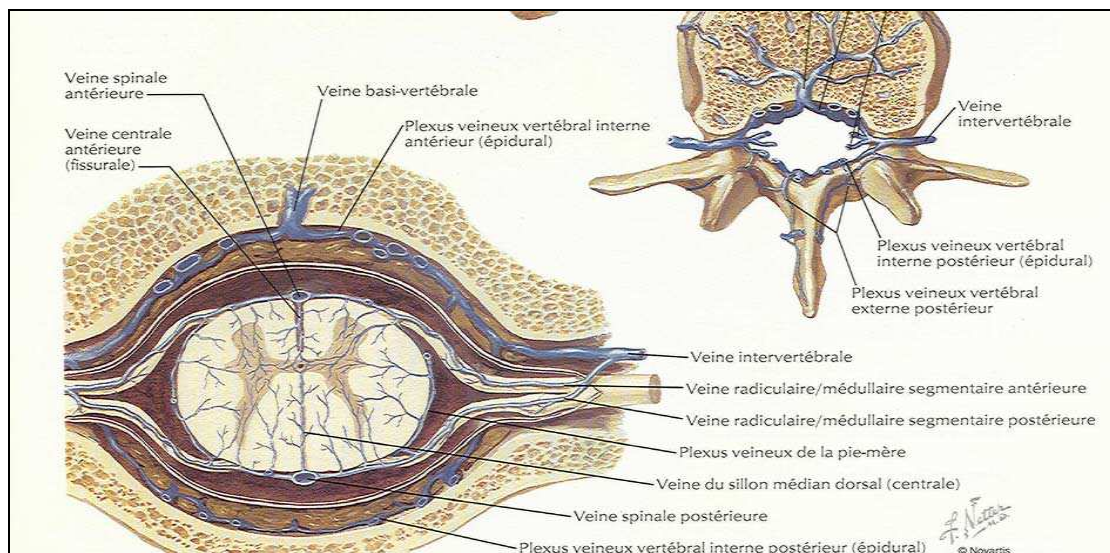


Figure n° 25: Les veines de la moelle épinière et de la colonne vertébrale [14].

II. Rappel physiologique [16] :

La colonne cervicale Considérée dans son ensemble l'équivalent d'une articulation à trois degrés de liberté

- **Flexion-extension** : L'amplitude globale de la flexion-extension est de 42.5° en moyenne entre C1 et C7.
- **Inclinaison latérale et rotation** : L'amplitude de rotation atteint 80% pour le rachis cervical dans sa globalité

III. Rappels anatomo-physiopathologique[16] :

1. Rappel anatomo-pathologique

Le concept de la hernie discale cervicale peut être pris aussi bien dans le sens de la hernie discale molle que dans la hernie discale dure (unco-discarthrose) en comprenant les états intermédiaires.

1.1 Hernie discale molle

Elle correspond le plus souvent à une protrusion discale postéro-latérale en raison d'un renforcement médian du ligament vertébral commun postérieur.

Les hernies discales molles en trois types :

- ✓ Hernie molle médiale : qui vient comprimer la portion médiane de la moelle.
- ✓ Hernie molle médio-latérale : qui comprime la partie latérale de la moelle et les racines.
- ✓ Hernie molle latérale : où seules les racines sont comprimées.

Les complications de la chirurgie discale cervicale

1.2. Hernie discale dure

Toujours d'après l'étude de TAKAHASHI [15], les hernies discales dures peuvent être classées en :

- ✓ Hernie dure centrale
- ✓ Hernie dure bilatérale
- ✓ Hernie dure unilatérale

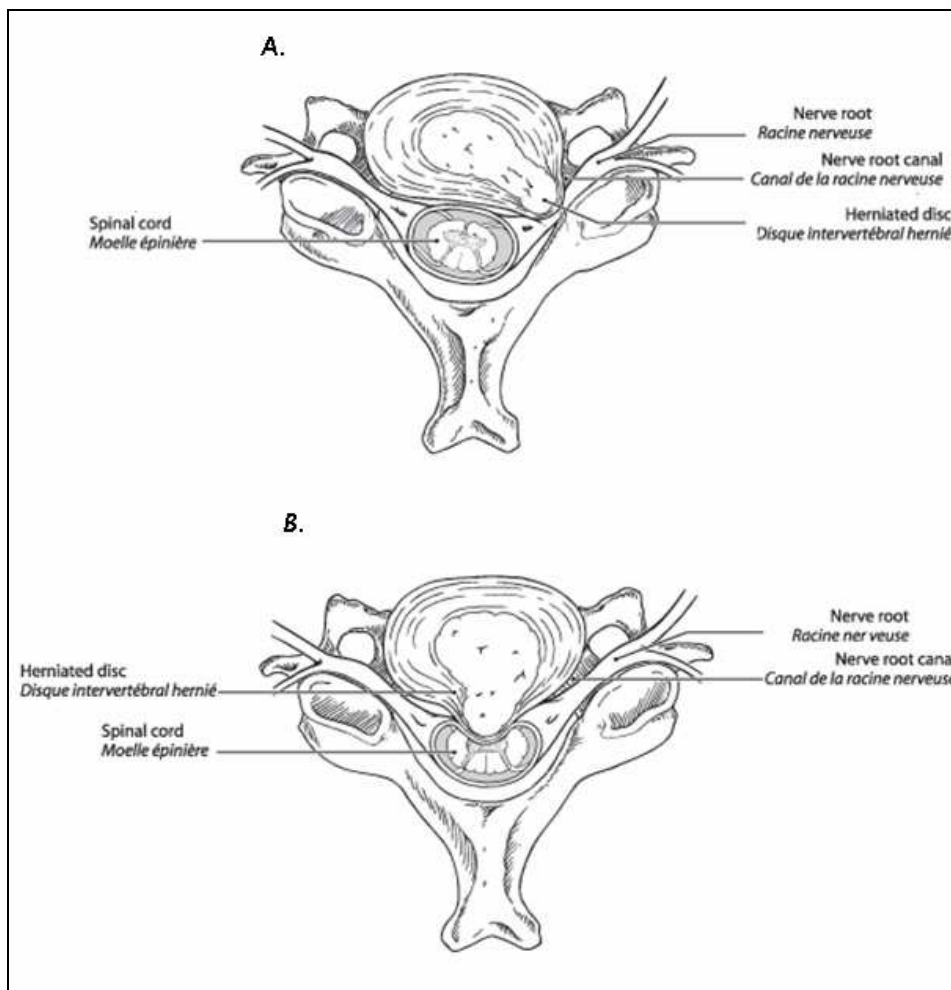


Figure n°27 : Coupe de la colonne cervicale au niveau d'un disque intervertébral hernié [17].

A. Une hernie latérale qui comprime la racine nerveuse dans son canal.

B. Une hernie médiane qui comprime la moelle mais n'affecte pas la racine Nerveuse.

IV. la clinique :

L'hernie discale qu'elle soit "molle" ou "dure" peut entraîner un tableau clinique soit de radiculalgie soit de myélopathie.

1 – Données épidémiologiques

1.1 Age

Dans notre étude, 52.8% de nos malades se situent dans la tranche d'âge comprise entre 41 et 49 ans. L'âge moyen est de 44ans. Nos résultats se rapprochent des données de la littérature.

Ces pourcentages montrent l'importance du facteur d'âge et soulignent son rôle dans la genèse des hernies discales par la détérioration du disque qui commence en général à un âge jeune.

Tableaux VIII : l'Age moyen des patients selon les auteurs

Série	Pourcentage %
ONIMUS [18]	46
STEIMLE [18]	44
GOUTELLE [19]	48.5
KUROKI [20]	49
BOURAOUI [21]	46.5
TAHIR [22]	49
Notre série	52.8

1.2. Sexe

Nous avons noté une prédominance masculine avec un pourcentage de 78% qui peut être expliqué en partie par la nature de la profession exercée. Nos données se rapprochent de la littérature.

Les complications de la chirurgie discale cervicale

Selon STEIMLE, la plupart des malades sont des ouvriers qui exercent dans la majorité des cas un métier pénible nécessitant des efforts répétés.

Tableaux IX : La répartition de la maladie en fonction du sexe

série	Homme	Femme
PALEOLOGES [23]	68	32
STEIMLE [24]	70	30
GOUTELLE [19]	69	31
BOURAOUI [21]	80	20
TAHIR [22]	70	30
Notre série	78	22

1.3 Profession

A l'exception des fonctionnaires et des sans profession, 54% des malades exercent des professions sollicitant des efforts importants du rachis cervical, elles sont à caractère pénible et répétitif qui est à l'origine d'une usure progressive de l'anneau fibreux.

BERGIN et MARTEL [25] rapportent que selon GRIEVE (1984), les problèmes cervicaux peuvent être mis en relation avec les mauvaises postures dans les activités de la vie quotidienne et professionnelle, et sur l'hyper-utilisation du segment cervical lors des travaux répétitifs. Ils rapportent également que d'après une étude épidémiologique conduite par KELSEY et COL en 1984, parmi les facteurs de risque entraînant la protrusion discale il y a le lever fréquent des objets lourds au cours du travail.

Pour FORTIN [26], les principaux facteurs de risque pour développer une cervico-brachialgie sont :

- Le travail en flexion du cou.
- Le travail avec le bras au-dessus des épaules.
- L'utilisation d'outils vibratoires.

1.4 ATCD :

Les complications de la chirurgie discale cervicale

Dans notre série, 5 patients présentent des antécédents médico-chirurgicaux particuliers :

- 5 patients diabétiques sous traitement.
- Un patient avec antécédent de cardiopathie ischémique.
- Un patient toxicomane (cannabis).
- 3 patients opérés pour hernie discale cervicale antérieure.
- Un patient pour hernie discale C5–C6 en 2007 (récidive après 8 mois).
- 2 patients pour hernie discale multi étagée C4–C5 et C5–C6.
 - 2008 (récidive après 10 mois).
 - 2008 (récidive après 17 mois)

Les facteurs de risques de complications liées à des conditions médicales

a- Les facteurs de risque pour les principales complications péri-opératoires [27.28.29]

Âge, les maladies cardio-vasculaires, les maladies pulmonaires, l'hypertension, le diabète, l'insuffisance cardiaque congestive, l'alcool / toxicomanie, troubles psychologiques, troubles musculo-squelettiques chroniques.

Concernant l'âge des malades, Wang et al [27] rapportent à partir des données provenant d'un échantillon national représentatif de sortie des patients des hôpitaux des USA.

- une incidence de 4% de complications péri-opératoires.
- une incidence de 0,14% de mortalité à l'hôpital, allant de 0,03% pour les patients âgés de 20–34 ans à 1,33% pour les 75 ans et plus.

Zeidman et Romano [28. 29] ont trouvé aussi :

- Une incidence similaire globale de complications péri-opératoires, allant de 5 à 6,7%.
- la mortalité, allant de 0 à 0,8%, avaient été signalés dans des études antérieures.

L'âge n'a pas été un facteur capital dans le déterminisme des complications chirurgicales chez nos patients

b- Les facteurs de risque pour les événements cardiaques péri-opératoires [27]

Les complications de la chirurgie discale cervicale

- Classes II et III de l'Indice de risque cardiaque.
- âge > 70 ans, sans onde Q à l'ECG.
- l'angine de poitrine.
- une ectopie ventriculaire.
- le diabète.

c- Les facteurs de risque pour les infections post-opératoires [27]

- La malnutrition.
- le diabète.
- les maladies pulmonaires, le tabagisme.
- les hôtes immunodéprimés,
- l'obésité,
- hospitalisation prolongée.
- la perte sanguine élevée (> 1000 ml).

d- Comorbidités qui compliquent la fusion spinale [30]

Les facteurs locaux (environnement mécanique, la préparation du site de fusion, l'approvisionnement en sang, source de greffe osseuse, et la quantité), facteurs liés au patient (ostéoporose, le diabète, l'état nutritionnel, de la fumée, chimiothérapie, les corticostéroïdes, AINS).

e- Les comorbidités associées à une mauvaise récupération neurologique après la chirurgie[30]

Le principal facteur de risque influençant la Récupération neurologique après chirurgie :

- neuropathie diabétique qui devrait être éliminées ou corrigées avant toute intervention chirurgicale.

Tableau n° X : les principaux facteurs de risque des complications liées au malade

Comorbidité/ condition médicale	Complication peropératoire	Infection postopératoire	Echec de la fusion cervicale	Récupération neurologique pauvre
Age	+		+	
HTA et cardiopathie	+			
Tabac et pneumopathie	+	+	+	
Diabète	+	+	+	+
Ostéoporose			+	
malnutrition	+	+	+	
Utilisation post-op précoce des AINS			+	

Principales cibles thérapeutiques à atteindre avant la chirurgie [30]:

- Diabète: garder HbA1 <7% (optimal 6,2%) et / ou la glycémie à jeun <150 mg / dL (optimale <126)
- Les maladies cardio-vasculaires: une gestion optimale des fluides et de compensation de l'anémie
- Les maladies pulmonaires: assurer pO₂> 60 et / ou pCO₂ <50.
- Hypertension artérielle: adapter le traitement pour obtenir PAS <150 mmHg et / ou PAD <90 mmHg
- Le tabagisme / alcool / l'abus des drogues: cesser de fumer!

2- Signes fonctionnels

- Névralgie cervico-brachiale (NCB)

Les complications de la chirurgie discale cervicale

Une douleur du membre supérieur associée à une douleur projetée inter scapulo-vertébrale ou pectorale homolatérale.

Cette douleur est intense résistante au traitement antalgique, avec recrudescence nocturne.

Elle répond à une topographie radiculaire en fonction de la racine irritée, parfois la forme tronchée peut être présente.

3- Examen clinique

Peut maitre en évidence de :

3.1 Syndrome rachidien

Il se manifeste par une douleur à la palpation des apophyses transverses et des épineuses, une limitation douloureuse des mouvements cervicaux et une contracture des muscles para-vertébraux.

3.2 Syndrome lésionnel

Qui peut se manifester par :

- ✓ Trouble moteur.
- ✓ Trouble sensitif.
- ✓ Troubles des réflexes ostéo-tendineux des membres supérieurs.

3.3 Syndrome sous lésionnel.

Indiquant une souffrance médullaire sous lésionnel, et qui est fait

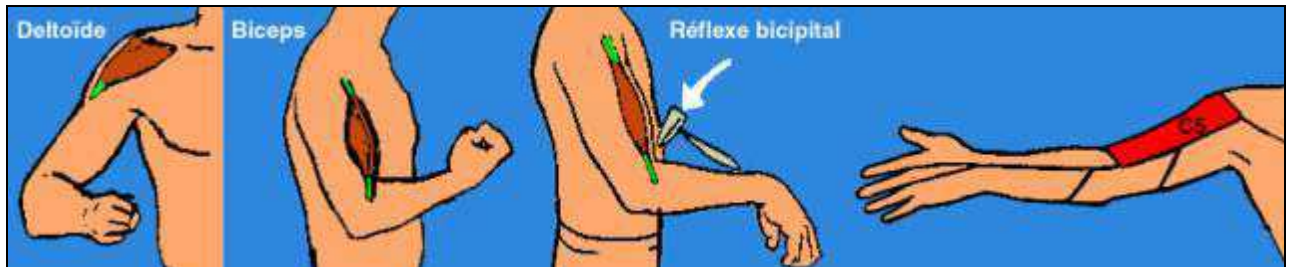
- ✓ Un déficit moteur : sous forme de tétraplégie ou de tétraparésie.
- ✓ Un déficit sensitif multimodal.
- ✓ Un trouble sphinctérien.

3.4 Autres.

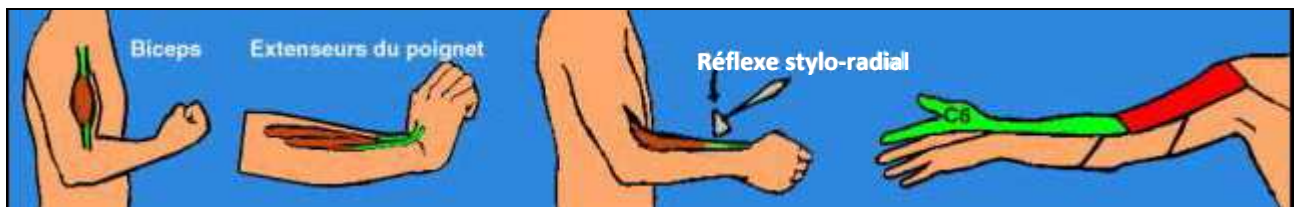
- ✓ Céphalée.

Les complications de la chirurgie discale cervicale

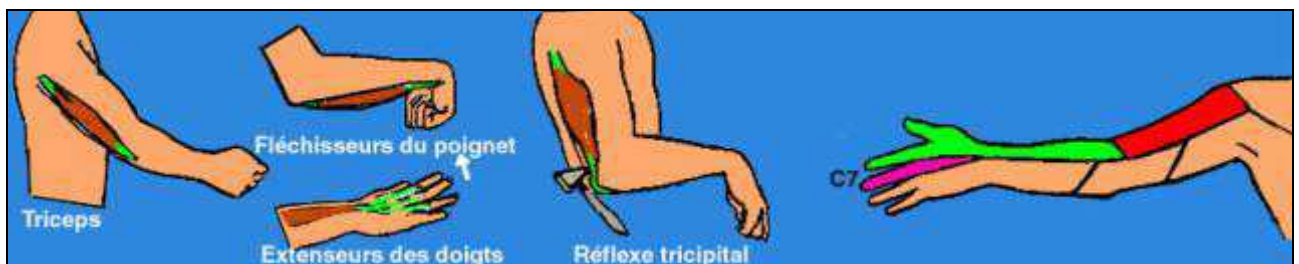- ✓ Vertige d'élongation.
- ✓ Trouble cochléaire.
- ✓ Trouble visuel.
- ✓ Crises de déroboement des membres inférieurs ou Drop-attacks.



Racine C5 : bicipitale



Racine C6 : stylo-radial



Racine C7 : tricipital



Racine C8 : cubito-pronateur

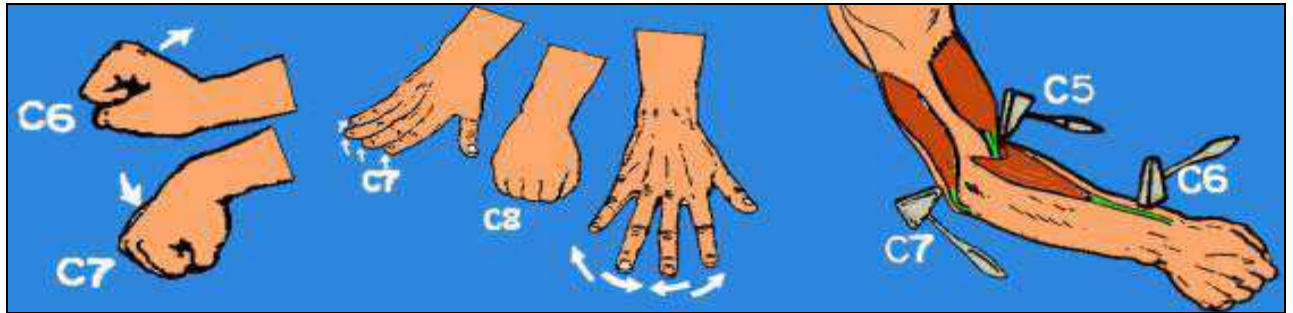


Tableau récapitulatif des déficits moteurs et des réflexes du membre supérieur.

4- Examen para-clinique (radiologiques) [31,32 ,33 ,34] :

Les examens complémentaires ont pour but de confirmer le diagnostic étiologique et d'éliminer une forme symptomatique de névralgie cervico-brachiale.

Ces examens ont bénéficié des progrès de la neuroradiologie : la TDM et surtout l'IRM qui permettent un bilan lésionnel précis et orientent ainsi les indications thérapeutiques.

4.1 Imagerie par résonance magnétique (IRM) (figue n° 30)

L'IRM s'est imposée ces dernières années en matière d'exploration du rachis cervical en raison de sa haute sensibilité liée à son pouvoir de caractérisation tissulaire qui permet de contourner les difficultés rencontrées par la tomodensitométrie. D'autre part, l'IRM apporte la dimension longitudinale par les coupes sagittales si importantes pour l'analyse globale du canal rachidien et de la moelle épinière.

a- Sémiologie IRM

Les lésions de fissuration horizontale de l'annulus sont marquées par des bandes horizontales en hypo-signal. La hernie discale se manifeste par la présence d'un tissu hydraté (en iso-signal en séquence T1) ayant franchi le plan du mur postérieur et refoulant ou interrompant le ligament longitudinal postérieur.

L'IRM prend toute sa valeur dans l'étude en particulier dans le plan sagittal de plusieurs lésions discales superposées ou des explorations difficiles des disques de la charnière cervico-thoraciques. Elle peut mettre en évidence une souffrance médullaire qui se traduit par un hyper-signal en T2.

L'IRM dynamique ouvre des perspectives intéressantes, car elle démontre par l'image le signe de Lhermitte à savoir l'irritation médullaire lors de la flexion du cou.

b- Contres indications

Les complications de la chirurgie discale cervicale

Sujets porteurs de matériel ferromagnétique (pacemaker cardiaque, corps étranger métallique intra orbitaire, clip vasculaire, plaques, fixateurs). Claustrophobie.

c- Avantages

L'IRM présente l'avantage :

- De ne pas être une exploration invasive.
- D'être la seule à explorer la souffrance médullaire [24, 21].
- De repérer le disque pathologique et la dégénérescence discale.
- De montrer l'ensemble du rachis cervical sur les coupes sagittales.

d- Limites

Mauvaise visualisation de l'os compact et donc des ostéophytes.

Les artéfacts de fraisage dus à la présence de la poudre métallique provenant des fraises utilisées en per-opératoire.

Cet examen a été réalisé chez tous nos malades, il a montré :

- Une hernie discale unique dans 76.7% des cas.
- Une hernie discale étagée dans 23.3% des cas.
- Une souffrance médullaire dans 20% des cas.
- Une prédominance de la hernie discale dans l'étage C5C6.

DAILEY [22] rapporte que la série de WILSON, a objectivé une prédominance de l'hernie discale cervicale au niveau de C5C6 dans 84% des cas, qui est expliqué par un maximum de mouvement du rachis cervical à ce niveau. Dans la série de BOURAOUI [23], l'IRM a été réalisée chez 14% des malades, elle a montré une hernie discale unique ou étagée dans 48% des cas, des signes de souffrance médullaire dans 12% des cas.

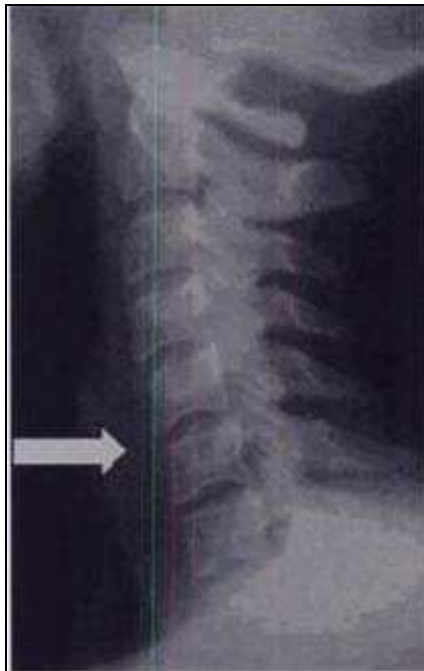

Figure n° 29: Radiographie cervicale de profil montrant un pincement discal an niveau C5C6 [18].

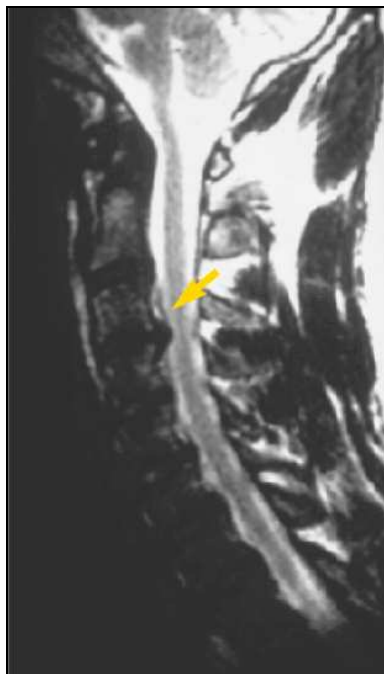


Figure n° 30 : IRM coupe sagittale pondérée T2 montrant une double hernie discale C5C6 et

C6C7 [18].

4.2 Tomodensitométrie du rachis cervical (TDM).

L'examen scanographique a pour but :

- ✓ D'analyser la structure osseuse,
- ✓ De mettre en évidence des ostéophytes, une hernie discale calcifiée, une uncarthrose, un canal cervical étroit par la mesure des dimensions canalaire.

Cependant, cet examen nécessite une technique rigoureuse utilisant des coupes plus fines qu'au niveau lombaire, en raison de la faible hauteur du disque et surtout nécessitant souvent une injection intra-veineuse de produit de contraste pour pallier à la pauvreté de la graisse épidurale antérieure.

a- Avantages

Cet examen ne nécessite pas d'hospitalisation. C'est un examen fiable et c'est un moyen précis pour décrire et étiqueter la structure anatomique responsable de la diminution du canal médullaire ou du trou de conjugaison.

b- Effets indésirables

Les effets indésirables sont peu fréquents, en dehors d'un échauffement de la veine utilisée pour l'injection.

c- contres indications

Les contres indications sont celles de l'injection de produits iodés (allergie, dysfonctionnement thyroïdien, insuffisance rénale).

V. Rappel thérapeutique :

1- Traitement médicale [35.36]

Les complications de la chirurgie discale cervicale

Le traitement de la névralgie cervico-brachiale commune est médical dans la majorité des cas. L'évolution excédant rarement plus de 6 à 8 semaines, délai au-delà duquel le traitement chirurgical doit être envisagé après.

1.1 Antalgiques :

Les antalgiques banaux (paracétamol, floctafénine, dextropropoxyphène, aspirine) et les A.I.N.S. visant à diminuer l'œdème radiculaire sont les médicaments prescrits en première intention [25].

1.2 Myorelaxant :

Ils peuvent être utiles dans les cervicalgies aiguës avec contracture musculaire superficielle étendue. Les contractures localisées sont peu influencées par ces médicaments.

1.3 CTC :

Dans les cas plus douloureux et résistants aux méthodes précédentes, on peut utiliser une corticothérapie par voie générale. La dose initiale est de 40 à 60mg de prédnisone ou de prédnisolone et sera rapidement dégressive avec arrêt progressif sur environ 3 semaines.

1.4 VIT B12 :

Pour son action antinévralgique à la dose de 10.000 à 20.000 gamma/jour en intraveineux.

2- Traitement physiologique [38] :

Ils sont utilisés dans un but sédatif et décontracturant, certains ont un effet modeste comme les ultrasons, les courants antalgiques de basse et moyenne fréquence. D'autres semblent apporter le plus de bénéfice comme la chaleur sous forme d'ondes courantes, ondes ultra courtes ou simplement les rayons infrarouges.

3- La traction mécanique et élongation [38].

Les complications de la chirurgie discale cervicale

Les tractions douces en position neutre peuvent être proposées chez les patients jeunes et sous contrôle médical. Elles doivent être effectuées par un médecin expérimenté pour régler minutieusement l'intensité et la direction de la traction. Les études biomécaniques ont permis de mettre en évidence un écartement des facettes articulaires et des espaces inter-corporéaux cervicaux de quelques dixièmes de millimètre pour des tractions de 10 à 25 kg.

Les tractions cervicales s'effectuent volontiers en décubitus pour permettre un relâchement optimal de la musculature. Il faut respecter les impératifs de montée progressive en traction sur cinq à six minutes, suivie d'un plateau et une décroissance très progressive, car les rebonds douloureux lors de la détraction sont fréquents. La traction se fait dans l'axe du rachis, la durée moyenne d'une séance est de 30 minutes. Les séances sont pratiquées au rythme d'une par jour ou tous les deux jours, pour un total autour de dix séances.

Les tractions cervicales sont classiquement indiquées dans les névralgies cervico-brachiales, après une durée d'essai d'un traitement médical et du collier cervical.

Les contre-indications à respecter sont les traumatismes de moins de six semaines, la présence d'un déficit neurologique et surtout, toute majoration des douleurs au cours ou au décours d'une séance de traction.

4- Kinésithérapie [38].

A la phase aiguë, il s'agit essentiellement d'une massothérapie. Le patient étant installé en décubitus, il convient dans un premier temps d'assurer le maximum de relaxation. La kinésithérapie fait appel à des techniques d'assouplissement des plans cutanés, de pressions locales, de massage des zones douloureuses cervico-dorsales et d'étirements très doux et progressifs. Dès qu'un certain degré de mobilité cervicale est obtenu sans douleur. Une rééducation est entreprise passive et progressive dans le secteur de mobilité conservée.

5- Infiltrations [35].

Les complications de la chirurgie discale cervicale

Les produits utilisés sont :

-La xylocaïne à 1% (2cc).

-L'hydrocortisone (2cc).

La corticothérapie par infiltration à l'émergence radiculaire ou par voie intra rachidienne cervicale est difficile et peu recommandée. Elle intéresse principalement le rachis cervical en cas de NCB. Pour l'infiltration intrarachidienne il existe 3 types : foraminales, épidurales et articulaires postérieures.

Certains auteurs selon Tavernier réalisent des infiltrations intra- dures par voie lombaire, de technique plus aisée, en maintenant le sujet en décubitus tête basse dans les heures qui suivent pour favoriser la diffusion du produit jusqu'à la région cervicale.

Selon GRAZIANI, l'efficacité des infiltrations est variable et souvent transitoire.

VI. Le traitement chirurgical :

1- Introduction : [40, 41, 42].

La chirurgie discale constitue certainement la part la plus importante des indications du rachis cervical, puisqu'elle permet le traitement des hernies discales molles et des compressions disco-ostéophytiques, la discectomie par voie antérieure avec ou sans arthrodèse reste la méthode la plus pratiquée et doit être considérée comme le « golden standard ». la voie d'abord postérieure a des indications limitées.

Ces dernières années ont été marquées par l'innovation de plusieurs techniques et outils technologique dont le but est l'amélioration sur le plan pratique et pronostic de ce geste opératoire.

2- Historique :

Les complications de la chirurgie discale cervicale

Avant l'observation assez typique de LERI (1924), et le travail d'ADSON (1925) qui semble avoir inauguré l'ère chirurgicale, on trouve entre autres les publications de STEINKE (1918) et CLYMER (1921) qui se référaient à des "en chondromes cervicaux " qui n'étaient sans doute pas autre chose que des hernies discales. ASTON KEY en 1938 avait constaté la protrusion de "substance intervertébrale".

La voie postérieure est la plus anciennement, décrite dans le traitement chirurgical des névralgies cervico-brachiales, que celles-ci soient dues à une protrusion discale dégénérative ou à une hernie discale molle. [43].

En 1934, MIXTER et BARR tentent les premières exérèses chirurgicales des hernies discales, puis cette voie d'abord a été largement développée et codifiée par FRYKHOLM qui en 1947 décrit une technique de décompression radiculaire associant des manœuvres extra et intra durales grâce à une hémi laminectomie avec facetectomie interne ouvrant le canal de conjugaison. [44].

La voie antérieure a débuté par un abord rétro-sterno-cleido-mastoïdien en 1864 par BOUDOT puis par CHIENE, WASTON, BOUDREAUX et BOUTIN, jusqu'à 1955 où ROBINSON et SMITH font connaître le traitement des discopathies cervicales par un abord pré-sterno-cléido-mastoïdien . Cette voie a été reprise par DEREYMAEKER en 1956, puis CLOWARD en 1958 qui a présenté des séries importantes et a créé l'instrumentation adéquate. [19]

La fixation antérieure par plaques et vis métalliques avec fusion osseuse a été développé dans les années 70, puis avec les améliorations de l'instrumentation et des procédés de fixation interne, l'abord antérieur est devenu une technique fréquemment utilisée dans le traitement de la pathologie discale dégénérative. [45].

Mais la nécessité d'une arthrodèse est mise en doute par plusieurs auteurs. Elle est encore largement débattue. C'est pourquoi plusieurs chirurgiens tendent à utiliser la discectomie simple sans greffe surtout depuis l'essor de la microchirurgie discale utilisée pour la première fois par HANKINSON et WILSON en 1975 dans la chirurgie discale.

Les complications de la chirurgie discale cervicale

LAUS en 1990 et YAMAMOTO publièrent des études avec de bons résultats postopératoires lors de la discectomie seule sous microscopie opératoire sur toutes les hernies discales qu'elles soient molles ou dures. [33]

3- Voie antérolatérale ou pré-sterno-cleido-mastoïdienne

3.1 Installation du malade :[46]

a- Description : (figure n° 31)

L'intervention se fait sous anesthésie générale. Le patient est installé en décubitus dorsal, la tête est fixée en rotation neutre ou modérée du côté opposé à la voie d'abord. Le choix du côté de l'abord dépend du niveau à opérer :

- ✓ Au-dessous de C5 : il faut préférer une voie gauche car le nerf récurrent est moins vulnérable de ce côté.
- ✓ Au-dessus de C5 : l'abord peut se faire indifféremment à gauche ou à droite.

Si une arthrodèse est prévue, la crête iliaque antérieure sera préparée du même côté.

b- Complications :

- ✓ La compression des proéminences osseuses.
- ✓ Étirement et blessures du plexus brachial.
- ✓ Lésions des nerfs périphériques.
- ✓ Chute des membres inférieurs de la table opératoire.
- ✓ Chute de la région fessière, pendant la récolte du greffon.
- ✓ Mouvements de la tête au cours de la chirurgie.
- ✓ Les blessures de la colonne cervicale lors de la chirurgie. (figure n° 32)

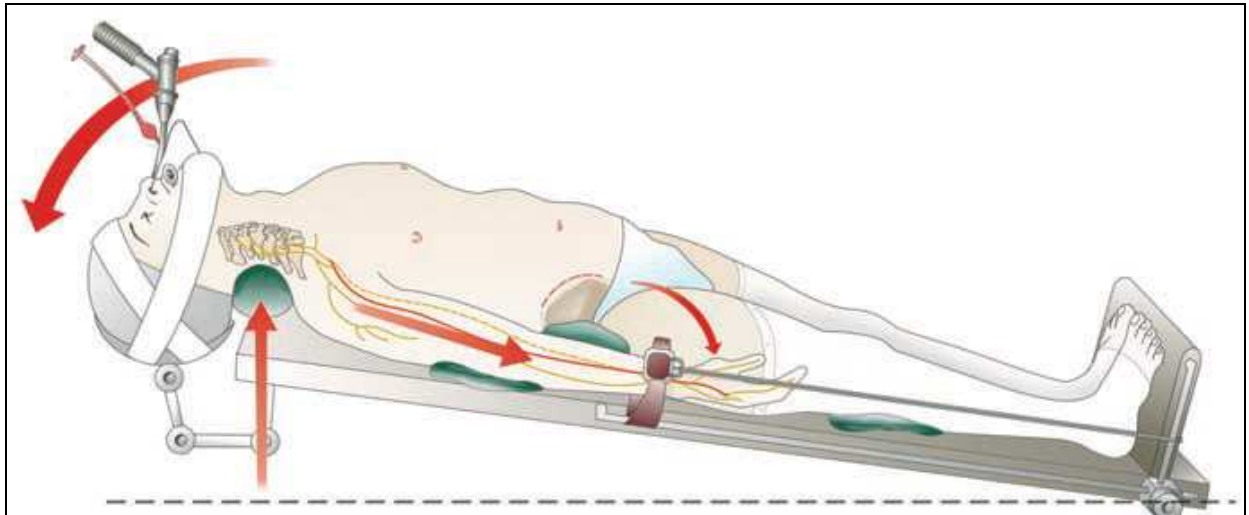


Figure n31 :

Le patient est placé dans la position anti-Trendelenburg avec un support rigide sous le cou. La tête est supportée par un appui mobile et réglable. Bandes élastiques pour tenir la tête en position avec une hyper-extension légère du menton. Le bras est soumis à une traction pour abaisser l'épaule.[46]

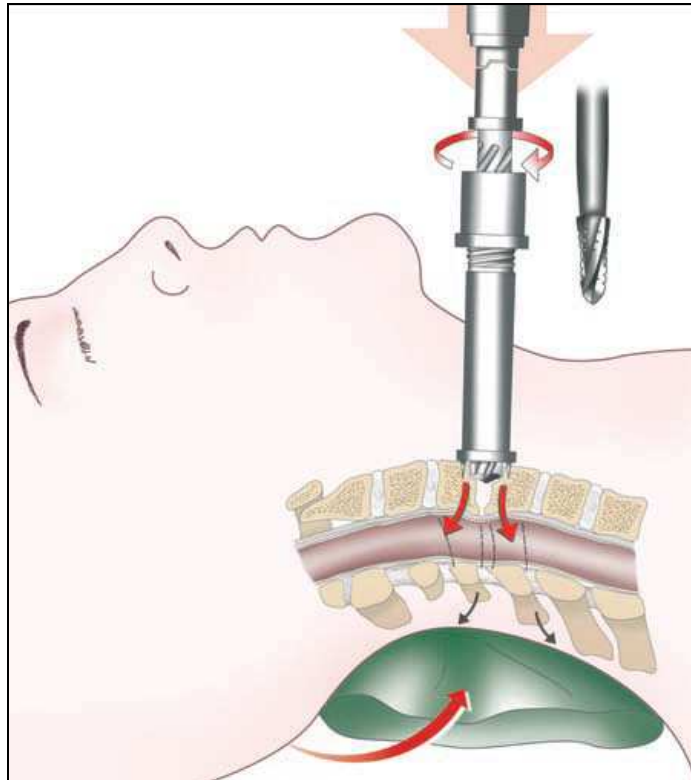


Figure n 32 : Un support rigide pour les apophyses épineuses permet d'éviter que la force du forage et de la rotation provoque une luxation postérieure des corps vertébraux.[46]

3.2 La discectomie simple avec ou sans corporéctomie avec fusion

a. La discectomie simple [47].

a-1 La description

Le chirurgien réalise une résection du ligament vertébral antérieur et un curetage discal total est effectué avec utilisation d'un écarteur inter-somatique permettant d'accéder au ligament vertébral commun postérieur et de retirer le fragment discal responsable de la compression médullaire.

POINTILLART et COL [48], dans une étude rétrospective de 57 cas de discectomie sans arthrodèse ont souligné les avantages et les inconvénients de cette technique ; qui sont présentes dans 66% des cas comparativement à une série d'arthrodèse cervicale de 53 cas déjà publiée par les mêmes auteurs où elles n'étaient présentes que dans 25% des cas.

a-2 Résultats :

Dans notre série, tous les patients ont été opérés par voie antérieure dont :

- ✓ 17.6% ont bénéficié d'une discectomie simple. (6 cas)

a-3 Avantage :

- ✓ Rapide/anatomique.
- ✓ Accès aisé à la hernie discale latérale ou médiane.
- ✓ Pas de mobilisation du rachis.
- ✓ La possibilité d'un contrôle IRM post-opératoire.
- ✓ La réduction du temps d'hospitalisation grâce à l'absence de prélèvement du greffon.
- ✓ L'absence d'instabilité vertébrale au niveau opéré, vérifiée par les clichés dynamiques puisque le plus souvent on aboutit à un bloc vertébral sans jamais de cyphose supérieure à 15°.

Les complications de la chirurgie discale cervicale

b- Corporéctomie et discectomie avec fusion [46]:

b-1 description

il existe deux techniques de référence :

- ✓ **La technique de Smith et Robinson** (figure n° 33 et 34)

L'abord antérolatéral peut débuter par une incision longitudinale longeant le bord antérieur du muscle sterno-cléido-mastoïdien, soit par une incision transversale en regard du disque à opérer.

La réalisation systématique de l'abord du côté gauche peut s'avérer utile pour but d'éviter l'atteinte du nerf laryngé inférieur (récurent).

Incision de la peau, le platysma dans le sens longitudinal jusqu'à la face antérieure du muscle SCM et l'aponévrose cervicale superficielle, puis une individualisation du muscle omohyoïdien voire même une section et ligature pour but de réaliser une corporéctomie.

La dissection se poursuit en profondeur jusqu'au paquet jugulo-carotidien qui est repéré en doigt et récliné en dehors. La face antérieure du rachis cervical est perceptible après ligature des vaisseaux thyroïdiens avec dissection de l'aponévrose cervicale profonde, un control radiologique semble nécessaire pour s'assurer du bon niveau discale.

La discectomie : (figure n° 35 et 36)

Elle passe par plusieurs étapes :

- ✓ incision du LLA avec les incisions discales supérieure et inférieure.
- ✓ incision discale à l'aide d'une pince a disc et de curette
- ✓ l'utilisation des distracteurs soit de Gaspar ou de Cloward s'avère indispensables pour but d'atteindre le bord post des plateaux vertébraux pour but de réaliser une exérèse complète du disc et osteophylectomie médiane et foraminale avec curette ou pince de kerison ou fraise motorisée jusqu'au ligament vertébral post et uncus latéral.

Les complications de la chirurgie discale cervicale

L'arthrodèse avec mise en place de greffon :

Le plus souvent par greffe autologue à partir de l'épine iliaque ant-sup homolatérale avec une taille de 5–8 mm en hauteur et 16–20 mm en profondeur.

Après la greffe, l'utilisation d'une plaque complémentaire antérieure en titane, de façon à autoriser la réalisation d'IRM, cette plaque doit être cintrée afin de respecter la lordose physiologique, fixée par 4 vis mono ou bi corticale dans les corps vertébraux.

Un contrôle radiologique.

Mise en place d'un drain de Redon, puis fermeture et réparation plan par plan.

En post opératoire : Une immobilisation par collier cervicale pendant une période de 6 semaines mais variable en fonction du type de l'implant mais aussi de l'habitude chirurgicale.

✓ **La technique de CLOWARD:** (Figure n°37)

Cette intervention permet la décompression d'un étage discal à la fois pour hernie discale et/ou ostéophytose et une arthrodèse sans ostéosynthèse. Son but est de forer un trou à cheval sur le disque pathologique et intéressant en partie les corps vertébraux adjacents au disque malade. Ce trou foré jusqu'au ligament vertébral postérieur, avec excision du disque, permet d'extraire une hernie ou des ostéophytes postérieurs compressifs, puis un greffon cylindrique enchâssé entre les deux vertèbres forées réalise une excellente arthrodèse.

Le nombre de nos malades opéré par voie antérieure avec la mise en place d'une discectomie et greffon est de 15 cas soit 44.1% dont 10 cas on bénéficié de la mise en place d'une autogreffe soit 34%.

- Avantages [49]

- ✓ C'est une voie rapide et anatomique.
- ✓ Elle permet un accès aisé à la hernie que celle-ci soit latérale ou médiane.
- ✓ Il n'y a pas de mobilisation de la moelle.

Les complications de la chirurgie discale cervicale

- ✓ Elle permet la reconstruction de la statique rachidienne grâce à l'arthrodèse/ostéosynthèse.
- ✓ Elle permet un soulagement immédiat de la cervico-brachialgie dans 90% des cas.

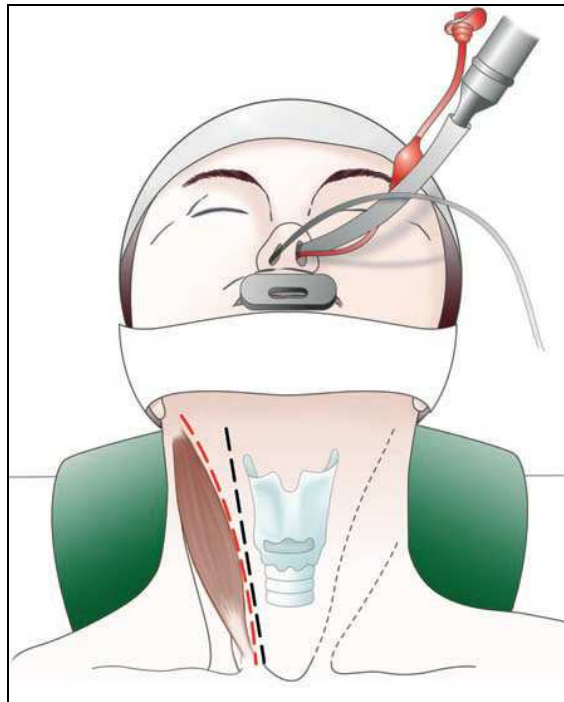


Figure n 33 : abord antérolatéral avec individualisation du muscle Sterno-cléido-mastoïdien. [46].

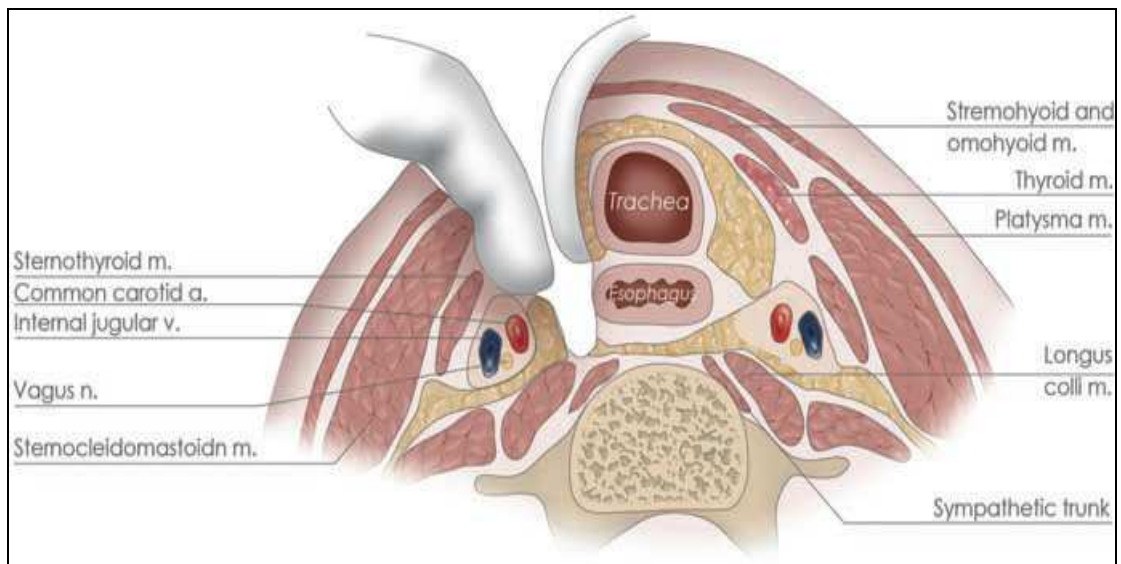


Figure 34 : le plan de séparation entre le faisceau neuro-vasculaire latéralement et la glande thyroïde et muscle en dedans. [46]

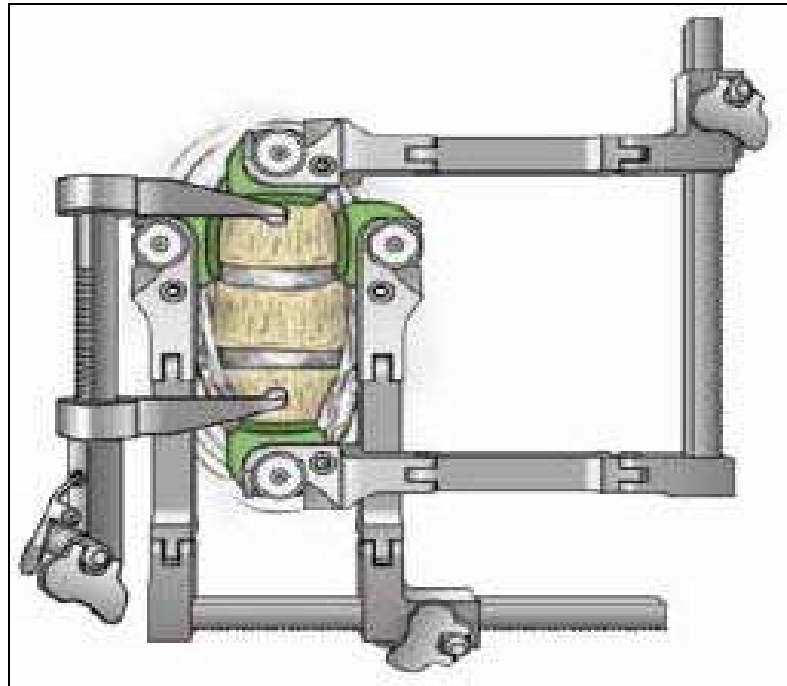


Figure 35 : Repérage du niveau de la discectomie [50].

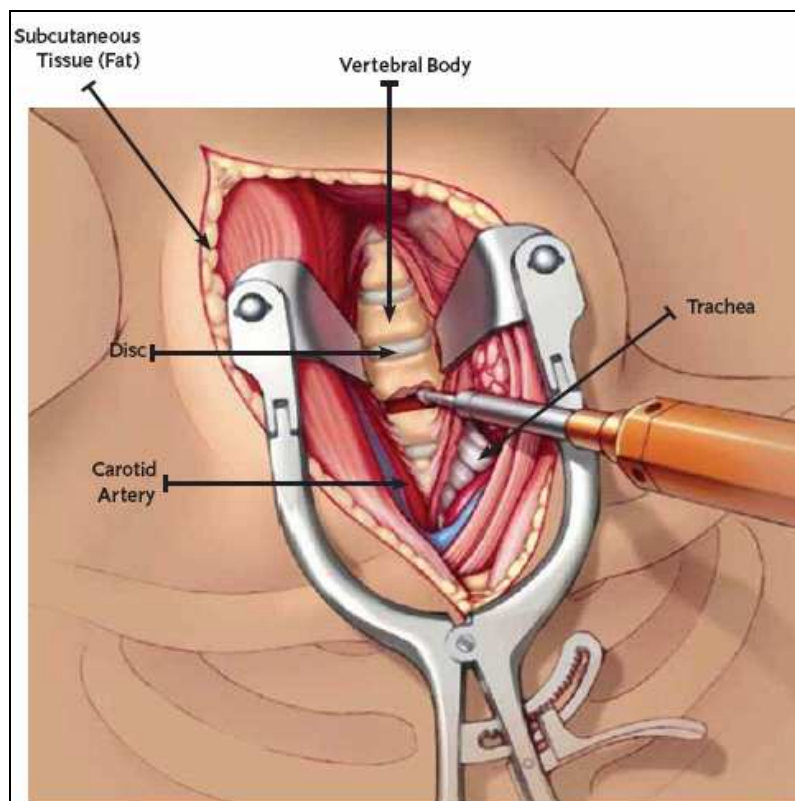
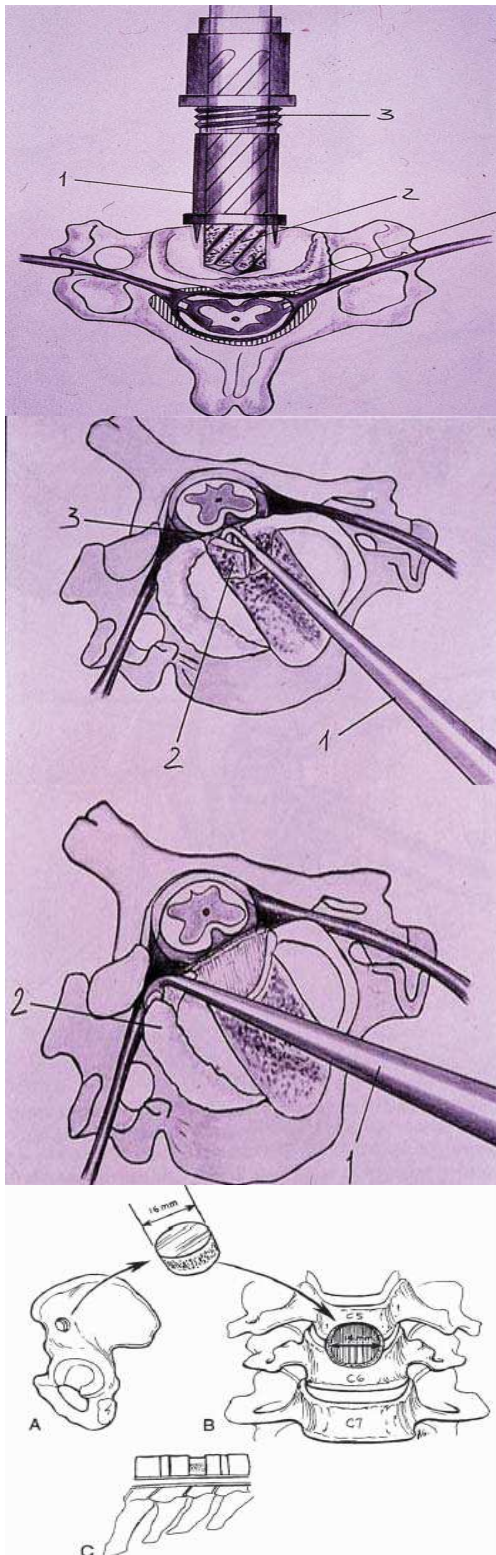


Figure 36 : discectomie du disc hernié. [46].



Etape 1 : [50]

Fraisage inter-somatique jusqu'à la paroi Postérieure des corps vertébraux.

Etape 2 : [50]

Elimination à la curette de la paroi postérieure et des uncus jusqu'au ligament vertébral postérieur.

Etape 3 : [50]

Excision du disque intervertébral et extraction de la hernie discale.

Etape 4 : [50].

Insertion en distraction d'une greffe iliaque Cylindrique entre les deux vertèbres forées

Figure n 37 : La technique de CLOWARD

Les complications de la chirurgie discale cervicale

c- complications : [46].

Les approches antéro-latéral sont généralement sûres, mais beaucoup de complications peuvent engager le pronostic vital ainsi que fonctionnel.

Les complications potentiellement liées à cette approche comportent :

- ✓ complications vasculaires.
- ✓ complications neurologiques.
- ✓ Complications viscérales et des tissus mous.

c-1 Les lésions vasculaires :

➤ **Art carotide :** [46]

Les lésions de l'art carotide au cours de l'abord presterno-cléido-mastoidien sont rares, vue que la carotide est rétractée latéralement et située dans la gaine carotide et recouvert du tissus conjonctifs. Les lésions de l'art carotide peuvent survenir au cours de la dissection avec protection inadéquate vis-à-vis les instruments utilisés tel que le foreur et les ciseaux, ou bien l'utilisation de rétracteurs qui vont appliquer une pression directe sur l'art, la manipulation prolongée peut aussi causer des lésions artérielles qui peuvent être responsable de thrombose avec AVC hémisphérique.

C'est la raison principale pour laquelle il est recommandé de relâcher de façon intermittente au cours de l'acte chirurgical, pour permettre un flux normal au sein de l'artère, les embolies et les occlusions artérielles sont découverts le plus souvent en post opératoire et difficile à gérer. Les patients avec des lésions artérielles internes peuvent développer des infarctus hémorragiques après ainsi que l'œdème cérébral et les engagements.

Pallard et al [46], ont mesuré le débit sanguin au niveau de la carotide chez 15 patients programmés pour intervention antéro-latéral dont le but de est déterminer l'effet de la rétraction artérielle sur le changement du débit sanguin intra-vasculaire, alors une double

Les complications de la chirurgie discale cervicale

mesure ultrasonore du débit sanguin ont été prise avant la chirurgie, en peropératoire juste après la mise en place des écarteurs et puis au bout du geste et enfin en post opératoire.

Les résultats étaient comme suit une *diminution* chiffrée à **14%** juste après la mise en place du matériel, et une diminution de **70%** au bout du geste opératoire ce qui permet de conclure le risque important de thrombose à ce niveau.

Beaucoup d'auteur [51, 52]. Rapportent la survenue d'infarctus hémisphérique ainsi d'AVC à cause de la thrombose carotidienne.

Les sections avec hémorragie carotidienne nécessite une intervention rapide pour arrêter le saignement et cela par la mise en place d'un clampage externe, mais cette manœuvre est controverser par le risque important jusqu'à 50% de survenue d'AVC sur artère clampée, mais aussi le risque accru de survenue d'embolie au niveau vasculaire distale suite à la fragmentation du thrombus.

Dans notre série, on n'a pas étiqueter des données en faveur d'une lésion de l'artère carotide que ça soit en per opératoire ou en post opératoire précoce et tardif.

Danaro et al [46] rapportent la présence de lésions de l'art carotide avec une incidence de 0.1%.

➤ **Artère vertébrale : [46 ; 55].**

Plusieurs complications peuvent survenir suite à la lésion de l'artère vertébrale.

- ✓ Au cours de l'abord antérieur presterno-cleido-mastoidien haut, sa lésion peut survenir facilement surtout si l'opération est au niveau de la jonction cranio-cervicale, c'est à dire en regard de C2, à ce niveau l'artère vertébrale est en dehors du foramen transversarium, travers latéralement pour former le cercle artériel de Willis au niveau de la base du crâne, alors tout geste inadéquat peut provoquer une lésion de l'artère vertébrale.
- ✓ Au cours de l'intervention antérieure basse, si le geste opératoire vise la portion latérale du corps vertébral et quand la dissection osseuse intéresse le foramen

Les complications de la chirurgie discale cervicale

transversarum qui contient l'artère vertébrale. Parfois la dissection excessive au sein du corps vertébral peut provoquer un effondrement du mur latéral impliquant l'artère. Heureusement chez la majorité des patients l'artère sont dotée d'une flexibilité lui permettant de se plier et de s'adapter à cet effondrement, si non le saignement peut être massif.

La lacération artérielle a été attribuée à plusieurs facteurs :

- ✓ La dissection en dehors de la ligne médiane.
- ✓ Un forage ostéo-discale excessif.
- ✓ Une latéralisation excessive des instruments.
- ✓ Pathologie osseuse responsable de sa fragilité.
- ✓ Infection.
- ✓ Irradiation.
- ✓ L'utilisation de manœuvres et technique spécifique par exemple des rétracteurs tranchant ou accrochant tel que *Homman's retractors*.

Notre étude n'a pas révéler d'atteinte de l'artère vertébrale.

Golfinos et al rapportent une incidence de 0.3% [46] autres auteurs rapportent une incidence de 0.5%.

James P. Burke et al rapportent dans une large étude incluant 1976 patients opérés par voie antérolatéral la survenue d'une lésion de l'artère vertébrale chez 6 patient soit 0.3% [40].

➤ **La veine jugulaire** : [46]

La jugulaire interne collecte le sang provenant du cerveau, la partie superficielle de la face et de la région cervicale, elle débute à partir du foramen jugulaire au niveau de la base du crâne, et se termine au niveau du sinus transverse.

La veine jugulaire peut être cachée par le muscle sterno-cléido-mastoïdien et donc difficile à visualiser au cours de la dissection, sa paroi fine peut être facilement déchirée, en particulier chez les patients âgés.

Les complications de la chirurgie discale cervicale

Notre étude ne révèle aucune lésion iatrogène de la veine jugulaire.

Danaro et al [46] rapportent une incidence de 0.15% de lésions jugulaire au cours de l'abord antérieur de l'hernie discale cervical.

Une fois le dommage surgie, l'hémorragie peut être contrôlée par la suture de la paroi veineuse qui doit être bien exposée, d'où l'intérêt parfois d'ouvrir la gaine carotide pour mieux l'individualiser.

➤ Les vaisseaux thyroïdiens

Les vaisseaux thyroïdiens peuvent être blessés Pendant la dissection, dans l'approche presterno-cleido-mastoidienne supérieur, l'artère et la veine thyroïdienne supérieure peuvent être ligaturées quand ils ne sont pas bien éloignés du champ opératoire.

La veine thyroïdienne moyenne doit être ligaturée si elle est présente au champ opératoire.

L'artère et la veine thyroïdienne inférieure doivent être soigneusement libéré leur Blessure est un événement fréquent surtout avec l'utilisation des écarteurs, en particulier chez les patients âgés dont les vaisseaux sont durs par l'artériosclérose, la calcification de leur paroi et alors la perte d'élasticité [56].

Notre série ne rapporte pas de complications concernant les structures vasculaires thyroïdiennes.

Danaro et al [46] ont rapporté que la survenue des lésions des vaisseaux thyroïdiens ne dépasse pas 0.5%

c-2 Lésions viscérales et des tissus mous : [46]

➤ Œsophage et pharynx :

La perforation œsophagienne est reconnue comme étant une complication fatale. L'incidence des lésions œsophagienne est plus élevée au cours d'une croporéctomie, et faisant appel à une instrumentation spéciale.

Les complications de la chirurgie discale cervicale

La lésion directe ou l'ischémie œsophagienne est la plus souvent provoqué par la rétraction excessive au cours de la dissection. Une fois le fascia cervical moyen et le muscle omohyoïdien sont disséqués, il y aura une mise à nu des parois œsophagienne ainsi que celle du pharynx qui sont très vulnérable à ce niveau.

L'hypopharinx peut être facilement lacérée au cours de la dissection cervicale haute, et particulièrement si elle est faite chez des patients ayant comme ATCD une pathologie inflammatoire ou bien une chirurgie cervicale antérieure vu que chez ces patients, il y a une perte des plan naturels de clivage ainsi que le rapport normal avec les structures de voisinage.

Voici un tableau décrivant les différentes incidences de perforation œsophagiennes.

Tableau n° XI: incidence des perforations œsophagiennes peropératoire.

La série	Incidence %
Elerkay [57]	1.62
Capen et al [58]	0.94
Van berg Heegower [59]	0.7
Orlando et al [60]	0.4
Cloward [54]	00
Notre série	00

La morbidité et la mortalité liées aux blessures œsophagiennes sont élevées, surtout si le diagnostic est retardé. Avec une perforation complète des parois, et alors contamination des structures de voisinage.

La survenue d'une médiastinite, la pneumonie, pleurésie, péricardite et septicémie sont bien documentés dans la littérature. Et la morbidité et mortalité secondaire à cette complication est très importante. [46]

La formation de fistule œsophagienne est connue comme étant une complication tardive pouvant dérouter le diagnostic. Cette fistule peut survenir entre œsophage et voie respiratoire ou avec plèvre posant ainsi un problème thérapeutique très complexe.

Notre étude rapporte la survenue de fistule œsophagienne chez un seul malade soit 0.03%.

Les complications de la chirurgie discale cervicale

Orlando et al [60] rapportent 2 cas de fistule œsophagienne soit 0.07%.

➤ **Le canal thoracique : [46]**

Le principal collecteur lymphatique de l'organisme, sa lésion en peropératoire est très rare voir exceptionnelle, mais son retentissement est fatale avec un déficit nutritionnel important, un dysfonctionnement respiratoire, et immunodépression tout cela explique les chiffres de mortalité très important est supérieur à 50%.

Depuis la description de la discectomie avec fusion par voie antérieure en 1955, seulement *un seul cas de lésion du canal thoracique a été décrit* et qui est expliqué par sa localisation cervicale atypique.

La lésion du canal thoracique peut se manifester par une fuite chyleuse, un chylopéricarde, une fistule chyleuse. Dont la prise en charge est très complexe.

c-3 Lésions neurologiques :

➤ **Nerf laryngé récurrent et dysphonie :**

Cette complication survient surtout au cours de la dissection soit :

- ✓ La lésion directe suite aux moyens de dissection
- ✓ Etirement et le pincement par l'utilisation des écarteurs.
- ✓ Compression par de l'œdème post opératoire.

La dysphonie peut être liée aussi à un traumatisme direct du cryco-arythénoïde par les écarteurs.

Notre série ne rapporte pas de dysphonie secondaire à une lésion directe du laryngé récurrent. Mais rapporte la survenue de dysphonie chez 23.5% des patients qui sont améliorés après.

Danaro et al [46] rapporte que la survenue de lésion du laryngé récurrent compliqué de dysphonie était de 3 cas dans une série de 235 patients soit un pourcentage de 1.27%.

Les complications de la chirurgie discale cervicale

Alors que V. Heidecke et al [61] rapportent une incidence de 0.9% soit 1 patient dans une série de 25.

➤ **Lésion durale et spinale :**

Toutes les deux, sont des complications très redoutables.

Beaucoup d'auteur rapportent des incidences variables dans leurs études [62].

✓ **Lésion spinale :**

Elles peuvent être directes ou indirectes.

Les lésions directes : peuvent être due à une contusion peropératoire suite à des manœuvres chirurgicale inadéquate et bien sûr involontaire. Une fois survenue, le patient présente en post opératoire immédiat une aggravation de la symptomatologie neurologique préexistante ou bien apparition d'autres nouvelles correspondantes au niveau de la lésion médullaire [63].

Les lésions indirectes : peuvent survenir suite à une lésion vasculaire ischémique, qui se manifeste par un déficit neurologique en post opératoire.

Ces lésions peuvent être secondaire a une distraction excessive en peropératoire, un hématome ou bien de l'œdème post opératoire.

La décompression d'une moelle épinière déjà irritée peut elle-même conduire à un infarctus paradoxal segmentaire, semblable à celui survenant en cas d'une réimplantation chirurgicale d'un membre. [46]

✓ **Lésion durale :**

La lésion durale associée à une fuite du liquide céphalorachidien peut survenir dans le cadre de la chirurgie discale cervicale suite à une durotomie accidentelle au cours d'une discectomie.

Les complications de la chirurgie discale cervicale

Dans une révision récente de la littérature concernant les fuite du LCR après chirurgie discale cervicale, menée par **HANALLAH** et al [48] sur une très large population d'opérés par voie antérieure chiffrée à 1994.

Les auteurs rapportent que le risque relatif de survenue d'une brèche durale peropératoire est augmenté en corporéctomie et fusion. [62]

La prévalence de ruptures durales cervicale selon Hannallah dans sa plus large série d'étude est entre **0.5% et 3%**.

L'incidence est de **1%**, et dont la cause principale est l'utilisation des pinces à disque et le Kerrison pour la dissection du LLP lors d'une discectomie.

Dans notre série aucune lésion durale n'a été rapporté soit en per ou postopératoire.

Sa clinique de survenue :

- ✓ Céphalée.
- ✓ Photophobie.
- ✓ Acouphène.
- ✓ vertige.
- ✓ vision flou.
- ✓ raideur de la nuque.
- ✓ nausée/vomissement.

Cette symptomatologie s'aggrave si le patient est en position debout, et s'améliore en position couchée.

Ces symptômes résultent de la diminution de la pression du LCR en intra-spinal, qui conduit à une traction des structures nerveuse de soutien du système nerveux central. [64]

CAT : [46]

Si une fuite durale est rencontrée pendant l'opération, elle devrait être abordée avant de continuer avec le reste de la procédure. Une perte excessive de LCR réduit l'effet de tamponnade du sac dural sur les veines épidurales et peut entraîner des saignements excessifs.

Les complications de la chirurgie discale cervicale

Le LCR et les saignements peuvent masquer le champ opératoire et de compliquer la procédure chirurgicale. Un riz peut être utilisé pour couvrir les durotomie si elle n'est pas immédiatement accessible pour la réparation. Le positionnement du patient en position de Trendelenburg inversée peut aider la réparation en réduisant la transmission de la pression hydrostatique et diminuant ainsi le flux du LCR à travers la Durotomie.

Parfois, sa réparation peut être difficile voire impossible vue l'étroitement des espaces disponible [46].

Si la lésion est de petite taille, une intervention peut s'avérer non nécessaire vu la grande possibilité de guérison spontanée, et cela est expliqué par la baisse de la pression hydrostatique au niveau dural cervical.

en peropératoire le réanimateur doit répéter les manœuvre de Valsalva pour augmenter la pression du LCR [65]. si non l'intervention chirurgicale s'impose soit par la mise en place de suture durale, d'un patch dural, greffe adipeuse ou autre aponévrotique recouverte de gélatine, colle de fibrine, on peut avoir recours au drains sous arachnoïdien et un drain de la plaie.

3.3 Décompression antérieure et décompression avec corporéctomie subtotale multiple.

a- Description :

Dans le cadre d'une sténose segmentaire avec compression médullaire antérieur significative survenant sur 3 niveaux ou plus, la mise en œuvre d'une décompression spinale antérieure avec corporéctomie subtotale :

- ✓ Multiple : plusieurs niveaux.
- ✓ Subtotal : vue la conservation des murs latéraux des corps vertébraux avec élimination des leurs partie centrale.

Cette technique permet une décompression des structures myelo-radiculaire sur différents niveau permettant ainsi un élargissement du canal médullaire [66]. Cette technique a été développé par professeur BONI en PARIA, Italie en 1969, les résultats publiés étaient très satisfaisante [67.68.69].

❖ **Abord et technique :**

- ✓ Abord antérieur presterno–cleido–mastoidien.
- ✓ Appel aux techniques et instrumentations CLOWARD modifié, (faisant appel à nouveaux moyens notamment le foreur à air qui est récemment instauré).

❖ **Etapas :**

- ✓ Incision du Ligament longitudinal antérieur
- ✓ Elimination du disc intervertébral.
- ✓ Forer le disc intervertébral avec un foreur pour réaliser un trou de 12 mm de diamètre, puis établir une tranchée osseuse avec le foreur à air.
- ✓ Elargir le trou à différents niveaux, approfondir la tranchée osseuse tout en progressant au niveau du mur post jusqu'au ligament longitudinal postérieur tout en enlevant tout élément en conflit avec la moelle épinière.
- ✓ La mise en place d'un greffon osseux préparé souvent à partir de la crête iliaque, dont la taille doit être entre 0.5–1 cm, plus large que le trou de corporéctomie.

b- Résultats :

23% de nos patients ont bénéficié d'une corporéctomie subtotale avec discectomie et une mise en place de greffon avec associé à une plaque antérieure.

c- Avantage :

Décompression des structures myelo–radiculaire sur différents niveaux permettant ainsi un élargissement du canal médullaire

d- Complications :

d-1 Précoce :

- La rupture durale :

Les complications de la chirurgie discale cervicale

Surtout si associée à une atteinte du LLP type ossification, ce dernier est intimement adhérent au plan dural, alors tout décollement du LLP peut engendrer des micro-ruptures, qui ne sont mise en évidence qu'en post opératoire au stade de fistule avec les structures de voisinages.

D'où l'intérêt de la mise en œuvre du MESNA pour minimiser le risque de décollement accompagnant le décollement du LLP [60].

La réparation peut se faire comme toute autres lésions durale soit par greffe, patch, drainage sous arachnoïdien, colle en fibrine.

▪ Violation du mur latéral :

Avec un risque d'atteinte de l'artère vertébrale. Ce risque est encore plus important si la chirurgie est établie sur plusieurs niveaux [69 ; 71].

▪ Décompression inadéquate :

- Cyphose ou inversion de la lordose cervicale :

Elle est plus marquée au cours d'intervention sur plusieurs niveaux, souvent secondaire à un positionnement inadéquat de l'implant ou du greffon.

- Migration antérieure/postérieure ou chute du greffon :

Peut être expliquée par la minimisation de la taille du greffon.

On peut avoir soit une migration en arrière, provoquant ainsi une compression médullaire directe. Ou bien une migration antérieure avec dysphagie chronique nécessitant une révision chirurgicale.

Pour éviter ce déplacement :

- Le greffon doit être mis en place en distraction.
- Les extrémités sous forme d'éventail pour stabiliser le greffon et l'empêcher de migrer.
- L'utilisation de moyen de stabilisation tel que : plaque, vissage...

Les complications de la chirurgie discale cervicale

Selon V. Heidecke et al [61] 2.8% des malades ont présenté une migration du greffon soit 3 patients sur 106.

Les mêmes auteurs [61] rapportent dans le cadre des chute de greffon un pourcentage de 12.3% soit 13 patient sur 106.

Notre série ne mentionne aucune complication lié au greffon.

d-. 2 Tardives (figue n° 38)

Principalement présentées par la **dégénérescence des segments adjacents** :

Il est logique de penser que la dégénérescence des disques intervertébraux adjacents est une des conséquences directes de l'intervention chirurgicale avec fusion, en particulier, l'abolition des mouvements segmentaires après fusion provoque un déplacement des charges lors de ces mouvements provoquant ainsi une dégénérescence discale rapide.[46]

Une étude expérimentale a montré qu'une fusion unique conduit à une augmentation uniforme des mouvements dans toutes les unités mobiles restantes [72]

Par contre, il a été démontré que la fusion conduit à un haussement significatif de la pression en intra-discale au cours des mouvements physiologique et potentiellement conduit à une dégénérescence des disques intervertébraux [73].

Goffin [74] dans son étude sur 180 fusion cervical antérieure et à l'aide des données radiologiques a mis en évidence l'existence d'une discopathie dégénérative adjacente dans 92% soit (166/180) des patients opéré, et une révision chirurgicale visant les niveaux adjacents chez 6.11% soit (11/180) des cas qui ont été symptomatiques. Mais on reproche à cette étude l'inclusion des hernies discale post traumatique.

Selon **Danaro et al**, sur 100 cas d'hernie discale unique ou multiple opérés par discectomie et fusion selon **CLOWARD**, ils ont trouvé que 32% des patients présentent des dégénérescences discales [75]. Mais à l'opposé des résultats de **GOFFIN**, tous les patients étaient asymptomatiques.

Les complications de la chirurgie discale cervicale

Ils ont observés que chez les 2/3 des cas de dégénérescence intéressaient les disques sous-jacents, alors que le 1/3 qui reste intéresse le segment sus-jacent. Cela peut être expliqué par la mobilité importante du segment inférieur du rachis cervical.

Ces résultats sont compatibles avec les publications de **HILIBRAND** [76], qui rapporte dans une étude incluant 409 patients opérés par voie antérieure avec fusion, un pourcentage de patients présentant une discopathie dégénérative chiffrée à **14%** soit (58/409), seulement **7%** nécessitant une révision chirurgicale.

Alors **HILIBRAND** conclut que la dégénérescence des disques adjacents est physiologique et indépendante de la fusion. Ces données sont similaires à celle rapportées par autres auteurs [77].

Dans une étude menée par **DANARO** [78]. Sur la dégénérescence des disques adjacents après fusion chez 55 patients à niveau unique ou multiple de fusion par voie antérieure, postérieure et combinée avec un recul de 3-18 ans [78]. Les résultats ont montré que chez les jeunes patients, dont les disques ne sont pas encore concernés par les processus dégénératifs et même dans une durée longue ne présentent pas de discopathie dégénérative. Contrairement aux adultes chez qui ils ont pu isoler des cas de dégénérescence discale.

Un des déterminant majeur de la discopathie dégénérative adjacente après fusion est plus probablement la modification de l'alignement du rachis cervical en post-opératoire. Elle est plus importante en cas de cyphose cervicale ou courbe sigmoïdienne et moindre chez patients avec lordose physiologique [79]. Similaire à ce qui arrive chez les patients avec un syndrome de Klippel-Feil.

Le risque de survenue de discopathie dégénérative est nettement plus important si fusion faite au niveau C5-C6 et C6-C7 qui sont très mobile, contrairement à la fusion au niveau C2-C3 et C3-C4. [79]

La pratique de corpectomie subtotal multiple augmente le risque de survenue de discopathie dégénérative que celle faite sur un seul niveau. Danaro et al [46] concernant 16

Les complications de la chirurgie discale cervicale

patients opérés avec une CSM rapportent des résultats suivant 7/16 patient ont développé des signes de discopathie dégénérative.

Chez 3 patients une hyper mobilité progressive au niveau des espaces au-dessous de l'arthrodèse développée.

Une surcharge statique avec des changements dégénératifs au niveau du disc inférieur. Mais tous les patients étaient asymptomatiques.

Danaro et al rapportent un pourcentage de 44% des patients opéré par discectomie avec CSM présentaient une discopathie dégénérative soit 7 patients sur 16.

Notre série ne dispose pas de chiffre exactes concernant cette complication vu la difficulté du suivie, l'insuffisance du recul et le nombre important des patients perdu de vu.

3.4 Uncusectomie et uncoforaminectomie de JUNG [32].

a- Description :

Ce sont des techniques d'accès antéro-latéral du rachis cervical en vue d'enlever l'uncus porteur d'exostoses (uncusectomie) ou d'ouvrir après ablation de l'uncus le trou de conjugaison : uncoforaminectomie.

L'opération est destinée ainsi à libérer d'une part l'artère vertébrale déviée ou rétrécie, d'autre part à dégager les racines nerveuses comprimées ou irritées en ouvrant le trou de conjugaison par l'avant.

Divers gestes et techniques complémentaires peuvent être facilement associés à l'uncusectomie-uncoforaminectomie selon les indications :

- L'arthrodèse inter-somatique avec discectomie et mise en place d'un greffon pour bloquer un espace intervertébral en cas de discarthrose.
- Les abords trans-discaux suivis d'arthrodèse dans le but d'enlever les exostoses médianes postérieures ou une hernie discale molle, ou encore pour compléter la foraminectomie faite par abord antéro-latéral

b- Avantages :

- C'est une voie rapide.
- Elle permet un accès aisé à la hernie que celle-ci soit latérale.
- Il n'y a pas de mobilisation de la moelle.
- Elle permet un soulagement immédiat de la cervico-brachialgie dans 90% des cas.

c- Complications :

Idem aux autres interventions via la voie antéro-latéral.

Les complications de la chirurgie discale cervicale

Tableaux n° XII résumant l'ensemble des complications lié à l'abord antérieur dans le cadre des hernies discale cervicale.

Complications	conséquence	CAT
Décompression incomplète	Persistance ou aggravation du déficit neurologique	Visualisation direct du neuro-foramen
Forage excentrique ou très profond.	Lésions de :- - Art vertébrale. - Méninges - Médullaire	Enlever les ostéophytes antérieurs pour une préparation du plan de forage.
Cyphose/ perte de lordose	Discopathie dégénérative des discs adjacents. déformation post-opératoire persistance de la compression neurologique	Greffe en distraction
lésions vasculaire	Artère vertébrale : hémorragie massive, déficit neurologique Artère carotide : hémorragie massive, séquelles neurologique Veine jugulaire : hémorragie, thrombose.	Pas de dissection osseuse très latéralisée, attention au curette au niveau neuroforamenale. Protéger l'artère sous le distracteur. exposer les vaisseaux et séparer le vague et la carotide avant et après la ligature.
Tissus mous	Lésion du nerf laryngé récurrent. perforation œsophagienne et dysphagie	Utilisation intermittente des écarteurs réparation immédiate.
Dégénération des segments adjacents	Apparition de nouvelle symptomatologie neurologique	Fusion en distraction avec restauration de la courbure physiologique

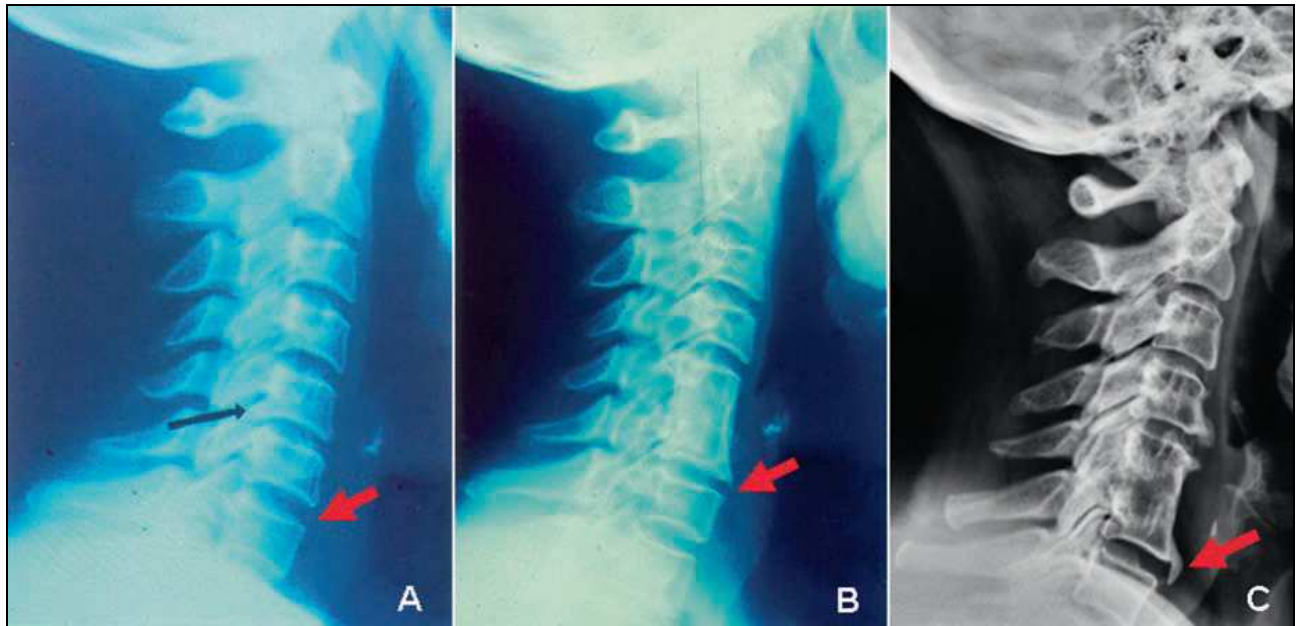


Figure 38 : A) une radiographie latérale d'un patient opéré par une procédure de Cloward.
(B) Radiographie latérale postopératoire de 3ans. La flèche rouge indique le disque intervertébral adjacent, ce qui ne présente pas de signes évides
(C) Radiographie profil postopératoire 11 ans. Le disque intervertébral est conservé et ossification asymptomatique du ligament longitudinal antérieur est présentant de dégénérescence niveau adjacent. [46]

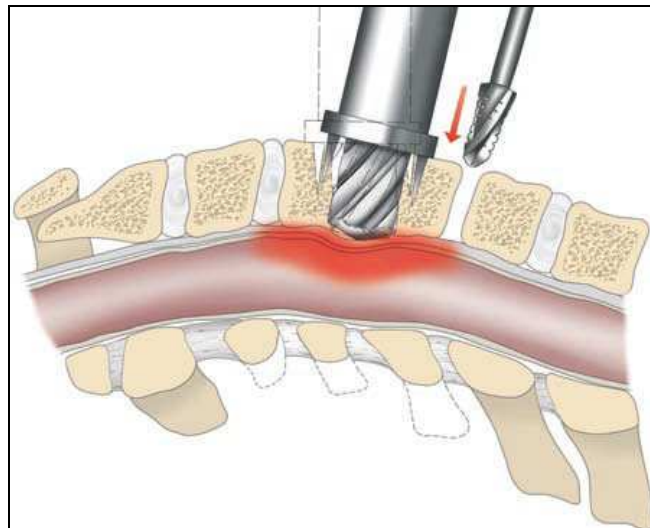


Figure 39 : Les conséquences d'un mal positionnement du guide lors du forage [46]

3.5 Instrumentation antérieure :

L'instrumentation antérieure du rachis cervical, n'a été mise en œuvre que récemment, avant l'an 1970, il n'y avait aucune instrumentation pour la stabilisation du rachis cervical, depuis lors, les systèmes de fixation et de stabilisation ont été mis en œuvre et développés pour le traitement des discopathies.[80]

Les auteurs concluent que la mise en place de plaques n'a pas pu ajouter d'avantage dans les interventions à seul niveau, mais elle soutiennent la stabilisation dans les interventions à niveau multiple, néanmoins, la plaque de fixation est systématiquement utilisée dans les procédures à niveaux unique avec fusion antérieure et greffon.[81].

a- plaque-vis :

a-1 Description :

Les plaques cervicales antérieures peuvent être grossièrement divisées en plaque rigide et dynamique.

- ✓ Plaque rigide : son utilisation est associée à la pseudarthrose du greffon et l'affaissement d'environ 1 à 1.5 mm pour le niveau exploité.
- ✓ Plaque dynamique : permet le mouvement de l'interface plaque-vis [82]. Elle permet la division des charges entre la produit et le greffon. Théoriquement cela augmente le pourcentage de fusion, mais diminue la stabilité du greffon lui-même [83-84].

DUBOIT compare les 2 plaques sur le plan évolutif et les résultats étaient satisfaisants pour les 2 avec un pourcentage de 84% de bonne évolution. Mais il a noté une augmentation significative concernant la pseudarthrose dont le taux était significativement important 5% des cas, cela peut être expliqué par l'augmentation des mouvements plaque-os par rapport à celle rigide.

Les complications de la chirurgie discale cervicale

Une des préoccupations concernant l'utilisation des plaques dynamiques est la migration progressive vers le disc adjacent non fusionné, suite a un effondrement du greffon, glissement du vis, pouvant alors conduire à une dégénérescence du segment adjacent [85–86].

a-2 Résultats :

Dans notre série le nombre de malade qui ont bénéficié d'une mise en place de plaque et vis est de 20 malades soit 58.8%.

- ✓ 10 malades ont bénéficié d'une discectomie simple avec mise en place de plaque.
- ✓ 2 malades seulement ont bénéficié d'une discectomie multiple avec mise en place de greffon et plaque.
- ✓ 8 malades ont bénéficié d'une corporéctomie avec discectomie et mise en place de greffon et plaque IRM compatible.

a-3 Avantage :

- ✓ Fixation rapide et efficace du greffon.
- ✓ Stabilisation précoce du rachis cervical.
- ✓ Indication large lors des interventions avec niveau multiple.

a-4 Complications

Le Positionnement de l'implant et la sélection de la dimension dépend du système d'instrumentation utilisée. La plaque est posée sur l'interface entre le greffon osseux et le corps vertébral, permettant l'insertion de la vis proximale et caudale. La plaque doit être posée sur la ligne médiane du corps vertébrale pour éviter des complications locales. [87]

Le mal positionnement des implants peut être associées à des lésions directes des structures neuro-vasculaires comme le tronc sympathique, l'artère vertébrale, ou des racines du nerf spinal, plusieurs séries de cas cliniques décrivant complications associées aux implants [87].

Intuitivement, la mise en place de la plaque pourrait modifier la direction du vis dans son trajet intracorporel, pour cette raison le chirurgien doit retirer les ostéophytes antérieurs avant la

Les complications de la chirurgie discale cervicale

décompression, cette technique facilite non seulement l'identification de l'espace discale, mais aussi permet une parfaite adhérence de la plaque à la face antérieure du corps vertébral.

Concernant le vis : doit être préparé en préopératoire, une étude radiologique préalable est aussi recommandée pour un meilleur calcul de la taille du vis. Malgré cela, certains systèmes nécessitent une fixation bi-corticale; dans la plupart des cas, la fixation mono-corticale offre une stabilité segmentaire suffisante, avec un faible risque d'atteindre le canal rachidien.

Avant la fermeture, il est recommandé d'examiner l'œsophage à la recherche d'une lésion secondaire à la mise en place des vis et la plaque [88-89].

Autre complications liés à l'instrumentation :

- ✓ c'est la chute des implants.
- ✓ le déplacement des vis.
- ✓ rupture de la plaque.
- ✓ déplacements de la plaque ou du greffon [90-91-92-93].

Ce déplacement peut provoquer :

- ✓ Lésions œsophagiennes.
- ✓ Infection locale.
- ✓ Spondylodiscite.
- ✓ Mediastinite.

Une fois détectés, une révision chirurgicale s'impose après l'utilisation de BLEU METHYLENE pour mieux préciser le siège de lésions [94].

Les facteurs favorisant le déplacement du système plaque-vis :

- ✓ La charge importante et répétitive.
- ✓ L'ostéoporose.
- ✓ Les mouvements de l'interface vis-os.
- ✓ Le degré de contrainte fournie par la conception de l'implant [85].

Dans une **étude rétrospective [46]**, concernant les complications survenant chez une population mixte de 2233 patients opérés par voie antérieure uni ou multi niveaux.

Les complications de la chirurgie discale cervicale

Un taux global de complications était de 10.7%.

- ✓ **Le mauvais positionnement** (oblique) de la Plaque oblique (axe sup a 15 degrés par rapport à la ligne médiane) chez 56/2233 soit 2.5%. deux cas présentent une symptomatologie radiculaire.
- ✓ **Retrait des vis** observés chez 37 patients soit 1.7% et dont les complications sont :
 - 3 perforations œsophagiennes.
 - 2 patients présentant une retrait total mais sans perforation.
 - 5 désinsertions plus de 5 mm
 - retrait de plaque chez 72 patients soit 3.2%. 45 patients présentent une pseudarthrose.

Une révision avec autogreffe et une nouvelle plaque ont été faite.

- ✓ 4 cas de brise de vis.
- ✓ 2 cas de brise de plaque.
- ✓ 14 patients soit 0.6% avaient un conflit entre l'espace discale adjacent et la plaque, compliquait d'une dégénérescence discale.

Tous les patients ont bénéficié d'une révision chirurgicale.

- ✓ 4 patients soit 0.2% présentaient une pénétration de la vis dans l'espace discale, avec relâchement de l'implant après 1-2 mois. Tous ont bénéficié d'une révision chirurgicale.
- ✓ Violation du plateau vertébral par vis dont la pointe était dans l'espace discale chez 42 patients soit 1.9%. 11 de ces patients ont développé une fracture triangulaire.
- ✓ 8 cas de fracture triangulaire sans violation discale par la vis.

Les complications de la chirurgie discale cervicale

Tous les patients ont bénéficié d'un traitement conservateur.

- Un cas de pénétration du vis au niveau de l'espace intervertébral, avec conservation de la stabilité de l'implant, mais persistance de cervicalgie, une révision chirurgicale faite suivie d'une amélioration de la symptomatologie.

Dans notre série on trouve un seul cas soit 3.4% qui a présenté une complication lié à l'instrumentation par un débricolage de matériel vis et plaque avec migration du greffon, avec fistule œsophagienne et infection pariétale.

Une reprise chirurgicale a été indiquée dont le but était le traitement des conséquences, mais aussi le remplacement d'un nouveau matériel, avec un traitement médical consistant à une antibiothérapie et traitement antalgique.

La durée d'hospitalisation a dépassé les 30 jours.

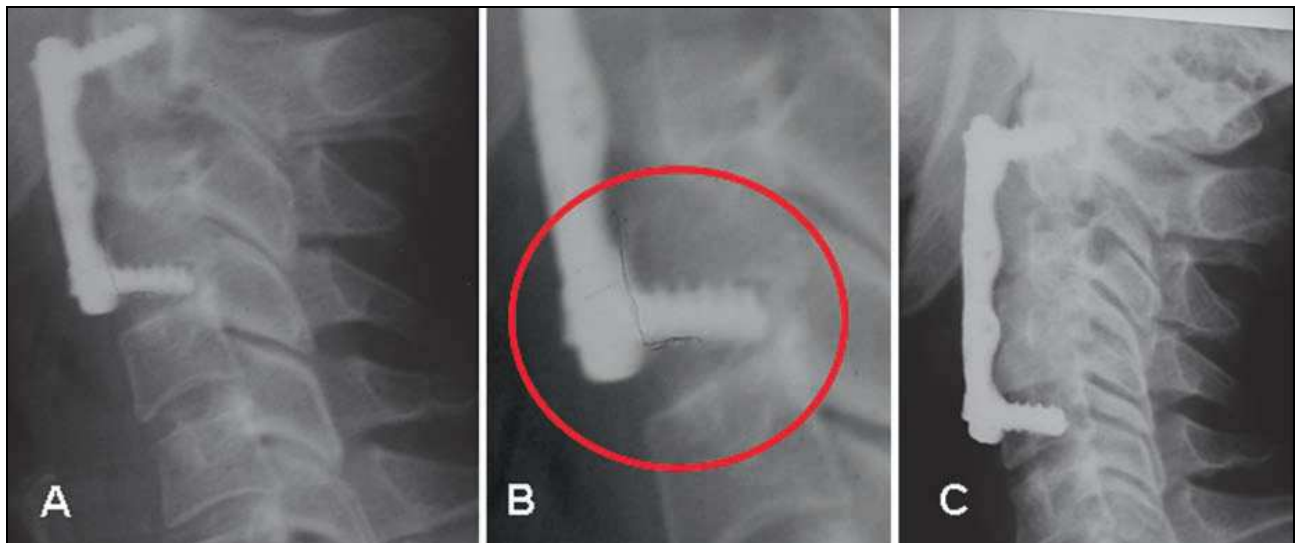


Figure n 40 : (A, B, C) Radiographie de profil d'un patient chez qui la vis inférieure a été positionnée de pénétrer dans l'espace intervertébral. Cercle montre un agrandissement de la vis de malposition.[46]

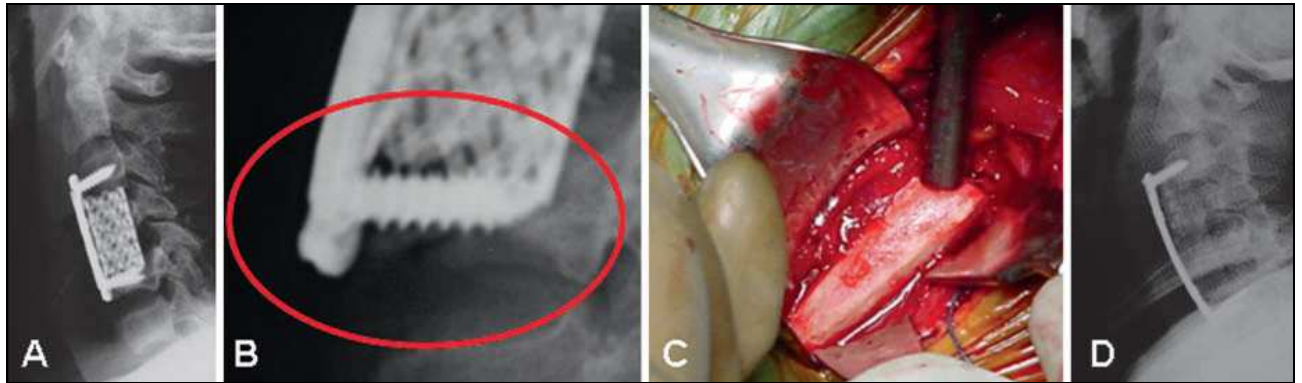


Figure n 41 : (A, B) Radiographie d'un patient avec myélopathie cervicale, affichant l'affaissement d'une cage de maille de titane. Le cercle montre la vis distale a été à tort implanté dans un corps vertébral ostéoporotique, avec une petite quantité d'os.
(C) La chirurgie de révision. La cage en grillage a été retiré, et une arthrodèse réalisée avec autogreffe os iliaque et l'ancrage aux sains adjacents corps vertébraux.
(D) radiographie post-opératoire. [46]

b- La cage cervicale Antérieure :

b-1 Description : (figue n° 41)

Cages ont été développées au début pour éviter la morbidité liée à la récolte du greffon osseux prélevé sur la crête iliaque lors de la chirurgie du rachis cervicale antérieure, et dans la plupart des cas, lorsqu'ils sont implantés dans la distraction, ne nécessitent pas l'implantation associée de la plaque et les vis [96].

Il est possible de diviser les cages en deux catégories, cylindriques et cubiques. En outre, ceux-ci peuvent être de différents matériaux tels que le poly-éther-éther-cétone (PEEK), les alliages de titane, fibres de carbone, tantallium.

Enfin, les cages peuvent être pleine ou creuse pour permettre une greffe osseuse large ou bien étroite pour mieux stimuler l'intégration de l'implant.

L'Implantation de la Cage nécessite une instrumentation dédiée. Les Cages cubiques sont implantées comme une entretoise allogreffe ou autogreffe similaire à celle de Smith-Robinson.

Les Cages cylindriques exigent plutôt l'utilisation des outils d'alésage type Cloward pour obtenir un espace approprié pour le positionnement de la cage. L'os enlevé pendant la

Les complications de la chirurgie discale cervicale

corpectomie ou alésage, est ajouté lorsque les cages creuses sont utilisées pour combler le vide [97], ou alternativement, des os d'allogreffe ont également été décrites pour remplir la cage.

b-2 Résultats :

Aucun de nos malades n'a bénéficié d'une mise en place d'une biocage.

Les études actuelles ont démontré l'efficacité des cages cervicales antérieures dans le traitement chirurgical de la radiculopathie secondaire à une discopathie dégénérative uni et bi-niveau, et dans la reconstruction après corpectomie multiniveaux [97, 98].

Dans une étude prospective récente des résultats des essais cliniques comparant la fusion cervicale avec greffe de la crête iliaque vs cage inter-somatique et greffe osseuse autogène, certains éléments de preuve ont été constatés tel que le taux de fusion plus élevés dans les chirurgies à niveau unique, alors les taux de fusion dans les chirurgies à deux niveaux sont encore plus bas. À l'inverse, les scores cliniques et la satisfaction des patients avaient tendance à être plus élevés chez les patients traités sans implant cage.

b-3 Avantage :

- ✓ une stabilité primaire très satisfaisante
- ✓ l'absence de prise de greffe permet de diminuer le temps opératoire et d'éviter les complications liées à ce prélèvement
- ✓ une section facile de la cage permettant un ajustement adapté à la longueur de la tranchée vertébrale réalisée
- ✓ une relative souplesse permettant la mise en compression de la greffe lors de la remise en charge, facilitant ainsi la consolidation
- ✓ la radio-transparence autorisant le suivi de la consolidation osseuse
- ✓ la composante bio-résorbable obstrue initialement les orifices de la « BIOCAGE » conférant à la cage une totale étanchéité qui permet de compacter et de maintenir la bourre d'os. Puis la reperméabilisation des orifices au cours de l'évolution permet une extension secondaire de la reprise du greffon

Les complications de la chirurgie discale cervicale

- ✓ la structure galbée respecte et conserve la courbure anatomique de la colonne vertébrale.

b-4 Complications :

- ✓ Affaiblissement de plateau vertébral.
- ✓ Dislocation / migration.
- ✓ Pseudarthrose.
- ✓ Affaissement.
- ✓ Dommages aux structures neuro-vasculaires.
- ✓ Lésions des tissus mous.
- ✓ la migration de la cage.

Danaro et al rapportent un taux de complication lié à l'utilisation de la biocage qui ne dépasse 8% ; répartie en 4% de cas de migration, 2% atteinte de structure nerveuse, 0.5% affaissement et enfin 1.5% de cas de pseudarthrose. [46]

Abord latérale

Voie de VERBIEST ou rétro-sterno-cleïdo-mastoïdienne [46]

D'indication plus rare que la voie antéro-latérale, elle donne accès dans son segment inférieur de C3 à C7 aux apophyses transverses, aux articulations unco-vertébrales, aux racines du plexus brachial et à l'artère vertébrale. Cette technique permet l'ouverture du foramen après abord du canal transverse et nécessite au préalable une artériographie.

Abords postérieure : [46]

Elle doit être réservée à l'ablation d'une hernie discale molle en situation postérolatérale.

5.1 Installation du patient

a- Description (figure n° 42)

Les complications de la chirurgie discale cervicale

Le patient est placé sur la table d'opération dans la position anti-Trendelenburg. Les Supports sont placés sur les crêtes iliaques, et sur la région sternale pour permettre le libre déplacement ventrale de l'abdomen.

le front est placé sur un appui mobile réglable. Les yeux sont libres de toute obstruction à l'extérieur du support du front. La tête est maintenue en position avec des bandes. Rubans adhésifs appliquer une traction caudale sur les épaules, et le bras est également en traction longitudinale.

b- Complications :

- ✓ Saignement peropératoire.
- ✓ La compression des proéminences osseuses.
- ✓ Lésions des nerfs périphériques.
- ✓ Chute des membres inférieurs à partir de la table opératoire.
- ✓ Mouvements de la tête au cours de la chirurgie
- ✓ Fracture des os de la tête lors de l'utilisation de la têtère de Mayfield
- ✓ Embolie gazeuse veineuse lors de la suppression du support Mayfield.
- ✓ Perte d'anesthésique tube endo-trachéal
- ✓ Les complications oculaires.

5.2. La laminectomie : (figue n° 43 et 44)

a- Description :[46]

Depuis plusieurs années, la suppression complète des structures postérieures du canal rachidien tel que la lames osseuses, ligament FLAVUM, et les apophyses épineuses a été la seule procédure réalisée pour traiter la sténose du rachis cervical.

La Chirurgie soi-disant « Laminectomie large », est dédiée pour le traitement des patients affectés par la classique sténose spinale multiniveaux est qui représente encore aujourd'hui le traitement de choix pour les patients affectés par cette pathologie du canal rachidien soutenue

Les complications de la chirurgie discale cervicale

principalement par les structures postérieures (hypertrophie des pédicules, hypertrophie du ligament FLAVUM, déformation des lames), et chez les patients présentant une sténose spinale circonférentielle congénitales. Elle est d'ailleurs le traitement de choix pour les patients touchés par l'Ossification du Ligament longitudinal Postérieur à plusieurs niveaux.

Laminectomie peut être envisagée lorsque la décompression est nécessaire à plus de trois niveaux, en particulier chez les patients âgés.

Tous niveaux, présentant des signes radiologiques de sténose devrait être entièrement décompressé. Les préoccupations concernant la cyphose après laminectomie et l'instabilité segmentaire (col de cygne, une cyphose) a stimulé la mise en œuvre de la fusion solide adéquate et ensuite à l'utilisation d'une instrumentation postérieure.

Bien que les techniques chirurgicales puissent varier, quelques astuces peuvent aider à peropératoire, le chirurgien à éviter les complications.

Un grand soin doit être pris lors du positionnement des instruments chirurgicaux (Kerrison, rongeurs) sous la lame vertébrale où la décompression de la moelle épinière doit être évitée en raison du risque de lésion de la moelle épinière, des ruptures durale, et l'aggravation du tableau neurologique.

Laminectomie est effectuée selon l'expérience du chirurgien. La première étape de la laminectomie consiste en la suppression du ligament inter-épineux. Puis, en utilisant une pince Luer, les apophyses épineuses sont coupées à la base au point de confluences des deux lames à chaque niveau. A la partie supérieure du rachis cervical, lorsque l'arc de l'atlas est enlevé, le chirurgien doit être conscient que, trop latéralement, la dissection peut causer des dommages de l'artère vertébrale.

La cire d'os est utilisée pour endiguer le saignement de l'os spongieux, qui est sera exposée.

Le ligament FLAVUM est enlevée, mais doit rester intact et en place, car il agira comme un tampon entre l'instrument et les structures nerveuses sous-jacentes.

Les complications de la chirurgie discale cervicale

Une fois que cela a été fait, la graisse péri-durale semble indiquer que la dure-mère a été atteinte.

b- Indication thérapeutique : [99]

Laminectomie sans instrumentation à l'heure actuelle devrait être limitée aux patients préservant la lordose cervicale et une stabilité du cou. Inversement, quand une cyphose cervicale flexible est évidente, laminectomie et fusion instrumentée doit être effectuée. Dans tous les autres cas, en particulier chez les patients avec une cyphose segmentaire, l'instrumentation après laminectomie est obligatoire. Ce dernier est réalisé la modélisation du matériel de la lordose, pour restaurer la lordose cervicale et de maximiser les arrière-déplacements de la moelle épinière [99].

c- Avantages :

- Conservation de la mobilité intervertébrale.
- Lever précoce sans appareil de contention.

d- Les complications :

Il y a plusieurs complications strictement liée à la laminectomie et la procédure de fusion lui-même

- ✓ déchirures dures.
- ✓ des lésions neurales.
- ✓ Saignement de plexus veineux.
- ✓ violation des masses Latérales.
- ✓ Les complications générales.

d-1 Lésions durale et neurologique :

Déchirures dures sont principalement secondaire à des instruments chirurgicaux utilisés pour la décompression vertébrale (curettes, Kerrison, perceuse pneumatique). Une astuce technique consiste à laisser en place le ligament jaune au cours de la laminectomie comme une

Les complications de la chirurgie discale cervicale

protection pour les tissus dural. Le Retrait du ligament jaune après une laminectomie peut aussi conduire à des ruptures vu les adhérences durales strictes entre les deux tissus: cette manœuvre peut être effectuée facilement par l'utilisation peropératoire de Mesna (Uromixetan) (sodium 2-sulfonate mercaptoéthane) appliquée localement [100].

L'utilisation de revêtement diamant bavures diminue le risque de lésion directe des structures nerveuses et les tissus mous environnants lors de la décompression chirurgicale.

Comme déjà décrit, la réparation chirurgicale des déchirures durales lors de la chirurgie du rachis par voie postérieure est habituellement plus facile à réparer à l'égard de ceux qui ont eu lieu pendant la chirurgie antérieure.

Le Positionnement du patient en position anti-Trendelenburg diminue la pression hydrostatique du LCR et peut faciliter la réparation chirurgicale.

Il est fondamental lors des sutures des déchirures durale cervical d'éviter la diminution du diamètre transversal du sac dural dû à des sutures, en raison du risque élevé de développer une *sténose iatrogène*, donc, si possible des plaques de liodura peuvent être utilisé. Si elle n'est pas bien réparée, même les petites lésions conduisent inévitablement à l'apparition de fistules en post-opératoire avec un risque élevé de *méningite*. [100]

L'incidence des lésions de la moelle épinière s'étend de 0 à 3%, tandis que des blessures d'une racine nerveuse a été signalé aussi élevé que 15% [101].

Les erreurs techniques, tel que l'introduction d'instruments sous la lame centrale, ainsi que les lésions ischémiques en raison d'hypoperfusion ou la distraction agressifs peuvent engendrer des lésions irréversibles et des blessures de la moelle épinière. L'instrumentation de coagulation par inadvertance, l'utilisation des écarteurs, pendant la chirurgie est dans la plupart des cas responsables des lésions directes des racines des nerfs rachidiens. Parésie Radiculaire est plus souvent associé au techniques laminoplastie, mais il a été rapportés également chez des patients ayant subi une laminectomie.

Les complications de la chirurgie discale cervicale

Dans l'étude de Dai et al. [102], **37/287** soit **13%** patients ayant subi une laminectomie cervicale ont développé une radiculopathie post-opératoire. Radiculopathie C5 a été la plus commune, et généralement résolu avec le temps.

✓ **Saignement de plexus veineux**

Dans la région latérale du sac dural, où les racines nerveuses émergentes sont rencontrées, une présence abondante plexus veineux. Lorsque le saignement se produit dans cette région, il est préférable d'utiliser des tampons en douceur à coaguler avec Surgicel et spongostan imbibé dans d'acide tranexamique.

✓ **Retrait de masse latérale** (figure n° 45)

Les problèmes associés à cette procédure sont à la fois l'élimination incomplète des lames (avec la persistance de la sténose), et la suppression excessive des lames et les apophyses articulaires (avec instabilité conséquent, surtout chez les patients chez lesquels la stabilisation n'est pas effectuée). L'erreur est de prolonger la dissection trop latéralement dans la tentative de complètement décompresser les racines nerveuses.

Afin de permettre une décompression large des racines nerveuses, il suffit d'enlever la paroi postérieure du neuro-foramen sans affaiblir la masse latérale. Cette technique est plus facile et plus sûr si une sonde est insérée afin de protéger la racine du nerf alors la décompression est effectuée en utilisant un revêtement diamant bavures

Si la résection de masse latérale est supérieure à 50%, l'instabilité est très probable ; néanmoins, des rapports de l'instabilité post-opératoire chez les patients sans facetectomie sont disponibles [104].

Dans une comparaison des modalités de traitement pour radiculopathie spondylotique multiniveaux, **Herkowitz** [105] a noté une incidence de 25% des déformations postopératoires *cyphotique* avec un recul de 2 ans dans une population opéré après une laminectomie cervicale avec facetectomie partielle bilatérale. Pour cette raison, plusieurs auteurs soutiennent l'indication d'une fixation segmentaire avec fusion après laminectomie.

Les complications de la chirurgie discale cervicale

Lorsque la colonne cervicale est toujours mobile, une instrumentation postérieure et la fusion de la lordose est le traitement de choix.

Dans le cas des patients atteints de cyphose cervicale raide et incorrigible (à cause de la rétraction des structures ligamentaires antérieures et de la dégénérescence du disque intervertébral), sans ankylose des facettes, il est nécessaire d'effectuer un MSC, avec décompression médullaire large et une fusion instrumentée. Distraction avec la restauration de la lordose.

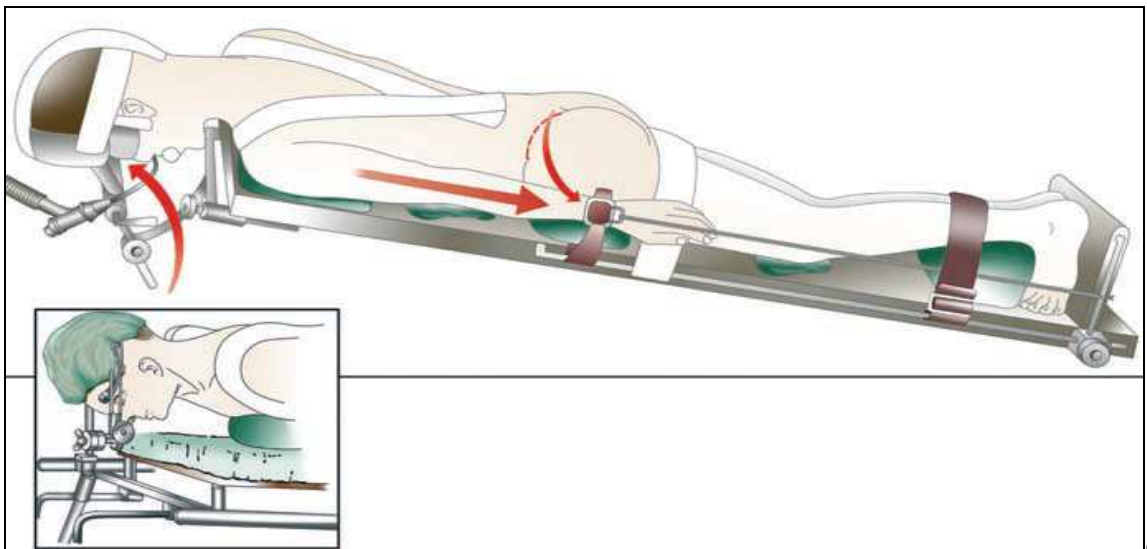


Figure n° 42 :Le patient est placé sur la table d'opération dans la position anti-Trendelenburg pour abord postérieur [46]

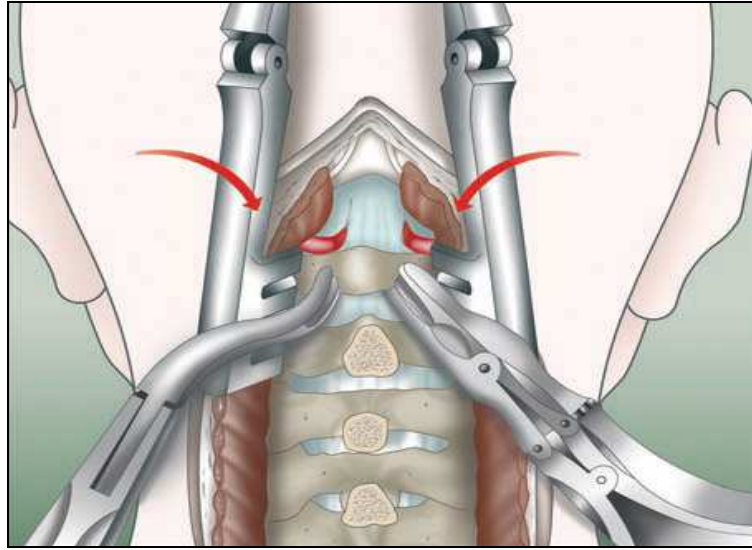


Figure n° 43 : position de l'art vertébrale qui doit être évité au cour de la laminectomie [46]

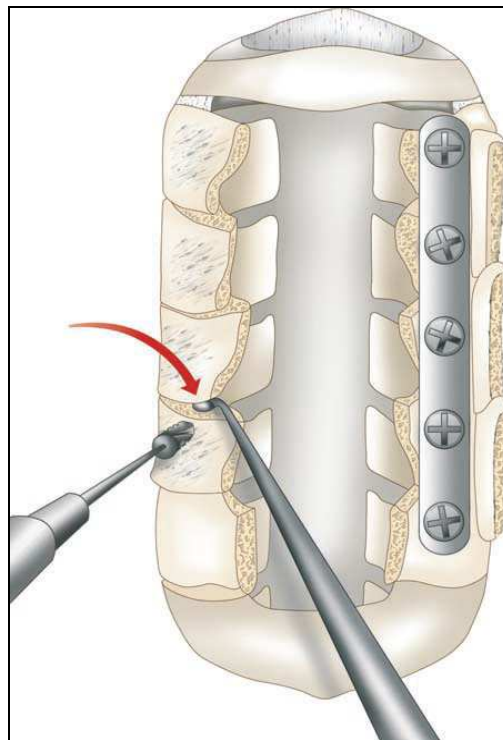


Figure n°44 : La fusion du lit avant la stabilisation est préparée par décorticage minutieux des masses latérales, mieux avec le forage d'air, et par l'élimination des surfaces cartilagineuses de la facette lié par l'utilisation de curets [46]

Les complications de la chirurgie discale cervicale

Chez les patients présentant une déformation sagittale en cyphose et l'ankylose des facettes, le tableau clinique est sévère, et une approche plus complexe postérieure avec ostéotomie des facettes suivie par une approche antérieure avec corpectomie et fusion et ensuite fixation postérieure est nécessaire. Ces opérations sont réalisées en un seul temps chirurgical, le patient est en décubitus latéral.

- **Les complications générales :**

Les complications générales ont été largement rapportées chez des patients subissant des procédures de laminectomie, comprenant l'embolie gazeuse, l'infection, l'hématome épidural, l'hémorragie cérébelleuse, et la thrombose veineuse profonde [27-28-29] . État général du patient doit être prise en considération lors de la planification d'une laminectomie.

Voici des facteurs de risque qui peuvent contre-indiquer la chirurgie [105] :

- ✓ Âge 70 ans.
- ✓ Diabète.
- ✓ maladie coronarienne.
- ✓ pneumopathie chronique obstructive.
- ✓ maladie vasculaire.
- ✓ accident vasculaire cérébral.
- ✓ l'alcoolisme et le tabagisme.

5.3 L'instrumentation postérieure :

On parlera dans ce chapitre sur plusieurs instruments type (vis de masse latérale, vis pédiculaires, crochets laminaires) et les techniques de liaison.

La présence ou la prévention de l'instabilité segmentaire et des déformations postopératoires sont les principales indications de l'instrumentation au niveau du rachis cervical sub-axiale. L'objectif principal de l'utilisation de l'instrumentation chez les patients affectés par une sténose dégénérative multiniveaux du rachis cervical est de permettre la réduction de la

Les complications de la chirurgie discale cervicale

déformation ou l'entretien adéquat de l'alignement et la stabilisation rigide du segment affecté. L'utilisation de l'instrumentation permet de mobilisation au début de la période postopératoire.

Plusieurs techniques ont été décrites pour obtenir une fusion stable avec une instrumentation à la colonne cervicale par voie postérieure, et chacune est lié à des complications spécifiques. Il est fondamental, quand la planification d'une décompression chirurgicale par voie postérieure, d'évaluer les structures osseuses, qui resteront pour l'instrumentation d'ancrage.

a- moyen de câblage et crochets laminaires.

a-1 Description :

Techniques de câblage ont été d'abord décrite par Rogers en 1942 [106], ensuite, d'autre techniques de câblage d'autres en fonction de Bohlman, Robinson–Southwick ont été mises en œuvre. Classiquement, la fixation à la colonne cervicale a été réalisée avec les techniques de câblage, tandis que l'instrumentation à vis a été envisagée que pour les patients atteints incompetents éléments postérieurs comme dans les fractures ou après laminectomie.

Généralement, la stabilisation effectuée au moyen de crochets et de techniques de câblage n'est pas indiqués car les lames sont retirées. Cependant, pour laminectomies impliquant moins de trois niveaux, ces techniques peuvent être utilisées, l'ancrage des crochets et des fils pour les lames au-dessus et en dessous de la laminectomie.

a-3 Complication :

Complications principalement liées à l'utilisation de fils sont liés

- ✓ ***violation du canal rachidien.***
- ✓ ***lésion de la moelle épinière.***
- ✓ ***déchirure durale*** avec fuite de liquide LCR.

b- le système Vis-base

- vissage de masse Latéral

Les complications associées à la fixation rigide de la colonne vertébrale cervicale postérieure sont principalement liées au conflit direct entre la vis et la racine nerveuse, des lésions de l'artère vertébrale, la mobilisation de vis ou de rupture, et la fracture de la plaque ou une barre [107].

Néanmoins, la procédure d'insertion de vis latérale est généralement considéré sûre et efficace dans la stabilisation cervicale. Dans une étude sur 143 patients dont 1 026 vis de masses latérales ont été implantés, les résultats et les complications liées à l'insertion de vis ont été enregistrées [108].

Les complications associées à l'utilisation de vis ont été très faibles. Pas de preuves de violations et blessures des artères, du foramen neural, ou du canal vertébral.

Les lésions neurologiques après une intervention chirurgicale survenue chez un patient (0,7%), et faite de radiculopathie persistante. Retrait de vis survenue chez trois patients anciens, et s'est produite avec la plaque-vis des constructions.

Huit vis à C7 ont violé la facette articulaire inférieure. Vingt vis de 1026 (1,9%) ont enfreint le foramen transverse de moins de 1 mm.

Ces données appuient les chiffres de la littérature concernant le faible taux de complications associées à la procédure de vissage et fixation des masses latérale; néanmoins, l'observance minutieuse de la technique chirurgicale est nécessaire pour éviter les complications.

Les conflits entre les vis et les racines nerveuses sont rapportées dans la plupart des séries en moins de 2% des patients [109, 110]. Dans les études de Heller et al. [111, 112], une incidence maximale de 3,6% des blessures des racines nerveuses à l'aide du Roy-Camille.

L'utilisation d'une fixation par vis (et non bi-corticale) uni-cortical est associée à une diminution du taux de complications, sans affaiblissement de la validité biomécanique de l'implant [117].

Les complications de la chirurgie discale cervicale

CAT : En cas de radiculopathie postopératoires résistant au traitement pharmacologique, une analyse radiographique avec scanner multi-barrettes s'impose.

Si un conflit est suspecté, une révision chirurgicale avec repositionnement de la vis est nécessaire.

La mobilisation des Vis est beaucoup plus fréquente dans les systèmes plaque-vis dans lesquels la vis n'est pas ancré à la plaque, tandis qu'elle est encore plus rare dans les instrumentations les plus récentes des systèmes plaque-vis verrouillé et des systèmes bar-vis [117]. (figure n° 48)

La mobilisation de la vis est asymptomatique dans la plupart des cas, et souvent il faut juste répéter les contrôles de suivi jusqu'à la réalisation de la fusion.

Parfois, la mobilisation de vis survient quand la greffe osseuse a réalisé, la fusion et le retrait massif de l'instrumentation laisse un segment épinière stable.

Autres complications :

- Fixation inadéquate de la vis pédiculaires

Le diamètre et la morphologie des vis pédiculaires dans le rachis cervical expose à des complications majeures tel que le mauvais positionnement de la vis, avec des dommages directs potentiels des structures neuro-vasculaires tel que la moelle épinière, racines nerveuses, et l'artère vertébrale, cette dernière étant la plus important [118].

Beaucoup plus que dans la colonne lombaire, le placement de vis pédiculaires cervicales nécessite une connaissance tridimensionnelle des variabilités anatomiques du pédicule.

Pour résoudre le problème, les systèmes informatiques de navigation ont été suggérés comme un guide pour l'insertion de vis pédiculaires cervicales. Pour ces raisons, les complications neuro-vasculaires sont plus fréquemment associés à cette procédure.

Dans l'étude d'Abumi et al. [119] sur 180 patients traités avec le placement de vis pédiculaires cervicales, une blessure de l'artère vertébrale a été rapportée chez un seul patient, et en trois radiculopathie due à la réduction excessive.

Les complications de la chirurgie discale cervicale

En comparaison avec la fixation de vis de masse latérales qui est beaucoup plus sûr, et avec la bonne technique, elle sera associée à un très faible taux de risque de dommages neuro-vasculaires même en cas de mauvais positionnement de vis [120].

- Mobilisation greffon osseux

Danaro et al [46] ont observé fortuitement sans séquelles cliniques de la mobilisation d'une greffe osseuse cortico-spongieuse posée latéralement par rapport à l'instrumentation. (Fig. 10.26). Lorsque les barres d'os cortical sont utilisées, il est nécessaire de les sécuriser par les masses latérales ou par les barres métalliques avec des fils résorbables pour éviter toute mobilisation.

Les complications de la chirurgie discale cervicale

Le tableau n° XIII : résumé des complications liés à l'instrumentation des masses latérale

instrument	complications	conséquences	Conseils / astuces
vis des masses laterales	<ul style="list-style-type: none"> - Empiètement sur les vis de la racine nerveuse. - lésion de l'artère vertébrale. - dévissage 	<p>persistance Douleur neurologiques lésions neurologiques et la nécessité d'une ligature décollement de l'implant</p>	<p>besoin de vis repositionnement. Fixation unicorticale ou bicorticale en utilisant des vis latérales de direction Retrait des vis et éventuel repositionnement des implants</p>
Crochet laminaire	<ul style="list-style-type: none"> - Empiètement crochet dans le canal rachidien. - Fracture laminaire. 	Rupture durale et compression médullaire.	Une dissection minutieuse et une préparation adéquate des lames
Techniques de liaison	<p>Coincement dans le canal rachidien</p> <p>Perte de la fixation</p> <p>Effondrement laminaire, murs latéral et fracture de apophyse épineuse</p>	<ul style="list-style-type: none"> - hématome sous-dural - rupture durale - lésion médullaire - décollement de l'implant - déformation. - besoin de révision chirurgicale 	<p>Eviter leurs passages au niveau de la blessure.</p> <p>Changement de la vis de la base</p> <p>instrumentation</p>
Vis pédiculaire	<ul style="list-style-type: none"> - Empiètement du vis sur la racine nerveuse ou la moelle épinière. - Fracture pédiculaire -Lésion de l'artère vertébrale. -dévissage 	<p>Persistance de douleur ou du déficit neurologique.</p> <p>Perte des points de fixation.</p> <p>Atteinte médullaire ou radiculaire</p> <p>Lésion neurologique ischémique.</p> <p>Mobilité potentielle de l'implant.</p>	<p>Repositionnement des vis.</p> <p>Etendre la fusion au niveau adjacent.</p> <p>Décompression et enlèvement des fragments</p> <p>Difficile à contrôler par voie postérieure.</p> <p>Retrait des vis et le repositionnement éventuel des implants</p>

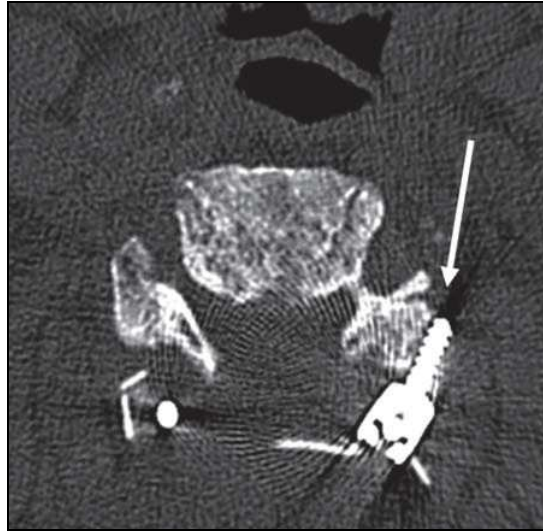


Figure n ° 45 : scanner Axial montrant une vis mal positionnées à la masse latérale chez un patient avec radiculopathie post-opératoire. [46]

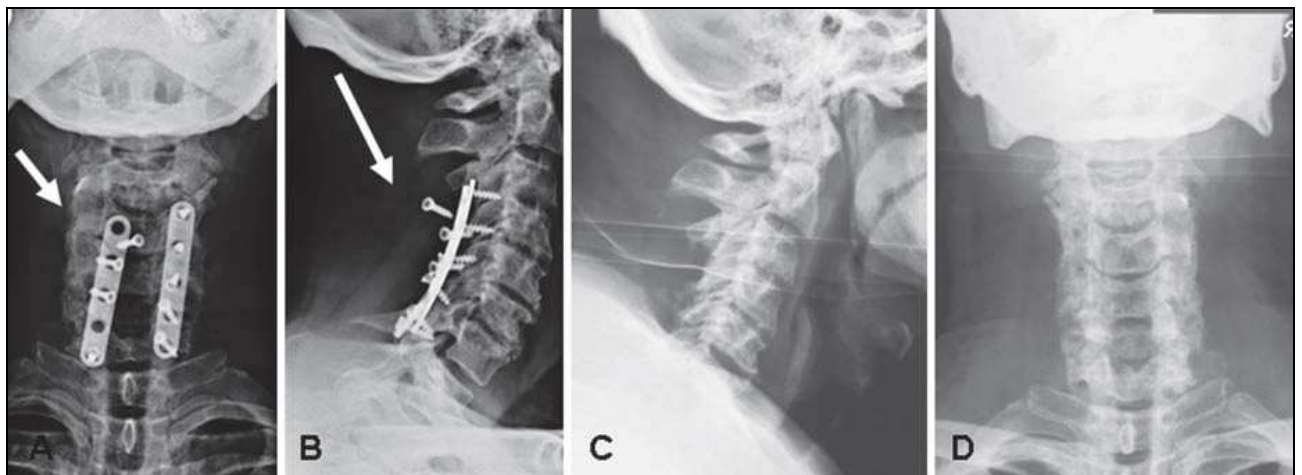


Figure n ° 46: mobilisation vis après ostéosynthèse par plaque multi-cervicale postérieure, comme indiqué par les flèches sur les radiographies face et profil d'un patient subissant de stabilisation avec matériel et sans greffe osseuse [46]

6- Arthroplastie du rachis cervical :

6.1 Implants :

Malgré beaucoup de recherches, seuls quelques-unes ont été implantées chez l'homme [121]. Le «Groupe d'étude cervicale Colonne vertébrale» a développé une nomenclature pour

Les complications de la chirurgie discale cervicale

classer les différents dispositifs sur la base des caractéristiques différentes: articulation, les matériaux, la conception, le type de fixation, et la cinématique. Disques artificiels peuvent être non, uni-et bi-articulaire. L'implant peut se présenter sous forme de : métal sur métal, un métal-sur-polymère (ultra haut poids moléculaire de polyéthylène), céramique-polymère ou de céramique sur céramique accouplement. Le disque est soit modulaire ou non modulaire. Disques artificiels peuvent être contraints, semi-ou non contrainte [122].

Le Bryan™ Cervical Disc (Medtronic Sofamor Danek) est un dispositif en métal-polyuréthane, et présente un mécanisme de mouvements particuliers avec une "absorption des chocs" similaires au disque intact. L'implant est constitué de deux coques en alliage de titane, recouvert de titane poreux, avec un noyau interne en polyuréthane. Le noyau est entouré d'une membrane de polyuréthane souple.

Le Prestige™ (Medtronic Sofamor Danek) est un couplage semi-contraint métallique sur implant métallique [123]. Il se compose d'un élément inférieur ellipsoïde articulant avec la surface correspondante sur le volet supérieur. L'implant a été soumis à plusieurs modifications concernant la conception. La dernière version, le LP PRESTIGE (L^ow Profile), présente une réduction de rebord antérieure qui permet un mouvement similaire au segment rachidien intacte et mobile [124].

6.2 Résultats clinique :

- Bryan Cervical disque (figure :47 et 48)

Le disque Bryan est le dispositif CSA avec le plus grand nombre d'implants, avec plus de 2 ans de suivi des données déjà disponibles en 2004 [125]

Goffin et al. [126] ont publié les premiers résultats cliniques prospective d'un essai multicentrique sur **Bryan** pour un seul niveau de discopathie dégénérative, résultats cliniques étaient intéressants, mais biaisés par la faible l'adhérence des patients lors du suivi (des 97 patients initiaux, seulement 60 ont été suivis cliniquement pendant 6 mois, et 30 étaient disponibles à l'année 1 suivi). Dans le groupe d'étude, la gamme de mouvement segmentaire

Les complications de la chirurgie discale cervicale

(ROM) a été préservée après 1 an dans environ 88% des patients. Les complications rapportées sont liées à la technique chirurgicale et à la migration de l'appareil confirmée chez un patient, et soupçonné chez un autre [127]. Les mêmes auteurs dans une autre étude [126] ont rapporté des résultats avec un suivi plus long, et les premiers résultats d'implants à double niveau. Il y'avait une préservation du mouvement était comparable avec les rapports de la première étude (environ 88% dans le seul implant et 86% dans l'implant à deux niveaux) à 1 an de suivi, et de bons résultats cliniques ont été rapportés. Plus récemment, de nouveaux rapports sur ces patients ont montré des résultats satisfaisants dans plus de 90% des patients à l'année suivi de 2 [128].

Dans l'étude de Pickett [129] sur 14 patients suivis pendant 2 ans, l'implant des plateaux vertébraux tendent à devenir cyphotique au suivi, en dépit de la préservation de l'angle de Cobb globale après l'opération. Dans une autre étude avec un suivi plus long par le même auteur [130], une augmentation globale des mouvements segmentaires cervicale a été observée. L'auteur suggère l'augmentation de la ROM étant secondaire à la redistribution et l'augmentation des mouvements dans tous les autres segments du mobile cervicale.

Récemment, Coric rapporté les résultats d'une étude multicentrique d'un essai clinique randomisé comparant des patients affectés par une radiculopathie ou une myélopathie et subissant une arthroplastie ou l'arthrodèse inter-somatique antérieure avec environ 2 ans de suivi. Les résultats ont montré une conservation la mobilité segmentaire, avec des résultats comparables cliniques entre les deux groupes [131].

- **Prestige :**

Cummins a conçu la version de précurseur de cet implant (Cummins / Bristol) a rapporté des résultats sur le traitement de la dégénérescence du disque adjacent à une fusion antérieure ou chez des patients atteints du syndrome de Klippel-Feil [132]. Beaucoup de ces patients ont rapporté une amélioration clinique.

L'implant Prestige a été développé et étudié dans deux études cliniques en Europe, rapportent amélioration clinique et radiographique à 2 ans de suivi [133]. Ensuite, une étude

Les complications de la chirurgie discale cervicale

prospective randomisée multicentrique sur un seul niveau discopathie dégénératives a été effectuée. Wigfield rapporte les résultats d'une étude cas-témoins comparant l'arthroplastie cervicale vs fusion spinale pour observer la capacité de prévenir la dégénérescence du segment adjacent, mais aucune différence significative n'a été trouvée [133-134-135].

Une étude multicentrique sur 541 patients avec radiculopathie secondaire d'une dégénérescence du disque intervertébral à seul niveau, en comparant l'arthroplastie par disque PRESTIGE et la discectomie cervicale avec fusion antérieure avec 2 ans de suivi. A la fin de l'étude, le groupe de patients avec le remplacement du disque rapporté l'entretien de la mobilité segmentaire au niveau de prothèse, avec des résultats neurologiques et cliniques meilleurs, et surtout, un faible taux de chirurgie de révision à l'égard de la fusion spinale [125] (figure :49).

- **Prodisc-c :**

L'un des premiers rapports cliniques disponibles a été réalisé sur 27 patients affectés par un seul niveau de discopathie dégénérative traités avec cet appareil et suivis pendant 1 an. Les patients ont montré de bons résultats cliniques, avec une amélioration du score NDI et l'EVA, et la récupération de mouvement segmentaire moyenne se rapprochant de 10 °. Dans l'étude, aucune (figure :50)



Figure n°47: prothèse de Bryan [60].

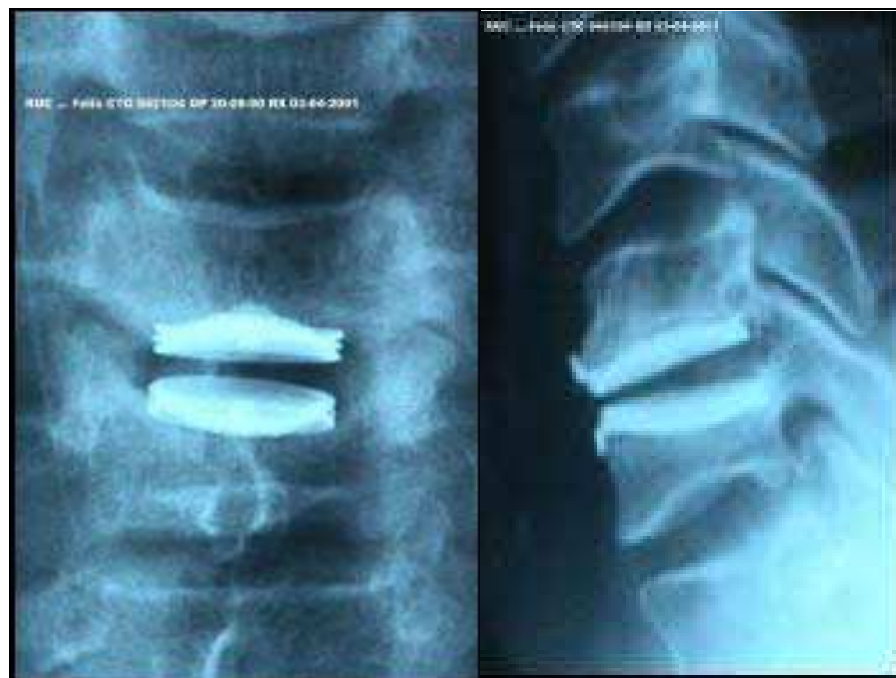

Figure n°48: Prothèse de BRAYAN sur une radiographie standard du rachis cervical de face (A.) et de profil(B) [60].




Figure n° 49 : prothese prestige.[60]

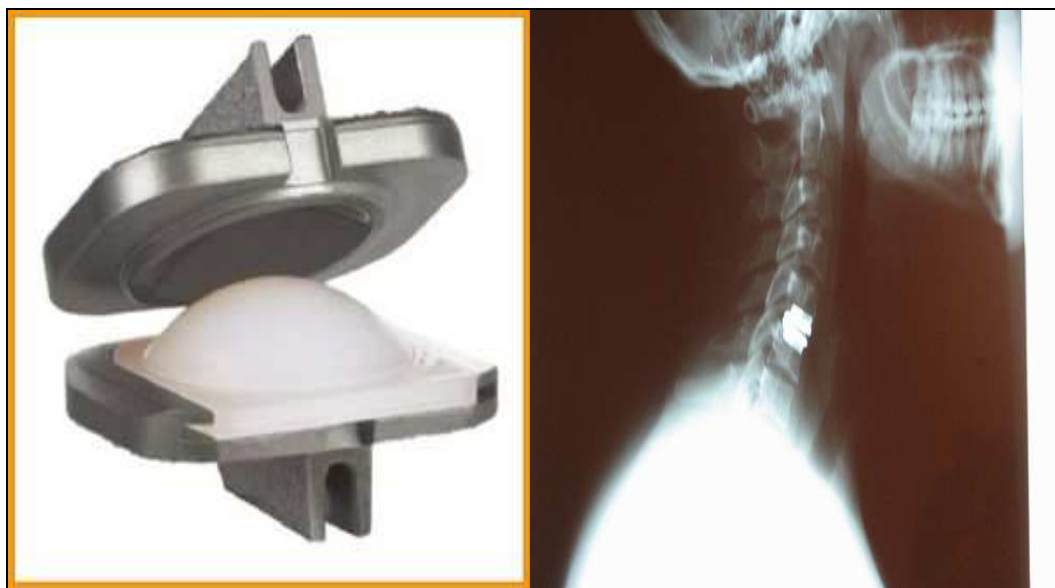

Figure n° 50 : PRO-DISC C [60]

Complication liée à la technique chirurgicale, l'utilisation de l'implant, des réactions allergiques, des mobilisations ou des complications viscérales liées à une chirurgie antérieure

Les complications de la chirurgie discale cervicale

ont été signalés. Par ailleurs, l'auteur n'a pas rapporté de fusions spontanées aux niveaux exploités ou à proximité [63].

Récemment, les résultats de l'implant de Prodisc-C par rapport aux CDFA pour la dégénérescence du disque cervical avec 3 ans de suivi ont été signalés. Aucune complication n'a été rapporté par l'utilisation d'implants, pas la dégénérescence du disque adjacent du niveau de la prothèse, et avec de bons résultats cliniques ont été rapportés dans les deux groupes [136].

Bae a rapporté les résultats comparant des implants à plusieurs niveaux par rapport à celle à un seul niveau à l'aide d'implants Prodisc-C périphérique, ne montrant aucune différence en termes de résultats cliniques entre les deux des groupes [137].

Murrey et al, dans une étude prospective, randomisée, contrôlée multicentrique de 2 ans, comparant le Prodisc-C vs CDFA d'un seul niveau la dégénérescence du disque cervical. Les reprises chirurgicales survenues chez 9 des 106 patients soit (8,5%), et dans 2 des 103 du groupe de l'arthroplastie (1,8%), les résultats ont indiqué que l'appareil était supérieure à l'arthroplastie avec une allogreffe et le placage au cours des 24 mois de suivi [138].

6.3 Les complications et révisions :

Comme dans d'autres chirurgies, la plupart des complications survenant au cours de la CSA sont dus à une erreur dans la sélection des patients et de recrutement [127]. Par conséquent, la sélection appropriée et le respect de preuves scientifiques est recommandée tant pour le patient et le chirurgien.

Goffin divisée complications de l'arthroplastie cervicale en cinq classes différentes [127]:

- ✓ *fausses indications* (dégénérescence des facettes articulaires, l'instabilité préopératoire, ossification ligament longitudinal postérieur, les maladies systémiques, myélopathie).
- ✓ *peropératoires et les complications immédiates* (semblable à une discectomie antérieure et procédures de fusion, mauvais positionnement, le dimensionnement de l'appareil, la cyphose postopératoire).

Les complications de la chirurgie discale cervicale

- ✓ *début des complications postopératoires* (migration du dispositif, persistance du déficit neurologiques).
- ✓ *complications postopératoires intermédiaire* (affaissements, ankylose périprothétique et une perte de mouvement, une myélopathie).
- ✓ *complications postopératoires à long terme* (la mobilisation, échec l'implant, débris).

Dans les premiers rapports concernant les implants sur des petits échantillons de patients, les auteurs n'ont signalé aucun des complications en ce qui concerne soit l'approche chirurgicale ou des implants cervicaux disque [139]. D'autre part, dans une revue critique de la littérature sur des grandes séries, un large éventail de complications liées à cette chirurgie a été signalé [140]. En outre, les complications sont liées à l'approche chirurgicale antérieure, comprenant la fuite du LCR, lésions de l'œsophage, des hématomes, blessure, ce qui représente environ 6% de complications par niveau exploités [127].

Malgré de récents rapports suggérant qu'il n'ya pas de différence dans les résultats cliniques entre les patients affectés par une myélopathie (hors des patients atteints d'ossification du ligament longitudinal postérieur) ou radiculopathie [141], le même Goffin suggère de distinguer entre radiculopathie et myélopathie, qui sont deux maladies distinctes.

La progression potentielle de myélopathie devraient être provisoirement interrompu en effectuant une fusion. En fait, chez les patients myélopathie, la prévention de la dégénérescence au niveau du segment adjacent est secondaire par rapport au risque de progression de la maladie [127].

D'autres complications sont spécifiquement liées à l'implant d'une prothèse de disque dans le rachis cervical :

Perte des mouvements physiologiques secondaire à ossification pré vertébral. Les facteurs de risque ont été identifiés comme spondyles ou ankylose segmentaire, et chez d'autres personnes directement liées à la technique chirurgicale ou à l'appareil lui-même.

Les complications de la chirurgie discale cervicale

Heller et Goffin ont indiqué que l'utilisation d'AINS pendant 2-3 semaines dans la période postopératoire diminue la tendance à l'ankylose spontanée.

Les déficits neurologiques dus à l'implantation de prothèse d'un disque cervical sont rares. Ce sont le plus souvent dû à une décompression insuffisante dans la racine neuroforamenale. Dans les études sur l'arthroplastie cervicale avec Bryan disque, la décompression inadéquate a été la cause de l'échec chez un grand nombre de patients.

Chez les patients dont les épines cervicales sont droites ou cyphotique en préopératoire, présentent très souvent une aggravation de l'alignement type cyphose qui peut être observée après l'intervention (fig. 10.27) [141]. Ceci peut être lié à la préparation de l'implant en peropératoire qui influence l'angle d'insertion du dispositif [142].

L'affaissement pourrait survenir chez des patients atteints d'ostéoporose, il dépendant du contact entre l'appareil et le plateau vertébral, ce dernier nécessitant une préparation adéquate. Un des facteurs influençant l'affaissement de l'appareil est la base d'implantation, Cela devrait être aussi large que possible pour soutenir les charges axiales principalement sur la partie périphérique de l'implant et pas au centre du corps vertébral.

La défaillance mécanique, et l'incapacité à préserver la mobilité segmentaire, et la mobilisation des implants ont tous été rapportés [142].

L'usure du revêtement est le processus physique secondaire au glissement entre deux surfaces. Chez les patients subissant une arthroplastie, les débris peuvent activer une réaction inflammatoire due aux cytokines (TNF- α 1, MMP1, l'interleukine-1, l'interleukine-6, et la prostaglandine E2), ainsi que la perte de congruence entre les surface avec une panne mécanique ultérieure [65]. A partir des expériences en arthroplastie totale, la réponse inflammatoire engendre la douleur, l'ostéolyse, et la formation d'un pannus avec descellement d'implants ultérieurs [106]. L'heure actuelle Pas de rapports disponibles sur les effets d'ostéolyse sur la l'arthroplastie [143].

Autres complications possibles sont strictement nécessitant une révision chirurgicale. En effet, la chirurgie de révision après l'échec d'un implant ou d'usure représente un problème

Les complications de la chirurgie discale cervicale

majeur en chirurgie de remplacement articulaire et en remplacement du disque, surtout dans le rachis cervical vu les contraintes anatomiques et biomécaniques.

Plusieurs stratégies de révision ont été rapportées, mais l'ensemble exige la conversion du segment prothétique en fusion [143]. A l'heure actuelle, seuls quelques rapports concernant cette procédure sont présentés, étant donné le petit nombre d'implants retirés, principalement en raison du faible suivi postopératoire.

En fait, lorsqu'on examine les données sur les arthroplasties totales des jeunes patients (dont l'âge est la même que celui des patients qui pourraient bénéficier d'un disque cervicale prothétique), la survie de l'implant s'élève à 89% à 5 ans par rapport à la PTH [144] et de 93,7% à 20 ans pour les prothèses totales de genou en dessous de 45 ans [145]. Par ailleurs, comme toute l'arthroplastie, les implants cervicaux subissent une ostéo-intégration [145], et quand la chirurgie de révision est nécessaire, le chirurgien doit faire face au problème de la perte de masse osseuse.

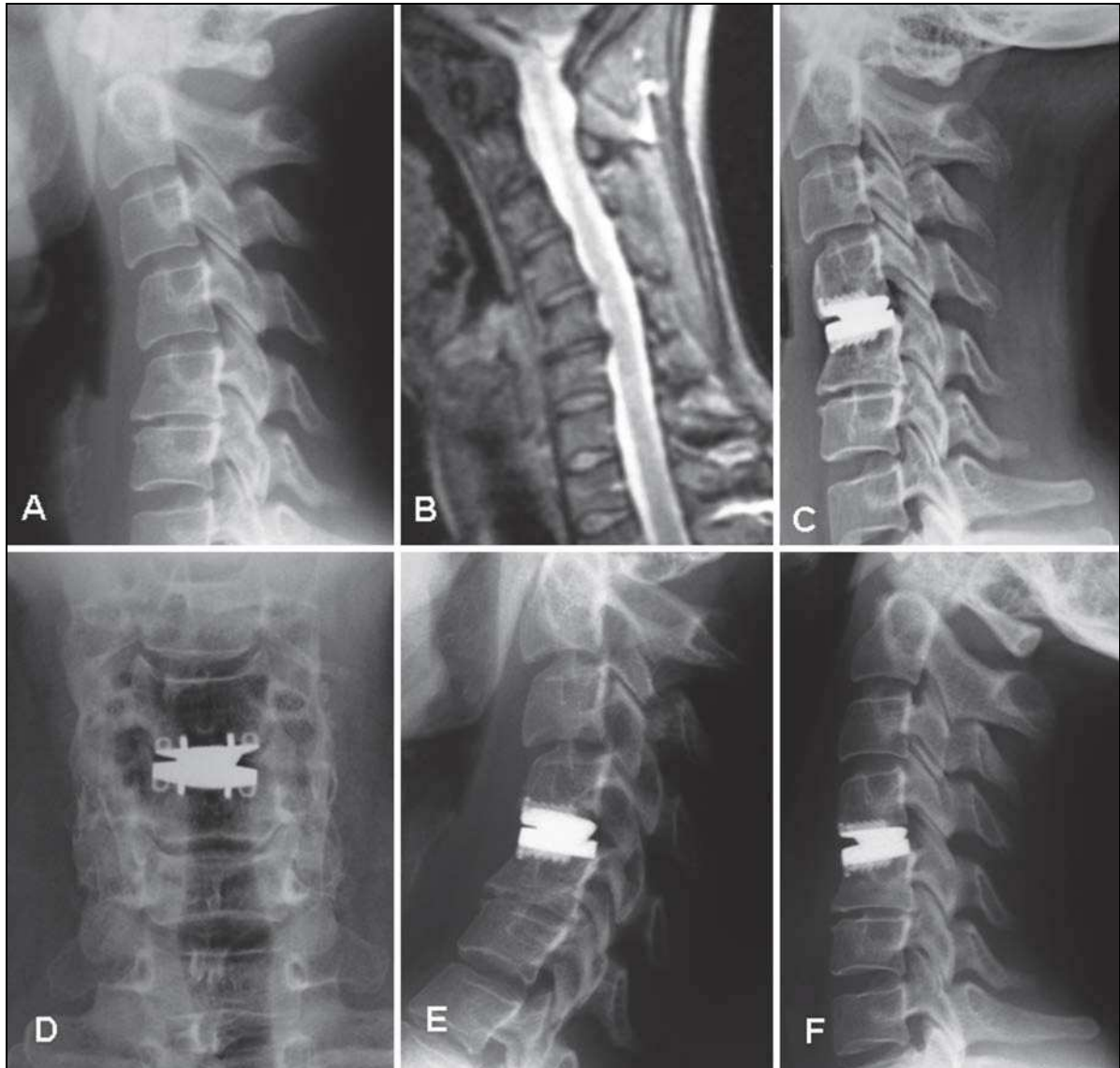



Figure n° 51 A : Patient avec discopathie C5-C6, et segmentaire C4-C5 cyphose.
B : L'IRM a montré un bombement du disque intervertébral C4-C5.
C : Le patient a subi un remplacement du disque cervical C4-C5. La radiographie a montré la persistance de la cyphose segmentaire.
D : asymétrie antérolatérale dans le positionnement arthroplastie.
E : radiographie profile en flexion.
F : d'extension a montré pas réductible cyphose segmentaire.



CONCLUSION

Les complications de la chirurgie discale cervicale

Au regard des résultats de notre étude, il apparaît que la thérapie chirurgicale sur hernie discale cervicale reste pourvoyeuse de complications multiples dont le diagnostic et la prise en charge nécessitent des moyens matériels importants.

Ces complications sont dépendantes de plusieurs facteurs liés à la compétence du personnel soignant, à la rigueur dans la prise en charge surtout au niveau de l'hospitalisation et à la disponibilité de moyens financiers conséquents.

Pour une amélioration globale des conditions de vie des malades opérés pour hernie discale cervical, il semble alors indispensable de prendre des mesures dans la limite des possibilités qui nous sont offertes. Car, n'oublions pas que les cervicalgies restent une cause d'arrêt de travail dans le monde et la pathologie rhumatismale dégénérative la plus répandue après l'arthrose.

Les complications post-opératoires étant parfois irréversibles ou plus souvent d'évolution chronique, il serait tout à fait judicieux de faire une approche médico-légale du problème.

à la lumière de notre expérience acquise au cours de cette étude.

Bien que la chirurgie discale notamment les approches antérolatérale sont généralement surs. Les complications engageant le pronostic vitale ainsi que fonctionnel peuvent survenir. Le respect des indications et l'adhérence stricte aux techniques chirurgicales peuvent aider à limiter le risque de survenue des complications peri-opératoire.

Nous ne saurions terminer sans faire quelques suggestions et recommandations



RECOMMANDATIONS

Les complications de la chirurgie discale cervicale

Au terme de notre étude, nous proposerons les recommandations suivantes :

AUX AUTORITES SANITAIRES :

- La sensibilisation et la formation systématique et continue du personnel médical sur les normes et les connaissances de base des pathologies neurochirurgicales en général et des hernies discales en particulier sur leur prévention et leur prise en charge.
- La formation de spécialistes en neurochirurgie et en imagerie médicale.
- La création des services de Rhumatologie et de Neurochirurgie pour une prise en charge adéquate des patients.
- L'éducation pour la santé des populations sur la recherche des soins médicaux, la prévention et les mesures d'hygiène du rachis.
- Le développement de la formation et de la prévention des cervicalgies d'origine professionnelles par l'information et la formation des personnes aux gestes et postures qui soulagent la colonne vertébrale afin d'éviter les accidents de travail et les douleurs rachidiennes chroniques qui entraînent souvent des arrêts de travail et un mal être permanent chez les cervicalgiques.
- La prise en charge psychologique, afin de faciliter dans la mesure du possible la réinsertion

Socioprofessionnelle et même familiale de ces patients.

AUX AGENTS SANITAIRES :


- Le respect des conditions d'hygiène en salle d'hospitalisation.
- L'asepsie et l'antisepsie rigoureuses au bloc opératoire.
- L'introduction de l'antibiothérapie peropératoire adaptée aux patients neurochirurgicaux.
- Le contrôle de l'efficacité de la stérilisation par l'usage de témoins et l'adjonction de tests bactériologiques.

Les complications de la chirurgie discale cervicale

- Poursuivre les efforts pour l'acquisition de matériels et d'instruments de base et améliorer les conditions de leur utilisation.
- Informer et sensibiliser la population sur les facteurs prédisposant à la hernie discale cervicale, en occurrence le tabagisme (actif et passif).
- Education préventive de la population sur les acquisitions de la maîtrise du positionnement cervical, l'éveil de la vigilance ostéo-articulaire et musculaire, la répétition du geste et son intégration somatique quotidienne dans les gestes professionnels, afin d'éviter la
- Pathologie et de prévenir les récives.
- >Opter pour le scanner en première intention dans le diagnostic des complications post-opératoires. Ceci éviterait aux patients des dépenses supplémentaires.

AUX POPULATIONS :

- Le respect des mesures d'hygiène du rachis et l'apprentissage systématique du verrouillage cervical ; la connaissance de la mobilité cervicale, la prise de conscience corporelle et l'utilisation des techniques d'économie du rachis.
- La Consultation médicale spécialisée précoce et la renonciation à la pratique de l'automédication.
- Le suivi des conseils d'économie rachidienne et les cours d'ergonomie, ou à défaut, faire une rééducation musculaire adaptée par des séances de kinésithérapie.



ANNEXES

Fiche d exploitation

- Age :** < 15 ans
 15 – 30 ans
 31 – 40 ans
 41 – 50 ans
 51 – 60 ans
 > 61 ans

- Sexe :** masculin féminin

- Domicile :** Marrakech hors de Marrakech : (préciser :

- Profession :** fonctionnaire. Ouvrier.
 Scolaire/universitaire. Cultivateur.
 Commerçant. Autre : (préciser :
 Chauffeur.

Clinique d'admission / examen clinique :

- Un traumatisme cervical.
 Symptomatologie neurologique :
 Cervicalgies torticolis
 Radiculalgies
 Troubles sensitif et ou moteur
 Complexe (cervicalgie avec troubles sensitivomoteurs)
 Autres : céphalée vertiges
 Anomalie des réflexes. Troubles trophiques

Paraclinique :

- Rx standard TDM IRM

Siege de la hernie discale :

- C2 – C3 C3 – C4 C4 – C5 C5 – C6 C6 – C7

Pathologies associées :

- Arthrose lombaire
 Anomalie transitionnelle Tares préexistant :
 Spondilolisthesis
 Spina bifida
 Aucune

Technique opératoire :

Voie d'abord chirurgicale antérieure

- Discectomie/Corpectomie antérieure avec Fusion
- Décompression antérieure avec corporectomies Subtotale multiple
- Instrumentation antérieure.

Voie d'abord chirurgicale postérieure

- Laminectomie avec fusion
- Laminoplastie
- instrumentation postérieure au niveau de la partie basse du rachis cervical.

Complications per et post opératoire immédiates :

Voie antérieure :

- Lésions vasculaire (Art vertébrale ; Art carotide ; VEN jugulaire)
- Lésions des tissus mous (œsophage ; Nerfs Laryngé récurrent)
- Décompression incomplète
- drilling (forage) excentrique ou très profond (atteinte des méninges)
- Cyphose ou perte du degré de lordose
- Trouble dégénératif du segment adjacent.
- Autre :

Voie postérieure :

- Rupture du sac dural
- Lésion du plexus veineux
- Violation de la facette articulaire
- Fracture et dislocation de la charnière
- Fermeture de la lamina pendant la période de suivi (fusion de la lamina)
- Paralysie sélective de C5.
- Sélection du mauvais patient (myélopathie – cyphose antérieure – instabilité antérieure)
- Autre :

La durée d'hospitalisation :

- Inférieure à 7 jours
- 8 a 15 jours
- 16 a 21 jours
- 21 jours et plus

Récupération immédiate :

- Totale
- Partielle
- Pas d'amélioration
- Aggravation

Récupération a plus de 8 mois (classification d'Evelyn) :

Les complications de la chirurgie discale cervicale

- Stade 1 : Récupération excellente
- Stade 2 : Récupération bonne.
- Stade 3 : Récupération faible
- Stade 4 : absence d'amélioration
- Stade 5 : Aggravation.

RX simple :

- Normale
- Instabilité
- Raideur du rachis
- arthrose satellite.
- Autre :

TDM :

- Normale
- Fibrose périurale
- Sténose du canal médullaire
- autres :

Prise en charge des complications :

- Médicale :

- Chirurgicale :

- Non faite



RESUMES

Résumé

La chirurgie du disque cervical est une intervention fréquemment pratiquée en neurochirurgie. Bien que parfaitement codifiée et très sûre, un faible taux de complications péri-opératoires persiste, peut être lié soit au terrain, soit à la technique chirurgicale et représente un risque fonctionnel voir exceptionnellement vital. Le but de cette étude est la mise en évidence des complications peropératoire ainsi que post opératoire immédiate et tardive.

Notre travail a consisté en une étude rétrospective de 34 patients consécutifs opérés pour une hernie discale cervicale au service de neurochirurgie entre 2003 et 2010. Une discectomie d'un seul étage a été pratiquée chez 26 patients et multi-étagée chez 8 autres patients. L'évolution a été renseignée par consultation des comptes rendus opératoires, des suites opératoires ainsi que la consultation à court et à long termes et par contacts téléphoniques. Le suivi a été obtenu chez 28 patients avec un recul moyen de 36 mois. Les résultats postopératoires à court et à long terme étaient bons dans 80% des cas. Nous avons eu en postopératoire immédiat une dysphonie chez 8 patients, des troubles de la déglutition chez 5 patients, la migration du matériel d'ostéosynthèse avec fistule œsophagienne et avec infection de la plaie chez un seul patient. L'absence d'amélioration a été constatée chez 3 patients et enfin une récurrence de la symptomatologie chez 3 autres patients.

La chirurgie discale cervicale pratiquée souvent par voie antérieure est caractérisé le plus souvent par de bon résultats, mais une fois les complications surgissent, le pronostic vital sera engagée.

La décompression incomplète, le forage très profond ou excentrique, la cyphose et /ou la perte de la lordose, les lésions vasculaire et des tissus mous, sont souvent liés aux techniques chirurgicale.

Les complications de la chirurgie discale cervicale

L'instrumentation antérieure et malgré ses bénéfices dont la principale est la stabilisation immédiate du rachis cervical, elle peut conduire à des complications multiples tel que : la chute de l'implant, la mobilisation du vis, rupture de la plaque, déplacement du greffon, tous peuvent dégrader le pronostic imposant ainsi une révision chirurgicale.

Dans la pratique de la chirurgie par voie postérieure. L'atteinte des structures nobles tel que les méninges, la moelle épinière, les racines nerveuses, structures vasculaire sont parmi les complications les plus redoutées et que le chirurgien doit guetter

Les complications liés à l'arthroplastie sont secondaire a une erreur lors de la sélection des patients. L'adhérence strict aux indications permet la minimisation des risques.

Chez les patients présentant une myélopathie, l'interruption du processus évolutif s'impose et cela par la mise en œuvre de la fusion, cependant un suivi étroit est indiqué pour but de révéler une éventuelle discopathie dégénérative des discs adjacents.

Abstract

Cervical Disc surgery is an operation frequently performed in neurosurgery. Like any surgical procedure, there is still complication eventuality. This can be connected to patient's condition, and surgical technique.

The purpose of this study is the identification of perioperative complications. We reviewed retrospective 34 cases of cervical disc surgery in neurosurgery department of Mohammed VI in Marrakech UHC between 2003 and 2010. The operation was focused on a single level disc herniation in 26 cases and multiple levels in 8 cases. The development was carried out by consulting the operative reports, the postoperative course and consultation in the short and long term and also by phone contacts. The follow-up was obtained in 28 cases with a mean of 36 months. The postoperative results at short and long term were good in 89% of cases. In the immediate postoperative we found a dysphonia in 8 patients, swallowing disorders in 5 cases, an esophageal fistula and wound infection in one patient. No improvement occurred in 3 patients and then a recurrence of symptoms in 3 patients. Cervical disc surgery is still safe and effective surgery. Nevertheless, perioperative complications still persist.

Anterior cervical surgery in the degenerative spine is usually related to a good clinical outcome, but when complications occur, they can lead to severe or life-threatening consequences.

Incomplete decompression, eccentric or too deep drilling, kyphosis and/or loss of lordosis, and vascular and soft tissue lesions are the major determinants of complications of surgical techniques to the anterior cervical spine.

The use of anterior instrumentation, while providing immediate stabilization, can lead to a wide range of intraoperative and postoperative complications: when these occur, implant failure, screw mobilization, plate rupture, and plate or graft mobilization can lead to often life-threatening complications and require a revision surgery.

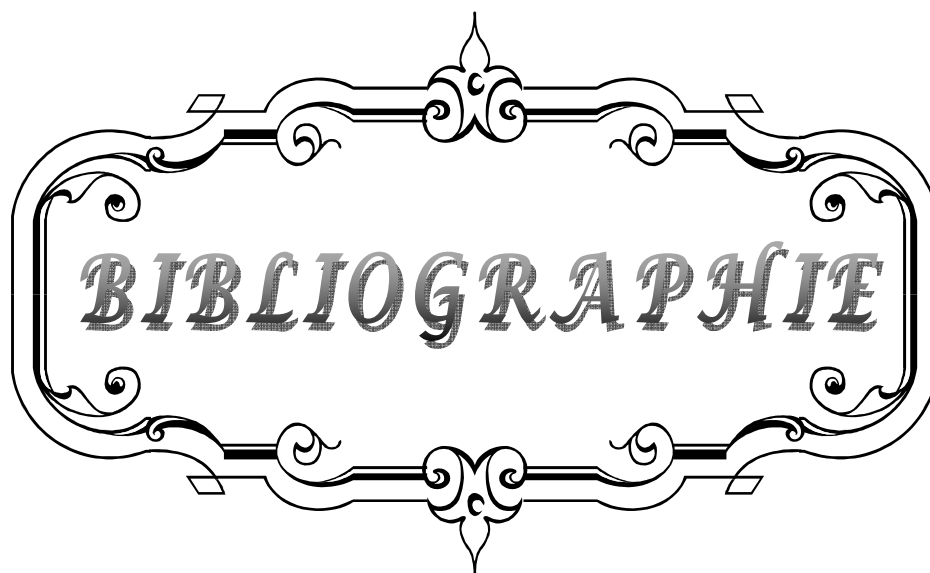
Les complications de la chirurgie discale cervicale

When approaching cervical spine diseases from a posterior route, injuries to delicate structures such as meninges, spinal cord, and nerve roots, together with vascular lesions and instrumentation- related injuries (comprehending wiring, hooks and screw based implants) are between the most encountered complications.

Most complications occurring during CSA are due to an error in patient selection and recruitment, and strict adherence to indications allows for minimization of risks. In patients with myelopathy, the potential progression of disease should be tentatively interrupted by performing a fusion, provided that the aim of prevention of adjacent disk degeneration is secondary with respect to the risk of progression of the myelopathy.

ملخص

جراحة القرص الرقبي هي عملية تقام بشكل متكرر في جراحة الأعصاب، و ككل عملية جراحية احتمال وجود مضاعفات يمكن ربطها سواء بالحالة العامة للمريض او بتقنية و جودة تنفيذ العملية الجراحية هذه المضاعفات يمكن ان يتمخض عنها عواقب وخيمة.الغرض من هذه الدراسة هو التعرف على المضاعفات الممكن مواجهتها اثناء و بعد العملية. وقد شملت دراستنا بأثر رجعي ل34 حالة من حالات الفتق القرصي الرقبي في قسم جراحة الأعصاب بين 2003-2010. هذه العملية اجريت على انزلاق غضروفي وحيد في 26 حالة و 8 حالات متعددة الطبقات. جمع المعلومات كان عن طريق مراجعة التقارير الجراحية و المتابعة السريرية و ايضا الاستشارة الطبية على المدى القريب و البعيد، كما اعتمدنا على الاتصال الهاتفي مع المستفيدين من هذا العلاج. هذه المتابعة كانت ممكنة مع 28 شخصا مع مدى متوسط قدر ب 36 شهرا. و النتائج بعد الجراحة كانت مجملها جيدة بنسبة تناهز 88.6%. وفورا بعد الجراحة لاحظنا وجود خلل في الصوت عند 8 مرضى و عسر في الابتلاع عند 5 مرضى وظهور جديد للأعراض عند 3 حالات، هجرة المواد الجراحية كانت مسؤولة عن ناسور مريئي و تعفن محلي عند شخص واحد. ونختم بالتأكيد على أن جراحة القرص الرقبي ليست خالية من المضاعفات الشيء الذي يحث على التقييم الجيد للحالة العامة للمريض، الدراسة و التأويل الجيد لمعطيات الفحوصات الإشعاعية قبل العملية ثم التطبيق الجيد للعملية في كل مراحلها دون التهاون عن المراقبة المكثفة للمرضى بعد الجراحة سواء على المدى القريب و البعيد



BIBLIOGRAPHIE

1. **Boutarbouch M.**
Traumatismes du rachis cervical inférieur : expérience du service de Neurochirurgie de l'hôpital Ibn Sina entre 1994-2002.
Thèse de doctorat en médecine. Faculté de médecine et de pharmacie de Rabat. 2004.
2. **Bosson J., Cordier C., Doriry G., Fischhoff C.**
Le fonctionnement vertébral, 2004.
Disponible sur : <<http://www.vertebre.com/index.php3?rub=education&id=5>> (consulté le : 25.12.2007).
3. **Roy-camille R., Saillant G, Sagnet P, Bertaux D.**
Chirurgie du disque intervertébral.
Encyclopédie de médecine et de chirurgie, Paris, Techniques chirurgicales, Orthopédie, Traumatologie, 1998 ; 4.3.05., 44185.
4. **Lee MJ, Bazaz R, Furey C.G, Yoo J.**
Risk factors for dysphagia after anterior cervical spine surgery: a two-year prospective cohort study
The spine journal, 2007; 7 : 141-147.
5. **Netter FH.**
Atlas d'Anatomie Humaine.
Section I: Tête et Cou.
6. **Hasboun D, Dormont D.**
Moelle spinale, 2006.
Disponible sur : <http://www.chups.jussieu.fr/polys/eia_neuro/moelle_eia.pdf> (consulté le : 15.11.2007).
7. **Michel JL., Troulloud A.**
Anatomie radiologie de la colonne vertébrale, 1998.
Disponible sur : <www.med.univ-rennes1.fr/cerf/edicerf/RADIOANATOMIE>(consulté le: 16.01.2008).
8. **Panjabi, Oxtland T, Parks EH.**
Quantitative anatomy of cervical spine ligaments, middle and lower cervical spine.
Journal of spinal disorders, 1991; VOL4: pp277-285.
9. **ahir M.**
Les hernies discales cervicales : expérience du service de Neurochirurgie Ibn Sina (à propos de 100 cas).

- Thèse de doctorat en médecine. Faculté de médecine et de pharmacie de Rabat. 2000 n° 212.
- 10. Maigne JY.**
Une classification des lésions discales lombaires, juin 2002.
Disponible sur
<http://www.sofmmoo.com/publications/publications_en_mmo/lombaire/classif_dd/classif_doul_discales.htm> (consulté le : 15.10.2011).
 - 11. Laporte C, Saillant G.**
Lower Cervical SpineSprains, 2000.
Disponible sur :
<http://www.maitriseorthop.com/corpusmaitri/orthopaedic/mo68_laporte/index.shtml> (consulté le:22.10.2011).
 - 12. Melhaoui A.**
Imagerie des fistules durales à drainage veineux péri-médullaire.
Thèse de Doctorat en médecine. Faculté de médecine et de pharmacie, Rabat;2003,n 14,p25
 - 13. Lazortes G.**
Le système nerveux périphérique : Les nerfs rachidiens.
Masson. 1971; 1: 209-55.
 - 14. Netter FH.**
Atlas d'Anatomie Humaine.
Section II: Dos et Moelle spinale.
 - 15. TAKAHASHI K., KOYAMA T., IGARASHI S., AII H.**
Classification of herniated cervical disc based on metrizamide C.T.
No shinkei, 1987; vol 15, n°2: 125-30.
 - 16. Parker F, Comoy J, Carlier R., Duffau H.**
Myélopathies cervicales.
Encyclopédie médicochirurgicale; Paris neurologie;1999 17-660-A10.
 - 17. Fleming J.**
Cervicalgie, brachialgie et symptômes associés : trouble du disque cervical, 2006.
Disponible sur : <www.wsiat.on.ca/images/mlo/compression.gif> (consulté le : 11.12.2011).
 - 18. Steimel R, Jaquet G., Codart J, Zaitouni Z, Chico F., Orabi M.**

Les complications de la chirurgie discale cervicale

- La hernie discale cervicale. Etude comparative des résultats de la voie d'abord postérieure Inter-lamlaire et de la technique de CLOWARD. A propos de 100 cas opérés.
Chirurgie 1998; 114, p : 244–251
19. **Goutelle M, Pait G, Killefer A, Arnautonic K.**
Surgical anatomy of the anterior cervical spine: the disc space, vertebral artery, and associated bony structures.
Neurosurgery, 2006; VOL39 n°4 : pp769–776.
20. **Kuroki T, Kumano K, Hirabayashi.**
Usefulness of MRI in the preoperative diagnostics of cervical disk herniation.
Archi-orthop-trauma-surg, 1993;112: 180–184.
21. **Bouraoui A.**
Les hernies discales cervicales : à propos de 50 cas.
Thèse de doctorat en medecine.
Faculté de médecine et de pharmacie. Casablanca1997, n°40, p : 45.
22. **Tahir M.**
Les hernies discales cervicales : expérience du service de Neurochirurgie Ibn Sina (à propos de 100 cas).
Thèse de doctorat en médecine. Faculté de médecine et de pharmacie de Rabat. 2000 n° 212.
23. **Paleologes T, Papankolaou P, Fratzoglu M.**
Anterior cervical fusion using osteosynthesis plates after anterior cervical discectomy,1998.
Disponible sur : <www.orthopedic.com/biomat/frame-liga-htm>(consulté le : 19.01.2012).
24. **24–Steimle R, Jaquet G, Codart J, Zaitouni Z, Chico F, Orabi M.**
La hernie discale cervicale. Etude comparative des résultats de la voie d'abord postérieure inter lamlaire et de la technique de CLOWARD. A propos de 100 cas opérés.
Chirurgie ; 1988; 114 : 244–51
25. **25–Begin I, Martel G.**
Cervicalgies chroniques: recension des écrits.
Partie III: Propos de réadaptation, 1996 ; vol 11 n°3 : 48–52.
26. **26–Fortin L.**
La cervico-brachialgie, 1998.

Les complications de la chirurgie discale cervicale

Disponible sur : <www.abacom.com.> (consulté le : 23.12.2011).

- 27. 27–Wang M, Chan L, Maiman DJ I.**
Complications and mortality associated with cervical spine surgery for degenerative disease in the United States.
Spine 2007;32: 342–7.
- 28. 28–Zeidman S, Ducker T, Raycroft J**
Trends and complications in cervical spine surgery: 1989–1993.
J Spinal D
- 29. 29–Romano P, Campa D, Rainwater J**
Elective cervical discectomy in California: postoperative in–hospital complications and their risk factors.
Spine, 2007; 22: 2677–92
- 30. 30–Gentilucci U, Picardi A.**
Complication Related to Medical Conditions in cervical spine surgery.
Pitfalls in cervical spine surgery, avoidance and management of Complications.
3rd ed. Milano: Springer, 2010, pp 3–9
- 31. 31–Roland J, Braun M, Moret C, Blanchet B, Anxionnat R, Bracard S, et al**
Imagerie médullo–rachidienne, scannographie et IRM.
Encyclopédie Médico– chirurgicale, Paris Neurologie, 1992 ; 17–035–A60.
- 32. 32–Dailey T A, Jay S, Tsurda L, Goodkim R.**
Magnetic resonance neurography for cervical radiculopathy: a preliminary report.
Neurosurgery;1996. vol 38, n°3, pp488–92.
- 33. 33–Roland J, Braun M, Moret C, Blanchet B, Anxionnat R, Bracard S, Picard L.**
Imagerie médullorachidienne, Myélographies et myéloscanner.
Encyclopédie Médico–chirurgicale, Paris Neurologie, 1994 ; 25–47.
- 34. 34–Marsault C., Dormont D.**
L'exploration radiologique de la moelle épinière et des racines : technique et résultats normaux.
G.H. Pitié Salpêtrière Paris, 1997.
Disponible sur : <www.med.univ-rennes1.fr/cerf/edicerf/RADIOANATOMIE> (consulté le: 19.11.2011).
- 35. 35–Kehr P.**
Hernies discales cervicales.
Cahiers d'enseignement de la SOFCOT, conférences d'enseignement, 1998 ; 16p
(consulté le :16.12.2011).

- 36. 36–Tavernier C, Maillerfret J, Piroth C.**
Diagnostic et traitement des cervicalgies.
Encyclopédie Médico-chirurgicale, Paris, Appareil locomoteur, 14–365 A10;1996. 14p.
- 37. 37–Nohra G., Abilahhoud G, Jabbour P, Salloum C, Rizk T, SAMAHA E, et al**
Discectomie cervicale antérieur avec ou sans greffe dans les conflits radiculaires : résultat à long terme.
Masson, Paris, Neurochirurgie, 2003; 49 (6) : 571–578.
- 38. 38–Tiffreau V, Thevenon A.**
Traitement physiques et cervicalgies.
Revue du Rhumatisme, 2004; 71 : 715–720.
- 39. 39–Naresh P, Putnam W, Patrick J, Cambron H, Marcial L, Duncan M, et al.**
Esophageal injury associated with anterior cervical spine surgery.
Surgical Neurology 2008;69: 20–24.
- 40. 40–Balabaud L, Mazel C, Kehr p.**
La chirurgie du disc inter-vertébral cervicale.
Elsevier Masson Sas, 2011; 40 : 144–54.
- 40. 41– Smith G, Robinson R.**
The treatment of certain cervical spine disorders b anterior removal of the intervertebral disc and interbody fusion.
J bone joint surgam, 1958; 40: 607–24.
- 41. 42–Onimus M, Destruelle N, Gangloff S.**
Le traitement chirurgical des hernies discales cervicales. Abord antérieur ou abord postérieur ?
Rev chir orthop 2005;81 :296–301.
- 42. 43–Bellkhdar F, Arjdal M, El abbadi N, Abdelmoumen M, Agdach R, Mouhoub F, et al.**
Les hernies discales cervicales.
19ème congrès médical maghrébin. Alger 1990.
- 43. Gouteille A, Bachour E, Perrin G, Sindou M, Daher A, Lapras C, Salmochi J.**
L'arthrose et l'ostéosynthèse du rachis cervical par voie antérieurs à propos de 43cas.
Lyon chirurgical, 1989; vol 85, n°6 : 481–485.

44. **Tan j, Zheng y, Gong L.**
Anterior cervical discectomy and interbody fusion by endoscopy approach.
J neurosurg spine 2008;8: 17-21.
45. **Denaro L, Domenico D, Denaro V.**
Pitfalls in cervical spine surgery, avoidance and management of Complications. 3rded.
Milano: Springer, 2010, 121-39.
46. **Tavernier C, Maillerfert J, Piroth C.**
Diagnostic et traitement des cervicalgies.
Encyclopédie Médico-chirurgicale, Paris, Appareil locomoteur, 14-365 A10, 14p ; 1996.
47. **Pointillart V, Vital J, Senagas J.**
Discectomie cervicale par voie antérieure sans arthrodèse: a propos de 57 cas.
S.O.F.C.O.T. 66ème réunion annuelle. 1994.
48. **Boni M, Di Guglielmo L, Denaro V.**
CT evaluation of the multiple subtotal somatectomy results.
In: Kehr P, Weidner A (eds) Cervical spine 1997. Springer, Austria, 124-130.
49. **Denaro V, Taglieri E, Meloni M.**
La myélopathie cervicarthrosiques.
Disponible sur :
<http://www.maitriseorthop.com/corpusmaitri/orthopaedic/135_denaro/>
(Consulté le : 06.01.2012).
50. **Eleraky M, Llanos C, Sonntag V.**
Cervical corpectomy: report of 185 cases and review of the literature.
J Neurosurg 1999;90:35-41.
51. **Daentzer D, Deinsberger W, Boker DK) Vertebral**
artery complications in anterior approaches to the cervical spine: report of two cases and
review of literature.
SurgNeurol 2003;59:300-309; discussion 309
52. **BAUER R, KERSCHBAUMER F, POISEL S.**
Rachis : infections et pertes de substance de l'appareil locomoteur.
Disponible sur :

<<http://books.google.com/books?id=6i5XjcWjdcAC&pg=PA260&lpg=PA260&dq=les+pl+agues+d+o+rozco&source=web&ots=Lp44mjs7Po&sig=nKRlhAu3fVw5aW5o-acZZrSa9s>>

53. Cloward RB.

Complications of anterior cervical disc operation and their treatment.
Surgery 1971;69:175-182.

54. James P, Peter C, William C.

Iatrogenic vertebral artery injury during anterior cervical spine surgery.
The Spine Journal 2005;508-514.

55. Boni M, Denaro V.

The cervical stenosis syndrome with a review of 83 patients treated by operation.
IntOrthop 1982;6:185-195.

56. Elerkay M, Llanos C, Sonntag V.

Cervical corpectomy: report of 185 cases and review of the literature.
J Neurosurg Spine 1999;90: 35-41.

57. Capen DA, Garland DE, Waters R.

Surgical stabilization of the cervical spine.
ClinOrthop 1995;196:229-37.

58. Van Berge H, Roukema J, de Nie J, vdWerken C.

Esophageal perforation during surgery on the cervical spine.
Neurosurgery 1991;29(5):766-8.

59. Orlando E, Caroli E, Ferrante L.

Management of the cervical esophagus and hypopharynx perforations complicating anterior spine surgery.
Spine 2003;28(15):E290-5.

60. Heidecke V, Rainov N, Marx T, Burkert W.

Outcome in Cloward Anterior Fusion for Degenerative Cervical Spinal Disease.
ActaNeurochir 2000;142: 283-91.

61. Hannallah D, Lee J, Khan M et al.

Cerebrospinal fluid leaks following cervical spine surgery.
J Bone Joint SurgAm 2008;90:1101-1105.

- 62. Bertalanffy H, Eggert H.**
Complications of anterior cervical discectomy without fusion in 450 consecutive patients.
Acta Neurochir (Wien) 1989;99:41–50.
- 63. Hodges S, Humphreys S, Eck J, et al.**
Management of incidental durotomy without mandatory bedrest.
Spine 2009;24:2062–2064.
- 64. Riew KD, Cheng I, Pimenta L et al.**
Posterior cervical spine surgery for radiculopathy.
Neurosurgery 2007;60: 57–63.
- 65. Daentzer D, Deinsberger W, Boker DK) Vertebral**
artery complications in anterior approaches to the cervical spine: report of two cases and
review of literature.
SurgNeurol 2003;59:300–309; discussion 309.
- 66. Boni M, Cherubino P, Denaro V et al**
Multiple subtotal somatectomy. Technique and evaluation of a series of 39 cases.
Spine 2004;9: 358–62.
- 67. Boni M, Denaro V.**
The cervical stenosis syndrome with a review of 83 patients treated by operation.
IntOrthop 2002;6: 185–95.
- 68. Denaro V.**
Surgical management of cervical myelopathy according to the Boni–Denaro technique. In:
Kehr P (ed)
Rachis cervical dégénératif et traumatique, Cahiers d’enseignement de la SOFCOT, Vol
48(1994). Expansion Scientifi que Francaise, Paris, pp 174–82.
- 69. Hughes S, Pringle T, Phillips F et al.**
Settling of fibula strut grafts following multilevel anterior cervical corpectomy: a
radiographic evaluation.
Spine 2006;31: 1911–5.
- 70. Neo M, Fujibayashi S, Miyata M et al.**
Vertebral artery injury during cervical spine surgery: a survey of more than 5600
operations.
Spine 2008;33: 779–85.

- 71. Fuller D, Kirkpatrick J, Emery S, et al.**
A kinematic study of the cervical spine before and after segment arthrodesis.
Spine 1998;23: 1649-56.
- 72. Eck J, Humphreys S, Lim T, et al.**
Biomechanical study on the effect of cervical spine fusion on adjacent-level intra-discal pressure and segmental motion.
Spine 2002;27: 2431-4.
- 73. Goffin J, Geusens E, Vantomme N.**
Long-term follow-up after interbody fusion of the cervical spine.
J Spinal Disord Tech 2004;17:79-85.
- 74. Boni M, Denaro V.**
Surgical treatment of cervical arthrosis. Follow-up review (2-13 years) of the 1st 100 cases operated on by anterior approach.
Rev ChirOrthopReparatriceAppar Mot 2002;68: 269-80.
- 75. Hilibrand AS, Carlson GD, Palumbo MA et al.**
Radiculopathy and myelopathy at segments adjacent to the site of a previous anterior cervical arthrodesis.
J Bone Joint Surg Am 1999;81: 519-28.
- 76. Gonzalez O, Smith R, Goodman S.**
Effect of size, concentration, surface area, and volume of polymethylmethacrylate particles on human macrophages in vitro.
J Biomed Mater Res 1996;30: 463-73.
- 77. Denaro V, Gulino G, Denaro L.**
Sovraccari chifunzionali do poartrodesi della colonna cervicale.
Giornale Italiano di Ortopedia e Traumatologia 1998;24: 473-9.
- 78. Katsuura A, Hukuda S, Saruhashi Y et al**
Kyphotic mal alignment after anterior cervical fusion is one of the factors promoting the degenerative process in adjacent intervertebral levels. Eur Spine J 2001;10:320-324.
- 79. Wright I, Eisenstein S.**
Anterior cervical discectomy and fusion without instrumentation.
Spine 2007;32: 772-4.

- 80. Samartzis D, Shen FH, Lyon C et al**
Does rigid instrumentation increase the fusion rate in one-level anterior cervical discectomy and fusion?
Spine J 2004;4: 636-43.
- 81. Rapoff A, Conrad B, Johnson W.**
Load sharing in premier and zephir anterior cervical plates.
Spine 2003;28: 2648-50.
- 82. Greene DL, Crawford NR, Chamberlain RH et al.**
Biomechanical comparison of cervical interbody cage versus structural bone graft.
Spine J 2003;3: 262-9.
- 83. Spivak JM, Chen D, Kummer FJ.**
The effect of locking fixation screws on the stability of anterior cervical plating.
Spine 2000;24:334-8.
- 84. Bose B.**
Anterior cervical arthrodesis using DOC dynamic stabilization implant for improvement in sagittal angulation and controlled settling.
J Neurosurg 2003;98:8-13.
- 85. Steinmetz M, Warbel A, Whitfield M et al.**
Preliminary experience with the DOC dynamic cervical implant for the treatment of multilevel cervical spondylosis.
J Neurosurg 2002;97: 330-6.
- 86. Ipsen B, Kim D, Jenis L et al.**
Effect of plate position on clinical outcome after anterior cervical spine surgery.
Spine J 2007;7: 637-42.
- 87. Bose B.**
Anterior cervical fusion using Caspar plating: analysis of results and review of the literature.
SurgNeurol 1998;49:25-31.
- 88. Tye G, Graham R, Broaddus W et al.**
Graft subsidence after instrument-assisted anterior cervical fusion.
J Neurosurg 2002;97: 186-92.

- 89. Connolly P, Esses S, Kostuik J.**
Anterior cervical fusion: outcome analysis of patients fused with and without anterior cervical plates.
J Spinal Disord 2006;9: 202-6.
- 90. Geissler FH, Caspar W, Pitzen T et al.**
Reoperation in patients after anterior cervical plate stabilization in degenerative disease.
Spine 1998;23: 911-20.
- 91. Kostuik J, Connolly P, Esses S et al.**
Anterior cervical plate fixation with the titanium hollow screw plate system.
Spine 2003;18:1273-8.
- 92. McCullen G, Garfin S.**
Spine update: Cervical spine internal fixation using screw and screw-plate constructs.
Spine 2000;25: 643-52.
- 93. Sahjpal R.**
Esophageal perforation from anterior cervical screw migration.
SurgNeurol 2007;68: 205-10.
- 94. Mourning D, Reitman C, Heggeness M et al**
Initial intervertebral stability after anterior cervical discectomy and fusion with plating.
Spine J 2007;7: 643-6.
- 95. Greene DL, Crawford NR, Chamberlain R.**
Biomechanical comparison of cervical interbody cage versus structural bone graft.
Spine 2003;3: 262-9.
- 96. Hacker RJ, Cauthen JC, Gilbert TJ et al ()**
A prospective randomized multicenter clinical evaluation of an anterior cervical fusion cage.
Spine 2000;25:2646-54.
- 97. Cauthen JC, Theis RP, Allen AT () Anterior cervical**
fusion: a comparison of cage, dowel and dowel-plate constructs.
Spine J 2003;3: 106-117.
- 98. R, Currier B, Albert T.**
Degenerative cervical spondylosis: clinical syndromes, pathogenesis, and management.

- J Bone Joint Surg Am 2007;89: 1360-78.
- 99. Denaro V, Di Martino A, Longo U.**
Effectiveness of a mucolythic agent as a local adjuvant in revision lumbar spine surgery.
Eur Spine J 2008;17: 1752-6.
- 100. Yonenobu K, Hosono N, Iwasaki M.**
Neurologic complications of surgery for cervical compression myelopathy.
Spine 1991;16:1277-1282.
- 101. Dai L, Ni B, Yuan W.**
Radiculopathy after laminectomy for cervical compression myelopathy.
J BoneJoint SurgBr 1998 ;80:846-849.
- 102. Yonenobu K, Okada K, Fuji T.**
Causes of neurologic deterioration following surgical treatment of cervical myelopathy.
Spine 1986;11: 818-23.
- 103. Komotar R, Mocco J, Kaiser M.**
Surgical management of cervical myelopathy: indications and techniques for laminectomy and fusion.
Spine J 2006;6: 252-67.
- 104. Rogers W.**
Treatment of fractures and dislocations of the cervical spine.
J Bone Joint Surg Am 1942;24:145-248.
- 105. McCullen G, Garfin SR.**
Spine update: cervical spine internal fixation using screw and screw-plate constructs.
Spine 2000;25: 643-52.
- 106. Sekhon L.**
Posterior cervical lateral mass screw fixation: analysis of 1026 consecutive screws in 143 patients.
J Spinal Disord Tech 2005;18:297-303.
- 107. Deen HG, Birch BD, Wharen RE.**
Lateral mass screw-rod fixation of the cervical spine: a prospective clinical series with 1-year follow-up.
Spine J 2003;3:489-495.

- 108. Goodman SB, Huie P, Song Y.**
Cellular profile and cytokine production at prosthetic interfaces. Study of tissues retrieved from revised hip and knee replacements.
J Bone Joint Surg Br 1998;80:531-539.
- 109. Heller JG, Carlson GD, Abitbol J.**
Anatomic comparison of the Roy-Camille and Magerl techniques for screw placement in the lower cervical spine.
Spine 1991;16: 552-7.
- 110. Heller J, Silcox D, Sutterlin C.**
Complications of posterior cervical plating.
Spine 1995;20: 2442-8.
- 111. Ebraheim N, Rupp R, Savolaine E.**
Posterior plating of the cervical spine.
J Spinal Disord 1995;8: 111-115.
- 112. Ludwig S, Kramer D, Vaccaro A.**
Transpedicle screw fixation of the cervical spine.
Clin Orthop Relat Res 1999;359:77-88.
- 113. Abumi K, Shono Y, Ito M.**
Complications of pedicle screw fixation in reconstructive surgery of the cervical spine.
Spine 2000;25: 962-9.
- 114. Wertheim S, Bohlman H.**
Occipito cervical fusion. Indications, technique, and long-term results in thirteen patients.
J Bone Joint Surg Am 1987;69: 833-6.
- 115. Denaro V, Papalia R, Denaro L.**
Cervical spinal disc replacement.
J Bone Joint Surg Br 2009;91: 713-9.
- 116. Mummaneni P, Burkus J, Haid R.**
Clinical and radiographic analysis of cervical disc arthroplasty compared with allograft fusion: a randomized controlled clinical trial.
J Neurosurg Spine 2007;6: 198-209.

- 117. Mummaneni P, Haid R.**
The future in the care of the cervical spine: interbody fusion and arthroplasty.
J NeurosurgSpine 2004;1:155-159.
- 118. Boden S, Balderston R, Heller J.**
An AOAcritical issue. Disc replacements: this time will we really cure low-back and neck pain?
J Bone Joint Surg Am 2004;86: 411-22.
- 119. Goffin J, Van Calenbergh F, van Loon J.**
Intermediate follow-up after treatment of degenerative disc disease with the Bryan cervical disc prosthesis: single-level and bi-level.
Spine 2003;28:2673-8.
- 120. Goffin J, Casey A, Kehr P.**
Preliminary clinical experience with the Bryan cervical disc prosthesis.
Neurosurgery 2002;51:840-5.
- 121. Anderson P, Rouleau J, Bryan V.**
Wear analysis of the Bryan cervical disc prosthesis.
Spine2003;28: 186-94.
- 122. Pickett G, Mitsis D, Sekhon L.**
Effects of a cervical disc prosthesis on segmental and cervical spine alignment.
Neurosurg Focus 2004;17:E5.
- 123. Pickett G, Rouleau J, Duggal N.**
Kinematic analysis of the cervical spine following implantation of an artificial cervical disc.
Spine 2005;30: 1949-54.
- 124. Cummins B, Robertson J, Gill S.**
Surgical experience with an implanted artificial cervical joint.
J Neurosurg1998;88:943-8.
- 125. Wigfield C, Gill S, Nelson R.**
The new Frenchay artificial cervical joint: results from a two-year pilot study.
Spine 2002;27: 2446-52.

- 126. Traynelis V.**
Spinal arthroplasty.
Neurosurg Focus 2002;13:E10.
- 127. Wigfield C, Gill S, Nelson R et al**
Influence of an artificial cervical joint compared with fusion on adjacent level motion in the treatment of degenerative cervical disc disease.
J Neurosurg 2002;96:17-21.
- 128. Delamarter R.**
Cervical disc replacement: over 3 year prospective randomized clinical outcomes and range of motion follow-up with the prodisc-C prosthesis.
Cervical Spine Research 2006;34: 16.
- 129. Bae H.**
1 versus 2 versus 3 -level cervical artificial disc replacements: a prospective report of clinical outcomes with the prodisc-C.
Cervical spine research 2006;34: 19.
- 130. Murrey D, Janssen M, Delamarter R.**
Results of the prospective, randomized, controlled multicenter Food and Drug Administration investigational device exemption study of the ProDisc-C total disc replacement versus anterior discectomy and fusion for the treatment of 1-level symptomatic cervical disc disease.
Spine J 2009;9: 275-86.
- 131. Bertagnoli R, Zigler J, Karg A.**
Complications and strategies for revision surgery in total disc replacement.
Orthop Clin North Am 2005;36: 389-95.
- 132. Bazaz R, Lee M, Yoo J.**
Incidence of dysphagia after anterior cervical spine surgery: a prospective study.
Spine 2002;27: 2453-8.
- 133. Sekhon L.**
Cervical arthroplasty in the management of spondylotic myelopathy: 18-month results.
Neurosurg Focus 2004;17:E8.

- 134. Pickett G, Sekhon L, Sears W.**
Complications with cervical arthroplasty.
J NeurosurgSpine 2006;4:98-105.
- 135. Cunningham B, Orbegoso C, Dmitriev A.**
The effect of titanium particulate on development and maintenance of a posterolateral spinal arthrodesis: an in vivo rabbit model.
Spine 2002;27: 1971-81.
- 136. Rubinstein R, Beals R.**
The results of treatment of posttraumatic avascular necrosis of the femoral head in young adults: report of 31 patients.
ContempOrthop1993;27: 527-32.
- 137. Crowder A, Duffy G, Trousdale R.**
Long-term results of total knee arthroplasty in young patients with rheumatoid arthritis.
J Arthroplasty 2005;20:12-16.
- 138. Jensen W, Anderson P, Nel L.**
Bone ingrowth in retrieved Bryan cervical disc prostheses.
Spine 2005;30: 2497-502.
- 139. Wiggins G, Shaffrey C.**
Dorsal surgery for myelopathy and myeloradiculopathy.
Neurosurgery2007;60: 71-81.
- 140. Woertgen C, Holzschuh M, Rotherl R.**
Prognostic factors of posterior cervical disc surgery: a prospective, consecutive study of 54 patients.
Neurosurgery 1997;40:724-728; discussion 728-729.
- 141. Lafuente J, Casey AT, Petzold A et al (2005) The Bryan**
cervical disc prosthesis as an alternative to arthrodesis in
the treatment of cervical spondylosis: 46 consecutive cases.
J Bone Joint SurgBr 87:508-512.
- 142. Sekhon L.**
Cervical arthroplasty in the management of spondylotic myelopathy: 18-month results.
Neurosurg Focus 2004;17:E8.

143. Coric D, Finger F, Boltes P.

Prospective randomized controlled study of the Bryan cervical disc: early clinical results from a single investigational site.

J Neurosurg Spine 2006;4:31-35.

144. Duggal N, Pickett GE, Mitsis DK et al

Early clinical and biomechanical results following cervical arthroplasty.

Neurosurg Focus 2004;17:E9.



جامعة القاضي عياض
كلية الطب والصيدلة
مراكش

أطروحة رقم 47

سنة 2012

المضاعفات الجراحية للقرص الرقبي

الأطروحة

قدمت ونوقشت علانية يوم 05/.../... 2012

من طرف

السيد محمد أمين بكان

المزداد في 05 شتنبر 1985 بمراكش

لنيل شهادة الدكتوراه في الطب

الكلمات الأساسية:

مضاعفات – جراحة – فتق القرص الرقبي – فحص بالرنين المغناطيسي

اللجنة

الرئيس

السيد س. آيت بنعلي

أستاذ في جراحة الدماغ و الأعصاب

المشرف

السيد م. لمجاوي

أستاذ مبرز في جراحة الدماغ و الأعصاب

الحكام

السيد ع. الفكري

أستاذ مبرز في الفحص بالأشعة

السيد ح. غنان

أستاذ مبرز في جراحة الدماغ و الأعصاب

السيد ح. عمار

أستاذ مبرز في جراحة الأنف و الأذن الحنجرة

