



UNIVERSITE CADI AYYAD
FACULTE DE MEDECINE ET DE PHARMACIE
MARRAKECH

ANNEE 2013

THESE N° 70

**Prise en charge neurochirurgicale
des gliomes de bas grade
de la fosse cérébrale postérieure de l'enfant**

THESE

PRESENTEE ET SOUTENUE PUBLIQUEMENT LE .../.../2013

PAR

Mr. Abdelouahed SABRI

Né le 03/06/1986 à Tinghir

POUR L'OBTENTION DU DOCTORAT EN MEDECINE

MOTS CLES

Gliome de bas grade – Fosse Cérébrale Postérieure – Enfant – Imagerie- Chirurgie

JURY

Mr. S. AIT BENALI Professeur de Neurochirurgie	PRESIDENT
Mr. M. LMEJJATI Professeur agrégé de Neurochirurgie	RAPPORTEUR
Mr. H. GHANNANE Professeur de Neurochirurgie	} JUGES
Mr. A. RHASSANE EL ADIB Professeur agrégé d'Anesthésie-Réanimation	
Mr. M. BOURROUS Professeur agrégé de Pédiatrie	

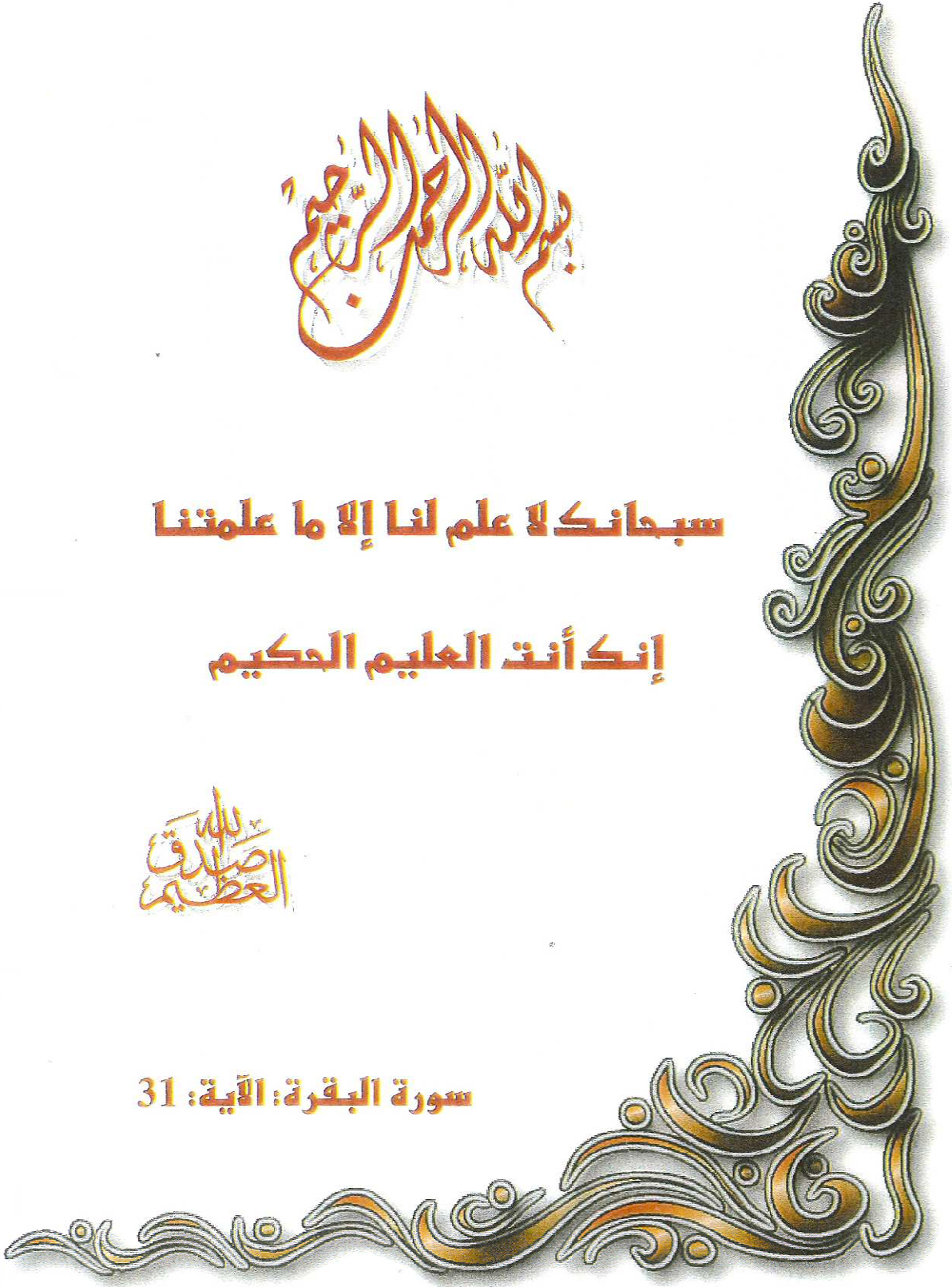بِسْمِ اللَّهِ الرَّحْمَنِ الرَّحِيمِ

سبحانك لا علم لنا إلا ما علمتنا

إنك أنت العليم الحكيم

بِسْمِ اللَّهِ
الرَّحْمَنِ الرَّحِيمِ

سورة البقرة: الآية: 31





Serment d'hypocrate

Au moment d'être admis à devenir membre de la profession médicale, je m'engage solennellement à consacrer ma vie au service de l'humanité.

Je traiterai mes maîtres avec le respect et la reconnaissance qui leur sont dus.

Je pratiquerai ma profession avec conscience et dignité. La santé de mes malades sera mon premier but.

Je ne trahirai pas les secrets qui me seront confiés.

Je maintiendrai par tous les moyens en mon pouvoir l'honneur et les nobles traditions de la profession médicale.

Les médecins seront mes frères.

Aucune considération de religion, de nationalité, de race, aucune considération politique et sociale, ne s'interposera entre mon devoir et mon patient.

Je maintiendrai strictement le respect de la vie humaine dès sa conception.

Même sous la menace, je n'userai pas mes connaissances médicales d'une façon contraire aux lois de l'humanité.

Je m'y engage librement et sur mon honneur.

Déclaration Genève, 1948





*LISTE DES
PROFESSEURS*

UNIVERSITE CADI AYYAD
FACULTE DE MEDECINE ET DE PHARMACIE
MARRAKECH

Doyen Honoraire

: Pr. Badie–Azzamann MEHADJI

ADMINISTRATION

Doyen

: Pr. Abdelhaq ALAOUI YAZIDI

Vice doyen à la recherche et la
coopération

: Pr. Ag. Mohamed AMINE

Vice doyen à la pédagogiques

: Pr. Ag Zakaria DAHAMI

Secrétaire Général

: Mr. Azzeddine EL HOUDAIGUI

PROFESSEURS D'ENSEIGNEMENT SUPERIEUR

ABOULFALAH	Abderrahim	Gynécologie – Obstétrique B
ABOUSSAD	Abdelmounaim	Néonatalogie
AIT BENALI	Said	Neurochirurgie
AIT SAB	Imane	Pédiatrie B
AKHDARI	Nadia	Dermatologie
ALAOUI YAZIDI	Abdelhaq	Pneumo–phtisiologie
AMAL	Said	Dermatologie
ASMOUKI	Hamid	Gynécologie – Obstétrique A
ASRI	Fatima	Psychiatrie
BELAABIDIA	Badia	Anatomie–Pathologique
BENELKHAÏAT BENOMAR	Ridouan	Chirurgie – Générale

BOUMZEBRA	Drissi	Chirurgie Cardiovasculaire
BOUSKRAOUI	Mohammed	Pédiatrie A
CHABAA	Laila	Biochimie
CHOULLI	Mohamed Khaled	Neuropharmacologie
ESSAADOUNI	Lamiaa	Médecine Interne
FIKRY	Tarik	Traumatologie– Orthopédie A
FINECH	Benasser	Chirurgie – Générale
GHANNANE	Houssine	Neurochirurgie
KISSANI	Najib	Neurologie
KRATI	Khadija	Gastro–Entérologie
LOUZI	Abdelouahed	Chirurgie générale
MAHMAL	Lahoucine	Hématologie clinique stomatologie et chirurgie maxillo faciale
MANSOURI	Nadia	Urologie
MOUDOUNI	Said mohammed	Ophtalmologie
MOUTAOUAKIL	Abdeljalil	Traumato – Orthopédie B
NAJEB	Youssef	Oto–Rhino–Laryngologie
RAJI	Abdelaziz	Traumato – Orthopédie A
SAIDI	Halim Mohamed	
SAMKAOUI	Abdenasser	Anesthésie– Réanimation
SARF	Ismail	Urologie
SBIHI	Mohamed	Pédiatrie B
SOUMMANI	Abderraouf	Gynécologie–Obstétrique A
YOUNOUS	Saïd	Anesthésie–Réanimation

PROFESSEURS AGREGES

ADERDOUR	Lahcen	Oto-Rhino-Laryngologie
ADMOU	Brahim	Immunologie
AMINE	Mohamed	Epidémiologie – Clinique
ARSALANE	Lamia	Microbiologie- Virologie (Militaire)
BAHA ALI	Tarik	Ophtalmologie
BOUKHIRA	Abderrahman	Biochimie-Chimie (Militaire)
BOURROUS	Monir	Pédiatrie A
CHAFIK	Aziz	Chirurgie Thoracique (Militaire)
CHELLAK	Saliha	Biochimie-chimie (Militaire)
CHERIF IDRISSE EL GANOUNI	Najat	Radiologie
DAHAMI	Zakaria	Urologie
EL ADIB	Ahmed rhasane	Anesthésie-Réanimation
EL FEZZAZI	Redouane	Chirurgie Pédiatrique
EL HATTAOUI	Mustapha	Cardiologie
EL HOUDZI	Jamila	Pédiatrie B
ELFIKRI	Abdelghani	Radiologie (Militaire)
ETTALBI	Saloua	Chirurgie – Réparatrice et plastique
KHALLOUKI	Mohammed	Anesthésie-Réanimation
KHOULALI IDRISSE	Khalid	Traumatologie-orthopédie (Militaire)
LAOUAD	Inas	Néphrologie
LMEJJATI	Mohamed	Neurochirurgie
MANOUDI	Fatiha	Psychiatrie
NEJMI	Hicham	Anesthésie – Réanimation

OULAD SAIAD	Mohamed	Chirurgie pédiatrique
TASSI	Noura	Maladies Infectieuses

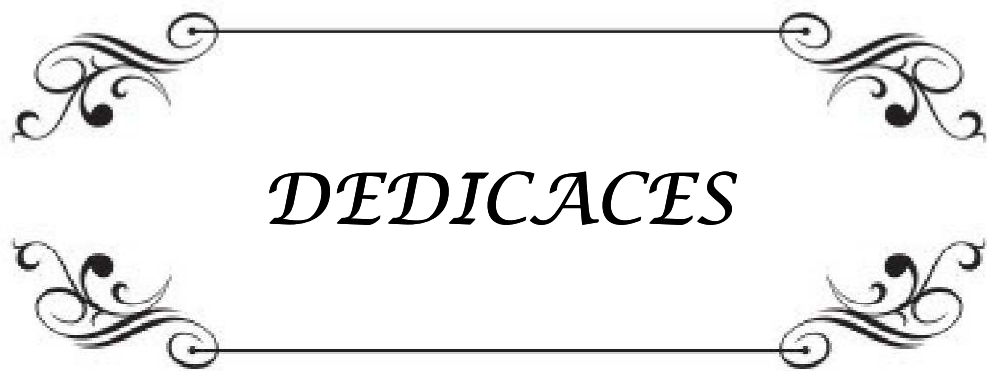PROFESSEURS ASSISTANTS

ABKARI	Imad	Traumatologie–orthopédie B
ABOU EL HASSAN	Taoufik	Anesthésie – réanimation
ABOUSSAIR	Nisrine	Génétique
ADALI	Imane	Psychiatrie
ADALI	Nawal	Neurologie
AGHOUTANE	El Mouhtadi	Chirurgie – pédiatrique
AISSAOUI	Younes	Anesthésie Reanimation (Militaire)
AIT BENKADDOUR	Yassir	Gynécologie – Obstétrique A
AIT ESSI	Fouad	Traumatologie–orthopédie B
ALAOUI	Mustapha	Chirurgie Vasculaire périphérique (Militaire)
ALJ	Soumaya	Radiologie
AMRO	Lamyae	Pneumo – phtisiologie
ANIBA	Khalid	Neurochirurgie
BAIZRI	Hicham	Endocrinologie et maladies métaboliques (Militaire)
BASRAOUI	Dounia	Radiologie
BASSIR	Ahlam	Gynécologie – Obstétrique B
BELBARAKA	Rhizlane	Oncologie Médicale
BELKHOU	Ahlam	Rhumatologie
BENALI	Abdeslam	Psychiatrie (Militaire)
BEN DRISS	Laila	Cardiologie (Militaire)

BENCHAMKHA	Yassine	Chirurgie réparatrice et plastique
BENHADDOU	Rajaa	Ophthalmologie
BENHIMA	Mohamed Amine	Traumatologie-orthopédie B
BENJILALI	Laila	Médecine interne
BENZAROUEL	Dounia	Cardiologie
BOUCHENTOUF	Rachid	Pneumo-phtisiologie (Militaire)
BOUKHANNI	Lahcen	Gynécologie - Obstétrique B
BOURRAHOUE	Aicha	Pédiatrie
BSSIS	Mohammed Aziz	Biophysique
CHAFIK	Rachid	Traumatologie-orthopédie A
DAROUASSI	Youssef	Oto-Rhino - Laryngologie (Militaire)
DIFFAA	Azeddine	Gastro - entérologie
DRAISS	Ghizlane	Pédiatrie A
EL AMRANI	Moulay Driss	Anatomie
EL ANSARI	Nawal	Endocrinologie et maladies métaboliques
EL BARNI	Rachid	Chirurgie Générale (Militaire)
EL BOUCHTI	Imane	Rhumatologie
EL BOUIHI	Mohamed	Stomatologie et chirurgie maxillo faciale
EL HAOUATI	Rachid	Chirurgie Cardio Vasculaire
EL HAOURY	Hanane	Traumatologie-orthopédie A
EL IDRISSE SLITINE	Nadia	Pédiatrie (Néonatalogie)
EL KARIMI	Saloua	Cardiologie
EL KHADER	Ahmed	Chirurgie Générale (Militaire)
EL KHAYARI	Mina	Réanimation médicale

EL MEHDI	Atmane	Radiologie (Militaire)
EL MGHARI TABIB	Ghizlane	Endocrinologie et maladies métaboliques
EL OMRANI	Abdelhamid	Radiothérapie
FADILI	Wafaa	Néphrologie
FAKHIR	Bouchra	Gynécologie – Obstétrique A
FAKHIR	Anass	Histologie – embryologie cytogénétique
FICHTALI	Karima	Gynécologie – Obstétrique B
HACHIMI	Abdelhamid	Réanimation médicale
HAJJI	Ibtissam	Ophthalmologie
HAOUACH	Khalil	Hématologie biologique
HAROU	Karam	Gynécologie – Obstétrique B
HOCAR	Ouafa	Dermatologie
JALAL	Hicham	Radiologie
KADDOURI	Said	Médecine interne (Militaire)
KAMILI	El ouafi el aouni	Chirurgie – pédiatrique générale
KHOUCHANI	Mouna	Radiothérapie
LAGHMARI	Mehdi	Neurochirurgie
LAKMICHI	Mohamed Amine	Urologie
LAKOUICHMI	Mohammed	Chirurgie maxillo faciale et Stomatologie (Militaire)
LOUHAB	Nissrine	Neurologie
MADHAR	Si Mohamed	Traumatologie–orthopédie A
MAOULAININE	Fadlmrabihrabou	Pédiatrie (Néonatalogie)
MARGAD	Omar	Traumatologie – Orthopédie B (Militaire)
MATRANE	Aboubakr	Médecine Nucléaire

MOUAFFAK	Youssef	Anesthésie – Réanimation
MOUFID	Kamal	Urologie (Militaire)
MSOUGGAR	Yassine	Chirurgie Thoracique
NARJIS	Youssef	Chirurgie générale
NOURI	Hassan	Oto-Rhino-Laryngologie
OUALI IDRISSE	Mariem	Radiologie
OUBAHA	Sofia	Physiologie
OUERIAGLI NABIH	Fadoua	Psychiatrie (Militaire)
QACIF	Hassan	Médecine Interne (Militaire)
QAMOUSS	Youssef	Anesthésie – Réanimation (Militaire)
RABBANI	Khalid	Chirurgie générale
RADA	Noureddine	Pédiatrie A
RAIS	Hanane	Anatomie-Pathologique
ROCHDI	Youssef	Oto-Rhino-Laryngologie
SAMLANI	Zouhour	Gastro – entérologie
SERHANE	Hind	Pneumo-Phtisiologie
SORAA	Nabila	Microbiologie virologie
TAZI	Mohamed Illias	Hématologie clinique
ZAHLANE	Mouna	Médecine interne
ZAHLANE	Kawtar	Microbiologie virologie
ZAQUI	Sanaa	Pharmacologie
ZIADI	Amra	Anesthésie – Réanimation



DEDICACES

Je dédie cette thèse à

Ma très chère mère

C'est grâce à ta bonne éducation, ton amour, ta générosité, ton soutien et ta patience que j'ai parvenu à surmonter toutes les difficultés et à achever mon cursus médical.

Les mots et toutes les expressions de la gratitude ne peuvent rendre compte de ta grandeur et l'ampleur des sacrifices que tu as faits pour moi. Je t'aime énormément ma chère maman et je te dédie ce travail qui n'est que le fruit de tous les efforts que tu as fournis pour moi.

Mon cher père

Tu étais toujours pour moi, et tu le resteras, le prototype de l'homme studieux, altruiste, tendre et responsable. C'est grâce à tes efforts, ton sérieux et ton dévouement que je suis là. Merci mon père j'espère être toujours à la hauteur de tes attentes et contribuer à ta joie et ta fierté.

Ma sœur Samira et mon petit frère Walid

J'ai vécu avec vous les meilleurs moments de mon enfance au sein de la chaleur familiale et fraternelle. Je vous dédie cet humble travail qui, sans votre encouragement, n'aurait jamais vu le jour. Mon frère je te souhaite un bon courage pour tes examens, ma sœur je te souhaite une heureuse vie à côté de ton mari et ton fils fahd.

Mou cousin Rachid OUFIVENE

Tu étais toujours le grand frère pour moi, merci pour ton soutien et ta générosité,

A la mémoire de mes grands parents

Haja Keltouma AMRAOUI et l'haj Mohamed MISKINI, Puissent vos âmes reposent en paix. Que Dieu, le tout puissant, vous couvre de Sa Sainte miséricorde et vous accueille dans son éternel paradis.

A tous les membres de ma famille

Vous m'avez soutenu et comblé tout au long de mon parcours. Que ce travail soit témoignage mes sentiments les plus sincères et les plus affectueux. Puisse dieu vous procurer bonheur et prospérité

A mes très chers amis

Mahmoud, abdessamad, Yassin, khaled, youssef, mariam, kenza, rami, fouad, taoufik, Mustapha, nassreddine aymane, harakat, adil, hicham, samir, yahaya, soufian, rachid, moujan

Merci infiniment pour votre soutien et votre gentillesse, vous êtes pour moi plus que des amis, je vous dédie ce travail et j'espère que notre amitié durera toute la vie

A mes amis(es) et collègues

A tous les moments qu'on a passé ensemble, à tous nos souvenirs ! Je vous souhaite à tous longue vie pleine de bonheur et de prospérité. Je vous dédie ce travail en témoignage de ma reconnaissance et de mon respect. Merci pour tous les moments formidables qu'on a partagés

A tous ceux qui me sont chers et que j'ai omis de citer



REMERCIEMENTS

A notre maître et président de thèse
Professeur SAID AIT BENALI
Professeur en NEUROCHIRURGIE
Au CHU Mohammed VI de Marrakech

Vous nous avez fait le grand honneur de bien vouloir accepter la présidence de notre jury de thèse. Veuillez trouver ici, professeur, l'expression de nos sincères remerciements.

A notre maître et rapporteur de thèse
Professeur Mohamed Lmejjati
Professeur agrégé en Neurochirurgie
Au CHU Mohammed VI de Marrakech

Vous nous avez fait un grand honneur en acceptant de nous confier ce travail. Nous vous remercions de votre patience, votre disponibilité, de vos encouragements et de vos précieux conseils dans la réalisation de ce travail.

Votre compétence, votre dynamisme et votre rigueur ont suscité en nous une grande admiration et un profond respect. Vos qualités professionnelles et humaines nous servent d'exemple.

Veillez croire à l'expression de ma profonde reconnaissance et de mon grand respect.

A notre maître et juge
Professeur Houssine Ghannane
Professeur en Neurochirurgie
Au CHU Mohammed VI de Marrakech

Nous tenons à vous exprimer nos plus sincères remerciements pour avoir accepté de siéger auprès de ce noble jury. Votre présence nous honore. Veuillez trouver ici, professeur, l'expression de notre profond respect.

A notre maître et juge
Professeur EL ADIB Ahmed Rhassane
Professeur agrégé en Anesthésie-Réanimation
Au CHU Mohammed VI de Marrakech

Nous vous remercions de la spontanéité avec laquelle vous avez accepté de juger ce travail.

Veillez trouver ici, cher Maître, le témoignage de notre grande estime.

A notre maître et juge
Professeur BOURROUS Mounir
Professeur agrégé en pédiatrie
Au CHU Mohammed VI de Marrakech

*Nous vous remercions vivement de l'honneur que vous nous faites en
siégeant dans ce jury.*

Veillez accepter, cher Maître, notre sincère respect.

*A tout le personnel du service de Neurochirurgie au CHU Mohamed VI
de Marrakech*

En témoignage de ma gratitude et de mes remerciements.

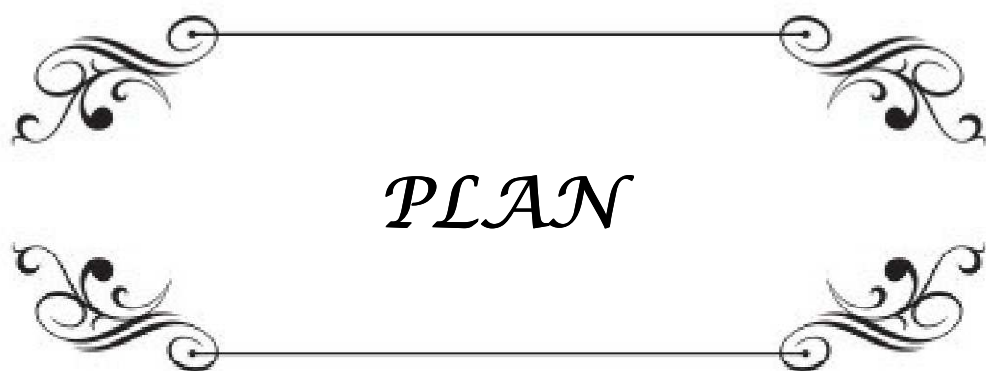
*A toute personne qui de près ou de loin a contribué à la réalisation de ce
travail.*



ABBREVIATIONS

Liste des abréviations

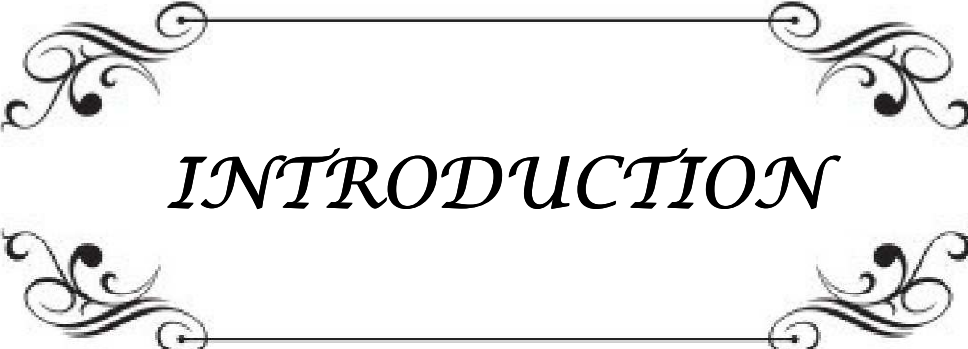
ADC	: Apparente Diffusion Coefficient
APC	: Angle Ponto–Cérébelleux
BHE	: Barrière Hémato–Encéphalique
DSC	: Débit Sanguin Cérébral
DTI	: Diffusion Tensor Imaging
DVC	: Dérivation Ventriculo–Cardiaque
DVP	: Dérivation Ventriculo–Péritonéale
DWI	: Diffusion Imaging
FCP	: Fosse Cérébrale Postérieure
GFAP	: Protéine Gliale Fibrillaire Acide
HTIC	: Hypertension Intracrânienne
IRM	: Imagerie par Résonance Magnétique
LCR	: Liquide Céphalo–rachidien
OMS	: Organisation Mondiale de la Santé
PIC	: Pression Intra–Crânienne
RCBV	: Volume Sanguin Régional Circulant
ROT	: Réflexes Ostéo–Tendineux
TDM	: Tomodensitométrie
VSC	: Volume Sanguin Cérébral



PLAN

INTRODUCTION	1
PATIENTS ET METHODES	3
I. Recrutement des malades	4
II. Méthodologie du travail	4
III. Eléments du diagnostic	4
1) Interrogatoire	4
2) Examen clinique	5
3) Examens radiologiques	5
4) Examen histopathologique	5
5) Critères d'inclusion et d'exclusion	5
RESULTATS	6
I. Données épidémiologiques	7
1) Fréquence	7
2) Age	7
3) Sexe	8
4) Origine géographique	8
II. Données cliniques	9
1) Délai d'admission	9
2) Symptomatologie clinique	10
III. Données des examens complémentaires	13
1) Tomodensitométrie cérébrale	13
2) Imagerie par résonance magnétique	14
3) Autres	15
IV. Traitement	16
1) Traitement médical	16
2) Traitement chirurgical	16
2.1-Dérivation du liquide céphalorachidien	16
2.2-Exérèse tumorale	16
V. Résultats anatomopathologiques	18
VI. Traitement complémentaire	19
VII. Evolution	19
1) Evolution favorable	19
2) Mortalité	19
3) Récidive	20
4) Séquelles neurologiques	20
VIII. Iconographie	21
DISCUSSION	31
I. Epidémiologie	32
II. Les signes cliniques	35
1) Délai d'admission	35
2) Manifestations cliniques	35

2-1-	Les signes liés à l'hypertension intracrânienne.....	36
2-2-	Le syndrome cérébelleux	38
2-3-	Le syndrome vestibulaire	39
2-4-	Les autres signes déficitaires.....	39
2-5-	Atteinte des nerfs crâniens.....	39
2-6-	Autres manifestations.....	39
2-7-	Conclusion clinique.....	40
III.	Examens complémentaires.....	40
1)	Tomodensitométrie cérébrale.....	41
2)	Imagerie par résonance magnétique.....	43
3)	Angiographie cérébrale.....	55
4)	Echographie transfontanellaire	56
5)	Etude anatomopathologique.....	56
IV.	Traitement.....	58
1)	Anesthésie et prise en charge médicale	58
1.1-	l'évaluation préopératoire.....	58
1.2-	prise en charge médicale préopératoire.....	60
2)	Traitement chirurgical.....	63
2.1-	principales voies d'abord.....	63
2.2-	traitement de l'hydrocéphalie.....	73
2.3-	exérèse tumorale.....	75
2.4-	biopsie stéréotaxique.....	76
2.5-	Neuroendoscopie	77
3)	Traitement adjuvant.....	78
4)	Perspectives thérapeutiques d'avenir.....	86
5)	Stratégie thérapeutique.....	87
V.	Surveillance et complications postopératoires.....	91
VI.	Modalités évolutives.....	96
1)	Mortalité.....	96
2)	Récidive.....	97
3)	Séquelles neurologiques.....	98
VII.	Facteurs pronostiques.....	98
1)	Age.....	98
2)	Sexe.....	99
3)	Localisation et extension de la tumeur.....	99
4)	Rapport avec le plancher de V4	99
5)	Modalités thérapeutiques.....	99
6)	Type histologique.....	99
	CONCLUSION.....	100
	ANNEXES.....	102
	RESUMES.....	117
	BIBLIOGRAPHIE.....	121



INTRODUCTION

Considères comme les 2iemes tumeurs les plus fréquentes chez l'enfant après les leucémies, les tumeurs du système nerveux central siègent préféntiellement au niveau de la fosse cérébrale postérieure dans 70% des cas.

Les tumeurs gliales représentent plus de la moitié des tumeurs cérébrales de l'enfant (1).

La localisation de ces tumeurs conditionne leur symptomatologie, leur traitement et leur pronostic.

La majorité des tumeurs gliales de l'enfant sont des tumeurs de bas grade dont le pronostic vital et fonctionnel est bon (1).

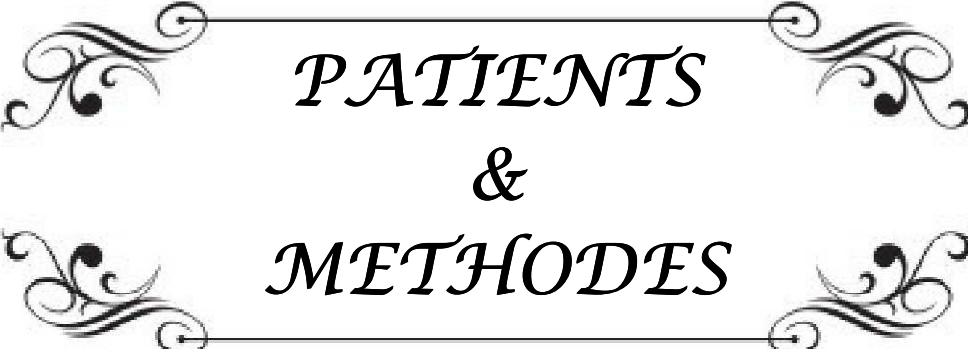
Les principales tumeurs gliales de bas grade de la fosse cérébrale postérieure rencontrées chez l'enfant sont les astrocytomes de bas grade, les épendymomes de bas grade, les papillomes du plexus choroïde et les gliomes de bas grade du tronc cérébral.

Du fait de leur survenue sur un cerveau et un organisme en croissance, les tumeurs gliales de bas grade de la FCP doivent avoir un abord thérapeutique spécifique par rapport à l'adulte de façon à limiter au maximum les séquelles neurologiques et neuropsychiatriques (1).

Notre travail a pour objectif de :

–de mettre le point sur le profil épidémiologique des tumeurs de la fosse cérébrale postérieure de l'enfant en particulier les gliomes de bas grade pris en charge au sein du service de neurochirurgie du CHU MOHAMED VI de Marrakech durant la période allant de 2003 à 2011

–et d'évaluer la prise en charge de ces tumeurs en comparaison avec les donnés de la littérature.



PATIENTS
&
METHODS

I. Recrutements des Malades :

Sur une période de 9 ans, s'étendant de janvier 2003 à décembre 2011, 30 cas de gliomes de bas grade de la fosse cérébrale postérieure de l'enfant ont été recrutés et opérés au service de Neurochirurgie du CHU MOHAMMED VI à MARRAKECH.

II. Méthodologie du travail :

Notre travail est une étude rétrospective d'une série de 30 cas de gliomes de bas grade de la fosse cérébrale postérieure de l'enfant. Différents paramètres ont été exploités à partir des dossiers médicaux des malades ayant été pris en charge dans le service de Neurochirurgie du CHU MOHAMMED VI à MARRAKECH.

III. Eléments du diagnostic :

1. Interrogatoire :

L'interrogatoire a permis un recueil anamnestique des données permettant l'orientation diagnostique vers une tumeur cérébrale.

Les éléments suivants ont été mentionnés :

- Identité du malade
- Age
- Sexe
- Numéro d'entrée
- Origine géographique
- Délai entre le début des symptômes et l'admission
- Signes fonctionnels

2. Examen clinique :

Permettant la recherche de signes physiques en rapport avec le développement tumoral dans la fosse cérébrale postérieure.

3. Examen radiologique :

Repose sur la tomodensitométrie cérébrale et l'imagerie par résonance magnétique

4. Examen histopathologique:

Cet examen a été réalisé chez tous les patients, sur des pièces d'exérèses chirurgicales ou sur des biopsies chirurgicales.

5. Critères d'inclusion et d'exclusion

Ont été inclus dans cette étude :

- les patients âgés de moins de 16 ans opérés pour gliome de bas grade de la fosse cérébrale postérieure avec une preuve anatomopathologique et dont les dossiers sont exploitables.

Ont été éliminés de notre étude :

- la population adulte plus de 16 ans
- les patients présentant des signes d'anaplasie tumorale selon la dernière classification de l'OMS.



RESULTATS

I. DONNEES EPIDEMIOLOGIQUES :

1- FREQUENCE :

150 cas des tumeurs cérébrales de l'enfant ont été enregistrés entre 2003 et 2011.

72 cas au niveau sous-tentorial soit 48 % des cas et 78 cas au niveau de l'étage sus-tentorial soit 52 % des cas.

30 cas sont des gliomes de bas grade. Ce qui représente 20%.

2- Age :

L'âge de nos malades varie entre 1 an 7 mois et 16 ans. La répartition selon la tranche d'âge est représentée par la figure 1 :

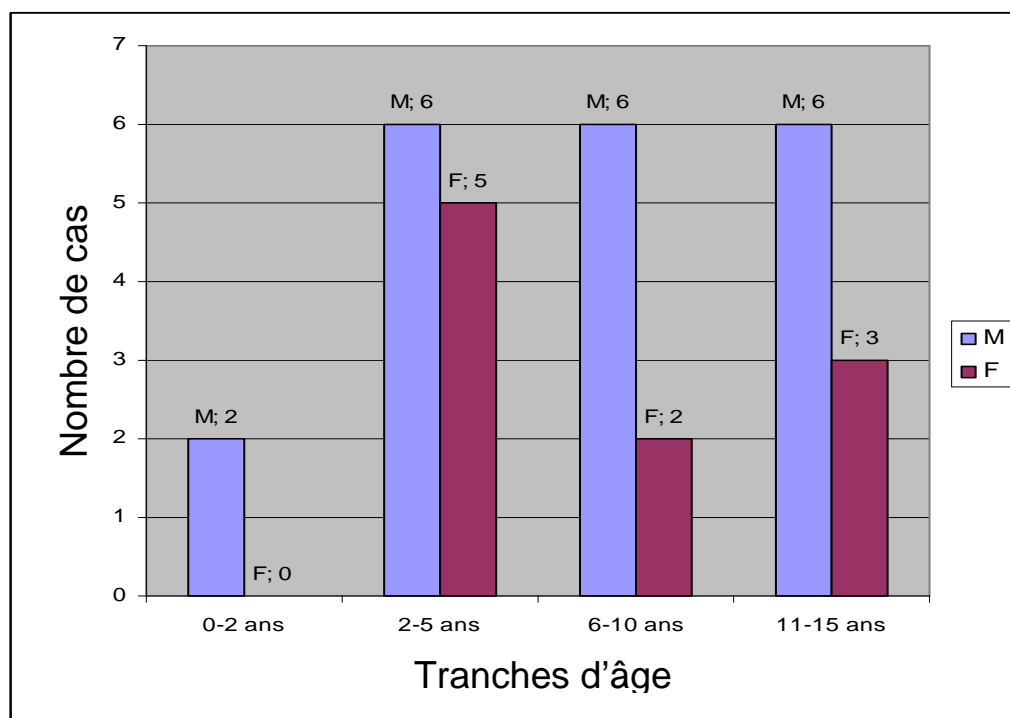


Figure 1 : classification selon l'âge et le sexe

La moyenne d'âge était de 8 ans et 3 mois cependant nous avons constaté que la tranche d'âge la plus touchée était comprise entre 2 et 5 ans

3- Le Sexe :

Dans notre série de 30 cas, nous avons noté une prédominance masculine avec 20 patients de sexe masculin soit 66,66% des cas et 10 de sexe féminin soit 33,34% des cas.

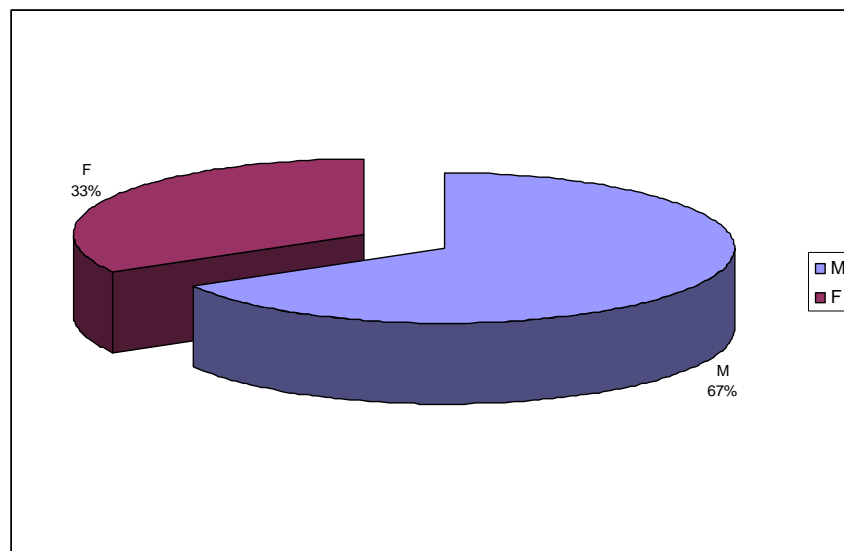


Figure 2 : Répartition selon le sexe.

4- Origine géographique :

Tous les patients de cette série sont venus du sud du Maroc, et La plupart résident à la ville de MARRAKECH et ses régions (tableau I)

Tableau I : Répartition selon l'origine géographique

Origine	Nombre de cas
Marrakech	13
Kelaa des sraghna	3
Safi	2
Zagora	2
El Youssoufia	1
Ait imini	1
Chichaoua	1
Ourika	1
Fetouaka	1
Tiznit	1
Essaouira	1
El Aayoune	1
Tahanouat	1
Beni Mellal	1

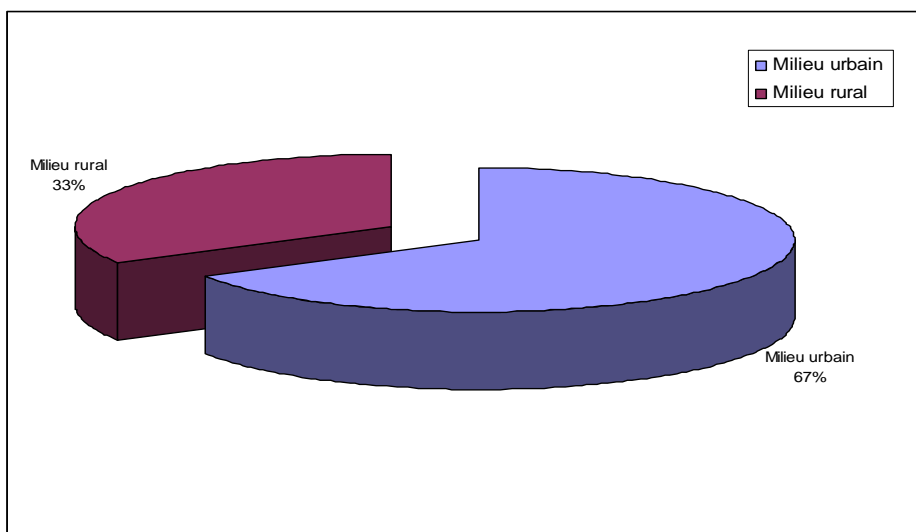


Figure 3 : Répartition selon l'origine

II. DONNEES CLINIQUES :

1. DELAI D'ADMISSION

La plupart de nos malades ont consulté dans un délai moyen de 6 mois (tableau II).

Tableau II : délai d'admission

Délai d'admission	Nombre de cas	Pourcentage
< 3 mois	12	40 %
3-6 mois	11	36 %
6 -12mois	4	14 %
≥12 mois	3	10 %

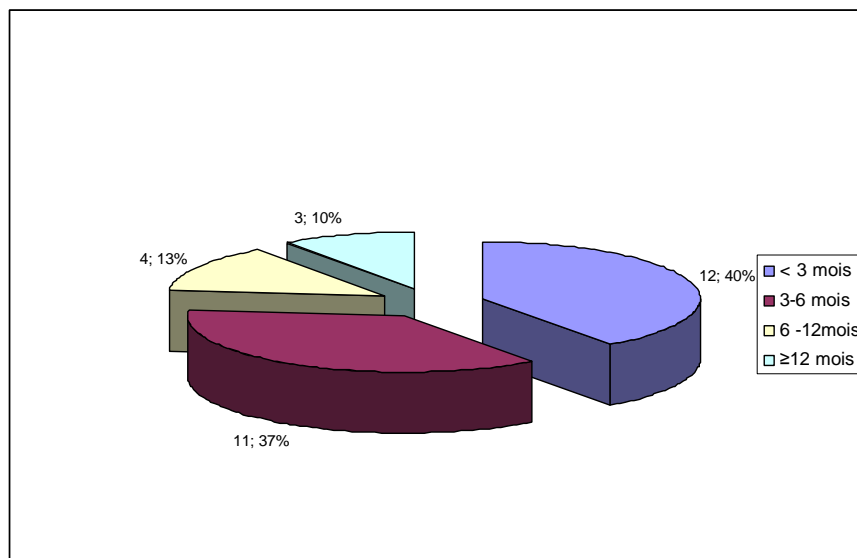


Figure 4 : délai d'admission

2. SYMPTOMATOLOGIE CLINIQUE :

2-1 signes fonctionnels :

Les signes qui ont amené nos malades à consulter sont polymorphes et dépendent de la topographie de la tumeur. Ils sont dominés dans notre série par les vomissements et les céphalées constatés respectivement dans 27 cas (90 %) et 25 cas (83 %). Les autres signes révélateurs sont représentés dans le tableau III :

Tableau III : Répartition des signes fonctionnels

Signes fonctionnels révélateurs	Nombre de cas	Pourcentage (%)
Vomissements	27	90 %
Céphalées	25	83 %
Baisse de l'acuité visuelle	15	50 %
Troubles de la marche	14	47 %
Vertiges	7	23 %
Surdit�/hypoacousie	1	3 %
Macrocranie	1	3 %
Dysphonie	1	3 %
Troubles de comportement/psychiques	1	3 %
Epilepsie	-	-

2-2 les signes physiques :

La symptomatologie r v latrice des tumeurs de la fosse c r brale post rieure est repr sent e par :

a. le syndrome d'hypertension intracr nienne :

IL repr sente le motif majeur de consultation de nos malades puisqu'il  tait retrouv  chez 27 patients, ce qui correspond   90% des cas, il est fait de :

- C phal es : subaigu s d'aggravation progressive matinales r sistantes aux traitements antalgiques habituels retrouv es chez 25 patients soit 83%
- Vomissements : constituant le 2 me signe fondamental de l'HTIC, c'est un signe trompeur car ils sont souvent rattach s   une affection digestive. Ils  taient retrouv s chez tous les patients ayant une hypertension intracr nienne
- Signes ophtalmiques et oculomoteurs :
 - Diminution de l'acuit  visuelle :  tait retrouv e chez 15 patients, soit 50 %
 - La c cit   tait retrouv e chez 2 patients, soit 6.66 %
 - L'examen du fond d' il  tait r alis  chez 7 patients, soit 23 %.Il a montr  un  d me papillaire chez 2 patients et il  tait normal chez 5 patients.

Tableau IV : Données du fond de l'œil

Signes de fond d'œil	Nombre de cas
Normal	5
Irrégularité des bords papillaires	-
Œdème papillaire	2
Atrophie optique	-

- L'atteinte du 6ème nerf crânien a été notée chez 8 patients, soit 26.67%, sous forme de diplopie chez 3 patients, soit 10 %, et strabisme chez 6 patients, soit 20 %.

b. Syndrome cérébelleux :

Statique kinétique ou mixte Il a été retrouvé chez 26 patients, soit 86.66%.

- Sd cérébelleux statique noté chez 17 patients, soit 56.66 %, ces malades ont consulté pour des troubles de la marche et de l'équilibre, démarche ébrieuse et parfois hypotonie.
- Sd cérébelleux mixte ou statokinétique noté chez 9 patients, soit 30 %

c. Syndrome vestibulaire :

Vertige, nystagmus et signe de Romberg ont été notés chez 7 patients, soit 23 %

d. Syndrome pyramidal :

Les signes d'irritation pyramidale uni ou bilatéraux représentés par une exagération des ROT, une parésie ou une paralysie avec signe de Babinski positif ont été observés chez 12 patients, soit 40 % des cas.

e. Atteinte des nerfs crâniens :

- L'atteinte de la 7ème paire a été notée chez 2 patients, soit 6.67 %.
- L'atteinte de la 8ème paire sous forme d'hypoacousie ou de surdité chez 2 patients, soit 6.67 %.

f. autres manifestations :

- Les troubles de la conscience à type de coma (score de Glasgow à 7 et 3 respectivement) retrouvés chez 2 patients, soit 6.67 %
- les troubles de comportement sont objectivés chez un seul patient, soit 3%.
- les signes d'engagement amygdalien ont été objectivés chez 2 patients, soit 6.67 %.

Tableau V : Répartition des signes physiques

Signes physiques	Nombre des cas	Pourcentage
Hypertension intracrânienne	27	90 %
Syndrome cérébelleux	26	86.66 %
Syndrome vestibulaire	7	23 %
Syndrome pyramidal	12	40 %
Atteintes des nerfs crâniens	9	30 %
-II :	2	6.67 %
-VI :	8	26.67 %
-VII :	2	6.67 %
-VIII :	2	6.67 %
Autres manifestations	4	13.34 %
-Les troubles de la conscience :	2	6.67 %
- les troubles de comportement :	1	3 %
- les signes d'engagement :	1	3 %

III. Données des examens complémentaires :

1. Tomodensitométrie cérébrale :

Tous les patients ont bénéficié d'une TDM cérébrale. Cet examen a soulevé le diagnostic de processus expansif de la FCP dans 100% des cas. L'étude scannographique a permis une orientation diagnostique de la nature histologique probable dans 25 cas, soit 83.34 %.

La localisation médiane de la lésion a été la plus fréquente, retrouvée chez 27 cas, soit 90% des patients, suivie par les lésions des hémisphères cérébelleux retrouvées dans 6 cas, soit

Prise en charge neurochirurgicale des gliomes de bas grade de la fosse cérébrale postérieure de l'enfant

20% des patients, puis les lésions du tronc cérébral retrouvées dans 4 cas, soit 13.34 % des patients, et les lésions de l'angle pontocérébelleux ont intéressé 2 cas, soit 6.67 % des patients.

Tableau VI : répartition topographique des lésions

Topographie	Nombre de cas	Pourcentage
Vermis	9	30 %
Vermiohémisphérique	6	20 %
Coté droit	5	16.67%
Coté gauche	1	3.34%
Vermioventriculaire	5	16.67 %
V4	5	16.67 %
Tronc cérébral	2	6.67 %
Angle ponto cérébelleux droit	1	3.34 %
Vermioventriculaire et tronc cérébral	1	3.34 %
Vermioventriculaire et angle pontocérébelleux (droit) et tronc cérébral	1	3.34 %

D'autres signes tomodensitométriques associés ont été retrouvés :

Tableau VII : répartition des lésions scannographiques associées

Lésions associées	Nombre des cas	Pourcentage
Hydrocéphalie	24	80 %
Effet de masse	15	50 %
Œdème périlésionnel	3	10 %
Calcifications	2	6.67 %

2. IMAGERIE PAR RESONANCE MAGNETIQUE :

Elle permet de bien situer la tumeur, de mesurer sa taille et ses extensions dans les trois plans de l'espace et d'apprécier son retentissement sur les structures de voisinage.

Cet examen n'a été réalisé que chez 10 patients, soit 33.34 % des cas.

Tableau VIII : répartition topographique des lésions sur IRM

Topographie	Nombre de cas	Pourcentage
Vermis	3	30%
V4	1	10%
APC	2	20%
TC	1	10%
Localisation multiple	3	30%

Tableau IX : concordance des données IRM avec l'examen anatomopathologique

Type histologique évoqué	Nombre de cas	Diagnostic après examen ana-path	Nombre de cas
Astrocytome	7	Astrocytome	7
Ependymome	1	Ependymome	1
Gliome du tronc cérébral	1	Gliome du tronc cérébral	1
Papillome de plexus choroïde	1	Papillome de plexus choroïde	1

La concordance avec l'examen anatomopathologique était de 100%.

Tableau X : les lésions associées sur IRM

Lésions associées	Nombre des cas	Pourcentage
Hydrocéphalie	6	60 %
Effet de masse	5	50 %
Œdème périlésionnel	4	40 %
Calcifications	1	10 %

3. Autres :

Tous nos patients ont bénéficié d'un bilan préopératoire qui a compris :

- Un groupage sanguin.
- Un bilan d'hémostase.
- Un bilan hydroélectrolytique.
- Une numération formule sanguine.

Un seul patient a bénéficié d'une échographie transfontanellaire

IV. TRAITEMENT

1- TRAITEMENT MEDICAL :

Tous les patients ont bénéficié d'un traitement médical qui a pour objectif :

- soulager la douleur
- traitement médical de l'HTIC
- et préparer les patients pour l'intervention chirurgicale

Il a été à base de :

- Traitement antalgique :

Un traitement antalgique était institué chez tout patient présentant des douleurs, nous avons utilisé des antalgiques en procédant par paliers, soit seuls, soit en association avec les AINS.

- corticothérapie en cas d'œdème cérébral :

Les patients ayant un œdème cérébral ont reçu une corticothérapie à base de la méthylprednisolone.

2- TRAITEMENT CHIRURGICAL :

2-1 Dérivation du liquide céphalorachidien :

Initialement ou secondairement pour des patients présentant une aggravation de l'hydrocéphalie en postopératoire.

13 patients ont bénéficié d'une dérivation du liquide céphalorachidien, soit 43.34 % des cas.

Une ventriculocisternostomie a été pratiquée chez 12 patients, soit 40 % des cas.

Une dérivation ventriculopéritonéale a été pratiquée chez un seul malade.

2-2 Exérèse tumorale :

Prise en charge neurochirurgicale des gliomes de bas grade de la fosse cérébrale postérieure de l'enfant

a. position du malade :

Le décubitus ventral était préféré chez la plupart des malades, sauf pour 3 d'entre eux ayant des tumeurs de l'angle pontocérébelleux chez qui le décubitus latéral a été préconisé.

b. Voies d'abord :

Elle est variable selon le siège et l'extension de la tumeur, dans notre série les voies d'abord utilisées sont :

- ❖ La voie occipito-cervicale médiane chez 26 patients, soit 86.67 %.
- ❖ La voie occipito-cervicale latérale chez un seul patient, soit 3.33 %.
- ❖ La voie rétro sigmoïdienne chez 3 patients, soit 10 %.

c. Type d'exérèse :

L'exérèse était macroscopiquement totale chez 24 patients, soit 80 % des cas et partielle chez 5 patients, soit 16.67 % des cas.

Tableau XI : Qualité de l'exérèse

Qualité de l'exérèse	Nombre de cas	Pourcentage
Exérèse totale	24	80 %
Exérèse partielle	5	16.67 %
Abstention chirurgicale	1	3.33 %

Tableau XII : Qualité de l'exérèse tumorale en fonction du siège de la lésion

Topographie	Exérèse totale	Exérèse partielle	Abstention chirurgicale
Vermis	6	3	0
Vermiohémisphérique	6	0	0
Vermioventriculaire	5	0	0
V4	5	0	0
Tronc cérébral	0	1	1
Angle pontocérébelleux	1	0	0
Vermis/V4/APC	1	0	0
Vermis/V4/APC/TC	0	1	0

d. SUITES POST OPERATOIRES :

Tous les malades opérés ont bénéficié d'une antibioprophylaxie, d'un traitement antioedémateux et d'un séjour postopératoire dans une unité de soins intensifs pendant au moins 24 heures.

Sur les 30 patients opérés les suites post-opératoires étaient simples chez 26 patients soit 86.67%, cependant chez les 4 autres patients soit 13.33 % elles étaient marquées par des complications en particulier :

- ❖ Un décès à J6 en postopératoire : survenant chez un patient présentant un engagement cérébral en rapport avec une aggravation de l'œdème cérébral en postopératoire.
- ❖ Une méningite chez 3 patients dont le germe n'a pas été identifiée mis sous antibiothérapie large spectre, avec une bonne évolution.
- ❖ Une aggravation du syndrome d'hypertension intracrânienne en rapport avec une aggravation de l'hydrocéphalie en postopératoire ayant nécessité une dérivation du liquide céphalorachidien.

e. REEDUCATION :

Dans notre étude, tous les malades présentant un déficit neurologique pré ou postopératoire ont bénéficié d'une rééducation qui a commencé au sein du service.

V. RESULTATS ANATOMOPATHOLOGIQUES :

L'astrocytome est le type histologique le plus fréquent retrouvé chez 22 patients, soit 73.34 % des cas, suivi d'épendymome retrouvé chez 6 patients, soit 20 % des cas, et un seul patient porteur de gliome de bas grade du tronc cérébral.

Tableau XIII : répartition des types histologiques

Type histologique	Nombre de cas	Pourcentage
Astrocytome	22	73.34 %
Ependymome	6	20 %
Gliome du tronc cérébral	1	3.33 %
Papillome du plexus choroïde	1	3.33%

Tableau XIV : Différents aspects morphologiques des astrocytomes

Type histologique	Nombre de cas	Pourcentage
Astrocytome pilocytique	18	60%
Astrocytome fibrillaire	1	3.33%
Astrocytome protoplasmique	1	3.33%
Astrocytome pleimorphe	1	3.33%
Astrocytome desmoplastique	1	3.33%

VI. TRAITEMENT COMPLEMENTAIRE :

Est variable en fonction du type histologique

Un seul patient a bénéficié d'une radiothérapie, soit 3.34 %, présentant un gliome du tronc cérébral de grande taille.

VII. EVOLUTION :

1. Evolution favorable :

Dans notre série l'évolution favorable a été notée chez 15 patients, soit 50 % des cas marquée par l'amélioration de la symptomatologie initiale et une bonne récupération fonctionnelle.

2. Mortalité :

Un seul patient est décédé à J6 en postopératoire

3. Récidive :

Parmi nos patients suivis, nous avons noté 6 cas de récurrences tumorales, soit 20 %.

Le délai de récurrence varie entre 7 mois et 3 ans.

Tableau XV : Principales caractéristiques des récurrences

Type histologique	Age	Délai de récurrence	Localisation	Traitement initial	Traitement ultérieur
Gliome du tronc cérébral	5 ans	7 mois	Tronc cérébral	Radiothérapie	Radiothérapie
Ependymome grade II	2 ans et 2 mois	11 mois	V4	Exérèse partielle	Chirurgie
Astrocytome pilocytique	3 ans	1 an	V4	Exérèse totale	Chirurgie
Astrocytome pilocytique	10 ans	3 ans	Vermis	Exérèse totale	Chirurgie
Astrocytome pilocytique	6 ans	2 ans	Vermis	Exérèse partielle	Chirurgie
Ependymome	6 ans	1 an	V4	Exérèse totale	Chirurgie

4. les séquelles neurologiques :

Parmi nos patients suivis, 5 ont présenté des séquelles neurologiques.

Les tableaux XIII et XIV résument les principales caractéristiques des séquelles neurologiques

Tableau XVI : Séquelles neurologiques chez les patients suivis

Séquelles neurologiques	Nombre de patients
Baisse de l'acuité visuelle	2
Syndrome pyramidal	2
Syndrome cérébelleux	1
Paralysie faciale	1
Strabisme	1
Dyskinésie cérébelleuse	1

Tableau XVII : Séquelles neurologiques en fonction du type histologiques

	Astrocytome	Ependymome	Gliome du tronc cérébral
Baisse de l'acuité visuelle	1	1	0
Syndrome pyramidal	1	0	1
Syndrome cérébelleux	1	0	0
Paralysie faciale	1	0	0
Strabisme	1	0	0
Dyskinésie cérébelleuse	0	0	1

VIII. Iconographie :

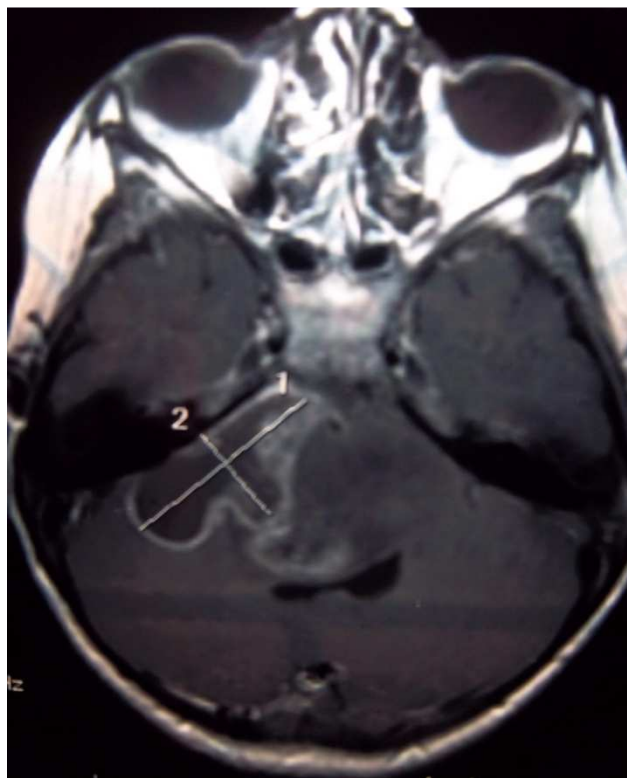


Figure 5 : formation intéressant l'angle pontocérébelleux en hyposignal en T1 en rapport avec un astrocytome

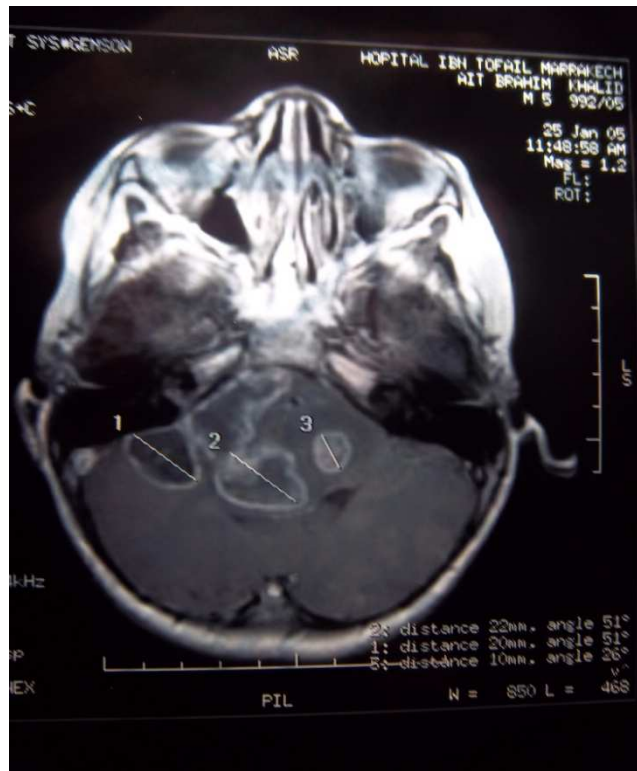

Figure 6 : plusieurs formations du tronc cérébral avec prise de contraste annulaire faisant évoquer un astrocytome

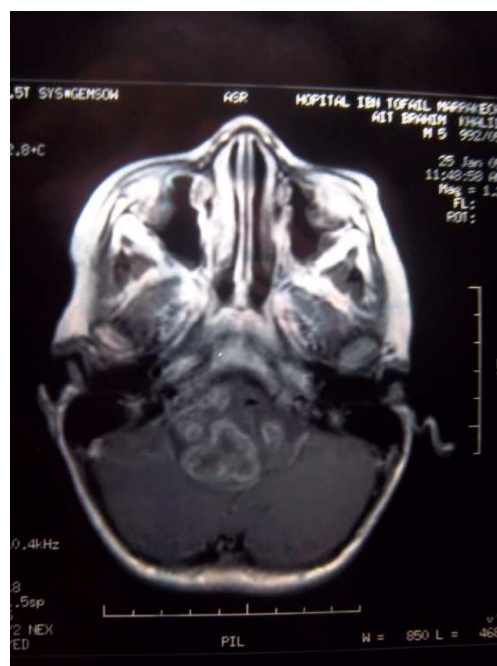


Figure 7 : coupe IRM en séquence pondérée T1 montrant plusieurs lésions du tronc cérébral en hyposignal hétérogène en rapport avec un astrocytome

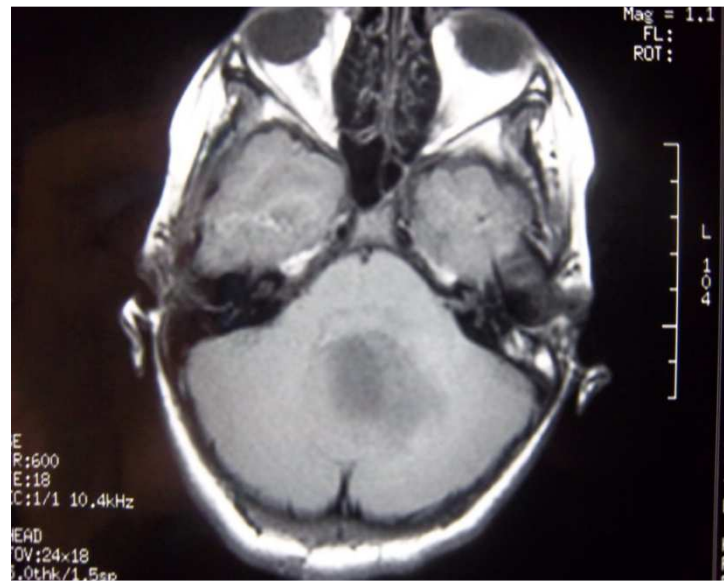

Figure 8 : IRM en coupe axiale montrant un processus vermien kystique en hyposignal en T1 en rapport avec un astrocytome pilocytique

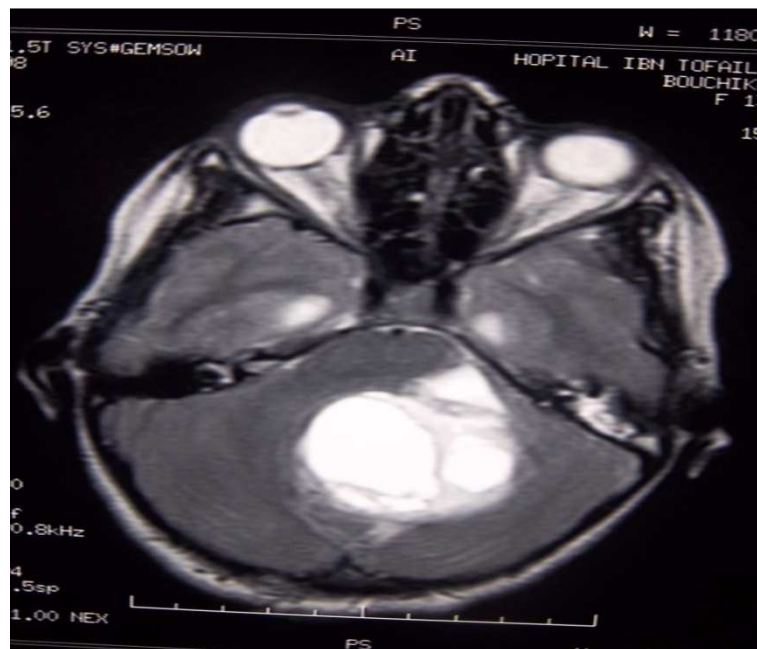

Figure 9 : IRM en coupe axiale après injection du produit de contraste montrant un processus vermien se rehaussant de façon intense après injection du produit de contraste en rapport avec un astrocytome pilocytique

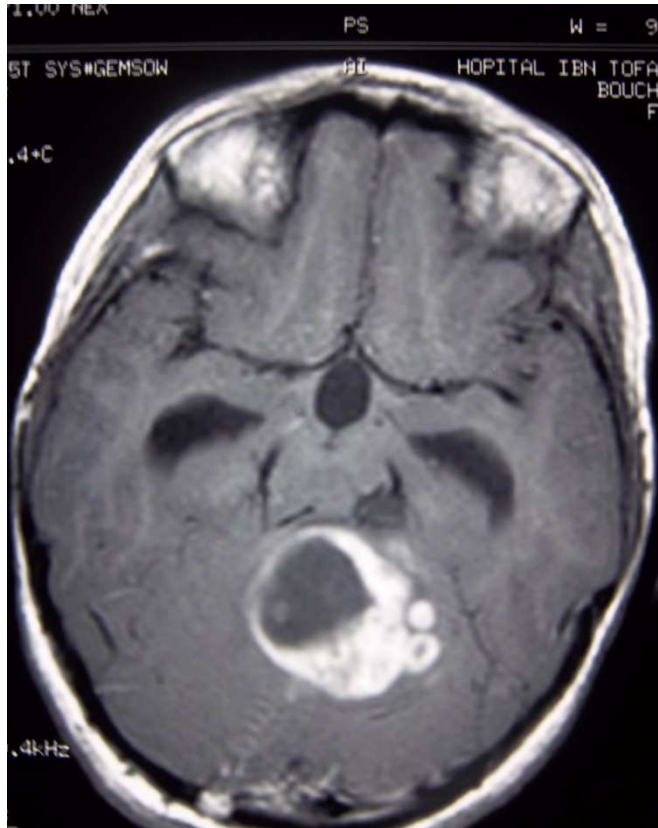


Figure 10 : astrocytome pilocytique vermien se rehaussant après injection du produit de contraste

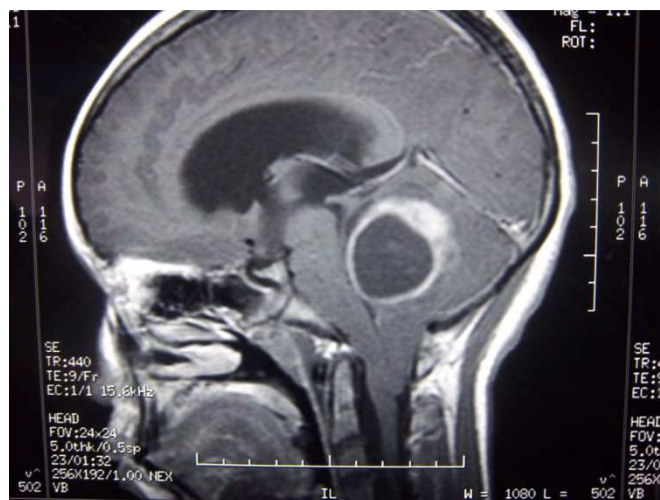

Figure 11 : IRM cérébrale en coupe sagittale montrant un processus vermien kystique en hyposignal en T1, se rehaussant intensément après injection du produit de contraste en rapport avec un astrocytome pilocytique.

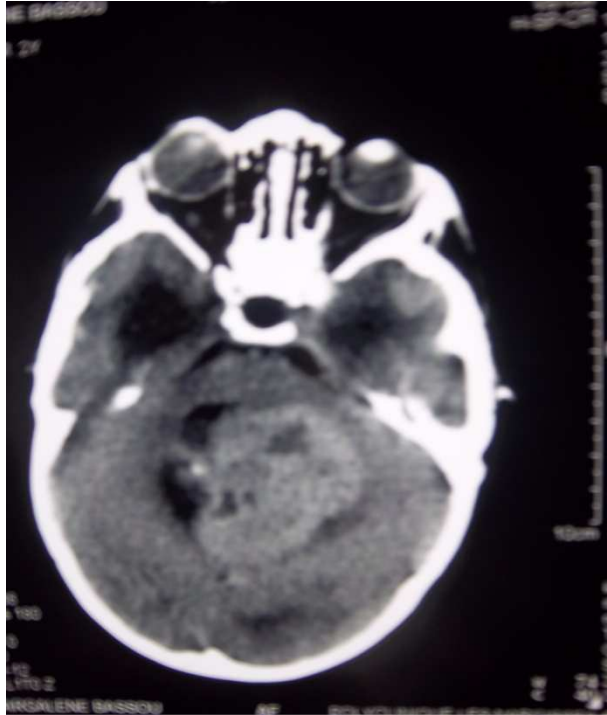

Figure 12 : TDM cérébrale en coupe axiale avec injection du produit de contraste montrant une lésion médiane hyperdense et se rehaussant de façon intense et hétérogène après injection du produit de contraste en rapport avec un épendymome

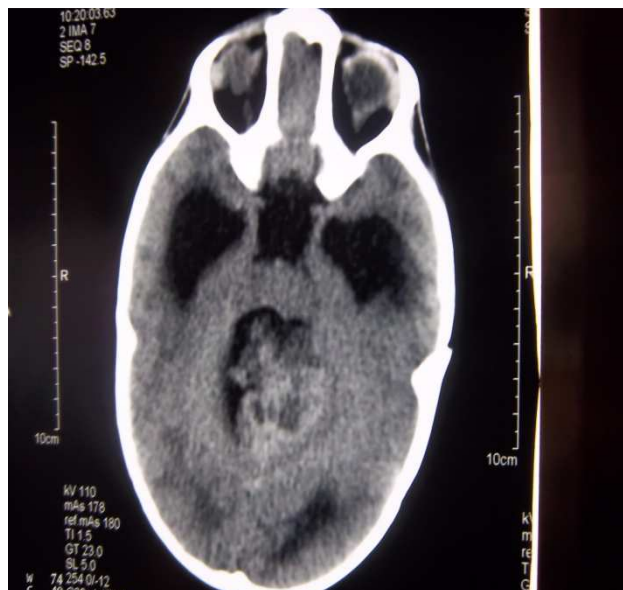

Figure 13 : TDM cérébrale en coupes axiale sans injection du produit de contraste, montrant une lésion médiane spontanément hyperdense hétérogène en rapport avec un épendymome

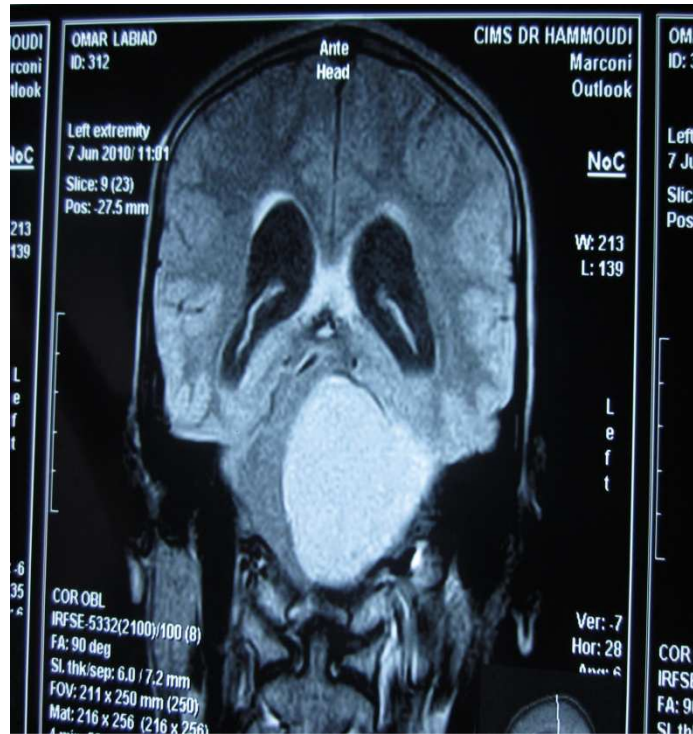

Figure 14 : IRM cérébrale en coupe coronale montrant une néoformation de l'angle pontocérébelleux compatible avec un astrocytome pilocytique

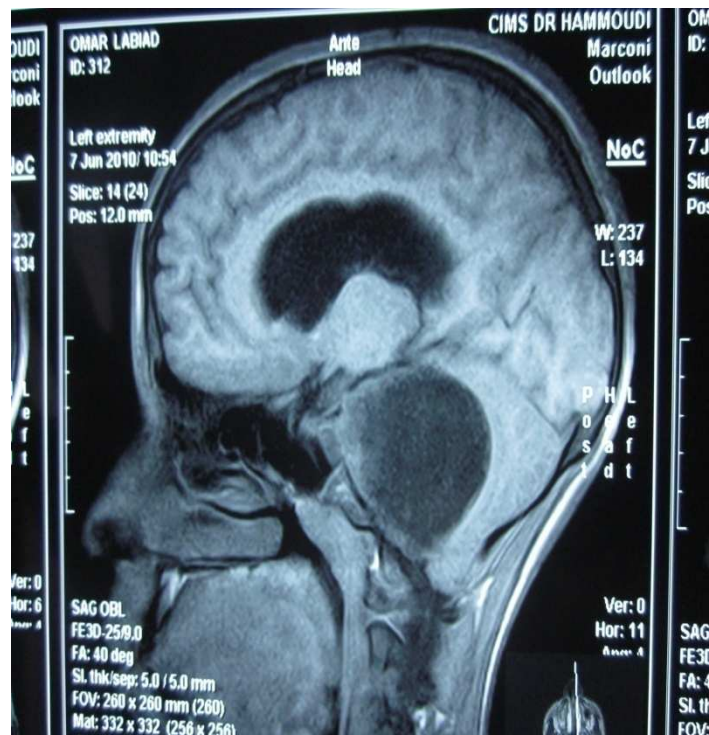


Figure 15 : IRM cérébrale en coupe sagittale montrant une néoformation de l'angle pontocérébelleux compatible avec un astrocytome pilocytique

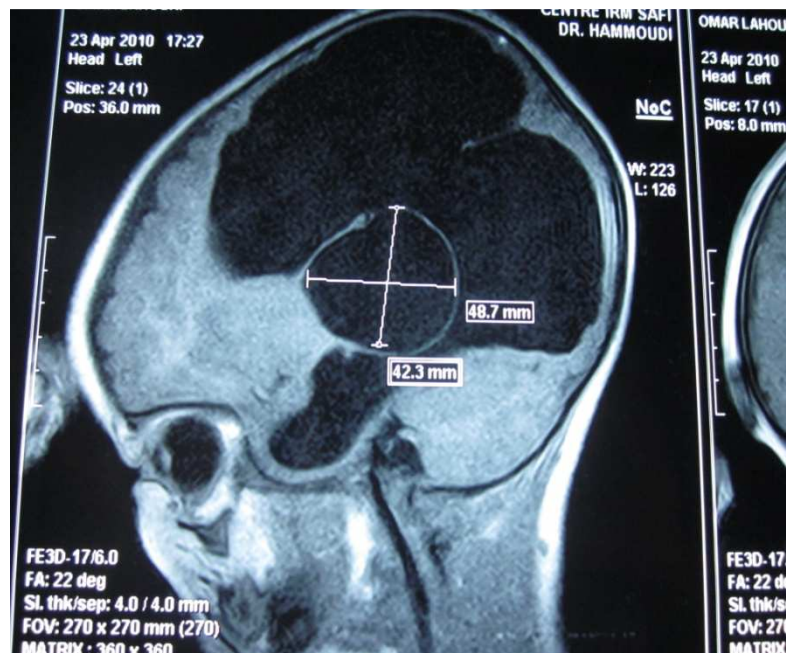


Figure 16 : IRM cérébrale en coupe sagittale montrant un kyste du plexus choroïde responsable d'une hydrocéphalie triventriculaire.

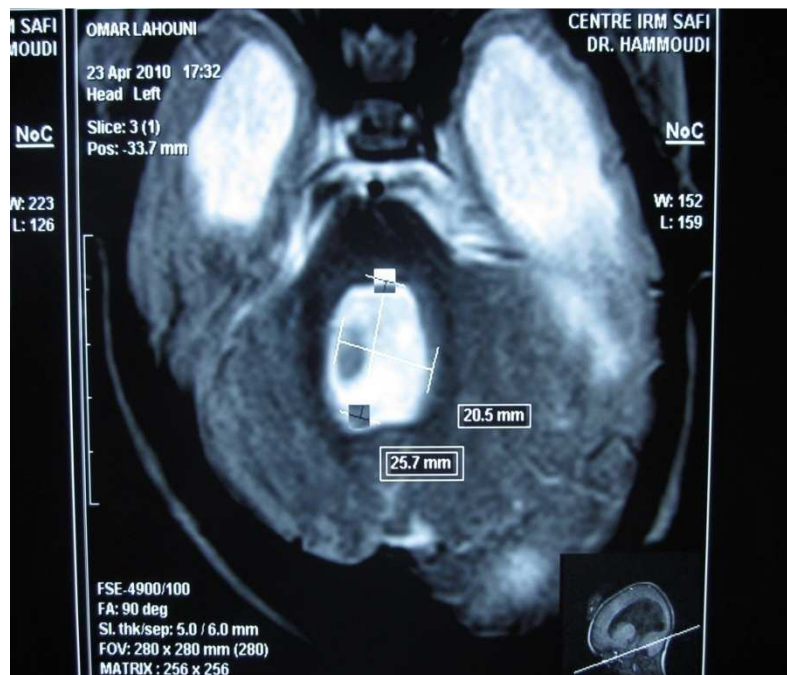


Figure 17: IRM cérébrale en coupe axiale montrant un kyste du plexus choroïde responsable d'une hydrocéphalie triventriculaire.

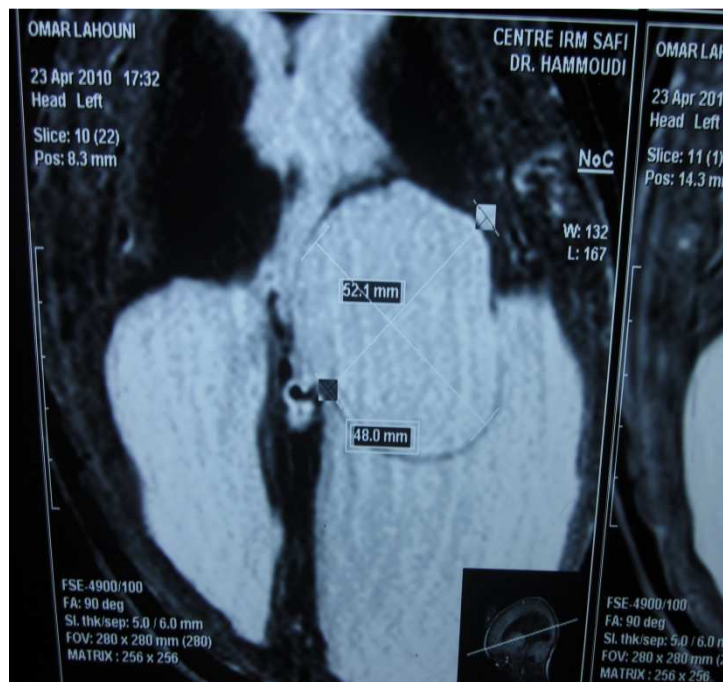


Figure 18: IRM cérébrale en coupe axiale montrant un kyste du plexus choroïde responsable d'une hydrocéphalie triventriculaire.

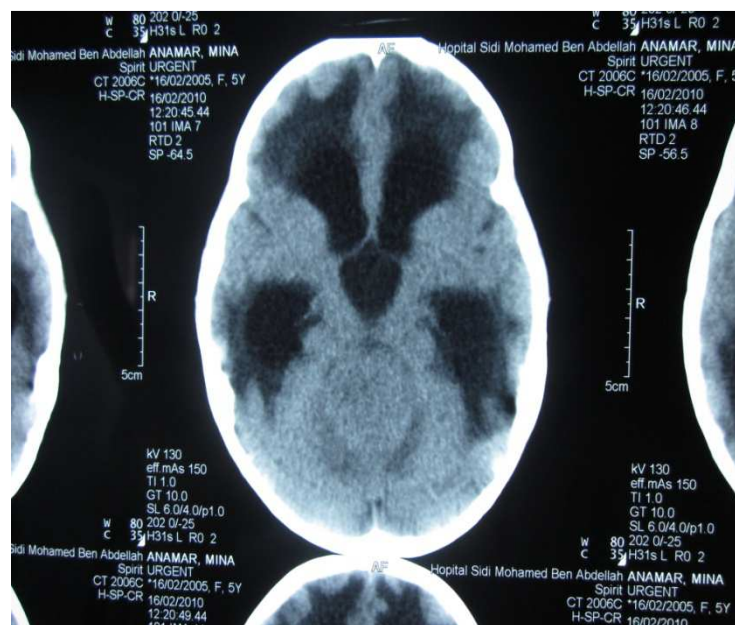

Figure 19 : TDM cérébrale en coupe axiale sans injection du produit de contraste montrant une hydrocéphalie triventriculaire sur un épendymome étendu de V4.

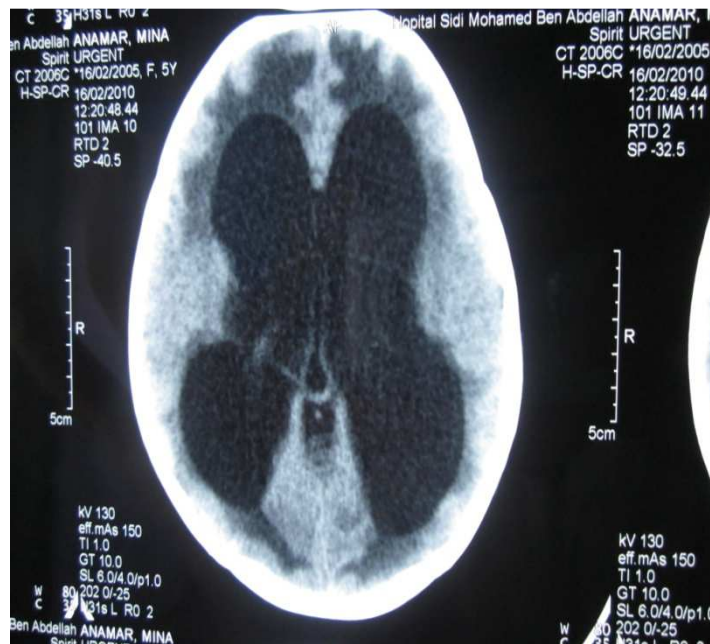
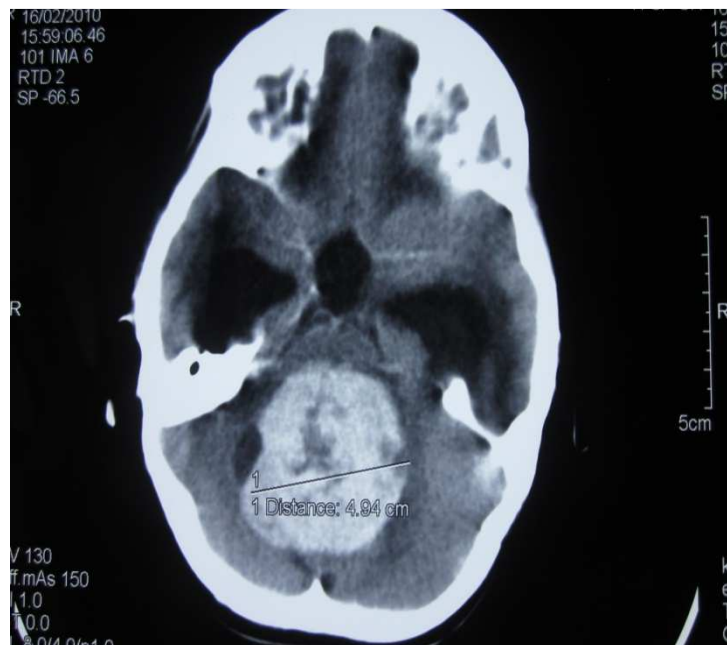

Figure 20 : TDM cérébrale en coupe axiale sans injection du produit de contraste montrant une hydrocéphalie triventriculaire sur un épendymome étendu de V4.



Figures 21 : TDM cérébrale en coupe axiale avec injection du produit de contraste montrant une hydrocéphalie triventriculaire sur un épendymome étendu de V4.

A decorative rectangular frame with ornate, symmetrical scrollwork at each corner. The word "DISCUSSION" is centered within the frame in a bold, italicized, serif font.

DISCUSSION

I. épidémiologie

Les tumeurs de la FCP chez l'enfant constituent une pathologie importante (1). Leur fréquence est variable d'une série à l'autre :

- ❖ Elle représente 68,18% des tumeurs cérébrales de l'enfant dans la série de Rais (2)
- ❖ Pour RAJI (3) cette fréquence est estimée à 63% des tumeurs cérébrales de l'enfant

Dans la série de Laabourri (4), on constate une prédominance de la pathologie tumorale de la fosse cérébrale postérieure chez les enfants qui représentent 65,72% de l'ensemble des malades de la série.

Dans notre série les tumeurs de la fosse cérébrale postérieure représente 66.67% de l'ensemble des tumeurs cérébrales de l'enfant, ce qui concorde avec la littérature.

La tranche d'âge la plus touchée dans notre série est entre 2 et 10 ans chez 63.34% des cas.

Il existe essentiellement 4 types histologiques représentant le quasi totalité des gliomes de bas grade de la FCP de l'enfant : Les astrocytomes, les épendymomes, les gliomes du tronc cérébral et les papillomes de plexus choroïde.

1. ASTROCYTOMES

1-1 Fréquence

Ils représentent 33% des tumeurs de la FCP de l'enfant, 20% des tumeurs intracrâniennes (5) et 25% des gliomes intracrâniens (7).

Dans notre série, ils sont de 36.64% occupent le second rang après le médulloblastome ce qui concorde avec la littérature.

Et représentent 73.34% de l'ensemble des gliomes de bas grade de la FCP de l'enfant.

1-2 Age

Les astrocytomes sont des tumeurs caractéristiques de l'enfant, avec un pic vers 10 à 12 ans (8), entre 6 et 9 ans pour PAQUIS (9).

Dans notre série, 50% des astrocytomes surviennent entre 5 et 10 ans.

1-3 Sexe:

Selon Carrie (10), il n'existe pas de prédominance sexuelle.

Dans notre série on note une prédominance masculine avec 63% des cas.

1-4 Topographie :

Les astrocytomes siègent le plus souvent au niveau cérébelleux mais la localisation au niveau du tronc cérébral est possible (9)

Dans notre série le siège électif est au niveau du vermis avec 9 cas, 6 cas au niveau vermiohémisphérique et 4 cas au niveau vermioventriculaire.

2. Ependymomes

2-1 Fréquence

Les épendymomes intracrâniens représentent le troisième type histologique de tumeur cérébrale rencontré chez l'enfant après les astrocytomes et les médulloblastomes. Ils constituent 6 à 12 % de l'ensemble des tumeurs cérébrales pédiatriques (11 ; 12).

Dans la série de Ben Ammar, 80% des épendymomes intracrâniens primitifs de l'enfant ont un siège sous tentoriel

Dans la série de Raji (3). Ils représentent 6 % des tumeurs de la fosse cérébrale postérieure à l'âge pédiatrique

Dans notre série les épendymomes représentent 20% des gliomes de bas grade de la FCP de l'enfant après les astrocytomes de bas grade et 6% de l'ensemble des tumeurs de la FCP de l'enfant ce qui concorde avec la littérature.

2-2 Age

60% des épendymomes surviennent avant 5 ans (10).

Pour DOZ (13), un pic entre 2 et 3 ans, alors que pour VALLAT (7) ; un pic se trouve entre 3 et 7 ans.

RAJI (3) a trouvé un âge qui varie entre 10 et 15 ans dans 80% des cas

Dans notre série 83.34% des épendymomes surviennent avant 5 ans.

2-3 Sexe:

Pour les épendymomes, il y a une légère prédominance pour le sexe masculin (6, 14)

Dans notre série 66.67% sont de sexe masculin.

2-4 Topographie

Les épendymomes développés aux dépens du revêtement épendymaire, pouvant apparaître à tous les étages du névraxe, dont le IVème ventricule (13, 15)

La zone d'insertion intéresse le plancher du IVème ventricule dans 80% des cas et s'insère sur le toit du IVème ventricule dans 15% des cas. Il s'agit alors d'une lésion de la ligne médiane bourgeonnant dans la cavité ventriculaire, infiltrant le vermis (12)

Dans notre série, 100% des épendymomes siègent au niveau du 4ème ventricule

3. GLIOMES DU TRONC CEREBRAL

Représentent 10 à 15% des tumeurs du SNC (13, 12) et de 13 à 20% des tumeurs de la FCP (13)

Dans notre série, un seul cas de gliome de bas grade du tronc cérébral a été noté soit 3.33% de l'ensemble des gliomes de bas grade de la FCP.

II. Les signes cliniques :

1. DELAI DE DIAGNOSTIC :

C'est le temps écoulé entre le début de la symptomatologie et la date d'hospitalisation.

Cette durée est variable, allant de quelques jours à quelques années, elle dépend avant tout de la nature histologique de la tumeur, aussi de la localisation.

Ce délai est long pour les tumeurs bénignes, alors qu'il est plus court pour les gliomes infiltrants (16, 3)

Dans notre série, le délai d'évolution était entre 1 mois et 4 ans 66% des patients ont consulté dans un délai moyen entre 1 mois et 6 mois.

2. MANIFESTATIONS CLINIQUES :

La clinique des tumeurs de la FCP de l'enfant se caractérise par des particularités propres à cet âge.

En effet, la boîte crânienne est d'autant plus extensible que l'enfant est jeune. D'autre part, la plasticité du parenchyme cérébral et la largeur des espaces arachnoïdiens font que les phénomènes de compression et de distorsion sont d'apparition d'autant plus tardive que l'enfant est plus jeune (6)

Les tumeurs de la fosse cérébrale postérieure sont découvertes devant des signes d'hypertension intracrânienne, le plus souvent en rapport avec l'hydrocéphalie, un syndrome cérébelleux, une atteinte des nerfs crâniens ou une atteinte des voies longues.

Chez l'enfant, une altération de l'état général en préopératoire en rapport avec les vomissements est d'autant plus marquée si l'enfant est trop jeune. Le refus alimentaire est fréquemment rencontré (17).

2.1 Signes liés à l'hypertension intracrânienne (HTIC)

L'HTIC est en rapport avec le développement de la tumeur, de l'œdème péritumoral, et lorsque la tumeur constitue une gêne à l'écoulement du LCR, de l'hydrocéphalie qui peut être triventriculaire (tumeur du IV^{ème} ventricule, de la région de l'aqueduc de Sylvius).

Les différents facteurs s'associent et aboutissent à un refoulement des structures voisines (ceci n'est pas le cas des tumeurs infiltrantes).

Pour aboutir à un engagement avec mort subite et/ou un risque imprévisible d'installation d'une cécité atrophique optique (14).

Tableau XVIII : La fréquence de l'HTIC selon les différents auteurs.

Série	Nombre de cas	Pourcentage
Raji (3)	82	97.5%
Kouki (16)	36	97.3%
Notre série	27	90%

a- Chez le nourrisson (6)

Le tableau clinique est généralement celui d'une hydrocéphalie d'évolution aiguë. En effet, il s'y associe une macrocrânie rapidement constituée, une tension importante de la fontanelle antérieure et un signe des yeux en « coucher de soleil », traduisant une paralysie de la verticalité du regard. Si ce tableau peut être isolé, il s'y associe le plus souvent une hypotonie axiale, des troubles du comportement alimentaire avec refus de l'alimentation pouvant avoir comme conséquence un amaigrissement et une baisse de l'état général. Des mouvements désordonnés des yeux peuvent traduire une amblyopie par atrophie optique.

Dans les HTIC très évoluées, l'hypotonie peut être remplacée par une hypertonie axiale témoin d'un engagement qui peut brutalement se décompenser.

Dans notre série, nous avons trouvé un seul cas de macrocrânie soit 3.34% de l'ensemble des cas.

b- Chez l'enfant plus grand :

Le syndrome HIC repose sur la triade :

- Céphalées,
- Vomissements,
- Troubles visuels

D'autres signes peuvent être observés

b-1 Les céphalées :

Elles constituent le premier signe de l'HIC, elles sont classiquement matinales, ou se voient en deuxième partie de la nuit, plutôt fronto-occipitales. Elles sont majorées par les efforts de toux et de défécation. Elles peuvent s'accompagner de vomissements en jets qui soulagent au moins dans un premier temps l'enfant.

Le tableau peut être celui de douleurs abdominales ou bien des otalgies (14, 18)

Enfin, les céphalées peuvent s'amender spontanément pendant un certain temps pour réapparaître en suite dans un grand tableau d'HIC.

Pour DOZ (13), les céphalées se voient dans 60% des cas des HIC.

Pour RAJI (3), cette fréquence est de 52,5%.

Dans notre série les céphalées étaient retrouvées chez 25 patients soit dans 83%.

b-2 Les vomissements :

Ils sont précoces chez l'enfant. Ils peuvent précéder les céphalées et constituer le signe inaugural de la maladie. Ils sont de survenue brusque en fusée (sans nausées, sans effort, sans trouble de transit). Ils sont accompagnés parfois de douleurs abdominales évoquant une pathologie digestive.

Donc devant les troubles digestifs, on doit évoquer de principe la possibilité d'un problème neurologique (5).

Dans notre série, les vomissements étaient retrouvés chez 90% des patients.

b-3 Les troubles visuels :

Du fait de son trajet anatomique à la base, la VIème paire crânienne est exposée en premier lieu en cas d'HIC, ce qui se manifeste par une diplopie avec paralysie de l'abduction des globes oculaires avec strabisme convergent.

La baisse de l'acuité visuelle est souvent plus tardive, elle est signalée par le grand enfant, par contre, beaucoup plus difficile à mettre en évidence chez le petit enfant.

A l'examen du fond d'œil (FO), on retrouve un aspect d'œdème papillaire voire, s'il y a une forme « chronique » une atrophie optique (5).

Dans notre série, la baisse de l'acuité visuelle a été constatée chez 15 patients soit 50%, la cécité chez 2 patients soit 6.67%, la diplopie chez 3 patients soit 10% et le fond d'œil a montré un œdème papillaire chez 2 patients et il a été normal chez 5 patients.

2.2 Le syndrome cérébelleux

a. Syndrome cérébelleux statique :

Constitue le syndrome vermien, caractérisé par des troubles de la marche avec élargissement du polygone de sustentation, une danse des tendons, une hypotonie, des réflexes pendulaires. Une marche d'allure ébrieuse est évocatrice d'ataxie cérébelleuse (6).

Dans la série de BOUSNINA (19), concernant 11 patients, ce syndrome a été noté dans 45,5% des cas.

Dans notre série nous avons constaté ce syndrome chez 17 patients soit 56.66%.

b. Syndrome cérébelleux statico-kinétique :

En pathologie tumorale, il est fréquemment retrouvé. C'est un syndrome ou s'intrique selon des proportions variables des éléments statiques et kinétiques, et il se voit surtout dans les tumeurs vermio-lobaires (20,21)

Dans notre série ce syndrome a été constaté chez 9 patients soit 30%.

2.3 Syndrome vestibulaire :

L'atteinte vestibulaire se traduit par : une déviation des index, une tendance à la chute dans la position debout et pied joints aggravée par l'occlusion des yeux (signe de Romberg), une déviation due à la marche aveugle et surtout un nystagmus qui est un signe presque constant : c'est un nystagmus de type horizontal bilatéral, ou de type multiple (horizontal et vertical).

Dans notre série, ce syndrome était constaté chez 7 patients soit 23%.

2.4 les autres signes déficitaires :

Elle réalise habituellement un syndrome pyramidal des 4 membres. Parfois, elle se voit dans les tumeurs très évoluées qui compriment gravement le tronc cérébral, ou dans les tumeurs de la jonction bulbo-médullaire (22)

Dans notre série, nous avons constaté une irritation pyramidale chez 12 patients soit 40%.

2.5 Atteinte des nerfs crâniens

Rare chez l'enfant du fait de la rareté des tumeurs de l'angle ponto-cérébelleux. Elle se caractérise au début par une surdité de perception et des acouphènes, puis plus tardivement si le diagnostic n'est pas fait, par des signes d'atteinte progressive des autres nerfs ayant un trajet près ou dans l'angle ponto-cérébelleux (IVème, VIème et nerfs mixtes) (6).

Dans notre série la paralysie faciale a été constatée chez 2 patients soit 6.67%, l'atteinte de la VI paire crânienne a été notée chez 8 patients soit 26.67%, l'atteinte de la VIII paire crânienne a été notée chez 2 patients soit 6.67%.

2.6 les autres manifestations :

a. L'engagement cérébral

Les signes d'engagement cérébral sont vus dans l'HIC décompensée, mais ils peuvent en augmenter le tableau clinique. C'est un engagement des amygdales cérébelleuses qui peut être soit spontané, soit provoqué par de brusques mouvement de la tête (hyperextension). Il est annoncé par une anomalie du port de la tête, des crises toniques postérieures précédant les

troubles végétatifs, la rigidité en hyperextension du tronc et des membres et la mydriase bilatérale. Mais le plus souvent, il est latent et n'est découvert qu'à l'intervention. Cet engagement met en jeu le pronostic vital si un traitement n'est pas instauré en urgence (23).

Dans notre série les signes d'engagement ont été objectivés chez 2 patients, soit 6.67 %.

b. Autres

Dans notre série les troubles de la conscience retrouvés chez 2 patients, soit 6.67 %

Dans notre série les troubles de comportement sont objectivés chez un seul patient, soit 3%.

2.7 conclusion clinique :

L'examen clinique fait, à partir de la suspicion diagnostique de la lésion expansive de la FCP sur l'association des signes de l'HIC, des signes déficitaires et des signes topographiques probables par le biais de l'analyse sémiologique.

La précocité et l'intensité des manifestations cliniques dépendent avant tout du siège de la tumeur par rapport aux voies d'écoulement du LCR, de la rapidité de son développement et de l'importance de la réaction œdémateuse qu'elle détermine.

Nous pouvons déduire de ces différents signes retrouvés au premier examen du malade, que la majorité de nos patients ne sont vus qu'après l'installation de l'HIC qui n'est nullement l'accompagnant obligatoire des tumeurs de la FCP, mais leur conséquence. Et même, dans certains cas, le diagnostic n'a été posé qu'après l'installation de complications de cette HIC, tel l'engagement et la cécité.

Ceci s'explique par :

- L'origine lointaine de nos malades,
- L'attribution des vomissements à une atteinte digestive.

III. examens complémentaires :

Ils ont plusieurs intérêts, tout d'abord dans le cadre du diagnostic positif, puis dans le bilan d'extension de la tumeur, et enfin dans le cadre du bilan de retentissement.

1. tomodensitométrie cérébrale :

La TDM mesure l'atténuation des rayons X pour les tissus. Les données sont acquises par balayage (rotation d'un ensemble tube-détecteurs) autour de la région examinée. Les profils d'atténuation sont ensuite reconstruits après filtrage en une image (matrice de Voxels) en niveaux de gris de la coupe balayée (12).

La réalisation de coupes axiales sans et avec injection de produit de contraste iodé a révolutionné l'abord diagnostique des tumeurs cérébrales en diminuant au minimum les indications des examens réalisés précédemment (scintigraphie, artériographie, encéphalographie et ventriculographie). Il permet de visualiser la tumeur, d'en préciser le caractère spontanément hypodense ou hyperdense, calcifié ou non calcifié, hypervascularisé ou non vascularisé, d'en apprécier le retentissement sur les structures anatomiques voisines (5, 20, 24).

L'intérêt de la TDM dans le diagnostic des tumeurs sous tentorielles a été largement démontré, la détection scanographique des tumeurs de FCP est excellente puisqu'elle est évaluée à 98,6% (25), cela n'empêche pas qu'il existe des faux négatifs et il faut savoir recommencer les examens en cas de doute (5).

Aussi la TDM ne peut pas se renseigner sur la notion d'infiltration de la liberté du plancher du IVème ventricule.

1-1 Aspect tomodensitométrique selon la nature histologique :

a. Les astrocytomes :

Sans produit de contraste, l'image la plus typique est celle d'une lésion hypodense, homogène.

Ses limites avec le parenchyme normal sont mal définies et l'effet de masse est minime sans œdème périlésionnel.

Dans certaines formes, on retrouve un kyste adjacent plus hypodense.

Après injection iodée, l'aspect est souvent comparable mais on peut observer un rehaussement modéré de distribution irrégulière.

Dans les formes kystiques, l'injection iodée peut rehausser un nodule mural ou même la paroi du kyste.

Il faut noter aussi que certains aspects sont particulièrement évocateurs d'un type histologique (20, 9).

b. Ependymome :

L'examen TDM met en évidence une masse spontanément isodense et assez souvent calcifiée (50% des cas, multiples calcifications de petite taille). Ces calcifications constituent un bon argument diagnostique.

La prise de contraste est modérée et hétérogène (11). Ces caractères la différencient du médulloblastome qui est spontanément hyperdense, rarement calcifié (13% des cas) et qui rehausse de façon homogène. Un épendymome peut toutefois simuler en tous points un médulloblastome (12).

Dans notre série, 4 patients soit 66,67% des cas avaient une image à la TDM hypodense. 2 patients isodenses et dans tous les cas il y avait une hydrocéphalie associée.

1-2 Corrélation histo-radiologique

La détection scanographique des tumeurs de la FCP chez l'enfant est excellente, elle est à 98,6% (3).

Pour KOUKI (16), le siège tumoral précis a été vérifié dans tous les cas et la nature histologique n'a été évoquée que chez 79% des cas, ce diagnostic de nature histologique n'a été concordant avec les données anatomo-pathologiques que chez 72,3% des cas.

Dans notre série, la nature histologique a été concordante avec les données de l'anatomo-pathologie dans 73.34%

1-3 Intérêt dans la surveillance post opératoire :

La tomodensitométrie permet d'apprécier les résultats d'exérèse chirurgicale, d'évaluer une fonte tumorale après la radiothérapie ou la chimiothérapie et enfin de dépister les éventuelles complications et les récives (25)

2. IMAGERIE PAR RAISONNANCE MAGNETIQUE :

Elle est actuellement la technique d'examen morphologique la plus sensible (95 %) et la plus spécifique (97 %) pour la détection des tumeurs cérébrales pédiatriques (26) et elle est indispensable à la prise en charge thérapeutique d'une tumeur cérébrale. L'immobilité la plus stricte possible reste requise ce qui ne signifie pas contention excessive, source d'angoisse chez l'enfant ; l'environnement architectural et humain doit être sécurisant pour l'enfant et sa famille, l'examen expliqué et dédramatisé ; chez le nourrisson, la prise du biberon suffit souvent à obtenir le calme ; entre 1 et 5 ans, une sédation médicamenteuse est habituellement nécessaire ; un examen médical doit précéder l'administration du sédatif et un monitoring des grandes fonctions vitales est nécessaire jusqu'au réveil de l'enfant ; les parents doivent être informés du rapport bénéfice/risques et consentants ; leur présence pendant l'examen est la plupart du temps bénéfique. L'équipe médicotechnique prenant en charge l'enfant doit être parfaitement rodée au protocole de sédation utilisé habituellement ; celui-ci aura été validé par les pédiatres et les anesthésistes de l'établissement. Le radiologue est responsable de la surveillance pendant l'examen. Des moyens adéquats de réanimation doivent être disponibles immédiatement. Dans certains cas, l'anesthésie générale peut s'avérer indispensable, mais la plupart du temps, en raison de la répétition des IRM pendant et au-delà de la phase thérapeutique, on préfère recourir à une sédation légère. Les techniques récentes de corrections des mouvements (27) sont parfois utiles lorsque l'immobilité n'est pas parfaite ; elles restent toutefois insuffisantes chez un enfant de moins de 5 ans agité. Les antennes multicanaux utilisées sont identiques à celles employées chez l'adulte. L'examen comporte, comme chez l'adulte, des séquences morphologiques et fonctionnelles actuellement disponibles en routine sur les appareils récents.

❖ IRM morphologique

Il est recommandé d'utiliser un protocole technique qui permette l'exploitation ultérieure du dossier dans des revues centralisées pluri-institutionnelles (28,29)

Le protocole technique doit en tout cas être identique tout au long de la prise en charge de l'enfant. L'examen doit au minimum comporter des séquences pondérées en T1 et T2 et une exploration après injection de gadolinium dans les trois plans de l'espace. La séquence en écho de gradient T1 après gadolinium présente certains avantages : elle est utile à la neuronavigation, moins sensible aux artefacts de flux sur la FCP et pratique grâce aux reconstructions multiplanaires qu'elle permet, mais elle présente l'inconvénient majeur de sous-évaluer les prises de contraste tumorales, notamment en cas de dissémination métastatique sous-arachnoïdienne ; or, il est capital d'identifier cette dissémination en raison de sa valeur pronostique péjorative et des choix thérapeutiques différents qui en découlent (28). Au moins une séquence T1 après gadolinium doit donc être réalisée en écho de spin. Dans une étude récente (29), 15 % des tumeurs étaient encore incorrectement stadifiées en raison de dossiers inexploitable pour des raisons techniques lors de la revue centralisée (épaisseur de coupe et séquences inadaptées, exploration ne descendant pas en dessous du cône médullaire, artefacts). Certaines lésions primitives non rehaussées par le gadolinium peuvent générer des localisations métastatiques non rehaussées en gadolinium ; la séquence fluid attenuated inversion recovery (Flair) peut dans ce cas s'avérer utile à l'étage intracrânien, toutefois, elle est d'utilisation plus difficile que chez l'adulte (sensibilité aux mouvements pulsatiles du liquide céphalorachidien (LCR), élévation de signal des espaces leptoméningés secondaire aux sédatifs et à l'oxygène (29), enfin son interprétation est difficile avant l'âge de 1 an, sur un cerveau peu myélinisé). En cas de localisation tumorale dans la FCP, dans la région pinéale ou de siège intraventriculaire, l'examen comprend d'emblée une étude de l'axe spinal (30), jusqu'au cul-de-sac dural inférieur, reposant sur des coupes sagittales fines (< 2,5 mm), en pondération T1 après gadolinium, à la recherche de métastases

nodulaires très vascularisées ou bien de véritables gangues tapissant les enveloppes périmédullaires et les racines de la queue de cheval. La qualité technique de cette exploration spinale doit être irréprochable compte tenu de la stratification du traitement qui en dépend. Cette recherche est capitale dès le diagnostic et souvent plus importante que la tentative de caractérisation histopathologique préopératoire (29). Le diagnostic d'envahissement métastatique est beaucoup plus difficile à établir en postopératoire (faux positifs en IRM dus à des dépôts hématiques et faux positifs de l'étude cytologique par ponction lombaire en raison d'une mobilisation peropératoire fréquente de cellules tumorales).

L'analyse sémiologique des séquences morphologiques repose sur plusieurs paramètres (intensité de l'effet de masse, délimitation des contours, importance de l'œdème périlésionnel, type de signaux suivant les séquences et après injection de produit de contraste). Tout comme chez l'adulte, l'IRM permet de préciser les rapports anatomiques des lésions circonscrites mais reste insuffisante pour préciser l'extension tumorale microscopique en cas de lésions infiltrantes ou d'œdème. La caractérisation tumorale reste l'apanage de l'anatomopathologie ou dans certains cas des marqueurs biologiques tumoraux, toutefois le diagnostic de nature peut bien souvent être évoqué en fonction de l'âge, de la topographie de la lésion et de son aspect morphologique ; ainsi, dans certaines localisations inopérables (tumeurs du tronc cérébral, du chiasma ou du diencéphale), l'aspect radiologique peut suffire à prendre des décisions thérapeutiques, surtout si les données de l'imagerie fonctionnelle sont concordantes. Le grade tumoral est difficile à déterminer à partir de l'aspect morphologique car des lésions très malignes présentent un aspect homogène, bien limité, « pseudobénin ». Les variations de volume tumoral restent pour l'instant la base de l'évaluation de la réponse thérapeutique ; elles reposent sur les mesures de deux, voire trois diamètres tumoraux (31,32), les mesures unidimensionnelles selon RECIST (33) étant moins fiables pour les tumeurs neurologiques (29) ; toutes ces mensurations linéaires restent peu satisfaisantes pour des lésions non

sphériques et à contours anfractueux ; aussi les logiciels de segmentation semi-automatique du volume lésionnel seront probablement validés et plus largement utilisés dans un proche avenir (29).

❖ IRM fonctionnelle

L'examen morphologique de l'encéphale peut être facilement et systématiquement complété par des séquences d'imagerie de diffusion dont la durée est très courte (< 1 mn). Si les conditions cliniques ainsi que la qualité de la sédation le permettent, ce bilan peut être complété par une étude de la perfusion tumorale, une analyse spectroscopique ainsi que, dans certains cas, l'imagerie d'activation cérébrale. Ces techniques, complémentaires de l'analyse morphologique, sont intéressantes car elles aident à la caractérisation lésionnelle, précisent l'extension tumorale, identifient les structures nobles environnantes, évaluent l'évolutivité des lésions et leur réponse aux traitements (34, 29, 35).

Imagerie de diffusion (DWI). Elle étudie les variations de mobilité des protons en fonction de l'environnement moléculaire ou membranaire. Plus la diffusion est limitée, plus la valeur absolue de l'apparente diffusion coefficients (ADC) est basse. Dans le domaine tumoral, la valeur de l'ADC est d'autant plus basse que la lésion est cellulaire ou qu'il existe un œdème cytotoxique, contrairement à l'œdème vasogénique interstitiel (pas de restriction de diffusion). Les valeurs absolues de l'ADC, mesurées en mm²/s, varient en fonction de la maturation cérébrale, mais aussi d'un appareil d'IRM à l'autre ou entre les antennes d'un même appareil. Ces valeurs absolues d'ADC ne permettent pas de délimiter la tumeur par rapport à l'œdème tumoral et elles ne sont pas spécifiques des différents types histopathologiques de tumeurs cérébrales pédiatriques. Ces valeurs peuvent toutefois orienter le diagnostic histologique dans certaines circonstances ; en effet, dans les DNET, on observe une valeur absolue d'ADC particulièrement élevée : 2,54 (+/- 0,13) 10⁻³ mm²/s [16] 36, dans les tumeurs pédiatriques sous-tentorielles, on

parvient à différencier (37, 38) les lésions hypercellulaires (médulloblastome $< 0,9 \cdot 10^{-3} \text{ mm}^2/\text{s}$) de lésions moins cellulaires (astrocytome pilocytique $> 1,4 \cdot 10^{-3} \text{ mm}^2/\text{s}$). En période postopératoire immédiate, une couronne de restriction de diffusion borde le lit opératoire dans deux tiers des cas et évolue dans 90 % des cas vers une prise de contraste puis une zone d'encéphalomalacie cicatricielle. Cette couronne de restriction de diffusion aide à différencier des prises de contraste tumorales d'une banale réaction post-traumatique (39). L'évolution des valeurs ADC en cours de traitement permettrait d'évaluer la réponse. Les récurrences tumorales présenteraient des valeurs ADC plus basses que les lésions postradiques (40). Enfin, la séquence DWI permet de dépister des métastases leptoméningées intracrâniennes dans les rares cas où elles ne sont pas rehaussées en gadolinium. L'analyse semi-quantitative par comparaison à une zone de référence reste la technique la plus utilisée, contrairement aux mesures des valeurs absolues d'ADC.

Imagerie du tenseur de diffusion (ou diffusion tensor imaging [DTI] ou fiber tracking). Elle quantifie la fraction d'anisotropie de la zone étudiée. Une diffusion isotropique correspond à la perte d'intégrité des fibres par altération de la myéline. Elle permet ainsi d'étudier la cellularité tumorale et l'orientation et l'intégrité des fibres de substance blanche ; en cas de pathologie tumorale, on peut étudier une modification de localisation et de direction des fibres et essayer de différencier des tumeurs qui infiltrent les fibres de celles qui les refoulent (41). Cette technique peut participer à la planification de l'exérèse chirurgicale ou à l'amélioration de la détermination des champs de radiothérapie ; elle pourrait permettre de préciser les lésions iatrogènes (42) (chimiothérapie et radiothérapie) sur la substance blanche. Des études sont en cours pour améliorer la résolution spatiale, les phénomènes de pertes de continuité des fibres qui se croisent, en utilisant en particulier l'imagerie de diffusion spectrale (29).

Imagerie de perfusion (29, 26, 43). Elle repose, en pratique clinique, sur deux techniques complémentaires.

La dynamique de susceptibilité magnétique du produit de contraste est étudiée en T2. La technique reposant sur la dynamique de susceptibilité magnétique étudie le produit de contraste restant dans le lit capillaire lors du « premier passage » (entre 5 et 15 s après le bolus), ce qui permet d'évaluer le volume sanguin régional circulant (RCBV) par rapport à une zone de référence saine. En pathologie tumorale, elle recherche une néovascularisation tumorale, signe d'une croissance tumorale. L'élévation du RCBV est en effet corrélée au grade histopathologique (bien qu'il existe des exceptions comme les astrocytomes pilocytiques et certains oligodendrogliomes de bas grade qui peuvent présenter un RCBV très élevé (44) ; de plus cette étude permet de dépister la transformation de lésions de bas grade avant l'apparition d'une rupture de BHE ; elle aide ainsi à identifier le site préférentiel d'une biopsie et peut objectiver la réponse aux traitements (45). Toutefois, elle est sensible aux artefacts de susceptibilité magnétique (le matériel d'orthodontie, la présence de sang postopératoire ou même l'existence d'une rupture de la BHE altèrent la précision de la mesure du RCBV) ; en outre, cette technique reste difficile chez le tout-petit en raison du débit d'injection nécessaire (3-4 ml/s minimum suivant l'âge) (29) ; les études pédiatriques sont donc peu nombreuses (45).

L'étude de la perméabilité capillaire s'analyse en T1. Elle quantifie la fuite de gadolinium hors du lit vasculaire et étudie la courbe de rehaussement par rapport au temps permettant une approximation raisonnable du RCBV. Cette technique est moins sujette aux artefacts de susceptibilité magnétique, apporte un substratum anatomique plus précis et se contente de débits d'injection moindres (1-2 ml/s) permettant l'utilisation des voies veineuses centrales (46).

Spectroscopie (47). Elle permet de connaître la concentration en métabolites d'une région d'intérêt. Les métabolites les plus utiles sont visibles en monovoxel avec un TE

long (135–270 ms) (48) : le N-acétylaspartate (marqueur neuronal), la choline (marqueur du renouvellement membranaire), la créatine (marqueur du métabolisme intracellulaire) et les lactates (marqueurs du métabolisme anaérobie). L'utilisation de TE courts (10–35 ms) (49, 50, 51) est maintenant possible en routine clinique et permet d'identifier plus de métabolites : inositol/myo-inositol, glutamine/glutamate, alanine, citrate, taurine avec un meilleur rapport signal/bruit en un temps restreint ; l'apport diagnostique de ces métabolites est en cours d'étude (50, 52, 53). La technique multivoxel chemical shift imaging (CSI) permet des volumes d'étude plus grands, est moins opérateur-dépendant (29) mais est moins robuste dans cette classe d'âge. Quelle que soit la technique, les zones de forte susceptibilité paramagnétique restent difficiles à étudier (proximité des os, des vaisseaux, de matériel métallique, zones hémorragiques) et la répartition des métabolites varie au cours de la maturation cérébrale. Typiquement, les tumeurs s'accompagnent d'une diminution du pic de N-acétylaspartate (diminution des neurones) et une élévation du pic de cholinecholine (métabolisme membranaire des phospholipides dû à l'activité mitotique), plus marquées dans les lésions malignes ; les lipides/lactates deviennent identifiables par abaissement des autres métabolites en cas de nécrose tissulaire ce qui évoque, chez l'adulte avant traitement, une lésion de haut grade mais ceci serait moins spécifique chez l'enfant (49). Certains spectres peuvent être évocateurs d'un type histopathologique. Certains (49) ont soutenu l'intérêt d'une analyse quantitative absolue des pics de métabolites. Les tumeurs pédiatriques ayant la baisse de N-acétylaspartate la moins marquée sont l'astrocytome pilocytique et le papillome des plexus choroïdes ; à l'inverse, le pic est très réduit, voire absent dans l'épendymome (49). Dans les papillomes des plexus choroïdes, on note un pic de myo-inositol très élevé (49) alors qu'en cas de carcinome des plexus choroïdes, on trouve un pic de cholinecholine prédominant (51). Une élévation du pic de glutamine/glutamate est retrouvée dans les astrocytomes alors que les tumeurs des plexus ont un pic très réduit. Une réduction marquée du pic de créatine est notée dans l'astrocytome pilocytique. L'alanine est élevée

dans le médulloblastome mais aussi les méningiomes. Un pic de taurine a été observé dans les médulloblastomes (52), dans une moindre mesure les germinomes pinéaux et les tumeurs de haut grade en général, alors qu'il serait très bas dans l'astrocytome pilocytique et le papillome des plexus choroïdes (49, 51). D'autres équipes ont privilégié l'analyse des rapports entre métabolites : il a ainsi été décrit un rapport N-acétylaspartate/créatine $> 4,0$ dans les astrocytomes infiltrants, un rapport créatine/choline $< 0,75$ associé à un rapport myo-inosito-inoitol/N-acétylaspartate $< 2,1$ dans le médulloblastome (54). Les rapports cholinecholine/créatine et lipides-lactates/créatine (55) et N-acétylaspartate/créatine (56) ont été décrits comme discriminants entre bas et haut grades tumoraux chez l'enfant. Une étude plus récente (35) insiste sur l'intérêt de ne plus prendre comme référence le pic de créatine au profit d'une normalisation sur le pic de l'eau. Il existe ailleurs des aspects paradoxaux (48, 49, 57) à connaître (l'astrocytome pilocytique présente un rapport cholinecholine/créatine très élevé et la présence inexpiquée d'un pic de lactates alors que le germinome présente, lui, un pic de cholinecholine modéré). À noter que l'association d'une baisse du N-acétylaspartate, d'une élévation de cholinecholine et d'un pic de lactate n'est pas spécifique des tumeurs ; ce tracé peut aussi se voir dans des pathologies inflammatoires et/ou démyélinisantes qui peuvent être confondues avec des astrocytomes (58, 59, 60). Par ailleurs, la spectroscopie aiderait (45, 49, 61, 62, 63) à prédire la réponse aux traitements (pic de créatine plus intense chez les bons répondeurs), à monitorer la réponse au traitement (chute des rapports cholinecholine/créatine et cholinecholine/N-acétylaspartate en cas de réponse tumorale et ré élévation en cas de progression sous traitement) à différencier la récurrence tumorale de la nécrose post-thérapeutique (effondrement de tous les pics de métabolites et apparition d'un pic de lipides/lactates) et à identifier des extensions tumorales à distance du rehaussement tumoral en gadolinium (64).

Les techniques d'imagerie fonctionnelle n'apportent pas d'élément pathognomonique mais des éléments complémentaires d'analyse (65) qui permettent notamment de mieux caractériser les différentes lésions de la FCP (66, 67); globalement, la combinaison de la spectroscopie et de la perfusion aide à évaluer le grade tumoral alors que la combinaison de la spectroscopie et de la diffusion aide à différencier les types histologiques ; ainsi sur un tracé spectroscopique commun à toutes les lésions tumorales (baisse du N-acétylaspartate et élévation de la cholinecholine), l'astrocytome pilocytique présente un ADC élevé, un rapport cholinecholine/créatine très élevé et un pic de lactates ; l'épendymome présente un ADC intermédiaire et une élévation du myo-inositol et de glutamate ; le médulloblastome présente un ADC abaissé et une élévation de la taurine et de la cholinecholine ; le gliome infiltrant du tronc cérébral présente un ADC élevé, une conservation du pic de N-acétylaspartate et un pic de myo-inositol plus élevé que l'astrocytome pilocytique.

❖ Stratégie d'utilisation de l'imagerie

+ Lors de la prise en charge initiale

Les techniques mises en œuvre dépendent de la gravité du tableau clinique ; un scanner est souvent réalisé dans l'urgence avec le diagnostic clinique d'hématome ou d'hydrocéphalie ; néanmoins, dès que possible, le bilan tumoral détaillé repose sur l'IRM. Celle-ci ne doit bien sûr pas faire prendre de risques à l'enfant en retardant la prise en charge thérapeutique, mais elle doit être la plus complète possible et être réalisée afin de pouvoir servir de référence pour les examens ultérieurs.

+ Dans la période postopératoire

Il est nécessaire d'évaluer la quantité de tissu tumoral résiduel dans le lit opératoire ; il a été démontré qu'un examen d'imagerie est 3 fois plus performant que le compte rendu opératoire pour dépister et préciser la taille d'un résidu (68, 69). Un scanner cérébral est souvent pratiqué à la recherche de complications postchirurgicales (hémorragie, œdème, engagement) ; il est toutefois insuffisant pour rechercher et quantifier un résidu tumoral. La plupart des résidus tumoraux sont identifiés par une prise de gadolinium, ce qui peut poser des problèmes de diagnostic différentiel avec des remaniements postopératoires du foyer opératoire ; l'exploration précoce par IRM (idéalement entre la 24 et 72e heure, mais avant j5 postopératoire) est nécessaire (70, 71, 72), ce qui peut poser des difficultés organisationnelles ou logistiques ; passé ce délai de 5 jours, des prises de contraste non tumorales peuvent s'installer pour plusieurs semaines dans le lit tumoral masquant les prises de contraste tumorales et interdisant un choix thérapeutique adapté ; les mécanismes à l'origine des prises de contraste postopératoires non tumorales ne sont pas totalement élucidés même si l'on incrimine des ruptures locales de la BHE, la néovascularisation et la perfusion de luxe (68, 73). De façon schématique, les rehaussements non tumoraux sont linéaires, curvilignes ou punctiformes alors que les rehaussements tumoraux sont nodulaires (68, 74, 75). Entre le traumatisme chirurgical et le moment où l'IRM est réalisée, on rencontre quatre phases : la phase d'extravasation par rupture de la BHE qui survient dès les premières heures (71) et se traduit par des prises de contraste linéaires ; la phase d'hyperhémie locale qui survient entre j3 et j7 (71) se traduit par des prises de contraste fines et linéaires devenant maximales entre j5 et j14 (72) ; ensuite la phase de néovascularisation qui se développe à partir de j4-j7 (68) sous forme de prises de contraste fines et linéaires sur les berges du foyer opératoire pouvant ensuite s'épaissir et devenir nodulaires et donc très difficiles à distinguer d'un résidu tumoral ; elles entraînent des contrôles IRM répétés si l'on ne dispose pas d'une IRM postopératoire précoce ; elles régressent habituellement au bout de plusieurs semaines (68) ; enfin la phase de cicatrisation avec gliose du parenchyme adjacent secondaire à l'altération prolongée de la BHE explique la persistance d'une

prise de contraste nodulaire sur plusieurs mois (71). La corticothérapie, fréquemment utilisée en postopératoire, diminue la prise de contraste tumorale de 30 à 50 % en rétablissant la BHE avec un maximum vers le 15^e jour du traitement et peut ainsi fausser l'évaluation du volume tumoral résiduel. De même, dans les 15 premiers jours postopératoires, des prises de contraste méningées non tumorales sont visibles sur l'axe spinal, qu'il faut différencier de métastases leptoméningées (76).

❖ Préparation de la radiothérapie

+ Lors des traitements adjuvants

L'imagerie est nécessaire à la préparation de la radiothérapie pour cibler au mieux le volume tumoral et épargner les tissus sains ; ainsi une fusion des images d'IRM avec celles du scanner de dosimétrie est souvent nécessaire. Comme en préopératoire, l'identification des voies optiques et des faisceaux pyramidaux peut être utile à la planification de la radiothérapie par l'imagerie du tenseur de diffusion (DTI). Pendant la radiothérapie, l'imagerie est rarement nécessaire et n'est réalisée qu'en cas de symptômes neurologiques nouveaux à la recherche d'une progression tumorale ou d'une complication du traitement (œdème cérébral, accident ischémique). Il faut attendre au moins 6 semaines après la fin de la radiothérapie pour en évaluer son efficacité. Les traitements de chimiothérapie étant plus étalés dans le temps, des contrôles intermédiaires sont réalisés. Le seul paramètre actuellement validé dans les essais thérapeutiques internationaux est la mensuration millimétrique des lésions. Les difficultés habituelles de l'évaluation de la réponse thérapeutique sont retrouvées dans les essais thérapeutiques de neuro-oncologie pédiatrique : définition des lésions-cibles, manque de reproductibilité de l'imagerie (épaisseurs et incidences de coupes, type de séquences, injection ou non de produit de contraste). Il est indispensable d'utiliser des techniques et des critères biométriques standardisés et d'avoir recours à des revues centralisées de dossiers (28, 72) car les examens d'imagerie influent directement sur la poursuite ou l'arrêt de thérapeutiques à la fois coûteuses et potentiellement pourvoyeuses d'effets secondaires graves. Cette amélioration

de la qualité des dossiers est un préalable indispensable à l'utilisation dans les protocoles thérapeutiques des techniques fonctionnelles qui sont encore plus difficilement reproductibles.

+ Dans la phase post-thérapeutique

L'imagerie a pour mission de dépister des récurrences tumorales. Les protocoles de surveillance doivent prendre en compte son surcoût, l'angoisse générée chez les parents, les bénéfices thérapeutiques recherchés et surtout le délai moyen de récurrence pour chaque type tumoral (77). L'épendymome bénéficie de cette surveillance car les récurrences sont majoritairement asymptomatiques et potentiellement guérissables si le nodule est de petite taille ; au contraire les astrocytomes cérébelleux qui ont un plus faible risque de rechute et dont les récurrences même symptomatiques offrent de bonnes possibilités d'exérèse chirurgicale ne nécessitent pas une surveillance étroite. Pour les médulloblastomes, les récurrences sont le plus souvent symptomatiques et leur pronostic est tellement péjoratif que l'intérêt de leur dépistage précoce est discuté (78, 79, 80, 81).

Dans notre série, 10 patients ont bénéficié d'une IRM, soit 33.34%.la concordance avec les résultats histologiques était de 100% des cas.

Nous allons énumérer brièvement les différents aspects des principaux gliomes de bas grade de la fosse cérébrale postérieure :

2-1 L'astrocytome :

- Masse intra axiale, hémisphérique ou médiane.
- Composante kystique hypointense en T1 et légèrement hyperintense en T2.
- Nodule mural souvent rehaussé en T2.
- Déplacement ou effacement du quatrième ventricule.
- Hydrocéphalie due à l'obstruction d'écoulement du LCR.
- Les calcifications sont rarement trouvées.

2-2 Les épendymomes :

- Hétérogènes, ils sont plutôt hypo-intenses en pondération T1, nettement hyperintense en pondération T2.
- Souvent intra ventriculaires de signal hétérogène en raison de la présence de calcifications (40–80%), d'hémorragies intra tumorales et de kystes.
- Peuvent s'étendre à l'angle ponto cérébelleux.
- Prise de contraste constante modérée et hétérogène (11, 82)

2-3 Le papillome du plexus choroïde :

- Le quatrième ventricule est la seconde localisation en fréquence des papillomes avec une prédilection pour les foramens de Luschka et Magendie.
- Contours nets et irréguliers, en hyposignal en T1, et en hypersignal en T2.
- Se rehausse de façon intense et homogène après injection de produit de contraste.
- Peut contenir des calcifications.
- Fréquemment associés à une Hydrocéphalie (11, 82, 83, 84)

2-4 Le gliome de bas grade du tronc cérébral :

Ils sont iso- ou hypodenses, en hyposignal T1 et hypersignal T2 ; ils sont peu ou pas rehaussés par les produits de contraste

3. Angiographie cérébrale :

Elle a perdu beaucoup de son intérêt du fait des renseignements fournis par le scanner et l'IRM. Néanmoins dans certains cas, on peut être amené à réaliser une artériographie de façon à préciser les rapports de la tumeur avec les vaisseaux artériels et veineux, le degré de vascularisation de la tumeur, éventuellement accompagnée d'un geste de radiologie interventionnelle à type d'embolisation pré-tumorectomie (tumeur du plexus choroïde)

Dans notre série, aucun patient n'a bénéficié de cet examen.

4. Échographie transfontanellaire (ETF) :

Elle constitue la première investigation neuroradiologique à mettre en œuvre chez le nouveau-né et le nourrisson avant la fermeture des fontanelles ; elle doit être réalisée avec une sonde de haute fréquence. Elle peut permettre de dépister la lésion tumorale, de la situer anatomiquement, d'évaluer sa vascularisation, mais elle ne peut suffire à la prise en charge thérapeutique.

Dans notre série, elle a été réalisée chez un seul patient.

5. Etude anatomopathologique :

5-1 CLASSIFICATION TOPOGRAPHIQUE

Beaucoup de classifications fondées sur l'observation microscopique et des hypothèses histogénétiques ont le défaut de ne pas tenir compte des données anatomocliniques et chirurgicales qui sont pourtant essentielles pour le pronostic.

Le siège de la tumeur a une importance non négligeable car des lésions de même nature histologique peuvent avoir une évolution tout à fait différente suivant leur localisation (8).

Plusieurs essais de classification topographique ont été entrepris, basée chacune sur un critère anatomique.

Pour OMS (8), on distingue :

- Tumeurs du cervelet
- Tumeurs du tronc cérébral
- Tumeurs du 4ème ventricule
- Tumeurs de l'angle pontocérébelleux

Pour BUISSONIERE (5) :

- Tumeurs extra-axiales
- Tumeurs intra-axiales :

- cérébelleux (hémisphériques)
- tronc cérébral
- IVème ventricule

Une autre classification divise ces tumeurs en :

- Tumeurs intra-parenchymateuses :
 - ♦ De la ligne médiane comportant :
 - tumeurs du tronc cérébral
 - tumeurs du vermis et du IVème ventricule
- Tumeurs extra-parenchymateuses :
 - Tumeurs de l'APC
 - Tumeurs du trou occipital
 - Rares tumeurs de la face postérieure du rocher, ou clivus ou tumeurs de la tente du cervelet.

5-2 Analyse des principaux types histologiques :

Les 2 variétés histologiques de loin les plus fréquentes sont : les astrocytomes et les épendymomes.

a. Astrocytome (6) :

Il s'agit classiquement d'une tumeur kystique avec un nodule mural solide. Plus rarement la paroi du kyste est elle même tumorale ou bien encore il s'agit d'une tumeur complètement solide.

D'un point de vue topographique, les tumeurs kystiques siègent généralement dans les hémisphères, alors que les rares tumeurs solides siègent plutôt au niveau des vermis.

Histologiquement, c'est dans l'immense majorité des cas une tumeur bénigne d'évolution lente.

b. Ependymome (12) :

Se développe à partir des cellules de l'épendyme, qui tapissent le plancher ventriculaire, participe à la formation du toit et se prolonge dans les deux récessus latéraux.

Ils sont fermes, parfois kystiques, souvent bénignes mais il y a des formes de malignité diverse.

IV. Traitement :

1. Anesthésie et prise en charge médicale :

La prise en charge anesthésique des tumeurs cérébrales débute non pas dans la salle d'opération, mais bien avant au moment où la décision chirurgicale a été prise. L'évaluation clinique des patients, l'optimisation du traitement médical, le dépistage d'éventuels effets secondaires de celui-ci, l'appréciation des caractéristiques radiologiques de la tumeur sont d'autant d'éléments contribuant à l'élaboration d'une stratégie anesthésique de même de réduire le risque opératoire.

Le neuroanesthésiste doit avoir des connaissances neuroanatomiques, neurophysiologiques, et pharmacologiques lui permettant une meilleure mise en condition du malade et par conséquent un meilleur climat de travail pour le neurochirurgien.

1-1 L'évaluation préopératoire :

Outre l'évaluation de l'état général et des grandes fonctions de l'organisme, elle apprécie:

a. L'état neurologique :

Etablir un inventaire précis des troubles engendrés par la lésion. Cet examen neurologique et non seulement de référence pour l'évaluation postopératoire mais permet aussi d'anticiper les complications pouvant survenir en pré-, per-, postopératoire.

L'existence des signes cliniques d'HTIC ou de trouble de la vigilance, véritables indicateurs des caractères urgents de la chirurgie, impose des mesures thérapeutiques «agressives» et immédiates.

L'existence de certains déficits moteurs incite à la prudence car ils sont souvent majorés par la chirurgie.

Les troubles de la déglutition peuvent rendre l'extubation difficile voire impossible en postopératoire. De même, l'existence d'une hémiplégie préopératoire peut altérer la mécanique ventilatoire.

b. Evaluation du risque lié au type tumoral :

Les caractéristiques radiologiques de la tumeur, appréciée par la TDM et L'IRM, permettent d'établir un bilan complet et précis de la situation et d'élaborer une stratégie adaptée à même de minimiser le risque périopératoire. La taille, la localisation de la tumeur, la richesse de sa vascularisation, son aspect, l'importance de l'œdème et de l'effet de masse qu'elle exerce sur les structures médianes, sont d'autant d'éléments précieux qui guide la conduite de la neuroréanimation périopératoire, le choix de la position chirurgicale et la technique anesthésique.

Une tumeur richement vascularisée comporte un risque opératoire hémorragique majeur. Elle impose donc le choix d'une stratégie transfusionnelle. L'embolisation vasculaire préopératoire réduit notablement les pertes sanguines.

Certaines tumeurs à localisation proche du système ventriculaire peuvent se compliquer d'hydrocéphalie et doivent faire l'objet d'une surveillance toute particulière.

La position du malade durant l'intervention est discutée avec le neurochirurgien dans le but d'adapter le matériel de réanimation à cette situation.

c. Evaluation du bilan cardio-respiratoire et métabolique général :

Les troubles de la fonction respiratoire contribuent à l'aggravation de l'état neurologique essentiellement par le biais d'une hypoxémie et d'une hypercapnie. Ces deux anomalies concourent à majorer l'HTIC préexistante.

Les troubles hydroélectrolytiques souvent retrouvés chez les patients constituent un facteur d'aggravation du pronostic neurologique, en majorant le risque ischémique cérébral et justifiant une prise en charge.

Chez les patients les plus fragilisés, souvent longtemps alités, la recherche de foyers infectieux et de signes de thrombophlébite doit être systématique.

1-2 Prise en charge médicale périopératoire :

Pendant l'anesthésie, l'objectif est de créer les conditions optimales pour la craniotomie et la résection tumorale avec un minimum de risque, en agissant sur deux facteurs :

- La réduction du volume intracrânien pour faire baisser la pression intracrânienne.
- Une protection cérébrale pour assurer la tolérance à l'ischémie.

a. Les diurétiques osmotiques :

Le mannitol améliore la compliance cérébrale essentiellement par le biais d'une réduction de la teneur en eau du parenchyme cérébrale par création d'un gradient osmotique transcapsulaire. Par ailleurs la baisse de la viscosité qu'il entraîne améliore la perfusion des zones cérébrales ischémiques. L'effet du mannitol utilisé en perfusion à la dose de 0,25 à

1g/kg en 15 à 20 minutes, débute 5 minutes après la fin de l'administration avec un effet maximum entre la 30ème et la 40ème minute et dure de 2 à 3 heures (85)

Le sérum salé hypertonique est aussi efficace que le mannitol, il semble particulièrement indiqué dans les situations de choc hypovolémique avec hypertension intracrânienne où il restaure l'hémodynamique systémique et concourt à la baisse de la pression intracrânienne.

b. Les corticoïdes :

Systématiquement institués en préopératoire car particulièrement efficaces sur l'œdème tumoral (85, 86), les corticoïdes (dexaméthasone et méthyle prédnisolone) entraînent une amélioration neurologique spectaculaire.

Leur mécanisme d'action est cependant loin d'être parfaitement élucidé associant une inhibition de certains enzymes notamment la phospholipase A2 responsable de la libération d'acide arachidonique, une action directe sur les capillaires tumoraux, une stabilisation des membranes cellulaires. Ainsi est réalisée une réduction de la perméabilité de la BHE (87).

Leur réaction est rapide, en quelques heures, particulièrement nette dans les tumeurs s'accompagnant d'un œdème important comme les métastases.

c. L'hyperventilation :

La réactivité au CO₂ peut être utilisée pour réduire le volume intracrânien. L'hyperventilation entraîne une vasoconstriction à l'origine d'une baisse de débit sanguin cérébral et du volume sanguin cérébral. (85) Le recours à l'hyperventilation comme traitement de l'HTIC, ne peut se faire que si la réactivité au CO₂ est conservée.

d. Maintien de l'hémodynamique :

Le maintien d'une pression artérielle normale assure le maintien d'une hémodynamique cérébrale correcte. Le recours à l'hypertension artérielle modérée permet d'améliorer la pression de perfusion cérébrale et de réduire la pression intracrânienne, par une stimulation du volume sanguin cérébral. Cette augmentation doit cependant être contrôlée car une hypertension artérielle sévère est un facteur d'aggravation de l'œdème vasogénique tumoral avec risque d'hernie cérébrale peropératoire qui doit être évité.

e. Remplissage vasculaire :

La normovolémie fait partie des objectifs de la neuroanesthésie réanimation. Elle est assurée par des solutés iso-osmolaires voir légèrement hyperosmolaires dépourvus de glucose. Les solutés hypo-osmolaires sont proscrits, car elles majorent l'œdème cérébral par baisse de l'osmolarité sanguine. De même, les solutés contenant du glucose sont contre indiqués en raison des effets délétères sur le cerveau qui est en situation d'ischémie.

Le sérum salé isotonique 9% est le soluté de choix. Le recours à la transfusion sanguine s'impose si l'hématocrite chute en dessous d'un chiffre de 27 (85)

f. Contrôle de la température :

L'hyperthermie est responsable d'une augmentation du métabolisme cérébral, du débit sanguin cérébral et du volume sanguin cérébral. Elle contribue à majorer l'œdème et l'ischémie cérébrale. Son contrôle est donc impératif (85).

g. Traitement antalgique :

Adapté, doit être prescrit en cas de nécessité : une hypertension intracrânienne, méningite gliomateuse, douleurs liées aux réactions associées aux déficits permanents.

h. Traitement anticoagulant :

Il faut surveiller, prévenir et traiter la maladie thromboembolique qui est plus fréquente chez les sujets atteints de gliomes. La prévention des complications thromboemboliques périopératoires par héparine de bas poids moléculaire et bas de contention est recommandée. En cas de complication thromboembolique, et au-delà de 4 à 5 jours après l'opération chirurgicale, le traitement repose sur les anticoagulants prescrits à doses efficaces sans risques hémorragiques supplémentaires (88).

i. Traitement préventif des complications gastriques :

Les protecteurs gastriques sont indiqués à titre prophylactique en période périopératoire ainsi que chez les patients recevant de fortes doses de corticoïdes ou sous chimiothérapie (88).

j. Anesthésie : (85)

Tableau XIX : Principaux anesthésiques utilisés en neurochirurgie.

	DSC	VSC	PIC	Actions	Utilisations
Intraveineux					
-Barbiturique	↓	↓	↓	Neuroprotecteur	Les plus utilisés
-Propofol	↓	↓		Neuroprotecteur	
-Etomidate	↓	↓	↓		
Volatifs					
-Halogènes	↑	↑	↑ ou 0	Inadapté	Contre-indication si HIC
-N2O	↑	↑	↑		À éviter
Morphiniques	↑	↑		Pas d'effet sur TA	Constamment associés A l'anesthésie
Curares					
-Non dépolarisant				Rapide	Induction
-dépolarisant					Intubation difficile

2. Traitement chirurgical :

La chirurgie est souvent le premier temps thérapeutique qu'elle soit à visée d'exérèse ou simplement de biopsie. Elle est indiquée pour les raisons suivantes :

- ❖ La décompression de la fosse postérieure pour soulager le tronc cérébral et diminuer la pression intracrânienne.
- ❖ Rétablir la circulation du liquide céphalorachidien en cas d'hydrocéphalie associée.
- ❖ Poser le diagnostic histologique de la tumeur et établir une stratégie thérapeutique.

2-1 les principales voies d'abord :

a. Position du malade : (89, 90)

L'abord chirurgical de la fosse postérieure commence par le choix de la bonne position du malade afin d'accéder le plus facilement à la pathologie.

- La position semi assise est la position de choix car elle offre de nombreux avantages:
 - Une meilleure exposition chirurgicale et donc une meilleure résection du tissu tumoral avec moins de lésions de tissu cérébral.
 - Moins de saignement préopératoire et d'hémorragie postopératoire (91)
 - Moins d'œdème facial et la capacité de monitoriser le nerf facial.

Mais elle présente aussi certains dangers :

- L'hypotension par orthostatisme.
 - La compression des vaisseaux du cou et l'ischémie du tronc cérébral par flexion exagérée de la tête sur le thorax.
 - Et l'embolie gazeuse qui peut survenir dès l'incision cutanée jusqu'à l'ouverture de la dure mère.
- La position latérale est utilisée par certains opérateurs pour l'abord de l'angle ponto cérébelleux (92, 93)
 - La position ventrale subsiste des préférences propres à chaque neurochirurgien et des contre-indications de la position semi assise (Essentiellement l'hypotension systémique).

b. Les voies d'abord utilisées :

- ❖ La voie occipitocervicale médiane :

Cette voie autorise l'exploration du vermis, du quatrième ventricule, de la jonction bulbo-médullaire, et de la partie interne des hémisphères cérébelleux.

La position semi assise est la plus choisie. Pour avoir une bonne vue de l'endocrâne, on devrait fléchir au maximum la tête du patient afin de compenser l'obliquité de la tente du cervelet qui masque la partie supérieure et antérieure de la fosse postérieure, mais alors le danger est grand d'une gêne circulatoire dans les veines jugulaires. On se limite donc à une

demiflexion de la tête puis on bascule la table vers l'avant, ce qui place la tente du cervelet dans un plan horizontal (91)

Certains opérateurs discutent le choix de position semi-assise surtout en cas de pathologie supratentorielle associée pour prévenir l'hémorragie supratentorielle plus constatée dans la position semi-assise.

D'après J .Guarneri et coll (94) la position ventrolatérale peut remplacer avantageusement la position assise .Le patient est installé comme pour la position assise, l'axe médian de la fosse postérieure prolonge l'axe rachidien, la tête maintenue par une têtère à trois pointes est fléchie sans excès. Le patient repose latéralement sur le tablier, le thorax et les membres inférieurs reposants sur des coussins. Les membres supérieurs quant à eux, reposants sur des gouttières solides de la table permettant l'abord chirurgical et les mouvements des roulis per-opératoires. Dans leurs expériences, aucune embolie gazeuse n'est survenue, et aucune anomalie capnographique n'a été enregistrée.

La ligne d'incision cutanée est strictement sagittale, elle est relativement longue afin de permettre un écartement suffisant des lèvres de la plaie, débutant au dessus de la protubérance occipitale externe et dépassant l'atlas et l'axis pour permettre la laminectomie

Les tissus sous-cutanés sont séparés du fascia sous-jacent auprès de l'incision du muscle est effectuée en Y. les membres supérieurs de l'Y commencent au niveau de ligne supérieure de la nuque et se joignent plusieurs centimètres au dessous de l'inion, le membre inférieur de l'Y s'étend vers le bas de la ligne médiane.

L'incident majeur dans ce temps chirurgical est le traumatisme de l'artère vertébrale qui chemine le long de la partie latérale de l'arc postérieur de l'atlas. Cette artère n'est pas rencontrée si l'incision est strictement médiane. Les veines émissaires et le plexus veineux vertébral doivent être ligaturés immédiatement s'ils sont atteints.

L'arc postérieur de l'atlas est repéré au doigt, son périoste est incisé puis l'os est ruginé de dedans en dehors jusqu'à l'insertion des petits muscles droits. Ce faisant, on évitera une échappée de la rugine vers le gîte de l'artère vertébrale. La rugine courbe est glissée entre la

dure-mère et l'arc postérieur de l'atlas, elle sectionne le ligament atlo-occipital, l'arc postérieur est enfin enlevé.

La craniectomie occipitale commence par le forage de quatre trous de fraise qui seront ensuite réunis avec une pince gouge, la résection se poursuit de façon à découvrir le sinus latéral, le segment postérieur du trou occipital est enlevé en progressant de haut en bas.

La dure-mère s'offre alors à l'examen, elle est ouverte en lyre, et le vermis, le quatrième ventricule et les hémisphères cérébelleux sont exposés.

La grande citerne apparaît entre les amygdales : elle est ouverte, le liquide s'écoule, assurant une bonne déplétion endocrânienne

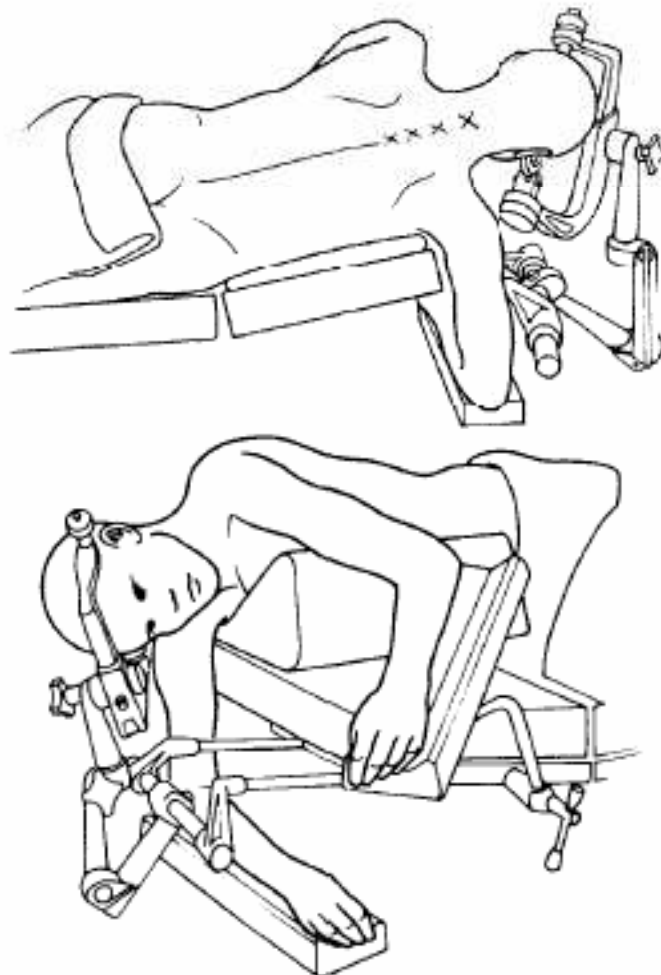


Figure 24 : La position ventrolatérale (94)

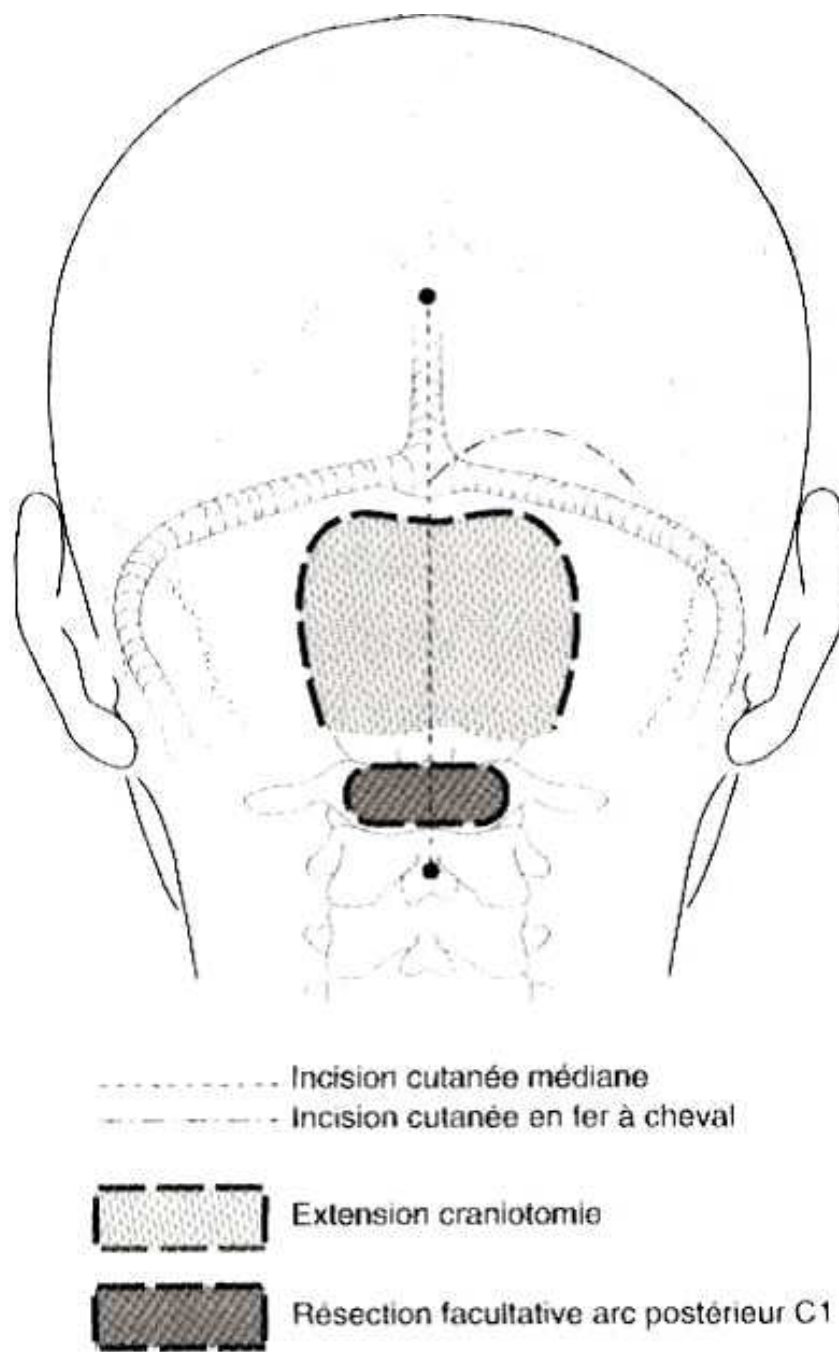
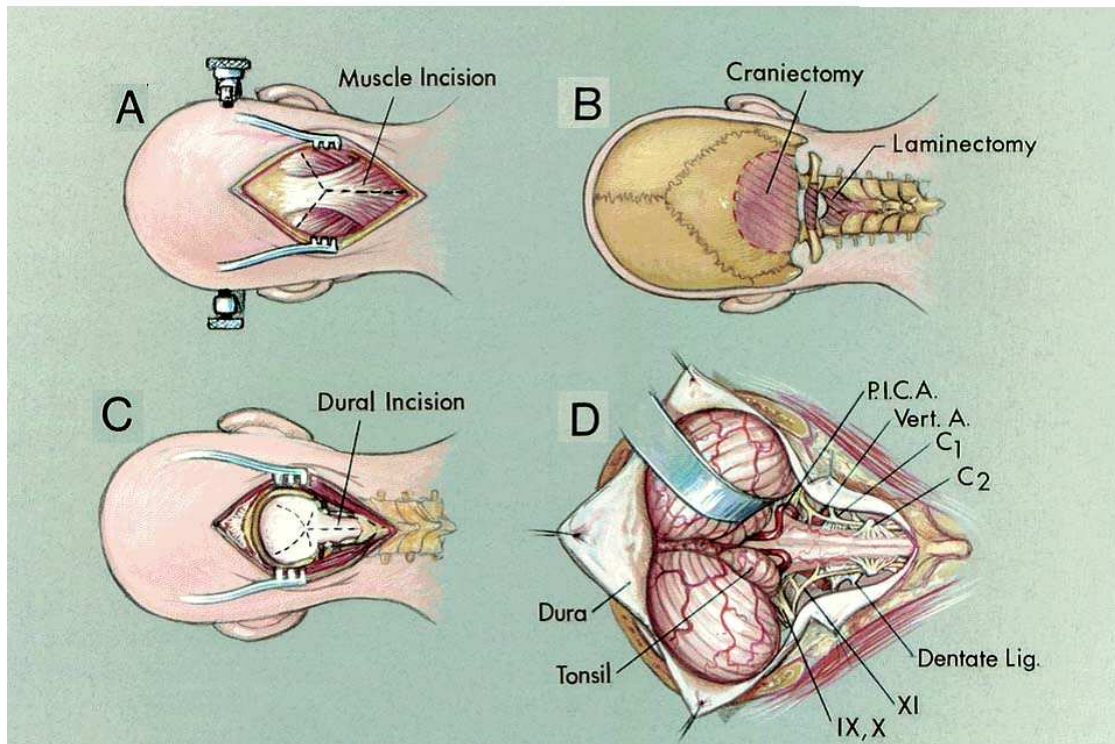


Figure 25: la voie occipitocervicale médiane



- A : incision du muscle.
- B : craniectomie et laminectomie.
- C : incision de la dure mère.
- D : exposition intra-durale.
- Dura : Dure mère.
- Tonsil : Amygdale.
- P.I.C.A : Artère cérébelleuse postéro intérieure.
- Ver A : Artère vertébrale.
- Dentate lgt : Ligament du dent.

Figure 26 : Abord médian par incision sagittale (95)

- ❖ La voie rétro sigmoïdienne : (92, 93, 96)

C'est la voie d'abord la plus communément choisie pour les lésions de l'angle pontocérébelleux, et spécialement en cas d'indemnité de la fonction auditive en préopératoire.

- Description :

Le monitoring préopératoire comprenant les potentiels évoqués somatosensoriels, les potentiels évoqués du tronc cérébral, et le monitoring du nerf facial doivent être réalisés.

Plusieurs positions peuvent être utilisées dans cette voie d'abord, comme la position assise ou le décubitus dorsal avec tête tournée et épaule légèrement surélevée.

Certains préfèrent le décubitus latéral : la tête est tenue par trois fixateurs et orientée latéralement avec le vertex dirigé légèrement vers le bas et la face légèrement tournée ventralement afin que le méat acoustique interne et la mastoïde soient les plus hauts situés. Le patient est maintenu à la table opératoire par des bandes adhésives pour permettre une rotation de la table en toute sécurité.

Une incision curviligne de la peau rétro mastoïdienne est effectuée 1 à 2 cm approximativement derrière le corps de la mastoïde. L'ouverture musculaire descend jusqu'au dessous de la jonction du trou occipital avec C1, en faisant attention à l'artère vertébrale dans son trajet extradural au dessus de l'arc de C1.

Une craniectomie est effectuée en dedans du sinus sigmoïdien. Si la lésion est de localisation supérieure près de la tente du cervelet, la partie inférieure du sinus transverse et la partie interne du sinus sigmoïde sont exposées. Les lésions à localisation inférieure peuvent ne pas demander l'exposition du sinus transverse. La cire osseuse est appliquée dans les cellules mastoïdiennes exposées dans la partie latérale de la craniectomie.

La dure-mère est habituellement ouverte et renvoyée médialement. Le poignet duremérien bordant les sinus transverse et sigmoïde est cloué en haut pour optimiser l'exposition.

L'ouverture de l'arachnoïde de la grande citerne ou la partie supra-latérale du cervelet permet la fuite du liquide céphalo-rachidien et donne un relâchement cérébelleux. Le cervelet est alors prudemment rétracté en dedans pour exposer les éléments de l'angle pontocérébelleux.

- Avantages :
 - Cette voie d'abord permet la conservation de l'audition (92, 97)
 - Drainage précoce de liquide céphalorachidien offrant une relaxation cérébelleuse et une facilité d'écartement (92, 98)

- Une visualisation précoce des nerfs crâniens inférieurs (99)
 - Préserve le nerf facial du fait de sa situation profonde dans cette exposition (100)
 - Demande moins de rétraction du cervelet pour atteindre l'angle ponto-cérébelleux et offre un bon aperçu du tronc cérébral avec possibilité de préserver les structures neurovasculaires (92, 101)
- Inconvénients :
- L'accès à la partie ventrale du tronc cérébral peut être entravé par la présence des nerfs crâniens passant entre la lésion et le chirurgien (93)
 - Seulement les deux tiers internes du conduit auditif interne sont accessibles par cette voie et la tentative d'atteindre le tiers externe expose au risque d'atteinte du vestibule ou canal semi-circulaire postérieur (101)
 - La couverture totale du nerf facial par la tumeur lorsque celle-ci est large évoluant dans tout l'angle, ce qui demande d'enlever la tumeur avant l'identification du nerf (102)
 - Les patients avec un sinus sigmoïde placé plus postérieurement que d'habitude peuvent nécessiter plus de rétraction cérébelleuse (99, 101)
 - L'accès à la jonction vertébro-basilaire est gêné par les nerfs crâniens inférieurs et le tubercule jugulaire.

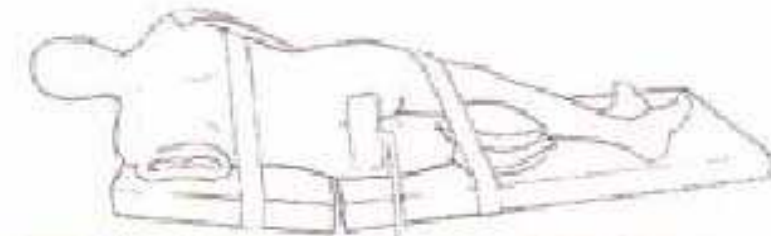

Figure 27 : Position latérale (93)

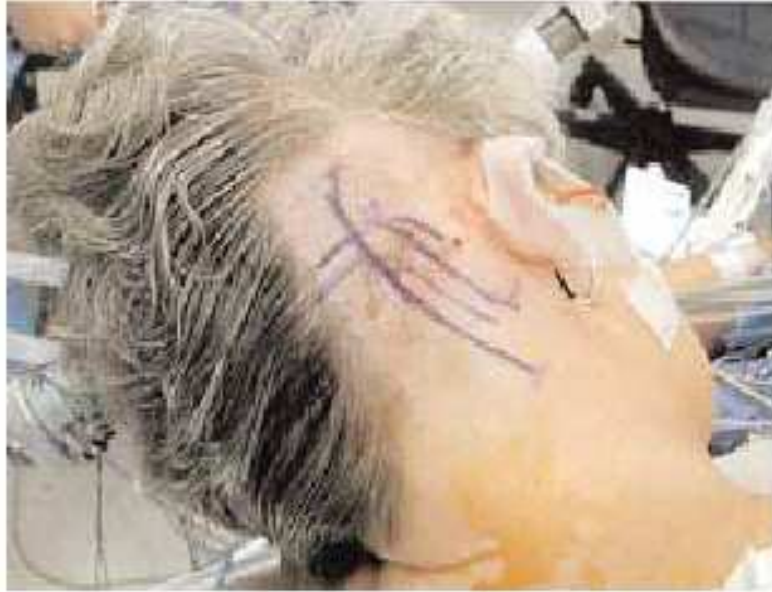

Figure 28: Incision rétro mastoïdienne.

Les sinus transverse et sigmoïde sont schématisés pour montrer leur rapport avec l'incision. (93)

❖ La voie occipitocervicale latérale :

Utilisée dans les lésions de l'angle ponto cérébelleux et d'une manière générale, dans les lésions antéro latérales par rapport au tronc cérébral. Le patient peut être placé en position assise ou demi-assise, ou en décubitus dorsal, avec une surélévation de l'épaule et un plan sagittal céphalique presque horizontal ou latéral oblique.

+ Avantages :

- + Excellente visualisation des structures anatomiques de l'angle.
- + Position plus physiologique des bras du chirurgien en cas d'intervention plus longue.
- + Risque faible d'hypotension ou d'embolie gazeuse.

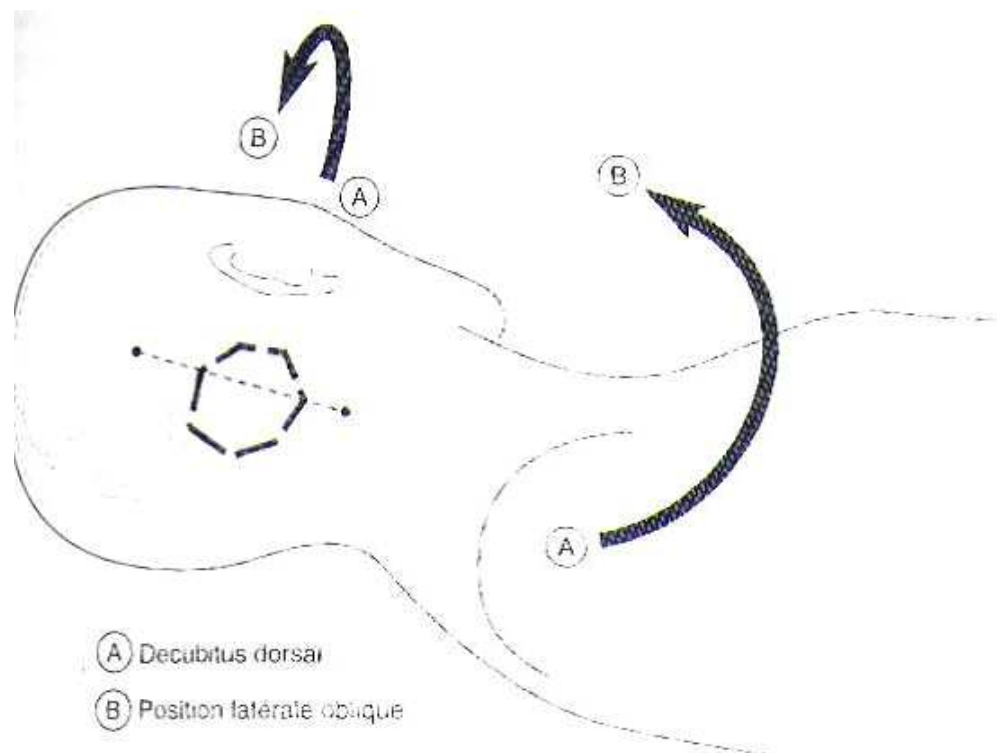


Figure 29 : Craniectomie sous-occipitale latérale (103)

❖ Autres voies d'abord utilisées: (103)

- La craniectomie a minima :

Centrée unilatéralement sur une fosse cérébelleuse pour une lésion intra hémisphérique.

- La craniectomie étendue latéralement (latérale extrême):

Pour la visualisation de la face antérolatérale du tronc cérébral.

- La voie sous temporale transtentorielle:

Elle permet d'accéder à la partie supérieure du clivus, l'artère basilaire, l'APC et les pédoncules cérébelleux. Les lobes temporaux sont soulevés et la tente est séparée parallèlement à l'apex pétreux. Cette voie est de plus en plus abandonnée du fait du risque de blessure du nerf IV qui passe par le bord libre de la tente et aussi de la vulnérabilité du drainage veineux du lobe temporal qui peut mener à un infarctus post opératoire.

2-2 Traitement de l'hydrocéphalie :

Elle est indiquée chaque fois que les signes de l'HTIC s'accompagnent de signes de souffrance cérébrale et de troubles de la conscience. C'est un geste palliatif pour l'HTIC et la dilatation ventriculaire en amont (104).

L'hydrocéphalie symptomatique représente l'indication type de la dérivation du LCR en raison de ses effets néfastes sur le parenchyme cérébral notamment l'atrophie posthydrocéphalique (5). Cependant certains auteurs préfèrent traiter l'hydrocéphalie tumorale par l'exérèse de la tumeur elle-même sans dérivation préalable et ce pour ne pas altérer l'équilibre précaire des pressions intracrâniennes et aussi pour ne pas rendre l'enfant dépendant d'une dérivation permanente (105).

Le traitement de l'hydrocéphalie est essentiellement neurochirurgical. Le traitement symptomatique des hydrocéphalies est la dérivation du liquide céphalorachidien vers un réservoir externe (dérivation ventriculaire externe) ou vers une cavité interne, péritoine ou oreillette droite (dérivation ventriculaire interne) par l'intermédiaire d'un système régulateur de pression ou de débit appelé « valve » ou enfin par ventriculocisternostomie. Le choix de la technique dépend des caractéristiques de l'hydrocéphalie (106) :

- La dérivation ventriculaire externe : est réalisée souvent en urgence. Un cathéter en silicone est introduit dans la corne frontale d'un ventricule latéral et tunnelisé sous le scalp raccordé par une tubulure externe à un sac de drainage. Le site du système où s'exerce la pression atmosphérique (niveau « zéro ») est positionné dans l'espace par rapport au plan de référence (plan horizontal au niveau du trou de Monro) (106)
- Les dérivations ventriculaires internes : La mise en place des dérivations ventriculaires internes est en général une intervention réglée. Le patient est installé en proclive, tête tournée du côté opposé à la ponction ventriculaire, mastoïde au zénith, région cervicale dégagée. Le LCR ventriculaire est drainé vers une cavité naturelle : le péritoine (dérivation ventriculopéritonéale) ou l'oreillette droite (dérivation ventriculocardiaque).

Le drainage s'effectue par une valve unidirectionnelle reliée aux cathéters proximal et distal. Le cathéter proximal est introduit par un trou de trépan dans la corne ventriculaire frontale. Le cathéter distal est inséré dans le péritoine par une incision sous-costale en cas de DVP, dans l'oreillette droite via la veine jugulaire externe en cas de DVC. L'ensemble du système est placé sous la peau par tunnelisation, la valve étant en position rétro-auriculaire et accessible à la palpation (106)

- La dérivation endocrânienne ou ventriculocisternostomie: L'intervention proposée par Arne Torkildsen en 1937 est le traitement de choix des sténoses de l'aqueduc du Sylvius. Elle a pour but de mettre en communication le V3 et la citerne interpédonculaire par perforation du plancher ventriculaire. L'orifice est créé à l'aide d'un trocart en condition stéréotaxique ou sous contrôle endoscopique. Cette intervention requiert des aires de résorption du LCR fonctionnelles et une distension du plancher du V3 (106). Elle a l'avantage de rétablir une circulation du LCR proche de la normale tout en minimisant le risque d'hyperdrainage et évitant la pose d'une valve.

Elle est utilisée pour le drainage urgent des hydrocéphalies sévères, permettant ainsi une résolution rapide des symptômes et une protection contre l'hydrocéphalie aiguë post opératoire secondaire à l'enflure du cervelet. Elle protège contre le risque infectieux causé par le drainage externe (107)

N.B : Le traitement médical d'attente ou de complément validé en pédiatrie, vise à contrôler l'hydrocéphalie en réduisant la production du LCR par association d'acétazolamide (100 mg/kg/j) et de furosémide (1mg/kg/j) sous couverture de la compensation des pertes hydroélectrolytiques. C'est un recours dans l'attente soit d'une mise en place de dérivation (106)

Dans notre série, la VSC a été pratiquée chez 12 patients soit 40% des cas, et la DVP a été pratiquée chez un seul patient.

2-3 Exérèse tumorale :

Le traitement des gliomes de bas grade est difficile. Il varie avec le caractère évolutif des divers sous-types tumoraux, imposant des stratégies thérapeutiques adaptées.

En effet, si l'exérèse chirurgicale des astrocytomes pilocytique kystiques du cervelet permet d'obtenir une guérison dans 95 % des cas sans aucune thérapie adjuvante, 95 % des astrocytomes infiltrants hémisphériques évolueront vers l'anaplasie.

La multiplicité des situations cliniques et la variabilité de l'espérance de vie de ces patients compliquent les études comparatives des diverses modalités thérapeutiques qui se heurtent à d'importantes difficultés méthodologiques.

Les attitudes thérapeutiques varient souvent sur la seule base d'expériences subjectives non validées.

Comme pour la plupart des tumeurs cérébrales, les moyens thérapeutiques sont de trois ordres : chirurgical, radiothérapeutique, chimiothérapeutique.

L'idéal est l'exérèse complète de la tumeur. Cependant étant donné la localisation, la nature, le volume et l'extension de certaines tumeurs, l'acte chirurgical peut se limiter à une exérèse incomplète, voire à une simple biopsie.

En cas du tronc cérébral, il faut éviter les interventions radicales à cause d'un risque lié à l'atteinte de la fonction neurologique et à la crainte d'un déficit neurologique postopératoire inacceptable.

Toutefois, une exérèse partielle dans cette région par des méthodes stéréotaxiques peut avoir une efficacité surprenante (108).

Lors d'une récurrence tumorale, une réintervention peut être envisagée chez les malades dont l'état neurologique est satisfaisant et avec une extirpation tumorale possible. Ce traitement doit être toujours complet par une radiothérapie et/ou chimiothérapie.

a. exérèse chirurgicale complète :

Elle est le plus souvent possible dans les tumeurs bénignes extracérébrales : la nécessité du caractère radical de la résection doit cependant dans certains cas être évaluée en fonction du

risque fonctionnel. C'est dire parfois l'intérêt d'une étude extemporanée pour savoir ou il faut s'arrêter.

Dans notre série l'exérèse complète a été pratiquée chez 24 patients soit 80% des patients.

b. exérèse chirurgicale partielle ou subtotale :

C'est le cas surtout des autres gliomes de bas grade, autre que l'astrocytome pilocytique ou existe une interface nette avec le tissu cérébral avoisinant.

Dans notre série l'exérèse partielle a été pratiquée chez 5 patients, soit 16.67% des cas.

2-4 Biopsie stéréotaxique:

Elle doit être réservée à des équipes entraînées à cette technique qui nécessite un repérage anatomique stricte (scanner cérébral, angiographie et IRM cérébrale préalable le plus souvent).

La biopsie stéréotaxique est réalisée sous anesthésie générale chez l'enfant.

Les cadres stéréotaxiques récents, couplés à l'imagerie moderne, autorisent une méthodologie plus légère.

Ainsi, pour les tumeurs du tronc cérébral, deux voies d'abord sont possibles, la voie sous-occipitale transcérébelleuse permet de biopsier les lésions pontiques, alors que la voie transfrontale rétrocoronale est utilisée pour biopsier les tumeurs mésencéphaliques. La mortalité est inférieure à 1%, le risque principal est l'hémorragie intratumorale.

La biopsie en conditions stéréotaxiques doit être réalisée chaque fois qu'un geste chirurgical radical ou subtotal n'est pas envisagé, en tout cas chaque fois avant qu'un traitement complémentaire par radiothérapie ou chimiothérapie ne soit entrepris.

a. Indications (103)

- Petites lésions profondes, lésions multiples ou diffusées.
- Si l'état général du patient constitue une contre indication à une intervention d'exérèse.

- S'il persiste un doute de diagnostic.

b. Complications :

Elles sont les suivantes :

- L'hémorragie est le plus souvent en cause dans la morbidité, de l'ordre de 2 à 5% dans les séries modernes (109). Plus fréquente dans certaines tumeurs malignes, richement vascularisées ou sur certains terrains, elle nécessite une technique rigoureuse, en évitant les trajectoires multiples, dans ces cas rares, elle peut être précédée d'une angiographie afin d'éviter les axes vasculaires majeurs.
- Un œdème focal peut être observé dans les premiers jours et à l'origine d'un déficit transitoire si la lésion se trouve en zone fonctionnelle. Il régresse en général rapidement sous corticothérapie.

c. Résultat :

La biopsie stéréotaxique permet de faire le diagnostic positif dans 97% (110) des cas, avec une bonne corrélation de grading avec la pièce anatomique dans 87% des cas (110). La possibilité d'une biopsie stéréotaxique non concluante est relevée dans 8 à 10% des cas (111).

Dans notre série aucun patient n'a bénéficié d'une biopsie stéréotaxique.

2-5 Neuroendoscopie :(112, 113, 114)

L'endoscopie intracrânienne permet d'éviter le traumatisme du tissu cérébral et de diminuer les risques du déficit mental et neurologique. C'est un nouvel outil pour le neurochirurgien dont le rôle majeur est de mettre en évidence l'anatomie initiale sans avoir besoin de disséquer ou de rétracter. Elle a trouvé un regain d'intérêt ces dernières années du fait des progrès importants des systèmes optiques et de la miniaturisation instrumentale.

Cette méthode peut être utilisée pour la visualisation de certaines tumeurs profondes, éventuellement combinée à une méthode stéréotaxique. Cependant, la possibilité de résection

tumorale reste limitée et particulièrement difficile en cas de tumeur vasculaire. Elle offre par contre une solution simple et efficace pour le traitement de certaines hydrocéphalies obstructives.

L'angle pontocérébelleux est une région d'élection pour les applications de l'endoscope. L'endoscope utilisé pour visualiser la région de l'angle pontocérébelleux est de type O. Hopkins 4 mm. L'angle du champ souvent utilisé est 0 degré, et occasionnellement des endoscopes de 30; 70 ; 110 degrés (112)

L'introduction de l'endoscope se fait par une craniotomie rétro-sigmoïde de 2cm ; quand le diamètre est inférieur à 10mm, l'endoscope est manipulé avec difficulté.

Une incision curviligne est effectuée au niveau de la dure-mère suivie par un drainage immédiat du liquide céphalo-rachidien, ce qui permet au cervelet de chuter sans avoir besoin de le rétracter (113)

L'insertion de l'endoscope est contrôlée par un système de vidéo-caméra et un monitoring.

La connaissance de l'anatomie endoscopique initiale facilite la chirurgie du neurinome de l'acoustique en montrant les rapports exacts entre la tumeur et les structures vasculaires voisines, ce qui rend l'acte chirurgical moins invasif et plus sûr (114)

3. Traitement adjuvant :

3-1 Radiothérapie :

Plusieurs types d'irradiation sont théoriquement possibles mais seule la radiothérapie externe classique est communément pratiquée. Les autres modalités comportent :

- l'irradiation interstitielle par implantation directe de matériel intracérébral (iridium 192 ou iodeiode 125) qui pour certains auteurs (115, 116) permettrait d'obtenir d'excellents résultats en particulier au niveau du tronc cérébral ;
- l'irradiation stéréotaxique avec une dose unique qui n'a pas d'indication dans ce type de lésion du fait du risque de radionécrose lié au volume et à l'absence de fractionnement.

L'irradiation par radiothérapie externe est actuellement bien codifiée.

a. Technique d'irradiation

Les techniques d'irradiation conventionnelles se sont considérablement modifiées dans les 20 dernières années et rendent l'interprétation de toutes les études publiées dans la littérature particulièrement difficile (117, 118, 119, 120, 121). Cette difficulté est accrue par l'absence de renseignements comparables en ce qui concerne le volume irradié, le type d'appareil utilisé, la dose par séance, le fractionnement et l'étalement.

b. Conditions de réalisation de la radiothérapie

Actuellement, une irradiation cérébrale doit être pratiquée selon certains critères :

- l'utilisation d'un système de contention dès l'imagerie de repérage radiothérapique pour le scanner et l'IRM, afin de repérer dans l'espace le volume tumoral, le volume cible et le volume irradié ;
- la réalisation d'une dosimétrie informatisée directement à partir des images obtenues sur planches, ou mieux, à partir de l'enregistrement informatique des données du scanner et de l'IRM avec superposition des images TDM et IRM ;
- l'utilisation de plusieurs faisceaux non coplanaires afin d'épargner le plus possible le tissu cérébral sain en dehors du volume cible. Cette balistique nécessite l'utilisation d'un système de dosimétrie calculant et visualisant les trois dimensions (3D) de l'espace.

c. Rayonnement utilisé

On utilise surtout les photons X de hautes énergies des accélérateurs linéaires de 4 à 25 mV. Ils permettent d'épargner le cuir chevelu beaucoup mieux que les rayons gamma du cobalt. Parfois les électrons (dont le désavantage est d'augmenter la dose au cuir chevelu) permettent de réduire la dose inutile en profondeur.

d. Volume cible

La détermination du volume cible nécessite une connaissance de certaines caractéristiques de la tumeur notamment son type histologique, ses limites, ses voies d'extension et la qualité de son exérèse (122, 123, 124).

L'imagerie moderne notamment l'IRM permet de bien préciser les limites de la tumeur ainsi que sa qualité d'exérèse (125).

Les données histologiques de la tumeur renseignent sur la radio sensibilité et aussi sur son risque métastatique permettant ainsi une meilleure indication du type d'irradiation (124).

e. Détermination des organes critiques (124)

La tolérance des tissus sains et leur faible possibilité de réparation sont des facteurs limitant de grande importance lors de l'irradiation du SNC. Cela impose un compromis difficile à respecter entre traiter une tumeur et rester plus tolérable.

Les organes les plus sensibles lors de l'irradiation du SNC sont :

- ♦ Le parenchyme cérébral sain;
- ♦ L'hypophyse et l'hypothalamus;
- ♦ Le cartilage de croissance (vertèbres);
- ♦ L'œil : cristallin, rétine et nerf optique;
- ♦ Le cuir chevelu.

f. Indications en fonction du type histologique :

Les indications de la radiothérapie se distinguent en fonction de la nature histologique de la tumeur.

f-1 Les astrocytomes :

Tumeurs bénignes et curables par la chirurgie seule malheureusement ce n'est pas toujours le cas dans les localisations profondes.

La résection totale n'est alors pas toujours possible.

La résection partielle est suivie de plusieurs années de rémission.

Les astrocytomes à bas grade de malignité peuvent très bien répondre à la radiothérapie.

Il est préférable de recommander une radiothérapie en postopératoire en cas de résection partielle ou s'il existe des signes d'invasion du tronc cérébral (12, 3)

f-2 Les épendymomes

La radio sensibilité de la lésion est admise, quel que soit son grade histologique.

L'irradiation de la fosse postérieure sera donc systématique (45Gy). En revanche, l'irradiation prophylactique supratentorielle et spinale est loin d'être aussi systématique, ceci pour deux raisons :

- D'une part, la rareté des expansions rétrogrades sus-tentorielles;
- D'autre part, la difficulté d'apprécier la fréquence des localisations secondaires à l'axe spinal (3 à 60% selon les auteurs) ainsi que l'efficacité de cette irradiation prophylactique dont les inconvénients à long terme ne peuvent être minimisés.

L'utilisation systématique de la radiothérapie est actuellement remise en cause, en particulier pour les épendymomes avec exérèse complète. Une simple surveillance clinique et radiologique est alors préconisée, avec une nouvelle chirurgie en cas de récurrence, suivie d'une radiothérapie, son rôle sur la survie étant, cependant, remis en cause pour ces épendymomes non anaplasiques.

Dans tous les cas il n'y aura pas d'irradiation encéphalique avant l'âge de 1 an, et la dose totale sera inférieure ou égale à 35Gy avant l'âge de 3 ans.

f-3 Gliome de bas grade du tronc cérébral :

En postopératoire ou si tumeur inopérable.

Tableau XX : radiothérapie en fonction des types histologiques :

Type histologique	Indication de la radiothérapie
Astrocytome de bas grade	postopératoire, si exérèse incomplète ou si récurrence inopérable
Astrocytome pilocytique	récurrence inopérable, forme agressive après échec de la chirurgie ou de la chimiothérapie
Ependymome	Postopératoire
Gliome du tronc cérébral	Postopératoire ou exclusive si inopérable

g. Curiethérapie

Cette méthode d'irradiation utilise des sources radioactives mises en place à l'intérieur de l'organisme (126). Elle fait appel essentiellement à l'iridium 92.

L'intérêt de la curiethérapie par rapport à l'irradiation externe est de délivrer en un faible laps de temps une dose forte dans un très petit volume (127).

h. Complications de la radiothérapie : (128, 129)

❖ Réactions aiguës:

Elles surviennent en 1ère semaine, après le début du traitement. Avec les protocoles classiques (en dose étalé- fractionnement), on peut observer une aggravation des signes cliniques pendant le traitement due au développement d'un œdème cérébral. De telles réactions sont transitoires et cèdent avec une corticothérapie.

En cas d'irradiation fractionnée, il est rarement nécessaire d'utiliser de façon systémique la corticothérapie dès le début du traitement.

❖ Réactions semi précoces :

Elles surviennent aux 3 premiers mois suivant la fin de l'irradiation. A type de céphalées et de détérioration neurologique avec état de somnolence qui disparaissent vers la sixième semaine.

Le principal diagnostic différentiel se pose avec la récurrence tumorale.

❖ Réactions tardives :

Elles constituent le risque principal de l'irradiation cérébrale, elles sont de 3 ordres :

Radionécrose, Atrophie cérébrale, Troubles endocriniens.

➤ La radionécrose :

Peut survenir de 4 mois à plusieurs années après l'irradiation. C'est un phénomène irréversible et progressif. Cette radionécrose est dose dépendante et le rôle du fractionnement semble majeur. Elle prend l'aspect d'un processus expansif hypodense et avasculaire à la TDM et la forme d'une lésion de la substance blanche à l'IRM (129). Son diagnostic repose sur l'examen anatomopathologique mais il est assez fréquent d'avoir la coexistence de nécrose et de récurrence tumorale.

➤ Atrophie cérébrale :

Responsable de troubles postradiques tardifs, ils sont plus fréquents et s'observent plus facilement chez l'enfant (retard scolaire).

➤ Troubles endocriniens :

Les enfants sont quasi exclusivement concernés par les séquelles hypothalamo-hypophysaire. La dose frontière semble être de l'ordre de 25_ 30 Gy. Le principal déficit hormonal est celui de l'hormone de croissance.

3-2 Chimiothérapie :

Doit-on faire une chimiothérapie à un patient atteint d'une tumeur bénigne ? La réponse est négative, car une lésion bénigne présente tous les caractères biologiques pour ne pas répondre aux agents chimiothérapeutiques. Dans ce cas, pourquoi l'envisager dans un gliome de bas grade ?

Il est certain qu'a priori tout va à l'encontre d'une chimiothérapie dans les gliomes de bas grade : le faible index de prolifération, l'absence de rupture de barrière hématoencéphalique, la nature infiltrante avec cellules isolées à distance, l'importance des systèmes de réparation des lésions chimio-induites. La plupart de ces arguments s'appliquent d'ailleurs aussi à la radiothérapie. Seules quelques publications font état d'un traitement chimiothérapique complémentaire (130, 131).

Il existe des gliomes de bas grade qui n'ont pas de barrière hématoencéphalique efficace et pour lesquels il est possible d'obtenir des concentrations thérapeutiques suffisantes pour une action cytolytique. Ainsi, des gliomes du chiasma de l'enfant de moins de 3 ans, chez lequel la chirurgie serait trop délabrante et la radiothérapie trop neurotoxique, ont été ainsi traités en protocole de chimiothérapie combinée avec des résultats permettant de différer la radiothérapie (133, 134).

La seconde donnée biologique ouvrant la possibilité d'action chimiothérapique avant toute transformation anaplasique vient des études métaboliques en TEP. Elles révèlent que certains oligodendrogliomes de bas grade ont des caractéristiques de captation d'acides aminés acides aminés neutres compatibles avec une thérapie intratumorale efficace à l'aide de molécules qui normalement ne traverseraient pas une barrière hématoencéphalique intacte. Ce concept est déjà validé dans les oligodendrogliomes bénins pour lesquels l'extension des protocoles de chimiothérapie, initialement réservés aux formes anaplasiques, s'est révélée efficace dans 30 % des cas. Le développement de molécules capables de rompre la barrière hématoencéphalique au niveau des seules zones tumorales permet d'envisager un traitement chimiothérapique des gliomes de bas grade avant toute évolution vers l'anaplasie.

Dans l'immédiat, il demeure correct de considérer que la chimiothérapie systémique des gliomes de bas grade n'a pas confirmé son efficacité à la phase adjuvante, mais il est vraisemblable que cette attitude sera obsolète dans un avenir proche.

Les principaux protocoles et molécules qui peuvent être utilisés dans le cadre de la chimiothérapie des gliomes de bas grade de la FCP de l'enfant sont (133) :

Tableau XXI : les principales drogues utilisées en chimiothérapie

Drogues	Mécanismes d'action
Nitroso-urées BCNU (Carmustine) CCNU (Lomustine) ACNU (Nimustine)	Carbamylation des groupes aminés
Procarbazine Carboplatine Cisplatine	Alkylation de DNA, interférence avec la synthèse protéique
Cyclophosphamide Ifosfamide Paclitaxel	Alkylation de DNA, formation d'ion carbonium Inhibiteur des fonctions des microtubules
Vincristine Etoposide	Inhibiteur de la Topoisomérase II
Teniposide Topotecan	Inhibiteur de la topoisomérase I Précurseur imidazotétrazine de MTIC
Temozolamide Tamoxifen	Inhibiteur de protéine kinase C (à forte dose)

Les protocoles de chimiothérapie sont bien définis, en utilisant initialement la PCV (Procarbazine, CCNU et Vincristine).

Une autre molécule récemment testée : le Témazolomide (134) qui est une chimiothérapie par voie orale exclusive. Cette molécule est généralement préférée au protocole PCV pour sa facilité d'administration, sa meilleure tolérance et son efficacité prouvée. Elle est généralement administrée à la dose de 150–200 mg/m² de j1 à j5 pendant 4 semaines.

❖ TOXICITE DE LA CHIMIOOTHERAPIE :

La chimiothérapie à base de PCV a des effets secondaires multiples à type de nausées, vomissements, anorexie, fatigue, éruption cutanée, engourdissement ou paresthésie, douleurs abdominales, constipation, hépatotoxicité, encéphalopathie, convulsions, hémorragies intracrâniennes, infections, neutropénie et thrombopénie.

Le Témazolomide présente un taux d'hématotoxicité entre 8 et 23 % (134), ce qui est inférieur au taux du PCV. Le témozolomide ne présente pas de toxicité cumulative contrairement au PCV, ce qui permet de l'administrer de façon prolongée.

4. Perspectives thérapeutiques d'avenir :

4-1 THERAPIE GENIQUE :

Cette nouvelle approche consiste à introduire et à faire du matériel génétique à visée thérapeutique (transgène) dans une cellule malade. Le transfert intracellulaire du transgène (transfection) nécessite la création de systèmes cellulaires ou viraux (vecteurs) propres à assurer son intégration au sein de la cellule cible. Une fois le transgène intégré dans la cellule, il faudra encore qu'il s'exprime, et que le produit de cette expression tende à modifier le phénotype de la cellule, soit en la conduisant vers la destruction, soit en la guérissant à proprement parler, c'est-à-dire en restaurant chez elle un comportement normal.

Cette thérapie n'est encore qu'à ces débuts, dans les années à venir, elle pourra être décisive pour le traitement des tumeurs nécessitant des traitements conventionnels notamment les tumeurs gliales.

Les méthodes d'introduction du transgène dans la cellule font appel à des vecteurs viraux modifiés, dont les plus fréquemment utilisés sont les adénovirus, le virus herpès et certains rétrovirus. Pour leur utilisation thérapeutique, les virus modifiés doivent satisfaire à certaines règles de sécurité :

- Faible toxicité tissulaire,
- Absence de réaction immune ou inflammatoire,
- Absence de réplication active qui pourrait être à l'origine d'une dissémination incontrôlée chez le patient,
- Sélectivité de la cible cellulaire (en générale cellule en division).

Les vecteurs non viraux, tout en étant l'objet de recherches intenses, n'ont pour le moment pas été utilisés dans la recherche humaine (134)

L'approche utilisant les gènes « suicide » (thymidine kinase du HSV1) est la plus largement utilisée (127)134. La première étude clinique date de 1992, et plusieurs études ont suivi dans les cinq dernières années (135).

Dans la série d'Immonen (136), l'introduction de l'adénovirus HSV-tk avec injection intraveineuse du ganciclovir pour le traitement du gliome primitif ou récidivant, a augmenté la médiane de survie de 37.7 semaines à 62.4 semaines avec une bonne tolérance.

Dans la série de Kramn (137), le traitement d'un épendymome par ganciclovir, après implantation intracrânienne du gène codant pour la thymidine kinase du HSV1, a induit une activation du système immunitaire sous forme d'une production accrue des cellules T et B. Ceci supporte le concept d'un vaccin antitumoral par thérapie génique et ouvre de nouvelles perspectives thérapeutiques pour accroître le rendement de la combinaison des drogues stimulantes et les stratégies immunologiques de la thérapie génique (137).

5. Stratégie thérapeutique :

En fonction du type histologique :

a. Les astrocytomes :

a-1 Chirurgie :

Traitement de première intention, en effet les techniques chirurgicales ont évolué ces dernières années. L'IRM préopératoire définit le volume tumoral et cette approche anatomique précise le geste chirurgical. Les moyens stéréotaxiques de guidage peropératoire [28, 45] améliorent l'abord chirurgical des tumeurs profondes. Le bistouri ultrasonique permet de morceler et d'aspirer l'astrocytome à partir de son centre, sans être trop agressif sur le cerveau sain adjacent.

a-2 Radiothérapie :

Lorsque la chirurgie n'est pas possible ou incomplète en raison de la localisation profonde ou diffuse, le recours à la radiothérapie est souvent indiquée

Les astrocytomes à bas grade de malignité peuvent très bien répondre à la radiothérapie.

Il est préférable de recommander une radiothérapie en postopératoire en cas de résection partielle ou s'il existe des signes d'invasion du tronc cérébral (12, 3)

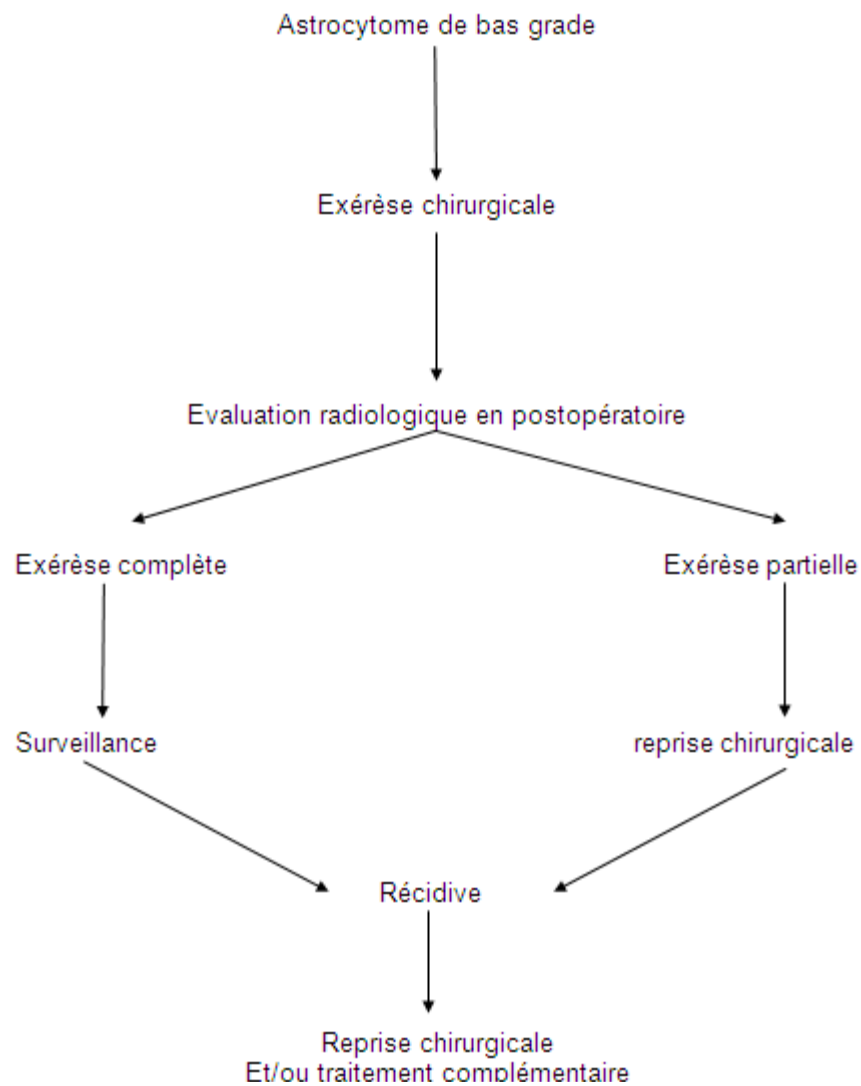


Figure 30 : stratégie thérapeutique des astrocytomes de bas grade chez l'enfant.

b. Les épendymomes

b-1 Chirurgie :

Partie initiale du traitement, la chirurgie est essentielle compte tenu de son impact pronostique. L'exérèse doit être aussi complète que possible

L'insertion tumorale sur le plancher du IVe ventricule constitue le facteur limitant essentiel de l'exérèse et représente une cause importante de morbi/mortalité postopératoire. L'extension latérale est également responsable de difficultés opératoires importantes

L'IRM précoce en postopératoire doit venir compléter l'impression macroscopique pour apprécier la qualité de la chirurgie, et discuter les possibilités d'un traitement complémentaire

b-2 Radiothérapie :

Indiquée en cas d'exérèse incomplète, ou en cas de récurrence tumorale

b-3 Chimiothérapie :

La chimiothérapie a surtout un intérêt chez l'enfant de moins de 3 ou 5 ans pour différer la radiothérapie, et éviter ainsi les séquelles neuropsychologiques, mais elle peut être également utilisée de façon isolée

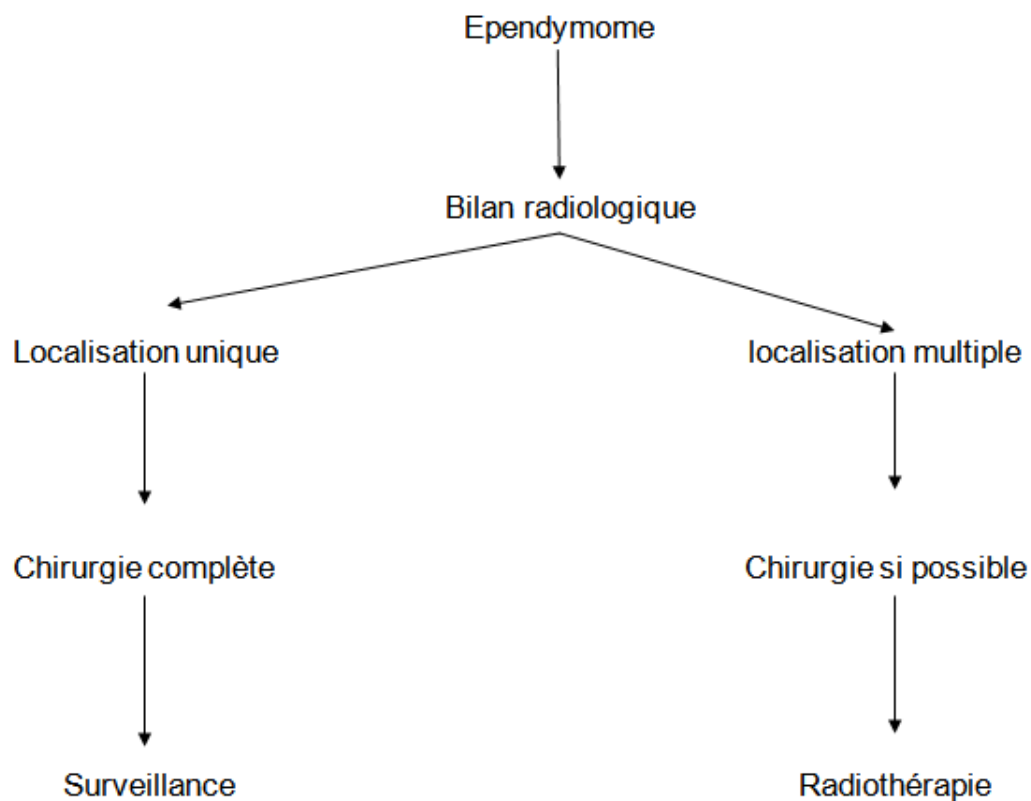


Figure 31 : stratégie thérapeutique des épendymomes de bas grade

c. Les gliomes du tronc cérébral :

c-1 Chirurgie :

il faut éviter les interventions radicales à cause d'un risque lié à l'atteinte de la fonction neurologique et à la crainte d'un déficit neurologique postopératoire inacceptable.

Toutefois, une exérèse partielle dans cette région par des méthodes stéréotaxiques peut avoir une efficacité surprenante (108).

Lors d'une récurrence tumorale, une réintervention peut être envisagée chez les malades dont l'état neurologique est satisfaisant et avec une extirpation tumorale possible.

c-2 Traitement complémentaire :

Indiqué en cas de résection incomplète et ou récurrence tumorale

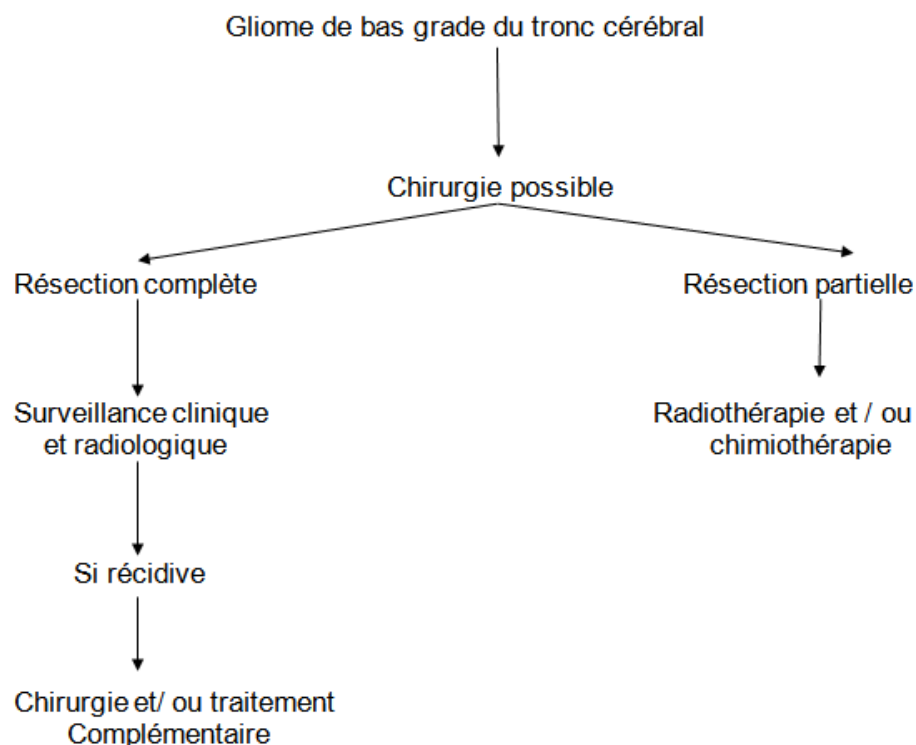


Figure 32 : prise en charge des gliomes de bas grade du tronc cérébral.

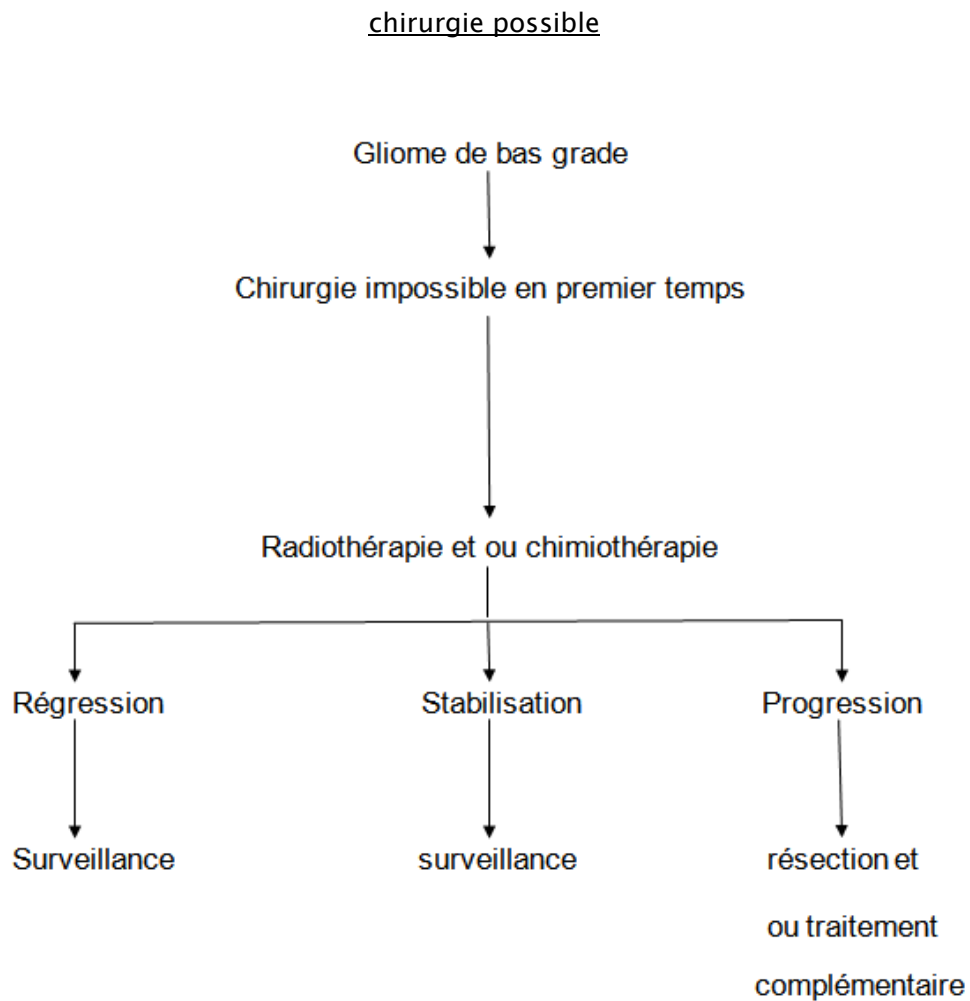


Figure 33 : prise en charge des gliomes de bas grade, chirurgie en premier temps non possible

V. SURVEILLANCE ET COMPLICATIONS POSTOPERATOIRES:

1- SURVEILLANCE : (4, 96, 138, 139)

1-1 Surveillance peropératoire :

Les accidents inhérents à la chirurgie des tumeurs de la FCP sont de plusieurs ordres :

- troubles de la fréquence cardiaque : bradycardie et tachycardie,
- troubles du rythme cardiaque : extrasystoles,

- troubles de la thermorégulation le plus souvent à type d'hyperthermie progressive.

L'anesthésiste doit être attentif à saisir la moindre anomalie qui indiquerait au neurochirurgien que son geste devient traumatisant pour les centres vitaux, d'où l'intérêt de l'adjonction d'appareils de mesures fiables de la tension artérielle, de la pression veineuse centrale et des gaz du sang qui sont les éléments de meilleure surveillance de l'intégrité du tronc cérébral.

1-2 Surveillance postopératoire :

Le pronostic immédiat est conditionné par la qualité de la surveillance et des soins; remis dans son lit en position assise, placé en unité de soins intensifs le malade doit être l'objet pendant plusieurs jours d'une surveillance permanente portant sur les grandes fonctions de l'organisme, l'état de conscience et l'état local.

- la ventilation doit faire l'objet d'une attention particulière dont l'efficacité est jugée sur les résultats des mesures répétées des gaz du sang,
- la fonction cardiovasculaire est surveillée par l'enregistrement électrocardiographique continu et la prise régulière des chiffres tensionnels,
- la sonde gastrique doit être maintenue en place pendant plusieurs jours et permet d'éviter les vomissements et de recueillir le liquide gastrique, les hémorragies gastroduodénales ne sont pas rares,
- la surveillance de la température, des constantes biologiques s'impose chez tout opéré,
- l'état local doit faire l'objet d'une surveillance rigoureuse. L'appui prolongé sur la cicatrice chez l'enfant peut se compliquer d'escarres et de fistule du LCR.
- Un gonflement fluctuant de la nuque peut être la manifestation d'un trouble de la circulation du LCR dans les jours suivant l'intervention d'où l'intérêt d'une appréciation régulière de la tension de la nuque.

2- COMPLICATIONS POST-OPERATOIRES :

De nombreuses complications peuvent survenir et sont de gravité variable.

2-1 Complications immédiates :

Surviennent dans les cas des tumeurs très volumineuses, elles sont souvent l'apanage du nourrisson, ou lorsqu'il existe une infiltration du plancher du 4ème ventricule.

On peut noter :

- une absence de réveil
- des troubles neurovégétatifs immédiats (hyperthermie, modifications du rythme respiratoire voire même une apnée),
- des troubles vasomoteurs, des modifications de la tension artérielle. Ces troubles conduisent plus souvent à la mort dans quelques jours.

2-2 Complications secondaires :

Surviennent vers le 4ème jour, il peut s'agir de troubles de la conscience ou d'anomalies neurovégétatives justifiant la pratique d'une TDM cérébrale dans le but d'éliminer un hématome du 4ème ventricule. Une hyperthermie n'est pas rare et généralement expliquée par une hémorragie méningée.

2-3 Complications tardives :

a- Méningite postopératoire : (140)

Les infections méningées après neurochirurgie représentent un problème important, elles sont corrélées à un taux de mortalité élevé de 20 à 50%. Les types d'infections postopératoires sont variés : infection cutanée (25 %), abcès cérébral (15 %), ostéite du volet (12 %), méningites (50 %).

b- Complications respiratoires :(138, 140)

On peut les diviser en deux catégories :

b-1 Trouble ventilatoire d'origine centrale :

Il s'agit d'insuffisance respiratoire qui se manifeste cliniquement par des anomalies du rythme respiratoire pouvant aller jusqu'à l'apnée.

Les patients particulièrement à risque sont ceux qui présentent une lésion des structures médianes, notamment du IVème ventricule.

b-2 Pneumopathie :

Du point de vue clinique, radiologique et biologique, on peut tout observer de l'infection bronchique simple à un syndrome de détresse respiratoire aiguë.

c- Complications hémorragiques :

c-1 Hématomes du foyer opératoire : (141, 140)

Ils sont plus fréquents pour les grosses tumeurs et sont souvent dus à une atteinte de l'artère cérébelleuse antéro-inférieure. L'éventuel hématome dans la cavité opératoire doit être discuté devant une aggravation secondaire de la conscience, d'une mydriase ou de troubles neurovégétatifs.

c-2 Hématomes extra et sous duraux : (4, 140)

Les hématomes sous duraux sont plus fréquents que les extraduraux. Ils peuvent se manifester au cours de l'intervention par une importante turgescence cérébelleuse.

d- Fuite du liquide céphalorachidien :

Cette complication constitue la principale cause de méningite reconnue dans tous les articles traitants les méningites postopératoires.

Pour l'éviter, il faut une fermeture étanche de la dure-mère renforcée par la colle biologique.

e- Complications locales :(4)

Ce sont les escarres occipitales qu'il faut guetter en changeant les points d'appui, et l'épanchement sous-cutané du LCR réalisant un chignon lié à des fuites du LCR à travers les

points de sutures de la dure-mère dont l'évolution est souvent favorable grâce à des ponctions évacuatrices et à des pansements légèrement compressifs.

f- Œdèmes et poussées d'hydrocéphalie :(4, 140)

Les œdèmes postopératoires peuvent bénéficier d'un traitement médical (corticoïdes), alors que l'hydrocéphalie aiguë nécessite une sanction chirurgicale en urgence.

g- Complications digestives :(4)

Des hémorragies digestives s'observent essentiellement lorsque les suites postopératoires ont été orageuses et souvent liées à des ulcères duodénaux.

h- Autres complications :

h-1 Les troubles thromboemboliques : (4, 141)

Dus à l'immobilisation prolongée et à l'hémoconcentration induite par la restriction hydrique. Le nursing quotidien avec la kinésithérapie constitue le meilleur moyen de prévention.

h-2 La tétraplégie : (4, 141)

Survenant après chirurgie en position assise, le mécanisme invoqué est la diminution du débit sanguin médullaire en rapport avec une hyperflexion ou une déviation prononcée du crâne.

h-3 La pneumocéphalie: (4)

Pratiquement constante chez les patients opérés en position assise mais exceptionnellement importante pour entraîner une détérioration neurologique et nécessiter une décompression immédiate.

Dans notre série on a noté :

- Un décès à J6 en postopératoire.
- Une méningite chez 3 patients mis sous antibiothérapie, avec une bonne évolution.

- Une aggravation du syndrome d'hypertension intracrânienne ayant nécessité une dérivation du liquide céphalorachidien.

VI. Modalités évolutives :

1. Mortalité :

La neuroanesthésie et la neuroréanimation jouent dans nos jours un rôle thérapeutique important grâce à l'effet bénéfique sur le cerveau d'un certain nombre de produits et grâce à une prise en charge périopératoire adéquate.

La mortalité, en matière de neurochirurgie, dépend de la maîtrise des différentes étapes périopératoires : l'évaluation préopératoire, la neuroanesthésie, la chirurgie et la prise en charge postopératoire (142).

La mortalité opératoire a reconnu une baisse significative durant ces dernières décades.

Ceci peut être expliqué par l'amélioration de l'imagerie, des techniques chirurgicales, de la neuroanesthésie et des conditions de soins intensifs en milieu de réanimation.

CHERQUAOUI (143) a rapporté un taux de mortalité de l'ordre de 20 à 40%.

Pour RAJI (3) , le taux de mortalité était estimé à 23%.

Dans d'autres études, le taux de mortalité est nettement plus bas. Il était estimé à 15% dans la série de FERRANTE (144)

Alors qu'il était nul dans la série de VOTH (145).

Dans notre série on a noté un seul décès en postopératoire

Tableau XXII : Mortalité des tumeurs de la FCP selon les auteurs.

Auteurs	Nombre de cas	Taux (%)
CHERQAOUI (143)	36	22
RAJI (3)	82	23
FERRANTE (144)	20	15
VOTH (145)	102	0
Notre série	30	3.34

2. Récidive :

L'apparition des récurrences est fonction du type histologique, de l'âge du patient et de la nature de l'exérèse tumorale.

La date d'apparition des récurrences pour l'astrocytome est tardive, en moyenne 4 ans (3, 146).

En cas d'astrocytome en récurrence, les décisions dépendront de l'âge, de la topographie, de l'état clinique fonctionnel et du traitement initial. Le traitement pourra comporter un geste chirurgical d'exérèse dans les astrocytomes circonscrits récidivants ou un geste biopsique de confirmation de transformation anaplasique en cas de lésion diffuse. La confirmation de la transformation est ressentie comme une nécessité pour décider du traitement à entreprendre car la stratégie devient alors celle des gliomes malins. Si une radiothérapie a été antérieurement pratiquée, le diagnostic de radionécrose devra dans un premier temps être éliminé, avant de discuter d'un éventuel complément d'irradiation si les délais entre traitement primaire et récurrence sont suffisants. Quant à la chimiothérapie, elle aura souvent recours aux nitrosé-urées qui ont fait la preuve de leur efficacité dans les tumeurs gliales de haut grade et ont une pharmacocinétique favorable.

Pour les épendymomes la récurrence tumorale est essentiellement locale. (147) Une surveillance radiologique régulière permet de détecter des récurrences asymptomatiques (148) Une deuxième chirurgie doit être proposée si elle est possible, (149) suivie d'une radiothérapie lorsqu'elle n'a pas été effectuée. Certaines équipes ont proposé une irradiation stéréotaxique en cas de récurrence (150, 151, 152)

La TDM trouve son importance dans le diagnostic précoce des récurrences même avant l'apparition des signes cliniques (18, 146).

Dans notre série de 30 cas on a noté 6 cas de récurrence dans 3 cas d'astrocytomes, 2 cas d'épendymomes et 1 cas de gliome de bas grade du tronc cérébral, 5 cas ont bénéficié d'une reprise chirurgicale et un seul patient a bénéficié d'une radiothérapie.

3. les séquelles neurologiques :

3-1 Visuelles

Elles sont essentiellement à type de cécité.

Dans notre série, nous avons noté 2 cas de cécité, soit 6.67%

3-2 Trouble de langage

Ils vont de la dysarthrie au mutisme.

Ils sont fréquents après ablation chirurgicale d'une tumeur de la FCP, surtout si l'intervention emporte une grande partie du lobe cérébelleux (surtout gauche) et une partie ou la totalité du vermis.

Dans notre série un seul cas de trouble de parole a été noté.

3-3 Détérioration intellectuelle

Elle est liée surtout à l'âge au moment de la radiothérapie.

3-4 Les déficits neurologiques

Dans notre série on a noté 2 cas de syndromes pyramidaux séquellaires soit 6.67%, un seul cas de syndrome cérébelleux séquellaire, et un seul cas de paralysie faciale séquellaire.

VII. Facteurs pronostiques :

Les éléments qui peuvent intervenir dans la longueur et la qualité de survie sont multiples, certains sont communs à tous les processus expansifs intracrâniens.

1. L'âge :

Surtout à court terme : plus l'âge est jeune, plus le risque de récurrence et de décès est grand.

2. Le sexe :

Le taux de survie à 10ans est proportionnellement beaucoup plus important chez les filles (44% contre 20%).

3. Localisation et extension de la tumeur :

Les tumeurs hémorragiques sont de mauvais pronostic.

La taille tumorale intervient sur le pronostic immédiat.

Le pronostic des tumeurs du tronc cérébral est fâcheux.

4. Rapport au plancher du 4ème ventricule

C'est un facteur déterminant du pronostic à long terme. Le taux survie à 10 ans des enfants dont le plancher était libre représente plus du double de celui des enfants dont le plancher était envahi

5. Modalités thérapeutiques :

La qualité de l'exérèse tumorale est susceptible d'influencer les résultats aussi bien courts terme qu'à long terme. Ainsi en cas d'épendymome, le taux de survie chez les patients ayant un résidu tumoral versus exérèse est totale est respectivement inférieure à 20%, et 60% (153)

La radiothérapie demeure dans l'heure actuelle un outil thérapeutique impératif pour l'amélioration des taux de survie.

6. Type histologique :

L'épendymome a le plus mauvais pronostic.

L'astrocytome a le meilleur pronostic.



CONCLUSION

Les gliomes de bas grade de la fosse cérébrale postérieure de l'enfant représentent un groupe hétérogène de tumeurs bénignes ayant un tableau clinique variable et un pronostic excellent.

Les gliomes de bas grade de la FCP sont fréquents chez l'enfant, ils représentent 50% des tumeurs de la FCP de l'enfant.

La symptomatologie clinique est dominée par l'association d'un syndrome d'hypertension intracrânienne et un syndrome cérébelleux

L'IRM est l'examen morphologique le plus performant pour l'étude de ce genre de tumeurs, néanmoins la TDM cérébrale garde une place importante.

Sur le plan thérapeutique ; l'idéal c'est de réaliser une exérèse complète, cependant étant donné la localisation, le volume et l'extension de la tumeur, l'acte chirurgical peut parfois se limiter à une exérèse incomplète voir l'abstention chirurgicale ou une simple biopsie avec le recours à d'autres thérapeutiques

Le type histologique le plus rencontré est l'astrocytome pilocytique

La méningite représente la complication postopératoire la plus fréquente

Actuellement la radiothérapie occupe de plus en plus une place importante dans la prise en charge thérapeutique des gliomes de bas grade de la FCP de l'enfant.

Enfin, de toutes ces notions, on peut déduire que les gliomes de bas grade de la FCP de l'enfant restent une affection fréquente,

L'amélioration de leur pronostic nécessite :

- Un diagnostic précoce, d'où la nécessité de multiplier les centres de neurochirurgie et de neurologie afin de faciliter le diagnostic de ces tumeurs.
- La présence des services de neuroradiologie et de réanimation.
- Et surtout de disposer d'un scanner et si possible une IRM au niveau des centres hospitaliers

A decorative rectangular frame with ornate, symmetrical scrollwork at each corner. The word "ANNEXES" is centered within the frame in a bold, italicized serif font.

ANNEXES

Annexe 1

La prise en charge neurochirurgicale des gliomes de bas grade de la fosse cérébrale postérieure de l'enfant

FICHE D'EXPLOITATION

1)-identité :

-Nom et prénom : -Age : -sexe :
-Numéro d'entrée : -Origine géographique :

2)-données cliniques :

Délai entre le début des symptômes et l'admission :

→Motif de consultation :

-céphalées - vomissement -baisse de l'acuité visuelle - diplopie
- vertiges -troubles de la marche - surdité/hypoacousie - dysphonie
-Impotence fonctionnelle -macrocranie - troubles
comportement/psychiques
-épilepsie -autres :

→Examen physique :

➤ Hypertension intracrânienne : -macrocranie -regard en coucher
soleil
- Baisse de l'acuité visuelle -cécité -diplopie - strabisme -signes
d'engagement
➤ Signes déficitaires :
-Sd. Cérébelleux statique -Sd cérébelleux cinétique -Sd cérébelleux mixte
-Sd. Vestibulaire -paralysie des nerfs crâniens si oui quel nerf :
.....
-irritation pyramidale -troubles de conscience -autres :
.....
➤ Fond d'œil -normal -irrégularité des bords papillaires
-œdème papillaire -atrophie optique -non it

3)-données par accliniques :

→TDM cérébrale :

-siège : -hémisphère cérébelleux droit -hémisphère cérébelleux gauche
-vermis -V4 -tronc cérébral -AR

-taille tumorale :

-signes associés : -hydrocéphalie - œdème péri lésionnel -calcifications
-effet de masse -engagement

-type en faveur :

→IRM cérébrale +/- Angio-IRM:

-siège : -hémisphère cérébelleux droit -hémisphère cérébelleux gauche

Prise en charge neurochirurgicale des gliomes de bas grade de la fosse cérébrale postérieure de l'enfant

-vermis -V4 -tronc cérébral -A
-taille tumorale :
-signes associés : -hydrocéphalie - œdème péri lésionné -calcifications
-effet de masse -engagement
-type en faveur :
→Autres.

4) -données thérapeutiques :

-Traitement médical -traitement de l'hydrocéphalie
→Traitement chirurgical spécifique :
-position du malade : -décubitus ventral décubitus latéral
-voie d'abord : -Occipitocervicale médiane rétrosigmoïdienne
- Autre :
-qualité de l'exérèse : -totale - partielle -biopsie -abstention chirurgicale
-séjour en réanimation : oui durée..... non
-rééducation : oui non
-suites postopératoires : -simples -décès -pneumopathie nosocomiale
méningite
-aggravation du Sd.d'HTIC -autres :

→Résultat ana-path :

→Traitement complémentaire : -radiothérapie -chimiothérapie -radio
chirurgie

5) Evolution :

-favorable -stationnaire -complication -non
précisée
→Complications : -décès -récidive -séquelle
neurologiques
-récidive : délai de récurrence TTT ultérieur : chirurgie radiothérapie chimiothérapie
-séquelles neurologiques : Sd cérébelleux baisse de l'acuité visuelle surdité
Sd pyramidal Diplopie paralysie des nerfs crâniens autres :

Annexe2 :

tableaux des observations

Observation n°	1	2	3	4
Age	4 ans	5 ans et 4 mois	4 ans	5 ans
Sexe	M	M	F	M
Origine géographique	Marrakech	Marrakech	Marrakech	Marrakech
DEA	1 mois	4 mois	5 mois	1 mois
HIC	+	+	+	+
Sd C	S	S	S	-
Sd V	-	-	-	-
Sd P	-	+	-	+
AUTRES	Strabisme convergent	Strabisme interne droit, hémiparésie gauche	-	Troubles de conscience/tétraparésie Paralysie III X IX droits
Siege	V4	Vermis, HCD	Vermis, V4	Tronc cérébral
Taille	NP	35/33 mm	35/32/35 mm	36/38 mm
Signes associés	Hydrocéphalie , Œdème, effet de masse	Effet de masse, œdème périlesionel	Hydrocéphalie	Effet de masse/œdème
Type en faveur	Ependymome	Médulloblastome	Médulloblastome	Gliome du TC
IRM	NP	Astrocytome kystique	Astrocytome	Gliome de grade intermédiaire
CRO	Exérèse+VCS	Biopsie	Exérèse totale+DVP	-
ANA-PATH	Ependymome	Astrocytome grade II	Astrocytome bas grade	NP
Suites post-op	Simple	Simple	Séquelles+méningite +pneumocéphalie	Simple
Radiothérapie	-	-	-	+
Chimiothérapie	-	-	-	-
Evolution	Perdue de vue	NP	Stationnaire	Récidive

Prise en charge neurochirurgicale des gliomes de bas grade de la fosse cérébrale postérieure de l'enfant

Observation n°	<u>5</u>	<u>6</u>	<u>7</u>	<u>8</u>
Age	8 ans	10 ans	13 ans	2 ans
Sexe	M	F	F	M
Origine géographique	Chichawa	Zagoura	Laayoune	Zagoura
DEA	2 mois	3 mois	2 mois	6 mois
HIC	-	+	+	+
Sd C	M	-	-	S
Sd V	-	-	-	-
Sd P	+ à gauche	+	-	+
AUTRES	Paralysie faciale droite diplopie	Cécité	Fièvre Raideur méningée	-
Siege	Vermis /HCD	Vermis	Vermis	Vermis/V4
Taille	NP	67/50 mm	33/47 mm	58/62 mm
Signes associés	Hydrocéphalie	Hydrocéphalie	Hydrocéphalie	Hydrocéphalie
Type en faveur	médulloblastome/Astrocytome	Astrocytome	MDB/ASTM	MDB/Ependymome
IRM	-	-	Astrocytome	NF
CRO	Exérèse totale	Partielle	Totale	Totale
ANA-PATH	Astrocytome pilocytique	A. Pilocytique grade I	A. Pilocytique grade I	Ependymome grade II
Suites post-op	Simple	Simple	Simple	Méningite
Radiothérapie	-	-	-	-
Chimiothérapie	-	-	-	-
Evolution	Favorable	Favorable	Favorable	Favorable

Prise en charge neurochirurgicale des gliomes de bas grade de la fosse cérébrale postérieure de l'enfant

Observation n°	9	10	11	12
Age	2 ans et 2 mois	4 ans et ½	15 ans	3 ans
Sexe	F	F	M	F
Origine géographique	Essaouira	Marrakech	Youssofia	Tiznit
DEA	3 mois	7 mois	2 mois	1 ans et ½
HIC	+	+	+	+
Sd C	S	M	S	S
Sd V	-	-	-	-
Sd P	+	+	-	+
AUTRES	Troubles de conscience	Sd tétrapyramidal	Strabisme interne gauche	-
Siege	Vermis	V4	Vermis	V4
Taille	NP	5 cm	20/24/15 mm	42/44 mm
Signes associés	Hydrocéphalie	Hydrocéphalie	Effet de masse	Hydrocéphalie et effet de masse
Type en faveur	NP	Ependymome	NP	NP
IRM	NF	Ependymome du V 4	A. Pilocytique	Astrocytome
CRO	Partielle	Totale	Totale	Totale
ANA-PATH	Ependymome II	Ependymome grade II	A. Pilocytique	A. Pilocytique grade I
Suites post-op	Simple	Simple	Simple	Simple
Radiothérapie	-	-	-	-
Chimiothérapie	-	-	-	-
Evolution	Récidive	Favorable	NP	Récidive

Prise en charge neurochirurgicale des gliomes de bas grade de la fosse cérébrale postérieure de l'enfant

Observation n°	13	14	15	16
Age	3 ans	15 ans	10 ans	13 ans
Sexe	M	M	M	F
Origine géographique	Marrakech	Safi	Marrakech	Tahanouat
DEA	2 mois	1 mois	4 ans	1 mois
HIC	+	+	+	+
Sd C	S	M	M	S
Sd V	-	-	-	-
Sd P	+	-	+	-
AUTRES	Macrocranie	-	Signes d'engagement	Baisse de l'acuité visuelle
Siege	Vermis	APC	Vermis	Vermis/V4
Taille	60/68 mm	54/45 mm	NP	NP
Signes associés	Hydrocéphalie	Hydrocéphalie et effet de masse	Hydrocéphalie	Hydrocéphalie/effet de masse
Type en faveur	A. Pilocytique	A. Pilocytique ou kyste hydatique	Astrocytome	Astrocytome kystique
IRM	NF	A. Pilocytique	NF	NF
CRO	Totale	Totale	Totale+DVP	Totale
ANA-PATH	A. Pilocytique	A. desmoplastique	Astrocytome pilocytique grade I	Astrocytome kystique
Suites post-op	Simple	Simple	Simple	Simple
Radiothérapie	-	-	-	-
Chimiothérapie	-	-	-	-
Evolution	Favorable	Favorable	Récidive	Favorable

Prise en charge neurochirurgicale des gliomes de bas grade de la fosse cérébrale postérieure de l'enfant

Observation n°	17	18	19	20
Age	6 ans	5 ans	14 ans	6 ans
Sexe	M	M	M	M
Origine géographique	Marrakech	Marrakech	Kelaa serghna	Marrakech
DEA	5 mois	3 mois	3 mois	2 mois
HIC	+	+	+	+
Sd C	S	S	S	M
Sd V	-	-	-	-
Sd P	-	-	-	-
AUTRES	Baisse de l'acuité visuelle	Baisse de l'acuité visuelle	-	Strabisme
Siege	Vermis/V4/TC	Vermis	Vermis	V4
Taille	42/50 mm	NP	40/44 mm	NP
Signes associés	Hydrocéphalie et effet de masse	Hydrocéphalie	Hydrocéphalie	Hydrocéphalie et effet de masse
Type en faveur	Astrocytome	Astrocytome	Médulloblastome	Médulloblastome
IRM	NF	NF	NF	NF
CRO	Partielle	Totale /DVP	Totale /DVP	Totale /DVP
ANA-PATH	A. Pilocytique	Astrocytome de bas grade	Xanthoastrocytome pléomorphe	Ependymome
Suites post-op	Simple	Simple	Méningite	Simple
Radiothérapie	-	-	-	-
Chimiothérapie	-	-	-	-
Evolution	Récidive	Favorable	Favorable	Récidive

Prise en charge neurochirurgicale des gliomes de bas grade de la fosse cérébrale postérieure de l'enfant

Observation n°	21	22	23	24
Age	9 ans	5 ans	10 ans	15 ans
Sexe	M	F	M	F
Origine géographique	Fetouaka	Kelaa sraghna	Kelaa sraghna	Marrakech
DEA	2 mois	5 semaines	10 mois	4 mois
HIC	+	+	+	+
Sd C	M	M	S	S
Sd V	-	-	-	-
Sd P	+	-	-	-
AUTRES	Paralysie du V et du VII gauche, baisse de l'acuité visuelle	Diplopie	AEG Signes d'engagement	Baisse de l'acuité visuelle
Siege	Tronc cérébral	Vermis/ V4	Vermis	Vermis
Taille	NP	NP	47/43/40 mm	8/4/4 cm
Signes associés	Hydrocéphalie	Hydrocéphalie	Hydrocéphalie/effet de masse	Hydrocéphalie/effet de masse
Type en faveur	Gliome de TC	Médulloblastome	Médulloblastome	Médulloblastome
IRM	NF	NF	NF	NF
CRO	Partielle/DVP	Totale/ DVP	Totale	Partielle/ DVP
ANA-PATH	Astrocytome II	Astrocytome pilocytique	A. Pilocytique grade I	Astrocytome faible grade
Suites post-op	Décès	Simple	Simple	Simple
Radiothérapie	-	-	-	-
Chimiothérapie	-	-	-	-
Evolution	Décès	Favorable	Favorable/strabisme	Favorable/BAV

Prise en charge neurochirurgicale des gliomes de bas grade de la fosse cérébrale postérieure de l'enfant

Observation n°	25	26	27	28
Age	4 ans	1 an et 7 mois	15 ans	11 ans
Sexe	M	M	M	M
Origine géographique	Marrakech	Safi	Marrakech	Benimalal
DEA	3 mois	1 an et 7 mois	3 mois	6 mois
HIC	+	-	+	+
Sd C	S	-	M	S
Sd V	-	-	+	-
Sd P	-	-	-	-
AUTRES	Baisse de l'acuité visuelle	Macrocranie, regard en coucher de soleil, retard du dvp psychomoteur	Baisse de l'acuité visuelle	-
Siege	V4	Vermis /V4	HCD/ vermis	Vermis
Taille	NP	NP	NP	20/24 mm
Signes associés	Hydrocéphalie	Hydrocéphalie	-	Œdème périlesionel
Type en faveur	Ependymome	Kyste du plexus choroïde	MDB/Astrocytome	Astrocytome
IRM	NF	Kyste du plexus choroïde	NF	Astrocytome pilocytique
CRO	Totale/DVP	Totale	Totale	Totale
ANA-PATH	Ependymome grade II	Kyste du plexus choroïde	Astrocytome grade II	Astrocytome pilocytique
Suites post-op	Simple	NP	Simple	Simple
Radiothérapie	-	-	-	-
Chimiothérapie	-	-	-	-
Evolution	Favorable	NP	Favorable	Favorable

Observation n°	<u>29</u>	<u>30</u>
Age	8 ans	15 ans
Sexe	F	M
Origine géographique	Marrakech	Marrakech
DEA	4 mois	15 jours
HIC	+	+
Sd C	M	S
Sd V	-	-
Sd P	-	+
AUTRES	Baisse de l'acuité visuelle	Baisse de l'acuité visuelle
Siege	HCD/ vermis	Vermis/ V4
Taille	NP	NP
Signes associés	Hydrocéphalie	-
Type en faveur	MDB/Astrocytome	Ependymome
IRM	NF	NF
CRO	Totale/ DVP	Totale
ANA-PATH	Astrocytome faible grade	Astrocytome pilocytique
Suites post-op	Simple	Simple
Radiothérapie	-	-
Chimiothérapie	-	-
Evolution	Favorable	Favorable

Annexe 3 :

Les rappels

1. Rappel anatomique :

La fosse cérébrale postérieure est située entre la tente du cervelet en haut et le trou occipital en bas. Cette fosse est limitée en avant par l'os sphénoïde, latéralement par les os temporaux et en particulier par les rochers, en arrière par les os occipitaux.

C'est un espace clos inextensible qui contient le cervelet et le tronc cérébral. L'écoulement du liquide céphalorachidien(LCR) se fait à ce niveau par des voies essentielles : l'aqueduc de Sylvius et le quatrième ventricule.

Les manifestations des tumeurs de la fosse cérébrale postérieure comprennent des signes d'hypertension intracrânienne (secondaire à l'apparition précoce d'un blocage de l'écoulement du LCR) et des signes de compression ou de destruction des structures nerveuses : paires crâniennes, fibres longues traversant le tronc cérébral et le cervelet.

2. Rappel histologique :

Les gliomes sont les tumeurs cérébrales primitives les plus communes. Ils appartiennent au groupe des tumeurs neuroépithéliales. Ils sont composés d'astrocytes, d'Oligodendrocytes, de cellules épendymaires, de neurones, de cellules embryonnaires, et des plexus choroïdes. Il existe des tumeurs bénignes à croissance lente (astrocytome pilocytique par exemple) et des tumeurs malignes à croissance rapide (glioblastome). Macroscopiquement, les gliomes se présentent comme des tumeurs aux limites imprécises, de couleur pale et consistance molle. L'astrocytome pilocytique est la tumeur gliale la plus fréquente chez l'enfant, son aspect histologique est celui d'une tumeur dont la forme classique ou biphasique associe une composante cellulaire fusiforme à longs prolongements cytoplasmiques dits ; piloïdes ; riche en

fibres de Rosenthal et une composante microkystique ou les cellules apparaissent plus rondes. La première composante exprime fortement la GFAP (protéine gliale fibrillaire acide) au contraire de la seconde. On peut y retrouver de rares mitoses, d'occasionnelles atypies cytonucléaires ou une prolifération vasculaire qui ne sont pas synonymes de malignité.

La classification anatomopathologique des gliomes repose sur la classification de l'organisation mondiale de la santé(OMS).

La première classification proposée par l'OMS a été publiée en 1979. Régulièrement réactualisée, elle est basée sur le type histologique prédominant et ne tient pas compte des deux caractéristiques majeures des tumeurs cérébrales : leur hétérogénéité et leur mode de croissance infiltrant. De ce fait la validité du diagnostic histopathologique dépend de la représentativité des prélèvements étudiés. Cette absence de reproductibilité est à l'origine de discordances diagnostiques entre les pathologistes et par ce biais de différence dans les résultats des grandes études cliniques dans la littérature.

La plus récente classification de l'OMS date de 2007. Elle repose sur une classification en grade de I à IV qui découle de la présence ou non de six critères :

- le degré de différenciation.
- la densité cellulaire.
- la présence d'atypies nucléaires.
- l'existence de mitoses.
- la prolifération endothéliale.
- la nécrose.

Ainsi la présence d'atypies nucléaires caractérise le grade II (astrocytome diffus, oligodendrogliome, oligoastrocytome), le grade III (astrocytome et oligodendrogliome anaplasique) requiert la présence de mitoses et d'anaplasie, et le grade IV se reconnaît par l'existence d'une prolifération endothéliale ou d'une nécrose (glioblastome).

L'astrocytome de grade I est l'astrocytome pilocytique. Dans la classification de l'OMS les lésions de grade I ont un faible potentiel de prolifération et peuvent être guéries par chirurgie seule.

Les tumeurs de grade II sont généralement infiltrantes et malgré un faible potentiel de prolifération sont à l'origine de rechutes fréquentes.

Le grade de l'OMS est un des éléments pouvant être utilisé par le clinicien pour prédire le pronostic du patient. La survie globale des patients présentant une tumeur de grade I et II est supérieure à 5 ans alors qu'elle est inférieure à 1 an pour les grades IV.

La classification de l'OMS a pour principal défaut dans les tumeurs cérébrales de l'enfant de ne pas tenir compte de leur localisation. La localisation de la tumeur au niveau du système nerveux central est évocatrice du diagnostic.

Par ailleurs il existe une autre classification des gliomes c'est la classification de l'Hôpital Saint Anne. Cette classification découle de l'étude de biopsies étagées stéréotaxiques basées sur la tomodensitométrie (TDM) ou sur l'imagerie par résonance magnétique (IRM). Cette méthode d'exploration avait initialement pour but de définir le volume cible pour le traitement curiethérapique des gliomes et donc les limites tumorales.

Dans cette classification, deux composantes distinctes sont observées dans les tumeurs gliales : le tissu tumoral solide,, qui n'est formé que de cellules tumorales sans éléments parenchymateux résiduel et comportant une microangiogénèse qui se traduit par une prise de contraste sur l'imagerie ; les cellules tumorales isolées, avec un parenchyme morphologiquement et fonctionnellement intact et qui ne contient pas de micro vaisseaux néoformés, elles ne prennent pas le contraste mais par l'intermédiaire de l'œdème associé elles se traduisent par une hypodensité au scanner et un hyper signal en T2 sur l'IRM.

De ces observations, trois notions capitales découlent de la classification de Saint Anne :

- Le scanner et l'IRM fournissent l'équivalent d'un examen macroscopique et permettant d'apprécier la validité des prélèvements et ainsi d'éviter les erreurs diagnostiques

- Les tumeurs astrocytaires, qu'elles soient bénignes (astrocytome pilocytique) ou malignes (glioblastomes) sont hautement angiogéniques. Elles comportent une composante de tissu tumoral et prennent constamment le contraste.
- Les oligodendrogliomes sont faiblement angiogéniques. Ils peuvent croître lentement en se nourrissant du lit capillaire du parenchyme sain environnant qu'ils infiltrent. La présence d'une composante de tissu tumoral et d'une prise de contraste peut traduire la transformation maligne de ces tumeurs.

Le système de grading des oligodendrogliomes et des oligoastrocytomes de l'hôpital de Saint Anne utilise deux critères : l'hyperplasie des cellules endothéliales et la prise de contraste ; il distingue deux grades de malignité : grade A avec une absence d'hyperplasie endothéliale et de prise de contraste avec une survie médiane à 11 ans dans les études chez l'adulte, et le grade B avec la présence d'hyperplasie endothéliale et/ou d'une prise de contraste (survie médiane de 3,5 ans). La microangiogénèse est l'élément clef de ce grading mixte histologique et radiologique.

Les deux classifications sont utilisées selon les habitudes propres des histopathologistes, dans notre série nous utiliserons la classification OMS.



RESUMES

Résumé

Les gliomes de bas grade de la fosse cérébrale postérieure sont des tumeurs fréquentes chez l'enfant. Du 1^{er} janvier 2003 au 31 décembre 2011, 30 cas de gliomes de bas grade de la fosse cérébrale postérieure de l'enfant ont été pris en charge dans le service de neurochirurgie du CHU Mohamed VI de Marrakech. Nous avons analysés les données épidémiologiques, cliniques, radiologiques, histologiques, thérapeutiques et évolutives. Notre objectif est de rapporter l'expérience du service de neurochirurgie du CHU Mohamed VI de Marrakech dans la prise en charge de ces tumeurs. La fréquence de ces tumeurs était de 50% de l'ensemble des tumeurs de la fosse cérébrale postérieure de l'enfant, avec une atteinte élective du sexe masculin (66,66%) et un âge moyen de 8,3 ans. Le syndrome d'hypertension intracrânienne vient au premier plan sur le plan clinique (90%) suivi du syndrome cérébelleux (86,66%) et du syndrome pyramidal (40%). La tomodensitométrie (TDM) était réalisée chez tous les patients, associée à l'imagerie par résonance magnétique (IRM) dans 33,34% des cas, la localisation médiane était la plus fréquente (90%). L'examen anatomopathologique a permis le diagnostic histologique pour notre série. Le type histologique le plus fréquent était l'astrocytome de bas grade (73,34%), suivi de l'épendymome de bas grade (20%). L'exérèse chirurgicale complète était réalisée dans 80% des cas, l'exérèse partielle dans 16,67% des cas et la radiothérapie chez un seul patient. Globalement l'évolution était bonne avec une amélioration clinique dans 50% des cas, des complications dans 13,34% des cas, un décès en postopératoire et une récurrence tumorale dans 20% des cas.

Abstract

The low-grade gliomas of the posterior fossa tumors are common in children. From 1st January 2003 to 31 December 2011, 30 cases of low-grade gliomas of the posterior fossa of children were supported in the neurosurgery department of CHU Mohamed VI Marrakech. We analyzed the epidemiological, clinical, radiological, histological, therapeutic and evolutionary. Our objective was to report the experience of the neurosurgery department of CHU Mohamed VI Marrakech in the management of these tumors. The incidence of these tumors was 50% of all tumors in the posterior fossa of the child, with an elective reached male (66.66%) and an average age of 8.3 years. The intracranial high blood pressure comes to the forefront of clinical importance (90%) followed by cerebellar syndrome (86.66%) and pyramidal syndrome (40%). Computed tomography was performed in all patients, associated with magnetic resonance imaging in 33.34% of cases, the median location was the most frequent (90%). Histological examination revealed the histological diagnosis in our series. The most common histological type was low-grade astrocytoma (73.34%), followed by low-grade ependymoma (20%). Complete surgical resection was performed in 80% of cases, partial resection in 16.67% of cases and radiotherapy in one patient. Overall progress was good with clinical improvement in 50% of cases, complications in 13.34% of cases, one death and postoperative tumor recurrence in 20% of cases.

ملخص

تعتبر الاورام الدبقية الضعيفة الدرجة للحفرة الدماغية الخلفية من الأورام الشائعة عند الأطفال . من 1 يناير 2003 إلى 31 دجنبر 2011، تم الإعتناء ب 30 حالة من الاورام الدبقية الضعيفة الدرجة للحفرة الدماغية الخلفية للأطفال في مصلحة جراحة الأعصاب بالمركز الإستشفائي محمد السادس بمراكش . قمنا بتحليل المعطيات الوبائية السريرية الإشعاعية، النسيجية العلاجية والتطورية. كان هدفنا أن نقدم تجربة مصلحة جراحة الأعصاب بالمركز الإستشفائي محمد السادس بمراكش في الإعتناء بهذه الأورام. وكانت نسبة حدوث هذه الأورام 50% من مجموع أورام الحفرة الدماغية الخلفية للطفل، مع غالبية إصابة جنس الذكور (66.66%) قدر متوسط الأعمار ب 8.3 سنة. ويأتي في صدارة الأعراض السريرية ارتفاع الضغط داخل القحف (90%)، يليه متلازمة المخيخ في (86.66%) ومتلازمة هرمي (40%) تم إجراء التصوير المقطعي المحسوب في جميع الحالات ويصاحبه التصوير بالرنين المغناطيسي في 33.34% من الحالات، كان الموقع الوسيط الأكثر إصابة (90%). وأكد لنا التشريح المرضي الورم الدبقي في جميع الحالات.و كان نجمي بدرجة ضعيفة النوع النسيجي الأكثر شيوعا (73.34%)، يليه بطاني عصبي بدرجة ضعيفة (20%). تم إجراء الاستئصال الجراحي الكامل في 80% من الحالات، استئصال جزئي في 16.67% من الحالات والعلاج الإشعاعي لمريض واحد. التطور العام كان جيدا مع تحسن سريري في 50% من الحالات، المضاعفات في 13.34% من الحالات الموت في حالة واحدة وعودة الورم بعد العملية الجراحية في 20% من الحالات.



BIBLIOGRAPHIE

- 1. GAMBART M.**
Les gliomes de bas grade de la fosse cérébrale postérieure de l'enfant, expérience toulousaine à propos de 46 cas.
Thèse med. Toulouse, 2012 ; n 31531
- 2. H. Rais, A. Fakhri, H. Al Attar, K. Aniba, S. Ait Ben Ali, O. Essadki, A. Oussehal, B. Belaabidia**
Les tumeurs cérébrales de l'enfant : à propos de 64 observations avec revue de littérature.
Elsevier Masson SAS. Novembre 2006, Vol 26, NO HS1, p : 152-152.
- 3. RAJI K.**
Les tumeurs de la fosse cérébrale postérieure de l'enfant.
Thèse Méd Casablanca 1992 ; n°307.
- 4. A. Laabourri**
Tumeurs de la fosse cérébrale postérieure
Thèse Méd. Casablanca, 1986; n° 304
- 5. BUISSONIERE R.F.**
Tumeurs cérébrales de l'enfant. Encycl Méd Chir (Paris-France), Pédiatrie 1994 ; 4-092-A-10 : 7p.
- 6. CHOUX M et LENA G.**
Tumeurs du tronc cérébral et du cervelet chez l'enfant.
Aupelf de Neurochirurgie 1996 : 222-229
- 7. VALLAT AV, POITRIER J, GRAY F, CHATEL M.**
Tumeurs du système nerveux central. Classifications, histologiques et topographiques, épidémiologie.
Encycl Méd Chir (Elsevier, Paris), Neurologie 1997 ; 17-205-A-10 : 9p
- 8. LELLOUCH-TUBIANA A, PFISTER A.**
Classification anatomopathologique des tumeurs du système nerveux central de l'enfant.
Encycl Méd Chir (Paris-France). Pédiatrie, 4-092-A-20, cancérologie 60-4-100-B-10 ; 1994 : 6p.
- 9. PAQUIS P, CHATEL M, LEBRUN-FRENAY C, MICHIELS JF, FAUCHON F.**
Astrocytomes de bas grade.
Encycl Méd Chir (Elsevier, Paris), Neurologie 1996 ; 17-210-B-20 : 12p

10. **C. Carrie; E. Bouffet; M. Brunat-Mentigny; T. Philip; M. Lacroze**
Les tumeurs primitives de l'enfant. Partie II : Etude topographique et traitement.
Bull Cancer, 1989 : 255-72.
11. **F. Charbonneau, O. Naggara, E. Meary, F. Bami, S. Rodrigo, C. Oppenheim, J.-F. Meder**
Tumeurs intra ventriculaires.
Elsevier Masson SAS. September 2006, Vol 46- N° 4, p. 286-296.
12. **D. Fournier, A. Pascon-Papon, P. Menei, P. Mercier, G. Guy.**
Tumeurs intra ventriculaires.
Encycl. Méd. Chir. Neurologie, 1997 ; 17-250-A-10 : 14p.
13. **DOZ F.**
Les tumeurs cérébrales malignes de l'enfant.
Rev Prat (Paris), 1993 ; 43, 17 : 2187-91.
14. **MARIE-LISE C, VAN VELEN V, PIERRE-KAHN A.**
Ependymoma in childhood : pronostic factors, extent of surgery, and adjuvant therapy.
J Neurosurg 2002; 97 : 827-835.
15. **MAPSTONE B.T, WAR B.C.**
Intracranial tumor in infant :
characteristics, management, and outcome of a contemporary series. 1991; 28, 3.
16. **KOUKI S.**
Tumeur de la fosse cérébrale postérieure (A propos de 37 cas).
Thèse Méd Monastir (Tunisie) 1994 ; n°206.
17. **M. Zerah, TH. Rougault.**
Tumeurs cérébrales de l'enfant.
Tumeurs cérébrales du diagnostic au traitement,
Masson Paris, 2004 ; chap 23 : 233-51.
18. **TERLAND C.**
Hypertension intracrânienne.
Le vademecum du diagnostic juin 2001 : 525-27.
19. **BOUSNINA.**
Tumeurs de la fosse cérébrale postérieure de l'enfant.
Thèse Méd Rabat 1986 ; n°59.

20. **S. Chanalet, M. Chatel, P. Grellier, C. Lebrun, M. Frenay.**
Symptomatologie clinique et diagnostic neuroradiologique des tumeurs intracrâniennes.
Encycl. Med. Chir. (Paris-France), Neurologie, 1994 ; 17-210-A-60 : 18p.
21. **C. Masson.**
Syndrome cérébelleux.
Encycl Méd Chir (Elsevier, Paris), Neurologie, 1999 ; 17-040-A-10 : 10p.
22. **S.E. Merghni.**
Les tumeurs de la fosse cérébrale postérieure chez l'enfant (À propos de 100 cas).
Thèse Méd. Casablanca, 2003 ; n° 215.
23. **ERNESTUS R.L, SCHROBER R, STUTZER H, KLUG N.**
Prognostic relevance of localization and grading in intracranial ependymomas of childhood.
Child's Nerv Syst 1996; 12 : 522-526
24. **CLARISSE J, AUTRICQUE A, LE BAS J.F, ROGEAU Ph, PRUVO J.P.**
Tumeurs cranio-encéphaliques. Radio Standard. Scanner. IRM. Angiographie-
Encycl Méd Chir (Paris, France), Radiodiagnostic II, 31657 C10, 6-1989 : 10p.
25. **M. Jan, P. Francois.**
Tumeurs du tronc cérébral.
Encycl. Méd. Chir. (Elsevier, Paris), Neurologie, 1998 ; 17-270-A-50 : 6p.
26. **Hutter A., Scwetye K.E., Bierhals A.J., McKinstry R.C. Brain neoplasms:**
epidemiology, diagnosis, and prospects for cost-effective imaging Neuroimag Clin N
Am 2003 ; 13 : 237-251
27. **Alibek S., Adamietz B., Cavallaro A., Stemmer A., Anders K., Kramer M. , et al.**
Contrast-enhanced T1-weighted fluid-attenuated inversion-recovery BLADE magnetic
resonance imaging of the brain: an alternative to spin-echo technique for detection of
brain lesions in the unsedated pediatric patient?
Acad. Radiol. 2008 ; 15 : 986-995
28. **Thiesse P., Jaspán T., Couanet D., Bracard S., Neuenschwander S., Griffiths P.D. , et al.**
A protocol for imaging paediatric brain tumours
J. Radiol. 2001 ; 82 : 11-16

29. **Vézina L.G.**
Imaging of central nervous system tumors in children: advances and limitations
J. Child Neurol. 2008 ; 23 : 1128–1135
30. **Scheurlen W., Kühl J.**
Current diagnostic and therapeutic management of CNS metastasis in childhood PNET and ependymomas
J. Neurooncol. 1998 ; 38 : 181–185
31. **WHO Handbook for reporting results of cancer treatment.**
Geneva (Switzerland): World Health Organization Offset Publication n°48, 1979
32. **Gnekow A.K.**
Recommendations of the Brain Tumor Subcommittee for the reporting of trials.
SIOP Brain Tumor Subcommittee. International Society of Pediatric Oncology Med. Pediatr. Oncol. 1995 ; 24 : 104–108
33. **Therasse P., Arbuck S.G., Eisenhauer E.A., Wanders J., Kaplan R.S., Rubinstein L. , et al.**
New guidelines to evaluate the response to treatment in solid tumors
J. Natl. Cancer Inst. 2000 ; 92 : 205–216
34. **Poussaint T.Y., Rodriguez D.**
Advanced neuroimaging of pediatric brain tumors: MR diffusion, MR perfusion, and MR spectroscopy Neuroimaging Clin. N. Am. 2006 ; 16 : 169–192
35. **Schneider J.F., Confort-Gouny S., Viola A., Le Fur Y., Viout P., Bennathan M. , et al.**
Multiparametric differentiation of posterior fossa tumors in children using diffusion-weighted imaging and short echo-time 1H-MR spectroscopy
J. Magn. Reson. Imaging 2007 ; 26 : 1390–1398
36. **Yamasaki F., Kurisu K., Satoh K., Arita K., Sugiyama K., Ohtaki M. , et al.**
Apparent diffusion coefficient of human brain tumors at MR imaging Radiology 2005 ; 235 : 985–991
37. **Gauvain K.M., McKinstry R.C., Mukherjee P., Perry A., Neil J.J., Kaufman B.A. , et al.**
Evaluating pediatric brain tumor cellularity with diffusion-tensor imaging AJR Am. J. Roentgenol. 2001 ; 177 : 449–454

- 38. Rumboldt Z., Camacho D.L., Lake D., Welsh C.T., Castillo M.**
Apparent diffusion coefficients for differentiation of cerebellar tumors in children AJNR Am.
J. Neuroradiol. 2006 ; 27 : 1362–1369
- 39. Smith J.S., Lin H., Mayo M.C., Bannerjee A., Gupta N., Perry V. , et al.**
Diffusion-weighted MR imaging abnormalities in pediatric patients with surgically-treated intracranial mass lesions
J. Neurooncol. 2006 ; 79 : 203–209
- 40. Hein P.A., Eskey C.J., Dunn J.**
Diffusion-weighted imaging in the follow-up of treated high grade gliomas: tumor recurrence versus radiation injury AJNR Am.
J. Neuroradiol. 2004 ; 25 : 201–209
- 41. Helton K.J., Phillips N.S., Khan R.B.**
Diffusion tensor imaging of tract involvement in children with pontine tumors AJNR Am.
J. Neuroradiol. 2006 ; 27 : 786–793
- 42. Khong P.L., Kwong D.L., Chan G.C., Sham J.S., Chan F.L., Ooi G.C.**
Diffusion-tensor imaging for the detection and quantification of treatment-induced white matter injury in children with medulloblastoma: a pilot study AJNR Am.
J. Neuroradiol. 2003 ; 24 : 734–740
- 43. Le Bas J.F., Grand S., Krainik A., Lefournier V., Tropres I., Remy C.**
Perfusion MR imaging in brain tumors
J. Radiol. 2006 ; 87 : 807–821
- 44. Lev M.H., Ozsunar Y., Henson J.W., Rasheed A.A., Barest G.D., Harsh G.R. , et al.**
Glial tumor grading and outcome prediction using dynamic spin-echo MR susceptibility mapping compared with conventional contrast-enhanced MR: confounding effect of elevated rCBV of oligodendrogliomas [corrected] AJNR Am.
J. Neuroradiol. 2004 ; 25 : 214–221
- 45. Tzika A., Astrakas L.G., Zarifi M.K.**
Spectroscopic and perfusion MR imaging predictors of progression in pediatric brain tumors
Cancer 2004 ; 100 : 1246–1256

- 46. Haroon H.A., Patankar T.F., Zhu X.P.**
Comparison of cerebral blood volume maps generated from T2* and T1 weighted MRI data in intra-axial cerebral tumours Br.
J. Radiol. 2007 ; 80 : 161–168
- 47. Galanaud D., Nicoli F., Confort-Gouny S., Le Fur Y., Dormond D., Girard N. , et al.**
Brain magnetic resonance spectroscopy
J. Radiol. 2007 ; 88 : 483–496
- 48. Wang Z., Sutton L.N., Cnaan A., Haselgrove J.C., Rorke L.B., Zhao H. , et al.**
Proton MR spectroscopy of pediatric cerebellar tumors AJNR Am.
J. Neuroradiol. 1995 ; 16 : 1821–1833
- 49. Panigrahy A., Krieger M.D., Gonzalez-Gomez I., Liu X., McComb J.G., Finlay J.L. , et al.**
Quantitative short echo time 1H-MR spectroscopy of untreated pediatric brain tumors: preoperative diagnosis and characterization AJNR Am.
J. Neuroradiol. 2006 ; 27 : 560–572
- 50. Peet A.C., Lateef S., MacPherson L., Natarajan K., Sgouros S., Grundy R.G.**
Short echo time 1 H magnetic resonance spectroscopy of childhood brain tumours Childs Nerv. Syst. 2007 ; 23 : 163–169
- 51. Kovanlikaya A., Panigrahy A., Krieger M.D.**
Untreated pediatric primitive neuroectodermal tumor in vivo: quantitation of taurine with MR spectroscopy
Radiology 2005 ; 236 : 1020–1025
- 52. Moreno-Torres A., Martinez-Perez I., Baquero M.**
Taurine detection by proton magnetic resonance spectroscopy in medulloblastoma: contribution to noninvasive differential diagnosis with cerebellar astrocytoma
Neurosurgery 2004 ; 55 : 824–829
- 53. Seymour Z.A., Panigrahy A., Finlay J.L., Nelson M.D., Blüml S.**
Citrate in pediatric CNS tumors? AJNR Am.
J. Neuroradiol. 2008 ; 29 : 1006–1011
- 54. Harris L.M., Davies N., Macperson L., Foster K., Lateef S., Natarajan K. , et al.**
The use of short-echo-time 1H MRS for childhood cerebellar tumors prior to histopathological diagnosis Pediatr. Radiol. 2007 ; 37 : 1101–1109

- 55. Astrakas L.G., Zurakowski D., Tzika A.**
Noninvasive magnetic resonance spectroscopic imaging biomarkers to predict the clinical grade of pediatric brain tumors Clin. Cancer Res. 2004 ; 10 : 8220–8228
- 56. Hourani R., Horska A., Albayram S.**
Proton magnetic resonance spectroscopic imaging to differentiate between nonneoplastic lesions and brain tumors in children
J. Magn. Reson. Imaging 2006 ; 23 : 99–107
- 57. Hwang J.H., Egnaczyk G.F., Ballard E., Dunn R.S., Holland S.K., Ball W.S. , et al.**
Proton MR spectroscopic characteristics of pediatric pilocytic astrocytomas AJNR Am. J. Neuroradiol. 1998 ; 19 : 535–540
- 58. Byrd S.E., Tomita T., Palka P.S., Darling C.F., Norfray J.P., Fan J.**
Magnetic resonance spectroscopy (MRS) in the evaluation of pediatric brain tumors, Part I: Introduction to MRS
J. Natl. Med. Assoc. 1996 ; 88 : 649–654
- 59. Pandya H.G., Wilkinson I.D., Agarwal S.K., Griffiths P.D.**
The nonspecific nature of proton spectroscopy in brain masses in children: a series of demyelinating lesions
Neuroradiology 2005 ; 47 : 955–959
- 60. Riva D., Chiapparini L., Pollo B., Balestrini M.R., Massimino M., Milani N.**
A case of pediatric tumefactive demyelinating lesion misdiagnosed and treated as glioblastoma
J. Child Neurol. 2008 ; 23 : 944–947
- 61. Tzika A., Zurakowski D., Poussaint T.Y.**
Proton MR imaging of the child's brain: the response of tumors to treatment
Neuroradiology 2001 ; 43 : 169–177
- 62. Lazareff J.A., Gupta R.K., Alger J.**
Variation of post-treatment H-MRSI choline intensity in pediatric gliomas
J. Neurooncol. 1999 ; 41 : 291–298
- 63. Vaidya S.J., Payne G.S., Leach M.O.**
Potential role of magnetic resonance spectroscopy in assessment of tumour response in childhood cancer Eur. J. Cancer 2003 ; 39 : 728–735

- 64. Tzika A.A., Zarifi M.K., Goumnerova L., Astrakas L.G., Zurakowski D., Young-Poussaint T., et al.**
Neuroimaging in pediatric brain tumors: Gd-DTPA-enhanced, hemodynamic, and diffusion MR imaging compared with MR spectroscopic imaging AJNR Am. J. Neuroradiol. 2002 ; 23 : 322-333
- 65. Bulakbasi N., Kocaoglu M., Ors F., Tayfun C., Ucoz T.**
Combination of single-voxel proton MR spectroscopy and apparent diffusion coefficient calculation in the evaluation of common brain tumors AJNR Am. J. Neuroradiol. 2003 ; 24 : 225-233
- 66. Schneider J.F., Viola A., Confort-Gouny S.**
Infratentorial pediatric brain tumors: the value of new imaging modalities J. Neuroradiol. 2007 ; 34 : 49-58
- 67. Tong Z., Yamaki T., Harada K., Houkin K.**
In vivo quantification of the metabolites in normal brain and brain tumors by proton MR spectroscopy using water as an internal standard Magn. Reson. Imaging 2004 ; 22 : 1017-1024
- 68. Albert F.K., Forsting M., Sartor K., Adams H.P., Kunze S.**
Early postoperative magnetic resonance imaging after resection of malignant glioma: objective evaluation of residual tumor and its influence on regrowth and prognosis Neurosurgery 1994 ; 34 : 45-60
- 69. Vidiri A., Carapella C.M., Pace A., Mirri A., Fabis A., Carosi M., et al.**
Early post-operative MRI: correlation with progression-free survival and overall survival time in malignant gliomas J. Exp. Clin. Cancer Res. 2006 ; 25 : 177-182
- 70. Dickman C., Rekte H., Bird C., Drayer B.P., Medina M.**
Unenhanced and gadolinium-DTPA-enhanced MR imaging in postoperative evaluation in pediatric brain tumors J. Neurosurg. 1989 ; 71 : 49-53
- 71. Henegar M.M., Moran C.J., Silbergeld D.L.**
Early post-operative magnetic resonance imaging following non-neoplastic cortical resection J. Neurosurg. 1996 ; 84 : 174-179

72. **Forsyth P.A., Petrov E., Mahalatti H., Cairncross J.G., Brasher P., MacRae M.E. , et al.**
Prospective study of postoperative magnetic resonance imaging in patients with malignant gliomas
J. Clin. Oncol. 1997 ; 15 : 2076–2081
73. **Laohaprasit V., Silbergeld D.L., Ojemann G.A., Eskridge J.M., Winn H.R.**
Post-operative CT contrast enhancement following lobectomy for epilepsy
J. Neurosurg. 1991 ; 73 : 392–395
74. **Bird C.R., Drayer B.P., Medina M., Rekate H.L., Flom R.A., Hodak J.A.**
Gd-DTPA-enhanced MR imaging in pediatric patients after brain tumor resection
Radiology 1998 ; 169 : 123–126
75. **O'Tuama L.A., Poussaint T.Y., Anthony D.C., Treves S.T.**
Childhood brain tumor: neuroimaging correlated with disease outcome Pediatr. Neurol. 1998 ; 19 : 259–262
76. **Krampla W., Schatzer R., Urban M., Newrkla S., Knosp E., Hruby W.**
Lumbar meningeal enhancement after surgery in the posterior cranial fossa: a normal finding in children
Fortschr Röntgenstr 2002 ; 174 : 1511–1515
77. **Steinbok P., Hentschel S., Cochrane D.D., Kestle J.R.**
Value of postoperative surveillance imaging in the management of children with some common brain tumors
J. Neurosurg. 1996 ; 84 : 726–732
78. **Bouffet E., Doz F., Demaille M.C., Tron P., Roche H., Plantaz D. , et al.**
Improving survival in recurrent medulloblastoma: earlier detection, better treatment or still an impasseBr.
J. Cancer 1998 ; 77 : 1321–1326
79. **Roebuck D.J., Villablanca J.G., Maher K., Nelson M.D.**
Surveillance imaging in children with medulloblastoma (posterior fossa PNET) Pediatr. Radiol. 2000 ; 30 : 447–450
80. **Korones D.N., Butterfield R., Meyers S.P., Constine L.S.**
The role of surveillance magnetic resonance imaging (MRI) scanning in detecting recurrent brain tumors in asymptomatic children
J. Neurooncol. 2001 ; 53 : 33–38

- 81. Saunders D.E., Hayward R.D., Phipps K.P.**
Surveillance neuroimaging of intracranial medulloblastoma in children: how effective, how often, and how long
J. Neurosurg. 2003 ; 99 : 280–286
- 82. JL. Sarrazin.**
Tumeurs de la fosse cérébrale postérieure.
J Radiol 2006; 87 : 748–63.
- 83. A. Guermazi, E. De Kerviler, AM. Zagdanski, J. Frija.**
Diagnostic imaging of choroide plexus disease.
Clin Radiol 2000; 55:503–10.
- 84. SP. Meyers, ZP. Khademian, SH. Chuang, IF. Pollack, DN. Korones, RA. Zimmerman.**
Choroide plexus carcinomas in children: MRI features and patient outcomes.
Neuradiology 2004; 46: 770–80
- 85. ABDENNOUR L, PUYBASSET L..**
Anesthésie et traitement périopératoire. Tumeurs cérébrales du diagnostic au traitement.
Edition Masson, paris 2004 chap. 7 ; 65–75.
- 86. SKJOETH.J , BJERRE PK.**
Effect of glucocorticoids on ICP in patients with a cerebral tumor Acta Neurol Scand 1997 ;
96 : 167 – 70.
- 87. PHILLIPON J.**
Physiopathologie des tumeurs cérébrales. Tumeurs cérébrales du diagnostic au traitement,
Edition Masson,Paris 2004, Chap.4, 31–37
- 88. Taillibert S, Pedretti M, Sanson M.**
Stratégies et perspectives thérapeutiques des gliomes.
Presse Med 2004;33:1278–83.
- 89. S. Black, DB. Ockert, WC. Oliver, RF. Cucchiara.**
Outcome following posterior fossa craniectomy in patients in the sitting or horizontal positions.
Anaesthesiology 1988; 69: 49–56.

- 90. J. Paillas.**
Nouveau traité de technique chirurgicale tome VI Systeme nerveux central. Nerfs craniens.
Edition Masson. Paris 1975.
- 91. A. Tondon, A. Mahapatra.**
Supratentorial intracerebral hemorrhage following infratentorial surgery.
Journal of Clinical Neuroscience (2004) 11(7).
- 92. K. James, N. Oren, T. William.**
Surgical management of posterior petrous meningiomas.
Neurosurg Focus 14(6) 2003.
- 93. I. Yamakami, Y. Uchino, E. Kobayashie, N. OKA.**
Removal of large acoustic neurinomas by the retrsigmoid approach with no mortality and minimal morbidity
J. Neurol Neurosurg Psychiatry 2004; 75453–458.
- 94. J. Guarnieri, JM. Derlon, JP. Houtteville.**
La position ventro–laterale.
Neurochirurgie. 2004.50.40 2–3 105–110.
- 95. A. Rhoton, E. De–Olivejra, B. George, S. Kobayashi, M. Samii, R. Spetsler.**
The foramen magnum. [The posterior cranial fossa: Microsurgical anatomy and surgical approaches].
Neurosurgery 2000; 47(3; SUP) PP: S155–S193.
- 96. Cummings.**
Differential diagnosis of neoplasms of the posterior fossa.
Otolaryngology
Head and Neck surgery; 3295–3313.
- 97. W. Pellet, P. ROCHE.**
Evolution de la chirurgie du schwannome vestibulaire.
Neurochirurgie ; 2004 ; 50 ; n°2–3 ; 160–194.
- 98. A. Goel, M. Dattatrya.**
Conventional posterior Fossa approach for surgery on petroclival meningiomas: A report on an experience with 28 CASES.
Surg Neurol 2004. 332–40.

- 99. LN. Sekhar, PJ. Jannetta.**
Cerebellopontine angle meningiomas : microsurgical excision and follow up results
J Neurosurg 60 1984 500–505
- 100. JW. Brennam, DN. Rowed, JM. Chen.**
Cerebrospinal fluid leak after acoustic neuroma surgery: influence of tumor size and surgical approach on incidence and reponse to treatment.
J. Neurosurgery 2001: 94: 217–223.
- 101. L.S. David, L.P. Myles.**
Transpetrosal surgery techniques.
Otolaryngol Clin N Am.35 (2002). 367–391.
- 102. A. Dailey, G. Kahann, M. Berger.**
The pathophysiology of oral pharyngeal apraxia and mutism following posterior fossa tumor resection in children.
J Neurosurg 83 467–475; 1995
- 103. PHILLIPON J, CLEMENSEAU S.**
Stratégie chirurgicale.
Tumeurs cérébrales du diagnostic au traitement.
Edition Masson,Paris 2004, chap 5 ; 41–49.
- 104. SMOKER W R, TOWNSEND JJ, REICHMAN M.V.**
Neurocytoma accompaned by intraventricular hemorrhage : case report and Literature review.
Ann .
J.Neuroradiol, 1991 ; 12 : 765 – 770.
- 105. MORGAN M, JENKINS L, RIDSDALE L..**
Patient pressure for referral for headache: a qualitative study of GPs' referral behaviour.
Br J Gen Pract. 2007 Jan;57(534):29–35.
- 106. M. Sesay, M. Tentillier, M. Mehsen, E. Marguinaud, M. Stöckle, P. Crozat, J. Dubicq, G. Boulardand P. Maurette.**
Les dérivations du liquide céphalorachidien: particularités anesthésique. Anaesthetic Characteristics in cerebrospinal fluid shunting.
Annales françaises d'anesthésie et de réanimation. Volume 22, issue2, february 2002, pages :78–83

107. **C. Ruggiero, G. Cinalli, P. Spennato, F. Aliberti, E. Cianciulli, V. Trischitta, G. Maggi.**
Endoscopic third ventriculostomy in the treatment of hydrocephalus in posterior fossa tumors in children.
Childs Nerv Syst, 2004; 20: 828-33.
108. **JEFFREY H, WISOFF and al.**
Current neurosurgical management and the impact of the extent of resection in the treatment of malignant gliomas of childhood : a report of the children's cancer group trial n°. CCG-945.
J Neurosurg 1998; 89 : 52-59
109. **BERNSTEIN M, PARRENT AG.**
Complications of CT - guided stereotactic biopsy of intra-axial brain lesions.
J.Neurosurg 1994; 81; 165-168.
110. **DEVAU B AND COLL**
Stéréotaxie et neurochirurgie clinique.
J.Neuroradiol 1997 ; 24 : 116-25.
111. **SOO TM, BERNSTEIN M, PROVIAS J et al.**
Failed stereotactic biopsy in a series of 518 cases .
Stereotact funct neurosurg 1995 ; 64 : 183 - 196.
112. **C-R. Jennings, GM. O-Donochue.**
Posterior fossa endoscopy.
Journal-of-laryngology-and-otology.1998; 112 (3), 227-229.
113. **Patrick, D. Olivier, M. Jacques, F. Bernard, L. Yves.**
Endoscopic anatomy of the cerebellopontine angle: a study in cadaver brains.
Neurosurg Focus 5(3); article 8, 1998.
114. **G. Nebil, B. Yilidirim, K. Yusuf.**
Endoscopy of the posterior fossa and endoscopic dissection of acoustic neuroma.
Neurosurg Focus 6(4): Article 15; 1999.
115. **KRETH F, FAIST M, WARNKE P, ROBNER R, VOLCK B, OSTERTAG C**
Interstitial radiosurgery of low grade gliomas. J Neurosurg 1995 ; 82 : 418-429

- 116. MUNDIGER F, BRAUS DF, KRAUSS JK, BIRG W**
Long term out come for 89 low grade brain stem gliomas after interstitial radiation therapy.
J Neurosurg 1991 ; 75 : 740–746
- 117. FAZEKAS JT Treatment of grade I and II astrocytomas.**
The role of radiotherapy Int
J Radiat Oncol Biol Phys 1977 ; 2 : 661–666
- 118. GARCIA D, FULLING K, MARKS JE**
The value of radiation therapy in addition to surgery for astrocytomas of the adult cerebrum.
Cancer 1985 ; 55 : 919–927
- 119. MORANTZ RA**
Radiation therapy in the treatment of cerebral astrocytoma.
Neurosurgery 1987 ; 20 : 975–982
- 120. POZZA F, COLOMBO F, CHIEREGO G , et al.**
Low grade astrocytomas : treatment with uncoventionally fractionated external brain stereotactic radiation therapy.
Radiology 1989 ; 171 : 565–569
- 121. SHAW EG, DAUMAS–DUPORT C, SCHEITHAUER BW , et al.**
Radiation therapy in the management of low grade supratentoriel astrocytomas.
J Neurosurg 1989 ; 70 : 853–861
- 122. DELATTRE J.Y.**
Radiothérapie conventionnelle des gliomes malins de l'adulte.
Thérapeutique et neurologie : tumeurs gliales et maladies neuromusculaires.
Ed Arnette 1996
- 123. EDWARD C and coll.**
Surgery, hyperfractionated craniospinal irradiation, and adjuvant chemotherapy in the management of supratentoriel embryonal neuroepithelial neoplasm's in children.
Surg Neuro 1993; 40 : 278–83.

- 124. POLLACK I.F.**
Current concepts : brain tumors in children.
N Engl J Med 1994; 22, 331.
- 125. PRADOS M.D and al.**
Primary central nervous system tumors : advances in know ledge and treatment.
CA Cancer J Clin 1998; 48 : 331–360.
- 126. MORNEX F, LARTIGAUX E, COSSET J.M.**
Radiothérapie notions radiologiques, principaux effets secondaires.
Rev Prat (Paris) 1997 ; 47 : 1123–1128.
- 127. GUTIN PH, HAND.**
Interstitial brackuthery for brain tumors.
Thérapeutique et neurologie : tumeurs gliales et maladies neuromusculaire.
Arnette Blackwell 1996
- 128. HERY M ; BENSADOUN RJ, COURDI A et BONDIAU PY.**
Radiothérapie des tumeurs cérébrales primitives de l'adulte
Encycl Med chir. Elseiver SAS Paris, Neurologie, 17 – 235 – A 10 ; 2000,15p
- 129. WAMBERSIE A.**
Le facteur temps en radiothérapie externe.
Bull cancer/radiother 1992 ,79 : 33 –51.
- 130. CHASTAGNER P, SOMMELET D**
Place de la chimiothérapie dans le traitement des tumeurs cérébrales.
Pédiatrie 1991 ; 46 : 47–58
- 131. DJERASSI I, KIM JS, RIGGER A**
Response of astrocytomas to high dose methotrexate with citrovorum factor rescue.
Cancer 1985 ; 55 : 2741–2747
- 132. GAJJAR A, HEIDEMAN RL, KOVNAR EH , et al.**
Response of pediatric low grade gliomas to chemotherapy.
Pediatr Neurosurg 1993 ; 19 : 113–120

- 133. PETRONIO J, EDWARDS MJ, PRADOS M , et al.**
Management of chiasmal and hypo-thalamic gliomas of infancy and childhood with chemotherapy.
J Neurosurg 1991 ; 74 : 701-708
- 134. A.L. Boch, J. Philippon.**
Thérapie génique.
Tumeurs cérébrales du diagnostic au traitement,
Masson Paris 2004 ; chap14 ; 137-41.
- 135. ND. Klatzman, CA. Valery, G. Bensimon et al.**
A phase I/II. Study of herpes simplex virus type 1 thymidine kinase "suicide" gene therapy for recurrent glioblastome.
Hum Gene Ther, 1998; 9: 2595-604.
- 136. A. Immonen, M. Vapalahti, K. Tynnela, H. Hurskainen, A. Sandmair, R. Vanninen, G. Langford, N. Murray, S. Yla-Herttuala.**
Adv HSV-tk gene therapy with intravenous ganciclovir improves survival in human malignant glioma: a randomized controlled study.
Mol Ther 2004; 10(5): 967-72.
- 137. CM. Kramn, D. Korhol, NG. Rainov, T. Niehues, U. Fischer, S. Steffens, S. Frank, U. Banning, G. Horneff, H. Schorten, S. Burdach.**
Systemic activation of the immune system during ganciclovir treatment following intratumorale herpes simplex virus type 1 thymidine kinase gene transfer in an adolescent ependymoma patient.
Neuropediatrics, 2002; 33(1): 6-9.
- 138. M. Nouri.**
Anesthésie réanimation et chirurgie de la fosse cérébrale postérieure.
Thèse Méd. Rabat 1985 N° 163.
- 139. F. Procaccio, L. gottin, I. Arrighi, G. Stofella, A. Bricolo.**
Anesthesia for brain stem surgery.
Operative techniques in neurosurgery, Vol3, N° 2 (June), 2000: pp 106-108.
- 140. P. Meyer, G. Orliaguet, S. Blanot, H. Cuttaree, M.M. Jarreau, B. Charron, P. Carli.**
Anesthésie réanimation des processus expansifs intracrâniens de l'enfant.
Ann Fr Anesth Reanim 2002; 21:90-102.

- 141. N. Bruder, P. Ravussin.**
Anesthésie en neurochirurgie.
Encycl. Méd. Chir. Anesthésie- Réanimation, 2005 ; 36-613-B-10.
- 142. BAHIL A.**
Mortalité neurochirurgicale en réanimation.
Thèse Méd Casablanca 1999 ; n°270.
- 143. CHERKAOUI A.H.**
Tumeurs de la fosse cérébrale postérieure de l'adulte.
Thèse Méd Casablanca 1992 ; n°245
- 144. FERRANTE L, MASTRONARDI L, SCETTINI G.**
Fourth ventricle ependymomas : a study of 20 cases with survival analysis.
Acta Neurochir 1994; 131 : 67-74.
- 145. VOTH D, SCHWARZ M, GEIBLER M.**
Surgical treatment of posterior fossa tumors in infancy and childhood : techniques and results.
Neurosurg Rev 1993; 16 : 135-143.
- 146. VINCHON M, ASSAKER R, SOTO-ARES G, RUCHOUX M.M, DHELLEMES P.**
Les astrocytomes pilocytiques du cervelet et de l'enfant. Résultat, reliquats et récives. A propos de 72 cas.
Neurochirurgie 2001 ; 47, 2-3 : 83-91.
- 147. UNDJIAN S, MARINOV M**
Intracranial ependymomas in children.
Child Nerv Syst 1990 ; 6 : 131-134
- 148. VANUYSTEL LJ, BRADA M**
The role of prophylactic spinal irradiation in localized intracranial ependymoma. Int J Radiat Oncol Biol Phys 1991 ; 21 : 825-830
- 149. VANUYSTEL LJ, BESSEL EM, ASHLEY SE, BLOOM HJ, BRADA M**
Intracranial ependymoma : long term results of a policy of surgery and radiotherapy.
Int J Radiat Oncol Biol Phys 1992 ; 23 : 313-319

- 150. VIRCHOW R.**
Die krankhaften Geschwülste.
Hirschwald Band II, Berlin. 19 ; 1864-1865
- 151. WEREMOWICZ S, KUPSKY WJ, MORTON CC, FLETCHER JA**
Cytogenetic evidence for a chromosome 22 tumor suppressor gene in
ependymoma. Cancer Genet
Cytogenet 1992 ; 61 : 193-196
- 152. ZULCH KG.**
Histological typing of tumors of the central nervous system international classification of
tumours.
World Health Organization. Geneva. 1979
- 153. Ian F. Pollack.**
Pediatric Brain Tumors.
Semin. Surg. Oncol. 1999;16:73-90.

قسم الطبيب

اقسم بالله العظيم

ان اراقب الله في مهنتي.

وان احون حياة الإنسان في حافة أدوارها في كل الظروف والأحوال

بإخلا وسعي في استنقاذها من القلاك والمرضى والألم والقلق.

وان احفظ للناس كرامتهم، وأستر مخزوتهم، وأكتم سرهم.

وان احون على الدوام من وسائل رحمة الله، بإخلا ونمايتي الطبية للقريب والبعيد، للعالج والطاق،

والصديق والعدو.

وان اثار على طلب العلم، أسخره لنفع الإنسان .. لا لأفاه.

وان أوقر من علمي، وأعلم من يصغرنى، واحون إذا لطل زميل في المممة الطيبة

متعاونين على البر والتقوى.

وان تكون حياتي مضاق إيماني في سري وعلايتي ،

نفتة مما يشينها تجاة الله ورَسُوله والمؤمنين.

والله على ما أقول شهيد



جامعة القاضي عياض
كلية الطب و الصيدلة
مراكش

أطروحة رقم 70

سنة 2013

التكفل بعلاج الأورام الدبقية
الضعيفة الدرجة للحفرة الدماغية الخلفية للطفل

الأطروحة

قدمت ونوقشت علانية يوم 2013/.../...

من طرف

السيد عبد الواحد صبري

المزداد بتاريخ 03 يونيو 1986 بتنغير

لنيل شهادة الدكتوراه في الطب

الكلمات الأساسية:

دبقي درجة ضعيفة - الخندق الدماغية الخلفي - الطفل - التصوير - جراحة

اللجنة

الرئيس	السيد	س. أيت بنعلي
		أستاذ في جراحة الدماغ و الأعصاب
المشرف	السيد	م. المجاطي
		أستاذ مبرز في جراحة الدماغ و الأعصاب
الحكام	السيد	ح. غنان
		أستاذ في جراحة الدماغ و الأعصاب
	السيد	أ. غسان الأديب
		أستاذ مبرز في التخدير والإنعاش
	السيد	م. بوريوس
		أستاذ مبرز في طب الأطفال