



Année 2012

Thèse N°55

Résultats anatomique et fonctionnel de la myringoplastie

THESE

PRESENTEE ET SOUTENUE PUBLIQUEMENT LE .../.../2012

PAR

Mlle. Saloua EL FADILI

Née le 24 juillet 1986 à Casablanca

POUR L'OBTENTION DU DOCTORAT EN MEDECINE

MOTS-CLES

Myringoplastie-Résultat anatomique-Résultat fonctionnel-Facteurs influençant.

JURY

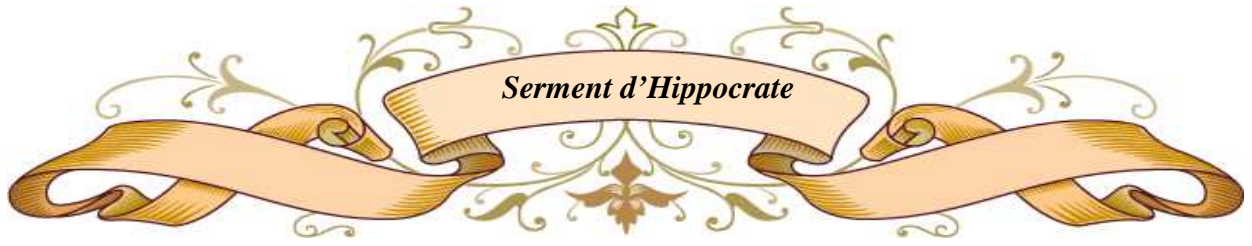M. M. BOUSKRAOUI Professeur de pédiatrie.	PRESIDENT
M. A. RAJI Professeur d'oto-rhino-laryngologie.	RAPPORTEUR
M. H. GHANNANE Professeur agrégé de neurochirurgie.	} JUGES
M. S. YOUNOUS Professeur agrégé d'anesthésie-réanimation.	
M. H. AMMAR Professeur agrégé d'oto-rhino-laryngologie.	



بِسْمِ اللَّهِ الرَّحْمَنِ الرَّحِيمِ

"رب أوزعني أن أشكر نعمتك
التي أنعمت عليّ وعلى والديّ
وأن أعمل صالحاً ترضاه
وأصلح لي في ذريّتي
إنّي تبّيت إليك و إنّي من المسلمين"
صدق الله العظيم





Au moment d'être admis à devenir membre de la profession médicale, je m'engage solennellement à consacrer ma vie au service de l'humanité.

Je traiterai mes maîtres avec le respect et la reconnaissance qui leur sont dus.

Je pratiquerai ma profession avec conscience et dignité. La santé de mes malades sera mon premier but.

Je ne trahirai pas les secrets qui me seront confiés.

Je maintiendrai par tous les moyens en mon pouvoir l'honneur et les nobles traditions de la profession médicale.

Les médecins seront mes frères.

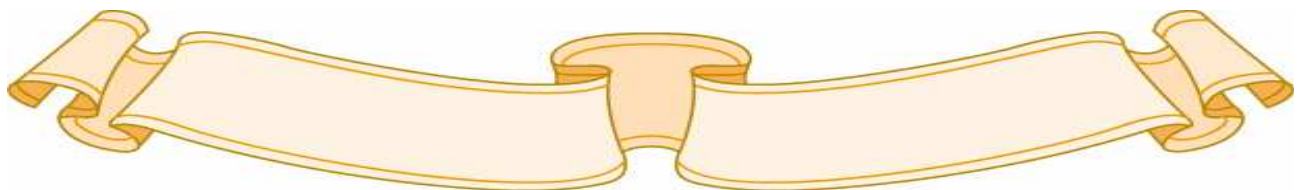
Aucune considération de religion, de nationalité, de race, aucune considération politique et sociale, ne s'interposera entre mon devoir et mon patient.

Je maintiendrai strictement le respect de la vie humaine dès sa conception.

Même sous la menace, je n'userai pas mes connaissances médicales d'une façon contraire aux lois de l'humanité.

Je m'y engage librement et sur mon honneur

Déclaration Genève, 1948.





LISTE DES PROFESSEURS

UNIVERSITE CADI AYYAD
FACULTE DE MEDECINE ET DE PHARMACIE
MARRAKECH

Doyen Honoraire

: Pr. Badie-Azzamann MEHADJI

ADMINISTRATION

Doyen

: Pr. Abdelhaq ALAOUI YAZIDI

Vice doyen à la recherche

: Pr. Badia BELAABIDIA

Vice doyen aux affaires pédagogiques

: Pr. Ag Zakaria DAHAMI

Secrétaire Général

: Mr. Azzeddine EL HOUDAIGUI

PROFESSEURS D'ENSEIGNEMENT SUPERIEUR

ABOUSSAD

Abdelmounaim

Néonatalogie

AMAL

Said

Dermatologie

ASMOUKI

Hamid

Gynécologie – Obstétrique A

ASRI

Fatima

Psychiatrie

AIT BENALI

Said

Neurochirurgie

ALAOUI YAZIDI	Abdelhaq	Pneumo-phtisiologie
BENELKHAÏAT BENOMAR	Ridouan	Chirurgie – Générale
BELAABIDIA	Badia	Anatomie-Pathologique
BOUMZEBRA	Drissi	Chirurgie Cardiovasculaire
BOUSKRAOUI	Mohammed	Pédiatrie A
CHABAA	Laila	Biochimie
CHOULLI	Mohamed Khaled	Neuropharmacologie
ESSAADOUNI	Lamiaa	Médecine Interne
FIKRY	Tarik	Traumatologie- Orthopédie A
FINECH	Benasser	Chirurgie – Générale
KISSANI	Najib	Neurologie
KRATI	Khadija	Gastro-Entérologie
LATIFI	Mohamed	Traumato – Orthopédie B
MOUDOUNI	Said mohammed	Urologie
MOUTAOUAKIL	Abdeljalil	Ophtalmologie
RAJI	Abdelaziz	Oto-Rhino-Laryngologie
SARF	Ismail	Urologie
SBIHI	Mohamed	Pédiatrie B
SOUMMANI	Abderraouf	Gynécologie-Obstétrique A

PROFESSEURS AGREGES

ABOULFALAH	Abderrahim	Gynécologie – Obstétrique B
------------	------------	-----------------------------

ADERDOUR	Lahcen	Oto-Rhino-Laryngologie
AMINE	Mohamed	Epidémiologie - Clinique
AIT SAB	Imane	Pédiatrie B
AKHDARI	Nadia	Dermatologie
BOURROUS	Monir	Pédiatrie A
CHELLAK	Saliha	Biochimie-chimie (Militaire)
DAHAMI	Zakaria	Urologie
EL ADIB	Ahmed rhassane	Anesthésie-Réanimation
EL FEZZAZI	Redouane	Chirurgie Pédiatrique
EL HATTAOUI	Mustapha	Cardiologie
ELFIKRI	Abdelghani	Radiologie (Militaire)
ETTALBI	Saloua	Chirurgie – Réparatrice et plastique
GHANNANE	Houssine	Neurochirurgie
LMEJJATI	Mohamed	Neurochirurgie
LOUZI	Abdelouahed	Chirurgie générale
LRHEZZIOUI	Jawad	Neurochirurgie(Militaire)
MAHMAL	Lahoucine	Hématologie clinique
MANOUDI	Fatiha	Psychiatrie
MANSOURI	Nadia	Chirurgie maxillo-faciale Et stomatologie
NAJEB	Youssef	Traumato - Orthopédie B
NEJMI	Hicham	Anesthésie - Réanimation
OULAD SAIAD	Mohamed	Chirurgie pédiatrique
SAIDI	Halim	Traumato - Orthopédie A
SAMKAOUI	Mohamed Abdenasser	Anesthésie- Réanimation
TAHRI JOUTEI HASSANI	Ali	Radiothérapie
TASSI	Noura	Maladies Infectieuses
YOUNOUS	Saïd	Anesthésie-Réanimation

PROFESSEURS ASSISTANTS

ABKARI	Imad	Traumatologie-orthopédie B
ABOU EL HASSAN	Taoufik	Anesthésie - réanimation
ABOUSSAIR	Nisrine	Génétique
ADALI	Imane	Psychiatrie
ADALI	Nawal	Neurologie
ADMOU	Brahim	Immunologie
AGHOUTANE	El Mouhtadi	Chirurgie – pédiatrique
AISSAOUI	Younes	Anesthésie Reanimation (Militaire)
AIT BENKADDOUR	Yassir	Gynécologie – Obstétrique A
AIT ESSI	Fouad	Traumatologie-orthopédie B
ALAOUI	Mustapha	Chirurgie Vasculaire périphérique (Militaire)
ALJ	Soumaya	Radiologie
AMRO	Lamyae	Pneumo - phtisiologie
ANIBA	Khalid	Neurochirurgie
ARSALANE	Lamiae	Microbiologie- Virologie (Militaire)
BAHA ALI	Tarik	Ophtalmologie
BAIZRI	Hicham	Endocrinologie et maladies métaboliques (Militaire)
BASRAOUI	Dounia	Radiologie
BASSIR	Ahlam	Gynécologie – Obstétrique B

BELBARAKA	Rhizlane	Oncologie Médicale
BELKHOUCHE	Ahlem	Rhumatologie
BEN DRISS	Laila	Cardiologie (Militaire)
BENCHAMKHA	Yassine	Chirurgie réparatrice et plastique
BENHADDOU	Rajaa	Ophtalmologie
BENHIMA	Mohamed Amine	Traumatologie-orthopédie B
BENJILALI	Laila	Médecine interne
BENZAROUEL	Dounia	Cardiologie
BOUCHENTOUF	Rachid	Pneumo-phtisiologie (Militaire)
BOUKHANNI	Lahcen	Gynécologie – Obstétrique B
BOURRAHOUCHE	Aicha	Pédiatrie
BSSIS	Mohammed Aziz	Biophysique
CHAFIK	Aziz	Chirurgie Thoracique (Militaire)
CHAFIK	Rachid	Traumatologie-orthopédie A
CHERIF IDRISSE EL GANOUNI	Najat	Radiologie
DAROUASSI	Youssef	Oto-Rhino – Laryngologie (Militaire)
DIFFAA	Azeddine	Gastro - entérologie
DRAISS	Ghizlane	Pédiatrie A
EL AMRANI	Moulay Driss	Anatomie
EL ANSARI	Nawal	Endocrinologie et maladies métaboliques
EL BARNI	Rachid	Chirurgie Générale (Militaire)
EL BOUCHTI	Imane	Rhumatologie

EL BOUIHI	Mohamed	Stomatologie et chirurgie maxillo faciale
EL HAOUATI	Rachid	Chirurgie Cardio Vasculaire
EL HAOURY	Hanane	Traumatologie-orthopédie A
EL HOUDZI	Jamila	Pédiatrie B
EL IDRISSE SLITINE	Nadia	Pédiatrie (Néonatalogie)
EL KARIMI	Saloua	Cardiologie
EL KHADER	Ahmed	Chirurgie Générale (Militaire)
EL KHAYARI	Mina	Réanimation médicale
EL MANSOURI	Fadoua	Anatomie – pathologique (Militaire)
EL MEHDI	Atmane	Radiologie
EL MGHARI TABIB	Ghizlane	Endocrinologie et maladies métaboliques
EL OMRANI	Abdelhamid	Radiothérapie
FADILI	Wafaa	Néphrologie
FAKHIR	Bouchra	Gynécologie – Obstétrique B
FAKHIR	Anass	Histologie -embyologie cytogénétique
FICHTALI	Karima	Gynécologie – Obstétrique B
HACHIMI	Abdelhamid	Réanimation médicale
HAJJI	Ibtissam	Ophtalmologie
HAOUACH	Khalil	Hématologie biologique
HAROU	Karam	Gynécologie – Obstétrique A
HOCAR	Ouafa	Dermatologie

JALAL	Hicham	Radiologie
KADDOURI	Said	Médecine interne (Militaire)
KAMILI	El ouafi el aouni	Chirurgie – pédiatrique générale
KHALLOUKI	Mohammed	Anesthésie-Réanimation
KHOUCHANI	Mouna	Radiothérapie
KHOULALI IDRISSE	Khalid	Traumatologie-orthopédie (Militaire)
LAGHMARI	Mehdi	Neurochirurgie
LAKMICHI	Mohamed Amine	Urologie
LAKOUICHMI	Mohammed	Chirurgie maxillo faciale et Stomatologie (Militaire)
LAOUAD	Inas	Néphrologie
LOUHAB	Nissrine	Neurologie
MADHAR	Si Mohamed	Traumatologie-orthopédie A
MAOULAININE	Fadlmrabihrabou	Pédiatrie (Néonatalogie)
MARGAD	Omar	Traumatologie – Orthopédie B
MATRANE	Aboubakr	Médecine Nucléaire
MOUAFFAK	Youssef	Anesthésie - Réanimation
MOUFID	Kamal	Urologie (Militaire)
MSOUGGAR	Yassine	Chirurgie Thoracique
NARJIS	Youssef	Chirurgie générale
NOURI	Hassan	Oto-Rhino-Laryngologie
OUALI IDRISSE	Mariem	Radiologie

OUBAHA	Sofia	Physiologie
OUERIAGLI NABIH	Fadoua	Psychiatrie (Militaire)
QACIF	Hassan	Médecine Interne (Militaire)
QAMOUSS	Youssef	Anesthésie - Réanimation (Militaire)
RABBANI	Khalid	Chirurgie générale
RADA	Noureddine	Pédiatrie
RAIS	Hanane	Anatomie-Pathologique
ROCHDI	Youssef	Oto-Rhino-Laryngologie
SAMLANI	Zouhour	Gastro - entérologie
SORAA	Nabila	Microbiologie virologie
TAZI	Mohamed Illias	Hématologie clinique
ZAHLANE	Mouna	Médecine interne
ZAHLANE	Kawtar	Microbiologie virologie
ZAQUI	Sanaa	Pharmacologie
ZIADI	Amra	Anesthésie - Réanimation
ZOUGAGHI	Laila	Parasitologie –Mycologie



DEDICACES

Toutes les lettres ne sauraient trouver les mots qu'il faut...

Tous les mots ne sauraient exprimer la gratitude,

L'amour, le respect, la reconnaissance...

Aussi, c'est tout simplement que



Je dédie cette thèse...



A mes très chers parents

Rien au monde ne pourrait compenser tous les sacrifices que vous avez consenti pour mon bien être et pour mon éducation.

Vous résumez si bien le mot parents qu'il serait superflu d'y ajouter quelque chose. J'ai vécu dans votre admiration, vous êtes pour moi le symbole de l'honnêteté, de la noblesse et de la bonté.

Puisse votre existence me servir d'exemple dans ma vie et dans l'exercice de ma profession.

Puisse Dieu tout puissant vous procurer longue vie et bonne santé afin que je puisse vous combler à mon tour.

Ce modeste travail paraît bien dérisoire pour traduire une reconnaissance infinie envers des parents aussi merveilleux dont j'ai la fierté d'être la fille.

Puisse ce jour être la récompense de tous vos efforts et prières.

Je vous aime beaucoup.

Votre fille SALOUA.

A mes très chers frères

Younes, Mounir.

Je me souviendrai toujours des bons moments qu'on a vécus, et qu'on vivra ensemble inchallah.

Le bonheur que je ressens quand on est tous réunis est immense.

Veillez trouver dans ce travail l'expression de mon amour fraternel, de mon profond attachement et mes souhaits de succès et de bonheur pour chacun de vous. Jamais je n'oublierai l'appui que vous me prodiguez chaque fois que j'en ai besoin.

Que Dieu vous protège.

A la mémoire de mon très cher grand père

Ton image demeure toujours présente à mon esprit.

Tellement tu me manques ce jour là.

Aucune dédicace ne pourra traduire mon profond amour et gratitude pour tout l'amour et l'affection que tu m'as offerts.

Tu es à mes yeux le symbole de l'extrême tendresse et l'éternel dévouement; tes encouragements et prières ont été pour moi source de réussite.

Que le paradis soit ta céteste demeure. Dieu bénisse ton âme.

A ma chère grande mère

Votre présence et vos prières m'ont toujours été d'un soutien remarquable.

Vous avez toujours été avec moi, et rien ne saurait traduire le fond de mes sentiments envers vous, ma considération pour les sacrifices consentis pour mes études universitaires.

Je vous dédie ce travail en espérant que dieu le tout puissant vous procure santé et longévité.

A mes chers oncles et tantes

Des mots ne pourront jamais exprimer la profondeur de mon amour et mon affection.

Merci d'avoir été toujours à mes cotés pour me donner le soutien et la force de continuer et d'avancer. Veuillez trouver, dans ce travail, l'expression de ma gratitude et mon profond amour.

Puisse dieu vous préserver des malheurs de la vie et réaliser tous vos rêves....

A mes très chers cousins et cousines

A toutes les familles

Ezzaouit, Essaouri, Saâti, El Jerrari

A mes très chers amis et collègues

A tous mes collègues de classe, de l'amphithéâtre et des stages hospitaliers

A tous mes enseignants de primaire, secondaire, et de la faculté de Médecine de Marrakech

A tous ceux qui me sont chers et que j'ai involontairement omis de citer.



REMERCIEMENT

A
MON MAÎTRE ET RAPPORTEUR DE
THÈSE
PROFESSEUR Abdelaziz Raji
Professeur d'ORL et de Chirurgie cervicofaciale
Chef de service d'ORL et de Chirurgie cervicofaciale Au CHU Mohammed
VI de Marrakech

C'est avec un grand plaisir que je me suis adressé à vous
dans le but de bénéficier de votre encadrement et j'étais très touché par
l'honneur que vous m'avez fait en acceptant de me confier ce travail.
Merci pour m'avoir guidé tout au long de ce travail.
Merci pour l'accueil aimable et bienveillant que vous m'avez réservé à chaque
fois.
Veillez accepter, cher maître, dans ce travail l'assurance de mon estime et de
mon profond respect.
Vos qualités humaines et professionnelles jointes à
votre compétence et votre dévouement pour votre profession seront pour
moi un exemple à suivre dans l'exercice de cette honorable mission.

A
MON MAÎTRE ET PRESIDENT DE
THÈSE
PROFESSEUR MOHAMED
BOUSKRAOUI
Professeur de Pédiatrie
Chef de service de Pédiatrie B Au CHU Mohammed VI de Marrakech.

C'est un honneur inestimable et un réel plaisir que vous me faites en acceptant
de présider ce jury malgré vos multiples occupations.
Vos qualités académiques et professionnelles font de vous un homme
remarquable; votre rhétorique, votre amabilité, votre modestie et votre ferme
volonté de nous transmettre votre immense savoir font de vous un professeur
émérite.
Trouvez ici cher maître l'expression de mes profonds remerciements.

A
MON MAITRE ET JUGE DE THÈSE
PROFESSEUR HOUSSEINE GHANANE

Professeur de Neurochirurgie
Au CHU Mohammed VI de Marrakech

Votre présence au sein de notre jury constitue pour moi un grand honneur.
Par votre modestie, vous m'avez montré la signification morale de notre profession.
Qu'il me soit permis de vous présenter à travers ce travail le témoignage de mon
grand respect et l'expression de ma profonde reconnaissance.

A
MON MAITRE ET JUGE DE THÈSE
PROFESSEUR SAID YOUNOUS

Professeur agrégé en Réanimation-Anesthésie
Chef de service de Réanimation-Anesthésie pédiatrique et maternelle Au
CHU Mohammed VI de Marrakech

J'ai bénéficié au cours de mes études, de votre enseignement clair et précis.
Votre gentillesse, vos qualités humaines, votre modestie n'ont rien d'égal que votre
compétence. Vous me faite l'honneur de juger ce travail. Soyez assurée de mon
grand respect.

A
MON MAITRE ET JUGE DE THÈSE
PROFESSEUR HADOU AMMAR

Professeur agrégé d'ORL et de Chirurgie Cervicofaciale du CHU de Rabat
Chef de Pôle Extrémité Céphalique à l'hôpital militaire Avicenne de Marrakech

J'ai été impressionnée par la Clarté et la Rigueur de votre enseignement.
Votre modestie, votre compétence ainsi que votre dévouement dans le travail sont
remarquables. Vous avez accepté aimablement de faire partie de mon jury. Je vous
suis très reconnaissante de l'intérêt que vous avez porté pour ce travail.

*AU PROFESSEUR ASSISTANT Hassan
Nourí*

Service d'ORL et de Chirurgie cervicofaciale CHU Mohammed VI de Marrakech.

*Je vous remercie pour votre contribution à ce travail votre aide et votre soutien m'a
était d'un grand apport. Que ce travail soit le témoin de ma
profonde gratitude.*

*Au
Remarquable et fabuleux Personnel médical
et paramédical du service
d'ORL du CHU Mohammed VI DE
MARRAKECH,*

*Je vous remercie vivement de l'accueil chaleureux, et de l'aide précieuse que
vous m'avez réservés à chaque fois.*

*A tous mes enseignants de primaire,
secondaire, et de la faculté de
médecine de Marrakech*

*Et à tous ceux qui ont contribué un jour à ma formation de médecin,
J'espère être à la hauteur de vos espérances en moi.*





ABBREVIATIONS

ORL : Oto-rhino-laryngologie

OSM : Otite séromuqueuse

RGO : Reflux gastro-oesophagien

ATT : Aérateur transtympanique

CAE : Conduit auditif externe

HTA : Hypertension artérielle

EVA : Echelle visuelle analogue

ATB : Antibiotique

PF : Paralysie faciale

Db : Décibels

ST : Surdit  de transmission

SM : Surdit  mixte

M : Masculin

F : F minin

OD : Oreille droite

OG : Oreille gauche

Pr  op : Pr op ratoire

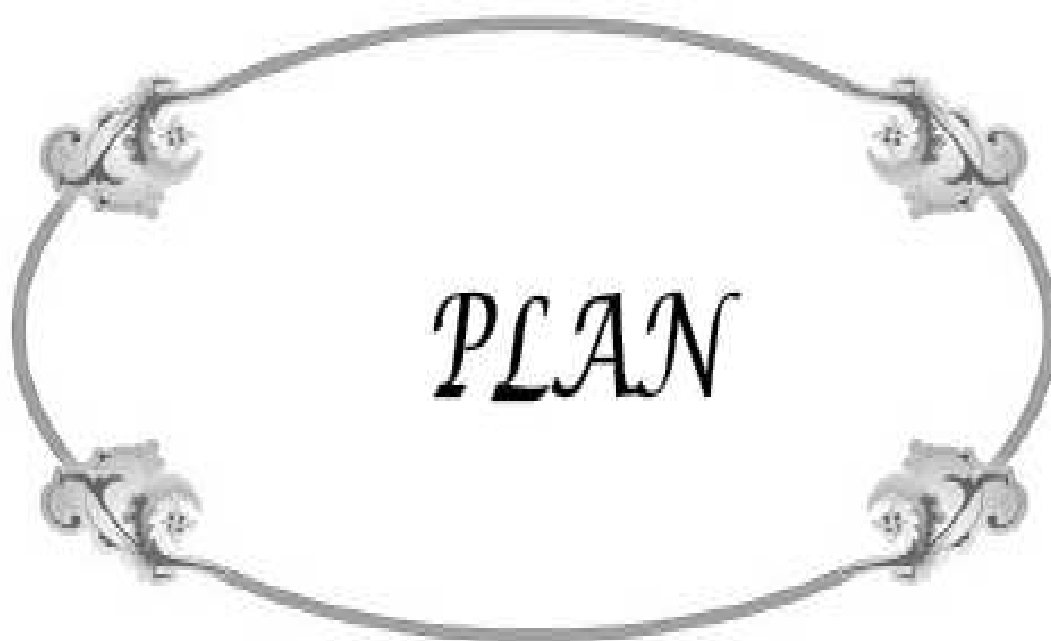Post op : Postop ratoire

OMC : Otite moyenne chronique

AG : Anesth sie g n rale

AL : Anesth sie locale

CA : Conduction a rienne



PLAN

Introduction.....	1
Matériel et méthode.....	3
Résultats.....	13
I. Données épidémiologiques.....	14
1. Age.....	14
2. Sexe.....	14
3. Antécédents.....	15
II. Données cliniques.....	16
1. Motif de consultation.....	16
2. Signes fonctionnels.....	16
3. Examen clinique.....	16
3.1 Examen otoscopique.....	16
3.1.1.Coté perforé.....	16
3.1.2.Siège de la perforation.....	17
3.1.3.Taille de la perforation.....	18
3.1.4.Etat de la muqueuse de la caisse.....	19
3.1.5.Les lésions tympaniques associées.....	20
3.2 Acoumétrie au diapason.....	20
3.3 Examen rhinocavoscopique.....	20
III. Données paracliniques	21
1. Type de surdit�.....	21
2. Degr� de surdit� : Rinne audiom�trique.....	22

IV. Prise en charge thérapeutique.....	22
1. Traitement médical.....	22
2. Traitement chirurgical.....	22
2.1 Voies d'abord.....	23
2.2 Greffon utilisé	23
2.3 Gestes associés.....	24
2.4 Suites opératoires.....	24
V. Evolution	24
1. Immédiate.....	24
2. A long terme.....	24
2.1 Résultats anatomiques	24
2.2 Résultats fonctionnels.....	26
2.3 Facteurs influençant les résultats.....	28
2.3.1 Résultat anatomique.....	28
a. Age	28
b. sexe.....	28
c. le coté opéré.....	29
d. Siège de la perforation.....	29
e. Taille de la perforation.....	29
f. Etat de la muqueuse de la caisse tympanique.....	30
g. Etat de l'oreille controlatérale.....	30
h. Type de greffon.....	31
2.3.2 Résultat fonctionnel selon le type de greffon.....	32
Discussion.....	33

I.	Données épidémiologiques.....	34
II.	Données cliniques.....	36
III.	Données paracliniques.....	43
IV.	Prise en charge thérapeutique.....	44
1.	Traitement médical.....	44
2.	Traitement chirurgical.....	45
2.1	Anesthésie.....	45
2.2	Voies d'abord.....	47
2.3	Techniques chirurgicales.....	51
2.4	Matériaux de greffe	55
V.	Evolution	59
1.	Immédiate	59
2.	A long terme.....	59
2.1	Résultat anatomique	59
2.2	Résultat fonctionnel.....	62
2.3	Facteurs influençant les résultats.....	64
	Conclusion.....	72
	Résumés.....	74
	Annexe.....	78
	Bibliographie.....	111



INTRODUCTION

La myringoplastie est une intervention réparatrice de la membrane tympanique, elle a pour objectif de restaurer l'intégrité anatomique et fonctionnelle du tympan lésé. L'existence d'une perforation tympanique, le plus souvent séquellaire d'otite chronique, a deux conséquences pour le patient, la première est de laisser ouverte la caisse du tympan avec un risque de surinfections, en particulier lors de la baignade et la seconde est d'engendrer une surdité de transmission, par atteinte du système tympano-ossiculaire.

La myringoplastie se donne pour but de :

- ✓ Fermer la perforation pour mettre à l'abri d'une surinfection externe, assurer un confort de vie meilleur (baignade) et parfois permettre un appareillage dans de bonnes conditions.
- ✓ Améliorer l'audition lorsqu'elle est atteinte.
- ✓ Prévenir la dégradation auditive à long terme.
- ✓ Contribuer au bon fonctionnement du système tubo-tympanique.
- ✓ Dans certains cas, prévenir la migration épidermique au travers de la perforation.

C'est une intervention de pratique courante en chirurgie ORL du fait de l'incidence élevée de la pathologie otologique infectieuse dans la population. Durant les deux dernières décennies, un certain nombre de points ont été successivement posés et résolus, du moins en partie, qui concernait le tissu à greffer, bien que la position du greffon par rapport au manche du marteau reste discutée.

L'objectif de la présente étude est d'analyser rétrospectivement les résultats anatomique et fonctionnel des myringoplasties effectuées dans service d'ORL- CHU Med VI pendant une durée de 4 années, afin de définir les facteurs de réussite les plus fiables à moyen terme et, dès lors, de décrire une technique de tympanoplastie reproductible pouvant être appliquée avec les meilleurs chances de succès.



MATERIES
ET
METHODES

Il s'agit d'une étude rétrospective, réalisée au service d'ORL CHU Med VI, étalée sur une période de 4ans, de janvier 2005 au décembre 2009, portant sur 103 cas de myringoplasties.

- Critères d'inclusions sont les suivants :

Patients opérés pour otite moyenne chronique simple non choléstéatomateuse.

- Critères d'exclusion :

Otite moyenne chronique choléstéatomateuse.

Dossiers inexploitable.

L'exploration des dossiers s'est faite par l'utilisation d'une fiche où sont rapportées les données personnelles, cliniques, paracliniques, thérapeutiques et évolutives de chaque patient.

Fiche d'exploitation d'évaluation des résultats de la myringoplastie

I. Identité :

Nom et prénom :

N° de dossier :

Age :

Sexe :

Adresse :

N° de Téléphone :

II. Antécédents :

A. Personnels :

1. Médicaux :

- Tabagisme passif ou actif
- Rhinopharyngite au bas âge
- Ronflement au bas âge
- Traumatisme auriculaire
- Otorrhée au bas âge
- Otite moyenne aigue

- OSM
- Rhinite allergique
- Asthme
- RGO
- Autres :

2. Chirurgicaux :

- Amygdalectomie
- Adénoïdectomie
- Mise en place d'ATT
- Tympanoplastie
- Autres :

B. Familiaux :

- Allergie
- Tympanoplastie
- Autres :

III. Motif de consultation :

IV. La clinique :

1. Signes fonctionnels :

- Otorrhée
- Surdit 
- Acouph ne
- Vertige

2. Signes physiques :

- Examen otoscopique : pr cise l' tat du CAE,  tat du tympan : le si ge et le type de la perforation et l' tat de la muqueuse de la caisse.
- Acoum trie au diapason

- Examen rhinoscopique à la recherche d'une déviation de la cloison nasale, d'une rhinite ou de toute autre anomalie pouvant expliquer l'atteinte otitique.
- Examen somatique complet

V. Examen paraclinique :

- Audiogramme : permet de préciser le degré et le type de la surdité quand elle existe avec calcul du Rinne moyen

VI. Prise en charge thérapeutique:

1. Traitement médical :

2. Traitement chirurgical :

- Anesthésie : L'anesthésie pour tympanoplastie est actuellement codifiée. C'est une anesthésie pour une chirurgie fonctionnelle, non urgente et de durée variable. Elle présente certains impératifs à prendre en considération. Elle nécessite une immobilité parfaite de la tête du malade et un champ opératoire exsangue. En fin, l'équipe anesthésique se voit partager le champ opératoire avec l'équipe chirurgicale puisqu'il s'agit d'une chirurgie céphalique ce qui rend difficile de gérer les voies aériennes supérieures pendant l'intervention.

- ✓ Evaluation pré anesthésique : L'évaluation préopératoire de ce type de patient doit préciser ; entre autre les éléments classique de toute consultation d'anesthésie ; les points suivants:

- Les antécédents du patient surtout les plus marquants : HTA, Diabète, Tabagisme, Coronaropathie, antécédents anesthésiques....

- Le risque de nausées et vomissements postopératoires (Score d'Apfel)

- Profil psychologique, caractère anxiogène, itératif du patient.

Il s'agit généralement des patients classés ASA I selon la classification ASA.

L'élaboration d'un protocole de prévention des nausées vomissements

postopératoires, de traitement de la douleur ainsi qu'une prémédication viennent conclure la consultation d'anesthésie.

- ✓ Techniques anesthésiques : 2 Techniques anesthésiques peuvent être proposées :

- Anesthésie locale ou locale potentialisée : Elle procure un champ opératoire exsangué, favorise le décollement mais elle ne conforte pas le patient et elle n'assure pas une immobilité parfaite pour le chirurgien. L'anesthésie locale potentialisée correspond à une anesthésie locale associée à une narcose avec un risque de dépression respiratoire et d'inhalation.

- Anesthésie générale avec ou sans masque laryngé :

L'anesthésie générale avec intubation et ventilation mécanique est la technique de référence. Elle procure une stabilité et une immobilité parfaite. L'utilisation de masque laryngé peut être une alternative intéressante mais elle est peu répandue vu certaines complications et effets secondaires.

L'induction se fait par l'association du Propofol ; Hypnotique de choix pour ce type d'anesthésie ; à la dose de 2,5 à 4 mg/Kg et du Fentanyl (5µg/kg) ou le Sufentanyl (2,5µg/kg). L'intubation se fait par une sonde adaptée et elle doit être atraumatique. L'entretien se fait par le sévoflurane ainsi que l'administration de morphiniques. Le monitoring ; outre le monitoring classique ; doit comprendre obligatoirement un capnographie.

L'utilisation du Protoxyde d'Azote (NO) reste un sujet de discussion. En effet l'utilisation du N2O augmente la pression dans l'oreille moyenne ce qui rend le tympan bombé gênant ainsi la procédure chirurgicale pour certains. De même, il favorise les nausées et vomissements postopératoires ainsi que les vertiges.

Il n'y a pas d'indications à mettre en œuvre une antibioprofylaxie. Il s'agit d'une chirurgie propre non contaminée.

- ✓ Techniques de réduction du saignement : La réduction du saignement permet d'avoir un champ opératoire exsangue et évite la pénétration du sang dans le labyrinthe. Plusieurs techniques permettent la réduction du saignement péri-opératoire :
 - Infiltration locale de vasoconstricteurs (xylocaïne adrénalinée)
 - position proclive
 - Au niveau hémodynamique : Hypotension contrôlée modérée, PAM \geq 50% valeur initiale, anesthésie profonde et stable, et bonne analgésie.
- ✓ Phase postopératoire : Le réveil doit être immédiat et l'Extubation se fait sur table opératoire. Le passage en Salle de Surveillance Post Interventionnelle(SSPI) est impératif. La prophylaxie des nausées vomissements post opératoire ; démarrée en peropératoire, doit continuer en postopératoire.
L'analgésie fait appel au Paracétamol seul associé ou non au morphiniques selon l'intensité de la douleur évaluée selon les scores de la douleur (EVA ...).

➤ Voie d'abord

➤ Constatation peropératoire :

- CAE
- Tympan
- Etat de la muqueuse de la caisse
- Chaîne ossiculaire

➤ Greffon utilisé :

- Aponévrose temporale
- Cartilage
 - ✓ Tragus
 - ✓ Conque
- Cartilage aminci
- Graisse

- Gestes associés :
- Matériel de contenions :
 - Gelfoam
 - ✓ Dans la caisse
 - ✓ Sur le tympan
 - Otowique

3. Technique chirurgicale :

La préparation du champ opératoire était réalisée le matin avant l'entrée au bloc par le rasage, généralement de 1 à 2cm, en arrière et en haut du pavillon de l'oreille. Le malade était placé en décubitus dorsale, la tête tenue par une têtère, et tournée du côté opposé à l'oreille opérée, s'étendait de 6h à 12h.

L'examen otoscopique préopératoire est capital.

Les tympanoplasties de type I étaient abordées essentiellement par voie postéro-supérieure. Quelque soit la surface de la perforation, un lambeau musculo-périosté à charnière antérieure était relevé, l'incision du lambeau tympano-méatal était presque circulaire, conservant dans tous les cas un pédicule antéro-supérieur de quelque mm. Il s'étendait de 6h à 12h et sera prolongé en avant et en bas en fonction du siège de la perforation. Un soin particulier était porté à préserver la totalité de l'annulus en décollant le bourrelet de Gerlach de sa gouttière et en sectionnant la muqueuse sous jacente aux microciseaux. Le décollement de l'annulus était poursuivi le plus haut possible en avant, si bien que le protympanum et le muscle du marteau étaient toujours exposés, la perméabilité de l'orifice atrial de la trompe d'Eustache et la vérification de la chaîne ossiculaire effectuées. La qualité de la muqueuse était notée.

L'aponévrose temporale était prélevée par la même incision de la voie d'abord postéro-supérieure, alors que les greffes du cartilage, surtout utilisé dans les cas où le tympan était fragilisé par une rétraction associée, celui-ci était prélevé par une petite incision de la face interne du tragus.

La graisse était placée en « bouchon de champagne » au travers de la perforation dont les berges étaient avivées et désépidermées.

Dans les cas utilisant l'aponévrose temporale, un large greffon était posé en sous fibreux et sous annulaire, le greffon remontant largement sur le rebord osseux du conduit en particulier en avant et en haut. Le greffon d'aponévrose était glissé sous le manche du marteau et stabilisé par la repose soigneuse du bourrelet annulaire de Gerlach dans sa gouttière et la vérification d'une bonne adhérence à la spatule du manche du marteau. Lorsque le lambeau tympano-méatal était remis en place, l'ensemble greffon et restes tympaniques était maintenu par une lame de Gelfoam.

Le conduit auditif externe était méché au contact de la greffe avec du Gelfoam. Le méat était calibré par un otowique, après suture du lambeau périosté à charnière antérieure et du muscle auriculaire postérieur.

4. Soins post opératoire :

- Traitement : ATB : autres :
- Changement de pansement : J4
- Etat de la cicatrice :
- Ablation de l'otowique : J8
- Otorrhée : oui non
- Traitement local post opératoire

VII. Complications et incidents :

- PF
- Vertiges
- Acouphènes
- Hémorragies

VIII. Evaluation de la myringoplastie :

1. Résultats anatomiques : basés sur les données de l'examen otoscopiques :

- Etat du tympan
- Comblement de l'angle antérieur
- Latéralisation tympanique
- Rétrécissement du CAE

2. résultats fonctionnels : analysés à 2 niveaux :

- Evaluation subjectif de l'amélioration des signes fonctionnels :
 - l'audition : excellent très bon bon moyen identique
mauvais
 - l'otorhée : excellent très bon bon moyen identique
mauvais
 - l'acouphène : excellent très bon bon moyen identique
mauvais
- Audiométrie tonale : La qualité du résultat auditif s'apprécie par la comparaison des audiogrammes tonaux pré et post opératoires. Le gain moyen se définit par la différence des conductions aériennes.

Les questionnaires étaient dûment renseignés en faisant recours aux dossiers et par la convocation des malades. Ils ont fait l'objet d'une exploitation informatique par le biais d'un logiciel spécialisé dans le traitement des données statistiques « SPSS », ce qui nous a permis d'obtenir les résultats présentés dans le chapitre suivant.

Résultats anatomique et fonctionnel de la myringoplastie

Malheureusement, certaines difficultés ont gêné l'interprétation des résultats à savoir :

- ✓ Standardisation des dossiers : certains dossiers sont incomplets et précisent mal les antécédents et l'examen clinique.
- ✓ Le suivi des malades : non réponse des malades à notre convocation ce qui explique le nombre qui reste relativement important des perdus de vue estimé à 20 patients.



RESULTATS

I. Données épidémiologiques :

1. Age :

L'âge moyen de nos patients était de 29 ans, avec des extrêmes allant de 5 à 67 ans et un pic entre 16 ans et 45 ans (Figure 1).

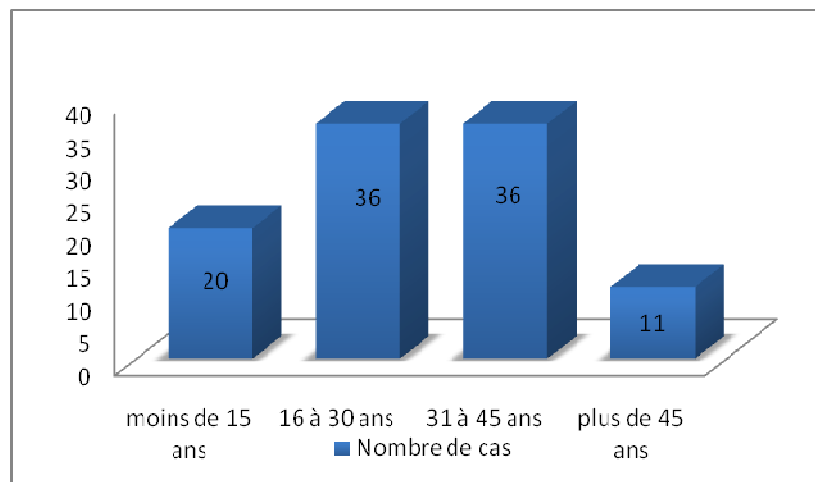


Figure 1 : Répartition de la population selon l'âge

2. Le sexe :

Parmi les 103 patients de notre série, il y avait 35 hommes (34%) et 68 femmes (66%) avec un sex-ratio de $\frac{1}{2}$ (Figure 2).

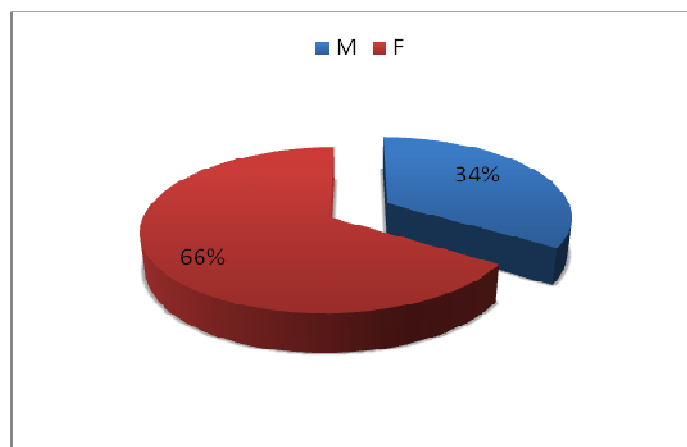


Figure 2 : Répartition de la population selon le sexe

3. Les antécédents :

La répartition en fonction des antécédents rapportés par les patients montrait :
(Tableau I)

Tableau I: Les antécédents chez la population étudié

	Les antécédents	Nombre de cas	pourcentage
Personnels médicaux	Rhinite allergique	14	13,60%
	Ronflement au bas âge	8	7,80%
	RGO	5	4,90%
	Traumatisme auriculaire	3	2,90%
	Asthme	2	1,90%
Personnels chirurgicaux	Tympanoplastie	15	14,60%
	Amygdalectomie	4	3,90%
	Adénoïdectomie	3	2,90%
	Mise en place d'ATT	1	1%
Familiaux	Tympanoplastie	9	8,70%
	Allergie	2	1,90%

II. Données cliniques :

1. Motif de consultation :

L'otorrhée était le motif de consultation dans 88 cas (soit 85,4%), l'hypoacousie dans 40 cas (soit 38,8%) et des otalgies dans 9 cas (soit 8,82%) (Figure 3).

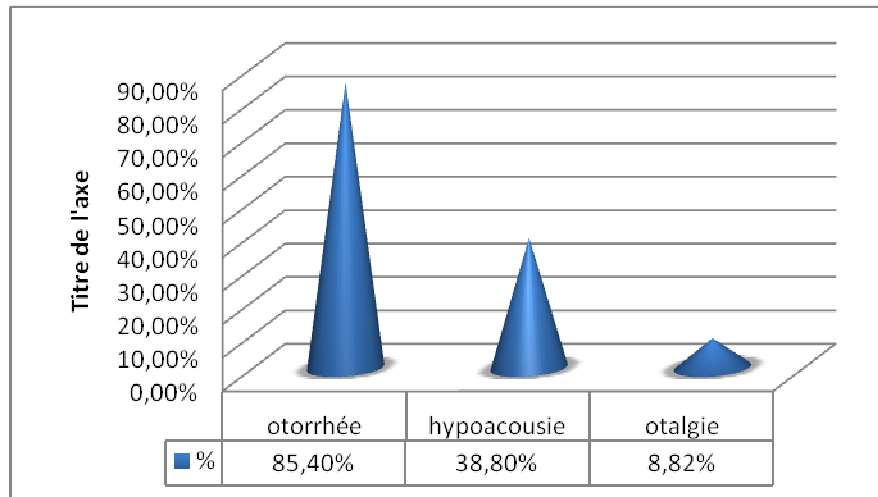


Figure 3 : Répartition de la population selon le motif de consultation

2. Signes fonctionnels :

- ✓ L'otorrhée dans 97 cas (soit 94,2%)
- ✓ L'hypoacousie dans 97cas (soit 94,2%)
- ✓ Acouphène dans 36 cas (soit 35%) (tableau II).

Tableau II : Répartition de la population selon les signes fonctionnels

Signes fonctionnels	Nombre de cas	Pourcentage
otorrhée	97	94,20%
surdit�	97	94,20%
acouph�nes	36	35%

3. Examen clinique :

3.1 Examen otoscopique :

3.1.1. Cot  perfor  :

Dans notre s rie, la r partition topographique de la perforation tympanique  tait la suivante (Figure 4) :

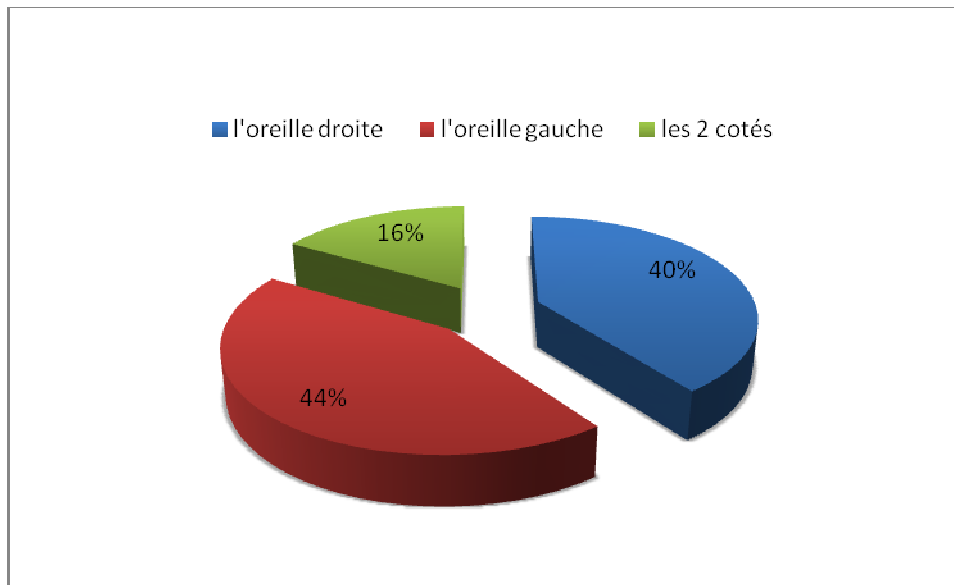


Figure 4 : Répartition topographique

3.1.2. Siège de la perforation :

La perforation était de siège centrale dans 65 cas (soit 63%), antérieure dans 28 cas (soit 27%), et postérieure dans 10 cas (soit 10%) (Figure 5).

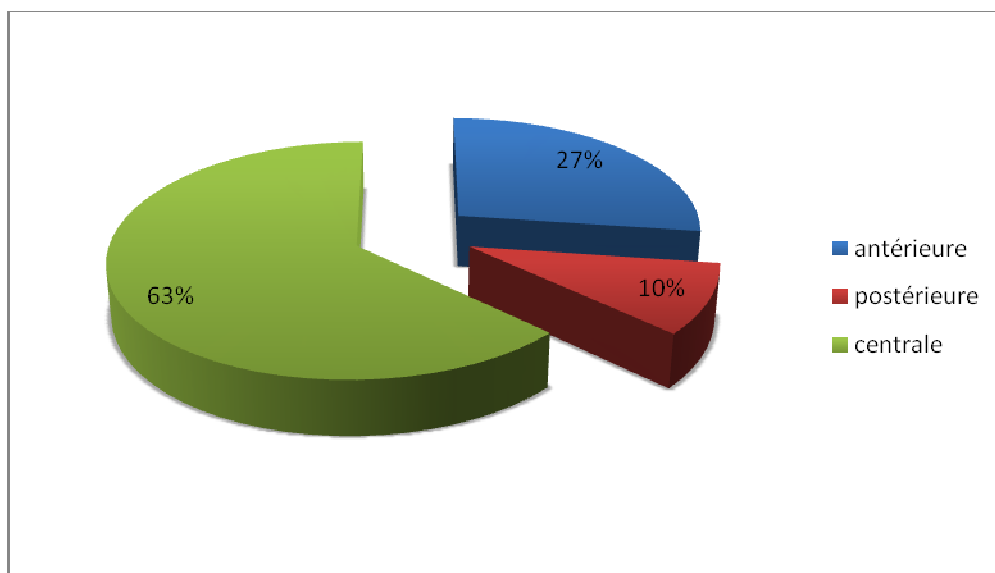


Figure 5 : Répartition selon le siège de la perforation

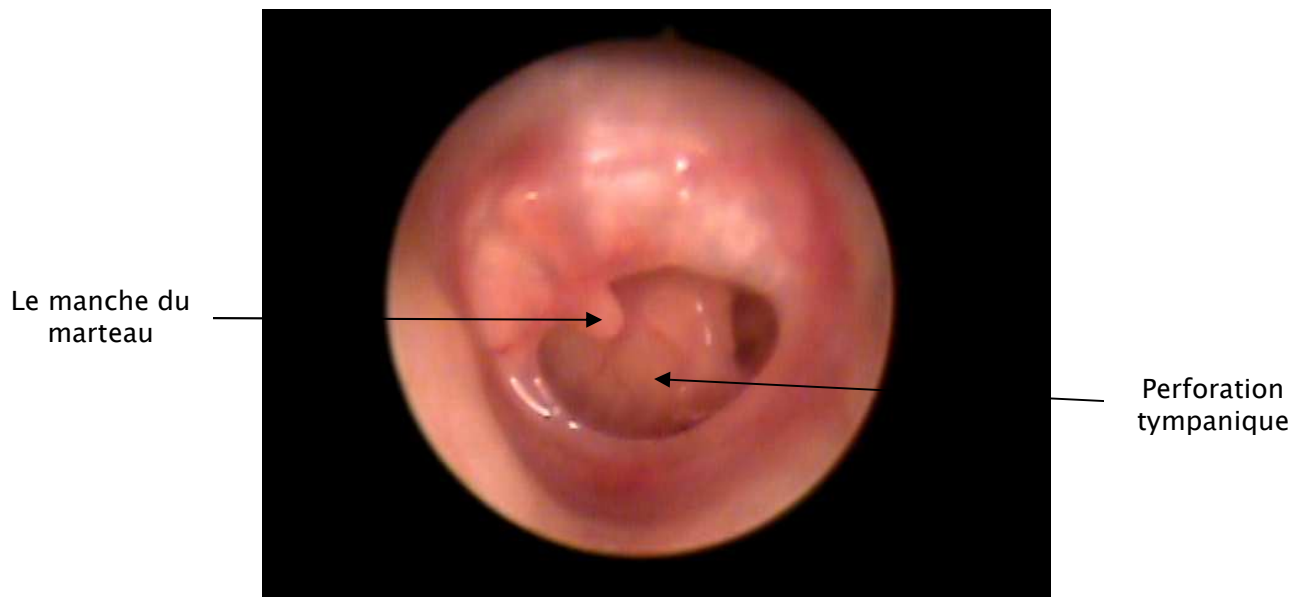


Figure 6: Perforation centrale de l'oreille gauche avec des foyers de myringosclérose (Iconographie du service ORL CHU Med VI)

3.1.3. Taille de la perforation :

La perforation était de petite taille $<1/3$ du tympan dans 2 cas (soit 2%), de taille moyenne $1/3-2/3$ du tympan dans 19 cas (soit 19%), subtotale dans 59 cas (soit 57%) et totale dans 23 cas (soit 22%) (Figure 7).

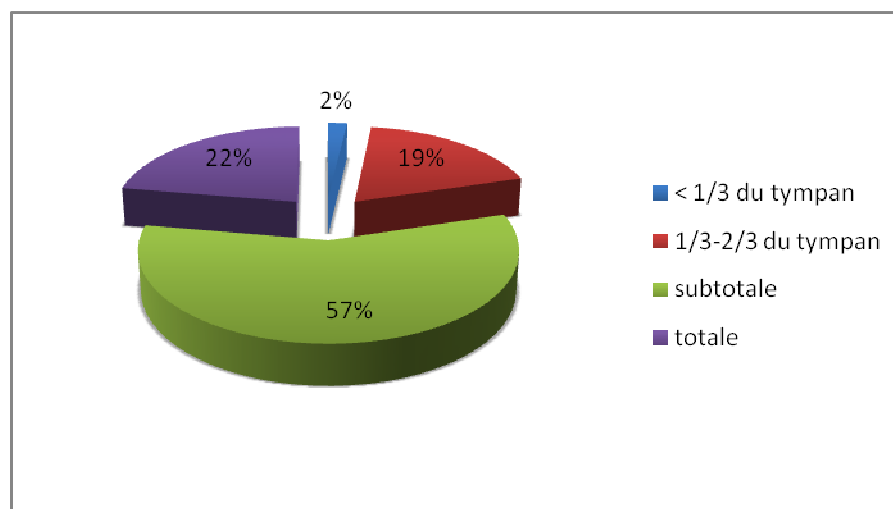


Figure 7 : Répartition selon la surface de la perforation

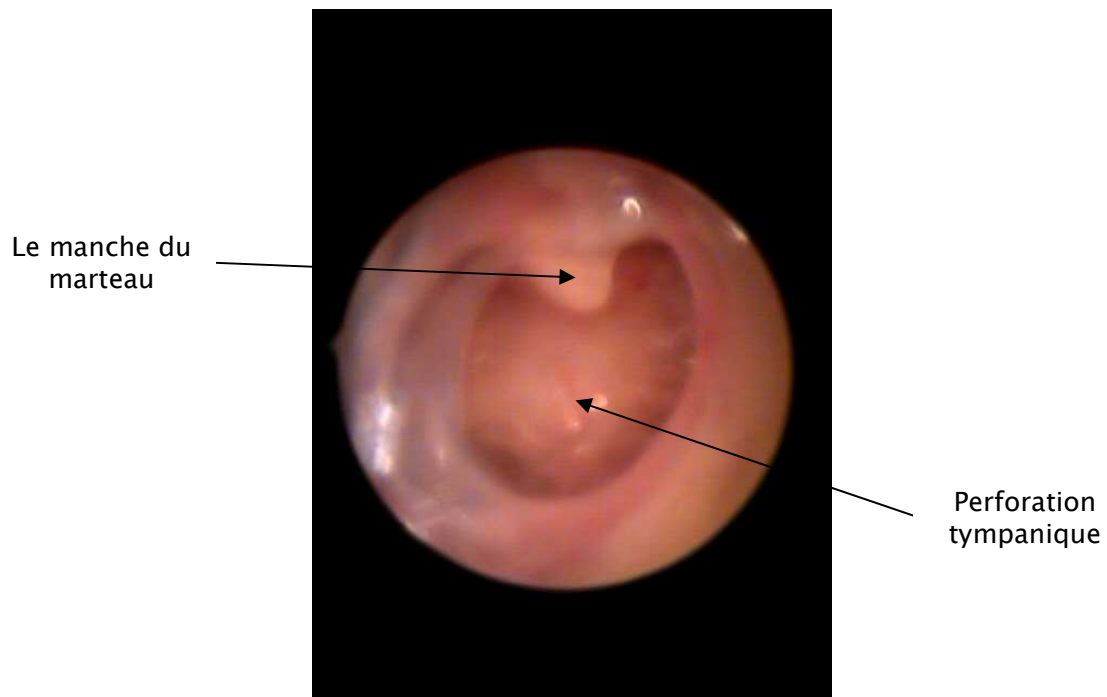


Figure 8: perforation subtotale de l'oreille gauche
(Iconographie du service ORL CHU Med VI)

3.1.4. Etat de la muqueuse de la caisse :

La muqueuse de la caisse était normale dans 52 cas (soit 50,5%), humide dans 36 cas (soit 35%), inflammatoire dans 11 cas (soit 10,7%) et infectée avec issue du pus chez 4 cas (soit 3,9%) (Figure 9).

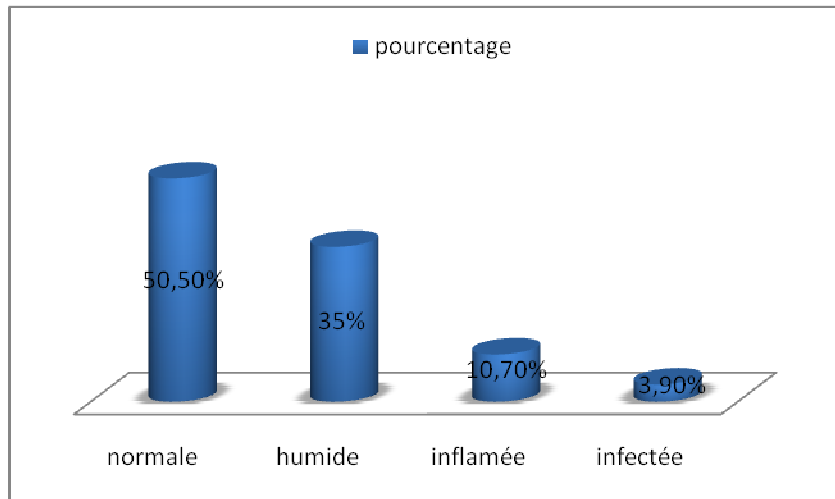


Figure 9 : Répartition selon l'état de la muqueuse de la caisse

3.1.5. Les lésions tympaniques associées :

Elles étaient représentées par :

- ✓ Des foyers de myringosclérose dans 13 cas dont le siège le plus fréquent est le quadrant antéro-supérieur du tympan.
- ✓ Des membranes pellucides dans 4 cas.
- ✓ Et des poches de rétraction dans 3 cas.

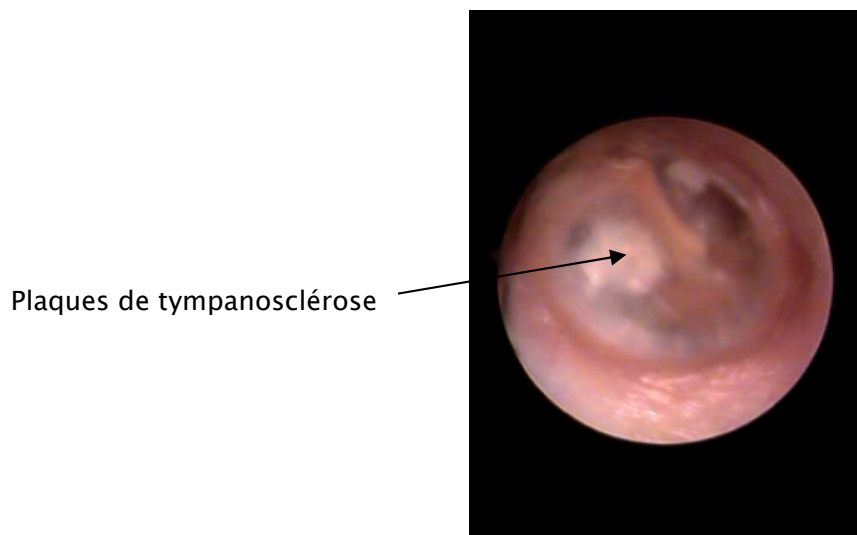


Figure 10 : Foyers de myringosclérose de l'oreille droite
(Iconographie du service ORL CHU Med VI)

3.2 Acoumétrie au diapason :

Cet examen avait mis en évidence une surdité de transmission dans 78 cas (soit 76%) et indifférent dans 25 cas (soit 24%).

3.3 Examen rhinocavoscopique :

Cet examen s'était révélé anormal dans 12 cas (soit 11,9%). La déviation de la cloison nasale était notée dans 9 cas (soit 8,9%), des végétations adénoïdes dans 2 cas (soit 2%) et un polype nasal dans 1 cas (Tableau III).

Tableau III : Répartition selon les données de la rhinoscopie antérieure :

Les données de la rhinoscopie antérieure	nombre de cas	pourcentage
normal	91	88,10%
déviations de la cloison nasale	9	8,90%
végétation adénoïde	2	2%
polype nasale	1	1%
total	103	100%

III. Données paracliniques : Audiométrie tonale

1. Type de surdité

L'audiométrie tonale lumineuse montrait (Figure 11) :

- ✓ Une surdité de transmission avec un seuil en CA inférieure à 35dB dans 78 cas (soit 76%).
- ✓ Une surdité de transmission avec un seuil en CA supérieure à 35dB dans 22 cas (soit 21%).
- ✓ Une surdité mixte dans 3 cas avec un Rinne audiométrique moyen de 24dB (soit 3%).

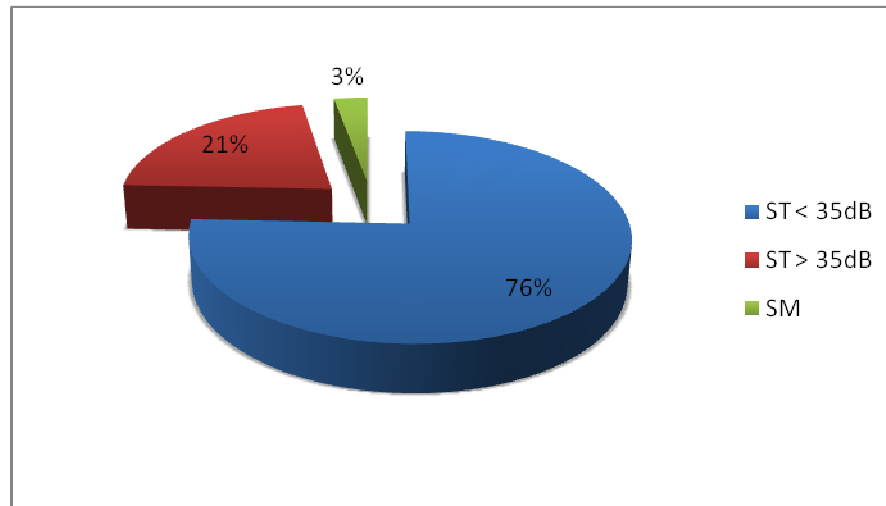


Figure 11 : Répartition selon le type de la surdité

2. Degré de surdité : Rinne audiométrique :

Le Rinne audiométrique moyen en préopératoire était de 29,3dB avec des extrêmes allant de 6 à 60dB.

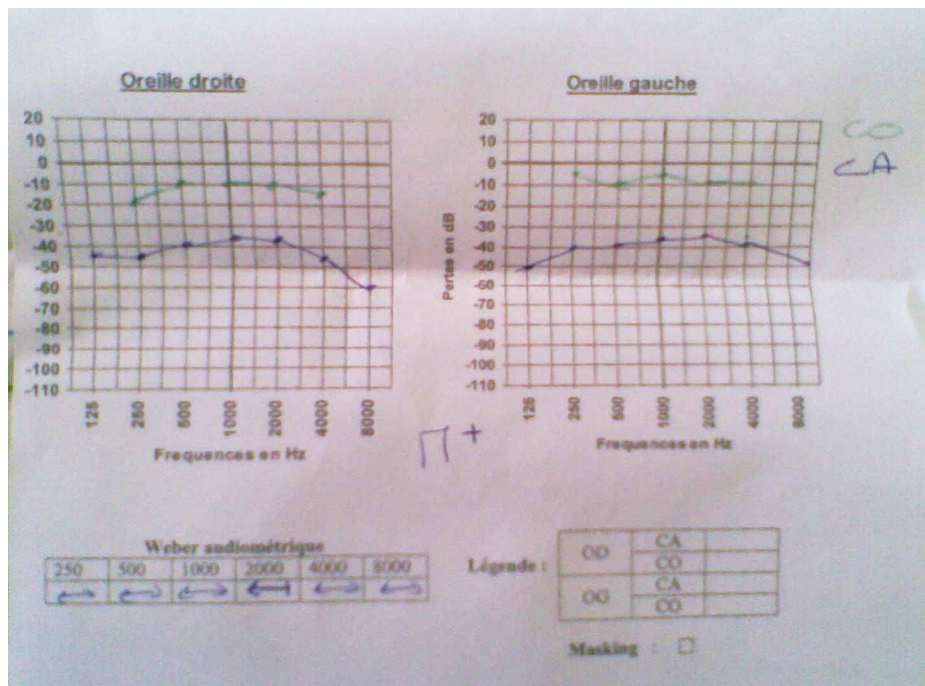


Figure 12: Audiogramme avec une surdité de transmission bilatérale.
(Iconographie du service ORL CHU Med VI)

IV. Prise en charge thérapeutique :

1. Traitement médical :

Cinquante cas (soit 57,3%) avaient eu un traitement médical à base de goutte auriculaire (imprécis) associé à des aspirations otologiques.

2. Traitement chirurgical :

2.1 Voie d'abord :

La voie d'abord la plus utilisée dans notre série était la voie postérosupérieure dans 92 cas (soit 89,3%) (Figure 13).

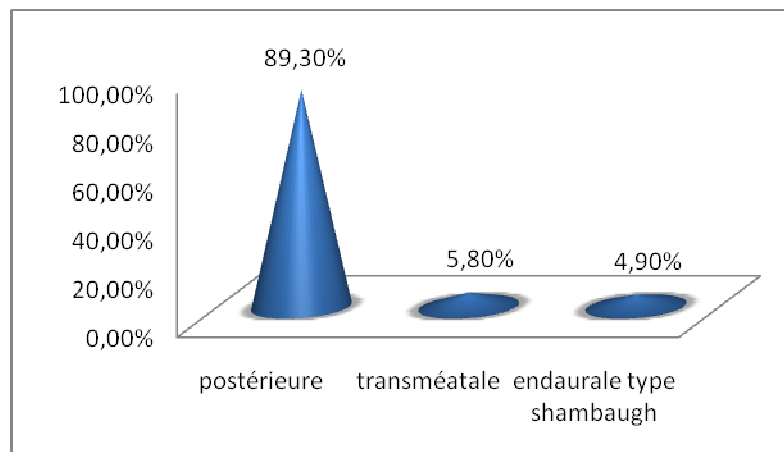


Figure 13 : Répartition selon la voie d'abord chirurgicale

2.2 Greffon utilisé :

Le greffon utilisé était (Figure 14) :

- L'aponévrose temporale dans 57 cas (soit 55%)
- L'aponévrose temporale et un cartilage aminci dans 26 cas (soit 25%),
- Le cartilage aminci seul dans 14 cas (soit 14%)
- La graisse dans 6 cas (soit 6%)

Le Gelfoam était appliqué dans 97 cas (soit 94,2%) alors que l'otowique était utilisé chez tous nos patients.

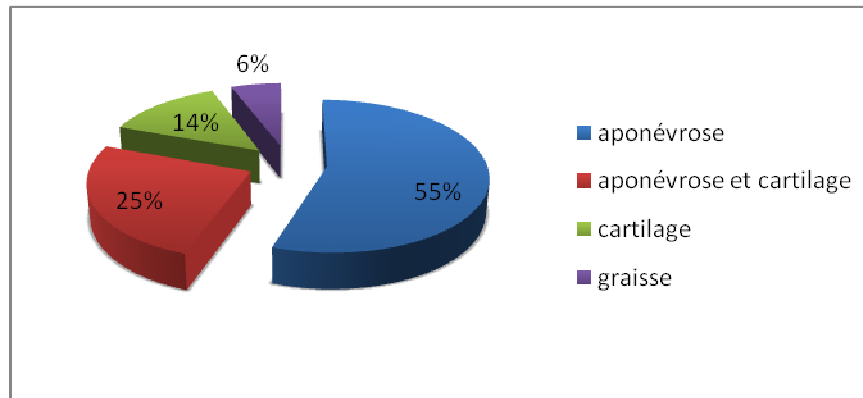


Figure 14 : Répartition selon le greffon utilisé

2.3 Gestes associées :

Aucun geste associée sur la chaîne ossiculaire n'était rapporté.

2.4 Suites opératoires :

Un cas d'infection locale post opératoire était noté et traité par les soins locaux.

V. Evolution :

1. Immédiate :

- 3 malades présentaient des acouphènes de type imprécis.
- 2 cas avaient des vertiges de type imprécis.

2. A long terme :

2.1 Résultat anatomique :

Sur 103 malades opérés, seuls 83 étaient revus pour un examen otoscopique soit 80,6% des cas, les 19,4% restants étaient perdus de vue.

L'examen otoscopique sous microscope montrait (Figure 15) :

- Une fermeture de la perforation dans 75 cas (soit 90,5%).
- Persistance d'une perforation résiduelle dans 8 cas (soit 9,5%).
- Comblement de l'angle antérieur dans 5 cas (soit 6,1%).
- Rétrécissement du CAE dans 5 cas (soit 6,1%).

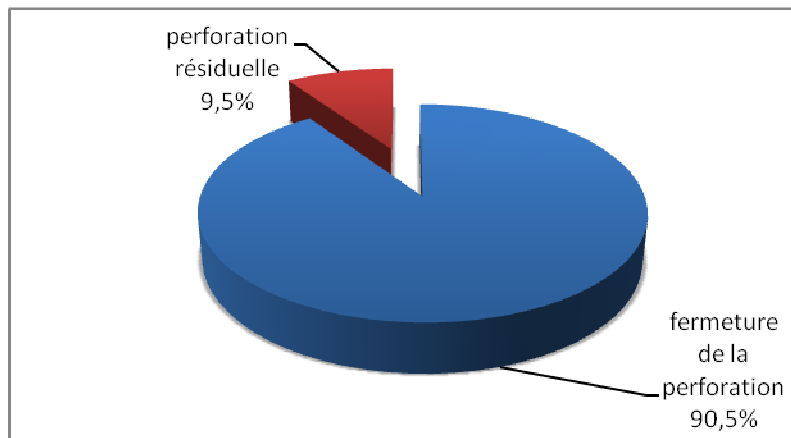


Figure 15 : Répartition selon les résultats anatomiques

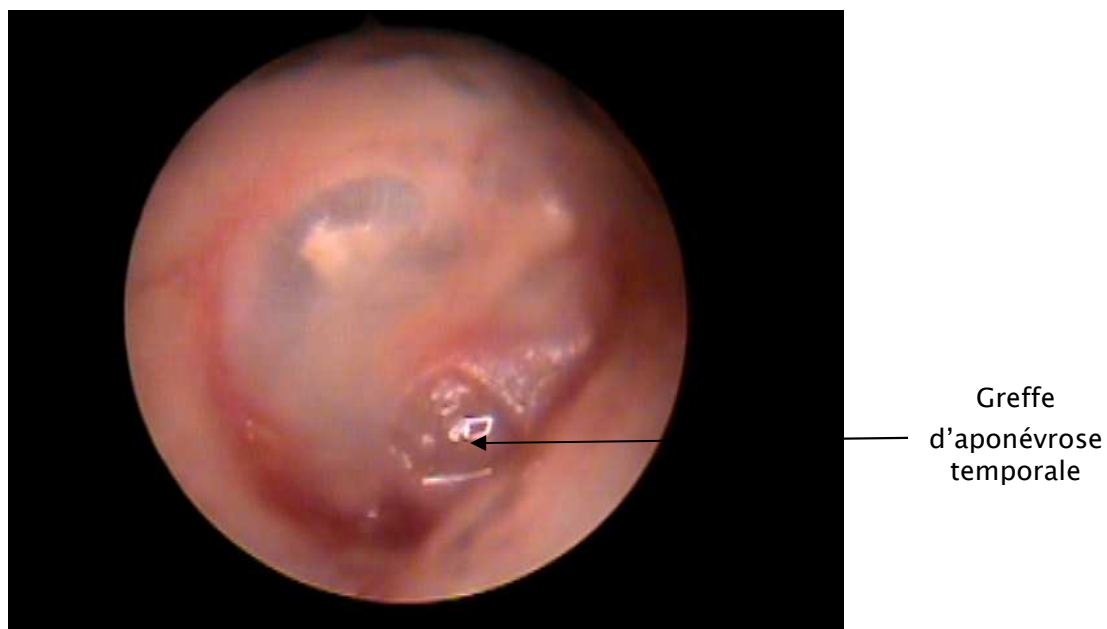

Figure 16 : Résultat opératoire précoce d'un greffon aponévrotique de l'oreille droite (Iconographie du service ORL CHU Med VI)

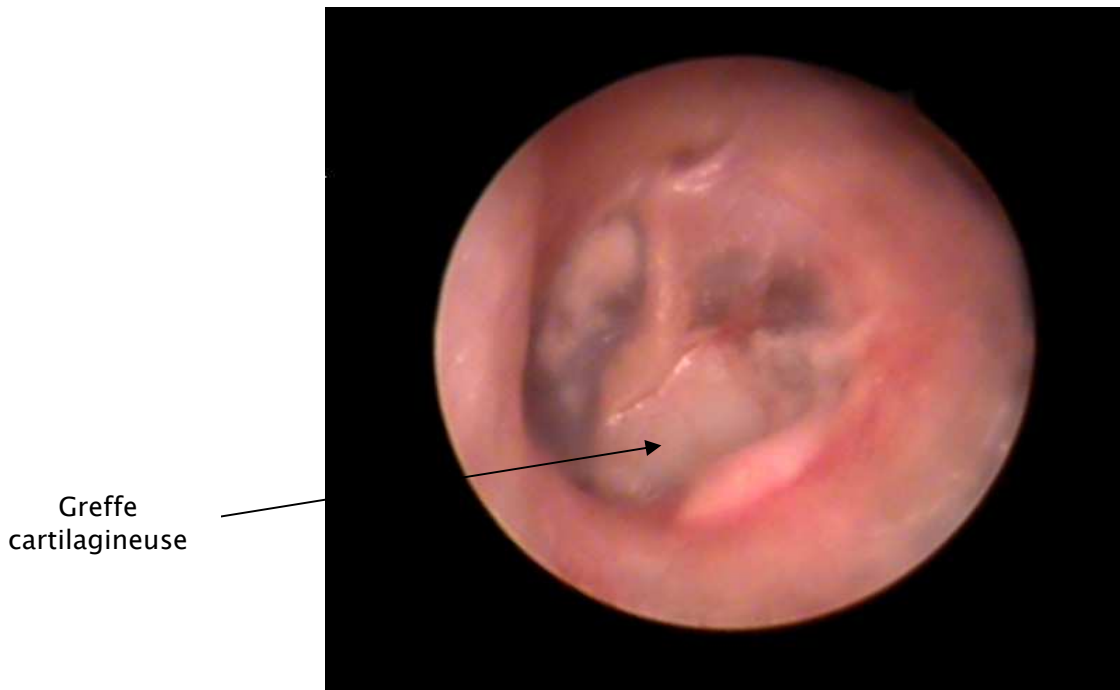


Figure 17 : Résultat opératoire d'une greffe cartilagineuse de l'oreille gauche
(Iconographie du service ORL CHU Med VI)

2.2 Résultat fonctionnel :

2.2.1. Signes fonctionnels :

L'évolution des signes fonctionnels était marquée par :

- L'amélioration de l'audition dans 73cas (soit 89%), une audition identique dans 7cas (soit 8,5%) et une aggravation dans 1cas (soit 1,2%) .
- Une évolution favorable des otorrhées dans 78cas (soit 94,3%) et une persistance des otorrhées dans 1cas.
- La disparition des acouphènes dans 21cas (soit 87,5%) et la persistance dans 3cas.

2.2.2. Audiométrie tonale :

Sur les 83 patients restants qui ont bénéficié d'un audiogramme en post opératoire à 6 et 24mois, on constate (Figure 18) :

- Une fermeture complète de Rinne audiométrique moyen dans 28 cas (soit 34,1%).
- Une amélioration auditive notable avec un Rinne audiométrique moyen situé entre 11

Résultats anatomique et fonctionnel de la myringoplastie

et 20dB dans 29 cas (soit 35,4%).

- Une récupération auditive avec un Rinne audiométrique moyen situé entre 21 et 30dB dans 18 cas (soit 22%).
- Un rinne >30dB dans 7 cas (soit 8,5%).

Le Rinne audiométrique moyen post opératoire était de 16,5dB avec un gain de 12,8dB.

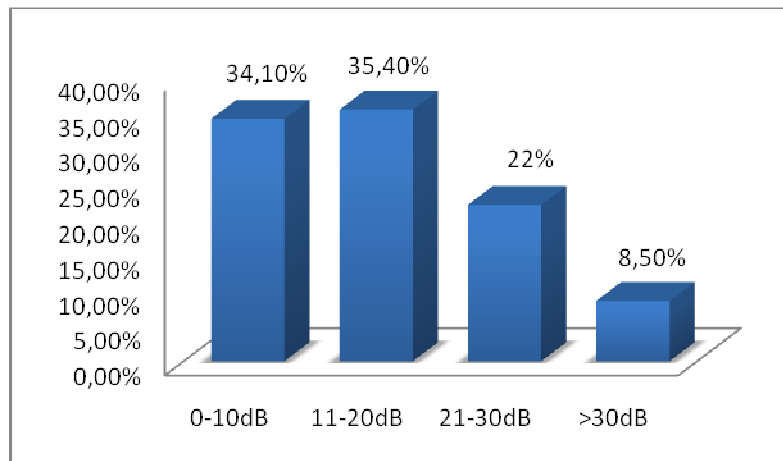


Figure 18 : Répartition selon les résultats de l'audiométrie tonale post-opératoire

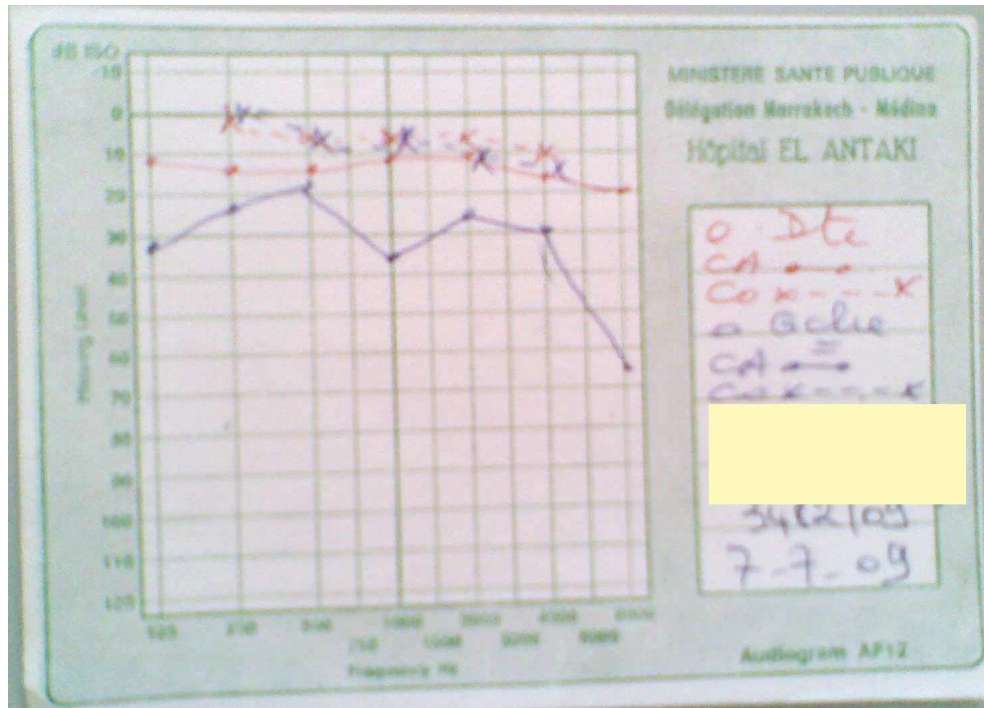


Figure 19 : Audiogramme préopératoire avec ST de 22,5dB
(Iconographie du service ORL CHU Med VI)

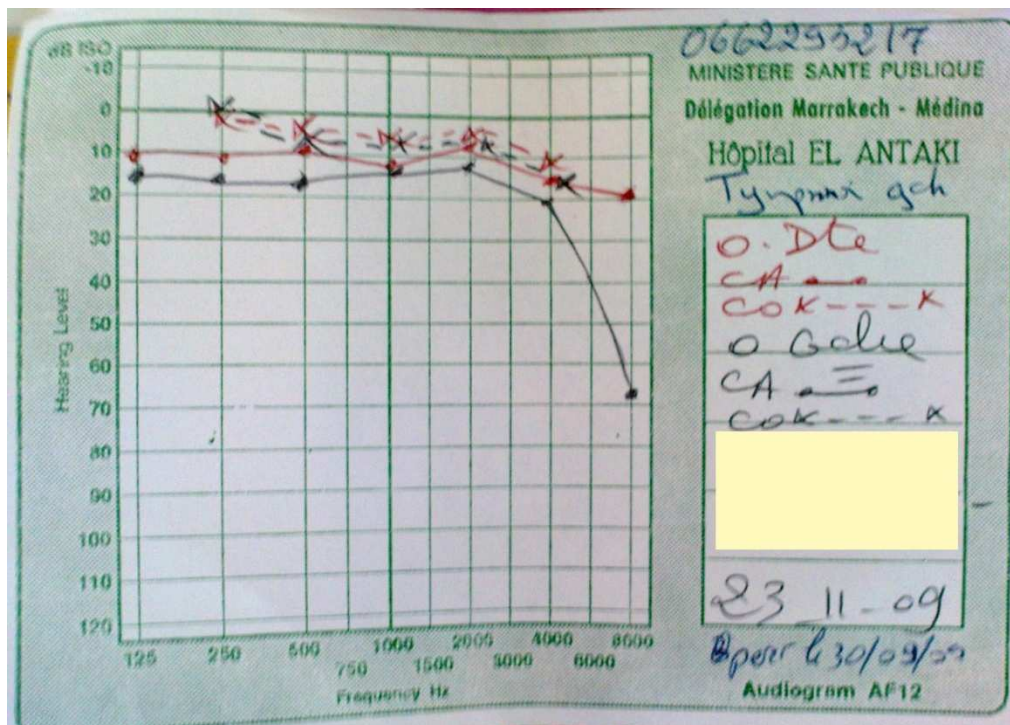


Figure 20 : Audiogramme postopératoire du même malade avec une fermeture du Rinne.
(Iconographie su service d'ORL CHU Med VI)

2.3 Facteurs influençant les résultats :

2.3.1. Résultat anatomique :

a. Selon l'âge :

Le taux de fermeture était de 80% chez les enfants et 80,9% chez les adultes (Figure 21).

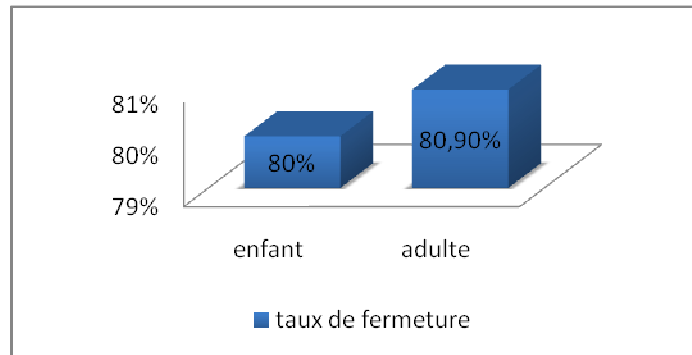


Figure 21 : Taux de fermeture selon l'âge de la population étudiée

b. Selon le sexe :

On a obtenu un taux de fermeture de 79,8% chez les hommes et de 81,8% chez les femmes (Figure 22).

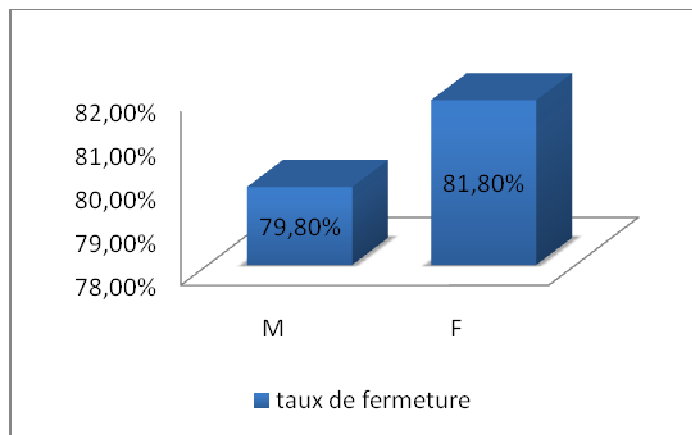


Figure 22 : Taux de fermeture selon le sexe de la population étudié

c. Selon le coté perforé :

L'oreille gauche s'accompagne d'un taux de fermeture de 79,1% et de 82,1% pour l'oreille droite (Figure 23).

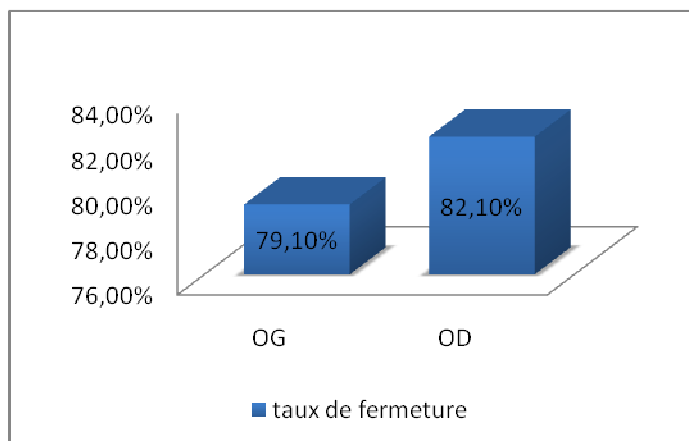


Figure 23 : Taux de fermeture selon l'oreille opéré

d. Selon le siège de la perforation :

On a objectivé un taux de fermeture de 77,4% pour les perforations centrales, de 66,7% pour les perforations postérieures et 66% pour les perforations antérieures (Figure 24).

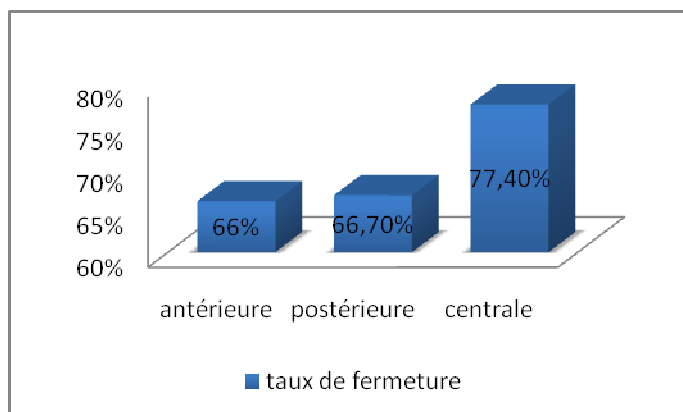


Figure 24 : Taux de fermeture selon le siège de la perforation tympanique

e. Selon la taille de la perforation :

Les meilleurs résultats obtenus étaient pour les petites perforations < 1/3 du tympan à 100%, suivi des perforations moyennes 1/3-2/3 du tympan à 90,9%. Alors que les perforations

subtotales et totales s'accompagnent d'un taux de fermeture de 78,7% et 73,7% respectivement (Figure 25).

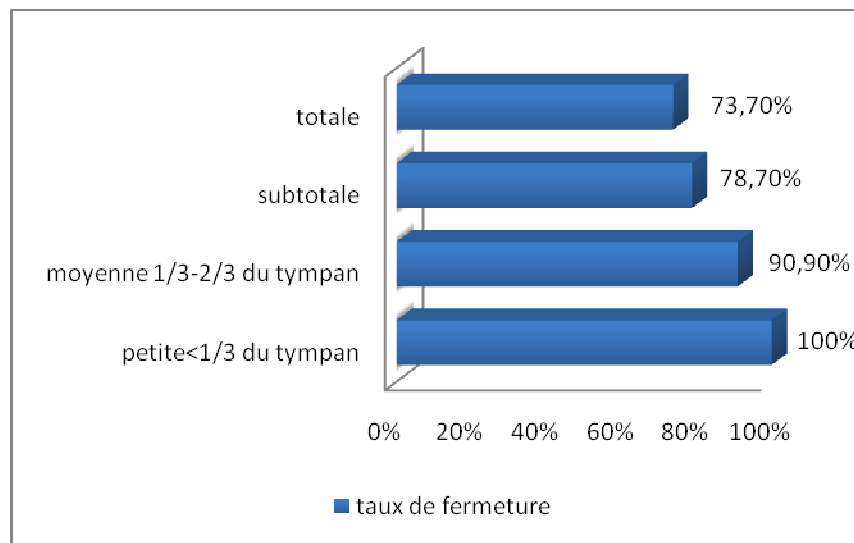


Figure 25 : Taux de fermeture selon la surface de la perforation tympanique

f. Selon l'état de la muqueuse de la caisse tympanique :

Sur une muqueuse normale, le taux de fermeture atteint 97% et varie entre 70,6% et 75% sur une muqueuse pathologique (Figure 26).

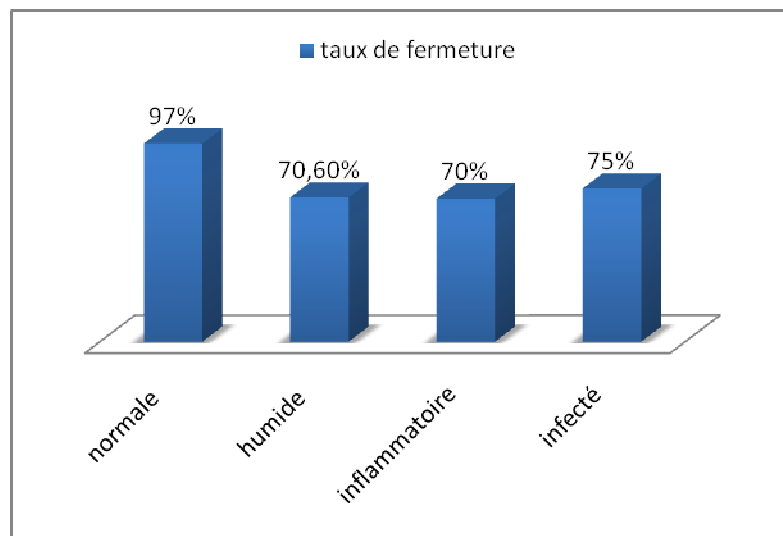


Figure 26 : Taux de fermeture selon l'état de la muqueuse de la caisse tympanique

g. Selon l'état de l'oreille controlatérale :

Le taux de fermeture était de 85,3% sur une oreille controlatérale saine face à 57,10% sur une oreille controlatérale pathologique (Figure 27).

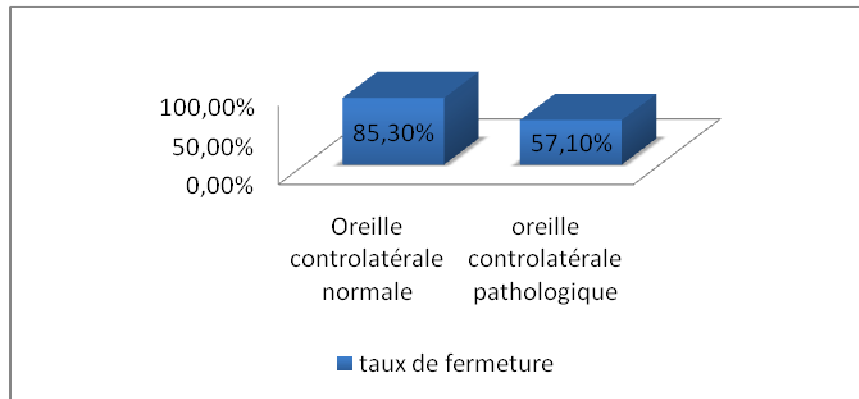


Figure 27 : Taux de fermeture selon l'état de l'oreille controlatérale

h. Selon le type de greffon :

Le taux de fermeture était variable selon le greffon utilisé. Il était de (Figure 28) :

- ✓ 81,4% avec de l'aponévrose temporale.
- ✓ 76,9% avec du cartilage (partielle).
- ✓ 78,3% avec de l'aponévrose temporale associée à du cartilage.
- ✓ Et 100% avec de la graisse.

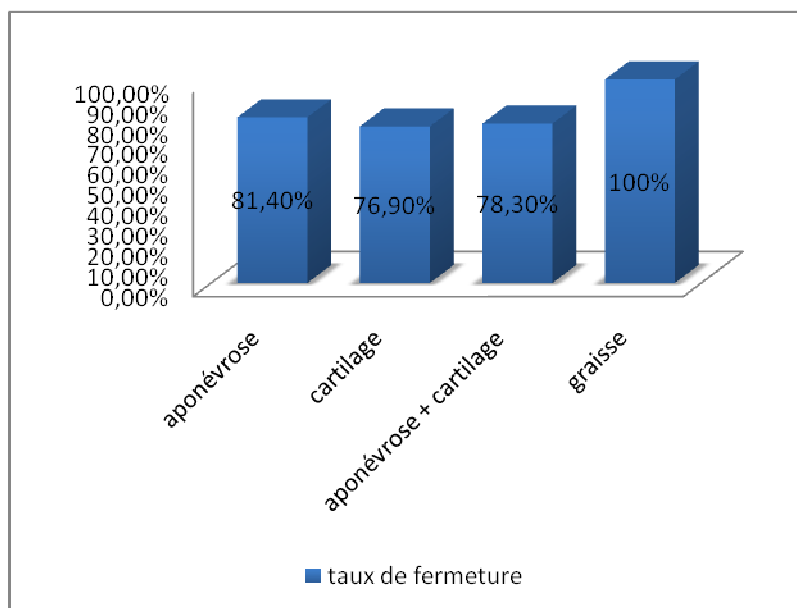


Figure 28 : Taux de fermeture selon le type de greffon

2.3.2. Résultats fonctionnels Selon le type de greffon :

En post opératoire, 83,7% des patients avaient un Rinne audiométrique moyen post opératoire <20dB lors d'utilisation de l'aponévrose temporale, alors seulement 46,2% lors d'utilisation de cartilage et 75% en utilisant la graisse (Tableau IV).

Tableau IV : Résultats de l'audiométrie tonale post-opératoire selon le type de greffon

	aponévrose		aponévrose et cartilage		cartilage		graisse	
	pré op	post op	pré op	post op	pré op	post op	pré op	post op
0-10 dB	4,70%	53,50%	4,80%	19%	0%	0%	0%	25%
11-20 dB	20,90%	30,20%	9,50%	38,10%	15,40%	46,20%	50%	50%
21-30 dB	37,20%	7%	33,30%	38,10%	46,20%	46,20%	25%	0%
> 30 dB	37,20%	9,30%	52,40%	4,80%	38,50%	7,70%	25%	25%



DISCUSSION

I. Données épidémiologiques :

La réparation des séquelles des otites est d'actualité [26]. C'est l'intervention la plus pratiquée en otologie, du fait de la grande fréquence des perforations tympaniques. Elle constitue la touche finale de la plupart des interventions otologiques [1].

1. Age :

L'étude faite par Fishman [2] montrait un âge moyen de 35,6 ans avec des extrêmes de [8 à 70 ans], Rondini-Gilli [3] trouvait un âge moyen de 56 ans avec des extrêmes de [18 à 78 ans] alors qu'Altuna [4] objectivait un âge moyen de 42ans avec des extrêmes de [13 à 73 ans].

Cependant, l'âge des malades dans notre série varie entre 5 et 67 ans avec une moyenne de 29ans et un pic entre 16 ans et 45 ans (Tableau V).

Tableau V : Répartition selon l'âge de la population étudié :

Séries	Tranche d'âge	Age moyen
Fishman [2]	[8 à 70 ans]	35,6 ans
Rondini-Gilli [3]	[18 à 78 ans]	56 ans
Altuna [4]	[13 à 73 ans]	42 ans
Notre série	[5 à 67 ans]	29 ans

2. Sexe :

La répartition selon le sexe était variable dans la littérature, même si dans la majorité des séries, on retrouvait une prédominance féminine [3,4,5]. Par ailleurs, Zakzouk [6] retrouvait une prédominance masculine de 68%.

Dans notre série, il y avait 35 hommes (soit 34%) et 68 femmes (soit 66%) avec un sex-ratio de ½ (Tableau VI).

Tableau VI : Répartition selon le sexe de la population

Séries	% Hommes	% Femmes	Sex ratio
Rondini-Gilli [3]	48,70%	51,30%	0,9
Altuna [4]	32%	68%	0,47
Monfared [5]	40,70%	59,30%	0,68
Zakzouk [6]	68%	32%	2,1
Notre série	34%	66%	0,5

3. Les antécédents :

L'histoire clinique des patients d'Abou Mayaleh [1] notait : trois patients (soit 37,5 %) avaient une otite moyenne chronique à répétition, un patient (soit 12,5%) avait bénéficié d'une myringoplastie avec aponévrose temporale et un patient (soit 12,5%) avait bénéficié de la pose d'aérateur trans-tympanique à cause d'une otite séro-muqueuse à répétition et d'un dysfonctionnement tubaire.

Altuna [4] objectivait des antécédents pathologiques dans 99cas : 52 cas ayant une intervention chirurgicale préalable (49 cas de myringoplasties et 3 cas de mise en place d'ATT).

Ceci est en accord avec l'étude clinique de nos patients qui révèle que 78 cas présentaient une otite à répétition (soit 75,70%), 22 cas présentaient une pathologie nasosinusienne (soit 21,40%) : la rhinite allergique était retrouvée dans 14 cas (soit 13,60%), le ronflement au bas âge dans 8 cas (soit 7,80%), 15 cas avaient une tympanoplastie controlatéral (soit 14,6 %), 5 cas de RGO (soit 4,90%), 4 cas d'amygdalectomie, 3 cas d'adénoïdectomie, 3 cas de traumatisme auriculaire (soit 2,9%) et 1 seul cas de mise en place d'ATT.

González [7] trouvait des otorrhées dans 13 cas au cours des 2 dernières années, dans 20 cas entre 2-5ans et 32 cas pendant plus de 5 années (Tableau VII).

Tableau VII : Répartition selon les antécédents de la population

Séries	Otite à répétition	Pathologie nasosinusienne	Tympanoplastie controlatérale	Mise en place d'ATT
Abou Mayaleh [1]	37,50%	/	12,50%	12,50%
Altuna [4]	/	/	32,80%	2,50%
González [7]	33%	/	/	/
Notre série	75,70%	21,40%	14,60%	1%

II. Données cliniques :

1. Motif de consultation :

Le motif de consultation le plus fréquent est l'otorrhée. Une surdité existe et d'importance variable [7].

Dans notre série, Le mobile qui a amené à la demande de consultation était l'otorrhée dans 88 cas soit 85,4%, l'hypoacousie dans 40cas soit 38,8% et des otalgies dans 9 cas.

2. Signes fonctionnels :

« Oreille humide » est sans doute le terme qui caractérise le mieux cette entité. Cette otorrhée est habituellement minime, filante, inodore, mais permanente, mouillant parfois le conduit auditif externe et agaçant le patient. À l'occasion d'épisodes de réchauffement secondaires à une inflammation aiguë de la sphère rhinosinusienne ou à une baignade, elle devient purulente, abondante, et parfois fétide et blanchâtre [8].

Dans notre série les symptômes de début les plus fréquemment rencontrés étaient l'otorrhée et l'hypoacousie dans 97 cas (soit 94,2%). Concernant les autres symptômes, les patients avaient des acouphènes dans 36 cas (soit 35%).

3. Examen clinique :

3.1 Examen otoscopique :

À l'otoscopie, le tympan présente une perforation non marginale, soit antérosupérieure (c'est la classique perforation « tubaire »), soit centrale et réniforme (c'est le classique « haricot qui coule »). À travers cette perforation, la muqueuse apparaît oedémateuse, de couleur rose saumon et luisante. L'aspiration douce permet de recueillir dans l'hypotympanum une effusion plus ou moins épaisse, parfois de type « glue ear », qui témoigne de la transformation mucipare de la muqueuse promontoriale. Les osselets sont en règle normaux mais présentent parfois des lésions variables avec le degré et la durée de l'affection : bascule promontoriale ou lyse de l'extrémité du manche du marteau, ostéite avec ou sans interruption de l'articulation incudostapédienne et destruction de la superstructure de l'étrier [8].

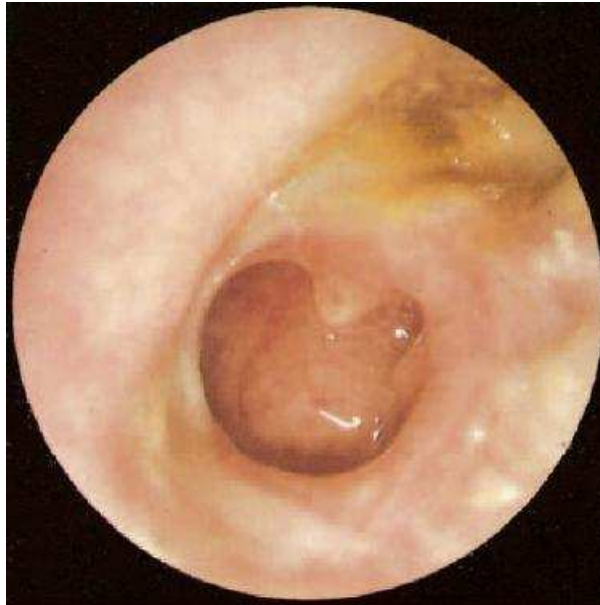

Figure 29 : Otite muqueuse ouverte érythémateuse et sécrétante [8]

3.1.1. Le coté perforé :

Maroto [9] et González [7] montraient une prédominance droite. Alors qu'Altuna [4] retrouvait autant de perforation de l'oreille droite que de l'oreille gauche. Ceci est en désaccord avec ce qu'objective notre série : des perforations tympaniques gauches dans 45 cas (soit

43,7%), droites dans 41 cas (soit 39,8%) et une atteinte bilatérale dans 17 cas (soit 16,5%) (Tableau VIII).

Tableau VIII : Répartition topographique:

Séries	OD	OG
Altuna [4]	50%	50%
Maroto [9]	61,3%	38,6%
González [7]	54,3%	45,7%
Notre série	39,8%	43,7%

3.1.2. Le siège de la perforation :

González [7] rapportait une perforation centrale dans 78 cas (soit 39,6%), postérieure dans 44 cas (soit 22,3%), antérieure dans 19 cas (soit 9,6%) et inférieure dans 13 cas.

Ordóñez–Ordóñez [10] avait mis en évidence une perforation centrale dans 83 cas (soit 40%), antérieure dans 65 cas (soit 30,5%), postérieure dans 48 cas (soit 22,5%) et inférieure dans 17 cas (soit 8%), semblable à nos données : La perforation était de siège centrale dans 53 cas (soit 68%), antérieure dans 22 cas (soit 23%), et postérieure dans 7 cas (soit 9%).

La fréquence des perforations centrales et antérieures s'explique par la fréquence des otites moyennes chroniques simples [8] (Tableau IX).

Tableau IX : Répartition selon le siège de la perforation

Séries	Centrale	Antérieure	Postérieure	Inférieure
González [7]	39,60%	9,60%	22,30%	8,4%
Ordóñez–Ordóñez [10]	40%	30,50%	22,50%	8%
Notre série	68%	23%	9%	/

3.1.3. La taille de la perforation :

La taille de la perforation est largement étudiée dans la littérature. Altuna [4] objectivait une perforation subtotale dans 43 cas (soit 35%), totale dans 40 cas (soit 33%) et de petite taille

dans 4cas. Contrairement à Ordóñez-Ordóñez [10] qui note la prédominance des perforations de taille moyenne.

Dans notre série, les résultats concordent avec ceux d'Altuna [4], où la perforation était de petite taille $<1/3$ du tympan dans 3 cas (soit 4%), de taille moyenne $1/3-2/3$ du tympan dans 12 cas (soit 15%), subtotale dans 47 cas (soit 57%) et totale dans 20 cas (soit 24%).

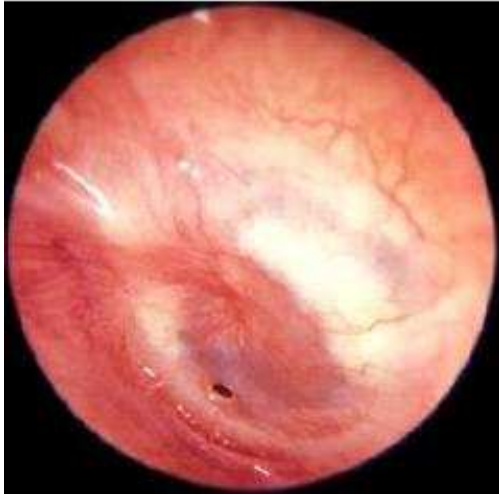

Figure 30 : Perforation punctiforme [8]

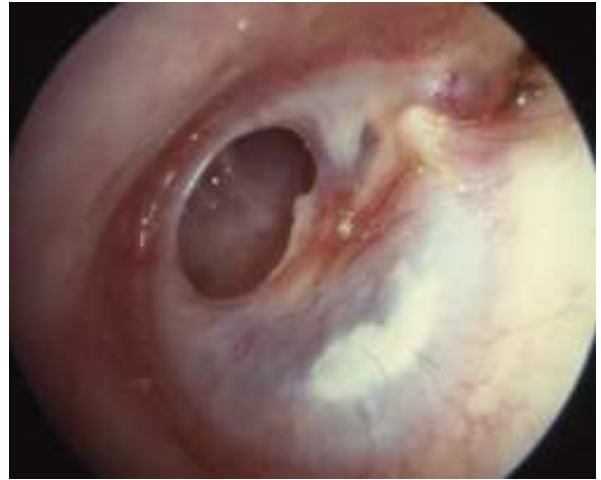

Figure 31 : Perforation postérieure [8]

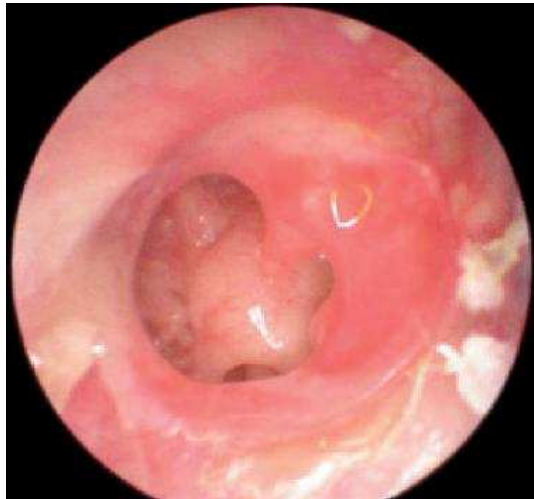

Figure 32 : Perforation centrale [8]

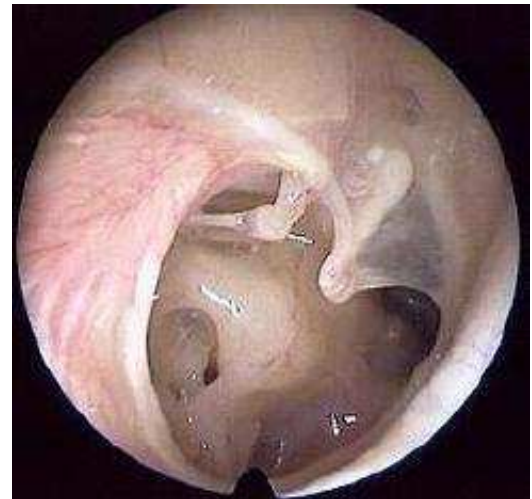

Figure 33 : Perforation subtotale [8]

3.1.4. Etat de la muqueuse de la caisse :

Habituellement, l'intervention chirurgicale se déroule dans des conditions de muqueuse de la caisse sèche [7].

González [7] avait mis en évidence une muqueuse sèche et normale dans 182 cas (soit 92,4%), humide dans 5 cas, hyperplasique dans 9 cas et purulente dans 1 cas. ces données étaient retrouvées dans notre série, l'exploration de la caisse du tympan montrait une muqueuse de caisse sèche dans 52 cas (soit 50,5%), humide dans 36 cas (soit 35%), inflammatoire dans 11 cas (soit 10,7%) et infectée avec issu du pus chez 4 cas (soit 3,9%).

Cependant, la muqueuse de la caisse de la série de Bolini de Lima [11] était hyperplasique dans 2 cas (soit 5,1%).

3.1.5. Les lésions tympaniques associées :

La myringosclérose peut se définir comme un processus de cicatrisation caractérisé par une infiltration hyaline avec dépôts calcaires intra et extracellulaires et de cristaux de phosphate dans le tissu conjonctif sous-muqueux tapissant les osselets, les parois osseuses et la couche moyenne tympanique [12].

La poche de rétraction est une zone du tympan qui se rétracte vers le fond de la caisse du tympan ou vers la mastoïde. Plusieurs hypothèses ont été avancées dans l'origine des poches de rétraction. La poche peut se constituer à partir d'un tympan trop souple, insuffisamment armé, exposé à une dépression endo-tympanique par dysfonctionnement tubaire. Elle a souvent été précédée d'OSM à répétition, témoignant de la pathologie muqueuse et tubaire associée.

L'existence d'une rétraction tympanique, qui peut être le signe d'une otite chronique évolutive, oriente le choix du matériau de greffe et guide le geste chirurgical.

La poche de rétraction se caractérise par les éléments suivants :

- Localisation : pars tensa ou pars flaccida.
- Mobilité ou fixation à la manœuvre de valsalva ou au spéculum de de Siegle.
- Infecté ou non.
- Le contrôle du fond au de la poche au microscope ou à l'endoscope.

- La présence de squames épidermiques, signant la perte de propriétés autonettoyantes et l'évolution vers le cholestéatome.

Ces caractéristiques sémiologiques vont permettre une appréciation de la maladie otitique, de ses facteurs évolutifs et déterminer les indications opératoires [13].

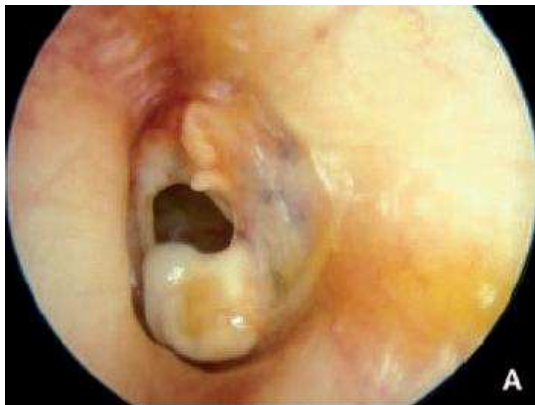


Figure 34 : Tympanosclérose[13]

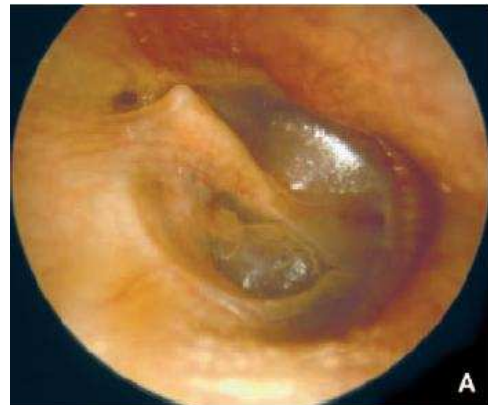

Figure 35 : Poche de rétraction[13]

Dans la littérature, Ordóñez-Ordóñez [10] rapportait 62 cas de myringosclérose sur 186 myringoplasties et Bolini de Lima [11] avait mis en évidence des lésions de myringosclérose dans 13 cas (soit 33,3%).

Dans notre série, les lésions associées représentaient par des foyers de myringosclérose dans 13 cas dont le siège le plus fréquent était le quadrant antéro-supérieur du tympan, des membranes pellucides dans 4 cas et des poches de rétraction dans 3 cas.

3.2 Acoumétrie au diapason :

L'acoumétrie instrumentale est beaucoup plus utilisée. Elle se pratique avec un diapason, habituellement de 256 ou 512 Herz de fréquence. Elle se compose de deux tests principaux : le test de Rinne et celui de Weber. Ces deux tests permettent de différencier cliniquement une surdité de transmission d'une surdité de perception.

Le test de Weber consiste à placer le diapason mis en vibration sur le front ou au milieu du crâne du patient et à lui demander où il entend le son produit. Trois réponses sont possibles : le son peut être entendu sur le crâne, du côté de l'oreille présentant un problème ou du côté de l'oreille considérée comme normale. On dit que le Weber est latéralisé quand le son est mieux entendu dans une oreille. Le Weber permet de comparer la perception du son des deux oreilles.

Le test de Rinne consiste à placer le diapason mis en vibration d'abord sur la mastoïde puis en face du conduit auditif externe. On demande au patient s'il entend mieux le diapason lorsqu'il est posé sur la mastoïde ou placé devant le conduit. Si le patient ne peut pas répondre facilement, on effectue le test de la manière suivante : le diapason est posé sur la mastoïde et dès que le patient ne l'entend plus, on le place devant le conduit et on demande au patient s'il l'entend encore. Il existe deux réponses possibles : soit le son est mieux entendu sur la mastoïde, le Rinne est alors négatif, soit le son est mieux entendu devant l'entrée du conduit auditif externe, le Rinne est alors positif. Le Rinne permet d'examiner séparément les deux oreilles.

L'association des résultats de ces deux tests permet de différencier clairement une surdité de transmission d'une surdité de perception. La première se caractérise par un Weber latéralisé du côté de l'oreille malade et par un Rinne négatif. La seconde se caractérise par un Weber latéralisé du côté de l'oreille saine et un Rinne positif [14].

Cet examen avait mis en évidence une surdité de transmission dans 78 cas (soit 76%) et indifférent dans 25 cas (soit 24%) dans notre série.

3.3 Examen rhinoscopique antérieure et postérieure :

C'est dans cette forme d'otite que l'examen rhinoscopique revêt une importance capitale pour l'approche tant pathogénique que thérapeutique de l'affection. La rhinoscopie antérieure permet la recherche des facteurs favorisant telle une hypertrophie des végétations adénoïdes ou une déviation de la cloison nasale.

Dans notre série, cet examen se révélait anormal dans 12 cas (soit 11,9%), la déviation de la cloison nasale était notée dans 9 cas (soit 8,9%), des végétations adénoïdes dans 2 cas (soit 2%) et un polype nasal dans 1 cas.

III. Données paracliniques :

L'audiométrie tonale lumineuse permet de déterminer le seuil auditif en conduction osseuse et en conduction aérienne et permet aussi de préciser le degré et le type de surdité. Elle peut objectiver une surdité de transmission avec un Rinne audiométrique moins de 30dB quand la séquelle d'OMC est simplement une perforation tympanique. Au delà de ces chiffres, il faut penser à une atteinte ossiculaire associée à type de blocage de chaîne ossiculaire ou de lyse de chaîne ossiculaire.

L'audiométrie tonale lumineuse peut mettre en évidence une surdité mixte dont le seuil de conduction osseuse est en rapport avec l'atteinte labyrinthique et le seuil audiométrique en rapport avec l'atteinte tympano-ossiculaire.

La recherche d'un dysfonctionnement tubaire par l'étude de la manométrie peut être réalisée pour évaluer le risque d'échec de tympanoplastie.

La tomodensitométrie montre souvent un flou de la région mastoïdienne qui traduit la réaction inflammatoire de la muqueuse, ainsi que l'ostéite éventuellement surajoutée [8].

En cas de perforation simple, isolée, l'imagerie n'est pas nécessaire. La réalisation d'un scanner peut être discutée en cas de syndrome malformatif, de surdité neurosensorielle associée ou en présence d'une surdité de transmission supérieur à 35db, qui évoque une atteinte de la chaîne ossiculaire [13].

L'audiométrie tonale préopératoire de la série de Zakzouk [6] montrait une surdité de transmission dans 105 cas (soit 69%), une surdité de perception dans 18 cas (soit 11,8%) et une surdité mixte dans 29 cas (soit 19,1%), comparable à nos résultats : une surdité de transmission inférieure à 35dB était notée dans 78 cas (soit 76%), une surdité de transmission supérieure à 35dB dans 22 cas (soit 21%) et une surdité mixte dans 3 cas (soit 3%).

Le Rinne audiométrique moyen préopératoire de notre série était de 29,3dB est légèrement supérieur au Rinne audiométrique moyen préopératoire rapporté par Abou Mayaleh [1] et Bolini de Lima [11] qui étaient respectivement de 26,5dB et 27,1dB (Tableau X).

Tableau X : Répartition selon le Rinne audiométrique moyen pré opératoire

Séries	Rinne moyen pré opératoire
Abou Mayaleh [1]	26,5dB
Bolini de Lima [11]	27,1dB
Notre série	29,3dB

IV. Prise en charge thérapeutique :

1. Traitement médical :

Antibiotiques par voie générale ou locale, corticoïdes en cures discontinues (plutôt qu'anti-inflammatoires non stéroïdiens), microaspirations répétées, soins locaux semblent essentiels.

Tout épisode infectieux de la sphère ORL doit être traité vigoureusement. Ce n'est que sur une oreille asséchée durant quelques mois que peut éventuellement s'envisager un acte chirurgical fonctionnel [8].

Cinquante cas (soit 57,3%) de nos malades avaient bénéficié d'un traitement médical à base de goutte auriculaire associée à des aspirations otologiques.

Il n'y a pas lieu d'envisager de traitement local ou général systématique en préopératoire. Dans la période périopératoire, il n'y a pas d'indications à mettre en œuvre une antibioprofylaxie.

2. Traitement chirurgical :

2.1 Anesthésie :

La prise en charge anesthésique débute par la réalisation de la consultation d'anesthésie dans les jours qui précèdent l'intervention. L'objectif de cette consultation est d'évaluer l'état clinique du patient, ses antécédents et d'éventuels éléments ayant une implication dans la gestion de l'anesthésie. Les informations recueillies sont consignées par écrit dans un dossier spécifique.

L'anesthésie doit assurer l'immobilité parfaite de la tête du patient et l'obtention d'un champ opératoire exsangue.

L'anesthésie locale est de longue date très largement utilisée en chirurgie ORL, en raison de sa moindre toxicité, de sa simplicité, de sa bonne adaptation à une chirurgie pratiquée fréquemment en ambulatoire, de ses indications dans le cadre de l'urgence ou chez les patients présentant un état général précaire (insuffisance respiratoire, sujet âgé). Toutefois elle a plusieurs contre indications telles que : le jeune âge, la chirurgie hémorragique et de longue durée, la chirurgie très étendue et la chirurgie des tissus infectés.

Dans ces cas on préfère l'anesthésie générale qui peut être associée à l'anesthésie locorégionale dans certaines conditions.

Si l'intubation est souvent utilisée, le masque laryngé présente plusieurs avantages potentiels : amélioration de la mécanique respiratoire, diminution de la consommation de morphinomimétiques, du moins pour la stapedectomie et réveil calme sans agitation ni toux.

Pour 92 % des patients, la sortie est effectuée dans les 23 heures après la chirurgie. La prolongation de l'hospitalisation est liée à la présence de vertiges et de nausées-vomissements postopératoires.

La réduction du saignement est indispensable pour que le chirurgien puisse à tout moment identifier les repères anatomiques. Cet objectif est atteint en associant plusieurs méthodes. L'application ou l'infiltration d'adrénaline est un élément très important. Les quantités injectées sont très faibles et loin des doses toxiques. Toutefois, la vasoconstriction peut gêner l'hémostase chirurgicale et favoriser un saignement secondaire. La position proclive (angle de 15°) réduit le saignement, améliore le retour veineux cérébral et diminue la pression veineuse au niveau du site opératoire. Du fait du risque d'embolie gazeuse, la capnographie est indispensable. Pour réduire le saignement, l'entretien de l'anesthésie par les halogénés sous ventilation contrôlée est la méthode de choix. L'isoflurane ou le sévoflurane sont retenus préférentiellement : ils n'ont pas de toxicité hépatique, ne diminuent pas le débit cardiaque comme l'halothane et respectent la circulation cérébrale en l'absence d'hypocapnie.

Pour le contrôle des pressions intra-auriculaires, Le N2O diffuse très rapidement dans les cavités closes dans lesquelles la pression s'accroît. L'inverse se produit à l'arrêt de son administration et la pression dans ces cavités closes devient négative. Ces variations de pression intra-auriculaire peuvent être à l'origine d'une rupture de la membrane tympanique ou d'un déplacement de la greffe tympanique. Ces variations sont rapides et peuvent atteindre plus de 35 mmHg en 5 minutes.

La chirurgie de l'oreille s'accompagne souvent de vomissements postopératoires. Il convient de limiter les mobilisations brutales et d'assurer une analgésie postopératoire sans morphiniques. Le dropéridol est efficace surtout pour des doses supérieures à 50 µg/kg où les effets secondaires à type de retard de réveil et de somnolence sont fréquents. L'association dexaméthasone (8 mg)-granisétron (3 mg) permet d'en réduire l'incidence à 2 %. Le romasétron s'est montré plus efficace que le granisétron. L'injection de propofol 0,5mg kg⁻¹ en fin d'intervention a une efficacité supérieure à celle du métoclopramide ou du dropéridol [15].

On retrouve dans la littérature, comme le cas de notre série, une prédominance de l'utilisation de l'anesthésie générale. En effet, Yigit [16], Kazikdas [17] et Liew [18] réalisaient toutes les opérations sous AG. Pour DE. S [19] la plupart des patients avaient bénéficié de l'AG et AL était pratiquée pour les patients où l'AG était à éviter, vu l'état générale du patient. Alors que dans 100 cas des 122 opérés de la série d'Altuna [4], l'anesthésie était par infiltration locale de la lidocaïne et l'adrénaline.

2.2 voies d'abord [13] :

- La voie transméatale (Figure 36) :

Elle peut être utilisée lorsque les conditions anatomiques le permettent : conduit auditif externe large, bonne visualisation de la perforation (peut être réservé qu'aux perforations postérieures), et lorsque aucun geste osseux mastoïdien n'est nécessaire. Le spéculum utilisé doit être de diamètre maximal. L'incision est arciforme parallèle à l'annulus en regard de la perforation et prolongée par deux contre-incisions afin de pouvoir relever le lambeau tympanoméatal. La rotation de la tête du patient associée aux variations d'incidence du microscope améliore l'exposition antéropostérieure. La position déclive permet d'exposer en particulier la région de la fenêtre ovale.

La voie du conduit peut être utilisée lorsque la chirurgie est limitée au tympan (petite perforation) ou à la caisse (ablation d'une perle épidermique ou ossiculoplastie).

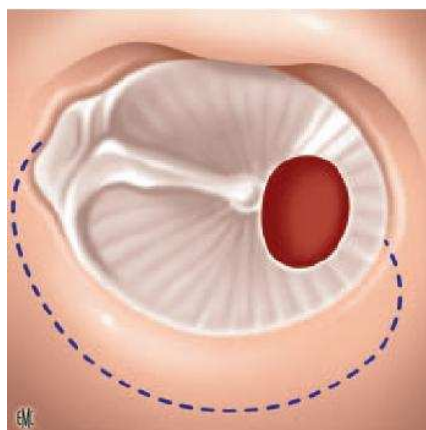


Figure 36 : Voie du conduit et tracé du lambeau [13]

- La voie endaurale type Shambaugh (Figure 37) :

Les régions intertragohélicienne et postérosupérieures du conduit sont exposées à l'aide d'un spéculum de Killian. Le conduit auditif externe est incisé jusqu'au plan osseux dans l'axe du conduit entre les lames du spéculum, le long du toit du conduit. Puis l'incision devient plus superficielle, en avant du pavillon, pour exposer le plan aponévrotique vers le haut.

Une deuxième incision parallèle à l'anulus est réalisée, se prolongeant vers les tissus sous-cutanés à la partie postérosupérieure du conduit. Le lambeau cutané triangulaire inférieur doit alors être ruginé en une pièce, exposant l'épine de Henle et la zone criblée rétroméatique.

Deux écarteurs autostatiques sont mis en place, permettant le maintien du lambeau et l'écartement du méat acoustique externe.

Cette voie d'abord offre une bonne visibilité de la membrane tympanique et du rétrotympan et permet un bon éclairage.

Cette voie d'abord est en défaut dans les perforations antérieures où le bourrelet de Gerlach est mince ou absent et lorsque il existe une procidence de la paroi antérieure du conduit.

Le prélèvement d'aponévrose temporale et le cartilage tragal ainsi que la réalisation d'une antrotomie ou d'une méatoplastie sont possibles. Certains auteurs ont proposés d'étendre l'incision en contournant le pavillon.

La voie du Shambaugh est utilisée pour la chirurgie tympano-ossiculaire, lorsqu'il n'y a pas de geste mastoïdien associé.

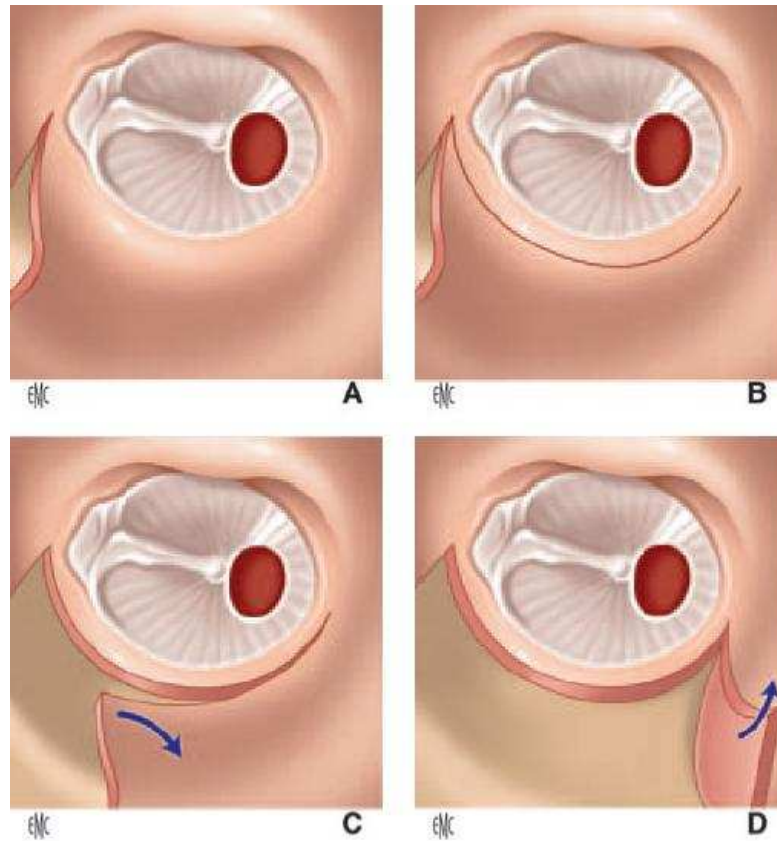


Figure 37 : La voie endaurale type Shambaugh [13] :

- A. Incision intertragohélicienne
- B. Ecartement des berges
- C. Contre-incision postérieure
- D. Rugination du lambeau postérieure

➤ La voie postérieure (Figure 38) :

C'est la voie d'abord la plus classique qui donne le jour le plus large sur la partie antérieure de la membrane tympanique.

L'incision est réalisée quelques millimètres en arrière du sillon rétroauriculaire. Elle est arciforme à charnière antérieure et permet de rabattre le pavillon vers l'avant. Elle concerne le tissu cutané et sous-cutané jusqu'au muscle rétroauriculaire qui doit être identifié et respecté.

Chez le nourrisson cette incision ne doit pas descendre plus bas que l'horizontale passant par la limite inférieure du conduit auditif externe afin de ne pas endommager le nerf facial à sa partie du rocher. Le lambeau périosté doit respecter le muscle temporal, et se

prolonger en avant le long de l'arcade zygomatique. Vers le bas, il s'étend jusqu'à la pointe de la mastoïde. Il doit être d'autant plus postérieur que le geste mastoïdien est important. Ce lambeau périosté est ensuite récliné vers l'avant, permettant l'exposition de la corticale mastoïdienne et du conduit auditif externe. L'abord rétroauriculaire est complété par la section du conduit à l'union de son tiers interne et de ses deux tiers externes. La section du conduit au ras du méat expose au risque d'inclusion cutanée dans la cavité mastoïdienne lors de la cicatrisation et son épaisseur peut être gênante pour la dissection.

La voie rétroauriculaire est privilégiée lorsqu'on envisage une chirurgie tympanique associée à un geste mastoïdien.

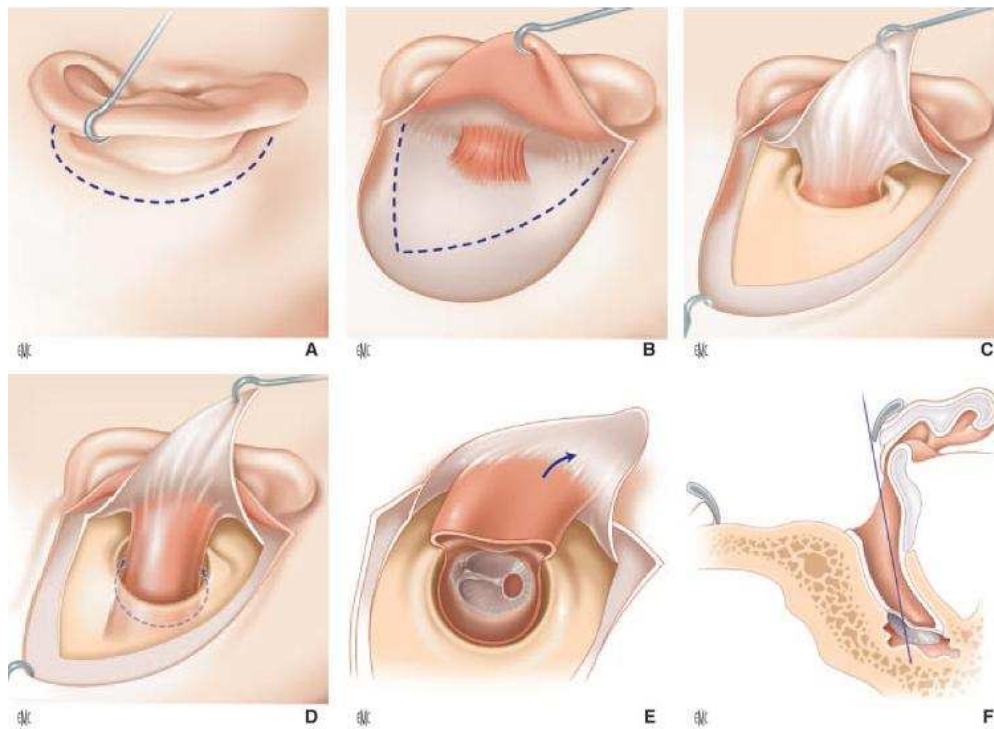


Figure 38 : Voie rétroauriculaire [13]

- A. tracé de l'incision
- B. Lambeau périosté
- C. Exposition de la mastoïde
- D. Exposition et section du conduit auditif externe
- E. Exposition de la membrane tympanique
- F. Vue par voie rétroauriculaire

Dans la série de Rondini-Gilli [3], ils abordaient essentiellement par voie rétro-auriculaire dans 233 interventions (soit 90%), plus rarement par voie endaurale 27 interventions (soit 10%), alors que les autres auteurs avaient privilégié la voie endaurale dans 82,3% [9] et 51,8% [7] suivi de la voie rétroauriculaire.

Dans notre étude, les tympanoplasties de type I étaient abordées par voie postérieure dans 89,3% des cas, plus rarement par voie transméatale (5,8%) ou endaurale type schambaugh (4,9%).

2.3 Exposition de l'angle tympanoméatal antérieure :

Lorsque la paroi antérieure du conduit auditif externe est bombante, l'exposition peut nécessiter l'alésage du conduit. La peau est relevée à partir du bord antérieur de la perforation, ou déposée à partir d'une incision semi-circulaire latérale. L'alésage du conduit doit être réservé aux cas difficiles, lorsque la voie d'abord réalisée dans les meilleures conditions reste insuffisante. Il ne doit pas être systématique [13].

2.4 Techniques chirurgicales :

- Technique sur la fibreuse ou extrafibreuse ou (overlay) (Figure 39) :

Elle impose le clivage entre la couche épidermique superficielle du tympan et la couche fibreuse moyenne. Le décollement épiderme-fibreuse doit être fait avec un instrument mousse.

Une fois le décollement réalisé et les lambeaux relevés, il faut inspecter la fibreuse tympanique restante pour éliminer tout éventuel fragment épidermique laissé en place [20].

Beneke [21] rapportait avec cette technique 90 % de fermeture en utilisant du fascia.

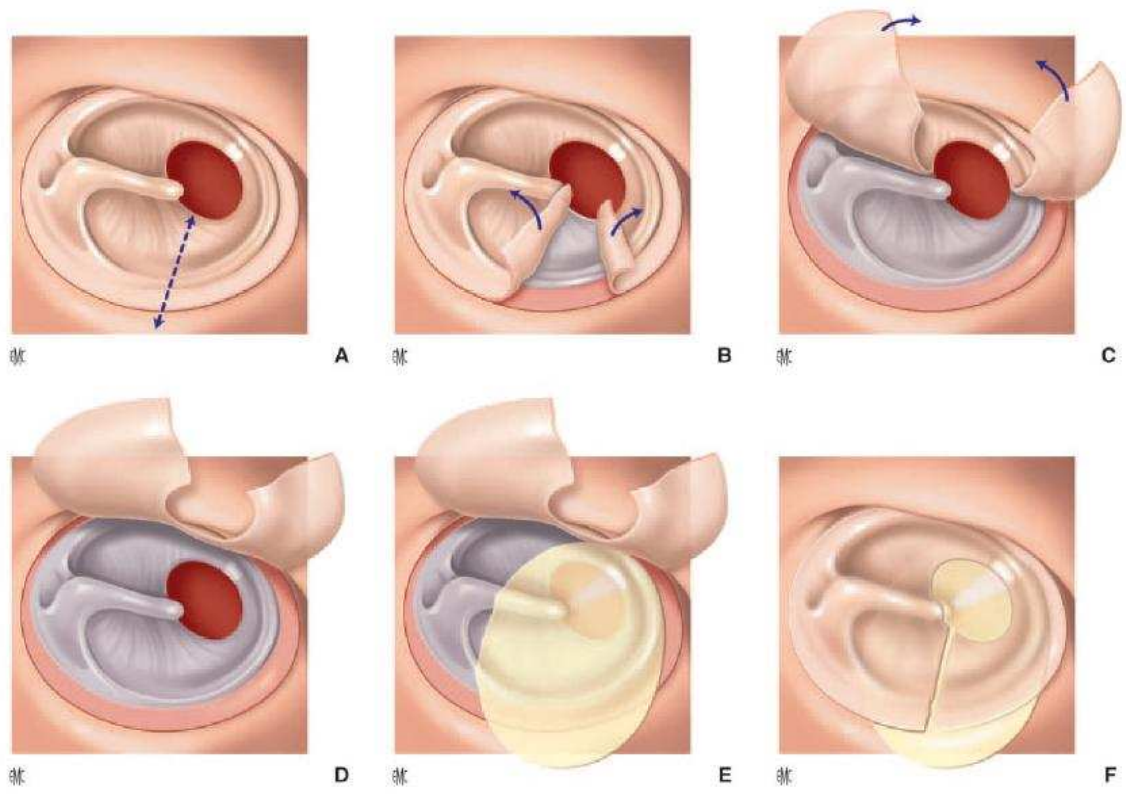


Figure 39 : Technique de mise en place extrafibreuse [13] :

- A. Incision médiane
- B. Désépidermisation
- C. Décollement des lambeaux épidermiques
- D. Préparation du lit de greffe
- E. Positionnement du greffon
- F. Remise en place des lambeaux épidermiques

➤ Technique sous la fibreuse (underlay) (Figure 40) :

Cette technique signifie que le greffon est placé sous les restes tympaniques antérieurs. Selon l'inclinaison du manche du marteau, le greffon peut être placé sur ou sous le manche du marteau.

La technique sous la fibreuse avec la pose du greffon sur le manche du marteau est la plus facile à réaliser quand le manche est rétracté vers le fond de caisse.

Alors sous le manche du marteau, elle n'est possible que si le manche n'est pas trop rétracté vers le promontoire. On peut sectionner le muscle du marteau, mais certains auteurs

refusent cette possibilité puisqu'elle supprime le point d'amarrage du marteau vers le fond de caisse. Le greffon doit être bien soutenu en avant pour le plaquer contre les restes tympaniques.

Il ne faut pas oublier d'enlever la muqueuse sous les restes tympaniques pour assurer un bon contact antérieur du greffon sous le sulcus et la partie supérieure chirurgicale de la trompe.

Le greffon est taillé en forme de « raquette » dont le « manche » sera introduit et plaqué contre la face supérieure du protympanum pour éviter toute chute et déhiscence antérieure secondaire [20].

Yigit [16] comparait les deux types de technique sous la fibreuse avec placement du greffon sur ou sous le manche du marteau : les taux de fermeture tympanique étaient respectivement de 94,9 et 91,5 %. Le taux de poches de rétraction secondaires était respectivement de 12 et 19,5 %. Il n'était observé aucune latéralisation tympanique dans cette étude. Le gain auditif est légèrement meilleur lorsque le greffon est posé sur le manche du marteau (diminution du Rinne de 16,96 dB versus 16,55 dB). Kartush [22] rapportaient leur expérience sur 120 cas de tympanoplasties avec greffon de fascia sur le manche, sous la fibreuse. Ils ne déploraient aucune perforation immédiate ni latéralisation et décrivaient 17/120 poches secondaires et 9 % de perforation tardives après un an.

Notre étude rapportait 90,5% de fermeture avec la technique sous fibreuse et 6,1% de comblement de l'angle antérieur.

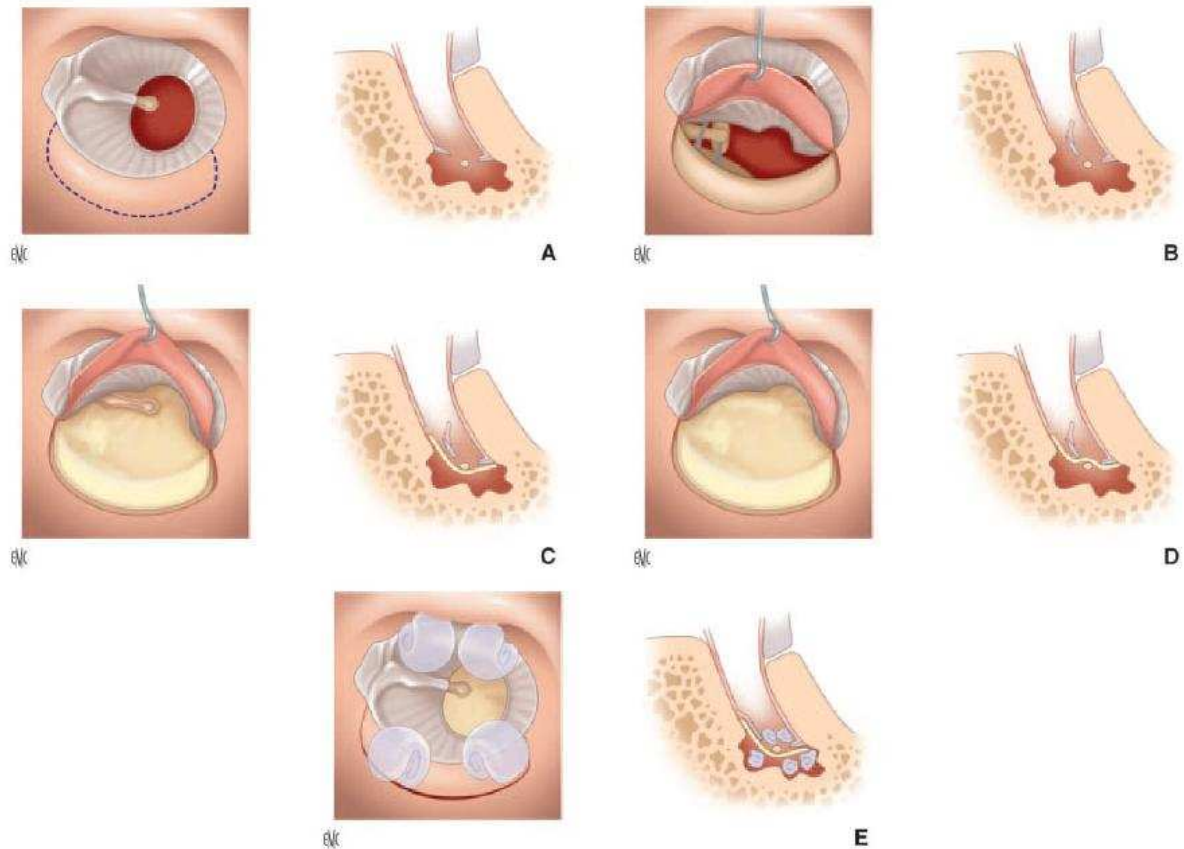


Figure 40 : Technique sous fibreuse [13]

- A. Exposition de la membrane tympanique
- B. Relèvement de la partie postérieure du tympan après désinsertion de l'annulus
- C. Mise en place du greffon sous le vestige tympanique sous le marteau
- D. Le greffon pourra être placé à la surface du manche du marteau, après déperiostage, afin d'assurer un maintien médial.
- E. Remise en place du lambeau postérieur et pansements résorbables. Des pansements peuvent être positionnés sous la greffe, dans la caisse du tympan, afin d'assurer le soutien de la greffe sous la membrane tympanique.

La comparaison des techniques sous ou sur la fibreuse ont fait l'objet de quelques communications. Shing [23] par une étude randomisée obtient 93,3 % de fermeture tympanique dans les deux cas.

Cependant de nombreux éléments sont en faveur de la technique sous fibreuse : technique plus facile, plus grande facilité pour apprécier la mobilité de la chaîne ossiculaire,

intervention chirurgicale plus courte (55 mn versus 90 mn), cicatrisation plus rapide (six versus huit semaines) meilleurs résultats auditifs : 92,8 versus 57,1 % de Rinne inférieurs à 10 dB et moins de complications (6,6 versus 33,3 %) [20].

2.4 Matériaux de greffe [20] :

- Les greffons adipocytaires (Figure 41) :

Ils sont un moyen élégant de fermeture tympanique de petite taille ou de taille moyenne chez l'adulte ou l'enfant. Il est démontré que le tissu graisseux induit une néovascularisation, base de la réparation tissulaire grâce à la production d'interleukines, de tumor necrosis factor, cytokines dont le rôle est reconnu dans la réparation tissulaire. Cette technique de greffon adipocytaire, qui doit être enfoncé à la manière d'un bouchon de champagne, répond parfaitement à cette demande de fermeture.

Elle ne compromet aucun geste chirurgical ultérieur et ne génère pas de complications iatrogènes.

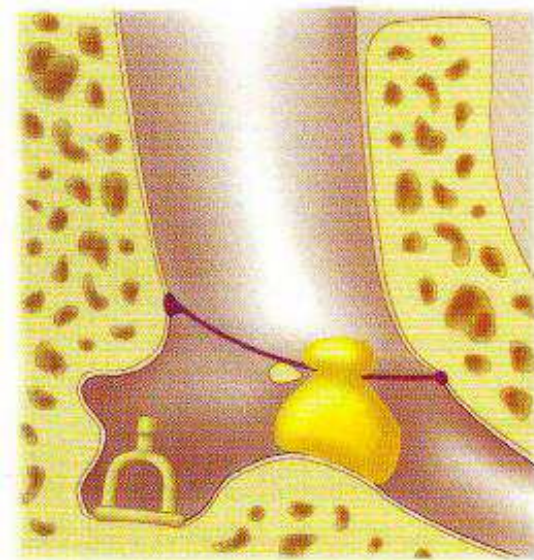


Figure 41 : Greffon adipocytaire en bouchon de champagne.

➤ Le tissu aréolaire :

C'est un tissu conjonctif situé entre le fascia temporalis et l'aponévrose temporale. Il peut être utilisé pour renforcer un tympan atrophique, fermer une petite perforation et a les mêmes qualités que l'aponévrose temporale.

➤ L'AlloDerm :

C'est un dérivé d'allogreffe cutanée immunologiquement inerte. Il s'agit d'un greffon de derme acellulaire (la couche épidermique et les composants cellulaires ont été éliminés). Ce matériau sert de soutien à la migration épithéliale et permet la revascularisation.

Il diminue le temps opératoire et évite la morbidité liée à la prise du greffon. Il est utilisable en grande quantité (en particulier en cas de reprises) et ne nécessite qu'une simple hydratation avant usage. Les auteurs ont pu l'utiliser en underlay (21/24 cas) ou overlay. Le taux de réussite était de 87,5 %, un échec, deux atrophies tympaniques et une OSM [24]. Son inconvénient est son prix élevé.

➤ Le basic fibroblast growth factor (bFGF):

Ce facteur de croissance doit être appliqué sur un support recouvrant la perforation tympanique. Le support est fait de deux couches : une de silicone (1mm épaisseur), l'autre d'atcollagène (2mm épaisseur). Après avivement des bords de la perforation, le support ou patch est posé sur la perforation, le silicone à l'extérieur. Le facteur de croissance se présente sous forme de traferine 0,1 % (100 mg/ml). Il facilite la croissance des fibroblastes, des fibres de collagène, au niveau des bords de la perforation. 0,1 ml sont ainsi administrés sous forme de gouttes, chaque jour pendant trois jours. La lamelle de silicone est enlevée à la troisième semaine. Le traitement local à la Trafermin peut être répété plusieurs fois (en moyenne : 3,7 fois). L'étude menée [25] a montré une fermeture de la perforation dans tous les cas grâce au bFGF alors qu'avec un placebo (sérum physiologique) le nombre d'échec est de trois sur cinq des cas.

➤ Le fascia temporalis : (Figure 42)

Il peut être prélevé au cours de la voie d'abord (Shambaugh, voie postérieure) ou par une incision séparée de la voie d'abord à la racine ou dans les cheveux. Secondairement, le fascia est séparé du muscle temporal et sectionné. La tendance actuelle à prélever du cartilage et du périchondre pour les renforcements et greffes tympaniques fait que les prélèvements d'aponévrose sont moins fréquents qu'auparavant. Pour la préparation, le fragment de fascia doit subir une dessiccation préalable, introduire un fascia rigide dans la caisse est beaucoup plus aisé.

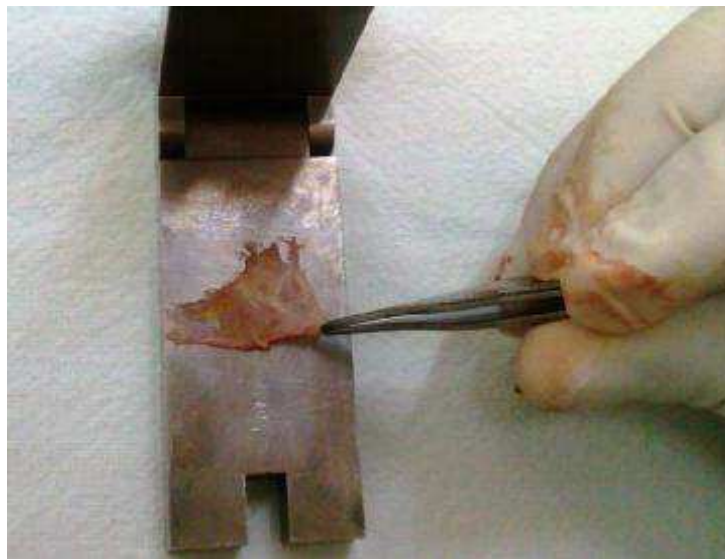


Figure 42 : Greffon aponévrotique

➤ Le périchondre tragien :

Le périchondre tragien et de conque est actuellement le plus utilisé. La technique de prélèvement dépend de la voie d'abord : si on utilise une voie endaurale ou transméatale, le prélèvement aura lieu sur le tragus. L'incision doit être dissimulée sur sa face médiale. Il est préférable de laisser une baguette de cartilage qui assurera le maintien de la forme du tragus. Si on utilise une voie postérieure, ou si l'on ne dispose plus de périchondre tragien en quantité suffisante, il faut prélever le périchondre, voire le cartilage conchal ou de la fossa triangularis. Il se comporte au point de vue impédancemétrique comme du fascia. Sa dessiccation revêt moins

d'importance, car il est plus rigide que le fascia. Le cartilage de conque et de tragus, leur prélèvement est devenu incontournable dans plusieurs circonstances : renforcements tympaniques, réparation du mur de la logette, voire même utilisation du cartilage en pleine épaisseur avec son périchondre disposé en fines lamelles dans la technique dite en palissades.

La préparation du cartilage prélevé est donc indispensable : on ne met plus en place du cartilage de pleine épaisseur dans la caisse. Une étude par laser doppler a montré que les lamelles de cartilages devaient avoir une épaisseur optimum de 0,5 mm : en fonction des fréquences de stimulation, c'est cette épaisseur qui donne la meilleure amplitude de vibration.

Les lamelles de cartilage de cette épaisseur sont également plus efficaces sur le plan acoustique que les greffons en îlot ou que la technique en palissade. Les résultats les plus mauvais sont obtenus avec des greffons de 1 mm d'épaisseur.

➤ le cartilage (Figure 43) :

La tendance actuelle tend à privilégier les greffons cartilagineux minces de 0,4 à 0,6mm d'épaisseur. Ces greffons ont une résistance remarquable à l'infection. Ils peuvent être utilisés avec succès même lorsque l'oreille est humide ou récemment infectée. En cas de reprise chirurgicale (échec de tympanoplastie, récurrence d'une poche de rétraction), le cartilage est le matériau de choix grâce à sa résistance à l'infection, à la nécrose, à sa possibilité de renforcer la partie postérieure du tympan ou l'attique. On peut, par ailleurs, utiliser en toute sécurité un greffon de cartilage en guise de greffe de tympan.




Figure 43 : Greffon périchondrocartilagineux [13]

Altuna [4] et Maroto [9] avaient utilisés le cartilage avec des pourcentages respectivement de 81% et 83,1%, mais dans la série de González [7], le greffon le plus utilisé était le fascia temporalis dans 174 cas (soit 88.3%), suivi du cartilage dans 15 cas (soit 7.6%), de fascia avec cartilage dans 4 cas et du cartilage seul dans 3 cas.

Dans notre série, le greffon aponévrotique était privilégié dans 57cas (soit 55%), associé à du cartilage dans 26 cas (soit 25%), du cartilage seul dans 14 cas (soit 14%) et de la graisse dans 6 cas (soit 6%).

V. Evolution :

Il est classique d'évaluer le résultat immédiat d'une tympanoplastie 1 à 2 mois après l'intervention, mais l'évolution naturelle de la maladie otitique peut modifier le résultat initial, on prend donc pour référence l'observation à 1an délai minimal nécessaire pour apprécier l'évolution locale. Toutefois, la surveillance doit être longue et s'il n'existe pas de consensus sur la durée de suivi, un contrôle à 5 ans semble souhaitable [13].

1. Immédiate :

Non spécifiques à la greffe du tympan mais que l'on peut voir dans toute tympanoplastie plus ou moins difficile : hématome sous cutané, surinfection secondaire avec otorrhée, paralysie faciale périphérique, douleurs postopératoires, vertiges, acouphènes..... [20].

Parmi nos patients, 3 malades présentaient des acouphènes de type imprécis et 2 malades rapportaient des vertiges de types imprécis.

2. A long terme :

2.1 Résultats anatomiques :

Dans la littérature, la définition du succès varie selon les séries. Il s'apprécie sur l'état de la membrane tympanique, sa position par rapport au cadre, son aspect et sa consistance.

Inwood [26] prenait en compte seulement l'intégrité de la membrane tympanique comme critère de succès de la myringoplastie.

Onal [27] considérait lui aussi que le succès ne peut être prononcé qu'après 7 mois en post opératoire et avec un néotympan en place et toute perforation ou atelectasie est définie comme un échec de la myringoplastie.

Pour Liew [28], il exigeait un délai de trois semaines pour retenir que la fermeture de la membrane tympanique est un succès de la myringoplastie.

Mak [29] ajoutait à l'intégrité de la membrane tympanique, une audition normale six mois après l'opération.

Uyar [30] considérait lui aussi une greffe en place non suffisante pour juger de la réussite de l'opération, il faut obtenir un gain auditif au moins de 25 dB.

Dans la série de Kazikdas [17], le succès est divisé en succès anatomique qui se base sur un greffon en place à 7 mois en post opératoire et succès fonctionnel défini par la fermeture du Rinne audiométrique de 15 dB.

Pour Dabholkar [31] on doit avoir les deux critères : l'intégrité de la membrane tympanique et un Rinne audiométrique résiduel moyen inférieur à 10 dB.

Pour Emir [32], en plus de l'intégrité de la greffe, il faut tenir compte du caractère sec de l'oreille pour définir le succès anatomique.

Dans notre série, seuls 83 étaient revus pour un examen otoscopique soit (80,6%), les 19,4% restants ont été perdus de vue. Le taux global de fermeture était de 90,5 %, représentant 75 perforations fermées sur 83.

Le taux de succès anatomique dans la littérature varie de 74 à 97 % des patients opérés. Jung [33] avait 4 échecs (soit 96% de réussite) dans le greffon médial et 3 échecs (soit 97% de réussite) dans le greffon médio-latéral. Altuna [4] notait un taux de succès de 92%. Rondini-Gilli [3] observait une reperforation de la greffe tympanique dans 21 cas (soit 9,2%) dans un délai de 12 mois (soit 90,8% de réussite). Et Maroto [9] objectivait une fermeture complète de la perforation dans 89 cas (soit 74,78%) (Tableau XI).

Tableau XI : Répartition selon le taux de fermeture

Auteurs	Taux de fermeture
Rondini-Gilli [3]	90,80%
Altuna [4]	92%
Maroto [9]	74,78%
Jung [33]	96 - 97%
Notre série	90,50%

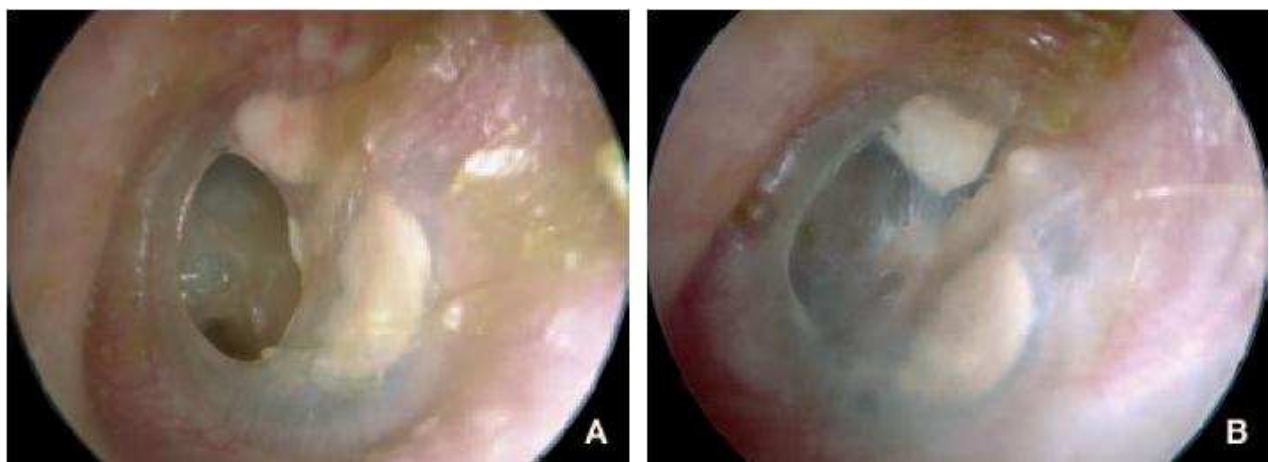


Figure 42 : Résultat opératoire de greffe extrafibreuse après 1an d'intervention.

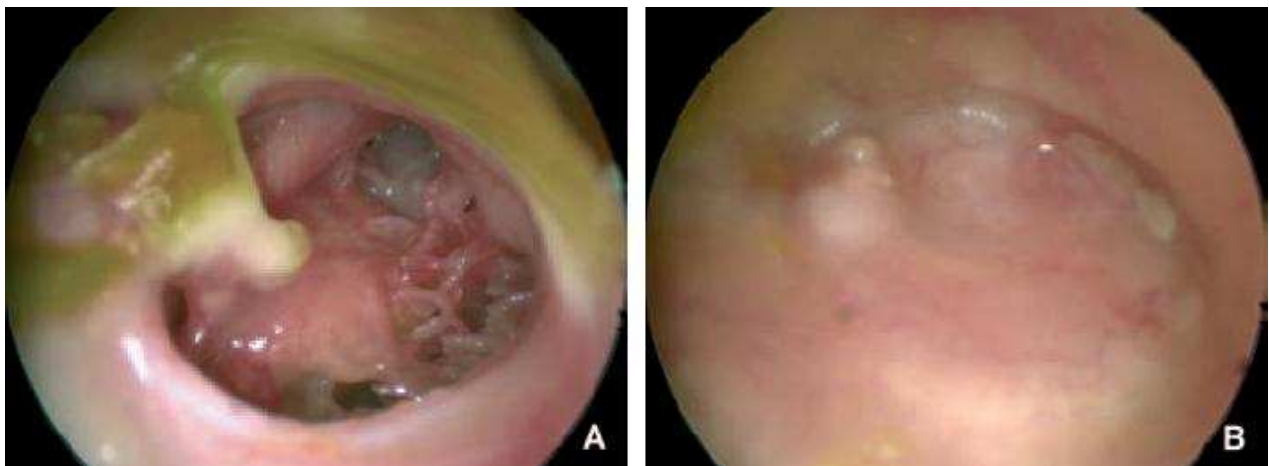


Figure 43 : Résultat opératoire d'une greffe cartilagineuse

Les comblements de l'angle antérieur s'observe surtout après traitement de perforations subtotaux ou totales et lorsque le greffon a été maladroitement disposé sur le sulcus en avant ou posé en sus fibreux [20]. Il était noté dans 5 patients soit 6,1%.

La latéralisation tympanique appelée atresie acquise du conduit auditif externe ou fibrose méatale postinflammatoire [20] était observé dans 5 cas soit 6,1%.

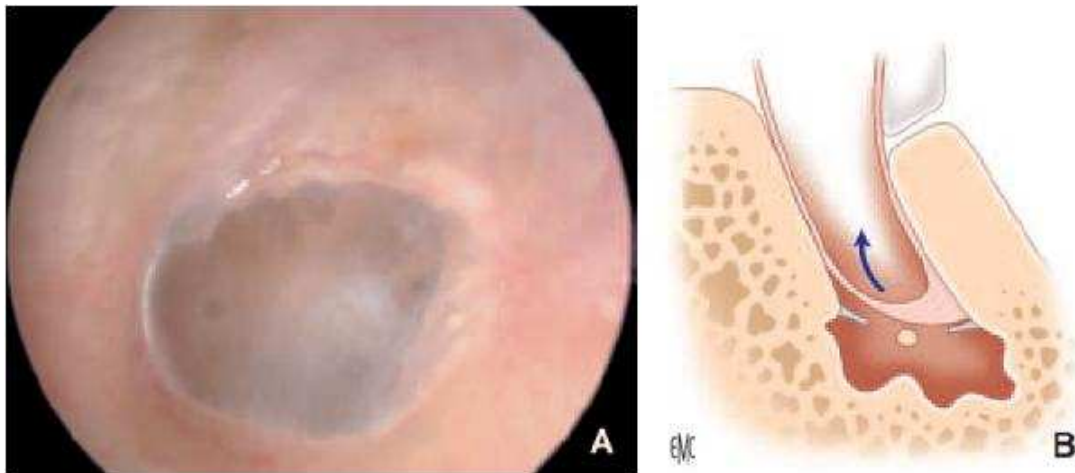


Figure 44 : Latéralisation et comblement de l'angle antérieur.

2.2 Résultats fonctionnels :

La qualité du résultat auditif s'apprécie par la comparaison des audiogrammes tonaux pré et post opératoires. Le gain moyen se définit par la différence des conceptions aériennes.

Les normes internationales [13] recommandent la formule suivante : $CA_{post\ op} - CA_{préop} = \frac{[500+1000+2000+4000]}{4} - \frac{[500+1000+2000+4000]}{4}$

Cette formule a été modifiée par Albu pour l'utiliser à partir des audiogrammes ne mesurant pas la fréquence 3 KHz : $CA_{postop} = \frac{[500+1000+2000+(2000+4000)/2]}{4} - CA_{préop} = \frac{[500+1000+2000+(2000+4000)/2]}{4}$.

Sur les 83 patients restants qui ont bénéficié d'un audiogramme en post opératoire à 6 à 24 mois, on constatait une fermeture complète de Rinne dans 28 cas (soit 34,1%), une amélioration auditive notable avec un Rinne situé entre 11 et 20dB dans 29 cas (soit 35,4%), une

Résultats anatomique et fonctionnel de la myringoplastie

récupération auditive avec un Rinne situé entre 21 et 30dB dans 18 cas (soit 22%) et un Rinne >30dB dans 7 cas (soit 8,5%).

Ceci est comparable aux résultats de Jung [33] qui rapportait 70% d'amélioration avec un Rinne situé entre 0-10dB dans 19%, entre 11-20dB dans 44%, entre 21-30dB dans 7% et entre 31-40dB dans 4%. Bolini de Lima [11] constatait lui aussi un Rinne situé entre 0-10dB dans 56%, entre 11-20dB dans 26%, entre 21-30dB dans 13% et >30dB dans 5%.

Alors que Pesce [34] obtenait une amélioration de l'audition avec un Rinne <20dB chez environ 56% des cas. Et González [7] objectivait d'excellents résultats fonctionnels dans 99 cas (soit 75,6%) (Tableau XII).

Tableau XII : Répartition selon les résultats de l'audiométrie tonale post-opératoire

Séries	< 10db	< 20db	< 30db	> 30db
González [7]	/	75,6%	/	/
Jung [33]	19%	44%	7%	4%
Pesce [34]	/	56%	/	/
Bolini de Lima [11]	56%	26%	13%	5%
Notre série	34,10%	35,40%	22%	8,50%

Le Rinne audiométrique moyen postopératoire de notre série était de 16,5dB, supérieure à ceux objectivé par Maroto [9] : 13,49dB et Altuna [4] : 11dB, et inférieur à ceux objectivé par González [7] : 26,9dB et Brattmo [35] : 19,8 dB.

Le gain en conduction aérienne était de 12,8dB, alors que Rondini-Gilli [3] rapportait un gain de 11+/- 10,5dB à 3mois, González [7] notait un gain de 9,5dB et pour Lee [46] le gain moyen était de 10,2 dB et 7,2 dB pour les larges et petites perforations respectivement (Tableau XIII).

Tableau XIII: Répartition selon le Rinne audiométrique moyen postopératoire

séries	Rinne moyen postopératoire
Altuna [4]	11 dB
Maroto [9]	13,49dB
González [7]	26,9dB
Brattmo [35]	19,8dB
Notre série	16,5dB

2.3 Facteurs influençant les résultats :

Il existe de nombreuses variables intervenant dans le pronostic des tympanoplasties. Celles-ci ont été résumées par Black, qui décrit la méthode « SPITE » prenant en compte les facteurs chirurgicaux, prothétique, infectieux, tissulaires et tubaires.

- ✓ Chirurgie : les résultats dépendent de la complexité de la procédure, de l'existence d'un échec préalable (reprise) et de l'importance de l'atteinte ossiculaire.
- ✓ Prothèse : les résultats sont moins favorables en cas d'absence de marteau ou d'étrier et lorsque le Rinne préopératoire est supérieur à 50dB.
- ✓ Infection : la présence d'une otorrhée ou d'une myringite est défavorable.
- ✓ Tissus : la condition générale du patient et la présence d'une muqueuse sécrétante et épaisse sont des facteurs de mauvais pronostic.
- ✓ Trompe d'Eustache : l'existence d'un épanchement ou d'une rétraction tympanique est défavorable.

On ne peut toutefois pas limiter le pronostic à ces éléments et d'autres facteurs doivent d'être considérés :

- ✓ Facteurs dépendants de la maladie otitique : l'existence d'une sécrétion permanente, d'une dysperméabilité tubaire ou d'une pathologie locorégionale risque de compromettre à long terme la cicatrisation et le résultat fonctionnel.

- ✓ Facteurs dépendants de l'environnement : le tabagisme actif est un facteur pronostique péjoratif sur l'évolution de la maladie otitique et sur la stabilité anatomique de la greffe à long terme. L'évolution dans un milieu hostile favorise les infections et les récidives.
- ✓ Facteurs dépendants du chirurgien : l'expérience du chirurgien est déterminante, à la fois sur le geste effectué, mais aussi le choix de la technique. L'indication est un élément majeur de réussite. Le choix de type de prothèse, la méthode de mise en place, sa biocompatibilité et sa tolérance aux épisodes infectieux vont conditionner le résultat à long terme. [13]

Dans notre série, Les facteurs influençant les résultats anatomique ainsi que fonctionnel, qui ont été analysés, concernaient l'âge, le sexe, le coté opéré, le siège et la surface de la perforation, l'état de la muqueuse de la caisse, l'état de l'oreille controlatérale et le type de greffon.

2.3.1. Résultat anatomique :

a. Selon l'âge :

Les experts considèrent qu'il faut, dans la mesure du possible, attendre la fin de la « maladie d'adaptation » (infections récidivantes des voies aériennes supérieures) pour pratiquer une tympanoplastie. On doit aussi attendre de disposer d'une audiométrie fiable, effectuée pour chaque oreille. Pour ces raisons, ils recommandent de n'intervenir, sauf cas particulier, qu'à partir de l'âge de six ans [36].

Dans notre étude, un seul enfant était opéré à l'âge de 5ans.

Dans la littérature [3;10;37;22], il n'y avait pas de différence significative du taux de fermeture entre les enfants et les adultes, semblable à nos résultats qui objectivait un taux de fermeture de 80% chez les enfants et 80,9% chez les adultes.

Pour Abou Mayaleh [1], chez les 8 patients ayant eu une récurrence, il notait une différence liée à l'âge de 7 adultes pour 1 enfant, soit 87,5 % adultes – 12,5 % enfants.

Tandis que que Sheahan [38] et Dabholkar [31], considèrent que les enfants sont plus susceptibles d'avoir un échec post opératoire car ils font plus d'infections respiratoires

récurrentes avec otorrhée à cause de l'immaturation du système immunitaire et physiologique de la trompe d'Eustache.

b. Selon le sexe :

Le sexe n'était pas un élément déterminant pour les résultats des greffes tympaniques, concordant à ce qui trouvait Rondini-Gilli [3]. On obtenait un taux de fermeture de 79,8% chez les hommes et de 81,8% chez les femmes. Alors que Abou Mayaleh [1] notait, pour les 8 patients ayant eu une récurrence, une différence liée au sexe de 6 hommes pour 2 femmes, soit 75 % hommes – 25 % femmes.

c. Selon le côté opéré :

Le côté opéré n'était pas un facteur influençant les résultats des greffes tympaniques, on rapportait un taux de fermeture de 79,1% pour l'oreille gauche et de 82,1% pour l'oreille droite.

Ceci est comparable aux données d'Rondini-Gilli [3], et discordant avec Abou Mayaleh [1] qui notait, pour les 8 patients ayant eu une récurrence, une différence liée au côté opéré de 5 patients soit 62,5 % du côté droit pour 3 patients soit 37,5 % du côté gauche.

d. Selon le siège de la perforation :

Le siège de la perforation était un élément déterminant pour les résultats des greffes tympaniques. Le siège antérieur est de mauvais pronostic, vraisemblablement du fait d'une faible vascularisation de la partie antérieure du tympan [20], d'autant plus, techniquement, il est d'accès difficiles [11]. Notre étude objectivait des meilleurs résultats dans les perforations centrales à 77,4% et moyennes dans les perforations antérieures à 66%. Ceci coïncide avec une série d'études [7,11,30]. D'autres auteurs ont conclu que le site de perforation n'a eu aucun effet sur l'intégration du greffon et les résultats fonctionnels [3,10,39,40] (Tableau XIV).

Tableau XIV :Taux de fermeture selon le siège de la perforation tympanique

Séries	Antérieure	Postérieure	Centrale
Pinar [39]	63%	71%	84,20%
Bolini de Lima [11]	92,80%	96%	/
Uyar [30]	92,80%	90,90%	100%
Fisch [40]	83%	86%	80%
Notre série	66%	66,70%	77,40%

e. Selon la taille de la perforation :

La surface de la perforation est également un facteur pronostique important et très discutée selon les séries [20]. Ce qui n'est plus observé lorsque la même technique est utilisé quelque soit la surface du tympan à fermer.

Dornhoffer [25], Booth [41], Albu [42], Jurovitzki et Sade [43] pensaient que le pronostic des larges perforations est plus mauvais que les petites perforations. Nous partageons cet avis, car dans notre série, les meilleurs résultats obtenus étaient pour les petites perforations < 1/3 du tympan qui était de 100%. Alors que Rondini-Gilli [3] et Bolini de Lima [11] démontraient que la taille de la perforation n'a pas été significative à la réussite chirurgicale.

f. Selon l'état de la muqueuse de la caisse :

Il existe des résultats contradictoires dans la littérature sur l'influence de l'état de la muqueuse de la caisse, certains auteurs évitaient d'opérer sur muqueuse enflammée ou purulente alors que d'autres obtenaient de meilleurs résultats avec une muqueuse humide, à raison qu'il y a moins de vascularisation sur une muqueuse sèche [7].

En fait, un facteur net de rétraction tympanique était l'existence d'une muqueuse inflammatoire dans la caisse du tympan souvent associé à un blocage tubaire dans le protympanum [3].

Pinar [39] et Uyar [30] obtenait de meilleurs résultats sur une muqueuse sèche, ce qui est en accord avec nos données (Tableau XV).

Tableau XV : Taux de fermeture selon l'état de la muqueuse de la caisse tympanique

Séries	Sèche	Humide	Inflammatoire	Infecté
Pinar [39]	79,70%	64,10%	/	/
Uyar [30]	64,10%	50%	/	/
Notre série	97%	70,60%	70%	75%

g. Selon l'état de l'oreille controlatérale :

Certaines études [39,27,44] montraient que l'état de l'oreille controlatérale (perforation ou atéléctasie) influence le taux de succès chirurgical, avec réduction du taux de fermeture lorsque l'oreille controlatérale est pathologique. Cependant, d'autres auteurs [2,45] n'ont pas trouvé d'associations.

Avilés Juradoa [46] objectivait un taux de réussite de 65,38% dans le groupe d'oreille controlatérale pathologique et un taux de 93,54% dans le groupe d'oreille controlatérale saine semblable à nos résultats : un taux de fermeture de 85,3% sur une oreille controlatérale saine face à 57,1% sur une oreille controlatérale pathologique (Tableau XVI).

Tableau XVI : Taux de fermeture selon l'état de l'oreille controlatérale

Séries	Oreille controlatérale normale	Oreille controlatérale pathologique
Avilés Juradoa [46]	93,54%	65,38%
Pinar [39]	82%	61,90%
Notre série	85,30%	57,10%

h. Selon le type de greffon :

A présent, les greffes autogènes, comme l'aponévrose temporale et le cartilage sont préconisés [25,47]. Le greffon aponévrotique a été vu par plusieurs auteurs comme « gold standard », et a été le matériau de greffe principal utilisé dans tympanoplasties des enfants et

des adultes [48]. Bien le cartilage est accepté comme une greffe, peu d'études sur ce matériau ont été publiées. [11]

Emir [32] proposait le fascia temporal comme matériau de greffe chez les 607 patients de leur étude sans tenir compte de l'âge, du sexe, de la taille de la perforation ni de l'état de l'oreille. Yigit [16] l'a proposé chez tous ces patients.

Plusieurs auteurs étudiaient de façon comparative le fascia temporal avec d'autres matériaux de greffe. Dabholkar [31] étudiait le fascia temporal avec le périchondre tragien en une même technique, la technique underlay, et a évalué les résultats anatomiques et fonctionnels. Il concluait l'absence de différence significative entre les deux matériaux.

El Hennawi [64] obtenait une fermeture en utilisant le périchondre dans 86,7% à la fin de la période de suivi. Alors que Caylan [65] et Ophir [66] rapportaient un taux de succès de 77,2% et 77,7% respectivement.

Pour Kazikdas [17], c'est le cartilage qu'il a comparé avec le fascia temporal. Cet auteur concluait que les perforations subtotaux ou totales avec grand risque d'échec, peuvent être traitées efficacement de façon durable avec reconstruction résistante et avoir une audition raisonnable par l'utilisation de la technique en palissade du cartilage.

Bolini de Lima [11] objectivait un taux de fermeture de 94,2% lors d'utilisation d'aponévrose temporale, alors il était à 100% lorsque le cartilage est utilisé. Alors que, González [7] notait un taux de succès de 73,3% avec de l'aponévrose temporale et de 66,6% avec du cartilage. Cependant, notre série montrait 81,4% de fermeture avec l'aponévrose temporale et 76,9% avec du cartilage.

Dans la série de Monfared [5], il a utilisé le cartilage chez tous les patients en technique bivalve, cela a donné de bons résultats dans la fermeture tympanique des petites et moyennes perforations.

On peut, par ailleurs, utiliser un greffon de cartilage en association de greffon aponévrotique. Ceci objectivait un taux de réussite de 66,6% dans la série d'Avilés Juradoa [46] et de 78,3% dans notre série.

Les greffes adipeuses sont aussi utilisées dans les myringoplasties, mais surtout après l'échec d'une myringoplastie ou une reperforation. Les auteurs [20] rapportaient des taux de succès analogues à ceux cités dans la littérature en utilisant des techniques habituelles de myringoplastie avec du fascia : 84% [2], 86,7% [49] et 91% [7]. Ceci est en désaccord avec nos données, aucun échec n'était rapportait en utilisant le greffon adipocytaire, sachant qu'il était utilisé pour les perforations de petite taille.

Le greffon adipeux est aussi utilisé par Thomassin [50] et chez les enfants par Liew [51] qui l'a employé au moment de l'enlèvement des tubes de tympanostomies en prévention de la perforation résiduelle. Ils ont montré que cette technique est très efficace. En effet, 100% des perforations étaient fermées au bout de trois semaines et sans complications (Tableau XVII).

Tableau XVII : Taux de fermeture selon le type de greffon

Séries	Aponévrose	Cartilage	Aponévrose et cartilage	Graisse
Fishman [25]	97%	/	/	84%
González [32]	73,3%	66,6%	/	/
Dursun [47]	/	86,7%	/	86,7%
Juradoa [48]	77,28%	71,43%	66,6%	/
Bolini de Lima [60]	94,2%	100%	/	/
Liew [74]	/	/	/	100%
Thomassin [80]	/	/	/	100%
Notre série	81,4%	76,9%	78,3%	100%

2.3.2. Résultat fonctionnel :

a. selon la technique chirurgicale :

La comparaison des techniques sous ou sur la fibreuse ont fait l'objet de quelques communications. Cependant de nombreux éléments sont en faveur de la technique sous fibreuse y compris les meilleurs résultats auditifs : 92,8 versus 57,1 % de Rinne inférieurs à 10dB [20].

Yigit [16] compare les deux types de technique sous la fibreuse avec placement du greffon dessus ou dessous le manche du marteau. Le gain auditif est légèrement meilleur lorsque le greffon est posé sur le manche du marteau (diminution du Rinne de 16,96 dB versus 16,55 dB).

b. selon le type de greffon :


Le type de greffon est décrit aussi comme facteur influençant les résultats fonctionnels [7].

Actuellement, une vaste bibliographie démontre que l'utilisation d'un matériel rigide n'aggrave pas l'audition et de nombreuses séries publiées révèlent d'excellents résultats [4]. Des résultats audiométriques comparables ont été obtenus entre greffe par le péricondre tragien et par le fascia temporal (75% et 76%) [31].

Maroto [9] considérait le péricondre tragal comme greffon le moins agressif sur le plan fonctionnel.

La technique en palissades permet d'obtenir d'excellents résultats en particulier chaque fois que les conditions anatomiques et fonctionnelles de l'oreille moyenne sont mauvaises (reprise chirurgicale, enfants). Il [67] apporte les mêmes résultats qu'avec du fascia. La fermeture du Rinne à moins de 10 dB est obtenue dans 29,8 % des cas, entre 11 et 20 dB dans 32 % des cas.

Strahan [43] montrait une récupération de 10 dB dans 90% avec péricondre et 82% avec fascia, alors qu'Engin Dursun [49] ne montrait pas de différence significative entre les taux d'amélioration de l'audition en utilisant le cartilage ou la graisse, ce qui ne concorde pas avec nos données. Dans notre série, 83,7% avaient un Rinne audiométrique moyen post opératoire <20db lors d'utilisation de l'aponévrose temporale alors seulement 46,2% lors d'utilisation de cartilage et 75% en utilisant la graisse.



CONCLUSION

La greffe du tympan ou myringoplastie est l'intervention la plus pratiquée en otologie et constitue la touche finale de la plupart des interventions otologiques portant sur une otite chronique. Elle a pour but la réparation d'une perforation tympanique résultant le plus souvent d'une otite chronique.

Elle consiste à faire une greffe le plus souvent d'aponévrose sur l'orifice secondaire à la perforation du tympan, ce qui permet au tympan de retrouver une anatomie proche de la normale et donc améliorer le pronostic.

Les techniques chirurgicales sont multiples, bien développées grâce à l'otoendoscopie, toutefois, la technique sous fibreuse menée par voie rétro auriculaire et l'aponévrose temporale comme matériau de greffe restent les plus communément utilisés au cours de la myringoplastie.

Les résultats obtenus à travers cette étude confirment l'importance de certains facteurs tels que le siège et la surface de la perforation, l'état de la muqueuse, l'état de l'oreille controlatérale et le type de greffon.

Le traitement adapté et bien conduit des otites moyennes aiguës reste le moyen de prévention le plus adéquat aux perforations tympaniques d'origine infectieuse.



RESUMES

RESUME

La réparation des séquelles des otites reste d'actualité. Durant les deux dernières décennies, un certain nombre de points ont été successivement posés et résolus. L'objectif de la présente étude est d'analyser les résultats anatomique et fonctionnel de la myringoplastie, afin de définir les facteurs de réussite les plus fiables et de décrire une technique de tympanoplastie reproductible pouvant être appliquée avec les meilleurs chances de succès. Nous rapportons 103 myringoplasties, colligées au service d'ORL, du CHU Mohammed VI, du janvier 2005 au décembre 2009. On a étudié rétrospectivement les résultats anatomique et fonctionnel avec un recul moyen de 6 à 24mois. Un taux global d'échec anatomique était de 9,5%. Le Rinne moyen post opératoire est de 16,5dB donc un gain de 12,8dB avec une fermeture complète de Rinne dans 28 cas (34,1%), une amélioration auditive notable avec un Rinne situé entre 11 et 20dB dans 29 cas (35,4%), une récupération auditive avec un Rinne situé entre 21 et 30dB dans 18 cas (22%) et un Rinne >30dB dans 7 cas (8,5%). Plusieurs facteurs ont influencé les résultats : la localisation antérieure de la perforation, la surface de la perforation, la présence d'une muqueuse inflammatoire humide ou purulente, l'oreille controlatérale pathologique et le greffon utilisé.

Mots clés Myringoplastie – Résultat anatomique – Résultat fonctionnel – Facteurs influençant.

ملخص

يظل إصلاح عقابيل التهاب الأذن الوسطى موضوعا مطروحا. إذ خلال العقدين الأخيرين، طرحت العديد من النقاط وحلولها، والهدف من هذه الدراسة هو تحليل النتائج التشريحية والوظيفية لرأب الطبلة من أجل تحديد عوامل النجاح الأكثر موثوقية ووصف التقنية الجراحية الأكثر نجاحا التي يمكن تطبيقها. نقدم في دراستنا 103 عملية رأب طبلة الأذن، منتقاة من مصلحة الأنف الأذن الحنجرة بالمستشفى الجامعي محمد السادس بمراكش، في الفترة ما بين يناير 2005 إلى دجنبر 2009. وقد تم تحليل النتائج التشريحية والوظيفية بدراسة إسترجاعية وذلك في مدة ما بين 6 إلى 24 شهرا بعد العملية. كانت النتائج بمعدل 90,5% من رأب الطبلة. وفيما يخص النتيجة الوظيفية، حصلنا على مكسب 12.8 ديسيبل بعد العملية مع استعادة السمع في 28 حالة (34.1%)، تحسن بين 11 إلى 20 ديسيبل في 29 حالة (35.4%)، بين 21 إلى 30 ديسيبل في 18 حالة (22%) و >31 ديسيبل في 7 حالات (8.5%). أثرت عدة عوامل على النتائج خاصة موقع و مساحة الثقب، وجود التهابات الغشاء المخاطي، حالة الأذن المقابلة وطبيعة التطعيم.

الكلمات الأساسية رأب طبلة الأذن - النتيجة التشريحية - النتيجة الوظيفية - العوامل المؤثرة.

ABSTRACT

Repair of sequelae of otitis media is still relevant. During the last two decades, a number of points were successively raised and resolved. The objective of this study is to analyze the anatomical and functional results of myringoplasty in order to define the success factors most reliable and describe a reproducible technique tympanoplasty can be applied with the best chance of success. We report 103 myringoplasty, on the service of ORL Mohammed VI UHC, from January 2005 to December 2009. We studied retrospectively the anatomical and functional results with a mean of 6 to 24 months. An overall failure rate was 9.5% anatomically. The average postoperative air-bone gap of 16.5 dB is a gain of 12.8 dB with a complete closure of air-bone gap in 28 cases (34.1%), a significant improvement in hearing with air-bone gap located between 11 and 20dB in 29 cases (35.4%), a recovery with air-bone gap located between 21 and 30dB in 18 cases (22%) and air-bone gap >30 dB in 7 cases (8.5%). Several factors have influenced the results: previous location of the perforation, the surface of the perforation, the presence of an inflammatory mucosa moist or purulent, the contralateral ear disease and the graft used.

Key words Myringoplasty – Result anatomical – Functional results – Factors influencing.



ANNEXES

Annexe1 : Fiche d'exploitation d'évaluation des résultats de la myringoplastie

I. Identité :

Nom et prénom :

N° de dossier :

Age :

Sexe :

Adresse :

N° de Téléphone :

II. Antécédents :

A. Personnels :

1. Médicaux :

- Tabagisme passif ou actif
- Rhinopharyngite au bas âge
- Ronflement au bas âge
- Traumatisme auriculaire
- Otorrhée au bas âge
- Otite moyenne aigue
- OSM
- Rhinite allergique
- Asthme
- RGO
- Autres :

2. Chirurgicaux :

- Amygdalectomie
- Adénoïdectomie
- Mise en place d'ATT
- Tympanoplastie
- Autres :

B. Familiaux :

- Allergie
- Tympanoplastie
- Autres :

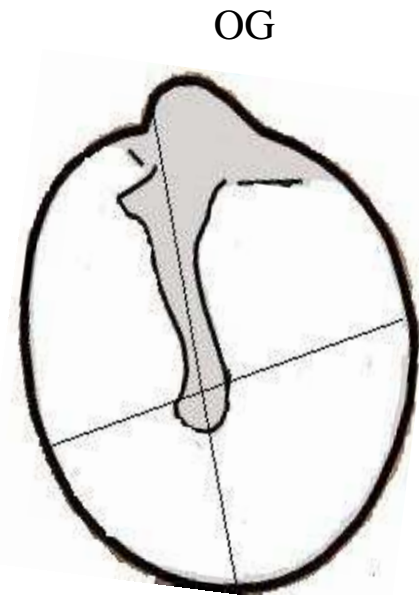
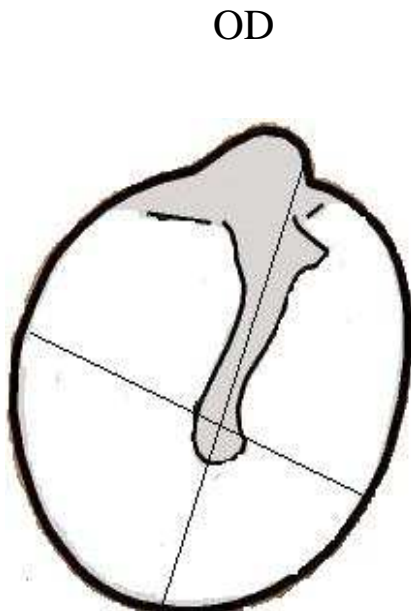
III. Motif de consultation :

IV. La clinique :

1. Signes fonctionnels :

- Otorrhée

- Surdit 
 - Acouph ne
 - Vertige
2. Signes physiques :
- Examen otoscopique :



Etat du CAE :

Etat de la muqueuse de la caisse :

Etat du CAE

Etat de la muqueuse de la caisse

Cause de la perforation :

Acoum trie au diapason :

- Examen rhinoscopique :
- Le reste de l'examen somatique :

V. Examen paraclinique :

- Audiogramme : r alis  le :

• OD : ST SM

Rinne moyen :

• OG : ST SM

Rinne moyen :

- Autres :

VI. Prise en charge th rapeutique

1. Médicale

2. Chirurgie :

- Anesthésie :
 - Voie d'abord :
 - Constataion peropératoire :
 - CAE
 - Tympan
 - Etat de la muqueuse de la caisse
 - Chaîne ossiculaire
 - Matériel utilisé
 - Aponévrose
 - Cartilage
 - ✓ Tragus
 - ✓ Conque
 - Cartilage aminci
 - Graisse
 - Gestes associés :
 - Antrotomie :
 - Aticotomie :
 - Exérèse de tympanosclérose :
 - Matériel de contention :
 - Gelfoam :
 - ✓ Dans la caisse
 - ✓ sur le tympan
 - Otowique
3. Soins post opératoire :
- Traitement : ATB
 - Changement de pansement : J4
 - Etat de la cicatrice :
 - Ablation de l'otowique : J8
 - Otorrhée : oui non
 - Traitement local :

VII. Complication et incidents :

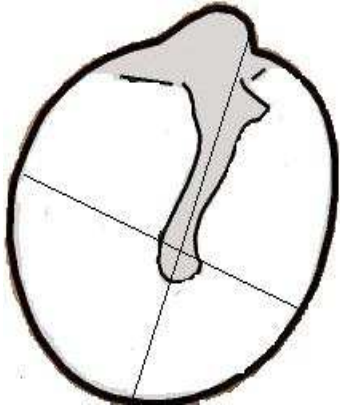
- PF :
- Vertiges :

- Acouphènes :
- Hémorragies :

VIII. Résultats :

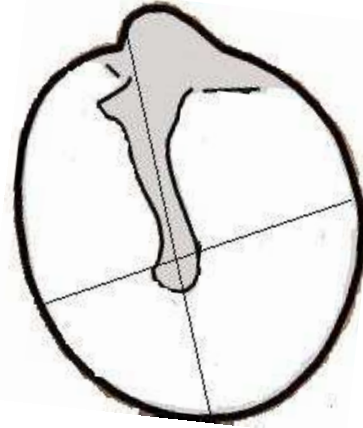
1. Anatomiques :

OD



Comblement de l'angle antérieur
 Rétrécissement du CAE
 Cause de l'échec :

OG



Comblement de l'angle antérieur
 Rétrécissement du CAE

2. Fonctionnels :

Subjectif :

l'audition : excellent très bon bon moyen identique mauvais

l'otorrhée : excellent très bon bon moyen identique mauvais

l'acouphène : excellent très bon bon moyen identique mauvais

troubles de l'équilibre : excellent très bon bon moyen identique mauvais

Audiogramme :

➤ Réalisé le

- OD : ST SM

Rinne moyen :

- OG : ST SM

Rinne moyen :

Annexe 2 : Rappel anatomique [52] :

L'oreille moyenne est une cavité aérienne tripartie comprise entre les trois constituants de l'os temporal, essentiellement constituée d'une cavité osseuse : la caisse du tympan contenant le système tympano-ossiculaire qui véhicule l'onde sonore du monde extérieur jusqu'à l'oreille interne, prolongée en arrière par l'antre mastoïdien et en avant par la trompe d'Eustache. Elle est séparée en dehors de l'oreille externe par la membrane tympanique.

En dedans, elle s'ouvre sur l'oreille interne par la fenêtre ronde et la fenêtre ovale. Elle contient à sa partie supérieure une chaîne d'osselets qui s'articulent entre eux et réunissent le tympan en dehors à la fenêtre ovale en dedans. Les trois cavités de l'oreille moyenne : antre mastoïdien, caisse du tympan et trompe d'Eustache sont situées dans le prolongement les unes des autres selon un axe sensiblement parallèle à l'axe du rocher. Normalement remplies d'air, ces cavités s'ouvrent au niveau du naso-pharynx par l'orifice de la trompe. Elles sont tapissées par une muqueuse qui continue la muqueuse pharyngée [53].

I. Caisse du tympan :

C'est une cavité cylindrique en forme de tambour aplati dans le sens transversal, d'un diamètre de 13 à 15 mm, d'une épaisseur moindre au centre (1 à 2 mm) qu'à la périphérie (3 à 4 mm). On lui habituellement une paroi latérale ou tympanique, une paroi médiale ou labyrinthique, est une circonférence subdivisée artificiellement en quatre parois : ventrale, crâniale, dorsale et caudale.

1. La paroi latérale ou tympanique (Figure 47) :

Elle est formée essentiellement par la membrane du tympan enchâssée dans un cercle osseux qui atteint son maximum de développement à sa partie crâniale où il constitue le mur de la logette.

Il sépare l'oreille externe de la caisse du tympan. Il est constitué de deux parties, de texture et d'importance inégale :

– la pars tensa, c'est la membrane tympanique proprement dite

– la pars flaccida ou membrane de Schrapnell.

1.1 La pars tensa :

C'est une membrane fibreuse, élastique, épaisse et résistante, bien tendue, peu mobile, interposée entre méat auditif externe et caisse du tympan. C'est la membrane proprement dite.

Forme : Discoïde, en forme d'entonnoir très évasé dont le sommet, l'ombilic (ou umbo), fait un angle de 120°. Cette déflexion, due à l'inclusion du manche du marteau dans la membrane, atteint environ 2 mm. Elle attire l'ombilic vers le promontoire.

Dimension (en moyenne) : hauteur de 10 mm, épaisseur de 0.05 à 0.09 mm, largeur de 9 mm et surface de 65 mm².

Chez le nouveau-né, les dimensions sont voisines de celles de l'adulte car le développement est terminé.

Orientation : Elle est variable suivant les individus. Elle varie aussi avec l'âge, mais peu en fait. Presque horizontale pendant la vie embryonnaire, la membrane tympanique se redresse avec le développement du crâne pour regarder en bas, en avant et en dehors. L'angle d'inclinaison fait à la naissance de 30 à 35°, chez l'adulte de 40 à 45° sur le plan horizontal.

Chez le nouveau-né, le méat auditif externe est fortement oblique en bas et en dedans car la portion osseuse fait presque défaut. L'inclinaison du conduit donne ainsi l'impression que la membrane tympanique se rapproche du plan horizontal.

Insertion : Elle s'insère dans une rainure semi-circulaire : le sillon tympanique (sulcus tympanicus) qui court le long de l'extrémité médiale de la gouttière formée par le tympanal. La berge latérale de ce sillon est plus haute que la berge médiale qui n'est visible qu'en dedans.

La membrane est enchâssée dans cette rainure par la périphérie de sa couche fibreuse qui s'épaissit en formant l'anneau fibreux ou bourrelet annulaire (de Gerlach) ou anneau fibro-cartilagineux. Elle occupe ainsi les 4/5 de l'orifice osseux qui sépare l'oreille externe de l'oreille moyenne. Au niveau des cornes temporales formées par les extrémités crâniennes de la gouttière tympanale, l'anneau fibreux se dirige vers la base de la courte apophyse du marteau en

constituant deux cordons: ce sont les ligaments tympano-malléaires, antérieur et postérieur, beaucoup plus ténus que l'anneau fibreux.

Structure : Trois couches de tissus différents prennent part à sa constitution.

- ✓ Une couche cutanée externe qui constitue directement la peau du méat auditif externe. Très mince, son épiderme est réduit à quelques assises de cellules cornées. La continuité entre la peau du conduit et la membrane du tympan permet de réaliser le lambeau tympanoméatal, utilisé constamment dans la chirurgie de l'oreille.
- ✓ Une couche muqueuse interne, c'est la muqueuse de la caisse. Elle tapisse la couche fibreuse ; les ligaments tympano-malléaires qui la soulèvent formant les replis tympano-malléaires antérieurs et postérieurs (de Tröltsch).
- ✓ Une couche fibreuse, intermédiaire, qui comprend quatre types de fibres : Les fibres radiées, les plus externes, vont de l'anneau fibreux au manche du marteau. Elles s'insèrent sur toute la hauteur du manche, du côté opposé à leur origine, permettant ainsi des mouvements de rotation du manche autour de son axe longitudinal. Les fibres circulaires, les plus internes, forment des anneaux concentriques autour de l'ombilic. Les fibres des faisceaux paraboliques antérieurs et postérieurs naissent de la courte apophyse du marteau et rejoignent l'anneau fibreux du côté opposé à leur origine. Les fibres du système semi-lunaire décrivent, à la périphérie de la membrane, des arcs soit concaves, soit convexes, vers l'ombilic. L'ensemble de ces fibres assure à la membrane tympanique un certain degré de rigidité et la possibilité de se déformer sans modifier les caractéristiques acoustiques essentielles.

1.2 La pars flaccida :

La pars flaccida (ou membrane flaccide de Shrapnell) représente la portion de la membrane tympanique située au-dessus des ligaments tympano-malléaires. Elle s'insère en haut sur le segment libre de l'écaille du temporal (mur de la logette), ou segment de Rivinus qui, au-dessus de la gouttière tympanale, complète l'orifice osseux.

Forme : Triangulaire dont le sommet caudal répond à la courte apophyse du marteau. A peu près verticale, sa hauteur atteint 2 à 3 mm.

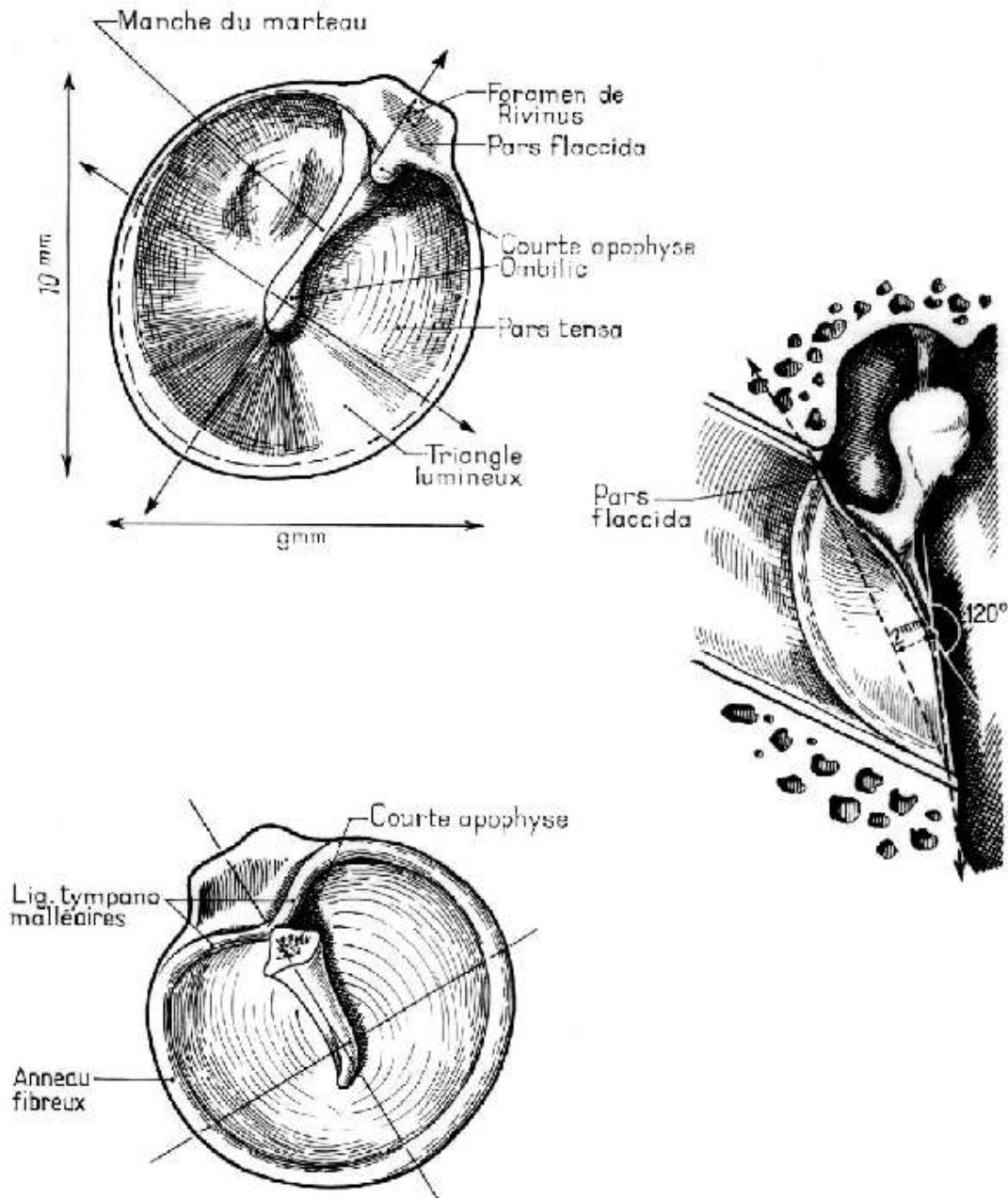
Structure : L'absence classique de couches fibreuses à ce niveau explique la faible résistance et la grande laxité. Elle joue un rôle passif dans la transmission sonore. Son élasticité permet de compenser les variations pressionnelles au niveau de l'oreille moyenne.

Elle constitue la paroi latérale du récessus crânial de la membrane du tympan (poche de Prussak).

1.3 La face médiale :

Elle est marquée par la présence de trois replis auxquels répondent trois poches, déterminées par la muqueuse tympanique moulant les différents reliefs :

- ✓ Le repli malléaire antérieur. Soulevé par le ligament du même nom, il contient l'apophyse antérieure du marteau et l'artère tympanique antérieure.
- ✓ Le repli malléaire postérieur qui répond au ligament du même nom et contient la corde du tympan.
- ✓ Le repli de la corde du tympan au niveau du col du marteau.
- ✓ La poche de Prussak (ou recessus membranae tympani superius). Elle est comprise entre la membrane de Schrapnell, le ligament latéral du marteau et son col.
- ✓ La poche antérieure de Tröltsch (ou recessus membranae tympani anterior) située entre le tympan et le repli malléaire antérieur.
- ✓ La poche postérieure de Tröltsch (ou recessus membranae tympani posterior).
- ✓ Ces deux poches sont séparées par le manche du marteau.



Figur 47: la membrane tympanique ; forme, dimensions et orientation [54]

2. La paroi médiale ou labyrinthique :

Séparant la caisse du tympan des cavités de l'oreille interne, elle présente à l'union de son tiers antérieur et de ses deux tiers postérieurs, une saillie arrondie dont le sommet est situé

approximativement en regard de l'ombilic du tympan : le promontoire (promontarium). Celui-ci correspond à la saillie que fait dans la caisse le premier tour de spire du limaçon.

En avant du promontoire, la paroi médiale est marquée par une saillie osseuse dorsale légèrement recourbée en dedans : le bec de cuiller (processus cochleariformis) qui prolonge en arrière le canal du muscle du marteau.

En arrière du promontoire, la paroi médiale de la caisse présente de haut en bas :

- ✓ la saillie du canal semi-circulaire latéral
- ✓ la saillie du deuxième segment de l'aqueduc de Fallope qui, légèrement oblique en bas et en arrière, s'écarte progressivement du canal semi-circulaire latéral. À ce niveau la paroi osseuse de l'aqueduc est parfois déhiscente et le facial immédiatement sous-muqueux.
- ✓ immédiatement au-dessous s'ouvre la fenêtre ovale (fenestra vestibuli) dont l'aqueduc de Fallope forme en quelque sorte le linteau.
- ✓ plus bas et en arrière, la fenêtre ronde (fenestra cochleae) normalement obturée par une membrane fibreuse, le tympan secondaire, établit une communication entre la caisse et la rampe tympanique du limaçon.
- ✓ tout à fait en arrière se trouve une dépression : la cavité sous pyramidale.

3. La paroi crâniale :

Elle est formée d'une mince lamelle osseuse large de 5 à 6 mm, très mince, le tegmen tympani. Croisé par la suture pétro-squameuse interne, il est immédiatement au contact du sinus pétreux supérieur et à proximité immédiate du lobe temporal du cerveau.

4. La paroi dorsale ou mastoïdienne :

Elle est marquée à sa partie tout à fait crâniale par un orifice : l'aditus ad antrum ou canal tympano-mastoïdien qui fait communiquer la caisse avec l'antra mastoïdien.

Immédiatement au-dessous de l'aditus, une petite facette articulaire (fossa incudis) donne appui à la branche horizontale de l'enclume.

Plus bas, une lame osseuse saillante : la lame arquée pré-mastoïdienne sépare la cavité de la caisse du segment vertical de l'aqueduc de Fallope.

Sur la lame arquée s'implante une saillie osseuse dirigée en haut en avant et en dedans : la pyramide (eminencia pyramidalis) dont le sommet tronqué donne issue au muscle de l'étrier. En dehors de la pyramidale s'ouvre l'orifice du canal postérieur de la corde du tympan. Tout en bas enfin, se trouve parfois une saillie arrondie : l'éminence styloïde de Politzer.

5. La paroi caudale ou plancher de la caisse :

Large seulement de 4 mm, elle est située plus bas que le pôle inférieur du tympan. Très mince, elle est formée par une fine lamelle osseuse qui sépare la cavité de la caisse du golfe de la jugulaire.

6. La paroi ventrale ou tubocarotidienne :

A sa partie toute crâniale, elle est caractérisée par la présence de l'orifice du canal du muscle du marteau qui se prolonge sur la paroi médiale de la caisse par la saillie du bec de cuiller. Plus bas, s'ouvre l'orifice tympanique de la trompe d'Eustache qui fait communiquer la caisse avec la trompe et le pharynx.

Immédiatement en dehors de l'orifice tubaire se trouve l'extrémité de la scissure de Glaser et de l'orifice du canal antérieur de la corde du tympan.

Plus bas, la paroi ventrale de la caisse, formée par une très mince lamelle osseuse répond au canal carotidien qui contient la carotide interne. C'est à ce niveau que s'ouvre le canal à carotido-tympanique que traverse une anastomose du nerf de Jacobson avec le plexus sympathique carotidien.

7. La chaîne des osselets (Figure 48) :

7.1 Le marteau (malleus) :

C'est le plus long, et le plus latéral des trois. On lui distingue plusieurs parties :

Le manche : Oblique en bas, en arrière, et en dedans, il est entièrement enchâssé dans la couche fibreuse du tympan. Aplati d'avant en arrière son extrémité distale spatulée correspond à l'ombilic. Il forme entre le col et la tête un angle ouvert en haut et en arrière de 135°.

Fumagalli et Marquet ont décrit son mode d'insertion dans le tympan. Au niveau de l'ombilic, le périoste se continue directement avec la couche fibreuse. L'adhérence y est très importante sur une surface de 7/10ème de mm². Au niveau de la crête latérale de la berge postérieure du manche, il existe une zone d'adhérence étroite de 4 mm de long sur 100 microns de large. Pour Perrin, il en résulterait une fixation plus lâche et une vibration passive de la moitié ventrale de la membrane tympanique, une fixation plus intime et une tension plus forte pour la moitié caudale.

La tête : Située dans l'attique, elle forme l'extrémité crâniale du marteau. Elle est de forme ovoïde, régulière, lisse sauf en arrière où elle présente une surface articulaire pour s'unir avec l'enclume. Cette surface articulaire est dans sa partie postéro-médiale de forme elliptique, dont le grand axe est situé en bas et médialement, et divisé en deux par une crête verticale donnant un versant médial et un versant dorsal.

Le col : Il est la partie rétrécie qui prolonge en bas et supporte la tête. Il est aplati d'avant en arrière. Le tendon du muscle tenseur du tympan vient s'insérer sur son bord médial. Il répond à la membrane de Schrapnell et sa face médiale est croisée à angle droit par la corde du tympan.

Les apophyses : Elles naissent à l'union col – manche. On en compte deux :

- ✓ L'apophyse latérale (ou courte), à l'aspect d'une petite éminence conique, longue de 1mm. Elle fait saillie à la face latérale du tympan et donne attache aux deux ligaments tympano-malléaires et aux faisceaux paraboliques de la membrane tympanique. Une petite formation de cartilage hyalin à son sommet permettrait, selon J. Marquet des mouvements tridimensionnels du marteau en protégeant la membrane des mouvements de friction avec les structures osseuses.

- ✓ L'apophyse antérieure (ou longue). Elle se poursuit par le ligament antérieur en direction de la scissure tympano-squameuse, ou fissure pétro-tympanique (scissure de Glaser).

7.2 L'enclume (incus) :

Élément intermédiaire de la chaîne ossiculaire situé en arrière du marteau, il est le plus lourd des osselets. Également située dans l'attique, on lui distingue un corps, deux branches et une apophyse lenticulaire.

Le corps : Il est aplati de dehors en dedans. Sa face ventrale est articulaire, elliptique s'adaptant à la tête du marteau.

Deux branches se détachent de la partie postéro inférieure du corps :

- ✓ La branche courte (ou horizontale ou crâniale), épaisse, triangulaire, dont le grand axe est horizontal. Son extrémité dorsale repose dans la fossa incudis (sur l'angle caudal du seuil de l'aditus). Elle forme avec la branche verticale un angle de 100°.
- ✓ la branche longue (ou verticale ou caudale). Elle suit une direction similaire au manche du marteau mais dans un plan plus dorsal est plus médiane. Son extrémité caudale fait un crochet à angle droit pour s'articuler avec l'étrier.

L'apophyse lenticulaire : C'est la partie renflée de l'extrémité distale de la longue apophyse par laquelle l'enclume s'articule.

7.3 L'étrier (stapes) :

Le plus léger des osselets (2 mg) est le plus important sur le plan physiologique. Située dans l'atrium juste au-dessous du canal facial avant son coude, en dedans de l'enclume, dans un plan horizontal entre l'apophyse lenticulaire et la fenêtre ovale.

Sa forme d'étrier de cavalier permet de décrire :

La tête, située en dehors.

- ✓ Cylindrique ou discoïde
- ✓ creusée en dehors d'une cavité glénoïde qui répond à la surface articulaire de l'apophyse lenticulaire

Résultats anatomique et fonctionnel de la myringoplastie

- ✓ Son extrémité médiale est étranglée, formant le col ; son bord ventral est lisse
- ✓ Son bord dorsal, en regard de la pyramide, présente une petite surface rugueuse où s'insère le tendon du muscle stapédien

Deux branches inégales :

- ✓ la branche postérieure est plus longue, plus épaisse, plus incurvée que l'antérieure qui est franchement rectiligne
 - ✓ la face concave des branches est creusée d'une gouttière
 - ✓ ces deux branches peuvent être très proches des parois de la niche de la fenêtre ovale (adhérences possibles)
 - ✓ elles interceptent entre elles un espace semi-circulaire, haut d'environ 2 mm, comblé par un repli de la muqueuse tympanique
 - ✓ la distance platine – branche longue de l'enclume est d'environ 4,5 mm
- La platine : constitue une mince lame irrégulièrement ovalaire ou réniforme.
- ✓ limitée par un bord crânial convexe et par un bord caudal concave
 - ✓ sa surface n'est pas plane mais tordu autour de son axe polaire. Elle peut être comparée à une hélice à deux pales dont la moitié ventrales regarde vers le plancher du vestibule et la moitié dorsale vers la voûte.

Dimension : grand diamètre de 3 mm, petit diamètre de 1,5 mm, surface de 3,2 mm² et épaisseur : de 250 µ en avant, 450 µ en arrière

Constitution :

- ✓ une couche profonde cartilagineuse, étendue au pourtour de la platine et tapissée par l'endoste de la capsule otique
- ✓ une couche externe osseuse recouverte par le muco-périoste

La platine apparaît comme un véritable fragment détaché de la capsule otique, relié à la fenêtre ovale par le ligament annulaire. Cette articulation stapédo-vestibulaire est une syndesmose. Elle entre en rapport avec le labyrinthe membraneux.

7.4 Articulation des osselets entre eux :

a. L'articulation incudo-malléaire :

Elle se fait par emboîtement réciproque entre l'enclume et le marteau. Les surfaces articulaires, revêtues d'une mince couche de cartilage hyalin, sont reliées par un ligament capsulaire. Dès les premières années, les cartilages se fissurent, se fragmenter vers la 15e année commence un processus de calcification et d'ossification. Cette articulation involue pour aboutir à un « bloc incudo-malléaire ». Sur le plan physiologique, les deux osselets semblent solidaires, au moins pour les petits mouvements.

b. L'articulation incudo-stapédienne :

Il s'agit d'une énarthrose (segment de sphère) entre l'enclume et étrier. La surface articulaire, arrondie, de l'apophyse lenticulaire s'articule avec la cavité glénoïde de la tête de l'étrier, maintenu en place par une capsule. Tout à ce niveau, l'altération cartilagineuse est très lente et n'aboutit pas à l'ankylose. L'articulation reste mobile.

Sur le plan physiologique, la chaîne ossiculaire paraît donc constituée de deux éléments : bloc marteau – enclume et étrier. Seule l'articulation incudo-stapédienne jouerait un rôle.

7.5 Appareil ligamentaire :

A ces deux extrémités, la chaîne ossiculaire est maintenue en place :

- en dehors, par le tympan qui constitue un véritable ligament externe inférieur
- en dedans, par le ligament annulaire.

D'autres ligaments reliant l'enclume et le marteau aux parois de la caisse contribuent à la statique ossiculaire.

a. Connexions ligamentaires du marteau :

a.1 Le ligament supérieur :

- ✓ Fort, court, cylindrique, presque vertical
- ✓ va de la voûte de la caisse au pôle crânial de la tête du marteau
- ✓ contient un rameau de l'artère méningée moyenne

a.2 Le ligament latéral :

- ✓ Court et solide

Résultats anatomique et fonctionnel de la myringoplastie

- ✓ s'étale en éventail de la face latérale du col au bord caudal du mur de la logette
- ✓ forme la limite crâniale du récessus supérieur de la membrane du tympan.

a.3 Le ligament antérieur :

- ✓ à la même origine que le processus antérieur du marteau
- ✓ constitue le reliquat fibreux de la bandelette cartilagineuse de Meckel
- ✓ de la partie externe de la fissure pétro–tympanique à la base du processus antérieur du marteau
- ✓ accompagné par l'artère tympanique antérieure.

a.4 Le ligament postérieur :

- ✓ est constitué par les fibres les plus postérieures du ligament latéral
- ✓ l'ensemble ligament antérieur et ligament postérieur constitue le ligament axile.

Le ligament manubrial postérieur :

- ✓ s'étend du sulcus en arrière au niveau de l'épine postéro supérieure, au manche du marteau en avant.

b. Connexions ligamentaires de l'enclume :

b.1 Le ligament postérieur :

- ✓ bifide
- ✓ relie le sommet de la branche horizontale de l'enclume au pourtour de la fossa incudis
- ✓ repose dans la fossa incudis

b.2 Le ligament supérieur :

- ✓ descend de la voûte sur la face crâniale du corps de l'osselet
 - ✓ inconstant, ce n'est bien souvent qu'un simple repli de la muqueuse

7.6 Appareil musculaire :

Les muscles ossiculaire ou tympaniques ont une structure pennée avec des fibres nombreuses mais courtes et disposées parallèlement. Leur contraction crée ainsi une forte tension mais un faible raccourcissement.

a. Le muscle du marteau ou muscle tenseur du tympan :

Il est fusiforme, à une longueur d'environ 20 mm dont 2,5 mm pour la portion intra-tympanique. Il occupe un canal placé au-dessus de la partie osseuse de la trompe auditive ou protympanum et sur la partie crâniale de la face médiale de la caisse.

Origine : Il naît :

- ✓ de l'extrémité dorsale de la paroi crâniale du cartilage de la trompe.
- ✓ de la gouttière formée par l'union du bord ventral du rocher avec la grande aile du sphénoïde (gouttière tubaire).
- ✓ de la racine de l'épine du sphénoïde.
- ✓ des parois de son canal osseux.

Trajet : Le muscle se prolonge en arrière par un tendon qui émerge par le processus cochléariforme sur lequel il se réfléchit presque à angle droit pour se diriger en dehors.

Terminaison : Sur l'extrémité crâniale de la face médiale du manche du marteau. Généralement, ce point d'insertion du tendon du muscle du marteau se situe en dessous de la mi hauteur du marteau.

Innervation : Assuré par une branche du nerf du ptérygoïdien médian, péristaphylin latéral et du muscle du marteau, venu du trijumeau.

Action : Le muscle attire le manche du marteau vers l'intérieur dans une direction perpendiculaire à l'axe de rotation du bloc marteau – enclume. Il accroît ainsi l'attention du tympan et tend à enfoncer l'étrier dans la fenêtre ovale.

b. Le muscle de l'étrier :

Il est plus faible que le muscle du marteau, a une longueur de 8 mm dont 2 mm pour la portion intra-tympanique. Il est contenu dans un canal creusé dans l'épaisseur de la paroi dorsale de la caisse du tympan.

Ce canal, vertical, est situé juste en avant de la partie crâniale du troisième segment du canal facial. Il se termine en haut par l'orifice creusé au sommet de la pyramide.

Origine : Le muscle naît des parois du canal osseux creusé dans la pyramide.

Résultats anatomique et fonctionnel de la myringoplastie

Trajet : Un tendon très grêle lui fait suite il se réfléchit à angle obtus au sommet de la pyramide.

Terminaison : Le plus souvent sur le col de l'étrier, mais parfois aussi sur l'articulation incudo-stapédienne, sur l'apophyse lenticulaire de l'enclume ou sur la partie crâniale de la branche postérieure de l'étrier.

Le muscle manque d'ans environ 1 % des cas.

Innervation : Par le nerf stapédien, branche du nerf facial.

Action : Attire l'étrier en arrière et en dehors dans un plan parallèle à l'axe de rotation du bloc marteau - enclume.

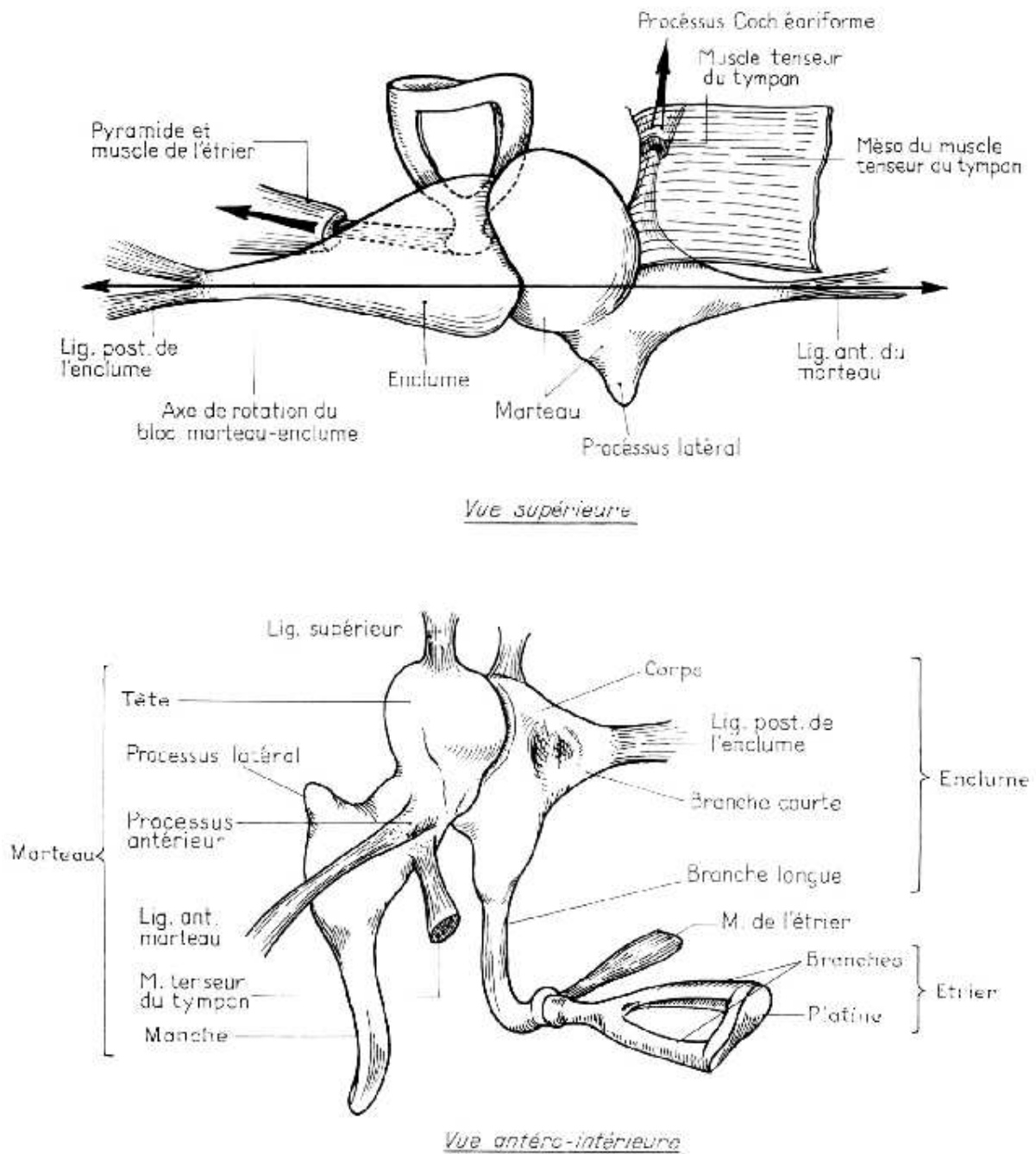


Figure 48: Articulation des osselets entre eux, ligaments et muscles [7].

II. **Les cavités mastoïdiennes :**

1. **L'antra mastoïdien :**

C'est une cavité de forme de dimensions très variables, généralement triangulaire à base supérieure.

- ✓ la paroi crâniale est formée par une fine lame osseuse qui la sépare de la fosse cérébrale moyenne.
- ✓ la paroi ventrale s'ouvre en avant par l'aditus ad antrum, canal osseux d'environ 3 mm de diamètre et de 3 à 5 mm de long qui fait communiquer l'antra avec la caisse. La paroi latérale de l'aditus est formée par le mur de la logette, la paroi caudale répond au deuxième coude du facial dont elle est habituellement séparée par une lame pré-mastoïdienne. La paroi médiale répond au canal semi-circulaire latéral. Au-dessous de l'aditus, la paroi ventrale de l'antra répond au massif osseux du facial et au troisième segment, mastoïdien, de l'aqueduc de Fallope.
- ✓ la paroi postéro-inférieure de l'antra, développée aux dépens du rocher, est en rapport avec le sinus latéral. Normalement distant de 4 à 5 mm, celui-ci est parfois beaucoup plus proche et constitue un danger classique de l'évidement pétro-mastoïdien.
- ✓ la paroi latérale enfin, formée d'une lame d'os compact, sépare la cavité antrale des plans superficiels. Classiquement l'antra se projette au niveau de la face latérale de la mastoïde dans une zone d'environ 1 cm² situé en dessous de l'horizontale passant par le pôle crânial du méat auditif externe, et à 5 mm en arrière de ce conduit.

2. **Les cellules mastoïdiennes :**

Ce sont des cavités de petite dimension, de forme et de nombre extrêmement variable communiquant avec l'antra, et que l'on peut ranger en cinq groupes différents :

- ✓ cellules superficielles situées en dehors de l'antra
- ✓ cellules sous-antrales situées au niveau de la pointe de la mastoïde ou de la rainure du digastrique
- ✓ cellules pré-antrales ou péri-faciales

- ✓ cellules rétro-antrales situées au voisinage du sinus latéral
- ✓ enfin des prolongements cellulaires qui peuvent se développer dans l'écaïlle du temporal et même de l'occipital.

III. La trompe d'Eustache ou trompe auditive (Figure 49) :

Segment ventral des cavités de l'oreille moyenne, la trompe d'Eustache (tuba auditiva) fait communiquer la cavité de la caisse du tympan avec celle du rhino-pharynx. C'est un canal long de 35 à 45 mm, oblique en avant, en dedans et en bas, évasé à ses deux extrémités, rétrécie au contraire à l'union de son tiers postérieur et de ses deux tiers antérieurs au niveau de l'isthme tubaire. Son diamètre de 8 mm sur 5 au niveau de son orifice pharyngien ou pavillon tubaire, n'est que de 1 à 2 mm au niveau de l'isthme et de 5 mm sur 3 au niveau de l'orifice dorsal ou tympanique.

1. Constitution anatomique :

1.1 La charpente tubaire :

Elle a une structure différente en arrière où elle est osseuse, et en avant où elle devient fibro-cartilagineuse.

- ✓ au niveau de son tiers postérieur, la trompe possède un squelette osseux formé de deux gouttières accolées, creusées, l'interne aux dépens du rocher, l'externe aux dépens de l'apophyse tubaire du tympanal.
- ✓ au niveau de ses deux tiers antérieurs la trompe est fibro-cartilagineuse. Sa paroi est formée en dedans par une gouttière cartilagineuse recourbée en bas et en crochet, adhérente en haut à la suture pétro-squameuse. Tout en avant cette lame cartilagineuse s'écarte de la base du crâne pour venir s'appuyer sur l'aile interne de l'apophyse ptérygoïde. Ce squelette cartilagineux est complété en dehors par une lame fibreuse.

1.2 La muqueuse tubaire :

Tapissant la face profonde de la charpente tubaire, la muqueuse de la trompe se continue en arrière avec celle de la muqueuse du tympan, en avant avec la muqueuse pharyngée. Très mince en arrière où elle adhère fortement au périoste de la charpente osseuse, elle s'épaissit

progressivement en avant notamment au niveau du pavillon. Elle contient dans son épaisseur quelques glandes analogues aux glandes pharyngées et quelques follicules qui forment parfois autour du pavillon l'amygdale tubaire (tonsilla tubaria).

2. Trajet et rapports :

Dirigée parallèlement au grand axe du rocher, prolongeant la direction des autres cavités de l'oreille moyenne, la trompe osseuse chemine au-dessous du canal du muscle du marteau, en dehors de la portion horizontale du canal carotidien qu'elle croise à angle aigu. Le segment fibro-cartilagineux adhérent en haut à la base du crâne est croisé en dehors par le muscle péristaphylin externe, par l'artère méningée moyenne et par le nerf mandibulaire. En arrière et en dedans, ce segment correspond au muscle péristaphylin interne et la muqueuse du pharynx qu'elle soulève.

L'orifice pharyngien de forme variable, le plus souvent triangulaire à base inférieure, s'ouvre à la partie toute crâniale des parois latérales du naso-pharynx.

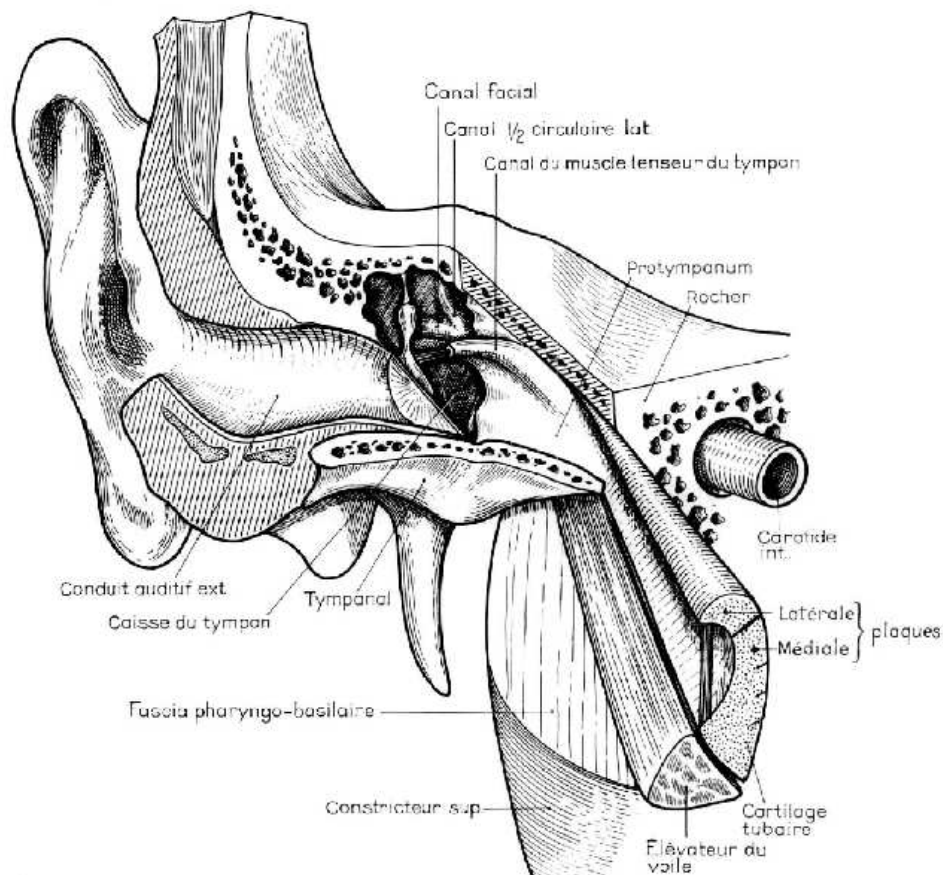


Figure 49 : vue antérolatérale, situation de la trompe [55].

IV. Les vaisseaux et les nerfs :

1. Les artères :

La vascularisation de la caisse du tympan et de l'antre mastoïde est assurée par les artères tympaniques et méningée moyenne branche de l'artère maxillaire interne et par l'artère stylo-mastoïdienne branche de l'auriculaire postérieure. En outre la vascularisation de la trompe est assurée, d'une part par la méningée moyenne et l'artère vidienne, branches de la maxillaire interne, d'autre part, par l'artère pharyngienne toute ascendante, branche de la carotide externe.

2. Les veines :

Schématiquement le drainage veineux de l'oreille moyenne s'effectue dans trois directions :

- ✓ en avant pour les veines de la caisse de la trompe vers les plexus ptérygoïdiens et péri-pharyngés.
- ✓ en bas pour les veines de la partie caudale de la caisse vers le golfe de la jugulaire.
- ✓ en arrière et en dedans pour les veines de la paroi médiale de la caisse de l'antre vers le sinus latéral et le sinus pétreux.

3. Les lymphatiques :

Ils se drainent :

- ✓ en avant pour les lymphatiques de la caisse de la trompe vers les ganglions rétro-pharyngiens et les ganglions jugulaires
- ✓ en dehors pour les lymphatiques du tympan, vers les ganglions prétragariens et parotidiens.

4. Les nerfs :

4.1 Les nerfs moteurs :

Ils proviennent pour :

- ✓ le muscle du marteau : du nerf mandibulaire
- ✓ le muscle de l'étrier : du nerf facial.

4.2 Les nerfs sensitifs :

Ils proviennent pour :

- ✓ l'orifice pharyngien : de la trompe du nerf pharyngien de Bock,
- ✓ le reste des cavités de l'oreille moyenne : du nerf de Jacobson branche du glosso-pharyngien, qui pénètre dans la caisse à la partie caudale du promontoire et se divise en six branches : deux branches supérieures ou nerfs pétreux profonds, deux branches antérieures : le nerf carotico-tympanique et le rameau tubaire, deux branches postérieures destinées aux fenêtres rondes et ovale.

4.3 Les nerfs sympathiques :

Ils proviennent du plexus péri-carotidien, notamment par l'intermédiaire du nerf carotico-tympanique.

Annexe 3 : Rappel physiologique :

I. Éléments de physiologie de l'audition :

1. Les sons, le champ auditif :

Les sons que perçoit l'oreille humaine sont des ondes de pression, vibrations moléculaires propagées qui se définissent par leur intensité et leur fréquence. La fréquence se mesure en cycles par seconde ou Hertz (Hz).

L'oreille humaine normale est sensible aux sons de fréquence comprise entre 16 Hz et 18000 Hz. L'échelle d'intensité choisie est logarithmique, en décibels (dB)

Le champ auditif d'un sujet délimite les sons qu'il peut percevoir :

- Au-dessous de 16 Hz, normalement, les sons ne donnent pas lieu à des sensations auditives (ce sont des « infrasons ») ;
- Au-dessus de 18 000 Hz, ils ne sont plus perçus par l'oreille (ce sont des « ultrasons »)
- En dessous du seuil minimum d'intensité, le son n'est pas perçu ;
- Au-dessus d'un seuil maximum, la vibration n'est plus perçue comme un son mais donne naissance à une sensation douloureuse.

2. L'appareil de transmission :

Schématiquement, le dispositif de transmission correspond à l'oreille externe et l'oreille moyenne. Sa fonction est de transmettre les sons depuis l'environnement (milieu aérien) jusqu'aux cellules sensorielles (qui se trouvent en milieu liquidien). Les conditions de propagation des sons dans ces deux milieux étant très différentes (ces milieux ont une grande différence d'impédance) ; le passage des sons est rendu possible par adaptation d'impédance réalisée par :

- un rapport de surface de l'ordre de 30/1 entre le tympan et la platine de l'étrier,
- un phénomène de levier dont le bras est représenté par la longue apophyse de l'enclume, l'apophyse courte servant de pivot.

3. La réception :

La réception proprement dite s'effectue au niveau des cellules sensorielles de l'oreille interne. La rampe vestibulaire reçoit les variations rapides de pression, qui la mobilisent et impriment des déformations aux cils des cellules sensorielles qui, subissant des contraintes mécaniques, les traduisent en phénomènes chimiques (par modulation de la perméabilité des canaux ioniques membranaires) et donnent ainsi naissance, dans certaines conditions, à l'influx nerveux.

II. Propriétés acoustiques de la membrane tympanique :

Elle assure avec le reste de la chaîne ossiculaire la fonction de transfert des sons du milieu aérien jusqu'au milieu liquidien de l'oreille interne.

Le comportement de la membrane tympanique varie en fonction de la fréquence du son stimulant. Différentes méthodes ont été utilisées pour étudier la dynamique de la membrane tympanique (moyens optiques, techniques holographiques utilisant l'interférométrie laser). Les caractéristiques vibratoires de la membrane tympanique diffèrent selon les régions de la membrane tympanique [13]. On peut distinguer trois zones. La zone centrale ou conique située juste autour de l'umbo et latéralement à 1,2 à 1,5 mm, la zone périphérique à proximité de l'anneau tympanique et 3mm au-delà et enfin une zone intermédiaire de 0,7 à 2mm de large.

Pendant la vibration, la zone centrale vibre comme un piston et sa forme conique n'est pas modifiée. La zone périphérique a un mouvement de charnière dont l'axe est situé à la jonction membrane tympanique–annulus. La zone intermédiaire vibre avec une grande amplitude. C'est à ce niveau, sous l'axe du manche de marteau que les vibrations tympaniques atteignent la plus grande amplitude. Ces différents patterns vibratoires correspondent à la distribution des fibres collagène de la membrane tympanique. L'étude des courbes d'isoamplitudes de la membrane tympanique a montré des résultats différents selon les techniques utilisés [20].

La fonction de transfert de la membrane tympanique, c'est-à-dire sa fonction d'amplification répond à 2 mécanismes. Le 1^{er} est l'effet levier de la membrane tympanique qui a été suggéré en 1863 par Helmholtz [56]. Cet effet levier peut être comparé à l'action d'un filet de tennis sur les poteaux qui les soutiennent. Plus le filet est tendu, plus les forces qui s'exercent sur les poteaux sont grandes et plus le filet s'élève. A l'extrême les poteaux peuvent être tordus si on exerce une pression au centre du filet. Le 2^{ème} mécanisme de transfert est la conséquence du rapport de surface entre la membrane tympanique et la platine de l'étrier. Ce rapport est de 21/1 environ. C'est ce rapport de surface qui prédomine dans la fonction de transfert de l'oreille moyenne [57].

III. Le rôle de la trompe d'Eustache :

La trompe d'Eustache est un conduit ostéo-cartilagineux comportant une musculature dont la contraction permet de mettre en communication la caisse du tympan avec le pharynx.

Ainsi peut être maintenue une équipression entre l'air de la caisse du tympan et l'air du conduit auditif externe, ce qui est indispensable au bon fonctionnement du tympan. Cette ouverture des trompes d'Eustache se produit notamment lors de la déglutition et du bâillement.

Ce mécanisme est essentiel lorsque la pression extérieure varie (ascension en montagne, plongée...). Son altération (par exemple en raison de l'obstruction d'une trompe d'Eustache par des sécrétions muqueuses ou purulentes) entraîne des troubles auditifs et expose à des lésions du tympan.

Annexe 4 : Etiologies et pathogénies des perforations tympaniques [20].

I. Les perforations traumatiques :

Les perforations traumatiques évoluant généralement vers la guérison. Les perforations par suppression lors des blasts, celles secondaires aux fractures du rocher cicatrisent souvent spontanément ; en revanche, celles par brûlures ne guérissent jamais spontanément et nécessiteront éventuellement un traitement chirurgical.

II. Otites moyennes chroniques :

L'otite est le principal pourvoyeur de perforation persistante de la membrane tympanique. La pathogénie n'a pas été clairement élucidée. Plusieurs mécanismes concourent à la formation d'une perforation : la dépression tympanique, l'atrophie de la lamina propria, l'inflammation et l'infection. C'est probablement plus la déficience des processus de réparation cités plus haut qui détermine la chronicité de la perforation.

La perforation de la membrane tympanique peut représenter la séquelle isolée de la maladie otitique. Cette perforation située au niveau de la pars tensa est non marginale, centrale. Son évolution est variable. Dans quelques cas, une cicatrisation complète et spontanée est possible même après plusieurs mois d'évolution. En dehors des épisodes de réchauffement possible, la muqueuse du fond de caisse est saine.

Dans d'autres cas, la perforation est observée au cours d'une otite muqueuse à tympan ouvert non choléstéatomateuse. La perforation est non marginale antérosupérieur ou centrale réniforme. A travers la perforation, la muqueuse apparaît œdémateuse et inflammatoire. Cette inflammation peut se traduire par un simple érythème ou à l'extrême par une réaction pseudopolypoïde sécrétante .

Une perforation marginale est une poche de rétraction éclatée. Au niveau de la pars flaccida, on peut considérer qu'il n'y a pas de véritable perforations et qu'il s'agit dans tous les

cas d'une poche de rétraction. Au niveau de la pars tensa, les poches de rétraction correspondent à une zone de fragilité de la membrane tympanique du fait de la quasidisparition de la lamina propria et sont donc susceptibles d'être le siège de perforation.

III. Perforation et aérateurs transtympaniques :

Les effets des aérateurs transtympaniques sur la membrane tympanique sont multiples : aspect cicatriciel, atrophie avec disparition de la lamina propria, perforation séquellaire, plus rarement choléstéatome. La complication la plus fréquente est la survenue d'une tympanosclérose.

Les perforations séquellaires semblent en relation avec le diamètre de l'aérateur et avec la durée de mise en place d'aérateur. L'incidence de perforation à long terme avec des tubes de petit diamètre est comprise entre 0,5 et 3,4% alors que l'incidence de perforation pour des tubes plus large diamètre est comprise entre 8,5 et 25%.

Annexe 5 : Les explorations de l'oreille moyenne :

I. Otoscopie :

Le sujet étant assis confortablement, l'examineur s'assiéra à son côté, un peu plus haut. Tenant d'une main le lobe de l'oreille qu'il tirera doucement en arrière pour redresser la courbure du conduit, il introduira le spéculum tenu dans l'autre main en restant à une distance respectueuse du tympan (1 cm). Il est recommandé, durant cette opération, de prendre appui avec l'avant-bras (de la main qui tient le spéculum) sur l'épaule du sujet afin d'éviter des mouvements intempestifs douloureux pour le sujet.

Le diagnostic est otoscopique, au mieux au décours d'un examen au microscope, permettant de visualiser la totalité de la membrane tympanique et d'aspirer les sécrétions pour examen bactériologique.

Le bilan otoendoscopique doit apprécier tous les éléments suivants :

- La perforation (taille, situation : antérieure, postérieure, centrale ou marginale)
- le fond de caisse (normoplasique, inflammatoire, polypoïde)
- une myringite associée
- une latéralisation associée (généralement antérieure)
- une rétraction globale (atélectasie) ou localisée (poche) associée
- l'état du conduit auditif (taille, coudure, état cutané) ;
- le fonctionnement de la trompe épreuves de Valsalva, Politzer, Misurya, étude de l'oreille opposée
- l'oreille opposée présente-t-elle une perforation? de la glu? Un cholestéatome? une surdité et de quel type?

II. Audiométrie tonale liminaire :

Le but de l'audiométrie tonale liminaire est de déterminer, pour chaque oreille, les seuils en conduction aérienne et osseuse. Le seuil d'audition est le niveau le plus faible auquel le son est perçu pour chacune des fréquences testées.

La représentation graphique indique les pertes auditives en dB HL en ordonnée, et les fréquences testées en abscisse. Le rapport d'échelles du graphique doit être de 20 dB par octave. Le seuil pour chaque fréquence est noté avec les conventions graphiques suivantes. Les seuils en conduction aérienne sont reliés par un trait plein, les seuils en conduction osseuse sont reliés par un trait pointillé.

Les valeurs obtenues permettent de calculer un certain nombre d'indicateurs audiométriques, quantifiant l'importance de la perte auditive. Ils sont obtenus soit par moyenne arithmétique des seuils, soit par pondération avec des coefficients attribués aux différentes fréquences.

Dans OMC ouverte, la surdité de transmission varie entre 20 et 50 dB. L'atteinte de la conduction osseuse est assez tardive.

III. Impédancemétrie :

La réalisation de l'impédancemétrie doit être systématique, car elle fait partie du bilan auditif de base. Le tracé du tympanogramme objective certaines anomalies du système tympanoossiculaire (épanchement dans l'oreille moyenne, dysfonctionnement tubaire, flaccidité tympanique, interruption de la chaîne ossiculaire). Elle comporte aussi la recherche des seuils du réflexe stapédien, recueillis par stimulations ipsi et controlatérales, utile dans le diagnostic d'une otospongiose, la topographie d'une atteinte du nerf facial ou encore d'une possible simulation. La mise en évidence objective d'un recrutement (lorsque l'écart entre seuil d'audition et seuil de déclenchement des réflexes est égal ou inférieur à 60 dB) est très utile pour l'audioprothésiste en cas d'appareillage. Il fait partie des informations que l'ORL doit absolument lui communiquer en indiquant le seuil du réflexe stapédien sur l'audiogramme tonal, à la fréquence et au niveau de son déclenchement, du côté de la stimulation sonore.

On peut diagnostiquer une otite sécrétoire chronique chez l'enfant de moins de 3ans alors que sa coopération pour réaliser une audiométrie tonale n'est pas possible.

Résultats anatomique et fonctionnel de la myringoplastie

L'impédancemétrie est d'interprétation délicate en cas de perforation : elle ne permet pas de préjuger de la fonction équipressive de la trompe .Il faut réaliser une manométrie tubaire avec les quatre étapes décrites par Holmquist.

Annexe 6 : Mécanismes de réparation de la membrane tympanique :

I. Migration épidermique :

Elle représente une caractéristique fondamentale de la peau de la membrane tympanique du conduit auditif externe. En effet il s'agit du seul territoire cutané de l'organisme doué de cette propriété. La migration épidermique est la conséquence de deux mouvements situés respectivement dans la couche profonde et dans la couche superficielle de l'épiderme [9].

Le mouvement superficiel intéresse le stratum corneum. Le point de départ de la migration semble être situé à proximité de l'umbo. La migration est centrifuge avec une vitesse approximative de 0,5mm par jour. Cette migration épidermique superficielle a été mise en évidence aussi en culture cellulaire [58,59].

Le second mouvement épithélial est situé au niveau de la couche profonde de l'épiderme. Des études autoradiographiques ont montré que l'activité mitotique était accrue à la partie inférieure de l'annulus par rapport au reste de la membrane tympanique. Il semble exister un centre germinatif de la migration épidermique profonde située à la partie inférieure du conduit auditif externe de la membrane tympanique [20].

II. Processus de réparation de la membrane tympanique :

La cicatrisation des perforations traumatiques de la membrane tympanique a été étudiée chez de nombreux modèles animaux [60,61]. Quelques heures après la réalisation d'une perforation, les berges vont se rétracter. La couche fibreuse est mise à nue par la rétraction épidermique, ou bien recouverte par la un matériel fibrinoleucocytaire recouvert par des débris de kératine et des cellules épithéliales. La couche conjonctive est infiltrée par des cellules épithéliales, de polynucléaires et de kératine. Ce n'est que vers le 7^{ème} jour que la perforation est fermée avec une cicatrice composée d'une couche épidermique hyperplasique et d'une couche conjonctive épaissie. L'épaisseur de la cicatrice est 30 fois à peu près celle d'une membrane tympanique normale. La matrice conjonctive est pauvre en fibre. Il existe des inclusions de

kératine au sein de la cicatrice. Un 2^{ème} pic d'activité mitotique peut être observé vers le 15^{ème} jour et le 24^{ème} jour.

Durant la phase de cicatrisation, l'épaisseur de la membrane tympanique va décroître progressivement. L'arrangement normal des fibres réapparaît après le 3^{ème} mois [20].

Durant ces phases de réparation de nombreuses cytokines sont exprimées par les cellules au niveau de la cicatrice et autour de la perforation. EGF et bFGF ont particulièrement été étudiés [62]. Il existe une augmentation de l'expression des facteurs de croissance au cours de la réparation d'une perforation traumatique. Un pic d'expression de l'EGF apparaît 36 heures après la perforation avec un pic à 3 jours. L'EGF a un rôle mitogène pour les cellules épithéliales et les fibroblastes. 3 jours après la perforation, le bFGF normalement indétectable, s'exprime autour de la perforation. Il induit une néoangiogénèse, une prolifération fibroblastique et stimule la migration épidermique [63].



BIBLIOGRAPHIE

1– Abou Mayaleh H, Heshiki R, Portmann D, Négrevergne M.

Tympanoplastie de renforcement en mosaïque de cartilage (différences avec la technique en palissade).

REV LARYNGOL OTOL RHINOL. 2005;126,3:181–9.

2– Fishman AJ, Marrinan MS, Huang TC, Kanowitz SJ.

Total tympanic membrane reconstruction: Allo Derm versus temporalis fascia.

The American Academy of Otolaryngology–Head and Neck Surgery Foundation, Inc. doi:10.1016/j.otohns.2004.12.013.

3– Rondini–Gilli E, Mosnier I, Guoin J.M, Aidan P, Julien N, Rufat P, Sterkers O.

Les greffes tympaniques: techniques chirurgicales et résultats A propos de 260 cas.

Ann Otolaryngol Chir Cervicofac,2001;118, 2, 67–73.

4– Altuna X, Navarro JJ, Martinez Z, Lobato R y Algaba J.

Miringoplastia concartilago « en isla ». Resultados anatomicos y funcionales de 122 casos. Acta Otorrinolaringol Esp. 2009. doi:10.1016/j.otorri.2009.09.002.

5– Monfared A, Bergeron CM, Ortiz J, Lee H, Kamine K, Dray T et al.

Bivalve cartilage inlay myringoplasty: An office–based procedure for closing small to medium–sized tympanic membrane perforations.

Otolaryngology–Head and Neck Surgery (2008)139, 630–4.

6– Zakzouk SM, Al Anazi FH.

Surgical findings in revision tympanoplasty.

2003 International Federation of Otorhinolaryngological Societies (IFOS).doi:10.1016/S0531–5131(03)00912–9.

7- González CF.

Factores pronósticos del resultado anatómico y funcional de las miringoplastias.

Acta Otorrinolaringol Esp 2002;53:729-35.

8- Ba Huy PT.

Otitis moyennes chroniques. Histoire élémentaire et formes cliniques.

Elsevier SAS. doi:10.1016/j.emcorl.2004.08.002.

9- Maroto DP, Gutierrez JJE, Jimenez MC, Morente JCC, Rodriguez VP, Benitez-Parejo N.

Resultado funcional de las miringoplastias.

Acta Otorrinolaringol Esp. 2009. doi:10.1016/j.otorri.2009.09.007.

10- Ordóñez-Ordóñez LE, Angulo-Martínez ES, Prieto-Rivera JA, Almario-Chaparro JE, Guzmán-Durán JE y Lora-Falquez JG.

Factores de riesgo de fracaso de la miringoplastia: un estudio de casos y controles.

Acta Otorrinolaringol Esp. 2008;59(4):176-82.

11- Bolini de Lima JC, Marone SAM, Martucci O, Gonçalves F, Silva Neto JJ, Ramos ACM.

Evaluation of the organic and functional results of tympanoplasties through a retro-auricular approach at a medical residency unit.

Braz J Otorhinolaryngol.2011;77(2):229-36.

12- Gibb AG, Pang YT.

Current considerations in the etiology and diagnosis of tympanosclerosis.

Eur Arch Otorhinolaryngol 1994;251:439-51.

13- Deguine O, Calmels M.N, Deguine C.

Tympanoplasties.

EMC (Elsevier Masson SAS). Techniques chirurgicales- Tête et cou. 2007.46-060.

14- Dr Albert Mudry.

L'acoumétrie. Otologie. <http://www.oreillemudry.ch/%E2%80%99acoumetrie/>, consulté le 12 mars 2012.

15- Bourgain J.L.

Anesthésie-réanimation en oto-rhino-laryngologie (adulte).

Encyclopédie Médico-Chirurgicale 36-618-A-30(2004).

16- Yigit O, Alkan S, Topuz E, Uslu B, Unsal O, Dadas B. Shortterm.

Evaluation of over-under myringoplasty technique.

Eur Arch Otorhinolaryngol 2004;11:117-20.

17- Kazikdas K.C, Onal K, Boyraz I, Karabulut E.

Palisade cartilage tympanoplasty for management of subtotal perforations: a comparison with the temporalis fascia technique.

*Eur Arch Otorhinolaryngol.*2007;264:985-9.

18- Liew L, Daudia A, Narula A.A.

Synchronous fat plug myringoplasty and tympanostomy tube removal in the management of refractory otorrhoea in younger patients.

*International journal of pediatric otorhinolaryngology Elsevier.*2002;66:291-6.

19- DE S, Karkanevatos A, Srinivasan V.R, Roland N.J, Lesser T.H.J.

Myringoplasty using a subcutaneous soft tissue graft.

*Clin. Otolaryngol.*2004;29:314-7.

20- Tringali S, et al.

Les perforations tympaniques et les gerffes du tympan.

Annales d'otolaryngologie et chirurgie cervicoaciale (2008),doi :10.1016/j.aorl.2008.01.005.

21– Benecke JE.

Myringoplasty: the lateral graft technique with fascia.

Acta Otorhinolaryngol Belg 1995;49:201–6.

22– Kartush JM, Michaelides EM, Becvarovski Z, LaRouere MJ.

Over–under tympanoplasty.

Laryngoscope 2002;112:802–7.

23– Shing M, Rai A, Bandyopadhyay S, Gupta SC.

Comparative study of underlay and overlay technique of myringoplasty in large and subtotal perforations of the tympanic membrane.

J Laryngol Otol 2003;117:444–8.

24– Fayad JN, Bairo T, Parisier SC.

Alloderm in tympanoplasty.

Laryngoscope 2003;113:1228–30.

25– Dornhoffer J.

Cartilage tympanoplasty: Indication, technique, and outcomes in a 10000–patient series.

LARYNGOSCOPE. 2003 Nov;113(11):1844–56.

26– Inwood J.L., Wallace H.C., Clarke S.E.

Endural or postural incision for myringoplasty: does it make a difference to the patient?

Clin. Otolaryngol.2003;396–8.

27– Onal K, Uguz M.K, Kazikdas K.C, Gursoy S.T, Gokce H.

A multivariate analysis of ontological, surgical and patient–related factors in determining success in myringoplasty.Clin.

Otolaryngol.2005;30,115–20.

28- Liew L, Daudia A, Narula A.A.

Synchronous fat plug myringoplasty and tympanostomy tube removal in the management of refractory otorrhea in younger patients.

International journal of pediatric otorhinolaryngology Elsevier.2002; 66:291-6.

29- Mak D, Mackendrick A, Bulsara M, Coates H, Lannigan F, Leidwinger D, Weeks S.

Outcomes of myringoplasty in Australian Aboriginal children and factors associated with success: a prospective case series.

Clin. Otolaryngol.2004;29:606-611.

30- Uyar Y, Keleş B, Koç S, Oztürk K, Arbağ H.

Tympanoplasty in pediatric patients. International Journal of Pediatric Otorhinolaryngology (2006)70,10,1805-180.

31- Dabholkar J.P, Vora K, Sikdar A.

Comparative study of underlay tympanoplasty with temporalis fascia and tragal perichondrium.

Indian J. Otolaryngol.Head Neck surg.2007;59:116-9.

32- Emir H, Ceylan K, Kizilkaya Z, Gocmen H, Uzunkulaoglu H, samim E.

Success is matter of experience: type 1 tympanoplasty, influencing factors on type 1 tympanoplasty.

Eur Arch Otorhinolaryngol, 2007; 264:595-9.

33- Jung T.

Medial or medio-lateral graft tympanoplasty for repair of tympanic membrane perforation.

International Journal of Pediatric Otorhinolaryngology.73(2009)941-3.

34- Pesce TL, Grañon CS, Rivas EM, Marco IC.

Primary myringoplasties. Results after a 2 year follow-up period.

Acta Otorrinolaringol Esp. 2009 Mar-Apr;60(2):79-83.

35- Brattmo M., Tideholment B., Carlborg B.

Chronic tympanic membrane perforation: middle ear pressure and tubal function.

Acta Otolaryngol. 2003;123:569-74.

36- Anonyme

Traitement chirurgical des perforations tympaniques de l'enfant.

Société française d'otorhinolaryngologie. Archives de pédiatrie12(2005)372-6.

37- Tos M, Stangerup SE, Orntoft S.

Reasons for reperforation after tympanoplasty in children.

Acta Otolaryngol Suppl. 2000;543:143-6.

38- Sheahan P, O'Dwyer T, Blayney A.

Results of type 1 tympanoplasty and parental perceptions of outcome of surgery.

J Laryngol Otol.2002; 116: 430-4.

39- Pinar, Ercan MD, Sadullahoglu, Kerim MD, Calli, Caglar MD et al.

Evaluation of prognostic factors and middle ear risk index in tympanoplasty.

Otolaryngol Head Neck Surg.2008;139(3):386-90.

40- Fisch, H. and J. May.

Tympanoplasty, Mastoidectomy, and Stapes Surgery.

New York: Thieme Medical Pub., 1994.

41– Booth JB.

Myringoplasty. Factors affecting results.

J LARYNGOL OTOL.1973;83:1079–84.

42– Albu S, Decreaemer W, Ars-piret N.

Tympano-ossicular allografts: Morphology and physiology.

AM J OTOL.1987;8;148–54.

43– Jurovitzki I, Sade J.

Myringoplasty. long term follow-up.

AM J OTOL.1988;9:52–3.

44– Collins WO, Telischi FF, Balkany TJ.

Pediatric tympanoplasty: effect of contralateral ear status on outcomes.

Arch Otolaryngol Head Neck Surg.2003;129:646–51.

45– Singh GB, Sidhu TS, Sharma A.

Tympanoplasty type 1 in children: an evaluative study.

Int J Pediatr Otorhinolaryngol.2005;69:1071–6.

46– Avilés Juradoa FJ, Merán Gilb JL, Secallic MT, Vadilloa ED, Palaub EM, Martínez Novoab MD et al.

Miringoplastia: seguimiento auditivo y estudio de factores pronósticos.

Acta Otorrinolaringol Esp. 2009;60(3):169–75.

47– Gross CW, Bassila M, Lazar H, Long T, Stagner S.

Adipose plug myringoplasty: an alternative to formal myringoplasty techniques in children.

Otolaryngol Head Neck Surg.1989;101(6):617–20.

48- Eisenbeis JF, Herrmann BW.

Areolar connective tissue grafts in pediatric tympanoplasty: a pilot study.

Am J Otolaryngol.2004;25(2):79-83.

49- Dursun E, Dogru S, Gungor A, Cincik H, Poyrazoglu E, and Ozdemir T.

Comparison of paper-patch, fat, and perichondrium myringoplasty in repair of small tympanic membrane perforations.

Otolaryngology-Head and Neck Surgery.(2008)138,353-6.

50- Thomassin J.-M., Facon Fr., Gabert K.

Intérêt de l'oto-endoscopie dans la myringoplastie par greffon adipocytaire.

Annales d'otolaryngologie et de chirurgie cervico-faciale. Elsevier Masson. 2007.

51- Liew L, Daudia A, Narula AA.

Synchronous fat plug myringoplasty and tympanostomy tube removal in the management of refractory otorrhoea in younger patients.

International journal of pediatric otorhinolaryngology Elsevier.2002;66: 291-6.

52- Blanchet H.

Les ossiculoplasties a propos de 215 cas.

Thèse Doctorat Médecine,Paris;2005.

53- Bouchet A, Cuilleret J.

Anatomie topographique, descriptive et fonctionnelle.

Tome 1 : Le système nerveux, la face, la tête et les organes des sens. Edition Masson. 1997.

54- Prost magnin O.

ANATOMIE DE LA CAISSE DU TYMPAN.

AMICO ROWING CLUB. 2003.

55- Legent F, Perlemuter L, Vandenbrouck CL.

Cahiers d'anatomie O.R.L TOME 1, 4ème édition, masson. 1984.

56- Helmholtz HL.

Die Mechanik der Gehorknochelchen und des Trommefells.

Pflugers Arch Ges Physiol. 1868;1.

57- Tonndorf J, Khanna SM.

The role of the tympanic membrane in middle ear transmission.

Ann Otol Rhinol Laryngol.1970;79:743-53.

58- Boxall JD, Proops DW, Michaels L.

The specific locomotive activity of tympanic membrane and cholesteatoma epithelium in tissue culture.

J Otolaryngol 1988;17:140-4

59- Boedts D.

Tympanic membrane perforations.

Acta otorhinolarygol Belg 1995;49:149-58

60- Johnson AP, Smallman LA, Kent SE.

The mechanism of healing of tympanic membrane perforations. A two dimensional histological study in guinea pigs.

Acta otolaryngol 1990;109:406-15.

61- Mondain M, Ryan A.

Histological study of the healing of traumatic tympanic membrane perforation after basic fibroblast growth factor application.

Laryngoscope 1993;103:312-8.

62– Mondain M, Uziel A.

Tympanic membrane regeneration and growth factors.

Acta otorhinolaryngol Belg.1995,49:159–62.

63– Mondain M, Ryan A.

Epidermal growth factor and basic fibroblast growth factor are induced in guinea-pig tympanic membrane following traumatic perforation.

Acta Otolaryngol.1995;115:50–4.

64– El-Hennawi D.

Cartilage perichondrium composite graft (CPCG) in pediatric tympanoplasty.

International Journal of Pediatric Otorhinolaryngology.59 (2001)1–5.

65– Caylan R, Titiz A, Falcioni M, Donato G, Russo A, Talbah A et al.

Myringoplasty in children: factors influencing surgical outcome.

Otolaryngol. Head Neck Surg.118(5)(1998)709–713.

66– Ophir D, Porat M, Marshak G.

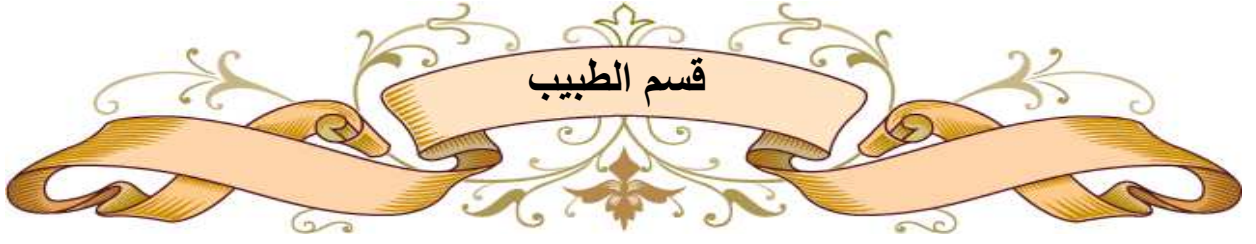Myringoplasty in the pediatric population, Arch. Otolaryngol.

Head Neck Surg.113(1987)1288–1290.

67– Hermann J.

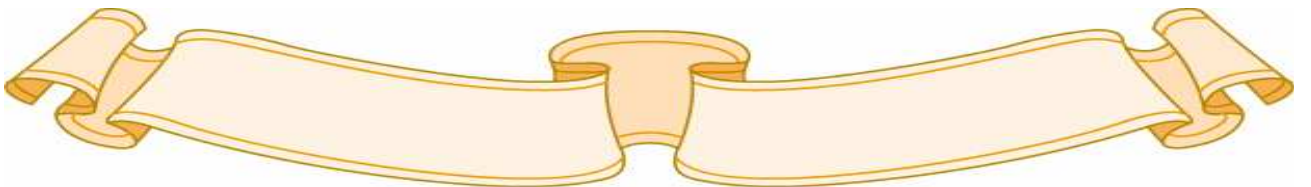
Autograft tragal and conchal palisade cartilage and perichondrium in tympano-mastoid reconstruction.

Ear Nose Throat.1992;71:344–9.



اقسِمُ بِاللَّهِ الْعَظِيمِ

أَنْ أُرَاقِبَ اللَّهَ فِي مِهْنَتِي.
وَأَنْ أَصُونُ حَيَاةَ الْإِنْسَانِ فِي كَأَفَّةِ أَطْوَارِهَا فِي كُلِّ الظُّرُوفِ وَالْأَحْوَالِ بِإِدْلَالٍ
وَسَعْيٍ فِي اسْتِنْقَاذِهَا مِنَ الْهَلَاكِ وَالْمَرَضِ وَالْأَلَمِ وَالْقَلْقِ.
وَأَنْ أَحْفَظَ لِلنَّاسِ كِرَامَتَهُمْ، وَأَسْتُرَ عَوْرَتَهُمْ، وَأَكْتُمَ سِرَّهُمْ.
وَأَنْ أَكُونَ عَلَى الدَّوَامِ مِنْ وَسَائِلِ رَحْمَةِ اللَّهِ، بِإِدْلَالِ رِعَايَتِي الطَّبِيبِيَّةِ لِلْقَرِيبِ
وَالْبَعِيدِ، لِلصَّالِحِ وَالطَّالِحِ، وَالصَّدِيقِ وَالْعَدُوِّ.
وَأَنْ أَثَابِرَ عَلَى طَلَبِ الْعِلْمِ، أُسَخِّرَهُ لِنَفْعِ الْإِنْسَانِ لَا لِأَذَاهِ.
وَأَنْ أَوْقِرَ مَنْ عَلَّمَنِي، وَأَعَلِّمَ مَنْ يَصْغُرَنِي، وَأَكُونَ أَخًا لِكُلِّ زَمِيلٍ فِي الْمِهْنَةِ
الطَّبِيبِيَّةِ مُتَعَاوِنِينَ عَلَى الْبِرِّ وَالتَّقْوَى.
وَأَنْ تَكُونَ حَيَاتِي مِصْدَاقَ إِيمَانِي فِي سِرِّي وَعَلَانِيَتِي، نَقِيَّةً مِمَّا يُشِينُهَا تَجَاهَ
اللَّهِ وَرَسُولِهِ وَالْمُؤْمِنِينَ.
وَاللَّهُ عَلَى مَا أَقُولُ شَهِيدٌ





جامعة القاضي عياض كلية الطب و الصيدلة مراكش

أطروحة رقم 55

سنة 2012

النتائج التشريحية و الوظيفية لرأب طبلة الأذن

الأطروحة

قدمت ونوقشت علانية يوم.../.../2012

من طرف

الآنسة **سلوى الفضيلي**

المزدادة في 24 يوليوز 1986 بالدار البيضاء

لنيل شهادة الدكتوراة في الطب

الكلمات الأساسية

رأب طبلة الأذن - النتائج التشريحية - النتائج الوظيفية - العوامل المؤثرة.

اللجنة

الرئيس

السيد م. بوسكراوي

أستاذ في طب الأطفال.

المشرف

السيد ع. الراجي

أستاذ في جراحة الأنف و الأذن و الحنجرة.

السيد ح. غنان

أستاذ مبرز في جراحة الدماغ والأعصاب.

السيد س. يونس

أستاذ مبرز في الإنعاش و التخدير.

السيد ح. عمار

أستاذ مبرز في جراحة الأنف و الأذن و الحنجرة.

القضاة

