

Année: 2023

Thèse N°: 193

**ISCHEMIE MESENTERIQUE CHRONIQUE
REVELEE PAR LE SYNDROME DU LIGAMENT
ARQUE MEDIAN (A PROPOS D'UN CAS)**

THÈSE

Présentée et soutenue publiquement le : / /2023

PAR

Monsieur Mohamed Yassine GOUNNI

Médecin Interne du CHU Ibn Sina de Rabat

Pour l'Obtention du Diplôme de

Docteur en Médecine

Mots Clés : Ligament arqué; Ischémie mésentérique chronique; Tronc cœliaque;
Décompression chirurgicale; Angioscanner; Artériographie

Membres du Jury :

Monsieur Brahim LEKEHAL

Professeur de Chirurgie Vasculaire Périphérique

Monsieur Hassan Toufik CHTATA

Professeur de Chirurgie Vasculaire Périphérique

Monsieur Samir EL KHLOUFI

Professeur de Chirurgie Vasculaire Périphérique

Monsieur Nabil MOATASSIM BILLAH

Professeur de Radiologie

Président du jury

& Directeur de thèse

Juge

Juge

Juge

بِسْمِ اللَّهِ الرَّحْمَنِ الرَّحِيمِ

فَالسُّبْحَانَكَ لَا إِلَهَ إِلَّا أَنْتَ أَعْلَمُ الْغُيُوبِ
إِنِّي كُنْتُ مِنَ الْعَالَمِينَ

[سُورَةُ الْبَقَرَةِ: ٢٥٥]

صِدْقَ اللَّهِ الْعَظِيمِ



DOYENS HONORAIRES :

- 1962 _ 1969: Professeur Abdelmalek FARAJ
1969 _ 1974: Professeur Abdellatif BERBICH
1974 _ 1981: Professeur Bachir LAZRAK
1981 _ 1989: Professeur Taieb CHKILI
1989 _ 1997: Professeur Mohamed Tahar ALAOUI
1997 _ 2003: Professeur Abdelmajid BELMAHI
2003 _ 2013: Professeur Najia HAJJAJ – HASSOUNI
2013 _ 2022: Professeur Mohamed ADNAOUI

ORGANISATION DECANALE :

- *Doyen*
Professeur Brahim LEKEHAL
- *Vice-Doyen chargé des Affaires Académiques et Estudiantines*
Professeur Amal THIMOU
- *Vice-Doyen chargé de la Recherche et de la Coopération*
Professeur Taoufiq DAKKA
- *Vice-Doyen chargé des Affaires Spécifiques à la Pharmacie*
Professeur Younes RAHALI
- *Secrétaire Général*
Mr. Mohamed KARRA

SERVICES ADMINISTRATIFS :

- *Chef du Service des Affaires Administratives*
Mr. Abdellah KHALED
- *Chef du Service des Affaires Estudiantines, Statistiques et Suivi des Lauréats*
Mr. Azzeddine BOULAAJOU
- *Chef du Service de la Recherche, Coopération, Partenariat et des Stages*
Mr. Najib MOUNIR
- *Chef du service des Finances*
Mr. Rachid BENNIS
- *Chef du Service Informatique*
Mr. Abdelhakim EL MESSAOUDI

1 - ENSEIGNANTS-CHERCHEURS MEDECINS ET PHARMACIENS

PROFESSEURS DE L'ENSEIGNEMENT SUPERIEUR :

Décembre 1984

Pr. MAAOUNI Abdelaziz
Pr. MAAZOUZI Ahmed Wajdi
Pr. SETTAF Abdellatif

Médecine Interne – Clinique Royale
Anesthésie -Réanimation
Pathologie Chirurgicale

Décembre 1989

Pr. ADNAOUI Mohamed
Janvier et Novembre 1990
Pr. KHARBACH Aïcha

Médecine Interne

Gynécologie -Obstétrique

Février Avril Juillet et Décembre 1991

Pr. AZZOUZI Abderrahim
Pr. BAYAHIA Rabéa
Pr. BELKOUCHI Abdelkader
Pr. BERRAHO Amina
Pr. BEZAD Rachid
Pr. CHERRAH Yahia
Pr. SOULAYMANI Rachida

Anesthésie Réanimation
Néphrologie
Chirurgie Générale
Ophtalmologie
Gynécologie Obstétrique Méd. Chef Maternité des Orangers Rabat
Pharmacologie Doyen de la Fac. Phar. Abulcassis Rabat
Pharmacologie- Dir. Centre Anti Poison et de Pharmacovigilance

Décembre 1992

Pr. AHALLAT Mohamed
Pr. BENSOUADA Adil
Pr. EL OUAHABI Abdessamad
Pr. FELLAT Rokaya
Pr. JIDDANE Mohamed
Pr. ZOUHDI Mimoun

Chirurgie Générale Doyen de FMPT
Anesthésie Réanimation
Neurochirurgie
Cardiologie
Anatomie
Microbiologie

Mars 1994

Pr. BEN RAIS Nozha
Pr. CAOUI Malika
Pr. CHRAIBI Abdelmjid
Pr. EL AMRANI Sabah
Pr. ERROUGANI Abdelkader
Pr. ESSAKALI Malika
Pr. ETTAYEBI Fouad
Pr. IFRINE Lahssan
Pr. SENOUCI Karima

Biophysique
Biophysique
Endocrinologie et Maladies Métaboliques Doyen de la FMPA
Gynécologie Obstétrique
Chirurgie Générale – Directeur du CHIS Rabat
Immunologie
Chirurgie pédiatrique
Chirurgie Générale
Dermatologie

Mars 1994

Pr. ABBAR Mohamed*
Pr. BENTAHILA Abdelali
Pr. BERRADA Mohamed Saleh
Pr. CHERKAOUI Lalla Ouafae
Pr. LAKHDAR Amina
Pr. MOUANE Nezha

Urologie *Inspecteur du SSM*
Pédiatrie
Traumatologie – Orthopédie
Ophtalmologie
Gynécologie Obstétrique
Pédiatrie

Mars 1995

Pr. ABOUQUAL Redouane
Pr. AMRAOUI Mohamed
Pr. BAIDADA Abdelaziz
Pr. BARGACH Samir
Pr. EL MESNAOUI Abbes
Pr. ESSAKALI HOUSSYNI Leila
Pr. IBEN ATTYA ANDALOUSSI Ahmed
Pr. OUAZZANI CHAHDI Bahia
Pr. SEFIANI Abdelaziz
Pr. ZEGGWAGH Amine Ali

Réanimation Médicale
Chirurgie Générale
Gynécologie Obstétrique
Gynécologie Obstétrique
Chirurgie Vasculaire Périphérique
Oto-Rhino-Laryngologie
Urologie
Ophtalmologie
Génétique
Réanimation Médicale

Décembre 1996

Pr. BELKACEM Rachid
Pr. EL ALAMI EL FARICHA EL Hassan
Pr. GAOUZI Ahmed
Pr. OUZEDDOUN Naima
Pr. ZBIR EL Mehdi*

Chirurgie Pédiatrie
Chirurgie Générale
Pédiatrie
Néphrologie
Cardiologie *Directeur HMI Mohammed V Rabat*

Novembre 1997

Pr. ALAMI Mohamed Hassan
Pr. BIROUK Nazha
Pr. FELLAT Nadia
Pr. KADDOURI Nouredine
Pr. KOUTANI Abdellatif
Pr. LAHLOU Mohamed Khalid
Pr. MAHRAOUI CHAFIQ
Pr. TOUFIQ Jallal
Pr. YOUSFI MALKI Mounia

Gynécologie-Obstétrique
Neurologie
Cardiologie
Chirurgie pédiatrique
Urologie
Chirurgie Générale
Pédiatrie
Psychiatrie *Directeur Hôp. Ar-razi Salé*
Gynécologie Obstétrique

Novembre 1998

Pr. BENOMAR ALI
Pr. BOUGTAB Abdesslam
Pr. ER-RIHANI Hassan
Pr. BENKIRANE Majid*

Neurologie *Doyen de la Fac. Méd. Abulcassis Rabat*
Chirurgie Générale
Oncologie Médicale
Hématologie

Janvier 2000

Pr. ABID Ahmed*
Pr. AIT OUAMAR Hassan
Pr. BENJELLOUN Dakhama Badr Sououd
Pr. BOURKADI Jamal-Eddine
Pr. CHARIF CHEFCHAOUNI Al Montacer
Pr. ECHARRAB El Mahjoub
Pr. EL FTOUH Mustapha
Pr. EL MOSTARCHID Brahim*
Pr. TACHINANTE Rajae
Pr. TAZI MEZALEK Zoubida

Pneumo-phtisiologie
Pédiatrie
Pédiatrie
Pneumo-phtisiologie
Chirurgie Générale
Chirurgie Générale
Pneumo-phtisiologie
Neurochirurgie
Anesthésie-Réanimation
Médecine Interne

Novembre 2000

Pr. AIDI Saadia
Pr. AJANA Fatima Zohra
Pr. BENAMR Said
Pr. CHERTI Mohammed
Pr. ECH-CHERIF EL KETTANI Selma
Pr. EL HASSANI Amine
Pr. EL KHADER Khalid
Pr. GHARBI Mohamed El Hassan
Pr. MDAGHRI ALAOUI Asmae

Neurologie
Gastro-Entérologie
Chirurgie Générale
Cardiologie
Anesthésie-Réanimation
Pédiatrie
Urologie
Endocrinologie et Maladies Métaboliques
Pédiatrie

Décembre 2001

Pr. BALKHI Hicham*
Pr. BENABDELJLIL Maria
Pr. BENAMAR Loubna
Pr. BENELBARHDADI Imane
Pr. BENNANI Rajae
Pr. BENOUACHANE Thami
Pr. BEZZA Ahmed*
Pr. BOUCHIKHI IDRISSE Med Larbi
Pr. BOUMDIN El Hassane*
Pr. CHAT Latifa
Pr. EL HIJRI Ahmed
Pr. EL MAAQILI Moulay Rachid
Pr. EL MADHI Tarik
Pr. EL OUNANI Mohamed
Pr. ETTAIR Said
Pr. GAZZAZ Miloudi*
Pr. HRORA Abdelmalek
Pr. KABIRI EL Hassane*
Pr. LAMRANI Moulay Omar
Pr. LEKEHAL Brahim
Pr. MEDARHRI Jalil
Pr. MOHSINE Raouf
Pr. NOUINI Yassine
Pr. SABBAAH Farid
Pr. SEFIANI Yasser
Pr. TAOUFIQ BENCHEKROUN Soumia

Anesthésie-Réanimation
Neurologie
Néphrologie
Gastro-Entérologie
Cardiologie
Pédiatrie
Rhumatologie
Anatomie
Radiologie
Radiologie
Anesthésie-Réanimation
Neuro-Chirurgie
Chirurgie-Pédiatrique *Directeur Hôp. d'Enfants Rabat*
Chirurgie Générale
Pédiatrie -
Neuro-Chirurgie
Chirurgie Générale *Directeur Hôpital Ibn Sina Rabat*
Chirurgie Thoracique
Traumatologie orthopédie
Chirurgie Vasculaire Périphérique –*Doyen de la FMPR*
Chirurgie Générale
Chirurgie Générale
Urologie
Chirurgie Générale
Chirurgie Vasculaire Périphérique
Pédiatrie

Décembre 2002

Pr. AMEUR Ahmed*	Urologie
Pr. AMRI Rachida	Cardiologie
Pr. AOURARH Aziz*	Gastro-Entérologie <i><u>Directeur HMI Moulay Ismail-Meknès</u></i>
Pr. BAMOU Youssef*	Biochimie-Chimie
Pr. BELMEJDOUB Ghizlene*	Endocrinologie et Maladies Métaboliques
Pr. BENZEKRI Laila	Dermatologie
Pr. BENZZOUBEIR Nadia	Gastro-Entérologie
Pr. BERNOUSSI Zakiya	Anatomie Pathologique
Pr. CHOHO Abdelkrim*	Chirurgie Générale
Pr. CHKIRATE Bouchra	Pédiatrie
Pr. EL ALAMI EL Fellous Sidi Zouhair	Chirurgie pédiatrique
Pr. FILALI ADIB Abdelhai	Gynécologie Obstétrique
Pr. HAJJI Zakia	Ophtalmologie
Pr. KRIOUILE Yamina	Pédiatrie
Pr. OUJILAL Abdelilal	Oto-Rhino-Laryngologie
Pr. RAISS Mohamed	Chirurgie Générale
Pr. THIMOU Amal	Pédiatrie <i><u>V-D chargé Aff Acad. Est.</u></i>
Pr. ZENTAR Aziz*	Chirurgie Générale <i><u>Directeur de l' ERPLM</u></i>

Janvier 2004

Pr. ABDELLAH El Hassan	Ophtalmologie
Pr. AMRANI Mariam	Anatomie Pathologique
Pr. BENBOUZID Mohammed Anas	Oto-Rhino-Laryngologie
Pr. BENKIRANE Ahmed*	Gastro-Entérologie
Pr. BOULAADAS Malik	Stomatologie et Chirurgie Maxillo-faciale
Pr. BOURAZZA Ahmed*	Neurologie
Pr. CHAGAR Belkacem*	Traumatologie orthopédie <i><u>Directeur HM Avicenne-Marrakech</u></i>
Pr. CHERRADI Nadia	Anatomie Pathologique
Pr. EL FENNI Jamal*	Radiologie
Pr. EL HANCHI ZAKI	Gynécologie Obstétrique
Pr. EL KHORASSANI Mohamed	Pédiatrie
Pr. HACHI Hafid	Chirurgie Générale
Pr. KHARMAZ Mohamed	Traumatologie orthopédie
Pr. MOUGHIL Said	Chirurgie Cardio-Vasculaire
Pr. OUBAAZ Abdelbarre*	Ophtalmologie
Pr. TARIB Abdelilal*	Pharmacie Clinique
Pr. TIJAMI Fouad	Chirurgie Générale
Pr. ZARZUR Jamila	Cardiologie

Janvier 2005

Pr. ABBASSI Abdellah	Chirurgie Réparatrice et Plastique
Pr. AL KANDRY Sif Eddine*	Chirurgie Générale
Pr. ALLALI Fadoua	Rhumatologie
Pr. AMAZOUZI Abdellah	Ophtalmologie
Pr. BAHIRI Rachid	Rhumatologie <i><u>Directeur Hôp. Al Ayachi Salé</u></i>
Pr. BARKAT Amina	Pédiatrie
Pr. BENYASS Aatif*	Cardiologie
Pr. DOUDOUH Abderrahim*	Biophysique
Pr. HESSISSEN Leila	Pédiatrie
Pr. JIDAL Mohamed*	Radiologie
Pr. LAAROUSSI Mohamed	Chirurgie Cardio-vasculaire
Pr. LYAGOUBI Mohammed	Parasitologie
Pr. ZERAIDI Najia	Gynécologie Obstétrique

AVRIL 2006

Pr. ACHEMLAL Lahsen*
Pr. BELMEKKI Abdelkader*
Pr. BENCHEIKH Razika
Pr. BOUHAFS Mohamed El Amine
Pr. BOULAHYA Abdellatif*
Pr. CHENGUETI ANSARI Anas
Pr. DOGHMI Nawal
Pr. FELLAT Ibtissam
Pr. FAROUDY Mamoun
Pr. HARMOUCHE Hicham
Pr. IDRIS LAHLOU Amine*
Pr. JROUNDI Laila
Pr. KARMOUNI Tariq
Pr. KILI Amina
Pr. KISRA Hassan
Pr. KISRA Mounir
Pr. LAATIRIS Abdelkader*
Pr. LMIMOUNI Badreddine*
Pr. MANSOURI Hamid*
Pr. OUANASS Abderrazzak
Pr. SAFI Soumaya*
Pr. SOUALHI Mouna
Pr. TELLAL Saida*
Pr. ZAHRAOUI Rachida

Rhumatologie
Hématologie
Oto-Rhino-Laryngologie
Chirurgie - Pédiatrique
Chirurgie Cardio – Vasculaire. [Directeur Hôpital Ibn Sina Marr.](#)
Gynécologie Obstétrique
Cardiologie
Cardiologie
Anesthésie Réanimation
Médecine Interne
Microbiologie
Radiologie
Urologie
Pédiatrie
Psychiatrie
Chirurgie – Pédiatrique
Pharmacie Galénique
Parasitologie
Radiothérapie
Psychiatrie
Endocrinologie
Pneumo – Phtisiologie
Biochimie
Pneumo – Phtisiologie

Octobre 2007

Pr. ABIDI Khalid
Pr. ACHACHI Leila
Pr. AMHAJJI Larbi*
Pr. AOUI Sarra
Pr. BAITE Abdelouahed*
Pr. BALOUCH Lhousaine*
Pr. BENZIANE Hamid*
Pr. BOUTIMZINE Nourdine
Pr. CHERKAOUI Naoual*
Pr. EL BEKKALI Youssef*
Pr. EL ABSI Mohamed
Pr. EL MOUSSAOUI Rachid
Pr. EL OMARI Fatima
Pr. GHARIB Nouredine
Pr. HADADI Khalid*
Pr. ICHOU Mohamed*
Pr. ISMAILI Nadia
Pr. KEBDANI Tayeb
Pr. LOUZI Lhoussain*
Pr. MADANI Naoufel
Pr. MARC Karima
Pr. MASRAR Azlarab
Pr. OUZZIF Ez zohra*
Pr. SEFFAR Myriame
Pr. SEKHSOKH Yessine*
Pr. SIFAT Hassan*

Réanimation Médicale
Pneumo phtisiologie
Traumatologie orthopédie
Parasitologie
Anesthésie Réanimation
Biochimie-Chimie
Pharmacie clinique
Ophtalmologie
Pharmacie galénique
Chirurgie cardio-vasculaire
Chirurgie Générale
Anesthésie Réanimation
Psychiatrie
Chirurgie plastique et réparatrice
Radiothérapie
Oncologie médicale
Dermatologie
Radiothérapie
Microbiologie
Réanimation Médicale
Pneumo phtisiologie
Hématologie biologique
Biochimie-Chimie
Microbiologie
Microbiologie
Radiothérapie

Pr. TACHFOUTI Samira
Pr. TAJDINE Mohammed Tariq*
Pr. TANANE Mansour*
Pr. TLIGUI Houssain
Pr. TOUATI Zakia

Mars 2009

Pr. ABOUZAHIR Ali*
Pr. AGADR Aomar*
Pr. AIT ALI Abdelmounaim*
Pr. AKHADDAR Ali*
Pr. ALLALI Nazik
Pr. AMINE Bouchra
Pr. ARKHA Yassir
Pr. BELYAMANI Lahcen*
Pr. BJIJOU Younes
Pr. BOUHSAIN Sanae*
Pr. BOUI Mohammed*
Pr. BOUNAIM Ahmed*
Pr. BOUSSOUGA Mostapha*
Pr. CHTATA Hassan Toufik*
Pr. DOGHMI Kamal*
Pr. EL MALKI Hadj Omar
Pr. EL OUENNASS Mostapha*
Pr. ENNIBI Khalid*
Pr. FATHI Khalid
Pr. HASSIKOU Hasna*
Pr. KABBAJ Nawal
Pr. KABIRI Meryem
Pr. KARBOUBI Lamyia
Pr. LAMSAOURI Jamal*
Pr. MARMADE Lahcen
Pr. MESKINI Toufik
Pr. MSSROURI Rahal

Ophthalmologie
Chirurgie Générale
Traumatologie-orthopédie
Parasitologie
Cardiologie

Médecine interne
Pédiatrie
Chirurgie Générale
Neuro-chirurgie
Radiologie
Rhumatologie
Neuro-chirurgie *Directeur Hôp. des Spécialités Rabat*
Anesthésie Réanimation *Directeur de la Clinique Royale*
Anatomie *Dir. Délégué de la Fondation Ch.Kh.Ibn Zaid*
Biochimie-Chimie
Dermatologie
Chirurgie Générale
Traumatologie-orthopédie
Chirurgie Vasculaire Périphérique
Hématologie clinique
Chirurgie Générale
Microbiologie
Médecine interne
Gynécologie obstétrique
Rhumatologie
Gastro-Entérologie
Pédiatrie
Pédiatrie
Chimie Thérapeutique
Chirurgie Cardio-vasculaire
Pédiatrie
Chirurgie Générale

Pr. NASSAR Ittimade
Pr. OUKERRAJ Latifa
Pr. RHORFI Ismail Abderrahmani*

Radiologie
Cardiologie
Pneumo-Phtisiologie

Mars 2010

Pr. FILALI Karim*
Pr. CHEMSI Mohamed*

Anesthésie-Réanimation *Directeur ERSSM*
Médecine Aéronautique

Octobre 2010

Pr. ALILOU Mustapha
Pr. AMEZIANE Taoufiq*
Pr. BELAGUID Abdelaziz
Pr. CHADLI Mariama*
Pr. DAMI Abdellah*
Pr. DENDANE Mohammed Anouar
Pr. EL HAFIDI Naima
Pr. EL KHARRAS Abdennasser*
Pr. EL MAZOUZ Samir
Pr. EL SAYEGH Hachem
Pr. ERRABIH Ikram
Pr. LAMALMI Najat
Pr. MOSADIK Ahlam
Pr. MOUJAHID Mountassir*
Pr. ZOUAIDIA Fouad

Anesthésie Réanimation
Médecine Interne
Physiologie
Microbiologie
Biochimie- Chimie
Chirurgie pédiatrique
Pédiatrie
Radiologie
Chirurgie Plastique et Réparatrice
Urologie
Gastro-Entérologie
Anatomie Pathologique
Anesthésie Réanimation
Chirurgie Générale
Anatomie Pathologique

Décembre 2010

Pr. ZNATI Kaoutar

Anatomie Pathologique

Mai 2012

Pr. AMRANI Abdelouahed
Pr. ABOUELALAA Khalil*
Pr. BENCHEBBA Driss*
Pr. DRISSI Mohamed*
Pr. EL ALAOUI MHAMDI Mouna
Pr. EL OUAZZANI Hanane*
Pr. ER-RAJI Mounir
Pr. JAHID Ahmed

Chirurgie pédiatrique
Anesthésie Réanimation
Traumatologie-orthopédie
Anesthésie Réanimation
Chirurgie Générale
Pneumophtisiologie
Chirurgie pédiatrique
Anatomie Pathologique

Février 2013

Pr. AHID Samir
Pr. AIT EL CADI Mina
Pr. AMRANI HANCHI Laila
Pr. AMOR Mourad
Pr. AWAB Almahdi
Pr. BELAYACHI Jihane
Pr. BELKHADIR Zakaria Houssain
Pr. BENCHEKROUN Laila
Pr. BENKIRANE Souad
Pr. BENSGHIR Mustapha*
Pr. BENYAHIA Mohammed*
Pr. BOUATIA Mustapha
Pr. BOUABID Ahmed Salim*
Pr. BOUTARBOUCH Mahjouba

Pharmacologie *Doyen de la Faculté de Pharmacie de l'UM6SS*
Toxicologie
Gastro-Entérologie
Anesthésie-Réanimation
Anesthésie-Réanimation
Réanimation Médicale
Anesthésie-Réanimation
Biochimie-Chimie
Hématologie
Anesthésie Réanimation
Néphrologie
Chimie Analytique et Bromatologie
Traumatologie orthopédie
Anatomie

Pr. CHAIB Ali*	Cardiologie <i>Président de la Ligue N. de L. contre les M. CV</i>
Pr. DENDANE Tarek	Réanimation Médicale
Pr. ECH-CHERIF EL KETTANI Mohamed Ali	Anesthésie Réanimation
Pr. ECH-CHERIF EL KETTANI Najwa	Radiologie
Pr. ELFATEMI NIZARE	Neuro-chirurgie
Pr. EL GUERROUJ Hasnae	Médecine Nucléaire
Pr. EL HARTI Jaouad	Chimie Thérapeutique
Pr. EL JAOUDI Rachid*	Toxicologie
Pr. EL KABABRI Maria	Pédiatrie
Pr. EL KHANNOUSSI Basma	Anatomie Pathologique
Pr. EL KHLOUFI Samir	Anatomie
Pr. EL KORAICHI Alae	Anesthésie Réanimation
Pr. EN-NOUALI Hassane*	Radiologie
Pr. ERRGUIG Laila	Physiologie
Pr. FIKRI Meryem	Radiologie
Pr. GHFIR Imade	Médecine Nucléaire
Pr. IMANE Zineb	Pédiatrie
Pr. IRAQI Hind	Endocrinologie et maladies métaboliques
Pr. KABBAJ Hakima	Microbiologie
Pr. KADIRI Mohamed*	Psychiatrie
Pr. LATIB Rachida	Radiologie
Pr. MAAMAR Mouna Fatima Zahra	Médecine Interne
Pr. MEDDAH Bouchra	Pharmacologie
Pr. MELHAOUI Adyl	Neuro-chirurgie
Pr. MRABTI Hind	Oncologie Médicale
Pr. NEJJARI Rachid	Pharmacognosie
Pr. OUBEJJA Houda	Chirurgie Pédiatrique
Pr. OUKABLI Mohamed*	Anatomie Pathologique
Pr. RAHALI Younes	Pharmacie Galénique <i>Vice-Doyen à la Pharmacie</i>
Pr. RATBI Ilham	Génétique
Pr. RAHMANI Mounia	Neurologie
Pr. REDA Karim*	Ophthalmologie
Pr. REGRAGUI Wafa	Neurologie
Pr. RKAIN Hanan	Physiologie
Pr. ROSTOM Samira	Rhumatologie
Pr. ROUAS Lamiaa	Anatomie Pathologique
Pr. ROUIBAA Fedoua*	Gastro-Entérologie
Pr. SALIHOUN Mouna	Gastro-Entérologie
Pr. SAYAH Rochde	Chirurgie Cardio-Vasculaire
Pr. SEDDIK Hassan*	Gastro-Entérologie
Pr. ZERHOUNI Hicham	Chirurgie pédiatrique
Pr. ZINE Ali*	Traumatologie orthopédie

AVRIL 2013

Pr. EL KHATIB MOHAMED KARIM* Stomatologie et Chirurgie Maxillo-faciale

MAI 2013

Pr. BOUSLIMAN Yassir* Toxicologie

JUIN 2013

Pr. BENALI Bennaceur Médecine du Travail

MARS 2014

Pr. ACHIR Abdellah
Pr. BENCHAKROUN Mohammed*
Pr. BOUCHIKH
Pr. EL KABBAJ Driss*
Pr. EL MACHTANI IDRISSE Samira*
Pr. HARDIZI Houyam
Pr. HASSANI Amale*
Pr. HERRAK Laila
Pr. JEAIDI Anass*
Pr. KOUACH Jaouad*
Pr. RHISSASSI Mohamed Jaafar
Pr. SEKKACH Youssef*
Pr. TAZI MOUKHA Zakia

DECEMBRE 2014

Pr. ABILKASSEM Rachid*
Pr. AIT BOUGHIMA Fadila
Pr. BEKKALI Hicham*
Pr. BOUABDELLAH Mounya
Pr. DERRAJI Soufiane*
Pr. EL AYOUBI EL IDRISSE Ali
Pr. EL GHADBANE Abdedaim Hatim*
Pr. EL MARJANY Mohammed*
Pr. FEJJAL Nawfal
Pr. JAHIDI Mohamed*
Pr. LAKHAL Zouhair*
Pr. OUDGHIRI NEZHA
Pr. RAMI Mohamed
Pr. SABIR Maria
Pr. SBAI IDRISSE Karim*

AOUT 2015

Pr. MEZIANE Meryem
Pr. TAHIRI Latifa

Chirurgie Thoracique
Traumatologie- Orthopédie
Mohammed Chirurgie Thoracique
Néphrologie
Biochimie-Chimie
Histologie- Embryologie-Cytogénétique
Pédiatrie
Pneumologie
Hématologie Biologique
Génécologie-Obstétrique
CHIRURGIE CARDIO-VASCULAIRE
Médecine Interne
Génécologie-Obstétrique

Pédiatrie
Médecine Légale
Anesthésie-Réanimation
Biochimie-Chimie
Pharmacie Clinique
Anatomie
Anesthésie-Réanimation
Radiothérapie
Chirurgie Réparatrice et Plastique
OTO-RHINO-LARYNGOLOGIE
Cardiologie
Anesthésie-Réanimation
Chirurgie pédiatrique
Psychiatrie
Médecine Préventive, Santé Publique et Hygiène

Dermatologie
Rhumatologie

JANVIER 2016

Pr. BENKABBOU Amine
Pr. EL ASRI Fouad*
Pr. ERRAMI Noureddine*

Chirurgie Générale
Ophtalmologie
Oto-Rhino-Laryngologie

JUIN 2017

Pr. ABI Rachid*
Pr. ASFALOU Ilyasse*
Pr. BOUAITI El Arbi*
Pr. BOUTAYEB Saber
Pr. EL GHISSASSI Ibrahim
Pr. HAFIDI Jawad
Pr. MAJBAR Mohammed Anas
Pr. OURAINI Saloua*
Pr. RAZINE Rachid
Pr. SOUADKA Amine
Pr. ZRARA Abdelhamid*

Microbiologie
Cardiologie
Médecine Préventive, Santé Publique et Hygiène
Oncologie Médicale
Oncologie Médicale
Anatomie
Chirurgie Générale
Oto-Rhino-Laryngologie
Médecine Préventive, Santé Publique et Hygiène
Chirurgie Générale
Immunologie

PROFESSEURS AGREGES :

MAI 2018

Pr. AMMOURI Wafa
Pr. BENTALHA Aziza
Pr. EL AHMADI Brahim
Pr. EL HARRECH Youness*
Pr. EL KACEMI Hanan
Pr. EL MAJJAOUI Sanaa
Pr. FATIHI Jamal*
Pr. GHANNAM Abdel-Ilah
Pr. JROUNDI Imane
Pr. MOATASSIM BILLAH Nabil
Pr. TADILI Sidi Jawad
Pr. TANZ Rachid*

Médecine interne
Anesthésie-Réanimation
Anesthésie-Réanimation
Urologie
Radiothérapie
Radiothérapie
Médecine Interne
Anesthésie-Réanimation
Médecine préventive, santé publique et Hygiène
Radiologie
Anesthésie-Réanimation
Oncologie Médicale

NOVEMBRE 2018

Pr. AMELLAL Mina
Pr. SOULY Karim
Pr. TAHRI Rajae

Anatomie
Microbiologie
Histologie-Embryologie-Cytogénétique

NOVEMBRE 2019

Pr. AATIF Taoufiq*
Pr. ACHBOUK Abdelhafid*
Pr. ANDALOUSSI SAGHIR Khalid
Pr. BABA HABIB Moulay Abdellah*
Pr. BASSIR Rida Allah
Pr. BOUATTAR Tarik
Pr. BOUFETTAL Monsef
Pr. BOUCHENTOUF Sidi Mohammed*
Pr. BOUZELMAT Hicham*
Pr. BOUKHRIS Jalal*
Pr. CHAFRY Bouchaib*
Pr. CHAHDI Hafsa*
Pr. CHERIF EL ASRI ABAD*
Pr. DAMIRI Amal*
Pr. DOGHMI Nawfal*
Pr. ELALAOUI Sidi-Yassir
Pr. EL ANNAZ Hicham*
Pr. EL HASSANI Moulay El Mehdi*
Pr. EL HJOUJI Abderrahman*
Pr. EL KAOUI Hakim*
Pr. EL WALI Abderrahman*
Pr. EN-NAFAA Issam*
Pr. HAMAMA Jalal*
Pr. HEMMAOUI Bouchaib*
Pr. HJIRA Naouafal*
Pr. JIRA Mohamed*
Pr. JNIENE Asmaa
Pr. LARAQUI Hicham*
Pr. MAHFOUD Tarik*
Pr. MEZIANE Mohammed*
Pr. MOUTAKI ALLAH Younes*
Pr. MOUZARI Yassine*
Pr. NAOUI Hafida*
Pr. OBTEL MAJDOULINE
Pr. OURRAI ABDELHAKIM*
Pr. SAOUAB RACHIDA*
Pr. SBITTI YASSIR*
Pr. ZADDOUG OMAR*
Pr. ZIDOUH SAAD*

Néphrologie
Chirurgie réparatrice et plastique
Radiothérapie
Gynécologie-Obstétrique
Anatomie
Néphrologie
Anatomie
Chirurgie-Générale
Cardiologie
Traumatologie-Orthopédie
Traumatologie-Orthopédie
Anatomie Pathologique
Neuro-chirurgie
Anatomie Pathologique
Anesthésie-Réanimation
Pharmacie-Galénique
Virologie
Gynécologie-Obstétrique
Chirurgie Générale
Chirurgie Générale
Anesthésie-Réanimation
Radiologie
Stomatologie et Chirurgie Maxillo-faciale
Oto-Rhino-Laryngologie
Dermatologie
Médecine interne
Physiologie
Chirurgie-Générale
Oncologie Médicale
Anesthésie-Réanimation
Chirurgie Cardio-Vasculaire
Ophtalmologie
Parasitologie-Mycologie
Médecine préventive, santé publique et Hygiène
Pédiatrie
Radiologie
Oncologie Médicale
Traumatologie-Orthopédie
Anesthésie-Réanimation

NOVEMBRE 2020

Pr. LALYA ISSAM*

Radiothérapie

SEPTEMBRE 2021

Pr. ABABOU Karim*	Chirurgie Réparatrice et Plastique
Pr. ALAOUI SLIMANI Khaoula*	Oncologie Médicale
Pr. ATOUF OUAFA	Immunologie
Pr. BAKALI Youness	Chirurgie Générale
Pr. BAMOUS Mehdi*	CHIRURGIE CARDIO-VASCULAIRE
Pr. BELBACHIR Siham	Psychiatrie
Pr. BELKOUCH Ahmed*	Médecine des Urgences et des Catastrophes
Pr. BENNIS Azzelarab*	Traumatologie-Orthopédie
Pr. CHAFAI ELALAOUI Siham	Génétique
Pr. DOUMIRI Mouhssine	Anesthésie-Réanimation
Pr. EDDERAI Meryem*	Radiologie
Pr. EL KTAIBI Abderrahim*	Anatomie Pathologique
Pr. EL MAAROUFI Hicham*	Hématologie Clinique
Pr. EL OMRI Naoual*	Médecine Interne
Pr. EL QATNI Mohamed*	Médecine Interne
Pr. FAHRY Aicha*	Pharmacie Galénique
Pr. IBRAHIM RAGAB MOUNTASSER Dina*	Néphrologie
Pr. IKEN Maryem*	Parasitologie
Pr. JAAFARI Abdelhamid*	Anesthésie-Réanimation
Pr. KHALFI Lahcen*	Stomatologie et Chirurgie Maxillo-faciale
Pr. KHEYI Jamal*	Cardiologie
Pr. KHIBRI Hajar	Médecine Interne
Pr. LAAMRANI Fatima Zahrae	Radiologie
Pr. LABOUDI Fouad	Psychiatrie
Pr. LAHKIM Mohamed*	Radiologie
Pr. MEKAOUI Nour	Pédiatrie
Pr. MOJEMMI Brahim	Chimie Analytique
Pr. OUDRHIRI Mohammed Yassaad	Neurochirurgie
Pr. SATTE AMAL*	Neurologie
Pr. SOUHI Hicham*	Pneumo-phtisiologie
Pr. TADLAOUI Yasmina*	Pharmacie Clinique
Pr. TAGAJDID Mohamed Rida*	Virologie
Pr. ZAHID Hafid*	Hématologie
Pr. ZAJJARI Yassir*	Néphrologie
Pr. ZAKARYA Imane*	Pharmacognosie

(*) Enseignants Chercheurs Militaires

2 - ENSEIGNANTS-CHERCHEURS SCIENTIFIQUES

PROFESSEURS DE L'ENSEIGNEMENT SUPERIEUR :

Pr. ABOUDRAR Saadia	Physiologie
Pr. ALAMI OUHABI Naima	Biochimie-Chimie
Pr. ALAOUI KATIM	Pharmacologie
Pr. ALAOUI SLIMANI Lalla Naïma	Histologie-Embryologie
Pr. ANSAR M'hammed	Chimie Organique et Pharmacie Chimique
Pr. BARKIYOU Malika	Histologie-Embryologie
Pr. BOUHOUCHE Ahmed	Génétique Humaine
Pr. BOUKLOUZE Abdelaziz	Applications Pharmaceutiques
Pr. DAKKA Taoufiq	Physiologie <i>Vice-Doyen chargé de la Rech. et de la Coop.</i>
Pr. FAOUZI Moulay El Abbès	Pharmacologie
Pr. IBRAHIMI Azeddine	Biologie moléculaire/Biotechnologie
Pr. RIDHA Ahlam	Chimie
Pr. TOUATI Driss	Pharmacognosie
Pr. ZAHIDI Ahmed	Pharmacologie

PROFESSEURS HABILITES :

Pr. AANNIZ Tarik	Microbiologie et Biologie moléculaire
Pr. BENZEID Hanane	Chimie
Pr. CHAHED OUAZZANI Lalla Chadia	Biochimie-Chimie
Pr. CHERGUI Abdelhak	Botanique, Biologie et physiologie végétales
Pr. DOUKKALI Anass	Chimie Analytique
Pr. EL BAKKALI Mustapha	Physiologie
Pr. EL JASTIMI Jamila	Chimie
Pr. KHANFRI Jamal Eddine	Histologie-Embryologie
Pr. LAZRAK Fatima	Chimie
Pr. LYAHYAI Jaber	Génétique
Pr. OUADGHIRI Mouna	Microbiologie et Biologie
Pr. RAMLI Youssef	Chimie Organique Pharmaco-Chimie
Pr. SERRAGUI Samira	Pharmacologie
Pr. TAZI Ahnini	Génétique (<i>mis en disponibilité</i>)
Pr. YAGOUBI Maamar	Eau, Environnement

Mise à jour le 20/02/2023

KHALED Abdellah

Chef du Service des Affaires Administratives

FMPR

Le Doyen



Remerciements



*A Monsieur Lekehal Brahim, Professeur de chirurgie vasculaire,
Doyen de la Faculté de Médecine et de Pharmacie de Rabat,
Chef de Service de Chirurgie D à l'hôpital Ibn Sina de Rabat,
Président du jury et Directeur de ma thèse,*

Cher professeur, je vous remercie de m'avoir fait l'honneur d'accepter ma proposition de travail pour ma thèse doctorale, ce me semble être la manière idéale de clore cette belle traversée que furent mes études médicales, en effet, votre service a été mon premier passage au sein du cursus d'internat, c'est à votre contact que je me suis retrouvé médecin responsabilisé pour la première fois.

L'ensemble du corps des étudiants de cette faculté est chanceux de vous avoir comme doyen, vous êtes un exemple de droiture et d'intégrité et je suis sûr que vous êtes le plus à même de mener un mandat des plus prospères.

*A Monsieur Tarik Bakkali, P
rofesseur de Chirurgie vasculaire
et Co-rapporteur de mon travail de thèse en médecine,*

Je tiens à te remercier pour avoir joué un rôle prépondérant depuis le premier jour où j'ai mis les pieds au service de chirurgie vasculaire, qui fut alors mon premier contact responsable en tant que médecin interne. Tu as su m'inculquer les valeurs de rigueur, discipline et minutie nécessaires pour tout chirurgien, mais toujours dans la bonne humeur et dans une ambiance certes légère mais propice au travail. Tu m'as également apporté ton aide et tes conseils dans la réalisation de ce travail.

Un grand merci, Professeur.

A mon maitre et juge de thèse Hassan Taoufik Chtata

Vous avez accepté de siéger parmi le jury de notre thèse.

*Ce geste dénote non seulement de votre gentillesse
mais surtout de votre souci du devoir envers vos étudiants.*

*Veillez accepter Monsieur le Professeur, ma profonde reconnaissance
et mes remerciements les plus sincères.*

*Soyez assuré que c'est une fierté pour nous de vous compter
parmi les membres de notre jury.*

A mon maitre et juge de thèse Nabil Moatassim Billah

*Nous sommes sensibles à l'honneur que vous nous faites en acceptant
de participer au jury de notre thèse et très touchés par la gentillesse
avec laquelle vous nous avez toujours accueillis.*

*Puisse ce travail être pour nous, l'occasion de vous exprimer
notre profond respect et notre gratitude la plus sincère.*



Dédicaces



A ma très chère mère,

Je te dois le grain de folie qui annonce la grandeur, la joyeuse touche de laquelle émane le plaisir de la vie. Tu as su entretenir l'enfant en moi, et porté à mon regard les couleurs du bonheur. Ma très chère maman, les mots pour exprimer tout l'amour que je te porte n'existent pas, et s'il faut inventer un nouveau langage pour ce faire, je le ferai. Tu m'as porté dans tes bras, tenu la main à mes premiers pas, inspiré les premiers sourires de l'enfant que j'étais et, aujourd'hui encore, et pour toujours, l'Amour et les sentiments portent les traits de ton visage. Tu m'as offert la chaleur d'un abri dans tes câlins, et éclairé plus fort qu'un soleil mon chemin, tu es le phare au sein de l'océan mouvementé de la vie, me ramenant toujours à bon port.

Maman, te remercier me semble fade et pas assez, Maman, tout simplement, je t'aime.

A ma chère tante,

Véritablement, une seconde maman, j'ai grandi dans ton giron, j'ai appris à marcher sous ton regard bienveillant pour découvrir le monde, et en ton nom le conquérir. Aïcha, le monde connaît la chanson, mais j'ai appris à la maîtriser pour mieux te l'interpréter car, à mes yeux, c'est ta chanson, chère maman. Ainsi, je me tiens aujourd'hui fier de mes accomplissements et avec, dans mon regard qui cherche le tien dans l'assistance, la promesse de réussite futures, et toujours venir te conter mes aventures dans la joie et la bonne humeur.

Pour tout ce que tu as fait, tout ce que tu représentes, du fond du cœur, un grand merci.

A mon très cher père,

La figure paternelle par excellence, tu es et restera à jamais le modèle de rigueur et de droiture auquel j'aspire devenir et sur lequel mouler mon propre caractère. Tu m'as inculqué tes valeurs, poussé de l'avant et à toujours me dépasser et me surpasser, véritable pilier et perpétuel soutien, mon estime pour toi n'a pas d'égal et mon amour est sans limites. Aujourd'hui je sais ce que l'âge adulte requiert comme sacrifices et constants efforts, et ce que la vie demande comme prix, et c'est à toi que je le dois, éternelle étoile polaire pour ne jamais me perdre, et ce savoir ne fait qu'approfondir mon admiration et mes sentiments. Je profite de cette heureuse occasion pour te dédier mon travail et, davantage, l'homme qui se tient devant toi. Merci Papa.

A feu mes grand-parents

Le souvenir de votre amour est un feu qui ronronne toujours au foyer de mon cœur, une chaleureuse lumière pour éclairer mon chemin et jamais ne m'égarer. Gravés dans mon âme, une pensée vous est toujours dédiée, davantage encore en un jour tel que celui-ci, où je me tiens solennellement pour prêter un serment me poussant à tracer ma route plus avant, sous l'égide d'un bon vent que l'on dirait béni par vos soins, aspirant toujours dans la voie de la science et l'éducation, assuré de votre regard bienveillant, je le sais, vous qui m'avez toujours encouragé et appris la valeur des efforts et de l'érudition.

Je dédie ces mots à votre mémoire, et j'y joins une prière, que Dieu vous accorde paix et miséricorde dans la maison du repos éternel.

A ma chère grand-mère,

Ton amour et tendresse ont toujours été pour moi source de chaleur, je retrouve en ton affection de quoi rallumer ma flamme et la nourrir, en particulier en ces journées qui semblent froides et brumeuses durant lesquelles le poids des études et de la vie se fait ressentir plus que d'habitude; un pèlerin non plus errant, égaré, un Tantale enfin étanché, je suis repu de ton amour et ne saurais t'en rendre jamais grâce. A ma chère grand-mère, que Dieu te préserve en bonne santé, entourée de ta famille aimante.

*A mes amis Aminé Belkacemi , Saad Danedane , Alae Radi , Anasse el Abboudi ,
Ismail Bouzekraoui , Yasser El maimo
uni , Simo Bouayad , Amine Ichane et Ismail Zian.*

Je voulais prendre un moment pour exprimer ma gratitude pour tout ce que vous avez fait pour moi depuis mon arrivée à la faculté . Vous m'avez pris sous votre aile et éclairé le chemin pour en faire une agréable promenade en toute joie et gaieté.

Je veux que vous sachiez que je suis reconnaissant pour chacun de vous .

*Vivre avec vous a été une expérience merveilleuse , et je suis heureux de vous avoir comme compagnon de vie .
Merci pour votre soutien , votre amitié et pour tout ce que vous faites pour rendre notre commune vie agréable .*

Merci mes grands frères .

En particulier, je voudrais remercier mon ami Ayman El fassi qui a été toujours là pour moi peu importe la situation. Je ne pourrai jamais te remercier pour tout ce que tu as fait pour moi. Tu m'as aidé à traverser des moments difficiles et tu as été prêt à m'offrir ton soutien et ton amitié et je ne pourrai pas demander mieux. Ton amitié est une source d'inspiration et de bonheur pour moi, et je ne pourrais jamais assez te remercier pour cela.

A mes amis Souheil Kada,

*Ayoub El amri, Yassine Berrada, Rayane Daoudi et Othmane Arsalane,
Amal Rochdi, Rania Imzirki, Catharina Rodrigues*

Je voulais prendre un moment pour vous remercier tous pour votre soutien inébranlable. Votre amitié et votre encouragement m'ont vraiment aidé à traverser des moments difficiles et à rester concentré sur mes objectifs. Je suis tellement reconnaissant pour chacun de vous et pour la manière dont nous partageons nos vies et notre jeunesse ensemble.

Les moments que nous avons partagé ces derniers mois ont été des moments très forts pour moi et m'ont permis de m'évader pour me ressourcer.

Je suis fier de dire que j'ai des amis qui se soucient vraiment de moi.

Je le considère comme un cadeau inestimable pour moi.

*A mes amis Ayoub Chetoui, Anis Benghalem, Anas Jaber, Oumaima Fertat, Oumaima Mourran, Wafa Rifi, Younes el Kasri, Youssef Mezzour, Sarah Loubaris, Marwane Dinia, Younes Aboulaarab, Salma Bencheikh
Je voulais prendre un moment pour vous demander tous pour ces années incroyables que nous avons vécu ensemble à étudier la médecine.*

Les années que nous avons passé à la faculté ont été les plus mémorables de ma vie et c'est en grande partie grâce à vous tous.

Ensemble nous avons partagé des moments de joie, de stress, de défaite et de réussite.

Nous avons formé des liens d'amitié que j'espère dureront toute ma vie. C'est un énorme plaisir de vous rencontrer et de partager ces moments uniques avec vous. En particulier, je voudrai remercier Hafsa Riache qui m'a toujours encouragé et pour le soutien qu'elle m'a apporté lors de la préparation de ma thèse, je suis sûr que nous allons continuer à partager nos moments de joie et de réussite ensemble.

A mes amis Yassine Berrada et Hamza Ouzzaouit qui étaient mes compagnons d'internat, mes confidentes je ne cesserai de vous remercier pour tous les bons moments qu'on a vécu ensemble.

Je me souviens encore de nos premiers jours à l'hôpital, tous nerveux et excités à l'idée de commencer cette nouvelle étape de notre vie professionnelle. Mais grâce à votre amitié, je me sentais toujours soutenu et encouragé, même lorsque les choses devenaient difficiles.

Aujourd'hui, je suis fier de vous appeler mes amis inséparables et mes confidentes.. Vous avez été là pour moi dans les bons moments comme dans les mauvais, me soutenant et m'encourageant chaque fois que j'en avais besoin.

Aux Frères de l'Amir

Hamza Dergamoune, Youssef Abaair, Chadi Bourimi, Mehdi Jirari, Mehdi Guedira, Ali Ziani, Salaha bekraoui, Mehdi Makroz, Idriss Chajai, Salim Lahlou, Yassine Regragui, Hamza Retal, Kenza Chlieh, Oumaima Skalante, Yahia baidris, Ilyas Mouhib, Mouhssine Ajrafi, Ali ziani, Asmaa hassani, leila mrini, Adam Balkoula, Maryam Elhadri, Maha makhloufi, Kamal Majdoubi, Lina Rostoum, Kenza Alami, Ali haidar, Ali sif, Boutaina Benjelloun, Hiba Nafaa, Illy Azday, Laila Drouzi, Nadhil Massine, Fatima zahra Sassine, Omar Azizi

L'internat en soi est une histoire particulière, le fait de l'avoir vécue en inauguration d'une des plus grandes pandémies de ce siècle, CoviD19, n'en fait qu'un souvenir que chérirai d'avantage, l'ayant partagé avec une communauté très chère à mon coeur.

Je suis convaincu que notre amitié ne cessera de grandir et de prospérer au fil des ans, même si nous prenons des chemins différents dans notre vie professionnelle. Vous êtes des amis précieux pour moi, et je suis honoré d'avoir la chance de vous connaître.

Encore une fois, merci pour tout ce que vous avez fait pour moi. Vous êtes des amis incroyables.

A ma Famille IFMSA - Morocco et Méd'ociation ,

Amina Lazaar ,Omar Halli , Meriem Benazzouz , Simo Gaabouri , Safa Iborq, Yahya Lablad ,Ali chennawi ,Ali kfiadir ,Taha Safi-eddine , Reda Safieddine, Aamr hammani ,Faouz Mansouri , Oubeid Hlal , Oumayma El eulj , Zainab Kreo , Zahra Benzakour ,Yahya Boussebaa ,Kaoutar souf , Amine Hassani, Mahmoud Gueddari , Dina Benariba, Zineb Bechraoui , Mamoun Diouri , Ossema Kallel , Salim Chajai , Yasmine Benhayoun , Zino Nabih , , Oussama Ouadfel , Yasmine Boumezebra , Majid Gharbi , Hajar Rhandi , Samya Lemtine , Saad Vakkas , Simo Acherqui , Salim Hjej , Mahdi Al Jirari ,Imane Katir , Kamal Marzouki , Imane Melhaoui , Basma Lahmer , Mehdi Ilahiane , Soufiane Haddam ,Samia Mouradi , Ghita Mouradi , Abba houari , Ismail Zineeddine , Amine Hmaidouch , Badr Sghir , Manal Anagam , Safa Chagh , Imane Aragon , Mernari Oissim , Fatima zahra Hammoud ,,Maha Laouadi , Rhita Slimani , Yasmine Lasry , Hamza El ouagari .

Beaucoup plus qu'un choix de carrière , ou un parcours d'études, mes années universitaires ont été imprégnés d'une faveur particulière grâce à vous .

***A travers cette fédération** et toutes les activités dans lesquelles elle m'a permis de m'engager , je me suis découvert et en partie forgé le caractère de l'homme que je suis aujourd'hui .*

Cet intervalle de ma vie est profondément ancré dans mon coeur et bien que merveilleusement doux à la réminiscence , la vie est en constante motion et fait que j'ai du tourné cette page avec beaucoup d'amertume et d'amour. Une expérience qui m'a grandi encore plus, des souvenirs, des rires et des larmes aussi que j'invoquerai à jamais, le sourire au coin des lèvres, pour conjurer le poids de la nostalgie.

Je vous aime .

Je tiens à faire un hommage particulier à mon frère d'armes, mon compagnon de toujours, mon confident et perpétuel acolyte; il a été le témoin d'une expérience de vie qu'il a enrichie, il m'a vu faire mes premiers pas au travers des méandres de l'adolescence et plus tard en médecine, et davantage, il m'a épaulé, toujours fidèle et m'offrant une oreille attentive, au sein de cette chaleureuse famille et toutes les aventures qu'on y a vécues.

Cher ami, nous ne partageons pas le même sang dans nos veines mais je reconnais en toi un frère et j'espère que la vie nous offrira de quoi perpétuer une amitié aussi précieuse. En toute humilité, merci Saad Chaïbi .



Liste des abréviations



LISTE DES ABREVIATIONS

AMI	: Artère mésentérique inférieure
AMS	: Artère mésentérique supérieure
Ao	: Aorte
DI	: Disque intervertébraux
ESVS	: European Society of Vascular Surgery
GET	: Tonométrie Gastrique à l'Effort
HTP	: Hypertension portale
IMC	: Ischémie mésentérique chronique
PV	: Vitesse de pointe
SLAM	: Syndrome du ligament arqué médian
TC	: Tronc cœliaque
VCI	: Veine cave inférieure
VSM	: Vitesse systolique maximale



Liste des illustrations



LISTES DES FIGURES

Figure 1 :Angio-TDM pré opératoire du patient objectivant la compression du TC par le ligament arqué médian.....	12
Figure 2 : image objectivant le rétrécissement du calibre du tronc cœliaque.....	15
Figure 3 : image après réimplantation du tronc cœliaque.....	16
Figure 4 : Echo doppler couleur post-opératoire montrant l'angulation du tronc cœliaque.....	17
Figure 5 : artères de l'estomac, Anatomie des artères digestives, J,M CHEVALLIER : Actualités de chirurgie viscérale : 1999, (15).....	20
Figure 6 : Terminaison de l'artère splénique (16).....	22
Figure 7 : céphaliques et l'artère pancréatique dorsale. KIEFFER E, PARC R : Chirurgie des Artères Digestives. Edition AERSV, Novembre 1999.	28
Figure 8 : Suppléance en cas d'oblitération de l'artère mésentérique inférieure. KIEFFER E, PARC R : Chirurgie des artères digestives. Edition AERSV, Novembre 1999.	32
Figure 9 : Système artériel digestif (schéma récapitulatif).....	33
Figure 10 : Vue antérieure de cavité abdominale avec l'artère mésentérique supérieure (rouge) et sa veine (bleu).....	34
Figure 11 : Vue inférieure du diaphragme (18).....	35
Figure 12 : schéma de la vascularisation du diaphragme (19).....	39
Figure 13 : compression du tronc cœliaque par le ligament arqué médian (20).....	40
Figure 14 : Revascularisation des territoires mésentériques et cœliaque par des collatérales provenant de l'artère mésentérique inférieure (5).....	59
Figure 15 : Angiographie numérisée de profil avec utilisation d'un cathéter gradué. Sténose du tronc cœliaque par le ligament arqué (flèche creuse). Sténose serrée de l'artère mésentérique supérieure (flèche pleine). KIEFFER E, PARC R : Chirurgie des artères digestives. Edition AERSV, Novembre 1999.	79
Figure 16 : Scanner spiralé chez un malade porteur d'un anévrisme de l'aorte abdominale sous rénale et présentant un tableau de claudication intermittente digestive avec mise en évidence d'une sténose du tronc cœliaque par le ligament arqué médian et d'une atteinte athéromateuse de l'artère mésentérique supérieure... ..	86
Figure 17 : vue coelioscopique de LAM (grande flèche et cercle jaune) avant décompression (A) et après décompression (B). Selon P. Walker et BM Smithers : « Outcome prédictifs in médian arcuate ligament syndrome.	105
Figure 18 : Coupe transversale par tomодensitométrie d'une endoprothèse cœliaque (flèche blanche) par angioplastie après chirurgie de décompression.....	105



Sommaire



SOMMAIRE

I. Introduction.....	1
II. Rappels Historique.....	5
RAPPEL HISTORIQUE (5–12).....	6
III. Cas clinique	10
IV. Rappel anatomique	18
a. Origine.	19
b. Trajet : la région cœliaque. (Figure 4)	19
c. -Terminaison	20
a. Origine :	25
b. Trajet, rapports, terminaison :	25
c. BRANCHES D'AMS :	26
a. Origine	29
b. . Trajet :	29
c. . Terminaison :	29
d. Anastomoses de l'artère mésentérique inférieure	30
a. Constitution :	36
b. Orifices :	37
c. Vascularisation/innervation :	38
V. Physiologie de la circulation splanchnique.....	43
VI. Physiopathologie de l'ischémie intestinale	48
a. Inadéquation entre les besoins et les apports.	49
b. Existence d'un vol gastro-intestinal.....	51
c. Fonction D'absorption	52
VII. Anatomopathologie de l'IMC	53
VIII. Physiopathologie (2).....	56
IX. Diagnostic et exploration.....	61
1. TERRAIN	62
2. SIGNES FONCTIONNELS	62

Nausées et vomissements	64
3. LES SIGNES PHYSIQUES	64
X. Examens complémentaires	66
1. LA BIOLOGIE :	68
2. L'ABDOMEN SANS PREPARATION	68
3. ENDOSCOPIE	68
4. ECHODOPPLER DES ARTERES DIGESTIVES	69
a. Conditions d'examen	70
Conclusion.....	75
1. L'artériographie.....	76
Danger lié à la situation pathologique	77
B) Précautions	77
Intérêt dans le syndrome du ligament arqué médian	81
2. ANGIO- TOMODENSITOMÉTRIE	83
3. L'IMAGERIE PAR RESONANCE MAGNETIQUE	88
4. Tonométrie gastrique.....	90
XI. Diagnostic différentiel	91
1. LES LESIONS INTRINSEQUES :	92
a. Les lésions athéroscléreuses :	92
b. Les lésions non athéroscléreuses : Les embolies :	93
2. LES ANEVRYSMES :	94
3. LES ARTERIOPATHIES INFLAMMATOIRES :	94
a. Maladie de Takayasu :	94
b. Maladie de Behcet :	95
c. Maladie de LEO BURGER:	96
d. La pan artérite noueuse :	97
e. La Maladie de crohn:	98
f. L'Artérite radique :	98
g. Les lésions infectieuses:	99
h. La dysplasie fibromusculaire :	99
4. LES LESIONS TRAUMATIQUES EVOLUTIVES :	100
5. COMPRESSIONS EXTRINSEQUES :	101
a. La fibrose rétro-péritonéales :	101

b. Les tumeurs intra et rétro péritonéales :	101
c. Les hématomes compressifs	101
□ Les anomalies congénitales	101
XII. Traitements	102
1. TRAITEMENT NON CHIRURGICAL	103
2. TRAITEMENT CHIRURGICAL	103
Facteurs prédictifs du traitement	106
Temps opératoires :	107
3. DISCUSSION :	110
Conclusion	116
Résumés	118
Bibliographie	122



I. Introduction



L'ischémie mésentérique est une altération de la circulation sanguine au niveau du territoire splanchnique occasionnant une souffrance intestinale, qui en fonction de la rapidité et du degré de son installation définit son caractère aigu ou chronique.

La richesse de la circulation collatérale du réseau artériel intestinal rend le diagnostic d'ischémie chronique, d'origine mésentérique, difficile, étant encore peu courant et méconnu.

Généralement, l'athérosclérose mésentérique étendue est la cause incriminée.

Le diagnostic est souvent tardif, découvert après de longues investigations faites de bilans complémentaires à visée étiologique, par les différents médecins spécialistes autres que les chirurgiens vasculaires.

Le tableau clinique typique est représenté par des douleurs abdominales post prandiales, associées à une perte de poids avec une crainte de manger. Mais plus fréquemment, les patients ne présentent pas ce tableau clinique classique, s'orientant ainsi vers d'autres pathologies gastriques comme l'ulcère gastro duodéal, la dyspepsie fonctionnelle ou autres mauvais diagnostics.

Devant une ischémie mésentérique chronique, le syndrome du ligament arqué médian est la seconde étiologie à évoquer après l'athérosclérose. Cependant, depuis sa description pour la première fois en 1963 par HARJOLA, ce syndrome reste une cause très controversée. (1)

C'est la compression extrinsèque de vaisseaux mésentériques, à savoir le tronc cœliaque, l'artère mésentérique supérieure et l'aorte abdominale, par des structures ligamentaires, le ligament arqué médian, ou nerveuses, éléments du plexus cœliaque.

La compression vasculaire n'est exprimée cliniquement que lors de l'atteinte de deux ou trois axes vasculaires. La compression du tronc cœliaque isolée est asymptomatique. On décrit différentes associations de compressions, dont:

- Aorte - Tronc cœliaque.
- Tronc cœliaque - artère mésentérique supérieure.
- Aorte - tronc cœliaque - artère mésentérique supérieure (2,3)

La véritable prévalence du SLAM est inconnue. Cependant, les personnes présentant ce phénomène décrivent des symptômes d'ischémie de l'intestin antérieur, notamment des douleurs abdominales postprandiales ou induites par l'exercice, des nausées et des vomissements, avec une aversion alimentaire et une perte de poids ultérieure.

Au début des années 1960, Harjola¹ et Dunbar ont démontré un certain soulagement des symptômes après décompression chirurgicale de l'artère cœliaque dans respectivement, un rapport de cas et une série de cas.

Cependant, le SLAM est depuis un sujet de discorde. La controverse sur son existence en tant que syndrome découle d'un mécanisme physiopathologique mal compris, de présentations variables (et de leur gravité) et d'une réponse imprévisible au traitement.

Les critères de diagnostic universels acceptés font défaut. En effet, le diagnostic reste celui d'une exclusion relative et est généralement le résultat d'investigations approfondies (souvent invasives et intenses en radiations) pour exclure des causes alternatives plus courantes de douleurs abdominales.

Malgré cela, les directives de pratique clinique de la Société européenne de chirurgie vasculaire (ESVS) pour la prise en charge des maladies des artères et des veines mésentériques reconnaissent le SLAM comme la cause la plus fréquente de sténose artérielle uni vasculaire, avec un potentiel de morbidité important.

Cette thèse visait à décrire l'anatomie et la physiopathologie du MALS. Les preuves relatives à sa présentation clinique, son diagnostic et sa prise en charge sont rapportées. (4)



II. Rappels Historique



RAPPEL HISTORIQUE (5–12)

La chirurgie vasculaire est une discipline récente qui a connu son essor à la fin des années 40, notamment grâce à l'utilisation de l'héparine de manière courante (5). L'ischémie mésentérique chronique a été décrite pour la première fois en 1936 par le Dr J.Englebert (6).

En 1951, le Dr J.Klass et son équipe décrivent la première embolectomie de l'artère mésentérique supérieure chez un patient présentant une ischémie mésentérique aiguë qui est le premier cas rapporté d'un geste de revascularisation chirurgicale sur une artère digestive (7).

A partir de 1958, le Dr R.S. Shaw (8) puis le Dr W.P. Mikkelsen en 1959 (9) ont décrit les différentes techniques de revascularisation chirurgicale par pontage ou endartériectomie à travers des patients pris en charge pour une ischémie mésentérique chronique.

La première angioplastie transluminale rapportée dans la littérature a été réalisée en 1980 par le Dr Furrer (10).

Les premiers stentings ont été rapportés d'abord sur le tronc cœliaque en 1992 avec un stent de Palmaz par le Dr Finch (11) puis sur l'artère mésentérique supérieure en 1994 par le Dr Childs (12).(2)

Harjola a rapporté le premier cas opératoire dans lequel le tronc cœliaque a été libéré de la compression par la division d'un "ganglion cœliaque fibrotique" et a été suivi d'un certain nombre de rapports similaires entre le milieu et la fin des années 1960.

Dans une revue de 1965 de leur expérience avec plusieurs variétés de l'ischémie mésentérique chronique, Dunbar et ses collègues de l'Ohio State University ont rapporté les cas de 15 patients chez qui la division du ligament arquémédian (et non du ganglion cœliaque), libérant le tronc cœliaque de la compression extrinsèque, soulageait la douleur abdominale.

Marable , l'un des chirurgiens du groupe, a noté dans son rapport ultérieur sur ces mêmes patients qu'après la libération du ligament, l'artère s'est élancée vers l'avant et a pulsé plus vigoureusement et qu'un gradient de pression mesuré à travers la sténose avait été supprimé et la sténose avait été abolie.

Snyder a apporté deux autres cas traités par simple relâchement de la compression en 1967.

Lord et al, en 1968, ont été les premiers à documenter qu'une compression chronique du tronc cœliaque entraînait une lésion artérielle sténotique. (13)

Sur 12 patients traités pour un syndrome du ligament arqué médian à l'Université de Californie, à San Francisco, chez 8 d'entre eux le tronc cœliaque n'a pas retrouvé son calibre normal après la division de la bande ligamentaire et a donc nécessité une reconstruction.

Un épaissement intimal fibrotique était présent lors de l'analyse histologique. Malgré cette observation importante, la revascularisation n'était pas largement pratiquée, et la plupart des rapports ultérieurs n'ont décrit qu'une simple division des structures compressives comme traitement adéquat.

En effet, l'enthousiasme initial pour l'existence du syndrome du ligament arqué médian était basé en partie sur la facilité et la sécurité d'une simple libération du tronc cœliaque et sur son succès précoce dans le soulagement de la douleur.

En conséquence, le diagnostic a été largement (peut-être trop largement) posé au sein de la grande population de jeunes patients souffrant de douleurs abdominales chroniques.

Comme on pouvait s'y attendre, les résultats de la thérapie étaient mitigés et le syndrome a fait l'objet d'une attention accrue.

En 1972, Szilagyi et al,³⁶ , ont analysé 165 cas traités chirurgicalement représentant les expériences de 26 auteurs différents.(14)

Ils ont constaté que plusieurs importantes informations cliniques manquent dans un grand nombre de rapports, que les stratégies du diagnostic et de traitement n'étaient pas cohérentes entre elles et que le suivi était trop court (moyenne = 20 mois) pour permettre des conclusions significatives sur l'efficacité de la chirurgie.

Néanmoins, le taux de guérison dans les séries combinées a dépassé 80%, un chiffre qui est particulièrement remarquable si l'on considère que 78% de ces patients n'ont subi qu'une décompression, sans reconstruction du tronc cœliaque.

Les arguments les plus convaincants de Szilagyi et de ses associés étaient fondés sur leur propre matériel de patients à l'hôpital Henry Ford, où une recherche de 200 000 dossiers hospitaliers n'a pas permis de trouver un seul cas de syndrome du ligament arqué médian. En outre, pour confirmer les données de la littérature radiologique, leur analyse des aortographies abdominales réalisées chez des patients ne souffrant pas de douleurs abdominales a montré une incidence élevée de rétrécissement du tronc cœliaque, soit par compression, soit par maladie athérosclérotique intrinsèque. Ils ont conclu qu'étant donné qu'il n'existait pas de base physiopathologique logique pour le syndrome, l'association des symptômes avec la présence d'un rétrécissement du tronc cœliaque est une

association fortuite plutôt que causale et a laissé entendre que les résultats publiés indiquant un traitement réussi du syndrome avaient une valeur douteuse et n'étaient pas susceptibles d'être confirmés par un examen ou un suivi plus long.



III. Cas clinique



Il s'agit d'un patient âgé de 35 ans ayant comme antécédent une antro-fundite modérée avec HP positive en 2014 traitée par IPP (oméprazole), qui présentait depuis 3 mois des douleurs abdominales péri ombilicales, en post prandiale, rebelles au traitement symptomatique avec une perte de poids assez significative (9 kg en 7 mois) par crainte d'alimentation associées à des nausées sans troubles de transit, et motivant une consultation gastrologique avec réalisation d'une FOGD réalisée objectivant une gastrite chronique.

L'examen clinique à l'admission a trouvé un patient en bon état générale pesant 64 kg pour 1.80 m et l'examen abdominal était normal en dehors d'un souffle systolique péri ombilical à l'auscultation.

ECG : Rythme régulier sinusale à 66 bpm

Axe du cœur en place

PR constants à 170 ms

QRS fragmentés en inférieur

Pas de troubles de repolarisation

Une échographie trans-thoracique a été réalisée également retrouvant

- un VG non dilaté à parois non hypertrophié de bonne cinétique globale et segmentaire, avec FEVG à 65 % .
- VD non dilaté de bonne fonction longitudinale et des oreillettes non dilatées.

Au doppler :

- IT minime donnant des PAPS à $19 + 3 = 22$ mmHg
- Faible probabilité d'HTP
- FRVG non élevé
- Pas de valvulopathie significative
- VCI fine et COMPLIANTE.
- Péricarde sec.

Devant la persistance et l'aggravation de la symptomatologie un angioscanner a été réalisé retrouvant une compression du tronc cœliaque par le ligament arqué médian

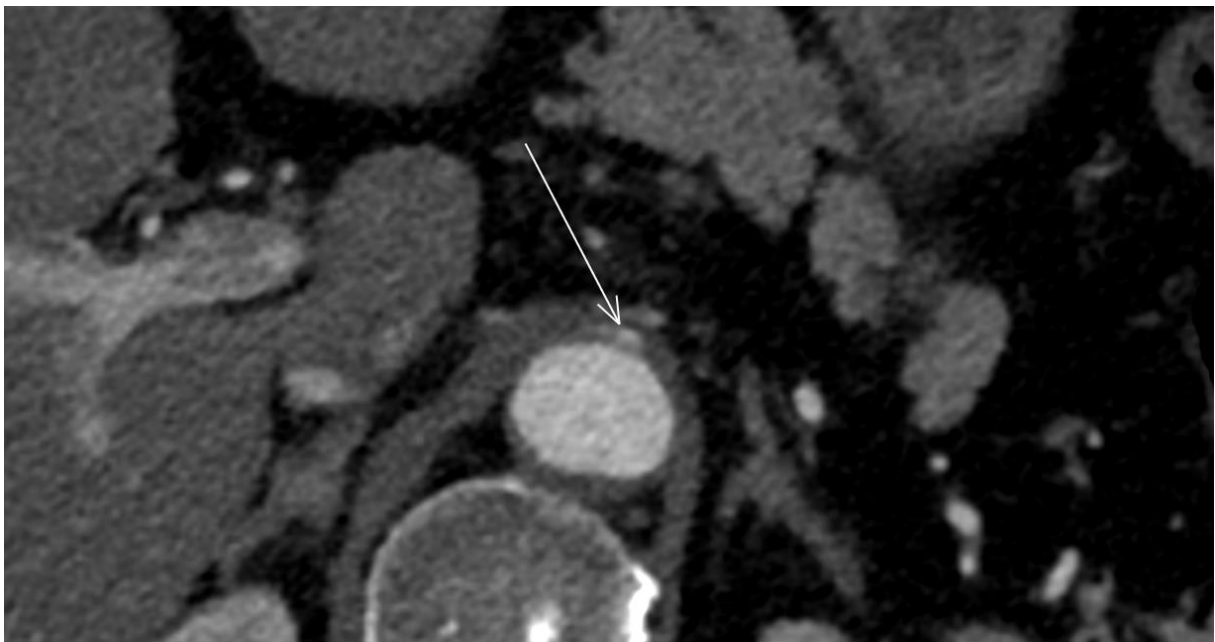


Figure 1 :Angio-TDM pré opératoire du patient objectivant la compression du TC par le ligament arqué médian

L'indication d'une réimplantation du tronc cœliaque a été retenue.

Une visite pré-anesthésique a été réalisée jugeant le patient à risque anesthésique faible ASA I.

Temps opératoire :

L'opéré a été installé en décubitus dorsal avec placement d'un billot en regard de D12.

L'incision est médiane xipho-pubienne remonte au-dessus de l'appendice xiphoïde tout en désinsérant latéralement la gaine des muscles droits.

Une valve sous costale autotractée est mise en place après section du ligament rond et ligament falciforme.

Ensuite le lobe gauche du foie est libéré après section du ligament triangulaire puis coronaire jusqu'à la veine sus-hépatique gauche.

Une valve maintenue par un bras articulé auto statique permet la réinclinaison du lobe gauche du foie.

Le petit épiploon est incisé au niveau de la pars flacida après avoir vérifié l'absence d'artère hépatique gauche.

La région cœliaque est retrouvée directement après l'ouverture de l'arrière cavité des épiploons.

La pose d'une sonde nasogastrique permet de repérer l'œsophage accompagné des 2 nerfs pneumogastriques, qui est récliné ensuite à gauche.

Le ligament arqué médian est repéré juste après l'abaissement de l'estomac.

L'incision du ligament arqué se fait sur un dissecteur mousse refoulant l'aorte ainsi que le tronc cœliaque. Cette incision se fait au bistouri contre les mors du dissecteur.

L'exposition aortique est réalisée par incision du pilier droit du diaphragme et cela dépend de la variété anatomique de l'orifice aortique.

Le pilier droit du diaphragme est formé par 2 plans : superficiel contenant le faisceau direct du pilier droit et profond formé par le faisceau croisé du pilier droit qui barre la barre aortique.

Le faisceau superficiel est libéré par section du ligament arqué qui le réunit au pilier gauche puis refoulé en dehors, le faisceau oblique est sectionné au bistouri électrique.

La libération de la face antérieure de l'aorte se fait sur 7 à 11 cm.

Les artères phréniques inférieures droite et gauche sont repérées latéralement et sont suturées sur le versant aortique puis sectionnées.

L'exposition de l'aorte ainsi réalisée permet un clampage total. Le cul de sac pleural droit est ensuite refoulé vers le haut pour aborder l'aorte supra-cœliaque.

En cas de pontage à partir de l'aorte cœliaque, il faut préparer la tunnelisation du pontage et épiploplastie avant de faire le clampage aortique.

Après avoir disséqué et contrôlé le tronc cœliaque par abord trans-péritoneale on procède à l'abord de l'aorte abdominale sous rénale qui est disséquée et contrôlée après héparinisation (30 mg en IVD).

Section du tronc cœliaque près de son origine qui est clampé par un clampé bulldog puis on procède au clampage de l'aorte abdominale sous rénale proximale et distale.

On réalise une artériotomie longitudinale puis transposition du tronc cœliaque sur l'aorte abdominale par un fil prolène 5.0.

On procède au déclampage du tronc cœliaque et de l'aorte abdominale sous rénale.

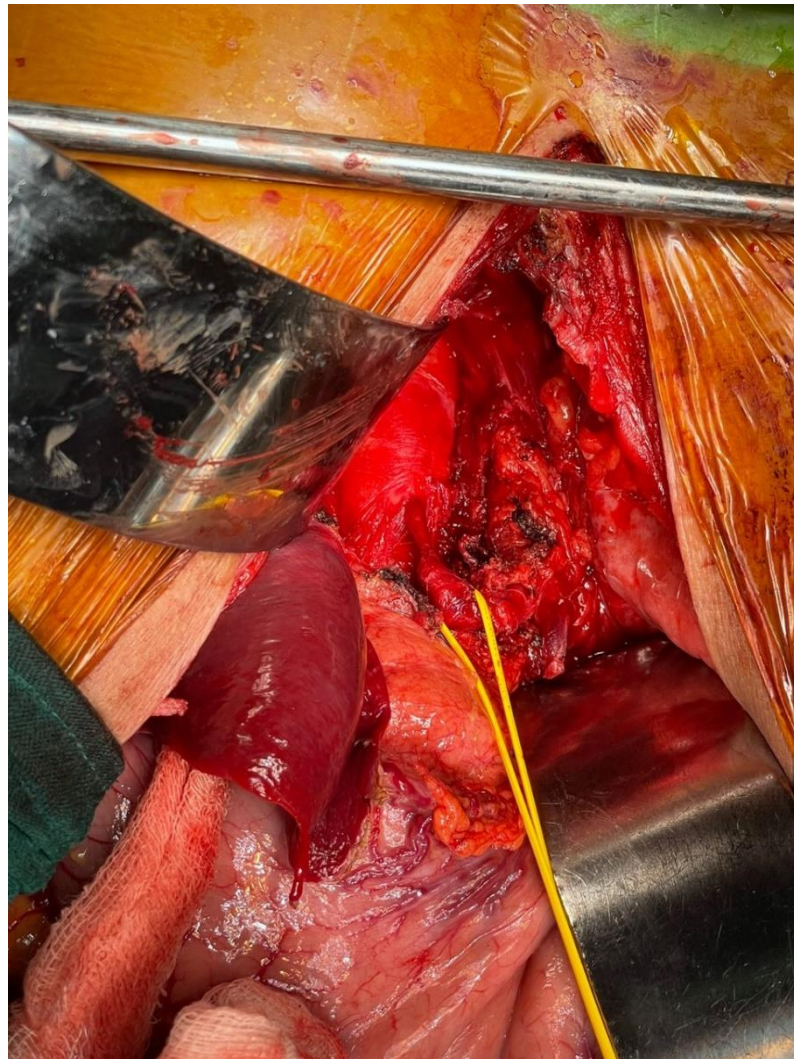


Figure 2 : image objectivant le rétrécissement du calibre du tronc cœliaque

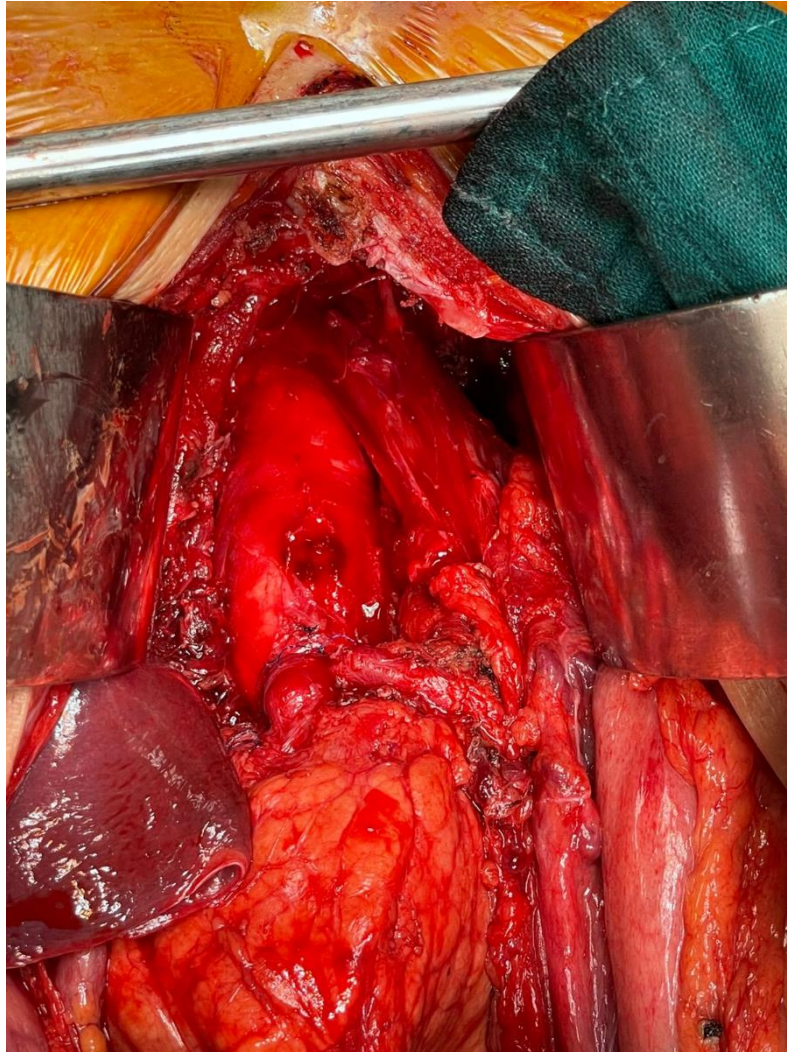


Figure 3 : image après réimplantation du tronc cœliaque

L'évolution a été marquée par une nette amélioration de la symptomatologie. Le malade a été vu 3 mois après avec une prise de poids de 3 kg. Une écho doppler du tronc cœliaque a été réalisé avec une bonne perméabilité

Devant ce tableau clinique qui faisait suspecter une pathologie ulcéreuse ou néoplasique. Le patient a été hospitalisé pour prise en charge.

L'examen clinique à l'admission a retrouvé un patient en bon état général, pesant 60 kilogrammes pour 1,8 m. L'examen abdominal était normal

Les explorations digestives (fibroscopie, coloscopie) se sont révélées normales.

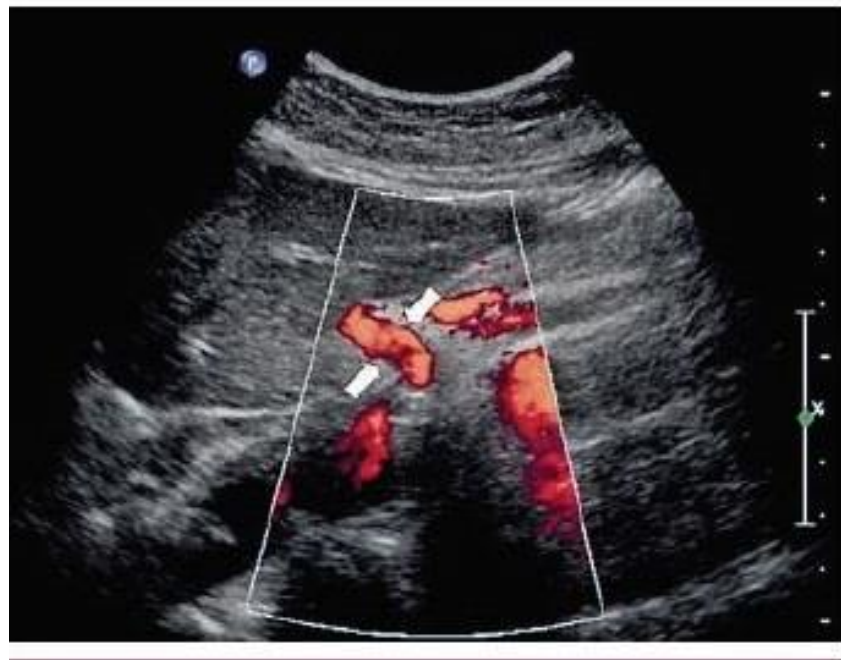

Figure 4 : Echo doppler couleur post-opératoire montrant l'angulation du tronc cœliaque.



IV. Rappel anatomique



1. TRONC CŒLIAQUE

Le tronc cœliaque est une artère à trajet court. C'est la première branche viscérale de l'aorte abdominale, suivie par l'artère mésentérique supérieure et inférieure. Il vascularise l'estomac, le foie, la rate, le duodénum et le pancréas.

a. Origine.

L'aorte traverse le diaphragme par le hiatus aortique, un orifice fibreux inextensible, formé par l'union sur la ligne médiane de deux piliers, faisant passage également au conduit thoracique.

Ce hiatus peut comprimer le tronc cœliaque en formant un ligament arqué.

b. Trajet : la région cœliaque. (Figure 4)

Le tronc cœliaque décrit sagittalement un trajet court dans la région coeliaque[6].

Cette région est rétro péritonéale profonde, limitée:

- en haut par le diaphragme via le hiatus aortique.
- en bas, par la veine rénale gauche et les pédicules rénaux.
- latéralement, par les loges rénales, enveloppant les reins et les glandes surrénales.

La région cœliaque comprend des vaisseaux, à savoir la veine cave inférieure et l'aorte, un réseau lymphatique représenté par les lympho-noeuds lombo aortiques et le plexus nerveux cœliaque.

c. -Terminaison

Le tronc cœliaque se termine en 3 branches :

1. L'artère gastrique gauche ou artère coronaire stomachique

Première branche de division, elle naît au sommet du tronc cœliaque et trace un trajet dans le plan sagittal, concave en bas. L'artère gastrique gauche donne des collatérales qui sont les vaisseaux courts de la paroi gastrique, avant de se terminer au niveau de la petite courbure en donnant deux branches terminales: antérieure et postérieure qui réalisent une anastomose termino-terminale avec les branches de l'artère gastrique droite, c'est l'anastomose de la petite courbure de l'estomac.

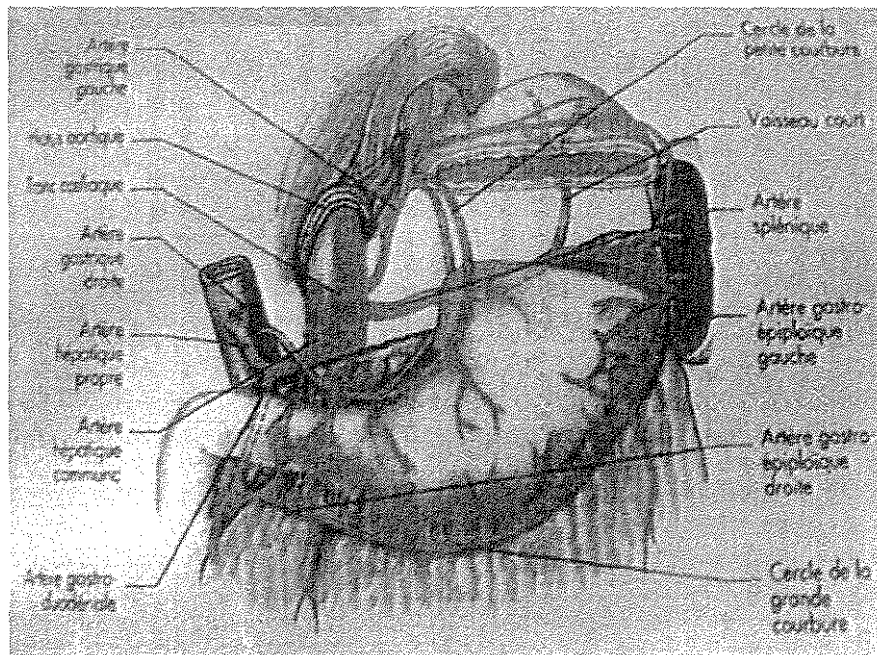


Figure 5 : artères de l'estomac, Anatomie des artères digestives, J,M CHEVALLIER : Actualités de chirurgie viscérale : 1999, (15)

2- L'artère splénique.

L'artère splénique naît de la face latérale gauche du tronc cœliaque, puis se dirige en bas et à gauche, jusqu'au niveau du bord supérieur du corps du pancréas, au long duquel elle décrit un trajet sinueux et s'insinue dans le ligament pancréatico-splénique ou elle se termine au contact du hile splénique.

Cette artère est à l'origine de plusieurs artères collatérales destinées au parenchyme splénique, gastriques et pancréatiques, dont:

- des branches supérieures destinées au fundus gastrique, ce sont les vaisseaux courts.
- des branches inférieures qui rejoignent le corps et la queue du pancréas.
- L'artère gastro-épiploïque gauche qui naît de la branche terminale inférieure de l'artère splénique au niveau du hile splénique. Elle traverse le ligament gastro splénique puis devient un élément du cercle artériel de la grande courbure de l'estomac en longeant cette dernière.

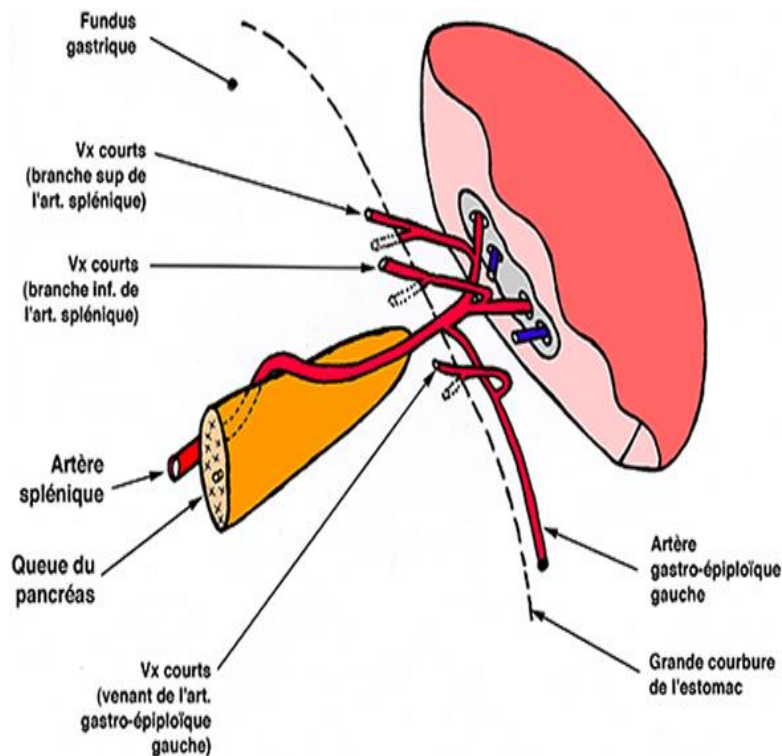


Figure 6 : Terminaison de l'artère splénique (16)

3 - L'artère hépatique

Troisième et dernière branche terminale du tronc cœliaque, l'artère hépatique naît à la hauteur de la douzième vertèbre dorsale. Elle s'engage dans un plan sagittal dorso-ventral, en dessinant une courbure concave vers le haut puis arrive au pied du pédicule hépatique pour former la faux de l'artère hépatique commune, ou elle se terminer en se bifurquant en:

- l'artère gastro- duodénale qui se dirige verticalement en bas, et en arrière de la charnière entre la partie mobile et fixe de la première portion du duodénum, ensuite elle se divise au bord inférieure de ce dernier en artère pancréatico-duodénale antéro-supérieure qui participe aux arcades céphaliques et en artère gastro épiploïque droite qui s'anastomose avec l'artère gastro épiploïque gauche formant le cercle artériel de la grande courbure.

- L'artère hépatique propre, chemine en avant de la veine porte et à gauche de la voie biliaire principale dans le bord libre du petit omentum, le ligament hépato-duodéal, formant le pédicule hépatique. Durant son trajet, elle donne deux branches collatérales: l'artère gastrique droite qui se dirige vers le pylore pour contribuer au cercle artériel de la petite courbure et l'artère cystique qui vascularise la vésicule biliaire. Elle se termine au niveau du hile hépatique en se subdivisant en une artère hépatique droite et une artère hépatique gauche.

Les branches collatérales qui naissent de cette artère hépatique propre sont :

- L'artère gastrique droite dirigée vers le bord supérieur du pylore, où elle se divise en branches formant le cercle artériel de la petite courbure.
- L'artère cystique destinée à la vésicule biliaire.

Le tronc cœliaque et ses branches de divisions sont sujet à de nombreuses variations anatomiques relativement à leurs origines et leurs trajets, tel que:

- les anastomoses péri œsophagiennes entre le tronc cœliaque et la circulation systémique.
- les anastomoses entre le tronc cœliaque et l'artère mésentérique supérieure, par :
 - l'Arcade de Barkow, par les branches épiploïques.
 - l'Arcade de Rio Branco, par les branches pancréatico-duodénales
 - l'Arcade de Bühler, relie directement les deux artères, c'est un reliquat embryonnaire inconstant.

Le tronc cœliaque présente quelquefois des modes aberrants de revascularisation:

- anastomose de l'artère hépatique droite naissant de l'artère mésentérique supérieure l'artère hépatique moyenne provenant du tronc cœliaque.
- anastomose entre les artères duodéno-pancréatiques d'origine cœliaque et l'artère colique supérieure gauche naissant de l'artère mésentérique inférieure.
- la communication entre le tronc cœliaque et l'une des branches des artères rénales (surrénale), grâce à une arcade anastomotique

2. L'ARTERE MESENTERIQUE SUPERIEURE

Un des éléments vasculaires capitaux du tube digestif.

Par ses branches gauches, permet l'irrigation du grêle et mésentère.

Par ses branches droites, permet l'irrigation du cæco-appendice, côlon ascendant, angle colique droit et portion droite du côlon transverse.

a. Origine :

Branche impaire, naît de face antérieure d'aorte abdominale, juste au-dessous du tronc cœliaque, à la hauteur de D12–L1.

b. Trajet, rapports, terminaison :

- Trajet descendant, en avant et à droite, en rapport avec :

En avant : face postérieure du corps pancréatique, veine splénique.

En arrière : séparée de l'aorte abdominale par veine rénale gauche.

A droite : veine mésentérique supérieure et VCI.

- Passe en arrière de tête du pancréas, puis émerge au-dessous du bord inférieur du pancréas, et croise perpendiculairement face antérieure de D3.

- En regard L4-L5, l'artère pénètre entre les 2 feuillets du mésentère et s'incline à droite en croisant VCI et muscle psoas. Chemine jusqu'au niveau d'angle iléo-cæcal pour se terminer en 2 petites branches qui s'anastomosent sous forme d'une boucle ovale.

- Dans tout son trajet, elle est accompagnée du plexus mésentérique supérieur et nœuds lymphatiques mésentériques supérieurs.

c. BRANCHES D'AMS :

A- Avant de pénétrer dans mésentère :

Donne l'artère pancréatico-duodénale inférieure :

1^{ère} branche d'AMS, se dirige à droite, en arrière de veine mésentérique supérieure, pour se diviser en: branches antérieure et postérieure, qui prennent un trajet ascendant au niveau de la tête du pancréas, et s'anastomosent avec les branches antérieure et postérieure de l'artère pancréatico-duodénale supérieure (naît l'artère gastroduodénale). Afin d'assurer la vascularisation de la tête du pancréas et duodénum.

B- Dans mésentère :

1- Par son bord droit : donne des artères du côlon droit :

Artère colique moyenne : 1^{ère} des 3 branches, vascularise l'angle colique droit et la portion droite du côlon transverse. Naît d'AMS au niveau de face inférieure du pancréas, pénètre dans mésocôlon transverse et se divise en 2 branches :

Branche droite s'anastomose avec l'artère colique droite.

Branche gauche s'anastomose avec l'artère colique gauche (branche d'AMI).

Artère colique droite : 2^{ème} des 3 branches, inconstante, vascularise côlon ascendant. Se dirige à droite dans mésocôlon ascendant et se divise en 2 branches :

Descendante s'anastomose avec l'artère iléo-colique.

Ascendante s'anastomose avec l'artère colique moyenne.

Artère iléo-colique : dernière branche, se dirige en bas et à droite, le long de la racine du mésentère, vers fosse iliaque droite et se divise en 2 branches :

- Supérieure s'anastomose avec l'artère colique droite.
- Inférieure se dirige vers jonction iléo-colique et se divise en :

Artère colique ascendante :

Se dirige en haut pour vasculariser la première partie du côlon ascendant.

Branches cæcales antérieures et postérieures : vascularisent le cæcum.

Artère appendiculaire :

Chemine dans méso-appendice, vascularise l'appendice.

Artère iléale :

Se dirige à gauche pour vasculariser la partie terminale d'iléon.

2- Par son bord gauche :

Donne des artères jéjunales et iléales destinées à la grêle.

Elles quittent le tronc d'AMS, cheminent entre les 2 feuillets du mésentère et forment les arcades anastomotiques du 1^{er} ordre qui donne d'autres branches pour former les arcades 2^{ème}, 3^{ème}, 4^{ème} et 5^{ème} ordre.

Les artères droites (vasa recta) naissent des arcades terminales et assurent la vascularisation terminale directe des parois d'intestin grêle.

Cette vascularisation terminale explique certaines nécroses intestinales à l'emporte-pièce en cas d'oblitération.

D. Anastomoses de l'artère mésentérique supérieure

Dérivant de l'arcade longitudinale antérieure de Tandler, l'artère mésentérique supérieure présente de nombreuses anastomoses avec :

- Le tronc cœliaque par l'arcade de Rio Branco.
- L'arcade de Riolan (anastomose de l'artère colique branche de l'artère mésentérique inférieure à distance du côlon) la présence de cette arcade à l'artériographie est révélatrice d'une lésion occlusive de l'artère mésentérique supérieure, surtout si celle-ci est associée à un vide vasculaire mésentérique à un temps précoce de l'examen.
- L'arcade de Drummond créée à la surface du côlon par les branches des artères iléo-colique, colique moyenne et colique droite. (17)
- L'arcade de Villemin vestige embryonnaire moins fréquent, entre les artères mésentériques supérieure et inférieure.

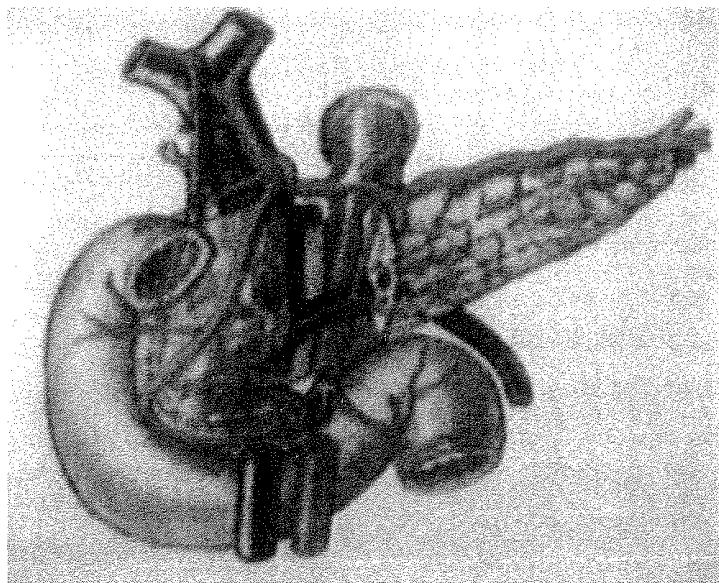


Figure 7 : céphaliques et l'artère pancréatique dorsale. KIEFFER E, PARC R : Chirurgie des Artères Digestives. Edition AERSV, Novembre 1999.

3.L ARTERE MESENTERIQUE INFERIEURE :

a. Origine

L'artère mésentérique inférieure prend naissance au niveau de la face antérieure de l'aorte, latéralisée à gauche, à 6 cm en dessous de la naissance de l'artère mésentérique supérieure, en regard de la 3ème vertèbre lombaire. Elle mesure 5 mm de diamètre au niveau de son ostium, et s'étend sur 70 mm. Cette artère est responsable de la vascularisation de la moitié gauche du côlon transverse, du côlon descendant, du sigmoïde et du tiers supérieur du rectum.

b. Trajet :

L'artère mésentérique inférieure se dirige en bas et à gauche cheminant dans le méso-côlon gauche, où elle borde à droite l'aorte et à gauche l'uretère et les vaisseaux génitaux gauches, puis se termine à la hauteur de la 3ème vertèbre sacrée.

c. Terminaison :

L'artère mésentérique inférieure se termine en donnant l'artère rectale supérieure destinée à la vascularisation du haut rectum.

Branches collatérales :

Le long de son trajet l'artère mésentérique inférieure donne deux collatérales:

- L'artère colique qui se divise en deux types de branches:
 - Crâniales destinées au colon transverse
 - Caudales destinées au côlon descendant.
- Le tronc des artères sigmoïdiennes.

d. Anastomoses de l'artère mésentérique inférieure

La persistance de l'arcade longitudinale antérieure de Tandler est à l'origine de plusieurs anastomoses de l'artère mésentérique inférieure, dont:

- L'arcade de Riolan, anastomose inter mésentérique des deux artères mésentériques supérieure et inférieure.
- Anastomose entre les deux artères rectales supérieure et inférieure, branche de l'artère iliaque interne.

Le développement de l'arcade de Riolan est secondaire à l'oblitération de l'artère mésentérique inférieure si elle s'associe à l'oblitération de l'aorte abdominale sous rénale ou des artères iliaques.

La variation du calibre de ces anastomoses dépend de la présence ou l'absence d'une atteinte vasculaire, soit d'une insuffisance vasculaire chronique. Ainsi, en cas d'obstruction artérielle, l'anastomose permet le maintien de l'irrigation régionale.

Ainsi chez un patient asymptomatique porteur d'une pathologie vasculaire chronique, il est fréquent de faire des découvertes fortuites de l'obstruction de un ou deux troncs artériels.

Néanmoins, l'arcade de Riolan et l'artère bordante colique de Drummond sont absentes ou insuffisantes dans presque 30% des cas, exposant ainsi la région de l'angle colique gauche à un risque d'ischémie aiguë et se qualifie de zone critique (5,8)

4. SUPPLÉANCE CIRCULATOIRE

La Vascularisation Digestive est subdivisée en trois compartiments distincts et indépendants, qui gardent toutefois des liaisons anastomotiques. Ce système est à l'origine de l'adaptation de l'organisme à l'ischémie chronique par le développement d'un réseau de suppléance.

Plus fréquemment, les voies de suppléances sont représentées par:

- Les arcades céphaliques du pancréas à droite et l'artère pancréatique dorsale à gauche, en cas d'obstruction isolée du tronc cœliaque, ainsi l'artère mésentérique supérieure assure à elle seule la vascularisation de l'étage sus-méso-colique.
- L'arcade de Riolan par l'artère mésentérique supérieure permet la vascularisation du colon gauche et les branches de l'artère iliaque internes, l'artère rectale moyenne et inférieure permettent la vascularisation du rectum, en cas d'obstruction isolée de l'artère mésentérique inférieure.
- Des circuits extra digestifs permettent la reprise de la vascularisation splanchnique en cas d'obstruction des trois troncs digestifs, ceci grâce à:
 - une circulation d'amont: artères phréniques inférieures, branches pariétales intercostales et thoraciques médianes.
 - une circulation d'aval: le système iliaque interne par l'intermédiaire des artères rectales moyennes et inférieures.

La suppléance n'est assurée qu'en cas de conditions hémodynamiques favorables, elle n'est plus suffisante à l'effort.

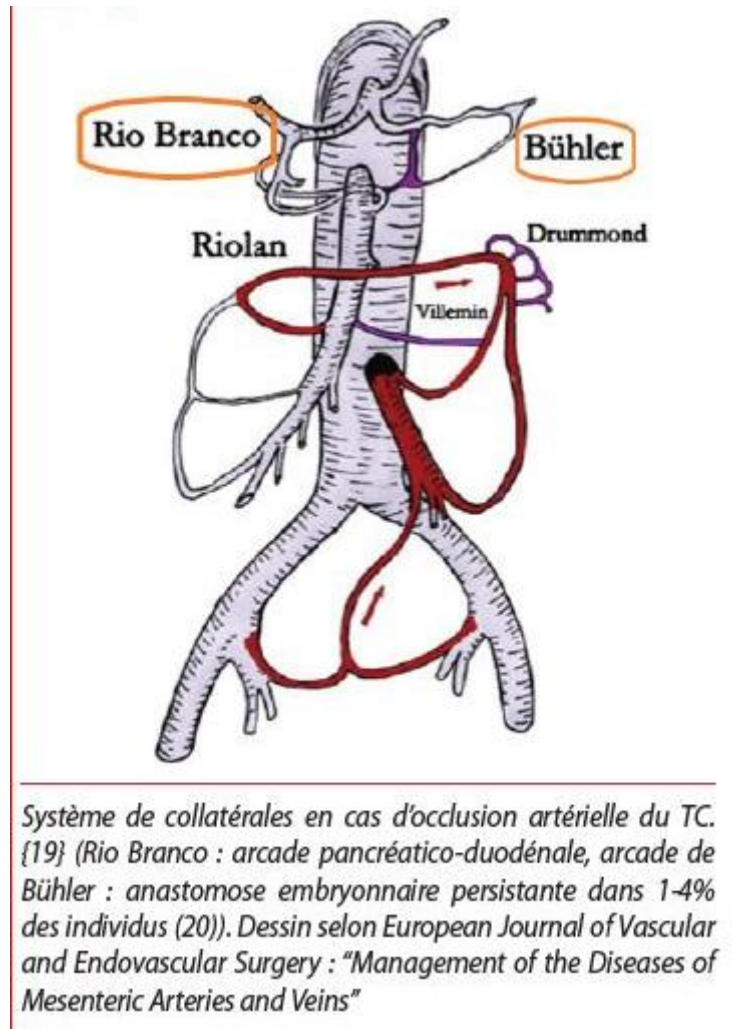


Figure 8 : Suppléance en cas d'oblitération de l'artère mésentérique inférieure. KIEFFER E, PARC R : Chirurgie des artères digestives. Edition AERSV, Novembre 1999.

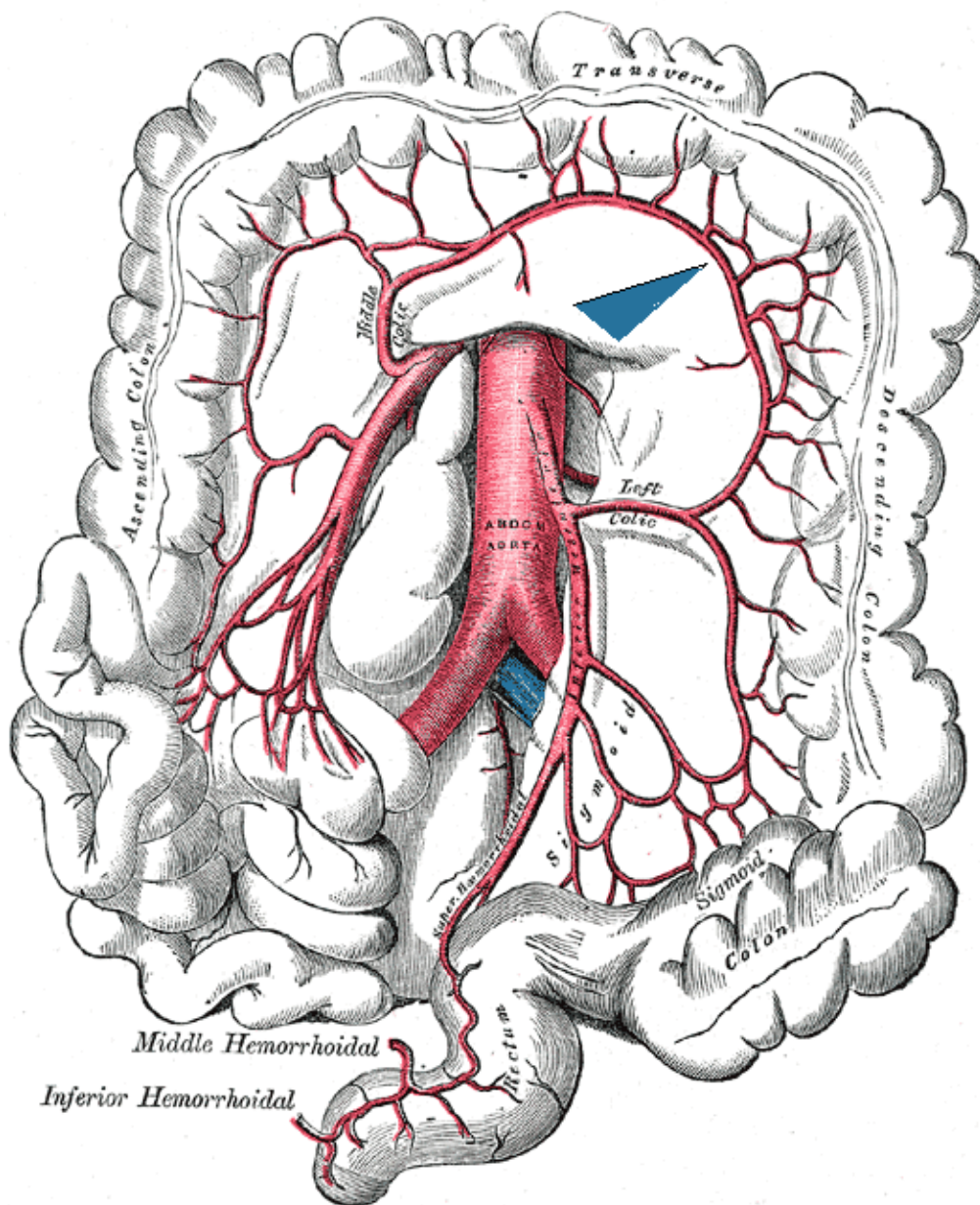


Figure 10 : Vue antérieure de cavité abdominale avec l'artère mésentérique supérieure (rouge) et sa veine (bleu)

5. RAPPEL ANATOMIQUE DU DIAPHRAGME THORACO ABDOMINAL

Cloison musculo-aponévrotique qui sépare la cavité thoracique de la cavité abdominale, il a la forme de voûte concave en bas et en avant formée de 2 coupes.

- Traversé par l'œsophage, des vaisseaux et des nerfs.
- Principal muscle de respiration.
- Peut être le siège de malformations congénitales et de lésions induites par des traumatismes du thorax ou de l'abdomen.
- La paralysie d'une moitié du diaphragme (hémi-diaphragme) est consécutive à une lésion de son nerf moteur, le nerf phrénique.

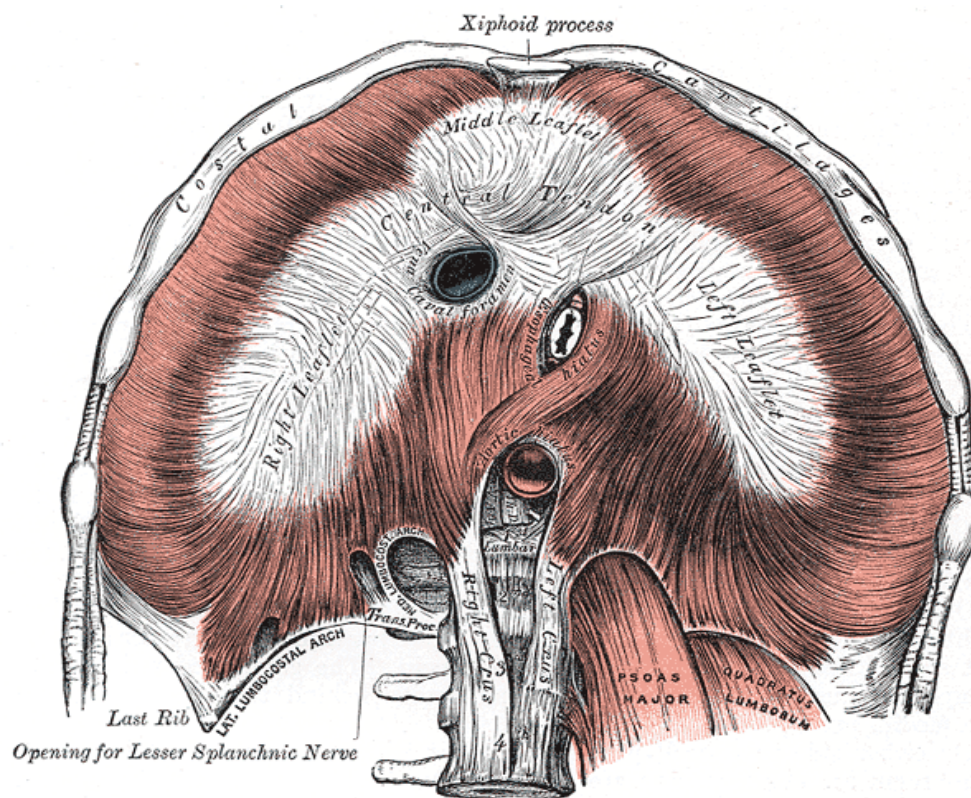


Figure 11 : Vue inférieure du diaphragme (18)

a. Constitution :

A-Centre phrénique :

- Aponévrose mince, résistante et d'aspect blanc nacré et brillant.
- Forme d'un trèfle à trois folioles, ventrale, droite et gauche. À l'union des folioles ventrale et droite se trouve le foramen de la VCI, qui est cerné par deux faisceaux tendineux et bandelettes semi-circulaires.

B-Insertions :

1-En avant (partie sternale) : deux faisceaux qui s'insèrent sur la face postérieure du processus xiphoïde. Ces 2 faisceaux délimitent la fente de Marfan.

2-Latéralement (partie costale) s'insère sur :

- Face interne des côtes 6 à 12 et la partie adjacente des cartilages costaux correspondant.
- Ligament arqué latéral et accessoire

3-En arrière (partie lombaire), comprend

- Piliers (puissants tendons longitudinaux) :

Droit : plus épais, se fixe sur la face latérale des corps vertébraux lombaires (CVL) L1, L2 et L3, et les disques intervertébraux (DI) correspondants.

Gauche : se fixe sur la face antéro-latérale des CVL L1 et L2, et le DI correspondant.

- Ligament arqué médian
- De chaque pilier et ligament arqué médian montent deux faisceaux musculaires, principal ou médial, et accessoire ou latéral
- Ligament arqué médial

b. Orifices :

A-Principaux orifices et contenu :

- Orifice aortique : en regard de D12, Entre les 2 piliers internes, il est médian et légèrement dévié à gauche, livre passage à l'aorte thoracique qui devient aorte abdominale, au canal thoracique et parfois à une anastomose entre les veines azygos et hémi-azygos.
- Orifice œsophagien : A gauche de la médiane en regard de D10, livre passage à l'œsophage, et aux nerfs vagues droit et gauche.
- Orifice de la veine cave : large et se projette au niveau du disque intervertébral T8-T9. Il est aussi traversé par des branches du nerf phrénique droit.

B-Autres éléments passant par des orifices accessoires :

- Orifice antérieur : branche de l'artère mammaire interne.
- Orifice latéral : passage des nerfs intercostaux.
- Orifice postérieur :

Entre le pilier principal et l'accessoire, passe le nerf grand splanchnique et la racine interne de la veine azygos. Entre le pilier accessoire et l'arcade du psoas passe le nerf petit splanchnique, le nerf splanchnique inférieur et la chaîne sympathique. Sous l'arcade du psoas passe la veine lombaire ascendante.

RAPPORTS :

1-Face thoracique :

Répond au péricarde qui adhère à la foliole centrale, et aux plèvres

diaphragmatiques droite et gauche.

2-Face abdominale :

Recouverte en grande partie par le péritoine, répond :

- A droite : lobe droit du foie, rein droit et surrénale droite.
- A gauche : lobe gauche du foie, fundus de l'estomac, rate, rein et surrénale gauche.

c. Vascularisation/innervation :

-Artères :

1-Artères thoraciques internes donnent chacune les artères péricardiaco-phréniques et musculo-phréniques.

2-Artères phréniques supérieures, petites branches de l'aorte thoracique, vascularisent les parties adjacentes du diaphragme.

3-Cinq dernières artères intercostales irriguent la périphérie du diaphragme.

4-Artères phréniques inférieures, branches de l'aorte abdominale, donnent des rameaux à la face inférieure du diaphragme et les artères surrénales supérieures.

- **Veines** : _satellites des artères rejoignent les veines subclavières ou le système azygos, via les veines intercostales.
- **Lymphatiques** : réseaux thoraciques et abdominaux
- **Innervation** :

*Nerfs phréniques : assurent chacun l'innervation motrice d'un hémidiaphragme

*6 derniers nerfs intercostaux : innervation sensitive.

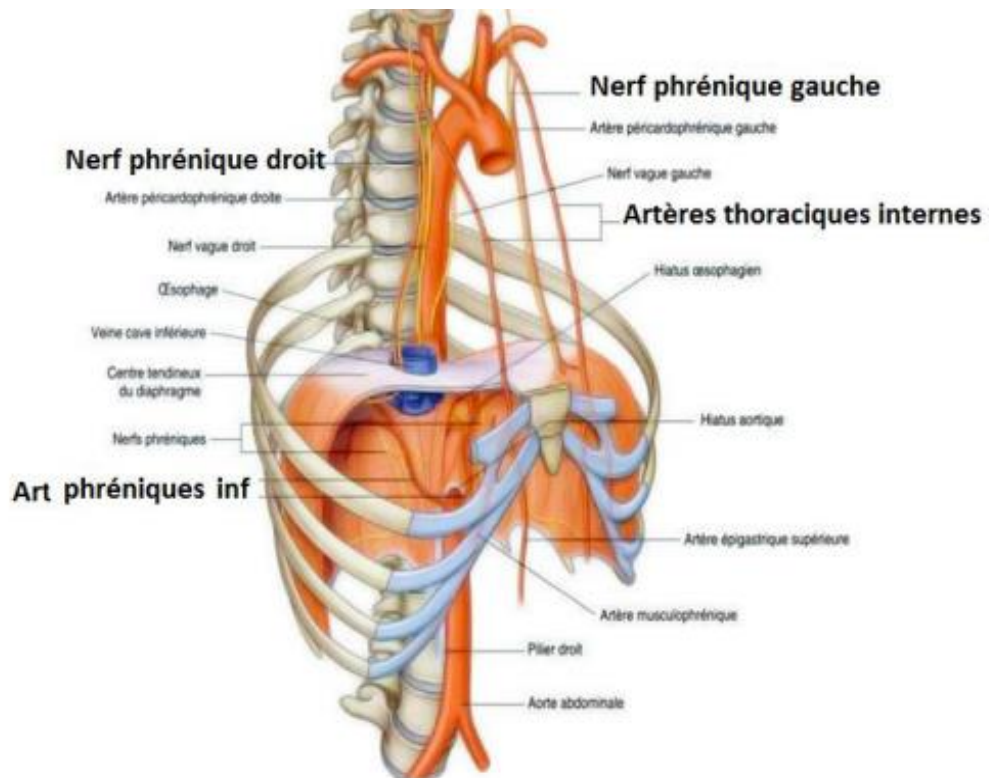


Figure 12 : schéma de la vascularisation du diaphragme (19)

**6. VARIATIONS ANATOMIQUES DANS LE SYNDROME DU
LIGAMENT ARQUE MEDIAN**

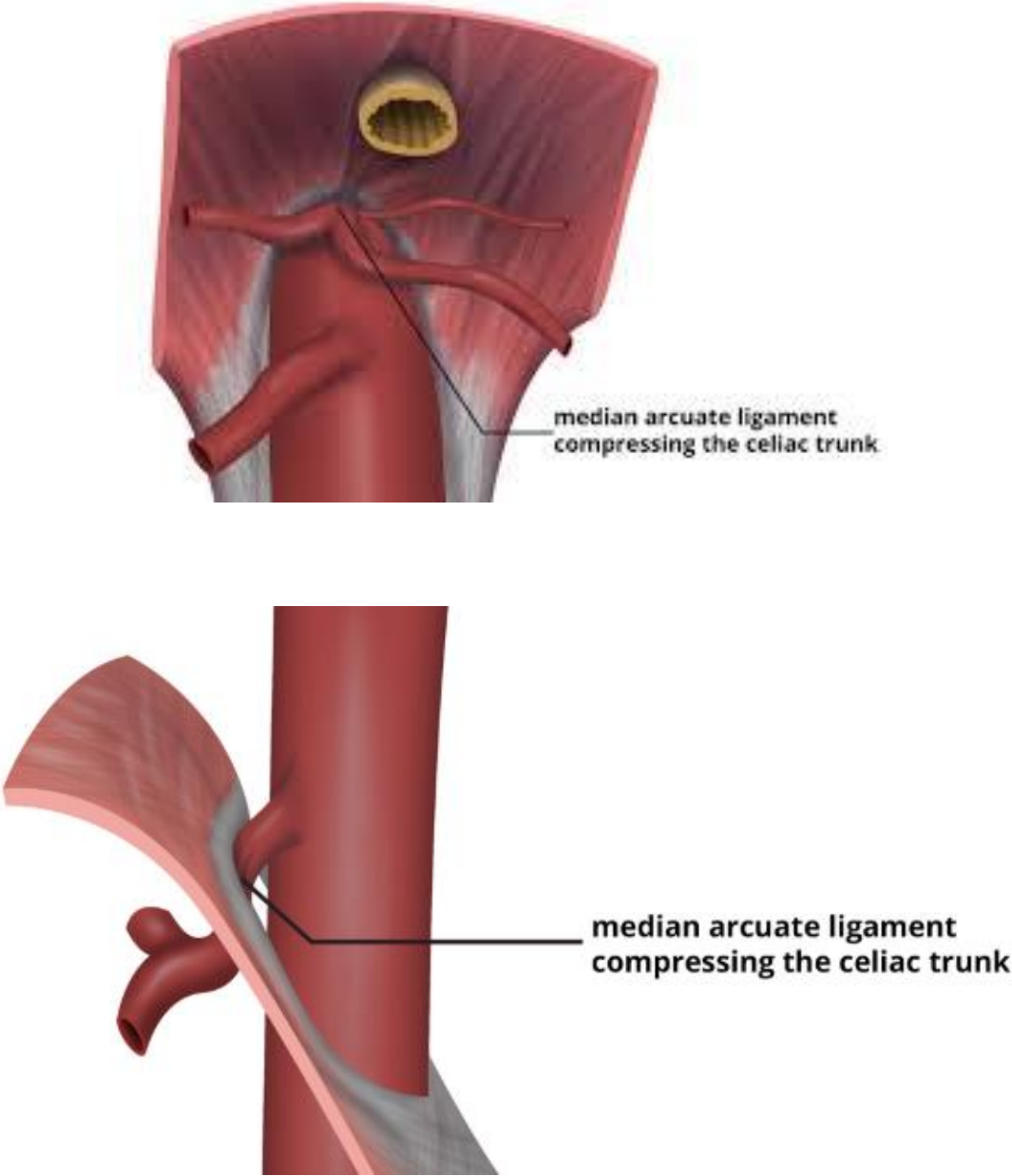


Figure 13 : compression du tronc cœliaque par le ligament arqué médian (20)

Le ligament arqué médian est un arc fibreux résistant reliant les piliers droit et gauche du diaphragme au niveau du hiatus aortique (T12-L1).

Il traverse l'avant de l'aorte et est généralement crânien par rapport à l'artère cœliaque.

La position du ligament arqué médian et l'origine de l'artère cœliaque varient d'un individu à l'autre.

Une origine relativement crânienne de l'artère cœliaque ou une insertion caudale du LAM peut entraîner une compression extrinsèque de l'artère cœliaque proximale.

En 1971, Lindner et Kemprud ont mené une nouvelle étude d'autopsie de 75 spécimens et ont noté une variabilité anatomique significative du LAM.

Chez 33 % des patients, l'origine de l'artère cœliaque était au niveau ou au-dessus du niveau du LAM. (21)

La variation était principalement due au niveau caudal et au caractère du LAM plutôt qu'à l'origine crânienne de l'artère cœliaque. *

Ce phénomène anatomique peut entraîner une compression de l'artère cœliaque.

Le degré de compression de l'artère cœliaque est sujet à des variations respiratoires.

En 1973, Reuter et Bernstein ont placé des clips sur le bord libre du LAM et ont démontré la tendance au mouvement ventral des clips et au mouvement caudal de l'artère cœliaque lors de l'inspiration profonde sur aortographie latérale, se manifestant par une tendance à diminuer la compression de l'artère cœliaque lors de l'aortographie. (22)

En aval de la sténose, la dilatation post-sténotique et les anévrismes de l'artère cœliaque peuvent compliquer davantage le SLAM.

Le taux d'anévrisme de l'artère viscérale dans la population générale est rapporté entre 0,1 % et 2 % ; dans le SLAM, il a été rapporté à 48 % dans une cohorte rétrospective mono centrique de 23 patients. (23)

Sur les 11 patients atteints d'anévrismes de l'artère viscérale, 73 % avaient une maladie anévrismale dans l'arcade pancréatico-duodénale, 27 % dans l'artère splénique et 18 % dans l'artère cœliaque.

De plus, la proximité du ganglion cœliaque avec l'artère cœliaque comprimée et la preuve d'un bénéfice symptomatique après des interventions ciblant le ganglion cœliaque ont conduit à postuler que la douleur neuropathique est un facteur contributif au MALS. (21)

On pense que le mécanisme en est la compression du ganglion cœliaque par le MAL et la sur-stimulation subséquente des fibres douloureuses du système nerveux sympathique



*V. Physiologie de la circulation
splanchnique*



L'apport alimentaire impose une adaptation du système digestif à son approvisionnement énergétique qui procure des besoins métaboliques différents en fonction de l'état de jeun ou en post prandial.

A l'état de base, chez un sujet d'environ 70 kg, 10 à 20% du débit cardiaque est destiné à la circulation mésentérique. Ce débit au niveau mésentérique diminue en cas de jeun et augmente lors d'un repas atteignant 30% du débit cardiaque soit 1500 ml/min. (8)

Les vaisseaux splanchniques sont dotés d'une vasomotricité importante. Grâce au système neurovégétatif, des mécanismes humoraux et métaboliques, les hautes résistances s'abaissent considérablement en période post prandiale, autorisant ainsi grandes variations hémodynamiques. Néanmoins, en dehors de toute lésion artérielle occlusive, une ischémie intestinale peut survenir en présence d'une vasoconstriction majeure et ininterrompue.

1. LES PHÉNOMÈNES D'ABSORPTION (24,25)

L'adaptation de la vasomotricité intestinale dépend d'un régulateur majeur: les phénomènes d'absorption.

Ces phénomènes induisent une vasodilatation locale et locorégionale adaptée au contact des différents aliments par leur qualité et quantité avec la paroi intestinale.

Selon que cela intéresse le tronc cœliaque ou l'artère mésentérique supérieure, l'adaptation se fait selon un mode différent caractéristique, comme démontré lors des repas tests par les courbes vélocimétriques des enregistrements par échodoppler [30] (figure 18)

2. L' HYPERHEMIE POST PRANDIALE (19,20)

Le débit sanguin mésentérique présente différentes caractéristiques:

- le taux: au niveau du tronc cœliaque et de l'artère mésentérique supérieure qui est deux fois plus important qu'au niveau de l'artère mésentérique inférieure, soit 700 ml/min chez l'adulte.
- la distribution selon les segments:
 - qui se fait vers l'intestin grêle et le pancréas, préférentiellement.
 - variation modérée au niveau de l'estomac et du côlon.
 - stable au niveau hépatique, par intervention du système porte qui présente une augmentation du flux veineux.

⇒ Une étude ayant comparé les différents segments de l'appareil digestif de poids égaux, montre que l'intestin grêle recueille la plus importante part du volume sanguin, puis vient le côlon et l'estomac. [29]

- La distribution selon les différentes couches de la paroi intestinale:
 - Non uniforme, la variation existe entre la muqueuse et la musculuse. La muqueuse par ses fonctions de sécrétion et d'absorption, est celle qui présente le taux métabolique le plus élevé, estimé environ à 70% du volume sanguin mésentérique. [27]

Des études ont établi que l'hyperhémie post prandiale par son intensité et sa durée se lie au volume et aux propriétés calorimétriques des aliments ingérés, ainsi que du temps d'ingestion [28]. Devant l'ingestion de repas ayant le même volume, le même apport calorique et la même osmolarité, la réplique intestinale diffère. Un repas mixte génère une réponse, une hyperhémie post prandiale, plus conséquente que celle obtenue suite à un repas purement protidique, glucidique ou encore lipidique.

Plusieurs mécanismes sont à l'origine de ces variations, d'abord hormonaux grâce à la vasopressine et l'angiotensine II, mais aussi métaboliques et neurovégétatifs par le système nerveux sympathique.

Suivant l'arrivée des aliments dans l'intestin, l'hyperhémie est maximale entre 30 à 90 minutes, puis dure 4 à 6 heures.

Il faut savoir que la circulation mésentérique collabore par la redistribution sanguine vers les organes nobles en cas d'altération de la circulation systémique, comme en cas de choc hémorragique.

3.-L'EXERCICE PHYSIQUE (26)

En prenant compte de la marge de réserve fonctionnelle intestinale, l'exercice physique permet une redistribution sanguine vers les membres inférieurs.

4. LES HORMONES DE LA DIGESTION

Le réseau vasculaire splanchnique n'est pas influencé par les effets de La cholécystokinine, le glucagon, la gastrine, ainsi que la sécrétine, qui sont les hormones de la digestion.

5. LES SUBSTANCES VASOACTIVES DE SÉLECTIVITÉ MÉSENTÉRIQUE.

- L'urotensine I (27): peptide vasodilatatrice à action spécifique, ayant un effet immédiat important mais bref. On utilise cette substance afin d'aider à lever le spasme artériel qui au stade de nécrose pérennise le processus ischémique, grâce à une injection intraveineuse continue.

- Le glucagon (**28**): peptide vasodilatatrice dont la spécificité et l'efficacité sont moindres par rapport à l'urotensine I. Elle est utilisée au cours des tests diagnostiques, réalisés par une méthode non traumatique reposant sur une perfusion de glucagon qui simule la prise d'un repas et génère les effets vasculaires splanchniques traduits par des enregistrements vélocimétriques.
- Les digitaliques (**23**): ce sont des vasoconstricteurs toxiques sur le système splanchnique.



VI. Physiopathologie de l'ischémie intestinale



La collatéralité très importante peut suppléer au système artériel principal dans une très large mesure. Ceci souligne l'aspect alarmant de l'émergence d'une symptomatologie.

Le système collatéral présente une certaine variabilité : l'arcade de Riolan étant inefficace ou absente dans 20% des cas [1, 4].

1. RÈGLE de MIKKELSEN (1959) (29)

Elle énonce, comme condition nécessaire à l'expression d'un angor mésentérique, l'atteinte significative, au moins bi-tronculaire, parmi les trois sources nourricières principales. Cette règle reste admise [Hi] et elle se vérifie dans 2/3 des cas d'atteintes artérielles significatives. Le 1/3 restant permet de préciser que la condition n'est pas toujours suffisante ainsi qu'en attestent les cas de lésions significatives tri-tronculaires asymptomatiques.

La dysgénésie du tronc cœliaque, très rare, fait exception au chiffre.

La crise d'angor n'apparaît que pour des lésions globales avancées, diminuant de façon importante le débit sanguin nourricier global des trois troncs artériels.

Le seuil pathologique minimal d'amputation de la vascularisation, sur les données artériographiques, est établi à 70% environ.

2. DOULEUR D'ISCHÉMIE INTESTINALE [23, 24](30,31)

Deux hypothèses s'opposent physiologiquement pour expliquer l'origine de la douleur de l'ischémie intestinale chronique :

a. Inadéquation entre les besoins et les apports.

L'origine de la douleur de l'ischémie mésentérique chronique est en relation directe avec l'insuffisance du flux sanguin en post prandial qui permet normalement un apport d'oxygène suffisant.

Le mécanisme est similaire à celui de l'infarctus du myocarde, dans lequel il existe une inadéquation entre les besoins du muscle cardiaque et les apports d'oxygène lors de l'effort : c'est l'angine de poitrine qui disparaît à l'arrêt de l'effort. Ici, la comparaison peut se faire avec la transmission de la douleur par les muscles intestinaux lors des activités du tractus digestif : c'est l'angor méésentérique.

Il s'agit de l'hypothèse la plus ancienne et initialement la plus logique : la douleur résulterait d'une hyperproduction et d'une accumulation de métabolites du cycle anaérobie dans les couches musculaires ischémisées.

Selon cette hypothèse, on peut envisager cinq stades évolutifs, classés par gravité croissante [31] :(32)

- **Stade 0** : absence de lésion artérielle et de symptomatologie.
- **Stade 1** : existence d'une lésion artérielle suppléée par la collatéralité, n'entraînant aucune modification des flux de repos et postprandiaux ; le sujet reste asymptomatique.
- **Stade 2** : progression de la lésion artérielle entraînant une incapacité à assurer l'hyperhémie postprandiale, les flux de repos restent normaux ; ce stade est caractérisé par la survenue de douleurs postprandiales.
- **Stade 3** : altération des flux de repos, potentiellement génératrice d'une dysfonction cellulaire modérée et d'infarctus locaux de petite taille ; ce stade s'apparente à la douleur de décubitus des ischémies critiques du membre inférieur.
- **Stade 4** : survenue d'infarctus intestinal.

b. Existence d'un vol gastro-intestinal

Le principal argument contre l'hypothèse précédente est que la douleur survient précocement, dans 20 à 30 minutes suivant l'ingestion alimentaire. A ce stade, les aliments n'ont même pas franchi l'estomac et la motricité comme l'absorption sont inchangées par rapport au repos.

Partant de ces constatations, des études ont été menées par POOLE et coll. En présence de lésions artérielles digestives [23], un « hémio détournement », au dépend du territoire intestinal et destiné au territoire gastrique, serait responsable d'une chute du pH intestinal puis gastrique. L'hyperhémie gastrique consécutive à l'ingestion alimentaire, s'accompagnerait ainsi d'une ischémie intestinale, créant la sensation douloureuse avant même que les aliments n'aient atteint l'intestin. De plus, l'effondrement chronique du pH gastrique serait source de micro-ulcérations de la muqueuse, dont la traduction clinique serait également une douleur.

L'observation de plusieurs cas d'ulcérations gastriques superficielles chez les patients suivis pour ischémie mésentérique chronique, et surtout le nombre de cas rapportés dans la littérature [(33,34)], mettent en évidence des micro-ulcérations à la fibroscopie, résistantes aux traitements anti-histaminiques H2 et aux inhibiteurs de la pompe à protons. On décide pour ces patients, après plusieurs mois d'un tableau douloureux post prandial, de pratiquer une échographie doppler ou une artériographie des axes digestifs.

De même, FIDDIAN-GREEN et coll. (2) ont démontré qu'une revascularisation efficace entraînerait la normalisation du pH.

c. Fonction D'absorption

Grâce aux possibilités de redistribution de l'apport artériel au sein de la muqueuse, et contrairement à ce qui a longtemps été suggéré, il n'est pas observé de malabsorption intestinale dans l'ischémie mésentérique chronique en l'absence de lésion irréversible d'infarctus [31]



*VII. Anatomopathologie
de l'IMC*



L'ischémie mésentérique chronique dépend de plusieurs facteurs dont l'état hémodynamique du patient, la présence d'athérosclérose associée au SLAM, l'importance de collatéralité, la sécrétion des produits anormaux après la revascularisation d'un segment ischémique ainsi que les mécanismes de régulation neurogène et humoraux de résistance vasculaire.

Plusieurs auteurs ont documenté avec l'histologie que la taille créée par la compression extrinsèque du tronc cœliaque représente une artère lésée.

L'épaississement intimal caractérisé par une prolifération de cellules musculaires lisses et une matrice extracellulaire abondante ressemble à l'hyperplasie intimale classique, ce qui suggère que les forces de compression ou de frottement peuvent stimuler un remodelage similaire à celui qui suit une lésion artérielle intrinsèque.

Cependant, contrairement à l'hyperplasie intimale anastomotique ou post angioplastie, ces lésions du tronc cœliaque comprennent également une prolifération de fibres élastiques anormales et une désorganisation des couches médiale et adventitielle des artères blessées par des vibrations répétitives.

Ces lésions peuvent entraîner une occlusion artérielle complète. Ainsi, l'apparition d'une artère étroite et palpablement épaissie après la libération du tronc cœliaque impose une forme de revascularisation efficace.

Une fois établi, il est peu probable qu'un épaississement aussi avancé régresse spontanément pour recréer un flux normal.

Ceci a comme conséquence un métabolisme plus marqué au niveau de la muqueuse de l'appareil gastro-intestinal, c'est la première couche concernée par les signes d'ischémie qui se présentent principalement au sommet des villosités intestinales.

Des modifications apparaissent en moins de 15 minutes au niveau ultra structural et les lésions sont étendues après 40 minutes.

La perte des segments gastro-intestinaux est généralement suivie de plusieurs phénomènes réactionnels dont l'œdème, l'hémorragie de la sous muqueuse puis la nécrose transmurale.

On note une hyper motricité intestinale réactionnelle à l'ischémie ce qui va provoquer une douleur abdominale importante même si les lésions sont limitées qu'au niveau de la muqueuse.

Une augmentation de la perméabilité gastro intestinale paraît à un stade plus avancé de la maladie ce qui va entraîner un passage des germes ainsi qu'une inflammation pariétale importante pouvant entraîner une péritonite (quand l'ischémie est transmurale)

L'aggravation de l'ischémie intestinale est dû également au phénomène de l'angiospasme; ce dernier peut persister ce qui va entraîner une ischémie prolongée.

Le deuxième facteur impliqué dans cette atteinte ischémique est en rapport direct avec les lésions de reperfusion qui est souvent responsable de lésions cellulaires plus importantes que l'ischémie elle-même.



VIII. Physiopathologie (2)



Quatre mécanismes ont été proposés pour expliquer la douleur créée par la compression du tronc cœliaque (par les tissus diaphragmatiques et neuraux).

Bien que certains travaux expérimentaux aient tenté de les élucider, les arguments en faveur de ces mécanismes restent théoriques et largement non fondés, sauf par analogie.

Les hypothèses les moins citées sont les schémas neuropathiques : la douleur serait causée par une irritation du plexus cœliaque causé par la pulsation artérielle ou que les fibres nerveuses sympathiques présentes dans le plexus cœliaque sont sur stimulées, ce qui entraîne une vasoconstriction et une douleur ischémique consécutive.

Ces deux explications seraient renforcées par l'observation de la présence du syndrome du ligament arqué médian chez des patients déjà opérés (qui peuvent avoir subi une lésion du plexus cœliaque), mais en fait, seule une minorité d'entre eux ont subi une intervention chirurgicale avant l'apparition de la douleur.

Tous deux prétendent expliquer pourquoi les patients sont soulagés de la douleur après l'excision du plexus nerveux, suggérant que l'excision du neurinome ou la sympathectomie est l'intervention décisive.

Les deux théories qui tiennent la sténose artérielle responsable de la véritable ischémie mésentérique sont les plus convaincantes.

1. L'ISCHEMIE DE L'INTESTIN ANTERIEUR COMME EXPLICATION DE LA DOULEUR :

La première théorie attribue la douleur causée par le SLAM à l'ischémie de l'intestin antérieur.

En se basant sur l'expérience de l'ischémie mésentérique athérosclérotique, dans lequel la circulation collatérale alimentant tous les viscères intra péritonéaux est si étendue qu'il faut au moins deux sténoses significatives présentes avant que l'ischémie ne survienne.

Cette objection est renforcée par des preuves anatomiques de voies collatérales multiples et riches, ainsi que d'excellentes documentations que la ligature du tronc cœliaque effectuée pour un traumatisme ou à des fins oncologiques est bien tolérée.

En défense de cette théorie, d'autre part, chez certains individus, les voies collatérales peuvent simplement être inadéquates.

C'est une explication courante de la raison pour laquelle la ligature de la carotide est tolérée par certains patients mais pas par d'autres : La réussite de la collatéralisation peut être variable.

L'intestin n'est pas nécessairement privilégié à cet égard : il a été démontré que la suppléance collatérale du côlon droit est incomplète chez 70 % de la population, ce qui rend cet organe vulnérable à une ischémie non occlusive en cas d'hypotension.

Plusieurs auteurs ont montré que la pancréatico-duodénectomie pratiquée chez des patients présentant une compression évidente du tronc cœliaque entraîne une ischémie gastrique et hépatique sévère. (35–38)

De la même manière, la transplantation hépatique est compliquée par l'ischémie du greffon chez les patients présentant une compression du tronc cœliaque, sauf si le ligament arqué médian n'est pas libéré.

On peut donc affirmer que l'adéquation des circulations collatérales peut varier d'un individu à l'autre. En raison de la faiblesse des collatérales, des sous-groupes peuvent présenter une ischémie de l'intestin antérieur.

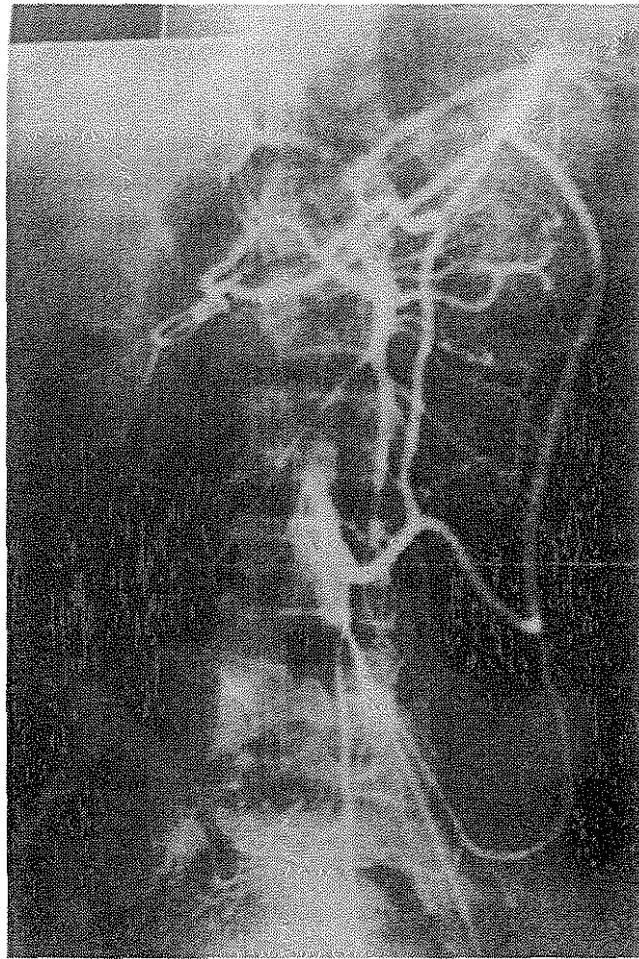


Figure 14 : Revascularisation des territoires mésentériques et cœliaque par des collatérales provenant de l'artère mésentérique inférieure (5)

2. PHENOMENE DE VOL ENTRE LES CIRCULATIONS CŒLIAQUE ET MESENTERIQUE :

Une physiopathologie ischémique alternative repose, en revanche, sur l'hypothèse de la circulation collatérale qui alimente l'intestin antérieur qui est robuste, et vu la demande accrue en oxygène par l'intestin antérieur, cela permet de provoquer un "vol" de la distribution primaire de l'artère mésentérique supérieure avec pour conséquence une douleur "classique" d'ischémie mésentérique.

Le principe d'emprunt et de prêt, illustré pour la première fois par DeBakey et la base de cette idée est le syndrome de "vol subclavière" dans lequel l'insuffisance vertébrobasilaire est causée par l'exercice du bras lorsque l'artère sous-clavière proximale est occluse.

Dans ce cas, un flux collatéral accru à travers l'artère vertébrale se produit au détriment de la distribution primaire d'oxygène au cerveau.

Brandt et Boley ont exploré cette hypothèse dans la circulation mésentérique et ont découvert, contrairement au vol sous-clavier, que l'augmentation du flux collatéral à un lit splanchnique provoque une augmentation du flux dans tous les autres lits et que dans l'intestin, le principe d'emprunt et de prêt ne s'applique pas.

Cependant, ils ont observé dans leurs expériences que l'occlusion même partielle du tronc cœliaque et de l'artère mésentérique supérieure entraînait une réduction du pH intramural dans l'estomac et l'intestin grêle.

Dans ce cas, l'augmentation du flux collatéral dans l'artère gastroduodénale avec l'alimentation a effectivement produit un " vol ", avec une réduction significative du flux sanguin distal de l'artère mésentérique supérieure.



IX. Diagnostic et exploration



1. TERRAIN

- Sexe : Cette variante anatomique touche 10 à 24% de la population générale, préférentiellement le sexe féminin (4/1). (39)
- Age : L'âge moyen serait de 32 ans.
- Épigastralgie chronique avec utilisation fréquente d'IPP
- AOMI
- Neuropathie périphérique (compression des structures nerveuses)
- les individus mésomorphes et endomorphes
- Des cas ont également été signalés dans des populations pédiatriques (40) chez qui on note la possibilité de présence de troubles psychiatriques associés principalement à l'anxiété. (41,42)

2. SIGNES FONCTIONNELS

Le syndrome du ligament arqué médian entraîne des signes fonctionnels parfois intenses, contrastant avec la pauvreté des signes physiques et des examens paracliniques (biologiques et radiologiques).

De plus, la sémiologie clinique est rarement complète chez un même patient. Le tableau clinique est parfois typique d'une ischémie mésentérique chronique quand l'atteinte est très étendue et malheureusement ce sont des signes pris isolément et sont peu spécifiques.

Les trois signes de la sémiologie du syndrome du ligament arqué médian rapportés généralement sont : la douleur, l'amaigrissement et les troubles du transit, mais elle n'est complète qu'à un stade de compression très développé.

Le délai moyen entre l'apparition d'une symptomatologie clinique et la pose du diagnostic est d'environ 12 à 18 mois .(43)

▪ **Angor intestinale**

La douleur abdominale (épigastrique ou péri-ombilicale) est le signe le plus fréquent du SLAM.

La description clinique est très variable pouvant être à type de crampe, de colique ou d'épigastalgies, parfois d'installation brutale irradiant vers le dos ou parfois généralisés à tout l'abdomen.

La position du chien en fusil, ou les vomissements ainsi que l'ingestion de boissons chaudes peuvent être un facteur atténuant de cette douleur.

La survenue de la douleur survient généralement 20 minutes après l'alimentation et peut durer de 2 à 5 heures selon la quantité des aliments ingérés, son caractère (plus prononcé lors de la prise des lipides) et au degré de la compression vasculaire ce qui motive le patient à fractionner sa prise alimentaire voir une restriction alimentaire.

Les manifestations cliniques du SLAM dépendent également des organes affectés par l'ischémie à savoir les organes sus mésocoliques irrigués par le tronc cœliaque accompagnés de nausées et vomissements lors de la vue des aliments ainsi que des douleurs de l'hypochondre droit, un ballonnement abdominale et une anorexie.

La compression du plexus cœliaque pouvant être à l'origine de la transmission de douleur de l'intestin antérieur d'où le recours parfois à un bloc percutané local avec bonne amélioration de la symptomatologie chez tous les patients. (44,45)

La présence des douleurs post-effort plus précisément chez les sportifs a été également décrite lors du SLAM. (46)

▪ **L'amaigrissement**

C'est la principale complication suite à la peur de manger ce qui cause le changement des habitudes alimentaires voir une restriction donc un amaigrissement très important (supérieur à 20 kg).

C'est la dénutrition qui est la cause de l'amaigrissement et non pas la malabsorption.

Nausées et vomissements ; ils ont été décrits dans plusieurs séries de cas (47)

▪ **Troubles de transit**

Les diarrhées avec un saignement digestif occulte associé peuvent être présents (2, 37)

▪ **Trouble de l'absorption intestinale**

Elle est pas spécifique mais la stéatorrhée peut être associée sans pour autant pouvoir réellement orienter le diagnostic, tout au plus confronter les hypothèses émises.

3. LES SIGNES PHYSIQUES

Les signes physiques les plus rapportés sont l'altération d'état général et l'amaigrissement mais ça ne doit en aucun cas empêcher la réalisation d'un examen abdominale bien mené vu que le diagnostic d'ischémie entéro mésentérique chronique reste un diagnostic d'élimination.

Les signes cliniques peuvent inclure des bruits abdominaux (amplifiés à l'expiration).

La suspicion de l'ischémie mésentérique chronique nécessite de réaliser avant de poser le diagnostic un bilan complet afin d'éliminer toute autre cause de douleurs abdominales et d'amaigrissement à savoir des néoplasies digestives occultes, une gastrite ou un ulcère.

En résumé, le diagnostic clinique du syndrome du ligament arqué médian doit dépendre d'abord et avant tout de la prise de conscience par le médecin qu'un tel syndrome existe et que l'ischémie mésentérique chronique peut rarement affecter des personnes jeunes sans athérosclérose.



X. Examens complémentaires



Le diagnostic de l'ischémie mésentérique chronique est un diagnostic d'élimination ce qui va retarder le diagnostic du syndrome du ligament arqué médian avec un délai diagnostique moyen de 18 mois. (48)

Le tableau clinique parfois trompeur surtout devant la suspicion d'une pathologie cancéreuse suite à l'altération de l'état général occulte l'étiologie de l'ischémie et rend le diagnostic moins évident.

Les pathologies hépatobiliaires doivent être éliminées en premier ce qui va motiver le médecin traitant à prescrire des examens complémentaires de première intention non pas pour objectiver le SLAM mais surtout pour éliminer les autres causes de douleurs abdominales ainsi que les autres étiologies de l'ischémie mésentérique chronique.

En effet, avant l'investigation du SLAM, un examen gastro-entérologique formel est conseillé pour exclure les explications les plus courantes des symptômes présentés par les patients ; une œsophago-gastro-duodéoscopie, une coloscopie (en cas de trouble de transit associés), des études de motilité, une imagerie en coupe et des études hématologiques pertinentes doivent être obtenues.

Le guide de pratique clinique de l'European Society of Vascular Surgery sur la prise en charge de la maladie mésentérique fournit des recommandations sur la meilleure façon d'examiner les patients suspectés d'ischémie mésentérique chronique. (49)

La ligne directrice fait référence au SLAM dans la section sur l'ischémie mésentérique chronique et reconnaît le SLAM comme la cause la plus fréquente de sténose d'un seul vaisseau mésentérique.

Cependant, le document indique également que les symptômes observés dans le SLAM peuvent ne pas être causés par une ischémie mésentérique chronique ; par conséquent, les recommandations de diagnostic et de traitement qui en découlent dans la directive, qui sont basées principalement sur l'ischémie mésentérique chronique résultant d'une sténose multi vasculaire d'un processus physiopathologique athéroscléreux, ont une applicabilité limitée au SLAM.

Des résultats non remarquables à l'échographie abdominale, à la tomodensitométrie et à l'endoscopie gastro-intestinale haute sont fréquents chez les patients atteints du SLAM.

1. LA BIOLOGIE :

- peu spécifique dans le syndrome du ligament arqué médian.
- peut objectiver un état nutritionnel dégradé dû à l'ischémie mésentérique chronique.
- D-lactate est l'un des marqueurs de l'atteinte mésentérique.

2. L'ABDOMEN SANS PREPARATION

- Des calcifications d'origine athéromateuse anévrysmale situés au niveau de l'aorte ou des artères digestives peuvent être objectivées.
- Sa place reste limitée vu sa faible sensibilité et spécificité.

3. ENDOSCOPIE

Elle est réalisée pour exclure toute origine gastroduodénale. Elle peut montrer des ulcérations muqueuses diffuses résistantes au traitement anti acide.

Des biopsies étagées des différents segments de la muqueuse duodénale peuvent retrouver un aspect d'atrophie villositaire et de souffrance tissulaire.

Une coloscopie peut être demandée (surtout devant les troubles de transit) afin d'éliminer une colite intestinale chronique

4. ECHODOPPLER DES ARTERES DIGESTIVES

En cas de suspicion clinique d'ischémie mésentérique chronique, l'écho doppler est l'investigation recommandée en première intention (Fig 1). L'écho Doppler pulsé est avantageux comme examen initial par rapport à l'angiographie car il est moins cher et non invasif, et il n'expose pas les patients à de fortes doses de rayonnement.

Cet examen a connu plusieurs progrès permettant une meilleure exploration des artères digestives en plus de l'avantage d'un faible coût et par conséquent sa grande reproductibilité.

L'écho doppler permet surtout de quantifier les lésions hémodynamiques chez les malades asymptomatiques.

Ses principales limites sont :

- la morphologie du patient notamment chez les obèses,
- l'interposition de gaz digestifs et les calcifications aortiques limitant la propagation ultrasonore.

De plus, il nécessite un opérateur entraîné.

La première suspicion du SLAM survient généralement lorsque l'étude révèle une sténose du tronc cœliaque ; mais vu que le diagnostic du SLAM est un diagnostic d'élimination, il faut exclure toute affection des autres artères surtout celles qui vascularisent l'intestin antérieur.

a. Conditions d'examen

Matériel

L'appareil d'échographie grâce à des sondes sectorielles électroniques ou mécaniques à hautes fréquences, nous fournit différents modes doppler qui nous permettent d'analyser le flux sanguin: couleur, pulsé, continu et puissance.

- Le mode pulsé permet une puissante pénétration en profondeur.
- Le mode continu procure une bonne résolution vélocimétrique.
- Les modes couleur et continu permettent d'identifier les suppléances.

Dans certains cas, une injection de produit de contraste est indiquée afin d'améliorer le signal du doppler. L'examen acquiert ainsi un caractère invasif.

(50)

Patient

Le malade adhère à un régime sans résidu puis se présente à jeun le jour de l'examen. On installe le patient en décubitus dorsal en position demi-assise afin de relâcher les muscles de la paroi abdominale.

Repérage des artères digestives

Aorte abdominale

Son étude permet l'appréciation de l'état de la circulation d'amont des artères digestives pouvant révéler l'étiologie : plaques athéromateuses étendues aux ostiums, thrombus, dissection aortique...

L'exploration de l'aorte se fait grâce à différentes coupes axiales et transversales par abord: antérieur, latéral, trans-hépatique, sous péritonéal et même trans-splénique.

Tronc cœliaque

Pour repérer le tronc cœliaque, on dépose la sonde sur la paroi abdominale antérieure, directement en dessous de l'appendice xiphoïde. Le tronc cœliaque naît de l'aorte abdominale et se divise rapidement en T, ce qui permet une détection rapide. Cependant, devant un estomac plein, sa visualisation devient difficile, on opte donc pour une coupe plus basse en orientant la sonde en haut et en arrière.

Artère mésentérique supérieure

Sa naissance suit celle du tronc cœliaque, et on repère son trajet initial en bas et en avant, à gauche de la veine mésentérique supérieure par des coupes axiales et transversales.

D) Artère mésentérique inférieure

Son repérage se fait au niveau du bord gauche de l'aorte abdominale sous rénale, elle se situe 2 à 3 cm au-dessus de la bifurcation aorto iliaque. L'activation du mode doppler couleur facilite sa détection, se dirigeant en bas et à gauche, prolongée par l'arcade de Riolan.

E) Arcades bordantes

Toutes les techniques utilisées en échographie actuellement ne permettent pas la détection de ces artères dont l'atteinte définit des ischémies digestives sans lésion vasculaire hémodynamique significative.

F) Collatéralités

Ce sont les deux arcades vasculaires de Riolan et Rio Branco qu'on ne détecte pas chez des sujets sains, mais lorsque les suppléances sont actives, grâce au doppler couleur.

Doppler couleur (51)

Une étude expérimentale menée par LANDWEHR et al (51), a permis l'évaluation de l'efficacité du doppler couleur dans la mesure du degré de sténose vasculaire. Durant cette recherche, on a eu recours à la méthode utilisée dans l'analyse spectrale doppler pour calculer le degré de sténose et le flux pulsatile à quatre vitesses. Au terme, on a conclu à la performance de cette technique sauf dans deux cas:

- la présence de calcifications.
- les fausses interprétations amenées au niveau des bifurcations.

Test d'effort mésentérique en écho doppler (52)

Ce test consiste à faire un examen échographique à jeun puis après la prise d'un repas ou l'injection de glucagon, en mesurant les paramètres vélocimétriques et évaluer l'index de pulsatilité, puis comparer les résultats du patient avec des courbes standardisées normales. Afin de conclure l'atteinte pathologique, SENTOU et coll ont adopté une différente approche qui a été validée, et qui part du principe que la veine porte est le point de convergence de la circulation splanchnique. Ainsi, les mesures réalisées au niveau de la veine porte reflètent les variations qui font suite aux différentes stimulations qui sont le reflet de l'ensemble de la circulation mésentérique. Cette technique permet de dévier la complexité anatomique de la vascularisation mésentérique et leur potentiel anastomotique.

Leur étude a démontré la nécessité du test d'effort qui offre une meilleure prise en charge et des indications thérapeutiques plus précises, notamment concernant les lésions vasculaires asymptomatiques ou pas d'une artère.

En principe, le repas reçu doit être équivalent à 800 Kcal comprenant 90 grammes d'hydrates de carbone et 35 grammes de lipides et de protéines. Il est préférable que l'examen échographique soit reproduit par le même opérateur.

Echographie du syndrome du ligament arqué médian

La forte angulation du tronc cœliaque et le ligament arqué médian du diaphragme peut générer des vitesses plus élevées et des turbulences.

Cette forte angulation est plus souvent responsable d'ectasie post-sténotique plutôt que d'ischémie vraie.

Gruber a mené une étude de cohorte rétrospective de 364 patients subissant une écho doppler du tronc cœliaque. (53)

Sur les six patients ayant reçu un diagnostic rétrospectif du syndrome du ligament arqué médian (sur la base de symptômes abdominaux chroniques et de preuves angiographiques de sténose de l'artère cœliaque avec compression extrinsèque), 100 % avaient des angles de déviation du tronc cœliaque $> 50^\circ$, contre 40 % dans le groupe témoin asymptomatique (8 /20 patients).

Leur analyse a démontré des différences significatives dans les vitesses de débit systolique de pointe expiratoire (VSM) chez les patients atteints de SLAM (PSV moyen, $425 \pm 130,1$ cm/s) par rapport aux témoins asymptomatiques (PSV moyen, $209,9 \pm 80,1$ cm/s ; Mann- Whitney U, $P = 0,001$). Ils ont conclu qu'une combinaison d'un angle de déviation $> 50^\circ$ et d'un PSV expiratoire de > 350 cm / s confère une sensibilité de 83%, une spécificité de 100% et une valeur prédictive positive de 100% pour un diagnostic de SLAM dans leur groupe de patients.

Les données ont été obtenues à partir d'un petit échantillon ($n = 14$), cependant la possibilité de variabilité inter-observateur et intra-équipement doit également être considérée.

Conclusion

La combinaison d'un PV expiratoire maximal supérieur à 350 cm/s et d'un DA supérieur à 50° semble être l'indicateur le plus fiable du syndrome du ligament arqué médian .

Sur la base de ces données, nous proposons que l'échographie fonctionnelle soit la première ligne de dépistage du MALS.

Cependant, une définition physiopathologique claire du MALS reste encore obscure.

L'échographie doppler est un excellent examen associant la mesure des vitesses, les résistances d'aval et l'évaluation des collatéralités dont la fiabilité équivaut celle de l'artériographie.

L'évaluation hémodynamique du caractère ischémiant des lésions et des suppléances est l'apanage de l'échographie doppler offrant un plan thérapeutique adapté lors de la revascularisation.

Cependant, l'examen échographique est un examen opérateur dépendant, ce qui exige sa réalisation par un professionnel dont la compétence est reconnue. **(54)** L'obésité, les antécédents chirurgicaux et la présence de gaz sont des éléments limitant l'examen. **(50)**

1. L'artériographie

L'artériographie a longtemps été indiquée comme le premier et le seul examen dans l'exploration des artères digestives suivie de la laparotomie exploratrice.

Aujourd'hui, elle continue à figurer comme l'examen de référence dans l'exploration de l'ischémie mésentérique chronique ainsi que dans le SLAM en montrant une échancrure supérieure caractéristique de la partie proximale du tronc cœliaque qui devient plus importante à l'expiration et moins marqué lors de l'inspiration.

Cette technique repose sur l'opacification des vaisseaux digestifs qui donne des images de soustraction, nécessitant des injections aortiques globales, en prenant des incidences de face et de profil permettant une analyse précise des ostias.

Grâce à des logiciels récents, on obtient des reconstructions tri dimensionnelles dont la précision dépasse celle du scanner.

Sur l'incidence de face, on analyse:

- la dynamique de l'opacification.
- les collatérales.
- les lésions distales.
- les lésions associées (Aorte, artères rénales, branches)

Sur l'incidence de profil, on analyse:

- la sténose (image directe)
- l'angle d'origine.

- l'étendue de la sténose.

Les injections sélectives sont systémiques à une cadence de trois images par seconde.

Le retour veineux est aussi étudié et nécessite une injection préalable.

Au total, l'artériographie assure l'étude entière du système vasculaire mésentérique artériel et veineux. C'est un examen impératif avant d'entamer le traitement.

Danger lié à la situation pathologique

Le principal danger est l'infarctus mésentérique. En effet, chez des patients porteurs d'une insuffisance mésentérique, en dépit des précautions liées à la volémie et les éventuelles allergies, l'opacification des artères digestives peut anticiper la survenue de l'infarctus. Souvent, on accuse les mobilisations des plaques athéromateuses dues aux différentes manœuvres qui causent des embolies distales.

Ceci dit, l'artériographie n'est indiquée qu'en cours du bilan préopératoire, nécessitant une surveillance étroite et une intervention thérapeutique immédiate si nécessaire en vue de la gravité de l'infarctus mésentérique.

B) Précautions

Les mesures générales comprennent:

- un bilan cardiaque.
- un bilan rénal.
- évaluation du degré d'hydratation.
- noter les allergies.

C) Divers Techniques

Artériographie conventionnelle

Méthode de SELDINGER: par une voie lombaire on réalise une injection fémorale intra artérielle.

- Si le produit de contraste est administré en quantité importante, il y a une augmentation des risques associés.
- On obtient des images de qualité élevée avec une large exploration du lit vasculaire.

Artériographie par soustraction numérique

C'est le « gold-standard » pour confirmer le diagnostic d'ischémie mésentérique chronique si les résultats de l'imagerie non invasive sont équivoques, et elle est utilisée pour planifier des interventions thérapeutiques.

Cette technique permet l'obtention d'images de qualité supérieure en ayant recours à une quantité de produit de contraste et d'irradiations moindres, et donc exposé à un risque inférieur par rapport à l'artériographie conventionnelle.

- L'artériographie numérisée en intra-artérielle, en l'absence d'artéfacts, donne des résultats dont la qualité est comparable à celle de la méthode conventionnelle en exposant le malade à moins de risque.

- L'Artériographie numérisée en intraveineux, nécessite une voie d'injection veineuse avec une quantité faible de produit de contraste ce qui est à l'origine d'images superposées de qualité faible sans pouvoir analyser le lit vasculaire en raison de la dilution du produit.

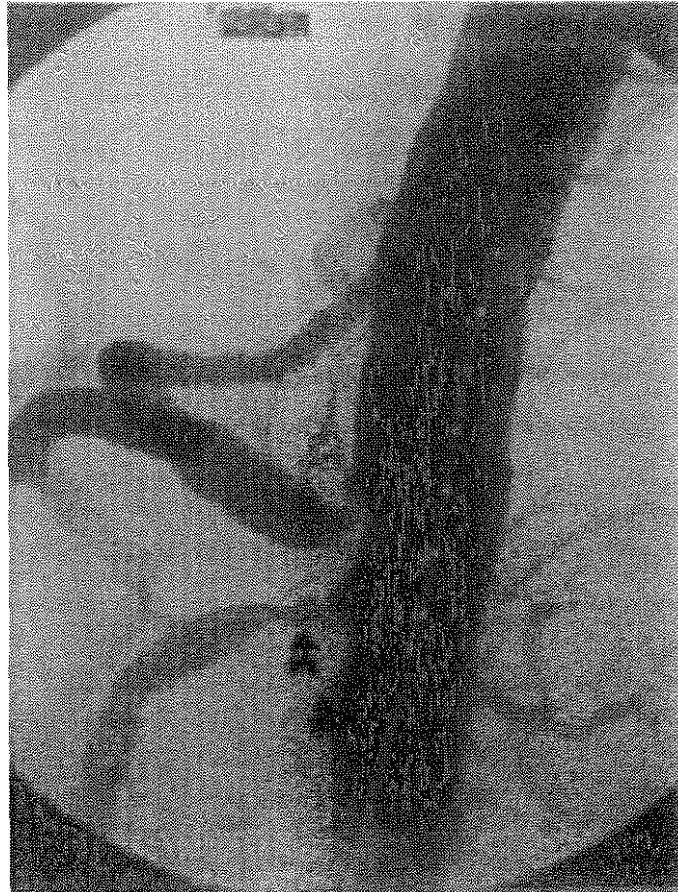


Figure 15 : Angiographie numérisée de profil avec utilisation d'un cathéter gradué. Sténose du tronc cœliaque par le ligament arqué (flèche creuse). Sténose serrée de l'artère mésentérique supérieure (flèche pleine). KIEFFER E, PARC R : Chirurgie des artères digestives. Edition AERSV, Novembre 1999.

Cathétérisme sélectifs

La voie d'abord artérielle est identique à celle des artériographies mais l'injection du produit de contraste se fait au point d'arrivée du cathéter. Les risques de thromboses, en cas de sténose, sont importants. Les images sont de bonne qualité, surtout celles du lit vasculaire distal, permettant l'étude précise des suppléances.

D) Résultats :

Les carrefours vasculaires abdominaux ne sont vus, de façon exploitable, que sur une incidence de profil et dans les temps précoces avant les superpositions. Les clichés complètent les données de profil [117].

L'examen porte sur les gros vaisseaux abdominaux :

- carrefour aortique - tronc cœliaque
- carrefour aortique - artère mésentérique supérieure
- Carrefour aortique - artère mésentérique inférieure
- Aorte abdominale

Incidence de profil

La sténose tronculaire est visualisée directement. On notera :

- Sa topographie ostiale, post ostiale et parfois distale.
- L'importance de l'amputation luminale en pourcentage du diamètre dans la portion adjacente saine.
- L'existence ou non d'une dilatation post sténotique témoin d'une sténose serrée

Incidence de face

Elle révèle les signes indirects de sténose significative chronique : les voies de suppléance [16]. L'existence d'une voie de suppléance est une indication formelle d'intervention thérapeutique sans délai, car cette réserve fonctionnelle est fragile, particulièrement au bas débit et à cause de l'évolutivité athéromateuse [44].

Les voies de suppléance répertoriées sont :

- Les classiques : arcade de RIOLAN, anastomose pancréatico-duodénale.
- Les plus rares, signant des lésions artérielles digestives :
- L'artère hémorroïdale inférieure via l'artère mésentérique inférieure.
- Anastomoses pariétales, mammaires internes, épigastriques, relevées par les arcades diaphragmatiques puis le tronc cœliaque.

Intérêt dans le syndrome du ligament arqué médian

Elle permet également d'apprécier le degré de collatéralité accompagnant la sténose de l'artère cœliaque. Cela peut avoir une importance clinique en ce qui concerne la prédiction de la réponse du patient au traitement.

Van Petersen a effectué une analyse rétrospective de 129 patients atteints du SLAM diagnostiqués sur des douleurs abdominales chroniques inexplicables avec des preuves radiologiques de compression de l'artère cœliaque extrinsèque et des preuves objectives d'ischémie gastrique à la tonométrie ayant subi une décompression du LAM par des techniques rétro péritonéales ouvertes ou endoscopiques. (55)

Les auteurs ont démontré que les individus avec une circulation mésentérique collatérale étendue (classée comme au moins une collatérale clairement visible sur DSA non sélectif) sont moins susceptibles de bénéficier de la libération du LAM par rapport aux individus avec collatéralisation nulle ou moins étendue (c'est-à-dire, pas de collatérales visibles ou collatérales visibles sur DSA sélectif mais non visible sur DSA non sélectif).

L'angiographie doit être réalisée en inspiration et en expiration pour démontrer les changements de compression de l'artère cœliaque avec les phases de la respiration.(14) (56)

Fait intéressant, une corrélation entre le degré de sténose angiographique et la probabilité d'être symptomatique du SLAM fait défaut. La sténose de > 50 % de l'artère cœliaque a produit des symptômes chez seulement 1 patient sur 8 dans une étude observationnelle rétrospective portant sur > 1 000 personnes ayant subi une angioplastie cœliaque (57)

Remarques

- Il y a une médiocrité des suppléances coliques par hypoplasie, parfois par discontinuité de l'arcade bordante surtout au niveau iléo-colique, au niveau de l'angle colique gauche, ou de la jonction recto-sigmoïdienne. Les suppléances sont bien visibles sur les clichés tardifs du fait de l'alimentation iliaque.
- Chez le sujet âgé, la thrombose de l'artère mésentérique inférieure est un signe fréquent non alarmant d'athérome banal. Cette lésion reste différente des lésions très évolutives du contexte d'ischémie mésentérique chronique.

- Le syndrome de Leriche, par occlusion chronique de l'aorte sous-rénale, sollicite également un réseau de suppléance mésentérique mais il a un sens inverse à celui des sténoses chroniques d'origine digestive.
- Les incidences de face et de profil n'exploitent pas toute la circonférence d'un vaisseau, pouvant ignorer les lésions non circonférentielles néanmoins significatives et non rares dans l'athérome.

2. ANGIO- TOMODENSITOMÉTRIE :

C'est l'examen de référence du syndrome du ligament arqué médian qui doit être réalisé avec reconstructions tridimensionnelles (58) permettant de montrer la partie proximale du tronc cœliaque et peut parfois mettre en évidence l'aspect de crochet caractéristique de ce syndrome ainsi que d'autres causes de sténoses .(59)

On peut également objectiver la dilatation post sténotique ainsi que le développement important de la suppléance artérielle qui représente des signes indirects.

D'importants progrès technologiques dans le domaine de l'imagerie et notamment la tomодensitométrie ont permis l'analyse tridimensionnelle de la cavité abdominale par l'acquisition hélicoïdale en utilisant l'injection de produit de contraste iodé.

La réalisation d'un examen scannographique repose sur des protocoles d'acquisitions différents au dépend de la pathologie étudiée, mais le plus courant est de réaliser des coupes scannographiques nominales de 3 à 5mm d'épaisseur, c'est la collimation, avec une vitesse de déplacement de la table sur le collimateur permettant des intervalles de reconstruction inférieurs à la moitié des coupes nominales.

Le produit de contraste iodé est pondéré à 320mg/ml. Après une première acquisition hélicoïdale en contraste spontané, on injecte une dose égale à 2ml/kg (dose maximale de 150ml), à un débit qui varie entre 2 à 3,5 cc par seconde puis on réalise une deuxième acquisition dans un délai entre 70 et 120 secondes suivant le début de l'injection. Un temps qui nous permet l'exploration de la paroi intestinale.

Il est à noter que la technique d'examen peut être améliorée grâce à un balisage à l'eau permettant la distension de la lumière intestinale, à condition que l'état clinique du patient le permette.

L'interprétation de l'examen se fait sur différentes fenêtres de lecture permettant une analyse sémiologique précise. Ainsi, l'examination de la paroi intestinale détermine la présence d'une variation de l'épaisseur pariétale, amincie ou épaissie, son étendue, localisée ou diffuse, et la cinétique de rehaussement après injection de produit de contraste.

A la lumière de cette analyse, on évoque une atteinte ischémique chronique devant un épaississement pariétal circonférentiel rehaussé de façon homogène, associé à une densification de la graisse péri digestive adjacente. L'absence de visibilité de structures vasculaires sur le versant mésentérique des anses digestives atteintes permet d'éliminer une atteinte digestive de la maladie de crohn qui représente un diagnostic différentiel réalisant un aspect similaire.

Les consoles d'interprétation performantes permettent la réalisation de reconstructions bi ou tridimensionnelles, majoritairement utilisées dans l'étude vasculaire, offrant une étude morphologique détaillée dans tous les plans avec des mensurations précises. Ainsi, une analyse fiable de l'aorte et de ses branches est possible.

Les reconstructions les plus simples, réalisables en temps réel, sont les MPR, reconstructions multi-planaires, qui peuvent être bidimensionnelles classiques ou curvilignes dans l'axe du vaisseau. Ces reconstructions présentent l'avantage de visualiser, sur la même image, la lumière ainsi que la paroi des vaisseaux et l'atmosphère péri-vasculaire (ligament arqué du diaphragme ...).

Ce type de reconstruction est simple et très fiable dans l'analyse de l'aorte et des ostias des artères à destinée viscérale.

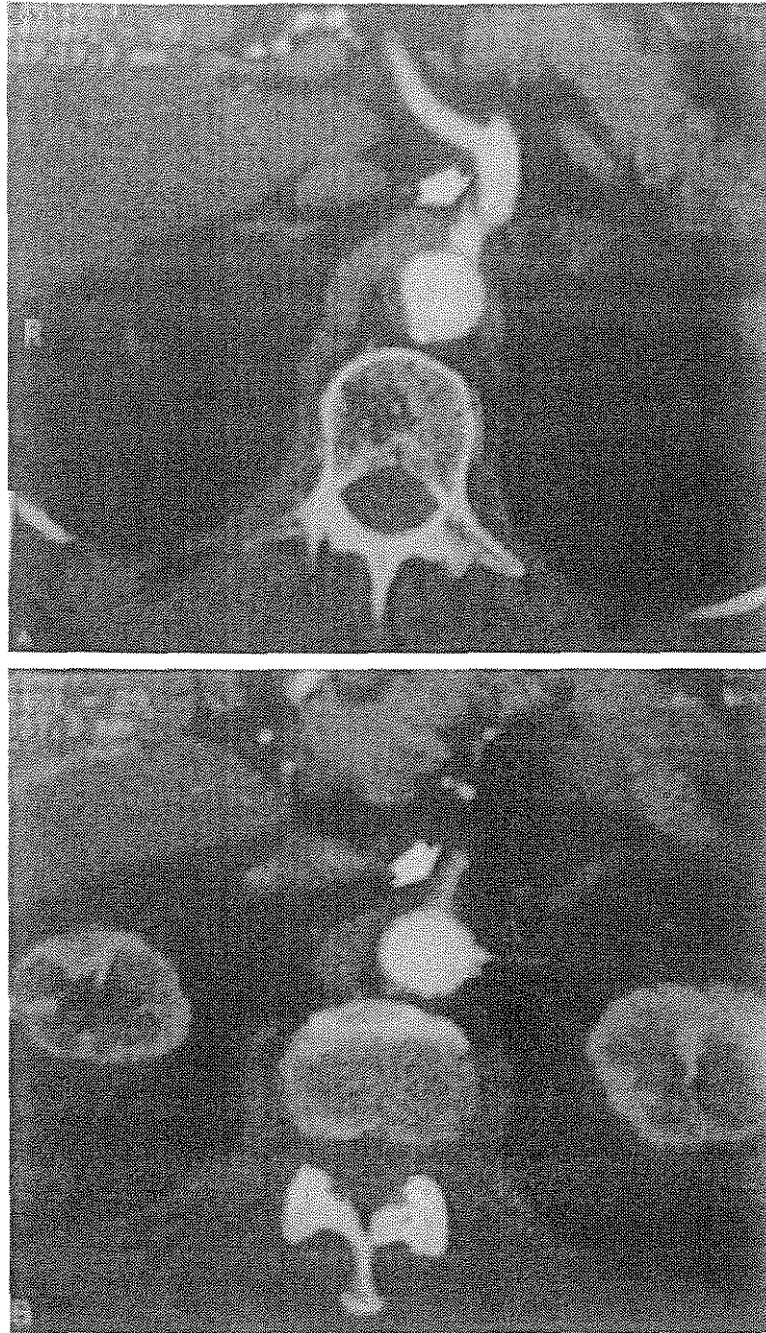


Figure 16 : *Scanner spiralé chez un malade porteur d'un anévrysme de l'aorte abdominale sous rénale et présentant un tableau de claudication intermittente digestive avec mise en évidence d'une sténose du tronc cœliaque par le ligament arqué médian et d'une atteinte athéromateuse de l'artère mésentérique supérieure*

L'angiographie par tomodensitométrie est un outil d'imagerie non invasif supplémentaire pour diagnostiquer l'occlusion artérielle.

Des images tridimensionnelles des artères mésentériques, la position du LAM et une imagerie capable de détecter des diagnostics différentiels sont rapidement acquises.

La ligne directrice de l'ESVS stipule que chez les patients chez qui il existe une suspicion modérée à élevée d'ischémie mésentérique chronique, l'angiographie par tomodensitométrie est recommandée pour cartographier la maladie occlusive et pour détecter ou exclure d'autres maladies intra-abdominales.

Ce « crochet » aide à différencier la sténose du SLAM du rétrécissement athéroscléreux. Cette exploration permet également une meilleure appréciation de la dilatation post-sténotique et des anévrismes des artères viscérales par rapport à l'écho doppler.

Au contraire, les changements de calibre du vaisseau et de vitesse d'écoulement avec la respiration sont plus facilement appréciés avec l'écho doppler.

Pétnys et Al. ont montré que seulement 4% des patients avaient des signes de compression à l'angioscanner sans symptomatologie. (60)

L'angiographie par résonance magnétique et l'angiographie par soustraction numérique (DSA) peuvent fournir une appréciation similaire de la sténose vasculaire comme l'angiographie par tomodensitométrie.

Il a été rapporté également la possibilité de présence de pneumatose gastrique et intestinale ainsi qu'une pneumoportie chez un patient admis par le biais des urgences. Cette pneumatose a été résolue spontanément sur TDM de contrôle après introduction d'un traitement conservateur basé sur une antibiothérapie, anticoagulation, perfusion intraveineuse et une sonde nasogastrique. Par ailleurs, on avait noté la persistance d'une sténose importante du tronc cœliaque au niveau de sa partie initiale.(61)

3. L'IMAGERIE PAR RESONANCE MAGNETIQUE

Cette technique d'imagerie a bénéficié de progrès technologiques très récents, en particulier avec l'apparition des hyper gradients. Elle permet actuellement une étude vasculaire abdominale avec une bonne résolution.

Sur le plan technique, elle nécessite l'utilisation de séquences rapides en écho de gradient, en apnée, avec injection de produit de contraste paramagnétique de type gadolinium. (62)(63)

Il faut y associer, si possible, les suppressions du signal graisseux, voire l'ingestion d'un produit de contraste négatif pour le balisage intestinal. (64,65)

La résolution spatiale s'est améliorée et permet, par exemple, une analyse correcte des branches principales de l'artère mésentérique supérieure. (66)

L'oxymétrie par résonance magnétique, qui permet de mesurer le pourcentage d'hémoglobine saturée en oxygène (HbO₂) dans la veine mésentérique supérieure en période post-prandiale, semble être le test le plus promoteur pour le diagnostic de l'ischémie intestinale chronique. Son principe repose sur le fait que la désoxyhémoglobine, contenue dans les érythrocytes, est une molécule paramagnétique, alors que l'oxyhémoglobine ne l'est pas. (63)

L'étude d'un modèle animal a permis d'établir une étroite corrélation entre l'intensité du signal du sang veineux mésentérique et le pourcentage d'HbO₂ mesuré in vivo dans la veine mésentérique supérieure. Une augmentation du pourcentage d'HbO₂ dans la veine mésentérique supérieure est normalement observée chez l'animal et chez l'homme à l'issue d'un repas. Elle traduit l'adéquation de la réponse hyperhémique post-prandiale, suffisante pour satisfaire les besoins métaboliques .

La chute du pourcentage d'HbO₂ dans la veine mésentérique supérieure reflète alors une augmentation de l'extraction tissulaire en oxygène et suggère l'existence d'une ischémie intestinale.

Outre les renseignements anatomiques et hémodynamiques qu'elle fournit, l'imagerie par résonance magnétique permet d'évaluer en théorie la signification fonctionnelle des lésions artérielles digestives, par une mesure objective non invasive. L'étude large de malades va permettre vraisemblablement de faire de cet examen l'outil de référence pour diagnostiquer avec certitude une ischémie mésentérique chronique.

Même si les résultats rapportés sont intéressants, l'angio-IRM ne peut remplacer, dans le cadre du bilan pré-thérapeutique endovasculaire ou chirurgical, une angiographie sélective. De plus, elle reste toujours difficile à réaliser dans le cadre de l'urgence en raison d'une accessibilité limitée.

4. Tonométrie gastrique

La tonométrie d'exercice gastrique (GET) serait sensible à 76 % et spécifique à 92 % pour le diagnostic d'ischémie intestinale (24,25). (67,68)

Une étude GET positive résulte d'une augmentation de la pression partielle intraluminale de dioxyde de carbone provenant de la respiration anaérobie .(69)

Dans une étude de cohorte prospective, Mensink et al²⁶ ont démontré des résultats GET positifs chez 29 des 43 patients souffrant de douleurs abdominales et d'une compression importante de l'artère cœliaque (sténose > 70 % visible sur l'angiographie).

Les patients ont ensuite subi une libération du LAM (22 patients ont subi une libération du LAM seule et 7 patients ont reçu une libération de LAM avec reconstruction de l'artère cœliaque). Lors d'un suivi médian de 39 mois, ceux qui n'avaient pas de symptômes (83 %) présentaient des résultats normaux au GET, tandis que des résultats anormaux au GET persistaient chez 25 % des patients présentant des symptômes persistants ($P < 0,001$). Ils ont conclu que cela suggérait que le SLAM était un syndrome ischémique et qu'une intervention chirurgicale pouvait traiter efficacement le phénomène ischémique, qui se manifeste à son tour par la résolution des symptômes.

Cependant, les 13 patients symptomatiques restants avec des résultats positifs à l'angiographie et négatifs au GET n'ont pas reçu de libération chirurgicale de LAM, ce qui limite les comparaisons importantes. De plus, malgré sa précision diagnostique apparemment élevée, la GET n'est pas omniprésente et est une procédure compliquée.



XI. Diagnostic différentiel



La symptomatologie du syndrome du ligament arqué simule celle des autres étiologies de l'ischémie mésentérique chronique à savoir des douleurs abdominales avec altération de l'état général.

Les causes peuvent être intrinsèques, extrinsèques ou lésions traumatiques évolutives:

1. LES LÉSIONS INTRINSEQUES :

Ces lésions entraînent une atteinte des artères digestives qui intéressent la paroi vasculaire. Elles peuvent être d'origine dysplasique, inflammatoire, radique, infectieuse et le plus souvent athéromateuse.

Ces anomalies sont dues à une altération du tissu nerveux ou le tissu du pariétal élastique.

Plus rarement elle est due à une cause embolique qui se traduit généralement par une ischémie intestinale aiguë.

a. Les lésions athéroscléreuses :

C'est la cause la plus fréquente responsable de plus de 85 % des atteintes digestives (70) .

Le sexe ratio est de 3 femmes pour un homme ; cela est dû à plusieurs facteurs hormonaux à savoir : l'hormonothérapie, la contraception orale ainsi que l'hormonothérapie substitutive.

L'hypertension artérielle et le tabac sont les principales causes de l'artériopathie athéroscléreuse digestive. En revanche, quand les malades sont opérés pour l'ischémie mésentérique chronique, la dyslipidémie et le diabète sont souvent absents en raison de la carence nutritionnelle et la restriction alimentaire.

Chronologiquement, l'aorte abdominale est envahie par les plaques d'athéromes jusqu'à ce qu'elles atteignent les trois axes digestifs. Ils restent correctement perfusés malgré l'atteinte proximale des artères grâce à la circulation collatérale performante qui a le temps de se développer.

Parfois les trois axes digestifs sont intacts alors que l'aorte supra cœliaque est envahie par plusieurs plaques d'athérome volumineuses ce qui va être responsable de l'ischémie intestinale chronique.

Une oblitération du réseau artériel distal survient parfois quand ces plaques sont de consistance friable pouvant être responsables d'embolies distales.

b. Les lésions non athéroscléreuses : Les embolies :

Les embolies du territoire splanchnique représentent 5 à 11 % des embolies artérielles extra-crâniennes.

L'anatomie particulière de l'artère mésentérique supérieure (naissance à angle nu) la rend responsable de 40% à 55% des ischémies intestinales aiguës.

Elles peuvent avoir multiples origines :

- **Cardiaques** :

Elles représentent 80% des embolies périphériques qui sont dus à des valvulopathies, des troubles du rythme, les endocardites infectieuses, l'infarctus du myocarde ainsi que l'insuffisance cardiaque congestive.

- **Aortiques** :

Elles sont dues à des plaques ulcérées au niveau de la crosse de l'aorte ou à des anévrismes.

- **Pré cardiaques :**

Dans le cadre du shunt droit - gauche (embolies paradoxaux) ou embolies néoplasiques

2. LES ANEVRYSMES :

Une ischémie mésentérique qui peut se présenter lors des anévrysmes de l'aorte ou des artères viscérales soit par phénomène embolique ou de compression directe.

3. LES ARTERIOPATHIES INFLAMMATOIRES :

a. Maladie de Takayasu :

Angiopathies très peu fréquente pouvant produire des sténoses et se présentent en 4 types :

- **Type 1** : intéressant la crosse de l'aorte ou l'une des branches principales
- **Type 2** : atteinte de l'aorte abdominale et l'aorte thoracique et /ou ses branches principales
- **Type 3** : combinaison des 2 types précédents
- **Type 4** : anévrysme ou dilatation en regard des vaisseaux involués de l'artère pulmonaires

Une aortite accompagne souvent ces lésions vasculaires. On retrouve souvent lors des formes évoluées d'une atteinte des artères digestive et s'accompagnent souvent d'une atteinte des artères rénales et de l'artère mésentérique supérieure. (71,72)

Au cours de la maladie de Takayasu, on retrouve beaucoup plus des lésions occlusives au niveau des artères digestives. Elles intéressent essentiellement le tronc cœliaque, l'artère mésentérique supérieure et l'artère mésentérique inférieure. Ces lésions sont généralement des sténoses ostiales et juxta-ostiales (1 à 2 cm) traduisant l'atteinte associée de la paroi aortique.

Ce type de lésion respecte les branches distales atteignant l'artère mésentérique inférieure et le tronc cœliaque encore moins l'artère mésentérique supérieure. Il s'agit de sténoses irrégulières et longues dont la revascularisation est difficile.

L'évolution de la maladie de TAKAYASU est lente ce qui rend le développement d'une collatéralité plus efficace et rend parfois la symptomatologie digestive peu prononcée.

Les anévrysmes des artères digestives sont peu fréquents au cours de la maladie de TAKAYASU. Parmi 370 de patients sélectionnés, 1.9% des patients ont présenté des anévrysmes des artères digestives, 6 fois l'artère mésentérique supérieure et 3 fois l'artère mésentériques inférieures (73,74)

b. Maladie de Behcet :

Maladie de système qui se manifeste cliniquement par la présence des aphtes buccaux et génitaux (aphtose bipolaire) ainsi qu'une uvéite.

Cette triade est souvent associée à d'autres symptômes vasculaires, neurologiques, articulaires, cutanés et gastro-intestinaux.

L'atteinte artérielle est rare intéressant 3 à 5% (75)

Cette affection est caractérisé sur le plan anatomopathologique par la présence d'infiltrat de cellules lymphoplasmocytaires et polynucléaires .Un épaissement fibreux de l'intima et la média par les fibroblastes ce qui va être responsable des lésions occlusives.

Une ischémie localisée de la paroi artérielle est déterminé par l'atteinte vasorum (vaisseaux de très petit calibre cheminant dans l'adventice)

Il a été relevé que 3 lésions de l'artère mésentérique supérieure (2 sténoses et un anévrisme) et un anévrisme de l'artère splénique (76)

c. Maladie de LEO BURGER:

L'atteinte des artères digestives est exceptionnelle mais figure dans la description de la maladie la rendant la seule vascularite susceptible de provoquer des lésions des artères digestives. (77)

Il s'agit d'une angiopathie survenant chez le sujet jeune fumeur se traduisant par une occlusion des artères de moyenne calibre jusqu'aux extrémités.

La claudication des membres inférieurs est le principal signe clinique mais cette affection peut toucher également les vaisseaux mésentériques.

Actuellement, il n'existe pas de série de patients avec une ischémie mésentérique due à la maladie de Léo burger par contre plusieurs articles ont rapportés des cas uniques. (78–80)

Une revue de littérature incluant 15 patients (14 hommes et une femme) ayant tous des lésions artérielles périphériques avant de manifester une symptomatologie digestive.

Des cellules rondes infiltrant les différentes couches de la paroi vasculaire sont la principale caractéristique histologique de ces atteintes.

KEMPCZYNSKI a décrit le cas d'une patiente atteinte de LEO BURGER qui se présente pour un infarctus de l'intestin grêle. Elle présentait une atteinte des branches mésentériques à leurs origines ainsi qu'une occlusion du tronc cœliaque.

d. La pan artérite noueuse :

Elle touche les artères de petit et moyen calibre ce qui affecte tout le corps. Cette artérite nécrotique peut intéresser les artères pulmonaires, rénales voir les artères digestives.

Dans le cadre de cette affection, les complications digestives sont corrélées à un taux de mortalité élevé. On peut également voir des anévrismes avec destruction inflammatoire .(81)

EDWARDS (82) a rapporté le cas d'une patiente jeune qui a bénéficié d'une résection de son intestin grêle à 80% suite à la nécrose intestinale .

Plusieurs micro-anévrismes des artères digestives ont été objectivés par l'artériographie.

Une seconde laparotomie a été réalisée afin de vérifier la viabilité intestinale, l'état du tronc cœliaque, des artères hépatiques et spléniques. La patiente a retrouvé un bon état général avec alimentation orale suite à la prise de cyclophosphamide et de corticoïdes.

e. La Maladie de crohn:

L'atteinte digestive est la principale caractéristique de la maladie de Crohn, mais peut également entraîner des lésions vasculaires.

VAN ELBURG rapporte le cas d'une jeune fille avec des rectorragies de grande abondance qui ont été précédées d'une fièvre avec altération d'état général ainsi qu'une arthrite (83)

Après élimination d'une polyarthrite rhumatoïde, un bilan d'investigation a été réalisé permettant le diagnostic de la maladie de Crohn. Une sténose du tronc cœliaque, de l'artère mésentérique supérieure a été objectivée suite à une artériographie.

f. L'Artérite radique :

La radiothérapie utilisée dans le traitement des cancers urologiques, digestifs ainsi que les hémopathies peuvent entraîner des lésions artérielles occlusives et affecte principalement les jeunes.

Elle est souvent symptomatique quand elle touche deux ou trois artères digestives. On note l'absence de collatéralité dans la plupart des cas et peuvent présenter des lésions radiques du grêle.

Par ailleurs, il n'a pas été décrit la présence de rupture artérielle spontanée en post radiothérapie.

Les fistules artério digestives ont été rapportés dans les radiothérapies post ou peropératoires et intéressent principalement le tronc cœliaque, l'artère mésentérique supérieure et gastro duodénales.

g. Les lésions infectieuses:

Elles sont principalement anévrysmales tels que :

Les anévrysmes mycotiques dues à la migration d'embolies septiques dans le cadre de l'endocardite infectieuse. Grâce au diagnostic précoce, ces lésions anévrysmales deviennent de plus en plus rares. Elles se situent principalement au niveau des bifurcations artérielles et intéressent surtout l'artère mésentérique supérieure, l'artère splénique et l'artère hépatique.

- Les anévrysmes infectieux primaires suite à une lésion artérielle préexistante sont les plus fréquents et sont dus principalement à l'E.Coli, le staphylococcus aureus, les Pseudomonas et les Streptocoques. C'est l'atteinte aortique qui est la plus décrite en plus de l'artère mésentérique supérieure.

h. La dysplasie fibromusculaire :

5 à 15% des patients souffrant d'une ischémie mésentérique sont dus à la dysplasie fibromusculaire pouvant toucher plusieurs territoires de la même artère avec présence de segments sains => aspect en chapelet. (84)

i. Les neurofibromes :

C'est une prolifération atypique des structures nerveuses intimes et adventitielles intéressant principalement les artères de petit et moyen calibre.

Dans une série de cas de 110 patients atteints de la neurofibromatose de Von Recklinghausen ; 20 patients se plaignent de symptomatologie digestive dont 4 seulement présentant des lésions vasculaires associées. (85)

Une résection intestinale a été réalisée chez un patient de 50 ans ayant comme antécédent une malabsorption chronique dont l'examen anatomopathologique a mis en évidence des neurofibromes au niveau de la sous muqueuse avec oblitération des artéριοles ainsi que des capillaires par les proliférations des fibres nerveuses. (86)

Une angioplastie faite chez une patiente atteinte de la maladie de VON Recklinghausen âgée de 20 ans hospitalisée pour coarctation de l'aorte abdominale associée à une occlusion des artères digestives. Les suites opératoires sont simples avec une bonne amélioration des symptômes digestifs. (87)

j. La dissection artérielle :

Une ischémie mésentérique chronique peut résulter d'une dissection artérielle spontanée des artères digestives ou pouvant être à l'origine d'une dissection de l'aorte abdominale.

k. Anomalies du tissu élastique :

Syndrome d'Ehlers-Danlos ou maladie de Marfan.

l. Maladies endocriniennes :

Principalement le diabète qui peut affecter la vascularisation mésentérique responsable de la formation de thrombi au niveau des vaisseaux.

4. LES LESIONS TRAUMATIQUES EVOLUTIVES :

Des rétrécissements de la lumière artérielle entraînant des sténoses et par la suite une ischémie mésentérique suite à des traumatismes des vaisseaux pouvant être iatrogène suite à un geste endovasculaire ou pénétrante pouvant être compliqué de choc hémorragique par atteinte des pédicules viscéraux.

5. COMPRESSIONS EXTRINSEQUES :

a. La fibrose rétro-péritonéales :

Toutes les artères digestives peuvent être atteintes surtout l'artère mésentérique supérieure, elle est souvent dense et comprime progressivement l'aorte, les uretères ainsi que les veines voisines. (88)

b. Les tumeurs intra et rétro péritonéales :

L'occlusion artérielle peut être une conséquence de toute tumeur au niveau de la cavité péritonéale ou envahissant le rétro péritoine que ça soit par envahissement mésentérique ou atteinte des fibres adventitielles ou intimes des vaisseaux contactant la tumeur.

c. Les hématomes compressifs

• Les anomalies congénitales :

Elles peuvent intéresser :

- L'aorte : par exemple la coarctation de l'aorte qui s'associe parfois à des sténoses ou anévrysmes des artères digestives.
- Les artères digestives : comme l'agénésie du tronc cœliaque.



XII. Traitements



1. TRAITEMENT NON CHIRURGICAL

Vu que la douleur du syndrome du ligament arqué médian comporte une composante neuropathique en rapport avec la compression du plexus cœliaque, un bloc du plexus peut être proposé en injectant de la lidocaïne permettant à la fois de diagnostiquer et prédire l'efficacité du traitement chirurgicale

Dans une revue d'anesthésie, un patient avait bénéficié d'un bloc du plexus cœliaque chez qui le diagnostic de SLAM a été retenu. Il a été effectué par marquage fluoroscopique après réalisation d'un abord postérieur trans-aortique percutanée avec une dose de fentanyl à 13 ug et 30 mg de morphine. (89)

Les suites ont été marquées par la disparition totale de la douleur chez 85% des patients

L'effet sympatholytique reste l'explication principale de cette amélioration.

Une autre étude rétrospective incluant 5 patients a mis en évidence l'amélioration de 75% des malades après avoir reçu un bloc du plexus cœliaque pré opératoire (44)

2. TRAITEMENT CHIRURGICAL

La chirurgie reste le traitement de choix du SLAM qui permet de supprimer la compression du tronc cœliaque en sectionnant le ligament arqué médian permettant l'amélioration du flux sanguin. Elle peut être réalisée en par laparotomie, laparoscopie, endovasculaire ainsi que la chirurgie robotique.

1) Laparotomie de la ligne blanche ou rétro péritonéale

2) La laparoscopie permet d'avoir moins de saignements tout en exposant la cavité péritonéale ainsi qu'une durée d'hospitalisation et d'opération plus courte et moins de complications infectieuses. Cela est forcément due à la bonne exposition (90) par ailleurs le chirurgien peut ne pas contrôler le saignement en cas de complications hémorragiques avec risque plus important de lésion aortique mettant en jeu le pronostic vital du malade .(91)

3) La chirurgie endovasculaire, principalement lors de l'hyperplasie intimale secondaire à la compression du tronc cœliaque. Elle peut être pratiquée soit par la mise en place d'une endoprothèse ou par angioplastie. Cependant, on a rarement recours à l'intervention endovasculaire seule, elle est plutôt considérée comme traitement complémentaire si resténose après chirurgie.

4) La chirurgie robotique effectuée la première fois par Do et al a permis la réalisation du geste d'une façon plus minutieuse mais les données reste rares concernant le traitement du Salm par le robot (92)

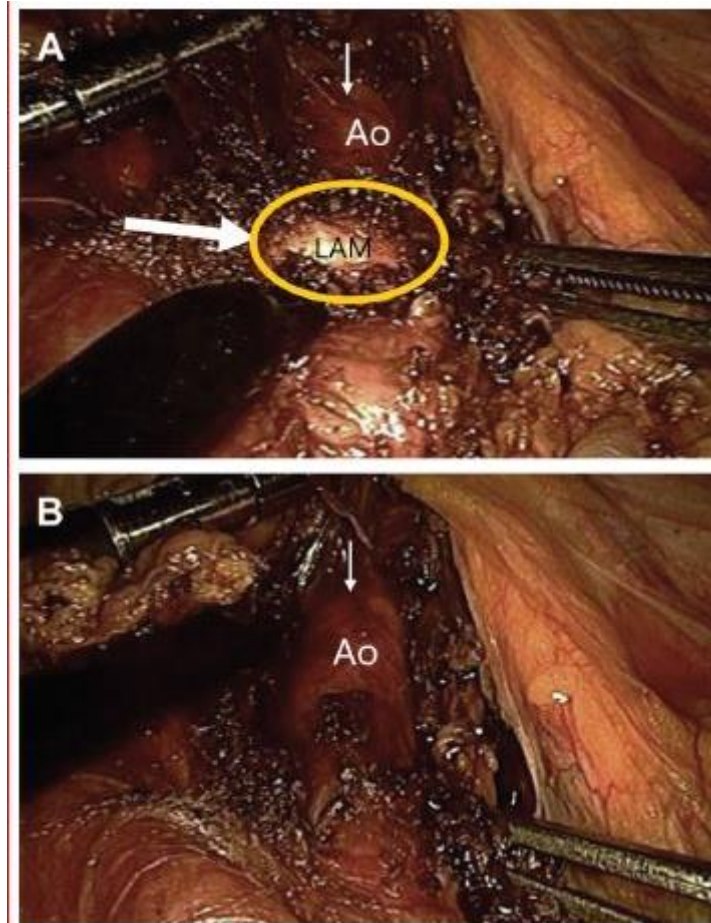


Figure 17 : vue coelioscopique de LAM (grande flèche et cercle jaune) avant décompression (A) et après décompression (B). Selon P. Walker et BM Smithers : « Outcome prédictifs in médian arcuate ligament syndrome.

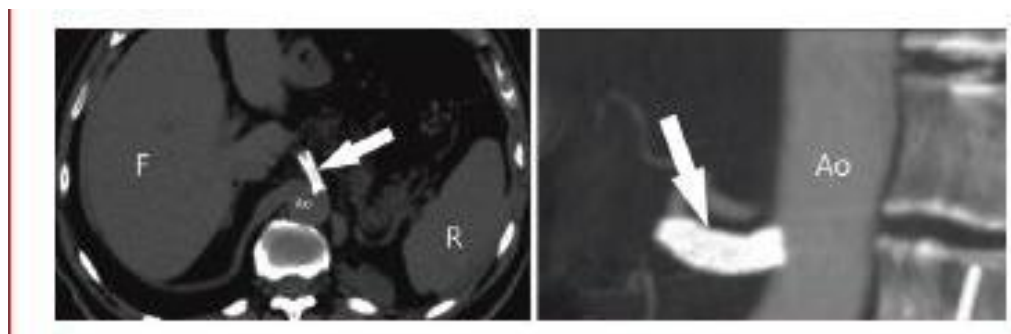


Figure 18 : Coupe transversale par tomodensitométrie d'une endoprothèse cœliaque (flèche blanche) par angioplastie après chirurgie de décompression.

Facteurs prédictifs du traitement :

Il faut noter que la symptomatologie peut ne pas disparaître en post opératoire d'où l'établissement des facteurs prédictifs afin d'estimer le rapport bénéfice risque de l'indication opératoire.

Reilly et Al ont posé des facteurs prédictifs favorables et défavorables en se basant sur 2 études rétrospectives faites respectivement sur une série de 43 patients et 44 patients .(93,94)

Ces études ont été basées sur 3 mesures de résultats :

- 1) Score de visick : comparaison de la symptomatologie pré et post-opératoire. (95)
- 2) Gastrointestinal symptom RATING SCALE (GSRS) : évaluation du dérangement des différents signes digestifs
- 3) ITEM SHORT FORM HEALTH SURVEY (SF-12) : en rapport avec la qualité de vie de santé physique et mentale . (96)

FPF	FPD
Genre féminin	Antécédents psychiatriques ou d'abus d'alcool
Perte de poids > 9kg	Perte de poids < 9kg
Douleur post-prandiale	Douleurs atypiques avec rémission
Âge de 40 à 60 ans	Âge > 60 ans
Dilatation post-sténotique à l'angiographie ou présence de collatérales *	

* notons que cette donnée est en contradiction avec l'étude menée par van Petersen *et al*, citée ci-dessus

Il a été constaté que le sexe féminin, le jeune âge, la perte de poids ainsi que l'absence de dilatation post sténotique à l'angiographie sont toujours lié à de meilleurs résultats post-opératoires. (97)

Par ailleurs, la douleur résiduelle peut être due à la compression prolongée qui entrainera par la suite des remaniements vasculaires intrinsèques tels que la fibrose animale.

Peu d'études permettant de collecter les malades susceptibles de bénéficier d'une abstention chirurgicale, une de ces études incluant 13 malades a déduit la non existence d'un symptôme lié au résultat de la prise en charge non opératoire. (98)

Temps opératoires :

Il est clair que l'étape la plus difficile du traitement chirurgical du syndrome du ligament arqué médian est la décision d'opérer ou non. Une discussion préopératoire franche avec le patient qui reconnaît la complexité de cette décision est toujours utile.

Le patient typique, jeune, en bonne santé et souffrant de douleurs invalidantes est généralement plus que disposé à accepter un éventuel manque d'efficacité en échange d'une plus grande possibilité de soulagement de la douleur, notamment parce qu'une laparotomie offre une valeur diagnostique supplémentaire.

En outre, le traitement de la compression du tronc cœliaque, même en cas de reconstruction vasculaire, est extrêmement sûr.

Une incision médiane supérieure est préférée par la plupart des auteurs. Pour exclure les causes non diagnostiquées de la douleur, une exploration approfondie de l'ensemble de l'abdomen est obligatoire.

La mobilisation et la rétraction vers la droite du lobe gauche du foie facilitent l'exposition de l'axe cœliaque à travers le ligament gastro-hépatique.

L'aorte supra-cœliaque, entièrement masquée par le diaphragme sus-jacent, est facilement palpée. Après avoir ouvert le rétro péritoine, la stratégie générale est de dégager le tissu crural de l'aorte antérieure, afin de rencontrer le tronc cœliaque à son origine.

Un Thrill est généralement présent à travers les structures de compression, qui comprennent des bandes diaphragmatique, musculaires et tendineuses, des fibres du plexus cœliaque, et des lymphatiques hypertrophiés.

La division progressive de ces structures entraîne un gonflement et un déroulement spectaculaire du tronc cœliaque, qui est ensuite squelettisé pour permettre, si on le souhaite, l'introduction d'un angio cathéter pour la mesure de la pression intra-artérielle par l'artère splénique ou l'artère commune ou l'artère hépatique commune.

Une simple inspection du tronc cœliaque après le relâchement de la compression est susceptible de révéler une taille annulaire qui peut abriter la sténose. Dans ce cas ou en cas de persistance d'un thrill, une forme de reconstruction est également nécessaire. Si l'artère apparaît normale et qu'il n'y a plus de thrill, une comparaison des pressions de l'artère splénique et de l'artère systémique est recommandée.

Parce que tout gradient mesuré est anormal et indique une sténose, il faut envisager une revascularisation du tronc cœliaque. Un bon argument peut être avancé pour tenter de dilater la lésion sténotique avant de recourir à une reconstruction ouverte.

La dilatation du tronc cœliaque est réalisée à l'aide de dilatateurs coronaires en acier inoxydable, avancés de manière rétrograde dans et à travers le tronc cœliaque à partir d'une artériotomie de l'artère splénique.

Ceci peut être réalisé sans occlusion aortique ou peut nécessiter un clampage aortique proximal. Si un gradient de pression persiste après le passage en série de dilatateurs gradués (jusqu'à 6 mm), une reconstruction formelle est probablement nécessaire.

Le traitement définitif doit rétablir un flux antérograde sans entrave dans le tronc cœliaque. Lorsque ce dernier est suffisamment long avec un rétrécissement proximal mais un calibre distal normal, une résection avec réimplantation de la partie normale du tronc est faisable.

Plus couramment, un pontage aorto-coeliaque est réalisé après résection de l'artère lésée.

Bien qu'un greffon d'interposition court en Dacron de 6 mm fonctionne bien, offrant une correspondance de taille raisonnable pour une anastomose cœliaque termino-terminale, la veine saphène peut être préférable chez les jeunes patients.

Les artères cœliaques modérément sténosées sur de courtes distances peuvent être traitées de manière satisfaisante par angioplastie de patch veineux.

Enfin, en raison des questions non résolues concernant la contribution du tissu neural hypertrophique à la pathogenèse de la douleur chez ces patients, peu de choses sont perdues et beaucoup peuvent être gagnées par une excision relativement large du plexus cœliaque.

L'une des raisons en est que la résection (par rapport à une simple division) peut empêcher la reformation d'une bande constrictive en plus du fait qu'une partie de la douleur peut répondre à l'ablation des fibres douloureuses du plexus cœliaque.

3. DISCUSSION :

Ces dernières années, on a pu constater une tendance à l'intervention laparoscopique pour décompresser l'artère cœliaque.

L'intervention endovasculaire seule ne traite pas la compression extrinsèque de l'artère cœliaque et s'est par la suite avérée inefficace en tant que traitement isolé du SLAM.

Une sténose persistante de l'artère cœliaque après décompression peut être appréciée avec une évaluation Doppler portative peropératoire voire une angiographie .

Cela peut être résolu par une reconstruction artérielle, dont des exemples comprennent un pontage aorto-coélique ou une angioplastie par patch de l'artère coélique.

La conversion de la laparoscopie à la chirurgie ouverte est généralement nécessaire pour la reconstruction vasculaire.

L'angioplastie transluminale percutanée avec ou sans pose de stent fournit une approche endovasculaire complémentaire à la revascularisation d'une sténose persistante après libération de LAM.

Jiminez et al ont effectué une revue des études rapportant les résultats des interventions chirurgicales pour le SLAM. (99)

Vingt études rapportant des données de 400 patients subissant une intervention chirurgicale pour un SLAM ont été incluses ; dont 279 ont subi une division LAM ouverte et 121 ont reçu une division laparoscopique.

La durée du suivi variait de 10 à 229 mois pour le groupe ouvert et de 6 à 44 mois pour le groupe laparoscopique.

La majorité des études incluses ont rapporté des données sur moins de 20 patients, avec un suivi de moins de 3 ans.

Dans l'ensemble, 85 % des patients ont signalé un soulagement immédiat des symptômes postopératoires (groupe ouvert, 78 % ; groupe laparoscopique, 96 %). Les taux de récurrence tardive étaient de 6,8 % pour les patients traités par division ouverte du LAM et de 5,7 % pour les patients traités par laparoscopie ; 9,1% des procédures laparoscopiques ont été converties en chirurgie ouverte en raison d'un saignement.

Les résultats de la qualité de vie et les comparaisons des données sur les événements indésirables faisaient défaut ; cependant, l'étude indique qu'aucun décès lié à la procédure ou péri opératoire précoce n'a été signalé.

Une seule des études incluses dans la revue comparait directement la libération ouverte de MAL et la ganglionectomie (n = 6) avec la libération laparoscopique de LAM et la ganglionectomie (n = 8) dans une cohorte de patients souffrant de douleurs abdominales chroniques inexplicables et de preuves radiologiques de compression extrinsèque du LAM.

Les auteurs ont conclu que les deux procédures peuvent être réalisées en toute sécurité avec une morbidité minimale.

Ils ont noté des différences significatives uniquement pour la durée du séjour à l'hôpital (groupe laparoscopique, 2,3 jours ; groupe ouvert, 7,0 jours ; $P \leq 0,05$) et le temps d'alimentation (groupe ouvert, 2,8 jours ; groupe laparoscopique, 1,0 jour ; $P \leq 0,05$), qui étaient tous deux meilleurs dans le groupe laparoscopique.

La petite taille de l'échantillon (14 patients) et la courte durée médiane de suivi (14,0 mois) limitent les conclusions de cette étude.

De plus, deux des patients du groupe laparoscopique ont dû être convertis en chirurgie ouverte en raison d'un saignement peropératoire.

Des approches rétro péritonéales endoscopiques de la libération du LAM ont également été rapportées.

Dans une série de cas de 46 personnes ayant reçu un diagnostic du SLAM (100) (sur la base de symptômes positifs, de preuves angiographiques de compression de l'artère cœliaque et de résultats GET positifs pour l'ischémie), 89 % des patients ont signalé soit une résolution des symptômes, soit une

amélioration significative lors d'un suivi médian de 20 mois.

Un seul patient a nécessité une conversion en laparotomie (en raison d'un saignement de l'artère surrénale) et un pneumothorax est survenu chez trois personnes.

Aucune autre complication n'a été signalée et la durée moyenne d'hospitalisation était de 5,6 jours.

Ho et al¹¹ ont comparé les résultats d'une intervention chirurgicale (laparoscopique [n = 38] ou libération ouverte [n = 5] du MAL) avec la prise en charge non opératoire du SLAM

La ganglionectomie cœliaque plutôt que la simple neurolyse est recommandée comme moyen de traiter la douleur neuropathique associée au SLAM.

Un diagnostic du SLAM a été posé sur la base de symptômes de douleurs abdominales chroniques et d'une compression extrinsèque de l'artère cœliaque confirmée radiologiquement (le GET ne faisait pas partie du bilan diagnostique).

Ils ont signalé une résolution ou une amélioration des symptômes chez 95 % des patients du groupe chirurgical (n = 43) contre 33 % dans le groupe non chirurgical (n = 24) après un examen rétrospectif.

Cependant, les différences entre les groupes limitent les comparaisons fiables. Les différences notables comprenaient plus de patients avec une sténose de l'artère cœliaque > 70 % (groupe chirurgical, 62 % ; groupe non opératoire, 36 %) et moins de patients souffrant de douleurs abdominales non provoquées (groupe chirurgical, 33 % ; groupe non opératoire, 64 %) dans le groupe chirurgical comparé avec le groupe non opératoire.

La libération du LAM assistée par robot et la ganglionectomie cœliaque représentent une modalité de traitement émergente pour les personnes atteintes du SLAM.

Do et al (92) ont constaté que la libération laparoscopique du LAM avait des durées opératoires significativement plus courtes que la libération laparoscopique assistée par robot, mais ont conclu que les deux sont des interventions sûres et efficaces dans leur cohorte rétrospective de 16 patients présentant des symptômes abdominaux chroniques inexplicables et une compression de l'artère cœliaque.

Des comparaisons directes et randomisées de la libération du LAM avec et sans revascularisation artérielle (sous la forme d'une reconstruction de l'artère cœliaque ou d'une angioplastie transluminale percutanée) font défaut.

Schweizer et al (101) ont présenté une série de cas rétrospectifs de huit patients pédiatriques atteints de MALS (diagnostic basé sur des symptômes de douleur abdominale chronique et un bruit épigastrique audible) qui ont subi une libération chirurgicale de MAL sans aucune forme de revascularisation artérielle, et tous étaient asymptomatiques à la fin de suivi (plage de suivi, 3-18 ans).

De plus, van Petersen et al ont effectué une libération de MAL par une approche rétro péritonéale endoscopique chez 46 patients présentant des symptômes et des signes GET d'ischémie. Chez 36 de ces patients, aucune reconstruction artérielle ou revascularisation endovasculaire n'a été réalisée. Après un suivi médian de 20 mois, 89 % de tous les patients étaient asymptomatiques ou présentaient une amélioration symptomatique significative.

Au contraire, une cohorte rétrospective (102) de huit individus adultes atteints de MALS traités par libération de MAL ouverte et ganglionectomie cœliaque sans revascularisation artérielle avait un taux de récurrence des symptômes de 100 % à la fin du suivi (moyenne, 19,1 ans). Prédire les patients chez qui la reconstruction artérielle offrirait un bénéfice représente un défi permanent dans la prise en charge du MALS.

Conclusion

Malgré une meilleure compréhension de la pathologie, le diagnostic du syndrome du ligament arqué médian reste difficile.

Une attention particulière doit être apportée à la symptomatologie ainsi que le terrain, qui fournit à eux deux un indice diagnostique majeur.

L'angioscanner avec reconstruction reste un examen non invasif suffisamment sensible et spécifique, afin de diminuer l'intervalle séparant le début des symptômes et le diagnostic de l'ischémie mésentérique lié au SLAM, avec l'espoir de réduire le taux de morbi-mortalité de cette rare affection lié au risque de survenue d'infarctus entéro-mésentérique à long terme.

L'artériographie reste un examen permettant de visualiser précisément l'ensemble des lésions des artères digestives associées.

Les objectifs du traitement du SLAM et de la revascularisation du tronc cœliaque sont d'une part la disparition de la symptomatologie douloureuse et la possibilité d'une alimentation normale, et d'autre part la prévention d'ischémie mésentérique, qui reste actuellement un défi thérapeutique.

Le traitement de référence, visant la restauration de la circulation entéro mésentérique, reste la chirurgie vasculaire restauratrice à savoir la décompression chirurgicale associée à la transposition du tronc cœliaque, mais comptes tenus du terrain des patients et des risques de morbi-mortalités per et post-opératoires, le traitement endovasculaire occupe le rôle de complément à la chirurgie vasculaire.



Résumés



Résumé

Titre : Ischémie mésentérique chronique révélé par le syndrome du ligament arqué médian (à propos d'un cas)

Auteur : Mohamed Yassine GOUNNI

Rapporteur : Pr Brahim LEKEHAL

Mots clés : Ligament arqué , ischémie mésentérique chronique , Tronc coeliaque , décompression chirurgicale , Angioscanner , Artériographie

Introduction :

Le syndrome du ligament arqué est défini comme l'ensemble des signes cliniques liés à la compression extrinsèque du tronc coeliaque par le ligament arqué .

Il représente la deuxième cause d'ischémie mésentérique chronique après l'athérosclérose se manifestant généralement par des douleurs abdominales post prandiales avec perte de poids importante

Cette thèse visait à décrire l'anatomie et la physiopathologie de ce syndrome .

Matériel et méthode :

Il s'agit d'une revue de littérature portant sur un patient de 35 ans ayant comme antécédent une gastrite à HP traité (oméprazole) qui présentait des douleurs abdominales avec notion d'amaigrissement

Un angioscanner a été réalisé objectivant une compression du tronc coeliaque par le ligament arqué médian.

Une indication de transposition du tronc coeliaque a été retenue avec une bonne amélioration postopératoire.

Discussion :

Ce syndrome se manifeste par des signes d'ischémie mésentérique chronique , dont le maître symptôme est la douleur épigastrique induites par l'exercice ou postprandiale ainsi que des nausées, des vomissements et une perte de poids .

Actuellement, il n'existe aucun consensus de groupe sur les critères diagnostiques. L'angioscanner ,l'échographie doppler et l'angiographie sont utilisés dans différentes combinaisons et avec des valeurs diagnostiques variables dans la littérature.

La prise en charge chirurgicale implique la décompression de la constriction du ligament arqué de l'artère coeliaque; ainsi qu'une reconstruction vasculaire une intervention chirurgicale robotique, laparoscopique, endoscopique rétropéritonéale et ouverte peut apporter un soulagement efficace des symptômes, mais les données de suivi à long terme (> 5 ans) font défaut.

Summary

Title: Chronic mesenteric ischemia revealed by median arcuate ligament syndrome (about a case)

Author : Mohamed Yassine GOUNNI

Rapporteur : Pr Brahim LEKEHAL

Key words : Median arcuate ligament, chronic mesenteric ischemia, celiac trunk, surgical decompression, Angioscanner, arteriography

Introduction :

The arcuate ligament syndrome is defined as the set of clinical signs related to the extrinsic compression of the celiac trunk by the arcuate ligament.

It is the second most common cause of chronic mesenteric ischemia after atherosclerosis and is usually manifested by postprandial abdominal pain with significant weight loss.

Diagnosis is often delayed.

This thesis aimed to describe the anatomy and pathophysiology of this syndrome.

Materials and Methods:

This is a review of the literature concerning a 35-year-old patient hospitalized in the vascular surgery department at the Ibn Sina University Hospital with a history of HP gastritis treated (omeprazole) who presented with periumbilical abdominal pain and weight loss.

After long investigations that came back without any particularity, an angioscanner was performed showing a compression of the celiac trunk by the median arch ligament.

An indication of transposition of the celiac trunk was retained with a good postoperative improvement.

Discussion:

This syndrome is manifested by signs of chronic mesenteric ischemia, with exercise-induced or postprandial epigastric pain as well as nausea, vomiting, and weight loss as the chief symptom.

Currently, there is no group consensus on diagnostic criteria. Angioscan, Doppler ultrasound, angiography and gastric exercise tonometry are used in different combinations and with variable diagnostic values in the literature.

Surgical management involves decompression of the constriction of the medial arch ligament of the celiac artery; as well as vascular reconstruction robotic, laparoscopic, retroperitoneal endoscopic, and open surgical procedures can provide effective symptom relief, but long-term follow-up data (>5 years) are lacking.

Patients treated non-surgically appear to have poorer outcomes.

ملخص

العنوان: الإقفار المساريقي المزمن الذي كشف عنه متلازمة الرباط المقوس المتوسط (حول حالة)

المؤلف: محمد ياسين كوني

المقرر: الأستاذ إبراهيم لكلل

الكلمات المفتاحية: الرباط المقوس المتوسط ، نقص تروية المساريق المزمن ، الجذع البطني ، تخفيف الضغط الجراحي

، مسح الأوعية الدموية ، تصوير الشرايين

مقدمة :

تُعرّف متلازمة الرباط المقوس بأنها مجموعة من العلامات السريرية المتعلقة بالضغط الخارجي للجذع البطني بواسطة الرباط المقوس.

إنه السبب الثاني الأكثر شيوعاً للإقفار المساريقي المزمن بعد تصلب الشرايين ويتجلى عادةً في آلام البطن بعد الأكل مع فقدان الوزن بشكل كبير.

غالبًا ما يتأخر التشخيص.

هدفت هذه الأطروحة إلى وصف التشريح والفيزيولوجيا المرضية لهذه المتلازمة.

المواد والأساليب

هذه مراجعة للأدبيات المتعلقة بمرضى يبلغ من العمر 35 عامًا تم إدخاله إلى المستشفى في قسم جراحة الأوعية الدموية في مستشفى ابن سينا الجامعي ولديه التهاب المعدة الذي تم علاجه والذي عانى من آلام في البطن وفقدان الوزن.

بعد تحقيقات طويلة عادت دون أي خصوصية ، تم إجراء مسح للأوعية يظهر انضغاط الجذع البطني بواسطة الرباط القوسي المتوسط

مناقشة:

تتجلى هذه المتلازمة من خلال علامات نقص تروية المساريق المزمن ، مع ألم شرسوفي ناتج عن ممارسة الرياضة أو بعد الأكل بالإضافة إلى الغثيان والقيء وفقدان الوزن كأعراض رئيسية

حاليًا ، لا يوجد إجماع جماعي على معايير التشخيص .

تستخدم الموجات فوق الصوتية دوبلرية وتصوير الأوعية وقياس توتر المعدة في مجموعات مختلفة وقيم تشخيصية متغيرة في الأدبيات

تتضمن الإدارة الجراحية تخفيف الضغط عن انقباض الرباط القوسي الإنسي للشريان البطني ؛ بالإضافة إلى إعادة بناء الأوعية الدموية باستخدام الروبوت ، والتنظير البطني ، والتنظير الداخلي خلف الصفاق ، والعمليات الجراحية المفتوحة يمكن أن توفر تخفيفاً فعالاً للأعراض ، ولكن بيانات المتابعة طويلة المدى (> 5 سنوات) غير متوفرة

المرضى الذين عولجوا بدون جراحة يبدو أن نتائجهم أسوأ.



Bibliographie



- [1] Harjola PT. A RARE OBSTRUCTION OF THE COELIAC ARTERY. REPORT OF A CASE. *Ann Chir Gynaecol Fenn.* 1963;52:547-50.
- [2] Bech FR. Celiac artery compression syndromes. *Surg Clin North Am.* avr 1997;77(2):409-24.
- [3] Goodall R, Langridge B, Onida S, Ellis M, Lane T, Davies AH. Median arcuate ligament syndrome. *J Vasc Surg.* juin 2020;71(6):2170-6.
- [4] Bacourt F, Tcherdakoff P, Marchand M, Lauru N. [Revascularization of the limbs and visceral arteries from the thoracic aorta by abdominal approach]. *J Mal Vasc.* 1982;7(3):248-9.
- [5] PARC R, CHIRURGIE ARTÈRES DIGESTIVES, EDITION AERSV, NOVEMBRE 1999.
- [6] CHAPLIER. ANGIOPLASTIE DES LÉSIONS DE L'ARTÈRE MÉSENTÉRIQUE SUPÉRIEURE DANS LE TRAITEMENT DEL'ISCHÉMIE MÉSENTÉRIQUE SUPÉRIEURE. 2004;
- [7] COLOMBANI S. ISCHÉMIE MÉSENTÉRIQUE CHRONIQUE: DIAGNOSTIC ET TRAITEMENT, A PROPOS DE 02 CAS. 1992;
- [8] POTEREAU V. L'angioplastie endoluminale percutanée des artères digestives dans l'ischémie mésentérique chronique: bilan d'une expérience et revue de la littérature. 2002;
- [9] Mellière D. [Variations of the hepatic arteries and the pancreatic junction Classification and incidence. Arteriographic and surgical detection. Effects on hepatic pedicle surgery, excision of the pancreas and pancreatic and liver grafts]. *J Chir (Paris).* janv 1968;95(1):5-42.
- [10] CHEVALLIER J. ANATOMIE: LE TRONC (VOL1). 1998;
- [11] Petrovsky BV, Gavrilenko AV. Diagnostic investigation and special treatment of chronic abdominal ischaemia. *Int Angiol J Int Union Angiol.* 1988;7(3):214-8.
- [12] STEINHEIL. Essai sur l'anatomie et la médecine opératoire du tronc cœliaque et de ses branches de l'artère hépatique en particulier P do Rio-Branco. 1912;
- [13] Lord RS, Stoney RJ, Wylie EJ. Coeliac-axis compression. *Lancet Lond Engl.* 12 oct 1968;2(7572):795-8.

- [14] Szilagyi DE, Rian RL, Elliott JP, Smith RF. The celiac artery compression syndrome: does it exist? *Surgery*. déc 1972;72(6):849-63.
- [15] J,M CHEVALLIER. artères de l'estomac, Anatomie des ane"r" digestives : Actualités de chirurgie viscérale : 1999,.
- [16] Terminaison de l'artère splénique (Download scientific diagram guid 13).
- [17] Skinner D, Wehrle CJ, Van Fossen K. Anatomy, Abdomen and Pelvis, Inferior Mesenteric Artery. In: StatPearls [Internet]. Treasure Island (FL): StatPearls Publishing; 2022 [cité 4 mars 2023]. Disponible sur: <http://www.ncbi.nlm.nih.gov/books/NBK482156/>
- [18] Arráez-Aybar LA, Bueno-López JL, Raio N. Toledo School of Translators and their influence on anatomical terminology. *Ann Anat Anat Anz Off Organ Anat Ges*. mars 2015;198:21-33.
- [19] Dr Boussouar. LE DIAPHRAGME thoraco-abdominal Laboratoire d'anatomie Faculté de médecine de Sétif.
- [20] accurate median ligament FAHRNIPEDIA.
- [21] Dunbar JD, Molnar W, Beman FF, Marable SA. Compression of the celiac trunk and abdominal angina. *Am J Roentgenol Radium Ther Nucl Med*. nov 1965;95(3):731-44.
- [22] Curl JH, Thopson NW, Stanley JC. Median arcuate ligament compression of the celiac and superior mesenteric arteries. *Ann Surg*. févr 1971;173(2):314-20.
- [23] Debakey ME, Burch G, Ray T, Ochsner A. The « Borrowing-lending » Hemodynamic Phenomenon (Hemometakinesia) and its Therapeutic Application in Peripheral
- [24] Flinn WR, Rizzo RJ, Park JS, Sandager GP. Duplex scanning for assessment of mesenteric ischemia. *Surg Clin North Am*. févr 1990;70(1):99-107.
- [25] Qamar MI, Read AE. Effects of ingestion of carbohydrate, fat, protein, and water on the mesenteric blood flow in man. *Scand J Gastroenterol*. janv 1988;23(1):26-30.
- [26] Connolly JE, Stemmer EA. Intestinal gangrene as the result of mesenteric arterial steal. *Am J Surg*. août 1973;126(2):197-204.
- [27] Arnold DL, Karpinski KF, McGuire PF, Nera EA, Zawidzka ZZ, Lok E, et al. A short-term feeding study with deoxynivalenol (vomitoxin) using rats. *Fundam Appl Toxicol Off J Soc Toxicol*. mai 1986;6(4):691-6.

- [28] Levinsky RA, Lewis RM, Bynum TE, Hanley HG. Digoxin induced intestinal vasoconstriction. The effects of proximal arterial stenosis and glucagon administration. *Circulation*. juill 1975;52(1):130-6.
- [29] Petrovsky BV, Gavrilenko AV. Diagnostic investigation and special treatment of chronic abdominal ischaemia. *Int Angiol J Int Union Angiol*. 1988;7(3):214-8.
- [30] Poole JW, Sammartano RJ, Boley SJ. Hemodynamic basis of the pain of chronic mesenteric ischemia. *Am J Surg*. févr 1987;153(2):171-6.
- [31] Rosenblum JD, Boyle CM, Schwartz LB. The mesenteric circulation. Anatomy and physiology. *Surg Clin North Am*. avr 1997;77(2):289-306.
- [32] Gómez-Rubio M, Opio V, Acín F, Guilleuma J, Moyano E, García J. Chronic mesenteric ischemia: a cause of refractory duodenal ulcer. *Am J Med*. mars
- [33] Van Damme H, Jacquet N, Belaiche J, Creemers E, Limet R. Chronic ischaemic gastritis: an unusual form of splanchnic vascular insufficiency. *J Cardiovasc Surg (Torino)*. 1992;33(4):451-3.
- [34] Fiddian-Green RG, Stanley JC, Nostrant T, Phillips D. Chronic gastric ischemia. A cause of abdominal pain or bleeding identified from the presence of gastric mucosal acidosis. *J Cardiovasc Surg (Torino)*. 1989;30(5):852-9.
- [35] Bull DA, Hunter GC, Crabtree TG, Bernhard VM, Putnam CW. Hepatic ischemia, caused by celiac axis compression, complicating pancreaticoduodenectomy. *Ann Surg*. mars 1993;217(3):244-7.
- [36] Fortner JG, Watson RC. Median arcuate ligament obstruction of celiac axis and pancreatic cancer. *Ann Surg*. déc 1981;194(6):698-700.
- [37] Kohler TR, Debas H, Cramers M, Strandness DE. Pancreaticoduodenectomy and the celiac artery compression syndrome. *Ann Vasc Surg*. janv 1990;4(1):77-80.
- [38] Thompson NW, Eckhauser FE, Talpos G, Cho KJ. Pancreaticoduodenectomy and celiac occlusive disease. *Ann Surg*. avr 1981;193(4):399-406.
- [39] Sproat IA, Pozniak MA, Kennell TW. US case of the day. Median arcuate ligament syndrome (celiac artery compression syndrome). *Radiogr Rev Publ Radiol Soc N Am Inc*. nov 1993;13(6):1400-2.

- [40] Scholbach T. Celiac artery compression syndrome in children, adolescents, and young adults: clinical and color duplex sonographic features in a series of 59 cases. *J Ultrasound Med Off J Am Inst Ultrasound Med.* mars 2006;25(3):299-305.
- [41] Columbo JA, Trus T, Nolan B, Goodney P, Rzucidlo E, Powell R, et al. Contemporary management of median arcuate ligament syndrome provides early symptom improvement. *J Vasc Surg.* juill 2015;62(1):151-6.
- [42] Mak GZ, Speaker C, Anderson K, Stiles-Shields C, Lorenz J, Drossos T, et al. Median arcuate ligament syndrome in the pediatric population. *J Pediatr Surg.* nov 2013;48(11):2261-70.
- [43] Tandon V, Shanna R, Pande GK. Post-traumatic pancreatitis with associated aneurysm of the splenic artery: report of 2 cases and review of the literature. *Can J Surg J Can Chir.* juin 1999;42(3):215-9.
- [44] Weber JM, Boules M, Fong K, Abraham B, Bena J, El-Hayek K, et al. Median Arcuate Ligament Syndrome Is Not a Vascular Disease. *Ann Vasc Surg.* janv 2016;30:22-7.
- [45] Gloviczki P, Duncan AA. Treatment of celiac artery compression syndrome: does it really exist? *Perspect Vasc Surg Endovasc Ther.* sept 2007;19(3):259-63.
- [46] Desmond CP, Roberts SK. Exercise-related abdominal pain as a manifestation of the median arcuate ligament syndrome. *Scand J Gastroenterol.* déc 2004;39(12):1310-3.
- [47] Tulloch AW, Jimenez JC, Lawrence PF, Dutson EP, Moore WS, Rigberg DA, et al. Laparoscopic versus open celiac ganglionectomy in patients with median arcuate ligament syndrome. *J Vasc Surg.* nov 2010;52(5):1283-9.
- [48] Ghulam QM, Bredahl KK, Axelsen T, Hvolris LE, Kristiansen VB, Schulze S, et al. [Median arcuate ligament syndrome]. *Ugeskr Laeger.* 21 sept 2015;177(39):V03150284.
- [49] Björck M, Koelemay M, Acosta S, Bastos Goncalves F, Kölbel T, Kolkman JJ, et al. Editor's Choice - Management of the Diseases of Mesenteric Arteries and Veins: Clinical Practice Guidelines of the European Society of Vascular Surgery (ESVS). *Eur J Vasc Endovasc Surg Off J Eur Soc Vasc Surg.* avr 2017;53(4):460-510.

- [50] Nicoloff AD, Williamson WK, Moneta GL, Taylor LM, Porter JM. Duplex ultrasonography in evaluation of splanchnic artery stenosis. *Surg Clin North Am.* avr 1997;77(2):339-55.
- [51] Landwehr P, Schindler R, Heinrich U, Dölken W, Krahe T, Lackner K. Quantification of vascular stenosis with color Doppler flow imaging: in vitro investigations. *Radiology.* mars 1991;178(3):701-4.
- [52] Y.SENTOU. ECHO-DOPPLER DES VAISSEAUX DIGESTIFS. 2009.
- [53] Gruber H, Loizides A, Peer S, Gruber I. Ultrasound of the median arcuate ligament syndrome: a new approach to diagnosis. *Med Ultrason.* mars 2012;14(1):5-9.
- [54] Hoffman MA, Fallon JT, Greenfield AJ, Waltman AC, Athanasoulis CA, Block PC. Arterial pathology after percutaneous transluminal angioplasty. *AJR Am J Roentgenol.* juill 1981;137(1):147-9.
- [55] van Petersen AS, Kolkman JJ, Gerrits DG, van der Palen J, Zeebregts CJ, Geelkerken RH, et al. Clinical significance of mesenteric arterial collateral circulation in patients with celiac artery compression syndrome. *J Vasc Surg.* mai 2017;65(5):1366-74.
- [56] Bron KM, Redman HC. Splanchnic artery stenosis and occlusion. Incidence; arteriographic and clinical manifestations. *Radiology.* févr 1969;92(2):323-8.
- [57] Cornell SH. Severe stenosis of the celiac artery. Analysis of patients with and without symptoms. *Radiology.* mai 1971;99(2):311-6.
- [58] Patten RM, Coldwell DM, Ben-Menachem Y. Ligamentous compression of the celiac axis: CT findings in five patients. *AJR Am J Roentgenol.* mai 1991;156(5):1101-3.
- [59] Iobst TP, Lamb KM, Spitzer SL, Patel RN, Alrefai SS. Median Arcuate Ligament Syndrome. *Cureus.* févr 2022;14(2):e22106.
- [60] Mandzhieva B, Zafar H, Jain A, Manoucheri M. Median arcuate ligament syndrome: Incidental finding or real problem? *Cleve Clin J Med.* 1 mars 2021;88(3):140-2.
- [61] Almeida JI, Coelho MN, Armas I, Soares C, Santos T, Freitas C. Median arcuate ligament syndrome: A case report of a rare disease. *Int J Surg Case Rep.* janv 2022;90:106686.

- [62] Li KC, Whitney WS, McDonnell CH, Fredrickson JO, Pelc NJ, Dalman RL, et al. Chronic mesenteric ischemia: evaluation with phase-contrast cine MR imaging. *Radiology*. janv 1994;190(1):175-9.
- [63] Li KC. Magnetic resonance angiography of the visceral arteries: techniques and current applications. *Endoscopy*. août 1997;29(6):496-503.
- [64] Prince MR, Narasimham DL, Stanley JC, Chenevert TL, Williams DM, Marx MV, et al. Breath-hold gadolinium-enhanced MR angiography of the abdominal aorta and its major branches. *Radiology*. déc 1995;197(3):785-92.
- [65] Holland GA, Dougherty L, Carpenter JP, Golden MA, Gilfeather M, Slossman F, et al. Breath-hold ultrafast three-dimensional gadolinium-enhanced MR angiography of the aorta and the renal and other visceral abdominal arteries. *AJR Am J Roentgenol*. avr 1996;166(4):971-81.
- [66] Shirkhoda A, Konez O, Shetty AN, Bis KG, Ellwood RA, Kirsch MJ. Mesenteric circulation: three-dimensional MR angiography with a gadolinium-enhanced multiecho gradient-echo technique. *Radiology*. janv 1997;202(1):257-61.
- [67] Otte JA, Geelkerken RH, Oostveen E, Mensink PBF, Huisman AB, Kolkman JJ. Clinical impact of gastric exercise tonometry on diagnosis and management of chronic gastrointestinal ischemia. *Clin Gastroenterol Hepatol Off Clin Pract J Am Gastroenterol Assoc*. juill 2005;3(7):660-6.
- [68] Sana A, Vergouwe Y, van Noord D, Moons LMG, Pattynama PMT, Verhagen HJM, et al. Radiological imaging and gastrointestinal tonometry add value in diagnosis of chronic gastrointestinal ischemia. *Clin Gastroenterol Hepatol Off Clin Pract J Am Gastroenterol Assoc*. mars 2011;9(3):234-41.
- [69] Mensink PBF, van Petersen AS, Kolkman JJ, Otte JA, Huisman AB, Geelkerken RH. Gastric exercise tonometry: the key investigation in patients with suspected celiac artery compression syndrome. *J Vasc Surg*. août 2006;44(2):277-81.
- [70] Bradbury AW, Brittenden J, McBride K, Ruckley CV. Mesenteric ischaemia: a multidisciplinary approach. *Br J Surg*. nov 1995;82(11):1446-59.

- [71] Kirshbaum JD. Abdominal aortitis with stenosis (Takayasu's disease) and occlusive superior mesenteric arteritis associated with renal artery stenosis and hypertension. Case report and review of the literature. *Am Heart J.* déc 1970;80(6):811-5.
- [72] Klass AA. Embolectomy in acute mesenteric occlusion. *Ann Surg.* nov 1951;134(5):913-7.
- [73] Kerr GS, Hallahan CW, Giordano J, Leavitt RY, Fauci AS, Rottem M, et al. Takayasu arteritis. *Ann Intern Med.* 1 juin 1994;120(11):919-29.
- [74] Robbs JV, Abdool-Carrim AT, Kadwa AM. Arterial reconstruction for non-specific arteritis (Takayasu's disease): medium to long term results. *Eur J Vasc Surg.* juill 1994;8(4):401-7.
- [75] Hatemi G, Seyahi E, Fresko I, Talarico R, Hamuryudan V. One year in review 2020: Behçet's syndrome. *Clin Exp Rheumatol.* 2020;38 Suppl 127(5):3-10.
- [76] Krupski WC, Selzman CH, Whitehill TA. Unusual causes of mesenteric ischemia. *Surg Clin North Am.* avr 1997;77(2):471-502.
- [77] Ratbi MI, Abissegue GY, Tarchouli M, Tajedine MT. [Severe mesenteric infarction by superior mesenteric artery occlusion in a patient suffering from Buerger's disease]. *Pan Afr Med J.* 2014;19:322.
- [78] Wolf EA, Sumner DS, Strandness DE. Disease of the mesenteric circulation in patients with thromboangiitis obliterans. *Vasc Surg.* 1972;6(5):218-23.
- [79] Mishra SS, Mishra TS, Mitra S, Kumar P. Intestinal thromboangiitis obliterans: a case report. *J Med Case Reports.* 23 avr 2021;15(1):215.
- [80] Ito M, Nihei Z, Ichikawa W, Mishima Y. Intestinal ischemia resulting from Buerger's disease: report of a case. *Surg Today.* 1993;23(11):988-92.
- [81] Nuzzo A, Ronot M, Maggiori L, Joly F, Corcos O. [Abdominal pain of vascular cause]. *Rev Med Interne.* févr 2019;40(2):129-31.
- [82] Edwards WH, Martin RS, Edwards WH, Mulherin JL. Surviving gastrointestinal infarction due to polyarteritis nodosa: a rare event. *Am Surg.* mars 1992;58(3):167-72.
- [83] Van Elburg RM, Henar EL, Bijleveld CM, Prins TR, Heymans HS. Vascular compromise prior to intestinal manifestations of Crohn's disease in a 14-year-old girl. *J Pediatr Gastroenterol Nutr.* janv 1992;14(1):97-100.

- [84] Desbois AC, Koskas F, Cacoub P. [Fibromuscular dysplasia]. *Rev Med Interne*. avr 2015;36(4):271-6.
- [85] Brasfield RD, Das Gupta TK. Von Recklinghausen's disease: a clinicopathological study. *Ann Surg*. janv 1972;175(1):86-104.
- [86] Brunner H, Stacher G, Bankl H, Grabner G. Chronic mesenteric arterial insufficiency caused by vascular neurofibromatosis. A case report. *Am J Gastroenterol*. nov 1974;62(5):442-7.
- [87] Krupski WC, Effeney DJ, Ehrenfeld WK. Spontaneous dissection of the superior mesenteric artery. *J Vasc Surg*. sept 1985;2(5):731-4.
- [88] Nguyen TV, Bader NM, Sidhu H, Cadacio C, Mendoza SM, Pham PTT, et al. Acute Kidney Failure in a Young African American Male. *Case Rep Nephrol*. 2019;2019:2591560.
- [89] Sun Z, Fritz DA, Turner S, Hardy DM, Meiler SE, Martin DC, et al. Celiac Plexus Block as a Predictor of Surgical Outcome for Sympathetically Mediated Abdominal Pain in a Case of Suspected Median Arcuate Ligament Syndrome: A Case Report. *AA*
- [90] San Norberto EM, Romero A, Fidalgo-Domingos LA, García-Saiz I, Taylor J, Vaquero C. Laparoscopic treatment of median arcuate ligament syndrome: a systematic review. *Int Angiol J Int Union Angiol*. déc 2019;38(6):474-83.
- [91] Roseborough GS. Laparoscopic management of celiac artery compression syndrome. *J Vasc Surg*. juill 2009;50(1):124-33.
- [92] Do MV, Smith TA, Bazan HA, Sternbergh WC, Abbas AE, Richardson WS. Laparoscopic versus robot-assisted surgery for median arcuate ligament syndrome. *Surg Endosc*. nov 2013;27(11):4060-6.
- [93] Ho KKF, Walker P, Smithers BM, Foster W, Nathanson L, O'Rourke N, et al. Outcome predictors in median arcuate ligament syndrome. *J Vasc Surg*. juin 2017;65(6):1745-52.
- [94] Reilly LM, Ammar AD, Stoney RJ, Ehrenfeld WK. Late results following operative repair for celiac artery compression syndrome. *J Vasc Surg*. janv 1985;2(1):79-91.
- [95] Williams S, Gillespie P, Little JM. Celiac axis compression syndrome: factors predicting a favorable outcome. *Surgery*. nov 1985;98(5):879-87.

- [96] Taylor A. qualité de vie en australie telle que mesurée par le questionnaire SF-12 : normes de la population pour 2003 : tendances de 1997 à 2003.
- [97] Baccari P, Civilini E, Dordoni L, Melissano G, Nicoletti R, Chiesa R. Celiac artery compression syndrome managed by laparoscopy. *J Vasc Surg.* juill 2009;50(1):134-9.
- [98] Evans WE. Long-term evaluation of the celiac band syndrome. *Surgery.* déc 1974;76(6):867-71.
- [99] Jimenez JC, Harlander-Locke M, Dutson EP. Open and laparoscopic treatment of median arcuate ligament syndrome. *J Vasc Surg.* sept 2012;56(3):869-73.
- [100] van Petersen AS, Vriens BH, Huisman AB, Kolkman JJ, Geelkerken RH. Retroperitoneal endoscopic release in the management of celiac artery compression syndrome. *J Vasc Surg.* juill 2009;50(1):140-7.
- [101] Schweizer P, Berger S, Schweizer M, Schaefer J, Beck O. Arcuate ligament vascular compression syndrome in infants and children. *J Pediatr Surg.* oct 2005;40(10):1616-22.
- [102] Geelkerken RH, van Bockel JH, de Roos WK, Hermans J. Coeliac artery compression syndrome: the effect of decompression. *Br J Surg.* juill 1990;77(7):807-9.



بسم الله الرحمن الرحيم

أقسم بالله العظيم

في هذه اللحظة التي يتم فيها قبولي عضوا في المهنة الطبية أتعهد علانية:

- ❖ بأن أكرس حياتي لخدمة الإنسانية.
- ❖ وأن أحترم أساتذتي وأعترف لهم بالجميل الذي يستحقونه.
- ❖ وأن أمارس مهنتي بواجب من ضميرتي وشرفي في جلاء صحة مريض هدي في الأول.
- ❖ وأن لا أفشي الأسرار المعهودة إلي.
- ❖ وأن أحافظ بكل ما لدي من وسائل على الشرف والتقاليد النبيلة لمهنة الطب.
- ❖ وأن أعتبر سائر الأطباء إخوة لي.
- ❖ وأن أقوم بواجبي نحو مرضاي بدون أي اعتبار ديني أو وطني أو عرقي أو سياسي أو اجتماعي.
- ❖ وأن أحافظ بكل حزم على احترام الحياة الإنسانية منذ نشأتها.
- ❖ وأن لا أستعمل معلوماتي الطبية بطرق يضر بحقوق الإنسان مهما لاقيت من تهديد.
- ❖ بكل هذا أتعهد عن كامل اختيار ومقسما بالله.

والله على ما أقول شهيد



بسم الله الرحمن الرحيم

أقسم بالله العظيم

في هذه اللحظة التي يتم فيها قبولي عضوا في المهنة الطبية أتعهد علانية:

- ❖ بأن أكرس حياتي لخدمة الإنسانية.
- ❖ وأن أحترم أساتذتي وأعترف لهم بالجميل الذي يستحقونه.
- ❖ وأن أمارس مهنتي بواجب من ضمير يهني وشرف في جاعلا صحة مريض هدي في الأول.
- ❖ وأن لا أفشي الأسرار المعهودة إلي.
- ❖ وأن أحافظ بكل ما لدي من وسائل على الشرف والتقاليد النبيلة لمهنة الطب.
- ❖ وأن أعتبر سائر الأطباء إخوة لي.
- ❖ وأن أقوم بواجبي نحو مرضاي بدون أي اعتبار ديني أو وطني أو عرقي أو سياسي أو اجتماعي.
- ❖ وأن أحافظ بكل حزم على احترام الحياة الإنسانية منذ نشأتها.
- ❖ وأن لا أستعمل معلوماتي الطبية بطرق يضر بحقوق الإنسان مهما لاقيت من تهديد.
- ❖ بكل هذا أتعهد عن كامل اختيار ومقسما بالله.

والله على ما أقول شهيد



المملكة المغربية
جامعة محمد الخامس بالرباط
كلية الطب والصيدلة



جامعة محمد الخامس بالرباط
Université Mohammed V de Rabat

٢٠٢٣

أطروحة رقم: 193

سنة: 2023

الإقفار المساريقي المزمن الذي كشف عنه متلازمة الرباط المقوس المتوسط (حول حالة واحدة)

أطروحة

قدمت ونوقشت علانية يوم: / / 2023

من طرفه

السيد محمد ياسين كوني

طبيب داخلي بالمركز الاستشفائي الجامعي ابن سينا بالرباط

لنيل دبلوم

دكتور في الطب

الكلمات الأساسية: الرباط المقوس المتوسط؛ نقص تزوية المساريق المزمن؛
الجدع البطني؛ تخفيف الضغط الجراحي؛ مسح الأوعية الدموية؛
تصوير الشرايين

أعضاء لجنة المناقشة:

رئيس اللجنة ومدير الأطروحة

عضو

عضو

عضو

السيد إبراهيم لكحل

أستاذ في جراحة الشرايين المحيطية

السيد حسن توفيق شطاطا

أستاذ في جراحة الشرايين المحيطية

السيد سمير الخلوفي

أستاذ في جراحة الشرايين المحيطية

السيد نبيل معتصم بالله

أستاذ في طب الأشعة