

UNIVERSITE MOHAMMED V - RABAT
FACULTE DE MEDECINE ET DE PHARMACIE - RABAT-

ANNEE: 2018

THESE N°: 81

LUXATION ET LUXATION-FRACTURE
ANTE-LUNAIRE DU CARPE :
A PROPOS D'UN CAS AVEC REVUE DE LA LITTERATURE

THÈSE

Présentée et soutenue publiquement le :

PAR

Mr. Ali ISMAILI

Né le 28 Mai 1992 à Rjssani

Pour l'Obtention du Doctorat en Médecine

MOTS CLES : Carpe – Luxation – Luxation-fracture – Anté-lunaire.

JURY

Mr. M. MAHFOUD

Professeur de Traumatologie Orthopédie

PRESIDENT

Mr. A. EL BARDOUNI

Professeur de Traumatologie Orthopédie

RAPPORTEUR

Mr. M. KHARMAZ

Professeur de Traumatologie Orthopédie

JUGES

Mr. F. ZOUAIDIA

Professeur d'Anatomie Pathologique

قَالَ تَعَالَى: أَعُوذُ بِاللَّهِ مِنَ الشَّيْطَانِ الرَّجِيمِ

﴿ قُلْ إِنَّ صَلَاتِي وَنُسُكِي وَمَحْيَايَ وَمَمَاتِي لِلَّهِ

رَبِّ الْعَالَمِينَ ﴿١٦٢﴾ لَا شَرِيكَ لَهُ، وَيَذَلِكَ أُمِرْتُ وَأَنَا

أَوَّلُ الْمُسْلِمِينَ ﴿١٦٣﴾ الأنعام: ١٦٢ - ١٦٣



UNIVERSITE MOHAMMED V DE RABAT
FACULTE DE MEDECINE ET DE PHARMACIE - RABAT

DOYENS HONORAIRES :

1962 – 1969 : Professeur Abdelmalek FARAJ
1969 – 1974 : Professeur Abdellatif BERBICH
1974 – 1981 : Professeur Bachir LAZRAK
1981 – 1989 : Professeur Taieb CHKILI
1989 – 1997 : Professeur Mohamed Tahar ALAOUI
1997 – 2003 : Professeur Abdelmajid BELMAHI
2003 – 2013 : Professeur Najia HAJJAJ - HASSOUNI



ADMINISTRATION :

Doyen : Professeur Mohamed ADNAOUI
Vice Doyen chargé des Affaires Académiques et étudiantes
Professeur Mohammed AHALLAT
Vice Doyen chargé de la Recherche et de la Coopération
Professeur Taoufiq DAKKA
Vice Doyen chargé des Affaires Spécifiques à la Pharmacie
Professeur Jamal TAOUFIK
Secrétaire Général : Mr. Mohamed KARRA

**1- ENSEIGNANTS-CHERCHEURS MEDECINS
ET
PHARMACIENS**

PROFESSEURS :

Décembre 1984

Pr. MAAOUNI Abdelaziz Médecine Interne – Clinique Royale
Pr. MAAZOUZI Ahmed Wajdi Anesthésie -Réanimation
Pr. SETTAF Abdellatif pathologie Chirurgicale

Novembre et Décembre 1985

Pr. BENSAID Younes Pathologie Chirurgicale

Janvier, Février et Décembre 1987

Pr. CHAHED OUZZANI Houria Gastro-Entérologie
Pr. LACHKAR Hassan Médecine Interne
Pr. YAHYAOUI Mohamed Neurologie

Décembre 1988

Pr. BENHAMAMOUCH Mohamed Najib Chirurgie Pédiatrique
Pr. DAFIRI Rachida Radiologie

Décembre 1989

Pr. ADNAOUI Mohamed Médecine Interne – Doyen de la FMPR
Pr. CHAD Bouziane Pathologie Chirurgicale
Pr. OUZZANI Taïbi Mohamed Réda Neurologie

Janvier et Novembre 1990

Pr. CHKOFF Rachid
Pr. HACHIM Mohammed*
Pr. KHARBACH Aïcha
Pr. MANSOURI Fatima
Pr. TAZI Saoud Anas

Pathologie Chirurgicale
Médecine-Interne
Gynécologie -Obstétrique
Anatomie-Pathologique
Anesthésie Réanimation

Février Avril Juillet et Décembre 1991

Pr. AL HAMANY Zaïtounia
Pr. AZZOUZI Abderrahim
Pr. BAYAHIA Rabéa
Pr. BELKOUCHI Abdelkader
Pr. BENCHEKROUN Belabbes Abdellatif
Pr. BENSOU DA Yahia
Pr. BERRAHO Amina
Pr. BEZZAD Rachid
Pr. CHABRAOUI Layachi
Pr. CHERRAH Yahia
Pr. CHOKAIRI Omar
Pr. KHATTAB Mohamed
Pr. SOULAYMANI Rachida
Pr. TAOUFIK Jamal

Anatomie-Pathologique
Anesthésie Réanimation –Doyen de la FMPO
Néphrologie
Chirurgie Générale
Chirurgie Générale
Pharmacie galénique
Ophtalmologie
Gynécologie Obstétrique
Biochimie et Chimie
Pharmacologie
Histologie Embryologie
Pédiatrie
Pharmacologie – Dir. du Centre National PV
Chimie thérapeutique V.D à la pharmacie+Dir du CEDOC

Décembre 1992

Pr. AHALLAT Mohamed
Pr. BENSOU DA Adil
Pr. BOUJIDA Mohamed Najib
Pr. CHAHED OUAZZANI Laaziza
Pr. CHRAIBI Chafiq
Pr. DEHAYNI Mohamed*
Pr. EL OUAHABI Abdessamad
Pr. FELLAT Rokaya
Pr. GHAFIR Driss*
Pr. JIDDANE Mohamed
Pr. TAGHY Ahmed
Pr. ZOUHDI Mimoun

Chirurgie Générale V.D Aff. Acad. et Estud
Anesthésie Réanimation
Radiologie
Gastro-Entérologie
Gynécologie Obstétrique
Gynécologie Obstétrique
Neurochirurgie
Cardiologie
Médecine Interne
Anatomie
Chirurgie Générale
Microbiologie

Mars 1994

Pr. BENJAAFAR Nouredine
Pr. BEN RAIS Nozha
Pr. CAOUI Malika
Pr. CHRAIBI Abdelmjid

Pr. EL AMRANI Sabah
Pr. EL BARDOUNI Ahmed
Pr. EL HASSANI My Rachid
Pr. ERROUGANI Abdelkader
Pr. ESSAKALI Malika
Pr. ETTAYEBI Fouad

Radiothérapie
Biophysique
Biophysique
Endocrinologie et Maladies Métaboliques Doyen de la FMPA
Gynécologie Obstétrique
Traumato-Orthopédie
Radiologie
Chirurgie Générale- Directeur CHIS
Immunologie
Chirurgie Pédiatrique



Pr. HADRI Larbi*
Pr. HASSAM Badredine
Pr. IFRINE Lahssan
Pr. JELTHI Ahmed
Pr. MAHFOUD Mustapha
Pr. RHRAB Brahim
Pr. SENOUCI Karima

Mars 1994

Pr. ABBAR Mohamed*
Pr. ABDELHAK M'barek
Pr. BELAIDI Halima
Pr. BENTAHILA Abdelali
Pr. BENYAHIA Mohammed Ali
Pr. BERRADA Mohamed Saleh
Pr. CHAMI Ilham
Pr. CHERKAOUI Lalla Ouafae
Pr. JALIL Abdelouahed
Pr. LAKHDAR Amina
Pr. MOUANE Nezha

Mars 1995

Pr. ABOUQUAL Redouane
Pr. AMRAOUI Mohamed
Pr. BAIDADA Abdelaziz
Pr. BARGACH Samir
Pr. CHAARI Jilali*
Pr. DIMOU M'barek*
Pr. DRISSI KAMILI Med Nordine*
Pr. EL MESNAOUI Abbas
Pr. ESSAKALI HOUSSYNI Leila
Pr. HDA Abdelhamid*
Pr. IBEN ATTYA ANDALOUSSI Ahmed
Pr. OUAZZANI CHAHDI Bahia
Pr. SEFIANI Abdelaziz
Pr. ZEGGWAGH Amine Ali

Décembre 1996

Pr. AMIL Touriya*
Pr. BELKACEM Rachid
Pr. BOULANOUAR Abdelkrim
Pr. EL ALAMI EL FARICHA EL Hassan
Pr. GAOUZI Ahmed
Pr. MAHFOUDI M'barek*
Pr. OUADGHIRI Mohamed
Pr. OUZEDDOUN Naima
Pr. ZBIR EL Mehdi*

Novembre 1997

Pr. ALAMI Mohamed Hassan
Pr. BEN SLIMANE Lounis
Pr. BIROUK Nazha
Pr. ERREIMI Naima
Pr. FELLAT Nadia

Médecine Interne
Dermatologie
Chirurgie Générale
Anatomie Pathologique
Traumatologie – Orthopédie
Gynécologie – Obstétrique
Dermatologie

Urologie
Chirurgie – Pédiatrique
Neurologie
Pédiatrie
Gynécologie – Obstétrique
Traumatologie – Orthopédie
Radiologie
Ophtalmologie
Chirurgie Générale
Gynécologie Obstétrique
Pédiatrie

Réanimation Médicale
Chirurgie Générale
Gynécologie Obstétrique
Gynécologie Obstétrique
Médecine Interne
Anesthésie Réanimation
Anesthésie Réanimation
Chirurgie Générale
Oto-Rhino-Laryngologie
Cardiologie - *Directeur HMI Med V*
Urologie
Ophtalmologie
Génétique
Réanimation Médicale

Radiologie
Chirurgie Pédiatrie
Ophtalmologie
Chirurgie Générale
Pédiatrie
Radiologie
Traumatologie-Orthopédie
Néphrologie
Cardiologie



Pr. HAIMEUR Charki*
Pr. KADDOURI Nouredine
Pr. KOUTANI Abdellatif
Pr. LAHLOU Mohamed Khalid
Pr. MAHRAOUI CHAFIQ
Pr. TAOUFIQ Jallal
Pr. YOUSFI MALKI Mounia

Novembre 1998

Pr. AFIFI RAJAA
Pr. BENOMAR ALI
Pr. BOUGTAB Abdesslam
Pr. ER RIHANI Hassan
Pr. BENKIRANE Majid*
Pr. KHATOURI ALI*

Janvier 2000

Pr. ABID Ahmed*
Pr. AIT OUMAR Hassan
Pr. BENJELLOUN Dakhama Badr.Sououd
Pr. BOURKADI Jamal-Eddine
Pr. CHARIF CHEFCHAOUNI Al Montacer
Pr. ECHARRAB El Mahjoub
Pr. EL FTOUH Mustapha
Pr. EL MOSTARCHID Brahim*
Pr. ISMAILI Hassane*
Pr. MAHMOUDI Abdelkrim*
Pr. TACHINANTE Rajae
Pr. TAZI MEZALEK Zoubida

Novembre 2000

Pr. AIDI Saadia
Pr. AJANA Fatima Zohra
Pr. BENAMR Said
Pr. CHERTI Mohammed
Pr. ECH-CERIF EL KETTANI Selma
Pr. EL HASSANI Amine
Pr. EL KHADER Khalid
Pr. EL MAGHRAOUI Abdellah*
Pr. GHARBI Mohamed El Hassan
Pr. MAHASSINI Najat
Pr. MDAGHRI ALAOUI Asmae
Pr. ROUIMI Abdelhadi*

Décembre 2000

Pr. ZOHAIR ABDELAH*

Anesthésie Réanimation
Chirurgie Pédiatrique
Urologie
Chirurgie Générale
Pédiatrie
Psychiatrie
Gynécologie Obstétrique

Gastro-Entérologie
Neurologie – *Doyen de la FMP Abulcassis*
Chirurgie Générale
Oncologie Médicale
Hématologie
Cardiologie

Pneumophtisiologie
Pédiatrie
Pédiatrie
Pneumo-phtisiologie
Chirurgie Générale
Chirurgie Générale
Pneumo-phtisiologie
Neurochirurgie
Traumatologie Orthopédie- *Dir. Hop. Av. Marr.*
Anesthésie-Réanimation *Inspecteur du SSM*
Anesthésie-Réanimation
Médecine Interne



Neurologie
Gastro-Entérologie
Chirurgie Générale
Cardiologie
Anesthésie-Réanimation
Pédiatrie *Directeur Hop. Chekikh Zaied*
Urologie
Rhumatologie
Endocrinologie et Maladies Métaboliques
Anatomie Pathologique
Pédiatrie
Neurologie

ORL

Décembre 2001

Pr. BALKHI Hicham*
Pr. BENABDELJILIL Maria
Pr. BENAMAR Loubna
Pr. BENAMOR Jouada
Pr. BENELBARHDADI Imane
Pr. BENNANI Rajae
Pr. BENOACHANE Thami
Pr. BEZZA Ahmed*
Pr. BOUCHIKHI IDRISSE Med Larbi
Pr. BOUMDIN El Hassane*
Pr. CHAT Latifa
Pr. DAALI Mustapha*
Pr. DRISSE Sidi Mourad*
Pr. EL HIJRI Ahmed
Pr. EL MAAQILI Moulay Rachid
Pr. EL MADHI Tarik
Pr. EL OUNANI Mohamed
Pr. ETTAIR Said
Pr. GAZZAZ Miloudi*
Pr. HRORA Abdelmalek
Pr. KABBAJ Saad
Pr. KABIRI EL Hassane*
Pr. LAMRANI Moulay Omar
Pr. LEKEHAL Brahim
Pr. MAHASSIN Fattouma*
Pr. MEDARHRI Jalil
Pr. MIKDAME Mohammed*
Pr. MOHSINE Raouf
Pr. NOUINI Yassine
Pr. SABBAB Farid
Pr. SEFIANI Yasser
Pr. TAOUFIQ BENCHEKROUN Soumia

Décembre 2002

Pr. AL BOUZIDI Abderrahmane*
Pr. AMEUR Ahmed *
Pr. AMRI Rachida
Pr. AOURARH Aziz*
Pr. BAMOU Youssef *
Pr. BELMEJDOUB Ghizlene*
Pr. BENZEKRI Laila
Pr. BENZZOUBEIR Nadia
Pr. BERNOUSSI Zakiya
Pr. BICHRA Mohamed Zakariya*
Pr. CHOHO Abdelkrim *
Pr. CHKIRATE Bouchra
Pr. EL ALAMI EL FELLOUS Sidi Zouhair
Pr. EL HAOURI Mohamed *
Pr. FILALI ADIB Abdelhai

Anesthésie-Réanimation
Neurologie
Néphrologie
Pneumo-phtisiologie
Gastro-Entérologie
Cardiologie
Pédiatrie
Rhumatologie
Anatomie
Radiologie
Radiologie
Chirurgie Générale
Radiologie
Anesthésie-Réanimation
Neuro-Chirurgie
Chirurgie-Pédiatrique
Chirurgie Générale
Pédiatrie **Directeur. Hop.d'Enfants**
Neuro-Chirurgie
Chirurgie Générale
Anesthésie-Réanimation
Chirurgie Thoracique
Traumatologie Orthopédie
Chirurgie Vasculaire Périphérique
Médecine Interne
Chirurgie Générale
Hématologie Clinique
Chirurgie Générale
Urologie **Directeur Hôpital Ibn Sina**
Chirurgie Générale
Chirurgie Vasculaire Périphérique
Pédiatrie



Anatomie Pathologique
Urologie
Cardiologie
Gastro-Entérologie
Biochimie-Chimie
Endocrinologie et Maladies Métaboliques
Dermatologie
Gastro-Entérologie
Anatomie Pathologique
Psychiatrie
Chirurgie Générale
Pédiatrie
Chirurgie Pédiatrique
Dermatologie
Gynécologie Obstétrique

Pr. HAJJI Zakia
 Pr. IKEN Ali
 Pr. JAAFAR Abdeloihab*
 Pr. KRIOUILE Yamina
 Pr. LAGHMARI Mina
 Pr. MABROUK Hfid*
 Pr. MOUSSAOUI RAHALI Driss*
 Pr. OUJILAL Abdelilah
 Pr. RACHID Khalid *
 Pr. RAISS Mohamed
 Pr. RGUIBI IDRISSE Sidi Mustapha*
 Pr. RHOU Hakima
 Pr. SIAH Samir *
 Pr. THIMOU Amal
 Pr. ZENTAR Aziz*

Janvier 2004

Pr. ABDELLAH El Hassan
 Pr. AMRANI Mariam
 Pr. BENBOUZID Mohammed Anas
 Pr. BENKIRANE Ahmed*
 Pr. BOUGHALEM Mohamed*
 Pr. BOULAADAS Malik
 Pr. BOURAZZA Ahmed*
 Pr. CHAGAR Belkacem*
 Pr. CHERRADI Nadia
 Pr. EL FENNI Jamal*
 Pr. EL HANCHI ZAKI
 Pr. EL KHORASSANI Mohamed
 Pr. EL YOUNASSI Badreddine*
 Pr. HACHI Hafid
 Pr. JABOUIRIK Fatima
 Pr. KHARMAZ Mohamed
 Pr. MOUGHIL Said
 Pr. OUBAAZ Abdelbarre*
 Pr. TARIB Abdelilah*
 Pr. TIJAMI Fouad
 Pr. ZARZUR Jamila

Janvier 2005

Pr. ABBASSI Abdellah
 Pr. AL KANDRY Sif Eddine*
 Pr. ALLALI Fadoua
 Pr. AMAZOUZI Abdellah
 Pr. AZIZ Nouredine*
 Pr. BAHIRI Rachid
 Pr. BARKAT Amina
 Pr. BENYASS Aatif
 Pr. BERNOUSSI Abdelghani
 Pr. DOUDOUH Abderrahim*
 Pr. EL HAMZAOUI Sakina*
 Pr. HAJJI Leila

Ophtalmologie
 Urologie
 Traumatologie Orthopédie
 Pédiatrie
 Ophtalmologie
 Traumatologie Orthopédie
 Gynécologie Obstétrique
 Oto-Rhino-Laryngologie
 Traumatologie Orthopédie
 Chirurgie Générale
 Pneumophtisiologie
 Néphrologie
 Anesthésie Réanimation
 Pédiatrie
 Chirurgie Générale

Ophtalmologie
 Anatomie Pathologique
 Oto-Rhino-Laryngologie
 Gastro-Entérologie
 Anesthésie Réanimation
 Stomatologie et Chirurgie Maxillo-faciale
 Neurologie
 Traumatologie Orthopédie
 Anatomie Pathologique
 Radiologie
 Gynécologie Obstétrique
 Pédiatrie
 Cardiologie
 Chirurgie Générale
 Pédiatrie
 Traumatologie Orthopédie
 Chirurgie Cardio-Vasculaire
 Ophtalmologie
 Pharmacie Clinique
 Chirurgie Générale
 Cardiologie

Chirurgie Réparatrice et Plastique
 Chirurgie Générale
 Rhumatologie
 Ophtalmologie
 Radiologie
 Rhumatologie
 Pédiatrie
 Cardiologie
 Ophtalmologie
 Biophysique
 Microbiologie
 Cardiologie



(mise en disponibilité)

Pr. HESSISSEN Leila
Pr. JIDAL Mohamed*
Pr. LAAROUSSI Mohamed
Pr. LYAGOUBI Mohammed
Pr. NIAMANE Radouane*
Pr. RAGALA Abdelhak
Pr. SBIHI Souad
Pr. ZERAIDI Najja

Décembre 2005

Pr. CHANI Mohamed

Avril 2006

Pr. ACHEMLAL Lahsen*
Pr. AKJOUJ Said*
Pr. BELMEKKI Abdelkader*
Pr. BENCHEIKH Razika
Pr. BIYI Abdelhamid*
Pr. BOUHAFS Mohamed El Amine
Pr. BOULAHYA Abdellatif*
Pr. CHENGUETI ANSARI Anas
Pr. DOGHMI Nawal
Pr. FELLAT Ibtissam
Pr. FAROUDY Mamoun
Pr. HARMOUCHE Hicham
Pr. HANAFI Sidi Mohamed*
Pr. IDRIS LAHLOU Amine*
Pr. JROUNDI Laila
Pr. KARMOUNI Tariq
Pr. KILI Amina
Pr. KISRA Hassan
Pr. KISRA Mounir
Pr. LAATIRIS Abdelkader*
Pr. LMIMOUNI Badreddine*
Pr. MANSOURI Hamid*
Pr. OUANASS Abderrazzak
Pr. SAFI Soumaya*
Pr. SEKKAT Fatima Zahra
Pr. SOUALHI Mouna
Pr. TELLAL Saida*
Pr. ZAHRAOUI Rachida

Octobre 2007

Pr. ABIDI Khalid
Pr. ACHACHI Leila
Pr. ACHOUR Abdessamad*
Pr. AIT HOUSSA Mahdi*
Pr. AMHAJJI Larbi*
Pr. AOUI Sarra
Pr. BAITE Abdelouahed*
Pr. BALOUCH Lhousaine*

Pédiatrie
Radiologie
Chirurgie Cardio-vasculaire
Parasitologie
Rhumatologie
Gynécologie Obstétrique
Histo-Embryologie Cytogénétique
Gynécologie Obstétrique

Anesthésie Réanimation

Rhumatologie
Radiologie
Hématologie
O.R.L
Biophysique
Chirurgie - Pédiatrique
Chirurgie Cardio – Vasculaire
Gynécologie Obstétrique
Cardiologie
Cardiologie
Anesthésie Réanimation
Médecine Interne
Anesthésie Réanimation
Microbiologie
Radiologie
Urologie
Pédiatrie
Psychiatrie
Chirurgie – Pédiatrique
Pharmacie Galénique
Parasitologie
Radiothérapie
Psychiatrie
Endocrinologie
Psychiatrie
Pneumo – Phtisiologie
Biochimie
Pneumo – Phtisiologie

Réanimation médicale
Pneumo phtisiologie
Chirurgie générale
Chirurgie cardio vasculaire
Traumatologie orthopédie
Parasitologie
Anesthésie réanimation Directeur ERSM
Biochimie-chimie



Pr. BENZIANE Hamid*
Pr. BOUTIMZINE Nourdine
Pr. CHARKAOUI Naoual*
Pr. EHIRCHIOU Abdelkader*
Pr. ELABSI Mohamed
Pr. EL MOUSSAOUI Rachid
Pr. EL OMARI Fatima
Pr. GHARIB Nouredine
Pr. HADADI Khalid*
Pr. ICHOU Mohamed*
Pr. ISMAILI Nadia
Pr. KEBDANI Tayeb
Pr. LALAOUI SALIM Jaafar*
Pr. LOUZI Lhoussein*
Pr. MADANI Naoufel
Pr. MAHI Mohamed*
Pr. MARC Karima
Pr. MASRAR Azlarab
Pr. MRABET Mustapha*
Pr. MRANI Saad*
Pr. OUZZIF Ez zohra*
Pr. RABHI Monsef*
Pr. RADOUANE Bouchaib*
Pr. SEFFAR Myriame
Pr. SEKHSOKH Yessine*
Pr. SIFAT Hassan*
Pr. TABERKANET Mustafa*
Pr. TACHFOUTI Samira
Pr. TAJDINE Mohammed Tariq*
Pr. TANANE Mansour*
Pr. TLIQUI Houssain
Pr. TOUATI Zakia

Décembre 2007

Pr. DOUHAL ABDERRAHMAN

Décembre 2008

Pr ZOUBIR Mohamed*
Pr TAHIRI My El Hassan*

Mars 2009

Pr. ABOUZAHIR Ali*
Pr. AGDR Aomar*
Pr. AIT ALI Abdelmounaim*
Pr. AIT BENHADDOU El hachmia
Pr. AKHADDAR Ali*
Pr. ALLALI Nazik

Pharmacie clinique
Ophtalmologie
Pharmacie galénique
Chirurgie générale
Chirurgie générale
Anesthésie réanimation
Psychiatrie
Chirurgie plastique et réparatrice
Radiothérapie
Oncologie médicale
Dermatologie
Radiothérapie
Anesthésie réanimation
Microbiologie
Réanimation médicale
Radiologie
Pneumo phtisiologie
Hématologique
Médecine préventive santé publique et hygiène
Virologie
Biochimie-chimie
Médecine interne
Radiologie
Microbiologie
Microbiologie
Radiothérapie
Chirurgie vasculaire périphérique
Ophtalmologie
Chirurgie générale
Traumatologie orthopédie
Parasitologie
Cardiologie

Ophtalmologie

Anesthésie Réanimation
Chirurgie Générale

Médecine interne
Pédiatre
Chirurgie Générale
Neurologie
Neuro-chirurgie
Radiologie



Pr. AMINE Bouchra
 Pr. ARKHA Yassir
 Pr. BELYAMANI Lahcen*
 Pr. BJIJOU Younes
 Pr. BOUHSAIN Sanae*
 Pr. BOUI Mohammed*
 Pr. BOUNAIM Ahmed*
 Pr. BOUSSOUGA Mostapha*
 Pr. CHAKOUR Mohammed *
 Pr. CHTATA Hassan Toufik*
 Pr. DOGHMI Kamal*
 Pr. EL MALKI Hadj Omar
 Pr. EL OUENNASS Mostapha*
 Pr. ENNIBI Khalid*
 Pr. FATHI Khalid
 Pr. HASSIKOU Hasna *
 Pr. KABBAJ Nawal
 Pr. KABIRI Meryem
 Pr. KARBOUBI Lamya
 Pr. L'KASSIMI Hachemi*
 Pr. LAMSAOURI Jamal*
 Pr. MARMADE Lahcen
 Pr. MESKINI Toufik
 Pr. MESSAOUDI Nezha *
 Pr. MSSROURI Rahal
 Pr. NASSAR Ittimade
 Pr. OUKERRAJ Latifa
 Pr. RHORFI Ismail Abderrahmani *

PROFESSEURS AGREGES :
Octobre 2010

Pr. ALILOU Mustapha
 Pr. AMEZIANE Taoufiq*
 Pr. BELAGUID Abdelaziz
 Pr. BOUAITY Brahim*
 Pr. CHADLI Mariama*
 Pr. CHEMSI Mohamed*
 Pr. DAMI Abdellah*
 Pr. DARBI Abdellatif*
 Pr. DENDANE Mohammed Anouar
 Pr. EL HAFIDI Naima
 Pr. EL KHARRAS Abdennasser*
 Pr. EL MAZOUZ Samir
 Pr. EL SAYEGH Hachem
 Pr. ERRABIH Ikram
 Pr. LAMALMI Najat
 Pr. MOSADIK Ahlam
 Pr. MOUJAHID Mountassir*
 Pr. NAZIH Mouna*
 Pr. ZOUAIDIA Fouad

Rhumatologie
 Neuro-chirurgie
 Anesthésie Réanimation
 Anatomie
 Biochimie-chimie
 Dermatologie
 Chirurgie Générale
 Traumatologie orthopédique
 Hématologie biologique
 Chirurgie vasculaire périphérique
 Hématologie clinique
 Chirurgie Générale
 Microbiologie
 Médecine interne
 Gynécologie obstétrique
 Rhumatologie
 Gastro-entérologie
 Pédiatrie
 Pédiatrie
 Microbiologie *Directeur Hôpital My Ismail*
 Chimie Thérapeutique
 Chirurgie Cardio-vasculaire
 Pédiatrie
 Hématologie biologique
 Chirurgie Générale
 Radiologie
 Cardiologie
 Pneumo-phtisiologie



Anesthésie réanimation
 Médecine interne
 Physiologie
 ORL
 Microbiologie
 Médecine aéronautique
 Biochimie chimie
 Radiologie
 Chirurgie pédiatrique
 Pédiatrie
 Radiologie
 Chirurgie plastique et réparatrice
 Urologie
 Gastro entérologie
 Anatomie pathologique
 Anesthésie Réanimation
 Chirurgie générale
 Hématologie
 Anatomie pathologique

Mai 2012

Pr. AMRANI Abdelouahed
Pr. ABOUELALAA Khalil*
Pr. BELAIZI Mohamed*
Pr. BENCHEBBA Driss*
Pr. DRISSI Mohamed*
Pr. EL ALAOUI MHAMDI Mouna
Pr. EL KHATTABI Abdessadek*
Pr. EL OUAZZANI Hanane*
Pr. ER-RAJI Mounir
Pr. JAHID Ahmed
Pr. MEHSSANI Jamal*
Pr. RAISSOUNI Maha*

Chirurgie Pédiatrique
Anesthésie Réanimation
Psychiatrie
Traumatologie Orthopédique
Anesthésie Réanimation
Chirurgie Générale
Médecine Interne
Pneumophtisiologie
Chirurgie Pédiatrique
Anatomie pathologique
Psychiatrie
Cardiologie

Février 2013

Pr. AHID Samir
Pr. AIT EL CADI Mina
Pr. AMRANI HANCHI Laila
Pr. AMOUR Mourad
Pr. AWAB Almahdi
Pr. BELAYACHI Jihane
Pr. BELKHADIR Zakaria Houssain
Pr. BENCHEKROUN Laila
Pr. BENKIRANE Souad
Pr. BENNANA Ahmed*
0.
Pr. BENSGHIR Mustapha*
Pr. BENYAHIA Mohammed*
Pr. BOUATIA Mustapha
Pr. BOUABID Ahmed Salim*
Pr. BOUTARBOUCH Mahjouba
Pr. CHAIB Ali*
Pr. DENDANE Tarek
Pr. DINI Nouzha*
Pr. ECH-CHERIF EL KETTANI Mohamed Ali
Pr. ECH-CHERIF EL KETTANI Najwa
Pr. ELFATEMI Nizare
Pr. EL GUERROUJ Hasnae
Pr. EL HARTI Jaouad
Pr. EL JOUDI Rachid*
Pr. EL KABABRI Maria
Pr. EL KHANNOUSSI Basma
Pr. EL KHLOUFI Samir
Pr. EL KORAICHI Alae
Pr. EN-NOUALI Hassane*
Pr. ERRGUIG Laila
Pr. FIKRI Meryim
Pr. GHFIR Imade

Pharmacologie – Chimie
Toxicologie
Gastro-Entérologie
Anesthésie Réanimation
Anesthésie Réanimation
Réanimation Médicale
Anesthésie Réanimation
Biochimie-Chimie
Hématologie
Informatique Pharmaceutique

Anesthésie Réanimation
Néphrologie
Chimie Analytique
Traumatologie Orthopédie
Anatomie
Cardiologie
Réanimation Médicale
Pédiatrie
Anesthésie Réanimation
Radiologie
Neuro-Chirurgie
Médecine Nucléaire
Chimie Thérapeutique
Toxicologie
Pédiatrie
Anatomie Pathologie
Anatomie
Anesthésie Réanimation
Radiologie
Physiologie
Radiologie
Médecine Nucléaire



Pr. IMANE Zineb
Pr. IRAQI Hind
Pr. KABBAJ Hakima
Pr. KADIRI Mohamed*
Pr. LATIB Rachida
Pr. MAAMAR Mouna Fatima Zahra
Pr. MEDDAH Bouchra
Pr. MELHAOUI Adyl
Pr. MRABTI Hind
Pr. NEJJARI Rachid
Pr. OUBEJJA Houda
Pr. OUKABLI Mohamed*
Pr. RAHALI Younes
Pr. RATBI Ilham
Pr. RAHMANI Mounia
Pr. REDA Karim*
Pr. REGRAGUI Wafa
Pr. RKAIN Hanan
Pr. ROSTOM Samira
Pr. ROUAS Lamiaa
Pr. ROUIBAA Fedoua*
Pr. SALIHOUN Mouna
Pr. SAYAH Rochde
Pr. SEDDIK Hassan*
Pr. ZERHOUNI Hicham
Pr. ZINE Ali*

Pédiatrie
Endocrinologie et maladies métaboliques
Microbiologie
Psychiatrie
Radiologie
Médecine Interne
Pharmacologie
Neuro-chirurgie
Oncologie Médicale
Pharmacognosie
Chirurgie Pédiatrique
Anatomie Pathologique
Pharmacie Galénique
Génétique
Neurologie
Ophtalmologie
Neurologie
Physiologie
Rhumatologie
Anatomie Pathologique
Gastro-Entérologie
Gastro-Entérologie
Chirurgie Cardio-Vasculaire
Gastro-Entérologie
Chirurgie Pédiatrique
Traumatologie Orthopédie

Avril 2013

Pr. EL KHATIB Mohamed Karim*
Pr. GHOUNDALE Omar*
Pr. ZYANI Mohammad*

Stomatologie et Chirurgie Maxillo-faciale
Urologie
Médecine Interne

**Enseignants Militaires*



MARS 2014

ACHIR ABDELLAH
BENCHAKROUN MOHAMMED
BOUCHIKH MOHAMMED
EL KABBAJ DRISS
EL MACHTANI IDRISSE SAMIRA
HARDIZI HOUYAM
HASSANI AMALE
HERRAK LAILA
JANANE ABDELLA TIF
JEAIDI ANASS
KOUACH JAOUAD
LEMNOUER ABDELHAY
MAKRAM SANAA
OULAHYANE RACHID
RHISSASSI MOHAMED JMFAR
SABRY MOHAMED
SEKKACH YOUSSEF
TAZL MOUKBA. :LA.KLA.

Chirurgie Thoracique
Traumatologie- Orthopédie
Chirurgie Thoracique
Néphrologie
Biochimie-Chimie
Histologie- Embryologie-Cytogénétique
Pédiatrie
Pneumologie
Urologie
Hématologie Biologique
Généologie-Obstétrique
Microbiologie
Pharmacologie
Chirurgie Pédiatrique
CCV
Cardiologie
Médecine Interne
Généologie-Obstétrique

***Enseignants Militaires**

DECEMBRE 2014

ABILKACEM RACHID'
AIT BOUGHIMA FADILA
BEKKALI HICHAM
BENAZZOU SALMA
BOUABDELLAH MOUNYA
BOUCHRIK MOURAD
DERRAJI SOUFIANE
DOBLALI TAOUFIK
EL AYOUBI EL IDRISSE ALI
EL GHADBANE ABDEDAIM HATIM
EL MARJANY MOHAMMED
FEJJAL NAWFAL
JAHIDI MOHAMED
LAKHAL ZOUHAIR
OUDGHIRI NEZHA
Rami Mohamed
SABIR MARIA
SBAI IDRISSE KARIM

Pédiatrie
Médecine Légale
Anesthésie-Réanimation
Chirurgie Maxillo-Faciale
Biochimie-Chimie
Parasitologie
Pharmacie Clinique
Microbiologie
Anatomie
Anesthésie-Réanimation
Radiothérapie
Chirurgie Réparatrice et Plastique
O.R.L
Cardiologie
Anesthésie-Réanimation
Chirurgie Pédiatrique
Psychiatrie
Médecine préventive, santé publique et Hyg.

***Enseignants Militaires**



AOUT 2015

Meziane meryem
Tahri latifa

Dermatologie
Rhumatologie

JANVIER 2016

BENKABBOU AMINE
EL ASRI FOUAD
ERRAMI NOUREDDINE
NITASSI SOPHIA

Chirurgie Générale
Ophtalmologie
O.R.L
O.R.L

2- ENSEIGNANTS – CHERCHEURS SCIENTIFIQUES

PROFESSEURS / PRs. HABILITES

Pr. ABOUDRAR Saadia	Physiologie
Pr. ALAMI OUHABI Naima	Biochimie – chimie
Pr. ALAOUI KATIM	Pharmacologie
Pr. ALAOUI SLIMANI Lalla Naïma	Histologie-Embryologie
Pr. ANSAR M'hammed	Chimie Organique et Pharmacie Chimique
Pr. BOUHOUCHE Ahmed	Génétique Humaine
Pr. BOUKLOUZE Abdelaziz	Applications Pharmaceutiques
Pr. BOURJOUANE Mohamed	Microbiologie
Pr. CHAHED OUZZANI Lalla Chadia	Biochimie – chimie
Pr. DAKKA Taoufiq	Physiologie
Pr. DRAOUI Mustapha	Chimie Analytique
Pr. EL GUESSABI Lahcen	Pharmacognosie
Pr. ETTAIB Abdelkader	Zootechnie
Pr. FAOUZI Moulay El Abbes	Pharmacologie
Pr. HAMZAOUI Laila	Biophysique
Pr. HMAMOUCHE Mohamed	Chimie Organique
Pr. IBRAHIMI Azeddine	Biologie moléculaire
Pr. KHANFRI Jamal Eddine	Biologie
Pr. OULAD BOUYAHYA IDRISSE Med	Chimie Organique
Pr. REDHA Ahlam	Chimie
Pr. TOUATI Driss	Pharmacognosie
Pr. ZAHIDI Ahmed	Pharmacologie
Pr. ZELLOU Amina	Chimie Organique


*Mise à jour le 14/12/2016 par le
Service des Ressources Humaines*



DEDICACES

Je dédie cette thèse à...





A Allah

Le Puissant, le Tout-Affectueux

*Merci pour la vie, la famille, la santé
et pour tout ce que tu fais pour moi.*





“Sans toi, je suis rien”



A ma chère mère

*A ma très chère mère, merci pour vous être sacrifiée
pour que vos enfants grandissent et prospèrent,
merci de trimer sans relâche, malgré les péripéties de la vie,
au bien être de vos enfants, merci pour vos prières,
votre soutien dans les moments difficiles, pour votre
courage et patience...*





A mon cher père



Exemple de générosité et de tendresse ;



*merci pour votre amour, pour vos sacrifices, vos prières
et pour l'encouragement sans limites que vous ne cessez de m'offrir...*

Aucun mot quoique je dise, ne saurait exprimer mon respect, ma

profonde affection et l'intensité de mon amour ;

Votre bonté et votre générosité sont sans limites .







*A Mes très chers frères Rachid ,
Seddik , Hafid et Sliman
Et A Mes Soeurs Fatima Zahrae
ET Aicha,*

*Je reviens à mes années d'études où vous ne cessiez de m'apporter
le soutien nécessaire, de m'offrir les conditions adéquates pour réussir
mon parcours, et de me faire ressentir l'affection fraternel.*

*Aucun merci ne saurait exprimer mon amour, et ma forte
reconnaissance!*

Vous faites certainement partie de ce travail!

Que Dieu vous protège!







A ma très chère épouse Sara

*Aucun mot ne saurait exprimer
mes sentiments les plus profonds envers toi.*

*Je remercie Dieu ,Le clément de m'avoir offert une âme
sœur amoureuse, compréhensive et indulgente.*

Sans Toi ma vie n'aurait pas eu le même goût .

*Veillez trouver dans ce travail, dont vous m'avez
partagé le plaisir de réalisation, mes purs sentiments
de reconnaissance et de gratitude.*



*Que Dieu le tout puissant qui nous a réuni sur terre,
vous préserve santé et vous offre réussite et prospérité.*



*A tous les membres de ma famille,
petits et grands*

*Veillez trouver dans ce travail l'expression de mon respect
le plus profond et mon affection la plus sincère.
Avec tous mes vœux de bonheur et santé.*







A mes chers amis



*Je ne peux trouver les mots justes et sincères
pour vous exprimer mon affection et mes pensées, vous êtes
pour moi des frères et des amis sur qui je peux compter.*

*En témoignage de l'amitié qui nous uni et des souvenirs
de tous les moments que nous avons passé ensemble,
je vous dédie ce travail et je vous souhaite une vie pleine
de santé et de bonheur.*



REMERCIEMENTS









*A notre maître et président de thèse
Monsieur le professeur Mustapha MAHFOUD
Professeur de Traumatologie-orthopédie
CHU Ibn Sina-Rabats.*

*Nous sommes très honorés par votre présence
dans la présidence de notre jury de thèse.*

*Nous vous présentons tout notre respect devant
vos compétences professionnelles, vos qualités
humaines et votre disponibilité pour vos étudiants.*

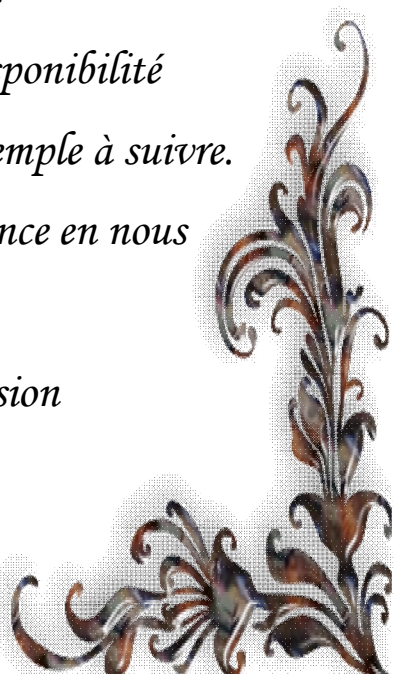

*Nous vous prions, cher Maître, d'accepter ce travail
en témoignage à notre grande estime et profonde gratitude*





A notre maître et rapporteur de thèse
Monsieur le professeur
AHMED EL BARDOUNI
Professeur de traumatologie orthopédie
CHU Ibn Sina-Rabat

Nous tenons à vous exprimer notre profonde reconnaissance
pour l'honneur que vous nous avez fait en acceptant
de diriger ce travail. Nous avons eu le plus grand plaisir
à travailler sous votre direction.

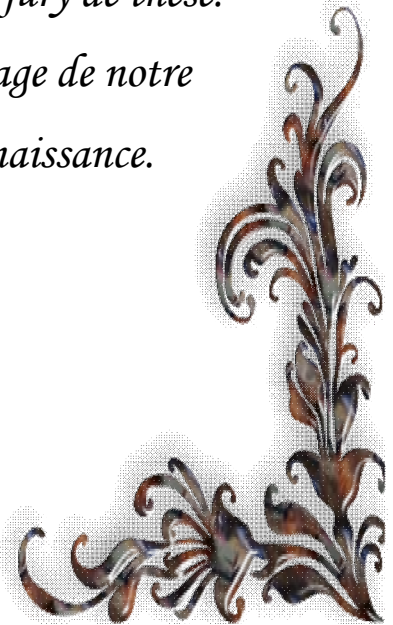



Votre compétence, votre sérieux, votre disponibilité
et votre rigueur sont pour nous le meilleur exemple à suivre.
Nous voudrions être dignes de votre confiance en nous
et vous prions
de trouver, dans ce travail, l'expression
de notre gratitude infinie.



*A notre maître et juge de thèse
Monsieur le professeur Fouad ZOUIDIA
Professeur d'anatomie pathologique
CHU Ibn Sina-Rabat*

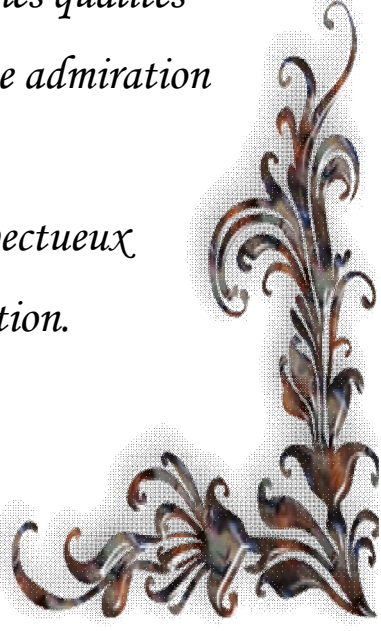

*Vous nous faites l'honneur d'accepter avec une
très grande amabilité de siéger parmi notre jury de thèse.
Veuillez accepter ce travail maître, en gage de notre
grand respect et notre profonde reconnaissance.*





A notre maître et juge de thèse
Monsieur le professeur
MOHAMMED KHERMAZ
Professeur de traumatologie orthopédie
CHU Ibn Sina-Rabat

Permettez nous de vous remercier pour avoir
si gentiment accepté de faire partie de nos juges.
En dehors de vos connaissances claires et précises,
dont nous avons bénéficié, vos remarquables qualités
humaines et professionnelles méritent toute admiration
et tout respect.



Veillez trouver ici le témoignage respectueux
de notre reconnaissance et admiration.



Sommaire

INTRODUCTION	1
MATERIEL ET METHODE D'ETUDE	3
OBSERVATION CLINIQUE :	4
DISCUSSION	13
I. ETUDE EPIDEMIOLOGIQUE :	14
A. Définition :	14
B. Fréquence :	14
C. Répartition selon l'âge et le sexe :	15
D. Répartition selon le côté atteint :	15
E. Répartition selon l'étiologie :	16
F. Mécanisme :	16
II. CLASSIFICATION :	19
III. DIAGNOSTIC POSITIF :	25
A. Diagnostic clinique :	25
1. L'interrogatoire : précise	25
2. Examen Clinique :	26
B. Diagnostic radiologique :	27
1. Les clichés standards :	27
2. Autres imageries du poignet :	30
IV. TRAITEMENT :	31
A. But du traitement :	31
B. Anatomie du poignet :	31
1. Anatomie des pièces osseuses:	31

a. L'extrémité inférieure du radius	31
b. L'extrémité inférieure du cubitus	31
2. Système ligamentaire du carpe :	33
3. Les articulations du poignet :	41
- Articulation radio-carpienne	41
- Articulation médio – carpienne	42
- Articulations carpo-métacarpiennes	42
4. La vascularisation de la main :	43
a. La vascularisation du scaphoïde :	45
b. La vascularisation du lunatum :	46
5. L'innervation de la main :	47
6. Le système musculo-tendineux :	49
-Le système musculo-tendineux extrinsèque :	49
- Le système musculo-tendineux intrinsèque :	51
C. Moyens thérapeutiques :	52
1. Traitement orthopédique :	52
a. Réduction :	52
b. Immobilisation :	52
2. Traitement chirurgical :	53
a. Voies d'abord :	53
b. Techniques chirurgicales :	54
c. Traitement des lésions associées :	58
c.1 Lésions cutanées :	58

c.2 Lésions vasculo-nerveuses :	58
c.3 Atteintes radio-cubitales inférieures :	58
3. Rééducation :	59
D. Indications thérapeutiques :	59
V. SURVEILLANCE :	62
VI. COMPLICATIONS :	65
A. Complications immédiates :	65
B. Complications tardives :	65
VII. RESULTATS :	68
VIII. PRONOSTIC :	69
CONCLUSION	70
RESUMES	72
BIBLIOGRAPHIE	76



Introduction

Les luxations et luxations -fractures anté-lunaire du carpe (LFALC) sont des lésions très rares. restent souvent mal connues, pouvant passer inaperçues en urgence. Ces lésions exceptionnelles puisent leur importance dans la gravité des séquelles, qui sont dominées par l'instabilité chronique du poignet et à long terme par l'arthrose.[1]

Elle est secondaire à une chute sur la main en flexion palmaire au cours de laquelle le col du capitatum vient buter contre la corne antérieure du lunatum. Les structures capsuloligamentaires radiocapitales se rompent. Il existe une fracture du scaphoïde dans 50 % des cas .

La rareté de cette entité lésionnelle fait que la plupart des séries sont à faible affectif et parfois avec un suivi insuffisant ce qui n'a pas permis aux auteurs de s'accorder sur un consensus thérapeutique.

Nous rapportons un cas clinique de luxation-fracture anté-lunaire du carpe traitées au service de traumatologie et orthopédie du CHU Ibn Sina de Rabat.



Matériel et méthode d'étude

OBSERVATION CLINIQUE :

Il s'agit d'un patient âgé de 21 ans, de sexe masculin, sans profession, droitier et sans antécédents pathologiques notables.

Victime d'un AVP (motocycliste heurté par une voiture) avec réception sur le poignet droit en flexion palmaire et sur la main gauche .

Cliniquement :

A l'admission, le patient était conscient (Glasgow 15/15), stable sur le plan hémodynamique et respiratoire. Avec à l'examen locomoteur :

- Une douleur importante au niveau du poignet droit et main gauche
- Une impotence fonctionnelle de la main droite
- Un œdème du poignet droit avec main cyanosée et froide
- Et sans lésions cutanées ou vasculo-nerveuses associées.

Radiologiquement :

Les clichés de face et de profil du poignet gauche montrent :(Fig1)

- fracture de 5ème métacarpien et de la diaphyse de 3 ème métacarpien

Les clichés de face et de profil du poignet droit montrent : (Fig 2)

- une luxation anté-lunaire du carpe droit et fracture de scaphoïde et de la styloïde radiale

Comme examen complémentaire une TDM du poignet droit avec reconstruction a été demandée permettant de mieux apprécier la lésion . (Fig 3).

Le traitement a été chirurgical en urgence:

* Compte-rendu opératoire :

1. Geste 1 : (Fig 4)

Réduction avec ostéosynthèse par fixateur externe et embrochage (droite)

Patient en décubitus dorsal Sous anesthésie générale

▪ ***Temps 1 : FIXATEUR EXTERNE***

- Mise en place de 3 fiches au niveau de la diaphyse du radius.
- Mise en place de 3 fiches au niveau de 2eme métacarpien .
- Mise en place des 2 rotules
- Traction dans l'axe et mise en place d'une barre .

▪ ***Temps 2 : Embrochage :***

- Voie d'abord dorsale du poignet droit.
- Réduction de la luxation du lunatum .
- Réduction de la fracture du scaphoïde et de la syloïde radiale .
- mise en place de 2 broches scapho-radiale et radiale .
- FPP
- pansement

2. Geste 2 :

Réduction orthopédique des 2 fractures de la main gauche avec Immobilisation plâtrée.

L'évolution :

L'ablation des broches a eu lieu après deux mois, suivie d'une rééducation physique du poignet et de la main.

Sa prise de force était légèrement diminuée par rapport au côté sain.

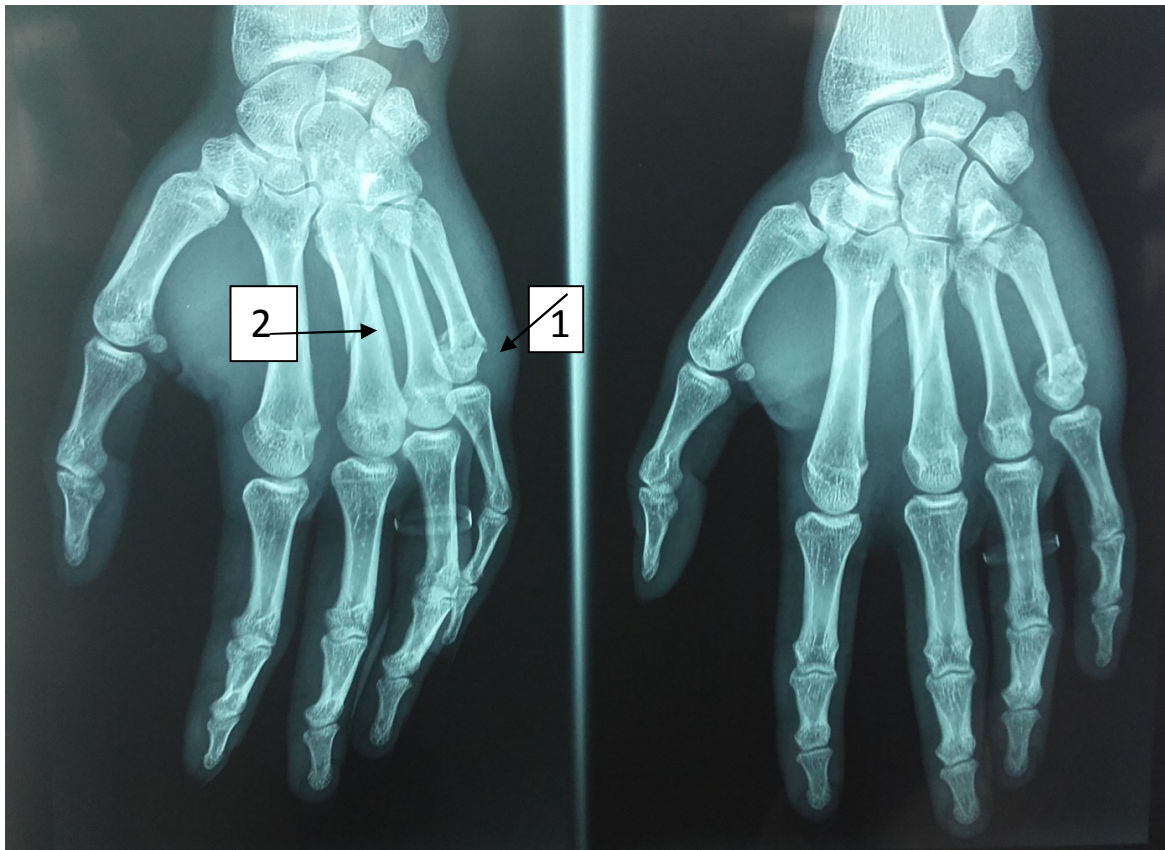


Fig. 1 : Cliché de face du main gauche en incidence postéro-antérieure.

Montrant fracture de 5ème métacarpien (flèche1)

Et de la diaphyse de 3 ème métacarpien (flèche 2)

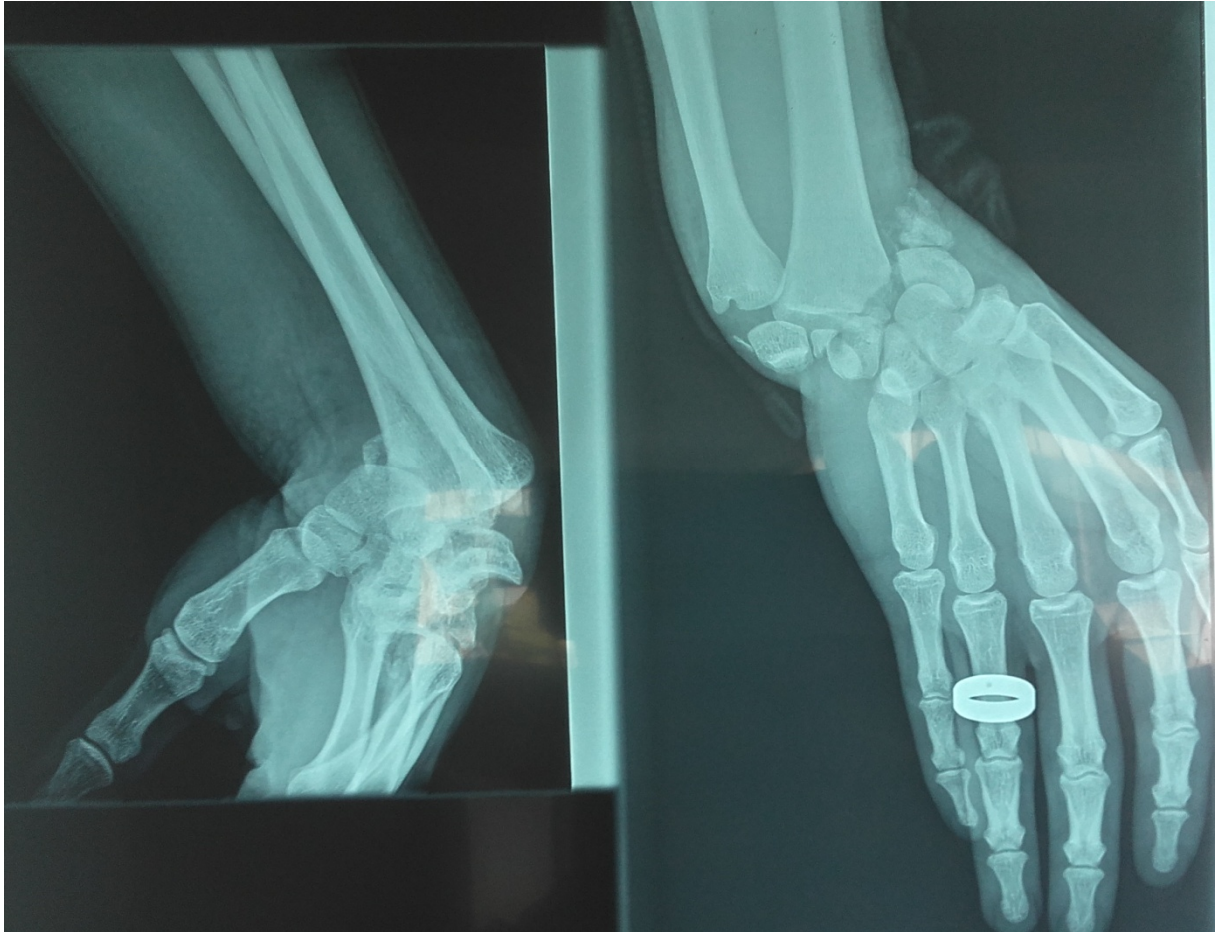

Fig 2-A

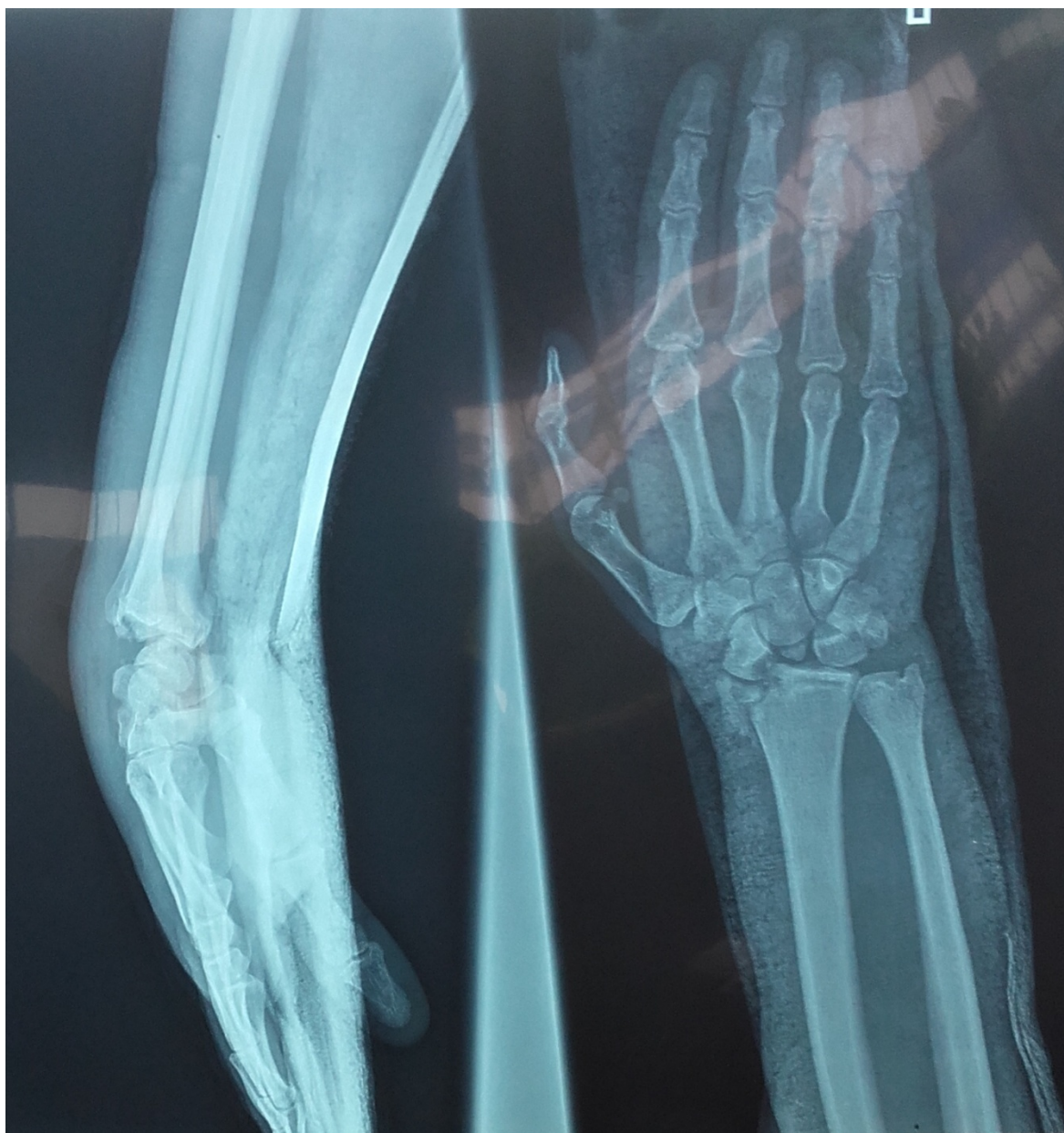

Fig 2-A

Fig 2 A , B : Clichés préopératoires du poignet droit de face et profil montrant une luxation anté-lunaire du carpe droit et fracture de scaphoïde et de la styloïde radiale.

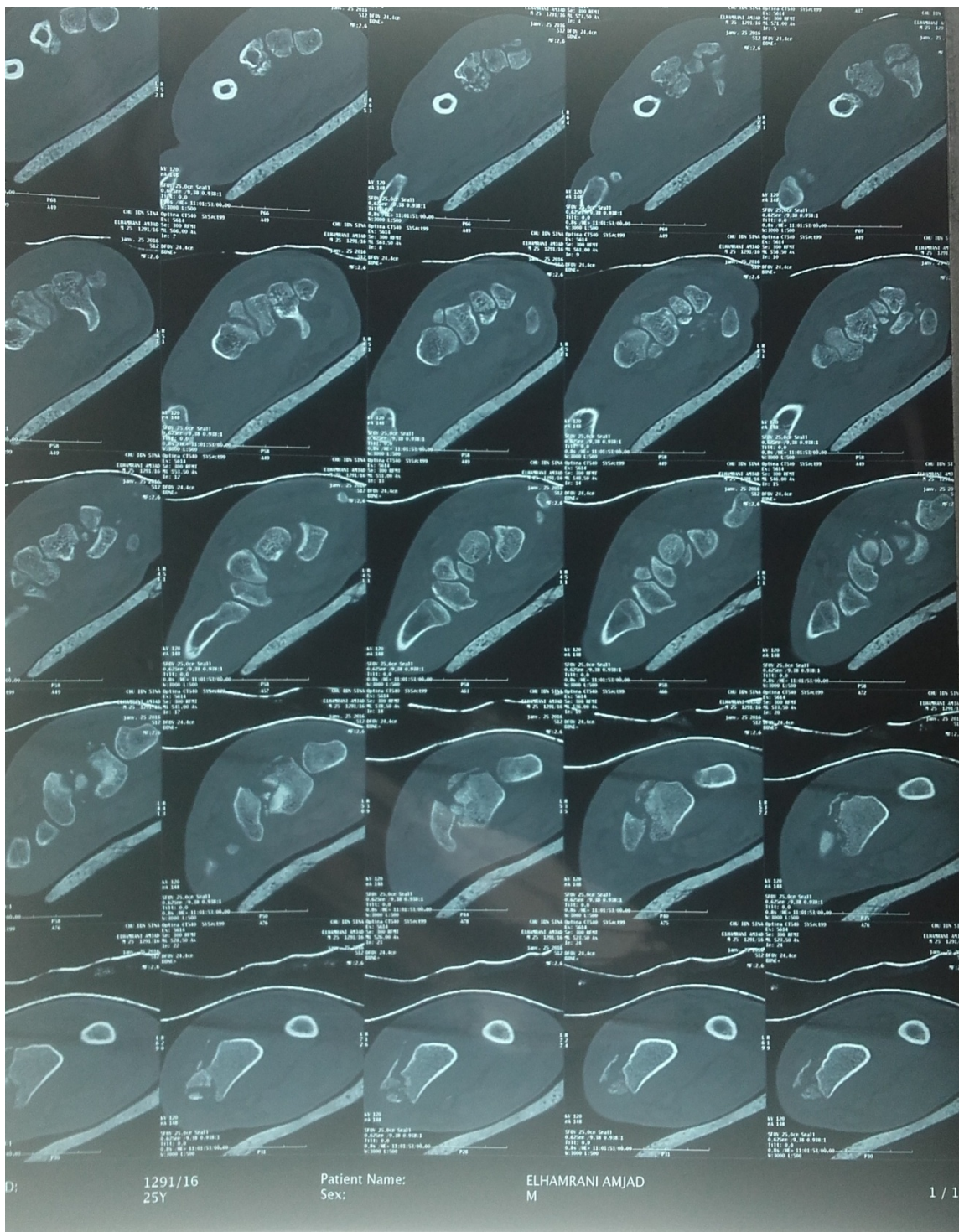


Fig 3-A

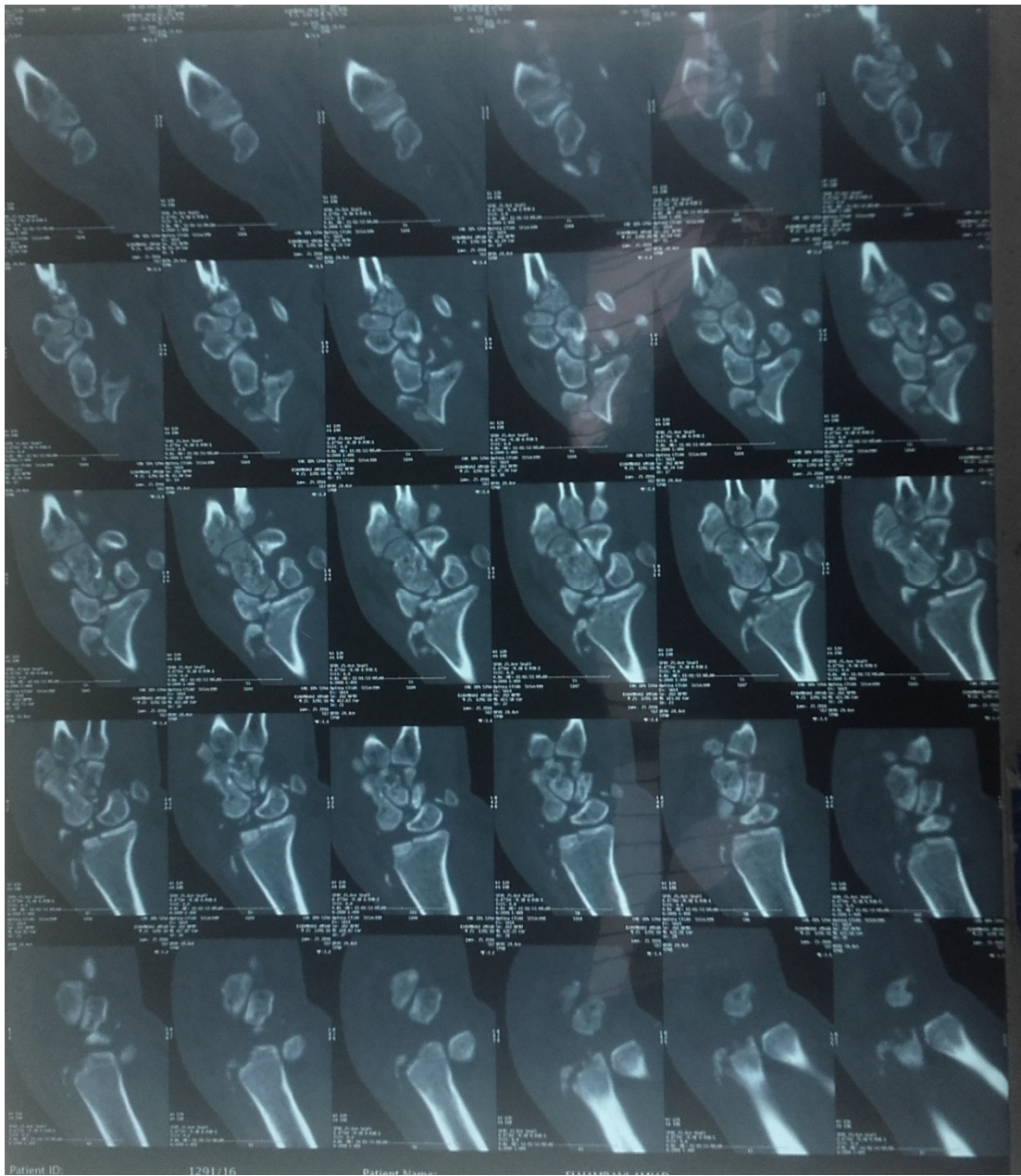


Fig 3-B

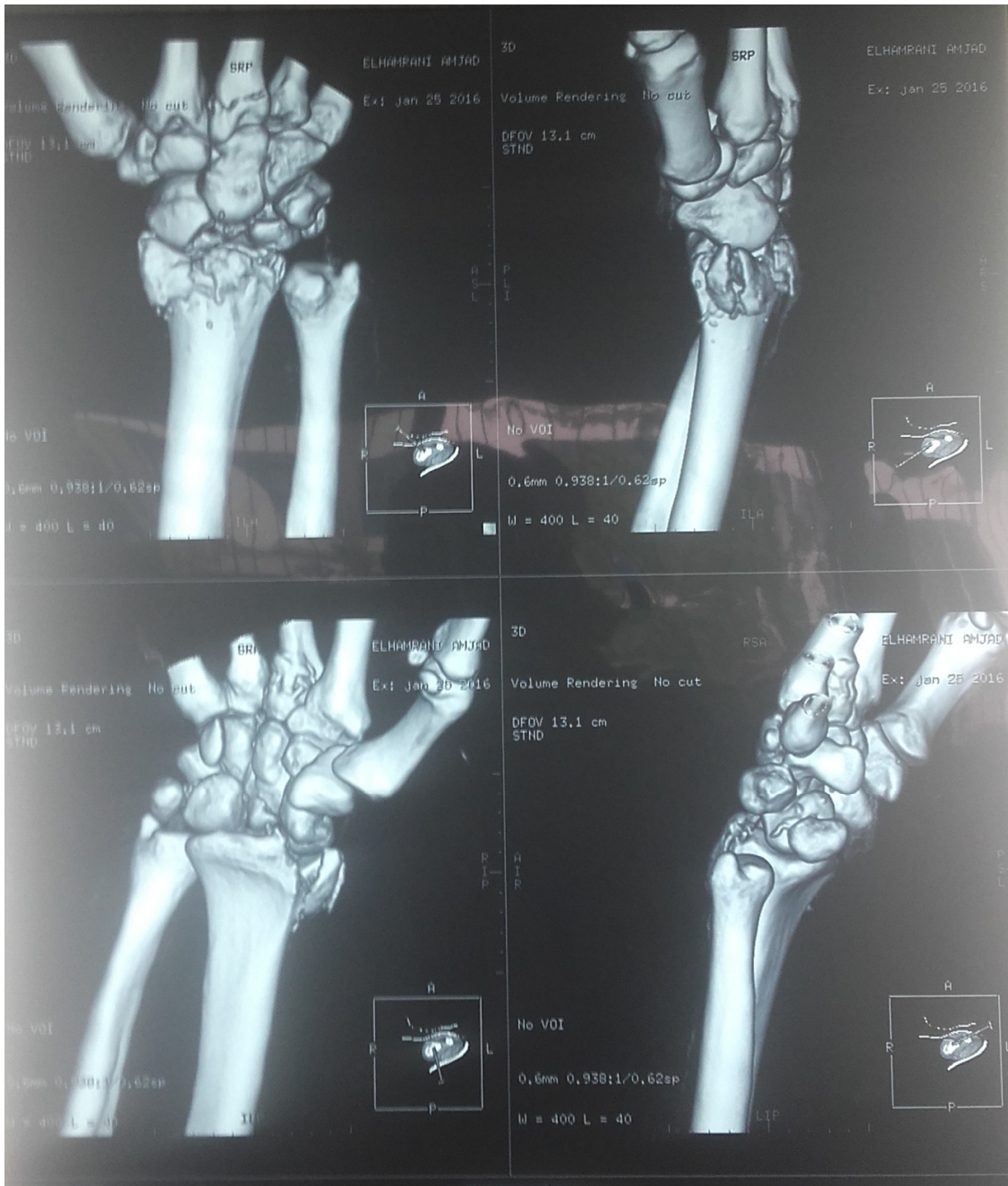

Fig 3-C

Fig 3 A, B ,C : Scanner avec reconstruction du poignet droit montrant une luxation anté-lunaire du carpe droit et fracture de scaphoïde et de la styloïde radiale

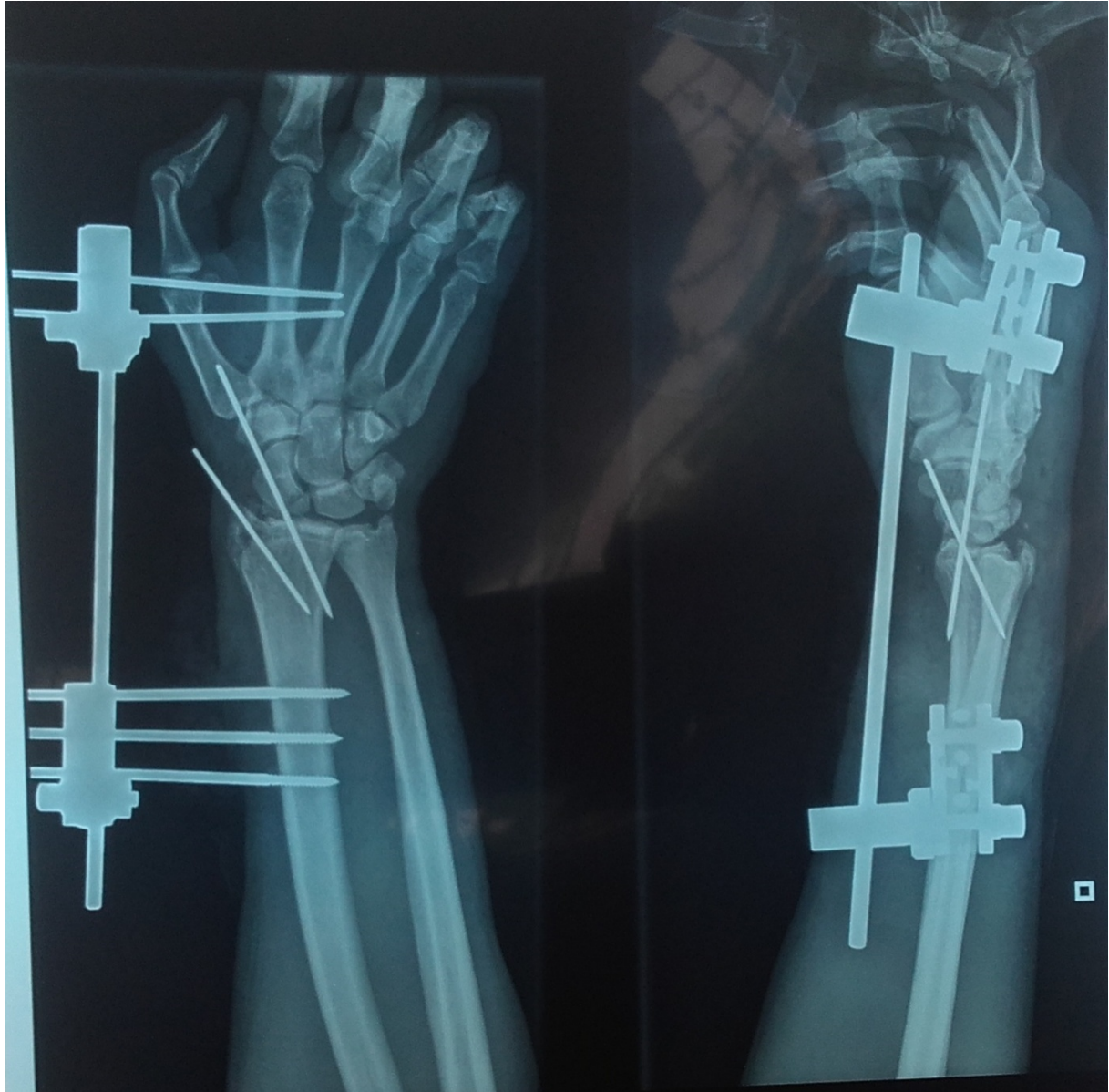


Fig. 4 : Clichés post-opératoires du poignet droit après réduction de la luxation+embrochage



Discussion

I. ETUDE EPIDEMIOLOGIQUE :

A. Définition :

Les luxations et luxations -fractures anté-lunaire du carpe (LFALC) sont des lésions très rares. restent souvent mal connues, pouvant passer inaperçues en urgence. Ces lésions exceptionnelles puisent leur importance dans la gravité des séquelles, qui sont dominées par l'instabilité chronique du poignet et à long terme par l'arthrose.[1]

Les luxations périlunaires antérieures du carpe surviennent généralement chez l'adulte jeune à la suite d'un traumatisme violent et pouvant entrer dans le cadre d'un polytraumatisme, qui risque de faire négliger la luxation. Le mécanisme de survenue est le plus souvent un choc direct sur le dos de la main en hyperflexion palmaire, où le capitatum viendrait pousser le lunatum en arrière [18]. Elles sont souvent de type 1 selon la classification de Witvoet et Allieu [2] avec conservation des deux freins porte-vaisseaux antérieur et postérieur

B. Fréquence :

Les luxations périlunaires antérieures du carpe sont Des lésions exceptionnelles, beaucoup plus rares que leurs équivalentes postérieures. Leur fréquence se situerait entre 3 et 6 % [2 ,18 ,19] des traumatismes du poignet, et 10% des traumatismes du carpe[20] .

La première observation illustrée étudiant le mécanisme et le traitement a été faite par Aitken et Nalebuff [22]

en 1960, mais selon les auteurs [22], Speed était le premier à décrire ce type de lésion dès 1925. Herzberg et al. [23] en 1993, sur 166 luxations recensées dans sept centres spécialisés, n'ont pu retrouver que cinq luxations périlunaires antérieures du carpe. Vichard et al. [21] ont rapporté quatre cas en 20 ans d'exercice, alors que 61 luxations rétrolunaires ont été publiés. Quelques cas sporadiques ont été publiés dans le monde.

C. Répartition selon l'âge et le sexe :

Les luxations périlunaires antérieures du carpe surviennent généralement chez l'adulte jeune de sexe masculin à la suite d'un traumatisme violent, c'est le cas de notre patient âgé de 21 ans.

- Ceci concorde avec les données des séries comparées [24,25,26,27,28].

La prédominance chez le sujet jeune peut s'expliquer par la violence du traumatisme causal (AVP, chute d'un lieu élevé) et la résistance de l'extrémité inférieure du radius à cet âge.

D. Répartition selon le côté atteint :

Il y a à peu près une répartition égale entre le côté droit [26,27] et le côté gauche [29,25] comme le montrent les séries étudiées.

Dans notre cas, le patient a eu une atteinte du côté droit.

E. Répartition selon l'étiologie :

Les luxations périlunaires antérieures du carpe surviennent généralement à la suite d'un traumatisme violent et pouvant entrer dans le cadre d'un polytraumatisme, dominé par les AVP [18,27] et par les chutes d'un lieu élevé [26].

Notre patient a été victime d'un AVP.

F. Mécanisme : (Fig 5)

La première observation détaillée et illustrée étudiant le mécanisme de la lésion est celle d'Aitken et Nalebuff [22] : il s'agit d'une lésion causée par un choc direct sur le dos de la main en flexion palmaire : le col du grand os vient buter contre la corne antérieure du semi-lunaire, il en résulte une rupture de la capsule et des ligaments capito-lunaires postérieurs. Le grand os ne peut se luxer en avant et entraîner le reste des os du carpe que si le scaphoïde se fracture ou si le ligament scapholunarien inter-osseux se déchire. Quand la chute sur le dos de la main se fait avec la main près du corps, une flexion extrême se produit ce qui entraîne une énucléation dorsale du semi-lunaire (fig 6).

Saunier a évoqué la nécessité de l'association d'une déviation ulnaire à l'hyperflexion pour avoir une luxation anté-lunaire vue la position de la main de son patient au moment du traumatisme en légère flexion avec déviation ulnaire. [30] Certains auteurs [22] ont mentionné l'existence d'une hyperlaxité médiocarpienne accompagnée d'une subluxation du capitatum par rapport au lunatum qui constitue un facteur prédisposant à la lésion

Ce mécanisme concorde avec les données des séries comparées dans les cas où le mécanisme a pu être précisé [22,24,26,27],

- Notre Patient a également rapporté un traumatisme violent sur le dos de la main poignet en flexion palmaire.
- Ce mécanisme explique la rareté des luxations périlunaires antérieures comparées à ceux postérieures qui eux se produisent en extension, ceci est dû à l'appui palmaire instinctif lors des chutes [22].

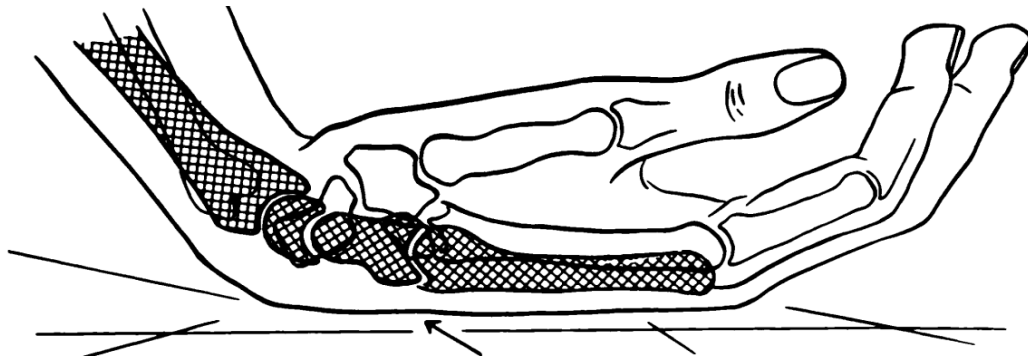


FIG. 5-A

Schéma montrant le poignet en flexion modérée, montrant la position des os du carpe. Dans cette position, le capitatum peut être forcé en avant par la force appliquée sur le dos de la main.

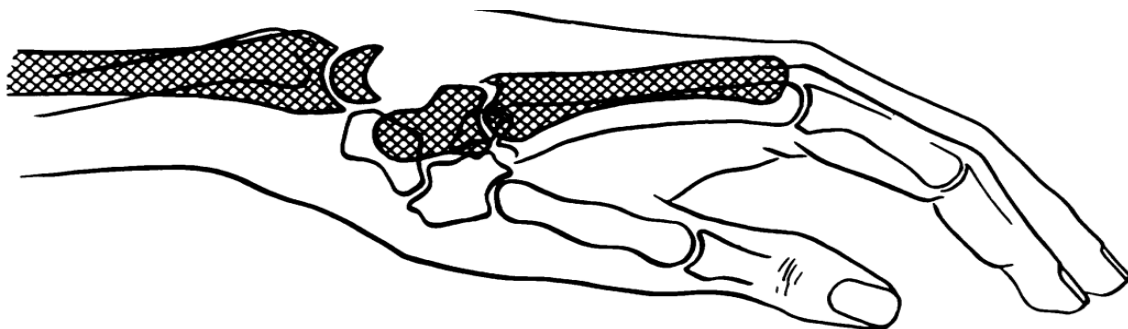


FIG. 5-B Schéma montrant une luxation anté-lunaire du carpe. remarquer la relation normale entre le radius et semi-lunaire.

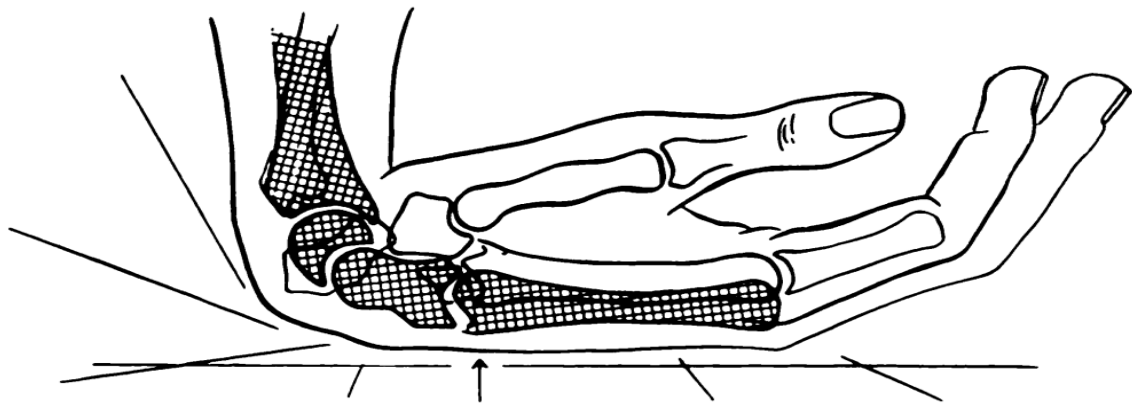


FIG. 6-A

Schéma du poignet en flexion extrême. Remarquer que le capitatum a subi une rotation palmaire. Dans cette position, le lunatum est forcé en arrière par une force appliquée sur le dos de la main.

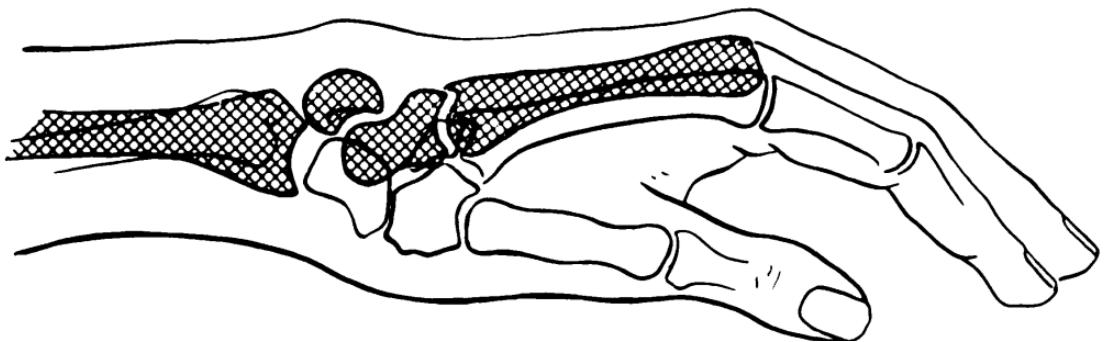


FIG. 6-B

Schéma dessiné à partir d'une radiographie, montrant une luxation dorsale du lunatum. c'est une lésion rare

II. CLASSIFICATION :

Les lésions sont décrites selon les arcs lésionnels de Johnson (Fig 7) [31] :

- Lésion du petit arc associant lésions ligamentaires pures scapholunaire, médiocarpienne et lunotriquétrale progressives autour du lunatum, selon les quatre stades de lésions périlunaires successifs décrits par **Mayfield** (Fig 8).[32 ,33]
- Lésion du grand arc avec lésions de passage transosseux associées (scaphoïde, capitatum, triquetrum), voire passage transarticulaire scapho-trapézo-trapézoïdien selon les lignes de dissociation décrites par **Wagner** (Fig 9).[34]

Elles peuvent être antérieures (très rares) , voire postérieures (les plus fréquentes). Il s'agit, dans 60 % des cas, de fracture-luxation, et non pas de luxation périlunaire pure .[23,34]

- La classification radiologique de **Herzberg** [23] (Fig. 10) est la plus pertinente à ce jour et permet de codifier les cibles thérapeutiques et les voies d'abord à utiliser.
- Devant une luxation et FLALC "**deux critères**" doivent être proposés:

➤ **Le degré du déplacement sagittal du lunatum par rapport au radius :**

- **Stade I** : luxation anté-lunaire avec lunatum en place sous le radius, cette lésion est la plus fréquente [18] où on a une conservation des deux freins porte-vaisseaux antérieur et postérieur.
- **Stade II** : luxation anté-lunaire avec subluxation ou luxation postérieure du semi-lunaire.

➤ **le trajet de la ligne de rupture dans le plan frontal : On distingue:**

Les luxations anté-lunaires pures : la ligne de rupture passe entre les os du carpe au niveau des structures ligamentaires (rupture du petit arc de Johnson).

Les luxations-fractures anté-lunaires du carpe : la ligne de rupture passe par un ou plusieurs os du carpe et/ou par la styloïde radiale (rupture du grand arc de Johnson).

Herzberg distingue deux entités dans ce groupe :

Luxation trans-scaphoïdienne anté-lunaire du carpe : qui représentent plus de 50% des LFALC

LFALC avec scaphoïde intact : dont le trait de fracture peut passer par le pyramidal, le grand os, l'os crochu et/ou la styloïde radial

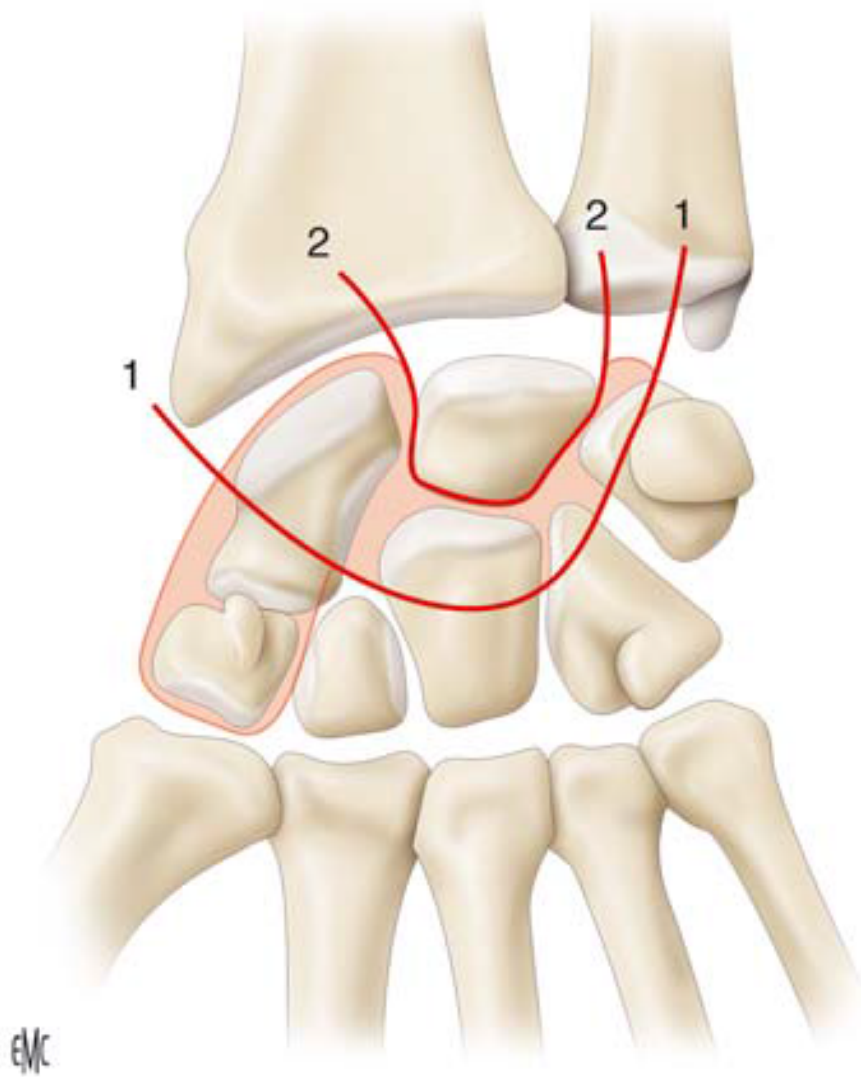


Fig. 7 : Zone vulnérable du carpe dans les luxations périlunaires et fracture-luxation selon Johnson La zone hachurée représente la zone vulnérable du carpe.

1. Grand arc ; 2. petit arc.

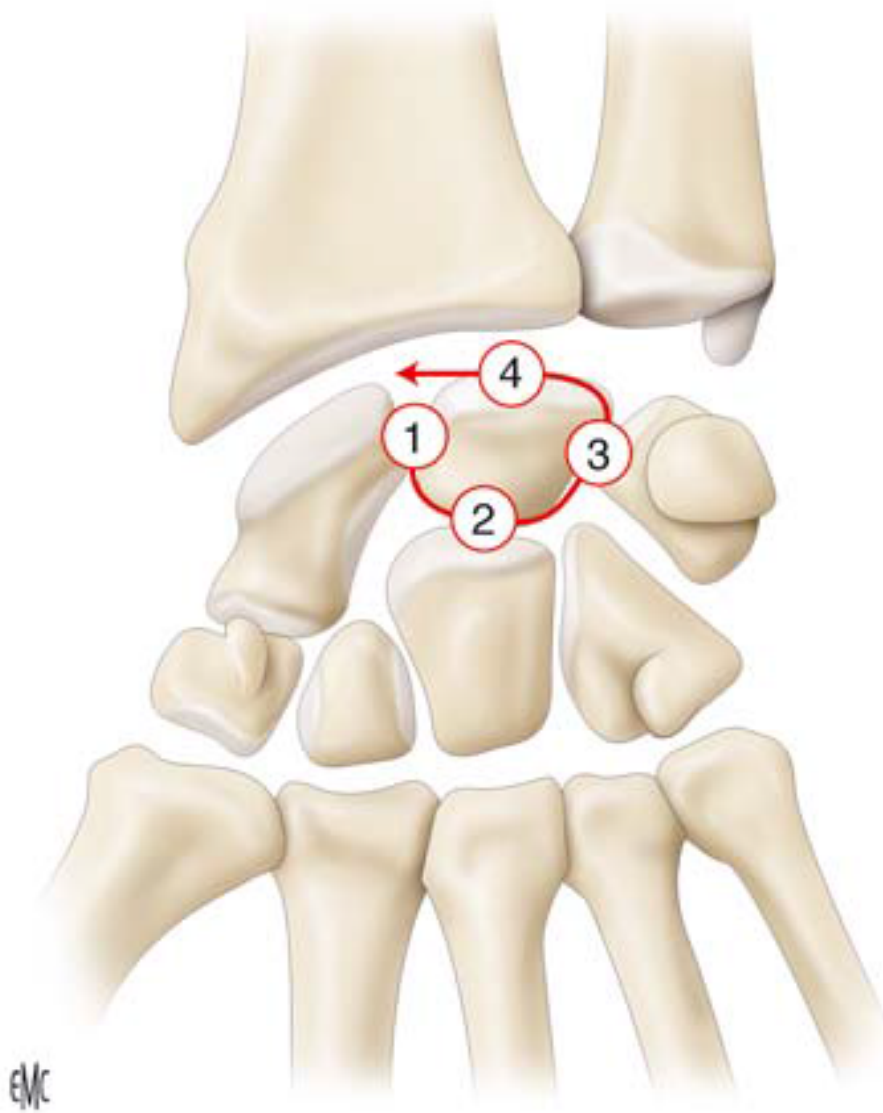


Fig. 8 : Les quatre stades lésionnels jusqu'à la luxation périlunaire du carpe selon Mayfield

1. **Stade 1** : dissociation scapholunaire par supination intracarpienne .
2. **stade 2** : luxation capitulunaire par levée du verrou latéral .
3. **stade 3** : luxation lunotriquétrale et radiolunaire aboutissant à la luxation rétrolunaire .
4. **stade 4** : lésion radiolunaire allant jusqu'à l'énucléation du lunatum par rupture de ses deux freins avec risque d'ostéonécrose secondaire.

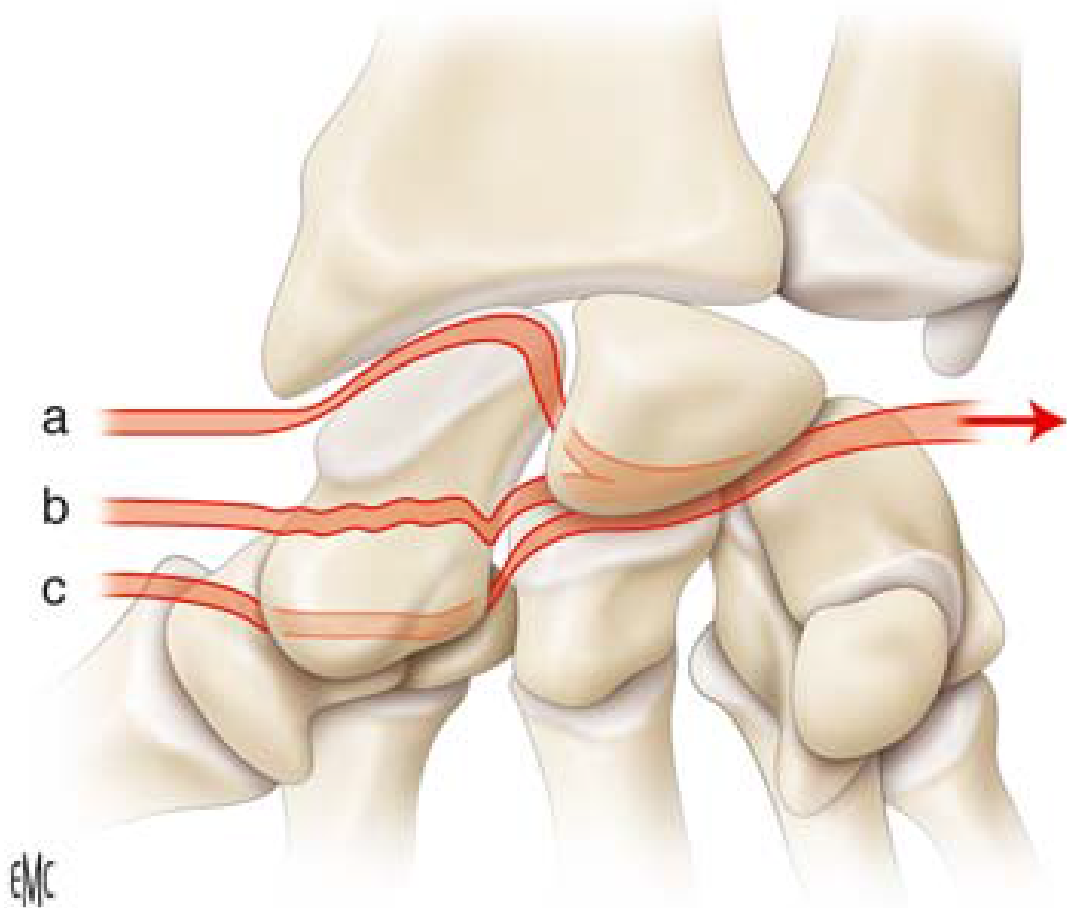
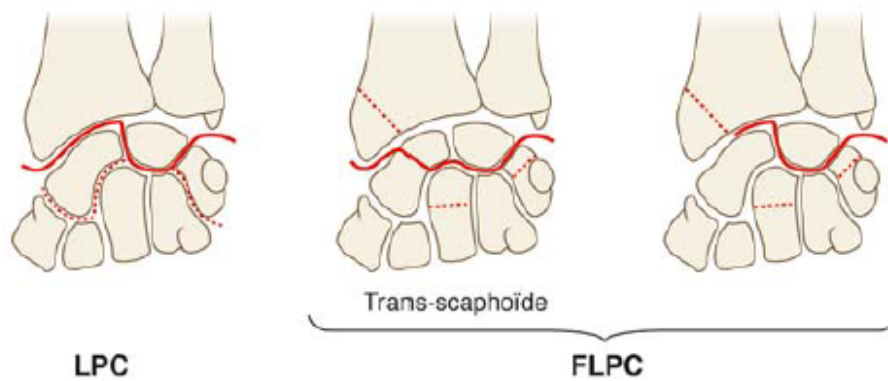



Fig 9 : Lignes de rupture des luxations périlunaires
du carpe selon Wagner :

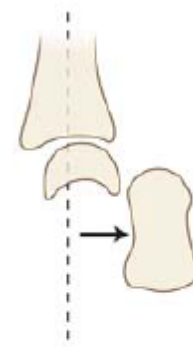
- a.** La ligne passe par le ligament scapholunaire : l'exemple type est la luxation périlunaire pure .
- b.** la ligne de rupture, de dehors en dedans, provoque une fracture du scaphoïde :
c'est le cas de la luxation trans-scapho-périlunaire du carpe
- c.** la ligne de rupture passe par l'articulation scaphotrapézienne : c'est le rare cas de luxation trans-scaphotrapézo-trapézoïdienne.



Stade 1



Palmaire



Stade 2

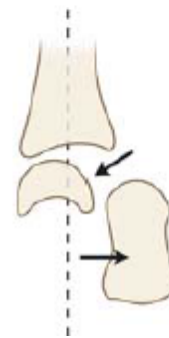



Fig. 10: Classification de Herzberg des lésions de luxation périlunaire du carpe pure et impure :

LPC : luxation pure du carpe

FLPC : fracture-luxation périlunaire du carpe.

III. DIAGNOSTIC POSITIF :

Les luxations et luxations -fractures anté-lunaire du carpe (LFALC) sont des lésions très rares. restent souvent mal connues, pouvant passer inaperçues en urgence. Les causes de ce défaut de diagnostic en urgence sont multiples : une symptomatologie mineure , des mauvais clichés radiographiques initiaux, et pouvant entrer dans le cadre d'un polytraumatisme, qui risque de faire négliger et passer le poignet au second plan .

mais surtout l'absence d'analyse sérieuse des os du carpe ou une interprétation trop hâtive [21] ainsi que la méconnaissance des lésions anatomopathologiques.

A.Diagnostic clinique :

1. L'interrogatoire : précise

- L'âge du traumatisé.
- Les antécédents du patient et l'existence d'une tare chronique telle qu'un diabète, une coronaropathie ou un asthme qui nécessitera une préparation préopératoire et une surveillance.
- L'activité professionnelle.
- Les circonstances de l'accident : il s'agit le plus souvent d'un traumatisme à haute énergie
- L'heure de l'accident et une éventuelle réduction sur les lieux de l'accident en cas de traumatisme récent.
- En cas de traumatisme ancien, l'ancienneté du traumatisme, sa prise en charge initiale et le délai d'une éventuelle intervention.
- Les signes fonctionnels : la douleur intense et l'impotence fonctionnelle totale constituent les maîtres symptômes

2. Examen Clinique :

- Dans les formes aiguës, il existe un œdème et un empâtement antéropostérieur du poignet. La palpation des deux faces du poignet est douloureuse. Les paresthésies dans le territoire du nerf médian sont fréquentes. On peut observer des difficultés d'enroulement et d'étirement des chaînes digitales par allongement du trajet intracanalair des tendons fléchisseurs.

- Dans les formes chroniques, la symptomatologie clinique est dominée par la persistance d'empâtement douloureux malgré la fonte de l'œdème, la persistance d'un syndrome du canal carpien ou des difficultés de mobilisation des chaînes digitales.[35]

L'examen locorégional recherche :

- Une ouverture cutanée.
- Une compression vasculo-nerveuse par la palpation des pouls radial et cubital et l'étude de la motricité et la sensibilité dans les territoires des nerfs médian, radial et cubital.
- Des lésions tendineuses des fléchisseurs ou des extenseurs.

L'examen général : recherche un tableau de choc par hémorragie interne secondaire à un traumatisme de l'abdomen ou du thorax et des signes d'un traumatisme crânien, vertébral ou osseux au niveau d'un autre membre.

B. Diagnostic radiologique :

1. Les clichés standards :

Le bilan radiologique standard est un complément indispensable après l'examen clinique.

Les incidences de poignet de face et de profil strict : (fig11)

Dans les formes aiguës :

- les clichés simples de profil confirment le diagnostic par la perte de contact entre le capitatum et le lunatum et déterminent le sens du déplacement (antérieur ou postérieur).
- Les clichés de face et au mieux les clichés sous traction déterminent les fractures associées.

•Notons que le piège diagnostique est représenté par les luxations pures autoréduites. Dans un contexte de mécanisme à haute énergie et de symptomatologie douloureuse sévère, la présence d'une horizontalisation du scaphoïde avec élargissement de l'espace scapholunaire sur les clichés de face, d'une position anormale du lunatum ou d'une fracture marginale antérieure du radius sur les clichés de profil doit faire suspecter une luxation spontanément réduite.[35]

Incidences spécifiques :

Parfois, la lecture et l'interprétation de ce bilan radiologique peuvent être difficiles et peuvent nécessiter la réalisation de clichés obliques [21], qui permettent de dégager une partie ou la totalité d'un ou plusieurs os sans superposition. Plusieurs incidences sont possibles selon l'os atteint :

- Incidence oblique postéro-antérieure en semi-pronation : l'objectif de l'incidence est de permettre une bonne analyse du scaphoïde.
- Incidence oblique antéro-postérieure en semi-pronation : l'objectif de l'incidence est de permettre une bonne analyse du pisiforme, pyramidal et de l'apophyse unciforme.
- Incidence de schneck : permet une bonne étude de la taille du scaphoïde.

Les clichés dynamiques : Ils n'ont pas de place en urgence. La plupart des auteurs les utilisent comme moyen radiologique de surveillance pour juger les résultats.

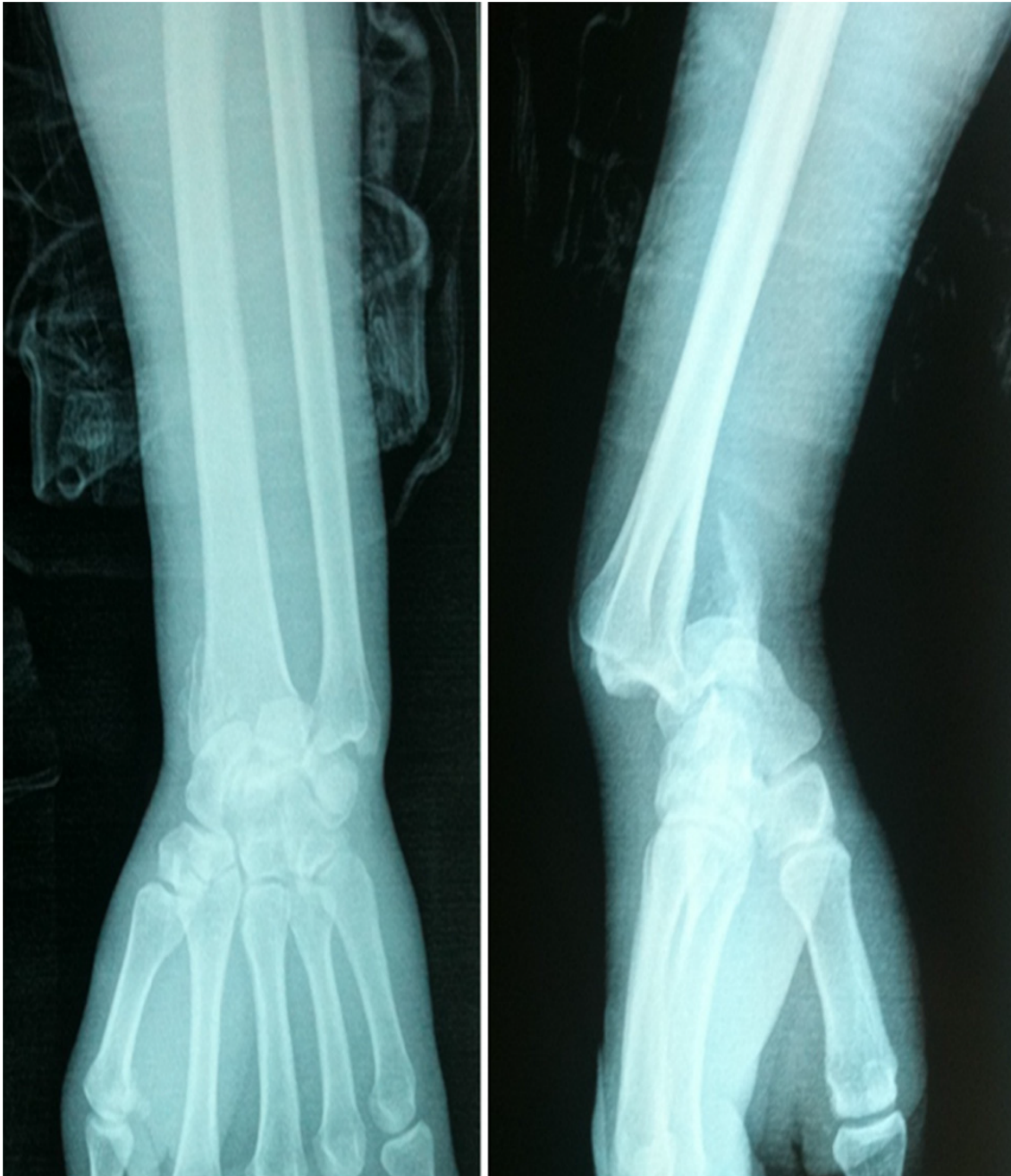

Fig. 11 : Radiographie de face et profil montrant une luxation radiocarpienne antérieure avec détachement d'une écaille marginale antérieur

2. Autres imageries du poignet :

Beaucoup de techniques peuvent mieux étudier les lésions :

- Arthrographie du poignet : elle permet de mieux rechercher les lésions ligamentaires de la première rangée du carpe et du triangulaire.
- Tomodensitométrie du poignet (TDM) : n'est acceptable que si elle ne retarde pas la prise en charge en urgence . Elle permet de mieux définir les lésions anatomo-pathologiques, notamment les fractures associées. La reconstruction en trois dimensions dans les luxations [20] est d'une aide importante à la compréhension, et donc, à la prise en charge chirurgicale.
- La résonance magnétique nucléaire : d'indications rares dans la pathologie traumatique du poignet.

IV. TRAITEMENT :

A. But du traitement :

•Le but du traitement est double : restaurer la fonction (mobilité, douleur) et prévenir l'apparition d'une arthrose post-traumatique. La hantise est l'évolution spontanée inéluctable vers l'arthrose. Le pronostic de ces lésions, surtout combinées, reste cependant souvent sérieux avec des séquelles habituelles (raideur, douleur, arthrose, etc.).

B. Anatomie du poignet :

1. Anatomie des pièces osseuses (figure 12) :

Le poignet est une articulation qui se situe entre la main et l'avant-bras. Cette articulation permet les mouvements de la main par rapport à l'avant-bras. Anatomiquement, le poignet comprend 10 os[3]. Il englobe le radius et l'ulna (cubitus) dans leur partie basse.

a. L'extrémité inférieure du radius est triangulaire à sommet externe latéral et à base médiale. Sa surface articulaire est concave vers le bas et est également appelée la glène radiale. Sa face externe se prolonge par le processus styloïde radiale[4]. Sa face inférieure présente deux surfaces articulaires : une surface externe pour le scaphoïde et une surface interne pour le semilunaire. Sa face interne présente une surface articulaire pour la tête du cubitus.

b. L'extrémité inférieure du cubitus (tête du cubitus) présente deux saillies osseuses. La tête du cubitus, qui a la forme d'un segment de sphère est couverte par le ligament triangulaire du poignet. La partie antérieure et externe s'articule avec le radius, au niveau de l'incisure ulnaire.[4 ;5]

L'apophyse styloïde de l'ulna est située en postéro-interne.

- **Dans la première rangée** : on trouve le **scaphoïde**, le **lunatum** (semi-lunaire), le **triquénum** (pyramidal) et le **pisiforme**.
- **La deuxième rangée** : comprend l'**hamatum** (os crochu), le **capitatum** (grand os), le **trapézoïde** et le **trapèze**.

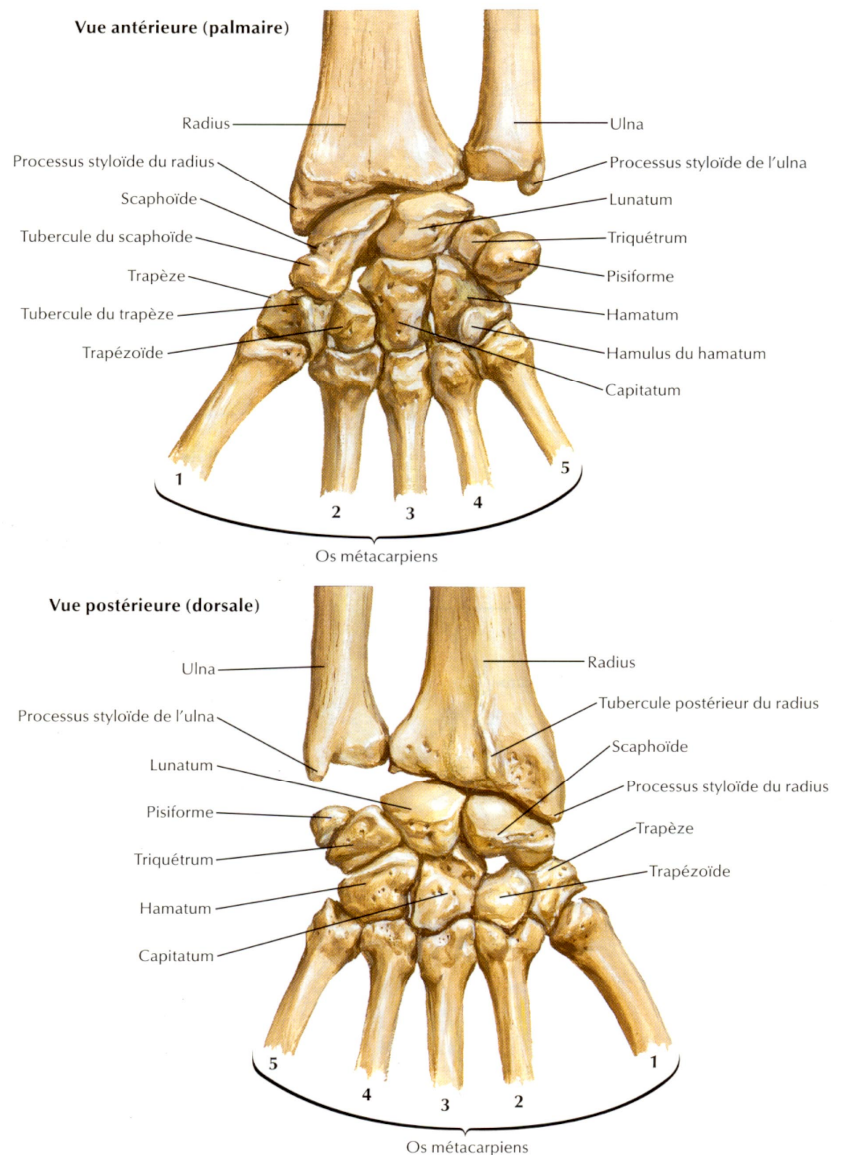


Fig. 12 :
Anatomie des pièces osseuses

2. Système ligamentaire du carpe : (Figure 13 et 14)

Vingt-six ligaments. Parmi eux, les ligaments interosseux courts, surtout au niveau de la première rangée, stabilisent le carpe dans le plan frontal et seront cause des instabilités dites dissociatives ou CID (en anglais = Carpal Instability Dissociative), les ligaments radio et ulno-carpiens eux sont responsables de la stabilité dans le sens longitudinal dans une colonne, et seront responsables des instabilités dites non-dissociatives ou CIND (en anglais = Carpal Instability Not Dissociative).[5]

Il existe plusieurs classifications :

Taleisnik, en 1976. Bonnel et Allieu, en 1984. Sennwald en 1987.

➤ Taleisnik, en 1976, les classes en : ligaments intrinsèques et extrinsèques [6]

- Les ligaments extrinsèques fixent le carpe soit au radius soit au métacarpe
Ligament scapho-lunaire : Qui part de la partie antérieure de l'articulation scapho-lunaire jusqu'à sa partie postérieure .Il se poursuit en avant par le ligament de testut qui n'est en fait qu'une lame porte- vaisseaux sans rôle mécanique. Ce ligament est serré et plus épais dans sa partie postérieure et plus lâche dans sa partie antérieure, ce qui permet à l'articulation scapho-lunaire de s'ouvrir en avant lors de l'extension forcée du poignet. [9]

Ligament pyramido-lunaire : épais et beaucoup plus court que le ligament scapho-lunaire.[9]

- Les ligaments intrinsèques unissent les différents os du carpe entre eux :

Plan antérieur :

- *ligament scapho-trapézien , scapho-trapézien,et scapho-captatum en externe*
- *Zone de faiblesse centrale : espace de poirier*
- *Ligament capito-triquétral en interne*
- *Ligaments interosseux antébrahio-carpiens*

Plan postérieur :

- *ligament scapho-capitatum en externe .*
- *ligaments luno-capitatum et luno-hamatum au centre .*
- *ligament triquétro-hamatum en externe*

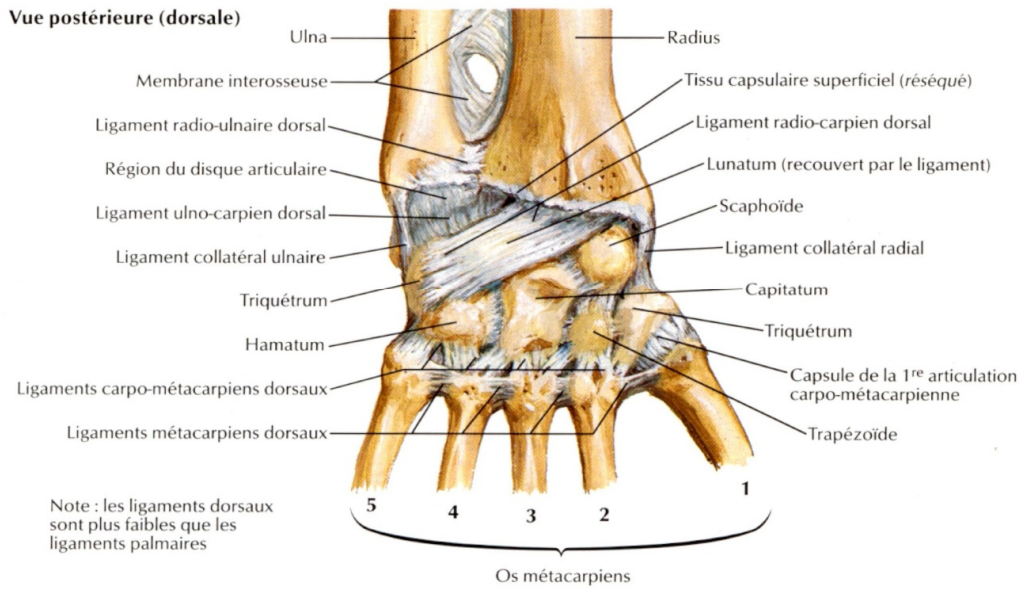


Fig.13 : Schéma montrant l'appareil ligamentaire de la face dorsale du poignet

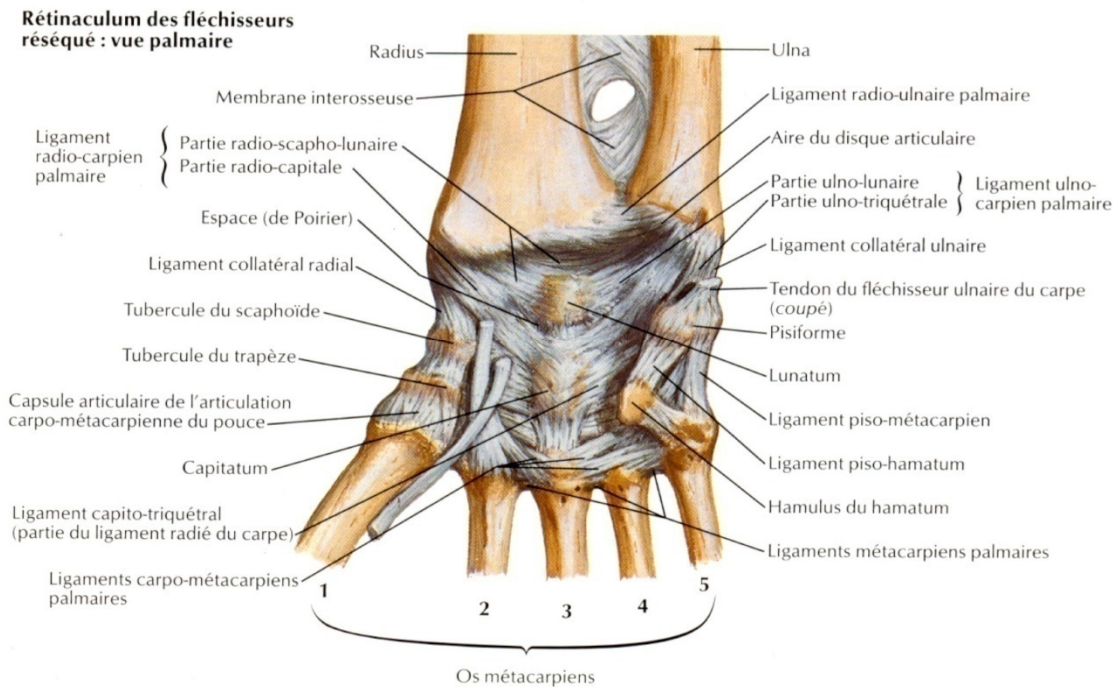


Fig. 14 : Schéma montrant l'appareil ligamentaire de la face palmaire du poignet

➤ Bonnel et Allieu, en 1984, subdivisent les ligaments du carpe en ligaments intra-articulaires, ligaments intracapsulaires et ligaments extracapsulaires[7]

Les ligaments intra-articulaires correspondent aux ligaments intrinsèques décrits par Taleisnik auxquels il ajoute le ligament radio-scapho-lunaire et le fibrocartilage triangulaire .

Les ligaments extra-capsulaires correspondent aux ligaments annulaires antérieurs et postérieurs.

Et enfin les ligaments intra-capsulaires antérieurs et postérieurs unissent les os du carpe entre eux ainsi qu'au radius et aux métacarpiens.

➤ **Sennwald** a décrit sa propre classification en s'inspirant des deux autres et a classé les ligaments en système ligamentaire articulaire et système ligamentaire extra-articulaire⁶ (Tableau1)[8]. Le système articulaire contient plusieurs sous-groupes :

Le premier groupe est l'ensemble des ligaments interosseux comprenant les ligaments interosseux de la rangée distale ne permettant aucun degré de liberté entre les os de cette rangée et les ligaments interosseux proximaux scapho-lunaire et luno-triquetral qui présentent un grand degré de liberté entre les os de la rangée proximale. Ces derniers ont un rôle important dans la stabilité du lunatum.

Tableau1 : classification des ligaments selon SENNWALD

Système articulaire	Système extra articulaire
Ligaments interosseux proximaux et distaux	Retinaculum des extenseurs
V palmaires proximal et distal	Retinaculum des fléchisseurs
V dorsal	
Complexe ulnaire	

Le deuxième groupe de ligaments correspond aux ligaments des V palmaires comprenant le V proximal unissant le radius, le lunatum et le complexe fibro-cartilagineux ulnaire ainsi que le V distal unissant le bord externe du radius au capitatum et se prolongeant sur le triquetrum et pisiforme via l'hamatum . (Fig 15)

Il est à noter que le V proximal constitue le plus puissant stabilisateur du lunatum. Ces fibres profondes se composent des ligaments radio-scapholunaires (comprenant les vaisseaux nourriciers radiolunaires) ainsi que des faisceaux ulno-carpiens.(Fig 16)

Le troisième groupe de ligaments articulaires comprend le complexe fibro-cartilagineux triangulaire ulnaire comprenant cinq structures indissociables décrites par Palmer et Werner en 1981 :

Le ligament collatéral ulnaire, le fibrocartilage triangulaire, le ménisque ulnocarpien (ligament radio-triquétral), le ligament ulnolunaire (partie ulnaire du V proximal) et la gaine du tendon de l'extensor carpi ulnaris

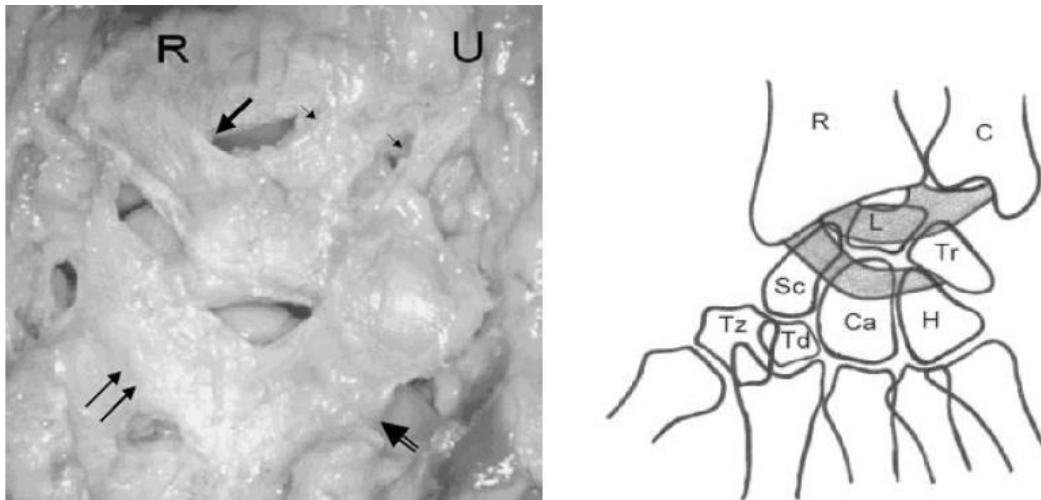


Fig. 15 : Les ligaments capsulaires palmaires avec leur disposition particulière dessinant deux V. Le V proximal est constitué par le ligament radio-lunaire (grosse flèche) et les ligaments ulno-lunaire et ulno-triquétral (petites flèches).

Le V distal est formé par le ligament radio-scapho-capital (double flèche) et le ligament triquétero-capital (flèche creuse). U=Ulna - R: Radius

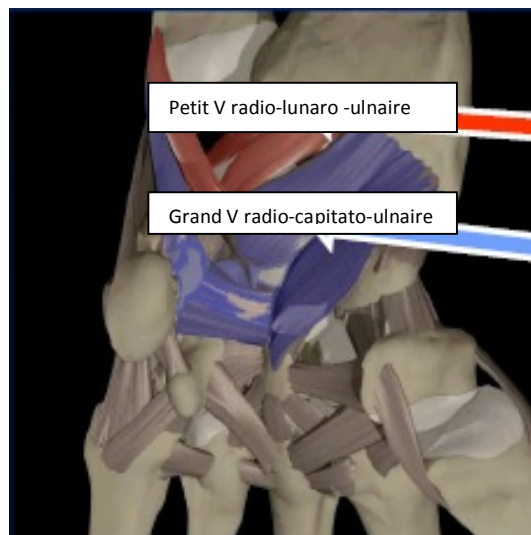


Fig 16

Le dernier groupe des ligaments articulaires correspond aux ligaments du V dorsal (Fig 17) :

- La première branche du V dorsal unit la face postérieure du radius à la face postérieure du triquetrum, en passant par la corne postérieure du lunatum qu'il stabilise ;
- La deuxième branche unit le triquetrum au scaphoïde.
- Enfin, les ligaments du système extra-articulaire correspondent aux retinaculum extensorum et retinaculum flexorum.

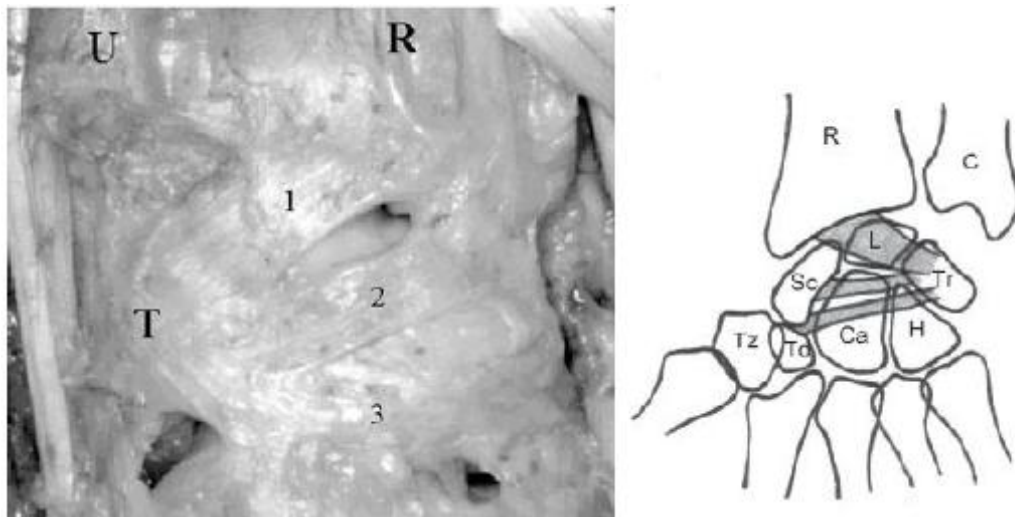


Fig. 17 : Les ligaments capsulaires dorsaux

Branche proximale de V dorsal ou ligament radio-triquetral dorsal (1).
Branche distale du V dorsal avec sa band horizontale ou ligament scapho – triquetral dorsal (2) et sa bande oblique ou ligament oblique triquetro-trapézien (3).

U=Ulna – R : Radius – T : Triquetrum

Il ressort donc des travaux de Sennwald que le système ligamentaire du carpe est subdivisé en deux parties complémentaires : Articulaire et extra-articulaire.

La cohésion du carpe ne dépend que des ligaments articulaires. Il constate que l'orientation des fibres des deux systèmes est oblique et qu'il n'existe pas de système ligamentaire longitudinal.

Selon Sennwald, le lunatum est à la fois la clef de voûte de la première rangée du carpe, unité intercalaire transverse, mobile et instable, et le centre de transmission des forces de la main à l'avant-bras, système axial.

Pour assurer ces rôles de maintien, stabilité, mobilité et coordination, il distingue trois types de ligaments articulaires :

- Les ligaments “ de maintien ” : il s'agit des ligaments interosseux distaux ne permettant aucun degré de liberté ;
- Les ligaments “stabilisateurs ” qui permettent la mobilité tout en assurant la cohésion, il y inclut les ligaments interosseux proximaux ainsi que les parties profondes des V palmaires
- Les ligaments“ guides ” constitués par les fibres superficielles des V palmaires [10]

3. Les articulations du poignet : (Fig 18)

➤ Articulation radio-carpienne

L'articulation radiocarpienne unit d'une part la cavité glénoïde de l'extrémité inférieure du radius, la tête du cubitus et, d'autre part, le condyle carpien composé des surfaces articulaires du scaphoïde, du semi-lunaire, et du pyramidal.[4]

Elle est constituée de la cavité glénoïde radiale, de la tête du cubitus. Ces deux éléments s'articulent à ce niveau par le biais du complexe fibro cartilagineux triangulaire, aussi appelé ligament triangulaire) et la première rangée des os du carpe.

Les surfaces articulaires supérieures du scaphoïde et du semilunaire s'articulent avec la cavité glénoïde radiale respectivement par le biais de la fossette articulaire scaphoïdienne et de la fossette articulaire lunarienne.

La cavité glénoïde se prolonge vers le dedans par la face inférieure du complexe fibro-cartilagineux triangulaire, à laquelle répond la surface articulaire supérieure du pyramidal.

Il s'agit d'une articulation de type condylienne possédant deux degrés de mobilité articulaire.

La capsule articulaire est lâche et mince en arrière et est renforcée par de nombreux ligaments.

➤ **Articulation médio – carpienne**

Elle réunit quant à elle les deux rangées du carpe. Son interligne articulaire est en forme de "S".

La première courbure, convexe vers le bas, représente l'interligne articulaire entre le scaphoïde et le bloc trapèze-trapézoïde.

La seconde courbure, concave vers le bas, représente quant à elle l'interligne articulaire entre le grand os et l'os crochu d'une part et le scaphoïde, le semi-lunaire et le pyramidal d'autre part.

Les os constituant la rangée proximale possèdent une certaine mobilité les uns par rapport aux autres, contrairement à la rangée distale dont les os sont unis entre eux et aux métacarpiens par des ligaments assez rigides.

La capsule articulaire est assez "serrée" en avant, mais lâche en arrière.

➤ **Articulations carpo-métacarpiennes**

Il s'agit des différentes articulations entre les cinq métacarpiens et la deuxième rangée des os du carpe.

Coupe coronale : vue dorsale

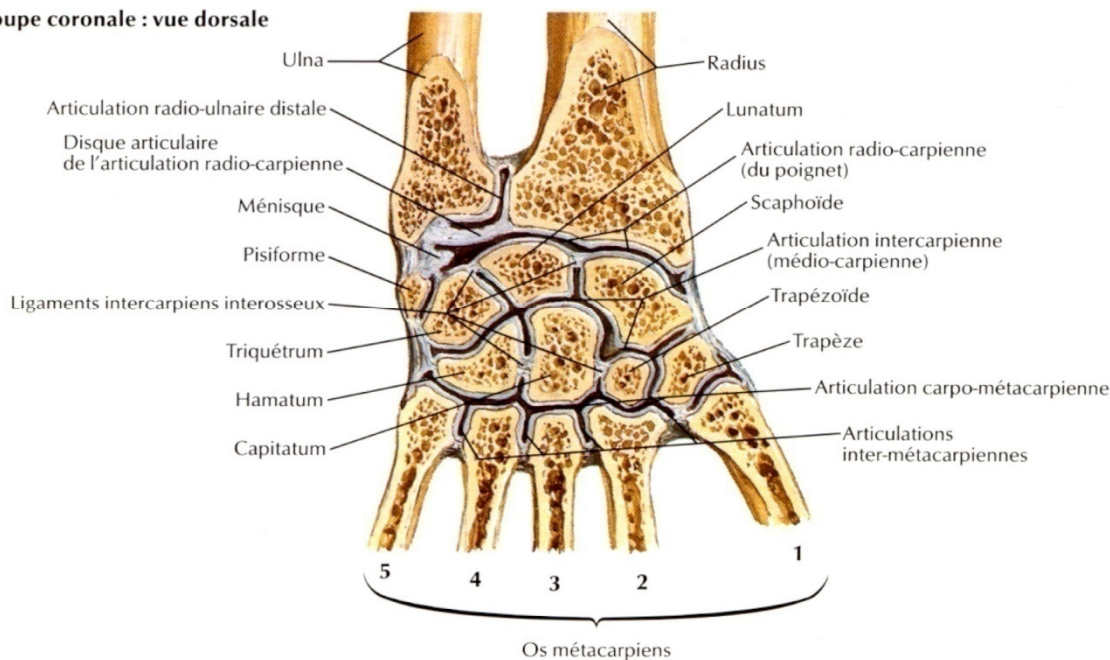


Fig. 18 : Schéma montrant coupe coronale des os du poignet

4. La vascularisation de la main :

Au niveau du coude, l'artère brachiale se divise en deux artères principales, l'artère radiale et l'artère cubitale. Ces deux artères vont se connecter dans la paume de la main pour former une arcade vasculaire superficielle issue de l'artère cubitale et une arcade vasculaire profonde issue de l'artère radiale. (Fig19)

C'est de ces arcades que sont issues les artères digitales.

Ce système artériel est doublé d'un système veineux « veines comittantes » qui rejoint le réseau veineux dorsal de la main, drainé par les veines céphalique et basilique. [11]

Le réseau carpien palmaire

Il est alimenté par :

- *le rameau carpien palmaire de l'artère radiale, qui chemine au bord distal du muscle carré pronateur*
- *le rameau carpien palmaire de l'artère ulnaire ;*
- *le rameau palmaire de l'artère interosseuse antérieure.*

Ce réseau peut être remplacé par une artère transversale joignant l'artère ulnaire à l'artère radiale au bord inférieur du carré pronateur, dénommée alors arcade transverse antérieure du carpe.

Le réseau carpien dorsal

Le réseau carpien dorsal est alimenté par :

- *l'artère radiale, lorsqu'elle croise la face postérieure du carpe ;*
- *le rameau carpien dorsal de l'artère ulnaire, après qu'il ait croisé le bord médial de du poignet ;*
- *l'artère interosseuse postérieure, renforcée par son anastomose avec le rameau dorsal de l'artère interosseuse antérieure.*

C'est de ce réseau que naissent habituellement les artères métacarpiennes dorsales des deuxième, troisième et quatrième espaces.

a.. La vascularisation du scaphoïde :

On peut distinguer trois groupes de pédicules artériels, tous issus de l'artère radiale :

Le groupe dorsal est issu du segment postérieur de l'artère radiale ou de l'arcade dorsale du carpe ; il est formé de très nombreux vaisseaux de calibre moyen qui abordent l'os sur toute l'étendue de la gouttière postérieure du scaphoïde, au niveau de son rétrécissement ; pour Zancolli et Cozzi [12], l'un est plus gros, c'est l'artère dorsale du scaphoïde ; pour Gelberman et Menon [13], il assure à lui seul 70 à 80 % de la vascularisation du scaphoïde et notamment celle de la totalité du pôle proximal ;

Le groupe distal est issu de l'artère radiale, de son rameau superficiel et accessoirement de la partie latérale de l'arcade palmaire profonde ; ces vaisseaux sont deux fois moins nombreux, mais ils sont plus volumineux et disséminés à la face antérieure du scaphoïde, essentiellement au tubercule ;

Pour Gelberman et Menon [13], il assure 20 à 30 % de la vascularisation du scaphoïde ;

Le groupe latéral est issu de l'artère radiale, de son rameau superficiel, quand il naît au-dessus de l'interligne radiocarpien, et de l'arcade transverse antérieure du carpe ; ces vaisseaux sont également deux fois moins nombreux qu'à la face postérieure de l'os ; ils sont de calibre plus important et, surtout, se distribuent habituellement à la moitié inférieure de la face latérale, c'est-à-dire au pied de la surface articulaire pour le radius.

Pour Gelberman et Menon [13], le scaphoïde est entouré par une importante circulation collatérale alimentée par les artères interosseuses antérieure et postérieure.

b. La vascularisation du lunatum :

Le lunatum n'offre que deux faces pour la pénétration des pédicules vasculaires [14] :

à la face palmaire, il est difficile d'individualiser des pédicules il semble plutôt que les rameaux palmaires convergents en rayons de roue vers la face antéromédiale de l'os, que l'on peut assimiler au hile du lunatum ; la plupart proviennent de toute la largeur de l'arcade transverse antérieure du carpe et forment un vrai rideau artériel à la face antérieure du lunatum ; certains proviennent de l'artère radiale et vont à la fossette criblée ; d'autres, plus rares, montent de l'arcade palmaire profonde et abordent la corne antérieure ;[17]

▪ *à la face dorsale, deux ou trois pédicules dorsaux inférieurs montent de l'arcade dorsale du carpe en suivant les interlignes scapho-lunaire et luno-triquétral ; ce sont des artères récurrentes qui irriguent également les os , de voisinage ; parfois, un pédicule dorsal supérieur descend de l'artère interosseuse postérieure ; ces vaisseaux vont tous à la gouttière postérieure et à la corne postérieure de l'os.[17]*

Gelberman et al. [15] ont étudié la vascularisation intraosseuse ils ont identifié trois dispositions dans lesquelles il y avait toujours des anastomoses entre le réseau palmaire et le réseau dorsal, plutôt distales.

Plus tard, Williams et Gelberman [16] ont quand même observé une absence de communication entre les réseaux dorsal et palmaire dans 7 % des cas et, dans 7,5 et 26% respectivement, une vascularisation exclusive par la face palmaire ou par la face dorsale.

5. L'innervation de la main :

Elle est assurée par le nerf médian, le nerf cubital et le nerf radial. Il s'agit de nerfs mixtes qui comprennent à la fois des fibres à destinée musculaire et des fibres sensibles.(Fig 19)

Le nerf médian est surtout le nerf de la sensibilité des trois premiers doigts. Il est classique de dire qu'une main présentant une paralysie du nerf médian est aveugle.

Le nerf cubital est celui de la force. Le nerf radial est le nerf de l'extension du poignet et des doigts. pour l'articulation radio-cubitale inférieure, par le nerf interosseux antérieur, branche du nerf médian, et par le nerf interosseux postérieur, branche du radial.

Pour l'articulation radio-carpienne l'innervation est assurée par le médian en avant, la branche profonde du cubital en avant et en dedans, la branche cutanée dorsale du cubital en arrière et en dedans, le nerf interosseux postérieur, branche du radial en arrière et en dehors.

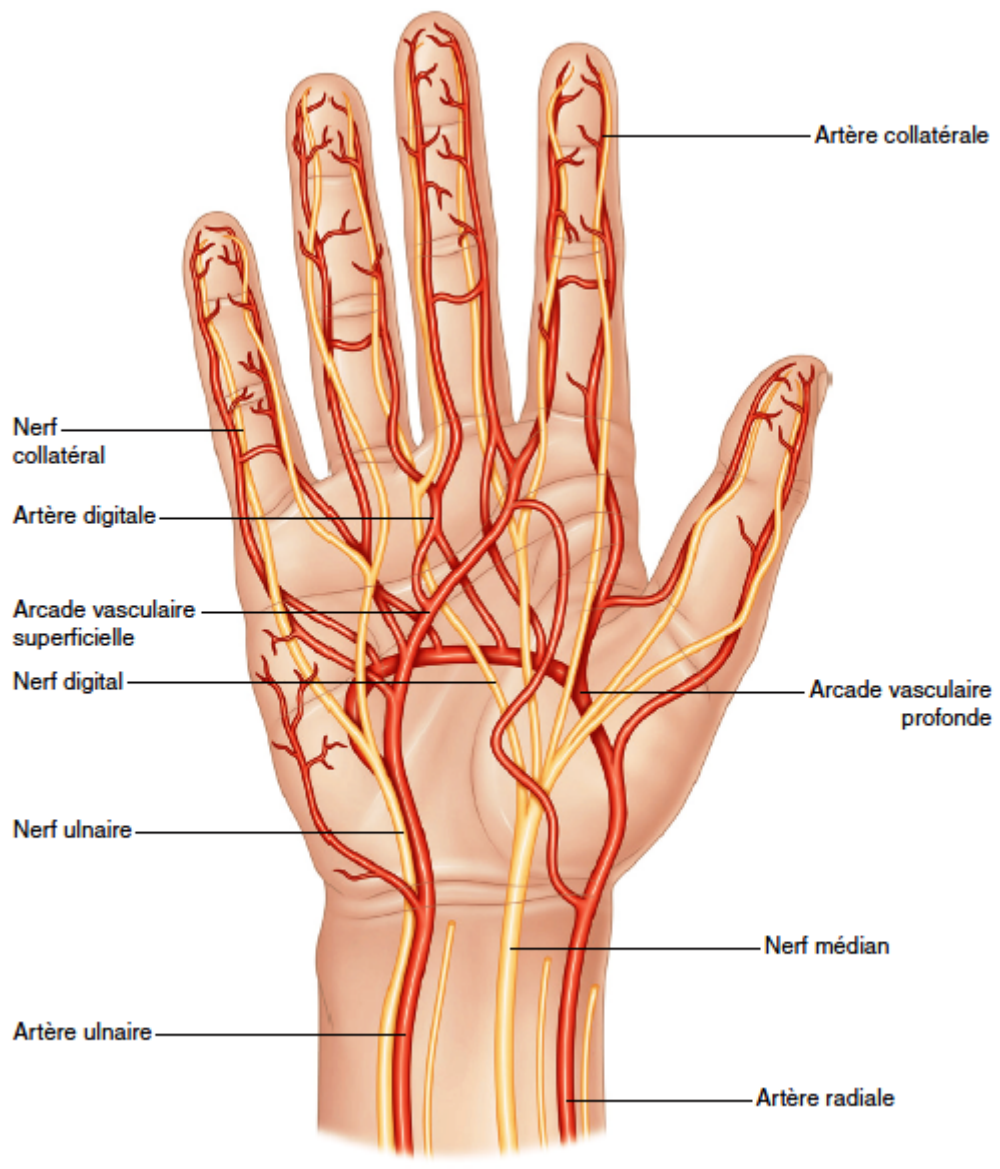


Fig. 19 : Vascularisation artérielle et innervation de la main

6. Le système musculo-tendineux :

➤ *Le système musculo-tendineux extrinsèque :*

Il comporte un système extenseur et fléchisseur du poignet et des doigts.

Les muscles fléchisseurs du poignet sont le petit palmaire, le grand palmaire et le cubital antérieur, qui est important pour assurer la stabilisation du poignet en inclinaison cubitale.

Le long fléchisseur du pouce assure la flexion de l'interphalangienne, les fléchisseurs superficiels interviennent exclusivement au niveau de la flexion interphalangienne proximale des doigts longs, les fléchisseurs profonds uniquement pour fléchir les interphalangiennes distales (Fig 20 A ,B ,C).

Les muscles extenseurs du poignet comprennent les 1er et 2e radial et le cubital postérieur. Au niveau de la colonne du pouce, le long abducteur du pouce s'insère à la base du premier métacarpien, le court extenseur se fixe à la base de la première phalange et le long extenseur à la base de la phalange distale

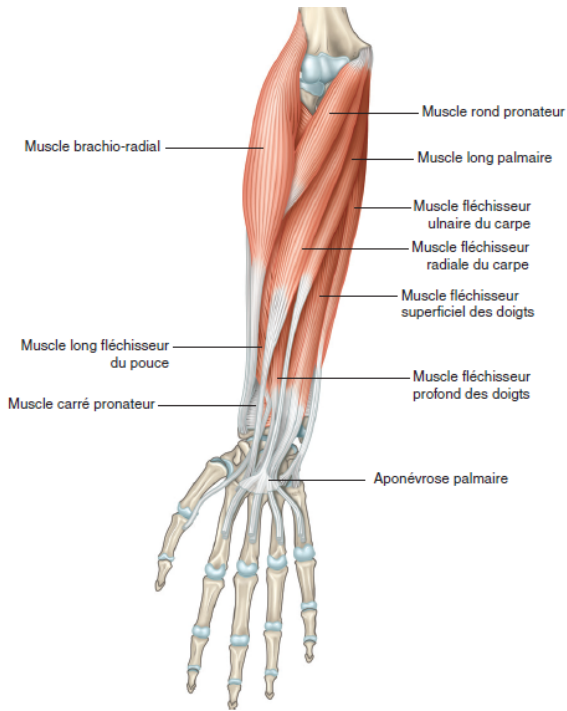


Fig 20-A: Système des fléchisseurs extrinsèques du poignet et des doigts .

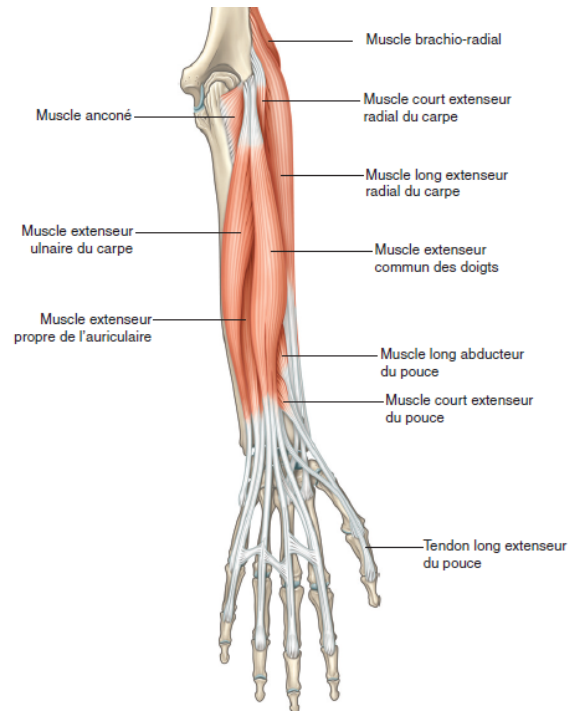


Fig 20-B: Système des fléchisseurs extrinsèques du poignet et des doigts.

➤ *Le système musculo-tendineux intrinsèque :*

rassemble les muscles thénariens, hypothénariens, l'adducteur du pouce, les lombricaux et les muscles interosseux (Figure 16)

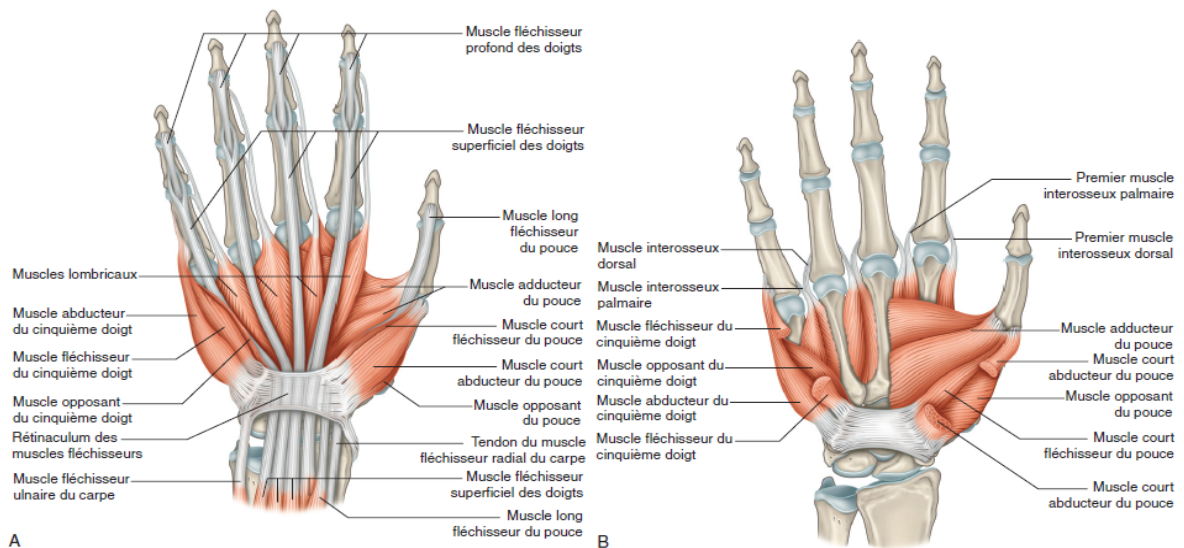


Fig 20-C : Vue palmaire des muscles interosseux superficiels (A) et profonds (B).

C. Moyens thérapeutiques :

1. Traitement orthopédique :

a. Réduction :

- La réduction par manoeuvres externes doit être réalisée en urgence sous bloc axillaire ou anesthésie générale, plus ou moins à l'aide de doigtiers japonais.
- L'opérateur exerce une traction axiale progressive au niveau de la main, alors que l'assistant assure une contre-traction au niveau de l'avant-bras. Le poignet est porté en extension [22,26,27].
Cette réduction doit être suivie immédiatement d'un contrôle radiologique :

La scopie confirme la réduction et détermine les lésions osseuses associées.

b. Immobilisation :

- L'immobilisation des luxations et luxations -fractures anté-lunaire du carpe (LFALC) est assurée par un plâtre Brachio Anté-Brachio Palmaire (BABP), poignet en extension modérée, et en supination associée à l'extension pour Saunier [30]. Des contrôles radiologiques itératifs sont indispensables pour dépister un déplacement sous plâtre.

- La réduction doit ensuite être maintenue pendant au moins 6 semaines (durée de la cicatrisation ligamentaire) et parfois plus en cas d'ostéosynthèses, car Adkinson[36]constate 40 % de perte de réduction après simple immobilisation plâtrée de 3 mois.

Le maintien d'une réduction la plus anatomique possible peut garantir un résultat fonctionnel satisfaisant.

2. Traitement chirurgical :

• Il doit être maintenant le seul à être considéré puisque le seul capable d'assurer une restauration anatomique (réduction) et une réparation ligamentaire (suture), garante des meilleurs résultats satisfaisants à long terme [34,40], car il permet un bilan lésionnel complet : ligamentaire et ostéochondral, une extraction des éventuels corps étrangers, une réduction optimale et des réparations des lésions ligamentaires et ostéochondrales, une fixation provisoire en position parfaitement anatomique.

a. Voies d'abord :

_ La voie d'abord palmaire est souvent recommandée [20,29,37] pour le traitement des luxations et LFALC, elle permet :

- La décompression du nerf médian en cas de syndrome du canal carpien [39], l'inspection et la réparation des lésions des ligaments radiocarpiaux antérieurs.
- De contrôler au mieux les fractures associées [37].
- Une synthèse aisée du scaphoïde [21,24].
- De respecter la vascularisation dorsale du scaphoïde [38].

_ La voie d'abord dorsale, quant à elle, peut être nécessaire en cas :

- De luxation pure [24].
- D'intégrité du plan capsulaire antérieur [21].
- De difficulté de réduction de la luxation par la voie palmaire [38].
- De fracture du capitatum [29].

- De fracture du pôle proximal du scaphoïde [28]
- De frein antérieur du lunatum intact pour conserver sa vascularisation [39,28].
- La voie d'abord latérale a été utilisée par Saunier [30] pour fixer une fracture du tiers distal du scaphoïde.
- Un double abord peut être utilisé, Vichard [21] a couplé la voie dorsale à la voie palmaire pour obtenir un vissage avant arrière du semi-lunaire.

b. Techniques chirurgicales :

- Le traitement chirurgical consiste à réduire en urgence la luxation-fracture, à ostéosynthésier les fractures par broches ou vis et à réparer les lésions capsuloligamentaires du poignet.

- Le brochage à foyer ouvert est préconisé par Herzberg pour permettre une réduction anatomique des articulations incriminées.

Cette arthrodèse temporaire est nécessaire à la cicatrisation des ligaments responsable de la stabilité des os du carpe [28]. Cet embrochage peut être radio-carpien, cubito-carpien [26] et/ou intra-carpien : lunotriquetral, pyramidolunaire, capitulunaire et/ou scaphocapital.

- Wodecki [21] a montré l'intérêt de synthésier la fracture du capitatum par des broches de distal à proximal dans la mesure où la tête de cet os n'est pas retourné, comme pour le cas de son patient présentant un syndrome de Fenton (fracture scaphocapitale) en plus de luxation anté-lunaire du carpe, ce qui permet de respecter les structures capsuloligamentaires médiocarpiennes dorsales.

- Pour la Fracture du scaphoïde (tableau 1) :

Elles reposent sur la classification d'Herbert[42] (Fig 21) :

- fractures récentes stables (type A) orthopédiques et instables
- (type B) fréquemment chirurgicales, tandis que les enjeux pronostiques sont clairement définis par la classification
- topographique de Schernberg [41] en six zones (Fig 22).

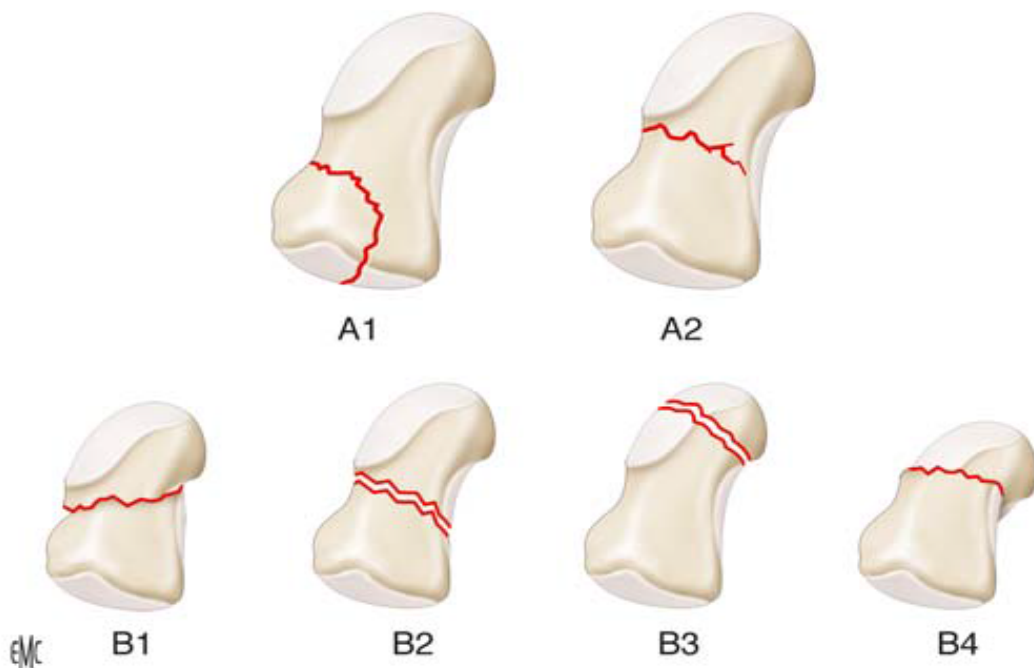


Fig 21 : Classification d'Herbert des fractures du scaphoïde .

- A1 : fracture du tubercule ;
- A2 : fracture incomplète du corps du scaphoïde ;
- B1 : fracture oblique distale ;
- B2 : fracture complète du corps du scaphoïde
- B3 : fracture du pôle proximal ;
- B4 : fracture de luxation trans-scaphoïdienne.

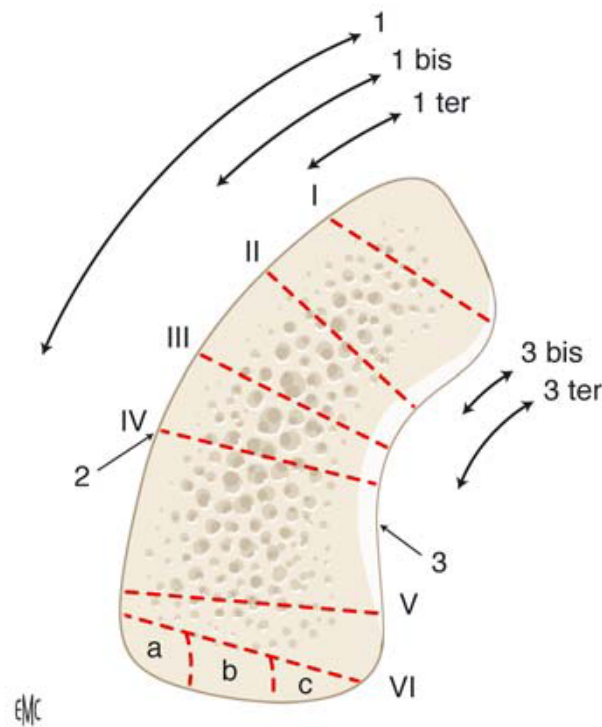


Fig 22 : Types de trait de fracture du scaphoïde carpien sur l'image radiographique de face selon la classification de Schernberg .

Type I : polaire, consolidation 12 à 23 semaines (Böhler [43]) risque élevé de pseudarthrose 20 % à 40 % et ostéonécrose avasculaire ;

Type II : corporeale haute, consolidation 12 semaines, pseudarthrose 10 % ; type III : corporeale basse

type IV : transtubérositaire ;

Type V : pied, consolidation 6 semaines, pseudarthroses rares ;

Type VI : tubercule distal, consolidation 6 semaines ;

1. surface radiale du scaphoïde ;

1 bis. moitié proximale

1 ter. tiers proximal ;

2. tubérosité externe du scaphoïde ;

3. ligne de maximum de densité ;

3 bis. tiers proximal ;

3 ter. moitié proximale ;

a. Tiers externe ; a + b. moitié externe ; a + b + c. globale.

(a) Déplacement si : écart interfragmentaire de plus de 1 mm sur une (ou plus) incidence ; décalage au niveau du trait de plus de 1 mm sur une incidence ; modification angulaire d'au moins 15° de l'angle intraosseux du scaphoïde ; décalage des travées osseuses [44]

Tableau 1.

Tableau synoptique des indications chirurgicales du traitement des fractures du scaphoïde.

Indications chirurgicales formelles	Fracture déplacée ^(a)
	Fracture vue tardivement
	Fracture du pôle proximal
	Fracture instable (avec luxation périlunaire)
Indications formelles à un traitement orthopédique	Fracture comminutive et oblique
	Fracture incomplète, parcellaire (Herbert type A)
	Fracture non déplacée
Indication discutable	Fracture en zone VI peu déplacée
	Fracture du corps non ou peu déplacée

Pour moyens d'ostéosynthèses Ils ont presque tous été tentés, utilisés et rapportés (agrafes, clou-plaque, vis).

- le brochage axial multiple : toujours utilisable, respectueux de l'environnement ligamentaire et vasculaire, de manipulation aisée et modifiable, adaptable à une greffe éventuelle mais nécessitant toujours une immobilisation ;
- le vissage enfoui en compression : *gold standard* depuis les travaux d'Herbert [42] ; sa vis a amélioré stabilité et consolidation, mais est de manipulation délicate, d'où des ancillaires canulés. Les vis sans tête doivent limiter les phénomènes d'arthrose iatrogène (scaphotrapézienne).

c. Traitement des lésions associées :

c.1 Lésions cutanées :

Les lésions cutanées imposent obligatoirement un parage, une prévention antitétanique et une antibiothérapie.

c.2 Lésions vasculo-nerveuses :

Les complications vasculo-nerveuses sont rares, elles n'imposent en général pas de geste chirurgical car elles sont habituellement résolutive après réduction de la luxation.

Vichard [21] a rapporté un cas de paralysie sensitivo-motrice du nerf médian mise en évidence à l'ablation du plâtre avec récupération quasi-complète par la suite.

c.3 Atteintes radio-cubitales inférieures :

Elles doivent être stabilisées sous peine d'évolution arthrosique et d'un mauvais résultat clinique.

3. Rééducation :

Elle est activo-passive et doit commencer tôt :

- Par mobilisation active des doigts.
- Par mobilisation active du poignet dès la consolidation de la fracture.

D. Indications thérapeutiques :

1- Dans les lésions récentes :

*Toutes les luxations doivent être réduites en urgence.

*Un contrôle radiologique (face et profil strict) après réduction est réalisé, afin de préciser les lésions et d'évaluer les imperfections de réduction.

➤ En cas de luxation anté-lunaire pure :

La plupart des auteurs s'accordent sur l'indication du traitement orthopédique qui permet de restaurer l'anatomie osseuse [30,38,45] sous couvert d'un traitement précoce.

➤ En cas de LFLALC :

Certains auteurs opèrent systématiquement les luxations-fractures [26,28,45], d'autres préconisent le traitement chirurgical pour les échecs de la réduction orthopédique [21 ,24 ,30 ,38] .

•Aitken avait traité orthopédiquement son patient présentant une luxation trans-scaphoïdienne , mais il a évolué vers une pseudarthrose du scaphoïde. Sur les autres séries étudiées présentant une luxation trans-scaphoïdienne, où une réduction orthopédique a été tentée, la réduction de la luxation a été possible mais la fracture du scaphoïde était restée instable et donc on a eu recours à un traitement à ciel ouvert par vissage ou brochage [24 ,30 ,38].

- Bahri [46] avait proposé en 2000 un traitement en deux temps des luxations trans-scaphoïdienne, qui comporte une réduction en urgence suivie, un mois plus tard, d'un enclouage percutané du scaphoïde tel que le décrit Gallucio et qui a aboutit à des résultats satisfaisant. Ce traitement en deux temps permettrait d'éviter les aléas de la stabilisation du scaphoïde en urgence parfois difficile en raison de l'étendue des lésions capsuloligamentaires, et de dispenser le malade d'un geste chirurgical dévascularisant pour le scaphoïde.

- Vichard [21], à partir d'une série de 4 cas présentant tous une fracture du semi-lunaire, a tenté une réduction orthopédique chez 3 de ces patients vus précocement y compris chez un enfant de 10 ans, chez qui il a rejeté l'indication d'une réduction sanglante compte tenu de son âge et qui a bien évolué. Pour ses deux autres patients, la fracture du lunatum était restée instable et donc un brochage de cet os a été nécessaire.

- la plupart des auteurs préconisent actuellement un traitement chirurgical d'emblée pour les luxations associées à une fracture du scaphoïde et pour les luxations antélunaires pures si la réduction orthopédique est imparfaite [3,10,11,12,13,14,15]. Le choix de la voie d'abord dépend du type de luxation, pure ou associée à des lésions des os du carpe.

L'abord dorsal est beaucoup plus facile en cas de luxation pure. En revanche, dans les luxations trans-scapho-antélunaires, l'abord palmaire permet une synthèse du scaphoïde beaucoup plus aisée.

2-Dans les lésions anciennes [47] :

- Ce sont des lésions vues tardivement, à plus de 6 semaines (Herzberg[22]).

La réduction orthopédique s'avère dans ces cas là impossible. Il faut donc opter pour un traitement chirurgical.

- Une réduction est possible même tardivement sur un semi-lunaire luxé, sa vascularisation permettant sa reposition secondaire sauf en cas d'arthrose importante ou de nécrose lunaire ou scaphoïdienne.

- La réduction obtenue est toujours instable et doit être toujours fixée ,

La reconstruction ligamentaire est alors illusoire et cette fixation doit faire appel à des brochages temporaires. Lorsqu'il existe des lésions osseuses associées notamment une pseudarthrose du scaphoïde, fracture cunéenne externe ou une fracture marginale postérieure du radius, elles doivent être traitées.

- En cas de réduction impossible, les thérapeutiques classiques gardent toute leur valeur (résection de la première rangée du carpe, arthrodèse du poignet, chirurgie prothétique), comme pour le patient de Vichard [21] ayant été traité par ablation de la première rangée du carpe vue la nécrose du fragment proximal du scaphoïde, même geste thérapeutique utilisé pour notre patient de la 2 ème observation étant donné qu'il présentait une raideur du poignet suite à une LFALC négligée.

V. SURVEILLANCE :

❖ La surveillance des patients traités est à la fois clinique et radiologique.

Elle a pour but de dépister les complications et d'évaluer le résultat du traitement.

Le rythme de cette surveillance est variable selon les auteurs.

- En cas de traitement orthopédique, la surveillance clinique permet de rechercher d'éventuelle complication du traitement orthopédique et la surveillance radiologique permet de dépister les déplacements secondaires sous plâtre. La libération du coude et le redressement du poignet en position de fonction se font après trois semaines et l'ablation du plâtre dès la 6e semaine.

❖ En cas de traitement chirurgical, le matériel d'ostéosynthèse est retiré à partir de la quatrième semaine. La surveillance permet également d'évaluer les résultats cliniques et radiologiques des deux méthodes thérapeutiques. En effet plusieurs critères ont été proposés par les auteurs et regroupés sous formes de classifications. Les critères cliniques de Witvoet et allieu [47] (tableau)

Tableau : évaluent la douleur, la mobilité et la force musculaire.
(Score clinique selon Vitwoet et allieu)

Douleur :	<p>1- Aucune douleur.</p> <p>2- Douleur aux changements de temps, aux mouvements forcés et prise de force. 3- Lors de tous les mouvements, mais pas au repos.</p> <p>4- Permanente.</p>
Mobilité :	<p>1-Normale ou inférieure à 10% de la normale.</p> <p>2-Supérieure à 50% de la normale</p> <p>3-Inférieure à 50% de la normale.</p> <p>4- Ankylose complète.</p>
Force musculaire :	<p>1-Normale.</p> <p>2-Supérieure à 50% de la normale.</p> <p>3-Inférieure à 50% de la normale.</p> <p>4- Aucune.</p>
Résultats :	<p>T.B (très bons) = 3</p> <p>B (bons) = 4-6</p> <p>A.B (assez bons) = 7-8</p> <p>M (mauvais) = >8</p>

Ces critères se basent sur la clinique, et surtout par des paramètres subjectifs. Ils ne tiennent pas compte de l'aspect radiologique, qui peut montrer une lésion asymptomatique au moment de l'examen, mais qui risque d'être invalidante dans l'avenir.

❖ Il ne faut pas s'étonner de voir pendant un ou deux ans, une condensation du semi-lunaire ou du pôle proximal du scaphoïde. Cette condensation n'est absolument pas le signe de nécrose de ces os. Elle est passagère et l'on voit au bout de 1 ou 2 ans, réapparaître la densité normale des os ce qui indique une revascularisation spontanée: condensation ne vaut pas dire nécrose; il faut bien se garder d'intervenir même s'il existe de petite douleur.

VI. COMPLICATIONS :

A. Complications immédiates :

❖ Les complications immédiates propres à la luxation du carpe sont rares [37]. La violence du traumatisme peut entraîner une ouverture cutanée. Cependant aucun cas d'ouverture cutanée n'a été rapporté dans les séries étudiées. Les compressions vasculo-nerveuses sont rares et en général réversibles après la réduction de la luxation. Un seul cas d'atteinte du nerf médian a été rapporté par Vichard [21], il s'agissait d'une paralysie sensitivo-motrice découverte à l'ablation du plâtre avec récupération quasi-complète par la suite. Aucun cas de compression vasculaire n'a été rapporté. Les complications septiques sont très rares, elles peuvent être dues à l'ouverture cutanée ou à l'acte chirurgical.

❖ La véritable complication immédiate de ces luxations est :

L'association lésionnelle, les luxations et LFALC étant dues à un traumatisme à haute énergie, ce qui explique la fréquence des lésions associées intéressant d'autres organes ou des niveaux différents des membres. Dans les séries étudiées, il s'agissait souvent de polytraumatisés [21,26 ,45].

B. Complications tardives :

Elles dépendent de la qualité du traitement initial :

❖ Comme après la majorité des luxations, l'instabilité séquellaire est la première complication qui devrait être retrouvée. Deux types d'instabilité du poignet sont principalement retrouvées :

L'instabilité triquétro-lunaire et surtout l'instabilité scapho-lunaire. Cette dernière serait due à une absence de cicatrisation du ligament scapho-lunaire et se traduit radiologiquement par un diastasis scapho-lunaire avec signe de l'anneau (scaphoïde couché) [24]. Un cas d'instabilité scapho-lunaire a été rapporté dans la série de Ouarab [24].

- Cette instabilité du poignet peut évoluer vers une raideur du poignet qui pourrait s'inscrire dans le cadre d'une arthrose post-traumatique, parfois infra-radiologique, témoin de lésions cartilagineuses inéluctables.
- Cette arthrose du poignet se traduit radiologiquement par un pincement global des interlignes articulaires et peut être due également à des lésions cartilagineuses contemporaines du traumatisme qui sont souvent méconnues ou à un sepsis entre autres.

❖ La pseudarthrose du scaphoïde est fréquente en cas de luxations-fractures traitées orthopédiquement, c'est le cas du patient d'Aitken et Nalebuff [52]. Elle tend à diminuer avec le traitement chirurgical des fractures du scaphoïde. Vichard [21] a rapporté un cas de nécrose du fragment proximal du scaphoïde suite à une fracture de cet os, le taux de nécrose étant plus grand en cas de fracture déplacée.

❖ La nécrose du semi-lunaire est possible mais rare, en principe il n'y a pas ce risque si les deux freins du semi-lunaire sont intacts et s'ils sont respectés par le traitement, en particulier le frein antérieur du semi-lunaire par lequel semble arriver la majorité de l'apport vasculaire de cet os. Aitken et Nalebuff ont rapporté une nécrose du lunatum chez leur patient, mis en évidence sur des radiographies de contrôle qui ont objectivé une densité élevée de cet os, dont l'évolution avait montré une revascularisation spontanée ultérieure.

❖ La revue des cas publiés dans la littérature ne signale pas De nécrose du lunatum, car celui-ci reste souvent dans sa position normale sous l'auvent radial [21,22,23], même dans le cas rapporté par Rajois [28] où il y avait une énucléation du lunatum associée à la luxation antélunaire, le lunatum est resté en place sans signe de nécrose à quatre ans de recul. Aucune nécrose du scaphoïde n'a été signalée non plus. Fernandes et al. [48] attribuent cela au fait que les vaisseaux principaux du scaphoïde sont en position antérolatérale et ne sont donc pas menacés en cas de lésion par hyperflexion palmaire.

❖ L'algodystrophie peut se voir de façon imprévisible même si on note fréquemment un terrain anxieux chez les patients, elle serait favorisée par une immobilisation en position forcée et un plâtre serré.

VII. RESULTATS :

Le résultat de Notre patient était bon , ceci rejoint les résultats de la littérature [26,27,28,30,38,45,47] .

Le résultat fonctionnel des luxations et des LFALC est influencé par les lésions associées et par la qualité du traitement.

- Dans la série de Ouarab [24], le patient qui avait une luxation trans-scaphoïdienne anté-lunaire du carpe et qui a été diagnostiqué 4 semaines après le traumatisme et traité chirurgicalement a eu un résultat assez bon.
- Dans la série de Vichard [21], un patient avait une luxation associée à une fracture de la styloïde radiale, du semi-lunaire et du scaphoïde avec nécrose de ce dernier os, le résultat a été mauvais.

❖ Le résultat est dépend de la qualité de traitement :

Sur trois cas de luxations trans–scapho-antélunaires rapportés dans la littérature et traités orthopédiquement, un seul cas a bien évolué [48]. C’était le cas d’un patient qui n’avait pas de signe de pseudarthrose scaphoïdienne sur la radiographie, mais un cal vicieux avec déplacement de 2 mm du fragment distal du scaphoïde. Pour les cas restants, l’un a évolué vers une pseudarthrose du scaphoïde [22] et l’autre s’est compliqué d’une consolidation vicieuse avec une instabilité du carpe [23].

C’est à cause de ces complications que la plupart des auteurs préconisent actuellement un traitement chirurgical d’emblée pour les luxations associées à une fracture du scaphoïde et pour les luxations antélunaires pures si la réduction orthopédique est imparfaite [24,26,27,45,49,50,51].

VIII. PRONOSTIC :

❖ Le pronostic des luxations et LFALC est généralement favorable, quelque soit le traitement orthopédique ou chirurgical à condition de poser le diagnostic en urgence, réduire la luxation et assurer une contention efficace. La revue de littérature montre que les facteurs de mauvais pronostic sont liés à la présence d'une ouverture cutanée selon Herzberg [23], d'un retard de diagnostic et donc de traitement [21,24], de la présence d'une fracture du scapoïde non ostéosynthésée [52], d'une énucléation postérieure du lunatum avec rupture de ses deux freins source de nécrose de cet os selon Goaiied [26] et de la présence subluxation lunocapitale qui constitue un facteur prédisposant à la lésion [27,45].



Conclusion

Les luxations et luxations -fractures anté-lunaire du carpe (LFALC) sont des lésions très rares. restent souvent mal connues, pouvant passer inaperçues en urgence. Surviennent généralement chez l'adulte jeune à la suite d'un traumatisme violent et pouvant entrer dans le cadre d'un polytraumatisme, qui risque de faire négliger la luxation. Le mécanisme de survenue est le plus souvent un choc direct sur le dos de la main en hyperflexion palmaire, où le capitatum viendrait pousser le lunatum en arrière

Le diagnostic repose essentiellement sur la radiographie standard du poignet de face et surtout de profil strict, complément indispensable de l'examen clinique. Il est difficile d'opter pour un traitement orthopédique ou chirurgical, ce dernier étant préconisé en cas de luxation-fracture anté-lunaire du carpe.

Le but thérapeutique est d'obtenir une réduction satisfaisante et stable et une contention efficace, pour éviter à long terme l'apparition d'une instabilité du carpe ou une arthrose du poignet.



Résumés

RÉSUMÉ

Titre : Les luxations et luxations -fractures anté-lunaire du carpe .

Auteur : Mr Ali Ismaili .

Mots clés : carpe - luxation - luxation fractur - antélunaire.

Notre travail consiste en une étude d'un cas de luxation-fracture anté-lunaire du carpe , traitée au service de Traumatologie de l'hôpital AVICENNE de Rabat.

Les luxations et luxations-fractures anté-lunaires du carpe sont très rares, et intéressent dans la majorité des cas le sujet jeune de sexe masculin victime d'un traumatisme violent dont le mécanisme est souvent une hyperflexion de la main.

Le diagnostic se base sur l'examen clinique et surtout sur un bilan radiologique standard du poignet avec au minimum 3 incidences pour ne pas méconnaître la lésion.

Le but thérapeutique est d'obtenir une réduction satisfaisante et stable, une contention efficace par vissage des fractures suivie d'une rééducation passive et active seules conditions d'un pronostic favorable. Au stade tardif, la résection de la première rangée du carpe est une alternative.

Les complications sont représentées par l'arthrose du poignet et l'instabilité du carpe.

ABSTRACT

Title : Volar perilunate dislocations and fractures-dislocations of the carpus

Author : Ali Ismaili

Key-words : Carp - Dislocation - Fractures-dislocations - Volar perilunate

Our work consists of study a case Volar perilunate dislocations and fractures-dislocations of the carpus, treated in the service of Traumatology and orthopaedics of the hospital AVICENNE rabat.

Volar perilunate dislocations and fractures-dislocations of the carpus are very rare, and interest in most cases the young male victim of a violent trauma, the mechanism is often an hyperflexion of the hand. The diagnosis is based on clinical examination and particularly on a standard radiographic wrist with at least 3 implications so as not to underrate the lesion.

The therapeutic aim is to obtain a satisfactory and stable reduction, an effective restraint by screwing fractures followed by a passive and active physical therapy; these are the only conditions of a favorable prognosis. In the late stage, the resection of the first row of the carpus is an alternative.

The complications are represented by osteoarthritis of the wrist and carpal instability.

ملخص

العنوان: الخلع- الكسر الخلع أمام الهلالي لرسغ

طرف من : السيد علي إسماعيلي

الكلمات الأساسية : الرسغ – خلع – كسر الخلع –أمام الهلالي

إن بحثنا هذا يتمثل في دراسة حالة كسر خلع أمام الهلالي لرسغ عولجت بمصلحة العظام والمفاصل بالمستشفى الجامعي ابن سينا بالرباط .

يعتبر الخلع والكسر الخلع أمامي الهلالي للرسغ حالات نادرة جدا , أغلب هاته الحالات وقعت لشباب من الذكور ضحايا صدمة عنيفة وغالبا يكون فيها المكانيزم عبارة عن فرط في ثني اليد.

يعتمد التشخيص على الفحص السريري وخاصة على الفحص الإشعاعي للمعصم يتضمن على الأقل 3 حالات حتى لا نتجاهل الأفة.

الهدف العلاجي هو الحصول على تخفيض مرض ومستقر ، تثبيت فعال عن طريق شد الكسور يليه القيام بتدريب سلبي و إجابي من أجل الحصول على نتائج إيجابية .

المضاعفات تتمثل في إلتهاب مفصل الرسغ وعدم أستقراره .



Bibliographie

- [1] **M.F. Amar , D. Loudyi, B. Chbani, A. Bennani, F. Boutayeb**
Volar transscaphoid perilunate fracture dislocation
Chirurgie de la main 28 (2009) 374–377
- [2] **Allieu Y, Asencio G.**
Luxations intra-carpiennes. In: Tubiana R, editor.
Traité de Chirurgie de la main, Tome 2. Paris: Masson; 1984. p. 877–901
- [3] **Docteur Pierrick HORDÉ**
Sante-Medecine Août 2014
- [4] **Wikimedia Foundation.**
2010.Anatomie du poignet de Wikipédia en français
- [5] **Michel RONGIERES**
Anatomie et biomécanique des ligaments du carpe - Application à la
classification des Instabilités *CHR - 31000 Toulouse N°222 - Mars 2013*
- [6] **Taleisnik J.**
The ligaments of the wrist. J Hand Surg 1976 ; 1 : 110-8
- [7] **Bonnel F, Allieu Y :**
Les articulations radio-cubito-carpienne et médio-carpienne.
Organisation anatomique et bases biomécaniques. Ann Chir Main
1984 ; 3 : 287-96

- [8] **Msh. Tabeti**
LES Luxations et luxations-fractures perilunaire posterieure du carpe
Service de chirurgie orthopédique et traumatologique C.H.U sidi bel
abbés _ algérie
- [9] **JM Cognet**
Centre de chirurgie de la main et du poignet
Hôpital du Tondu , CHU Pellegrin ,33000 Bordeaux
- [10] **[Sennwald G.**
L'entité radius-carpe. Berlin, Springer-Verlag, 1987 : 13-45
- [11] **M. Merle**
Bases anatomiques et biomécaniques de la main
Orthèses de la main et du poignet. Protocoles de rééducation 7
© 2012, Elsevier Masson SAS
- [12] **Zancolli EA, Cozzi EP.**
Atlas of surgical anatomy of the hand. New York
Edinburgh London Melbourne Tokyo: Churchill-Livingstone; 1992.
- [13] **Gelberman RH, Menon J.**
The vascularity of the scaphoid bone.
J Hand Surg 1980;5A(5):508–13.

- [14] **Lécluse P.**
Anatomie des pédicules artériels du massif carpien.
Thèse de doctorat en médecine, Lille; 1973
- [15] **Gelberman RH, Bauman TD, Menon J, Akeson WH.**
The vascularity of the lunate bone and Kienböck's disease.
J Hand Surg 1980;5A(3):272–8.
- [16] **Téot L, Gilbert A, Amichot G, Bernière J, Pous JG, Carlio**
Epiphyseal vascularization during growth: the upper limb.
Ann Chir Main 1984;3(3):237–44
- [17] **C. Fontaine , G. Wavreille , A. Aumar , R. Bry , X. Demondion**
Anatomie vasculaire osseuse à la main et au poignet
Chirurgie de la main 29S (2010) S11–S20
- [18] **Ouarab M, Fnini S, Harfaoui A, Trafteh M.**
Les luxations antélunaires du carpe. À propos de trois cas.
Ann Chir Main 2000;19:235–42.
- [19] **Schernberg F.**
Étude anatomoradiologique des fractures du scaphoïde.
Rev Chir Orthop 1984;70(Suppl. II):55–63.
- [20] **Masmejean E.H., Romano S.J., Saffar P.H.**
Palmar perilunate fracture-dislocation of the carpus.
J Hand Surg 1998, 23B (2), 264-265.

- [21] **Vichard P, Tropet Y, Balmat P, Brientini JM, Pem R.**
Réflexions à propos de quatre observations de luxations antélunaires du carpe.
Ann Chir Main 1991;10:331–6.
- [22] **Aitken AP, Nalebuff EA.**
Volar transnavicular perilunar dislocation of the carpus.
J Bone Joint Surg 1960;42A:1051–7.
- [23] **Herzberg G, Comtet JJ, Linscheid RL, Amadio PC, CooneyWP, Stadler J.**
Perilunate dislocation and fracture dislocation. A multicentric study.
J Hand Surg 1993;18A:768–84.
- [24] **Ouarab M, Fnini S, Harfaoui A, Trafeh M.**
Les luxations antélunaires du carpe. À propos de trois cas.
Ann Chir Main 2000;19:235–42.
- [25] **D. Israël P. Mansat , M. Rongières , C. Aprédoai ,P. Bonneville**
Luxations périlunaires du carpe, étude rétrospective d'une série de 65 cas revue au recul moyen de 8 ans
Unité d'orthopédie et traumatologie, institut appareil locomoteur CHU
Toulouse Purpan, Toulouse, France
- [26] **Goaied B., Gargouri R., Moula T.**
Luxation trans-scapho-périlunarienne antérieure du carpe.
Ann Chir Main 1989, 8 (3), 242-245.

[27] Pournaras J., Kappas A.

Volar perilunar dislocation. A case report. *J Bone Joint Surg Am* 1979, 61, 625-626.

[28] Ragois P., Kadji O., Leclerc P.

Luxation trans-scapho-lunaire antérieure du carpe : à propos d'un cas.
Ann Chir Main 1999, 18 (4), 304-308.

[29] Wodecki P., Guigui P., Masmajeun E.

Luxation transscaphocapitale antélunaire du carpe: une nouvelle variété, une nouvelle approche. *Chir Main* 2002, 21, 143-147.

[30] Saunier J., Chamay A.

Volar perilunar dislocation of the wrist. *Clin Orthop* 1981, 157, 139-142.

[31] Johnson RP.

The acutely injured wrist and its residuals. *Clin Orthop Relat Res* 1980;149:33-44.

[32] Mayfield JK.

Patterns of injury to carpal ligaments: a spectrum.
Clin Orthop Relat Res 1984;187:36-42.

- [33] **Mayfield JK, Johnson RP, Kilcoyne RK.**
Carpal dislocations: pathomechanics and progressive perilunar instability.
J Hand Surg [Am] 1980;5:226-41.
- [34] **Wagner CJ.**
Perilunar dislocations. *J Bone Joint Surg Am* 1956;38: 1198-230.
- [35] **J.-F. Chabas J.-F., Legré R.**
Entorses et luxations du carpe.
EMC (Elsevier Masson SAS, Paris), Appareil locomoteur, 14-046-C-10, 2011.
- [36] **Fenton RL.**
The naviculocapitate fracture syndrome.
J Bone Joint Surg Am 1956;38:681-4.
- [37] **Masmejean E.**
Luxation périlunaire récente du carpe. Conférences d'enseignement 2003
- [38] **Mukesh K., Jagdish M., Bharat S.**
A rare case of volar trans-scaphoid perilunate dislocation. *Injury* 2005, 36, 405-406.
- [39] **Lésions traumatiques fraîches du semi-lunaire.**
Rev Chir Orthop 1973, 59 (1), 98-125.

[40] Herzberg G, Forissier D.

Acute dorsal trans-scaphoid perilunate

fracture-dislocations: Medium-term results. *J Hand Surg [Br]* 2002; 27:498-502.

[41] Schernberg F. Fractures récentes du scaphoïde (dans les 3 premières semaines).

Chir Main 2005;24:117-31.

[42] Herbert TJ, Fisher WE, Leicester AW.

The Herbert bone screw: a ten year perspective. *J Hand Surg [Br]* 1992;17:415-9.

[43] Böhler L, Trojan E, Jahna M.

Treatment of 734 cases of fresh fractures of the scaphoid bone of the hand.

Wiederherstellungschir Traumatol 1954;II:86-111

[44] Adolfsson L, Lindau T, Arner M.

Acutrak screw fixation versus cast immobilisation for undisplaced scaphoid waist fractures.

J Hand Surg [Br] 2001;26:192-5.

[45] Roman A., Sendino M., Salomon G., Del Campo M.

A rare case of carpal dislocation. *Ann Chir Main* 1994, 13 (3), 207-213.

- [46] **Bahri H., Maalla R., Baccari S., Daghfous M., Tarhouni L.**
Les luxations transscapho-périlunaires du carpe. Traitement en deux temps.
Chir Main 2000, 19, 181-186.
- [47] **Witvoet J., Allieu Y.**
Lésions traumatiques fraîches du semi-lunaire.
Rev Chir Orthop 1973, 59 (1), 98-125.
- [48] **Fernandes HJA, Koberle G, Ferreira GHS, Canargo JN.**
Volar transscaphoid perilunar dislocation. Hand 1983;15:276–80.
- [49] **Hayeems EB, Emil HS.**
Volar transscaphoid perilunate fracture dislocation.
J Trauma 1996;40:1031–3.
- [50] **Stevanovic M, Schnall SB, Filler BC.**
Trans-scaphoid, transtriquetral, volar lunate fracture-dislocation of the wrist.
J Bone Joint Surg 1996;78:1907–10.
- [51] **Woodward AH, Neviasser RJ, Nisenfeld F.**
Radial and volar perilunate transscaphoid fracture dislocation.
South Med J 1997;68:926–32.
- [52] **Alexander P., Aitken, Nalebuff A.**
Volar transnavicular perilunar dislocation of the carpus.
J Bone Joint Surg Am 1960, 42 (6)

Serment d'Hippocrate

Au moment d'être admis à devenir membre de la profession médicale, je m'engage solennellement à consacrer ma vie au service de l'humanité.

- *Je traiterai mes maîtres avec le respect et la reconnaissance qui leur sont dus.*
- *Je pratiquerai ma profession avec conscience et dignité. La santé de mes malades sera mon premier but.*
- *Je ne trahirai pas les secrets qui me seront confiés.*
- *Je maintiendrai par tous les moyens en mon pouvoir l'honneur et les nobles traditions de la profession médicale.*
- *Les médecins seront mes frères.*
- *Aucune considération de religion, de nationalité, de race, aucune considération politique et sociale ne s'interposera entre mon devoir et mon patient.*
- *Je maintiendrai le respect de la vie humaine dès la conception.*
- *Même sous la menace, je n'userai pas de mes connaissances médicales d'une façon contraire aux lois de l'humanité.*
- *Je m'y engage librement et sur mon honneur.*

قسم أبقراط

بسم الله الرحمن الرحيم

أقسم بالله العظيم

في هذه اللحظة التي يتم فيها قبولي عضوا في المهنة الطبية أتعهد علانية:

- ◀ بأن أكرس حياتي لخدمة الإنسانية.
 - ◀ وأن أحترم أساتذتي وأعترف لهم بالجميل الذي يستحقونه.
 - ◀ وأن أمارس مهنتي بوانع من ضميري وشر في جاعلا صحة مريض هدي في الأول.
 - ◀ وأن لا أفشي الأسرار المعهودة إلي.
 - ◀ وأن أحافظ بكل ما لدي من وسائل على الشرف والتقاليد النبيلة لمهنة الطب.
 - ◀ وأن أعتبر سائر الأطباء إخوة لي.
 - ◀ وأن أقوم بواجبي نحو مرضاي بدون أي اعتبار ديني أو وطني أو عرقي أو سياسي أو اجتماعي.
 - ◀ وأن أحافظ بكل حزم على احترام الحياة الإنسانية منذ نشأتها.
 - ◀ وأن لا أستعمل معلوماتي الطبية بطريق يضر بحقوق الإنسان مهما لاقيت من تهديد.
 - ◀ بكل هذا أتعهد عن كامل اختيار ومقسما بشري في.
- والله على ما أقول شهيد .

جامعة محمد الخامس - الرباط
كلية الطب والصيدلة بالرباط

أطروحة رقم: 81

سنة : 2018

الخلع والكسر الخلع أمام الهلالي للرسغ:

بصدد حالة مع استعراض لأهم الأبحاث والدراسات في هذا المجال

أطروحة

قدمت ونوقشت علانية يوم:

من طرفه

السيد: علي إسماعيلي

المزاد في: 28 ماي 1992 بالريصاني

لنيل شهادة الدكتوراه في الطب

الكلمات الأساسية: الرسغ - الخلع - الكسر الخلع - أمام الهلالي.

تحت إشراف اللجنة المكونة من الأساتذة

رئيس

السيد: مصطفى محفوظ

أستاذ في جراحة العظام والمفاصل

مشرف

السيد: أحمد البردوني

أستاذ في جراحة العظام والمفاصل

أعضاء

السيد: محمد خرماز

أستاذ في جراحة العظام والمفاصل

السيد: فؤاد الزويدية

أستاذ في علم التشريح الدقيق