



UNIVERSITE CADI AYYAD

FACULTE DE MEDECINE ET DE PHARMACIE

MARRAKECH

Année 2013

Thèse N :

**Les tumeurs des tissus mous:  
Expérience du service de traumatologie et orthopédie B au  
CHU Mohamed VI de Marrakech.**

---

**THESE**

PRESENTÉE ET SOUTENUE PUBLIQUEMENT LE .../.../2013  
PAR

**Mr. Fathillah El Karim MAAROUFI**

Née le 27 Avril 1987 à Sidi Ghiate

**POUR L'OBTENTION DU DOCTORAT EN MEDECINE**

---

**MOTS-CLÉS :**

Tumeurs des tissus mous- IRM- anatomopathologie- chirurgie-  
radiothérapie- chimiothérapie

---

**JURY**

**Mme. B. BELAABIDIA**

Professeur d'Anatomie-Pathologique

**PRÉSIDENT**

**Mr. Y. NAJEB**

Professeur de Traumato-Orthopédie

**RAPPORTEUR**

**Mr. H. SAIDI**

Professeur de Traumato-Orthopédie

**Mme. N. CHERIF IDRISSE EL GUENNOUNI**

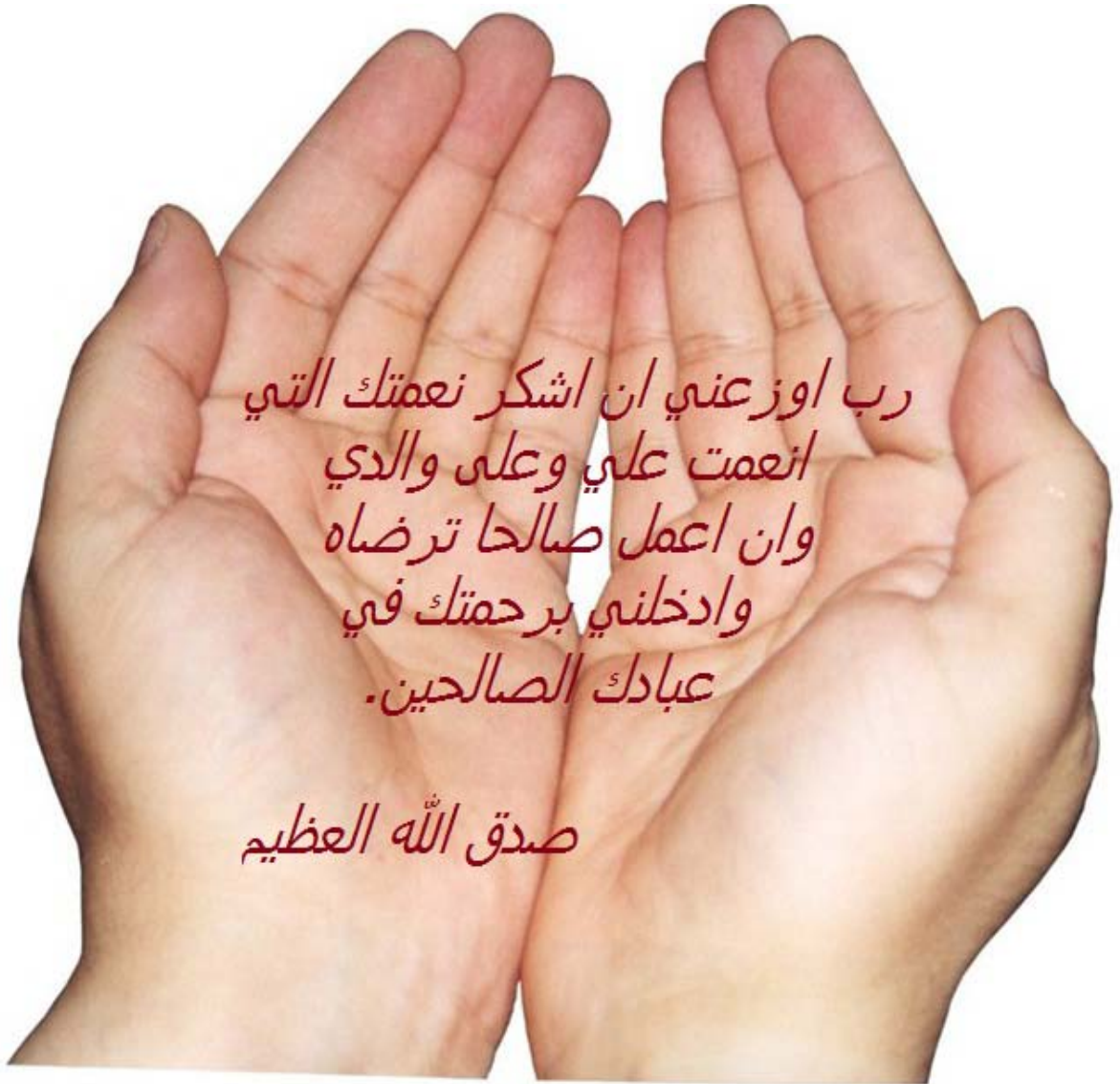Professeur agrégée de Radiologie

**Mr. K. KHOULALI IDRISSE**

Professeur agrégé Traumato-Orthopédie

} **JUGES**

بِسْمِ اللَّهِ الرَّحْمَنِ الرَّحِيمِ



رب اوزعني ان اشكر نعمتك التي  
انعمت علي وعلى والدي  
وان اعمل صالحا ترضاه  
وادخلني برحمتك في  
عبادك الصالحين.

صدق الله العظيم



## Serment d'Hippocrate

*Au moment d'être admis à devenir membre de la profession médicale, je m'engage solennellement à consacrer ma vie au service de l'humanité.*

*Je traiterai mes maîtres avec le respect et la reconnaissance qui leur sont dus.*

*Je pratiquerai ma profession avec conscience et dignité. La santé de mes malades sera mon premier but.*

*Je ne trahirai pas les secrets qui me seront confiés.*

*Je maintiendrai par tous les moyens en mon pouvoir l'honneur et les nobles traditions de la profession médicale.*

*Les médecins seront mes frères.*

*Aucune considération de religion, de nationalité, de race, aucune considération politique et sociale, ne s'interposera entre mon devoir et mon patient.*

*Je maintiendrai strictement le respect de la vie humaine dès sa conception.*

*Même sous la menace, je n'userai pas mes connaissances médicales d'une façon contraire aux lois de l'humanité.*

*Je m'y engage librement et sur mon honneur.*

*Déclaration Genève, 1948.*





*LISTE DES  
PROFESSEURS*

**UNIVERSITE CADI AYYAD**  
**FACULTE DE MEDECINE ET DE PHARMACIE**  
**MARRAKECH**

Doyen Honoraire

: Pr. Badie-Azzamann MEHADJI

**ADMINISTRATION**

Doyen

: Pr. Abdelhaq ALAOUI YAZIDI

Vice doyen à la recherche et la coopération

: Pr. Ag. Mohamed AMINE

Secrétaire Général

: Mr. Azzeddine EL HOUDAIGUI

**PROFESSEURS D'ENSEIGNEMENT SUPERIEUR**

ABOULFALAH	Abderrahim	Gynécologie – Obstétrique B
ABOUSSAD	Abdelmounaim	Néonatalogie
AIT BENALI	Said	Neurochirurgie
AIT SAB	Imane	Pédiatrie B
AKHDARI	Nadia	Dermatologie
ALAOUI YAZIDI	Abdelhaq	Pneumo-phtisiologie
AMAL	Said	Dermatologie
ASMOUKI	Hamid	Gynécologie – Obstétrique A
ASRI	Fatima	Psychiatrie

BELAABIDIA	Badia	Anatomie-Pathologique
BENELKHAIAT BENOMAR	Ridouan	Chirurgie – Générale
BOUMZEBRA	Drissi	Chirurgie Cardiovasculaire
BOUSKRAOUI	Mohammed	Pédiatrie A
CHABAA	Laila	Biochimie
CHOULLI	Mohamed Khaled	Neuropharmacologie
ESSAADOUNI	Lamiaa	Médecine Interne
FIKRY	Tarik	Traumatologie- Orthopédie A
FINECH	Benasser	Chirurgie – Générale
GHANNANE	Houssine	Neurochirurgie
KISSANI	Najib	Neurologie
KRATI	Khadija	Gastro-Entérologie
LOUZI	Abdelouahed	Chirurgie générale
MAHMAL	Lahoucine	Hématologie clinique
MANSOURI	Nadia	stomatologie et chirurgie maxillo faciale
MOUDOUNI	Said mohammed	Urologie
MOUTAOUAKIL	Abdeljalil	Ophtalmologie
NAJEB	Youssef	Traumato - Orthopédie B
RAJI	Abdelaziz	Oto-Rhino-Laryngologie
SAIDI	Halim	Traumato - Orthopédie A
SAMKAOUI	Mohamed Abdenasser	Anesthésie- Réanimation

SARF	Ismail	Urologie
SBIHI	Mohamed	Pédiatrie B
SOUMMANI	Abderraouf	Gynécologie-Obstétrique A
YOUNOUS	Saïd	Anesthésie-Réanimation

## **PROFESSEURS AGREGES**

ADERDOUR	Lahcen	Oto-Rhino-Laryngologie
ADMOU	Brahim	Immunologie
AMINE	Mohamed	Epidémiologie - Clinique
ARSALANE	Lamia	Microbiologie- Virologie (Militaire)
BAHA ALI	Tarik	Ophtalmologie
BOUKHIRA	Abderrahman	Biochimie-Chimie (Militaire)
BOURROUS	Monir	Pédiatrie A
CHAFIK	Aziz	Chirurgie Thoracique (Militaire)
CHELLAK	Saliha	Biochimie-chimie (Militaire)
CHERIF IDRISSE EL GANOUNI	Najat	Radiologie
DAHAMI	Zakaria	Urologie
EL ADIB	Ahmed rhassane	Anesthésie-Réanimation
EL FEZZAZI	Redouane	Chirurgie Pédiatrique
EL HATTAOUI	Mustapha	Cardiologie
EL HOUDZI	Jamila	Pédiatrie B
ELFIKRI	Abdelghani	Radiologie (Militaire)

ETTALBI	Saloua	Chirurgie – Réparatrice et plastique
KHALLOUKI	Mohammed	Anesthésie-Réanimation
KHOULALI IDRISSE	Khalid	Traumatologie-orthopédie (Militaire)
LAOUAD	Inas	Néphrologie
LMEJJATI	Mohamed	Neurochirurgie
MANOUDI	Fatiha	Psychiatrie
NEJMI	Hicham	Anesthésie - Réanimation
OULAD SAIAD	Mohamed	Chirurgie pédiatrique
TASSI	Noura	Maladies Infectieuses

### **PROFESSEURS ASSISTANTS**

ABKARI	Imad	Traumatologie-orthopédie B
ABOU EL HASSAN	Taoufik	Anesthésie - réanimation
ABOUSSAIR	Nisrine	Génétique
ADALI	Imane	Psychiatrie
ADALI	Nawal	Neurologie
AGHOUTANE	El Mouhtadi	Chirurgie – pédiatrique
AISSAOUI	Younes	Anesthésie Réanimation (Militaire)
AIT BENKADDOUR	Yassir	Gynécologie – Obstétrique A
AIT ESSI	Fouad	Traumatologie-orthopédie B
ALAOUI	Mustapha	Chirurgie Vasculaire périphérique (Militaire)
ALJ	Soumaya	Radiologie

AMRO	Lamyae	Pneumo - phtisiologie
ANIBA	Khalid	Neurochirurgie
BAIZRI	Hicham	Endocrinologie et maladies métaboliques (Militaire)
BASRAOUI	Dounia	Radiologie
BASSIR	Ahlam	Gynécologie – Obstétrique B
BELBARAKA	Rhizlane	Oncologie Médicale
BELKHOUCHE	Ahlam	Rhumatologie
BENALI	Abdeslam	Psychiatrie (Militaire)
BEN DRISS	Laila	Cardiologie (Militaire)
BENCHAMKHA	Yassine	Chirurgie réparatrice et plastique
BENHADDOU	Rajaa	Ophtalmologie
BENHIMA	Mohamed Amine	Traumatologie-orthopédie B
BENJILALI	Laila	Médecine interne
BENZAROUEL	Dounia	Cardiologie
BOUCHENTOUF	Rachid	Pneumo-phtisiologie (Militaire)
BOUKHANNI	Lahcen	Gynécologie – Obstétrique B
BOURRAHOUCHE	Aicha	Pédiatrie
BSSIS	Mohammed Aziz	Biophysique
CHAFIK	Rachid	Traumatologie-orthopédie A
DAROUASSI	Youssef	Oto-Rhino – Laryngologie (Militaire)
DIFFAA	Azeddine	Gastro - entérologie

DRAISS	Ghizlane	Pédiatrie A
EL AMRANI	Moulay Driss	Anatomie
EL ANSARI	Nawal	Endocrinologie et maladies métaboliques
EL BARNI	Rachid	Chirurgie Générale (Militaire)
EL BOUCHTI	Imane	Rhumatologie
EL BOUIHI	Mohamed	Stomatologie et chirurgie maxillo faciale
EL HAOUATI	Rachid	Chirurgie Cardio Vasculaire
EL HAOURY	Hanane	Traumatologie-orthopédie A
EL IDRISSE SLITINE	Nadia	Pédiatrie (Néonatalogie)
EL KARIMI	Saloua	Cardiologie
EL KHADER	Ahmed	Chirurgie Générale (Militaire)
EL KHAYARI	Mina	Réanimation médicale
EL MEHDI	Atmane	Radiologie (Militaire)
EL MGHARI TABIB	Ghizlane	Endocrinologie et maladies métaboliques
EL OMRANI	Abdelhamid	Radiothérapie
FADILI	Wafaa	Néphrologie
FAKHIR	Bouchra	Gynécologie – Obstétrique A
FAKHIR	Anass	Histologie -embyologie cytogénétique
FICHTALI	Karima	Gynécologie – Obstétrique B
HACHIMI	Abdelhamid	Réanimation médicale
HAJJI	Ibtissam	Ophthalmologie
HAOUACH	Khalil	Hématologie biologique

HAROU	Karam	Gynécologie – Obstétrique B
HOCAR	Ouafa	Dermatologie
JALAL	Hicham	Radiologie
KADDOURI	Said	Médecine interne (Militaire)
KAMILI	El ouafi el aouni	Chirurgie – pédiatrique générale
KHOUCHANI	Mouna	Radiothérapie
LAGHMARI	Mehdi	Neurochirurgie
LAKMICH	Mohamed Amine	Urologie
LAKOUICHMI	Mohammed	Chirurgie maxillo faciale et Stomatologie (Militaire)
LOUHAB	Nissrine	Neurologie
MADHAR	Si Mohamed	Traumatologie-orthopédie A
MAOULAININE	Fadlmrabihrabou	Pédiatrie (Néonatalogie)
MARGAD	Omar	Traumatologie – Orthopédie B (Militaire)
MATRANE	Aboubakr	Médecine Nucléaire
MOUAFFAK	Youssef	Anesthésie - Réanimation
MOUFID	Kamal	Urologie (Militaire)
MSOUGGAR	Yassine	Chirurgie Thoracique
NARJIS	Youssef	Chirurgie générale
NOURI	Hassan	Oto-Rhino-Laryngologie
OUALI IDRISSE	Mariem	Radiologie
OUBAHA	Sofia	Physiologie

OUERIAGLI NABIH	Fadoua	Psychiatrie (Militaire)
QACIF	Hassan	Médecine Interne (Militaire)
QAMOUSS	Youssef	Anesthésie - Réanimation (Militaire)
RABBANI	Khalid	Chirurgie générale
RADA	Noureddine	Pédiatrie A
RAIS	Hanane	Anatomie-Pathologique
ROCHDI	Youssef	Oto-Rhino-Laryngologie
SAMLANI	Zouhour	Gastro - entérologie
SERHANE	Hind	Pneumo-Phtisiologie
SORAA	Nabila	Microbiologie virologie
TAZI	Mohamed Illias	Hématologie clinique
ZAHLANE	Mouna	Médecine interne
ZAHLANE	Kawtar	Microbiologie virologie
ZAOUI	Sanaa	Pharmacologie
ZIADI	Amra	Anesthésie - Réanimation



*DEDICACES*

*Toutes les lettres ne sauraient trouver les mots qu'il faut...  
Tous les mots ne sauraient exprimer la gratitude,  
l'amour, Le respect, la reconnaissance...  
Aussi, c'est tout simplement que*



*✿ Je dédie cette thèse ... ✍*

*A mes très chers et adorables parents : Mina Annamer et M'hamed*

*MAAROUFI*

*A ceux qui ont guidé mes premiers pas dans la vie. Vous avez tout donné pour ma réussite ; votre attention, votre affection et votre amour. C'est grâce à vous que j'ai pu poursuivre mes études sans difficultés. Aucun mot ne saurait exprimer ma profonde reconnaissance.*

*Vos prières ont été pour moi un grand soutien tout au long de mes études.*

*Que Dieu le tout puissant, vous protège, vous procure longue, santé et bonheur.*

*En ce jour, j'espère réaliser l'un de vos rêves.*

*Veillez trouver dans ce travail le fruit de votre dévouement et l'expression de ma gratitude.*

*Je vous serai éternellement reconnaissant...*

*A mes sœurs et frères :*

*Je vous dédie cette thèse en témoignage de mon profond amour...*

*Que Dieu le tout puissant nous garde, à jamais, unis en plein amour, joie et prospérité. J'espère que vous soyez aujourd'hui fiers (es) de votre frère.*

*A mes beaux frères et belles sœurs :*

*Je vous dédie cette thèse en reconnaissance de votre soutien et de vos conseils durant toutes ces années d'études.*

*A mes nièces et neveux :*

*Je vous dédie cette thèse en vous souhaitant tout le bien du monde, et que Dieu tout puissant vous garde pour vos parents.*

*A la mémoire de ma sœur Najat et de mon frère Faysal Maaroufi.*

*A ma fiancée iman :*

*Je te dédie cette thèse pour te remercier pour tout l'aide que tu m'as apporté durant la préparation de ce travail, pour ta compréhension, pour ta présence à mes côtés en chaque moment. En te promettant de t'aider à mon tour pour que tu puisses réussir ta vie professionnelle comme tu l'as fait pour moi.*

*A mes amis (es) :*

*Issam Lghazi, Radwane Daimi , Noureddine Elmadani, Mohamed Boukrim, Adil Lamhanni, Abdelhadi Madih, Farik Madanni, Farah Laktaibi, Jalila Loukili, Salma Lahmassi, Maryam Lamzara.*



*REMERCIEMENTS*

A mon maître et présidente de thèse : Pr. Badiâa Belaabidia

*Je vous remercie infiniment, cher maître, pour l'honneur que vous me faites en acceptant de juger et présider le jury de cette thèse et pour le grand intérêt que vous avez porté pour ce travail. L'amabilité et l'humilité dont vous avez fait preuve en recevant cette thèse me marqueront à jamais.*

A mon maître et rapporteur de thèse : Pr. Youssef Najeb.

*Les mots ne suffisent certainement pas pour exprimer le grand honneur et l'immense plaisir que j'ai eu à travailler sous votre direction pour vous témoigner ma profonde reconnaissance de m'avoir confié ce travail, pour tout ce que vous m'avez appris, pour le précieux temps que vous avez consacré à diriger chacune des étapes de ce travail. J'ai toujours admiré votre rigueur scientifique, votre dynamisme et votre disponibilité. Je garderai toujours en mémoire votre gentillesse et votre modestie.*

A mon maître et juge de thèse : Pr. Halim Saidi.

*Permettez-moi de vous exprimer, toute ma gratitude pour le grand honneur que vous me faites en acceptant de juger ce travail. Je vous suis profondément reconnaissante pour le grand intérêt dont vous avez témoigné et le précieux soutien que vous avez apporté à la réalisation de cette thèse.*

*A mon maître et juge de thèse : Pr. Najat Cherif Idrissi Ganouni.*

*J'ai le grand honneur de vous voir associé à ce travail. Je vous prie cher maître de trouver ici l'expression de ma reconnaissance et de ma profonde gratitude.*

*A mon maître et juge de thèse : Pr. Khoulali Idrissi Khalid.*

*Vous avez accepté avec la gentillesse qui vous est coutumière de juger notre travail. Nous avons eu le grand privilège d'être votre élève et nous vous en sommes profondément reconnaissant. Votre modestie et votre courtoisie demeurent pour nous des qualités exemplaires. Veuillez trouver dans ce travail l'expression de notre grande estime.*

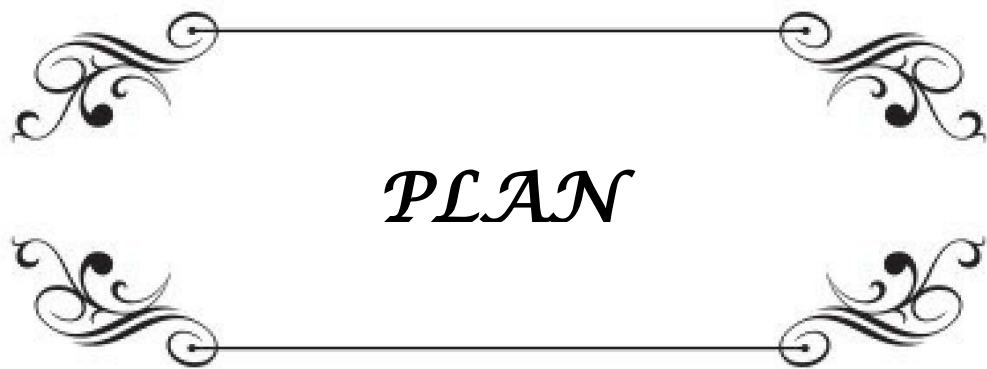
*A toute personne qui de près ou de loin a contribué à la réalisation de ce travail.*



*ABBREVIATIONS*

## Liste des abréviations :

<b>AJCC</b>	: American Joint Comitee on Cancer
<b>ATCD</b>	: Antécédent
<b>CHU</b>	: Centre hospitalier universitaire
<b>CTH</b>	: Chimiothérapie
<b>DC</b>	: Diagnostic
<b>EBV</b>	: Epstein Barr virus
<b>FDG</b>	: Fluorodeoxyglucose
<b>FNCLCC</b>	: Fédération Nationale des Centre de Lutte Contre le Cancer
<b>FAT SAT</b>	: Fat saturation (Saturation de graisse)
<b>FSE</b>	: Fast spinecho
<b>Gy</b>	: Gray
<b>HFM</b>	: Histiocytofibrome malin
<b>IHC</b>	: Immunohistochimie
<b>IRM</b>	: Imagerie par résonance magnétique
<b>LPS</b>	: Liposarcome
<b>NCI</b>	: Institut national de cancer
<b>NF1</b>	: Neurofibromatose de type 1
<b>OMS</b>	: Organisation mondiale de la sante
<b>PDC</b>	: Produit de contraste
<b>PEC</b>	: Pris en charge
<b>RMS</b>	: Rhabdomyosarcome
<b>SNP</b>	: Système nerveux périphérique
<b>STM</b>	: Sarcome des tissus mous
<b>TDM</b>	: Tomodensitométrie
<b>TBPM</b>	: Tumeur bénigne des parties molles
<b>TEP</b>	: Tomographie a Emission de Protons
<b>TMPM</b>	: Tumeur maligne des parties molles
<b>TNF</b>	: Tumor necrosis factor
<b>TPM</b>	: Tumeur des parties molles



*PLAN*

<b>INTRODUCTION</b> .....	<b>1</b>
<b>PATIENTS ET METHODES</b> .....	<b>4</b>
I – TYPE DE L’ETUDE .....	5
II – MODALITES DE RECRUTEMENT ET DE RECEUIL DES DONNEES .....	5
III– CRITERES D’INCLUSION .....	6
IV– CRITERES D’EXCLUSION .....	6
V– ANALYSE STATISTIQUE .....	7
<b>RESULTATS</b> .....	<b>8</b>
I– ETUDE EPIDEMIOLOGIQUES .....	9
1– FREQUENCE .....	9
2–L’AGE ET LE SEXE: .....	10
3– ORIGINE GEOGRAPHIQUE ET LIEU D’HABITAT .....	13
4– REPARTITION SELON LA PROFESSION .....	14
5– REPARTITION SELON LE TISSU D’ORIGINE .....	15
II– ETUDE CLINIQUE .....	16
1– ANTECEDENTS DES PATIENTS .....	16
2–DELAI DE CONSULTATION .....	17
3– LES SIGNES FONCTIONNELS .....	18
4– LES DONNEES DE L’EXAMEN CLINIQUE: .....	21
III – ETUDE PARACLINIQUE .....	30
1. BILAN RADIOLOGIQUE .....	30
2. BILAN BIOLOGIQUE .....	42
3. ETUDE ANATOMOPATHOLOGIQUE .....	42
4. BILAN D’EXTENSION .....	49
VI – PRISE EN CHARGE THERAPEUTIQUE .....	50
1– LA CHIRURGIE .....	50
2– LA RADIOTHERAPIE .....	51
3–LA CHIMIOTHERAPIE .....	52
V– L’EVOLUTION .....	53
<b>DISCUSSION</b> .....	<b>55</b>
I– EPIDEMIOLOGIE .....	56
II– ETIOPATHOGENIE .....	59
III– ETUDE CLINIQUE .....	62
IV– ETUDE PARACLINIQUE .....	67
V– FORMES ANATOMOCLINIQUES .....	79
1– TUMEURS ADIPEUSES .....	79
2– TUMEURS FIBROBLASTIQUE ET FIBROHISTIOCYTAIRES .....	82
3– TUMEURS MUSCULAIRES .....	86
4– TUMEURS VASCULAIRES .....	87
5– TUMEURS GLOMIQUES .....	88

6- TUMEURS CHONDRO-OSSEUSES .....	91
7- TUMEURS NERVEUSES .....	92
8-TUMEURS A DIFFERENCIATION INCERTAINE .....	94
9-TUMEURS CUTANEE .....	95
VI- BILAN D'EXTENSION ET STADIFICATION .....	95
VII- TRAITEMENT .....	97
VIII- EVOLUTION/PRONOSTIC .....	106
<b>CONCLUSION .....</b>	<b>109</b>
<b>RESUMEE .....</b>	<b>110</b>
<b>ANNEXES .....</b>	<b>113</b>
<b>BIBLIOGRAPHIE .....</b>	<b>122</b>



*INTRODUCTION*

Les tumeurs des tissus mous sont définies comme étant l'ensemble des lésions bénignes et malignes développées à partir du tissu conjonctif et de ses variétés différenciées que sont le tissu adipeux, le tissu musculaire, le tissu vasculaire, le tissu synovial et aponévrotique, ainsi que celui des enveloppes des nerfs périphériques. 10 à 15% de ces tumeurs ont une histologie incertaine ou demeurent inclassées [1].

Les tumeurs des tissus mous représentent le chapitre le plus difficile de la pathologie tumorale de l'appareil locomoteur pour les deux raisons suivantes:

- Sur le plan diagnostique, le risque de méconnaître un sarcome des tissus mous est réel en raison de la relative fréquence des tumeurs bénignes, d'une part, et le polymorphisme clinique du syndrome tumoral d'autre part; d'où l'intérêt capital d'entreprendre une bonne conduite à tenir devant toute masse des parties molles.
- Sur le plan thérapeutique, tandis que le traitement des tumeurs bénignes est simple, celui des sarcomes est complexe et onéreux, nécessitant la mise en œuvre d'une équipe pluridisciplinaire qui conjugue les compétences du radiologue, pathologiste, chirurgien de l'appareil locomoteur, oncologue, radiothérapeute, ainsi que du psychiatre, pour analyser, discuter, arrêter la conduite à tenir et informer le patient en toute transparence.

Ainsi on distingue les tumeurs bénignes qui sont de loin les plus fréquentes et dont l'incidence est plus difficile à définir, mais elles sont 100 fois plus fréquentes que les tumeurs malignes [1,2], de types histologiques variés, suspectés par le clinicien et explorées par une série d'examen radiologique et dont la confirmation est apportée par l'examen anatomopathologique. La prise en charge des tumeurs bénignes repose essentiellement sur la chirurgie et elles gardent un très bon pronostic.

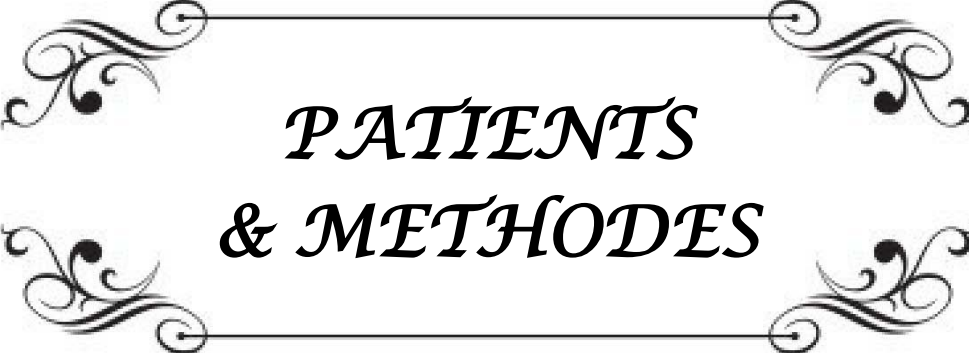
Les lipomes, les tumeurs fibreuses et fibrohistiocytaires, les tumeurs vasculaires et les tumeurs nerveuses sont les tumeurs bénignes les plus fréquentes [2].

Les tumeurs malignes des tissus mous sont beaucoup plus rares. Elles représentent moins de 1% des cancers de l'adulte. Le nombre de nouveaux cas est de l'ordre de 10000 par an aux USA et de 1800 par an en France [1,2]. Ainsi du fait de leur rareté; ces tumeurs posent le problème de prise en charge précoce qui conditionne leur pronostic qui est traditionnellement fâcheux.

La conduite à tenir devant ce type de tumeur se base sur:

- un examen clinique minutieux.
- un bilan radiologique adapté où l'IRM joue un rôle primordial, et avec l'avènement de nouvelles techniques tel le PET scan.
- une étude anatomopathologique; complètement révolutionné par les progrès de la biologie moléculaire et de la cytogénétique et de l'immunohistochimie, qui ont amené à l'élaboration d'une nouvelle classification de l'OMS en 2002 prenant en compte les données moléculaires et génétiques [3].
- Une chirurgie bien codifiée qui a connu des avancés considérable et dont la qualité conditionne le pronostic, surtout en matière des STM.
- La radiothérapie et la chimiothérapie, sont prescrites en complément de la chirurgie dont le but d'améliorer le pronostic des STM.

Ainsi la prise en charge des sarcomes ne peut se concevoir que dans une approche multidisciplinaire.



*PATIENTS  
& METHODES*

## **I. Type de l'étude:**

Il s'agit d'une étude descriptive rétrospective réalisée au sein du service de traumatologie et orthopédie B du CHU Mohammed VI s'étalant sur une durée de 6 ans du 01 janvier 2007 au 31 Décembre 2012.

## **II. Modalités de recrutement des patients et de recueil des données:**

On a englobé dans notre étude 150 patients ayant présenté des tumeurs des tissus mous et pris en charge par notre service durant ces 6 années. Ainsi on avait pu recenser nos patients en consultant le registre d'hospitalisation du service de traumatologie et orthopédie B pour ensuite faire sortir les dossiers de tous les patients concernés et remplir pour chaque patient une fiche d'exploitation.

Pour compléter notre exploitation on avait également recueilli nos informations au sein d'autres structures hospitalières:

- Le service d'anatomopathologie du CHU Mohammed VI d'où on a récupéré les comptes rendus des examens anatomopathologiques réalisés pour nos patients.
- Un laboratoire privé d'anatomopathologie où on avait pu obtenir plusieurs comptes rendus d'examens anatomopathologiques réalisés pour nos patients.
- Le service d'oncologie-Radiothérapie du CHU Mohammed VI où on avait eu accès aux dossiers de prise en charge et de suivi des patients présentant des sarcomes des tissus mous et référés par notre service.

Ainsi une fiche d'exploitation avait été élaborée pour nous renseigner sur les points suivants (**annexe I**):

- ❖ Epidémiologie.
- ❖ Antécédents personnels et familiaux.

- ❖ Les signes fonctionnels.
- ❖ Les données de l'examen clinique.
- ❖ Le bilan radiologique.
- ❖ Le bilan biologique.
- ❖ L'examen anatomopathologique.
- ❖ La prise en charge chirurgicale.
- ❖ Le complément de traitement: radiothérapie et chimiothérapie.
- ❖ L'évolution.

### **III. Critères d'inclusion:**

On avait inclus dans notre étude tous les patients présentant des tumeurs des tissus mous et pris en charge par le service de traumatologie et orthopédie B durant ces 6 années et qui avaient une confirmation anatomopathologique de leurs tumeurs, sauf pour un certain nombre de lipomes à fort corrélation radio-clinique.

### **IV. Critères d'exclusion:**

On avait exclu de notre étude les cas suivant:

- Les patients présentant des tumeurs osseuses envahissant les parties molles adjacentes.
- Les patients présentant des pseudotumeurs.
- Les patients présentant une localisation secondaire d'une tumeur primitive.
- Les patients présentant des tumeurs malignes des tissus mous sans confirmation anatomopathologique.

## **V. L'analyse statistique:**

L'ensemble des données recueillies ont été saisies et analysées au moyen du logiciel SPSS11.5: les variables qualitatives ont été décrites par les moyennes alors que les variables quantitatives ont été décrites par les effectifs et les pourcentages.

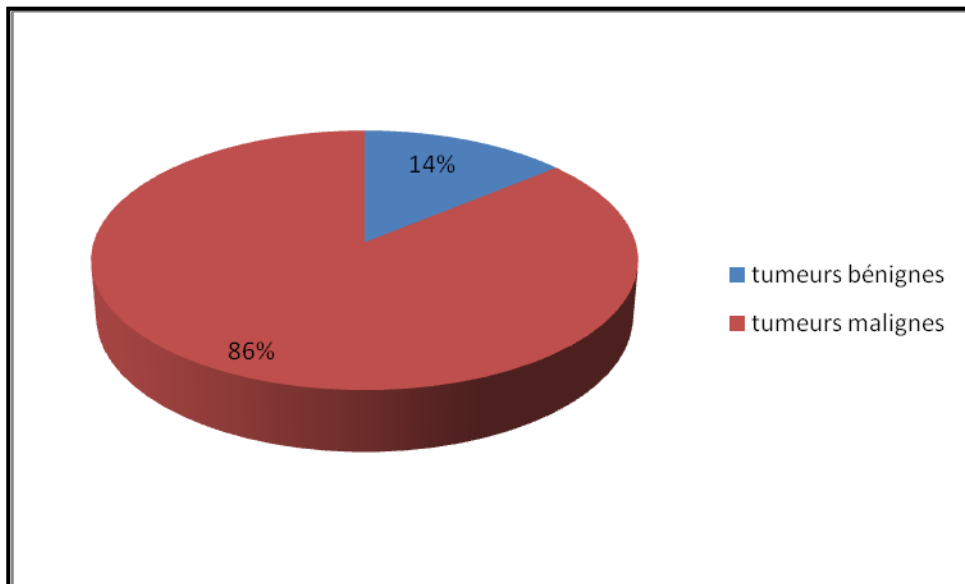
A decorative rectangular frame with ornate, symmetrical scrollwork at each corner. The word "RESULTATS" is centered within the frame in a bold, italicized, serif font.

***RESULTATS***

## I. Epidémiologie:

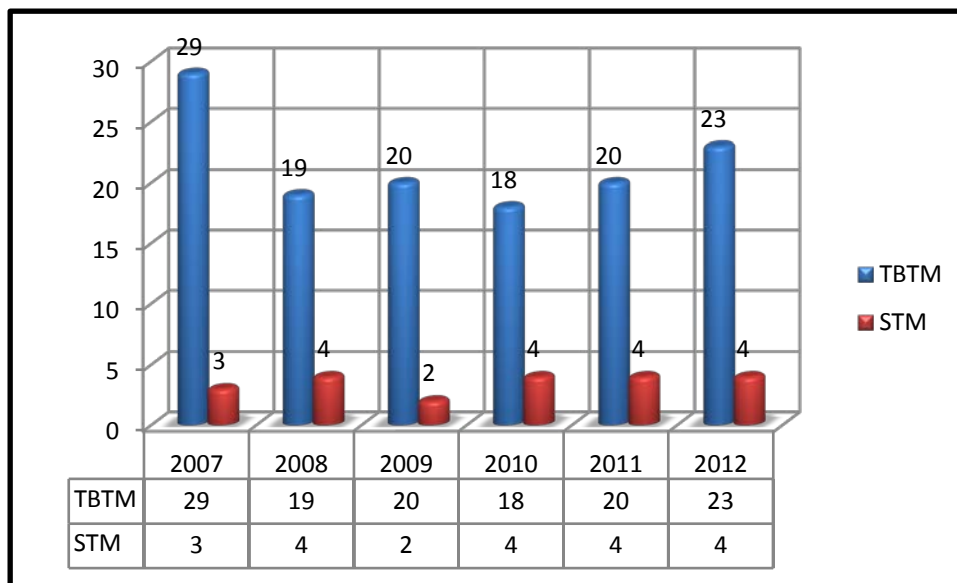
### 1. Fréquence:

- Notre étude a englobé 150 cas ayant présenté des TTM et pris en charge par le service de traumatologie orthopédie B au CHU Mohamed VI entre janvier 2007 et décembre 2012.
- Cent vingt neuf patients ont présenté des tumeurs bénignes soit 86% alors que vingt et un ont présenté des tumeurs malignes soit 14 % (**figure 1**).



**Figure 1:** Répartition des tumeurs selon la nature bénigne ou maligne.

- Notre étude s'est étalé sur une durée de 6 ans ce qui correspond à une moyenne annuelle de 25 cas/an avec un maximum de prise en charge en 2007 (**Figure 2**).



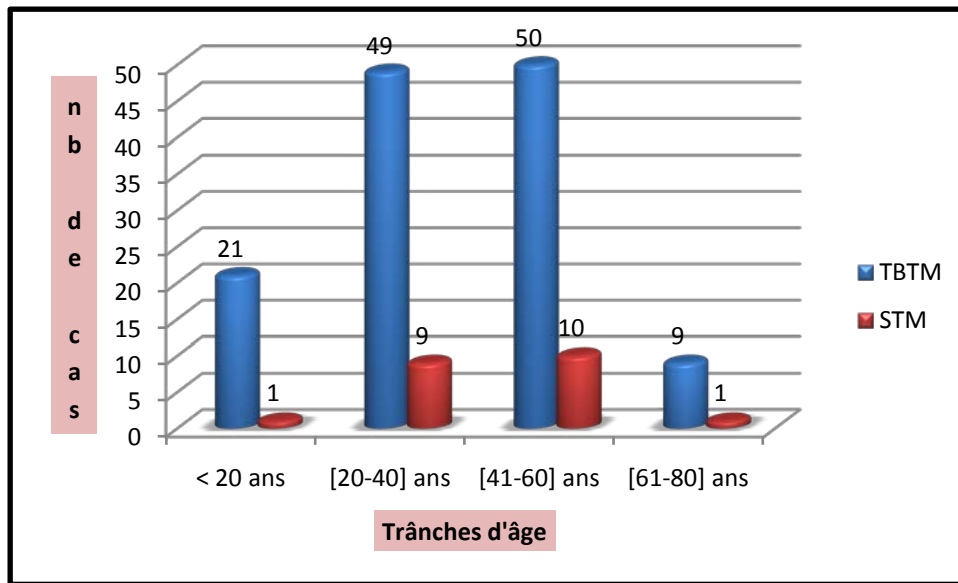
**Figure 2:** Répartition des TBTM et STM selon l'année de prise en charge.

## 2. L'âge et le sexe:

### 2-1 une approche générale :

#### a- L'âge:

- L'âge moyen de nos patients était de 37,9 ans avec des extrêmes d'âge allant de 16 ans à 76 ans.
- Pour les tumeurs bénignes de notre série l'âge moyen était de 37,2 ans avec des extrêmes allant de 16 à 76 ans.
- Pour les tumeurs malignes de notre série l'âge moyen était de 40 ans des extrêmes allant de 21 ans à 70 ans.
- Les tumeurs des tissus mous surviennent avec prédilection entre 20 et 60 ans. **la figure 3** illustre la répartition des tumeurs selon les tranches d'âge.

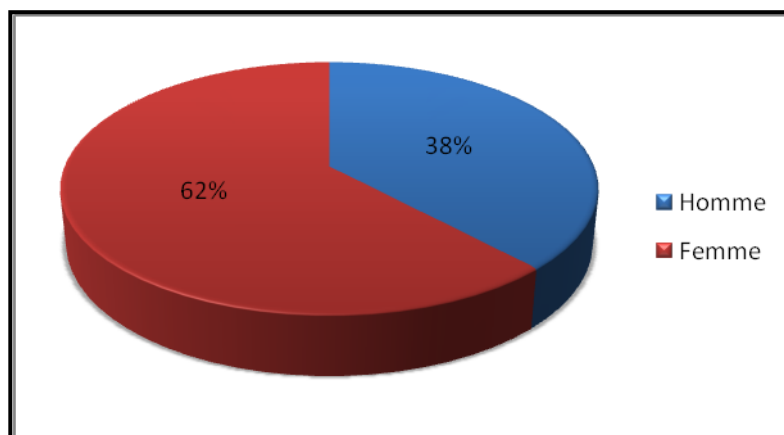


**Figure 3:** répartition des TBPM et TPM selon les tranches d'âges.

**b- Le sexe:**

Le sex-ratio H/F était de 0,61. Parmi nos 150 malades, la répartition selon le sexe était la suivante (**figure 4**):

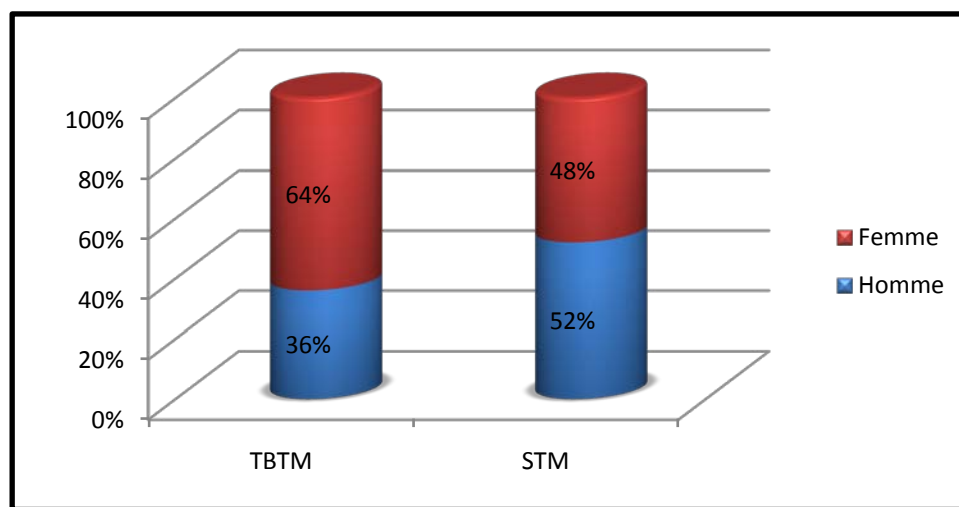
- 93 étaient de sexe féminin soit 62% de l'effectif global.
- 57 étaient de sexe masculin soit 38% de l'effectif global.



**Figure 4:** Répartition des malades en fonction du sexe.

Pour les hommes inclus dans notre étude; on dénombre 46 hommes ayant présenté des tumeurs bénignes soit 36% de l'ensemble des tumeurs bénignes, alors que 11 hommes ont présenté des tumeurs malignes soit 52 % de l'ensemble de ces derniers.

Pour les femmes ; elles ont présenté 83 tumeurs bénignes soit 64 % alors que 10 femmes ont présenté des tumeurs malignes soit 48 % (**figure 5**). De ce fait on peut observer une fréquence élevée des tumeurs bénignes chez le sexe féminin ; alors que les tumeurs malignes surviennent avec une grande fréquence chez le sexe masculin.



**Figure 5:** Répartition des tumeurs bénignes et maligne en fonction du sexe.

#### **2-2 Selon les sous types histologiques des TBTM et des STM :**

Les tumeurs bénignes vasculaires et nerveuses présentent le moyen d'âge le plus bas; 28,4 ans pour les premiers et 24,2 ans pour les deuxièmes, avec 50 % des tumeurs vasculaires survenant chez des patients dont l'âge est inférieur à 20 ans. Tandis que pour les STM ; le DFS présente le moyen d'âge le plus bas (34 ans), suivi par le synoviosarcome et le RMS (37 ans pour chacun des deux types de sarcome) (**tableau I**).

La prédominance féminine retrouvée chez les TBTM essentiellement observée au sein des lipomes avec un sex-ratio H/F de 18/47. Alors que pour les STM ; la prédominance masculine est retrouvée également chez les liposarcomes avec un sex-ratio H/F de 4/2.

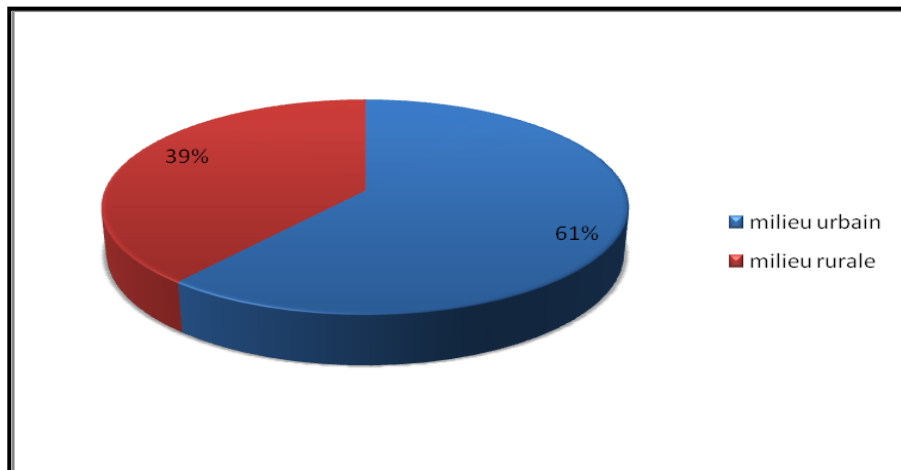
**Tableau I: répartition des tumeurs selon le sexe et l'âge des différentes tumeurs.**

Type de la tumeur		Nombre de cas		nb de cas	L'âge moyen et âges extrêmes en années
		homme	femme		
Tumeurs adipeuses	TBTM	18	47	65	41,5 (16-75)
	STM	4	2	6	45,5 (23-60)
Tm. Fibreuses et fibrohistiocytaïres	TBTM	10	15	25	45,9 (17-70)
	STM	2	2	4	38,2 (23-50)
Tumeurs musculaires	TBTM	1	2	3	41 (30-58)
	STM	1	1	2	37 (20-55)
Tumeurs vasculaires	TBTM	6	13	19	28,4 (15-65)
	STM	-	-	-	-
Tumeurs nerveuses	TBTM	4	4	8	24,2 (18-30)
	STM	-	-	-	-
Tm. Chondro-osseuses	TBTM	-	-	-	-
	STM		2	2	50 (31-70)
Tumeurs péricytaïres	TBTM	5	2	7	35,5 (17-50)
	STM	-	-	-	-
Tumeurs d'origine cutanée	TBTM	-	-	-	-
	STM	2	1	3	34 (21-48)
Tm. à différenciation incertaine.	TBTM	2		2	53 (30-76)
	STM	2	2	4	37 (32-41)

### 3. Origine géographique :

Le service de traumatologie et orthopédie B a pris en charge des patients dont la majorité absolue était originaire de la région de Marrakech Tansifat Elhaouz: 80% alors que 20% étaient originaires d'autres régions du Maroc, essentiellement de la zone sude (zagora, Ourzazate, Safi, Laayoune, Agadir, Casablanca, Bénimellal).

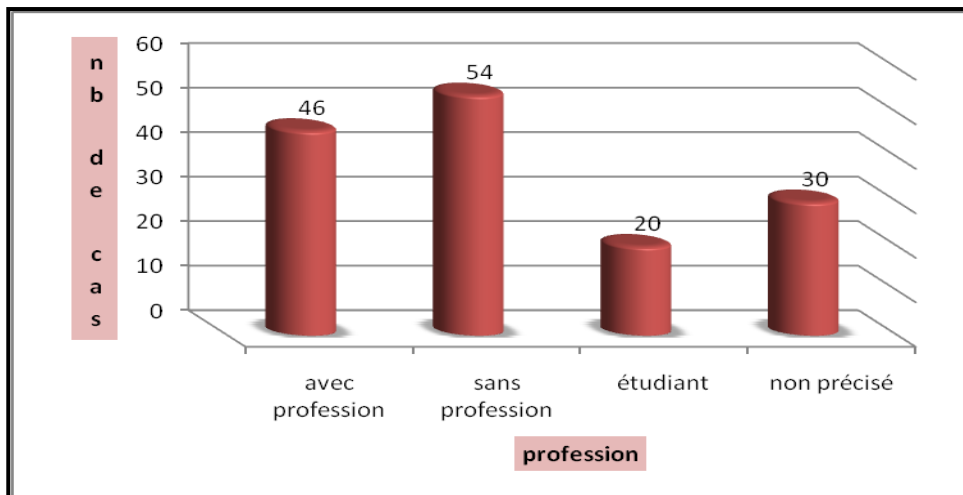
61% des patients habitent en milieu urbain; alors que 39% habitent en milieu rural (**figure 6**).



**Figure 6 :** Répartition des patients selon le milieu d'habitat.

#### 4. Profession :

Seul 46 patients de notre série avaient une profession soit 30,6%, alors que 54 patients étaient sans profession soit 36%, tandis que 20 patients étaient des élèves ou des étudiants soit 13,4%. Cette information n'était pas précisée dans les dossiers chez 30 patients soit 20% (figure 7).

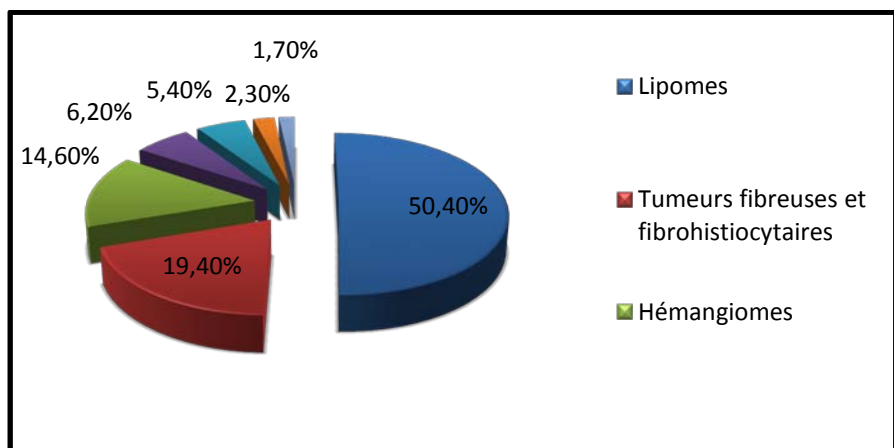


**Figure 7:**répartition des patients selon la profession.

## 5. Répartition selon le tissu d'origine:

### 5-1 Les tumeurs bénignes des tissus mous :

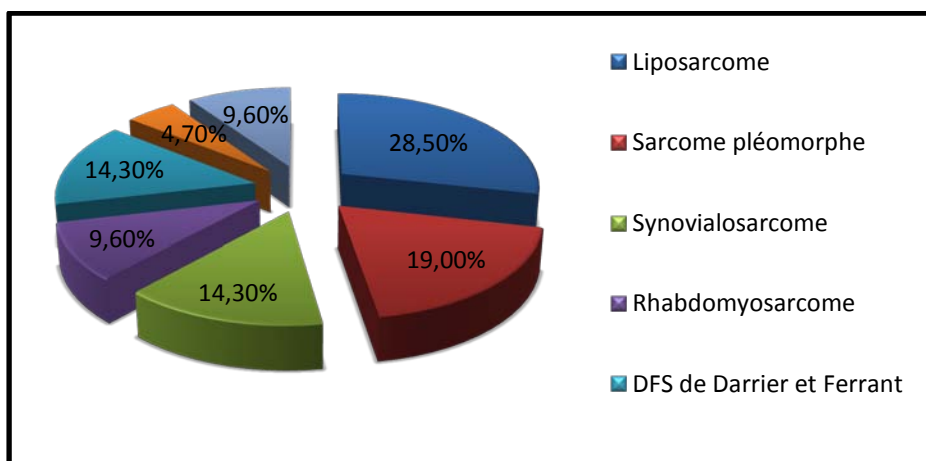
On avait rapporté une prédominance des lipomes qui représentent 50,4% de l'ensemble des TBTM, suivies par les tumeurs fibreuses et fibrohistiocytaires (19,4%), et les hémangiomes (14,6%), alors que les autres types de tumeurs ne représentent qu'un taux faible (**figure 8**).



**Figure 8:** répartition des TBTM en fonction de l'origine histologique.

### 5-2 Les sarcomes des tissus mous :

Le liposarcome était le sarcome le plus prédominant (28,5%), suivi par le sarcome pléomorphe (19%). La **figure 9** illustre les résultats obtenus dans ce volet.



**Figure 9 :** Répartition des STM en fonction de l'origine histologique.

## II. Etude clinique:

### 1. Antécédents des patients:

#### 1-1 les antécédents personnels:

Les patients de notre série d'étude ont présenté les ATCDS suivants:

##### a- **Médicaux:**

- Le diabète chez 5 patients ayant tous présenté des TBTM.
- L'HTA chez 3 patients ayant tous présenté des TBTM.
- La tuberculose pulmonaire chez un patient en 1988 traitée, ayant présenté un angiome caverneux.
- Une dysthyroïdie chez une patiente suivie en endocrinologie, ayant présenté un lipome.
- Une patiente épileptique sous " DEGRETOL" depuis 7 ans, ayant présenté un lipome.
- La neurofibromatose de Van Recklinghausen de type 1, chez 2 patients ayant présenté des neurofibromes.

##### b- **Chirurgicaux:**

- La notion de traumatisme au niveau du siège de la tumeur chez 6 patients, parmi lesquels 2 avaient présenté des TMTM;
- Une synovite villonodulaire du genou évoluant depuis 3 ans chez un patient ayant présenté un synoviosarcome du genou.
- Un ATCD de chirurgie pour lipome avec récurrence au niveau du même siège.
- Un ATCD d'abcès fessier drainé chez une patiente ayant présenté un lipome.
- Un ATCD de traumatisme crânien avec hématome sous dural aiguë chez un patient ayant présenté un lipome.
- Aucun patient n'était porteur de matériel d'ostéosynthèse ou de prothèse.

**c- Toxiques:**

- Le tabagisme a été rapporté chez 15 patients: 10 TBTM et 5 STM.
- L'exposition professionnelle à des herbicides était retrouvée chez un seul patient et qui a présenté un liposarcome de la cuisse.
- La notion d'irradiation n'avait été rapportée chez aucun de nos patients.

**1-2 Antécédents familiaux:**

- Des ATCDS de lipomes familiaux avaient été retrouvés chez 2 de nos patients ; un avait présenté un lipome lipocytyque et l'autre un angioliopome.
- Aucun patient n'avait de cas de tumeurs malignes dans la famille.

**2. Le délai de consultation :**

Le délai de consultation a été précisé pour l'ensemble de nos patients. Le délai moyen de consultation pour l'ensemble de nos patients était de **27 mois** avec des extrêmes allant de **2 mois à 20 ans**. Pour les patients ayant présenté une tumeur bénigne le délai moyen de consultation était de **29 mois** avec des extrêmes allant de **2 mois à 20 ans**. Pour les patients ayant présenté une tumeur maligne le délai moyen de consultation était de **16 mois** avec des extrêmes allant de **2 mois à 8 ans (Tableau II)**.

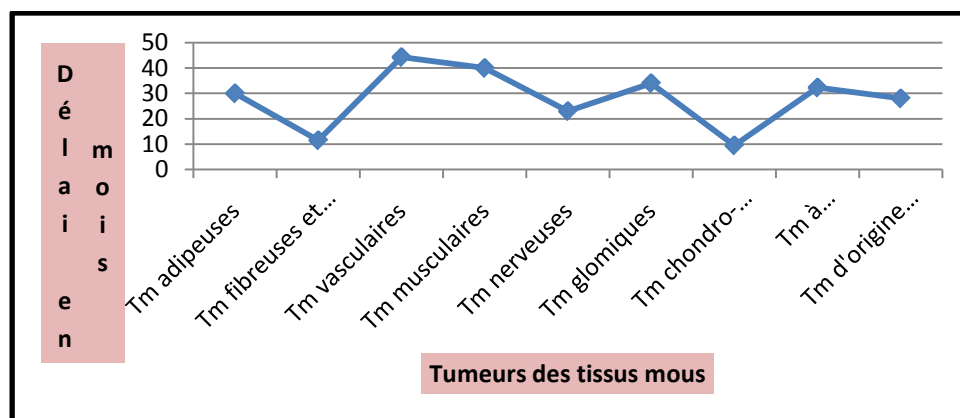
**Tableau II: Répartition des malades en fonction du délai de consultation.**

Type de la tumeur	Effectifs	Délai moyen de consultation	Délai extrêmes
STM	21	16 mois	2 mois -8 ans
TBTM	129	29 mois	2 mois - 20 ans
TOTAL	150	27 mois	2 mois - 20 ans

Ce sont les tumeurs adipeuses qui présentent le délai de consultation extrême le plus élevé (20 ans), tandis que le délai moyen le plus élevé est retrouvé chez les tumeurs vasculaires (44,3 mois) et les tumeurs musculaires (40 mois) (**tableau II et figure 10**).

**Tableau III: Répartition des TTM en fonction du délai de consultation.**

Type histologique	Délai moyen	Délais extrêmes
Tumeurs adipeuses	30 mois	2 mois - 20 ans
Tm fibreuses et fibrohistiocytaires	11,5 mois	2 mois - 3 ans
Tumeurs vasculaires	44,3 mois	6 mois - 15 ans
Tumeurs musculaires	40 mois	5 mois - 9 ans
Tumeurs nerveuses	23 mois	3 mois - 5 ans
Tumeurs glomiques	34 mois	1 an - 8 ans
Tumeurs chondro-osseuses	9,5 mois	7 mois - 1 an
Tumeurs à différentiation incertaine	32,3 mois	2mois-8 ans
Tumeurs d'origine cutanée	28 mois	1an-4 ans

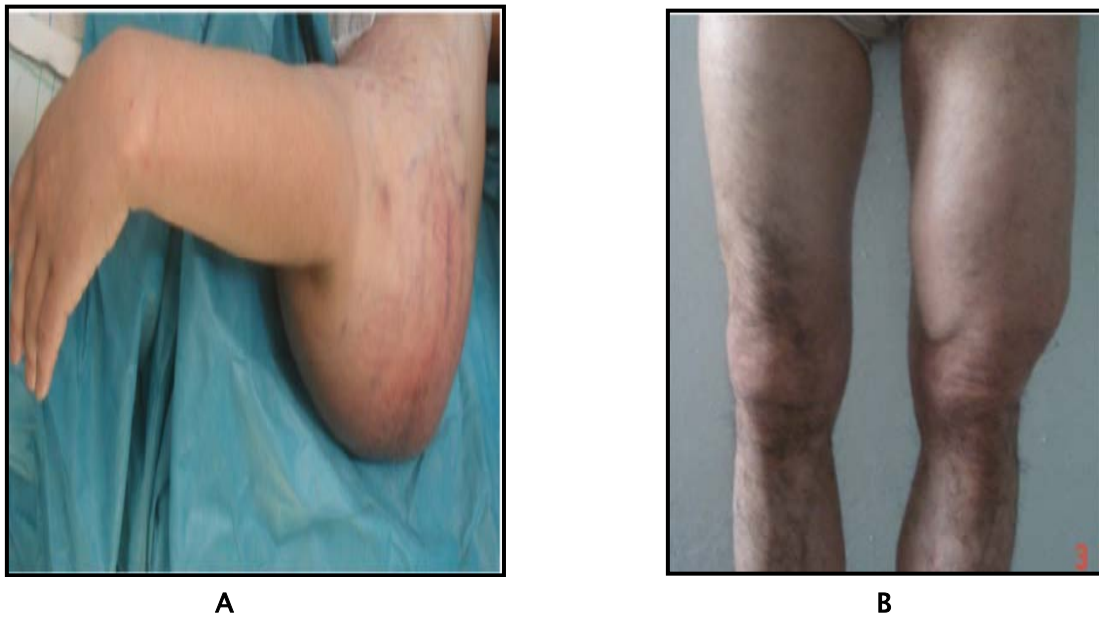


**Figure 10 : Répartition des TTM selon le délai moyen de consultation.**

### 3. Le motif de consultation et signes fonctionnels:

#### 3-1 le syndrome tumoral:

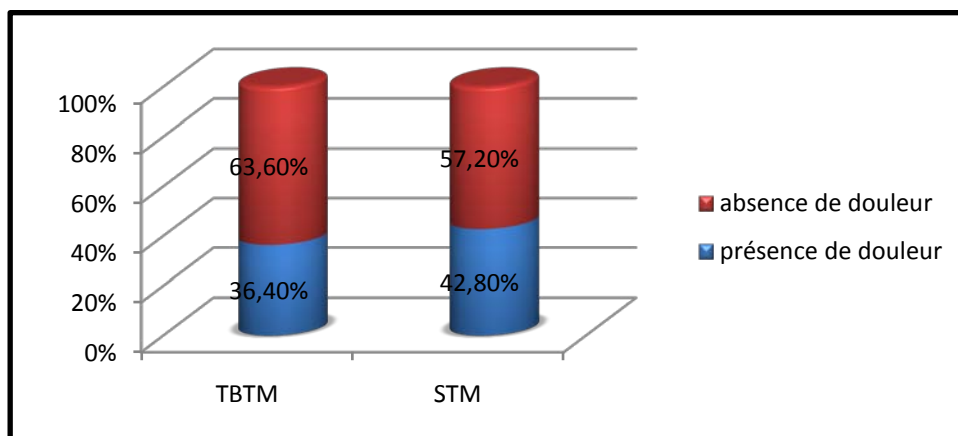
150 patients inclus dans notre série d'étude ont tous présenté une masse tumorale ; ce qui les a poussés à consulter en service de traumatologie et orthopédie B ; soit 100% de l'effectif total **Figure 11 (images A et B).**



**Figure 11:** une masse tumorale révélant un liposarcome/  
A: au niveau du coude / B: au niveau de la cuisse.

**3-2 La douleur:**

La douleur a été retrouvée chez 56 patients dans notre série d'étude soit 37,3% de l'effectif total. Ainsi Pour les tumeurs bénignes; 47 patients avait présenté une douleur soit 36,4 % de l'effectif de ces dernier. Tandis que pour les tumeurs malignes; 9 patients avaient un caractère douloureux soit 42,8 % de l'effectif de ces derniers. Ainsi **la figure 12** illustre la répartition des tumeurs malignes et bénignes selon le caractère douloureux.



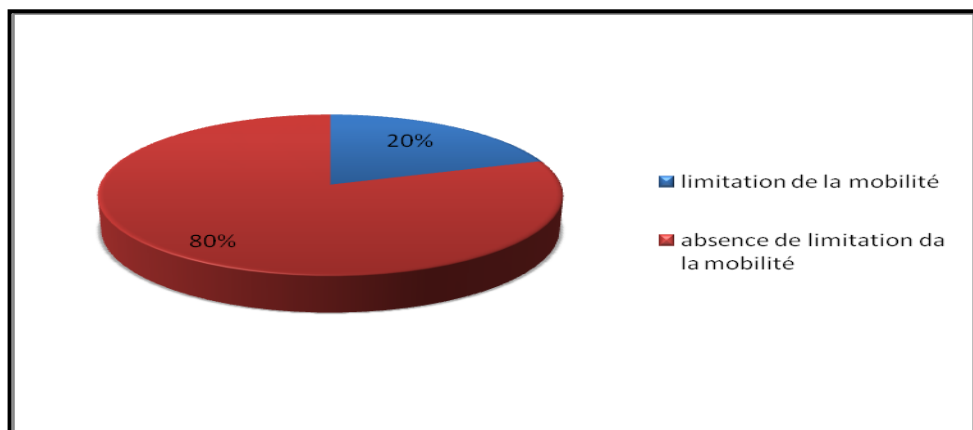
**Figure 12:** Répartition des TBTM et des STM selon le caractère douloureux.

**3-3 Limitation de la mobilité et trouble sensitifs (figure 13) :**

La limitation de la mobilité a été objectivée chez 30 patients soit 20% de l'effectif total. Parmi les patients ayant présenté des STM 18 patients ont présenté une limitation de la mobilité soit 85% de l'effectif de ces derniers. Alors que seul 12 patients qui avaient des TBTM ont présenté une limitation de la mobilité soit 9% de l'effectif de ces derniers.

Pour les troubles sensitifs; on a rapporté chez nos patients la notion de :

- Paresthésie chez 3 patients ayant tous présenté des tumeurs nerveuses bénignes.
- Décharge électrique dans le territoire du nerf ulnaire chez un patient qui avait présenté une tumeur à cellule géante des gaines et tendons.



**Figure 13: Répartition des patients selon la présence ou non de la limitation de la mobilité.**

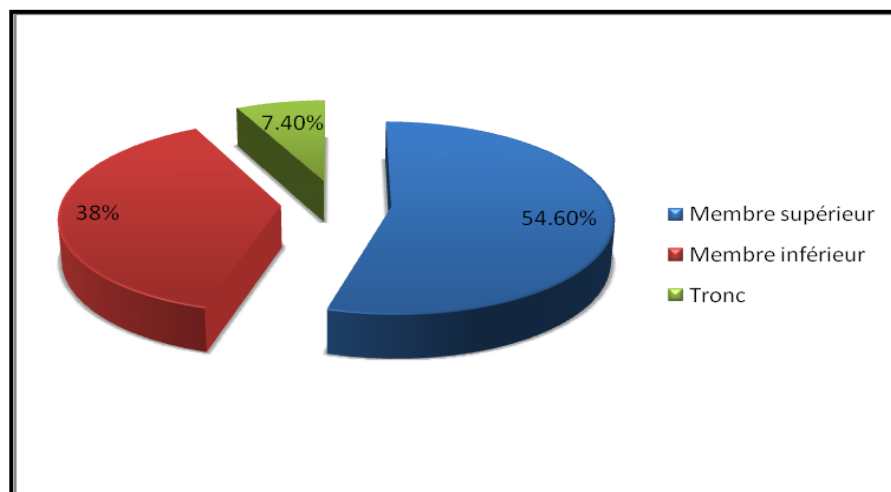
**3-4 Les signes généraux:**

- ✓ La fièvre ou une sensation fébrile a été retrouvée chez 2 patients ayant présenté tous les deux des STM.
- ✓ L'amaigrissement a été objectivé chez 15 patients soit 10% de l'effectif total.
- ✓ une altération de l'état général avait été rapportée chez 3 patients ayant tous des STM.

#### 4. Données de l'examen clinique:

##### 4-1 Le siège de la tumeur :

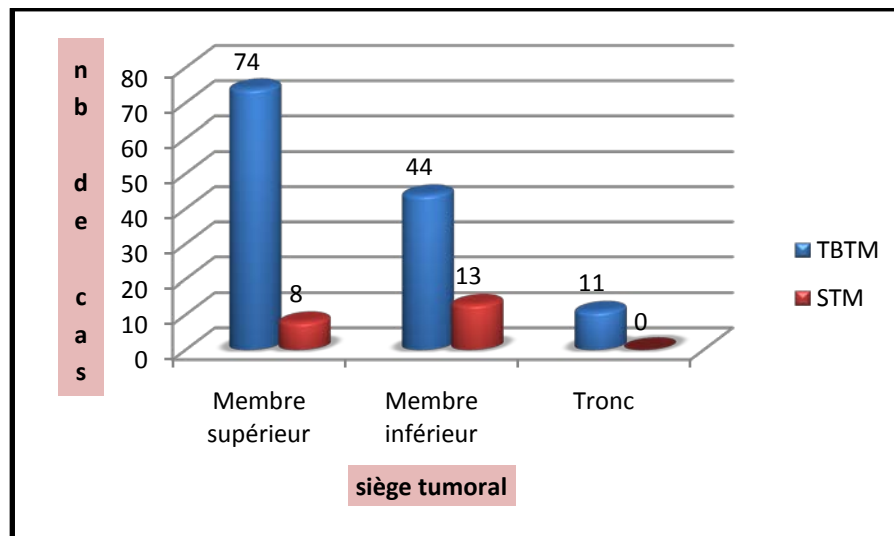
La localisation au niveau des membres était la plus fréquente. 139 patients avaient une localisation au niveau des membres soit 92,6 % de l'effectif total, alors que seul 11 patients avaient une localisation au niveau du tronc soit 7,4 % de l'effectif total. 82 patients avaient une localisation au niveau des membres supérieurs soit 54,6 %, alors que 57 avaient une localisation au niveau des membres inférieurs soit 38% de l'effectif total (**Figure 14**).



**Figure 14: Répartition des patients selon la localisation tumorale.**

Les tumeurs bénignes surviennent avec prédilection au niveau des membres supérieurs, tandis que les sarcomes surviennent au premier lieu au niveau des membres inférieurs. Ainsi on avait trouvé les résultats suivants (**figure 15**):

- Pour les patients ayant présenté une localisation au niveau des membres supérieurs ; 64 avaient des TBTM, alors que 57 avaient des STM.
- Pour les patients ayant présenté une localisation au niveau des membres inférieurs : 44 avaient des TBTM, alors que 13 avaient des STM.
- Toutes les tumeurs localisées au niveau du tronc étaient des tumeurs bénignes.



**Figure 15:** Répartition des TBTM et des STM selon le siège de la tumeur.

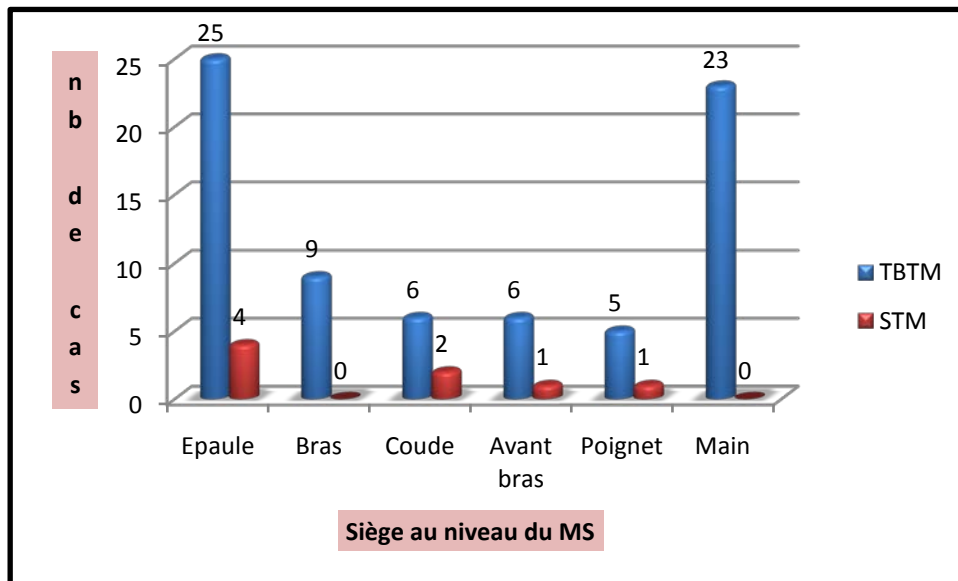
**a- Localisation au niveau des membres supérieurs:**

- ✓ 82 de nos patients avaient présenté des TTM au niveau des membres supérieurs soit 54% de notre effectif total.
- ✓ 74 étaient des TBTM soit 90%, alors que huit étaient des STM soit 10%.
- ✓ Ainsi **le tableau IV** illustre la répartition des tumeurs au niveau du membre supérieur.

**Tableau IV: répartition des tumeurs selon le siège au niveau du membre supérieur.**

Siège TTM		Epaule	Bras	Coude	Avant Bras	Poignet	Main
Tumeurs adipeuses	Lipome	21	6	3	3	2	3
	<b>liposarcome</b>	-	-	1	-	1	-
Tm. vasculaires et péri-cytaires	Angiome	1	1	2	1	1	4
	Tm. glomique	-	-	-	-	-	3
Tumeurs musculaires	Tm. Bénigne	-	-	-	-	-	-
	<b>RMS</b>	-	-	-	1	-	-
Tm. fibreuses et fibrohistiocytaires	TCGGT	-	-	-	-	2	11
	Fibrome	1	1	-	-	-	1
	TFS	1	-	-	-	-	-
	Elastofibrome	1	-	-	-	-	-
	<b>Sarcome pléomorphe</b>	1	-	-	-	-	-
Tumeurs nerveuses	Schwannome bénin	-	1	-	1	-	-
	neurofibrome	-	-	-	-	-	1
Tm. Cutanée	<b>DFS de Darrier et Ferrant</b>	2	-	-	-	-	-
Tm. chondro-osseuses	<b>chondrosarcome</b>	1	-	-	-	-	-
Tm. à différenciation incertaine	Tumeur mixte	-	-	-	1	-	-
	Myxome juxta-articulaire	-	-	1	-	-	-
	<b>Synoviosarcome</b>	-	-	1	-	-	-
	<b>Sarcome épithéloïde</b>	-	-	-	-	-	-

Ainsi on constate que l'épaule est la première localisation au niveau du membre supérieur, pour les tumeurs des tissus mous; aussi bien les tumeurs bénignes que malignes (29 tumeurs sur un total de 82 dont 25 sont bénignes et 4 sont malignes). On observe également que certaines tumeurs ont des localisations spécifiques: les TCG des gaines et tendons et les tumeurs glomiques se localisent préférentiellement au niveau de la main (**figure 16**).



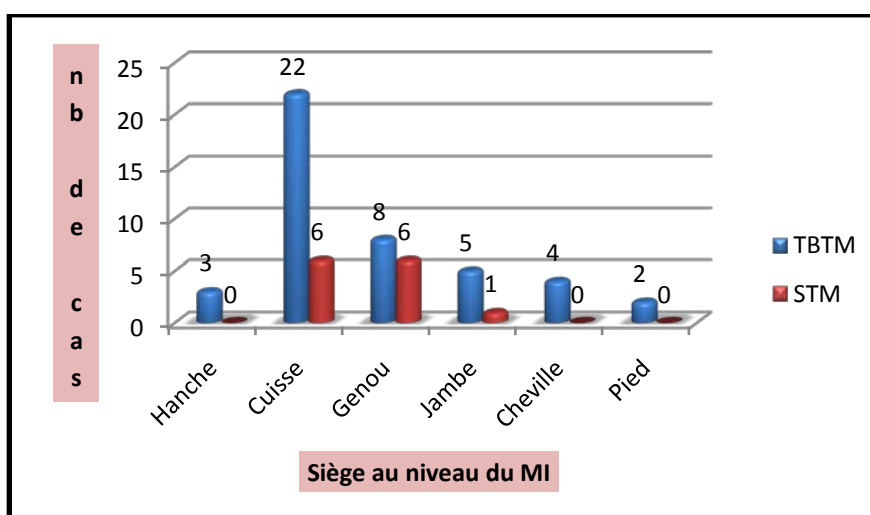
**Figure 16:** Répartition des TBTM et des STM selon leurs sièges au niveau du MS.

**b- Localisation au niveau des membres inférieurs:**

- ✓ 57 de nos patients avaient présenté une TTM au niveau des membres inférieurs soit 38% de l'effectif total.
- ✓ 44 des ces TTM étaient bénignes soit 77%, alors que 13 étaient malignes soit 23% (tableau V).
- ✓ La cuisse constitue le site électif au niveau du membre inférieur surtout pour les tumeurs bénignes avec 22 TBTM soit 50 % de l'effectif situé au niveau du MI, alors que pour les STM la cuisse est à égalité avec le genou avec 6 STM soit 46 % pour chacune des 2 localisations (figure 17).

**Tableau V: Répartition des tumeurs selon la localisation au niveau des membres inférieurs.**

TTM		Siège	Hanche	Cuisse	Genou	Jambe	Cheville	Pied
Tumeurs adipeuses	Lipomes		2	13	3	2	-	-
	liposarcome		-	3	1	-	-	-
Tm. vasculaires et glomiques	Angiome		-	5	2	2	-	-
	Tm. glomique		-	1	2	-	-	1
Tumeurs musculaires	Tm. bénigne		-	1	1	1	-	-
	RMS		-	-	1	-	-	-
Tumeurs nerveuses	Schwannome bénin			1	-	-	-	-
	neurofibrome		1	1	-	-	1	-
Tumeurs fibreuses et fibrohistiocytaires	TCGGT		-	-	-	-	2	-
	Fibrome		-	-	-	-	1	1
	Sarcome pléomorphe		-	2	1	-	-	-
Tm. chondro-osseuses	chondrosarcome		-	1	-	-	-	-
Tumeurs cutanées	DFS de Darrier et Ferrant		-	-	1	-	-	-
Tumeurs différentiation à incertaine	Synoviosarcome		-	-	1	1	-	-
	Sarcome épithéloïde		-	-	1	-	-	-



**Figure 17 : Répartition des TBTM et des STM selon leurs sièges au niveau du MI.**

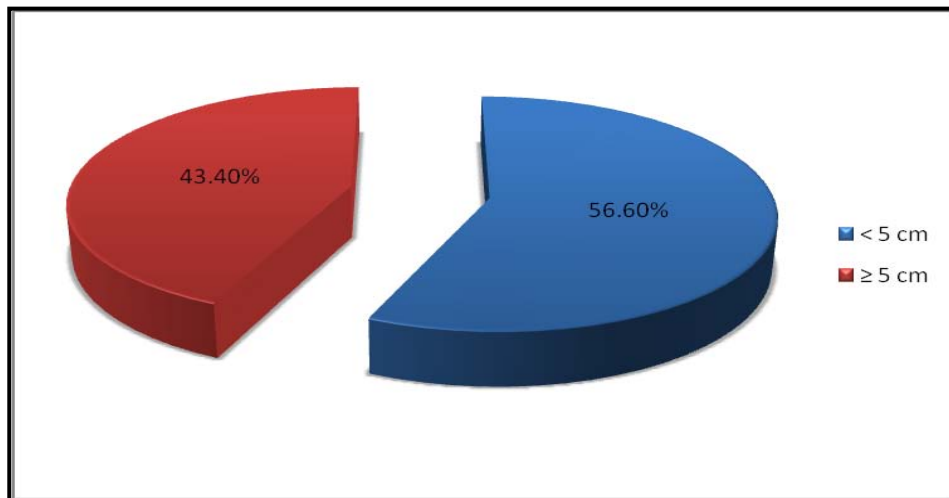
**c- Localisation au niveau du tronc:**

Seul onze patient avaient présenté une TTM au niveau du tronc, soit 8% de l'effectif total:

- 8 lipomes.
- 1 neurofibrome.
- 2 histiocytofibromes bénins.
- Aucune tumeur maligne.

**4-2 La taille tumorale:**

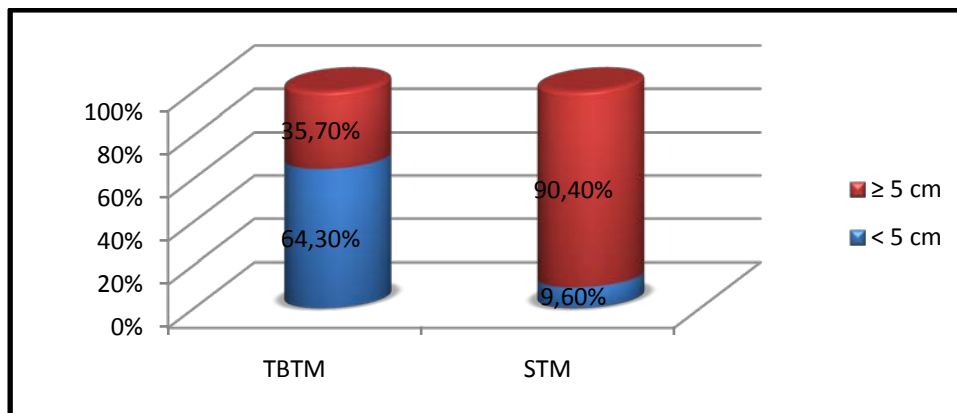
- ✓ La taille moyenne des TBTM était de **4,5 cm**, variant entre **0,5 cm** et **19 cm**, alors que pour les STM la taille moyenne était de **9,2 cm**, variant entre **2 cm** et **30 cm**.
- ✓ **85** patients avaient présenté une TTM dont le grand diamètre est inférieur à 5 cm soit **56,6%**, alors que **65** avaient une TTM dont le diamètre est supérieur ou égale à 5 cm soit **43,4 %** de l'effectif total, dont la majorité qui est comprise entre **5 et 10 cm (Figure 18)** et **(tableau VI)**.
- ✓ Pour les STM : **19** patients avaient une taille tumorale supérieure ou égale à 5 cm, soit **90,4 %**, alors que seul 2 patients avaient une taille tumorale inférieure à 5 cm soit **9,6 %** de l'effectif des STM.
- ✓ Pour les TBTM : **83** patients avaient une taille tumorale inférieure à 5 cm soit **64,3 %**, alors que **46** patients avaient une taille tumorale supérieure ou égale à 5 cm soit **35,7 %** de l'effectif des TBTM **(figure 19)**.



**Figure 18:** Répartition des TTM en fonction de la taille tumorale.

**Tableau VI:** répartition des tumeurs selon la taille tumorale.

Taille tumorale	< 5 cm	5 -10 cm	10-20 cm	>20 cm
TBTM	83	35	11	-
STM	2	11	6	2
TOTAL	85	46	17	2



**Figure 19:** Répartition des TBTM et STM selon la taille tumorale .

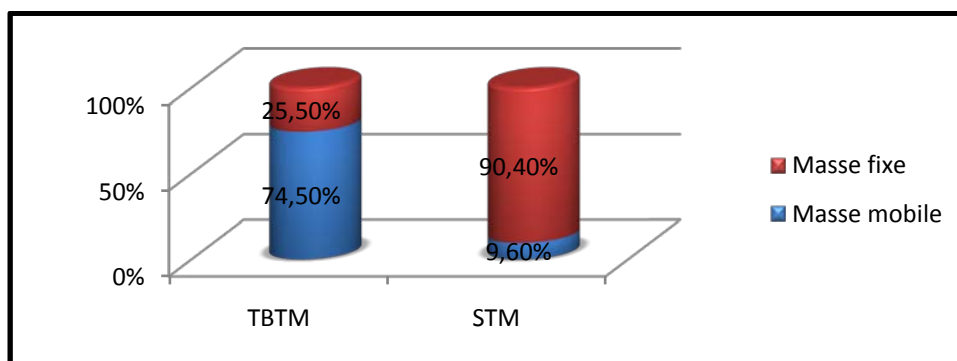
#### 4-3 les signes inflammatoires:

Les signes inflammatoire; à type de rougeur et de chaleur avaient été objectivés chez 10 patients soit 6% de l'ensemble de nos patients, parmi lesquels 6 avaient une STM.

#### 4-4 La fixité de la tumeur:

Le caractère fixe (pour les 2 plans ou l'un d'entre eux) avait été rapporté dans 52 observations soit 34,6 % de l'effectif total.

Le caractère fixe de la masse tumorale avait été objectivé chez 33 patients présentant des TBTM soit 25,5% de l'effectif de ces derniers, alors que ce caractère était présent chez 19 patients présentant des STM soit 90,4% de l'effectif de ces derniers (**figure 20**).

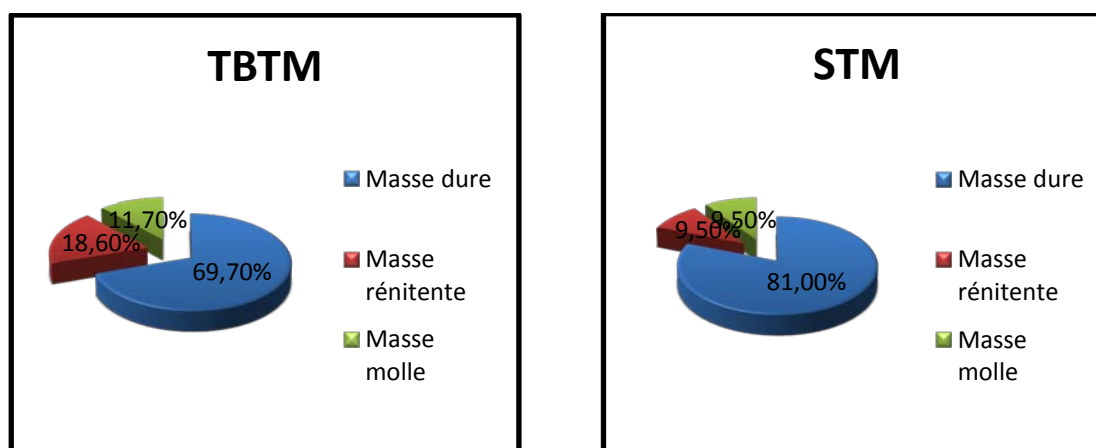


**Figure 20:** Répartition des tumeurs selon leur caractère mobile ou fixe.

#### 4-5 la consistance et contours de la masse tumorale:

L'examen clinique réalisé chez nos patients avait objectivé que parmi les patients présentant des STM ; 17 avaient présenté une masse tumorale dure soit 81%, alors que 2 patients avaient présenté un caractère rénitent soit 9,5% tandis que 2 patients avaient présenté une masse tumorale molle soit 9,5% (**figure 21**).

Pour les TBTM notre examen clinique avaient montré que 90 patients avaient une masse tumorale dure soit 69,7%, alors que 24 avaient un caractère rénitent soit 18,6%, tandis que 15 patients avaient une masse tumorale molle soit 11,7% de l'effectif des TBTM (**Figure 21**).



**Figure 21:** Répartition des TBTM et STM en fonction de leur consistance.

Notre examen clinique nous avait permis de préciser le contour des masses tumorales, ainsi on avait trouvé les résultats suivants (tableau VII):

- Pour les STM: on avait objectivé une masse tumorale bien limitée chez 3 patients soit 14,3%, alors que 6 patients avaient présenté une masse tumorale mal limitée soit 28,6%, 8 patients avaient une masse irrégulière soit 38,1%, tandis qu'on n'avait pas précisé le contour chez 4 patients soit 19 %.
- Pour les TBTM: 90 patients avaient présenté une masse tumorale à contour bien limitée soit 69,8%, alors que 19 patients avaient une masse tumorale mal limitée soit 14,7%, 14 patients avaient une masse tumorale irrégulière soit 10,8%, tandis que le contour n'a pas été précisé chez 6 patients soit 4,7% de l'effectif des TBTM.

**Tableau VII: répartition des tumeurs selon le contour tumoral.**

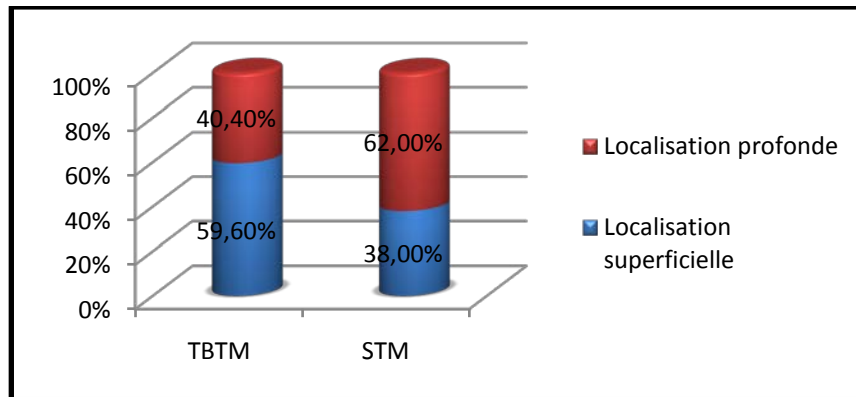
Masse tumorale	Bien limitée	Mal limitée	Irrégulière	Non précisé
TBTM	69,8 %	14,7 %	10,8 %	4,7 %
STM	14,3 %	28,6 %	38,1 %	19 %

#### 4-6 Profondeur de la masse tumorale:

En se basant sur l'examen clinique on avait trouvé les résultats suivants:

- Parmi les patients qui avaient présenté des STM; 8 patients avaient une localisation superficielle soit 38% alors que 13 avaient une localisation profonde soit 62 %.

- Parmi les patients qui avaient des TBTM; 77 patients avaient une localisation superficielle soit **59,6 %** alors que **52** avaient une localisation profonde soit **40,4%** (figure 22).



**Figure 22: répartition des TBTM et STM selon la profondeur.**

#### **4-7 Signes de compression locorégionale:**

Les signes de compression locorégionale avaient été retrouvés chez 8 patients soit 4 % de l'effectif total:

- Les signes de compression vasculaire, avec une circulation collatérale chez 3 patients présentant des STM.
- Les signes de compression nerveuse, avec des paresthésies et des décharges électriques, chez 3 patients présentant des TBTM.

### **III. Etude paraclinique:**

#### **1. Bilan radiologique:**

##### **1-1 Examens réalisés:**

A l'étape diagnostique plusieurs examens radiologiques avaient été demandés:

- La radiographie standard était réalisée chez **126** patients soit chez **84%** de notre effectif total.
- L'échographie des parties molles couplée au Doppler était réalisée chez **108** patients soit chez **72%** de notre effectif.

- La TDM était réalisée chez 2 patients uniquement soit chez 1 % de notre effectif.
- L'IRM était réalisée chez 45 patients soit chez 30% de notre effectif.

La répartition entre les TBPM et les TMPM était comme suit (**tableau VIII**):

- Pour la radiographie standard: 112 patients présentant une TBTM soit 86,8% de l'effectif de ces derniers, pour 14 patients présentant des STM soit 66,6% de l'effectif de ces derniers.
- Pour l'échographie des parties molles couplée au doppler: 103 patients présentant des TBTM soit 79,8% de l'effectif de ces derniers, alors qu'elle a été demandée chez 5 patients présentant des STM soit 23,8% de l'effectif de ces derniers.
- Pour la TDM: elle a été demandée chez 2 patients présentant tous des STM soit 9,5% de l'effectif de ces derniers.
- Pour l'IRM: 30 patients présentant des TBTM soit 23,2% de l'effectif de ces derniers, pour 15 patients présentant des STM soit 71,4% de l'effectif de ces derniers ; sachant que l'IRM a été demandée chez tous les patients présentant des STM, mais elle n'a pas pu être réalisée que chez 15 patients.

**Tableau VIII: Examens demandés selon le nature bénigne ou maligne des TTM.**

Examen/Tumeur	Rx. standard	Echo-doppler	TDM	IRM
TBTM	112	103	-	30
STM	14	5	2	15

**1-2 les résultats:**

**a. Radiographie standard:**

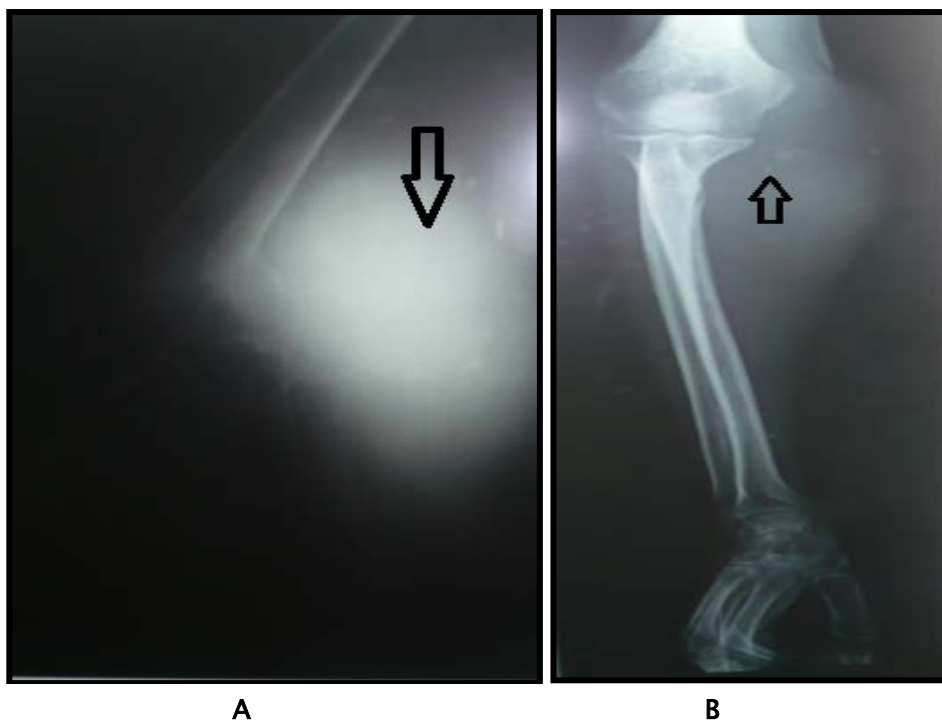- Un épaissement des parties molles a été objectivé chez 35 patients.
- Une atteinte osseuse à type d'ostéolyse a été objectivée chez 8 patients.
- Une atteinte osseuse à type d'ostéocondensation a été objectivée chez un seul patient.
- Des calcifications étaient objectivées chez 7 patients. (**tableau IX**)

**Tableau IX : Résultats obtenus par la radiographie standard.**

Images Tumeur	Epaissement des parties molles	Atteinte osseuse		Calcification
		ostéolyse	Ostéocondensation	
Lipome	30	-	-	-
Angiome	-	-	-	2
Tumeur glomique	-	3	-	-
TCGGT	-	3	-	-
Liposarcome	4	-	-	-
Synoviosarcome	1	2	-	2
Chondrosarcome	-	-	-	2
Sarcome pléomorphe	-	-	1	1

La figure 23A : une radiographie standard du genou de profil chez une patiente présentant un chondrosarcome extrasquelettique, objectivant de multiples calcifications.

La figure 23B : une radiographie standard du coude de profil chez un patient présentant un synoviosarcome, objectivant un épaissement des parties molles avec la présence de calcifications.



**Figure 23 : Radiographie standard de profil / A : du genou/ B : du coude.**

**b. Echographie des parties molles couplée au Doppler:**

Une échographie des parties molles couplée au Doppler était réalisée pour 108 patients présentant des TTM dont 103 étaient des TBTM alors que 5 étaient des STM. Ainsi on a obtenu les résultats suivants:

- La taille tumorale:

La taille moyenne des TTM explorées par échographie était de **6 cm** avec des extrêmes de **1 cm** et **19 cm**.

La taille moyenne des TBTM explorées par échographie était de **5,3 cm** avec des extrêmes de **1 cm** et **19 cm**.

La taille moyenne des STM explorées par échographie était de **7 cm** avec des extrêmes de **2 cm** et **12 cm**.

Le **tableau X** illustre la répartition des tumeurs explorées par l'échographie en fonction de la taille.

**Tableau X : Répartition des tumeurs en fonction de leur taille à l'échographie.**

TTM/Taille à l'échographie	TBTM	STM
< 5cm	63	1
≥ 5cm	40	4

- Les caractéristiques échographiques:

- Profondeur de la masse tumorale (**tableau IX**):

- ✓ Les TBTM: à l'échographie **72** étaient superficielles soit **70 %**, alors que **31** étaient de localisation profonde soit **30 %** l'ensemble des TBPM explorées par échographie.
- ✓ Les STM: à l'échographie **2** étaient superficielles soit **40 %**, alors que **3** étaient de localisations profondes soit **60 %** de l'ensemble des TTPM explorées par l'échographie.

**Tableau IX: Répartition des tumeurs selon la profondeur à l'échographie.**

Nature de la tumeur	Localisation superficielle %	Localisation profonde %
TBTM	70 %	30%
STM	40%	60%

- Les limites tumorales (tableau X):
  - ✓ Les TBTM: 78 avaient des contours réguliers soit 75 %, alors que 25 avaient des contours irréguliers soit 25 % de l'ensemble des TBTM explorées par l'échographie.
  - ✓ Les STM: 2 avaient des contours réguliers soit 40 %, alors que 3 avaient des contours irréguliers soit 60 % de l'ensemble des STM explorées par l'échographie.

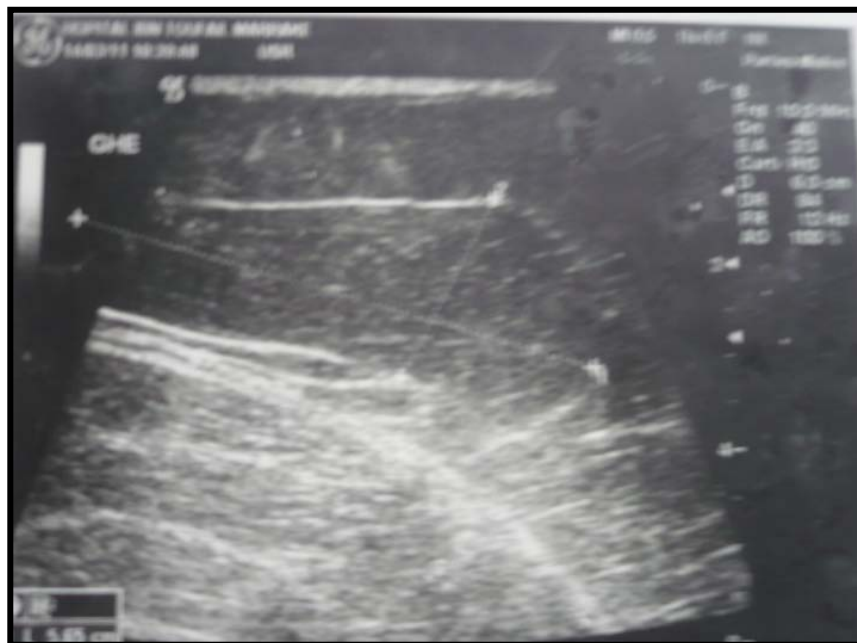**Tableau X: Répartition des tumeurs selon leurs limites à l'échographie.**

Nature de la tumeur	Limites régulières %	Limites irrégulières %
TBTM	75%	25%
STM	40%	60%

- Aspect échographique (tableau XI):
  - ✓ Les TBTM: 62 patients avaient un aspect hypoéchogène soit 60%, et 41 patients avaient un aspect hyperéchogène soit 40 %. Alors que 83 patients avaient un aspect homogène soit 81 %, et 20 patients avaient un aspect hétérogène soit 19 % de l'ensemble des TBTM ayant bénéficié d'une exploration échographique.
  - ✓ Les STM: 2 patients avaient un aspect hypoéchogène soit 40%, et 3 patients avaient un aspect hyperéchogène soit 60%. Alors que 2 patients avaient un aspect homogène soit 40%, et 3 patients avaient un aspect hétérogène soit 60 % de l'ensemble des STM explorées par l'échographie.

**Tableau XI: Répartition des TBTM et des STM en fonction de l'aspect échographique.**

Nature de la tumeur	Hypoéchogène %	Hyperéchogène %	Homogène %	Hétérogène %
TBTM	60%	40%	81%	19%
STM	40%	60%	40%	60%



**Figure 24 :** Echographie des tissus mous d'un lipome, objectivant au niveau de la face externe de la cuisse gauche une formation sous cutanée, hyperéchogène, d'échostructure fibrillaire, bien limitée et mesurant approximativement 2,14 x 5,65 cm.

- Vascularisation tumorale au Doppler couleur:
  - Ce caractère avait été étudié pour l'ensemble des patients qui avaient bénéficié d'un examen échographique.
  - 37 des TBTM étaient vascularisées au doppler soit 36%, alors que 66 TBTM n'étaient pas vascularisée soit 64% de l'ensemble des TBTM explorées par l'écho-doppler.
  - Les 5 STM étaient vascularisés au doppler.

**Tableau XII: Répartition des TTM selon la vascularisation au Doppler.**

Vascularisation au doppler	Tumeurs vascularisées	Tumeurs non vascularisées
<b>TUMEURS BENIGNES</b>		
Lipomes	4	58
Angiomes	16	-
Tumeurs glomiques	2	-
Neurofibromes	2	2
Schwannomes	2	1
TCGGT	4	-
Tumeur mixte	1	-
Fibromes	-	5
Angioléiomyomes/Myomes	3	-
Histiocytofibromes	2	-
Tumeur fibreuse solitaire	1	-
<b>SARCOMES DES TISSUS MOUS</b>		
Liposarcomes	3	-
Synoviosarcomes	1	-
chondrosarcomes	1	-

**c. L'imagerie par résonance magnétique:**

L'IRM avait été réalisée chez **45** patients, parmi lesquels **15** avaient une STM sachant que cet examen avait été demandé chez tous les patients ayant présenté une STM, mais seul **15** patients avaient pu le réaliser.

➤ **Profondeur et taille tumorale à L'IRM:**

❖ **Profondeur :**

- ✓ 17 patients avaient une localisation superficielle à l'IRM soit **37,7 %**, alors que **28** patients avaient une localisation profonde soit **62,3 %**.
- ✓ Pour les TBTM: **20** patients avaient une localisation profonde soit **66,6%** alors que **10** patients avaient une localisation superficielle à l'IRM soit **33,4%** de l'effectif des TBTM.
- ✓ Pour les STM: **8** patients avaient une localisation profonde soit **53,3%**, alors que **7** patients avaient une localisation superficielle soit **46,7%** de l'effectif des STM (**tableau XII**).

**Tableau XIII: Répartition des tumeurs selon la profondeur à l'IRM.**

Nature de la tumeur	Localisation profonde %	Localisation superficielle %
TBTM	66,6 %	33,4 %
STM	53,3 %	46,7 %

❖ La taille (Tableau XIV) :

- La taille moyenne des TTM explorées par l'IRM est de **6,8 cm** avec des extrêmes de **0,5 cm et 30 cm**.
- La taille moyenne des STM était de **11,3 cm** avec des extrêmes de **2 cm et 30 cm**.
- La taille moyenne des TBTM était de **5,3 cm** avec des extrêmes de **0,5 cm et 18 cm**.

**Tableau XIV: Répartition des TTM selon la taille tumorale à l'IRM.**

Taille à l'IRM	Taille moyenne	Extrêmes
TBTM	5,3 cm	0,5 cm et 18 cm
STM	11,3 cm	2 cm et 30 cm

➤ Signal en séquence T1 et T2:

- ✓ Les TBTM: **28** patients avaient présenté un hypersignal en T2 soit **94%**, alors que **2** avaient un hyposignal en T2 soit **6%**. Le rehaussement après injection du Gadolinium était positif chez **24** patients soit **80%**, alors qu'il était négatif dans **6** cas soit **20%** de l'ensemble des TBTM qui ont été explorées par IRM.
- ✓ Les STM: **13** patients avaient présenté un hypersignal en T2 soit **86,6%**, alors que **2** avaient un hyposignal en T2 soit **13,4%**. Le rehaussement après injection de Gadolinium était positif chez **13** patients soit **86,6%**, alors qu'il était négatif chez **2** patients soit **13,4%** de l'ensemble des STM explorées par l'IRM.
- ✓ **Le tableau XV** illustre les résultats obtenus par l'IRM.

**Tableau XV: Résultats des TTM explorées par IRM.**

RESULTATS DE L'IRM et TYPE TUMORAL	Signal en T1 + Saturation de graisse			Signal en T2		Rehaussement après injection de Gadolinium	
	HYPO	ISO	HYPER	HYPO	HYPER	POSITIF	NEGATIF
<b>TUMEURS BENIGNES</b>							
Lipomes	5	-	-	-	5	-	5
Fibrolipome	1	-	-	-	1	-	1
Angiomes	3	3	8	-	14	14	-
TCGGT	-	1	-	1	-	1	-
Neurofibrome	-	4	-	1	3	4	-
Schwannome	-	3	-	-	3	3	-
Tumeur mixte	-	-	1	-	1	1	-
Myxome	1	-	-	-	1	1	-
<b>TUMEURS MALIGNES</b>							
Liposarcome	6	-	-	1	5	5	1
Sarcome pléomorphe	-	3	1	-	4	4	-
Synoviosarcome	2	1	-	1	2	3	-
Chondrosarcome	1	-	-	-	1	1	-
DFS	1	-	-	-	1	1	-

➤ La nécrose tumorale:

L'IRM avait objectivé la nécrose tumorale chez 5 patients:

- Un patient ayant présenté une tumeur mixte.
- 2 patients présentant un sarcome pléomorphe.
- 1 patient présentant un synoviosarcome.
- 1 patient présentant un chondrosarcome extra squelettique.

➤ La calcification:

On avait pu objectiver 5 cas présentant des calcifications à l'IRM:

- 2 patients présentant des angiomes.
- 2 patients présentant des synoviosarcomes.
- 1 patient présentant un chondrosarcome extrasquelettique.

➤ Rapport avec les structures neurovasculaires:

- L'envahissement neurovasculaire n'avait été trouvé chez aucuns patients.
- Le refoulement des structures neurovasculaires avait été objectivé chez 2 patients présentant des TMPM.

La figure 25 : Une IRM d'un lipome de la cuisse objectivant un processus lésionnel sous cutané, sus aponévrotique de forme grossièrement arrondie, et de contours réguliers mesurant 50 x 52 mm (flèche). Cette lésion est en hypersignal T1 et T2, et s'efface de façon homogène après saturation de graisse.

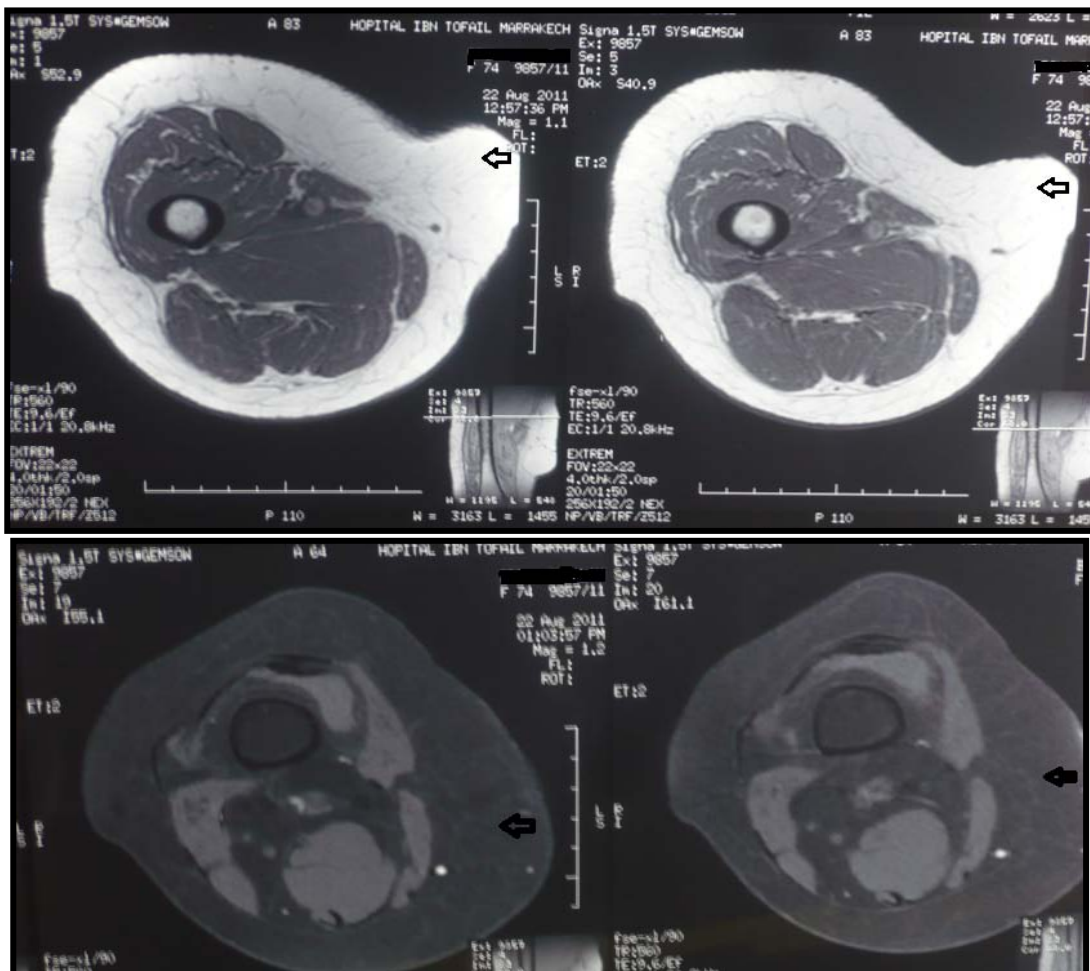
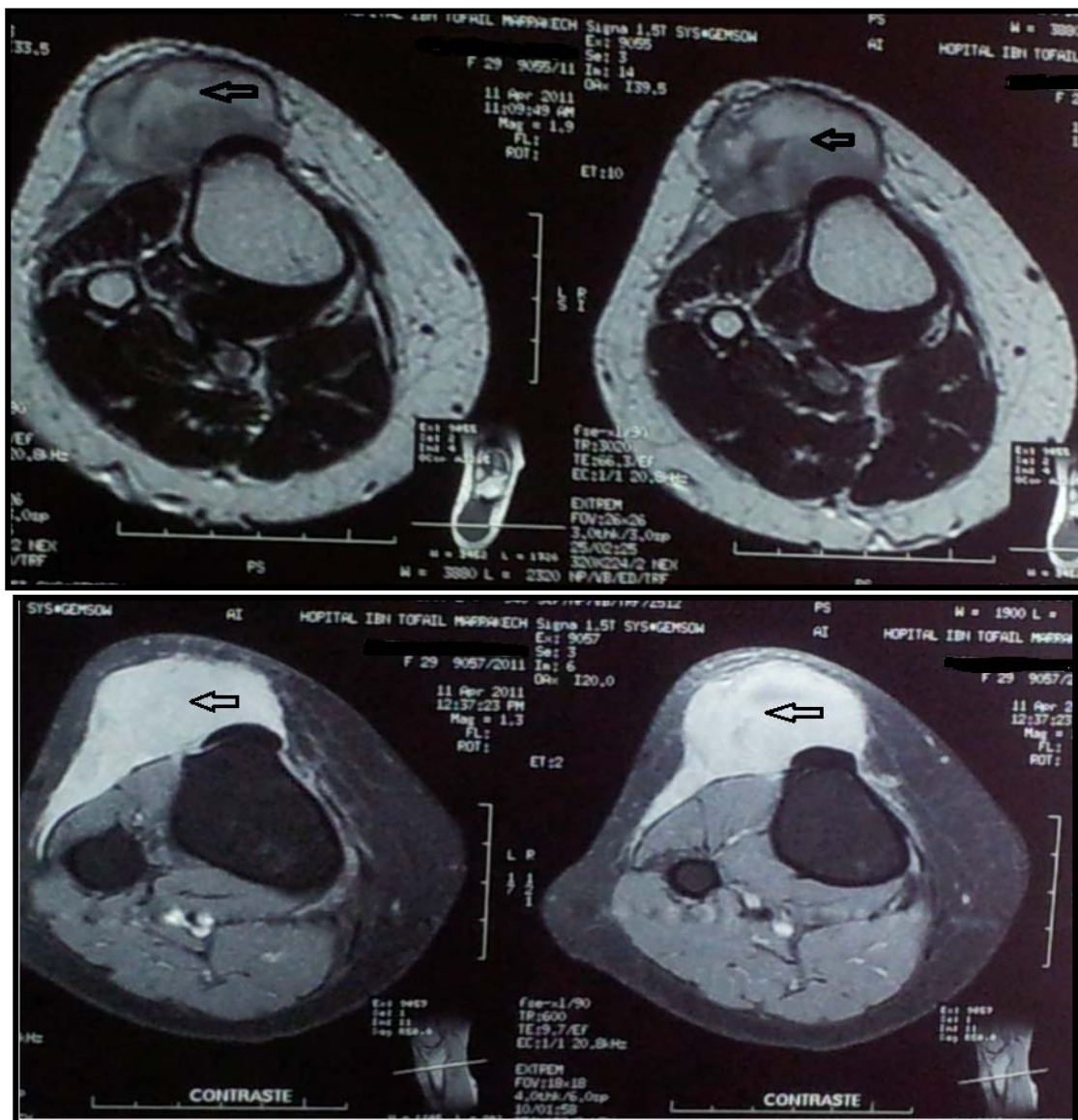


Figure 25 : une IRM d'un lipome de la cuisse, en T1 et T2 coronal sans injection de Gadolinium et avec saturation de graisse.

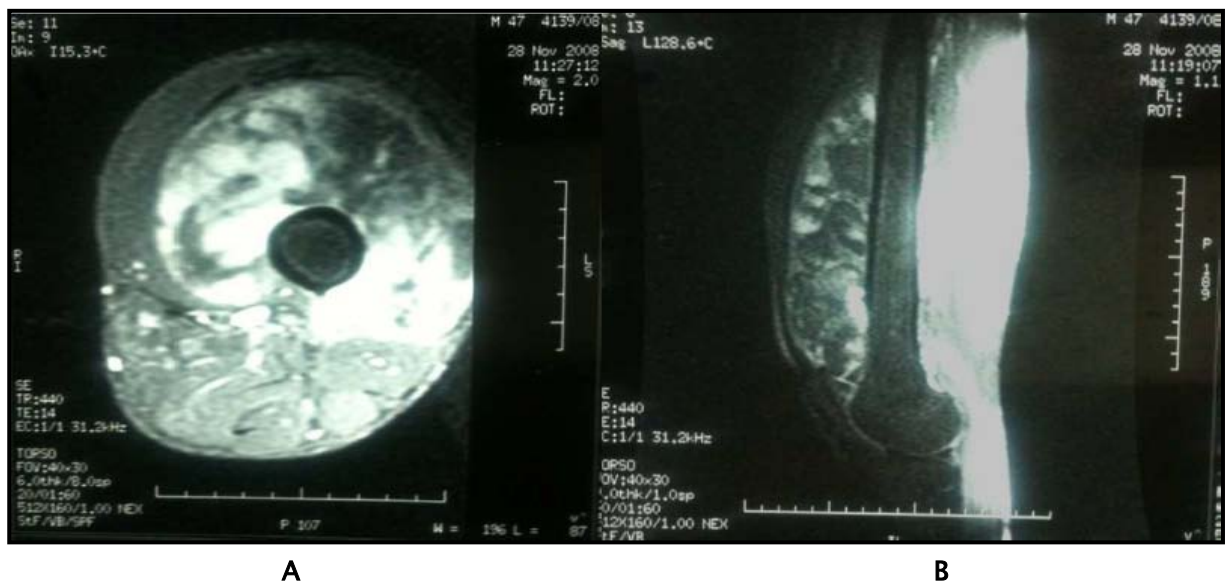
**Figure 26** : Une IRM du genou d'un chondrosarcome extrasquelettique objectivant au niveau de la face externe de l'extrémité supérieure du tibia d'une masse grossièrement ovale mesurant 24 x 60 mm développée au dépend du tissu graisseux sous cutané. Cette masse est en hyposignal T1, hypersignal hétérogène T2 rehaussée de façon intense et hétérogène après injection de gadolinium avec présence de zones en hyposignal sur toutes les séquences, en rapport avec des calcifications.



**Figure 26** : IRM d'un chondrosarcome extrasquelettique du genou.

La figure 27 est un IRM d'un liposarcome myxoïde de la cuisse chez un patient de 48 ans:

- ✓ La figure 27A: séquence pondérée en T1 spinécho en saturation de graisse et après injection du Gadolinium, dans un plan axial passant par l'extrémité inférieure du fémur et qui objective un processus tumoral refoulant discrètement le pédicule vasculaire poplité à sa partie supérieure et qui est respecté.
- ✓ La figure 27B: séquence pondérée en T1 FSE dans le plan sagittal après injection du Gadolinium qui objective un rehaussement hétérogène du processus tumoral qui arrive jusqu'au contact du condyle fémoral, et mesure 20 cm de hauteur, avec un contact étendu avec la corticale osseuse.



**Figure 27: IRM d'un liposarcome de la cuisse.**

**d. La tomodensitométrie (TDM):**

Dans notre série d'étude; seul 2 patients avaient réalisé une TDM et avaient tous les deux présenté des STM:

- Le 1<sup>er</sup> patient avait présenté un liposarcome myxoïde de la cuisse : la TDM avait objectivé une masse tissulaire de la loge antérieure de la cuisse.

- Le 2<sup>ème</sup> avait présenté un liposarcome bien différencié de la cuisse: la TDM avait objectivé un processus tumoral infiltrant le plan musculaire.

## **2. Le bilan biologique:**

- Le bilan biologique était réalisé dans la majorité des cas dans le cadre de la consultation pré-anesthésique.
- Les enzymes musculaires n'avaient été demandés pour aucun patient.

## **3. Etude anatomopathologique:**

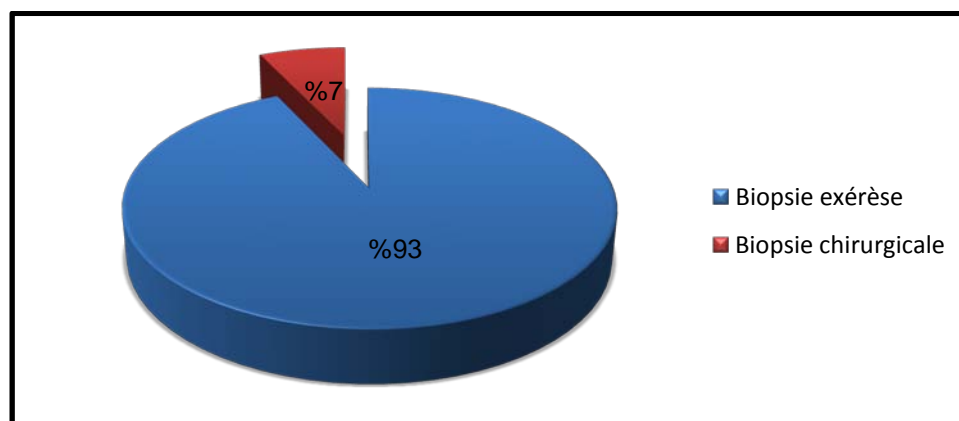
Tous les patients de notre série avaient bénéficié d'une confirmation anatomopathologique ; sauf pour 11 patients qui avaient présenté des lipomes à fort corrélation radio-clinique et chez qui l'examen anatomopathologique avait été demandé mais pour des raisons économique; ces patients ne l'avaient pas réalisés.

### **3-1 Matériel d'étude:**

Pour fournir un matériel d'étude adéquat; les chirurgiens du service de **traumatologie et orthopédie B** avaient réalisé différents types de biopsies:

#### **➤ Pour les TBPM:**

- 120 patients avaient bénéficié d'une biopsie exérèse soit 93% de l'effectif des TBPM.
- 9 patients avaient bénéficié d'une biopsie chirurgicale soit 7% de l'effectif des TBPM.
- Aucun cas n'avait bénéficié d'une biopsie percutanée (**figure 28**) et (**tableau XVI**).



**Figure 28: Répartition des TBTM selon la biopsie réalisée.**

**Tableau XVI: Répartition des tumeurs selon le type de biopsie réalisée.**

Biopsie/ TBTM	Biopsie exérèse	Biopsie chirurgicale	Biopsie percutanée
Lipome	62	3	-
Fibrolipome	1	-	-
Tumeur glomique	6	1	-
TCGGT	15	-	-
Angiome	17	2	-
Fibrome	5	-	-
Histiocytofibrome	2	-	-
TFS	-	1	-
Angioléiomyome	2	-	-
Myome	1	-	-
Neurofibrome	4	1	-
Schwannome bénin	2	1	-
Myxome	1	-	-
Elastofibrome	1	-	-
Tumeur mixte	1	-	-
<b>TOTAL</b>	<b>120</b>	<b>9</b>	<b>-</b>

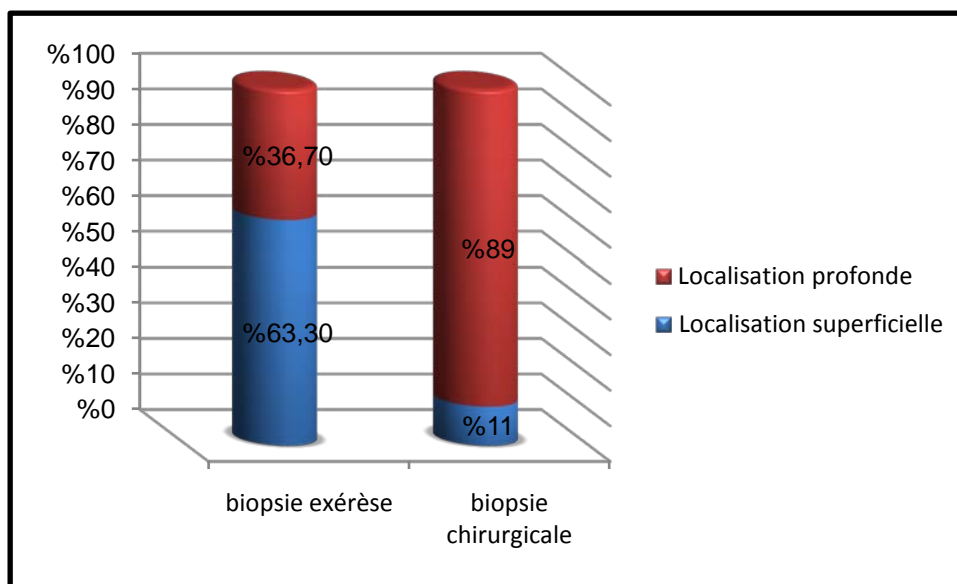
- La biopsie exérèse avait été réalisée chez 120 patients présentant des TBTM :
  - ✓ 76 patients avait une TBTM de localisation superficielle soit 63,3% alors que 44 patients avaient une localisation profonde soit 36,6% (figure 23).

- ✓ 80 patients avaient une taille tumorale inférieure à 5 cm soit 66,6% alors que 40 patients avaient une taille tumorale supérieure ou égale à 5 cm soit 33,4% (figure 24).

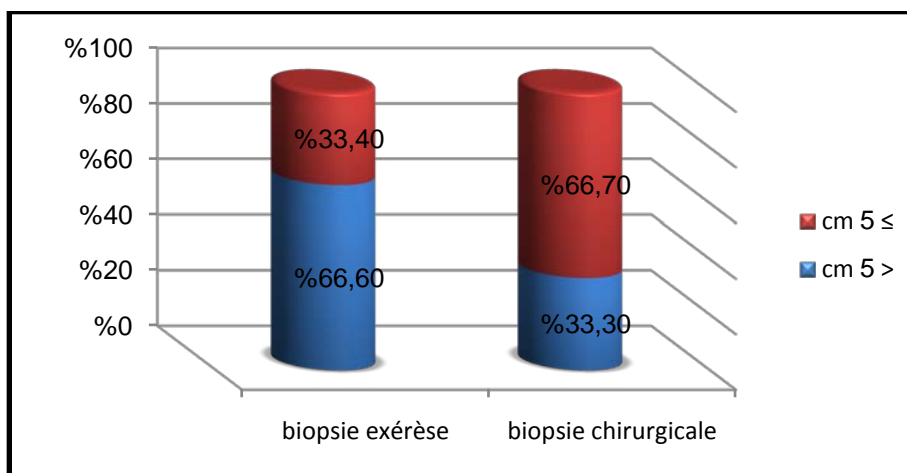
Ainsi on peut observer que la biopsie exérèse a été pratiquée essentiellement pour des masses tumorales de localisation superficielle et d'un diamètre < 5 cm.

- La biopsie chirurgicale avait été réalisée chez 9 patients présentant des TBTM:
  - ✓ 1 patient avait une localisation superficielle soit 11% alors que 8 patients avaient une localisation profonde soit 89% (figure 29).
  - ✓ 3 patients avaient une taille tumorale inférieure à 5 cm soit 33,3% alors que 6 patients avaient une taille tumorale supérieure ou égale à 5 cm soit 66,7% (figure 30).

La biopsie chirurgicale a été essentiellement pratiquée pour des masses profondes et d'un diamètre  $\geq$  5 cm.



**Figure 29:** Répartition des biopsies selon la localisation tumorale.



**Figure 30:** Répartition des biopsies selon la taille tumorale des TBTM.

➤ Pour les STM:

- La biopsie percutanée avait été réalisée chez 1 patient, mais cette biopsie était non concluante. Ce qui avait nécessité de refaire une biopsie chirurgicale. Le patient concerné avait un rhabdomyosarcome de la cuisse dont la taille était de 6 cm avec une localisation profonde.
- La biopsie chirurgicale avait été réalisée pour la totalité des patients présentant une STM soit 100 % de l'effectif de ces derniers:
  - ✓ Pour la profondeur: 62 % étaient de localisation profonde, alors que 38 % étaient de localisation superficielle (**figure 22**).
  - ✓ Pour la taille: 9,6 % avaient une taille < 5 cm, alors que 90,4 % avaient une taille ≥ 5 cm (**figure 19**).

Ainsi on peut constater que la biopsie chirurgicale est essentiellement réalisée pour des masses de localisation profonde et dont le grand diamètre est ≥ 5 cm.

**3-2 Résultats:**

**a- Type histologique:**

- L'examen anatomopathologique avait pu être réalisé chez 139 patients.

- Seul 11 patients qui avaient présenté des lipomes n'avaient pas pu réaliser cet examen pour des raisons économiques; sachant qu'il avait été demandé systématiquement par le chirurgien opérateur.
- Les résultats obtenus pour ces 139 patients sont détaillés dans le **tableau XVII**.

**Tableau XVIII: Répartition des TTM selon le type histologique**

Type histologique		Effectif	Sous type histologique
Tumeurs adipeuses	Bénignes	54	40 lipomes lipocytiques / 5 lipomes intramusculaires / 2 angioliipomes / 1 myoliipome / 6 lipomes atypiques.
	<b>SARCOME</b>	6	3 LPS bien différenciés / 3 LPS myxoides
Tm. vasculaires	Bénignes	19	9 hémangiomes caverneux / 4 artério veineux / 3 intramusculaires / 3 capillaires.
Tumeurs fibroblastiques et fibrohistiocytaïres	Bénigne	25	15 TCGGT / 1 Elastofibrome / 2 Histiocytofibromes bénins / 5 Fibromes / 1 Fibrolipome / 1 Tumeur fibreuse solitaire.
	<b>SARCOME</b>	4	4 Sarcomes pléomorphes
Tm. musculaires	Bénignes	3	2 Angioléiomyome / 1 Myome intramusculaire.
	<b>SARCOME</b>	2	2 Rhabdomyosarcomes
Tm. nerveuses	Bénignes	8	5 Neurofibromes / 3 Schwannomes
Tm. glomiques	Bénignes	7	7 tumeurs glomiques
Tm. Chondro-osseuses	<b>SARCOME</b>	2	2 chondrosarcomes
Tm. cutanée	<b>SARCOME</b>	3	3 DFS de Darrier et Ferrant
Tumeurs à différenciation incertaine	Bénignes	2	1 Myxome juxta articulaire / 1 Tumeur mixte
	<b>SARCOME</b>	4	3 Synovialosarcomes / 1 Sarcome épithéloïde

**b- Le grade tumorale:**

- Le grade de la FNCLCC avait été précisé chez 18 patients (**tableau XIX**):

**Tableau XIX: Répartition des STM selon le grade tumorale.**

Grade tumoral/ sarcome	Grade I	Grade II	Grade III
Liposarcomes	4	2	
Sarcomes pléomorphes	-	-	4
Synoviosarcomes	-	-	3
Rhabdomyosarcome	-	-	2
Chondrosarcome	1	-	1
Sarcome épithéloïde	-	-	1

**c- l'étude immunohistochimique:**

Une étude immunohistochimique avait été réalisée chez 10 patients (**tableau XX**):

**Tableau XX: Répartition des tumeurs selon les résultats de l'immunohistochimie.**

Sarcome/ Marqueurs	Marqueurs positifs	Marqueurs négatifs
<b>Neurofibrome pléxiforme</b>	<ul style="list-style-type: none"> <li>• Anticorps anti-PS100</li> <li>• Anticorps anti-Ki 67</li> <li>• Anticorps anti -CD4</li> </ul>	<ul style="list-style-type: none"> <li>• Anticorps anti-actine musculaire lisse.</li> <li>• Anticorps anti-myogénine</li> </ul>
<b>Liposarcome myxoïde</b>	<ul style="list-style-type: none"> <li>• Anticorps anti-MDM2</li> <li>• Anticorps anti-Ki67</li> </ul>	-
<b>Liposarcome myxoïde</b>	<ul style="list-style-type: none"> <li>• Anticorps anti-PS 100</li> </ul>	<ul style="list-style-type: none"> <li>• Anticorps anti-cytokératine</li> <li>• Anticorps anti-actine musculaire lisse</li> </ul>
<b>Sarcome pléomorphe</b>	<ul style="list-style-type: none"> <li>• Anticorps anti-CD99</li> <li>• Anticorps anti-PS100</li> <li>• Anticorps anti-Ki 67</li> </ul>	<ul style="list-style-type: none"> <li>• Anticorps anti-actine muscle lisse</li> <li>• Anticorps anti-myogénine</li> <li>• Anticorps anti-Desmine</li> <li>• Anticorps anti-EMA</li> <li>• Anticorps anti-cytokératine</li> <li>• Anticorps anti-cytokératine7</li> </ul>
<b>Sarcome pléomorphe</b>	<ul style="list-style-type: none"> <li>• Anticorps anti-Vimentine</li> </ul>	<ul style="list-style-type: none"> <li>• Anticorps anti-Desmine</li> <li>• Anticorps anti-Vimentine</li> <li>• Anticorps anti-CD34</li> </ul>
<b>Synoviosarcome Indifférencié</b>	<ul style="list-style-type: none"> <li>• Anticorps anti-CD99</li> <li>• Anticorps anti-EMA</li> <li>• Anticorps anti-Desmine</li> <li>• Anticorps anti-PS100</li> </ul>	<ul style="list-style-type: none"> <li>• Anticorps anti-CD34</li> </ul>
<b>Synoviosarcome biphasique</b>	<ul style="list-style-type: none"> <li>• Anticorps anti-Vimentine</li> <li>• Anticorps anti-EMA</li> <li>• Anticorps anti-BCL2</li> </ul>	<ul style="list-style-type: none"> <li>• Anticorps anti-cytokératine</li> <li>• Anticorps anti-PS100</li> </ul>
<b>Rhabdomyosarcome</b>	<ul style="list-style-type: none"> <li>• Anticorps anti-myogénine</li> <li>• Anticorps anti-Desmine</li> <li>• Anticorps anti-actine muscle lisse</li> </ul>	-
<b>Chondrosarcome extra squelettique</b>	<ul style="list-style-type: none"> <li>• Anticorps anti-Vimentine</li> <li>• Anticorps anti-cytokératine</li> <li>• Anticorps anti-EMA</li> <li>• Anticorps anti-PS100</li> <li>• Anticorps anti-synaptophysine</li> <li>• Anticorps anti-NSE</li> </ul>	-
<b>Sarcome épithéloïde</b>	<ul style="list-style-type: none"> <li>• Anticorps anti-Vimentine</li> <li>• Anticorps anti-PS100</li> <li>• Anticorps anti-EMA</li> </ul>	<ul style="list-style-type: none"> <li>• Anticorps anti-Desmine</li> <li>• Anticorps anti-actine muscle lisse</li> </ul>

**d- Etude cytogénétique:**

L'étude cytogénétique n'avait été demandée chez aucun de nos patients.

**4. Bilan d'extension:**

**4-1 Examens réalisés:**

Un bilan d'extension avait été demandé chez l'ensemble des patients présentant des sarcomes des tissus mous, et ce bilan d'extension comprenait de principe:

- Une radiographie du thorax face.
- Une TDM thoracique.
- Une échographie abdominopelvienne.
- Une TDM abdominopelvienne selon le contexte clinique.

Ainsi les bilans d'extension réalisés par nos patients étaient comme suit (tableau XXI):

**Tableau XXI: Répartition des examens réalisés selon le type histologique.**

Bilans d'extension/ sarcomes	Radiographi e du thorax	TDM thoracique	Echographie abdominopelvienne	TDM abdominopelvienne
LPS bien différencié	3	3	3	-
Liposarcome myxoïde	3	3	3	-
Sarcome pléomorphe	4	4	4	-
Synoviosarcome	3	3	3	-
Rhabdomyosarcome	2	1	1	1
Sarcome épithéloïde	1	-	-	-
Chondrosarcome	2	2	2	-
DFS de Darrier et Ferrant	3	1	1	-

**4-2 Résultats:**

Le bilan d'extension avait objectivé les résultats suivants:

- 3 patients avaient des métastases pleuropulmonaires: 2 synoviosarcome et un sarcome pléomorphe.
- 1 patient avait une métastase abdominale et qui avait un rhabdomyosarcome.

## IV. Prise en charge thérapeutique:

### 1. La chirurgie:

#### 1-1 Méthodes chirurgicale:

##### a. Pour les tumeurs bénignes:

L'exérèse chirurgicale était réalisée pour tous les patients :

- La biopsie exérèse ou exérèse marginale était réalisée chez **125** patients soit **96.90%** de l'effectif des TBTM.
- Une exérèse large avait été réalisée chez **4** patients soit **3.10%** de l'effectif total des TBTM.
- Ces 4 patients avaient présenté **3** lipomes atypiques et une tumeur fibreuse solitaire.

##### b. Pour les sarcomes des tissus mous:

- L'exérèse chirurgicale avait été réalisée chez 21 patients soit 100% de notre effectif.
- Les modalités chirurgicales étaient comme suit:
  - L'exérèse large était réalisée chez **19** patients soit **90,4%**.
  - L'amputation était pratiquée chez **2** patients soit **9,6%**.
  - Le **tableau XXII** illustre la répartition des méthodes chirurgicale selon le type histologique de la STM.

**Tableau XXII: Répartition des sarcomes selon la méthode chirurgicale.**

Méthode chirurgicale	Exérèse large	Exérèse compartimentale	Amputation
Liposarcomes bien différenciés	3	–	–
Liposarcomes myxoides	3	–	–
Synoviosarcomes	2	–	1
Sarcomes pléomorphes	3	–	1
Rhabdomyosarcome	2	–	–
chondrosarcome	2	–	–
DFS de Darrier et Ferrant	3	–	–
Sarcome épithéloïde	1	–	–

**1-2 Reconstruction et réparation:**

2 patients qui avaient des tumeurs Glomiques de la main avaient bénéficié des procédés suivants:

- Greffe cortico spongieux.
- Une plastie unguéale.

Les dossiers exploités n'avaient pas rapporté d'autres informations sur ce volet.

**1-3 Limites d'exérèse:**

A l'examen anatomopathologique de la pièce opératoire réalisé pour tous les patients pris en charge chirurgicalement; on avait trouvé les résultats suivants:

- 18 patients avaient **R0** soit **85,7 %**.
- 2 patients avaient un envahissement microscopique **R1** soit **9,5 %** (liposarcome et sarcome pléomorphe de la cuisse).
- 1 patient avait un envahissement macroscopique **R2** soit **4,8 %** (rhabdomyosarcome de la cuisse).

**2. La radiothérapie:**

La radiothérapie avait été réalisée au service d'oncologie au **CHU MOHEMED VI** pour 5 patients soit **23,8 %** de l'ensemble des STM, et ayant tous reçu une radiothérapie adjuvante et externe.

- Une patient présentant un liposarcome bien différencié **GRADE I** avec des limites d'exérèse envahis(**R1**) et qui avait reçu une radiothérapie externe à la dose de **65 GY**.
- Un patient présentant un liposarcome myxoïde avec des limites saines et qui avait reçu une radiothérapie externe à la dose de **65 GY**.
- Un patient présentant un liposarcome myxoïde avec des limites saines mais économique et qui avait reçu une radiothérapie externe à la dose de **65GY**.

- Un patiente présentant un sarcome pléomorphe avec des limites saines et ayant reçu une radiothérapie externe à la dose de **65 GY**.
- Une patiente présentant un sarcome pléomorphe de haut grade avec des limites envahis (R1) avec métastase pleuropulmonaires et qui avait reçu en association à la chimiothérapie une radiothérapie de consolidation à la dose de **4\*400 GY**.

### 3. La chimiothérapie:

La chimiothérapie avait été administrée à 4 patients soit **19 %** de l'ensemble des STM, et elle était de type palliatif chez tous les patients:

- Un patient qui avait un synoviosarcome biphasique avec métastase pleuropulmonaire: 7 cures à 21 jours d'intervalles avec comme protocole: **Holoxan–Mesna–Adriablastine** puis **Oncovin–Endoxan–Doxirubicine**.
- Patiente qui avait un synoviosarcome indifférencié avec métastase pleuropulmonaire: 7 cures à 21 jours d'intervalle avec comme protocole: **Holoxan–Mesna–Doxirubicine** puis **Endoxan–Doxirubicine–Oncovin**.
- Une patiente qui avait un sarcome pléomorphe GRADE III avec métastase pleuropulmonaire et qui avait reçue en association avec une radiothérapie de consolidation une chimiothérapie palliative à raison de 7 cures à 21 jours d'intervalle avec les protocoles suivant: **Holoxan–Mesna–Adriablastine** puis **Holoxan–Vincristine–Cisplatine Ifosfamide / Etoposide**.
- Un patient qui avait un Rhabdomyosarcome alvéolaire GRADE III avec métastase abdominale et qui avait reçu une chimiothérapie palliative à raison de 7 cures à 21 jours d'intervalle avec le protocole suivant: **Doxorubicine–Endoxan–Oncovin**.

## V. L'évolution:

L'exploitation des nos dossiers nous avait permis de relever les patients qui avaient présenté des récurrences tumorales et qui avaient été hospitalisés une Deuxième reprise au service de Traumatologie et orthopédie B.

Les résultats obtenus étaient comme suit:

### 1. TBTM:

- 2 patients qui avaient des lipomes confirmés histologiquement et qui avaient présenté une récurrence tumorale au niveau du même siège, les Deux étaient repris chirurgicalement.
- Une patiente de 23 ans et qui était prise en charge pour neurofibrome pléxiforme et dont le geste chirurgical avait consisté en une exérèse marginale et ayant présenté une récurrence tumorale au niveau du même siège après 2 ans:
  - L'IRM: a confirmé la récurrence tumorale en objectivant un résidu tumoral.
  - Une reprise chirurgicale: Résection de la tumeur et neurolyse.
  - Compte rendu anatomopathologique: Aspect morphologique et IHC compatible avec un neurofibrome pléxiforme.

### 2. STM:

L'évolution de 13 patients avait pu être déterminée soit 70 % de l'ensemble des STM, alors que 8 patients étaient perdus de vue soit 30 %.

- 8 patients avaient une rémission clinique maintenue soit 38 %, dont 2 avaient reçu une radiothérapie externe, avec suspicion de récurrence tumorale chez une patiente qui avait présenté un liposarcome bien différencié de GRADE I et chez qui une exérèse large

avait été réalisée avec des limites saines: une IRM avait été réalisée et qui avait objectivé des remaniements post opératoire.

➤ L'évolution des 5 autres patients était comme suit:

- Un patient présentant une métastase abdominale avait présenté une aplasie médullaire suite à la chimiothérapie, et dont l'évolution était marquée par le décès.
- Les 3 patients qui avaient des métastases pleuropulmonaire sont suivis en oncologie et les TDM réalisés montrent une stabilisation des lésions pleuropulmonaires.
- Un patient qui avait présenté un liposarcome myxoïde de la cuisse et qui avait reçu une radiothérapie externe et dont l'évolution était marquée par l'apparition 9 mois après:
  - Une masse au niveau de la jambe droite.
  - Une masse paravertébrale droite.
  - Echographie: Localisation intra et rétro péritonéal et au niveau de la cuisse droite du liposarcome.
  - TDM: Masse du muscle sous épineux paravertébrale droite, du muscle iliaque droit et centropelvienne, en rapport avec des lésions secondaire vu le contexte clinique.
  - Le patient était opéré au service de chirurgie viscérale pour les lésions de localisation intra et rétro péritonéale.
  - Biopsie des masses: liposarcome myxoïde avec métastase musculaire (**liposarcome multiple**).
  - L'évolution: décès au bout d'un an.

Alors que le reste des patients sont perdus de vue.

A decorative rectangular frame with ornate, symmetrical scrollwork at each corner. The word "DISCUSSION" is centered within the frame in a bold, italicized, serif font.

***DISCUSSION***

## I. Epidémiologie:

L'incidence annuelle des tumeurs bénignes des tissus mous est d'environ 3000 tumeurs par millions d'habitants [1]. Alors que l'incidence des sarcomes est comprise entre 15 et 35 cas par million d'habitants et par année, soit près du double de celle des tumeurs osseuses malignes primitives [1]. Ainsi les sarcomes des tissus mous sont très rares, et représentent de 0.5% à 1% des tumeurs malignes de l'adulte, Le nombre de nouveaux cas est de l'ordre de 10000 par an aux Etats Unis et de 1800 par an en France [2;4].

Les tumeurs bénignes des tissus mous sont beaucoup plus fréquentes que les sarcomes, avec une proportion approximative selon Enzinger et Weiss de 100 lésions bénignes pour une lésion maligne [1]. Cette prédominance a été retrouvée dans toutes les séries d'études mais à des proportions différentes (tableaux XXIII). Notre série d'étude a rapporté également une prédominance nette des tumeurs bénignes où elles représentaient 86 %, alors que les sarcomes ne représentaient que 14 % de l'ensemble des tumeurs des tissus mous.

**Tableau XXIII: principaux séries d'études rapportées dans la littérature.**

Etudes	Années	Effectif	TBTM %	STM %
Kransdorf [5;6]	10 ans 1980 - 1989	31047	60 %	40 %
Persson [7]	5 ans 1974 - 1978	280	77,5 %	22,5 %
Jensen [8]	7 ans 1970 - 1977	1403	94,8 %	5,2 %
Gielen et al [9]	3 ans 2001 - 2003	548	78 %	22 %
Moulton et al [10]	9 ans 1986 - 1994	225	79,5 %	20,5 %
Notre série	6 ans 2007 - 2012	150	86 %	14 %

## 1. Les tumeurs bénignes des tissus mous:

### 1-1 Le type histologique:

Sur le plan épidémiologique; les lipomes, les tumeurs fibreuses et fibrohistiocytaires, les tumeurs vasculaires et les tumeurs nerveuses sont les tumeurs bénignes les plus fréquentes [2]. Cette nette prédominance des lipomes a été retrouvée dans la majorité des séries d'études (tableau XXIV), ainsi que dans notre série où ils représentaient 50,4 % de l'ensemble de nos tumeurs bénignes.

**Tableau XXIV: Répartition des types histologiques des TBPM dans les séries d'étude.**

ETUDE/ TUMORAL	TYPE	Kransdorf [6]	Persson [7]	Jensen [8]	Gielen et al [9]	Moulton et al [10]	Berquist et al [11]	Notre série
Lipome		16,1 %	19,3 %	48,1 %	15,3 %	18,4 %	18 %	50,4 %
Tumeurs fibreuses et fibrohistiocytaires		23,9%	5 %	2,55 %	6,2 %	6,6 %	-	19,4 %
Hémangiome		7.6 %	9,2 %	11,7 %	7,2 %	17,8 %	10 %	14,6 %
Tumeur nerveuse		10 %	5,9 %	5,1 %	15 %	8,3 %	8 %	6,2 %
Tumeur glomique		0,9 %	-	0,3 %	-	1,1 %	-	5,4 %
Tumeur musculaire		1,7 %	-	3,8 %	-	-	-	2,3 %
Différentiation incertaine		3,2 %	-	0,2 %	-	1,6 %	4 %	1,7 %

### 1-2 La répartition des TBPM selon le sexe et l'âge:

Les tumeurs bénignes des tissus mous surviennent à tout âge, sauf pour les tumeurs vasculaires dont 40 % surviennent avant l'âge de 20 ans [13]. Pour notre série d'étude plus de 50 % des tumeurs vasculaires sont survenues chez des patients dont l'âge est inférieur à 20 ans, alors que les autres types de tumeurs surviennent à tout âge.

Les tumeurs bénignes surviennent chez les 2 sexes sans prédilection.

## 2. Les sarcomes des tissus mous:

### 2-1 le type histologique:

Les sarcomes des tissus mous sont histologiquement très variés, avec environ 50 types et sous types dans la classification de l'OMS 2002 [3], et comme pour les tumeurs bénignes se sont les sarcomes d'origine adipeux (liposarcome) et fibrohistiocytaire (sarcome pléomorphe) qui sont les plus fréquents (tableau XXV). Dans notre série les liposarcomes représentaient 28,5 % et les sarcomes pléomorphe 19 %.

**Tableau XXV : Répartition sous types histologiques des STM selon les différentes études.**

ETUDES/ TUMORAL	TYPE	Kransdorf [5]	Heymann et al [13]	Milbéo [14]	Gielen et al [9]	Moulton et al [10]	Berquist et al [11]	Notre série
Liposarcome		14 %	39,3 %	28,5 %	15,4 %	19,5 %	15,5 %	28,5 %
Sarcome pléomorphe		24 %	5,6 %	22,6 %	–	17,3 %	37,7 %	19 %
Léiomyosarcome		8 %	10 %	7 %	13 %	6,5 %	4,4 %	–
Rhabdomyosarcome		1,9 %	5,6 %	2,3 %	5,6 %	6,5 %	6,5 %	9,5 %
Synoviosarcome		5 %	7,8 %	10,7 %	6,5 %	2 %	13 %	14,2 %
Fibrosarcome		5 %	5,6 %	2,3 %	2,4 %	2 %	2,2 %	–
Sarcome épithéloïde		1,4 %	–	–	–	–	2,2 %	4,7 %
Chondrosarcome		–	–	–	2,4 %	2 %	4,4 %	9,5 %
Dermatofibrosarcome		6 %	–	–	3,2 %	–	–	14,2 %

### 2-2 La répartition des STM selon l'âge et le sexe:

Comme les tumeurs bénignes, les STM peuvent survenir à tout âge. Cependant il existe une augmentation de la fréquence avec l'âge, et une relation entre la tranche d'âge et le type histologique du STM: le rhabdomyosarcome avant 15 ans, le synoviosarcome entre 15 et 30 ans, le fibrosarcome entre 15 et 40 ans, le liposarcome entre 25 et 55 ans, le Schwannome malin de 30 à 60 ans et le histiocytofibrome malin de 45 à plus de 70 ans [12].

Pour l'âge des patients présentant STM inclus dans notre série d'étude on a obtenue des résultats similaires.

## **II. Etiopathogénie:**

Les principaux facteurs impliqués dans la genèse des tumeurs des tissus mous et essentiellement des sarcomes sont:

### **1. L'irradiation [4;15;16;17]:**

Environ 0.5% des patients ayant reçu une radiothérapie intensive pour une tumeur maligne et ayant survécu plus de 5 ans développent un sarcome des tissus mous en zones irradiées, avec un délai d'au moins 3 ans après l'irradiation. Ces sarcomes sont essentiellement des histiocytofibromes malins et des fibrosarcomes, et dont le développement est conditionné par l'âge du patient avec une population pédiatrique qui est plus à risque, la présence d'une prédisposition génétique, la dose administrée (> 50 GRy), et la chimiothérapie associée. Le pronostic des sarcomes radio-induits est mauvais avec un taux de survie globale à 5 ans de 10 à 30%, ce pronostic est lié à une agressivité particulière de ces sarcomes.

### **2. Les facteurs génétiques:**

Certaines tumeurs des tissus mous apparaissent dans le cadre de syndromes héréditaires ou congénitaux:

#### **2-1 La neurofibromatose de type I ou maladie de Von Recklinghausen:[18;19;20]**

C'est une affection autosomique dominante, dont le gène est localisé sur le bras long du chromosome 17 en 17q 11.2. Dans la NF1 la majorité des tumeurs sont bénignes (neurofibromes), mais parmi les complications multiples il y a le risque de survenue de sarcome des tissus mous, essentiellement au dépend des gaines nerveuses (appelé anciennement neurofibrosarcome). Cette complication est rare avant l'âge de 10 ans, et le risque de survenue

au cours de la vie d'un malade atteint de NF1 est de 3 à 4 %. La transformation maligne se fait à partir de neurofibromes nodulaires isolés ou plexiformes.

#### **2-2 Le syndrome de Li-Fraumeni:[4;15;20;21]**

C'est un syndrome familial rare qui comporte une fréquence élevée des tumeurs malignes chez des sujets jeunes, dont des sarcomes des tissus mous. Ce syndrome est associé à des modifications germinales et à des altérations acquises du gène suppresseur de tumeur p 53 (locus en 17p13).

#### **2-3 Le rétinoblastome : [4;15;20;22]**

La survenue de sarcome de tissus mous est une complication possible dans le cadre du rétinoblastome; qui est une tumeur rétinienne très rare causé par une mutation du gène RB1 qui est un gène suppresseur de tumeur impliqué dans le contrôle de la prolifération cellulaire. Ce gène est localisé sur le chromosome 13q 14.

#### **2-4 Le syndrome de Werner:[15;20]**

Ce syndrome dont le gène avait été identifié en 8p comporte un risque majeur de survenue de tumeurs malignes essentiellement des sarcomes des tissus mous ainsi que des tumeurs cérébrales.

#### **2-5 Autres syndromes génétiques:**

Ces syndromes sont exceptionnellement associés à des tumeurs des tissus mous:

- **Le syndrome de Gardner** : Il est apparenté à la polyadénomatoase colique familiale dont la transmission est autosomique dominante avec un gène localisé en 5p. Quelques cas de fibrosarcomes associés au syndrome de Gardner ont été décrits dans la littérature.
- **L'ataxie télangiectasie** : maladie autosomique récessive caractérisée par un déficit de l'immunité humorale, des troubles neurologiques centraux et la survenue de

lymphomes. Le gène responsable (gène at) est localisé en 11q22–23.cette pathologie est associée de manière exceptionnelle à la survenue de STM.

### **3. Le rôle des virus [4]:**

Le virus Epstein–Barr est associé à certaines proliférations tumorales à différenciation musculaires lisses dans le cadre des déficits immunitaires acquis.

### **4. Facteurs toxiques [4;15;23;24]:**

- **les herbicides:** les produits chimiques entrant dans la composition des herbicides tels la dioxine et le chlorophenol sont reconnues grâce à plusieurs études, comme étant des produits cancérogènes impliqués dans la genèse des sarcomes des tissus mous chez certaines catégories professionnelles.
- **Le tabagisme:** peu d'études ont été réalisés pour établir une relation entre le tabagisme et la genèse de tumeurs des tissus mous.

### **5. Autres facteurs:**

- **Les traumatismes:** souvent mentionnés par les patients ou leur entourage, semblant essentiellement révélateurs, attirant le plus souvent l'attention sur une lésion préexistante au traumatisme. Ils ont exceptionnellement fait la preuve de leur responsabilité directe. [4]
- **Le syndrome de Stewart–Treves:** des angiosarcomes et des lymphangiosarcomes sont décrits chez des patients présentant des lymphoedèmes chroniques des membres supérieurs, essentiellement après chirurgie mammaire. Cette complication du lymphoedème post–chirurgicale est très rare. Ainsi chez 122 991 patients suivis après cancer du sein, 116 ont développé un STM [15].

Dans notre série d'études on retrouvé les facteurs à risque suivant:

- L'exposition professionnelle à des herbicides était retrouvée chez un seul patient ayant présenté un liposarcome.
- La notion de traumatisme au niveau du siège de la tumeur était retrouvée chez 6 patients.
- Le tabagisme était retrouvé chez 15 de nos patients: 10 patients ayant des TBTM et 5 patients ayant des STM.
- 2 patients avaient la Neurofibromatose de Van Recklinghausen type I et ayant présenté des neurofibromes; l'un au niveau de la main et l'autre au niveau de la hanche.

### **III. Etude clinique:**

#### **1. les signes fonctionnels :**

##### **1-1 Le syndrome tumoral :**

L'apparition d'une masse tumorale constitue la circonstance de découverte la plus fréquente des tumeurs des tissus mous. La conduite à tenir dans ce cas est dominée par la nécessité de ne pas méconnaître un STM et de penser d'emblée à une tumeur bénigne.

Ainsi dans la majorité des cas les sarcomes des tissus mous se présentent sous forme d'une masse tissulaire indolore. Les signes inflammatoires sont très rares. Le moment d'apparition est parfois difficile à déterminer devant des caractéristiques d'évolution variables. Il est rare d'observer une tumeur d'apparition brutale, croissant rapidement en quelques semaines. Le cas le plus fréquent est la découverte d'une masse profondément située qui finit par se faire remarquer lors de l'attouchement ou par une gêne qu'elle engendre lors de certains mouvements. Une autre situation, non rare, est la modification récente d'une masse qui commence à croître rapidement après une longue période de quiescence [25]. Le caractère évolutif de la masse tumorale garde un intérêt capital pour l'orientation diagnostique.

Dans notre série 150 patients soit 100% de notre effectif avaient présenté un syndrome tumoral.

### **1-2 La douleur:**

La douleur n'est pas un critère de malignité, sachant que les STM des membres et du tronc se présentent essentiellement sous forme d'une masse tissulaire indolore [25]. C'est plutôt la situation anatomique et le volume qui provoquent la gêne douloureuse par distension ou par compression. Les tumeurs des gaines nerveuses sont habituellement douloureuses accompagnées de paresthésies sur le trajet du nerf [1].

Dans notre série d'étude la douleur était rapportée chez 47 patients présentant des tumeurs bénignes soit 36,4 % de leur effectif, et chez 9 patients présentant des sarcomes soit 42,8 % de l'effectif de ces derniers.

Les troubles sensitifs à type de paresthésie avaient été retrouvés chez 3 patients présentant des tumeurs nerveuses bénignes. La notion de décharge électrique dans le territoire du nerf ulnaire avait été retrouvée chez un patient présentant une tumeur à cellules géantes des gaines et tendons.

### **1-3 la limitation de la mobilité et impotence fonctionnel:**

Surviennent à un stade tardif et se voient chez des patients présentant une localisation juxta-articulaire, une taille tumorale importante, et dans le cadre d'une compression neurovasculaire [1].

Dans notre série, la limitation de la mobilité était présente chez 18 patients présentant un STM soit 85 % de leur effectif, cela est dû à la grande taille tumorale et à la localisation juxta-articulaire.

### **1-4 Les signes généraux:**

Les signes généraux sont vraiment très rares dans la symptomatologie initiale des tumeurs des tissus mous. Ils surviennent de façon quasi constante à un stade avancé de l'évolution des sarcomes de haut grade témoignant de la survenue de métastases [1;25].

Dans notre étude 3 patients avait présenté une altération de l'état général, et chez qui le bilan d'extension avait révélé qu'ils avaient des métastases.

## **2. Les signes physiques:**

L'examen clinique a une place capitale dans la démarche diagnostique. Il doit être complet et minutieux pour offrir des orientations diagnostiques.

### **2-1 Le siège de la tumeur:**

La détermination du siège anatomique garde un intérêt capital dans l'approche diagnostique et thérapeutique et pronostique:

- sur le plan diagnostique: puisque certaines localisations sont hautement suggestives d'un type de tumeur : l'élastofibrome et la région sous scapulaire, les tumeurs glomiques et la région sous unguéale de la main.
- Sur le plan thérapeutique: le siège tumoral est un des paramètres à prendre en considération lors de la décision thérapeutique.
- La localisation tumorale a un intérêt pronostique dans la prise en charge des STM; ainsi les sarcomes des membres ont un pronostic moins péjoratif que les autres sarcomes de l'organisme en raison de l'accessibilité à une bonne résection tumorale [2].

#### **a. Les tumeurs bénignes des tissus mous:**

Les tumeurs bénignes des tissus mous siègent avec prédilection aux niveaux des membres et du tronc.

Dans notre série d'étude la majorité absolue des TBPM siège avec prédilection au niveau du membre supérieur, puis le membre inférieur, avec le tronc au dernier lieu, ce qui concorde avec les séries publiées dans la littérature (**tableau XXVI**).

**Tableau XXVI: Localisation des TBTM dans les différentes séries d'études.**

Etudes	Années	Effectif	Siège			
			Membre supérieur %	Membre inférieur %	Tronc %	Autres %
Jensen [8]	1970 – 1977	1331	30,3	23,3	34	12,4
Kransdorf [6]	1980 – 1989	18677	34,5	28,6	17,5	31,7
Notre série	2007 – 2012	129	57,3	34,2	8,5	–

**b. Les sarcomes des tissus mous:**

Le siège des STM est ubiquitaire, mais comme les tumeurs bénignes ils siègent avec prédilection au niveau des membres suivi par le tronc. D'après **Chang et Sandak** les STM siègent au membre inférieur dans environ 45% des cas, au membre supérieur dans 15% des cas ; les autres sarcomes des tissus mous intéressent la tête et le cou (10%), l'espace rétropéritonéal (15%), l'abdomen, la paroi thoracique et d'autres organes (5%) [1;12]. Plusieurs études avaient été faites dans ce domaine; ainsi on a pu rapporter les séries suivantes (tableau XXVII):

**Tableau XXVII: représentation des localisations des STM dans les différentes séries d'étude.**

Etude	Années	Effectif	Siège				
			Membre supérieur %	Membre inférieur %	Tronc %	Tête et cou %	Rétropéritoine %
Heymann et al [13]	1990 – 2003	89	15,7	58,5	10,1	5,6	10,1
Milbéo et al [14]	1996 – 2000	84	16	84	–	–	–
Notre série	2007 – 2012	21	38	62	–	–	–

Les résultats de notre série concordent parfaitement avec ceux de la littérature, ainsi les STM siègent avec prédilection au niveau du membre inférieur, suivi par le membre supérieur avec le tronc au dernier lieu.

### **2-2 La taille et profondeur tumorale:**

La taille et la profondeur tumorale donnent aux cliniciens d'importantes orientations diagnostiques. Ainsi les lésions qui sont de consistance solide et de siège profond c'est-à-dire situées sous le fascia de l'enveloppe musculaire, qui atteignent plusieurs centimètres de diamètre (supérieur ou égale à 5 cm pour les auteurs américains), doivent être considérées comme suspectes de malignité.

Ces 2 renseignements cliniques ont également un intérêt pronostique pour les STM; ainsi les STM profonds et dont le diamètre est supérieur ou égale à 5 cm sont de plus mauvais pronostic avec un risque relatif de métastases ou de décès qui augmente de 1,5 % par tranche de 5 cm [2].

Dans notre série d'étude 90,4 % des STM avaient une taille  $\geq$  5 cm alors que seul 9,6 % avaient une taille  $<$  5 cm. Ce qui concorde avec les données de la littérature (**tableau XXVIII**).

**Tableau XXVIII: Répartition de la taille tumorale dans les différentes séries d'étude.**

Séries		Effectifs	Taille tumorale	
			$<$ 5 cm (%)	$\geq$ 5 cm (%)
Berquist et al [11]	TBTM	179	50 %	50 %
	STM	46	23 %	87 %
Moulton et al [10]	TBTM	50	56 %	44 %
	STM	45	34 %	66 %
Notre série	TBTM	129	64,3 %	35,7 %
	STM	21	9,6 %	90,4 %

## **IV. Etude paraclinique:**

### **1. Imagerie des tumeurs des tissus mous:**

Bien qu'aucune méthode d'imagerie ne permette de différencier avec certitude les lésions bénignes des lésions malignes, l'imagerie garde une place fondamentale dans l'approche du diagnostic étiologique, ainsi que dans la prise en charge thérapeutique et la surveillance post chirurgicale. Ainsi toute masse persistante des tissus mous doit avoir une imagerie adaptée avant un geste diagnostique ou thérapeutique (biopsie ou chirurgie).

#### **1-1 La radiographie standard [2;27;28]:**

Cet examen reste indispensable lors du bilan initial et doit être de qualité optimale, pour permettre d'éliminer:

- Une pseudomasse (exostose, cal osseux hypertrophique).
- Une lésion osseuse à extension dans les parties molles.
- Une étiologie d'origine articulaire, dégénérative ou inflammatoire (ostéochondromatose, kyste synovial, tophus gouteux).

Cet examen permet également d'apporter des éléments d'orientation diagnostiques:

- Des calcifications ou ossifications dans les hémangiomes capillo-veineux ou les malformations artério-veineuses à flux lents (phlébolithes), les myosites ossifiantes, les synoviosarcomes, les chondromes et chondrosarcomes extra-squelettiques.
- Une atteinte osseuse dans les tumeurs agressives et les angiomes.
- Une attache périostée (lipome périosté).
- Une hypertransparence de type grasseux rencontrée fréquemment dans les tumeurs grasses.

## **1-2 L'échographie et l'écho-doppler [27;28;31]:**

### **a- Place de l'échographie:**

C'est l'examen de première intention dans le bilan d'une masse des tissus mous et son apport va être déterminant pour la prise en charge en imagerie.

L'échographie permet:

- La différenciation entre nature solide ou liquide des lésions.
- De préciser la localisation superficielle ou profonde de la lésion par rapport à l'aponévrose superficielle.
- De préciser les rapports avec les structures de voisinage (articulations, vaisseaux).
- Guider une éventuelle biopsie permettant ainsi d'éviter des zones de nécroses ou d'hémorragie.

### **b- L'apport du Doppler:**

Il doit être réalisé dans tous les cas de syndrome de masse des parties molles.

- **Analyse en mode couleur:** L'existence de plus de trois vaisseaux, la variabilité de calibre et de la distribution anarchique des vaisseaux au sein d'une lésion sont des éléments en faveur de la malignité [27].
- **Analyse spectrale:** Le calcul de l'indice de résistance ou de la mesure de la vitesse systolique s'effectue sur un vaisseau intratumoral ou une artère nourricière avec étude comparative du côté sain. La valeur seuil en faveur de la malignité habituellement retenue est de 0,5 m/s, permettant un diagnostic correct dans 80% des cas [24], valeur qui s'élève à 91% en associant les données échographique et couleurs.

## **1-3 La tomodensitométrie [1;27]:**

Le scanner est particulièrement indiqué dans le bilan d'extension à la recherche de métastases pleuropulmonaires. Cependant cet examen est très utile pour la mise en évidence des éléments calciques. L'injection intraveineuse du produit de contraste est indispensable, ainsi

le rehaussement de la tumeur est en faveur d'une lésion sarcomateuse, mais n'est pas pathognomonique.

#### **1-4 L'imagerie par résonance magnétique [2;27;28;32;33;34;35;36]:**

L'IRM est l'examen indispensable dans le bilan préthérapeutique et dans le suivi des syndromes tumoraux des tissus mous. Elle se positionne déjà comme le gold standard en matière de bilan diagnostique.

##### **✓ L'analyse morphologique:**

- La localisation par rapport à l'aponévrose superficielle (facteur pronostique de la FNCLCC) est un critère majeur de description, la topographie sous aponévrotique étant suspecte de malignité.
- La taille tumorale (facteur pronostique de la FNCLCC) est un élément d'orientation puisque dans 93% des cas, la lésion sera bénigne si le diamètre est inférieur à 3 cm et maligne dans 66% s'il dépasse 6 cm.
- L'étude des limites tumorales est un critère non fiable et faussement rassurant car les sarcomes présentent très souvent des limites nettes (pseudocapsule).
- L'extension locorégionale est rare dans les sarcomes des tissus mous puisque l'atteinte nerveuse ou vasculaire n'est retrouvée que dans 5% des cas, mais c'est un élément évocateur de malignité.

##### **✓ L'analyse du signal:**

L'analyse du signal tumoral (en pondération T1 et T2) permet d'apporter des arguments diagnostiques:

- Un signal inhomogène en T1, homogène en T1 et hétérogène en T2 ou la présence de septa hyposignal en T2 seraient en faveur de la malignité selon **Hermann et al** [34].
- La présence de nécrose tumorale (facteur pronostique de la FNCLCC) est un élément discriminant même s'il peut être trouvé dans des lésions bénignes (tumeurs

nerveuses). Le principal diagnostique différentiel de nécrose est celui la substance myxoïde qui peut présenter un aspect pseudoliquidien en IRM (hyposignal T1 et franc hypersignal T2).

- Les hémorragies intratumorales avec en pratique courante des hématomes profonds qui posent des problèmes diagnostiques important, d'où la nécessité d'injecter systématiquement tout hématome (figure 36).
- L'œdème et la présence de niveaux liquide- liquide: hémangiome, lymphangiome kystique, myxome, kyste anévrismal, synoviosarcome, métastase, hématome et myosite. Mais ce sont des éléments non spécifiques.

Ainsi **De Schepper et al** [33] ont, à partir d'une analyse multifactorielle, retrouvé comme statistiquement significatif en faveur de la malignité les éléments suivants:

- Absence d'hyposignal en pondération T2.
- Diamètre > 5 cm (sensibilité et spécificité de 81 %).
- Signal en pondération T1 hétérogène.
- Atteinte neurovasculaire.
- Nécrose > 50 %, valeur prédictive positive de malignité proche de 100 %.
- Taille > 66 mm.

✓ La prise de contraste:

Plusieurs études ont proposé des critères diagnostiques concernant les prises de contraste notamment lors d'injections dynamiques de gadolinium: ainsi, pour **Van Der Woude et al** [35], les arguments en faveur de la malignité étaient les suivants:

- La prise de contraste précoce (< 6 s par artère), avec une sensibilité de 91% et une spécificité de 72%.
- La prise de contraste précoce et de longue durée ou en légère décroissance.
- La prise de contraste périphérique (sensibilité de 91% et valeur prédictive positive de 94 %), critère également retrouvé par **Ma et al** [36].

Plusieurs études ont été réalisées pour établir des critères de malignité à l'IRM (**tableau XXIX**). Les sarcomes inclus dans notre série présentent les mêmes critères de malignité que ces séries d'études.

**Tableau XXIX: Résultats des différentes séries d'études sur les critères de malignité à l'IRM.**

Séries d'étude	Berquist et al [11] n = 95		Moulton et al [10] n=225		Lamsak et al [32] n=10		Notre série n=45	
	Bénin n=50	Malin n=45	Bénin n=179	Malin n=46	Bénin	Malin n=10	Bénin n=30	Malin n=15
Taille > 5 cm	50 %	87 %	44 %	66 %	-	70 %	46,4%	93,3 %
Hétérogénéité (signal en T1)	24 %	95 %	20%	80 %	-	-	-	-
Rehaussement Gd	-	--	-	-	-	-	80 %	86,6 %
Nécrose tumorale	-	-	-	-	-	20 %	3,3 %	26,6 %
Limites tumorales	56 %	85 %	27 %	73%	-	50 %	-	-
Atteinte osseuse et/ ou vasculo-nerveuse	-	71 %	32%	68%	-	70 %	-	-
Hémorragie et/ ou œdème périlésionnel	27 %	54 %	38%	62%	-	40 %	-	-

**1-5 La tomographie par émissions de positons (TEP FDG)[27;37;38;39;40;41;42;43;44]:**

Le 18F-fluorodéoxyglucose (18 FDG) est validé comme traceur de l'utilisation régional du glucose. Parce que les cellules tumorales utilisent d'avantage de glucose que les cellules saines, le 18F-fluorodéoxyglucose est utilisé pour mesurer le métabolisme tumoral.

Cette nouvelle technique d'imagerie garde un intérêt dans toutes les étapes de prise en charge des tumeurs des tissus mous:

**a- Lors de la phase diagnostique pré-thérapeutique:**

Dans ce sens une méta-analyse récente [37] regroupant 15 études portant sur 441 lésions des tissus mous (227 malignes et 214 bénignes) a montré que la TEP au FDG peut faire le diagnostic différentiel entre tumeur maligne et tumeur bénigne avec une sensibilité de 92 % et une spécificité de 73 %. Flope et al [38] ont montré qu'il existe une relation entre le taux de

captation du FDG et le grade tumoral. Par ailleurs, la TEP-FDG peut signaler la portion tumorale métaboliquement la plus active et donc guider la biopsie [39].

**b- Lors du bilan d'extension pré-thérapeutique:**

Bien quelques cas cliniques aient été récemment rapportés par **Nair et Basu** dans le cadre d'un synoviosarcome [40], cette indication de la TEP-FDG reste à valider formellement, notamment en comparant ses performances par rapport aux explorations scannographiques.

**c- Réponse au traitement radiochimiothérapeutique:**

L'évaluation de la réponse au traitement radiochimiothérapeutique pourrait être évaluée par l'étude des traceurs de la synthèse protéique tumorale comme c'est le cas pour les études réalisées par **Kole et al** [41] et **Leyton et al** [42]. Mais cette indication reste également à évaluer.

**d- La détection des récidives et métastases:**

Dans la détection des récidives et métastases dans le suivi post-thérapeutique, la TEP-FDG serait plus performante que l'imagerie anatomique (scanner et IRM) pour le diagnostic différentiel entre fibrose post-thérapeutique et récidive tumorale et/ou tumeur résiduelle selon **Kole et al** [41], avec des valeurs respectives de sensibilité et de spécificité de 93 % (versus 77 %) et de 94 % (versus 67 %). Sur les tumeurs en récidives locales, il a été montré par **Schwartzbach et al.** [43], des sensibilités et spécificités de 88 % et 92 %.

## **2. La biologie dans les tumeurs des tissus mous:**

Les examens biologiques ne sont demandés que rarement dans la prise en charge initiale des tumeurs des tissus mous. Ils n'offrent aux cliniciens aucune orientation diagnostique. Cependant on peut observer une accélération de la vitesse de sédimentation et une augmentation de la protéine C réactive, témoignant de l'inflammation pouvant accompagner certaines tumeurs des tissus mous.

### **3. L'examen anatomopathologique:**

C'est le dernier examen complémentaire et le seul qui permette de poser le diagnostic exact et de fixer la conduite thérapeutique.

#### **3-1 Le matériel d'étude:**

##### **a. La biopsie:**

La biopsie doit répondre à deux objectifs selon **Mankin et al. [45]**:

- Apporter suffisamment de matériel représentatif pour permettre au pathologiste d'établir le diagnostic. Idéalement, elle doit porter sur les tissus au contact de la tumeur, sur la pseudo-coque tumorale et sur divers fragments de la tumeur, surtout si celle-ci apparaît hétérogène.
- Ne pas compromettre ou compliquer la résection radicale future s'il s'agit d'un STM.

Les 3 principaux types de biopsie sont les suivantes:

##### **❖ La biopsie exérèse:**

C'est une technique d'exérèse aveugle, uniquement basée sur les données macroscopiques, qui aboutit à l'ablation économique d'une tumeur encapsulée, sans incidence péjorative quand la lésion est bénigne. Il n'est malheureusement pas rare que l'incision de biopsie ou de biopsie exérèse soit inadéquate. C'est la raison pour laquelle elle est réservée aux tumeurs superficielles qui apparaissent manifestement bénignes comme le lipome ou le Schwannome.

##### **❖ La biopsie percutanée:**

Consiste à prélever une carotte de tissu de l'ordre de 1X10 mm. Elle a l'avantage, pour le patient d'être faite sous anesthésie locale et en ambulatoire pour des tumeurs palpables et superficielles, mais elle peut aussi être réalisée pour des masses profondes et d'abord chirurgical difficile, grâce au repérage par le scanner dans le cadre de la radiologie interventionnelle. On

note dans la littérature que la biopsie percutanée TRU-CUT réalise des résultats satisfaisants dans le domaine de prise en charge diagnostique des STM. Ainsi **Helsin et al. [46]** ont rapporté une série de 164 sarcomes ayant été biopsiés, 60 par voie percutanée; 93 % des fragments étaient analysables, et le diagnostic de malignité, de grade et de type histologique a été obtenu dans respectivement 95, 88 et 75 % des cas. Le taux de faux négatifs était de 5 %, et il n'y avait pas de faux positifs.

Les conditions de réalisation sont bien définies:

- Sous contrôle échographique ou tomodensitométrique permettant un abord direct et la ponction dans une zone solide éventuellement bien vascularisée.
- Marquage du point d'entrée (pour pouvoir réaliser l'exérèse du trajet lors du geste définitif).
- Prélèvements multiples (au minimum 3) dont un en cryocongélation (biologie moléculaire).
- Compression post-procédure efficace et prolongée.

❖ **La biopsie chirurgicale:**

Cette technique a pour objectif de prélever un fragment de tissu en quartier d'orange, d'un volume approximatif de 1 cm, offrant au pathologiste un échantillon représentatif de la tumeur, suffisant pour élaborer le diagnostic et évaluer le grade. Cette technique est la plus performante et le plus souvent préférée. Pour le patient, elle a l'inconvénient de nécessiter une anesthésie générale ou locorégionale et une hospitalisation, même de courte durée. Elle doit être planifiée sur les données topographiques de la palpation et de l'imagerie, et toujours tenir compte de la chirurgie d'exérèse ultérieure, au cours de laquelle le trajet de biopsie et l'éventuel trajet de drainage seront inclus dans la voie d'abord et excisés. La biopsie chirurgicale obéit à des règles strictes:

- Garrot temporaire après surélévation du membre, sans utiliser de bande d'Esmarch.
- Incision courte dans l'axe du membre.

- Abord direct de la tumeur, après incision de l'aponévrose et dissection des fibres musculaires, par incision de la pseudocapsule sans ouvrir les espaces anatomiques voisins afin de ne pas les contaminer; le prélèvement doit porter sur le tissu vivant périphérique et non sur le centre de la tumeur, souvent nécrosé et de peu d'intérêt pour le pathologiste. Hémostase rigoureuse après levée du garrot, par coagulation et recours aux adjuvants hémostatiques.
- Pas de drainage dans la mesure du possible, si non pose d'un drain aspiratif qui fait issue à la peau à 1 cm de l'extrémité de la cicatrice et dans l'axe de celle-ci.
- Fermeture aux points séparés de la pseudocapsule, du fascia, du tissu cellulaire sous-cutané et de la peau.

**b. La pièce opératoire:**

L'examen anatomopathologique de la pièce opératoire garde un intérêt capital. Le chirurgien doit fournir des renseignements suffisants au pathologiste sur le type d'intervention chirurgicale, sans oublier d'orienter la pièce par des fils.

**3-2 Le conditionnement du matériel d'étude:**

Les fragments biopsiques doivent être immergés sans délai dans un fixateur tel que le formol tamponné ou le liquide de Bouin-Hollande ou l'AFA (à l'exclusion du liquide de Bouin classique, qui interdit les techniques de biologie moléculaire ultérieures). De plus pour, pour une analyse en biologie moléculaire de meilleure qualité, et/ou pour un ciblage thérapeutique, le pathologiste doit congeler du matériel tumoral. [3]

**3-3 L'examen macroscopique:**

La pièce est mesurée et les différents types de tissus qu'elle comporte, décrits en détail. Les limites d'exérèse les plus proches de la tumeur sont marquées,. Après incision de la pièce, la description de la tumeur précise sa taille, sa localisation, ses rapports ou son extension aux structures adjacentes, sa consistance, sa couleur, son aspect, la présence de nécrose et sa

proportion par rapport au tissu tumoral. Le nombre d'échantillons à examiner est proportionnel aux dimensions de la tumeur.

### **3-4 L'examen histologique:**

L'examen histopathologique va permettre de :

- De confirmer la nature maligne ou bénigne de la tumeur.
- De classer la tumeur selon le tissu d'origine.
- Grader les sarcomes.
- Préciser le caractère sain ou lésionnel des limites d'exérèse.

#### **a- Les limites d'exérèse:[3]**

La détermination des marges de résection revêt une importance primordiale, car une exérèse insuffisante est le principal facteur de la récurrence locale. La classification de l'Union internationale contre le cancer prévoit trois catégories:

- **R0**: résection in sano– **R1**: résidu microscopique– **R2**: résidu macroscopique.

#### **b- Le grading tumorale:[3]**

Des systèmes de grading fondés sur des paramètres histologiques ont été décrits pour mieux distinguer les tumeurs de faible grade (de bon pronostic) des tumeurs de haut grade au pronostic péjoratif. Celui de la fédération nationale des centres de lutte contre le cancer (FNCLCC) dont l'usage est généralisé en France comme en Europe depuis plusieurs années, se base sur trois paramètres : la différenciation, proportion de nécrose, et décomptes des mitoses.

**Tableau XXIII: Grading des sarcomes des tissus mous selon la FNCLCC.**

**Différentiation tumorale**

Score 1: sarcomes ressemblant très étroitement au tissu mésenchymateux adulte.

Score 2: sarcomes dont le type histologique est certain.

Score 3: sarcomes embryonnaires et indifférenciés, sarcomes de type histologique incertain, sarcomes synoviaux, ostéosarcomes, tumeurs primitives neuroectodermiques (PNET).

**Décompte des mitoses**

Score 1: Zéro à neuf mitoses–dix champs (Gx40).

Score 2: 10–19 mitoses–dix champs.

Score 3: supérieur ou égale à 20 mitoses–dix champs.

**Nécrose tumorale**

Score 0: pas de nécrose.

Score 1: inférieur à 50 % de nécrose tumorale.

Score 2: supérieur ou égale à 50 % de nécrose tumorale.

**Grade histologique**

Grade I: score 2–3

Grade II: score 4–6

Grade III: score 6–8

**c- La classification des tumeurs des tissus mous:[3;4;47]**

La classification de référence des tumeurs des tissus mous est la classification de l'organisation mondiale de santé (OMS), proposée initialement en 1969, elle a été révisée en 1994 puis en 2002. Cette dernière, dite histogénétique, fait référence à la différenciation en comparant la tumeur au type cellulaire qui lui ressemble le plus dans les tissus normaux. Elle comporte 9 grands types et de nombreux sous types. Chaque type est divisé en tumeurs bénignes, tumeurs à malignité intermédiaire et tumeurs malignes (**annexesII**).

Certaines catégories tumorales ont disparu du fascicule sur les tumeurs des tissus mous pour être traitées dans d'autres fascicules respectivement consacrés à la peau et au système nerveux périphérique.

**3-5 L'immunohistochimie [3;47;48;49]:**

C'est un système de mise en évidence immunologique à trois étages: anticorps spécifique appliqué sur l'antigène, système de révélation et d'amplification fondé sur une association

d'anticorps et de peroxydase, chromogène visualisant la réaction. La sensibilité et la spécificité des anticorps utilisés est variable, d'où l'intérêt de l'utilisation d'un panel d'anticorps. C'est en général dans les sarcomes des tissus mous que cette technique est la plus utilisée, cependant on peut l'utiliser également pour identifier une tumeur bénigne rare dont l'aspect est atypique. Les marqueurs les plus souvent utilisés sont illustrés dans le **tableau XXX**.

**Tableau XXX: les anticorps les plus utilisés en IHC pour classer les sarcomes.**

Différentiation	Marqueurs
Différentiation conjonctive	Vimentine
Différentiation fibroblastique/ myofibroblastique	Vimentine, Actine, CD34
Différentiation fibrohistiocytaire	CD 68 +/- Actine
Différentiation musculaire lisse	Actine, Desmine, h-caldesmone
Différentiation vasculaire	CD31, CD34, Actine
Différentiation adipocytaire	PS100, MDM2, CDK4

### **3-6 Etudes cytogénétiques et moléculaires: [47;50;51;52]**

Les anomalies génétiques rencontrées dans les sarcomes des tissus mous sont de quatre types: translocations, amplifications géniques, mutation et remaniements génétiques complexes. L'étude de ces anomalies génétiques peut avoir un intérêt diagnostique et/ou pronostique. La recherche de translocation spécifique est recommandée pour le diagnostic des synoviosarcomes, des tumeurs primitives neuroectodermiques (PNET) et rhabdomyosarcomes alvéolaires du fait des conséquences thérapeutiques qui en découlent; dans le cadre de certaines tumeurs plus rares (sarcomes fibromyxoides de bas grade, sarcomes à cellules claires, fibrosarcomes infantiles), la recherche de translocation aidera le pathologiste à confronter son diagnostic. L'implication dans le pronostic de certaines translocations est démontrée (rhabdomyosarcome alvéolaire) alors qu'elle est discutée pour d'autres (synoviosarcome).

## V. Les formes anatomo-cliniques:

### 1. Les tumeurs adipeuses: [5; 6 ; 28;47;53;54]

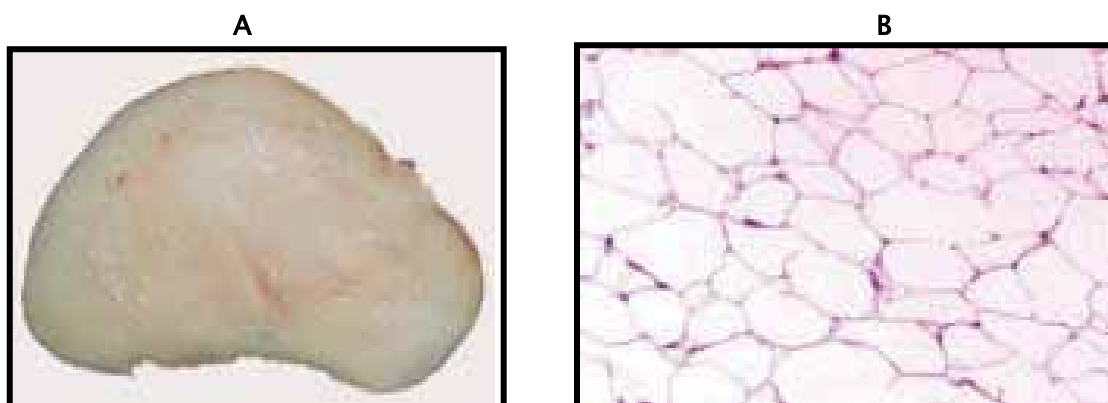
Les tumeurs adipeuses sont les tumeurs des tissus mous les plus fréquentes. Elles ont, pour la plupart, un aspect radiologique caractéristique permettant leur identification, mais la conduite à tenir varie en fonction du type histologique. Dans notre série d'étude les tumeurs adipeuses étaient les plus fréquentes avec 65 lipomes sur un total de 129 tumeurs bénignes (50,4%), et 6 liposarcomes sur un totale de 21 sarcomes (45,5%).

#### 1-1 Les tumeurs adipeuses bénignes :

Le lipome typique est la tumeur la plus commune des tumeurs bénignes des tissus mous (16 à 50 %). malgré une prise en charge chirurgicale uniforme, on distingue 5 grands catégories :

##### a. Le lipome conventionnel:

Le lipome conventionnel, se développant initialement au niveau du tronc et des membres, et pouvant survenir à toute âge mais avec une grande fréquence entre 40 et 60, ayant un aspect radiologique et histologique uniforme relativement uniformes (figure 31). Il est de très bon pronostic avec une évolution sans récidence après exérèse chirurgicale complète.



**Figure 31:** le lipome conventionnel. A: grossièrement la tumeur est bien limitée avec une surface jaunâtre homogène à la coupe. B: coupe histologique montrant des adipocytes matures sans atypies nucléaires.

**b. les lipomes hétérotopiques:**

- Le lipome des gaines tendineuses et des articulations : essentiellement localisé au niveau de la main et du poignet.
- Le fibrolipome neural : qui se développe essentiellement au niveau du nerf médian et se révèle par un syndrome du canal carpien.
- Le lipome intramusculaire et intermusculaire:

C'est une lésion fréquente, survenant chez l'adulte entre 30 et 60 ans, et peut survenir également chez l'enfant. Se localise avec prédilection au niveau du tronc et des membres. Cette lésion se traduit essentiellement par une masse de taille variable, indolore, d'évolution lente avec la présence d'un syndrome de masse.

**c. les variantes des lipomes :**

- Le lipome à cellules pléomorphes et le lipome pléomorphe : sont très rare se localisant au niveau des épaules chez des sujet de plus de 45 ans.
- L'angiolipome: L'angiolipome cutané qui est la forme la plus commune, survient chez des adultes jeunes, avec une prédilection masculine, sous forme de multiples nodules sous cutanés mesurant en général 2 cm et siègent surtout au niveau de l'avant bras et au niveau du tronc.

Dans notre série d'étude on avait rapporté 2 cas d'angiolipome chez 2 femmes siégeant au niveau des membres.

- Le myolipome des tissus mous:

C'est une tumeur bénigne des tissus mous composée de deux contingents: musculaire lisse et adipeux matures. C'est une lésion très rare qui survient chez les adultes avec un sex-ratio H/F de 1/2, pouvant rarement siéger au niveau du tronc et des membres où il est de localisation superficielle sous cutané et évolue par la suite dans la profondeur pour atteindre le fascia musculaire superficiel. Dans la majorité des il se présente sous forme d'une masse

palpable, alors que dans d'autres situation il est de découverte fortuite. Il présente d'habitude un grand diamètre pouvant atteindre 20 cm ou plus.

Dans notre série on avait rapporté un seul cas de myolipome chez une patiente de 18 ans se localisant au niveau de l'épaule.

**d. la lipomatose :**

Associant de multiples lipomes distribués de façon relativement symétrique au niveau du tronc et des extrémités, et rentrant dans le cadre du syndrome de Launois-Bensaude.

**e. L'hibernome:**

C'est une tumeur rare composée de graisse brune (graisse retrouvée habituellement chez les mammifères hibernants et le nouveau-né). L'hibernome peut survenir à tout âge (âge moyen de 38 ans). Il est légèrement plus fréquent chez l'homme que chez la femme.

**1-2 Les liposarcomes :**

C'est une tumeur maligne qui représente 14 à 18 % de l'ensemble des sarcomes, et qui vient en seconde position après le sarcome pléomorphe. Sur le plan histologique on peut distinguer 5 catégories : liposarcome bien différencié, myxoïde, pléomorphe, à cellules rondes et le liposarcome dédifférencié.

**1-3 le liposarcome bien différencié:**

Cette tumeur qui se caractérise par une malignité intermédiaire représente environ 40 à 45 % des liposarcomes. Elle survient chez les adultes avec un pic vers 60 ans, avec une répartition égale entre les hommes et les femmes. Cette tumeur reste de bon pronostic comparée aux autres liposarcomes avec un pouvoir métastatique faible. Cette tumeur siège avec prédilection au niveau du membre inférieur surtout au niveau de la cuisse, suivi par la région inguinale. L'évolution des liposarcomes bien différenciés dépend essentiellement de la localisation, avec notamment le risque de récurrence locale qui n'est pas négligeable. La transformation de novo ou secondaire en liposarcome dédifférencié, ainsi que les complications métastatiques sont très rares, et le taux de survie est de 50 % à 10 ans.

#### **1-4 Le liposarcome myxoïde:**

Le liposarcome myxoïde est une tumeur maligne adipeuse, qui représente 40 à 50 % de l'ensemble des liposarcomes, et 10 % de l'ensemble des sarcomes des tissus mous de l'adulte. Il survient chez les adultes jeunes avec un pic entre 40 et 50 ans, sans différence de sexe. Il se manifeste par une masse profonde, indolore, survenant avec prédilection au niveau du membre inférieur (surtout au niveau de la cuisse). Le tiers des patients développe des métastases à distance. Sur le plan génétique, il est caractérisé par une translocation t(12;16) ou plus rarement t(12;22). Le risque de récurrence locale est très élevé.

#### **1-5 Le liposarcome pléomorphe:**

Le liposarcome pléomorphe est un sarcome de haut grade, contenant un nombre variable de lipoblastes pléomorphiques. C'est une forme très rare, représentant uniquement 5 % de l'ensemble des liposarcomes, et 10 % des sarcomes pléomorphes. Il survient chez des sujets dont l'âge est supérieur à 50 ans avec une égalité entre les deux sexes. Il siège avec prédilection au niveau du membre inférieur et du tronc. Il se présente cliniquement sous forme d'une masse profonde, extracompartmentale, à croissance rapide. C'est un sarcome de très mauvais pronostic. Son évolution est dominée par la survenue de récurrence locale, ainsi que de métastases à distance essentiellement pleuropulmonaire.

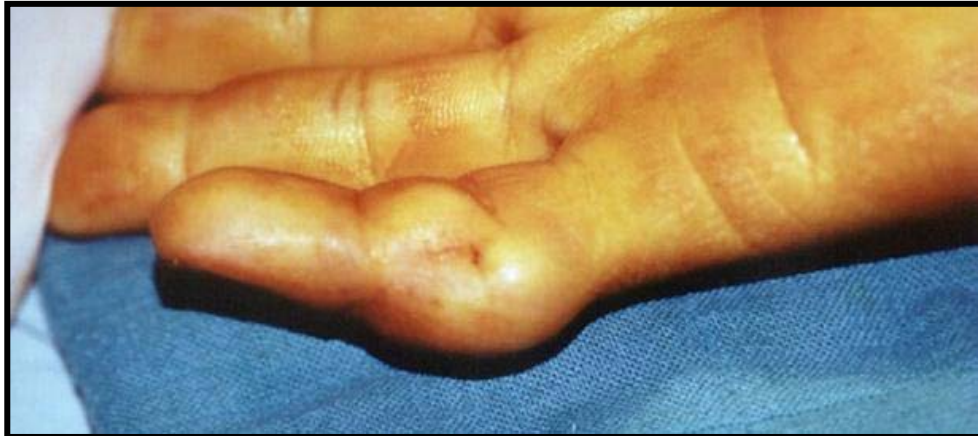## **2. Les tumeurs fibreuses et fibrohistiocytaires:**

### **2-1 les tumeurs bénignes :**

#### **a- Les tumeurs à cellules géantes des gaines et tendons [28;47;55; 56...60]:**

C'est la 2<sup>ème</sup> masse des tissus mous de la main après le kyste mucoïde, et elle représente 4% des tumeurs bénignes des tissus mous. Son pic de fréquence se situe entre 30 et 50 ans avec une légère prédominance féminine. La présentation clinique est caractéristique. Elle atteint avec prédilection la gaine tendineuse des tendons fléchisseurs des trois premiers doigts,

du poignet et de la main (65 à 89% des cas). L'atteinte des chevilles et des pieds est la deuxième localisation en fréquence (5 à 15% des cas). D'autres localisations moins typiques ont été rapportées (figure32).



**Fig.32:** image d'une tumeur à cellules géantes des gaines et tendons du 5 ème doigt.

Le traitement consiste en une exérèse chirurgicale totale soigneuse. Les récurrences surviennent dans 7 à 27 % des cas, le plus souvent dans les deux premières années.

Dans notre série d'étude on avait trouvé 15 patients présentant des tumeurs à cellules géantes des gaines et tendons, siégeant essentiellement au niveau de la main et du poignet (13 cas), avec également une localisation au niveau de la cheville (2 cas), avec une moyenne d'âge de 44,5 ans, avec une prédominance féminine (sex-ratio H/F est de 4/11). Les séries d'études rapportent une localisation exclusivement au niveau de la main (tableau XXXI).

**Tableau XXXI: comparaison entre les différentes séries d'études.**

Les séries	Marty et al [60]	Kotwal et al [59]	Notre série
Nombre de cas	65	48	15
Le siège	La main (60 cas) Le poignet (5 cas)	La main	La main (13 cas) La cheville (2 cas)
Age moyen	50 ans	34,6 ans	44,5 ans
Sex-ratio H/F	27/38	18/30	4/11

**b- La tumeur à cellules géantes des tissus mous [47;61]:**

Les tumeurs à cellules géantes des tissus mous ont été rapportées pour la première fois par **Salm** et **Sisson** en 1972. Ces tumeurs touchent en général des adultes d'âge moyen (45 ans en moyenne) sans véritable prédominance de sexe. Ces tumeurs sont généralement de très bon pronostic puisque le taux de récurrence locale varie entre 6 et 21 % et que les métastases à distance restent exceptionnelles.

**c- La tumeur fibreuse solitaire: [28; 47]**

La tumeur fibreuse solitaire extra-pleurale est une tumeur mésoenchymateuse ubiquitaire, qui appartient au groupe des tumeurs fibroblastiques à malignité intermédiaire selon la classification de l'OMS 2002, et qui survient chez des sujets en moyenne âge entre 20 et 70 ans, avec une moyenne d'âge de 50 ans, avec une égalité entre les 2 sexes. Des cas exceptionnels ont été rapportés chez des enfants et des adolescents. Il s'agit en principe d'une tumeur bénigne, qui ne récidive pas après simple exérèse. Cependant l'évolution reste imprévisible, d'où la nécessité d'une surveillance à long terme, vu le risque de récurrence locale voire de métastases.

**d- La tumeur fibroblastique de type desmoïde [28;47;56;62]:**

La tumeur desmoïde, appelée également la fibromatose agressive, est une tumeur d'origine fibroblastique, à malignité intermédiaire, avec une certaine agressivité locale, mais ne donnant jamais de métastases. Ce type de tumeur est relativement rare avec seulement 900 cas diagnostiqués par année aux Etats Unis d'Amérique. La tumeur desmoïde survient entre la puberté et l'âge de 60 ans, avec un pic entre 25 et 35 ans, avec une prédominance féminine. Les récurrences locales sont très fréquentes, et sont liées essentiellement à une exérèse chirurgicale incomplète. Ce sont des tumeurs à malignité intermédiaires selon la classification de l'OMS 2002, et ne donnent jamais de métastases.

**e- L'élastofibrome [47; 63; 64; 65]:**

C'est une tumeur bénigne d'évolution lente, décrite pour la première fois par **Jaarvi** et **Saxèn** en 1959. Ces auteurs l'appelèrent élastofibrome dorsal du fait de ses principales

caractéristiques: sa localisation sous scapulaire, et la présence d'un important contingent de fibres élastiques sur le plan histologique. C'est une tumeur très rare, mise à part la large série de cas rapportés par **Nagamine** (170 cas) [63], la plus part des publications rapportent des cas uniques. L'élastofibrome survient chez des sujets âgés de plus de 50 ans avec un pic entre 70 et 80 ans, avec une prédominance féminine avec un sex-ratio H/F de 1/13 selon **Nagamine et al** [63]. L'élastofibrome est de très bon pronostic, avec de très rares cas de récurrence locale avec l'exérèse chirurgicale.

## **2-2 Les tumeurs malignes :**

### **a- Le fibrosarcome de l'adulte [28;47;56]:**

Le fibrosarcome de l'adulte est une tumeur maligne, composée de fibroblaste avec une production variable de collagène, et une forme histologique caractéristique dans les formes typique dite en « arrête de poisson». Le fibrosarcome est une tumeur rare représentant uniquement 1 à 3 % de l'ensemble des sarcomes de l'adulte. Il survient avec prédilection en moyenne âge surtout entre 30 et 55 ans, avec l'existence d'une forme infantile. Il n'y a pas de différence entre les deux sexes. L'évolution est marquée par la survenue de récurrences locales qui sont fréquentes et dépendent initialement de la qualité de l'exérèse chirurgicale. Les métastases sont font par voie hématogène et s'observent principalement au niveau des poumons. La survie à 5 ans est de 39 à 54 %.

### **b- Le sarcome indifférencié pléomorphe/L'histiocytifibrome malin [28;47;56;66;67]:**

C'est la forme la plus fréquente des sarcomes des tissus mous, représentant environ 30 à 40% des sarcomes dans les grandes séries d'études. Cependant et grâce au développement des techniques d'immunohistochimie, plusieurs cas de ce type de sarcome ont été classés dans une nouvelle catégorie de sarcome. Ainsi, en 1992, **Fletcher** [66] et dans une série de 152 cas de sarcome indifférencié pléomorphe, a trouvé que seul 13 % de cette correspond réellement à des MFH pléomorphes. Ce type de tumeur survient chez des sujets adultes au-delà de 40 ans, avec

un pic entre 60 et 70 ans, et une légère prédominance féminine. Ce type de tumeur reste agressive avec un taux de métastases très élevé, d'où l'intérêt du diagnostic précoce.

### **3. Les tumeurs musculaires:**

#### **3-1 Les tumeurs bénignes :**

##### **a- Le léiomyome profond du tissu mou [47; 68]:**

C'est une tumeur bénigne, très rare, qui atteint les adultes en moyenne âge avec une égalité entre les deux sexes. Dans la littérature seulement des cas sporadiques ont été rapportés en raison de la rareté de ce type tumoral, sauf pour quelques séries d'études qui ont pu rassembler un nombre important, dont la plus importante est la série de **Kilpatrick et al** [68].

Le léiomyome profond du tissu mou est de très bon pronostic, avec de très rares cas de récurrences après exérèse chirurgicale complète.

##### **b- L'angioléiomyome [47]:**

C'est une forme particulière du léiomyome. L'angioléiomyome est une tumeur bénigne fréquente, qui survient chez l'adulte entre 40 et 60 ans, avec une légère prédominance masculine. Sa localisation préférentielle reste le membre inférieur (la jambe). Elle se manifeste cliniquement sous forme d'une masse superficielle ou profonde, douloureuse, d'évolution lente, et d'une taille inférieure à 2 cm dans la majorité des cas. L'évolution après exérèse chirurgicale est favorable, et les récurrences sont vraiment très exceptionnelles.

#### **3-2 Les tumeurs malignes :**

##### **a- Le léiomyosarcome [28;47;56;69]:**

C'est une tumeur maligne, qui survient chez des adultes en moyenne âge avec un pic entre 50 et 60 ans, avec une prédominance féminine. Elle se manifeste sous forme d'une masse, douloureuse et d'évolution rapide. Cette tumeur est retrouvée également au niveau des

extrémités où elle représente 10% de l'ensemble des sarcomes de cette localisation. L'évolution du léiomyosarcome est marquée par la survenue de récurrence tumorales et de métastases, le plus souvent dans les 5 ères années. Le pronostic dépend essentiellement de la localisation.

**b- Le rhabdomyosarcome [28;47;69;70]:**

C'est une tumeur maligne présentant une différenciation musculaire strié. Le RMS est la tumeur maligne mésenchymateuse la plus fréquente de l'enfant de moins de 15 ans. Chez l'adulte cette tumeur est relativement rare, et elle ne représente que mois de 1% de l'ensemble des tumeurs malignes de l'adulte et moins de 3 % de l'ensemble des sarcomes.

On distingue 3 types de rhabdomyosarcome: Le RMS embryonnaire, alvéolaire et pléomorphe. L'IHC a complètement révolutionné le diagnostic des RMS, ainsi parmi les marqueurs les plus utiles on trouve la myogénine qui s'avère le marqueur le plus sensible et le plus spécifique, également la desmine avec une positivité de 90%. Sur le plan génétique seul le RMS alvéolaire présente un profil cytogénétique particulier avec dans plus de 80 % des cas une translocation réciproque t(12;13) (q35;q14).

Les rechutes locales sont très fréquentes. L'atteinte osseuse par contiguïté est aussi fréquente. L'extension métastatique concerne les poumons (les 2/3 des cas), les ganglions lymphatiques (surtout pour le RMS alvéolaire) et la moelle osseuse.

#### **4. Les tumeurs vasculaires:**

**4-1 Les hémangiomes [28;47;56;71;72;73]:**

Ce sont des tumeurs vasculaires bénignes fréquentes, qui représentent environ 7% de l'ensemble des tumeurs bénignes des tissus mous [73]. L'âge de survenue diffère selon le type histologique. Cependant elles surviennent avec prédilection chez l'enfant, constituant ainsi, les tumeurs bénignes les plus fréquentes dans cette tranche d'âge. Le sexe féminin est le plus touché. Ces tumeurs se caractérisent par la présence de calcifications qui peuvent être

spécifiques (les phlébolithes). Histologiquement les hémangiomes sont subdivisé en 5 grandes catégories, selon le type de la prolifération vasculaire. Ainsi on trouve: les hémangiomes capillaires qui sont les plus fréquentes, les hémangiomes caverneux, le hémangiomes artérioveineux, les hémangiomes veineux et le hémangiomes mixtes.

A coté de cette classification histologique, il y a eu l'avènement d'une nouvelle entité clinique qui se base sur la localisation : les hémangiomes intramusculaire qui sont très rares et ne représentent que 0,8% des tumeurs vasculaires bénignes, ma c'est la forme la plus fréquente des angiomes profonds, qui touche surtout les adultes jeunes avec 80 à 90% des patients qui ont moins de 30 ans. Sur le plan histologique, il peut s'agir d'un hémangiome capillaire ou caverneux ou les deux. L'évolution est marquée par le risque de récurrence locale après exérèse chirurgicale inadéquate.

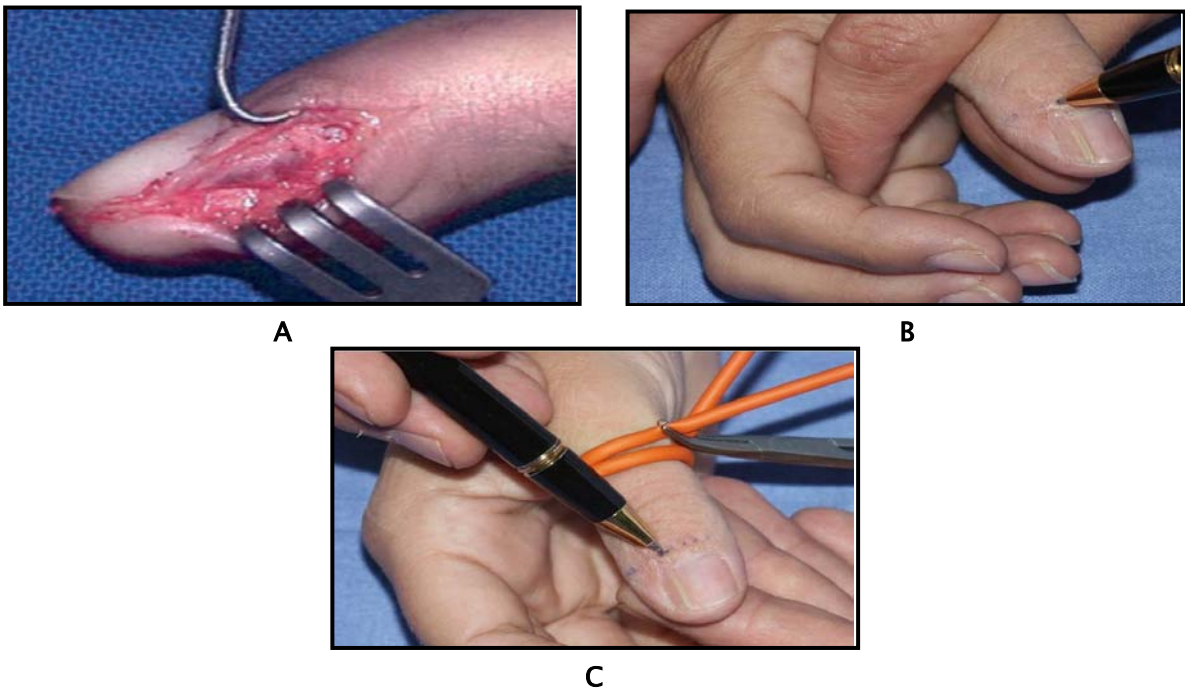
#### **4-2 Les angiosarcomes [28;47;56;69;74]**

Il s'agit de l'ensemble des tumeurs dont les cellules reproduisent les propriétés morphologiques et fonctionnelles de l'endothélium normal. L'angiosarcome est l'une des tumeurs malignes les plus rares représentant moins de 1% de l'ensemble des sarcomes. Cette tumeur survient typiquement chez la femme en moyenne âge (avec un pic vers 70 ans) ayant subi une mastectomie radicale compliquée de lymphoedème pendant plusieurs années. En effet le lymphoedème chronique est considéré comme facteur prédisposant. On notera que la transformation maligne de lésions vasculaires bénigne est exceptionnelle. L'angiosarcome des tissus mous est de très mauvais pronostic. C'est une tumeur hautement agressive. Ainsi la moitié des patients décède un an après le diagnostic par la survenue de métastases essentiellement au niveau des poumons, les ganglions lymphatique, le foie et les os.

#### **5. Les tumeurs glomiques [28;47;56;75;76]:**

Les tumeurs glomiques ou glomangiomes sont des tumeurs bénignes rares (moins de 2% des tumeurs bénignes des tissus mous), développés aux dépens du glomus neuromyoartériel.

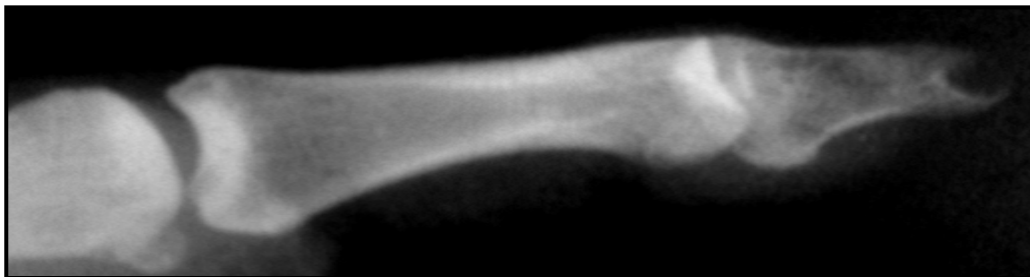
Survenant le plus souvent entre 30 et 50 ans, sans différence de sexe sauf pour la localisation sous-unguéale qui connaît une prédominance féminine. Elles siègent avec prédilection au niveau des extrémités des doigts et surtout sur le lit unguéal où elles représentent 1 à 4,5 % des tumeurs de la main. D'autres localisations ont été rapportées mais avec une fréquence moindre comme le poignet, le genou et le pied. Cliniquement ces tumeurs se manifestent par une masse de petite taille (de quelques millimètres), douloureuse (**fig.33A**). A l'examen clinique il faut rechercher deux signes spécifiques de ce type de tumeurs et qui sont: le signe de love ou le pin test et qui consiste à rechercher la zone douloureuse à l'aide d'un instrument pointu (**fig.33B**), et le signe de Hildreth qui consiste en la diminution ou la disparition des phénomènes algiques après réalisation d'une ischémie digitale d'une minute (**fig.33C**).



**Figure 33:** tumeur glomique/ A: aspect macroscopique peropératoire/  
B: le signe de love/ C: le signe de Hildreth.

Le signe le plus fréquent à la radiographie standard est une érosion régulière de la phalange sous-jacente à la tumeur, réalisant une encoche unguéale largement ouverte, aux

contours discrètement condensés ou festonnés, correspondant à l'empreinte de la tumeur glomique (figure34).



**Figure 34:** aspect radiologique d'une tumeur glomique ayant érodé la 3ème phalange.

Les tumeurs glomiques sont généralement de bon pronostic, mais l'évolution est dominée par le risque de récurrence, qui n'est pas rare, et il est essentiellement à une exérèse chirurgicale incomplète. On trouve aussi dans l'évolution le risque de dystrophie unguéale, liée à la lésion de la matrice germinale ou au non restauration du lit unguéal.

Dans notre série d'étude on a rapporté 7 cas de tumeurs glomiques, chez des patients dont l'âge varie entre 17 et 50 ans avec une moyenne de 35,5 ans et un sex-ratio H/F de 5/2, pour la localisation, elle n'était pas exclusivement au niveau de la main, ainsi seuls 3 patients avaient une localisation au niveau de la main, 2 patients au niveau du genou, un patient au niveau de la cuisse, et une patiente au niveau du pied.

La radiographie standard a objectivé des images lytiques évocatrices du diagnostic chez 3 patients.

Tous les patients ont subi une exérèse chirurgicale complète, en plus un patient a bénéficié d'une greffe cortico-spongieuse et un autre d'une plastie unguéale. L'évolution était bonne pour tous nos patients.

## **6. Les tumeurs chondro-osseuses:**

### **6-1 Le chondrosarcome méenchymateux [28;56;77; 78]:**

Cette tumeur a été décrite pour la 1 ère fois par Lichtenstein et Bernstein en 1959. C'est une tumeur maligne très rare, hautement agressive, qui se développe dans 30 % au niveau des tissus mous extrasquelettique. Il survient au niveau des membres chez des patients en 5 ème décennie, avec une même fréquence chez les 2 sexes. La taille tumorale est normalement comprise entre 5 et 10 cm selon **Hashimoto et al [78]**. C'est une tumeur hautement agressive avec la survenue de métastases essentiellement pulmonaire et lymphatique, rendant son pronostic péjoratif avec une survie à 10 ans de 25 % uniquement.

### **6-2 L'ostéosarcome extrasquelettique [28;47;56;69;77]:**

Il s'agit d'une tumeur méenchymateuse maligne localisée au niveau des tissus mous sans attachement au squelette osseux avoisinant, et produisant de la substance ostéoïde. C'est une tumeur relativement rare, constituant approximativement 1% de l'ensemble des sarcomes des tissus mous et approximativement 4 % de l'ensemble des ostéosarcomes, et survenant chez des sujets en moyenne âge avec une moyenne de 50 ans, sachant que plus de 94% sont âgés de plus de 30 ans (ce qui est le contraire dans l'ostéosarcome intraosseux qui survient surtout chez des sujets moins de 20 ans). On observe une prédominance masculine pour ce type de tumeur. Des facteurs prédisposants ont été décrits dans la littérature dont les plus importants sont: l'irradiation (4 à 13% des cas avec un délai allant de 2 à 40 ans), le traumatisme (retrouvé dans 30 % des cas) et la myosite ossifiante. Cette tumeur est très agressive, en effet de 80 à 90 % développent des récives locales et des métastases (essentiellement pulmonaire). Le pronostic dépend de la taille tumorale avec près de 90 % de mortalité à 5 ans pour une taille > 5 cm.

## **7. Les tumeurs nerveuses périphériques:**

### **7-1 Les tumeurs bénignes [28;56;79; 80; 81-98]:**

Les tumeurs bénignes des nerfs périphériques constituent 2 % des tumeurs des tissus mous, et sont principalement représentées par le neurilemmome (schwannome bénin) en général solitaire, et le neurofibrome.

#### **a- Le schwannome bénin [28;56;79;80; 81]:**

Ce type de tumeur dont les premières descriptions remontent au début du XIX ème siècle, représente environ 80% de l'ensemble des tumeurs bénignes des nerfs périphériques,

Le schwannome bénin survient à tout âge mais surtout entre 30 et 60 ans, avec un sex-ratio H/F de 1. La forme isolée est la plus courante, mais il existe des formes multiples appelées schwannomatose touchant le même segment du membre. Il siège avec prédilection au niveau du membre supérieur (73 % des cas), avec une localisation plus souvent proximale touchant le plus souvent le plexus brachial. Au membre inférieur, le tronc du nerf sciatique ou le nerf fibulaire commun semblent les plus fréquemment concernés. Le schwannome bénin siège plus volontiers sur les surfaces d'extension des articulations (localisation antérieure aux membres supérieurs et postérieure aux membres inférieurs). Il s'agit en général d'une masse de petite taille (< 5 cm), d'évolution lente, mobile à la palpation au-delà de son attache nerveuse et pouvant être associé à un syndrome irritatif.

Le traitement est essentiellement chirurgical par énucléation, ce qui permet de conserver la continuité des fibres nerveuses, donnant de très bons résultats avec un taux très faible de récurrence et de dégénérescence maligne.

#### **b- Le neurofibrome [28;56;81]:**

Est la 2 ème tumeur bénigne des nerfs périphériques après le schwannome. Cette tumeur représente environ 5% des tumeurs bénignes des tissus mous, et survient comme le

schwannome en moyenne âge et sans différence de sexe avec un sex-ratio H/F de 1. Il existe 3 formes de neurofibromes: la forme localisée, la forme diffuse et pléxiforme.

C'est la forme localisée qui est la plus commune et qui représente environ 90% des cas, et se présente cliniquement sous forme d'une masse sous cutanée, d'évolution lente et généralement de petite taille (< 5 cm), se localisant essentiellement au niveau du tronc. des localisations péri-articulaires ont été également décrites dans la littérature [98]. Cette tumeur se développe au dépend des nerfs de petits calibres et rarement au dépend d'un grand tronc nerveux et peut être associée à la NF1 dans 10%. La forme diffuse peut se voir de façon sporadique et elle est associée à la NF1 dans 10% également, tandis que la forme pléxiforme est pathognomonique de la NF1.

Le neurofibrome envahit profondément le nerf, rendant toute tentative d'énucléation très difficile, d'où le recours à des résections radicales entraînant des séquelles fonctionnelles irréversibles.

En général le neurofibrome est de mauvais pronostic comparé au schwannome, avec un risque de récurrence élevé conditionné par la qualité du geste chirurgical, et surtout avec un risque de dégénérescence maligne.

#### **7-2 Les tumeurs malignes des gaines des nerfs périphériques (MPNST) [56]:**

C'est une tumeur maligne très agressive, qui représente 3 à 10 % de l'ensemble des sarcomes chez l'adulte. Elle survient chez des sujets adultes entre 20 et 50 ans, et siège avec prédilection sur les gros troncs nerveux. Ce type de sarcome est associé dans 5 à 42 % à une neurofibromatose de type 1, et elle est donc la conséquence de la dégénérescence maligne de neurofibromes préexistants.

Elle est de très mauvais pronostic, avec un risque de récurrence local très élevé.

## **8. Les tumeurs à différenciation incertaines:**

### **8-1 les tumeurs bénignes :**

#### **a- Le myxome [28;47;56]:**

C'est une tumeur bénigne très rare, histologiquement caractérisée par un stroma abondant, avasculaire, myxoïde et peu cellulaire, qui survient généralement à un âge moyen de 60ans, sans prédominance de sexe. Il siège avec prédilection au niveau des grands muscles surtout de la cuisse pour le myxome intramusculaire, et au niveau des articulations surtout du membre supérieur pour la forme juxta-articulaire. L'évolution est marquée par la survenue de récurrence locale en cas d'exérèse chirurgicale inadéquate.

Pour notre série d'étude, on avait rapporté un myxome juxta-articulaire au niveau du coude chez un patient de 30 ans.

### **8-2 les tumeurs malignes :**

#### **a- Le synoviosarcome [28;47;56]:**

C'est la lésion la plus fréquente dans ce groupe de tumeurs à différenciation incertaines, qui représente 5 à 10 % des tumeurs des tissus mous. Cette lésion se localise de préférence dans les zones para-articulaires, à proximité des gaines tendineuses, des bourses et des capsules articulaires, essentiellement au niveau du genou, avec une prévalence accrue dans le groupe d'âge entre 15 et 40 ans, et une légère prédominance masculine. Son pronostic est mauvais puisque le taux de survie à 5 ans est seulement de 55 %.

Dans notre série d'étude on avait rapporté 3 cas de synoviosarcomes, dont l'âge était compris entre 32 et 41 ans, de localisation essentiellement péri-articulaire (le coude et genou), dont 2 avaient des métastases pleuropulmonaires.

#### **b- Le sarcome épithéloïde [47]:**

C'est un sarcome très rare, qui survient dans une tranche d'âge comprise entre 10 et 39 ans avec une moyenne de 26 ans, avec une légère prédominance masculine. Il siège avec prédilection au niveau des membres et du tronc, et il est de très mauvais pronostic.

Dans notre série on avait rapporté un cas unique chez une femme de 38 ans de localisation au niveau du genou.

## **9. Les tumeurs d'origine cutanée:**

Les tumeurs conjonctives de la peau représentent un groupe hétérogène, comportant de multiples variétés tumorales, avec une prédominance des tumeurs bénignes, au dépend des dermatofibrosarcomes qui survient chez des adultes jeunes, avec une prédominance masculine et de localisation au niveau du tronc [82].

## **VI. Le bilan d'extension et stadification:**

### **1. Le bilan d'extension:**

C'est une étape fondamentale qui conditionne la prise en charge thérapeutique des sarcomes des tissus mous, en précisant l'extension locorégionale et l'éventuelle présence de métastases à distance, et cela grâce à un examen clinique minutieux et une imagerie adaptée.

#### **1-1 La clinique:**

Le clinicien doit rechercher à l'interrogatoire des signes fonctionnels évocateurs d'une dissémination métastatique, essentiellement des signes pleuropulmonaires tel la dyspnée, une toux chronique et une hémoptysie. Un examen clinique complet doit être réalisé à la recherche d'adénopathies locorégionales, d'un épanchement pleurale, d'une lésion tumorale à distance.

### **1-2 L'imagerie:**

L'IRM permet d'apprécier une éventuelle extension locorégionale, alors que la radiographie du thorax et surtout la TDM thoracique sont demandées systématiquement car le parenchyme pulmonaire est le site principal des localisations métastatiques. La TEP à également un intérêt dans le bilan d'extension des sarcomes des tissus mous.

## **2. La stadification:**

La stadification tumorale permet de regrouper d'importants facteurs pronostiques. Deux classifications sont principalement utilisées, celle de la Musculoskeletal Tumor Society (ou système de Enneking) et celle de l'American Joint Cancer Committee (AJCC).

### **2-1 le système d'Enneking [2]:**

Ce système prend en compte la localisation anatomique de la tumeur (T1: intracompartmentale ou T2: extracompartmentale), le grade (G1: faible grade de malignité, G2: grade de malignité élevée) et l'existence de métastases (M0: pas de métastase, M1: présence de métastase régionale ou à distance). Ainsi il définit trois stades:

- ✓ **Stade I:** sarcome de bas grade sans métastase.
- ✓ **Stade II:** sarcome de haut grade sans métastase.
- ✓ **Stade III:** métastase, quel que soit le grade.

Chaque stade est subdivisé en fonction de la localisation de la tumeur T1 ou T2 (A: intracompartmental; B: extracompartmental).

### **2-2 le système de l'AJCC [2]:**

Ce système est plus précis. Il prend en compte les paramètres suivants:

- ✓ Le grade histologique (G): G1: bien différencié; G2: moyennement différencié; G3: peu différencié; G4: indifférencié.
- ✓ La taille de la tumeur: T1  $\leq$  5 cm; T2  $>$  5 cm.

- ✓ La profondeur: a: superficielle ou b: profonde.
- ✓ La présence d'adénopathies: N0 ou N1.
- ✓ La présence de métastases: M0 ou M1.

Il définit quatre stades en fonction du nombre des paramètres de bon ou de mauvais pronostic (tableau XXXII).

**Tableau XXXII: classification de l'AICC.**

<b>Stade I</b>	G1-2	T1a-b, T2a-b	N0	M0
<b>Stade II</b>	G3-4	T1a-b, T2a	N0	M0
<b>Stade III</b>	G3-4	T2b	N0	M0
<b>Stade IV</b>	Tous les G Tous les G	Tous les T Tous les T	N1 N0	M0 M1

Le taux de survie globale à 5 ans des stades I est de 90 %, il chute à 81 % pour les stades II, 56 % pour les stades III, et il est très faible pour les stades IV.

## **VII. Le traitement:**

### **1. Les tumeurs bénignes des tissus mous:**

Le traitement des tumeurs bénignes des tissus mous est simple, et repose uniquement sur la chirurgie. Ainsi une exérèse chirurgicale extracapsulaire permet d'apporter toutes les chances de guérison. Certaines tumeurs considérées comme bénignes, tels les tumeurs desmoides et les tumeurs fibreuses solitaires, qui sont connues par un potentiel local et régional envahissant et récidivant; le traitement chirurgical de ces lésions obéit aux mêmes règles que celles des tumeurs malignes.

## **2. Les sarcomes des tissus mous:**

Le traitement des STM repose sur la chirurgie, qui est la pierre angulaire dans la prise en charge et dont la qualité conditionne le pronostic, et qui peut être associée à la radiothérapie pour assurer un contrôle locorégional adéquat. La chimiothérapie a également sa place dans ce domaine.

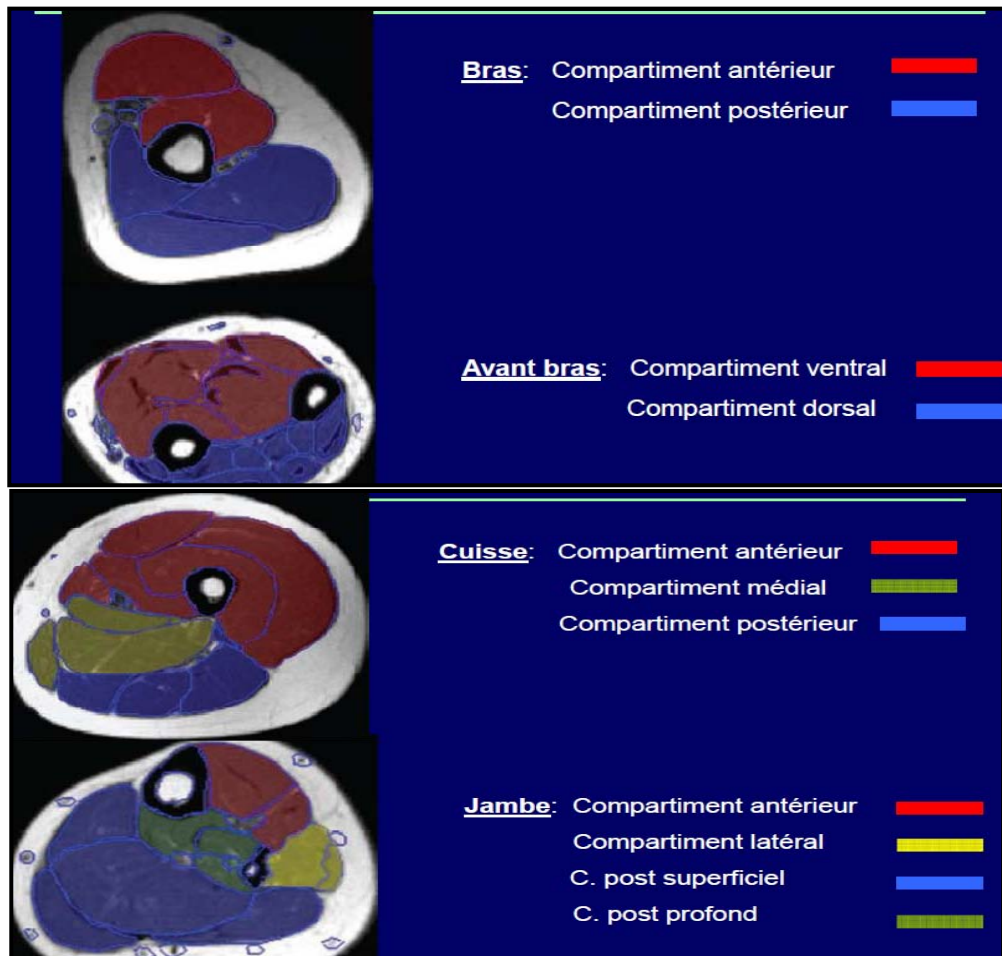
### **2-1 la chirurgie:**

Même en cas de chirurgie radicale (amputation de membre), environ 30% des patients développent des métastases conduisant au décès dans la majorité des cas. Cela explique que depuis 25 ans, on assiste à une diminution du caractère mutilant de la chirurgie des sarcomes, rendue possible grâce au développement des techniques chirurgicales et aux associations thérapeutiques médicochirurgicales.

#### **a. Bases de traitements chirurgicales:**

##### ***a-1 la notion de compartiment:***

Cette notion a été introduite par Enneking en 1980. Elle se réfère au siège et à l'extension de la tumeur et conditionne les modalités de l'exérèse chirurgicale. Un compartiment est défini comme une structure anatomique limitée par des barrières naturelles capables de s'opposer à la progression de ces tumeurs. Ces barrières naturelles sont: corticales, aponévroses, parois des loges, capsule articulaire, fascia... (**Figure 35**).



**Figure 35:** compartiments anatomiques du membre supérieur et inférieur.

*a-2 Règles générales de l'exérèse chirurgicale [4; 25; 83]:*

- La voie d'abord doit se faire dans l'axe du membre pour pouvoir repérer en premier les structures éventuellement limitantes. Pour les sarcomes de la paroi thoracique, l'incision dans l'axe des côtes de façon à pouvoir les réséquer si nécessaire.
- la cicatrice doit être axiale sauf pour les plis de flexion, de façon à pouvoir être reprise facilement en cas de récurrence. Il faut donc proscrire les plasties types plasties en Z.
- la chirurgie doit être effectuée en un bloc, tumeur entourée de tissu sain d'emblée.

- on effectue le moins de décollement cutané possible à fin de réduire les sites opératoires susceptibles de récidives.
- le curage ganglionnaire n'est pas systématique.
- les drainages sont systématiquement placés dans l'axe et à proximité de la cicatrice à fin de pouvoir être repris facilement en cas de récurrence et limiter les champs d'irradiation postopératoire.

**b. Types d'exérèse chirurgicale [1; 4; 83] (figure 36):**

*b-1 L'exérèse large: c'est le gold standard chirurgical*

La tumeur est emportée en bloc avec une marge de tissu sain sur toute sa surface. Le caractère large de la chirurgie ne dépend pas de ce qu'on enlève, mais de la qualité des marges chirurgicales définie par l'anatomopathologiste sur l'ensemble de la périphérie de la tumeur. Théoriquement le chirurgien doit emporter 1 à 2 cm de tissu sain dans tous les plans et/ou une barrière anatomique (par exemple, l'aponévrose).

*b-2 L'exérèse extracompartimentale:*

Il consiste à enlever la totalité d'un compartiment avec ses structures anatomiques limitantes et la totalité du contenu, emportant les muscles et leurs aponévroses de leur origine à leur terminaison et emportant les troncs vasculo-nerveux et le squelette inclus au contact. Comme les tendons sont désinsérés au niveau des articulations, les champs d'irradiation qui incluent la cicatrice d'exérèse sont plus larges et comprennent les articulations. Les inconvénients de ce type d'exérèse sont donc l'impotence des séquelles fonctionnelles.

*b-3 L'exérèse intracapsulaire:*

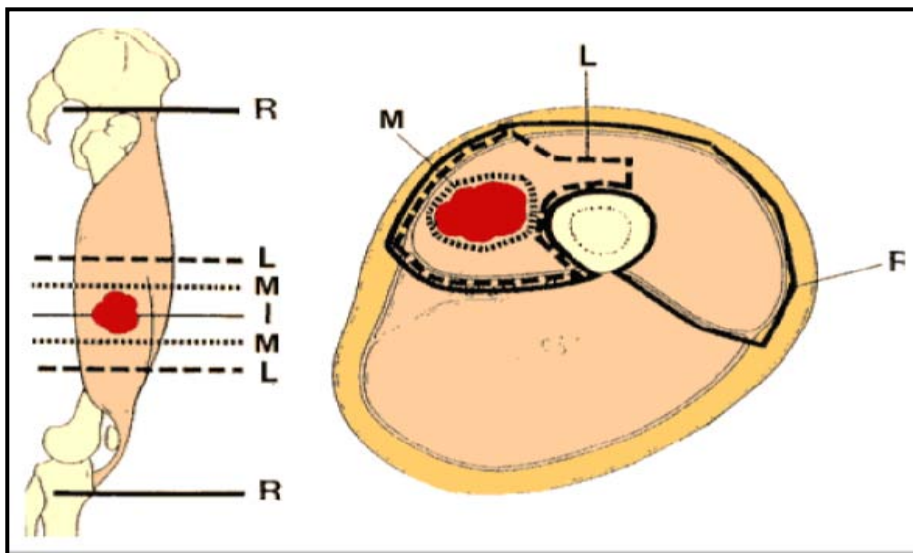
Elle correspond à une exérèse par fragmentation de la tumeur ou à un drainage de la tumeur (sur un diagnostic préopératoire erroné le plus souvent, par exemple d'hématome ou d'abcès), c'est une indication formelle d'une reprise chirurgicale.

***b-4 L'exérèse marginale (ou énucléation ou biopsie exérèse):***

L'exérèse marginale correspond à l'ablation de la tumeur sans tissu sain en périphérie en passant dans le plan de clivage naturel. Ce dernier se situe au niveau de la pseudocapsule, laissant toujours en place un reliquat tumoral microscopique dans les tissus adjacents. Pratiquée seule, l'énucléation expose le patient à un risque de rechute locale de 50 à 90 %.

***b-5 L'amputation ou désarticulation:***

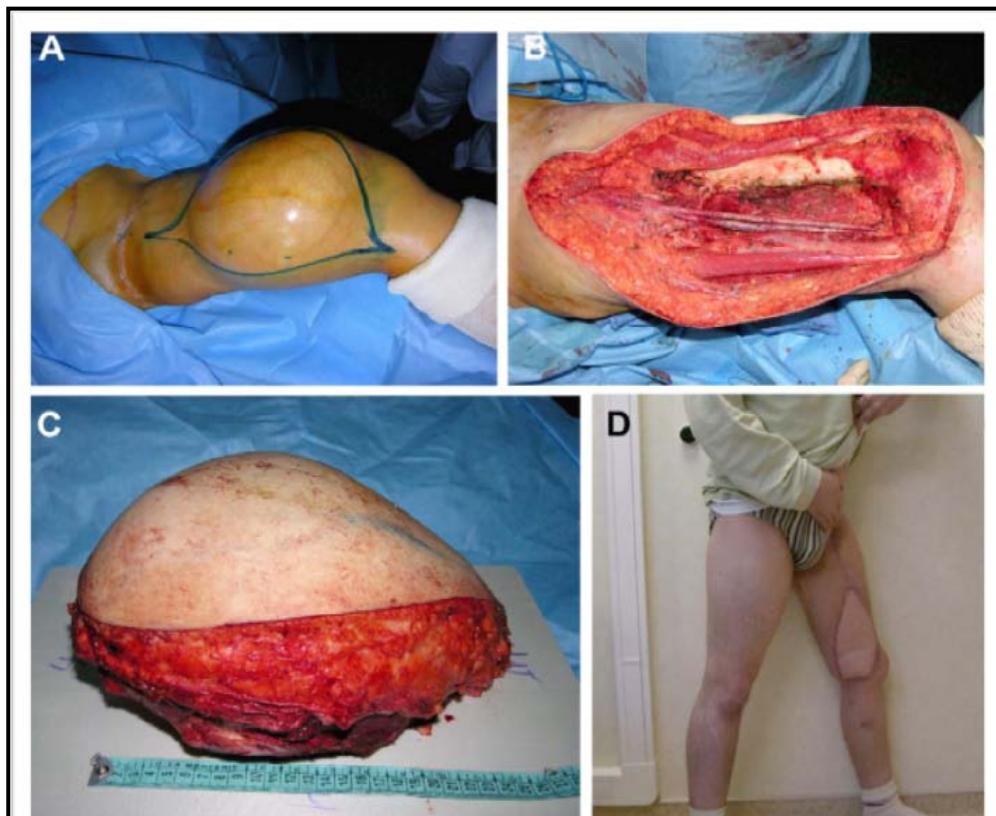
Des marges larges passant en tissu sain sont plus facilement obtenues par amputation (surtout si la lésion est distale), expliquant un taux de rechute locale de 0 à 20 %.



**Figure 36: représentation schématique des types d'exérèse / R:radicale/ M:marginale/L:large/ I:intracapsulaire.**

**c. Les modalités de reconstructions [4; 83]:**

Le développement récent de l'utilisation de lambeaux de reconstruction a permis au chirurgien d'effectuer d'emblée l'exérèse chirurgicale optimale, tout en évitant des retards de cicatrisation, source de délai pour une irradiation postopératoire lorsqu'elle est nécessaire. Cette reconstruction se fait par des lambeaux pédiculés sur leur axe vasculaire, ou des lambeaux libres (micro-anastomose de l'axe vasculaire du lambeau pris à distance avec un pédicule vasculaire situé à proximité du site d'exérèse), qui restent les plus utilisés.



**Figure 37: Sarcome localement évolué des adducteurs (A)/ Résection (B, C) et couverture par lambeau libre du grand dorsal (D).**

#### **2-2 La radiothérapie: [4; 51;83; 84]**

La radiothérapie est le complément habituel et indispensable de la chirurgie des STM. Son indication repose sur les facteurs pronostiques de récurrence locale identifiés que sont la taille tumorale, la qualité des marges d'exérèse chirurgicale, le grade de la tumeur et la localisation (profonde). Il s'agit en général d'une radiothérapie externe, qui est en règle associée à une exérèse chirurgicale. Elle peut être préopératoire (néo-adjuvante), mais surtout postopératoire (adjuvante).

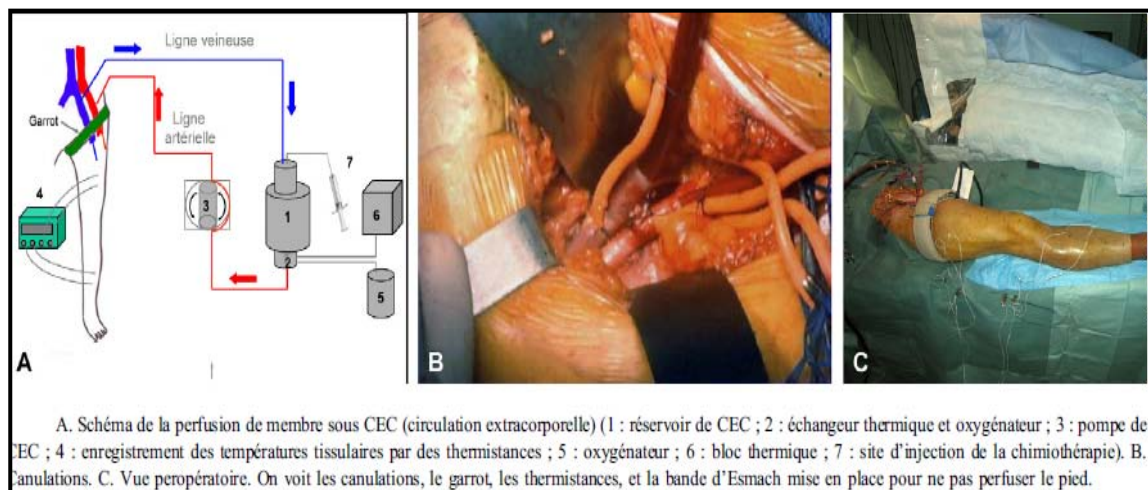
Le champ d'irradiation doit couvrir la tumeur, le compartiment dans lequel elle se développe, et la cicatrice, ou au moins le lit tumoral avec des marges de sécurité de 5 à 7 cm dans tous les plans. Après une dose de 45 à 50 GY en 5 semaines, la radiothérapie est limitée au lit tumoral pour atteindre à ce niveau 60 à 70 GY.

Parallèlement à la radiothérapie externe, la curiethérapie [84], généralement effectuée à bas débit de dose de l'iridium 192, peut être envisagé dans le traitement des STM en complément de la chirurgie et en association ou non avec la radiothérapie externe. Les principales indications de la curiethérapie sont les résections incomplètes micro ou macroscopiques, les récives locales, les localisations du tronc qui, anatomiquement peuvent poser des problèmes de tolérance à l'irradiation externe, et les tumeurs non résécables avec un contrôle local étant supérieur à 60 % et permettant d'éviter les amputations.

### **2-3 La chimiothérapie: [4; 25; 51; 83;85]:**

Les STM sont relativement résistants aux agents disponibles. Ainsi la chimiothérapie a été longtemps réservée aux formes avancées, inopérables ou métastatiques. Les agents les plus efficaces sont la Doxorubicine, et l'Isofosfamide, et à un degré moindre le dacarbazine, le méthotrexate et la cisplatine. La combinaison de ces drogues au sein de protocoles tels que CYVADIC (cyclophosphamide, vincristine, adriamycine, dacarbazine), permet d'obtenir des taux de réponse globale de l'ordre de 30 à 40 %. On distingue:

- La chimiothérapie palliative: administrée pour une tumeur métastatique, ou localement évoluée, essentiellement à base d'une monochimiothérapie à la Doxorubicine.
- La chimiothérapie adjuvante: administrée dans le but de stériliser une dissémination micro-métastatique.
- La chimiothérapie néo-adjuvante: administré en première intention avant la chirurgie pour une tumeur localement évoluée dans le but de faire diminuer le volume tumoral et pouvoir réaliser un traitement local conservateur. Cette modalité de chimiothérapie peut se réaliser par voie intra-artériel, c'est le principe de la perfusion isolée du membre, qui consiste à isoler la partie du corps à traiter et à diminuer la diffusion du produit grâce à un garrot, avec l'utilisation de la TNF alpha (**figure 38**).



**Figure 38:** représentation de la technique de perfusion isolée du membre.

#### **2-4 Les indications thérapeutiques:**

##### **a- tumeur résécable chirurgicalement avec des marges adaptées:**

- en cas de tumeur de taille  $\leq 5$  cm et de localisation superficielle et de bas grade: aucun traitement complémentaire n'est recommandé.
- en cas de tumeur  $> 5$  cm ou de haut grade: dans ce cas la radiothérapie adjuvante doit être réalisée en complément de la chirurgie pour éviter le risque de récurrence locale.

##### **b- après exérèse incomplète (marges positives):**

C'est l'indication à une reprise chirurgicale, en cas d'impossibilité de cette dernière, un traitement adjuvant par radiothérapie ou chimiothérapie doit être discuté.

##### **c- dans les formes métastatiques:**

Un traitement palliatif est indiqué surtout une chimiothérapie palliative.

#### **2-5 L'évaluation fonctionnelle est surveillance du traitement:**

##### **a- l'évaluation fonctionnelle [24;86]:**

Des orthopédistes, regroupés dans la Musculoskeletal Tumor Society, ont développé un score d'évaluation fonctionnelle dit MSTS score d'Enneking, qui comporte six items, trois

s'appliquant globalement et trois autres spécifiquement soit au membre supérieur, soit au membre inférieur (**tableau XXXIII**). Ce système est conçu pour évaluer un traitement exclusivement après traitement combiné. D'autres systèmes sont également utilisés comme le LENT-SOMA (Late effects of normal tissues-Subjective, objective, management, analysis) qui s'adapte mieux aux traitements combinés.

**Tableau XXXIII: Le score d'Enneking.**

Score	Douleur Médicament	Fonction Activité antérieure	Acceptation Si c'était à refaire ?	Position Surélévation (S) Pro-sup (P-S)	Adresse Dextérité Sensibilité	Force Gravité
<i>Membre supérieur</i>						
5	Non	Pas de restriction	Enthousiaste	Normale	Normale	Normale
3	Faible	↘ Loisirs	Satisfait	S : hauteur/épaule ou pas P-S	↘ Mvts fins	Limitée
1	Modérée	↘ Travail	Accepte	S : hauteur/hanche	↘ Pince	< Gravité
0	Sévère	Restriction complète	N'accepte pas	S : aucune	Ne peut attraper	Aucune (Mvts = 0)
Score	Douleur Médicament	Fonction Activité antérieure	Acceptation Si c'était à refaire ?	Soutien Appareillage (cannes)	Marche Périmètre de marche	Démarche Fonction (F) Cosmétique (C)
<i>Membre inférieur</i>						
5	Non	Pas de restriction	Enthousiaste	Aucun	Pas de limite	Normale
3	Faible	↘ Loisirs	Satisfait	Temporaire	Limité dehors	(C) ↘ mineure
1	Modérée	↘ Travail	Accepte	1 canne	Limité dedans	(C) ↘ majeure (F) ↘ mineure
0	Sévère	Restriction complète	N'accepte pas	2 cannes	0	Handicap majeur

**b- la surveillance du traitement [87; 88]:**

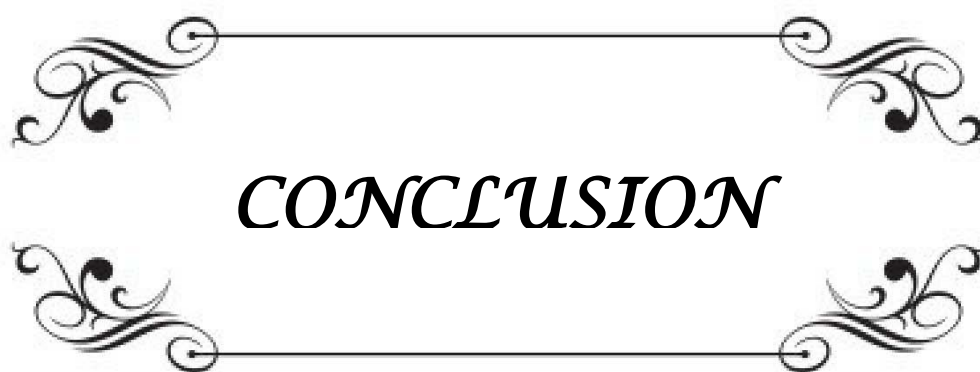
Un tiers des patients traités pour sarcomes des tissus mous des membres va être atteint d'une récurrence locale ou métastatique, d'où l'importance d'une surveillance post-thérapeutique rigoureuse associant un examen clinique et des explorations paracliniques.

- ❖ Devant le risque de récurrence locale [87] : un examen clinique et une IRM de la zone opératoire sont réalisés tous les 3 à 4 mois pendant 2 ans, tous les 6 mois pendant 3 ans puis une fois par an.
- ❖ Devant le risque de métastases essentiellement pulmonaire [88]:
  - Pour les sarcomes à faible risque: un examen clinique et une radiographie pulmonaire (plus ou moins une échographie hépatique) tous les 4 mois pendant 2 ans puis tous les 6 mois pendant 2 ans puis une fois par an à vie.

- Pour les sarcomes à haut risque: un examen clinique et un scanner pulmonaire (plus ou moins hépatique) tous les 4 mois pendant 4 ans, tous les 6 mois pendant 1 an, puis une fois par an à vie.

## **VIII. Evolution et pronostic:**

- Les tumeurs bénignes sont généralement de très bon pronostic avec de rares cas de récurrences, conditionné essentiellement par la qualité de l'exérèse chirurgicale.
- Le pronostic des STM est globalement mauvais avec une mortalité à 5 ans de 25 à 40%, un risque de récurrence locale de 15 à 30% et de métastases de 20 %. Ainsi les principaux facteurs pronostiques sont:
  - ❖ Facteurs de récurrence locale [87;89]:
    - la qualité des marges d'exérèse initiale: qui constitue le principal élément prédictif de la récurrence locale avec un taux de récurrence de 80 à 90 % en cas d'une exérèse R2.
    - Le grade histopronostique élevé et l'absence de radiothérapie adjuvante.
  - ❖ Les facteurs de métastases et de survie globale [87; 89]:
    - L'âge du patient: la survie à 5 ans n'est que de 70% au-delà de 50 ans.
    - La taille de la tumeur avec un risque relatif de métastases et de décès qui augmente de 1,5 % par tranche de 5 cm.
    - La profondeur: les tumeurs profondes sont corrélées à un taux plus élevé de métastases.
    - Le siège de la tumeur: les sarcomes des membres sont généralement de bon pronostic comparés à d'autres localisations.
    - L'envahissement vasculo-nerveux et osseux.
    - Le type histologique.
    - Le grade

A decorative rectangular frame with ornate, symmetrical scrollwork at each corner. The word "CONCLUSION" is centered within the frame in a bold, italicized, serif font.

***CONCLUSION***

Malgré leur rareté, les tumeurs des tissus mous constituent un spectre large, hétérogène et complexe dans la pathologie tumorale, pris en charge initialement en service de traumatologie et orthopédie vu la localisation préférentielle au niveau des membres et du tronc.

Leur incidence réelle reste à préciser; cependant elles sont dominées par les tumeurs bénignes qui son de très bon pronostic, au dépend des STM qui sont très rares et de très mauvais pronostic.

Tout clinicien doit avoir une conduite à tenir codifiée devant une tumeur des tissus mous, dominée par la nécessité de ne pas méconnaître un STM, car les étapes précoces de la prise en charge de ce type tumorale, retentissent directement sur les séquelles fonctionnelles et la survie du patient. Ainsi toute masse des tissus mous doit bénéficier d'un examen clinique minutieux et d'un bilan radiologique adapté, orientant une biopsie diagnostique dont les résultats conditionnent le type du geste chirurgical qui doit être conservateur, et l'éventualité d'un traitement complémentaire.

Notre étude, et en relatant l'expérience de traumatologie et orthopédie B dans la prise en charge de ce type tumoral, a objectivé que la conduite à tenir est essentiellement limitée par un niveau socio-économique bas avec:

- Des consultations à des stades avancés.
- Un bilan radiologique incomplet, essentiellement l'IRM dont le coût est élevé par rapport à une population de bas niveaux socio-économiques.
- Une confirmation histopathologique non réalisée.
- Un nombre élevé de patients perdus de vue après prise en charge chirurgicale.

Dans ce volet l'avènement du système de RAMED pourra pallier à ce problème, permettant ainsi de réaliser une conduite à tenir codifiée pour tous les patients, et inciter les patients à consulter à des stades plus précoces. Egalement une sensibilisation des patients, s'impose, sur la nécessité d'un suivi post-thérapeutique adéquat.

En dernier lieu, il faut insister sur l'intérêt capital de la collaboration et la concertation multidisciplinaire dans la prise en charge des STM, associant: chirurgiens, radiologues, anatomopathologistes, oncologues, radiothérapeutes, et psychologues pour une amélioration et une optimisation future de notre prise en charge.



*RESUMES*

## Résumé:

Les tumeurs des tissus mous constituent un chapitre très important dans la pathologie de l'appareil locomoteur. Elles sont dominées par les tumeurs bénignes, alors que les tumeurs malignes sont très rares. Nous avons rapporté 150 cas de tumeurs des tissus mous pris en charge par le service de traumatologie et orthopédie B au CHU Mohammed VI, sur une période de 6 ans entre le 1er janvier 2007 et le 31 décembre 2012. L'âge moyen de nos patients était de 37,9 ans, avec une prédominance féminine (sex-ratio H/F de 0,61). Le délai moyen de consultation était de 27 mois. Le syndrome tumoral était le maître symptôme dans 100 % des cas. La localisation au niveau du membre supérieur était prédominante dans 54,6% des cas pour 38% au niveau du membre inférieur et 7,4% au niveau du tronc. Les tumeurs bénignes représentaient 86 % avec nette prédominance des lipomes. Les tumeurs malignes représentaient 14% avec prédominance des liposarcomes et des sarcomes pléomorphes. L'IRM était l'examen de référence (30%) avec l'examen anatomopathologique réalisé chez tous nos patients (sauf pour 11 cas de lipomes). Pour les tumeurs bénignes, le traitement était chirurgical avec : une exérèse marginale (96,9 %) et une exérèse large (3,1 %). Pour les tumeurs malignes, le traitement était initialement chirurgical: exérèse large (90,4 %), amputation (9,6 %) avec des marges chirurgicales: R0 (85,7%), R1 (9,5 %) et R2 (4,8%) ; une radiothérapie adjuvante était réalisée chez 5 patients (23,8 %) ainsi qu'une chimiothérapie palliative chez 4 patients (19%). L'évolution des tumeurs bénignes était marquée par 3 cas de récurrence locale repris chirurgicalement. Seule l'évolution de 13 cas (62%) de tumeurs malignes a pu être précisée, avec 2 décès, une rémission clinique maintenue chez 8 patients et une stabilisation des lésions pulmonaires chez 3 patients.

## Abstract:

The soft tissue tumors are a very important chapter in the pathology of the musculoskeletal system. They are dominated by benign tumors, while malignant tumors are very rare. We have reported 150 cases of soft tissue tumors supported by the Trauma and Orthopedics B CHU Mohammed VI, on a 6-year period between 1 January 2007 and 31 December 2012. The average age of our patients was 37.9 years, with a female predominance (sex ratio M / F .61). The average consultation time was 27 months. Tumor syndrome was the main symptom in 100% of cases. The location in the upper limb was predominant in 54.6% of cases 38% lower limb and 7.4% in the trunk. Benign tumors accounted for 86% with predominance of lipoma. Malignant tumors accounted for 14% with predominance of liposarcoma and pleomorphic sarcomas. MRI was the reference standard (%) with histological examination performed in all patients (except for 11 cases of lipoma). For benign tumors, treatment was surgical with: marginal resection (96.9%) and wide excision (3.1%). For malignant tumors, surgical treatment was initially: wide excision (90.4%), amputation (9.6%) with surgical margins: R0 (85.7%), R1 (9.5%) and R2 (4.8%), adjuvant radiotherapy was performed in 5 patients (23.8%) as well as palliative chemotherapy in 4 patients (19%). The development of benign tumors was marked by three cases of local recurrence included surgery. Only the evolution of 13 cases (62%) of malignancies has been specified, with 2 deaths, 8 patients maintained a clinical remission and stabilization of pulmonary lesions in 3 patients.



*ANNEXES*

## ANNEXE I:

### Fiche d'exploitation:

N° de dossier:

I/identité:

Nom et prénom:

Age:

sexe: F  M

Profession:

NSE: bas  moyen  haut

Adresse:

N° de tel:

Statut marital: célibataire  marié(e)  divorcé(e)

Nombre d'enfant: mutualiste: oui  non

II/ ATCDS:

• Personnels:

✓ Médicaux: HTA  Diabète  tuberculose   
Néoplasie  traumatismes répétés

Autres:

✓ Chirurgicaux:

✓ Toxiques: tabagisme  oui PA: sévère oui  non   
Alcoolisme: oui  non  Irradiation oui  non   
Exposition à des produits cancérogènes: oui  non

• Familiaux:

Cas similaires: oui  non

Autres:

III/Etude clinique:

✓ Etat général: conservée  altérée

✓ Signes fonctionnels:

- La douleur: oui  non 
  - ❖ Début: brutal  progressif
  - ❖ Evolution: aigüe  chronique
  - ❖ Localisation: MS  Tronc  Mb Inf  gche  droit
  - ❖ Irradiation: oui  non
  - ❖ Caractère: mécanique  inflammatoire  mixte

• Tuméfaction:

- ❖ Localisation: Mb Sup  droit  gauche   
épaule  bras  coude  avant bras  poignet   
main   
Tronc   
Mb inf  droit  gauche   
hanche  cuisse  genou  ambe  cheville   
pied
- ❖ Durée d'évolution:
- ❖ Vitesse d'évolution: rapide  progressif  lente
- ❖ Taille de la masse: < 5 cm  > 5 cm
- ❖ Douleur: oui  non
- ❖ Signes inflammatoires: oui  non

- ❖ Surinfection: oui  non
- Impotence fonctionnelle: oui  non
- ❖ Début: rapide  progressif  lente
- ❖ caractère: total  partiel
- ❖ Siège: Mb sup  Mb inf
- ❖ Retentissement sur la vie courante: oui  non
- ✓ Examen clinique:
  - ❖ Examen de la masse:
    - Siège: Mb sup  droit  gauche
    - épaule  bras  coude  avant bras  poignet  main
    - Tronc
    - Mb inf  droit  gauche
    - Hanche  cuisse  genou  jambe  cheville  pied
    - Taille(en cm):
    - Consistance: dure  rénitente
    - Douloreuse: oui  non
    - Limites: bien limitée  irrégulière  mal limitée
    - Profondeur: profonde  superficielle
    - Mobilité de la masse: mobile 
      - plan superficiel
      - Plan profond
      - Les 2 plans
      - plan superficiel
      - Plan profond
      - Les 2 plans
    - Fixe
    - Signes d'inflammation : rougeur  oedème
    - Signes locaux de surinfection: ulcération  suppuration
  - ❖ Examen du membre atteint:
    - Mobilité active:
    - Mobilité passive:
    - Examen de la sensibilité:
      - Anesthésie: oui  non
      - Paresthésie: oui  non
      - Normale: oui  non
    - Examen vasculaire en aval:
      - Circulation collatérale: oui  non
      - Pouls: présents  absents
      - Coloration cutanée: normale  modifiée
      - Chaleur du membre: normale  anormale
  - ❖ Examen des aires ganglionnaires:
    - Présence d'adénopathie: oui  non
    - Siège:
    - Nombre:
    - Taille:
    - Caractères inflammatoires: oui  non

- Douleur: oui  non
- Mobilité par rapport aux 2 plans:
- Consistance: dure  molle

❖ Examen de l'appareil locomoteur:

- normale: oui  non
- autres :

❖ le reste de l'examen somatique:

VI/ Etude paraclinique:

A/Bilans radiologiques:

- Radiographie standard
- Echographie des parties molles
- Echo doppler
- TDM
- IRM

1/Radiographie standard:

- Siège:
- Incidence: face  profil
- Rx normale: oui  non
- Images retrouvées: calcification  ossification   
hypertransparence de type graisseuse
- Atteinte osseuse: oui  non

2/Echographie des parties molles:

- Taille de la masse(en cm):
- Profondeur: superficielle  profonde
- Nature : solide  liquidienne  mixte
- Limites: bien limitée  mal limitée  irrégulière
- Conclusion échographique:

3/Echo doppler:

- Vascularisation intralésionnelle: oui  non
- Flux à haute résistance: oui  non
- Flux à basse résistance: oui  non
- Indice de résistance:
- Conclusion:

4/TDM:

- Taille de la lésion(en cm):
- Densité:  graisseuse < 80 UH  
 Liquidienne 0 UH  
 Tissulaire >30 UH
- Aspect homogène: oui  non
- Calcification: oui  non
- Nécrose tumorale: oui  non
- Ossification: oui  non
- Malformation vasculaire: oui  non
- Atteinte nerveuse: oui  non

- Atteinte osseuse: oui  non
- Prise de contraste: oui  non
- Infiltration locorégionale: oui  non
- Conclusion scannographique:

5/ IRM:

- Séquence pondérée en T1:
- Séquence pondérée en T2:
- Taille tumorale (en cm):
- Limites: bien limitée  mal limitée  irrégulière
- Hémorragie intralésionnelle: oui  non
- Calcifications: oui  non
- Nécrose tumorale: oui  non
- Oedème périlésionnel: oui  non
- Infiltration locorégionale: oui  non
- Atteinte osseuse: oui  non
- Rehaussement après injection de Gadolinium:  
Absent  précoce  tardif
- Compte rendu:

B/ Bilans biologiques:

C/ Etude anatomo-pathologique:

1/Biopsie:

- Biopsie percutanée
- Biopsie chirurgicale
- Biopsie exérèse

2/Résultats:

- Tumeur bénigne
- Type histologique:
- Compte rendu:
- Tumeur maligne
- Type histologique:
- Grade histologique:  
Grade1  Grade2  grade3
- Compte rendu:

3/Etude immuno-histochimie: oui  non

- Anticorps présent:
- Interprétation:

4/Etude cyto-génétique:

- Type de translocation:
- Gène de fusion:
- Interprétation:

D/ Bilan d'extension:(pour les sarcomes)

1 / Extension locorégional:

- Clinique:

- Paraclinique:

2/Extension à distance:

- Clinique:
- Paraclinique: Rx thorax  TDM thoracique   
Echographie abdominale  TDM cérébrale

Résultat:

- Classification TNM:

V/Prise en charge thérapeutique:

A/Chirurgie:

- Date d'intervention:
- Type d'intervention: exérèse intra capsulaire   
Exérèse marginale (biopsie exérèse)   
Exérèse large   
Exérèse extra compartimentale   
Amputation
- Complications:
- Examen anatomo-pathologique de la pièce d'exérèse:
  - ✓ Poids: mensurations:
  - ✓ Tissus d'origine:
  - ✓ Marges d'exérèse (en cm):  
Saine  tumorale
- Chirurgie réparatrice: oui  non 
  - ✓ Modalités:
  - ✓ Résultats:

B/ la radiothérapie:

- Date de la première séance:
- Date de la dernière séance:
- But thérapeutique: adjuvante  néoadjuvante  palliative
- Type: exérèse  curiéthérapie  mixte
- Dose:
- Fractionnement:
- Etalement
- Complications:

C/ la chimiothérapie:

- But: adjuvante  néoadjuvante  palliative
- Protocole :
- Nombres de cures:
- Date de la première cure:
- Date de la dernière cure:
- Complications:

D/ Autres:

VI/ Résultats thérapeutiques:

- Favorable:

Les tumeurs des tissus mous:

Expérience du service de traumatologie et orthopédie B au CHU Mohamed VI de Marrakech.

---

- Récidive: locale  générale
- Récupération fonctionnelle:
- Mortalité(délai de survie):

VII/ Prise en charge des récurrences:

A/ Bilan clinique:

B/ Bilan paraclinique:

C/Attitude thérapeutique:

## ANNEXES II :

### classification de l'OMS 2002 des tumeurs des tissus mous

Tumeurs adipeuses	Tumeurs fibroblastiques	Tumeurs fibrohistiocytaires	Tumeurs péricytaires
<b>Tumeurs bénignes</b>			
-Lipome -Lipomatose -Lipoblastome -Angiolipome -Myolipome - Lipome chondroïde - Lipome pléomorphe - Hibernome	-Fascite proliférative -Myosite ossifiante -Elastofibrome -Hamartome fibreux -Myofibrome -Fibromatose juvénile -Fibrome des tendons -Fibroblastome desmoplastique -Angio-Myofibroblastome -Fibrome	-Tumeur à cellules géantes des gaines tendineuses. -Histiocytome fibreux bénin profond. -Tumeur à cellules géantes	-Tumeur glomique -Myopéricytome.
<b>Tumeurs à malignité intermédiaire</b>			
-Tumeur lipomateuse atypique. -Liposarcome bien différencié.	-Tumeur fibreuse solitaire. -Hémangio-péricytome. Tumeur myofibroblastique inflammatoire. Sarcome myofibroblastique de faible grade. Sarcome fibroblastique myxo-inflammatoire.	-Tumeur fibrohistiocytaire pléxiforme. -Tumeur à cellules géantes des tissus mous.	
<b>Tumeurs malignes</b>			
-Liposarcome dédifférencié. -Liposarcome myxoïde -Liposarcome à cellules rondes. -Liposarcome pléomorphe. -Liposarcome mixte.	-Fibrosarcome de type adulte. -Myxofibrosarcome. Sarcome fibromyxoïde de faible grade. -Tumeur hyalinisante à cellules fusiformes. -Fibrosarcome épithéloïde sclérosant.	-Sarcome indifférencié pléomorphe. -Sarcome indifférencié pléomorphe à cellules géantes. -Sarcome indifférencié pléomorphe inflammatoire.	-Tumeur glomique maligne.

Les tumeurs des tissus mous:

Expérience du service de traumatologie et orthopédie B au CHU Mohamed VI de Marrakech.

Tumeur des muscles strié/lisse	Tumeurs vasculaires	Tumeurs chondro- osseuses	Tumeurs à différentiation incertaine
<b>Tumeurs bénignes</b>			
-Léiomyome Angioléiomyome Rhabdomyome	-Hémangiome: caverneux artérioveineux veineux intramusculaire synovial épithéloïde Lymphangiome	-Chondrome des parties molles.	-Myxome: intramusculaire juxta-articulaire agressive -Angiomyxome pléomorphe. -Thymome hamartomateux ectopique.
<b>Tumeurs à malignité intermédiaire</b>			
	-Hémangio-endothéliome rétifforme-Hémangio-endothéliome épithéloïde. -Angioendothéliome papillaire intra lymphatique. -Hémangio-endothéliome composite -Sarcome de Kaposi		-Histiocytofibrome angiomatoïde. -Tumeur fibromyxoïde ossifiante. -Tumeur mixte. -Myoépithéliome parachordome.
<b>Tumeurs malignes</b>			
-Leiomyosarcome. -Rhabdomyosarcome embryonnaire. Rhabdomyosarcome alvéolaire. Rhabdomyosarcome pléomorphe.	-Hémangio-endothéliome épithéloïde. -Angiosarcome.	-Chondrosarcome mésoenchymateux -Ostéosarcome extra squelettique.	-Sarcome synovial -Sarcome épithéloïde -Sarcome alvéolaire des parties molles. -Sarcome à cellules claires des tissus mous. -PNET (tumeur périphérique neuroectodermique). -Tumeur d'Ewing extrasquelettique. -Tumeur desmoplastique à cellules rondes. -Tumeur rhabdoïde extra-rénale. -Mésenchymome malin -Tumeur à différentiation périvasculaire épithéloïde. -Sarcome intimal



***BIBLIOGRAPHIE***

1. **Babin SR, Simon P, Bergerat JP, Jung GM, Dosch JC et Marcellin L.**  
Tumeurs des tissus mous des membres  
EMC (Elsevier, Paris), Appareil locomoteur, 14-030-L-10, 1999, 10p.
2. **Blum A, Louis M, Lecocq S, Detreille R, Roch D, Batch T et Henrot PH.**  
Comment j'explore une tumeur des parties molles.  
Journées Française de Radiologie 2008; 39: 657-666.
3. **Collin F, Gelly-Marty M, Bui Nguyen Binh M et Coindre JM.**  
Sarcomes des tissus mous: données anatomopathologiques actuelles.  
Cancer/Radiothérapie 2006; 10: 7-14.
4. **Bonvalot S, Vanel D, Terrier D, Le Pechoux C et Lecesne A.**  
Principes du traitement des sarcomes des tissus mous de l'adulte.  
EMC (Elsevier, Paris), Appareil locomoteur; 2004: 44-099.
5. **Kransdorf MJ.**  
Malignant soft tissue tumors in a large referral population: distribution of diagnoses by Age, Sex, and location.  
AJR 1995; 164: 129-134.
6. **Kransdorf MJ.**  
Benign soft tissue tumors in a large referral population: distribution of diagnoses by Age, Sex, and location.  
AJR 1995; 164/ 395- 402.
7. **Persson BM, Rydholm A.**  
Soft tissue masses of the locomotor system: A guide to the clinical diagnosis of malignancy.  
Acta Orthop Scand 1986; 57: 216-219.
8. **Jensen OM.**  
A consecutive 7- year series of 1331 benign soft tissue tumours: clinicopathologic Data. Comparison with sarcomas.  
Acta Orthop Scand 1981; 52: 287-293.
9. **Gielen JL, De Schepper AM, Vanhoenacker F, Parizel PM, Wang XL, Sciote R et Weyler J.**  
Accuracy of MRI in characterization of soft tissue tumors and tumors-like lesions. A prospective study in 548 patients.  
Eur Radiol 2004; 14: 2320-2330.

10. **Moulton JS, Belbea JS, Dunco DG, Braley SE, Bisset III GS et Emery KH.**  
MR imaging of soft-tissue masses: Diagnostic efficacy and value of distinguishing between benign and malignant lesions.  
AJR 1995; 164: 1191-1199.
11. **Berquist TH, Ehman RL, King BF, Hodgman CG et Ilstrup DM.**  
Value of MR imaging in differentiating benign from malignant soft-tissues masses: Study of 95 lesions.  
AJR 1990; 155: 1251-1255.
12. **Enzinger F, Weiss S.**  
Soft tissue tumors  
CV Mosby (Saint Louis) 1995.
13. **Heymann S, Jung GM, Simon P, Bergerat JP, Borel C, Marco A, Kurtz JE et al.**  
Résultats à long terme d'une série de 89 patients suivis pour un sarcome des tissus mous traités par chirurgie conservatrice et trois modalités d'irradiation post opératoire.  
Cancer/Radiothérapie 2007; 11: 443-451.
14. **Milbéo Y, Kantor G, Laharie H, Lagarde P, Stoeckle E et al.**  
Radiothérapie adjuvante des sarcomes des tissus mous des membres: analyse du contrôle local en fonction des volumes irradiés et de la dose.  
Cancer/Radiothérapie 2005; 9: 293-303.
15. **Penel N, Nisse C, Feddal S et Lartigau E.**  
Epidémiologie des sarcomes des tissus mous de l'adulte.  
La revue de médecine interne 2001; 28: 1405-1411.
16. **Leclercq C, Penel N, Grosjean J, Fournier C et Vilain M-O.**  
Pronostic des sarcomes des tissus mous en territoires irradiés: Etude cas témoin.  
La revue de médecine interne 2004; 25: 866-871.
17. **Vautraves C, Dewas S, Turk G et Penel N.**  
Sarcomes en territoire irradié.  
Cancer/Radiothérapie 2010; 14: 74-80.
18. **Pinson S et Wolkeinstein P.**  
La neurofibromatose 1 (NFI) ou maladie de Van Recklinghausen.  
La revue de médecine interne 2005; 26: 196-215.

19. **Feldman DS, Jordan C et Fonseca L.**  
Orthopedics manifestations of neurofibromatosis type 1.  
J Am Acad Orthop Surg 2010; 18: 346–357.
20. **Burningham Z, Mia H, Spector L et Schiffmer JD.**  
The epidemiology of sarcoma.  
Clinical Sarcoma Research 2012; 2: 14.
21. **Bougeard G, Sesboué R, Desurmont SB, Vasseur S, Martin C, et al.**  
Molecular basis of the Li–Fraumeni syndrome: an update from the french LFS families.  
J Med Genet 2008; 45: 535–538.
22. **Kleinerman RA, Schonfeld SJ et Tucker MA.**  
Sarcomas in hereditary retinoblastoma.  
Clinical Sarcoma Research 2012; 2; 15: 1–7.
23. **Kogevinas M, Becher H, Benn T, Bertazzi PA et al.**  
Cancer mortality in workers exposed to phenoxy herbicides, chlorophenols, and dioxins:  
An expanded and updated international cohort study.  
Am J Epidemiol 1997; 145; 12: 1601–1075.
24. **Bertazzi PA, Consonni D, Bachetti S, Rubagotti M et al.**  
Health effects of dioxin exposure: A 20 –year mortality study.  
Am J Epidemiol 2001; 135; 11: 1031–1044.
25. **Stoeckle E.**  
Chirurgie des sarcomes des tissus mous des membres et de la paroi du tronc.  
Cancer/Radiothérapie 2006 ; 10 : 34–40.
26. **Kurth W, Gillet PH.**  
Prise en charge rationnelle des tumeurs des tissus mous.  
Rev Med Liege 2006 ; 61 : 11 :763–770 .
27. **Taieb S, Ceugnart L, Gauthier H, Penel N, Vanseymortier L.**  
Sarcomes des tissus mous des extrémités: rôle de l'imagerie dans la prise en charge  
initiale.  
Cancer/Radiothérapie 2006 ; 10 : 22–33 .
28. **De Schepper AM, Gielen J, Vanhoenacker F et Parizel P.**  
Imageries des tumeurs des parties molles  
EMC (Elsevier, Paris), Appareil locomoteur, 31–750–A–10.

29. **Moustaine MR, Rifai R, Bahr H, EL Bardouni A, Lamranni MO, ELOtmanni A et al.**  
Les sarcomes des parties molles de l'adulte.  
Rev. Maroc. Chir. Orthop. Traumato; 2001; 13: 25–28.
30. **Nathan F. et al.**  
Soft tissue sarcoma  
Journal of the American Academy of orthopedic surgeon.
31. **Courthaliac C, et al.**  
Place de l'échographie dans l'exploration de l'appareil locomoteur.  
J Radiol ; 2005 : 86 .
32. **Lamsak S, Zamiaty W, Elkhoul K, Adil A, Bouyarmane H et al.**  
Apport de l'imagerie par résonance magnétique dans les tumeurs malignes des parties molles.  
Rev . Maroc. Chir. Orthop. Traumato. 2008; 36: 22–27.
33. **De Schepper AM, De Beuckler L, Vandervenne et Somville J.**  
Magnetic resonance imaging of soft tissue tumors.  
Eur Radiol 2000; 10: 213–223.
34. **Herman G, Abdelwahab IF, Miller TT, Klein MJ et Lewis MM.**  
Tumours and tumours-like conditions of the soft tissue: Magnetic resonance imaging features differentiating benign from malignant masses.  
Br. J. Radiol 1992; 65: 14–20.
35. **Vander Woude HJ, Verstraete KL, Hogendoorn PC et al.**  
Musculoskeletal tumors: does fast dynamic contrast enhanced subtraction MR imaging contribute to the characterization?  
Radiology 1998; 208: 821–828.
36. **Ma LD, Frassica FJ, McCarthy EF, Bluemke DA et Zerhouni EA.**  
Benign and malignant musculoskeletal masses: MR imaging differentiation with Rim-to-cellular differentiation enhanced  
Radiology 1997; 202: 739–744.
37. **Lodge MA, Lucas JD, Mersden PK, Cronin BF, O'doherty MJ and Smith MA.**  
A PET study of 18FDG uptake in soft tissue masses.  
Eur J Nucl Med 1999; 26: 22–30.

- 38. Flope AL, Lyles RH, Sponse JT, Conrad III and Eary JF.**  
(F-18) Fluorodeoxyglucose Positron Emission tomography as a predictor of pathologic grade and other prognostic variable in bone and soft tissue sarcoma.  
Clin cancer research 2000; 6: 1279–1287.
- 39. Schulte M, Brecht-Krauss D, Heymer B; Guhlmann A, Hartwig E, Sarkar MR et al.**  
Fluorodeoxyglucose positron emission tomography of soft tissue tumors: is a non invasive determination of biological activity possible?  
Eur J Nucl Med, 1999; 26: 599–605.
- 40. Nair N et Basu S.**  
Unsuspected metastatic male breast nodule from synovial sarcoma detected by FDG PET .  
Clin Nucl Med; 2005; 30: 289–290.
- 41. Kole AL, Plaat BE, Hoekstra HJ, Vaalburg W et Molenaar WM.**  
FDG and L-[1-11C]-Tyrosine imaging of soft tissue tumors before and after therapy.  
J Nucl Med; 1999; 40: 381–386.
- 42. Leyton J, Latigo JR, Perumal M et al.**  
Early detection of tumor response to chemotherapy by 3'-deoxy-3'-[18F] fluorothymidine positron emission tomography: the effect of cisplatin on a fibrosarcoma tumor. Model in vivo.  
Cancer Res; 2005; 65: 4202–4210.
- 43. Schwarzbach MH, Dimitrakopolou-Strauss A, Hinz U et Strauss LG.**  
Clinical value of [18-F] fluorodeoxyglucose positron emission tomography imaging in soft tissue sarcoma.  
Ann. Surg. 2000; 231: 380–386.
- 44. Dujardin F, Debled M, Guillemet C, Simonet J, Hamidou H et al.**  
Prise en charge des tumeurs des parties molles de l'appareil locomoteur de l'adulte.  
Revue de chirurgie orthopédique 2006 ; 92 :637–650 .
- 45. Mankin HJ, Mankin CJ et Simon MA.**  
The hazards of the biopsy revisited.  
J Bone Joint Surg (Am); 1996; 78; 656–663.
- 46. Helsin MJ, Lewis JJ, Wordruff JM et Brenan MF.**  
Core needle biopsy for diagnosis of extremity soft tissue sarcoma.  
Ann Surg Oncol; 1997; 4: 425–431.

47. **Fletcher CDM, Unni KK et Mertens F.**  
Pathology and genetics of tumors of soft tissue and bone.  
World health organization. IARC Press LYON 2002.
48. **Coindre JM.**  
Comment classer un sarcoma des tissus mous en 2006.  
Ann Pathol 2006 ; 26 : 98-109 .
49. **Coindre JM.**  
Immunohistochemistry in the diagnosis of soft tissue tumors.  
Histopathology 2003; 43: 1-16.
50. **Binh MBN, Collin F et Coindre JM.**  
Sarcomes des tissus mous : données moléculaires actuelles.  
Cancer/Radiothérapie 2006 ; 10 :15-21 .
51. **Dufrensne A, Blay JY, Cassier P, Vanel D et al.**  
Recommandations pour la prise en charge diagnostique et thérapeutique des sarcomes des tissus mous.  
Bull cancer ; 2009 ; 96 ; 9 : 909-915 .
52. **Neuville A.**  
Apport de la biologie moléculaire pour une meilleure prise en charge des tumeurs des tissus mous.  
Annales de pathologie 2002 ; 32 :103-107 .
53. **Fuchs A, Henrot PH, Walter F, Lochum S; Vignaud JM, Stines J et Blum A.**  
Tumeurs graisseuses des parties molles des membres et des ceintures de l'adulte.  
J Radiol 2002; 83: 1035-1057.
54. **Drevelgas A, Pilavaki M et Chourmouzi D.**  
Lipomatous tumours of soft tissue: MR appearance with histological correlation.  
Eur J Radiol 2004; 50: 257-267.
55. **Thouvenin Y, Larbi A, Baron MP et Cyteval C.**  
Synovite villonodulaire pigmenté.  
EMC (Elsevier, Paris), appareil locomoteur; 2012: 31-370-A-10.
56. **Baccar S, Glon Y, Miquel A, Rocher L, kone T, Benyoussef H et Blery M.**  
Appareil locomoteur- Tumeurs primitives des parties molles.  
Feuillet de radiologie; 2003;43;5: 391-417.

57. **De Ryhove DK, De Beuckeleer LH et De Schepper AM.**  
L'imagerie par résonance magnétique des tumeurs des tissus mous de la main et du poignet.  
J Radiol 2000; 81: 493-507.
58. **Gibbons CL, Khwaja HA, Cole AS, Cooke PH et Athanasou NA.**  
Giant-cell tumour of the tendon sheath in the foot and ankle.  
J Bone Joint Surg [Br] 2002; 84-B: 1000-1003.
59. **Kotwal PP, Gupta V et Malhotra R.**  
Giant-cell of the tendon sheath: is radiotherapy indicated to prevent recurrence after surgery.  
J Bone Joint Surg [Br] 2000; 82-B: 571-573.
60. **Matry FL; Marteau E; Rosset P; Faizon G et Laulan J.**  
Etude rétrospective d'une série de 623 tumeurs de la main et du poignet chez l'adulte.  
Chirurgie de la main 2010; 29: 183-187.
61. **Genevay M, Coindre JM et Guillou L.**  
Entités récentes en pathologie des tissus mous 2<sup>ème</sup> partie.  
Ann Pathol 2003; 23
62. **Hosalkar HS, Torbert JT, Fox EJ, Delaney TF, Aboulaflia AJ et Lckman RD.**  
Musculoskeletal desmoid tumors.  
J. Am Acad orthop surg 2008; 16: 188-198.
63. **Nagamine N, Nohara Y et Ito E.**  
Elastofibroma in okinawa. A clinicopathologic study of 170 cases.  
Cancer 1982; 50: 1794- 1805.
64. **Malghem J; Baudrez V; Lecouvert F; Lebon C et al.**  
L'imagerie de l'élastofibrome dorsal.  
Revue de rhumatisme 2004; 71: 1143-1149.
65. **Charissoux JL; Mabit CH; Fiorenza F, Gougam TH et Leboulet MJ.**  
Elastofibrome de l'espace scapulo-thoracique.  
Rev. Chir. Orthop. 2000; 86: 98-103.
66. **Fletcher C et Path MRC.**  
Pleomorphic malignant fibrous histiocytoma: Fact or fiction?  
Am. J Surg Pathol 1992; 16; 3: 213-228.

67. **Fletcher C, Gustafson P; Rydholm A; Willen H et Akerman M.**  
Clinicopathologic re-evaluation of 100 malignant fibrous histiocytomas: prognostic relevance of sub classification.  
J Clin Oncol 2001; 19: 3045–3050.
68. **Kilpatrick SE, Mentzel T, Fletcher C et Path MRC.**  
Leiomyoma of deep soft tissue: clinicopathologic analysis of a series.  
Am. J. Surg. Pathol 1994; 18; 6: 576–582.
69. **Van Villet M, Kliffen M, Krestin GP et Van dujke CF.**  
Soft tissue sarcoma at a glance: clinical, histological, and MR imaging features of malignant extremity soft tissue tumours.
70. **Pahman DM et Ellison DA.**  
Rhabdomyosarcomas in adults and children.  
Arch Pathol Lab Med 2006; 130: 1454–1465.
71. **Murphey MD, Fairbairn KJ, Parman LM, Baxter KG, Parsa MB et Smith WS.**  
Musculoskeletal angiomatous lesions: radiologic–pathologic correlation.  
Radiographics 1995; 15; 4: 893–917.
72. **Wild AT, Raab P et Krauss K.**  
Hemangioma of skeletal muscle.  
Arch. Orthop. Trauma Surg 2000; 120: 139–143.
73. **Bella GPB; Manivel JC; Thompson RC; Clohicy DR et Cheng EY.**  
Intramuscular Hemangioma: recurrence risk related to surgical margins.  
Clinical orthopedics and related research 2007; 459: 186–191.
74. **Deyrup AT, Miehinen M, North P, Khoury JD et al.**  
Angiosarcomas arising in the visceral and soft tissue of children and young adults: a clinicopathologic study of 15 cases.  
Am J Surg Pathol 2009; 33: 264–269.
75. **Boukhris J; Margado F; Benchakroun M; Boussaga M et al.**  
Diagnostic et traitement chirurgical des tumeurs glomiques de la main (à propos de 10 cas).  
Rev maroc chir orthop traumatol 2008; 35: 14–18.

- 76. Marchadier A; Cohen M et Legre R.**  
Tumeurs glomiques sous-unguéales des doigts: diagnostic échographique.  
Chirurgie de la main 2006; 25: 16–21.
- 77. Kransdorf MJ et Meis JM.**  
Extraskeletal osseous and cartilaginous tumours of the extremities.  
Radiographics 1993; 13: 853–884.
- 78. Hashimoto N; Ueda T; Joyama S; Araki N et al.**  
Extraskeletal mesenchymal chondrosarcoma: an imaging review of ten new patients.  
Skeletal Radiol 2005; 34: 785–792.
- 79. Knight MA; Birch R et Pringle J.**  
Benign solitary schwannomas: a review of 234 cases.  
J Bone and Joint Surgery [Br] 2007; 89-B: 382–387.
- 80. Elandaloussi Y; Abkari I et Bleton R.**  
Schwannome du nerf axillaire (à propos d'un cas).  
Chirurgie de la main 2008; 27: 232–234.
- 81. Kehoe NJS; Reid RP et Semple JC.**  
Solitary benign peripheral-nerve tumours: review of 32 years experience.  
J Bone Joint Surg [Br] 1995; 77-B: 497–500.
- 82. Philip E, Gunter B, David W and Alain S.**  
Soft tissue tumours.  
World organization classification of tumours: pathology and genetics of skin tumours.  
Lyon: IARC Press; 2006: 357.
- 83. Bervalot S, Missana MC, Lecesne A, Missenard G, Vanel D et al.**  
Chirurgie des sarcomes des tissus mous des membres chez l'adulte: historique et avancés thérapeutique.  
Cancer/Radiothérapie 2006; 10: 416–424.
- 84. Thoma L et Delannes M.**  
Curiethérapie dans les sarcomes des tissus mous.  
Cancer/Radiothérapie 2003; 7:73–77.
- 85. Zelek L.**  
La chimiothérapie des sarcomes des tissus mous.  
Cancer/Radiothérapie 2006; 10: 68–71.

- 86. Tawfiq N, Lagarde P, Stockle E, Thomas L et al.**  
Traitement conservateur des sarcomes des tissus mous des membres. Evaluation des résultats fonctionnelle selon l'échelle de LENT-SOMA et le score de Enneking.  
Cancer/Radiothérapie 2000; 4: 421-427;
- 87. Taib S, Ceugnart L, Gauthier H, Penel N et Vanseymortier L.**  
Sarcomes des tissus mous des extrémités: rôle de l'imagerie dans le suivi post thérapeutique.  
Cancer/Radiothérapie 2006; 10: 78-82.
- 88. Standard, options et recommandations 2006 pour la prise en charge des patients atteints de sarcomes des tissus mous.**  
[www.gsf-geto.org](http://www.gsf-geto.org).
- 89. Atean I, Pointreau Y, Rosset P, Garaud P et al.**  
Prognostic factors of extremity soft tissue sarcoma in adult. A single institutional analysis.  
Cancer/Radiothérapie 2012; 16: 661-666.



أن أراقبَ الله في مهنتي.

وأن أصونَ حياة الإنسان في كافة أطوارها في كل الظروف والأحوال بآذلاً وسعي في استنقاذها من الهلاكِ والمرضِ والألمِ والقلقِ.

وأن أحفظَ للناسِ كرامتهم، وأسترَ عورتهم، وأكتمَ سرهم.

وأن أكونَ على الدوامِ من وسائلِ رحمة الله، بآذلاً رعائي الطبيبة للقريبِ والبعيدِ، للصالِحِ والطلحِ، والصدقي والعدو.

وأن أثابرَ على طلبِ العلمِ، أسخره لنفعِ الإنسانِ .. لا لأذاه.

وأن أوقرَ من علمني، وأعلمَ من يهغرنني، وأكونَ آخاً لكلِّ زميلٍ في المهنةِ الطبيبة

مُتعاونينَ على البرِّ والتقوى.

وأن تكونَ حياتي مصداقَ إيماني في سرِّي وعلائي، نقيّةً ممّا يهينها تجاهَ الله ورسولهِ والمؤمنينِ.

والله على ما أقول شهيد





جامعة القادسي عياض  
كلية الطب و الصيدلة  
مراكش

أطروحة رقم: 105

سنة 2013

أورام الأنسجة اللينة :  
تجربة مصلحة طب وجراحة العظام "ب"  
بالمستشفى الجامعي محمد السادس بمراكش

الأطروحة

قدمت ونوقشت علانية يوم ... / ... / 2013

من طرف

السيد فتح الله الكريم المعروف

المزداد في 27 أبريل 1987 بسيدي غيات

لنيل شهادة الدكتوراه في الطب

الكلمات الأساسية :

أورام الأنسجة اللينة - التصوير بالرنين المغناطيسي - التشريح المرضي- الجراحة -  
العلاج الإشعاعي- العلاج الكيميائي.

اللجنة

الرئيسة	السيدة ب. بلعيدية
المشرف	أستاذة في التشريح المرضي
الحكام	السيدة ي. ناجب
	أستاذة في جراحة العظام و المفاصل
	السيد ح. سعدي
	أستاذ في جراحة العظام و المفاصل
	السيد ن. شريف إدريسي الكنوني
	أستاذ مبرز في الفحص بالأشعة
	السيد خ. خولالي ادريسي
	أستاذ مبرز في جراحة العظام و المفاصل