



ROYAUME DU MAROC  
UNIVERSITE MOHAMMED V DE RABAT  
FACULTE DE MEDECINE  
ET DE PHARMACIE  
RABAT



Année: 2020

Thèse N°: 251

# LES ABDOMINOPLASTIES

THÈSE

Présentée et soutenue publiquement le : / /2020

PAR

**Monsieur Khalil HARMALI**  
*Né le 08 Août 1994 à Rabat*

*Pour l'Obtention du Diplôme de*  
**Docteur en Médecine**

**Mots Clés :** Abdominoplastie; Techniques chirurgicales; Lipoaspiration;  
Abdominoplastie transversale basse

Membres du Jury :

**Monsieur Abdellah ABBASSI**  
Professeur de Chirurgie Réparatrice et Plastique  
**Monsieur Jawad HAFIDI**  
Professeur Agrégé d'Anatomie  
**Monsieur Samir EL MAZOUZ**  
Professeur de Chirurgie Réparatrice et Plastique  
**Monsieur Noureddine GHARIB**  
Professeur de Chirurgie Réparatrice et Plastique

**Président**  
**Rapporteur**  
**Juge**  
**Juge**

بِسْمِ اللَّهِ الرَّحْمَنِ الرَّحِيمِ

سبحانك لا علم لنا إلا ما علمتنا  
إنك أنت العليم الحكيم

سورة البقرة: الآية: 31



UNIVERSITE MOHAMMED V  
FACULTE DE MEDECINE ET DE PHARMACIE  
RABAT

**DOYENS HONORAIRES :**

1962 - 1969: Professeur Abdelmalek FARAJ  
1969 - 1974: Professeur Abdellatif BERBICH  
1974 - 1981: Professeur Bachir LAZRAK  
1981 - 1989: Professeur Taieb CHKILI  
1989 - 1997: Professeur Mohamed Tahar ALAOUI  
1997 - 2003: Professeur Abdelmajid BELMAHI  
2003 - 2013: Professeur Najia HAJJAJ - HASSOUNI

**ADMINISTRATION :**

<i>Doyen</i>	Professeur Mohamed ADNAOUI
<i>Vice-Doyen chargé des Affaires Académiques et Etudiantines</i>	Professeur Brahim LEKEHAL
<i>Vice-Doyen chargé de la Recherche et de la Coopération</i>	Professeur Toufiq DAKKA
<i>Vice-Doyen chargé des Affaires Spécifiques à la Pharmacie</i>	Professeur Younes RAHALI
<i>Secrétaire Général</i>	Mr. Mohamed KARRA

\* Enseignants Militaires

## 1 - ENSEIGNANTS-CHERCHEURS MEDECINS ET PHARMACIENS

### PROFESSEURS DE L'ENSEIGNEMENT SUPERIEUR :

#### Décembre 1984

Pr. MAAOUNI Abdelaziz  
Pr. MAAZOUZI Ahmed Wajdi  
Pr. SETTAF Abdellatif

Médecine Interne - Clinique Royale  
Anesthésie -Réanimation  
Pathologie Chirurgicale

#### Décembre 1989

Pr. ADNAOUI Mohamed  
Pr. OUAZZANI Taïbi Mohamed Réda

Médecine Interne - Doyen de la FMPR  
Neurologie

#### Janvier et Novembre 1990

Pr. KHARBACH Aïcha  
Pr. TAZI Saoud Anas

Gynécologie -Obstétrique  
Anesthésie Réanimation

#### Février Avril Juillet et Décembre 1991

Pr. AZZOUZI Abderrahim  
Pr. BAYAHIA Rabéa  
Pr. BELKOUCHI Abdelkader  
Pr. BENCHEKROUN Belabbes Abdellatif  
Pr. BENSOUDA Yahia  
Pr. BERRAHO Amina  
Pr. BEZAD Rachid  
Pr. CHERRAH Yahia  
Pr. CHOKAIRI Omar  
Pr. KHATTAB Mohamed  
Pr. SOULAYMANI Rachida  
Pr. TAOUFIK Jamal

Anesthésie Réanimation- Doyen de FMPO  
Néphrologie  
Chirurgie Générale  
Chirurgie Générale  
Pharmacie galénique  
Ophtalmologie  
Gynécologie Obstétrique Méd. Chef Maternité des Orangers  
Pharmacologie  
Histologie Embryologie  
Pédiatrie  
Pharmacologie- Dir. du Centre National PV Rabat  
Chimie thérapeutique.

#### Décembre 1992

Pr. AHALLAT Mohamed  
Pr. BENSOUDA Adil  
Pr. CHAHED OUAZZANI Laaziza  
Pr. CHRAIBI Chafiq  
Pr. EL OUAHABI Abdessamad  
Pr. FELLAT Rokaya  
Pr. JIDDANE Mohamed  
Pr. TAGHY Ahmed  
Pr. ZOUHDI Mimoun

Chirurgie Générale Doyen de FMPT  
Anesthésie Réanimation  
Gastro-Entérologie  
Gynécologie Obstétrique  
Neurochirurgie  
Cardiologie  
Anatomie  
Chirurgie Générale  
Microbiologie

#### Mars 1994

Pr. BENJAAFAR Noureddine  
Pr. BEN RAIS Nozha  
Pr. CAOUI Malika  
Pr. CHRAIBI Abdelmjid  
Pr. EL AMRANI Sabah

Radiothérapie  
Biophysique  
Biophysique  
Endocrinologie et Maladies Métaboliques Doyen de la FMPA  
Gynécologie Obstétrique

\* Enseignants Militaires

Pr. ERROUGANI Abdelkader  
Pr. ESSAKALI Malika  
Pr. ETTAYEBI Fouad  
Pr. IFRINE Lahssan  
Pr. RHRAB Brahim  
Pr. SENOUCI Karima

Chirurgie Générale - Directeur du CHIS  
Immunologie  
Chirurgie Pédiatrique  
Chirurgie Générale  
Gynécologie –Obstétrique  
Dermatologie

Mars 1994

Pr. ABBAR Mohamed\*  
Pr. BENTAHILA Abdelali  
Pr. BERRADA Mohamed Saleh  
Pr. CHERKAOUI Lalla Ouafae  
Pr. LAKHDAR Amina  
Pr. MOUANE Nezha

Urologie Inspecteur du SSM  
Pédiatrie  
Traumatologie – Orthopédie  
Ophtalmologie  
Gynécologie Obstétrique  
Pédiatrie

Mars 1995

Pr. ABOUQUAL Redouane  
Pr. AMRAOUI Mohamed  
Pr. BAIDADA Abdelaziz  
Pr. BARGACH Samir  
Pr. EL MESNAOUI Abbes  
Pr. ESSAKALI HOUSSYNI Leila  
Pr. IBEN ATTYA ANDALOUSSI Ahmed  
Pr. OUAZZANI CHAHDI Bahia  
Pr. SEFIANI Abdelaziz  
Pr. ZEGGWAGH Amine Ali

Réanimation Médicale  
Chirurgie Générale  
Gynécologie Obstétrique  
Gynécologie Obstétrique  
Chirurgie Générale  
Oto-Rhino-Laryngologie  
Urologie  
Ophtalmologie  
Génétique  
Réanimation Médicale

Décembre 1996

Pr. BELKACEM Rachid  
Pr. BOULANOUAR Abdelkrim  
Pr. EL ALAMI EL FARICHA EL Hassan  
Pr. GAOUZI Ahmed  
Pr. OUZEDDOUN Naima  
Pr. ZBIR EL Mehdi\*

Chirurgie Pédiatrie  
Ophtalmologie  
Chirurgie Générale  
Pédiatrie  
Néphrologie  
Cardiologie Directeur HMI Mohammed V

Novembre 1997

Pr. ALAMI Mohamed Hassan  
Pr. BIROUK Nazha  
Pr. FELLAT Nadia  
Pr. KADDOURI Noureddine  
Pr. KOUTANI Abdellatif  
Pr. LAHLOU Mohamed Khalid  
Pr. MAHRAOUI CHAFIQ  
Pr. TOUFIQ Jallal  
Pr. YOUSFI MALKI Mounia

Gynécologie-Obstétrique  
Neurologie  
Cardiologie  
Chirurgie Pédiatrique  
Urologie  
Chirurgie Générale  
Pédiatrie  
Psychiatrie Directeur Hôp.Ar-razi Salé  
Gynécologie Obstétrique

Novembre 1998

Pr. BENOMAR ALI

Neurologie Doyen de la FMP Abulcassis

\* Enseignants Militaires

Pr. BOUGTAB  
Pr. ER RIHANI Hassan  
Pr. BENKIRANE Majid\*

Abdesslam Chirurgie Générale  
Oncologie Médicale  
Hématologie

**Janvier 2000**

Pr. ABID Ahmed\*  
Pr. AIT OUAMAR Hassan  
Pr. BENJELLOUN Dakhama Badr.Sououd  
Pr. BOURKADI Jamal-Eddine  
Pr. CHARIF CHEFCHAOUNI Al Montacer  
Pr. ECHARRAB El Mahjoub  
Pr. EL FTOUH Mustapha  
Pr. EL MOSTARCHID Brahim\*  
Pr. TACHINANTE Rajae  
Pr. TAZI MEZALEK Zoubida

Pneumo-phtisiologie  
Pédiatrie  
Pédiatrie  
Pneumo-phtisiologie *Directeur Hôp. My Youssef*  
Chirurgie Générale  
Chirurgie Générale  
Pneumo-phtisiologie  
Neurochirurgie  
Anesthésie-Réanimation  
Médecine Interne

**Novembre 2000**

Pr. AIDI Saadia  
Pr. AJANA Fatima Zohra  
Pr. BENAMR Said  
Pr. CHERTI Mohammed  
Pr. ECH-CHERIF EL KETTANI Selma  
Pr. EL HASSANI Amine  
Pr. EL KHADER Khalid  
Pr. GHARBI Mohamed El Hassan  
Pr. MDAGHRI ALAOUI Asmae

Neurologie  
Gastro-Entérologie  
Chirurgie Générale  
Cardiologie  
Anesthésie-Réanimation  
Pédiatrie - *Directeur Hôp. Cheikh Zaid*  
Urologie  
Endocrinologie et Maladies Métaboliques  
Pédiatrie

**Décembre 2001**

Pr. BALKHI Hicham\*  
Pr. BENABDELJLIL Maria  
Pr. BENAMAR Loubna  
Pr. BENAMOR Jouda  
Pr. BENELBARHDADI Imane  
Pr. BENNANI Rajae  
Pr. BENOUACHANE Thami  
Pr. BEZZA Ahmed\*  
Pr. BOUCHIKHI IDRISSE Med Larbi  
Pr. BOUMDIN El Hassane\*  
Pr. CHAT Latifa  
Pr. DAALI Mustapha\*  
Pr. EL HIJRI Ahmed  
Pr. EL MAAQILI Moulay Rachid  
Pr. EL MADHI Tarik  
Pr. EL OUNANI Mohamed  
Pr. ETTAIR Said  
Pr. GAZZAZ Miloudi\*  
Pr. HRORA Abdelmalek  
Pr. KABIRI EL Hassane\*

Anesthésie-Réanimation  
Neurologie  
Néphrologie  
Pneumo-phtisiologie  
Gastro-Entérologie  
Cardiologie  
Pédiatrie  
Rhumatologie  
Anatomie  
Radiologie  
Radiologie  
Chirurgie Générale  
Anesthésie-Réanimation  
Neuro-Chirurgie  
Chirurgie-Pédiatrique  
Chirurgie Générale  
Pédiatrie - *Directeur Hôp. Univ. Cheikh Khalifa*  
Neuro-Chirurgie  
Chirurgie Générale *Directeur Hôpital Ibn Sina*  
Chirurgie Thoracique

\* Enseignants Militaires

Pr. LAMRANI Moulay Omar  
Pr. LEKEHAL Brahim  
Pr. MEDARHRI Jalil  
Pr. MIKDAME Mohammed\*  
Pr. MOHSINE Raouf  
Pr. NOUINI Yassine  
Pr. SABBAH Farid  
Pr. SEFIANI Yasser  
Pr. TAOUFIQ BENCHEKROUN Soumia

Traumatologie Orthopédie  
Chirurgie Vasculaire Périphérique *V-D chargé Aff Acad. Est.*  
Chirurgie Générale  
Hématologie Clinique  
Chirurgie Générale  
Urologie  
Chirurgie Générale  
Chirurgie Vasculaire Périphérique  
Pédiatrie

#### Décembre 2002

Pr. AL BOUZIDI Abderrahmane\*  
Pr. AMEUR Ahmed \*  
Pr. AMRI Rachida  
Pr. AOURARH Aziz\*  
Pr. BAMOU Youssef\*  
Pr. BELMEJDOUB Ghizlene\*  
Pr. BENZEKRI Laila  
Pr. BENZZOUBEIR Nadia  
Pr. BERNOUSSI Zakiya  
Pr. CHOHO Abdelkrim \*  
Pr. CHKIRATE Bouchra  
Pr. EL ALAMI EL Fellous Sidi Zouhair  
Pr. EL HAOURI Mohamed \*  
Pr. FILALI ADIB Abdelhai  
Pr. HAJJI Zakia  
Pr. JAAFAR Abdeloihab\*  
Pr. KRIOUILE Yamina  
Pr. MOUSSAOUI RAHALI Driss\*  
Pr. OUIJILAL Abdelilah  
Pr. RAISS Mohamed  
Pr. SIAH Samir \*  
Pr. THIMOU Amal  
Pr. ZENTAR Aziz\*

Anatomie Pathologique  
Urologie  
Cardiologie  
Gastro-Entérologie *Dir.-Adj. HMI Mohammed V*  
Biochimie-Chimie  
Endocrinologie et Maladies Métaboliques  
Dermatologie  
Gastro-Entérologie  
Anatomie Pathologique  
Chirurgie Générale  
Pédiatrie  
Chirurgie Pédiatrique  
Dermatologie  
Gynécologie Obstétrique  
Ophtalmologie  
Traumatologie Orthopédie  
Pédiatrie  
Gynécologie Obstétrique  
Oto-Rhino-Laryngologie  
Chirurgie Générale  
Anesthésie Réanimation  
Pédiatrie  
Chirurgie Générale

#### Janvier 2004

Pr. ABDELLAH El Hassan  
Pr. AMRANI Mariam  
Pr. BENBOUZID Mohammed Anas  
Pr. BENKIRANE Ahmed\*  
Pr. BOULAADAS Malik  
Pr. BOURAZZA Ahmed\*  
Pr. CHAGAR Belkacem\*  
Pr. CHERRADI Nadia  
Pr. EL FENNI Jamal\*  
Pr. EL HANCHI ZAKI  
Pr. EL KHORASSANI Mohamed  
Pr. HACHI Hafid

Ophtalmologie  
Anatomie Pathologique  
Oto-Rhino-Laryngologie  
Gastro-Entérologie  
Stomatologie et Chirurgie Maxillo-faciale  
Neurologie  
Traumatologie Orthopédie  
Anatomie Pathologique  
Radiologie  
Gynécologie Obstétrique  
Pédiatrie  
Chirurgie Générale

\* Enseignants Militaires

Pr. JABOUIRIK Fatima  
Pr. KHARMAZ Mohamed  
Pr. MOUGHIL Said  
Pr. OUBAAZ Abdelbarre \*  
Pr. TARIB Abdelilah\*  
Pr. TIJAMI Fouad  
Pr. ZARZUR Jamila

Pédiatrie  
Traumatologie Orthopédie  
Chirurgie Cardio-Vasculaire  
Ophtalmologie  
Pharmacie Clinique  
Chirurgie Générale  
Cardiologie

#### Janvier 2005

Pr. ABBASSI Abdellah  
Pr. ALLALI Fadoua  
Pr. AMAZOUZI Abdellah  
Pr. BAHIRI Rachid  
Pr. BARKAT Amina  
Pr. BENYASS Aatif  
Pr. DOUDOUH Abderrahim\*  
Pr. HAJJI Leila  
Pr. HESSISSEN Leila  
Pr. JIDAL Mohamed\*  
Pr. LAAROUSSI Mohamed  
Pr. LYAGOUBI Mohammed  
Pr. SBIHI Souad  
Pr. ZERAIDI Najia

Chirurgie Réparatrice et Plastique  
Rhumatologie  
Ophtalmologie  
Rhumatologie *Directeur Hôp. Al Avachi Salé*  
Pédiatrie  
Cardiologie  
Biophysique  
Cardiologie (*mise en disponibilité*)  
Pédiatrie  
Radiologie  
Chirurgie Cardio-vasculaire  
Parasitologie  
Histo-Embryologie Cytogénétique  
Gynécologie Obstétrique

#### AVRIL 2006

Pr. ACHEMLAL Lahsen\*  
Pr. BELMEKKI Abdelkader\*  
Pr. BENCHEIKH Razika  
Pr. BIYI Abdelhamid\*  
Pr. BOUHAFS Mohamed El Amine  
Pr. BOULAHYA Abdellatif\*  
Pr. CHENGUETI ANSARI Anas  
Pr. DOGHMI Nawal  
Pr. FELLAT Ibtissam  
Pr. FAROUDY Mamoun  
Pr. HARMOUCHE Hicham  
Pr. IDRIS LAHLOU Amine\*  
Pr. JROUNDI Laila  
Pr. KARMOUNI Tariq  
Pr. KILI Amina  
Pr. KISRA Hassan  
Pr. KISRA Mounir  
Pr. LAATIRIS Abdelkader\*  
Pr. LMIMOUNI Badreddine\*  
Pr. MANSOURI Hamid\*  
Pr. OUANASS Abderrazzak  
Pr. SAFI Soumaya\*  
Pr. SOUALHI Mouna

Rhumatologie  
Hématologie  
O.R.L  
Biophysique  
Chirurgie - Pédiatrique  
Chirurgie Cardio - Vasculaire. *Directeur Hôpital Ibn Sina Mar*  
Gynécologie Obstétrique  
Cardiologie  
Cardiologie  
Anesthésie Réanimation  
Médecine Interne  
Microbiologie  
Radiologie  
Urologie  
Pédiatrie  
Psychiatrie  
Chirurgie - Pédiatrique  
Pharmacie Galénique  
Parasitologie  
Radiothérapie  
Psychiatrie  
Endocrinologie  
Pneumo - Phtisiologie

\* Enseignants Militaires

Pr. TELLAL Saida\*  
Pr. ZAHRAOUI Rachida

Biochimie  
Pneumo - Phtisiologie

**Octobre 2007**

Pr. ABIDI Khalid  
Pr. ACHACHI Leila  
Pr. ACHOUR Abdessamad\*  
Pr. AIT HOUSSA Mahdi \*  
Pr. AMHAJJI Larbi \*  
Pr. AOUI Sarra  
Pr. BAITE Abdelouahed \*  
Pr. BALOUCH Lhousaine \*  
Pr. BENZIANE Hamid \*  
Pr. BOUTIMZINE Nourdine  
Pr. CHERKAOUI Naoual \*  
Pr. EHIRCHIOU Abdelkader \*  
Pr. EL BEKKALI Youssef\*  
Pr. EL ABSI Mohamed  
Pr. EL MOUSSAOUI Rachid  
Pr. EL OMARI Fatima  
Pr. GHARIB Nouredine  
Pr. HADADI Khalid \*  
Pr. ICHOU Mohamed \*  
Pr. ISMAILI Nadia  
Pr. KEBDANI Tayeb  
Pr. LOUZI Lhoussain \*  
Pr. MADANI Naoufel  
Pr. MAHI Mohamed \*  
Pr. MARC Karima  
Pr. MASRAR Azlarab  
Pr. MRANI Saad \*  
Pr. OUZZIF Ez zohra \*  
Pr. RABHI Monsef \*  
Pr. RADOUANE Bouchaib\*  
Pr. SEFFAR Myriame  
Pr. SEKHSOKH Yessine \*  
Pr. SIFAT Hassan \*  
Pr. TABERKANET Mustafa \*  
Pr. TACHFOUTI Samira  
Pr. TAJDINE Mohammed Tariq\*  
Pr. TANANE Mansour \*  
Pr. TLIGUI Houssain  
Pr. TOUATI Zakia

Réanimation médicale  
Pneumo phtisiologie  
Chirurgie générale  
Chirurgie cardio vasculaire  
Traumatologie orthopédie  
Parasitologie  
Anesthésie réanimation  
Biochimie-chimie  
Pharmacie clinique  
Ophtalmologie  
Pharmacie galénique  
Chirurgie générale  
Chirurgie cardio-vasculaire  
Chirurgie générale  
Anesthésie réanimation  
Psychiatrie  
Chirurgie plastique et réparatrice  
Radiothérapie  
Oncologie médicale  
Dermatologie  
Radiothérapie  
Microbiologie  
Réanimation médicale  
Radiologie  
Pneumo phtisiologie  
Hématologie biologique  
Virologie  
Biochimie-chimie  
Médecine interne  
Radiologie  
Microbiologie  
Microbiologie  
Radiothérapie  
Chirurgie vasculaire périphérique  
Ophtalmologie  
Chirurgie générale  
Traumatologie-orthopédie  
Parasitologie  
Cardiologie

**Mars 2009**

Pr. ABOUZAHIR Ali \*  
Pr. AGADR Aomar \*  
Pr. AIT ALI Abdelmounaim \*

Médecine interne  
Pédiatrie  
Chirurgie Générale

\* Enseignants Militaires

Pr. AKHADDAR Ali \*  
 Pr. ALLALI Nazik  
 Pr. AMINE Bouchra  
 Pr. ARKHA Yassir  
 Pr. BELYAMANI Lahcen \*  
 Pr. BJIJOU Younes  
 Pr. BOUHSAIN Sanae \*  
 Pr. BOUI Mohammed \*  
 Pr. BOUNAIM Ahmed \*  
 Pr. BOUSSOUGA Mostapha \*  
 Pr. CHTATA Hassan Toufik \*  
 Pr. DOGHMI Kamal \*  
 Pr. EL MALKI Hadj Omar  
 Pr. EL OUENNASS Mostapha\*  
 Pr. ENNIBI Khalid \*  
 Pr. FATHI Khalid  
 Pr. HASSIKOU Hasna \*  
 Pr. KABBAJ Nawal  
 Pr. KABIRI Meryem  
 Pr. KARBOUBI Lamya  
 Pr. LAMSAOURI Jamal \*  
 Pr. MARMADÉ Lahcen  
 Pr. MESKINI Toufik  
 Pr. MESSAOUDI Nezha \*  
 Pr. MSSROURI Rahal  
 Pr. NASSAR Ittimade  
 Pr. OUKERRAJ Latifa  
 Pr. RHORFI Ismail Abderrahmani \*

Neuro-chirurgie  
 Radiologie  
 Rhumatologie  
 Neuro-chirurgie *Directeur Hôp.des Spécialités*  
 Anesthésie Réanimation  
 Anatomie  
 Biochimie-chimie  
 Dermatologie  
 Chirurgie Générale  
 Traumatologie-orthopédie  
 Chirurgie Vasculaire Périphérique  
 Hématologie clinique  
 Chirurgie Générale  
 Microbiologie  
 Médecine interne  
 Gynécologie obstétrique  
 Rhumatologie  
 Gastro-entérologie  
 Pédiatrie  
 Pédiatrie  
 Chimie Thérapeutique  
 Chirurgie Cardio-vasculaire  
 Pédiatrie  
 Hématologie biologique  
 Chirurgie Générale  
 Radiologie  
 Cardiologie  
 Pneumo-Phtisiologie

#### Octobre 2010

Pr. ALILOU Mustapha  
 Pr. AMEZIANE Taoufik\*  
 Pr. BELAGUID Abdelaziz  
 Pr. CHADLI Mariama\*  
 Pr. CHEMSI Mohamed\*  
 Pr. DAMI Abdellah\*  
 Pr. DARBI Abdellatif\*  
 Pr. DENDANE Mohammed Anouar  
 Pr. EL HAFIDI Naima  
 Pr. EL KHARRAS Abdennasser\*  
 Pr. EL MAZOUZ Samir  
 Pr. EL SAYEGH Hachem  
 Pr. ERRABIH Ikram  
 Pr. LAMALMI Najat  
 Pr. MOSADIK Ahlam  
 Pr. MOUJAHID Mountassir\*  
 Pr. NAZIH Mouna\*  
 Pr. ZOUAIDIA Fouad

Anesthésie réanimation  
 Médecine Interne *Directeur ERSSM*  
 Physiologie  
 Microbiologie  
 Médecine Aéronautique  
 Biochimie- Chimie  
 Radiologie  
 Chirurgie Pédiatrique  
 Pédiatrie  
 Radiologie  
 Chirurgie Plastique et Réparatrice  
 Urologie  
 Gastro-Entérologie  
 Anatomie Pathologique  
 Anesthésie Réanimation  
 Chirurgie Générale  
 Hématologie  
 Anatomie Pathologique

\* Enseignants Militaires

**Decembre 2010**

Pr. ZNATI Kaoutar

Anatomie Pathologique

**Mai 2012**

Pr. AMRANI Abdelouahed  
Pr. ABOUELALAA Khalil \*  
Pr. BENCHEBBA Driss \*  
Pr. DRISSI Mohamed \*  
Pr. EL ALAOUI MHAMDI Mouna  
Pr. EL OUAZZANI Hanane \*  
Pr. ER-RAJI Mounir  
Pr. JAHID Ahmed  
Pr. RAISSOUNI Maha \*

Chirurgie pédiatrique  
Anesthésie Réanimation  
Traumatologie-orthopédie  
Anesthésie Réanimation  
Chirurgie Générale  
Pneumophtisiologie  
Chirurgie Pédiatrique  
Anatomie Pathologique  
Cardiologie

**Février 2013**

Pr. AHID Samir  
Pr. AIT EL CADI Mina  
Pr. AMRANI HANCHI Laila  
Pr. AMOR Mourad  
Pr. AWAB Almahdi  
Pr. BELAYACHI Jihane  
Pr. BELKHADIR Zakaria Houssain  
Pr. BENCHEKROUN Laila  
Pr. BENKIRANE Souad  
Pr. BENNANA Ahmed\*  
Pr. BENSghir Mustapha \*  
Pr. BENYAHIA Mohammed \*  
Pr. BOUATIA Mustapha  
Pr. BOUABID Ahmed Salim\*  
Pr. BOUTARBOUCH Mahjouba  
Pr. CHAIB Ali \*  
Pr. DENDANE Tarek  
Pr. DINI Nouzha \*  
Pr. ECH-CHERIF EL KETTANI Mohamed Ali  
Pr. ECH-CHERIF EL KETTANI Najwa  
Pr. ELFATEMI Nizare  
Pr. EL GUERROUJ Hasnae  
Pr. EL HARTI Jaouad  
Pr. EL JAUDI Rachid \*  
Pr. EL KABABRI Maria  
Pr. EL KHANNOUSSI Basma  
Pr. EL KHLOUFI Samir  
Pr. EL KORAICHI Alae  
Pr. EN-NOUALI Hassane \*  
Pr. ERRGUIG Laila  
Pr. FIKRI Meryem  
Pr. GHFIR Imade

Pharmacologie  
Toxicologie  
Gastro-Entérologie  
Anesthésie Réanimation  
Anesthésie Réanimation  
Réanimation Médicale  
Anesthésie Réanimation  
Biochimie-Chimie  
Hématologie  
Informatique Pharmaceutique  
Anesthésie Réanimation  
Néphrologie  
Chimie Analytique et Bromatologie  
Traumatologie orthopédie  
Anatomie  
Cardiologie  
Réanimation Médicale  
Pédiatrie  
Anesthésie Réanimation  
Radiologie  
Neuro-chirurgie  
Médecine Nucléaire  
Chimie Thérapeutique  
Toxicologie  
Pédiatrie  
Anatomie Pathologique  
Anatomie  
Anesthésie Réanimation  
Radiologie  
Physiologie  
Radiologie  
Médecine Nucléaire

\* Enseignants Militaires

Pr. IMANE Zineb  
 Pr. IRAQI Hind  
 Pr. KABBAJ Hakima  
 Pr. KADIRI Mohamed \*  
 Pr. LATIB Rachida  
 Pr. MAAMAR Mouna Fatima Zahra  
 Pr. MEDDAH Bouchra  
 Pr. MELHAOUI Adyl  
 Pr. MRABTI Hind  
 Pr. NEJJARI Rachid  
 Pr. OUBEJJA Houda  
 Pr. OUKABLI Mohamed \*  
 Pr. RAHALI Younes  
 Pr. RATBI Ilham  
 Pr. RAHMANI Mounia  
 Pr. REDA Karim \*  
 Pr. REGRAGUI Wafa  
 Pr. RKAIN Hanan  
 Pr. ROSTOM Samira  
 Pr. ROUAS Lamiaa  
 Pr. ROUBAA Fedoua \*  
 Pr. SALIHOUN Mouna  
 Pr. SAYAH Rochde  
 Pr. SEDDIK Hassan \*  
 Pr. ZERHOUNI Hicham  
 Pr. ZINE Ali \*

Pédiatrie  
 Endocrinologie et maladies métaboliques  
 Microbiologie  
 Psychiatrie  
 Radiologie  
 Médecine Interne  
 Pharmacologie  
 Neuro-chirurgie  
 Oncologie Médicale  
 Pharmacognosie  
 Chirurgie Pédiatrique  
 Anatomie Pathologique  
 Pharmacie Galénique *Vice-Doyen à la Pharmacie*  
 Génétique  
 Neurologie  
 Ophtalmologie  
 Neurologie  
 Physiologie  
 Rhumatologie  
 Anatomie Pathologique  
 Gastro-Entérologie  
 Gastro-Entérologie  
 Chirurgie Cardio-Vasculaire  
 Gastro-Entérologie  
 Chirurgie Pédiatrique  
 Traumatologie Orthopédie

#### AVRIL 2013

Pr. EL KHATIB MOHAMED KARIM \*

Stomatologie et Chirurgie Maxillo-faciale

#### MARS 2014

Pr. ACHIR Abdellah  
 Pr. BENCHAKROUN Mohammed \*  
 Pr. BOUCHIKH Mohammed  
 Pr. EL KABBAJ Driss \*  
 Pr. EL MACHTANI IDRISSE Samira \*  
 Pr. HARDIZI Houyam  
 Pr. HASSANI Amale \*  
 Pr. HERRAK Laila  
 Pr. JANANE Abdellah \*  
 Pr. JEAIDI Anass \*  
 Pr. KOUACH Jaouad\*  
 Pr. LEMNOUER Abdelhay\*  
 Pr. MAKRAM Sanaa \*  
 Pr. OULAHYANE Rachid\*  
 Pr. RHISSASSI Mohamed Jaafar  
 Pr. SEKKACH Youssef\*  
 Pr. TAZI MOUKHA Zakia

Chirurgie Thoracique  
 Traumatologie- Orthopédie  
 Chirurgie Thoracique  
 Néphrologie  
 Biochimie-Chimie  
 Histologie- Embryologie-Cytogénétique  
 Pédiatrie  
 Pneumologie  
 Urologie  
 Hématologie Biologique  
 Gynécologie-Obstétrique  
 Microbiologie  
 Pharmacologie  
 Chirurgie Pédiatrique  
 CCV  
 Médecine Interne  
 Gynécologie-Obstétrique

\* Enseignants Militaires

#### DECEMBRE 2014

Pr. ABILKACEM Rachid\*  
Pr. AIT BOUGHIMA Fadila  
Pr. BEKKALI Hicham \*  
Pr. BENZAOU Salma  
Pr. BOUABDELLAH Mounya  
Pr. BOUCHRIK Mourad\*  
Pr. DERRAJI Soufiane\*  
Pr. DOBLALI Taoufik  
Pr. EL AYOUBI EL IDRISSE Ali  
Pr. EL GHADBANE Abdedaim Hatim\*  
Pr. EL MARJANY Mohammed\*  
Pr. FEJJAL Nawfal  
Pr. JAHIDI Mohamed\*  
Pr. LAKHAL Zouhair\*  
Pr. OUDGHIRI NEZHA  
Pr. RAMI Mohamed  
Pr. SABIR Maria  
Pr. SBAI IDRISSE Karim\*

Pédiatrie  
Médecine Légale  
Anesthésie-Réanimation  
Chirurgie Maxillo-Faciale  
Biochimie-Chimie  
Parasitologie  
Pharmacie Clinique  
Microbiologie  
Anatomie  
Anesthésie-Réanimation  
Radiothérapie  
Chirurgie Réparatrice et Plastique  
O.R.L.  
Cardiologie  
Anesthésie-Réanimation  
Chirurgie Pédiatrique  
Psychiatrie  
Médecine préventive, santé publique et Hyg.

#### AOÛT 2015

Pr. MEZIANE Meryem  
Pr. TAHIRI Latifa

Dermatologie  
Rhumatologie

#### PROFESSEURS AGREGES :

#### JANVIER 2016

Pr. BENKABBOU Amine  
Pr. EL ASRI Fouad\*  
Pr. ERRAMI Noureddine\*  
Pr. NITASSI Sophia

Chirurgie Générale  
Ophtalmologie  
O.R.L.  
O.R.L.

#### JUIN 2017

Pr. ABBI Rachid\*  
Pr. ASFALOU Ilyasse\*  
Pr. BOUAYTI El Arbi\*  
Pr. BOUTAYEB Saber  
Pr. EL GHISSASSI Ibrahim  
Pr. HAFIDI Jawad  
Pr. OURAINI Saloua\*  
Pr. RAZINE Rachid  
Pr. ZRARA Abdelhamid\*

Microbiologie  
Cardiologie  
Médecine préventive, santé publique et Hyg.  
Oncologie Médicale  
Oncologie Médicale  
Anatomie  
O.R.L.  
Médecine préventive, santé publique et Hyg.  
Immunologie

#### NOVEMBRE 2018

Pr. AMELLAL Mina  
Pr. SOULY Karim  
Pr. TAHRI Rajae

Anatomie  
Microbiologie  
Histologie-Embryologie-Cytogénétique

\* Enseignants Militaires

### NOVEMBRE 2019

Pr. AATIF Taoufiq *	Néphrologie
Pr. ACHBOUK Abdelhafid *	Chirurgie Réparatrice et Plastique
Pr. ANDALOUSSI SAGHIR Khalid *	Radiothérapie
Pr. BABA HABIB Moulay Abdellah *	Gynécologie-obstétrique
Pr. BASSIR RIDA ALLAH	Anatomie
Pr. BOUATTAR TARIK	Néphrologie
Pr. BOUFETTAL MONSEF	Anatomie
Pr. BOUCHENTOUF Sidi Mohammed *	Chirurgie Générale
Pr. BOUZELMAT Hicham *	Cardiologie
Pr. BOUKHRIS Jalal *	Traumatologie-orthopédie
Pr. CHAFRY Bouchaib *	Traumatologie-orthopédie
Pr. CHAHDI Hafsa *	Anatomie Pathologique
Pr. CHERIF EL ASRI Abad *	Neurochirurgie
Pr. DAMIRI Amal *	Anatomie Pathologique
Pr. DOGHMI Nawfal *	Anesthésie-réanimation
Pr. ELALAOUI Sidi-Yassir	Pharmacie Galénique
Pr. EL ANNAZ Hicham *	Virologie
Pr. EL HASSANI Moulay EL Mehdi *	Gynécologie-obstétrique
Pr. EL HJOUJI Abderrahman *	Chirurgie Générale
Pr. EL KAOUI Hakim *	Chirurgie Générale
Pr. EL WALI Abderrahman *	Anesthésie-réanimation
Pr. EN-NAFAA Issam *	Radiologie
Pr. HAMAMA Jalal *	Stomatologie et Chirurgie Maxillo-faciale
Pr. HEMMAOUI Bouchaib *	O.R.L
Pr. HJIRA Naoufal *	Dermatologie
Pr. JIRA Mohamed *	Médecine Interne
Pr. JNIENE Asmaa	Physiologie
Pr. LARAQUI Hicham *	Chirurgie Générale
Pr. MAHFOUD Tarik *	Oncologie Médicale
Pr. MEZIANE Mohammed *	Anesthésie-réanimation
Pr. MOUTAKI ALLAH Younes *	Chirurgie Cardio-vasculaire
Pr. MOUZARI Yassine *	Ophthalmologie
Pr. NAOUI Hafida *	Parasitologie-Mycologie
Pr. OBTEL Majdouline	Médecine préventive, santé publique et Hyg.
Pr. OURRAI Abdelhakim *	Pédiatrie
Pr. SAOUAB Rachida *	Radiologie
Pr. SBITTI Yassir *	Oncologie Médicale
Pr. ZADDOUG Omar *	Traumatologie Orthopédie
Pr. ZIDOUH Saad *	Anesthésie-réanimation

\* Enseignants Militaires

## 2 - ENSEIGNANTS-CHERCHEURS SCIENTIFIQUES

### PROFESSEURS/Prs. HABILITES

Pr. ABOUDRAR Saadia	Physiologie
Pr. ALAMI OUHABI Naïma	Biochimie-chimie
Pr. ALAOUI KATIM	Pharmacologie
Pr. ALAOUI SLIMANI Lalla Naïma	Histologie-Embryologie
Pr. ANSAR M'hammed	Chimie Organique et Pharmacie Chimique
Pr. BARKIYOU Malika	Histologie-Embryologie
Pr. BOUHOUCHE Ahmed	Génétique Humaine
Pr. BOUKLOUZE Abdelaziz	Applications Pharmaceutiques
Pr. CHAHED OUZZANI Lalla Chadia	Biochimie-chimie
Pr. DAKKA Taoufiq	Physiologie
Pr. FAOUZI Moulay El Abbes	Pharmacologie
Pr. IBRAHIMI Azeddine	Biologie moléculaire/Biotechnologie
Pr. KHANFRI Jamal Eddine	Biologie
Pr. OULAD BOUYAHYA IDRISSE Med	Chimie Organique
Pr. REDHA Ahlam	Chimie
Pr. TOUATI Driss	Pharmacognosie
Pr. YAGOUBI Maamar	Environnement,Eau et Hygiène
Pr. ZAHIDI Ahmed	Pharmacologie

Mise à jour le 11/06/2020  
KHALED Abdellah  
Chef du Service des Ressources Humaines  
FMPR

\* Enseignants Militaires



# *Dédicaces*

*A Allah tout puissant*

*Le Tout puissant, Qui m'a inspiré, et  
Qui m'a guidé dans le bon chemin, Je  
vous dois ce que je suis devenue.*

*Louanges et remerciements pour votre clémence et miséricorde.*

*A Mes très chers parents*

*Aucune phrase, aucun mot ne saurait exprimer à sa juste valeur le respect et l'amour que je vous porte.*

*Vous m'avez entouré d'une grande affection, et vous avez été toujours pour moi un grand support dans mes moments les plus difficiles.*

*Sans vos précieux conseils, vos prières, votre générosité et votre dévouement, je n'aurais pu surmonter le stress de ces longues années d'étude.*

*Vous m'avez apporté toute la tendresse et l'affection dont j'ai eu besoin. Vous avez veillé sur mon éducation avec le plus grand soin.*

*Vous êtes pour moi l'exemple de droiture, de lucidité et de persévérance.*

*A travers ce modeste travail, je vous remercie et prie dieu le tout puissant qu'il vous garde en bonne santé et vous procure une longue vie que je puisse vous combler à mon tour.*

*Sans vous je ne suis rien. Je vous dois tout*

*A la mémoire de mes grands- parents*

*J'aurais bien voulu que vous soyez parmi nous en ce jour  
mémorable.*

*Que la clémence de dieu règne sur vous  
et que sa miséricorde apaise vos âmes.*

*A mon frère Hatim*

*En témoignage de ma grande affection.*

*Merci pour ton soutien et encouragements.*

*Que Dieu te garde en bonne santé en te souhaitant  
réussite, bonheur et beaucoup de succès  
dans toute la vie.*

*A ma petite sœur Kawtar*

*Je te remercie énormément pour ton affection,  
ton amour et ton soutien.*

*Je te souhaite de tout mon cœur une vie pleine de  
bonheur et de réussite. Que Dieu te protège et  
consolide les liens qui nous unissent.*

*A mon cher oncle Pr MESKINI Taoufik*

*En témoignage de l'immense affection que je vous porte,  
je vous dédie ce travail et je vous remercie pour votre  
soutien, présence et encouragements durant toute  
mon enfance et mon parcours.*

*A mes tantes et oncles,*

*A la famille HARMALI et MESKINI*

*Veillez trouver dans ce travail l'expression  
de mon respect le plus profond et mon affection la plus sincère.*

*J'ai beaucoup de chance de vous avoir à mes côtés.  
Votre soutien, votre dévouement et votre amour ont été une  
grande source de motivation pour moi.*

*Je vous souhaite tout le bonheur que vous méritez*

*A mes adorables cousins et cousines*

*Nulle dédicace ne saurait exprimer l'amour, l'estime  
et l'affection que j'ai pour vous.*

*J'ai beaucoup de chance de vous avoir à mes côtés.*

*Veillez retrouver en ce travail l'expression de mon amour,  
ma gratitude et mon attachement.*

*Que dieu vous garde et vous protège.*

*A tous mes amis (es)*

*Je ne peux trouver les mots justes et sincères pour  
vous exprimer mon affection et mes pensées, vous êtes pour  
moi mes frères et sœurs et des amis sur qui je peux compter.*

*En témoignage de l'amitié qui nous unit et des  
souvenirs de tous les moments que nous avons passés  
ensemble, je vous dédie ce travail et je vous souhaite une vie  
pleine de santé de bonheur et de réussite.*

*A toute personne qui a contribué de près ou de loin à  
la réalisation de ce travail.*



# *Remerciements*

*A*

*Notre maître et Président de jury,*

*Monsieur le professeur ABASSI Abdellah*

*Professeur de chirurgie plastique*

*au CHU de Rabat-Salé*

*Par votre compétence, votre profond savoir et par La  
clarté de votre enseignement, vous avez donné à La  
médecine ses lettres de noblesse.*

*Je vous remercie chaleureusement d'avoir  
aimablement accepté de présider le jury de ma thèse.*

*Veillez accepter, cher maitre, dans ce travail, mes  
Sincères remerciements et toute la reconnaissance  
que je vous témoigne.*

*A*

*Notre maître et Rapporteur de thèse*

*Monsieur le professeur HAFIDI Jawad*

*Professeur agrégé d'anatomie*

*au CHU de Rabat-Salé*

*Vous m'avez accordé un grand honneur en me  
confiant la réalisation de ce travail.*

*Sans votre savoir, votre aide, votre investissement,  
et vos conseils, ce travail n'aurait pu être préparé et  
dirigé dans des conditions favorables.*

*Nous vous sommes grandement reconnaissants pour  
votre patience, sympathie, modestie, et l'accueil  
chaleureux que vous avez manifesté à notre égard.*

*Veillez recevoir, cher professeur, l'expression de  
nos sincères gratitudee et notre profonde estime.*

*A*

*Notre Maître et juge de thèse,*

*Monsieur le professeur E.L. MAZOUZ Samir,*

*Professeur de chirurgie plastique*

*au CHU de Rabat-Salé*

*Je vous remercie du grand honneur que vous me  
faites en acceptant de juger ce travail.*

*Veillez trouver ici, l'expression de ma gratitude,  
ma profonde reconnaissance, mon admiration  
et ma grande considération.*

*Puisse Dieu le tout puissant vous accorder bonne  
santé, prospérité et bonheur.*

*A*

*Notre Maître et juge de thèse,*

*Monsieur le professeur GHARIB Nouredine*

*Professeur de chirurgie plastique*

*au CHU de Rabat-Salé*

*Nous avons été très sensibles à l'amabilité de votre  
accueil et l'intérêt que vous avez accordé à ce travail  
en acceptant de le juger.*

*Veillez trouver ici, cher maître, le témoignage de  
notre reconnaissance et de notre grande estime.*

*Puisse Dieu le tout puissant vous  
accorder bonne santé, prospérité et  
bonheur*

# LISTE DES FIGURES ET TABLEAUX

**Figure 1 :** Les feuilletts de la paroi abdominale.

**Figure 2 :** Les quadrants de la paroi abdominale.

**Figure 3 :** Les repères cutanés et osseux de l'abdomen.

**Figure 4 :** Lignes de Langer.

**Figure 5 :** Les structures superficielles de la paroi abdominale.

**Figure 6 :** Musculature abdominale.

**Figure 7 :** Muscle grand droit, aspect schématique.

**Figure 8 :** Muscle oblique externe, aspect schématique.

**Figure 9 :** Muscle oblique interne, aspect schématique.

**Figure 10 :** Muscle transverse aspect schématique.

**Figure 11 :** Organisation de la gaine des muscles droits.

**Figure 12 :** Coupe transversale montrant les différentes couches de la paroi abdominale.

**Figure 13 :** L'innervation de la paroi abdominale antérolatérale.

**Figure 14 :** Vascularisation artérielle de la paroi abdominale antérolatérale.

**Figure 15 :** Vascularisation veineuse de la paroi abdominale antérolatérale.

**Figure 16 :** Les lymphatiques des tissus mous abdominaux.

**Figure 17 :** La vascularisation artérielle de l'ombilic.

**Figure 18 :** **Couples musculaires formés par les muscles abdominaux.**

**Figure 19 :** **Rupture des couples musculaires.**

**Figure 20 :** L'impact d'hypertrophie des cellules graisseuses sur l'état cutané.

**Figure 21 :** Incidence de l'obésité grave par apport à la consommation des ménages par tête selon HCP 2010.

**Figure 22 :** Test du pincement

**Figure 23 :** Patiente de 41 ans, classée stade III selon Mattarasso modifiée par Mejia.

**Figure 24 :** patiente classée stade IV selon Mattarasso modifié par Mejia.

**Figure 25 :** Excès cutané-graisseux abdominale chez une patiente de 47 ans classée stade V selon Mattarasso modifiée par Mejia.

**Figure 26 :** les dessins pré opératoires

**Figure 27 :** Les différentes modalités de dessin préopératoire pour la dermolipectomie antérieure avec transposition de l'ombilic.

**Figure 28 :** installation du patient + badigeonnage et mise en place des champs stériles.

**Figure 29 :** la lipoaspiration liée à un dispositif de canule et un système d'aspiration.

**Figure 30 :** A. Schéma des incisions. B. Topographie et orientation des tunnels.

**Figure 31 :** Lipoaspiration. La main gauche empaume le tissu adipeux et guide la main droite qui tunnellise avec la canule (A à C).

**Figure 32 :** Lipoaspiration de la région sous-ombilicale, de la région sus-ombilicale, de la partie inférieure du bourrelet latéral des flancs, et de la partie supérieure du bourrelet latéral des flancs (A à D).

**Figure 33 :** La quantité aspirée contrôlée sur le bocal gradué.

**Figure 34 :** Les zones « sûres » pour la liposuction en combinaison avec l'abdominoplastie selon Matarasso.

**Figure 35 :** Plastie abdominale transversale basse avec transposition de l'ombilic.

**Figure 36 :** Le décollement.

**Figure 37.** Suture aponévrotique en paletot selon la technique de Judd.

**Figure 38 :** Abdomen globuleux avec diastasis importants des muscles grands droits chez une patiente de 42 ans.

**Figure 39 :** La cure de diastasis par plicature de l'aponévrose des grands droits.

**Figure 40 :** La résection cutanéograsseuse.

**Figure 41 :** Schéma de la technique de néo-ombilicoplastie utilisée pour l'abdominoplastie en bloc .

**Figure 42 :** Dessin Préopératoire d'une abdominoplastie circulaire.

**Figure 43 :** Abdominoplastie circulaire : dessin et stratégie opératoire de profil.

**Figure 44 :** Abdominoplastie circulaire : dessin et stratégie opératoire de dos.

**Figure 45 :** Hautes tensions supérieure et latérale.

**Figure 46 :** Body-lift.

**Figure 47 :** Marques préopératoires pour l'abdominoplastie de fleur-de-lis.

**Figure 48 :** La résection transversale dans l'abdominoplastie de fleur-de-lis.

**Figure 49 :** La résection finale dans l'abdominoplastie de fleur-de-lis.

**Figure 50 :** Technique du « fer à cheval ».

**Figure 51 :** Plastie abdominale transversale basse sans geste sur l'ombilic (minilift-abdominal).

**Figure 52 :** Plastie abdominale transversale basse avec désinsertion-abaissement de l'ombilic.

**Figure 53 :** Plastie abdominale transversale haute.

**Figure 54 :** La transposition de l'ombilic.

**Figure 55 :** Le localisateur ombilical.

**Figure 56 :** Schéma d'une transposition classique de l'ombilic avec une collerette circulaire.

**Figure 57 :** Schéma de transposition de l'ombilic avec un dessin « en étoile à trois branches ».

**Figure 58 :** Etude de l'ombilic.

**Figure 59 :** L'insertion ombilicale en continuité avec l'avancement des volets.

**Figure 60** : Série (de haut en bas) montrant l'avancement du lambeau avec suture à tension progressive.

**Figure 61** : (Plus haut) Compartimentation avec de petites quantités de fluide entre les points de suture. (Basse) zone plus large de l'espace mort sans suture à tension progressive.

**Figure 62** : La transposition de l'ombilic avec fermeture et mise en place du dispositif de drainage.

**Figure 63** : Pansement et contention à l'ELASTOPLAST, et mise en place d'une gaine de contention.

**Figure 64** : photos de face d'une patiente, avant l'abdominoplastie et le résultat post opératoire après 8 mois.

**Figure 65** : Souffrance cutanée de la zone centrale du lambeau après abdominoplastie

**Figure 66** : cicatrice hypertrophique.

**Figure 67** : Région lombale postérieure : coupe transversale (vue supérieure)

**Figure 68** : Paroi thoracique antérieure

**Figure 69** : Paroi thoracique postérieure (muscles du dos)

**Tableau 1** : La classification et indication thérapeutique selon Matarasso modifiée par Mejia.

**Tableau 2** : Association liposuccion abdominoplastie selon les auteurs.

**Tableau 3** : Risque thromboembolique dans la chirurgie plastique et esthétique (SFAR).

**Tableau 4** : La durée moyenne d'hospitalisation selon les auteurs.

**Tableau 5** : Taux de complications immédiates selon les auteurs.

**Tableau 6** : Taux d'hématome selon les auteurs.

**Tableau 7** : Taux de survenue de séromes selon les auteurs.

**Tableau 8** : Taux d'infections selon les auteurs.

**Tableau 9** : Taux de désunion selon les auteurs.

**Tableau 10** : Taux d'anémie et de transfusions selon les auteurs.

**Tableau 11** : Taux de complications thromboemboliques selon les auteurs.

**Tableau 12** : Taux de nécrose cutanée selon les auteurs.

**Tableau 13** : Taux de complications tardives en fonction des auteurs.

**Tableau 14** : Taux d'oreilles latérales selon les auteurs.

**Tableau 15** : Taux de cicatrices hypertrophiques selon les auteurs.

**Tableau 16** : Taux d'excès graisseux selon les auteurs.

# ABREVIATIONS

**IMC** : indice de masse corporel

**OMS** : Organisation Mondiale de la Santé

**EIAS** : Epine iliaque antéro-supérieure

**HCP** : haut-commissariat au plan

**HTA** : hypertension artérielle

**BDD** : Body Dysmorphic Disorder (Dysmorphophobie)

**TVP** : thrombose veineuse profonde

**EP** : embolie pulmonaire

**SFAR** : Société Française d'Anesthésie et de Réanimation

**HNF** : héparine non fractionnée

**HBPM** : héparine de bas poids moléculaire

**MTEV** : Maladie thromboembolique veineuse

**CRF** : capacité résiduelle fonctionnelle

**VR** : volume résiduel

**CPT** : capacité pulmonaire totale

**VRE** : volume de réserve expiratoire

**CV** : capacité vitale

**VEMS** : volume expiratoire maximal en une seconde

**VC** : volume courant

**ISO** : infection du site opératoire

**AG** : anesthésie générale

**LCR** : liquide céphalo rachidien

**PEP** : pression expiratoire positive

**DLA** : dermolipectomie abdominale

**PTS** : suture à tension progressive

**ATE** : accident thromboembolique

**Hg** : hémoglobine

**TDD** : type de description

# PLAN

<b><u>A</u></b>	<b><u>INTRODUCTION</u></b> .....	<b>1</b>
<b><u>B</u></b>	<b><u>GENERALITES</u></b> .....	<b>5</b>
<b><u>I</u></b>	<b><u>Historique et évolution des idées</u></b> .....	<b>6</b>
	I.1 <u>Historique et évolution de l'abdominoplastie</u> .....	6
	I.2 <u>Evolution de l'image corporelle de la femme</u> .....	7
<b><u>II</u></b>	<b><u>Rappel anatomique</u></b> .....	<b>Erreur ! Signet non défini.</b>
	II.1 <u>Anatomie de la paroi abdominale antérieure et antérolatérale</u> <b>Erreur !</b>	<b>Erreur ! Signet non défini.</b>
	II.1.1 <u>Anatomie descriptive de la paroi abdominale</u> . <b>Erreur ! Signet non</b>	<b>défini.</b>
	II.1.2 <u>Anatomie fonctionnelle de la paroi abdominale</u> .....	<b>Erreur ! Signet non défini.</b>
	II.1.3 <u>Anatomie artistique de la paroi abdominale</u> .....	38
	II.2 <u>Anatomie de la paroi abdominale postérieure</u> .....	38
	II.3 <u>Anatomie de la paroi thoracique</u> .....	<b>Erreur ! Signet non défini.</b>
	II.4 <u>Anatomie de la région glutéale</u> .....	47
<b><u>III</u></b>	<b><u>Physiologie de la prise pondérale</u></b> .....	<b>51</b>
	III.1 <u>Facteurs de risque de la prise pondérale</u> .....	51
	III.2 <u>Difformité de la paroi abdominale engendrée par la perte pondérale</u> <u>importante</u> .....	54
<b><u>IV</u></b>	<b><u>Physiopathologie du diastasis des grands droits</u></b> ....	<b>Erreur ! Signet non défini.</b>
<b><u>C</u></b>	<b><u>DIFFERENTS TYPES D'ABDOMINOPLASTIES</u></b> ..	<b>Erreur ! Signet non défini.</b>
<b><u>I</u></b>	<b><u>Plasties abdominales étendues</u></b> .....	<b>59</b>
	I.1 <u>Plasties abdominales transversales ou horizontales</u> .....	59

<u>I.1.1</u> Plastie abdominale transversale basse avec transposition de l'ombilic .....	60
<u>I.1.2</u> Plastie abdominale transversale basse avec néo-ombilicoplastie..	60
<u>I.1.3</u> Plastie abdominale circulaire .....	59
<u>I.2</u> <u>Plasties abdominales verticales ou longitudinales</u> .....	71
<u>I.3</u> <u>Plasties abdominales mixtes</u> .....	<b>Erreur ! Signet non défini.</b>
<b><u>II</u> <u>Plasties abdominales localisées</u> .....</b>	<b>Erreur ! Signet non défini.</b>
<u>II.1</u> <u>Plasties de l'étage sous-ombilical sans geste sur l'ombilic</u> .....	76
<u>II.2</u> <u>Plasties de l'étage sous-ombilical avec désinsertion de l'ombilic</u> .....	79
<u>II.3</u> <u>Plasties de l'étage médio-abdominal et de la région périombilicale</u> ..	82
<u>II.4</u> <u>Plastie de l'étage sus-ombilical : plastie abdominale transversale haute</u> .....	85
<b><u>D</u> <u>TECHNIQUES CHIRURGICALES</u>.....</b>	<b>88</b>
<b><u>I</u> <u>Examen pré-opératoire</u> .....</b>	<b>89</b>
<u>I.1</u> <u>Interrogatoire</u> .....	89
<u>I.2</u> <u>Examen clinique</u> et catégorisation des malades .....	93
<u>I.3</u> <u>Examens paracliniques</u> .....	<b>Erreur ! Signet non défini.</b>
<u>I.4</u> <u>Evaluation et avis psychiatrique</u> .....	<b>Erreur ! Signet non défini.</b>
<u>I.5</u> <u>Consultation pré anesthésique</u> .....	<b>Erreur ! Signet non défini.</b>
<u>I.6</u> <u>Mesures préventives</u> .....	<b>Erreur ! Signet non défini.</b>
<u>I.7</u> <u>Dessins préopératoires prise de photos</u> .....	<b>Erreur ! Signet non défini.</b>
<u>I.9</u> <u>Consentement éclairé</u> .....	<b>Erreur ! Signet non défini.</b>
<b><u>II</u> <u>La chirurgie</u> .....</b>	<b>Erreur ! Signet non défini.</b>
<u>II.1</u> <u>Type d'anesthésie</u> .....	<b>Erreur ! Signet non défini.</b>
<u>II.2</u> <u>Installation et préparation per opératoire</u> ...	<b>Erreur ! Signet non défini.</b>
<u>II.3</u> <u>Lipoaspiration</u> .....	<b>Erreur ! Signet non défini.8</b>

II.4	<u>L'abdominoplastie</u>	.....	<b>Erreur ! Signet non défini.</b>
II.5	<u>Liposculpture</u>	.....	<b>Erreur ! Signet non défini.</b>
<b>III</b>	<b><u>Le post opératoire</u></b>	.....	<b>Erreur ! Signet non défini.</b>
III.1	<u>Suites opératoires</u>	.....	<b>Erreur ! Signet non défini.</b>
III.1.1	<u>Prévention thrombo-embolique</u>	.....	<b>Erreur ! Signet non défini.</b>
III.1.2	<u>Mobilisation</u>	.....	<b>Erreur ! Signet non défini.</b>
III.1.3	<u>Durée d'hospitalisation</u>	.....	<b>Erreur ! Signet non défini.</b>
III.1.4	<u>Analgésiques</u>	.....	<b>Erreur ! Signet non défini.</b>
III.1.5	<u>Antibiothérapie post-opératoire</u>	.....	<b>Erreur ! Signet non défini.</b>
III.1.6	<u>Compression</u>	.....	<b>Erreur ! Signet non défini.</b>
III.1.7	<u>Soins de pansements</u>	.....	<b>Erreur ! Signet non défini.</b>
III.1.8	<b><u>Drainage lymphatique</u></b> et kinésithérapie	.....	<b>Erreur ! Signet non défini.</b>
III.1.9	<u>Autres consignes</u>	.....	<b>Erreur ! Signet non défini.</b>
III.2	<u>Evolution post opératoire</u>	.....	<b>Erreur ! Signet non défini.</b>
III.2.1	<u>Evolution favorable</u>	.....	<b>Erreur ! Signet non défini.</b>
III.2.2	<u>Complications</u>	.....	<b>Erreur ! Signet non défini.</b>
	<b><u>CONCLUSION</u></b>	.....	<b>Erreur ! Signet non défini.</b>
	<b><u>RESUMES</u></b>	.....	<b>Erreur ! Signet non défini.</b>
	<b><u>BIBLIOGRAPHIE</u></b>	.....	<b>Erreur ! Signet non défini.</b>

# **A. INTRODUCTION**

Le terme abdominoplastie ou plastie abdominale regroupe l'ensemble des interventions chirurgicales visant l'amélioration esthétique et/ou fonctionnelle des couches affectées des tissus mous, de la peau, du tissu adipeux et /ou musculo aponévrotique de la ceinture abdominale. Il s'agit d'une véritable procédure « chirurgicale » s'intégrant dans un domaine « esthético-réparateur ».

Cette procédure chirurgicale est généralement réalisée chez la femme. C'est une intervention qui se pratique depuis plus de 80 ans. Elle est de plus en plus demandée ces dernières années pour de nombreuses raisons, notamment les préoccupations d'une population vieillissante déterminée à conserver un physique jeune, des patients souffrants d'une surcharge graisseuse, des femmes soucieuses de retrouver leur apparence d'avant la grossesse, la réparation des anomalies de la paroi musculo-aponévrotique de l'abdomen et l'augmentation du nombre de patients souffrant d'une perte de poids massive qui cherchent à éliminer les stigmates de l'excès de peau résiduel.

Pendant de longues années, le traitement à visée esthétique de la paroi abdominale a été univoque : c'était l'époque épique de la chirurgie plastique abdominale, l'époque de l'« épopée ». En effet, cette chirurgie était difficile, elle laissait des cicatrices importantes et ses indications étaient limitées : il y avait de nombreux cas qui n'étaient pas opérables. Les résultats étaient volontiers décevants pour la patiente, et peut-être plus encore pour le chirurgien. L'histoire moderne de la plastie abdominale remonte à la fin des années 1960. Depuis lors, de nombreuses améliorations de la procédure ont été effectuées : Parmi ces progrès, on retient en premier lieu la lipoaspiration dans le cadre des techniques combinées, l'allègement des procédés anesthésiques, des techniques dites « à

haute tension supérieure », les méthodes de capitonnage, le perfectionnement des pratiques de sutures et le progrès des pansements ainsi que des gaines compressives. Ce savoir-faire a permis de réduire significativement les risques, d'alléger les suites opératoires, de bien améliorer la qualité des résultats et d'optimiser la discrétion des cicatrices, ouvrant ainsi les indications à des cas plus légers qui, auraient pu être récusés autrefois. Malgré les légitimes espoirs suscités par les progrès réalisés, il convient de ne jamais oublier la difficulté réelle et les risques inhérents à l'ensemble de cette chirurgie.

La préparation des candidats pour l'abdominoplastie commence à partir de la consultation initiale préopératoire et nécessite un processus multidimensionnel basé sur plusieurs épreuves fonctionnelles et un bilan biologique correct avec une stabilité pondérale, afin de limiter les complications et d'améliorer les résultats esthétiques et fonctionnelles post opératoire.

Au-delà de l'amélioration esthétique qui est souvent appréciable parfois même spectaculaire en termes de silhouette, les plasties abdominales apportent en règle générale à la patiente un confort, une amélioration fonctionnelle et un mieux-être psychologique qui jouent un rôle dans l'ajustement de l'équilibre pondéral.

A la lumière de ces données, nous avons décidé d'entreprendre une revue de la littérature qui étudiera successivement :

- L'historique et l'évolution de l'abdominoplastie.
- L'anatomie et la physiologie des parois du tronc en particulier la paroi abdominale antérieure.

- Les différents types d'abdominoplasties.
- Les techniques chirurgicales, leurs indications et contre-indications.
- L'évolution favorable, les complications et les différentes mesures préventives.

## **B. GENERALITES**

## **I. Historique et évolution des idées**

### **I.1. Historique et évolution de l'abdominoplastie**

Bien que les premières procédures de liposuction sur l'homme furent effectuées à la fin des années 70 [1], les premières abdominoplasties ont été réalisées en Europe et aux Etats-Unis au début du 20ème siècle, lorsque Demars et Marx [2] ont entrepris une résection étendue de graisse dans la paroi abdominale, y compris la région ombilicale, en 1890. Aux États-Unis en 1899, Kelly [3] a utilisé le terme de "lipectomie abdominale" pour décrire la résection transversale d'un grand tablier abdominal pendant. Gaudet et Morestin [4] ont publié un article 15 ans plus tard sur la fermeture transversale des grandes hernies ombilicales avec résection de l'excès de peau et de la graisse et, pour la première fois, conservation de l'ombilic. En Allemagne, en 1909, Weinhold [5] a rapporté son expérience de combinaison de résection verticale et transversale en forme de trèfle. En 1911, Morestin [6] a rapporté sa série de cinq patients ayant subi une dermolipectomie massive utilisant des incisions transversales. Dans les années 1960, l'attention s'est portée à l'utilisation de l'abdominoplastie pour le remodelage du corps. Deux chirurgiens, Callia [7] et Pitanguy [8], ont alors mis au point des procédures dans lesquelles de larges décollements amélioreraient l'efficacité de la technique. Selon une approche différente, Illouz [1] devint le premier à utiliser la lipoaspiration pour modifier la silhouette abdominale, ce qui fût un grand pas en avant. En 1987, Cordoso de Castro rapporte son expérience sur 20 patients de la combinaison entre lipoaspiration et dermolipectomie permettant de limiter la longueur de la cicatrice [9]. C'est en 1992 que Le Louarn et Pascal présentent leurs expériences de la technique de la Haute tension supérieure associant lipoaspiration profonde de la zone réséquée et des flancs à la mise en place de 2 points para-ombilicaux de capiton en tension

maximale afin de reporter la tension cutanée au niveau ombilical plutôt que sur la cicatrice [10].

Cependant, malgré toutes ces avancées, les complications restent fréquentes avec en premier lieu les séromes et les nécroses.

Claude Le Louarn, dès les années 1990, cherche à lutter contre ce grand problème. Il publie en 1992 [10] et en 1996 [11] sur la vascularisation lymphatique de l'abdomen et sur la dissection sous-fasciale de la partie sous-ombilicale qui améliore déjà grandement le problème.

Ted Lockwood, en 1996 [12], parle en premier de la dissection en tunnel ; mais en fait, il élargissait ce tunnel avec sa canule spécifique.

En 1996, Baroudi [13] décrit l'incision en guidon de vélo, qui suit une courbe plus naturelle et le capitonnage qui ferme l'espace mort [14].

Les schémas de résection cutanée n'ont cessé d'évoluer en fonction notamment des modifications des habitudes vestimentaires [111]. Cette évolution dans le temps des techniques transversales a donné naissance à la méthode la plus classique de plastie abdominale, celle qui résuma pendant longtemps à elle seule l'essentiel de la chirurgie plastique de l'abdomen : la plastie abdominale transversale basse avec transposition de l'ombilic.

## **I.2. Evolution de l'image corporelle de la femme**

### **I.2.1. Formes corporelles idéales à travers l'histoire [268]**

Nous avons toujours été obsédés par la forme du corps depuis le début de notre histoire. Les sociétés d'il y a des milliers d'années ont toujours semblé avoir une forme de corps particulière comme étant la plus désirable, pour les hommes comme pour les femmes. Mais cette forme corporelle n'a pas une taille

ou une norme fixe, elle a grandi, rétréci et changé pour correspondre aux influences de chaque période.

Des anciens Grecs et Romains aux âges médiévaux et aux temps modernes, la forme idéale du corps a changé et fluctué dans presque toutes les dimensions possibles.

Alors que nous entrons dans une nouvelle décennie, nous voulions mettre en valeur le volume et la variété des formes de corps à travers l'histoire, pour montrer qu'il n'y a pas une seule forme de corps parfaite !

Des estomacs mous aux estomacs durs et plats, des hanches larges, des épaules étroites, des fesses exagérées, du tonus musculaire, pas de tonus musculaire, des seins en forme de cône, de fausses bosses de grossesse et même de minuscules mains et pieds, les idéaux du corps occidental des femmes à travers l'histoire ont couvert toutes les formes et dimensions imaginables pour les parties du corps d'une femme.

#### - ROME ANTIQUE (753 AVANT JC - 476)

« Les riches femmes romaines antiques avaient une longue liste d'idéaux de beauté à cocher : être minces mais robustes; seins hauts, ronds et jeunes; épaules étroites; petite taille; hanches et cuisses larges; longues jambes sans poils; lèvres et joues roses. Ce look n'était pas réalisable par la plupart, donc les femmes romaines antiques étaient de ferventes applicatrices de cosmétiques et ont enveloppé leur taille pour le rétrécir et renforcer leurs seins. »

#### - EUROPE MÉDIÉVALE (5E - 15E SIÈCLES)

« Plutôt que de célébrer la forme physique comme les Grecs et les Romains, les premiers chrétiens considéraient le corps comme faible et sujet au péché. Le corps médiéval était également sujet à la maladie, y compris la peste noire. Quel était le corps idéal à l'époque des ténèbres ? Probablement un corps sans signe

de peste! Au XVe siècle, les femmes françaises et bourguignonnes portaient un sac rembourré sous les vêtements pour paraître enceintes. Dans l'Europe post-peste peu peuplée, la fertilité était à la mode. »

- RUBENESQUE (16<sup>ÈME</sup> - 17<sup>ÈME</sup> SIÈCLE)

« Au 17ème siècle, l'artiste Peter Paul Rubens a créé des représentations aimantes de femmes à part entière, nous apportant l'expression « Rubenesque » pour représenter des corps féminins doux, arrondis et voluptueux. Il a peint la reine régente française Marie de Médicis de cette façon, nous devons donc comprendre que ce look complet était très flatteur. Bien qu'il ait lissé certaines tranches d'âge, il a célébré les fossettes graisseuses et la rondeur de l'estomac, des jambes et des bras. »

- INDUSTRIALISATION (19<sup>E</sup> SIÈCLE)

« Pour les femmes, le début du 19e siècle exigeait une petite taille, des épaules arrondies, des seins hauts et des mains et des pieds absurdement petits. Très peu de femmes respectaient ces normes, alors elles ont eu recours à des robes avec d'énormes manches amidonnées et des corsets - avec des seins rembourrés et de fausses fesses pour créer une silhouette de sablier exagérée et impossible. "

- PULL GIRL (ANNÉES 1940-1950)

« Le look de clapet des années 1920 s'est effondré lorsque la dépression mondiale a frappé, et les seins plantureux ont refait surface comme réconfort culturel. Pour les femmes, les tailles cintrées, les corps souples et les seins plus larges et coniques étaient à la mode, et une nouvelle lingerie a été commercialisée pour répondre à cette nouvelle tâche. L'allure conique des années 30 est devenue la volupté du soutien-gorge pare-balles des années 40 et pour les femmes, la forme idéale du corps était une "pull girl" ou une pin-up pulpeuse. "

#### - ANDROGYNIE (ANNÉES 60)

« Dans une ère d'après-guerre prospère, les mannequins minces présentaient un corps idéal pour les femmes qui était ultra-mince, sans définition de la taille et en particulier les cuisses, le ventre et les bras minces. Ce look androgyne et plus fin pour les hommes et les femmes faisait partie du mouvement de contre-culture qui a rejeté la conformité des années 1950. Cette forte évolution des idéaux, du sablier au haricot vert, a été particulièrement difficile à suivre pour les femmes et a alimenté une croissance massive de l'industrie de l'alimentation »

#### - FITNESS (ANNÉES 1980)

« Cette décennie décadente a exigé que les corps restent en forme. Ils étaient minces mais pas sous-alimentés. Le tonus musculaire, en particulier dans les bras et les jambes, était particulièrement important car il aidait à dépeindre l'image de style de vie énergique de la «femme qui travaille» des années 80. L'aérobic était reine. Il était aussi important de montrer comment vous avez obtenu ce corps d'aérobic, qui a rendu la mode de gym (spandex, bandeaux, chauffe-chevilles, leggings) si populaire dans les années 1980. »

#### - MODÈLES MINCES ÉLANCÉS (ANNÉES 1990)

« Pour les femmes des années 90, Kate Moss incarnait un look ultra-mince appelé « héroïne chic ». Même les femmes qui ne voulaient pas avoir l'air aussi minces que les mannequins ont adopté le look élancé. Les jupes courtes étaient de style et les longues jambes minces étaient dedans, avec des os anguleux et une mâchoire définie. »

#### - YOGA BODY (ANNÉES 2000)

« Le corps féminin ultime du début des années 2000 consistait à paraître long et mince. Les séances d'entraînement de conditionnement physique ont gagné en popularité, car elles promettaient d'allonger les muscles sans formation de

poids. Il y avait beaucoup d'attention sur les estomacs plats et durs, et l'insaisissable «écart de cuisse» est devenu idolâtré. Les femmes ont surtout frappé le tapis de yoga , la machine Pilates et l'elliptique pour essayer d'obtenir ce look. »

#### - FESSIERS GLORIEUX (ANNÉES 2010)

« Les femmes s'efforcent d'imiter le look« bootyliciousness »des stars de la télé-réalité et des influenceurs des médias sociaux. Les femmes s'accroupissent vers un fond épais, ce qui a provoqué une augmentation de la popularité des poids lourds chez les femmes , ce qui met en évidence la positivité des femmes fortes. Mais avec des folies comme le «belfie», les médias sociaux ont créé de nouvelles pressions pour se conformer aux idéaux corporels irréels. Le look parfait "skinny épais" est pratiquement impossible à réaliser pour la majorité des femmes. Il exige de gros seins, une taille minuscule et tonique, de grandes hanches et un cul rond ferme avec de longues jambes minces. "

#### **I.2.2. Evolution de l'image corporelle à l'Ouest [269]**

Bien que la minceur soit aujourd'hui largement idéalisée en Occident, cela n'a pas toujours été le cas : jusqu'au XIXe siècle, la silhouette féminine idéale en Europe occidentale semblait être pleine, ronde et dodue (Swami, Gray, & Furnham, 2007). À partir de la fin du XIXe siècle, cependant, la société a commencé à restreindre la plénitude des femmes et à définir la féminité comme une désirabilité sexuelle sans maternité (Calogero et al., 2007). Bien que les raisons de ce changement soient complexes, certains chercheurs ont souligné la manière dont l'"esthétique masculine" a détourné la conscience des compétences réelles des femmes vers des aspects superficiels et oppressifs associés à la

beauté et à l'apparence (Wolf, 1990). Cette promotion et cette standardisation de l'idéal féminin auraient servi aux acteurs patriarcaux pour supprimer tout mouvement naissant vers l'égalité des sexes, un service qui se répétera tout au long du XXe siècle (Wolf, 1990).

L'indication la plus claire d'un idéal oppressif au XIXe siècle est peut-être l'utilisation généralisée du corset, qui donnait aux porteurs l'illusion d'une extrême volupté. Au début du XXe siècle, cet idéal féminin voluptueux était associé à une taille et des jambes sveltes, reflétant l'idéalisation des traits athlétiques (Mazur, 1986). Les années 1920 ont vu l'avènement de l'ère des "garçonnetts", durant laquelle les seins devaient créer une poitrine plate, comme celle d'un garçon, et une attention particulière à la minceur en général (Silverstein, Peterson, & Perdue, 1986). La prolifération des médias dans les années 1920 a permis de perpétuer la sveltesse comme idéal féminin, un idéal qui a commencé à être homogénéisé dans les cultures occidentales. La période de la Grande Dépression a vu une plus grande importance accordée aux jambes des femmes, bien que la silhouette idéale soit restée mince (Mazur, 1986).

À partir de la fin des années 1940, la tendance est à l'augmentation de la taille des seins et à la minceur des sabliers, comme l'illustrent les stars d'Hollywood telles que Marilyn Monroe. Dans une des premières études, Jourard et Secord (1955) ont rapporté que les femmes souhaitaient une silhouette plus fine et des seins plus gros par rapport à leur taille réelle de corps et de poitrine. À partir des années 1960, on a observé une tendance notable à une sveltesse encore plus grande, illustrée par l'image de Twiggy, à la poitrine plate et émaciée (Fallon, 1990). Par exemple, entre 1959 et 1978, Garner, Garfinkel, Schwartz et Thompson (1980) ont rapporté que le poids moyen, le tour de poitrine et la taille

des hanches avaient tous diminué parmi les centres de table de Playboy et les gagnants des concours de Miss Amérique. Les formes corporelles des mannequins anglais ont montré une augmentation correspondante de la sveltesse entre 1967 et 1987 (Morris, Cooper, & Cooper, 1989). Bien que les idéaux spécifiques aient fluctué tout au long des années 1980 et 1990 (par exemple, l'idéal musculaire des années 1980), l'accent mis sur la minceur s'est accentué au cours de cette période (Wiseman, Gray, Mosimann, & Ahrens, 1992).

Dans les années 1990, la minceur est devenue synonyme de beauté féminine, le poids des plis centraux de Playboy et des gagnantes des concours de Miss America s'étant stabilisé en dessous du poids normal (Seifert, 2005 ; Voracek & Fisher, 2002). Les femmes occidentales contemporaines sont exposées à cet idéal de minceur dans presque toutes les formes de médias, y compris les magazines, les émissions de télévision, les publicités, la télévision musicale et les films populaires (Calogero et al., 2007). En outre, il est prouvé que l'exposition immédiate aux images médiatiques de l'idéal de minceur est associée à une image corporelle négative chez les femmes (Grabe, Ward et Hyde, 2008 ; Groesz, Levine et Murnen, 2002 ; Levine et Murnen, 2009). Les associations entre image corporelle négative et exposition à l'idéal mince ont été reproduites dans tous les modèles de recherche, y compris les corrélations, les études quasi-expérimentales, expérimentales et longitudinales, prospectives et méta-analytiques (Calogero et al., 2007), même si l'ampleur de l'effet tend à être faible à modérée.

### **I.2.3. Taille corporelle idéale entre les cultures et ethnies [269]**

**L'image corporelle Occidentale :** En Occident, on s'attend à ce que les femmes aient une bonne silhouette et à ce qu'elles soient connues sous le nom de "slim ideal". On constate que les femmes minces ont plus de succès et de beauté et ont une meilleure estime d'elles-mêmes que les femmes en surpoids.

**L'image corporelle dans les pays du Moyen-Orient :** la culture joue un rôle essentiel dans les préférences de taille des enfants. Ces pays veulent que leurs enfants soient plus lourds et les ont sensibilisés à l'attrait du surpoids plutôt que de la minceur . On remarque que les femmes en surpoids ont beaucoup plus de valeur.

**L'image corporelle entre les noirs et les blancs :** Plusieurs études ont montré que la satisfaction à l'égard de l'image corporelle était plus élevée chez les femmes noires que chez les femmes blanches. Elles ont également plus d'estime de soi que les femmes blanches. Powell et Kahn ont déclaré que les femmes blanches se préoccupaient davantage que les femmes noires du poids corporel et des régimes. En général, les hommes noirs préfèrent les femmes ayant un corps plus lourd que les hommes blancs. La satisfaction des femmes noires à l'égard de leur image corporelle est plus élevée que celle des femmes blanches. Lorsque d'autres facteurs externes comme l'âge, le poids et le niveau d'alphabétisation sont contrôlés, la culture n'a pas d'influence sur la forme et la taille du corps ou sur le niveau de tolérance à la surcharge pondérale. Plusieurs études de réplication sont encore nécessaires pour confirmer cette hypothèse. De nombreux chercheurs ont affirmé que les disparités entre l'image corporelle des Noirs et des Blancs sont exagérées.

**L'image corporelle Afro-Américaine :** 70 % des femmes noires sont satisfaites de leur poids corporel et 90 % des femmes blanches sont satisfaites de leur poids corporel. L'insatisfaction diminue après la quarantaine.

**L'image corporelle latino-américaine :** Goodman a déclaré que les femmes latino-américaines se contentent d'un poids corporel plus important. Pompper et Koenig ont constaté que les médias les poussent à être minces et minces. Viladrich, et al<sup>39</sup> ont montré que les deux sexes latino-américains acceptent désormais une image corporelle plus lourde. Il existe de nombreuses études contradictoires sur le fait que les femmes latino-américaines sont plus conscientes de la prise de poids que les femmes blanches.

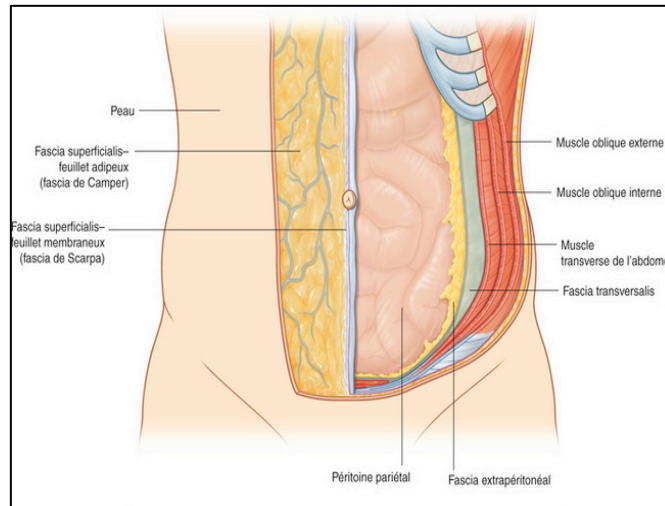
Les données disponibles semblent indiquer qu'il existe des différences interculturelles marquées dans les idéaux de taille corporelle, mais la mesure dans laquelle ces différences existent encore a été remise en question (Swami et al., 2010). Par exemple, des études récentes ont indiqué qu'il n'y a pas de différences significatives dans la taille corporelle idéale entre les individus des sites occidentaux et leurs homologues des milieux urbains non occidentaux (par exemple, Swami, Rozmus-Wrzesinska, et al., 2008 ; Swami, Smith, et al., 2007 ; Swami & Tove, 2005a, 2005b, 2007a, 2007b, 2007c). Lorsqu'on leur demande d'évaluer les images photographiques de femmes ou d'hommes, ces études indiquent que les personnes, tant dans les sites occidentaux que non occidentaux, considèrent que les chiffres relativement fins sont les plus attrayants. Cela inclut les sociétés où les grandes tailles corporelles étaient autrefois idéalisées (Swami, Knight, Tove, Davies et Furnham, 2007) [270].

## **II. Rappel anatomique**

### **II.1. Anatomie de la paroi abdominale antérieure et antérolatérale**

#### **II.1.1. Anatomie morphologique de la paroi abdominale**

La paroi abdominale antérieure est successivement constituée de la surface vers la profondeur par : la peau, plan fascio-graisseux sous cutané, les muscles et leurs fascias, le fascia extra-péritonéal et le péritoine pariétal. (Figure1)



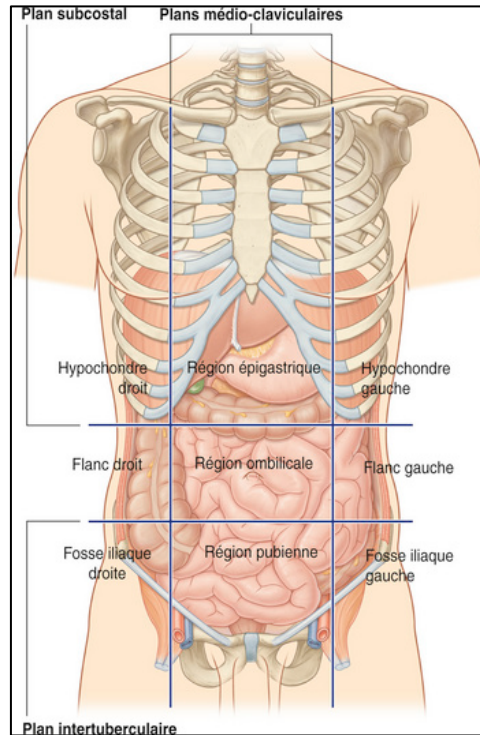
**Figure 1 : Les feuillets de la paroi abdominale [16].**

#### **II.1.1.1. Plan cutané : (Figure 2)**

La peau est mobile par rapport aux plans musculo-aponévrotiques sous-jacents. L'attache ombilicale ainsi que les plis sous mammaire et le pli abdominal inférieur sus pubien sont fixes.

C'est sur le revêtement cutané que l'on peut décrire les différents quadrants de l'abdomen. L'anatomie de surface divise l'abdomen en 9 régions, utile pour le clinicien. Les désignations suivantes sont utilisées pour chaque région : en haut, l'hypochondre droit, la région épigastrique et l'hypochondre gauche ; en bas, fosse iliaque droite, la région pubienne et fosse iliaque gauche ; et au milieu le flanc droit, la région ombilicale et le flanc gauche. Des repères tels que l'ombilic ou les reliefs osseux permettent de délimiter ces régions. On peut

également visualiser la linea alba et la linea semilunaris chez les individus athlétiques.



**Figure 2 : Les quadrants de la paroi abdominale [16].**

La topographie de la région abdominale est différente entre Les patients qui se présentent pour abdominoplastie, mais il est toujours important d'identifier et de visualiser l'anatomie pertinente afin de bien planifier et d'exécuter la procédure souhaitée de plastie abdominale.

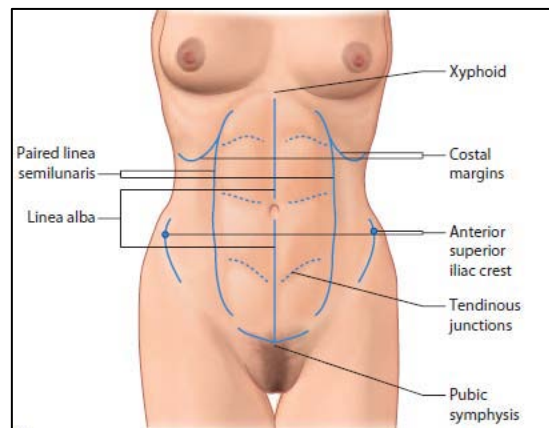
Il y a un certain nombre d'importants repères osseux et cutanés qui doivent être identifiés au cours du marquage préopératoire.

Les repères osseux comprennent les crêtes iliaques antérieures, la symphyse pubienne, la pointe du sternum, et les marges côtières bilatéralement. (Figure 3)

Ces repères peuvent être généralement palpés chez tous les patients,

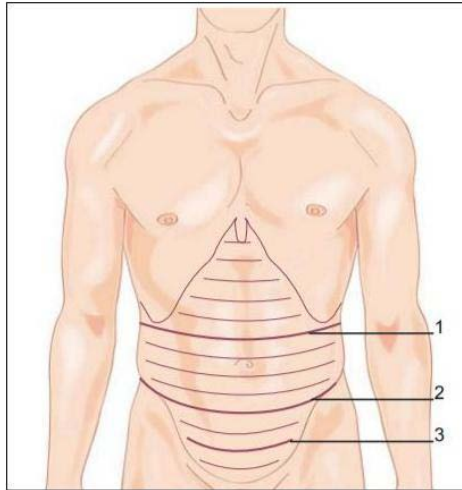
indépendamment de l'indice de masse corporelle (IMC), ils serviront de points de référence initiaux pour le marquage préopératoire afin d'identifier la ligne médiane et assurer la symétrie.

Les repères cutanés comprennent la ligne blanche, les linea semilunaris, et les jonctions tendineuses transversales de chaque muscle droit de l'abdomen. (Figure 3) Il est intéressant de noter que ces points de repère sont principalement associés à l'architecture anatomique des muscles droits de l'abdomen, et sont particulièrement importants [34].



**Figure 3 : les repères cutanés et osseux de l'abdomen [17].**

Des lignes de traction élastique (lignes de Langer) s'organisent de façon plus ou moins visible. Elles sont en supra-ombilical quasiment horizontales et deviennent plus inclinées vers le bas, pour être vraiment courbes à concavité crâniale en infra-ombilical [5]. (Figure 4)



**Figure 4 : Lignes de Langer [18].**

1. Pli sus-ombilical ; 2. Pli sous-ombilical ; 3. Pli sus-pubien.

#### **II.1.1.2. Plan fascio-graisseux sous cutané (Figure 5)**

Le degré de surcharge adipeuse est en fait variable et rend compte en partie de la multiplicité des tableaux cliniques rencontrés.

Des travaux anatomiques ont confirmé ces observations cliniques et ont permis d'individualiser en fait une graisse superficielle et une graisse profonde, séparées l'une de l'autre par le fascia superficialis et ayant chacune une topographie bien précise.

##### ***a. Graisse superficielle***

La graisse superficielle située au-dessus du fascia superficialis, est répartie sur l'ensemble de la paroi abdominale. La vascularisation de la graisse superficielle est due au plexus sous-cutané et à des perforateurs vasculaires sous-jacents. Ainsi, même après le décollement, l'approvisionnement en sang à la graisse superficielle reste intact. la graisse superficielle ne doit pas être

excisée, La peau recouvrant dépend de la vascularisation de la graisse superficielle pour la survie [19].

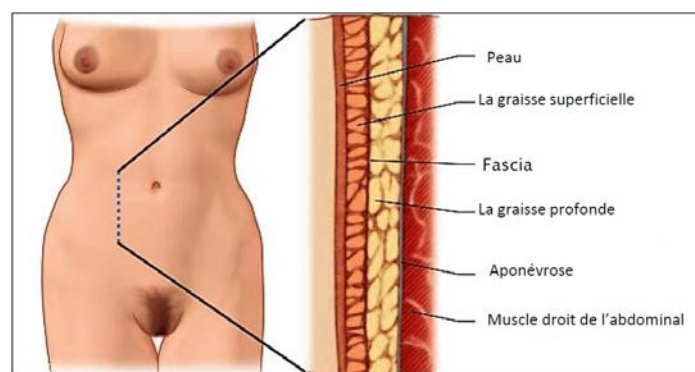
### ***b. Graisse profonde***

Le tissu adipeux profond, situé en dessous du fascia superficialis, correspond à un amas graisseux localisé ou « stéatome », occupant essentiellement le segment sous-ombilical et les régions latéro-ombilicales. Le stéatome s'étale de la région ombilicale à la région pubienne et d'une épine iliaque antérosupérieure à l'autre, se prolongeant même latéralement au niveau des hanches. Il s'amenuise et disparaît 2 à 3 cm au-dessus de l'ombilic [19].

La graisse profonde peut être excisée en toute sécurité lors de l'abdominoplastie.

### ***c. Fascia superficialis***

Le fascia superficialis de la paroi abdominale est un feuillet de tissu conjonctif graisseux. C'est habituellement un feuillet simple. Cependant, dans la région inférieure de la paroi abdominale antérieure sous l'ombilic, ce feuillet peut être double : un feuillet superficiel (fascia de Camper) et un feuillet profond (fascia de Scarpa) [19].



**Figure 5 : Les structures superficielles de la paroi abdominale [17].**

### II.1.1.3. Plan musculo aponévrotique (Figure 6)

Le plan musculaire est représenté par 5 muscles qui ont pour action commune de réduire le volume abdominal, ce qui favorise la vidange des organes creux. Ils sont également inspirateurs accessoires (remontent le diaphragme).

Ces muscles se prolongent par des aponévroses et des gaines fibreuses qui vont aller s'insérer sur le muscle grand droit et former la ligne blanche.

Cet ensemble musculaire délimite une puissante sangle abdominale. On décrit :

- En antéro-médial : le muscle grand droit et le muscle pyramidal.
- Trois couches musculaires antéro-latérales qui débordent sur l'arrière avec, de la superficie vers la profondeur : le muscle oblique externe (grand oblique), le muscle oblique interne (petit oblique) et le muscle transverse [19].

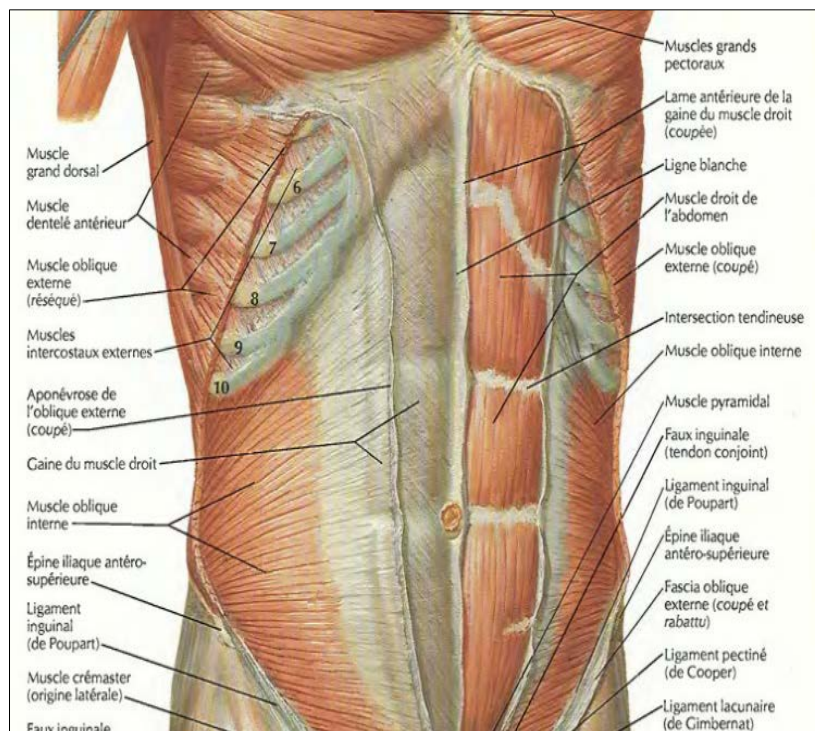


Figure 6 : Musculature abdominale [20].

### *a. Paroi antérieure*

#### - **Muscle droit de l'abdomen (Muscle grand droit) [22] :** (Figure7)

Dénotmé aussi Rectus Major en nomenclature internationale [21]. Le muscle grand droit est un muscle antéro-médial pair, plat et polygastrique, c'est à dire présentant plusieurs ventres musculaires interrompus par des intersections tendineuses au nombre de 2 à 5.

- **Origine :** 5ème, 6ème et 7ème côte, au niveau de la partie cartilagineuse de ces côtes, légèrement débordant sur la partie osseuse de la 5ème.

- **Insertion :** inconstante sur l'extrémité inférieure du sternum (processus xiphoïde).

- **Trajet des fibres :** verticales et caudales.

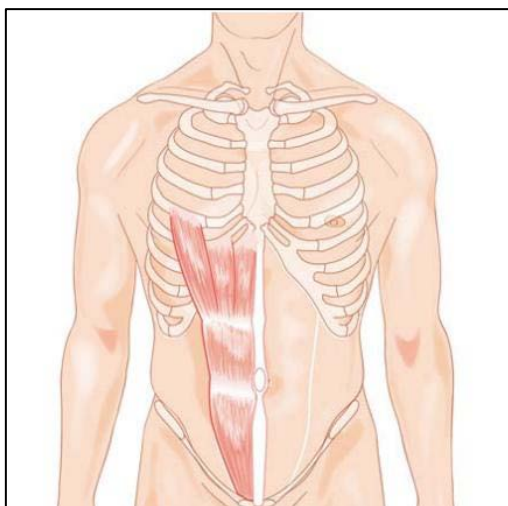
- **Terminaison :** Portion tendineuse se fixant sur la partie postéro-supérieure et interne du pubis, ainsi que sur l'épine du pubis.

-Evaginations latéraux-caudales se fixant sur la crête pubienne : les ligaments de Henlé.

- **Vascularisation :** artère épigastrique profonde, issue de l'artère iliaque externe, qui le parcourt sur sa face interne et se dirige crânialement pour s'anastomoser avec l'artère thoracique interne.

- **Innervation :** nerfs intercostaux du 6ème au 11ème et nerf subcostal (12ème nerf intercostal), cheminant dans la gouttière costale et se prolongeant vers la paroi abdominale pour l'innerver dans son ensemble, en pénétrant progressivement les masses musculaires.

- **Fonction :** fléchisseur antérieur du tronc.



**Figure 7 : Muscle grand droit, aspect schématique [18].**

- **Muscle pyramidal [22] :**

C'est un muscle antéro-médial pair et inconstant.

**origine:**partie inférieure du muscle grand droit, qu'il sous-tend.

**Trajet des fibres:**se déportent caudalement et latéralement.

**Terminaison:**crête symphysaire, devant l'insertion du muscle grand droit.

**Innervation:**nerf musculo-cutané (qui traverse son corps musculaire).

**Fonction:**fléchisseur et rotateur médial du bras.

*b. Paroi antérolatérale*

- **Muscle oblique externe de l'abdomen [22] : (Figure 8)**

Anciennement grand oblique, c'est un muscle pair, le plus superficiel.

**Origine:** - De la 5ème à la 12ème côte.

- Moitié antérieure et externe de la crête iliaque.
- Ligament inguinal dans sa quasi-totalité.

- Ses fibres s'entremêlent avec celles des muscles grand dentelé et grand dorsal.

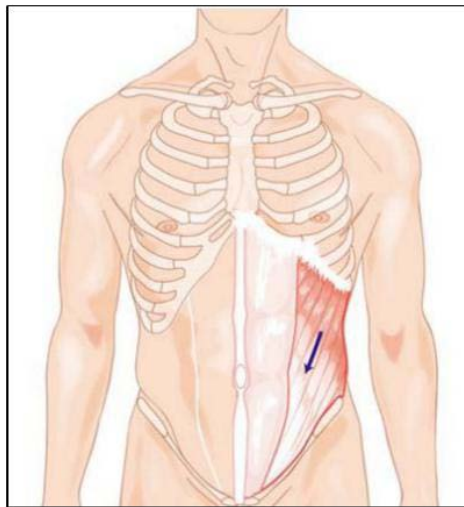
**Trajet des fibres:** médialement et caudalement .

**Terminaison:** autour du muscle grand droit sur la ligne blanche

**Vascularisation:** branches de l'artère épigastrique profonde .

**Innervation:** nerfs intercostaux du 5ème au 11ème .

**Fonction:** flexion antérieure du tronc et rotation controlatérale .



**Figure 8 : Muscle oblique externe, aspect schématique [18].**

- **Muscle oblique interne de l'abdomen [22] :** (Figure 9)

Anciennement petit oblique, c'est un muscle pair situé entre les muscles transverse et oblique externe .

**Origine:** - Tiers externe du ligament inguinal (insertion commune avec le muscle transverse).

- De la 10ème à la 12ème côte.
- Les deux tiers antérieurs de la crête iliaque.
- Petite insertion aponévrotique sur la masse sacro-lombaire en arrière.

**Trajet des fibres:** médialement et crânialement .

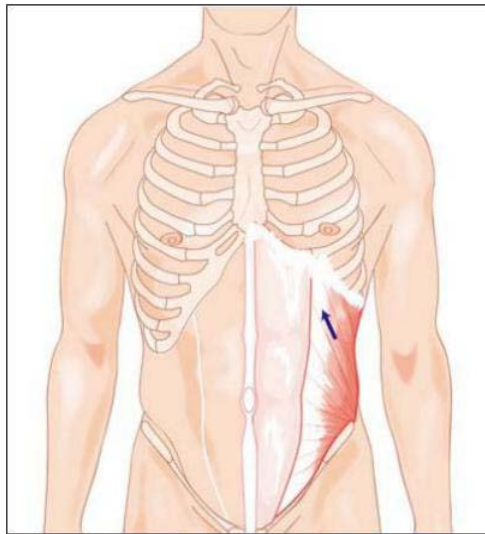
**Terminaison:** autour du muscle grand droit sur la ligne blanche.

Caudalement, ses fibres fusionnent avec celles du transverse pour former le tendon Conjoint .

**Vascularisation:** branches de l'artère épigastrique profonde .

**Innervation:** nerfs intercostaux du 5ème au 11ème .

**Fonction:** flexion antérieure du tronc et rotation controlatérale.



**Figure 9 : Muscle oblique interne, aspect schématique [18].**

- **Muscle transverse de l'abdomen [22] (Figure 10)**

C'est un muscle pair, le plus profond des trois qui forment la paroi latérale.

**Origine:** - Rachis lombaire de L1 à L4 au moyen d'une portion aponévrotique.

- De la 7ème à la 12ème côte au niveau de leurs extrémités avec des insertions cartilagineuses.

- La moitié antérieure de la crête iliaque, le tiers externe du ligament inguinal où il s'unit au muscle oblique interne pour former le tendon conjoint.

- Les insertions crânielles s'entremêlent par ailleurs avec celles du diaphragme.

**Trajet des fibres:** transversalement médialement et en avant.

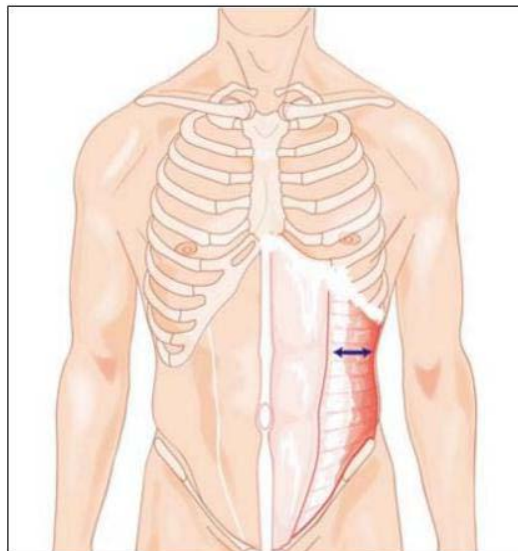
**Terminaison:** autour du muscle grand droit sur la ligne blanche.

Caudalement, ses fibres fusionnent avec celles de l'oblique interne pour former le tendon conjoint .

**Vascularisation:** branches de l'artère épigastrique profonde.

**Innervation:** nerfs intercostaux du 5<sup>ème</sup> au 11<sup>ème</sup>.

**Fonction:** flexion antérieure du tronc et rotation controlatérale (si la partie droite se contracte la rotation se fera vers la gauche et inversement).



**Figure 10 : Muscle transverse aspect schématique [18].**

#### **II.1.1.4. Aponévroses et fascias**

##### ***a. Gaine des muscles droits [23] (Figure.11)***

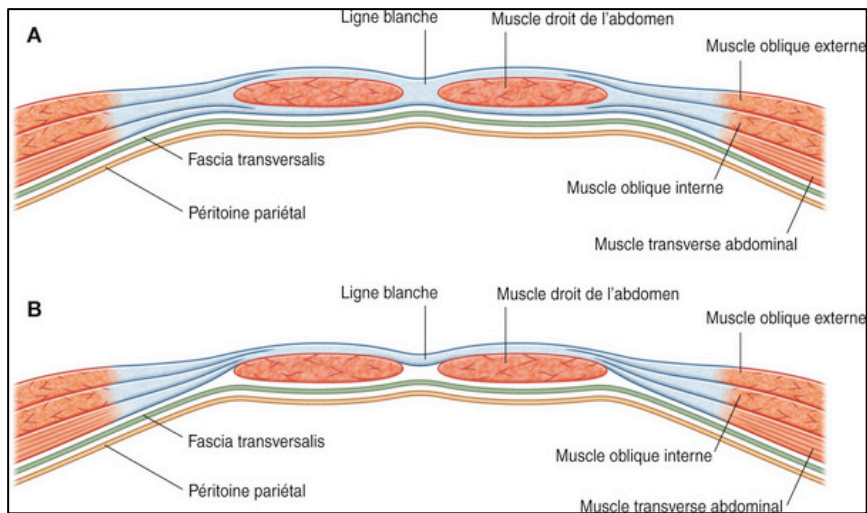
Les muscles, droit de l'abdomen et pyramidal sont contenus dans une gaine tendineuse aponévrotique c'est la gaine des muscles droits (appelée aussi gaine

rectusienne), formée par les aponévroses des muscles oblique externe, oblique interne et transverse de l'abdomen.

Dans sa partie supérieure, la gaine est formée, en avant par l'aponévrose de l'oblique externe et le feuillet antérieur du dédoublement de l'aponévrose de l'oblique interne, et en arrière par le dédoublement postérieur de cette aponévrose et l'aponévrose du transverse, doublés par le fascia transversalis.

Dans sa partie inférieure, tous les feuillets aponévrotiques passent en avant du droit et ne reste en arrière que le fascia transversalis, suffisamment résistant bien qu'il soit peu épais. Il est renforcé à ce niveau par les structures fibreuses de l'ouraque au centre, et des artères ombilicales montant vers l'ombilic de part et d'autre.

La ligne arquée ou linea arcuata (arcade de Douglas) correspond au bord inférieur du feuillet postérieur lors du passage des feuillets postérieurs de la gaine en avant des muscles droits. Elle forme une ligne à concavité caudale située à hauteur des épines iliaques. La ligne semi-lunaire de Spiegel correspond à la ligne de division des aponévroses des muscles larges pour former la gaine des muscles droits. Elle s'étend de l'extrémité du neuvième cartilage costal à l'épine du pubis, suivant une courbe concave en dedans. Les rares hernies de Spiegel peuvent siéger sur toute la hauteur de cette ligne, mais leur siège électif se situe dans une zone en bande dénommée « ceinture spiegelienne », limitée par une ligne passant par les épines iliaques antérosupérieures et une ligne passant par l'ombilic.



**Figure 11 : Organisation de la gaine des muscles droits [16].**

**A. Coupe transversale passant par les trois quarts supérieurs de la gaine des droits.**

**B. Coupe transversale passant par le quart inférieur de la gaine des droits.**

***b. La ligne blanche [23]***

Elle représente le raphé médian de continuité des gaines des muscles droit. Elle est tendue du processus xiphoïde à la symphyse pubienne.

Elle présente deux segments : supra-ombilical et infra-ombilical qui est étroit.

L'efficacité fonctionnelle des muscles de la paroi abdominale dépend de la solidité de la ligne blanche d'où l'importance de la qualité de suture après une laparotomie médiane.

### c. *Fascia transversalis* [23]

Le fascia transversalis recouvre la face interne des muscles transverse de L'abdomen, des muscles droits et de leur gaine. Constant et épais dans la région infra-ombilical, il est ailleurs mince, infiltré de graisse, voire inexistant.

Entre le fascia transversalis et le péritoine se situe une couche de tissu celluloconjonctif lâche, l'espace pré-péritonéale.

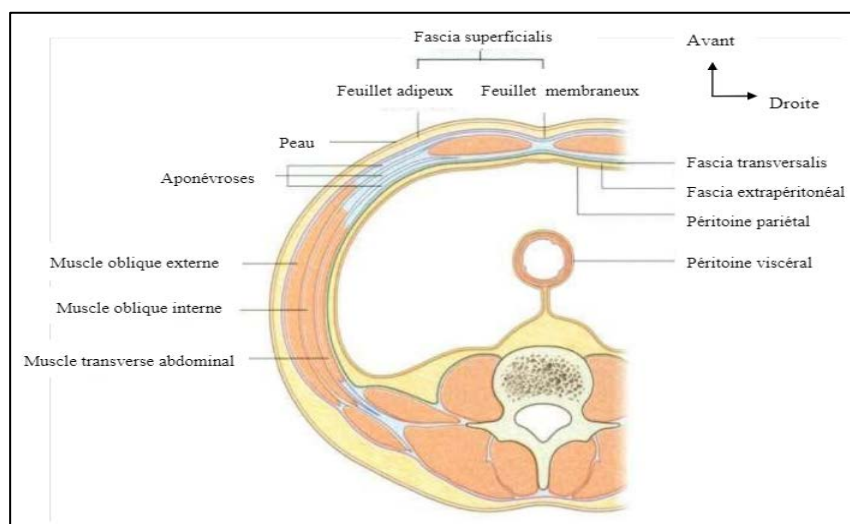
#### II.1.1.5. Le péritoine

C'est une fine membrane séreuse recouvre les parois de la cavité abdominale et, en regard de certains points, se réfléchit sur les viscères abdominaux, les recouvrant soit complètement, soit partiellement.

Il est formé de deux Feuillet, viscéral et pariétal et de la cavité péritonéale.

(Figure 12)

- Feuillet viscéral : Il tapisse la face superficielle des viscères abdominaux.
- Feuillet pariétal : Il tapisse la face profonde de la cavité abdominopelvienne.



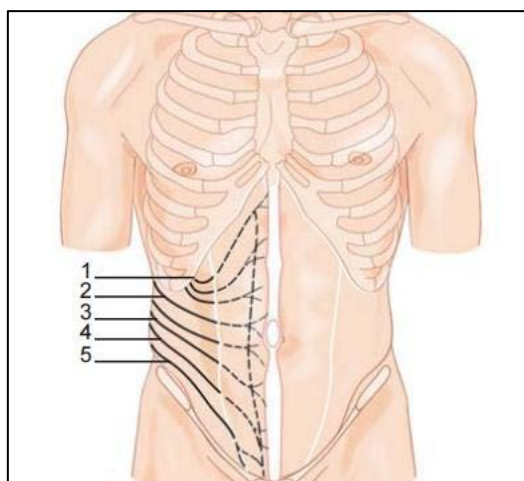
**Figure 12 : Coupe transversale montrant les différentes couches de la paroi abdominale [16].**

### II.1.1.6. Innervation

Elle est assurée par les six derniers nerfs intercostaux, le nerf ilio-hypogastrique et par Le nerf ilio-inguinal [18]. (Figure 13)

L'innervation cutanée est divisée en métamères qui positionnent les différents niveaux du rachis thoraco-lombaire, mais aussi en territoires nerveux.

- Les nerfs intercostaux prennent en charge une grande partie de l'innervation sensitive et motrice de la paroi abdominale antérieure.
- Le nerf ilio hypogastrique, purement sensitif (issu de L1) assure l'innervation d'une bande cutanée située au-dessus du pli inguinal.
- Le nerf ilio inguinal (nerf mixte issu du plexus lombaire) assure l'innervation de la région pubienne et des organes génitaux externes.
- Les six derniers nerfs intercostaux cheminent dans le plan compris entre le muscle oblique interne et le muscle transverse de l'abdomen, avec les vaisseaux intercostaux. À mi-chemin, ils donnent une branche cutanée latérale qui traverse les muscles obliques interne et externe. Cette branche cutanée latérale se divise, à son tour, en une branche postérieure et une branche antérieure. Cette dernière innerve la peau de l'abdomen jusqu'au bord externe des muscles droits abdominaux. Chaque nerf intercostal continue ensuite son trajet entre les muscles transverse et oblique de l'abdomen, puis pénètre le fascia de l'oblique interne et se loge à la face dorsale du muscle droit de l'abdomen, en avant de l'artère épigastrique profonde. Le nerf mixte se divise alors en une branche motrice pour le muscle droit de l'abdomen et une branche sensitive, accompagnant les vaisseaux perforants à destinée cutanée [24,25,26].



**Figure 13 : L'innervation de la paroi abdominale antérolatérale [18].**

1. Septième nerf intercostal ; 2. Dixième nerf intercostal ; 3. Douzième nerf intercostal ; 4. Nerf ilio-hypogastrique ; 5. Nerf ilio-inguinal.

### **II.1.1.7. Vascularisation**

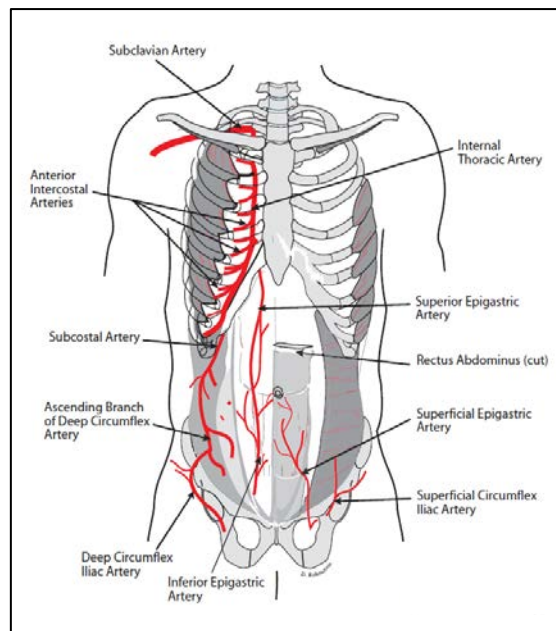
#### ***a. Vascularisation artérielle (Figure 14)***

Les artères de la paroi antérolatérale de l'abdomen peuvent se grouper en trois systèmes [21] :

- Le système vertical antérieur est constitué par les deux artères épigastriques inférieures, branches collatérales des artères iliaques externes, et par les deux artères épigastriques supérieures qui sont la continuité des artères thoraciques internes, branches des artères sous-clavières. Les artères épigastriques inférieures et épigastriques supérieures s'anastomosent à l'intérieur des muscles droits de l'abdomen. Elles fournissent de nombreux rameaux musculaires qui sont soit internes, destinés aux muscles droits eux-mêmes, soit externes, responsables de la vascularisation des muscles larges. Ces derniers traversent la gaine des droits et se ramifient entre le muscle oblique interne et le muscle transverse.

- Le système artériel transversal est représenté par la terminaison des dernières artères intercostales inférieures et des artères lombaires. Ces artères donnent des branches perforantes qui traversent les plans musculaires de la paroi pour rejoindre les plans superficiels.

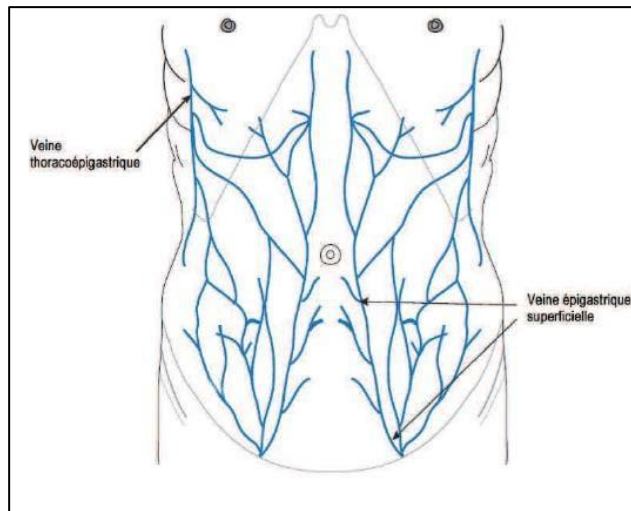
- Le système vertical latéral est représenté par la branche ascendante de l'artère circonflexe iliaque superficielle, collatérale de l'artère iliaque externe qui longe la face postérieure du ligament inguinal.



**Figure 14 : vascularisation artérielle de la paroi abdominale antérolatérale [27].**

***b. Vascularisation veineuse (Figure 15)***

Le réseau veineux abdominal consiste en un vaste réseau anastomotique entre la veine épigastrique superficielle (cheminant en sous cutané entre 6 et 7cm de la ligne médiane) en caudal et la veine thoraco-épigastrique en céphalique. A noter la présence de veines para-ombilicales drainant la région du même nom vers la veine porte [27].



**Figure 15 : Vascularisation veineuse de la paroi abdominale antérolatérale [27].**

#### **II.1.1.8. Système lymphatique (Figure 16)**

Les lymphatiques de la paroi abdominale sont organisés selon deux systèmes [19] :

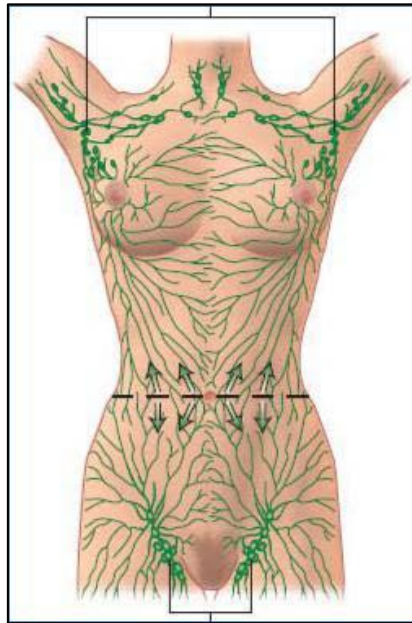
- Le système superficiel correspond à la région sus-ombilicale, se draine dans la chaîne et les ganglions mammaires externes.
- Les systèmes profonds quant à eux, rejoignent en haut les ganglions mammaires internes et en bas les ganglions rétro-cruraux. Ils permettent le drainage des structures musculo-aponévrotiques.

C'est le système lymphatique superficiel qui est essentiellement intéressé au cours d'abdominoplastie, notamment dans les régions inguinales et épigastriques.

Les lymphatiques des tissus mous abdominaux se drainent en grande partie dans les ganglions axillaires et inguinaux superficielles. Le réseau lymphatique

est situé dans le tablier des tissus mous, avec l'ombilic servant de point de partage des eaux.

Les lymphatiques des tissus mous au-dessus de l'ombilic se drainent principalement dans le ganglion axillaire tandis que ceux ci-dessous de l'ombilic se drainent principalement dans les ganglions lymphatiques superficielles inguinaux [17].



**Figure 16 : Les lymphatiques des tissus mous abdominaux [17].**

#### **II.1.1.9. L'ombilic**

L'ombilic est un composant esthétique important de l'abdomen, seule cicatrice naturelle du corps humain. Ainsi, l'absence d'ombilic est souvent psychologiquement mal acceptée par le patient, il est situé médialement, au milieu de la ligne blanche, entre les deux muscles droits

L'ombilic reçoit le flux sanguin à partir du plexus sous-cutané environnant. En outre, il a 3 sources distinctes : les artères épigastriques inférieures profondes laissées, ligament rond, et du ligament médian ombilical.

L'artère épigastrique inférieure profonde assure la partie dominante de la vascularisation de l'ombilic. (Figure 17)

Sa vascularisation est multiple, mettant en jeu quasiment tout le réseau anastomotique.

Globalement au centre de la paroi abdominale antérieure, sa position est cependant variable [28].

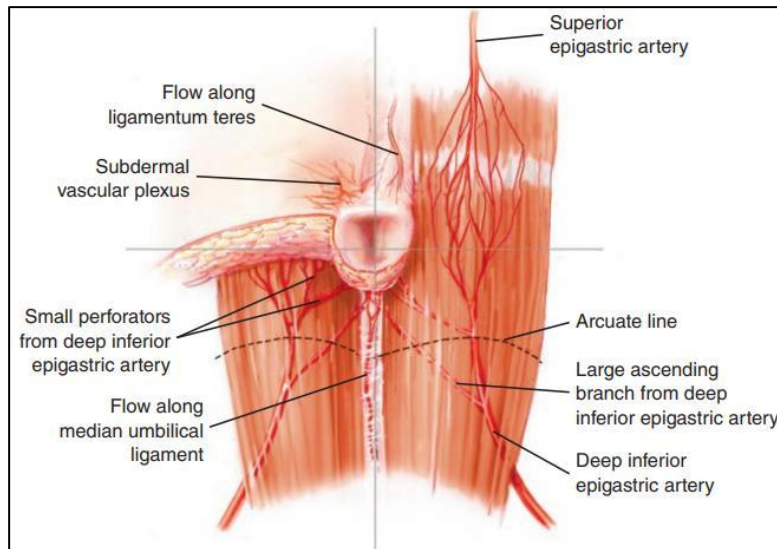
La forme de l'ombilic est variable selon la classification suivante, inspirée des travaux de Craig et al. [29] qui décrivent l'ombilic en cinq groupes :

en forme de T ; vertical ; horizontal ; rond ; déformé ; protrus.

L'ombilic « idéal » est plutôt en forme de T ou vertical, petit sans protrusion.

V. Delpierre, a démontré qu'il existe une corrélation entre le poids et l'âge : plus le sujet est âgé, plus son ombilic est bas situé par rapport au sommet des crêtes iliaques.

La position exacte de l'ombilic dans la paroi abdominale est un élément essentiel de l'analyse préopératoire.



**Figure 17 : La vascularisation artérielle de l'ombilic [30].**

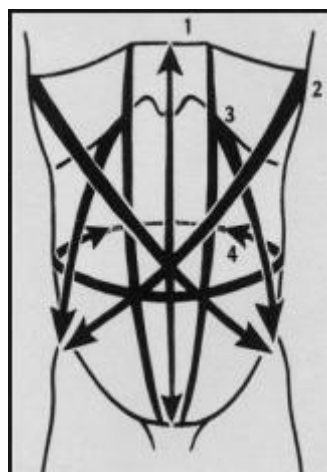
### **II.1.2. Anatomie fonctionnelle de la paroi abdominale**

Comme décrit précédemment, la paroi est constituée de couples musculaires dont les actions se complètent (droit de l'abdomen, transverse, oblique externe et oblique interne). Ces muscles abdominaux participent aussi aux mouvements respiratoires en associant leur action à celle du diaphragme qui est le muscle inspiratoire principal. Les muscles abdominaux et le diaphragme forment le couple musculaire principale de l'inspiration dans lequel le diaphragme est mobilisateur et les muscles abdominaux sont stabilisateurs :

La contraction des muscles abdominaux provoque, en refoulant les viscères, une augmentation de la pression intra-abdominale qui immobilise le « centre phrénique ». Le centre phrénique immobilisé sert alors de point d'appui aux faisceaux musculaires du diaphragme pour mobiliser les six dernières côtes et augmenter ainsi les deux diamètres, sagittal et transversal, du thorax.

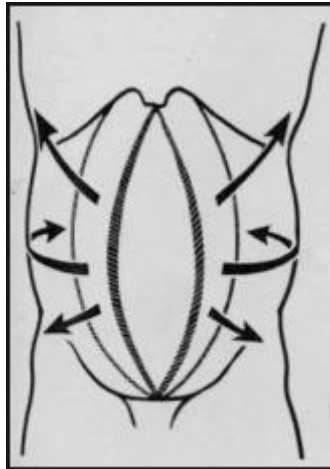
Le relâchement des muscles abdominaux entraîne une diminution de la pression intra-abdominale et le refoulement des viscères par le diaphragme qui ne dispose plus de point d'appui pour écarter et soulever les six dernières côtes.

Sur le plan physiologique, c'est grâce à leurs orientations différentes que ces trois fines lamelles que sont les muscles larges peuvent résister à la pression latérale de l'abdomen constituant une bonne sangle abdominale latérale. La contraction musculaire (lors d'efforts aussi variés que la miction, la défécation, les vomissements ou l'expiration forcée) diminue le volume de la cavité abdominale et met en tension le fascia transversalis, resserrant l'orifice inguinal profond par traction latérale du ligament inter fovéolaire notamment. Au plan mécanique, si le point fixe est situé au bassin, il y a abaissement de la cage thoracique ; à l'inverse si le point fixe est situé au thorax, flexion du bassin en haut et en avant, et en cas de contraction unilatérale, rotation du thorax, d'où l'intérêt de l'étanchéité et la remise en tension de la sangle musculo aponévrotique par correction du diastasis et d'éventration lors de l'abdominoplastie pour avoir une sécurité surtout respiratoire après l'abdominoplastie.



**Figure 18 : Couples musculaires formés par les muscles abdominaux [31]**

- Muscle droit de l'abdomen (1) et muscle transverse (4)
- Muscle oblique externe (2) et muscle oblique interne (3)



**Figure 19 : Rupture des couples musculaires [31]**

### **II.1.3. Anatomie artistique de la paroi abdominale**

On sait que l'idée que l'on se fait de la beauté varie, dans une certaine mesure, selon les époques, les cultures et le contexte géographique. Ceci est vrai aussi en ce qui concerne la paroi abdominale [32].

De nos jours, chez la femme, l'abdomen idéal est fait d'une légère convexité sous ombilicale et d'une légère concavité sus-ombilicale exagérée en son milieu par un léger sillon qui va de l'appendice xiphoïde à l'ombilic, reflétant harmonieusement le modèle musculaire.

L'homme quant à lui a une idée tout à fait différente de ce à quoi son abdomen doit ressembler :

- plat, presque creux sans être arrondi en sous ombilical,
- musclé, avec même le phénomène de la tablette de chocolat,

-sans aucun bourrelet, ni plis,

-surtout ne bombant pas au-dessus de la ceinture, principalement sur les côtés avec les poignées d'amour qu'il faudra évidemment supprimer dans le même temps.

## **II.2. Anatomie de la paroi abdominale postérieure**

La paroi dorsale ou lombale est divisée en paroi droite et paroi gauche par le relief des processus épineux.

On distingue :

### **II.2.1. Région lombale ou lombaire médiale**

- \* Le rachis lombaire avec en crânial, les piliers du diaphragme.
- \* Entre processus épineux et processus transverses, la masse musculaire sacro-lombaire : elle est formée par les muscles érecteurs du rachis (ilio-costal, longissimus, épineux).
- \* Entre corps vertébraux et faces ventrales des processus transverses, le muscle psoas (qui naît par des arcades de T12 à L4 et face antérieure des processus transverses et se termine par un tendon commun avec le muscle iliaque sur le petit trochanter).

### **II.2.2. Région lombale ou lombaire latérale**

5 plans musculaires, de la superficie à la profondeur :

#### **\* Muscle grand dorsal**

- Origine : processus épineux de T7 à T12, fascia thoraco-lombaire de L1 à L5, crête sacrée médiane et  $\frac{1}{3}$  postérieur de la crête iliaque.
- Terminaison : la lèvre médiale du sillon inter-tuberculaire de l'humérus.

#### **\* Muscles obliques externes**

Les plus superficiels

- Origine : 7 dernières côtes
- Trajet : oblique en caudal et médial
- Terminaison : ligne blanche, pubis (canal inguinal).

**\* Muscles obliques internes**

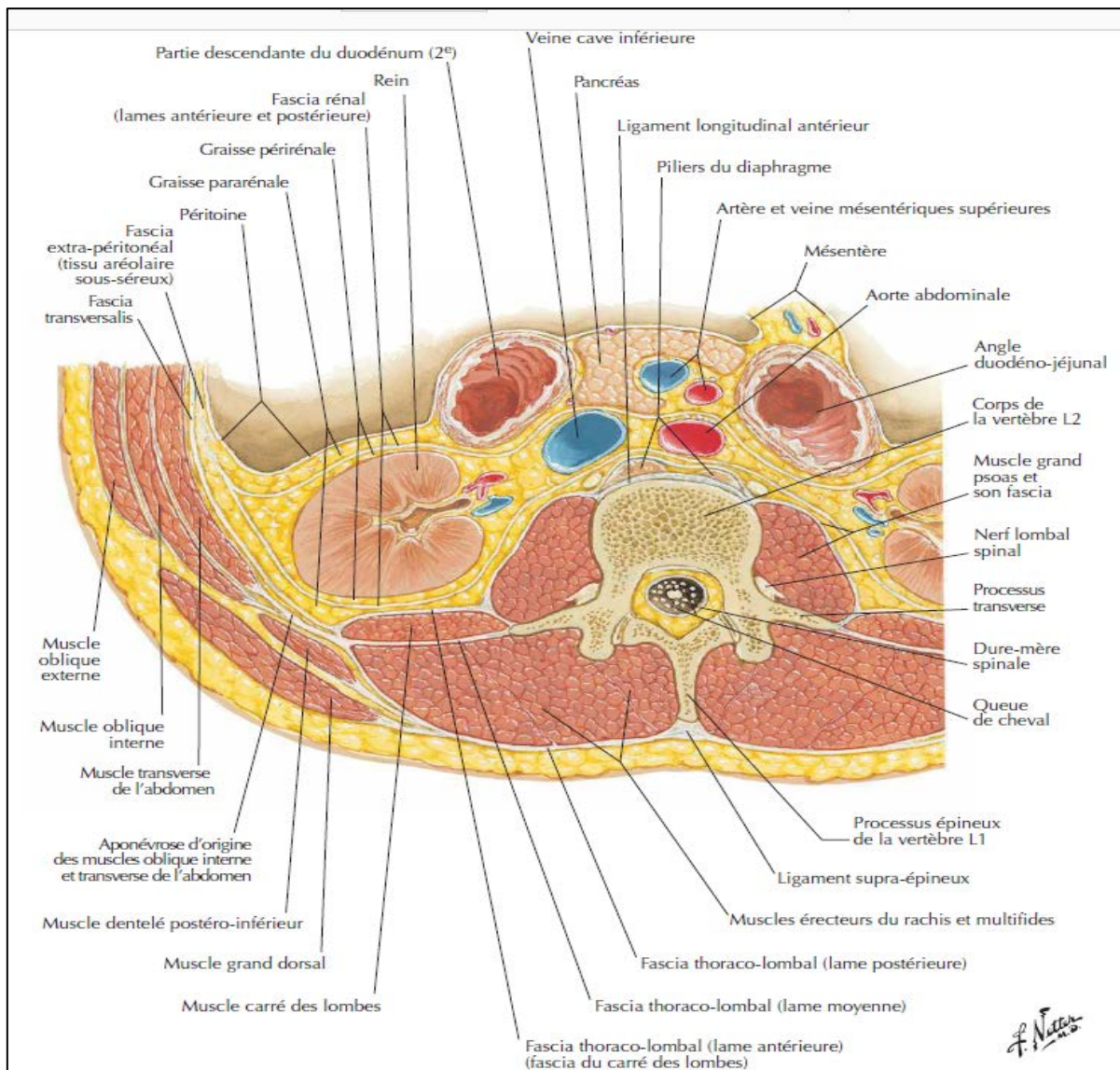
- Origine : essentiellement sur la crête iliaque
- Trajet : oblique en crânial et médial
- Terminaison : grill costal (10, 11 et 12<sup>e</sup> côtes) et ligne blanche

**\* Muscles transverses (les plus profonds)**

- Origine : 6 dernières côtes (cartilage), processus transverses lombaires, crête iliaque
- Trajet : en écharpe ou en ceinture
- Terminaison : ligne blanche

**\* Muscle carré des lombes**

- Origine : extrémité des processus transverses des 4 premières vertèbres lombales
- Terminaison : la crête iliaque et la 12<sup>e</sup> cote



**Figure 67 : Région lombale postérieure : coupe transversale (vue supérieure) [267]**

### **II.3. Anatomie de la paroi thoracique [23, 243]**

#### **II.3.1. Anatomie de la paroi thoracique antéro-latérale**

Cette paroi ferme la cavité thoracique en avant et latéralement.

On distingue dans cette paroi trois parties principales : une partie sus squelettique, une partie squelettique et intercostale et une partie sous squelettique.

La partie sus squelettique se compose de toutes les formations qui recouvrent la paroi squelettique :

**a. La peau :** épaisse et très mobile, sauf en avant du sternum.

**b. Le plan sous-cutané :** se compose de tissu cellulo-graisseux. En avant de sternum la graisse tend à disparaître. Dans le tissu sous-cutané cheminent les branches antérieures de l'artère mammaire interne, les branches thoraciques des artères thoraciques supérieures, mammaires externes, acromio-thoraciques et scapulaire inférieure, les branches thoraciques des artères intercostales et les rameaux perforants des nerfs intercostaux.

**c. L'aponévrose :** mince, s'insère en haut sur la clavicule, en dedans s'unit au tissu dense formé par les faisceaux tendineux de grand pectoral. En bas et en arrière elle se continue avec celle des régions voisines.

**d. Le plan musculaire**

**d.1. Les plans musculaires de la paroi thoracique antérieure**

On distingue deux groupes musculaires : un groupe antérieur (lui-même subdivisé en deux plans : superficiel et profond) situé en avant du squelette, et un groupe postérieur en arrière du plastron sterno-chondro-costal.

**d.1.1. Plan superficiel du groupe antérieur**

**Muscle grand pectoral**

- Origine : Faisceau claviculaire, sterno-chondral supérieur et inférieur.
- Terminaison : sur la lèvre latérale du sillon inter-tuberculaire de l'humérus.

**d.1.2 Plan profond du groupe antérieur**

### **Muscle subclavier**

- Origine : face inférieure de la clavicule dans le sillon du muscle subclavier.
- Terminaison : le 1er cartilage costal et l'extrémité antérieure de la 1ère côte.

### **Muscle petit pectoral**

- Origine : arcs antérieurs des 3ème, 4ème et 5ème côtes.
- Terminaison : processus coracoïde.

#### **. Groupe postérieur**

### **Muscle transverse du thorax :**

- Origine : le processus xiphoïde et les  $\frac{2}{3}$  inférieurs du corps sternal.
- Terminaison : le bord inférieur des 3ème, 4ème, 5ème et 6ème cartilages costaux.

#### **d.2. Les plans musculaires de la paroi thoracique latérale :**

Au sein de la paroi thoracique latérale, on retrouve trois plans distincts :

##### **d.2.1. Plan superficiel**

#### **Muscle dentelé antérieur.**

- Origine : bord spinal de la scapula.
- Terminaison : arcs antérieurs et latéraux des dix premières côtes. Et on distingue trois types de faisceaux, supérieurs moyens inférieurs.

##### **d.2.2. Plan moyen : Muscles intercostaux au nombre de 3 :**

#### **Muscle intercostal externe**

- Insertions : lèvre externe de la gouttière costale et bord supérieur du versant externe de la côte sous-jacente.
- Direction des fibres : obliques en bas et avant.

#### **Muscle intercostal interne**

- Insertions : gouttière costale et bord supérieur de la côte sous-jacente.
- Direction des fibres : obliques en bas et en arrière.

## **Muscle intercostal intime**

- Insertions : lèvre interne de la gouttière costale et versant interne du bord supérieur de la côte sous-jacente.

- Direction des fibres : obliques en bas et en arrière.

Il occupe l'arc moyen et entre en rapport par sa face profonde avec le fascia endothoracique et la plèvre pariétale.

### **d.2.3. Plan profond**

#### **Muscles sous-costaux rudimentaires**

De la face interne de la côte à la face interne de la côte sous-jacente.

#### **e. Eléments vasculo-nerveux**

##### **e.1. Artères**

- la vascularisation de la paroi antérieure est assurée essentiellement par l'artère thoracique interne

- la vascularisation de la paroi latérale est assurée par les artères intercostales postérieures et les artères intercostales antérieures

##### **e.2. Veines**

Le drainage des veines intercostales antérieures se fait dans les veines thoraciques internes, elles-mêmes se terminent chacune dans le tronc veineux brachio-céphalique ipsilatéral. Tandis que les veines intercostales postérieures sont drainées par le système azygos.

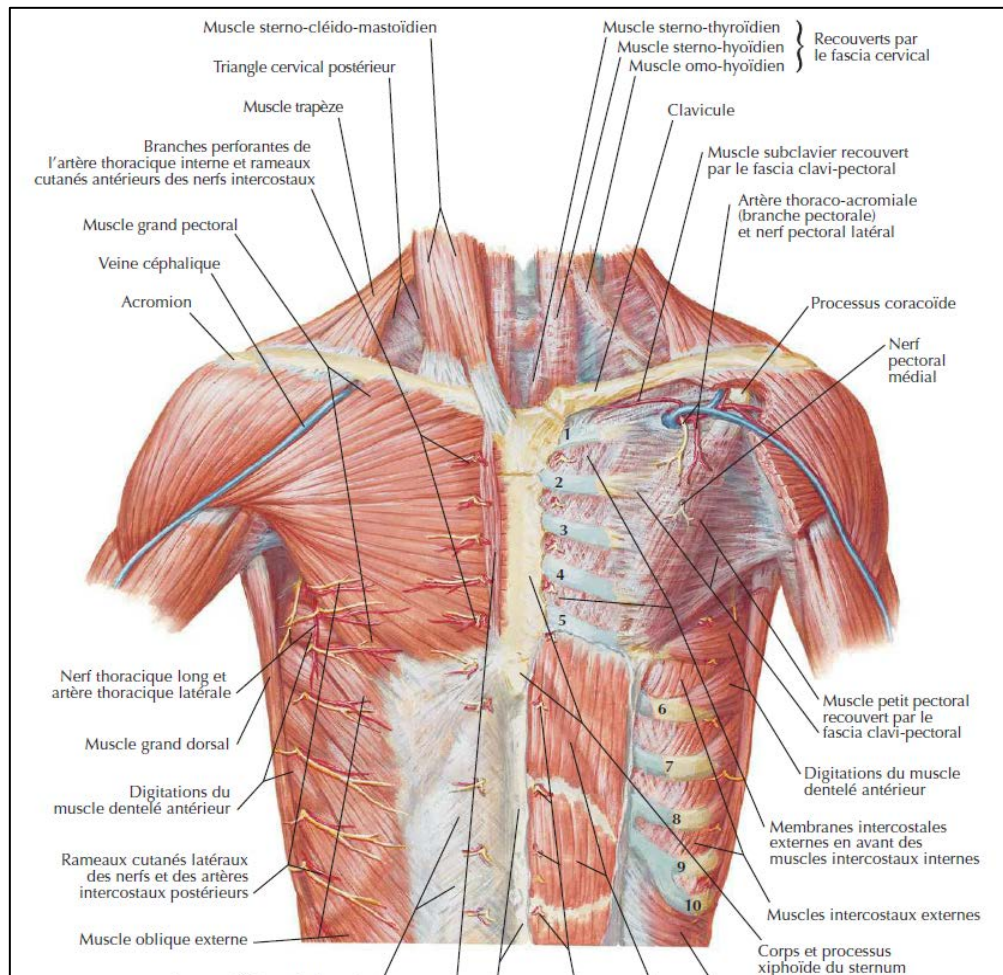
##### **e.3. Lymphatiques**

Situés le long de l'artère au niveau des premiers espaces intercostaux, les ganglions thoraciques internes drainent la moitié médiale de la glande mammaire.

##### **e.4. Nerfs**

Les nerfs de la paroi thoracique antérieure proviennent du plexus cervical superficiel, du plexus brachial et des nerfs intercostaux

Les nerfs intercostaux, branches antérieures des nerfs dorsaux, cheminent sous la côte.



**Figure 68 : Paroi thoracique antérieure [267]**

### II.3.2. Anatomie de la paroi thoracique postérieure

Elle constitue la partie supérieure du dos, comprise entre les lignes horizontales passant par la septième vertèbre cervicale en haut, la douzième côte en bas, latéralement et de chaque côté par la limite latérale du corps.

La paroi postérieure est formée par trois types de structures qui sont la charpente osseuse, une couverture musculo-aponévrotique et enfin des éléments vasculo-nerveux.

### **a. Plan musculo-aponévrotique**

Cette couverture est divisée en trois plans superposés regroupant chacun différents muscles :

#### **a.1. Plan superficiel**

##### **Le muscle grand dorsal**

- Origine processus épineux de T7 à T12, fascia thoraco-lombaire de L1 à L5, crête sacrée médiane et  $\frac{1}{3}$  postérieur de la crête iliaque.
- Terminaison la lèvre médiale du sillon inter-tuberculaire de l'humérus.

##### **Le muscle trapèze**

- Origine : Faisceau supérieur : de la protubérance à C7.

Faisceau moyen : processus épineux de C7 à T4.

Faisceau inférieur : processus épineux de T4 à T11.

- Terminaison : Faisceau supérieur : le  $\frac{1}{3}$  latéral de la clavicule.

Faisceau moyen : l'acromion et l'épine de la scapula.

Faisceau inférieur : bord postérieur de l'épine de la scapula.

##### **Le muscle élévateur de la scapula**

- Origine processus transverses de C1 à C5. - Terminaison angle supéro-médial de la scapula.

##### **Le muscle rhomboïde**

- Origine processus épineux de C7 à T4. - Terminaison le bord médial de la scapula.

#### **a.2. Plan intermédiaire**

### **Le muscle dentelé postéro supérieur**

- Origine sommet des processus épineux de C7 à T3.
- Terminaison angles costaux des côtes 2 à 5.

### **Le muscle dentelé postéro-inférieur**

- Origine processus épineux de T10 à L3.
- Terminaison bords inférieurs des quatre dernières côtes.

#### **a.3. Plan profond**

**Le muscle splénius :** de la tête et du cou

**Le muscle érecteur du rachis :** constitué de trois colonnes musculaires : (iliocostal, longissime, et épineux).

**Les muscles transversaires-épineux :** le semi-épineux, les multifides, et les rotateurs du rachis.

**Les muscles segmentaires :** interépineux et intertransversaires.

#### **b. Eléments vasculo-nerveux**

##### **b.1. Artères**

La vascularisation de la paroi postérieure du thorax se fait essentiellement par les artères dorso-spinales, branches des artères intercostales.

##### **b.2. Veines**

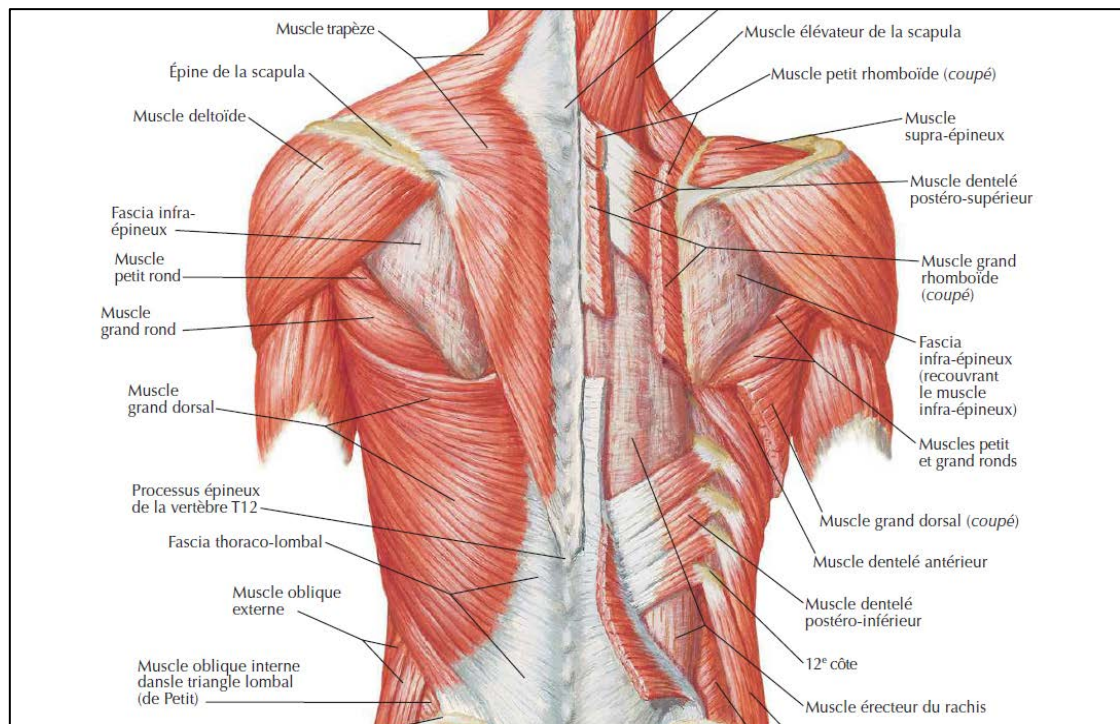
Le retour veineux se fait de manière analogue. Les veines dorsales se jettent dans les veines intercostales qui se terminent dans les veines azygos.

##### **b.3. Lymphatiques**

Le drainage lymphatique se fait dans le groupe postérieur des ganglions axillaires.

##### **b.4. Nerfs**

L'innervation se fait par les branches postérieures des nerfs dorsaux.



**Figure 69 : Paroi thoracique postérieure (muscles du dos) [267]**

#### **II.4. Anatomie de la région glutéale ou fessière [244, 245]**

La région glutéale est limitée par :

- La crête iliaque en haut
- Le pli fessier en bas
- La gouttière sacrée en dedans
- Une ligne verticale unissant l'EIAS au grand trochanter en dehors

##### **a. La peau**

Très épaisse, très souple et riche en glandes sébacées. Cette peau adhère au bord inférieur du muscle grand fessier et cette adhérence forme le sillon glutéal. La forme arrondie de la région fessière dans sa partie inférieure n'est donc pas due à la forme du muscle grand fessier.

## **b. Le plan sous cutané**

Il n'existe pas de fascia superficialis à la fesse, où le tissu graisseux sous cutané s'étend en une seule couche de la face profonde du derme à l'aponévrose. Le tissu cellulaire sous cutané est particulièrement abondant et riche en tissu adipeux. Il est séparé de la couche celluleuse sous fessière. On retrouve dans ce tissu une bourse séreuse à la face postéro latérale du grand trochanter et une bourse séreuse au niveau de l'ischium. Les éléments vasculo-nerveux superficiels cheminent également dans ce tissu.

## **c. Le plan musculaire**

Occupée par les muscles fessiers et pelvi-trochantériens, la région fessière présente 3 plans superposés : superficiel, moyen, et profond.

### **c.1. Plan superficiel : Grand fessier**

Le muscle grand fessier (gluteus maximus) s'étend entre :

- Le quart postérieur de la crête iliaque, la fosse iliaque externe, le sacrum et le coccyx d'une part
- La ligne de trifurcation externe de la ligne âpre, et le fascia lata d'autre part.

Sa face profonde est séparée des muscles sous-jacents par une large nappe de tissu cellulo-graisseux.

C'est dans cette couche que passent les vaisseaux et nerfs profonds de la région.

### **c.2. Plan moyen : Moyen fessier**

Le moyen fessier (gluteus medius) déborde en haut le grand fessier jusqu'à la crête iliaque.

L'espace qui sépare le moyen et le grand fessier contient les branches superficielles des vaisseaux fessiers supérieurs.

### c.3. Plan profond

Le plan profond de la fesse est formé par les muscles : petit fessier et pelvi-trochantériens.

- **Le petit fessier (gluteus minimus)**. Entièrement recouvert par le moyen fessier, il recouvre la face supérieure de l'articulation coxo-fémorale et s'étend de la fosse iliaque externe (sous la ligne semi-circulaire antérieure) au bord antérieur du grand trochanter.
- **Les muscles pelvi-trochantériens** : situés immédiatement en arrière de l'articulation coxo-fémorale, sont de haut en bas :
  - **Le pyramidal (piriformis)** : il limite en haut un orifice par lequel le pédicule vasculo-nerveux supérieur pénètre dans la fesse, et limite en bas un intervalle dans lequel s'engage le pédicule vasculo-nerveux inférieur de la région fessière.
  - **L'obturateur interne** s'étend de la cavité pelvienne à la face interne du grand trochanter.
  - **Les jumeaux (supérieur et inférieur)** sont 2 faisceaux accessoires et extra-pelviens de l'obturateur interne.
  - **Le carré crural (quadratus femoris)** est tendu entre la tubérosité ischiatique et la crête moyenne de trifurcation de la ligne âpre. Son bord inférieur sépare la région fessière et la loge postérieure de cuisse.
  - **L'obturateur externe**. Recouvert par le carré crural, il s'étend de la face externe du pourtour du trou ischio-pubien à la face interne du grand trochanter

La partie inféro-interne du plan profond de la région fessière est occupé par l'extrémité supérieure des muscles ischio-jambiers, insérés sur la tubérosité ischiatique : biceps, demi-tendineux, demi-membraneux.

#### **d. Pédicules vasculo-nerveux**

Les pédicules vasculo-nerveux de la région fessière sont au nombre de deux et cheminent dans la couche cellulo-graisseuse située sous le muscle grand fessier.

##### **d.1. Pédicule supérieur**

Constitué par :

- L'artère fessière supérieure et ses volumineuses veines collatérales.
- Le nerf fessier supérieur. Il s'engage entre le moyen et le petit fessier, qu'il innerve, ainsi que le tenseur du fascia lata.

##### **d.2. Pédicule inférieur**

Il comprend :

- Les artères fessières inférieure et honteuse interne
- Les veines satellites de ces artères
- Les nerfs grand sciatique, petit sciatique, honteux interne, hémorroïdal ou anal, obturateur interne, du jumeau supérieur, du jumeau inférieur et du carré crural.

Il se divise en 2 faisceaux, externe et interne, qui cheminent dans la couche cellulo- adipeuse comprise entre le grand fessier et les muscles du plan profond.

**Le faisceau externe** est destiné à la cuisse. Il comprend :

- L'artère fessière inférieure et ses veines satellites.
- Le nerf grand sciatique.
- Le nerf fessier inférieur (ou petit sciatique).
- Le nerf du jumeau supérieur, et le nerf du jumeau inférieur et du carré crural

**Le faisceau interne** est destiné au périnée. Il comprend :

- L'artère honteuse interne et sa veine satellite
- Le nerf honteux interne
- Le nerf de l'obturateur interne
- Le nerf anal
- Le nerf cutané postérieur de la cuisse

### **III. Physiologie de la prise pondérale**

#### **III.1. Facteurs de risque de la prise pondérale**

Selon l'Organisation mondiale de la santé (OMS), 35 % des adultes dans le monde sont atteints de surpoids ou d'obésité [33]. Les origines de surpoids sont multiples et complexes. Les modifications de l'alimentation et la réduction de l'activité physique jouent un rôle incontestable dans l'émergence récente de l'obésité. L'augmentation de la taille des portions, la plus grande densité énergétique, la disponibilité d'une alimentation favorisant le grignotage et l'évolution des prix alimentaires sont des éléments qui favorisent les consommations caloriques excessives. Les loisirs tels que la télévision, les jeux vidéo ou les écrans d'une façon plus générale, la sédentarité responsable d'une diminution des dépenses énergétiques [34]. Mais ces facteurs influençant la balance calorique, et donc le statut nutritionnel, ne sont suffisants ni pour expliquer à eux seuls l'augmentation de la prévalence de l'obésité, ni l'inégalité des individus vis-à-vis de la prise de poids : certaines personnes prennent en effet plus de poids que d'autres, alors qu'elles ont des modes de vie très proches. Une prédisposition génétique à la prise de poids peut rendre compte de ces différences de susceptibilité individuelle à l'obésité. De nombreux gènes ont été mis en évidence comme étant impliqués dans la prise de poids, l'obésité sévère et/ou les complications de l'obésité. Mais le rôle de l'environnement semble

largement aussi important. Le stress, le sommeil, certains médicaments, des virus, la composition de la flore intestinale, l'exposition à des polluants sont vraisemblablement des facteurs contributeurs. Des expositions et des événements précoces ont manifestement leur importance, y compris ceux qui surviennent avant la naissance, voire avant la gestation [35, 36, 37].

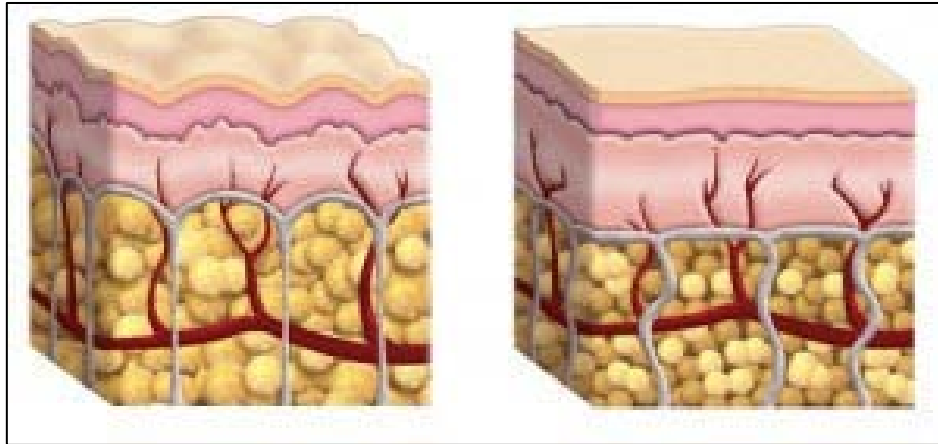
Nous pouvons aussi considérer certains facteurs hormonaux qui jouent un rôle sur la régulation du poids (la régulation pondérale est un mécanisme physiologique encore en grande partie méconnu). Ainsi, les événements marquant de la vie génitale (puberté, grossesses, accouchements, ménopause et andropause) ont une influence notable, via la modification des taux d'hormones sexuelles et thyroïdiennes, sur le poids. On peut d'ailleurs rattacher à ces facteurs la première prise de contraception hormonale, qui entraîne fréquemment la prise de quelques kilos. Des facteurs iatrogènes sont bien connus : outre la contraception (orale, injectable, ou par dispositif intradermique).

Pour finir, mentionnons la disparition, avec l'âge, du sentiment de satiété, due à une dégénérescence d'origine centrale, cause de nombreuses obésités de l'âge mûr [38].

Chaque individu verra au fil du temps le contour de sa paroi abdominale changer, un processus auquel personne n'échappe et qui varie d'un individu à l'autre. La simple perte naturelle d'élasticité de la peau rend déjà la paroi abdominale plus molle. En outre, le changement de silhouette est influencé par la constitution, le poids (amas graisseux local ou général) et des grossesses éventuelles avec étirement des muscles abdominaux droits.

Lorsque les cellules graisseuses grossissent, leurs enveloppes vont se déformer et tirer sur les points d'ancrage cutané. En conséquence, la peau devient alors toute capitonnée. Il existe 3 types de cellulites, Fibreuse : un

dysfonctionnement du collagène est dominant, Adipeuse : un excès de stockage des graisses domine, et Avec rétention d'eau : une mauvaise circulation domine.



**Figure 20 : L'impact d'hypertrophie des cellules graisseuses sur l'état cutané [39].**

L'accumulation de graisse abdominale accentue la défiguration de la paroi abdominale. La configuration de la paroi abdominale, dépend de la l'architecture osseuse et musculaire intrinsèque [39] et de tapis de tissus mous. Les modèles de la répartition des graisses qui varient selon la race, le sexe et l'âge [39] seront également affecter des proportions abdominales

Les disgrâces du ventre : vergetures, distension de la peau abdominale et des muscles, perte de tonicité, amas graisseux, sont la plupart du temps dues à des variations pondérales, avec des pertes de poids souvent très importantes, à un travail sédentaire, une grossesse, ou encore à un dérèglement hormonal.

Le degré de surcharge adipeuse est en fait variable et rend compte en partie de la multiplicité des tableaux cliniques rencontrés.

La répartition de la masse adipeuse abdominale est également variable, sous-ombilicale, périombilicale ou diffuse.

Chez l'homme, le plan adipeux est relativement homogène, ou tend à s'épaissir au niveau sous-ombilical et latéralement au niveau des flancs.

Chez la femme, la répartition adipeuse est fréquemment localisée à l'étage sous-ombilical et dans la région périombilicale. Cette topographie est responsable de l'aspect dit du « ventre rond » [40].

### **III.2. Difformité de la paroi abdominale engendrée par la perte pondérale importante**

La perte de poids engendre un excès cutané qui résulte d'une peau distendue pendant plusieurs années qui a perdu toute son élasticité et qui ne se contracte plus correctement autour du nouveau volume corporel. Cet excès cutané invalide le patient dans sa vie quotidienne (limitation mécanique dans les activités physiques, développement de problèmes d'hygiène causés par l'intertrigo ou la macération, etc ), et provoque malgré une perte pondérale considérable des problèmes psychosociaux importants en raison d'un manque de confiance en soi dû à une image corporelle perturbée [41]. Les patients masquent souvent leurs difformités par des habits. L'impact et les effets bénéfiques de l'amaigrissement se trouvent ainsi malheureusement compromis. Les patients qui ont gagné des années d'espérance de vie, et qui ont une nouvelle vision de vie, ressentent le besoin de récupérer une image corporelle réajustée à leur nouvelle silhouette afin de reprendre confiance en eux et de pouvoir devenir ainsi un membre fonctionnel normal de la société. Sans une opération chirurgicale cet excès cutané dans certains cas ne s'ajustera pas à la nouvelle silhouette [42].

Le principe de base de l'abdominoplastie est de réajuster l'étui cutané et graisseux permettant d'atteindre une silhouette harmonieuse ainsi que de rétablir

la tonicité et l'étanchéité de la paroi abdominale et d'éliminer un handicap physique ou psychologique lié à l'excès cutané massif.

Il s'agit donc essentiellement d'une chirurgie dite fonctionnelle qui va améliorer la silhouette au prix de séquelles cicatricielles masquées par les vêtements [42].

#### **IV. Physiopathologie du diastasis des grands droits**

Une distension plus ou moins importante du plan musculoaponévrotique est la rançon de bien des grossesses.

Au cours de la grossesse, la linea alba s'étire et s'amincit du fait des modifications hormonales des tissus conjonctifs élastiques et des contraintes mécaniques exercées sur la paroi abdominale par le fœtus en croissance [43,44,45]. Les muscles vont alors se séparer et conduire à la formation d'un diastasis. Ce phénomène semble apparaître dès 16 semaines d'aménorrhée, pour progresser généralement au cours du deuxième trimestre et s'aggraver le plus souvent au troisième trimestre de la grossesse [43,44,46]. Il peut également survenir après un traumatisme au cours du deuxième stade du travail ou lors de l'accouchement [47]. Bien que l'évolution naturelle du diastasis tend vers la résolution spontanée entre j1 et 8 semaines après l'accouchement, ce phénomène peut persister plus longtemps après l'accouchement [48]. Un diastasis persistant prononcé peut contribuer à un renflement de la paroi abdominale antérieure [49]. Pour différencier les diastasis des grands droits selon leurs étiologies, Nahas et al.[50] ont décrit 4 catégories d'anomalies myofasciales de l'abdomen, classées de A à D. Selon cette classification, le type A représente un diastasis des muscles droits secondaire à la grossesse, le type B un diastasis des muscles droits lié à une laxité de la couche aponévrotique latérale et infra-ombilicale, le

type C lié à une insertion latérale congénitale des muscles droits aux bords costaux avec une ligne blanche élargie et le type D, un diastasis lié à un tour de taille altéré.

Le diastasis des droits est défini par un écartement supérieur à 4 cm entre les bords internes de chacun des muscles grands droits.

Il est important de noter que, même lorsque cette distance reste inférieure à 4 cm, voire normale, la distension globale du plan musculoaponévrotique augmente la véritable arche formée par les muscles grands droits et leur aponévrose, entre l'appendice xiphoïde et le pubis, déterminant une protubérance antérieure de l'abdomen.

# **C. DIFFERENTS TYPES D' ABDOMINOPLASTIES**

Les possibilités multiples de schémas d'exérèses cutanées sont fonction de la topographie, de la nature variable des lésions et de la morphologie de chaque patiente.

De ce point de vue, on peut classer les gestes cutanés de l'abdominoplastie en deux groupes dont les principes et les indications sont très différents :

- les plasties abdominales étendues qui concernent l'ensemble de la paroi abdominale ; elles impliquent un décollement cutané étendu et un geste sur l'ombilic ;
- les plasties abdominales localisées qui n'intéressent qu'une partie limitée de l'abdomen ; elles ne requièrent qu'un décollement réduit, et le plus souvent aucun geste spécifique sur l'ombilic.

### **PLASTIES ABDOMINALES ÉTENDUES**

On en distingue trois groupes selon l'orientation des incisions et de la résection cutanée :

- **les plasties abdominales transversales ou horizontales ;**
- **les plasties abdominales verticales ou longitudinales ;**
- **les plasties abdominales mixtes.**

Parmi ces trois groupes, force est de reconnaître que les deux derniers concernent des interventions beaucoup plus rares que les plasties du premier groupe.

### **PLASTIES ABDOMINALES LOCALISÉES**

Elles s'adressent à des lésions limitées dans l'espace. Leur principe est de dessiner une plastie de réduction cutanée la plus adaptée aux lésions, réduisant ainsi l'importance de l'exérèse et substituant aux grandes cicatrices classiques des cicatrices plus courtes et si possibles cachées.

Leur définition faisant appel à une caractéristique anatomique, c'est aussi en fonction de l'anatomie et des régions concernées par les lésions et les incisions que nous les répartissons en trois groupes :

- les **plasties de l'étage sous-ombilical sans geste sur l'ombilic** ;
- les **plasties de l'étage sous-ombilical avec désinsertion de l'ombilic**
- les **plasties de l'étage médio-abdominal et de la région périombilicale**
- les **plasties de l'étage sus-ombilical**

L'apport extraordinaire de la lipoaspiration a permis d'élargir considérablement le champ de leurs applications.

## **I. PLASTIES ABDOMINALES ÉTENDUES**

### *1.1. Plasties abdominales transversales ou horizontales*

On regroupe ici tous les tracés horizontaux, perpendiculaires à la ligne xiphopubienne, sans préjuger de leur situation par rapport à l'ombilic. Ces incisions ont tendance à déborder latéralement plus ou moins loin, pour réaliser au maximum la lipectomie circulaire.

Pour Vandebussche, le mécanisme lésionnel ayant réalisé une expansion cutanée centrifuge de distension, le mécanisme correcteur logique doit être réducteur, centripète et axial descendant.

D'emblée, soulignons que ces interventions, dont le but est de tirer de haut en bas (véritable *lowering* du ventre), peuvent, en fait, tirer :

- soit strictement de haut en bas, entraînant obligatoirement deux oreilles latérales, qui demandent une correction terminale [213, 216] ;
- soit en bas et en dedans, type « soleil couchant », de Vilain, avec comme rançon un excédent cutané transversal créant des plis qui mettront plus ou moins longtemps à s'effacer [220] ;

– soit en bas et en dehors, type Pitanguy, ce qui drape beaucoup mieux l'étui cutané, mais prolonge évidemment latéralement la longueur des cicatrices [8].

En pratique, on peut dire que lors de l'abaissement du lambeau abdominal supérieur, il faut « tricher » en ramenant la peau vers le centre mais pas trop, et il y a pour chaque cas un seuil toléré dont il faut avoir une juste perception :

– si on ne triche pas du tout, la cicatrice sera trop longue ;

– si on triche trop pour raccourcir à tout prix la cicatrice, le lambeau ne s'étale pas et la suture générera des plis radiés qui risquent de persister, ce qui serait particulièrement inesthétique et mal vécu par la patiente.

### I.1.1. **Plastie abdominale transversale basse avec transposition de l'ombilic**

Voir chapitre : Page 124

#### **Etape opératoire**

**Abdominoplastie :** *Type de description : abdominoplastie transversale basse avec transposition de l'ombilic*

### I.1.2. **Plastie abdominale transversale basse avec néo-ombilicoplastie (ou ombilicopoièse) [217, 218]**

Cette technique n'est pas récente, mais elle était jusque-là réservée à des cas particuliers : existence d'une hernie ombilicale importante ou absence d'ombilic du fait d'une intervention précédente.

Les progrès accomplis dans les schémas d'exérèse cutanée et les méthodes de reconstruction ombilicale [212, 214, 217, 218, 219], joints à l'apport de la lipoaspiration, ont permis d'améliorer beaucoup ce principe technique et d'en étendre notablement les indications.

La description qui suit est celle publiée par Ohana et Illouz sous le nom d'« abdominoplastie en bloc avec néo-ombilicoplastie » [217, 218].

### Technique

Le premier temps de l'intervention est une plastie abdominale classique associée à une lipoaspiration du lambeau supérieur.

La résection cutanéograsseuse transversale en bloc comprend et emporte l'ombilic.

Le décollement du lambeau supérieur peut être notablement diminué, voire supprimé.

L'orifice ombilical est refermé par un point en X au fil non résorbable. Le traitement d'un éventuel diastasis est alors réalisé.

On procède ensuite à la fermeture de la perte de substance ainsi créée, par abaissement du lambeau abdominal supérieur.

Une fois la suture terminée, l'abdomen dépourvu d'ombilic offre un aspect un peu « bizarre ».

Le choix de l'emplacement du nouvel ombilic peut alors être fait librement, sans aucune contrainte, de manière adaptée à la morphologie de la patiente.

### Néo-ombilicoplastie [215] (Figure 41)

Cette méthode peut s'appliquer à tous les cas où la reconstruction d'un nouvel ombilic s'avère nécessaire.

Nous avons adopté la technique décrite par Ohana et Illouz.

À partir du point repéré pour le néo-ombilic, on dessine un cercle de 2 cm de diamètre.

À l'intérieur de ce cercle, on dessine deux lambeaux opposés, hémicirculaires, qui se terminent, en haut et en bas, par deux triangles.

L'incision est faite en suivant ces tracés, et l'on résèque ensuite la peau comprise à l'intérieur de ce dessin.

Les deux lambeaux hémicirculaires sont suturés l'un à l'autre et à l'aponévrose, par au moins un point profond, inversant, au fil non résorbable ce qui crée « l'ombilication » désirée.

En suturant le point a au point a' et le point b au point b', on augmente et complète cette ombilication (Figure 41A).

On termine par la suture soigneuse des deux triangles restants.

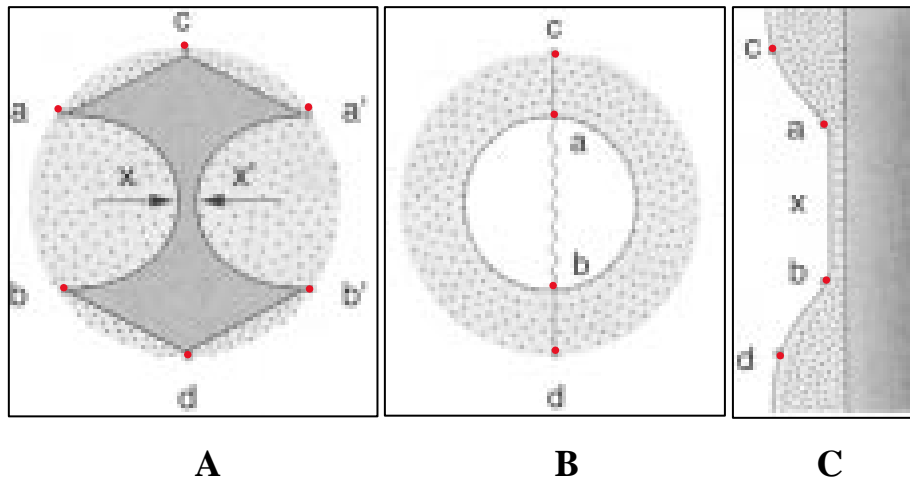
La contention est assurée par un bourdonnet de Tulle gras qui sera maintenu en place pendant 10 jours.

On peut remarquer que, à la fin de l'intervention, toute la cicatrice est intraombilicale, donc entièrement dissimulée au sein de la «dépression néo-ombilicale » (Figure 41B, C).

Ainsi, la réalisation d'un néo-ombilic selon cette technique est facile, apporte une aide incomparable et permet de traiter aisément et en toute sécurité bon nombre de problèmes délicats de la chirurgie plastique de l'abdomen.

Un bon exemple en est le cas de ces volumineux abdomens pendulum où une résection cutanéograsseuse en monobloc permet d'emporter la totalité de l'excédent tissulaire, ombilic inclus. La plastie abdominale peut alors être réalisée simplement et rapidement, sans aucun décollement. La reconstitution du néoombilic est faite à la fin de l'intervention après la résection et la suture cutanée.

Une telle stratégie est d'autant plus intéressante qu'il s'agit volontiers de terrains fragilisés (obèses).



**Figure 41 : Schéma de la technique de néo-ombilicoplastie utilisée pour l'« abdominoplastie en bloc ».**

**A.** Incision suivant a, c, a', b', d, b, inscrite dans un cercle de 2 cm de diamètre. Résection de la peau à l'intérieur du dessin. Dégraissage total jusqu'à l'aponévrose de la zone circonférentielle en pointillé. Sutures des points x et x' et fixation à l'aponévrose. Sutures des points a à a' et b à b' qui invaginent le futur ombilic. Suture des lignes ac et a'c, bd et b'd : ces deux petites lignes de suture sont dissimulées dans la partie invaginée.

**B, C.** Aspect final de face et de profil : la cicatrice est entièrement intraombilicale.

### I.1.3. Plastie abdominale circulaire

L'abdominoplastie circulaire, ou bodylift, est l'association d'une DLA antérieure et postérieure, elle consiste à réséquer un vaste cylindre creux cutanéograsseux circonscrivant l'abdomen.

Dans ce type d'intervention, on traite en un seul temps toutes les disgrâces du bas du corps, ce qui permet notamment de remonter les fesses tombantes, de redraper la culotte de cheval et l'intérieur des cuisses et d'affiner la taille. L'objectif est alors multiple : améliorer la paroi abdominale, la région glutéale et

celle des cuisses (DLA circulaire inférieure), ou la région dorsale médiane au court de la même intervention. La silhouette est améliorée de face comme de profil.

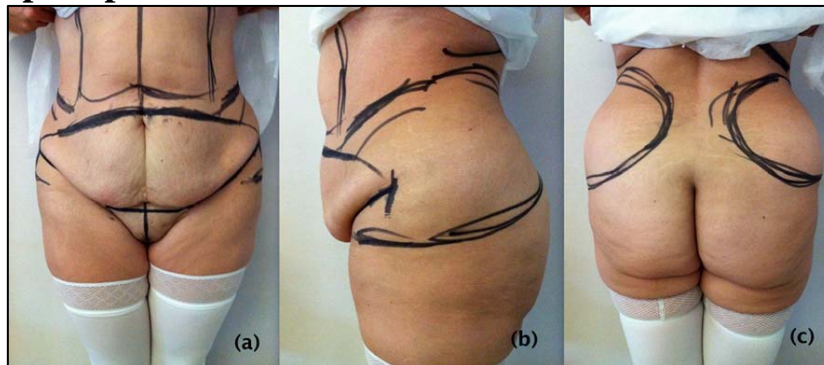
La description de cette chirurgie dans la littérature apparaît dans les années 1960 [19, 15], mais c'est surtout depuis les travaux basés sur des études anatomiques, de Ted Lockwood [12, 165] dans les années 1990 puis de Le Louarn et Pascal dans les années 2000 que cette chirurgie a été codifiée et popularisée en réduisant la durée opératoire et en diminuant les complications postopératoires en fréquence (50 à 70 % selon les séries) et en sévérité [19, 131,153].

Après un amaigrissement important, il se forme fréquemment un abdomen pendulum et une ptôse du pubis. La laxité cutanée s'étend parfois largement sur les régions latérales et postérieures du tronc et s'associe à une ptôse de la région glutéale et de la face latérale des cuisses gommant ou déplaçant leur rondeur naturelle surtout chez les femmes. Dans ces conditions, la dermolipectomie abdominale circulaire permet, en y associant une technique de lifting et de restauration volumique, de restituer une silhouette abdominale, pubienne, et un galbe cruofessier harmonieux.

Du fait de la prévalence de l'obésité et du développement de la chirurgie bariatrique, il existe un nombre croissant de candidats pour cette intervention.

Chez le non-obèse, les variations pondérales, les grossesses et le vieillissement entraînent également ces modifications morphologiques avec une laxité tissulaire moindre (du moins en vision photographique statique car elle peut être décelée à l'examen clinique). Cette intervention, dès lors que sa morbidité est acceptable, peut également être proposée pour une indication.

**a. Dessin pré opératoire :**



**Figure 42 : Dessin Préopératoire d'une abdominoplastie circulaire.**  
a : face ; b : profil ; c : dos.

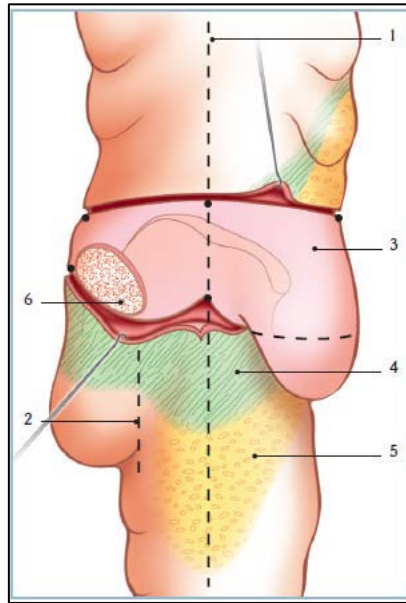
Ils sont relativement simples mais très importants pour raccourcir le temps opératoire et obtenir une rançon cicatricielle symétrique et cachée. Tous les dessins sont tracés sur le patient debout. (Figure 42)

***a.1. Repères latéraux*** (Figure 43)

La crête iliaque est repérée visuellement et à la palpation. Une ligne verticale est tracée qui prolonge la ligne axillaire moyenne et passant par le milieu de la crête iliaque (ligne verticale médio-iliaque). De part et d'autre de cette ligne, les tensions s'opposent :

En avant, la tension abdominale se fait du haut vers le bas, en arrière, au niveau des fesses et, latéralement, du bas vers le haut. Le point d'incision supérieur doit être placé à 2 cm au-dessus de la crête iliaque, sur la ligne verticale médio-iliaque, car la peau de cette région va être attirée vers le bas de 2 à 3cm en raison de la tension à la fermeture. Cependant cette distance peut varier en fonction de la laxité cutanée et du type de sous-vêtements portés par le patient. Le point

d'incision inférieur est ensuite repéré sur la ligne verticale médio-iliaque en pinçant la peau. La partie inférieure peut s'élever de 15 à 25 cm.



**Figure 43 : Dessin et stratégie opératoire de profil [150].**

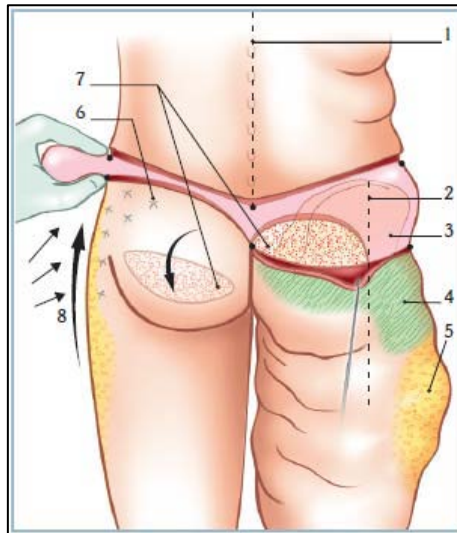
- 1 : ligne verticale médio-iliaque,
- 2 : ligne latéro-fessière,
- 3 : zone de résection cutanée,
- 4 : zone de décollement sous-cutané,
- 5 : zone de liposuction,
- 6 : lambeau fessier.

#### ***a.2. Repères dorsaux (Figure 44)***

Après avoir tracé la ligne des épineuses, le point de résection inférieur est placé au sommet du pli interfessier. Le point de résection supérieur est ensuite repéré à quelques centimètres la hauteur de la résection peut être estimée en pinçant la peau, mais cela peut être difficile car la peau est très épaisse. Il est recommandé d'être conservateur à ce niveau afin de prévenir le résultat inesthétique d'un pli interfessier haut situé.

#### ***a.3. Lignes d'incision (Figure 44)***

Les points latéraux et postérieurs peuvent être réunis ; la ligne supérieure est rectiligne et oblique vers le haut ; la ligne inférieure est concave vers le haut : elle est déterminante pour le succès de l'opération. Deux zones sont distinguées: au niveau des fesses et au niveau du trochanter. Au niveau des fesses, la profondeur de la concavité dépend de ce qui doit être enlevé. Une résection cutanée excessive expose au risque d'étaler les fesses et d'exposer l'anus et le périnée postérieur. L'incision ne doit être ni trop basse ni trop haute et doit être rectiligne ou convexe vers le haut, de telle sorte que la majeure partie de la cicatrice puisse être dissimulée par des sous-vêtements.



**Figure 44 : Dessin et stratégie opératoire de dos [150].**

- 1 : ligne des épineuses,
- 2 : ligne latéro-fessière,
- 3 : zone de résection cutanée,
- 4 : zone de décollement sous-cutané,
- 5 : zone de liposuccion,
- 6 : zone de capitonnage,
- 7 : lambeau fessier,
- 8 : haute tension latérale.

#### ***a.4. Le dessin antérieur abdominal :***

La ligne d'incision inférieure commence au niveau du pubis et suit la règle des 7. La ligne d'incision est située 7 cm au-dessus de la limite supérieure de la vulve afin de laisser un triangle de poils pubiens de 7 cm de haut. Latéralement, la ligne est prolongée horizontalement sur 7 cm de chaque côté. Cette règle des 7 peut être modifiée en fonction de la morphologie du patient. À partir de ce point, le dessin rejoint le repère inférieur tracé sur la ligne verticale médio-iliaque. La limite de résection supérieure n'est pas marquée. Elle sera déterminée en peropératoire en fonction de la quantité de tissu à réséquer.

### **b. Technique chirurgicale**

- Le premier temps opératoire est réalisé en décubitus ventral.

La durée opératoire est d'environ 2 heures avec le lambeau fessier. (Figure 44)

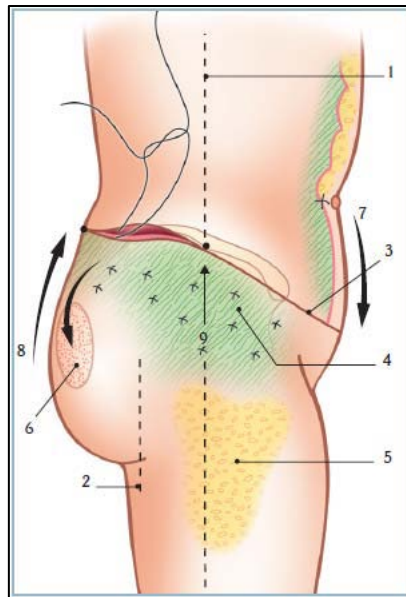
Les tracés cutanés sont infiltrés au sérum adrénaliné. Les aires de liposuction sont également infiltrées.

Une lipoaspiration efficace des régions trochantériennes est tout d'abord réalisée.

Les incisions cutanées ne dépassent pas la ligne verticale médio-iliaque. La résection cutanéograsseuse respecte l'aponévrose musculaire. Un lambeau dermo-grassey en îlot peut être conservé qui, basculé vers le décollement inférieur, donnera un meilleur galbe à la fesse. Le lambeau est tracé en regard de la zone cutanée à exciser, sur toute la largeur de la fesse. La limite externe est la fin du pli fessier et l'axe principal est horizontal. Il mesure près de 25 cm de long et de 10 à 12 cm de haut, mais ces mesures peuvent varier en fonction du volume que l'on veut obtenir.

Le lambeau est désépidermisé. Le derme conservé permettra une insertion et une suture plus solides. Il n'aura aucune fonction vasculaire. Il s'agit d'un lambeau

dermo-hypodermique en îlot. Ce lambeau sera fixé au plan musculaire sous-jacent en réalisant une rotation vers le bas et l'intérieur. Pour faciliter cette rotation, la partie externe du lambeau est sacrifiée. La loge de réception du lambeau est réalisée au niveau de la fesse, au-dessus du plan musculaire. Le plan de dissection doit être suffisant vers le bas car ce lambeau est constitué de tissus très mobiles et induit des déplacements importants vers le bas [12].



**Figure 45 : Hautes tensions supérieure et latérale [150].**

- 1 : ligne verticale médio-iliaque,
- 2 : ligne latéro-fessière,
- 3 : ligne de suture cutanée,
- 4 : zone de capitonnage,
- 5 : zone de liposuccion,
- 6 : lambeau fessier abaissé,
- 7 : haute tension supérieure,
- 8 : haute tension postérieure,
- 9 : haute tension latérale.

Le lambeau est fixé entre le derme et l'aponévrose musculaire aussi bas que possible.

Le lambeau n'est utilisé que si un gain de volume au niveau des fesses est nécessaire. Il faut savoir qu'il rallonge le temps opératoire de 30 minutes environ. Le décollement de la peau fessière et des régions trochantériennes se fait au niveau du plan aponévrotique [84]. (Figure 43)

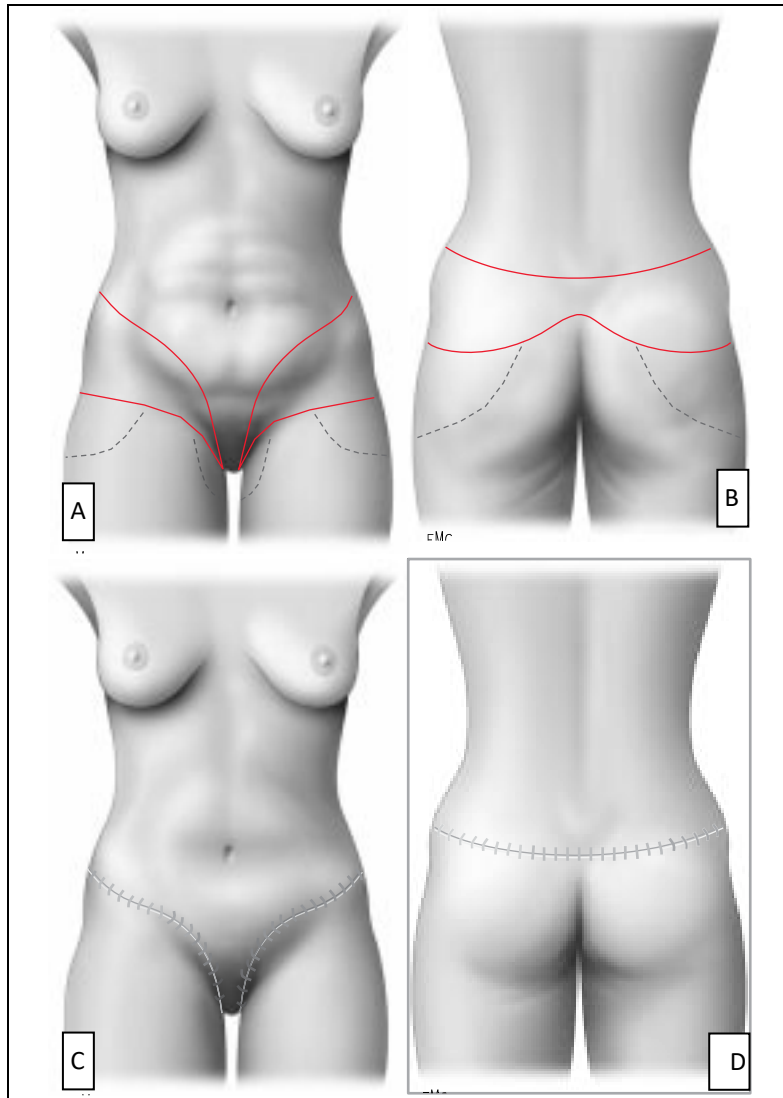
L'avancement et la suspension cutanée sont ensuite réalisés au niveau des régions trochantériennes avec capitonnage. (Figure 45)

Le lambeau cutanéograsseux est abaissé et fixé au plan préaponévrotique du muscle grand fessier.

La fermeture de la peau en deux plans au fil résorbable se fait sur un drainage aspiratif.

Le patient est ensuite retourné en décubitus dorsal pour le deuxième temps opératoire.

- Le deuxième temps opératoire est réalisé en décubitus dorsal : c'est une classique dermolipéctomie abdominale antérieure, avec transposition ombilicale (voir chapitre).



**Figure 46 : Body-lift [19].**

**A, B.** Schéma des incisions de la résection et du décollement (face et dos).  
**C, D.** Schéma de la cicatrice (face et dos).

### *1.2. Plasties abdominales verticales ou longitudinales [221, 222]*

On regroupe ici toutes les techniques basées sur une résection axiale xiphopubienne.

Outre la direction de leur incision, elles diffèrent des techniques précédentes par leurs indications et, schématiquement, on peut dire que si la dermolipectomie

transversale constitue souvent une chirurgie de l'obèse, à l'inverse, les résections verticales s'adressent presque constamment à des femmes dont l'abdomen, à la suite d'une ou de plusieurs grossesses, est plissé, fripé, vergeturé, siège d'un excédent cutané pur. Cette technique sera particulièrement indiquée chez les patientes qui sont déjà porteuses d'une cicatrice verticale médiane.

Le principe de cette excision cutanée verticale, que l'on peut discuter au point de vue esthétique, offre deux avantages :

- elle est plus rationnelle, lorsque l'excédent tégumentaire peut être considéré comme un ovale dont le diamètre vertical est supérieur au diamètre horizontal ;
- en ramenant la peau latérale vers la ligne médiane antérieure, elle affine la taille.

Cette intervention, certes très efficace, laisse cependant une cicatrice verticale souvent très visible et rarement satisfaisante. Les indications sont relativement rares : abdomen distendu du fait de multiples grossesses et vergetures localisées dans la partie centroabdominale.

Ce type d'intervention n'est envisagé que si une plastie abdominale avec incision transversale basse n'est pas réalisable (du fait d'une insuffisance d'élasticité tissulaire sus-ombilicale), ou s'il existe déjà une cicatrice médiane.

### *1.3. Plasties abdominales mixtes*

Encore appelées plasties abdominales avec incision en « ancre de marine », en « T renversé » ou « Fleur de lys », elles sont judicieuses dans leur principe, car elles autorisent une résection, donc une réduction, dans les deux dimensions, verticale et horizontale, ce qui est bien sûr idéal pour remettre en tension un étui cutané excédentaire.

Mais elles présentent, en pratique, deux inconvénients majeurs :

- l'importance de la rançon cicatricielle, en « ancre de marine » le plus souvent particulièrement inesthétique ;
- l'existence indéniable d'un important risque de nécrose au point faible de la suture à trois branches.

Aussi leur préfère-t-on, le plus souvent, des incisions transversales, dont plusieurs comportent une petite résection verticale, qui fait d'elles des incisions mixtes déguisées [214].

La prise en charge des patients atteints de laxisme cutané épigastrique excessif est un aspect difficile de redrapage abdominal. Cette présentation de patient est une entité clinique unique qui est en augmentation permanente. Dans la majorité des cas, ces patientes ont recours à une abdominoplastie standard. Dans d'autres cas, il y a tout simplement trop de peau en excédent, surtout autour de la circonférence du ventre, dont la résection transversale inférieure seule se révèle insuffisante pour sa correction.

Afin de retirer suffisamment de peau dans le sens horizontal (autour de la taille de la patiente et non verticalement), une abdominoplastie fleur de lys est pratiquée. Cette chirurgie ressemble beaucoup à l'abdominoplastie standard sauf que c'est la peau de la partie supérieure de l'abdomen qui est retirée, laissant une cicatrice verticale au milieu du ventre. En raison de cette cicatrice supplémentaire, cette procédure est réservée seulement à certaines patientes [234-237].

Depuis sa première description en 1967, [131] et ensuite popularisé par Dellon en 1985 [232], ce type d'abdominoplastie est resté un outil précieux dans l'arsenal de la chirurgie du contour du corps. L'inclusion d'une composante verticale par rapport à la configuration de la résection permet au chirurgien la

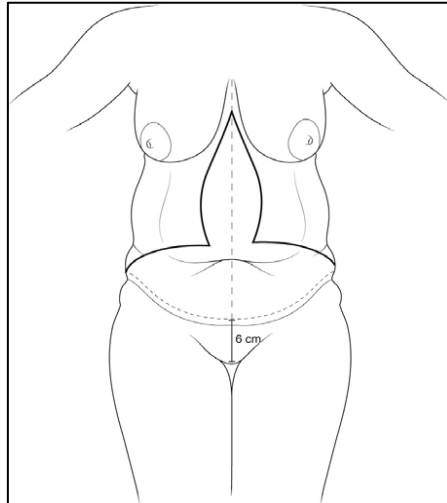
possibilité d'exciser le tissu mou directement redondant sur la ligne médiane tandis que simultanément une courbe de niveau des hanches et des flancs latéraux. Bien qu'il y ait eu des modifications mineures à la description classique de ce type d'abdominoplastie, les principes généraux de la procédure ont résisté à l'épreuve du temps.

L'abdominoplastie fleur de lys permet au chirurgien en cas de présence d'une cicatrice pré existante abdominales une occasion de révision de celle-ci (médiane cicatrice verticale) ou complètement enlever la cicatrice (par exemple sous-costale) [69,172]. Cependant, comme avec toutes les procédures de remodelage du corps, le patient doit être conscient du compromis du fardeau de la cicatrice, cette procédure devrait être considérée comme contre-indiqué chez les personnes qui ne sont pas disposés à accepter une cicatrice verticale médiane.

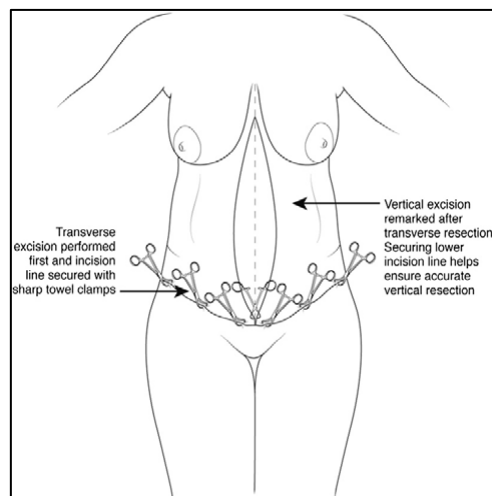
L'approche initiale de l'abdominoplastie vertical est similaire à celle de la procédure traditionnelle. L'incision inférieure est marquée en céphalique 6cm de la commissure vulvaire antérieure avec les tissus. Une marque de référence de la ligne médiane est placée étend du sternum à l'incision inférieure. Le droit et l'étendue latérale gauche du rouleau de la peau est identifié et l'étendue latérale de l'excision est marquée. Cette marque est placée sur le sommet du rouleau latéral de la hanche pour prévenir la formation d'oreille dans la fermeture subséquente. Les marques préopératoires sur la ligne médiane et latérale sont reliées pour former toute l'étendue de l'incision inférieure. (Figure 47)

Dans la population avec une perte de poids massive, cette marque est souvent inférieure au ligament latéral inguinal. Cependant, avec la résection du pannus surplombante, la position finale de cette cicatrice est tirée vers une position plus

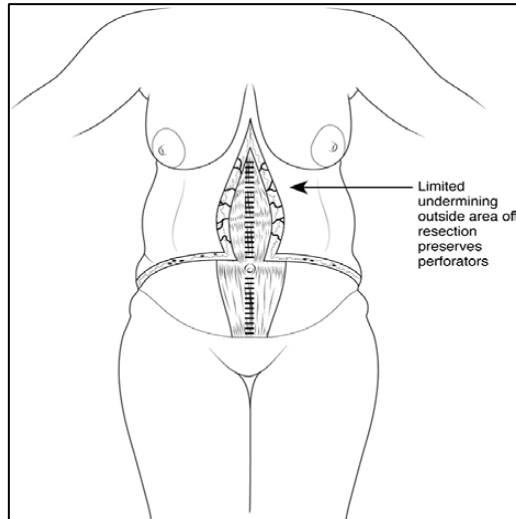
supérieure en raison des forces de traction de la fermeture abdominale. Un test de pincement dans l'axe vertical est marqué comme étant une estimation pour la résection des tissus mous. [233]



**Figure 47 : Marques préopératoires pour l'abdominoplastie de fleur-de-lis. La zone de la résection est estimée puis confirmée au cours de la procédure. [233]**



**Figure 48 : La résection transversale est réalisée en premier et fermée temporairement avec des clips de serviette pointus. L'emplacement de la jonction en T est réglé et fixé avec un clip de serviette. Avec la ligne de suture horizontale fixée, un test de pincement permettra d'estimer les marges verticales l'extension de résection. [233]**



**Figure 49 : La résection finale dans l'abdominoplastie de fleur-de-lis. La limitation du décollement en dehors de la zone de résection préserve les vaisseaux perforants adjacents à l'excision verticale et améliore la viabilité des lambeaux cutanés. [233]**

## II. PLASTIES ABDOMINALES LOCALISÉES

### *II.1. Plasties abdominales de l'étage sous-ombilical sans geste sur l'ombilic*

Lorsqu'il existe un excès cutané limité à l'étage sous-ombilical de l'abdomen, a fortiori si cette peau présente des lésions basses (vergetures, cicatrices), on peut réaliser, chaque fois que le reste de la paroi est en assez bon état, une plastie abdominale localisée et basse.

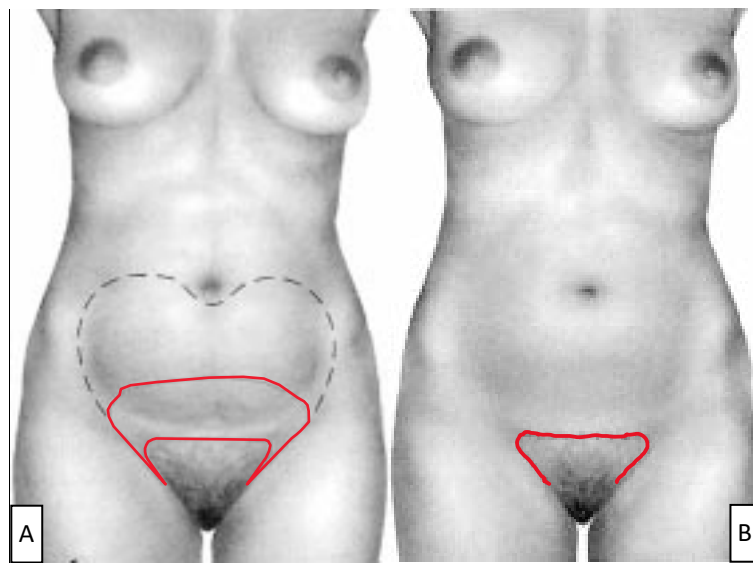
Dans ce type d'intervention, aucun geste n'est réalisé sur l'ombilic : ni transposition comme nous l'avons vu à propos des grandes plasties abdominales, ni désinsertion comme nous l'envisagerons au chapitre suivant.

Cette famille de techniques s'est surtout développée après la mise au point de la lipoaspiration, dans le cadre d'interventions combinées associant plastie abdominale et lipoaspiration.

Avant la lipoaspiration, l'incongruence d'épaisseur des berges était traitée par lipectomie au bistouri en « bec de flûte », geste délicat et dangereux, source de cytostéatonécrose et de nécroses cutanées.

La lipoaspiration, qui permet l'extraction des surcharges graisseuses localisées de manière atraumatique, en respectant les artères perforantes entre lesquelles la canule se faufile, constitue bien le geste adapté à ce travail, qui a permis l'évolution de cette chirurgie plastique abdominale.

### II.1.1. Technique du « fer à cheval » [223] (Figure 50)



**Figure 50 : Technique du « fer à cheval » [19].**  
**A.** Schéma des incisions de la résection et du décollement.  
**B.** Schéma de la cicatrice.

Son principe consiste à réséquer une pièce cutanéograsseuse qui circonscrit le triangle pubien et a exactement la forme d'un fer à cheval (Elbez).

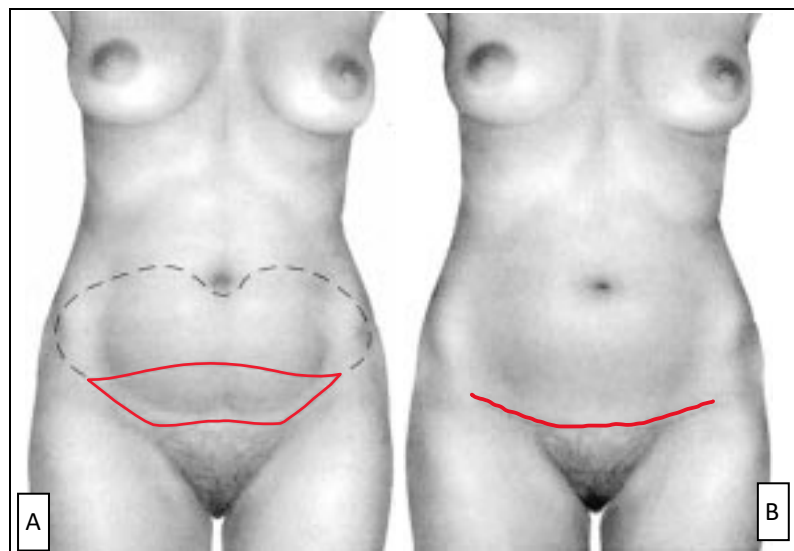
La ligne d'incision inscrite est intrapileuse, pubienne, en « fer à cheval », avec une portion médiane supérieure légèrement convexe vers le haut, et deux portions latérales, obliques en bas et en dedans, dans les régions génitocrurales.

La ligne d'incision périphérique dessine un fer à cheval. Le décollement est poursuivi vers le haut jusqu'à ce que la paroi cutanéograsseuse descende bien sur le pubis. Il n'y a pas de transposition ombilicale.

La suture cutanée des berges induit à chaque extrémité l'apparition d'une « oreille » qu'il convient de corriger, mais qui sera de toute manière cachée, compte tenu de sa localisation périnéale.

Les indications doivent être soigneusement posées ; l'avantage le plus important est le caractère minime et la rançon cicatricielle bien cachée.

### II.1.2. Minilift abdominal [224] (Figure 51)



**Figure 51 : Plastie abdominale transversale basse sans geste sur l'ombilic (minilift-abdominal) [19].**

**A.** Schéma des incisions de la résection et du décollement.

**B.** Schéma de la cicatrice.

Il s'agit d'une plastie abdominale transversale basse localisée, en forme de croissant sus-pubien, sans qu'aucun geste ne soit réalisé sur l'ombilic (Glicenstein).

Le tracé de l'incision cutanée est à moduler en fonction de chaque cas, en tenant compte en particulier de la morphologie de la patiente et de la répartition de l'excès cutanéoadipeux.

D'une façon générale, au cours des plasties abdominales sousombilicales, une fois la résection cutanéoadipeuse faite, le triangle pileux pubien s'étale et subit une traction vers le haut. Pour éviter cet effet inesthétique, la berge inférieure du tracé d'incision doit être intrapileuse, afin d'obtenir après l'intervention un triangle pileux pubien d'une dimension normale.

Cependant, chaque fois que l'abaissement du lambeau supérieur sur la berge inférieure pubienne entraîne une mise en tension anormale et une distorsion de la région ombilicale, il faut impérativement réaliser une désinsertion suivie d'un abaissement de l'ombilic.

## *II.2. Plasties abdominales transversales basses avec désinsertion de l'ombilic [225]*

Bien des difficultés de la chirurgie plastique de l'abdomen proviennent de la région ombilicale et de l'amarrage qui se trouve réalisé à ce niveau entre les plans, cutané et musculoaponévrotique.

Pendant près d'un siècle, la remise en tension de l'étui cutané abdominal fut prisonnière de l'alternative : faut-il transposer ou non l'ombilic ? Avec la question corollaire : la peau sus-ombilicale pourra-t-elle s'abaisser aisément jusqu'à la région pubienne sans que le triangle pileux pubien ne s'en trouve distendu et ascensionné ?

C'est à Callia que l'on doit la description en 1965 de la désinsertion de l'ombilic qui permet de se libérer de cette alternative, élargissant ainsi nettement nos

possibilités thérapeutiques, notamment dans le domaine du traitement des dermodystrophies postgravidiques [226].

Cette idée fut reprise en France par Goin et Guimberteau en 1983 [225] et par Thion en 1985 [165].

Il apparaît donc essentiel de ne plus considérer l'ombilic comme un repère inamovible sur la paroi abdominale, faisant obstacle à son redrapage. Dès lors, les indications de la désinsertion ombilicale s'élargissent, comprenant notamment :

- les excès cutanés de la région sous-ombilicale, chaque fois que dans le cadre d'une plastie abdominale transversale basse, l'abaissement du lambeau supérieur s'avère difficile et déforme l'ombilic ;

- les excès cutanés de moyenne importance des régions sus-et périombilicales.

Ainsi, la désinsertion de l'ombilic autorise-t-elle la remise en tension des étages sus-et sous-ombilicaux modérément distendus, sans laisser de cicatrice périombilicale.

Techniquement, elle réalise une translation vers le bas de l'ombilic cutané. Ce geste, techniquement simple, est en fait rendu licite pour deux raisons :

- si la distance ombilic-triangle pileux pubien apparaît remarquablement constante (environ 13 cm), elle peut en pratique être réduite à 11, voire 10 cm, sans que l'équilibre et l'esthétique du ventre ne s'en trouvent perturbés ;

- on reporte l'incision de la berge inférieure à 2-3 cm sous le bord supérieur du triangle pileux pubien, bord supérieur qui se trouve ainsi abaissé de 2 à 3 cm environ.

Pour ces deux raisons, l'ombilic peut donc être abaissé d'environ 2 à 3 cm.

*Technique : (Figure 52)*

L'incision de la berge inférieure se situe 2 à 3 cm au-dessous du bord supérieur du triangle pileux pubien, et se prolonge latéralement dans les plis inguinaux, plus ou moins loin, selon l'importance de la résection cutanée. Le décollement s'étend vers le haut à la demande sans limitation du fait de la désinsertion ombilicale. Les attaches ombilicales sont sectionnées au ras de l'aponévrose.

La brèche aponévrotique ainsi créée est fermée par quelques points solides, inversants et résorbables.

L'ombilic, resté solidaire de la peau abdominale, va alors s'abaisser en même temps que celle-ci du fait du redrapage cutané vers le bas, à la demande, sans tension excessive, en respectant toutefois une distance ombilic-triangle pileux pubien d'au moins 10 cm.

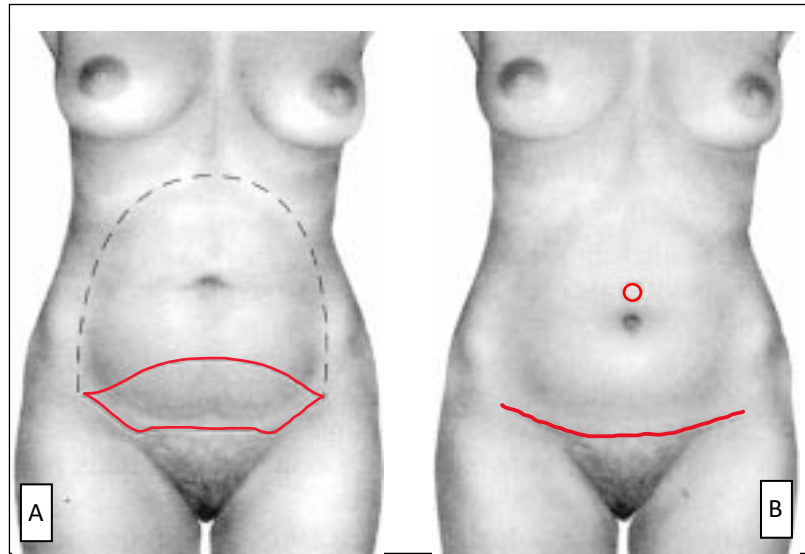
L'ombilic est ensuite réimplanté 2 à 3 cm plus bas, et fixé par deux à trois points à l'aponévrose, strictement sur la ligne médiane. Il aura ainsi conservé une morphologie parfaitement normale, sans aucune cicatrice.

Au total, une telle méthode permet de traiter des déformations sous-ombilicales, mais aussi sus-et périombilicales, sans aucune rançon cicatricielle sur l'abdomen en peau glabre.

La désinsertion ombilicale soulage d'autant la tension sur la cicatrice pubienne que celle-ci n'a pas tendance à remonter ni à s'élargir. De surcroît, cette cicatrice est très bas située et aisément dissimulée par les sous-vêtements.

En revanche, la désinsertion est loin de résoudre tous les problèmes et n'est tolérable dans le redrapage que si le glissement se fait d'environ 2 à 3 cm vers le bas.

Peuvent bien évidemment être associées à cette désinsertion ombilicale, une liposuction ou une plastie musculoaponévrotique.



**Figure 52 : Plastique abdominale transversale basse avec désinsertion-abaissement de l'ombilic [19].**

**A.** Schéma des incisions de la résection et du décollement.

**B.** Schéma de la cicatrice transversale basse et repérage de l'ancien emplacement de l'ombilic (il n'existe aucune cicatrice, ni péri-, ni intraombilicale).

### *II.3. Plasties de l'étage médio-abdominal et de la région périombilicale*

Les lésions strictement ombilicales et périombilicales, lorsqu'elles ne peuvent être corrigées par une incision à distance comme nous venons de le voir, constituent l'une des plus grosses difficultés de la chirurgie plastique abdominale.

Reste alors le choix entre :

- l'abstention, toujours possible ;
- et un abord direct de la lésion, avec comme sanction inévitable, une cicatrice médioabdominale. Il va sans dire que, dans cette hypothèse, la patiente aura été

prévenue de la topographie exacte de la future cicatrice, de sa longueur et des incertitudes qui pèsent toujours sur son évolution.

Nous proposons trois tracés principaux ; d'autres peuvent être imaginés.

Il faut savoir que les indications en sont rares, et il faut insister sur la vigilance qui devra entourer l'information de la patiente et le contrat de soins qui sera passé avec elle.

### **II.3.1. Plasties périombilicales circulaires [227]**

Elles consistent en une exérèse circulaire en forme de disque périombilical.

C'est, avec le recul, une intervention à déconseiller. En effet, ou bien l'exérèse cutanée est minime, ou bien, dès qu'elle est un peu plus importante, il apparaît trois phénomènes :

- un plissé, en « rayon de soleil », qui est loin de toujours disparaître ;
- une évagination de l'ombilic qui n'est plus au fond de son cratère et s'agrandit dans ses dimensions ;
- enfin, une cicatrice souvent visible du fait de son extériorisation et souvent hypertrophique du fait des tensions auxquelles elle est soumise.

### **II.3.2. Plasties abdominales transversales sus-ombilicales**

Proposées par Vilain [228], elles s'adressent principalement aux fripures, flétrissures et vergetures localisées dans la région sus-ombilicale.

L'originalité de cette technique est d'être itérative (Morestin), réalisée en deux, voire trois temps, sous simple anesthésie locale. Le recours à plusieurs temps opératoires permet de profiter au mieux de l'élasticité cutanée en limitant notamment la longueur finale de la cicatrice.

La pièce d'exérèse correspond à un court fuseau transversal horizontal, sus-ombilical.

Après une première exérèse réalisée prudemment sans vouloir « résorber » la totalité de l'excédent cutané, une deuxième exérèse est pratiquée, quelques mois plus tard : à partir de la première cicatrice sus-ombilicale, la berge supérieure est décollée vers le haut afin de permettre une exérèse complémentaire de l'excès cutané résiduel, sans provoquer d'allongement de la cicatrice initiale.

La cicatrice définitive est donc horizontale, médioabdominale, assez courte, située juste au-dessus de l'ombilic, et sa portion moyenne peut être partiellement cachée dans la partie supérieure du cratère ombilical.

### II.3.3. Plasties abdominales transversales médio-abdominales à cheval sur l'ombilic ou « midabdominoplasties » [221, 222]

Elles s'adressent à des lésions localisées autour de l'ombilic, mais trop étendues cependant pour pouvoir bénéficier de l'une des deux techniques qui viennent d'être décrites.

Elles consistent en l'exérèse d'un fuseau ou d'une ellipse à grand axe transversal, horizontal, centré sur l'ombilic. La longueur et la largeur de cette pièce de résection dépendent bien évidemment de l'importance des lésions à corriger ; elles conditionnent la longueur de la rançon cicatricielle.

L'ombilic se situe au coeur de l'intervention comme au cours d'une plastie abdominale axiale verticale : il ne sera ni désinséré, ni transposé par rapport aux téguments pariétaux abdominaux ; il est comme « immobile au coeur de la plastie ».

Ce schéma ne correspond en fait à aucun tracé classique auquel un nom reste attaché, bien qu'il ait été utilisé couramment, par beaucoup, avec des résultats intéressants.

La description en a été reprise en 1975 par Stuckey sous le nom de « *midabdomen abdominoplasty* » [221, 222].

D'un point de vue technique, l'intervention commence par une incision et une dissection circulaire de la collerette ombilicale. À partir de cette voie d'abord circulaire, la peau est décollée vers le haut, vers le bas, et latéralement. L'excès cutané peut alors facilement être apprécié et réséqué, symétriquement, au niveau de chacun des lambeaux supérieur et inférieur, ce qui confère à la pièce totale d'exérèse la forme d'une ellipse ou d'un fuseau.

La fermeture est obtenue par rapprochement des deux berges supérieure et inférieure, ce qui détermine une suture horizontale médioabdominale, interrompue sur la ligne médiane par la collerette ombilicale.

Deux demi-cercles, opposés par leur diamètre qui est égal à celui de l'ombilic, sont alors excisés à la demande au milieu de chacune des berges, de telle sorte que l'ombilic retrouve sa place, en fin d'intervention, au milieu de la cicatrice.

Cette technique, qui permet l'ablation de la totalité des lésions périombilicales d'extension moyenne, a bien sûr l'inconvénient de laisser derrière elle une cicatrice assez longue et en plein milieu du ventre dénudable.

Il faut dire cependant que l'évolution de cette cicatrice, parfaitement située dans le sens des plis de flexion de la peau abdominale, est souvent très satisfaisante, donnant à moyen terme des résultats volontiers acceptables.

#### *II.4. Plastie de l'étage sus-ombilical : plastie abdominale transversale haute*

Décrite en 1977 par Rebello, cette technique est séduisante à condition de la réserver à des indications très précises et en fait rares : elle s'adresse en effet à des lésions étendues de l'étage supérieur de l'abdomen, sans lésion de l'étage sous-ombilical [229].

Nous l'envisageons d'abord sans tenir compte de la plastie mammaire qui peut éventuellement lui être associée. (Figure 53)

Le tracé de la berge supérieure suit latéralement les deux sillons sous-mammaires et décrit, sur la partie médiane, présternale, une courbe à concavité inférieure, réalisant une incision en « aile de mouette ». Le décollement sus-aponévrotique est mené jusqu'au niveau de l'ombilic, le dépassant légèrement latéralement. L'étendue de l'exérèse est mieux appréciée en peropératoire, en incisant le lambeau abdominal ainsi obtenu sur la ligne médiane, afin de mettre un point de bâti là où s'exerceront les forces de traction maximales.

Ainsi, la berge inférieure décrit-elle une courbe régulièrement concave en haut qui vient rejoindre les extrémités des sillons sous-mammaires.

L'ombilic n'est pas transposé. On peut ainsi obtenir une bonne remise en tension de tout l'étui cutané sus-ombilical.

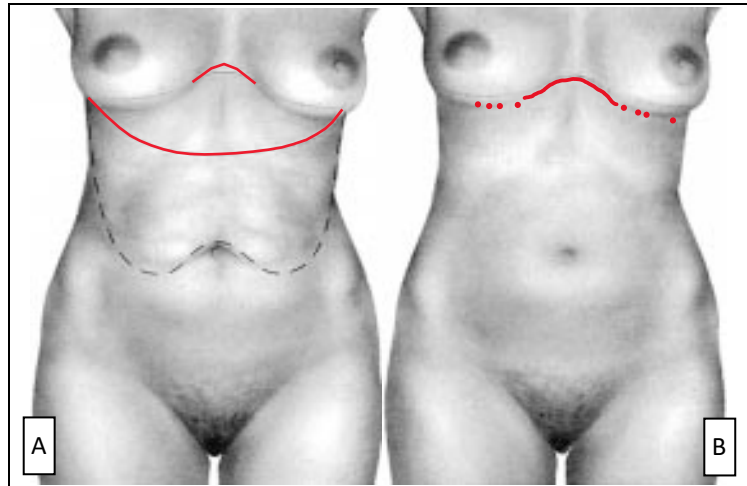
Le principal inconvénient de cette technique réside dans l'existence d'une cicatrice transversale médiane, présternale, passant en pont entre les deux seins dans le décolleté.

On sait qu'il s'agit là d'une région dont la cicatrisation évolue volontiers sur le mode hypertrophique ; or, c'est à ce niveau que les forces de traction sont maximales sur les berges cicatricielles.

Outre le soin que l'on prend à ne pas faire une exérèse trop importante afin de ménager une tension raisonnable sur les berges, il est important de placer cette portion médiane de la cicatrice suffisamment basse, dans la région xiphoïdienne, afin qu'elle soit dissimulable dans le soutien-gorge.

L'indication idéale de cette technique apparaît donc chez les femmes présentant un excès cutanéograsseux localisé à l'étage sus-ombilical et « demanderesses » de plastie mammaire, une partie appréciable des rançons cicatricielles se trouvant alors confondues.

À ce propos, il faut préciser que nous n'avons pas observé de répercussions négatives dues à la plastie abdominale haute sur la statique mammaire. Il semble que l'absence de tension au moment de la suture, grâce à un décollement suffisamment étendu, soit le meilleur garant contre ce type de complication.



**Figure 53 : Plastie abdominale transversale haute [19].**  
**A.** Schéma des incisions de la résection et du décollement.  
**B.** Schéma de la cicatrice.

# **D. TECHNIQUES CHIRURGICALES**

## **I. Examen pré-opératoire**

## **I.1. Interrogatoire**

### **I.1.1. Age**

La composition corporelle change avec l'âge, avec une diminution de la masse maigre et une augmentation de la masse grasse. Une étude de Gallagher a montré que pour un même IMC de 23 kg/m<sup>2</sup>, le pourcentage de masse grasse d'un homme de 80 ans est en moyenne de 24 % contre 13 % pour un homme de 20 ans. Chez la femme, les pourcentages correspondants sont de 33 % et 26 % [28].

Le vieillissement affecte aussi la répartition du tissu adipeux, il n'est donc pas surprenant que le tissu adipeux intra-abdominal augmente aussi avec l'âge [52]. Cette augmentation s'observe en particulier chez la femme au cours de la ménopause [53].

Après 40 ans généralement, les femmes entrent dans la phase de pré-ménopause, la chute progressive de la production de progestérone qui en découle s'accompagne normalement d'une prise de poids : les œstrogènes prennent le dessus, et favorisent la rétention d'eau et stimulent l'appétit. Comme si cela ne suffisait pas, les cellules commencent à se renouveler moins vite (elles consomment donc moins d'énergie), le corps va donc changer, favorisant l'accumulation des graisses au niveau abdominal et la rétention d'eau.

### **I.1.2. Sexe**

Pour un même IMC de 23 kg/m<sup>2</sup>, le pourcentage de masse grasse chez une femme de 20 ans est en moyenne de 26 % contre 13 % chez un homme du même âge [54]. Les deux sexes se révèlent inégaux quant à la régulation du poids et quant à la dépense en énergie. En témoigne la plus grande prévalence de l'obésité chez la femme qui, au cours de sa vie génitale, subit l'influence

d'hormones aux effets variés qui modulent son poids, soit naturellement (puberté, cycles, grossesse, ménopause), soit à cause de leur utilisation thérapeutique (contraception, traitement hormonal substitutif).

En France en 2012, la prévalence de l'obésité est plus élevée chez les femmes 15,7 % versus hommes : 14,3 % [55], pareille que l'Amérique du Nord, la prévalence de l'obésité est estimée à 20 % chez les hommes et 25 % chez les femmes [62].

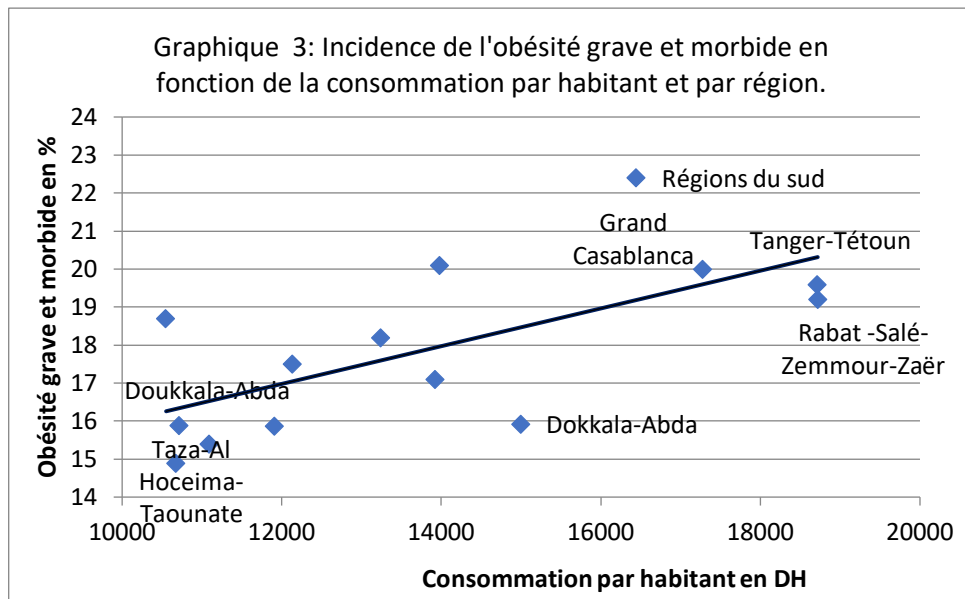
Les femmes sont plus exposées à une prise de poids sous forme de masse grasse plus que les hommes.

L'incidence de l'excès de poids ou de l'obésité grave et morbide en 2011 au Maroc représentant 26,8% des femmes contre 8,2% des hommes selon le HCP [56].

Concernant le sexe, dans la majorité des études, on note une prédominance féminine, cette prédominance est nette dans presque toutes les études. Plus de 90 % des patients sont des femmes, comme le montre la série de Sozer [57] qui comporte que des femmes, Saldhana qui comporte 437 femmes et 8 hommes [58] et celle de Weiler qui regroupe 171 femmes et 2 hommes [59] et celle d'Y. Madar qui regroupe 5 hommes et 80 femmes [178].

### **I.1.3. Niveau socioéconomique**

Selon HCP, l'incidence de l'obésité varie en fonction du niveau de vie, en prenant pour référence la consommation des ménages par tête d'habitant telle qu'elle résulte des comptes régionaux de 2010. Il est remarquable de constater que cette incidence passe de 19-22% dans les régions les plus aisées à 15-16% dans les régions où la consommation par tête des ménages est la plus faible. (Figure 21)



**Figure 21 : Incidence de l'obésité grave par apport à la consommation des ménages par tête selon HCP 2010 [56].**

#### I.1.4. Antécédents

##### a. Antécédents médicaux

L'abdominoplastie est souvent demandée chez une population particulière de patientes en surpoids ou ayant d'autres troubles associés : diabète, dyslipidémie, HTA... d'où la nécessité d'une analyse minutieuse de ses antécédents.

- Les antécédents thromboemboliques : l'abdominoplastie est classée parmi les gestes chirurgicaux pourvoyeurs de complications thromboemboliques, qui peuvent prédisposer à une phlébite ou une embolie pulmonaire qui engage le pronostic vital [61].
- Les facteurs de risque cardiovasculaire : (hypertension artérielle, diabète, dyslipidémie, syndrome d'apnée du sommeil) qui devront être pris en charge en amont de la chirurgie.

- Le tabagisme : augmente le risque de survenue de complications et qui devra donc être sevré en pré opératoire. Manassa [62] a été le premier à étudier les rapports entre tabagisme et cicatrisation dans le cadre d'abdominoplasties. Sur une série de 132 patients, les fumeurs avaient un risque significatif plus élevé de troubles de cicatrisation comparé aux non-fumeurs (49,7% contre 14,8%,  $p < 0.01$ ). Les travaux de Gravante et d'Araco [63, 64] ont confirmé ces résultats en précisant que ce lien était dose dépendante.
- Les troubles de l'hémostase : prédisposant à une majoration des pertes sanguines.
- L'anémie : qui devra être corrigée ou supplémentée en amont de la chirurgie.
- Les antécédents gynécologiques : avec le nombre de grossesses, prédisposant à une distension de la composante musculoaponévrotique de la paroi abdominale. Le désir de grossesse, qui est possible en cas d'abdominoplastie mais qui doit être différé d'environ 6 mois à 1 an post opératoire selon les auteurs, compte tenu des contraintes qu'elle impose à la paroi abdominale et des détériorations possibles du résultat [65, 66].

### ***b. Antécédents Chirurgicaux***

La recherche des cicatrices pariétales de chirurgies antérieures est un élément important à noter surtout la présence de cicatrices latérales ou sus-ombilicales sur le plan fonctionnel et esthétique, ainsi que les cicatrices supra abdominales qui risquent de persister après l'intervention et les vergetures qui témoignent de la mauvaise qualité cutanée, certains auteurs rapportent que la

présence de cicatrices abdominales antérieures augmente le risque de survenue de complications [68,69].

L'étude de A.Karthikesalingam et al où 70% avaient des cicatrices antérieures suggère que les cicatrices préexistantes, à la fois supra-ombilicales et sous-ombilicales, n'ont pas prédisposé à des complications significatives des abdominoplasties [70]. Michele A et al ont indiqué aussi qu'il n'y avait pas de relation significative entre les cicatrices abdominales et les complications postopératoires [71].

Un examen clinique général, cardiovasculaire, pulmonaire, demeure indispensable avant l'examen morphologique.

## **I.2. Examen clinique et catégorisation des malades**

### **I.2.1. Examen général**

Poids, Taille, Indice de masse corporelle .

L'index de masse corporelle est un index qui permet l'estimation de la surcharge pondérale et de définir l'obésité. L'IMC est donc égal au rapport du poids en kg sur la taille en mètre au carré, soit  $IMC = \text{poids (kg)} / \text{taille (m)}^2$  [72].

L'Organisation Mondiale de la Santé a publié en 2004 une classification de l'IMC : L'obésité est ainsi définie par l'OMS comme un IMC supérieur ou égal à 30 kg/m<sup>2</sup> [73].

Selon HCP, l'incidence de la pré-obésité est passée en 10 ans (2001-2011) de 27% à 32,9% (de 29,2% à 34,9% en milieu urbain, de 24,1% à 29,5% en milieu rural). La même tendance se retrouve aussi bien parmi les hommes (de 23,9% à 30,8%) que parmi les femmes (de 29,9% à 34,7%). Globalement

l'effectif d'adultes en situation de pré-obésité est passé en 10 ans de 4,5 millions à 6,7 millions [56].

Plusieurs études suggèrent que l'obésité (IMC>30) est liée à une augmentation du taux de complications, essentiellement au niveau des taux de sérome et de troubles de la cicatrisation [74], Cela a été prouvé également chez les obèses (IMC > 30) par Vastine et al [75].

L'IMC élevé a présenté une menace importante pour la cicatrisation des plaies. Avec chaque unité d'augmentation de l'IMC, une augmentation de 5% du risque de toute complication et un risque accru de 6% dans la cicatrisation des plaies a été calculée selon une étude réalisée en 2007 par Michele A et al [71].

Par ailleurs d'autres études suggèrent que l'IMC élevé n'affecte pas les complications.

M. Murshid et al, après l'examen de 200 patients, 100 en obésité morbides et 100 en surpoids avec obésité, ont constaté qu'il n'y a pas de différence dans le taux de complications entre les deux catégories, et dans son ensemble avec les patients non obèses IMC<30 [76].

Dans la série de Sozer, 37% des patients avaient un (IMC entre 25.0 et 29.9) et 19% étaient des obèses (IMC> 30.0). Dans l'étude de J. Gliksman la moyenne d'IMC des patients était de 25,5 [77].

La stabilité pondérale est à rechercher : si le poids n'est pas stable, le résultat post opératoire ne le sera pas non plus et sera donc décevant pour le patient et le chirurgien, à ce titre, un suivi régulier par un nutritionniste est à conseiller au patient si celui-ci n'en dispose pas.

### **I.2.2. Examen morphologique**

L'examen réalisé en vue d'une correction de la paroi abdominale antérieure doit être très précis afin de proposer la méthode la plus adaptée à la situation clinique. Il doit s'inscrire au sein d'une analyse morphologique complète.

#### ***a. Inspection***

L'inspection est le temps primordial de l'examen morphologique. Le patient est examiné nu, debout, afin d'évaluer au mieux les excès cutanés et graisseux ainsi que la symétrie de la paroi abdominale.

- L'excès cutané vertical abdominal : pouvant se présenter comme une « peau fripée » souvent en post gravidique, l'excès cutané vertical se manifeste volontiers par un tablier abdominal plus ou moins important.

- L'excès cutané horizontal abdominal : sera recherché patient debout, penché en avant. Lorsqu'il est trop important, il nécessitera une cicatrice verticale pour être corrigé.

- L'excès graisseux abdominal : diffus ou localisé, sa présence doit être notée dans l'observation dans la mesure où il peut indiquer un geste de lipoaspiration complémentaire.

Les excès cutanés ou graisseux peuvent être sus ou sous ombilical ou les deux. Ils peuvent aussi concerner le pubis jusqu'à réaliser une ptose du pubis qui pourra être corrigée.

- La recherche de cicatrice : l'inspection permettra aussi de noter la présence de cicatrices, de plaies, de macérations des plis et de vergetures.

En présence de vergetures latérales ou sus-ombilicales, il faut expliquer aux patients qu'elles vont persister après l'intervention.

Les cicatrices latérales de chirurgie hépatique (voies sous costales) sont également notées et prises en considération lors du décollement au cours de la chirurgie [71].

L'examen morphologique ne s'arrête pas là, il est nécessaire d'observer la silhouette de face et de profil :

- De face :

On recherchera les excès graisseux latéraux aux niveaux des flancs, pouvant être accessibles à une lipoaspiration s'ils sont peu importants, mais qui nécessiteront un agrandissement de la cicatrice en postérieur le cas échéant. Des lipoméries trochantériennes seront recherchées.

- De profil :

On appréciera le tablier abdominal et on recherchera un abdomen « globuleux » pouvant signifier une distension de la paroi abdominale avec ou sans diastasis.

La région glutéale est examinée à la recherche d'une ptose fessière, d'une perte du galbe de la fesse ou encore un excès de peau dorsale.

- De dos :

On précisera l'analyse de la silhouette de face et l'inspection de la région glutéale.

### ***b. Palpation***

- La palpation du revêtement cutané : pour évaluer l'élasticité et la répartition de la masse adipeuse abdominale en recherchant la présence d'un excès adipeux sus-ombilical qui pourrait nécessiter une lipoaspiration préalable.

- La tonicité de la paroi : appréciée en position allongée, elle s'effectuera patient en décubitus dorsal à la recherche d'un diastasis des grands droits de l'abdomen, palpable lors de l'antépulsion des cuisses. Le diastasis est chiffré en nombre de travers de doigts ou en centimètres.

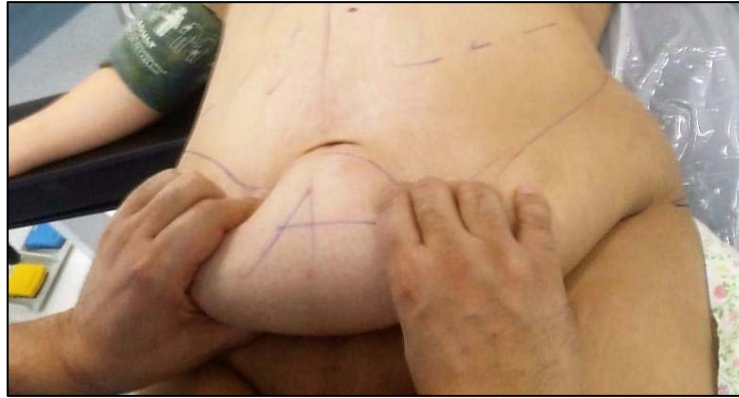- La recherche de hernie ou d'éventration : doit être systématique, ceci est particulièrement pertinent, non seulement pour que le chirurgien peut planifier pour réparer le défaut, mais aussi pour éviter toute liposuction dans ces domaines, en fonction du choix du chirurgien, elle pourra être corrigée en pré ou per-opératoire. Le moindre doute justifiera un bilan d'imagerie [135].

- La laxité cutanée : appréciée en position debout en tractant le lambeau cutané dans la direction souhaitée et en réalisant des « pinch test » en cas d'excès cutanés latéraux et postérieurs.

- La sensibilité thermique et tactile : doit être également évalué en pré opératoire. Fréquemment, des patientes opérées d'abdominoplastie se plaignent d'une diminution ou d'une perte totale de sensibilité de la paroi abdominale en regard des zones de décollement. Ce déficit peut persister des mois ou dans certains cas être permanent [79,80,81,82].

### **Test du pincement « Pinch test » : (Figure 22)**

Le patient en position assise ou en décubitus dorsal, l'examineur saisit sans tension par ses mains l'excédent cutané-graisseux entre l'ombilic et le pubis à réséquer. Ce test permet d'apprécier La hauteur de résection adaptée pour chaque patient.



**Figure 22 : Test du pincement.**

### **I.2.3. Anomalies de la sangle musculo-aponévrotique (diastasis, hernie, éventration)**

La composante musculo-aponévrotique de la paroi abdominale antérieure peut être le siège d'une distension anormale aboutissant à un ventre «globuleux».

Classiquement appelé « diastasis des muscles grands droits », c'est-à-dire élargissement de l'espace entre les 2 muscles grands droits au niveau de la ligne blanche. Le diastasis des droits est défini par un écartement entre le bord interne de chaque muscle grand droit d'au moins 4 cm [19] et peut s'accompagner d'une véritable éventration ou hernie de la ligne blanche. Cette anomalie souvent causée par une ou plusieurs grossesses chez la femme, peut en fait concerner toute la paroi musculo-aponévrotique [49].

Le diastasis, provoque des altérations biomécaniques de la paroi abdominale, conduisant à l'inconfort du patient et un torse esthétiquement déplaisant. L'augmentation de la pression intra-abdominale provoque l'expansion des tissus de la paroi abdominale, en particulier à la ligne blanche. Le diastasis est centré au niveau de l'ombilic, mais peut se prolonger de la symphyse pubienne jusqu'à l'appendice xiphoïde [85].

En outre, il est important de souligner qu'il existe une relation entre la déformation musculo-aponévrotique et l'excès de peau de l'abdomen. Les patients avec un grand excès de peau présentent des malformations musculo-aponévrotiques plus complexes.

Cette augmentation de taux de diastasis peut être expliquée par :

- le surpoids
- le nombre de grossesse élevé qui favorise une dysmorphie abdominale ainsi qu'une altération de la sangle musculo-aponévrotique abdominale
- la parité élevée

### **I.2.5. Catégorisation des malades**

De nombreuses classifications existent concernant les difformités de la paroi abdominale. Bozola et Psillakis [87] ont proposé une classification allant du type 1 requérant une lipoaspiration seule au type 5 nécessitant une abdominoplastie. Cependant, cette classification ne prend pas en compte les anomalies autres que celles de la paroi abdominale antérieure et n'oriente pas précisément le choix vers un bodylift au besoin.

La classification de Matarasso [88] est une des plus employées du fait de sa reproductibilité tout en permettant d'orienter le choix thérapeutique, mais ne prend pas non plus en compte les excès cutanés autres que ceux de la paroi abdominale antérieure. Mejia [89] a donc complété cette classification en ajoutant 2 groupes de patients supplémentaires qui pourraient bénéficier d'une abdominoplastie étendue en dorsal ou circulaire.

Les classifications de Toledo [90] prennent également en compte les excès tout autour du tronc pouvant nécessiter une résection circulaire.

Song [91] propose une classification des difformités abdominales après perte de poids massive, dans laquelle différentes zones comme les flancs, le dos ou le ventre sont notées de 0 à 3 afin d’agir de façon adaptée sur chacune de ces zones.

En définitive, aucune classification ne permet réellement d’aboutir à un choix précis de la technique à employer face à une situation clinique.

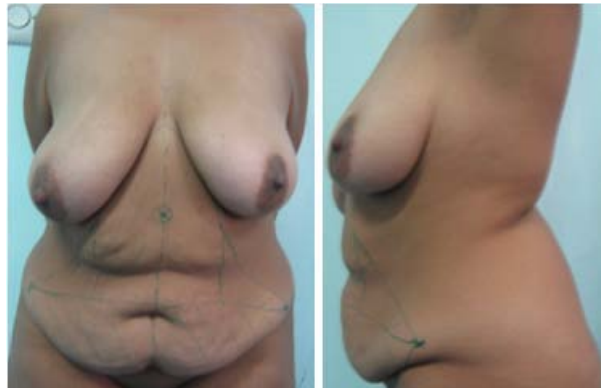Catégorie	Peau	Graisse	Composante musculo-aponévrotique	Traitement
Type I	pas de laxité	Variable	pas de distension	Lipoaspiration
Type II	peu de laxité	Variable	peu de distension inférieure	Mini abdominoplastie
Type III	laxité modérée	Variable	distension modérée inférieure et/ou supérieure	Abdominoplastie modifiée ou avec cicatrice verticale
Type IV	laxité sévère	Variable	distension significative inférieure et/ou supérieure	Abdominoplastie standard
Type V	laxité sévère s’étendant aux flancs	Variable	distension significative inférieure et/ou supérieure	Abdominoplastie étendue en postérieur
Type VI	laxité sévère circonférentielle	Variable	distension significative inférieure et/ou supérieure	Abdominoplastie circulaire

**Tableau 1 : La classification et indication thérapeutique selon Matarasso modifiée par Mejia [89].**

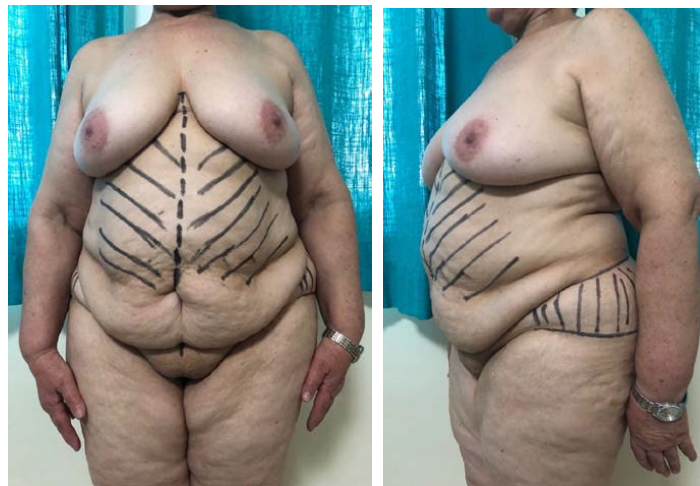C’est en fonction des résultats d’une analyse sémiologique fine que le praticien sera en mesure de proposer une abdominoplastie adaptée à la morphologie de chaque patient.

Du fait de l’abondance des possibilités thérapeutiques et des tableaux cliniques, cependant, le choix de la technique proposée au patient n’est pas le simple résultat d’une addition d’éléments accessibles à une correction chirurgicale sur le plan morphologique. Ce choix sera avant tout adapté à la demande du patient d’une part et à la mise en balance des bénéfices et des risques évalués par le chirurgien d’autre part. L’abdominoplastie proposée sera

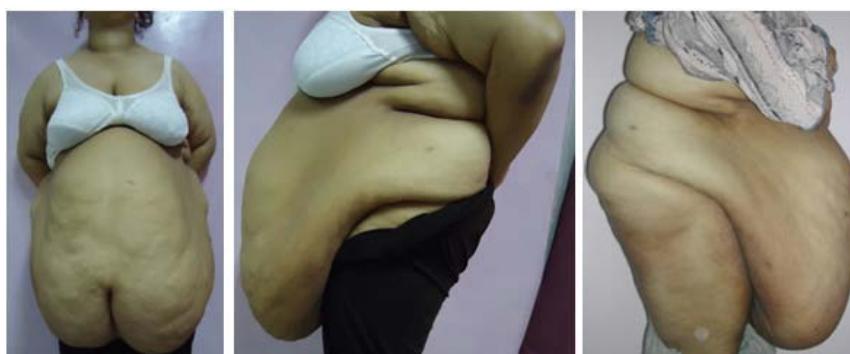sur mesure en s'inscrivant dans la prise en charge d'un patient dans sa globalité et non pas uniquement sur le plan morphologique.



**Figure 23 : Patiente de 41 ans, classé stade III selon Mattarasso modifiée par Mejia.**



**Figure 24 : patiente classée stade IV selon Mattarasso modifié par Mejia.**



**Figure 25 : Excès cutané-graisseux abdominale chez une patiente de 47 ans classé stade V selon Mattarasso modifiée par Mejia.**

### **I.3. Examens paracliniques**

#### **Bilan biologique**

- Bilan biologique préopératoire standard.
- Bilan lipidique.
- Des explorations plus spécifiques en cas d'indications.

#### **Bilan radiologique**

- Rx de thorax
- TDM abdominale : analysant surtout les données (Anomalies) de la paroi abdominale, le diamètre de la hernie, la recherche d'éventration et apprécier leurs contenus et leurs localisations.
- Une spirométrie à la recherche d'éventuelles anomalies de la fonction respiratoire.

### **I.4. Evaluation et avis psychiatrique**

Plusieurs travaux montrent une amélioration de la qualité de vie et de l'image de soi, avec un retentissement positif sur la vie sociale et la sexualité après une abdominoplastie [246-251].

Devant une demande d'amélioration de certains défauts physiques, il est nécessaire de savoir discerner ce qui appartient à la réalité objective de ce qui semble né de l'imaginaire. La dysmorphophobie ou Body Dysmorphic Disorder : BDD en terminologie anglo-saxon, est une pathologie souvent observée dans le cadre de dépressions, de Troubles Obsessionnels Compulsifs (TOC) et de phobies sociales. Elle se caractérise par une préoccupation anxieuse concernant un défaut de l'apparence physique, imaginaire ou très léger,

disproportionné d'avec son objet et responsable d'une souffrance ou d'un handicap significatif et invalidant. Cette préoccupation s'associe à des comportements compulsifs, très important dans ce trouble.

Le terme « dysmorphophobie » a été introduit dans la littérature en 1886 par E. Morselli, pour désigner « une manifestation à caractère obsessionnel, de peur d'être ou de devenir difforme », mais c'est en seulement 1980 que ce syndrome a été individualisé comme entité nosologique à part entière par l'American Psychiatric Association, et introduit dans le DSM-III-R en 1987. Elle regroupe un ensemble de préoccupations d'ordre corporel imaginaires ou éventuellement réelles, mais exagérées au point d'entraîner des troubles psychiques avec un lourd retentissement social ou professionnel [252].

Beaucoup de patients atteints de dysmorphophobie ne pensent pas souffrir d'une maladie mentale et ne cherchent donc pas à la soigner ; à la place, certains se tournent vers la chirurgie esthétique pour soulager leurs symptômes. La chirurgie esthétique peut donc leur apparaître comme une solution miracle. À la place, elle a tendance à aggraver les symptômes et à les enfermer dans une quête de la perfection qui s'avère interminable, frustrante et dangereuse.

Chaque praticien aura un jour à traiter un patient insatisfait. Dans la majorité des cas, le B.D.D n'aura pas été diagnostiqué. La moindre imperfection du traitement va engendrer une profonde insatisfaction qu'aucun encouragement ne pourra dissiper [253, 254,255].

De ce fait s'impose une évaluation psychologique et psychiatrique préopératoire qui doit concerner tous les patients candidats à la chirurgie esthétique. Elle permet d'identifier les contre-indications psychiatriques à la chirurgie. Cette évaluation doit être menée par un psychiatre ou un psychologue, membre de l'équipe pluridisciplinaire.

## **I.5. Consultation pré anesthésique**

Une consultation d'anesthésie est obligatoire plusieurs jours avant l'intervention de plastie abdominale, au cours de laquelle sont prescrits des examens biologiques (prise de sang), radiologiques (échographie abdominale, Tomodensitométrie abdominale), éventuellement cardiologiques et respiratoire (électrocardiogramme, exploration fonctionnelle respiratoire).

L'évaluation préopératoire du patient est une étape primordiale pour la prise en charge anesthésique de ces patients. La consultation d'anesthésie permet de déterminer les comorbidités associées à l'obésité (complications respiratoires, cardiovasculaires, métaboliques), d'évaluer la difficulté d'intubation, de décider du protocole anesthésique adapté et des prémédications [92].

Les attentes des patients doivent être raisonnables, ils sont d'une importance primordiale, car une grande partie du but ultime et les résultats de la procédure dépendra de la santé du patient, comprendre les limites de la procédure, et la coopération intense avant et après leur chirurgie.

Un travail plus détaillé est nécessaire dans le cas d'un patient à risque élevé, tels que des antécédents familiaux de thrombose veineuse profonde et l'embolie pulmonaire (TVP / EP), l'hypertension, le diabète [93].

Un indice de masse corporelle (IMC) idéal est essentiel pour la sécurité globale de l'abdominoplastie, les patients doivent avoir un poids stable pendant plusieurs mois et nutritionnellement stables avant l'intervention chirurgicale. Bien qu'un IMC normal ne soit pas toujours un objectif réaliste, un patient obèse devrait être conseillé sur la poursuite de la perte de poids avant la chirurgie, car il n'est pas susceptible d'obtenir des résultats optimaux de la chirurgie. Si nécessaire les

patients sont référés à un nutritionniste et un entraîneur personnel pour tenter d'apporter leur poids à un IMC plus sûr [93].

L'évaluation préopératoire apprécie le retentissement cardiovasculaire et respiratoire. Les difficultés de ventilation au masque et d'intubation doivent être dépistées. Le risque anesthésique est évalué et annoncé. L'information du patient sur les risques liés à l'anesthésie (et non pas ceux liés à l'acte chirurgical) est capitale et obligatoire. Cette information doit être renforcée pour tout ce qui est acte non urgent, non thérapeutique. Il est recommandé de bien noter sur le dossier d'anesthésie que les explications ont été données au patient et qu'il est informé du risque qu'il encourt.

## **I.6. Mesures préventives**

La demande d'abdominoplastie est en augmentation à cause de l'incidence croissante de l'obésité ainsi que des amaigrissements massifs par gastroplasties. Les réparations de séquelles de grossesses et des conséquences du vieillissement sont aussi des demandes plus fréquentes. Par ailleurs, la plastie abdominale est la source principale des complications les plus sévères rencontrées en chirurgie esthétique. À cause de la particularité de la population sujette à cette intervention, la plupart de ces patientes sont multi tarés avec des comorbidités associées. Les mesures préventives sont nécessaires pour donner à cette opération la fiabilité indispensable à sa pérennité.

### **I.6.1. Prévention thromboembolique**

L'abdominoplastie est une intervention chirurgicale à haut risque thromboembolique d'où la nécessité d'une prise en charge rigoureuse en pré-opératoire, per-opératoire et post-opératoire. En conséquence, nous

utilisons tous les moyens prophylactiques connus qui ont permis de réduire drastiquement l'incidence de cette complication :

La mobilisation du patient avec déambulation la plus précoce possible doit rester la première méthode de prévention de la MTEV. Toutefois, elle n'est pas toujours possible et des techniques complémentaires doivent être mises en place.

### **Prophylaxie mécanique**

Deux techniques différentes sont proposées : la contention élastique graduée et la compression pneumatique intermittente du mollet et de la cuisse ou de la voûte plantaire. Elles ont toutes pour objet d'augmenter le flux veineux et de réduire la stase. En dehors d'une efficacité démontrée, ces méthodes ne majorent pas le risque hémorragique et n'ont que peu de contre-indications (artériopathie des membres inférieurs, lésions cutanées).

#### ***Contention élastique graduée***

Elle est efficace. Le bas exerce une pression circonférentielle graduelle sur le membre inférieur : 18 mm Hg à la cheville, 14 mm Hg à mi-mollet, 8 mm Hg au creux poplité, et si le bas remonte sur la cuisse, 10 mm Hg sur la partie inférieure de la cuisse et 8 mm Hg à sa racine. La vélocité du flux veineux est augmentée de 75 %. L'efficacité sur la réduction des thromboses veineuses totales est de l'ordre de 64 % quand la compression est utilisée seule et 78 % quand elle est associée à une autre méthode prophylactique [256]. Les très récents référentiels britanniques « NICE 2007 » recommandent l'utilisation systématique de la contention élastique chez les patients opérés [257].

#### ***Compression pneumatique intermittente***

Elle est également efficace. Des manchons entourant le mollet et/ou la cuisse se gonflent alternativement pour accélérer le retour veineux. La réduction du risque atteint 56 % pour l'ensemble des thromboses et 44 % pour les

thromboses proximales [257]. L'effet sur l'EP n'est pas démontré, notamment en raison de la faible puissance des études.

### ***Compression plantaire***

Cette technique donne des résultats plus inégaux en fonction de l'indication. Elle semble plus efficace par exemple en chirurgie de la prothèse de hanche (PTH) qu'en chirurgie de la prothèse totale de genou (PTG), mais, même pour la PTH, elle ne peut être proposée qu'en présence d'une contre-indication au traitement anticoagulant [258]. L'effet sur les thromboses proximales ou l'EP n'est pas démontré [258].

Pour l'un comme pour l'autre mode de compression, plus le système est maintenu en place longtemps tout au long du nyctémère, plus l'efficacité est grande.

### **Prophylaxie pharmacologique**

Trois familles d'anticoagulants majeurs interviennent dans ce domaine :

Les antivitamines K,

Les héparines : héparine non fractionnée (HNF), héparines de bas poids moléculaire (HBPM) et fondaparinux,

Les nouveaux antithrombotiques oraux : anti-IIa et anti-Xa. Les hirudines, le danaparoïde et le dextran, du fait d'un faible nombre d'études, d'une efficacité controversée ou d'un moins bon rapport bénéfice-risque ne seront pas abordés ici.

Les moyens mécaniques sont proposés, dans la mesure du possible, en association avec les traitements antithrombotiques car la sommation de leurs différents effets est bénéfique. Lorsque les anticoagulants sont contre-indiqués ou que la balance bénéfice/risque est défavorable à l'introduction des

antithrombotiques, notamment en raison d'un risque hémorragique particulier, la prévention mécanique a un intérêt certain.

Selon les dernières recommandations de l'ASFR 2011 [61], il est recommandé :

- de mettre en place des bas de contention dès l'arrivée au bloc en préopératoire d'abdominoplastie, en per- et postopératoires.
- d'appliquer une prophylaxie mécanique (bas anti-thrombose et/ou CPI) systématiquement.
- d'utiliser une prophylaxie médicamenteuse par HBPM dans les dermolipectomies ou les lipoaspirations, y compris chez des patients à risque de saignement postopératoire.
- de faire un massage des mollets par kinésithérapeute pendant toute la durée de l'hospitalisation.
- d'avoir un lit en position déclinée, pieds relevés.
- d'arrêter les traitements progestatifs, un mois avant et un mois après l'intervention.
- récuser les patientes à trop haut risque (antécédents de phlébites, mauvais état cutané, varices importantes).
- d'attendre deux jours pour la chirurgie après un vol long courrier.
- de prescrire une thromboprophylaxie par HBPM à dose prophylactique en association à une prophylaxie mécanique en postopératoire d'abdominoplastie.
- de poursuivre la thromboprophylaxie pendant sept à dix jours.
- de prescrire une gaine abdominale.

### **I.6.2. Préparation respiratoire**

Le sujet obèse voit ses volumes respiratoires statiques et dynamiques se restreindre et la compliance pulmonaire peut diminuer jusqu'au 35 % par rapport à la valeur normale [94]. L'obésité est associée à un syndrome restrictif avec diminution de la réserve expiratoire (CRF proche du volume résiduel VR) et réduction de la capacité pulmonaire totale (CPT). Sans perte pondérale, la chute du volume de réserve expiratoire (VRE) s'accroît et l'obèse morbide évolue vers l'insuffisance respiratoire. Par ailleurs, la limitation de la compliance pulmonaire provoque une altération de la mécanique ventilatoire.

L'acte chirurgical consiste en un véritable traumatisme pour les muscles de la paroi abdominale. En effet, la capacité vitale (CV) et le volume expiratoire maximal en une seconde (VEMS) chutent en raison des douleurs postopératoires et de la rétraction physiologique des tissus en cours de cicatrisation. La diminution du volume courant (VC) est associée à une augmentation de la fréquence respiratoire : le patient respire rapidement et superficiellement. Ainsi, la diminution des mouvements diaphragmatiques oblige l'engorgement bronchique s'installe alors par stagnation des sécrétions [95].

Tout acte chirurgical sur la paroi abdominale entraîne une dégradation des paramètres respiratoires. Le sujet obèse présente généralement un syndrome ventilatoire restrictif. Des séances de kinésithérapie respiratoire préopératoire permettent aux sujets d'obtenir plus rapidement de meilleurs débits et volumes pulmonaires durant la période postopératoire immédiate. Le confort et la récupération s'en trouveraient d'autant plus facilités.

### **I.6.3. Préparation locale**

Les infections du site opératoire (ISO) sont souvent d'origine endogène. La surface de notre peau constitue une barrière contre les agressions en contact permanent avec le milieu extérieur, la peau héberge de nombreux micro-organismes et comporte une flore résidente profonde et une flore transitoire.

Cette flore ne peut jamais être supprimée en totalité, elle peut seulement être diminuée lors de la préparation cutanéomuqueuse, d'autant plus que les patients avec un surpoids, un mauvais état d'hygiène cutané et d'autres tares associées qui augmentent le risque infectieux. De nombreuses études confirment une plus grande fréquence des ISO chez le diabétique, ce d'autant qu'il existe d'autres facteurs associés : âge avancé, état nutritionnel, maladie concomitante [96,97].

Le bénéfice d'une toilette préopératoire n'est pas discutable en termes d'hygiène corporelle et de soins. Elle réduit la flore microbienne et facilite l'action ultérieure de l'antiseptique utilisé pour la désinfection du champ opératoire. Elle participe ainsi à la réduction des ISO. D'ailleurs, un taux d'ISO plus faible est constaté de manière statistiquement significative dans trois études sur quatre [98,99,100,101].

Avant toute chirurgie, une préparation locale cutanée soignée est nécessaire par désinfection des plis avec un antiseptique, et assèchement des lésions d'intertrigo. Il est recommandé de réaliser une détergence sur une peau souillée. L'utilisation d'un antiseptique alcoolique est à privilégier, l'application successive de deux antiseptiques de gamme différente est possible [102].

Les antibiotiques à large spectre péri opératoires sont employés et peuvent être poursuivies jusqu'à ce que les drains utilisés soient supprimés. Toutefois, des informations fondées sur des preuves, confirment que les antibiotiques peuvent réduire les infections du site opératoire dans l'abdominoplastie, et suggèrent qu'un seul antibiotique préopératoire est aussi efficace que préopératoire et doses postopératoires [102].

#### **I.6.4. Autres mesures préventives**

- Arrêt strict du tabac deux mois avant l'intervention, pour réduire le risque de nécrose cutanée.
- Arrêt de la prise d'aspirine, d'anti-inflammatoires, ou d'anti-coagulants oraux dans les 15 jours qui précèdent l'intervention de plastie abdominale, pour réduire le risque hémorragique, en accord avec le médecin traitant ou cardiologue.

### **I.7. Dessins préopératoires et prise de photos**

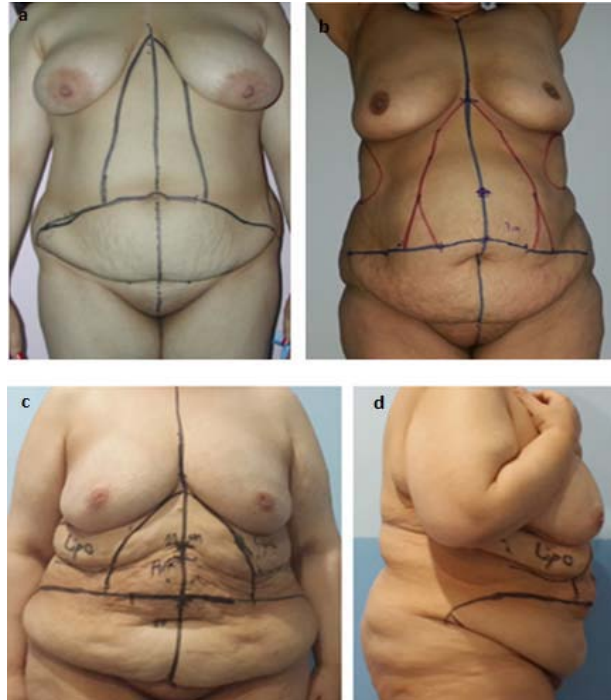
#### **I.7.1. Prise de photos**

La photographie en chirurgie plastique est primordiale, son usage est multiple, et les pratiques des chirurgiens sont diverses. La méconnaissance juridique, l'insouciance ou les contraintes de l'activité de certains chirurgiens, exposent ceux-ci à d'importants risques médico-légaux [103].

La réalisation de photographies préopératoires au cours des abdominoplasties est indispensable, celles-ci devant être standardisées. L'utilisation de la photographie pour le suivi et le traitement des patients est possible, conseillée, voire obligatoire. Dans ce cas, les photographies prises constituent des informations formalisées [104,105,106], font partie intégrante du dossier

médical du patient, et sont protégées par le secret professionnel. Elles n'appartiennent donc ni au patient ni au médecin.

Les photos doivent être réalisées après consentement éclairé des patients en position debout, de face, de profil et de trois quarts.



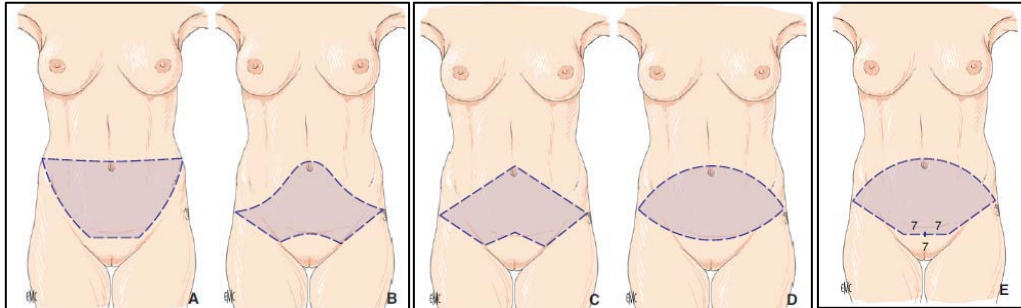
**Figure 26 : les dessins pré opératoires**

- a.** Marquage de la ligne médiane, Les bords latéraux des muscles grands droits sont marqués indiquant l'étendue de décollement latéral avec l'estimation de l'excès cutané graisseux à réséquer.
- b.** Point d'implantation de l'ombilic 9 à 12cm au-dessus de la ligne sus pubienne.
- c.** Les zones de liposuction et la zone à réséquer.
- d.** dépassement latérale de l'incision inférieure des deux EIAS.

### **I.7.2. Dessins préopératoires**

*TDD : abdominoplastie transversale basse avec transposition de l'ombilic*

De nombreuses descriptions de la technique d'abdominoplastie ont été décrites dans la littérature avec des dessins préopératoires très variés [107,108,109,110,111]. (Figure 27)



**Figure 27 : Les différentes modalités de dessin préopératoire pour la dermolipectomie antérieure avec transposition de l'ombilic.**

- A. Technique de Vernon (1957) [107].
- B. Technique de Pitanguy (1967) [108].
- C. Technique de Regnault (1972) [109].
- D. Technique de Grazer (1973) [110].
- E. Technique Baroudi (1995) [111].

Le dessin pré opératoire permet de délimiter les incisions, il doit être adapté à l'importance de la zone à réséquer. En pratique, la cicatrice sera d'autant plus grande que la quantité de tissu à retirer sera importante. La graisse en excès est extraite au moyen d'une liposuction en particulier au niveau de l'abdomen supérieur et des flancs. Les zones de décollement sont aussi marquées, ainsi que la position de l'ombilic.

Le dessin peut être établi en fonction des équipes, patiente en position debout avant l'anesthésie ou en décubitus dorsal. La ligne médiane est repérée au marqueur

On applique la règle des 7, mais il existe dans la littérature d'innombrables modalités pour ce dessin préopératoire [107,108,109,110,111]. En effet, on mesure 7 cm peau tendue depuis le sommet de la vulve, puis 7 cm de chaque côté. L'incision sus-pubienne s'étend d'une épine iliaque à l'autre. La volonté de limiter la longueur de la cicatrice latéralement peut entraîner l'apparition « d'oreilles cutanées latérales » qui peuvent nécessiter des retouches chirurgicales à distance.

### **I.8. Consentement éclairé**

L'obligation de délivrer une information complète et l'obtention d'un consentement éclairé constituent un élément préalable indispensable à toute intervention chirurgicale.

Une information claire et compréhensible pour le plus grand nombre est bien sûr exigée. La recommandation essentielle tient au fait que les documents livrés au patient soient avant tout informatifs et descriptifs, nous devons expliquer au malade : les principes de la technique, indications, limites, déroulement, résultats et suites habituelles [112].

Les exigences des patients en matière d'information ont considérablement évolué ces dernières années, ceci est le reflet d'un changement dans les mentalités, lui-même témoin d'une évolution de la société toute entière, sur laquelle l'influence des médias est considérable. Il faut, par ailleurs, noter l'impact très favorable que peuvent avoir les documents d'information auprès des patients, ceci est parfaitement démontré dans la pratique en France [113].

Le recours à des documents d'information écrits, est devenu inévitable en chirurgie esthétique. Ces documents devraient être élaborés dans le cadre de la société afin d'être consensuels et validés et d'avoir la force de l'officialité. Les

patients déclarent que la remise de ces documents est venue renforcer la confiance qu'ils accordaient à leur chirurgien ; que cela constitue pour eux une marque de sérieux, d'honnêteté et d'attention de sa part ; une immense majorité estime que la généralisation du recours à une information écrite serait tout à fait souhaitable en chirurgie esthétique [114].

Au Maroc nous n'avons pas encore de fiche d'information nationale, nous utilisons les documents d'autres pays tel que la fiche d'information de la Société française de Chirurgie Plastique, Reconstructrice et Esthétique, même ces documents ne sont pas utilisés par tous les chirurgiens esthétiques au Maroc, d'où la nécessité d'avoir des documents unanimes nationaux validés.

## **II. La chirurgie**

### **II.1. Type d'anesthésie :**

L'anesthésie peut être divisée en deux grandes catégories : la rachianesthésie et l'anesthésie générale. Le choix de type d'anesthésie dépend de l'étendue de la chirurgie prévue, de l'état de santé du patient et de la disposition psychologique du patient.

#### **a. Rachianesthésie**

Cette technique, très répandue car simple et efficace, permettant un bon relâchement musculaire [115]. L'agent anesthésique local est injecté dans l'espace sous-arachnoïdien, dans le liquide céphalorachidien (LCR). La ponction est faite dans l'espace L3-L4 ou L4-L5, en position assise ou en décubitus latéral, entre deux apophyses épineuses. L'issue de LCR signe la bonne position de l'aiguille et autorise l'injection. Le choix de l'agent anesthésique local dépend de la durée de l'anesthésie.

La rachianesthésie entraîne un blocage intense des fibres sensibles et motrices et elle permet d'éviter le recours à l'AG, particulièrement risquée chez les obèses.

### **b. Anesthésie générale**

Les agents de l'anesthésie subissent des modifications pharmacocinétiques chez les sujets obèses. Une réadaptation des doses est donc nécessaire qui ne varie pas de façon linéaire avec le poids. La technique la plus adaptée est donc la titration en se fiant à un monitoring de la profondeur de l'anesthésie qui permet de limiter la quantité d'agent anesthésique administrée à ce qui est nécessaire et suffisant [116].

On observe au cours de l'anesthésie une altération de la mécanique respiratoire d'autant plus significative que l'indice de masse corporelle (IMC) est élevé. L'effet compressif du contenu abdominal sur le diaphragme se traduit par une réduction de la capacité résiduelle fonctionnelle et de la compliance pulmonaire et d'une majoration de l'effet shunt. Par ailleurs la réserve en oxygène, qui résulte de la saturation de la capacité résiduelle avant induction, est moindre chez les obèses que chez les sujets de poids normal. Afin de minimiser ces effets, il est recommandé, dès l'induction, de maintenir tant que possible le patient en une position proclive de 25 degrés par rapport au plan horizontal et d'appliquer une pression expiratoire positive (PEP) de 5 à 10 cm H<sub>2</sub>O [117,118].

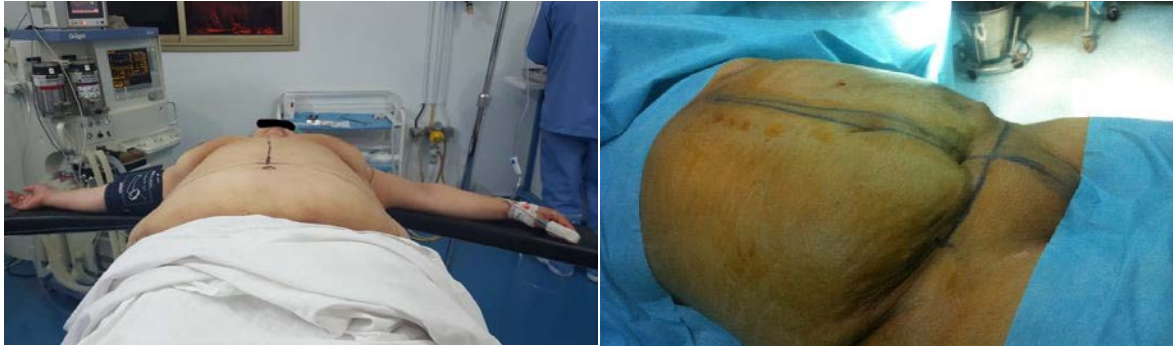Mais l'anesthésie générale reste la règle pour la réalisation de l'abdominoplastie. Une anesthésie locale n'est pas envisageable et seule une anesthésie loco régionale type péridurale peut être évoquée en cas d'abdominoplastie sous ombilicale exclusive.

## **II.2. Installation et préparation per opératoire (Figure 28)**

L'intervention est réalisée sous anesthésie générale avec intubation oro-trachéale, en décubitus dorsal, la table est maintenue en position proclive, le décubitus dorsal strict pouvant altérer les rapports ventilation/perfusion aux bases pulmonaires par refoulement du diaphragme vers le haut [121,122]. Un billot en silicone ou un coussin roulé est placé sous les genoux pour détendre la région abdominale. Les bras sont en croix, fixés aux appuie-bras et les jambes sont attachées, les bas de contention veineuse sont en place. Le patient doit être positionné de telle sorte que l'on puisse passer en position demi-assise en per opératoire, la table doit être adaptée à faire ces mouvements.

Les points de compression doivent être particulièrement surveillés et sécurisés par des matériaux à type de mousse ou de gel. L'incidence des compressions du nerf sciatique et du nerf ulnaire dans la gouttière épitrocléo-olécrânienne semble plus élevée chez l'obèse que chez l'adulte de poids normal [122,123]. Le matériel et l'environnement doivent être adaptés au poids du patient. Un dispositif de réchauffage et une plaque de bistouri électrique sont en place.

Après un temps de détersion durant lequel sera prêté une attention particulière à l'ombilic, le champage est effectué en latéral par des champs glissés sous le patient ou collés aux flancs, à ras de la fourchette vulvaire en bas, et au-dessus du sillon sous mammaire et de l'appendice xyphoïde en haut. Les marques préopératoires seront repassées au stylo dermographique.



**Figure 28 : installation du patient + badigeonnage et mise en place des champs stériles.**

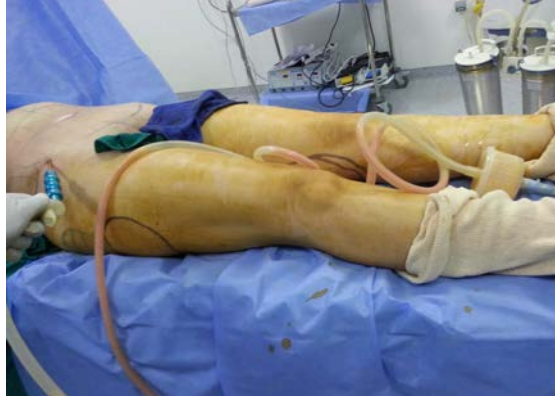### **II.3. Lipoaspiration**

La lipoaspiration est une technique chirurgicale qui consiste à tunneller le tissu adipeux à l'aide de canules à bout mousse afin de l'aspirer et de diminuer ainsi les surcharges graisseuses localisées. Le résultat esthétique d'une lipoaspiration est conditionné par un apprentissage rigoureux de la technique, mais aussi par une sélection drastique des patients. La lipoaspiration implique des spécificités anesthésiques propres qui conditionnent la sécurité postopératoire des patients. Elle a été mise au point en 1977 par Y.-G. Illouz, [1] qui codifie la technique, réalisée seule ou combinée à d'autres actes, elle permet d'en affiner les contours en diminuant la masse adipeuse

La lipoaspiration de la zone résequée décrite par Pascal et Le Louarn. [147] pour les DLA inférieures et les bodylifts a pour objectif de conserver les réseaux lymphatiques et vasculaires en réalisant séparément l'exérèse de la graisse par lipoaspiration de l'exérèse cutanée, ceci dans le but de diminuer le taux de séromes et de complications vasculaires.

La lipoaspiration doit être profonde, sous le fascia superficialis, la résection passant ensuite au ras de ce plan en conservant le treillis créé par la

lipoaspiration sensé contenir canaux lymphatiques et autres vaisseaux. (Figure 29)



**Figure 29 : la lipoaspiration liée à un dispositif de canule et un système d'aspiration**

#### **a. Infiltration**

Les incisions à la lame 15 doivent être courtes de 3 mm, permettre juste l'entrée de la canule. L'infiltration du tissu adipeux doit se faire à la même profondeur que la tunnelisation.

De la qualité de l'infiltration dépend aussi la régularité de l'aspiration. La proportion la plus classique est de 1mg d'adrénaline pour un litre de sérum physiologique, associé à la lidocaïne, la dose maximale de lidocaïne à ne pas dépasser est de 55 mg/kg de poids corporel [124]. Des doses excessives provoquent hypotension et bradycardie avec décès répertoriés sans véritable cause définie.

L'infiltration peut être manuelle (à la seringue de 50 ml en général) ou mécanique (type pompe de Klein). L'avantage de la pompe est d'infiltrer les tissus de façon plus régulière et plus rapide. L'attente après infiltration est préférable. Il n'est pas nécessaire voire déconseillé d'infiltrer avec du sérum glacé. Le délai d'action de l'adrénaline est de 4 à 10 minutes pour obtenir un

tissu adipeux exsangue. Il faut injecter la même quantité que la quantité de graisse que l'on désire enlever : c'est à dire : 1 pour 1, mais dès 1992, ont voulu injecter beaucoup plus dans le but de minimiser la douleur et la perte de sang afin de pouvoir faire sortir leur patients le soir même

Récemment des études comparatives ont été faites montrant que la meilleure dose se situait entre 1 et 1,5 pour 1. En dessous, l'injection n'était pas efficace, au-dessus elle était inutile et dangereuse, ce qu'Ilouz avait préconisé depuis de 20 ans auparavant.

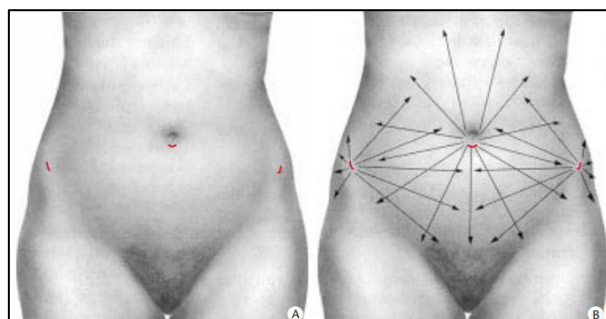
Actuellement, presque tout le monde pratique l'injection de 1 à 1,5 pour 1 [125].

### **b. Incision**

Les incisions doivent être courtes, permettre juste l'entrée de la canule, dissimulées dans un pli, dans l'axe des membres, symétriques, à distance de la zone à lipoaspirer (Figure 30).

L'abord comporte :

- une seule incision de 4 mm dissimulée dans la collerette ombilicale quand le traitement se limite à la paroi antérieure.
- trois incisions : une ombilicale et une de chaque côté, dans la région des épines iliaques antéro supérieures, chaque fois qu'on associe le traitement des bourrelets latéraux des flancs.



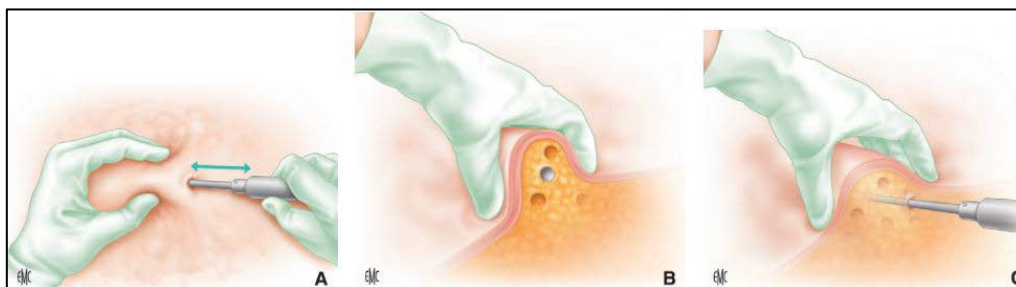
**Figure 30 : A. Schéma des incisions. B. Topographie et orientation des tunnels [19].**

**c. Lipoaspiration proprement dite :**

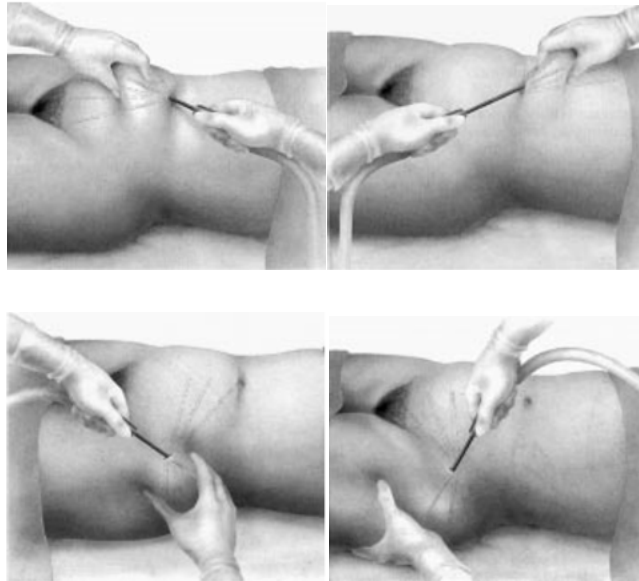
Il est souhaitable de tunneliser dans un premier temps la masse adipeuse sans aspiration en espaçant les tunnels de façon régulière. (Figure 31)

Il convient de choisir la canule la plus fine et la plus courte possible par rapport à la zone à traiter (utilisation de canules mousses avec des orifices latéraux ; canules de petit diamètre de 4, 3 et 2 mm).

L'aspiration est ensuite branchée, on effectue une dizaine de mouvements de va-et-vient dans un même tunnel pour le « vider » de son tissu adipeux en surveillant le flexible transparent. Il faut rester dans le bon plan, ni trop profond, ni trop superficiel. La main gauche (pour un droitier) contrôle en permanence le mouvement de la canule et apprécie le tissu adipeux restant. Elle empaume la canule et la guide au travers du tissu adipeux. (Figure32) La quantité aspirée est contrôlée sur le bocal gradué (Figure 33)



**Figure 31 : Lipoaspiration. La main gauche empaume le tissu adipeux et guide la main droite qui tunnelise avec la canule (A à C) [132].**



**Figure 32 : Lipoaspiration de la région sous-ombilicale, de la région sus-ombilicale, de la partie inférieure du bourrelet latéral des flancs, et de la partie supérieure du bourrelet latéral des flancs (A à D) [133].**

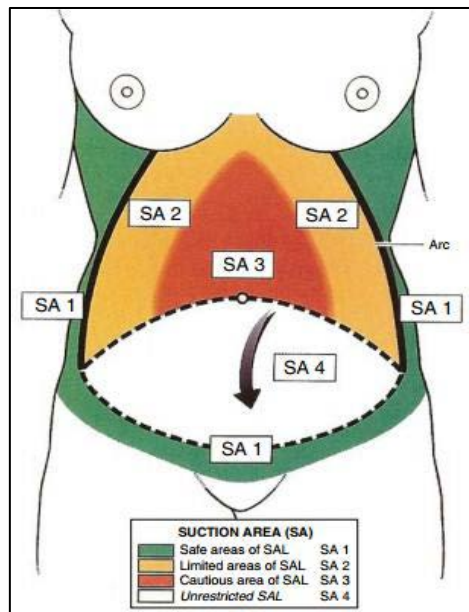


**Figure 33 : La quantité aspirée contrôlée sur le bocal gradué.**

Matarasso [135] a décrit les zones « sûres » pour la liposuction en combinaison avec l'abdominoplastie sur la base de l'apport sanguin à la paroi abdominale (Figure 34).

Selon Matarasso, les zones de sécurité sans restriction sont latérales et supérieures, mais le volet médial central doit être aspiré avec précaution. Le

chirurgien doit préserver l'épaisseur des rabats et éviter la lipoaspiration entre le fascia de Scarpa et la peau.



**Figure 34 : Les zones «sûres» pour la liposuction en combinaison avec l'abdominoplastie selon Matarasso [135].**

#### **d. Association lipoaspiration abdominoplastie**

L'apport de la lipoaspiration combinée à l'abdominoplastie a été largement décrit dans la littérature [146,147]. La lipoaspiration permet une meilleure définition de la silhouette en traitant les lipoméries non accessibles à la résection. Elle permet également d'amincir le lambeau sus-ombilical et d'en faciliter sa translation inférieure pour un décollement latéral moindre. Enfin, réalisée sous le lambeau sous-ombilical qui sera réséqué, elle préserve les vaisseaux lymphatiques et diminue l'incidence des séromes postopératoires [147,148].

La combinaison des deux techniques de liposuction et de lipectomie est d'un grand bénéfice. Sur 200 patients, Najera a réalisé 125 plasties abdominales avec

liposuction et 75 sans liposuction [149]. Samra, sur 161 patients, a associé la liposuction dans 93 cas [127].

Sozer a opéré 42 % d'abdominoplastie classique, 30 % d'abdominoplastie circulaire, 10 % d'abdominoplastie associée à une liposuction [57].

Samra et al, n'a noté aucune augmentation des complications lors de l'association de la liposuction avec abdominoplastie, même chez les patients à haut risque [127]. Dans l'étude de rétrospective de 406 cas de Stevens et al, aucune différence dans les taux de complications chez les patients qui ont eu une abdominoplastie seule ou plastie abdominale avec liposuction n'a été rapporté. [128].

De nombreuses études ont montré que la lipoaspiration abdominale concomitante à une plastie abdominale n'augmentait pas le risque de nécrose cutanée. La vascularisation du lambeau sus-ombilical est assurée en grande partie par les anastomoses qu'il entretient avec les territoires voisins, notamment les territoires latéraux de la zone III décrite par Huger [129], en particulier si la dissection sus-ombilicale reste limitée à un tunnel de 10 à 15 cm de largeur. La lipoaspiration abdominale respecte en grande partie les vaisseaux de grand et moyen calibre, si l'instrumentation est adaptée (canule à bout mousse, orifices d'aspiration latéraux) et favorise même la mobilisation du lambeau abdominal [88,130].

Etudes	Nombre Patients	Abdominoplastie avec liposuccion	Abdominoplastie seule
Najera [149]	200	125	75
Samra [127]	161	93	68
Stevens et Al [128]	406	349	57
Smith [152]	300	165	135

**Tableau 2 : Association liposuccion abdominoplastie selon les auteurs.**

#### II.4. L'abdominoplastie

##### *TDD : Abdominoplastie transversale basse avec transposition de l'ombilic*

L'abdominoplastie transversale basse avec transposition de l'ombilic est une intervention chirurgicale qui consiste à réaliser, à partir d'une incision horizontale sus-pubienne allant d'une épine iliaque à l'autre, la résection du plan cutané adipeux sous-ombilical. Cette intervention suppose, de ce fait, la libération de l'ombilic de ses attaches cutanées, un décollement étendu du lambeau supérieur sus ombilical jusqu'au plan costal et xiphoïdien, et l'abaissement de ce lambeau, qui doit venir rejoindre la berge inférieure sus-pubienne pour lui être suturé. L'ombilic est ensuite extériorisé.

À ce propos, il convient de remarquer que si l'usage a consacré, au sujet de ce geste, le terme de transposition ombilicale, il s'agit en fait, au sens propre, d'une reposition de l'ombilic, qui n'est pas véritablement transposé.

Pour que cette intervention puisse se dérouler dans les meilleures conditions et que le résultat obtenu soit le plus satisfaisant, il faut que le lambeau supérieur sus-ombilical, une fois décollé, puisse être abaissé suffisamment, d'une part pour couvrir l'ensemble de la résection sous-ombilicale, d'autre part pour que la cicatrice soit la plus basse, la plus réellement sus-pubienne possible, et ceci sans qu'aucune traction exagérée ne soit imposée au lambeau, une traction qui

pourrait en compromettre la vitalité ou entraîner une ascension inesthétique de la partie pubienne.

#### **a. Incision inférieure**

Après l'infiltration, l'incision se fait jusqu'au derme à la lame froide, puis décollement au niveau du fascia superficialis au bistouri électrique en mode fulguration maximale. L'incision suit le dessin préétablie (effectué en préopératoire sur une patiente debout).

Cette incision intéresse le plan cutané, le plan adipeux et s'arrête au contact de l'aponévrose.

La ligne sus-pubienne est incisée sur toute sa longueur au bistouri-lame pour ne pas brûler les berges. L'incision se fait en forme de "guidon" [111].

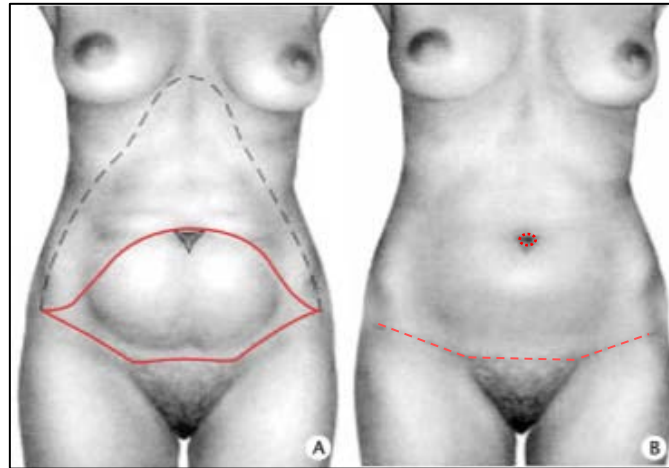
L'incision est initialement oblique vers le haut puis le décollement se fait au bistouri électrique et se poursuit au contact de l'aponévrose antérieure des muscles grands droits.

L'étendue latérale de l'incision est très variable, la cicatrice sus-pubienne s'étend plus ou moins latéralement (sur les flancs), en fonction de la morphologie du patient et de l'examen préopératoire, pour absorber tout l'excédent cutané [126].

Le décollement du lambeau abdominal inférieur doit rester superficiel, juste au contact du fascia superficialis pour préserver le réseau lymphatique afin de limiter la constitution de sérome. En pratique, il est parfois difficile de respecter l'ensemble des réseaux lymphatiques.

Tout au long de l'intervention, l'hémostase est rigoureuse. Elle est réalisée pas à pas au bistouri électrique sans hésiter à ligaturer au fil les troncs veineux qui restent souvent volumineux chez les anciens obèses même après l'amaigrissement.

On applique la règle des 7, mais il existe dans la littérature d'innombrables modalités pour ce dessin préopératoire [107,108,109,110,111]. En effet, on mesure 7 cm peau tendue depuis le sommet de la vulve, puis 7 cm de chaque côté. L'incision sus-pubienne s'étend d'une épine iliaque à l'autre.



**Figure 35 : Plastie abdominale transversale basse avec transposition de l'ombilic [19].**

**A.** Schéma des incisions de la résection et du décollement.

**B.** Schéma des cicatrices.

#### **b. Décollement cutané sous ombilical**

Le décollement est d'abord effectué, le plus souvent au ras de l'aponévrose, sur tout l'étage sous-ombilical. Arrivé au niveau de l'ombilic, celui-ci est libéré de ses attaches cutanées par une incision périombilicale.

L'ombilic est découpé circulairement et reste solidaire du plan aponévrotique. Certains auteurs préfèrent réaliser cette dissection ombilicale au tout début de l'intervention. Le canal ombilical entouré de tissu adipeux est soigneusement individualisé jusqu'au plan aponévrotique.

Le décollement est poursuivi sous le lambeau supérieur sus-ombilical jusqu'à la région xiphoïdienne et costale. L'étendue de la résection cutanée adipeuse, évaluée avant l'intervention, est réellement définie pendant l'intervention.

Un point de repère solidarise les points sus ombilical et sus-pubien médians, ce qui permet d'établir un bâti et de dessiner l'excédent cutané adipeux qui correspond à l'étendue de la résection [19].

De nombreuses autres méthodes de décollement ont été décrites afin de limiter les complications.

Le plan de décollement cutané a été impliqué comme pouvant avoir une influence sur la survenue de sérome post-opératoires. Ainsi, l'étude du réseau lymphatique de la paroi abdominale antérieure a incité certains auteurs à tenter de préserver les vaisseaux lymphatiques pour améliorer la lymphostase. En sous-ombilical le réseau lymphatique est profond, latéral, et se draine en inguinal et dorsal. Le décollement se fait alors superficiel (sous cutané ou au niveau du fascia superficialis) afin de le laisser intact. En sus-ombilical il se draine en axillaire et devrait donc être emporté avec le lambeau cutané-graisseux restant. La dissection se fait dans ce cas au ras de l'aponévrose des grands droits de l'abdomen, au niveau du fascia profond.

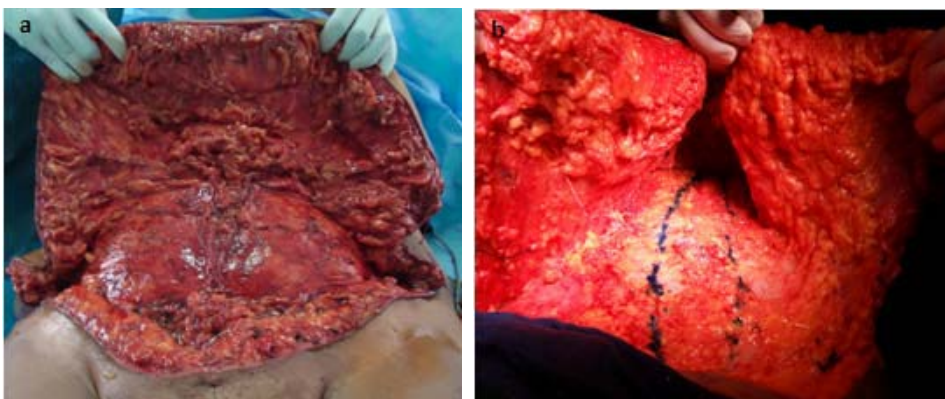
Le Louarn préconise de préserver une épaisseur tissulaire au contact de l'aponévrose des grands droits de manière à conserver au maximum le réseau lymphatique et ainsi limiter la constitution de sérome [12].

Cependant, limiter la zone de décollement au maximum semble apporter un bénéfice. En sus ombilical : le décollement est obligatoire en cas de transposition de l'ombilic. Le décollement en « tunnel » ou en « cheminée » médial sus ombilical réalisé dans le plan sus aponévrotique jusqu'à l'appendice xyphoïde sur une largeur de 10 cm permet de préserver les lymphatiques et la

vascularisation artérioveineuse. Il permet également d'apporter une laxité suffisante à l'abaissement du lambeau cutané sur la future cicatrice avec une tension moindre [151].

L'ombilic est incisé de façon circonférentielle et isolée en îlot sur son pédicule, en utilisant 2 crochets simples à 12 et 6 heures, la dissection est effectuée jusqu'au fascia antérieur de façon perpendiculaire à l'aide d'une paire de ciseaux de Metzenbaum avec préservation d'une petite quantité de tissu péri-ombilicale pour améliorer l'approvisionnement en sang ombilical. Le décollement complet et le dégraissage de l'ombilic peut compromettre son approvisionnement en sang et créer des complications post-opératoires inutiles, telles que la nécrose partielle des tissus, des cicatrices hypertrophiques avec plus tard contracture ombilicale [93].

Un fil repère est placé sur l'ombilic puis il est libéré jusqu'à l'aponévrose antérieure. L'isolement circulaire de l'ombilic est réalisé au bistouri-lame puis aux ciseaux. Il faut préserver le pédicule nourricier pour éviter tout risque de nécrose ombilicale (néanmoins, certaines nécroses ombilicales surviennent en dépit d'une bonne réalisation chirurgicale).



**Figure 36 : Le décollement**

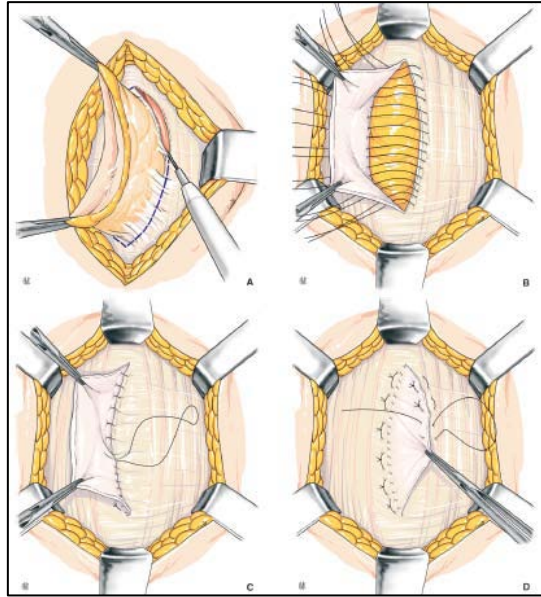
### **c. Réparation de la sangle musculo aponévrotique**

En cas de lésion du plan musculo-aponévrotique, celle-ci est traitée à ce moment de l'intervention, qu'il s'agit d'un diastasis des muscles grands droits, d'une hernie ombilicale, voire une éventration.

#### **Cure d'un Diastasis :** (Figure 37, 39)

La correction d'un diastasis des grands droits est réalisée par rapprochement des muscles grands droits de l'abdomen sous la forme d'une plicature aponévrotique de la gaine antérieure. Les bords internes des muscles grands droits sont repérés (par stimulation au bistouri électrique) puis la modélisation de la plicature est dessinée au stylo dermatographique. Pour ce temps chirurgical, il est utile de demander à l'anesthésiste un certain degré de curarisation pour faciliter la suture. Des points en U avec du fil non résorbable solide sont positionnés sur la gaine antérieure, le U étant décalé en trapèze pour que le nœud soit enfoui et ainsi non palpable. Si la peau abdominale est fine, suture aponévrotique en paletot se fait selon la technique de Judd [134]. (Figure 37) Il faut éviter de placer les points sur la ligne blanche pour ne pas blesser de viscères sous-jacents. Enfin, un surjet au fil résorbable tressé est mis en place pour rajouter une solidité et parfaitement enfouir les nœuds.

La reconstruction musculo-aponévrotique est une étape importante et délicate au cours de la réalisation d'une abdominoplastie. La reconstruction chirurgicale a pour objectif de restaurer une enceinte abdominale harmonieuse et étanche, et de redonner à la musculature abdominale sa tension physiologique.



**Figure 37. Suture aponevrotique en paletot selon la technique de Judd[134].**

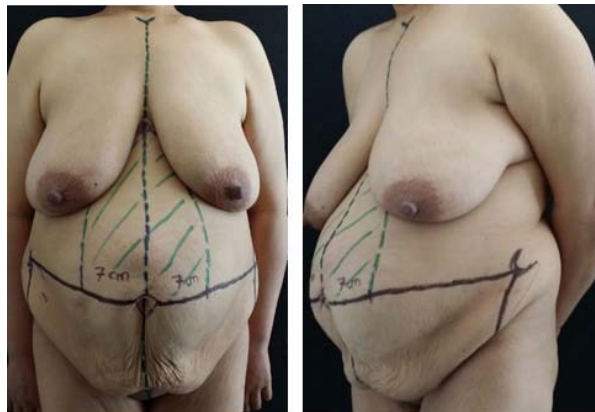
- A.** Excision des tissus cicatriciels et avivement des berges aponevrotiques.
- B.** Suture du bord interne gauche à l'aponévrose controlatérale par des points en U.
- C.** Surjet entre le bord du feuillet postérieur et la base du volet antérieur.
- D.** Surjet entre les feuillets antérieurs par des points en U.

Pour les diastasis de plus grande dimension, ou en cas de récurrence après plicature, le risque d'échec est important après simple plicature [136,137].

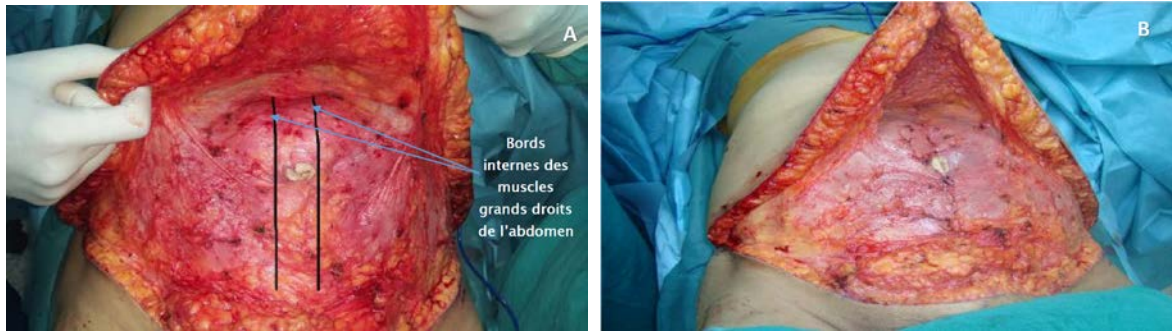
Certains auteurs optent pour une plicature des muscles obliques externes, pouvant être associée à la plicature aponevrotique antérieure des grands droits [138,139]. Nahas et al [140] et Ramirez et al [141] démontrent par des études anatomiques qu'il est possible de diminuer la traction requise pour corriger le diastasis en libérant l'aponévrose postérieure des muscles grands droits et éventuellement en y ajoutant la dissection et la libération des muscles obliques externes.

Ainsi Ramirez [142] et De Pina [137] libèrent la face postérieure des muscles grands droits pour plicaturer l'aponévrose postérieure, avec, si besoin, libération et suture des muscles obliques externes. Batchvarova et al [143] associent, à cette plicature aponévrotique postérieure, la mise en place d'une plaque de Vicryl1 en position rétromusculaire.

Psillakis [138] et Nahas [144] insistent sur la nécessité d'avancer les muscles obliques externes [145] vers la ligne médiane avant de les suturer, car cela leur permet d'améliorer l'aspect esthétique au niveau de la taille. La séparation et la mobilisation de ces différents composants musculo-aponévrotiques peuvent certes apporter une solution efficace, mais il s'agit de gestes particulièrement lourds. La réalisation d'une plicature aponévrotique postérieure par voie antérieure expose à un risque de perforation digestive.



**Figure 38 : Abdomen globuleux avec diastasis importants des muscles grands droits chez une patiente de 42 ans.**



**Figure 39 : La cure de diastasis par plicature de l'aponévrose des grands droits.**

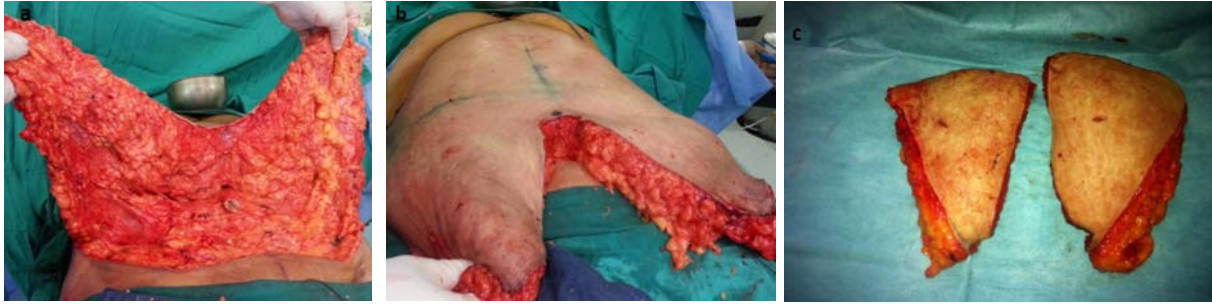**A** : marquage des bords internes des muscles grands droits.

**B** : correction du diastasis par plicature aponévrotique du grand droit.

#### **d. Résection cutanéograsseuse**

Le patient est à ce stade placé en position demi-assise autorisant un rapprochement des berges cutanées et une suture avec moins de tension. Le lambeau abdominal supérieur est fendu verticalement et on teste sa capacité à être abaissé jusqu'à la peau pubienne. Un premier point de modélisation initiale aussi appelé « point de bâti » est placé au niveau médiopubien. Les deux lambeaux abdominaux latéraux sont ensuite tractés vers le bas de manière à évaluer l'excédent cutané à réséquer.

Les deux lambeaux cutanéograsseux excédentaires sont réséqués sur mesure après avoir vérifié la possibilité de fermeture cutanée sans tension. (Figure 40)



**Figure 40 : La résection cutanéograsseuse.**

- a :** Le lambeau abdominal élevé est divisé pour faciliter la dissection et le traitement ombilical.
- b :** Excès distale du lambeau à réséquer.
- c :** Les deux lambeaux cutanéograsseux réséqués.

#### **e. Transposition de l'ombilic**

Bien que d'une importance fonctionnelle minimale, l'ombilic est un repère esthétique clé de la paroi abdominale antérieure et son absence est une cause fréquente de préoccupation et de plainte du patient. Pour une telle structure anatomique simple, il existe plusieurs techniques chirurgicales pour l'ombilic au décours d'une abdominoplastie : le choix sera fait en fonction de la situation anatomique, du résultat souhaité et de l'habitude du chirurgien.

Cette technique a été décrite surtout par Vernon en 1957 [107], l'ombilic est détaché de la peau et libéré du tissu adipeux afin de rester solidaire de la paroi musculo-aponévrotique par laquelle il sera vascularisé. Après un décollement sus ombilical (dans les DLA inférieures), une incision est alors réalisée au sein du lambeau cutané restant afin de ressortir l'ombilic au centre de l'abdomen, dans le cas d'une cicatrice verticale, l'ombilic sera alors au sein de celle-ci.

Depuis ce temps, la transposition ombilicale est devenue une partie importante de l'abdominoplastie. Toutefois, en raison des complications fréquentes dues

aux incisions para-ombilicales, tels que l'hypertrophie et la sténose, les chirurgiens ont mis au point des techniques innovantes utilisant différents types d'incisions autour de l'ombilic et dans le rabat abdominal.

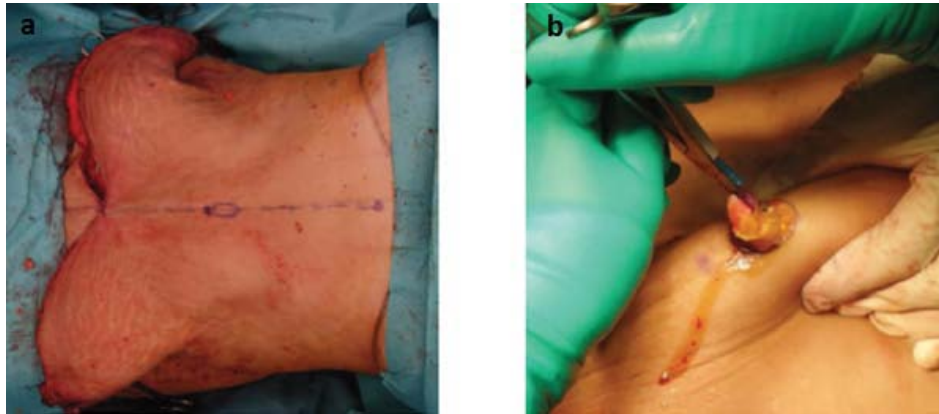
Regnault [154] en 1978 et Baroudi [155] en 1975 décrivent l'utilisation d'incisions horizontales et Avelar [156] en 1978 a rapporté une incision en forme d'étoile, qui a évité la formation de cicatrices et réduit le risque de sténose.

D'autres techniques ont été proposées, Juri et al [157] ont décrit l'utilisation d'une incision en forme de V. Massiha et al [158] ont rapporté sur une incision ombilicale circulaire et une incision trilatérale dans le lambeau abdominal. Malique et al [159] ont décrit une technique de reconstruction utilisant un encart de rabat en forme de U inversé, et Castillo et al [160] ont décrit l'utilisation de lambeaux cutanés désépithélialisée en forme de Y, entre autres [161, 162, 163, 164]. Flageul propose l'incision en collerette circulaire ou en « étoile à trois branches » [19]. (Figure 56, Figure 57)

Le but de la procédure est de créer un ombilic d'apparence naturelle avec une dépression suffisante et stable, tout en laissant une cicatrice minime.

Ribeiro et Saltz recommandent que la forme, la taille et l'emplacement de l'ombilic est très spécifique dans la plupart des patients tout en effectuant une abdominoplastie. Ils ont défini l'emplacement exact, la largeur, la longueur et la profondeur des nouvelles ombilics basées sur des mesures et des rapports entre les processus xiphoïde, symphyse pubienne, et épine iliaque antéro supérieure à l'ombilic [166]. L'ombilic est tout d'abord fixé sur la planche de bord abdominale à 12, 6, 3 et 9 heures, après la fin de la plicature aponévrotique du diastasis. Dans le cas où on ne peut pas enlever tout lambeau abdominal inférieur, il est préférable de tourner la vieille cicatrice ombilicale dans une cicatrice verticale à la zone inférieure de la ligne médiane abdominale infra-

ombilical. Une courte cicatrice infra-ombilical médiane est toujours mieux tolérée par le patient qu'une fermeture suprapubic étroite avec la migration céphalique possible des poils pubiens, ce qui entraîne la croissance des cheveux dans le bas ventre.

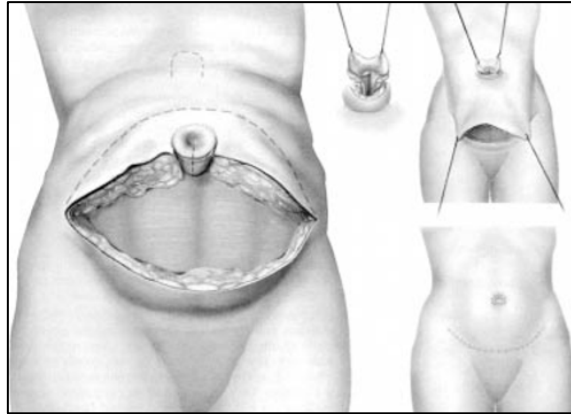


**Figure 54 : La transposition de l'ombilic.**

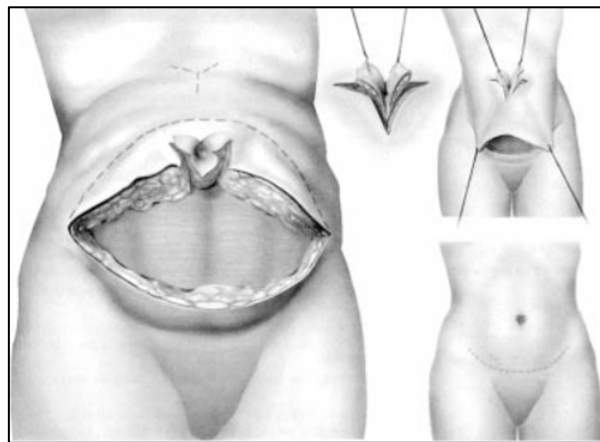
- a. Redrapage des lambeaux cutanés ;
- b. extériorisation de l'ombilic à sa localisation prédéfini.



**Figure 55 : Le localisateur ombilical.**



**Figure 56 : Schéma d'une transposition classique de l'ombilic avec une collerette circulaire [19].**



**Figure 57 : Schéma de transposition de l'ombilic avec un dessin « en étoile à trois branche » [19].**

Tout d'abord, la hauteur de l'ombilic (mesurée par rapport au sommet des crêtes iliaques) varie en fonction de l'IMC : plus l'IMC augmente, plus l'ombilic est bas par rapport au sommet des crêtes iliaques.

L'hypothèse serait que l'épaisseur du tissu sous cutané adipeux augmente avec le poids et l'IMC, son augmentation entraînerait une ptose du pannicule adipeux qui, associée à une paroi abdominale moins tonique et plus distendue, du fait de

l'hyperpression des viscères abdominaux, amènerait à un orifice ombilical plus bas situé.

Dubou et Ousternhout [167], dans l'étude princeps de 1977, sélectionnent 100 sujets, hommes et femmes, non obèses selon les critères d'IMC, ce qui rend sa série représentative de la place idéale de l'ombilic chez des personnes idéales en termes de poids. Il a montré que l'ombilic se situe à hauteur de la projection du sommet des crêtes iliaques mais n'a pas étudié sa variation en fonction du poids. Ce facteur est important à prendre en compte car pour les patients demandeurs d'une abdominoplastie dans les suites d'un amaigrissement massif, l'IMC est rarement dans des normes « idéales ». De même, on a pu démontrer une corrélation entre l'IMC et la profondeur de l'ombilic. L'explication tient de la même idée que pour la hauteur de l'ombilic. Cette relation serait liée à l'épaisseur du pannicule adipeux. Plus l'IMC augmente, plus la distance entre l'orifice externe de l'ombilic et le fond de l'ombilic augmente.

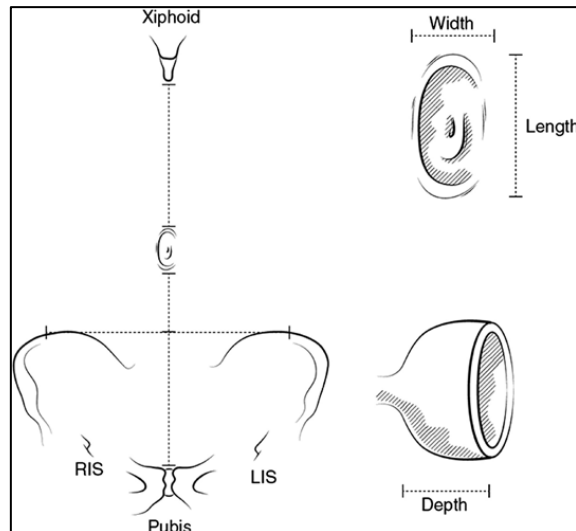
Rohrich et al. [168], dans leur article « l'ombilic est-il réellement au milieu », ne font pas de sélection sur le poids, en revanche, ils ne sélectionnent que des femmes et sans antécédents chirurgicaux. Ils ont démontré par deux méthodes que l'ombilic ne se situe pas strictement au milieu : lors d'une étude photographique sur un échantillon randomisé de 116 femmes, ils ont mesuré les distances de l'ombilic à la paroi abdominale latérale à partir des photographies réalisées en position debout, pieds joints sur une marque au sol avec une distance de l'objectif de dix pieds et ils ont complété leur étude par des mesures directes sur 20 sujets d'un échantillon randomisé.

L'étude indienne d'Abhyankar et al [169] a sélectionné un échantillon de 75 femmes avec des critères de sélection stricts : l'âge inférieur à 30 ans, taille

comprise entre 145 et 165 cm, poids entre 35 et 60 kg, sans antécédents obstétricaux et chirurgicaux. Ils ont mesuré les rapports de l'ombilic avec les repères osseux. Ils retrouvent un ratio de 1,6 pour 1 entre l'ombilic et le pubis et un ratio de 0,6 pour 1 entre l'ombilic et les crêtes iliaques, droite et gauche. L'ombilic ne se situe donc pas au milieu de l'abdomen dans un sens vertical et horizontal.

Rodriguez-Feliz et al [170], dans une étude récente, ont mesuré en per opératoire durant des abdominoplasties la distance entre l'ombilic et le pubis. Ils retrouvent une distance moyenne de 15,05 cm. Dudou et Ousternhout [167] retrouvaient la même distance dans leur étude de 1978 et Abhyankar et al [169] la mesuraient à 16,2 cm en moyenne.

Il semble donc préférable de vérifier en per opératoire que la distance ombilic-pubis soit approximativement autour de 15 cm en moyenne après avoir décidé de la place de l'ombilic, mais il serait préférable d'étayer cette hypothèse en réalisant des mesures pré- et postopératoires.



**Figure 58 : L'étude de l'ombilic :**

Largeur 1-2cm (1.65cm) Width

Longueur 1-2.5cm (1.38cm) Length

Profondeur 1-2 cm (1.42cm) Depth

En ce qui concerne la forme de l'ombilic, Craig et al. [171] ont montré qu'un ombilic jeune est plutôt vertical et petit. L'étude de V. Delpierre retrouve une forme ronde majoritaire à 49 % [173].

L'étude de Craig et al. [171] est basée sur une analyse photographique. Il retrouve une forme en T majoritaire à 37 %. Les formes en T ou verticales semblent être considérées comme les plus esthétiques par les examinateurs.

Leur conclusion est que l'ombilic « idéal » est plutôt en forme de T ou vertical, petit sans protrusion. L'étude de V. Delpierre et al. a démontré qu'il existe une corrélation entre le poids et l'âge : plus le sujet est âgé, plus son ombilic est bas situé par rapport au sommet des crêtes iliaques [173].

Un ombilic jeune est donc plutôt vertical, petit et haut. S'inspirant de ces travaux, Lee et Mustoe [164] ont décrit une des nombreuses techniques pour créer un ombilic plus jeune dans les abdominoplasties, donc plutôt petit et orienté verticalement.

La situation de l'ombilic doit être très précise tant horizontalement que verticalement. Horizontalement, l'ombilic est situé sur la ligne médiane verticale xipho-pubienne, repérée en pré et per opératoire. Verticalement, l'ombilic n'est ni trop haut ni surtout trop bas. Il est classiquement situé légèrement au-dessus de la ligne horizontale qui rejoint le bord supérieur des 2 épines iliaques antéro supérieures et jamais à moins de 11 cm du bord supérieur du pubis. Mais, en définitive, c'est le sens artistique du chirurgien qui intervient car cette position verticale de l'ombilic dépend de nombreux facteurs : forme du ventre, distance xipho-pubienne, hauteur du pubis, finesse de la taille, situation et degré de courbure de la cicatrice horizontale. Un ombilic mal placé peut gâcher une plastie par ailleurs de qualité correcte.

Son diamètre excessif est un problème fréquent qui peut être évité au cours de la transposition par une excision cutanée réduite dont le tracé d'excision est minutieusement adapté à chaque cas : horizontal en « aile de papillon » ou concave vers le haut. Un diamètre trop réduit est souvent observé après une souffrance ombilicale secondaire à des problèmes vasculaires ischémiques qu'il faut éviter.

Le plan ombilical doit être plus profond que les plans cutanés adjacents. Il est enfoui de trois manières : exérèse d'un tube graisseux sous cutané, lors de son extériorisation ; création d'une fossette péri ombilicale par lipoaspiration, et le plus souvent, fixation lâche de ses parois au muscle profond [151].

Du fait de sa position centrale dans le corps, L'ombilic revêt différentes significations, en particulier symbolique, du fait de son rattachement à la filiation ou encore à celle du centre de la vie, de ce fait, il nous semble mériter une attention chirurgicale particulière, en évitant toujours de le sacrifier sauf exception.

Le chirurgien plasticien qui entreprend une abdominoplastie doit autant s'attacher aux techniques de redrapage cutané, au positionnement des cicatrices, qu'à la restauration d'un ombilic bien placé, afin de donner la plus grande satisfaction en termes de résultat esthétique à son patient.

#### **f. Capitonnage et variantes**

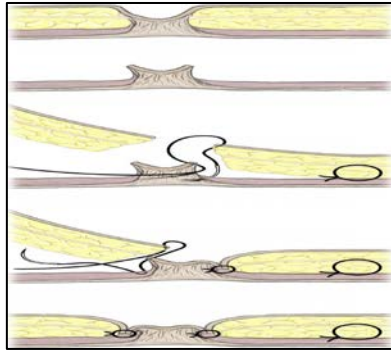
Décrit par Baroudi et Ferreira en 1998 [174], le but du capitonnage, qu'il soit réalisé entre derme et aponévrose musculaire ou bien entre fascia superficialis et aponévrose musculaire, est de fermer les espaces morts pouvant être le lit d'hématomes et de séromes. Selon les auteurs, le nombre de capitons varie entre moins de 10 et plus de 40 [198]. Nahas retrouve une diminution des séromes par évaluation échographique en utilisant le capitonnage [199].

L'utilisation de ces points de capitons a été détournée deux façons différentes dans le but de diminuer la tension cutanée sur la cicatrice :

##### **f.1. Haute tension supérieure**

Partant du constat que la tension sur la cicatrice des DLA antéro-inférieures pouvait être un facteur favorisant la nécrose cutanée, la désunion et l'ascension de la cicatrice vers une zone non dissimulée par les sous-vêtements, Pascal et Le Louarn proposent de reporter cette tension en para-ombilical en plaçant des points de capiton entre le derme et l'aponévrose antérieure des muscles grands

droits en tension maximale [148]. Ce geste présenterait le double avantage de diminuer la tension sur la cicatrice inférieure et de recréer la vallée de l'ombilic.

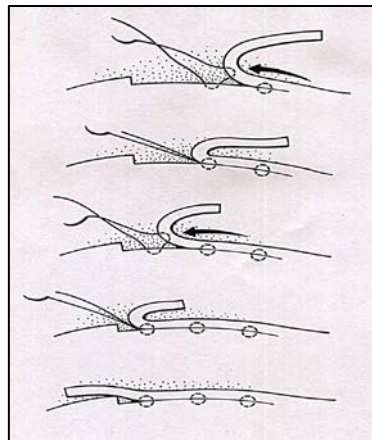


**Figure 59 : L'insertion ombilicale en continuité avec l'avancement des volets. Cette procédure permet l'inversion de la cicatrice dans les profondeurs de l'ombilic et attelles de la cicatrice contre la paroi abdominale pour prévenir la contracture [203].**

### **f.2. Suture à tension progressive**

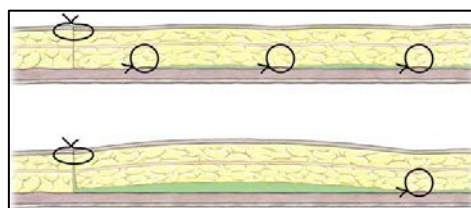
Décrite par Pollock En 2000 [200] elle associe les deux concepts précédents : capitonner pour éviter les espaces morts et reporter la tension ailleurs que sur la cicatrice. Pollock et Pollock ont présenté une étude rétrospective de 65 patients consécutifs qui ont subi une abdominoplastie avec des sutures à tension progressive pour fermer l'espace mort. Les auteurs ont constaté sur place le taux de complications est très faible par rapport aux témoins historiques. Au cours d'une période de suivi moyenne de 18 mois, aucun hématome, sérome, ni nécrose cutanée ont été signalé. Il faut alors placer ses points de capiton en tension cutanée maximale, en partant de la zone la plus éloignée de la cicatrice pour terminer aux bords de celle-ci. Andrades évalue à 50 minutes de temps opératoire supplémentaire pour réaliser cette technique, mais constate une

diminution des volumes observés dans les drains [201]. Khan retrouve, même une diminution globale du taux de complications [202].



**Figure 60 : Série (de haut en bas) montrant l'avancement du lambeau avec suture à tension progressive. Notez que la suture comprend l'aponévrose superficielle [203].**

L'espace mort est souvent considérée comme la cause de la formation de sérome dans abdominoplastie. La grande cavité qui est créé dans abdominoplastie et autres les procédures qui utilisent des volets d'avancement joue un rôle certain dans la formation de sérome. Le placement de suture a tension progressive divise cet espace mort en zones et compartiments plus petites et limite l'accumulation de liquide (Figure 61). Plusieurs études récentes utilisant l'échographie pour démontrer cette compartimentation [199].



**Figure 61 : (Plus haut) Compartimentation avec de petites quantités de fluide entre les points de suture. (Basse) zone plus large de l'espace mort sans suture à tension progressive [203].**

Dans la plastie abdominale standard, le lambeau et le fascia du muscle sont fixés uniquement au niveau de l'incision et sont libres de se déplacer l'un par rapport à l'autre lorsque le patient se déplace. Le mouvement entre ces deux tissus peut se produire avec le changement de position du patient, ambulant, toux, ou même respirer. Il est probable que cette interruption répétée de la guérison précoce et une inflammation accrue peut être la cause principale de la formation de sérome. L'ajout de PTS fournit une fixation sécurisée de l'aponévrose superficielle au fascia profond, la production d'une seule unité structurelle et l'élimination de la perturbation de la guérison tôt à cause de mouvements du patient [203].

Selon les auteurs c'est le principal mécanisme par lequel PTS prévient la formation de sérome dans l'abdominoplastie.

La réalisation des points de capitons étant source d'augmentation de la durée opératoire, certains auteurs ont évalué l'utilisation de la colle biologique à base de fibrine appliquée au niveau de l'espace de décollement dans le but de créer un accolement des plans superficiels aux plans profonds et directement à des fins d'hémostase et de lymphostase [194-204]. Aucune de ces études n'a retrouvé un bénéfice à l'utilisation de ces produits, comme pour Nahas rapportant son échec d'utilisation de la colle, fournie en trop petite quantité pour couvrir toute la surface de décollement et n'empêchant pas la survenue de collections postopératoires [86].

### **g. Drainage**

Le drainage des abdominoplasties est un sujet de discordance entre les chirurgiens plasticiens.

Ceux qui choisissent de ne pas drainer réalisent en général des gestes complémentaires dans le but d'éviter toute collection hématique ou séreuse : respect du plan contenant les lymphatiques, hémostase pas à pas, capitonnage et vêtement de compression. Les défenseurs du « sans drainage » y voient plusieurs avantages : disparition de l'inconfort lié au port de dispositifs de drainage facilitant la mobilité du patient, disparition de la douleur au retrait des dispositifs, diminution des soins locaux liés aux orifices laissés par les dispositifs de drainage et suppression d'une porte d'entrée infectieuse [78].

Andrades et ses collègues [201] ont réalisé une étude randomisée en double aveugle pour évaluer l'efficacité du PTS dans la prévention de sérome. Les patients ont été randomisés en 4 groupes: pas de drain ou PTS, drains seulement (15), PTS seulement (15), et PTS et drains (15). Les drains ont été enlevés à 7 jours, sans conséquence de leur production. Les patients ont ensuite été évalués par échographie et un examinateur en aveugle à environ 14 jours. Sauf pour le groupe de contrôle, collections liquidiennes étaient petites (50-62 mL) dans tous les groupes et aucune différence statistique dans l'efficacité n'a été trouvée entre les techniques.

Les auteurs ont conclu que PTS réduit l'incidence des séromes, mais ne sont pas plus efficaces que les drains. La quantité de liquide dans les drains a été jugée statistiquement plus faible dans le groupe qui avait drains avec PTS par rapport aux drains seul.

Said a rapporté sur une petite série de 15 abdominoplasties qui ont été faites en utilisant PTS sans drains. Une durée de fonctionnement moyenne de 2,6 heures a été notée. Saïd a signalé un faible taux de complication global et une petite sérome (6,7%), et a conclu que PTS réduit le risque de complications locales, la

facilité de la période postopératoire, et ajouter le temps insignifiant pour la procédure [51].

Les auteurs choisissant un dispositif de drainage possèdent un large choix de matériels : le classique drain de Redon multi-perforé (le plus utilisé) ; le drain de Blake, souvent en silicone, présentant l'avantage de moins s'obstruer que son prédécesseur, existe sous plusieurs formes (plate, ronde) mais bien plus onéreux ; la lame ondulée de Delbet, en caoutchouc, permet de drainer largement l'espace créé lors du décollement mais présente l'inconvénient de laisser une partie de la cicatrice en cicatrisation dirigée, tout comme la lame multi tubulée en silicone.

Un drainage aspiratif est placé soit au niveau pubien, soit à l'extrémité des sutures latérales.

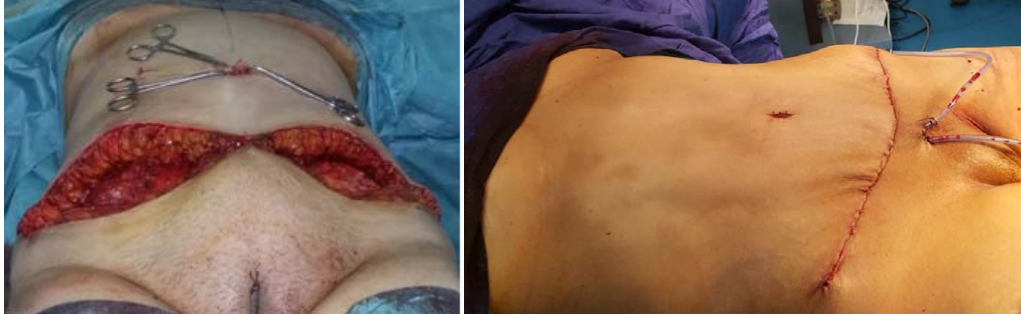#### **h. Fermeture et pansement**

La fermeture est effectuée après mise en place d'un dispositif de drainage, patient en position demi-assise afin de diminuer la tension sur les berges cutanées. Un capitonnage entre le plan profond et le fascia superficialis peut être effectué avec du fil résorbable.

Lors de la suture, on prendra garde à éviter l'exédent cutanéograsseux latéral, se manifestant par des oreilles, quitte à prolonger la cicatrice en latéral, la fermeture cutanée se fait en deux plans, des points inversants sous-cutanés et un surjet intradermique au fil résorbable incolore monobrin 3/0 (Monocryl®).

En outre, les sutures intradermiques sont une cause fréquente d'inflammation en raison de leur emplacement très superficiel, indépendamment du type de matériau de suture utilisé.

Le pansement sera simple et compressif avec plus ou moins contention grâce à l'ELASTOPLAST afin de limiter les saignements postopératoires. La gaine sur mesure pourra être mise en place sur table opératoire.



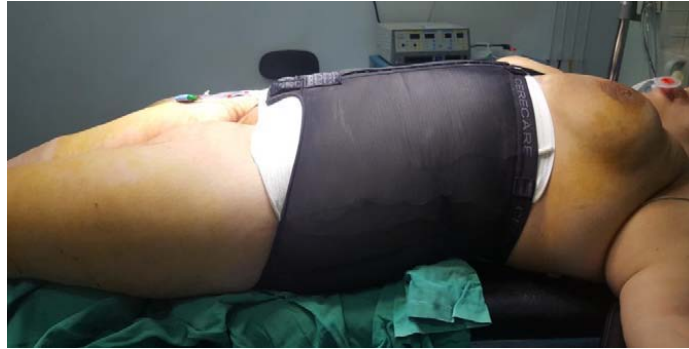**Figure 62 : La transposition de l'ombilic avec fermeture et mise en place du dispositif de drainage**

#### **i. Mise en place de gaine**

L'efficacité mécanique de la réparation n'est pas suffisante pour supporter les augmentations de pression intra-abdominale, notamment celles survenant au moment de l'extubation. Il est donc capital de mettre en place une contention abdominale élastique avant le réveil, en salle d'opération.

La contention élastique par une gaine du commerce sera maintenue en place jour et nuit pendant 1 mois, puis seulement le jour pendant 1 mois supplémentaire, et lors des efforts importants pendant 6 mois.

La gaine permet en effet de favoriser une bonne récupération musculaire, et de comprimer les tissus de la peau, et ainsi favoriser la circulation sanguine qui va aider les oedèmes à se résorber, mais aussi la circulation à bien se faire dans les endroits où l'on a enlevé du tissu graisseux.



**Figure 63 : Pansement et contention à l'ELASTOPLAST, et mise en place d'une gaine de contention.**

## **II.5. Liposculpture**

### **But :**

On peut proposer une lipostructure associée à l'abdominoplastie dans le but d'avoir un bon résultat final qui répond à une silhouette parfaite de la patiente dans sa globalité.

### **Réalisation :**

Dès que les premières [lipoaspirations](#) ont été réalisées, les Chirugiens Plasticiens ont eu l'idée de réutiliser la graisse ainsi extraite pour la réinjecter en un autre endroit du corps, dans un but de comblement et de remodelage de la silhouette.

Cette technique de réinjection de graisse autologue, appelée lipo-filling, s'est longtemps avérée décevante : la graisse réinjectée avait tendance à se résorber dans une proportion importante, rendant les résultats aléatoires et éphémères.

Cependant les Chirugiens Plasticiens ne se sont pas arrêtés à ces premières déceptions et ont tenté de comprendre les raisons de ces échecs. D'étape en étape, les résultats se sont améliorés, mais c'est surtout à partir de 1995 que la

réinjection de graisse autologue, aussi appelée Lipostructure est devenue une technique codifiée et fiable grâce aux travaux du Dr Coleman.

Le principe est de réaliser une véritable auto-greffe de cellules graisseuses par réinjection de la graisse prélevée sur le patient lui-même.

Actuellement le [lipofilling intéresse le plus souvent les seins](#) ou les fesses.

Chaque chirurgien adopte une technique de lipomodélage qui lui est propre et qu'il adapte à chaque cas pour obtenir les meilleurs résultats. Toutefois, on peut retenir des principes de base communs :

- Après avoir eu la graisse issue de la lipoaspiration
- On procède après au traitement et purification des cellules graisseuses prélevées, sous l'action d'une centrifugeuse de quelques minutes, de manière à séparer les cellules graisseuses intactes, qui seront greffées, des éléments qui ne sont pas greffables : on utilise une centrifugation courte, de 15 s. On peut indifféremment utiliser une centrifugation de 1 mn à 1000 tours, ou si on dispose de la centrifugeuse de Coleman qui est réglée à 3200 tours, réaliser une centrifugation de 15 s seulement.
- La réinjection du tissu graisseux se fait à partir d'incisions de 1 mm à l'aide de micro-canules.
- On procède ainsi à l'injection de micro-particules de graisse dans différents plans et selon des directions multiples et divergentes, afin d'augmenter la surface de contact entre les cellules implantées et les tissus receveurs, ce qui améliore la survie des cellules adipeuses greffées.
- Dans la mesure où il s'agit d'une véritable prise de greffes de cellules vivantes, et sous réserve que la technique soit bonne et la prise de greffe effective, les cellules ainsi greffées resteront vivantes au sein de l'organisme, ce qui fait de la technique de lipostructure une technique définitive puisque les cellules

adipeuses ainsi greffées vivront aussi longtemps que les tissus qui se trouvent autour d'elles.

La durée de l'intervention est fonction de la quantité de graisse à réinjecter et du nombre de localisations à traiter. Elle peut varier de 30 minutes à 2 heures sans compter l'acte initiale.

### **- Lipofilling mammaire**

En ce qui concerne le lipofilling mammaire les traces sont invisibles car la graisse est introduite au moyen de micro-canules. Cette technique de pointe permet de procéder par petites touches et de n'injecter que la stricte quantité de graisse nécessaire dans le quadrant supéro-interne du sein. L'un des nombreux avantages du lipofilling mammaire est que les seins conservent une forme et un toucher totalement naturels. Le chirurgien esthétique peut jouer à la fois sur le volume, le galbe ou la symétrie. Le lipofilling, également appelé lipostructure ou [lipomodélage](#), constitue une alternative très intéressante à la pose d'implants. Cette intervention très fiable permet de restructurer totalement la silhouette. L'augmentation de taille peut atteindre 1 à 2 bonnets et convient aux augmentations mammaires faibles à modérées. Lorsque l'augmentation mammaire recherchée est plus importante ou que la patiente ne dispose pas de graisse en quantité suffisants, d'autres techniques seront privilégiées.

### **- Lipofilling des fesses**

Pour les fesses, le chirurgien a besoin d'une quantité importante de graisse qui va être réparti de façon homogène dans la partie supérieure des fessiers avec de fines canules. Le volume d'une augmentation des fesses par injection de graisse varie entre 200 à 250 cc parfois 400cc.

Il n'y a pas de cicatrices, juste de fines incisions quasi-invisibles de moins d'un millimètre.

L'un des grands avantages du lipofilling des fesses est qu'il va permettre de redessiner la fesse, mais aussi ses contours. Cela donne un résultat plus naturel que les prothèses de fesse, qui ne remplissent que la moitié supérieure de la fesse. On peut associer le lipofilling fessier avec la pose d'un implant fessier. La graisse sépare mieux la prothèse de la peau et permet aussi d'obtenir un aspect plus naturel

Le résultat du lipofilling des fesses est visible immédiatement mais sera définitif après trois à six mois.

### III. Le post opératoire

#### III.1. Suites opératoires

##### III.1.1. Thromboprophylaxie

La lipoaspiration et l'abdominoplastie sont des interventions classées à risque « modéré » à « élevé » [61].

Type de chirurgie	TVP (%)	Embolie pulmonaire (EP) (%)	Niveau de risque
Abdominoplastie	1,1	0,9	Élevé
Lipoaspiration	0,03 à 0,6	0,01 à 1,1	Modéré
Dermolipectomie	0,15	0,05	Modéré
Chirurgie mammaire reconstructrice	ND	1,8	Modéré
Chirurgie mammaire esthétique (réduction ou prothèse)	0,01 à 0,03	ND	Faible

**Tableau 3 : Risque thromboembolique dans la chirurgie plastique et esthétique (SFAR) [61].**

Les recommandations ont le caractère obligatoire des HBPM, la contention veineuse, le lever précoce et les jambes surélevées.

La thromboprophylaxie repose sur l'héparine de bas poids moléculaire en péri opératoire associée à des mesures adjuvantes : bas de contention anti-

thrombose, voire brassard à pression pneumatique intermittente, surélévation des membres inférieurs.

Il est recommandé de mettre en place des bas de contention dès l'arrivée au bloc en préopératoire d'abdominoplastie. Il est recommandé aussi de poursuivre la thromboprophylaxie pendant sept à dix jours [61].

En 2010, Hatef et Kendel [174] ont publié une revue de littérature à propos de 360 cas, précisant que les patients opérés d'abdominoplasties sont à haut risque de thrombose et proposent de classer les patients selon une échelle de risque (l'échelle de Davison-Caprini modifiée) afin de leur attribuer un niveau de risque et donc un traitement prophylactique adapté [174]. Les ATE surviennent surtout dans le groupe 4 de Davison Caprini, et le plus souvent vers le dixième jour. La fréquence est de 4,6 % pour les plasties abdominales.

Le risque augmente s'il y a une autre intervention associée (5,5%), si l'IMC est supérieur à 30 (6,9%), et particulièrement sous hormonothérapie. Tous les patients du groupe 4 sont mis sous anticoagulants, habituellement HBPM 40 mg dès la sixième heure postopératoire [174].

L'analyse du moment de prescription est importante. Selon une étude d'un groupe de chirurgiens [175], l'heure de la première injection a retenu notre attention, son analyse identifie, dans un groupe 1 (avec ATE) de chirurgiens (57%) qui prescrivent la première dose d'anticoagulant à la 6ème heure postopératoire, ont réalisé 3700 interventions et ont observé 69 complications thromboemboliques : 54 phlébites et 15 embolies pulmonaires. Le risque d'ATE est égal à 1,9%. Le second groupe (30%) prescrit les anticoagulants à la 12ème heure postopératoire, ont réalisé 2090 interventions et ont observé 47 complications thromboemboliques : 38 phlébites et 9 embolies, soit un risque d'ATE égal à 2,3 % [175].

L'étude du groupe 2 (sans ATE). 28% prescrivent les anticoagulants en pré-ou peropératoire, 38% à la 6ème heure postopératoire et 24% à la 12ème heure postopératoire [175].

### III.1.2. Mobilisation

Les diverses recommandations préconisent, dans le cadre de la prévention thromboembolique, une mobilisation la plus précoce possible [61].

Beer après son étude faite en 2010, suggère que l'immobilisation au lit d'au moins 48 heures pour les patients avec un risque thromboembolique faible à modéré, avec une thromboprophylaxie mécanique et médicamenteuse, diminuerait sensiblement le taux des séromes. (13% de sérome dans le groupe de patients mobilisés avant 24h contre 0% dans le groupe à plus de 48 heures,  $p=0.04$ ) [60].

### III.1.3. Durée d'hospitalisation

Certains auteurs réalisent l'intervention en ambulatoire [176-177] et d'autres peuvent dépasser la semaine d'hospitalisation.

Séries étudiées	Durée moyenne d'hospitalisation ( j )
Madar et al [178]	3.21
Shipkov [179]	2.8
Benchemkha [238]	3

**Tableau 4 : La durée moyenne d'hospitalisation selon les auteurs**

Elle dépend bien entendu de l'état général de la patiente et de la présence ou non de complications post-opératoires.

### **III.1.4. Analgésie**

Les morphiniques sont employés en peropératoire et postopératoire immédiat dans le but d'éviter un réveil douloureux accompagné d'agitation et de variations tensionnelles sources de complications hémorragiques ou à type de désunions des sutures. Par la suite, les antalgiques de palier 1 associés à ceux de palier 2 suffisent généralement à contrôler la douleur. S'ils sont insuffisants, les morphiniques seront utilisés. Certains auteurs proposent l'utilisation de cathéters délivrant des anesthésiques locaux [181,182].

Leur utilité est discutable d'autant qu'une étude de 2007 rapporte qu'il n'existe pas de différence significative avec ou sans cathéter sur la douleur post opératoire, la consommation d'antalgiques, d'antiémétiques et la durée d'hospitalisation [183].

Il existe aussi des blocs intercostaux ou encore blocs des muscles transverses abdominaux réalisés en per opératoire et qui pourraient diminuer la consommation d'antalgiques en post opératoire immédiat [177, 180, 184].

### **III.1.5. Antibioprophylaxie**

Grazer et Goldwyn [185] ont interrogé 958 chirurgiens pratiquant une abdominoplastie pour déterminer les complications découlant de la procédure. Les auteurs ont indiqué un taux de 7,3% de l'infection dans une série de 10 490 cas. Les agents infectieux les plus fréquents étaient Staphylococcus, Streptococcus, Escherichia coli et Pseudomonas.

L'antibioprophylaxie en chirurgie esthétique est encore un sujet de controverse. Une étude a été faite par Krizek et al [186] en 1975 pour établir l'utilisation des antibiotiques prophylactiques en chirurgie plastique, cette étude a révélé que les antibiotiques prophylactiques ont été couramment utilisés dans

plus de 25% des gestes de la chirurgie plastique. L'antibioprophylaxie agit en empêchant toute contamination bactérienne extrinsèque ou intrinsèque au site chirurgical pendant le fonctionnement et réduit le risque d'infection postopératoire. Cependant, la disponibilité et l'utilisation large d'antibiotiques n'a pas éliminé l'infection chirurgicale.

Une étude prospective a été réalisée en Turkey en 2006 par Asuman Sevin et al sur 207 patients [187]. Trois groupes d'étude ont été formés selon l'administration d'antibiotiques de la manière suivante: le groupe 1 : pas d'antibiotiques; groupe 2 : les antibiotiques préopératoires seulement et le groupe 3 : deux antibiotiques préopératoires et postopératoires. Il y avait de différence significative dans l'incidence de l'infection entre les groupes 1 et 2, les groupes 1 et 3, mais il n'y avait pas de différence entre les groupes 2 et 3. D'après cette étude Asuman Sevin et al recommandent d'utiliser une seule dose d'antibiotique intraveineuse en préopératoire pour prévenir l'infection et aussi éviter les effets secondaires des antibiotiques.

L'abdominoplastie est classée comme une chirurgie propre. Le débat est ici dans l'utilisation des antibiotiques en chirurgie propre. Il y a beaucoup de documents qui indiquent la valeur de l'utilisation des antibiotiques en chirurgie propre [188].

La durée appropriée du traitement antibiotique est un autre sujet de débat. Les études comparant une dose unique ou de 24 h avec des schémas de quatre ou cinq jours n'ont révélé aucune différence en termes d'efficacité [189,190]. L'examen approfondi de 40 études cliniques ont montré que l'antibiothérapie à dose simple et à doses multiples étaient équivalentes [188]. Cependant autres auteurs préconisent l'utilisation d'antibiothérapie post opératoire avec une durée de 7 jours [59].

Dans les pays en voie de développement, certains praticiens prescrivent une antibioprophylaxie de longue durée (7 à 10 jours) dite de « couverture » pour pallier à la rupture d'asepsie parfois constatée dans nos blocs opératoires.

### **III.1.6. Compression**

Le port d'un vêtement de compression en post opératoire est employé afin :

- D'éviter les collections (hématome, sérome)
- Diminuer les contraintes mécaniques sur les cicatrices
- Améliorer la rétraction cutanée liée à la lipoaspiration
- Diminuer l'œdème post opératoire

Aucune étude évaluant leur efficacité n'a été retrouvée.

### **III.1.7. Soins de pansements**

Le protocole de soins de pansements post opératoire dépend de chaque praticien. Au niveau de l'ombilic, certains préconisent l'utilisation de compresses imbibées de vaseline afin de faciliter la cicatrisation et d'éviter la sténose du fût ombilical.

### **III.1.8. Drainage lymphatique et kinésithérapie**

Le drainage lymphatique ou le massage lymphatique est une technique thérapeutique manuelle et indolore avec une efficacité reconnue qui permet de faciliter l'élimination de liquides et de substances toxiques qui s'accumulent dans notre corps et de favoriser la résorption d'un œdème après une abdominoplastie au moyen de la stimulation superficielle des glandes du système lymphatique.

Pour compléter le résultat obtenu après l'opération et le port de gaine, les chirurgiens peuvent recommander au patient de se soumettre à un drainage lymphatique manuel.

De plus, il est possible de compléter les effets thérapeutiques et esthétiques de cette technique en utilisant un système ou appareil de drainage lymphatique mécanique : la pressothérapie. Cette technique implique l'utilisation d'un appareil qui couvre la zone à traiter avec une sorte de housse et qui réalise de légers mouvements de compression pour stimuler la circulation. Il peut être accompagné d'un dispositif à ultrasons pour améliorer le résultat final.

Il n'est pas nécessaire d'effectuer des drainages lymphatiques quotidiens après l'intervention, mais il est recommandé 3 ou 4 massages de 30 à 40 mn par semaine pendant un mois après une liposuction. Pour une abdominoplastie, le nombre de séances oscillera entre 10 et 12, car c'est une intervention qui enlève une grande quantité de graisses et qui a tendance à générer des œdèmes.

Le drainage lymphatique doit également être pratiqué par un professionnel de kinésithérapie qualifié afin de ne causer aucun effet secondaire.

Ce type de massage est tout de même déconseillé aux patients souffrant d'hypertension, d'asthme, d'infections graves, de phlébites (inflammation des veines), de thromboses ou d'insuffisance cardiaque.

### **III.1.9. Autres consignes**

Pour les abdominoplasties transversales basses, la première consigne post opératoire fait son entrée dès la sortie du patient du bloc opératoire, qui devra conserver une position assise ou demi-assise en salle de réveil et cela de façon prolongée les jours suivants, dans le but de limiter la tension sur la cicatrice. La

tension cicatricielle a pour effet de favoriser la désunion et la nécrose par ischémie de la berge supérieure de la cicatrice.

Les autres consignes post opératoires concernent essentiellement la gestion de la cicatrice. Une fois de plus, chaque chirurgien proposera son propre protocole pouvant comporter l'application de différents topiques sur la cicatrice, la réalisation de massages de cicatrice, l'éviction de l'exposition solaire, le rinçage à l'eau claire après bain d'eau de mer ou d'eau chlorée qui ne seront autorisés qu'une fois la cicatrisation complète acquise.

Des contrôles fréquents des plaies, l'hygiène souvent de la plaie, et des visites postopératoires fréquentes et régulières sont essentielles pour empêcher les problèmes de la plaie avant qu'ils éclatent hors de proportion [93].

Le contrôle du poids après la chirurgie est régulièrement discuté avec le patient, de sorte que les résultats chirurgicaux sont maintenus. Poster le contrôle du poids de chirurgie est particulièrement crucial dans la période post-opératoire, lorsque le patient peut être plus sédentaire qu'habituels.

L'arrêt de travail est à adapter au cas par cas dans la mesure où le port de charges lourdes et autres efforts imposant des contraintes sur la paroi abdominale seront proscrits les 15 ou 30 premiers jours.

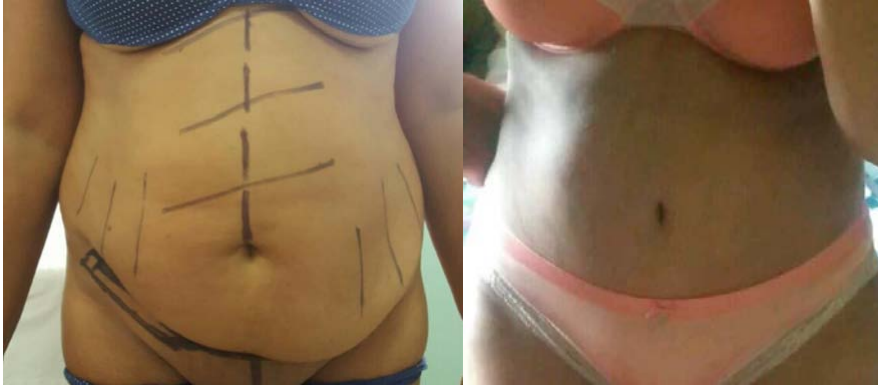## **III.2. Evolution post opératoire**

### **III.2.1. Evolution favorable**

Le plus souvent, la plastie abdominale réalisée rend un réel service aux patient(e)s, avec l'obtention d'un résultat satisfaisant et conforme à ce qui était attendu.

Cependant, il n'est pas rare que des imperfections localisées soient observées, sans qu'elles constituent de réelles complications :

Ces imperfections concernent notamment la cicatrice qui est parfois un peu trop visible, adhérente, voire asymétrique ou ascensionnée et qui peut, dans certains cas, devenir élargie, épaisse, voire chéloïde.



**Figure 64 : photos de face d'une patiente, avant l'abdominoplastie et le résultat post opératoire après 8 mois.**

### **III.2.2. Complications**

La chirurgie plastique de l'abdomen, malgré son développement, sa banalisation et de notables progrès, reste une chirurgie difficile.

La rançon de cette difficulté se caractérise par un certain nombre de complications, de gravité fort variable, mais dont l'incidence globale est loin d'être négligeable.

En effet, même si la rigueur dans les indications, et la prudence apportée à la réalisation technique rendent cette chirurgie de plus en plus sûre, elle reste néanmoins, au sein des interventions de chirurgie plastique à visée esthétique qui génèrent le plus de complications et les plus sévères.

### III.2.2.1. Complications immédiates

Les complications post-opératoires immédiates sont fréquentes dans ce type de chirurgie.

- Dans la série de Weiler [59] a retrouvé 18,9 % de complications immédiates.
- Dans la série de L.Holzman [191] a retrouvé 21,6% de complications immédiates.
- Dans la série de Lievain [192] a retrouvé 22 % de complications immédiates.

Séries	Complications immédiates
Weiler [59]	18,9 %
L.Holzman [191]	21,6 %
Lievain [192]	22 %

**Tableau 5 : Taux de complications immédiates selon les auteurs.**

#### a. Hématome

L'hématome est une source de réintervention impliquant un arrêt des anticoagulants. Cette réintervention peut être suivie de transfusion sanguine et parfois, d'embolie pulmonaire par dérèglement de l'hémostase.

Par ailleurs, l'hématome présente les risques de surinfection secondaire, de nécrose tissulaire par compression et, en cas de transfusion de séroconversion. Les procédés techniques suivants peuvent être utilisés pour diminuer ce risque [193] :

- L'utilisation d'adrénaline (1mg/litre) dans l'infiltration de toutes les zones opérées notamment sous les zones d'incision et les zones de lipoaspiration si elle est prévue, on infiltrera 1l pour 1l.

- l'utilisation du bistouri électrique en coagulation en puissance élevée dès le passage du derme permet d'économiser la perte sanguine sur toute l'intervention. Dans la graisse, les lésions tissulaires dues à la chaleur sont négligeables.
- faire l'hémostase pas à pas, afin de limiter la perte sanguine.
- vérification du taux d'hémoglobine au moins un mois avant l'intervention et, traitement martial si nécessaire.
- raccourcissement de la durée opératoire grâce à une codification précise de l'intervention.
- un capitonnage serré du plan de décollement semble présenter un important intérêt pour fermer le plus possible l'espace mort.
- De plus, la compression postopératoire assurée par la gaine abdominale appropriée réduit encore le risque de survenue d'un hématome, en supprimant l'« espace mort » entre le lambeau abdominal et le plan musculoaponévrotique sous-jacent.

Si, malgré ces précautions, un hématome survient, l'attitude à adopter est fonction de son volume et de sa localisation. Un petit hématome peut se résorber spontanément ou être évacué par une simple ponction, alors qu'un hématome plus important peut nécessiter une reprise chirurgicale avec hémostase et drainage.

Il semble que ce type de complication est fréquent, malgré une hémostase soigneuse, un drainage et une compression postopératoire.

Séries	Taux d'hématome
lievain [192]	9,7%
Khan [202]	7%
Neaman [195]	6%

## Tableau 6 : Taux d'hématome selon les auteurs.

### b. Sérome de Morel – Lavallée

Le sérome : aussi appelé épanchement de Morel – Lavallée, est une collection de liquide lymphatique. L'épanchement de Morel-Lavallée, décrit en 1853 par Maurice Morel-Lavallée, résulte d'un décollement traumatique fermé de la peau et du tissu cellulaire sous-cutané par rapport au fascia. L'hémorragie résultante remplit la cavité d'un liquide hémolymphatique mélangé à du tissu graisseux viable ou nécrotique [196]. La lymphorrhée est un écoulement de lymphes par une fistule cutanée. Ces deux complications semblent avoir la même origine, à savoir un problème de lymphostase en lien avec un traumatisme du réseau lymphatique.

Le sérome est l'un des problèmes le plus frustrant qui empoisonne l'abdominoplastie. De nombreuses théories ont été proposées quant à la cause de sérome, et diverses techniques ont été proposées pour contrôler cette complication.

La prévention de sérome passe par [197] :

- le respect du système lymphatique en choisissant le bon plan de décollement lors de la dissection.
- la fermeture des espaces morts par suture de chaque côté de la face profonde du lambeau sup et aponévrose musculaire simulant la technique haute tension.
- le drainage post-opératoire par 2 drains de Redons.
- La mise en place de la gaine de compression postopératoire.
- le repos prolongé au lit dans le temps post opératoire.

Toutes ces méthodes ont leurs limites et aucune n'a éliminé la survenue de sérome.

En cas de sérome avéré, le traitement repose sur l'évacuation du liquide, soit par ponctions itératives voire un drainage, soit par désunion d'une partie de la cicatrice. La reprise chirurgicale reste rare dans cette indication. Il sera nécessaire de surveiller la survenue d'une surinfection.

Plusieurs autres stratégies ont été décrites afin de diminuer la survenue de séromes ; certains prônent le capitonnage seul, d'autres l'associent à un drainage par drains de Redons, ou encore l'emploi de colle de fibrine [198—204]. Les conclusions de ces travaux sont contradictoires, pour nous, l'association capitonnage et drainage semble être une bonne option.

Costa-Ferreira et al. [205] a démontré que la préservation du fascia de Scarpa entraîne une réduction significative de la formation de sérome (18,8% contre 2,5%). Ceci est en accord avec plusieurs autres études publiées sur la préservation du fascia de

Séries	Taux de séromes
Stewart [208]	5%
Weiler [55]	3,4%

[58,206,207].

**Tableau 7 : taux de survenue de séromes selon les auteurs.**

### **c. Infection**

L'infection est favorisée par la survenue d'un hématome, d'une nécrose cutanée ou d'une cytotéatonécrose, d'autant qu'il s'agit d'un terrain particulier (diabète, obésité, immunodéficience). Elle peut constituer le point de départ d'une fasciite nécrosante, cette complication dramatique semble être encore plus crainte chez l'ancien obèse [209].

Sa prévention repose sur une asepsie peropératoire rigoureuse, la réduction du temps d'intervention, voire la prescription d'une antibiothérapie péri opératoire adaptée.

Son traitement fait appel à un drainage chirurgical, une antibiothérapie orientée par l'identification et la culture du germe en cause, ainsi qu'un traitement du facteur étiologique.

Séries	Taux d'infections
Momeni [210]	6,9%
Mejia [89]	4%

**Tableau 8 : taux d'infections selon les auteurs.**

#### **d. Désunion cicatricielle**

Nombreuses sont les raisons pouvant entraîner une désunion de la cicatrice. Les troubles de la cicatrisation font partie des complications fréquentes après abdominoplastie, mais ne présentent heureusement pas une importante gravité. En cas de désunion, des soins locaux suffisent en général à permettre la cicatrisation. Une reprise chirurgicale secondaire en cas de cicatrice défectueuse est possible.

Séries	Taux de désunion
Momeni [210]	8%
Neaman [195]	7%

**Tableau 9 : Taux de désunion selon les auteurs.**

#### **e. Anémie/ transfusion**

Les taux d'anémie et de transfusion ne sont pas toujours étudiés dans les séries d'abdominoplasties. Pourtant elles représentent des complications non négligeables dont le patient doit être prévenu en pré opératoire et nécessitent prévention et dépistage.

Prévention :

- recherche d'une anémie en préopératoire
- correction d'une anémie préexistante.
- faire l'hémostase pas à pas, afin de limiter la perte sanguine.

Dépistage :

- surveillance des constantes en post opératoire (Fréquence Cardiaque, tension artérielle)
- réalisation d'une Numération Formule Sanguine systématique en postopératoire.

Traitement :

L'anémie sera traitée en fonction de son grade [135] :

- Une anémie légère pourra être traitée par supplémentation ferrique.
- Une anémie profonde (Hg<7 g/dl) imposera la réalisation d'une transfusion.

Séries	Taux d'anémie/transfusions
Duff [211]	2,9%
Neaman [195]	1,5%

**Tableau 10 : taux d'anémie et de transfusions selon les auteurs.**

### **f. Complications thromboemboliques**

Bien que globalement assez rares, elles sont parmi les plus redoutables puisqu'elles sont susceptibles de mettre en jeu la vie du patient.

Elles peuvent survenir après toute intervention de chirurgie abdominale, mais leur risque est accru par l'obésité et l'immobilisation postopératoire. En revanche, l'âge et l'association à d'autres gestes de chirurgie esthétique ne semblent pas en augmenter l'incidence.

L'abdominoplastie est une intervention classée à risque « modéré plus » à « élevé » par une conférence de consensus en 2011 [61], par conséquent, des mesures préventives rigoureuses pour minimiser l'incidence de cette complication sont donc à utiliser largement comme vu précédemment.

En appliquant ces règles, on ne retrouve pas de phlébite, d'embolie pulmonaire ni de décès alors que les données de la littérature oscillent entre 0,2 et 0,8 %.

séries	Taux de complications thromboemboliques
Weiler [55]	1,1%
Neaman [195]	1%
Benchemkha [238]	0%

**Tableau 11 : Taux de complications thromboemboliques selon les auteurs.**

### **g. Embolie graisseuse**

Cette complication connue sous le nom de syndrome d'embolie graisseuse (SEG), est une complication rare caractérisée par un ensemble de signes pulmonaires et systémiques liés l'obstruction de petits vaisseaux par des particules graisseuses. La théorie la plus acceptée de son étiopathogénie est la présence de lésions endothéliales sur les parois de petits capillaires en raison de la présence d'acides gras libres dans la circulation sanguine, qui sont très irritants. [266]

Il existe actuellement deux théories, l'une mécanique et l'autre biochimique, relative à la physiopathologie du syndrome d'embolie graisseuse [259–261]. Il semblerait que le mécanisme réel des embolies graisseuses soit une association de ces deux théories [262]. Initialement, il existe un passage intravasculaire de triglycérides, puis ceux-ci sont bloqués au niveau des capillaires pulmonaires et même le cerveau, où des lipases changent ces graisses en acides gras libres toxiques. Le relargage consécutif d'amines vasoactives et de prostaglandines entretient le phénomène.

La symptomatologie, non spécifique débute après un intervalle libre de quelques heures à quelques jours [259]. Le tableau clinique peut associer des manifestations respiratoires en rapport avec un œdème pulmonaire lésionnel, des signes neurologiques variés (troubles de la conscience, crises comitiales, signes déficitaires), des signes neurovégétatifs (hyperthermie, troubles vasomoteurs, tachycardie, instabilité tensionnelle, polyurie), des signes cutanéomuqueux (hémorragie sous-conjonctivale, purpura). L'examen du fond d'œil peut montrer un œdème maculaire, des taches blanches cotonneuses, des hémorragies rétiniennes. Il est possible d'observer des anomalies de la numération sanguine (anémie, leucocytose ou thrombopénie), des désordres de l'hémostase

(coagulopathie de consommation). L'analyse des gaz du sang peut révéler une hypoxie, associée ou non à une hypocapnie. Le lavage bronchoalvéolaire peut conforter le diagnostic positif d'embolie graisseuse par la recherche d'inclusions graisseuses macrophagiques [263], l'intérêt de cette technique étant remis en question à cause de son manque de spécificité.

Le risque de SEG lié à la liposuccion est plus important en cas d'association à une abdominoplastie. Le traumatisme chirurgical de l'aspiration conduit à la migration de microthrombi graisseux dans la circulation, qui génèrent l'atteinte pulmonaire ou neurologique. Les facteurs de risque sont l'importance de la masse graisseuse aspirée (bien que des SEG symptomatiques aient été rapportés après 600 ml de masse graisseuse aspirée [264]) et l'importance de la force de l'aspiration.

Le diagnostic positif de syndrome d'embolie graisseuse est le plus souvent posé à partir d'un faisceau d'arguments cliniques et paracliniques, compte tenu de l'absence de critère absolu, en effet il n'existe pas de critères de diagnostic normalisés pouvant aider le clinicien à poser le diagnostic. Le syndrome est rare mais il faut l'envisager en cas de complication sévère après liposuccion. Il s'agit donc le plus souvent d'un diagnostic d'exclusion.

Le traitement est essentiellement symptomatique, avec oxygénothérapie inhalée, ou ventilation assistée avec PEP en cas de signe de détresse respiratoire. Accessoirement, sont utilisés la corticothérapie et les diurétiques.

L'hydratation est indiquée comme facteur de protection [265].

#### **h. Nécrose cutanée**

Il est difficile de donner des statistiques sur la nécrose cutanée dans la mesure où celle-ci peut se présenter selon différents tableaux cliniques allant de

la petite nécrose centimétrique médiane à une nécrose plus étendue intéressant une large partie du lambeau abdominal. La prévention de la survenue de telles complications commence en préopératoire par la correction des facteurs de risque de nécrose, se poursuit en per opératoire par une technique chirurgicale maîtrisée et enfin en post opératoire par des consignes précises.

- Préopératoire : les facteurs de risque de nécrose à rechercher sont :

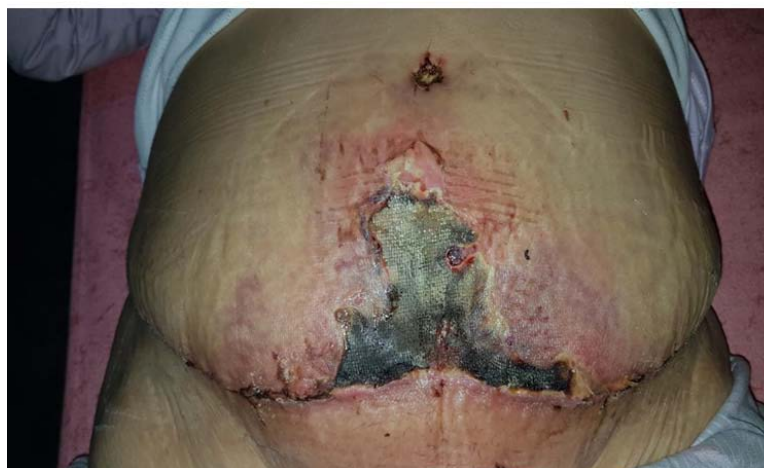- Un IMC > 30 qui nécessitera une perte de poids en pré opératoire.
- Un tabagisme actif qui devra être sevré.
- La présence de cicatrices abdominales qui pourront modifier la technique chirurgicale et le tracé pré opératoire.

- Peropératoire :

- La résection cutané graisseuse devra être adaptée à l'excès présent. Une résection trop importante augmentera la tension sur la cicatrice et donc le risque de nécrose.
- Le décollement sera réalisé dans le bon plan, respectant les perforantes latérales et s'étendant jusqu'à l'appendice xyphoïde pour faciliter la mobilisation du lambeau abdominal. Celui-ci sera adapté au besoin à la présence de cicatrices abdominales préexistantes.
- L'utilisation de points de haute tension supérieure ou de sutures à tension progressive peut être employée.
- La lipoaspiration du lambeau abdominal restant sera prudente.

- Postopératoire :

- La poursuite du sevrage tabagique est primordiale.
- La position assise ou demi-assise et l'éviction d'efforts contraignant la cicatrice permet de limiter la tension sur celle-ci [172].



**Figure 65 : Souffrance cutanée de la zone centrale du lambeau après abdominoplastie**

En cas de nécrose constituée, le traitement comportera un parage de l'ensemble des tissus nécrotiques suivit de cicatrisation dirigée, assistée ou non de thérapie par pression négative, complétée par une greffe de peau dans les cas les plus étendus. Les cicatrices pourront alors être reprises secondairement.

séries	Taux de nécrose cutanée
Nahas [199]	0%
Mejia [89]	8%
Benchemkha [238]	3,7%

**Tableau 12 : Taux de nécrose cutanée selon les auteurs.**

### **i. Altération de la sensibilité pariétale**

Une hypoesthésie prédominant dans la région sous ombilicale est fréquemment observée après un décollement important. Elle est habituellement proportionnelle à l'étendue de celui-ci. La patiente doit être informée de ce

désagrément en préopératoire afin qu'il soit bien accepté. La sensibilité réapparaît habituellement dans un délai de 3 à 12 mois.

Le patient doit être prévenu de cette modification postopératoire afin d'éviter les brûlures par exposition de chaleur prolongée sur une zone insensible [230].

### III.2.2.2. Complications tardives

- Stewart [208] en retrouve 25 % : (12 % d'oreilles, 10 % d'excès graisseux résiduel et 8 % cicatrices inesthétiques).
- Pereira [239] note 14 % de complications tardives (4,5% d'oreilles et 7,5% de cicatrices hypertrophiques).
- Hensel [240] a noté 32% de complications tardives.

séries	Complications tardives
Pereira [239]	14%
Hensel [240]	32%
Stewart [208]	25%

**Tableau 13 : Taux de complications tardives en fonction des auteurs.**

#### a. Oreilles latérales

Les oreilles latérales sont fréquentes du fait d'un excès cutanéograsseux persistant pouvant être masqué en per opératoire par le décubitus dorsal ou résultant d'un défaut de la résection. La plupart du temps, une reprise chirurgicale à la demande du patient à 3-6 mois par une exérèse en allongeant la cicatrice latéralement. La liposuction préalable peut aussi être intéressante.

- Pareira décrivait 4,5% d'oreilles latérales [239].
- Stewart a retrouvé 12 % d'oreilles latérales [208].

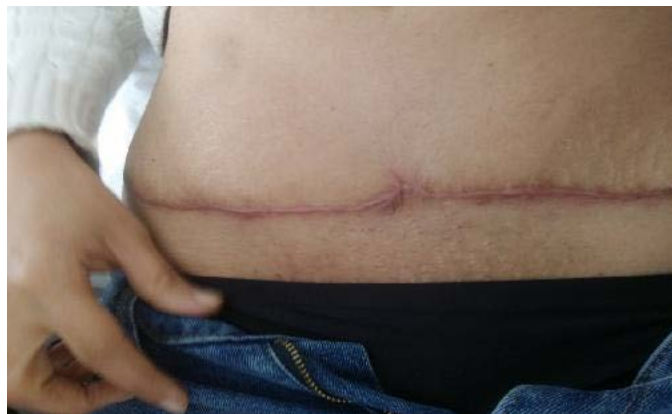- J. Gliksman a retrouvé 32 % d'oreilles latérales [77].

séries	Taux d'oreilles latérales
Pereira [239]	4,5%
J.Gliksman [77]	32%
Stewart [208]	12%

**Tableau 14 : Taux d'oreilles latérales selon les auteurs.**

### **b. Cicatrices hypertrophiques**

La cicatrisation est régulièrement surveillée et les conseils appropriés sont donnés au patient tout au long de l'année qui suit l'intervention. Dans ces conditions, la cicatrisation à long terme est le plus souvent favorable, mais des fois l'évolution se fait vers une cicatrice hypertrophique.



**Figure 66 : cicatrice hypertrophique.**

Cette hypertrophie est prévenue par l'application dosée, presque systématique, de crèmes corticoïdes, et par une technique d'incision cutanée originale qui s'oppose aux conceptions classiques : incision tangentielle et non perpendiculaire à la surface de la peau permettant d'enlever un maximum de tissu dermique. Habituellement, cette hypertrophie disparaît en 12 à 16 mois, en l'absence d'application de crèmes corticoïdes.

- Pereira objective 7,5 % de cicatrices hypertrophiques [239].
- Pitanguy parle de 4 % de cicatrices hypertrophiques [108].
- Uebel objective 2,4% de cicatrices hypertrophiques [241].

séries	Taux de cicatrices hypertrophique
Pereira [239]	7,5%
Pitanguy [108]	4%
Uebel [241]	2,4%

**Tableau 15 : Taux de cicatrices hypertrophiques selon les auteurs.**

### c. Excès graisseux résiduel

La persistance d'excédent graisseux sus-ombilical par défauts ou asymétries dans la résection, ou par défauts ou insuffisance de liposuccion, ou par insuffisance de décollement latéral [242].

Le traitement fait appel à une liposuccion secondaire que l'on peut proposer quatre à six mois après la chirurgie initiale.

Stewart retrouve 10 % d'excès graisseux résiduel [208].

Séries	Taux d'excès graisseux
Stewart [208]	10%

**Tableau 16 : Taux d'excès graisseux selon les auteurs.**

# CONCLUSION

La chirurgie plastique et esthétique de la paroi abdominale a fait des progrès déterminants qui permettent aujourd'hui, dans un bon nombre de cas, de proposer des techniques et stratégies thérapeutiques adaptées et de résoudre ainsi les principaux problèmes fonctionnels et esthétiques posés par l'abdomen dans le cadre de la prise en charge de l'obésité tronculaire, des séquelles de l'amaigrissement et des altérations de la paroi abdominale de tous types. Selon une classification et des indications bien précises la patiente peut subir soit une simple lipoaspiration, une mini-plastie abdominale (plastie abdominale localisée), ou une plastie abdominale étendue (intervention plus importante) dont la plus courante et la plus utilisée est la plastie abdominale transversale ou horizontale.

Les avancées en termes de prise en charge pré et postopératoire et l'évolution des techniques chirurgicales : haute tension latérale et supérieure, cure de diastasis, gestion de l'ombilic, conception de l'incision, lipoaspiration, et ont largement contribué au développement de cette chirurgie désormais fiable et reproductible. Les suites opératoires sont devenues plus simples et les complications sont prises en charge de façon plus adaptée. Ainsi les patients sont très souvent satisfaits esthétiquement, et améliorés fonctionnellement et psychologiquement par le geste chirurgical, mais il n'est pas rare que des imperfections localisées soient observées, sans qu'elles constituent de réelles complications et concernent notamment la cicatrice qui est parfois un peu trop visible,

Cependant, malgré ces progrès déterminants et les légitimes espoirs qu'ils suscitent, il convient de ne jamais oublier la difficulté réelle et les risques inhérents à l'ensemble de la chirurgie plastique de l'abdomen. La rançon de cette difficulté se caractérise par un certain nombre de complications, de gravité

fort variable. En effet, même si la rigueur dans les indications, et la prudence apportée à la réalisation technique rendent cette chirurgie de plus en plus sûre, elle reste néanmoins, au sein des interventions de chirurgie plastique à visée esthétique qui génèrent le plus de complications et les plus sévères.

Avant de conclure, il serait préférable de proposer à la patiente une liposculpture associée à l'acte chirurgical initial afin d'avoir un bon résultat final qui répond à une silhouette parfaite.

# RESUMES

## Résumé

**Titre :** Les abdominoplasties

**Auteur :** HARMALI Khalil

**Rapporteur :** Pr HAFIDI Jawad

**Mots clés :** Abdominoplastie, Techniques chirurgicales, Lipoaspiration,  
Abdominoplastie transversale basse

L'abdominoplastie est une technique chirurgicale qui permet de corriger le préjudice fonctionnel et esthétique abdominal consécutif aux grossesses, aux surcharges graisseuses, au vieillissement et aux séquelles cicatricielles d'interventions chirurgicales antérieures.

Cette chirurgie a connu récemment des progrès déterminants qui permettent aujourd'hui, dans un bon nombre de cas, de proposer une technique et une stratégie thérapeutique adéquate et de résoudre ainsi, soit par une simple lipoaspiration, soit par une plastie abdominale, les principaux problèmes esthétiques posés par l'abdomen.

Les possibilités multiples de schémas d'exérèses cutanées sont fonction de la topographie, de la nature variable des lésions et de la morphologie abdominale de chaque patiente.

De ce point de vue, on peut classer les gestes cutanés de l'abdominoplastie en deux groupes dont les principes et les indications sont très différents :

- les plasties abdominales étendues qui concernent l'ensemble de la paroi abdominale ; elles impliquent un décollement cutané étendu et un geste sur l'ombilic.
- les plasties abdominales localisées qui n'intéressent qu'une partie limitée de l'abdomen ; elles ne requièrent qu'un décollement réduit, et le plus souvent aucun geste spécifique sur l'ombilic.

La réalisation d'une abdominoplastie commence bien avant l'acte chirurgical par une consultation initiale préopératoire et nécessite un processus multidimensionnel basé sur plusieurs épreuves fonctionnelles et un bilan biologique correct avec une stabilité pondérale pour éviter toute contre-indication. Ceci afin de limiter les complications et d'améliorer les résultats esthétiques et fonctionnelles post opératoires.

Comme toutes les techniques chirurgicales, l'abdominoplastie n'est pas dénuée de complications et le risque est bien réel. Il en existe des complications immédiates et d'autres tardives, mais elles peuvent être évitées par une bonne technique chirurgicale, une prise en charge pré, per et post-opératoire, et un respect des consignes et suites opératoires dès la sortie du bloc.

Ce travail a pour but de faire une synthèse sur les connaissances actuelles des différents types d'abdominoplasties en chirurgie plastique et réparatrice et de mettre la lumière sur les indications, les étapes de réalisation, les principes et techniques chirurgicales utilisées.

## Abstract

**Title :** Abdominoplasties

**Author :** HARMALI Khalil

**Repporter :** Pr HAFIDI Jawad

**Key words :** Abdominoplasty, surgical techniques, liposuction, Lower transverse abdominoplasty

Abdominoplasty is a surgical technique that corrects functional and aesthetic abdominal damage resulting from pregnancy, overweight, aging and the resulting scars of previous surgeries.

Thanks to significant progress this surgery has seen, it became possible in an important number of cases, to propose an adequate technique and therapeutic strategy and thus solving, either by simple liposuction or by abdominal plasty, the abdomen's main aesthetic problems.

The multiple possibilities of cutaneous excision schemes depend on the topography, the variable nature of the lesions and the morphology of the abdomen of each patient.

From this point of view, we can classify the cutaneous procedures of abdominoplasty into two groups with very different principles and indications :

- extended abdominal plasties which concern the whole abdominal wall ; they involve an extended skin detachment and an intervention on the umbilicus.
- localised abdominal plasties which concern only a limited part of the abdomen ; they require only a reduced detachment, and most often no specific intervention on the umbilicus.

The execution of an abdominoplasty begins well before the surgical act with an initial preoperative consultation and requires a multidimensional process based on several functional tests and a correct biological assessment with weight stability to avoid any proscribed indications. This is in order to limit complications and improve the aesthetic and functional results postoperatively.

Like all surgical techniques, abdominoplasty is not without complications and the risk is very high. There are immediate and delayed complications. But they can be avoided by a good surgical technique, a pre, per and post-operative care, and by respecting the instructions and post-operational follow-up as soon as you leave the operating block.

This literature review presents the current knowledge of the different types of abdominoplasties in plastic and reconstructive surgery and to shed light on the indications, the stages, principles and techniques used in this surgery.

## ملخص

**العنوان :** الجراحة التجميلية للبطن

**المؤلف :** خليل حرمللي

**المشرف :** الأستاذ جواد حفيظي

**الكلمات الأساسية :** رأب البطن, التقنيات الجراحية, شفط الدهون, جراحة رأب البطن العرضية المنخفضة

الجراحة التجميلية للبطن أو ما يسمى بجراحة رأب البطن عبارة عن مجموعة من التقنيات الجراحية التي تهدف الى تحسين و تصحيح إختلالات جدار البطن إثر الحمل، السمنة، الشيخوخة أو وجود آثار عمليات جراحية سابقة و ذلك لأغراض وظيفية و تجميلية.

هذا النوع من العمليات الجراحية عرف تطورا ملموسا سمح باقتراح تقنيات و استراتيجيات علاجية مناسبة لعدة حالات تعاني من المشاكل التجميلية للبطن، سواء عن طريق تقنية شفط الدهون أو جراحة رأب البطن.

هناك تعدد و اختلاف في مخططات الإقتلاع الجلدي وفقا لتضاريس طبيعة الجرح و شكل كل مريض . من هنا يمكن تقسيم عملية رأب البطن الى قسمين مختلفين:

- عملية رأب البطن موسعة: تهتم جدار البطن بأكمله و تتطلب اقتلاع جلدي موسع مع عملية على سررة البطن

- عملية رأب البطن موضعية: تهتم مكان محدد من جدار البطن و لا تتطلب سوى اقتلاع جلدي بسيط مع عدم وجود اي عملية على سررة البطن.

من أجل تنفيذ عملية رأب البطن يجب البدء باستشارة طبية قبل موعد الجراحة و القيام بجميع التحاليل و الإختبارات و مراقبة و ضبط الوزن من أجل تجنب موانع هذه العملية مع التقليل و الحد من المضاعفات المرتقبة و تحسين النتائج التجميلية و الوظيفية النهائية بعد العملية.

مثل جميع العمليات الجراحية، عملية رأب البطن لها مضاعفات منها الأنية و منها المتأخرة. لكن يمكن تجنبها بتقنية جراحية جيدة و توفير علاج و رعاية قبل، اثناء و بعد العملية مع احترام كل التعليمات الطبية.

هذا العمل يهدف الى الإطلاع على المعارف الحالية حول مختلف الطرق التي تتم بها عملية رأب البطن و تسليط الضوء على الإشارات، الخطوات المتبعة و التقنيات المستعملة.

# BIBLIOGRAPHIE

1. Illouz, Y.G.  
Body contouring by lipolysis: a 5-year experience with over 3000 cases.  
Plast Reconstr Surg, 1983. 72(5): p. 591-7.
2. Marx, D.  
Opérations plastiques sous-aponévrotiques sur la paroi abdominale antérieure.  
Voloir P, 1960. 1 (Thèse)
3. Kelly, H.A.  
report of gynecological cases.  
Johns Hopkins Med J, 1899. 10.
4. Gaudet F, M.H.  
french congress of surgeons. 1905. 82.
5. S, W. Zentralb F Gynak.  
bauchdeckenplastik., 1909. 38.
6. A, M.  
La restauration de la paroi abdominale par resection étendue des teguments et de la graisse sous cutanée et le plissement des aponevroses superficielles envisagé comme complément de la cure radicale des hernies ombilicales. 1911. 15.
7. WEP, C.  
Contribuição para o estudo da correção cirúrgica do abdômen pêndulo e globoso : técnica original.  
tese de doutoramento apresentada à faculdade de medicina da USP, São Paulo, Brazil, 1965.
8. Pitanguy, I.  
Abdominal lipectomy: an approach to it through analysis of 300 consecutive cases. Plast Reconstr Surg, 1967. 40.

9. Cardoso de Castro, C., A.M. Cupello, and H. Cintra,  
Limited incisions in abdominoplasty.  
Ann Plast Surg, 1987. 19(5): p. 436-47.
10. Le Louarn, C.  
[Partial subfascial abdominoplasty. Our technique apropos of 36 cases].  
Ann Chir Plast Esthet, 1992. 37(5): p. 547-52.
11. Le Louarn C.  
Partial subfascial abdominoplasty. Aesthet Plast Surg 1996;20:123—7.
12. Lockwood T.  
Lower body lift with superficial fascial system suspension.  
Plast Reconstr Surg 1993;92(6):1112—22.
13. Baroudi R, Ferreira CA.  
Contouring the hip and the abdomen.  
Clin Plast Surg 1996;23(4):551—72 (discussion 572-3).
14. Aston SJ.  
Abdominoplasty. Chapter 36. Volume II in Aesthetic Plastic Surgery. Edited by  
Thomas D. Rees Saunders:  
ISBN 0-7216-7521
15. Gonzalez-Ulloa M.  
Belt lipectomy.  
Br J Plast Surg 1960;13: 179–86.
16. Gray, H.  
Anatomy of the Human Body. 1918. 158.
17. Joseph P. Hunstad and Remus Repta;  
Atlas of abdominoplasty

18. E. Pélissier

Anatomie chirurgicale et voies d'abord de l'abdomen  
EMC Techniques chirurgicales - Appareil digestif 2011 ;40-040.

19. Flageul G.

Chirurgie plastique de l'abdomen.  
EMC (Elsevier Masson SAS, Paris), Techniques chirurgicales - Chirurgie  
plastique et reconstructrice ; 45675, 2001.

20. Sobotta. Atlas d'Anatomie Humaine 4ème Edition 2000.

21. A LEGURRIER (Professeur à l'Université chirurgien des Hôpitaux)  
Nouveaux dossiers d'anatomie.P.C.E.M , Abdomen Paroi antéro latérale de  
l'abdomen. 11/2000 P : 16-18-20-21-

22.Louis Beal et Guillaume Ficheux. Laboratoire d'anatomie de l'université  
catique de Lille 2017

23. P. Kamina. Anatomie clinique : Tome 3 .3e édition. Paris: Maloine, 2009

24. Duchateau J, Declety A, Lejour M. Innervation of the rectus abdominis  
muscle: Implications for rectus flap.  
Plast Reconstr Surg 1988;82:223—7.

25. Hammond DC, Larson DL, Severinac RN, Marcias M.  
Rectus abdominis muscle innervation: implications for TRAM flap elevation.  
Plast Reconstr Surg 1995;96:105—10.

26. Blondeel PN, Demuyneck M, Mete D, Monstrey S, Van Landuyt K, Matton  
G, et al. Sensory nerve repair in perforator flaps for autologous breast  
reconstruction: sensational or senseless?

Br Plast Surg 1999;52:37—44.

27. Melvin A. Shiffman, S.M., *Aesthetic Surgery of the Abdominal Wall*. 2005.

28. Peeters, A., et al., Obesity in adulthood and its consequences for life expectancy: a life-table analysis.

*Ann Intern Med*, 2003. 138(1): p. 24-32.

29. V. Analyse biométrique et morphométrique de l'ombilic. À propos de 70 cas *Annales de chirurgie plastique esthétique* (2012) 57, 575—579.

30. Farzad R. Nahai, MD. Umbilical blood supply. (From Nahai F. *The art of aesthetic*

*surgery: principles and techniques*. St Louis (MO): QMP Publishing, 2005; with permission.) *Anatomic Considerations in Abdominoplasty*

31. CHAMPETIER J, L.Y., LETOUBLON C, DURAND A,

traitement des eventrations abdominales postopératoires. *J chir (Paris)*. bases biomecaniques elementaires

(115(11)): p. 585-90.

32. Illouz Y. La lipoaspiration au niveau de l'abdomen In: *Annales de Chirurgie plastique esthétique*, 1999, 44, n°4, 481-495.

33. World Health Organization.

*Global health risks: mortality and burden of disease attributable to selected major risks*. Genève: WHO; 2009 [70 p].

34. A Basdevant, M Laville, O Ziegler - *Diabetes Metab*,

Association française d'études et de recherches sur l'obésité, Association de langue française pour l'étude du diabète et des maladies métaboliques, Société de nutrition et de diététique de langue française. *Recommandations pour le diagnostic, la prévention et le traitement des obésités en France*.

Cah Nutr Diét 1998;33:10-42.

35. Evers S. Economic and social factors associated with obesity in adult Canadians. *Nutr Res* 1987;7:3-13.

36. Tremblay A, Despres JP, Theriault G, Fournier G, Bouchard C. Overfeeding and energy expenditure in humans. *Am J Clin Nutr* 1992; 56:857-62.

37. Brisbois TD, Farmer AP, McCargar LJ. Early markers of adult obesity: a review. *Obes Rev* 2012;13:347–67.

38. Matthews KA, Abrams B, Crawford S, et al. Body mass index in midlife women: relative influence of menopause, hormone use, and ethnicity. *Int J Obes Relat Metab Disord* 2001;25:863–73.

39. Enzi G, Gasparo et al. Subcutaneous and visceral fat distribution according to the sex, age and overweight, evaluated by computed tomography. *Am J Clin Nutr* 1986;44:739,746.

40. Pitanguy I. *Aesthetic plastic surgery of head and body*. Berlin: Springer-Verlag, 1981

41. Lauren L. Zammerilla. Classifying Severity of Abdominal Contour Deformities After Weight Loss to Aid in Patient Counseling: A Review of 1006 Cases *Plast Reconstr Surg*. 2014 December ; 134(6): 888e–894e. doi:10.1097/PRS.0000000000000763.

42. Rohrich RJ.

Body contouring after massive weight loss — Psychological considerations of the massive weight loss patient.

Plast Reconstr Surg 2006;117(1 Suppl.):17S—21S [discussion 82S—83S].

43. Boissonnault JS, Blaschak MJ. Incidence of diastasisrecti abdominis during the childbearing year. Phys Ther1988;68(7):1082—6.

44. Gillear WL, Brown JM. Structure and function of the abdominal muscles in primigravid subjects during pregnancy and the immediate postbirth period. Phys Ther 1996;76(7):750—62.

45. Lo TCG, Janssen P. Diastasis of the recti abdominis in pregnancy: risk factors and treatment. Physiother Can1999;51(1):32—44.

46. Axer H, Keyserlingk DG, Prescher A. Collagen fibers in linea alba and rectus sheaths I. General scheme and morphological aspects. J Surg Res 2001;96(1):127—34.

47. Lee DG, Lee LJ, McLaughlin L. Stability, continence and breathing: the role of fascia following pregnancy and delivery. J Bodyw Mov Ther 2008;12(4):333—48.

48. Coldron Y, Stokes MJ, Newham DJ, Cook K. Post-partum characteristics of rectus abdominis on ultrasound imaging. Man Ther2008;13(2):112—21.

49. Brauman D. Diastasis recti: clinical anatomy. Plast Reconstr Surg 2008;122(5):1564—9.

50. Nahas FX, Augusto SM, Ghelfond C. Nylon versus polydioxanone in the correction of rectus diastasis. Plast Reconstr Surg2001;107(3):700—6.[23] Bursch SG. Interrater

51. Said TA.

The use of progressive tension sutures in abdominoplasty for fewer complications and a speedy recovery.

Kaser El Aini J Surg 2005; 6(2):1–8

52. ObÉpi , INSERM, KANTARHEALTH, ROCHE, 2009

[http://www.roche.fr/gear/newcontents/servlet/staticfilesServlet?type=data&communityId=r\\_e719001&id=static/attachedfile/re7300002/re72700003/AttachedFile\\_10160.pdf](http://www.roche.fr/gear/newcontents/servlet/staticfilesServlet?type=data&communityId=r_e719001&id=static/attachedfile/re7300002/re72700003/AttachedFile_10160.pdf).

53. A. Capon et al,

La chirurgie de réhabilitation morphologique après perte de poids massive\_

Body reshaping surgery after massive weight loss,

Service de chirurgie esthétique,15,placeRichebé,59800Lille, France2010

doi:10.1016/ j.jchirv.2010.08.010.

54. Gallagher D, Visser M, Sepulveda D.

How useful is body mass index for comparison of body fatness across age, sex, and ethnic groups

Am J Epidemiol 1996;143:228–39.

55. Inserm, Khantar Health,

Roche. ObEpi 2012. Enquête épidémiologique natio-nale sur le surpoids et l'obésité. Paris, Roche; 2012 [28–11–2014].

56. M. Ahmed Lahlimi Alami,

Haut Commissaire au Plan à l'occasion de la présentation des résultats de

l'Enquête Nationale sur l'Anthropométrie (ENA) réalisée en 2011 par la HCP Maroc.

57. SOZER SO, AGULLO FJ, SANTILLAN AA, WOLF C.

Decision making in abdominoplasty.

Aesthetic Plast Surg 2007;31(2):117-27.

58. SALDANHA OR, FEDERICO R, DAHER PF, MALHEIROSAA, CARNEIRO PR, AZEVEDO SF, SALDHANA CB. Lipoabdominoplasty. *Plast Reconstr Surg* 209;124(3):934-42.

59. WEILER J, TAGGART P, KHOUBEHI K.  
A case of safety and efficacy of lipoabdominoplasty: a single surgeon retrospective review of 173 consecutive cases.  
*Aesthet Surg J* 2010; 30(5):702- 13.

60. Beer, G.M. and H. Wallner,  
Prevention of seroma after abdominoplasty. *Aesthet Surg J*, 2010. 30(3): p. 414-7.

61. Samama CM, Gafsou B, Jeandel T, Laporte S, Steib A, Marret E, et al.  
Prévention de la maladie thromboembolique veineuse postopératoire.  
Actualisation 2011. (Texte court). *Ann Fr Anesth Reanim* 2011;30:947–51.

62. Manassa, E.H., C.H. Hertl, and R.R. Olbrisch,  
Wound healing problems in smokers and nonsmokers after 132 abdominoplasties. *Plast Reconstr Surg*, 2003. 111(6): p. 2082-7; discussion 2088-9.

63. Gravante, G., et al.,  
Wound infections in post-bariatric patients undergoing body contouring abdominoplasty: the role of smoking.  
*Obes Surg*, 2007. 17(10): p. 1325-31.

64. Araco, A., et al.,  
Wound infections in aesthetic abdominoplasties: the role of smoking.  
*Plast Reconstr Surg*, 2008. 121(5): p. 305e-310e.

65. Nahas, F.X.,  
Pregnancy after abdominoplasty.

Aesthetic Plast Surg, 2002. 26(4): p. 284-6.

66. Menz, P.,

Pregnancy after abdominoplasty.

Plast Reconstr Surg, 1996. 98(2): p. 377-8.

67. Grolleau JL, Lavigne B, Chavoïn JP, Costagliola M.

A predetermined design for easier aesthetic abdominoplasty.

Plast Reconstr Surg 1998;101:215–21.

68. De Castro CC, Aboudib Jr JHC, Salema R, et al.

How to deal with abdominoplasty in an abdomen with a scar.

Aesthetic Plast Surg 1993;17:67e71.

69. DeCastroCC, SalemaR, AtiasP, et al.

T-abdominoplasty to remove multiple scars from the abdomen.

Ann Plast Surg 1984;12:369e73.

70. Karthikesalingam, M. Kitcat, C.M. Malata\*

Abdominoplasty in patients with and without pre-existing scars: A retrospective comparison\*

71. Michele A. Shermak, MD, Jessie Mallalieu, PA-C, and David Chang, PhD, MPH

Do Preexisting Abdominal Scars Threaten Wound Healing in Abdominoplasty?, MBA The Johns Hopkins Medical Institutions, Division of Plastic Surgery and Department of Surgery, Baltimore.

72. Lemieux S, Prud'homme D, Bouchard C, Tremblay A, Despré JP.

Sex differences in the relation of visceral adipose tissues accumulation to total body fatness.

Am J Clin Nutr 1993;58:463-7.

73. WHO World Health Organization.  
Obesity: preventing and managing the global epidemic. Report of a WHO consultation on obesity. Geneva: WHO/NUT/NCD/98.1; 1998.
74. Kim, J. and T.R. Stevenson,  
Abdominoplasty, liposuction of the flanks, and obesity: analyzing risk factors for seroma formation.  
Plast Reconstr Surg, 2006. 117(3): p. 773-9; discussion 780- 1.
75. Vastine VL, Morgan RF, Williams GS, Gampper TJ, Drake DB, Knox LR, et al.  
Wound complications of abdominoplasty in obese patients.  
Ann Plast Surg 1999;42(1):34–9.
76. M. Murshid\*, K.N. Khalid, A. Shakir, A.  
Abdominoplasty in obese and in morbidly obese patients Bener Plastic & hand surgery unit, HMC Rumaila Hospital, Doha,  
Qatar Journal of Plastic, Reconstructive & Aesthetic Surgery (2010) 63, 820e825
77. Gliksman J, Himy S, Ringenbach P, Andreoletti JB.  
L'abdominoplastie : vers une chirurgie en deux temps ? Étude rétrospective des complications postopératoires à propos de 100 cas.  
Ann Chir Plast Esthet 2006;51:151–6.
78. J.-F. Pascal et al.  
La créativité française en chirurgie de la silhouette French creativity in body contouring surgery # 2010 Elsevier Masson SAS.
79. Grazer FM.  
Abdominoplasty. In: McCarthy JG, editor.  
Plastic Surgery. Philadelphia:WB Saunders Company; 1990. p. 3929—63.

80. Farah AB, Nahas FX, Ferreira LM, Mendes J de A, Juliano Y.  
Sensibility of the abdomen after abdominoplasty.  
*Plast Reconstr Surg* 2004;114:577—81.
81. Fels KW, Cunha MS, Sturtz GP, Gemperli R, Ferreira MC.  
Evaluation of cutaneous abdominal wall sensibility after abdominoplasty.  
*Aesth Plast Surg* 2005;29:78—82.
82. Spear S, Hess C.  
Evaluation of abdominal sensibility after TRAM flap breast reconstruction.  
*Plast Reconstr Surg* 2000;106: 1300—12.
83. Lockwood TE.  
Transverse flank-thigh-buttock lift with superficial fascial suspension.  
*Plast Reconstr Surg* 1991;87:1019–27.
84. Pascal JF, Le Louarn C.  
Remodeling bodylift with high lateral tension.  
*Aesthetic Plast Surg* 2002;26:223–30.
85. Jennifer E. Cheesborough,  
Simultaneous Prosthetic Mesh Abdominal Wall Reconstruction with  
Abdominoplasty for Ventral Hernia and Severe Rectus Diastasis Repairs  
2014 by the American Society of Plastic Surgeons
86. Nahas, F.X., M. di Martino, and L.M. Ferreira,  
Fibrin glue as a substitute for quilting suture in abdominoplasty.  
*Plast Reconstr Surg*, 2012. 129(1): p. 212e-213e.
87. Bozola, A.R. and J.M. Psillakis,  
Abdominoplasty: a new concept and classification for treatment.  
*Plast Reconstr Surg*, 1988. 82(6): p. 983-93.

88. Matarasso, A.,  
Abdominoplasty: a system of classification and treatment for combined  
abdominoplasty and suction-assisted lipectomy.  
Aesthetic Plast Surg, 1991. 15(2): p. 111-21.
89. Mejia, J.A. and Y.A. Cardenas Castellanos,  
Extended abdominoplasty: applications and a new classification system for  
abdominoplasty.  
Aesthetic Plast Surg, 2012. 36(2): p. 278-84.
90. Toledo, L.S.,  
The overlap of lipoplasty and abdominoplasty: indication, classification, and  
treatment.  
Clin Plast Surg, 2004. 31(4): p. 539-53, v.
91. Song, A.Y., et al.,  
A classification of contour deformities after bariatric weight loss: the Pittsburgh  
Rating Scale.  
Plast Reconstr Surg, 2005. 116(5): p. 1535-44; discussion 1545-6.
92. Anne Mongredien-Menigaux .  
Anesthésie du patient obèse 1279-7960/\$ —  
2008 Elsevier Masson SAS. doi:10.1016/j.pratan.2008.03.
93. Renato Saltz, et al.  
Two Position Comprehensive Approach to Abdominoplasty  
Clin Plastic Surg 41 (2014) 681–704
94. Bazin JE, Constantin JM, Gindre G, Frey C.  
Anesthésie du patient obèse. Conférences d'actualisation Editions scientifiques  
et médicales Elsevier SAS et Sfar 2001:63-80.
95. Hollande J, Cheffi A, Clergue F.

Complications respiratoires postopératoires tardives. Réanimation insuffisances respiratoires aiguës.

Editions Arnette 1998:312-21.

96. McKenzie CR, Charlton ME.

Assessment of perioperative risk in the patient with diabetes mellitus.

Surg Gynecol Obstet 1998;167:293-9.

97. Ladeau O, Kott I, Deutsch AA, Stelman E.

Multifactorial analysis of septic bile and septic complications in biliary surgery.

World J Surg 1992;16:962-4.

98. Wihlborg O.

The effect of washing with chlorhexidine soap on wound infection rate in general surgery. A controlled clinical study.

Annales chirurgiae et gynaecologiae 1987;76:263-5.

99. Cruse P et Foord R,

A five-year prospective study of 23,649 surgical wounds.

Arch Surg 1973;107:206-9.

100. Branderg A. Holm J. Hammarstein J, et al.

Post-operative wound infections in vascular surgery. In Maybach HI, Aly R ed.

Skin microbiology.

New-York, Springer-Verlag 1981;98-102.

101. Leclair JM, Winston KR, Sullivan BF, O'Connell JM, Harrington SM,

Goldmann DA. Effect of preoperative shampoos with chlorhexidine or iodophor on emergence of resident scalp flora in neurosurgery.

Infect Control 1988;9:8-12.

102. F. Bruyère et al.

Mise à jour 2013 de la conférence de consensus « Gestion préopératoire du risque infectieux » Update of the 2013 consensus conference ‘‘Management of the preoperative risk of infection’  
2014 Elsevier Masson SAS.

103. Runz A, et al.  
Photographies en chirurgie plastique : pratiques, usages et législation.  
Ann Chir Plast Esthet (2014),

104. Persichetti P, Simone P, Langella M, Marangi GF, Carusi C.  
Digital photography in plastic surgery: how to achieve reasonable standardization outside a photographic studio. *Aesthetic Plast Surg* 2007;31(2):194—200.

105. Aveta A, Filoni A, Persichetti P.  
Digital photography in plastic surgery: the importance of standardization in the era of medi-colegal issues.  
*Plast Reconstr Surg* 2012;130(3):490e—1e [author reply 491e—2e].

106. Henderson JL, Larrabee Jr WF, Krieger BD.  
Photographic standards for facial plastic surgery.  
*Arch Facial Plast Surg* 2005;7(5):331—3.

107. Vernon S.  
Umbilical transplantation upward and abdominal contouring in lipectomy.  
*Am J Surg* 1957;94:490—2.

108. Pitanguy I.  
Abdominal lipectomy.  
*Clin Plast Surg* 1975;2:401—10.

109. Regnault P.  
Abdominoplasty by the W technique.

Plast Reconstr Surg 1975;55:265–74.

110. Grazer FM.

Abdominoplasty.

Plast Reconstr Surg 1973;51:617–23.

111. Baroudi R, Moraes M.

A “bicycle-handlebar” type of incision for primary and secondary abdominoplasty.

Aesthetic Plast Surg. 1995;19:307–20. [PubMed]

112. G. Flageul et al

Fiches d’information et consentement éclairé. Proposition de 14 fiches d’information concernant la chirurgie plastique et esthétique / Annales de chirurgie plastique esthétique 48 (2003) 418–466

113. Rouanet F.

Utilisation systématique de « Notices d’information » écrites en chirurgie esthétique : Analyse de l’impact auprès des patients. Étude menée sur 66 opérés successifs [mémoire de DESC]. Nice ; 1999.

114. Rouanet F.

Consentement éclairé du patient en chirurgie esthétique : vers une information écrite. Analyse de l’évolution jurisprudentielle et proposition de « Notion d’information » pour les interventions les plus courantes [thèse]. Nice ; 1998.

115. A. Crevecoeur, D. Barouk. Anesthésie locorégionale. Traité de Médecine Akos 2- 0610. 2010.

116. Karim Abdessalem. Anesthésie pour une liposuction. Le Praticien en anesthésie réanimation (2010) 14, 178—183.

117. Dixon BJ, Dixon JB, Carden JR, Burn AJ, Schachter LM, Playfair JM, et al.  
Preoxygenation is more effective in the 25 degrees head-up position than in the supine position in severely obese patients: a randomized controlled study. *Anesthesiology* 2005;102(6):1110—5.
118. Pelosi P, Croci M, Calappi E, Mulazzi D, Cerisara M, Vercesi P, et al.  
Prone positioning improves pulmonary function in obese patients during general anesthesia. *Anesth Analg* 1996;83(3):578—83.
119. Y.Ramon, MD; Danielle Yarhi, MD. Abdominoplasty under Epidural Anesthesia: Safer for the Patient, Easier for the Surgeon. *PLASTIC SURGERY* 2014.
120. Q.Lopez, MD. Two-year Experience With the Avelar Abdominoplasty. *The American Journal of Cosmetic Surgery* Vol.25, No.2, 2008.
121. Warner MA, Warner ME, Martin JT. Ulnar neuropathy. Incidence, outcome, and risk factors in sedated or anesthetized patients. *Anesthesiology* 1994;81:1332—40.
122. Torres-Villalobos G, Kimura E, Mosqueda JL, Garcia-Garcia E, Dominguez-Cherit G,. Pressure-induced rhabdomyolysis after bariatric surgery. *Obes Surg* 2003;13:297—301.
123. Ogunnaike BO, Jones SB, Jones DB, Provost D, Whitten CW. Anesthetic considerations for bariatric surgery. *Anesth Analg* 2002;95:1793—805.
124. stad A, K ageyama N , Moy RL. Tumescence anesthesia with a lidocaine dose of 55 mg/kg is safe for liposuction . *Dermatol Surg* 1996 ; 22 : 921 – 927 .

125. Klein JA.

Tumescent technique for liposuction surgery .

Am J Cosmet Surg 1987 ; 4 : 263 .

126. B. Chaput, J.-P. Chavoïn, I. Garrido, J.-L. Grolleau, T. Méresse

Dermolipectomie abdominale et dermolipectomie totale circulaire

© 2014 Elsevier Masson SAS.

127. SAMRA S, SAWH-MARTINEZ R, BARRY O, PERSING JA.

Complication rates of lipoabdominoplasty versus traditional abdominoplasty in high-risk patients.

Plast Reconstr Surg 2010;125(2):683-90

128. Stevens WG, Cohen R, Vath SD, Stoker DA, Hirsch EM.

Does lipoplasty really add morbidity to abdominoplasty: Revisiting the controversy with a series of 406 cases.

Aesthet Surg J. 2005;25:353–358.

129. Huger WE.

The anatomic rationale for abdominal lipectomy.

Am Surg 1979;45:612—7.

130. Illouz Y.

Liposculpture et chirurgie de la silhouette. In: EMC - Techniques chirurgicales - Chirurgie plastique, reconstructrice et esthétique.

Paris: Elsevier Masson SAS; 2008.

131. Nemerofsky RB, Oliak DA, Capella JF.

Body lift: an account of 200 consecutive cases in the massive weight loss patient.

Plast Reconstr Surg 2006;117:414–30.

132. Dufourmentel C, Mouly R.  
Chirurgie plastique. Collection médico chirurgicale. Paris : Flammarion,1959.

133. M. REVOL, JP. BINDER, A. DANINO, Ph. MAY, JM. SERVANT ;  
Manuel de chirurgie plastique, reconstructrice et esthétique. 2<sup>ème</sup> édition,  
Sauramps Medical, 2009.

134. Chevrel JP, Flament JB.  
Les éventrations de la paroi abdominale.  
Paris: Masson; 1990.

135. Alan Matarasso, MD\*. Traditional Abdominoplasty. Clin Plastic Surg 37  
(2010) 415–437.

136. Van Uchelen JH, Kon M, Werker PM.  
The long-term durability of plication of the anterior rectus sheath assessed by  
ultrasono-graphy.  
Plast Reconstr Surg 2001;107(6):1578—84

137. De Pina DP.  
Aesthetic abdominal deformities: a personal approach to the posterior rectus  
sheath and rectus muscles.  
Plast Reconstr Surg 1985;75(5):660—7.

138. Psillakis JM.  
Plastic surgery of the abdomen with improvement in the body contour.  
Physiopathology and treatment of the aponeurotic musculature.  
Clin Plast Surg 1984;11(3):465—77

139. Cardenas Restrepo JC, Munoz Ahmed JA.  
New technique of plication for miniabdominoplasty.  
Plast Reconstr Surg 2002;109(3):1170—7 [discussion 1178—90].

140. Nahas FX, Ishida J, Gemperli R, Ferreira MC.  
Abdominal wall closure after selective aponeurotic incision and undermining.  
*Ann Plast Surg* 1998;41(6):606—13 [discussion 613—17].
141. Ramirez OM, Ruas E, Dellon AL.  
Components separation method for closure of abdominal-wall defects: an  
anatomic and clinical study.  
*Plast Reconstr Surg* 1990;86(3):519—26.
142. Ramirez OM.  
Abdominoplasty and abdominal wall rehabilita- tion: a comprehensive  
approach.  
*Plast Reconstr Surg* 2000; 105(1):425—35.
143. Batchvarova Z, Leymarie N, Lepage C, Leyder P.  
Use of a submuscular resorbable mesh for correction of severe post-pregnancy  
musculoaponeurotic laxity: an 11-year retrospective study.  
*Plast Reconstr Surg* 2008;121(4):1240—8.
144. Nahas FX.  
Advancement of the external oblique muscle flap to improve the waistline: a  
study in cadavers.  
*Plast Reconstr Surg* 2001;108(2):550—5.
145. Nahabedian MY, Momen B.  
Lower abdominal bulge after deep inferior epigastric perforator flap (DIEP)  
breast reconstruction.  
*Ann Plast Surg* 2005;54(2):124—9.
146. Swanson E.  
Prospective outcome study of 360 patients treated with liposuction,  
lipoabdominoplasty, and abdominoplasty.  
*Plast Reconstr Surg* 2012;129:965—78.

147. Le Louarn C, Pascal JF.  
The high-superior-tension technique: evolution of lipoabdominoplasty.  
Aesthetic Plast Surg 2010;34:773—81.
148. Le Louarn C, Pascal JF.  
High superior tension abdominoplasty.  
Aesthetic Plast Surg n.d.;24:375—81.
149. NAJERA RM, ASHELD W, SAYEED SM, GLICKMAN LT. Comparison  
of seroma formation following abdominoplasty with or without liposuction.  
Plast Reconstr Surg 2011;127(1):417-22.
150. Jean-Pierre Chavoin.  
Chirurgie plastique et esthétique 2009 Elsevier Masson SAS. ISBN : 978-2-294-  
06821-8  
Dessins de Annaïck Péron et Marc Donon
151. Latarjet A. Manuel d’anatomie appliquée à l’éducation physique et à la  
kinésithérapie. Editions Doin, 1965. 45675, 2001.
152. Lane F. Smith, M.D. Lane F. Smith,  
Safely Combining Abdominoplasty with Aggressive Abdominal Liposuction  
Based on Perforator Vessels: Technique and a Review of 300 Consecutive Cases  
Jr. Las Vegas, Nev (Plast. Reconstr. Surg. 135: 1357, 2015.)
153. Kitzinger HB, Cakl T, Wenger R, Hacker S, Aszmann OC, Karle B.  
Prospective study on complications following a lower body lift after massive  
weight loss.  
J Plast Reconstr Aesthet Surg 2013;66:231—8.
154. Regnault P  
(1978) The history of abdominal dermolipectomy.

Aesthet Plast Surg 2:113–123

155. Baroudi R (1975) Umbilicoplasty.  
Clin Plast Surg 2:431–448

156. Avelar J  
(1978) Abdominoplasty: systematization of a technique without external umbilical scar. Aesthetic Plast Surg 2:141–151 Aesth Plast Surg (2012) 36:1009–1014 1013

157. Juri J, Juri C, Raiden G  
(1979) Reconstruction of the umbilicus in abdominoplasty.  
Plast Reconstr Surg 63:580–582

158. Massiha H, Montegut W, Phillips R  
(1997) A method of reconstructing a natural-looking umbilicus in abdominoplasty.  
Ann Plast Surg 38:228–231

159. Malic CC, Spyrou GE, Hough M, Fourie L  
(2007) Patient satisfaction with two different methods of umbilicoplasty.  
Plast Reconstr Surg 119:357–361

160. Castillo PF, Sepuñveda CA, Prado AC, Troncoso AL, Villamañán JJ  
(2007) Umbilical reinsertion in abdominoplasty: technique using deepithelialized skin flaps.  
Aesthet Plast Surg 31:519–520

161. Akbas, H, Güneren E, Eroğlu L, Uysal OA  
(2003) Natural-looking umbilicus as an important part of abdominoplasty.  
Aesthetic Plast Surg 27:139–142

162. Hakme F

(1983) Abdominoplasty: peri- and supra-umbilical lipectomy.  
*Aesthet Plast Surg* 7:213–220

163. Ribeiro L, Muzy S, Accorsi A  
(1991) Omphaloplasty.  
*Ann Plast Surg* 27:457–475

164. Lee MJ, Mustoe TA  
(2002) Simplified technique for creating a youthful umbilicus in  
abdominoplasty.  
*Plast Reconstr Surg* 109:2136–2140

165. Thion A. Poussez le verrou ombilical dans les plasties abdominales.  
*Ann Chir Plast Esthét* 1987 ; 32 : 83-85

166. Ribeiro R, Saltz R, et al.  
The ideal umbelicus – anthropometric  
measurements of a North and South American population. In preparation for  
publication.

167. Dubou R, Ousterhout DK.  
Placement of the umbilicus in an abdominoplasty.  
*Plast Reconstr Surg* 1978;61:291—3.

168. Rohrich RJ, Sorokin ES, Brown SA, Gibby DL.  
Is the umbilicus truly midline? Clinical and medicolegal implications.  
*Plast Reconstr Surg* 2003;112:259—63.

169. Abhyankar SV, Rajguru AG, Patil PA.  
Anatomical localization of the umbilicus: an Indian study.  
*Plast Reconstr Surg* 2006;117:1153—7.

170. Rodriguez-Feliz JR, Makhijani S, Przybyla A, Hill D, Chao J.

Intraoperative assessment of the umbilicopubic distance: a reliable anatomic landmark for transposition of the umbilicus. *Aesthetic Plast Surg* 2011

171. Craig SB, Faller MS, Puckett CL.  
In search of the ideal female umbilicus.  
*Plast Reconstr Surg* 2000;105:389—92

172. Rieger, U.M., et al.,  
An individualized approach to abdominoplasty in the presence of bilateral subcostal scars after open gastric bypass.  
*Obes Surg*, 2008. 18(7): p. 863-9.

173. Delpierre, V., et al.,  
[Biometric and morphometric analyse of the umbilicus: About 70 cases.].  
*Ann Chir Plast Esthet*, 2011.

174. Hatef, D.A., A.P.  
Trussler, and J.M. Kenkel, Procedural risk for venous thromboembolism in abdominal contouring surgery: a systematic review of the literature.  
*Plast Reconstr Surg*, 2010. 125(1): p. 352-62.

175. C. Raulo a,\* , C.M. Samama b, D. Benhamou c, T. Jeandel b.  
Prévention de la maladie thromboembolique périopératoire en chirurgie plastique et esthétique. Analyse de cas, enquête de pratique et recommandations de pratiques professionnelles  
Prevention of operational thromboembolic risk in plastic and aesthetic surgery. Analysis of cases, inquiries of practice and recommendations of professional practices

176. Spiegelman, J.I. and R.H. Levine,  
Abdominoplasty: a comparison of outpatient and inpatient procedures shows that it is a safe and effective procedure for outpatients in an office-based surgery clinic.  
*Plast Reconstr Surg*, 2006. 118(2): p. 517-22; discussion 523-4.

177. Michaels, B.M. and F.N. Eko,  
Outpatient abdominoplasty facilitated by rib blocks.  
Plast Reconstr Surg, 2009. 124(2): p. 635-42.
178. Y. Madar a,\* , H. Chatel a, P. Leyder a, J. Quilichini a,b  
Plastie abdominale en deux positions The “two positions” lipoabdominoplasty  
Annales de chirurgie plastique esthétique (2015)
179. Shipkov HD, Mojallal A, Braye F.  
Simultaneous abdominoplasty and umbilical hernia repair via laparoscopy: a  
preliminary report.  
Folia Medica 2017.
180. Araco, A., et al.,  
The transversus abdominis plane block for body contouring abdominoplasty  
with flank liposuction.  
Plast Reconstr Surg, 2010. 125(4): p. 181e-182e.
181. Chavez-Abraham, V., J.S. Barr, and P.C. Zwiebel,  
The efficacy of a lidocaine-infused pain pump for postoperative analgesia  
following elective augmentation mammoplasty or abdominoplasty.  
Aesthetic Plast Surg, 2011. 35(4): p. 463-9.
182. Paul, M.D.,  
Breast augmentation and abdominoplasty: postoperative management with pain  
pumps.  
Aesthet Surg J, 2005. 25(1): p. 69-71.
183. Bray, D.A., Jr., et al.,  
Efficacy of a local anesthetic pain pump in abdominoplasty.  
Plast Reconstr Surg, 2007. 119(3): p. 1054-9.

184. Sforza, M., et al.,  
Transversus abdominis plane block anesthesia in abdominoplasties.  
Plast Reconstr Surg, 2011. 128(2): p. 529-35.
185. Grazer FM, Goldwyn RM.  
Abdominoplasty assessed by survey, with emphasis on complications.  
Plast Reconstr Surg 1977; 59(4):513e7.
186. Krizek TJ, Koss N, Robson MC.  
The current use of antibiotics in plastic and reconstructive surgery.  
Plast Reconstr Surg 1975; 55(1):21e32.
187. Asuman Sevin et al.  
Antibiotic use in abdominoplasty: prospective analysis of 207 cases a, Training and Research Hospital, Plastic and Reconstructive Surgery Department, Ankara, Turkey 2006 British Association of Plastic, Reconstructive and Aesthetic Surgeons.
188. DiPro JT, Cheung RP, Bowden Jr TA, et al.  
Single dose systemic antibiotic prophylaxis of surgical wound infections.  
Am J Surg 1986;152(5):552e9.
189. Conte Jr JE, Cohen SN, Roe BB, et al.  
Antibiotic prophylaxis and cardiac surgery. A prospective double-blind comparison of single-dose versus multiple-dose regimens.  
Ann Intern Med 1972;76(6):943e9.
190. Stone HH, Haney BB, Kolb LD, et al.  
Prophylactic and preventive antibiotic therapy: timing, duration and economics.  
Ann Surg 1979;189(6):691e9.
191. L. Holzman, Use of Tumescence for Outpatient Abdominoplasty and Other Concurrent Body Contouring Procedures: A Review of 65 Consecutive Patients.

192. L. Lievain Complications des abdominoplasties : particularités des patients postbariatriques au sein d'une série de 238 patients. *Ann Chir Plast Esthet* (2014).

193. C. Le Louarn, J.F. Pascal, Y. Levet, A. Searle, A. Thion. Complications des abdominoplasties. *Annales de chirurgie plastique esthétique* 49 (2004) 601–604.

194. 181. Walgenbach, K.J., et al.,  
Randomized, Prospective Study of TissueGlu(R) Surgical Adhesive in the Management of Wound Drainage Following Abdominoplasty. *Aesthetic Plast Surg*, 2012. 36(3): p. 491-6.

195. Neaman, K.C. and J.E. Hansen, Analysis of complications from abdominoplasty: a review of 206 cases at a university hospital. *Ann Plast Surg*, 2007. 58(3): p. 292-8.

196. Raige-Delorme M  
Morel-Lavallée. Épanchements traumatique de sérosité. *Archives Générales Médecine..* Paris, 1853; 691–731.

197. Konstantinos Seretis, MD, MSc, PhD; Dimitrios Goulis, MD, PhD;  
Prevention of Seroma Formation Following Abdominoplasty: A Systematic Review and Meta- Analysis *Aesthetic Surgery Journal* 2017, Vol 37(3) 316–323.

198. Arantes, H.L., et al.,  
The use of quilting suture in abdominoplasty does not require aspiratory drainage for prevention of seroma. *Aesthetic Plast Surg*, 2010. 34(1): p. 102-4.

199. Nahas, F.X., L.M. Ferreira, and C. Ghelfond,  
Does quilting suture prevent seroma in abdominoplasty?

Plast Reconstr Surg, 2007. 119(3): p. 1060-4; discussion 1065-6.

200. Pollock, H. and T. Pollock,

Progressive tension sutures: a technique to reduce local complications in abdominoplasty.

Plast Reconstr Surg, 2000. 105(7): p. 2583-6; discussion 2587-8.

201. Andrades, P et al.

Progressive tension sutures in the prevention of postabdominoplasty seroma: a prospective, randomized, double-blind clinical trial.

Plast Reconstr Surg, 2007.120(4): p. 935-46; discussion 947-51.

202. Khan, S., et al.

Do progressive tension sutures really decrease complications in abdominoplasty?

Ann Plast Surg, 2006. 56(1): p. 14-20; discussion 20-1.

203. T. Pollock, H.Pollock .

No-Drain Abdominoplasty with Progressive Tension Sutures  
MD Clin Plastic Surg 37 (2010)

204. Bercial ME, et al.

Suction drains, quilting sutures, and fibrin sealant in the prevention of seroma formation in abdomino-plasty: which is the best strategy?

Aesthetic Plast Surg 2012;36(2):370—3.

205. Costa-Ferreira A, Rebelo M, Silva A, Va´scone LO, Amarante J. Scarpa fascia preservation during abdominoplasty: randomized clinical study of efficacy and safety. Plast Reconstr Surg 2013 Mar; 131(3):644e51.

206. Koller M, Hintringer T.

Scarpa fascia or rectus fascia in abdominoplasty flap elevation: a prospective clinical trial.

Aesthetic Plast Surg 2012;36:241e3.

207. Dan J. Marsh et al.

Abdominoplasty and seroma: A prospective randomised study comparing scalpel and handheld electrocautery dissection

Journal of Plastic, Reconstructive & Aesthetic Surgery (2014),

j.bjps.2014.10.004

208. Stewart, K.J., et al., Complications of 278 consecutive abdominoplasties. J

Plast Reconstr Aesthet Surg, 2006. 59(11): p. 1152-5.

209. Delaunay F, et al. [Staphylococcus lugdunensis necrotizing fasciitis after abdominal dermolipectomy: report of two cases and review of the literature].

Ann Chir Plast Esthet 2014 ; 59(2): 136—139.

210. A.Momeni\*, Mathias Heier, Holger Bannasch, G. Björn Stark.

Complications in abdominoplasty: A risk factor analysis. Journal of Plastic, Reconstructive & Aesthetic Surgery (2009) 62, 1250e1254.

211. Duff, C.G., S. Aslam, and R.W. Griffiths, Fleur-de-Lys abdominoplasty—a consecutive case series. Br J Plast Surg, 2003. 56(6): p. 557-66.

212. Avelar JM. Fat suction versus abdominoplasty.

*Aesthetic Plast Surg* 1985 ; 9 : 265-271

213. Baroudi R, Kepke EM, Carvalho CG.

Abdominoplasty. *Plast Reconstr Surg* 1974 ; 54 : 161-166

214. Barraya L, Dezeuze J. Chirurgie abdominale, réparations pariétales et dermolipectomies. Nouvel ombilic.

*MémAcad Chir* 1967 ; 93 : 473-479

215. Caravel JB. Plasties abdominales. Technique personnelle de reconstruction ombilicale. Report de la cicatrice au fond de l'ombilic.

*Ann Chir Plast Esthét* 1981 ; 26 : 289-294

216. Debaere PA. Chirurgie morphologique abdominale.

[thèse de doctorat]. Lille, 1975

217. Illouz YG. L'abdominoplastie en bloc : une nouvelle technique moins risquée et plus esthétique.

*Ann Chir Plast Esthét* 1990 ; 35 : 233-242

218. Ohana J, Illouz YG, Elbaz JS, Flageul G. Les plasties abdominales «nouvellemanière». Classification, technique et indications chirurgicales. Progrès permis par la lipoaspiration, la néo-ombilicoplastie et l'utilisation de la colle biologique.

*Ann Chir Plast Esthét* 1987 ; 32 : 344-353

219. Sabatier PH, Barraya L, Picaud AJ. Une technique originale de réfection de l'ombilic.

*Ann Chir Plast Esthét* 1978 ; 23 : 245-248

220. Vilain R. La technique dite « en soleil couchant » dans les dermodystrophies abdominales.

*Ann Chir Plast Esthét* 1975 ; 20 : 239-242

221. Elbaz JS, Flageul G. Chirurgie plastique de l'abdomen.

Paris : Masson, 1977

222. Elbaz JS, Flageul G. Plastic surgery of the abdomen.

New York : Masson, 1979

223. Elbaz JS. À propos des plasties abdominales. Technique du « fer à cheval »

*Ann Chir Plast Esthét* 1974 ; 19 : 155-160

224. Glicenstein J. Les difficultés du traitement chirurgical des dermodystrophies abdominales.  
*Ann Chir Plast Esthét* 1975 ; 20 : 147-153
225. Goin JL, Guimberteau JC. La désinsertion ombilicale.  
Congrès de la SFCPR, Paris, 1983
226. Callia W. Contribuicao para o estudo da correcao emcirurgica do abdomen pendulo e globoso tecnica original.  
[Thèse médecine]. Sao Paulo, 1965
227. Faivre J. Chirurgie esthétique. Abdomen et liposuccion.  
Paris : Maloine, 1986
228. Vilain R. Traitement des stomeries chez la femme. Théorie et pratique.  
*Ann Chir Plast Esthét* 1975 ; 20 : 135-146
229. Rebello C, Franco T. Abdominoplasty through a submammary incision.  
*Rev Bras Cir* 1972 ; 62 : 249
230. Ozgenel Ege, G.Y. and M. Ozcan,  
Heating-pad burn as a complication of abdominoplasty.  
*Br J Plast Surg*, 2003. 56(1): p. 52-3.
231. Castanares S, Goethel JA.  
Abdominal lipectomy: a modification in technique.  
*Plast Reconstr Surg* 1967 ; 40:378–83.
232. Dellon AL.  
Fleur-de-lis abdominoplasty.  
*Aesthetic Plast Surg* 1985;9:27–32.

233. Ryan Taylor Marshall Mitchell.  
The Fleur-De-Lis Abdominoplasty  
Clin Plastic Surg 41 (2014) 673–680
234. Strauch B, Herman C, Rohde C, et al.  
Mid-body contouring in the post-bariatric surgery patient.  
Plast Reconstr Surg 2006;117(7):2200–11.
235. Wallach SG.  
Abdominal contour surgery for the massive weight loss patient: the Fleur-de-Lis approach.  
Aesthet Surg J 2005;25(5):454–65.
236. Friedman T, O'Brien Coon D, Michaels J, et al.  
Fleurde-vLis abdominoplasty: a safe alternative to traditionalvabdominoplasty for the massive weight lossvpatient.  
Plast Reconstr Surg 2010;125(5):1525–35.
237. Borud LJ, Warren AG.  
Modified vertical abdominoplasty in the massive weight loss p
238. Bouizammarne I. Benchemkha Y. Ettalbi S.  
Chirurgie plastique de la paroi abdominale : Expérience du service de chirurgie plastique et réparatrice. CHU MED VI Marrakech. 2015.
239. L. Pereira. Composite Body Contouring. Aesth Plast Surg (2009) 33:616–624.
240. Hensel, J.M., et al., An outcomes analysis and satisfaction survey of 199 consecutive abdominoplasties. Ann Plast Surg, 2001. 46(4): p. 357-63.

241. Uebel, C.O., Lipoabdominoplasty: revisiting the superior pull-down abdominal flap and new approaches. *Aesthetic Plast Surg*, 2009. 33(3): p. 366-76.
242. Buchwald, H., et al. Trends in mortality in bariatric surgery: a systematic review and metaanalysis. *Surgery*, 2007. 142(4): p. 621-32; discussion 632-5.
243. Rouvière.H , Delmas.A , Anatomie humaine (descriptive, topographique et fonctionnelle.), Tome 2 tronc 4e Edition, Masson 1997.
244. Chevallier JM. Anatomie  
Flammarion Médecine Sciences. Paris, 1998.
245. Rouvière H. Anatomie humaine, descriptive et topographique.  
Masson. Paris,1984 (12ème édition).
246. Bolton, M.A., et al., Measuring outcomes in plastic surgery: body image and quality of life in abdominoplasty patients.  
*Plast Reconstr Surg*, 2003. 112(2) : p. 619-25 ; discussion 626-7.
247. Stuerz, K., et al., Psychosocial impact of abdominoplasty.  
*Obes Surg*, 2008. 18(1) : p. 34-8.
248. Cintra, W., Jr., et al., Quality of life after abdominoplasty in women after bariatric surgery.  
*Obes Surg*, 2008. 18(6): p. 728-32.
249. Lazar, C.C., et al., Abdominoplasty after major weight loss: improvement of quality of life and psychological status.  
*Obes Surg*, 2009. 19(8): p. 1170-5.
250. van der Beek, E.S., et al., The impact of reconstructive procedures following bariatric surgery on patient well-being and quality of life.

Obes Surg, 2010. 20(1): p. 36-41.

251. de Brito, M.J., et al., Abdominoplasty and its effect on body image, self-esteem, and mental health. *Ann Plast Surg*, 2010. 65(1): p. 5-10.

252. 24 juillet 2012, par [GUILLET G.](#) & [CANTE V.](#) Thérapeutique Dermatologique © 2001-2020 Fondation René Touraine © 2001-2020

253. Tignol J. Les défauts physiques imaginaires. Paris : Odile Jacob, 2006.

254. Williams G. Cognitive behavioral therapy and Body Dysmorphic Disorder. *Body Dysmorphic disorder, CBT for BDD*. 2007 Winter.

255. Castello JR, et al. Body Dysmorphic Disorder and aesthetic surgery: Case Report. *Aesth Plast Surg* 1998;22:329-31.

256. Amaragiri SV, Lees TA. Elastic compression stockings for prevention of deep vein thrombosis. *Cochrane Database Syst Rev* 2000 : CD001484.

257. Hill J, Treasure T. Reducing the risk of venous thromboembolism (deep vein thrombosis and pulmonary embolism) in inpatients having surgery : summary of NICE guidance. *Bmj* 2007 ; 334 : 1053-4

258. Geerts WH, Bergqvist D, Pineo GF, et al. Prevention of venous thromboembolism : American College of Chest Physicians Evidence-Based Clinical Practice Guidelines (8th Edition). *Chest* 2008 ; 133 : 381S-453S.

259. Estèbe JP. Des embolies de graisse au syndrome d'embolie graisseuse. *Ann Fr Anesth Réanim* 1997;16:138-51.

260. Mimos O, Incagnoli P, Edouard A, Samii K. Le syndrome d'embolie graisseuse. In: Sfar, editor, editor. *Conférences d'actualisation*. 39e

Congrès national d'anesthésie et de réanimation. Paris: Elsevier; 1997. p. 587–98.

261. Forster C, Johr M, Gebbers JO. Embolie graisseuse et syndrome d'embolie graisseuse. Forum Med Suisse 2002;28:673.

262. Hulman G. Pathogenesis of non traumatic fat embolism. Lancet 1988; 1:1366–7.

263. Chastre J, Fagon JY, Soler P, Fichelle A, Dombret MC, Hutten D, et al. Bronchoalveolar lavage for rapid diagnosis of the fat embolism syndrome in trauma patient. Ann Intern Med 1990;113:583–8

264. Fourme T, Vieillard-Baron A, Loubières Y, Julié C, Page B, Jardin F. Early fat embolism after liposuction. Anesthesiology (1998) ; 89 : 782-784

265. Cárdenas-Camarena L, Arenas-Quintana R, Robles-Cervantes JA. Buttocks fat grafting: 14 years of evolution and experience. Plast Reconstr Surg. 2011;128:545–555

266. BMJ Case Reports 2017; doi:10.1136/bcr-2017-219835 Liposuction-induced fat embolism syndrome

267. Atlas d'anatomie, 6eme édition 2015

268. <https://www.puregym.com/blog/body-shapes/>

269. [openventio.org/wp-content/uploads/Perceptions-of-Body-Image-and-Obesity-among-Cross-Culture-A-Review-OROJ-5-133.pdf](http://openventio.org/wp-content/uploads/Perceptions-of-Body-Image-and-Obesity-among-Cross-Culture-A-Review-OROJ-5-133.pdf)

270. [researchgate.net/publication/273745821\\_Cultural\\_Influences\\_on\\_Body\\_Size\\_Ideals](http://researchgate.net/publication/273745821_Cultural_Influences_on_Body_Size_Ideals)

# Serment d'Hippocrate

*Au moment d'être admis à devenir membre de la profession médicale, je m'engage solennellement à consacrer ma vie au service de l'humanité.*

- *Je traiterai mes maîtres avec le respect et la reconnaissance qui leur sont dus.*
- *Je pratiquerai ma profession avec conscience et dignité. La santé de mes malades sera mon premier but.*
- *Je ne trahirai pas les secrets qui me seront confiés.*
- *Je maintiendrai par tous les moyens en mon pouvoir l'honneur et les nobles traditions de la profession médicale.*
- *Les médecins seront mes frères.*
- *Aucune considération de religion, de nationalité, de race, aucune considération politique et sociale ne s'interposera entre mon devoir et mon patient.*
- *Je maintiendrai le respect de la vie humaine dès la conception.*
- *Même sous la menace, je n'userai pas de mes connaissances médicales d'une façon contraire aux lois de l'humanité.*
- *Je m'y engage librement et sur mon honneur.*

# قسم أبقراط

## بسم الله الرحمان الرحيم أقسم بالله العظيم

في هذه اللحظة التي يتم فيها قبولي عضوا في المهنة الطبية أتعهد علانية:

- ◀ بأن أكرس حياتي لخدمة الإنسانية.
  - ◀ وأن أحترم أساتذتي وأعترف لهم بالجميل الذي يستحقونه.
  - ◀ وأن أمارس مهنتي بوازع من ضميري وشرفي جاعلا صحة مريضى هدفي الأول.
  - ◀ وأن لا أفشي الأسرار المعهودة إلي.
  - ◀ وأن أحافظ بكل ما لدي من وسائل على الشرف والتقاليد النبيلة لمهنة الطب.
  - ◀ وأن أعتبر سائر الأطباء إخوة لي.
  - ◀ وأن أقوم بواجبي نحو مرضاي بدون أي اعتبار ديني أو وطني أو عرقي أو سياسي أو اجتماعي.
  - ◀ وأن أحافظ بكل حزم على احترام الحياة الإنسانية منذ نشأتها.
  - ◀ وأن لا أستعمل معلوماتي الطبية بطريق يضر بحقوق الإنسان مهما لاقيت من تهديد.
  - ◀ بكل هذا أتعهد عن كامل اختيار ومقسما بالله.
- والله على ما أقول شهيد.



المملكة المغربية  
جامعة محمد الخامس بالرباط  
كلية الطب والصيدلة  
الرباط



جامعة محمد الخامس بالرباط  
Université Mohammed V de Rabat

أطروحة رقم: 251

سنة : 2020

# الجراحة التجميلية للبطن

## أطروحة

قدمت ونوقشت علانية يوم : / / 2020

من طرف

**السيد خليل حرمللي**

المزاد في 08 غشت 1994 بالرباط

لنيل شهادة

**دكتور في الطب**

الكلمات الأساسية : رأب البطن؛ التقنيات الجراحية؛ شفط الدهون؛ جراحة رأب البطن العرضية المنخفضة

أعضاء لجنة التحكيم:

رئيس	السيد عبد الله عباسي أستاذ في الجراحة الترميمية والتجميلية
مشرف	السيد جواد حفيظي أستاذ مبرز في علم التشريح
عضو	السيد سمير المزور أستاذ في الجراحة الترميمية والتجميلية
عضو	السيد نور الدين غريب أستاذ في الجراحة الترميمية والتجميلية