



كلية الطب
والصيدلة - مراكش
FACULTÉ DE MÉDECINE
ET DE PHARMACIE - MARRAKECH

Année 2022

Thèse N° 244

La fracture de Montéggia négligée chez l'enfant : Analyse et traitement

THÈSE

PRÉSENTÉE ET SOUTENUE PUBLIQUEMENT LE 04/07/2022

PAR

Mlle. **Nouha GUEMMAR**

Née Le 18 Avril 1996 à Midelt

POUR L'OBTENTION DU DOCTORAT EN MÉDECINE

MOTS-CLÉS

Fracture ulnaire- Luxation tête radiale- Montéggia -
Négligée- Enfant Bouyala.

JURY

M.	E. AGHOUTANE Professeur de Chirurgie Pédiatrique	PRESIDENT
M.	R. EL FEZZAZI Professeur de Chirurgie Pédiatrique	RAPPORTEUR
M.	T. SALAMA Professeur de Chirurgie Pédiatrique	} JUGES
Mme.	H. EL HAOURI Professeur en Traumato-Orthopédie	

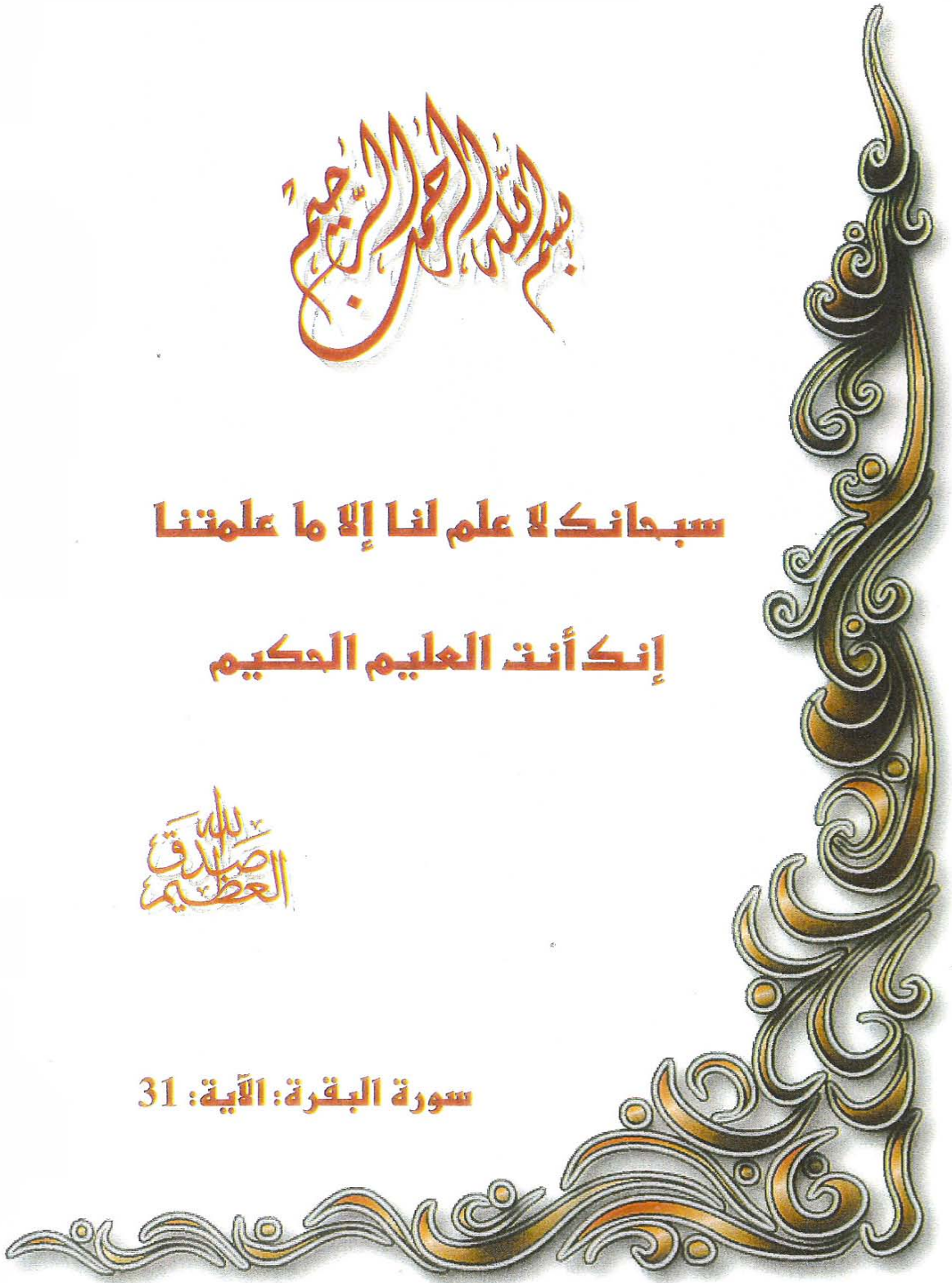بِسْمِ اللَّهِ الرَّحْمَنِ الرَّحِيمِ

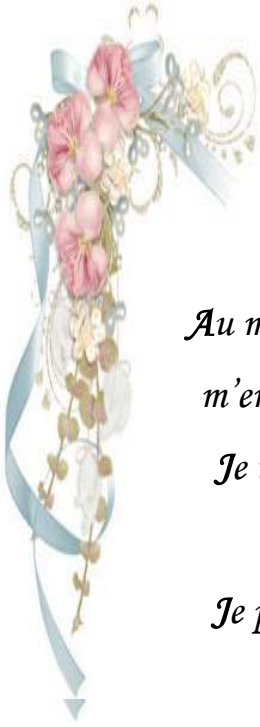سبحانك لا علم لنا إلا ما علمتنا

إنك أنت العليم الحكيم

بِسْمِ اللَّهِ
الرَّحْمَنِ الرَّحِيمِ

سورة البقرة: الآية: 31





Serment d'hippocrate

Au moment d'être admis à devenir membre de la profession médicale, je m'engage solennellement à consacrer ma vie au service de l'humanité.

Je traiterai mes maîtres avec le respect et la reconnaissance qui leur sont dus.

Je pratiquerai ma profession avec conscience et dignité. La santé de mes malades sera mon premier but.

Je ne trahirai pas les secrets qui me seront confiés.

Je maintiendrai par tous les moyens en mon pouvoir l'honneur et les nobles traditions de la profession médicale.

Les médecins seront mes frères.

Aucune considération de religion, de nationalité, de race, aucune considération politique et sociale, ne s'interposera entre mon devoir et mon patient.

Je maintiendrai strictement le respect de la vie humaine dès sa conception.

Même sous la menace, je n'userai pas mes connaissances médicales d'une façon contraire aux lois de l'humanité.

Je m'y engage librement et sur mon honneur.

Déclaration Genève, 1948



*LISTE DES
PROFESSEURS*



UNIVERSITE CADI AYYAD
FACULTE DE MEDECINE ET DE PHARMACIE
MARRAKECH

Doyens Honoraires

: Pr. Badie Azzaman MEHADJI
: Pr. Abdelhaq ALAOUI YAZIDI

ADMINISTRARATION

Doyen

: Pr Mohammed BOUSKRAOUI

Vice doyen à la Recherche et la coopération

: Pr. Mohamed AMINE

Vice doyen aux affaires pédagogiques

: Pr. Redouane EL FEZZAZI

Vice doyen chargé de la Pharmacie

: Pr. Said ZOUHAIR

Secrétaire Général

: Mr. Azzeddine EL HOUDAIGUI

Professeurs de l'enseignement supérieur

Nom et Prénom	Spécialité	Nom et Prénom	Spécialité
ABKARI Imad	Traumato-orthopédie	ELOMRANI Abdelhamid	Radiothérapie
ABOUCHADI Abdeljalil	Stomatologie et chirurgie maxillo faciale	ESSAADOUNI Lamiaa	Médecine interne
ABOU EL HASSAN Taoufik	Anésthésie-réanimation	FADILI Wafaa	Néphrologie
ABOULFALAH Abderrahim	Gynécologie-obstétrique	FAKHIR Bouchra	Gynécologie- obstétrique
ABOUSSAIR Nisrine	Génétique	FAKHRI Anass	Histologie-embryologie cytogénétique
ADALI Imane	Psychiatrie	FOURAJI Karima	Chirurgie pédiatrique
ADMOU Brahim	Immunologie	GHANNANE Houssine	Neurochirurgie
AGHOUTANE El Mouhtadi	Chirurgie pédiatrique	GHOUNDALE Omar	Urologie
AISSAOUI Younes	Anésthésie-réanimation	HACHIMI Abdelhamid	Réanimation médicale
AIT AMEUR Mustapha	Hématologie	HAJJI Ibtissam	Ophtalmologie
AIT BENALI Said	Neurochirurgie	HAROU Karam	Gynécologie- obstétrique
AIT BENKADDOUR Yassir	Gynécologie-obstétrique	HOCAR Ouafa	Dermatologie
AIT SAB Imane	Pédiatrie	JALAL Hicham	Radiologie
ALJ Soumaya	Radiologie	KAMILI El Ouafi El Aouni	Chirurgie pédiatrique
AMAL Said	Dermatologie	KHALLOUKI Mohammed	Anésthésie- réanimation
AMINE Mohamed	Epidemiologie clinique	KHATOURI Ali	Cardiologie
AMMAR Haddou	Oto-rhino-laryngologie	KHOUCHANI Mouna	Radiothérapie
AMRO Lamyae	Pneumo-phtisiologie	KISSANI Najib	Neurologie
ANIBA Khalid	Neurochirurgie	KRATI Khadija	Gastro-entérologie
ARSALANE Lamiae	Microbiologie-virologie	KRIET Mohamed	Ophtalmologie
ASMOUKI Hamid	Gynécologie-obstétrique	LAGHMARI Mehdi	Neurochirurgie
ATMANE El Mehdi	Radiologie	LAKMICH Mohamed Amine	Urologie

BAIZRI Hicham	Endocrinologie et maladies métaboliques	LAKOUICHMI Mohammed	Stomatologie et chirurgie maxillo faciale
BASRAOUI Dounia	Radiologie	LAOUAD Inass	Néphrologie
BASSIR Ahlam	Gynécologie-obstétrique	LOUHAB Nissrine	Neurologie
BELBARAKA Rhizlane	Oncologie médicale	LOUZI Abdelouahed	Chirurgie générale
BELKHOUS Ahlam	Rhumatologie	MADHAR Si Mohamed	Traumato-orthopédie
BENALI Abdeslam	Psychiatrie	MANOUDI Fatiha	Psychiatrie
BENCHAMKHA Yassine	Chirurgie réparatrice et plastique	MANSOURI Nadia	Stomatologie et chirurgie maxillo faciale
BEN DRISS Laila	Cardiologie	MAOULAININE Fadl mrabih rabou	Pédiatrie
BENELKHAÏAT BENOMAR Ridouan	Chirurgie générale	MATRANE Aboubakr	Médecine nucléaire
BENHIMA Mohamed Amine	Traumato-orthopédie	MOUAFFAK Youssef	Anesthésie- réanimation
BENJELLOUN HARZIMI Amine	Pneumo-phtisiologie	MOUDOUNI Said Mohammed	Urologie
BENJILALI Laila	Médecine interne	MOUFID Kamal	Urologie
BENZAROUEL Dounia	Cardiologie	MOUTAJ Redouane	Parasitologie
BOUCHENTOUF Rachid	Pneumo-phtisiologie	MOUTAOUAKIL Abdeljalil	Ophtalmologie
BOUKHANNI Lahcen	Gynécologie-obstétrique	MSOUGAR Yassine	Chirurgie thoracique
BOUKHIRA Abderrahman	Biochimie-chimie	NAJEB Youssef	Traumato-orthopédie
BOUMZEBRA Drissi	Chirurgie Cardio-vasculaire	NARJIS Youssef	Chirurgie générale
BOURRAHOUE Aïcha	Pédiatrie	NEJMI Hicham	Anesthésie- réanimation
BOURROUS Monir	Pédiatrie	NIAMANE Radouane	Rhumatologie
BOUSKRAOUI Mohammed	Pédiatrie	OUALI IDRISSE Mariem	Radiologie
BSISS Mohammed Aziz	Biophysique	OUBAHA Sofia	Physiologie
CHAFIK Rachid	Traumato-orthopédie	OULAD SAIAD Mohamed	Chirurgie pédiatrique
CHAKOUR Mohammed	Hématologie	QACIF Hassan	Médecine interne
CHELLAK Laila	Biochimie-chimie	QAMOUSS Youssef	Anesthésie- réanimation
CHERIF IDRISSE EL GANOUNI Najat	Radiologie	RABBANI Khalid	Chirurgie générale
CHOULLI Mohamed Khaled	Neuro pharmacologie	RADA Nouredine	Pédiatrie
DAHAMI Zakaria	Urologie	RAIS Hanane	Anatomie pathologique
DAROUASSI Youssef	Oto-rhino-laryngologie	RAJI Abdelaziz	Oto-rhino- laryngologie
DRAISS Ghizlane	Pédiatrie	ROCHDI Youssef	Oto-rhino- laryngologie

EL ADIB Ahmed Rhassane	Anesthésie-réanimation	SAMKAOUI Mohamed Abdenasser	Anesthésie- réanimation
ELAMRANI Moulay Driss	Anatomie	SAMLANI Zouhour	Gastro-entérologie
EL ANSARI Nawal	Endocrinologie et maladies métaboliques	SARF Ismail	Urologie
EL BARNI Rachid	Chirurgie générale	SORAA Nabila	Microbiologie- virologie
EL BOUCHTI Imane	Rhumatologie	SOUMMANI Abderraouf	Gynécologie- obstétrique
EL BOUIHI Mohamed	Stomatologie et chirurgie maxillo faciale	TASSI Noura	Maladies infectieuses
EL FEZZAZI Redouane	Chirurgie pédiatrique	TAZI Mohamed Illias	Hématologie clinique
ELFIKRI Abdelghani	Radiologie	YOUNOUS Said	Anesthésie- réanimation
EL HAOURY Hanane	Traumato-orthopédie	ZAHLANE Kawtar	Microbiologie- virologie
EL HATTAOUI Mustapha	Cardiologie	ZAHLANE Mouna	Médecine interne
EL HOUDZI Jamila	Pédiatrie	ZAOUI Sanaa	Pharmacologie
EL IDRISSE SLITINE Nadia	Pédiatrie	ZEMRAOUI Nadir	Néphrologie
EL KARIMI Saloua	Cardiologie	ZIADI Amra	Anesthésie- réanimation
EL KHADER Ahmed	Chirurgie générale	ZOUHAIR Said	Microbiologie
EL KHAYARI Mina	Réanimation médicale	ZYANI Mohammad	Médecine interne
EL MGHARI TABIB Ghizlane	Endocrinologie et maladies métaboliques		

Professeurs Agrégés

Nom et Prénom	Spécialité	Nom et Prénom	Spécialité
ABDOU Abdessamad	Chirurgie Cardio-vasculaire	HAZMIRI Fatima Ezzahra	Histologie-embryologie-cytogénétique
ABIR Badreddine	Stomatologie et chirurgie maxillo faciale	JANAH Hicham	Pneumo-phtisiologie
ADARMOUCH Latifa	Médecine communautaire (médecine préventive, santé publique et hygiène)	KADDOURI Said	Médecine interne
AIT BATAHAR Salma	Pneumo-phtisiologie	LAFFINTI Mahmoud Amine	Psychiatrie
ALAOUI Hassan	Anesthésie-réanimation	LAHKIM Mohammed	Chirurgie générale
ALJALIL Abdelfattah	Oto-rhino-laryngologie	MARGAD Omar	Traumato-orthopédie
ARABI Hafid	Médecine physique et réadaptation fonctionnelle	MESSAOUDI Redouane	Ophtalmologie
ARSALANE Adil	Chirurgie thoracique	MLIHA TOUATI Mohammed	Oto-rhino-laryngologie
ASSERRAJI Mohammed	Néphrologie	MOUHSINE Abdelilah	Radiologie

BELBACHIR Anass	Anatomie pathologique	NADER Youssef	Traumato-orthopédie
BELHADJ Ayoub	Anesthésie-réanimation	NASSIM SABAH Taoufik	Chirurgie réparatrice et plastique
BOUZERDA Abdelmajid	Cardiologie	RHARRASSI Issam	Anatomie pathologique
CHRAA Mohamed	Physiologie	SALAMA Tarik	Chirurgie pédiatrique
EL HAOUATI Rachid	Chirurgie Cardio- vasculaire	SEDDIKI Rachid	Anesthésie-réanimation
EL KAMOUNI Youssef	Microbiologie-virologie	SERGHINI Issam	Anesthésie-réanimation
EL MEZOUARI El Mostafa	Parasitologie-mycologie	TOURABI Khalid	Chirurgie réparatrice et plastique
ESSADI Ismail	Oncologie médicale	ZARROUKI Youssef	Anesthésie-réanimation
GHAZI Mirieme	Rhumatologie	ZIDANE Moulay Abdelfettah	Chirurgie thoracique
HAMMOUNE Nabil	Radiologie		

Professeurs Assistants

Nom et Prénom	Spécialité	Nom et Prénom	Spécialité
AABBASSI Bouchra	Psychiatrie	EL JADI Hamza	Endocrinologie et maladies métaboliques
ABALLA Najoua	Chirurgie pédiatrique	EL-QADIRY Rabiyy	Pédiatrie
ABDELFETTAH Youness	Rééducation et réhabilitation fonctionnelle	FASSI Fihri Mohamed jawad	Chirurgie générale
ABOUDOURIB Maryem	Dermatologie	FDIL Naima	Chimie de coordination bio- organique
ABOULMAKARIM Siham	Biochimie	FENANE Hicham	Chirurgie thoracique
ACHKOUN Abdessalam	Anatomie	GEBRATI Lhoucine	Chimie physique
AHBALA Tariq	Chirurgie générale	HAJHOUI Farouk	Neurochirurgie
AIT ERRAMI Adil	Gastro-entérologie	HAJJI Fouad	Urologie
AKKA Rachid	Gastro-entérologie	HAMRI Asma	Chirurgie Générale
AMINE Abdellah	Cardiologie	HAZIME Raja	Immunologie
ARROB Adil	Chirurgie réparatrice et plastique	IDAENE Malika	Maladies infectieuses
AZAMI Mohamed Amine	Anatomie pathologique	KHALLIKANE Said	Anesthésie-réanimation
AZIZ Zakaria	Stomatologie et chirurgie maxillo faciale	LACHHAB Zineb	Pharmacognosie
AZIZI Mounia	Néphrologie	LAHLIMI Fatima Ezzahra	Hématologie clinique
BAALLAL Hassan	Neurochirurgie	LAHMINE Widad	Pédiatrie
BABA Hicham	Chirurgie générale	LAMRANI HANCI Asmae	Microbiologie- virologie
BELARBI Marouane	Néphrologie	LOQMAN Souad	Microbiologie et toxicologie environnementale
BELFQUIH Hatim	Neurochirurgie	JALLAL Hamid	Cardiologie

BELGHMAIDI Sarah	Ophtalmologie	MAOUJOURD Omar	Néphrologie
BELLASRI Salah	Radiologie	MEFTAH Azzelarab	Endocrinologie et maladies métaboliques
BENAMEUR Yassir	Médecine nucléaire	MILOUDI Mouhcine	Microbiologie-virologie
BENANTAR Lamia	Neurochirurgie	MOUGUI Ahmed	Rhumatologie
BENCHAFAI Ilias	Oto- rhino- laryngologie	MOULINE Souhail	Microbiologie-virologie
BENNAOUI Fatiha	Pédiatrie	NASSIH Houda	Pédiatrie
BENYASS Youssef	Traumatologie-orthopédie	OUERIAGLI NABIH Fadoua	Psychiatrie
BENZALIM Meriam	Radiologie	OUMERZOUK Jawad	Neurologie
BOUHAMIDI Ahmed	Dermatologie	RAGGABI Amine	Neurologie
BOUTAKIOUTE Badr	Radiologie	RAISSI Abderrahim	Hématologie clinique
CHAHBI Zakaria	Maladies infectieuses	REBAHI Houssam	Anesthésie-réanimation
CHEGGOUR Mouna	Biochimie	RHEZALI Manal	Anesthésie-réanimation
CHETOUI Abdelkhalek	Cardiologie	ROUKHSI Redouane	Radiologie
CHETTATI Mariam	Néphrologie	SAHRAOUI Houssam Eddine	Anesthésie-réanimation
DAMI Abdallah	Médecine légale	SALLAHI Hicham	Traumatologie- orthopédie
DARFAOUI Mouna	Radiothérapie	SAYAGH Sanae	Hématologie
DOUIREK Fouzia	Anesthésie réanimation	SBAAI Mohammed	Parasitologie-mycologie
DOULHOUSNE Hassan	Radiologie	SBAI Asma	Informatique
EL-AKHIRI Mohammed	Oto- rhino- laryngologie	SEBBANI Majda	Médecine Communautaire (Médecine préventive, santé publique et hygiène)
EL AMIRI Moulay Ahmed	Chimie de coordination bio-organique	SIRBOU Rachid	Médecine d'urgence et de catastrophe
ELATIQI Oumkeltoum	Chirurgie réparatrice et plastique	SLIOUI Badr	Radiologie
ELBAZ Meriem	Pédiatrie	WARDA Karima	Microbiologie
EL FADLI Mohammed	Oncologie médicale	YAHYAOUI Hicham	Hématologie
EL FAKIRI Karima	Pédiatrie	YANISSE Siham	Pharmacie galénique
EL GAMRANI Younes	Gastro-entérologie	ZBITOU Mohamed Anas	Cardiologie
EL HAKKOUNI Awatif	Parasitologie-mycologie	ZIRAOUI Oualid	Chimie thérapeutique
ELJAMILI Mohammed	Cardiologie	ZOUIA Btissam	Radiologie
EL KHASSOUI Amine	Chirurgie pédiatrique	ZOUIZRA Zahira	Chirurgie Cardio- vasculaire
ELOUARDI Youssef	Anesthésie-réanimation		

Liste Arrêtée Le 03/03/2022



DEDICACES



كَلِمَةُ
اللَّهِ
هِيَ الْعُلْيَا

رَبِّي

إِلَيْكَ رَبِّي أَخْلَصُ وَ إِلَى جَلالِكَ أَرْنُو
أَجُوكُ أَيِنما جَلتْ وَ أَقْتَرِبْ وَ أَدْنُو
جَالِ فِي خَاطِرِي أَنْ أَرَاكَ وَ أَرْجُو
لِقِيَاكَ، فَبِحَبِّكَ لِي أَرْتَفِعْ وَ أَسْمُو
جَلِّ مَا فِي الْأَمْرِ أَنْنِي أَتَوَقُّ أَنْ أَرْسُو
فِي ظَلِّكَ، فَاغْفِرْ لِي جِلَّ ذَنْبِ وَ سَوْءِ
مِرَادِي أَنْ أَظْفِرْ فِي دُنْيَايِ وَ أَنْجُو
مِنْ كُلِّ ضَلالَةٍ وَ اجْتِيالٍ وَ أَجْثُو
مِتَضَرِّعَةً حَامِدَةً شَاكِرَةً وَ سَاحِذُو
سَبِيلِكَ فِي عِلْمٍ وَ فِهْمٍ وَ ضَمِيرٍ صَحْوِ

عن نفسي

افردي جناحيك و حلقي ببهاء
و انشري عبيرك في كل الأرجاء
تتجددين من رمادك دوما كالعنقاء
و تصبرين كواحة في كنف الصحراء
أنت اليوم فخري و في كل الأثناء
جديرة بالحب و التقدير والثناء
فأنيري دربك بنور الاحسان والعطاء
و امض نحو الفضيلة نحو الإرتقاء
انتِ و انا روح و جوهر و لنا لقاء

أبي

شيدت أبنيتنا بحب كافي
حتى صارت كاملة الاوصاف
بفضل الله و جهودك الكثاف
أزهرت وبلغت كل الأهداف
من لطفك هانت كل الالطاف
و وهبتي مثال الفخر و العفاف
نلتف نحن حولك كل الالتفاف
فأنت الأصل و منبت الأسلاف
و انت بدايتي، و آخر المطاف
رزق لي في الدنيا و أجر مضاف

أمي

لا أزال أشم عطرك بالمسك الفواح
كأنه صباح هذا اليوم أو كأنه البارح
يداوي ألما بي و يشفي كل الجراح
أنت فوز عظيم و بك كل الأرباح
أشعر بالهدوء و السكينة و الارتياح
لأنك مني و أنا منك و تتشابك الارواح
مدحي فيك لا يفنى و إن فنت الامداح
و يدي في يدك لحياة مليئة بالأفراح

اخوتي

لا أكتمل إلا بثلاث أضلاع مربعي
فخر و فرحة على غرار المنبع
حسنت أخلاقكم و جملت الطباع
و نجوم و قمر في سماكم ساطع
سأظل سيفكم وسأظل صرحكم المانع
رزقكم الله باليسر و العلم النافع
و أستودعكم الله فلا تضيع عنده الودائع

إلى العائلة الكبيرة، عمي الطيب و عمي حسن

الأسرة كنز الدنيا و ثواب الآخرة
تقف صخرا في ظروف عسرة
و تبني صراحا أطرافها مزدهرة
جدورها صلبة و أشجارها مثمرة
لكم كل الإحترام و تحية عطرة

إلى عائلة قنجاوي الكريمة

انتم رمز العطاء و التضامن و التآزر
عائلتي و أحبتي من كبير لصغير
لي بينكم أخت و جاء في خاطري
ان أفخر و أعتز بخلقك المبهر
و أشكر و دك ، و وفاءك المثمر
و لي بينكم أم اتسمت بالوقار
و الخير و البركة كنهر ماء سائر
الحقكم الله بخير البرية بالأبرار

اميمة

جميلة أنتِ.. كعبير نسمة من ورد و جوري
صلبة أنتِ.. كسقف مسجد بهي من مرمرٍ
راقية أنتِ.. كثر يا تتدلى من مئات الأمطار
شامخة أنتِ.. كسرو كآرزٍ كصنوبرٍ
مراعية أنتِ.. فقلبك كوكب بذاته يسري
صديقتي أنتِ.. نور صباح و سكينة ليل سجي

كريمة

أنت الإخلاص و الوفاء أخطه بخيط الذهب في سماك
صادقتك دهرا، والعمر في صداقتك فاق الحس و الإدراك
فعند هواني و قلة حيلتي.. بل و عدم قدرتي على الحراك
اراك كمرهم جرحي، و علاج روحي و بلسمي كالملاك
تدمع العين ولنا عزاء في بعضنا و نتشبت بالإمساك
فجعل إن شاء كل شي جميلا في سبيلك مثل مُحياك
ستعيشين كريمة و سبيلك يسير خال من الاشواك

إلى صديقاتي:

سارة، فاطمة الزهراء، دعاء، شيماء، إكرام، أميمة بشرى،

وأصدقائي المهدي، محمد، سفيان، يوسف، ضياء،

الأرواح متعارفة و مؤتلفة و ملتمة
في كل مسرة و فرح، ظلام و عتمة
أنتم في حياتي هدية قيمة و مكرمة
ظللتُموني كورق شجر ثارة و كغيمة
سأظل في صداقتي مخلصا ملتزما
و أدعو لكم بالفلاح و الفوز و الرحمة



REMERCIEMENTS



الأستاذ المهدي أغوتان

و إني أراكم قمة الإتعاظ والتدبير
ساعدكم لعون الناس بالخير وفير
تجبرون خاطر و الضرير و الكسير
بالحكمة تقضون و بالمعرفة خبير
و سقيتم براعم بمطر فائض غزير
ركيزة لطالما أنارت ووجب التذكير
نعتر و نفخر بكم و إن قدركم لكبير
و جعل الله سبيلكم مبسوطا يسير

الاستاذ رضوان الفيزازي

عرفناكم دوما الآسي لشفاء المأس
قبلة لكل ضال من جميع الأجناس
بيدكم العلم و الخبرة و المراس
نورتم ألبابنا بالقلم و القرطاس
فأنتم اللبنة الأولى و حجر الأساس
تُبرء السقيم و تنقده من كل بأس
و تبدل الحزن حبورا لكل قلب يئس
عملكم خير و هو عند الله مقدس
فمن نفس كربة من كرب الناس
يجعله المولى من أهل الفردوس

الأستاذ طارق سلامة

الشكر في حقكم يبقى قليل
على السند، و العون المتواصل
في التزامكم و اجتهادكم لا مثيل
أنتم رحمة الله و جنده المناضل
طاقة متجددة و أمل لهذا الجيل
و بالدراية و الخبرة أنتم شامل
رفع الله قدركم و جراؤكم جليل
على العطاء الواسع و العمل الكامل

الأستاذة حنان الهوري

كان أول أخطائي مسكنات الألم
فأصلحتكم و صححتكم بكل دعم
و نورتم ألبابنا بحب بإصرار محكم
أنتم القدوة في الإحسان و الكرم
الشامخة سموخا كالجبل كالهرم
و المتفانية بالجهد و الروح و الدم
كثيرة العطاء و الجود بثغر مبتسم
جازاكم الله من فضله و من كل النعم



PLAN



INTRODUCTION	1
MATERIELS ET METHODES	3
Objectifs	4
I. Type d'étude :	4
II. Matériels :	4
III. Méthodes :	4
1. Critères d'inclusion :	4
2. Critères d'exclusion :	5
3. Accès des données :	5
4. Variables données :	5
5. Classifications utilisées :	5
6. Traitement :	7
7. Evaluations des données :	9
RESULTATS	10
I. Données épidémiologique :	11
1. Age :	11
2. Sexe :	11
3. Côté atteint :	11
4. Délai d'admission :	12
5. Circonstances de survenue :	12
6. Mécanisme lésionnel :	12
7. Traitement initial :	12
II. Etude clinique :	13
1. Motif de consultation :	13
2. Signes cliniques retrouvés à l'admission :	14
III. Etude radiologique :	15
1. Lésions radiologiques retrouvées :	15
2. Résultats radiologiques notés dans notre série selon BADO et TRILLAT :	15
IV. Etude thérapeutique :	16
1. Traitement orthopédique :	16
2. Traitement chirurgical	16
V. Complications :	18
VI. Evaluation des résultats :	19
1. Résultats cliniques :	19
2. Résultat selon le type de la lésion :	20
DISCUSSION	21
I. Etude épidémiologique :	22
1. Fréquence :	22
2. Age :	22
3. Sexe :	23
4. Côté atteint :	24
5. Retard diagnostique :	24

6. Causes du traumatisme :	24
7. Mécanisme du traumatisme :	25
II. Etude clinique et radiologique :	26
1. Etude clinique :	26
2. Etude radiologique :	27
3. Classifications radiologiques :	30
III. Diagnostic différentiel :	33
IV. Conduite thérapeutique :	35
1. Abstention thérapeutique	35
2. Traitement orthopédique	36
3. Traitement chirurgical :	36
V. Evaluation post chirurgicale :	42
1. Recul :	42
2. Le score de performance du coude de Kim :	42
3. Analyse des résultats selon le type de Bado	43
4. Analyse des résultats selon les données radiologiques :	43
VI. Complications après traitement	44
1. Précoces	44
2. Tardives	45
VII. Les limites de notre étude	46
CONCLUSION	47
RECOMMANDATIONS	49
ANNEXE	51
RESUMES	55
BIBLIOGRAPHIE	59



INTRODUCTION



La fracture de Monteggia négligée, premièrement décrite par le traumatologue et anatomiste italien Giovanni Batista Monteggia en 1814, est une lésion grave de l'avant-bras qui combine à la fois la fracture de l'axe cubital et la luxation de la tête radiale.

On décrit plusieurs mécanismes de cette fracture, qui se regroupent comme suit : mouvement d'extension et pronation forcée à énergie basse, hyperextension et chute sur la main, ou suite à un traumatisme direct postérieur de l'ulna.

En effet, la lésion Monteggia est rare et représente environ 5% de l'ensemble des traumatismes de l'avant-bras chez l'enfant. Tandis que la lésion Monteggia négligée représente seulement 1% des lésions de l'avant-bras.

La prise en charge reste difficile suite à plusieurs raisons, notant le retard diagnostique, le diagnostic erroné, prise en charge initiale inadéquate et utilisation de méthodes traditionnelles comme traitement.

Nous avons mené une étude rétrospective de 7 observations cliniques au sein du centre hospitalier universitaire de Marrakech, dont le but est de caractériser cette lésion, d'analyser les données cliniques et paracliniques, de comparer nos résultats avec la littérature et de discuter les différentes méthodes thérapeutiques du service de traumatologie infantile.



*MATERIELS
ET
METHODES*



Objectifs

- Etudier la lésion de Montéggia négligée chez l'enfant à partir des observations du service.
- Connaître la sémiologie clinique et radiologique de cette lésion ainsi que la méthode thérapeutique utilisée dans notre service.
- Comparer notre étude à la littérature mondiale.

I. Type d'étude :

C'est une étude rétrospective descriptive qui concerne le service de traumatologie-orthopédie infantile du centre hospitalier universitaire Mohamed VI de Marrakech depuis Janvier 2017 jusqu'à décembre 2020.

II. Matériels :

L'échantillon comprend 7 dossiers médicaux des patients atteints de lésion Montéggia négligée.

III. Méthodes :

1. Critères d'inclusion :

On inclut considérablement dans notre étude :

- Tous les patients pris en charge au sein du service de chirurgie infantile au CHU Mohamed VI.
- Le respect du délai entre le traumatisme ou traitement initial et la 1ère consultation, défini par Boyd et Boals par 4 semaines.
- Le dossier médical doit contenir des éléments cliniques, radiologiques et pronostiques.
- L'âge du patient doit être inférieur à 15 ans.
- Les patients suivis d'au moins 6 mois après la PEC par notre service.

2. Critères d'exclusion :

Il est exclu de notre travail :

- Toute fracture de Monteggia qui ne respecte pas le délai de 4 semaines.
- La luxation congénitale de la tête radiale.
- Les dossiers incomplets.
- Les données insuffisantes sur l'évolution de l'état des patients (moins de 6 mois).
- Les patients qui dépassent l'âge de 15 ans.

3. Accès des données :

On a collecté tous les dossiers intéressant le sujet de la fracture de l'avant-bras, ensuite on les a filtrés à l'aide d'une fiche d'exploitation pour avoir 7 dossiers médicaux.

4. Variables données :

On a discuté notre étude sur plusieurs échelles : épidémiologique, clinique, paraclinique, radiologique, thérapeutique ainsi que pronostique.

5. Classifications utilisées :

5.1. Classification BADO :

Tableau I : La classification de Bado.

type 1	– Fracture du tiers proximal ou moyen de l'ulna avec luxation antérieure de la tête radiale (plus fréquente chez les enfants et les jeunes adultes)
Type 2	– Fracture du tiers proximal ou moyen de l'ulna avec luxation postérieure de la tête radiale (70 à 80 % des fractures de Monteggia de l'adulte)
Type 3	– Fracture de la métaphyse ulnaire (processus distal à coronoïde) avec luxation latérale de la tête radiale
Type 4	– Fracture du tiers proximal ou moyen du cubitus et du radius avec luxation de la tête radiale dans toutes les directions

La classification de BADO est l'une des classifications les plus utilisées pour répartir les fractures-luxations de Monteggia et se concentre principalement sur la composante radiale.

Quatre types sont reconnus :

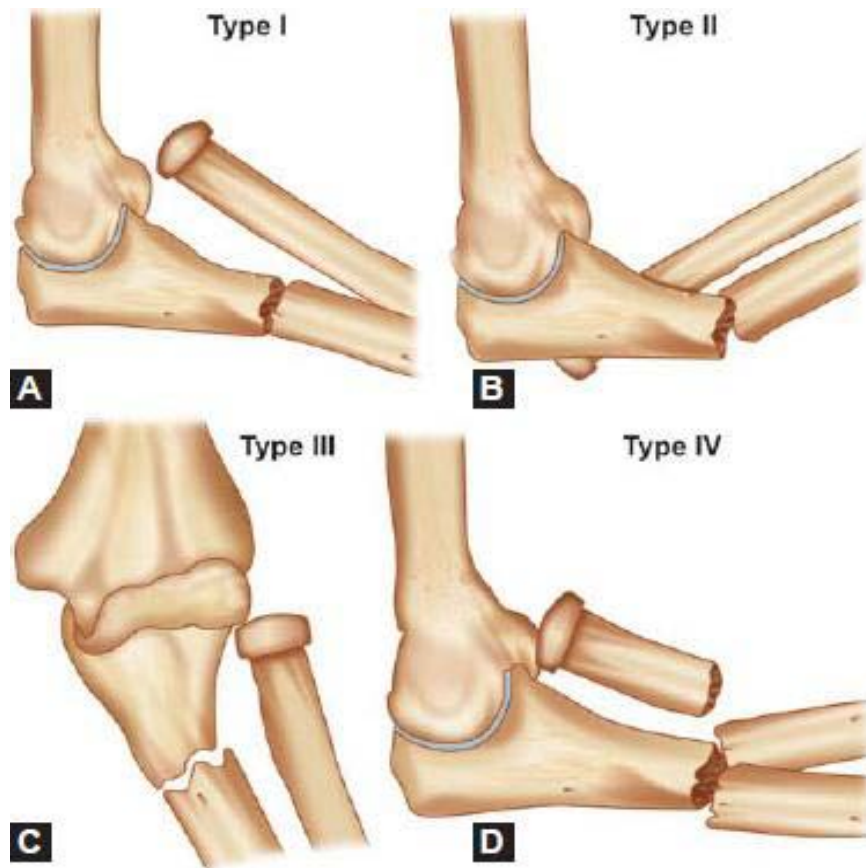


Figure 1 : illustration de la classification BADO (2)

5.2. Classification de Trillât :

Cette classification est mise en place par TRILLAT qui critique la classification de BADO basée sur la luxation de la tête radiale. La classification de Trillât est basée sur la fracture ulnaire et inclut toutes les formes de l'enfant :

Tableau II : Classification de Trillât :

Groupe1 :	Incurvation traumatique diaphysaire du cubitus. Fracture diaphysaire (quel que soit son type) ; le sens de la luxation radiale est négligé.
Groupe2 :	Fracture métaphyso-diaphysaire ; fracture de l'olécrane. Le sens de la luxation radiale est négligé.
Groupe3 :	Fracture du cubitus (quel que soit son type) avec : Fracture de l'humérus, du poignet ou du radius.

6. Traitement :

Dans notre série, nous avons opté principalement pour la voie d'abord postéro externe de Boyd. Nos patients ont tous bénéficié de la technique chirurgicale de Bouyala.

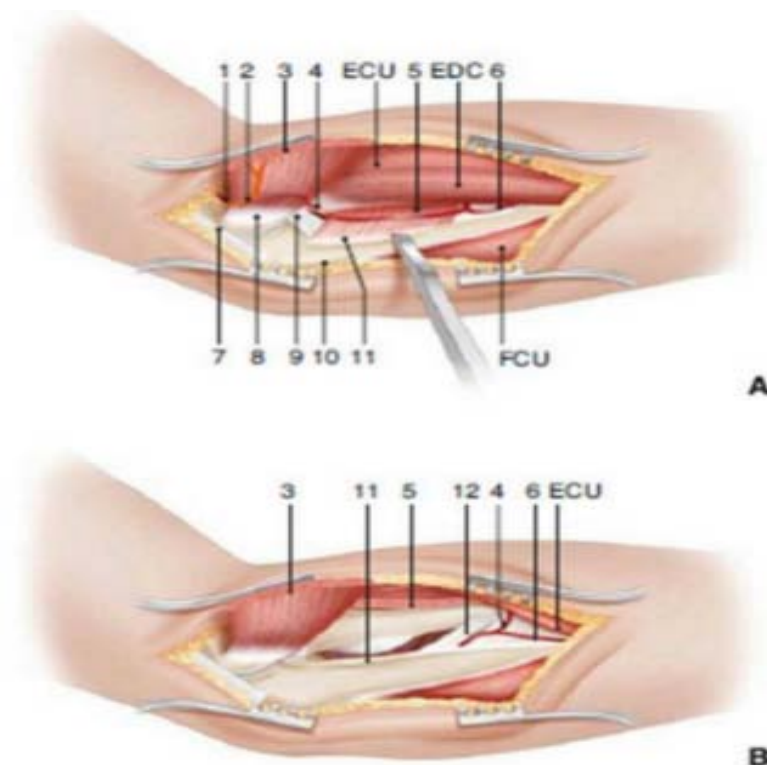
6.1. Voie d'abord :

La voie postéro-externe de Boyd :

C'était la méthode principalement utilisée dans notre service, parfois combinée à d'autres voies d'abord. Elle consiste à faire une incision à 1,5 cm au-dessus du pôle supéro-externe de l'olécrâne, s'incline vers son bord externe et descend le long de la crête cubitale jusqu'au tiers moyen de l'avant-bras.

Le muscle anconé est désinséré en extrapériosté de ses attaches ulnaires afin d'éviter les ossifications. Ce muscle est refoulé en dehors en faisant attention à son nerf qui pénètre à son bord supérieur.

On poursuit la désinsertion en extrapériosté des muscles supinateur et extenseur ulnaires du carpe. Cela est sans risque pour le nerf cubital. On découvre donc la partie postéro-externe de la capsule articulaire qu'on incise longitudinalement pour exposer le bord postérieur de l'incisure radiale, de l'ulna, les articulations huméro-radiale et radio-ulnaire.



Abord de l'ulna et du radius proximal selon Boyd (A, B).
1. Artère collatérale médiale (postérieure) de l'artère humérale profonde ;
2. nerf moteur du muscle anconeus (branche du nerf radial) ; 3. muscle anconeus désinséré de l'ulna ; 4. artère interosseuse récurrente ; 5. muscle supinator ; 6. artère interosseuse postérieure ; 7. tendon du muscle triceps brachialis ; 8. épicondyle huméral externe ; 9. ligament collatéral huméro-ulnaire externe ; 10. ulna ; 11. crête du muscle supinator ; 12. membrane interosseuse.

Figure 2(A+B): la voie d'abord de Boyd (46)

6.2. Procédure chirurgicale :

Procédure de BOUYALA

La technique de Bouyala, qui comprend une opération de dégagement de l'articulation du coude, une ostéotomie de la diaphyse proximale du cubitus et une correction de la déformation angulaire du cubitus pour la réduction de la tête radiale par l'approche postérieure de Boyd ou l'approche de Kocher et parfois combinée à l'approche antérieure de Henry, était le traitement le plus utilisé dans notre service pour la fracture de Monteggia négligée.

La réfection du ligament annulaire était parfois nécessaire dans la prise en charge chirurgicale des patients atteints de Monteggia négligée.

7. Evaluations des données :

Dans notre étude, nous avons adapté le score de Kim qui est basé sur 4 paramètres (la douleur, la déformation du coude, sa mobilité et sa fonction). Chaque paramètre est noté d'un score de maximum 25 dont l'ensemble de notes est de 100 :

- ☐ La fonction du coude a été évaluée par cinq activités de la vie quotidienne (se coiffer, se nourrir, ouvrir la poignée de la porte, mettre des chaussures, exercice de maintien aérien).
- ☐ La mobilité du coude a été calculée par la somme de l'angle flexion-extension et l'arc pronation-supination

Tableau III : score de performance du coude de KIM

Douleur	Absente 25 points	Présente + activité journalière normale 15 points	Présente + retentissement sur l'activité journalière 0 point
Déformation	Absente 25 points	Mineure 15 points	Majeure 0 point
Mobilité du coude : (Calculer la somme de l'angle flexion extension et l'arc pronation supination)	Supérieure à 250° 25 points	Entre 250° et 200° 15 points	Inférieure à 200° 0 point
Fonction du coude	Normale 25 points	Impotence partielle 15 points	Impotence totale 0 point

Le résultat final est jugé sur un score indiqué sur le tableau suivant :

Tableau IV: le score obtenu selon Kim

Score obtenu	Résultat
Supérieur à 90	Excellent résultat, retour normal des fonctions.
Entre 89-75	Bon résultat fonctionnel.
Entre 74-60	Résultat limite
Moins de 60	Résultat médiocre



RESULTATS



I. Données épidémiologique :

1. Age :

L'âge des patients lors du diagnostic est compris entre 5ans et 12ans :

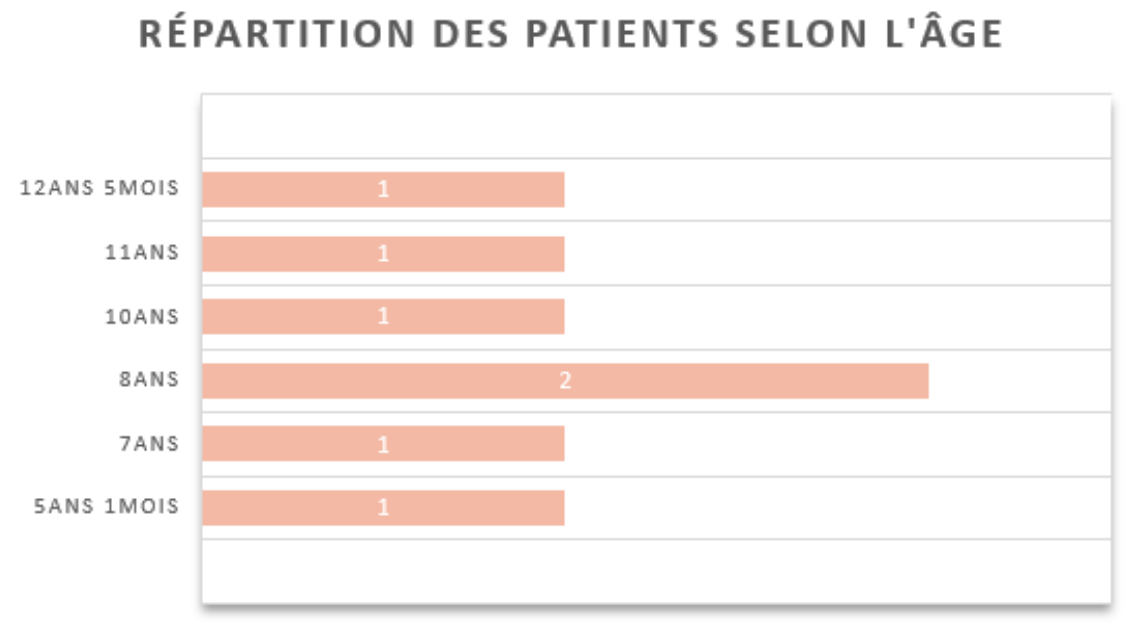


Figure 3 : répartition des patients de notre série selon l'âge

2. Sexe :

Notre étude a comporté quatre patients du sexe masculin contre trois du sexe féminin, avec un sexe-ratio H/F=égale à 1,3 : les garçons ont été les plus touchés selon notre étude.

3. Côté atteint :

Dans cette série, on a noté la prédominance de l'atteinte du côté droit au nombre de six patients contre un seul patient atteint du côté gauche.

Tous les patients de notre étude ont été droitiers.

On a expliqué la prédominance de l'atteinte du côté droit par le réflexe de défense.

4. Délai d'admission :

Le délai d'admission de tous les patients a été supérieur à 4 semaines, et a varié entre 46 jours et 18 mois.

5. Circonstances de survenue :

Dans notre série, six patients ont subi un traumatisme du membre atteint suite à un accident domestique, alors qu'un seul patient était victime d'un accident de la voie public suite à une chute d'un motorcycle.

6. Mécanisme lésionnel :

On note chez six patients un traumatisme direct suite à une chute sur la main avec une hyper extension du coude, et un mouvement d'extension forcée du coude en pronation chez un seul patient.

7. Traitement initial :

Trois patients ont été traité initialement par 'Jbira' immédiatement après le traumatisme, alors qu'un patient a été traité par 'Jbira' après 5 jours du traumatisme.

Deux patients ont été admis en urgences le même jour pour un traitement orthopédique : contention plâtrée.

Un seul patient n'a pas consulté après l'accident et n'a eu aucun traitement initial.

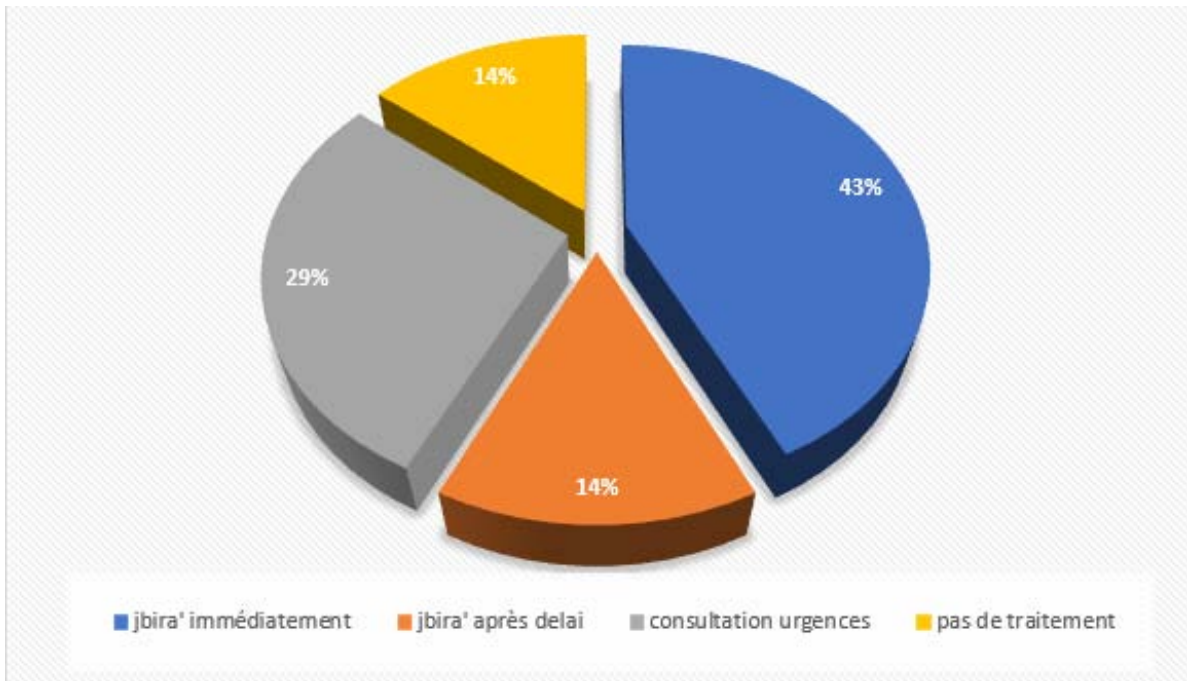


Figure 4 : le traitement initial de la lésion Montéggia négligée

II. Etude clinique :

1. Motif de consultation :

Après un délai qui varie entre 46 jours et 18 mois, les motifs de consultation étaient comme suit :

- La diminution de la mobilité active et passive du membre chez tous les patients.
- La déformation du coude était présente chez six patients.
- La douleur lors de la mobilisation active et passive du membre chez trois patients.
- Plusieurs cas ont présenté plus d'un seul motif.

2. Signes cliniques retrouvés à l'admission :

Dans notre série, plusieurs lésions ont été présentes, notant qu'un seul patient peut présenter plus d'une lésion :

- **La mobilité** : tous les patients ont présenté une mobilité limitée, notamment la mobilité active et la limitation de la pronosupination.
- **La déformation du coude** : on a noté une déformation du coude chez six patients.
- **La douleur résiduelle** a été présente chez trois patients surtout à la mobilisation provoquée et spontanée.
- **La paralysie cubitale** par cubitus valgus a été présente chez 1 seul cas
- On n'a pas noté d'atteinte sensitive ou motrice du nerf radial, pas d'atteinte sur le plan cutané et pas d'autres lésions associées.

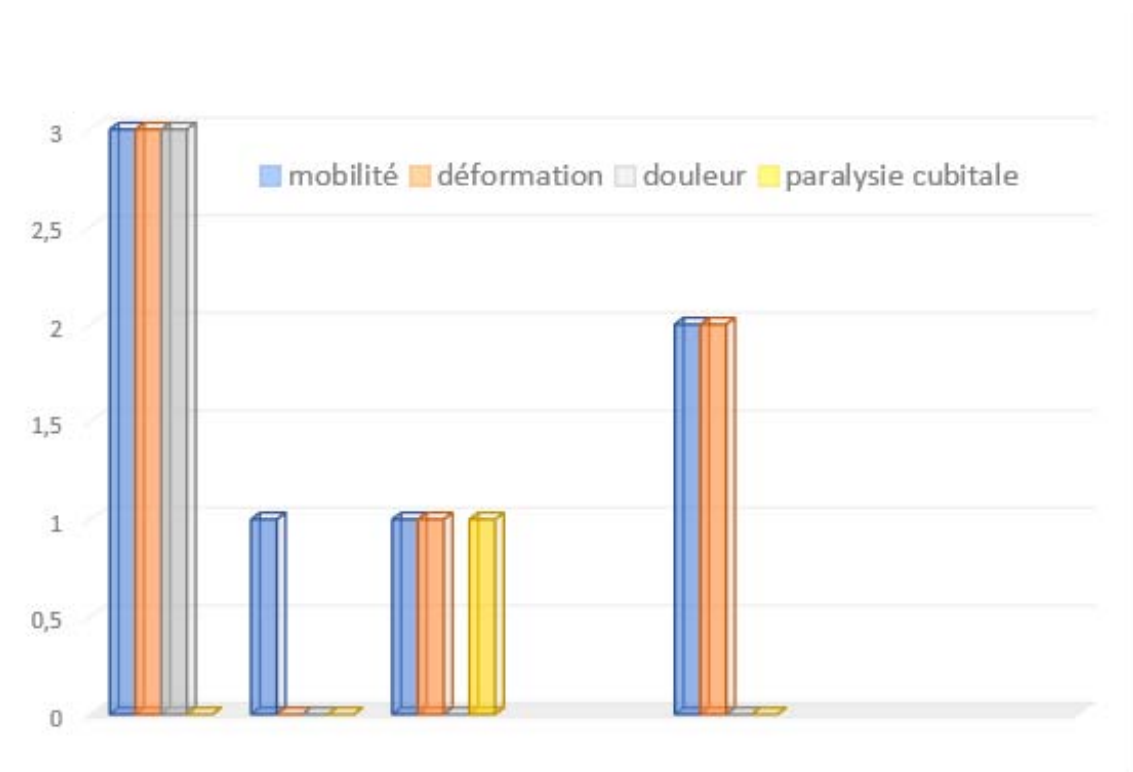


Figure 5 : les signes cliniques retrouvés à l'admission dans notre série

III. Etude radiologique :

Nous avons effectué chez tous nos patients une radiographie standard en incidence de face en extension et de profil, prenant l'articulation sus et sous-jacente (coude et poignet), et on note comme résultat :

1. Lésions radiologiques retrouvées :

Tableau V : Résultats des différents types de lésions retrouvées dans notre série

Trait de fracture	Métaphyso-diaphysaire	5 patients
	Diaphysaire	2 patients
Type de fracture	Fracture déplacée	4 patients
	Fracture en bois vert	2 patients
	Fracture en motte de beurre	1 patient
Luxation de la tête radiale	La luxation antérieure	5 patients
	La luxation externe	1 patient
	La luxation antéro-externe	1 patient

2. Résultats radiologiques notés dans notre série selon BADO et TRILLAT :

- ✓ On a employé nos renseignements radiologiques pour la classification de BADO utilisée principalement dans notre étude.
- ✓ Pour comparer nos résultats radiologiques, on avait recours à une deuxième classification : la classification de TRILLAT.

Tableau VI : Résultats radiologiques obtenus selon les classifications BADO et TRILLAT

Classification BADO		Classification TRILLAT	
type 1	5 cas	Groupe 1	2 cas
type 3	1 cas	Groupe 2	5 cas
type 4	1 cas	Groupe 3	0 cas

IV. Etude thérapeutique :

Le but du traitement chirurgical était de :

- Réduire la luxation de la tête radiale.
- Une ostéotomie cubitale et radiale si nécessaire.
- La reconstruction du ligament annulaire.

La prise en charge des patients de notre série était au cas par cas, selon l'atteinte initiale et les complications visualisées, et a nécessité une démarche assez complexe pour éviter une éventuelle rechute

1. Traitement orthopédique :

Les cas de notre série étaient des cas de fracture de Montéggia négligés et compliqués.

Par conséquent, il n'y avait pas d'indication du traitement orthopédique.

2. Traitement chirurgical :

2.1. Voie d'abord chirurgicale :

On a constaté que les voies d'abord menées dans notre étude ont été principalement postéro-externes (approche de Boyd) chez cinq cas, suivie par un abord externe de Kocher chez un cas, tandis que la voie combinée de Boyd et Kocher a été utilisée chez un patient.

2.2. Gestes chirurgicaux :

La procédure de Bouyala a été effectuée chez tous les patients de notre série :

a. L'ostéotomie cubitale :

Tous les patients ont bénéficié d'une ostéotomie cubitale pour corriger le cal vicieux cubital et/ ou l'angulation cubitale.

La contention de l'ostéotomie cubitale a été faite essentiellement par plaque vissée chez tous les patients de notre étude.

b. La réduction de la tête radiale :

Ce geste chirurgical est utilisé chez tous les patients de notre série, maintenu par un embrochage trans-condylo-radial chez 5 patients.

c. La suture du ligament annulaire :

La suture du ligament annulaire est faite chez est faite chez 3 patients de notre série.

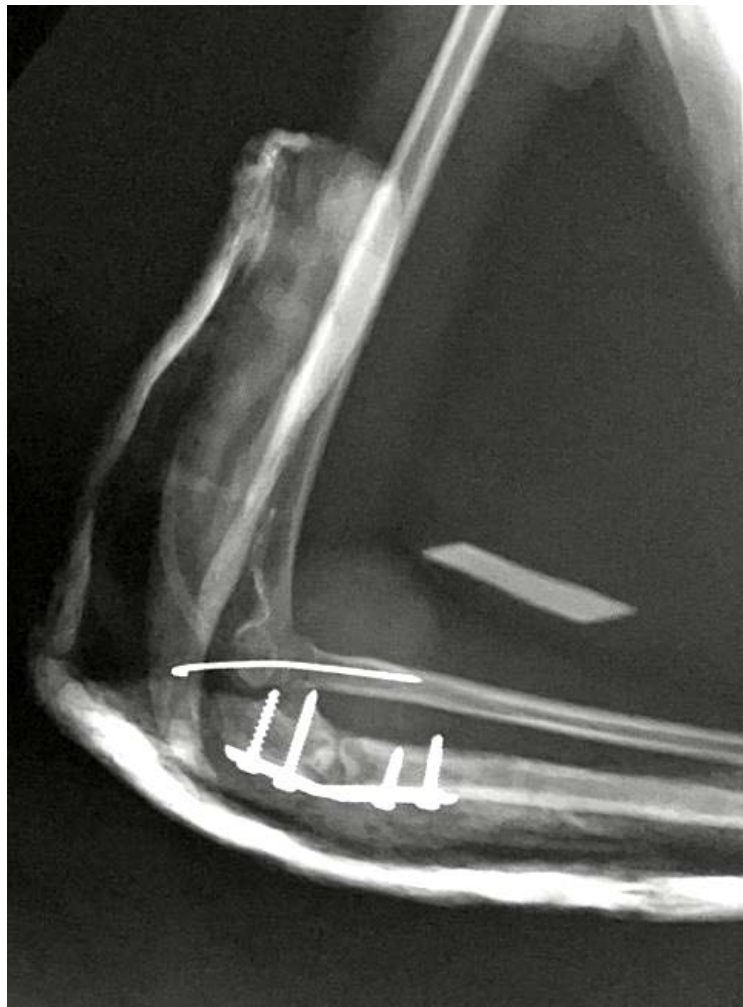

Figure 6 : Radiographie de profil montrant la procédure de Bouyala

V. Complications :

Tableau VII: les complications précoces et tardives de notre série

Précoces	Tardives	
L'infection	Les ossifications périarticulaires	La pseudarthrose
2 patients	1 patient	1 patiente

La pseudarthrose a été objectivé chez une patiente âgée de 11 ans, sans antécédents pathologiques, traitée initialement en privé par un traitement orthopédique il y'a 3 ans.

La patiente s'est présentée dans notre service avec une impotence fonctionnelle, déformation du coude et douleur du côté droit, avec à l'examen clinique une douleur à la mobilisation active et passive. L'angle de flexion a été à 90° et l'extension à 30°.

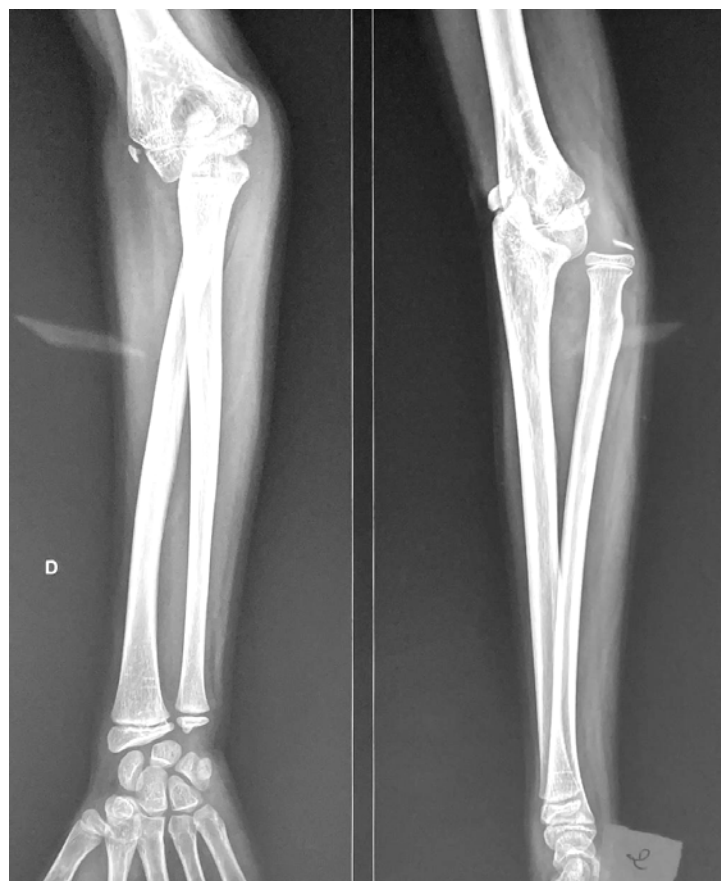

Figure 7 : Radiographie de face et profil montrant une luxation antérieure de la tête radiale avec fracture ulnaire consolidée

La patiente a été opérée , et revenue après 9 mois pour une persistance de déformation du coude avec flexion à 120°, une extension à 80° et une pronosupination à 45°.

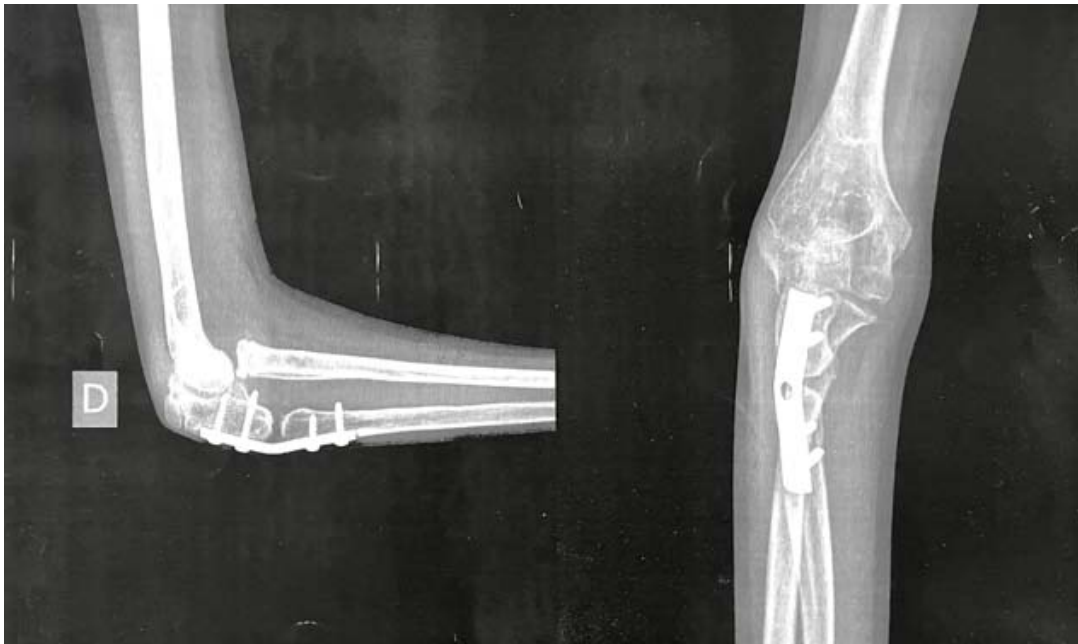

Figure 8 : Radiographie de face et profil montrant un foyer de pseudarthrose après 9 mois post opératoire de la lésion Montéggia négligée chez une patiente de 11 ans

VI. Evaluation des résultats :

1. Résultats cliniques :

Dans notre étude, on s'est basé sur le score de Kim pour évaluer les résultats cliniques de notre série, qui se présentent comme suit :

Tableau VIII: Evaluation clinique selon Score de KIM

	Excellent	Bon	juste	Pauvre
Score de KIM	> 90	75-89	60-74	< 60
Nombre de cas	2	4	1	0

Les résultats de notre série étaient bons ou excellents chez 6 patients, soit 85.7% des cas.

2. Résultat selon le type de la lésion :

En se basant sur les types de la lésion de Monteggia négligée, on a eu comme résultat :

Tableau IX : résultat selon le type de la lésion

Résultat Bado	Excellent	Bon	Juste
Type 1	2	3	-
Type 3	-	1	-
Type 4	-	-	1



DISCUSSION



I. Etude épidémiologique :

La fracture de Montéggia, caractérisée par une fracture proximale de la diaphyse 1/3 ulnaire associée à une luxation de la tête radiale, a été décrite pour la première fois par Montéggia et al. en 1814, tandis que des études récentes incluaient une fracture de l'olécrâne . Avec une incidence de moins de 2 % des blessures à l'avant-bras chez les enfants et les adultes, cette blessure combinée rare pourrait éventuellement entraîner des déformations et un dysfonctionnement de l'avant-bras si elle n'est pas diagnostiquée à un stade précoce, c'est-à-dire avant 4 semaines, entraînant une fracture de Montéggia négligée. (1)

1. Fréquence :

Tous les auteurs confirment la rareté de la lésion de Montéggia négligée.

Selon une étude faite par Bado (2) en 1967 sur une série de 3200 fractures de l'avant-bras, la lésion de Montéggia représentait qu'un pourcentage de 1,7%.

Une étude a été faite par Gleeson et Beattie (3) en 1994 sur 220 cas de fracture de l'avant-bras. Les lésions de Montéggia étaient au nombre de 12 cas dont 6 étaient des lésions de Montéggia négligée, l'équivalent d'un pourcentage de 4,03.

Dans notre étude, la lésion de Montéggia négligée ne représente que 0,8% de l'ensemble des fractures de l'avant-bras.

2. Age :

D'après les séries de la littérature, l'âge moyen de cette lésion varie entre 3 ans et 15 ans, et reste rare avant l'âge de 3 ans. Notre résultat est ainsi concordant avec ces études.

Tableau X : L'âge moyen des patients dans différentes séries :

Auteurs	Nombre de cas	Age moyen
Datta et al(4)	21	10.7
Delpont et al(5)	28	7.08
Eygendaal et Hillen(6)	9	8.4
Horii et al.(7)	22	10.1
Oner et Diepstraten(8)	7	5.7
Shinohara et al(9)	16	9.3
Wang and Chang(10)	13	8.3
Wattincourt et al(11)	14	7.5
Park et al.(12)	22	7.6
Seel and Peterson(13)	7	8.3
Notre étude	7	8.5

3. Sexe :

Tableau XI : La répartition selon le sexe dans différentes séries :

Auteurs	Nombre de cas	Filles	Garçons
Datta et al(4)	21	13	8
Delpont et al(5)	28	16	12
Eygendaal et Hillen(6)	9	6	3
Horii et al.(7)	22	13	9
Degreef et De Smet(14)	6	2	4
Gyr et al(15)	15	5	10
Wang and Chang(10)	13	2	11
Wattincourt et al(11)	14	6	8
Rahbek et al(16)	16	5	11
Notre étude	7	3	4

Dans la littérature comme dans notre étude, le sexe masculin est plus touché que le sexe féminin.

4. Côté atteint :

Tableau XII : La répartition selon le côté atteint dans différentes séries .

Auteur	Nombre de cas	Côté droit	Côté gauche
Bor et al(17)	4	2	2
Datta et al(4)	21	10	11
De boek(18)	4	3	1
Hung et al(19)	13	9	4
Park et al(12)	22	13	9
Notre étude	7	6	1

On note que le côté le plus atteint selon les séries est le côté droit.

Notre étude confirme l'atteinte majoritaire du côté droit.

5. Retard diagnostique :

Tableau XIII : délai moyen de la négligence

Auteur	Nombre de cas	Délai moyen de la négligence
Datta et al(4)	21	17,5 Semaines
Delpont et al(5)	28	9.5 mois
Hui et al(20)	15	12 semaines
Hung et al(21)	13	7.2mois
Bhashkar(22)	12	9mois
Lu et al(23)	23	7mois
Notre étude	7	10,5 mois

La négligence de la fracture de Montéggia réside dans la durée qui doit être supérieure à 4 semaines. De ce fait, la durée moyenne de négligence dans notre étude est de 10,5 mois.

6. Causes du traumatisme :

Les causes les plus fréquentes dans la littérature sont des chutes simples à basse énergie (45) lors du jeu domestique.

Comme dans notre étude, le mécanisme principal de la fracture était par chute directe sur la main.

7. Mécanisme du traumatisme :

On peut expliquer le mécanisme de la double fracture luxation des 2 os de l'avant-bras par plusieurs théories :

7.1. Mécanisme direct :

Lors d'un mouvement de protection, le choc direct sur l'avant-bras peut ainsi entraîner une fracture en extension avec luxation antérieure de la tête radiale, ou plus rarement une fracture en flexion avec luxation postérieure de la tête radiale.

7.2. Mécanisme indirect :

- ✓ Soit par chute sur la main en pronation, associant une extension du coude et un mouvement de pronation forcée. Il entraîne une fracture du cubitus et la pronation en face du foyer de fracture provoque la luxation de la tête radiale (mécanisme expliqué par Evans (25)).
- ✓ Soit par chute sur la main avec extension forcée du coude où il se produit une violente contraction réflexe du biceps qui est à l'origine de la luxation de la tête radiale, et tout le poids du corps est alors supporté par le cubitus qui se fracture avec angulation antérieure sous l'action de la pression axiale, de la traction de la membrane interosseuse et de la contraction simultanée du brachial antérieur (Mécanisme expliqué par Tompkins (24)).

II. Etude clinique et radiologique :

1. Etude clinique :

L'examen clinique est une étape cruciale qui doit être précédée par un interrogatoire bien mené, cherchant ainsi l'identité, l'âge, les antécédents, le mécanisme lésionnel, la durée de négligence et le traitement initial.

A l'étape clinique, l'inspection, la palpation et la mobilisation active et passive du coude sont systématiques. Il faut rechercher également une éventuelle complication comme un déficit neurologique sensitif ou moteur.

Selon plusieurs séries, (47) les symptômes communs les plus retrouvés chez les patients sont :

- Limitations de la mobilité du coude et de l'avant-bras : le déficit en flexion/extension était plus fréquent que le déficit en pronation/supination.
- Déformations du coude et de l'avant-bras : la déformation en cubitus valgus était la plus fréquente suivie par la proéminence de la tête radiale.
- Douleur du coude.
- Paralysie du nerf radial.
- Claquement à la mobilisation du coude.

M. Delpont et Al (5) ont déduit que parmi 28 cas de lésions de Monteggia négligée, les motifs de consultations les plus fréquents étaient par ordre décroissant : un déficit de mobilité (60%), une découverte radiologique lors du suivi à distance d'un traumatisme (20%), une tuméfaction du coude (11%), une douleur (8%), et finalement un cubitus valgus (2,5%).

Dans notre étude, la diminution de la mobilité était présente chez tous les patients, suivie par la déformation du coude chez 6 patients.

La douleur résiduelle était présente chez 3 cas, ainsi qu'une paralysie cubitale par cubitus valgus chez 1 seul cas.

L'atteinte peut être polymorphe et diffère d'un patient à un autre.

2. Etude radiologique :

La radiologie reste indispensable pour confirmer la fracture de Montéggia négligée chez l'enfant. Elle permet également de chercher des foyers de consolidations et du cal vicieux.

On fait des radiographies standards de face et de profil prenant l'articulation sus et sous-jacente, de façon comparative.

Parfois on a recours à d'autres incidences si nécessaire.

2.1.Siège

Chez l'enfant la fracture cubitale, peut être soit diaphysaire ou métaphyso-épiphysaire supérieure. Les fractures étagées semblent être exceptionnelles.

La fracture métaphyso-épiphysaire supérieure est l'apanage de l'enfant, cette fracture est toujours engrenée.

Le trait de fracture diaphysaire siège souvent au niveau de la partie proximale de la diaphyse cubitale (1/3 supérieur, 1/3 moyen ou la jonction entre les deux) (26).

2.2.Type de fracture :

Il revêt chez l'enfant des aspects particuliers :

Il s'agit le plus souvent d'une fracture « bois vert ».

La fracture plastique risque de passer inaperçue si les degrés de l'angulation du cubitus sont minimes. Ces caractéristiques disparaissent en fin de croissance, et les types fracture rejoignent ceux observés chez l'adulte.

2.3.Déplacement :

En général dans le cas d'une fracture plastique ou en bois vert, le déplacement est modéré ou absent, cependant, ce dernier est possible lorsque la fracture est complète, ce qui explique la survenue des lésions vasculo-nerveuses ou d'effraction cutanée. (46)

2.4. Luxation de la tête radiale :

Elle peut être antérieure, latérale pure ou postérieure. En outre, chez l'enfant elle peut également prendre une position intermédiaire : Antéro-externe, postéro-externe ou subluxée.

Pour éviter la négligence de la luxation de la tête radiale, il faut vérifier sa position selon la construction de Storen(27) (La ligne radio-capitellaire) et la ligne humérale latérale (28) (LHL) décrite par Lincoln et Mubarak pour la luxation antéro-externe.

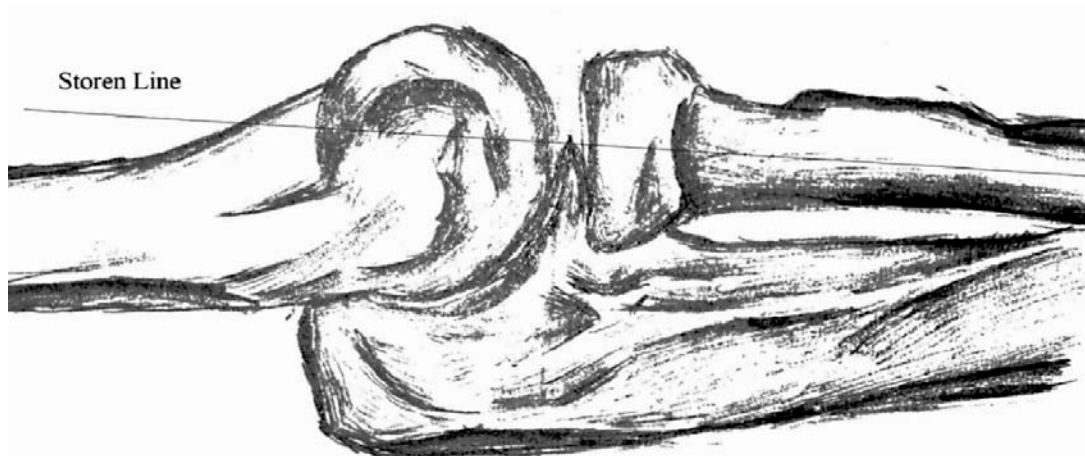


Figure 9 : La ligne de Storen. L'axe d'un radius normal passe par le centre du capitellum huméral, surtout sur une vue latérale (27).

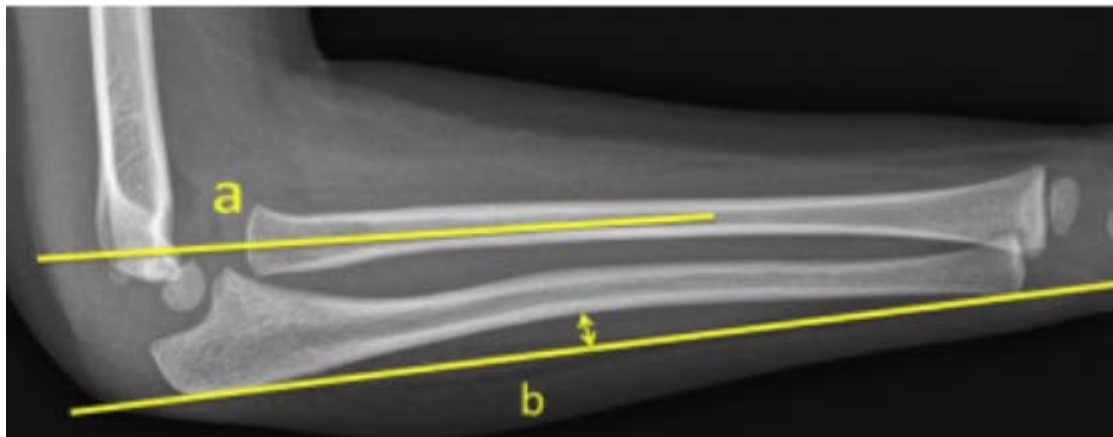


Figure 10 : Radiographie de profil du coude et l'avant-bras d'un enfant objectivant une lésion Monteggia avec la construction de Storen (47)

- a : la ligne de storen ne passe pas par le centre du noyau d'ossification du condyle
- b : courbure postérieure de l'ulna supérieure à 2 mm témoignant une fracture plastique

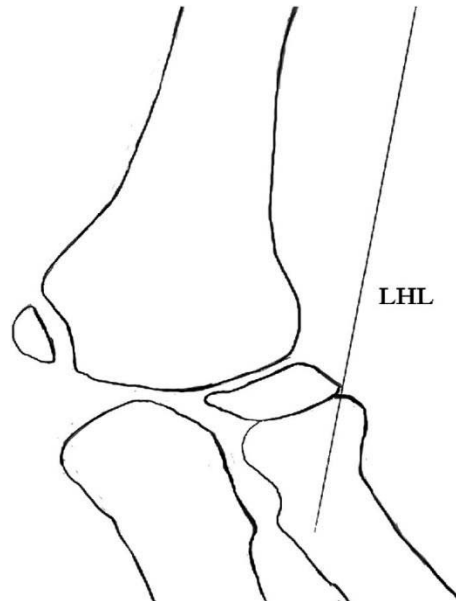


Figure 11 : la LHL est dessinée le long de la marge latérale du condyle huméral et est parallèle à l'axe de la diaphyse humérale distale sur une vue antéro-postérieure. Dans des circonstances normales, le LHL doit être parallèle à la corticale du col radial simultanément. Cependant, en cas de luxation de la tête radiale, la ligne de Støren et la LHL peuvent tous deux perdre leurs références. (28)

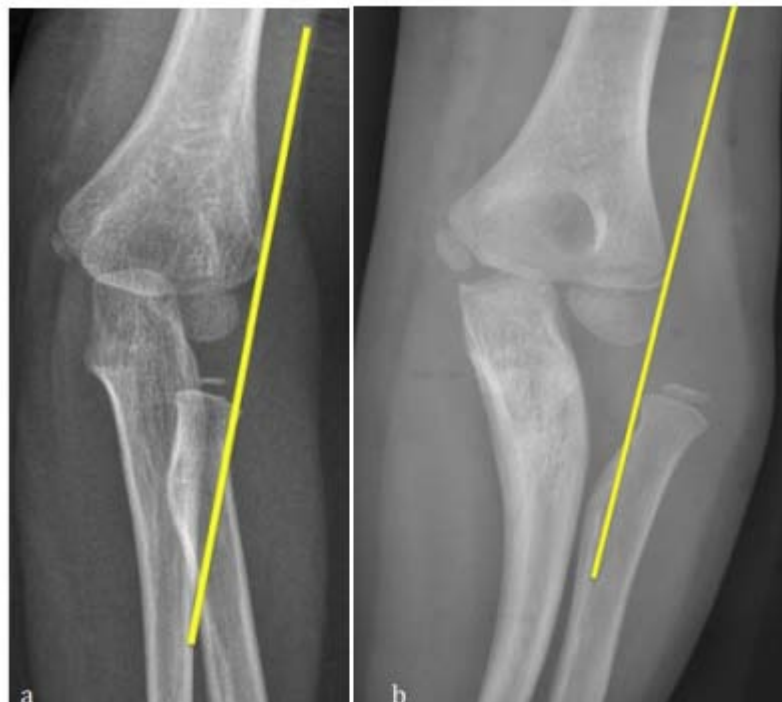

Figure 12 : radiographies antéro-postérieures du coude chez l'enfant montrant la LHL (47)

2.5.Lésions associées :

On peut trouver plusieurs lésions associées à la fracture–luxation de Montéggia (46) :

- Fracture du col ou de la tête radiale.
- Fracture de la palette humérale (épicondyle, épitrochlée, fracture en T).
- Fracture du processus coronoïde.
- Luxation radio–cubitale inférieure.
- Une fracture de Galeazzi peut être associée.

2.6.Séquelles :

La radiographie permet également de mettre en évidence quelques lésions séquellaires compliquant une lésion de Montéggia négligée (47) :

- Les cals vicieux.
- La synostose radio–cubitale.
- Les ossifications péri-articulaires.
- La pseudarthrose.

3. Classifications radiologiques :

Plusieurs classifications radiologiques ont été adoptées dans la littérature. Nous tenons à justifier notre adoption pour la classification de Bado et Trillât et exposer d'autres classifications utilisées par d'autres auteurs et leur importance en pratique.

3.1.Classification de Watson Jones (29):

C'est la première classification établie et elle discute uniquement le sens de la luxation.

La classification était comme suit :

Tableau XIV : la classification de Watson Jones.

• La lésion de Montéggia classique, « fracture en extension » avec luxation antérieure.	• La lésion de Montéggia inversée, « fracture en flexion » avec luxation postérieure.
---	---

Cette classification est très peu utilisée dans la littérature, et donc n'est pas employée dans notre étude.

3.2. Classification de BADO (2) :

Cette classification a une valeur essentiellement anatomique, et tient compte aussi bien du sens de la luxation de la tête radiale que du siège de la fracture cubitale :

Les lésions de type I et III sont les plus souvent rencontrées chez l'enfant. Bado a décrit également des lésions Montéggia équivalentes qui diffèrent en apparence radiologique, mais possèdent des caractéristiques similaires en particulier dans le mécanisme de la lésion. Elles relèvent du même traitement :

1. Luxation ou subluxation de la tête radiale isolée, c'est la pronation douloureuse de Broca.
2. Fracture isolée du col radial.
3. Fracture de la diaphyse cubitale associée à une fracture du col radial.
4. Fracture de la diaphyse cubitale associée à une fracture du 1/3 proximal du radius
5. Fracture de la diaphyse cubitale et de l'olécrane associée à une luxation antérieure de la tête radiale.
6. Fracture épiphysaire de la tête radiale avec luxation de cette dernière.
7. Luxation du coude avec fracture isolée du cubitus.

Tableau XV : classification radiologique de Bado :

Auteurs	Nombre de cas	Bado type I	Bado type II	Bado type III	Bado type VI
Datta et al (4)	21	18	-	3	-
Delpont et al (5)	28	25	-	3	-
Hung et al (21)	13	9	3	-	1
Garg et al (48)	63	42	1	20	-
Park et al (12)	22	22	-	-	-
Bhaskar et al (22)	12	10	1	1	-
Notre étude	7	5	-	1	1

On note que le type I selon la classification de Bado est le plus retrouvé dans la littérature, ainsi que dans notre étude.

3.3. Classification de Trillât (30) :

Cette classification établie en 1969 critiquait la classification de BADO qui s'intéresse essentiellement à la situation de la tête radiale. Selon Trillât, c'est la fracture ulnaire qui orientera à la fois la clinique, le traitement et le pronostic. Le sens du déplacement de la tête radiale restera alors secondaire.

L'importance de cette classification réside dans raisons suivantes :

- Elle illustre la complexité de la lésion de Montéggia.
- Correspond à la clinique où la fracture du cubitus domine.
- Et inclut naturellement toutes les formes de l'enfant, sans pour autant englober trop « d'équivalents » comme celle de Bado.

3.4. Classification de Letts (31) :

En effet, la classification de Bado était mal adaptée chez l'enfant à cause de nombreux équivalents ajoutés. Suite à ces débats, Letts (1985) a suggéré des équivalents de la lésion de Montéggia que Bado n'a pas mentionné dans sa classification et qu'on ne trouve que chez les enfants :

Letts a proposé une nouvelle classification qui prend les lésions équivalentes en considération :

Classification de Letts chez l'enfant :

- Type 1: fracture en flexion antérieure .
- Type 2: fracture en bois vert en flexion antérieure.
- Type 3: fracture complète antérieure .
- Type 4: Fracture postérieure .
- Type 5: fracture à déplacement latéral.

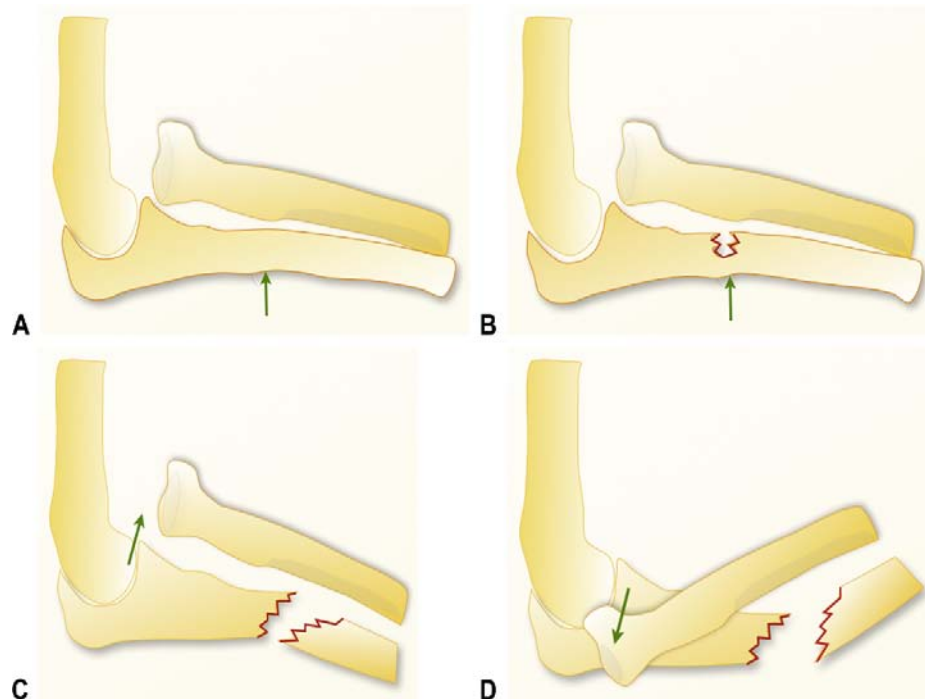


Figure 13 : classification de LETTS (31)

Classification de Letts de la luxation pédiatrique par fracture de Monteggia.

- A-Type A : courbure antérieure de la diaphyse ulnaire avec luxation antérieure de la tête radiale (déformation plastique).
- B-Type B : Fracture en bois vert de la diaphyse ulnaire avec luxation antérieure de la tête radiale.
- C-Type C : fracture antérieure complète de la diaphyse ulnaire avec luxation antérieure de la tête radiale.
- D-Type D : fracture de la diaphyse ulnaire avec luxation postérieure de la tête radiale

Malgré que la classification de LETTS est une classification adaptée à l'enfant, la classification de Bado reste la plus utilisée dans la littérature.

III. Diagnostic différentiel :

La luxation congénitale de la tête radiale est le diagnostic différentiel principal de la lésion de Monteggia négligée post-traumatique chez l'enfant. (5)

On doit la suspecter devant :

- La notion floue du traumatisme.
- L'atteinte bilatérale.

- Les antécédents familiaux de luxation de la tête radiale, les malformations associées et la maladie d'Ehler-Danl.

Le diagnostic de la luxation congénitale de la tête radiale est radiologique et basé sur les critères décrits par McFarland (32):

- Le déplacement est postérieur dans les deux tiers des cas.
- La tête radiale est petite et convexe avec un capitulum hypotrophique et aplati.
- Le radius paraît plus long.
- La radiographie retrouve souvent la même lésion de l'autre côté.

Par ailleurs, la luxation de la tête radiale peut être secondaire à d'autres pathologies notamment les tumeurs osseuses (exostoses multiples, dysplasie fibreuse monostotique, ostéosarcome...)

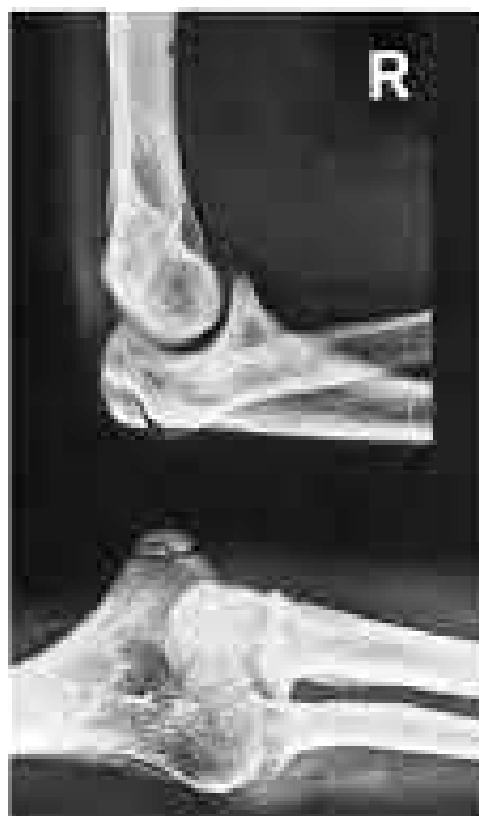

Figure 14 : Radiographie du coude droit à l'âge de 17 ans. Luxation de la tête radiale (49)

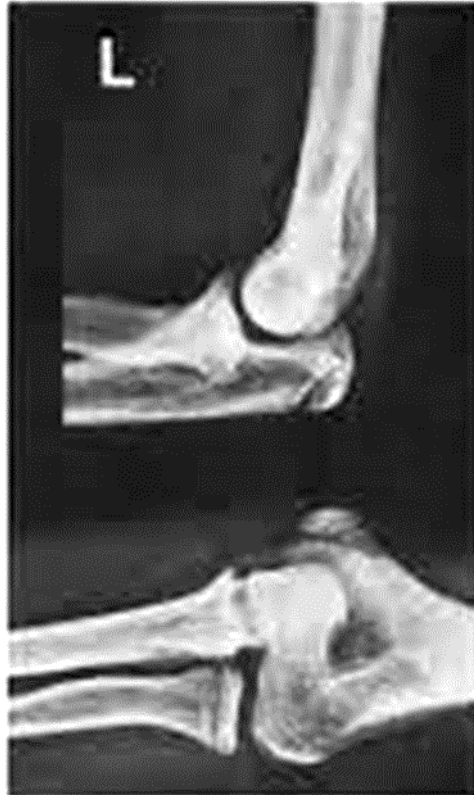

Figure 15 : Radiographie du coude gauche à l'âge de 17 ans. Luxation de la tête radiale (49)

IV. Conduite thérapeutique :

1. Abstention thérapeutique

L'abstention thérapeutique a été utilisée dans le passé en raison des mauvais résultats du traitement chirurgical avant l'introduction des procédures sur le cubitus.

Malheureusement, la luxation de la tête radiale est mal tolérée à long terme. Le débridement simple, la réduction ouverte avec « réparation » du ligament annulaire et la résection de la tête radiale en fin de la croissance ont également été écartés (5) (33).

2. Traitement orthopédique

Le traitement orthopédique résulte d'une réduction fermée de la tête radiale qui donne de très bon résultat dans les lésions de Monteggia récente. En cas de lésions de Monteggia négligée, cette technique a été souvent essayé mais échouée dans la plupart des cas.

Dans 2 séries (David-West et al. (35) et l'autre dans la série de Stoll et al.(34)) Cette technique a été essayée 2 fois chez 2 patients diagnostiqués 4 semaines après le traumatisme initial.

La tête radiale a été réduite avec succès dans les 2 cas avec une limitation de mobilité active et passive surtout en pronation/supination.

3. Traitement chirurgical :

3.1. Les voies d'abord :

Parmi les voies d'abord les plus utilisées, la voie de Boyd (36) décrite dans notre étude a été également la plus utilisée dans la littérature.

C'est la voie d'Ollier, modifiée par Cadenat puis reprise par Speed et Boyd en 1940 (37).

Cette approche permet en une seule incision de réaliser l'ostéotomie cubitale, la réduction de la tête radiale et permet aussi d'exposer le tendon du triceps qui peut être utilisé dans la reconstruction du ligament annulaire.

Certains auteurs ont observé une instabilité postérolatérale et une synostose radioulnaire après l'approche de Boyd. (38)

Gordon a proposé une modification de l'approche de Boyd qui consiste en une dissection sous-périostée de l'ulna avec l'exposition de la tête radiale à travers l'intervalle Kocher entre le muscle anconé et l'extenseur ulnaire du carpe. Cette modification préserve la vascularité du fragment ulnaire proximal et réduit le risque de la synostose radio-ulnaire.

Actuellement les auteurs recommandent la voie de Boyd avec les modifications apportées par Gordon pour aborder le coude en cas de lésion de Monteggia en raison du danger potentiel de la voie classique. (38-39)

3.2. Les autres voies d'abord :

a. La voie externe de Kocher (39-40) :

Dans cette approche l'incision cutanée débute à 2cm au-dessus de l'épicondyle et s'étend obliquement en bas au niveau de l'interstice entre le muscle anconé et le cubital postérieur. Les lèvres cutanées sont écartées et l'aponévrose est incisée entre le muscle anconé et cubital postérieur. Les muscles sont écartés pour exposer la capsule articulaire du coude. On incise la capsule dans le sens longitudinal. La tête radiale et le condyle huméral sont ainsi exposés.

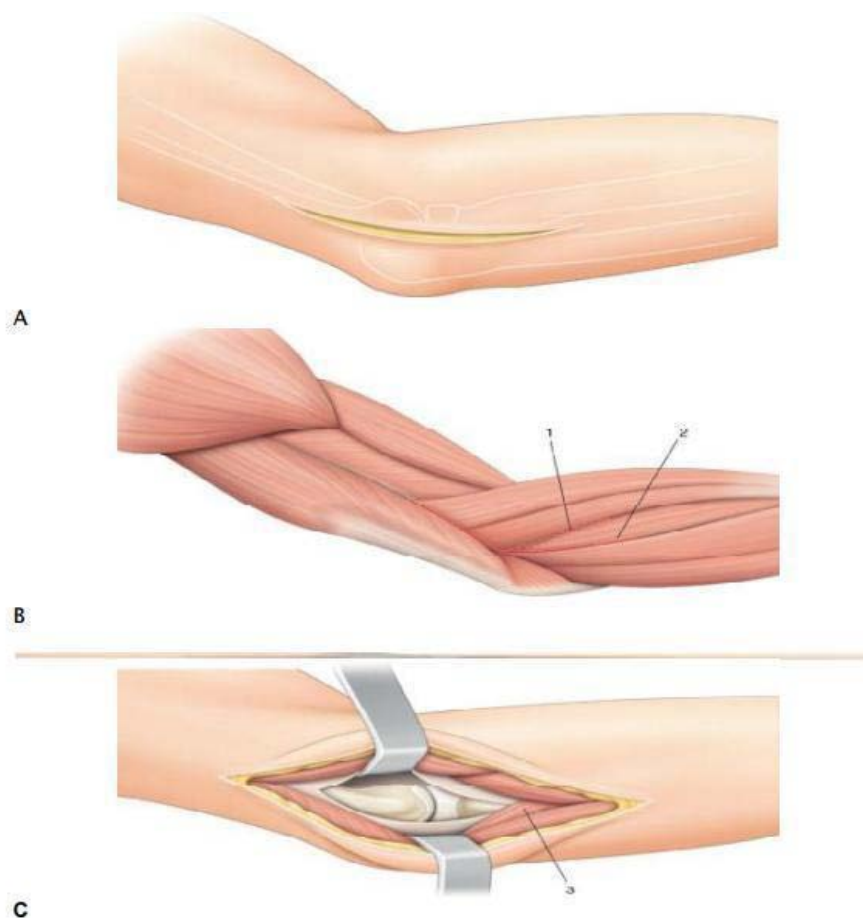


Figure 16 : Abord latéral du coude (40)

- A. Incision cutanée
- B. Différentes possibilités d'abord du coude.
- C. Exposition des deux tiers latéraux du coude.

b. La voie antéro-externe de Henry (48) :

Dans cette voie d'abord une incision en « S » débute à 5cm au-dessus du pli de flexion du coude, au bord latéral du muscle biceps, puis contourne le bord latéral de l'articulation du coude, avant de se terminer le long du bord interne du muscle brachioradial dans l'avant-bras.

L'aponévrose est incisée verticalement pour mettre en évidence l'interstice entre le brachio-radial (long supinateur) et le brachial antérieur en haut, et entre le brachio-radial et le rond pronateur en bas. Ces muscles sont écartés pour exposer le nerf radial, l'artère radiale et l'artère récurrente radiale antérieure qu'on sectionne entre deux ligatures (53).

A hauteur de l'épicondyle latéral, le nerf radial se divise en une branche antérieure et une branche postérieure. Le nerf cutané antébrachial externe apparaît entre le tendon du biceps et le brachial antérieur et se dirige en bas, pour innerver la peau de la face antéro-externe de l'avant-bras. Ce nerf doit être repéré et protégé et sera récliné en dedans avec la lèvre cutanée interne.

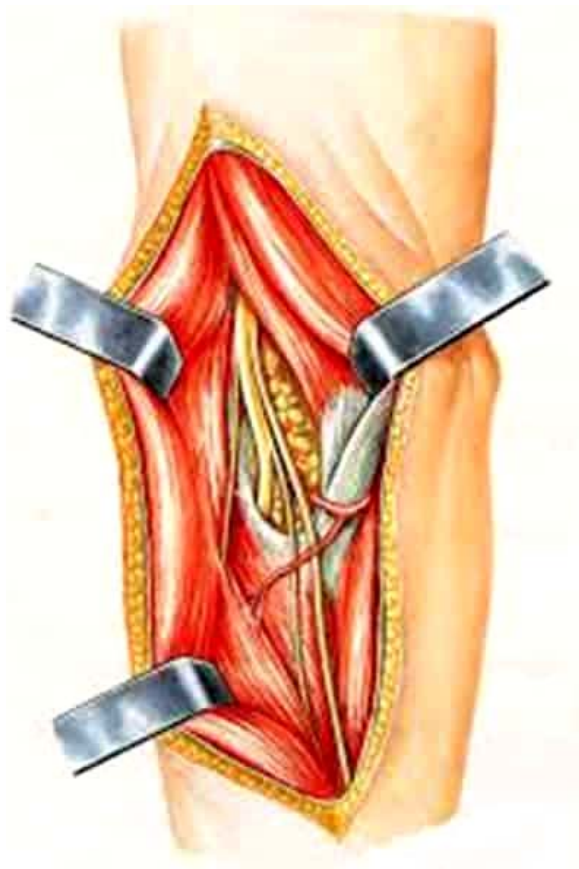


Figure 17 : Abord antéro-latéral du coude (50)

c. La voie de Kalpan:

C'est une voie classique d'abord latérale du coude qui passe entre les muscles court et long extenseurs radiaux du carpe. (14)

3.3. Gestes chirurgicaux :

a. Réduction chirurgicale de la tête radiale :

La cavité articulaire est nettoyée de la fibrose et des calcifications pour réintégrer la tête radiale à sa place sans que la vascularisation de la tête radiale soit touchée et sans irriter le nerf radial (33).

On maintient la tête radiale par embrochage trans-capitulo-radial ou par réfection du ligament annulaire.

b. Ostéotomie cubitale (5) :

L'ostéotomie cubitale consiste à tirer le radius dans le sens de son ouverture par traction sur la membrane interosseuse. On repositionne alors la tête radiale par la remettre sur la ligne radio capitellaire. La tête doit parcourir une distance lorsqu' elle est attirée par le cubitus par l'intermédiaire de la membrane interosseuse. Pour cela, la cavité sigmoïde doit subir un déplacement de distance pour que la membrane interosseuse reste sous tension.

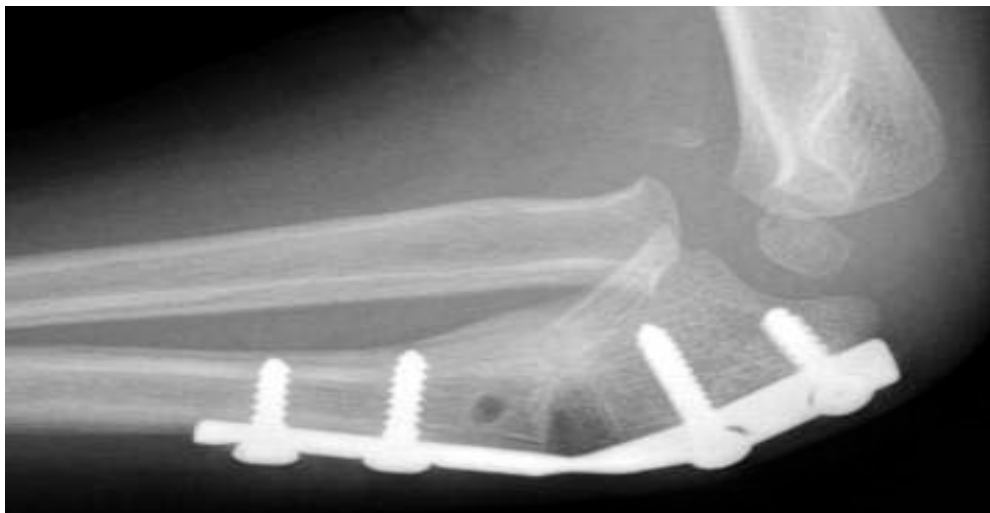

Figure 18 : Ostéotomie de l'extrémité proximale de l'ulna (5)

c. Plastie du ligament annulaire :

La réfection du ligament annulaire se fait soit par simples sutures, soit par reconstruction.

Le ligament annulaire est remplacé par une plastie passée dans un tunnel creusé dans l'ulna, elle cravate le col radial avec un serrage modéré et revient se fixer à elle-même. La plastie peut être prélevée de différents sites : le fascia du triceps (41) , le fascia de l'avant-bras débris du ligament annulaire, muscle long palmaire et du fascia lata.

d. Associations de gestes chirurgicaux :

d.1. La procédure de Bouyala (33) :

C'est la procédure décrite et utilisée dans notre service, avec ou sans ligamentoplastie annulaire, et reste la méthode la plus utilisée dans la littérature parce qu'elle est la procédure la plus pratique :

d.2. Procédure d'Ilizarov (43):

Cette méthode a l'avantage d'être pratiquement percutanée. Elle permet un allongement progressif du cubitus avec réduction de la tête radiale à foyer fermé. Elle nécessite impérativement l'apprentissage du matériel d'Ilizarov :

La mise en place d'un anneau proximal avec deux broches ulnaires divergentes.

Cet anneau est rigidifié à l'aide d'un drapeau supportant une troisième broche ulnaire.

L'anneau distal est placé avec une broche radiale et une broche ulnaire divergentes solidarisées à un drapeau comprenant une broche radio-ulnaire pour éviter une éventuelle luxation radio-ulnaire distale lors de l'allongement.

Une ostéotomie sous-périostée de l'ulna proximal est pratiquée par une courte voie d'abord postérieure.

Une broche « à olive » est mise dans la partie proximale du radius, fixée sur l'anneau proximal. Sa direction est calculée de façon à réintégrer la tête radiale à sa place lors de l'allongement de l'ulna.

L'allongement ulnaire est débuté au 5e jour en post-opératoire au rythme d'un millimètre par jour.

Lorsque la tête radiale peut redescendre à sa place, c'est-à-dire lorsque l'allongement ulnaire est jugé suffisant, on termine la réduction de celle-ci par traction sur la broche « à olive».

Le fixateur est laissé en place de 3 à 4 mois selon la qualité de la régénération osseuse puis un plâtre de protection de 2 à 3 semaines est mis en place.

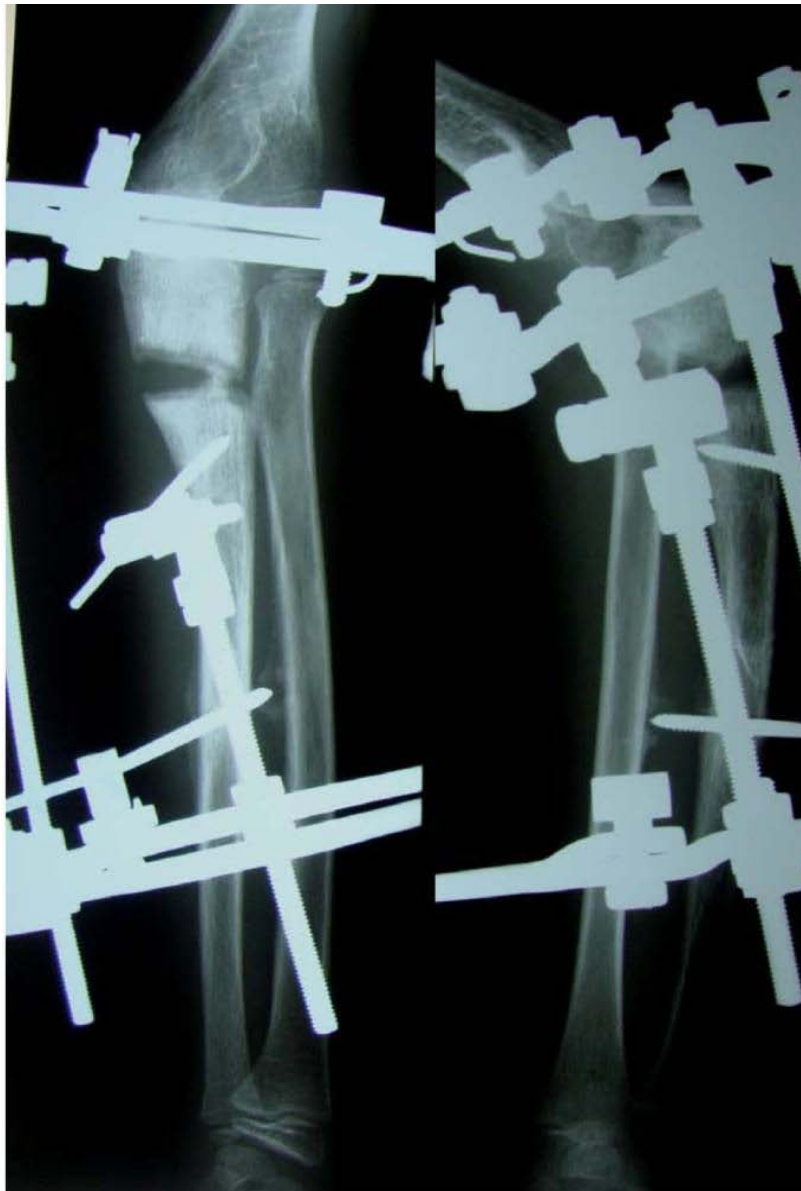

Figure 19 : Radiographie postopératoire pendant l'allongement par distraction (43)

V. Evaluation post chirurgicale :

1. Recul :

Le recul moyen le plus long était 22 ans dans la série de Bhaskar, le moins long était 12 mois dans la série de Singh et al. Le suivi des patients opérés pour la lésion de Montéggia négligée doit être prolongé car certaines complications n'apparaissent que tardivement.

Plusieurs scores et ont été utilisés dans la littérature afin d'évaluer le résultat fonctionnel après le traitement, les plus utilisés sont le score de Kim, l'index de performance du coude de MAYO, score de Bruce et Al et finalement le score d'Oxford.

On a détaillé le **score de Kim** utilisé dans notre étude :

2. Le score de performance du coude de Kim :

C'était le score d'évaluation clinique le plus utilisé dans les séries. Ce score a été proposé la première fois par Kim et al. en 2002(42), il a été adopté par la suite par plusieurs auteurs.

Tableau XVI : Score de Kim clinique

Auteurs	Nombre de cas	Résultat Excellent	Résultat Bon	Résultat juste	Résultat pauvre
Bhaskar Et Al (22)	12	10	2	-	-
Giovanni L et Al (51)	22	14	4	4	-
Hesham Mohammed (44) A.	13	8	5	-	-
Notre étude	7	2	4	1	

3. Analyse des résultats selon le type de Bado

Les résultats ont été analysés par le score de Kim selon le type de Bado. Dans une série de Delpont et al (5) où le suivi de 28 patients parmi 40 malades opérés a été assuré avec un recul de 5 ans, ils ont constaté que les cas Bado type 1 avaient les meilleurs résultats.

Quatre des 5 patients Bado type 3 ont eu une luxation précoce de la tête radiale. Les patients opérés dans un délai inférieur à 1 an présenteraient de meilleurs résultats cliniques et radiologiques. On n'a pas noté de relation entre l'âge au moment de l'intervention et la qualité des résultats.

Les 5 patients ayant eu une broche trans-condylo-radiale ont eu une récurrence précoce de la luxation et des remaniements ostéo-arthritiques.

Il existait un seul cas de synostose radio-cubitale dans le groupe qui a eu la ligamentoplastie et le nombre de récurrence de luxations ou subluxations était supérieur dans le groupe qui n'a pas eu de ligamentoplastie.

Dans notre étude, le score de Kim était excellent chez 1 seul cas, bon chez 4 cas et juste chez 1 seul cas.

4. Analyse des résultats selon les données radiologiques :

Kim et al. (52) ont déterminé d'autres critères d'évaluation sur des résultats radiologiques. Cette évaluation était par radioscopie en per-opératoire puis par radiographie standard du coude et de l'avant-bras en postopératoire immédiat et lors du suivi à la recherche des complications. En plus de la ligne de Storen (27) et la mesure de courbure ulnaire maximale (28), ils se sont basés sur les données suivantes pour leurs évaluations :

- La recherche des remaniements arthrosiques.
- La recherche d'une hypertrophie de la tête radiale en mesurant le ratio tête-col radial sur la radiographie de profil : c'est le rapport entre le diamètre le plus large de la métaphyse proximale du radius et le diamètre le plus étroit du col radial situé

juste en dessus de la tubérosité bicipitale ; l'hypertrophie est confirmée si le résultat est supérieur à 1,5.

- La recherche une déformation du radius ou du capitulum en comparant l'angulation du col radial sur la radiographie de face avant et après le traitement.

VI. Complications après traitement (47) :

Plusieurs complications ont été décrites dans la littérature, certaines sont spécifiques de la lésion, d'autres sont communes à toutes les fractures.

1. Précoces

- ✓ L'irréductibilité primitive :

Elle se rencontre en cas d'interposition du ligament annulaire qui peut être intact ou lésé, ou par interposition d'un fragment de la tête radiale.

- ✓ Les complications nerveuses :

Ils résultent le plus souvent de la composante « luxation chronique de la tête radiale », le mécanisme lésionnel est soit une compression ou un étirement. La survenue anormalement fréquente des paralysies du nerf radial s'explique par la disposition anatomique de ce dernier par rapport à l'articulation radio-humérale. Elles sont des paralysies sensitivo-motrices d'évolution excellente en général. La survenue d'une paralysie motrice pure témoigne l'atteinte du nerf interosseux postérieur.

- ✓ L'infection :

Le risque infectieux est quasiment nul en cas de lésion de Monteggia récente traitée orthopédiquement. En cas de lésion négligée dont le traitement est chirurgical ce risque augmente significativement surtout dans les interventions longues et difficiles ou lors d'utilisation d'une voie d'abord délabrante.

2. Tardives

- ✓ La reproduction de la luxation, ou les subluxations de la tête radiale :

La récurrence de la luxation de la tête radiale est une complication fréquente dans la lésion de Monteggia négligée, elle nécessite une autre intervention chirurgicale dans la plupart des cas.

- ✓ Le cal vicieux et angulation ulnaire :

Le cal est due à un déplacement fragmentaire non corrigé aboutissant à une consolidation en position vicieuse (angulation-rotation interne ou externe, raccourcissement.). Ces positions vicieuses sont des facteurs qui favorisent la persistance ou la récurrence de la luxation de la tête radiale.

- ✓ Les ossifications péri-articulaires :

Se situent aux environs de la tête radiale, elles peuvent entraîner une raideur du coude, ou encore une paralysie secondaire régressive en général.

- ✓ La synostose radio-ulnaire proximale :

C'est une complication redoutable, responsable d'une gêne fonctionnelle plus importante lorsque l'avant-bras est bloqué en supination qu'en pronation. Le traitement de ce type de complication est difficile, les résultats sont aléatoires avec un taux de récurrence important lié au fort potentiel de croissance du tissu osseux chez l'enfant.

- ✓ Retard de consolidation osseuse et pseudarthrose :

Exceptionnel chez l'enfant, elle est assez fréquente chez l'adulte. Elle est favorisée par : la perte de substance osseuse, l'ostéosynthèse mal faite laissant un écart inter-fragmentaire, interposition de muscle, insuffisance d'immobilisation et surtout l'infection

Dans notre étude, on a noté comme complications :

- ✓ Précoces : l'infection est la seule complication qui a été présente chez 2 patients
- ✓ Tardives : les ossifications périarticulaires ont été retrouvés chez 1 seul patient. La pseudarthrose a été également présente chez une patiente.

VII. Les limites de notre étude

Le nombre des patients de notre étude rétrospective était réduit : 7 patients dans une durée de 4 ans.

La rareté de la lésion Monteggia négligée chez l'enfant.

Les séries publiées sur la lésion de Monteggia négligée ne sont pas nombreuses

La perte de contact avec les patients (les numéros de téléphone sont anciens), on ne pouvait pas recontacter les patients pour avoir une idée sur l'évolution à long terme.



CONCLUSION



La fracture de Monteggia se caractérise par une dislocation de la tête radiale associée à une fracture proximale du cubitus.

Si elles ne sont pas diagnostiquées à un stade précoce, ces lésions peuvent progressivement entraîner des déformations et un dysfonctionnement de l'avant-bras, pour finalement aboutir à une fracture de Monteggia négligée.

Lorsque la tête radiale n'est pas réduite, plusieurs déformations se développent au niveau de l'articulation huméro-radiale, notamment le cubitus valgus et l'arthrose.

Des radiographies adéquates sont cruciales lorsque les chirurgiens traitent des blessures de l'avant-bras.

Le diagnostic différentiel est principalement la luxation congénitale de la tête radiale mais aussi avec la dysplasie fibreuse monostotique du cubitus où la luxation de la tête radiale est secondaire à une pathologie du cubitus.

L'ostéotomie proximale du cubitus et la réduction ouverte de la luxation chronique de la tête radiale donnent des résultats fonctionnels satisfaisants en raison de la reconstruction de l'alignement anatomique.

Le brochage transcapitellaire et la réparation ou la reconstruction du ligament annulaire, qui sont réalisées afin d'améliorer la stabilité de l'articulation huméro-radiale, doivent être évaluées de manière approfondie en fonction de la stabilité de la rotation de l'articulation après réduction et des complications potentielles.

La prise en charge de la fracture de Monteggia négligée n'est pas standardisée et est considérée comme un challenge thérapeutique.



RECOMMANDATIONS



La lésion de Montéggia négligée chez l'enfant est une lésion rare mais grave. Sa gravité réside essentiellement dans la négligence de la luxation de la tête radiale, ce qui peut engendrer des séquelles importantes à long terme.

Pour cela, nous avons comme recommandations :

Aux médecins :

- Avoir à l'esprit le diagnostic de la lésion Montéggia récente, en analysant les radiographies standards de face et profil et demandant d'autres examens radiologiques complémentaires en cas de doute.
- Faire des radiographies de face et de profil de bonne qualité pour faciliter l'interprétation aux médecins.
- Améliorer le suivi post thérapeutique afin de détecter précocement une éventuelle complication.
- Choisir une voie d'abord avec le moindre risque comme la voie d'abord de Boyd corrigée par Gordon ainsi qu'une technique efficace notamment la procédure de Bouyala, et discuter l'efficacité de la ligamentoplastie dans la stabilisation de la tête radiale.

Aux autorités :

- Sensibiliser la population aux risques des traitements traditionnels chez 'Jebbar', et limiter ces pratiques potentiellement dangereuses.

Aux parents :

- Sensibiliser et encourager les parents à consulter au sein d'une structure médicale et éviter les traitements traditionnels (Jebbar) qui vont aggraver la lésion initiale.
- Etablir un contact continu avec les médecins traitants afin d'avoir une idée sur l'évolution du patient sur le court, moyen et long terme.



Fiche d'exploitation

Service de traumatologie-orthopédie pédiatrique CHU MOHAMED VI MARRAKECH

La fracture de Montéggia négligée chez l'enfant

I – Identité

- IP :
- Nom et Prénom :
- Age :
- Sexe : M F

II – Antécédents :

- Médicaux :
- Chirurgicaux :
- Orthopédique :
- Autres :

III – Etude clinique :

- 1- Délai entre le traumatisme et la consultation :
- 2- Traitement Initial :
- 3- Circonstances de survenue :

-Motif de consultation :

- Impotence fonctionnelle
- Déformation du coude
- Douleur
- Atteinte nerveuse
- Autre :

-Mécanisme :

- Chute sur la main de sa hauteur
- Chute sur le coude et l'avant-bras
- Main en hyper flexion
- Autres :

-Etiologies :

- Chute d'une hauteur
- AVP
- Agression
- Accident

- Autres :

IV – Examen clinique :

1– Inspection :

- Coté atteint : droit gauche bilatérale
- Déformation : oui non
- Impotence fonctionnelle : oui non
- Etat de la peau :

2– Palpation

Douleur à la mobilisation active passive spontanée

3– Lésions associées

- Lésion vasculaire oui non
- Lésion neurologique oui non
- Lésion traumatolo-orthopédique oui non
- Autres lésions associées :

4– Polytraumatisé :

5– Autres :

V – Examen para clinique :

- Radio de l'avant-bras prenant le coude et le poignet :
- Autres examens :

VI – Classification :

1–Type de luxation de la tête radiale :

- Luxation antérieure
- Luxation postérieure
- Luxation latérale
- Autre :

2–Description de la fracture ulnaire :

Siège métaphyso-diaphysaire : oui non

Siège diaphysaire : 1/3 supérieur 1/3 moyen 1/3 inférieur

Type de fracture : en motte de beurre en bois vert plastique autre :

VII – Traitement :

→ Chirurgical :

- Type d'anesthésie : générale locorégionale

• Voie d'abord :

De la fracture ulnaire :

- Ostéotomie
- Plaque vissée
- Autres :

De la luxation de la tête radiale :

- Réduction spontanée après ostéosynthèse ulnaire
- Réduction par abord chirurgicale
- Embrochage trans-condylo-radial
- Plastie du ligament annulaire
- Autre :

Soins post opératoires :

- Antibio-prophylaxie postopératoire : durée :
- Attelle antalgique postopératoire : durée :
- Antalgique :..... • Autres :

Rééducation :

Oui non Si oui : durée : Délai

VIII- Complications :

→ Complications précoces :

- Infections : oui non type :....
- Vasculaires : oui non type :....
- Nerveuses : oui non type :....
- Cutanés : oui non type :....
- Paralyse radiale postopératoire : oui non type :....
- Relaxation de la tête radiale : oui non type :....
- Autres :

→ Complications tardives :

- Cals vicieux : oui non type :....
- Pseudo-arthrose oui non type :....
- Raideur du coude oui non type :....
- Synostose radio-cubitale oui non type :....
- Ossification péri-articulaires oui non type :....
- Paralyse radiale oui non type :....
- Autres :

IX- Evaluation :

Douleur : Absente Intermittente Absente
Secteur de mobilité du coude : supérieur à 250° entre 250° et 200° inférieur à 200°
Fonction du coude : sans problème difficulté impotence totale

Score de Kim : excellent bon juste mauvais



RESUMES



Résumé

La fracture de Monteggia négligée se définit par une fracture-luxation de l'avant-bras diagnostiquée au moins 4 semaines après le traumatisme initial.

Le diagnostic de cette fracture-luxation est un vrai challenge vu sa rareté et sa complexité. Nous avons mené une étude rétrospective de sept cas de fracture de Monteggia négligée au service d'orthopédie pédiatrique de Marrakech sur une période de quatre ans (2017-2020), et nous avons analysé cette lésion sur le plan clinique, radiologique ainsi que pronostique.

Les circonstances de diagnostic les plus fréquentes étaient une diminution de la mobilité (7 cas), une déformation du coude (6 cas), une douleur (3 cas) et une paralysie cubitale (1 cas). L'âge moyen est de 8 ans et 5 mois, avec un délai moyen de diagnostic est de 10 mois et demi. Cinq cas ont été classés Bado type 1, un patient classé Bado type 3 et un patient classé Bado type 4.

On a opté pour la méthode de Bouyala qui consiste à associer une ostéotomie cubitale et une réduction chirurgicale de la tête radiale, avec une contention par plaque vissée chez tous nos patients ainsi qu'un embrochage trans-condylo-radiale chez 5 patients. 3 patients ont eu une ligamentoplastie du ligament annulaire.

Une immobilisation plâtrée était toujours de mise et tous les patients avaient commencé la rééducation juste après l'ablation du plâtre.

Le score de Kim établi dans notre étude pour évaluer le résultat clinique post-opératoire était excellent chez 2 patients, bon chez 4 patients et juste chez un seul patient.

Summary

Neglected Montéggia fracture is defined as a fracture–luxation of the forearm diagnosed at least 4 weeks after the initial trauma.

The diagnosis of this fracture–luxation is a real challenge due to its rarity and complexity. We conducted a retrospective study of seven cases of neglected Montéggia fracture in the pediatric orthopedic department of Marrakech over a period of four years (2017–2020), and we analyzed this lesion clinically, radiologically as well as prognostically.

The most frequent diagnostic circumstances were decreased mobility (7 cases), elbow deformity (6 cases), pain (3 cases) and ulnar palsy (1 case). The average age was 8 years and 5 months, with an average delay in diagnosis of 10.5 months. Five cases were classified as Bado type 1, one patient as Bado type 3 and one patient as Bado type 4.

We opted for the Bouyala method, which consists of combining an ulnar osteotomy and surgical reduction of the radial head, with screw plate fixation for all our patients and trans–condylo–radial pinning for 5 patients. Three patients underwent annular ligamentoplasty.

Cast immobilization was always used and all patients started rehabilitation immediately after cast removal.

The Kim score established in our study to evaluate the postoperative clinical outcome was excellent in 2 cases, good in 4 cases, and fair in only one case.

ملخص

إصابة مونتيجيا المهملة هي مزيج بين كسر في العظم الزندي وخلع الرأس الكعبري قد تم تشخيصه وعلاجه بعد مرور 4 أسابيع من الصدمة المسببة. يعتبر اكتشاف علاج هذه الحالات النادرة تحدياً حقيقياً نظراً لصعوبتها هذه الدراسة الحشدية الرجعية والتي تمت بمصلحة جراحة وتقويم العظام عند الأطفال خلال مدة 4 سنوات (2017 | 2020) قد كشفت عن 7 حالات قمنا بدراستها وتقييمها من حيث النتائج السريرية والإشعاعية وكذا بعد العلاج، ثم مقارنتها مع سلاسل الحالات المنشورة كانت الظروف التشخيصية الأكثر شيوعاً هي ضعف الحركة (7 حالات) ، وتشوه المرفق (6 حالات) (3 حالات) ، والشلل الزندي (حالة واحدة). بلغ متوسط العمر 8 سنوات و 5 أشهر ، وبلغ متوسط وقت التشخيص 10 أشهر ونصف. تم تصنيف خمس حالات بادو من النوع 1 ، بادو من النوع 3 لمريض واحد ومريض واحد من نوع بادو 4

لقد اخترنا طريقة بويالا التي تتكون من ربط قطع العظم الزندي والرد الجراحي لرأس الكعبرة ، مع تثبيت العظم الزندي عن طريق الصفيحة المشدودة لجميع المرضى بالإضافة إلى تثبيت رأس الكعبرة عبر لقمة الكعبرة لخمس مرضى. خضع 3 مرضى لإعادة بناء الرباط الحلقي. كان التثبيت بالجبيرة ضرورياً ، وقد بدأ جميع المرضى في إعادة التأهيل فور إزالة الجبيرة . كانت درجة كيم التي تم استعمالها في دراستنا لتقييم النتيجة السريرية بعد الجراحة ممتازة حالتين ، وجيدة في 4 حالات و لا بأس بها حالة واحدة



BIBLIOGRAPHIE



1. **M. SAOURI .**
LES LESIONS DE MONTEGGIA CHEZ L'ADULTE : RESULTATS FONCTIONNELS
ET FACTEURS PRONOSTIQUES,
Rev Maroc Chir Orthop Traumatol 2013 ; 50 : 39-43
2. **Bado, J. L. (1967).**
The Monteggia Lesion.
Clinical orthopaedics and related research, 50, 71-86.
3. **A.P.Gleeson and T.F Beattie,**
Monteggia fracture-dislocation in children
Journal of accident and Emergency medicine 1994 11, 192-194.
4. **Datta, T., Chatterjee, N. D., Pal, A. K., & Das, S. K. (2014).**
Evaluation of outcome of corrective ulnar osteotomy with bone grafting and annular
ligament reconstruction in neglected Monteggia fracture dislocation in children.
Journal of clinical and diagnostic research: JCDR, 8(6), LC01.
5. **Delpont, M., Jouve, J. L., de Gauzy, J. S., Louahem, D., Vialle, R., Bollini, G.,
... & Cottalorda, J. (2014).**
L'ostéotomie de l'extrémité proximale de l'ulna dans la prise en charge des lésions
de Monteggia négligées de l'enfant.
Revue de Chirurgie Orthopédique et Traumatologique, 100(7), 569-573.
6. **Eyendaal, D., & Hillen, R. J. (2007).**
Open reduction and corrective ulnar osteotomy for missed radial head dislocations in
children.
Strategies in Trauma and Limb Reconstruction, 2(1), 31
7. **Horii, E., Nakamura, R., Koh, S., Inagaki, H., Yajima, H., & Nakao, E. (2002).**
Surgical treatment for chronic radial head dislocation.
JBJS, 84(7), 1183-1188.
8. **Oner, F. C., & Diepstraten, A. F. (1993).**
Treatment of chronic post-traumatic dislocation of the radial head in children.
Bone & Joint Journal, 75(4), 577-581.
9. **Shinohara, T., Horii, E., Koh, S., Fujihara, Y., & Hirata, H. (2016).**
Mid-to long-term outcomes after surgical treatment of chronic anterior dislocation
of the radial head in children.
Journal of Orthopaedic Science, 21(6), 759-765.

10. **Wang, M. N., & Chang, W. N. (2006).**
Chronic posttraumatic anterior dislocation of the radial head in children: thirteen cases treated by open reduction, ulnar osteotomy, and annular ligament reconstruction through a Boyd incision.
Journal of orthopaedic trauma, 20(1), 1–5.
11. **Wattincourt, L., Seguin, A., & Seringe, R. (1999, January).**
Lésions de Monteggia anciennes chez l'enfant A propos de 14 observations. In *Annales de Chirurgie de la Main et du Membre superieur* (Vol. 18, No. 2, pp. 137–148). Elsevier Masson.
12. **Park, H., Park, K. W., Park, K. B., Kim, H. W., Eom, N. K., & Lee, D. H. (2017).**
Impact of Open Reduction on Surgical Strategies for Missed Monteggia Fracture in Children.
Yonsei medical journal, 58(4), 829–836.
13. **Seel, M. J., & Peterson, H. A. (1999).**
Management of chronic posttraumatic radial head dislocation in children.
Journal of Pediatric Orthopaedics, 19(3), 306–312.
14. **Degreef, I., & De Smet, L. (2004).**
Missed radial head dislocations in children associated with ulnar deformation: treatment by open reduction and ulnar osteotomy.
Journal of orthopaedic trauma, 18(6), 375–378
15. **Gyr, B. M., Stevens, P. M., & Smith, J. T. (2004).**
Chronic Monteggia fractures in children: outcome after treatment with the Bell–Tawse procedure.
Journal of Pediatric Orthopaedics B, 13(6), 402–406.
16. **Rahbek, O., Deutch, S. R., Kold, S., Søjbjerg, J. O., & Møller–Madsen, B. (2011).**
Longterm outcome after ulnar osteotomy for missed Monteggia fracture dislocation in children.
Journal of children's orthopaedics, 5(6), 449–457
17. **Bor, N., Rubin, G., Rozen, N., & Herzenberg, J. E. (2015).**
Chronic anterior monteggia lesions in children: report of 4 cases treated with closed reduction by ulnar osteotomy and external fixation.
Journal of Pediatric Orthopaedics, 35(1), 7–10.

18. **De Boeck, H. (2000).**
Treatment of chronic isolated radial head dislocation in children.
Clinical orthopaedics and related research, 380, 215–219.
19. **Hung, N. N. (2017).**
Corrective Ulnar Osteotomy and Annular ligament reconstruction by fascia lata in Neglected Monteggia Fracture Dislocation in Children.
International Journal of Orthopaedics, 4(4), 802–810.
20. **Hui, J. H., Sulaiman, A. R., Lee, H. C., Lam, K. S., & Lee, E. H. (2005).**
Open reduction and annular ligament reconstruction with fascia of the forearm in chronic Monteggia lesions in children.
Journal of Pediatric Orthopaedics, 25(4), 501–506
21. **Hung, N. N. (2017).**
Corrective Ulnar Osteotomy and Annular ligament reconstruction by fascia lata in Neglected Monteggia Fracture Dislocation in Children.
International Journal of Orthopaedics, 4(4), 802–810.
22. **Atul Bhaskar (2009).**
Missed Monteggia fracture in children: Is annular ligament reconstruction always required?
Indian J Orthop. 2009 Oct–Dec; 43(4): 389–395.
23. **Lu, X., Yan, G., Wang, Y., Zhu, Z., You, H., Zhang, J., & Guo, Y. (2015).**
Repositioning of the annular ligament in the management of missed Monteggia fracture.
Journal of Pediatric Orthopaedics, 37(1), 20–22.
24. **Tompkins, D. G. (1971).**
The anterior Monteggia fracture: observations on etiology and treatment.
JBJS, 53(6), 1109–1114
25. **Evans, E. M. (1949).**
Pronation injuries of the forearm.
Bone & Joint Journal, 31(4), 578– 588.
26. **Korner, J., Hansen, M., Weinberg, A., Hessmann, M., & Rommens, P. M. (2004).**
Monteggia fractures in childhood—diagnosis and management in acute and chronic cases.
European Journal of Trauma, 30(6), 361–370.

27. **Storen, G. (1959).**
Traumatic dislocation of the radial head as an isolated lesion in children; report of one case with special regard to roentgen diagnosis.
Acta Chirurgica Scandinavica, 116(2), 144.
28. **Lincoln, T. L., & Mubarak, S. J. (1994).**
" Isolated" traumatic radial-head dislocation.
Journal of pediatric orthopedics, 14(4), 454-457.
29. **Ouazara .N. (2001).**
Fracture de montéggia négligée. thèse de médecine.
Faculté de médecine et de pharmacie de rabat.
30. **Trillat, A., Marsan, C., & Lapeyre, B. (1969).**
Classification et traitement des fractures de Monteggia. A propos de 36 observations.
Rev Chir OrthopReparatriceAppar Mot, 55(7), 639-57.
31. **Letts, M., Loch, R. A. N. D. Y., & Wiens, J. O. H. N. (1985).**
Monteggia fracture dislocations in children.
Bone & Joint Journal, 67(5), 724-727.
32. **McFarland, B. (1936).**
Congenital dislocation of the head of the radius.
BJJ, 24(93), 41-49
33. **Bouyala, J. M., Chrestian, P., & Ramaherison, P. (1978).**
L'ostéotomie haute du cubitus dans le traitement de la luxation antérieure résiduelle après fracture de Monteggia.
Chir Pediatr, 19, 201-203
34. **Stoll, T. M., Willis, R. B., & Paterson, D. C. (1992).**
Treatment of the missed Monteggia fracture in the child.
Bone & Joint Journal, 74(3), 436-440.
35. **David-West, K. S., Wilson, N. I., Sherlock, D. A., & Bennet, G. C. (2005).**
Missed Monteggia injuries. *Injury*,
36(10), 1206-1209.
36. **Speed, J. S., & Boyd, H. B. (1940).**
Treatment of fractures of ulna with dislocation of head of radius:(monteggia fracture). *Journal of the American Medical Association*, 115(20), 1699-1705.

37. **Langlais, J., L'kaissi, M., & De billy, B. (2008).**
Fractures récentes et anciennes de Monteggia.
Orthopédie pédiatrique: membre supérieur, 129.
38. **Patterson, S. D., Bain, G. I., & Mehta, J. A. (2000).**
Surgical approaches to the elbow.
Clinical orthopaedics and related research, 370, 19–33
39. **Dubrana, F., Le Nen, D., & Lefèvre, C. (2014).**
Manuel des voies d'abord en chirurgie orthopédique et traumatologique.
2ème édition. chapitre 3.
40. **Oudrhiri. D. (2016).**
Les voies d'abord du membre supérieur. Thèse de médecine.
Faculté de médecine et de pharmacie de Fès
41. **Tawse, A. B. (1965).**
The treatment of malunited anterior Monteggia fractures in children.
Bone & Joint Journal, 47(4), 718–723.
42. **Kim, H. T., Conjares, J. N. V., Suh, J. T., & Yoo, C. I. (2002).**
Chronic radial head dislocation in children, Part 1: pathologic changes preventing
stable reduction and surgical correction.
Journal of Pediatric Orthopaedics, 22(5), 583–590.
43. **Langlais, J., L'kaissi, M., & De billy, B. (2008).**
Fractures récentes et anciennes de Monteggia.
Orthopédie pédiatrique: membre supérieur, 129.
44. **Hesham Ali Mohamed (2013)**
Surgical treatment of missed Monteggia fracture–dislocation in children without
annular ligament reconstruction.
EL–MINIA MED. BULL. Vol.24, NO. 1, JAN., 2013.
45. **Dr AMIR HARIRI , CHU Saint Antoine**
http://www.clubortho.fr/cariboost_files/fracture_20de_20monteggia_20Dr_20HARIRI.pdf.
46. **Z. Afaf**
La fracture de Monteggia négligée chez l'enfant à propos de 10 cas
CHU Rabat 2017, N° 187/17

47. **OTMAN Zakaria**
Lésion de Monteggia négligée chez l'enfant : méta-analyse des séries publiées.
CHU Rabat 2018, N° 96/18
48. **Garg, P., Baid, P., Sinha, S., Ranjan, R., Bandyopadhyay, U., & Mitra, S. R. (2011).**
Outcome of radial head preserving operations in missed Monteggia fracture in children. Indian journal of orthopaedics, 45(5), 404
49. **J.U.Kuebler**
Luxation « congénitale de la tête radiale: A propos d'un cas bilatéral développé vers l'âge de 10 ans.
Annales de chirurgie de la main et du membre supérieur, 5.
50. **Dr Houvet.**
lésion traumatique de la branche postérieure du nerf radial,
pathologies des nerfs périphériques.
51. **Di Gennaro GL, Martinelli A, Bettuzzi C, Antonioli D, Rotini R.(2015).**
Outcomes after surgical treatment of missed Monteggia fractures in children.
Musculoskelet Surg. 2015 Sep;99 Suppl 1:S75-82. doi: 10.1007/s12306-015-0362-3. Epub 2015 May 10.
52. **Kim, H. T., Park, B. G., Suh, J. T., & Yoo, C. I. (2002).**
Chronic radial head dislocation in children, Part 2: results of open treatment and factors affecting final outcome.
Journal of Pediatric Orthopaedics, 22(5), 591-597
53. **Tom Gryson, 2021.**
The management of chronic paediatric Monteggia fracture-dislocation
Journal of Orthopaedics, 23-44
54. **Mehmet Baydar, Kahraman Öztürk, OsmanOrman, DenizAkbulut, Mehmet Vakıf Keskinbiçki, May 2022.**
Use of Corrective Ulnar Osteotomy and Radial Head Relocation Into Preserved Annular Ligament in the Treatment of Radiocapitellar Instability Secondary to Pediatric Chronic Monteggia Fracture-Dislocation
The Journal of Hand Surgery 108-03



قسم الطبيب

أقسم بالله العظيم

أن أراقب الله في مهنتي.

وأن أصون حياة الإنسان في كافة أطوارها في كل الظروف

والأحوال باذلة وسعي في إنقاذها من الهلاك والمرض

والألم والقلق.

وأن أحفظ للناس كرامتهم، وأستر عورتهم، وأكتم سرهم.

وأن أكون على الدوام من وسائل رحمة الله، باذلة رعايتي الطبية للقريب والبعيد،

للصالح والطالح، والصديق والعدو.

وأن أثابر على طلب العلم، وأسخره لنفع الإنسان لا لأذاه.

وأن أوقر من علمني، وأعلم من يصغرني، وأكون أختاً لكل زميل في المهنة

الطبية متعاونين على البر والتقوى.

وأن تكون حياتي مصداق إيماني في سرّي وعلانيتي، نقيّة مما يُشِينها تجاه

الله ورسوله والمؤمنين.

والله على ما أقول شهيدا

كسر مونتيجيا المهمل عند الطفل: التحليل والعلاج

الأطروحة

قدمت ونوقشت علانية يوم 2022/07/04

من طرف

الآنسة نهى ثمار

المزودة في 18 أبريل 1996 بميدلت

لنيل شهادة الدكتوراه في الطب

الكلمات الأساسية:

كسر الزندي - خلع الرأس الكعبري - مونتيجيا- مهملة - طفل - بويالا.

اللجنة

الرئيس

أ. أغوتان

السيد

المشرف

أستاذ في جراحة الأطفال

ر. الفزاري

السيد

أستاذ في جراحة الأطفال

ط. سلامة

السيد

أستاذ في جراحة الأطفال

ح. الهوري

السيدة

أستاذة في جراحة العظام والمفاصل

الحكام