



كلية الطب  
والصيدلة - مراكش  
FACULTÉ DE MÉDECINE  
ET DE PHARMACIE - MARRAKECH

Année 2017

Thèse N° 158

# Le traitement chirurgical des fractures du bassin cotyle inclus

---

**THESE**

PRESENTEE ET SOUTENUE PUBLIQUEMENT LE 20/06/2017

**PAR**

**Mlle. Hasna KHARMOUCHE**

**POUR L'OBTENTION DU DOCTORAT EN MEDECINE**

---

**Fractures – bassin – cotyle – ostéosynthèse**

---

**JURY**

<b>Mr. H SAIDI</b> Professeur de traumatologie orthopédie	<b>PRÉSIDENT</b>
<b>Mr. I ABKARI</b> Professeur agrégé de traumatologie orthopédie	<b>RAPPORTEUR</b>
<b>Mr. M A BENHIMA</b> Professeur agrégé de traumatologie orthopédie	} <b>JUGES</b>
<b>Mme. M OUALI IDRISI</b> Professeur agrégée de radiologie	



# *Serment d'hippocrate*

*Au moment d'être admis (e) à devenir membre de la profession médicale, je m'engage solennellement à consacrer ma vie au service de l'humanité.*

*Je traiterai mes maîtres avec le respect et la reconnaissance qui leur sont dus.*

*Je pratiquerai ma profession avec conscience et dignité. La santé de mes malades sera mon premier but.*

*Je ne trahirai pas les secrets qui me seront confiés.*

*Je maintiendrai par tous les moyens en mon pouvoir l'honneur et les nobles traditions de la profession médicale.*

*Les médecins seront mes frères.*

*Aucune considération de religion, de nationalité, de race, aucune considération politique et sociale, ne s'interposera entre mon devoir et mon patient.*

*Je maintiendrai strictement le respect de la vie humaine dès sa conception.*

*Même sous la menace, je n'userai pas mes connaissances médicales d'une façon contraire aux lois de l'humanité.*

*Je m'y engage librement et sur mon honneur.*

*Déclaration Genève, 1948*





---

*LISTE DES*

*PROFESSEURS*



---

**UNIVERSITE CADI AYYAD**  
**FACULTE DE MEDECINE ET DE PHARMACIE**  
**MARRAKECH**

Doyens Honoraires : Pr. Badie Azzaman MEHADJI  
: Pr. Abdelhaq ALAOUI YAZIDI

ADMINISTRATION

Doyen : Pr. Mohammed BOUSKRAOUI  
Vice doyen à la Recherche et la Coopération : Pr. Mohamed AMINE  
Vice doyen aux Affaires Pédagogiques : Pr. Redouane EL FEZZAZI  
Secrétaire Générale : Mr. Azzeddine EL HOUDAIGUI

Professeurs de l'enseignement supérieur

Nom et Prénom	Spécialité	Nom et Prénom	Spécialité
ABOULFALAH Abderrahim	Gynécologie- obstétrique	ETTALBI Saloua	Chirurgie réparatrice et plastique
ADERDOUR Lahcen	Oto- rhino- laryngologie	FINECH Benasser	Chirurgie – générale
ADMOU Brahim	Immunologie	FOURAIJI Karima	Chirurgie pédiatrique B
AIT BENALI Said	Neurochirurgie	GHANNANE Houssine	Neurochirurgie
AIT-SAB Imane	Pédiatrie	KHATOURI Ali	Cardiologie
AKHDARI Nadia	Dermatologie	KISSANI Najib	Neurologie
AMAL Said	Dermatologie	KOULALI IDRISSEI Khalid	Traumato- orthopédie
AMINE Mohamed	Epidémiologie- clinique	KRATI Khadija	Gastro- entérologie
AMMAR Haddou	Oto-rhino-laryngologie	LAOUAD Inass	Néphrologie
ARSALANE Lamiae	Microbiologie -Virologie	LMEJJATI Mohamed	Neurochirurgie
ASMOUKI Hamid	Gynécologie- obstétrique B	LOUZI Abdelouahed	Chirurgie – générale
ASRI Fatima	Psychiatrie	MAHMAL Lahoucine	Hématologie - clinique

BENELKHAÏAT BENOMAR Ridouan	Chirurgie - générale	MANOUDI Fatiha	Psychiatrie
BOUAÏTY Brahim	Oto-rhino- laryngologie	MANSOURI Nadia	Stomatologie et chiru maxillo faciale
BOUGHALEM Mohamed	Anesthésie - réanimation	MOUDOUNI Said Mohammed	Urologie
BOUKHIRA Abderrahman	Biochimie - chimie	MOUTAJ Redouane	Parasitologie
BOUMZEBRA Drissi	Chirurgie Cardio-Vasculaire	MOUTAOUAKIL Abdeljalil	Ophtalmologie
BOURROUS Monir	Pédiatrie A	NAJEB Youssef	Traumato- orthopédie
BOUSKRAOUI Mohammed	Pédiatrie A	NEJMI Hicham	Anesthésie- réanimation
CHABAA Laila	Biochimie	NIAMANE Radouane	Rhumatologie
CHAKOUR Mohamed	Hématologie	OULAD SAIAD Mohamed	Chirurgie pédiatrique
CHELLAK Saliha	Biochimie- chimie	RAJI Abdelaziz	Oto-rhino-laryngologie
CHERIF IDRISSE EL GANOUNI Najat	Radiologie	SAIDI Halim	Traumato- orthopédie
CHOULLI Mohamed Khaled	Neuro pharmacologie	SAMKAOUI Mohamed Abdenasser	Anesthésie- réanimation
DAHAMI Zakaria	Urologie	SARF Ismail	Urologie
EL ADIB Ahmed Rhassane	Anesthésie- réanimation	SBIHI Mohamed	Pédiatrie B
EL FEZZAZI Redouane	Chirurgie pédiatrique	SOUMMANI Abderraouf	Gynécologie- obstétrique A/B
EL HATTAOUI Mustapha	Cardiologie	TASSI Noura	Maladies infectieuses
EL HOUDZI Jamila	Pédiatrie B	YOUNOUS Said	Anesthésie- réanimation
ELFIKRI Abdelghani	Radiologie	ZOUHAIR Said	Microbiologie
ESSAADOUNI Lamiaa	Médecine interne		

### Professeurs Agrégés

Nom et Prénom	Spécialité	Nom et Prénom	Spécialité
ABKARI Imad	Traumato- orthopédie B	FADILI Wafaa	Néphrologie
ABOU EL HASSAN Taoufik	Anesthésie- réanimation	FAKHIR Bouchra	Gynécologie- obstétrique A
ABOUCHADI Abdeljalil	Stomatologie et chir maxillo faciale	GHOUNDALE Omar	Urologie
ABOUSSAIR Nisrine	Génétique	HACHIMI Abdelhamid	Réanimation médicale
ADALI Imane	Psychiatrie	HADEF Rachid	Immunologie

ADALI Nawal	Neurologie	HAJJI Ibtissam	Ophtalmologie
AGHOUTANE EI Mouhtadi	Chirurgie pédiatrique A	HAOUACH Khalil	Hématologie biologique
AISSAOUI Younes	Anesthésie - réanimation	HAROU Karam	Gynécologie-obstétrique B
AIT AMEUR Mustapha	Hématologie Biologique	HOCAR Ouafa	Dermatologie
AIT BENKADDOUR Yassir	Gynécologie-obstétrique A	JALAL Hicham	Radiologie
ALAOUI Mustapha	Chirurgie- vasculaire périphérique	KAMILI EI Ouafi EI Aouni	Chirurgie pédiatrique B
ALJ Soumaya	Radiologie	KHALLOUKI Mohammed	Anesthésie-réanimation
AMRO Lamyae	Pneumo- ptisiologie	KHOUCHANI Mouna	Radiothérapie
ANIBA Khalid	Neurochirurgie	KRIET Mohamed	Ophtalmologie
ATMANE EI Mehdi	Radiologie	LAGHMARI Mehdi	Neurochirurgie
BAHA ALI Tarik	Ophtalmologie	LAKMICHY Mohamed Amine	Urologie
BAIZRI Hicham	Endocrinologie et maladies métaboliques	LOUHAB Nisrine	Neurologie
BASRAOUI Dounia	Radiologie	MADHAR Si Mohamed	Traumato- orthopédie A
BASSIR Ahlam	Gynécologie- obstétrique A	MAOULAININE Fadl mrabih rabou	Pédiatrie (Neonatalogie)
BELBARAKA Rhizlane	Oncologie médicale	MATRANE Aboubakr	Médecine nucléaire
BELKHOU Ahlam	Rhumatologie	MEJDANE Abdelhadi	Chirurgie Générale
BEN DRISS Laila	Cardiologie	MOUAFFAK Youssef	Anesthésie - réanimation
BENCHAMKHA Yassine	Chirurgie réparatrice et plastique	MOUFID Kamal	Urologie
BENHIMA Mohamed Amine	Traumatologie - orthopédie B	MSOUGGAR Yassine	Chirurgie thoracique
BENJILALI Laila	Médecine interne	NARJISS Youssef	Chirurgie générale
BENLAI Abdeslam	Psychiatrie	NOURI Hassan	Oto rhino laryngologie
BENZAROUEL Dounia	Cardiologie	OUALI IDRISSE Mariem	Radiologie
BOUCHENTOUF Rachid	Pneumo- ptisiologie	OUBAHA Sofia	Physiologie
BOUKHANNI Lahcen	Gynécologie- obstétrique B	QACIF Hassan	Médecine interne
BOURRAHOUEAT Aicha	Pédiatrie B	QAMOUSS Youssef	Anesthésie-réanimation
BSISS Mohamed Aziz	Biophysique	RABBANI Khalid	Chirurgie générale

CHAFIK Rachid	Traumato- orthopédie A	RADA Nouredine	Pédiatrie A
DRAISS Ghizlane	Pédiatrie	RAIS Hanane	Anatomie pathologique
EL AMRANI Moulay Driss	Anatomie	RBAIBI Aziz	Cardiologie
EL ANSARI Nawal	Endocrinologie et maladies métaboliques	ROCHDI Youssef	Oto-rhino-laryngologie
EL BARNI Rachid	Chirurgie- générale	SAMLANI Zouhour	Gastro- entérologie
EL BOUCHTI Imane	Rhumatologie	SORAA Nabila	Microbiologie - virologie
EL BOUIHI Mohamed	Stomatologie et chir maxillo faciale	TAZI Mohamed Illias	Hématologie- clinique
EL HAOUATI Rachid	Chiru Cardio vasculaire	ZAHLANE Kawtar	Microbiologie - virologie
EL HAOURY Hanane	Traumato- orthopédie A	ZAHLANE Mouna	Médecine interne
EL IDRISSE SLITINE Nadia	Pédiatrie	ZAOUI Sanaa	Pharmacologie
EL KARIMI Saloua	Cardiologie	ZIADI Amra	Anesthésie - réanimation
EL KHAYARI Mina	Réanimation médicale	ZYANI Mohammed	Médecine interne
EL MGHARI TABIB Ghizlane	Endocrinologie et maladies métaboliques	RAFIK Redda	Neurologie

### Professeurs Assistants

Nom et Prénom	Spécialité	Nom et Prénom	Spécialité
ABDELFETTAH Youness	Rééducation et Réhabilitation Fonctionnelle	HAZMIRI Fatima Ezzahra	Histologie – Embryologie - Cytogénétique
ABDOU Abdessamad	Chiru Cardio vasculaire	IHBIBANE fatima	Maladies Infectieuses
ABIR Badreddine	Stomatologie et Chirurgie maxillo faciale	JANAH Hicham	Pneumo- phtisiologie
ADARMOUCH Latifa	Médecine Communautaire (médecine préventive, santé publique et hygiène)	KADDOURI Said	Médecine interne
AIT BATAHAR Salma	Pneumo- phtisiologie	LAFFINTI Mahmoud Amine	Psychiatrie
ALAOUI Hassan	Anesthésie - Réanimation	LAHKIM Mohammed	Chirurgie générale
AMINE Abdellah	Cardiologie	LAKOUICHMI Mohammed	Stomatologie et Chirurgie maxillo faciale
ARABI Hafid	Médecine physique et réadaptation fonctionnelle	LALYA Issam	Radiothérapie
ARSALANE Adil	Chirurgie Thoracique	LOQMAN Souad	Microbiologie et toxicologie environnementale

ASSERRAJI Mohammed	Néphrologie	MAHFOUD Tarik	Oncologie médicale
BELBACHIR Anass	Anatomie- pathologique	MARGAD Omar	Traumatologie - orthopédie
BELHADJ Ayoub	Anesthésie -Réanimation	MLIHA TOUATI Mohammed	Oto-Rhino - Laryngologie
BENHADDOU Rajaa	Ophthalmologie	MOUHADI Khalid	Psychiatrie
BENJELLOUN HARZIMI Amine	Pneumo- phtisiologie	MOUHSINE Abdelilah	Radiologie
BENNAOUI Fatiha	Pédiatrie (Neonatologie)	MOUNACH Aziza	Rhumatologie
BOUCHAMA Rachid	Chirurgie générale	MOUZARI Yassine	Ophthalmologie
BOUCHENTOUF Sidi Mohammed	Chirurgie générale	NADER Youssef	Traumatologie - orthopédie
BOUKHRIS Jalal	Traumatologie - orthopédie	NADOUR Karim	Oto-Rhino - Laryngologie
BOUZERDA Abdelmajid	Cardiologie	NAOUI Hafida	Parasitologie Mycologie
CHETOUI Abdelkhalek	Cardiologie	NASSIM SABAH Taoufik	Chirurgie Réparatrice et Plastique
CHRAA Mohamed	Physiologie	OUEIAGLI NABIH Fadoua	Psychiatrie
DAROUASSI Youssef	Oto-Rhino - Laryngologie	REBAHI Houssam	Anesthésie - Réanimation
DIFFAA Azeddine	Gastro- entérologie	RHARRASSI Isam	Anatomie-pathologique
EL HARRECH Youness	Urologie	SAJIAI Hafsa	Pneumo- phtisiologie
EL KAMOUNI Youssef	Microbiologie Virologie	SALAMA Tarik	Chirurgie pédiatrique
EL KHADER Ahmed	Chirurgie générale	SAOUAB Rachida	Radiologie
EL MEZOUARI EI Moustafa	Parasitologie Mycologie	SEBBANI Majda	Médecine Communautaire (médecine préventive, santé publique et hygiène)
EL OMRANI Abdelhamid	Radiothérapie	SEDDIKI Rachid	Anesthésie - Réanimation
ELQATNI Mohamed	Médecine interne	SERGHINI Issam	Anesthésie - Réanimation
ESSADI Ismail	Oncologie Médicale	SERHANE Hind	Pneumo- phtisiologie
FAKHRI Anass	Histologie- embryologie cytogénétique	TOURABI Khalid	Chirurgie réparatrice et plastique
FDIL Naima	Chimie de Coordination Bio-organique	YASSIR Zakaria	Pneumo- phtisiologie
FENNANE Hicham	Chirurgie Thoracique	ZARROUKI Youssef	Anesthésie - Réanimation
GHAZI Mirieme	Rhumatologie	ZEMRAOUI Nadir	Néphrologie
GHOZLANI Imad	Rhumatologie	ZIDANE Moulay Abdelfettah	Chirurgie Thoracique
Hammoune Nabil	Radiologie	ZOUIZRA Zahira	Chirurgie Cardio-Vasculaire



*DÉDICACES*



*« Soyons reconnaissants aux personnes qui nous donnent du bonheur ; elles sont les charmants jardiniers par qui nos âmes sont fleuries »*

*Marcel Proust.*

*Je me dois d'avouer pleinement ma reconnaissance à toutes les personnes qui m'ont soutenue durant mon parcours, qui ont su me hisser vers le haut pour atteindre mon objectif. C'est avec amour, respect et gratitude que*

*je dédie cette thèse ...* 



*A mes chers parents,*

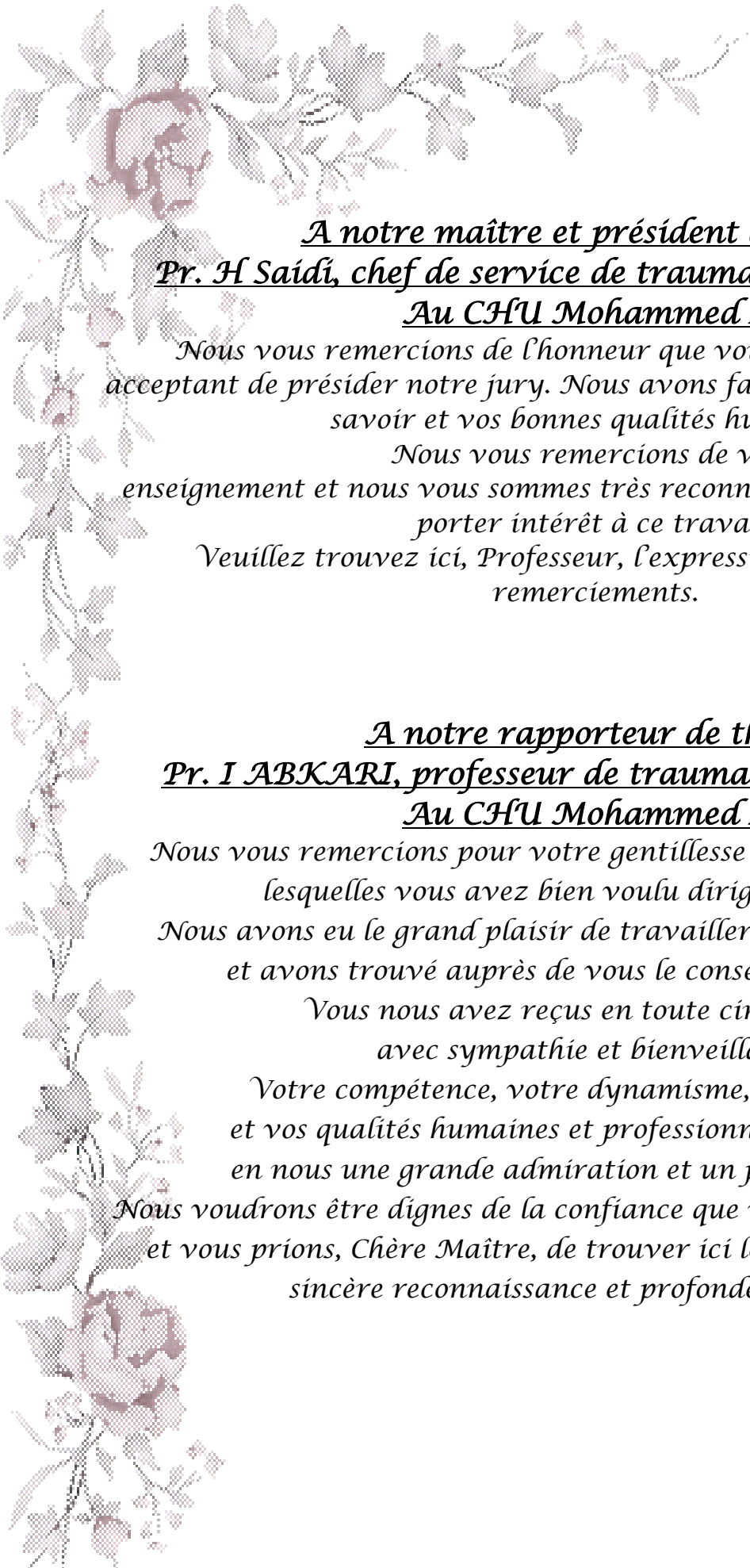
*Tous les mots ne sauraient exprimer mon amour, ma gratitude, et ma profonde reconnaissance pour tous les efforts, les sacrifices, et le soutien que vous avez fournis tout au long de mon parcours, et que vous continuez à fournir jusqu'à ce jour.*

*Votre patience, amour, altruisme, votre générosité me marqueront pour la fin des temps, et j'en serais pour jamais reconnaissante. Ainsi ce travail et pour vous.*



*REMERCIEMENTS*





**A notre maître et président de thèse :**  
**Pr. H Saïdi, chef de service de traumatologie orthopédie**  
**Au CHU Mohammed IV**

*Nous vous remercions de l'honneur que vous nous avez fait en acceptant de présider notre jury. Nous avons fait témoin de votre grand savoir et vos bonnes qualités humaines.*

*Nous vous remercions de votre enseignement et nous vous sommes très reconnaissants de bien vouloir porter intérêt à ce travail.*

*Veillez trouver ici, Professeur, l'expression de nos sincères remerciements.*

**A notre rapporteur de thèse :**  
**Pr. I ABKARI, professeur de traumatologie orthopédie**  
**Au CHU Mohammed IV**

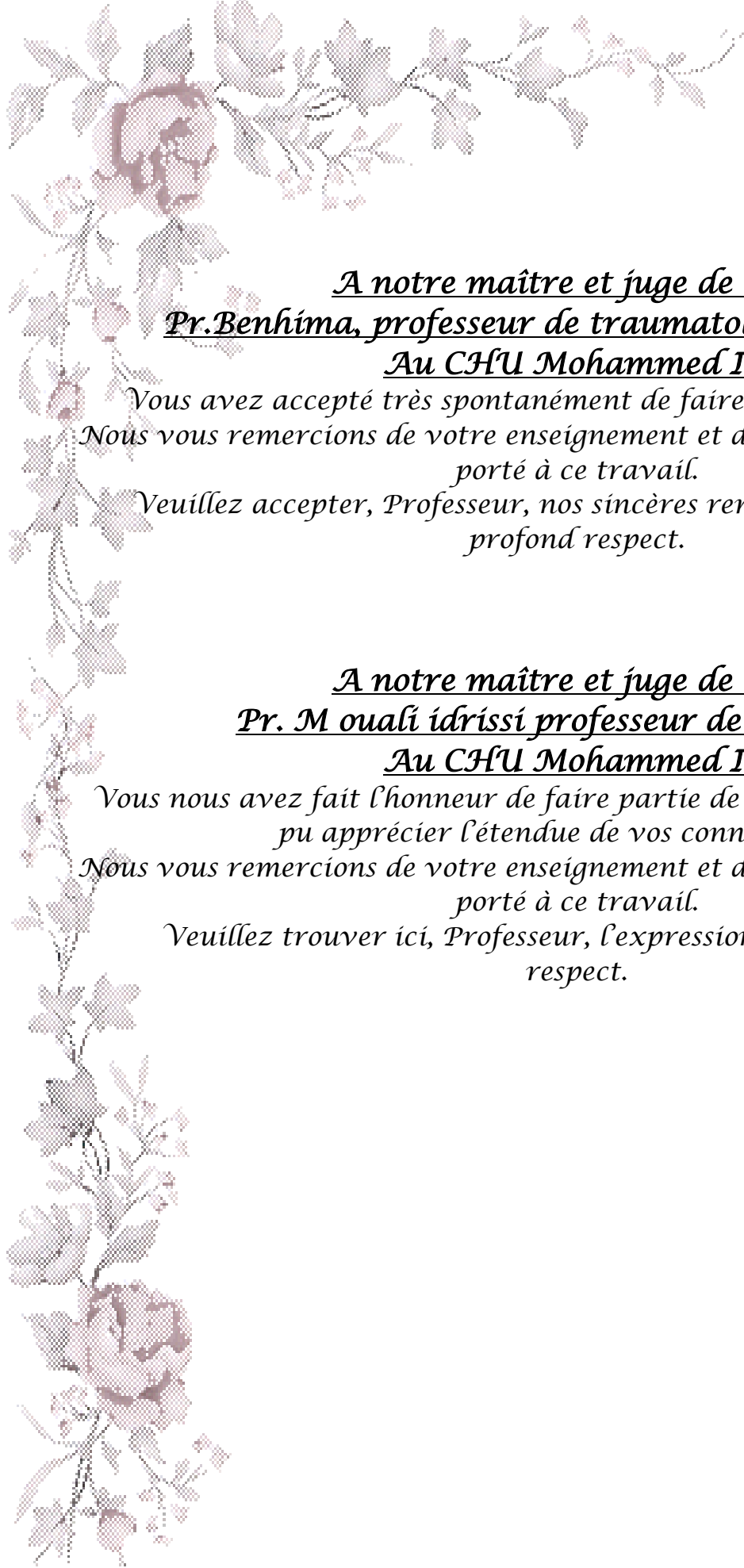
*Nous vous remercions pour votre gentillesse et bonne accueil avec lesquelles vous avez bien voulu diriger ce travail.*

*Nous avons eu le grand plaisir de travailler sous votre direction, et avons trouvé auprès de vous le conseiller et le guide.*

*Vous nous avez reçus en toute circonstance avec sympathie et bienveillance.*

*Votre compétence, votre dynamisme, votre rigueur et vos qualités humaines et professionnelles ont suscité en nous une grande admiration et un profond respect.*

*Nous voudrions être dignes de la confiance que vous nous avez accordée et vous prions, Chère Maître, de trouver ici le témoignage de notre sincère reconnaissance et profonde gratitude.*



*A notre maître et juge de thèse*  
*Pr. Benhima, professeur de traumatologie orthopédie*  
*Au CHU Mohammed IV*

*Vous avez accepté très spontanément de faire partie de notre jury.  
Nous vous remercions de votre enseignement et de l'intérêt que vous avez  
porté à ce travail.*

*Veillez accepter, Professeur, nos sincères remerciements et notre  
profond respect.*

*A notre maître et juge de thèse*  
*Pr. M ouali idrissi professeur de Radiologie*  
*Au CHU Mohammed IV*

*Vous nous avez fait l'honneur de faire partie de notre jury. Nous avons  
pu apprécier l'étendue de vos connaissances,  
Nous vous remercions de votre enseignement et de l'intérêt que vous avez  
porté à ce travail.*

*Veillez trouver ici, Professeur, l'expression de notre profond  
respect.*



*ABBREVIATIONS*



## Liste des abréviations

<b>AO</b>	:	Associaton pour l'ostéosynthèse
<b>AVP</b>	:	Accident de la voie publique
<b>CA</b>	:	Colonne antérieure
<b>CP</b>	:	colonne postérieure
<b>FE</b>	:	Fixateur externe
<b>IRM</b>	:	Imagerie par résonance magnétique
<b>ISS</b>	:	injury severity score
<b>PA</b>	:	Paroi antérieure
<b>PP</b>	:	Paroi postérieure
<b>PTH</b>	:	prothèse totale de la hanche
<b>PTS</b>	:	Hannover polytrauma score
<b>TDM</b>	:	Tomodensitométrie



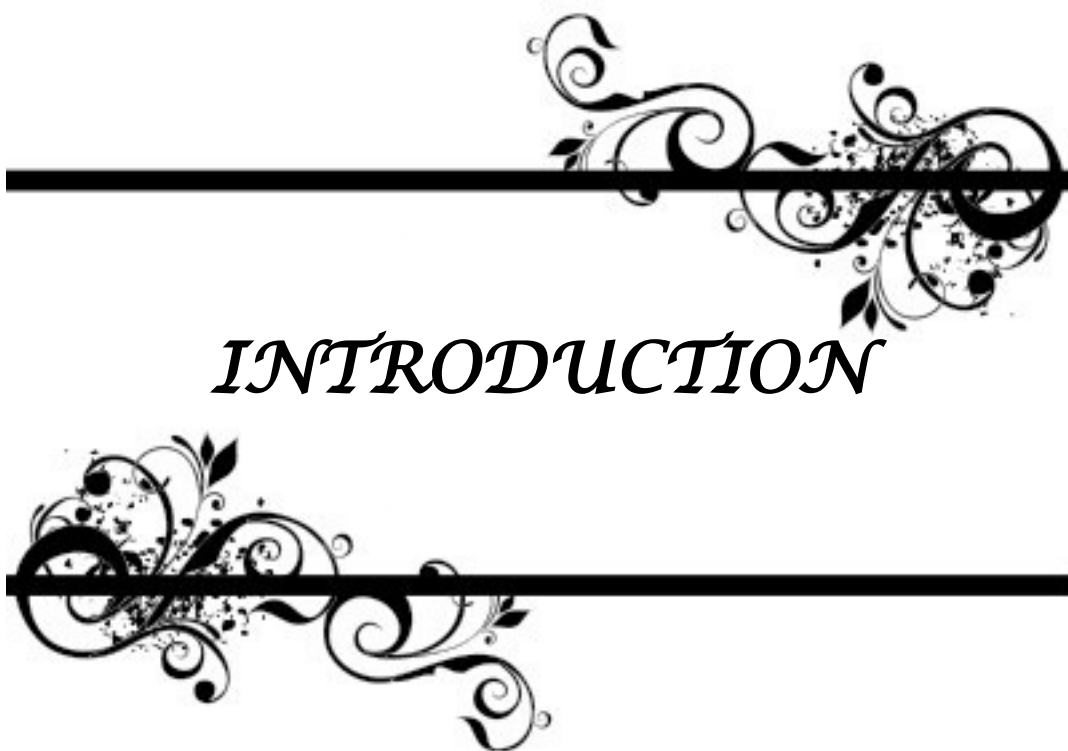*PLAN*



<b>INTRODUCTION</b>	<b>1</b>
<b>PATIENTS ET METHODES</b>	<b>4</b>
I. Patients :	5
II. Méthodes :	5
III. Choix et exposé des méthodes d'évaluation à long terme	6
<b>RESULTATS</b>	<b>8</b>
<b>I. Données épidémiologiques :</b>	<b>9</b>
1. Age :	9
2. Sexe :	9
3. Antécédents	10
4. Etiologies	10
5. Coté atteint	11
6. Type lésionnel	11
<b>II. Etude clinique</b>	<b>12</b>
1. Données de l'examen clinique	12
2. Lésions associées	13
<b>III. Diagnostic paraclinique :</b>	<b>15</b>
1. Radiographie standard :	15
2. Tomodensitométrie pelvienne (TDM) :	15
3. Lésions osseuses pelviennes	17
<b>IV. Complications précoces :</b>	<b>19</b>
1. Mortalité :	19
2. Lésions vasculaires :	19
3. Lésions génito-urinaires :	19
4. Lésions digestives :	20
5. Lésions cutanées :	20
<b>V. Prise en charge thérapeutique :</b>	<b>20</b>

1. Prise en charge initiale :	20
2. Traitement médical	20
3. Traitement chirurgical	21
<b>VI. Résultats au long cours :</b>	<b>29</b>
1. Fractures du bassin	29
2. Fractures acétabulaires :	31
3. Complications tardives :	32
<b>DISCUSSION</b>	<b>34</b>
<b>I. Anatomie et biomécanique pelvienne :</b>	<b>36</b>
1. Le Squelette osseux :	37
2. Contenu pelvien :	40
3. Biomécanique et éléments ligamentaires du bassin :	4
<b>II. Classifications : historique et classifications actuelles</b>	<b>47</b>
1. Fractures pelviennes :	49
2. Fractures acétabulaires :	49
<b>III. Etude épidémiologique :</b>	<b>50</b>
1. Epidémiologie des fractures de l'anneau pelvien	50
2. Age :	52
3. Sexe :	53
4. Etiopathogénie :	53
5. Répartition selon le côté atteint pour les fractures cotyloidiennes :	56
6. Répartition selon les lésions associées :	56
<b>IV. Etude radio-clinique :</b>	<b>57</b>
1. Etude clinique :	57
2. Etude radiologique :	58
3. Classification :	59
<b>V. Lésions associées et Complications précoces :</b>	<b>77</b>

<b>VI. Traitement :</b>	<b>83</b>
1. But	83
2. Principes	83
3. Moyens :	83
4. Indications thérapeutiques :	144
5. Complications précoces :	146
6. Complications tardives :	148
7. Résultats globaux	151
<b>CONCLUSION</b>	<b>167</b>
<b>ANNEXES</b>	<b>159</b>
<b>RESUMES</b>	<b>176</b>
<b>BIBLIOGRAPHIE</b>	<b>180</b>



# *INTRODUCTION*



Les fractures de l'anneau pelvien sont des urgences posttraumatiques vitales fréquentes, de gravité variable, survenant généralement suite à des traumatismes violents et entraînant une instabilité de la ceinture pelvienne. Elles s'inscrivent le plus souvent dans le cadre des accidents de la circulation, de chutes de grandes hauteurs ou des accidents de sport. Ces fractures peuvent également être en rapport avec des traumatismes de basse énergie, comme la chute simple chez les personnes âgées ostéoporotiques.

Elles représentent 5% de l'ensemble des fractures, et surviennent dans le cadre des polytraumatismes dans 20% des cas. [1]

Les fractures pelviennes instables sont associées à une mortalité et une morbidité importantes, du fait de la fréquence du choc hémorragique, liée aux lésions vasculaires ou au saignement des tranches osseuses fracturées, et au risque d'infection favorisée par l'ouverture du foyer de fracture et les lésions viscérales intra-pelviennes associées (rectum, vessie, urètre). Elles engagent également le pronostic fonctionnel du patient en raison de la fréquence des séquelles nerveuses, génito-urinaires et surtout ostéo-articulaires résultant de lésions non ou insuffisamment réduites et fixées. Le pronostic fonctionnel du membre inférieur est engagé d'autant plus qu'ils existent des lésions cotyloïdiennes associées.

Une analyse complète des lésions par un bilan clinique et radiologique précis, n'est possible qu'à partir de classifications globales qui facilitent la communication et la comparaison des concepts du traitement et des résultats.

La prise en charge de ces fractures connaît une tendance franche vers l'approche chirurgicale tant que les conditions le permettent, et dans des délais de plus en plus courts.

Le choix de l'approche idéale est affecté par plusieurs facteurs, qui peuvent être en rapport avec le patient (âge, comorbidité, état hémodynamique, lésions associés...), en rapport avec la fracture (stabilité, caractère ouvert ou fermé, le degrés et direction du déplacement, et le temps

écoulé depuis le traumatisme), ou en rapport avec le contexte (moyens, niveau de compétence ...). [5]

Le but de notre travail est d'analyser cliniquement et radiologiquement les fractures du bassin et du cotyle relevant du traitement chirurgical, et d'évaluer les résultats de leur prise en charge.



---

*PATIENS ET  
MÉTODES*



---

## **I. Patients :**

Au service de traumatologie orthopédie du CHU Mohamed VI de Marrakech, nous avons colligé une série de 22 cas de fractures du bassin cotyle inclus, traités chirurgicalement sur une période de quatre ans, allant de janvier 2013 à décembre 2016.

➤ **Critères d'inclusion :**

Patients traités chirurgicalement pour des fractures du bassin et du cotyle au service de traumatologie orthopédie du CHU Mohammed VI de Marrakech.

➤ **Critères d'exclusion :**

- Les fractures du bassin et du cotyle traitées par autres moyens.
- Les fractures du bassin et du cotyle chez les sujets de moins de 15 ans.
- Les patients dont les dossiers sont inexploitables (dossiers ne contenant pas d'informations).

➤ **Les objectifs de cette étude sont :**

- Analyse clinique et radiologique des fractures du bassin et du cotyle, relevant d'un traitement chirurgical.
- Evaluation des résultats radiologiques et fonctionnels du traitement chirurgical

## **II. Méthodes :**

Pour la réalisation de ce travail, nous avons établi une fiche d'exploitation (annexe), qui a étudié dans un premier temps les données casuistiques qui renseignent sur l'identité du patient : l'âge, le sexe, la profession, les coordonnés.

Sur le traumatisme : cause, circonstances et lésions associées.

Dans un deuxième temps, nous avons relevé les données de l'examen radio-clinique, ce qui nous a permis d'établir une classification des fractures pelviennes et cotyloïdiennes.

Pour classer les fractures de l'anneau pelvien, nous nous sommes basés sur la classification de Tile modifiée par L'AO que nous allons exposer dans le chapitre « classifications ». Pour les fractures acétabulaires nous avons utilisé la classification de Judet et Letournel qui sera exposée également dans le même chapitre.

Dans un troisième temps, nous avons relevé les modalités thérapeutiques.

Nous avons consacré la dernière partie à l'étude de l'évolution de nos patients en fonction des résultats anatomiques, fonctionnels, et des complications.

### **III. Choix et exposé des méthodes d'évaluation à long terme**

Pour l'évaluation des résultats fonctionnels des patient traités pour fractures du cotyle nous avons utilisé le score de Merle d'Aubigné Postel (annexe), qui se base sur l'évaluation de trois paramètres fonctionnels qui sont la douleur, la marche et la mobilité de la hanche. Ce score permet de classer les résultats en excellent, très bien, bien, passable, et mauvais.

Pour l'évaluation des résultats anatomiques, nous avons utilisé les critères de Matta et al pour juger de la qualité de la réduction et faire la part entre les réductions anatomiques, acceptables et celles non satisfaisantes, à travers de simples mesures.

Les critères de Duquennoy et Senegas nous ont permis d'évaluer la congruence de la hanche.

Pour les fractures du bassin nous nous sommes basés sur le score de Majeed (annexe), qui permet une évaluation fonctionnelle au long terme à l'aide de 5 paramètres : la douleur, le travail, la position assise et debout, la marche sans et avec aide, l'activité sexuelle et la distance

## **Le traitement chirurgical des fractures du bassin cotyle inclus**

---

de marche, avec un score maximal de 100, permettant de classer les résultats en excellent, bien, moyen et médiocre. Nous nous sommes basés sur l'analyse des radiographies de control des patients pour l'évaluation des résultats anatomiques.



---

*RESULTATS*

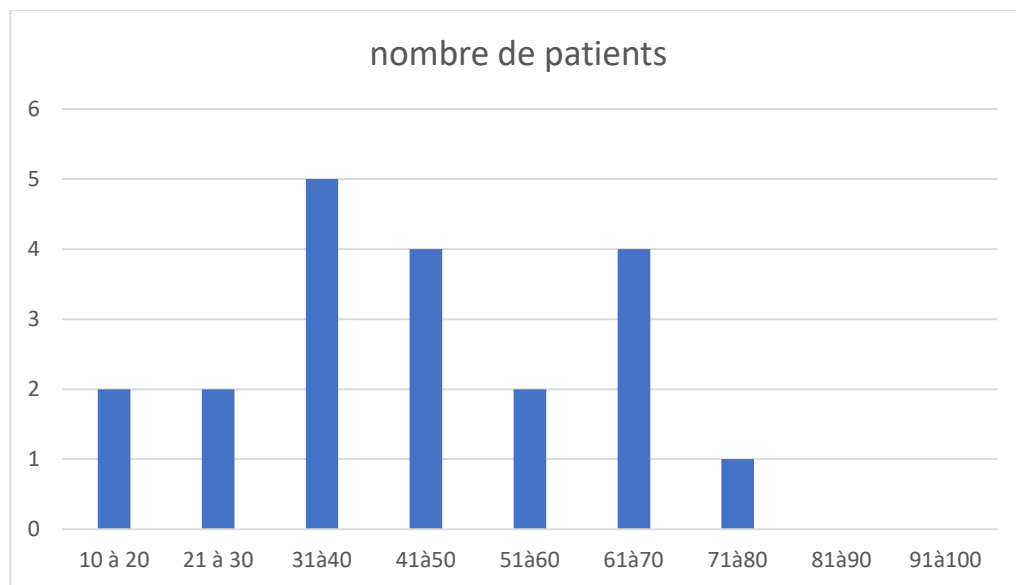


## I. Données épidémiologiques :

### 1. Age :

La moyenne d'âge de nos patients était de 46ans avec des extrêmes allant de 19ans à 73ans.

Nous avons noté deux pics d'âge, le premier entre 30 et 50 ans, et le deuxième entre 60 et 70 ans.



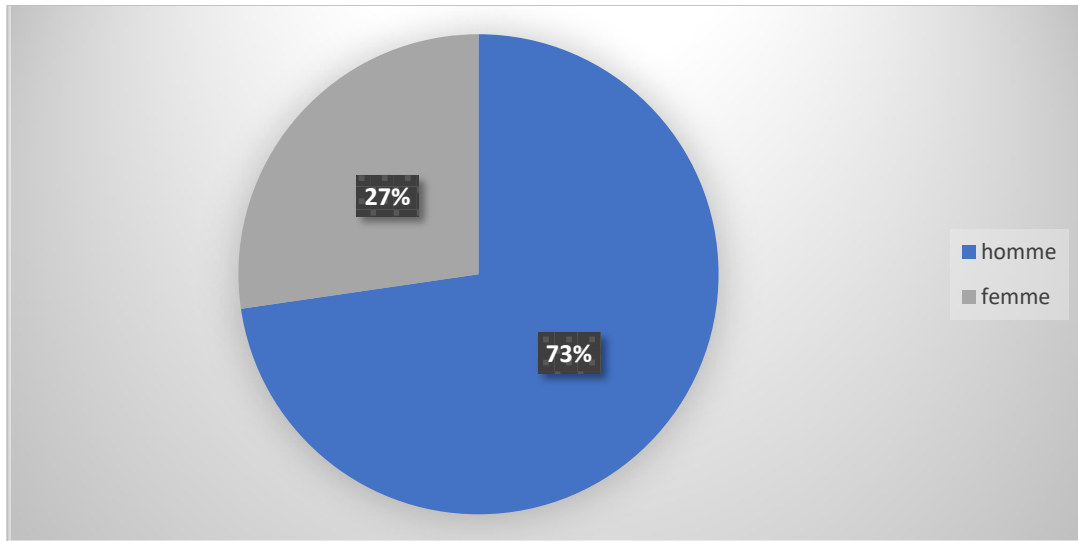
**Figure 1 : Répartition de nos patients selon les tranches d'âge**

### 2. Sexe :

Selon notre série, une prédominance masculine avec 16 hommes (72,7%) et 6 femmes (27,2%), a été notée, soit un Sexe-ratio de 2,6.

13 hommes ont présenté une fracture du cotyle contre 3 femmes.

Pour les fractures du bassin, nous avons enregistré un total de 6 cas, avec 3 cas de chaque sexe.



**Figure 2 : répartition des deux sexes dans notre étude**

### **3. Antécédents**

Sur les 22 patients documentés, 5 patients soit 22,7%, présentaient des antécédents comme suite :

- ✚ 3 cas de tabagisme actif
- ✚ 1 cas de tuberculose pulmonaire traitée
- ✚ 1 cas d'asthme

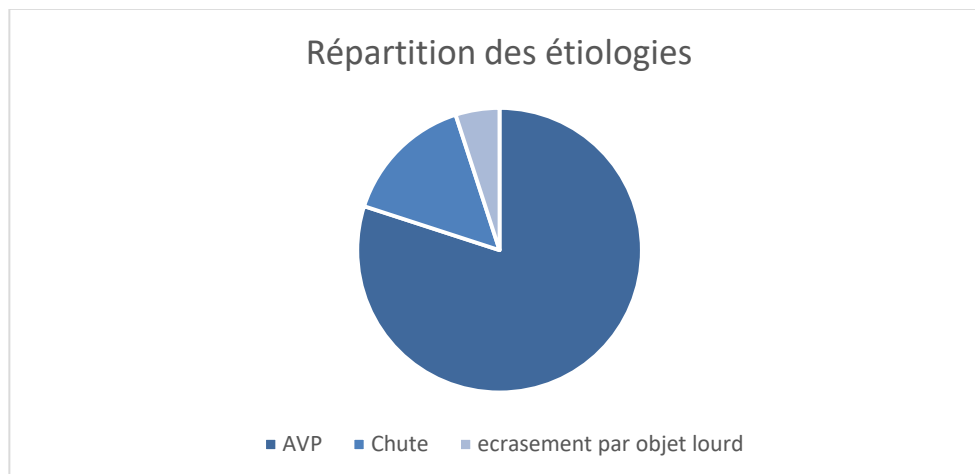
Le reste de nos patients ne présentaient aucun antécédent notable.

### **4. Etiologies**

Nous avons noté une prédominance franche de la traumatologie routière, avec 18 patients soit 81.8 % des cas victimes d'accidents de la voie publique.

3 patients soit 13.6 % des cas de fractures survenaient suite à des chutes

1 patient soit 4.5 % des cas était victime d'écrasement par objet lourd.



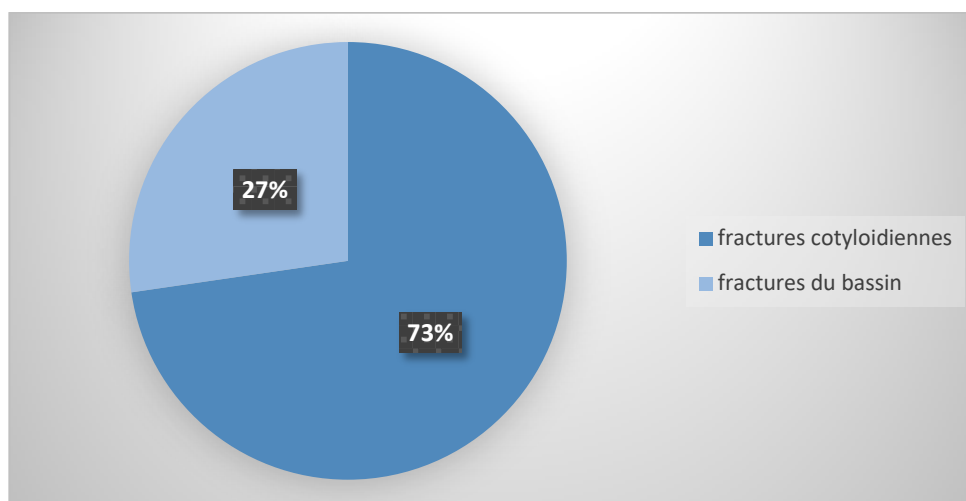
**Figure 3 : Répartition des étiologies dans notre échantillon**

### 5. Coté atteint

Parmi les 16 patients opérés pour une fracture du cotyle, 8 cas présentaient des fractures du cotyle gauche, et 8 cas des fractures du cotyle droit.

### 6. Type lésionnel

Nous avons noté une prédominance des lésions cotyloïdiennes avec 16 cas, soit 72.7%, contre 6 cas de fractures du bassin, soit 27.2%, parmi le nombre total des cas traités chirurgicalement.



**Figure 4 : Répartition des types lésionnels dans notre échantillon**

## II. Etude clinique

### 1. Données de l'examen clinique

#### 1-1. Examen général :

Nous avons noté un total de 2 patients, soit 9%, qui présentaient une détresse vitale à leur admission, dont un patient a présenté des troubles de la conscience associés à une instabilité hémodynamique, et un patient était en état de coma ayant nécessité une intubation et une ventilation assistée. Le reste de nos patients avaient des constantes vitales stables à l'admission.

#### 1-2. Examen locorégional

##### a- Signes physiques :

Les signes physiques présents à l'admission, sont présentés dans le tableau suivant :

**Tableau I : Ensemble des signes physiques relevés chez nos patients à l'admission**

Signes physiques	Nombres de cas
Ecchymoses de la région pelvienne	11
Abrasions cutanées de la région pelvienne	1
Décollement de Morel-Lavallé	1
Asymétrie du bassin	2
Membre inférieur en adduction rotation interne	6
Ecart symphysaire	2
Douleur à la fermeture / ouverture du bassin	2
Douleur à la mobilisation de la hanche	16

A noter que l'examen neurologique était non concluant chez un malade comateux, et que les touchers pelviens n'ont été faits chez aucun patient.

##### b- Signes fonctionnels

La douleur est le signe capital, elle était présente chez la totalité de nos patients.

Elle siègeait avec prédilection au niveau de la région trochantérienne et / ou du pli de l'aine chez les patients qui ont présenté une fracture du cotyle.

Les patients qui ont présenté une fracture du bassin, avaient une douleur sus pubienne ou sacro-iliaque.

L'impotence fonctionnelle était présente chez 18 cas soit 81.8%, 2 cas présentaient des troubles de la conscience à l'admission et donc la fonction n'a pas pu être évaluée.

## **2. Lésions associées**

### **2.1 Lésions pelviennes**

#### **a- Lésions cutanées :**

12 patients ont présenté des lésions cutanées, dont 2 cas d'ecchymoses sus pubiennes et en regard de l'aile iliaque, et une dermabrasion en regard de la hanche droite chez 1 patient.

9 patients ont présenté des ecchymoses de la région trochantérienne, et un patient a présenté une lésion de Morel-Lavallé.

#### **b- Lésions urinaires :**

Parmi les 22 patients documentés, 2 patients soit 9% ont présenté un globe vésical.

#### **c- Lésions digestives :**

Aucun patient n'a présenté de signes évoquant une lésion digestive, dans notre série.

#### **d- Lésions génitales :**

Nous n'avons noté aucun cas de lésions génitales chez nos patients

#### **e- Lésions vasculo-nerveuses :**

L'examen clinique n'a pas révélé de lésions vasculaires ou nerveuses chez nos malades.

**f- Luxation de la hanche :**

7 patients ont présenté une luxation de la hanche associée à la fracture du cotyle soit un pourcentage de 31.8%.

**2.2 Lésions extra pelviennes**

Le tableau suivant résume les lésions extra pelviennes rencontrées chez nos patients.

**Tableau II : lésions extra-pelviennes associées chez nos patients**

<b>Lésions extra pelviennes</b>	<b>Nombre</b>	<b>Pourcentage</b>
Traumatisme cranio facial	6	27.2%
Traumatisme thoracique	2	9%
Traumatisme abdominal	5	22.7%
Fractures de membres	6	27.1%

### III. Diagnostic paraclinique :

#### 1. Radiographie standard :

Tous nos malades ont bénéficié de radiographies standards du bassin comprenant de façon systématique une incidence antéropostérieure. Les autres examens ont été demandés selon les cas.

**Tableau III : Incidences radiologiques réalisées chez nos malades**

Incidence	Nombre de cas	Pourcentage
Bassin face	22	100%
Bassin profil	0	0%
Bassin ascendant (inlet)	0	0%
Bassin descendant (outlet)	0	0%
Hanche face	16	72.7%
¾ alaires	16	72.7%
¾ obturateur	16	72.7%

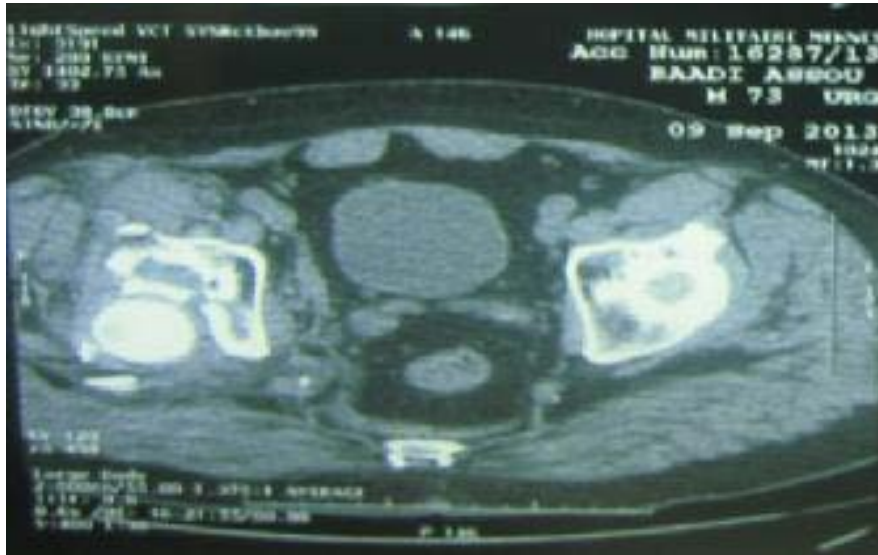#### 2. Tomodensitométrie pelvienne (TDM) :

La TDM était particulièrement performante pour bilanter les fractures acétabulaires, car elle a permis une exploration parfaite de l'articulation coxofémorale. Les coupes transversales ont permis de mettre en évidence des impactions ostéo chondrales, des incarceration fragmentaires, des fractures céphaliques associées. Les coupes sagittales ont permis une description parfaite du toit du cotyle, et l'identification des impactions à ce niveau également.

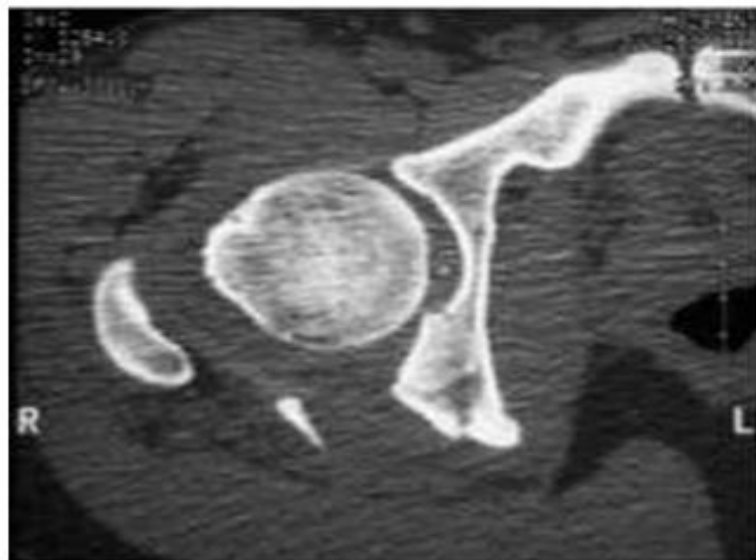
La reconstruction tridimensionnelle enrichie l'exploration, en permettant une visualisation du bassin en totalité, en vue antérieure et postérieure, et en vue exo-pelvienne à laquelle on a enlevé le fémur, et endo-pelvienne à laquelle on a enlevé l'os coxal controlatéral et le sacrum.

La TDM a permis également une bonne étude du complexe sacro iliaque, et des déplacements rotatoires, verticaux et latéraux.

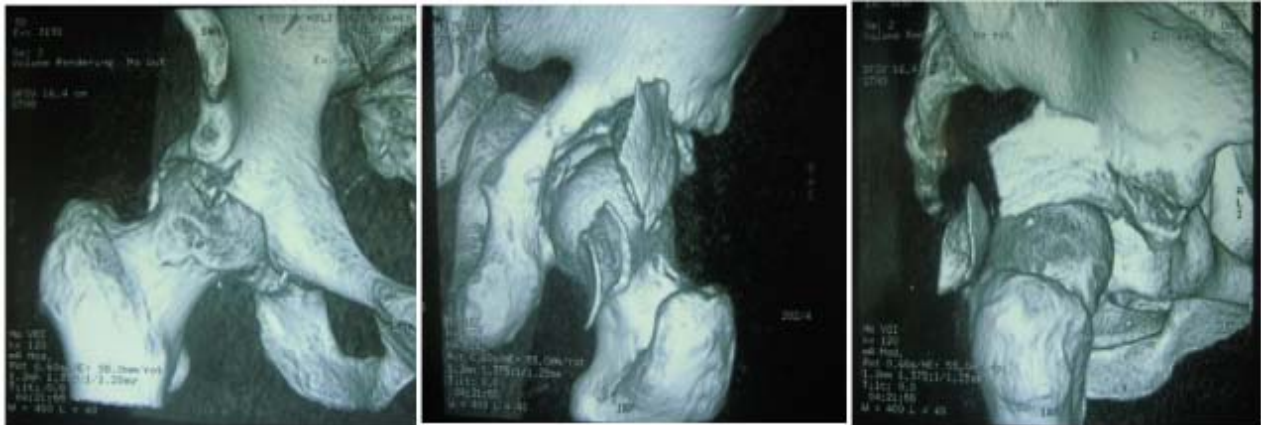
Dans notre série 15 patients ont bénéficié d'une TDM soit 68.1%.



**Figure 5 : Aspects des corps étrangers intra articulaires après réduction de la luxation sur une coupe bidimensionnelle**



**Figure 6 : Impaction ostéochondrale postérieure sur une coupe transversale Bidimensionnelle**



A vue antérieure

B vue postérieure

C vue externe

**Figure 7 : (A, B, C): une reconstruction 3D d'une fracture comminutive de la paroi postérieure**

**✚ Autres examens radiologiques :**

- ✓ 4 patients ont bénéficié de radiographies thoraciques de face, soit 18.1%.
- ✓ 7 patients ont bénéficié d'une échographie abdomino-pelvienne, soit 31.8%.
- ✓ 6 patients ont bénéficié d'une TDM cérébrale, soit 27.2%.
- ✓ Aucun patient n'a bénéficié d'Imagerie par résonance magnétique.
- ✓ Aucun patient n'a bénéficié d'artériographie.

### **3. Lésions osseuses pelviennes**

#### **3.1 Classifications :**

##### **a- Lésions du bassin**

Nous avons opté pour la classification de Tile modifiée par l'AO. Elle permet de classer les fractures en fractures de type A ne touchant pas la stabilité de l'anneau pelvien, type B avec instabilité rotatoire isolée, et en fractures type C avec instabilité complète sur le plan horizontal et vertical.

L'analyse du bilan radiologique des patients opérés pour fractures du bassin a permis de relever :

4 fractures de type B dont une est classée B1 Et 3 sont classées B3, et 2 fractures de type C les deux étaient classées C2.


**b- Lésions acétabulaires**

Parmi les patients ayant présenté une fracture du cotyle, 8 ont présenté des fractures élémentaires, dont 2 étaient des fractures transverses et 4 étaient des fractures de la paroi postérieure (PP). 1 fracture de la colonne postérieure (CP) et 1 fracture de la colonne antérieure (CA).

8 ont présenté des fractures complexes du cotyle, avec 3 fractures intéressant les deux colonnes, 2 fractures de la colonne et de la paroi postérieure (CA+CP), 2 fractures transversales et de la paroi postérieure, une fracture en T.

Parmi ces patients :

- ✓ 12 avaient une incarceration fragmentaire.
- ✓ 14 patients avaient un tassement ostéochondral articulaire et/ ou de la tête fémorale de gravité différente.
- ✓ 1 patient a présenté une fracture associée de la tête fémorale.



**Figure 8 : Répartition des types de fractures cotyloïdiennes dans notre échantillon**

#### **IV. Complications précoces :**

##### **1. Mortalité :**

Aucun décès n'a été enregistré dans notre série.

##### **2. Lésions vasculaires :**

Un seul cas présentait une instabilité hémodynamique, et chez qui l'exploration tomodynamométrique a montré un hématome rétro péritonéal.

##### **3. Lésions génito-urinaires :**

2 Patients ont présenté un globe vésical à l'admission, dont un a bénéficié d'une cystostomie à minima.

Aucun patient n'a présenté des lésions des voies urinaires supérieures à l'imagerie.

Aucun patient n'a eu de lésions génitales.

#### **4. Lésions digestives :**

Aucun patient dans notre série n'a présenté de lésions digestives.

#### **5. Lésions cutanées :**

Nous avons enregistré 12 cas de lésions cutanées, comprenant une ecchymose sus pubienne chez un patient, une ecchymose sus pubienne associée une ecchymose de la fesse chez un patient.

- Des ecchymoses trochantériennes chez 9 patients.
- Une dermabrasion de la région trochantérienne chez un patient.
- Une lésion de Morel-Lavallé chez un patient.
- Nous n'avons enregistré aucun cas de fractures ouvertes.

### **V. Prise en charge thérapeutique :**

#### **1. Prise en charge initiale :**

Les patients polytraumatisés et/ou qui étaient en état de choc, ont transité initialement par la salle de déchocage et ils ont bénéficié de mesures de réanimation :

- ✓ Groupage + numération formule sanguine en urgence.
- ✓ Ventilation-oxygénation.
- ✓ Mise en place d'une voie d'abord veineuse.
- ✓ Drainage thoracique (en cas de pneumothorax ou hémithorax).
- ✓ Remplissage vasculaire (par sérum salé) avec un objectif de normovolémie.

#### **2. Traitement médical**

Tous les patients ont reçu un traitement antalgique et anti inflammatoire. Un traitement anticoagulant à base d'héparine de bas poids moléculaire, a été débuté la veille de l'intervention,

et une antibioprophylaxie à base de céphalosporines de 2<sup>ème</sup> génération, a été administrée au moment de l'anesthésie, et prolongée 48h en post opératoire.

### **3. Traitement chirurgical**

Le délai d'attente avant l'intervention était de 13j en moyenne, avec des extrêmes allant de 5 à 21j.

L'intervention s'est déroulée sous anesthésie générale chez 17 patients, et sous rachi anesthésie chez 5 patients.

#### **3.1 fractures du bassin**

##### **a- Traitement initial**

En attendant le geste chirurgical 3 patients ont bénéficié d'une traction trans condylienne fémorale, par un poids allant de 10 à 20 Kg, 1 patient a été simplement alité.

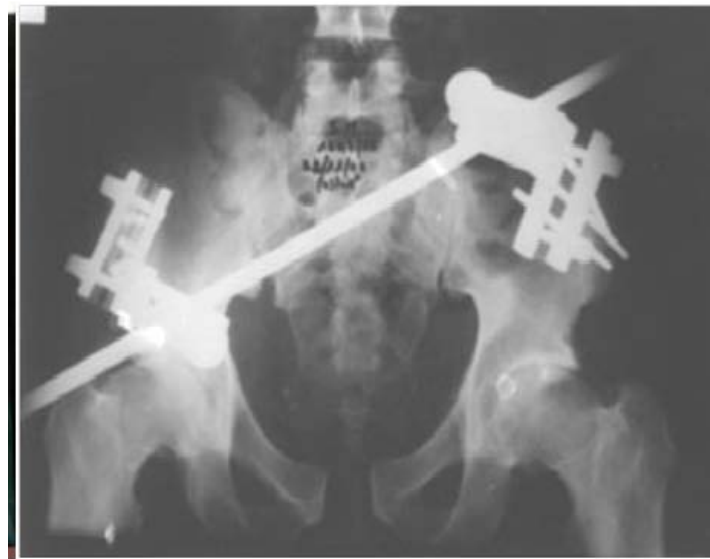
1 patient qui présentait une fracture type B (open book), faite d'une disjonction symphysaire associée à une fracture des deux branches ischio-pubiennes, et instabilité hémodynamique, a bénéficié de la mise en place d'un fixateur externe provisoire de type Hoffman.

##### **b- Traitement définitif**

- **Fixateur externe**

Le fixateur externe a été indiqué comme traitement définitif chez un patient présentant une fracture type B, faite d'une disjonction symphysaire.

A



**Figure 9 : Radiographie de face du bassin chez un patient qui présente une disjonction pubienne après réduction et fixation externe**

✓ **Ostéosynthèse interne :**

L'ostéosynthèse interne a été indiquée chez 5 de nos patients présentant des fractures du bassin.

1 patient a été traité par deux plaques vissées sacro-iliaques par voie sacro-iliaque postérieure, réalisée en décubitus ventral.

1 patient a été traité par plaque antérieure symphysaire, par voie d'abord de Pfannenstiel, réalisée en décubitus dorsal.

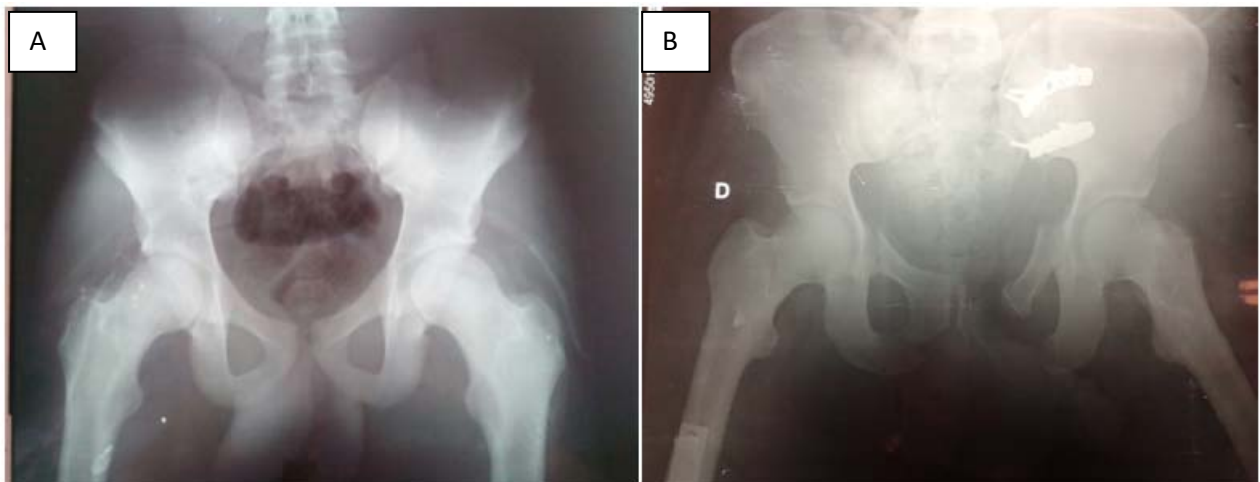1 patient a bénéficié d'une plaque symphysaire, et une plaque sacro-iliaque postérieure, en utilisant deux voies d'abord : une voie sacro-iliaque postérieure avec patient en décubitus ventral, suivie d'un abord symphysaire par voie de Pfannenstiel avec patient en décubitus dorsal.

## Le traitement chirurgical des fractures du bassin cotyle inclus

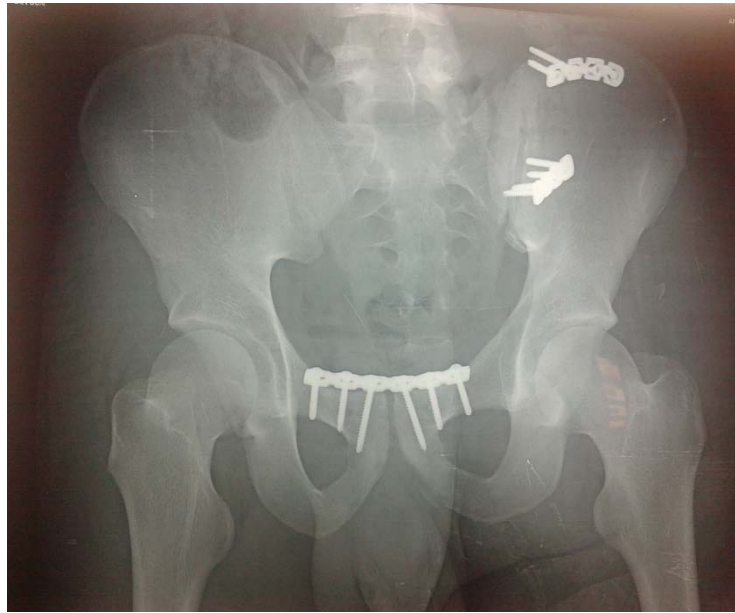---

1 patient traité par plaque antérieure symphysaire par voie de Pfannenstiel en décubitus dorsal, et 2 plaques postérieures pour l'aile iliaque par voie postérieure avec patient en décubitus ventral.

1 patient initialement traité par fixateur externe pour une fracture « open book », a bénéficié ensuite d'une ostéosynthèse par plaque vissée symphysaire, par voie de Pfannenstiel.



**Figure 10 : Radiographie de face du bassin chez un patient qui présentait une disjonction sacro-iliaque gauche traitée par deux plaques vissées : A avant ostéosynthèse ; B après ostéosynthèse**



**Figure 11 : Radiographie de face du bassin chez un patient traité par plaque symphysaire et deux plaques alaires pour une disjonction symphysaire associée à une fracture alaire gauche**

✓ **Fixation transcutanée :**

Aucun patient n'a bénéficié de fixation transcutanée dans notre série.

**3-2 Traitement des fractures cotyloïdiennes :**

**a- Traitement initial :**

Les 16 patients opérés pour des fractures du cotyle ont été traités initialement par traction axiale trans condylienne fémorale, pour une durée moyenne de 8 jours à l'aide d'un poids allant de 10 à 20Kg.

Une réduction urgente de la luxation de la hanche a été faite chez les 7 patients qui présentaient une luxation associée de la hanche.

**b- Ostéosynthèse interne :**

Parmi les 16 patients documentés, l'ostéosynthèse a été indiquée chez 15 patients.

10 patients étaient installés en décubitus ventral.

2 patients installés en décubitus latéral.

## **Le traitement chirurgical des fractures du bassin cotyle inclus**

---

3 patients ont eu une double installation ventrale et dorsale pour la réalisation des deux voies d'abord.

L'intervention a été faite sous anesthésie générale chez 11 patients, et sous rachianesthésie chez 5 patients.

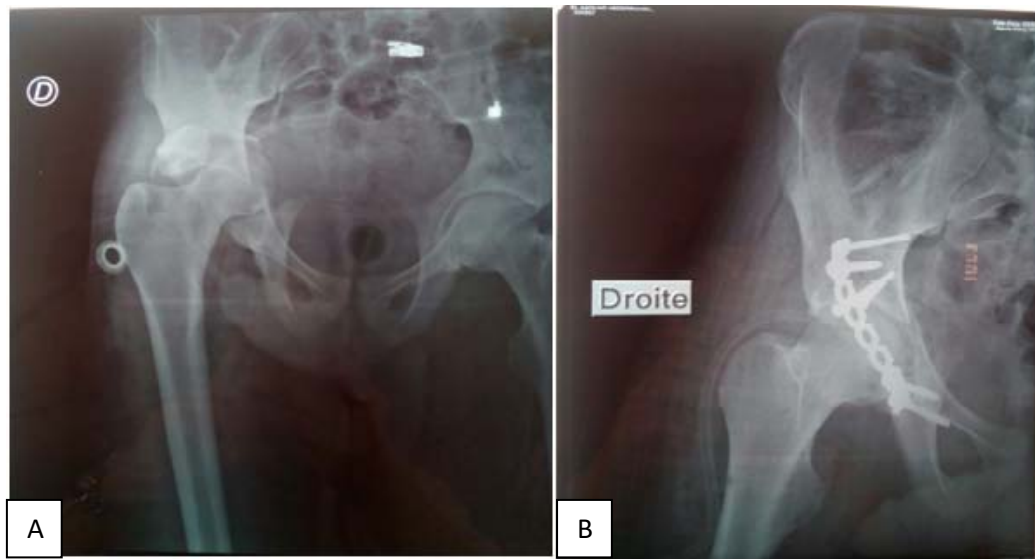La voie de Kocher–Langenbeck était préconisée chez 13 patients, dont 3 patients ont eu un abord ilio–inguinal associé.

La voie latérale été indiquée chez 2 patients.

Chez les 15 cas traités par ostéosynthèse, les fractures étaient stabilisées à l'aide de plaques vissées.

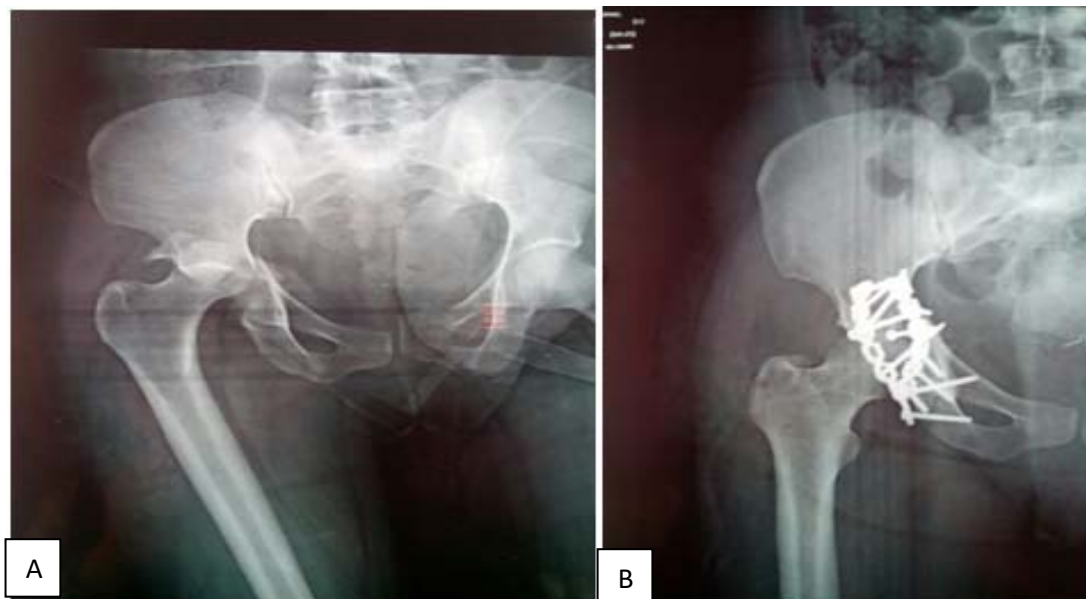**Tableau IV : Les voies d'abord utilisées pour le traitement des lésions acétabulaires dans notre échantillon**

<b>Voie d'abord</b>	<b>Nombre de cas</b>	<b>Pourcentage</b>
Kocher–Langenbeck	13	69.2%
Ilio–inguinale	3	23%
Voie latérale	2	13.3%



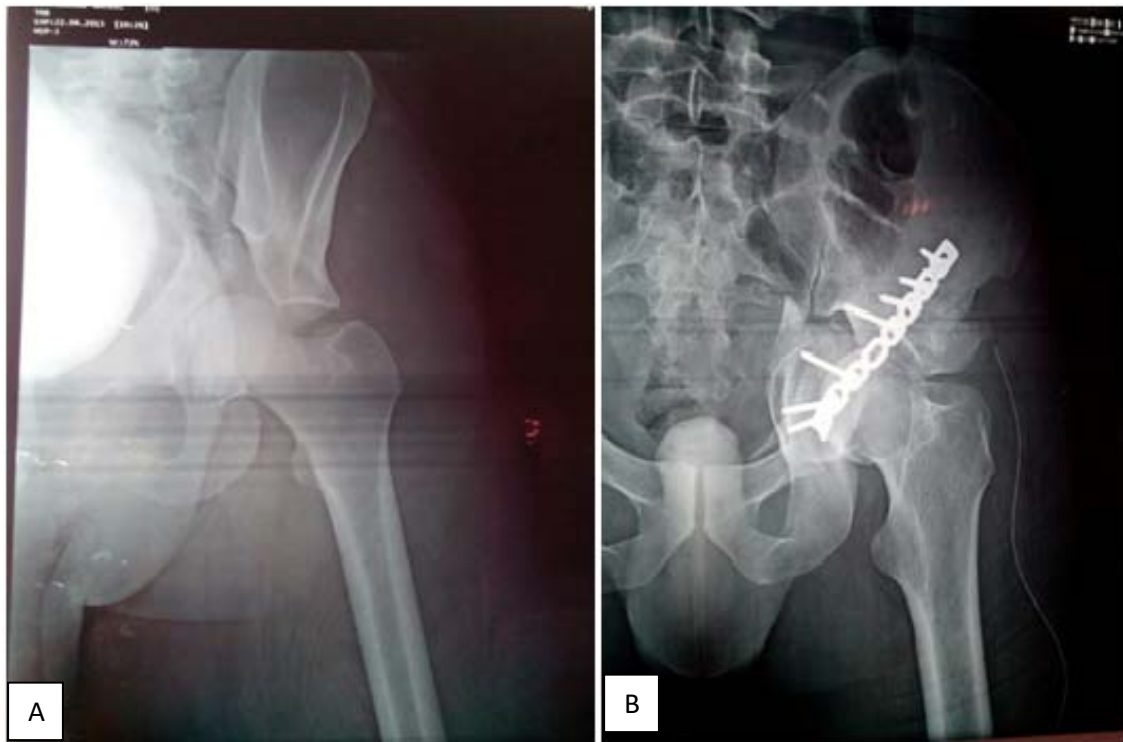
**Figure 12 : Radiographies de face de la hanche montrant une fracture transversale et de la paroi postérieure traitée par plaque vissée**

- A. Avant ostéosynthèse par plaque vissée
- B. Après ostéosynthèse



**Figure 13 : Radiographies de la hanche de face montrant une fracture transversale avec un gros fragment emportant le toit et la paroi postérieure traitée par double abord et fixée par deux plaques vissées.**

- A avant ostéosynthèse
- B après ostéosynthèse



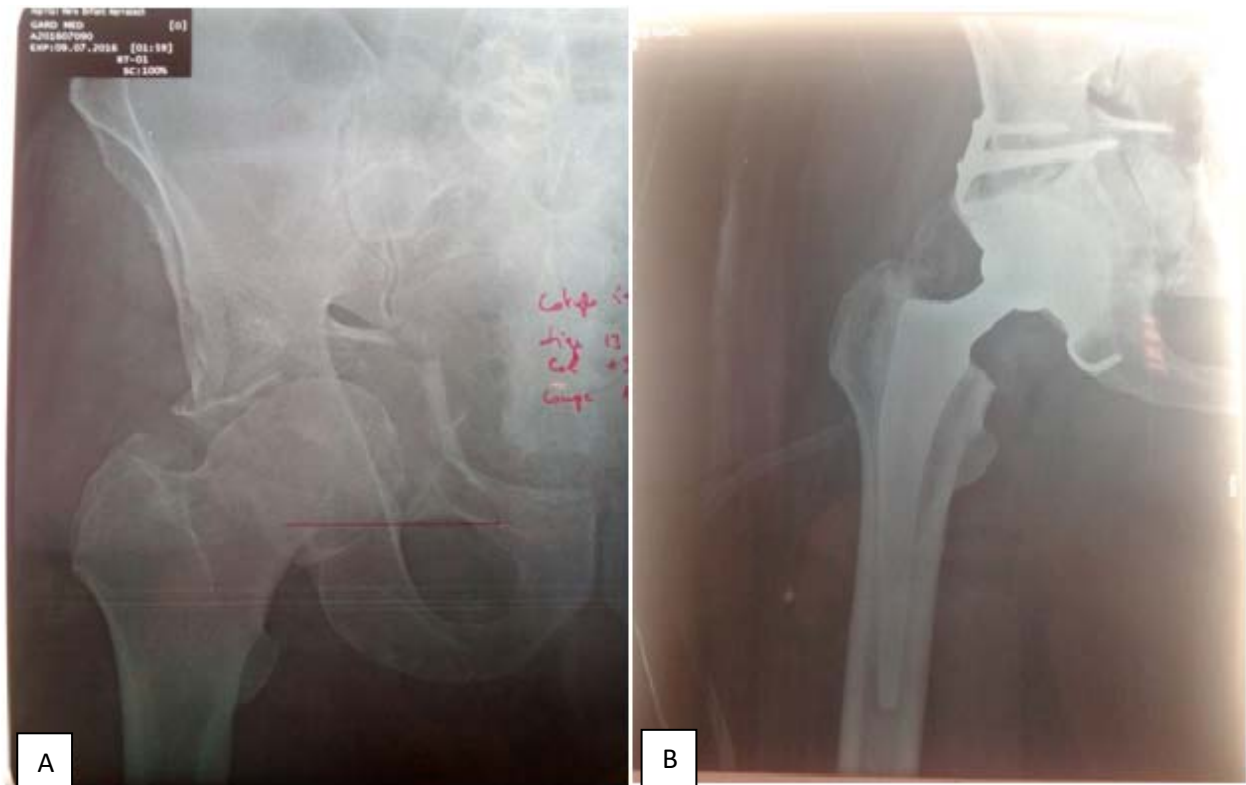**Figure 14 : Radiographie de la hanche de face montrant une fracture transverse avec enfoncement acétabulaire central**

- A. Avant ostéosynthèse par plaque vissée
- B. Après ostéosynthèse

c- **Arthroplastie :**

L'arthroplastie avec mise en place d'emblée d'une prothèse totale de la hanche (PTH), a été indiquée chez un patient âgé présentant une fracture déplacée de la colonne antérieure sur hanche arthrosique.

L'intervention était faite sous anesthésie générale par voie d'abord de Moore, sur table ordinaire.



**Figure 15 : Radiographie de la hanche de face montrant une fracture de la colonne antérieure déplacée**

**A avant traitement par PTH**

**B après traitement par PTH**

### 3-3 Suites postopératoires :

Elles étaient simples, l'ablation du drain de redon était faite au 3<sup>ème</sup> jour post opératoire, avec changement du pansement. L'ablation du fil faite au 14<sup>ème</sup> jour.

Nous avons noté un seul cas d'infection du site opératoire, contrôlée par antibiothérapie antisaphylococcique et soins locaux.

La rééducation était démarrée le lendemain du geste opératoire, avec position assise et mobilisation douce de la hanche et verticalisation sans appui, ce dernier n'était autorisé qu'après consolidation, vers le 3<sup>ème</sup> mois.

La reprise du travail à partir du 6<sup>ème</sup> –9<sup>ème</sup> mois.

## VI. Résultats au long cours :

Pour apprécier les résultats, nous nous sommes basés sur des critères cliniques et anatomo-radiologiques.

Le suivi à long terme et l'évaluation des résultats de la prise en charge de ces traumatismes étaient difficiles à réaliser. Nous avons pu revoir 20 patients, 2 patients étaient injoignables.

Les patients ont été convoqués au service de traumatologie orthopédie du CHU Mohammed VI. Un interrogatoire et un examen clinique ont été faits, et des radiographies du bassin et de la hanche de face, ont été demandées.

### 1. Fractures du bassin

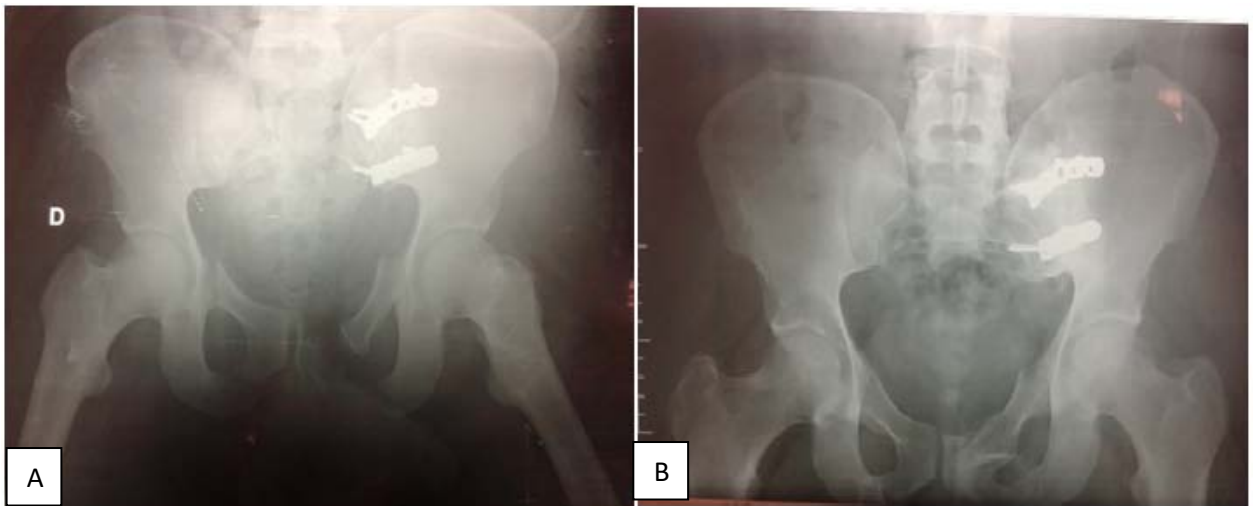
#### a- Résultats radiologiques :

4 patients se sont présentés en consultation, 2 patients étaient injoignables.

Un examen clinique et des radiographies du bassin de face ont été faits. Les résultats étaient comme suite :

**Tableau V : résultats radiologiques relevés chez nos malades**

Résultats radiologiques	Nombre de cas
Bonne consolidation	2
Persistance d'une disjonction de la symphyse pubienne	1
Persistance d'une disjonction sacro-iliaque	0
Pseudarthrose	0
Arthrose sacro-iliaque	0
Cal vicieux	2
Anomalies du matériel d'ostéosynthèse	0



**Figure 16 : Radiographie de face du bassin chez un patient présentant une disjonction sacro iliaque gauche et une fracture bilatérale des branches ischio et ilio pubiennes :**

- A. radiographie faite en post-opératoire**
- B. radiographie faite après 2ans d'évolution**

**b- Résultats fonctionnels :**

Nous nous sommes basés sur le score de Majeed (Annexe) pour l'évaluation des résultats fonctionnels et sociaux. Avec un total de 100 points il permet de classer les résultats en :

- ✓ Excellents > 85
- ✓ Bons (70-84)
- ✓ Passables (55-69)
- ✓ Mauvais < 55

La moyenne obtenue chez les 4 patients avec un recul clinique moyen de 28mois était de 72.2 avec des extrêmes allant de 69 à 80. Ainsi les résultats fonctionnels et sociaux de nos malades sont :

2 cas ayant des résultats passables traités tous les deux pour des fractures de type C2.

2 cas ayant de bons résultats, dont un présentait une fracture B1 et un une fracture B3.

## **2. Fractures acétabulaires :**

### **2-1 Résultats radiologiques :**

#### **❖ Qualité de la réduction :**

Nous nous sommes référés aux critères de Matta et al (annexe) pour l'évaluation de la qualité de réduction en partant d'une bonne analyse des radiographies de la hanche des 15 patients qui ont été traités par ostéosynthèse interne (1 patient a eu une prothèse totale de la hanche). Les résultats notés sont représentés dans le tableau suivant :

**Tableau VI : Résultats de la réduction chez les patients traités pour des fractures acétabulaires**

<b>Résultats</b>	<b>Nombre</b>	<b>Pourcentage</b>
Réduction anatomique	10	66.6%
Réduction satisfaisante	5	33.3%
Réduction non satisfaisante	0	0%

#### **❖ Congruence articulaire :**

La congruence a été évaluée en utilisant les critères de Duquennoy et Senegas (annexe) chez les 15 patients traités par ostéosynthèse interne.

**Tableau VII : niveaux de congruence articulaire chez les patients traités pour de fractures acétabulaires**

<b>Congruence</b>	<b>Nombre</b>	<b>Pourcentage</b>
Parfaite	6	40%
Bonne	6	40%
Passable	2	13.3%
Mauvaise	1	6.6%

## Le traitement chirurgical des fractures du bassin cotyle inclus

Au total nous avons notés 80% de bonnes congruences articulaires contre 20% de congruences moins bonnes toutes fractures confondues.

### **2-2 Résultats fonctionnels**

Tous les 16 patients opérés pour fractures acétabulaire ont été revus, les résultats fonctionnels ont été évalués selon le score de Merle d'Aubigné (annexe) qui évalue la douleur la marche et la mobilité, chaque composante est notée de 0 à 6.

L'évaluation globale de la fonction de la hanche correspond à la somme des trois chiffres. Les résultats sont classés en excellent, très bon, bon, moyen, et mauvais.

Les résultats obtenus avec un recul moyen de 28mois sont :

**Tableau VIII : Résultats fonctionnels chez les patients traités pour fractures acétabulaires**

Résultats	Nombre de cas	Pourcentage
Excellents	3	18.7%
Très bons	0	0%
Bons	7	43.7%
Moyens	5	31.4%
Mauvais	1	6.2%

Nous avons eu globalement 62.4% de résultats satisfaisants, contre 37.6% de résultats non satisfaisants.

### **3. Complications tardives :**

- **Douleur chronique :** parmi les patients opérés pour fractures du bassin un seul patient présentait une douleur sacro iliaque exagérée en position assise prolongée

- **Anomalies de l'activité sexuelle** : nous n'avons pas notés d'anomalies de l'activité sexuelle chez les patients opérés pour fractures du bassin, notamment pas de douleurs, ni de dysfonction érectile.
- **Ossifications hétérotopiques** : 6 patients ont présenté des ossifications hétérotopiques, toutes de type I selon la classification de Brooker (annexe).
- **Coxarthrose** : Nous avons noté un seul cas de coxarthrose développée après une durée d'évolution de 40 mois.
- **Nécrose de la tête fémorale** : Aucun cas de nécrose de la tête fémorale n'a été noté dans notre série.



---

*DISCUSSION*



---

## **I. Anatomie et biomécanique pelvienne :**

Le pelvis réunit le squelette axial aux membres inférieurs : le poids du corps descend le long de la colonne vertébrale, passe par la ceinture pelvienne pour être transmis aux membres inférieurs.

L'anatomie de la ceinture pelvienne permet de définir plusieurs points de faiblesse, à risque dans les traumatismes du bassin : En avant la symphyse pubienne, le corps du pubis, le cadre obturateur, et en arrière, les articulations sacro-iliaques, le sacrum, les ailes iliaques.

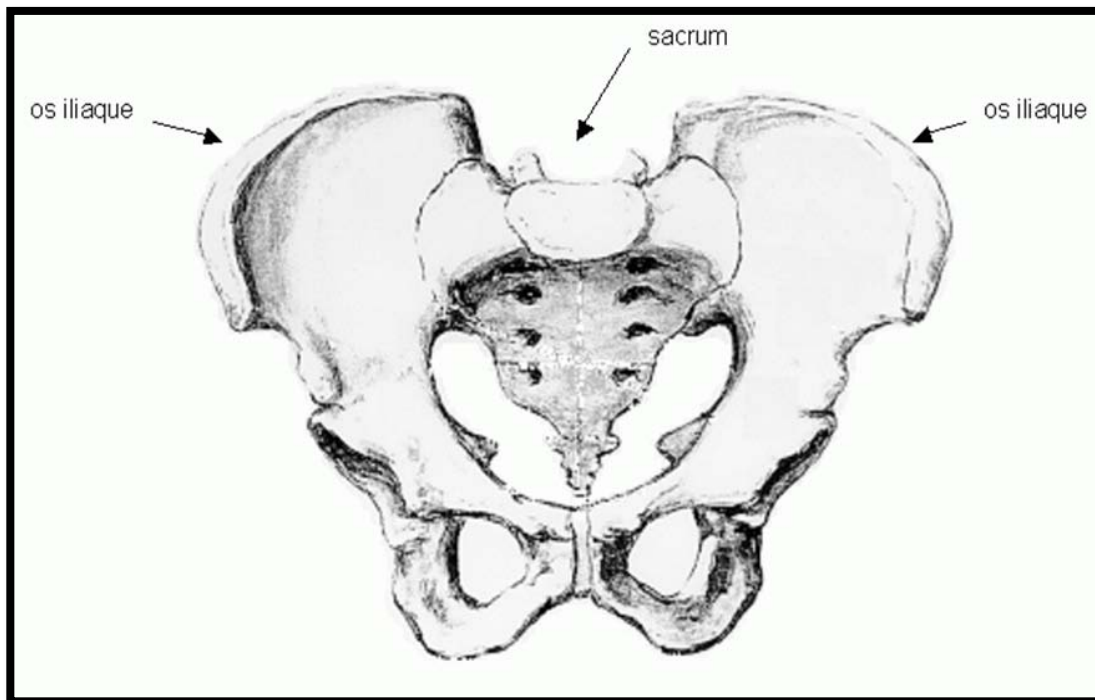
La complexité du contenu pelvien explique la fréquence et la gravité des lésions associées atteignant : les axes vasculaires, le tractus uro-génital, la filière digestive, et les éléments nerveux.

Pour mieux comprendre la fonction biomécanique du pelvis ainsi que les mécanismes fracturaires et les structures à risque lors de ces traumatismes, un rappel anatomique bref est nécessaire.

### **1. Le Squelette osseux :**

La ceinture pelvienne possède la forme d'un anneau, avec une cavité centrale et un pourtour osseux. Cet anneau est formé de 4 os : en arrière : le sacrum et le cocyx, en avant et latéralement : les 2 os coxaux.

Chaque hémi bassin est formé d'un os coxal, qui est constituée par la réunion de trois centres d'ossification qui fusionnent au niveau du cartilage triradié vers l'âge de 16ans : l'ischion, l'ilion et le pubis. Les deux hémi bassins s'articulent en arrière avec le sacrum par l'intermédiaire des articulations sacro iliaques, et en avant entre eux par la symphyse pubienne.



**Figure 17 : Bassin: constitué de 3 os.**

➤ **Le sacrum :**

C'est un os qui, dans son ensemble, a une forme triangulaire, à base supérieure, à sommet inférieur. Il est opposé à la colonne vertébrale mobile : il fait partie de la colonne vertébrale rigide. Il est formé par la fusion des 5 vertèbres sacrées. De cette origine vertébrale, il conserve un "trou vertébral" appelé canal sacré dans lequel passent les nerfs sacrés et coccygiens. Les rameaux antérieurs des nerfs sacrés sortent au niveau d'un alignement de trous présents à la face antérieure par paire, nommés trous (foramen) sacrés antérieurs. Il en est de même au niveau postérieur. Latéralement se trouvent de chaque côté les ailerons sacrés qui s'articulent avec les os iliaques.

➤ **Le coccyx**

C'est le vestige de l'appendice caudal. Il est formé de la fusion de 3 (ou 4) vertèbres rudimentaires (vertèbres coccygiennes). Il est mobile par rapport au sacrum avec lequel il

s'articule par les ligaments sacrococcygiens. Il a une forme de triangle à base supérieure, à sommet antérieur et inférieur.

### ➤ **Les os coxaux**

Sont réunis entre eux en avant par une articulation cartilagineuse : la symphyse pubienne. Ils sont réunis au sacrum par les articulations sacro-iliaques. Ils présentent une cavité articulaire : le cotyle encroûté de cartilage.

L'os coxal est formé de 3 os réunis par fusion : l'ilion, l'ischion le pubis. Il présente une face exo pelvienne et une face endo pelvienne. Il présente 4 bords (postérieur, antérieur, inférieur, supérieur)

- **L'ilion** : forme la crête iliaque (limite osseuse de la fosse iliaque externe)
- **Le pubis** : incliné de 45° par rapport à l'horizontale et formé par :

Une branche horizontale [supérieure]

Un corps [angle] du pubis, il est encroûté du cartilage du pubis qui donne insertion au cartilage d'union de la symphyse pubienne qui réunit les deux pubis. Le tout est enveloppé dans une capsule articulaire.

Une branche descendante [inférieure].

Sous la branche supérieure : la gouttière pubienne (laisse passer le nerf et les vaisseaux obturateurs).

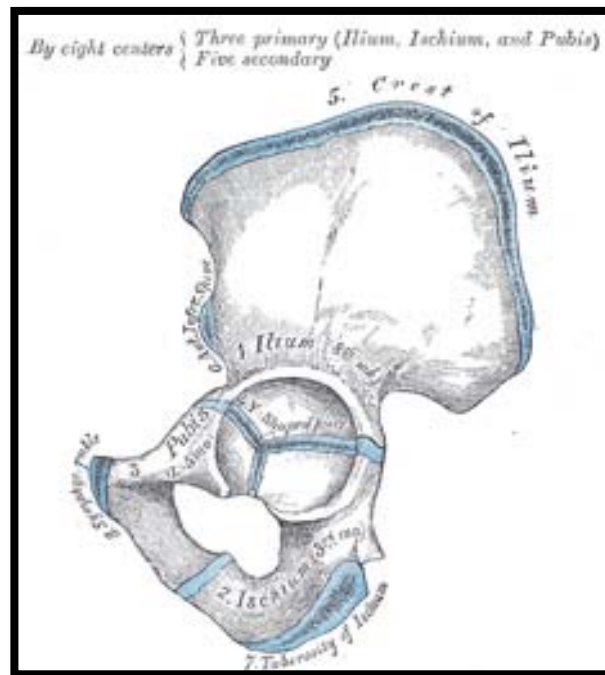
- **L'ischion** : constitué par :
  - Un corps
  - La tubérosité ischiatique : un gros renflement osseux arrondi bien entouré de muscle, ressentis dans le sillon entre la fesse et la cuisse.
  - La branche (ascendante) de l'ischion.

- La branche descendante du pubis et la branche (ascendante de l'ischion) forment la branche ischio-pubienne.

Entre la cavité cotyloïde en haut, l'ischion en arrière et en bas et le pubis en avant et en haut, se trouve un trou (forme variable entre l'homme et la femme) : le trou obturé [obturateur], qui est couvert par la membrane obturatrice. Cette membrane s'interrompt au niveau du canal sous-pubien pour livrer passage aux vaisseaux obturateurs.

➤ **La cavité cotyloïde :**

Située au centre de l'os coxal au niveau du cartilage triradié. C'est une demi-sphère, qui regarde en avant, en dehors et en bas, incliné de 45° par rapport à l'horizontale. La partie supérieure de la surface articulaire, qui transmet le poids du corps au fémur en position debout, est appelée toit ou dôme du cotyle; il est compris entre l'épine iliaque antéro-supérieure et la grande échancrure sciatique. On divise classiquement le cotyle en deux "colonnes" formant un "V" inversé ; la colonne postérieure ou ilio-ischiale, descend de l'angle de la grande échancrure sciatique à la tubérosité ischiatique, et la colonne antérieure ou ilio-pubienne, depuis la partie antérieure de l'aile iliaque à la symphyse pubienne



Henry Gray (1825–1861). Anatomy of the Human Body. 1918.

**Figure 18 : Vue latérale de l'os coxal**

## **2. Contenu pelvien :**

### **2.1 Viscères pelviens :**

Une bonne connaissance du contenu pelvien est indissociable de la bonne compréhension des lésions locales encourues lors des traumatismes de l'anneau pelvien.

L'anneau pelvien par sa forme en entonnoir, constitue une véritable cage protectrice aux viscères pelviens. On distingue LE PELVIS MAJOR ou grand bassin, de forme évasée, fait partie de la cavité abdominale, formé par les deux fosses iliaques et les ailes du sacrum et contient les viscères digestifs.

LE PELVIS MINOR, ou petit bassin, limité par le bassin osseux et fermé en bas par le diaphragme pelvien et contient les organes génitaux externes, le bas appareil urinaire et le rectum.

L'uretère pelvien, constitué d'un segment pariétal se continuant au-dessus de l'épine sciatique, par un segment viscéral qui prend un trajet oblique en bas en avant et en dedans avant de traverser la vessie.

La vessie située en arrière de la symphyse pubienne, et en avant des vésicules séminales chez l'homme, et l'utérus et le vagin chez la femme. Déborde au-dessus de la symphyse lorsqu'elle est pleine

Chez la femme le pelvis contient les organes génitaux internes constitués par :

- Les ovaires, situés contre la paroi pelvienne juste au-dessus du détroit supérieur, présentant des rapports importants avec les vaisseaux iliaques internes et externes, ombilicaux et utérins.
- L'utérus : de situation médiane au niveau du petit bassin, en arrière de la vessie et en avant du rectum, amarré à la paroi pelvienne de plusieurs ligaments.
- Les ligaments larges, structures importantes qui contiennent des vaisseaux, nerfs, ligaments et vestiges embryonnaires, et contractent des rapports intimes avec le reste des organes pelviens.
- Le vagin, qui est un conduit musculo aponévrotique médian au niveau du petit bassin, entre vessie et urètre en avant, et rectum en arrière.

Chez l'homme le pelvis contient les vésicules séminales en rapport avec la face postérieure de la vessie,

- La prostate, carrefour des voies urinaires et spermatiques, située en arrière de la symphyse pubienne à laquelle elle est reliée par les ligaments pubo prostatiques, séparée du rectum en arrière par le fascia recto prostatique, située au-dessous de la vessie et au-dessus du diaphragme pelvien, entre les deux muscles releveurs de l'anus.

Le point de transition entre l'urètre prostatique (fixe) et l'urètre spongieux (mobile) correspond à l'urètre membraneux et constitue une zone de faiblesse souvent lésée lors des traumatismes du bassin.

L'urètre chez la femme forme un court canal oblique en bas et en avant, entouré de son appareil sphinctérien, mesure 3cm de longueur, possède un trajet pelvien puis périnéal, parallèle au vagin.

Le pénis est un organe périnéal mais qu'il ne faut pas omettre car il contracte de grands risques lors des traumatismes du bassin, car il prend fixité sur les branches ischio-pubiennes devant les tubérosités ischiatiques.

Le rectum le plus postérieur des organes pelviens, formé d'un segment pelvien qui commence en regard de la 3<sup>ème</sup> vertèbre sacrée, oblique en bas et en avant, dessinant un coude avant de donner le segment périnéal.

### **2.2 Les vaisseaux pelviens :**

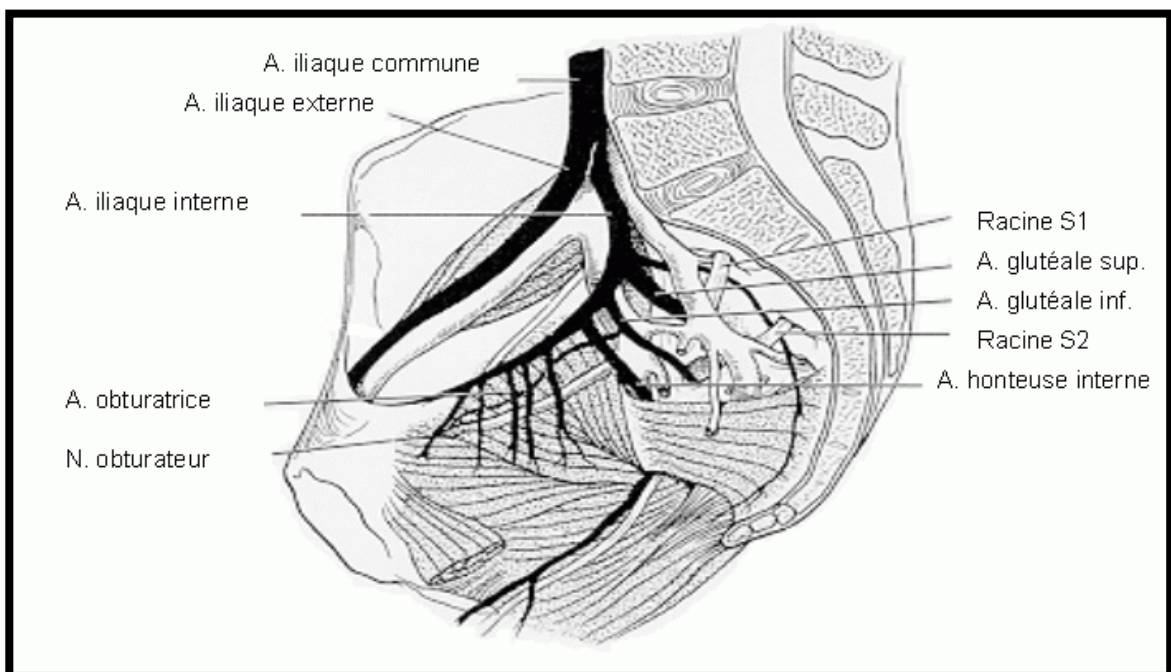
Leur connaissance est particulièrement importante, car ils peuvent être à l'origine d'hémorragies massives si lésés lors des fractures de l'anneau pelvien.

L'un des vaisseaux les plus importants est l'artère iliaque interne branche de bifurcation de l'artère iliaque commune, qui naît en regard du disque lombo sacré, pour descendre verticalement contre la paroi pelvienne elle contracte des rapports osseux intimes, pour se terminer en regard de l'incisure sciatique en deux troncs terminaux, antérieur à visée viscérale et postérieur pariétale

L'artère iliaque externe, qui est une artère de passage destinée au membre inférieur, naît de l'artère iliaque commune en regard du disque lombo sacré, est continu son trajet pour se terminer en artère fémorale sous l'arcade crurale, donne des branches collatérales le long de son trajet.

L'artère sacrale médiane : grêle, naît au-dessus de la bifurcation aortique, descend le long des bords L4 L5, et celles du sacrum et coccyx au niveau de l'espace présacré.

Les veines pelviennes sont constituées par des plexus veineux pariétaux et viscéraux qui drainent la paroi et les organes pelviens et se drainent principalement au niveau de la veine iliaque interne et secondairement au niveau de la veine iliaque externe, le tout se draine au niveau de la veine iliaque commune qui naît au niveau de l'articulation sacroiliaque avant de rejoindre la veine cave inférieure.



**Figure 19 : Rapports des vaisseaux sanguins avec le bassin**

Le pelvis est siège également d'un riche réseau lymphatique, qui longe les vaisseaux iliaques.

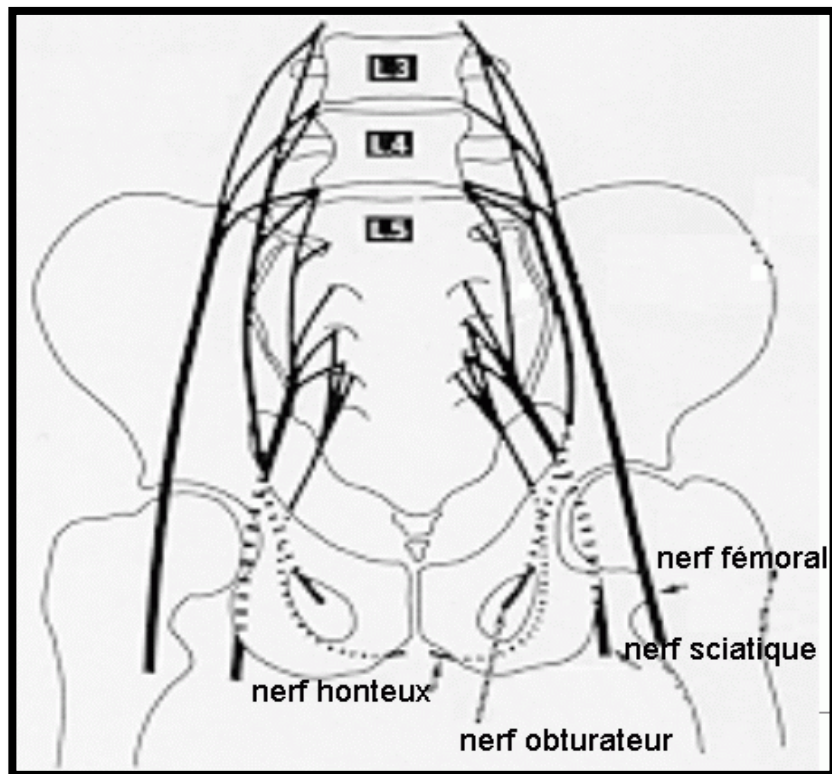
**2.3 Les nerfs pelviens :**

Assurent l'innervation des organes pelvien et des structures périnéales ainsi que celle du membre inférieur. Ils sont répartis en nerfs assurant l'innervation somatique, et ceux assurant l'innervation autonome.

**✚ *L'innervation somatique est assurée par 4 plexus :***

- 1) Le plexus lombaire : donne les nerfs : ilio hypogastrique, ilio inguinal et génito fémoral, et des branches du nerf cutané latéral de la cuisse.
- 2) Le plexus sacré : nait des rameaux ventraux de L4 L5 S1 S2 S3 qui fusionnes pour donner le nerf sciatique ou ischiatique
- 3) Le plexus pudendal (honteux) : étroitement lié au plexus sacral, destiné aux muscles, téguments et organes périnéaux mais aussi les muscles et organes pelviens (exceptés les ovaires et testicules)
- 4) Le plexus coccygien : constitué par le nerf sacral S5 et nerf coccygien, nerf ilio unguinal et nerf génito fémoral.

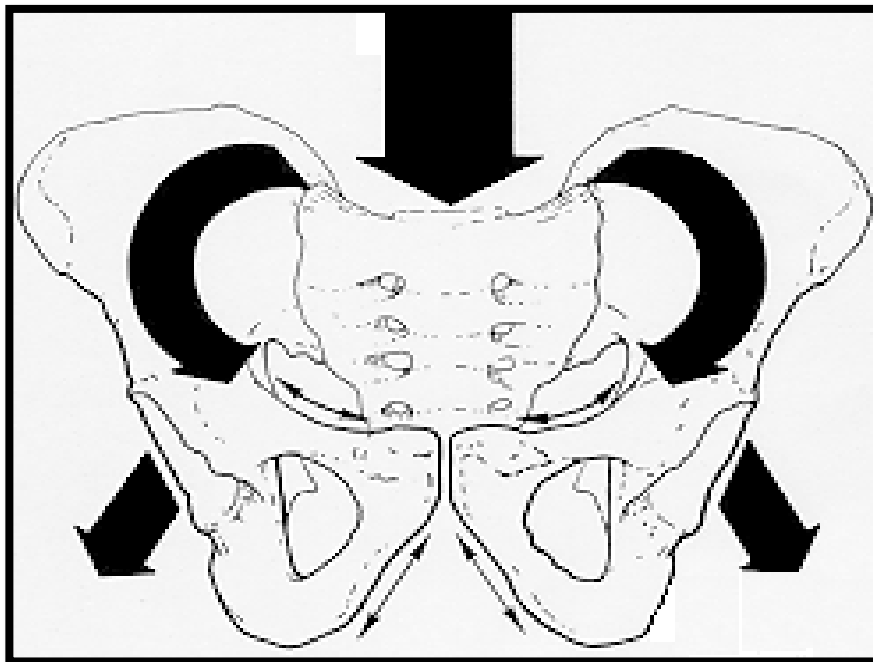
L'innervation autonome du pelvis est assurée par le plexus hypogastrique inférieur, le plexus hypogastrique supérieur, les plexus testiculaire ou ovarique et le plexus rectal supérieur



**Figure 20 : Rapports osseux des nerfs pelviens**

### **3. Biomécanique et éléments ligamentaires du bassin :**

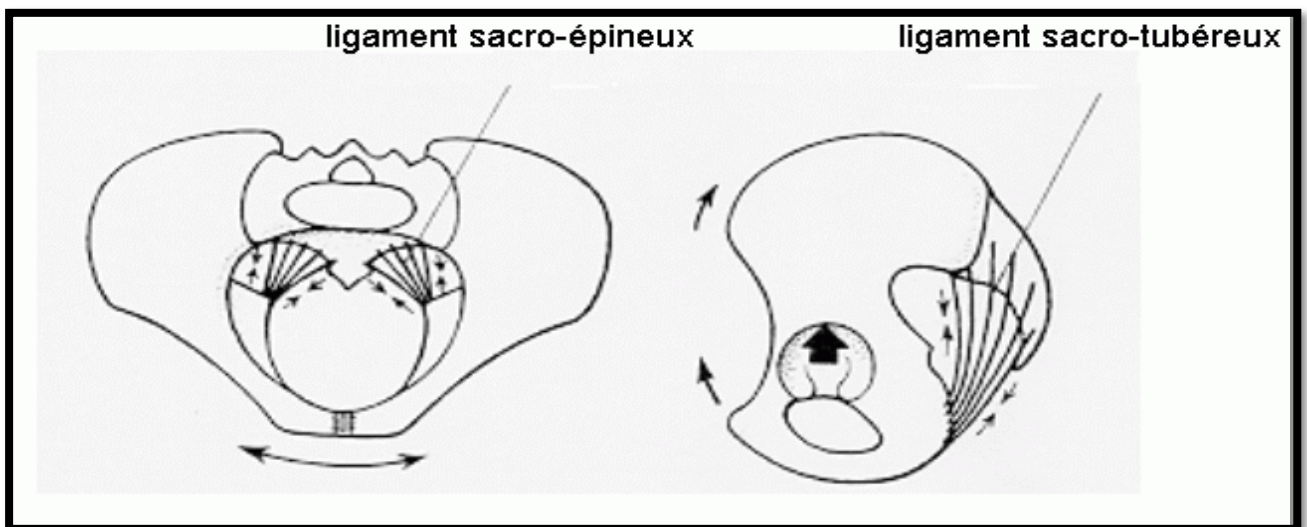
Le bassin relie le squelette axial au squelette appendiculaire du membre inférieur. Il permet ainsi le transfert du poids de la colonne vertébrale au membre inférieur selon le concept du port de charge ou « weight bearing ». Le poids est transféré de la cinquième vertèbre lombaire vers les articulations sacro-iliaques puis vers les tubérosités ischiatiques en position assise, ou à travers les cotyles vers les membres inférieurs en position debout [16].



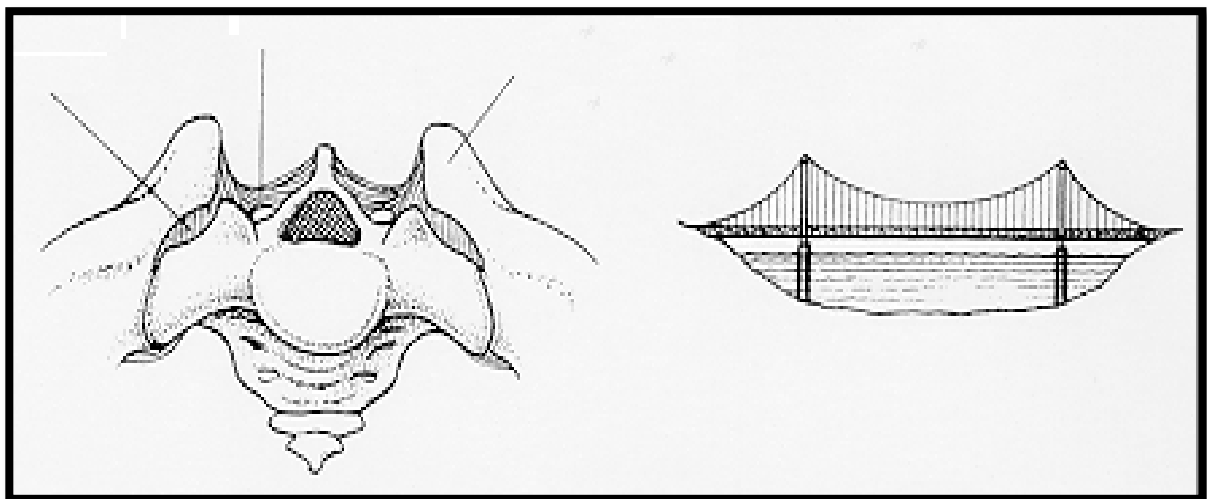
**Figure 21 : Concept du port de charge**

Les trois os du bassin n'ont aucune stabilité inhérente et ils doivent leur stabilité aux tissus mous environnants. Les deux os iliaques sont unis vers l'avant au niveau de la symphyse pubienne par un fibrocartilage qui est renforcé par des ligaments : antérieur dense, supérieur et inférieur. Postérieurement, chaque os iliaque est uni au sacrum au niveau de l'articulation sacro-iliaque qui, avec l'appareil ligamentaire qui s'y rattache, forme le "complexe sacro-iliaque ". Les parties inférieures des surfaces articulaires sacro-iliaques sont recouvertes de cartilage hyalin ; les parties supérieures sont unies par le ligament sacro-iliaque interosseux qui semble être le ligament le plus solide du corps [5]. Les ligaments sacro-iliaques postérieurs très denses et très étendus et les ligaments sacro-iliaques antérieurs complètent cet édifice qui est classiquement comparé à un pont suspendu [5], les ligaments postérieurs étant les câbles porteurs et le sacrum le tablier. La cinquième vertèbre lombaire est également solidarisée à ce complexe par le ligament iliolumbaire qui s'attache au niveau de l'apophyse transverse de L5 pour rejoindre la crête iliaque, et par le ligament lombo-sacré qui rejoint l'aileron sacré.

Les ligaments sacro-épineux et sacro-sciatiques(tubéreux) jouent également un rôle très important dans la stabilisation pelvienne en s'opposant aux forces de rotation dans les plans transverse et sagittale.



**Figure 22 : Importance des ligaments sacro-épineux et sacro-tubéreux**



**Figure 23 : Aspect en pont suspendu du complexe postérieur**

Vu sa forme en anneau, toute fracture déplacée du pelvis engendrera obligatoirement une deuxième fracture ou déplacement au niveau d'une autre zone.

Les principales forces qui régissent les mécanismes lésionnels subits par un hémibassin sont les forces de rotation interne, les forces de rotation externe et les forces de cisaillement. Ils existent d'autres mécanismes lors des traumatismes complexes à haute énergie qui défient la description détaillée.

La rotation externe résulte d'une force d'impact au niveau des épines iliaques postérieures, ou par rotation externe forcée des membres inférieurs, engendrant une disjonction de la symphyse pubienne et une rupture des ligaments sacro iliaques postérieurs et sacro épineux.

La rotation interne peut résulter d'un impact sur la face externe de la crête iliaque, ou indirectement suite à une force appliquée sur la tête fémorale, ce qui comprime le complexe postérieur, et des rameaux ilio pubiens et ilio ischiatiques, les lésions engendrées peuvent exister du même côté ou être controlatérales réalisant la fracture en anse de sceau (bucket handle).

Les force de cisaillement donne des déplacements importants avec rupture des tissus mous, la force peut continuer sur le sens vertical et aller jusqu'à engendrer une hemipelvectomie traumatique. (Tile 1984)

Quant au cotyle, il est spécialement vulnérable aux forces transmises par la tête fémorale. Les fractures du cotyle sont dues à l'écrasement de la tête fémorale sur la surface articulaire du cotyle ou sur ses bords, notamment le bord postérieur.

## **II. Classifications : historique et classifications actuelles**

Anciennement les fractures du bassin et du cotyle s'inscrivaient sous la même classification (classification initiale de Tile) mais étant donné que le pronostic fonctionnel dépend surtout de la composante cotyloïdienne ; ce qui influence les approches et moyens

thérapeutiques ; des classifications séparées pour une meilleur description de ces deux types de fractures ont vu le jour.

### **1. Fractures pelviennes :**

Une des premières classifications des fractures du bassin a été rapportée par Duverney en 1751, les premières classifications ont d'abord été basées sur des descriptions anatomiques des lésions [4] Pennal et Sutherland ont proposé la première classification mécanistique des fractures du bassin. Ils distinguaient différentes catégories de fractures par le mécanisme lésionnel en cause : compression antéropostérieure, compression latérale, cisaillement vertical. Ils ont posé ainsi les bases essentielles des classifications développées jusqu'à nos jours. En 1981, les travaux de Bucholz et coll. ont précisé la notion d'anneau pelvien antérieur et postérieur et insisté sur la fréquence des lésions méconnues de l'anneau postérieur. Ils proposaient une classification anatomique basée sur le degré lésionnel de l'anneau postérieur. Plus tard, Tile a modifié la classification de Pennal et fonda sa classification sur la notion de stabilité de la fracture qui dépend dans ce cas de la stabilité du complexe sacro iliaque porteur de charge, et a définis la notion de « stabilité » comme étant la capacité d'une structure anatomique (l'anneau pelvien dans ce cas) à résister aux contraintes physiologiques sans subir une déformation. Cette classification a été modifiée par la suite puis acceptée par l'AO (Arbeitsgemeinschaft für Osteosynthesefragen) [8]. Parallèlement, Dalal et coll ont modifié également la classification de Pennal en distinguant trois sous-catégories pour les compressions antérieures et trois sous-catégories pour les compressions latérales. Ils ont également introduit la notion de mécanisme qui n'est pas toujours identifiable et proposé une catégorie supplémentaire dite de « mécanisme traumatique combiné ». L'autre point important de cette nouvelle classification est qu'elle démontrait que n'importe lequel de ces trois mécanismes principaux peut aboutir à une instabilité translationnelle. Cependant, l'ensemble des classifications susmentionnées reste parfois difficile à mettre en pratique. En particulier, le lien entre le mécanisme et la lésion anatomique est parfois impossible à préciser. De même,

l'appréciation en urgence de la stabilité de la lésion reste difficile, reposant sur des critères radiologiques souvent incomplètement validés. Actuellement les deux classifications les plus utilisés sont celles de Young et Burgess qui se base sur la notion du mécanisme traumatique, et la classification de Tile qui se base sur la notion de stabilité du complexe postérieur et qui en s'associant aux réflexions d'un groupe de travail de l'AO (Association pour l'ostéosynthèse) a proposé une classification alphanumérique afin d'essayer d'harmoniser les conduites thérapeutiques et l'évaluation pronostique. Cette dernière sera notre classification de référence. Elle permet de décrire et de détailler les lésions élémentaires et les mécanismes en cause, en détaillant trois catégories principales et leurs sous-divisions [7].

## **2. Fractures acétabulaires :**

Pour le cotyle, le traitement des fractures était pour longtemps essentiellement orthopédique, et on distinguait alors deux types de fractures selon la traction à exercer ; les enfoncements du cotyle (ou luxations centrales) et les luxations de la hanche avec fracture du cotyle.

Au début des années 60, les travaux de Letournel et Judet ont beaucoup apporté en matière de l'étude des lésions du cotyle. Voulant recourir de plus en plus au traitement chirurgical et poussés par les résultats médiocres des traitements orthopédiques à l'époque. Après avoir redéfini les fondements de la radiographie standard qui leur ont permis de définir le concept des deux colonnes du cotyle, ils ont élaboré une classification des fractures du cotyle, aujourd'hui reconnue par tous.

Ils ont classé les fractures en "fractures élémentaires" ou "simples" (touchant une partie ou le tout d'une seule colonne) et en "fractures complexes" (combinant plusieurs fractures élémentaires). Cette classification a été reconnue sur le plan mondial et la classification de l'AO s'en inspire fortement permettant d'apporter quelques éléments de précision.

**Classification des fractures du cotyle selon Judet et Letournel et sa correspondance avec la classification de l'AO.**

**Fractures élémentaires :**

- ❖ Fracture du mur postérieur (=A<sub>1</sub>)
- ❖ Fracture de la colonne postérieure (=A<sub>2-1</sub>, A<sub>2-2</sub>)
- ❖ Fracture de mur antérieur (=A<sub>3-1</sub>)
- ❖ Fracture de la colonne antérieure (=A<sub>3-2</sub>, A<sub>3-3</sub>)
- ❖ Fracture transverse (=B<sub>1</sub> type a<sub>1</sub>)

**Fractures associées (au moins 2 élémentaires):**

- ❖ Fracture en T (=B2)
- ❖ Fracture de la colonne et du mur postérieurs (=A 2-3)
- ❖ Fracture transverse avec fracture postérieure (=B1 type a2-4)
- ❖ Fracture antérieure et hémitransverse postérieure (=B3)
- ❖ Fracture des 2 colonnes (=C)

### **III. Etude épidémiologique :**

#### **1. Epidémiologie des fractures de l'anneau pelvien :**

L'incidence des fractures pelviennes a connu une hausse remarquable ce dernier siècle ; dans notre pays en particulier ; et ce parallèlement au développement et l'accessibilité des moyens de transports. Leur sévérité peut aller d'un simple traumatisme mineur occasionnant douleur et inconfort, aux traumatismes violents à l'origine de choc hémorragique et décès.

Les fractures simples par arrachement sont le plus souvent l'apanage du sujet âgé de sexe féminin comme rapporté par Pohlemann et al, qui a noté une incidence plus élevée chez les femmes âgées avec une moyenne d'Age de 58 ans environ. Ceci pourrait être expliqué par l'incidence élevée de l'ostéoporose sénile et post ménopausique dans cette tranche d'âge, qui rend l'os vulnérable au moindre traumatisme.

Les fractures complexes se voient plus fréquemment chez des sujets d'âge jeune avec prédominance masculine et suite à des traumatismes violents.

Ainsi plusieurs études ont pu identifié deux pics d'âge quant aux fractures pelviennes, le premier compris généralement entre 15 et 30 ans et le deuxième entre 50 et 70 ans. [2][3]

Selon Pohlmann et al, les fractures pelviennes simples prédominent, avec un pourcentage de 54,8% en comparaison avec les fractures complexes et instables, et les fractures acétabulaires ne sont associées que dans 15,7% des cas. [2] Ceci témoin de l'extrême solidité de l'anneau pelvien, qui nécessite des forces majeures afin d'engendrer des déplacements importants dans les différents plans, et déstabiliser les structures osseuses.

Ces traumatismes résultent dans la majorité des cas des accidents de la circulation, type automobile contre piéton ou motocycliste, puis les chutes viennent au deuxième rang comme cause des fractures pelviennes et acétabulaires.

Ces fractures se font selon deux mécanismes principaux : l'impact qui constitue le mécanisme prépondérant et se fait soit à travers une compression antéropostérieure ou latérale, voir également axiale, ou secondairement par écrasement.

Les traumatismes de la ceinture pelvienne sont associés à d'autres traumatismes concomitants dans 69% des cas. Ces traumatismes intéressent le crâne, le tronc ou les membres, alors que ces fractures ne sont isolées que dans 31% des cas et sont généralement les moins sévères selon le PTS (Hannover polytrauma score).

Les lacérations des voies urinaires, les hématomes rétro péritonéaux et les lésions des plexus nerveux lombosacré, constituent les atteintes des tissus mous les plus associées à ce type de traumatismes. [6]

## **2. Age :**

Les fractures de l'anneau pelvien et du cotyle peuvent être observées à tout âge, mais restent avant tout l'apanage de l'adulte jeune actif, suivi du sujet âgé ostéoporotique [2].

Selon notre série, la moyenne d'âge était de 46 ans, avec des extrêmes allant de 19 à 73 ans bassin et cotyle confondus.

Nous avons pu identifier deux pics d'âge ; le premier compris entre 30 et 50 ans, et le deuxième entre 60 et 70 ans ; ce qui concorde bien avec les données de la littérature.

**Tableau IX : Comparaison de la moyenne d'âge des fractures pelviennes selon plusieurs auteurs**

<b>Auteur</b>	<b>Age moyen</b>
Tile série A	34.2 ans
Tile série B	30.9
Heeg 1990 jbjs	34
Ruesh 1994 Corr	40
MAYO 1994 CORR	31
Helfet 1994 CORR	41
Alonso 1994 CORR	34
Liebergall 1999 clin orth	36.4
Chiu 2000 injury	51
Déo 2001 injury	36
Murphy 2003	29
KUMAR 2004	39.5
<b>Notre série</b>	<b>46</b>

### 3. Sexe :

L'incidence de la traumatologie routière dans cette pathologie et des accidents de travail, explique la nette prédominance du sexe masculin, avec dans notre étude un sex-ratio Homme/Femme de 2.6 ce qui avoisine les données de la majorité des séries de la littérature

**Tableau X : comparaison du sexe ratio des fractures de l'anneau pelvien selon différents auteurs**

Auteur	Sexe-ratio H/F
Heeg 1990	4.4
LETOURNEL 1994	2.26
RUESH 1994	2.56
MAYO 1994	1.8
HELFET 1994	2.65
ALONSO 1994	1.56
LIEBERGALL 1999	1.84
CHIU 2000	2.43
MURPHY 2003	4.43
SOFCOT 2009	3.14
<b>NOTRE SERIE</b>	<b>2.6</b>

A noter que pour les fractures du bassin isolées nous avons noté un sexe-ratio de 2.

### 4. Etiopathogénie :

L'anneau pelvien est une structure solide qui nécessite des forces importantes pour rompre sa continuité. Mais un pelvis fragilisé par l'ostéoporose peut succomber au moindre choc. C'est la raison pour laquelle, les traumatismes pelviens y compris ceux du cotyle surviennent généralement dans un cadre de traumatismes à haute énergie, la cause la plus fréquente étant les accidents de la voie publique, suivie par les chutes d'hauteurs importantes ou simples chez les personnes âgées, ou plus rarement les d'accidents de sport [2].

Les fractures cotyloïdiennes font souvent suite aux forces transmises par la tête fémorale, (classique accident de tableau de bord) ou il y a écrasement de la tête contre les colonnes et les parois du cotyle, notamment la paroi postérieure.

Quant aux ruptures de l'anneau pelvien, elles se font selon plusieurs mécanismes résumés par Young et Burgess dans leur classification des fractures pelviennes [45], ou ils ont classé ces fractures en quatre catégories :

➤ **Fractures par compression antéropostérieure :**

Dans ces fractures l'impact antéro- postérieur entraîne une rotation externe d'un hémipelvis ou des deux, générant une ouverture de la symphyse pubienne, et une rupture des ligaments sacro iliaques antérieures et postérieures si la force continue. Ceci se fait par impact combiné sur les épines iliaques antéro-supérieures et postéro-supérieures.

Les écrasements prolongés par charge lourde, ou les compressions contre un obstacle rigide sont à l'origine de ces impacts antérieurs ou postérieurs, ainsi que les chocs frontaux subis par les piétons ou les motocyclistes en cas d'accident de la circulation.

Les impacts par l'intermédiaire du fémur ont les mêmes conséquences. L'exemple classique est celui du motard dont la hanche est en abduction et rotation externe et qui heurte un obstacle du genou, ou encore celui tableau de bord : la force ainsi appliquée par l'intermédiaire du fémur sur le cotyle, va ouvrir le bassin par l'avant, provoquant souvent une fracture concomitante de l'acétabulum, ainsi qu'une possible luxation intrapelvienne de la tête fémorale.

➤ **Forces de compression latérale**

Ces forces ont tendance à fermer la ceinture pelvienne à l'inverse du mécanisme précédent, l'impact appliqué sur la face latérale d'un hémipelvis compromet les articulations sacro iliaque, l'aile iliaque, les branches ilio et ischio pubiennes. Le résultat serait une

compression de l'hémi bassin homolatéral, avec rupture des ligaments sacro iliaques postérieurs et conjonction pubienne. Si la force continue et l'hémi bassin controlatéral est fixé, on observe une aggravation de la conjonction symphysaire et une compression de l'articulation sacro iliaque controlatérale.

Si l'hémi bassin controlatéral est libre, l'articulation sacro iliaque controlatérale sera ouverte.

➤ **Forces de cisaillement**

Se voient souvent lors des chutes de grandes hauteurs, ces forces génèrent une disjonction verticale des articulations sacro iliaques et de la symphyse pubienne, avec rupture ligamentaire complète et dilacération du plancher pelvien, ce qui induit une instabilité pelvienne complète.

➤ **Mécanismes combinés**

Associent les trois mécanismes principaux de façon concomitante et plus ou moins complexe.

Les résultats de notre série étaient comme suite :

Concernant l'étiologie nous avons noté un taux de 81.8% de malades victimes d'accident de la voie publique (100% des fractures du bassin) contre 13.6% victimes d'une chute et 4.5% victimes d'écrasement par objet lourd.

**Tableau XI : Etiologies des fractures pelviennes dans la littérature en comparaison avec notre série**

Auteur	Effectif	AVP	Chute de hauteur	Chute simple	Accident de sport
Heeg 1990	54	96%	4%		
Letournel 1994	63	82.50%	3.20%	14.3%	0
Mayo 1994	161	77%	15%	3.6%	4.4%
HELFET 1994	84	67%	20.2%	13.1%	0
CHIU 2000	72	80.5%	19.5%	0	0
MURPHY 2003	176	80%	20%	0	0
SOFOT 2009	83	62%	24%	8%	6%
<b>Notre série</b>	<b>22</b>	<b>81.8%</b>	<b>13.6%</b>	<b>0</b>	<b>0</b>

Ainsi on note que les accidents de circulation dominent les étiologies des traumatismes du bassin, avec des taux dépassant les 60% dans toutes les études, et que les chutes constituent la deuxième cause en termes de fréquence, ce qui concorde bien avec les données de la littérature.

Concernant le mécanisme lésionnel lors des fractures du bassin nous avons pu identifier une fracture par compression latérale, trois fractures par compression antéropostérieure et deux fractures par cisaillement vertical.

#### **5. Répartition selon le côté atteint pour les fractures cotyloïdiennes :**

Nous avons noté des taux égaux de lésions cotyloïdiennes avec 50% au niveau du côté droit et 50% du côté gauche.

#### **6. Répartition selon les lésions associées :**

Les traumatismes de la ceinture pelvienne sont souvent associés à d'autres traumatismes concomitants, vu la force importante des circonstances causales. Une étude épidémiologique menée par Pohlemann et al a montré l'existence de lésions concomitantes dans 69,4% des cas. Ces lésions intéressent le crâne, le tronc ou les membres, alors que ces fractures ne sont isolées

que dans 31,2% des cas, et sont dans ce cas d'une moindre sévérité selon le PTS (Hannover polytrauma score) [2][3].

Selon notre étude, 45% des traumatismes pelviens cotyle et bassin confondus étaient isolées, contre 55% des cas de polytraumatisme dont 30% ont présenté des fractures des membres y compris 2 cas de fractures fémorales ipsilatérales. 30% des cas avec traumatismes cranio faciaux, 25% des cas avec traumatismes abdominaux, 10% des cas de traumatismes thoraciques, 5% des cas de traumatismes de l'appareil urinaire.

### **I. Etude radio-clinique :**

#### **1. Etude clinique :**

Dans le cadre d'un polytraumatisme, le diagnostic d'une fracture de l'anneau pelvien n'est pas toujours évident car d'autres lésions peuvent se présenter au 1er plan. Elle peut pourtant être suspectée à l'inspection devant la présence d'ecchymoses pelviennes, ou de lésions des parties molles, ou également devant une asymétrie du bassin. L'inspection périnéale peut aussi révéler des lésions cutanées qui peuvent tirer l'attention vers une fracture pelvienne.

Une attitude vicieuse en adduction et rotation interne ou externe, ou un raccourcissement du membre atteint, peuvent renseigner sur une lésion de l'articulation coxo-fémorale pouvant associer une fracture du cotyle et une luxation de tête fémorale, ou une fracture déplacée du bassin.

La palpation minutieuse à la recherche de crépitations ou de mouvements anormaux, peut mettre en évidence une instabilité osseuse pelvienne. La palpation doit intéresser successivement les épines iliaques antéro-supérieures et postéro supérieures, les tubérosités sciatiques, le sacrum, les articulations sacro-iliaques, les crêtes iliaques, la symphyse et les branches pubiennes. On recherchera une douleur et un écart au niveau de la symphyse pubienne.

La présence d'une rectorragie, d'un saignement vaginal, un globe vésical ou du sang au méat urétral peuvent orienter vers des fractures ouvertes de l'anneau pelvien avec lésion urogénitale ou digestives.

L'évaluation neurologique est de première importance mais elle est souvent difficile à réaliser.

L'examen sensori-moteur depuis L3 jusqu'aux dernières paires sacrées, les fonctions sphinctériennes seront incluses dans l'examen. Dans les fractures pelviennes, on recherchera particulièrement des atteintes du plexus lombo-sacré (surtout de L5), du nerf glutéal particulièrement à risque dans les luxations postérieures.

Une palpation du pouls des membres inférieurs permet de ne pas passer à côté d'une lésion vasculaire.

## **2. Etude radiologique :**

### **a- Radiographie standard**

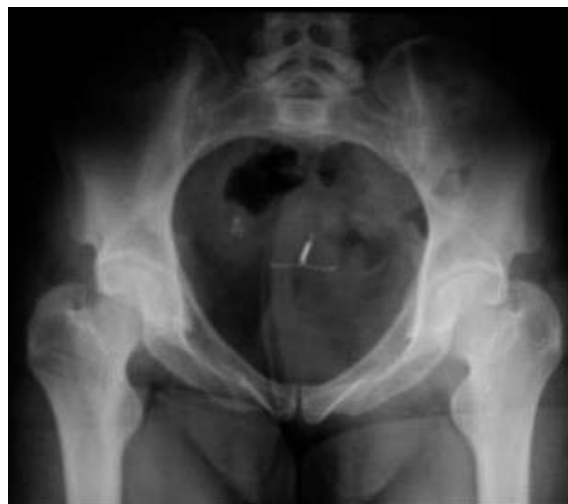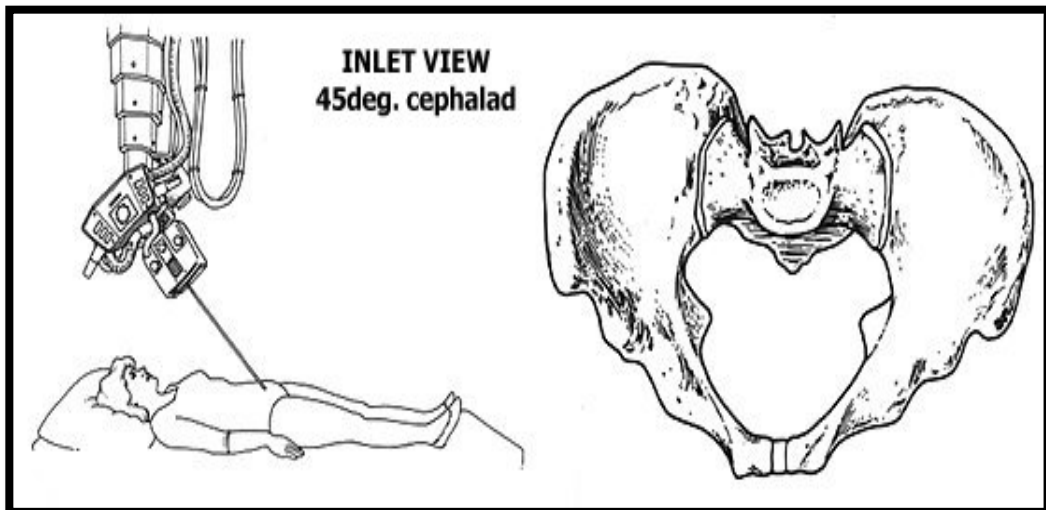
Une radiographie de face du bassin centrée sur la symphyse pubienne, fait partie intégrante des examens de débrouillage de tout polytraumatisé, le diagnostic sera donc fait précocement.

Hors contexte de polytraumatisme ou après stabilisation du malade, il faudra compléter par une radiographie du bassin inlet avec le tube orienté de 45° en direction caudale, et un bassin outlet avec le tube orienté de 45° en direction crâniale, encore appelées incidences de Pennal, en cas de suspicion de fracture du bassin non objectivable sur la radiographie de face [4].

L'incidence inlet est la meilleure pour démontrer un déplacement antéropostérieur de l'hémi-bassin ainsi qu'une rotation. L'incidence outlet permet d'identifier les déplacements verticaux.

En cas de suspicion de lésions isolées du sacrum, des radiographies de face et de profil du sacrum peuvent être demandées.

Devant la suspicion d'une lésion acétabulaire, un complément par des radiographies de la hanche de face, ainsi que des incidences obliques de 45° ; encore appelées des incidences de  $\frac{3}{4}$  alaire et  $\frac{3}{4}$  obturateur ; sont nécessaires.



**Figure 24 : Radiographie du bassin en incidence Inlet**

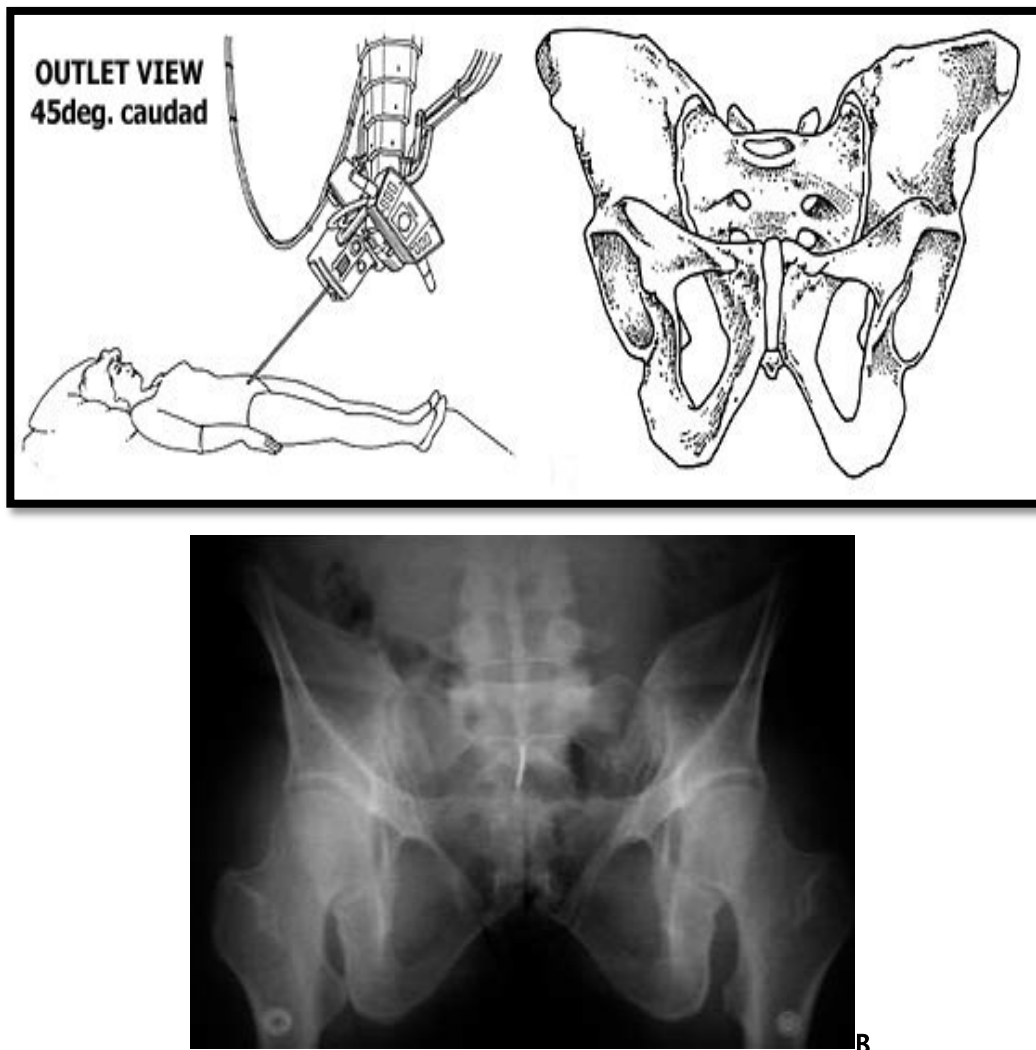


Figure 25 : Radiographie du bassin en incidence outlet [4][18]

✚ **Radiographie du bassin de face :**

Permet de dépister toutes les fractures du cotyle, ainsi que les lésions associées de l'ensemble du bassin.

✚ **Cliché de la hanche de face :**

L'analyse précise d'une radiographie de face de la hanche doit chercher 6 principales lignes radiologiques :

- **Le bord postérieur du cotyle** : identifiable sous la forme d'une ligne plus verticale que le bord antérieur du cotyle, il est toujours situé en dehors de celui-ci.

- **Le bord antérieur du cotyle** : il débute à la partie externe du toit et se dirige horizontalement pour se continuer avec le rameau pubien. À sa partie moyenne, il existe une incurvation qui le caractérise et qui permet souvent de le repérer. La partie inférieure de la corne antérieure du cotyle se situe au milieu de la courbure convexe. Ainsi, même des fractures relativement hautes du cadre obturateur n'intéressent pas la surface articulaire du cotyle.
- **La ligne du toit du cotyle** : ne correspond pas à l'ensemble du toit anatomique du cotyle. L'image radiographique ne représente qu'une zone de 2 ou 3 mm de large.
- **Le « U » radiologique** : (*tear drop* des Anglo-Saxons) : il correspond pour sa branche latérale à l'arrière-fond du cotyle et pour sa branche médiale à la lame quadrilatère. Cette ligne radiologique en forme de « U » n'est visible que sur l'incidence de face
- **La ligne ilio-ischiatique** : Elle représente une zone d'environ 10 mm de large qui naît 1 cm au-dessous de la grande échancrure sciatique qui s'étend de celui-ci jusqu'à l'ischion, un peu en arrière du trou obturateur.
- **La ligne innommée** : (détroit supérieur radiologique) : dans ses trois quarts antérieurs, elle correspond à la projection anatomique du détroit supérieur. Dans son quart postérieur, la projection radiologique est décalée de 1 à 2 cm vers le bas par rapport au détroit anatomique ;
- **Les autres repères radiologiques de face** : si le cliché de face est parfaitement centré, on peut quelquefois voir l'épine sciatique un peu au-dessus du « U » radiologique entre la ligne ilio-ischiatique et le détroit supérieur. L'épine pubienne est en général mal cernée. L'aile iliaque est bien visible en incidence de face.

### **Cliché des ¾ alaires :**

Les clichés obliques sont obtenus non pas en inclinant les rayons à 45° mais en surélevant alternativement l'une et l'autre hanche pour placer le bassin à 45°. Pour l'oblique alaire, c'est la hanche saine qui est surélevée, la hanche traumatisée repose sur la table. Si l'oblique alaire est

parfaitement exécutée, on doit voir en totalité l'aile iliaque et jamais le trou obturateur. Cette incidence fait apparaître clairement :

- Le *bord postérieur* de la colonne postérieure : son image radiologique correspond à sa stricte projection anatomique ;
- Le *bord antérieur* du cotyle est à peu près rectiligne, la corne antérieure du cotyle se projette un peu en dessous du milieu de cette ligne radiologique.

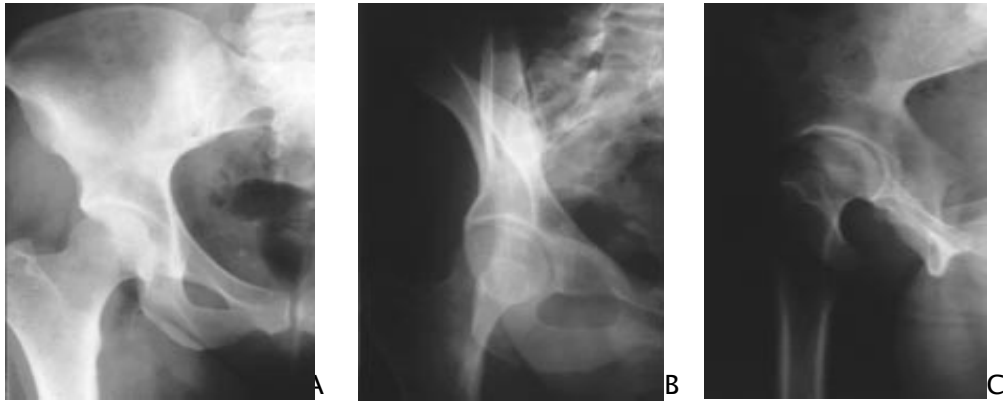
### **Cliché des ¾ obturateurs :**

Ce cliché fait apparaître clairement :

- Le *détroit supérieur* correspond à la ligne innommée anatomique depuis l'angle du pubis jusqu'à un point situé un peu au-dessus du toit du cotyle. Au-delà, cette ligne radiologique se prolonge à sa partie supérieure vers l'ilion, et rejoint la première vertèbre sacrée ;
- Le *bord postérieur* du cotyle est bien visible sur cette incidence ;
- Le *cadre obturateur* est la projection fidèle de l'anatomie ;
- Le *profil de l'aile iliaque* se poursuit harmonieusement au-dessus du toit.

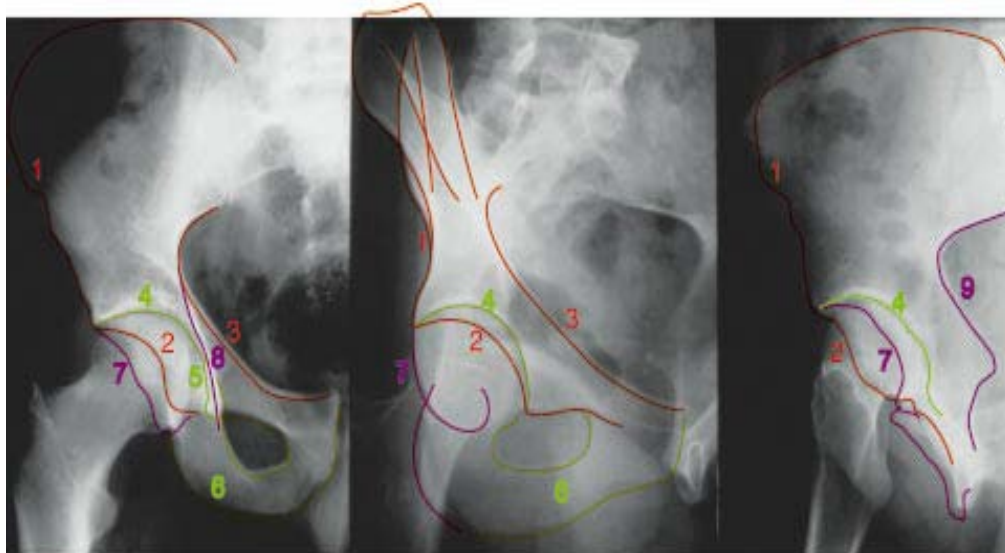Dans sa moitié inférieure, cette ligne radiologique se superpose au corps du pubis ;

- L'*aile iliaque* est parfaitement développée. Les deux épines iliaques antérieures sont bien vues sur cette incidence ;
- Les *autres repères* : le bord postérieur du cotyle est parfois visible en surimpression entre le bord antérieur du cotyle et le bord postérieur de la colonne postérieure en dedans. Il correspond à une courbe à concavité inféro externe. Le détroit supérieur anatomique n'est jamais visible sur cette incidence. L'image du toit visible sur cette incidence, ne correspond pas à la même surface anatomique que sur le cliché de face.



**Figure 26 : Radiographies standards d'une hanche saine. [17]**

- A. Vue de face.
- B. Vue de trois quarts obturateurs.
- C. Vue de trois quarts alaires.



**Figure 27 : Dessin des neuf lignes radiologiques sur les trois incidences de la hanche. [17]**

**En rouge**, éléments de la colonne antérieure : 1. Aile iliaque ; 2. paroi antérieure ; 3. Déroit supérieur.

**En vert**, éléments appartenant aux deux colonnes : 4. toit du cotyle ; 5. arrière-fond ; 6. Cadre obturateur.

**En mauve**, éléments de la colonne postérieure : 7. Paroi postérieure ; 8. ligne ilio ischiatique; 9. bord postérieur de l'os iliaque.

Dans notre série, tous les patients opérés pour des fractures du cotyle ont bénéficié de radiographies standards de face du bassin et de la hanche traumatisée, ainsi que des incidences obliques de  $\frac{3}{4}$  alaires et  $\frac{3}{4}$  obturateurs.

Tous les patients opérés pour des fractures du bassin ont bénéficié d'une radiographie du bassin de face, aucun patient n'a bénéficié de radiographies en incidences inlet et outlet.

### **b- Tomodensitométrie (TDM) :**

Complément indispensable, Il permet l'étude morphologique détaillée des fractures, encore améliorée par la reconstruction tridimensionnelle (3D) avec un apport supérieur pour les fractures subtiles, il précise le caractère stable ou instable des lésions ne pouvant pas être mis en évidence par les radiographies standards, ce qui facilite la classification précise des lésions. Il visualise le contenu pelvien et permet de faire un bilan exhaustif des lésions locorégionale concomitantes (hématome rétro péritonéal, lésions urogénitales, lésions digestives.) ce qui permet de faciliter la décision thérapeutique.

Pour l'exploration du bassin les images débutent au-dessus des ailes iliaques par des coupes jointives de 10mm. Pour une meilleure étude des cotyles les coupes seront de 2 à 4mm, ceci permet de d'étudier la congruence et de détecter des incarceration fragmentaires ou des tassements ostéochondraux. Une fois au niveau des cadres obturateurs l'épaisseur des coupes passe à 10 mm. [2] [17]

Selon notre série, 15 patients ont bénéficié d'une TDM du bassin avec reconstruction tridimensionnelle. Ils étaient 4 patients avec fractures du bassin et 11 patients avec fractures du cotyle.

### **c- Imagerie par résonance magnétique (IRM) :**

L'IRM pourrait présenter un intérêt dans la recherche de lésions de la tête fémorale, du nerf sciatique, ou de fragments intra-auriculaires.

Elle montre mieux que le scanner les contusions sous-chondrales, mais elle semble un peu moins performante dans la recherche des corps étrangers intra-auriculaires, surtout s'ils sont de petite taille.

Dans notre série aucun patient n'a bénéficié d'une IRM.

### **3. Classification :**

Les classifications des fractures pelviennes et acétabulaires les plus utilisées dans la littérature sont basées sur une analyse précise des données radiologiques, et permettent d'établir un diagnostic précis qui permet de diriger la décision thérapeutique et renseigner sur le pronostic à long terme.

#### **a- Fractures du bassin :**

Tile a mis en place une classification (annexe) qui se base sur la notion d'instabilité du complexe sacro iliaque porteur de charge. Cette classification a été ensuite modifiée par l'AO (association pour l'ostéosynthèse). Elle répartie les fractures en trois classes selon le degré d'instabilité du complexe postérieur.

La classe A englobe les fractures stables, survenues par arrachement ou par impact, et qui n'atteignent pas le complexe sacro-iliaque et n'entraînent pas d'instabilité.

La classe B englobe les fractures avec instabilité rotationnelle, faisant suite à des mécanismes ; de compression antéro-postérieure générant une rotation externe « open book » ; ou de compression latérale générant une rotation interne d'un hémibassin. Ces lésions peuvent être uni ou bilatérales et présentent une instabilité selon le plan horizontal.

Les fractures classés C sont les plus graves, ce sont des lésions avec instabilité complète verticale et horizontale d'un ou des deux hémibassins, ils témoignent d'une lésion complète du complexe sacro iliaque.

Tile dans une étude portant sur 218 patients a pu rapporter un taux de 13% de patients présentant une fracture type B1, 71% de fractures réparties entre B2 et B3 et 16% de fractures type C. [40]

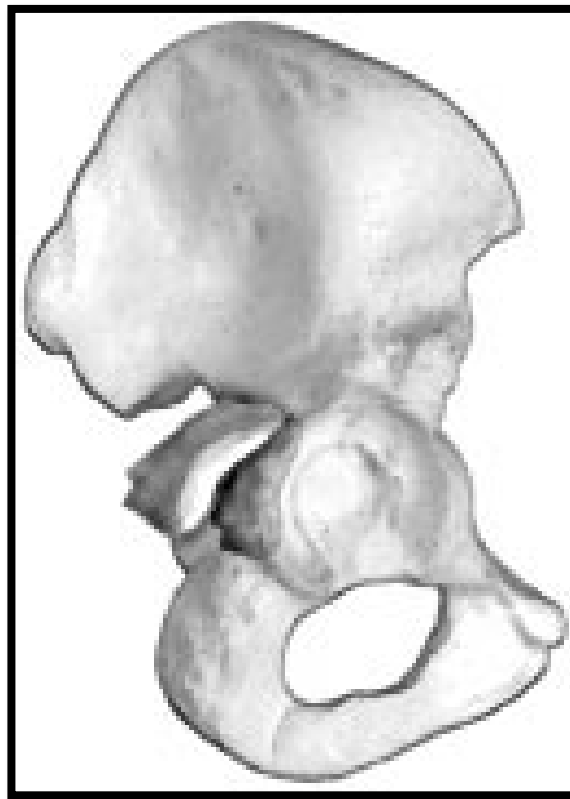
Quoique notre série est restreinte nous avons pu ressortir des résultats concordant avec 16.6% de fractures type B1, 50% classées B3 et 33.3% de fractures classées C.

### **b- Fractures acétabulaires :**

Les fractures acétabulaires exposés dans notre travail sont classées selon la classification de Judet et Letournel, qui se base sur une analyse descriptive des radiographies de la hanche en partant du principe des deux colonnes cotyloïdiennes, cette classification met la part entre les fractures élémentaires, et les fractures complexes qui correspondent à une association de traits élémentaires.

✚ ***Fractures de la paroi postérieur*** : sont généralement dues à une percussion de la paroi postérieure par la tête fémorale, avec impaction ostéo-chondrale fréquente engendrée par le passage de la tête fémorale, ceci explique la fréquence des luxations postérieurs associées à ce type de fractures.

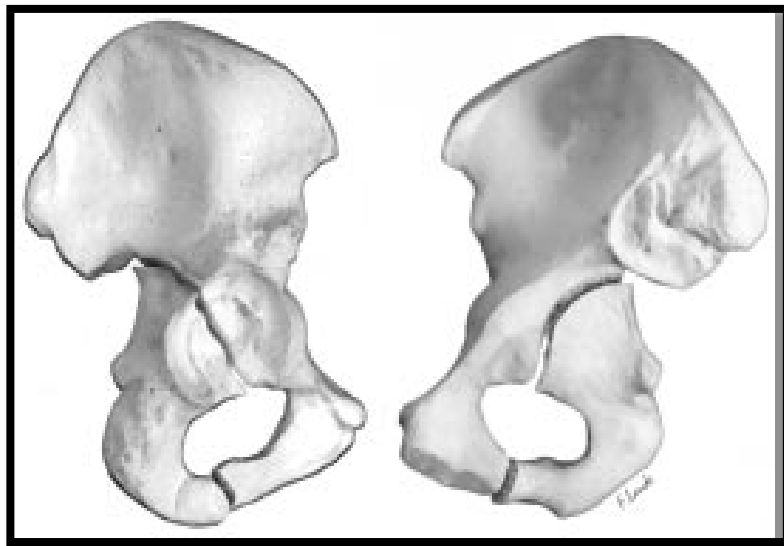
Ces lésions sont visibles sur la radiographie de face de la hanche et les  $\frac{3}{4}$  obturateur comme une rupture de la ligne de la paroi postérieur, alors qu'elles ne sont pas identifiables sur les  $\frac{3}{4}$  alaire, la TDM montre clairement la lésion et permet de voir les impactions ostéo-chondrales.



**Figure 28 : Fracture de la paroi postérieure du cotyle.**

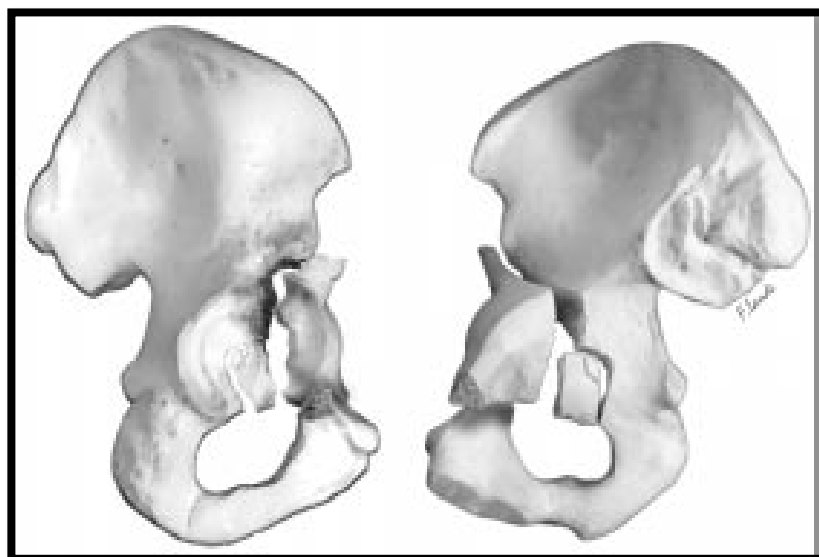
- ✚ **Fractures de la colonne postérieure** : ne sont pas très fréquentes, correspondent au même mécanisme lésionnel de la fracture précédente, se voit souvent lors des traumatismes des tableaux de bords ou la hanche est en légère abduction ce qui augmente la surface de contact entre la tête fémorale et le cotyle, la tête fémorale percute la paroi postérieure la détache puis se luxe en arrière. La radiographie de face montre une rupture de la ligne ilio- ischiatique avec la rupture du pourtour obturé et du bord postérieur du cotyle.

La radiographie des  $\frac{3}{4}$  obturateurs montre clairement la fracture du bord postérieur de l'acétabulum alors que la radio des  $\frac{3}{4}$  alaires montre le détachement du bord coxal postérieur de la grande incisure ischiatique. A la TDM il faut chercher des impactions ostéo-chondrales sur les coupes transversales.



**Figure 29 : Fracture de la colonne postérieure du cotyle.**

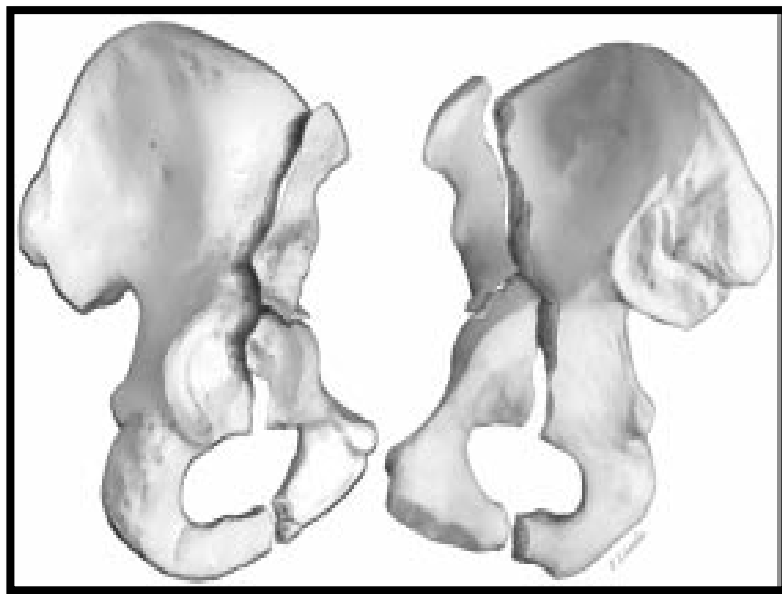
- ✚ **Fractures de la paroi antérieure**: correspondent au détachement de la facette acétabulaires antérieure qui laissent le pourtour obturé intacte. Elles sont dues souvent à une chute sur le grand trochanter chez les personnes âgées et s'associent fréquemment à une luxation antérieure de la tête fémorale.



**Figure 30 : Fracture de la paroi antérieure du cotyle.**

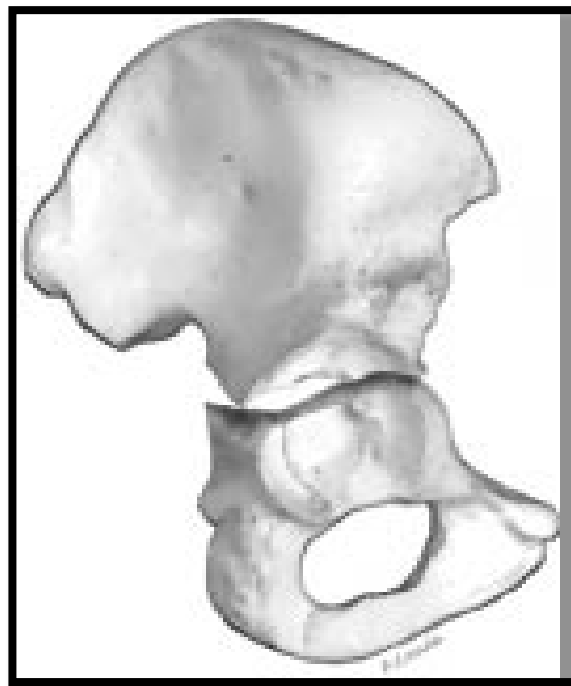
✚ **Fractures de la colonne antérieure** : ces fractures correspondent également à un mécanisme de percussio de la paroi antérieure par la tête fémorale suite à une chute latérale avec hanche en rotation externe, le trait de fracture peut naître du sommet de l'ilion ou juste au-dessus du cotyle et se termine au niveau de la branche ilio-pubienne. La radiographie de face de la hanche montre la rupture de la ligne ilio-pectinée et le bord antérieur du cotyle, la radiographie des  $\frac{3}{4}$  obturateurs montre les lésions du pourtour obturé alors que la radio des  $\frac{3}{4}$  aires montre la limite supérieure de la fracture. Les coupes scannographiques transversales permettent de chercher une incongruence ou des impactions ostéochondrales qui sont moins fréquentes que lors des fractures postérieures.

A noter que lorsque la fracture de la colonne antérieure est basse et ne sépare que la paroi antérieure, elle est souvent associée à une lésion de la branche ischiopubienne pour constituer une lésion complète de l'arc antérieur de l'anneau pelvien. Une lésion de l'arc postérieur même modeste, en compression sur l'aileron sacré est très fréquemment associée. Il s'agit alors d'une fracture en compression latérale de l'anneau pelvien, stable, de type B de Tile.



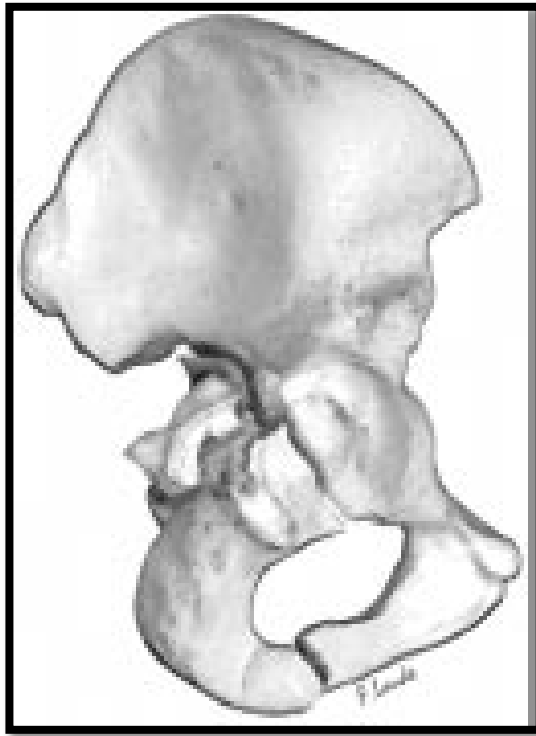
**Figure 31 : Fracture de la colonne antérieure du cotyle**

✚ **Fractures transverses** : c'est une fracture transversale du cotyle d'avant en arrière, le trait est oblique, elle peut siéger à travers le toit et définir une fracture transtectale ou sous le toit et constituer une fracture infratectale. Cet aspect est important à préciser car il modifie la stratégie chirurgicale. La radiographie de face montre la rupture des lignes ilio ischiatiques et ilio pectinées, ainsi que les parois antérieure et postérieure. Sur la radiographie en  $\frac{3}{4}$  obturateur on confirme la rupture de la ligne iliopectinée et du bord postérieur de l'acétabulum. Le pourtour obturé est intact. Sur la radiographie en  $\frac{3}{4}$  ailaire, le bord coxal postérieur est fracturé ainsi que le bord antérieur de l'acétabulum. L'aile iliaque est intacte. Sur les coupes scannographiques transversales, on cherche les limites des traits de fracture, une comminution ou des lésions associées de l'anneau pelvien et de l'arc postérieur.



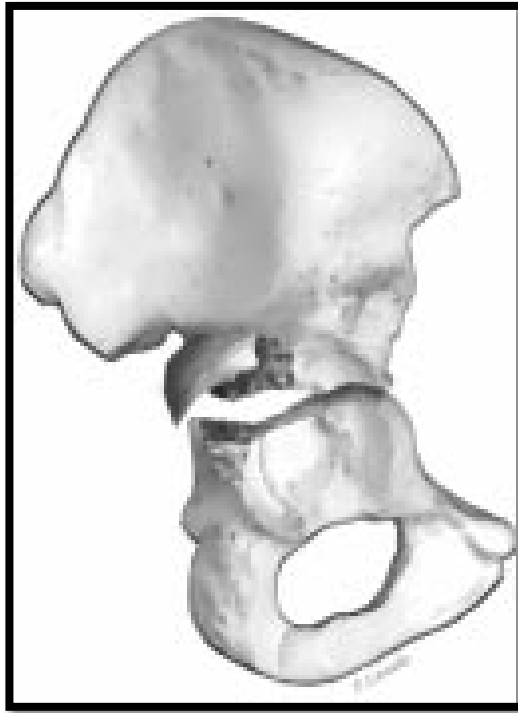
**Figure 32 : Fracture transversale. Le trait qui sectionne la colonne antérieure et la colonne postérieure**

- ✚ **Fractures de la colonne et de la paroi postérieure** : ces deux fractures sont souvent associées et dont le pronostic est mauvais du fait de l'association lésionnelle et des lésions ostéo-chondrales fréquemment associées, l'aspect radiologique est celui d'une fracture de la paroi postérieure avec fragments osseux visibles sur l'incidence de face et  $\frac{3}{4}$  obturateur.



**Figure 33 : Fractures de la colonne et de la paroi postérieure**

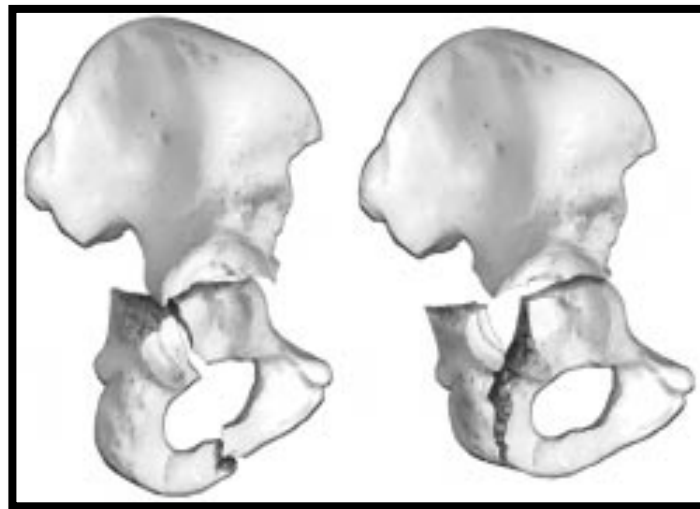
- ✚ **Fractures transverses et de la paroi postérieure** : il s'agit d'une association fréquente également difficilement réductible, la fracture transverse est le plus souvent transtectale est l'association lésionnelle est clairement visible sur les coupes scannographiques transversales.



**Figure 34 : Fractures transverse et de la paroi postérieure**

- ✚ **Fractures en « T »** : correspondent à l'association d'une fracture transverse et d'un trait de refond qui sépare le fragment inférieur en une partie antérieure et une partie postérieure. Le trait transversal peut siéger en juxtatectal, transtectal ou infratectal. Le trait vertical descend le plus souvent le long de l'arrière fond du cotyle et se termine au niveau de la branche ischio-pubienne. Le trait peut être postérieur et ne pas toucher le pourtour obturé.

Sur la radiographie du bassin de face le trait transversal rompe tous les traits verticaux, le trait vertical peut être difficile à mettre en évidence. L'oblique alaire va permettre de retrouver le point de rupture de la composante transversale au niveau du bord postérieur du cotyle. L'oblique obturatrice précise le siège de la fracture au cadre obturateur.

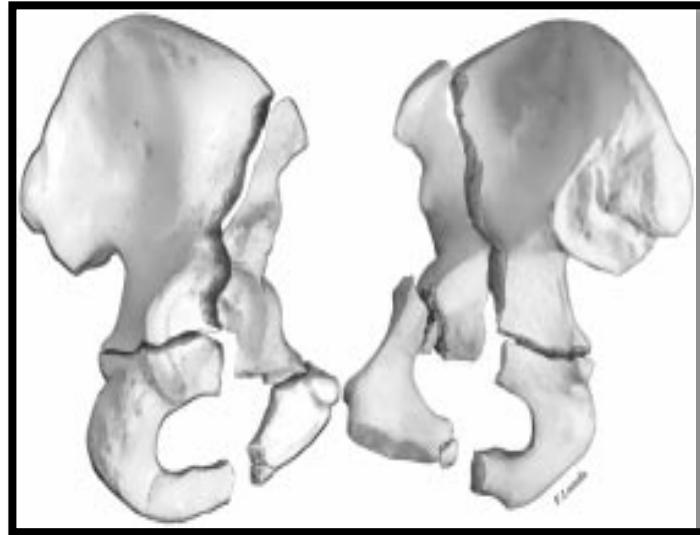

**Figure 35 : Fracture en « T » ischiatique : trait vertical traverse l'ischion**

- ✚ **Fracture de la colonne antérieure et hémitransversale postérieure** : cette fracture associe une séparation de la colonne antérieure et un trait hémitransverse postérieur. Sur le cliché de face Le bord postérieur du cotyle est marqué par un trait horizontal simple. La ligne ilio-ischiatique est systématiquement lésée. Son atteinte varie de la simple irrégularité à un décrochage franc. Ses rapports avec le « U » radiologique sont modifiés.

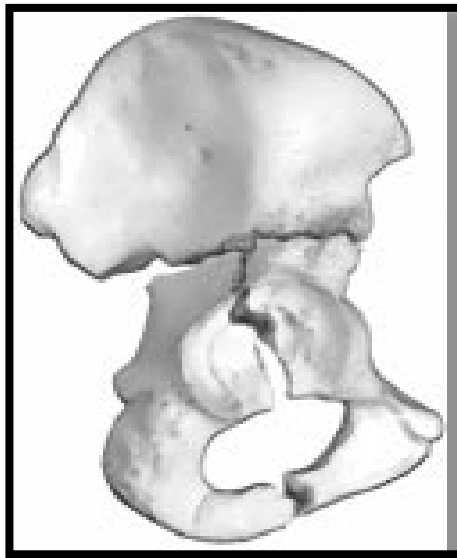
L'oblique alaire constitue la meilleure vue pour apprécier la hauteur du trait sur la colonne postérieure. Il est souvent bas et vient fréquemment diviser l'épine sciatique.

Sur l'oblique obturateur, Le trait hémitransversal est recherché très bas, presque à la limite de l'ischion.

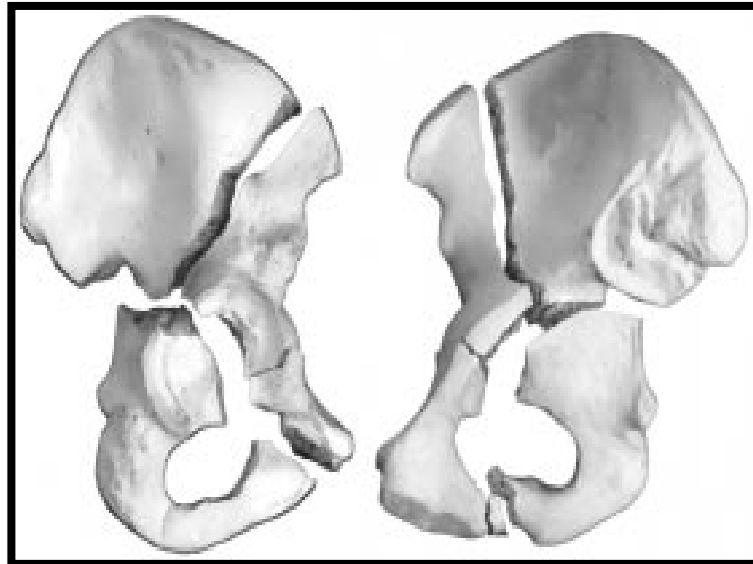


**Figure 36 : Fracture de la colonne antérieure associée à un trait hémitransversal postérieur.**

- ✚ **Fracture des deux colonnes** : cette fracture peut être traitée de comminutive car elle fait éclater les composantes des deux colonnes, le trait débute au niveau de la paroi postérieure et se dirige en avant pour détacher la colonne antérieure. La fracture peut être haute et se diriger vers l'ail iliaque ou basse et diviser le bord antérieur de l'os coxal. La tête fémorale s'enfonce au centre entre les deux colonnes et déplace les fragments, créant ainsi une « neocongruence »



**Figure 37 : Fracture basse des deux colonnes.**



**Figure 38 : Fracture des deux colonnes du cotyle. Le toit est totalement séparé de la portion de l'aile iliaque attachée au sacrum.**

**Tableau XII : Répartition des différents types de fractures selon plusieurs études**

	Fessy	Pétros 2007	KINIK 2005	TROUILLOUD 1982	HEEG 1990	DEO 2001	Notre série
Effectif	46	47	48	49	16	25	16
Fr Simples (%)	42	30	32	74	66.6	35	49.9
Fr Paroi postérieure (%)	29	10	16	28	44.4	10	25
Fr Colonne postérieure (%)	5	-	-	3.5	5.5	2	6.2
Fr Paroi antérieure (%)	-	-	-	3.5	-	-	-
Fr Colonne antérieure (%)	-	18	-	3	5.5	6	6.2
Fr Transverse (%)	8	-	16	26	11.1	17	12.5
Fr Complexes (%)	58	42	68	25	33.3	65	49.9
Fr en T (%)	10		24	-	5.5	4	12.5
Fr Transverse + paroi postérieure (%)	17	20	-	22	18.5	22	12.5
Fr Colonne post + Paroi Post (%)	3	14	4	3	-	5	6.2
Fr Colonne antérieure + hémitransverse postérieure (%)	5	-	8	-	-	9	-
Fr Deux colonnes (%)	23	8	32	-	9.2	25	18.7

Ainsi nous remarquons des taux égaux des fractures simples et complexes dans notre série, alors que le taux des fractures complexes dépasse celui des fractures simples dans toutes les séries sauf celles de Trouilloud et Heeg.

Les fractures de la paroi postérieure viennent au premier rang dans notre série ce qui concorde bien avec les données des autres séries sauf celles de Pétros où l'association des fractures de la paroi postérieure et fractures transverses prédomine, et Déo où le premier rang est occupé par les fractures des deux colonnes.

Les fractures des deux colonnes viennent en deuxième lieu dans notre étude (18%). Elles sont ainsi les fractures complexes les plus représentées, alors que cette place est occupée par les fractures transverses pour les autres séries.

Dans notre série, on note l'absence des fractures hémitransverses postérieures, ainsi que les fractures de la colonne et de la paroi antérieure ce qui concorde avec les données de la majorité des séries.

## **II. Lésions associées et Complications précoces :**

Nous allons traiter l'ensemble des complications relevées chez nos malades, fractures pelviennes et acétabulaires confondues, du fait de la similarité du contexte traumatique.

Les fractures du bassin sont isolées dans seulement 22% des cas. L'atteinte d'autres appareils est fréquente d'autant plus s'il s'agit d'un traumatisme à haute énergie.

L'incidence des lésions associées varie selon les études de 30% à 93%. Des auteurs ont montré une corrélation entre la survenue des lésions associées et le score de gravité du traumatisme (ISS).

**a- Mortalité : [24]**

Le taux de mortalité associée aux fractures de l'anneau pelvien dans les traumatismes à haute énergie varie de 9% à 28%.

La mortalité peut être précoce souvent en rapport avec une hémorragie foudroyante ; qui fait suite à l'atteinte osseuse veineuse ou artérielle ; ou tardive suite à la défaillance multiviscérale ou au sepsis.

La mortalité augmente en fonction de la sévérité des lésions. Ainsi le type A est associé à un plus faible taux de mortalité aux alentours de 9%. Ce taux augmente pour atteindre 14% à 28% dans les types B et C, et dans les fractures avec un ISS (injury severity score) > 25.

Des facteurs prédictifs de la mortalité sont déterminés, ils incluent l'arrivée au service d'accueil des urgences avec un score de gravité ISS>25, un âge>60 ou en état de choc.

Les patients qui ont un ou plus de ces facteurs, ont un risque significatif de décès indépendamment de la fracture.

Aucun décès n'a été enregistré dans notre série. A noter qu'il n'a pas été pris en considération les patients décédés au service d'accueil des urgences, en réanimation ou dans d'autres services.

**b- Complications vasculaires :**

Les complications vasculaires constituent également un indicateur de sévérité du traumatisme causal, et un prédicteur de l'instabilité des lésions pelviennes.

Les traumatismes antéropostérieurs du bassin déclenchent volontiers des hématomes extensifs du fait de l'ouverture de l'anneau pelvien et l'augmentation du volume intrapelvien. L'hématome rétro péritoneal (HRP) constitue un reflet des complications hémorragiques.

La numération-formule sanguine et le dosage de l'hémoglobine évaluent l'importance de l'anémie pour adapter la prise en charge du blessé. L'HRP peut évoluer vers une fibrinolyse ou une coagulopathie de consommation. Ainsi un bilan sanguin prétransfusionnel doit être demandé en urgence.

L'échographie est l'examen le plus rapidement accessible en urgence. Elle recherche la présence d'un hémopéritoine ou d'un HRP. Il ne faut pas hésiter à la refaire en cas d'instabilité hémodynamique précoce, à la recherche d'une progression rapide de l'hématome.

La TDM permet de voir l'hématome avec précision et de déterminer ses limites et sa taille, il paraît dans ce cas sous forme d'une hyperdensité localisée au temps artérielle.

L'artériographie reste l'examen de choix dans le diagnostic des hématomes rétro-péritonéaux, il possède également un intérêt thérapeutique en permettant une embolisation sélective des vaisseaux lésés.

Dans notre série un seul patient a présenté un HRP suite une fracture classée B3 avec disjonction pubienne, l'évolution chez ce patient était favorable.

### **c- Complications génito-urinaires [19, 24] :**

Il s'agit d'un indicateur de la violence du traumatisme pelvien. Leur incidence est de 4.5%, ils peuvent intéresser la filière génitale, la vessie, l'urètre ou les voies urinaires supérieures.

Les lésions vésicales constituent la complication urinaire la plus fréquente, elles accompagnent souvent les disjonctions pubiennes et sacro-iliaques et peuvent siéger en intra ou en extra-péritonéal.

Les lésions urétrales viennent en second lieu et sont plus fréquentes chez les hommes alors qu'elles sont rares chez les femmes du fait du trajet court de l'urètre féminin.

Chez l'homme c'est l'urètre membraneux qui est à risque du fait des rapports intimes qu'il entreprend avec le plancher pelvien, cette lésion est souvent associée au fractures type C avec déplacement vertical. L'urètre pénien est moins à risque car il se situe dans la région mobile de la verge.

Le sondage urinaire est absolument contre-indiqué devant l'association d'un globe vésical et d'une urétrorragie. L'évacuation des urines est alors effectuée par sondage sus-pubien.

Les lésions de la filière génitale sont plus fréquentes chez la femme et se manifestent souvent par un saignement vaginal. Ils témoignent souvent d'une fracture ouverte du bassin avec embrochement des parois vaginales par une esquille osseuse.

Dans notre série 2 patients ont présenté un globe vésical à l'admission dont un a bénéficié d'un sondage sus-pubien. Les investigations radiologiques n'ont pas montré de lésions des voies urinaires.

### **d- Complications digestives: [44]**

Les lésions intra-abdominales peuvent intéresser les organes pleins ou creux. Les premières études rapportées classaient les lésions spléniques au premier rang avec une incidence variant de 9% à 24% en fonction du type de la fracture ; les plus fréquentes étant associées aux fractures à déplacement vertical.

Autres études plus récentes montrent une atteinte plus fréquente du foie (6%), suivie des lésions spléniques (5%) et des organes creux (4%).

Les lésions anorectales, sont rares mais graves et il est indispensable de les dépister précocement, surtout si une plaie périnéale pénétrante est associée. Le risque majeur est le développement d'une infection pelvipérinéale. La mortalité de ces lésions atteint plus de 50%, chiffre qui s'élève encore dès que le diagnostic est retardé de plus de 48 heures.

La rectorragie est le signe à rechercher. Elle est le plus souvent minime, sous forme de filets de sang rouge mêlés à des matières. Il faut préciser son origine.

Selon notre série aucun patient n'a présenté de lésions des viscères intra abdominales ni de complications réctales.

### e- Complications neurologiques : [19] [20]

Complication non négligeable dont la fréquence varie entre 0.75% et 12%. Selon gramme et al Ces lésions sont souvent associées aux doubles fractures verticales de l'anneau pelvien (qui correspondent à la présence de deux traits de fractures verticaux un sur chaque arc) dans 18% à 46% des cas, suivies par les fractures sacrées dans 26 à 34% des cas puis des fractures acétabulaires, d'autant plus si celles-ci sont associées à une luxation de la tête fémorale, la fréquence dans ce cas est comprise entre 16 et 30%.

Huittington sur 42 autopsies faites sur des sujets porteurs de fractures du bassin a résumé les mécanismes lésionnels en trois types : Les tractions élongations qui étaient les plus fréquentes, et qui peuvent aller jusqu'à l'avulsion radiculaire si elles sont de siège tronculaire, elles sont de mauvais pronostic. La récupération est difficile et aucun traitement chirurgical ne peut être proposé.

Les ruptures qui touchent surtout les racines de la queue de cheval, et les compressions qui sont de meilleur pronostic si la décompression est effectuée précocement, elles concernent exclusivement les racines sacrées au niveau des foramens.

De nombreux auteurs ont constaté un fréquent retard diagnostique de ces complications neurologiques de 25 à 33 % des cas. En effet, le déficit neurologique passe au second plan quand existe une urgence vitale et n'entraîne souvent aucune plainte fonctionnelle du fait d'un trouble de la conscience, d'une réduction de la mobilité par les traitements orthopédiques associés. Mais elles peuvent aussi apparaître ou s'aggraver secondairement. Il faut donc réaliser

systématiquement un examen neurologique et périnéal précoce, et répété chez un sujet porteur d'une fracture du bassin.

Dans notre série aucun patient n'a montré des signes en faveur d'une lésion neurologique, à noter que l'examen neurologique était difficile du fait de la douleur et chez les patients présentant des troubles de la conscience.

### **f- Complications cutanées :**

Un décollement sous-cutané de Morel-Lavallée peut survenir dans la région trochantérienne. Cette lésion évolue souvent pour son propre compte, et la résorption spontanée est longue. Il est parfois nécessaire de débrider une plaie latérale puis d'attendre 8 à 10 jours une cicatrisation avant de proposer une chirurgie pour réduction et fixation.

Nous avons noté une seule lésion de Morel-Lavallée dans notre série, cette lésion était trainante et a nécessité une prise en charge par l'équipe de la chirurgie plastique et reconstructive. Le reste comprenaient de simples abrasions et ecchymoses pelviennes d'évolution bénigne.

### **g- Fractures de la tête fémorale :**

Elles sont l'apanage des fractures cotyloïdiennes, elles sont associées dans 11% des cas de luxations de la hanche et inversement, une fracture du cotyle est associée dans 41.8% des cas à une fracture de la tête fémorale. Les coupes tomodensitométriques bidimensionnelles permettent d'évaluer l'état de la tête fémorale et l'IRM post-traumatique pourrait être un élément clé évaluant la contusion osseuse fémorale. Il pourrait servir de pronostic à la survenue d'une ostéonécrose post-traumatique.

Selon notre série nous avons noté 1 seul cas soit 4.5% de fractures de la tête fémorale associée à une fracture du cotyle.

### **III. Traitement :**

#### **1. But**

Le but du traitement de ces fractures est de :

- Stabiliser l'état hémodynamique et sauver la vie du patient.
- Obtenir une réduction anatomique.
- Obtenir un bassin stable et indolore.
- Obtenir une hanche stable, mobile et indolore

#### **2. Principes**

Les principes du traitement sont :

- Une intervention en urgence.
- La prise en charge multidisciplinaire.
- Eviter l'iatrogénie.

#### **3. Moyens :**

##### **a. Prise en charge pré-hospitalière :[21][23][24]**

La procédure de prise en charge initiale de tout traumatisé doit être standardisée. Le contrôle des voies aériennes, la mise en place d'un collier cervical rigide avec immobilisation de la tête en rectitude et l'oxygénothérapie au masque sont un préalable indiscutable. Après la mise en place d'une voie d'abord veineuse, l'intubation orotrachéale doit être réalisée en cas d'altération de la conscience (score de Glasgow  $\leq 7$ ), d'état de choc (PAS  $< 80$  mmHg) ou d'une détresse respiratoire associée. La base du monitoring est constituée par la surveillance cardiovasculaire (électrocardioscope), de la pression artérielle, de la SpO<sub>2</sub>. Le sondage urinaire est toujours contre-indiqué en cas de suspicion de traumatisme du bassin. Tous les éléments marginaux d'aggravation doivent être pris en compte (parage et sutures de plaies du scalp, tamponnement rhinopharyngé...).

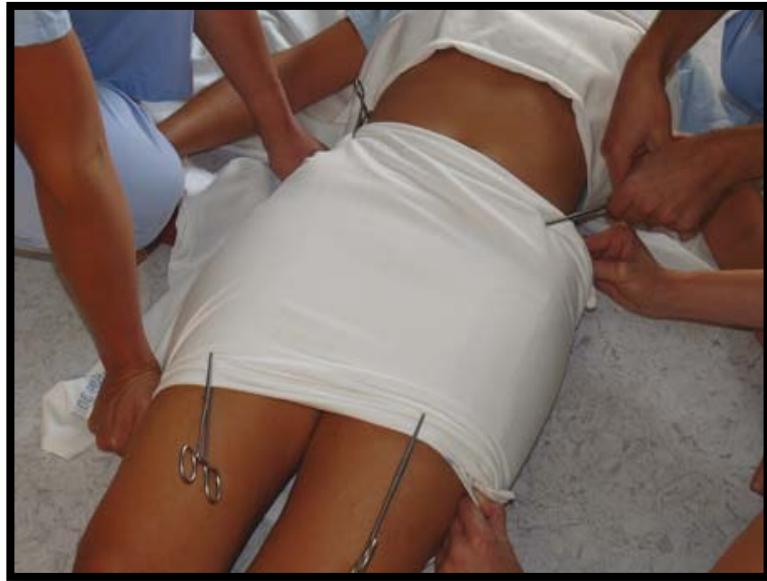Il faut également veiller à assurer une expansion volémique limitée et rapide, de nombreux auteurs ont démontré qu'une expansion volémique massive majorerait le saignement si elle est

faite avant les gestes d'hémostase. Ceci est réalisable en associant un support inotrope précoce à l'aide de catécholamines à l'expansion volémique.

Le maintien d'une normothermie est aussi important en phase préhospitalière, plusieurs études ont montré qu'il contribue à un meilleur taux de survie chez les patients en état de choc.

Le pantalon antichoc encore appelé MAST (Military Anti Shock Trousers) présente un double intérêt hémodynamique et hémostatique. Cependant, ses contre-indications multiples, notamment au plan respiratoire, imposent dans tous les cas une intubation trachéale et la ventilation mécanique. De principe, le pantalon antichoc est contre-indiqué chez le polytraumatisé suspect de lésions thoraciques graves. Il existe également un risque d'ischémie des membres inférieurs responsable dans certains cas de syndrome des loges. Ce risque impose une surveillance très attentive et l'utilisation de pressions de gonflage basses.

Ainsi un emballage pelvien qui est de réalisation facile, ne demandant que quatre pinces Kocher et un drap de lit plié en quatre dans le sens de la longueur. Ou la mise en place d'une ceinture pelvienne s'avère moins iatrogène et permet une réduction du volume pelvien et un contrôle de l'hémorragie, en serrant les deux hémipelves.



**Figure 39 : Méthode d'enveloppement pelvien**

La radiographie de thorax, l'échographie abdominale ainsi que la radiographie de bassin sont systématiquement réalisées à l'accueil du patient polytraumatisé afin de renseigner sur le foyer hémorragique principal. Lorsque le patient est stable hémodynamiquement ou stabilisé par la réanimation initiale, une tomographie avec injection de produit de contraste est réalisée qui permet un bilan vasculaire et osseux complet à la fois du pelvis, mais également crânien et 6 thoraco-abdominal. De plus, la réalisation de l'examen après injection de produit de contraste permet de déceler des fuites de produit de contraste synonymes de saignement actif, ce qui permet de dicter la conduite thérapeutique adéquate.

**b. Traitement médical :**

➤ **Traitement médicamenteux :**

Les antalgiques et les anti-inflammatoires non stéroïdien pour traitement de la douleur, souvent intense dans les fractures du bassin. L'héparine de bas poids moléculaire pour prévenir la maladie thromboembolique chez les malades alités.

➤ **Angiographie avec embolisation artérielle : [22]**

Devant la fréquence des échecs du traitement chirurgical, Margolies et coll, réalisaient les premières embolisations thérapeutiques au cours des hémorragies rétropéritonéales, au niveau des artères hypogastriques ou de leurs branches, toutefois les lésions tronculaires veineuses plus fréquentes que les lésions artérielles ne sont pas accessibles à ces techniques d'embolisation.

L'angiographie permet la localisation des sites de saignement et le contrôle de l'hémorragie par embolisation artérielle sélective soit par Spongel soit par le propre sang coagulé du patient.

L'indication d'angiographie sera posée d'emblée chez un patient avec un traumatisme grave du pelvis, instable hémodynamiquement ou avec absence ou minime épanchement intra-abdominal à l'échographie.

Les complications de l'embolisation ne sont pas négligeables avec en particulier la nécrose massive des muscles de la fesse par ischémie des artères glutéales et le taux de sepsis qui augmente notablement en cas d'ostéosynthèse secondaire par voie postérieure.

L'artériographie avec embolisation n'a pas été réalisée dans notre série.

**c. Traitement orthopédique**

***i. Repos au lit :***

Ce traitement symptomatique avait une large utilisation, il convient parfaitement bien aux fractures parcellaires et stables, où le repos au lit peut ne pas excéder huit jours. Un lever progressif avec appui partiel du côté fracturé peut se faire à partir de la troisième semaine et en fonction de l'indolence obtenue. Lorsqu'il existe une fracture des branches ilio et ischio-pubiennes, et surtout s'il existe une fracture des quatre piliers qui représente des lésions stables mais interrompant la ceinture pelvienne, l'immobilisation doit être un peu plus longue. En règle

générale et malgré un aspect radiologique parfois très remanié, la consolidation des lésions s'observe et les séquelles fonctionnelles sont nulles au-delà d'un an. Les pseudarthroses sont exceptionnelles.

En l'absence de déplacement important et s'il s'agit de lésions du type compression antéropostérieure ou de type compression latérale, ce traitement particulièrement simple est également logique. Dans les lésions par compression latérale, la seule mise en rotation externe spontanée des membres inférieurs contribue d'ailleurs à la réduction. Mais des reproches peuvent lui être faits :

- La non-immobilisation des foyers de fractures rend les soins difficiles, réveillant des douleurs plus ou moins importantes, et ceci est d'autant plus vrai qu'il existe des lésions associées.
- Il existe un risque de déplacement secondaire, ce risque est faible mais il ne doit pas être négligé.

### *ii. Réduction orthopédique d'une luxation de la hanche : [46]*

Plusieurs méthodes de réduction existent mais il n'y pas de consensus. La réduction est toujours effectuée sous anesthésie générale chez un patient hémodynamiquement stable. Il faut réaliser des manœuvres douces et uniques pour ne pas provoquer ou aggraver les lésions associées, d'une manière générale, La réduction doit être réalisée avant la sixième heure pour diminuer le risque de nécrose de la tête ; Exagérer discrètement l'attitude vicieuse pour lever le conflit entre les pièces osseuses ; Ramener la tête fémorale à hauteur de la cavité acétabulaire sans aggraver les lésions ; L'objectif étant d'obtenir une tête centrée dans le cotyle, stable, sans corps étrangers. Plusieurs manœuvres ont été proposées. Elles varient selon les auteurs et le type de luxation

**Manœuvre de Böelher:** Réalisée pour les luxations postérieures. – En décubitus dorsal sur plan dur, avec un contre-appui sur les épines iliaques antérosupérieures. On effectue une traction dans l'axe du fémur : hanche et genou en flexion à 90°

**Manœuvre d'Allis :** La traction se fait dans l'axe de la déformation pendant que la hanche est fléchie à 90°. De petits mouvements de rotations interne et externe sont réalisés.

*iii. **Réduction orthopédique des fractures :***

Elle possède un rôle important dans la diminution de l'hémorragie interne et l'amélioration du choc, lorsqu'elle est pratiquée d'emblée pour les grands déplacements. En cas d'atteinte sciatique associée, la réduction d'un décalage apparaît hautement souhaitable pour supprimer l'élément de compression. Elle doit être effectuée le plus précocement possible préférentiellement au cours des premières 24h, au-delà du 5ème jour la réduction devient difficile et le foyer de fracture « englué ».

Pour les fractures de l'anneau pelvien Cette méthode permet la correction des déplacements dans le sens longitudinal d'ascension, cependant, elle ne contrôle qu'imparfaitement les rotations, et pas du tout les déplacements transversaux.

La réduction s'effectue sous anesthésie générale sur table orthopédique par l'intermédiaire d'une broche transcondylienne, le genou est fléchi à 45°. Une traction forte, sous contrôle scopique, associée à des manœuvres en abduction et rotation permettent en principe d'obtenir la réduction. Le patient est ensuite réplacé dans son lit.

La contention est assurée par une traction en abduction exerçant un sixième du poids du corps pendant 21 jours, puis un dixième du poids du corps pendant

21 autres jours. Au 45e jour, la traction est retirée. L'appui n'est autorisé qu'au cours du troisième mois. Néanmoins deux points sont à reprocher à cette méthode

La longueur de l'hospitalisation et la fréquence des séquelles douloureuses au niveau du genou qui a supporté la traction.

***iv. Traction continue :***

**- La traction axiale avec la réduction progressive :**

Il s'agit d'une traction lourde de 10 à 20% du poids du corps. La broche de traction peut être trans-tibiale, le plus souvent, pour éviter le risque d'arthrite septique des broches trans-condyliennes, elle pose par contre le problème de la traction sur les formations ligamentaires du genou. La traction trans-condylienne permet une traction plus efficace, car le risque de la lésion ligamentaire du genou n'existe pas et on peut fléchir le genou, de façon à relâcher le nerf sciatique.

**- La traction axiale avec la réduction 'sauvage' :**

Elle se fait au bloc opératoire, sous anesthésie générale, sur une table orthopédique, à l'aide d'un appareil écart-cuisse.

On réalise une traction de 20 à 30 Kg axiale associée à un écartement progressif des deux cylindres de l'écart-cuisse qui appuie sur la face interne de celle-ci. La réduction obtenue sera maintenue par une traction transcondylienne lourde durant 21 jours.

Celle-ci suivie d'une traction plus légère pour encore trois semaines.

Durant ce temps de cette traction, la rééducation de la hanche et du genou sera nécessaire.

**d. Traitement chirurgical :**

***i. Packing pelvien : [24]***

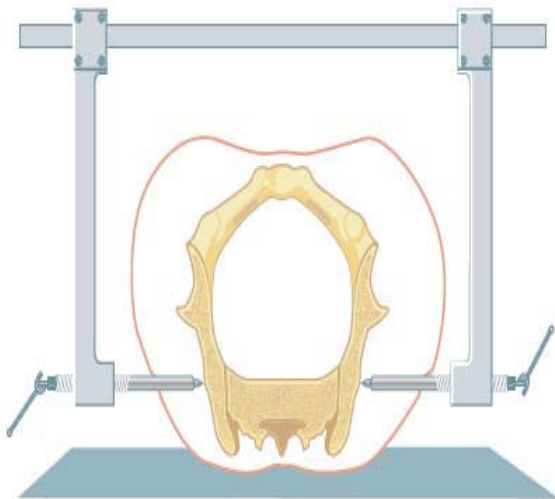
Le packing chirurgical aborde le pelvis par voie extrapéritonéale à travers une petite incision sus-pubienne. L'hématome présent en rapport avec le traumatisme a le plus souvent disséqué cet espace depuis le sacrum jusqu'à la partie antérieure. Une fois la vessie réclinée,

trois champs sont disposés depuis l'articulation sacro-iliaque en postérieure jusqu'à la région rétropubienne. Ceci est réalisé de part et d'autre de la vessie. Ces champs sont retirés 24 à 48 heures après la procédure lorsque le patient est stabilisé tant sur le plan hémodynamique que sur le plan de la coagulation. La technique du packing pelvien doit souvent être associée à une fixation externe. Quoique le packing ait un pouvoir hémostatique notable, il ne permet en aucun cas de remplacer l'embolisation, son emploi semble intéressant en l'absence d'angiographie ou en cas de laparotomie d'hémostase envisagée pour un foyer abdominal, cette technique est pourtant pourvue de complications qu'il faut prendre en considération telles que les infections pelviennes.

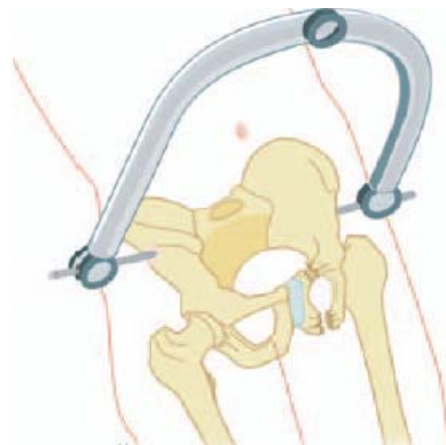
### *ii. Ostéosynthèse externe :*

#### ➤ **Clamp pelvien provisoire :**

Développé par Ganz, c'est une méthode de traitement provisoire qui a une indication plutôt hémodynamique qu'orthopédique, destinée à comprimer en urgence les ruptures de l'anneau pelvien en état de détresse hémodynamique.



Clamp pelvien de Ganz



clamp pelvien en compas

**Figure 40 : Types de clamps pelviens**

Après incision cutanée, les fiches du clamp sont mises au tiers moyen ou au tiers antérieur de l'aile iliaque pour refermer une lésion antérieure, ou au tiers postérieur pour refermer une lésion postérieure. Le clamp pelvien, que l'on peut mettre en salle de réanimation, a pour avantage de laisser un accès total à l'abdomen par la possibilité de la mobilisation complète de son arceau horizontal. Il nécessite la réalisation de radiographie préalable pour en rechercher les contre-indications qui sont les fractures comminutives de l'aile iliaque et les conjonctions pelviennes.

➤ **Le fixateur externe « classique » [26] [27]**

C'est la méthode d'ostéosynthèse la plus anciennement utilisée et la plus répandue. Il s'agit d'un mode de réduction rapide chez les grands polytraumatisés avec instabilité hémodynamique, pour lesquels l'ostéosynthèse interne s'avère impossible, ou en présence de lésions étendues des tissus mous locaux. Il a été démontré que le fixateur externe permet la stabilisation des lésions de l'arc antérieur mais ne permet pas une stabilisation suffisante des lésions postérieures. Dans ce cas un vissage sacro iliaque peut s'avérer nécessaire. Le fixateur externe n'a également pas d'efficacité sur les fractures du cotyle.

Deux types de matériel sont classiques : la fixation par monotube et la fixation par barre avec un montage en trapèze.

Il peut être mis en place de façon provisoire ou définitive, et les conditions de sa mise en place doivent être rigoureuses. Le malade endormi doit être installé sur table orthopédique pour aider à la réduction des lésions. Il faut impérativement s'aider de l'amplificateur de brillance. La réduction doit être obtenue avant l'insertion des fiches. Le montage fait appel à 2 x 3 de fiches de 5mm de diamètre qui peuvent être implantées à 1cm au-dessus de l'épine iliaque antéro-supérieure, deux de chaque côté, ou au-dessus du cotyle, idéalement à 2cm pour éviter des fiches intra articulaires et potentiellement une arthrite septique. Les fiches doivent être

suffisamment longues pour permettre d'éloigner le montage de la peau et prévenir ainsi les escarres.

Parmi les complications documentées des fixateurs externes nous citons le risque important de lésion du nerf fémoro cutané, qui peut être prévenu en insérant les fiches à ciel ouvert pour avoir un meilleur control visuel.

L'infection du site d'insertion des fiches a été reportée dans 15% des cas selon une étude par Mitchell et al.

Après ablation de la fixation des résultats excellents ont été rencontré dans 84.8% et bons dans 12.2% des patients traités par fixation externe selon la même étude.

Selon notre série, 2 patients parmi les 6 traités pour fracture du bassin soit 33.3% ont été traités par fixateur externe type Hoffman, le FE était mis temporairement chez un des deux patients. Les deux patients présentaient une instabilité rotatoire, un patient avait une fracture disjonction pubienne, et l'autre patient présentait une fracture disjonction pubienne avec fracture des deux branches ischio-pubiennes. Aucun patient n'a présenté une infection du site d'insertion des fiches ni de perte de la réduction après ablation de la fixation.

### **iii. Ostéosynthèse percutanée : [28] [29]**

La réduction ouverte et fixation interne et généralement reportée j'usqu'à arrêt de l'hémorragie et obtention de l'hémostase pour ne pas ouvrir l'hématome pelvien et aggraver une hémorragie préexistante, la technique du vissage percutanée sous control tomodynamométrique fut introduite récemment et possède l'avantage de permettre une stabilisation rapide précoce et peu risquée des lésions, et permet une verticalisation rapide. Elle ne permet pas de réduire le cisaillement, mais permet de réduire l'écart horizontal.

Certaines équipes ont proposé dans les formes les moins graves un abord de la fracture sous amplificateur de brillance mais ceci pose le problème du control du trajet du matériel en profondeur. Nous allons présenter dans ce paragraphe la technique scanno-guidée comme décrite par Eude [29].

La technique se déroule au bloc opératoire sous asepsie stricte, le plus souvent sous rachianesthésie, le patient installé sur la table de la TDM en procubitus ou en décubitus dorsale si un abord de la colonne antérieure du cotyle est envisagé. Que la technique soit scanoguidée ou fluoroguidée, on utilise des vis canulées de 7 mm de diamètre avec rondelle en inox ou de 8mm en titane permettant de réaliser des IRM, la longueur du filetage est fonction de la localisation du trait de rupture et du désir de compression ou de neutralisation du trait de fracture. Une TDM de repérage est réalisée après la mise en place de repères cutanés. Pour chaque point d'entrée une moucheture cutanée est faite au bistouri suivie d'une courte dissection en profondeur, une broche guide est introduite jusqu'au contact osseux, puis jusqu'à 1cm à l'intérieur de l'os, suivi par la réalisation d'une coupe TDM de control, lorsque la position de la broche est correcte elle sera enfoncée en profondeur jusqu'au contact de la corticale de l'autre côté. La broche sert de guide à une mèche canulée graduée introduite par l'orifice d'entrée, sa mise en place es suivie également de la réalisation d'une coupe TDM de control, ceci est suivi de l'introduction d'une vis canulée, à l'aide d'une tourne vis canulée. Le vissage est réalisé en force pour réduire le déplacement et impacter le foyer. Ce geste est répété pour chacune des autres vis.

Dans les cas simples la position assise est permise à partir du 3ème ou 4ème jour et la sortie vers le 6ème jour. Des contrôles radio cliniques sont effectués idéalement à j15 j 30 j 45 j90.

Aucun patient de notre série n'a bénéficié d'un vissage percutané.

***iv. Ostéosynthèse interne***

➤ **Voies d'abord des fractures du bassin et du cotyle :**

✓ ***Abord postérieur du bassin :***

Il permet l'abord des fractures du sacrum, des disjonctions sacro iliaques pures et des fractures-luxations de la sacro-iliaque.

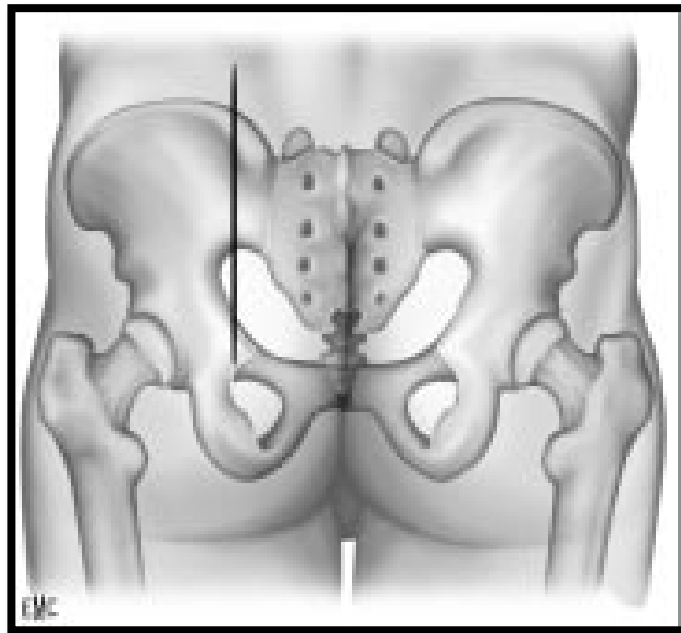
Le patient est installé en décubitus ventral sur une table radiotransparente.

L'incision cutanée est verticale, 2 cm en dehors de l'éminence de l'épine iliaque postéro supérieure pour éviter que la zone cicatricielle ne se situe au niveau du point d'appui.

Elle débute 3 cm au-dessus de l'épine iliaque postéro supérieure et se prolonge environ sur 15 cm. Cette incision cutanée doit permettre d'exposer la zone allant du sommet de la crête iliaque à la grande échancrure sciatique.

- Après incision de la peau et du tissu cellulaire sous-cutané, il est nécessaire de désinsérer les muscles recouvrant la sacro-iliaque.
- A la partie haute de l'incision, on désinsère les muscles fessiers de la fosse iliaque externe.
- A la partie basse de l'incision, les fibres du grand fessier (digitation postérieure iliaque et sacrée du grand fessier) qui s'insèrent sur le sacrum doivent être également désinsérées de l'aponévrose des muscles lombaires. En soulevant cette digitation, on accède à la grande échancrure sciatique et à l'articulation sacro-iliaque.
- Il faut ensuite dégager la face inférieure de la jonction sacro-iliaque en ruginant le grand et le petit ligaments sacrosciatiques, ainsi que le pyramidal. Cette désinsertion est prudente pour ne pas risquer de léser le pédicule fessier supérieur. En cas de lésion veineuse ou artérielle, il faut se garder de toute tentative de coagulation ou de ligature pour éviter la lésion du nerf fessier supérieur qui aurait des conséquences fonctionnelles fâcheuses. Il est conseillé de faire l'hémostase par tamponnement.

- C'est à ce niveau que l'on contrôle la réduction des luxations sacro-iliaques. En cas de fracture du sacrum, pour exposer le trait à la face postérieure de celui-ci, les muscles paravertébraux sont détachés de la face postérieure du sacrum de dehors en dedans en commençant par le bord externe du sacrum.
- Après réduction et ostéosynthèse, la fermeture se fait par réparation plan par plan des différents muscles désinsérés, sur un drainage aspiratif.



**Figure 40 : Voie postérieure : incision cutanée**

Selon notre série 3 patients ont eu un abord sacro iliaque postérieur pour fractures de l'arc postérieur du bassin dont deux disjonctions sacro-iliaques et une fracture alaire postérieure.

✓ **Abord antérieur de la sacro iliaque et de l'aile iliaque :**

Il permet l'abord des fractures alaires et de l'articulation sacroiliaque par en avant. Le patient est installé en décubitus dorsal sur une table radiotransparente.

L'incision cutanée débute au-dessus de l'épine iliaque antéro supérieure, longe la crête et s'étend en arrière sur toute la zone où l'aile iliaque est palpable. On incise ensuite au milieu de la crête pour ne léser ni les muscles fessiers ni les muscles abdominaux. Les muscles abdominaux sont détachés et le muscle iliaque est ruginé en sous-périosté de la fosse iliaque interne jusqu'à la sacro-iliaque. La partie postérieure de la crête iliaque est exposée de proche en proche en désinsérant les attaches musculaires. On prend garde à la racine L5 qui croise en avant l'aileron sacré à 2 cm en dedans de l'articulation sacro-iliaque. Pour obtenir une meilleure exposition, on peut mettre deux écarteurs de Hohmann ou deux broches de Steinmann sur l'aileron sacré, 15 mm en dedans de l'interligne sacroiliaque).

La fermeture se fait en réinsérant les muscles abdominaux sur la crête iliaque avec un drainage aspiratif.

Aucun patient de notre série n'a eu d'abord antérieur pour une fracture alaire ou sacro-iliaque.

✓ **Abord de la symphyse pubienne :**

Il permet l'abord des disjonctions pubiennes et des fractures verticales antérieures dont le trait sur la branche horizontale du pubis est suffisamment médial.

Le patient est installé en décubitus dorsal. Une sonde urinaire est mise en place ; la vacuité de la vessie est indispensable.

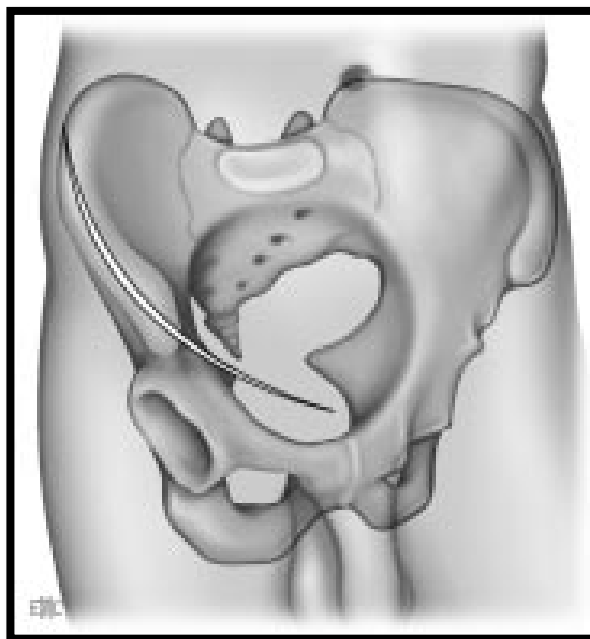


des associations telles que disjonction de la symphyse pubienne et une fracture alaire, quand il existe une fracture du cotyle associée. Le patient est installé en décubitus dorsal sur table orthopédique radio transparente avec une sonde urinaire.

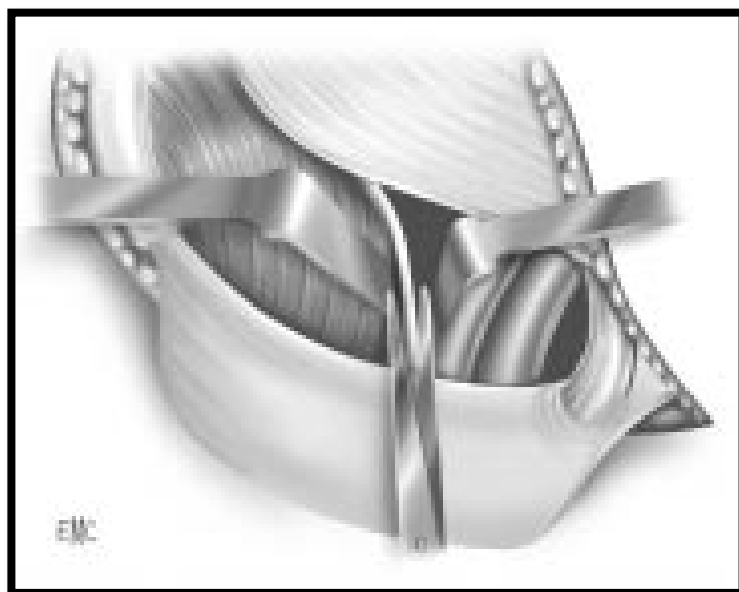
- L'incision cutanée commence en dedans sur la ligne médiane à deux travers de doigt au-dessus de la symphyse pubienne ; elle se dirige en dehors vers l'épine iliaque antéro-supérieure puis longe la crête iliaque dans la partie où elle est palpable.
- Les muscles abdominaux sont détachés et le muscle psoas est ruginé en sous-périosté, de la fosse iliaque interne jusqu'à l'articulation sacro-iliaque et au détroit supérieur. La partie postérieure de la crête iliaque est exposée en désinsérant les attaches musculaires. À ce stade, la fenêtre externe de l'abord ilio-inguinal est exposée ; un champ est tassé pendant le reste de la dissection.
- À la partie interne de l'incision, le premier plan incisé est l'aponévrose du grand oblique et la gaine du grand droit. On individualise ainsi le cordon spermatique chez l'homme et le ligament rond chez la femme que l'on met sur une lame de Delbet de 2 cm de large. On récline vers le bas la partie inférieure de l'aponévrose du grand oblique et on incise dans la zone fibreuse le tendon conjoint.

Cette incision permet l'ouverture de la gaine du psoas par une petite moucheture que l'on prolonge ensuite vers la crête iliaque avec prudence afin de ne pas léser le nerf fémorocutané. Dans la partie plus interne, l'ouverture de l'arcade crurale donne accès aux vaisseaux. Entre le muscle psoas en dehors et les vaisseaux en dedans se trouve la bandelette iliopectinée qui se situe dans un plan sagittal.

Pour la sectionner dans de bonnes conditions, on place un écarteur sur le psoas en dehors et un écarteur sur les vaisseaux en dedans dans un geste continu, tout d'abord d'avant en arrière jusqu'à l'os, puis vers la sacro-iliaque.

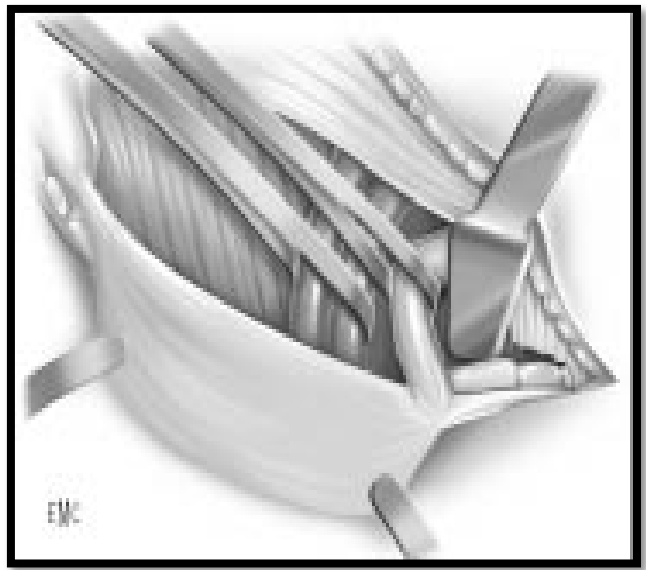


**Figure 42 : Voie ilio-inguinale : incision cutanée.**



**Figure 43 : Voie ilio-inguinale : fenêtre externe**





**Figure 46 : Voie ilio-inguinale : fenêtre interne.**

Avant la section, il faut repérer l'existence d'une anastomose entre les vaisseaux iliaques et obturateurs qui traverse la bandelette, et faire l'hémostase préventive.

On peut dès lors, après avoir détaché le psoas de l'épine iliaque antéro supérieure, en faire.

À ce stade, la fenêtre moyenne de l'ilio-inguinale est exposée. Elle correspond à la paroi antérieure du cotyle en avant et à l'arrière fond à la face endo pelvienne. La fenêtre interne s'expose en ouvrant l'espace de Retzius, soit en désinsérant le grand droit si l'abord de la symphyse est nécessaire, soit en ouvrant l'espace aux ciseaux le long du bord externe du grand droit.

On peut alors passer autour des vaisseaux une lame de Delbet de 4 cm de large en respectant l'atmosphère cellulo adipeuse du pédicule. Cette lame sert également d'écarteur avec les mêmes avantages atraumatiques. Dans les fenêtres moyenne et interne, le périoste est particulièrement épais. Pour avoir accès aux différents foyers de fracture, il est indispensable d'inciser ce périoste, de le ruginer et de l'exciser.

La fermeture de la voie ilio-inguinale se fait sur deux drains de Redon aspiratifs : un dans la fosse iliaque interne et l'autre dans l'espace de Retzius et sous les vaisseaux.

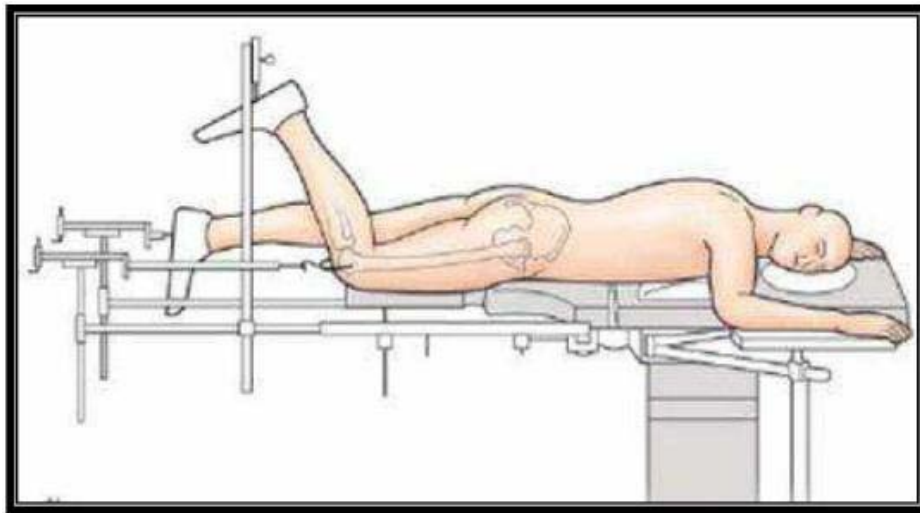
On suture l'aponévrose du grand oblique. On réinsère les muscles abdominaux et psoas iliaque sur la crête.

Selon notre étude trois patients ont eu un abord ilio-inguinal pour des fractures complexes du cotyle.

✓ **Voie de Kocher-Langenbeck :**

La voie postérieure de Kocher-Langenbeck (K-L) est la seule voie postérieure

Communément utilisée. C'est l'association d'une voie verticale de Kocher et d'une voie transglutéale de Langenbeck. L'installation est soit en décubitus ventral, soit en décubitus latéral. Le genou doit être fléchi à 90° pour détendre le nerf ischiatique. En décubitus ventral, le pied peut être mis dans une chaussure orthopédique, la hanche est en extension et le genou est maintenu en flexion par le pied suspendu à la potence. En décubitus latéral, la flexion du genou est maintenue par un aide ou par un appui. Le patient peut être installé sur une table orthopédique avec une traction trans condylienne.



**Figure 47 : Installation du patient en décubitus ventral sur table orthopédique avant la réalisation d'une voie postérieure.**

L'incision comprend d'une part une branche verticale partant du sommet du grand trochanter, longeant son bord postérieur et le bord postérieur du fémur et, d'autre part, une branche oblique en haut et en arrière partant du sommet du grand trochanter et dirigée vers l'épine iliaque postéro supérieure. Le premier plan musculaire traversé est en haut le muscle grand glutéal et en bas le fascia lata.

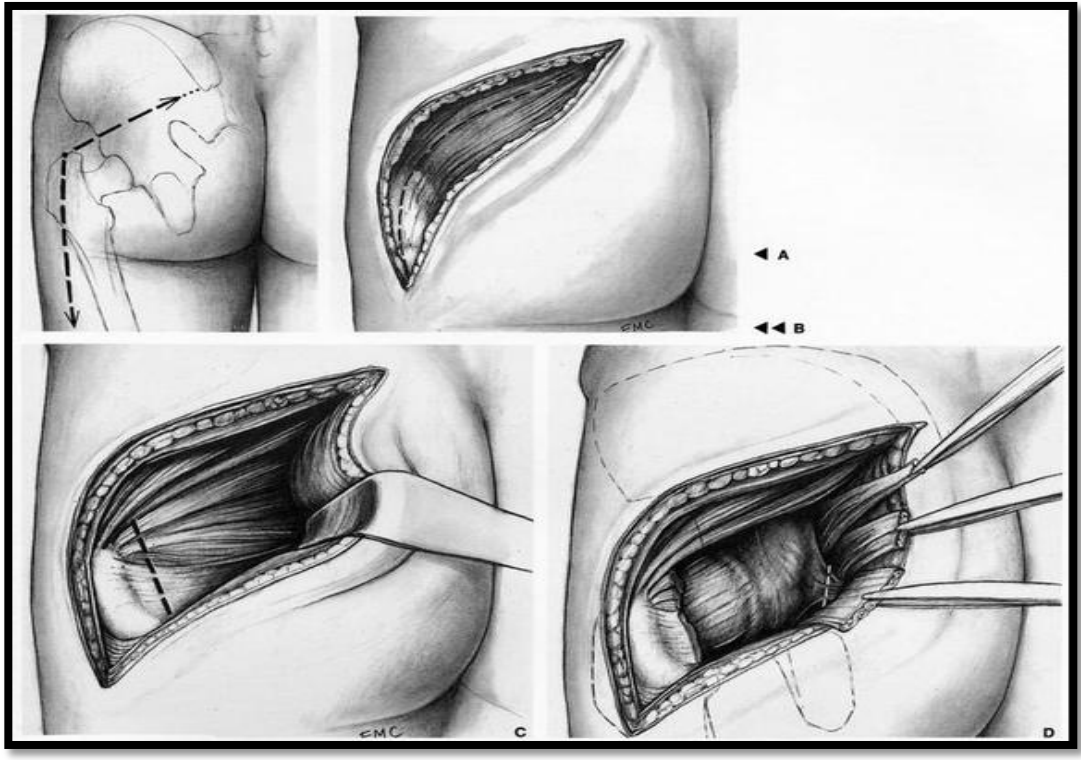
Les muscles pelvi trochantériens et le nerf ischiatique sont ensuite repérés.

Le muscle obturateur interne et ses muscles jumeaux sont sectionnés à 1cm du grand trochanter pour préserver la vascularisation de la tête fémorale, puis désinsérés de dehors en dedans donnant ainsi accès à la petite échancrure ischiatique. Rabattu vers l'arrière, maintenu par un fil tracteur, ce plan musculaire protège le nerf ischiatique. La petite échancrure ischiatique est maintenant visible.

Un écarteur à bout mousse peut prendre appui sur la petite échancrure ischiatique. Le muscle piriforme est soit récliné vers le haut, soit sectionné pour aborder facilement la grande échancrure ischiatique et le toit du cotyle. Il faut être prudent si l'on glisse un écarteur dans la grande échancrure ischiatique car cet écarteur pourrait blesser le nerf ischiatique qui à ce niveau n'a pas de protection musculaire. L'épine ischiatique et les deux échancrures ischiatiques sont ainsi libérées. En bas, la tubérosité ischiatique est visualisée en désinsérant le tendon commun des muscles ischio jambiers. Au-dessus du muscle piriforme, le pédicule glutéal supérieur est repéré et correspond à la limite supérieure infranchissable de l'abord osseux. La colonne postérieure est vue de la tubérosité ischiatique au bord supérieur de la grande échancrure ischiatique, la vision s'étend en avant au toit du cotyle.

Cette voie d'abord ne permet pas d'aborder l'aile iliaque. Les dangers de cette voie sont, d'une part le nerf ischiatique, d'autre part le pédicule glutéal supérieur, et enfin l'artère circonflexe médiale (postérieure) qui passe en arrière ou à travers le muscle carré fémoral qu'il ne faut pas sectionner pour minimiser le risque d'ostéonécrose aseptique de la tête fémorale.

Dans notre étude, 13 patients ont eu un abord de Kocher Langenbeck pour des fractures du cotyle comportant une composante postérieure isolée ou associée à des fractures des autres composantes cotyloïdiennes.



**Figure 48 : Incision cutanée de la voie de Kocher Langenbeck vue sur un patient en décubitus ventral**

A : Le tracé de l'incision.

B : Le plan du grand fessier.

C : La section des rotateurs externes.

D : La section de l'épine sciatique et l'abord procuré par cette voie sur la colonne postérieure.

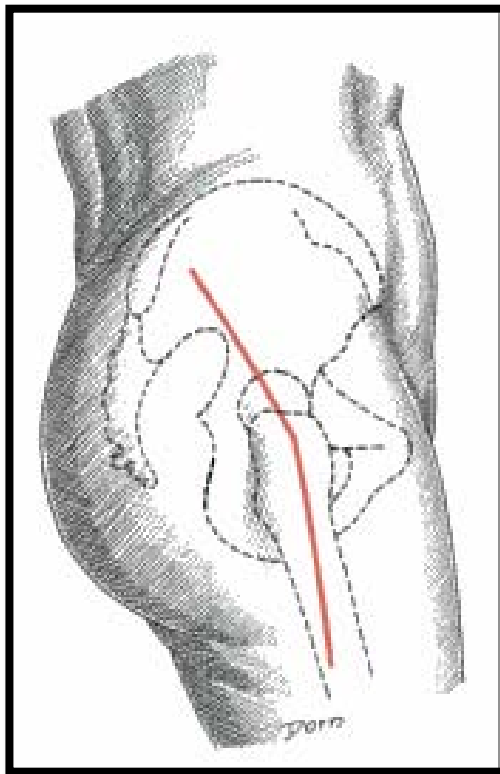
✓ **Voie de Gibson Moore :**

C'est une voie universelle qui permet l'abord de la colonne postérieure ainsi que le remplacement prothétique total de la hanche.

Le blessé est mis en décubitus latéral, couché sur le côté sain, sur table ordinaire, grâce à deux appuis, le bassin est bloqué dans cette position. Bien que cette voie ne permette d'aborder que la colonne postérieure, elle suffit généralement. Elle a l'avantage d'une part d'avoir un contrôle permanent sur le nerf grand sciatique et d'autre part, elle permet la réduction sanglante d'une luxation postérieure si la réduction manuelle a échoué ou est jugée dangereuse ou si un fragment osseux est incarcerated dans le cotyle.

L'incision est légèrement coudée et centrée sur le bord postérieur du grand trochanter, sa branche supérieure est dirigée sur un point situé sur la crête iliaque à 6-8cm en avant de l'épine iliaque postéro-supérieure mais ne l'atteint pas. La branche inférieure suit vers le bas le grand axe du grand trochanter.

Selon notre étude 1 patient A été abordés par voie de Moore pour mise en place d'une prothèse totale de la hanche.



**Figure 49 : Incision de la voie de Moore**

✓ **Voie latérale ou iliocrurale élargie**

Le blessé est placé en décubitus latéral sur table orthopédique. Une broche de

Steinmann transcondylienne fémorale permet d'exercer une traction longitudinale, le genou fléchi à 45° comme dans la voie de Kocher–Langenbeck, pour relâcher le nerf sciatique. Dans cette position, une barre d'appui horizontale est placée entre les cuisses.

L'incision commence à l'épine iliaque postéro–supérieure, suit toute la crête iliaque jusqu'à l'épine iliaque antéro–supérieure, puis descend verticalement en direction du bord externe de la rotule jusqu'à mi–cuisse.

L'aponévrose des muscles fessiers est incisée sur la crête iliaque, puis dégagée depuis la crête jusqu'à l'épine iliaque antéro–supérieure.

Les muscles fessiers sont ensuite ruginés de la fosse iliaque externe, de haut en bas et d'avant en arrière. Le corps musculaire du tenseur du fascia lata est récliné avec le lambeau. L'insertion du grand fessier se détachant de la crête iliaque à la partie postérieure de la fosse iliaque interne.

A proximité du bord supérieur de la grande échancrure sciatique une vigilance particulière est nécessaire, car, à ce niveau, les vaisseaux fessiers sont très près de l'os, quelquefois attachés à lui par des formations aponévrotiques et il faut les dégager avec grand soin pour ne léser ni les vaisseaux ni le nerf qui les accompagne.

Lorsque le bord supérieur de la grande échancrure sciatique a été parfaitement libéré, un champ humide est mis à la zone de décollement et, pour protéger les vaisseaux.

L'opérateur, qui est placé face à l'abdomen du malade, va alors réaliser la partie verticale de l'incision.

Le fascia lata est détaché de son aponévrose, le long de son bord antérieur et de sa face profonde. Le muscle est récliné vers le haut de l'incision. Sous lui, on découvre une aponévrose, mince, qui recouvre le droit antérieur. L'aponévrose est incisée longitudinalement, le droit antérieur est dégagé de sa loge aponévrotique en partant de son bord latéral et en suivant sa face profonde et le muscle est récliné vers le bas. Ensuite le tendon réfléchi du droit antérieur est sectionné à partir de sa jonction avec le tendon principal et excisé en suivant le bord supérieur de l'insertion de la capsule articulaire de la hanche.

Sous le droit antérieur, que l'on récline vers le bas, on découvre une aponévrose épaisse, qui recouvre le paquet circonflexe antérieur.

Cette aponévrose est incisée longitudinalement, pour découvrir les vaisseaux circonflexes antérieurs qui seront isolés et sectionnés entre deux ligatures. Sous cette section, on trouve une aponévrose mince, qui recouvre la partie basse du muscle psoas iliaque. Le psoas est étalé largement à la face antérieure de l'articulation. Son aponévrose ayant été incisée, le muscle est dégagé de la capsule articulaire en partant de son bord latéral et en suivant sa face profonde. On peut ainsi dégager le bord inférieur de la capsule articulaire de la hanche.

A partir de là, il faut dégager les faces supérieure et antérieure de la hanche de toutes les formations aponévrotiques qui s'y attachent, de manière à monter vers le massif trochantérien pour découvrir l'insertion des muscles fessiers. En suivant les faces antérieure et supérieure de la capsule, on finit par atteindre le tendon du muscle petit fessier. Si on a une difficulté à trouver le tendon du petit fessier. Celui-ci est isolé par un clamp courbe, ses deux bords sont repérés par deux fils de suture que l'on laisse longs et on coupe le tendon du petit fessier à environ 1 cm de son insertion trochantérienne de manière à faciliter ultérieurement la réinsertion.

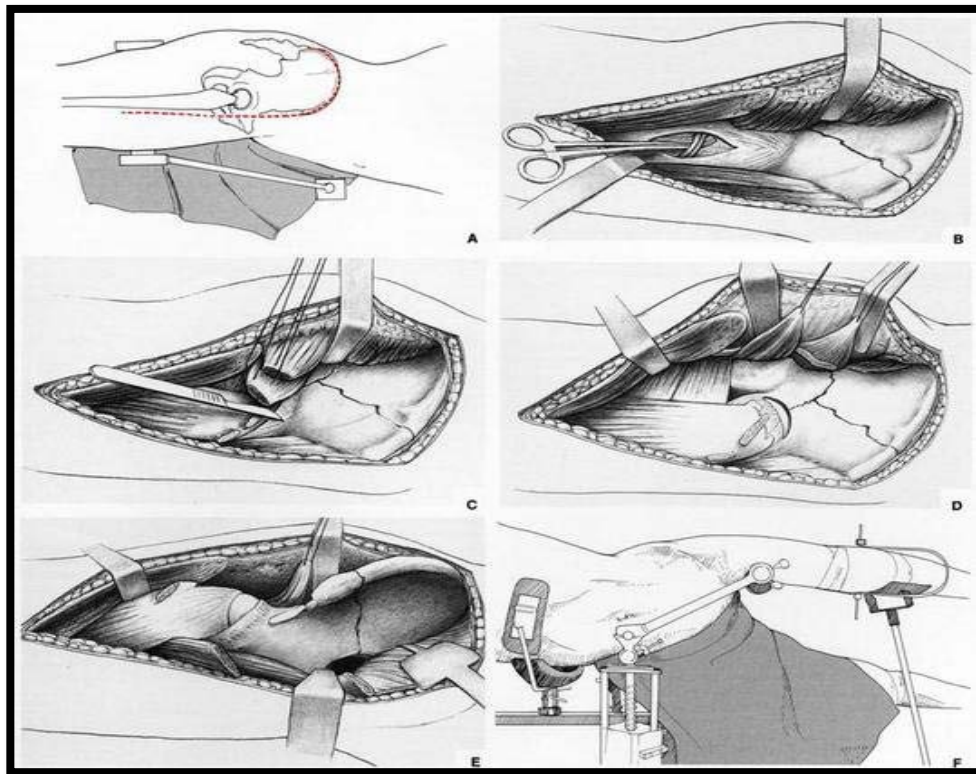
Lorsque le petit fessier a été sectionné et récliné vers le haut, on rencontre le tendon du moyen fessier, beaucoup plus large que le précédent, attaché à la face externe du grand trochanter. On fait le tour du tendon à l'aide du dissecteur et, une fois le tendon isolé, on

marque chacun de ses bords par deux fils entre lesquels le tendon est sectionné, laissant un moignon tendineux d'un centimètre attaché au trochanter.

En réclinant maintenant vers le haut la totalité des muscles fessiers, on découvre les muscles rotateurs externes de la hanche. En suivant la face postérieure du carré crural, on identifie le nerf grand sciatique, que l'on n'isole pas sur un lacs, et les rotateurs externes vont être sectionnés. Ensuite on coupe le tendon du pyramidal et celui de l'obturateur interne pour placer l'écarteur à sciatique dans la petite échancrure.

Vers le bas, la rétraction du lambeau fessier peut être bridée par le tendon d'insertion fémorale du grand fessier.

Une capsulotomie est ensuite effectuée et sera étendue aux deux tiers ou aux trois quarts supérieurs de l'articulation en la faisant au ras du sourcil cotyloïdien sans y inclure le bourrelet cotyloïdien.



**Figure 50 : Voie d'abord latérale**

A : L'incision de la voie latérale.

B : Exposition de la fosse iliaque externe, incision de l'aponévrose située sous le droit antérieur

C : Section des tendons petit et moyen fessiers, à 1 cm de leur insertion trochantérienne

D : Section des rotateurs externes, obturateur interne et pyramidal et capsulotomie de hanche

E : Exposition de la fosse iliaque interne par désinsertion des muscles abdominaux de la crête iliaque et du psoas iliaque de la fosse iliaque interne

F : Schéma montrant l'utilisation d'une barre horizontale placée sous la cuisse et qui, pouvant être surélevée ou abaissée, permet de positionner la tête fémorale pendant la reconstruction du cotyle.

Notre série a comportée deux patients traités par voie latérale pour des fractures incluant les deux colonnes.

D'autres voies sont citées mais ont peu d'intérêt :

- ✓ Voie ilio-fémorale (ou ilio-crurale)
- ✓ Voie antérieure sous péritonéale dérivée de la voie de Stoppa
- ✓ Autres voies antérieures de type Smith-Petersen ou Hueter:

Voies d'abord élargies qui permettent l'abord des deux colonnes, et sont peu utilisées

- ✓ Abord latéral transtrochantérien d'Ollier :
- ✓ Abord latéral transtrochantérien de Sénégas
- ✓ Abord triradié de Dana Mears
- ✓ Voie élargie en « T » de Reinert

✓ **Voies d'abord combinées :**

Elles ont pour but d'aborder chaque colonne par une incision élective, en général la voie de Kocher–Langenbeck en arrière, voie ilio–inguinale en avant ou parfois voie ilio–fémorale.

✓ **Choix de la voie d'abord :**

La voie de Pfannenstiel est consacrée à l'abord des disjonctions pubiennes et des fractures de l'arc antérieur de localisation médiale.

L'abord postérieur du bassin permet l'abord des fractures du sacrum, des disjonctions sacro iliaques, pures et des fractures–luxations de la sacro–iliaque.

Il faut aborder par voie de Kocher–Langenbeck : les fractures de la paroi postérieure, les fractures de la colonne postérieure, les fractures associées de la paroi et de la colonne postérieures.

Il faut aborder par voie ilio–inguinale : les associations telles que les disjonctions de la symphyse pubienne et les fractures alaires, surtout quand il s'agit une fracture du cotyle associée, ainsi que les fractures du cotyle intéressant la paroi antérieure, la colonne antérieure et leurs associations.

La voie iliocrurale peut être utilisée en cas de fracture haute et unifragmentaire de la colonne antérieure.

Les cinq autres variétés de fractures du cotyle nécessitent la discussion de la voie d'abord.

Trois d'entre elles, les fractures transversales, les fractures en T, les fractures transversales associées à une paroi postérieure, ont une composante transversale et c'est en fonction du siège de cette composante que sera choisie la voie d'abord : si la fracture transversale est transtectale, la réduction parfaite de cette fracture, qui passe en zone portante, nécessite de contrôler ses deux extrémités ; on choisit donc la voie latérale ou iliocrurale élargie ; si la fracture transversale est juxtatectale, ou infratectale, on peut choisir la voie de Kocher–Langenbeck jusqu'au quinzième jour après l'accident ; plus tard il est préférable d'utiliser la voie latérale.

Certaines fractures transversales ou certaines fractures en T ont été abordées par voie ilio-inguinale lorsque le déplacement est important en avant et pratiquement nul en arrière.

Les fractures antérieures associées à une fracture hémi-transversale postérieure sont traitées par voie ilio-inguinale jusqu'aux environs du quinzième jour après l'accident ; et plus tard, si l'hémित्रait transversal et postérieur est considérablement déplacé, mieux vaut utiliser la voie latérale.

Les fractures des deux colonnes sont opérées par voie ilio-inguinale ou latérale.

La voie ilio-inguinale est utilisée dans 75 à 80 % des cas, elle est choisie lorsque la colonne postérieure est détachée en un seul fragment, encore qu'on ait pu négliger une petite paroi postérieure associée. La voie iliocrurale élargie est par contre choisie lorsque la colonne postérieure est comminutive, lorsqu'il existe une lésion associée de l'articulation sacro-iliaque, lorsque le blessé est opéré au-delà du quinzième jour, car c'est la seule voie qui permettra alors le contrôle de tous les traits de fracture et l'excision du cal déjà formé qui les encombre.

➤ **Principe de la Réduction et la fixation interne (ORIF)**

L'ostéosynthèse du bassin est grandement facilitée par l'utilisation de quelques instruments spéciaux et d'agents d'ostéosynthèse adaptés à l'os iliaque.

❖ *Instrumentes spéciaux :*


**La table orthopédique radiotransparente** est utilisée dans l'immense majorité des cas, car elle facilite considérablement la réduction. Elle permet d'autre part d'exercer la traction longitudinale genou fléchi dans les voies latérales et postérieures, ce qui relâche le nerf sciatique considérablement.

Les alternatives à la table orthopédique sont le distracteur AO placé entre l'os iliaque et le fémur proximal, le tire-fond de Mathieu inséré dans l'axe du col ou le crochet de Lambet passé autour du col pour extraire la tête fémorale.

**L'écarteur à sciatique**, qui est menu d'un bec s'insérant dans l'une ou l'autre des échancrures sciatiques, il a fait diminuer considérablement, sans cependant les faire disparaître totalement, les paralysies sciatiques post-opératoires.

**Le tire-fond de Mathieu**, qui peut être inséré dans la tubérosité ischiatique pour mobiliser un fragment ischiopubien, ou dans l'axe du col grâce à une contre-incision lors de l'utilisation de la voie ilio-inguinale pour extraire la tête en luxation centrale.

**La pointe Picador** qui est une pointe carrée associée à une petite rondelle, lui permettant de pousser sur les fragments sans les refendre.



**Figure 51 : Tire fond de picador**

- **Le ciseau courbe de type MacEven**, peut être introduit dans un trait de fracture et agir efficacement comme un levier.
- **Les broches de Steinmann** peuvent être implantées dans la partie postérieure de la fosse iliaque pour qu'elles rétractent les muscles abdominaux de manière stable.
- **L'écarteur à lames de Meary**, qui permet de faire bâiller les traits de fracture pour les dégager au mieux.
- **Les daviers** : ils font partie des instruments les plus importants, Comme les daviers de Farabeuf et de Verbrugge, grands, moyens et petits, qui possèdent des mors qui s'appuient sur la tête de vis qui ont été temporairement laissées saillantes.




Figure 52 :Davier de Faraboef

Les daviers de Matta qui ont des mors parallèles très longs qui permettent d'aller saisir et réduire les fragments ou des traits de fracture qui sont très à distance du bord antérieur ou du bord postérieur de l'os iliaque.

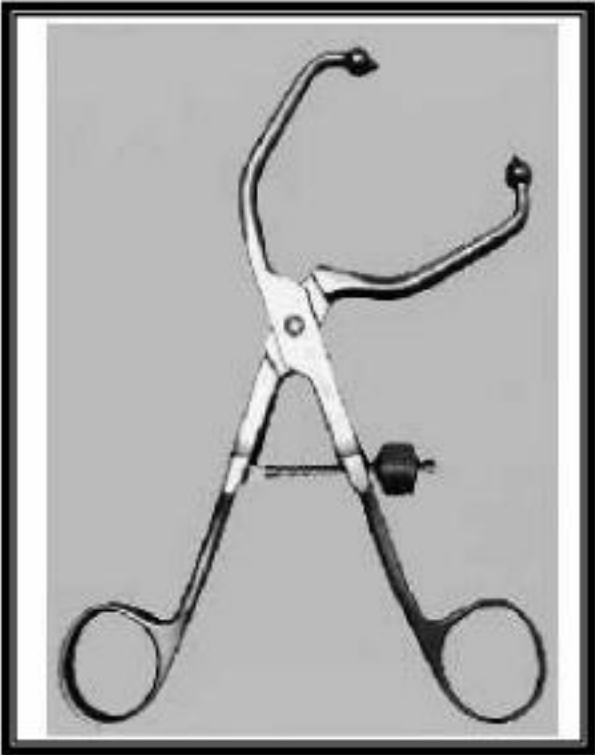


Figure 53 : Davier de Matta

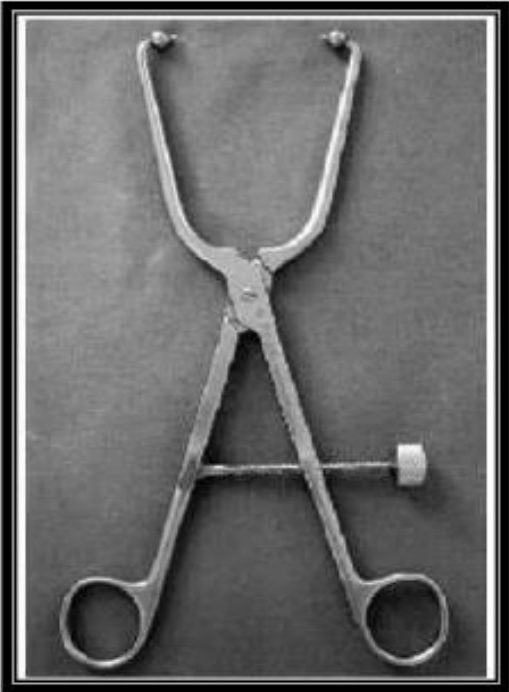


Figure 54 : Davier de King Tong

❖ **Matériel d'ostéosynthèse :**

✚ **La plaque vissée**

Dans les fractures du bassin le type de plaques est conditionné par le type et le siège du trait de fracture. Différents types sont utilisés :

La plaque à cotyles à six trous, dans les disjonctions symphysaires : elle est posée sur la face supérieure du pubis, concave en arrière, en recourbant les extrémités pour qu'elle soit parfaitement appliquée sur l'os. Les deux vis internes font 40 à 45 mm ; la troisième vis doit être plus courte (25 mm) afin de ne pas risquer d'être dans le cotyle.

Des plaques à 6 trous sont également utilisées dans les fractures verticales antérieures.

Trois vis sont posées de part et d'autre du trait de la fracture. Si la fracture est proche de la symphyse la voie préconisée est celle de Pfannenstiel, et si elle est proche du cotyle, la voie ilioinguinale est préférable.

Deux plaques à quatre trous, aussi utile dans les disjonctions symphysaires : une plaque supérieure et une plaque antérieure. La plaque supérieure selon le même principe que la plaque à cotyle. La mise en place de la plaque antérieure nécessite un décollement plus important ; il s'agit d'une plaque droite. La stabilité du montage est bonne.

La plaque à quatre trous ; dans les fractures alaires. Elle est posée sur la crête iliaque ou dans la fosse iliaque interne.

Des petites plaques à 3 trous, appliquées sur la face antérieure de la sacroiliaque avec deux trous dans l'aile et un trou dans le sacrum. Ce type d'ostéosynthèse est indiqué dans les disjonctions sacroiliaques pures par abord ilioinguinal ou alaire pur.

Pour l'ostéosynthèse du cotyle les plaques utilisées sont en acier inoxydable telles les plaques du type Shermann, car elles peuvent être tordue dans tous les sens, selon tous les axes sans pour autant se fracturer.

### Les vis :

Les vis de 3,5 mm de diamètre, à tête de 5,5 ou 6 mm, conviennent parfaitement à l'ostéosynthèse de l'os iliaque. Elles peuvent être enfouies dans toutes les plaques.

Les vis de 4,5 mm à tête de 8 mm beaucoup trop grosses pour fixer les plaques d'ostéosynthèse. On peut les utiliser à titre isolé, en les faisant cheminer entre les deux tables de l'os iliaque ou dans l'axe des colonnes du cotyle.

Les vis à spongieuse, ou les vis malléolaires sont beaucoup trop grosses pour fixer les parois du cotyle.

Les vis de 6,5 mm totalement ou partiellement filetées, dont la longueur va de 60 à 130 mm, sont également nécessaires. Elles peuvent être implantées entre les deux tables de l'aile iliaque à partir de la crête ou du bord antérieur ou bien dans l'axe des colonnes postérieure ou antérieure.

Selon notre série 19 patients ont été traités par plaques vissées isolées dont 15 patients traités par plaque vissées cotyloïdiennes et Un patient a été traité par plaque vissée cotyloïdienne associée à un vissage simple de la tête fémorale.

4 patients traités par plaques vissées pubiennes, deux patients traités par plaques vissées sacro iliaques et un patient traité par deux plaques vissées alaires.

❖ *Techniques d'ostéosynthèse :*

✓ **Réduction chirurgicale d'une luxation de la tête fémorale :**

Les luxations antérieures sont réduites de façon très simple, après nettoyage du cotyle et extractions des fragments incarcerated, ensuite une traction assurée par la table orthopédique pourrait être associée à des manœuvres directs sur la tête fémorale.

Dans le cas des luxations centrales une traction axiale peut être associée à une traction latérale qui sera exercée sous le col par un crochet de Lambotte dans l'abord postérieur, en cas d'abord ilio-inguinal grâce à une traction latérale et par voie latérale grâce à l'élévation de la barre soutenant la cuisse.

✓ **Réduction à ciel ouvert des fractures :**

Ils en existent de nombreux procédés, nous rappellerons les plus utilisés.

La table orthopédique, grâce à la traction qu'elle permet d'exercer en abduction ou en adduction et dans les divers degrés de rotation, permet de mobiliser les différents fragments, elle est d'une grande utilité à condition, qu'il n'existe pas de fracture double antérieure du bassin.

Les traits qui se chevauchent en cas d'enclavement partiel des fragments sont réduits par la manœuvre classique du démontepneu, réalisée à l'aide du ciseau courbe de MacEven le plus souvent. Les fragments eux-mêmes peuvent être mobilisés soit à l'aide d'une pointe carrée munie à quelques millimètres de son extrémité d'une rondelle qui évite de s'enfoncer considérablement dans l'os et de faire éclater le fragment, soit à l'aide d'un davier de Farabeuf que l'on place à cheval sur le bord de l'os iliaque.

En appuyant un mors d'un davier de Farabeuf dans la grande échancrure sciatique tandis que l'autre s'appuie sur un fragment ou sur une colonne, on peut fréquemment obtenir une

réduction parfaite. Mais, lorsque cette manoeuvre n'est pas possible, on peut placer une vis de diamètre 3,5 ou 4,5 de longueur adéquate dans le fragment à mobiliser, une autre dans une zone solide de l'os iliaque non détaché, le davier de Farabeuf appuyant ses mors sur ces deux vis.

Lorsque la réduction est obtenue parfaitement, le tout est maintenu par une, deux ou trois vis isolées et le montage sera renforcé, par une plaque vissée modelée ce qui permet d'assurer une ostéosynthèse solide.

Dans les fractures complexes du cotyle ou ils existent plusieurs traits, Il est exceptionnel que tous ces traits puissent être réduits et maintenus réduits par des davieres en même temps. Le plus souvent la réduction et la fixation sont faites trait de fracture après trait de fracture. Ainsi la qualité de réduction du premier trait doit se faire de manière anatomique et la plus parfaite possible, car elle conditionne la réduction des traits qui suivent, et ainsi une erreur acceptée dans la réduction du premier trait de fracture interdit d'emblée d'obtenir finalement une réduction anatomique de l'os iliaque et du cotyle.

### ● *Technique chirurgicale par type de fracture :*

#### ✓ Fractures du bassin

##### - *Disjonctions symphysaires pubiennes :*

Par la voie de Pfannenstiel, dès l'ouverture de la ligne blanche, on tombe sur une dilacération de la région avec des dégâts asymétriques : un des côtés de la symphyse est totalement déshabillé ; de l'autre côté, le ménisque et les insertions musculoaponévrotiques sont normaux. Le déplacement est souvent dans deux plans de l'espace, à la fois écarté et décalé d'avant en arrière.

La réduction est obtenue en plaçant une vis dite « de réduction » antérieure dans chaque pubis. Il s'agit de vis de 3,5 mm de diamètre et de 25 mm de long, dont il faut laisser dépasser

la tête et 3 mm de filetage afin de pouvoir accrocher dessus un davier de Farabeuf à crémaillère qui assure la réduction pendant la mise en place de la plaque supérieure.

L'utilisation des vis pour appuyer les davier permet de faire un décollement antérieur peu important et de laisser libre la face supérieure du pubis sur laquelle on positionne la plaque.

Cependant, on peut aussi utiliser des davier à pointes pour fermer la disjonction.

L'ostéosynthèse peut se faire selon deux techniques.

**Plaque à cotyles à six trous** : elle est posée sur la face supérieure du pubis, concave en arrière, en recourbant les extrémités pour qu'elle soit parfaitement appliquée sur l'os. Les deux vis internes font 40 à 45 mm ; la troisième vis doit être plus courte (25 mm) afin de ne pas risquer d'être dans le cotyle.

**Deux plaques à quatre trous** : une plaque supérieure et une plaque antérieure, la plaque supérieure selon le même principe que la plaque de Letournel. On enlève le davier de Farabeuf et les vis de réduction. La mise en place de la plaque antérieure nécessite un décollement plus important ; il s'agit d'une plaque droite. La stabilité du montage est bonne.

- ***Fracture de l'arc antérieur ne touchant pas la symphyse pubienne*** :

L'approche dans ce cas diffère selon la localisation de la fracture par rapport à la symphyse et on distingue deux cas de figure :

- ***Fracture proche de la symphyse*** :

Elle relève alors d'une ostéosynthèse par plaque supérieure par voie de Pfannenstiel. La plaque est centrée sur le foyer de fracture, avec trois vis de part et d'autre. La réduction de la fracture est faite selon le principe des vis de réduction.

On prend soin de positionner les vis de réduction de telle manière qu'elles ne gênent pas la mise en place de la plaque.

Il faut les décaler vers l'avant en sachant que contrairement à celles que l'on met au pubis, à ce niveau, elles ne sont pas perpendiculaires à celles de la plaque car les parties molles ne le permettent pas.

### **- *Fractures proche du cotyle***

Sa réduction et son ostéosynthèse sont alors impossibles sans utiliser la voie ilio-inguinale. La réduction et l'ostéosynthèse se font sur les mêmes principes d'une plaque à six trous.

Dans cette ostéosynthèse, les trois vis supérieures de la plaque se trouvent exactement en regard du cotyle. La prudence conseille de décaler légèrement la plaque en dehors du détroit supérieur et de mettre des petites vis très obliques qui prennent juste le coin du détroit, d'où l'intérêt d'utiliser toujours, pour ce type d'ostéosynthèse, des vis de 3,5 mm permettant un débattement important dans les trous de la plaque.

Le contrôle radiologique peropératoire de ces vis est difficile à réaliser car il faudrait faire une face et deux vues obliques pour s'assurer que les vis ne sont pas intra articulaires.

L'avenir dans ce domaine est certainement à la chirurgie assistée par ordinateur : quand on pourra viser avec un contrôle permanent (échographique ou scanner) le trajet en fonction du point d'entrée de la mèche et de son orientation, cette difficulté aura disparu.

### **- *Fractures alaires :***

Si la fracture alaire est associée à une disjonction de la symphyse ou une verticale antérieure homolatérale, elle est abordée par voie ilio inguinale.

Si en revanche elle est associée aux mêmes lésions controlatérales, elle est abordée par une voie alaire séparée.

La réduction se fait suivant les mêmes principes avec des vis temporaires qui peuvent être positionnées sur la crête iliaque ou dans la fosse iliaque interne de part et d'autre de la fracture.

L'ostéosynthèse est de deux types :

**Plaque à quatre trous** sur la crête ou dans la fosse iliaque interne ;

**Vis de 3,5 mm** perpendiculaire au trait de fracture, visée à partir de la crête entre les deux tables de l'os iliaque.

- ***Disjonctions sacro-iliaques pures :***

Elles rompent les connexions fibreuses entre les deux os. Très instables, elles nécessitent une synthèse par :

- ***Ostéosynthèse iliosacrée trans articulaire :***

On aborde par la voie postérieure. Dès que l'on soulève la digitation du grand fessier, on tombe dans la déchirure des ligaments postérieurs ; l'articulation est souvent béante. La réduction est contrôlée au doigt au sommet de la grande échancrure sciatique : le bord supérieur de la grande échancrure doit se continuer avec le bord latéral du sacrum. Cette réduction s'obtient par la conjonction de la traction dans l'axe du membre grâce à la table orthopédique et la mise en place d'un système de vis de réduction : une vis dans le sacrum et une dans l'épine iliaque postéro supérieure.

L'ostéosynthèse se fait par deux vis de 6,5 mm qui vont de la face externe de l'os iliaque jusque dans le corps de S1.

Plusieurs techniques ont été proposées pour réaliser cette ostéosynthèse difficile :

- la technique princeps employée par Émile Letournel consistait à tracer une ligne parallèle au bord postérieur de l'aile, 2 cm en dessous. Sur cette ligne, on pointe la première vis à 2 cm

de la grande échancrure et la deuxième 2 cm au-dessus. La visée se faisant horizontalement, une main sur le pied du malade pour vérifier que la mèche n'enroule pas les racines L5 et S1...

- la visée sous contrôle de l'amplificateur de brillance, selon les deux incidences de Pennal, *inlet* et *outlet*, donne une meilleure sécurité pour le positionnement des vis.

### ***Ostéosynthèse antérieure (par voie ilio-inguinale ou voie alaire pure)***

Au moment de la réduction, le contrôle de la rotation de l'os iliaque est plus difficile que par voie postérieure. Le maintien de la réduction est également difficile. Cet abord de la sacro-iliaque s'adresse à des lésions peu déplacées et ouvertes en avant, associées à des lésions de la symphyse ou des fractures verticales antérieures abordées dans la même voie.

L'ostéosynthèse se fait par une petite plaque à trois trous, appliquée sur la face antérieure de la sacro-iliaque avec deux trous dans l'aile et un trou dans le sacrum.

#### ***- Disjonction-fracture de la sacro-iliaque :***

L'abord est le même que précédemment. Le dégagement de la face postérieure de l'aile permet de voir le trait alaire dans sa totalité et de le réduire parfaitement, en le maintenant par des davieres appuyés sur des vis temporaires. La qualité de la réduction du trait alaire garantit celle de la sacro-iliaque.

L'ostéosynthèse se fait grâce à deux ou trois vis de 4,5 mm qui pénètrent dans le segment d'aile encore fixé au sacrum et qui cheminent dans l'épaisseur de l'os iliaque

#### ***- Fractures verticales du sacrum :***

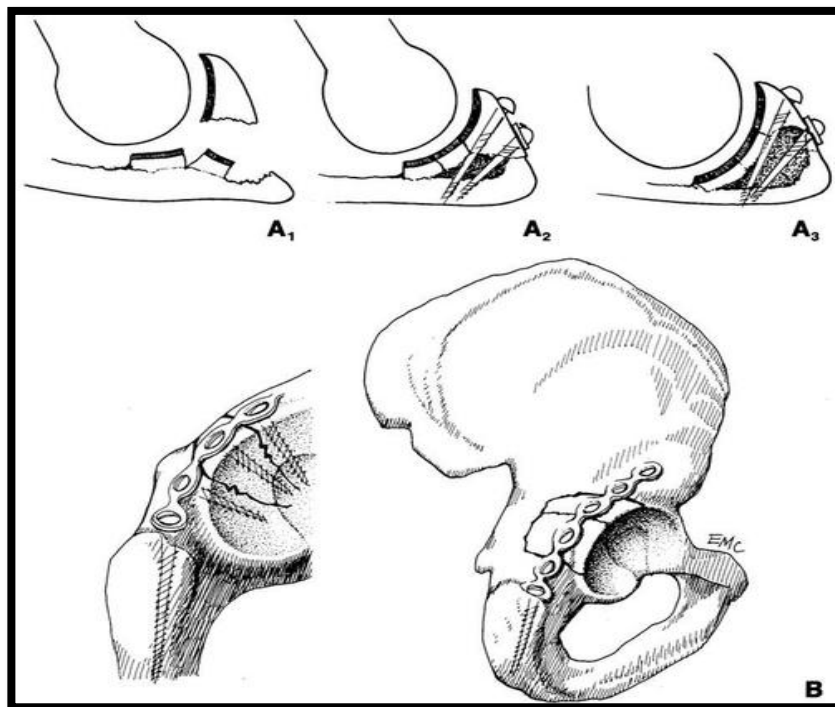
Elles nécessitent une ostéosynthèse iliosacrée par voie postérieure selon les mêmes principes que pour une lésion sacro-iliaque, grâce à des vis de 6,5 mm spongieuses. La réduction est contrôlée à la fois en arrière de vue et en avant au doigt. Le contrôle sous amplificateur de brillance reste une bonne sécurité.

✓ **Fractures du cotyle :**

- *Fractures de la colonne postérieure :*

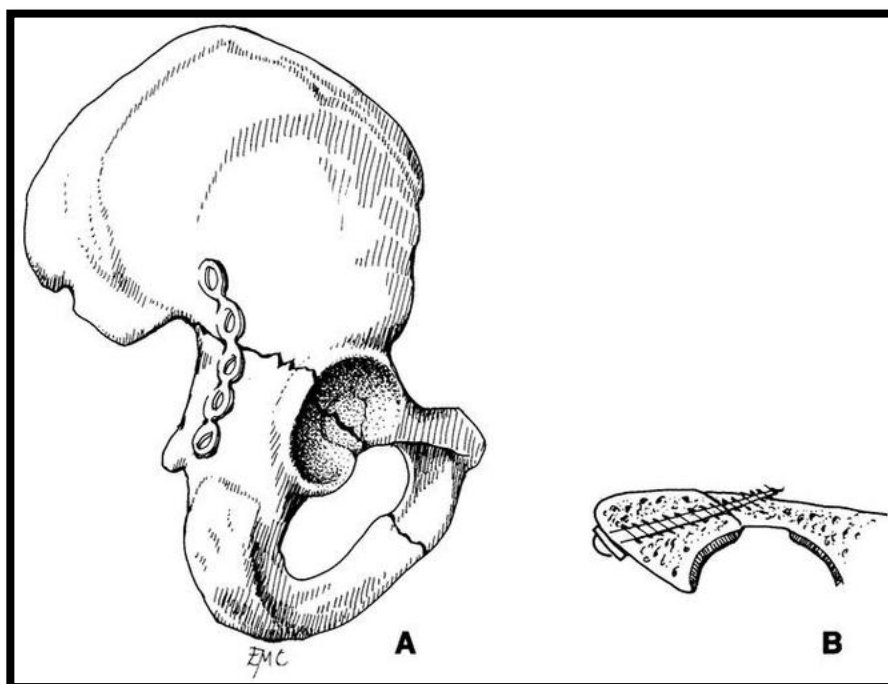
Les fractures de la colonne postérieure sont abordées par voie de Kocher- Langenbeck qui donne un jour excellent sur toute la colonne. La réduction est obtenue au davier de Farabeuf, dont l'un des mors s'appuie sur le bord antérieur de la grande échancrure sciatique et l'autre au-dessus du toit du cotyle ou sur une vis temporaire. La synthèse est assurée par une plaque vissée, placée à cheval sur le segment rétrocotyloïdien du trait de fracture ; certaines vis issues de la plaque peuvent aller se ficher dans la surface quadrilatère, en avant du trait qui la parcourt, et réaliser ainsi une fixation parfaite de la colonne.

Dans certains cas, on utilisera deux plaques, si on a l'impression d'une grande instabilité de cette colonne : une plaque à 4 trous, qui sera située près du bord antérieur de la grande échancrure sciatique et une plaque droite ou courbe, qui empruntera environ l'axe de la surface rétrocotyloïdienne et ira se ficher audessus du toit du cotyle.



**Figure 55 : A1, A2, A3 : Réduction et la fixation d'une fracture mixte de la paroi postérieure.**

**B : Ostéosynthèse par plaque d'une fracture postérieure plurifragmentaire.**



**Figure 56 : Fixation d'une fracture de la colonne postérieure**

- *Fractures transversales :*

Pour les fractures juxta- ou infratectales, la voie d'accès dépend de l'importance du déplacement respectif des parties antérieure et postérieure du trait, apprécié essentiellement sur les incidences obliques.

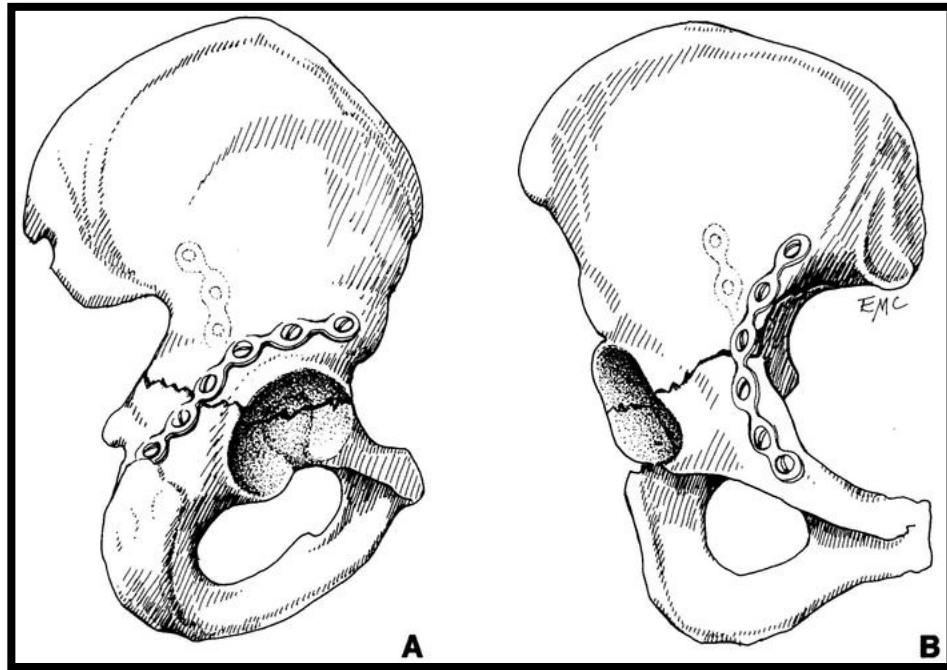
Si le déplacement prédomine en arrière, la voie utilisée est celle Kocher-Langenbeck, pour avoir accès à la puissante colonne postérieure, qui recevra une plaque facile à modeler et dont les vis trouveront aisément une prise solide.

Si le déplacement prédomine en avant, ce qui est très rare, la voie ilio-inguinale sera choisie en sachant que c'est une voie plus difficile et que la plaque est toujours plus compliquée à appuyer sur la colonne antérieure qui est fragile.

Avec les deux voies, il est possible quelquefois, en partant de la plaque ou en dehors d'elle, d'ajouter une ou deux vis cheminant parallèlement à la surface quadrilatère et qui traversent le trait de fracture.

Lorsqu'il s'agit d'une fracture transtectale, il faut utiliser la voie latérale en décubitus latéral, ce qui permet le contrôle des deux extrémités du trait et le contrôle endoarticulaire, elle permet ainsi une réduction parfaite de la zone portante. Pour cette ostéosynthèse on utilise un montage fait d'une plaque droite ou courbe, s'étendant depuis le pôle supérieur de l'ischion jusqu'à la partie postérieure du toit, et d'une vis isolée de 4,5 ou 6,5 mm de diamètre, qui emprunte l'axe de la colonne antérieure. Elle est introduite à partir d'un point qui est situé à plus de 3 cm au-dessus du point le plus haut du cotyle, sur la crête ou plus souvent sur le versant postérieur du pilier de l'aile iliaque. A partir de ce point de pénétration haut situé, la mèche emprunte l'axe de la colonne antérieure. Pour trouver cet axe, l'index de l'opérateur s'appuie sur l'éminence iliopectinée et il sait qu'il aura à passer à 3 ou 4 mm de l'extrémité de ce doigt. Dans l'autre plan, c'est l'assistant, qui est en face de l'opérateur et a devant lui la colonne antérieure,

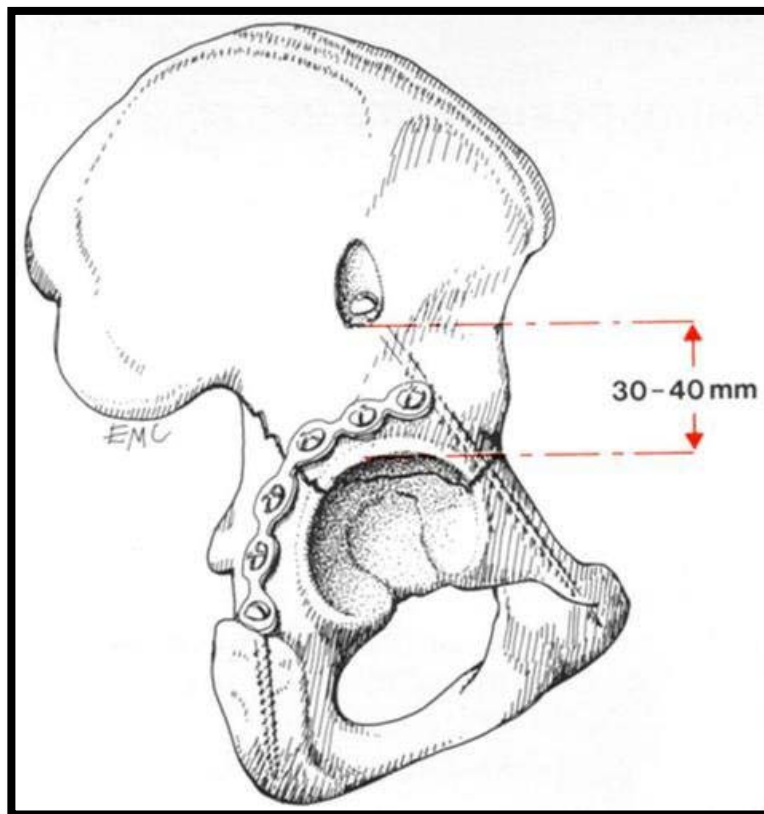
qui guidera l'introduction de la mèche. On peut ainsi introduire, dans la colonne antérieure, des vis de 90 jusqu'à 120 ou 130 mm. On utilisera soit une vis de 4,5mm soit une vis de 6,5mm partiellement ou totalement filetée.



**Figure 57 : Fixation d'une fracture transversale.**

**A : Par voie postérieure de Kocher-Langenbeck.**

**B : Par voie ilio-inguinale.**



**Figure 58 : Ostéosynthèse d'une fracture transversale par voie latérale à l'aide d'une plaque sur la colonne postérieure et une grande vis dans l'axe de la colonne antérieure.**

- *Fractures antérieures du cotyle*

Pour ces fractures l'abord ilio-inguinal est utilisé. Il est souvent nécessaire de dénuder partiellement ou totalement la face supérieure de la branche horizontale du pubis pour pouvoir vérifier la réduction.

La luxation antérieure est réduite grâce à la traction permise par la table, et la tête se maintient le plus souvent bien sous ce qui reste de toit, les fragments de paroi antérieure sont alors reposés de même qu'un éventuel fragment de surface quadrilatère. Les différents fragments sont solidarités entre eux par des vis et une plaque courbe chantournée dans les deux sens pour se mouler sur la colonne antérieure, le long du détroit supérieur, va ponter la

fracture. Elle s'appuie, en haut, sur la fosse iliaque, et en bas, sur la branche horizontale et au besoin sur l'angle du pubis. L'introduction des vis au niveau de l'éminence iliopectinée doit être prudente, les vis doivent être dirigées très franchement en dedans pour ne pas pénétrer la cavité articulaire. Le point difficile de la mise en place de cette plaque est de lui donner le relief qui convient pour qu'elle épouse parfaitement l'éminence iliopectinée.

Les fractures moyennes et basses de la colonne antérieure dont le trait aboutit, en haut, à l'échancrure innominée ou bien traverse la paroi antérieure du cotyle sont abordées par voie ilioinguinale. La fixation est assurée par une plaque courbe (6 trous au minimum) modelée sur et le long du versant supérieur du détroit supérieur, ou par l'association vis et plaque vissée.

Les fractures hautes de la colonne antérieure sont celles dont le trait aboutit à la crête iliaque.

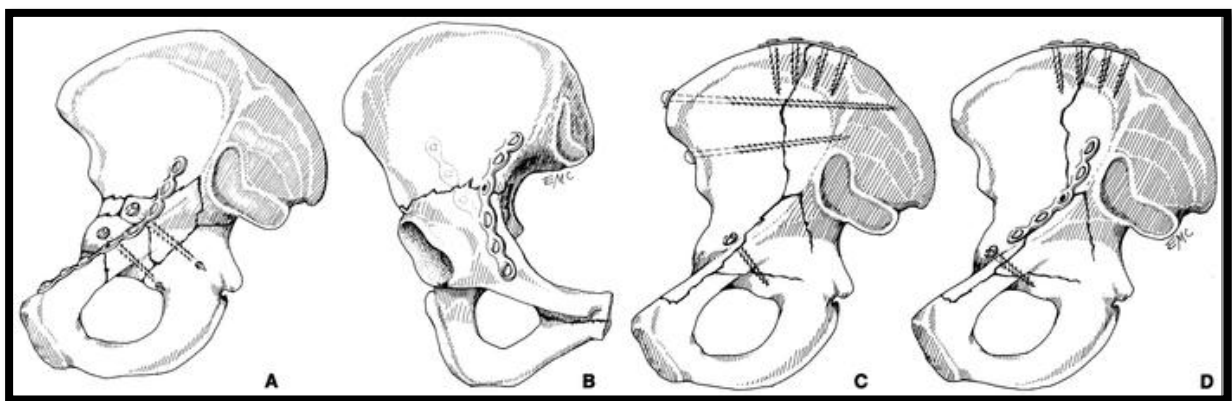
S'il s'agit d'un fragment unique, la voie iliocrurale, peut être utilisée, l'ostéosynthèse étant réalisée par la combinaison d'une petite plaque à 4 trous sur la convexité de l'aile sur le trait de fracture, et la partie basse du fragment est fixée par des vis isolées ou par une autre plaque. On peut aussi utiliser des vis de diamètre 4,5 ou 6,5 mm que l'on fera cheminer entre les deux tables de l'aile iliaque, les vis partant de la partie antérieure de la crête, de l'échancrure interépineuse ou de l'épine iliaque antéro-inférieure, cette dernière vis cheminant au-dessus du toit du cotyle a une excellente prise.

Dans tous les autres cas et au moindre doute, la voie ilio-inguinale sera préférée.

L'ostéosynthèse varie en fonction de la topographie des traits de fracture.

L'existence de traits de refend au niveau de la fosse iliaque interne peut justifier l'utilisation d'autres plaques à 4, 6 ou 8 trous et on termine par l'application d'une plaque précourbée le long du versant du détroit supérieur, allant depuis la partie la plus reculée de la fosse iliaque interne jusqu'à l'angle du pubis.

Il peut être utile de rappeler que lors de l'utilisation de la voie ilioinguinale, il faut rechercher à appuyer ces agents d'ostéosynthèse dans les zones épaisses ou solides de l'os iliaque et par cette voie on les trouve : au niveau de la crête iliaque, sur toute sa longueur, au-dessous de la crête le long d'une bande; devant l'articulation sacro-iliaque, dans une bande étroite de 2 cm où l'on peut insérer des vis de 40 à 45 mm si on les met parallèlement à la surface articulaire de la sacro-iliaque ; le long du détroit supérieur ; au niveau de l'angle du pubis ; et le long du bord antérieur de l'os.



**Figure 59 : Ostéosynthèse des fractures de la colonne et la paroi antérieure**

**A : Fracture de la paroi antérieure ostéosynthésée par plaque et vis par voie ilioinguinale.**

**B : Fracture de la colonne antérieure basse fixée par voie ilioinguinale.**

**C et D : Fracture haute de la colonne antérieure ostéosynthésée de deux manières différentes par voie ilio-inguinale.**

- **Fractures associant une fracture transversale et une fracture de la paroi postérieure :**

Quand la composante transversale est juxta- ou infratectale, que la luxation soit centrale ou postérieure, ces fractures sont abordées par voie de Kocher-Langenbeck avec traction transcondylienne.

L'écartement des fragments postérieurs avec conservation maximale des pédicules, combiné à une traction par l'intermédiaire de la table orthopédique, permet d'avoir un bon accès

instrumental et visuel sur la cavité cotyloïde dont le trait transversal peut être réduit sous contrôle de la vue, et de réaliser une toilette articulaire parfaite. En fait, c'est le plus souvent par l'accès pelvien que l'on réalise, vérifie, ou complète la réduction, en particulier au niveau du détroit supérieur.

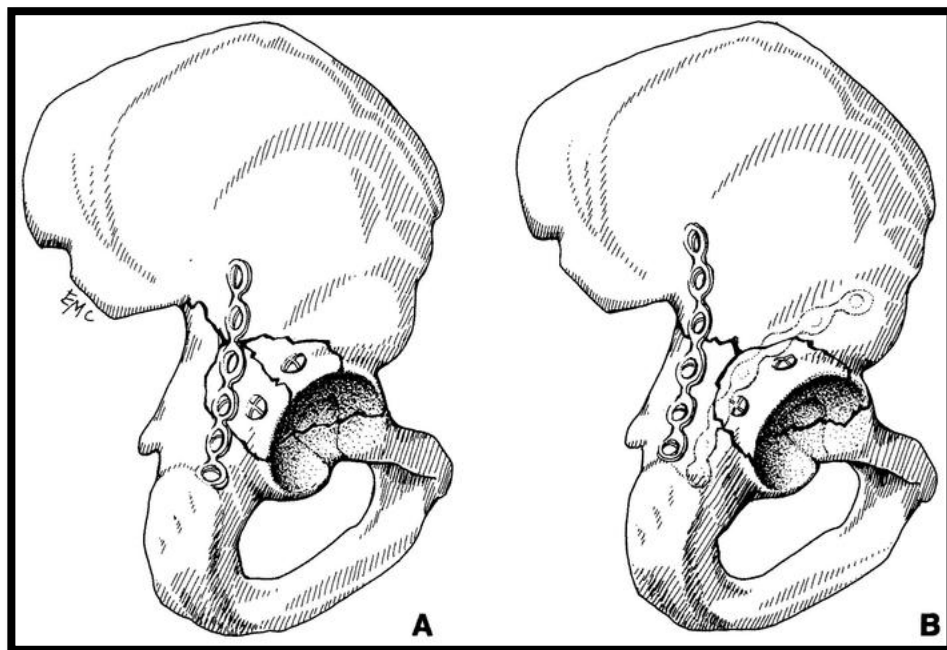
La première étape serait de réduire la fracture transversale et la fixer. A l'aide d'une seule vis introduite dans l'angle de la grande échancrure sciatique lorsqu'il est détaché avec la fracture transversale ; ou plus souvent à l'aide d'une plaque courte, droite, à 4 ou 6 trous, qui est placée très proche de la grande échancrure sciatique et maintient solidement la fracture transversale, puis les fragments postérieurs sont ramenés en place et seront maintenus par des vis isolées ou par une plaque droite ou courbe, qui les pontent, et donne un montage d'une bien plus grande fiabilité.

La réduction de la fracture transversale, dans le cadre de cette association, comme dans le cas des fractures transversales pures, peut être assez difficile. L'introduction du doigt par la grande échancrure sciatique permet le contrôle de la réduction endo pelvienne. Si la réduction est parfaite en arrière, ou apparemment parfaite, et qu'il existe un décalage au niveau du détroit supérieur, plusieurs moyens peuvent l'améliorer : on peut introduire le tire-fond de Mathieu ou une broche de Steinmann ou une vis de Schrantz dans la tubérosité ischiatique, et cela constituera une espèce de poignée qui permettra de manipuler le fragment ischiopubien. Plus simplement, on peut essayer de pousser en dedans la tubérosité ischiatique, ce qui fera basculer le fragment et permettra quelquefois d'obtenir la réduction parfaite du détroit supérieur.

Lorsque la composante transversale de cette association est une fracture transtectale, on utilise la voie latérale ou iliocurale élargie, qui permet d'avoir un contrôle parfait de la fracture de la paroi postérieure et de la fracture transversale. La fracture transversale est réduite en agissant au niveau des deux extrémités du trait, la capsulotomie permet le contrôle endo articulaire de la réduction. Cette fracture transversale est fixée, par une grande vis de 4,5 ou 6,5

mm dans l'axe de la colonne antérieure pénétrant toujours à plus de 3 cm du cotyle et une vis de 3,5 mm pour fixer la partie postérieure du trait. La fracture transversale n'est pas très solidement fixée, mais on peut alors remettre la tête à sa place, reposer les fragments postérieurs, les maintenir en place réduits par une ou deux vis isolées et ensuite on applique une plaque, qui va du pôle supérieur de l'ischion au toit du cotyle, et permet de ponter les fragments postérieurs et d'améliorer la fixation de la fracture transversale.

Quelle que soit la voie d'abord utilisée, cette association fracturaire peut comporter une fracture postérieure de type mixte et que les fragments impactés doivent être réduits à leur place, fixés ou maintenus en place au besoin par un apport de greffe pour combler la perte de substance spongieuse de la colonne postérieure.



**Figure 60 : A et B : Différents types de synthèse possible d'une fracture transversale et d'une fracture de la paroi postérieure**

- **Fractures en T**

Ces fractures en T nécessitent la remise en place parfaite du segment inférieur de chacune des colonnes. Le secteur de toit resté intact et en place sous l'aile iliaque et sous lequel on ramène la tête constitue la clé de la reconstruction.

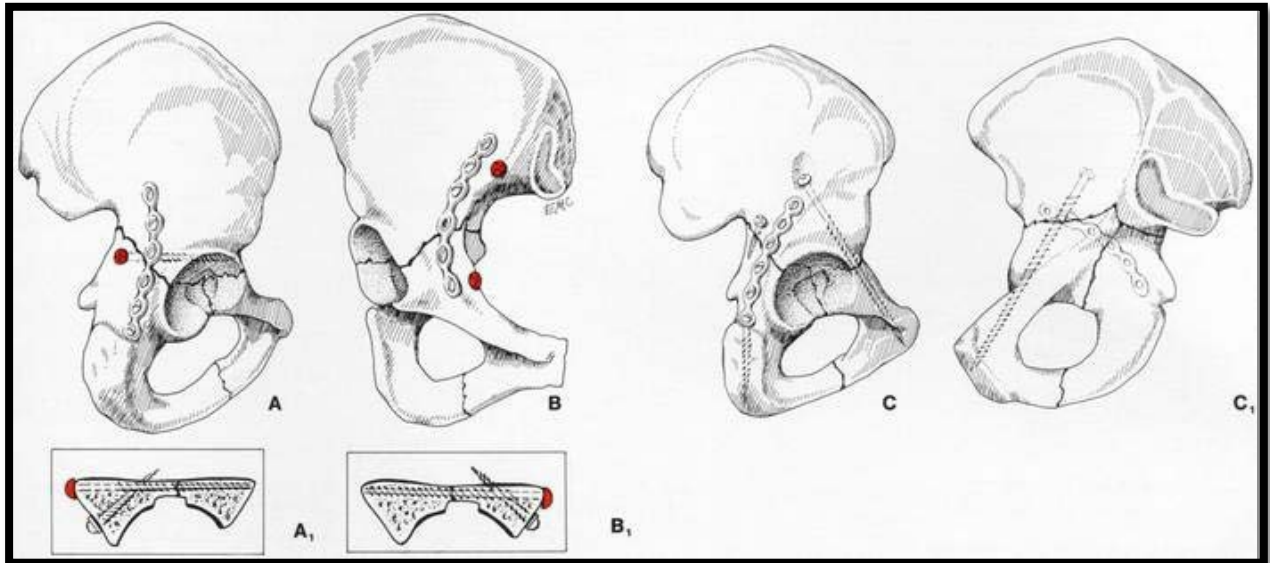
Beaucoup des fractures en T sont abordées par **la voie postérieure**. Car elle a l'avantage de permettre une ostéosynthèse parfaite du segment de la colonne postérieure tout en autorisant l'ostéosynthèse parfaite du fragment inférieur de la colonne antérieure grâce à un accès endopelvien. Si la réduction du fragment de la colonne antérieure s'avère difficile par la voie postérieure, celle-ci est abandonnée et la colonne postérieure est rétablie et un abord ilio-inguinal est pratiqué ensuite dans le même temps opératoire, pour faire la synthèse de la colonne antérieure.

Par cette voie postérieure, les possibilités de réduction varient d'un cas à l'autre.

Il s'avère, dans certains cas, plus facile de réduire d'abord le fragment ou le segment de la colonne antérieure, en ayant écarté le segment de la colonne postérieure et, avec le contrôle endoarticulaire qu'autorise la bascule de la colonne postérieure combinée à la traction, on peut assurer une très bonne réduction de la colonne antérieure qui est alors fixée par une vis issue du versant postérieur du toit du cotyle. On repositionne ensuite le fragment de colonne postérieure.

Lorsque la composante transversale de la fracture en T est transtectale, **la voie latérale** est choisie, on débute par la réduction du fragment de la colonne antérieure ou postérieure, en fonction des cas, la colonne antérieure est alors fixée à l'aide d'une grosse vis de 4,5 ou 6,5 mm introduite dans l'axe de la colonne antérieure et, pour fixer la colonne postérieure, on utilise d'abord une ou deux « lag screws » de 3,5 mm et ensuite une plaque qui va du pôle supérieur de l'ischion à la partie postérieure du toit du cotyle.

Quelle que soit la voie utilisée, on cherchera toujours à solidariser les deux fragments de colonne par des vis longues, type Lambotte, qui, isolément ou partant d'une plaque, vont parallèlement à la surface quadrilatère se fichent soit dans la surface rétro-cotyloïdienne, soit dans le détroit supérieur, selon leur point de départ. Ces vis longues ne doivent être placées que lorsque la réduction parfaite est obtenue.



**Figure 61 : Différents types d'ostéosynthèse des fractures en T**

A et A1 : Fracture en T ostéosynthésée par voie de Kocher-Langenbeck.

B et B1 : Fracture en T ostéosynthésée par voie ilio-inguinale.

C et C1 : Ostéosynthèse d'une fracture en T par voie latérale

- ***Fractures associant une fracture de la colonne antérieure et une fracture hémitransversale postérieure.***

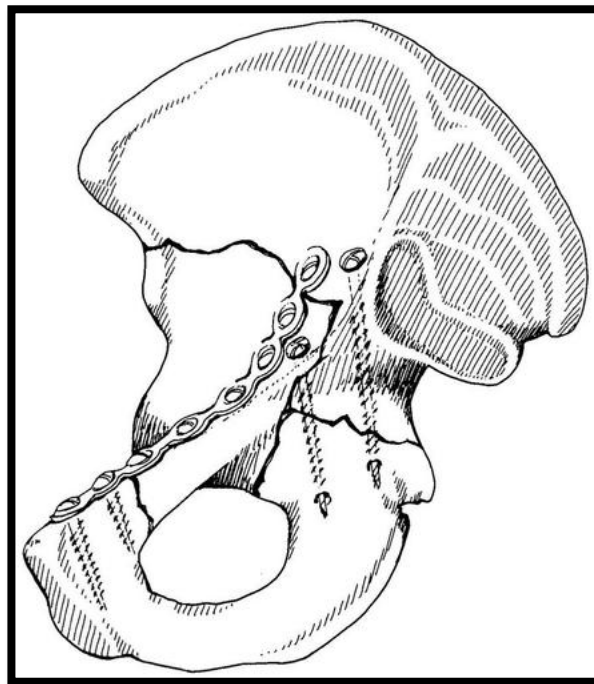
Ces fractures sont abordées le plus souvent par une voie ilio-inguinale parce que le maximum des dégâts se trouve situé sur la colonne antérieure.

Il faut commencer en plaçant des vis isolées, qui maintiennent les fractures réduites de manière précaire et ensuite modeler les plaques qui permettent d'obtenir une ostéosynthèse très

fiable, le long de la crête iliaque si le trait intéresse la crête, et surtout la plaque courbe le long du détroit supérieur allant de devant la sacroiliaque jusqu'à l'angle du pubis.

Si cette association fracturaire est opérée au-delà du quinzième jour et que l'hémitrait transversal postérieur est très déplacé, la voie latérale pourrait être utilisée. On a alors un contrôle parfait de la totalité du trait.

L'ostéosynthèse est réalisée par la face externe de l'aile iliaque en combinant vis, plaque vissée, ou vis entre les deux tables de l'aile.

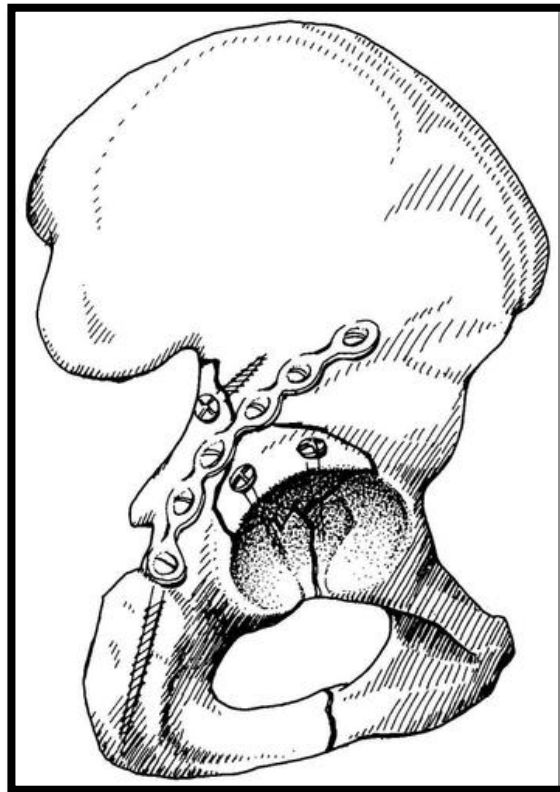


**Figure 62 : Ostéosynthèse d'une fracture de la colonne antérieure moyenne associée à une fracture hémitransversale postérieure par voie ilio-inguinale.**

***Fractures associées de la paroi postérieure et de la colonne postérieure :***

Elles sont obligatoirement abordées par voie postérieure de Kocher-Langenbeck.

Il faut d'abord réduire la colonne postérieure. On la fixe quelquefois par une vis introduite dans l'angle de la grande échancrure lorsqu'il est détaché avec la colonne, plus souvent nous utilisons une courte plaque droite, placée juste en avant de l'angle de la grande échancrure sciatique et qui assure une fixation anatomique de la colonne, le doigt introduit par la grande échancrure contrôle la qualité de réduction. Le fragment, ou les fragments, de paroi postérieure sont alors reposés et fixés eux aussi le plus souvent par quelques vis isolées et, enfin, une plaque est appliquée depuis le pôle supérieur de l'ischion jusqu'à la partie postérieure de l'aile ou au-dessus du toit du cotyle, pontant le fragment postérieur et renforçant la fixation de la colonne postérieure.



**Figure 63 : Ostéosynthèse par voie de Kocher–Langenbeck de fractures associées de la colonne postérieure et de la paroi postérieure.**

- *Fractures des deux colonnes :*

Leur traitement est compliqué et ceci est due au fait que toute la surface articulaire cotyloïdienne est détachée et appartient aux différents fragments.

Il ne reste plus, comme dans les fractures transversales ou les fractures en T, un secteur de toit cotyloïdien sous une aile iliaque intacte pour constituer un repère pour la tête et les autres fragments. Seul persiste, un fragment postérieur d'aile iliaque qui comporte en bas une partie de la grande échancrure sciatique, encore ce segment se trouve-t-il quelquefois disjoint du sacrum par une disjonction sacro-iliaque antérieure qu'il faut savoir chercher et traiter.

Toutes les lésions doivent idéalement être traitées par la même voie d'abord ce qui pose un problème du choix de celle-ci.

Pour choisir la voie d'abord première, il faut prendre en considération les notions suivantes :

- Les fractures des deux colonnes dont le trait alaire aboutit au bord antérieur de l'os iliaque, c'est-à-dire en règle à l'échancrure inter-épineuse, si le fragment de colonne antérieure n'est pas refendu, peuvent être traitées par voie postérieure pure.
- Les fractures dont le trait alaire aboutit à la crête sont abordées par voie ilio-inguinale, si la colonne postérieure est en un seul fragment.

Cette large voie permet en effet de réduire parfaitement les traits qui parcourent la fosse iliaque interne et éventuellement de ponter par la plaque une disjonction sacro-iliaque.

Il est important par cette voie de toujours penser à restaurer d'emblée la concavité normale de la fosse iliaque interne. Or, dans les fractures des deux colonnes du cotyle, l'éversement de l'aile iliaque est toujours considérable et la restauration de la concavité est souvent insuffisante, ce qui introduit dès le début de l'ostéosynthèse une erreur qui n'est pas rattrapable lors des réductions des traits ultérieurs.

Il est aussi important de ne pas négliger des petits fragments, tels qu'un court segment de la partie postérieure du détroit supérieur, ou un court segment de la corticale interne de l'aile iliaque. Il faut d'abord reposer ces fragments et les maintenir en place par une ou deux vis, car ils vont constituer des points d'appui essentiels pour la réduction de la colonne antérieure.

La colonne antérieure étant réduite, grâce à sa manipulation par des davieres, et à l'action de ciseaux agissant comme des démonte-pneus, la fixation est assurée de manière très variable idéalement en utilisant une petite plaque moulée sur la convexité de la crête, à cheval sur le trait de fracture, fixée par des vis de 3,5 mm, tandis qu'une vis de 3,5 mm maintient réduit l'angle postéro interne du fragment au niveau de la fosse iliaque interne.

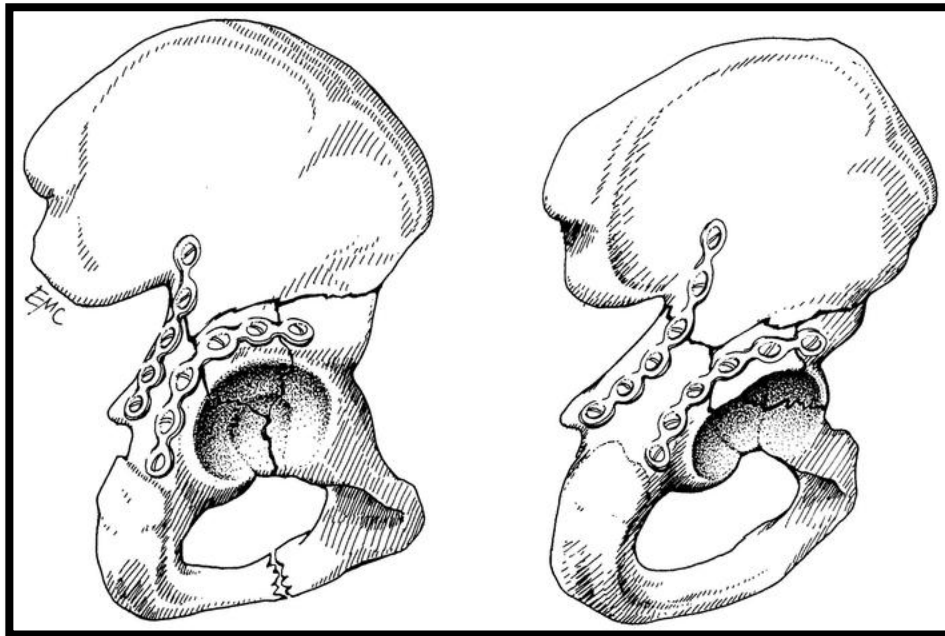
Il est quelquefois nécessaire d'ajouter une ou deux autres plaques dans la fosse iliaque interne pour ponter, réduire et fixer des traits de refend secondaires.

La colonne postérieure est alors fixée par des vis longues de 3,5 mm, qui partent soit des orifices de la plaque, située le long du détroit supérieur, soit isolément du versant supérieur du détroit supérieur, et vont prendre appui soit dans la surface quadrilatère de la colonne postérieure, soit au niveau de la surface rétro-cotyloïdienne en cheminant parallèlement à la surface quadrilatère. En plaçant deux ou trois vis convergentes, on obtient un montage solide de la colonne postérieure.

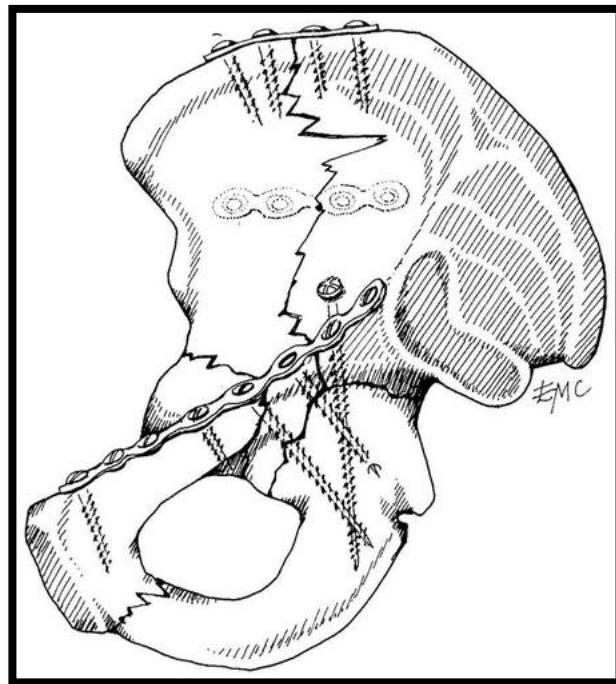
La manoeuvre de mobilisation de la hanche à la fin de l'ostéosynthèse est très utile. Elle doit être exécutée au milieu d'un silence complet en salle d'opération de manière à pouvoir déceler le moindre indice de frottement intra-articulaire, traduction de la présence de l'extrémité d'une vis. Cette mobilisation permet également d'apprécier la solidité du montage.

*A noter que certaines fractures des deux colonnes sont abordées par voie latérale, lorsque la comminution apparaît considérable sur les radiographies classiques et sur le scanner, essentiellement lorsque la colonne postérieure est elle-même divisée en plusieurs fragments,*

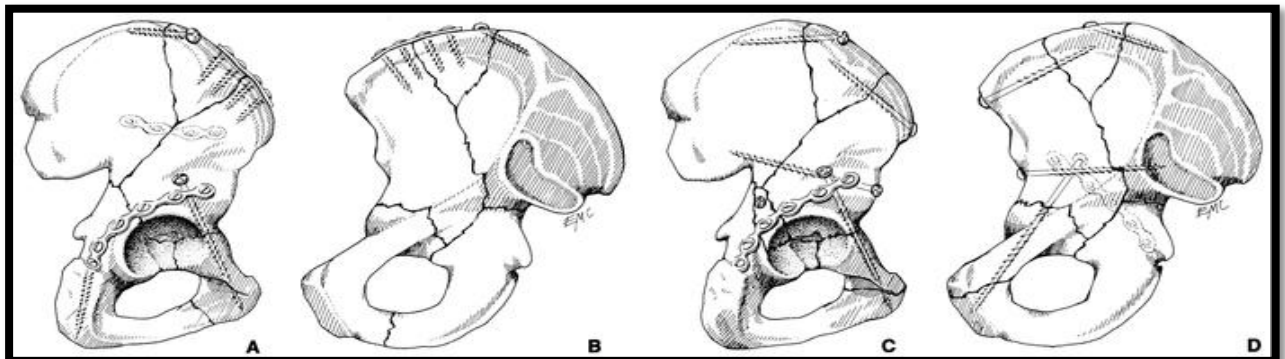
lorsque la fracture intéresse l'articulation sacro-iliaque, ou enfin chaque fois que la complexité de la fracture laisse prévoir que l'utilisation d'une voie d'abord élective, l'ilio-inguinale ou la Kocher-Langenbeck, ne permettrait pas avec certitude de résoudre tout le problème. Enfin, toutes les fractures des deux colonnes opérées après le quinzième jour doivent être abordées par voie latérale, car c'est la seule qui permettra de dégager, avec certitude, la totalité des traits de fracture du cal déjà formé.



**Figure 64 : Fracture des deux colonnes aboutissant au bord antérieur de l'os iliaque, ostéosynthèse par voie postérieure.**



**Figure 65 : Fracture des deux colonnes aboutissant à la crête iliaque. Ostéosynthèse par voie ilio-inguinale.**



**Figure 66 : Fracture des deux colonnes du cotyle aboutissant à la crête iliaque, isolant un fragment alaire triangulaire, ostéosynthésée par voie latérale**

**v. Arthroplastie :**

Elle trouve de nos jours une place dans l'arsenal thérapeutique des fractures de l'acétabulum. L'évolution technologique a permis d'augmenter la durée de vie de ces implants, et de les proposer à des sujets dont l'avenir fonctionnel dépasse 10 ans.

Nous n'allons aborder dans ce chapitre que les remplacements pratiqués d'emblée pour une fracture du cotyle.

L'arthroplastie se base sur l'association d'une ostéosynthèse et d'un remplacement des surfaces de glissement. Elle se fait dans les suites immédiates du traumatisme ou quelques semaines après pour permettre l'engluement de la fracture. Elle se fait souvent par voie postérieure ou par voie de Smith-Peterssen.

Le remplacement peut se faire selon deux grandes techniques : une ostéosynthèse première du cotyle suivie de la mise en place du cotyle prothétique, ou implantation d'un cotyle à vis ou d'un élément de soutien sans ostéosynthèse préalable de la fracture.

✓ *Ostéosynthèse première de la fracture et implantation du cotyle prothétique :*

Cette technique n'est pas très utilisée. Pour les fractures pouvant être ostéosynthésées par une voie d'abord de Smith-Peterssen, le patient est installé sur table de Judet et une plaque est placée au niveau du détroit supérieur par la même voie, suivie de l'implantation d'un cotyle cimenté.

Pour les fractures comminutives sur os ostéoporotique, Mears[42] propose d'installer le patient sur table ordinaire, et de procéder par incision triradiée de Mears. Il commence en réalisant un tunnel sus cotyloïdien au-dessus de l'épine iliaque antéro-supérieure allant du bord antérieur au bord postérieur de l'os iliaque, puis y introduire des câbles pour faire un haubanage

autour de l'ischion, pubis ou surface quadrilatère. Il avive ensuite le cotyle et remplit les vides par une greffe provenant de la tête et du col, puis il impacte le cotyle prothétique et le renforce par des vis.

✓ Implantation d'un élément de soutien avec vis :

Il s'agit de la technique la plus utilisée et se fait par la voie habituelle permettant un remplacement prothétique de la hanche. Le cotyle est avivé avec précaution ensuite les interstices vides sont comblés par des greffes provenant de la tête et du col, puis le tout est stabilisé par une armature métallique de type anneau vissé, crois vissée ou cotyle avec vis ; le cotyle définitif est ensuite installé dans l'armature métallique.

Le temps fémoral ne présente aucune particularité. Le choix des couples de frottement et de l'implant cotyloïdien est variable. Chez un sujet jeune à l'avenir fonctionnel important, un couple de frottement céramique/céramique peut être intéressant. Chez un sujet plus mûr où la musculature pourrait faire défaut, un implant de type double mobilité a notre faveur.

Selon notre série, un seul patient ayant une fracture cotyloïdienne avec incongruence articulaire très marquée, a bénéficié d'un remplacement prothétique de la hanche.

### **vi. Soins postopératoires [29] [36]**

Les drains aspiratifs de Jost-Redon sont placés dans toutes les zones des voies d'abord où la collection d'un hématome s'avère possible. Ces drains sont laissés en place jusqu'à ce qu'ils ramènent moins de 5 ml par jour.

Trois à cinq drains sont généralement placés.

Le canal inguinal, l'espace de Retzius et la fosse iliaque interne sont drainés par voie ilio-inguinale.

Les décollements de la face externe de l'aile iliaque, et la fosse iliaque interne, sont drainés par la voie ilio crurale à l'aide de deux ou trois drains.

**Les anticoagulants** sont administrés systématiquement. Ils sont commencés la veille de l'intervention si celle-ci n'est pas réalisée en urgence, et le contrôle de l'efficacité de ce traitement est très étroitement surveillé.

**Les antibiotiques** sont systématiques, ils sont commencés la veille de l'intervention et sont poursuivis jusqu'à deux jours après l'ablation des drains.

Aucune immobilisation postopératoire n'est nécessaire. L'ostéosynthèse doit être réalisée d'une manière suffisamment solide pour dispenser de tout moyen de contention postopératoire. La solidité du montage doit toujours être vérifiée en peropératoire.

**Les antalgiques et anti inflammatoires non stéroïdiens** sont utilisés autant que nécessaire d'autant plus qu'il s'agit de sujets jeunes, bien portants.

**La rééducation** est commencée très tôt. La mobilisation active de l'articulation de la hanche et du membre inférieur correspondant peut-être faite autant que le malade le désire ou peut l'effectuer.

La mobilisation passive sur machine est commencée dès le 2e jour postopératoire, elle va assurer la flexion-extension passive sur un secteur progressivement croissant, partant de 50 à 60° pour aboutir à 90 ou 100° à la fin de la première semaine.

La mobilisation passive est poursuivie tant que l'opéré est au lit, pendant 10 à 15 jours, et elle est ensuite poursuivie lorsque les malades reprennent la marche sans appui. Cette mobilisation passive sera utilement poursuivie en centre de rééducation ou à domicile.

La marche sur béquilles sans appui est autorisée, en général, entre le 10<sup>e</sup> et le 15<sup>e</sup> jour en fonction de la complexité du cas, de la qualité de l'ostéosynthèse réalisée et des suites postopératoires.

L'appui est commencé entre le 75<sup>e</sup> et le 90<sup>e</sup> jour.

**viii. Délai pour prise en charge chirurgicale :**

La tendance générale dans la littérature est d'attendre jusqu'à stabilisation de l'état général du patient, Tile préconise d'attendre de cinq à sept jours dans les fractures du bassin, plusieurs articles ont précisé qu'une ouverture précoce de l'anneau pelvien risquerait de majorer un saignement préexistant par perte de l'effet de tamponnement. Tile a précisé quatre situations où il peut y avoir recours à une intervention précoce :

Dans le cas où une laparotomie préconisée pour une autre lésion peut permettre une fixation par plaque de la symphyse pubienne, ou lorsqu'une réparation de l'artère fémorale donne accès aux rameaux pubiens. La troisième situation est la présence d'une fracture postérieure ouverte exposant la région sacro iliaque [5]

A noter que plusieurs équipes évaluent actuellement l'apport d'une fixation immédiate des fractures pélviennes.

#### **4. Indications thérapeutiques :**

##### **4.1 Fractures du bassin :**

Toute fracture ouverte contre indique la fixation interne ou percutanée, ainsi une fixation externe est préconisée associée dans le cas des fractures type C à une traction trans condylienne lourde pour réduire le déplacement vertical.

En l'absence de toute fracture ouverte ou de lésions étendues des tissus mous avoisinants, l'ostéosynthèse trouve son indication.

✓ **Les lésions type B à instabilité horizontale :**

L'ostéosynthèse aura pour but de stabiliser les différents fragments dans le plan horizontal.

Pour les lésions B1 ou B3-1 en rotation externe avec ouverture de la symphyse pubienne ; une fixation externe en cas de lésion urinaire, ou une ostéosynthèse interne en l'absence de lésion urinaire ; sont préconisées à partir d'un écart interpubien de 2.5cm.

Pour les lésions type B2 ou B3-2 par compression latérale ou rotation interne un traitement orthopédique est le plus souvent utilisé.

Pour les lésions de type B3-3, associant rotation externe de l'hémi bassin (ouverture) d'un côté et rotation interne (compression) de l'autre, l'indication opératoire est fonction de l'importance de la déformation.

✓ **Lésions type C à instabilité complète (verticale et horizontale)**

Ces lésions nécessitent une double synthèse des deux arcs antérieur et postérieur sur une fracture réduite assez précocement. Ceci se fait soit par deux abords : antérieur et postérieur, ou par fixation percutanée et abord antérieur. Ce double verrouillage de l'anneau pelvien nécessite de prévoir la séquence des synthèses des deux arcs antérieurs et postérieur. La synthèse de l'arc postérieur est impérative pour les lésions déplacées alors qu'elle est parfois moins impérative pour les lésions antérieures après stabilisation postérieure.

**4.2 Fractures du cotyle :**

Selon Letournel [29] [30] toutes les fractures déplacées du cotyle doivent être traitées chirurgicalement sauf deux catégories :

- Les fractures n'entraînant qu'une faible incongruence articulaire telles les petites fractures de la paroi postérieure, les fractures transversales infra tectales qui

n'intéressent que les cornes du cotyle, et les fractures basses de la paroi antérieure qui n'intéressent que la corne antérieure du cotyle.

- Les fractures des deux colonnes réalisant une néocongruence, ou on observe après fracture des deux colonnes un déplacement et une rotation dans l'espace des différents fragments, d'une telle sorte à ce qu'ils gardent une congruence parfaite avec la tête fémorale.

Les indications d'une prothèse totale de la hanche retrouvées dans la littérature sont l'existence d'une arthrose préexistante, d'une fracture de la tête fémorale, d'une fracture du col fémoral homolatéral, d'une impaction ostéochondrale de la tête et de l'acétabulum, d'une abrasion de toute l'épaisseur du cartilage, d'une ostéoporose. C'est une alternative admise lorsque l'on constate un échec d'un traitement chirurgical initial, même après une ostéosynthèse correcte, ou lorsque l'on prend en charge un patient en cal vicieux à distance du traumatisme.

## **5. Complications précoces :**

### **5.1 Décès :**

Les décès post-opératoires peuvent être dus à plusieurs causes ; en dehors des instabilités hémodynamiques engendrées par le traumatisme ; et qui sont en général communes à toutes les chirurgies, parmi ces causes on note les complications infectieuses et septicémiques, thromboemboliques, les infarctus et les erreurs de réanimation.

Dans une longue série publiée par Judet en 1980 portant sur 426 patients, le décès post opératoire n'était enregistré que dans 1.9% des cas.

Dans notre série nous n'avons noté aucun cas de décès post-opératoire.

**5.2 Complications infectieuses :**

Les complications infectieuses deviennent de plus en plus rares vu l'amélioration des voies d'abord et des techniques chirurgicales, les interventions sont plus courtes et moins laborieuses, la mise précoce et systématique sous antibiothérapie a également diminué l'incidence des infections post-opératoires. Selon la même série publiée par Judet, 4.9% de complications infectieuses ont été notées.

Selon notre série 1 seul patient soit 4.5% a présenté une infection du site opératoire. L'infection a été traitée par antibiotiques antistaphylococciques et soins locaux et avait une évolution favorable.

**5.3 Paralysies sciatiques post opératoires**

Elles sont généralement rencontrées lors de l'utilisation de la voie postérieure, leur incidence et leur gravité baissent nettement par la pratique de la traction transcondylienne fémorale et le fléchissement du genou pour détendre le nerf. La récupération est possible mais peut être longue allant jusqu'à 3ans.

Selon la même série publiée par Judet, 7.5% de paralysies sciatiques post-opératoires ont été notées.

Nous n'avons noté aucun cas de paralysie sciatique post-opératoire chez nos patients.

**5.4 Complications thrombo-emboliques :**

Sont améliorées par la mise précoce des patients sous traitement anticoagulant

Aucun patient de notre série n'a présenté de complications thromboemboliques.

## **6. Complications tardives :**

### **6-1 Fractures du cotyle :**

#### **a- Ossifications hétérotopiques :**

L'apparition d'ossifications postopératoires est difficilement prévisible et varie considérablement d'un cas à l'autre.

Ces ossifications sont décrites par la classification de Brooker sur une radiographie de face et sont classées en quatre catégories :

- Ilots osseux de moins de 1 cm ;
- Ilots osseux plus importants, laissant au moins 1 cm entre fémur et aile iliaque ;
- L'espace libre entre les deux os de la hanche est de moins de 1 cm ;
- Ankylose apparente de la hanche.

A noter que cette classification ne reflète en aucun cas le comportement fonctionnel de la fracture, Il est donc indispensable de la corriger en l'associant à une classification fonctionnelle.

Plusieurs thérapeutiques ont vu le jour en guise de prévention contre les ossifications hétérotopiques qui, selon les auteurs, apportent plus ou moins de résultats :

- Les diphosphonates n'ont pas prouvé leur intérêt et ne doivent plus être prescrits ;
- La prescription d'une séance de radiothérapie de 7 Gy en une seule fois, le lendemain de l'intervention, est recommandée mais elle est difficile à prescrire chez les sujets jeunes en raison des risques à long terme ;
- La prise d'un anti-inflammatoire non stéroïdien (AINS) (indométacine 75 mg/j ou naproxène 550 mg/j) débute 24 heures avant la chirurgie. Ce traitement est prescrit pour 3 à 4 semaines.
- l'association AINS et radiothérapie (7 Gy en une fois) semble annuler le risque d'ossification secondaire. Les AINS seuls diminuent d'environ 50 % le risque d'ossification mais les complications hémorragiques postopératoires ne sont pas nulles. A noter que la

prise en compte du risque d'ossification ne doit pas conduire à une attitude systématique.

Letournel a rapporté un taux de 17.5% d'ossifications hétérotopiques dans sa série.

Selon notre série 6 patients soit 37.5% ont présenté des ossifications hétérotopiques, toutes de type I selon la classification de Brooker.

**b- Nécrose de la tête fémorale :**

Les nécroses de la tête fémorale sont l'apanage des fractures et luxations postérieures car c'est là où ils existent des éléments vasculaires et capsulaires dont la lésion entraîne des atteintes circulatoires de la tête fémorale. Ceci se manifeste tardivement quelques mois voire plusieurs années par une boiterie douloureuse, et une séquestration de la tête fémorale à la radiographie.

Letournel rapporte un taux de 5.4% d'ostéonécroses intéressant la tête fémorale et/ ou une partie de la paroi du cotyle.

Dans notre série nous n'avons noté aucun cas d'ostéonécrose de la tête fémorale.

**c- Coxarthrose :**

Il est bien évident que la qualité de la réduction conditionne l'avenir fonctionnel de l'articulation, et là encore 10% des réductions parfaites évoluent vers l'arthrose en 10 à 25 ans, elle est dans ce cas moins sévère et permet une qualité de vie acceptable. Lorsque la réduction est moins parfaite et qu'il existe une mauvaise congruence articulaire, l'arthrose survient dans moins de 10ans chez plus d'un tiers des cas, elle est dans ce cas plus sévère.

Dans la littérature Les lésions qui donnent le plus d'arthrose évolutive sont : les fractures de la paroi postérieure ; l'association d'une fracture transversale et d'une lésion du mur postérieur ; les fractures des deux colonnes.

Letournel rapporte 16% de cas de coxarthrose notés dans des délais allant de 2 à 22ans dont 5.4% sont purement radiologiques, et 6.5% sont cliniques et radiologiques.

Les délais dans lesquels nous avons revus nos patients vont de quelques mois à 3ans et ne suffisent pas pour dépister tous les cas de coxarthrose, néanmoins nous avons pu relever un seul cas (7.6%) jusque-là ayant développé une arthrose après 3ans du traumatisme.

### **6-2 Fractures du bassin :**

Les complications à long terme des fractures du bassin se voient le plus souvent dans les fractures instables et se résument généralement dans :

#### **- *Inégalité des membres inférieurs***

Cette complication se voit souvent chez les patients traités pour fracture type C avec réduction imparfaite, et témoignent généralement d'une mauvaise consolidation du complexe sacro-iliaque.

#### **- *La douleur chronique* [45]**

C'est une complication fréquente, d'intensité moyenne ou modérée, de siège antérieur, ou postérieur intéressant la région sacro iliaque ou lombaire basse, en relation avec une disjonction sacro iliaque non ou mal réduite ou une pseudarthrose sacro iliaque.

Cette douleur peut également apparaître lors des rapports sexuels comme noté par Majeed [37] et peut siéger chez les hommes au niveau de la région sus pubienne (favorisée par une ostéosynthèse de la symphyse) ou encore au niveau de la région sacro iliaque. Elle se manifeste chez les femmes par des dyspareunies faisant souvent suite à des traumatismes par compression latérale.

- ***Séquelles neurologiques :***

Elles résultent d'un traumatisme peropératoire par un vis traversant un foramen sacré ou le canal médullaire, elle a été notée chez 5.5% des patients dans une série de Tile portant sur 218 patients.

**La pseudarthrose** résulte d'une mauvaise contention et Tile l'a rapporté chez 3.5% des patients.

## **7. Résultats globaux**

### **7-1 Fractures du bassin :**

Dans l'étude du suivi à long terme, il serait très agréable de pouvoir "**quantifier**" les résultats obtenus et leur attribuer une valeur chiffrée. Il n'y a actuellement, pour les fractures du bassin, **aucun score reconnu** et communément admis qui permettrait de comparer les études entre elles. Ainsi pour l'évaluation des résultats cliniques nous avons choisi de relever les symptômes et les signes qui risquent d'altérer la qualité de vie des patients. Pour l'évaluation des résultats radiologiques, il nous est paru logique de chercher des anomalies du matériel d'ostéosynthèse, des signes d'arthrose sacro iliaque, la persistance d'écart symphysaire et la présence de pseudarthrose ou de cals vicieux.

Nous avons choisi d'utiliser le score de Majeed pour l'évaluation fonctionnelle de nos patients

#### **a- Résultats radiologiques :**

Pour l'évaluation des résultats radiologiques, nous nous sommes rapidement aperçus de l'absence de consensus et de standardisation quant aux critères permettant de juger les résultats radiologiques dans la littérature.

Sur le plan anatomique, les séquelles sont fréquentes et le plus souvent observées pour les lésions postérieures et dans les mécanismes de cisaillement.

Les pseudarthroses se manifestent par des douleurs antérieures ou postérieures, une boiterie, une instabilité, des déformations de la ceinture pelvienne avec anomalie de rotation de l'hémi-bassin et des rotations de hanche. Le diagnostic est affirmé idéalement par les incidences de Pennal, le scanner pour les lésions postérieures et éventuellement des clichés dynamiques. L'ostéosynthèse se heurte à des difficultés importantes de réduction, mais permet le plus souvent d'obtenir la consolidation.

Dans notre série, aucun cas de pseudarthrose n'a été noté, un patient a présenté une persistance de la disjonction de la symphyse pubienne.

Des cals vicieux peuvent s'observer en fonction du mécanisme initial ayant engendré le déplacement (en ascension – rotation externe ou en rotation interne de l'hémi-bassin).

Les cals vicieux en rotation interne, souvent associés à une ascension, sont les plus fréquents. Ces cals vicieux entraînent une asymétrie du bassin, une boiterie avec bascule inesthétique à la marche, un déséquilibre souvent douloureux en position assise du fait du décalage des ischions et peuvent entraîner des dystocies.

Dans notre série 2 patients ont présenté des cals vicieux les deux intéressant des fractures des branches ilio et ischio-pubiennes.

Au total l'évaluation de l'arc postérieur n'a noté ni d'arthrose sacro iliaque ni persistance d'écart chez nos malades

L'évaluation de l'arc antérieur a mis en évidence un cas de disjonction symphysaire pubienne et deux cas de cal vicieux des branches ischio et ilio-pubiennes.

**b- Résultats fonctionnels : [10] [39] [47] [48]**

Il existe une multitude d'instruments d'évaluations utilisés dans la littérature pour l'évaluation des résultats après traumatismes pelviens. Ces instruments peuvent être généraux non spécifiques de l'atteinte mesurant la qualité de vie, ou spécifiques aux lésions pelviennes.

Une méta-analyse publiée par Lefavre et al a permis une revue exhaustive des méthodes d'évaluations après traumatismes pelviens dans la littérature, portant sur 132 études. Cette étude a noté l'utilisation d'au moins sept scores de santé générale « generic health/ musculoskeletal instruments » non spécifique aux lésions pelviennes et six scores d'évaluation fonctionnelle des lésions pelviennes ou « disease specific instruments » par les 132 études revues.

Le score de Majeed était le plus utilisé dans différentes études, c'est pourquoi nous avons opté pour l'utilisation de ce score pour l'évaluation fonctionnelle de nos patients. La cotation se fait sur un total de 100 points, obtenues par l'addition de points attribués pour divers critères avec une pondération différente selon ces critères. Aucune différence entre les catégories n'est significative.

La douleur était la plainte principale, elle était modérée de localisation postérieure retrouvée chez 3 de nos malades.

2 patients présentaient une boiterie liée à une inégalité de longueur des membres inférieurs comprise entre 1.5 et 2.5cm Nous n'avons noté aucun cas de séquelles neurologiques ni urétrales.

Ainsi nos résultats étaient comme suite :

- 2 cas avaient des résultats passables traités tous les deux pour des fractures de type C2.
- 2 cas avaient de bons résultats dont un avait une fracture B1 et un avait une fracture B3.

7-2 Fractures du cotyle :

a- Résultats radiologiques

✓ Qualité de réduction : [30] [31] [32] [33]

Tableau XIII : taux des réductions anatomiques selon plusieurs séries de la littérature

Séries	Taux des réductions anatomiques
JUDET ET LETOURNEL	74%
FESSY	61.6%
DEQUENNOY	60%
PETROS	78%
MAYO	56%
NOTRE SERIE	61.5%

La notion de qualité de réduction est définie par Matta comme anatomique si le déplacement résiduel des fragments est entre 0 et 1 mm, imparfaite entre 2 et 3 mm et mauvaise au-delà de 3 mm de persistance d'écart.

Il est bien entendu que la qualité de réduction est inversement proportionnelle à la complexité de la fracture.

Nous avons pu identifier 61.5% de réductions anatomiques et 38.4% de réductions satisfaisantes ce qui avoisine les données retrouvées dans la littérature.

✓ Congruence : [15] [17] [35]

Les critères d'évaluation de la congruence sont purement radiologiques, décrits par Duquenois et Senegas en 1981 comme suivant :

Sur les coupes transversales, la tête doit être centrée entre les cornes antérieures et postérieures afin de guider les mouvements de rotation. Sur la coupe para-frontale passant par l'axe du col, la tête doit se trouver sous l'arc du toit restant.

Les auteurs américains et suédois utilisent un angle qui décrit le toit restant en contact avec la tête fémorale, il s'agit du « *roof arc angle* » [35]. Il s'agit de décrire l'arc de toit restant attaché à l'aile iliaque qui permet de transmettre les pressions du squelette axial aux membres inférieurs.

Cet angle est mesuré sur les radiographies du bassin de face,  $\frac{3}{4}$  ailaire et  $\frac{3}{4}$  obturateur à l'aide de deux droites, une verticale traversant le centre de la tête fémorale et l'autre tangente au rebord cotyloïdien qui reste attaché à l'aile iliaque et traverse le centre de la tête fémorale.

Une tolérance peut aller jusqu'à 50° d'angle restant, ce qui correspond à un tiers de la surface de la tête fémorale.

### **b- Résultats fonctionnels :**

Pour l'évaluation des résultats fonctionnels nous nous sommes basés sur le score de Merle d'Aubigné Postel. Cette cotation tient compte des critères à la fois subjectifs et objectifs. Ce sont la douleur, la marche et mobilité. Chaque paramètre est coté de 0 à 6.

**Tableau XIV : résultats fonctionnels du traitement chirurgical selon plusieurs séries**

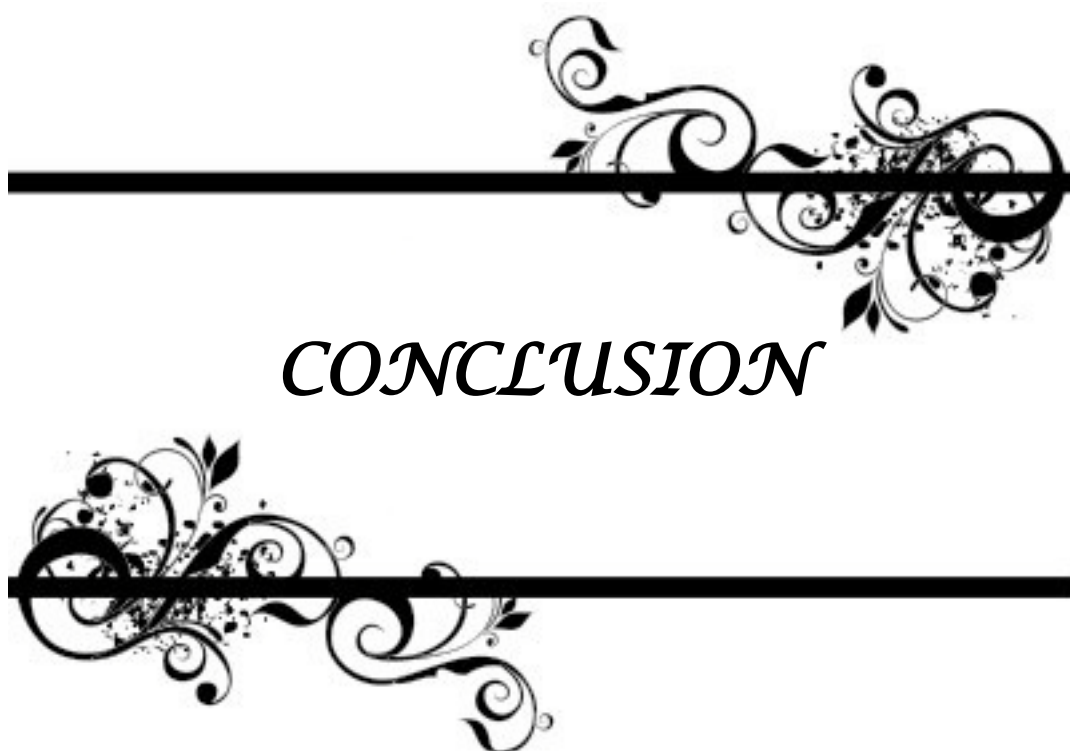
<b>Auteurs</b>	<b>Résultats : excellents + très bien + bien</b>	<b>Résultats : Médiocres+ mauvais</b>
E.Letournel 1980 [30]	85%	15%
A.Mayo 1994 [34]	75%	25%
J.Matta 1994 [33]	84%	16%
Notre série	62.4%	37.4%

## **Le traitement chirurgical des fractures du bassin cotyle inclus**

---

En analysant les résultats fonctionnels obtenus dans notre série après traitement chirurgical, on constate qu'ils sont satisfaisants (Excellents, très bons, et bons) dans 62.4% des cas et passables dans 31.2% et mauvais dans 6.2% des cas. Nous avons mis tous les cas passables, médiocres et mauvais dans la même catégorie (37.4%).

Si on compare les résultats fonctionnels en fonction de la complexité des fractures, on trouve que nous avons eu 50% de fractures complexes dans notre série, contre 55.9% pour la série de Letournel et 61.4% pour la série de Mayo avec des résultats fonctionnels généralement concordants et satisfaisants.



## *CONCLUSION*



Les lésions traumatiques de l'anneau pelvien cotyle inclus, surviennent le plus souvent suite à des traumatismes violents et s'inscrivent dans un contexte de polytraumatisme nécessitant une prise en charge multidisciplinaire et systématisée.

Le cotyle appartient anatomiquement à l'anneau pelvien mais sa fonction articulaire a fait que son approche thérapeutique diffère de celle des fractures du bassin au même titre que le retentissement sur l'avenir fonctionnel du patient qu'entraînent ses lésions.

Des systèmes de classification pour les fractures du cotyle et du bassin sont venus faciliter et standardiser les approches thérapeutiques, ces approches qui connaissent une tendance franche vers la prise en charge chirurgicale à foyer ouvert, qui permet une réduction anatomique et une contention solide, et semble être pour le moment le meilleur garant d'un rendement fonctionnel de qualité.

Ces lésions engagent le pronostic vital à court terme et fonctionnel au moyen et long terme et dont une prise en charge adéquate et la plus parfaite possible, doit être un souci pour les centres de traumatologie au Maroc.



## *ANNEXES*



**Annexe 1 :**

**FICHE D'EXPLOITATION  
FRACTURES DU BASSIN COTYLE INCLUS**

**Identité :**

Nom : .....

Prénom : .....

Sexe : .....

Age : .....

Profession : .....

N° de Téléphone : .....

Numéro d'ordre : .....

Date d'entrée : .....

Date d'intervention : .....

Date de sortie : .....

Durée d'hospitalisation : .....

**Antécédents**

Diabète :

HTA :

Cardiopathie :

Artériopathie :

Tuberculose :

Corticothérapie :

Tabagisme :

Autres : .....

Circonstances du traumatisme :

AVP

Accident de travail

Accident de sport

Chute de sa hauteur  d'un lieu élevé

Autres : .....

Traumatismes associés :

Traumatisme crânio-facial :

Traumatisme thoracique :

Traumatisme vertébro-médullaire :

Traumatisme abdominal

Traumatisme génito-urinaire

Polyfracture

Autres traumatismes : .....

Examen clinique :

Général :

Conscience : normale  altérée

Constantes vitales : stables  instables

Type d'instabilité : .....

Locorégional :

Echymoses pelviennes : oui  non

Siège : .....

Ouverture cutanée : oui  Non

Siège : .....

Attitude du membre inférieur : .....

## Le traitement chirurgical des fractures du bassin cotyle inclus

---

Raccourcissement du membre inférieur : oui  non

Asymétrie du bassin : oui  Non

Douleur à la palpation des rebords osseux : oui  Non

Siège précis : .....

Instabilité à la palpation des rebords osseux : oui  non

Siège de l'instabilité : .....

Douleur lors de l'ouverture/ fermeture du bassin : oui  Non

Mobilisation de la hanche atteinte : possible  impossible

Examen neurologique du membre inférieur et du périnée : déficit : oui  Non

Siège et type : .....

Examen vasculaire du membre inférieur : normal  anomalie :

Préciser : .....

### ●Examen périnéal :

Anomalies cutanées à l'inspection : oui  non

Type d'anomalie : .....

Toucher rectal : normal  anomalie

Préciser : .....

Toucher vaginal : normal  anormal

Type d'anomalie : .....

Hématurie : oui  non

### Examens radiologiques :

Radiographie du bassin face

## Le traitement chirurgical des fractures du bassin cotyle inclus

---

- Radiographie inlet
- Radiographie outlet
- Radiographie de la hanche face
- ¾ alaires
- ¾ obturateur
- TDM du bassin
- IRM
- Artériographie

### Type de fracture :

- Bassin :
- Cotyle :        droit         gauche         bilatérale

### Classification de la fracture :

#### ● COTYLE : (selon Judet et Letournel)

##### A-Fracture élémentaire :

- Séparation du mur ou paroi postérieure
- Séparation de la colonne postérieure
- Séparation du mur ou paroi antérieure
- Séparation de la colonne antérieure
- Fracture transversale

##### B-Fracture complexe :

- Colonne et paroi postérieure
- Transversale et de la paroi postérieure
- Fracture en T
- Fracture de la colonne antérieure et hémitransverse postérieure
- Fracture des deux colonnes

#### ● BASSIN : (classification de Tile )

##### A : Fracture stable

A1 fracture arrachement :

A2 fracture de l'aile iliaque ou de l'anneau pelvien

(Cadre obturateur uni ou bilatérale, aileron sacré)

## Le traitement chirurgical des fractures du bassin cotyle inclus

---

A3 fracture du coccyx ou disjonction sacro-coccygienne

### B : Instabilité dans le plan horizontal

B1 fracture open book

B2 fracture en compression latérale

B3 fracture bilatérale

### C : Instabilité complète sur le plan horizontal et vertical

C1 rupture complète unilatérale de l'arc postérieur

C2 lésion bilatérale avec un côté type C et l'autre type B

C3 lésion bilatérale type C

### ●Lésions associées :

Fragments osseux intra-articulaires

Tassement osteochondral

Luxation de la hanche :    **oui**     **non**

**Antérieure**

**Centrale**

**Postérieure**

Fracture céphalique :

Fracture cervicale :

### Traitement :

#### Traitement initial :

Clamp pelvien

Fixateur externe

Traction au lit

Repos au lit

Réduction d'une luxation de la hanche

Traitement définitif (Chirurgical)

Délai : .....

Méthode :

Fixateur externe

Fixation percutanée

Ostéosynthèse

Arthroplastie

● *Installation :*

Décubitus ventral :

Décubitus dorsal :

Décubitus latéral :

● *Anesthésie :*

Générale

Rachi anesthésie

● *Voie d'abord :*

Voie de Kocher-Langenbeck

Voie ilio-inguinal de Judet Letournel

Voie ilio-crural

Voie ilio-crural élargi

Voie de Pfannenstiel

Voie sacro-iliaque postérieur

Voie de l'ail iliaque

Autres : .....

Amplificateur de brillance :    oui                                        non

Matériel d'ostéosynthèse :    vis                                        Plaque

## Le traitement chirurgical des fractures du bassin cotyle inclus

---

Antibioprophylaxie

Prophylaxie thromboembolique

Traitement antalgique et antiinflammatoire

● Délai pour appuie : .....

● Complications post opératoires précoces :

-décès :

-lésion nerveuse iatrogène :

Siège : .....

- Hémorragie :

- Surinfection :

- Thrombophlébite :

- Embolie pulmonaire :

Résultats au long cours :

● Fractures acétabulaires

Résultats Fonctionnels (score DE POSTEL MERLE D'AUBIGNE) (Voir pièce jointe)

Excellent :

Très bon :

Bon :

Passable :

Médiocre :

Anatomiques :

-qualité de réduction : (Matta et al)

Anatomique : <1mm

Satisfaisante : 1- 3mm

## Le traitement chirurgical des fractures du bassin cotyle inclus

---

Non satisfaisante > 3mm

-Congruence : (selon DUQUENNOY ET COLE)

TT : TT3            TT2            TT1            TTO

TC : TC3            TC2            TC1            TC0

### ●Fractures pelviennes :

Evaluation fonctionnelle : (score de Majeed)

(Voir pièce jointe)

Travaille avant le traumatisme	Ne travaille pas avant le traumatisme	Interprétation
> 85	>70	EXCELLENT <input type="checkbox"/>
70-84	55-69	BIEN <input type="checkbox"/>
55-69	45-54	MOYEN <input type="checkbox"/>
<55	<45	MEDIOCRE <input type="checkbox"/>

### Evaluation anatomique :

Radiographies du bassin :

Anomalies du matériel d'osteosynthèse :

Ecart pubien :

Disjonction sacro-iliaque

Cal vicieux

### Complications tardives :

#### ●Fracture du cotyle :

Coxarthrose

Défaut de consolidation

Nécrose de la tête fémorale

Ossification hétérotopique

**Classification selon Brooker (annexe)**

- o Classe I**
- o Classe II**
- o Classe III**
- o Classe IV**

**●Fracture du bassin :**

**Pseudarthrose sacro iliaque**

**Persistence de l'écart symphysaire**

**Cal vicieux**

**Annexe 2 :**

**CLASSIFICATION DES FRACTURES DU BASSIN SELON TILE,  
MODIFIEE PAR L'AO EN 1995**

A Lésion du bassin sans atteinte de la stabilité ou de la symétrie

A1 Lésion de la bordure du bassin :

A1.1 Avulsion musculaire (EIAS et EIAI)

A1.2 Fracture de l'aile iliaque par choc direct

A1.3 Fracture de l'ischion

A2 Lésion mineure de l'anneau pelvien :

A2.1 Fracture isolée des branches ilio-ischio-pubiennes sans lésion radiologiquement visible du sacrum

A2.2 Compression latérale avec lésion antérieure et petite irrégularité radiologiquement visible du sacrum

A2.3 Compression latérale avec lésion antérieure et fracture non déplacée de l'aile iliaque

A3 Lésion isolée du coccyx et du sacrum :

A3.1 Lésion du coccyx

A3.2 Lésion transversale du sacrum en dessous de S2

A3.3 Lésion transversale du sacrum haut (voir tableau 3)

B Instabilité incomplète horizontale. Rotation interne ou externe

B1 Instabilité horizontale unilatérale incomplète en rotation interne. Compression latérale

B1.1 Impaction de l'aileron sacré

B1.2 Impaction de l'aileron sacré avec perte de substance postréductionnelle

B1.3 Déplacement supplémentaire en flexion par rotation selon axe transversal sacré (anse de seau)

B2 Instabilité horizontale unilatérale incomplète en rotation externe. Compression antéropostérieure

B2.1 Ouverture antérieure inférieure à 2,5 cm

B2.2 Ouverture antérieure supérieure à 2,5 cm (lésion en livre ouvert)

B2.3 Déplacement supplémentaire en flexion par rotation selon axe transversal sacré

B3 Instabilité horizontale bilatérale incomplète

B3.1 Rotation interne par compression latérale

B3.2 Rotation externe par compression antéropostérieure

B3.3 Rotation interne d'un côté et externe de l'autre côté (lésion en coup de vent)

C Instabilité complète horizontale et verticale. Cisaillement vertical

C1 Lésion complète unilatérale

C1.1 Fracture aile iliaque y compris contiguë à l'articulation si la synthèse de l'aile iliaque amène la réduction

C1.2 Disjonction sacro-iliaque

C1.3 Fracture verticale du sacrum

C2 Lésion complète d'un côté et incomplète de l'autre côté

C2.1 Lésion C1.1 d'un côté et B1 ou B2 de l'autre côté

C2.2 Lésion C1.2 d'un côté et B1 ou B2 de l'autre côté

C2.3 Lésion C1.3 d'un côté et B1 ou B2 de l'autre côté

C3 Lésion complète bilatérale

C3.1 Sacrum et articulation sacro-iliaque intacts. Lésions C1.1 des deux côtés

C3.2 Sacrum intact. Lésions C1.1 et/ou C1.2

C3.3 Lésion impliquant le sacrum. Lésion C1.3 d'un côté ou des deux côtés

Annexe 3

**SCORE DE POSTEL MERLE DAUBIGNE**

Note	Douleur	Marche	Mobilité	Mobilité	
			Pas d'attitude vicieuse	Attitude vicieuse en flex rot ext	Attitude vicieuse en abd. Add. Rot int
0	Intense et permanente	Impossible	Ankylose avec mauvaise position de la hanche	-1	-1
1	Sévère même de nuit	Seulement avec béquilles	Pas de mouvement ; douleur ou déformation légère	-1	-1
2	Sévère à la marche empêchant toute activité	Seulement avec cannes	Flexion < 40°	-1	-1
3	Tolérable lors d'activité limitée	Inf à 1h avec canne très difficile sans canne	Flexion 40-60°	-1	-1
4	Faible à la marche ; disparaît au repos	Longtemps avec une canne; peu de temps sans canne	Flexion 60-80°; le patient parvient à toucher ses pieds	-1	-1
5		avec boiterie	Flexion 80-90°; abduction > 15°	-1	-1
6	Faible et inconstante; pas de limitation des activités	Sans canne, avec légère boiterie	Flexion > 90°; abduction > 30°	Aucune	Aucune
	Pas de douleur	Normale			

**Cotation :**

Excellent : 18

Très bons : 17

Bon : 16-15

Moyens : 14-13

Mauvais : inf à 13

### Annexe 3 :

#### CONGRUENCE ARTICULAIRE SELON DUQUENNOY ET SENEGAS

• La congruence entre la tête fémorale et le toit du cotyle « TT » :

**(TT3) Parfaite** : lorsque la tête était située bien en place sous le toit avec une interligne normale.

**(TT2) Bonne** : lorsqu'il existait une bascule du toit mais sans perte de parallélisme de l'interligne.

**(TT1) Passable** : lorsqu'il existait une perte de parallélisme de l'interligne sans perte de contact total entre la tête et le toit.

**(TT0) Mauvaise** : lorsqu'il existait une perte total de contact entre le toit et la tête fémorale.

**La congruence tête / paroi du cotyle « TC »**

**(TC3) Parfaite** : lorsqu'indépendamment du déplacement, il existe un parallélisme entre la tête fémorale et l'ensemble du cotyle.

**(TC2) Bonne** : lorsqu'un des éléments du cotyle restant n'était plus moulé sur la tête fémorale.

**(TC1) Passable** : lorsque la tête fémorale se trouvait initialement dans un cotyle très ovalisé.

**(TC0) Mauvaise** : lorsqu'il n'y avait plus aucun rapport entre la tête et le cotyle.

**Annexe 4 :**

**CLASSIFICATION DE BROOKER DES OSSIFICATION HETEROTOPIQUES**

**Classe I** : îlots osseux de moins de 1 cm.

**Classe II** : îlots osseux plus importants, laissant au moins 1 cm entre fémur et aile iliaque.

**Classe III** : l'espace libre entre les deux os de la hanche est de moins de 1 cm.

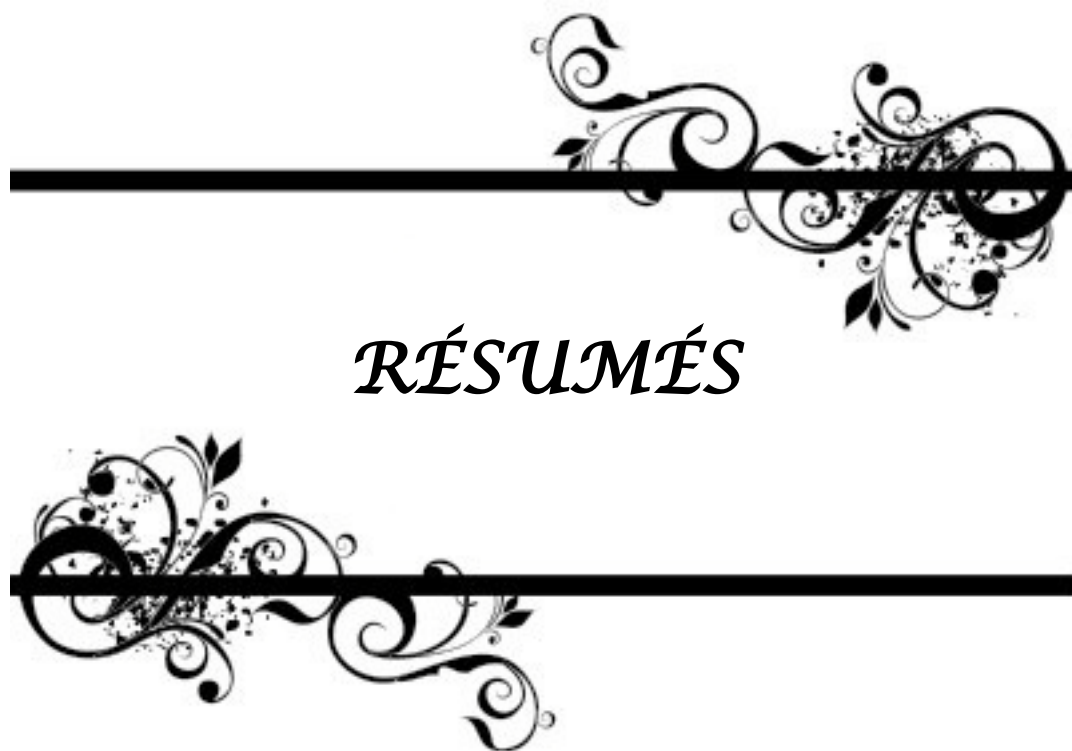**Classe IV** : ankylose apparente de la hanche.

Annexe 5 :

**SCORE DE MAJEED**

SCORE DE MAJEED

<p><b>DOULEUR :</b></p> <ul style="list-style-type: none"> <li>▪ Intense, continue au repos 0-5</li> <li>▪ Intense aux activités 10</li> <li>▪ Tolérable mais limite les activités 15</li> <li>▪ Aux activités modérées, abolie au repos 20</li> <li>▪ Faible, intermittente, activités normales 25</li> <li>▪ Minimale, occasionnel ou pas de douleur 30</li> </ul>	<p><b>TRAVAIL :</b></p> <ul style="list-style-type: none"> <li>▪ Pas de travail régulier 0-4</li> <li>▪ Travail léger 8</li> <li>▪ Changement de travail 12</li> <li>▪ Même travail, performances réduites 16</li> <li>▪ Même travail, mêmes performances 20</li> </ul>
<p><b>POSITION ASSISE :</b></p> <ul style="list-style-type: none"> <li>▪ Douloreuse 0-4</li> <li>▪ Douloreuse si prolongée 6</li> <li>▪ Inconfortable 8</li> <li>▪ Libre 10</li> </ul>	<p><b>RAPPORTS SEXUELS :</b></p> <ul style="list-style-type: none"> <li>▪ Douloreux 0-1</li> <li>▪ Douloreux si prolongés 2</li> <li>▪ Inconfortables 3</li> <li>▪ Libres 4</li> </ul>
<p><b>POSITION DEBOUT :</b> <u>AIDE A LA MARCHÉ :</u></p> <ul style="list-style-type: none"> <li>▪ Alite la plupart du temps 0-2</li> <li>▪ Chaise roulante 4</li> <li>▪ 2 béquilles 6</li> <li>▪ 2 cannes 8</li> <li>▪ 1 canne 10</li> <li>▪ Sans canne 12</li> </ul>	<p><b>POSITION DEBOUT :</b> <u>DEMARCHE SANS AIDE :</u></p> <ul style="list-style-type: none"> <li>▪ Ne peut pas marcher 0-2</li> <li>▪ Quelques pas 4</li> <li>▪ Boiterie importante 6</li> <li>▪ Boiterie modérée 8</li> <li>▪ Boiterie légère 10</li> <li>▪ Normal 12</li> </ul>
<p><b>POSITION DEBOUT</b> <u>DISTANCE DE MARCHÉ</u></p> <ul style="list-style-type: none"> <li>▪ Alite ou quelques mètres 0-2</li> <li>▪ Temps et durée très limites 4</li> <li>▪ Limite avec des cannes, difficiles sans 6</li> <li>▪ 1 heure avec canne, limité sans 8</li> <li>▪ 1 heure sans canne, douleur légère ou boiterie 10</li> <li>▪ Normal pour l'âge et l'état général 12</li> </ul>	



## *RÉSUMÉS*



## **Résumé**

Nous avons Conduit une étude prospective portant sur une série de 22 patients traités chirurgicalement pour fractures du bassin cotyle inclus, sur une période allant de janvier 2013 au décembre 2016. Ils étaient 16 hommes et 6 femmes avec une moyenne d'âge de 46 ans (19 - 73ans).

Les accidents de la voie publique représentaient 80% des étiologies.

Les lésions anatomopathologiques étaient réparties comme suit :

Six patients présentaient des fractures du bassin avec 4 cas de fractures de type B et deux cas de fractures de type C selon la classification de Tile.

16 patients présentaient des fractures du cotyle classés selon la classification de Judet et Letournel comme suite :

Deux cas de fractures transverses, cinq cas de fractures de la paroi postérieure, un cas de fracture de la colonne postérieure, trois cas de fractures des deux colonnes, 2 cas de fractures de la colonne et de la paroi postérieure, deux cas de fractures transversales et de la paroi postérieure et un cas de fracture en T.

Le traitement chirurgical a fait appel au fixateur externe chez deux cas de fractures du bassin, l'ostéosynthèse par plaques vissées chez dix-neuf patients dont quatre cas de fractures du bassin et quinze cas de fractures acétabulaires.

Un cas de fracture acétabulaire a été traité par remplacement prothétique précoce de la hanche.

L'évaluation radiologique a montré 2 cas de consolidation parfaite, un cas de persistance de l'écart inter pubien, deux cas de cal vicieux pour les cas opérés de fractures du bassin, huit cas de réduction anatomique, dix cas de bonne congruence articulaire et trois cas de congruence moins bonne pour les fractures du cotyle. Avec un recul moyen de 28mois, l'évaluation fonctionnelle a fait appel au score de Majeed pour les fractures du bassin avec des résultats bons dans deux cas et passables dans deux cas.

L'évaluation fonctionnelle des fractures du cotyle a fait appel au score de Merle d'Aubigné Postel avec dix cas de résultats satisfaisants contre six cas de résultats non satisfaisants.

## **Summary**

At the departement of trauma and orthopedic surgery, Mohamed VI hospital, we conducted a prospective study including 22 patients who were surgically treated for pelvic and acetabular fractures during the period from january 2013 to december 2016.

They were 16 males and 6 females, with an average age of 46 years (19 to 73 years).

Road traffic accidents represented 80% of injury causes in our sample.

The anatomical lesions were classified as follows :

6 patients presented with disruptions of the pelvic ring including 4 type B fractures and 2 type C fractures, based on Tile classification for pelvic fractures

16 patients presented with acetabular fractures and were classified ;based on Judet and Letournel's classification for acetabular fractures ; as follows :

2 cases of transverse fractures, 5 cases of posterior wall fractures, one case of posterior column fracture, 3 cases of combined posterior wall and posterior column fractures, 2 cases of combined tranvers and posterior column fractures, and one type T fracture.

Pelvic ring disruptions were stabilised using external pelvic frames in 2 patients. Osteosynthesis using plates and screws was carried in 19 patients including 15 acetabular fractures and 4 pelvic disruptions.

Acute total hip replacement was carried in 1 acetabular fracture.

Radiological assesement of pelvic fractures has shown a very good consolidation in 2 cases, symphysis pubis non union in 1 case, malunion in 2 cases.

Radiological assesement of acetabular fractures showed 8 cases of anatomical reduction, 10 cases of good hip joint congruence and 3 cases of average congruence.

Functional assesement of our patients was carried after a mean period of 28 months. We used the Majeed pelvic score to evaluate pelvic fractures, which revealed 2 good results and two average results

We used the Merle D'aubigné Postel score to assess acetabular fractures which showed 10 good results and 6 less than average results.

## ملخص

في مصلحة جراحة العظام والمفاصل بالمستشفى الجامعي محمد السادس بمراكش، أجرينا دراسة استطلاعية شملت سلسلة من 22 مريضا عولجوا جراحيا بسبب كسور في الحوض و / أو اللق، خلال الفترة الممتدة من يناير 2013 إلى ديسمبر 2016.

تتكون سلسلتنا من 16 رجلا و 6 نساء متوسط عمرهم يناهز 46 عاما ويتراوح بين 17 و 73 سنة.

مثلت حوادث السير 80% من مسببات هذه الإصابات.

كانت أنواع الإصابات كما يلي:

سنة حالات كسور في الحوض، من بينها 4 حالات كسور من نوع (ب) وحالتنا كسر من نوع (س).

16 مريضا عانوا من كسور في اللق مع اثنين من حالات كسور عرضية، خمس حالات كسور في الجدار الخلفي، حالة كسر في العمود الخلفي، وثلاث حالات كسور في عمودين، حالتنا كسر في العمود و الجدار الخلفي، وحالتنا كسور عرضية والجدار الخلفي وحالة كسر من نوع (ت).

العلاج الجراحي اعتمد على الإطار المثبت الخارجي في ثلاث حالات من كسور الحوض، لوحات تركيب العظم الذي 16 حالة بينهم 3 حالات كسور في الحوض وثلاثة عشر حالة كسور في اللق..

تم علاج ثلاث حالات كسور الحق باستبدال جراحي مبكر لفصل الورك

وأظهر التقييم الإشعاعي لكسر الحوض حالتنا التحام تام ، و حالة عدم التحام لمفصل العانة ، وحالتنا من سوء الالتحام لحالات تعمل من كسور الحوض. اما كسور اللق فقد وجدنا ثمان حالات التحام طبيعي، عشر حالات توافق مفصلي جيد وثلاث حالات توافق مفصلي غير تام..

بعد مدة رجوع متوسطا 28 شهرا، اظهر التقييم الوظيفي باستخدام سلم مجيد للتقييم نتائج جيدة في حالتنا ومقبولة في حالتنا من كسور الحوض.

اما التقييم الوظيفي لكسور اللق اعتمادا على سلم (ميرل دوبييني بوسنيل) فقد اظهر عشر حالات نتائج مرضية مقابل ست حالات نتائج غير مرضية.



---

*BIBLIOGRAPHIE*



---

1. **Halawi M J**  
*Pelvic ring injuries: Emergency assesement and management.*  
*Journal of clinical orthopedics and trauma 6 Elsevier 2015 :252-258*
2. **GANSSLEN A, POHLEMANN T, PAUL C, LOBENHOFFER P, TSCHERNE H.**  
*Epidemiology of pelvic ring injuries.*  
*Injury 1996 ; 27 suppl1: S-A 13-20 Injury 1996; 27 suppl1: S-A 13-20*
3. **Balogh. Z, King. KL, Mackay. P, McDougall. D, Mackenzie. S, Evans. J A, Timothy Lyons. RN, Deane. SA.**  
*The Epidemiology of Pelvic Ring Fractures: A Population-Based Study.*  
*The Journal of trauma Injury, Infection, and Critical Care; 2007: 1066*
4. **Elyazid Mouhsine, Raffaele Garofalo, Nicolas Theumann, Olivier Borens, François Chevalley Michael Wettstein.**  
*Traumatismes du bassin*  
*Revue Médicale Suisse -17 décembre 2008*
5. **Tile. M**  
*Pelvic ring fractures, should they be fixed ?*  
*journal of bone and joint surgery, VOL. 70-B, No. 1, JANUARY 1988*
6. **Halawi M J**  
*Pelvic Ring Injuries, surgical management and long term outcome.*  
*Journal of clinical orthopedics and trauma 7, 2016 : 1-6*
7. **Goerge Osterhoff, Max j Sheryerer, Yannick Fritz, Samy Bouaicha, Guido A. Wanner, Hans-Peter Simmen, Clement M.L. Werner**  
*Comparing the predictive value of the pelvic ring injuries classification systems by Tile and by Young and Burgess.*  
*Injury. Int. J. Care Injured 45 (2014) 742-747. Elsevier*
8. **Deruaz.C**  
*Fractures du bassin et cotyle, resultats à long terme.*  
*Faculté de médecine de Genève, thèse n° 10181, 2001*
9. **Jan Lindahl ; Eero Hirvensalo.**  
*Surgical treatment of pelvic ring fractures*  
*Suomen Ortopedia ja Traumatologia Vol. 31 : 2008, Finland*

**10. Halawi. M J**

*Pelvic ring injuries : surgical management and long term outcome.*  
*Journal of clinical orthopedics and trauma 6 (2015) 252- 258. Elsevier*

**11. Keykhosro Mardanpour a ; Mahtab Rahbar.**

*The outcome of surgically treated traumatic unstable pelvic fractures by open reduction and internal fixation.*  
*Journal of Injury and Violence Res. 2013 Jun; 5(2): 77-83.*

**12. Mehmet AYVAZ, Ömür ÇAĞLAR, Güney YILMAZ, Gizem İrem GÜVENDİK, Rifat Emre ACAROĞLU.**

*Long-term outcome and quality of life of patients with unstable pelvic fractures treated by closed reduction and percutaneous fixation ;*  
*Turkish Journal of Trauma & Emergency Surgery, 2011 :17 (3):261-266*

**13. Yongliang yang, Qingu Li, Haomin Cui, Zhenhai Hao, Yonghui Wang.**

*Modified ilioinguinal approach to treat pelvic and acetabular fractures. Medicine, 94,37 : 2015*

**14. Heather A. Vallier, Beth Ann Cureton, Charles Ekstein, F. Parke Oldenburg, John H. Wilber.**

*Early Definitive Stabilization of Unstable Pelvis and Acetabulum Fractures Reduces Morbidity.*  
*The Journal of Trauma Injury, Infection, and Critical Care. 69,3 : 2010*

**15. Tonetti. J**

*Fractures de l'acétabulum.*  
*Encyclopédie médico chirurgicale ; Appareil locomoteur, Volume 7, n 3, juillet 2012*

**16. Lawrence et al**

*Acetabular Fractures : Anatomic and Clinical Considerations.*  
*Focus on : AJR :201, September 2013*

**17. F Laude, J Puget, C Martimbeau.**

*Fractures du cotyle.*  
*Encyclopédie Médico Chirurgicale, 14-073 A-10*

**18. B Martin, J Soussan, L Bidault de l'Isle, E Wikberg, M Panuel, K Chaumoitre.**

*Lésions traumatiques de l'anneau pelvien du polytraumatisé ; à propos de 137 cas explorés par scanner 64 détecteurs*  
*Service d'Imagerie Médicale Hôpital Nord - CHU Marseille*

19. GUTHRIE HC, OWENS R, BIRCHER.  
*Focus on pelvic fractures*  
*British Editorial Society of Bone and Joint Surgery 2010.*
20. AM Gramme, P Gallien, JL Le Guiet, I Ozouf, S Robineau, B Nicolas, R Brissot  
*Les complications neurologiques des fractures du bassin. A propos d'une série de 44 cas*  
*Ann Readaptation MM Phys 1998 ; 4 1 : 465-90, Elsevier, Paris.*
21. P. Vandelet, S. Pease, B. Dureuil  
*Traumatismes du bassin, prise en charge pré-hospitalière,*  
*MAPAR 350 ; 2001.*
22. PORCHERON J. ET COLL.  
*Artériographie avec embolisation sélective pour hémorragie post-traumatique du pelvis.*  
*Lyon Chir 1992; 88 (5): 416-17*
23. Tonetti J.  
*Management of recent unstable fractures of the pelvic ring.*  
*An update Conference supported by the Club Bassin Cotyle. Orthopaedics & Traumatology : Surgery & Research, 2013 ; 99S, S77-S86, Elsevier.*
24. HARROIS A.  
*Traumatismes du bassin,*  
*Le Congrès Médecins. Conférence d'actualisation, Sfar 2012*
25. P Jouffroy, A Raoult,  
*Techniques chirurgicales dans les fractures du bassin,*  
*Encyclopédie Médico-Chirurgicale 44-510*
26. Michelangelo Scaglione ; Paolo Parchi ; G. Digrandi ; M. Latessa ; G. Guido.  
*External fixation in pelvic fractures,*  
*Musculoskelet Surg (2010) 94: 63-70*
27. P. M. Mitchell; C. M. Corrigan; N. A. Patel; A. J. Silverberg; S. E. Greenberg ·  
*13-Year experience in external fixation of the pelvis: complications, reduction and removal.*  
*Eur J Trauma Emerg Surg, Springer 2015*
28. P. Eude, F. Damon, G. Eude, C Pellegrino, S Jund, C Avidor, M Lemaire, L Tinsi, F De peretti, C Aboulker.  
*Ostéosynthèse percutanée des fractures du bassin sous control tomodensitométrie.*  
*Editions francaises de radiologie 200*

**29. LETOURNEL E**

*Traitement chirurgical des fractures du cotyle ;  
Encyclopédie médicochirurgicale; Techniques chirurgicales – Orthopédie–Traumatologie 44–  
520 ; Elsevier 1991*

**30. LETOURNEL E.**

*Résultats du traitement chirurgical des fractures récentes du cotyle ; Une expérience de 22 ans.  
Chirurgie 1981;107:229–36.*

**31. Matta J, Anderson L, Epstein H, Hendrick P.**

*Fractures of the acetabulum : a retrospective analysis.  
Clin Orthop 1986; 205:220–40.*

**32. R Judet ; J Judet ; E Letournel**

*Fractures of the Acetabulum : Classification and Surgical Approaches for Open Reduction.  
The journal of bone and joint surgery VOLUME 46–A, No. 8 december 1964*

**33. Matta J**

*Operative Treatment of Acetabular Fractures Through the Ilioinguinal Approach A 10–Year  
Perspective  
Clinical Orthopaedics & Related Research: August 1994*

**34. Mayo A**

*Open Reduction and Internal Fixation of Fractures of the Acetabulum Results in 163 Fractures.  
Clinical Orthopaedics & Related Research: August 1994*

**35. Anglen JO, Burd TA, Hendricks KJ, Harrison P.**

*The “Gull Sign”: a harbinger of failure for internal fixation of geriatric acetabular fractures.  
J Orthop Trauma 2003;17:625–34.*

**36. Joel Matta**

*Surgical Approaches to Fractures of the Acetabulum and Pelvis ;  
Mizuho OSI*

**37. Said Abdul Majeed**

*Grading the outcome of pelvic fractures;  
the journal of bone and joint surgery ;VOL. 71–B, No. 2, MARCH 1989*

**38. T.Borg, M.Carlsson, S. Larsson.**

*Questionnaire to assess treatment outcomes of acetabular fractures ;  
Journal of Orthopaedic Surgery 2012; 20(1):55–60*

39. K. A. Lefavre, G. P. Slobogean, J. Valeriote, P. J. O'Brien, S. A. Macadam  
*Reporting and interpretation of the functional outcomes after the surgical treatment of disruptions of the pelvic ring;*  
*the journal of bone and joint surgery ; VOL. 94-B, No. 4, APRIL 2012*
40. TILE M.  
*Fractures of the Pelvis and Acetabulum.*  
*Seconde édition.1995. Baltimore: William ET Wikins*
41. F. de Peretti ; R.B. de Dempsure.  
*Traitement chirurgical des fractures du cotyle ;*  
*Encyclopédi Medico Chirurgicale ; 44-520 ; Elsevier Masson 2010*
42. D.Mears ; M. Shirahama  
*Stabilisation of acétabular fractures with cables for acute total hip arthroplasty ;*  
*J Arthroplasty 1998. 13.104-7*
43. A. Nilsson ; A. Bremander  
*Measures of Hip Function and Symptoms ;*  
*Arthritis Care & Research Vol. 63, No. 511, November 2011*
44. Hyo-Min Kwon, Sun-Hyu Kim, Jung-Seok Hong, Wook-Jin Choi, Ryeok Ahn, Eun-Seog Hong  
*Abdominal solid organ injury in trauma patients with pelvic bone fractures. Ulus Travma Acil Cerr*  
*Derg, March 2014, Vol. 20, No. 2 113*
45. Joshua R. Langford, Andrew R. Burgess, Frank A. Liporace, George J. Haidukewych.  
*Pelvic Fractures : Part 2. Contemporary Indications and Techniques for Definitive Surgical*  
*Management ;*  
*Journal of the American Academy of Orthopaedic Surgeons, 2013 ;21: 458-468*
46. Razafimahandry Henri Jean Claude.  
*Techniques de réduction et d'immobilisation des luxations de la hanche et du genou*  
*SOMCOT- 2010*
47. K A. Lefavre, G P. Slobogean, J T. Ngai, H M. Broekhuysen, P J. O'Brien.  
*What Outcomes Are Important for Patients After Pelvic Trauma? Subjective Responses and*  
*Psychometric Analysis of Three Published Pelvic-Specific Outcome Instruments*  
*J Orthop Trauma, 28,1, January 2014.*

**48. Ramesh K Sen, Lokesh A Veerappa.**

*Outcome analysis of pelvic ring fractures.*  
*Indian J Orthop. 2010 Jan Mar;44(1): 79-83.*

**49. Timothy B. Alton, Albert O. Gee.**

*Classifications in Brief: Letournel Classification for Acetabular Fractures.*  
*Clin Orthop Relat Res (2014) 472:35-38*

50. <http://www.bartleby.com/107/indexillus.html>

51. [http://www.unige.ch/cyberdocuments/theses2001/DeruazC/these\\_body.html](http://www.unige.ch/cyberdocuments/theses2001/DeruazC/these_body.html)

52. <http://www.maitrise-orthopedique.com/articles/les-voies-dabord-chirurgicales-des-fractures-du-cotyle-et-du-bassin-289>

53. <http://www.maitrise-orthopedique.com/articles/prise-en-charge-des-fractures-de-lanneau-pelvien-en-centre-hospitalier-general-620>

# قسم الطبيب

أقسم بالله العظيم

أن أراقب الله في مهنتي.

وأن أصون حياة الإنسان في كافة أطوارها في كل الظروف

والأحوال باذلة وسعي في إنقاذها من الهلاك والمرض

والألم والقلق.

وأن أحفظ للناس كرامتهم، وأستر عورتهم، وأكتم سرهم.

وأن أكون على الدوام من وسائل رحمة الله، باذلة رعايتي الطبية للقريب والبعيد،

للصالح والطالح، والصديق والعدو.

وأن أثابر على طلب العلم، وأسخره لنفع الإنسان لا لأذاه.

وأن أوقر من علمني، وأعلم من يصغرنني، وأكون أختاً لكل زميل في المهنة

الطبية متعاونين على البر والتقوى.

وأن تكون حياتي مصداق إيماني في سري وعلانيتي، نقيّة مما يشينها تجاه

الله ورسوله والمؤمنين.

والله على ما أقول شهيد

## العلاج الجراحي لكسور الحوض و الحلق

قدمت ونوقشت علانية يوم 20 / 06 / 2017

من طرف

الآنسة: حسناء خرموش

لنيل شهادة الدكتوراه في الطب

الكلمات الأساسية:

كسور - حوض - لحق - تركيب العظم

### اللجنة

الرئيس

ح السعيد

السيد

أستاذ في جراحة العظام والمفاصل

ع عبكري

السيد

المشرف

أستاذ مبرز في جراحة العظام والمفاصل

م أ بنهيمية

السيد

أستاذ مبرز في جراحة العظام والمفاصل

م والي إدريسي

السيدة

الحكام

أستاذة مبرزة في الطب الإشعاعي

