

UNIVERSITE MOHAMMED V
FACULTE DE MEDECINE ET DE PHARMACIE -RABAT-

ANNEE: 2012

THESE N°: 86

LA TRABECULECTOMIE AVEC MITOMYCINE C
DANS LE GLAUCOME CONGENITALE
A PROPOS DE 107 CAS

THÈSE

Présentée et soutenue publiquement le :.....

PAR

Mlle. Asmaa EL AZOUZI

Née le 02 Août 1983 à Al houciema

Pour l'Obtention du Doctorat en Médecine

MOTS CLES: Glaucome congénital – Trabéculéctomie – Mitomycine C.

JURY

Mme. R. DAOUDI Professeur d'Ophtalmologie		PRESIDENT
Mme. W. IBRAHIMY Professeur d'Ophtalmologie		RAPPORTEUR
Mme. W. CHERKAOUI Professeur d'Ophtalmologie	}	JUGES
Mr. M. LEZRAK Professeur d'Ophtalmologie		

بِسْمِ اللَّهِ الرَّحْمَنِ الرَّحِيمِ

سبحانك لا علم لنا إلا ما علمتنا

إننا أنت العليم الحكيم

سورة البقرة: الآية: 32

صَدَقَ اللَّهُ الْعَظِيمَ



UNIVERSITE MOHAMMED V- SOUISSI
FACULTE DE MEDECINE ET DE PHARMACIE - RABAT

DOYENS HONORAIRES :

- 1962 – 1969 : Docteur Abdelmalek FARAJ
1969 – 1974 : Professeur Abdellatif BERBICH
1974 – 1981 : Professeur Bachir LAZRAK
1981 – 1989 : Professeur Taieb CHKILI
1989 – 1997 : Professeur Mohamed Tahar ALAOUI
1997 – 2003 : Professeur Abdelmajid BELMAHI

ADMINISTRATION :

- Doyen : Professeur Najia HAJJAJ
Vice Doyen chargé des Affaires Académiques et estudiantines
Professeur Mohammed JIDDANE
Vice Doyen chargé de la Recherche et de la Coopération
Professeur Ali BENOMAR
Vice Doyen chargé des Affaires Spécifiques à la Pharmacie
Professeur Yahia CHERRAH
Secrétaire Général : Mr. El Hassane AHALLAT

PROFESSEURS :

Février, Septembre, Décembre 1973

1. Pr. CHKILI Taieb Neuropsychiatrie

Janvier et Décembre 1976

2. Pr. HASSAR Mohamed Pharmacologie Clinique

Mars, Avril et Septembre 1980

3. Pr. EL KHAMLICHI Abdeslam Neurochirurgie
4. Pr. MESBAHI Redouane Cardiologie

Mai et Octobre 1981

5. Pr. BOUZOUBAA Abdelmajid Cardiologie
6. Pr. EL MANOUAR Mohamed Traumatologie-Orthopédie
7. Pr. HAMANI Ahmed* Cardiologie
8. Pr. MAAZOUZI Ahmed Wajih Chirurgie Cardio-Vasculaire
9. Pr. SBIHI Ahmed Anesthésie –Réanimation
10. Pr. TAOBANE Hamid* Chirurgie Thoracique

Mai et Novembre 1982

11. Pr. ABROUQ Ali* Oto-Rhino-Laryngologie

- | | | |
|-----|------------------------------|-----------------------------|
| 12. | Pr. BENOMAR M'hammed | Chirurgie-Cardio-Vasculaire |
| 13. | Pr. BENSOUA Mohamed | Anatomie |
| 14. | Pr. BENOSMAN Abdellatif | Chirurgie Thoracique |
| 15. | Pr. LAHBABI ép. AMRANI Naïma | Physiologie |

Novembre 1983

- | | | |
|-----|-------------------------------|--------------------|
| 16. | Pr. ALAOUI TAHIRI Kébir* | Pneumo-ptisiologie |
| 17. | Pr. BALAFREJ Amina | Pédiatrie |
| 18. | Pr. BELLAKHDAR Fouad | Neurochirurgie |
| 19. | Pr. HAJJAJ ép. HASSOUNI Najia | Rhumatologie |
| 20. | Pr. SRAIRI Jamal-Eddine | Cardiologie |

Décembre 1984

- | | | |
|-----|----------------------------------|-------------------------|
| 21. | Pr. BOUCETTA Mohamed* | Neurochirurgie |
| 22. | Pr. EL GUEDDARI Brahim El Khalil | Radiothérapie |
| 23. | Pr. MAAOUNI Abdelaziz | Médecine Interne |
| 24. | Pr. MAAZOUZI Ahmed Wajdi | Anesthésie -Réanimation |
| 25. | Pr. NAJI M'Barek * | Immuno-Hématologie |
| 26. | Pr. SETTAF Abdellatif | Chirurgie |

Novembre et Décembre 1985

- | | | |
|-----|---------------------------------------|---|
| 27. | Pr. BENJELLOUN Halima | Cardiologie |
| 28. | Pr. BENSALID Younes | Pathologie Chirurgicale |
| 29. | Pr. EL ALAOUI Faris Moulay El Mostafa | Neurologie |
| 30. | Pr. IHRAI Hssain * | Stomatologie et Chirurgie Maxillo-Faciale |
| 31. | Pr. IRAQI Ghali | Pneumo-ptisiologie |
| 32. | Pr. KZADRI Mohamed | Oto-Rhino-laryngologie |

Janvier, Février et Décembre 1987

- | | | |
|-----|---------------------------------------|------------------------------|
| 33. | Pr. AJANA Ali | Radiologie |
| 34. | Pr. AMMAR Fanid | Pathologie Chirurgicale |
| 35. | Pr. CHAHED OUAZZANI Houria ép.TAOBANE | Gastro-Entérologie |
| 36. | Pr. EL FASSY FIHRI Mohamed Taoufiq | Pneumo-ptisiologie |
| 37. | Pr. EL HAITEM Naïma | Cardiologie |
| 38. | Pr. EL MANSOURI Abdellah* | Chimie-Toxicologie Expertise |
| 39. | Pr. EL YAACOUBI Moradh | Traumatologie Orthopédie |
| 40. | Pr. ESSAID EL FEYDI Abdellah | Gastro-Entérologie |
| 41. | Pr. LACHKAR Hassan | Médecine Interne |
| 42. | Pr. OHAYON Victor* | Médecine Interne |
| 43. | Pr. YAHYAOUI Mohamed | Neurologie |

Décembre 1988

- | | | |
|-----|---------------------------------|-----------------------|
| 44. | Pr. BENHAMAMOUCHE Mohamed Najib | Chirurgie Pédiatrique |
| 45. | Pr. DAFIRI Rachida | Radiologie |
| 46. | Pr. FAIK Mohamed | Urologie |

47. Pr. HERMAS Mohamed Traumatologie Orthopédie
 48. Pr. TOLOUNE Farida* Médecine Interne

Décembre 1989 Janvier et Novembre 1990

49. Pr. ADNAOUI Mohamed Médecine Interne
 50. Pr. AOUNI Mohamed Médecine Interne
 51. Pr. BENAMEUR Mohamed* Radiologie
 52. Pr. BOUKILI MAKHOUKHI Abdelali Cardiologie
 53. Pr. CHAD Bouziane Pathologie Chirurgicale
 54. Pr. CHKOFF Rachid Pathologie Chirurgicale
 55. Pr. FARCHADO Fouzia ép. BENABDELLAH Pédiatrie
 56. Pr. HACHIM Mohammed* Médecine-Interne
 57. Pr. HACHIMI Mohamed Urologie
 58. Pr. KHARBACH Aïcha Gynécologie -Obstétrique
 59. Pr. MANSOURI Fatima Anatomie-Pathologique
 60. Pr. OUAZZANI Taïbi Mohamed Réda Neurologie
 61. Pr. SEDRATI Omar* Dermatologie
 62. Pr. TAZI Saoud Anas Anesthésie Réanimation

Février Avril Juillet et Décembre 1991

63. Pr. AL HAMANY Zaïtounia Anatomie-Pathologique
 64. Pr. ATMANI Mohamed* Anesthésie Réanimation
 65. Pr. AZZOUZI Abderrahim Anesthésie Réanimation
 66. Pr. BAYAHIA Rabéa ép. HASSAM Néphrologie
 67. Pr. BELKOUCHI Abdelkader Chirurgie Générale
 68. Pr. BENABDELLAH Chahrazad Hématologie
 69. Pr. BENCHEKROUN BELABBES Abdellatif Chirurgie Générale
 70. Pr. BENSOUDA Yahia Pharmacie galénique
 71. Pr. BERRAHO Amina Ophtalmologie
 72. Pr. BEZZAD Rachid Gynécologie Obstétrique
 73. Pr. CHABRAOUI Layachi Biochimie et Chimie
 74. Pr. CHANA El Houssaine* Ophtalmologie
 75. Pr. CHERRAH Yahia Pharmacologie
 76. Pr. CHOKAIRI Omar Histologie Embryologie
 77. Pr. FAJRI Ahmed* Psychiatrie
 78. Pr. JANATI Idrissi Mohamed* Chirurgie Générale
 79. Pr. KHATTAB Mohamed Pédiatrie
 80. Pr. NEJMI Maati Anesthésie-Réanimation
 81. Pr. OUAALINE Mohammed* Médecine Préventive, Santé Publique et Hygiène
 82. Pr. SOULAYMANI Rachida ép. BENCHEIKH Pharmacologie
 83. Pr. TAOUFIK Jamal Chimie thérapeutique

Décembre 1992

84. Pr. AHALLAT Mohamed Chirurgie Générale
 85. Pr. BENOUDA Amina Microbiologie

86. Pr. BENSOUDA Adil	Anesthésie Réanimation
87. Pr. BOUJIDA Mohamed Najib	Radiologie
88. Pr. CHAHED OUAZZANI Laaziza	Gastro-Entérologie
89. Pr. CHRAIBI Chafiq	Gynécologie Obstétrique
90. Pr. DAOUDI Rajae	Ophtalmologie
91. Pr. DEHAYNI Mohamed*	Gynécologie Obstétrique
92. Pr. EL HADDOURY Mohamed	Anesthésie Réanimation
93. Pr. EL OUAHABI Abdessamad	Neurochirurgie
94. Pr. FELLAT Rokaya	Cardiologie
95. Pr. GHAFIR Driss*	Médecine Interne
96. Pr. JIDDANE Mohamed	Anatomie
97. Pr. OUAZZANI TAIBI Med Charaf Eddine	Gynécologie Obstétrique
98. Pr. TAGHY Ahmed	Chirurgie Générale
99. Pr. ZOUHDI Mimoun	Microbiologie

Mars 1994

100. Pr. AGNAOU Lahcen	Ophtalmologie
101. Pr. AL BAROUDI Saad	Chirurgie Générale
102. Pr. BENCHERIFA Fatiha	Ophtalmologie
103. Pr. BENJAAFAR Nouredine	Radiothérapie
104. Pr. BENJELLOUN Samir	Chirurgie Générale
105. Pr. BEN RAIS Nozha	Biophysique
106. Pr. CAOUI Malika	Biophysique
107. Pr. CHRAIBI Abdelmjid	Endocrinologie et Maladies Métaboliques
108. Pr. EL AMRANI Sabah ép. AHALLAT	Gynécologie Obstétrique
109. Pr. EL AOUDAD Rajae	Immunologie
110. Pr. EL BARDOUNI Ahmed	Traumato-Orthopédie
111. Pr. EL HASSANI My Rachid	Radiologie
112. Pr. EL IDRISSE LAMGHARI Abdennaceur	Médecine Interne
113. Pr. EL KIRAT Abdelmajid*	Chirurgie Cardio- Vasculaire
114. Pr. ERROUGANI Abdelkader	Chirurgie Générale
115. Pr. ESSAKALI Malika	Immunologie
116. Pr. ETTAYEBI Fouad	Chirurgie Pédiatrique
117. Pr. HADRI Larbi*	Médecine Interne
118. Pr. HASSAM Badredine	Dermatologie
119. Pr. IFRINE Lahssan	Chirurgie Générale
120. Pr. JELTHI Ahmed	Anatomie Pathologique
121. Pr. MAHFOUD Mustapha	Traumatologie – Orthopédie
122. Pr. MOUDENE Ahmed*	Traumatologie- Orthopédie
123. Pr. OULBACHA Said	Chirurgie Générale
124. Pr. RHRAB Brahim	Gynécologie –Obstétrique
125. Pr. SENOUCI Karima ép. BELKHADIR	Dermatologie
126. Pr. SLAOUI Anas	Chirurgie Cardio-Vasculaire

Mars 1994

127. Pr. ABBAR Mohamed*	Urologie
128. Pr. ABDELHAK M'barek	Chirurgie – Pédiatrique
129. Pr. BELAIDI Halima	Neurologie
130. Pr. BRAHMI Rida Slimane	Gynécologie Obstétrique
131. Pr. BENTAHILA Abdelali	Pédiatrie
132. Pr. BENYAHIA Mohammed Ali	Gynécologie – Obstétrique
133. Pr. BERRADA Mohamed Saleh	Traumatologie – Orthopédie
134. Pr. CHAMI Ilham	Radiologie
135. Pr. CHERKAOUI Lalla Ouafae	Ophtalmologie
136. Pr. EL ABBADI Najia	Neurochirurgie
137. Pr. HANINE Ahmed*	Radiologie
138. Pr. JALIL Abdelouahed	Chirurgie Générale
139. Pr. LAKHDAR Amina	Gynécologie Obstétrique
140. Pr. MOUANE Nezha	Pédiatrie

Mars 1995

141. Pr. ABOUQUAL Redouane	Réanimation Médicale
142. Pr. AMRAOUI Mohamed	Chirurgie Générale
143. Pr. BAIDADA Abdelaziz	Gynécologie Obstétrique
144. Pr. BARGACH Samir	Gynécologie Obstétrique
145. Pr. BEDDOUCHE Amokrane*	Urologie
146. Pr. BENZAZZOUZ Mustapha	Gastro-Entérologie
147. Pr. CHAARI Jilali*	Médecine Interne
148. Pr. DIMOU M'barek*	Anesthésie Réanimation
149. Pr. DRISSI KAMILI Mohammed Nordine*	Anesthésie Réanimation
150. Pr. EL MESNAOUI Abbes	Chirurgie Générale
151. Pr. ESSAKALI HOUSSYNI Leila	Oto-Rhino-Laryngologie
152. Pr. FERHATI Driss	Gynécologie Obstétrique
153. Pr. HASSOUNI Fadil	Médecine Préventive, Santé Publique et Hygiène
154. Pr. HDA Abdelhamid*	Cardiologie
155. Pr. IBEN ATTYA ANDALOUSSI Ahmed	Urologie
156. Pr. IBRAHIMY Wafaa	Ophtalmologie
157. Pr. MANSOURI Aziz	Radiothérapie
158. Pr. OUAZZANI CHAHDI Bahia	Ophtalmologie
159. Pr. RZIN Abdelkader*	Stomatologie et Chirurgie Maxillo-faciale
160. Pr. SEFIANI Abdelaziz	Génétique
161. Pr. ZEGGWAGH Amine Ali	Réanimation Médicale

Décembre 1996

162. Pr. AMIL Touriya*	Radiologie
163. Pr. BELKACEM Rachid	Chirurgie Pédiatrie
164. Pr. BELMAHI Amin	Chirurgie réparatrice et plastique
165. Pr. BOULANOUAR Abdelkrim	Ophtalmologie
166. Pr. EL ALAMI EL FARICHA EL Hassan	Chirurgie Générale

167. Pr. EL MELLOUKI Ouafae*	Parasitologie
168. Pr. GAOUZI Ahmed	Pédiatrie
169. Pr. MAHFOUDI M'barek*	Radiologie
170. Pr. MOHAMMADINE EL Hamid	Chirurgie Générale
171. Pr. MOHAMMADI Mohamed	Médecine Interne
172. Pr. MOULINE Soumaya	Pneumo-ptisiologie
173. Pr. OUADGHIRI Mohamed	Traumatologie-Orthopédie
174. Pr. OUZEDDOUN Naima	Néphrologie
175. Pr. ZBIR EL Mehdi*	Cardiologie

Novembre 1997

176. Pr. ALAMI Mohamed Hassan	Gynécologie-Obstétrique
177. Pr. BEN AMAR Abdesselem	Chirurgie Générale
178. Pr. BEN SLIMANE Lounis	Urologie
179. Pr. BIROUK Nazha	Neurologie
180. Pr. BOULAICH Mohamed	O.RL.
181. Pr. CHAOUIR Souad*	Radiologie
182. Pr. DERRAZ Said	Neurochirurgie
183. Pr. ERREIMI Naima	Pédiatrie
184. Pr. FELLAT Nadia	Cardiologie
185. Pr. GUEDDARI Fatima Zohra	Radiologie
186. Pr. HAIMEUR Charki*	Anesthésie Réanimation
187. Pr. KANOUNI NAWAL	Physiologie
188. Pr. KOUTANI Abdellatif	Urologie
189. Pr. LAHLOU Mohamed Khalid	Chirurgie Générale
190. Pr. MAHRAOUI CHAFIQ	Pédiatrie
191. Pr. NAZI M'barek*	Cardiologie
192. Pr. OUAHABI Hamid*	Neurologie
193. Pr. SAFI Lahcen*	Anesthésie Réanimation
194. Pr. TAOUFIQ Jallal	Psychiatrie
195. Pr. YOUSFI MALKI Mounia	Gynécologie Obstétrique

Novembre 1998

196. Pr. AFIFI RAJAA	Gastro-Entérologie
197. Pr. AIT BENASSER MOULAY Ali*	Pneumo-ptisiologie
198. Pr. ALOUANE Mohammed*	Oto-Rhino-Laryngologie
199. Pr. BENOMAR ALI	Neurologie
200. Pr. BOUGTAB Abdesslam	Chirurgie Générale
201. Pr. ER RIHANI Hassan	Oncologie Médicale
202. Pr. EZZAITOUNI Fatima	Néphrologie
203. Pr. KABBAJ Najat	Radiologie
204. Pr. LAZRAK Khalid (M)	Traumatologie Orthopédie

Novembre 1998

205. Pr. BENKIRANE Majid*	Hématologie
---------------------------	-------------

206. Pr. KHATOURI ALI* Cardiologie
 207. Pr. LABRAIMI Ahmed* Anatomie Pathologique

Janvier 2000

208. Pr. ABID Ahmed* Pneumophtisiologie
 209. Pr. AIT OUMAR Hassan Pédiatrie
 210. Pr. BENCHERIF My Zahid Ophtalmologie
 211. Pr. BENJELLOUN DAKHAMA Badr.Sououd Pédiatrie
 212. Pr. BOURKADI Jamal-Eddine Pneumo-phtisiologie
 213. Pr. CHAOUI Zineb Ophtalmologie
 214. Pr. CHARIF CHEFCHAOUNI Al Montacer Chirurgie Générale
 215. Pr. ECHARRAB El Mahjoub Chirurgie Générale
 216. Pr. EL FTOUH Mustapha Pneumo-phtisiologie
 217. Pr. EL MOSTARCHID Brahim* Neurochirurgie
 218. Pr. EL OTMANY Azzedine Chirurgie Générale
 219. Pr. GHANNAM Rachid Cardiologie
 220. Pr. HAMMANI Lahcen Radiologie
 221. Pr. ISMAILI Mohamed Hatim Anesthésie-Réanimation
 222. Pr. ISMAILI Hassane* Traumatologie Orthopédie
 223. Pr. KRAMI Hayat Ennoufouss Gastro-Entérologie
 224. Pr. MAHMOUDI Abdelkrim* Anesthésie-Réanimation
 225. Pr. TACHINANTE Rajae Anesthésie-Réanimation
 226. Pr. TAZI MEZALEK Zoubida Médecine Interne

Novembre 2000

227. Pr. AIDI Saadia Neurologie
 228. Pr. AIT OURHROUI Mohamed Dermatologie
 229. Pr. AJANA Fatima Zohra Gastro-Entérologie
 230. Pr. BENAMR Said Chirurgie Générale
 231. Pr. BENCHEKROUN Nabiha Ophtalmologie
 232. Pr. CHERTI Mohammed Cardiologie
 233. Pr. ECH-CHERIF EL KETTANI Selma Anesthésie-Réanimation
 234. Pr. EL HASSANI Amine Pédiatrie
 235. Pr. EL IDGHIRI Hassan Oto-Rhino-Laryngologie
 236. Pr. EL KHADER Khalid Urologie
 237. Pr. EL MAGHRAOUI Abdellah* Rhumatologie
 238. Pr. GHARBI Mohamed El Hassan Endocrinologie et Maladies Métaboliques
 239. Pr. HSSAIDA Rachid* Anesthésie-Réanimation
 240. Pr. LACHKAR Azzouz Urologie
 241. Pr. LAHLOU Abdou Traumatologie Orthopédie
 242. Pr. MAFTAH Mohamed* Neurochirurgie
 243. Pr. MAHASSINI Najat Anatomie Pathologique
 244. Pr. MDAGHRI ALAOUI Asmae Pédiatrie
 245. Pr. NASSIH Mohamed* Stomatologie Et Chirurgie Maxillo-Faciale
 246. Pr. ROUIMI Abdelhadi Neurologie

Décembre 2001

247. Pr. ABABOU Adil	Anesthésie-Réanimation
248. Pr. AOUAD Aicha	Cardiologie
249. Pr. BALKHI Hicham*	Anesthésie-Réanimation
250. Pr. BELMEKKI Mohammed	Ophtalmologie
251. Pr. BENABDELJLIL Maria	Neurologie
252. Pr. BENAMAR Loubna	Néphrologie
253. Pr. BENAMOR Jouada	Pneumo-phtisiologie
254. Pr. BENELBARHDADI Imane	Gastro-Entérologie
255. Pr. BENNANI Rajae	Cardiologie
256. Pr. BENOUACHANE Thami	Pédiatrie
257. Pr. BENYOUSSEF Khalil	Dermatologie
258. Pr. BERRADA Rachid	Gynécologie Obstétrique
259. Pr. BEZZA Ahmed*	Rhumatologie
260. Pr. BOUCHIKHI IDRISSE Med Larbi	Anatomie
261. Pr. BOUHOUCHE Rachida	Cardiologie
262. Pr. BOUMDIN El Hassane*	Radiologie
263. Pr. CHAT Latifa	Radiologie
264. Pr. CHELLAOUI Mounia	Radiologie
265. Pr. DAALI Mustapha*	Chirurgie Générale
266. Pr. DRISSI Sidi Mourad*	Radiologie
267. Pr. EL HAJOUI Ghziel Samira	Gynécologie Obstétrique
268. Pr. EL HIJRI Ahmed	Anesthésie-Réanimation
269. Pr. EL MAAQILI Moulay Rachid	Neuro-Chirurgie
270. Pr. EL MADHI Tarik	Chirurgie-Pédiatrique
271. Pr. EL MOUSSAIF Hamid	Ophtalmologie
272. Pr. EL OUNANI Mohamed	Chirurgie Générale
273. Pr. EL QUESSAR Abdeljlil	Radiologie
274. Pr. ETTAIR Said	Pédiatrie
275. Pr. GAZZAZ Miloudi*	Neuro-Chirurgie
276. Pr. GOURINDA Hassan	Chirurgie-Pédiatrique
277. Pr. HRORA Abdelmalek	Chirurgie Générale
278. Pr. KABBAJ Saad	Anesthésie-Réanimation
279. Pr. KABIRI El Hassane*	Chirurgie Thoracique
280. Pr. LAMRANI Moulay Omar	Traumatologie Orthopédie
281. Pr. LEKEHAL Brahim	Chirurgie Vasculaire Périphérique
282. Pr. MAHASSIN Fattouma*	Médecine Interne
283. Pr. MEDARHRI Jalil	Chirurgie Générale
284. Pr. MIKDAME Mohammed*	Hématologie Clinique
285. Pr. MOHSINE Raouf	Chirurgie Générale
286. Pr. NABIL Samira	Gynécologie Obstétrique
287. Pr. NOUINI Yassine	Urologie
288. Pr. OUALIM Zouhir*	Néphrologie
289. Pr. SABBAH Farid	Chirurgie Générale
290. Pr. SEFIANI Yasser	Chirurgie Vasculaire Périphérique

291. Pr. TAOUFIQ BENCHEKROUN Soumia Pédiatrie
 292. Pr. TAZI MOUKHA Karim Urologie

Décembre 2002

293. Pr. AL BOUZIDI Abderrahmane* Anatomie Pathologique
 294. Pr. AMEUR Ahmed * Urologie
 295. Pr. AMRI Rachida Cardiologie
 296. Pr. AOURARH Aziz* Gastro-Entérologie
 297. Pr. BAMOU Youssef * Biochimie-Chimie
 298. Pr. BELMEJDOUB Ghizlene* Endocrinologie et Maladies Métaboliques
 299. Pr. BENBOUAZZA Karima Rhumatologie
 300. Pr. BENZEKRI Laila Dermatologie
 301. Pr. BENZZOUBEIR Nadia* Gastro-Entérologie
 302. Pr. BERNOUSSI Zakiya Anatomie Pathologique
 303. Pr. BICHRA Mohamed Zakariya Psychiatrie
 304. Pr. CHOHO Abdelkrim * Chirurgie Générale
 305. Pr. CHKIRATE Bouchra Pédiatrie
 306. Pr. EL ALAMI EL FELLOUS Sidi Zouhair Chirurgie Pédiatrique
 307. Pr. EL ALJ Haj Ahmed Urologie
 308. Pr. EL BARNOUSSI Leila Gynécologie Obstétrique
 309. Pr. EL HAOURI Mohamed * Dermatologie
 310. Pr. EL MANSARI Omar* Chirurgie Générale
 311. Pr. ES-SADEL Abdelhamid Chirurgie Générale
 312. Pr. FILALI ADIB Abdelhai Gynécologie Obstétrique
 313. Pr. HADDOUR Leila Cardiologie
 314. Pr. HAJJI Zakia Ophtalmologie
 315. Pr. IKEN Ali Urologie
 316. Pr. ISMAEL Farid Traumatologie Orthopédie
 317. Pr. JAAFAR Abdeloihab* Traumatologie Orthopédie
 318. Pr. KRIOULE Yamina Pédiatrie
 319. Pr. LAGHMARI Mina Ophtalmologie
 320. Pr. MABROUK Hfid* Traumatologie Orthopédie
 321. Pr. MOUSSAOUI RAHALI Driss* Gynécologie Obstétrique
 322. Pr. MOUSTAGHFIR Abdelhamid* Cardiologie
 323. Pr. MOUSTAINE My Rachid Traumatologie Orthopédie
 324. Pr. NAITLHO Abdelhamid* Médecine Interne
 325. Pr. OUJILAL Abdelilah Oto-Rhino-Laryngologie
 326. Pr. RACHID Khalid * Traumatologie Orthopédie
 327. Pr. RAISS Mohamed Chirurgie Générale
 328. Pr. RGUIBI IDRISSE Sidi Mustapha* Pneumophtisiologie
 329. Pr. RHOU Hakima Néphrologie
 330. Pr. SIAH Samir * Anesthésie Réanimation
 331. Pr. THIMOU Amal Pédiatrie
 332. Pr. ZENTAR Aziz* Chirurgie Générale
 333. Pr. ZRARA Ibtisam* Anatomie Pathologique

PROFESSEURS AGREGES :

Janvier 2004

334. Pr. ABDELLAH El Hassan	Ophtalmologie
335. Pr. AMRANI Mariam	Anatomie Pathologique
336. Pr. BENBOUZID Mohammed Anas	Oto-Rhino-Laryngologie
337. Pr. BENKIRANE Ahmed*	Gastro-Entérologie
338. Pr. BENRAMDANE Larbi*	Chimie Analytique
339. Pr. BOUGHALEM Mohamed*	Anesthésie Réanimation
340. Pr. BOULAADAS Malik	Stomatologie et Chirurgie Maxillo-faciale
341. Pr. BOURAZZA Ahmed*	Neurologie
342. Pr. CHAGAR Belkacem*	Traumatologie Orthopédie
343. Pr. CHERRADI Nadia	Anatomie Pathologique
344. Pr. EL FENNI Jamal*	Radiologie
345. Pr. EL HANCHI ZAKI	Gynécologie Obstétrique
346. Pr. EL KHORASSANI Mohamed	Pédiatrie
347. Pr. EL YOUNASSI Badreddine*	Cardiologie
348. Pr. HACHI Hafid	Chirurgie Générale
349. Pr. JABOUIRIK Fatima	Pédiatrie
350. Pr. KARMANE Abdelouahed	Ophtalmologie
351. Pr. KHABOUZE Samira	Gynécologie Obstétrique
352. Pr. KHARMAZ Mohamed	Traumatologie Orthopédie
353. Pr. LEZREK Mohammed*	Urologie
354. Pr. MOUGHIL Said	Chirurgie Cardio-Vasculaire
355. Pr. NAOUMI Asmae*	Ophtalmologie
356. Pr. SAADI Nozha	Gynécologie Obstétrique
357. Pr. SASSENOU ISMAIL*	Gastro-Entérologie
358. Pr. TARIB Abdelilah*	Pharmacie Clinique
359. Pr. TIJAMI Fouad	Chirurgie Générale
360. Pr. ZARZUR Jamila	Cardiologie

Janvier 2005

361. Pr. ABBASSI Abdellah	Chirurgie Réparatrice et Plastique
362. Pr. AL KANDRY Sif Eddine*	Chirurgie Générale
363. Pr. ALAOUI Ahmed Essaid	Microbiologie
364. Pr. ALLALI Fadoua	Rhumatologie
365. Pr. AMAR Yamama	Néphrologie
366. Pr. AMAZOUZI Abdellah	Ophtalmologie
367. Pr. AZIZ Noureddine*	Radiologie
368. Pr. BAHIRI Rachid	Rhumatologie
369. Pr. BARKAT Amina	Pédiatrie
370. Pr. BENHALIMA Hanane	Stomatologie et Chirurgie Maxillo Faciale
371. Pr. BENHARBIT Mohamed	Ophtalmologie
372. Pr. BENYASS Aatif	Cardiologie
373. Pr. BERNOUSSI Abdelghani	Ophtalmologie

374. Pr. BOUKLATA Salwa	Radiologie
375. Pr. CHARIF CHEFCHAOUNI Mohamed	Ophtalmologie
376. Pr. DOUDOUH Abderrahim*	Biophysique
377. Pr. EL HAMZAoui Sakina	Microbiologie
378. Pr. HAJJI Leila	Cardiologie
379. Pr. HESSISSEN Leila	Pédiatrie
380. Pr. JIDAL Mohamed*	Radiologie
381. Pr. KARIM Abdelouahed	Ophtalmologie
382. Pr. KENDOOUSSI Mohamed*	Cardiologie
383. Pr. LAAROUSSI Mohamed	Chirurgie Cardio-vasculaire
384. Pr. LYAGOUBI Mohammed	Parasitologie
385. Pr. NIAMANE Radouane*	Rhumatologie
386. Pr. RAGALA Abdelhak	Gynécologie Obstétrique
387. Pr. SBIHI Souad	Histo-Embryologie Cytogénétique
388. Pr. TNACHERI OUAZZANI Btissam	Ophtalmologie
389. Pr. ZERAIDI Najia	Gynécologie Obstétrique

AVRIL 2006

423. Pr. ACHEMLAL Lahsen*	Rhumatologie
424. Pr. AFIFI Yasser	Dermatologie
425. Pr. AKJOUJ Said*	Radiologie
426. Pr. BELGNAoui Fatima Zahra	Dermatologie
427 Pr. BELMEKKI Abdelkader*	Hématologie
428. Pr. BENCHEIKH Razika	O.R.L
429 Pr. BIYI Abdelhamid*	Biophysique
430. Pr. BOUHAFS Mohamed El Amine	Chirurgie - Pédiatrique
431. Pr. BOULAHYA Abdellatif*	Chirurgie Cardio – Vasculaire
432. Pr. CHEIKHAoui Younes	Chirurgie Cardio – Vasculaire
433. Pr. CHENGUETI ANSARI Anas	Gynécologie Obstétrique
434. Pr. DOGHMI Nawal	Cardiologie
435. Pr. ESSAMRI Wafaa	Gastro-entérologie
436. Pr. FELLAT Ibtissam	Cardiologie
437. Pr. FAROUDY Mamoun	Anesthésie Réanimation
438. Pr. GHADOUANE Mohammed*	Urologie
439. Pr. HARMOUCHE Hicham	Médecine Interne
440. Pr. HANAFI Sidi Mohamed*	Anesthésie Réanimation
441 Pr. IDRIS LAHLOU Amine	Microbiologie
442. Pr. JROUNDI Laila	Radiologie
443. Pr. KARMOUNI Tariq	Urologie
444. Pr. KILI Amina	Pédiatrie
445. Pr. KISRA Hassan	Psychiatrie
446. Pr. KISRA Mounir	Chirurgie – Pédiatrique
447. Pr. KHARCHAFI Aziz*	Médecine Interne
448.Pr. LAATIRIS Abdelkader*	Pharmacie Galénique

449. Pr. LMIMOUNI Badreddine*
 450. Pr. MANSOURI Hamid*
 451. Pr. NAZIH Naoual
 452. Pr. OUANASS Abderrazzak
 453. Pr. SAFI Soumaya*
 454. Pr. SEKKAT Fatima Zahra
 455. Pr. SEFIANI Sana
 456. Pr. SOUALHI Mouna
 457. Pr. TELLAL Saida*
 458. Pr. ZAHRAOUI Rachida

Parasitologie
 Radiothérapie
 O.R.L
 Psychiatrie
 Endocrinologie
 Psychiatrie
 Anatomie Pathologique
 Pneumo – Phtisiologie
 Biochimie
 Pneumo – Phtisiologie

Octobre 2007

458. Pr. LARAQUI HOUSSEINI Leila
 459. Pr. EL MOUSSAOUI Rachid
 460. Pr. MOUSSAOUI Abdelmajid
 461. Pr. LALAOUI SALIM Jaafar *
 462. Pr. BAITE Abdelouahed *
 463. Pr. TOUATI Zakia
 464. Pr. OUZZIF Ez zohra*
 465. Pr. BALOUCH Lhousaine *
 466. Pr. SELKANE Chakir *
 467. Pr. EL BEKKALI Youssef *
 468. Pr. AIT HOUSSA Mahdi *
 469. Pr. EL ABSI Mohamed
 470. Pr. EHIRCHIOU Abdelkader *
 471. Pr. ACHOUR Abdessamad*
 472. Pr. TAJDINE Mohammed Tariq*
 473. Pr. GHARIB Nouredine
 474. Pr. TABERKANET Mustafa *
 475. Pr. ISMAILI Nadia
 476. Pr. MASRAR Azlarab
 477. Pr. RABHI Monsef *
 478. Pr. MRABET Mustapha *
 479. Pr. SEKHSOKH Yessine *
 480. Pr. SEFFAR Myriame
 481. Pr. LOUZI Lhousain *
 482. Pr. MRANI Saad *
 483. Pr. GANA Rachid
 484. Pr. ICHOU Mohamed *
 485. Pr. TACHFOUTI Samira
 486. Pr. BOUTIMZINE Nourdine
 487. Pr. MELLAL Zakaria
 488. Pr. AMMAR Haddou *
 489. Pr. AOUI Sarra

Anatomie pathologique
 Anesthésie réanimation
 Anesthésier réanimation
 Anesthésie réanimation
 Anesthésie réanimation
 Cardiologie
 Biochimie
 Biochimie
 Chirurgie cardio vasculaire
 Chirurgie cardio vasculaire
 Chirurgie cardio vasculaire
 Chirurgie générale
 Chirurgie générale
 Chirurgie générale
 Chirurgie générale
 Chirurgie générale
 Chirurgie plastique
 Chirurgie vasculaire périphérique
 Dermatologie
 Hématologie biologique
 Médecine interne
 Médecine préventive santé publique et hygiène
 Microbiologie
 Microbiologie
 Microbiologie
 Virologie
 Neuro chirurgie
 Oncologie médicale
 Ophtalmologie
 Ophtalmologie
 Ophtalmologie
 ORL
 Parasitologie

490. Pr. TLIGUI Houssain	Parasitologie
491. Pr. MOUTAJ Redouane *	Parasitologie
492. Pr. ACHACHI Leila	Pneumo phtisiologie
493. Pr. MARC Karima	Pneumo phtisiologie
494. Pr. BENZIANE Hamid *	Pharmacie clinique
495. Pr. CHERKAOUI Naoual *	Pharmacie galénique
496. Pr. EL OMARI Fatima	Psychiatrie
497. Pr. MAHI Mohamed *	Radiologie
498. Pr. RADOUANE Bouchaib*	Radiologie
499. Pr. KEBDANI Tayeb	Radiothérapie
500. Pr. SIFAT Hassan *	Radiothérapie
501. Pr. HADADI Khalid *	Radiothérapie
502. Pr. ABIDI Khalid	Réanimation médicale
503. Pr. MADANI Naoufel	Réanimation médicale
504. Pr. TANANE Mansour *	Traumatologie orthopédie
505. Pr. AMHAJJI Larbi *	Traumatologie orthopédie

Mars 2009

Pr. BJIJOU Younes	Anatomie
Pr. AZENDOUR Hicham *	Anesthésie Réanimation
Pr. BELYAMANI Lahcen*	Anesthésie Réanimation
Pr. BOUHSAIN Sanae *	Biochimie
Pr. OUKERRAJ Latifa	Cardiologie
Pr. LAMSAOURI Jamal *	Chimie Thérapeutique
Pr. MARMADE Lahcen	Chirurgie Cardio-vasculaire
Pr. AMAHZOUNE Brahim*	Chirurgie Cardio-vasculaire
Pr. AIT ALI Abdelmounaim *	Chirurgie Générale
Pr. BOUNAIM Ahmed *	Chirurgie Générale
Pr. EL MALKI Hadj Omar	Chirurgie Générale
Pr. MSSROURI Rahal	Chirurgie Générale
Pr. CHTATA Hassan Toufik *	Chirurgie Vasculaire Périphérique
Pr. BOUI Mohammed *	Dermatologie
Pr. KABBAJ Nawal	Gastro-entérologie
Pr. FATHI Khalid	Gynécologie obstétrique
Pr. MESSAOUDI Nezha *	Hématologie biologique
Pr. CHAKOUR Mohammed *	Hématologie biologique
Pr. DOGHMI Kamal*	Hématologie clinique
Pr. ABOUZAHIR Ali*	Médecine interne
Pr. ENNIBI Khalid *	Médecine interne
Pr. EL OUENNASS Mostapha	Microbiologie
Pr. ZOUHAIR Said*	Microbiologie
Pr. L'kassimi Hachemi*	Microbiologie
Pr. AKHADDAR Ali*	Neuro-chirurgie
Pr. AIT BENHADDOU El hachmia	Neurologie

Pr. AGADR Aomar *	Pédiatrie
Pr. KARBOUBI Lamyia	Pédiatrie
Pr. MESKINI Toufik	Pédiatrie
Pr. KABIRI Meryem	Pédiatrie
Pr. RHORFI Ismail Abderrahmani *	Pneumo-phtisiologie
Pr. BASSOU Driss *	Radiologie
Pr. ALLALI Nazik	Radiologie
Pr. NASSAR Ittimade	Radiologie
Pr. HASSIKOU Hasna *	Rhumatologie
Pr. AMINE Bouchra	Rhumatologie
Pr. BOUSSOUGA Mostapha *	Traumatologie orthopédique
Pr. KADI Said *	Traumatologie orthopédique

Octobre 2010

Pr. AMEZIANE Taoufiq*	Médecine interne
Pr. ERRABIH Ikram	Gastro entérologie
Pr. CHERRADI Ghizlan	Cardiologie
Pr. MOSADIK Ahlam	Anesthésie Réanimation
Pr. ALILOU Mustapha	Anesthésie réanimation
Pr. KANOUNI Lamyia	Radiothérapie
Pr. EL KHARRAS Abdennasser*	Radiologie
Pr. DARBI Abdellatif*	Radiologie
Pr. EL HAFIDI Naima	Pédiatrie
Pr. MALIH Mohamed*	Pédiatrie
Pr. BOUSSIF Mohamed*	Médecine aérologique
Pr. EL MAZOUZ Samir	Chirurgie plastique et réparatrice
Pr. DENDANE Mohammed Anouar	Chirurgie pédiatrique
Pr. EL SAYEGH Hachem	Urologie
Pr. MOUJAHID Mountassir*	Chirurgie générale
Pr. RAISSOUNI Zakaria*	Traumatologie orthopédie
Pr. BOUAITY Brahim*	ORL
Pr. LEZREK Mounir	Ophtalmologie
Pr. NAZIH Mouna*	Hématologie
Pr. LAMALMI Najat	Anatomie pathologique
Pr. ZOUAIDIA Fouad	Anatomie pathologique
Pr. BELAGUID Abdelaziz	Physiologie
Pr. DAMI Abdellah*	Biochimie chimie
Pr. CHADLI Mariama*	Microbiologie

ENSEIGNANTS SCIENTIFIQUES

PROFESSEURS

1.	Pr. ABOUDRAR Saadia	Physiologie
2.	Pr. ALAMI OUHABI Naima	Biochimie
3.	Pr. ALAOUI KATIM	Pharmacologie
4.	Pr. ALAOUI SLIMANI Lalla Naïma	Histologie-Embryologie
5.	Pr. ANSAR M'hammed	Chimie Organique et Pharmacie Chimique
6.	Pr. BOUKLOUZE Abdelaziz	Applications Pharmaceutiques
7.	Pr. BOUHOUCHE Ahmed	Génétique Humaine
8.	Pr. BOURJOUANE Mohamed	Microbiologie
9.	Pr. CHAHED OUZZANI Lalla Chadia	Biochimie
10.	Pr. DAKKA Taoufiq	Physiologie
11.	Pr. DRAOUI Mustapha	Chimie Analytique
12.	Pr. EL GUESSABI Lahcen	Pharmacognosie
13.	Pr. ETTAIB Abdelkader	Zootéchnie
14.	Pr. FAOUZI Moulay El Abbes	Pharmacologie
15.	Pr. HMAMOUCHE Mohamed	Chimie Organique
16.	Pr. IBRAHIMI Azeddine	
17.	Pr. KABBAJ Ouafae	Biochimie
18.	Pr. KHANFRI Jamal Eddine	Biologie
19.	Pr. REDHA Ahlam	Biochimie
20.	Pr. OULAD BOUYAHYA IDRISSE Med	Chimie Organique
21.	Pr. TOUATI Driss	Pharmacognosie
22.	Pr. ZAHIDI Ahmed	Pharmacologie
23.	Pr. ZELLOU Amina	Chimie Organique

* *Enseignants Militaires*

Dédicaces

A Mes très chers parents

Je reviens à mes années d'études où vous ne cessiez de m'apporter le soutien nécessaire, de m'offrir les conditions adéquates pour réussir mon parcours, et de me faire ressentir l'affection parentale.

Aucun merci ne saurait exprimer mon amour, et ma forte reconnaissance!

Vous faites certainement partie de ce travail!

Que Dieu vous protège!

A Mon cher frère OUASSIM

En témoignage de toute l'affection et des profonds sentiments fraternels que je vous porte et de l'attachement qui nous unit.

Je vous souhaite du bonheur et du succès dans toute votre vie.

A mes sœurs HAYAT ASSIA et SOUKAINA pour vos encouragements et vos soutiens.

Que Dieu vous garde en bonne santé avec réussite dans toute la vie.

A mes frères MOHAMMED AHMED et MAROUAN et pour vos encouragements et vos soutiens.

Que Dieu vous garde en bonne santé avec réussite dans toute la vie.

À tous mes proches et mes amis,

*À tout ceux qui ont contribué de près ou de loin à la réalisation de ce
travail.*

Remerciements

A Notre Maître et président de thèse

*Madame DAOUDI RAJAE directeur de l'UFR d'ophtalmologie et chef
de service d'ophtalmologie A de l'hôpital de spécialités de rabat*

*Nous vous remercions pour la spontanéité avec laquelle vous avez
accepté de juger cette thèse.*

*Vous nous faites un très bon exemple à suivre par vos compétences et
vos qualités morales.*

*Nous vous prions de recevoir ici l'expression de nos respects les plus
considérables.*

A Notre Maître

Monsieur Le Professeur BENHARBIT MOHAMED

Professeur d'ophtalmologie

C'est tout à notre honneur que vous soyez notre maître

Votre aptitude intellectuelle, votre compétence professionnelle, ainsi que votre modestie, ont bien marqué notre parcours.

Nous gardons de vous un souvenir d'un enseignant remarquable par sa modestie, sa rigueur, et son sérieux dans l'exercice de sa profession.

A travers cette dédicace, nous espérons vivement pouvoir exprimer nos respects les plus profonds, ainsi que notre vive reconnaissance.

A Notre Maître et rapporteur de thèse
Madame Le Professeur IBRAHIMY WAFÆ
Professeur de d'ophtalmologie

C'est tout à notre honneur que vous soyez notre rapporteur de cette thèse.

Votre aptitude intellectuelle, votre compétence professionnelle, ainsi que votre modestie, ont bien marqué notre parcours.

Nous gardons de vous un souvenir d'un enseignant remarquable par sa modestie, sa rigueur, et son sérieux dans l'exercice de sa profession.

A travers cette dédicace, nous espérons vivement pouvoir exprimer nos respects les plus profonds, ainsi que notre vive reconnaissance.

A Notre Maître et Juge de Thèse

Le Professeur CHERKAOUI WAFAE

Professeur d'ophtalmologie

Nous sommes profondément touchés par votre gentillesse, votre accueil et vos remarquables qualités humaines et professionnelles qui méritent toute admiration et tout respect.

Veillez accepter, l'expression de notre profond respect et notre reconnaissance.

A Notre Maître et Juge de Thèse

Le Professeur LEZREK MOUNIR

Professeur d'ophtalmologie

Nous sommes profondément touchés par votre gentillesse, votre accueil et vos remarquables qualités humaines et professionnelles qui méritent toute admiration et tout respect.

Veillez accepter, l'expression de notre profond respect et notre reconnaissance



Sommaire



I. Introduction	1
II. Glaucomes congénitaux primitifs	4
A. Définition	5
B. Historique.....	7
C. Épidémiologie.....	9
D. Rappel anatomique	10
1. Le limbe sclérocornéen	10
2. L'angle irido-cornéen.....	11
3. La papille optique.....	15
E. Rappel physiologique de l'humeur aqueuse	18
1. Physiologie de l'humeur aqueuse :	18
2. Pression intraoculaire:.....	21
F. Physiopathologie	24
G. Génétique.....	25
H. Conseil génétique	27
I. Diagnostic du glaucome congénital primitif.....	28
J. Diagnostic différentiel	35
K. Formes cliniques.....	36
1. Le glaucome congénital primitif isolé :	36
2. Le glaucome congénital primitif associé à d'autres neurocristopathies oculaires :	36

3. Le glaucome congénital primitif associé à d'autres malformations extra oculaires :	37
L. Traitement	39
1. Le traitement chirurgical	39
2. Traitements médicamenteux :	57
M. Surveillance	64
III. Matériel et méthodes :	65
IV. Résultats	73
V. Discussion	85
VI. Iconographie	102
VII. Conclusion	105
VIII. Résumé	107
IX. Bibliographie	111

Liste des abréviations

GC	: glaucome congénital
MMC	: mitomycine C
5-FU	: 5- fluorouracil
AIC	: angle irido cornéen
Post op	: post opératoire
PIO	: pression intraoculaire
CA	: chambre antérieure
AMM	: autorisation de la mise sur le marché
LAF	: la lampe à fente



I. Introduction



Le glaucome congénital primitif est une affection grave, c'est une des principales causes de cécité infantile au Maghreb et au Moyen Orient. Il est bilatéral dans 80% des cas, avec un caractère héréditaire fréquent transmis en règle selon le mode autosomique récessif. Il est présent dès la naissance dans un tiers des cas, ou apparaissant au cours de la première année de la vie. Il est d'autant plus grave qu'il est plus précoce .Le pronostic sévère de cette affection impose, sitôt le diagnostic posé, un geste chirurgical d'urgence, seul capable d'éviter la cécité.

On désigne sous le nom de glaucome congénital les hypertonies oculaires présentes dès la naissance ou apparaissant plus tardivement, secondaires à des anomalies de l'angle irido-cornéen ou du segment antérieur existant dès la naissance.

On distingue par conséquent les glaucomes congénitaux primitifs dysgénésiques par anomalies du développement embryonnaire de l'angle irido-cornéen et les autres secondaires à une affection acquise, présente à la naissance. Il s'agit d'une maladie grave dont l'évolution était désespérée autrefois.


L'évolution de traitement de glaucome congénital a été améliorée par l'évolution des techniques microchirurgicales. Le pronostic fonctionnel visuel reste encore réservé malgré la diversité des thérapeutiques souvent pratiquées de manières itératives.

Notre travail propose d'étudier 190 yeux de 107 patients atteints de glaucome congénital et opérés tous par la même technique : la trabéculéctomie avec application de Mitomycine C au service de l'ophtalmologie A de l'hôpital des spécialités entre janvier 2000 et décembre 2011.

Nous exposerons tout d'abord les différentes caractéristiques de la population. Ensuite, nous analyserons les résultats de la thérapeutique chirurgicale et nous comparerons cette dernière aux données de la littérature. Le but de notre étude est d'essayer d'évaluer l'intérêt de la trabéculéctomie avec mitomycine C dans le glaucome congénital.



II. Glaucomes congénitaux primitifs



A. Définition

On désigne sous le nom de glaucome congénital les hypertonies oculaires présentes dès la naissance ou apparaissant dès les premières années de la vie secondaires à des anomalies de l'angle irido-cornéen existant dès la naissance.

La date de survenue de l'hypertonie oculaire dans la vie de l'enfant détermine l'aspect clinique et permet de distinguer :

-**Le glaucome congénital primitif** : c'est la classique buphtalmie du nouveau né et du nourrisson. Elle survient avant la naissance ou pendant les trois premières années de la vie.

- **Les glaucomes congénitaux de l'enfance et de l'adolescence** : survenant entre 3 et 40 ans, de découverte plus tardive car évoluant à bas bruit sans modifier l'aspect extérieur de l'œil, et qui peut aboutir au glaucome juvénile.

L'âge de 3 ans est le critère admis pour séparer ces 2 formes cliniques.

En revanche, il convient de distinguer :

- Les glaucomes congénitaux primitifs eux-mêmes isolés ou associés à d'autres anomalies oculaires et /ou générales.
- Les glaucomes secondaires à une inflammation, un traumatisme ou une tumeur intraoculaire

Toutes les hypertonies oculaires du petit enfant (de moins de 3 ans) entraînent :

- L'écrasement du nerf optique

- Des modifications de segment antérieur : mégalocornée, ruptures de la membrane de la Descemet, œdème, opacification cornéenne et distension du limbe.
- Au maximum dilatation monstrueuse de globe ou buphtalmie.

Le glaucome congénital est une urgence diagnostique et thérapeutique qu'il faut évoquer devant une mégalocornée. Le traitement essentiellement chirurgical, comprend différentes techniques au rapport efficacité / complications variables.

B. Historique

En 1561, Ambroise Paré (1517-1590) a donné au glaucome congénital la définition suivante : « œil de bœuf est une maladie d'œil quand il est gros et proéminent, sortant hors la tête, comme les bœufs en avoir » [1].

En 1621, Bannister avait introduit la notion d'hypertonie sans la rattacher la buphtalmie. C'est en 1869 que Von Mural, Von Graefe et Mauthner identifient réellement la maladie en tant que glaucome, mais pour ces auteurs, l'étiologie était infectieuse [1].

Il s'agit d'une maladie grave dont l'évolution était désespérée autrefois. C'est en 1900 qu'apparaît la première thérapeutique chirurgicale adaptée : l'opération de De Vincentiis (Incisione del angolo irideo nel glaucoma) [2].

En 1908, Holt décrit l'iridocléisis et en 1909, Elliott met au point la trépanation cornéo-sclérale alors que Lagrange propose la scléro-iridectomie.

En 1936, Otto Barkan révolutionne le traitement chirurgical de la maladie avec l'introduction de la Goniectomie. A la même époque, Vogt décrit la diathermo-coagulation du corps ciliaire. En 1950, Scheie décrit la goniopuncture [2,3].

La deuxième étape fondamentale est franchie en 1960 avec l'apparition de la trabéculotomie mise au point par Smith et Burian et reprise par Harms en 1966, et c'est cette dernière qui est actuellement la plus utilisée en Europe [4,5].

En 1968, Cairns invente la trabéculéctomie, elle sera appliquée aux glaucomes congénitaux à partir de 1974 [1].

En 1984, on note la première utilisation des antimétabolites dans la chirurgie des glaucomes, ainsi, le 5 fluoro-uracile a été introduit par Dale et Heurer en injections sous conjonctivales.

Depuis 1983, Chen utilise la Mitomycine dans la chirurgie des glaucomes réfractaires avec une croissante popularité depuis 1991 [6].

C. Épidémiologie

Le glaucome congénital primitif est une affection considérée rare par la plupart des auteurs en Occident, mais elle est fréquente et plus grave dans les pays du Maghreb et au Moyen Orient, où elle représente une cause importante de cécité de l'enfant [7,8].

Son incidence varie considérablement d'une population à l'autre, elle est de 1 cas /10.000 à 20.000 naissance en Occident. Elle est en revanche plus élevée au moyen orient et au Maghreb où les mariages consanguins sont plus fréquents : 1 cas/2500 naissances [8, 9, 10,11].

En effet la consanguinité des parents est retrouvée dans 2/3 des cas au Maghreb et au Moyen Orient, par contre elle ne dépasse pas 8% d' après les auteurs Occidentaux.

L'atteinte est bilatérale dans 60 à 85 % selon la littérature, mais rarement symétrique, assez souvent « faussement » unilatérale [8,9].

La fréquence masculine a été notée par la plupart des auteurs .les garçons sont deux fois plus atteints que les filles en Europe, aux Etats Unis et au Japon surtout les cas sporadiques mais selon une série tunisienne, l'atteinte féminine est notée dans 62,6% [8].

Le glaucome congénital est une affection grave et handicapante en dépit des progrès diagnostiques et thérapeutiques de ces dernières années : 2 à 18 % des enfants des instituts des aveugles ont un glaucome congénital bilatéral, en 1996 il est estimé qu'il existait approximativement 300 .000 individus atteints de cette affection dans le monde dont 2/3 sont des aveugles [12].

D. Rappel anatomique

Un rappel anatomique de la structure du limbe, de l'angle irido-cornéen et de la papille est utile à la compréhension du glaucome congénital et de son traitement.

1. Le limbe sclérocornéen

Macroscopiquement, le limbe sclérocornéen est la zone de jonction entre la périphérie cornéenne transparente et la sclère opaque, bien visible lors de l'examen au biomicroscope, le limbe forme un anneau plus large en haut et en bas que sur les côtés, limité en avant par une ligne réunissant les terminaisons respectives des membranes de Bowman et Descemet et en arrière par l'éperon scléral. Ces limites sont celles du limbe anatomique (Schéma 1).

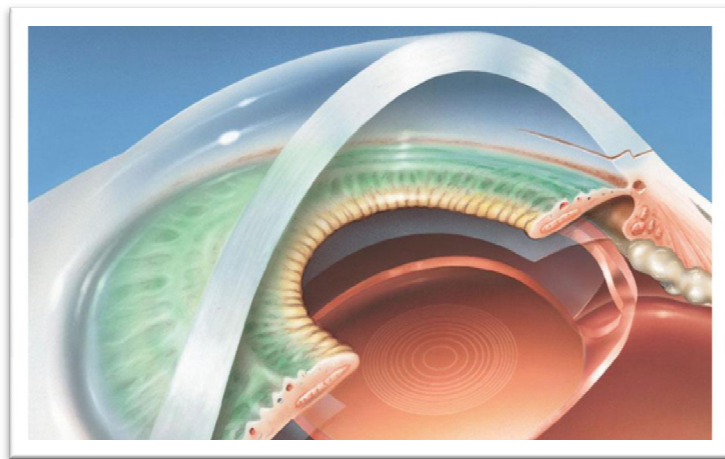


Schéma 1: un schéma montrant le limbe

On distingue un limbe chirurgical représenté par la limite antérieure de l'espace décollable entre sclère et conjonctive. Cette limite se situe en arrière de la limite antérieure du limbe anatomique (à environ 0,5 mm). Il correspond également à une zone de changement de courbure au niveau des sillons de Wilson.

Sur le plan épithélial, on assiste à la transition entre un épithélium cornéen pavimenteux pluristratifié et un épithélium conjonctival de type cylindrique à deux assises cellulaires. Le plan sous-épithélial n'existe que dans les deux tiers externes du limbe et correspond au limbe chirurgical. Il est formé de la fusion d'éléments conjonctifs provenant du chorion conjonctival, de la capsule de Tenon et de l'épislère.

-Sur le plan fonctionnel le limbe est une région riche puisqu'il est le site de prédilection de la pathologie immunologique de la surface cornéenne, le lieu des principales voies d'excrétion de l'humeur aqueuse et enfin le siège des cellules souches de l'épithélium cornéen situées dans la couche des cellules basale.

2. L'angle irido-cornéen

L'angle irido-cornéen (AIC) est issu de la réunion de quatre structures oculaires indissociables : la cornée et la sclère en avant, l'iris et le corps ciliaire en arrière. Cette association anatomique explique:

- son importance physiopathologique, en particulier son rôle dans l'excrétion de l'humeur aqueuse.
- ses variations topographiques peuvent expliquer certains glaucomes congénitaux.
- les rapports contractés avec la région du limbe, voie de passage obligatoire pour l'abord chirurgical de l'angle.

L'AIC est accessible à l'examen à l'aide du verre de gonioscopie (schéma 2).



Schéma 2: vue gonioscopique de l'angle iridocornéen

a) Anatomie descriptive :

L'angle irido-cornéen est constitué de deux parois et d'un sommet (Schéma 3) :

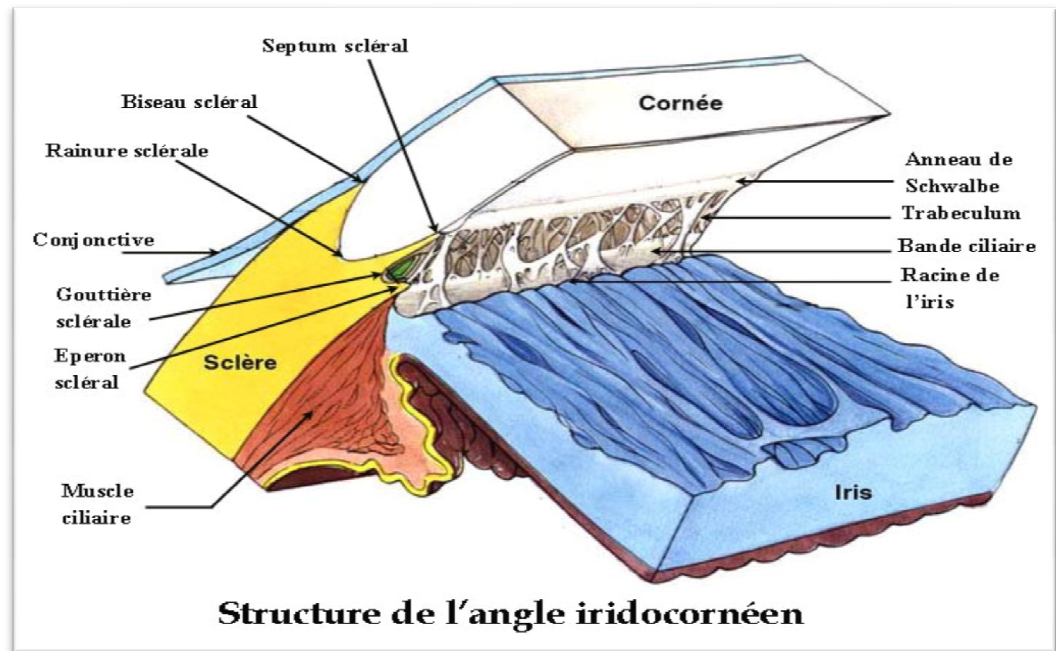


Schéma 3: structure de l'angle iridocornéen

La paroi antéro-externe : c'est la face interne de la jonction cornéosclérale. Elle comprend d'avant en arrière :

- L'anneau de Schwalbe qui est une condensation de la membrane de Descemet. Il apparaît comme une ligne translucide en gonioscopie.
- Le septum scléral est la lèvre interne de la gouttière sclérale, celle-ci est une gouttière creusée dans la sclère où se loge le canal de Schlemm recouvert du trabéculum.
- L'éperon scléral : apparaît en gonioscopie sous forme d'une bande annulaire blanc nacré. Son versant antérieur compose avec le septum la gouttière sclérale, son versant postérieur sert d'insertion aux fibres longitudinales du muscle ciliaire.

La paroi postéro-interne : correspond à l'insertion de la racine de l'iris sur le corps ciliaire. La partie du corps ciliaire visible à ce niveau s'appelle la bande ciliaire.

Sommet de l'angle : le sommet de l'angle est émoussé par la présence du muscle ciliaire.

Le trabéculum: l'AIC est tapissé dans sa totalité par le trabéculum qui est une formation conjonctive lacunaire, il est constitué histologiquement de quatre parties (Schéma 4) :

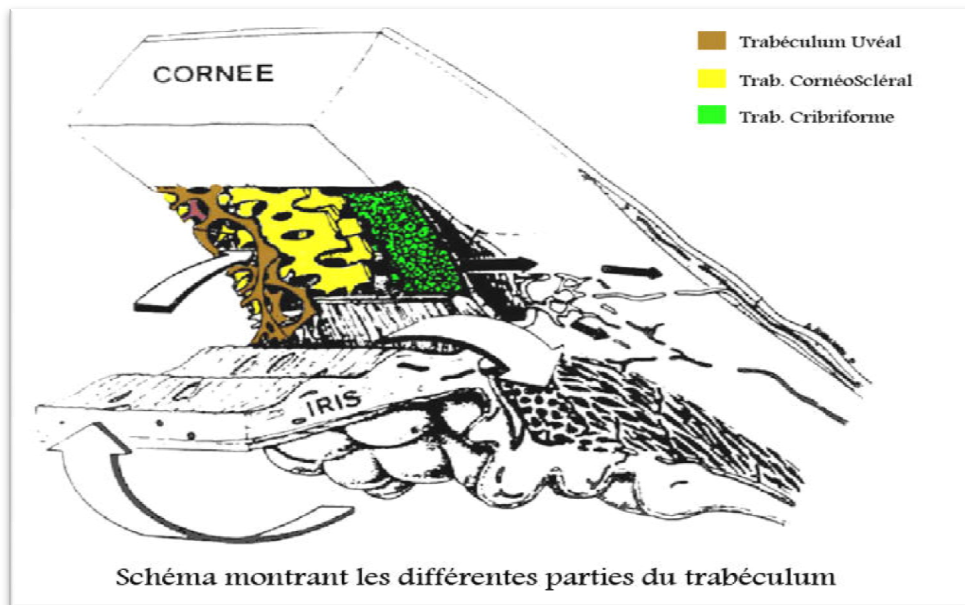


Schéma 4: schéma montrant les différentes parties du trabéculum

- **Le trabéculum uvéal** : recouvre le trabéculum scléral, s'étend de l'anneau de Schwalbe à la racine de l'iris. Formé de piliers entrecroisés formant des mailles irrégulières.
- **Le trabéculum cornéo-scléral** : fait de feuillets conjonctifs superposés et perforés, s'insère en avant sur l'anneau de Schwalbe et se termine sur l'éperon scléral.
- **Le trabéculum cribriforme** : zone intermédiaire entre le mur interne du canal de Schlemm et le trabéculum scléral, constitué d'un tissu conjonctif lâche.
- **Le mur interne du canal de Schlemm** : est sous-jacent au trabéculum cribriforme, constitue la dernière partie du filtre trabéculaire.

Le canal de Schlemm : c'est un canal annulaire situé dans la gouttière sclérale. Présente deux versants : l'un externe où s'insèrent les canaux collecteurs efférents, l'autre interne qui est en rapport avec le trabéculum et qui est tapissé d'une couche de cellules endothéliales.

Les canaux collecteurs s'anastomosent en un plexus intrascléral puis se continuent par les veines aqueuses.

b) Rôle de l'AIC :

C'est la voie principale d'excrétion de l'humeur aqueuse qui est sécrétée de façon continue. Le trabéculum constitue comme un filtre. Donc toute obstruction de l'AIC quelque soit sa nature entraîne l'accumulation de l'humeur aqueuse avec augmentation du tonus oculaire.

3. La papille optique

La seconde paire crânienne ou nerf optique est le 1er segment des axones des cellules ganglionnaires qui vont de la rétine au corps géniculé latéral.

Le nerf optique commence à la papille optique et se termine à l'angle antérieur du chiasma(schéma5).

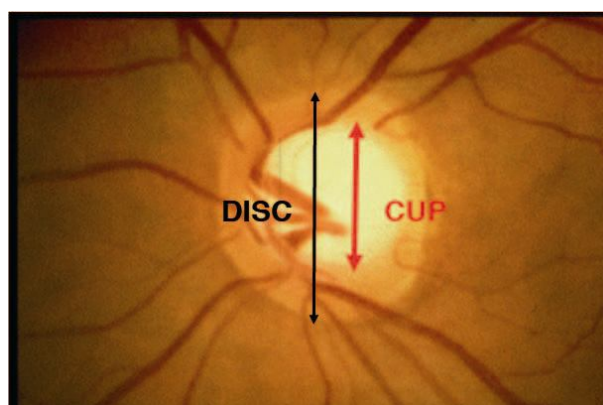


Schéma 5: un fond d'oeil normal montrant la papille optique

a) Anatomie descriptive :

La papille optique : c'est la tête du nerf optique se divise en 3 portions selon sa position par rapport à la lame criblée.

- La région prélaminaire : qui se situe en avant de la lame criblée, c'est le disque papillaire qui est limité par le canal choroïdoscléral constitué par les membranes oculaires. Contient les fibres optiques non myélinisées et au centre les vaisseaux centraux de la rétine. Présente au centre une dépression appelée excavation papillaire qui s'élargit dans le glaucome (schéma 6).

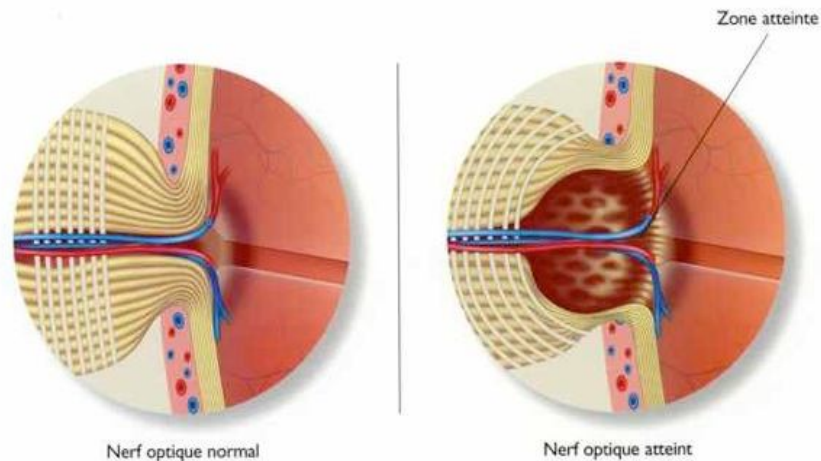


Schéma 6: schéma montrant le nerf optique

- La région laminaire : la lame criblée est un tapis transversal dont les orifices sont traversés par les fibres optiques toujours non myélinisées. Elle est formée de fibres de collagène et élastiques.

- La région rétrolaminaire: à ce niveau le nerf optique double de volume à cause de la myélinisation des fibres optiques.

Le nerf optique : il est oblique en arrière et en dedans, il présente 3 portions :

1- portion intra orbitaire : se divise en 2 parties

- Partie intraoculaire (rétrolaminaire).
- Partie orbitaire : a la forme d'un S allongé, constitue l'axe du cône musculo-aponévrotique.

2- portion intra canalaire : situé dans le canal optique.

3- Portion intra crânienne : situé dans l'étage moyen de la base du crâne se continue avec le chiasma (angle antéro-externe).

b) Vascularisation du nerf optique :

Les parties intracrâniennes et intra-canaliculaires reçoivent des branches de l'artère ophtalmique.

La partie intra orbitaire se divise en 2 parties par le point d'entrée de l'artère centrale de la rétine située au niveau de la face ventrale du nerf:

- en arrière du point d'entrée, la vascularisation est uniquement périphérique par les artères piales.
- en avant, la vascularisation est double : périphérique par les artères piales, et centrale par les branches de l'artère centrale de la rétine

E. Rappel physiologique de l'humeur aqueuse

-L'humeur aqueuse est un liquide endo-oculaire limpide, secrété par les procès ciliaires au niveau de la chambre postérieure, qui gagne la chambre antérieure par la pupille et la quitte par le filtre trabéculaire.

-C'est le déterminant le plus important de la pression intraoculaire.

-La pression intraoculaire résulte, en effet, d'un équilibre dynamique entre les processus de formation de l'humeur aqueuse et ses possibilités d'élimination.

-Cette pression, élevée par rapport aux pressions interstitielles des autres tissus, contribue à maintenir le globe oculaire en état de distension permanente, condition importante pour le bon fonctionnement du globe.

-L'humeur aqueuse assure, en outre, une fonction métabolique nutritionnelle vis-à-vis du cristallin, de la cornée et du trabéculum, aussi bien par les nutriments qu'elle leur fournit que par les déchets qu'elle élimine [13,14].

1. Physiologie de l'humeur aqueuse :

a) Formation de l'humeur aqueuse:

(1) Structure impliquée dans la formation de l'humeur aqueuse :

-L'humeur aqueuse provient du sang mais sa composition en est bien différente, les deux liquides étant séparés, par une barrière anatomique et fonctionnelle appelée barrière hématoaqueuse (BHA).

-La barrière hématoaqueuse est constituée de l'ensemble des structures uvéales qui séparent le sang des capillaires de l'iris et du corps ciliaire de l'humeur aqueuse des chambres antérieure et postérieure.

-L'humeur aqueuse est formée au niveau des procès ciliaires à partir du plasma à raison de $2,2 \text{ mm}^3/\text{min}$ [13].

(2) Mécanismes de formation de l'humeur aqueuse :

Le mécanisme de sa production est complexe, on peut considérer que l'humeur aqueuse subit d'abord une ultrafiltration au niveau de la paroi des capillaires du corps ciliaire, puis s'enrichit de certaines substances par transport actif au niveau de l'épithélium ciliaire, de plus, il y a des échanges avec les organes de voisinages qui y puisent des métabolites et y rejettent des déchets[14]. En résumé, la composition de l'humeur aqueuse (99,6 % d'eau) rend compte du rôle primordial du passage transépithélial du sodium: ce phénomène actif crée un environnement hyperosmolaire du côté camérulaire de la barrière hématoaqueuse responsable du flux d'eau vers la chambre postérieure, à l'origine de 85 % de la sécrétion d'humeur aqueuse. L'ultrafiltration et les phénomènes de diffusion simple ou facilitée interviennent sur le plan quantitatif pour une faible part dans cette sécrétion, mais jouent un rôle important au niveau des constituants de l'humeur aqueuse [13].

b) Excrétion de l'humeur aqueuse :

L'humeur aqueuse sort de la chambre antérieure au niveau de l'angle irido-cornéen. Cette évacuation s'effectue pour 90 % par la voie principale

trabéculo-canaliculaire constituée par le trabéculum, le canal de Schlemm et ses vaisseaux efférents, et pour 10 % par les voies accessoires uvéosclérales. Les échanges avec l'iris sont limités car la pression capillaire est trop élevée pour permettre une excrétion irienne.

Le canal de Schlemm joue le rôle d'un collecteur qui distribue l'humeur aqueuse aux veines aqueuses puis les veines épisclérales puis la circulation générale. Les veines aqueuses sont des canalisations situées entre le canal de Schlemm et les veines épisclérales.

La voie uvéosclérale circuite les voies d'élimination normales, chemine entre les espaces intermusculaires ciliaires et pénètre dans l'espace suprachoroïdien. Elle est drainée par les vaisseaux choroïdiens et lymphatiques et les vaisseaux de l'orbite. Son débit est de 0,50 à 1 μl /mn (schéma 7).

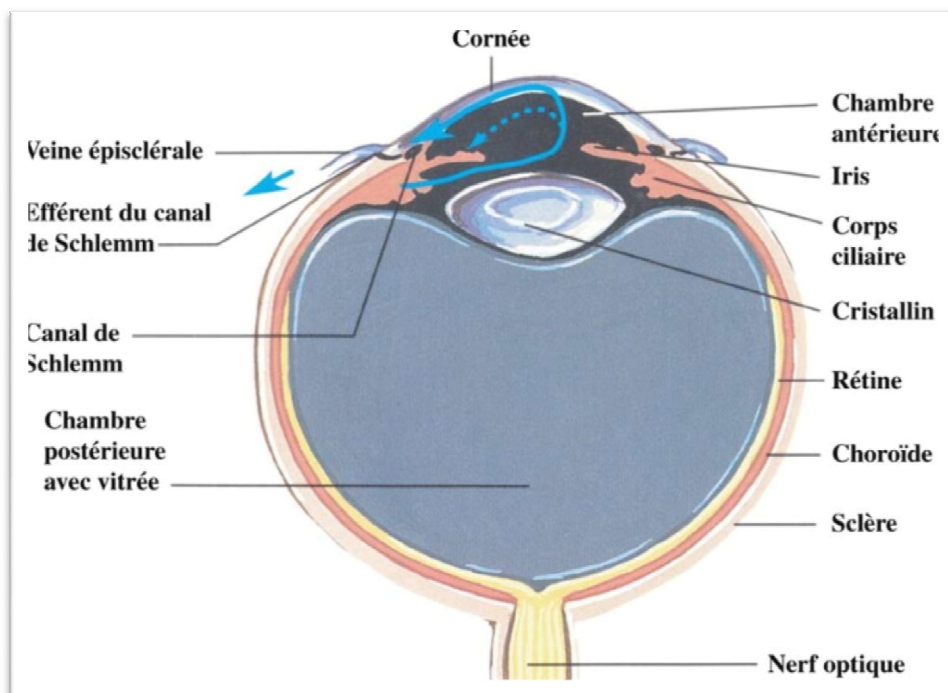


Schéma 7: schéma montrant les voies de circulation de l'humeur aqueuse

2. Pression intraoculaire:

La pression intraoculaire résulte de l'équilibre s'établissant entre le contenu du globe (Cristallin, vitré, uvée et humeur aqueuse) et son contenant (coque cornéosclérale), le rôle essentiel étant joué par l'humeur aqueuse. La coque cornéosclérale est composée de fibres de collagène et de fibres élastiques, dont la capacité de distension est très faible chez l'adulte contrairement à l'enfant (buphtalmie lors d'hypertonie oculaire). Une augmentation éventuelle de volume du contenu intraoculaire se trouve limitée par la résistance pariétale ou rigidité sclérale. La rigidité sclérale varie avec l'âge, le statut réfractif, voire avec certaines thérapeutiques.

La pression intraoculaire résulte en grande partie de l'équilibre entre sécrétion et élimination de l'humeur aqueuse. Cette élimination se fait pour 85 à 90 % par voie trabéculocanaliculaire, et pour 10 à 15 % par voie uvéosclérale.

Au niveau de la voie trabéculocanaliculaire, ce sont essentiellement le trabéculum, la paroi interne du canal de Schlemm et les vaisseaux efférents qui sont à l'origine de la résistance à l'écoulement de l'humeur aqueuse dans les conditions physiologiques normales.

La cellule endothéliale est l'élément fondamental des deux premières structures. Elle intervient directement dans l'écoulement de l'humeur aqueuse d'une part grâce à son pouvoir phagocytaire en éliminant les éléments figurés, les débris, les grains de pigments présents dans l'humeur aqueuse pouvant venir obstruer les orifices trabéculaires et d'autre part, grâce à ses possibilités de transport du liquide par vacuolisation intracellulaire, et indirectement par la

substance fondamentale extracellulaire, véritable filtre, puisqu'elle en assure la synthèse, maintient sa cohérence, module son hydratation et ainsi son niveau de résistance à l'écoulement de l'humeur aqueuse.

La résistance après le canal de Schlemm est le reflet de la pression régnant dans les veines aqueuses et épisclérales.

Au niveau de la voie uvéosclérale, la résistance dépend essentiellement de l'état du muscle ciliaire.

La valeur normale de la pression oculaire se répartit selon une courbe gaussienne et il faut faire intervenir d'autres notions telles que l'âge, la réfraction du sujet et le sexe

La pression oculaire normale est de:

- Chez l'enfant avant un an: 9 ± 2 mmHg.
- Elle augmente de 0,8 mmHg par an,
- Entre 1 et 5 ans: 10 à 15 mmHg.
- Chez l'adulte: $15 \pm 2,5$ mmHg.

Le contrôle de la pression intraoculaire résulte principalement de la dynamique locale de l'humeur aqueuse sous l'étroite dépendance de facteurs hormonaux, mécaniques et nerveux qui agissent sur le débit de sécrétion du corps ciliaire, sur le système vasculaire impliqué dans l'élimination de l'humeur aqueuse (pression veineuse épisclérale) et sur l'élimination trabéculaire et uvéosclérale de l'humeur aqueuse. Toute modification d'un de ces paramètres retentit directement sur le niveau de pression intraoculaire [13,15].

-La pression intraoculaire (PIO) présente un rythme nycthéméral chez les animaux et l'Homme, avec une acrophase pendant la nuit et des valeurs plus basses dans la journée.

Les structures cérébrales permettant la régulation de la PIO comportent le noyau suprachiasmatique qui contrôle l'activité du système nerveux autonome, sympathique et parasympathique. Ces effecteurs permettent ainsi la régulation rythmique de la production (contrôle bêta adrénergique) et de l'excrétion (contrôle alpha -1 adrénergique et parasympathique, prostaglandines) de l'humeur aqueuse.

D'autres facteurs peuvent également avoir un effet sur la PIO, tels que le cortisol plasmatique, l'osmolarité sérique, les mouvements oculaires, l'accommodation, la mydriase ou les variations posturales [15].

F. Physiopathologie

Les observations gonioscopiques de l'AIC chez les enfants atteints de glaucome congénital ont montré au début un aspect de « pseudo-membrane » tapissant l'angle. Cette membrane décrite par Barkan [16], associée à une insertion anormalement antérieure de l'iris, est supposée constituer un obstacle à l'écoulement de l'humeur aqueuse, et son ouverture par la goniotomie a été l'un des premiers traitements couronnés de succès [17,18].

Plusieurs auteurs des années 80 n'ont pas objectivé histologiquement la membrane de Barkan, évoquant plutôt une densification du trabéculum ainsi qu'un obstacle plus interne, au niveau du trabéculum externe et du mur interne du canal de Schlemm [19,20]. L'hypertonie oculaire dans le glaucome congénital explique les signes propres à cette pathologie chez l'enfant : la buphtalmie avec augmentation de la longueur axiale liée au caractère élastique de la sclère jusqu' à la fin de la période de croissance du globe (vers 2- 3ans) [21,22] la présence d'une opacité cornéenne en rapport avec un œdème stromal (souffrance des cellules endothéliales) et de lignes de rupture de la membrane de Descemet sous l'effet de la distension du globe.

G. Génétique

1. Génétique mendélienne

Le caractère héréditaire du glaucome congénital a été rapidement évoqué devant la forte prévalence des cas dans certaines communautés (Moyen Orient [23], Gitans de Slovaquie [24 ,25]. La fréquence des cas sporadiques et le taux élevé de consanguinité ont orienté pour la forme isolée vers une transmission autosomique récessive [26,27].cette transmission comporte dans la majorité des cas une pénétrance variable comprise entre 40 et 100% selon les cas (tous les porteurs du gène ne sont pas atteints) [28]. L'influence de facteurs environnementaux n'est pas exclue [29].une liaison à un groupe HLA n'a pas pu être clairement établie [30].

2. Localisation chromosomique

Bien que de nombreuses anomalies chromosomiques puissent s'accompagner de glaucome congénital [31,32], deux localisations principales ont été identifiées comme régions candidates dans la forme isolée autosomique récessive de glaucome congénital :

- Le bras court du chromosome 2 en 2p21 (région candidate GLC3A) [33 ,34].
- Le bras court du chromosome 1 en 1p36 (région candidate GLC3B) [35,36].

3. Génétique moléculaire

Les premières mutations responsables de glaucome congénital primitif ont été identifiées en 1997 par Stoilov et al. [37]. Elles intéressent le gène CYP1B1, situé dans la région candidate GLC3A en 2p21 et codant une protéine appartenant à la superfamille des cytochromes P450, trois mutations différentes, homozygotes et responsables d'une absence de fonction de la protéine ont été identifiées par cette première étude. des mutations de CYP1B1 sont retrouvées dans 87% des cas familiaux et 27 % des cas sporadique, faisant de CYP1B1 un gène majeur du glaucome congénital primitif. Ce gène a été identifié par hybridation in situ comme s'exprimant dans le trabéculum [38], mais le mécanisme exact reste inconnu, il semble que le gène de la tyrosinase ait un rôle régulateur dans les structures d'évacuation de l'humeur aqueuse [38]

Depuis, plusieurs autres mutations ont été identifiées avec des prévalences variables selon les régions géographiques [39,40]. Il y a dans certains cas une corrélation entre le génotype et le phénotype [41]

H. Conseil génétique

Compte tenu du nombre probable de gènes impliqués dans le glaucome congénital primitif, dont beaucoup ne sont pas connus, et de caractère curable de l'affection avec une prise en charge très précoce, un diagnostic anténatal ne semble pas pouvoir être proposé. Dans les familles où il existe un premier cas dans la fraterie, surtout si les parents sont consanguins, ceux-ci doivent être prévenus du risque de 25% de récurrence et faire examiner l'enfant dès la naissance [42]. Dans quelques cas, le diagnostic a pu être évoqué en anténatal devant la découverte échographique d'une buphtalmie [43].

I. Diagnostic du glaucome congénital primitif

1. Circonstances de découverte :

La photophobie avec larmolement clair est le premier signe d'appel, suivi de l'augmentation du diamètre cornéen par distension limbique sous l'effet de l'hypertonie oculaire. Au stade de buphtalmie le diagnostic est évident, on note une protrusion de l'oeil avec mégalocornée d'aspect dépoli ou bleuâtre en raison de l'œdème cornéen. La distension du limbe avec approfondissement de la chambre antérieure et les vergetures de la cornée seront mieux appréciées sous anesthésie générale.

2. L'interrogatoire :

L'interrogatoire Cherche :

- des antécédents personnels de l'enfant :

- les circonstances de la grossesse et de l'accouchement.

- Le développement psychomoteur de l'enfant.

- l'âge de la mise en évidence des signes oculaires..

- les malformations générales associées

- antécédents familiaux

- La notion de consanguinité

- la présence de glaucome congénital dans la fraterie et dans le reste de la famille.

3. Examen de l'enfant :

a) *À l'état d'éveil ,sur les lampes à fente :*

Il apporte des renseignements précieux qui doivent tous être notés :

- l'étude de la poursuite oculaire
- importance de la mégalocornée
- le degré de transparence de la cornée
- symétrie ou asymétrie des globes.
- présence de vergetures descémétriques
- Un embryotoxon parfois évident
- profondeur de la chambre antérieure
- degré de buphtalmie
- l'aspect de l'iris qui peut être le siège d'anomalies de développement :
il peut ainsi être partiellement ou totalement absent.
- l'aspect du fond d'œil lorsqu' il est examinable.

Mais l'examen des structures intraoculaires est souvent impossible en raison de l'insuffisance de la transparence de la cornée.

L'examen clinique recherche des lésions associées éventuelles (hémangiome, névrome plexiforme) et la réfraction par skiascopie, lorsqu'elle est possible, retrouve parfois une myopie suspecte.

b) Examen sous anesthésie générale :

L'examen sous AG est indispensable dès que le diagnostic de glaucome congénital est évoqué, et s'il est confirmé l'intervention est programmée avec l'accord préalable des parents dans le même temps anesthésique.

Il se déroule selon un rituel rigoureux, bilatéral et comparatif.

Toujours précédé par un bilan pré-anesthésique complet. En sachant que les gaz anesthésiques utilisés abaissent la Pression intraoculaire (PIO) de 6mmHg en moyenne.

(1) Le diamètre cornéen :

La mesure du diamètre cornéen par le compas de Sourdille, sur le méridien horizontal, de « blanc à blanc ». Le diamètre cornéen normal, doit être :

- inférieur à 9,5mm à la naissance
- 10,5 mm à 6 mois
- 11,5mm à 1 an
- 12,5 mm chez l'adulte.

Le diagnostic différentiel avec une mégalocornée idiopathique familiale sera parfois difficile.

(2) L'examen du segment antérieur :

Retrouve les aspects typiques du glaucome congénital avec les vergetures de la cornée, pathognomoniques lorsqu'elles sont associées à une mégalocornée. Elles sont secondaires à une rupture de la membrane de

Descemet sous l'effet de l'hypertonie oculaire. Elles apparaissent sous forme de stries sinueuses : les stries de Haab, sont de fines stries de forme curviligne et horizontale, visibles à la face postérieure de la cornée. Ces stries correspondent à de fines déchirures de la membrane de Descemet parallèles au limbe en périphérie et horizontales au centre, entraînant un astigmatisme irrégulier. Le diagnostic différentiel est la vergeture de la Descemet secondaire au forceps (verticale, isolée et linéaire).

L'œdème de cornée diffus ou localisé autour des vergetures explique l'aspect terne et trouble de la cornée.

La distension limbique apparaît sous la forme d'une zone blanche, modifiant les repères anatomiques de l'angle irido-cornéen (AIC) dont il faudra tenir compte pour le repérage chirurgical.

La chambre antérieure est anormalement profonde avec une base de l'iris étirée, il peut exister un ectropion de l'épithélium pigmentaire.

(3) La mesure de la PIO :

La mesure de PIO se fait avec un tonomètre portable à aplanation type Perkins.

Le chiffre normal de PIO chez l'enfant avant 1 an ne doit pas dépasser 10 mmHg, entre 1 et 5 ans une PIO de 10 à 15 mmHg est considérée comme normale. La PIO normale de l'enfant est sensiblement plus basse que chez l'adulte.

A la naissance, la PIO avoisine 10 mmHg, augmentant progressivement avec l'âge pour atteindre environ 13-14 mmHg à l'âge de 7 ans. A la naissance,

une valeur tonométrique supérieure à 14mmHg doit attirer l'attention et faire suspecter le diagnostic d'hypertonie oculaire.

Sous anesthésie générale, les mesures de PIO sont diminuées par la plupart des sédatifs et anesthésiques utilisés (sauf la kétamine, qui augmente la PIO). Les variations pressionnelles induites par les anesthésiques sont estimées à 30% environ, mais la baisse de PIO peut être supérieure. L'intubation trachéale, l'oxygénation, le décubitus dorsal influencent également la tonométrie et relativisent les valeurs mesurées sous anesthésie générale.

Sous anesthésie, une asymétrie pressionnelle a plus de valeur diagnostique qu'une mesure simplement limite. Une valeur tonométrique limite ou même élevée, si elle est isolée, n'est pas suffisante pour poser le diagnostic de glaucome. Inversement, une mesure normale ne doit pas remettre en cause le diagnostic, si les autres signes papillaires ou cornéens du glaucome sont présents.

(4) La gonioscopie :

La gonioscopie est plus ou moins difficile en fonction de la transparence cornéenne.

On analyse : le niveau de l'insertion de l'iris, la présence de vaisseaux visibles, l'accès gonioscopique aux structures normales de l'angle, l'état de la cornée périphérique siège possible d'un embryotoxon plus ou moins développé.

(5) La papille :

On évalue le diamètre de l'anneau papillaire, la coloration de la papille et l'importance de l'excavation dont elle est le siège.

Physiologiquement, le nouveau né présente une excavation papillaire minimale (C/D inf à 0,3).

La papille peut être simplement élargie avec respect d'un anneau de fibres optiques de coloration normale, c'est un stade alors réversible. A un stade terminal elle sera vue atrophique à travers d'une cornée trouble. L'asymétrie entre les 2 yeux est d'une grande valeur diagnostique.

(6) La réfraction :

La mesure de la réfraction, lorsque l'état cornéen le permet, peut montrer une myopie due à la buphtalmie, parfois associée à un astigmatisme important, conséquences de ruptures descemetiques.

4. Les examens complémentaires :

a) La pachymétrie :

Elle reflète l'œdème cornéen, parfois important (1000um et plus).l'influence de l'épaisseur cornéenne sur la mesure de la pression intraoculaire n'est pas clairement documentée, contrairement à l'adulte, puisqu'il s'agit d'un épaissement non constitutionnel et réversible

b) Echographie mode A et B:

L'échographie A et surtout B permettent de mesurer la longueur axiale, indice précieux d'évolutivité. En cas de trouble cornéen important, elle analyse

le segment postérieur (anomalies associées, excavation papillaire).dans les cas les plus sévères, l'examen Doppler des artères ciliaires et l'artère centrale de la rétine (indice de résistance) est un bon indicateur de la gravité de l'atteinte des fibres optiques.

c) La biomicroscopie ultrasonore(UBM) :

La biomicroscopie ultrasonore UBM ou l'échographie à haute fréquence analyse le segment antérieur en cas de trouble des milieux.

J. Diagnostic différentiel

Les opacités cornéens d'autre étiologie correspondent soit à une malformation spécifique pouvant d'ailleurs s'accompagner de glaucome (anomalie de Peters, ...), soit à un contexte générale évident (traumatisme obstétrical, maladie métabolique)[34].

-La mégalocornée isolée est une affection récessive liée à l'X. Chez ces enfants, les cornées sont de grande taille, non évolutives, sans autre signe de glaucome.

- Le larmoiement de l'imperforation lacrymo-nasale n'est jamais clair en permanence. Les épisodes de surinfection sont fréquents.

-les colobomes de la papille peuvent ressembler à une excavation papillaire, mais il n'y a alors d'autre signe de glaucome.

- Dans tous les cas, l'examen sous anesthésie générale permet d'affirmer ou d'infirmier le diagnostic.

K. Formes cliniques

1. Le glaucome congénital primitif isolé :

Trabéculodysgénésie isolée.

2. Le glaucome congénital primitif associé à d'autres neurocristopathies oculaires :

Le syndrome d'Axenfeld Rieger : C'est une irido-cornéo-trabéculodysgénésie périphérique.

L'anomalie d'Axenfeld Rieger associe une proéminence de l'anneau de Schwalbe ou embryotoxon postérieur à des cordages iriens traversant l'angle irido-cornéen, l'anomalie de Rieger ajoute à cela des anomalies iriennes (atrophie, trou)

Le syndrome de Peters : C'est une irido-cornéo-trabéculodysgénésie centrale.

En règle générale bilatérale. On observe une opacité cornéenne centrale avec des synéchies irido-cornéennes.

L'aniridie : On définit l'aniridie comme une absence quasi totale et bilatérale de l'iris. Cette anomalie est rapidement visible chez le petit enfant, ce qui entraîne une consultation précoce chez l'ophtalmologiste. Cette pathologie rare (1/40.000) se complique très souvent de glaucome, ce qui va nécessiter une surveillance très régulière de ces enfants.

Clinique : l'absence d'iris fait parfois penser que les pupilles sont très dilatées (mydriase). Il existe toujours une mince collerette d'iris et un important reflet orangé du fond d'oeil quand on l'éclaire, témoin de l'absence

de myosis. On voit la totalité du cristallin et même la zonule de Zinn. Ces enfants sont souvent photophobes et ils ne sont pas très faciles à examiner à cause de cela.

Une dysgénésie de l'angle irido-cornéen est fréquente (50 à 75% des cas) avec glaucome. Ces hypertonies intraoculaires sont difficilement jugulées par les collyres, et il faut souvent intervenir chirurgicalement, en sachant que ces opérations sont parfois délicates à réaliser.

L'atteinte maculaire est quasi constante, avec une absence de macula ou une hypoplasie maculaire. Ceci entraîne un nystagmus et une basse vision (amblyopie).

Une cataracte ou des opacités cristalliniennes peuvent s'ajouter au tableau clinique.

L'enfant peut parfois présenter une anomalie chromosomique, une délétion en 11p13. Cette délétion de chromosome 11 s'accompagne du syndrome WAGR des anglo-saxons (Wilms tumor, Aniridia, Genito-urinary malformation, mental Retardation), décrit par Muer en 1964.

La recherche d'une tumeur rénale est nécessaire devant une aniridie.

3. Le glaucome congénital primitif associé à d'autres malformations extra oculaires :

- Syndrome de Lowe:

Affection héréditaire récessive liée au chromosome X, associant un faciès particulier avec un front bombé, un retard du développement psychomoteur, des signes rénaux et une cataracte congénitale.

- Syndrome de Pierre Robin:

Associe une hypoplasie mandibulaire avec rétrognatisme, glossoptose et fente palatine.

- Syndrome de Rubinstein Taybi:

Associe une dysmorphie crâniomandibulofaciale, des anomalies des mains et des pieds, une déficience mentale.

- Maladie de Hurler: mucopolysaccharidose de type 1 par déficit enzymatique, affection héréditaire autosomique récessive. Elle associe un syndrome dysmorphique, un nanisme, une déficience mentale et une surdité, une atteinte du squelette.

- Syndrome de Marfan: affection héréditaire autosomique dominante, associe dysmorphie, manifestations cardiovasculaires et oculaires.

- Neurofibromatose de Recklinghausen: affection héréditaire autosomique dominante, associe une hémihypertrophie faciale, un névrome plexiforme palpébral.

- Syndrome de Sturge-Weber-Krabe: angiomatose oculoencéphalofaciale, souvent sporadique mais parfois héréditaire, et suivant les familles, autosomique récessive ou dominante à pénétrance variable.

L. Traitement

1. Le traitement chirurgical

a) Les différentes techniques utilisées :

Le glaucome congénital, par l'obstacle pré-trabéculaire qu'il crée, impose la nécessité d'un geste chirurgical. Cette chirurgie est difficile et doit être pratiquée par un opérateur entraîné et connaissant parfaitement les modifications anatomiques de l'angle irido-cornéen secondaires à la distension du globe oculaire.

Plusieurs interventions sont à la disposition du chirurgien pour le traitement du glaucome congénital. Cette diversité des techniques rend compte de la difficulté à obtenir une guérison complète et définitive du glaucome congénital.

L'intervention est toujours réalisée sous anesthésie générale après un bilan pédiatrique complet.

On distingue 3 groupes d'interventions pratiquées de manière courante:

- La goniotomie et la trabéculotomie, qui visent à augmenter la facilité d'écoulement en levant l'obstacle pré-trabéculaire.
- La trabéculectomie qui est une technique fistulisante dont le but est de court-circuiter les voies d'évacuation de l'humeur aqueuse.
- Les interventions combinées : Trabéculo-trabéculectomie, goniotrabéculo-trabéculectomie dans le même temps opératoire.

Chacune des ces chirurgies a ses défenseurs, avec des taux de succès comparables. Le choix chirurgical dépend du type de glaucome, des habitudes du chirurgien et surtout des conditions anatomiques, en particulier l'existence d'anomalies oculaires associées et de l'aspect de la cornée.

En effet, la goniotomie nécessite une visualisation précise des structures de l'angle irido-cornéen, et donc une transparence parfaite de la cornée. L'œdème cornéen stromal et/ou épithélial, les vergetures de la membrane de Descemet ou les cicatrices stromales sont souvent des obstacles qui rendent hasardeux le geste de goniotomie.

(1) La goniotomie :

La technique de la goniotomie a été décrite pour la première fois en 1938 par Otto BARKAN et modifiée par WORST en 1964. L'idée initiale était de créer un orifice dans l'obstacle pré-trabéculaire afin de permettre l'écoulement de l'humeur aqueuse.

La goniotomie est l'incision du trabéculum uvéo-scléral sous contrôle visuel direct de l'angle. La procédure chirurgicale n'a pratiquement pas évolué depuis sa description princeps par Barkan [46] au siècle dernier. Le geste de goniotomie ne crée pas de bulle de filtration, puisque l'acte chirurgical se réalise ab interno, ce qui représente un avantage essentiel sur la trabéculotomie ou la trabéculectomie. En effet, le succès opératoire ne dépend pas de l'état de la conjonctive bulbaire et des processus de cicatrisation sous-conjonctivale souvent majeurs chez l'enfant. Sans que cela soit spécifiquement prouvé, le mécanisme d'action résiderait en une amélioration des capacités

d'écoulement de l'humeur aqueuse grâce à la section de la portion interne du trabéculum imperméable. Le principe de la goniotomie est donc simple mais le geste nécessite une technique irréprochable et donc une expérience chirurgicale suffisante. Etant donné que la transparence de la cornée est le critère essentiel permettant le geste, il est souvent nécessaire d'hypotoniser le globe oculaire avant la chirurgie, et parfois de peler mécaniquement ou par tamponnement d'alcool à 90° pour débrider l'épithélium cornéen oedémateux. La pupille est maintenue en myosis par

Instillation préalable ou injection intraoculaire de myotiques, afin de protéger le cristallin du goniotome et souvent la CA est remplie de substance viscoélastiques.

De nombreux goniotomes ont été proposés par les chirurgiens, mais le plus couramment employé est le couteau de Swann et Jacob, qui possède une lame plus petite que la hampe, ce qui empêche un reflux d'humeur aqueuse et donc un vidange intempestif de la chambre antérieure au début de l'intervention. Les deux côtés de la lame sont tranchants, ce qui évite de devoir retourner le couteau dans la chambre antérieure. Certains chirurgiens préfèrent utiliser une aiguille 25 G montée sur une seringue, car la pointe de l'aiguille est plus fine, maniable et ne risque pas de s'émousser avec le temps. Le contrôle visuel de l'angle est assuré par gonioscopie directe en utilisant un verre de Swan, de Barkan ou de Koepe. La gonioscopie directe permet une visualisation panoramique des structures angulaires, ainsi qu'une mise au point variable sur l'angle en faisant varier l'angulation du verre sur l'oeil. La courbure

du verre de Swan est calculée pour faciliter le contact cornéen sans interposition de liquide, même si l'oeil est très buphtalme.

La lentille d'observation est prismatique, avec une surface frontale convexe, ce qui augmente le grossissement de l'image. Le manche fixé à la partie périphérique du verre facilite sa manipulation, tout en éloignant la main du chirurgien du site opératoire. Il est parfois conseillé de faire tremper le verre de gonioscopie dans de l'eau stérile chauffée, afin d'éviter la formation de buée sur le verre. Le rôle de l'aide est réduit dans la goniotomie, se bornant à maintenir le globe dans la position primaire. Pour cela, il utilise des pinces courbes à griffes, portant un cran d'arrêt permettant une préhension stable du globe oculaire durant la procédure.

Deux pinces sont ainsi appliquées sur la conjonctive bulbaire et les muscles droits, sur les méridiens de 6 et de 12 heures en cas de goniotomie nasale ou temporale (à 3 et 9 heures en cas de goniotomie inférieure), sans pression, ce qui permet au chirurgien d'effectuer librement des mouvements de rotation à l'intérieur de l'oeil. L'installation du chirurgien est primordiale, à 90° de l'axe du corps de l'enfant, en temporal pour une goniotomie nasale et en nasal pour une goniotomie temporale. L'axe du microscope doit être également modifié, incliné de 45° par rapport à la verticale. En cas d'impossibilité de modifier la position du microscope, la tête de l'enfant peut être également inclinée à 45°. L'acte opératoire se déroule au fort grossissement pour que les structures angulaires soient bien repérées. Le goniotome - ou l'aiguille - est introduit par une minime paracentèse à 1 mm du limbe cornéo-scléral, puis dirigé vers la région angulaire opposée, en faisant

attention de rester parallèle au plan irien et d'éviter la pupille, afin de ne pas blesser l'iris ou la capsule cristallinienne. L'approfondissement de la chambre antérieure peut être facilité par l'injection intra-camérulaire de substances visco-élastiques [47]. La section angulaire se fait alors progressivement, par mouvements rotatoires limités, en prenant soin de positionner l'extrémité du goniotome juste en arrière de l'anneau de Schwalbe. L'idéal est d'inciser le tiers antérieur du trabéculum cornéo-scléral. Le respect de cette recommandation est essentiel car une ouverture plus antérieure de l'angle est inefficace et une ouverture postérieure équivaldrait à une simple cyclodialyse. Une cyclodialyse est souvent très hémorragique et aboutit à une hypotonie oculaire précoce par ouverture exagérée des voies uvéo-sclérales d'écoulement. Certains auteurs préconisent d'associer une goniotomie et une cyclodialyse ab interno durant le même geste opératoire [48], mais la désinsertion du muscle ciliaire peut aboutir à une inflammation prolongée ou à une hypertonie oculaire secondaire par fermeture cicatricielle de la fente ciliaire. L'approfondissement de l'angle se fait immédiatement, après section d'une fine membranule qui correspond à la partie interne du trabéculum, et il est possible d'observer un tissu blanchâtre au fond de l'incision réalisée. En cas d'insertion haute de l'iris, la paroi irienne s'affaisse légèrement et le rideau irien prend une configuration plane. Une hémorragie angulaire de l'angle ponctue parfois le geste lorsque le couteau est enlevé, mais cet Hyphéma a rarement des conséquences significatives. Le tiers ou la moitié de l'angle irido-cornéen (de 120° à 180° d'angle, entre 4 et 6 quadrants horaires) peut être traité par une seule procédure. Si une seconde goniotomie est programmée, du fait d'un contrôle pressionnel insuffisant, il est

nécessaire de refaire une nouvelle porte d'entrée cornéenne et d'inciser une zone trabéculaire vierge.

A la fin de l'intervention, le goniotome est délicatement retiré de la chambre antérieure, en le maintenant parallèle au plan de l'iris et la substance viscoélastique est aspirée afin d'éviter une hypertonie oculaire précoce. La voie de paracentèse peut être suturée au nylon 10/0 ou au Vicryl 9/0 ou 10/0 pour éviter les adossements iriens, plus fréquents chez l'enfant.

Les soins post-opératoires consistent en une administration de collyres corticoïdes pendant deux à quatre semaines, associés à un myotique.

L'instillation de pilocarpine permettrait de tendre l'iris et de l'empêcher d'adhérer à la zone opérée. La baisse de pression intra-oculaire (PIO) n'est pas immédiate, et il n'est pas rare d'observer une hypertonie oculaire relative les premiers jours post-opératoires. Des contrôles post-opératoires réguliers de la PIO et de l'aspect gonioscopique sont nécessaires afin de vérifier l'efficacité de la goniotomie.

Les complications de la goniotomie sont la cyclodialyse, l'arrachement de la racine de l'iris, la perforation accidentelle de la capsule cristallinienne ou de l'endothélium cornéen.

Les résultats publiés de la goniotomie sont globalement bons, avec un taux de succès tonométriques variant de 70 à 90% selon le type de glaucome, la durée du suivi et le nombre des ré-interventions [49,50]. Après une goniotomie, le risque d'échec est possible à n'importe quel âge, pouvant survenir à distance de l'acte chirurgical.

La goniotomie est généralement préférée lorsque la cornée est claire chez les enfants de moins de 2 ans et porteurs d'un glaucome congénital primitif, en cas de glaucome associé à une angiomatose de Sturge Weber [51,52], à un syndrome d Axenfeld ou à un syndrome oculo-cérébro-rénal de Lowe [53]. La goniotomie n'est pas indiquée lorsque la cornée est opaque et l'angle irido-cornéen inaccessible au contrôle visuel. Le taux de succès n'est que de 30% lorsque le glaucome est présent dès la naissance ou après l'âge de 2 ans [54].

L'âge « idéal » serait de 3 à 6 mois pour une goniotomie, mais il est possible de l'utiliser avec succès chez des enfants plus âgés. La PIO pré-opératoire ou le diamètre cornéen ne sont pas des facteurs pronostiques d'échec de la chirurgie [55]. Il n'existe pas de différences de résultats entre les enfants caucasiens et mélanodermes, probablement parce que la goniotomie s'affranchit des problèmes induits par la cicatrisation conjonctivale. Une seule goniotomie est le plus souvent suffisante pour normaliser la PIO mais la procédure doit être répétée dans environ 20 à 30% des cas [56]. Malgré l'équilibre pressionnel, la présence de vergetures de la membrane de Descemet dans l'axe visuel, l'existence d'un astigmatisme cornéen important ou d'une anisométrie myopique sont souvent responsables d'une amblyopie irréversible [57].

Avantages de la goniotomie :

- ✓ visualisation directe du geste chirurgical
- ✓ absence de manipulation de la conjonctive (permettant une trabéculéctomie ultérieure) geste rapide, peu traumatique

- ✓ chirurgie pouvant être répétée (portion angulaire traitée de 120-180° à chaque séance)

Inconvénients de la goniotomie :

- ✓ technique non applicable si détails de l'angle irido-cornéen non visibles apprentissage de la technique
- ✓ risque de traumatisme endothélial cornéen et cristallinien

Les complications rares comprennent:

- ✓ Hémorragie massive de la chambre antérieure
- ✓ Hypotonie extrême
- ✓ Décollement rétinop-choroïdien

(2) La trabéculotomie :

Cette intervention consiste à introduire une sonde dans le canal de Schlemm à partir d'un abord rétro-imbique et à la faire tourner dans la chambre antérieure afin de déchirer le trabéculum cornéo-scléral et le tissu mésodermique. Ces détails anatomiques font que cette intervention est plus importante que la goniotomie. Elle présente de plus l'inconvénient d'être moins précise dans son action sur le tissu mésodermique pré-trabéculaire que la goniotomie de Barkan et de provoquer un traumatisme des voies d'écoulement normales trabéculo-sclérales.

C'est une option chirurgicale lorsque la cornée n'est pas claire. Après la mise en place d'un colibri et d'un fil tracteur dans le muscle droit supérieur, on prépare un lambeau conjonctival à charnière limbique au ras de la sclère. On cauthérise les fins vaisseaux superficiels scléraux. On réalise un volet scléral à

base limbique, de 4 sur 5 mm, comportant 2/3 à 4/5 de l'épaisseur sclérale totale. On se méfiera de la minceur et de la fragilité de la sclère distendue dans le glaucome congénital.

Le repérage du canal de Schlemm est le temps le plus difficile du fait de la distension du limbe. Il se situe classiquement à la limite de la zone blanche postérieure sclérale et de la zone bleutée antérieure cornéenne, zones que l'on repère « parfaitement » sous le volet scléral.

C'est de part et d'autre de cette ligne de séparation que l'on va pratiquer l'incision radiaire permettant d'ouvrir la paroi externe du canal de Schlemm. Le corps ciliaire que l'on devine par transillumination est également un bon repère puisque le canal de Schlemm est situé juste en avant.

La section doit être extrêmement douce, la pointe du couteau séparant de chaque côté les fibres sectionnées. Au cours de cette incision radiaire, de proche en proche, la recherche de l'éperon se trouve être le meilleur guide pour conduire au canal de Schlemm : à l'inverse des fibres sclérales toujours disposées de manière anarchique, celles de l'éperon, plus profondes, plus tassées les unes contre les autres, forment une sorte de tendon blanc disposé parallèlement au limbe, perpendiculairement à l'incision. L'apparition de petites hémorragies venant du plexus scléral profond peut gêner le repérage; on tentera d'y parer par une irrigation continue au sérum.

La mise en évidence et le sondage du canal de Schlemm ne sont pas toujours faciles. L'introduction du trabéculotome doit se faire sans le moindre effort, sans aucune résistance. Lorsque la sonde a suffisamment pénétré, on effectue une rotation de 90° autour du manche; le trabéculum n'offrant aucune

résistance, la sonde pénètre dans la chambre antérieure. On pratique la même manœuvre du côté opposé.

Il est fréquent que l'on observe après ce geste une discrète hémorragie camérulaire provenant de la zone trabéculotomisée. La rotation se fait dans un plan plus proche de l'iris que de la cornée pour éviter les décollements de la Descemet. On remet en place le volet scléral sans suturer l'incision radiaire, et on suture le volet scléral et les plans conjonctivaux ténoniens avec des fils résorbables.

Les soins post-opératoires consistent en une administration de collyres corticoïdes pendant deux à quatre semaines, associés à un myotique. L'instillation de pilocarpine permettrait de tendre l'iris et de l'empêcher d'adhérer à la zone opérée.

Avantages de la trabéculotomie :

- ✓ Geste réalisable malgré une cornée trouble
- ✓ Chirurgie ab externo

Inconvénients de la trabéculotomie :

- ✓ apprentissage de la technique
- ✓ manipulation de la conjonctive

Complications de la trabéculotomie :

- ✓ Per-opératoires: hémorragie du segment antérieur, cyclodialyse et hypotonie massive.

- ✓ Post-opératoires : Hémorragie massive de la chambre antérieure, Athalamie, Hypotonie par cyclodialyse, Synéchies postérieures

(3) La trabéculéctomie (Avec ou sans antimétabolites) :

La trabéculéctomie est la chirurgie filtrante la plus pratiquée au monde, et la plupart des chirurgiens savent la réaliser, gérer ses complications per- et postopératoires. Chez l'enfant, la technique de trabéculéctomie est peu différente de celle de l'adulte, mais les chances de réussite sont inférieures, essentiellement du fait d'une cicatrisation sous-conjonctivale excessive. Elle est parfois un recours après l'échec d'une goniotomie ou d'une trabéculotomie, ce qui explique aussi son moindre succès. Des facteurs étiologiques, tels que l'aphakie, l'association à une inflammation oculaire, la myopie forte, expliquent également le pronostic plus défavorable de la trabéculéctomie chez l'enfant.

La technique chirurgicale est peu différente de celle pratiquée chez l'adulte. L'anesthésie est générale, pour des raisons évidentes. La fixation du globe oculaire peut se faire par un fil passé dans le muscle droit supérieur, ou dans la cornée. Le volet conjonctival est plutôt à charnière limbique, en particulier quand l'utilisation des antimétabolites est choisie. La dissection du volet scléral à charnière limbique doit être relativement étendue (5 X 4 mm), et il doit être suffisamment épais pour éviter une filtration précoce excessive. L'ablation trabéculaire doit être assez antérieure, afin d'éviter une incarceration irienne ou, plus grave, un prolapsus vitréen. De même, les sutures du volet scléral doivent être bien serrées afin d'éviter une hypotonie oculaire dans les suites opératoires. Il peut être judicieux de pré-placer les

sutures sclérales pour limiter l'hypotonie per-opératoire. Les sutures ajustables sont rarement utilisées chez l'enfant du fait du manque de coopération après une chirurgie. Une paracentèse peut être réalisée afin de vérifier la perméabilité per-opératoire de la voie de drainage ou de reformer la chambre antérieure.

Les complications de la trabéculéctomie sont celles rencontrées chez l'adulte: hyphéma, retard de formation de la chambre antérieure, incarceration irienne dans l'ostium scléral, effusion uvéale, glaucome malin, hémorragie intra-vitréenne, décollement choroïdien, décollement de rétine, atrophie du globe, infection de la bulle de filtration et endophtalmie.

Après l'intervention, le traitement anti-inflammatoire, de nature corticoïde, doit être soutenu et prolongé. En cas de réduction insuffisante de la PIO du fait d'une cicatrisation épisclérale trop forte, il est possible de proposer des injections sous-conjonctivales de 5-fluoro-uracile (5-FU), à la concentration de 50 mg/ml, au voisinage de la bulle de filtration.

Le succès de la trabéculéctomie est en grande partie fonction du processus de cicatrisation qui débute dès le geste chirurgical. L'échec de la chirurgie filtrante provient de la difficulté à contrôler la prolifération fibroblastique au site de filtration, aboutissant à une fermeture prématurée de la voie de drainage réalisée et à des bulles plates ou vascularisées, de toute façon non fonctionnelles. L'excès de cicatrisation chez l'enfant s'explique par l'épaisseur plus importante de la capsule de Tenon ainsi que par la richesse fibroblastique du tissu épiscléral et conjonctival. La réduction pressionnelle est

globalement inversement proportionnelle à l'étendue et à la sévérité du foyer de cicatrisation (surface, épaisseur, perméabilité)[58,59] .

Chez l'enfant, la cicatrisation conjonctivale est plus intense, aboutissant plus rapidement à un tissu de granulation riche en collagène et imperméable. Plus l'enfant est jeune, plus le risque de cicatrisation est élevé. L'âge critique est diversement apprécié dans la littérature. Le risque d'échec de la trabéculéctomie est plus élevé chez les enfants de moins de sept ans [60] voire moins d'un an [61].

Le phénomène de cicatrisation peut être combattu par l'utilisation d'antimétabolites qui interfèrent avec le cycle cellulaire. Même si des essais cliniques ont été réalisés avec d'autres produits comme la cérubidine ou la doxorubicine, seuls deux antimétabolites sont en fait utilisés: la mitomycine C (MMC) et le 5-FU. A doses équivalentes, la MMC est 100 fois plus puissante que le 5-FU car elle est active à la fois sur les cellules en mitose et sur les cellules-qui-sont-actives alors que le 5-FU n'intervient que sur les cellules qui prolifèrent. La MMC s'utilise essentiellement par application per-opératoire, alors que le 5-FU peut s'utiliser pendant ou après l'intervention. L'application per-opératoire est un avantage par rapport aux injections sous-conjonctivales post-opératoires, difficilement envisageables chez les enfants en bas âge. A la concentration de 0,2 à 0,4 mg/ml, la MMC s'applique directement au contact de l'épiscière, sur ou à distance du volet scléral, pendant une durée variable de 1 à 5 minutes. Le temps d'application varie en fonction des équipes, mais également du nombre de facteurs de risque d'échec chirurgical par cicatrisation chirurgicale. Un lavage abondant de la zone traitée au sérum physiologique est essentiel car la MMC

est hautement toxique pour les tissus environnants (endothélium cornéen, cristallin).

L'utilisation des antimétabolites expose à un risque accru d'hypotonie, de maculopathie hypotonique et d'infection oculaire par fragilité de la bulle de filtration (abcès de la bulle ou endophtalmie). Cependant, plusieurs études démontrent que les enfants ayant bénéficié d'une chirurgie filtrante avec antimétabolites, et surtout avec la MMC, ont des PIO plus basses, une réduction plus forte du traitement anti-glaucomeux post-opératoire, même si cela peut se faire au prix de complications sérieuses. Les complications liées à la MMC (enkystement de bulle, fuite conjonctivale, athalémie, décollement de rétine, cataracte et endophtalmie) semblent être fonction de l'âge de l'enfant, et sont moins fréquentes en dessous de deux ans [62].

La meilleure tolérance locale des antimétabolites serait due à une capacité accrue de prolifération fibroblastique sous-conjonctivale, aboutissant à des bulles de filtrations moins fines et donc moins fragiles.

Avantages de la trabéculéctomie :

- ✓ technique éprouvée, familière pour la plupart des chirurgiens
- ✓ technique possible en cas d'oedème cornéen gênant l'examen de l'angle irido-cornéen
- ✓ possibilité de moduler la filtration par les antimétabolites et les sutures ajustables

Inconvénients de la trabéculéctomie :

- ✓ manipulation de la conjonctive (contrairement à la goniotomie)
- ✓ risque élevé d'hypotonie initiale et de décollement choroïdien
- ✓ complications oculaires liées aux antimétabolites (infection oculaire, hypotonie)

(4) Trabéculo-trabéculéctomie :

En cas de trabéculo-trabéculéctomie, la trabéculéctomie est réalisée en avant de l'incision radiaire avec iridectomie, avant la fermeture du volet scléral

(5) Les implants de drainage et les techniques de cyclodestruction :

Chez l'enfant glaucomateux, l'objectif de toute thérapeutique est une PIO basse, plus facilement atteinte par la chirurgie. Le choix se porte naturellement sur la traditionnelle chirurgie filtrante, avec ou sans antimétabolites. Les implants de drainage, la cyclodestruction sont réservés aux glaucomes réfractaires, résistants à une ou plusieurs chirurgies.

Les implants de drainage, se composent d'un réservoir suturé à la paroi de l'oeil et d'un tube inséré en chambre antérieure. Certains de ces drains, comme l'implant d'Ahmed [63], ont aussi une valve qui contrôle la sortie d'humeur aqueuse en fonction de la PIO. Il existe logiquement des modèles de taille réduite pour les enfants. La mise en place de ces drains n'est pas aisée, en particulier lorsqu'on s'adresse à des yeux multiopérés.

Les complications per- et post-opératoires sont nombreuses, avec le risque de décollement choroïdien avec hypotonie, d'hémorragie expulsive, ou de décollement de la rétine.

Le déplacement du tube peut entraîner une cataracte, une érosion conjonctivale, voire une décompensation cornéenne par contact endothélial ou une uvéite par irritation uvéale[64]. Le risque de complications hypotoniques serait plus élevé en cas de buphtalmie, du fait de l'amincissement scléral et de la fréquence du décollement choroïdien. Il est conseillé de tunneliser le tube implants de Molteno ou de Baerveldt le plus loin possible en arrière du limbe, afin de faciliter la sortie de l'humeur aqueuse. La ligature des tubes par du Vicryl 6/0 ou l'injection intra-camérulaire de substances viscoélastiques ou des gaz expansifs (C3F8) servent à différer la filtration de l'humeur aqueuse et donc de limiter le risque d'hypotonie.

Malgré ces réserves, les implants de drainage constituent une solution thérapeutique souvent ultime lorsque les procédés classiques sont dépassés, ou chez l'aphaque (absence de barrière cristallinienne). Les résultats tonométriques s'amenuisent avec le temps, souvent du fait d'une encapsulation du réservoir de drainage, et nécessitent la reprise du traitement médical. Le pourcentage global de succès pressionnel (défini par une PIO inférieure à 21 mm Hg) avoisine les 80% durant les deux premières années, mais s'établit à 30-40% au bout de quatre ans. L'utilisation concomitante d'injections locales de corticoïdes et/ou d'antimétabolites peut améliorer le pronostic chirurgical à long terme. En cas de glaucome chez un enfant aphake, il est souvent nécessaire de réaliser une vitrectomie complète afin d'éviter que le tube ne se bouche.

Avantages des implants de drainage :

- ✓ efficacité en cas d'échec répété de la trabéculéctomie
- ✓ possibilité de port d'une lentille de contact (dérivation postérieure de l'humeur aqueuse)

Inconvénients des implants de drainage :

✓ difficultés opératoires en cas de remaniement conjonctival important
.Risque important de complications post-opératoires, en particulier : hypotonie oculaire prolongée, infection oculaire, décompensation endothéliale par contact tube-implant, cataracte, encapsulation sous-conjonctivale des implants

(6) Cyclodestruction :

Les techniques de cyclodestruction sont réservées aux cas les plus extrêmes, les plus difficiles à traiter [65,66]. La fonction visuelle est souvent limitée, inférieure à une vision ambulatoire.

Dans certains cas, l'indication est purement antalgique car la destruction chirurgicale des nerfs ciliaires s'accompagne souvent d'une diminution des douleurs oculaires liées à l'hypertonie. Les patients candidats à une destruction du corps ciliaire ont souvent un tel remaniement conjonctival qu'il est alors préférable de détruire le corps ciliaire que d'essayer d'ouvrir à nouveau un angle remanié.

La cyclodestruction par voie transconjonctivale avec les lasers Nd-YAG ou diode est préférée à l'endocyclophotocoagulation directe des procès ciliaires, même si cette dernière a l'avantage de permettre un repérage direct et plus sélectif des procès ciliaires [67]. La manipulation de la sonde peut être

dangereuse pour le cristallin et l'endocyclophotocoagulation est plus facile chez l'aphake.

La cyclodestruction par le chaud (cyclodiathermie) ou le froid (cyclocryoapplication) sont plus ou moins abandonnés depuis l'arrivée des lasers, en particulier du laser diode (dont le taux des complications semble inférieur à celui du laser Nd-YAG). Des résultats encourageants sont observés à court terme avec le laser diode, mais le pourcentage d'échecs thérapeutique et le nombre de retraitements (concernant près d'un tiers des enfants au bout d'un an) augmentent avec le temps [68]. Les données de la littérature ne doivent pas être généralisées, et l'analyse des résultats tonométriques doit tenir compte des antécédents chirurgicaux des patients, de l'origine du glaucome et du nombre de séances de laser. Le laser semble moins efficace en cas de glaucome néovasculaire, d'uvéite et chez le tout jeune enfant. Le problème majeur de la cyclodestruction est qu'elle répond à la loi du tout ou rien, et il faut qu'un nombre suffisant de procès ciliaires soit détruit pour que la PIO s'abaisse effectivement. La destruction des procès ciliaire entraîne le risque d'inflammation oculaire, pouvant aboutir à une hypotonie chronique par hyposécrétion ou même à une phtise oculaire irréversible.

Avantages de la cyclodestruction :

- ✓ chirurgie facilement réalisable sous anesthésie loco-régionale
- ✓ apprentissage rapide de la technique, possibilité de retraitement
- ✓ alternative chirurgicale chez des yeux multi-opérés, avec un remaniement conjonctival important

Inconvénients de la cyclodestruction :

- ✓ chirurgie devant souvent être répétée
- ✓ résultat pressionnel difficilement prévisible (absence de visualisation directe des procès ciliaires)
- ✓ échappement thérapeutique fréquent avec le temps, reprise du traitement chirurgical
- ✓ risque de phtisie oculaire ou d'hypotonie oculaire chronique

2. Traitements médicamenteux :

Le traitement médical de l'hypertonie oculaire joue un rôle souvent accessoire, parfois mineur ou provisoire, mais toujours utile. Il est souvent nécessaire d'hypotoniser médicalement le globe oculaire avant l'acte chirurgical afin d'éclaircir la cornée et de préserver le nerf optique. De nombreux enfants suivent aussi un traitement médical en relais d'une chirurgie répétée ou aux résultats limités.

Chez l'enfant, plusieurs obstacles s'opposent au succès d'une prescription médicamenteuse à long terme : choix de la famille thérapeutique, contrôle pressionnel insuffisant, observance aléatoire, tolérance systémique. Les contraintes pratiques engendrées par un traitement chronique ne doivent pas être sous-estimées chez l'enfant et sa famille.

La majorité, pour ne pas dire la totalité, des collyres anti-glaucomeux disponibles en France n'a jamais obtenu une autorisation de mise sur le marché (AMM) chez l'enfant. Les organismes sociaux de tutelle peuvent théoriquement refuser le remboursement d'un médicament qui est prescrit "hors AMM", c'est

à dire en dehors des indications données par l'AMM. Le problème de la prescription pédiatrique ne concerne pas uniquement la France, et des recommandations européennes seront prochainement formulées afin de clarifier le problème.

Très souvent, faute d'études faites chez l'enfant, l'AMM précise "en l'absence d'étude spécifique chez l'enfant, l'usage de ce médicament n'est pas recommandé en dessous de 15 ans". La prescription hors AMM est très répandue en pédiatrie, plus fréquemment en milieu hospitalier (en particulier, en soins intensifs) qu'en médecine de ville. L'ophtalmologiste n'est pas légalement tenu de respecter ces recommandations mais il engage sa responsabilité professionnelle dès qu'il ne respecte pas les usages thérapeutiques conformes aux données scientifiques. Chez l'enfant, il est de toute façon dans l'obligation de déroger aux règles de prescription puisqu'aucune information spécifique n'est disponible. Les - rares - études publiées chez l'enfant concernent des séries peu importantes, à usage compassionnel et ne peuvent faire office d'expérimentations cliniques contrôlées.

Chez l'enfant, le choix thérapeutique est aussi large que chez l'adulte, reposant sur cinq principales familles: bêta-bloquants, analogues des prostaglandines, agonistes alpha-adrénergiques, myotiques, inhibiteurs de l'anhydrase carbonique. En cas d'échec d'une monothérapie (souvent bêta-bloquante), il est possible de la substituer par un collyre appartenant à une autre famille thérapeutique (monothérapie de substitution), mais les associations médicamenteuses sont également souvent utilisées.

A l'exception des bêta-bloquants dont la durée d'action est longue, il n'est pas recommandé de modifier la fréquence d'administration des collyres, du fait du risque de perte d'efficacité. Il est possible de moduler la concentration des collyres bêta-bloquants ou myotiques afin de limiter leur toxicité, mais cette possibilité n'est pas offerte pour les autres collyres. La compression digitale des voies lacrymales ou la simple occlusion palpébrale permettent d'améliorer l'index thérapeutique des collyres, en augmentant la pénétration oculaire et en retardant l'absorption systémique. Ces manœuvres ne sont pas toujours faciles à respecter chez un enfant turbulent.

Le risque de toxicité d'un collyre ne doit pas être sous-estimé chez l'enfant. Le volume du globe oculaire d'un enfant de deux ans est voisin de celle d'un adulte. Par contre, le volume plasmatique est très inférieur, aboutissant à des taux sériques plus élevés. L'immaturité des systèmes enzymatiques hépatiques favorise également une séquestration plasmatique plus longue, amplifiant les phénomènes de toxicité médicamenteuse.

a) Bêtabloquants :

Les bêta-bloquants ont fait l'objet de plusieurs études chez l'enfant et l'expérience clinique est moins limitée qu'avec les autres collyres [72]. Comme chez l'adulte, la baisse de PIO est de l'ordre de 20-25%, sans échappement thérapeutique à long terme. Leur efficacité clinique (action précoce dès la première heure, maximum d'efficacité entre deux et quatre heures, action prolongée au delà de 24 heures dans certains cas) fait que cette classe thérapeutique est souvent prescrite en première intention chez l'enfant.

L'action hypotonisante oculaire survient sans modification notable du diamètre pupillaire ni du pouvoir accommodatif, ce qui confère à cette classe thérapeutique une bonne tolérance locale.

Le risque iatrogène des bêta-bloquants est d'autant plus marqué que la population à qui s'adresse le traitement est fragile, ce qui est le cas de l'enfant. Les concentrations plasmatiques du timolol après instillation sont volontiers plus élevées chez l'enfant, du fait d'un volume de distribution plus important. La voie nasopharyngée est soumise à un effet de passage hépatique tardif, et une quantité importante de principe actif passe directement dans la circulation systémique. Le respect des contre-indications est donc essentiel et la survenue d'une bradycardie, d'un asthme, voire d'une apnée (chez le nouveau-né), peuvent avoir des conséquences dramatiques. L'avis spécialisé d'un pédiatre doit être requis en cas de doutes sur les antécédents médicaux de l'enfant. Il est conseillé de débiter le traitement bêta-bloquant par une faible concentration, en privilégiant les formes galéniques à base de gels ou suspensions.

b) Analogues des prostaglandines :

Les analogues des prostaglandines sont représentés par le latanoprost (XALATAN®), mis sur le marché en 1998, le travoprost (TRAVATAN®) et le bimatoprost (LUMIGAN®).

L'expérience clinique est plus limitée, en particulier pour les deux derniers. L'efficacité des prostaglandines est discutée chez l'enfant, mais aucune étude contrôlée n'a réellement été réalisée dans cette population.

Dans certains glaucomes congénitaux primitifs, l'épaisseur du corps ciliaire est diminuée, favorisant une antéroposition de la racine de l'iris. L'effet de l'amincissement ciliaire sur l'écoulement uvéo-scléral de l'humeur aqueuse n'est pas connu mais il semble que le taux de «non-répondeurs » au latanoprost soit plus élevé chez l'enfant en bas âge [73].

Les analogues des prostaglandines pourrait être un choix judicieux dans les hypertonies oculaires liées à une augmentation de la pression veineuse épisclérale. Ainsi, plusieurs travaux ont démontré l'efficacité particulière du latanoprost dans le glaucome associé à l'angiomatose de Sturge Weber [74]. Par contre, du fait du risque pro-inflammatoire, la prudence doit être de règle dans les hypertonies oculaires liées à un traumatisme, une inflammation, ou une néovascularisation oculaire. La survenue d'un oedème maculaire cystoïde chez un enfant aphaque est possible lorsque la capsule postérieure cristallinienne est endommagée, ce qui est toujours le cas après phacopagie. La tolérance systémique des prostaglandines est excellente et les parents doivent être systématiquement informés du risque de pigmentation irienne [76] (pathogénie, fréquence, conséquences).

c) Agonistes alpha-adrénergiques :

Les agonistes alpha2-adrénergiques : brimonidine (ALPHAGAN®), apraclonidine(IOPIDINE®) réduisent la PIO par inhibition de la sécrétion de l'humeur aqueuse. Bien que non démontré, il est probable qu'ils conservent leur efficacité chez l'enfant. La barrière hémato-encéphalique est moins stable chez l'enfant et les substances lipophiles, telles que la brimonidine, voient leur

passage cerebral augmenté. Des épisodes de pauses respiratoires associées à une bradycardie et une hypothermie ont été rapportés après instillation de brimonidine chez des nouveaux-nés [76]. La prescription de brimonidine n'est pas recommandée chez le nourrisson.

d) Myotiques :

Moins utilisés depuis l'arrivée des nouvelles familles de médicaments, les myotiques peuvent rendre des services intéressants dans certaines formes de glaucomes, en particulier par fermeture de l'angle. Chez l'aphaque, le risque de myopisation par spasme ciliaire n'existe plus et l'effet sténopéique est vécu positivement. Par contre, l'utilisation prolongée des myotiques fige le jeu pupillaire, favorisant la formation de kystes iriens ou de synéchies iridocristalliniennes. La tolérance systémique des myotiques doit être surveillée en cas d'instillations répétées, avec le risque de tachycardie, d'hypersécrétion bronchique avec dyspnée, crampes abdominales, diarrhée, sueurs abondantes, de sécrétion salivaire ,témoins d'une intoxication cholinergique. La survenue - rare - d'un syndrome confusionnel ou d'une agitation motrice chez un enfant traité par myotiques doit faire évoquer le diagnostic d'intoxication cholinergique.

e) Inhibiteurs de l'anhydrase carbonique :

L'acétazolamide (DIAMOX®), seul représentant de la classe disponible sous forme orale, est efficace chez l'enfant, réduisant la PIO d'environ 30 à 35%. A condition que la dose totale maximale soit respectée (5 à 10 mg/kg/jour) et qu'il soit administré trois fois par jour, l'acétazolamide est correctement toléré

[77]. Cependant, il expose à un risque d'anorexie et de troubles hydro-électrolytiques (acidose métabolique), se manifestant par une asthénie, une somnolence et une baisse de poids. L'hypokaliémie se manifeste par des paresthésies des extrémités, une faiblesse musculaire et ses complications cardiaques sont redoutées (troubles du rythme cardiaque). La surveillance de la courbe de poids et la prescription itérative d'ionogrammes sanguins sont nécessaires.

Chez l'enfant, l'efficacité du DIAMOX® semble supérieure à celle des formes locales. Cependant, les inhibiteurs locaux de l'anhydrase carbonique (dorzolamide, TRUSOPT®; brinzolamide, AZOPT®) ont un meilleur profil de tolérance systémique, même si la prudence doit prévaloir si le collyre est destiné aux nourrissons.

M. Surveillance

La surveillance est primordiale après la chirurgie et elle impose des examens réguliers le plus souvent effectués sous anesthésie générale. On surveillera l'efficacité de la normalisation pressionnelle par l'absence d'augmentation rapide du diamètre cornéen ou de l'axe antéro-postérieur par biométrie, la disparition de l'oedème cornéen et la régression fréquemment observée de l'excavation papillaire.

La fréquence des examens sera adaptée à la qualité du résultat opératoire. Une pression intraoculaire limite ou la nécessité d'un traitement médical d'appoint fera revoir l'enfant plus souvent. Des réinterventions chirurgicales sont souvent nécessaires.

Il faudra aussi s'intéresser à la réfraction: une skiascopie permettra de dépister une myopie forte à équiper rapidement pour prévenir une amblyopie. Le test de Bébé-Vision nous aidera dans les premiers mois à évaluer l'acuité visuelle.



III. Matériel et méthodes :



Comme la goniectomie nécessite une cornée claire, ce qui très rare chez nos patient, nécessite un apprentissage long et comporte un risque de traumatisme du cristallin, avec par ailleurs la nécessité de réinterventions reste très fréquent, et comme la trabéculotomie et la trabéculo-trabéculectomie présentent la difficulté de repérage du canal de Schlemm sur ces yeux où les repères anatomiques sont très modifiés par la buphtalmie et la distension du limbe, et là aussi les complications sont fréquentes à type d'hypotonie majeur et prolongée et d'hyphémas massifs, et du fait que la trabéculectomie est la chirurgie du glaucome la plus pratiquée, et que les antimitotiques (notamment la Mitomycine C) permettent de lutter plus efficacement contre la cicatrisation excessive de l'enfant (avec cependant des complications propres qui peuvent être sérieuses).Le but de ce travail rétrospectif est donc d'évaluer les résultats pressionnels et les complications liées à la trabéculectomie avec Mitomycine C dans le glaucome congénital.

Il s'agit donc d'une étude rétrospective des cas de glaucome congénital hospitalisés au service d'Ophtalmologie A de l'hôpital des spécialités oto-neuro-ophtalmologie au centre Hospitalier universitaire Ibn Sina de Rabat, et opérés de trabéculectomie avec application de Mitomycine C entre janvier 2000 et décembre 2011.

Cette étude portant sur 190 yeux de 107 enfants, Le recul de nos patients est de 6 mois à 10 ans avec une moyenne de 30mois.

Il s'agit de 81 garçons et 26 filles, âgés au moment de la chirurgie de 8 jours à 12 ans (moyenne de 14 mois et demi).

Il s'agit de trabéculéctomie avec application de Mitomycine C pour tous les yeux.

La PIO moyenne préopératoire (sous traitement médical et sous examen sous AG) est de 23,7 mmHg (12 à 40 mmHg) dans la majorité des cas un traitement hypotonisant est prévu devant une forte présomption diagnostique en attendant l'examen sous AG suivi de la chirurgie.

A. Diagnostic du glaucome congénital :

Un bilan diagnostique complet a été réalisé de façon systématique, basé sur :

- Un examen clinique sous anesthésie générale.
- Un examen pédiatrique à la recherche d'anomalies générales associées.

L'examen sous anesthésie générale a été pratiqué juste avant l'intervention pour chaque enfant, les parents ayant donné leur accord pour une chirurgie dans le même temps en cas de confirmation de diagnostic, cet examen comprenait :

+ Un examen cornéen :

- Présence ou absence d'œdème.
- Degré d'opacification cornéenne.
- mesure des diamètres cornéens.

+ Mesure de la pression intraoculaire au tonomètre à aplanation de perkins.

+Lorsque la transparence de la cornée le permettait :

- examen de l'iris à la recherche d'une aniridie ou d'un syndrome d'Axenfeld Reiger
- une évaluation de l'état de la papille optique

+La présence éventuelle de malformations associées a été notée.

B. Traitement chirurgical :

L'intervention a été pratiquée dans le même temps opératoire que l'examen sous anesthésie générale sous fluothane.

1. Technique chirurgicale :

La même technique chirurgicale a été adoptée dans tous les cas basée sur une trabéculéctomie réalisée sur le limbe supérieur avec application de mitomycine C.

La trabéculéctomie est une intervention filtrante dont le but est de créer une fistule en réséquant sous un volet scléral une portion profonde de la paroi antérieure de l'AIC. Ce qui permet le passage de l'humeur aqueuse sous la conjonctive et la capsule de tenon et forme une bulle de filtration.

La technique a consisté en :

- +exposition par charge du muscle droit supérieur.
- + Désinsertion conjonctivo-ténonienne au fornix, et hémostase.
- + Application de la Mitomycine C à la concentration de 0,3 mg/ml pendant 3 minutes avec une petite éponge maintenue sur la sclère

avant la dissection du volet scléral, en évitant toute fuite sur la cornée et tout contact conjonctival.

- + Un rinçage abondant avec de sérum salé est ensuite réalisé afin de diminuer l'imprégnation tissulaire et le risque de complication postopératoires.
- + La dissection du volet scléral à charnière limbique est souvent délicate sur cette sclère amincie. La trabéculéctomie a été réalisée après une paracentèse auto-étanche, la paracentèse a parfois nécessite une suture avec monofil 10/00
- + Iridectomie périphérique, au cours de ce temps, on peut avoir un saignement imprévisible des vaisseaux dilatés qui parcourent l'iris.
- + suture du volet scléral par 2 ou 3 points au nylon 10/0 enfouis.
- + La conjonctive est ensuite minutieusement suturée par un fil résorbable polyglatine 10/00 avec aiguille ronde, minimisant le risque de fuite postopératoire de l'humeur aqueuse sous l'effet des antimitotiques par déhiscence de la cicatrice.
- + L'étanchéité du surjet conjonctival est vérifiée après reformation de la chambre antérieure.

2. Soins postopératoires et surveillance :

Le traitement postopératoire a consisté en un collyre associant antibiotique et corticoïde pendant un mois dans l'œil opéré associé à un mydriatique .Les enfants ont été revus au premier jour (J+1), une semaine après la sortie de l'hôpital pour examen à la torche ou à la lampe à fente.

Chaque enfant a ensuite bénéficié d'un examen ophtalmologique avec prise du tonus oculaire sous anesthésie générale 4 à 6 semaines après la chirurgie, puis à un rythme plus au moins espacé en fonction de l'évolution.

Une surveillance plus rapprochée est pratiquée au besoin.

Dans les cas avec une pression intraoculaire supérieure à 18 mmHg, un traitement par collyre hypotonisant a été institué.

Dans les cas où la pression intraoculaire était trop élevée lors d'un contrôle, une reprise chirurgicale par trabéculéctomie avec mitomycine C a été pratiquée.

L'intervention a été considérée comme un succès si la pression intraoculaire finale était inférieure à 18 mmHg sous anesthésie générale, sans traitement médical ou avec un seul traitement hypotonisant.

Cette surveillance régulière permet également de dépister les complications opératoires suivantes :

1) Per-opératoires :

- Hyphéma abondant
- Décollement choroïdien séreux ou hémorragique

- Issue de vitré par la trabéculéctomie en cas d'abord trop postérieur

2) Post-opératoires :

- Hyphéma
- Athalamie ou réduction importante de la chambre antérieure
- Endophtalmie

3) Pos-topératoires tardives :

- Hypotonie chronique : par fuite externe de l'humeur aqueuse (Seidel) ou par hyperfiltration
- Infection : abcès de la BDF ou endophtalmie
- Synéchies postérieures et ascension pupillaire par incarceration irienne dans la trabéculéctomie.
- Cataracte.
- Décollement de la rétine....

3. Le traitement médical :

C'est un traitement d'appoint, complémentaire du geste chirurgical. Si le geste chirurgical antérieur est devenu inefficace. On a recours chez l'enfant :

- Aux collyres bétabloquants
- Aux inhibiteurs de l'anhydrase carbonique en collyres
- Et plus récemment aux prostaglandines.

En cas d'échec du traitement médical une autre trabéculéctomie au niveau du limbe supérieur, décalée par rapport à la précédente est réalisée

4. Correction optique et rééducation orthoptique :

Une correction optique totale obtenue sous cycloplégique a été prescrite et le traitement de l'amblyopie a été systématiquement entrepris.



IV. Résultats



190 yeux des 107 enfants atteints de glaucome congénital ont été opérés de trabéculéctomie avec Mitomycine C entre janvier 2000 et décembre 2011.

Il s'agissait d'une première intervention avec Mitomycine C faite au service d'ophtalmologie A. le recul moyen de nos patients est de 30 mois (6mois à 10 ans).

A. Résultats épidémiologiques :

1. Age au moment du diagnostic :

Dans notre étude 23,8 % des glaucomes congénitaux primitifs sont découverts dans le premier mois.

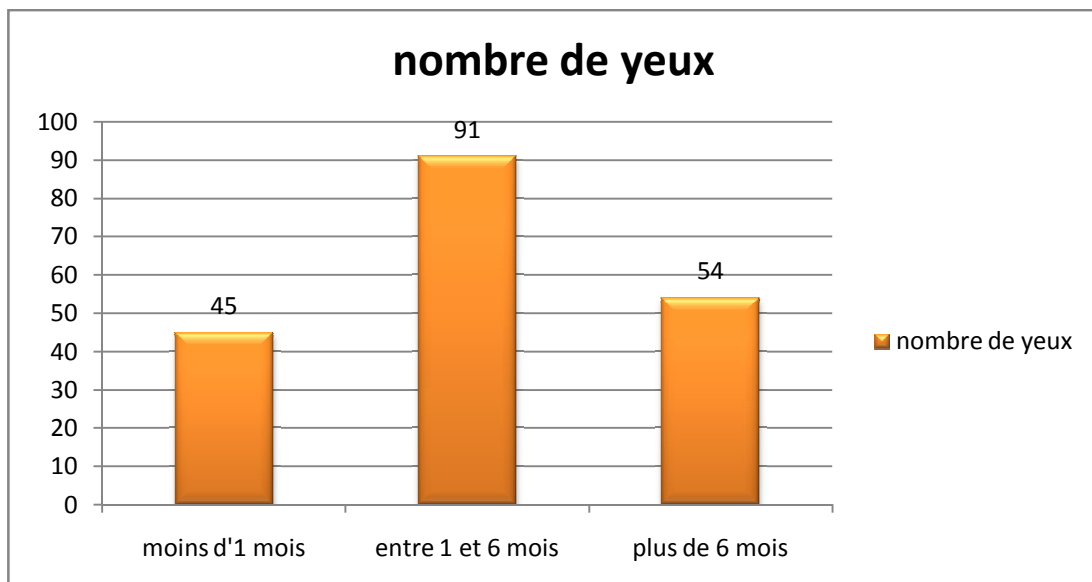


Figure 1 : âge au moment du diagnostic selon le nombre des yeux

Donc 71,6% des patients sont découverts avant l'âge de 6 mois.

L'âge au moment de l'intervention était de 8 jours à 12 ans avec une moyenne de 14 mois et demi.

2. Sexe ratio:

- 81 garçons, soit 75,7 %

- 26 filles, soit 24,3 %

Le sexe ratio est de 3,1.

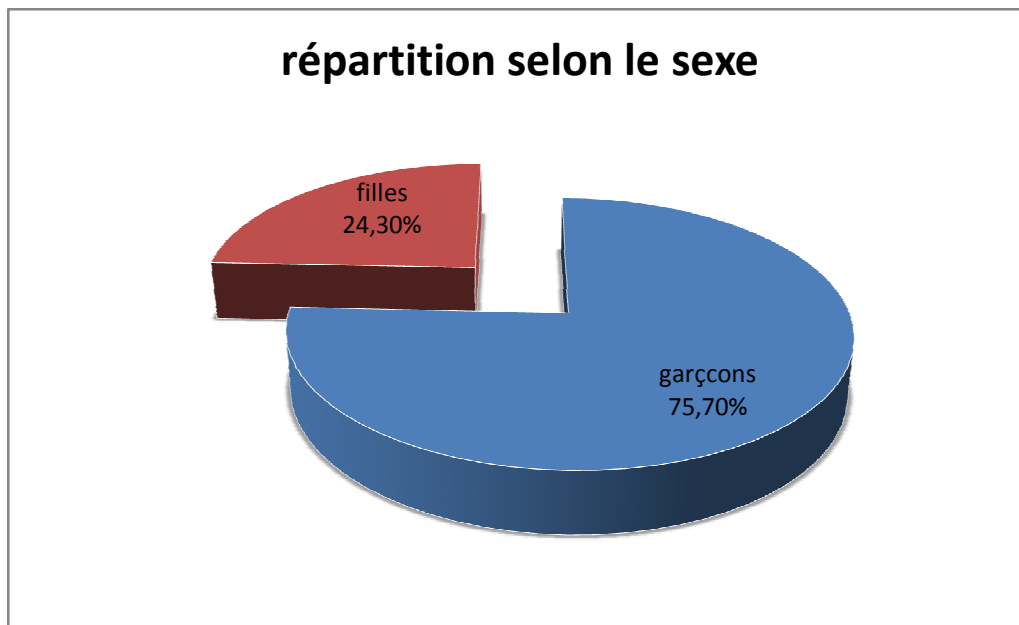


Figure 2 : répartition selon le sexe

3. Héritéité :

- la consanguinité des parents est notée chez 47 patients soit dans 43,9 % des cas.

- la présence d'antécédents familiaux de glaucome congénital est retrouvée dans 13 cas soit 12,15 %.

-pour ces 47 patients dont la consanguinité est positive, seulement 8 patients présentant le glaucome dans la fraterie ou la famille soit 17%.

4. Circonstances de découverte de la maladie :

L'enfant a été amené en ophtalmologie dans la grande majorité des cas par les parents devant la constatation d'un œil « anormal », avec essentiellement une mégalocornée trouble.

53 enfants parmi les 107 soit 49,5%, ont été présentés par leurs parents pour mégalocornée trouble, les autres ont consulté pour un larmoiement clair ou larmoiement associé à une photophobie ou même pour une buphtalmie.

B. Résultats cliniques :

1. Latéralité :

L'atteinte était bilatérale dans 83 cas soit 77,5 % et unilatérale dans 24 cas, soit 22,5 %.

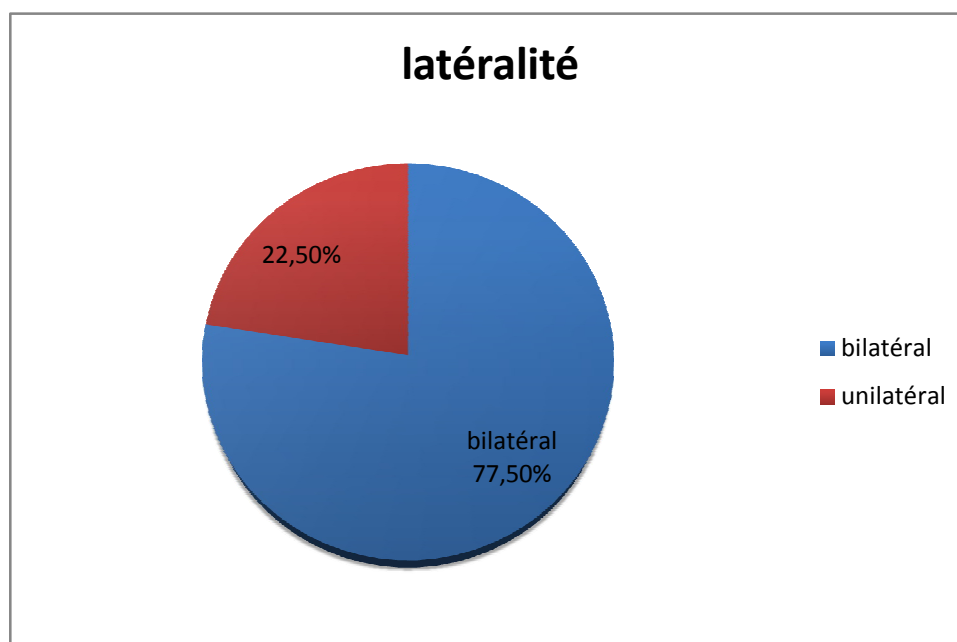


Figure 3 : latéralité dans le glaucome congénital

2. L'acuité visuelle :

L'acuité visuelle n'a pas pu être chiffrée vu l'âge jeune de nos patients.

3. Examen de la cornée :

+ Mégalocornée

A l'examen initial, la mégalocornée existait chez tous nos patients. Le diamètre cornéen horizontal au moment de l'intervention variait entre 11 et 15 mm avec un diamètre cornéen moyen de 13,65 mm.

+ Transparence cornéenne :

- La cornée était claire dans seulement 9 yeux (4,73%).
- La cornée est totalement opaque dans 10 yeux (5,2%).
- Le reste des cas, 171 yeux (soit 80%) présentent une opacification partielle de la cornée liée à l'œdème de l'hypertonie oculaire et à la souffrance du stroma cornéen.

4. Pression intraoculaire initiale sous anesthésie générale :

La pression préopératoire était en moyenne de 23,7 mmHg avec des extrêmes allant de 12 à 40 mmHg sous anesthésie générale (un traitement hypotonisant souvent été instauré avant l'examen sous AG en cas de diagnostic évident de glaucome congénital à l'œil nu).

5. L'angle irido-cornéen :

L'examen de l'angle irido-cornéen n'a pas pu être effectué dans tous les cas en raison de la présence d'un œdème de cornéen.

6. La papille :

La papille n'a peut être apprécié que dans certains cas . Elle a été souvent plus facile à apprécier après la chirurgie du glaucome, après amélioration de la transparence cornéenne.

7. Anomalies associées:

Parmi les patients dont l'examen du segment antérieur était possible, on a note que :

-9 enfants étaient porteurs de malformations associées :

- 2 cas de syndrome de Peters
- 1 cas de GC associé à une sclérocornée (un œil avec sclérocornée totale et l'autre œil avec corectopie)
- 3 cas d'aniridie bilatérale
- 1 cas de microsphérophakie (associée à une aniridie)
- 2 cas de syndrome d'Axenfeld Rieger

Avec 2 cas associé à un syndrome malformatif ou une pathologie générale :

- 1cas de syndrome de robert avec phocomélie
- 1cas de Syndrome de Sturge weber

C. Résultats thérapeutiques :

Donc on a 107 patients (190 yeux) qui ont un glaucome congénital avec un recul moyen de 2 ans et 6 mois (30 mois).

1. La pression intraoculaire :

Nos critères de succès tonométriques sont ceux habituellement décrits dans la littérature et définis comme suite :

-L'intervention a été considérée comme un succès thérapeutique si la pression intra oculaire finale était comprise entre 10 et 18 mmHg

-Le succès est total si la PIO sans aucun traitement médical était inférieur à 18 mmHg.

-Le succès est partiel si le tonus oculaire est maintenu en dessous de 18 mmHg avec l'adjonction de médicaments hypotonisants.

-Sont considérés comme échec, une pression intraoculaire supérieure ou égale à 18 mmHg avec un traitement hypotonisant.

	Sous anesthésie générale
Succès complet	PIO inférieure à 18 mmHg
Succès relatif	PIO inférieure à 18 mmHg avec traitement médical
échec	Supérieure ou égale à 18 mmHg avec traitement médical

Après un recul moyen de 2ans et 6mois (30 mois), la PIO post-opératoire contrôlée lors du dernier examen chez 190 yeux :

-Inférieure à 18 mmHg dans 128 yeux, soit 67,4% :

- Dont 45 yeux (23,7%) avec une PIO inférieure à 18 mmHg sans traitement médical.
- Et 47 yeux (24,7%) avec une PIO inférieure à 18 mmHg sous monothérapie
- Dans 36 yeux (19%), la PIO était contrôlée sous plus d'un traitement hypotonisant.

-une hypertonie introculaire maligne qui a nécessité un traitement médical maximal, a été notée dans 62 yeux, soit (32,6%) des yeux :

- Une reprise chirurgicale par trabéculéctomie avec mitomycine C a été nécessaire et possible dans 40 yeux (21,0 %)
- Dans 22 yeux (11,6%) un traitement médical maximal a été maintenu :il s'agit d'yeux très buphtalmes avec un pronostic fonctionnel très réservé en raison de l'état cornéen et de l'amblyopie profonde et de risque chirurgical (risque très élevé de décollement choroïdien séreux ou hémorragique avec décollement de la rétine), avec 9 yeux sont compliqués de phtisie soit (4,7%).

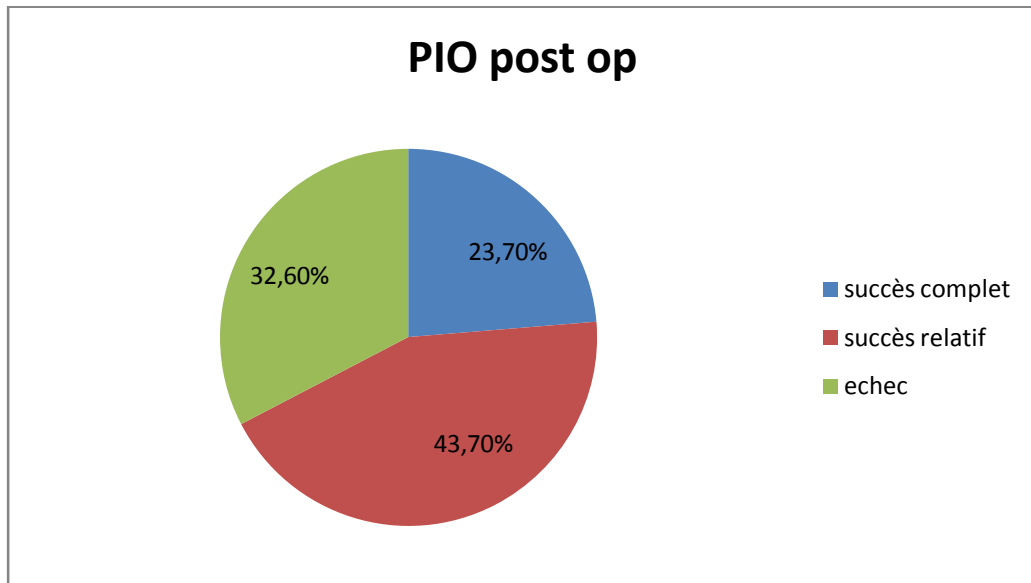


Figure 4 : graphique montrant les résultats de PIO post opératoire

Au total, une première trabéculéctomie avec mitomycine C, dans notre série, nous a permis d'obtenir un succès tonométrique global de 67,4 % après un recul de 2ans et 6 mois.

2. La réfraction oculaire:

La réfraction est réalisée après l'administration de skiacol :

-une myopie >1D représente plus de 85% des cas avec une moyenne de -6,21 D, et avec une asymétrie très fréquente génératrice d'amblyopie importante souvent aggravée par l'état cornéen.

3. Eclaircissement cornéen :

Rarement total, généralement très partiel : il a été constaté chez 76 yeux soit 40% de yeux.

4. Aspect de la papille :

La papille a été examinée dans la période post opératoire chez 124 yeux soit 65,2% : elle semble garder un bon anneau neurorétinien chez 32 yeux soit 25,8 % et paraît anormalement excavée chez le reste (92 yeux soit 48,4%).

D. Complications

1. Peropératoires :

-Un Hyphéma est survenu au moment de la trabéculéctomie ou de l'iridectomie périphérique dans 6 yeux soit 3,15%, dans 2 yeux cet Hyphéma a nécessité un lavage dans les jours qui suivent et dans le reste, il s'est résorbé en quelques jours.

-une issue de vitré par ouverture trop postérieure spontanément dans 5 yeux soit 2,6% : tous ces cas ont finalement eu un échec thérapeutique au niveau pressionnel et ont eu une reprise chirurgicale.

-un décollement choroïdien massif est survenu dans 2 cas soit 1,05% et s'est compliqué d'une phtisie dans 1 cas et qui a nécessité une chirurgie endoculaire avec succès dans l'autre cas.

2. Post opératoires :

a) Immédiates :

-Chambre antérieure réduite avec réformation progressive dans 50 %, elle a nécessité la reprise pour réformer la CA dans 1 cas (0,52%), dans le reste des cas la profondeur de la CA à J+1 était normale.

- un Hyphéma a été constaté au premier jour post opératoire dans 2 cas soit 1,05% , cet Hyphéma a nécessité un lavage dans 1 cas .

- un décollement choroïdien avec hémorragie vitrèenne suite à un réveil agité d'un enfant : il a été découvert à J+1 chez un enfant de 6 ans et il s'est compliqué d'une phtisie.

- aucun cas d'endophtalmie n'est noté dans la période post-opératoire immédiate.

b) Tardives :

Le premier contrôle sous AG est fait entre 4 et 8 semaines, en suite un contrôle périodique tous les 3 à 6 mois a été réalisé. On a ainsi noté :

-Ascension pupillaire par incarceration irienne dans la trabéculéctomie dans yeux cas soit 17,3%.

-Aspect de la BDF : cet aspect est clairement corrélé au niveau de PIO, les bulles avasculaires et les bulles de bon relief mais normalement vascularisées correspondent généralement à des succès thérapeutiques sur le plan pressionnel :

- plate dans 57 yeux soit 30%.
- présente : avasculaire 61 yeux soit 32,1%, de vascularisation normale dans 19 yeux soit 10%, hypervasculaire dans 38 yeux soit 20 %.

-Seidel tardif : 3 yeux soit 1,57%, il a nécessité une greffe de conjonctive dans tous ces cas.

-hypotonie chronique par hyperfiltration dans 3 yeux soit 1,57% qui a nécessité une greffe de conjonctive dans ces 3 yeux.

-endophtalmie tardive dans 7 cas :

- un diagnostic rétrospectif : une période de douleur et de rougeur suivie d'une phtisie dans 4 yeux soit 2,1%, les parents n'ont pas consulté en raison de leur éloignement géographique ou de leur niveau socioéconomique très bas.
- Un diagnostic à la phase aiguë dans 3 yeux soit 1,57% : une injection intravitréenne des antibiotiques a été réalisée dans les 3 yeux avec une évolution favorable dans 1 cas et évolution vers la phtisie dans 2 cas

complication	nombre	%
Hyphéma	8/190	4,2%
Issue vitré	5/190	2,63%
Seidel tardif	3/190	1,57%
Hypotonie chronique	3/190	1,57%
endophtalmie	7/190	3,68%
Décollement choroïdien	3/190	1,57%
Hémorragie rétinienne	1/190	0,52%
phtisie	9/190	4,73%



V. Discussion



A. Données épidémiologiques :

1. Age de diagnostic :

Dans la littérature, Zech trouve que le diagnostic se fait très souvent peu de temps après la naissance (39%) et dans la grande majorité des cas (80%) avant l'âge de 6 mois [10].

Dans la série de Nacef, l'affection a débuté dans 65% des cas à la naissance et 89% ont été découverts avant 1 an et que la plupart des patients (45,5%) sont opérés entre 1 et 6 mois après la naissance [8].

Dans notre série, 23,6% des glaucomes congénitaux ont été diagnostiqués avant l'âge de 1 mois et 48% des patients sont diagnostiqués entre 1 mois et 6 mois après la naissance, donc 71,6% des cas avant l'âge de 6 mois ce qui concorde avec les résultats de Zech [10].

2. Sexe :

La répartition des patients selon le sexe trouve une prédominance des garçons dans 75,7% des cas, soit 3 garçons pour une fille, ce qui concorde avec les données de la littérature (Zech : 60%, Renaudain : 57%).

D'autres auteurs ne signalent pas de différence significative entre les 2 sexes.

Nacef par contre rapporte une prédominance féminine, qui est plus nette dans les cas familiaux [8].

3. Hérité :

La notion d'hérité pour le glaucome congénital a été retrouvée pour 12,15% de nos patients ce qui concorde avec les données de la littérature, l'affection est familiale dans 12 à 40% des cas selon les auteurs.

Zech rapporte 21,5% de cas familiaux [10].

Nacef trouve 87,5 % de glaucomes congénitaux familiaux [5].

série	Pourcentage d'hérité
Renaudin	29%
Zech	21,5%
Nacef	87,5%
Notre série	12,15%

Tableau 1: l'hérité dans différentes séries

4. La consanguinité des parents :

Sa fréquence ne dépasse pas 8% d'après certains auteurs, la consanguinité parentale est très élevée dans les pays où la tradition la favorise, pour Nacef 60% [5].

Nous l'avons constaté dans 44%.

5. Latéralité :

Nous retrouvons dans notre série 77,5% de glaucomes congénitaux bilatéraux, ces résultats concordent avec ceux de la littérature qui rapporte un taux de bilatéralité de 75 à 80% des cas

série	Taux de bilatéralité
Renaudin	71%
Nacef	72%
Zech	79%
Notre série	77,5%

Tableau 2: bilatéralité: comparaison des résultats de différentes séries

6. Glaucome congénital et association :

Dans notre série, le glaucome congénital est associé à des anomalies oculaires dans 10,28% des cas :

- 4 cas d'Aniridie (3,73%)
- 1 cas de sclérocornée (0,93%)
- 1 cas de « syndrome de robert phocomélie » (0,93%)
- 2 syndromes de Peters (1,86%)
- 2 syndrôme d'Axenfeld Rieger (1,86%)
- 1cas de syndrome de Sturge weber (0,93%)

Dans une série de 57 patients, **Nacef** rapporte 4 cas d'aniridie.

Sidotti rapporte 17% de cas de glaucome associé à un syndrome de sturge weber.

Mandal note 2 cas de syndrome d'Axenfeld- Reiger et deux cas d'aniridie.

Tourame [90] note sur 33 yeux de 20 patients :14 yeux associé au syndrome de Sturge Weber Krabbe, à une angiomatose ou à un syndrome de Peters soit 42,4% .

B. Examen clinique :

Sur le plan clinique, notre série est caractérisée par la fréquence des formes graves de GC.

1. Circonstances de découverte :

La mégalocornée trouble a été le motif de consultation de 53 patients (49,5%), mais elle a été retrouvée chez 171 yeux à l'examen clinique soit 90% (dans 9 yeux on a une mégalocornée claire soit 4,73% et 10 yeux sont totalement opaques soit 5,26%).

Zech note une mégalocornée trouble dans 77% des cas dans une série de 169 yeux et Renaudin note 89% des cas [1].

2. Transparence cornéenne :

Une cornée trouble est noté dans 85,3% des cas de notre série, ce résultat est supérieur à celui d'autres séries puisque Renaudin retrouve 73% [1].

Les glaucomes congénitaux avec cornée claire sont rares dans les pays comme le Maroc où les mariages consanguins sont fréquents. Dans notre série, on a trouvé 4,73% de cornée claire.

3. La pression intraoculaire :

Dans notre série la PIO initiale moyenne sous anesthésie générale était de 23,7 mmHg avec des extrêmes entre 12 et 40mmHg.

Dans la littérature, elle varie entre 24 et 36 mmHg, ainsi AL-Hazmi trouve une PIO moyenne de 30 mmHg sur une série de 254 yeux [6].

Série	PIO moyenne (mmHg)
AL-Hazmi	30
Rodriquez	24
Kmiha	36
Hill	32
Notre série	23,7

Tableau 3:PIO initiale comparaison avec la littérature

4. C/D (cup / disc)

Les données de la littérature montrent que la papille est excavée dans 24 à 36% des cas, Nacef trouve une excavation papillaire pathologique dans 18% des cas [8]. La majorité des auteurs accorde une grande importance à l'aspect et à l'asymétrie de la papille mais rares sont les études chiffrées qui la concernent.

Par ailleurs à la différence de l'adulte, l'excavation régresse partiellement quand la PIO diminue ce qui est un excellent paramètre de surveillance de l'évolution des glaucomes congénitaux en effet, le canal scléral qui s' était dilaté sous l'influence d' une PIO élevée , peut revenir à son diamètre initial avec la normalisation de le PIO avec la même quantité de fibres optiques et de tissu de soutien [9,1].

Dans notre série 25,8 % d'yeux semblent avoir une excavation physiologique avec un bon anneau neurorétinien dans le premier contrôle post-opératoire et 74% ont une excavation pathologique.

5. La réfraction

Concernant la réfraction, Ikeda et al. [88] ont rapporté en 2004 une myopie chez 63% des patients atteints de glaucome congénital. Ces résultats ont proches de ceux de Biglan [89] qui, dans une série de 204 yeux, notait 66% de myopie. En 2008, Tourame et N.ben younes [90] ont rapporté une myopie chez 53,8% dans une série de 33 yeux. Dans notre série 85% des yeux sont myopes.

C. La prise en charge du glaucome congénital

1. Le traitement chirurgical :

Le traitement de glaucome congénital est chirurgical et urgent. Le but est d'éclaircir totalement ou partiellement la cornée et d'arrêter ou de prévenir la détérioration de nerf optique, en baissant la PIO. Les techniques chirurgicales sont nombreuses telles la goniotomie, la trabéculotomie, trabéculectomie, le trabéculo-trabéculectomie et plus récemment la sclérectomie profonde et en dernier lieu les valves de drainage et le cyclo-affaiblissant.

Les indications de différentes techniques reposent sur un certain nombre de critères :

- La transparence de la cornée
- Le nombre et le type d'interventions antérieurement pratiqués
- La maîtrise par le chirurgien de la technique

Les GC se présentant avec une cornée claire sont rares dans les pays comme le Maroc où les mariages consanguins fréquents sont à l'origine de goniodysgenesies et où l'accès aux soins reste difficile à l'origine de retards de traitements.

Alors qu'en occident après de 90% des GC primitifs ont une cornée claire d'emblée ou après un simple pelage de l'épithélium cornéen à l'alcool, rendant possible une goniotomie ; le taux de succès de celle-ci est alors élevé mais souvent après plusieurs reprises.

La trabéculotomie a également une place importante dans la chirurgie de première intention du GC avec cependant des inconvénients propres : elle n'est pas indiquée dans les goniodysgenesies complexes, le canal de Schlemm est inaccessible dans 10 à 15% des cas [23,91] conduisant à convertir en trabéculectomie, les hyphémas sont fréquents et souvent importants [91], et des décollements descemetiques [95] et des issues de vitré à travers l'incision radiaire ouvrant le canal de Schlemm[7] ont été rapportés. De plus la fibrose conjonctivale qu'elle induit compromet le succès des chirurgies filtrantes ultérieures éventuelles, malheureusement souvent nécessaires.

Le taux de succès de la trabéculotomie reste variable [23,92,93], des résultats plus encourageants sont rapportés quand une trabéculectomie est associée à la trabéculotomie [5,7,94,95].

La trabéculectomie a été d'abord proposée pour être utilisée en deuxième intention dans le GC. Actuellement son utilisation en première intention dans les glaucomes congénitaux sévères à cornée trouble est tout à fait admise [8,1], en effet dans les GC sévères avec cornée trouble et distension limbique importantes, la goniotomie est impossible et la trabéculotomie est très hasardeuse [7,] et on a montré que la trabéculectomie donne de meilleurs résultats avec moins de complications lorsqu'elle est utilisée en première intention [79].

Ainsi en pratiquant des interventions d'emblée radicales, il semble que l'on puisse obtenir de meilleurs résultats fonctionnels à long terme [10], et on rapporté quelques résultats encourageantes sans l'utilisation de mitomycine C ou le 5-FU :

Zech a rapporté 80% de succès tonométrique dans une série de 169 yeux et Fulcher a rapporté 92,3% de succès tonométriques dans une série de 20 yeux.

En fait les résultats de la trabéculectomie sans antimitotiques montrent beaucoup moins de succès que chez l'adulte avec seulement 30 à 50% de succès à 1 an à cause de capacités de cicatrisation de l'enfant [5, 6, 61, 79, 81,95]

En effet la trabéculéctomie première sans antimétaboliques a été décevante dans le traitement du glaucome congénital, ceci est en grande partie lié aux capacités de cicatrisation propres à l'enfant.

L'intérêt des antimétaboliques, en particulier la mitomycine C que nous avons associée est de réduire la cicatrisation fibroblastique au niveau du bulbe de filtration, pour une durée d'action plus longue par rapport au 5FU [11,80]

La MMC est préférée au 5FU en raison de son utilisation plus aisée : une seule application per opératoire suffit, alors que le 5FU nécessite des injections itératives, et parfois douloureuses sur 1 à 2 semaines en post opératoires ce qui ne peut être pratiqué chez l'enfant en bas d'âge avec en plus de complications épithéliales cornéennes très fréquentes [5].

Il n'y a pas de publications consternant l'application per-opératoire seule du 5FU dans le GC mais celle ci donne des résultats très moyens dans les glaucomes à haut risque d'échec fait qui a été observé dans l'expérience du service d'ophtalmologie A.

La MMC est largement utilisée, depuis près de 20 ans, en application unique per opératoire dans la chirurgie filtrante à haut risque d'échec, c'est un agent alkylant qui agit au niveau de toutes les phases de multiplication cellulaires, avec donc un effet prolongé, aussi bien sur les fibroblastes que sur les cellules endothéliales vasculaire : son action est donc beaucoup plus puissante que celle du 5-FU et ne nécessite pas d'injections postopératoires.

De nombreux travaux rapportent les résultats de la trabéculéctomie avec MMC .dans les séries de glaucome pédiatriques, constitués essentiellement de glaucomes congénitaux.

Elle a été indiquée pour la plupart après échec d'une première procédure, mais aussi comme chirurgie de première intention

Les résultats tonométriques sont très satisfaisants avec un taux de succès allant de 94% à 59% sur un suivi moyen allant de 17 à 43 mois [81,82,83]

Auteurs	Nombre d'yeux	Suivi moyen	protocole	Critères de succès	succès
Rodrigues [84]	30	43,78	0,3 /3à4min	-	-
Sidotti [81]	29	25	0,5/4min	PIO<21	73%
Mandal [5]	38	18	0,4/3 min	PIO<16	65%
Al-Hazmi [6]	254		0,2 ou 0,4/2ou5 min	PIO<21	86%
Notre série	190	30 mois	0,3/3min	PIO<18	67,4%

Tableau 4: résultats de trabéculéctomie avec MMC

-**RODRIGUEZ[84]** :compare un groupe de 61 patients opérés de trabéculéctomie sans MMC à un autre groupe de 30 patients opérés avec MMC appliquée en peropératoire à la concentration de 0,3 mg/ml durant 3 à 4 minutes.il ne trouve pas de différence dans les résultats des 2 groupes, par

contre la MMC expose à un risque plus élevé de complication, mais il n'a pas noté de survenu de complication infectieuse dans aucun des 2 groupes.

-SIDOTTI [81] : a obtenu 73% de succès après un recul moyen de 25 mois, il a appliqué la MMC à la dose de 0,5 mg/ml à la surface épisclérale pendant une durée moyenne de 3,8 minutes sur une série de 29 yeux opérés après échec de goniotomie et de trabéculéctomie (critères de succès :PIO comprise entre 5 et 21 mmHg), il conclut qu'il faut utiliser la MMC avec précaution vu l'incidence élevée de complication en particulier l'infection de bulle de filtration qui est retrouvé dans 5 cas 17% sur un intervalle de 5 à 55 mois après la chirurgie, 2 parmi eux 7% ont développé une endophtalmie.

Ce taux est considéré comme le plus élevé dans la littérature, il l'explique par l'utilisation de la dose la plus élevée de la MMC et par un intervalle de suivi plus long par rapport aux autres études.

Par contre, il n'a pas trouvé de différence de résultats entre glaucomes congénitaux primitifs et glaucome secondaires.

MANDAL [5] : évalue les résultats chirurgicaux et les complications de trabéculéctomie avec MMC dans les glaucomes congénitaux réfractaires dans une étude portant sur 39 yeux de 29 patients, il utilise la MMC à la dose de 0,4 mg/ml appliqué au dessus du volet scléral pendant 3 minutes. Les critères de succès sont définis par une PIO inférieure à 16 mmHg sous anesthésie générale ou inférieure à 21 mmHg sans anesthésie, la stabilisation de l'excavation papillaire et du diamètre cornéen. Il a obtenu 65% de succès maintenus après 30 mois de suivi.

Tous les patients de cette série ont développé une bulle de filtration large et avasculaire mais sans aucun cas d'infection ou d'endophtalmie.

Avant cette étude, Mandal a rapporté une série de 19 yeux de 13 patients ayant un glaucome congénital réfractaire et traités par trabéculéctomie avec MMC, il a obtenu un succès complet dans les 18 yeux soit 94,7%, il explique la différence entre les 2 études par un nombre réduit d'aphakie dans la première étude et par les variations ethniques.

Il conclut que l'âge inférieur à un an et l'aphakie sont des facteurs de risques significatifs d'échec chirurgical. En revanche, pour pallier au risque important de l'infection de la bulle de filtration observé avec les antimétabolites, il propose comme alternative, les implants de drainage.

-AL-HAZMI [6] : a utilisé la MMC chez 254 yeux de 180 enfants avec glaucome congénital primitif opérés par trabéculéctomie dans 60% ou trabéculo-trabéculéctomie dans 40%. le succès chirurgical était défini par une PIO inférieure à 21 mmHg en post-opératoire sans médication supplémentaire. il trouve que le taux de succès est fonction de l'âge, ainsi, la PIO post-opératoire était inférieure à 21mmHg chez 50% des enfants de moins de 6 mois contre 85% pour les enfants de plus de 4 ans, ces résultats sont indépendants de la concentration et du temps d'application de la MMC et il n'a pas noté de différence de résultats en utilisant 0,2 mg/ml ou 0,4 mg/ml chez deux groupes de patients.

Il conclut que le taux de succès augmente avec l'âge, de même pour les complications. Cette différence liée à l'âge serait due à des altérations de la biologie cellulaires des fibroblastes survenant avec l'âge ainsi, la densité cellulaire diminue au fur et à mesure que l'organisme vieillissait, d'autre part le rapport entre la multiplication cellulaire et le pourcentage de cellules restant en phase terminales change avec l'activité de division cellulaire.

Complications per et post-opératoires :

	Série MANDAL [5]	Série SIDOTTI [81]	Série SUSANNA []	Série ALHAZMI [62]	Série AZUARA [61]	Série AHBIL [11]	Notre série
Kératite /ulcère cornéen	5,3%	****	****	0%	****	1,2%	0%
Seidel conjonctival	****	3,4%	****	29%	****	7,6%	1,57%
Hypotonie transitoire	26,3%	****	****	3%	4,5%	****	1,57%
Décollement choroïdien	****	****	5,1%	****	****	1,2%	1,57%
hyphéma	21%	3%	****	****	****	8,8%	4,2%
Hypotonie durable	7,9%	3,4%	10,1%	****	0%	****	1,57%
endophtalmie	0%	7%	****	****	****	****	3,68%
Décollement de rétine	5,2%	6,8%	1,3%	1,1%	4,5%	1,2%	0,52%
Bulle fine avasculaire	100%	10%	****	8%	****	****	32,1%

Tableau 5: pourcentage des complications dans différentes séries

Mandal rapporte une épithéliopathie cornéenne liée à la MMC dans 5,3% et Lahbil rapporte 2 cas de kératite superficielle 1,2%, 1 cas d'ulcère cornéen et 1 cas d'abcès de lame et un cas d'ectasie sclérale mais son étude comporte également le 5-FU qui est plus toxique pour l'épithélium cornéen en comparaison avec MMC.

+le taux de phénomène de Seidel dans la série de AL-Hazmi est de 29%, et 3,4% dans la série de Sidotti (l'utilisation d'un lambeau conjonctival à charnière au fornix, le temps d'application de la MMC pendant 3 minutes, la concentration de 0,3 mg/ml (diminués par rapport aux 2 séries) et la fermeture minutieuse de la conjonctive en 2 plans :tenon et conjonctive avec Vicryl 10/00 et avec une aiguille ronde vasculaire nous pousse à penser que le taux de cette complication est probablement faibles dans notre série.

- Mandal rapporte 26% l'hypotonie transitoire, cette hypotonie est retrouvée en utilisant la MMC lors de la chirurgie du ptérygion.il n'y a pas d'hypothèse étiopathogénitique clairement établie. La reprise initiale de la sécrétion ciliaire, avec possible irritation du corps ciliaire explique cette hypotonie transitoire le plus souvent [85].il faut dire que le premier examen sous AG a rarement été possible avant 4 à5 semaines alors que l'examen à la LAF est très difficile dans les premiers jours postopératoires et donc il n'est pas possible d'évaluer avec précision la fréquence de complications post opératoire immédiates qui nécessitent un examen méticuleux à la LAF.

+l'hyphéma est la complication la plus communément rapportée. Elle est retrouvée dans 8 cas /190 yeux dans notre série (4,2%), dans 8 cas /38 par Mandal (21%), dans 7cas /170 (4,1%) par Lahbil et dans un cas par Sidotti. elle se résorbe le plus souvent spontanément au cours d'une semaine et il n'y a pas probablement pas de lien entre l'application de la MMC et la survenue d'un hyphéma pendant la chirurgie du GC.

-cependant une hypotonie chronique est survenue dans 3 cas (1,57%) dans notre série, elle est rapportée dans 3,4% (1 cas /29) par Sidotti, et dans 5,3% par Mandal. Pour Gupta, les zones de sclère amincie seraient une porte d'entrée intraoculaire pour la MMC , permettant l'effet toxique sur le corps ciliaire , à l'origine d' hypotonie tardive et d' uvéite .l'hypotonie tardive par toxicité ciliaire et modification histologiques conjunctivo-ténoniennes autorisant une augmentation de la fuite de l' humeur aqueuse , entrainerait la normalisation ultérieure de la PIO[85].l'hypotonie prolongée est également due à l'hyperfiltration et au phénomène de fuite, elle peut entrainer des changements maculaires irréversibles ou une perte de vision [6] .

+ Un Seidel tardif a été constaté dans notre série dans 1,57% de cas, il a nécessité une greffe de conjonctive dans tous ces cas.

+l'infection de bulle de la filtration et l'endophtalmie : son diagnostic est basé sur la présence d'un matériel fibrino-purulent à l'intérieur de la bulle, associé à une rougeur conjonctivale diffuse et à une inflammation intraoculaire marquée, le risque est favorisé par la présence d'une bulle de filtration fine et avasculaire qui exposer à la fuite et à la rupture qui est liée l'utilisation

d'antimitotiques surtout à dose élevée. Dans la littérature, elle est rapportée dans 0,2% à 9,6% [86]. nous rejoignons la littérature par un taux de 3,68%. Sidotti rapporte le taux le plus élevé (17%) probablement en rapport avec le recul plus long en comparaison avec les autres séries. Le taux de l'endophtalmie est élevé ; il est de 7% à 14% dans les séries pédiatriques , ce taux est considérablement supérieur que celui rapporté chez l'adulte [87]. Le risque d'endophtalmie n'est pas négligeable dans la littérature, c'est une complication qui est grave et qui a entraîné la perte d'œil dans 6 cas dans notre série . Par ailleurs cette complication est liée au niveau d'hygiène de l'enfant et de sa famille.

- la présence d'une BDF fine et avasculaire est un facteurs prédisposant à l'infection, elle est rapportée dans tous les cas par Mandal et dans 32,1% dans notre série .ce risque est présent pout le reste de la vie de l'enfant qui a une espérance de vie normale.



VI. Iconographie



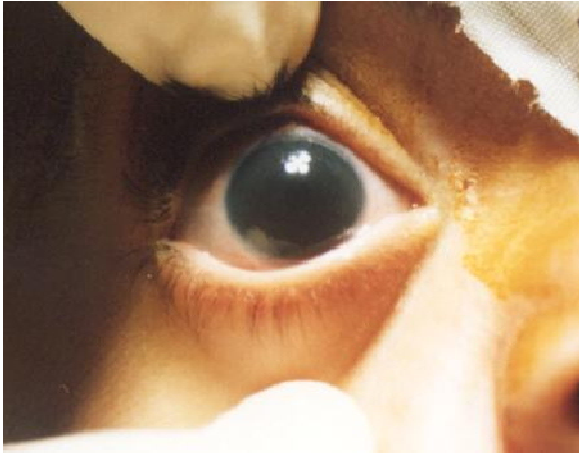


Photo A : un nourisson avec mégalocornée

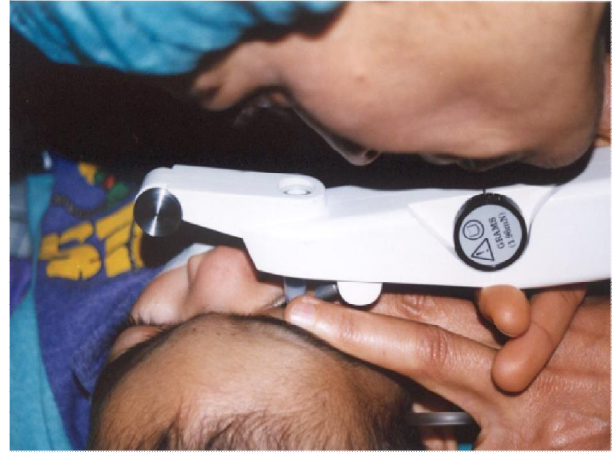

Photo B : la prise de PIO avec le tonomètre de Perkins

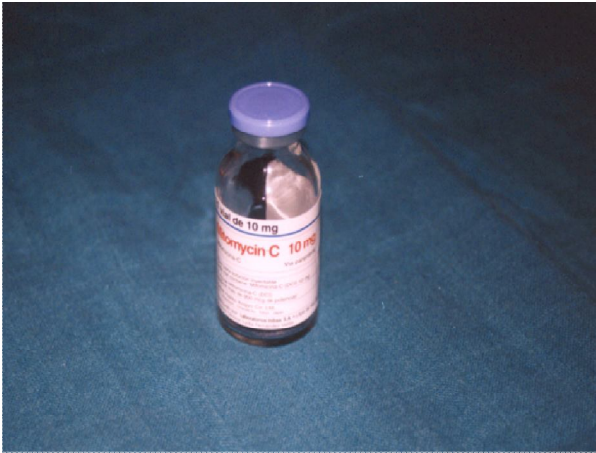

Photo C : le flacon de la mitomycine C



Photo D : un nourisson avec mégalocornée opaque

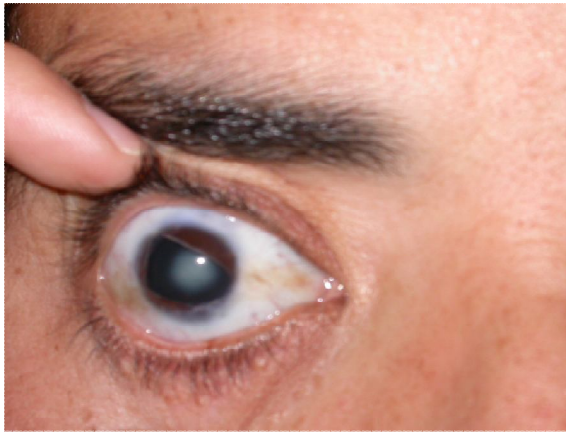
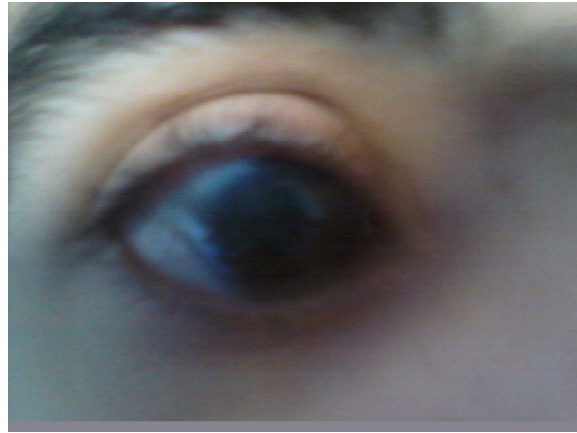

Photo E : aniridie partielle



**Photo F : un œil après plus de reprise de
trabéculéctomie avec la MMC**

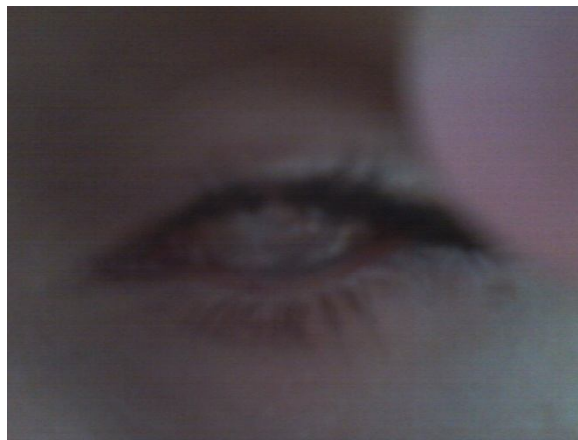

Photo G : une phtisie après plus de reprise de trabéculéctomie



VII. Conclusion



Le glaucome congénital est malheureusement une affection fréquente dans notre contexte dont la circonstance de découverte la plus fréquente est la mégalocornée.

La majorité des enfants porteurs des glaucomes congénitaux ont une espérance de vie normale. Le pronostic est réservé et malgré les progrès thérapeutiques considérables, le glaucome congénital reste une maladie cécitante. Cette affection impose sitôt le diagnostic posé, un geste chirurgical d'urgence. Nombreuses sont les techniques chirurgicales proposées et appliquées dans le traitement du glaucome congénital, il s'agit en effet d'une affection polymorphe à laquelle peut s'appliquer tout un arsenal thérapeutique. Au Maroc où les mariages consanguins fréquents sont à l'origine de goniodysgénésies sévères avec peu de cornées claires nous a poussés à utiliser la trabéculéctomie avec application de mitomycine C dans le traitement des glaucomes congénitaux.

Notre travail a analysé dans une étude rétrospective, les résultats post opératoires de 190 yeux de 107 patients atteints de glaucome congénital et opérés de trabéculéctomie associée à la mitomycine C.

La trabéculéctomie avec mitomycine C a permis un succès tonométrique global dans 67,4% après un recul de 30 mois, les complications post opératoires étaient relativement rares mais parfois graves.

La chirurgie filtrante avec application de mitomycine C augmente les chances de contrôler la pression intraoculaire mais expose l'enfant à un risque à vie d'infection tardive, risque majoré par l'hygiène insuffisante et les traumatismes chez ces enfants souvent malvoyants.



VIII. Résumé



Résumé

Titre : trabéculéctomie avec mitomycine C dans le glaucome congénital

Auteur : el azouzi asmaa

Mots clés : glaucome congénital, trabéculéctomie, mitomycine C

Le glaucome congénital désigne l'existence à la naissance d'une hypertonie oculaire secondaire à une anomalie de développement embryonnaire de l'angle irido-cornéen, c'est une maladie rare mais son incidence est variable, elle est plus importante dans les pays où le taux des mariages consanguins est plus élevé comme le Maroc.

C'est une urgence diagnostique et thérapeutique qu'il faut évoquer devant une mégalocornée et une buphtalmie. Le traitement est essentiellement chirurgical, comprend différentes techniques, au rapport efficacité /complications variable.

L'opacification de la cornée et les anomalies de la réfraction sont à l'origine d'une amblyopie aussi cécitante que la neuropathie optique glaucomateuse elle – même.

La cicatrisation excessive est le facteur principal d'échec de la chirurgie filtrante chez l'enfant. L'usage d'antimitotiques (mitomycine C) a permis d'augmenter le taux de succès de cette chirurgie.

Nous rapportons les résultats d'une étude rétrospective menée entre janvier 2000 et décembre 2011 au service d'ophtalmologie A de l'hôpital des spécialités oto-neuro-ophtalmologie de Rabat portant sur 190 yeux de 107 enfants présentant un glaucome congénital et opérées de trabéculéctomie avec mitomycine C.

Après un recul de 30 mois (6 mois à 10 ans) un succès tonométrique global avec tonus oculaire inférieur ou égal à 18 mmHg a été obtenu dans 67,4 %, une reprise a été effectuée dans 40 cas soit 21%.

La trabéculéctomie avec mitomycine C dans les glaucomes congénitaux nous a permis de réduire les récurrences mais au prix de complication grave.

Abstract

Title: trabeculectomy with mitomycin C in congenital glaucoma

Author: el azouzi asmaa

Keywords: congenital glaucoma, trabeculectomy, mitomycin C

Congenital glaucoma refers to the existence at the birth of ocular hypertension secondary to abnormal embryonic development of the iridocorneal angle, is a rare but its incidence is variable, it is increasing in countries where the rate of consanguineous marriages is higher, such as Morocco.

This is an emergency diagnostic and therapeutic need to discuss a megalocornea, Surgical treatment mainly includes various techniques, the efficacy / complications variable.

The opacification of the cornea and refractory anomalies are the cause of amblyopia as blinding as glaucomatous optic neuropathy itself.

Use of Excessive scarring is the main cause of failure of filtering surgery () in children, the antimitotic agent (mitomycin C) has increased the success rate of this surgery.

We report the results of a case series conducted between January 2000 and December 2011 in the service of ophthalmology at the hospital specialties oto-neuro-ophthalmology in Rabat, on 190 eyes of 107 patients with congenital glaucoma and made of trabeculectomy with mitomycin C.

After falling 30 months with an overall success tonometric intraocular less than or equal to 18 mmHg was achieved in 67,4% recovery was performed in 20 cases.

Trabeculectomy with mitomycin C in congenital glaucoma has allowed us to reduce recidivism but at the cost of serious complication.

ملخص

العنوان: قطع التربيق مع استعمال الميتموميسين س في الزرق الولادي

الكاتب: العزوزي اسماء

الكلمات الأساسية : الزرق الولادي، قطع التربيق، الميتموميسين س.

الزرق الولادي هو مرض ناتج عن ارتفاع الضغط المقلي منذ الولادة بسبب خلل يحدث أثناء التطور الجنيني في العين، وبالرغم من اعتباره مرضا نادرا فإن نسبته ترتفع في الدول التي ينتشر فيها الزواج من ذوي القربى كالمغرب.

إن هذا المرض يستدعي تشخيصا وعلاجا استعجاليين و مبكرين لكل طفل تلا حظ لديه ضخامة القرنية والعلاج بالأساس جراحي ويعتمد على عدة طرق مختلفة من حيث نسبة مفعوليتها ومضاعفاتها. إن وجود عتامة القرنية والعلل الانكسارية يؤدي إلى العمى تماما مثل إصابة العصب الناتج عن مرض الزرق، ويعتبر التندب المفرط العامل الأساسي في عدم نجاح الجراحة الرشاحية كعملية قطع التربيق لدى الأطفال مما يستدعي استعمال الأدوية المضادة لانقسام الخلايا (ميتموميسين س) رغبة في زيادة نسبة نجاح هذه العملية.

نورد في هذا العمل نتائج دراسة امتدت من يناير 2000 إلى أكتوبر 2011 بمصلحة العيون أ بمستشفى اختصاصات الرأس والأذن والعيون بالرباط وقد همت هذه الدراسة 190 عيناً ل 107 طفل مصاب بالزرق الولادي أجريت لهم عملية التربيق مع استعمال الميتموميسين س أثناء العملية، و بعد متابعة استمرت ل 30 شهرا كمعدل متوسط حصلنا على نجاح شامل بنسبة 67,4% لتسوية توتر العين أي اقل من 18 وتمت إعادة هذه العملية في 40 حالة.

باستعمال تقنية التربيق مع الميتموميسين س تمكنا من خفض نسبة الانتكاسات رغم بعض المضاعفات.



IX. Bibliographie



- [1] Renaudin AN. Chirurgie du glaucome congenital. Thèse pour doctorat en medecine N° 12 /2001-M, Angers 2001
- [2] Caroline LC. Traitement chirurgical du glaucome congénital primitif. Thèse pour doctorant en Médecine N°96 /2007 LYON NORD
- [3] Nabet I. Glaucome congénital: Aspect thérapeutique. Reflexions Opthalmologiques, 1999,4,24 :37-41
- [4] Meyer G, Schwenn O, Pfeiffer N, Grehn F. Trabeculotomy in congenital glaucoma. Graefe's Archive clinical experimental ophthalmology, 2000;238:207-213
- [5] Mandal AK , Prased K, Naduvilath TS. Surgical resultsn and complications of mitomycin C- augmented trabeculectomy in refractory development glaucoma. Ophthalmic surgery and lasers;1999,30,6:473-480
- [6] AL-Hazmi A, Z waanJ, Awad A, al-Mesfer S, Mullaney P B, Wheeler D. effectiveness and complications of use during pediatric glaucoma surgery ophthalmology 1998; 105, 10, 1915- 1920
- [7] Mullaney P B, Selleck C, Al-Awad A, Al-Mesfer S, Zwaan J. combined trabéculotomie and trabeculectomy as an initial procedure in uncomplicated congenital glaucoma . Archive of ophthalmology, 1999; 117,475-460.

- [8] Nacef L, Daghfous F, Marrakchi S , Ben Osman N, Ayed S. le glaucome congénital en Tunisie: profil épidémiologique, aspect Clinique et résultats thérapeutiques . ophtalmologie 1994 ; 8 :28-32
- [9] DETRY-MOREL M. le glaucome congénital. Bulletin de la société belge d'ophtalmologie, 281,49-58,2001.
- [10] Zech JC, Ravault M. traitement chirurgical du glaucome congénital. Ophtalmologie, 1994 ;8 :57-59.
- [11] Lahbil D, Hamdani M, Rais L, Elkettani A, Laouissi N ,Zaghloul K, amraoui A. la trabéculéctomie modifiée dans le traitement du glaucome congénital. Journal de société Marocaine d'ophtalmologie, 2003 ; 15- 16 : 26
- [12] Khaw PT. What is the best primary surgical treatment for the infantile glaucomas? . British journal of ophthalmology 1996, 80: 495 -496
- [13] Romanet JP, Noel C. humeur acqueuse et pression intraoculaire.encyclopédie médico-chirurgicale,ophtalmologie ,21- 020-D- 10,1998, 8p
- [14] Saraux H,Biais B. physiologie de l'humeur aqueuse et de la pression oculaire in physiologie oculaire, 2^e édition, Masson 1983
- [15] Chiquet C, Denis P ,bases neuroanatomiques et physiologiques des variations de la pression intraoculaires. Journal francais d'ophtalmologie ; 2004 :27,2

- [16] Barkan O. Pathogenesis of congenital glaucoma. Gonioscopic and anatomic observation of the angle of the anterior chamber in the normal eye and in congenital glaucoma. *Am J Ophthalmol* 1955; 409: 1-11
- [17] Anderson d. The development of the trabecular meshwork and abnormality in primary congenital glaucoma? *Trans am ophthalmol soc*, 1981; 97: 458- 85
- [18] Worst Jg, Congenital Glaucoma. Remarks on the aspect of chamber angle, ontogenetic and pathogenetic background, and mode of action of goniotomy. *invest ophthalmol*, 1968; 7: 127- 34
- [19] Maumenee A. The pathogenesis of congenital glaucoma. A new theory . *am J ophthalmol*. 1959; 47: 827- 59
- [20] Maul E, Strozzi L, Munoz C, Reyes C. The outflow pathway in congenital glaucoma. *Am J opthalmol*, 1980; 89: 667-73
- [21] Tawara A, Inomata H, Developmental immaturity of the trabecular meshwork in congenital glaucoma. *Am J Ophthalmol*, 1981; 92 :508- 25
- [22] Maumenee A. further observations on the pathogenesis of congenital glaucoma. *Am J Ophthalmol*, 1963; 55: 1163- 76
- [23] Elder MJ. congenital glaucoma in the West Bank and Gaza strip. *br J opthalmol*, 1993; 77: 413-6

- [24] Gencik Av Gencikova A, Ferak V. Population genetic aspect of primary congenital glaucoma. I. incidence, prevalence, gene frequency, and age of onset. *Hum Genet*, 1982; 61: 193-7
- [25] Ferak V, Gencik A, Gencikova A. Population genetic aspects of primary congenital glaucoma. II. fitness, parental consanguinity, founder effect. *Hum Genet*, 1982; 61: 198-200
- [26] Francois J. Congenital glaucoma and its inheritance. *Ophthalmologia*, 1980; 181: 61-73
- [27] Demenais F, Bonaiti C, Briard Ml, Feingold J, Frezal J. Congenital glaucoma: genetic models. *Hum Genet*. 1979; 46: 305-17
- [28] Sarfarazic M, Stoilov I. Molecular genetics of primary congenital glaucoma. *Eye*, 2000; 14: 422-8
- [29] Bardelli Am, Hadjistilianou T, Frezzotti R. Etiology of congenital glaucoma. Genetic and extragenetic factors. *Ophthalmic paediatric genet*, 1985; 6: 265-70
- [30] Hafez M, Moustafa Ee, Mokpel Th, Settein S; El-Serogy H. Evidence of HLA-linked susceptibility genes in primary congenital glaucoma. *dis markers*, 1990; 8: 191-7
- [31] Gustavon Kh, Berggren L, Svedberg B, Tornquist P. Congenital glaucoma resulting from a chromosomal translocation. *Acta ophthalmol (copenh)*, 1992; 70: 285-8

- [32] Stambolian D, Quinn G, Emanuel Bs, Zachia E. Congenital glaucoma associated with a chromosomal abnormality. Am J Ophthalmol, 1988 ;106: 625 -7
- [33] Sarfarazi M, Akarsu An, Hossain A , Turacli Me, Aktan Sg, Barsoum-Homsy M, Et Al. Assignment of a locus (GLC3A) for primary congenital glaucoma (buphtalmos) to 2p21 and evidence for genetic heterogeneity. Genomics 1995 ;30: 171- 7
- [34] Martin Sn , Sutherland J, Levin Av, Klosse R, Priston M, Heon E. Molecular characterization of congenital glaucoma in a consanguineous Canadian community: a step towards preventing glaucoma related blindness. J med gen, 2000 ;37: 422- 7
- [35] Broadway Dc, Lyons Cj, Mcgillivray Bc. Anterior segment dysgenesis and congenital glaucoma associated with partial trisomy of chromosome 1 (1q32-qter). JAAPOS, 1998; 2 :188- 9
- [36] Stoilov I, Akarsu AN, Sarfarazi M , Identification of three different truncating mutations in cytochrome P4501B1(CYP1B1) as the principal cause of primary congenital glaucoma (buphtalmos) in families linked to the GLC3A locus on chromosome 2p21. Hum mol genet, 1997; 6: 641- 7

- [37] Stoilov I, Akarsu AN, Alozie I, Child A , Barsoum-Homsy M,Turacli Me , et Al. sequence analysis and homology modeling suggest that primary congenital glaucoma on 2p21 results from mutations disrupting either the hinge region or the conserved core structures of cytochrome P4501B1. *Am j hum genet*, 1998; 62: 573 -84
- [38] Libby Rt , Smith Rs , Savinova Ov, Zabaleta A ,Martin Je, Gonzalez Fj, Et Al. Modification of ocular defects in mouse developmental glaucoma models by tyrosinase. *Science*, 2003; 299 :1578- 81
- [39] Bejjani Ba , Lewis Ra, Tomey Kf, Anderson Kl, Dueker Dk, Jabak M Et Al. Mutations CYP1B1, the gene for cytochrome P4501B1, are the predominant cause of primary congenital glaucoma in Saudi Arabia. *Am j Hum Genet*, 1998 ;62: 325- 33
- [40] Reddy A, Panicher Cg , Mandal Ak, Hasnain Se, Balasubramanian D, Identification of R368H as a predominant CYP1B1 allele causing primary congenital glaucoma in Indian patients . *Invest ophthalmol vis sci*, 2003 44 4200 3
- [41] Reddy A, Panicher Cg , Mandal Ak, Hasnain Se.correlation of genotype with phenotype in Indian patients with primary congenital glaucoma .*invest ophthalmol vis sci*, 2004; 45 :1149- 56
- [42] Achiron R, Kreiser D, Achiron A, Axial growth of the fetal eye and evaluation of the hyaloids artery: in utero ultrasonographic study. *Prenat diagn*, 2000; 20: 894- 9

- [43] Morin Jd, Bryars Jh. Causes of loss of vision in congenital glaucoma. Arch Ophthalmol.1980; 98: 1575- 6
- [44] Scheie HG. Goniectomie in the treatment of congenital glaucoma. Trans Am Acad Ophthalmol Otolaryngol.1949,47:115-137
- [45] Robertson en. Goniectomie in congenital glaucoma. J Okla State Med Assoc.1950;43:409-411.
- [46] Barkan O. Goniectomy knife and surgical contact glass. Am Arch Ophthalmol.1950;44:431-433.
- [47] Arnoult JB, Vila-Coro AA, Mazow ML. Goniectomy with sodium hyaluronate . J P ediatr O phthalmol Strabismus.1988;25:18-22.
- [48] Klemm M, Schwartz R, Neifer H et coll. [Results of cyclodialysis combined goniectomie in treatment of dysgenetic glaucoma]. Ophthalmologe.1995;92:531-535.
- [49] Francois J, Van Oye R , Mendoza A , de Sutter E. La goniectomie dans le glaucoma congenital .J Fr Ophtalmol.1982 ;5 :661-664.
- [50] Broughton WL , Parks MM. An analysis of treatment of congenital glaucoma by goniectomie. Am J Ophthalmol.1981;91:566-572.
- [51] Russell-Eggitt 1M, Rice NS, Jay B, Wyse RK. Relapse following goniectomy for congenital glaucoma due to trabecular dysgenesis. Eye. 1992;6 (Pt 2):197-200.

- [52] Olsen KE, Huang AS, Wright MM. The efficacy of goniotomie /trabéculotomie in early-onset glaucoma associated with the Sturge-weber syndrome. *J Aapos.*1998;2:365-368;
- [53] Hskins HD, Jr., Shaffer RN, Hetherington J. Goniotomy vs trabéculotomie. *J PEDIATR Ophthalmol strabismus* . 1984;21:153-158.
- [54] Shaffer RN. Prognosis of goniotomie in primary infantile glaucoma (trabeculodysgenesis). *Trans Am Ophthalmol Soc.*1982;80:321-325.
- [55] Gramer E, Tausch M, Kraemer C. Time of diagnosis , reoperations and long-term results of goniotomie in the treatment of primary congenital glaucoma : a clinical study . *Int Ophthalmol.*1996;20:117-123.
- [56] Russell-Eggitt 1M, Rice NS, Jay B, Wyse RK. Relapse following goniotomy for congenital glaucoma due to trabecular dysgenesis. *Eye.* 1992;6 (Pt 2):197-200.
- [57] Shaffer RN, Iloskins IID. Montgomery lecture. Goniotomy in the treatment of isolated trabeculodysgenesis (primary congenital developmental glaucoma). *Trans Ophthalmol Soc U K.* 1983;103 (Pt 6):581-585.
- [58] Jampel HD, McGuigan U, Dunkelberger GR et al. Cellular proliferation after experimental glaucoma filtration surgery. *Arch Ophthalmol.* 1988;106:89-94.

- [59] [59]: Minckler DS, Shamma A, Wilcox M, Ogden TE. Experimental studies of aqueous filtration using the Molteno implant. *Trans Am Ophthalmol Soc.* 1987;85:368-392.
- [60] Miller MH, Rice NSC. Trabeculectomy combined with b-irradiation for congenital glaucoma. *Br J Ophthalmol* 1991;75:584-590.
- [61] Susanna R, Oltrogge AW, Carani JCE, Nicoletta MT. Mitomycin as adjunct chemotherapy with trabeculectomy in congenital and developmental glaucomas. *J Glaucoma* 1995;4: 151-157.
- [62] al-Hazmi A, Zwaan J, Awad A et al. Effectiveness and complications of mitomycin C use during pediatric glaucoma surgery. *Ophthalmology.* 1998; 105:1915-1920.
- [63] Djodeyre MR, Peralta Calvo J, Abelairas Gomez J. Clinical evaluation and risk factors of time to failure of Ahmed Glaucoma Valve implant in pediatric patients. *Ophthalmology.* 2001 ; 108:614-20.
- [64] Netland PA, Walton DS. Glaucoma drainage implants in pediatric patients. *Ophthalmic Surg.* 1993 ; 24: 3-729.
- [65] Kirwan JF, Shah P, Khaw PT. Diode laser cyclophotocoagulation: role in the management of refractory pediatric glaucomas. *Ophthalmology.* 2002; 109 : 316-23.

- [66] Autrata R, Rehurek J. Long-term results of transscleral cyclophotocoagulation in refractory pediatric glaucoma patients. *Ophthalmologica*. 2003 ; 217 : 393-400.
- [67] Barkana Y, Morad Y, Ben-nun J. Endoscopic photocoagulation of the ciliary body after repeated failure of trans-scleral diode-laser cyclophotocoagulation. *Am J Ophthalmol*. 2002; 133 : 405-7.
- [68] Hamard P, May F, Quesnot S, Hamard H. La cyclophotocoagulation transsclérale au laser diode dans le traitement des glaucomes réfractaires du sujet jeune. *J Fr Ophtalmol*. 2000 ; 23 : 773-780.
- [69] Autret E, Vasmant D. Détermination de la posologie des médicaments en pédiatrie. *Thérapie* 1995; 50; 4: 381-6.
- [70] Impicciatore P, Choonara I. Status of new medicines approved by the medicines evaluation agency regarding paediatric use. *Br J Clin Pharmacol* 1999; 48: 15-18.
- [71] Pensiero S, Da Pozzo S, Perissutti P, Cavallini GM, Guerra R. Normal intraocular pressure in children. *J Pediatr Ophthalmol Strabismus* 1992; 29: 79-84.
- [72] Zimmerman TJ, Kooner KS, Morgan KS: Safety and efficacy of timolol in pediatric glaucoma. *Surv Ophthalmol* 1983 ; 28: 262-279.
- [73] Freedman SF, Enyedi LB. Latanoprost for the treatment of pediatric glaucoma, *Survey of Ophthalmology* 2002; 47 : S129-S132.

- [74] Altuna JC, Greenfield DS, Wand M, Liebmann 3M, Tagua DP, Kaufman PL, Cioffi GA, Lee DA, Robin AL, Crichton A, Costa VP, Ritch R. Latanoprost in glaucoma associated with Sturge-Weber syndrome: benefits and side-effects. *J Glaucoma* 1999 ; 8 :199-203.
- [75] Brown SM. Increased iris pigment in a child due to latanoprost. *Arch Ophthalmol*. 1998; 116: 1683-1684.
- [76] Enyedi LB, Freedman SF. Safety and efficacy of brimonidine in children with glaucoma. *J AAPOS* 2001 ;5: 281-284.
- [77] Portellos M, Freedman SF, Buckley EG: Topical vs. oral carbonic anhydrase inhibitor therapy for pediatric glaucoma. *J Am Assoc Pediatr Ophthalmol Strabismus* 1998; 2: 43-47.
- [78] al-Hazmi A. Correlation between surgical success rate and severity of congenital glaucoma. *Br J Ophthalmol* 2005;89:449-453
- [79] fulcher T, Chan J, Lanigan B, Bowell R, O'keefe M. long term follow up of primary trabeculectomy for infantile glaucoma. *British J Ophthalmol* .1996; 80: 495- 496
- [80] Lchkar Y, Cohn H. Antimétabolites dans la chirurgie du glaucome. *Encycl méd chir, ophtalmol* ,21- 280- B- 40, 1995, 8p
- [81] Sidotti PA, Belmonte SJ, Leibmann Jm Ritch R. Trabeculectomy with mitomycine C in the treatment of pediatric glaucomas. *Ophthalmol*, 2000 107 :3 422- 429

- [82] Bech AD, Wilson WR, Lynch MJ, Noe RN. Trabeculectomy with adjunctive mitomycin C in pediatric glaucoma. *Am J ophthalmol* ,1998; 126: 648- 657
- [83] Hill R, Ohanesian R, Voskanyan L, Malayan A. The Armenian eye care project: surgical outcomes of complicates paediatric glaucoma? *J ophthalmol*. 2003 ;87: 673 -676
- [84] Rodrigues AM, Junior AP, Montezano FT, De Arruda Melo PA, Junior JP. comparison between results of trabeculectomy in primary congenital glaucoma with and without the use of mitomycin C . *J Ophthalmol* . 2004; 13, 3: 228- 232
- [85] Bazin S ,Williamson W, Poirier L, Ducousso F, B allion JC, Verin P. trabéculéctomie avec mimtomycine C. *Journal fr ophtalmol*, 1995,18,4;259-267
- [86] Waheed S, Ritterband DC, Greebfiel DS, Liebmann JM , Sidotti PA, Ritch R .Blebrelated ocular infection in children after trabeculectomy with mitomycin. *Ophthalmol*, 1997; 104 ,12: 2117- 2120
- [87] Bech AD, Freedmann S, Kammer J, Jin J. Aqueous shunt devices compared with trabeculectomy with mitomycin for children in the first two years of live. *Am J Ophthalmol*, 2003, 136; 6: 994 -1

- [88] Ikeda H, Ishigooka H ,Muto T, Tanihara H, Nagata M. Long term outcome of trabéculéctomie for the treatment of developmental glaucoma. Arch Ophthalmol 2004; 122:1122-8
- [89] Bigan Aw. Glaucoma in Children: We are making progress? JAAPOS 2006; 10:7-12
- [90] B Tourame N Ben Younes, S Guigou, D Denis : Glaucome congénital :devenir visuel et pressionnel. Résultats d'une étude sur 11 ans. Journal fr. d'ophtalmologie. 2009 ;32 :335-340
- [91] MC Pherson SD Jr, McFarland D. External trabeculotomy for developmental glaucoma.Ophthalmology.1980;87:302-305.
- [92] Song J, Stinett SS.TEN-year surgical experience with childhood glaucoma.J ped ophthalmol strabismus ,2003,40,1,11-18
- [93] AkimotoM, Tanihara H.Surgical results of trabeculotomy abexterno for developemental glaucoma.Arch ophthalmol 1994,112,1540 1544
- [94] Elder MJ .Combined.Trabeculotomy-Trabeculectomy compared with primary trabeculectomy for congenital glaucoma.Br J Ophthalmol,1994,78,745-8
- [95] Mandal A, Gothwal VK , Bagga H. Outcome of Surgery on Infants Younger than 1 Month with Congenital Glaucoma. Ophthalmology 2003;110:1909-1915

Serment d'Hippocrate

Au moment d'être admis à devenir membre de la profession médicale, je m'engage solennellement à consacrer ma vie au service de l'humanité.

- Je traiterai mes maîtres avec le respect et la reconnaissance qui leur sont dus.
- Je pratiquerai ma profession avec conscience et dignité. La santé de mes malades sera mon premier but.
- Je ne trahirai pas les secrets qui me seront confiés.
- Je maintiendrai par tous les moyens en mon pouvoir l'honneur et les nobles traditions de la profession médicale.
- Les médecins seront mes frères.
- Aucune considération de religion, de nationalité, de race, aucune considération politique et sociale ne s'interposera entre mon devoir et mon patient.
- Je maintiendrai le respect de la vie humaine dès la conception.
- Même sous la menace, je n'userai pas de mes connaissances médicales d'une façon contraire aux lois de l'humanité.
- Je m'y engage librement et sur mon honneur.

قسم أبقراط

بسم الله الرحمن الرحيم

أقسم بالله العظيم

في هذه اللحظة التي يتم فيها قبولي عضوا في المهنة الطبية أتعهد علانية:

- < بأن أكرس حياتي لمخدمة الإنسانية .
- < وأن أحترم أساتذتي وأعترف لهم بالجميل الذي يستحقونه .
- < وأن أمارس مهنتي بوانزع من ضميري وشرفي في جاعلا صحة مريضى هد في الأول .
- < وأن لا أفشي الأسرار المعهودة إلي .
- < وأن أحافظ بكل ما لدي من وسائل على الشرف والتقاليد النبيلة لمهنة الطب .
- < وأن أعتبر سائر الأطباء إخوة لي .
- < وأن أقوم بواجبي نحو مرضاي بدون أي اعتبار ديني أو وطني أو عرقي أو سياسي أو اجتماعي .
- < وأن أحافظ بكل حزم على احترام الحياة الإنسانية منذ نشأتها .
- < وأن لا أستعمل معلوماتي الطبية بطريق يضر بحقوق الإنسان مهما لاقيت من تهديد .
- < بكل هذا أتعهد عن كامل اختيار ومقسما بشرفي .

والله على ما أقول شهيد .

**قطع التربيق مع استعمال الميتوميسين س
في الزرق الولادي
بصدد 107 حالة**

أطروحة

قدمت ونوقشت علانية يوم :

من طرفه

الآنسة: أسماء العزوزي

المزادة في: 02 غشت 1983 بالحسيمة

لنيل شهادة الدكتوراه في الطب

الكلمات الأساسية: الزرق الولادي – قطع التربيق – الميتوميسين س.

تحت إشراف اللجنة المكونة من الأساتذة

رئيس

مشرف

أعضاء

السيدة: رجاء الداودي

أستاذة في طب العيون

السيدة: وفاء إبراهيمي

أستاذة في طب العيون

السيدة: وفاء شرقاوي

أستاذة في طب العيون

السيد: منير لزرق

أستاذ في طب العيون