

Année: 2021

Thèse N°: 183

Le traitement chirurgical des fractures du pilon tibial

THESE

Présentée et soutenue publiquement le : / /2021

PAR

Madame Rania ZERRI
Née le 20 Mars 1996 à Rabat

*Pour l'Obtention du Diplôme de
Docteur en Médecine*

Mots Clés : Fracture ; Pilon tibial ; Ostéosynthèse; Complication

Membres du Jury :

Monsieur Mohammed BENCHAKROUN

Professeur de Traumatologie Orthopédie

Monsieur Jalal BOUKHRIS

Professeur de Traumatologie Orthopédie

Monsieur Bouchaib CHAFRY

Professeur de Traumatologie Orthopédie

Monsieur Omar ZADDOUG

Professeur de Traumatologie Orthopédie

Monsieur Monsef BOUFETTAL

Professeur de Traumatologie Orthopédie

Président

Rapporteur

Juge

Juge

Juge

بِسْمِ اللَّهِ الرَّحْمَنِ الرَّحِيمِ

سبحانك لا علم لنا إلا ما علمتنا

إنك أنت العليم الحكيم

بِسْمِ اللَّهِ
الرَّحْمَنِ الرَّحِيمِ

سورة البقرة: الآية: 31



**UNIVERSITE MOHAMMED V
FACULTE DE MEDECINE ET DE PHARMACIE
RABAT**

DOYENS HONORAIRES :

1962 - 1969: Professeur Abdelmalek FARAJ
1969 - 1974: Professeur Abdellatif BERBICH
1974 - 1981: Professeur Bachir LAZRAK
1981 - 1989: Professeur Taieb CHKILI
1989 - 1997: Professeur Mohamed Tahar ALAOUI
1997 - 2003: Professeur Abdelmajid BELMAHI 2003
- 2013: Professeur Najia HAJJAJ - HASSOUNI

ADMINISTRATION :

Doyen :

Professeur Mohamed ADNAOUI

Vice-Doyen chargé des Affaires Académiques et étudiantes

Professeur Brahim LEKEHAL

Vice-Doyen chargé de la Recherche et de la Coopération

Professeur Taoufiq DAKKA

Vice-Doyen chargé des Affaires Spécifiques à la Pharmacie

Professeur Younes RAHALI

Secrétaire Général

Mr. Mohamed KARRA

*Enseignant militaire

1 - ENSEIGNANTS-CHERCHEURS MEDECINS ET PHARMACIENS

PROFESSEURS DE L'ENSEIGNEMENT SUPERIEUR :

Décembre 1984

Pr. MAAOUNI Abdelaziz

Pr. MAAZOUZI Ahmed Wajdi

Pr. SETTAF Abdellatif

Médecine Interne - [Clinique Royale](#)

Anesthésie - Réanimation

Pathologie Chirurgicale

Décembre 1989

Pr. ADNAOUI Mohamed

Pr. OUZZANI Taïbi Mohamed Réda

Médecine Interne - [Doyen de la FMPR](#)

Neurologie

Janvier et Novembre 1990

Pr. KHARBACH Aïcha

Pr. TAZI Saoud Anas

Gynécologie - Obstétrique

Anesthésie Réanimation

Février Avril Juillet et Décembre 1991

Pr. AZZOUZI Abderrahim

Pr. BAYAHIA Rabéa

Pr. BELKOUCHI Abdelkader

Pr. BENSOUA Yahia

Pr. BERRAHO Amina

Pr. BEZAD Rachid

Pr. CHERRAH Yahia

Pr. CHOKAIRI Omar

Pr. KHATTAB Mohamed

Pr. SOULAYMANI Rachida

Pr. TAOUFIK Jamal

Anesthésie Réanimation

Néphrologie

Chirurgie Générale

Pharmacie galénique

Ophthalmologie

Gynécologie Obstétrique [Méd. Chef Maternité des Orangers](#)

Pharmacologie

Histologie Embryologie

Pédiatrie

Pharmacologie- [Dir. du Centre National PV Rabat](#)

Chimie thérapeutique

Décembre 1992

Pr. AHALLAT Mohamed

Pr. BENSOUA Adil

Pr. CHAHED OUZZANI Laaziza

Pr. CHRAIBI Chafiq

Pr. EL OUAHABI Abdessamad

Pr. FELLAT Rokaya

Pr. JIDDANE Mohamed

Pr. ZOUHDI Mimoun

Chirurgie Générale [Doyen de FMPT](#)

Anesthésie Réanimation

Gastro-Entérologie

Gynécologie Obstétrique

Neurochirurgie

Cardiologie

Anatomie

Microbiologie

Mars 1994

Pr. BENJAAFAR Nouredine

Pr. BEN RAIS Nozha

Pr. CAOUI Malika

Pr. CHRAIBI Abdelmjid

Pr. EL AMRANI Sabah

Pr. ERROUGANI Abdelkader

Pr. ESSAKALI Malika

Pr. ETTAYEBI Fouad

Pr. IFRINE Lahssan

Pr. RHRAB Brahim

Pr. SENOUCI Karima

Radiothérapie

Biophysique

Biophysique

Endocrinologie et Maladies Métaboliques [Doyen de la EMPA](#)

Gynécologie Obstétrique

Chirurgie Générale - [Directeur du CHUIS](#)

Immunologie

Chirurgie Pédiatrique

Chirurgie Générale

Gynécologie - Obstétrique

Dermatologie

Mars 1994

Pr. ABBAR Mohamed*

Pr. BENTAHILA Abdelali

Pr. BERRADA Mohamed Saleh

Pr. CHERKAOUI Lalla Ouafae

Pr. LAKHDAR Amina

Pr. MOUANE Nezha

Urologie [Inspecteur du SSM](#)

Pédiatrie

Traumatologie - Orthopédie

Ophthalmologie

Gynécologie Obstétrique

Pédiatrie

Mars 1995

*Enseignant militaire

Pr. ABOUQUAL Redouane
Pr. AMRAOUI Mohamed
Pr. BAIDADA Abdelaziz
Pr. BARGACH Samir
Pr. EL MESNAOUI Abbes
Pr. ESSAKALI HOUSSYNI Leila
Pr. IBEN ATTYA ANDALOUSSI Ahmed
Pr. OUAZZANI CHAHDI Bahia
Pr. SEFIANI Abdelaziz
Pr. ZEGGWAGH Amine Ali

Décembre 1996

Pr. BELKACEM Rachid
Pr. BOULANOVAR Abdelkrim
Pr. EL ALAMI EL FARICHA EL Hassan
Pr. GAOUZI Ahmed
Pr. OUZEDDOUN Naima
Pr. ZBIR EL Mehdi*

Novembre 1997

Pr. ALAMI Mohamed Hassan
Pr. BIROUK Nazha
Pr. FELLAT Nadia
Pr. KADDOURI Noureddine
Pr. KOUTANI Abdellatif
Pr. LAHLOU Mohamed Khalid
Pr. MAHRAOUI CHAFIQ
Pr. TOUFIQ Jallal
Pr. YOUSFI MALKI Mounia

Novembre 1998

Pr. BENOMAR ALI
Pr. BOUGTAB Abdesslam
Pr. ER RIHANI Hassan
Pr. BENKIRANE Majid*

Janvier 2000

Pr. ABID Ahmed*
Pr. AIT OUAMAR Hassan
Pr. BENJELLOUN Dakhama Badr Sououd
Pr. BOURKADI Jamal-Eddine
Pr. CHARIF CHEFCHAOUNI Al Montacer
Pr. ECHARRAB El Mahjoub
Pr. EL FTOUH Mustapha
Pr. EL MOSTARCHID Brahim*
Pr. TACHINANTE Rajae
Pr. TAZI MEZALEK Zoubida

Novembre 2000

Pr. AIDI Saadia
Pr. AJANA Fatima Zohra
Pr. BENAMR Said
Pr. CHERTI Mohammed
Pr. ECH-CHERIF EL KETTANI Selma
Pr. EL HASSANI Amine
Pr. EL KHADER Khalid
Pr. GHARBI Mohamed El Hassan
Pr. MDAGHRI ALAOUI Asmae

Décembre 2001

Réanimation Médicale
Chirurgie Générale
Gynécologie Obstétrique
Gynécologie Obstétrique
Chirurgie Générale
Oto-Rhino-Laryngologie
Urologie
Ophtalmologie
Génétique
Réanimation Médicale

Chirurgie Pédiatrie
Ophtalmologie
Chirurgie Générale
Pédiatrie
Néphrologie
Cardiologie **Directeur HMI Mohammed V**

Gynécologie-Obstétrique
Neurologie
Cardiologie
Chirurgie Pédiatrique
Urologie
Chirurgie Générale
Pédiatrie
Psychiatrie **Directeur Hôp.Ar-razi Salé**
Gynécologie Obstétrique

Neurologie **Doyen de la FM Abulcassis**
Chirurgie Générale
Oncologie Médicale
Hématologie

Pneumo-phtisiologie
Pédiatrie
Pédiatrie
Pneumo-phtisiologie
Chirurgie Générale
Chirurgie Générale
Pneumo-phtisiologie
Neurochirurgie
Anesthésie-Réanimation
Médecine Interne

Neurologie
Gastro-Entérologie
Chirurgie Générale
Cardiologie
Anesthésie-Réanimation
Pédiatrie - **Directeur Hôp.Cheikh Zaid**
Urologie
Endocrinologie et Maladies Métaboliques
Pédiatrie

*Enseignant militaire

Pr. BALKHI Hicham*
 Pr. BENABDELJLIL Maria
 Pr. BENAMAR Loubna
 Pr. BENAMOR Jouada
 Pr. BENELBARHDADI Imane
 Pr. BENNANI Rajae
 Pr. BENOACHANE Thami
 Pr. BEZZA Ahmed*
 Pr. BOUCHIKHI IDRISSE Med Larbi
 Pr. BOUMDIN El Hassane*
 Pr. CHAT Latifa
 Pr. EL HIJRI Ahmed
 Pr. EL MAAQILI Moulay Rachid
 Pr. EL MADHI Tarik
 Pr. EL OUNANI Mohamed
 Pr. ETTAIR Said
 Pr. GAZZAZ Miloudi*
 Pr. HRORA Abdelmalek
 Pr. KABIRI EL Hassane*
 Pr. LAMRANI Moulay Omar
 Pr. LEKEHAL Brahim
 Pr. MEDARHRI Jalil
 Pr. MIKDAME Mohammed*
 Pr. MOHSINE Raouf
 Pr. NOUINI Yassine
 Pr. SABBAH Farid
 Pr. SEFIANI Yasser
 Pr. TAOUFIQ BENCHEKROUN Soumia

Décembre 2002

Pr. AMEUR Ahmed*
 Pr. AMRI Rachida
 Pr. AOURARH Aziz*
 Pr. BAMOU Youssef*
 Pr. BELMEJDOUB Ghizlene*
 Pr. BENZEKRI Laila
 Pr. BENZZOUBEIR Nadia
 Pr. BERNOUSSI Zakiya
 Pr. CHOHO Abdelkrim*
 Pr. CHKIRATE Bouchra
 Pr. EL ALAMI EL Fellous Sidi Zouhair
 Pr. FILALI ADIB Abdelhai
 Pr. HAJJI Zakia
 Pr. KRIOUILE Yamina
 Pr. OUJILAL Abdelilah
 Pr. RAISS Mohamed
 Pr. SIAH Samir*
 Pr. THIMOU Amal
 Pr. ZENTAR Aziz*

Janvier 2004

Pr. ABDELLAH El Hassan
 Pr. AMRANI Mariam
 Pr. BENBOUZID Mohammed Anas
 Pr. BENKIRANE Ahmed*
 Pr. BOULAADAS Malik

Anesthésie-Réanimation
 Neurologie
 Néphrologie
 Pneumo-phtisiologie
 Gastro-Entérologie
 Cardiologie
 Pédiatrie
 Rhumatologie
 Anatomie
 Radiologie
 Radiologie
 Anesthésie-Réanimation
 Neuro-Chirurgie
 Chirurgie-Pédiatrique **Directeur Hôp. Des Enfants Rabat**
 Chirurgie Générale **Directeur Hôp. Univ. International (Cheikh Khalifa)**
 Pédiatrie - **Directeur Hôp. Univ. International (Cheikh Khalifa)**
 Neuro-Chirurgie
 Chirurgie Générale **Directeur Hôpital Ibn Sina**
 Chirurgie Thoracique
 Traumatologie Orthopédie
 Chirurgie Vasculaire Périphérique **V-D chargé Aff Acad. Est.**
 Chirurgie Générale
 Hématologie Clinique
 Chirurgie Générale
 Urologie
 Chirurgie Générale
 Chirurgie Vasculaire Périphérique
 Pédiatrie

Urologie
 Cardiologie
 Gastro-Entérologie
 Biochimie-Chimie
 Endocrinologie et Maladies Métaboliques
 Dermatologie
 Gastro-Entérologie
 Anatomie Pathologique
 Chirurgie Générale
 Pédiatrie
 Chirurgie Pédiatrique
 Gynécologie Obstétrique
 Ophtalmologie
 Pédiatrie
 Oto-Rhino-Laryngologie
 Chirurgie Générale
 Anesthésie Réanimation
 Pédiatrie
 Chirurgie Générale

Ophtalmologie
 Anatomie Pathologique
 Oto-Rhino-Laryngologie
 Gastro-Entérologie
 Stomatologie et Chirurgie Maxillo-faciale

*Enseignant militaire

Pr. BOURAZZA Ahmed*
Pr. CHAGAR Belkacem*
Pr. CHERRADI Nadia
Pr. EL FENNI Jamal*
Pr. EL HANCHI ZAKI
Pr. EL KHORASSANI Mohamed
Pr. HACHI Hafid
Pr. JABOUIRIK Fatima
Pr. KHARMAZ Mohamed
Pr. MOUGHIL Said
Pr. OUBAAZ Abdelbarre*
Pr. TARIB Abdelilah*
Pr. TIJAMI Fouad
Pr. ZARZUR Jamila

Janvier 2005

Pr. ABBASSI Abdellah
Pr. AL KANDRY Sif Eddine*
Pr. ALLALI Fadoua
Pr. AMAZOUZI Abdellah
Pr. BAHIRI Rachid
Pr. BARKAT Amina
Pr. BENYASS Aatif*
Pr. DOUDOUH Abderrahim*
Pr. HAJJI Leila
Pr. HESSISSEN Leila
Pr. JIDAL Mohamed*
Pr. LAAROUSSI Mohamed
Pr. LYAGOUBI Mohammed
Pr. SBIHI Souad
Pr. ZERAIDI Najia

AVRIL 2006

Pr. ACHEMLAL Lahsen*
Pr. BELMEKKI Abdelkader*
Pr. BENCHEIKH Razika
Pr. BOUHAFS Mohamed El Amine
Pr. BOULAHYA Abdellatif*
Pr. CHENGUETI ANSARI Anas
Pr. DOGHMI Nawal
Pr. FELLAT Ibtissam
Pr. FAROUDY Mamoun
Pr. HARMOUCHE Hicham
Pr. IDRIS LAHLOU Amine*
Pr. JROUNDI Laila
Pr. KARMOUNI Tariq
Pr. KILI Amina
Pr. KISRA Hassan
Pr. KISRA Mounir
Pr. LAATIRIS Abdelkader*
Pr. LMIMOUNI Badreddine*
Pr. MANSOURI Hamid*
Pr. OUANASS Abderrazzak
Pr. SAFI Soumaya*
Pr. SOUALHI Mouna
Pr. TELLAL Saïda*

Neurologie
Traumatologie Orthopédie
Anatomie Pathologique
Radiologie
Gynécologie Obstétrique
Pédiatrie
Chirurgie Générale
Pédiatrie
Traumatologie Orthopédie
Chirurgie Cardio-Vasculaire
Ophtalmologie
Pharmacie Clinique
Chirurgie Générale
Cardiologie

Chirurgie Réparatrice et Plastique
Chirurgie Générale
Rhumatologie
Ophtalmologie
Rhumatologie [Directeur Hôp. Al Avachi Salé](#)
Pédiatrie
Cardiologie
Biophysique
Cardiologie (mise en disponibilité)
Pédiatrie
Radiologie
Chirurgie Cardio-vasculaire
Parasitologie
Histo-Embryologie Cytogénétique
Gynécologie Obstétrique

Rhumatologie
Hématologie
O.R.L
Chirurgie - Pédiatrique
Chirurgie Cardio - Vasculaire. [Directeur Hôpital Ibn Sina Marr.](#)
Gynécologie Obstétrique
Cardiologie
Cardiologie
Anesthésie Réanimation
Médecine Interne
Microbiologie
Radiologie
Urologie
Pédiatrie
Psychiatrie
Chirurgie - Pédiatrique
Pharmacie Galénique
Parasitologie
Radiothérapie
Psychiatrie
Endocrinologie
Pneumo - Phtisiologie
Biochimie

*Enseignant militaire

Pr. ZAHRAOUI Rachida

Octobre 2007

Pr. ABIDI Khalid

Pr. ACHACHI Leila

Pr. AMHAJJI Larbi*

Pr. AOUFI Sarra

Pr. BAITE Abdelouahed*

Pr. BALOUCH Lhousaine*

Pr. BENZIANE Hamid*

Pr. BOUTIMZINE Nourdine

Pr. CHERKAOUI Naoual*

Pr. EL BEKKALI Youssef*

Pr. EL ABSI Mohamed

Pr. EL MOUSSAOUI Rachid

Pr. EL OMARI Fatima

Pr. GHARIB Nouredine

Pr. HADADI Khalid*

Pr. ICHOU Mohamed*

Pr. ISMAILI Nadia

Pr. KEBDANI Tayeb

Pr. LOUZI Lhoussain*

Pr. MADANI Naoufel

Pr. MARC Karima

Pr. MASRAR Azlarab

Pr. OUZZIF Ez zohra*

Pr. SEFFAR Myriame

Pr. SEKHSOKH Yessine*

Pr. SIFAT Hassan*

Pr. TACHFOUTI Samira

Pr. TAJDINE Mohammed Tariq*

Pr. TANANE Mansour*

Pr. TLIGUI Houssain

Pr. TOUATI Zakia

Mars 2009

Pr. ABOUZAHIR Ali*

Pr. AGADR Aomar*

Pr. AIT ALI Abdelmounaim*

Pr. AKHADDAR Ali*

Pr. ALLALI Nazik

Pr. AMINE Bouchra

Pr. ARKHA Yassir

Pr. BELYAMANI Lahcen*

Pr. BJIJOU Younes

Pr. BOUHSAIN Sanae*

Pr. BOUI Mohammed*

Pr. BOUNAIM Ahmed*

Pr. BOUSSOUGA Mostapha*

Pr. CHTATA Hassan Toufik*

Pr. DOGHMI Kamal*

Pr. EL MALKI Hadj Omar

Pr. EL OUENNASS Mostapha*

Pr. ENNIBI Khalid*

Pr. FATHI Khalid

Pr. HASSIKOU Hasna*

Pneumo - Phtisiologie

Réanimation médicale

Pneumo phtisiologie

Traumatologie orthopédie

Parasitologie

Anesthésie réanimation

Biochimie-chimie

Pharmacie clinique

Ophthalmologie

Pharmacie galénique

Chirurgie cardio-vasculaire

Chirurgie générale

Anesthésie réanimation

Psychiatrie

Chirurgie plastique et réparatrice

Radiothérapie

Oncologie médicale

Dermatologie

Radiothérapie

Microbiologie

Réanimation médicale

Pneumo phtisiologie

Hématologie biologique

Biochimie-chimie

Microbiologie

Microbiologie

Radiothérapie

Ophthalmologie

Chirurgie générale

Traumatologie-orthopédie

Parasitologie

Cardiologie

Médecine interne

Pédiatrie

Chirurgie Générale

Neuro-chirurgie

Radiologie

Rhumatologie

Neuro-chirurgie [Directeur Hôp.des Spécialités](#)

Anesthésie Réanimation

Anatomie

Biochimie-chimie

Dermatologie

Chirurgie Générale

Traumatologie-orthopédie

Chirurgie Vasculaire Périphérique

Hématologie clinique

Chirurgie Générale

Microbiologie

Médecine interne

Gynécologie obstétrique

Rhumatologie

*Enseignant militaire

Pr. KABBAJ Nawal
Pr. KABIRI Meryem
Pr. KARBOUBI Lamya
Pr. LAMSAOURI Jamal*
Pr. MARMADE Lahcen
Pr. MESKINI Toufik
Pr. MESSAOUDI Nezha*
Pr. MSSROURI Rahal
Pr. NASSAR Ittimade
Pr. OUKERRAJ Latifa
Pr. RHORFI Ismail Abderrahmani*

Octobre 2010

Pr. ALILOU Mustapha
Pr. AMEZIANE Taoufiq*
Pr. BELAGUID Abdelaziz
Pr. CHADLI Mariama*
Pr. CHEMSI Mohamed*
Pr. DAMI Abdellah*
Pr. DARBI Abdellatif*
Pr. DENDANE Mohammed Anouar
Pr. EL HAFIDI Naima
Pr. EL KHARRAS Abdennasser*
Pr. EL MAZOUZ Samir
Pr. EL SAYEGH Hachem
Pr. ERRABIH Ikram
Pr. LAMALMI Najat
Pr. MOSADIK Ahlam
Pr. MOUJAHID Mountassir*
Pr. ZOUAIDIA Fouad

Decembre 2010

Pr. ZNATI Kaoutar

Mai 2012

Pr. AMRANI Abdelouahed
Pr. ABOUELALAA Khalil*
Pr. BENCHEBBA Driss*
Pr. DRISSI Mohamed*
Pr. EL ALAOUI MHAMDI Mouna
Pr. EL OUAZZANI Hanane*
Pr. ER-RAJI Mounir
Pr. JAHID Ahmed

Février 2013

Pr. AHID Samir
Pr. AIT EL CADI Mina
Pr. AMRANI HANCHI Laila
Pr. AMOR Mourad
Pr. AWAB Almahdi
Pr. BELAYACHI Jihane
Pr. BELKHADIR Zakaria Houssain
Pr. BENCHEKROUN Laila
Pr. BENKIRANE Souad
Pr. BENSGHIR Mustapha*
Pr. BENYAHIA Mohammed*
Pr. BOUATIA Mustapha
Pr. BOUABID Ahmed Salim*

Gastro-entérologie
Pédiatrie
Pédiatrie
Chimie Thérapeutique
Chirurgie Cardio-vasculaire
Pédiatrie
Hématologie biologique
Chirurgie Générale
Radiologie
Cardiologie
Pneumo-Phtisiologie

Anesthésie réanimation
Médecine Interne **Directeur ERSSM**
Physiologie
Microbiologie
Médecine Aéronautique
Biochimie- Chimie
Radiologie
Chirurgie Pédiatrique
Pédiatrie
Radiologie
Chirurgie Plastique et Réparatrice
Urologie
Gastro-Entérologie
Anatomie Pathologique
Anesthésie Réanimation
Chirurgie Générale
Anatomie Pathologique

Anatomie Pathologique

Chirurgie pédiatrique
Anesthésie Réanimation
Traumatologie-orthopédie
Anesthésie Réanimation
Chirurgie Générale
Pneumophtisiologie
Chirurgie Pédiatrique
Anatomie Pathologique

Pharmacologie
Toxicologie
Gastro-Entérologie
Anesthésie-Réanimation
Anesthésie-Réanimation
Réanimation Médicale
Anesthésie-Réanimation
Biochimie-Chimie
Hématologie
Anesthésie Réanimation
Néphrologie
Chimie Analytique et Bromatologie
Traumatologie orthopédie

*Enseignant militaire

Pr. BOUTARBOUCH Mahjouba	Anatomie
Pr. CHAIB Ali*	Cardiologie
Pr. DENDANE Tarek	Réanimation Médicale
Pr. DINI Nouzha*	Pédiatrie
Pr. ECH-CHERIF EL KETTANI Mohamed Ali	Anesthésie Réanimation
Pr. ECH-CHERIF EL KETTANI Najwa	Radiologie
Pr. ELFATEMI NIZARE	Neuro-chirurgie
Pr. EL GUERROUJ Hasnae	Médecine Nucléaire
Pr. EL HARTI Jaouad	Chimie Thérapeutique
Pr. EL JAOUDI Rachid*	Toxicologie
Pr. EL KABABRI Maria	Pédiatrie
Pr. EL KHANNOUSSI Basma	Anatomie Pathologique
Pr. EL KHLOUFI Samir	Anatomie
Pr. EL KORAICHI Alae	Anesthésie Réanimation
Pr. EN-NOUALI Hassane*	Radiologie
Pr. ERRGUG Laila	Physiologie
Pr. FIKRI Meryem	Radiologie
Pr. GHFIR Imade	Médecine Nucléaire
Pr. IMANE Zineb	Pédiatrie
Pr. IRAQI Hind	Endocrinologie et maladies métaboliques
Pr. KABBAJ Hakima	Microbiologie
Pr. KADIRI Mohamed*	Psychiatrie
Pr. LATIB Rachida	Radiologie
Pr. MAAMAR Mouna Fatima Zahra	Médecine Interne
Pr. MEDDAH Bouchra	Pharmacologie
Pr. MELHAOUI Adyl	Neuro-chirurgie
Pr. MRABTI Hind	Oncologie Médicale
Pr. NEJJARI Rachid	Pharmacognosie
Pr. OUBEJJA Houda	Chirurgie Pédiatrique
Pr. OUKABLI Mohamed*	Anatomie Pathologique
Pr. RAHALI Younes	Pharmacie Galénique Vice-Doyen à la Pharmacie
Pr. RATBI Ilham	Génétique
Pr. RAHMANI Mounia	Neurologie
Pr. REDA Karim*	Ophthalmologie
Pr. REGRAGUI Wafa	Neurologie
Pr. RKAIN Hanan	Physiologie
Pr. ROSTOM Samira	Rhumatologie
Pr. ROUAS Lamiaa	Anatomie Pathologique
Pr. ROUIBAA Fedoua*	Gastro-Entérologie
Pr. SALIHOUN Mouna	Gastro-Entérologie
Pr. SAYAH Rochde	Chirurgie Cardio-Vasculaire
Pr. SEDDIK Hassan*	Gastro-Entérologie
Pr. ZERHOUNI Hicham	Chirurgie Pédiatrique
Pr. ZINE Ali*	Traumatologie Orthopédie
<u>AVRIL 2013</u>	
Pr. EL KHATIB MOHAMED KARIM*	Stomatologie et Chirurgie Maxillo-faciale
<u>MARS 2014</u>	
Pr. ACHIR Abdellah	Chirurgie Thoracique
Pr. BENCHAKROUN Mohammed*	Traumatologie- Orthopédie
Pr. BOUCHIKH Mohammed	Chirurgie Thoracique
Pr. EL KABBAJ Driss*	Néphrologie
Pr. EL MACHTANI IDRISSE Samira*	Biochimie-Chimie
Pr. HARDIZI Houyam	Histologie- Embryologie-Cytogénétique
Pr. HASSANI Amale*	Pédiatrie

*Enseignant militaire

Pr. HERRAK Laila
Pr. JEAIDI Anass*
Pr. KOUACH Jaouad*
Pr. MAKRAM Sanaa*
Pr. RHISSASSI Mohamed Jaafar
Pr. SEKKACH Youssef*
Pr. TAZI MOUKHA Zakia

DECEMBRE 2014

Pr. ABILKACEM Rachid*
Pr. AIT BOUGHIMA Fadila
Pr. BEKKALI Hicham*
Pr. BENAZZOU Salma
Pr. BOUABDELLAH Mounya
Pr. BOUCHRIK Mourad*
Pr. DERRAJI Soufiane*
Pr. EL AYOUBI EL IDRISSE Ali
Pr. EL GHADBANE Abdedaim Hatim*
Pr. EL MARJANY Mohammed*
Pr. FEJJAL Nawfal
Pr. JAHIDI Mohamed*
Pr. LAKHAL Zouhair*
Pr. OUDGHIRI NEZHA
Pr. RAMI Mohamed
Pr. SABIR Maria
Pr. SBAI IDRISSE Karim*

AOÛT 2015

Pr. MEZIANE Meryem
Pr. TAHIRI Latifa

PROFESSEURS AGREGES :

JANVIER 2016

Pr. BENKABBOU Amine
Pr. EL ASRI Fouad*
Pr. ERRAMI Nouredine*
Pr. NITASSI Sophia

JUIN 2017

Pr. ABI Rachid*
Pr. ASFALOU Ilyasse*
Pr. BOUAITI El Arbi*
Pr. BOUTAYEB Saber
Pr. EL GHISSASSI Ibrahim
Pr. HAFIDI Jawad
Pr. MAJBAR Mohammed Anas
Pr. OURAINI Saloua*
Pr. RAZINE Rachid
Pr. SOUADKA Amine
Pr. ZRARA Abdelhamid*

MAI 2018

Pr. AMMOURI Wafa
Pr. BENTALHA Aziza
Pr. EL AHMADI Brahim
Pr. EL HARRECH Youness*
Pr. EL KACEMI Hanan
Pr. EL MAJJAOUI Sanaa

Pneumologie
Hématologie Biologique
Gynécologie-Obstétrique
Pharmacologie
CCV
Médecine Interne
Généologie-Obstétrique

Pédiatrie
Médecine Légale
Anesthésie-Réanimation
Chirurgie Maxillo-Faciale
Biochimie-Chimie
Parasitologie
Pharmacie Clinique
Anatomie
Anesthésie-Réanimation
Radiothérapie
Chirurgie Réparatrice et Plastique
O.R.L
Cardiologie
Anesthésie-Réanimation
Chirurgie Pédiatrique
Psychiatrie
Médecine préventive, santé publique et Hyg.

Dermatologie
Rhumatologie

Chirurgie Générale
Ophtalmologie
O.R.L
O.R.L

Microbiologie
Cardiologie
Médecine préventive, santé publique et Hyg.
Oncologie Médicale
Oncologie Médicale
Anatomie
Chirurgie Générale
O.R.L
Médecine préventive, santé publique et Hyg.
Chirurgie Générale
Immunologie

Médecine interne
Anesthésie-Réanimation
Anesthésie-Réanimation
Urologie
Radiothérapie
Radiothérapie

*Enseignant militaire

Pr. FATIHI Jamal*
Pr. GHANNAM Abdel-Ilah
Pr. JROUNDI Imane
Pr. MOATASSIM BILLAH Nabil
Pr. TADILI Sidi Jawad
Pr. TANZ Rachid*

NOVEMBRE 2018

Pr. AMELLAL Mina
Pr. SOULY Karim
Pr. TAHRI Rajae

NOVEMBRE 2019

Pr. AATIF Taoufiq*
Pr. ACHBOUK Abdelhafid*
Pr. ANDALOUSSI SAGHIR Khalid
Pr. BABA HABIB Moulay Abdellah*
Pr. BASSIR RIDA ALLAH
Pr. BOUATTAR TARIK
Pr. BOUFETTAL MONSEF
Pr. BOUCHENTOUF Sidi Mohammed*
Pr. BOUZELMAT HICHAM*
Pr. BOUKHRIS JALAL*
Pr. CHAFRY BOUCHAIB*
Pr. CHAHDI HAFSA*
Pr. CHERIF EL ASRI ABAD*
Pr. DAMIRI AMAL*
Pr. DOGHMI NAWFAL*
Pr. ELALAOUI SIDI-YASSIR
Pr. EL ANNAZ HICHAM*
Pr. EL HASSANI MOULAY EL MEHDI*
Pr. EL HJOUJI ABDERRAHMAN*
Pr. EL KAOUI HAKIM*
Pr. EL WALI ABDERRAHMAN*
Pr. EN-NAFAA ISSAM*
Pr. HAMAMA JALAL*
Pr. HEMMAOUI BOUCHAIB*
Pr. HJIRA NAOUFAL*
Pr. JIRA MOHAMED*
Pr. JNIENE ASMAA
Pr. LARAQUI HICHAM*
Pr. MAHFOUD TARIK*
Pr. MEZIANE MOHAMMED*
Pr. MOUTAKI ALLAH YOUNES*
Pr. MOUZARI YASSINE*
Pr. NAOUI HAFIDA*
Pr. OBTEL MAJDOULINE
Pr. OURRAI ABDELHAKIM*
Pr. SAOUAB RACHIDA*
Pr. SBITTI YASSIR*
Pr. ZADDOUG OMAR*
Pr. ZIDOUH SAAD*

Médecine Interne
Anesthésie-Réanimation
Médecine préventive, santé publique et Hyg.
Radiologie
Anesthésie-Réanimation
Oncologie Médicale

Anatomie
Microbiologie
Histologie-Embryologie-Cytogénétique

Néphrologie
Chirurgie réparatrice et plastique
Radiothérapie
Gynécologie-Obstétrique
Anatomie
Néphrologie
Anatomie
Chirurgie-Générale
Cardiologie
Traumatologie-Orthopédie
Traumatologie-Orthopédie
Anatomie pathologique
Neuro-chirurgie
Anatomie Pathologique
Anesthésie-Réanimation
Pharmacie-Galénique
Virologie
Gynécologie-Obstétrique
Chirurgie Générale
Chirurgie Générale
Anesthésie-Réanimation
Radiologie
Stomatologie et Chirurgie Maxillo-faciale
O.R.L
Dermatologie
Médecine interne
Physiologie
Chirurgie-Générale
Oncologie Médicale
Anesthésie-Réanimation
Chirurgie Cardio-Vasculaire
Ophtalmologie
Parasitologie-Mycologie
Médecine préventive, santé publique et Hyg.
Pédiatrie
Radiologie
Oncologie Médicale
Traumatologie-Orthopédie
Anesthésie-Réanimation

*Enseignant militaire

2 - ENSEIGNANTS-CHERCHEURS SCIENTIFIQUES

PROFESSEURS DE L'ENSEIGNEMENT SUPERIEUR :

Pr. ABOUDRAR Saadia	Physiologie
Pr. ALAMI OUHABI Naima	Biochimie-chimie
Pr. ALAOUI KATIM	Pharmacologie
Pr. ALAOUI SLIMANI Lalla Naïma	Histologie-Embryologie
Pr. ANSAR M'hammed	Chimie Organique et Pharmacie Chimique
Pr. BARKIYOU Malika	Histologie-Embryologie
Pr. BOUHOUCHE Ahmed	Génétique Humaine
Pr. BOUKLOUZE Abdelaziz	Applications Pharmaceutiques
Pr. DAKKA Taoufiq	Physiologie Vice-Doyen chargé de la Rech. et de la Coop.
Pr. FAOUZI Moulay El Abbas	Pharmacologie
Pr. IBRAHIMI Azeddine	Biologie
moléculaire/Biotechnologie	
Pr. OULAD BOUYAHYA IDRISSE Mohammed	Chimie Organique
Pr. RIDHA Ahlam	Chimie
Pr. TOUATI Driss	Pharmacognosie
Pr. ZAHIDI Ahmed	Pharmacologie

PROFESSEURS HABILITES :

Pr. BENZEID Hanane	Chimie
Pr. CHAHED OUZZANI Lalla Chadia	Biochimie-chimie
Pr. DOUKKALI Anass	Chimie Analytique
Pr. EL JASTIMI Jamila	Chimie
Pr. KHANFRI Jamal Eddine	Histologie-Embryologie
Pr. LYAHYAI Jaber	Génétique
Pr. OUADGHIRI Mouna	Microbiologie et Biologie
Pr. RAMLI Youssef	Chimie
Pr. SERRAGUI Samira	Pharmacologie
Pr. TAZI Ahnini	Génétique
Pr. YAGOUBI Maamar	Eau, Environnement

Mise à jour le 05/03/2021
KHALED Abdellah
Chef du Service des
Ressources Humaines
FMPR

*Enseignant militaire



Dédicaces





Je dédie cette thèse :

Au bon Dieu Tout puissant ;

Qui m'a inspiré et m'a guidé dans le bon chemin ;

Je vous dois ce que je suis devenue ;

Louanges et remerciements pour votre clémence et miséricorde.

Au Prophète Mohammed :

Notre guide et notre exemple bien aimé

Qu'il nous oriente dans le droit chemin





A mes très chers parents :

M. Zerri Mohammed et Mme. Fathi Nabila

Vous avez été toujours un exemple pour vos enfants. Symbole de dévouement et du sacrifice. Merci pour votre inéluctable patience et pour tous les efforts que vous avez consenti pour mon éducation et mon bien être.

Aucun mot ne saurait exprimer tout ce que je ressens pour vous, je vous remercie pour tout le soutien exemplaire et l'amour exceptionnel que vous me portez depuis mon enfance et j'espère que votre bénédiction m'accompagne toujours.

Rien au monde ne pourrait compenser les sacrifices que vous avez endurés durant mes longues années d'études.

En ce jour-là, j'espère réaliser chers parents un de vos rêves, sachant que tout ce que je pourrais faire ou dire ne pourrait égaler ce que vous m'avez donné et fait pour moi.

A mes êtres chers, je vous témoigne mon profond amour et mes respects les plus dévoués.

Que Dieu vous garde et vous donne santé et longue vie.






A mon petit frère Zerri Yahya :

Les mots ne sauraient exprimer l'entendu de l'affection que j'ai pour toi et ma gratitude. Tu étais toujours quelque part à mes côtés. Toi qui me souffle des mots d'espoir et d'amour et de tendresse, qui me donne à chaque fois le courage de continuer mon chemin, pour être le bon exemple pour toi mon cher. C'est par tes paroles, tes regards et ton sourire ; que j'ai pu traverser ce long chemin, et tenir jusqu'au bout. Je t'offre ce jour ce travail, qui est le tien avant d'être le mien, Je vous souhaite une vie pleine de bonheur, de santé et de prospérité.

Qu'ALLAH te bénisse et te protège.

A la mémoire de mes grands-parents paternels :



J'aurais bien voulu que vous soyez parmi nous ; en ce jour mémorable. Que la clémence de dieu règne sur vous ; et que sa miséricorde apaise vos âmes.




A mes grands-parents maternels :

M. Fathi Allal et Mme Demna Aicha

Aucun mot ne saurait exprimer la profonde gratitude et l'immense amour que j'ai pour vous. Votre soutien, vos encouragements et votre prière ont été pour moi un stimulant tout au long de mes études. Acceptez ce travail comme le témoignage de ma reconnaissance, ma gratitude et mon profond amour pour vous. J'espère chers grands-parents que j'ai gagné votre confiance, votre satisfaction, et votre fierté. Que ALLAH vous protège et vous accorde santé, longue vie et bonheur.

A ma deuxième maman et son mari :

Mme. Fathi Sanae et M. Lamzani Abdlehad



J'ai beaucoup de chance de vous avoir à mes côtés. J'aurais bien voulu que vous soyez parmi nous en ce jour mémorable. J'espère que ce travail sera le témoignage de mon amour profond et mon respect. Je vous souhaite une vie pleine de bonheur, de santé et de prospérité.




A ma tante Mme. Fathi Mounia :

Tu es comme ma grande sœur, mon amie, tu as toujours su m'encourager. Je ne saurais exprimer les sentiments que j'éprouve pour toi. Je te souhaite de tout mon cœur une vie pleine de succès et que dieu te protège. Je vous dédie ce travail en témoignage de l'amour, et de la gratitude pour l'épaule inconditionnelle que vous représentez pour moi.

Aux membres de la famille Fathi :

A mes Cher Oncles, A mes Tantes, mes Cousins et Cousines : Adil, Soufiane, Fouzia, Mohammed, Hasna, basma, ghita, oumaima, itimaid, omran



Merci pour votre soutien ; vos encouragements. Je vous dédie ce travail, à travers lequel je vous exprime tout mon amour et mon affection. Que dieux vous préserve et vous accorde santé et prospérité.




Aux membres de la famille Zerri :

A mes Cher Oncles, A mes Tantes, mes Cousins et Cousines :

Hassan, Houssine, Khadija, Amina, Hanae. . .

*Puisse ce travail être l'expression : de mon respect le plus profond et
mon affection la plus sincère.*

A mon Cher Ismail Falih :



*Pour tous nos moments ; nos fous-rires ; pour nos joies et peines
partagés ; à toutes les épreuves passées ensemble. Je ne peux
trouver les mots justes et sincères pour vous exprimer mon
affection ; mon amour et mes pensées. Veuillez accepter mes
sincères remerciements pour votre compréhension, votre gentillesse,
votre présence à mes côtés et votre soutien. En témoignage de notre
uni et des souvenirs de tous les moments que nous avons passé
ensemble ; je vous dédie ce travail et je vous souhaite une vie pleine
de santé et de bonheur.*




***A Ma meilleure amie Soukaina Douksas
et sa sœur Lamai Douksas :***

Au souvenir des moments pendant lesquelles nous avons partagé joies et difficultés. Vous êtes unes de mes piliers ; mes confidentes ; mes sœurs qui ont toujours été présentes pour moi, sur qui je peux compter. A travers ce travail je vous exprime tout mon amour et mon affection ; ainsi que mes sincères remerciements d'être toujours là à mes côtés. Que Dieu vous procure tout le bonheur du monde.

A Ma chère Kaoutar Moussaoui :

Tu étais pour moi plus qu'une amie ; présente toujours là pour moi. J'aurais bien voulu que tu sois parmi nous en ce jour mémorable. J'espère que ce travail sera le témoignage de mon amour profond et mon respect.



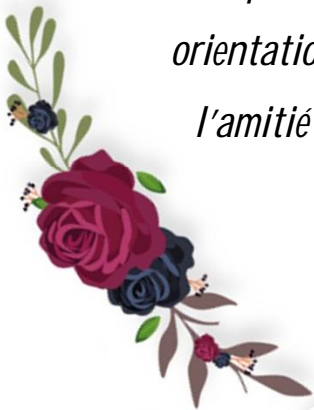

A Mes chers Amis :
Ahmed Hayad ; Marouane Oulma ;
Rida Mharbi

Pour tous nos moments, nos fous-rires, pour nos joies et peines partagés. Je vous remercie d'être toujours là pour moi ; merci pour vos sourires ; merci de faire partie de mon parcours et de ma vie. Veuillez trouver dans ce travail l'expression de ma tendre affection avec mes vœux de réussite ; de bonheur et de santé pour vous tous.

A ma chère Manal ELBEEG :

Je ne peux trouver les mots justes pour t'exprimer mon affection, ainsi que mes remerciements sincères pour ton effort, ton aide et ton orientation pour que je puisse réussir ce travail. En témoignage de l'amitié qui nous uni ; je vous dédie ce modeste travail ; et je te souhaite une vie pleine de joie et de bonheur.





A La Famille Saibari : Hajja, Nadia, Hajar.....

Vous m'avez soutenu. Que ce travail soit témoignage de mes sentiments et mon affection. Que Dieu vous garde en bonne santé et vous prête longue vie.


A Mr Hajj El Hassane LAKRIKBA et sa famille :

Puisse ce modeste travail être l'expression de mon respect, ma gratitude et mon affection. Je vous remercie pour tout ce que vous avez fait pour moi. Que dieu vous procure tout le bonheur que vous méritez

A tous ceux que j'ai omis de citer :

Je vous remercie pour tout ce que vous êtes.

Que ce travail soit le témoignage des bons moments que nous avons passé ensemble, j'espère pour vous une vie pleine de bonheur.





Remerciements





A notre maitre et président de thèse

Monsieur le professeur Mohammed BENCHKROUN

Professeur de Chirurgie

Service de Traumatologie Orthopédie

Hôpital Militaire d'Instruction Mohammed V Rabat

Nous tenons à vous témoigner nos profondes reconnaissances et nos remerciements les plus sincères, pour avoir accepté de présider le jury de notre thèse. Vos qualités professionnelles et humaines sont pour nous un exemple à suivre. Que ce modeste travail soit témoignage de notre vive reconnaissance et notre profond respect.





A notre maitre et rapporteur de thèse

Monsieur Jalal BOUKHRIS

Professeur de Traumatologie Orthopédie

Hôpital Militaire d'Instruction Mohammed V Rabat

Pour vos propositions judicieuses au choix du sujet de cette thèse.

Vous avez toujours réservé le meilleur accueil ; malgré vos obligations professionnelles ; et nous guider à chaque étape de sa réalisation. Vos encouragements ; votre gentillesse et votre soutien méritent toute admiration. Veuillez accepter mes sincères remerciements et que ce travail soit témoignage de notre profonde gratitude





A notre maitre et juge de thèse

Monsieur Bouchaib CHAFRY

Professeur de Traumatologie Orthopédie

Hôpital Militaire d'Instruction Mohammed V Rabat

Nous sommes très heureux et honorés, que vous nous faites en acceptant de juger cette thèse. Vos qualités professionnelles et humaines sont pour nous un exemple à suivre

Veillez trouver ici ; cher maitre l'expression de notre reconnaissances, notre remerciements et notre gratitude.





A notre maitre et juge de thèse

Monsieur Omar ZADDOUG

Professeur de Traumatologie Orthopédie

Hôpital Militaire d'Instruction Mohammed V Rabat

*Nous sommes particulièrement sensibles à l'honneur que vous soyez
siégé parmi le jury de notre thèse. Vos qualités professionnelles et
humaines sont exemplaires. Permettez-nous de vous exprimer notre
gratitude et vive reconnaissance*





A notre maitre et juge de thèse

Monsieur Monsef BOUFETTAL

Professeur de Traumatologie Orthopédie

CHU Ibn Sina Rabat

Nous avons été sensibles et très émus par la grande amabilité avec laquelle vous avez accepté de siéger dans notre jury. Vos qualités professionnelles et humaines sont exemplaires. Soyez assuré de nos reconnaissances et nos remerciements sincères.





A Docteur Mohemmed BOUSSAIDANE :

Votre compétence pratique, votre compréhension, votre gentillesse et votre soutien. Pour votre encadrement indéfectible à toutes les étapes de ce travail. Veuillez accepter mes sincères remerciements, ainsi que le témoignage de mon profond respect.





Liste des abréviations



AINS	: Anti-inflammatoires non stéroïdiens
Sd	: Syndrome
FD	: Flexion dorsale
FP	: Flexion plantaire
ATCD	: Antécédents
Fr	: Fracture
AVP	: Accident de voie publique
Dte	: Droite
Gche	: Gauche
Dc	: Diagnostic
Rx	: Radiographie
Ant	: Antérieure
TDM	: Tomodensitométrie
OI	: Ostéosynthèse interne
OE	: Ostéosynthèse externe
TTT	: Traitement
TTT.C	: Traitement combiné



Liste des illustrations



LISTE DES TABLEAUX

Tableau 1 : Répartition des cas selon l'âge	13
Tableau 2 : Répartition des cas selon le sexe	14
Tableau 3 : Répartition selon le côté atteint	16
Tableau 4 : Répartition des cas selon l'étiologie	17
Tableau 5 : Répartition des cas selon mécanisme.....	18
Tableau 6 : Répartition des cas selon classification de Tscherne et Gotzen	21
Tableau 7 : Répartition des lésions osseuses associées.....	22
Tableau 8 : Répartition des fractures incomplètes.....	27
Tableau 9 : Répartition des fractures du pilon tibial selon la classification de la SOFCOT ...	27
Tableau 10 : Répartition des fractures complètes	29
Tableau 11 : Répartition selon les voies d'abord utilisées	36
Tableau 12 : Répartition selon modalités thérapeutiques.....	38
Tableau 13 : Critères d'évaluation cliniques définis par Biga SOFCOT	51
Tableau 14 : Résultats selon critères de Biga Sofcot	52
Tableau 15 : Tableau montrant les critères de qualité de réduction.....	54
Tableau 16 : Résultats obtenus selon classification de la SOFCOT concernant les fractures complètes	55
Tableau 17 : Résultats obtenus selon la classification de la SOFCOT concernant les fractures incomplètes	56
Tableau 18 : Répartition du sexe selon la littérature.....	72
Tableau 19 : Répartition des cas selon circonstances étiologiques.....	74
Tableau 20 : Répartition des cas selon l'ouverture cutanée	75
Tableau 21 : Répartition des cas selon contusion cutanée	76
Tableau 22 : Répartition selon l'atteinte associée du péroné	85
Tableau 23 : Délai opératoire d'après les auteurs	87
Tableau 24 : Taux d'infection selon les auteurs	132
Tableau 25 : Résultats globaux fonctionnelles	141
Tableau 26 : Résultats globaux radiologiques	142
Tableau 27 : Les bons résultats fonctionnels selon le type de fracture.....	143
Tableau 28 : Les bons résultats radiologiques selon le type de fracture.....	143
Tableau 29 : Les bons résultats fonctionnels en fonction du type de traitement.....	144
Tableau 30 : Les résultats radiologiques satisfaisants en fonction du type de traitement.....	144

LISTE DES FIGURES

Figure 1 : Répartition des patients selon l'âge.....	14
Figure 2 : Répartition des fractures selon le sexe.	15
Figure 3 : Répartition des patients selon le côté atteint.....	16
Figure 4 : Répartition des fractures selon l'étiologie	17
Figure 5 : Répartition des cas selon mécanisme	18
Figure 6 : Fracture ouverte du pilon tibial.....	20
Figure 7 : Répartition des cas selon classification de Tscherné et Gotzen.....	21
Figure 8 : Rx de la cheville dte face objectivant une fracture métaphysaire totale du pilon tibial ...	23
Figure 9 : Fracture luxation de la cheville avec fragment marginal postérieur	23
Figure 10 : Rx de la cheville face et profil objectivant une Fr. du pilon tibial.....	25
Figure 11 : Reconstruction scanographique objectivant une fracture du pilon	26
Figure 12 : Répartition des fractures du pilon tibial selon la classification de la SOFCOT...28	
Figure 13 : Fr.incomplète du Tibia marginale ant à trait articulaire unique associée à une fracture de la malléole interne, Fibula intacte.....	28
Figure 14 : Fracture incomplète du pilon tibial.....	29
Figure 15 : Fr.complète et complexe ouverte type II+Fr.de la fibula	30
Figure 16 : Fracture complète du tibia avec translation médiale+ Fr. de la malléole externe.30	
Figure 17 : image montrant un renforcement ostéochondral	31
Figure 18 : Fr. incomplète a trait marginal antérieur du tibia traitée par fixateur tibio-métatarsien+une vis de compression Fibula intacte.....	33
Figure 19 : Fr. complète du tibia ouverte type II+phlyctènes traitée par fixateur tibio-métatarsien fracture déplacée de la fibula traitée par embrochage vu les lésions cutanées.....	33
Figure 20 : Répartition des cas selon types d'anesthésie.....	35
Figure 21 : Voie antéro-médiale très bien cicatrisée.....	36
Figure 22 : Voie interne rétro-malléolaire pour une fracture sagittale du tibia droit+ une voie d'abord antéro-médicale.	37
Figure 23 : Voie postéro-médiale rétro malléolaire pour une fracture complète et sagittale du tibia droit +une voie d'abord antérolatérale pour une fracture de fibula associée.	37
Figure 24 : Rx de la cheville dte face postopératoire d'une Fr.du pilon tibial avec trait de refend diaphysaire traitée par une ostéosynthèse par une plaque en T associée à une Fr.fibulaire distale traitée par plaque spéciale fibula.....	39
Figure 25 : A : Rx de face et de profil d'une Fr. complète du tibia avec déplacement postérieur (recurvatum) selon la SOFCOT+Fr.siproïde déplacée de la fibula.	40

Figure 26 : Fr. ouverte complète sans déplacement du tibia selon la SOFCOT traitée par fixateur externe tibio-métatarsien +Ostéosynthèse à minima (vissage) + Fr.simple de fibula traitée par embrochage Bonne évolution radio-clinique.....	41
Figure 27 : Rx de contrôle d'une fracture traitée par fixateur externe tibio- métatarsien type HOFFMAN avec ostéosynthèse à minima+embrochage de fibula. Bonne évolution radio-clinique.	42
Figure 28 : Fracture ouverte complète du Tibia +fracture déplacée de fibula.....	43
Figure 29 : Aspect clinique à j4 d'une fracture du pilon tibial traitée à travers une voie d'abord antéro-interne avec fermeture sous-tension ayant évolué vers la nécrose des berges cutanées.....	47
Figure 30 : Fr. complète traitée par plaque en trèfle abordée par voie antéro-médicale ayant évolué vers une nécrose cutanée de moins d'un centimètre	47
Figure 31 : Traumatisme ouvert de la cheville+ perte de substance en regard de la malléole externe.....	48
Figure 32 : Pseudoarthrose d'une fracture du pilon complète et complexe traitée par une plaque en trèfle + fracture 1/3 inf du fibula traitée par plaque visée.....	49
Figure 33 : Résultats globaux selon les critères de Biga Sofcot	53
Figure 34 : Résultats fonctionnels en fonction des modalités du TTT.chirurgical	53
Figure 35 : La qualité de réduction radiologique chez nos malades	54
Figure 36 : Bon résultat radiologique d'une fracture du pilon tibial traitée par une plaque en trèfle.....	55
Figure 37 : Répartition des résultats radiologiques en fonction du type de traitement.....	57
Figure 38 : Schéma anatomique des os de la jambe droite vue postérieure. [10].....	60
Figure 39 : Schéma anatomique montrant la surface articulaire du pilon tibial et de la fibula.	61
Figure 40 : Vue postérieure montrant la capsule et les ligaments du pilon tibial.	61
Figure 41 : Vue médiale montrant la capsule et les ligaments du pilon tibial.	62
Figure 42 : Coupe distale de la fibula vue médiale [144].....	63
Figure 43 : Vue antérieure de la cheville [144]	65
Figure 44 : Vue postérieure de la cheville [144].....	65
Figure 45 : Vue interne de la cheville [144]	66
Figure 46 : Vue externe de la cheville [144].....	66
Figure 47 : Le pilon et le mortier	69
Figure 48 : Comparaison de l'âge moyen de nos malades avec les données de la littérature .72	
Figure 49 : Coupe de scanner axiale d'une fracture complexe du pilon tibial montrant plusieurs fragments centraux [51].	78
Figure 50 : Classification de Ruedi	80

Figure 51 : Classification AO	81
Figure 52 : Classification de la SOFCOT	83
Figure 53 : Différentes situations du péroné associées à une fracture type c du pilon tibial [59].	85
Figure 54 : Vascularisation cutanée[69] :	89
Figure 55 : Voies d'abord idéales, les flèches indiquent les zones privilégiées d'incision cutanée	89
Figure 56 : Approche antéro-médiale:.....	91
Figure 57 : Voie d'abord antéro-médiale de l'AO	91
Figure 58 : Voie d'abord latérale :	92
Figure 59 : Voie d'abord antéro-latérale	93
Figure 60 : Voie d'abord antérolatéral permettant d'approcher à la fois la colonne latérale du tibia et fibula	93
Figure 61 : Approche postéro-latérale généralement associée avec au moins une incision minimale pour contrôler le tubercule de Chaput.....	94
Figure 62 : Approche postéro-médiale.	94
Figure 63 : L'ostéosynthèse interne	96
Figure 64 : Les différentes variantes de l'atteinte du péroné et les traitements pouvant être utilisés.....	98
Figure 65 : Une fracture de type 43-A traitée par enclouage centromédullaire et ostéosynthèse de la malléole latérale.	99
Figure 66 : Les étapes traditionnelles de reconstruction	100
Figure 67 : Plaque métaphysaire tibial distal.....	101
Figure 68 : Plaque LCP	101
Figure 69 : Photographie de face d'une jambe avec fixation externe tibio-calcanéenne en « cadre ».....	103
Figure 70 : Matériel de ligamentotaxis dans les Fr. du pilon tibial.....	105
Figure 71 : Fixateur externe d'Orthofix	106
Figure 72 : B/C : fixateur externe hybride type Ilizarove.....	108
Figure 73 : Radiographies antéropostérieure et latéro-médiale pré- (A) et postopératoire (B) d'une fracture de type 43-A avec extension diaphysaire haute, traitée par ostéosynthèse mini-invasive du côté médial et ostéosynthèse à foyer ouvert de la fibula.....	113
Figure 74 : Ostéosynthèse minimalement invasive par plaque anatomique avec vis à stabilité angulaire d'une fracture de type 43-A (A à E).....	114
Figure 75 : Radiographies antéropostérieure et latéromédiale d'une fracture complexe du tibia distal, ouverte stade Gustilo II avec perte osseuse posant l'indication à une arthrodeuse primaire tibiotalienne avec greffon fibulaire antérieur non vascularisé (A). Contrôle radiologique postopératoire 12 mois postarthrodèse (B).....	116

Figure 76 : Traitement combiné d'une fracture du pilon tibial Type C. [64]	117
Figure 77 : Prothèse totale de cheville sur séquelle de fracture du pilon tibial [102]	121
Figure 78 : Matériel d'arthroscopie de cheville	122
Figure 79 : Aspect arthroscopique des différents compartiments de la cheville	122
Figure 80 : Vision arthroscopique d'une fracture de Tillaux	123
Figure 81 : Réduction et ostéosynthèse d'une fracture de Tillaux.	123
Figure 82 : Nécrose cutanée survenue sur une fracture du pilon tibial.	134



Sommaire



Introduction	1
Matériels et Méthodes	4
I. Données épidémiologiques :.....	13
1. Fréquence des fractures du pilon tibial :	13
2. Age :	13
3. Sexe :	14
4. ATCD :	15
5. Côté atteint :	16
II. Étiologie-Mécanismes :.....	17
1. Circonstances étiologiques :	17
2. Mécanisme causal :	18
III. Étude clinique :	19
1. Les signes fonctionnels :	19
1.1. La douleur :	19
1.2. L'impotence fonctionnelle :	19
2. L'examen clinique :	19
2.1. Local :	19
2.1.1. L'œdème :	19
2.1.2. La déformation :	19
2.1.3. L'ouverture cutanée :	20
2.1.4. Contusion cutané pour les fractures fermée :	21
2.2. Examen locorégional :	22
2.2.1. Lésions vasculo-nerveuses :	22
2.2.2. Lésions osseuse :	22
2.2.3. Lésions ligamentaires :	23
2.3. Examen général :	24
3. Etude para-clinique :	24
3.1. La radiographie standard :	24
3.2. TDM :	25

3.3. Résultats anatomo-pathologiques :	27
3.4. Autres lésions radiologiques :	30
3.4.1. Luxations et subluxations tibio-taliennes :	30
3.4.2. Enforcement ostéochondral :	31
IV. Traitement Chirurgical :	32
1. Buts du traitement :	32
2. Moyens :	34
2.1. Traitement médical :	34
2.1.1. Le traitement Antalgique :	34
2.1.2. Antibiothérapie :	34
2.1.3. La prophylaxie thromboembolique :	34
2.2. Traitement chirurgical :	34
2.2.1. Délai opératoire entre le traumatisme et le geste opératoire :	34
2.2.2. bilan préopératoire :	35
2.2.3. Type d'anesthésie :	35
2.2.4. Installation :	35
2.2.5. Voies d'abord :	36
2.2.6. Répartition des modalités thérapeutiques :	38
V. Évolution :	44
1. Les suites opératoires :	44
1.1. Surveillance de la plaie et des tissus mous :	44
1.2. Surveillance radiologique:	44
2. La rééducation fonctionnelle :	45
3. Délai de consolidation :	45
4. Complications postopératoires :	45
4.1. Les complications précoces :	45
4.2. Les complications tardives :	49
Résultats	50
I. Recul :	51
II. Critères d'évaluation des résultats :	51

1. Cliniques :.....	51
2. Radiologiques :	52
3. Résultats fonctionnels :	52
4. Résultats globaux :	52
5. Résultats fonctionnels en fonction des modalités thérapeutiques :.....	53
III. Résultats radiologiques :	54
1. Résultats radiologiques globaux :	54
2. Résultats selon la classification de la SOFCOT	55
3. Répartition des résultats radiologiques en fonction du type de traitement et des fractures :.....	56
3.1. Fixation interne :	56
3.2. Fixation externe :.....	56
3.3. Traitement combiné :.....	57
Discussion	58
I. Rappel anatomique :.....	59
II. Définition-Histoire chirurgicale du Pilon Tibial :.....	69
III. Données épidémiologiques :.....	71
1. Fréquence :	71
2. Age	71
3. Sexe :.....	72
4. Terrain :	73
5. Côté atteint :.....	73
6. Mécanismes et Circonstances étiologiques:	73
IV. Données cliniques :	75
1. Lésions cutanées :	75
1.1. Ouverture cutanée selon Cauchoix et Duparc modifiée :	75
1.2. Contusion cutanée d'après Tscherne et Gotzen :	76
V. Données radiologiques :	77
1. Radiographies standards :	77
2. Autres examens radiologiques :	78

2.1. TDM:	78
2.2. Tomographie	79
2.3. IRM :	79
VI. Données anatomo-pathologiques :	79
1. Classifications :	79
2. Lésions associées :	84
2.1. Lésions osseuses :	84
2.2. Atteinte d'autres systèmes :	85
VII. Traitement chirurgical :	86
1. Délai opératoire :	87
2. Voies d'abord :	88
2.1. Voie antéro-médiale :	90
2.2. Voie latérale :	92
2.3. Voie antéro-latérale:	93
2.4. Voie postéro-latérale :	94
2.5. Voie postéro-médiale:	94
3. Modalités thérapeutiques :	95
3.1. Fixation interne :	95
3.1.1. Ostéosynthèse de la fibula:	97
3.1.2. Réduction anatomique du foyer de fracture :	97
3.1.3. Comblement du défaut spongieux :	98
3.1.4. Ostéosynthèse du pilon tibial :	99
3.1.5. Fermeture de la plaie opératoire :	101
3.2. Fixation externe :	102
3.2.1. Type de fixateur :	104
3.2.2. Prise en charge de la plaie traumatique :	109
3.3. Place de la chirurgie mini-invasive :	109
3.3.1. Chirurgie mini-invasive et ostéosynthèse par vis :	110
3.3.2. Chirurgie mini-invasive et ostéosynthèse par plaque :	111
3.4. Arthrodèse :	114

3.4.1. Arthrodèse précoce :	115
3.4.2. Arthrodèse tardive :	116
3.5. Amputation :	116
4. Traitement combiné :	117
5. CAT devant une perte de substance :	117
5.1. Délai de couverture cutanée :	118
5.2. Choix de lambeaux : [99] :	118
5.2.1. Les lambeaux musculaires :	118
5.2.2. Les lambeaux fascio-cutanés :	119
5.2.3. Les lambeaux libres :	119
5.3. Autres moyens de couverture :	119
6. Place de l'arthroplastie :	120
7. Place de l'arthroscopie :	121
8. Compléments thérapeutiques :	124
9. Indications thérapeutiques :	124
VIII. Rééducation :	127
IX. Reprise d'appui et délai de consolidation :	129
1. Reprise d'appui :	129
2. Délai de consolidation :	129
X. Évolutions et Complications :	130
1. Évolution Favorable :	130
2. Complications:	130
2.1. En rapport avec la fracture :	130
2.1.1. A court terme :	130
2.1.2. A moyen terme :	134
2.1.3. Along terme :	135
2.2. En rapport avec le traitement choisi :	139
2.2.1. Ostéosynthèse par plaque à foyer ouvert :	139
2.2.2. Ostéosynthèse par fixateur externe :	139
2.2.3. Utilisation inadaptée d'un implant :	140

2.2.4. Bris de matériel :	140
XI. Résultats à long terme :	141
1. Résultats fonctionnels globaux :	141
2. Résultats radiologiques globaux :	142
XII. Analyse des résultats :	143
1. Selon le type anatomo-pathologique des fractures :	143
1.1. Résultats fonctionnels :	143
1.2. Résultats radiologiques :	143
2. Selon le type de traitement :	143
2.1. Résultats fonctionnels :	143
2.2. Résultats radiologiques :	144
XIII. Prévention :	145
1. Prévention de la survenue :	145
2. Prévention des complications :	146
Conclusion	147
Résumés	150
Annexes	155
Bibliographie	158



Introduction



Les fractures du pilon tibial sont des fractures articulaires métaphysoépiphysaires de la portion renflée de l'extrémité inférieure du tibia ; atteignant la surface portante du plafond de la mortaise tibio-fibulaire avec un fort potentiel d'instabilité sagittale. Elles peuvent assombrir le pronostic fonctionnel de la cheville.

Ces fractures ont été considérées jusqu'à la fin des années 70 comme des lésions entraînant un déficit fonctionnel articulaire dans plus de 50% des cas.

Elles ont toujours représenté un défi pour les chirurgiens orthopédistes traumatologues. Elles avaient une mauvaise réputation et leur chirurgie était grevée d'un taux important d'échec [1].

Ce sont des fractures rares, elles représentent 3 à 10% de l'ensemble des fractures du tibia. Elles relèvent de traumatismes à haute énergie par compression axiale. Elles sont graves vu : leurs complexités, leurs difficultés thérapeutiques et l'absence de couverture musculaire avec une vascularisation pauvre car elles se situent dans une région anatomique dont l'enveloppe tissulaire est fine et particulièrement exposée, rendant le pronostic sévère dominé par le risque de nécrose cutanée, d'infection, de cal vicieux, de pseudarthrose et de l'arthrose [2].

La planification opératoire est un moment essentielle par la prise en charge adéquat et se fait par l'examen clinique rigoureux et l'interprétation radiologique exacte des caractéristiques de la fracture. La complexité métaphysoépiphysaire de ces lésions requiert une imagerie par tomodensitométrie avec reconstruction multiplanare.

Le développement d'implants anatomiques à stabilité angulaire et l'amélioration récente de la définition des voies d'abord chirurgicales ont clairement changé le pronostic de ces lésions.

L'intervalle chirurgical libre avant l'ostéosynthèse définitive est très important pour une bonne prise en charge [3].

Afin d'éviter l'évolution arthrosique souvent mal tolérée avec un retentissement professionnel important, le traitement nécessite un abord chirurgical reconstituant une surface articulaire congruente, seul garant d'une meilleure restitution fonctionnelle.

Le but de notre travail est d'analyser les résultats de la prise en charge chirurgicale de ces fractures dans notre contexte, ainsi que les facteurs influençant leur pronostic.

***Matériels
et
Méthodes***



Nous avons établi une étude rétrospective à-propos de 32 cas de fractures du pilon tibial (FPT) pris en charge au sein du service de traumatologie orthopédique II à L'Hôpital Militaire D'Instruction Mohammed V de Rabat sur une période de 05ans, du 1er janvier 2015 au 31 Décembre 2020,traitées chirurgicalement.

Pour réaliser cette étude, nous avons mené une fiche d'exploitation qui regroupe les différents paramètres nécessaires pour ce travail :

❖ Critères d'inclusion :

✓ D'ordre épidémiologique :

- Age,
- Sexe,
- Mécanisme,
- Coté atteint,
- ATCD.

✓ D'ordre clinique :

• Les signes fonctionnels :

- Douleur,
- Impotence fonctionnelle.

• L'examen clinique :

- L'œdème,
- La déformation,
- L'ouverture cutanée,
- Contusion cutanée.

✓ D'ordre radiologique :

Tout patient ayant bénéficié d'une radiographie standard ou bien un scanner pour bien explorer la fracture.

✓ D'ordre thérapeutique :

- Voie d'abord,
- Technique chirurgicale,
- Type d'ostéosynthèse,
- Suites opératoires.

❖ Critères d'exclusion :

- Age inférieur à 16ans,
- Fractures bi-malléolaires isolées,
- Traitement orthopédique,
- Dossier incomplet, inexploitable.

Fiche d'exploitation :

Thèse « Traitement chirurgical des fractures du pilon tibial chez l'adulte »

- N° d'entrée :.....-N° d'ordre :.....
- Identité : Nom et Prénom.....Age.....ans
Sexe : Féminin Masculin Profession :.....
- Adresse :..... N° téléphone :
- Antécédents :.....
- Durée d'hospitalisation :.....
- Côté atteint : Droit Gauche Bilatéral
- Etiologies : Accident de la voie publique Chutes Agression Accident de travail Sport
- Mécanismes : Compression Torsion Mixte
- Clinique :.....
- Lésions associées :
 - ✓ Lésions cutanées stade : 0 1 2 3
 - ✓ Lésions vasculaires/nerveuses
 - ✓ Autres lésions :
 - fracture du fibula
 - fracture calcanéenne
 - fracture de malléole interne
 - fracture du talus
 - luxation talo-crurale
- Délai de prise en charge :.....

-Bilan radiologiques :

-Radiographies standards ; incidence : Face Profil 3 /4 ;

-Scanner avec image de reconstruction : OUI NON

-Classification anatomo-pathologique selon SOFCOT(1991) :

❖ Fracture avec rupture métaphysaire partielle :

✓ Marginale antérieure :

- à trait articulaire unique

- avec refond

✓ Marginale postérieure

✓ Saggitale

✓ Spiroïde irradiée au pilon tibial

❖ Fracture avec rupture métaphysaire totale :

✓ Avec déplacement antérieur

✓ Sans déplacement antéro-postérieur

✓ Avec déplacement postérieur

- Traitement médicale : Antibiotiques AINS Sérum antititanique

Antalgiques Anticoagulants

- Traitement orthopédique :

❖ Immobilisation plâtrée -Durée :..... -Contrôle radiologique

❖ Extension continu -Durée :..... -Contrôle radiologique

- Traitement chirurgical :

❖ Délai entre la prise en charge en urgences et l'admission au bloc opératoire :.....

- ❖ Délai opératoire :.....
- ❖ Type d'anesthésie : -Générale -Locorégionale
- ❖ Voie d'abord :.....
- ❖ Type d'ostéosynthèse :
 - ✓ Fixation interne :
 - Ostéosynthèse interne du tibia
 - Plaque visée
 - Vissage
 - Vissage +Embroschage
 - Embroschage
 - Agraffes
 - Autres
 - Ostéosynthèse de fibula
 - Plaque visée
 - Vissage
 - Embroschage
 - ✓ Fixation externe – Type du fixateur externe :
 - Hoffman
 - Orthofix en T
 - ✓ Traitement combiné (fixateur externe avec ostéosynthèse à minima)
- ❖ Autres gestes : -Greffe osseuse
 - Couverture cutanée
 - Traitement des lésions ligamentaires
 - Arthrodèse tibio-tarsienne

- Soins post opératoires : Soins locaux Antibiotiques
Anticoagulants AINS
- Rééducation : Délai opératoire.....

Autorégulation Rééducation assistée

- Complications :
- ✓ Complications immédiates :
 - nécrose cutanée
 - phlyctènes
 - vasculaires
 - nerveuses
 - mise à nu du matériel ou de l'os
- ✓ Complications secondaires :
 - Infectieuses
 - Hématome post-opératoire
 - Désunion des sutures
 - Complications du décubitus
 - Thromboemboliques
- ✓ Complications tardives :
 - Retard de consolidation
 - pseudarthrose
 - cals vicieux
 - raideur
 - arthrose
 - sd algodystrophique

- Recul : Le patient a été revu avec un recul de.....
- Résultat :
 - Critères cliniques : (définis par Biga SOFCOT) [7]

Score	Douleur	Fonction	Mobilité
3	Absente	Marche non limitée /Course possible	FD \geq 20° FP \geq 30
2	Activités inhabituelles/ Douleur climatique	Marche peu limitée, gêne/ Terrain accidenté	20°>FD> 0° FP \geq 30°
1	Lors de la marche habituelle	Boiterie	20°>FD>0° 30°>FP
0	Permanente	Canne obligatoire	0° \geq FD 30°>FP

Total des 3 items : -Bon résultat : 8 à 9☐

- Résultat acceptable : 6 à 7☐
- Résultat insuffisant : 4 à 5☐
- Mauvais : 0 à 3☐

- Critères radiologies : (définis par Arlettaz) [7]

Résultats radiologiques	Qualité de la réduction		Traitement chirurgical
Résultats satisfaisantes	Excellente	Réduction anatomique, pas de dégâts cartilagineux	
	Bonne	Marche d'escaliers <2mm, lésions cartilagineuses	
Résultats non satisfaisantes	Moyenne	Marche d'escaliers >2mm, morphologie globalement conservée	
	Mauvaise	Marche d'escaliers >2mm, morphologie non restituée	
Total			

I. Données épidémiologiques :

1. Fréquence des fractures du pilon tibial :

A travers 300 traumatismes de la cheville colligés au service de traumatologie orthopédique II à L'Hôpital Militaire D'Instruction Mohammed V de Rabat sur une période de 05ans, du 1er janvier 2015 au 31 Décembre 2020, nous avons noté un effectif de 32 de fractures du pilon tibial soit 11% des fractures de cheville.

Chez 32 patients répondant aux critères d'inclusion, le traitement chirurgical était indiqué.

2. Age :

Les tranches d'âge les plus représentatives de notre série figurent sur le tableau ci-dessous :

Tranche d'âge	Nombre de cas
<19	2
20-29	3
30-39	7
40-49	9
50-59	3
60-69	4
70-79	4

Tableau 1 : Répartition des cas selon l'âge

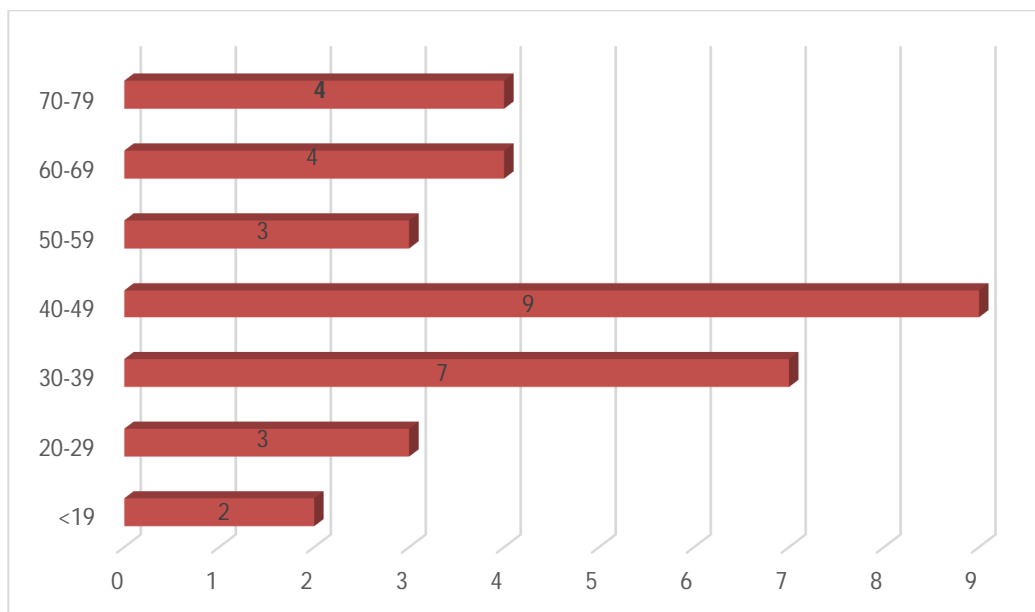


Figure 1 : Répartition des patients selon l'âge

- La moyenne d'âge des hommes était de 37ans.
- La moyenne d'âge des femmes était de 41etdemi.
- La population la plus exposée dans notre étude était la population jeune et active.

3. Sexe :

Dans notre étude, nous avons noté une nette prédominance masculine avec 22hommes soit 68 % et 10femmes soit 32 % avec sexe ratio 2,2Hommes/1Femme.

Le sexe	Pourcentage des cas
Hommes	68 %
Femmes	32 %

Tableau 2 : Répartition des cas selon le sexe

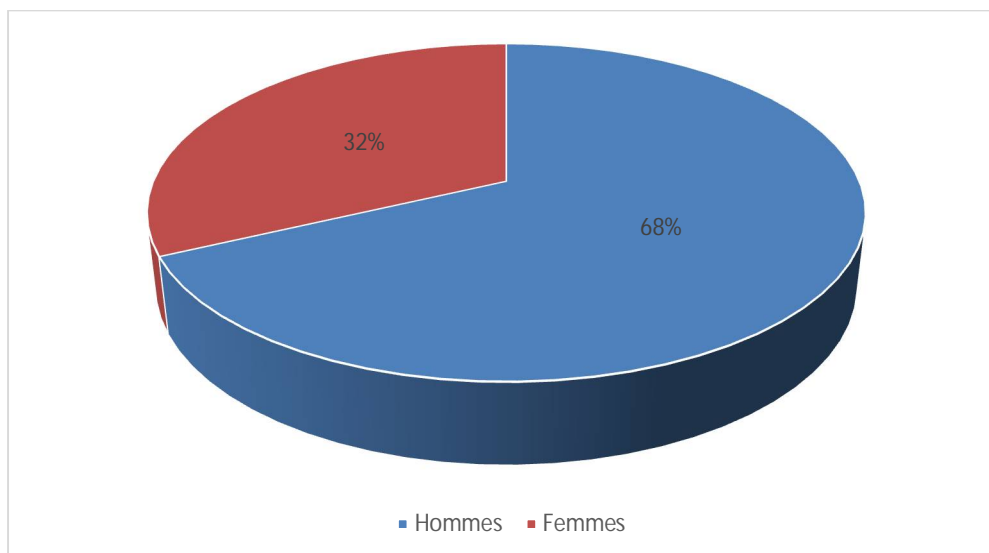


Figure 2 : Répartition des fractures selon le sexe.

4. ATCD :

Dans notre étude, 14 patients soit 44 % ont une ou plusieurs tares associées, chez qui nous avons constaté que les affections cardiovasculaires sont les plus fréquentes.

Antécédents	Nombre	%
Hypertension	6	18.75%
Diabète	3	9.375%
Tuberculose	2	6.25%
Infarctus du myocarde	1	3.125%
Accident vasculaire cérébral	1	3.125%
Fr.de la clavicule ostéosynthétisée	1	3.125%
Fr.de cheville controlatérale compliquée d'un cal vicieux	1	3.125%
Fr. de l'humérus traitée chirurgicalement	1	3.125%
Fr. supra-condylienne du fémur de même côté	1	3.125%
Sténose ulcéreuse gastroduodénale	1	3.125%

Tableau 3 : Répartition des tares associées

5. Côté atteint :

Dans notre étude, le côté gauche était atteint dans 60%.

Côté atteint	Pourcentage
Côté gauche	60%
Côté droit	40%

Tableau 3 : Répartition selon le côté atteint

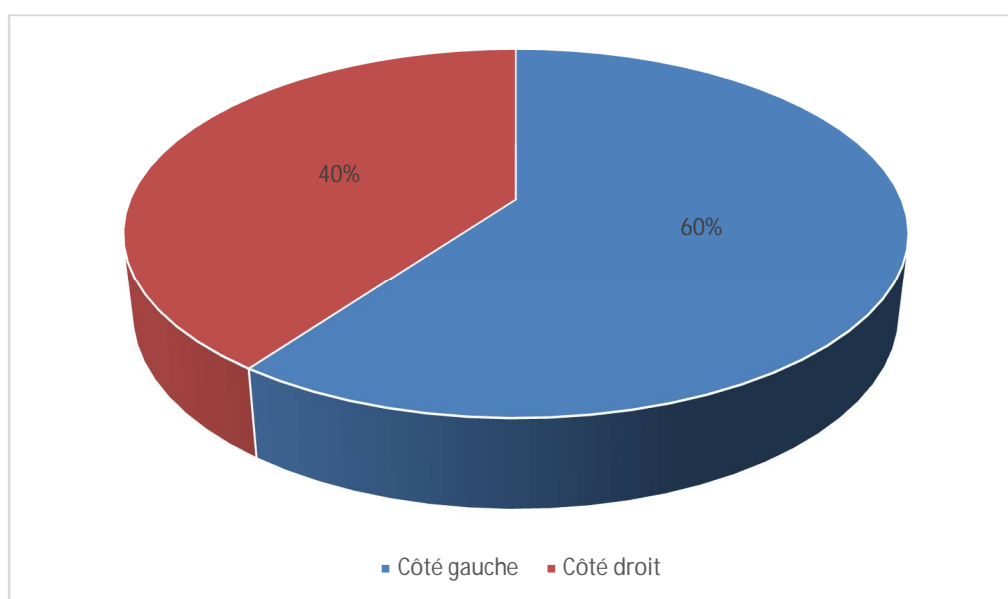


Figure 3 : Répartition des patients selon le côté atteint.

II. Étiologie-Mécanismes :

1. Circonstances étiologiques :

Etiologie	Nombre de cas
Agression	2
Accident de sport	5
AVP	10
Chute d'un lieu élevé	15

Tableau 4 : Répartition des cas selon l'étiologie

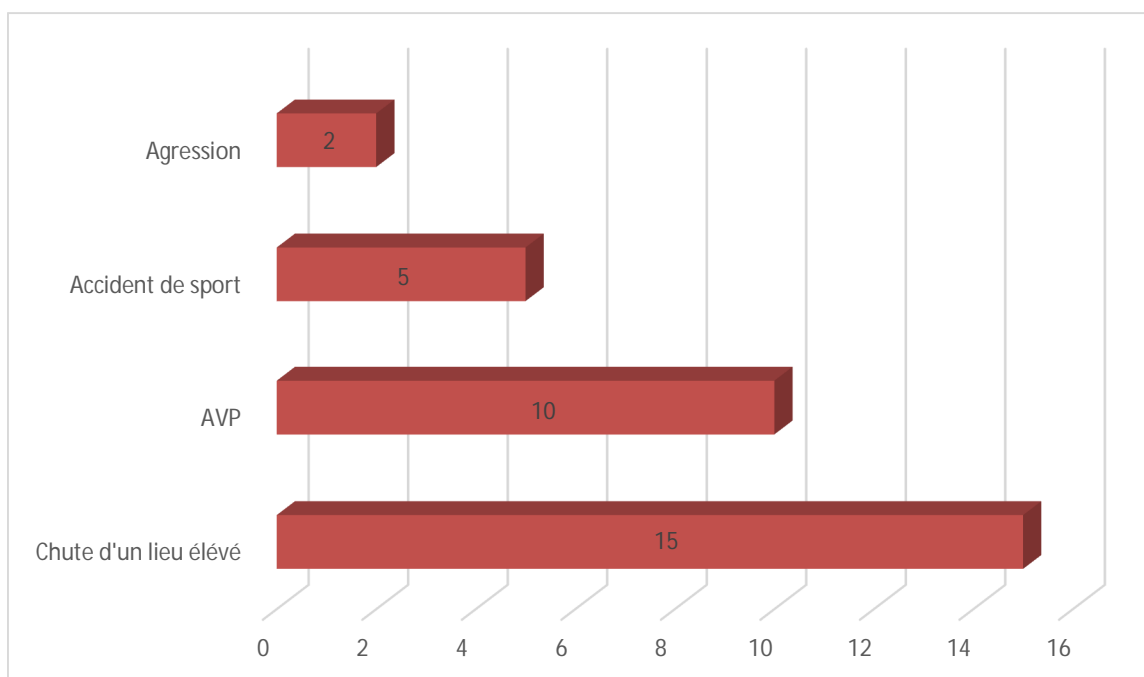


Figure 4 : Répartition des fractures selon l'étiologie

Entre les circonstances étiologiques nous avons relevé :

- Les chutes d'un lieu élevé dans 46,875% de l'ensemble de 32 cas étudiés

- Les AVP venaient en deuxième lieu avec pourcentage de 31,25%.
- Les accidents de sport étaient moins fréquents, que dans 15,62%.
- Les agressions dans seulement 6,25% des cas.

2. Mécanisme causal :

Dans notre étude, nous avons constaté une nette prédominance du mécanisme indirect dans la survenue des fractures du pilon tibial.

Mécanisme causal	Pourcentage
Indirect	52%
Direct	41%

Tableau 5 : Répartition des cas selon mécanisme

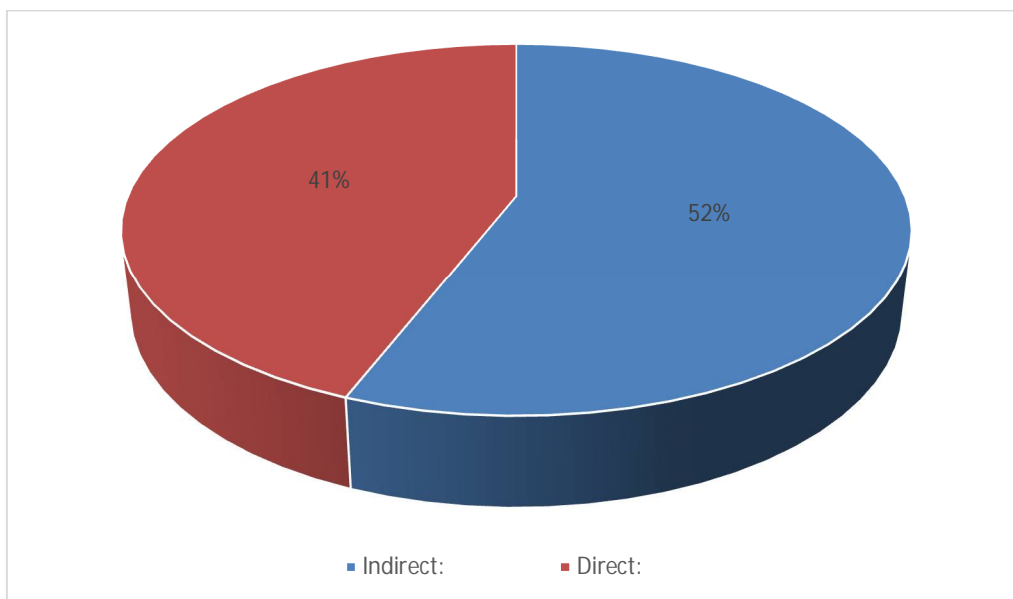


Figure 5 : Répartition des cas selon mécanisme

III. Étude clinique :

1. Les signes fonctionnels :

La douleur et l'impotence fonctionnelle du cou-de-pied permettaient souvent d'évoquer le diagnostic, qui sera confirmé par la radiographie standard, permettant ainsi d'éliminer les diagnostics différentiels qui sont la fracture bi malléolaire et l'entorse grave de la cheville.

1.1. La douleur :

Il s'agissait d'une douleur intense de la cheville, révélée par la palpation douce du cou-de-pied.

Dans notre étude, la douleur a été observée chez tous les patients.

1.2. L'impotence fonctionnelle :

Était présente chez tous nos malades, soit 100% des cas.

2. L'examen clinique :

2.1. Local :

2.1.1. L'œdème :

L'œdème a été retrouvé chez 28 patients, soit 87,5% des cas.

2.1.2. La déformation :

Elle a été retrouvée dans 4 cas, soit 12% et présente comme suit :

- Adduction : 3cas
- Rotation externe : 1cas

2.1.3. L'ouverture cutanée :

Basé sur la classification de Cauchoix et Duparc [4] (Annexe 1), nous avons groupé 8 fractures ouvertes, soit 22% qui sont classées comme l'indique le tableau suivant :

Type de lésion	Effectif	Pourcentage
I	4	52%
II	3	34%
III	1	14%
Total	8	100%

Tableau 6 : Répartition des fractures selon le type d'ouverture cutanée (Cauchoix et Duparc)

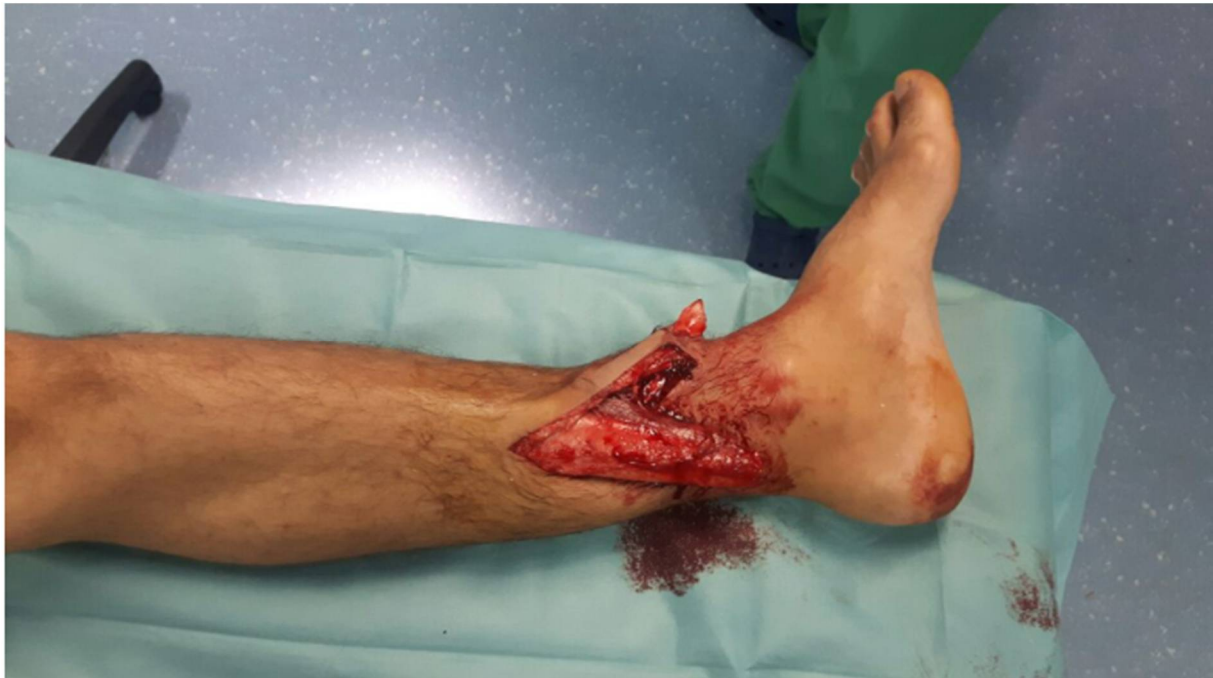

Figure 6 : Fracture ouverte du pilon tibial

2.1.4. Contusion cutané pour les fractures fermée :

Dans notre étude, les contusions cutanées engendrées par les fractures du pilon tibial sont réparties, selon la classification de Tscherne et Gotzen [5] (Annexe 2), comme l'indique le graphique ci-dessous :

Classification Tscherne et Gotzen	Nombre de cas	Pourcentage
Degré0	20	62.5
Degré1	8	25
Degré2	4	12.5
Degré3	0	0

Tableau 6 : Répartition des cas selon classification de Tscherne et Gotzen

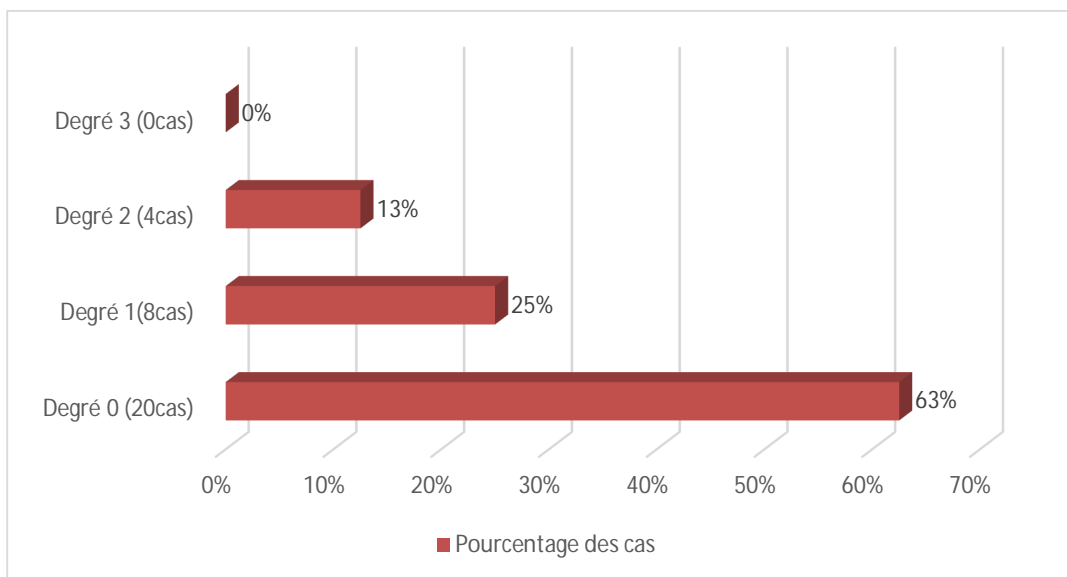


Figure 7 : Répartition des cas selon classification de Tscherne et Gotzen

2.2. Examen locorégional :

2.2.1. Lésions vasculo-nerveuses :

Les pouls pédieux et tibial postérieur étaient abolis suite à une compression par un fragment osseux déplacée, mais l'exploration chirurgicale n'a pas mis en évidence une lésion artérielle.

2.2.2. Lésions osseuse :

Les fractures du pilon peuvent être soit isolées soit associées à d'autres lésions osseuses dans le cadre d'un poly traumatisme d'où l'importance et l'obligation d'un examen somatique complet.

Dans notre étude, les fractures du pilon tibial ont été fréquemment associées aux fractures du fibula soit 60%.

Fracture associée	Nombre de cas
Diaphyse fibulaire	18
Malléole médiale	8
Maléole latérale	4

Tableau 7 : Répartition des lésions osseuses associées

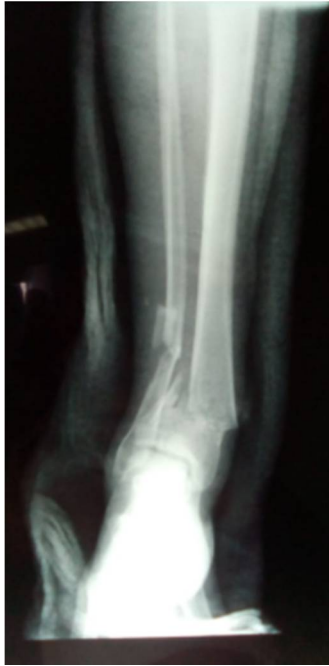
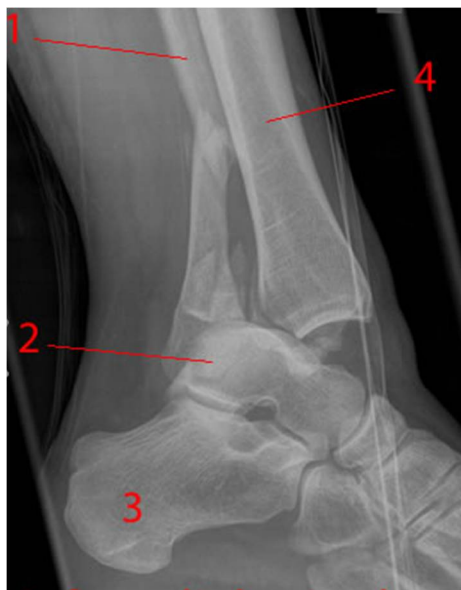
Figure 8 : Rx de la cheville dte face objectivant une fracture métaphysaire totale du pilon tibial

2.2.3. Lésions ligamentaires :

On a constaté :-4 cas de fracture luxation de cheville



1/fibula 2/talus 3/calcanéum 4/tibia

Figure 9 : Fracture luxation de la cheville avec fragment marginal postérieur

2.3. Examen général :

Parfois certaines affections nécessitent une prise en charge immédiate sous risque de mettre en jeu le pronostic vital, souvent sont l'apanage des chutes violentes et des AVP.

3. Etude para-clinique :

3.1. La radiographie standard :

C'est l'examen de première intention qui va permettre de poser le dc, de confirmer le mécanisme et de permettre la classification.

Ce bilan comporte des images de Rx standard de la cheville en incidence face et profil, centrés sur la cheville. Le profil doit comporter la totalité de l'arrière-pied et du calcaneum. Ces deux images permettent de faire le diagnostic des lésions osseuses selon la classification de la SOFCOT [6].

On apprécie ainsi la position des traits articulaires et leurs caractéristiques, des clichés du squelette jambier entier, de face et de profil sont aussi à réaliser, afin de ne pas méconnaître d'éventuelles lésions proximales associées du cadre tibiofibulaire.

D'après les données étiologiques, l'enquête radiologique peut aller au-delà de la cheville en réalisant : des Rx du pied, du genou, du bassin, du rachis et du thorax sont demandées.

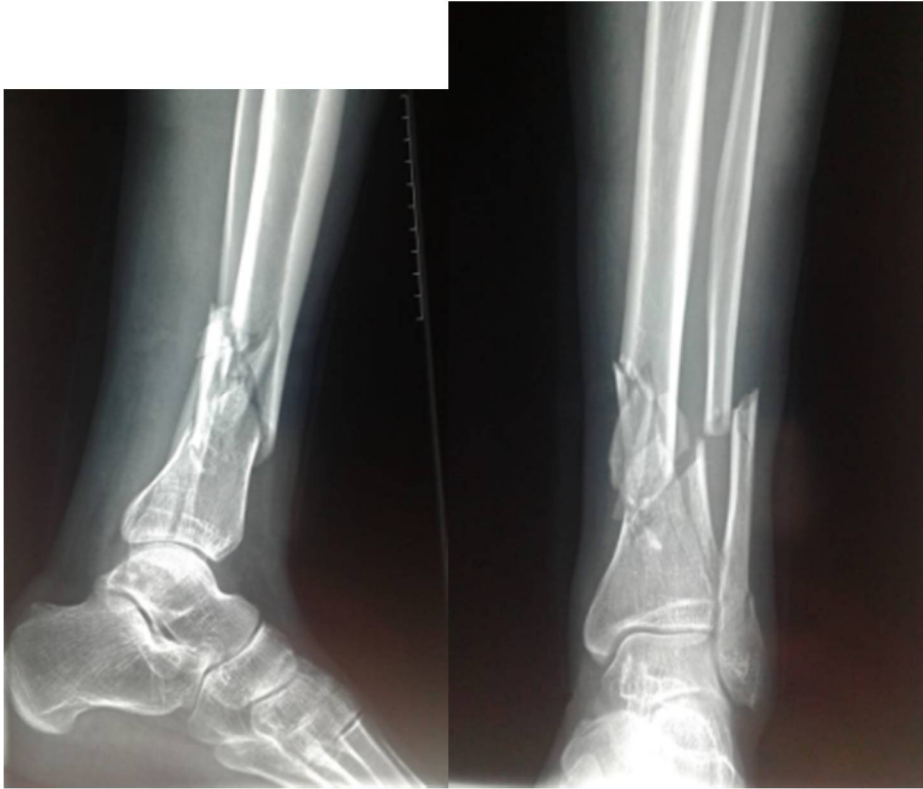


Figure 10 : Rx de la cheville face et profil objectivant une Fr. du pilon tibial

3.2. TDM :

C'est un examen tomodensitométrique qui permet de visualiser les différents fragments, ainsi que l'intégrité de la surface articulaire.

Dans notre étude, tous nos patients bénéficient systématiquement d'imagerie scanographique.

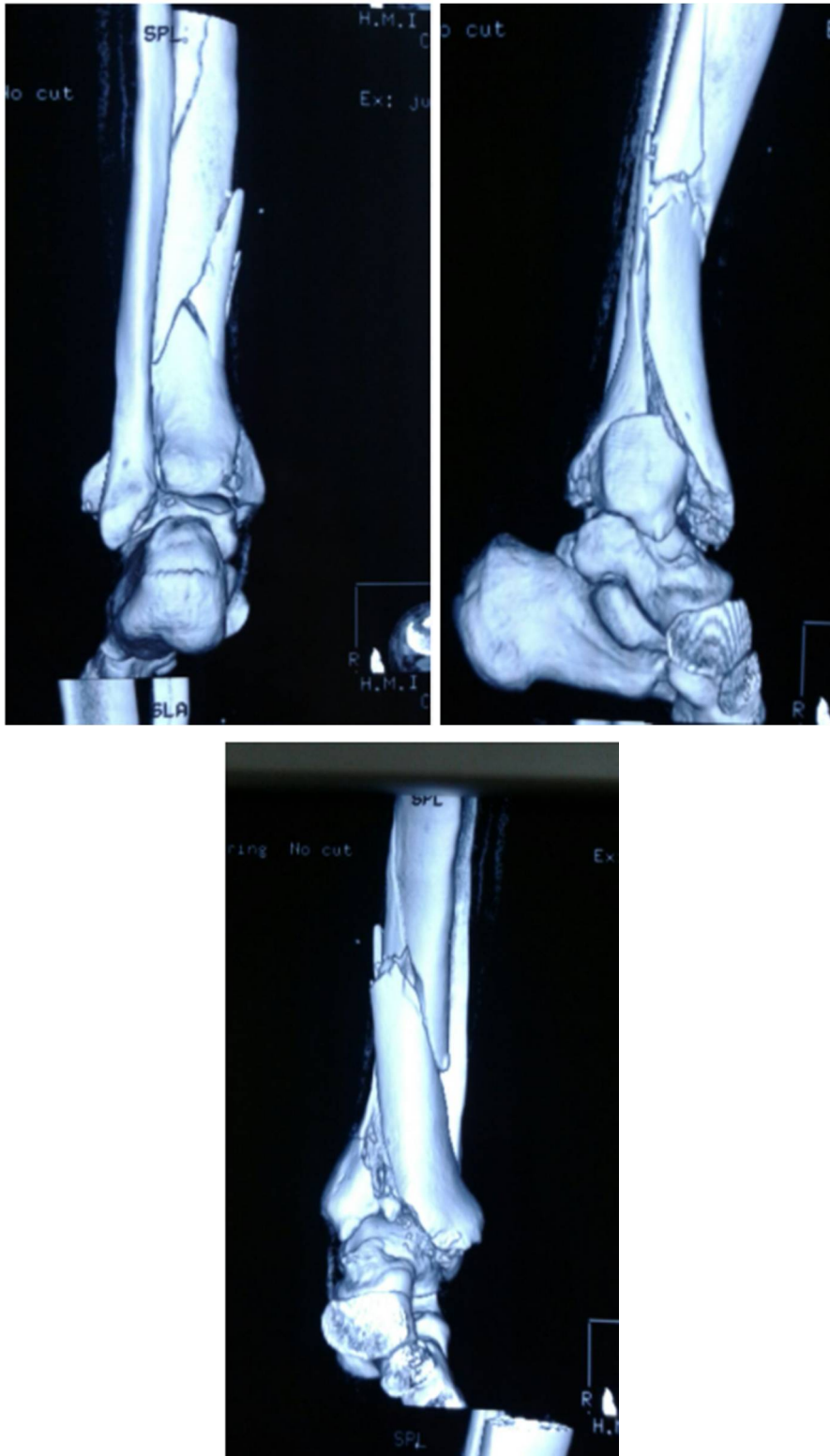


Figure 11 : Reconstruction scanographique objectivant une fracture du pilon

3.3. Résultats anatomo-pathologiques :

Dans notre étude, en raison de leur implication thérapeutique et pronostique, on a analysé et répertorié les lésions osseuses selon la classification de la SOFOCOT [7].

Type de fracture		Effectif	Pourcentage
Marginale antérieure	A trait articulaire aigue	3	9.375%
	A trait articulaire multiple	1	3.125%
Marginale postérieure		1	3.125%
Sagittale		1	3.1255%
Siproïde du tibia irradié au pilon tibial		14	43.75%

Tableau 8 : Répartition des fractures incomplètes

Selon la classification de la SOFOCOT [7] des fractures du pilon tibial, dans notre étude, nous avons remarqué la prédominance des fractures articulaires complètes 19 cas soit 59.375 %, puis les fractures incomplètes viennent 13 fractures soit 40.625 % des cas.

Type de la fracture	Pourcentage
Fracture complète	59.38%
Fracture incomplète	40.63%

Tableau 9 : Répartition des fractures du pilon tibial selon la classification de la SOFCOT

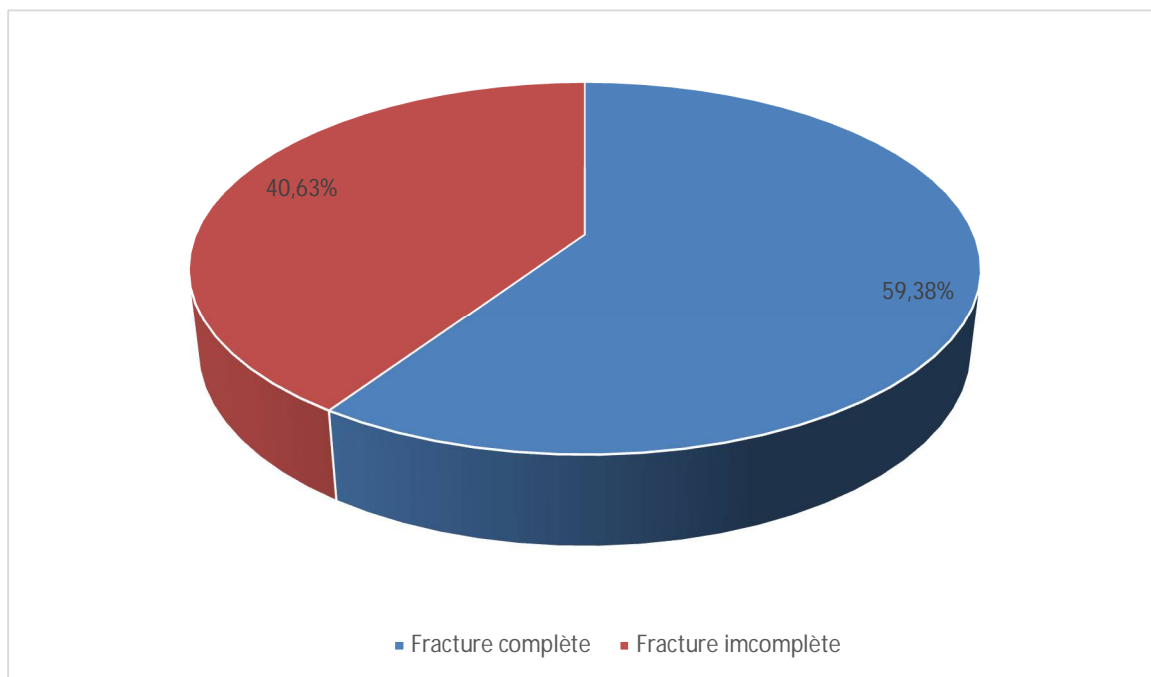


Figure 12 : Répartition des fractures du pilon tibial selon la classification de la SOFCOT

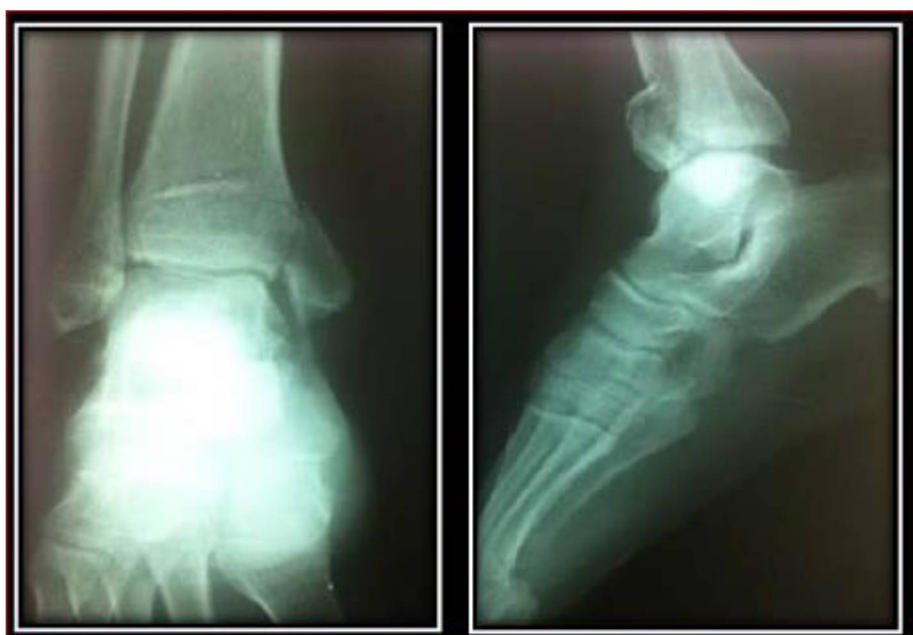

Figure 13 : Fr.incomplète du Tibia marginale ant à trait articulaire unique associée à une fracture de la malléole interne, Fibula intacte

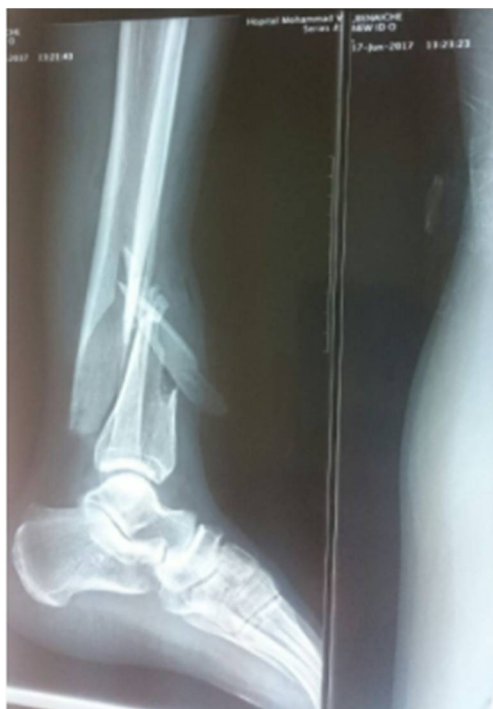

Figure 14 : Fracture incomplète du pilon tibial.

Type de fracture	Effectif	Pourcentage
Avec déplacement antérieur	8	25%
Sans déplacement antéropostérieur	0	0%
Avec déplacement postérieur	11	34.5%

Tableau 10 : Répartition des fractures complètes

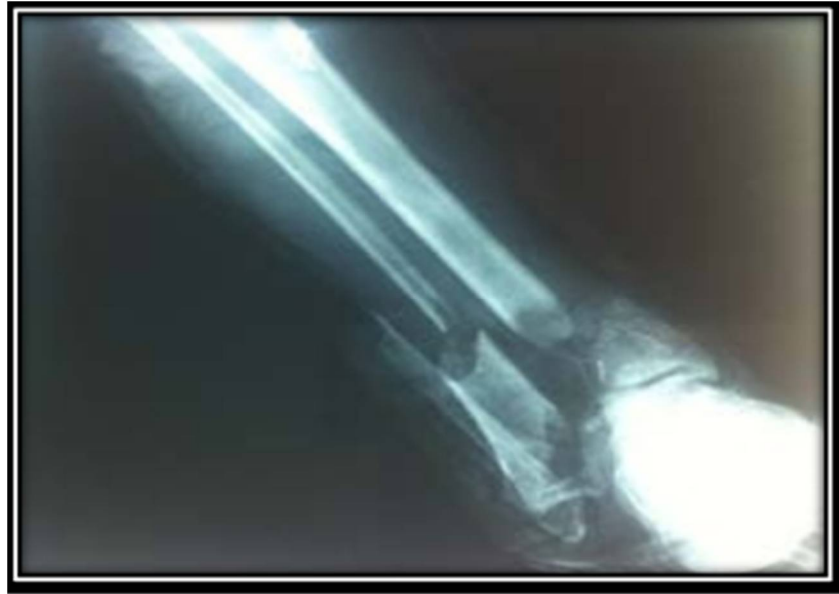

Figure 15 : Fr.complète et complexe ouverte type II+Fr.de la fibula

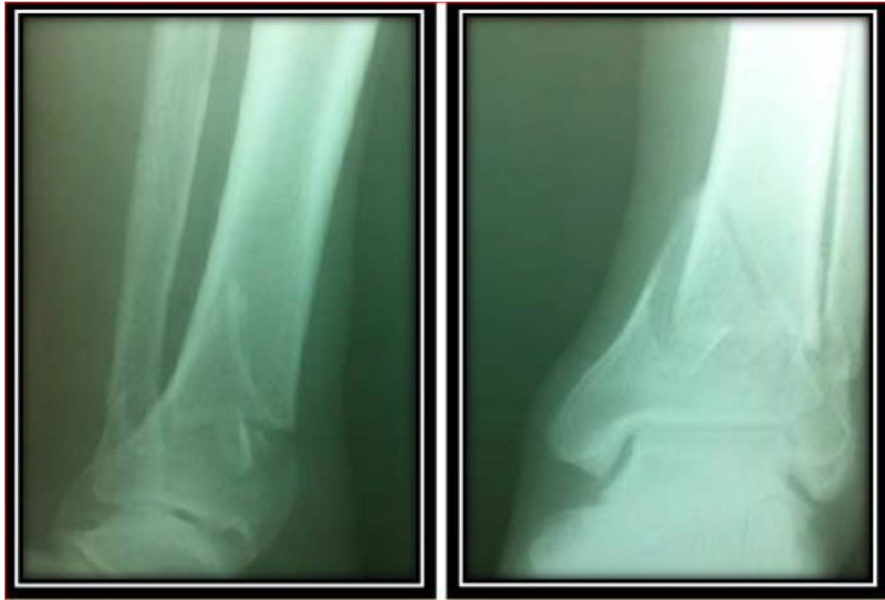

Figure 16 : Fracture complète du tibia avec translation médiale+ Fr. de la malléole externe

3.4. Autres lésions radiologiques :

3.4.1. Luxations et subluxations tibio-taliennes :

D'après l'intensité du traumatisme et le point d'impact, la luxation ou la subluxation talo-crurale s'associent souvent aux fractures du pilon tibial.

Dans notre étude, 4 malades ont présenté une luxation tibio-astragaliennne, soit 12.5% des cas.

3.4.2. Enforcement ostéocondral :

Dans notre étude, 10 patients ont présenté un enfoncement ostéocondral.

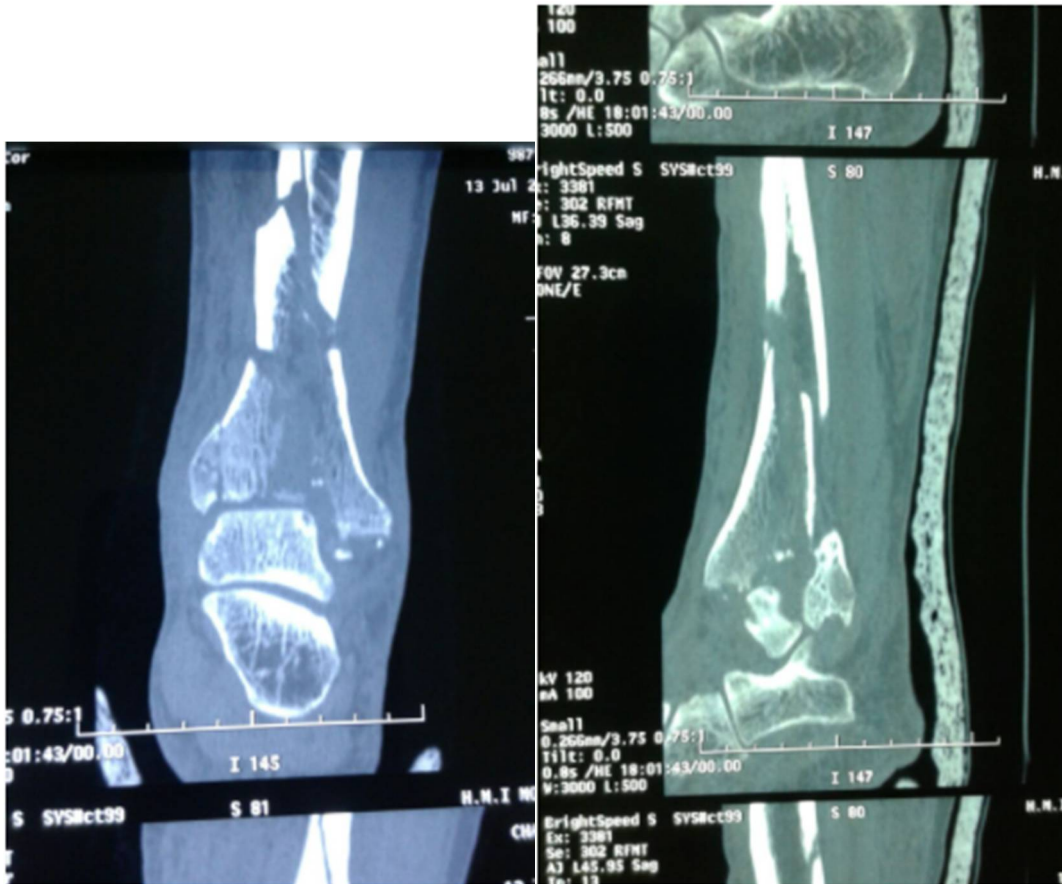


Figure 17 : image montrant un enfoncement ostéocondral

IV. Traitement Chirurgical :

1. Buts du traitement :

Il vise à assurer une fonction normale ou subnormale de la cheville à savoir:

- La stabilité,
- La mobilité,
- l'indolence.

Pour maintenir ce but, le traitement doit respecter quatre principes généraux :

- La précocité de la prise en charge à fin d'éviter le risque de souffrance et de nécrose cutanée.
- La réduction anatomique restituant le profil articulaire.
- La solidité et l'efficacité de la contention qui permettra d'assurer une consolidation en bonne position et une mobilisation précoce.
- La précocité de la rééducation.

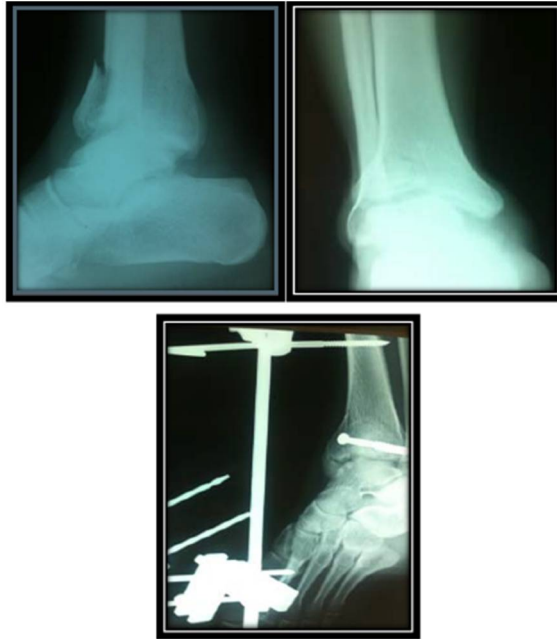

Figure 18 : Fr. incomplète a trait marginal antérieur du tibia traitée par fixateur tiobio-métatarsien+une vis de compression Fibula intacte

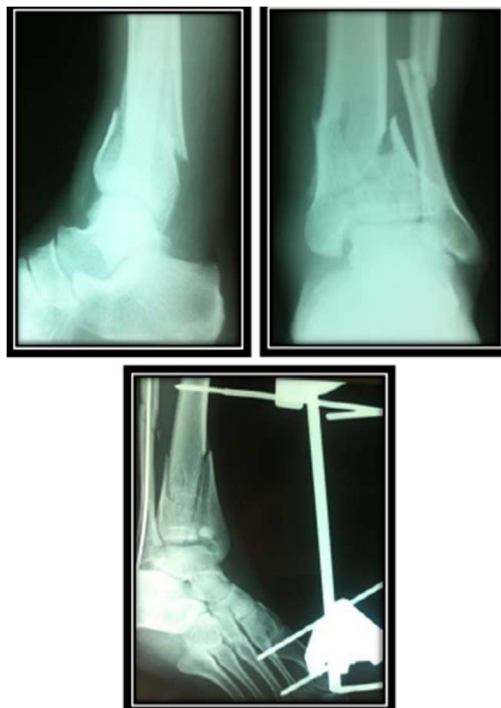

Figure 19 : Fr. complète du tibia ouverte type II+phlyctènes traitée par fixateur tibio-métatarsien fracture déplacée de la fibula traitée par embrochage vu les lésions cutanées.

2. Moyens :

2.1. Traitement médical :

2.1.1. Le traitement Antalgique :

En attendant la réalisation du traitement chirurgical, les malades ont été mis en condition : L'immobilisation par attelle, la surélévation du membre, vessie de glace, la prescription d'un traitement antalgique et d'anti-inflammatoire en l'absence de toute contre-indication.

2.1.2. Antibiothérapie :

En urgence, toutes les fractures ouvertes types I et II ont bénéficié d'un parage de la plaie traumatique avec une antibiothérapie curative.

L'antibiothérapie prophylactique a systématiquement été préconisée, elle a été administrée d'une façon systématique chez tous nos patients. C'est l'association Amoxicilline –Acide clavulanique ou les céphalosporines de première génération par voie intraveineuse directe en peropératoire.

2.1.3. La prophylaxie thromboembolique :

En absence de toute contre-indication aux anticoagulants à base d'héparine à bas poids moléculaire, à dose prophylactique, ces derniers ont été préconisés chez tous les patients pendant la durée d'immobilisation jusqu'à la reprise de l'appui.

2.2. Traitement chirurgical :

2.2.1. Délai opératoire entre le traumatisme et le geste opératoire :

On a remarqué que, le délai thérapeutique moyen était de 8heures, avec 2 cas chez qui la prise en charge était retardé vue l'état cutanée jusqu'à 7jrs.

2.2.2. bilan préopératoire :

On a réalisé un bilan préopératoire systématique chez tout patient hospitalisé dès l'admission aux urgences avec consultation pré anesthésique. Il contenait :

Une numération formule sanguine, groupage, bilan rénal, radiographie pulmonaire, électrocardiogramme et un avis d'anesthésiste chez les sujets âgés ou présentant un facteur de risque cardiovasculaire.

2.2.3. Type d'anesthésie :

Deux types d'anesthésie ont été utilisés : l'anesthésie générale dans 12 cas soit 37.5%, et la rachianesthésie dans 20 cas soit 62.5%.

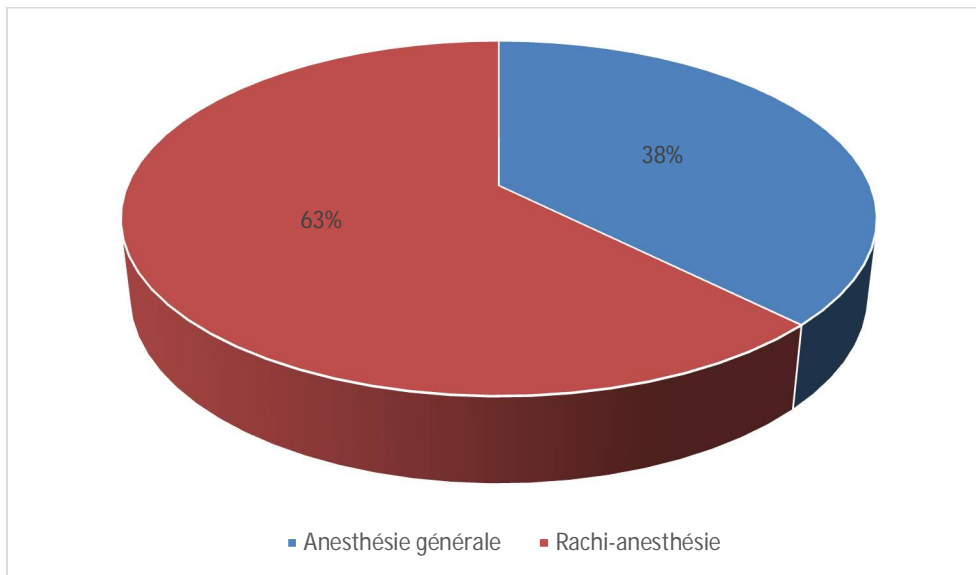


Figure 20 : Répartition des cas selon types d'anesthésie

2.2.4. Installation :

Tous nos patients ont été mis en décubitus dorsal pour être opérés, avec mise en place d'un coussin sous la fesse homolatérale. Le garrot était placé au niveau de la racine chez tous nos patients du membre inférieur pour faciliter l'intervention.

2.2.5. Voies d'abord :

Voie d'abord	Nombre de cas	Pourcentage
Antéro-médiale pré malléolaire	3	9.375%
Antéro-latérale	2	6.25 %
Antérieure	1	3.125%
Interne médiale	18	56.25%
Latérale pour fibula	1	3.125 %
Double voie d'abord (interne /externe)	7	21.875 %

Tableau 11 : Répartition selon les voies d'abord utilisées

Dans notre série, la voie interne-médiale était plus fréquemment utilisée chez 18cas soit 56.25%, puis la double voie d'abord (interne/externe) avec un taux de 21.875%.

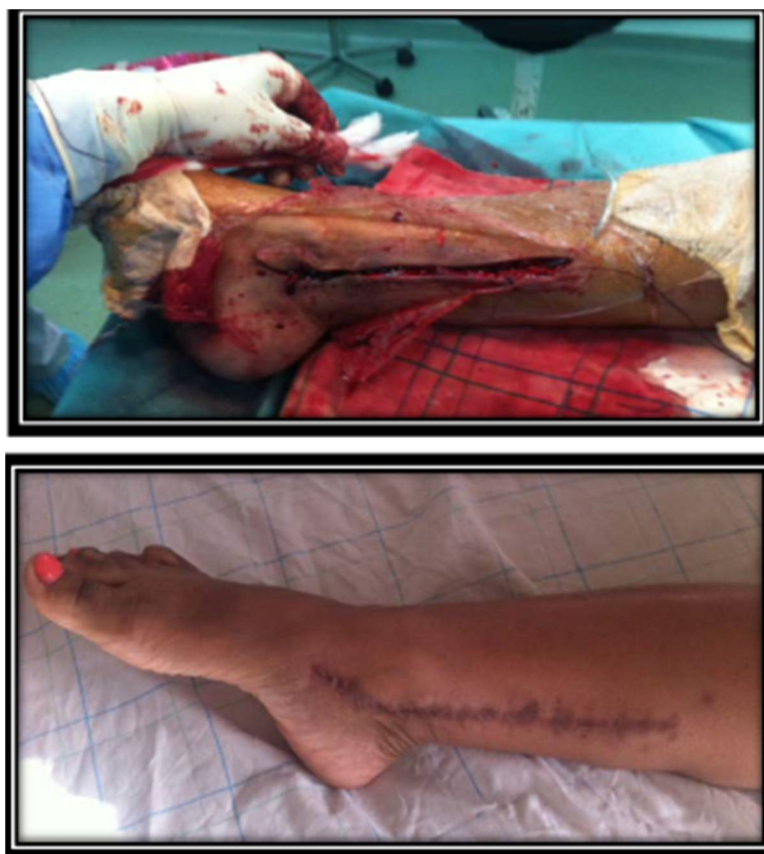

Figure 21 : Voie antéro-médiale très bien cicatrisée.

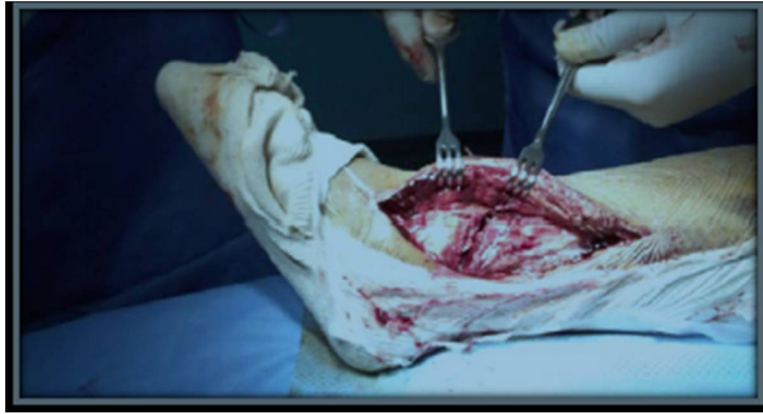

Figure 22 : Voie interne rétro-malléolaire pour une fracture sagittale du tibia droit+ une voie d'abord antéro-médicale.

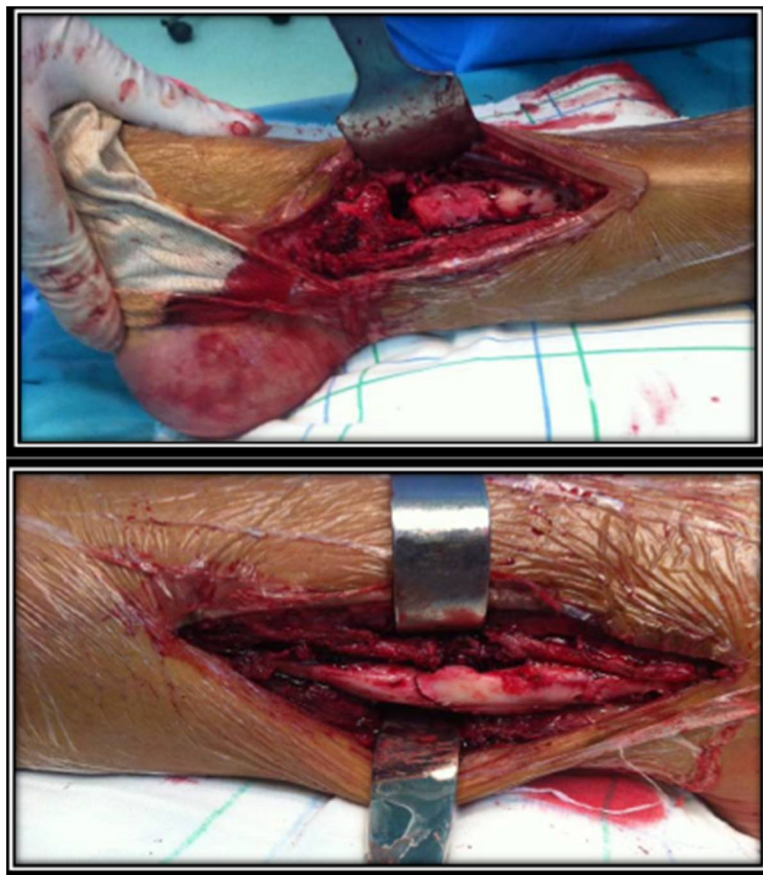


Figure 23 : Voie postéro-médiale rétro malléolaire pour une fracture complète et sagittale du tibia droit +une voie d'abord antérolatérale pour une fracture de fibula associée.

2.2.6. Répartition des modalités thérapeutiques :

Nos patients ont bénéficié d'un traitement chirurgical .La répartition des modalités chirurgicales utilisées était comme cela :

a. Fixation interne:

❖ Pilon tibial:

L'ostéosynthèse a été réalisée par:

Modalités technique		Nombre de cas	Pourcentage	
Plaque vissée	Isolée	22	68.75 %	
	Associée	Vissage épiphysaire	3	9.375 %
		Embroschage épiphysaire	1	3.125 %
Vissage	Simple	4	12.5%	
	Associée à un embroschage	2	6.25 %	

Tableau 12 : Répartition selon modalités thérapeutiques

- On remarque une diversité des modalités chirurgicales.
- Le matériel le plus utilisé était la plaque vissée chez 22 cas blessés soit 68.75% :
 - 30 plaques en trèfle
 - 2 plaques en T.

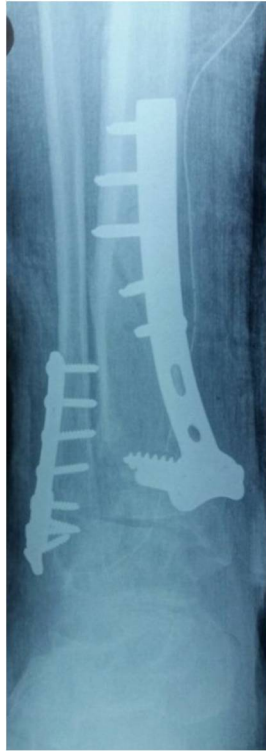

Figure 24 : Rx de la cheville dte face postopératoire d'une Fr. du pilon tibial avec trait de refend diaphysaire traitée par une ostéosynthèse par une plaque en T associée à une Fr. fibulaire distale traitée par plaque spéciale fibula

❖ **Fibula :**

L'ostéosynthèse de la fibula forme le premier temps de l'intervention. Elle a été pratiquée dans 18 cas soit 56.25%. Le matériel utilisé était :

- Plaque 1/3 tube dans 4 cas en absence de lésions cutanées.
- Embrochage dans 3 cas et Vissage dans 2 cas en cas de lésions cutanées en regard de voie d'abord latérale.

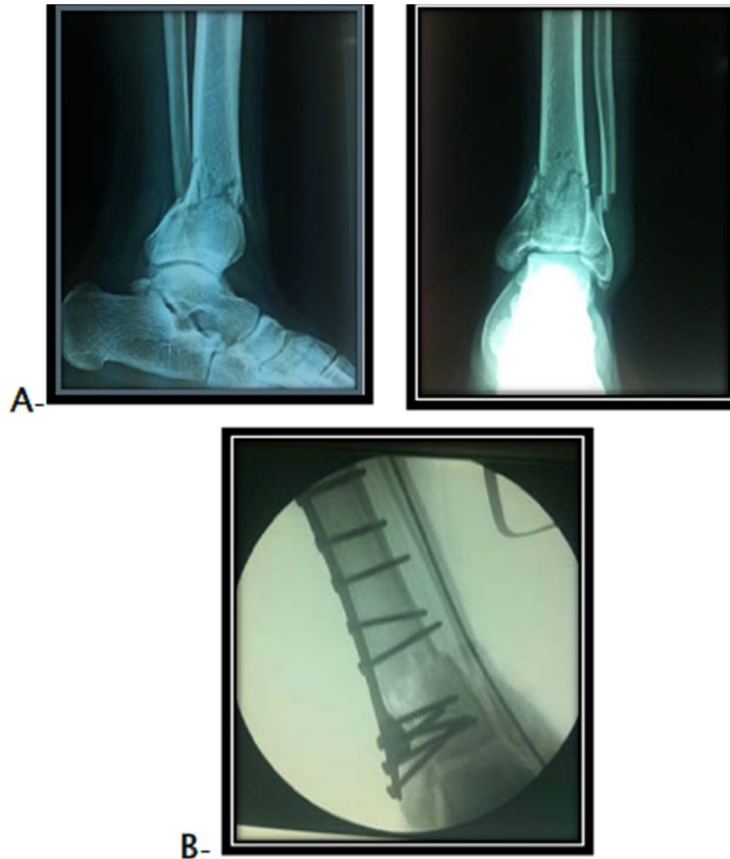

Figure 25 : A : Rx de face et de profil d'une Fr. complète du tibia avec déplacement postérieur (recurvatum) selon la SOFCOT+Fr.siproïde déplacée de la fibula.

B : Image scopique après mise en place d'une plaque en trèfle pour le tibia +Embroschage fibulaire.

b. Fixation externe:

Dans notre étude, le fixateur externe a été utilisé dans 4 cas.

Deux types de fixateurs externes ont été utilisés :

- Fixateur d'Hoffman avec un montage tibio-métatarsien : 2cas
- Orthofix en T avec un montage tibio-tibial : 2cas.

On a remarqué, que l'utilisation du fixateur externe était en rapport avec l'association d'atteinte des parties molles et la comminution de la fracture.

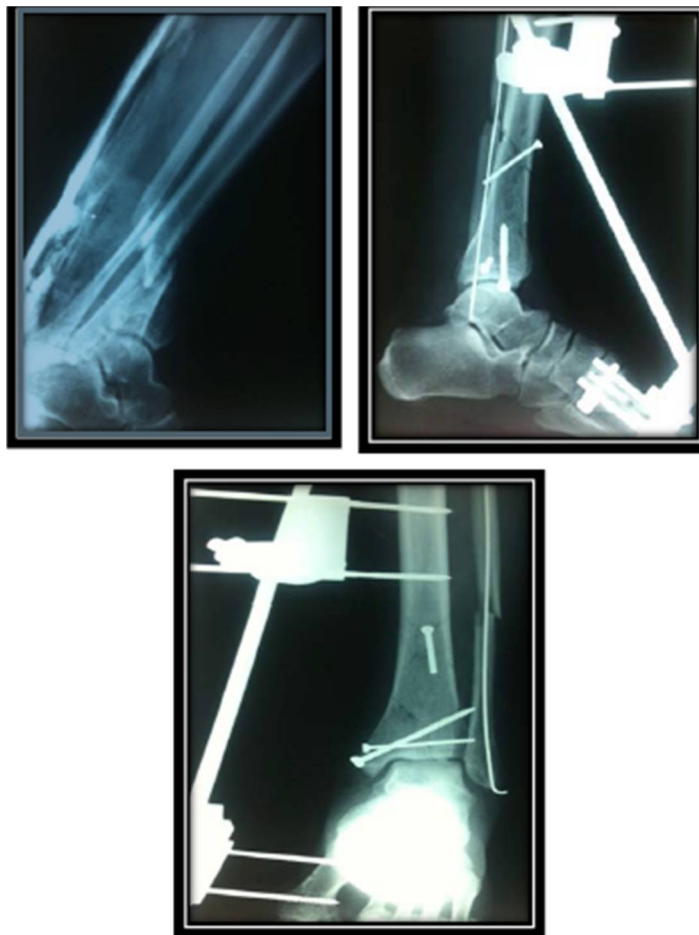

Figure 26 : Fr. ouverte complète sans déplacement du tibia selon la SOFCOT traitée par fixateur externe tibio-métatarsien +Ostéosynthèse à minima (vissage) + Fr.simple de fibula traitée par embrochage Bonne évolution radio-clinique.

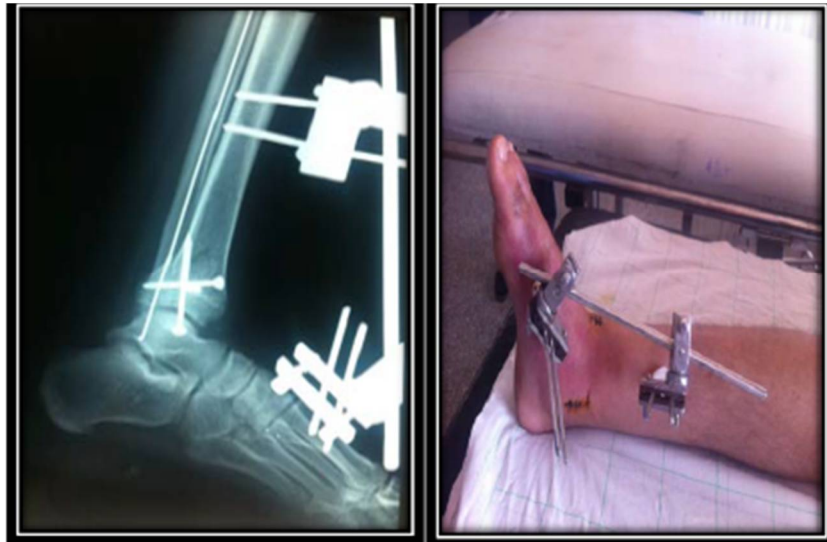
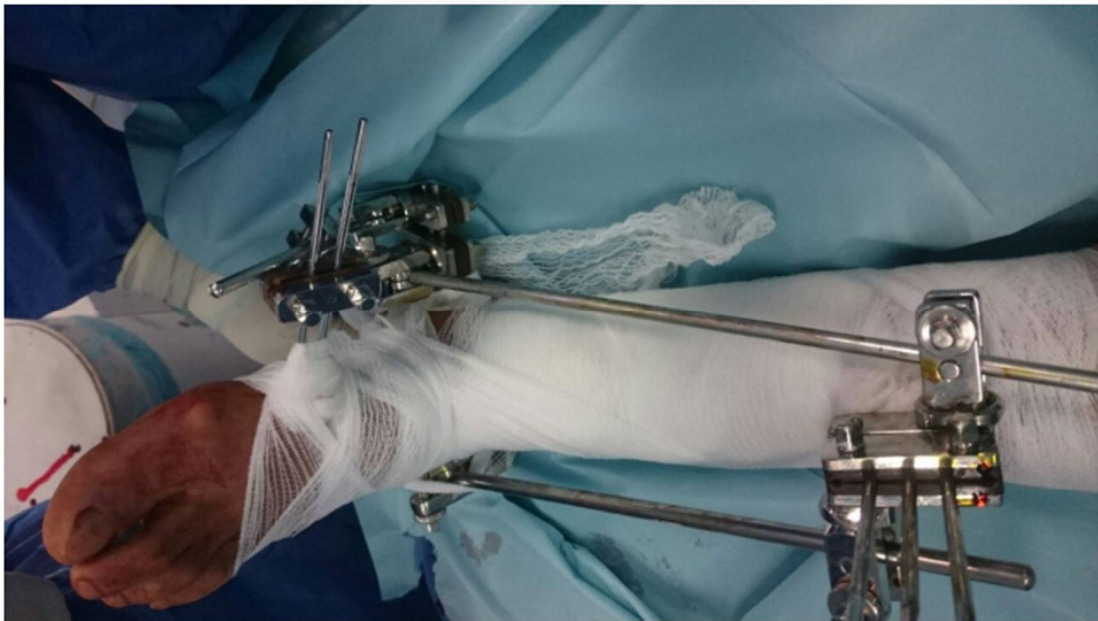
Figure 27 : Rx de contrôle d'une fracture traitée par fixateur externe tibio- métatarsien type HOFFMAN avec ostéosynthèse à minima+embrochage de fibula. Bonne évolution radio-clinique.

c. Traitement combiné :

Fixateur externe du pilon + Ostéosynthèse à minima par vissage du pilon tibial +

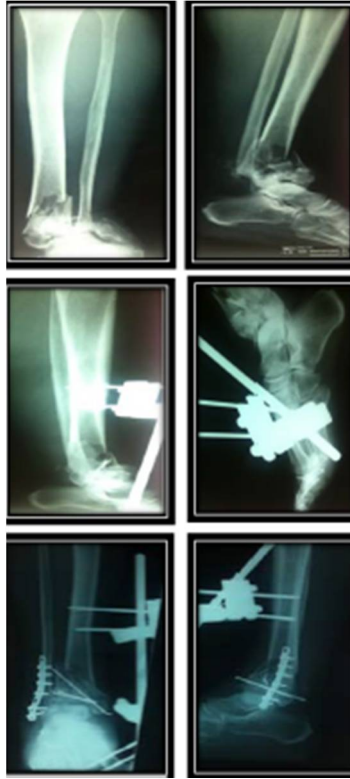

Figure 28 : Fracture ouverte complète du Tibia +fracture déplacée de fibula

V. Évolution :

1. Les suites opératoires :

1.1. Surveillance de la plaie et des tissus mous :

Le suivi postopératoire précoce était forcément guidé par la protection et la surveillance de la peau et des tissus mous :

- Le pansement était léger, confortable et absorbant, ce dernier n'était en aucun cas circulaire ni constrictif par crainte de porter atteinte au retour veineux.
- La surélévation du pied dès la sortie de la salle d'opération et de manière stricte durant les 48 premières heures.
- Installer le patient en décubitus dorsal avec flexion associée de hanche et de genou est efficace pour le retour veineux et confortable pour le patient.
- Surveillance de l'état cutané était quotidiennement. Les phlyctènes qui apparaissaient fréquemment durant les 48 premières heures ont été percées et asséchées.
- L'antibiothérapie prophylactique a été administrée de manière systématique et elle était curative en cas de fracture ouverte.
- A J2 post opératoire, le drain aspiratif a été enlevé.
- La surveillance cutanée et en particulier les orifices cutanés des fiches et des fils du fixateur étaient systématique.

1.2. Surveillance radiologique:

La surveillance radiologique était assurée par un contrôle postopératoire basé sur des clichés radiographiques de face et profil de cheville et de jambe. Ce dernier servait à vérifier la qualité de la réduction ; indiquait éventuellement une reprise pour correction et le suivi de la consolidation osseuse.

2. La rééducation fonctionnelle :

La mobilisation de l'articulation, y compris dans les fractures articulaires, aide à la cicatrisation du cartilage comme l'a démontré expérimentalement Jansen [8].

L'attitude du service : le patient reste en attelle plâtrée pendant 45 jours, puis on commence la rééducation passive puis active.

Reprise d'appui :

En fonction du type de fracture, la mise en charge a été décidée, ainsi nous avons accordé un appui progressif entre la 6ème et la 8ème semaine pour les fractures simples. Pour les fractures comminutives, nous l'avons autorisé entre la 6ème semaine et la 12ème.

3. Délai de consolidation :

Dépend du type de fracture, des lésions associées, ainsi que de la qualité de la réduction et de la stabilité des fractures et du montage. Nous avons noté qu'il était autour de 10 à 20 semaines selon les clichés radiographiques.

4. Complications postopératoires :

Dans notre série, 4 fractures du pilon tibial ont présenté des complications, soit 12.5% des cas.

4.1. Les complications précoces :

- ❖ L'infection était notée chez 2 patients :
 - Elle était superficielle dans 1 cas, qui s'est résolue sous antibiothérapie et soins locaux.
 - Ainsi que profonde dans 1 cas, qui a évolué vers une ostéite chronique, les germes retrouvés dans les prélèvements étaient : staphylocoque, bacilles gram négatifs.

- ❖ Sepsis sur matériel : 1cas, le traitement a fait recours à la mise à plat chirurgicale, l'ablation du matériel d'ostéosynthèse, le débridement, le drainage et le curetage osseux avec l'aide d'une antibiothérapie efficace et mise en place de fixateur externe.

- ❖ La nécrose cutanée a été vue dans 3cas, ainsi que traitée par plaque vissée :
 - 2 cas limités à un centimètre ne mettant pas à nu le matériel d'ostéosynthèse chez qui l'évolution était bonne sous soins locaux.
 - un cas a dépassé un centimètre et a mis à nu le matériel d'ostéosynthèse, dont il a été traité par un lambeau fascio-cutané de rotation.

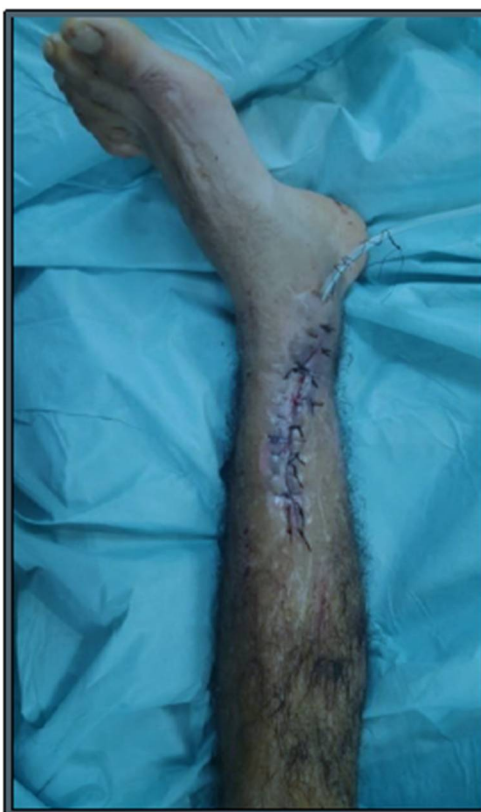

Figure 29 : Aspect clinique à j4 d'une fracture du pilon tibial traitée à travers une voie d'abord antéro-interne avec fermeture sous-tension ayant évolué vers la nécrose des berges cutanées

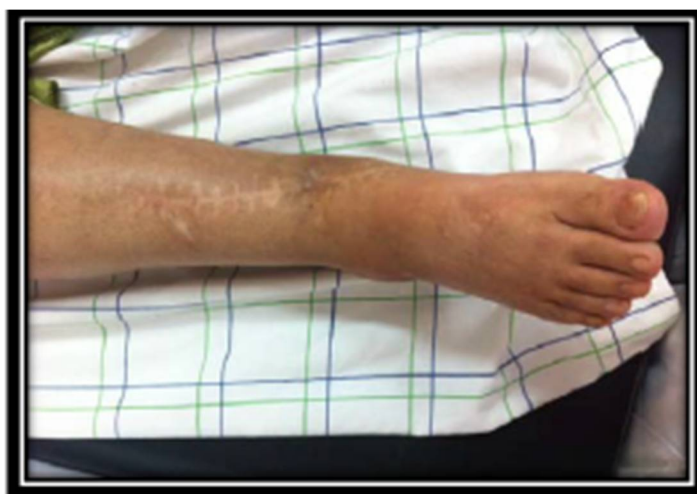

Figure 30 : Fr. complète traitée par plaque en trèfle abordée par voie antéro-médicale ayant évolué vers une nécrose cutanée de moins d'un centimètre

- ❖ Perte de substance vu chez un cas, traité par un lambeau neuro-cutané.

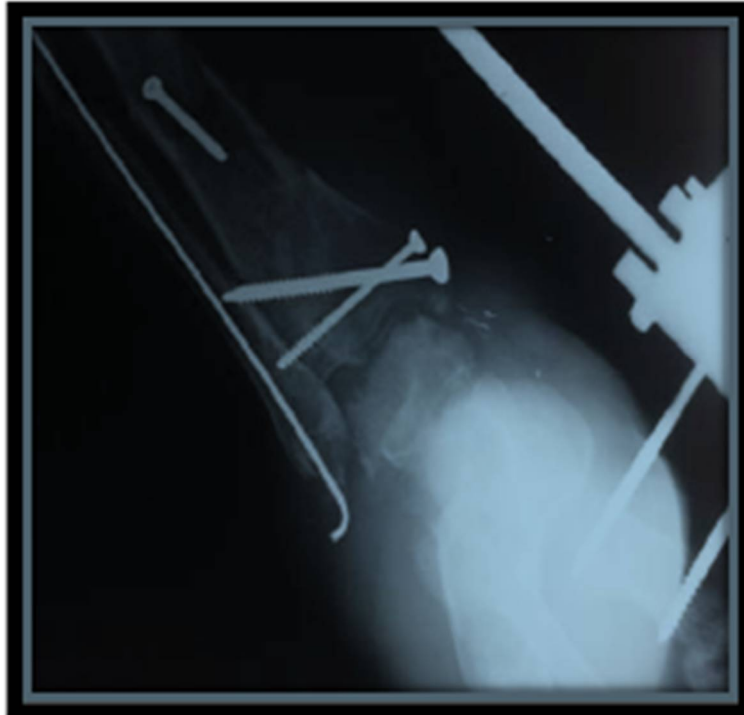


Figure 31 : Traumatisme ouvert de la cheville+ perte de substance en regard de la malléole externe

- ❖ Complications veineuses : aucun cas de thrombophlébite n'a été enregistré.

4.2. Les complications tardives :

Elles étaient comme suivantes :

- 1 cas de pseudoarthrose.
- Cal vicieux : 1 cas
- Ostéite chronique : 1 cas
- Arthrose tibio-astragalienne : 1 cas avec raideur.
- Algodystrophie : 2 cas

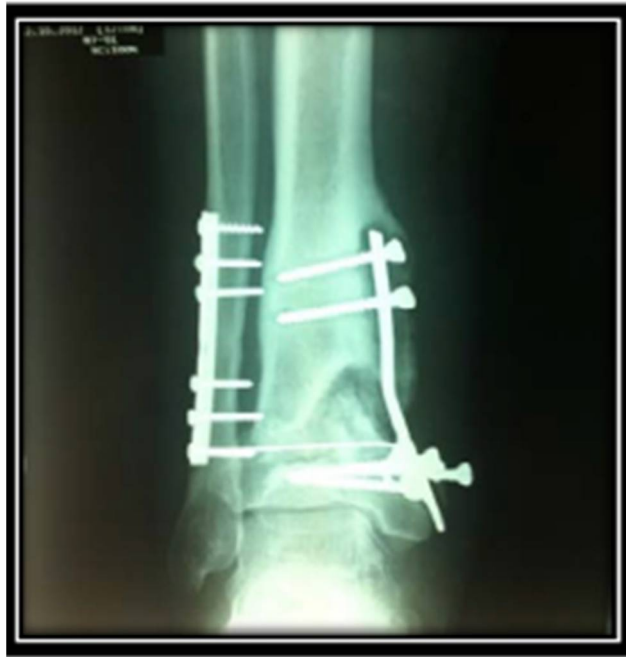

Figure 32 : Pseudoarthrose d'une fracture du pilon complète et complexe traitée par une plaque en tréfle + fracture 1/3 inf du fibula traitée par plaque visée



Résultats



I. Recul :

Les patients ont été revus avec un recul moyen de 2ans et 3mois avec des extrêmes de 10 mois et 4ans.

II. Critères d'évaluation des résultats :

Les résultats ont été appréciés, en fonction de la réunion annuelle de la SOFCOT 1991 [6] par :

1. Cliniques :

Douleur, marche, mobilité, œdème, chaque item étant gradué en 4 stades :

- 3 signifie la normalité
- 0 signifie le plus mauvais résultat.

Score	Douleur	Fonction	Mobilité
3	Absente	Marche non limitée, course possible	$FD \geq 20^\circ$ $FP \geq 30^\circ$
2	Activités inhabituelles, douleur climatique	Marche peu limitée, gêne, terrain accidenté	$20^\circ > FD > 0^\circ$ $FP \geq 30^\circ$
1	Lors de la marche habituelle	Boiterie	$20^\circ > FD > 0^\circ$ $30^\circ > FP$
0	Permanente	Canne obligatoire	$0^\circ \geq FD$ $30^\circ > FP$

Tableau 13 : Critères d'évaluation cliniques définis par Biga SOFCOT

Ces critères d'évaluation permettent de distinguer 4 groupes de scores différents:

- Bons résultats : entre 8 et 9
- Résultats acceptables : entre 7-8
- Résultats insuffisants : entre 4 et 5
- Mauvais résultats : entre 0 et 3

2. Radiologiques :

Les déplacements et leurs réductions sont importants, ainsi que la congruence articulaire définie par le parallélisme et la concentricité des surfaces articulaires.

Le degré d'arthrose tibio-tarsienne (en 3 stades).

L'entretien à moyen terme permettait de vérifier voir même de compléter le questionnaire, de réaliser à un examen clinique avec en particulier une mesure goniométrique de la flexion dorsale et plantaire de l'articulation tibio-astragalienne.

3. Résultats fonctionnels :

En flexion dorsale, la mobilité de l'articulation tibio-astragalienne s'élevait à 20° et en ce qui concernant la flexion plantaire, elle s'élevait à 30°.

On a noté : une mobilité réduite chez 8 cas et 2 cas mobilité très réduite.

4. Résultats globaux :

Ils ont été obtenus selon les critères d'évaluation cliniques définis Par Biga Sofcot [6] que nous avons adaptés aux fractures de notre étude, sans tenir compte du type de traitement.

Résultats	Pourcentage
Excellent	21%
Bon	38%
Moyen	24%
Mauvais	17%

Tableau 14 : Résultats selon critères de Biga Sofcot

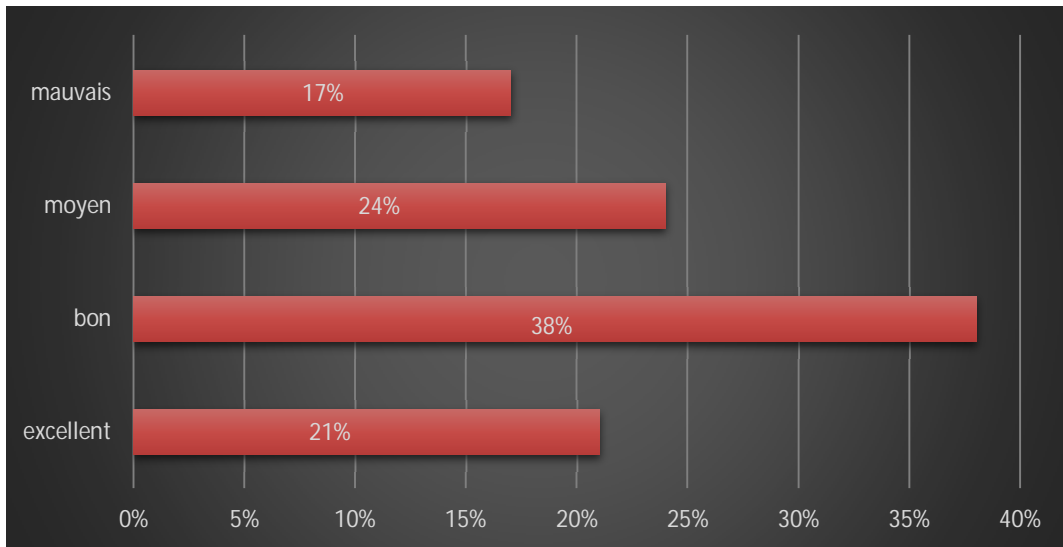


Figure 33 : Résultats globaux selon les critères de Biga Sofcot

5. Résultats fonctionnels en fonction des modalités thérapeutiques :

Les résultats étaient excellents et bons chez :

- 60% des patients traités par ostéosynthèse interne.
- 30% des patients traités par ostéosynthèse externe.
- 10% des patients traités par un traitement combiné.

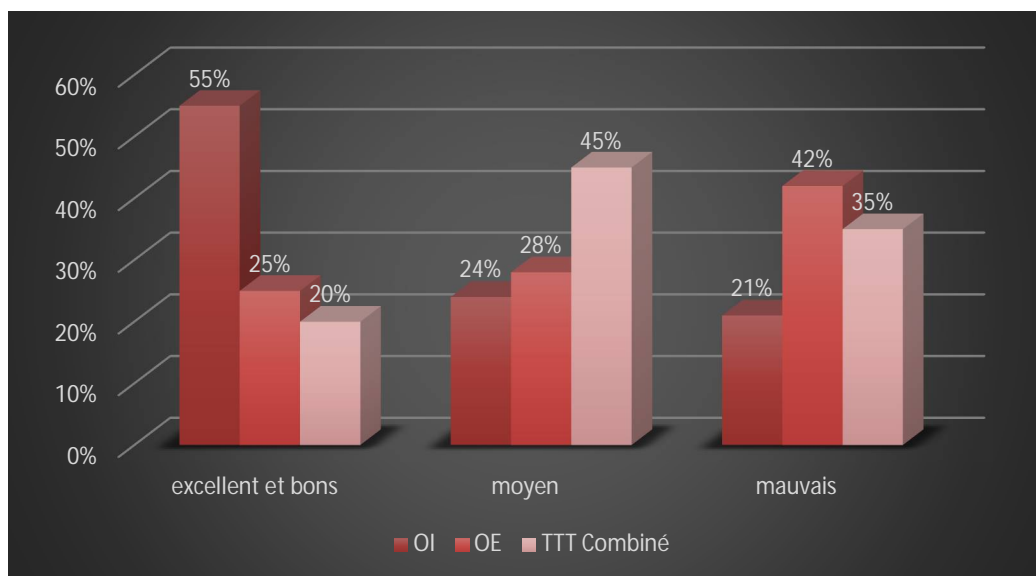


Figure 34 : Résultats fonctionnels en fonction des modalités du TTT.chirurgical

III. Résultats radiologiques :

1. Résultats radiologiques globaux :

Les critères décrits par Arlettaz [9] nous ont permis de collecter nos résultats dans le tableau ci-dessous, ce dernier ne tient pas en compte le cas d'arthrodèse.

Résultats	Qualité de la réduction	
Résultats satisfaisants	Excellente	Réduction anatomique, pas de dégâts cartilagineux
Résultats non satisfaisants	Bonne	Marche d'escalier < 2mm, lésions cartilagineuses
	Moyenne	Marche d'escalier > 2mm, morphologie globalement conservée
	Mauvaise	Marche d'escalier > 2mm, morphologie non restituée

Tableau 15 : Tableau montrant les critères de qualité de réduction

Dans notre étude, les résultats sont les suivants :

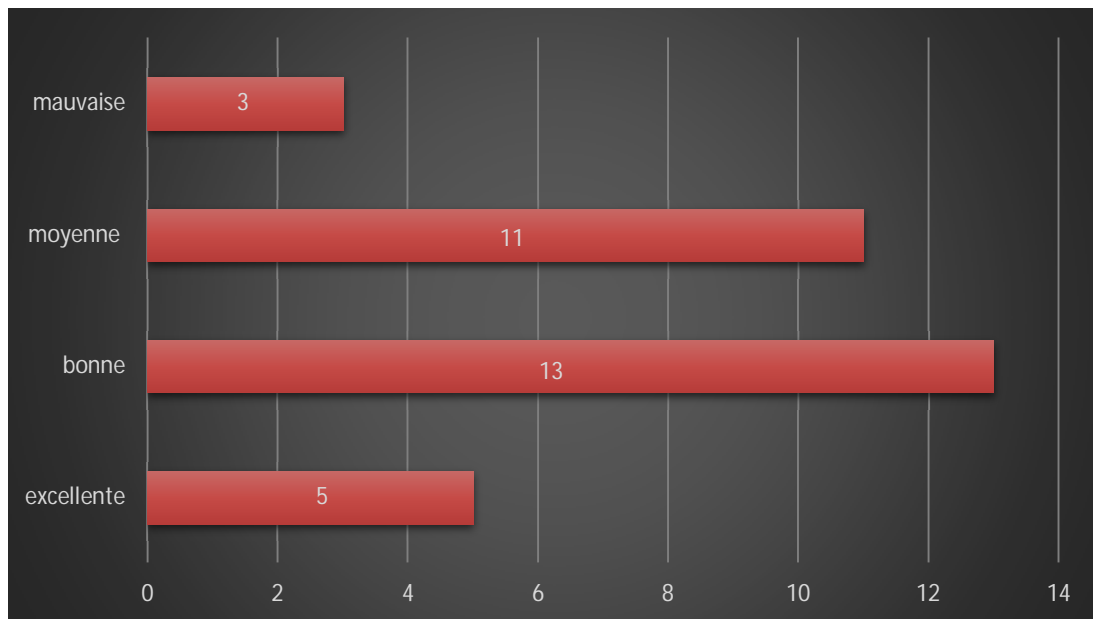


Figure 35 : La qualité de réduction radiologique chez nos malades

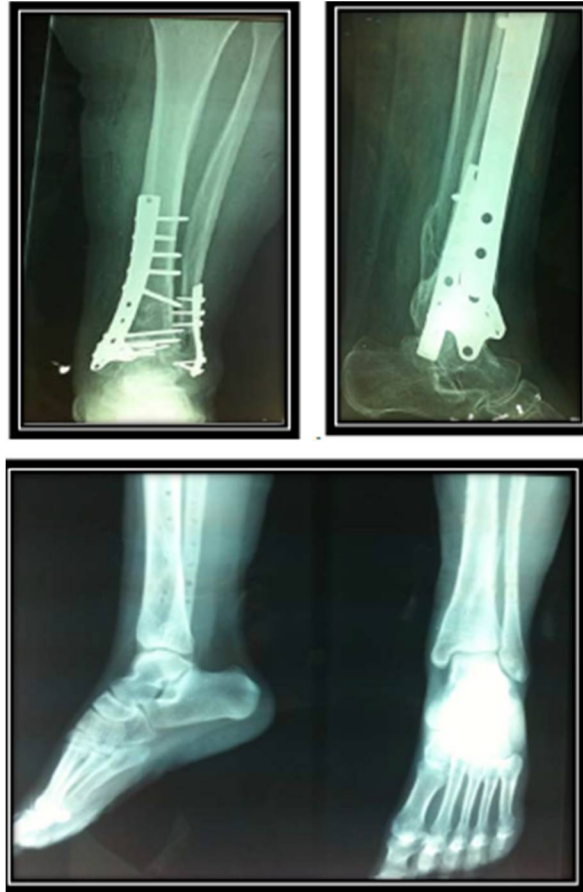

Figure 36 : Bon résultat radiologique d'une fracture du pilon tibial traitée par une plaque en tréfle

2. Résultats selon la classification de la SOFCOT [7]:

Les résultats obtenus selon la Classification de la SOFCOT [6] sont regroupées dans les tableaux ci-dessous :

-Dans notre étude, on remarque que presque tous les mauvais résultats concernaient les Fr.complètes complexes.

Type de fracture	Excellent	Bon	Moyen	Mauvais
Avec déplacement antérieur		5	3	1
Sans déplacement antéro-postérieur	-	-	-	-
Avec déplacement postérieur		3	6	1

Tableau 16 : Résultats obtenus selon classification de la SOFCOT concernant les fractures complètes

-Dans notre travail, le taux d'excellent et de bons résultats était élevé en cas de fractures simples.

Type de fracture		Excellent	Bon	Moyen	Mauvais
Marginales antérieures	A trait articulaire unique	3			
	A trait articulaires multiples		1		
Marginales postérieures			1		
Sagittales				1	
Spiroïdes du Tibia irradiés au pilon tibial			5	1	1

Tableau 17 : Résultats obtenus selon la classification de la SOFCOT concernant les fractures incomplètes

3. Répartition des résultats radiologiques en fonction du type de traitement et des fractures :

3.1. Fixation interne :

Les résultats sont comme suivants :

- 20 résultats satisfaisants
- 2 mauvais résultats concernaient répartis de la façon suivante : 1 fracture complète et 1 fracture incomplète.

3.2. Fixation externe :

Les résultats sont comme suivants :

- 2 résultats satisfaisants concernaient 2 fractures incomplètes.
- 2 mauvais résultats répartis de la façon suivante : 1 fracture complète et 1 fracture incomplète.

3.3. Traitement combiné :

Les résultats sont comme suivants :

- Des résultats satisfaisants dans 65% des cas.
- Des mauvais résultats dans 35% de l'ensemble des cas.

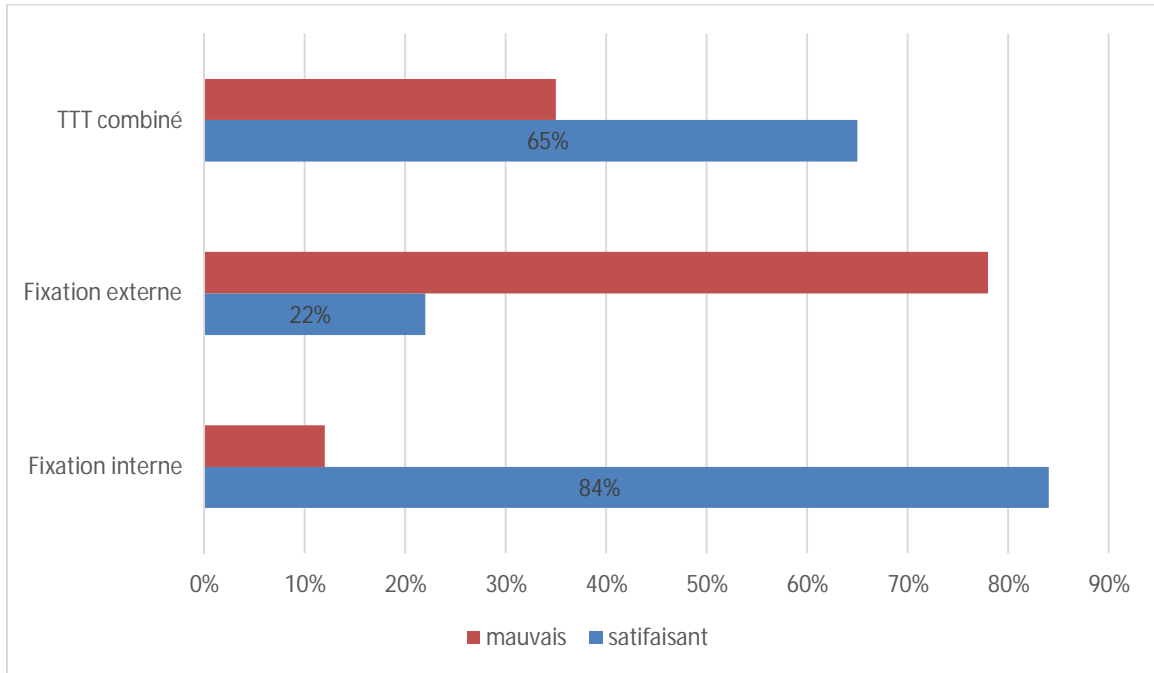


Figure 37 : Répartition des résultats radiologiques en fonction du type de traitement



Discussion



I. Rappel anatomique :

❖ **Pilon tibial**: il est représenté par l'extrémité inférieure renflée du tibia correspondant à l'épiphyse distale, articulaire, de section quadrangulaire ; la limite supérieure est située au niveau de la jonction avec la diaphyse (qui est de section triangulaire avec une crête antérieure) dans la zone du changement de direction du bord antérieur (environ 8cm au-dessus de l'interligne). On lui décrit cinq faces :

- Antérieure : convexe, se terminant par la marge antérieure ;
- Postérieure : convexe, se terminant par la marge postérieure, plus volumineuse et qui descend plus bas que la marge antérieure, ou troisième malléole de

DESTOT;

-Médiale : prolongement de la face antéro-médiale de la diaphyse, se terminant par une volumineuse apophyse : la malléole médiale, sous-cutanée, avec l'insertion du ligament latéral médiale à sa pointe, et dont la face profonde (latérale) est cartilagineuse, verticale et triangulaire à base supérieure en continuité avec la surface articulaire horizontale du plafond tibial ;

-latérale : l'échancrure péronière correspond à la surface articulaire non cartilagineuse (seulement recouverte de périoste), concave ou plane, à la manière d'une gouttière verticale dessinée par les tubercules latérales du tibia(tubercule antérieur de Tillaux-Chapput, tubercule postérieur plus volumineux) sur lesquels s'insèrent les ligaments tibio-fibulaires antérieur et postérieur; cette gouttière accueille la face médiale convexe non cartilagineuse de la malléole latérale et correspond donc à l'articulation tibio-fibulaire inférieure;

-Inférieure : plafond tibial; purement articulaire, concave d'avant en arrière (descendant plus bas en arrière qu'en avant), avec en son milieu une crête mousse sagittale qui s'articule avec la gorge de la poulie talienne (articulation tibiotarsienne)

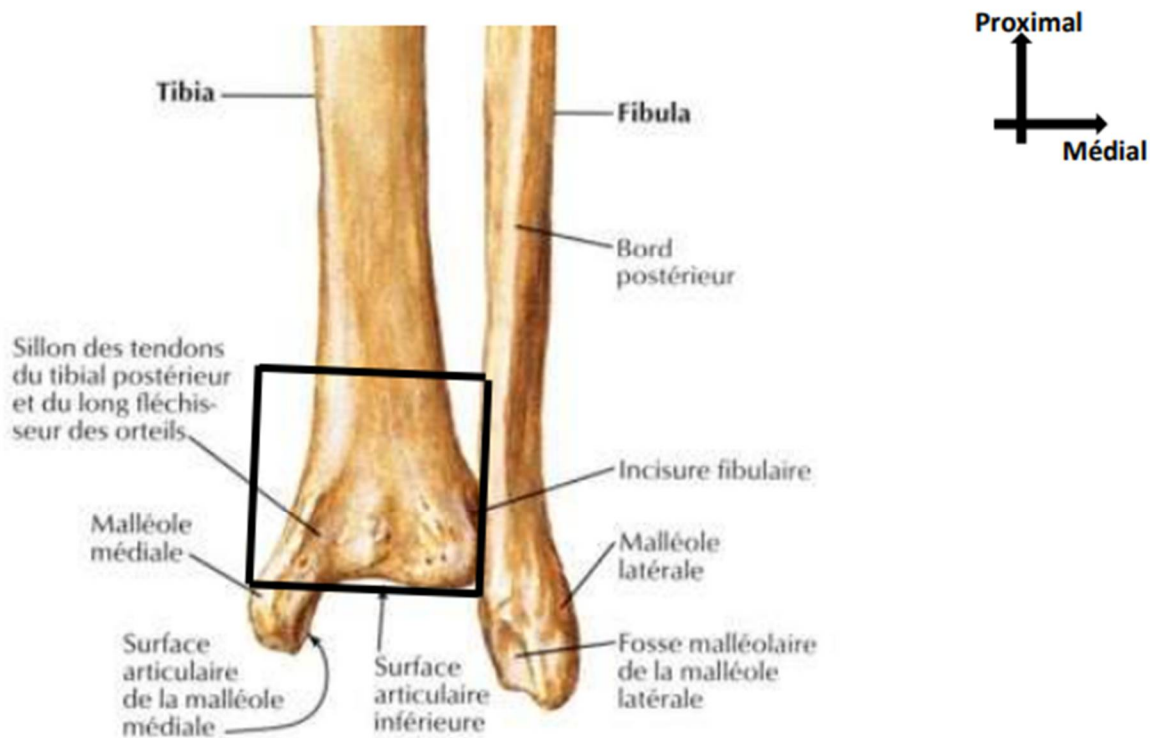


Figure 38 : Schéma anatomique des os de la jambe droite vue postérieure. [10]

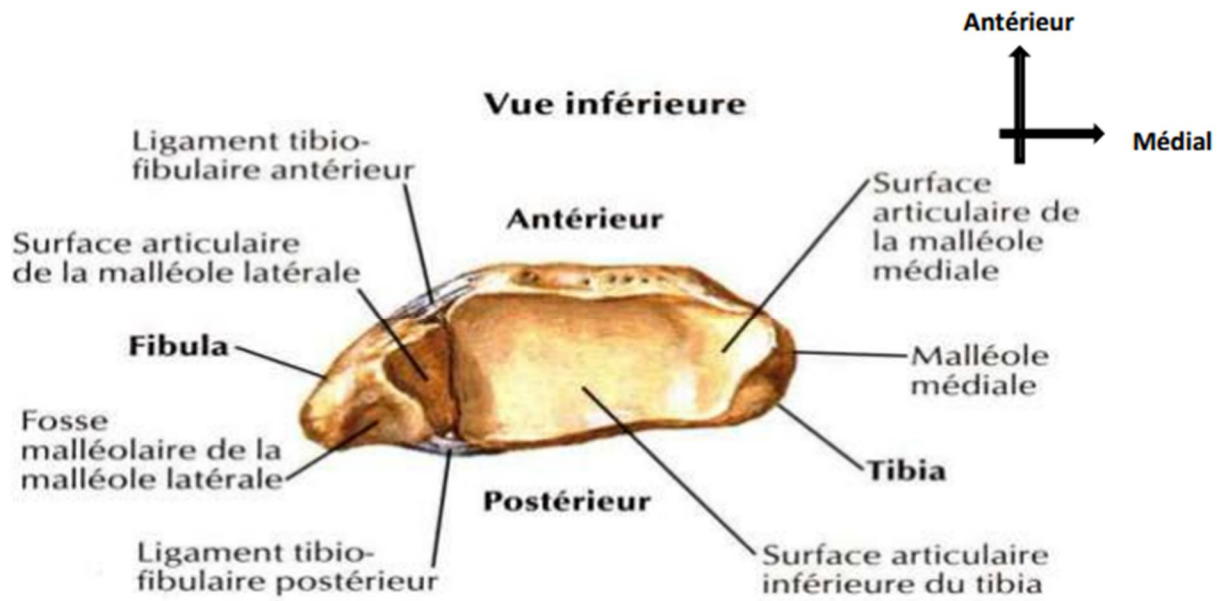


Figure 39 : Schéma anatomique montrant la surface articulaire du pilon tibial et de la fibula.

[10]

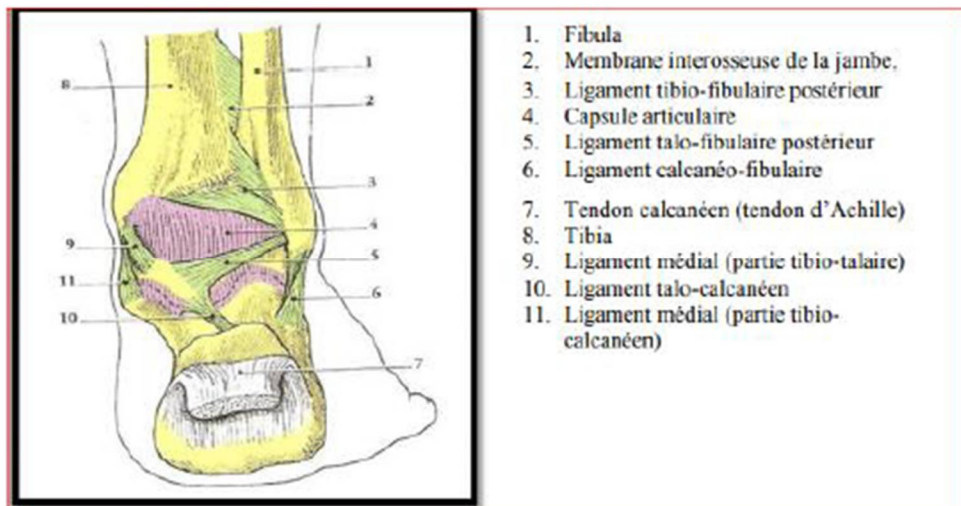


Figure 40 : Vue postérieure montrant la capsule et les ligaments du pilon tibial.

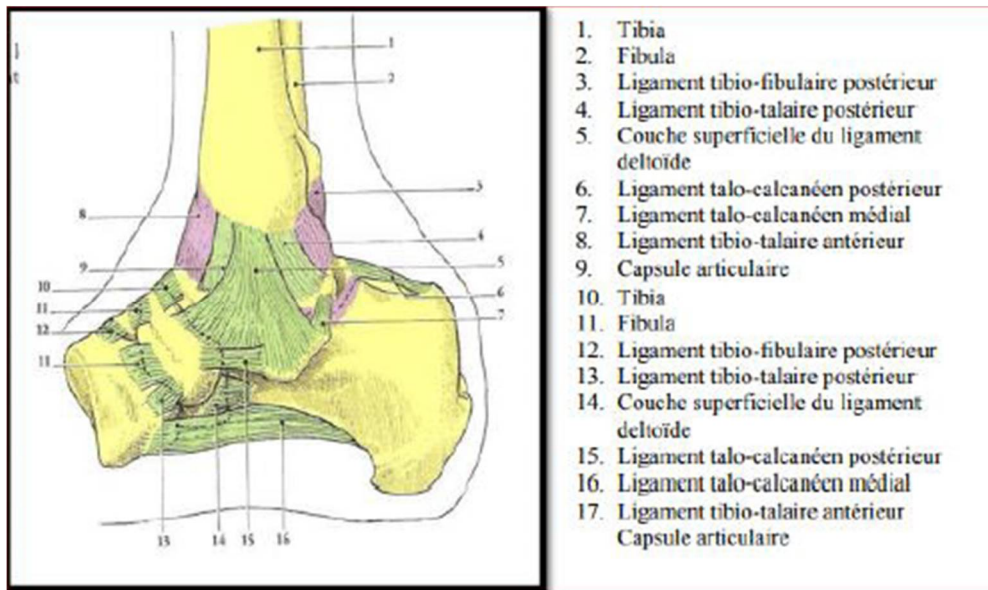


Figure 41 : Vue médiale montrant la capsule et les ligaments du pilon tibial.

❖ **Les articulations du cou de pied :**

L'articulation tibio-tarsienne réunit la jambe au pied c'est une trochléenne qui met en présence trois os : Le tibia ; le péroné et l'astragale.

1-surface articulaire :

a- Surfaces articulaires tibio-péronières :

Les extrémités inférieures des os de la jambe ; solidement unies par l'articulation tibio-péronière inférieure ; forment une mortaise allongée transversalement dans laquelle pénètre le corps de l'astragale taillé en forme de tenon.

La mortaise tibio-péronière présente trois parois articulaire: L'une supérieure ou tibiale et deux latérales ou malléolaires. La surface articulaire supérieure est concave d'avant en arrière et présente à sa partie moyenne une saillie antéro-postérieure en rapport avec la gorge de la poulie astragaliennne.

La surface malléolaire interne est verticale et plane ; elle appartient à la malléole tibiale.

La surface malléolaire externe ou péronière : convexe de haut en bas ; séparée de la surface tibiale par la frange synoviale.

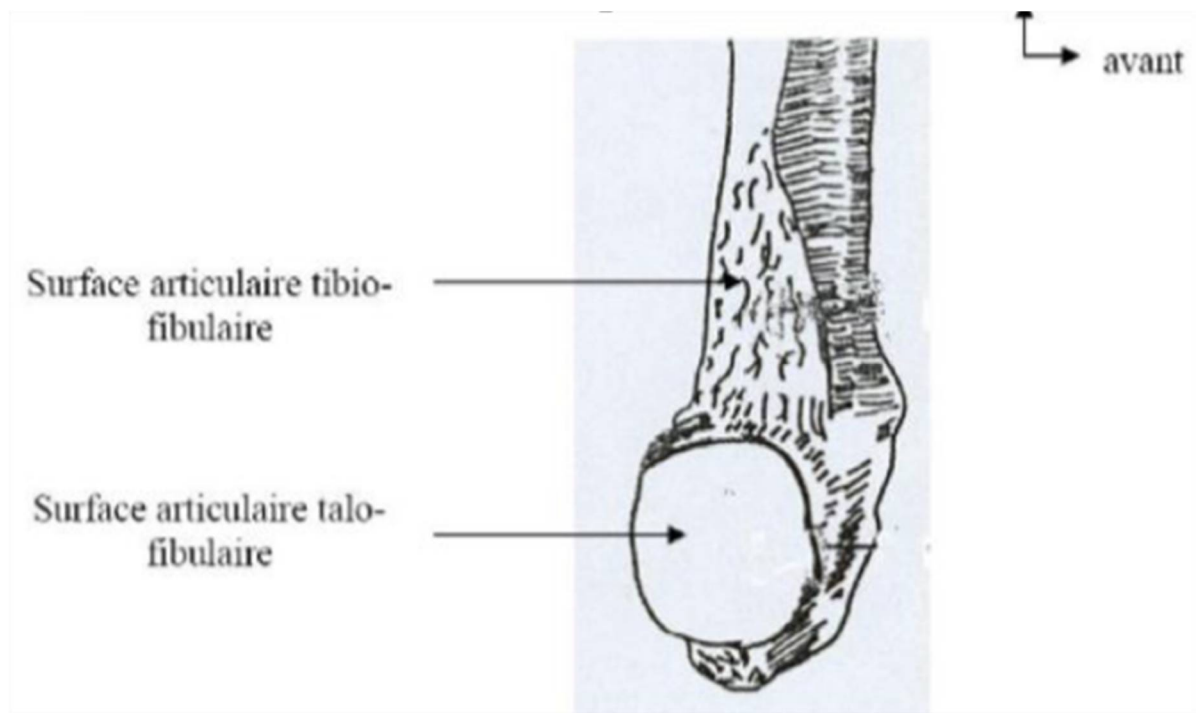


Figure 42 : Coupe distale de la fibula vue médiale [144]

b- Surface astragaliennne :

Le tenon astragalien oppose aux trois parois de la mortaise trois facettes articulaires ; une supérieure et deux latérales.

La facette supérieure est la poulie astragaliennne.

La facette latérale interne qui répond à la malléole interne.

Et la facette latérale externe ou péronière s'articule avec la malléole externe.

Moyen d'union :

a- Capsule articulaire :

S'insère sur le tibia et le péroné à la limite des surfaces articulaires remontant sur quelques millimètres à la surface antérieure du pilon tibial.

Elle s'insère également à la limite du cartilage astragalien sauf en avant où elle va se fixer à la partie antérieure du col de l'astragale.

b- les ligaments :

Le ligament antérieur et le ligament postérieur ne sont que des renforcements inconstants de la capsule.

Le ligament latéral externe comprend trois faisceaux :

- Un faisceau antérieur : péronéo-astragalien tendu du bord antérieur de la malléole externe à la face externe du col de l'astragale.
- -Un faisceau moyen: péronéo-calcanéen tendu verticalement de la face externe du bord antérieur de la malléole à la face externe du calcanéum au-dessus et en arrière du tubercule des péroniers.

Un faisceau postérieur: péronéo-astragalien tendu horizontalement de la fossette de la face interne de la malléole externe au tubercule externe de la face postérieure de l'astragale.

Le ligament latéral interne : le plus résistant ; comprend deux plans :

- Un plan profond tibio-astragalien formé de deux faisceaux
- Un plan superficiel tibio-transastragalien qui forme le ligament deltoïdien de FARABEUF.

Le ligament péronéo-astragalo-calcanéen :

C'est un renforcement de l'aponévrose jambière située en arrière de l'articulation et qui né du bord postérieur de la malléole externe ; il va se fixer sur le tubercule externe de la face postérieure de l'astragale et sur la partie postérieure de la face supérieure du calcanéum.

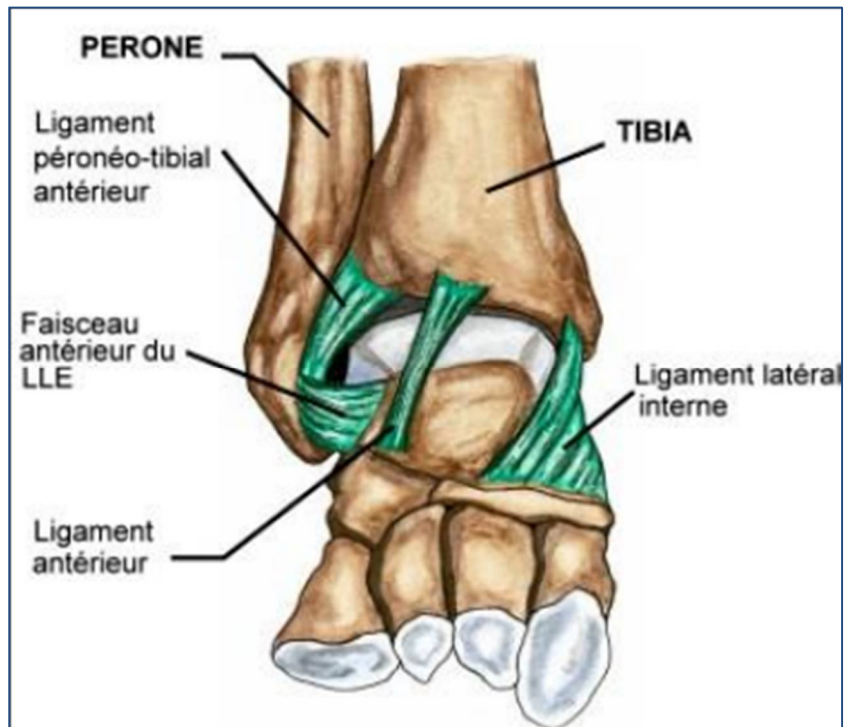


Figure 43 : Vue antérieure de la cheville [144]

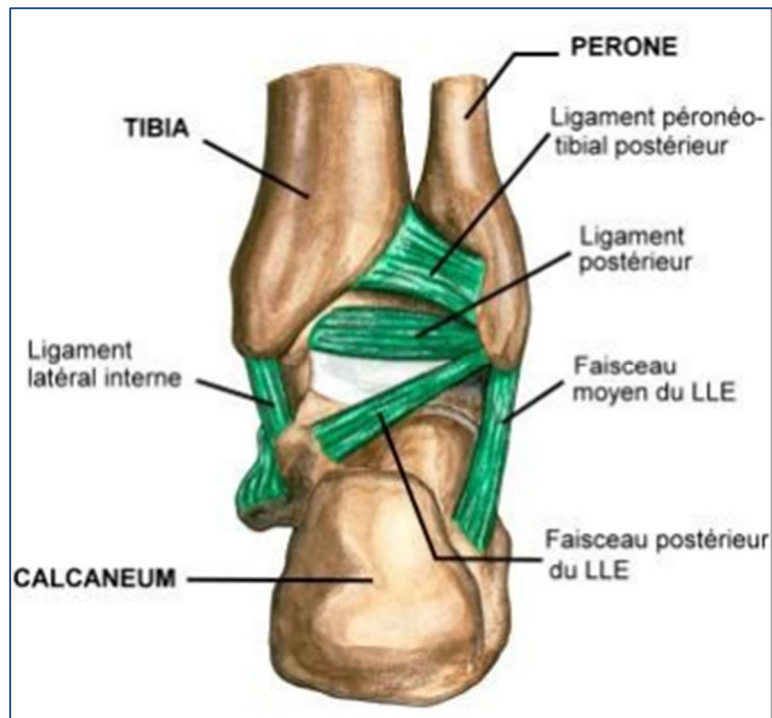

Figure 44 : Vue postérieure de la cheville [144]

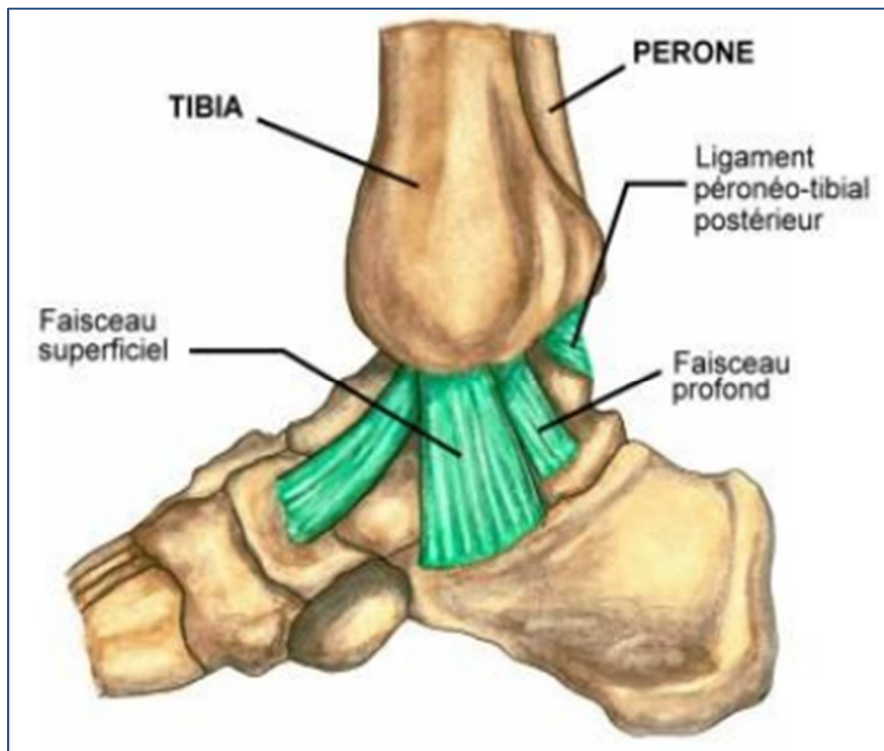


Figure 45 : Vue interne de la cheville [144]

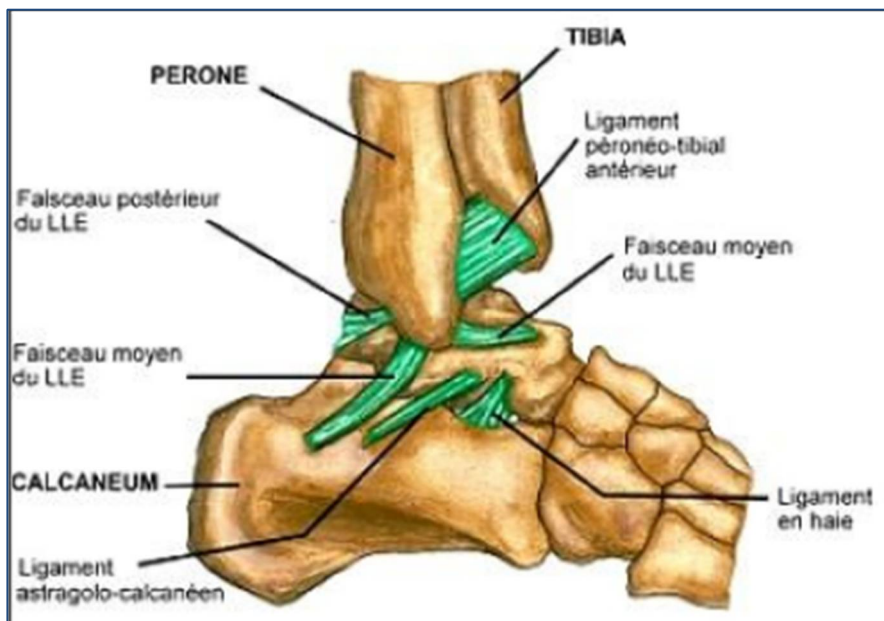


Figure 46 : Vue externe de la cheville [144]

Eléments vasculo-nerveux :

Ils doivent être respectés lors des abords chirurgicaux .on distingue :

En avant :

- l'artère tibiale antérieure accompagnée de ses deux veines satellites et du nerf tibial antérieur, descendant juste en arrière du tendon de l'extenseur propre du gros orteil .
- l'artère péronière antérieure plaquée à la face antérieure du péroné.
- la veine saphène interne en avant de la malléole interne.
- les branches superficielles du nerf musculo-cutané dans le tissu sous-cutané et antéro-externe.

En arrière :

- l'artère tibiale postérieure accompagnée de ses deux veines satellites et du nerf tibial postérieur descendant dans sa propre loge entre les fléchisseurs commun en dedans et propre du gros orteil en dehors
- l'artère péronière postérieure.
- le nerf saphène externe en arrière des péroniers superficiel

Vascularisation du pilon tibial

Il est important de rappeler qu'il n'existe aucune insertion musculaire sur le pilon tibial comme sur l'astragale, rendant sa vascularisation précaire. On rappellera les vascularisations séparées pour les zones épiphysaire et métaphysaire : système artériel osseux métaphysaire (plexus anastomotique péri-métaphysaire avec apport direct par la tibiale postérieure et les péronières et apport indirect par la tibiale antérieure). Système artériel osseux épiphysaire de trois types (artères épiphysaires directes issues de la tibiale postérieure et de la péronière postérieure. Artères capsuloépiphysaires: tibiale antérieure pour la capsule antérieure de l'articulation tibiotarsienne ou artères péronières pour l'articulation péronéotibiale inférieure. Artères métaphysoépiphysaires périostées, de rôle plus modeste).

Vascularisation cutanée :

Elle est issue de deux plexus sus-aponévrotiques : antérieur (issu des tibiales antérieures et péronières antérieures) postérieur (issu des tibiales postérieures et péronières postérieures).

Cette disposition anatomique a donc des implications thérapeutiques évidentes, imposant une analyse parfaite des traits de fracture permettant ainsi d'en déduire la voie d'abord la moins iatrogène.

II. Définition-Histoire chirurgicale du Pilon Tibial :

La fracture du pilon tibial est une fracture à haute énergie intra-articulaire du tibia distal.

L'utilisation du terme "Pilon Tibial" revient à Etienne DESTOT en 1911 dans son ouvrage sur la description radiologique des fractures du pied [11]. Le terme Pilon est venu à travers la ressemblance de la forme du tibia distal à un pilon.



Figure 47 : Le pilon et le mortier

Les fractures du pilon Tibial correspondent, sur une vue de face, aux lésions osseuses inscrites dans un carré de la largeur de l'épiphyse distale du tibia; cette partie est également appelée 'carré épiphysaire'. Il faut d'abord comprendre qu'une fracture du pilon tibial est définie par rapport à une appartenance à une zone anatomique et non pas par rapport à la présence d'un trait articulaire [12].

Ces dernières ont été considérées jusqu'à la fin des années 70 comme des lésions entraînant un déficit fonctionnel articulaire dans plus de 50% des cas. De ce contexte certains auteurs comme Witt, Muller [13,14] proposaient d'emblée une arthrodèse tibio-astragaliennne pour les fractures comminutives.

Ruedi et Coll [15,16,17] ont démontré que la réduction sanglante anatomique alliée à la greffe spongieuse des défauts métaphysaires suivie d'une fixation interne par plaque de neutralisation complétée par une immobilisation précoce post-opératoire aidaient à obtenir des résultats encourageants à moyen et à long terme.

Ainsi que Ovadia et Beals [18], Heim et Naser [19], Crutchfield et Coll [20] ont repri, ce type de traitement avec des résultats variables.

L'orientation de la prise en charge a été par la suite vers la fixation externe [9,21,22] avec une diminution du taux de complications, mais avec des réductions articulaires de moins bonne qualité.

D'autres écrivains [23] ont proposé à leurs tours le recours à une méthode en deux temps : L'Ostéosynthèse par plaque de la fibula et fixateur externe tibio-calcanéen dans un premier lieu puis, quelques jours après, à l'ostéosynthèse du tibia par plaque.

L'apparition des fixateurs internes posées en percutané et d'enclouage centro-médullaires distaux a offert de nouvelles stratégies thérapeutiques aux chirurgiens confrontés à ces graves lésions.

III. Données épidémiologiques :

L'analyse des résultats et la confrontation avec les données de la littérature se sont faites en prenant en considération plusieurs critères, à savoir les données épidémiologiques, cliniques, thérapeutiques et évolutives.

1. Fréquence :

On considère les fractures du pilon tibial comme des traumatismes rares et graves.

D'après Bourne Arlettaz et Evan [21,9,23] elles représentent 7% des fractures du tibia et 1% des fractures du membre inférieur.

Selon Decoulx, Razemon, Rousselle [24] ont groupé 13,7% des fractures du pilon tibial sur 350 cas de fractures du coup-de-pied. Même Mauffrey [2] a rapporté que leur nombre représentait 21% des fractures de l'extrémité inférieure du tibia.

2. Age

Dans ces différentes séries [9,29-34], la moyenne d'âge varie entre 38 et 45 ans.

Dans notre recherche, la tranche d'âge la plus exposée est comprise entre 40-49ans.

Dans la totalité, ces moyennes correspondent à la population active en rapport avec le jeune âge de cette dernière, ainsi que la prédominance des accidents de la voie publique.

Le retentissement sur l'activité socio-économique résulte de l'atteinte fréquente de cette tranche d'âge qui est grave.

La plupart des séries rapporte que, les fractures du pilon tibial sont l'apanage de l'adulte jeune.

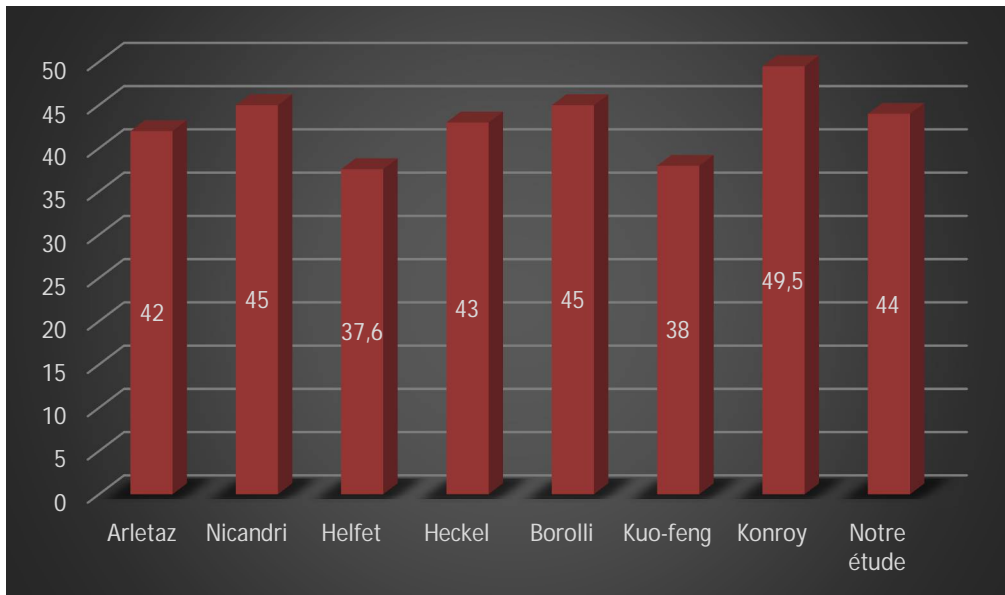


Figure 48 : Comparaison de l'âge moyen de nos malades avec les données de la littérature

3. Sexe :

Notre étude, présente une nette prédominance masculine avec 68% d'hommes pour 32% des femmes ; soit un sexe ratio 2.2 Hommes/1Femme. Ce qui correspond à la littérature [9, 25, 26,27-31].

L'exposition masculine aux traumatismes violents est en rapport avec l'activité professionnelle et une grande pratique de sport de contact ce qui peut expliquer cette particularité.

Auteurs	Masculin%	Féminin%
Arlettaz[9]	71	29
Nicandri[25]	65	35
Helfet[26]	66	34
Kuo-Feng[27]	71	29
Conroy[29]	81	19
Leung[30]	61	39
Dr.Arzag[31]	64	36
Notre étude	68	32

Tableau 18 : Répartition du sexe selon la littérature

4. Terrain :

Dans notre étude, nous avons remarqué un taux d'ATCD associées à 56.25% avec une nette prédominance des affections cardiovasculaires.

L'étude rétrospective de la SOFCOT à la 66ème réunion annuelle (1992) faite par HECKEL [32] à propos de 692 observations, a trouvé un taux élevé de tares associées, de 40%, vu qu'Assal [33] avait rapporté un taux de 11%. Les auteurs n'ont pas pu établir une liaison étroite entre fracture du pilon tibial et existence de tares. Pareil, dans notre étude.

5. Côté atteint :

Nous avons noté une nette prédominance de l'atteinte du côté gauche (60%) par rapport au côté droit (40%).

Ces pourcentages rejoignent ceux de la littérature [28,34].

Sinon, d'autres auteurs rapportent une prédominance du côté droit [12, 27, 35].

Ces tendances ne peuvent être expliquées par aucun mécanisme particulier, parce que la fracture se produit sur le pied de réception lors du traumatisme.

6. Mécanismes et Circonstances étiologiques:

Pour comprendre et décrire le mécanisme de la production des fractures du pilon tibial c'est vraiment difficile car multiples facteurs pouvant entrer en jeu [36].

On considère les fractures du pilon tibial comme des fractures à haute énergie : à cause des chutes d'un lieu élevé et des accidents de la voie publique.

La plupart des cas de fracture dans notre étude résulte d'un mécanisme lésionnel à haute énergie. Les étiologies ont été dominés par : la chute d'un lieu élevé, les accidents de la voie publique et par les accidents de sport. Cette remarque rejoint celui de plusieurs auteurs [37-40].

Donc, il faut fournir un très grand effort pour réduire le taux des accidents de la voie publique, de sports pour éviter la survenue des fractures du pilon tibial dans les années à venir.

Auteurs	Chute d'un lieu élevé(%)	AVP(%)	Agression(%)	Accident de sport(%)	Traumatisme bénin(%)
Heckel [32]	31	27	-	-	37
Mc Cann [37]	28	72	-	-	-
Topliss [38]	66	19	-	-	15
Sanders [39]	54	38	-	-	8
Liporace [40]	49	41	-	-	10
Notre étude	46.875	31.25	6.25	15.62	-

Tableau 19 : Répartition des cas selon circonstances étiologiques

IV. Données cliniques :

Aux urgences, nos patients se sont présentés avec une douleur au niveau de la cheville, plus une impotence fonctionnelle, ainsi qu'un œdème et quelque fois une déformation avec ou sans atteinte cutanée. Où, ils ont bénéficié d'un examen approfondi de la région, en insistant sur l'examen vasculo-nerveux à la palpation des pouls pédieux et tibial postérieur ainsi bien que l'appréciation de la sensibilité, la mobilité du pied et des orteils. Un examen soigneux de l'état cutané a été réalisé parce que l'attitude thérapeutique à adopter dépend de cet examen. Une revue de la littérature rapporte la même attitude [28,31].

1. Lésions cutanées :

1.1. Ouverture cutanée selon Cauchoix et Duparc modifiée [9] :

Dans notre recherche, nous avons utilisé la classification de Cauchoix et Duparc modifiée [4] pour répartir l'ouverture cutanée.

Auteurs	Fractures fermées (%)	Fractures ouvertes (%)
Helfet [26]	44	56
Leung [30]	81	19
Sirkin[41]	39	61
Papadokostaxis[42]	39	61
Bacon[43]	54	46
Babis[44]	72	28
Manca[45]	73	27
Notre étude	80	20

Tableau 20 : Répartition des cas selon l'ouverture cutanée

Dans notre série, les fractures sans ouverture cutanée sont les plus fréquentes, et c'est pareil dans la littérature [30,43-45].

1.2. Contusion cutanée d'après Tscherne et Gotzen :

On a aperçu que, les lésions cutanées peuvent avoir un potentiel de gravité plus élevé qu'une ouverture initiale franche. Leur présence nécessite au moins une réduction en urgence. Si l'abord chirurgical est tenté, ceci doit être le plus précoce possible en respectant les zones contuses.

Auteurs	Fractures sans lésions cutanée (%)	Fractures avec lésions cutanées (%)
Helpfet [26]	44	56
Papadokostaxis[42]	39	61
Manca[45]	73	27
Notre étude	62	38

Tableau 21 : Répartition des cas selon contusion cutanée

V. Données radiologiques :

Le diagnostic positif des fractures du pilon tibial ne pose pas de problèmes, car il est purement radiologique.

1. Radiographies standards :

Dans notre série, tous les patients ont bénéficié d'un bilan radiologique standard, qui constitue la base, souvent suffisant pour explorer la cheville [46].

Souvent, les incidences de face et de profils centrés sur l'interligne tibioastragalien sont suffisantes pour poser le diagnostic de fracture du pilon tibial et obtenir une classification anatomo-radiologique.

En urgence, la radiographie doit être bien réalisée chez un patient soulagé par un traitement antalgique.

La réalisation des radiographies doivent être réalisées avant la réduction de la luxation pour éviter les ennuis médicolégaux [47] et elles doivent être répétées après une réduction [48].

D'autres incidences complémentaires peuvent s'avérer utiles comme l'incidence de face en rotation externe à 10° du pied qui dégage mieux le plafond de la mortaise et de l'interligne tibio-astragalien, ainsi que l'incidence de 3/4 qui permet de dégager la superposition des traits de fractures avec la fibula.

2. Autres examens radiologiques :

2.1. TDM:

La tomodensitométrie est intéressante pour l'évaluation et la classification des fractures qui sont difficile d'être étudié en radiographie standard, donc le meilleur choix du traitement de ces fractures complexes pour l'avenir fonctionnel de l'articulation en raison des risques d'instabilité et d'arthrose.

Pour que le geste chirurgical soit réussi, la planification préopératoire des fractures du pilon tibial est une condition nécessaire [48,49].

La TDM aide à choisir la voie d'abord à adopter, à travers la mensuration de l'angle de fracture formé par l'axe tibio-fibulaire et la ligne de fracture majoritaire :

- L'incision doit être latérale, si l'angle de fracture est $< 90^\circ$.
- L'incision doit être antéro-interne, si l'angle de fracture est $> 90^\circ$.

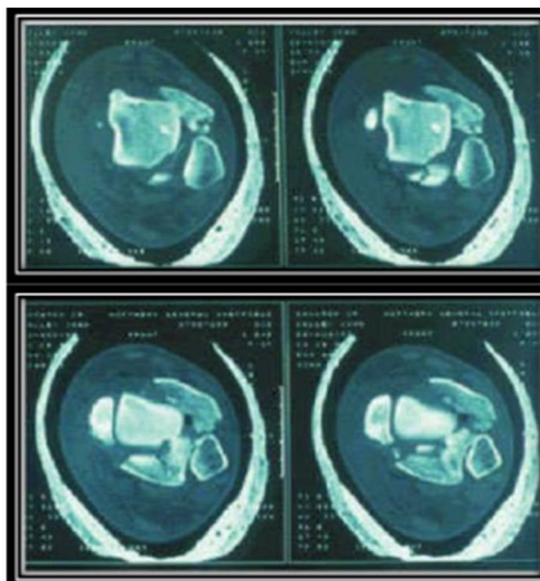


Figure 49 : Coupe de scanner axiale d'une fracture complexe du pilon tibial montrant plusieurs fragments centraux [51].

2.2. Tomographie

La tomographie n'a plus un grand intérêt, car elle était remplacée par la TDM [50].

2.3. IRM :

L'IRM et à ses qualités est considérée comme un examen complémentaire de la TDM, puisqu'elle démontre plus précisément ce que le scanner a achoppé.

L'usage de l'IRM est réservé pour l'évaluation des lésions ligamentaires et des autres tissus mous, qui sont souvent associées aux fractures malléolaires [52].

VI. Données anatomo-pathologiques :

1. Classifications :

De nombreux systèmes de classifications ont été élaborés à partir des années 1960[6,15,53,54,55].

Ces derniers ont de plusieurs points en commun : elles distinguent les fractures extra-articulaires impliquant la métaphyse tibiale distale, de celles qui touchent la surface articulaire tibiale de façon partielle ou totale où l'épiphyse est totalement séparée de la diaphyse tibiale.

Des critères de discrimination sont ajoutés, en fonction de la nature de la fracture soit partielle soit totale, comme : la présence d'une impaction centrale ; marginale antérieure ou postérieure ; le déplacement ; etc.

A la fin des années 1960, la classification de Rüedi et Allgöwer a été la plus reconnue sur le plan international pour ces lésions [15,55]. Elle distribue ces fractures en trois types :

- Type I : présente une fracture sans déplacement de la surface articulaire (fracture in situ, rare)
- Type II : inclut les fractures avec un déplacement mais sans comminution osseuse (mécanisme lésionnel à prédominance rotatoire)
- Type III : présente le groupe le plus complexe, avec une forte comminution osseuse associée à un déplacement des fragments (mécanisme lésionnel à prédominance compressive)

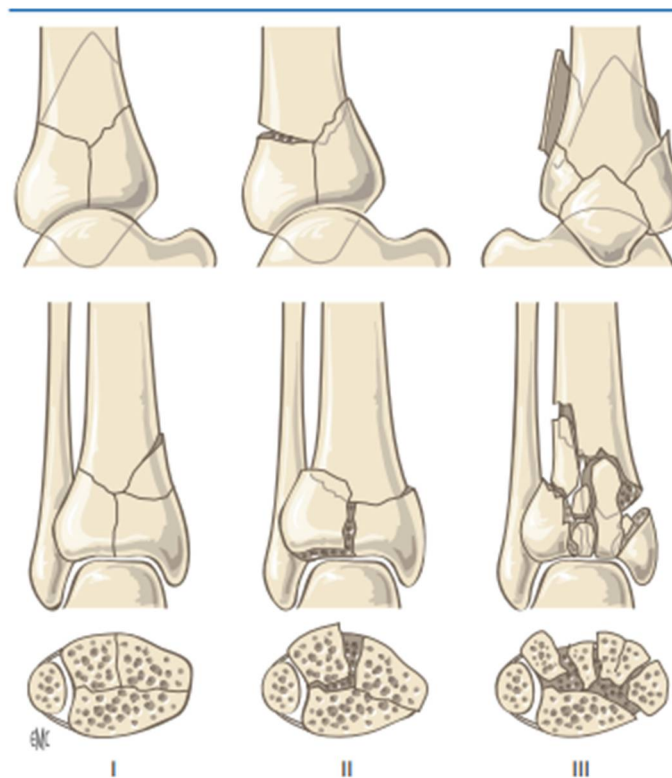


Figure 50 : Classification de Ruedi

Cette classification a fait place à celle de l'Arbeitsgemeinschaft für Osteosynthesefragen (AO) (Annexe3) qui est devenue un système de référence dans la littérature anglo-saxonne [54] (Association for Osteosynthesis) et classe les fractures du tibia distal en trois types:

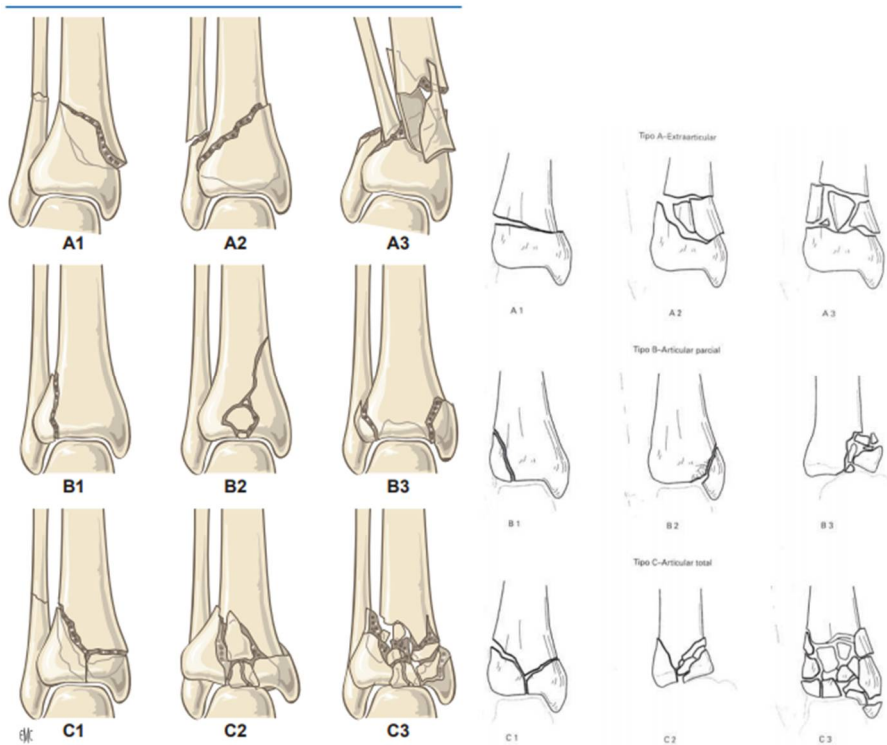


Figure 51 : Classification AO [56]

- 43 type A : fractures non articulaires ;
- 43 type B : fractures articulaires partielles ;
- 43 type C : fractures articulaires totales.

La classification est descriptive et à visée pronostique.

La signification du nombre 43 qui précède le type (A, B ou C) est : le nombre 4 est celui du tibia dans la nomenclature de l'AO , tant que le nombre 3 qui le suit est celui de l'extrémité distale. Chaque type (A, B ou C) est subdivisé en trois groupes basés sur le degré de comminution.

Une nouvelle classification a été mise au point à l'occasion du symposium de la société française de chirurgie orthopédique et de traumatologie (SOFCOT) de 1991 destiné aux fractures du pilon tibial [7], à partir du travail de Vives et Hourlier (Annexe 4) ; ainsi que de l'analyse de Gay et Evrard.

La SOFCOT se base sur des critères simples pour distinguer les fractures incomplètes ou partielles des fractures complètes ou totales [53,57,58] . Puis, interviennent les critères de discrimination spécifiques à chaque catégorie comme: L'impaction marginale antérieure ou postérieure ; les traits sagittaux interne ou externe ; le déplacement ; etc. Cette classification sert à obtenir une série d'informations précises sur le caractère de la fracture. Dans notre série, nous avons adopté cette dernière, car elle nous a permis de conclure le taux : des fractures à rupture métaphysaire incomplète dont 40.5% et fractures à rupture métaphysaire complète dont 59.5%.

D'après la littérature, quel que soit la classification utilisée : le taux de fractures avec rupture métaphysaire complète est plus important que celui de fractures avec rupture métaphysaire incomplète [9,35]. Donc ceci, concorde avec les résultats de notre recherche.

Classification de la sofcot
<ul style="list-style-type: none">• Fracture avec rupture métaphysaire totale :<ul style="list-style-type: none">- A : avec déplacement antérieur.- B : sans déplacement antéro-post.- C : avec déplacement post.• Fracture avec rupture métaphysaire partielle :<ul style="list-style-type: none">- A : fracture marginale antérieure à trait articulaire unique.- B : avec refend.- C : fracture marginale post.- D : fracture sagittale.- E : fracture spiroïde du tibia irradiée au pilon.

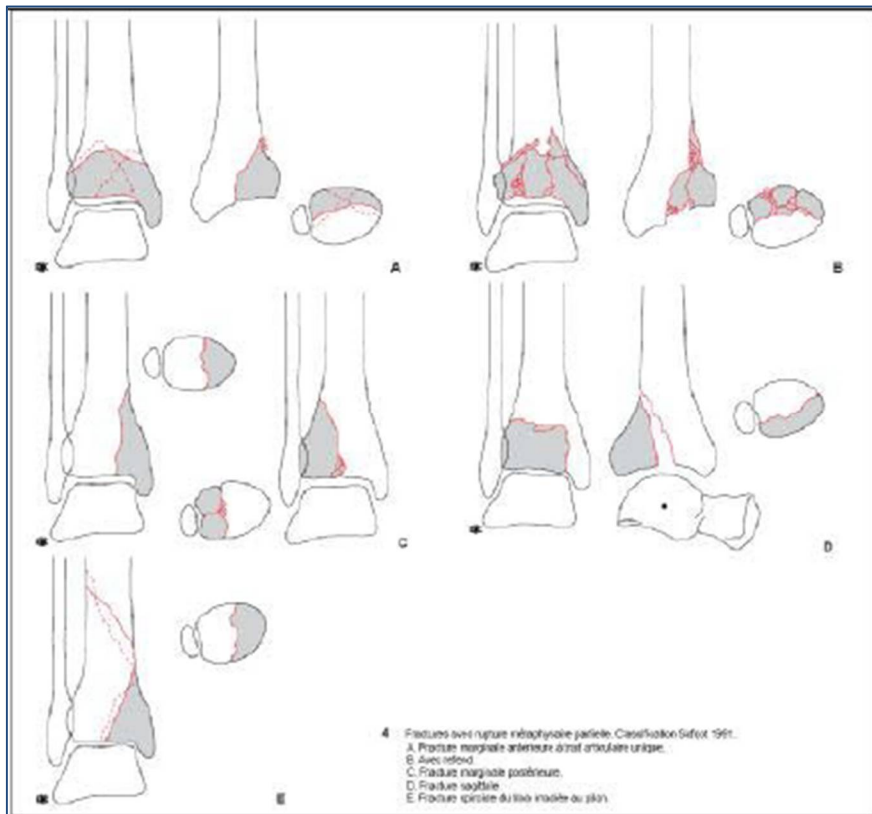
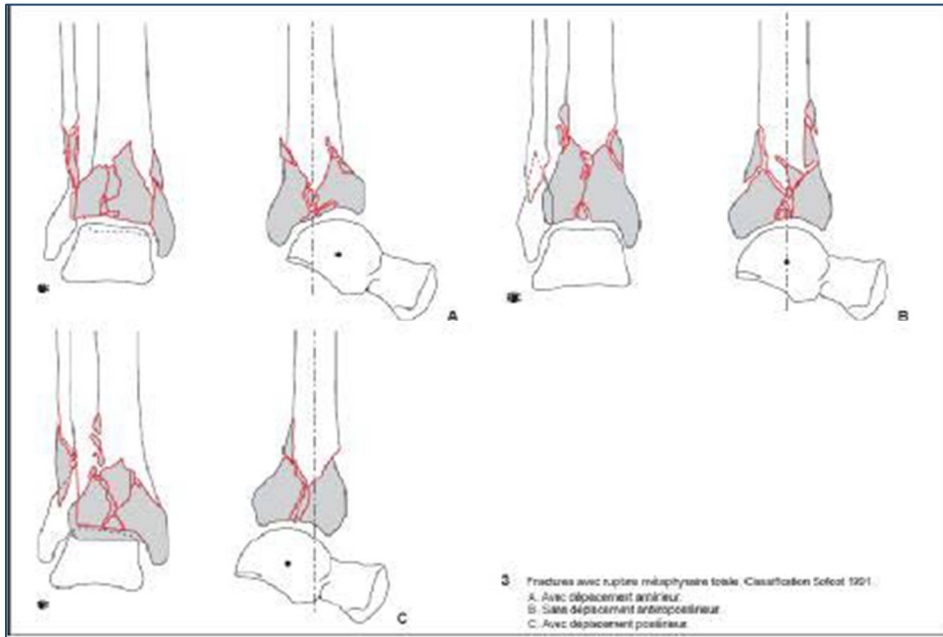


Figure 52 : Classification de la SOFCOT

2. Lésions associées :

2.1. Lésions osseuses :

La fréquence de l'atteinte de la fibula s'explique par l'importance de la pince bimalléolaire.

Dans les mécanismes par rotation, flexion dorsale et compression, l'atteinte de la fibula est sus-ligamentaire, alors qu'elle est sous ligamentaire dans les mécanismes en adduction [64], ce qui signifie que le niveau de la lésion dépend du mécanisme de production.

Le trait de fracture du péroné dépend de la déviation du tibia : La fracture sera plurifragmentaire en valgus, où la fibula est comprimée. Par contre, elle sera oblique courte ou transversale en varus, où la fracture est sollicitée par traction.

Cette lésion joue un rôle dans la hiérarchie de l'intervention. L'ostéosynthèse première de la fibula permet en effet, de rétablir la longueur du membre inférieur.

Dans notre étude, on a noté que : les lésions osseuses associées ont été marquées en majorité par les fractures du péroné (60% des patients).

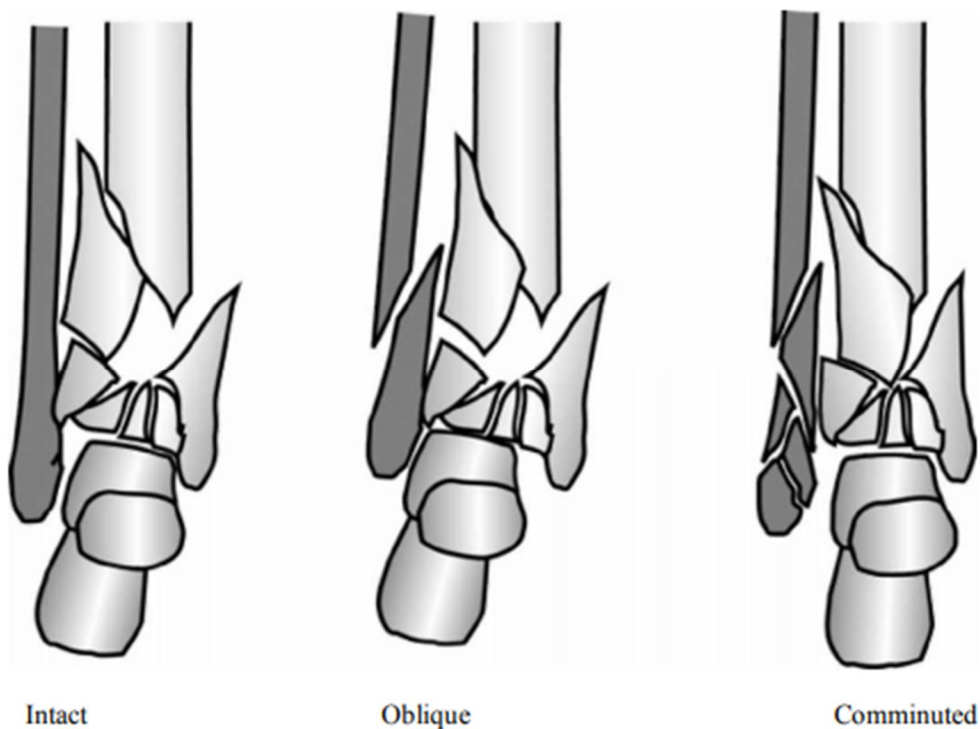


Figure 53 : Différentes situations du péroné associées à une fracture type c du pilon tibial [59].

Auteurs	Fracture de la fibula
Arlettaz [9]	70%
Babis [44]	85-90%
Conroy [29]	78%
Sanders [39]	64%
LEONE[60]	64%
CESARI[61]	58%
Notre étude	60%

Tableau 22 : Répartition selon l'atteinte associée du péroné

2.2. Atteinte d'autres systèmes :

Les fractures du pilon tibial surviennent souvent à cause d'un traumatisme à haute énergie, ce qui explique la fréquence des lésions associées [9,32].

VII. Traitement chirurgical :

Les fractures du pilon tibial représentent un défi pour les chirurgiens, nécessitant donc une grande prudence associée à une connaissance parfaite des techniques thérapeutiques actuelles.

Ces fractures sont graves en raison d'être comminutives et associées à des lésions des parties molles qui aggravent le pronostic [6].

En effet, les lésions cutanées sont considérées tels qu'un facteur de risque important précoce et secondaire, suite à la vascularisation cutanée précaire de cette région.

Le choix du traitement dépend du bilan initial : clinique et radiologique.

Donc, une bonne fonction de la cheville se garantit par la restauration de la congruence articulaire tibio-astragalienne.

L'expérience de Liporace [42] montre qu'il faut dans ces types de fractures procéder en deux temps : une première intervention en urgence permettra une réduction et une stabilisation provisoire. L'ostéosynthèse définitive sera exécutée sur une peau nette par un opérateur expérimenté, qu'après disparition de l'œdème (7-12 jours). La contre-indication de l'intervention immédiate se base sur : la disparition des plis cutanés, l'impossibilité de palper les repères osseux anatomiques ou un délai supérieur à six heures séparant le traumatisme de la prise en charge chirurgicale.

Les principes du traitement inspiraient de HEIM [62] ; comportent 4 étapes:

1-Ostéosynthèse de la fibula pour redonner la longueur de la jambe.

2-Réduction anatomique de la surface articulaire tibiale.

3-Comblement du défectif spongieux par greffe autologue

4-Ostéosynthèse stable du pilon tibial.

Effectivement ; le traitement chirurgical fait recours à différents moyens et méthodes [63-66].

1. Délai opératoire :

Dans notre étude : le délai thérapeutique moyen était de 8jours, le plus court était d'un jour et le plus long était de 25jours.

La prise en charge des fractures du pilon tibial doit être entreprise en urgence immédiate, sinon c'est une urgence différée suite à plusieurs raisons :

- L'oedème post-traumatique qui fait souffrir la peau ;
- L'importance de la comminution ;
- Le mauvais état des parties molles dû à la souffrance cutanée ou même à une ouverture par le grand déplacement fracturaire.

Auteurs	Délai opératoire
Helfet [26]	3-7j
Borreli [67]	15-21j
Arlettaz [9]	3-11j
Notre série	8j

Tableau 23 : Délai opératoire d'après les auteurs

Le délai opératoire ne doit pas dépasser 8 à 12 heures sinon, c'est préférable de différer l'intervention 7 à 10 jours plus tard en attendant l'amélioration de l'état cutané [68].

2. Voies d'abord :

C'est nécessaire de rappeler, qu'il n'existe aucune insertion musculaire sur le pilon tibial comme sur l'astragale, ce qui rend sa vascularisation fragile.

On rappellera aussi, les vascularisations séparées pour les zones épiphysaires et métaphysaires :

- Système artériel osseux métaphysaire : plexus anastomotique périmétaphysaire avec apport direct par la tibiale postérieure et les péronières et apport indirect par la tibiale antérieure
- Système artériel osseux épiphysaire fait de trois types :
 - Artères épiphysaires directes issues de la tibiale postérieure et de la péronière postérieure
 - Artères capsuloépiphysaires : tibiale antérieure pour la capsule antérieure de l'articulation tibiotarsienne ou artères péronières pour l'articulation péronéotibiale inférieure
 - Artères métaphysoépiphysaires périostées, de rôle plus modeste

La vascularisation cutanée est issue de deux plexus sus-aponévrotiques :

- Antérieur : issu des tibiales antérieures et péronières antérieure.
- Et postérieur : issu des tibiales postérieures et péronières postérieures.

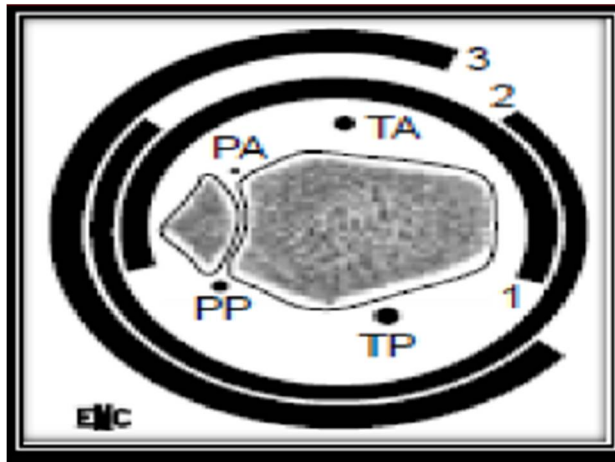


Figure 54 : Vascularisation cutanée[69] :

1. Injection de la tibiale antérieure (TA) ;
2. Injection de la tibiale postérieure (TP)
3. Injection de l'artère péronière antérieure (PA)

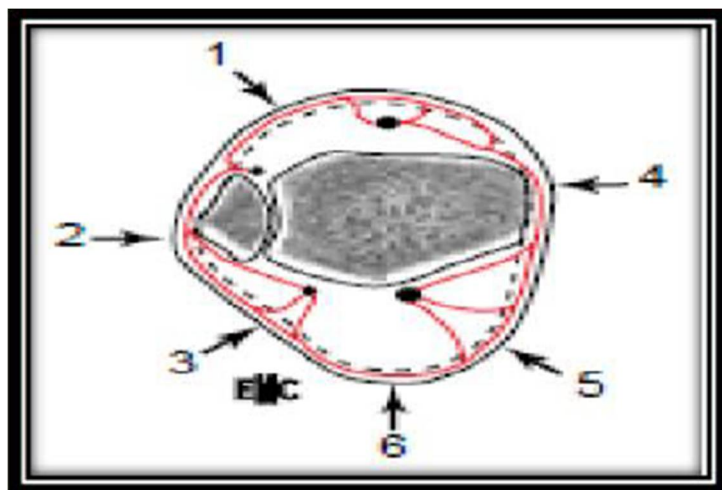


Figure 55 : Voies d'abord idéales, les flèches indiquent les zones privilégiées d'incision cutanée

1. Voie antérolatérale 2. Voie latérale
3. Voie postéro latérale 4. Voie médiale
5. Voie postéro médiale 6. Voie postérieure

Quelques bases essentielles doivent être précisées avant d'exposer les principaux abords chirurgicaux [70] :

- Centrée l'incision sur le fragment le plus gros ou le plus déplacé, parce que sa réduction exacte conditionne la totalité de la reconstruction épiphysaire
- Eviter de traumatiser la peau par des écarteurs agressifs, il faut donc réaliser de larges incisions permettant une bonne exposition
- Respecter une distance minimale de 6cm entre deux incisions verticales
- L'arthrotomie est indispensable pour surveiller les surfaces cartilagineuses

2.1. Voie antéro-médiale [71] :

L'abord antéro-médiale est classique : la partie distale est probablement courbée légèrement en antérieur ou en postérieur au-dessous de la malléole interne. Ceci peut être adapté selon le type de fracture.

La courbe de l'approche est nécessaire qu'elle soit postérieure sous la pointe de la malléole, pour gérer une fr. complexe ; malgré que le contrôle de la partie antérolatérale du pilon ne soit pas optimal.

En retour, il y a une variété courbée en antérieure pour cet abord qui permet de bien contrôler le pilon et possible d'être utilisé en cas de fracture malléolaire simple associée.

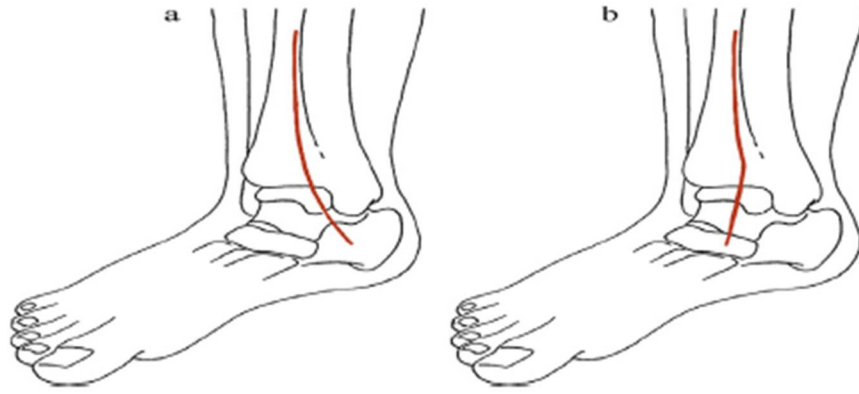


Figure 56 : Approche antéro-médiale:

a- classique, légèrement courbée en arrière au-dessous de la malléole interne/ b-une variante incurvée en avant.

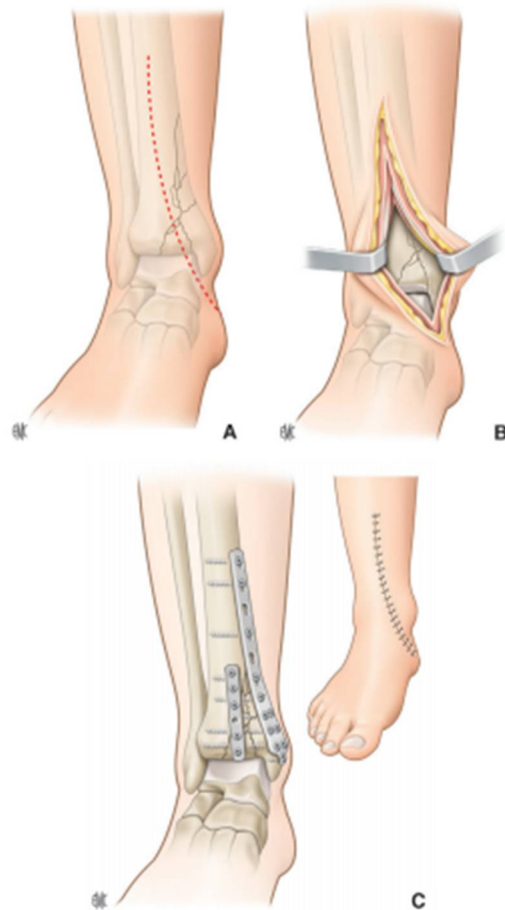


Figure 57 : Voie d'abord antéro-médiale de l'AO

2.2. Voie latérale : [72]

Il y a deux options pour cette approche :

-La classique descend derrière la fibula, en traversant obliquement le long du péroné et prend fin en regard de la syndesmosose. Ceci permet, la fixation de la fibula et le contrôle du Tubercule de Chaput. C'est possible de faire glisser une pince pointue à travers les tissus mous derrière la malléole externe au postéro-latérale du tubercule tibial.

- Une autre opportunité sert à effectuer une approche verticale suivant la fibula et courbé antérieurement à l'extrémité distale, mais ça sera impossible de contrôler la pointe de la malléole externe.

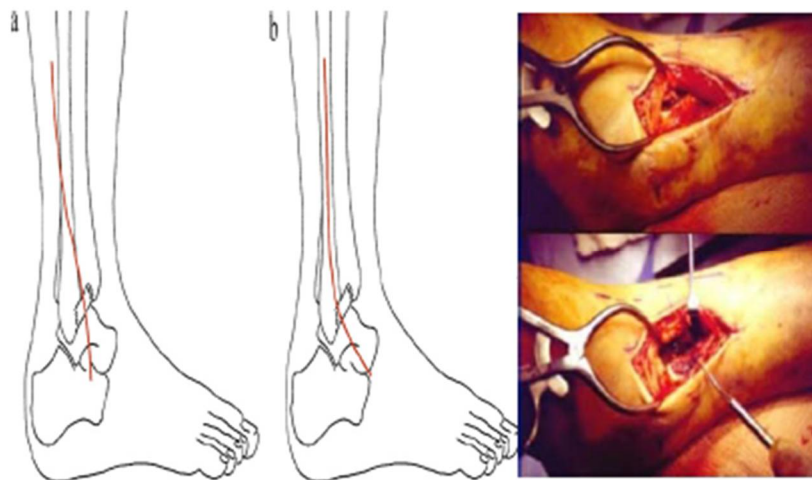


Figure 58 : Voie d'abord latérale :

a- Classique, traversant la fibula et la malléole latérale

b- Une variante incurvée en avant

2.3. Voie antéro-latérale:

La voie antéro-externe a les mêmes avantages que la voie postéro-externe, vu que la peau est généralement bien irriguée par de nombreux vaisseaux ainsi que l'os est protégé par les muscles de la loge antérieure.

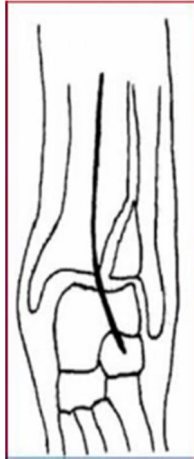


Figure 59 : Voie d'abord antéro-latérale

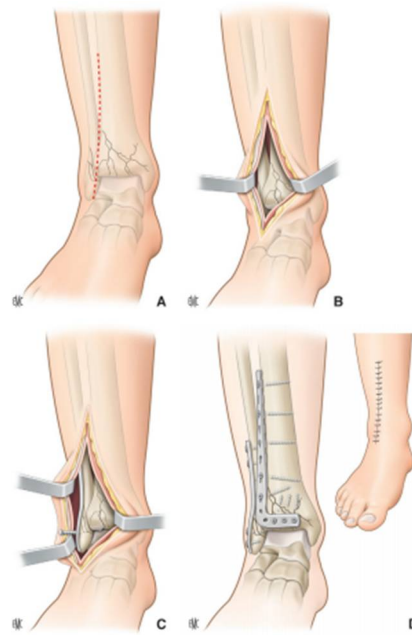


Figure 60 : Voie d'abord antérolatéral permettant d'approcher à la fois la colonne latérale du tibia et fibula

2.4. Voie postéro-latérale :

La voie d'abord postéro-latérale est utilisée dans des cas spéciaux, permettant un contrôle métaphysaire optimal de la tubérosité postéro-latérale. La surveillance de la surface articulaire est très compliquée à travers cette voie isolée. Elle peut être combinée à une incision directe en regard du Tubercule de Chaput.

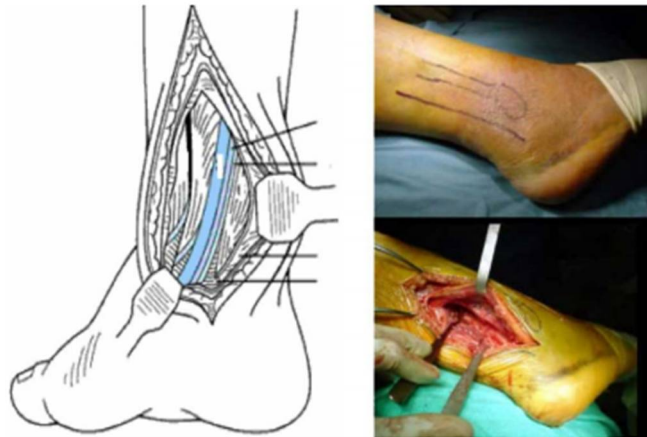


Figure 61 : Approche postéro-latérale généralement associée avec au moins une incision minime pour contrôler le tubercule de Chaput

2.5. Voie postéro-médiale:

Cette voie est rarement utilisée.

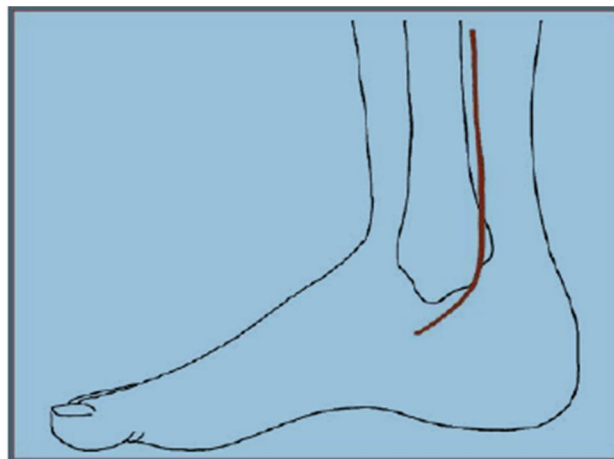

Figure 62 : Approche postéro-médiale.

Dans notre étude, nous avons remarqué que la voie antéro-médiale est la plus utilisée avec un taux de 58%. Cette voie a été adoptée par plusieurs auteurs tels que : HEIM [62], ARLETTAZ [9] et HELFET [29] suivie de la voie antérolatérale avec un taux de 33%.

3. Modalités thérapeutiques :

Le traitement chirurgical fait recours à différents méthodes

3.1. Fixation interne :

Les travaux de Heim [68] ont subdivisé les moments de l'ostéosynthèse interne en 4 temps :

- a. L'Ostéosynthèse de la fibula
- b. La Réduction anatomique de la surface articulaire tibiale
- c. Le Comblement du déficit spongieux par une greffe autologue,
- d. L'Appui interne + réunion épi-métaphysaire à la diaphyse

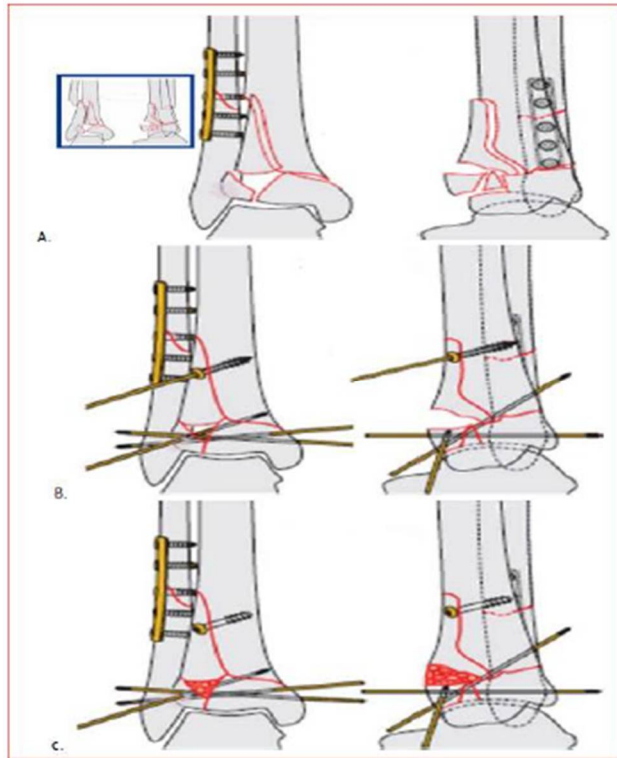


Figure 63 : L'ostéosynthèse interne

- A. Réduction anatomique primaire de fibula par une plaque tiers tube
- B. Ostéosynthèse du tibia par des broches remplacées si nécessaires par des vis
- C. Comblement du défaut osseux

3.1.1. Ostéosynthèse de la fibula:

En cas d'une fracture de la fibula, normalement au-dessus de la syndesmose, les ligaments tibio-fibulaires distales sont intacts dans la plupart des cas. Du coup, une réduction de la fibula contribue au processus de ligamentotaxis et livre des indicateurs de réduction pour la fracture du tibia. C'est utile pour obtenir une longueur normale de la partie latérale du tibia sur le plan frontal, temps que, sur le plan sagittal, les ligaments tibio-fibulaires n'empêchent pas son inclinaison [71].

Pour la reconstruction du tibia, le péroné doit être réduit anatomiquement. L'ostéosynthèse par plaque est la méthode la plus utilisée [39] ; des méthodes percutanées de stabilisation sont proposées comme : brochage ; vissage. Afin d'éviter une mauvaise réduction rotatoire, il faut tourner la plaque.

Dans le cas d'une fracture comminutive de la fibula, c'est obligatoire de fixer à l'aide d'une plaque après la reconstruction du tibia.

3.1.2. Réduction anatomique du foyer de fracture :

La technique de l'AO consiste :

-en premier lieu : une reconstruction épiphysaire qui est toujours difficile. Pour obtenir une bonne réduction, les petits fragments sont plaqués sur la poulie astragaliennne et fixés par de petites broches provisoires.

-en deuxième lieu : une reconstruction épiphyso-métaphysaire, en diminuant les fragments malléolaires internes et en les fixant par des broches ascendantes épiphysodiaphysaires.

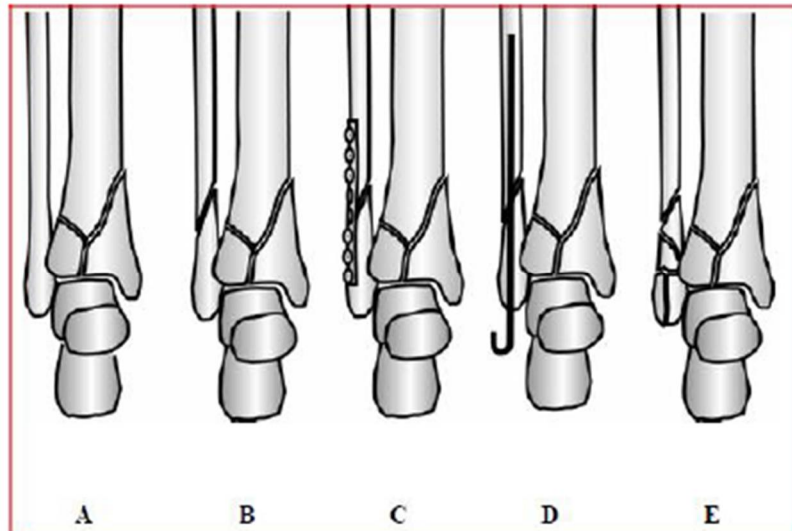


Figure 64 : Les différentes variantes de l'atteinte du péroné et les traitements pouvant être utilisés.

A/ fibula intacte; B/fibula fracturée

C/traitement par plaque vissée ; D/fixation intramédullaire.

E/comminution importante : fixation impossible [49]

3.1.3. Comblement du défaut spongieux : [76-77-36-78]

La greffe d'os spongieux peut être effectuée à l'aide d'une autogreffe iliaque ou tibiale si la réduction révèle une perte de substance métaphysaire importante. En cas de chirurgie mini-invasive, la greffe osseuse apparaît moins nécessaire, la conservation d'hématome fracturaire et l'augmentation des chances de consolidations précoces du patient sont possibles en absence d'abord du foyer de fracture métaphysaire [73]. Plusieurs auteurs comme : Arlettaz [9], Babis [74] suggèrent la greffe osseuse en un seul temps tant que Brad Wyrsh [75] suggère de greffer les fractures ouvertes à la 6ème semaine et les fractures fermées immédiatement.

3.1.4. Ostéosynthèse du pilon tibial :

Elle consiste à une stabilisation par la mise en place d'une plaque d'ostéosynthèse interne : le matériel utilisé est la plaque mince en 'T' ou anatomique maintenue par des vis corticales 3.5 et spongieuses 4, s'applique et prend la forme de la pièce osseuse réduite. Si, un gros fragment postérieur non réduit, ce dernier peut être vissé en rappel. D'autres plaques peuvent être utilisées tels que : plaque en trèfle, plaque en L, plaque console postérieure particulièrement dans les fractures partielles ou vissage isolé compressif.

La description initiale de l'ostéosynthèse par enclouage centromédullaire a été destinée pour les fractures diaphysaires des os long du membre inférieur [79]. Quelques auteurs ont proposé de la dédier aux fractures du tibia en zone métaphysaire [29,71]. De nouveaux clous sont apparus spécialement pour l'ostéosynthèse des fractures du quart distal du tibia, y compris les fractures du pilon tibial ; ces dernières années.

L'enclouage est limité aux fractures de type 43A et C1 selon classification de l'AO. Il faut noter aussi que les fractures contenant un refend déplacé de la marge antérieure du tibia sont exclues du traitement par enclouage.

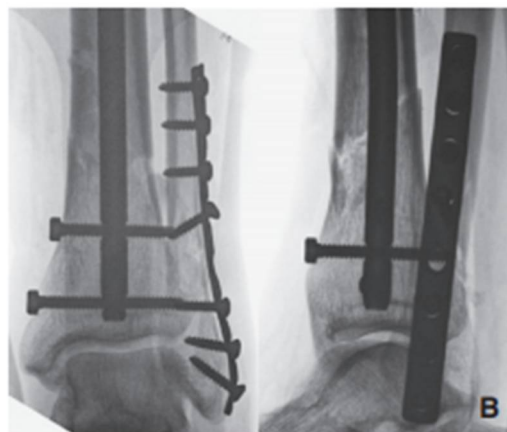

Figure 65 : Une fracture de type 43-A traitée par enclouage centromédullaire et ostéosynthèse de la malléole latérale.

Lorsque le trait est distal par rapport à celui du tibia ; la synthèse de la fibula doit se proposer. Une simple broche élastique peut être suffisante. Une synthèse rapide de la fibula est permise à l'aide d'une plaque tiers de tube ou l'utilisation d'une plaque métaphysaire à vis verrouillées.

Dans la majorité des cas, quand la synthèse par enclouage centromédullaire est utilisée, la synthèse de la fibula est écartée. Elle n'est pratiquée que dans 7% à 15% des cas. Ce choix est expliqué par la réduction du tibia et le double verrouillage distal [14].

Dans notre recherche, la réduction des fractures s'est faite en majorité par des plaques vissées isolées 62% des fractures traitées par ostéosynthèse interne ; suivi par un vissage simple 24%. Les autres moyens que nous avons utilisés sont représentés par des plaques+ (Vissage/Embroschage) 8% des fractures et des vis + des broches 6% des fractures.

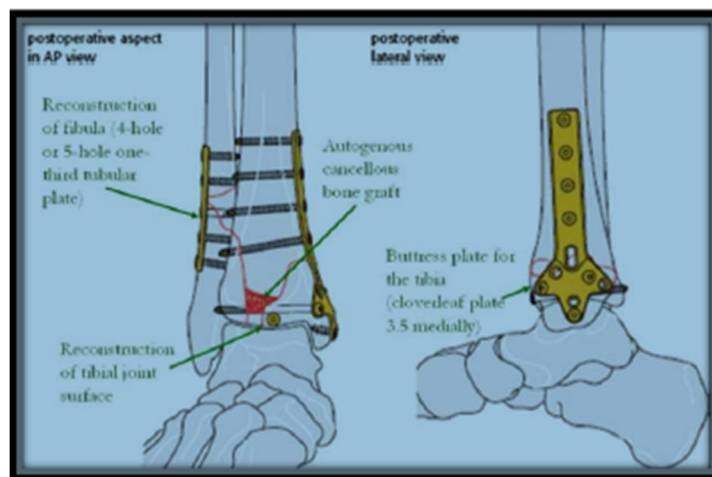


Figure 66 : Les étapes traditionnelles de reconstruction



Figure 67 : Plaque métaphysaire tibial distal

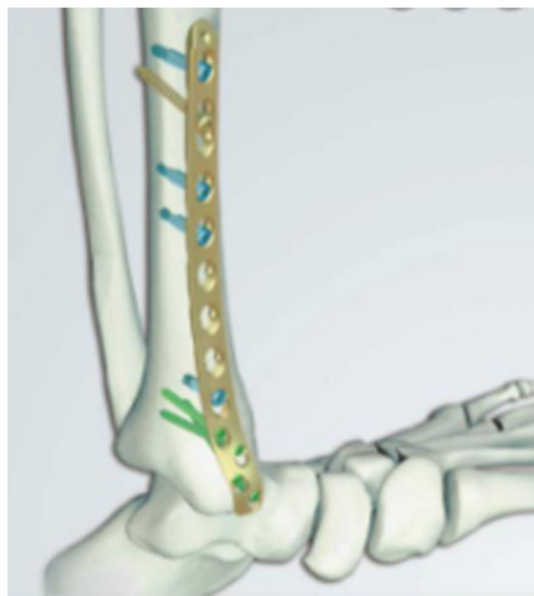


Figure 68 : Plaque LCP

3.1.5. Fermeture de la plaie opératoire :

C'est le temps le plus important de l'intervention, parce qu'il faut obligatoirement éviter toute tension et suturer de manière parfaite une peau vitale. Selon Leone [80], pour fermer la plaie opératoire ; il faut commencer d'abord par la voie tibiale, ensuite fibulaire pour deux raisons :

1. Couvrir le matériel d'ostéosynthèse tibial

2. Eviter la survenue de la nécrose cutanée secondaire : puisque la peau à ce stade est fine, fragile et mal vascularisée.

D'autres auteurs disent que:

- si les deux plaies opératoires sont bien saignantes et possible d'être fermées sans tension, on envisagera la fermeture primaire des 2 voies

- s'il y a des lésions cutanées avec un état vasculaire douteux des plaies opératoires : il faut fermer en premier temps la voie tibiale puis rapprocher le tissu sous-cutané de la voie péronière en laissant la peau à la cicatrisation dirigée [81-82-83]

Dans notre étude, la fermeture de la plaie a été réalisée immédiatement dans tous les cas.

3.2. Fixation externe :

La mise en place du fixateur externe répond à la fixation externe :

- le montage est tibio-calcaneen
- les barres de distraction-compression serrent à corriger des défauts d'axe résiduels
- le positionnement du montage se pratique d'une façon spécifique pour qu'il ne compromette pas la réalisation ultérieure d'un lambeau de couverture ainsi que l'analyse radiologique par superposition sur le foyer ou l'interligne articulaire
- une attelle élastique antiéquine de l'avant-pied est associée

D'après Babis [44], la fixation externe présente moins de risque de survenue de complications : infection, démontage, nécrose cutanée ; comparativement aux données de la littérature. En cas, d'une fracture ouverte du pilon tibial, ou d'une fracture fermée avec lésions cutanée à risque, ou à comminution majeure la fixation externe reste un meilleur choix thérapeutique.

Dans notre étude, le fixateur externe a été utilisé dans 25% des cas pour des fractures complexes ou l'état cutané et le type de la fracture ne permettaient pas un recours à l'ostéosynthèse interne ou à une traction.

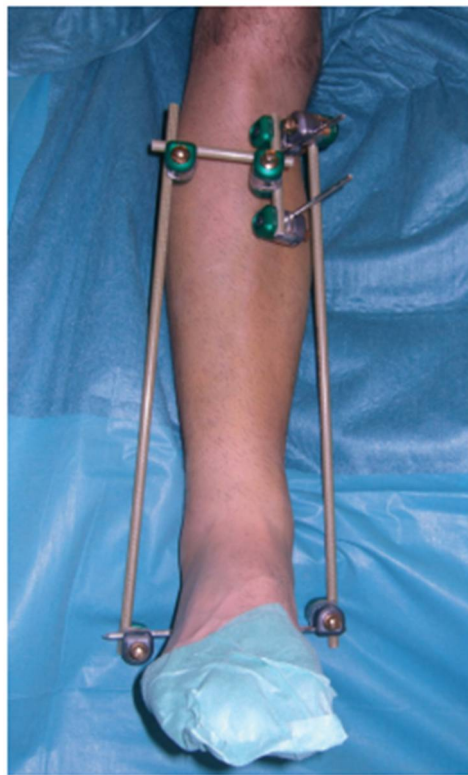

Figure 69 : Photographie de face d'une jambe avec fixation externe tibio-calcanéenne en « cadre »

3.2.1. Type de fixateur :

Il y a de nombreux types de fixateurs externes, parmi lesquels on trouve : les fixateurs statiques comme fixateur d'Hoffmann ; et les fixateurs dynamiques comme le fixateur d'Ilizarov et l'Orthofix.

a. Fixateur externe d'Hoffmann :

Le montage d'Hoffman se fait en double cadre tibio-calcanéen pontant l'articulation tibioastragaliennne et sous astragaliennne. Son avantage : ce n'est pas essentiel de réaliser une réduction préalable à la mise en place des fiches ; car la réduction se fait par ostéotaxis en moment du montage du fixateur. En plus, il n'est pas embarrassant parce qu'il facilite par la suite les soins locaux et pratiquer des gestes comme l'ostéosynthèse à minima ; une greffe osseuse secondaire ; et surtout la réalisation des gestes plastiques de couverture.

Le montage se fait par la mise en place de deux ou trois fiches transfixiantes dans la grosse tubérosité du calcanéum, dans un plan horizontal. On peut mettre en place deux ou trois fiches transfixiantes horizontales dans un plan frontal au niveau du tibia, qui sont placées de dehors en dedans ; pour éviter le paquet tibial antérieur. Le fixateur se place en deux groupes orthogonaux de trois fiches : un à point d'entrée antéro-externe s'oriente en arrière et en dedans ; l'autre à point d'entrée antéro-interne s'oriente en arrière et en dehors. Les fiches calcanéennes sont fixées sur le versant externe, sinon à la fin les fiches tibiales et calcanéennes seront solidarisées par un montage en triangulation.

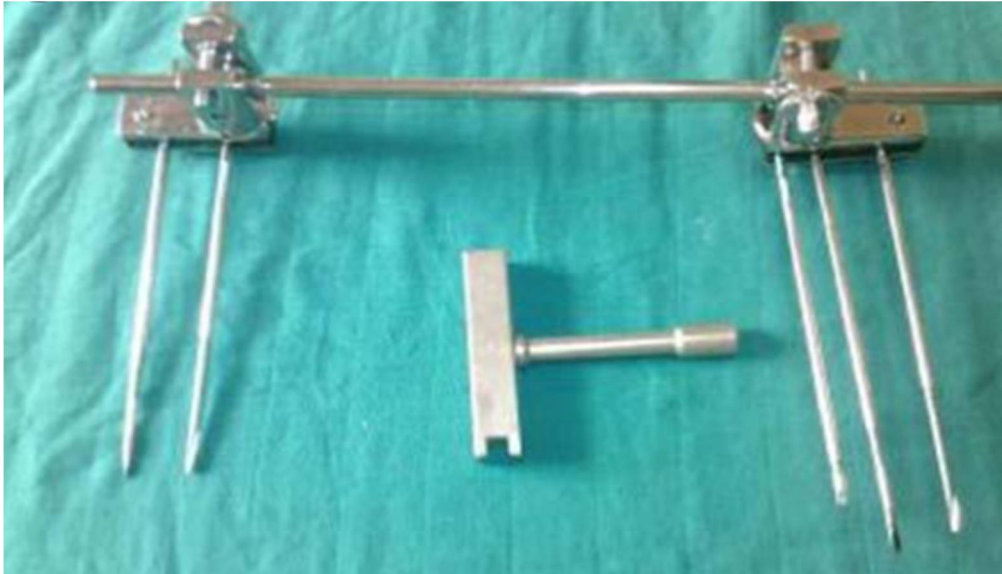

Figure 70 : Matériel de ligamentotaxis dans les Fr. du pilon tibial

b. Fixateur Orthofix :

L'orthofix est un fixateur dynamique axial aide à obtenir le respect et l'optimisation du processus physiologique de guérison naturel de la fracture, en préservant le foyer fracturaire et en permettant une stabilité parfaite durant la période initiale, immédiatement après la fracture ;il permet aussi de réduire les complications en respectant la biologie osseuse. On peut décrire le système orthofix comme suivant :

- on place les fiches sur chaque segment osseux suffisamment éloignées du foyer fracturaire,
- il permet d'offrir une rigidité comparable à celui du fixateur double cadre d'Hoffmann, cette stabilité provient : d'une part de l'alignement d'outil de fixation avec l'axe de la diaphyse tibiale ; d'autre part de la rigidité inhérente au matériel et aux fiches et par ailleurs de la géométrie des fiches

Ensuite ; la possibilité de bloquer le corps en mode rigide ainsi que la mise en charge précoce et la mobilisation favorisent la régénérescence osseuse.

Le corps du fixateur est conçu en deux parties ; l'une d'elles coulissent à l'intérieur de l'autre selon une direction axiale. Les deux parties de ce dernier étaient verrouillées ensemble, en serrant la vis de verrouillage du corps central pour créer un seul ensemble rigide après installation du montage.



Figure 71 : Fixateur externe d'Orthofix

c. Fixateur externe dynamique d'Ilizarov :

Le fixateur circulaire de type Ilizarov permet un montage tibio-tibial grâce à la finesse de ses broches de fixation qui peuvent être placées dans l'épiphyse distale [84-85] ; à la différence des autres types des fixateurs externes qui imposent un pontage de l'articulation tibio-tarsienne ; ainsi assemblé autorise la mobilisation de la cheville et la mise en charge précoce. Le matériel d'Ilizarov permet un autre avantage : la possibilité de réduction et de désimpaction des fragments articulaires qui sont ensuite fixés à l'aide des broches à olives [43-86].

❖ Pour le montage :

- Il faut rappeler que la réduction préalable de la fracture est indispensable ; se fait sur table orthopédique par traction transcalcaneenne sous contrôle de l'amplificateur de brillance. Ensuite, le fixateur est pré-monté ; le montage habituel comporte un anneau distal ; et au moins deux anneaux proximaux diaphysaires, il sera ascendant type disto-proximal.

- Ensuite, la mise en place des 2 broches de Kirshner distales (1,8 mm) : la première broche est passée de dedans en dehors dans un plan transversal ; en veillant surtout à son parallélisme à l'interligne tibioastragaliene ; la seconde broche est passée de dehors en dedans ; à point de départ malléolaire latéral.

Il faut respecter les couloirs de protection vasculo-nerveuse, au niveau de la jambe ; le secteur autorisé se situe de part et d'autre d'un plan frontal des plateaux tibiaux à la mortaise tibio-péronière.

A partir où, l'anneau inférieur est mis en place, les 4 broches supérieures sont implantées, et l'anneau proximal est réalisé selon la procédure ascendante, ainsi que les broches distales sont mises en tension ; il y a donc deux possibilités:

- Si la comminution métaphysaire est parfaitement réduite ; les broches proximales sont mises en tension on ajoutera secondairement des broches de rappel (à olives) pour stabiliser la métaphyse,
 - Si la comminution métaphysaire n'est pas assez réduite : son ostéosynthèse intra focale sera réalisée par broches de rappel.
- Finalement, le montage se termine par la mise en tension des fiches proximales.

Il semble que Bacon [88] n'est pas convaincu par les avantages du fixateur d'Ilizarow ; car d'après son étude ce dernier cause beaucoup de pseudarthrose et de cal vicieux ; et plus les fiches du fixateur sont proches de l'articulation, le fixateur vas causer de l'arthrite.

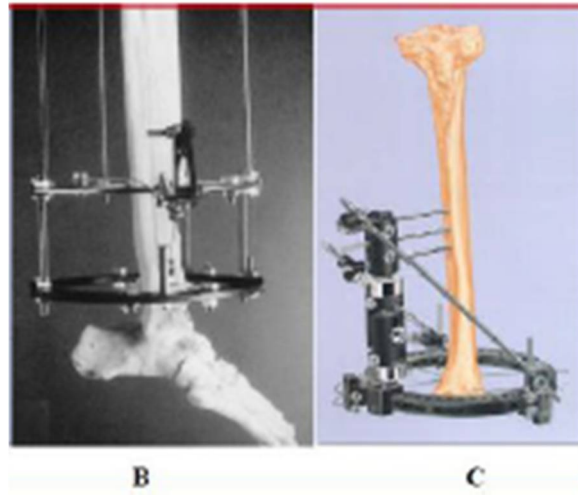


Figure 72 : B/C : fixateur externe hybride type Ilizarove

d. Fixateur externe articulé : [88]

C'est un nouveau type de matériel qui reste à évaluer : son montage est tibiocalcanéen ; pontant l'articulation de la cheville avec l'énorme avantage d'un système articulé intégré dans le fixateur, qui permet la mobilisation de la cheville tout en assurant une contention solide.

La détermination de l'axe naturel de la cheville ; que le fixateur externe articulé doit reproduire parfaitement, pour permettre une mobilisation harmonieuse et respecter ainsi le principe même de ce matériel, reste la principale difficulté.

3.2.2. Prise en charge de la plaie traumatique :

Pour toutes les fractures et encore plus pour les fractures articulaires ; l'ouverture cutanée représente un élément de mauvais pronostic, car il devient sombre dans les fractures du pilon tibial vu la mauvaise vascularisation de cette région [89]. La prise en charge des fractures du pilon tibial dépend du type de la lésion.

D'après Rodier [90], il recommande en cas de fracture ouverte un parage en urgence de la plaie traumatique ; qui permet d'exciser les tissus mortifiés afin de diminuer le risque infectieux ainsi qu'une couverture secondaire.

Par contre Denis Nejean [91] considère que le parage est un paramètre important de l'opération car il influence de façon significative le résultat final.

3.3. Place de la chirurgie mini-invasive :

La réalisation de l'ostéosynthèse mini-invasive a été proposée par certains auteurs vu les complications de l'ostéosynthèse par plaque dans les fractures du quart distal du tibia [92-96].

La chirurgie mini-invasive a comme objectif : la réduction et la stabilisation du foyer de fracture avec un résultat à peu près équivalent à celui obtenu avec l'abord du foyer de fracture ; tout en diminuant l'agression chirurgicale.

Les avantages de cette intervention sont : le respect des parties molles et si possible de l'hématome fracturaire ; néanmoins elle ne dispose pas d'une large voie d'abord qui autorise d'avoir accès à la totalité du foyer de fracture ou de l'articulation.

Pour décider du type de synthèse et des voies d'abord complémentaires, une étude préalable à l'aide des examens d'imagerie (radiographies, scanner3D) est nécessaire.

3.3.1. Chirurgie mini-invasive et ostéosynthèse par vis :

Cette technique s'adresse aux fractures peu déplacées ; sans comminution articulaire ni métaphysaire. Une traction n'est pas nécessaire dans ce type de fracture.

La recommandation d'une approche séquentielle de réduction et de synthèse selon le principe de simplification progressive ; en commençant par les traits les plus simples pour faciliter la réduction ultérieure ; jusqu'aux traits les plus complexes.

Pour une meilleure stabilité du montage, la synthèse de la fibula est préférable et peut être réalisée en mini-invasif si la fracture le permet.

Le choix du trajet le plus approprié pour le vis est permis par l'étude préalable du scanner. Alors, l'intervention commence par la réduction du foyer de fracture.

Certain auteurs proposent à ce stade un contrôle arthroscopique systématique [92] pour contrôler la réduction et nettoyer l'articulation. Alors, des broches sont mises en place sous contrôle radioscopique, suivant des trajets déterminés et planifiés au préalable grâce au scanner. Ces broches jouent un rôle de guide pour les vis canulées, qui peuvent être enfouies dans l'os afin de permettre l'ajout d'une plaque d'ostéosynthèse ou tout simplement pour ne pas gêner le patient par la suite.

3.3.2. Chirurgie mini-invasive et ostéosynthèse par plaque :

a. Principe :

Cette technique s'adresse aux fractures avec comminution métaphysaire, elle nécessite souvent plusieurs voies d'abord de petite taille. Son principe était de multiplier les petites voies peu agressives, plutôt que d'élargir de grands abords extensifs qui sont souvent insuffisants. Donc on utilise :

- pour l'introduction de la plaque la voie d'abord située sur la malléole médiale ;
- la voie d'abord complémentaire, dont la localisation est choisie en fonction de la fracture et préférentiellement antérolatérale ; qui permet le contrôle de l'articulation et la mise en place d'une synthèse complémentaire. Ici, le scanner donne tout son intérêt pour prévoir au mieux le type de plaques à utiliser et le trajet « idéal » des vis. Ensuite, il faut prévoir par quel moyen la réduction du foyer de fracture sera obtenue : davières pointus, davières spécifiques pour la chirurgie mini-invasive, vissage en rappel, chasse greffon, etc..... , l'utilisation d'une greffe osseuse cas d'impaction métaphysaire importante doit être prévue avant l'intervention.

b. Déroulement de l'intervention :

Habituellement, la synthèse de la fibula est recommandée et réalisée soit dans le même temps opératoire (en premier lieu) ; soit initialement dans le cadre d'un traitement combiné. On ce qui concerne l'abord tibial, il est réalisé en regard de la malléole médiale, sur 2 à 3 cm, suivant une direction oblique.

La plaque est glissée sous la peau au contact du périoste, sans avoir ruginé celui-ci auparavant. Elle doit être dirigée vers la crête tibiale où la main opposée

de l'opérateur pouvant ainsi repérer son extrémité. Un contrôle radioscopique est effectué à ce stade, afin de vérifier la position de la plaque sur le tibia de face comme de profil. Une vis de traction mise en place par voie percutanée, permet donc de rapprocher la plaque de l'os et de la stabiliser. La première vis doit être positionnée en dehors du foyer de fracture, sur la diaphyse tibiale.

L'abord chirurgical complémentaire est réalisé en regard de la zone articulaire que l'on désire aborder, à cause de la taille limitée de l'abord chirurgical initial ; cet abord complémentaire ne comporte pas de risque pour la vitalité des tissus mous et n'est pas bridé par le tracé de l'abord initial. La réduction du foyer de fracture fait appel à un instrument spécialement conçu à cet effet, une fois le foyer de fracture réduit ; il faut le stabiliser pour éviter la survenue secondaire d'une perte de réduction.

La stabilisation est réalisée soit par des broches provisoires, soit par des vis canulées que l'on prend soin d'enfouir dans l'os, afin de ne pas gêner le positionnement de la plaque. Elle est mieux faite si on utilise des plaques à vis bloquées, dont plusieurs modèles sont actuellement disponibles sur le marché. Les vis les plus distales doivent se situer au ras de la surface articulaire tangente à la convexité de celle-ci. Ces vis étant verrouillées dans la plaque ; elles s'opposent à l'impaction de fragments articulaires. Les vis bloquées n'ayant pas d'effet de traction ni d'effet de réduction et ne peuvent se comporter comme des vis de traction (vis corticales ou spongieuses) pour comprimer un écart intra-fragmentaire. La mise en place de vis complémentaires métaphysaires ou diaphysaires ne doit donc comporter que des vis bloquées.

Le comportement biomécanique des vis bloquée, ainsi que les non bloquées étant totalement différent [96] ; il est illogique de les mélanger ou de rajouter une 2^{ème} vis non bloquée. Il est parfois nécessaire d'ajouter une 2^{ème} plaque en situation antérieur en cas d'importante comminution métaphysaire.

Cette double ostéosynthèse ajoute un risque supplémentaire pour les tissus mous et entraine des difficultés en moment de la fermeture ; une petite plaque de type tiers tube glissée en percutanée contre l'os peut avoir dans ce cas ; un effet de rondelle géante, lorsqu'elle est utilisée avec deux ou trois vis.

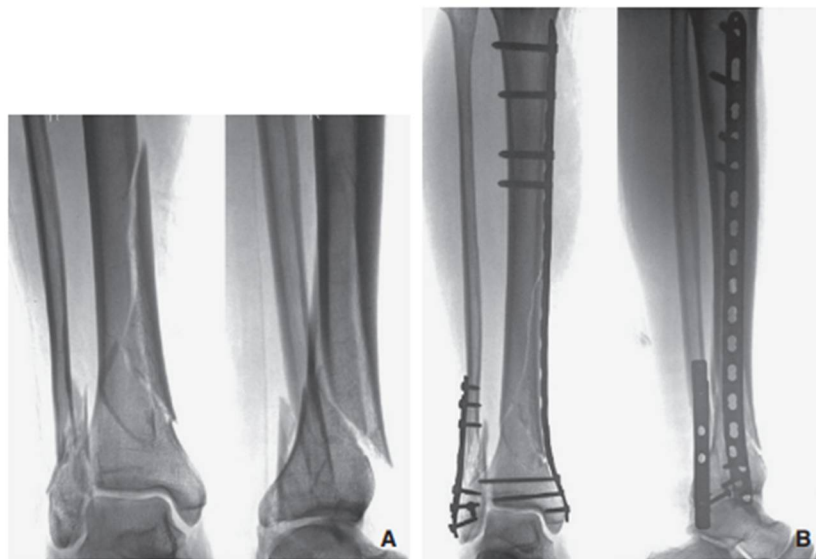


Figure 73 : Radiographies antéro-postérieure et latéro-médiale pré- (A) et postopératoire (B) d'une fracture de type 43-A avec extension diaphysaire haute, traitée par ostéosynthèse mini-invasive du côté médial et ostéosynthèse à foyer ouvert de la fibula.

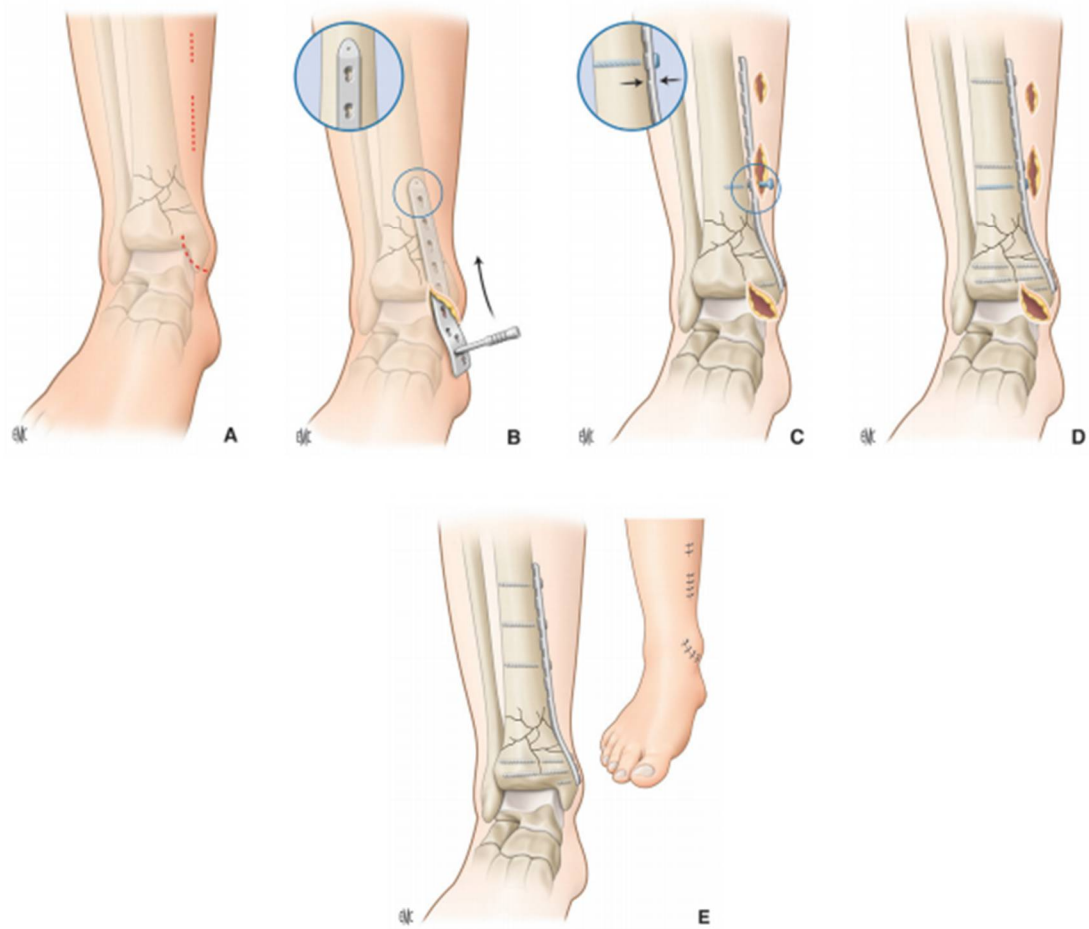


Figure 74 : Ostéosynthèse minimalement invasive par plaque anatomique avec vis à stabilité angulaire d'une fracture de type 43-A (A à E).

3.4. Arthrodèse :

Parfois, il arrive que l'importance des dégâts articulaires et l'association à des lésions cartilagineuses du talus rendent impossible toute reconstruction. L'arthrodèse doit être réalisée en tenant compte des facteurs comme : l'âge du patient, sa profession, l'étendue des dégâts osseux, mais aussi les atteintes des parties molles et le contexte infectieux. Ce n'est pas souhaitable de réaliser cette arthrodèse dans le contexte de l'urgence, pour plusieurs raisons :

- Par ailleurs, il n'y a jamais d'urgence à réaliser une arthrodèse, si l'indication est posée ; celle-ci peut être réalisée à distance dans de meilleures conditions en l'absence de souffrance des parties molles
- D'autre part si l'arthrodèse étant une intervention définitive ; il est souhaitable d'en discuter avec le patient et de lui en exposer les avantages et les inconvénients ; ainsi que le retentissement sur la fonction de la cheville (consentement éclairé)
- Finalement, il ne faut pas écarter la possibilité ultérieure d'une arthroplastie totale de la cheville chez un patient répondant aux critères de ce type de chirurgie.

3.4.1. Arthrodèse précoce : [73]

Appelée aussi arthrodèse d'emblée ou arthrodèse primaire, dans le contexte de fractures du tibia distal est une option chirurgicale réalisée avant le 90ème jour, cette option doit être évoquée dans trois situations :

- perte de substance osseuse par traumatisme ouvert,
- infection précoce du tibia distal avec arthrite septique tibio-talienne par contiguïté (traumatisme ouvert),
- degré exceptionnellement élevé de comminution osseuse, et articulaire avec lésions associées du dôme talien.

Elle peut être réalisée par avivement des surfaces, associée à un greffon corticospongieux encastré.

L'immobilisation est assurée par un fixateur externe (associé à un vissage) ; surtout dans les situations septiques ou ouvertes avec contamination, en association avec les principes de prise en charge des infections ostéo-articulaires. Dans les cas non septique ; on procède à un alignement des

fragments par ostéosynthèse : les surfaces articulaires restantes sont avivées et le montage est ponté sur le talus, après avivement de son dôme un fixateur externe de renfort peut être indiqué. Le greffon osseux peut être prélevé du tibia ; entre le foyer et les fiches supérieures du fixateur externe, ou bien de l'aile. Il n'est pas exceptionnel, que des lambeaux de couverture soient requis.

3.4.2. Arthrodèse tardive :

S'indique chez les patients présentant une arthrose post-traumatique sévère, ou en cas de nécrose cutanée secondaire à une ostéosynthèse.

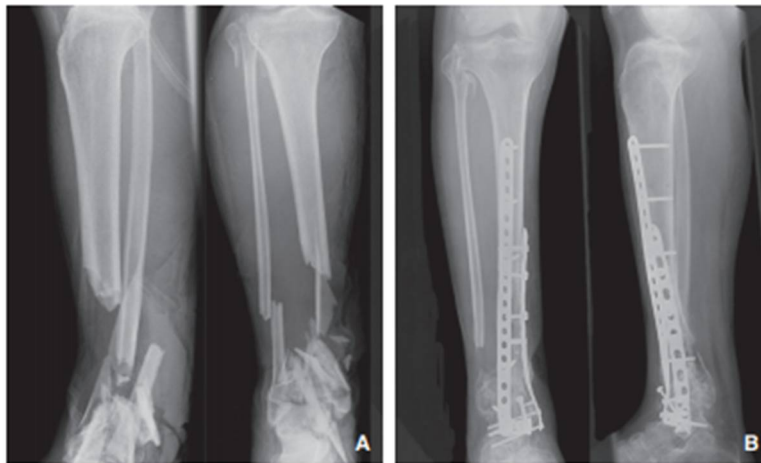


Figure 75 : Radiographies antéro-postérieure et latéro-médiale d'une fracture complexe du tibia distal, ouverte stade Gustilo II avec perte osseuse posant l'indication à une arthrodèse primaire tibiotalienne avec greffon fibulaire antérieur non vascularisé (A). Contrôle radiologique postopératoire 12 mois postarthrodèse (B).

3.5. Amputation :

L'amputation semble une solution indiscutable [25,97], quand toutes les méthodes thérapeutiques déjà citées sont incapables de sauver la cheville.

4. Traitement combiné :

Le fixateur externe relayé par ostéosynthèse interne est actuellement une conduite de plus en plus défendue, lorsque l'état cutané est compromis et ne permettant pas l'abord direct immédiat [40]. D'après Patterson [22] et Mandracchia [98], le traitement combiné est capable de diminuer le risque infectieux.

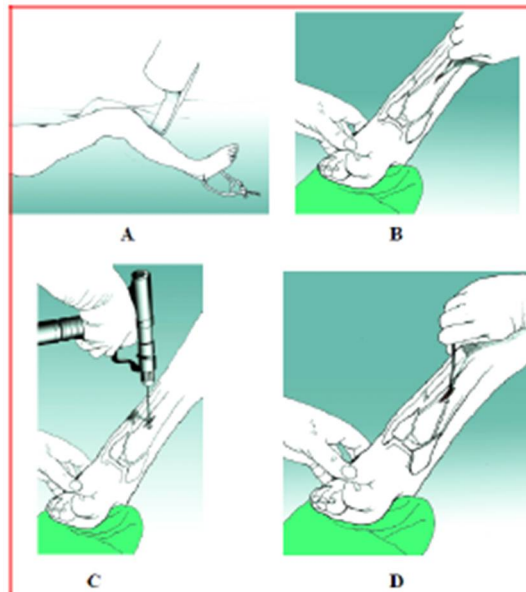


Figure 76 : Traitement combiné d'une fracture du pilon tibial Type C. [64]

A. position opératoire : genou fléchi à 30° avec traction transcalcaneenne. / B. petite incision antéro-médiale. / C. réalisation d'une fenêtre au niveau de la corticale tibiale/D. insertion d'une broche vers les fragments articulaires en vue d'une réduction sous un amplificateur de brillance.

5. CAT devant une perte de substance :

La chirurgie réparatrice des lésions complexes du pilon tibial est délicate à traiter. La contamination tissulaire et les risques d'ostéite ou d'ostéoarthrite peuvent entraîner le patient dans un traitement de plusieurs mois voire une

année. Par ailleurs, le parage en urgence est la meilleure attitude chirurgicale pour décontaminer la plaie, et autoriser une ostéosynthèse intra-focale. Le fixateur externe maintient sa place dans le traitement des grandes pertes de substances, caractérisées par une haute comminution et le risque septique. La perte de substance cutanée nécessite donc une couverture par des lambeaux ; ceci demande une collaboration entre : l'orthopédiste et le plasticien.

5.1. Délai de couverture cutanée :

Une couverture cutanée doit être préconisée en phase aigüe parce que dans cette phase : la plaie est œdématiée ; contaminée ; mais non encore infectée donnant un taux de réussite de la couverture dans 75%. Les tissus sont l'objet d'une cellulite diffuse rendant toute intervention très aléatoire, au-delà d'une semaine. Une troisième période : dite chronique au-delà de 6 semaines où les réactions infectieuses sont surmontées, et où une intervention est à nouveau envisageable, avec un taux de complication de 33% seulement. La couverture cutanée précoce permet de diminuer la durée moyenne d'hospitalisation, de réduire le délai de consolidation et d'améliorer les résultats fonctionnels [4,11].

5.2. Choix de lambeaux : [99]

5.2.1. Les lambeaux musculaires :

Nombreux lambeaux musculaires permettant une résistance à l'infection et l'assèchement du foyer septique [91]. La plupart des lambeaux peuvent assurer la couverture notamment :

- lambeau du muscle solaire à pédicule distal mais il est moins fiable que son homologue proximal

- lambeau du muscle pédieux, ceci nécessite l'intégrité des trois axes vasculaires jambiers
- autres lambeaux comme lambeaux de l'extenseur du gros orteil et fléchisseur du gros orteil.

5.2.2. Les lambeaux fascio-cutanés :

Ce sont des lambeaux d'utilisation facile et fiable ; mais ne fournissent pas un comblement suffisant pour les déficits profonds et irréguliers. Le lambeau fascio-cutané de rotation a été utilisé, pour couvrir un cas de nécrose cutanée mettant à nu une plaque vissée.

5.2.3. Les lambeaux libres :

Le lambeau libre indiquait lors de la perte importante de substance du tiers inférieur de la jambe, prélevé du droit interne, il est plus utilisé que le lambeau du grand dorsal [91,100]. Il peut être réalisé en urgence vraie après un parage radical, transformant une perte de substance post-traumatique en une perte de substance chirurgicale. Il permet le recouvrement immédiat d'organes nobles exposés par exemple : artère, nerf, tendon ou articulation.

5.3. Autres moyens de couverture :

La greffe cutanée est une autre méthode de couverture est décrite dans la littérature [105] c'est Ainsi une greffe de peau mince a toutes les chances d'être revascularisée sur un muscle ou une plaie traitée, mais cette technique est limitée par la précarité du sous-sol.

6. Place de l'arthroplastie [101 ; 108]

Depuis 2010, la prothèse totale de cheville est une alternative concurrente à l'arthrodèse, dans le traitement des lésions inflammatoires et dégénératives de la cheville.

Il faut sélectionner les patients avant la pose prothétique. On observe des indications à des patients plus actifs et plus jeunes, et aux chevilles avec déformation majeure [109]: comme pour toute arthroplastie ; cela représente un des défis pour l'avenir.

Différents travaux, démontrent l'avantage biomécanique de la prothèse par rapport à l'arthrodèse. En effet, on retrouve une amélioration voire la normalisation des schémas de marche et l'amélioration des secteurs de mobilité des articulations adjacentes après prothèse. De plus, ces analyses sont fondamentales et encourageantes, dans la poursuite de ce challenge chirurgical.

La mise au point d'une nouvelle génération de prothèses a été conduite par l'étude biomécanique normale de la cheville et l'analyse des échecs des précédents implants. Cependant ; les complications ne sont pas exceptionnelles, particulièrement neurologiques compte tenu de la proximité anatomique de certains éléments.

La pratique arthroscopique est encore très jeune au Maroc.

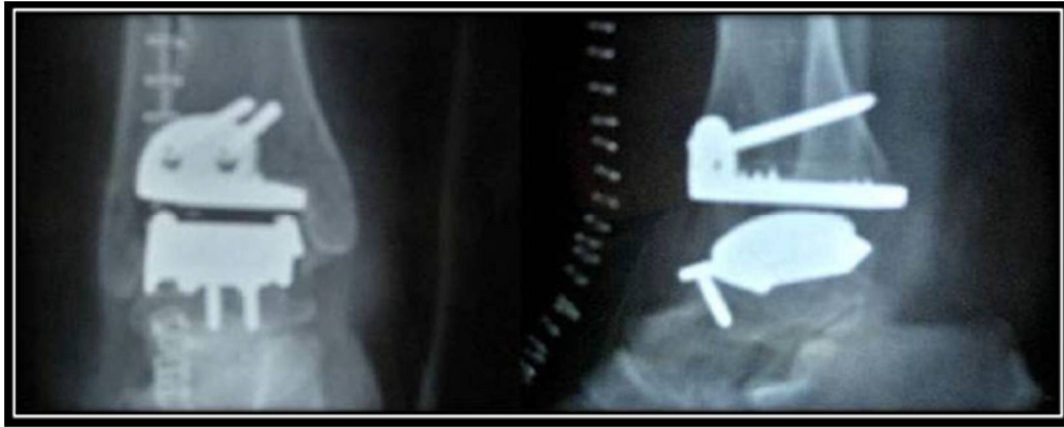

Figure 77 : Prothèse totale de cheville sur séquelle de fracture du pilon tibial [102]

7. Place de l'arthroscopie [103 -104] :

Au Maroc, l'arthroscopie de la cheville est la troisième par ordre de fréquence à être pratiquée, après l'arthroscopie du genou et de l'épaule. C'est une technique simple peu invasive dont les bénéfices sont nombreux en utilisant du matériel classique. Les indications doivent être rigoureusement sélectionnées, dans les ostéophytes tibio- taliennes antérieures et le corps étranger osseux intra articulaire ; les résultats sont régulièrement bons.

Les résultats sont décevants, dans les séquelles de fractures du pilon tibial et la place de l'arthroscopie dans cette indication est extrêmement limitée.

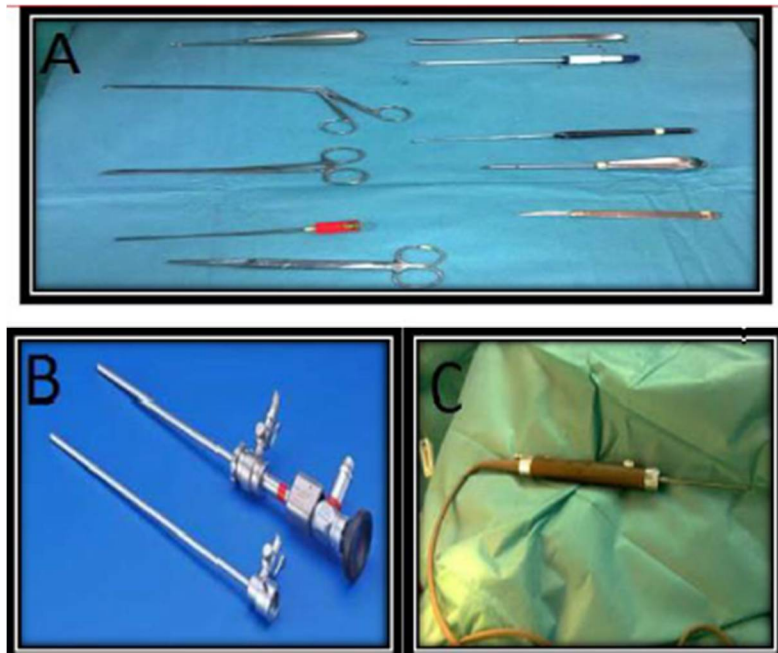


Figure 78 : Matériel d'arthroscopie de cheville

A. Table opératoire pour une arthroscopie de cheville.

B. Arthroscope de 4.5mm et sa chemise

C. Shaver de 4.2mm de diamètre

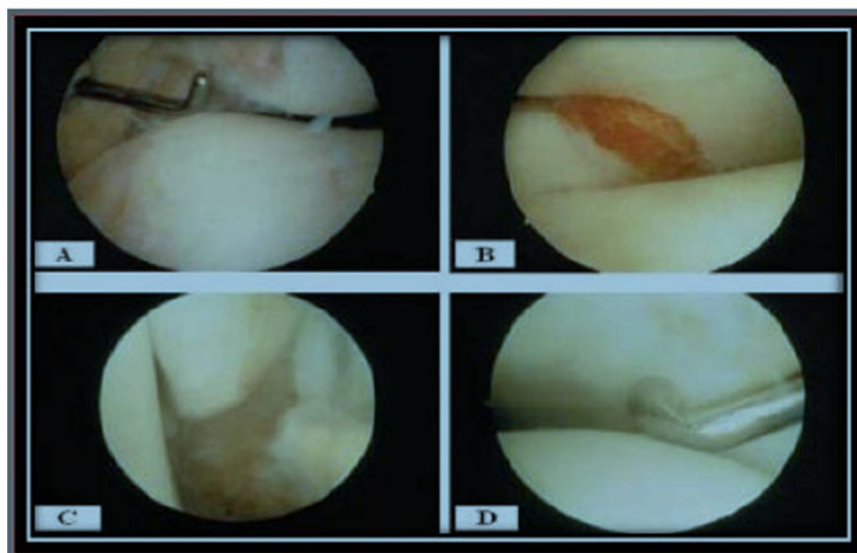


Figure 79 : Aspect arthroscopique des différents compartiments de la cheville

Au niveau du pilon tibial, il faut distinguer les fractures parcellaires (fracture de Tillaux, fracture marginale antérieure ou postérieure) des fractures complètes. La fracture de Tillaux représente une excellente indication de traitement arthroscopique de fracture parcellaire du pilon tibial. Le fragment distal tibial antérolatéral déplacé en avant et en dehors est facilement visualisé par les voies d'abord classiques d'arthroscopie antérieure de cheville en décubitus dorsal [110].

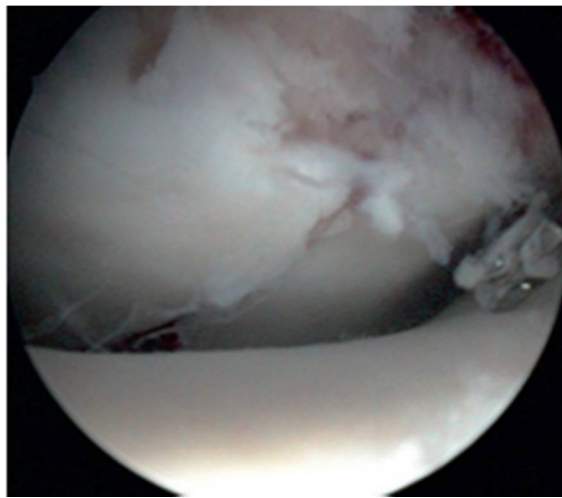


Figure 80 : Vision arthroscopique d'une fracture de Tillaux

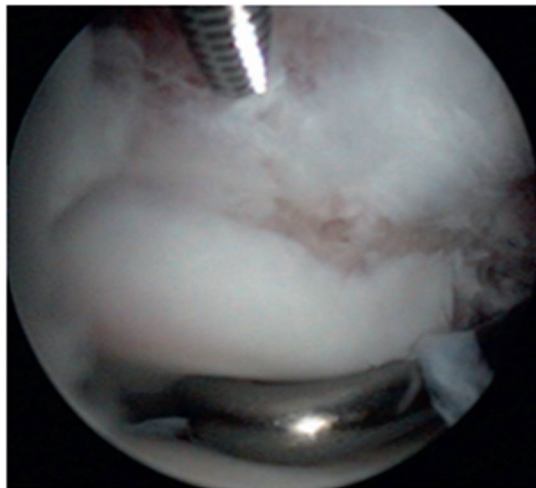


Figure 81 : Réduction et ostéosynthèse d'une fracture de Tillaux.

8. Compléments thérapeutiques :

L'attitude a été préventive :

- l'antibiothérapie prophylactique comprenait des β -lactamines associées aux métronidazoles ou à des aminosides. La littérature rapporte l'utilisation jusqu'en 1993, des céphalosporines de 2ème génération ou de 3ème génération, les antibiotiques utilisés ont une action à large spectre.

- les anticoagulants à bas poids moléculaire, à dose préventive.

Selon Lassen [106], il recommande l'administration d'héparine à faible poids moléculaire pour prévenir les risques thromboemboliques. Mais Charalampos [107], rapporte que la bonne prise en charge des fractures avec atteintes cutanées commence par : une bonne classification des lésions cutanées puis d'une antibiothérapie prophylactique pour prévenir une infection et les soins locaux des lésions. Il poursuit en disant, que la plaie peut être parée et fermée en attendant le traitement définitif, en cas d'ouverture cutanée.

9. Indications thérapeutiques :

Le traitement chirurgical prend en considération :

- type de la fracture ; sa complexité ; en particulier la comminution métaphysaire et/ou comminution articulaire
- présence de lésions cutanées initiales
- difficulté de la réduction conclue après une planification préopératoire.

Les indications thérapeutiques sont moins systématisées, vu l'aspect polymorphe de ces fractures [111].

Pour les fractures partielles :

Le traitement de choix est la chirurgie à foyer ouvert, il permet donc d'obtenir les réductions les plus anatomiques, le plus souvent par vissage simple.

L'abord est centré sur le fragment détaché mais il peut être décalé en cas de dégâts cutanés tels qu'une peau endommagée ne doit pas être une contre-indication à l'ostéosynthèse dans le cadre des fractures partielles.

Cependant, traitement orthopédique garde trois indications: fractures non déplacées/ fractures déplacées, mais dont la réduction orthopédique est stable et parfaite/ fractures comminutives, pour lesquelles il ne semble pas possible d'obtenir une réduction parfaite par la chirurgie à foyer ouvert (indication très subjective; laissée à l'appréciation de chacun, selon son expérience...)

Dans cette dernière indication, le fixateur externe peut également trouver une place.

Pour les fractures totales :

Là encore, le traitement de choix est la chirurgie à foyer ouvert mais expose aux complications cutané-infectieuses les plus redoutables donc ; elle n'est indiquée qu'en cas d'état cutané satisfaisant et seulement si l'opérateur est sûr de pouvoir obtenir un résultat meilleur sur la congruence articulaire, ainsi que sur la réduction de la "marche d'escalier" par cette technique, que par autre traitement.

Dans les mêmes indications que les fractures partielles, le traitement orthopédique est proposé, mais s'il y a risque cutané majeur ou comminution importante ; le fixateur externe est préférable : en particulier le fixateur type Ilizarow associé à un court abord permettant la réduction, et la synthèse à minima de fragments articulaires [112-113].

Quel que soit le type de traitement, l'ostéosynthèse première de la fibula doit être systématiquement envisagée.

Pour les fractures ouvertes ou à risque d'ouverture :

Maintenant, l'attention est portée de plus en plus sur les lésions des parties molles en raison du nombre important de complications post-opératoires qu'elles engendrent [62]. Nombreux procédés ont été proposés, parmi eux : le concept d'ostéosynthèse minimal invasive qui s'effectue en deux temps (le premier limité à une réduction et immobilisation provisoire en attendant la fonte de l'œdème, et le deuxième consiste en une fixation par le minimum d'incisions et d'implants [62] pour éviter la dévascularisation cutanée). On peut utiliser vis ou une broche; associées ou non à un fixateur externe hybride ou classique, dans ces cas-là ; selon l'état cutané et la comminution de la fracture [6].

VIII. Rééducation :

Comme l'a démontré expérimentalement Salter [130], la mobilisation de l'articulation dans les fractures articulaires participe à la cicatrisation du cartilage.

En l'absence de contention externe, une rééducation active est mise en route avec mobilisation active et passive douce des articulations : de la cheville, du pied et du genou, dès les premiers jours.

Cette rééducation vise essentiellement : prévenir les phlébites/lutter contre l'œdème par le drainage lymphatique manuel et la surélévation du membre/ prévenir également les raideurs et les amyotrophies selon Vaillant [111]. La lutte contre l'équin de cheville, doit être réalisée et comprise précocement par le patient.

Aussitôt que possible, l'apprentissage de la marche entre deux cannes est entrepris, si faisable avec apprentissage du ^pas-contact^ ou ^pas simulé^ ; dans les premiers temps.

Pendant, la phase d'appui partiel ; le travail musculaire du segment jambier contre résistance croissante est entrepris. Son but est : la prévention du déficit du quadriceps et des ischio-jambiers ; ainsi que la mobilisation passive spécifique de toutes les articulations de l'avant-pied et de la médio tarsienne.

L'objectif de la kinésithérapie lors de la phase d'appui est la phase la plus active, c'est de réduire les déficits.

Parfois, un drainage lymphatique manuel s'avère nécessaire, pour mieux récupérer la mobilité de la cheville altérée par l'œdème et diminuer les troubles trophiques.

L'objectif du travail articulaire est de gagner l'amplitude antérieure de la cheville [111] ;

Dans notre étude, nous avons entrepris des rééducations progressives et nous avons autorisé la reprise d'appui que quand la consolidation a été jugée bonne.

IX. Reprise d'appui et délai de consolidation :

1. Reprise d'appui :

Pour plusieurs auteurs, la date de remise en charge du membre fracturé est affaire d'expérience et de choix du praticien. On note que :

- si la fracture est simple : l'appui progressif commencera entre la 6^{ème} et la 8^{ème} semaine.
- si la fracture est comminutive : l'appui est autorisé entre la 8^{ème} et la 12^{ème}, tant que l'appui total est permis entre la 14^{ème} et la 16^{ème} semaine
- l'appui ne sera autorisé qu'après 12 semaines [34], en cas de greffe osseuse associée,

Pratiquement, si l'on désire autoriser le patient à reprendre l'appui dans les meilleurs délais ; il est toléré d'attendre la période de cessation des phénomènes douloureux post traumatiques entre la 3^{ème} et la 6^{ème} semaine ; qui sont pris en charge initialement par un traitement antalgique et d'une cryothérapie [12].

Alors, la reprise de l'appui s'intègre facilement dans la récupération fonctionnelle progressive du patient.

2. Délai de consolidation :

Pour la fracture du pilon tibial, il est autour de 4 à 5 mois [115]. Le délai dépend du type de la fracture ; des lésions cutanées ; de la qualité de la réduction et de la stabilité du montage utilisé [111,115].

X. Évolutions et Complications :

Le risque de complications secondaires est présent, comme pour toute chirurgie, dont l'infection vient en premier. Elle peut être majorée du fait que la peau de la jambe est fragile, l'os est sous la peau.

Au moment de l'accident, la peau peut avoir été lésée. Les fractures articulaires sont généralement graves.

Les fractures du pilon tibial sont un exemple, car elles sont pourvoyeuses de complications aussi articulaires, que pour les structures entourant l'articulation.

Ces complications retentissent sur les résultats fonctionnels à court et à long terme.

1. Évolution Favorable :

L'ostéosynthèse a changé le pronostic de ces fractures articulaires.

En pratique, la restitution de la fonction est toujours obtenue dans les formes simples. Selon le terrain et la gravité des lésions initiales, ainsi que la qualité du traitement appliqué, que dépend le taux des complications.

2. Complications:

2.1. En rapport avec la fracture :

2.1.1. A court terme :

a. Infection :

La complication la plus redoutée est l'infection précoce, en raison des difficultés de son traitement et du retentissement péjoratif, qu'elle entraîne en général sur la consolidation de la fracture.

L'infection d'une fracture n'est possible que s'il y a une plaie d'emblée ou si le traitement chirurgical a introduit malencontreusement des germes dans le foyer fracturaire.

C'est une complication iatrogène, pour la fracture fermée n'a aucune raison de se surinfecter.

Localement, elle se traduit par des douleurs ; une inflammation avec rougeur et chaleur locales. Une fluctuation apparaît vite en rapport avec une collection purulente. La fièvre est présente, et les signes biologiques sont en faveur de l'infection : VS élevée ; polynucléose et augmentation des C réactives protéines(CRP).

Le risque infectieux dépend de plusieurs facteurs (Annexe V). En plus, des signes cliniques et biologiques d'un syndrome infectieux ; les techniques d'imagerie jouent un rôle important dans le diagnostic des infections ostéoarticulaires et des tissus mous.

L'infection est presque toujours superficielle, au début : hématome infecté, désunion, nécrose cutanée, et peut donc être maîtrisée mais elle peut apparaître sous sa forme profonde et tardive au stade d'ostéoarthrite, imposant alors l'ablation du matériel d'ostéosynthèse et le curetage osseux., Le cartilage est vite détruit et l'arthrodèse devient inévitable, si l'infection s'est installée d'emblée dans l'articulation. L'amputation reste bien évidemment exceptionnelle [116].

Selon Heim [62], l'infection complique les fractures fermées dans 2,5 % des cas.

Selon les séries récentes, la prise en charge raisonnée des fractures du pilon tibial semble diminuer le risque infectieux suite à : la planification préopératoire ;

l'adoption de nouvelles techniques chirurgicales avec débridement adéquat ; et préservation maximale du périoste et de la vascularisation. Sinon, la prévention de l'infection nécessite aussi la couverture du foyer de fracture par des tissus bien vascularisés.

Auteurs	Infection %	
	Superficielle	Profonde
Arlettaz [9]	10	6
Sirkin [41]	2	5
Papdokostakis [42]	27	8
Candoni [118]	18	5.5
Mc Cann [121]	-	0
Notre étude	4	3

Tableau 24 : Taux d'infection selon les auteurs

b. Syndrome de loge :

Urgence des premières heures, qui suivent un traumatisme avec évolution rapide : de lésions nerveuses, ischémiques et musculaires. Le syndrome dépend du mécanisme causal, et se retrouve absolument, dans les traumatismes à haute énergie avec atteinte diaphysaire associée.

Son diagnostic est tout d'abord clinique et doit être recherché systématiquement.

L'hésitation clinique doit amener l'opérateur, à mesurer les pressions des loges musculaires y compris de principe chez un patient inconscient, et à réaliser sans délai les aponévrotomies de décharge indispensables. Il est préférable d'opter pour un fixateur externe d'attente [12], dans ce cas de figure.

c. Nécrose cutanée :

Complication cutanée grave et fréquente, parce qu'elle complique une fracture siégeant dans une zone anatomique difficile et complexe à corriger, à cause de la disposition superficielle et la vascularisation terminale de cette zone. La nécrose est favorisée par différents facteurs qui sont rapporté par plusieurs auteurs [119 ,120], on cite :

– Les phlyctènes ; l'œdème ensuite la rétraction de plans de couverture expose à la nécrose cutanée, qui favorise l'infection et met à nu le matériel et l'os en augmentant ainsi le risque de nécrose osseuse, par la suite la survenue de pseudo arthrose

– Les techniques traumatisantes, qui aggravent l'état cutané auparavant fragilisé par la violence du traumatisme.

–La nécrose cutanée se favorise par : une voie d'abord mal choisie, et un pont étroit (<7cm) entre les deux incisions tibiales et fibulaire.

L'étude Colmar et Langlais [119] sur taux de nécrose cutané par rapport à différentes voies d'abord, trouve un taux de 10% dans la voie interne, et de 21,5% dans la voie antéro-externe.

Auteurs	Nécrose cutanée %
Arlettaz [9]	9
Sirkin [41]	10
Wyrsh [120]	33
Lahrach [122]	10
Notre étude	5

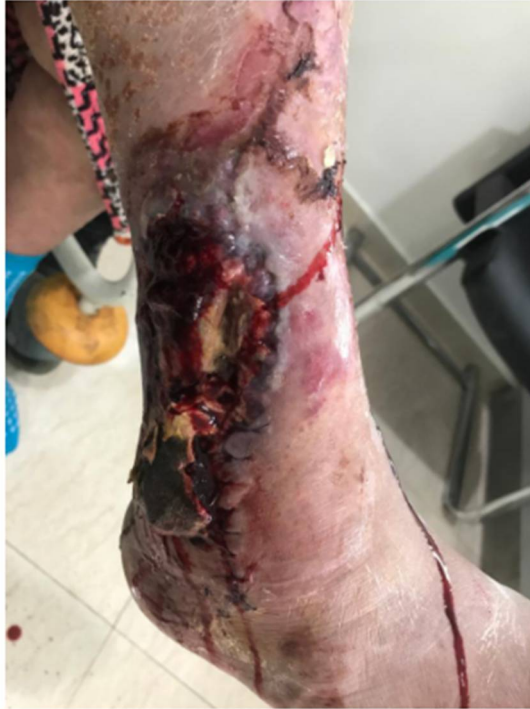

Figure 82 : Nécrose cutanée survenue sur une fracture du pilon tibial.

d. Complications vasculaires et nerveuses :

Elles sont exceptionnelles, et liées à la violence du traumatisme initial, qu'au type de lésion osseuse.

2.1.2. A moyen terme :

a. Raideur articulaire :

La raideur articulaire talo-crurale est une source, de boiterie et de gêne fonctionnelle, pour les patients qui en sont victimes.

La rééducation précoce et active est un travail quotidien de récupération de la flexion dorsale, a pour but essentiel de la prévenir et de la guérir. Les adhérences intra articulaires peuvent être développées, suite à une hémarthrose, liée à ce type de fracture articulaire.

Des fragments osseux peuvent jouer le rôle, de butoirs et limiter les amplitudes des mouvements, dans certains cas.

b. Algodystrophie :

L'ostéoporose algique post-traumatique ou syndrome de Sudeck-Leriche ou algoneurodystrophie est une complication, que probablement liée à des troubles vasomoteurs sur un terrain souvent particulier (neurodystonique) ; favorisé aussi par l'éthylisme ou le diabète.

La première phase survient en quelques semaines, et elle est caractérisée par des troubles trophiques, des troubles vasomoteurs et des douleurs. On que :

- les douleurs sont intenses, diffuses et permanentes ; mais aggravées par les mouvements,
- l'œdème est diffus,
- l'aspect violacé et rouge de la peau avec hypersudation,
- une hyperthermie locale, mais pas de fièvre,
- une raideur articulaire, s'installe rapidement.

Tant que, la phase froide est caractérisée par une régression des douleurs et des œdèmes, mais les troubles trophiques s'accroissent. Souvent, on aperçoit des séquelles liées à des rétractions capsulaires et un enraidissement.

2.1.3. Long terme :

a. Cal vicieux :

Au niveau du membre inférieur, une angulation persistante peut entraîner de graves conséquences, sauf quelques degrés de varus ou de valgus au niveau du tibia, suffisent pour provoquer une arthrose douloureuse de la cheville en quelques années.

Les fractures articulaires ne supportent pas un défaut de réduction, parce que les altérations des surfaces cartilagineuses, retentissent constamment sur le fonctionnement articulaire.

La forme de l'interligne articulaire est modifiée, quand les fragments revêtus de cartilage articulaire ont consolidé avec une différence de hauteur par rapport au reste de l'articulation. Ces défauts entraînent des limitations dans les amplitudes des mouvements, qui sont associés à des butoirs ou à des incongruences des surfaces. Ces altérations des mouvements s'accompagnent de douleurs.

Le pronostic dépend de la tolérance du cal et du siège. L'évolution vers l'arthrose est inévitable, s'il est articulaire. Mais il peut être longtemps bien toléré, s'il est distal et extra articulaire.

En ce qui concerne, les interventions correctrices (ostéotomies), ne peuvent être que palliatives en améliorant les contraintes et en reculant l'échéance de l'apparition de l'arthrose, elles ne seront envisagées qu'en cas, de limitation fonctionnelle douloureuse et pré-arthrose évolutive [62,124].

b. Pseudarthrose :

La pseudarthrose se définit par l'absence de consolidation de deux fragments osseux survenant après une période de 6 mois de la fracture.

Elle se déclare, après les délais normaux de consolidation. Elle survient en zone métaphysaire : région dont la vascularisation est précaire ; aggravée par la perte de substance osseuse. Elle est rare au niveau du pilon tibial [127].

Les facteurs favorisant cette complication sont : les lésions cutanées, ainsi que le traitement par fixateur externe [42], si les axes sont conservés, l'écart inter fragmentaire est minime, et le site est sable une stimulation externe peut être tenté [128].

Elle peut être prévenue par une greffe osseuse primaire [74].

La technique d'ilizarov assure la consolidation de la pseudarthrose sans ouverture cutanée du foyer. Ce type de fixateur externe circulaire permet une stabilisation élastique, avec possibilité de compression-distraktion favorable à la reprise de l'ostéogénèse [129].

Selon Heim [130], le taux de pseudarthrose varie de 2 à 18%, rarement dépasse 2 % d'après Ruedi et Ovadia [17] et 18% selon Mc Ferran [131].

c. Arthrose post-traumatique :

L'arthrose talo-crurale post-fracturaire ou arthrose tibio-tarsienne est l'une des complications les plus redoutables et importantes. Sur le plan clinique, les arthroses tibio-tarsiennes centrées avec une congruence articulaire conservée évoluent doucement, et se caractérisent par une longue phase de tolérance fonctionnelle permettant généralement une marche subnormale ou normale.

En retour ; les arthroses excentrées avec une marche d'escalier ou une incongruence articulaire sont souvent mal tolérées, et se traduisent par une chondrolyse évoluant rapidement pendant le suivi radiologique.

En pratique ; la prise en charge d'une arthrose tibio-tarsienne passe par : un examen clinique bien conduit, et un bilan radiographique correctement réalisé.

Il existe un rapport entre le type de fracture ; l'incidence de l'arthrose ; et les mauvais résultats cliniques.

Le temps d'apparition de cette arthrose est variable. Elle apparaît dans les deux ans qui suivent le traumatisme, mais elle est rare avant un an [97,125].

Le premier signe rapporté sera la douleur sera, d'intensité variable.

Lors de l'évolution, la constatation d'une aggravation radiologique n'a de traduction clinique, qu'une fois sur trois ou quatre [9-48-97].

Quand l'arthrose est symptomatique voire invalidante ; un traitement chirurgical est obligatoire. Cette démarche n'est pas souvent appréciée par les rhumatologues, qui s'opposent presque constamment à l'opération des patients. La longue durée de la gêne causée par la douleur est la certitude pour le choix du traitement chirurgical.

L'arthrodèse tibio-tarsienne et la prothèse totale de la cheville sont les principaux traitements proposés.

L'évaluation clinique de l'arthrose est difficile, ainsi que sa prise en charge. Le choix de la méthode thérapeutique dépendra de: la plainte du patient (douleur ou raideur), les activités, l'âge, la morphologie de l'avant-pied, l'état cutané, la mobilité de la cheville, la douleur sous-talienne.

Auteurs	Arthrose %
Lahrach [122]	20
Havet [126]	48
Notre étude	9

2.2. En rapport avec le traitement choisi : [37]

2.2.1. Ostéosynthèse par plaque à foyer ouvert :

Les complications redoutables et redoutées de tous les chirurgiens sont : la désunion secondaire et l'exposition de la plaque. Elles peuvent être en relation avec une mauvaise gestion des tissus mous par l'opérateur, par un matériel trop volumineux ou une complication septique.

La fracture de la plaque survient de manière automatique en cas de pseudarthrose, et se produit habituellement dans l'année qui suit l'intervention [132].

L'allergie au matériau constituant la plaque est extrêmement rare, mais peut se voir.

2.2.2. Ostéosynthèse par fixateur externe :

Les lésions vasculaires ou nerveuses, sont un des risques reconnus de la technique d'Ilizarov. Elles sont rares, et prévenues par la connaissance ; et le suivi rigoureux des couloirs de sécurité de transfixion [129].

Les fractures du pilon tibial sont particulièrement instables, ce qui les expose au déplacement secondaire postopératoire [133]. Le déplacement est aussi possible en cas d'ostéosynthèse insuffisamment stable ; surtout chez des patients indisciplinés [116].

Les Infections peuvent être sévères, touchent les parties molles ainsi que l'os. Peut-être, la souffrance cutanée en regard des orifices cutanés des fils et des broches du fixateur est la cause d'infections localisées de ces orifices. Afin de minimiser le risque d'infection, plusieurs auteurs préfèrent traiter ces fractures par fixateur externe [113 ,126 ,134]. Candoni [118] et Galois [135] ont démontré dans leur série un taux

d'infection bas, en utilisant le fixateur externe par rapport à l'ostéosynthèse interne ; il leur paraît qu'au-delà des indications classiques dans les fractures ouvertes l'utilisation du fixateur externe dans le traitement des fractures fermées du pilon tibial est intéressante pour prévenir le risque infectieux.

2.2.3. Utilisation inadaptée d'un implant :

Pour le choix du matériel d'ostéosynthèse, il faut tenir compte des spécificités des implants comme : matériau dont ils sont composés ; le site anatomique destiné pour ; les contraintes supportables.

2.2.4. Bris de matériel :

Quand la consolidation n'intervient pas ; il finit par se rompre généralement dans l'année qui suit la pose du matériel ; quel que soit le matériel utilisé.

XI. Résultats à long terme :

En revanche, l'évaluation des résultats fonctionnels à moyen terme est difficile à apprécier, en présence de [136] :

1. l'absence d'une conduite thérapeutique codifiée,
2. la diversité du mécanisme du traumatisme,
3. le polymorphisme des types anatomo-pathologiques, rendant toute classification univoque incertaine.

D'une part, l'évaluation se fait selon des critères objectifs donnant des cotations différentes d'un auteur à l'autre ; d'autre part, les modalités thérapeutiques changent d'une série à une autre ce qui rend la comparaison des résultats très délicate [137].

1. Résultats fonctionnels globaux :

Dans la littérature, le pourcentage de bons résultats est majoritaire, ainsi que dans notre série, et ceci quel que soit le type de fracture et le type de traitement.

Auteurs	Résultats		
	Excellent et Bon %	Moyen %	Mauvais %
Arlettaz [9]	60	30	10
Leonard[138]	83	-	10
Kapoor [139]	75	-	25
McCann[140]	40	25	35
Lahrach[122]	46	30	24
Notre étude	59	24	17

Tableau 25 : Résultats globaux fonctionnelles

2. Résultats radiologiques globaux :

Auteurs	Résultats %		
	bons	satisfaisants	mauvais
Lahrach [122]	56	26	18
Dichristina [88]	78	11	11
Notre étude	74		26

Tableau 26 : Résultats globaux radiologiques

XII. Analyse des résultats :

1. Selon le type anatomo-pathologique des fractures :

1.1. Résultats fonctionnels :

En effet, la symptomatologie clinique à long terme est étroitement liée au type de fracture. Le pronostic est bon dans les fractures partielles en le comparant avec celui des fractures totales.

Auteurs	Fractures %	
	Partielles	Totales
Oumari [141]	56	42
Notre étude	75	35

Tableau 27 : Les bons résultats fonctionnels selon le type de fracture

1.2. Résultats radiologiques :

Auteurs	Fractures %	
	Partielles	Totales
Oumari [141]	38	22
Vives [142]	60	36
Notre étude	74	56

Tableau 28 : Les bons résultats radiologiques selon le type de fracture

2. Selon le type de traitement :

2.1. Résultats fonctionnels :

Qu'après la restauration anatomique de la surface articulaire et la restitution de la congruence, qu'on peut obtenir un bon résultat. C'est la fixation interne qui paraît être la technique la plus appropriée, pour atteindre ces objectifs.

Auteurs	Ostéosynthèse interne (%)	Ostéosynthèse externe (%)	Traitement combiné (%)
Arlettaz [9]	60	-	-
Leonard[138]	80	-	-
Notre étude	82	65	50

Tableau 29 : Les bons résultats fonctionnels en fonction du type de traitement

2.2. Résultats radiologiques :

Auteurs	Ostéosynthèse interne (%)	Ostéosynthèse externe (%)	Traitement combiné (%)
Oumari[141]	33	25	17
Gursimrat [143]	-	-	84
Leonard [138]	83	-	-
Vives [98]	-	56	-
Notre étude	82	30	60

Tableau 30 : Les résultats radiologiques satisfaisants en fonction du type de traitement

En revanche, le concept thérapeutique des fractures du pilon tibial par ostéosynthèse interne classique a permis certainement et globalement d'améliorer l'avenir à long terme de ce type de lésions, mais nombreux auteurs préfèrent cependant l'ostéosynthèse externe dynamique, afin de réduire les complications septiques [87, 129, 139].

Pour le respect des parties molles souvent touchées dans ce type de traitement ; Cursimart [143] a proposé un traitement combiné réalisé en deux temps, et qui consiste à la mise en place d'un fixateur externe articulaire en premier, puis relayée par une ostéosynthèse à minima après amélioration de l'état cutané.

XIII. Prévention :

C'est difficile de prévenir la survenue des fractures du pilon tibial, ainsi de même pour leurs complications.

1. Prévention de la survenue :

Suite les différentes étiologies, nous pouvons dire:

- il faut faire un grand effort, pour conscientiser aussi bien les automobilistes que les piétons sur le respect du code de la route ;

- il faut éduquer les travailleurs des métiers à risque (maçons peintres...) et les bricoleurs occasionnels, et mettre à leur disposition du matériel de bonne qualité, respectant toutes les normes de sécurité ;

- il faut que les sportifs se protègent de coup violent, ou éviter des actes d'antieu par exemple : qui peuvent occasionner la survenue des fractures du pilon tibial ;

- il faut prévenir et traiter l'ostéoporose : c'est une pathologie qui touche aussi bien les femmes que les hommes, elle a pour conséquence la fragilisation de l'os, et touche les hommes vers 70 ans et les femmes ménopausées. Les fractures du pilon tibial seront appelées à survenir facilement dans cette tranche de la population, vu le vieillissement de la population.

2. Prévention des complications :

Les préventions touchent 2 axes :

❖ Les fractures :

Les principales complications sont les atteintes et les infections cutanées. En cas de plaie : cette dernière devra être parée, puis une antibiothérapie prophylactique devra être administrée, ainsi qu'une sérothérapie antitétanique. Il faudra éviter de mouvoir la cheville dans tous les sens, une attelle est conseillée pour immobiliser la fracture, dans les fractures très déplacées.

❖ Le traitement :

Le traitement devra se faire dans les brefs délais, car il conditionne les résultats, son choix devra se faire minutieusement. Donc, le chirurgien devra s'efforcer à réduire le plus possible la fracture et rétablir parfaitement l'articulation. Le traitement chirurgical est complété par la rééducation, à fin de permettre à la cheville de retrouver son potentiel et sa mobilité.



Conclusion



On conclue, que les fractures du pilon tibial sont relativement peu fréquentes touchant surtout : l'adulte jeune ; actif ; de sexe masculin.

A la lumière de notre étude rétrospective, qui s'est intéressé à une série de 32 cas traités chirurgicalement, nous notons la gravité de ces fractures, tant qu'elles engagent le pronostic fonctionnel à long terme ; et restent toujours un vrai challenge pour le chirurgien.

Ainsi, la comparaison de nos résultats avec ceux de la littérature n'a pas été facile ; à cause des mécanismes mis en jeu, et la variation du traitement d'une étude à l'autre.

Le traumatisme à haute énergie constitue la cause principale due essentiellement : (aux chutes et aux accidents de la voie publique), ce qui explique la fréquence des lésions cutanées initiales (ouvertures et contusions) qui sont des facteurs de risque pour les complications précoces et l'évolution ultérieure.

La précarité de la vascularisation cutanée du pilon tibial s'ajoute sur les lésions fréquentes des parties molles ; compliquant ainsi l'évolution de ces fractures, et amenant à modifier la procédure thérapeutique.

Alors, l'exploration radiographique standard permet à elle seule de poser le diagnostic de fracture du pilon tibial. Elle est suffisante en cas de fractures simples sans déplacement, par contre un recours à la TDM en cas de fractures déplacées et complexes, apporte plus de précisions pouvant influencer la tactique opératoire.

Selon, la classification de La SOFCOT adoptée, les fractures à rupture métaphysaire totale sont les plus fréquentes. Cette classification est moins précise que celle de l'AO ; mais elle reste beaucoup plus pratique.

Les principaux garants d'un bon résultat clinique sont : la réduction initiale ; la restauration d'une bonne congruence ; la correction des décalages intra articulaires ; la stabilisation satisfaisante et la mobilisation précoce de la cheville.

Le traitement chirurgical reste le traitement de choix de ces fractures, mais de réalisation difficile nécessitant un planning préopératoire approprié tenant en considération le type de fracture et l'état cutané.

C'est l'ostéosynthèse interne à foyer ouvert qui a donné généralement les meilleurs résultats cliniques ; mais le traitement à foyer fermé par fixateur externe hybride associé ou non à une ostéosynthèse du péroné ou à une ostéosynthèse à minima du tibia a montré son efficacité réelle ; et doit avoir sa place particulièrement en cas de comminution importante et de lésions cutanées graves.



Résumés



Résumé

Titre: Traitement chirurgicale des fractures du pilon tibial

Auteur: Zerri Rania

Mots clés: fracture-pilon tibial-ostéosynthèse- complication

Nous avons réalisé une étude rétrospective, d'une série de 32 fractures du pilon tibial, chez des patients traités au service de chirurgie orthopédique et traumatologie II à l'Hopital Militaire d'Instruction Mohammed V de RABAT, sur une période de 5 ans allant de Janvier 2015 au Décembre 2020.

La fracture du pilon tibial atteint le sujet jeune actif, avec une moyenne d'âge de 42 ans, et une prédominance masculine, le sexe ratio H/F égal 2.2

Les circonstances étiologiques étaient dominées par les traumatismes à haute énergie : les chutes d'un lieu élevé à 46.875%, suivis des accidents de la voie publique à 31.25%.

Le diagnostic clinique est orienté par : l'impotence fonctionnelle, la douleur, la tuméfaction localisée, et la notion de traumatisme à haute énergie.

Les radiographies standards de la cheville de face et de profil ont permis de confirmer le diagnostic, et d'analyser les différents types anatomopathologiques de la fracture.

Le traitement chirurgical par ostéosynthèse à foyer ouvert a été réalisé dans 65% des cas ; le traitement combiné dans 24% des cas ; et le traitement à foyer fermé dans 11 % des cas.

Selon les critères cliniques de SOFCOT, les résultats fonctionnels ont été bons dans 65% des cas, moyens dans 25% des cas, et mauvais dans 10% des cas.

Les complications relevées étaient l'infection ; la nécrose cutanée ; l'algodystrophie ; le cal vicieux ; et pseudarthrose. La réduction anatomique est le seul garant d'un bon résultat fonctionnel.

Finalement, l'analyse de nos résultats a objectivé une majorité de bons résultats fonctionnels cliniques et radiologiques par le traitement à foyer ouvert : qui a montré sa supériorité par rapport au traitement à foyer fermé ; et le traitement combiné.

Abstract

Title: Surgical treatment of tibial pestle fractures

Author: Zerri Rania

Key words: fracture-tibial pilon-osteosynthesis-complication

We carried out a retrospective study, of a series of 32 fractures of the tibial pestle, in patients treated in the orthopedic surgery and trauma II department at the Mohammed V Military Hospital of RABAT, over a period of 5 years ranging from from January 2015 to December 2020.

The tibial pestle fracture affects young active subjects, with an average age of 42 years, and a predominance of men, the sex ratio M / F equal to 2.2

The aetiological circumstances were dominated by high energy trauma: falls from a high place at 46.875%, followed by road accidents at 31.25%.

The clinical diagnosis is guided by: functional impotence, pain, localized swelling, and the notion of high energy trauma.

Standard AP and lateral ankle x-rays confirmed the diagnosis and analyzed the different anatomopathological types of the fracture.

The surgical treatment by osteosynthesis with open hearth was carried out in 65% of the cases; combined treatment in 24% of cases; and closed treatment in 11% of cases.

According to SOFCOT's clinical criteria, functional results were good in 65% of cases, average in 25% of cases, and poor in 10% of cases.

Complications noted were infection; skin necrosis; algodystrophy; vicious callus; and pseudarthrosis. Anatomical reduction is the only guarantee of a good functional result.

Finally, the analysis of our results objected to a majority of good clinical and radiological functional results by the open-hearth treatment: which showed its superiority over the closed-hearth treatment; and combined treatment.

ملخص

العنوان: العلاج الجراحي لكسور مدقة الظنوب

المؤلف: زري رانيا

الكلمات الأساسية: كسر - قصبية الساق - تخليق العظم - مضاعفات

لقد أجرينا دراسة بأثر رجعي لسلسلة من 32 كسورًا في مدقة الظنوب في المرضى الذين عولجوا في قسم جراحة العظام والصدّات 2 في مستشفى محمد الخامس العسكري في الرباط ، على مدى 5 سنوات تتراوح من يناير 2015 إلى ديسمبر 2020.

يؤثر كسر المدقة الظنوبية على الشباب النشطين ، بمتوسط عمر 42 سنة ، وغلبة للرجال ، ونسبة الجنس M / F تساوي 2.2

سادت الظروف المسببة لصدّات الطاقة العالية: السقوط من مكان مرتفع عند 46.875٪ ، تليها حوادث الطرق بنسبة 31.25٪.

يسترشد التشخيص السريري بما يلي: العجز الوظيفي ، والألم ، والتورم الموضعي ، وفكرة الصدمة عالية الطاقة.

أكد AP القياسي والأشعة السينية الجانبية للكاحل التشخيص وقاموا بتحليل الأنواع التشريحية المرضية المختلفة للكسر.

تم إجراء العلاج الجراحي عن طريق تخليق العظم بالموقد المفتوح في 65٪ من الحالات. العلاج المشترك في 24٪ من الحالات ؛ وأغلق العلاج في 11٪ من الحالات.

وفقًا لمعايير SOFCOT السريرية ، كانت النتائج الوظيفية جيدة في 65٪ من الحالات ، ومتوسط في 25٪ من الحالات ، وفاقية في 10٪ من الحالات.

المضاعفات التي لوحظت كانت العدوى. نخر الجلد الحثلي. الكالس الشرير والتهاب المفصل الكاذب. التخفيض التشريحي هو الضمان الوحيد لنتيجة وظيفية جيدة.

أخيرًا ، اعترض تحليل نتائجنا على غالبية النتائج الوظيفية السريرية والإشعاعية الجيدة من خلال العلاج بالموقد المفتوح: والذي أظهر تفوقه على العلاج بالموقد المغلق ؛ والعلاج المشترك.

Übersicht :

Titel: Chirurgische Versorgung von Tibiapilonfrakturen

Autor: Zerri Rania

Schlüsselwörter: Tibia pilon-fraktur- Osteosynthese- Komplikation

Wir führten eine retrospektive Studie über eine Serie von 32 Tibiapilonfrakturen bei Patienten durch, die in der Abteilung für orthopädische Chirurgie und Traumatologie II am Militärkrankenhaus der Instruction Mohammed V in Rabat über einen Zeitraum von 5 Jahren von Januar 2015 bis Dezember 2020 behandelt wurden.

Die Tibiapilonfraktur betrifft das junge, aktive Subjekt, mit einem Durchschnittsalter von 42 Jahren, und einer männlichen Dominanz, das Geschlechterverhältnis M / F ist gleich 2,2

Bei den ätiologischen Umständen dominierten hochenergetische Traumata: Stürze aus großer Höhe mit 46,875 %, gefolgt von öffentlichen Verkehrsunfällen mit 31,25 %.

Die klinische Diagnose richtete sich nach: funktioneller Impotenz, Schmerzen, lokalisierter Schwellung und der Vorstellung eines hochenergetischen Traumas.

Standard-Röntgenaufnahmen des Knöchels von vorne und von der Seite bestätigten die Diagnose und analysierten die verschiedenen anatomopathologischen Typen der Fraktur.

Die chirurgische Behandlung mittels offener Osteosynthese wurde in 65 % der Fälle durchgeführt, die kombinierte Behandlung in 24 % der Fälle und die geschlossene Behandlung in 11 % der Fälle.

Nach den klinischen SOFCOT-Kriterien waren die funktionellen Ergebnisse in 65% der Fälle gut, in 25% mittelmäßig und in 10% schlecht.

Als Komplikationen traten Infektionen, Hautnekrosen, Algodystrophie, Kallus und Pseudarthrosen auf. Die anatomische Reposition ist die einzige Garantie für ein gutes funktionelles Ergebnis.

Schließlich zeigte die Analyse unserer Ergebnisse mehrheitlich gute klinische und radiologisch-funktionelle Ergebnisse mit der offen-fokussierten Behandlung, die ihre Überlegenheit gegenüber der geschlossen-fokussierten Behandlung und der kombinierten Behandlung zeigte.



Annexes



❖ **Annexe 1 : Classification de Cauchoix et Duparc**

Grade		Description
I		Plaie ponctiforme ou linéaire, sans décollement ni contusion, suturable sans tension, de taille inférieure à 1 cm.
II		Plaie à berges contuses ou associée à un décollement ou contusion cutanée, de taille supérieure à 1 cm
III	IIIA	Lésion avec perte de substance cutanée ou musculoaponévrotique, sans mise à nue de l'os, sans déperiostage.
	IIIB	Lésion avec perte de substance cutanée ou musculoaponévrotique, avec mise à nue de l'os, avec déperiostage.
	IIIC	Lésion avec perte de substance cutanée ou musculoaponévrotique, avec ischémie du membre.

❖ **Annexe2 :**

Classification TSCHERNE et GOTZEN	
Degré 0 : Fractures fermée sans traumatisme des parties molles	
Degré 1 : Eraflures ou une contusion locale	
Degré 2 : Ecorchures profondes contaminées, des contusions étendues de la peau ou des muscles	
Degré 3 : Signes de nécrose cutanée ou musculaire, des décollements, des syndromes compartimentaux, sévère ou une lésion artérielle majeure.	

❖ **Annexe3 :**

Classification TSCHERNE et GOTZEN	
Degré0	Fractures fermée sans traumatisme des parties molles
Degré1	Eraflures ou une contusion locale
Degré2	Ecorchures profondes contaminées, des contusions étendues de la peau ou des muscles
Degré3	Signes de nécrose cutanée ou musculaire ; des décollements ; des syndromes compartimentaux ; sévère ou une lésion artérielle majeure

❖ **Annexe 4 :**

Classification de VIVES et HOURLIER
Type 1 : fracture incomplète simple
Type 2 : fracture incomplète complexe
Type 3 : fracture complète simple
Type 4 : fracture complète complexe

❖ **Annexe5 : d'après Acello [117]**

Facteurs augmentant le risque infectieux
1-age 2-tares associées : diabète, immunosuppression... 3-autres foyers infectieux 4-etat de choc ; polytraumatisme 5-ostéosynthèse 6-antibiothérapie instaurée après 4H 7-chirurgie prolongée 8-fermeture prématurée de la plaie
Facteurs diminuant le risque infectieux
1-TTT urgent de toute fracture 2-exposition minime de la plaie 3-parage chirurgical immédiat 4-irrigation abondante de la plaie 5-stabilisation du foyer de fracture 6-antibiothérapie avant les 4H 7-antibiothérapie la plus adaptée que possible



Bibliographie



- [1]. **DELCOUX P, RAZEMON JP, ROUELLE Y.** Fractures du pilon tibial. Rev Chir Orthop 1961 ; 47:563.
- [2]. **MAUFFREY C, VASARIO G, BATTISTON B, LEWIS C, BEAZLEY J, SELIGSON D.** Tibial pilon fractures: a review of incidence, diagnosis, treatment, and complications. Acta Orthop Belg 2011; 77:432–440.
- [3]. EMC 2012 Elsevier Masson SAS.
- [4]. **CAUCHOIX J, DUPARC J, BOULIEZ P.** Traitement des fractures ouvertes de la jambe. Mem Ac Chiur 1957; 83 : 811.
- [5]. **TCHERNE H, GOTZEN L** Fraktur and weichtelschaden Heidelberg, Springer-Verlag, 1983
- [6]. **Copin G, Nerot C.** Les fractures du pilon tibial de l'adulte (Symposium SOFCOT.Paris,nov 1991). Rev Chir Orthop 1992 ; 78 (suppl I) :33-83.
- [7]. **Nerot C, Tozzini JP.** Fractures récentes du pilon tibial de l'adulte.Actualisation des données anatomoradiologiques et présentation de la série. Classification des fractures du pilon tibial. Rev Chir Orthop 1992 ; 78 (suppl I) :36-45.
- [8]. **H. Jansen, A.Fenwick , S.Doht , S.Frey , R.Meffert** Clinical outcome and changes in gait pattern after pilon fractures International Orthopaedics (SICOT) 2013;37:51–58
- [9]. **ARLETTAZ Y, BLANC C H, CHEVALLEY F.** Les fractures du pilon tibial. Etude rétrospective à long terme de 51 fractures traitées par réduction sanglantes et ostéosynthèse. Rev Chir Orthop 1998; 84: 180-188.

- [10]. **ALEXANDRE ET L MATHIEU.**
Bilan et classification des fractures du pilon tibial ;ROC Ecole du val-de-Grace 25 Septembre 2010 RV.Mercredi 12 Janvier 2011.
- [11]. **Destot E.** Traumatismes du pied et rayons X. Masson ;1911 .
- [12]. **C.Dujardin,M.Goldzak, P.Simon.** Fractures du pilon tibial, EMC, Techniques chirurgicales –orthopédie-Traumatologie 2009 ; 44-878.
- [13]. **Witt AN.** Supramalleolare fracturen Kombiniert mit Luxationsfracturen des OSG,ihre Gefahren für die Zirkulation und ihre Behandlung. WiederherstChir Traumat,1960,5,15.
- [14]. **Müller ME :**
Les fractures du pilon tibial.
Rev Chir Orthop, 1964;50,557.
- [15]. **Ruedi T :** Fractures of the lower end of the tibia into the ankle joint:results 9 years after open reduction and internal fixation.
Injury,1973 ;5,130-134.
- [16]. **Ruedi TP,Allgower M,**
The operative treatment of intra-articular fractures of the lower end of the tibia. Clin Orhtop,1979; 138,105-110.
- [17]. **Reudi TP.Allgower M**
Fractures of the lower end of the tibia into the ankle joint.
Injury,1969;1,92-99.
- [18]. **Ovadia DN,Beals RK:** Fractures of the tibial plafond. J Bone J Surg (Am).1986;68,543-551.
- [19]. **Heim U,Naser M** Operative treatment of distal tibial fractures.Technique of osteosynthésis and results in 128 patients (author's transl). Arch OrthopUnfall-Chir.1976;86,341-356.

- [20]. **Crutchfield EH, Seligson D, Henry SL, Warnholtz A.** Tibial pilon fractures: a comparative clinical study of management techniques and results. Orthopedics, 1995; 18, 613-617.
- [21]. **BOURNE R B.** Pilon fractures of the distal tibia. Clin Orthop 1989; 240 : 42-46.
- [22]. **Patterson MJ, Cole JD.** Two-staged delayed open reduction and internal fixation of severe pilon fractures. J Orthop Trauma 1999; 13: 85-91.
- [23]. **EVANH. KARAS, LONS. WEINER.** Displaced pilon fractures. Orthop. Clin. North America, 1994; 25, 4
- [24]. **DECOULX P, RAZEMON J-P, ROUSSELLE Y,** Fractures du pilon tibial, Rev Chir Orthop 1961; 47: 563-577.
- [25]. **Nicandri GT, Dunbar RP, Wahl CJ.** Are evidence-based protocols which identify vascular injury associated with knee dislocation underutilized? Knee Surg Sports Traumatol Arthrosc 2010; 18: 1005–1012.
- [26]. **HELFET D, KENNET K, PAPPAS J.** Intra-articular pilon fractures of the tibia. Clin Orthop Related Research 1994; 298: 221-228.
- [27]. **KAO KF, HUANG PL, CHEN YW, LIN SY, KO SH.** Postero-medio-anterior approach of the ankle for the pilon fracture. Injury 2000 ; 31: 71-4.
- [28]. **BORRELLI J Jr, ELLIS E.** Pilon fractures: assessment and treatment. Orthop Clin North Am. 2002 Jan; 33(1): 231-45

- [29]. **CONROY J, AGARWAL M, GIANNOUDIS PV, MATTHEWSJE.** Early internal fixation and soft tissues cover of sever open tibial pilonfractures. *International Orthopaedics* 2003; 27(6):343-47.
- [30]. **LEUNG F, KWOK HY, PUN ST, CHOW SP.** Limited open reduction and Ilizarov external fixation in the treatment of distaltibialfractures. *Injury*2004 ; 35(3):278-83.
- [31]. **M.ARZAZ** Fracture du pilon tibial, expérience du service de traumatologie orthopédie, concernant 25 cas à l'hôpital MOULAY SMAIL de MEKNES . Thèse Med Rabat 2005 N° 185.
- [32]. **HECKEL T, JENNY.** Méthodologie de l'étude et présentation globale de la série. *Cahiers d'enseignement de la sofcot* 66eme réunion annuelle *Rev Chir Orthop*1992 ; 78.
- [33]. **M.Assal**
Fractures du pilon tibial
EMC-App.locomoteur.Volume 14-078-A-10-2012.
- [34]. **BIGA N, LAURENT M, ALAIN J, THOMINE J.M.** Facteurs pronostiques, évolutivité, corrélation radio-clinique et tolérance des cals vicieux. *Rev Chir Orthop* 1992 ; suppl I, 78.SOFCOT, 66 réunion annuelle
- [35]. **BENCHAKROUN M, ISMAEL F, YACOUBI H et coll.**
Les fractures du pilon tibial à propos de 30 cas.
Médecine et Armées 2003; 31(2): 113-120.
- [36]. **VIVES P,DE LESTRANG M, HOURLIER H.** Anatomie, physiologie de la tibio-tarsienne. EMC, Appareil locomoteur,14088A10,5-1986,4p.

- [37]. **McCann PA, Jackson M, Mitchell ST, Atkins RM.** Complications of definitive openreduction and internal fixation of pilon fractures of the distal tibia. *Int Orthop*2011;35:413–8.
- [38]. **TOPLISS CJ, JACKSON M, ATKINS RM.** Anatomy of pilon fractures of the distal tibia. *J Bone Joint Surg* 2004,
- [39]. **Sanders DW,Tieszer C,Corbett B,** Operative versus monopoperative treatment of unstable lateral malleolar fractures: a randomized multicenter trial. *J.Orthop Trauma* 2012; 26:129-34
- [40]. **Liporace FA, Yoon RS.** Decisions and staging leading to definitive open management of pilon fractures: where have we come from and where are we now? *J Orthop Trauma* 2012;26: 488-98.
- [41]. **Sirkin M, Sanders R, DiPasquale T, Herscovici Jr D.** A staged protocol for soft tissue management in the treatment of complex pilon fractures. *J Orthop Trauma* 2004; 18:S32–8.
- [42]. **Papadokostakis G, Kontakis G, Giannoudis P, Hadjipavlou A.** External fixation devices in the treatment of fractures of the tibial plafond: a systematic review of the literature. *J Bone Joint Surg Br* 2008;90:1–6.
- [43]. **Bacon S, Smith WR, Morgan SJ, Hasenboehler E, Philips G, Williams A, et al.** A retrospective analysis of comminuted intra-articular fractures of the tibialplafond: open reduction and internal fixation versus external Ilizarov fixation. *Injury* 2008; 39:196–202.
- [44]. **G.C.Babis,P.Kontovazenitis,D.S.Evangelopoulos,P.Tsailas,K.Nikolopoulos,P.N ;Soucacos ;** Distal tibial fractures treated with hybrid external fixation , *Injury,Int.J.Care Injured ;*2010 (41) 253-258.

- [45]. **MANCA M, MARCHETTI S, RESTUCCIA J, FALDINI A, FALDINI C, GIANNINI S.** Combined percutaneous internal and external fixation of type C tibial plafond fractures. *J Bone Joint Surg Am*;2003 May; 85-A (5): 912.
- [46]. **MICHELSON D.** Fracture about the ankle. *J Bone Joint Surg (am)* 1995, 77,p.142-152
- [47]. **LABAREYE H, RODINEAU J.** Fractures de fatigue du pied et de la cheville. *EMC ,podologie ; 2002 ,27-100-A-75,11p*
- [48]. **BIGA N, LAURENT M, ALAIN J, THOMINE J.M.** Facteurs pronostiques, évolutivité, corrélation radio-clinique et tolérance des cals vicieux. *Rev Chir Orthop* 1992 ; suppl I, 78.SOFCOT, 66 réunion annuelle
- [49]. **COUDERT B, RAPHAEL M.** Traumatisme récent de la cheville. *EMC, médecine d'urgence; 2007, 25-200-G-30*
- [50]. **MAIN WARING B L, DAFFINER R H, RIEMER B.L.** Pilon fractures of the ankle: a distinct clinical and radiologic entity. *Radiology*; 1988, 168(1): 215-218
- [51]. **SALEH M, EL-SHAZLY M, ALI A, MC GREFOR-RILEY J.** Utilisation du fixateur hybride de Sheffield en traumatologie. www.maitriseorthop.com/corpusmaitri/orthopaedic/99_saleh/saleh.shtml
- [52]. **OTHMANE BOUYALITENE.** Fracture bimalléolaire. Thèse Casablanca 2003, n°126

- [53]. **Vives P, Hourlier H, DeLestang M, Dorde T, Letot P, Senlecq F.** Etude de 84 fractures du pilon tibial de l'adulte. Essai de classification. Rev Chir Orthop 1984 ;70 ;129-39.
- [54]. **Müller M, Nazarien S, Koch P, Schatzker J.** The comprehensive classification of fractures of long bones. Berlin:Springer-Verlag;1990.
- [55]. **Rüedi T, Matter P, Allgöwer M.** Die intraartikulären Fracturen des distalen Unterschenkendes. Helv Chir Acta 1968; 35 :556-82.
- [56]. **ROMMENS PM, CLAES P, BROOS PL.**
Therapeutic strategy in pilon fractures type C2 and C3: soft tissue damage changes treatment protocol. Acta Chir Belg 1996 ; 96 : 85-92
- [57]. **DeLestang M, Hourlier H.** Ostéosynthèse à foyer ouvert des fractures du pilon tibial. Traitement opératoire par voie antéro-externe. Rev Chir Orthop 1992; 78 (suppII) :54-6.
- [58]. **Hourlier H.** Fracture récente du pilon tibial. A propos de 84 cas. (thèse), Amiens, 1981
- [59]. **HUTSON, JAMES J. JR** The Treatment of Distal Tibia Periarticular Fractures with Ilizarov Fixators Tech Orthop, Volume 17(1). March 2002. 71-92
- [60]. **LE NEN D, LEFERVE C, RIOT O, CABROL E.** Fractures: lésions associées. EMC, Appareil locomoteur, 14031 A, 1992, 7p
- [61]. **CESARI B, LORTAT-JACOB A, DINH A, KATABI M, DECRETTE E, BENOIT J.** Les fractures marginales antérieures du pilon tibial. A propos d'une série de 38 cas. Revue de chirurgie orthopédique 1996 ; 82 417-427.
- [62]. **HEIM U.** Fractures du pilon tibial. Cahiers d'enseignement de la SOFCOT 1997 ; pp 35-51.

- [63]. **I.S.Tarkin,M.P.Clare,A.Marcantonio,H.C.Pape.** An update on the management of high-energy pilon fractures, *Injury,Int.J.Care Injured*;2008,39,142-154.
- [64]. **M.Bozkurt,MD,,D.A. OcguderMD,M.Ugurlu,MD,T.Kalkan,MD.** Tibial Pilon fracture repair using Ilizarow external fixation, capsuloligamentotaxis, and early rehabilitation of the ankle, *The Journal of foot and ankle surgery* ;2008,47(4):302-306.
- [65]. **T.Lee, DPM, Neal M.Biltz, DPM, FACFAS, S.M.Rush, and all,** Percutaneous Contoured Locking Plate fixation of the pilon fracture:surgical technique, *The journal of foot and ankle surgery*,47,6,2008,598-602.
- [66]. **O.Poyanli,MD,I.Esenkaya,MD,A.T,Ozkut,MD,M.A.Akcal,MD,K.Akan,MD,K.Unay,MD.** Minimally Invasive Reduction technique in split depression type tibial pilon fractures, *The journal of foot and ankle surgery* 51;2012, 254-257
- [67]. **JOSEPH BORRELI, ERIK ELLIS.**
Pilon fractures assessment and treatment.
Orthopedics Clinics of North America 2002; 33(1): 231-245.
- [68]. **BRUMBACK RJ, WILLIAM C, MC GARVEY.** Fractures of tibial plafond; evolving treatment concepts for the pilon fractures. *Orthop. Clin. North Am* ; 1995, 26, n°2
- [69]. **H AAMARA** Traitement chirurgical des fractures du pilon tibial chez l'adulte, *Faculté de médecine et Pharmacie Université CADI AYYAD, Marrakech, MAROC* 2015 Thèse Médecine N o 74.

- [70]. **Plaweski.S, Huboud-Peron.A,Faure.C ,Merloz.P**, Fractures du pilon tibial. Encyclopédie médico-chirurgicale(Elsevier,Paris),Appareil locomoteur,14-087-A10,1999-Podologie,1999,13p.
- [71]. **P.Cronier,V.Steiger,S.Rammelt** , Early open reduction and internal fixation of pilon fractures, Fuß & Sprunggelenk 10:2012,12—26
- [72]. **Grose A, Gardner MJ, Hettrich C, Fishman F, Lorich DG, Asprinio DE, et al.** Openreduction and internal fixation of tibial pilon fractures using a lateral approach. J Orthop Trauma 2007; 21:530–7.
- [73]. **Blauth M,Bastian L,Krettek C,Knop C,Evans S.** Surgical options for the treatment of severe tibial pilon fractures : a study of three techniques. J Orthop Trauma 2001;15 :153-60.
- [74]. **Babis GC,Vayanos ED,Papaioannou N,Pantazopoulos T.** Results of surgical treatment of tibia plafond fractures. Clin Orthop Relat Res 1997;341: 99-105.
- [75]. **WYRSCH BRAD, MC FERRAN.** Operative treatment of fractures of the tibial plafond. J.Bone Joint Surj; 1996,78-A, 11.
- [76]. **M.Assal**, Fractures du pilon tibial, EMC-appareil locomoteur; 2012,7(1) :1-17 (Article 14-087-A-10).
- [77]. **Nordin JY, Perraudin JE** . Fractures récentes du pilon tibial de l'adulte.Arthrodèse tibio-tarsiennes précoces. Rev Chir Orthop 1992; 78 (suppl) :60-61.
- [78]. **Evangelista PJ, Evangelista LM, Evangelista GT, Ruth JT, Mills JL.** Delayed complete ischemia following a closed tibial shaft fracture. Am J Orthop ; 2013,42:569–572.

- [79]. **Simon.P,Cognet.JM** Techniques d'ostéosynthèse des fractures diaphysaires de jambe de l'adulte EMC (Elsevier Masson SAS, Paris), Techniques chirurgicales-Orthopédie-Traumatologie 2006;44-870,
- [80]. **LEONE V, ROBERT R.** The management of the soft tissue in pilon fractures. Clin Orthop Related Research 1993; 292: 315-320
- [81]. **BOUR P, AUBRY P, FIEVE G.** Vascularisation du pilon tibial. Applications thérapeutiques. Rev. Chir. Orthop. 1992 supp I, vol 78. SOFCOT, 66ème Réunion annuelle.
- [82]. **COPIN G.** Fractures récentes du pilon tibial de l'adulte. Rev, Chir, Orthop. 1992, supp 1, vol78. SOFCOT, 66ème Réunion annuelle.
- [83]. **PLAWENSKI S, ABUM, FAURE C.** Ostéosynthèse à foyer ouvert des fractures du pilon tibial, Technique classique. Rev. Chir.Orthop.1992, supp1, vol78. SOFCOT, 66ème Réunion annuelle.
- [84]. **Vidyardhara S, Rao SK.** Ilizarov treatment of complex tibial pilon fractures. Int Orthop ;2006; 30:113-7.
- [85]. **Kapukaya A, Subasi M, Arslan H.** Management of comminuted closed tibial pla-fond fractures using circular external fixators. Acta Orthop Belg ;2005; 71:582–9.
- [86]. **Endres T, Grass R, Biewener A, Barthel S, Zwipp H.** Advantages of mini-mally invasive reposition, retention, and Ilizarov – hybrid fixation for pilontibial fractures with particular emphasis on C2/C3 fractures. Unfallchirurg;2004; 107:273–84.
- [87]. **Bacon S,Smith W R,Morgan S J,Hasenboehler E,Philips G,Williams.A,Ziran B,Stahel P.** A retrospective analysis of comminuted intra-articular fractures of the tibial plafond :Open reduction and internal fixation versus Ilizarov fixation. Injury,Int J.Care Injured ;2008, 39 ,196-202.

- [88]. **Di Christina D,Riemer BL,Butterfield SL,Burke CJ.** Pilon fractures treated with an articulated external fixation;a preliminary report. Orthopedics 2002; 19:1019-1024.
- [89]. **BRUMBACK RJ, WILLIAM C, MC GARVEY.** Fractures of tibial plafond; evolving treatment concepts for the pilon fractures. Orthop. Clin. North Am ; 1995, 26, n°2
- [90]. **Rodier Brunt C, Meyer C.** Le traitement des pertes de substance complexes en traumatologie aigue de la jambe. J. Chir., 2007, 130(6,7): 309-314.
- [91]. **Denis Najean, Yves Tropet.** Couverture en urgence des fractures ouvertes de la jambe. Ann. Chir. PLast. Esthet. , 1994, 39(4)
- [92]. **Panchbhavi VK.** Minimally invasive stabilization of pilon fractures. Foot Ankle Surg 2005; 4 :240-8. 93.
- [93]. **Oh CW,Kyung HS ,Park IH,Kim PT,Ihn JC.** Distal tibia metaphyseal fractures treated by percutaneous plate osteosynthesis. Clin Orthop Relat Res 2003 ;408 :2186-91.
- [94]. **Redfern DJ,Syed SU,Davies SJM.** Fractures of the distal tibia : Minimally invasive plate osteosynthesis. Injury 2004 ;35 :615-20.
- [95]. **Pallister I , Lorwerth A.** Indirect reduction using a simple quadrilateral frame in the application of distal tibia LCPtechnical tips. Injury 2005 ;36 :1138-42.
- [96]. **Cognet JM ,Altmann M ,Simon P.** Matériel d'ostéosynthèse :vis et plaques. EMC (Elsevier Masson SAS, Paris) ,Techniques chirurgicales-OrthopédieTraumatologie ;2008 ,44-015-A .

- [97]. **Evangelista PJ, Evangelista LM, Evangelista GT, Ruth JT, Mills JL.** Delayed complete ischemia following a closed tibial shaft fracture. *Am J Orthop* ; 2013,42:569–572.
- [98]. **Mandracchia V.J.** Pilon fractures of the distal tibia *Clin. Pediat. Med . Surg*, 1999, 16(4): 743-767.
- [99]. **Masquelet AC.** Atlas des lambeaux de l'appareil locomoteur. Montpellier:Sauramps médical; 2003.
- [100]. **Rodier Brunt C., Meyer C.** Le traitement des pertes de substance complexes en traumatologie aigue de la jambe. *J. Chir*, 1993, 130(6,7):309-314.
- [101]. **T.Leemrijse,** Prothèse totale de la cheville, Conférences d'enseignement, 2010(n°99).
- [102]. **E.Louis, Hamcha.H.** La chirurgie du membre inférieur et réparatrice, la chirurgie du pied, CHU-magazine n°51-décembre 2010.
- [103]. **Vinod K, Panchbhavi, Jason H Calhon.** Arthroscopie de la cheville.201
- [104]. **Cameron S.E.** Noninvasive distraction for ankle arthroscopy. *Arthroscopy*; 2009; 13, 3: 366-369. 105.
- [105]. **CABROLE ,LEFEVREC, LENEND ,RIOTO.** Complications des fractures. EMC, Appareil locomoteur,14-031-A-80,1997 ;14p.
- [106]. **LASSEN.R, BORRIS.L, ROUMEN L. , ENGEL. N.** Use of the low-molecular-weight heparin to prevent deep-vein thrombosis after leg injury requiring immobilization. *J Med* 2012 Sep 5; 347 (10): 726-30.
- [107]. **Charalampos. G -Z, Randalle.M, Scottlevin .L,Machael J-P.** Management of open fractures and subsequent complications. *J Bone joint Surg Am* 2015; 89: 884-895.

- [108]. **Dr.A.Abaraou.** Arthroscopie de la cheville, expérience du service traumatologie orthopédie, concernant 6 cas à Rabat, thèse N°200, 2011.
- [109]. **Davidovitch RI, Elkataran R, Romo S, Walsh M, Egol KA.** Open reduction with internal fixation versus limited internal fixation and external fixation for high grade pilon fractures. *Foot Ankle Int*;2015;32:955–61.
- [110]. CHEVILLE ET PIED 1258 Chapitre 125 L'Arthroscopie © 2015 Société Française d'Arthroscopie. Publié par Elsevier Masson S.A.S. Tous droits réservés Traitement arthroscopique des fractures de cheville **T. Bauer, J. Vernois**
- [111]. **Vaillant. J, Chopin. P, Nguyen-Vaillant MF, Saragaglia.D.** Fractures de jambe et du cou de pied. *Encycl Méd Chir, kinésithérapie, médecine physique, réadaptation* 2005 ; 26-250-B010.
- [112]. **Ristiniemi J.** External fixation of tibial pilon fractures and fracture healing. *Acta Orthop Suppl* 2007;78(326):3, 5-34.
- [113]. **Blauth M, Bastian L, Krettek C, Knop C, Evans S** Surgical options for the treatment of severe tibial pilon fractures: a study of three techniques;2001. *J Orthop Trauma* 15(3):153–160
- [114]. **Salter R, Simmonds DF, Malcom BW, Rumble EJ, MacMichael D, Clements ND.** The biological effect of continuous passive motion on the healing of full-thickness defects in articular cartilage. An experimental investigation in the rabbit. *J Bone Joint Surg Am* 1980; 62:1232-51.
- [115]. **Bradwyrsh.B , Mark A , Mc Ferran .** Operative treatment of fractures of the tibial plafond. *J. Bone Joint Surg* 1996, 78-A, 11.

- [116]. **GARCIA J** Traumatismes du membre inférieur. EMC,appareil locomoteur 2003 ;31-030-G-20,27p
- [117]. **ACELLO A.N,AUGEREAU B,BOMBART M,APOIL A,FEUILHADE P.** Les énucléations partielles ou totales de l'astragale:intérêt du traitement conservateur. Rev.Chir Orthop 1989;75:34-39
- [118]. **Candoni PH ,Rochwerger A,Sbihi A,Roge F,Curvale G.** Les fractures du pilon tibial :intérêt de la fixation externe dans la prévention des complications septiques.Etude rétrospective et évolution de 70 fractures traitées. Revue de Chirurgie Orthopédique Suppl 2004 ; 90:122.
- [119]. **COLMAR M,LANGLAIS F.** Complications précoces des fractures du pilon tibial. Rev.Chir.Orthop 2007; suppl, vol78. SOFCOT, 66ème Réunion annuelle.
- [120]. **Wyrsh B, McFerran MA, McAndrew M, et al.** Operative treatment of fractures of the tibial plafond. A randomized, prospective study. J Bone Joint Surg Am 1996; 78:1646–57.
- [121]. **McCann PA, Jackson M, Mitchell ST, Atkins RM.** Complications of definitive open reduction and internal fixation of pilon fractures of the distal tibia. Int Orthop 2015;35:413–8.
- [122]. **Lahrach.K,Boutayeb.F** Résultats du traitement chirurgical des fractures du pilon tibial – à propos de 50 cas Revue de Chirurgie Orthopédique et Traumatologique 89e Réunion annuelle de la SOFCOT Vm 100, Issue 7, Supplement, 2014, Pages S303– S304

- [123]. **HAVET E, ALVOR G, GABRION A, et coll.** Résultats thérapeutiques à long terme des fractures du pilon tibial : A propos de 50 fractures à 7 ans de recul minimum. *Rev Chir Orthop* 2003 ; 89(6) : 97.
- [124]. **JEAN-CHRISTOPHE LAMBOTTE, FRANTZ LANGLAIS.** Fracture bimalléolaire chez l'adulte. *Rev. Prat.* 2005;50 : 2053-2057.
- [125]. **J.Mc Kean ,DO.Cuellar ,D.Hak ,C.Mauffrey.** Osteoporotic ankle fractures :an approach to operative management . *Orthopedics* 2013 ; 36 :936-40.
- [126]. **Havet E,Alovor G,Gabrion A,Mertl P,Jarde O.** Résultats thérapeutiques à long terme des fractures du pilon tibial :A propos de 50 fractures à 7 ans de recul minimum. *Revue de Chirurgie Orthopédique Suppl.*2003 ; 89 :97.
- [127]. **PLAWESKI S,HUBOUD A,FAUVRE C ET MERLOZ P.** Fractures du pilon tibial. *EMC (elsevier Paris), app.locomoteur,14-087-A-10,1999,15p*
- [128]. **Roussignol X, Currey C, Duparc F, Dujardin F.** Indications et résultats avec le système à ultrasons Exogen dans la prise en charge des pseudarthroses. *RevChir Orthop* 2012; 98:183–91.
- [129]. **Kapoor SK, Kataria H, Patra SR, Boruah T.** Capsuloligamentotaxis and definitive fixation by an ankle-spanning Ilizarov fixator in high-energy pilon fractures. *J Bone Joint Surg Br* 2010;92:1100–6.
- [130]. **David P Barei MD, F., & MD,** Fractures of the Tibial Plafond. *Foot Ankle Clin* 2008; 13(4), 571-591. S. E. N.
- [131]. **DETENBECK L.C,KELLY P.J.** Total dislocation of the talus. *J Bone Joint Surg*;1969;51:283-288

- [132]. **Boraiah S, Kemp TJ, Erwtaman A, Lucas PA, Asprinio DE.** Outcome following open reduction and internal fixation of open pilon fractures. *J Bone Joint Surg Am* 2010; 92:346–52.
- [133]. **BHATTACHARYYA T, CRICHLOW R, GOBEZIE R, KIM E, VRAHAS M S.** Complications associated with the postero-lateral approach for pilon fractures. *J Orthop Trauma* 2006; 20(2): 104-107.
- [134]. **Yildiz, Cemil; Atesalp, A. Sabri; Demiralp, Bahtiyar; Gur, Ethem** High-Velocity Gunshot Wounds of the Tibial Plafond Managed With Ilizarov External Fixation: A Report of 13 Cases. *Journal of Orthopaedic Trauma* July 2003; 17(6):421-429.
- [135]. **Galois L, Traversari R, Girard D, Mainard D, Delagoutte J.P.** Résultats des traitements des fractures du pilon tibial :à propos d’une série rétrospective de 20 cas. *Revue de Chirurgie Orthopédique Suppl* 2003 ;89.
- [136]. **Kilian O, Bundner MS, Horas U, Heiss C, Schnettler R.** Long-term results in the surgical treatment of pilon tibial fractures. *Chirurg* 2002;73:65–72.
- [137]. **M. Pellegrini, N. Cuchacovich, L. Lagos, H. Henríquez, G. Carcuro, C. Bastias,** Minimally -invasive alternatives in the treatment of distal articular tibial fractures. *Fuß & Sprunggelenk* 2012; (10) 37—45.
- [138]. **Leonard M, Magill P, Khayyat G.** Minimally invasive treatment of high velocity intra-articular fractures of the distal tibia. *Int Orthop* 2009;33:1149–53.
- [139]. **Kapoor SK, Kataria H, Patra SR, Boruah T.** Capsuloligamentotaxis and definitive fixation by an ankle-spanning Ilizarov fixator in high-energy pilon fractures. *J Bone Joint Surg Br* 2010;92:1100–6.

- [140]. **McCann PA, Jackson M, Mitchell ST, Atkins RM.** Complications of definitive openreduction and internal fixation of pilon fractures of the distal tibia. *Int Orthop* 2011;35:413–8.
- [141]. **OUMARI N.** Les fractures du pilon tibial : à propos de 41cas. Thèse Méd. Casablanca .n°192.
- [142]. **Lee YS, Chen SW, Chen SH, Chen WC, Lau MJ, Hsu TL.** Stabilisation of the fractured fibula plays an important role in the treatment of pilon fractures. *IntOrthop* 2009;33: 695–9.
- [143]. **Gursimrat. S, Sumit .A ,Dhananjaya .S, Jatinder.S, Navneet.G, Lalit.M,** The results of two-staged operative management of pilon fractures—a review of 25 cases Department of Orthopaedic Surgery 2011; *JCOT* Vol.
- [144]. **Thèse Medecine Rabat à propos du traitement chirurgicale des fractures du pilon tibial Monsieur Bensmail Hibti**

Serment d'Hippocrate

Au moment d'être admis à devenir membre de la profession médicale, je m'engage solennellement à consacrer ma vie au service de l'humanité.

- *Je traiterai mes maîtres avec le respect et la reconnaissance qui leur sont dus.*
- *Je pratiquerai ma profession avec conscience et dignité. La santé de mes malades sera mon premier but.*
- *Je ne trahirai pas les secrets qui me seront confiés.*
- *Je maintiendrai par tous les moyens en mon pouvoir l'honneur et les nobles traditions de la profession médicale.*
- *Les médecins seront mes frères.*
- *Aucune considération de religion, de nationalité, de race, aucune considération politique et sociale ne s'interposera entre mon devoir et mon patient.*
- *Je maintiendrai le respect de la vie humaine dès la conception.*
- *Même sous la menace, je n'userai pas de mes connaissances médicales d'une façon contraire aux lois de l'humanité.*
- *Je m'y engage librement et sur mon honneur.*

قسم أبقراط

بسم الله الرحمن الرحيم

أقسم بالله العظيم

في هذه اللحظة التي يتم فيها قبولي عضواً في المهنة الطبية أتعهد علانية:

- ◀ بأن أكرس حياتي لخدمة الإنسانية.
 - ◀ وأن أحترم أسانذتي وأعترف لهم بالجمل الذي يستحقونه.
 - ◀ وأن أمارس مهنتي بوانع من ضميري وشرعي في جاعلا صحة مريض هدي في الأول.
 - ◀ وأن لا أفشي الأسرار المعهودة إلي.
 - ◀ وأن أحافظ بكل ما لدي من وسائل على الشرف والتقاليد النبيلة لمهنة الطب.
 - ◀ وأن أعتبر سائر الأطباء إخوة لي.
 - ◀ وأن أقوم بواجبي نحو مرضاي بدون أي اعتبار ديني أو وطني أو عرقي أو سياسي أو اجتماعي.
 - ◀ وأن أحافظ بكل حزم على احترام الحياة الإنسانية منذ نشأتها.
 - ◀ وأن لا أستعمل معلوماتي الطبية بطريق يضر بحقوق الإنسان مهما لاقيت من تهديد.
 - ◀ بكل هذا أتعهد عن كامل اختيار ومقسما بشري في.
- والله على ما أقول شهيد .



المملكة المغربية
جامعة محمد الخامس بالرباط
كلية الطب والصيدلة
الرباط



أطروحة رقم: 183

سنة : 2021

العلاج الجراحي لكسور مدقة الظنوب

أطروحة

قدمت ونوقشت علانية يوم : / / 2021

من طرف

السيدة رانيا الزري

المزودة في 20 مارس 1996 بالرباط

لنيل شهادة

دكتور في الطب

الكلمات الأساسية : كسر؛ قسبة الساق؛ تخليق العظم؛ مضاعفات

أعضاء لجنة التحكيم:

رئيس	السيد محمد بنشقرن
مشرف	أستاذ في جراحة العظام والمفاصل السيد جلال بوخريص
عضو	أستاذ في جراحة العظام والمفاصل السيد بوشعيب شفري
عضو	أستاذ في جراحة العظام والمفاصل السيد عمر رضوك
عضو	أستاذ في جراحة العظام والمفاصل السيد منصف بوفتال
	أستاذ في جراحة العظام والمفاصل