



كلية الطب
والصيدلة - مراكش
FACULTÉ DE MÉDECINE
ET DE PHARMACIE - MARRAKECH

Année 2017

Thèse N° 113

Les Complications de la prothèse totale du genou

THESE

PRESENTEE ET SOUTENUE PUBLIQUEMENT LE 08/06/2017

PAR

M. **HAMADI MOHAMED TAHAR**

POUR L'OBTENTION DU DOCTORAT EN MEDECINE

MOTS-CLES

Complications - Prothèse - Genou - Gonarthrose

JURY

M.	Y.NAJEB	Professeur de traumatologie-orthopédie	PRESIDENT
M.	H.SAIDI	Professeur de traumatologie-orthopédie	RAPPORTEUR
M.	I.ABKARI	Professeur agrégé de traumatologie-orthopédie	JUGES
M ^{me}	I.EL BOUCHTI	Professeur agrégée de Rhumatologie	
M ^{me}	M.OUALI IDRISI	Professeur agrégée de Radiologie	



Serment d'hippocrate

Au moment d'être admis à devenir membre de la profession médicale, je m'engage solennellement à consacrer ma vie au service de l'humanité.

Je traiterai mes maîtres avec le respect et la reconnaissance qui leur sont dus.

Je pratiquerai ma profession avec conscience et dignité. La santé de mes malades sera mon premier but.

Je ne trahirai pas les secrets qui me seront confiés.

Je maintiendrai par tous les moyens en mon pouvoir l'honneur et les nobles traditions de la profession médicale.

Les médecins seront mes frères.

Aucune considération de religion, de nationalité, de race, aucune considération politique et sociale, ne s'interposera entre mon devoir et mon patient.

Je maintiendrai strictement le respect de la vie humaine dès sa conception.

Même sous la menace, je n'userai pas mes connaissances médicales d'une façon contraire aux lois de l'humanité.

Je m'y engage librement et sur mon honneur.

Déclaration Genève, 1948





رب اوزعني ان اشكر نعمتك التي
انعمت علي وعلى والدي
وان اعمل صالحا ترضاه
وادخلني برحمتك في
عبادك الصالحين.

صدق الله العظيم



LISTE DES PROFESSEURS



UNIVERSITE CADI AYYAD
FACULTE DE MEDECINE ET DE PHARMACIE
MARRAKECH

Doyens Honoraires : Pr. Badie Azzaman MEHADJI

: Pr. Abdelhaq ALAOUI YAZIDI

ADMINISTRATION

Doyen : Pr. Mohammed BOUSKRAOUI

Vice doyen à la Recherche et la Coopération : Pr. Mohamed AMINE

Vice doyen aux Affaires Pédagogiques : Pr. Redouane EL FEZZAZI

Secrétaire Générale : Mr. Azzeddine EL HOUDAIGUI

Professeurs de l'enseignement supérieur

Nom et Prénom	Spécialité	Nom et Prénom	Spécialité
ABOULFALAH Abderrahim	Gynécologie- obstétrique	ETTALBI Saloua	Chirurgie réparatrice et plastique
ADERDOUR Lahcen	Oto- rhino- laryngologie	FINECH Benasser	Chirurgie - générale
ADMOU Brahim	Immunologie	FOURAJI Karima	Chirurgie pédiatrique B
AIT BENALI Said	Neurochirurgie	GHANNANE Houssine	Neurochirurgie
AIT-SAB Imane	Pédiatrie	KHATOURI Ali	Cardiologie
AKHDARI Nadia	Dermatologie	KISSANI Najib	Neurologie
AMAL Said	Dermatologie	KOULALI IDRISI Khalid	Traumato- orthopédie
AMINE Mohamed	Epidémiologie- clinique	KRATI Khadija	Gastro- entérologie
AMMAR Haddou	Oto-rhino- laryngologie	LAOUAD Inass	Néphrologie
ARSALANE Lamiae	Microbiologie - Virologie	LMEJJATI Mohamed	Neurochirurgie

ASMOUKI Hamid	Gynécologie- obstétrique B	LOUZI Abdelouahed	Chirurgie - générale
ASRI Fatima	Psychiatrie	MAHMAL Lahoucine	Hématologie - clinique
BENELKHAÏAT BENOMAR Ridouan	Chirurgie - générale	MANOUDI Fatiha	Psychiatrie
BOUAITY Brahim	Oto-rhino- laryngologie	MANSOURI Nadia	Stomatologie et chiru maxillo faciale
BOUGHALEM Mohamed	Anesthésie - réanimation	MOUDOUNI Said Mohammed	Urologie
BOUKHIRA Abderrahman	Biochimie - chimie	MOUTAJ Redouane	Parasitologie
BOUMZEBRA Drissi	Chirurgie Cardio- Vasculaire	MOUTAOUAKIL Abdeljalil	Ophtalmologie
BOURROUS Monir	Pédiatrie A	NAJEB Youssef	Traumato- orthopédie
BOUSKRAOUI Mohammed	Pédiatrie A	NEJMI Hicham	Anesthésie- réanimation
CHABAA Laila	Biochimie	NIAMANE Radouane	Rhumatologie
CHAKOUR Mohamed	Hématologie	OULAD SAIAD Mohamed	Chirurgie pédiatrique
CHELLAK Saliha	Biochimie- chimie	RAJI Abdelaziz	Oto-rhino- laryngologie
CHERIF IDRISSE EL GANOUNI Najat	Radiologie	SAIDI Halim	Traumato- orthopédie
CHOULLI Mohamed Khaled	Neuro pharmacologie	SAMKAOUI Mohamed Abdenasser	Anesthésie- réanimation
DAHAMI Zakaria	Urologie	SARF Ismail	Urologie
EL ADIB Ahmed Rhassane	Anesthésie- réanimation	SBIHI Mohamed	Pédiatrie B
EL FEZZAZI Redouane	Chirurgie pédiatrique	SOUMMANI Abderraouf	Gynécologie- obstétrique A/B
EL HATTAOUI Mustapha	Cardiologie	TASSI Noura	Maladies infectieuses
EL HOUDZI Jamila	Pédiatrie B	YOUNOUS Said	Anesthésie- réanimation

ELFIKRI Abdelghani	Radiologie	ZOUHAIR Said	Microbiologie
ESSAADOUNI Lamiaa	Médecine interne		

Professeurs Agrégés

Nom et Prénom	Spécialité	Nom et Prénom	Spécialité
ABKARI Imad	Traumato-orthopédie B	FADILI Wafaa	Néphrologie
ABOU EL HASSAN Taoufik	Anesthésie-réanimation	FAKHIR Bouchra	Gynécologie-obstétrique A
ABOUCHADI Abdeljalil	Stomatologie et chir maxillo faciale	GHOUNDALE Omar	Urologie
ABOUSSAIR Nisrine	Génétique	HACHIMI Abdelhamid	Réanimation médicale
ADALI Imane	Psychiatrie	HADEF Rachid	Immunologie
ADALI Nawal	Neurologie	HAJJI Ibtissam	Ophtalmologie
AGHOUTANE El Mouhtadi	Chirurgie pédiatrique A	HAOUACH Khalil	Hématologie biologique
AISSAOUI Younes	Anesthésie - réanimation	HAROU Karam	Gynécologie-obstétrique B
AIT AMEUR Mustapha	Hématologie Biologique	HOCAR Ouafa	Dermatologie
AIT BENKADDOUR Yassir	Gynécologie-obstétrique A	JALAL Hicham	Radiologie
ALAOUI Mustapha	Chirurgie-vasculaire périphérique	KAMILI El Ouafi El Aouni	Chirurgie pédiatrique B
ALJ Soumaya	Radiologie	KHALLOUKI Mohammed	Anesthésie-réanimation
AMRO Lamyae	Pneumo-phtisiologie	KHOUCHANI Mouna	Radiothérapie
ANIBA Khalid	Neurochirurgie	KRIET Mohamed	Ophtalmologie
ATMANE El Mehdi	Radiologie	LAGHMARI Mehdi	Neurochirurgie
BAHA ALI Tarik	Ophtalmologie	LAKMACHI Mohamed Amine	Urologie

BAIZRI Hicham	Endocrinologie et maladies métaboliques	LOUHAB Nisrine	Neurologie
BASRAOUI Dounia	Radiologie	MADHAR Si Mohamed	Traumato- orthopédie A
BASSIR Ahlam	Gynécologie- obstétrique A	MAOULAININE Fadl mrabih rabou	Pédiatrie (Neonatalogie)
BELBARAKA Rhizlane	Oncologie médicale	MATRANE Aboubakr	Médecine nucléaire
BELKHOUCHE Ahlam	Rhumatologie	MEJDANE Abdelhadi	Chirurgie Générale
BEN DRISS Laila	Cardiologie	MOUAFFAK Youssef	Anesthésie - réanimation
BENCHAMKHA Yassine	Chirurgie réparatrice et plastique	MOUFID Kamal	Urologie
BENHIMA Mohamed Amine	Traumatologie - orthopédie B	MSOUGGAR Yassine	Chirurgie thoracique
BENJILALI Laila	Médecine interne	NARJISS Youssef	Chirurgie générale
BENLAI Abdeslam	Psychiatrie	NOURI Hassan	Oto rhino laryngologie
BENZAROUEL Dounia	Cardiologie	OUALI IDRISSE Mariem	Radiologie
BOUCHENTOUF Rachid	Pneumo- phtisiologie	OUBAHA Sofia	Physiologie
BOUKHANNI Lahcen	Gynécologie- obstétrique B	QACIF Hassan	Médecine interne
BOURRAHOUCHE Aicha	Pédiatrie B	QAMOUCHE Youssef	Anesthésie- réanimation
BSISS Mohamed Aziz	Biophysique	RABBANI Khalid	Chirurgie générale
CHAFIK Rachid	Traumato- orthopédie A	RADA Nouredine	Pédiatrie A
DRAISS Ghizlane	Pédiatrie	RAIS Hanane	Anatomie pathologique
EL AMRANI Moulay Driss	Anatomie	RBAIBI Aziz	Cardiologie

EL ANSARI Nawal	Endocrinologie et maladies métaboliques	ROCHDI Youssef	Oto-rhino-laryngologie
EL BARNI Rachid	Chirurgie-générale	SAMLANI Zouhour	Gastro-entérologie
EL BOUCHTI Imane	Rhumatologie	SORAA Nabila	Microbiologie - virologie
EL BOUIHI Mohamed	Stomatologie et chir maxillo faciale	TAZI Mohamed Illias	Hématologie-clinique
EL HAOUATI Rachid	Chiru Cardio vasculaire	ZAHLANE Kawtar	Microbiologie - virologie
EL HAOURY Hanane	Traumato-orthopédie A	ZAHLANE Mouna	Médecine interne
EL IDRISSE SLITINE Nadia	Pédiatrie	ZAOUI Sanaa	Pharmacologie
EL KARIMI Saloua	Cardiologie	ZIADI Amra	Anesthésie - réanimation
EL KHAYARI Mina	Réanimation médicale	ZYANI Mohammed	Médecine interne
EL MGHARI TABIB Ghizlane	Endocrinologie et maladies métaboliques	RAFIK Redda	Neurologie

Professeurs Assistants

Nom et Prénom	Spécialité	Nom et Prénom	Spécialité
ABDELFETTAH Youness	Rééducation et Réhabilitation Fonctionnelle	HAZMIRI Fatima Ezzahra	Histologie - Embryologie - Cytogénétique
ABDOU Abdessamad	Chiru Cardio vasculaire	IHBIBANE fatima	Maladies Infectieuses
ABIR Badreddine	Stomatologie et Chirurgie maxillo faciale	JANAH Hicham	Pneumo-phtisiologie

ADARMOUCH Latifa	Médecine Communautaire (médecine préventive, santé publique et hygiène)	KADDOURI Said	Médecine interne
AIT BATAHAR Salma	Pneumo-phtisiologie	LAFFINTI Mahmoud Amine	Psychiatrie
ALAOUI Hassan	Anesthésie – Réanimation	LAHKIM Mohammed	Chirurgie générale
AMINE Abdellah	Cardiologie	LAKOUICHMI Mohammed	Stomatologie et Chirurgie maxillo faciale
ARABI Hafid	Médecine physique et réadaptation fonctionnelle	LALYA Issam	Radiothérapie
ARSALANE Adil	Chirurgie Thoracique	LOQMAN Souad	Microbiologie et toxicologie environnementale
ASSERRAJI Mohammed	Néphrologie	MAHFOUD Tarik	Oncologie médicale
BELBACHIR Anass	Anatomie-pathologique	MARGAD Omar	Traumatologie – orthopédie
BELHADJ Ayoub	Anesthésie – Réanimation	MLIHA TOUATI Mohammed	Oto-Rhino – Laryngologie
BENHADDOU Rajaa	Ophtalmologie	MOUHADI Khalid	Psychiatrie
BENJELLOUN HARZIMI Amine	Pneumo-phtisiologie	MOUHSINE Abdelilah	Radiologie
BENNAOUI Fatiha	Pédiatrie (Neonatalogie)	MOUNACH Aziza	Rhumatologie
BOUCHAMA Rachid	Chirurgie générale	MOUZARI Yassine	Ophtalmologie
BOUCHENTOUF Sidi Mohammed	Chirurgie générale	NADER Youssef	Traumatologie – orthopédie
BOUKHRIS Jalal	Traumatologie – orthopédie	NADOUR Karim	Oto-Rhino – Laryngologie
BOUZERDA Abdelmajid	Cardiologie	NAOUI Hafida	Parasitologie Mycologie

CHETOUI Abdelkhalek	Cardiologie	NASSIM SABAH Taoufik	Chirurgie Réparatrice et Plastique
CHRAA Mohamed	Physiologie	OUEIRAGLI NABIH Fadoua	Psychiatrie
DAROUASSI Youssef	Oto-Rhino – Laryngologie	REBAHI Houssam	Anesthésie – Réanimation
DIFFAA Azeddine	Gastro– entérologie	RHARRASSI Isam	Anatomie– patologique
EL HARRECH Youness	Urologie	SAJIAI Hafsa	Pneumo– phtisiologie
EL KAMOUNI Youssef	Microbiologie Virologie	SALAMA Tarik	Chirurgie pédiatrique
EL KHADER Ahmed	Chirurgie générale	SAOUAB Rachida	Radiologie
EL MEZOUARI El Moustafa	Parasitologie Mycologie	SEBBANI Majda	Médecine Communautaire (médecine préventive, santé publique et hygiène)
EL OMRANI Abdelhamid	Radiothérapie	SEDDIKI Rachid	Anesthésie – Réanimation
ELQATNI Mohamed	Médecine interne	SERGHINI Issam	Anesthésie – Réanimation
ESSADI Ismail	Oncologie Médicale	SERHANE Hind	Pneumo– phtisiologie
FAKHRI Anass	Histologie– embyologie cytogénétique	TOURABI Khalid	Chirurgie réparatrice et plastique
FDIL Naima	Chimie de Coordination Bio– organique	YASSIR Zakaria	Pneumo– phtisiologie
FENNANE Hicham	Chirurgie Thoracique	ZARROUKI Youssef	Anesthésie – Réanimation
GHAZI Mirieme	Rhumatologie	ZEMRAOUI Nadir	Néphrologie
GHOZLANI Imad	Rhumatologie	ZIDANE Moulay Abdelfettah	Chirurgie Thoracique
Hammoune Nabil	Radiologie	ZOUIZRA Zahira	Chirurgie Cardio– Vasculaire



DEDICACES



*Ce moment est l'occasion d'adresser mes remerciements et
ma reconnaissance et de dédier cette thèse*



Je dédie cette thèse

الله

*Le Très clément, Qui m'a inspiré
Rien de ce que j'écris ne peut exprimer ma
reconnaissance pour tout ce dont tu m'as
comblé Seigneur. Merci pour Ta grâce, Ton
aide et Ta bienveillance.*

A mes très, très et très chers parents

(M. Hamadi Cheikhna et Mme Sihia Baba Bani)

Votre immense tendresse, votre remarquable bonté et votre présence physique et morale, à chaque moment que j'ai besoin de vous, sont exemplaires. Pour cela et pour beaucoup d'autres belles raisons, je voudrais vous dire que tous les mots, toutes les phrases et même tous les textes du monde, ne sauraient exprimer l'amour, le respect et la reconnaissance que j'ai pour vous. En ce moment solennel, je voudrais vous remercier incommensurablement et surtout remercier ALLAH, en le priant, le suppliant et l'invoquant, par sa grâce infinie, de vous donner santé, longévité et bonheur éternel. «Amine» Je vous aime beaucoup !

A mes frères et sœurs

Nullé expression ne saurait exprimer l'amour, la tendresse, et l'attachement que j'ai pour vous.

Veillez trouver ici l'expression de mes souhaits les plus sincères de santé, de joie et de réussite. Restons unis à jamais !

A mes très chers oncles et tantes maternels et paternels

Merci pour votre amour, pour tout le soutien dont vous avez toujours fait preuve à mon égard. Que ces mots soient un témoignage de mon affection.

Je prie Dieu tout puissant de vous accorder santé, bonheur et succès ...

A MES AMIS

Trouvez en ses mots, mes remerciements et ma joie pour notre amitié, le temps nous a permis de consolider ce don et de l'entretenir à travers nos liens. Je suis plus que jamais attaché à ce lien qui nous unis et j'espère que l'avenir sera beaucoup plus radieux.

A tous ceux qui me sont chers et que j'ai omis de citer

Que cette thèse soit pour vous le témoignage de mes sentiments les plus sincères et les plus affectueux.



REMERCIEMENTS



A notre Maître et Président de thèse, le Professeur NAJEB

Nous sommes très sensibles à l'honneur que vous nous avez fait en acceptant de présider le jury de cette thèse.

Nous avons eu le grand privilège de bénéficier de votre enseignement lumineux durant nos années d'études.

Nous vous prions de bien vouloir, cher Maître, accepter le témoignage de notre profonde reconnaissance pour le grand honneur que vous nous faites en présidant notre thèse.

A notre Maître et rapporteur de thèse, le Professeur Halim Saïdi

Vous nous avez accordé un immense honneur et un grand privilège en acceptant de diriger notre travail.

Que votre sérieux, vos précieuses recommandations, votre compétence et votre rigueur de travail soient pour nous un exemple à suivre.

Veillez trouver ici, cher Maître, le témoignage de notre grande estime, de notre profonde reconnaissance et de notre sincère respect.

A notre maître et juge de thèse, le Professeur ABKARI

Vous nous faites un grand honneur de siéger au sein de notre respectable jury.

Nous sommes très reconnaissants de la simplicité avec laquelle vous avez accepté de juger notre travail.

Que ce travail soit pour nous l'occasion de vous exprimer notre gratitude et notre profond respect.

A notre maître et juge de thèse, le Professeur EL BOUCHATI

Nous vous remercions pour la gentillesse avec laquelle vous avez bien voulu accepter de juger ce travail.

Veillez trouver ici, chère Maître, le témoignage de notre profonde reconnaissance et de notre grand respect.

A notre maître et juge de thèse, le Professeur OUALI IDRISSE
Nous vous sommes reconnaissants d'avoir accepté de juger ce travail et
de la gentillesse avec laquelle vous nous avez accueilli.
Veillez trouver ici, chère Maître, le témoignage de notre profonde
reconnaissance et de notre grande admiration.

A notre maître, la professeure Latifa Ladarmouch
Pour nous avoir aidé dans les travaux statistiques.

A tous les enseignants de la faculté de médecine et de pharmacie
de Marrakech et tous les chefs des différents services du CHU Mohamed VI

A tout le personnel de la faculté de médecine et de pharmacie de
Marrakech

A tout le personnel médical et paramédical du CHU Mohamed VI
A tous mes ami(e)s et collègues
(.....)

A tou(te)s ceux (celles) qui m'ont aidé de loin ou de près a l'élaboration de
ce travail.



ABBREVIATIONS



Liste des abréviations

PTG	: Prothèse totale du genou
SPA	: Spondylarthrite ankylosante
PR	: Polyarthrite rhumatoïde
PPI	: Para-patellaire interne
PPE	: Para-patellaire externe
LCA	: Ligament croisé antérieur
LCP	: Ligament croisé postérieur
HTA	: Hypertension artérielle
ATCD	: Antécédents
ECG	: Electrocardiogramme
ECBU	: Examen cyto bactériologique des urines
VS	: Vitesse de sédimentation
CRP	: C-Réactive protein
NFS	: Numération formule sanguine
TP/TCA	: Temps de prothrombine/ Temps de céphaline activé
CHU	: Centre hospitalier universitaire
IKS	: International Knee Society
HKA	: Hip-Knee-Ankle
ATB	: Antibiotique
AINS	: Anti-inflammatoire non stéroïdiens
EP	: Embolie Pulmonaire
TVP	: Thrombose veineuse profonde



PLAN



INTRODUCTION	1
PATIENTS ET METHODES	3
I. PATIENTS.....	4
II. CRITERES D'INCLUSION.....	4
III. CRITERES D'EXCLUSION.....	4
IV. METHODOLOGIE.....	4
RESULTATS	5
I. ÉPIDÉMIOLOGIE.....	6
1. Age.....	6
2. Sexe.....	6
3. Coté opéré.....	7
4. Indice de Masse Corporelle.....	7
5. Antécédents pathologiques.....	8
6. Indications.....	9
II. ETUDES PRE-OPERATOIRE.....	10
1. Délai de consultation.....	10
2. Etude Clinique.....	10
3. Bilan Radiologique.....	13
III. ETUDE D'OPERABILITE.....	16
1. Etude Clinique.....	16
2. Etude paraclinique.....	16
IV. TRAITEMENT.....	17
1. Information du malade.....	17
2. Préparation du malade.....	17
3. Type d'anesthésie.....	17
4. Installation du malade.....	18
5. Voie d'abord.....	19
6. Type de prothèse.....	19
7. Suites postopératoire.....	20
V. COMPLICATIONS.....	22
1. COMPLICATIONS PER OPERATOIRES.....	22
2. COMPLICATIONS POST OPERATOIRES.....	23
VI. RESULTATS THERAPEUTIQUES.....	28
1. Recul postopératoire.....	28
2. Evaluation fonctionnelle.....	28
3. Evaluation radiologique.....	31
VII. Résultats globaux.....	31
ICONOGRAPHIE	32
HISTORIQUE ET PROGRES	39

I. HISTORIQUE.....	40
II. PROGRES.....	44
1. CHIRURGIE ASSISTEE PAR ORDINATEUR.....	44
2. CHIRURGIE MINI-INVASIVE	47
DISCUSSION.....	52
I. LES COMPLICATIONS	53
1. COMPLICATIONS PER OPERATOIRES :.....	53
2. COMPLICATIONS POSTOPERATOIRES :.....	55
II. RESULTATS FONCTIONNELS :.....	82
1. Recul post opératoire :.....	82
2. Evaluation fonctionnelle :.....	82
3. Résultats radiologiques :.....	84
4. Résultats globaux :.....	85
CONCLUSION.....	86
ANNEXES.....	88
RÉSUMÉS.....	96
BIBLIOGRAPHIE.....	101



INTRODUCTION



Les arthropathies du genou sont des lésions fréquentes, elles sont dominées par les maladies arthrosiques et inflammatoires touchant le plus souvent les deux genoux.

Le traitement chirurgical de ces affections a beaucoup progressé depuis les années 70 par le développement des prothèses totales du genou et par la qualité et la fiabilité de leurs résultats. [1]

Ses objectifs visent alors à lutter contre la douleur, à corriger les défauts mécaniques et à améliorer la fonction articulaire et la qualité de vie des patients. La prothèse totale du genou (PTG) est devenue une intervention fiable, reproductible, donnant au patient indolence, mobilité et stabilité. Elle correspond au remplacement prothétique de l'ensemble des compartiments fémoro-tibiaux et fémoro-patellaire.

L'indication doit en être cependant raisonnée et la prise en charge globale, étant le fruit d'une collaboration étroite entre le rhumatologue, le chirurgien et le rééducateur fonctionnel. [1]

L'information et la motivation du patient doivent être précisément établies et la nécessité d'une surveillance régulière ultérieure acquise. C'est à ce prix que les complications postopératoires compromettant le résultat fonctionnel seront au mieux évitées. [1]

L'objectif de notre travail est de tracer un profil épidémiologique et surtout d'analyser les complications à court et à long terme des patients traités par prothèse totale du genou.

Ce travail est une étude rétrospective des complications des prothèses totales du genou au service de traumatologie-orthopédique au CHU Mohammed VI de Marrakech depuis 1^{er} janvier 2006 au 31 décembre 2015.

IL s'agit d'une série comprenant 21 patients présentant une ou plusieurs complications de PTG sur un total de 120 PTG réalisées au service pendant cette période.



PATIENS ET METHODES



I. PATIENTS

Il s'agit d'une étude rétrospective de 21 cas de prothèse totale du genou compliqués (sur 120 opérés). Une étude menée au service de chirurgie orthopédique et traumatologique A du centre Hospitalier Universitaire Mohammed VI de Marrakech durant une période de dix ans s'étalant du 1^{er} janvier 2006 au 31 décembre 2015.

II. CRITERES D'INCLUSION

Notre travail inclut tout patient qui a été traité pour gonarthrose par prothèse totale du genou et qui a présenté une complication en per-opératoire ou en post-opératoire (dans l'immédiat ou tardivement).

III. CRITERES D'EXCLUSION

On a exclu de notre étude les malades perdus de vue et les malades qui avaient une bonne évolution clinique et radiologique.

IV. METHODOLOGIE

Il s'agit d'une étude rétrospective que nous avons effectuée par l'exploitation des dossiers médicaux d'hospitalisation du service de Traumatologie Orthopédie du CHU Mohammed VI de Marrakech.

Une fiche d'exploitation réalisée à cet effet a permis le recueil des différentes données épidémiologiques, cliniques, para cliniques, thérapeutiques et évolutives ; afin de comparer nos résultats à ceux de la littérature.



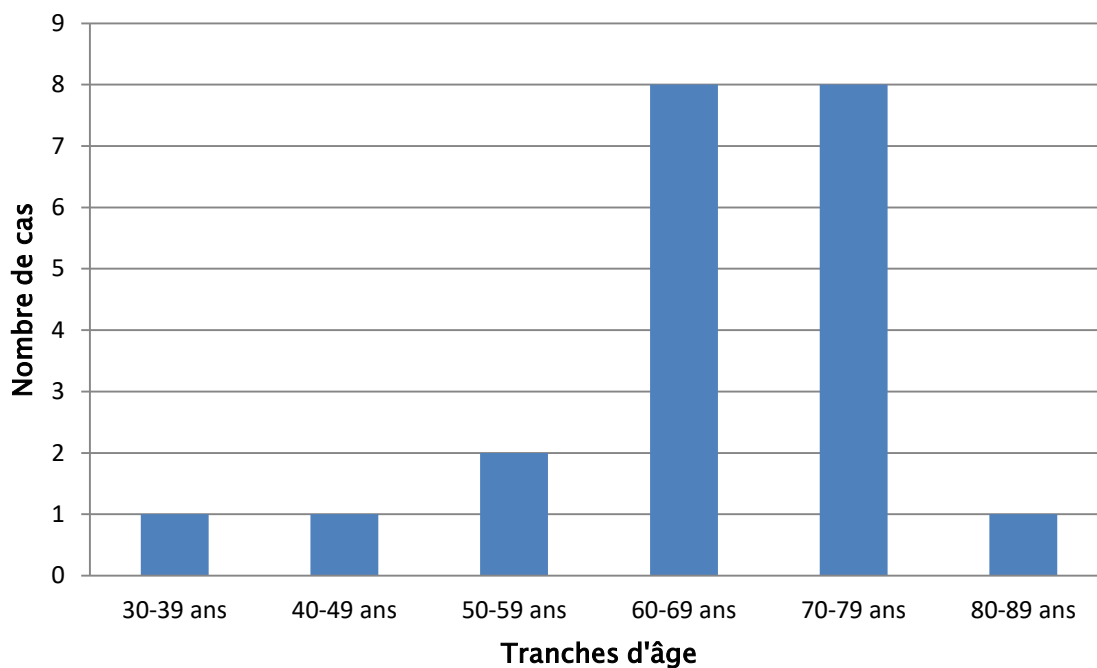
RESULTATS



I. ÉPIDÉMIOLOGIE

1. Age :

- ✓ L'âge des patients présentant des complications per et post opératoires, variait entre 32 et 80 ans ;
- ✓ L'âge moyen est de 65,23 ans

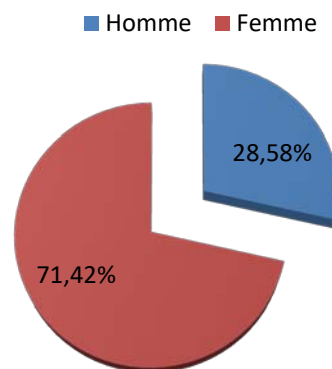


Graphique I : Répartition des patients en fonction de l'âge

2. Sexe :

Dans notre série, on note une prédominance féminine :

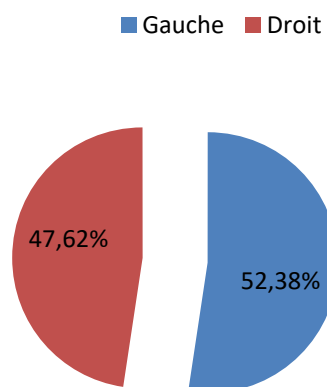
- ✓ 15 femmes (soit 71 %) et
- ✓ 6 hommes (soit 29 %).



Graphique II : Répartition des patients en fonction du Sexe

3. Coté opéré :

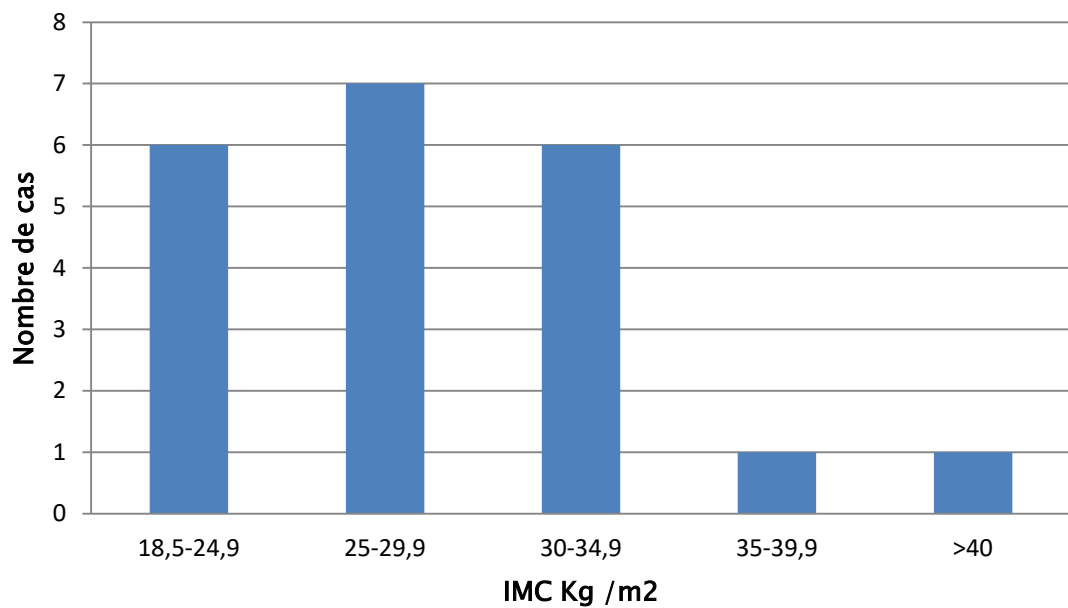
- ✓ 11 de nos patients ont été opérés du côté gauche soit 52,38 %
- ✓ 10 du côté droit, soit 47,62 %



Graphique III : Répartition des patients en fonction du coté opéré

4. Indice de Masse Corporelle :

- ✓ 6 patients avaient un IMC normal soit 28,57 %
- ✓ 7 patients étaient en surpoids soit 33,33 %
- ✓ 8 patients étaient obèses dont 1 avec une obésité sévère et 1 avec une obésité morbide soit 38,1 %.



Graphique IV : Répartition des patients en fonction de l'IMC

5. Antécédents pathologiques:

6.1. Médicaux :

- 14 de nos patients avaient au moins un de ces antécédents :
 - ✓ Diabète : 8 cas soit 38 %
 - ✓ HTA : 3 cas soit 14 %
 - ✓ Dyslipidémie : 1 cas soit 4,75 %
 - ✓ Cardiopathie : 1 cas soit 4,75 %
 - ✓ Spondylarthrite ankylosante : 2 cas soit 9,5 %
 - ✓ Polyarthrite Rhumatoïde : 1 cas soit 4,75 %

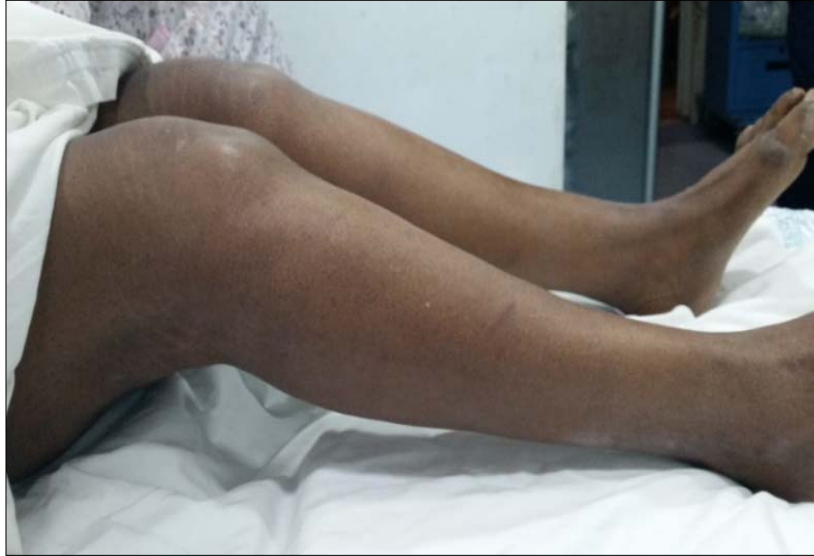

Figure 1 : Gonarthrose bilatérale sur polyarthrite Rhumatoïde

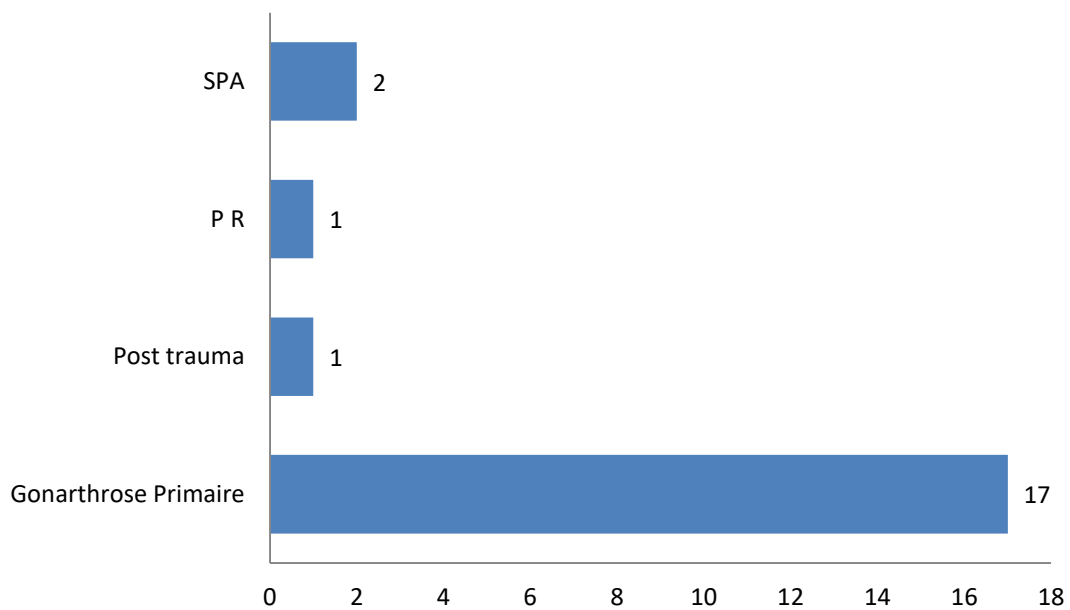
Nous constatons que le diabète suivi de l'HTA étaient les 2 pathologies les plus retrouvées dans notre série.

6.2. Chirurgicaux :

- Concernant les antécédents chirurgicaux, 5 de nos patients concernés, ils se répartissent comme suit :
 - ✓ Ostéotomie tibiale de valgisation : 2 cas soit 9,52 %
 - ✓ Arthroplastie bilatérale de la hanche : 1 cas soit 4,76 %
 - ✓ Méniscectomie : 2 cas soit 9,52 %

6. Indications

- ✓ Les indications des PTG sont réparties selon le tableau suivant :
 - Gonarthrose primitive : 17 cas soit 80,95 %
 - Gonarthrose Secondaire :
 - Post traumatique : 1 cas soit 4,76 %
 - SPA : 2 cas soit 9,52 %
 - PR : 1 cas soit 4,76 %



Graphique V : Répartition des patients en fonction de l'étiologie

II. ETUDES PRE-OPERATOIRE :

1. Délai de consultation :

Le délai de consultation était en moyenne de 7 ans avec un écartype de 6,05.

Il variait entre 4 mois et 30 ans.

2. Etude Clinique :

2.1. La douleur:

a. Localisation :

- Les gonalgies étaient bilatérales chez 6 patients soit 28,57 % et unilatérales chez 15 patients soit 71,43 %.
- Elles étaient diffuses chez 11 patients soit 52,38 % et localisées au niveau du compartiment interne chez 10 patients soit 41,62 %.

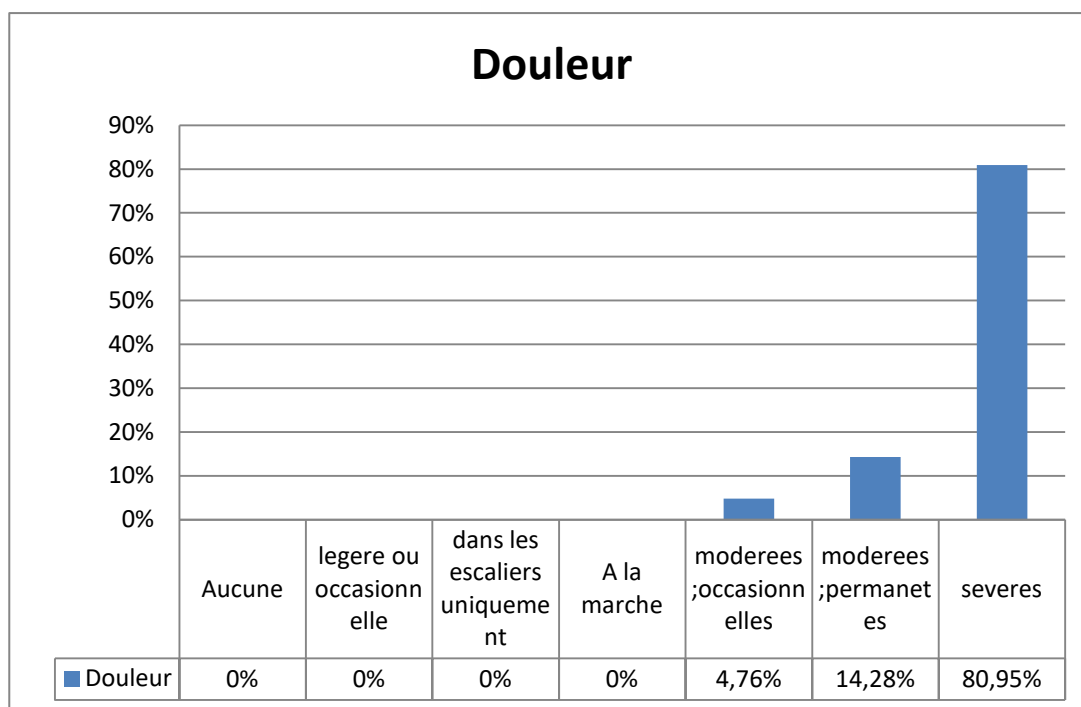
b. Caractère :

Dans notre série :

- la douleur avait un caractère mécanique pur dans 8 cas soit 38 %,
- elle était de type inflammatoire dans 7 cas soit 33 %.
- Elle était de type mécanique avec des poussées inflammatoires épisodiques dans 6 cas soit 28 %.

c. intensité de la douleur :

- la 95 % des patients avaient une douleur sévère ou permanente et seule 5 % avaient une douleur modérée.
- Nous avons adopté le score du genou IKS (International Knee Society) pour le classement des genoux.



Graphique VI : Intensité de la douleur chez les patients selon Le score IKS en préopératoire

2.2. La mobilité du genou :

➤ Les différents degrés de flexion dans notre série en pré opératoire :

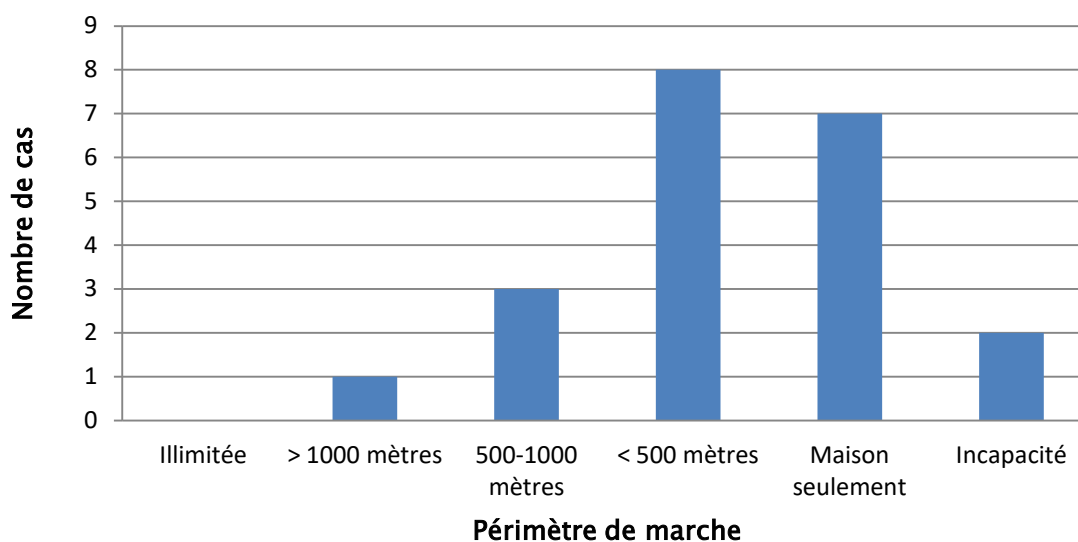
Tableau I : Degré de flexion du genou en préopératoire selon les cas

Flexion en degré	< 90°	90° _ 120°	>120°
Nombre de cas	7	12	2
Pourcentage des cas	33.33%	57.14%	9,52%

- 7 genoux présentaient un flessum, soit (33,33%) avec un degré de flessum moyen de 10°.
- Aucun cas de recurvatum n'a été signalé.

2.3. La marche :

- 12 patients présentaient une boiterie soit 57,14 %.
- 2 patients étaient en chaise roulante soit 9,52 %.
- 8 patients nécessitaient de l'aide pour marcher soit 38 % dont 4 utilisaient une béquille.
- Tous nos patients présentaient un périmètre de marche réduit.



Graphique VII : Le périmètre de marche en préopératoire

2.4. La déviation axiale :

- un genou varum était retrouvé dans 12 cas soit 57,14 %.
- Un genou valgum était retrouvé dans 2 cas 9,52 %.
- Un flessum était retrouvé dans 7 cas soit 33,33 %.
- Aucun recurvatum n'a été noté.

2.5. La laxité :

- 7 patients présentaient une laxité antérieure soit 33,33 %.
- 6 patients présentaient une laxité interne soit 28,57 %.
- 2 patients présentaient une laxité antéropostérieure.

Le score IKS était en moyen 102 / 200 en pré opératoire.

3. Bilan Radiologique :

Tous nos patients ont bénéficié de :

- Un cliché des deux genoux en charge face et profil
- Une incidence en schuss de face à 45° de flexion
- Un pangonogramme.
- Incidences fémoro-patellaires à 30° ; 60°.

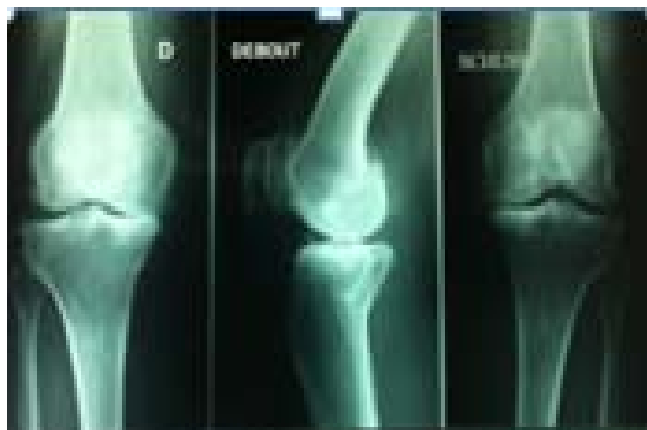

Figure 2 : Radiographie du genou face et profil+une incidence en schuss de face à45°

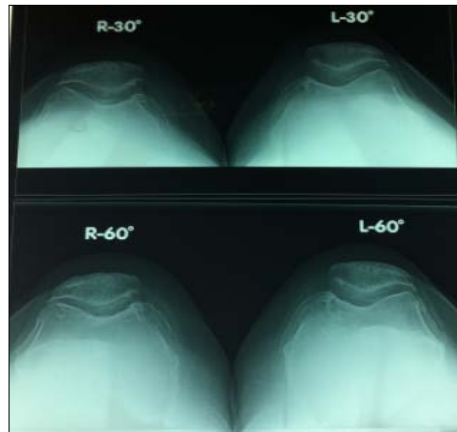


Figure 3 : Incidences fémoro-patellaires à 30° ; 60°.

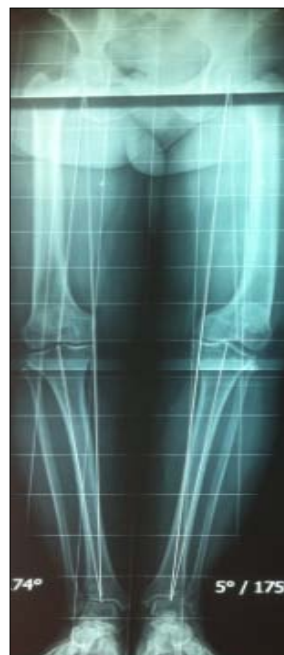

Figure 4 :Pangonogramme du membre inférieur.

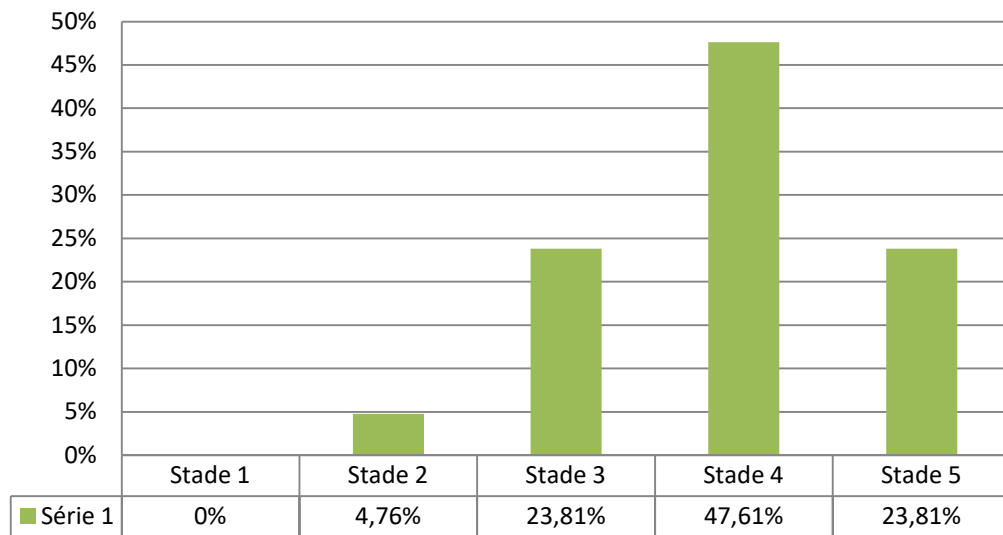
Ce bilan nous a permis de classer les cas de gonarthrose selon la classification d'AhLBACK. (Tableau suivant) :

Tableau II : Classification d'AhLBACK

Stade 1	pincement artriculaire (hauteur inf à 3mm)
Stade2	pincement complet
Stade3	usure osseuse modérée (0-5mm)
Stade4	usure osseuse moyenne (5-10mm)
Stade5	usure osseuse majeure (sup à 10mm)

Tableau III : Stadification des cas selon la classification d'AhLBACK

Stade	Nombre de cas	Nombre de cas en pourcentage
Stade1	Aucun cas	0%
Stade2	1 cas	4,76
Stade3	5 cas	23,81
Stade4	10 cas	47,61
Stade5	5 cas	23,81



Graphique VIII: Répartition des cas selon leur stade radiologique.

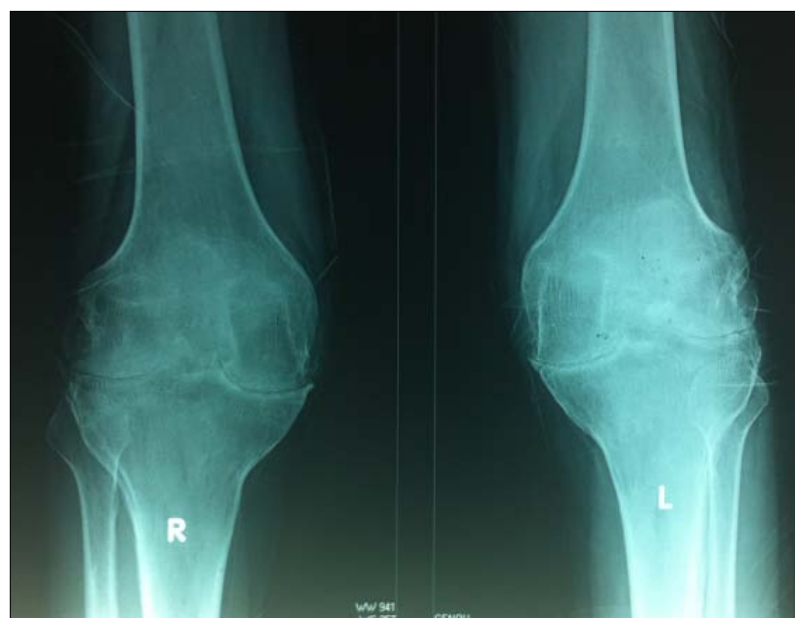

Figure 5 : Gonarthrose stade 5 d'AhLBACK

Résultat : 95 % de nos patients avaient une gonarthrose évoluée.

- Le pangonogramme nous a permis de chiffrer l'angle de Déviation globale qui était un genou varum en moyenne de 15° avec des extrêmes de 9° à 32°.

III. ETUDE D'OPERABILITE :

1. Etude Clinique :

- Tous nos patients ont bénéficié systématiquement d'un examen clinique complet.
- Une consultation ORL et stomatologique à la recherche de foyers infectieux.
- Une consultation d'avis cardiologie était demandée systématiquement chez les patients âgés, les patients ayant des antécédents de pathologie cardiovasculaire et les patients hypertendus.

2. Etude paraclinique :

Tous nos patients ont bénéficié d'un bilan préopératoire de base comportant :

- Numération de formule sanguine
- Groupage sanguin (ABO-Rhésus)
- Bilan d'Hémostase
- Ionogramme complet
- Bilan infectieux complet
- ECBU
- ECG
- Radio thoracique de face

Des consultations et examens para cliniques spécialisés ont été réalisés selon la nécessité.

IV. TRAITEMENT :

1. Information du malade :

L'information du patient est une étape importante, et c'est le chirurgien Orthopédiste, en tant que professionnel de santé qui a le devoir d'information. Ce devoir est d'ailleurs partagé avec les anesthésistes ou tout autre prestataire participant aux soins. L'information doit être transparente, son contenu doit être large mais adapté à la compréhension du patient.

2. Préparation du malade :

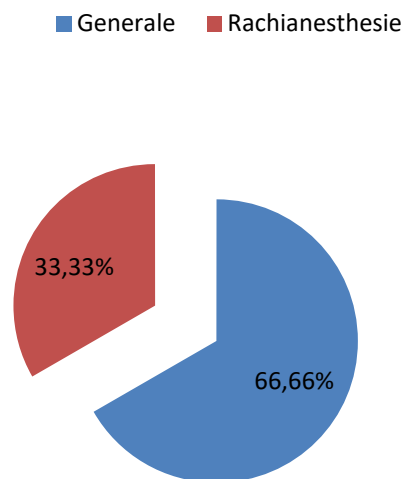
Tous nos patients ont bénéficié d'une préparation locale qui consistait en un rasage du membre inférieur et une désinfection cutanée par une douche de Bétadine dermique la veille de l'intervention.

L'intervention s'est déroulée dans une salle réservée exclusivement à la chirurgie aseptique.

3. Type d'anesthésie :

L'intervention a eu lieu sous :

- Rachianesthésie chez 7 patients
- Anesthésie générale chez 14 patients
- Un bloc fémoral avec pose de cathéter a été réalisé chez 2 patients pour faciliter la rééducation postopératoire immédiate.



Graphique IX : Répartition des patients en fonction du type d'anesthésie

4. Installation du malade :

Tous nos patients ont été installés en décubitus dorsal, le genou à 90° de flexion.

Tout le membre inférieur est préparé et badigeonné par de la Bétadine iodée et recouvert par du jersey stéril.

Le garrot a été utilisé chez 18 patients.



Figure 6 : Installation du malade.

5. Voie d'abord :

La voie d'abord classique est antéro-interne entre le vaste interne et le droit antérieur. Dans notre série, nous avons pratiqué une voie d'abord antéro-interne trans vaste interne chez tous nos patients, sous forme d'une incision para patellaire interne prolongée dans le vaste interne en proximal, et vers la tubérosité tibiale antérieure en distal.

La durée opératoire moyenne est estimée à 1h 30 min avec des extrêmes :

- (1h15min- 2h30min). Elle est prolongée de :
- 15min dans les interventions sans garrot.
- 30min dans une seule intervention assistée par ordinateur.

6. Type de prothèse :

Dans notre série, les prothèses utilisées étaient des prothèses semi contraintes postérostabilisées sans conservation des ligaments croisés, à plateau mobile avec :

- Un implant tibial en polyéthylène renforcé par une embase et une quille métallique.
- Un implant fémoral métallique.
- Un implant rotulien également en polyéthylène: Le resurfaçage de la patella a été réalisé dans 18 cas soit 85,71 %.
 - Toutes les prothèses réalisées étaient cimentées.
 - La totalité de nos patients ont bénéficié d'une prothèse à glissement.
 - Aucun patient n'a bénéficié d'une prothèse contrainte.



Figure 7 : prothèse à glissement

7. Suites postopératoire :

7.1. Traitement médical :

Tous nos patients ont reçu une antibioprophylaxie pendant 48H à base de céphalosporines de deuxième génération ou de l'Amoxicilline protégée.

Les anti inflammatoires à base d'AINS ont été administrés systématiquement chez les patients n'ayant pas de contre-indications.

Tous nos patients ont reçu de la morphine en sublinguale dans les 48 heures en postopératoire immédiat.

Les antalgiques administrés par voie intraveineuse ont été utilisés pendant 48 h avec relai par voie orale.

Les anticoagulants à base d'héparine de bas poids moléculaire (HBPM) à dose préventive, ont été administrés chez tous nos patients, pendant 3 semaines.

7.2. La rééducation :

Elle est capitale pour le résultat final afin d'aboutir à relever la sidération du quadriceps et stabiliser le genou en appui monopodal pour une meilleure qualité de marche.

Tous nos patients ont bénéficié d'une rééducation de 20 séances en moyenne en postopératoire immédiat, démarrée au sein du service, suivant le protocole ci-dessous:

a. J1 :

- Surélévation de la jambe tendue au lit,
- Mouvements activo-passifs de 0° à 45° ou plus selon la tolérance du patient ; on peut se servir d'un arthromoteur.
- Travail statique du quadriceps en isométrique.
- Travail dynamique du membre inférieur.
- Position assise
- Marche avec cadre de marche avec ou sans appui de contact.

b. J2 :

- Même travail intensifié du membre et du genou.
- Renforcement du quadriceps en isométrique par débordement d'énergie.
- Travail de l'équilibre sans poussée.

c. Dans les jours qui suivent : (durant le séjour hospitalier) :

- Travail toujours statique du quadriceps.
- Jambe étendue ; auto rééducation du verrouillage en extension, avec orthèse armée du genou; enlever l'attelle dès le verrouillage obtenu.
- Mouvements de flexion active douce de 0° à 90° si indolores.
- Apprentissage de la montée et descente des escaliers.
- Apprentissage de la marche avec 2 béquilles, ensuite 1 béquille selon la tolérance.
- Flexion à 100°, 110° et même 120° au fur et à mesure.

d. Phase de réadaptation à l'effort : (au centre de rééducation):

- Travail statique du quadriceps

- Eviter la pouliothérapie
- Flexion active du genou.
- Tapis roulant ; hydrothérapie ; marche dans la piscine ;
- Travail de l'équilibre : effectuer des poussées dans tous les sens durant les pas.
- Réharmonisation du membre ; exercices visant l'entrée en action des différentes articulations.

e. A la fin :

- Consultation chirurgicale, abandon des béquilles (en pratique, on conseille une béquille controlatérale pour les longs trajets avec surveillance du poids et du risque infectieux, et éviction du port de charge lourde, des piétements, et des talons hauts).
- Conseiller aux patients d'éviter les activités déstabilisantes.

7.3. Séjour hospitalier :

La durée d'hospitalisation moyenne a été de 10 jours avec un intervalle allant de 7 à 15 jours.

V. COMPLICATIONS

La série étudiée est faite de 21 patients (soit 17,5 % de l'ensemble des PTG); chez qui les complications trouvées sont réparties de la manière suivante :

1. COMPLICATIONS PER OPERATOIRES :

1.1. Saignement :

- ✓ Deux patients ont présenté un saignement au cours de l'intervention Chirurgicale.

- ✓ Ces deux patients sont connus diabétiques et sont sous traitement.
- ✓ Tous deux, ont bénéficié d'une transfusion de culots globulaires au bloc opératoire et d'un contrôle du taux d'hémoglobine après transfusion.

1.2. Rupture partielle du tendon rotulien :

- ✓ Quatre patients ont présenté une rupture partielle du tendon rotulien.
- ✓ L'évolution était favorable dans ses quatre cas après suture au bloc.

1.3. Rupture du tendon poplité :

- ✓ Trois patients ont présenté une rupture du tendon poplité.
- ✓ L'évolution était favorable après réparation au bloc.

1.4. Fracture incomplète de la rotule :

- ✓ Un patient de notre étude a présenté une telle complication en per opératoire.
- ✓ Cette complication n'a pas eu de conséquences sur le résultat du malade qui a bien récupéré.

2. COMPLICATIONS POST OPERATOIRES:

2.1. Complications précoces : < 3 semaines

a. Hématome :

Deux patients ont présenté un hématome

a.1. *Délai et circonstance de découverte :*

- ✓ Un patient 48 h après et l'autre 72 h après l'intervention.
- ✓ Ils présentaient un gonflement et une rougeur du genou.
- ✓ Le drain de Redon était bouché chez ses 2 patients.

a.2. Bilan :

- ✓ Une échographie a été demandée chez ces patients qui ont objectivé une collection minime dans les deux cas.

a.3. Prise en charge et évolution :

- ✓ Aucun de ces patients n'a nécessité d'une évacuation chirurgicale.
- ✓ L'évolution était favorable dans les deux cas par le << glaçage >>.

b. Thrombose veineuse profonde :

Trois de nos patients ont présenté une thrombose veineuse profonde du membre opéré malgré un traitement préventif systématique chez tous les patients après la mise en place de la prothèse.

b.1. Délai et circonstances de découverte :

- ✓ Elle s'est révélée chez une patiente 48 heures et chez les deux autres 72 heures postopératoires.
- ✓ Les trois patients se plaignaient de douleur à la palpation et à la mobilisation avec une augmentation du volume du membre intéressé.
- ✓ Un signe de HOMMANS franc était constaté chez les trois patients.

b.2. Bilan :

- ✓ Un écho-doppler a été demandé chez ses patients pour objectiver ce diagnostic.

b.3. Prise en charge et évolution :

- ✓ Ses patients ont bien évolué au cours de leur hospitalisation sous traitement anticoagulant curatif à base de l'énoxaparine est administrée deux fois par jour à raison de 100 UI/kg a été instaurer avec une bonne évolution.

- ✓ La durée d'hospitalisation était de 14 jours après l'intervention ce qui a permis un meilleur contrôle du traitement : (INR, TP, TCK)

c. Infection cutanée :

Un seul d'infection cutanée superficielle a été enregistré

c.1. Délai et circonstance de découverte :

- ✓ Elle s'est révélée 72 heures après l'intervention.
- ✓ Le patient présentait une fièvre, une douleur et chaleur locales.

c.2. Bilan :

- ✓ Une VS et une CRP ont été demandés pour étayer notre diagnostic.

c.3. Prise en charge et évolution :

- ✓ Un traitement médical avec soins locaux a été instauré avec une bonne évolution
- ✓ Tous nos patients avaient bénéficié d'un antibioprophylaxie systématique.

d. Paralysie du nerf sciatique poplité externe :

Un cas de paralysie nerf sciatique poplité externe a été enregistré dans notre étude.

d.1. Délai et circonstance de découverte :

- ✓ La patiente a présenté au 2^e jour post opératoire une paresthésie de la face dorsale du pied.

d.2. Prise en charge et évolution :

- ✓ L'évolution était favorable et marquée par une récupération complète après 3 mois de rééducation et traitement médical.

e. Désunion cutanée :

- ✓ un patient a présenté une désunion cutanée qui a nécessité un nettoyage et fermeture.
- ✓ L'évolution était favorable.

f. Retard de cicatrisation :

- ✓ 3 cas de retard de cicatrisation ont été enregistrés.
- ✓ ses patients sont connus diabétiques et présentaient un mauvais état cutané.
- ✓ L'évolution était favorable avec satisfaction des 3 patients.

2.2. COMPLICATIONS TARDIVES : > 3 semaines -2 ans

Quatre patients ont développé des complications tardives :

- Trois raideurs résiduelles
- un algodystrophie

a. Raideur:

Dans notre série, on a noté initialement onze cas de raideur dont seuls trois d'entre eux ont gardé une raideur résiduelle.

a.1. Délai et Circonstance de découverte :

- ✓ 9 patients avant le 1^{er} mois postopératoire par des douleurs et limitation des mouvements.
- ✓ 2 patients après le 1^{er} mois postopératoire par des douleurs et limitation des mouvements.

a.2. Bilan :

- ✓ La radiographie standard de face et de profil sans oublier une incidence rotulienne ont été réalisés chez tous ses patients.

- ✓ D'autres imageries ont été réalisées en fonction de la nécessité (pangonogramme, scanner et échographie etc. ...).
- ✓ Un bilan biologique VS et CRP pour éliminer tout processus inflammatoire ou infection sous jacente.

a.3. Prise en charge et évolution :

- ✓ 5 patients se sont améliorés après une bonne rééducation avec un résultat satisfaisant.
- ✓ 3 patients (60° ,70° et 80°) ont par contre nécessité une mobilisation sous anesthésie générale pour libérer les adhérences devant ses flexions inférieurs à 90°.
- ✓ Un bloc fémoral a été installé pour permettre une analgésie prolongée et diminuer l'inquiétude du patient.
- ✓ Ces 3 patients ont été mobilisés à 8 semaines postopératoires.
- ✓ Une radiographie de contrôle du genou a été demandée chez ses patients pour éliminer une complication post mobilisation.
- ✓ L'évolution a été marquée par un gain dans la flexion après mobilisation.
- ✓ Une rééducation post opératoire intense et prolongée a permis de conserver et d'améliorer les gains de mobilité obtenue durant l'intervention mobilisatrice.
- ✓ Trois patients ont gardé une raideur résiduelle.

b. Algodystrophie :

C'est un syndrome douloureux régional localisé au niveau d'une articulation en l'occurrence ici le genou et qui associe : douleur continue, avec hyperalgésie ou allodynie, enraidissement progressif et des troubles vasomoteurs.

Dans notre étude seule une patiente âgée de 70 ans a présenté une algodystrophie.

b.1. Délai et Circonstances de découverte:

- ✓ Découverte à 8 semaines postopératoire.
- ✓ La patiente présentait de douleur péri-articulaire, tuméfaction, œdèmes des parties molles, raideur, chaleur locale avec un retentissement fonctionnel majeur.

b.2. Bilan :

- ✓ un bilan infectieux a été demandé pour éliminer une infection.
- ✓ Une radiographie du genou a été demandée qui s'est avérée normale
- ✓ puis une scintigraphie qui a montré une hyperfixation locorégionale.

b.3. Prise en charge et évolution :

- ✓ Un traitement à base d'antalgiques, vitamine C et calcitonine a été mis en route avec une bonne évolution.
- ✓ La patiente a récupéré sa mobilité après des séances de rééducations douces et progressives et bains écossais (alternance du chaud et du froid).

VI. RESULTATS THERAPEUTIQUES :

1. Recul postopératoire:

Tous nos patients ont été régulièrement suivis en consultation. Le recul moyen était de 28 mois.

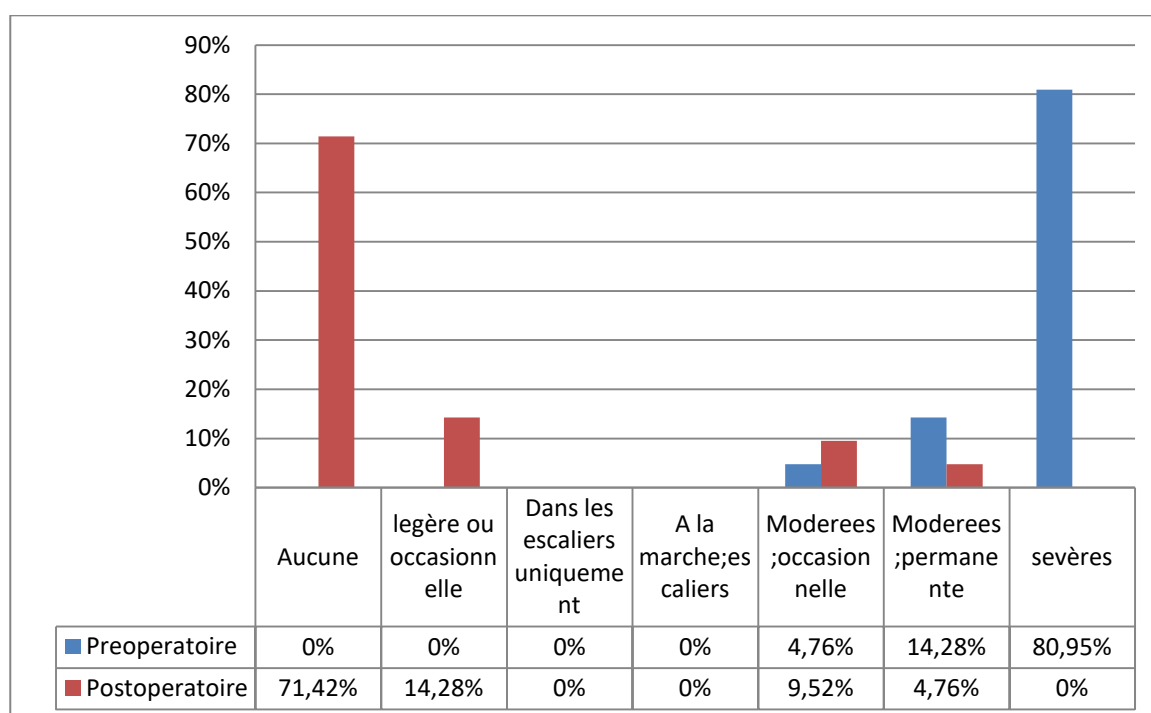
2. Evaluation fonctionnelle :

2.1. Appréciation de la douleur :

Représente le critère de satisfaction le plus important. Nous avons évalué la douleur en se référant à l'échelle visuelle analogique (EVA) de la douleur qui comprend une cotation de 0 à 10 en fonction de l'intensité de la douleur.

En post opératoire ; nous avons noté :

- Aucune douleur chez 15 patients (71,42 %)
- Légère ou occasionnelle chez 3 patients (14,28 %)
- Modérée occasionnelle chez 2 patients (9,52 %)
- Modérée, permanente chez 1 patient (4,76 %)
- pas de douleur sévère



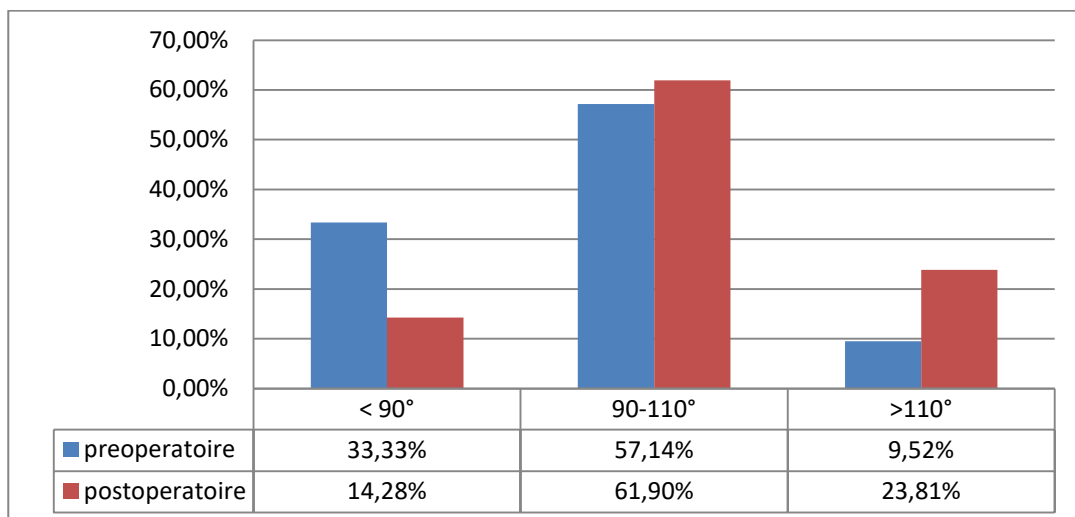
Graphique X : Comparaison de la douleur avant et après la chirurgie

2.2. Appréciation de la mobilité :

Elle a été évaluée sur l'examen de la flexion du genou.

Tableau IV : Comparaison de la mobilité articulaire en degré selon les cas

Flexion en degré	< 90°	90°-110°	>110°
préopératoire	33,33%	57,14%	9,52%
Postopératoire	14,28%	61,90%	23,81%



Graphique XI: Comparaison de la flexion en pré et postopératoire.

Nous avons noté une nette amélioration de la mobilité articulaire avec une moyenne de 105° de flexion.

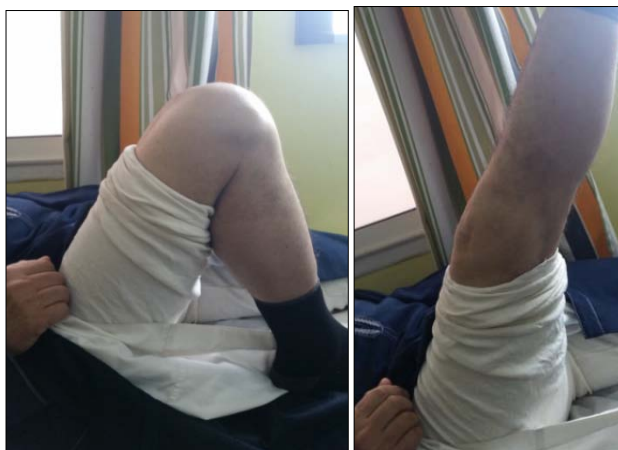

Figure 8 : a

Figure 8 : b

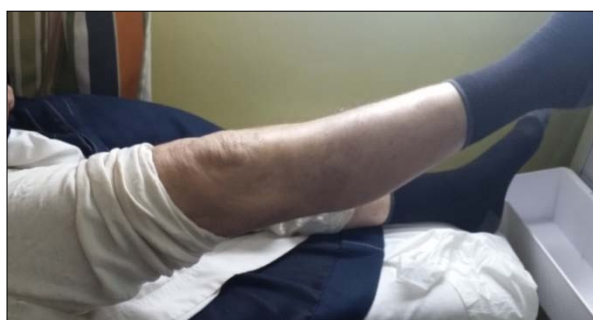

Figure 8 : c

Figures 8 : a ; b et c : Résultats fonctionnels après un recul de 10 ans

2.3. Appréciation de la marche :

Elle a été évaluée sur l'amélioration du périmètre de marche.

Dans 85,71 % des cas, nous avons signalé une nette amélioration de la marche avec augmentation du périmètre de marche.

RESULTAT : Le score global IKS moyen en postopératoire est de 166 au lieu de 102.

3. Evaluation radiologique :

3.1. Résultats du bilan radiologique standard:

Des radiographies du genou face et profil ont été demandées systématiquement en postopératoire, chez tous nos patients et ont objectivé un bon positionnement des implants tibiaux et fémoraux.

3.2. Le pangonogramme en postopératoire :

Il est demandé systématiquement chez tous nos patients. Il permet de mesurer l'axe des membres inférieurs, la hauteur de l'interligne articulaire et l'angle HKA.

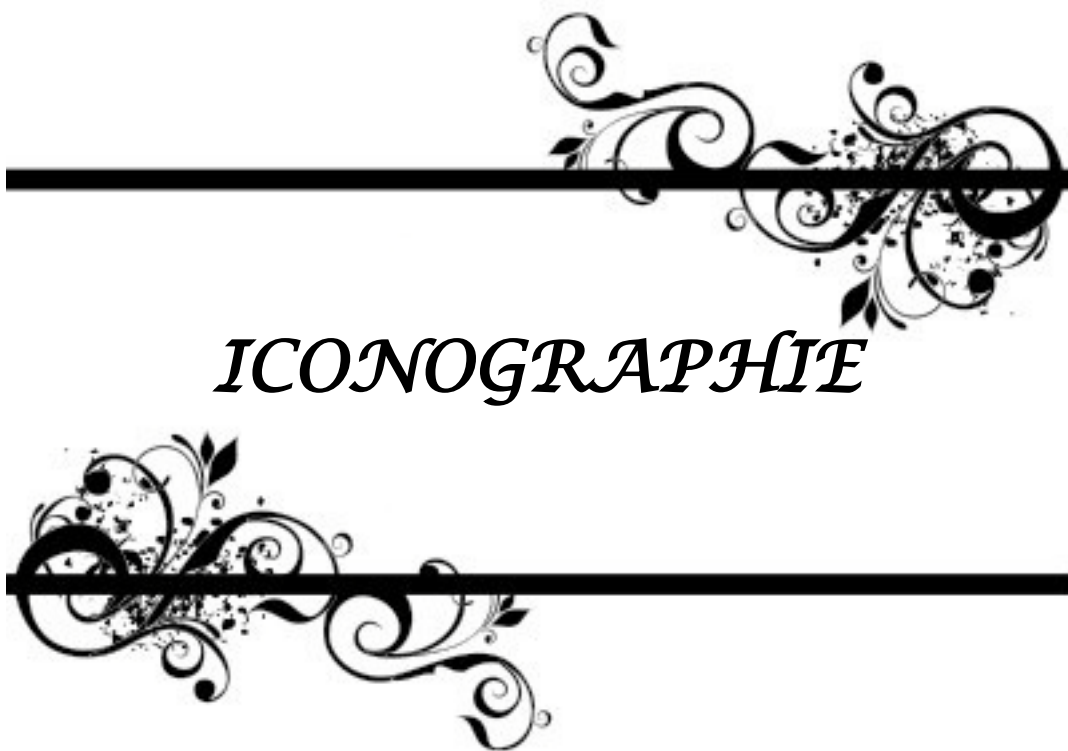Nous avons retrouvé chez les 21 cas compliqués:

- >Normocorrection : 18 cas soit 85,71 % des cas.
- >Hypocorrection : 3 cas soit 14,29 % des cas.

VII. Résultats globaux:

Nous avons noté :

- Patients avec un résultat global très bon : 23,80%
- Patients avec un résultat global bon : 47,61%
- Patients avec un résultat global moyen : 23,80%
- Patients avec un résultat global mauvais : 4,76%



ICONOGRAPHIE

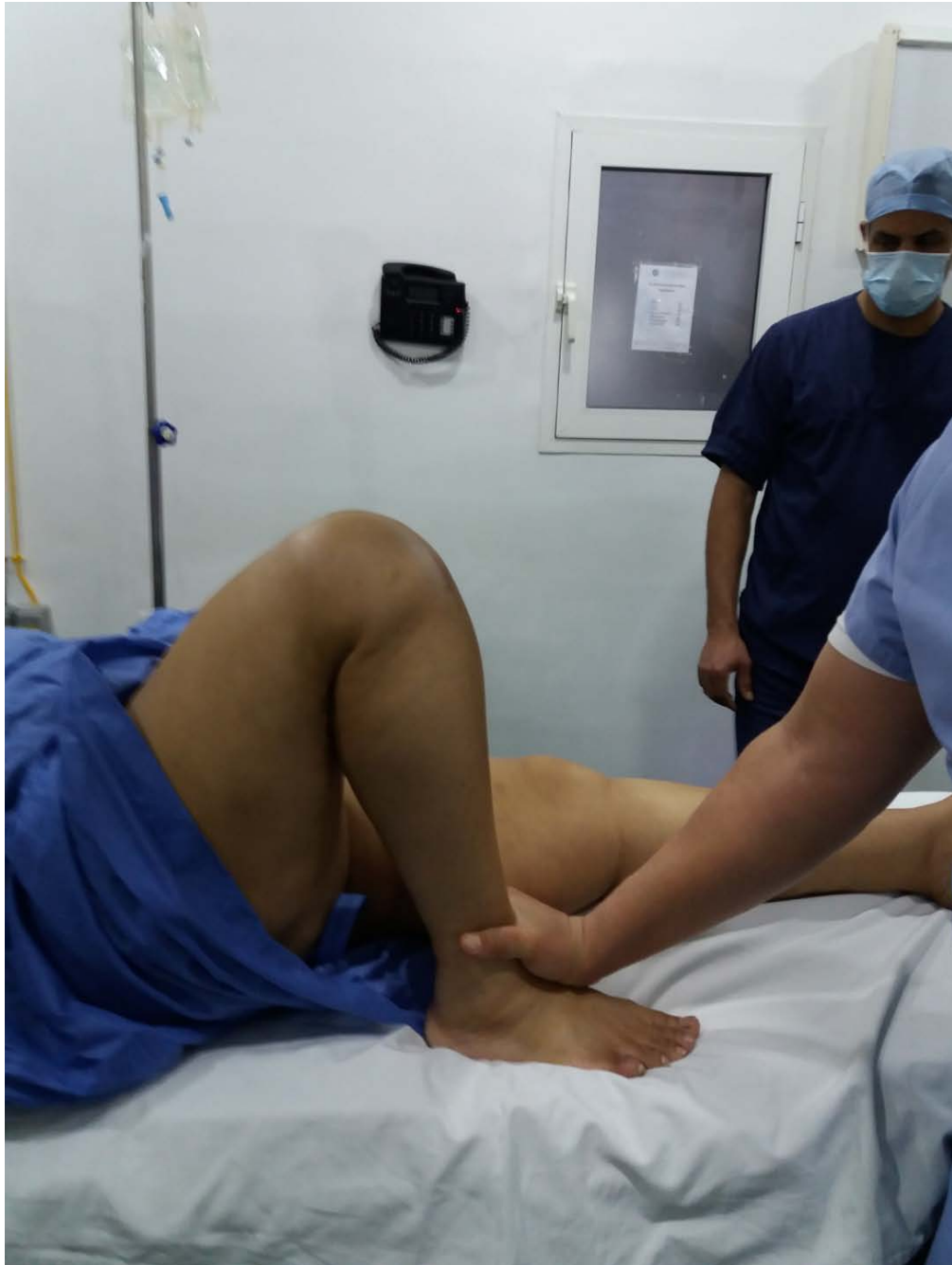

Figure 9 : Mobilisation sous anesthésie générale en post opératoire

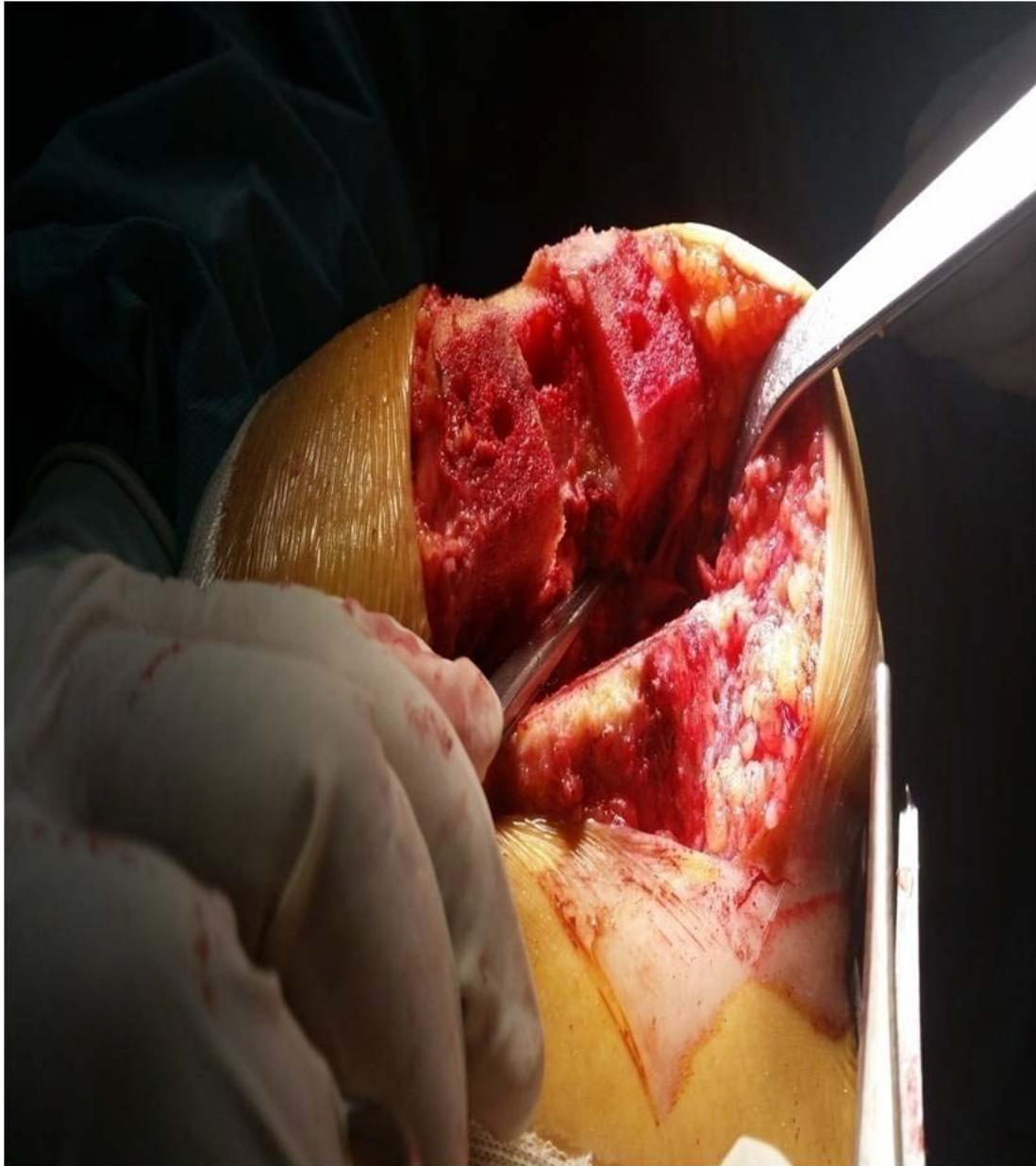


Figure 10a : Rupture du tendon poplité

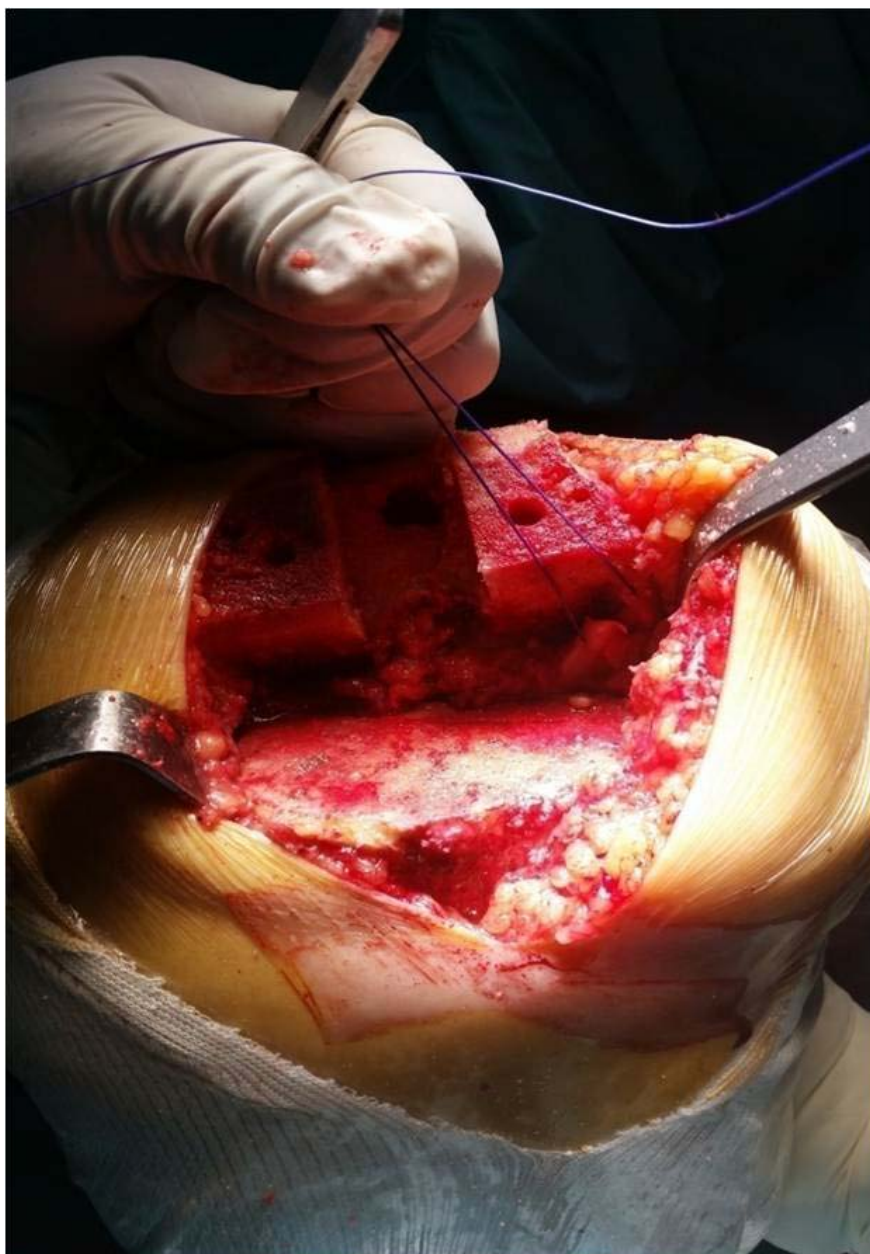


Figure 10b : Repérage et suture de la rupture

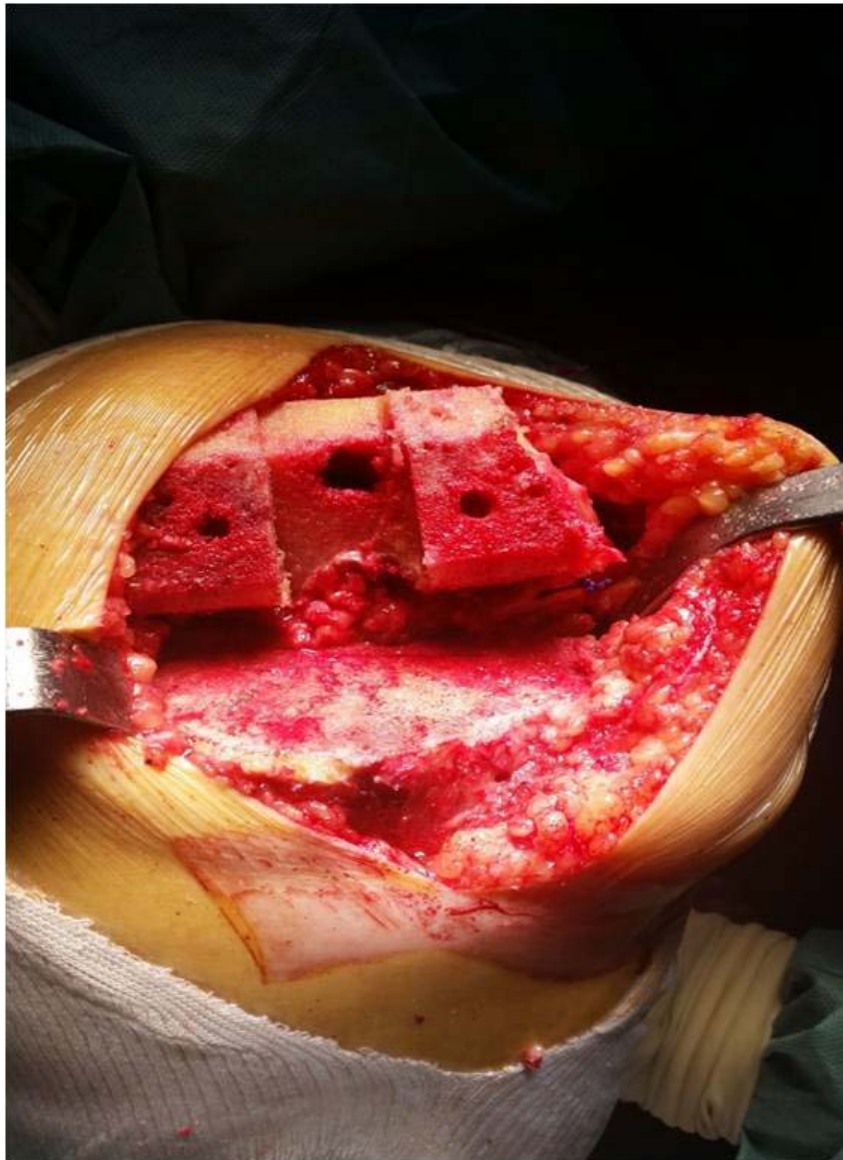

Figure 10c : Reparation du tendon poplité

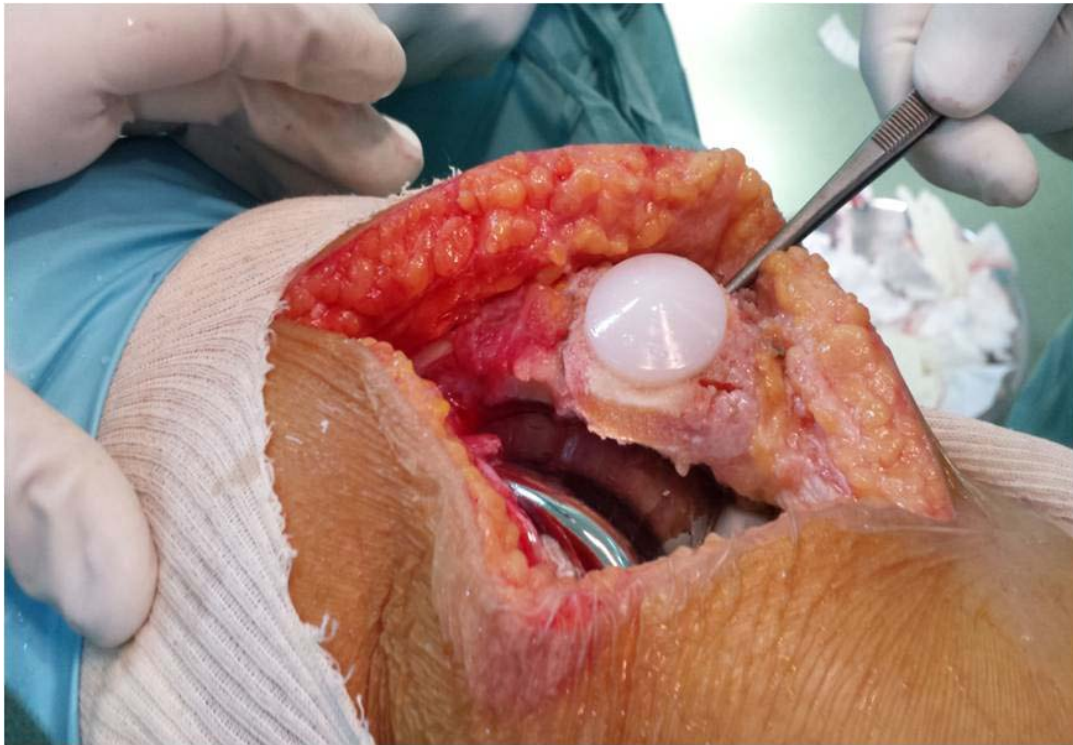


Figure 11 : Fissure patellaire au cours d'une PTG

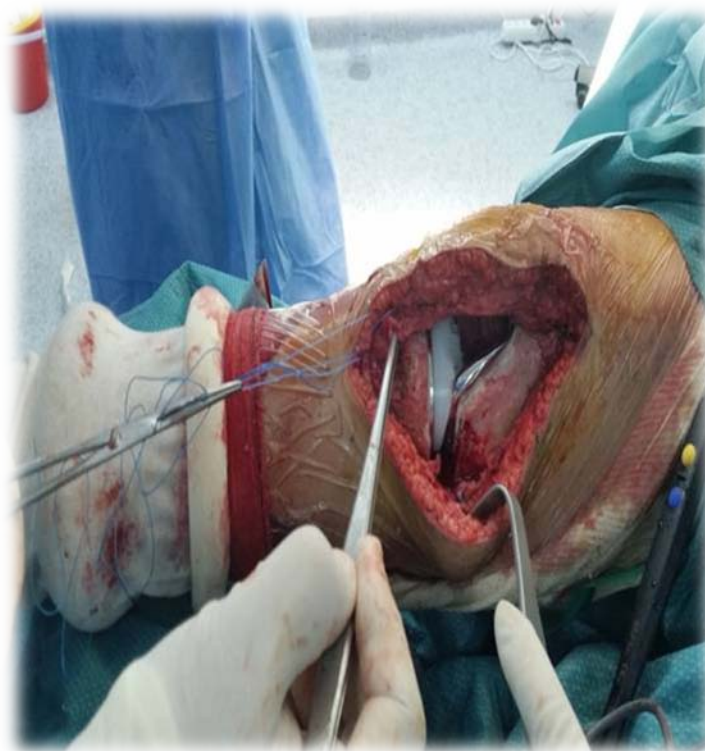
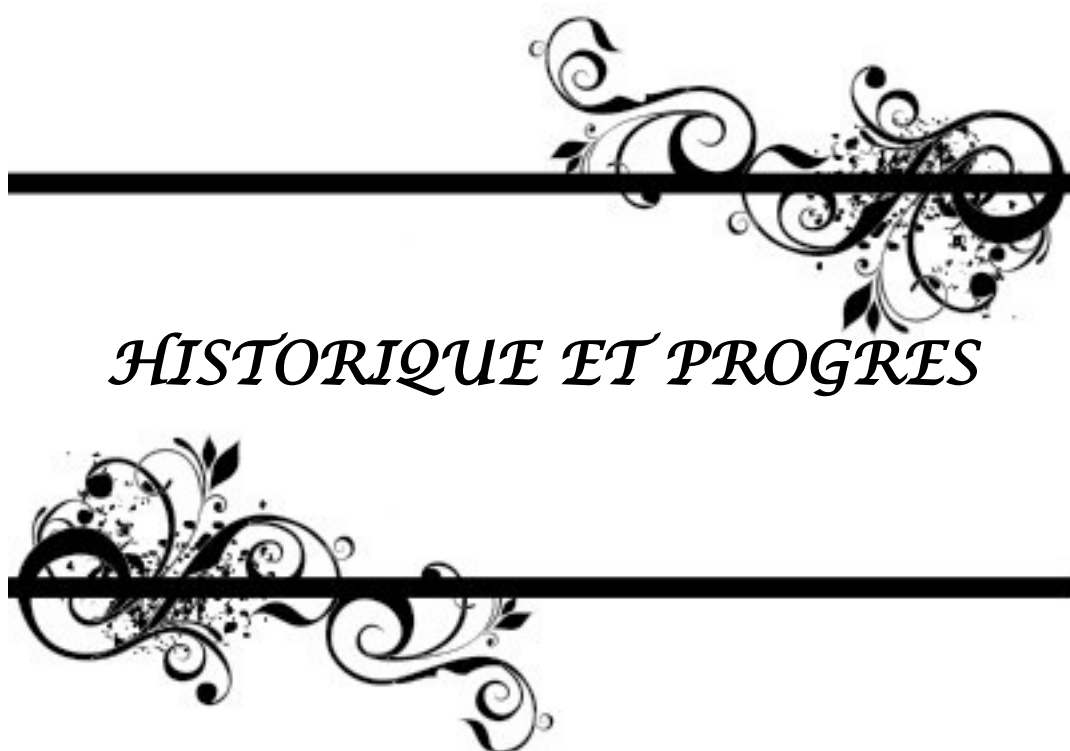
Figure 12 : Rupture partielle du tendon patellaire au cours d'une PTG



I. HISTORIQUE :

Au fil du temps l'évolution des arthroplasties du genou n'a été linéaire, elle a concédé un retard initial par rapport à l'arthroplastie de la hanche, En voici quelques repères essentiels :

Gluck, en 1891, est le premier à mettre au point une prothèse inter condylienne en ivoire car confronté au traitement d'une tumeur blanche.

Avec Murphy en 1913; Putti en 1920 ; Albee en 1928, L'arthroplastie du genou n'est réalisée qu'à l'aide d'un tissu autologue d'interposition [2,3]

En 1938 Boyle puis en 1940 Campbell présentent les premiers cas de remplacements condyliens isolés par des implants métalliques ; il s'agit de plaques de Vit allium moulées sur des condyles fémoraux. Mac Keever en 1950 puis Macintosh développent les premiers plateaux tibiaux métalliques.

En 1947 en France, Robert et Jean Judet implantent une prothèse bicompartimentale acrylique sur une ankylose de genou.

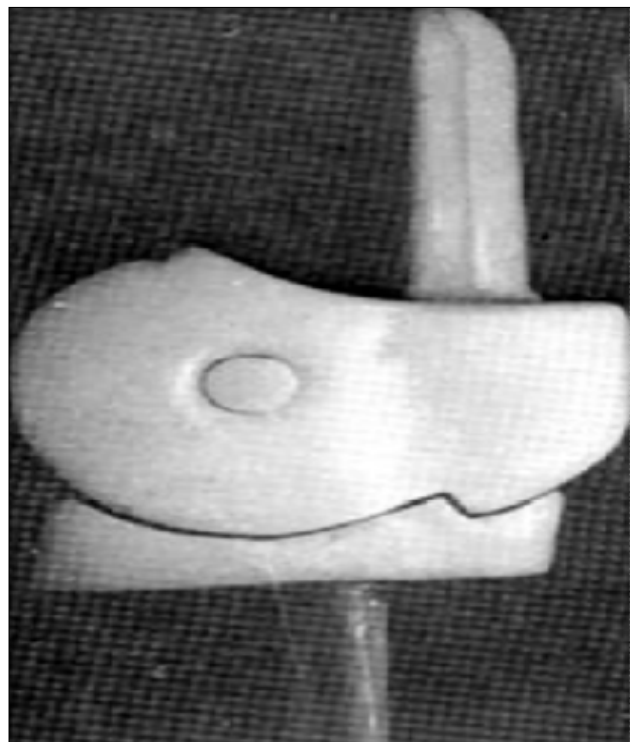


Figure 13 : La prothèse de Judet, 1947 [2]

En 1951, Waldius puis Shiers mettent au point les premières charnières métalliques bientôt suivis en France par Merle d'Aubigné (figure N° 2 et 3)

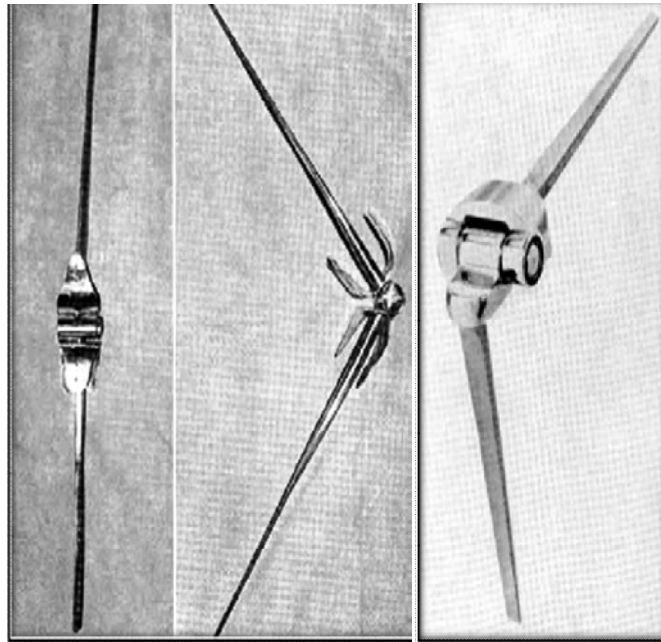


Figure 14,15 : La prothèse de Shiers, 1954 à gauche, La prothèse « hirondelle» De Merle d'Aubigne, 1953 à droite.[2]

L'ère des charnières est ouverte. Le groupe Guepar conçoit en 1967 la Guepar I, puis en 1977 la Guepar II [4].

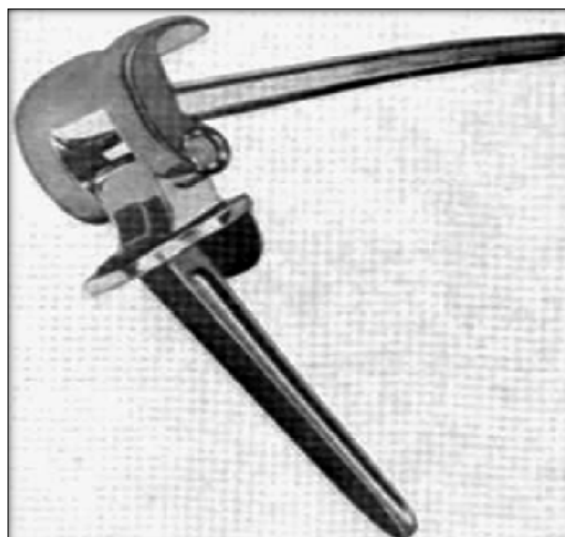

Figure 16 : La prothèse de Guepar, 1970 (Guepar II : 1977) [4]

Cette prothèse contrainte peut être rapprochée sur le plan du concept biomécanique de la prothèse charnière de Lagrange–Letournel [5].

En 1968, l'ouverture véritable de l'ère moderne de l'arthroplastie du genou sera marquée avec le Canadien Guston. Celui-ci décrit en effet la première prothèse totale à glissement constituée de deux implants condyliens métalliques hémisphériques positionnés en face de deux rails tibiaux en polyéthylène.

L'année 1972 voit Marmor s'inspirer des travaux de Mac Keever, de Macintosh puis de Guston pour développer le concept du genou Modular–Marmor, constitué d'éléments couplés mais séparés pour chacun des deux compartiments fémorotibiaux.

Le concept de la prothèse unicompartmentale est ainsi créé.

En 1973, Insall et Walker mettent au point la prothèse Total Condylar, inspiratrice de toutes les prothèses à glissement actuelles. Ils font le choix d'un sacrifice des deux ligaments croisés. Soucieux d'améliorer les performances de sa prothèse, Insall opte secondairement pour un plateau tibial muni d'un ergot central empêchant la subluxation postérieure du composant tibial [6].

Le concept de postéro stabilisation est posé. Presque simultanément, Slegde et Ewald développent à Boston la Kinematic, conservant le ligament croisé postérieur, tandis que Cloutier choisit, en 1975, de respecter les deux croisés [7].

Le débat sur la conservation partielle ou totale du pivot central est alors lancé. Soucieux de reproduire le jeu méniscal au cours des mouvements de flexion–extension et rotation, Goodfellow et O'Connor en 1978, puis Buechel et Pappas en 1979, mettent au point les premières prothèses à surfaces d'appui mobiles (« Oxford Knee » et « NewJersey low contact stress ») [8].

Lemaire [9] dresse les avantages théoriques liés à ce concept :

- Amélioration de la cinétique prothétique, plus proche de la physiologie.
- Diminution de l'incidence des problèmes fémoropatellaires permise par un alignement automatique en rotation du tibia sous le fémur ;
- Longévité accrue par la réduction des contraintes en cisaillements, source de descellement et par la diminution d'usure du polyéthylène.

La théorie reste séduisante mais encore incomplètement démontrée par les résultats cliniques.

En 1980, Hungerford est le premier à proposer une prothèse sans ciment (prothèse PCA). Les composants sont revêtus de plusieurs couches de billes métalliques permettant la colonisation osseuse et la fixation directe de l'implant.

En 1986, Hollister et Kester étudient la cinétique du genou au travers de l'axe transépicondylien. Les condyles présentent alors une forme circulaire et non plus elliptique [10, 11].

Les multiples centres de rotation instantanés classiquement décrits lors des études préalablement réalisées en profil strict [12] ont été remplacés par un centre de rotation unique. Leurs travaux, développés secondairement permettront à partir de 1996 à la prothèse Scorpio de posséder un rayon de courbure antéropostérieure constant de 15° d'extension à 75° de flexion.

La balance ligamentaire est alors facilitée : la tension des ligaments latéraux est uniforme sur la quasi-totalité de l'amplitude des mouvements. Le bras de levier du quadriceps est augmenté par simple allongement de la distance entre le centre unique de rotation et le centre de la rotule.

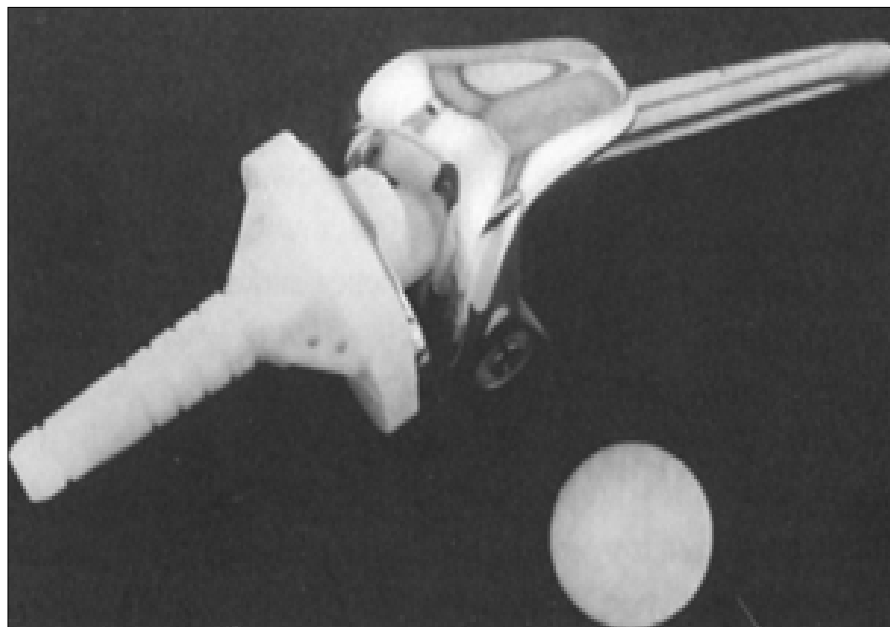


Figure 17 :Kinematic Roting Hinge

II. PROGRES:

1. CHIRURGIE ASSISTEE PAR ORDINATEUR :

Une recherche d'amélioration aussi bien dans le domaine du dessin prothétique que dans celui de l'ancillaire de pose sont nécessaires dans la chirurgie de l'arthroplastie totale du genou à cause de ses indications croissantes.

Développée depuis une décennie, cette Chirurgie Assistée par Ordinateur (CAO) : « c'est l'informatique au bloc opératoire », elle permet un meilleur contrôle avec plus précision et plus de fiabilité.

Elle assure au patient une prothèse de taille la plus adaptée. La CAO permet de contrôler l'alignement de la prothèse dans les 3 plans de l'espace (plan vertical, sagittal, et horizontal) et un très bon équilibrage ligamentaire.

L'axe de la PTG et la balance ligamentaire sont les 2 critères les plus importants pour que le résultat clinique soit bon et la durée de vie de la prothèse optimisée.

Le système de navigation, possède une unité optique qui détecte grâce à une caméra à infrarouges, des marqueurs sphériques réfléchissants. Le système est contrôlé par un moniteur « touche-écran » recouvert par un sac stérile transparent (figure 18).

Après un abord standard pour PTG, deux fiches sont implantées dans le fémur et le tibia sur lesquelles sont fixés des corps rigides ayant des marqueurs sphériques à réflexion pour infrarouge. Un enregistrement est alors réalisé : le centre de rotation de la hanche est défini par un mouvement de circumduction, les centres de la cheville et du genou sont déterminés par la numérisation des malléoles latérale et médiale ainsi que des points repères spécifiques du genou à l'aide d'un stylet de navigation portant trois sphères à réflexion. Les informations des surfaces osseuses du tibia proximal et du fémur distal sont enregistrées en glissant le stylet sur les plateaux tibiaux et les condyles fémoraux.

Se basant sur ces données, le système crée un modèle osseux adapté au genou du patient et propose par la suite des composantes prothétiques concernant la taille et l'orientation.

Dans le plan frontal, les coupes sont perpendiculaires à l'axe mécanique du membre inférieur. Dans le plan sagittal, la pièce fémorale est mise à 5° de flexion et la pièce tibiale avec une pente postérieure de 3° (ou une pente nulle quand un plateau rotatoire est choisi selon la préférence du chirurgien).

Tous ces paramètres sont modifiables selon la préférence du chirurgien (taille des pièces, orientation. . .). De plus, le système offre l'opportunité de contrôler la rotation de la pièce fémorale par rapport aux condyles postérieurs, l'axe antéropostérieur (Whiteside-line) et l'axe transépicondylien. Enfin, la balance ligamentaire est contrôlée cliniquement en extension et en flexion, et des cales sont utilisées au besoin jusqu'à l'obtention d'une bonne stabilité médiale et latérale aux manœuvres en valgus/varus. Occasionnellement, nous ajoutent un geste de libération jusqu'à ce que le système confirme l'équivalence entre les espaces en extension et en flexion. Ces données enregistrées sont utilisées dans le choix de la rotation de l'implant fémoral en respectant la coupe tibiale proximale dans le but d'obtenir un espace parallèle au cours de la recherche de l'espace en flexion. L'orientation des ancillaires de coupes et la définition des plans de coupes sont déterminées en utilisant le système de navigation. La résection fémorale a été effectuée en deux temps en commençant en premier par la coupe fémorale distale et ensuite complétée par un ancillaire « quatre en un ». Après la résection osseuse, les plans de coupes sont contrôlés et documentés par la fonction de vérification du système. À chaque étape de l'opération, le chirurgien vérifie l'équilibre ligamentaire. L'axe du membre inférieur, la mobilité et la stabilité de l'articulation du genou sont examinés et documentés avec les pièces d'essai et les implants définitifs. [13]

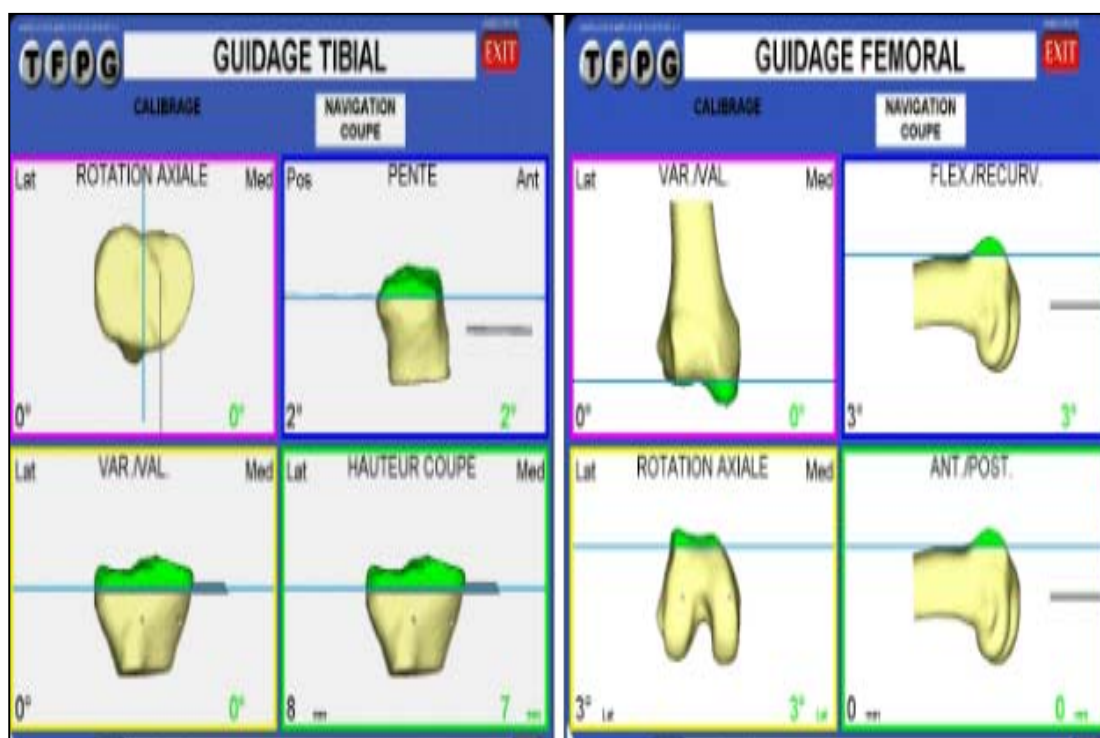
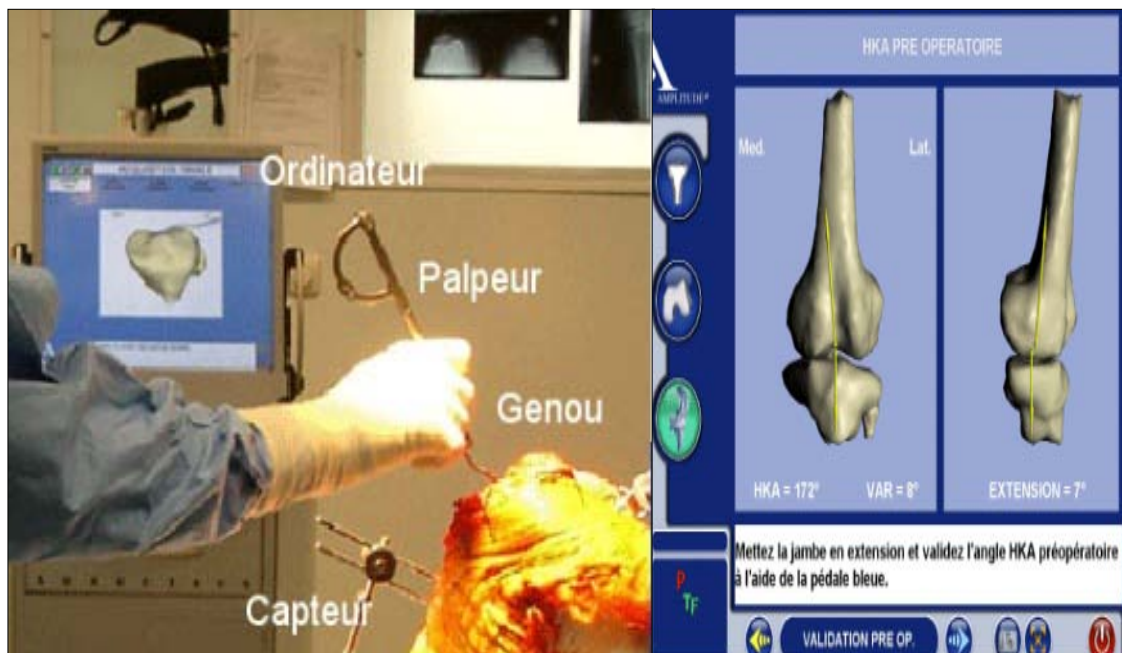


Figure 18 : Le système de navigation.

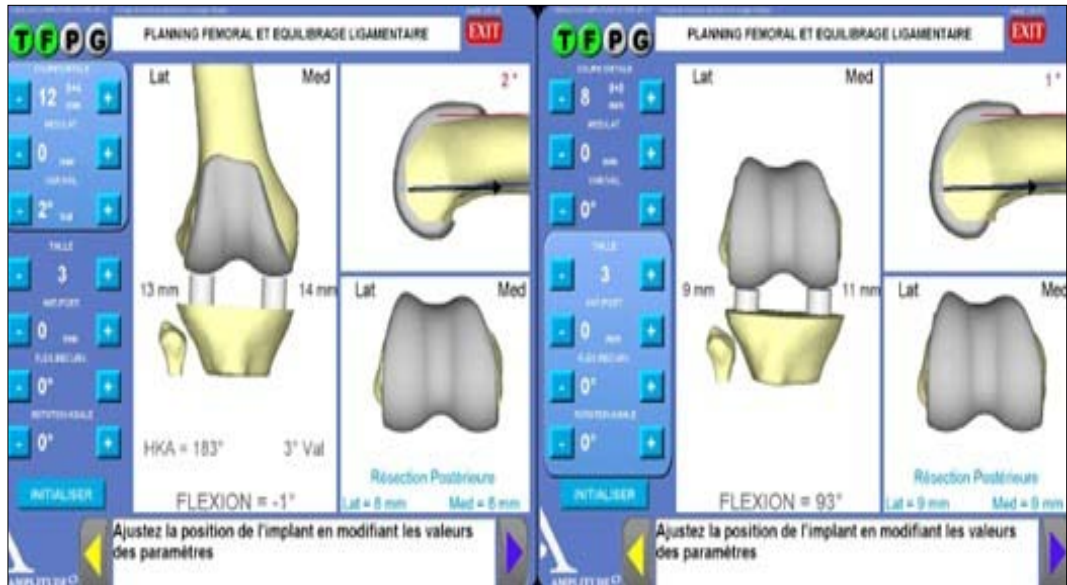


Figure 19 : Ecran de contrôle de l'ordinateur permettant d'apprécier la balance ligamentaire en extension et en flexion

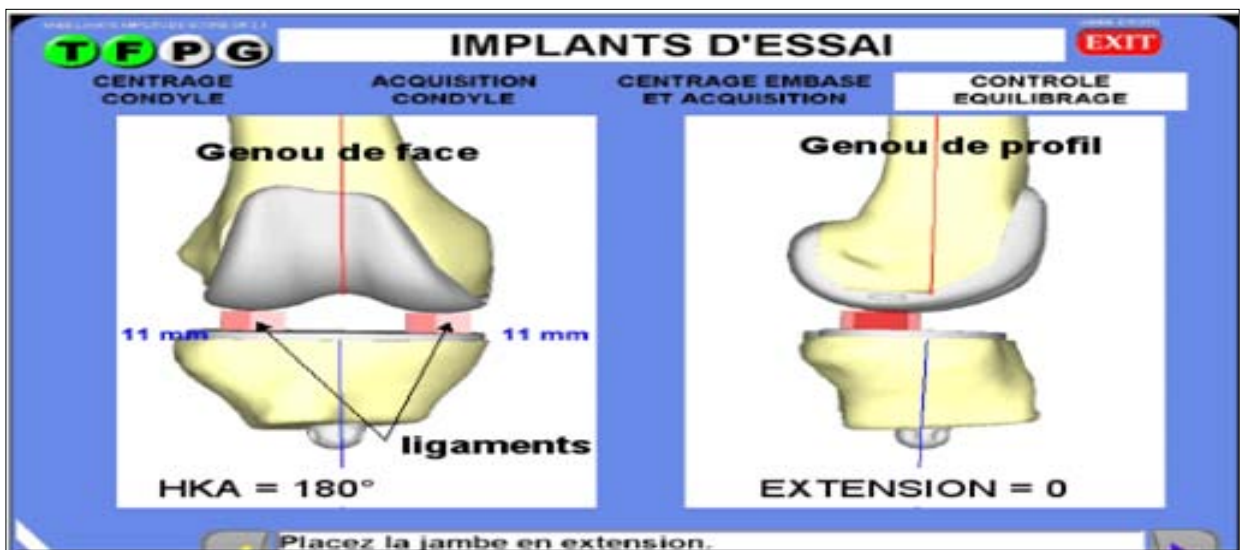


Figure 20 : Ecran de contrôle en fin d'intervention montrant un axe à 180°, une extension du genou complète et un bon équilibre ligamentaire.

2. CHIRURGIE MINI-INVASIVE :

Jugée par certains comme n'ayant pas fait preuve de son efficacité et supplanté par les techniques conventionnelles sûrement par manque d'instruments adaptés pendant une

décennie. La chirurgie mini-invasive suscite un engouement actuel réel tant auprès des chirurgiens que des patients. Repicci et Romanowski [14] en ont introduit, dans les années 1990, le concept, à partir de la prothèse uni-compartmentale. Leurs résultats, rapportés à 8 ans de recul (taux de survie de 91 %, rapidité de la récupération fonctionnelle, qualité de l'alignement), ne pouvaient que logiquement conduire à l'arthroplastie totale par voie mini-invasive.

La chirurgie mini invasive par arthroplastie totale repose sur une incision inférieure à 14 cm pour Bonutti [15], comprise entre 9 et 12 cm pour Haas [16]. La longueur de la voie d'abord cutanée paraît cependant être un critère insuffisant.

La chirurgie mini-invasive ne peut être réalisée qu'à l'aide d'un ancillaire spécifique dédié (navigué ou non).

La durée de l'intervention est en effet majorée, en l'état actuel des ancillaires et des pratiques (bien que Laskin ne rapporte qu'un allongement de la durée opératoire de 7 mn en moyenne [17]). Le jeu des écarteurs est plus difficile et la possibilité d'une conversion au profit d'une chirurgie conventionnelle doit être envisageable à tout moment sur les bases des connaissances classiques de la chirurgie prothétique.

La voie d'abord la plus couramment utilisée est antéro-médiale, l'arthrotomie réalisée par mid-vastus (incision de 2 à 3 cm dans les fibres du vaste interne). La rotule n'est pas luxée en dehors mais éversée. Bonutti [15] préconise une voie latérale, épargnant l'appareil extenseur, passant au travers du fascia lata. Il souligne de plus, l'intérêt d'une cicatrice non visible par le patient.

Les indications ne peuvent à l'heure actuelle qu'être choisies ; Pour Tenholder [18], l'indication idéale est représentée par une femme mince dont le BMI est faible, avec un fémur étroit et une bonne amplitude pré-opératoire. Pour Laskin [19], cette technique n'est pas applicable si le BMI est supérieur à 40, la déformation articulaire fixée en valgus excède 15°, la flexion inférieure à 80° ou en cas de flexum supérieur à 80°. Il déconseille par ailleurs cette technique dans les cas de polyarthrite rhumatoïde traités par corticoïdes (risque cutané) et lors des reprises.

L'installation du patient ne diffère pas de l'installation classique, en dehors du fait qu'il faut s'assurer que le genou puisse être bien mobile durant toute l'intervention de la flexion à

l'extension. En effet, la taille réduite de l'incision, approximativement autour de 10 centimètres, impose au chirurgien de travailler à travers une fenêtre mobile en alternant plusieurs fois l'extension et la flexion durant l'intervention et en changeant le positionnement des écarteurs entre le côté médial et le côté latéral. L'utilisation du garrot pneumatique n'est pas obligatoire, bien que conseillée par la plupart des auteurs.

L'intervention peut être réalisée sous anesthésie générale ou épidurale mais nécessite une bonne relaxation musculaire.

L'incision est en général rectiligne, du pôle supérieur de la patella jusqu'au milieu de la tubérosité tibiale antérieure sur son bord médial, environ 2 à 4 cm en dessous de l'interligne articulaire. Néanmoins, cette incision peut être légèrement curviligne, convexe en dedans, en cas de technique épargnant totalement le quadriceps («quadsparring»). En effet, cette technique impose l'utilisation d'un ancillaire de coupe par voie médiale facilitée par l'incision curviligne. La dissection du tissu celluleux sous-cutané peut être indifféremment réalisée au bistouri électrique ou aux ciseaux fins, mais doit être minutieuse afin de créer cette fenêtre mobile. L'arthrotomie est parapatellaire interne et peut être secondairement associée en cas de difficulté d'exposition à une arthrotomie complémentaire horizontale sur l'aileron patellaire au niveau de son tiers moyen, sur une distance d'environ 1 cm, en bas et en dedans.

Plusieurs attitudes sont alors possibles vis à vis de l'appareil quadricipital. Une incision limitée à 2 ou 4 cm du tendon quadricipital représente la première option, l'alternative consistant en une incision de 2 cm dans l'axe des fibres du muscle vaste médial (« midvastus »), ou un abord sous le vaste médial (« subvastus ») avec une arthrotomie bifurquant à angle droit en médial [20]. Enfin l'absence totale d'incursion dans le quadriceps (« quadsparring ») est également possible nécessitant souvent une coupe rotulienne première et une instrumentation basée sur la réalisation des coupes tibiale et fémorale distale depuis la partie médiale de l'articulation [21].

La patella n'est pas éversée mais seulement subluxée. Afin d'améliorer la visibilité de l'articulation, l'excision de la partie médiale du ligament adipeux et de la membrane synoviale

supra-trochléenne est en général pratiquée en extension. L'ablation rigoureuse des ostéophytes, en particulier au niveau du fémur postérieur, nous semble importante afin d'améliorer la flexion postopératoire.

Cette ablation est en général facilitée par l'utilisation d'un distracteur mis en place le genou en flexion dans l'espace fémoro-tibial, afin d'accéder à la partie postérieure du fémur et à la capsule postérieure. La libération de la capsule postérieure peut ainsi être réalisée aisément si nécessaire. Même si l'ordre des coupes dépend de l'habitude du chirurgien, elle peut aussi être modifiée afin de s'adapter au déficit relatif de vision.

Ainsi, certains opérateurs réalisent tout d'abord la coupe rotulienne (en cas de resurfaçage), afin de pouvoir la sublaxer plus facilement. Puis la coupe fémorale distale est réalisée le genou en flexion, à l'aide d'un ancillaire intra médullaire de gabarit réduit.

Par la suite, la coupe tibiale est réalisée à l'aide d'un guide extra médullaire adapté, mais la coupe tibiale première est bien entendu possible en particulier pour les chirurgiens sacrifiant le LCP. L'espace en extension peut alors être évalué, ainsi que l'axe du membre inférieur. Le genou est remis en flexion afin de réaliser les coupes fémorales antérieures et postérieures, dont la rotation est en général réglée à partir de la ligne de Whiteside et des condyles postérieurs, les épicondyles pouvant être difficilement visualisables. Les espaces en flexion et en extension sont ensuite analysés à l'aide des espaceurs puis des implants d'essai. Il faut tenir compte, avec les espaceurs, de l'inclusion de la coupe «Flex » dans le guide de coupe fémoral, enlevant 2mm d'os supplémentaire au niveau des condyles postérieurs et correspondant à l'épaisseur de l'implant fémoral.

Il est probable que l'association de la chirurgie mini invasive et de la chirurgie assistée par ordinateur représente le futur de ces techniques compte tenu de l'aide apportée par l'ordinateur pour la vision en deux ou trois dimensions. Une fois les implants choisis leur fixation est réalisée, cimentée ou non, sans aucun changement imposée par la voie d'abord. L'insertion première du composant tibial nécessite une hyperflexion du genou et une sublaxation antérieure du tibia. Cette insertion peut être facilitée par l'utilisation d'un composant tibial muni d'une mini-quille ou d'une quille modulaire. L'insertion du composant

fémoral est plus aisée en flexion, suivie de l'insertion du composant patellaire puis de l'insert d'essai en extension.

Enfin, un nettoyage soigneux du ciment en excès, le genou en flexion et en extension, précède l'insertion du polyéthylène définitif.

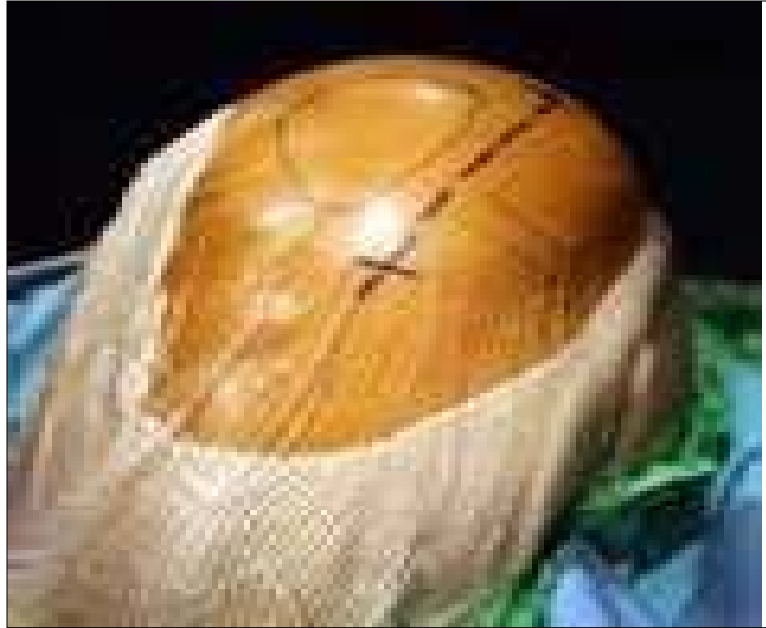

Figure 21 : Voie mini- invasive au cours d'une pose de prothèse totale du genou. [22]



DISCUSSION



I. LES COMPLICATIONS :

1. COMPLICATIONS PER OPERATOIRES :

1.1. Complications générales :

L'arthroplastie totale du genou est une intervention majeure, pouvant mettre en jeu le pronostic vital du patient. Les pertes sanguines y sont souvent importantes, estimées à environ 1450 ml en moyenne dans la littérature [23, 24,25], entraînant parfois des états de choc irréversibles chez des sujets âgés.

Le ciment utilisé parfois comme moyen de fixation peut être responsable d'un état de choc [26]. Il existe un risque théorique de nécrose osseuse par la chaleur libérée lors de la polymérisation. Cette résorption osseuse par le ciment a été étudiée et confirmée par Wimhurst lors d'une étude sur le rat [27]. Aussi les manipulations intra médullaires qui s'accompagnent d'une chasse du contenu médullaire vers le système veineux, responsable de manifestation emboliques.

Tous ces facteurs augmentent la mortalité per opératoire dans la chirurgie prothétique.

Dans la littérature, le taux de mortalité aux états unis après une pose d'une prothèse du genou en première intention est de 0,28 % en 2004, et les comorbidités ont nettement augmenté pendant la dernière décennie [28].

Dans notre série aucun décès per opératoire n'a été rapporté.

1.2. Incidents per opératoires :

Les incidents per opératoires lors de la chirurgie prothétique dans la littérature sont rares mais pas nuls.

Selon les données de la littérature, la fréquence des fractures péri-prothétiques varie de 0,3 à 2,5 % [29, 30]. Elles peuvent survenir tant en cours de l'intervention que dans la période postopératoire parfois éloignée, au fémur ou au tibia, en région diaphysaire ou métaphyso-épiphysaire péri-prothétique. Leurs conséquences peuvent être réduites, voire évitées par la

réalisation d'un traitement immédiat, pratiquement toujours chirurgical. Un cas de fracture supra-condylienne du fémur a été rapporté par LU [31] dans une série de 32 genoux raides en flexion.

L'avulsion du tendon rotulien, liée aux difficultés de fléchir le genou, est signalée par de nombreux auteurs. Elle peut être évitée par les divers artifices déjà exposés, Bradley et al. [32] n'hésitent pas à basculer, en sous-périosté, le tendon rotulien libéré de son insertion. En fin d'intervention, le tendon est solidement rattaché aux structures internes. L'instabilité par avulsion du ligament latéral interne en cours d'intervention est signalée dans deux cas par Sarokhan et al. [33] Elle oblige à employer un implant plus contraint.

La dévascularisation de la rotule au cours de la chirurgie est considérée comme une cause possible de sa fracture. Ainsi, il est recommandé d'éviter la section du rétinaculum latéral ou la résection complète du Hoffa. Le sacrifice de la branche supérieure de l'artère géniculée latérale est un facteur de risque. Certaines études semblent montrer une corrélation entre section de cette artère et fracture postopératoire, mais d'autres non. C'est donc un élément à prendre en considération, mais d'autres facteurs sont associés.

L'ostéolyse et la perte de substance osseuse excessive durant la préparation de la rotule augmentent le risque de fracture par fragilisation rotulienne au même titre que la résection excessive ou l'effraction de la corticale antérieure.

Un composant fémoral trop épais ou trop antérieur, une résection osseuse inadéquate, des anomalies dans la course rotulienne finale augmentent les contraintes rotuliennes et par là même le risque de fractures.

Plusieurs facteurs ont été incriminés comme facteurs favorisants. La polyarthrite rhumatoïde, en raison de la fréquence des rotules fines et fragiles, prédispose aux fractures même si deux études n'ont pas montré de différence significative. Certains implants prédisposent aux fractures per opératoires. Enfin, le ciment, par effet thermique, serait un facteur de nécrose et, donc, de fracture. [34]

Dans notre série, nous avons eu quatre cas de rupture de tendon rotulien, trois cas de rupture du tendon poplité et un seul cas de fracture incomplète de la patella avec une bonne évolution.

Les complications vasculaires sont rares, elles sont dues à une atteinte accidentelle d'une artère ou d'une veine lors de l'acte opératoire. Elles varient entre 0,1 et 0,15 % des cas lors de la mise en place d'une prothèse du genou en première intention. [35]

Dans notre série, nous avons rapporté deux saignements en nappes, qui ont été contrôlé avec transfusion.

2. COMPLICATIONS POSTOPERATOIRES :

2.1. Complications post opératoires précoces :

a. Complications thromboemboliques :

Les complications thromboemboliques restent parmi les complications les plus redoutables après la chirurgie du genou. L'augmentation des indications des PTG, a fait accroître le taux des événements thromboemboliques après PTG. La chirurgie de l'appareil locomoteur, qu'il s'agisse de son secteur traumatologique ou orthopédique et notamment prothétique, expose particulièrement à la survenue de complications thromboemboliques. [36]

Le risque d'événements thromboemboliques est accru chez les patients opérés de chirurgie orthopédique majeure ayant : un antécédent de Maladies Thromboemboliques veineuses ; un antécédent de pathologie cardiovasculaire ou respiratoire ; un âge supérieur à 85 ans. [37]

Ces différents antécédents et l'âge ont été recherché dans notre étude afin de prévenir le risque de survenu de la Thrombose Veineuse et de l'embolie pulmonaire.

Toute complication médicale postopératoire justifie un réexamen de la thromboprophylaxie médicamenteuse et éventuellement, une extension de sa durée. [37]

Une étude a montré qu'avec une Echo-doppler systématique à J4 et utilisation d'héparine de bas poids moléculaire, la fréquence des thromboses veineuses était de 18,6 % (47 thromboses surales pour une thrombose ilio-fémorale chez un porteur d'anomalie de la coagulation). Les veines touchées sont donc essentiellement périphériques. En l'absence de thrombose, le traitement anticoagulant est arrêté après 2 semaines. [38]

En cas de thrombose, on répète l'écho-doppler à J10 pour apprécier, soit la disparition, soit la stabilité de la thrombose. En cas d'extension, on sera alors amené à utiliser l'héparine de bas poids moléculaire à des doses thérapeutiques ou à passer à une antivitamine K. [38]

En cas de douleurs du mollet, il faudra bien sûr rechercher des signes de thrombose veineuse, mais il faudra aussi se méfier d'un syndrome des loges ou d'une blessure artérielle poplitée ou tibiale postérieure pouvant donner lieu à un hématome plus ou moins limité. Le diagnostic sera fait par l'écho-doppler puis l'artériographie. [36]

Des études récentes, Guan et al [39] ont obtenu une incidence de 20 % d'événements thromboemboliques symptomatiques, tandis que Kerr et Linkins [40] ont signalé une incidence de l'embolie pulmonaire de 4,6 %.

La TVP se développe souvent en per opératoire [41]. La Thromboprophylaxie pourrait être moins efficace si elle est initiée plus tard, lorsque le caillot de sang se forme. Cet argument est également soutenu par Warwick et Rosencher [42].

Les TVP se forment à 90 % en per opératoire dans les veines musculaires sous-jacentes à la prothèse; leur devenir éventuel est de s'étendre vers les troncs collecteurs et la veine poplitée. Il s'agit d'une complication fréquente. Dans la majorité des cas, les thromboses sont distales. Le taux d'embolie pulmonaire est faible 0,5 à 3 %. [43]

Des travaux récents montrent qu'il n'y a pas d'intérêt à débiter en préopératoire la thromboprophylaxie, plutôt qu'en postopératoire, à H+12, ce qui, de plus, augmente la sécurité des anesthésies locorégionales péri médullaires. [44]

Une étude récente a montré qu'une introduction plus précoce 12 h après l'intervention est également plus bénéfique et plus significative qu'une introduction 24 h après l'intervention. C'est ce que rapporte une étude menée récemment en 2017. Avec une première dose de daltéparine administrée 12 h après l'intervention, les patients ont présenté des taux de TVP et d'EP significativement moindres que si elle leur avait été administrée 24 h après l'intervention (8,5 % contre 16,3 %). Le délai d'administration de la daltéparine après la chirurgie était un facteur de risque significatif pour la TEV. [45]

Dans une étude de cohorte, retarder la thromboprophylaxie post-chirurgicale augmente considérablement le risque de TEV. Le sous-groupe de patients qui ont reçu leur première dose de daltéparine dans les 12 h après la chirurgie a présenté un taux de TVP et d'embolie pulmonaire significativement plus faible que le sous-groupe qui a reçu sa première dose 24 h ou plus après la chirurgie. [45]

L'obésité est un facteur de risque identifié dans la littérature [46, 47] et un IMC supérieur à 30 est associé à un taux plus élevé de TVP dans la période postopératoire. [48]

L'obésité est un facteur cherché à travers les IMC des patients dans notre étude mais la prophylaxie de la thrombose veineuse profonde (TVP) est instaurée quel que soit le poids ou l'IMC à une dose d'anticoagulant inférieure aux doses prescrites pour le traitement de la TVP.

Une prophylaxie par HBPM jusqu'au 14^e jour postopératoire après PTG est recommandée. Une prophylaxie prolongée par HBPM jusqu'au 35^e jour postopératoire après PTG peut encore réduire le risque thromboembolique majeur. Il est donc suggéré de prescrire une thromboprophylaxie médicamenteuse jusqu'au 35^e jour postopératoire après PTG. La réalisation d'un écho-Doppler veineux systématique avant la sortie n'est pas recommandée. [37]

Dans notre étude, les patients ont bénéficié en moyenne de 3 semaines de thromboprophylaxie et la réalisation de l'écho-doppler n'était pas systématique.

Le traitement prophylactique est la règle associant l'utilisation d'héparine de bas poids moléculaire (HBPM) et de bas de contention. [44]

- Dans la série de NORDIN [50], l'incidence était de 6 %,
- Chez BOUSQUET [51], elle était de 5 %.
- Dans notre étude, 3 patients ont présenté des signes cliniques de TVP soit 2,5 %, une écho-doppler a été demandé pour confirmer notre diagnostic et un traitement curatif à base de l'énoxaparine est administré deux fois par jour à raison de 100 UI/kg avec une bonne évolution.

b. Hématome :

L'hématome postopératoire est une complication connue après une arthroplastie totale du genou avec des taux de 0 % à 10 % rapportés chez des patients. Bien que de nombreux cas impliquent un petit hématome qui se résout sans traitement soulagés par le «glaçage» du membre opéré. Parfois s'ils sont volumineux, il peut être nécessaire de les ponctionner, voir de les évacuer chirurgicalement en raison de l'ischémie de la peau, de la douleur due à la pression locale. [52]

À ce jour, peu d'informations ont été publiées concernant l'incidence de ces cas d'hématome nécessitant une intervention chirurgicale. Une étude, a constaté que le taux des hématomes nécessitant une évacuation chirurgicale après arthroplastie du genou était de 0,2% à 0,4 % des cas rapportés par Bauer et al. dans leur étude. [53]

L'observation d'un hématome impose de reconnaître son abondance et son siège: [54]

- Intra-articulaire : liquidien ou coagulé, il gêne la mobilisation et pourra nécessiter un nettoyage intra-articulaire, soit à ciel ouvert pour une hémostase éventuelle, soit avec une canule d'irrigation et un aspirateur ;
- Sous-cutané : un tel hématome peut être dangereux s'il communique avec l'articulation. Il n'est alors que l'extériorisation d'une hémarthrose. Il impose l'arrêt immédiat de la rééducation et si nécessaire, la reprise chirurgicale pour évacuation, fermeture étanche de l'espace articulaire et drainage ;
- Les hématomes à distance sont rarement collectés et sont source d'ecchymoses étendues pouvant gagner la cuisse et la jambe.

Les patients présentant un trouble hémorragique, comme l'hémophilie, semblent être à risque accru de faire un hématome après prothèse totale du genou. [55]

Des différences du risque d'hématome après arthroplastie totale du genou ont été notées en fonction du moment et de la manière dont la thromboprophylaxie a été démarré dans le cadre de la prévention de la thrombose veineuse profonde, mais dans une méta-analyse récente, aucune différence significative n'a été identifiée. [56]

- NEYRET [49], dans son étude de 182 cas, a rapporté 40 cas qui ont présenté un hématome, aucun n'a nécessité une évacuation chirurgicale ou une ponction.
- CATON [57], dans sa série de 95 cas, a rapporté la survenue de 10 cas d'hématome nécessitant une évacuation chirurgicale.
- Dans notre série, deux cas d'hématome ont été signalés soit 1,67 % qui ont été traitée par "glaçage" et sans nécessiter d'évacuation chirurgicale avec une bonne évolution.

c. Complications infectieuses :

Les complications infectieuses sont rares et ne dépasse pas 2 % dans la littérature. Le risque d'infection malgré qu'elle est rarissime mais grave car le survenue de cette complication qui est la hantise du chirurgien entraine une cascade thérapeutique déplaisante tant pour le patient que pour le chirurgien. Il impose le plus souvent un réintervention (pour nettoyer l'articulation opérée et parfois changer la prothèse) ainsi qu'une antibiothérapie prolongée. [58]

L'infection après arthroplastie totale du genou est un sujet d'intérêt pour les orthopédistes et les infectiologues. Des alternatives pour diminuer le taux d'infection après prothèse totale du genou ont longtemps été recherchées étant donné que ces taux continuent d'être compris entre 0,4 % et 2 % après arthroplastie primaire et entre 3,2 % et 5,6 % après révision. [59]

Le suivi à long terme a montré un taux d'infection périprothétique de 1,55 % au cours des deux premières années après PTG et de 0,46 % par année après cette période, jusqu'à la dixième année. [60]

Le taux de mortalité chez les patients de plus de 65 ans qui attendaient une intervention chirurgicale pour traiter l'infection de la prothèse variait de 0,4 % à 1,2 % et entre 2 % et 7% chez les patients âgés de plus de 80 ans. [61]

L'infection après PTG a été corrélée à un certain nombre de facteurs de risque: le diabète, la malnutrition, le tabagisme, les corticoïdes, un mauvais contrôle de l'anticoagulation, de l'obésité, du cancer, de l'alcoolisme, des infections urinaires, de multiples transfusions sanguines et des reprises chirurgicales. L'orientation actuelle est que de tels facteurs devraient

être identifiés et une intervention multidisciplinaire devrait être mise en œuvre avant d'entreprendre toute procédure, dans le but de faire en sorte que le patient soit mieux apte. [62]

Le drainage prolongé pendant la période postopératoire et les complications cutanées sont également des facteurs associés à l'infection. [63]

L'Utilisation de l'antibioprophylaxie, la préparation du patient avant l'opération et l'asepsie rigoureuse au bloc ont réduit les taux de contamination per opératoire. Il y a quarante ans, un patient sur dix opérés pour PTG développait une infection. [64]

Le risque infectieux est augmenté sur certains terrains comme la polyarthrite rhumatoïde, les prothèses à charnières ou une réintervention. [65]

Les germes les plus fréquemment rencontrés dans les cultures d'infection de la prothèse totale du genou sont staphylocoque à coagulase négatif (30–43 %) et Staphylocoque aureus (12–23 %), suivis d'une contamination pluri microbienne (10 %), Streptocoque (9–10 %), Les bacilles Gram négatifs (3–6 %) et les anaérobies (2–4 %). Aucun germe n'est isolé dans environ 11 % des cas. [66]

L'infection peut survenir précocement (infection aiguë) avant la 3^e semaine post opératoire, elle est due à une contamination du site opératoire habituellement par la peau. Elle peut être subaiguë ou tardive dans ces cas il s'agit le plus souvent de contamination hématogène ou lymphatique à partir d'un foyer infectieux à distance. Il est indispensable de faire le diagnostic précocement afin de réaliser un traitement approprié et efficace. La clinique (fièvre, douleur et signes locaux), la biologie (VS, CRP), la scintigraphie osseuse aux leucocytes marqués et surtout la ponction articulaire afin d'isoler le germe permettront de confirmer le diagnostic. [67]

L'objectif principal dans le traitement de l'infection après PTG est d'éradiquer l'infection. Le soulagement de la douleur et le rétablissement de la fonction sont des objectifs secondaires, mais pas moins importants. [68]

Le choix du meilleur traitement dépend de l'état du patient, de l'état de l'implant et du germe isolé. [69]

Dans l'infection aiguë débutante le lavage débridement synovectomie du genou sans changement de la prothèse peut permettre la guérison. Dans les autres cas, l'ablation de la prothèse est indispensable. La nouvelle prothèse peut être réimplantée dans le même temps opératoire ou à distance après normalisation de la biologie. [70]

Le débridement est une bonne alternative pour les patients atteints d'infections postopératoires précoces et aiguës, pourvu que la durée des symptômes ne dépassent pas trois semaines, un bon état cutané, l'implant intact et une antibiothérapie à action efficace. Il a été recommandé qu'un traitement antibiotique par voie veineuse initial soit utilisé pendant deux à quatre semaines, avec un relais orale après cette période. [68]

Byren et al. a démontré que le taux de survie sans infection après le traitement par débridement était de 82 % Jusqu'à 2,3 ans. [71]

Le remplacement de la prothèse en temps unique est une bonne option lorsqu'il existe une bonne couverture cutanée, l'absence de comorbidités et une infection non due à des germes multi résistants. Jämsen et al. ont rapporté que les taux d'éradication des infections variaient de 73 % à 100 % sur 122 mois de suivi en utilisant cette stratégie. [72]

Si les critères ne sont pas tous remplis, la meilleure option est de décomposer la réimplantation en deux temps. [73]

Dans ces cas, Zimmerli et al. ont recommandé que la deuxième procédure soit effectuée après un délai aussi court que possible (deux à quatre semaines), ce qui diminue les coûts et la durée du séjour hospitalier. [68]

Les mesures de prévention du risque infectieux sont codifiées et font l'objet de recommandations de bonnes pratiques. Cependant, l'impact de ces mesures et leur observance sur la réduction du risque infectieux après PTG, n'a pas été vérifié. [74]

NEYRET [49], dans son étude de 182 cas, a rapporté 12 cas de sepsis nécessitant une reprise chirurgicale.

CATON [57], dans sa série a rapporté 4 cas de sepsis ayant évolué favorablement sous antibiothérapie.

JAFFAR-BANDJEE [75] a rapporté 4 cas d'infection dont une a occasionné le décès.

Dans notre série nous n'avons pas noté d'infection de prothèse. Cependant ; nous avons eu un cas d'infection cutanée superficielle soit 0,83 % jugulée par antibiothérapie et soins locaux avec une très bonne évolution.

d. Paralysie du nerf sciatique poplité externe :

La paralysie du nerf sciatique poplité externe est une complication rare et potentiellement dévastatrice de l'arthroplastie totale du genou, et divers auteurs ont rapporté une incidence allant de 0,3 % à 4 %. [76]

La paralysie du nerf se manifeste généralement peu de temps après la chirurgie, plusieurs auteurs ont noté que la plupart des cas ont été diagnostiqués dans les 2 jours après d'arthroplastie. [77]

Bien que divers facteurs étiologiques existent, la cause de la paralysie peut ne pas être clairement identifiable dans la plupart des cas. [78]

Des études ont identifié des facteurs de risque qui incluent l'étirement mécanique du nerf en raison de la correction de la valgus ou de la déformation de la flexion pendant l'arthroplastie totale du genou, une perturbation de l'approvisionnement en sang du nerf qui peut se produire avec une utilisation prolongée du garrot, une perte de sang et une hypotension sévères et la compression du nerf due à la formation d'hématome ou plus souvent la compression sur la tête de fibule par un agent externe. L'anesthésie péridurale postopératoire, la neuropathie antérieure et la polyarthrite rhumatoïde sont également déterminées comme des facteurs de risque dans certaines études. [79]

Les symptômes comprennent des déficits moteurs, en particulier la faiblesse ou l'absence de dorsiflexion des orteils ou de la cheville, ainsi que des déficits sensoriels, y compris l'anesthésie ou les paresthésies de la face externe du mollet et de la face dorsale du pied. [80] Elle peut encore être définitivement diagnostiquée par des modalités d'électrodiagnostics tels que l'électromyographie ou des études de conduction nerveuse. [81]

La prise en charge des atteintes nerveuses au cours de la prothèse totale du genou est sujette à controverses. Plusieurs options thérapeutiques ont été signalées. [82]

Certains auteurs ont préconisé un traitement non chirurgical car ils pensent que les symptômes seront résolus dans la plupart des cas. Récemment Idusuyi et Morrey ont rapporté le traitement non chirurgical de 32 paralysies nerveuses du nerf sciatique poplité externe après arthroplastie totale du genou, les symptômes étaient résolus chez 76 % des patients qui avaient des paralysies partielles et 20 % des patients présentant des paralysies complètes avec un suivi moyen de 47 mois (15-120 mois). [83]

De même, Schinsky et al ont examiné 19 patients qui ont été traités de manière non chirurgicale pour la paralysie du nerf sciatique poplité externe après arthroplastie totale du genou et suivis pendant au moins 2 ans. Les auteurs ont constaté que 13 patients (68 %) avaient une résolution complète des déficits à 18 mois et les 6 autres patients (32 %) ont eu une amélioration légère à modérée des symptômes par rapport à la présentation initiale. [84]

Certains auteurs ont quand à eux opté pour une prise en charge chirurgicale dans la prise en charge de l'atteinte de la sciatique poplité externe après prothèse totale du genou. Krackow et al ont rapporté l'utilisation de la décompression nerveuse chirurgicale chez 5 patients qui ont développé une paralysie du nerf sciatique poplité externe après arthroplastie totale du genou et ont constaté une amélioration marquée chez les 5 patients, avec une résolution complète des symptômes chez 4 patients. [80]

Dans notre étude, nous avons enregistré un cas de paralysie un nerf sciatique poplité externe avec une récupération complète après 3 mois de rééducation.

e. Complications cutanées :

Les complications cutanées comme la désunion cutanée, la nécrose cutanée et le retard de cicatrisation peuvent survenir après l'arthroplastie totale du genou, mais peu a été publié concernant l'incidence et les séquelles de ces complications potentiellement dévastatrices. [85]

Les complications cutanées après prothèse totale du genou sont diversement évaluées dans la littérature et surviennent selon les séries entre 2 % et 12 % des cas. [86]

Les facteurs de risques incriminés dans le mécanisme d'apparition d'une nécrose cutanée, d'une désunion cicatricielle ou d'un retard de cicatrisation sont souvent multifactoriel : genou multi cicatriciel, mauvais état général, insuffisance circulatoire, tabagisme, la malnutrition, les immunosuppresseurs, la polyarthrite rhumatoïde et l'obésité. [87]

Les nécroses et les désunions cutanées, peuvent mettre en jeu le devenir de la prothèse sous jacente. La désunion cutanée est une complication grave car elle menace d'infection l'articulation prothétique. [85]

On peut observer la désunion de la suture cutanée à la suite d'une chute ou d'une manipulation et qui impose le nettoyage et la fermeture ou on peut avoir une rougeur cutanée sans ouverture, ce qui impose de s'assurer de l'absence d'une collection infectée sous jacente. Elle nécessite du repos, et peut faire discuter l'opportunité d'une antibiothérapie anti staphylococcique après ponction à distance du genou. [54]

La nécrose cutanée peut être liée soit à l'existence de multi-cicatrices avec une dévascularisation de la peau ; soit à l'existence d'un volumineux hématome ayant mis la peau sous tension. [76]

Plusieurs tableaux de complications cutanées : [54]

- La nécrose cutanée isolée, sèche et étendue qui nécessite une surveillance rapprochée et parfois l'arrêt des exercices de flexion en kinésithérapie.
- La nécrose humide est redoutable car infectée. Il faut apprécier l'étendue de l'infection, ponctionner le genou à distance, mettre en route une antibiothérapie polyvalente, et souvent, envisager une reprise chirurgicale.
- On peut observer deux types d'écoulements : sanglant ou séreux. Rarement, il s'agit de l'évacuation d'un hématome purement sous-cutané qui se rompt lors de la rééducation.

Plus souvent, il s'agit d'un hématome communiquant avec la cavité articulaire. Il impose alors l'arrêt de la rééducation, la mise dans une attelle et si tout n'est pas résolu dans les 24-48h, la reprise chirurgicale.

- Une nécrose cutanée plus étendue peut rester superficielle et imposera parage et débridement des berges.
- En cas de nécrose plus extensive, superficielle et de fistule articulaire sans désunion profonde, il faudra parer, nettoyer et assurer la couverture par lambeau.
- Par contre, si la déhiscence est profonde avec exposition de la prothèse, il faut exciser tous les tissus nécrotiques et envisager la reconstruction des parties molles, souvent par lambeau. Si le délai est inférieur à 8 jours, chez un patient en bon état, en l'absence de contamination massive, on peut envisager de conserver la prothèse. Au-delà, il est préférable d'envisager une chirurgie en deux temps avec ablation de la prothèse et immobilisation en plâtre. Plus fréquente et plus banale est l'observation d'un gros genou inflammatoire chez un sujet volontiers obèse. On appréciera l'état de la peau, le volume du genou.

Y a-t-il une collection, est-elle intra ou extra-articulaire ou mixte ? On appréciera parallèlement les signes vitaux et biologiques (NFS, VS, CRP).

- S'il n'y a pas de grosse collection et de contexte fébrile, on arrêtera la kinésithérapie et on surveillera le patient.
- Soit il y a une grosse collection et une reprise chirurgicale pour nettoyage s'impose.
- Soit on a une suspicion septique, on fera des hémocultures, on recherchera une porte d'entrée et on réalisera une ponction [38]. Puis on décidera d'une reprise pour diagnostic et nettoyage, l'antibiothérapie n'étant entreprise qu'après prélèvement.

Les Troubles de cicatrisation sont très fréquents en raison du mauvais état cutané qu'on peut rencontrer chez les patients multi-opérés dans le flexum sévère du genou ou lorsque l'encombrement antéro-postérieur de la prothèse a mal été pris en compte. [86]

Il est important de manipuler soigneusement les tissus mous et la peau pendant la prothèse totale du genou afin de minimiser les complications. [88]

JAFFAR-BANDJEE [75], dans sa série, a noté 1 cas d'ouverture cutanée et 3 nécroses dont une a évolué vers une infection profonde.

Dans notre série nous avons eu un cas de désunion cutanée ayant nécessité une reprise de suture et 3 cas de retard de cicatrisation avec bonne évolution.

2.2. Complications postopératoires tardives :

a. Raideur :

La raideur après arthroplastie totale du genou est favorisée par une raideur préexistante, des erreurs techniques, un mauvais contrôle de la douleur, des complications postopératoires et peut-être une prédisposition à la fibrose et aux ossifications postopératoires. [89]

Leur fréquence est très diversement estimée (de 1,3 à 12 %), liée en grande partie du fait de l'absence de consensus sur la définition de la raideur dans la littérature ; malgré qu'elles ne soient pas rares après prothèse totale du genou (PTG). [90]

La mobilité du genou après arthroplastie totale du genou est le plus souvent jugée à l'aide de la cotation Knee Society Score (KSS) [91,92], est presque toujours inférieure à celle du genou normal qui atteint 140 à 150°. Une flexion de l'ordre de 115°, correspondant à la flexion postopératoire moyenne des séries publiées, est compatible avec la plupart des activités de la vie courante et elle suffit à la grande majorité des opérés dont l'âge moyen avoisine souvent 65 ans [93].

Pour définir la raideur, on se réfère souvent à un flexum (défaut d'extension) de plus de 10-25°, ou à une limitation de l'amplitude du mouvement (arc de mobilité entre l'extension maximale et la flexion maximale) inférieure à 45-95°. La raideur pourrait en fait se définir comme la mobilité inférieure à celle nécessaire au patient pour faire tout ce qu'il souhaite [93]

L'examen et la comparaison des radiographies pré et post-opératoires permettent de comprendre (ou de s'interroger sur) l'indication de la PTG, et d'apprécier la taille des pièces, la hauteur de l'interligne et de la rotule [93].

La radiographie standard de face et de profil, sans oublier l'incidence rotulienne, constituent l'imagerie de base. Elles recherchent une malposition, un surdimensionnement des pièces et une bascule/subluxation latérale de la patella évocatrice d'une rotation interne fémorale et/ou tibiale ; elles seront au mieux effectuées sous contrôle télévisé et à l'échelle 1/1 ; des clichés du côté non opéré sont utiles pour juger la dimension des pièces ; le pangonogramme, non interprétable en cas de flexum renseigne sur l'axe mécanique postopératoire ; les clichés en varus/valgus réalisés en légère flexion (10°), plus utiles dans les laxités que dans les raideurs après PTG recherchent une asymétrie de tension des plans capsulo-ligamentaires, une usure du polyéthylène, voire une micro mobilité prothétique. [94]

Le scanner, en éliminant les artéfacts liés aux pièces métalliques, est devenu indispensable ; il recherchera avant tout une erreur de positionnement en rotation (rotation interne surtout) fémorale et/ou tibiale et un débord d'une pièce ; une ostéolyse péri prothétique, des lisérés sont peu fréquents dans les raideurs car il s'agit en règle de genoux récemment opérés [94].

L'échographie permet une étude dynamique du genou en flexion/extension surtout, éventuellement en varus/valgus, voire en charge ; elle permet en particulier l'étude de l'appareil extenseur, et une étude aisée des parties molles intra (synoviale) et péri articulaires pouvant entrer en conflit avec un débord prothétique [94].

L'IRM est encore souvent inexploitable en raison du caractère ferromagnétique des implants, à l'origine d'artéfacts majeurs [94].

La biologie se limite à une VS et une CRP ; l'analyse du liquide synovial (comptage cellulaire, bactériologie) est indispensable en cas de syndrome inflammatoire ou en cas de suspicion d'infection [90].

Avant deux mois (au plus tard trois) [95,96], une mobilisation sous anesthésie (MSA) mérite d'être tentée, pour libérer les adhérences, devant une flexion inférieure à 90° (avec un arrêt dur en fin de flexion) et un flexum de plus de 10°, sous anesthésie générale ou

rachianesthésie ; un bloc (fémoral ou mieux du canal adducteur), permettra une analgésie prolongée (confort pour la rééducation, diminution de l'inquiétude du patient) [90,93].

L'augmentation de la mobilité après mobilisation sous anesthésie est de 38,4° (32-47°), avec une augmentation moyenne de la flexion de 29,4° (30-42°) et un gain moyen en extension de 5,7° [95,96]. L'amélioration de la mobilité persiste à 1,5 et 10 ans [97].

Cette mobilisation doit être évitée en raison de ses risques pour Cameroun et Hu [98]. En revanche, elle doit être systématique selon Bradley et al [99] et Lachiewicz et al. [100].

L'intérêt de telles mobilisations reste cependant discuté.

La récurrence d'une raideur sévère, faisant perdre tout le bénéfice de l'intervention, est rarement notée après mobilisation sous anesthésie générale [101].

En cas d'échec de la rééducation, de la mobilisation passive et de la mobilisation sous anesthésie dans les 3 mois suivant la PTG ou si le patient est vu au delà du 3^{ème} mois [90].

L'arthrolyse arthroscopique est indiquée en l'absence d'erreur technique importante. Elle nécessite une grande expérience de l'arthroscopie en raison du risque de rayure des pièces et de rupture du matériel arthroscopique. L'augmentation de l'arc de mobilité qu'elle procure est de 36,2° (18,5-60°), avec une augmentation moyenne de la flexion de 35,2° (5-58,4°) et un gain moyen en extension de 6,4° (1,6-23°) [95,96].

Au-delà de 6 à 12 mois, il faut discuter entre arthrolyse chirurgicale et changement de prothèse. Il s'agit d'interventions non dépourvues de risques qu'il ne faut pratiquer qu'à bon escient après avoir épuisé toutes les possibilités de la rééducation et avoir identifié ou éliminé des erreurs techniques. Les indications de l'arthrolyse chirurgicale sont les mêmes que celles de l'arthrolyse arthroscopique. Elle permet de changer l'épaisseur d'un plateau tibial modulaire. Elle suppose que le chirurgien connaisse bien la prothèse en place. Elle suppose l'absence d'erreurs techniques et par conséquent que la raideur soit le fait d'un défaut de rééducation, quelle qu'en soit la cause. C'est une éventualité peu fréquente, ce qui explique en partie qu'elle soit de moins en moins pratiquée. L'augmentation de l'arc de mobilité suivant une arthrolyse chirurgicale varie selon les auteurs entre 43,4° [96] et 19-31° [95].

Les erreurs techniques incitent au changement de prothèse, à moins qu'elles ne concernent que la rotule (ce qui est rare). L'efficacité des changements de prothèse sur les douleurs s'explique probablement par l'éradication de la cause des douleurs, qu'elle ait été clairement identifiée ou non. Ils permettent en règle de supprimer le flexum. Néanmoins, leurs résultats sont difficilement prévisibles [102] et l'amélioration qu'ils procurent (arc de mobilité, flexum, douleurs, KSS) est le plus souvent modeste [103,104] même si les patients entendent fréquemment un bénéfice fonctionnel certain. Le changement de prothèse est le recours ultime [101].

JAFFAR-BANDJEE [75], a rapporté 3 cas de raideur ayant nécessité deux mobilisations sous AG et une arthrolyse.

NEYRET [49], dans sa série de 182 cas, a rapporté 10 cas de raideurs.

NORDIN [50], dans sa série de 500 cas, a rapporté 10 cas de raideurs.

Dans notre série, nous avons initialement enregistré 11 cas de raideur dont 3 cas ont été mobilisés sous anesthésie générale ; 5 cas ont évolué favorablement après prolongation de rééducation et 3 cas de raideur résiduelle.

b. Algodystrophie :

L'algodystrophie ou Syndrome douloureux régional complexe de type I (SDRC-I) est une complication très handicapante surtout à cause de son caractère très algique, elle se manifeste en période postopératoire d'une arthroplastie totale de genou. Elle est considérée comme une affection bénigne mais peut laisser des séquelles à type de douleurs chroniques et/ou raideur articulaire dans environ 30 % des cas, ce qui est source d'handicap fonctionnel sévère compromettant ainsi l'attente des patients après l'intervention chirurgicale. [105,106]

Elle se manifeste par un certain nombre de signes cliniques qui rendent parfois évident le diagnostic mais souvent le tableau peut être atypique, ce qui nécessite une attention particulière et l'expérience du chirurgien pour l'évoquer au moment précis. Actuellement sont recommandés les critères diagnostiques validés au niveau international dits "de BUDAPEST" (tableau V) [107]

Les premières références ont rapporté une faible incidence de l'algodystrophie après arthroplastie totale de genou (0,7-1,2%), cependant, certains rapports ont proposé que des formes légères surviennent assez souvent après arthroplastie totale de genou [108,109]

Une étude récente a rapporté une incidence élevée d'algodystrophie après arthroplastie totale de genou (21 % un mois après l'opération et 12,7 % après 6 mois). [110]

Elle est deux à quatre fois plus fréquente chez les femmes et aussi, les femmes ménopausées semblent avoir plus de risque de présenter de l'algodystrophie. [111]

Le mécanisme du syndrome douloureux régional complexe type I n'est pas actuellement compris avec exactitude. Selon Bruehl et al, un traumatisme majeur ou mineur, entraîne un traumatisme minime des structures nerveuses avec production de cytokines et de peptides pro-inflammatoires produisant les signes de l'inflammation et accroissant localement la réponse nociceptive. L'hypoactivité locale du système nerveux sympathique augmente la vasodilatation et affaiblit la thermorégulation. Cette hypoactivité augmente la réactivité des récepteurs locaux adrénergiques d'où une vasoconstriction secondaire avec accumulation de substances nociceptives responsable de l'hyperalgésie et déficits nutritifs, cause de changements trophiques régionaux, avec apparition d'une fibrose. La diminution des flux nerveux entraîne la sensibilisation des voies nociceptives de la moelle provoquant l'allodynie et l'hyperalgésie. [112]

Les examens biologiques de routine (NFS, VS, CRP) sont peuvent souvent être normaux [113].

Les bilans radiologiques sont souvent nécessaires dans les situations difficiles pour parvenir au diagnostic ; la radiographie peut montrer une déminéralisation non homogène l'os apparait moucheté, tigré avec respect de l'interligne et absence de condensation. Les signes radiologiques sont en retard sur les signes cliniques, dans 30 % des cas il y'a aucun changement radiologique [114].

La scintigraphie permet un diagnostic de certitude à un stade précoce de l'algodystrophie, elle montre une hyperfixation bien avant les signes radiologiques. La scintigraphie osseuse est souvent associée au diagnostic d'algodystrophie pour deux raisons : [115]

L'intensité de la fixation du traceur osseux dépend en premier de la vascularisation locale. S'il existe une hyperémie ou une hyper vascularisation osseuse, l'articulation concernée présentera une hyperfixation.

L'intensité de la fixation dépend également de l'activité ostéoblastique de l'os exploré. Toute lésion osseuse se traduisant par une augmentation du remodelage entraînera une hyperfixation. La particularité de l'algodystrophie est d'être en général une pathologie régionale, c'est un syndrome douloureux régional par définition, qui donnera une hyperfixation de même topographie.

Le traitement est controversé. Cependant, le traitement précoce est considéré comme bénéfique. Les capacités fonctionnelles peuvent être affectées par l'algodystrophie si le traitement est institué au stade tardif. [114,116]

Le traitement de l'algodystrophie est multidisciplinaire. Il est symptomatique, avec pour objectifs de diminuer la douleur, de préserver la fonction et de favoriser la reprise d'une activité professionnelle. Le choix du traitement dépend de l'intensité de la douleur, du degré d'enraidissement et de la présence, ou non de troubles vasomoteurs. L'arsenal thérapeutique varié proposé dans les formes typiques reste souvent décevant. Le traitement des formes atypiques est encore moins consensuel. La prise en charge de la douleur est un élément fondamental car celle-ci peut ralentir considérablement la récupération fonctionnelle qui doit rester l'objectif primordial [117]

L'élévation de l'extrémité, le massage doux, le bain de contraste (bain écossais), la désensibilisation et réactivation et la stimulation nerveuse électrique transcutanée peuvent être bénéfiques dans l'algodystrophie. [114]

La calcitonine, les bisphosphonates, les corticostéroïdes, les inhibiteurs des canaux calciques et la vitamine C se sont révélés utiles dans la phase aiguë de la prise en charge. La diméthylsulfoxyde (DMSO) et la N-acétylcystéine peuvent être aussi utilisées, par contre le paracétamol et les anti-inflammatoires non stéroïdiens n'ont pas prouvé leur efficacité, La

gabapentine s'est révélée efficace contre la douleur au cours des huit premières semaines, mais il n'existe aucune preuve de son efficacité au-delà. [114]

Par contre certaines études montrent l'intérêt de prescrire les antalgiques de paliers 1 et 2. [113]

L'anesthésie locorégionale (bloc somatique, bloc sympathique et sympathectomie) thérapeutique joue un rôle important dans le traitement des douleurs chroniques, mais sa place dans la prise en charge de l'algodystrophie est mal définie [114].

La rééducation joue un rôle important dans la prise en charge, Elle peut d'ailleurs être déclenchée par des gestes de kinésithérapie inadaptés d'où l'intérêt d'une rééducation douce et progressive. Elle peut guérir spontanément. [118]

Son traitement s'étale généralement sur une période de quelques semaines, mais pouvant aller jusqu'à 2 ans. La plupart des cas sont résolus (90 % des symptômes de l'algodystrophie après deux ans), mais un pourcentage important persiste. [114].

Dans notre série, on a enregistré un cas d'algodystrophie chez une femme ménopausée de 70 ans traitée par antalgiques ; vitamine C ; calcitonine et bains écossais avec une bonne évolution.

Tableau V : Critères diagnostiques du SDRC de type 1 dits de BUDAPEST

Douleur continue qui est disproportionnée avec les événements incitatifs.
Au moins un symptôme dans trois des quatre catégories suivantes : <ul style="list-style-type: none">• Sensorielles : hyperesthésie et/ou allodynie• Vasomotrices : asymétrie de température et/ou changement de couleur de la peau et/ou asymétrie de coloration de la peau• Sudation et œdème : œdème et/ou modification de la sueur et / ou asymétrie sudorale• Motricité et trophicité : déficit de mouvement (faiblesse, tremblement, dystonie) Au moins un signe lors de l'examen dans deux ou plus des catégories suivantes : <ul style="list-style-type: none">• Sensorielles : hyperalgésie à la pique d'épingle et ou allodynie au toucher léger ou à la pression et/ou au mouvement de l'articulation• Vasomotrices : de température et/ou changement de couleur cutanée et/ ou asymétrie.• Sudation et œdème : constatation d'un œdème et/ ou modification de la sueur et/ou asymétrie sudorale• Motricité et trophicité : constatation d'un déficit de mouvement (faiblesse, tremblement, dystonie) et/ou troubles trophiques (poils, ongles, peau) Absence d'autre diagnostic qui puisse mieux expliquer les signes et les symptômes

c. Le descellement aseptique :

C'est en général une complication tardive quel que soit l'implant et il constitue la première cause de reprise chirurgicale de l'arthroplastie totale de genou, des études récentes ont rapporté que le descellement aseptique représente à lui seul 31,2 % de toutes les reprises de PTG. [119]

C'est une complication fréquente d'origine mécanique pure, liée à l'usure du polyéthylène utilisé comme surface de frottement. L'apparition de douleurs secondaires après un intervalle libre d'indolence et plus ou moins une déformation progressive en varus ou valgus fait craindre le descellement [120].

L'obésité, l'âge jeune et l'activité chez les patients ont été impliqués dans la cause du descellement aseptique en l'absence d'usure de polyéthylène et de lésions ostéolytiques. [121,122]

Le diagnostic doit être suspecté devant la réapparition de douleurs après un intervalle libre d'indolence de plusieurs années. Le bilan radiologique confirmera le diagnostic par la migration des implants ou l'apparition d'un liseré radiotransparent à la jonction entre l'implant et l'os ou le ciment et l'os. Ce tableau clinique et radiologique, bien que très évocateur d'un descellement aseptique peut cependant cacher un processus infectieux latent à germe peu virulent ou être le résultat d'une infection tardive secondaire (contamination des implants par dissémination hématogène à partir d'un foyer infectieux à distance). Ainsi, tout descellement aseptique est à priori suspect. [54]

L'infection doit être systématiquement exclue par des investigations complètes (dosage de la protéine C-réactive, scintigraphie et surtout ponction articulaire par un chirurgien orthopédiste). La malposition initiale de la prothèse est la cause principale de descellement (27%). Un défaut de fixation initiale, de même qu'une surcharge pondérale avec un indice de masse corporelle supérieur à 30 kg/m² sont aussi des facteurs de descellement à ne pas négliger. Le caractère insidieux de ces descellements aseptiques confirme l'importance de la surveillance radiographique périodique afin de détecter des manifestations en avance sur clinique. [123]

Les signes radiographiques cardinaux qui font suspecter un descellement sont l'apparition de liserés pathologiques péri prothétiques, le déplacement des implants et la fracture du ciment péri prothétique : [124]

c.1. Liseré clair péri prothétique

En théorie il ne doit normalement pas exister de liseré à l'interface os-métal. En réalité, une fin liserée inférieure à 2 mm d'épaisseur peut être tolérée à l'interface ciment-os ou à l'interface prothèse-os (prothèse non cimentée) s'il reste stable et s'il est apparu dans les six premiers mois (pour une prothèse cimentée) ou dans les deux premières années (pour une prothèse sans ciment) suivant la pose. Un liseré supérieur à 2 mm, un liseré apparu au-delà des délais précédemment définis ou un liseré évolutif avec le temps doit faire évoquer un descellement de la prothèse. Celui-ci survient plus fréquemment au niveau de la pièce tibiale. [124]

c.2. Déplacement d'un implant prothétique par rapport au squelette porteur

La position angulaire des pièces prothétiques par rapport aux axes osseux doit être mesurée sur les clichés successifs de surveillance afin de détecter de façon objective et précoce la migration de l'implant. [124]

c.3. Fracture de ciment

Elle traduit simplement la migration ou la mobilité de l'implant prothétique par rapport à l'os porteur. [124]

La reprise de ces descellements fait appel en général à des prothèses à tige centromédullaires de fixation en conservant le caractère semi-contraint de la prothèse. [54]

Dans la série de Klemens [125], pendant la période de suivi de 10 à 12 ans, a réopéré quatre genoux (5,88 %) pour descellement. Trois ont présenté un descellement de l'implant tibial nécessitant son changement, et un genou a bénéficié d'un changement complet des implants.

Dans la série de Young Kyun Woo [126], un affaissement de l'implant tibial a été vu sur les radiographies obtenues 3 mois en postopératoire pour 19 genoux. La profondeur de

l'affaissement était de 1,2 mm en moyenne, et ce dernier augmentait pour atteindre une moyenne de 2,4 mm 12 mois après l'opération. Un seul genou (0,55 %) a montré une progression vers un descellement aseptique survenu 8,4 années après l'intervention nécessitant une révision.

NEYRET [49] a retrouvé 1 cas de descellement aseptique dans sa série de 182 cas.

NORDIN [50] a rapporté 3 cas de descellement aseptique et CATON [57] a retrouvé dans sa série 2 cas descellement aseptique.

Dans notre série aucun cas de descellement aseptique n'a été enregistré.

d. Usure du polyéthylène :

C'est une complication inéluctable avec le temps, qui est toujours possible à long terme engendrant une ostéolyse. Le polyéthylène a été largement utilisé dans l'arthroplastie du genou depuis le milieu du 20ème siècle. Il a été établi que l'usure du polyéthylène dans l'arthroplastie du genou provoque une ostéolyse induite par les particules, qui est la principale raison de l'échec tardif et qui nécessite une reprise chirurgicale. Bien qu'il existe diverses causes d'usure, les propriétés du polyéthylène ont longtemps été une question d'investigation comme facteur contributif. [127]

L'usure est affectée par plusieurs facteurs pouvant être liés au patient, à la technique ou aux implants. Les facteurs du patient incluent l'âge, la taille et le niveau d'activité. La technique chirurgicale doit se concentrer sur l'alignement correct de l'implant et la restauration de l'axe mécanique de l'articulation. Les facteurs d'implantation dans l'arthroplastie du genou comprennent la conception des composants et les caractéristiques d'insertion de polyéthylène. [128]

Les sollicitations mécaniques engendrent une usure du polyéthylène qui peut s'apprécier directement en mesurant sa hauteur sur les clichés successifs en charge. Une épaisseur initiale d'au moins 8 mm est habituellement nécessaire lors de la pose de la prothèse. L'appréciation de l'usure progressive se fait donc sur des clichés successifs reproductibles (même agrandissement) de face et de profil en charge. Des clichés dynamiques complémentaires en varus et valgus sont

parfois utiles au diagnostic. Au scanner, l'usure du polyéthylène peut être d'appréciation plus tardive compte tenu de l'absence de mise en charge et se traduit par une diminution et/ou une asymétrie de hauteur d'un interligne articulaire. [124]

L'ostéolyse a d'abord été rapportée dans les implants du genou, comme une résorption osseuse associée à des implants non cimentés. [129]

Il a été rapporté plus tard que cela pourrait également se voir dans les implants cimentés. [130]

Ses particules peuvent être en polyéthylène, en ciment et en métal. La libération de ses particules engendre une réaction inflammatoire à corps étranger, avec création d'un granulome de résorption péri articulaire à l'origine d'une lyse osseuse, pouvant aboutir à des pertes osseuses importantes et secondairement au descellement des implants. Le diagnostic est évoqué devant des signes radiologiques objectifs d'usure du polyéthylène associés à une ostéolyse péri prothétique parfois impressionnante. L'ostéolyse se produit partout où les histiocytes peuvent accéder : la lyse osseuse pourra donc se propager aux interfaces osseux d'une prothèse préalablement descellée. En l'absence de descellement, l'ostéolyse intéresse plus particulièrement la partie postérieure des condyles fémoraux, les zones d'insertions condyliennes des ligaments collatéraux, la périphérie des plateaux tibiaux, les bords patellaires en périphérie du médaillon et le long d'éventuels trous de vis ou de la quille de l'embase tibiale. Il s'y associe en général un épanchement intra-articulaire et une synovite réactionnelle. Le diagnostic différentiel avec une complication infectieuse peut se révéler extrêmement difficile. [124]

Dans la série de Klemens [125], quatre cas d'usure du polyéthylène ont survécu durant la période de suivi (7,35 %), ayant nécessité un changement du polyéthylène pour quatre cas, et un changement complet pour un cas.

Dans la série de Young Kyun Woo [26], l'usure du polyéthylène a été observée dans un genou (0,55 %) survenue après 10,5 années. Un changement du polyéthylène avec débridement ont été réalisés.

Dans notre comme dans la série de NEYRET [49], NORDIN [50] et CATON [57] aucun cas d'usure du polyéthylène n'a été signalé.

e. Complications de l'appareil extenseur :

e.1. Instabilité patellaire :

Les instabilités rotuliennes sont liées à une erreur de rotation dans l'implantation des prothèses fémorales et tibiales. [131]

L'instabilité patellaire peut se manifester par des douleurs liées au conflit entre le bord latéral de la patella et la trochlée prothétique, par une bascule latérale et des sub-luxations entraînant alors une sensation de ressaut à la flexion du genou, voire une luxation permanente ou réductible. Plusieurs facteurs favorisants peuvent être incriminés à l'origine d'une instabilité fémoro-patellaire: la morphologie du médaillon rotulien et de la trochlée prothétique dont le dessin relève toujours d'un compromis entre stabilité et contrainte ; la position des composants fémoral et tibial dans le plan axial, dont l'évaluation peut se faire par TDM. Il semble acquis qu'une rotation interne excessive prédispose aux complications rotuliennes. La malposition du genou en valgus et une tension excessive du réticulum patellaire externe sont d'autres facteurs également reconnus. [124]

e.2. Interruption de l'appareil extenseur :

➤ Fractures patellaires :

Les fractures de la rotule semblent être favorisées par l'abord chirurgical extensif, la section de l'aileron rotulien externe ou la résection du ligament adipeux. [131]

Les fractures patellaires périprothétiques peuvent être les fractures les plus courantes compliquant l'arthroplastie totale du genou, Jusqu'à 80 % peuvent être asymptomatiques et détectés uniquement lors du suivi radiographique. La prévalence déclarée varie de 0,11 % à 21,4 %. [132]

Il peut s'agir de fractures traumatiques ou de fatigue. Plusieurs facteurs prédisposent à leur survenue, comme l'ostéonécrose patellaire liée à l'atteinte des vaisseaux nourriciers extra-osseux lors de l'abord chirurgical ou à des lésions vasculaires intra-osseuses lors de l'implantation ; la surdimension des pièces prothétiques fémoro patellaires ; l'amincissement

excessif de la patella résiduelle en fin d'implantation et enfin un mauvais alignement induisent des contraintes excessives. [124]

Ces fractures sont classées en trois types :

- **Type 1** : l'implant patellaire est stable et l'appareil extenseur continu.

Les fractures de type 1 sont fréquemment asymptomatiques et peuvent souvent être traitées avec succès par un traitement conservateur. [124,132]

- **Type 2** : comportent une interruption de l'appareil extenseur avec implant stable (type 2a) ou descellé (type 2b). Dans les fractures de type 2, la fonction extensive doit être restaurée par un traitement chirurgical, car une gestion non chirurgicale entraînerait probablement une mauvaise extension. Les complications sont courantes dans le traitement de ces fractures. [124,132]

- **Type 3** : regroupe les fractures avec appareil extenseur continu et implant descellé. Elles se subdivisent en type 3a ou 3b selon que le stock osseux est de bonne ou de mauvaise qualité. Les fractures de type 3 avec un stock osseux adéquat (type 3A) ont été traitées par révision ou résection et patelloplastie. Un stock osseux inadéquat (type 3B) nécessite une patellectomie partielle ou complète avec avancement et réparation du mécanisme extenseur. [124,132]

➤ Ruptures tendineuses :

Elle est d'origine traumatique ou favorisée par des phénomènes de dévascularisation postopératoire. L'examen clinique (instabilité, déficit d'extension active) et l'échographie permettent de les suspecter. [124]

Le traitement est en fonction du degré de rupture, si elle est partielle le traitement est orthopédique et le traitement est chirurgical si elle est complète. [133]

Dans notre étude aucun cas de complications rotuliennes n'a été enregistré dans l'évolution de nos patients.

f. Fractures péri prothétiques :

De telles fractures ont été signalées dans environ 1–2% des patients opérés pour prothèse totale du genou. La fracture se produit généralement dans la zone supracondylienne et est incomplète dans de nombreux cas. [134]

On distingue les fractures per opératoires, survenant sur un os fragile, traitées dans le même temps opératoire que l'implantation prothétique, et les fractures survenant à distance, au cours d'un traumatisme d'importance variable sur un os fragilisé par les implants (perte osseuse, ostéolyse péri prothétique sur granulome particulaire. . .).Le traitement des fractures survenant après prothèse du genou dépend de trois paramètres: le siège de la fracture(fracture en zone extra-prothétique ; en zone intra-prothétique ou au niveau de la quille prothétique), la stabilité de la prothèse et enfin le degré de déplacement. [135]

Habituellement, l'articulation devrait être immobilisée jusqu'à ce que la guérison osseuse soit atteinte mais la mobilisation peut être reprise à un stade relativement précoce. Certaines des fractures peuvent être réduites et fixées. Le traitement chirurgical est associé à un risque élevé d'infection. Presque la même amplitude de mouvement avant l'opération peut être rétablie dans de nombreux cas. En outre, la fracture est associée à un descellement des composants prothétiques dans certains cas, et une arthroplastie de révision doit être considérée lorsque cela se produit. [134]

Dans notre série, aucun cas de fracture péri prothétique n'a été enregistré.

g. Instabilité et luxation fémoro-tibiale :

Le succès fonctionnel des prothèses à glissement nécessite la conjonction d'un positionnement angulaire correct des pièces et d'un bon équilibre capsulo-ligamentaire. En effet, les déformations préexistantes à la pose de prothèse (genu varum, genu valgum) induisent un déséquilibre ligamentaire qui doit être corrigé lors de la pose de l'arthroplastie. Dans le cas particulier des prothèses postéro-stabilisées, disposant d'un mécanisme stabilisateur palliant la résection du LCP, l'instabilité peut se manifester par la luxation postérieure du tibia derrière l'implant fémoral .Cet accident survient généralement chez les patients ayant bénéficié d'une

excellente mobilité précoce après la pose de prothèse. L'immobilisation après réduction en constitue le traitement de première intention. En cas de récurrence, la réintervention pour un matériel plus contraint peut être nécessaire. [124]

Dans sa série NEYRET [49] a rapporté 10 cas de luxation ; NORDIN [50] a enregistré 7 cas de luxation. Dans notre série aucun cas de luxation ou d'instabilité n'a été enregistré.

Tableau VI : Comparatif des résultats des autres séries par rapport à notre série.

Auteurs	Nbre de PTG	Reculé moyen	Phlébite	Hématome	Infection superficielle	Désunion cutanée	Raideur	Autres
NEYRET[49]	182	3 ans		21,97%			5,49%	sepsis : 6,59% Descellement:0,54% Luxation : 5,49%
NORDIN[50]	500	7 ans	6 %	2,6%			2%	Sepsis : 1,6% Descellement : 0,6% Luxation : 1,4%
ELALAOUI[54]	48	21 mois			2,08%		4 ,16%	Laxité : 2,08%
DEJOUR[136]	118	4 ans	2,54%				4,2%	Sepsis : 5,08% Descellement : 3,3%
Jaffar-Ban[75]	105	10 ans	0,95%	4,76%		0,95%	2,85%	Sepsis : 3,8 % Embolie Pulm : 0,95%
COLLIZA[137]	165	11 ans		2,42%			2,42%	Sepsis : 3,03% Descellement : 1,2% Luxation : 1,8%
Notre série	120	28 mois	2,5%	1,66%	0,83%	0,83%	2,5%	Retard de cicatrisation :2,5% paralysie du NSPE : 0,83% Algodystrophie : 0,83%

II. RESULTATS FONCTIONNELS :

1. Recul post opératoire :

Tous nos patients ont été régulièrement suivis en consultation, ils sont revenus à 3^e semaine puis 1 mois après, le 3^e mois puis chaque 6 mois. Le recul moyen était de 28 mois.

2. Evaluation fonctionnelle :

2.1. Sur la douleur

La majorité des études affirment l'effet antalgique de la prothèse totale du genou par l'amélioration de la douleur en postopératoire :

- NORDIN [50], dans sa série de 500 cas, après un recul moyen de 7 ans, a relevé parmi 200 cas, les résultats suivants :
 - Disparition de la douleur dans 130 cas, soit (65 %)
 - Persistance de la douleur dans 70 cas soit (35 %)
- NEYRET [49], dans sa série de 182 cas, a relevé les résultats suivants après un recul moyen de 3 ans :
 - Disparition de la douleur dans 57 % des cas.
 - Persistance de douleurs sévères dans 12 % des cas.
 - Persistance de douleurs modérées dans 31 % des cas.
- CATON [57], dans sa série de 95 cas a relevé les résultats suivants après un recul moyen de 10 ans :
 - Disparition des douleurs modérées : 66,8 %.
 - Douleurs inchangées dans 4,1 %.
- EL ALAOUI.A [54], a signalé les résultats suivants après un recul moyen de 21 mois :
 - Ø Disparition des douleurs dans 31 cas soit 65 %.

Ø Persistance de douleurs modérées dans 10 cas soit 21 %.

Ø Persistance de douleurs sévères dans 7 cas soit 15 %.

Dans notre série, on a signalé les résultats suivants après un recul moyen de 28 mois :

- Aucune douleur dans 15 cas ne soit 71,42 % des patients.
- Légère ou occasionnelle dans 3 cas soit 14,28 % des patients.
- Modérée, occasionnelle dans 2 cas soit 9,52 % de nos patients.
- Modérée, permanente dans 1 cas soit 4,76 % des patients.
- pas de cas de douleur sévère.

Dans toutes les séries y compris la notre, l'effet antalgique est important par l'implantation de la prothèse totale du genou.

A partir des données précédentes, nous n'avons pas trouvé de différence majeure concernant le pourcentage des patients ne présentant pas ou peu de douleurs. Les différentes séries ne rapportent pas, dans les résultats cliniques, des douleurs inexplicables y compris la notre.

2.2. La marche :

L'évolution de la marche est parallèle à celle de la douleur.

Dans notre série, le périmètre de marche a été nettement amélioré chez tous les patients, Il est devenu illimité chez 23,80 % des malades alors qu'il était inférieur à 500 mètres chez 80,95 % des patients.

Egalement NEYRET, dans sa série, avait rapporté une amélioration du périmètre de marche qui était devenu illimité chez 28 % des cas alors qu'il était inférieur à 500 m chez 70 % des patients.

Tableau VII : montrant les résultats cliniques selon les différentes séries

Auteurs	Nombre de PTG	Recul moyen (années)	Flexion en degré	Score global IKS
NEYRET	182	3	105	136
NORDIN	500	7	104	152
BRIARD	963	10	105	165
DEPOLIGNAC[138]	963	1	90<f<120	159
DEJOUR	118	4	108	163
COLIZZA	165	14	110	163
EL.IMADI.H [139]	70	26 mois	120	157.53
EL ALAOUI.A	48	21 mois	107.5	135
Notre série	120 (21 complications)	28 mois	105	166

La flexion a été comprise entre 100° et 120° dans les différentes séries, ce qui rejoint la moyenne de flexion dans notre série qui était de 105°.

Le score IKS reflète à long terme l'état général des patients. Il est toujours amélioré par la prothèse totale du genou dans les séries étudiées ainsi que la notre.

3. Résultats radiologiques :

L'analyse radiologique d'une prothèse du genou va comporter l'étude de l'axe fémorotibial obtenu, qui doit être entre 0 et 5° de valgus, ce qui n'est obtenu selon les séries que dans 30 à 90 % des cas [140].

L'incidence fémoropatellaire va juger de la congruence entre la rotule et le fémur. La persistance d'une subluxation externe va entraîner une usure anormale de la prothèse rotulienne. A distance, l'analyse radiologique va étudier la fixation des prothèses, l'existence d'un liseré localisé ou global, son évolutivité et la modification éventuelle du positionnement initial.

Concernant la correction angulaire, tous nos résultats ont été évalués à l'aide du calcul de l'angle HKA sur le pangonogramme.

Les sources d'erreurs existent, comme l'ont démontré Cooke et al. [141] liées au positionnement du genou par rapport à la plaque. Néanmoins, Wright et al. [142] ont montré

qu'une rotation interne ou externe de 10° ou même de 20° ne modifie pas significativement l'angle HKA lorsque le genou est en extension complète et normalement axé. Une rotation de 40° ne modifie l'angle que de 1° selon Swanson et al. [143] En cas de varus de 15°, une rotation interne de 20° sous estime un varus de 3°. La rotation interne ne change rien. En cas de flectum, la rotation peut modifier l'axe jusqu'à 6°.

Dans la série de T.Ammari [144] de 56 PTG, l'angle HKA moyen en préopératoire était de 175,5° avec un angle de correction moyen en postopératoire de 178,8°, soit une correction moyenne de 3,3°.

Dans les séries de B.Zniber [145] (67 PTG) et Hajime Yakamana [146] (112 PTG) ; les corrections angulaires moyennes étaient respectivement de 1,4°, 1,4° et 2,8°.

Dans notre série nous avons obtenu une normocorrection de l'axe dans 85,71% des cas et une hypocorrection dans 14,29 % des cas.


Selon l'analyse des clichés radiologiques postopératoire ; il n'y avait ni descellement ni liseré évolutif.

4. Résultats globaux :


Tableau VIII : montrant les résultats des arthroplasties du genou selon le score d'IKS

Auteurs	Très bon et bon résultats%	Résultats moyen %	Mauvais résultats%
NEYERT	45	37	18
NORDIN	65	25	10
CATON	74	22	4
EL IMADI.H	71	14.2	14.2
EL ALAOUI.A	73.4	20	6.6
Notre série 120 cas (21 complications)	71,4	23,8	4,7

Nous avons obtenu un taux satisfaisant de bon et très bon résultats, en se comparant aux autres études.



CONCLUSION



L'arthroplastie totale du genou est devenue une intervention fréquente est bien codifiée en chirurgie orthopédique .Ses résultats fiables et encourageants font d'elle la technique de choix pour le traitement des affections constitutionnelles et acquises de cette articulation.

Cette intervention permet l'amélioration de la fonction et par conséquent, de la qualité de vie des patients .Ce pendant, c'est une intervention qui n'est pas dénuée de risques et pouvant engager le pronostic vital et /ou fonctionnel du patient. D'ou l'intérêt de la connaissance parfaite des complications de ces remplacements par le chirurgien qui pratique ses interventions pour mieux les prévenir et les traiter rapidement.

A travers l'étude de notre série, on se rend compte de la fréquence de plus en plus augmentée du nombre de PTG posée par an au Royaume du Maroc, mais aussi des compétences nationales en matière de cette technique chirurgicale.

La prévention de ses complications exige :

- Une rigueur dans les indications
- Un examen clinique complète recherchant un facteur de risque opératoire et éliminant tout foyer infectieux.
- Des conditions techniques opératoires de sécurité : aseptie des salles d'opérations, du chirurgien, des instruments et des matériaux utilisés.
- Une rigueur dans la technique de pose.
- Une surveillance et un suivi postopératoire adéquat.

La raideur, les complications thromboemboliques, l'hématome et le descellement sont des complications assez fréquentes de chirurgie prothétique du genou.

Le traitement de chacune de ses complications exige une bonne connaissance biomécanique du genou, des mécanismes biologiques des implants osseux aux implants, une étude parfaite de la flore microbienne, responsable des infections, une maîtrise correcte des techniques chirurgicales des reconstructions osseuses difficiles, ainsi qu'une bonne rééducation adaptée au cas par cas.

En l'absence de ces conditions, ces interventions de remplacement prothétique ne remplissent pas leur rôle et n'atteignent pas leur but.



ANNEXES



- Examen du genou=
 - Type= genu varum
 - Genu valgum
 - Genu flessum
 - Genu recurvatum

1) Mobilité articulaire = douloureuse	oui	non
Blocage	oui	non
2) Laxité =	oui	non
Si oui = antéropostérieur	oui	non
Lateral	oui	non
3) Amplitudes= flexion.....		extension.....
4) Sd rotulien	oui	non
5) Signe de rabot	oui	non

7. Explorations radiologiques

- Incidence= de face en charge
 - De profil
 - De schuss
 - Autres =goniometrie membres inferieures,arthroscanner, IRM, radiographie des autres articulations,...
- Classification selon Ahlback
- Type = interne externe FP

8. Etiologies

Arthrose primaire	oui	non
Arthrose post traumatique	oui	non
Maladie Rhumatismale	oui	non
Autres		specifier

9. Traitement

- a) Hygiene de vie=
 - Perte ponderale.....,reeducation,..... physiotherapie,..... orthèse de repos ou d'activite,..... se melles,...cannes,.... Autres..... Duree

b) Ttt medical=				
corticotherapie intra ou periarticulaire		oui		non
acide hyaluronique intra articulaire		oui		non
lavage articulaire		oui		non
autre.....				
c) Ttt antalgique= paraceta mol		oui	non	dose
Paracetamol associe		oui	non	dose
AINS		oui	non	dose
d) Chirurgie =				
Arthroscopie				
Osteotomie de valginisation				
Prothese	oui		non =si oui uni ou bicompartimentale	

10. Bilan paraclinique

1) preanesthesique
NFS ..., lonnogramme ..., Rx thorax..., bilan d hemostase..... ECG..

2) preoperatoire
VS..... CRP.....ECBU....

11. PTG :

- unilatéral : , gauche : , droite :
- bilatérale : → délai entre les deux :

1) .type de prothèse : contrainte , semi contrainte , Non contrainte

2) .implant tibial :

- taille :
- Moyen de fixation :

3) .implant fémoral :

- taille
- Moyen de fixation

4) .implant rotulien : non , oui :

- Taille :
- Moyen de fixation :

12. type d'anesthésie : AG , locorégional

13. installation : DD , autre :

14. garrot pneumatique : oui , non

15. voie d'abord :

Voie antérieur :

– antérieur médial :

– antérieur latéral :

16. technique de pose : assister par ordinateur : oui , non

17. incident per opératoire =

• Rupture du tendon rotulien

• Rupture du tendon poplite

• FR fémur

• FR tibia

• Autre :

18. soin post opératoire

• ATB : pré opératoire : non , oui , type : délai :

• Per opératoire : non , oui , type : délai :

• Post opératoire : non , oui , type : délai :

• Anticoagulant : non , oui , type : durée :

• Antalgique : non , oui , classe : durée :

• Anti inflammatoire : non , oui : , classe : durée :

• Cathéter fémoral (antalgique) : non , oui

• Immobilisation post opératoire : non , oui , durée : moyen :

• Transfusion : non , oui , nombre de culots transfusé :

• Rééducation :

• Immédiate (dés ablation du Redon) :

• Différé , pourquoi : , délai :

• Non faite

19. Résultats postopératoire :

• Radiologie postopératoire:

• Implant fémoral:

– Adéquation: adapté – trop petit – trop grand

– Position de face : bonne position – trop externe – trop interne

– Position de profil: bonne – trop en avant – trop en arrière – en flexum – en recurvatum

• Implant tibial:

– Adéquation: adapté – trop petit – trop grand

- Position de face : bonne position – trop externe – trop interne – bascule latérale – en dedans
- Position de profil: bonne – trop en avant – bascule en avant – en arrière

- Implant rotulien:

- Position de face: bonne – trop externe – trop interne – oblique
- Position de profil: bonne – haute – basse – oblique – autre

- Pantonogramme post op : fait non fait

Deviation angulaire : ... normocorrige hypocorrige hypercorrige

position rotule : normale anormale

Varus résiduel valgus résiduel

autre

- résultats fonctionnels :

- Douleur : échelle visuelle de la douleur (0 _ 10)

- Mobilité articulaire :

- Flexion en 0° :

- Extension en 0° :

- Flexum : non oui en 0° :

- Recurvatum : non oui en 0° :

- Laxité : externe interne

- marche :

- sans aide

- avec une canne

- avec deux cannes

- avec cadre de marche

- Score IKS :

20. Durée d'hospitalisation

21. Complications

a) Immédiates

- Décès oui non
- Infections aiguë : oui non
- Vasculaire : oui non
- Nerveuse : oui non

b) Secondaires

- Syndrome de loge : oui non
- Hématome : oui non
- Complications thromboemboliques : oui non
- Complications générales : oui non

- Autre :

c) Tardives :

- Infection : non oui
- Raideur : non , oui , en degré :
- fracture : non oui type de fracture :
- luxation : non oui
- descellements : oui non
- l'usure : oui non

22. résultats globaux

- Excellent
- Moyen
- Médiocre

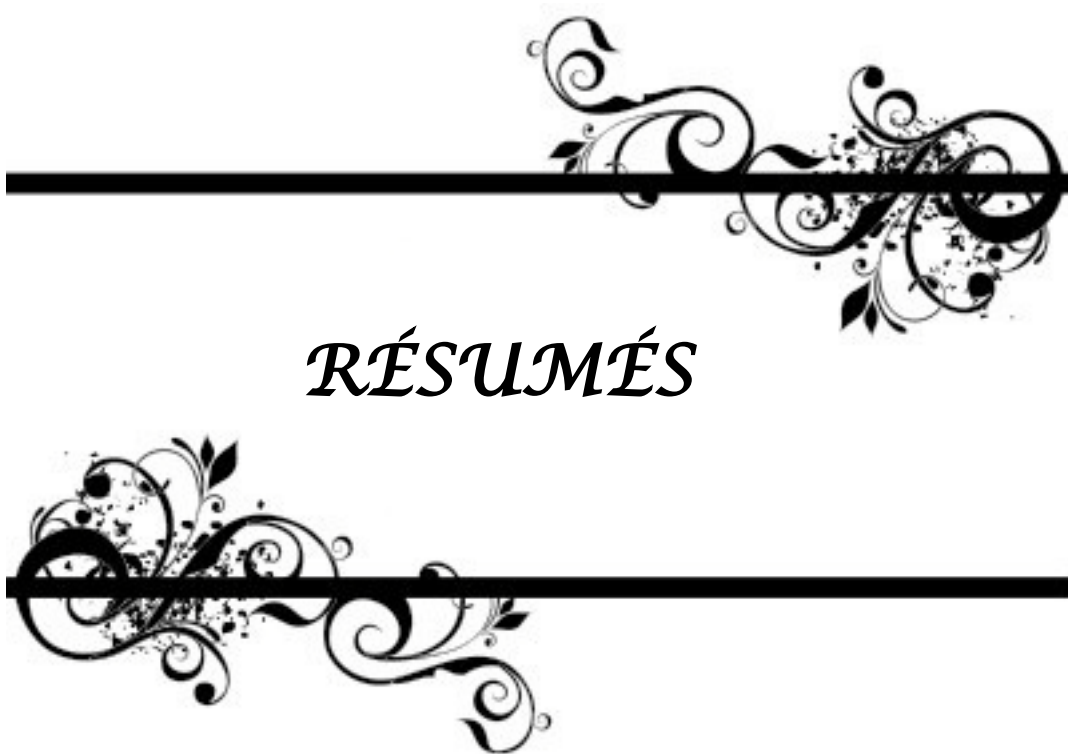23. Traitement des complications

- Changement de prothèse après descellement : Oui Non
- Reprise de prothèse : Oui Non
- Arthrolyse : Oui Non
- Anticoagulant : Oui Non
 - Type :
 - Durée :
- Antibiothérapie : Oui Non
 - Type :
 - Durée :
- Antalgiques : Oui Non
 - Type :
 - Durée :
- Autres :

24. Durée d'hospitalisation après complication :

Cotation de l'International knee Society

Évaluation du genou (sur 100 points):		Évaluation de la fonction globale (sur 100 points):	
<ul style="list-style-type: none"> • Douleur: <ul style="list-style-type: none"> - Aucune 50 points - Légère ou occasionnelle 45 points - Uniquement dans les escaliers 40 points - A la marche dans les escaliers 30 points - Modérées, occasionnelles 20 points - Modérées, permanentes 10 points - Sévères 0 point 		<ul style="list-style-type: none"> • Périmètre de marche: <ul style="list-style-type: none"> - Illimité 50points - 1000 m 40 points - Entre 500 et 1000m 30points - < 500m 20points - Intérieur seulement 10points - Incapacité 0 point 	
<ul style="list-style-type: none"> • Flexion <ul style="list-style-type: none"> - > 125° 25 points - Tous les 5° en moins, diminution de 1 point 		<ul style="list-style-type: none"> • Escaliers <ul style="list-style-type: none"> - Montée et descente normale 50 points - Montée normale, descente avec la rampe 40 points - Montée et descente avec la rampe 30 points - Montée avec la rampe, descente impossible 15 points - Incapacité 0 point 	
<ul style="list-style-type: none"> • Flexum: <ul style="list-style-type: none"> - Entre 5 et 10° -2 points - Entre 11 et 15° -5 points - Entre 16 et 20° -10 points - > 20° -15 points 		<ul style="list-style-type: none"> • Cannes <ul style="list-style-type: none"> - Pas de canne 0 point - 1 canne -5 points - 2 cannes -10points - Cannes anglaises ou déambulateur -20points 	
<ul style="list-style-type: none"> • Stabilité antéropostérieure: <ul style="list-style-type: none"> - <5 mm 10 points - Entre 5 et 10mm 5 points - >10 mm 0 point 		<p>Les résultats pour le genou et la fonction globale sont ensuite classés comme suit :</p> <ul style="list-style-type: none"> - Excellent 85 à 100 points - Bon 70 à 84 points - Moyen 60 à 69 points - Mauvais 20 points 	
<ul style="list-style-type: none"> • Stabilité frontale: <ul style="list-style-type: none"> - <5° 15 points - Entre 6 et 9° 10 points - Entre 10 et 14° 5 points - >14° 0 point 			



RÉSUMÉS



Résumé

Dans ce travail, nous avons revu le résultat de 120 prothèses totales du genou de 2006 à 2015 au service de chirurgie orthopédique et traumatologique du centre hospitalier universitaire Mohammed VI de Marrakech afin de chercher les complications immédiates, à moyen et à long terme. Il s'agit d'une série de 21 cas de complications de PTG.

Les femmes étaient au nombre de 15 (71,42 %) contre 6 hommes (28,58 %) dont la moyenne d'âge lors de l'intervention était de 65,23.

Le genou gauche était opéré dans 11 cas soit (52,38 %) et le genou droit dans 10 cas soit (47,62 %).

Les indications ayant motivé l'intervention sont les gonarthroses primitives dans 17 cas soit (80,95 %) ; les gonarthroses secondaires dans 4 cas réparties comme suit 2 cas de spondylarthrite ankylosante soit (9,52 %) ; 1 cas de polyarthrite rhumatoïde soit (4,76 %) et post-traumatique 1 cas soit (4,76 %).

L'anesthésie générale dans 14 cas soit (66,66 %) et locorégionale dans 7 cas soit (33,33 %).

La voie d'abord a été para patellaire interne dans 21 cas soit 100 %.

Les prothèses totales du genou étaient cimentées dans les 21 cas soit 100 %.

Les principales complications relevées sont :

Per-opératoires : 2 cas de saignement en nappe ; 4 cas de rupture du tendon rotulien, 3 cas de rupture du tendon poplité et 1 cas de fracture incomplète de la patella.

Précoces : 3 cas de thrombophlébites ; 2 cas d'hématome ; 3 cas de retard de cicatrisation ; 1 cas de désunion cutanée ; 1 cas de paralysie du sciatique poplité externe et 1 cas d'infection cutanée.

Tardives : 3 cas de raideurs et 1 cas d'algodystrophie.

Summary

In this work, we have seen the results of 120 protheses's replacement of knee, treated and follow between 2006 and 2015 in orthopedic surgery and traumatology department at University Hospital Mohammed VI in Marrakech to serach complications. It is about 21 complications of total knee arthroplasty.

We have 15 women (71, 42%), 6 men (28, 58%), that the mean age at the moment of the intervention was 65, 23 year old.

The left knee was operated on in 11 cases is (52, 38%) and the right knee in 10 cases is (47, 62%).

The indications that have motivated the intervention are: the primitive gonarthrosis in 17 cases (80, 95%) and the secondary gonarthrosis in 4 cases Divided as follows 2 cases of ankylosing spondylitis (9, 52%); 1 case of rheumatoid arthritis (4.76%) and post-traumatic 1 case (4.76%).

The general anesthesia was used in 14 cases is (66, 66%) and the locoregional anesthesia was used in 7 cases is (33, 33%).

The surgical approach has been the internal patellar in 21 cases.

The total knee prostheses were cemented in 21 cases.

The main revealed complications are:

Per-operative: 2 cases of bleeding in tablecloth; 4 cases of rupture of the patellar tendon ; 3 cases of rupture of the popliteal tendon and 1 case of incomplete fracture of the patella.

Early: 3 cases of thrombosis; 2 cases of hematoma; 3 cases of delayed healing; 1 case of cutaneous disunion; 1 case of paralysis of sciatic nerve externally paralyzed and 1 case of cutaneous infection.

Delayed: 3 cases of stiffness and 1 case of reflex sympatic dystrophy.

ملخص

في هذا العمل، استعرضنا ل 120 حالة من الأطراف الإصطناعية الكاملة للركبة من سنة 2006 إلى 2015 في مصلحة جراحة العظام في المركز الإستشفائي الجامعي محمد السادس بمراكش للبحث عن المضاعفات الفورية وعلى المدى المتوسط ثم على المدى البعيد.

يتعلق البحث بسلسلة تتكون من 21 حالة من مضاعفات الأطراف الإصطناعية الكاملة للركبة. النساء كن 15 أي نسبة % 71.42 بينما كان عدد الرجال 6 أي نسبة % 28.58 ، فيما كان معدل العمر وقت إجراء الجراحة. 65.23 الجراحة للركبة اليسرى كانت تمثل 11 حالة (52.38%) بينما الركبة اليمنى مثلت 10 حالات (47.62%)

الإشارات التي سببت التدخل الجراحي هي:

الفصال الأساسي 17 حالة (80.95%) ؛ الفصال الثانوي 4 حالات توزعت على النحو التالي :حالتان من التهاب الفقار الاصق (9.52%) ، حالة واحدة من التهاب المفاصل الريماتويدي (4.76%) ، حالة واحدة ما بعد الصدمة (4.76%) .

التخدير العام في 14 حالة (66.66%) ، التخدير الموضعي والإقليمي كان في سبع حالات (33.33%)

النهج الجراحي كان في شق فقرة الرضفي الداخلي في جميع الحالات (100%)

الأطراف الإصطناعية الكاملة للركبة كانت مثبتة بالإسمنت في جميع الحالات (100%)

أهم المضاعفات كانت تتمثل في:

أثناء الجراحة :حالتان من النزيف، 4 حالات من تمزق الوتر الركي، 3 حالات من تمزق الوتر البوليبيتي

، حالة واحدة من كسر غير كامل لعظم الركبة.

في وقت مبكر : 3 حالات من التهاب الوريد الخثاري، حالتان من الورم الدموي، 3 حالات من تأخر
الدمل، حالة واحدة من الإنقسام الجلدي، حالة واحدة من الشلل السباتيكي البوبليتي
الخارجي، حالة واحدة من التعفن الجلدي.
في وقت متأخر : 3 حالة من صلابة الركبة، حالة واحدة من الحثل المؤلم.



BIBLIOGRAPHIE



1. **Monsef A, Sidi LO , Jonathan B et al**
Résultats radio-anatomiques des prothèses totales du genou (à propos de 30 cas). Pan Afr Med J. 2015 avr 27; 20: 414.
2. **Aubriot JH.**
Historique et évolution des prothèses totales du genou. Cahier d'enseignement de la SOFCOT n°35. Paris : Expansion Scientifique Française, 1998 : 1-7
3. **Wagner J, Masses Y.**
Historique de l'arthroplastie du genou par implants partiels ou totaux.
Acta Orthop Belg1973;39: 11-39
4. **Nordin JY, Mazas F, Auguereau B.**
Bilan de 139 Guepar II scellées.
Rev Chir Orthop 1985; 71 (suppl II): 108 110
5. **Lagrange J, Letournel E, Brunet JC.**
Arthroplastie totale du genou avec la prothèse « LL » à rotation.
CahChir1983;45: 11-14
6. **Insall JN, Kelly M.**
The total condylar prothesis.
Clin Orthop 1986; 205: 43-43
7. **Cloutier JM.**
Long-term results after non constrained totalknee arthroplasty.
Clin Orthop 1991; 273: 63- 65
8. **Goodfellow JW, O'Connor J.**
Clinical results of the Oxford knee surface arthroplasty of the tibiofemoral joint with a meniscal bearing prostheses.
Clin Orthop 1986 ; 205 : 21-42.
9. **Lemaire R.**
Prothèses de genou à surface d'appui mobile. In : Cahier d'enseignement de la SOFCOT.
Paris : Expansion Scientifique Française, 1998 : 17-34
10. **Hollister A, Jatana S, Singh A, Sullivan W, Lupichuk A.**
The axes of rotation of the knee.
Clin Orthop 1993; 290: 259-268

11. **Hollister A, Kester MA, Cook SD, Brusset MF, Haddad RJ.**
Knee axes of rotation: determination and implications.
Trans Orthop Res Soc 1986 ; 11 : 383
12. **Frain PH.**
Facteurs géométriques et cinétiques liant le condyle interne du genou à son ligament latéral.
Rev Chir Othop 1980 ; 66 : 285-289
13. **F. El Masri, H. Rammal, I. Ghanem, S. El Hage, R. El Abiad, K. Kharrat, F. Dagher**
Revue de chirurgie orthopédique et réparatrice de l'appareil moteur
(2008) 94, 261-267
14. **Romasnowski M.R, Repicci J.A.**
Minimally invasive unicondylar arthroplasty : eight-year follow-up.J. Knee Surg. 2002 ; 15
(1 : 17-22)
15. **Bonutti PM et al.**
Minimally invasive total knee arthroplasty.J Bone Joint Surg. 86-A suppl 2, 26-32. 2004
16. **Haas SB et al.**
Minimally invasive total knee replacement through a mini-midvastus approach: A comparative study.Clin Orthop Relat Res. 428, 68-73. 2004
17. **Laskin RS et al.**
Minimally invasive total knee replacement through a mini-midvastus incision: An outcome study.
Clin Orthop Relat Res. 428, 74-81. 2004
18. **Tenholder M et al.**
Minimal-incision total knee arthroplasty:The early clinical experience.
Clin Orthop Relat Res. 440, 67-76. 2005
19. **Laskin RS.**
Minimally invasive total knee arthroplasty: The results justify its use.
Clin Orthop Relat Res. 440, 54-59. 2005
20. **Scuderi GR, Tenholder M, Capeci C.**
Surgical approaches in miniincision total knee arthroplasty.
Clin Orthop Relat Res 2004; 428: 61-7

21. **Tria AJ Jr, Coon TM**
Minimal incision total knee arthroplasty: early experience.
Clin Orthop Relat Res, 2003 ; 416: 185–90 133
22. **J–Ns Argenson, X Flecher, S Parratte, S Airaudi, J–M Aubaniac**
Mémoires de l'Académie Nationale de Chirurgie
2006, 5 (1) : 22–26
23. **Berman, A. T.; Geissele, A. E.; and Bosacco, S. J.:**
Blood loss with total knee arthroplasty.
Clin Orthop Relat Res, (234): 137–8, 1988.
24. **Lemos, M. J., and Healy, W. L.:**
Blood transfusion in orthopaedic operations.
J Bone Joint Surg Am, 78(8): 1260–70, 1996.
25. **Lotke, P. A.; Faralli, V. J.; Orenstein, E. M.; and Ecker, M. L.:**
Blood loss after total knee replacement. Effects of tourniquet release and continuous passive motion.
J Bone Joint Surg Am, 73(7): 1037–40, 1991.
26. **Guenoun B, Latargez L, Freslon M et al**
Complication des arthroplasties par prothèses totales de genou à pivot rotatoire Endo-Modell (Link®)
Revue de chirurgie orthopédique et traumatologique (2009) 95, 634–641
27. **Wimhurst, J. A.; Brooks, R. A.; and Rushton, N.:**
The effects of particulate bonecements at the bone–implant interface.
J Bone Joint Surg Br, 83(4): 588–92, 2001.
28. **Memtsoudis SG, Gonzales Della Valle A, Besculides MC et al.**
Trends in demographics, comorbidity profiles, in–hospital complications and mortality associated with primary knee arthroplasty. J Arthroplasty 2008;14[Epub ahead of print].
29. **Aaron RK, Scott RD (1987)**
Supracondylar fracture of the femur after total knee arthroplasty.
Clin Orthop 219: 136–9
30. **Healy WL, Siliski JM, Incavo SJ (1993)**
Operative treatment of distal femoral fractures proximal to total knee replacements. J Bone Joint Surg 75–A: 25–34

31. **Lu H-S, Mow CS, Lin J-H.**
Total knee arthroplasty in the presence of severe flexion contracture: A report of 37 cases. *J. Arthroplasty* 1999; 14(7):775-80
32. **Bradley GW, Freeman MA, Albrektsson EJ.**
Total prosthetic replacement of ankylosed knees.
J Arthroplasty 1987 ; 2 : 179-83.
33. **Sarokhan AJ, Scott RD, Thomas WH, Sledge CB, Ewald FC, Cloos DW.**
Total knee arthroplasty in juvenile rheumatoid arthritis.
J Bone Joint Surg (A) 1983 ; 65 : 1071-80.
34. **Sheth NP, Pedowitz DI, Lonner JH**
Periprosthetic patellar fractures.
J Bone Joint Surg Am 2007 ; 89 : 2285-96.
35. **Simonnet J H ,Favier T,Simonnet M et al**
Les complications vasculaires de la chirurgie du genou
<http://dx.doi.org/10.1016/j.rcot.2013.09.062>
36. **Y. GERARD**
Complications thromboemboliques en orthopédie et traumatologie Cahiers
d'enseignement de la SOFCOT. Conférences d'enseignement, 1994 pp : 207, 218 135.
37. **C.-M. Samama, B. Gafsou, T. Jeandel**
Prévention de la maladie thromboembolique veineuse postopératoire. Actualisation 2011.
Annales Françaises d'Anesthésie et de Réanimation 30 (2011) 947-951
38. **Van de Velde D, Hutten D, Bassaine M, Duranton LA**
Les reprises pour laxités femorotibiales. *Rev. Chir. Orthop.* 87 ; 55 : 158-62.
(2001) 131
39. **Guan ZP, Lü H, Chen Y, et al.**
Clinical risk factors for deep vein thrombosis after total hip and knee arthroplasty.
Zhonghua Wai Ke Za Zhi. 2005;43:1317-20.
40. **Kerr J, Linkins LA.**
High incidence of in-hospital pulmonary embolism following joint arthroplasty with
dalteparin prophylaxis. *Thromb Haemost.* 2010;103:123-8.

41. **Kearon C.**
Natural history of venous thromboembolism. *Circulation* 2003;107:22–30.
42. **Warwick D, Rosencher N.**
The ‘critical thrombosis period’ in major orthopedic surgery: when to start and when to stop prophylaxis. *Clin Appl Thromb Hemost* 2010;16:394–405
43. **C. Mabit.Prothèse**
Totale du genou : analyse chirurgicale.
Journal de réadaptation médicale 2002 ; 22 :3.
44. **Olivier Guingand, Guy Breton.**
Rééducation et arthroplastie totale du genou.
EMC – Kinésithérapie–Médecine physique–Réadaptation 2003:1–16 [Article 26–296–A05].
45. **Sylvie Plante, MSc; Etienne L. Belzile, MD; Dominique Fréchette, MSc; Jean Lefebvre, PhD**
Analysis of contributing factors influencing thromboembolic events after total knee arthroplasty. *Can J Surg* 2017;60(1):30–36
46. **Geerts WH, Bergqvist D, Pineo GF, et al.**
Prevention of venous thromboembolism: American College of Chest Physicians evidencebased clinical practice guidelines (8th Edition). *Chest* 2008;133:381S–453S.
47. **Societe Francaise d’Anesthesie et de Reanimation.**
Prevention de la maladie thromboembolique veineuse perioperatoire et obstetricale. Recommandations pour la pratique clinique [Internet]2005:1–48. Available: <http://sfar.org/categorie/12/rpc/1/> (accessed 2010 Nov. 24).
48. **Edmonds MJ, Crichton T, Runciman WB, et al.**
Evidence based risk factors for postoperative deep vein thrombosis. *ANZ J Surg* 2004; 74:1082–97.
49. **Neryret**
Prothèses totales du genou postéro stabilisées : Résultats à 5 et 10 ans.
Prothèses totales du genou, 2002, vol : 81 pp : 258– 272
50. **Nordin.**
Résultats à 5 et 10 ans des prothèses totales du genou à plateau fixe conservant le ligament croisé postérieur.
Prothèses totales du genou, 2002, vol : 81, pp 249– 257 134

51. **Trillat A, Dejour H, Bousquet G, Grammont P**
La prothèse rotatoire du genou.
Rev. Chir. Orthop. 1973; 59 (6): 513–22.
52. **Stern SH, Wixson RL, O'Connor D.**
Evaluation of the safety and efficacy of enoxaparin and warfarin for prevention of deep vein thrombosis after total knee arthroplasty. J Arthroplasty. 2000;15:153–8
53. **Bauer KA, Eriksson BI, Lassen MR, Turpie AG;**
Steering Committee of the Pentasaccharide in Major Knee Surgery Study. Fondaparinux compared with enoxaparin for the prevention of venous thromboembolism after elective major knee surgery. N Engl J Med. 2001;345:1305–10
54. **EL ALAOUI .A.**
Les arthroplasties totales du genou.
Thèse médecine fes113/12
55. **Bae DK, Yoon KH, Kim HS, Song SJ.**
Total knee arthroplasty in hemophilic arthropathy of the knee. J Arthroplasty. 2005;20:664–8.
56. **Brookenthal KR, Freedman KB, Lotke PA, Fitzgerald RH, Lonner JH.**
A meta-analysis of thromboembolic prophylaxis in total knee arthroplasty. J Arthroplasty. 2001;16:293–300.
57. **Caton J., Merabet Z.**
Prothèses totales du genou non contraintes à conservation des deux ligaments croisés.
Cahiers d'enseignement de la SOFCOT, 2002, vol : 81 pp : 241–280
58. **Laskin RS**
Total condylar knee replacement in patients who have R.A. A ten year follow-up study. J Bone Joint Surg 72 A: 529–535, 1990.
59. **Bozic KJ, Kurtz SM, Lau E, Ong K, Chiu V, Vail TP, et al.**
The epidemiology of revision total knee arthroplasty in the United States. Clin Orthop Relat Res. 2010;468:45–51
60. **Kurtz SM, Ong KL, Lau E, Bozic KJ, Berry D, Parvizi J.**
Prosthetic joint infection risk after TKA in the medicare population. Clin Orthop Relat Res. 2010;468:52–6.

61. **Fisman DN, Reilly DT, Karchmer AW, Goldie SJ**
Clinical effectiveness and cost-effectiveness of 2 management strategies for infected total hip arthroplasty in the elderly. *Clin Infect Dis.* 2001;32:419-30
62. **Shirliff ME, Mader JT.**
Acute septic arthritis. *Clin Microbiol Rev.* 2002;15:527-44
63. **Galat DD, McGovern SC, Larson DR et al**
Surgical treatment of early wound complications following primary total knee arthroplasty. *J Bone Joint Surg Am.* 2009;91:48-54
64. **Lidgren L.**
Joint prosthetic infections: a success story. *Acta Orthop Scand.* 2001;72:553-6
65. **Bengtson S, Knutson K.**
The infected knee arthroplasty. A 6- year follow-up of 357 cases. *Acta Orthop Scand* 1991 Aug; 62(4):301-1
66. **Stecklberg JM, Osmon DR**
Prosthetic joint infections. In: Waldvogel FA, Bisno AL, editors. *Infections associated with indwelling medical devices.* 3rd ed. Washington: American Society for Microbiology; 2000. p. 173-209.
67. **Tsukayama DT, Golderberg VM, Kyle R,**
Diagnosis and management of infection after total knee arthroplasty. *J Bone Joint Surg* 2003 ; 85-A Suppl 1 : S75-80
68. **Zimmerli W, Trampuz A, Ochsner PE.**
Prosthetic-joint infections. *N Engl J Med.* 2004;14-351:1645-54
69. **Lúcio Honório de Carvalho Júnior, Eduardo Frois Temponi, Roger Badet**
Infection after total knee replacement: diagnosis and treatment. *Rev bras ortop.* 2013; 48(5):389-396
70. **Matthieu M.**
Les prothèses totales du genou infectées.
Cahier d'enseignement de la SOFCOT. Paris : Expansion scientifique française 1995 ; 52 : 51-61
71. **Byren I, Bejon P, Atkins BL, Angus B, Masters S, McLardy-Smith P, et al.**
One hundred and twelve infected arthroplasties treated with Dair (debridement, antibiotics, and implant retention): antibiotic duration and outcome. *J Antimicrob Chemother.* 2009;63:1264-71.

72. **Jämsen E, Stogiannidis I, Malmivaara A, Pajamäki J, Puolakka T, Konttinen YT.**
Outcome of prosthesis exchange for infected knee arthroplasty: the effect of treatment approach. *Acta Orthop.* 2009;80:67-77
73. **Macheras GA, Kateros K, Galanakos SP et al.**
The long-term results of a two-stage protocol for revision of an infected total knee replacement. *J Bone Joint Surg Br.* 2011;93:1487-92
74. **T. Levent a,* , D. Vandeveld b, J. -M. Delobelle b, P. Labourdette b, J. Létendard b, P. Lesage b, P. Lecocq c , M. Dufour.**
Évaluation des pratiques de prévention du risque infectieux après arthroplastie totale de genou. *Revue de chirurgie orthopédique et traumatologique* (2010) 96, 48-56.
75. **Jaffar-Bandjee Z, F. Lecuire, M. Basso, J. Rebouillat**
Résultats à long terme de la prothèse totale du genou (recul de 10 à 13 ans), *Acta orthopédica belgica* 1995; 61: 1.
76. **Nercessian OA, Ugwonalu OF, Park S.**
Peroneal nerve palsy after total knee arthroplasty. *J Arthroplasty* 2005; 20:1068.
77. **Schinsky MF, Macaulay W, Parks ML, et al.**
Nerve injury after primary total knee arthroplasty. *J Arthroplasty* 2001;16:1048.
78. **Katirji B.**
Peroneal neuropathy. *Neurol Clin.* 1999;17(3):567-591
79. **Horlocker TT, Cabanela ME, Wedel DJ.**
Does postoperative epidural analgesia increase the risk of peroneal nerve palsy after total knee arthroplasty? *Anesth Analg* 1994;79(3):495.
80. **Krackow KA, Maar DC, Mont MA, et al.**
Surgical decompression for peroneal nerve palsy after total knee arthroplasty. *Clin Orthop Relat Res* 1993;292:223.
81. **Michael G. Zywiak, MD,* Michael A. Mont, MD et al**
Peroneal Nerve Dysfunction After Total Knee Arthroplasty. *The Journal of Arthroplasty* Vol. 26 No. 3 2011

82. **Seidel JA, Koenig R, Antoniadis G, et al.**
Surgical treatment of traumatic peroneal nerve lesions. *Neurosurgery* 2008; 62:664 [discussion 64–73]
83. **Idusuyi OB, Morrey BF.**
Peroneal nerve palsy after total knee arthroplasty. Assessment of predisposing and prognostic factors. *J Bone Joint Surg Am* 1996;78:177.
84. **Schinsky MF, Macaulay W, Parks ML, et al.**
Nerve injury after primary total knee arthroplasty. *J Arthroplasty* 2001; 16:1048.
85. **O'Connor MI.**
Wound healing problems in TKA: just when you thought it was over! *Orthopedics*. 2004;27:983–4
86. **Herve Olivier, Christophe Guire.**
Traitement chirurgical des gonarthroses.
EMC – Appareil locomoteur 1994:1–0 [Article 14–326–A–10].
87. **Møller AM, Pedersen T, Villebro N, Munksgaard A.**
Effect of smoking on early complications after elective orthopaedic surgery. *J Bone Joint Surg Br.*2003;85:178–81.
88. **Parker MJ, Roberts CP, Hay D.**
Closed suction drainage for hip and knee arthroplasty. A meta-analysis. *J Bone Joint Surg Am* 2004 Jun;86–A(6):1146–52.
89. **Huten D, Chalès G.**
Conduite à tenir devant une raideur après prothèse totale du genou. *Revue du rhumatisme monographies* (2016), <http://dx.doi.org/10.1016/j.monrhu.2016.02.002>
90. **Wagenaar FC, Defoort KC, Busch VJ, et al.**
Stiffness after total knee replacement. In: Hirschmann MT, Becker R, editors. *The unhappy total knee replacement. A comprehensive review and management guide*. Paris: Springer; 2015. p. 257–75.
91. **Insall JN, Dorr LD, Scott RD, et al.**
Rationale of the Knee Society clinical rating system. *Clin Orthop Relat Res* 1989;248:13–4.
92. **Noble PC, Scuderi GR, Brekke AC, et al.**
Development of a new Knee Society scoring system. *Clin Orthop Relat Res* 2012;470:20–32.

93. **Huten D.**
Raideurs après arthroplastie totale du genou. Causes et traitement. In: Huten D, Kohler R, Thoreux P, editors. Mises au point en chirurgie du genou. Paris: Elsevier Masson SAS; 2013. p. 186–214.
94. **Morvan G, Wybier M, Mathieu P, et al.**
Imagerie des prothèses de genou. Maîtrise-Orthopédie; 2010. p. 199.
95. **Fitzsimmons SE, Vazquez EA, Bronson MJ.**
How to treat the stiff total knee arthroplasty? A systematic review. Clin Orthop Relat Res 2010;468:1096–106.
96. **Ghani H, Maffulli N, Khanduja V.**
Management of stiffness following total knee arthroplasty: a systematic review. Knee 2012;19:751–9.
97. **Pivec R, Issa K, Kester M, et al.**
Long-term outcomes of MUA for stiffness in primary TKA. J Knee Surg 2013;26:405–10.
98. **Cameron HU, Hu C.**
Results of total knee arthroplasty. following takedown of formal knee fusion. J Arthroplasty 1996 ; 11 : 732–7.
99. **Bradley GW, Freeman MA, Albrektsson EJ.**
Total prosthetic replacement of ankylosed knees. J Arthroplasty 1987 ; 2 : 179–83.
100. **Lachiewicz PF, Inglis AE, Insall JN, Sculco TP, Hilgartner MW, Bussel JB.**
Total knee arthroplasty in hemophilia. J Bone Joint Surg (A) 1985 ; 67 : 1361–6.
101. **V. Salvator-Witvoet, R. Belmahfoud, M. Bovard, J.F. Boffa**
Les prothèses de genou compliquées.
Journal de réadaptation médicale 2002 ; 22, 3 :68–74
102. **Kim GK, Mortazavi SM, Parvizi J, et al.**
Revision for stiffness following TKA: a predictable procedure? Knee 2012;19:332–4.
103. **Heesterbeek PJ, Goosen JH, Schimmel JJ, et al.**
Moderate clinical improvement after revision arthroplasty of the severely stiff knee. Knee Surg Sports Traumatol Arthrosc 2015, <http://dx.doi.org/10.1007/s00167-015-3712-7>.

104. **Van Kempen RW, Schimmel JJ, van Hellemond GG, et al.**
Reason for revision TKA predicts clinical outcome: prospective evaluation of 150 consecutive patients with 2-years follow-up. *Clin Orthop Relat Res* 2013;471:2296-302.
105. **Dauty M, Renaud P, Deniaud C, Tortellier L, Dubois C.**
Conséquences professionnelles des algodystrophies. *Ann Readapt Med Phys* 2001;44(2):89-94.
106. **Doury P.**
Algodystrophy. Reflex sympathetic dystrophy syndrome. *Clin Rheumatol* 1988;7:173-80.
107. **Harden RN, Bruehl S, Perez RS, et al.**
Validation of proposed diagnostic criteria (the "Budapest Criteria") for complex regional pain syndrome. *Pain*. 2010;150:268-274.
108. **Burns AW, Parker DA, Coolican MR, Rajaratnam K.**
Complex regional painsyndrome complicating total knee arthroplasty. *J Orthop Surg Hong Kong*.2006; 14:280-283.
109. **Nielsen S, Hvid I, Sneppen O.**
Total condylar knee arthroplasty. A report of 2-year follow-up on 247 cases. *Arch Orthop Trauma Surg*. 1985; 104:227-232.
110. **Harden RN, Bruehl S, Stanos S et al**
Prospective examination of pain-related and psychological pre-dictors of CRPS-like phenomena following total knee arthroplasty: a preliminary study. *Pain*. 2003;106:393-400
111. **Allen G, Galer BS, Schwartz L.**
Epidemiology of complex regional pain syndrome: a retrospective chart review of 134 patients. *Pain*. 1999; 80:539-544
112. **Bruehl S, Stephen Ph et al**
An update on the pathophysiology of complex regional pain syndrome. *Anesthesiology* 2010;113:713-25.
113. **Duhmke RM, Cornblath DD, Hollingshead JR**
Tramadol for neuropathic pain. *Cochrane Database Syst Rev* 2004:CD003726.
114. **Field J.**
Complex regional pain syndrome: a review. *J Hand Surg Eur*. 2013;38: 616-626.

115. **P.chrestian,E.Giaufré,M-C.Maximin et al**
Le vécu de l'algoneurodystrophie ou syndrome douloureux régional complexe de type 1 par le chirurgien Annales Françaises d'Anesthésie et de Réanimation 31 (2012) 33-38
116. **Knoeller SM, Ehmer M, Kleinmann B et al**
CRPS I following artificial disc surgery: case report and review of literature. Eur Spine J. 2011;20(suppl 2):278-283.
117. **Ribbers GM, Geurts AC, Stam HJ, Mulder T.**
Pharmacologic treatment of Complex Regional Pain Syndrome I: a conceptual framework. Arch Phys Med Rehabil 2003; 84:141-6.
118. **Dr.remy spehler**
Algodystrophie.
Villeurbanne: Doc'INSA, 2012. Disponible sur: <http://chir-ortho.com/informations-medico-legales/risques/algodystrophie/>. (consulté le 30.08.2016).
119. **Schroer WC, Berend KR, Lombardi A V., et al.**
Why Are Total Knees Failing Today? Etiology of Total Knee Revision in 2010 and 2011. J Arthroplasty 2013;28(8):116-119.
120. **Jacques Yves Nordin, C Court.**
Diagnostic et conduite à tenir devant une prothèse de genou douloureuse.
EMC - Appareil locomoteur 2002:1-8 [Article 14-326-B-10].
121. **Aggarwal VK, Goyal N, Deirmengian G et al**
Revision total knee arthroplasty in the young patient: is there trouble on the horizon? J Bone Jt Surg Am. 2014;96(7):536-542.
122. **Abdel MP, Bonadurer GF, Jennings MT et al**
Increased Aseptic Tibial Failures in Patients With a BMI ≥ 35 and Well-Aligned Total Knee Arthroplasties. J Arthroplasty. 2015.
123. **MSIKA C, LAREDO J.D**
Examen radiologique des prothèses totales du genou Encyclopédie médicochirurgicale, appareil locomoteur, 31314 b-10
124. **C.Cyteval**
Les prothèses du genou et leurs complications.
Journal de Radiologie Diagnostique et Interventionnelle (2016) 97, 339-351

125. **Klemens Trieb ; Maximillian Schmid ;Thomas Stulnig ;Wolfgang Huber;Axel Wanivenhaus.**
Resultats a long terme de la pose d'une prothese totale du genou chez des patients atteints de polyarthrite rhumatoide
Service d'orthopedie universite de Vienns 2007
126. **Young Kyun Woo MD; Ki Won Kim MD; Jin Wha Chung MD;**
Average 101-year follow-up of cementless total knee arthroplasty in patients with rheumatoid arthritis
Hwa Sung Lee MD Department of Orthopedic Surgery, St. Mary's Hospital, the Catholic University of Korea, Seoul, Korea 2011.
127. **Chakrabarty G, et al**
Polyethylene in knee arthroplasty: A review, Journal of Clinical Orthopaedics and Trauma (2015), <http://dx.doi.org/10.1016/j.jcot.2015.01.096>
128. **Naudie DDR, Ammeen DJ, Engh GA, Rorabeck C.**
Wear an osteolysis around total knee arthroplasty. J Am Acad Orthop Surg. 2007 Jan;15:53e64.
129. **Jacobs JJ, Roebuck KA, Archibeck M, Hallab NJ, Glant TT.**
Osteolysis: basic science. Clin Orthop Relat Res. 2001;393:71-77.
130. **Schmalzried TP, Jasty M, Rosenberg A, Harris WH.**
Polyethylene wear debris and tissue reactions in knee as compared to hip replacement prosthesis. J Appl Biomater.1994;5:185-190.
131. **LEMAIRE, RODRIGUEZ .A**
Complications spécifiques des prothèses totales de genou à surface d'appui mobile. CR congrès AOLF ? LOUVAIN – la – Neuv. 1998 : 232-233
132. **Keating EM, Haas G, Meding JB.**
Patella fracture after posttotal knee replacements.Clin Orthop; 2003::93.
133. **R. Gaillard , S. Lustig, A. Peltier et al**
Prothèses totales de genou postéro-stabilisées par 3e condyle : évolution du dessin prothétique et complications postopératoires Revue de chirurgie orthopédique et traumatologique 102 (2016) 747-755
134. **Shinichi YOSHIYA , Masahiro KUROSAKA and Ryosuke KURODA**
Complications of Total Knee Arthroplasty. JMAJ 44(5): 235-240, 2001

135. **Neyret P, Trojani C, Tabutin J, Aït Si Selmi T.**
Fractures fémorales et tibiales autour des prothèses du genou. In: EMC Techniques chirurgicales — Orthopédie-Traumatologie. Paris: Elsevier Masson SAS; 2002. p. 44—854
136. **Dejour. D, Deschanps G**
Resultats comparatifs des protheses HLPS et HLPSCP a 9 ans et 7 ans de recul.
9 eme Journees lyonnaises cde chirurgie du genou, sauramps medical : 1999.: 149- 158.
137. **Colizza Wa Install Jn**
The posterior stabilized total knee prosthesis
J. bone surg am 1995, 77: 1713-20
138. **De Polignac**
Protheses du genou apres echec des osteotomies pour gonarthrose : A propos de 69 protheses a glissement conservent les deux ligaments croise ou le ligament croise posterieur seul (these) Lyon universite Claude Bernard Lyon I, 2000
139. **El Imadi .H**
Traitement chirurgical de la gonarthrose par prothèse totale du genou .
Thèse médecine rabat 55/2004
140. **E. Molina, A .Defasque, Mp. Barron, C. Cyteval.**
Imagerie des prothèses du genou.
Journal de Radiologie 2009 ; 90(5) : 561-575
141. **Cooke T.D., Scudamore R.A., Bryant J.T., Sorbie C., Siu D., Fisher B.**
A quantitative approach to radiography of the lower limb. Principles and applications.
J Bone Joint Surg Br, 73(5): 715-20, 1991.
142. **Wright J.G., Treble N., Feinstein A.R.**
Measurement of lower limb alignment using long radiographs.
J Bone Joint Surg Br, 73(5): 721-3, 1991.
143. **Swanson K.E., Stocks G.W., Warren P.D., Hazel M.R., Janssen H.F.**
Does axial limb rotation affect the alignment measurements in deformed limbs?
Clin Orthop Relat Res, (371): 246-52, 2000.
144. **T. Ammari, P. Boisrenoult, O. Charrois, M. Perreau, P. Beaufiles**
Patellar position and lateral approach for total knee arthroplasty in degenerative knees with lateral femoropatellar arthrosis.
Revue de chirurgie orthopédique 2005, 91, 215-221

- 145. B. Zniber, Miura H, Nagamine R**
Factors affecting patellar tracking after total knee arthroplasty.
J Arthroplasty, 2002,17, 942-947
- 146. Laskin RS, O'Flynn HM**
Total knee replacement with posterior cruciate ligament retention in rheumatoid arthritis:
problem and complications.
Clin Orthop Relat Res 1997, 345:24-28.

قسم الطبيب

أقسِمُ بِاللّهِ الْعَظِيمِ

أَن أَرَأِبَ اللّهِ فِي مِهْنَتِي.

وَأَن أَصُونَ حَيَاةَ الْإِنْسَانِ فِي كَافَّةِ أَطْوَارِهَا فِي كُلِّ الظُّرُوفِ
وَالْأَحْوَالِ بِإِذْنِ اللَّهِ وَسَعْيِي فِي اسْتِنْقَازِهَا مِنَ الْهَلَاكِ وَالْمَرَضِ

وَالْأَلَمِ وَالْقَلْقِ.

وَأَن أَحْفَظَ لِلنَّاسِ كِرَامَتَهُمْ، وَأَسْتُرَ عَوْرَتَهُمْ، وَأَكْتَمَ سِرَّهُمْ.

وَأَن أَكُونَ عَلَى الدَّوَامِ مِنْ وَسَائِلِ رَحْمَةِ اللَّهِ، بِإِذْنِ رِعَايَتِي الطَّبِيبَةَ لِلْقَرِيبِ وَالْبَعِيدِ،
لِلصَّالِحِ وَالطَّالِحِ، وَالصَّدِيقِ وَالْعَدُوِّ.

وَأَن أَثَابِرَ عَلَى طَلْبِ الْعِلْمِ، أَسَخَّرَهُ لِنَفْعِ الْإِنْسَانِ .. لَا لِأَذَاهِ.

وَأَن أُوقِّرَ مَنْ عَلَّمَنِي، وَأُعَلِّمَ مَنْ يَصْغُرَنِي، وَأَكُونَ أَخًا لِكُلِّ زَمِيلٍ فِي الْمِهْنَةِ الطَّبِيبَةِ

مُتَعَاوِنِينَ عَلَى الْبِرِّ وَالتَّقْوَى.

وَأَن تَكُونَ حَيَاتِي مِصْدَاقَ إِيمَانِي فِي سِرِّي وَعَلَانِيَتِي، نَقِيَّةً مِمَّا يُشِينُهَا تَجَاهَ

اللّهِ وَرَسُولِهِ وَالْمُؤْمِنِينَ.

وَاللّهُ عَلَى مَا أَقُولُ شَهِيدًا

مضاعفات الأطراف الإصطناعية الكاملة للركبة

الأطروحة

قدمت ونوقشت علانية يوم 08 / 06 / 2017

من طرف

السيد حمادي محمد طاهر

لنيل شهادة الدكتوراه في الطب

الكلمات الأساسية :

المضاعفات - الأطراف الإصطناعية - للركبة - تآكل مفصل الركبة

اللجنة

الرئيس

ي. نجيب

السيد

أستاذ في جراحة العظام و المفاصل

المشرف

ح. السعيد

السيد

أستاذ في جراحة العظام و المفاصل

ع. عبقرى

السيد

أستاذ مبرز في جراحة العظام و المفاصل

إ. البشتي

السيدة

أستاذة مبرزة في طب أمراض الروماتيزم و المفاصل

م. والى إدريسي

السيدة

أستاذة مبرزة في طب الأشعة

الحكام