

UNIVERSITE MOHAMMED V - RABAT  
FACULTE DE MEDECINE ET DE PHARMACIE - RABAT-

ANNEE: 2016

THESE N°:89

**LA CHIRURGIE MINI-INVASIVE PAR VOIE POSTERIEURE  
DANS LES AFFECTIONS DEGENERATIVES DU RACHIS**

**THESE**

*Présentée et soutenue publiquement le : .....*

**PAR**

**Mr. Titilayo Wilfried CHABI AGBASSIKAKOU**

*Né le 30 Août 1987 à Bohicon (BENIN)*

*De L'Ecole Royale du Service de Santé Militaire - Rabat*

**Pour l'Obtention du Doctorat en Médecine**

**MOTS CLES** : Hernie discale lombaire – Canal lombaire étroit – Hernie discale cervicale –  
Chirurgie mini invasive – Voie Postérieure.

**JURY**

**Mr. B. EL MOSTARCHID**

Professeur de Neurochirurgie

**Mr. M. GAZZAZ**

Professeur de Neurochirurgie

**Mr. B. CHAGAR**

Professeur de Traumatologie Orthopédie

**Mr. M. JIDAL**

Professeur de Radiologie

**Mme. M. BOUTARBOUCH**

Professeur de Neurochirurgie

PRESIDENT

RAPPORTEUR

JUGES



**UNIVERSITE MOHAMMED V DE RABAT  
FACULTE DE MEDECINE ET DE PHARMACIE - RABAT**

**DOYENS HONORAIRES :**

1962 – 1969 : Professeur Abdelmalek FARAJ  
1969 – 1974 : Professeur Abdellatif BERBICH  
1974 – 1981 : Professeur Bachir LAZRAK  
1981 – 1989 : Professeur Taieb CHKILI  
1989 – 1997 : Professeur Mohamed Tahar ALAOUI  
1997 – 2003 : Professeur Abdelmajid BELMAHI  
2003 – 2013 : Professeur Najia HAJJAJ - HASSOUNI

**ADMINISTRATION :**

**Doyen** : Professeur Mohamed ADNAOUI  
**Vice Doyen chargé des Affaires Académiques et étudiantes**  
Professeur Mohammed AHALLAT  
**Vice Doyen chargé de la Recherche et de la Coopération**  
Professeur Taoufiq DAKKA  
**Vice Doyen chargé des Affaires Spécifiques à la Pharmacie**  
Professeur Jamal TAOUFIK  
**Secrétaire Général** : Mr. El Hassane AHALLAT

**1- ENSEIGNANTS-CHERCHEURS MEDECINS  
ET  
PHARMACIENS**

**PROFESSEURS :**

**Mai et Octobre 1981**

Pr. MAAZOUZI Ahmed Wajih	Chirurgie Cardio-Vasculaire
Pr. TAOBANE Hamid*	Chirurgie Thoracique

**Mai et Novembre 1982**

Pr. BENOSMAN Abdellatif	Chirurgie Thoracique
-------------------------	----------------------

**Novembre 1983**

Pr. HAJJAJ Najia ép. HASSOUNI	Rhumatologie
-------------------------------	--------------

**Décembre 1984**

Pr. MAAOUNI Abdelaziz	Médecine Interne – <i>Clinique Royale</i>
Pr. MAAZOUZI Ahmed Wajdi	Anesthésie -Réanimation
Pr. SETTAF Abdellatif	pathologie Chirurgicale

**Novembre et Décembre 1985**

Pr. BENJELLOUN Halima	Cardiologie
Pr. BENSALID Younes	Pathologie Chirurgicale
Pr. EL ALAOUI Faris Moulay El Mostafa	Neurologie

### **Janvier, Février et Décembre 1987**

Pr. AJANA Ali  
Pr. CHAHED OUZZANI Houria  
Pr. EL YAACOUBI Moradh  
Pr. ESSAID EL FEYDI Abdellah  
Pr. LACHKAR Hassan  
Pr. YAHYAOUI Mohamed

Radiologie  
Gastro-Entérologie  
Traumatologie Orthopédie  
Gastro-Entérologie  
Médecine Interne  
Neurologie

### **Décembre 1988**

Pr. BENHAMAMOUCH Mohamed Najib  
Pr. DAFIRI Rachida  
Pr. HERMAS Mohamed

Chirurgie Pédiatrique  
Radiologie  
Traumatologie Orthopédie

### **Décembre 1989**

Pr. ADNAOUI Mohamed  
Pr. BOUKILI MAKHOUKHI Abdelali\*  
Pr. CHAD Bouziane  
Pr. OUZZANI Taïbi Mohamed Réda

Médecine Interne – **Doyen de la FMPR**  
Cardiologie  
Pathologie Chirurgicale  
Neurologie

### **Janvier et Novembre 1990**

Pr. CHKOFF Rachid  
Pr. HACHIM Mohammed\*  
Pr. KHARBACH Aïcha  
Pr. MANSOURI Fatima  
Pr. TAZI Saoud Anas

Pathologie Chirurgicale  
Médecine-Interne  
Gynécologie -Obstétrique  
Anatomie-Pathologique  
Anesthésie Réanimation

### **Février Avril Juillet et Décembre 1991**

Pr. AL HAMANY Zaïtounia  
Pr. AZZOUI Abderrahim  
Pr. BAYAHIA Rabéa  
Pr. BELKOUCHI Abdelkader  
Pr. BENCHEKROUN Belabbes Abdellatif  
Pr. BENSOUDA Yahia  
Pr. BERRAHO Amina  
Pr. BEZZAD Rachid  
Pr. CHABRAOUI Layachi  
Pr. CHERRAH Yahia  
Pr. CHOKAIRI Omar  
Pr. KHATTAB Mohamed  
Pr. SOULAYMANI Rachida  
Pr. TAOUFIK Jamal

Anatomie-Pathologique  
Anesthésie Réanimation – **Doyen de la FMPO**  
Néphrologie  
Chirurgie Générale  
Chirurgie Générale  
Pharmacie galénique  
Ophtalmologie  
Gynécologie Obstétrique  
Biochimie et Chimie  
Pharmacologie  
Histologie Embryologie  
Pédiatrie  
Pharmacologie – **Dir. du Centre National PV**  
Chimie thérapeutique

### **Décembre 1992**

Pr. AHALLAT Mohamed  
Pr. BENSOUDA Adil  
Pr. BOUJIDA Mohamed Najib  
Pr. CHAHED OUZZANI Laaziza  
Pr. CHRAIBI Chafiq  
Pr. DAOUDI Rajae  
Pr. DEHAYNI Mohamed\*

Chirurgie Générale  
Anesthésie Réanimation  
Radiologie  
Gastro-Entérologie  
Gynécologie Obstétrique  
Ophtalmologie  
Gynécologie Obstétrique

Pr. EL OUAHABI Abdessamad  
Pr. FELLAT Rokaya  
Pr. GHAFIR Driss\*  
Pr. JIDDANE Mohamed  
Pr. TAGHY Ahmed  
Pr. ZOUHDI Mimoun

### **Mars 1994**

Pr. BENJAAFAR Nouredine  
Pr. BEN RAIS Nozha  
Pr. CAOUI Malika  
Pr. CHRAIBI Abdelmjid  
Pr. EL AMRANI Sabah  
Pr. EL AOUAD Rajae  
Pr. EL BARDOUNI Ahmed  
Pr. EL HASSANI My Rachid  
Pr. ERROUGANI Abdelkader  
Pr. ESSAKALI Malika  
Pr. ETTAYEBI Fouad  
Pr. HADRI Larbi\*  
Pr. HASSAM Badredine  
Pr. IFRINE Lahssan  
Pr. JELTHI Ahmed  
Pr. MAHFOUD Mustapha  
Pr. MOUDENE Ahmed\*  
Pr. RHRAB Brahim  
Pr. SENOUCI Karima

### **Mars 1994**

Pr. ABBAR Mohamed\*  
Pr. ABDELHAK M'barek  
Pr. BELAIDI Halima  
Pr. BRAHMI Rida Slimane  
Pr. BENTAHILA Abdelali  
Pr. BENYAHIA Mohammed Ali  
Pr. BERRADA Mohamed Saleh  
Pr. CHAMI Ilham  
Pr. CHERKAOUI Lalla Ouafae  
Pr. EL ABBADI Najia  
Pr. HANINE Ahmed\*  
Pr. JALIL Abdelouahed  
Pr. LAKHDAR Amina  
Pr. MOUANE Nezha

### **Mars 1995**

Pr. ABOUQUAL Redouane  
Pr. AMRAOUI Mohamed  
Pr. BAIDADA Abdelaziz  
Pr. BARGACH Samir  
Pr. CHAARI Jilali\*  
Pr. DIMOU M'barek\*

Neurochirurgie  
Cardiologie  
Médecine Interne  
Anatomie  
Chirurgie Générale  
Microbiologie

Radiothérapie  
Biophysique  
Biophysique  
Endocrinologie et Maladies Métaboliques  
Gynécologie Obstétrique  
Immunologie  
Traumato-Orthopédie  
Radiologie  
Chirurgie Générale- **Directeur CHIS**  
Immunologie  
Chirurgie Pédiatrique  
Médecine Interne  
Dermatologie  
Chirurgie Générale  
Anatomie Pathologique  
Traumatologie – Orthopédie  
Traumatologie- Orthopédie **Inspecteur du SS**  
Gynécologie –Obstétrique  
Dermatologie

Urologie  
Chirurgie – Pédiatrique  
Neurologie  
Gynécologie Obstétrique  
Pédiatrie  
Gynécologie – Obstétrique  
Traumatologie – Orthopédie  
Radiologie  
Ophtalmologie  
Neurochirurgie  
Radiologie  
Chirurgie Générale  
Gynécologie Obstétrique  
Pédiatrie

Réanimation Médicale  
Chirurgie Générale  
Gynécologie Obstétrique  
Gynécologie Obstétrique  
Médecine Interne  
Anesthésie Réanimation – **Dir. HMIM**

Pr. DRISSI KAMILI Med Nordine\*  
Pr. EL MESNAOUI Abbes  
Pr. ESSAKALI HOUSSYNI Leila  
Pr. HDA Abdelhamid\*  
Pr. IBEN ATTYA ANDALOUSSI Ahmed  
Pr. OUAZZANI CHAHDI Bahia  
Pr. SEFIANI Abdelaziz  
Pr. ZEGGWAGH Amine Ali

Anesthésie Réanimation  
Chirurgie Générale  
Oto-Rhino-Laryngologie  
Cardiologie - **Directeur ERSM**  
Urologie  
Ophtalmologie  
Génétique  
Réanimation Médicale

### **Décembre 1996**

Pr. AMIL Touriya\*  
Pr. BELKACEM Rachid  
Pr. BOULANOUAR Abdelkrim  
Pr. EL ALAMI EL FARICHA EL Hassan  
Pr. GAOUZI Ahmed  
Pr. MAHFOUDI M'barek\*  
Pr. MOHAMMADI Mohamed  
Pr. OUADGHIRI Mohamed  
Pr. OUZEDDOUN Naima  
Pr. ZBIR EL Mehdi\*

Radiologie  
Chirurgie Pédiatrie  
Ophtalmologie  
Chirurgie Générale  
Pédiatrie  
Radiologie  
Médecine Interne  
Traumatologie-Orthopédie  
Néphrologie  
Cardiologie

### **Novembre 1997**

Pr. ALAMI Mohamed Hassan  
Pr. BEN SLIMANE Lounis  
Pr. BIROUK Nazha  
Pr. CHAOUIR Souad\*  
Pr. ERREIMI Naima  
Pr. FELLAT Nadia  
Pr. HAIMEUR Charki\*  
Pr. KADDOURI Noureddine  
Pr. KOUTANI Abdellatif  
Pr. LAHLOU Mohamed Khalid  
Pr. MAHRAOUI CHAFIQ  
Pr. OUAHABI Hamid\*  
Pr. TAOUFIQ Jallal  
Pr. YOUSFI MALKI Mounia

Gynécologie-Obstétrique  
Urologie  
Neurologie  
Radiologie  
Pédiatrie  
Cardiologie  
Anesthésie Réanimation  
Chirurgie Pédiatrique  
Urologie  
Chirurgie Générale  
Pédiatrie  
Neurologie  
Psychiatrie  
Gynécologie Obstétrique

### **Novembre 1998**

Pr. AFIFI RAJAA  
Pr. BENOMAR ALI  
Pr. BOUGTAB Abdesslam  
Pr. ER RIHANI Hassan  
Pr. EZZAITOUNI Fatima  
Pr. LAZRAK Khalid \*  
Pr. BENKIRANE Majid\*  
Pr. KHATOURI ALI\*  
Pr. LABRAIMI Ahmed\*

Gastro-Entérologie  
Neurologie – **Doyen Abulcassis**  
Chirurgie Générale  
Oncologie Médicale  
Néphrologie  
Traumatologie Orthopédie  
Hématologie  
Cardiologie  
Anatomie Pathologique

### **Janvier 2000**

Pr. ABID Ahmed\*  
Pr. AIT OUMAR Hassan

Pneumophtisiologie  
Pédiatrie

Pr. BENJELLOUN Dakhama Badr.Sououd  
Pr. BOURKADI Jamal-Eddine  
Pr. CHARIF CHEFCHAOUNI Al Montacer  
Pr. ECHARRAB El Mahjoub  
Pr. EL FTOUH Mustapha  
Pr. EL MOSTARCHID Brahim\*  
Pr. ISMAILI Hassane\*  
Pr. MAHMOUDI Abdelkrim\*  
Pr. TACHINANTE Rajae  
Pr. TAZI MEZALEK Zoubida

Pédiatrie  
Pneumo-phtisiologie  
Chirurgie Générale  
Chirurgie Générale  
Pneumo-phtisiologie  
Neurochirurgie  
Traumatologie Orthopédie  
Anesthésie-Réanimation  
Anesthésie-Réanimation  
Médecine Interne

### **Novembre 2000**

Pr. AIDI Saadia  
Pr. AIT OURHROUI Mohamed  
Pr. AJANA Fatima Zohra  
Pr. BENAMR Said  
Pr. CHERTI Mohammed  
Pr. ECH-CHERIF EL KETTANI Selma  
Pr. EL HASSANI Amine  
Pr. EL KHADER Khalid  
Pr. EL MAGHRAOUI Abdellah\*  
Pr. GHARBI Mohamed El Hassan  
Pr. HSSAIDA Rachid\*  
Pr. LAHLOU Abdou  
Pr. MAFTAH Mohamed\*  
Pr. MAHASSINI Najat  
Pr. MDAGHRI ALAOUI Asmae  
Pr. NASSIH Mohamed\*  
Pr. ROUIMI Abdelhadi\*

Neurologie  
Dermatologie  
Gastro-Entérologie  
Chirurgie Générale  
Cardiologie  
Anesthésie-Réanimation  
Pédiatrie  
Urologie  
Rhumatologie  
Endocrinologie et Maladies Métaboliques  
Anesthésie-Réanimation  
Traumatologie Orthopédie  
Neurochirurgie  
Anatomie Pathologique  
Pédiatrie  
Stomatologie Et Chirurgie Maxillo-Faciale  
Neurologie

### **Décembre 2000**

Pr. ZOHAIR ABDELAH\*

ORL

### **Décembre 2001**

Pr. ABABOU Adil  
Pr. BALKHI Hicham\*  
Pr. BENABDELJLIL Maria  
Pr. BENAMAR Loubna  
Pr. BENAMOR Jouda  
Pr. BENELBARHDADI Imane  
Pr. BENNANI Rajae  
Pr. BENOUACHANE Thami  
Pr. BEZZA Ahmed\*  
Pr. BOUCHIKHI IDRISSE Med Larbi  
Pr. BOUMDIN El Hassane\*  
Pr. CHAT Latifa  
Pr. DAALI Mustapha\*  
Pr. DRISSE Sidi Mourad\*  
Pr. EL HIJRI Ahmed  
Pr. EL MAAQILI Moulay Rachid

Anesthésie-Réanimation  
Anesthésie-Réanimation  
Neurologie  
Néphrologie  
Pneumo-phtisiologie  
Gastro-Entérologie  
Cardiologie  
Pédiatrie  
Rhumatologie  
Anatomie  
Radiologie  
Radiologie  
Chirurgie Générale  
Radiologie  
Anesthésie-Réanimation  
Neuro-Chirurgie

Pr. EL MADHI Tarik  
 Pr. EL OUNANI Mohamed  
 Pr. ETTAIR Said  
 Pr. GAZZAZ Miloudi\*  
 Pr. HRORA Abdelmalek  
 Pr. KABBAJ Saad  
 Pr. KABIRI EL Hassane\*  
 Pr. LAMRANI Moulay Omar  
 Pr. LEKEHAL Brahim  
 Pr. MAHASSIN Fattouma\*  
 Pr. MEDARHRI Jalil  
 Pr. MIKDAME Mohammed\*  
 Pr. MOHSINE Raouf  
 Pr. NOUINI Yassine  
 Pr. SABBAH Farid  
 Pr. SEFIANI Yasser  
 Pr. TAOUFIQ BENCHEKROUN Soumia

Chirurgie-Pédiatrique  
 Chirurgie Générale  
 Pédiatrie  
 Neuro-Chirurgie  
 Chirurgie Générale  
 Anesthésie-Réanimation  
 Chirurgie Thoracique  
 Traumatologie Orthopédie  
 Chirurgie Vasculaire Périphérique  
 Médecine Interne  
 Chirurgie Générale  
 Hématologie Clinique  
 Chirurgie Générale  
 Urologie  
 Chirurgie Générale  
 Chirurgie Vasculaire Périphérique  
 Pédiatrie

### **Décembre 2002**

Pr. AL BOUZIDI Abderrahmane\*  
 Pr. AMEUR Ahmed \*  
 Pr. AMRI Rachida  
 Pr. AOURARH Aziz\*  
 Pr. BAMOU Youssef \*  
 Pr. BELMEJDOUB Ghizlene\*  
 Pr. BENZEKRI Laila  
 Pr. BENZZOUBEIR Nadia  
 Pr. BERNOUSSI Zakiya  
 Pr. BICHRA Mohamed Zakariya\*  
 Pr. CHOHO Abdelkrim \*  
 Pr. CHKIRATE Bouchra  
 Pr. EL ALAMI EL FELLOUS Sidi Zouhair  
 Pr. EL HAOURI Mohamed \*  
 Pr. EL MANSARI Omar\*  
 Pr. FILALI ADIB Abdelhai  
 Pr. HAJJI Zakia  
 Pr. IKEN Ali  
 Pr. JAAFAR Abdeloihab\*  
 Pr. KRIOUILE Yamina  
 Pr. LAGHMARI Mina  
 Pr. MABROUK Hfid\*  
 Pr. MOUSSAOUI RAHALI Driss\*  
 Pr. MOUSTAGHFIR Abdelhamid\*  
 Pr. NAITLHO Abdelhamid\*  
 Pr. OUJILAL Abdelilah  
 Pr. RACHID Khalid \*  
 Pr. RAISS Mohamed  
 Pr. RGUIBI IDRISSE Sidi Mustapha\*

Anatomie Pathologique  
 Urologie  
 Cardiologie  
 Gastro-Entérologie  
 Biochimie-Chimie  
 Endocrinologie et Maladies Métaboliques  
 Dermatologie  
 Gastro-Entérologie  
 Anatomie Pathologique  
 Psychiatrie  
 Chirurgie Générale  
 Pédiatrie  
 Chirurgie Pédiatrique  
 Dermatologie  
 Chirurgie Générale  
 Gynécologie Obstétrique  
 Ophtalmologie  
 Urologie  
 Traumatologie Orthopédie  
 Pédiatrie  
 Ophtalmologie  
 Traumatologie Orthopédie  
 Gynécologie Obstétrique  
 Cardiologie  
 Médecine Interne  
 Oto-Rhino-Laryngologie  
 Traumatologie Orthopédie  
 Chirurgie Générale  
 Pneumophtisiologie

Pr. RHOU Hakima  
Pr. SIAH Samir \*  
Pr. THIMOU Amal  
Pr. ZENTAR Aziz\*

Néphrologie  
Anesthésie Réanimation  
Pédiatrie  
Chirurgie Générale

### **Janvier 2004**

Pr. ABDELLAH El Hassan  
Pr. AMRANI Mariam  
Pr. BENBOUZID Mohammed Anas  
Pr. BENKIRANE Ahmed\*  
Pr. BOUGHALEM Mohamed\*  
Pr. BOULAADAS Malik  
Pr. BOURAZZA Ahmed\*  
Pr. CHAGAR Belkacem\*  
Pr. CHERRADI Nadia  
Pr. EL FENNI Jamal\*  
Pr. EL HANCHI ZAKI  
Pr. EL KHORASSANI Mohamed  
Pr. EL YOUNASSI Badreddine\*  
Pr. HACHI Hafid  
Pr. JABOUIRIK Fatima  
Pr. KHABOUZE Samira  
Pr. KHARMAZ Mohamed  
Pr. LEZREK Mohammed\*  
Pr. MOUGHIL Said  
Pr. OUBAAZ Abdelbarre\*  
Pr. TARIB Abdelilah\*  
Pr. TIJAMI Fouad  
Pr. ZARZUR Jamila

Ophtalmologie  
Anatomie Pathologique  
Oto-Rhino-Laryngologie  
Gastro-Entérologie  
Anesthésie Réanimation  
Stomatologie et Chirurgie Maxillo-faciale  
Neurologie  
Traumatologie Orthopédie  
Anatomie Pathologique  
Radiologie  
Gynécologie Obstétrique  
Pédiatrie  
Cardiologie  
Chirurgie Générale  
Pédiatrie  
Gynécologie Obstétrique  
Traumatologie Orthopédie  
Urologie  
Chirurgie Cardio-Vasculaire  
Ophtalmologie  
Pharmacie Clinique  
Chirurgie Générale  
Cardiologie

### **Janvier 2005**

Pr. ABBASSI Abdellah  
Pr. AL KANDRY Sif Eddine\*  
Pr. ALAOUI Ahmed Essaid  
Pr. ALLALI Fadoua  
Pr. AMAZOUZI Abdellah  
Pr. AZIZ Nouredine\*  
Pr. BAHIRI Rachid  
Pr. BARKAT Amina  
Pr. BENHALIMA Hanane  
Pr. BENYASS Aatif  
Pr. BERNOUSSI Abdelghani  
Pr. CHARIF CHEFCHAOUNI Mohamed  
Pr. DOUDOUH Abderrahim\*  
Pr. EL HAMZAOUI Sakina\*  
Pr. HAJJI Leila  
Pr. HESSISSEN Leila  
Pr. JIDAL Mohamed\*  
Pr. LAAROUSSI Mohamed  
Pr. LYAGOUBI Mohammed  
Pr. NIAMANE Radouane\*

Chirurgie Réparatrice et Plastique  
Chirurgie Générale  
Microbiologie  
Rhumatologie  
Ophtalmologie  
Radiologie  
Rhumatologie  
Pédiatrie  
Stomatologie et Chirurgie Maxillo Faciale  
Cardiologie  
Ophtalmologie  
Ophtalmologie  
Biophysique  
Microbiologie  
Cardiologie (mise en disponibilité)  
Pédiatrie  
Radiologie  
Chirurgie Cardio-vasculaire  
Parasitologie  
Rhumatologie

Pr. RAGALA Abdelhak  
Pr. SBIHI Souad  
Pr. ZERAIDI Najia

Gynécologie Obstétrique  
Histo-Embryologie Cytogénétique  
Gynécologie Obstétrique

### **Décembre 2005**

Pr. CHANI Mohamed

Anesthésie Réanimation

### **Avril 2006**

Pr. ACHEMLAL Lahsen\*  
Pr. AKJOUJ Said\*  
Pr. BELMEKKI Abdelkader\*  
Pr. BENCHEIKH Razika  
Pr. BIYI Abdelhamid\*  
Pr. BOUHAFS Mohamed El Amine  
Pr. BOULAHYA Abdellatif\*  
Pr. CHENGUETI ANSARI Anas  
Pr. DOGHMI Nawal  
Pr. ESSAMRI Wafaa  
Pr. FELLAT Ibtissam  
Pr. FAROUDY Mamoun  
Pr. GHADOUANE Mohammed\*  
Pr. HARMOUCHE Hicham  
Pr. HANAFI Sidi Mohamed\*  
Pr. IDRIS LAHLOU Amine\*  
Pr. JROUNDI Laila  
Pr. KARMOUNI Tariq  
Pr. KILI Amina  
Pr. KISRA Hassan  
Pr. KISRA Mounir  
Pr. LAATIRIS Abdelkader\*  
Pr. LMIMOUNI Badreddine\*  
Pr. MANSOURI Hamid\*  
Pr. OUANASS Abderrazzak  
Pr. SAFI Soumaya\*  
Pr. SEKKAT Fatima Zahra  
Pr. SOUALHI Mouna  
Pr. TELLAL Saida\*  
Pr. ZAHRAOUI Rachida

Rhumatologie  
Radiologie  
Hématologie  
O.R.L  
Biophysique  
Chirurgie - Pédiatrique  
Chirurgie Cardio – Vasculaire  
Gynécologie Obstétrique  
Cardiologie  
Gastro-entérologie  
Cardiologie  
Anesthésie Réanimation  
Urologie  
Médecine Interne  
Anesthésie Réanimation  
Microbiologie  
Radiologie  
Urologie  
Pédiatrie  
Psychiatrie  
Chirurgie – Pédiatrique  
Pharmacie Galénique  
Parasitologie  
Radiothérapie  
Psychiatrie  
Endocrinologie  
Psychiatrie  
Pneumo – Phtisiologie  
Biochimie  
Pneumo – Phtisiologie

### **Octobre 2007**

Pr. ABIDI Khalid  
Pr. ACHACHI Leila  
Pr. ACHOUR Abdessamad\*  
Pr. AIT HOUSSA Mahdi\*  
Pr. AMHAJJI Larbi\*  
Pr. AMMAR Haddou\*  
Pr. AOUI Sarra  
Pr. BAITE Abdelouahed\*  
Pr. BALOUCH Lhousaine\*  
Pr. BENZIANE Hamid\*

Réanimation médicale  
Pneumo phtisiologie  
Chirurgie générale  
Chirurgie cardio vasculaire  
Traumatologie orthopédie  
ORL  
Parasitologie  
Anesthésie réanimation  
Biochimie-chimie  
Pharmacie clinique

Pr. BOUTIMZINE Nourdine  
Pr. CHARKAOUI Naoual\*  
Pr. EHIRCHIOU Abdelkader\*  
Pr. ELABSI Mohamed  
Pr. EL MOUSSAOUI Rachid  
Pr. EL OMARI Fatima  
Pr. GANA Rachid  
Pr. GHARIB Nouredine  
Pr. HADADI Khalid\*  
Pr. ICHOU Mohamed\*  
Pr. ISMAILI Nadia  
Pr. KEBDANI Tayeb  
Pr. LALAOUI SALIM Jaafar\*  
Pr. LOUZI Lhoussain\*  
Pr. MADANI Naoufel  
Pr. MAHI Mohamed\*  
Pr. MARC Karima  
Pr. MASRAR Azlarab  
Pr. MOUTAJ Redouane \*  
Pr. MRABET Mustapha\*  
Pr. MRANI Saad\*  
Pr. OUZZIF Ez zohra\*  
Pr. RABHI Monsef\*  
Pr. RADOUANE Bouchaib\*  
Pr. SEFFAR Myriame  
Pr. SEKHSOKH Yessine\*  
Pr. SIFAT Hassan\*  
Pr. TABERKANET Mustafa\*  
Pr. TACHFOUTI Samira  
Pr. TAJDINE Mohammed Tariq\*  
Pr. TANANE Mansour\*  
Pr. TLIGUI Houssain  
Pr. TOUATI Zakia

### **Décembre 2007**

Pr. DOUHAL ABDERRAHMAN

### **Décembre 2008**

Pr ZOUBIR Mohamed\*  
Pr TAHIRI My El Hassan\*

### **Mars 2009**

Pr. ABOUZAHIR Ali\*  
Pr. AGDR Aomar\*  
Pr. AIT ALI Abdelmounaim\*  
Pr. AIT BENHADDOU El hachmia

Ophtalmologie  
Pharmacie galénique  
Chirurgie générale  
Chirurgie générale  
Anesthésie réanimation  
Psychiatrie  
Neuro chirurgie  
Chirurgie plastique et réparatrice  
Radiothérapie  
Oncologie médicale  
Dermatologie  
Radiothérapie  
Anesthésie réanimation  
Microbiologie  
Réanimation médicale  
Radiologie  
Pneumo phtisiologie  
Hématologique  
Parasitologie  
Médecine préventive santé publique et hygiène  
Virologie  
Biochimie-chimie  
Médecine interne  
Radiologie  
Microbiologie  
Microbiologie  
Radiothérapie  
Chirurgie vasculaire périphérique  
Ophtalmologie  
Chirurgie générale  
Traumatologie orthopédie  
Parasitologie  
Cardiologie

Ophtalmologie

Anesthésie Réanimation  
Chirurgie Générale

Médecine interne  
Pédiatre  
Chirurgie Générale  
Neurologie

Pr. AKHADDAR Ali\*  
 Pr. ALLALI Nazik  
 Pr. AMAHZOUNE Brahim\*  
 Pr. AMINE Bouchra  
 Pr. ARKHA Yassir  
 Pr. AZENDOUR Hicham\*  
 Pr. BELYAMANI Lahcen\*  
 Pr. BJIJOU Younes  
 Pr. BOUHSAIN Sanae\*  
 Pr. BOUI Mohammed\*  
 Pr. BOUNAIM Ahmed\*  
 Pr. BOUSSOUGA Mostapha\*  
 Pr. CHAKOUR Mohammed \*  
 Pr. CHTATA Hassan Toufik\*  
 Pr. DOGHMI Kamal\*  
 Pr. EL MALKI Hadj Omar  
 Pr. EL OUENNASS Mostapha\*  
 Pr. ENNIBI Khalid\*  
 Pr. FATHI Khalid  
 Pr. HASSIKOU Hasna \*  
 Pr. KABBAJ Nawal  
 Pr. KABIRI Meryem  
 Pr. KARBOUBI Lamy  
 Pr. L'KASSIMI Hachemi\*  
 Pr. LAMSAOURI Jamal\*  
 Pr. MARMADÉ Lahcen  
 Pr. MESKINI Toufik  
 Pr. MESSAOUDI Nezha \*  
 Pr. MSSROURI Rahal  
 Pr. NASSAR Ittimade  
 Pr. OUKERRAJ Latifa  
 Pr. RHORFI Ismail Abderrahmani \*  
 Pr. ZOUHAIR Said\*

Neuro-chirurgie  
 Radiologie  
 Chirurgie Cardio-vasculaire  
 Rhumatologie  
 Neuro-chirurgie  
 Anesthésie Réanimation  
 Anesthésie Réanimation  
 Anatomie  
 Biochimie-chimie  
 Dermatologie  
 Chirurgie Générale  
 Traumatologie orthopédique  
 Hématologie biologique  
 Chirurgie vasculaire périphérique  
 Hématologie clinique  
 Chirurgie Générale  
 Microbiologie  
 Médecine interne  
 Gynécologie obstétrique  
 Rhumatologie  
 Gastro-entérologie  
 Pédiatrie  
 Pédiatrie  
 Microbiologie  
 Chimie Thérapeutique  
 Chirurgie Cardio-vasculaire  
 Pédiatrie  
 Hématologie biologique  
 Chirurgie Générale  
 Radiologie  
 Cardiologie  
 Pneumo-phtisiologie  
 Microbiologie

**PROFESSEURS AGREGES :**

**Octobre 2010**

Pr. ALILOU Mustapha  
 Pr. AMEZIANE Taoufiq\*  
 Pr. BELAGUID Abdelaziz  
 Pr. BOUAITY Brahim\*  
 Pr. CHADLI Mariama\*  
 Pr. CHEMSI Mohamed\*  
 Pr. DAMI Abdellah\*  
 Pr. DARBI Abdellatif\*  
 Pr. DENDANE Mohammed Anouar  
 Pr. EL HAFIDI Naima  
 Pr. EL KHARRAS Abdennasser\*  
 Pr. EL MAZOUZ Samir  
 Pr. EL SAYEGH Hachem

Anesthésie réanimation  
 Médecine interne  
 Physiologie  
 ORL  
 Microbiologie  
 Médecine aéronautique  
 Biochimie chimie  
 Radiologie  
 Chirurgie pédiatrique  
 Pédiatrie  
 Radiologie  
 Chirurgie plastique et réparatrice  
 Urologie

Pr. ERRABIH Ikram  
Pr. LAMALMI Najat  
Pr. LEZREK Mounir  
Pr. MALIH Mohamed\*  
Pr. MOSADIK Ahlam  
Pr. MOUJAHID Mountassir\*  
Pr. NAZIH Mouna\*  
Pr. ZOUAIDIA Fouad

Gastro entérologie  
Anatomie pathologique  
Ophtalmologie  
Pédiatrie  
Anesthésie Réanimation  
Chirurgie générale  
Hématologie  
Anatomie pathologique

### **Mai 2012**

Pr. AMRANI Abdelouahed  
Pr. ABOUELALAA Khalil\*  
Pr. BELAIZI Mohamed\*  
Pr. BENCHEBBA Driss\*  
Pr. DRISSI Mohamed\*  
Pr. EL ALAOUI MHAMDI Mouna  
Pr. EL KHATTABI Abdessadek\*  
Pr. EL OUAZZANI Hanane\*  
Pr. ER-RAJI Mounir  
Pr. JAHID Ahmed  
Pr. MEHSSANI Jamal\*  
Pr. RAISSOUNI Maha\*

Chirurgie Pédiatrique  
Anesthésie Réanimation  
Psychiatrie  
Traumatologie Orthopédique  
Anesthésie Réanimation  
Chirurgie Générale  
Médecine Interne  
Pneumophtisiologie  
Chirurgie Pédiatrique  
Anatomie pathologique  
Psychiatrie  
Cardiologie

### **Février 2013**

Pr. AHID Samir  
Pr. AIT EL CADI Mina  
Pr. AMRANI HANCHI Laila  
Pr. AMOUR Mourad  
Pr. AWAB Almahdi  
Pr. BELAYACHI Jihane  
Pr. BELKHADIR Zakaria Houssain  
Pr. BENCHEKROUN Laila  
Pr. BENKIRANE Souad  
Pr. BENNANA Ahmed\*  
Pr. BENSEFFAJ Nadia  
Pr. BENSGHIR Mustapha\*  
Pr. BENYAHIA Mohammed\*  
Pr. BOUATIA Mustapha  
Pr. BOUABID Ahmed Salim\*  
Pr. BOUTARBOUCH Mahjouba  
Pr. CHAIB Ali\*  
Pr. DENDANE Tarek  
Pr. DINI Nouzha\*  
Pr. ECH-CHERIF EL KETTANI Mohamed Ali  
Pr. ECH-CHERIF EL KETTANI Najwa  
Pr. ELFATEMI Nizare  
Pr. EL GUERROUJ Hasnae  
Pr. EL HARTI Jaouad

Pharmacologie – Chimie  
Toxicologie  
Gastro-Entérologie  
Anesthésie Réanimation  
Anesthésie Réanimation  
Réanimation Médicale  
Anesthésie Réanimation  
Biochimie-Chimie  
Hématologie  
Informatique Pharmaceutique  
Immunologie  
Anesthésie Réanimation  
Néphrologie  
Chimie Analytique  
Traumatologie Orthopédie  
Anatomie  
Cardiologie  
Réanimation Médicale  
Pédiatrie  
Anesthésie Réanimation  
Radiologie  
Neuro-Chirurgie  
Médecine Nucléaire  
Chimie Thérapeutique

Pr. EL JOUDI Rachid*	Toxicologie
Pr. EL KABABRI Maria	Pédiatrie
Pr. EL KHANNOUSSI Basma	Anatomie Pathologie
Pr. EL KHLOUFI Samir	Anatomie
Pr. EL KORAICHI Alae	Anesthésie Réanimation
Pr. EN-NOUALI Hassane*	Radiologie
Pr. ERRGUIG Laila	Physiologie
Pr. FIKRI Meryim	Radiologie
Pr. GHANIMI Zineb	Pédiatrie
Pr. GHFIR Imade	Médecine Nucléaire
Pr. IMANE Zineb	Pédiatrie
Pr. IRAQI Hind	Endocrinologie et maladies métaboliques
Pr. KABBAJ Hakima	Microbiologie
Pr. KADIRI Mohamed*	Psychiatrie
Pr. LATIB Rachida	Radiologie
Pr. MAAMAR Mouna Fatima Zahra	Médecine Interne
Pr. MEDDAH Bouchra	Pharmacologie
Pr. MELHAOUI Adyl	Neuro-chirurgie
Pr. MRABTI Hind	Oncologie Médicale
Pr. NEJJARI Rachid	Pharmacognosie
Pr. OUBEJJA Houda	Chirurgie Pédiatrique
Pr. OUKABLI Mohamed*	Anatomie Pathologique
Pr. RAHALI Younes	Pharmacie Galénique
Pr. RATBI Ilham	Génétique
Pr. RAHMANI Mounia	Neurologie
Pr. REDA Karim*	Ophtalmologie
Pr. REGRAGUI Wafa	Neurologie
Pr. RKAIN Hanan	Physiologie
Pr. ROSTOM Samira	Rhumatologie
Pr. ROUAS Lamiaa	Anatomie Pathologique
Pr. ROUIBAA Fedoua*	Gastro-Entérologie
Pr. SALIHOUN Mouna	Gastro-Entérologie
Pr. SAYAH Rochde	Chirurgie Cardio-Vasculaire
Pr. SEDDIK Hassan*	Gastro-Entérologie
Pr. ZERHOUNI Hicham	Chirurgie Pédiatrique
Pr. ZINE Ali*	Traumatologie Orthopédie

#### **Avril 2013**

Pr. EL KHATIB Mohamed Karim*	Stomatologie et Chirurgie Maxillo-faciale
Pr. GHOUNDALE Omar*	Urologie
Pr. ZYANI Mohammad*	Médecine Interne

**\*Enseignants Militaires**

## 2- ENSEIGNANTS – CHERCHEURS SCIENTIFIQUES

### PROFESSEURS / PRs. HABILITES


Pr. ABOUDRAR Saadia	Physiologie
Pr. ALAMI OUHABI Naima	Biochimie – chimie
Pr. ALAOUI KATIM	Pharmacologie
Pr. ALAOUI SLIMANI Lalla Naïma	Histologie-Embryologie
Pr. ANSAR M'hammed	Chimie Organique et Pharmacie Chimique
Pr. BOUHOUCHE Ahmed	Génétique Humaine
Pr. BOUKLOUZE Abdelaziz	Applications Pharmaceutiques
Pr. BOURJOUANE Mohamed	Microbiologie
Pr. BARKYOU Malika	Histologie-Embryologie
Pr. CHAHED OUZZANI Lalla Chadia	Biochimie – chimie
Pr. DAKKA Taoufiq	Physiologie
Pr. DRAOUI Mustapha	Chimie Analytique
Pr. EL GUESSABI Lahcen	Pharmacognosie
Pr. ETTAIB Abdelkader	Zootchnie
Pr. FAOUZI Moulay El Abbas	Pharmacologie
Pr. HAMZAOUI Laila	Biophysique
Pr. HMAMOUCHE Mohamed	Chimie Organique
Pr. IBRAHIMI Azeddine	Biologie moléculaire
Pr. KHANFRI Jamal Eddine	Biologie
Pr. OULAD BOUYAHYA IDRISSE Med	Chimie Organique
Pr. REDHA Ahlam	Chimie
Pr. TOUATI Driss	Pharmacognosie
Pr. ZAHIDI Ahmed	Pharmacologie
Pr. ZELLOU Amina	Chimie Organique

*Mise à jour le 09/01/2015 par le  
Service des Ressources Humaines*

- 9 JAN 2015



# *Dédicaces*



**DIEU TOUT PUISSANT:**

*Soit magnifié pour tous les bienfaits que tu opères dans ma vie. Sans toi rien de tout ce qui a été accompli n'aurait été possible.*

*Merci parceque j'ai toujours ta grâce dans ma vie.*

**A MON PAYS LE BENIN**

*Merci d'avoir fait de moi ton ambassadeur en tant qu'élève officier médecin dans ce beau pays. J'espère avoir été à la hauteur des attentes et je promets en retour de servir fidèlement ma patrie.*

**AU ROYAUME DU MAROC**

*Terre d'adaptation pendant de longues années. Merci pour ton hospitalité et que Dieu tout puissant continue de raffermir les relations entre nos deux pays.*

**A SON EXCELLENCE THOMAS BONI YAYI :**

*Président de la république du Bénin, Chef de l'Etat, Chef du Gouvernement, Chef suprême des armées.*

*À*  
*FEU SA MAJESTÉ LE ROI*  
*HASSAN II*



*Que Dieu ait son âme en sa Sainte Miséricorde.*

*À*

*SA MAJESTÉ LE ROI MOHAMED VI*

*Chef Suprême et Chef d'Etat-Major Général des Forces Armées Royales*

*Roi du MAROC et garant de son intégrité territoriale*



*Qu'Allah le glorifie et préserve Son Royaume.*

*À*  
*SON ALTESSE ROYALE*  
*LE PRINCE HÉRITIÈR*  
*MOULAY EL HASSAN*



*Que Dieu le garde.*

*À*  
*SON ALTESSE ROYALE*  
*LE PRINCE MOULAY RACHID*



*Que Dieu le protège.*

*À*  
*TOUTE LA FAMILLE ROYALE*

*À*

*Monsieur le Général de Corps d'Armée*

*Bouchaib AAROUB*

*Inspecteur Général des FAR et Commandant la Zone Sud*

*En témoignage de notre grand respect, notre profonde  
considération et sincère admiration*

*À*

*Monsieur le Médecin Général de Brigade*

*Abdelkrim MAHMOUDI*

*Professeur de Réanimation.*

*Inspecteur du Service de Santé des Forces Armées Royales.*

*En témoignage de notre grand respect et notre profonde considération*

*À*

*Monsieur le Médecin Colonel Major*

*Abdelhamid HDA*

*Professeur de Cardiologie.*

*Directeur de l'HMIMV – Rabat.*

*En témoignage de notre grand respect et notre profonde considération*

*À*

*Monsieur le Médecin Colonel Major*

*Hachemi L'Kassmi*

*Professeur de biologie*

*Médecin chef de l'HMIMI-Meknès*

*En témoignage de notre grand respect et notre profonde considération*

*À*

*Monsieur le Médecin Colonel Major*

*Khalid SAIR*

*Professeur de Chirurgie Viscérale*

*Médecin chef de l'HMA - Marrakech.*

*En témoignant de notre grand respect et notre profonde considération*

*À*

*Monsieur le Médecin Colonel*

*BAITE Abdelouahed*

*Professeur d'Anesthésie - Réanimation.*

*Directeur de l'E.R.S.S.M et de L'E.R.M.I.M.*

*En témoignage de notre grand respect*

*Et notre profonde considération.*

*À*

*Monsieur le Médecin Lieutenant-Colonel*

*Abdelaziz BOUSNANE*

*Commandant du groupement de formation et d'instruction*



*A mon cher père*

*CHABI AGBASSIKAKOU Adrien Inoussa*

*Ce modeste travail est le fruit de tous sacrifices déployés pour notre éducation.*

*Vous avez toujours souhaité le meilleur pour nous.*

*Vous avez fournis beaucoup d'efforts aussi bien physiques et moraux à notre égard.*

*Vous n'avez jamais cessé de nous encourager et de prier pour nous.*

*C'est grâce à vos percepts que nous avons appris à compter sur nous-mêmes.*

*Vous méritez sans conteste qu'on vous décerne le prix « Père Exemplaire ».*

*Père : je t'aime et j'implore le tout puissant pour qu'il t'accorde une bonne santé et une vie heureuse.*





*A ma très chère mère*

*ATA Nafissatou, épouse CHABI AGBASSIKAKOU*

*Tu représentes pour moi le symbole de la bonté par excellence, la source de tendresse et l'exemple du dévouement qui n'a pas cessé de m'encourager et de prier pour moi.*

*Ta prière et ta bénédiction m'ont été d'un grand secours pour mener à bien mes études.*

*Aucune dédicace ne saurait être assez éloquente pour exprimer ce que tu mérites pour tous les sacrifices que tu n'as cessé de me donner depuis ma naissance, durant mon enfance et même à l'âge adulte.*

*Tu as fait plus qu'une mère puisse faire pour que ses enfants suivent le bon chemin dans leur vie et leurs études.*

*Je te dédie ce travail en témoignage de mon profond amour. Puisse Dieu, le tout puissant, te préserver et t'accorder santé, longue vie et bonheur.*





*A mes très chers sœurs et frères.*

*Laure, Aubière, Lamidi, Childéric et Malik*

*A travers ce travail je vous exprime tout mon amour et mon affection.*

*Sans vous ma vie n'aurait pas eu le même goût.*

*Je vous remercie pour tout ce que vous êtes, et je vous souhaite à tous  
beaucoup de réussite et de bonheur.*





*Aux autres membres de ma famille : cousins, oncle, tante, neveux*

*A travers ce travail je vous exprime tout mon amour et mon affection.*

*Je vous remercie pour tout ce que vous êtes.*

*AUX FORCES ARMÉES BENINOISES :*

*Merci pour cette confiance placée en moi*

*A SON EXCELLENCE TORO OROU GUIWA*

*Ambassadeur du BENIN près le MAROC*

*En témoignage de notre respect et de notre considération*

*A TOUT LE PERSONNEL DE L'AMBASSADE DU BENIN PRÈS  
LE MAROC, EN PARTICULIER LE CHARGE DES AFFAIRES  
MILITAIRES.*





*MONSIEUR LE GENERAL DE BRIGADE AWAL DJIBRIL  
BOUKO NAGNIMI, CHEF D'ETAT MAJOR GENERAL DES  
FORCES ARMEES BENINOISES*

*En témoignage de notre respect et de notre considération*

*A MONSIEUR LE MEDECIN COLONEL JEAN SEHONOU,  
DIRECTEUR DU SERVICE DE SANTE DES ARMEES DU BENIN*

*A MONSIEUR LE COLONEL RICHARD AFOUDA :*

*En témoignage de tout ce que vous avez fait pour moi. Merci  
infiniment, que Dieu vous bénisse, vous accorde bonne santé et longue vie.*

*A MONSIEUR LE GENERAL DE DIVISION GBLIAN ROBERT,  
2ème VICE PRESIDENT DE L'ASSEMBLEE NATIONALE.*

*Les mots ne suffiront pour vous témoigner toute ma gratitude. Que la  
grâce divine surabonde dans votre vie.*





*A MES TRÈS CHERS AMIS : BAKO ASSOUMA IDRISOU,  
ZANOUS. DONALD*

*Merci pour tout ce que vous représentez pour moi. Que Dieu nous lie  
d'avantage et nous accorde de brillantes carrières.*

*A MA TRÈS CHÈRE AMIE SHERYFA MAMACHABI*

*Merci pour toute l'affection, pour le soutien et pour l'amour que tu ne  
cesses de m'accorder.*

*AMONSIEUR LE MEDECIN COMMANDANT BEN  
DJOUBAIROU.*

*Merci pour le soutien et pour tous les conseils. Que Dieu vous bénisse*

*A LA PROMOTION 2008 DE L'ERSSM*





*A MES ANCIENS, MES PROMOTIONNAIRES ET MES JEUNES  
DE NATIONALITE BENINOISE*

*En reconnaissance à cette nouvelle famille incroyable à laquelle je suis  
lié. Que Dieu nous accorde tous de briller aussi bien sur le plan militaire,  
médical que familial*

*A TOUTE LA COMMUNAUTE DE L'ERSSM ANCIEN COMME  
JEUNES DE TOUTES NATIONALITES CONFONDUES*

*A TOUT LE ROYAUME DU MAROC*

*A TOUT CEUX QUI D'UNE MANIERE OU D'UNE AUTRE, DE  
PRES OU DE LOIN M'ONT APPORTE LEUR SOUTIEN;*

*Que Dieu vous honore et vous témoigne ma reconnaissance.*






*A TOUT CEUX QUI ONT CONTRIBUE DE PRES OU DE  
LOIN A L'ELABORATION DE CE TRAVAIL*

*Vous trouverez ici l'expression de mes sentiments les plus sincères.*

*Avec tout mon amour, je vous souhaite un avenir souriant.*



# *Remerciements*





*A notre maître et président de jury*

*Mr. Brahim EL MOSTARCHID*

*Professeur de Neurochirurgie à l'HMIMV*

*Nous sommes profondément touchés par la gentillesse et la spontanéité de votre accueil. Nous vous remercions pour l'honneur que vous nous faites en acceptant de juger cette thèse.*

*Votre compétence et votre gentillesse ont toujours suscité grande estime.*

*Veillez trouver ici l'expression de nos sincères remerciements.*





*A notre maître, et rapporteur de thèse*

*M. Miloudi GAZZAZ*

*Professeur de Neurochirurgie HMIMV*

*Vous nous avez toujours accueillis avec amabilité et sympathie, malgré vos nombreuses occupations professionnelles.*

*Votre haute compétence, votre gentillesse et vos conseils nous ont facilité l'élaboration de ce travail. Que ce travail soit l'expression de notre profonde gratitude et le témoignage de notre grande estime.*





*A notre maître et juge de thèse*

*Mr Belkacem CHAGAR*

*Professeur du Val de Grace Paris,*

*Chef du pôle de chirurgie orthopédique HMIMV*

*Nous sommes profondément touchés par votre gentillesse, votre accueil et vos remarquables qualités humaines et professionnelles qui méritent toute admiration et tout respect.*

*Veillez accepter, l'expression de notre profond respect et notre reconnaissance.*





*A notre maître et juge de thèse*

*Mr Mohammed JIDAL*

*Professeur d'Enseignement supérieur de Radiologie*

*Nous vous remercions pour la spontanéité avec laquelle vous avez  
accepté de nous juger.*

*Nous sommes heureux de l'honneur que vous nous faites en  
s'intéressant à ce travail.*

*Qu'il nous soit permis de vous exprimer notre estime et notre sincère  
reconnaissance.*





*A notre maître et juge de thèse*

*Mme Mahjouba BOUJARBOUCH*

*Professeur Agrégée à la Faculté de Médecine et de Pharmacie de Rabat,*

*Spécialiste en Neurochirurgie*

*Nous vous remercions pour la spontanéité avec laquelle vous avez  
accepté de nous juger.*

*Nous sommes heureux de l'honneur que vous nous faites en vous  
intéressant à ce travail.*

*Qu'il nous soit permis de vous exprimer notre estime et notre sincère  
reconnaissance.*



*Liste  
des illustrations*



## **ABREVIATIONS**

<b>ATCD</b>	: antécédents
<b>Bilat</b>	: bilatéral
<b>CRC</b>	: corrélation radio-clinique
<b>D</b>	: droit
<b>EMG</b>	: Électromyogramme
<b>EVA</b>	: échelle visuelle analogique de la douleur
<b>F</b>	: Féminin
<b>Foram</b>	: foraminale
<b>G</b>	: gauche
<b>HDF</b>	: Herniectomy + Discectomy + Foraminotomy
<b>IRM</b>	: Imagerie par résonance magnétique
<b>Lat</b>	: Latérale
<b>LBG</b>	: lombalgie
<b>M</b>	: Masculin
<b>Med</b>	: médiane
<b>MS</b>	: mal systématisé
<b>N</b>	: normal

**Paramed** : paramédiane  
**PM** : périmètre de marche  
**PS** : Présent et symétrique  
**RDC** : radiculalgie  
**TDM** : Tomodensitométrie

## **LISTE DES FIGURES**

**Figure 1** : Disposition du rachis dans le plan frontal et sagittal

**Figure 2** : Schéma d'une vertèbre type

**Figure 3** : schéma d'une vertèbre lombale typique

**Figure 4** : disposition d'un disque intervertébral par rapport au plateau intervertébral et vue supérieure d'une coupe transversale passant par un disque

**Figure 5** : image montrant les déformations des composantes discales sous différentes pressions

**Figure 6** : ligaments longitudinaux antérieur et postérieur

**Figure 7** : ligament jaune

**Figure 8** : vue supérieure d'une vertèbre lombaire montrant le canal rachidien et ses parois

**Figure 9** : Image montrant le canal rachidien et ses différentes structures

**Figure 10** : schéma montrant le trajet et la direction des racines nerveuses lombaires

**Figure 11** : schéma d'une coupe transversale passant par L5 montrant la disposition des muscles para vertébraux

**Figure 12** : IRM en coupe transversale séquence T2 écho de gradient passant par le disque L4 L5 montrant la disposition normale des muscles lombaires para vertébraux

**Figure 13** : schéma montrant la disposition des muscles carré des lombes et psoas iliaque

**Figure 14** : Coupe transversale de la paroi abdominale passant par L5 montrant la disposition des muscles « intrinsèques » et « extrinsèques »

**Figure 15** : différents types de rachis selon l'incidence pelvienne : classification de Roussouly

**Figure 16** : Image montrant une hernie discale comprimant une racine nerveuse

**Figure 17** : Illustration schématique de la coupe d'une vertèbre lombaire. Pour mieux visualiser les rapports spatiaux, la coupe est effectuée quelque peu plus haut au travers du sac dural contenant la queue de cheval et le ligament jaune

**Figure 18 A** : Les différents dilateurs

**Figure 18 B** : les tunnels.

**Figure 18 C** : bras articulé pour fixation à la table opératoire

**Figure 19** : matériel de microdiscectomie adapté au microscope optique

**Figure 20** : position opératoire

**Figure 21** : marquage cutané pour repérage du disque intervertébral

**Figure 22** : introduction des dilateurs.

**Figure 23** : retrait des dilateurs.

**Figure 24** : le tunnel (station de travail) est en place

**Figure 25** : ablation du ligament jaune

**Figure 26** : dissection de la racine nerveuse

**Figure 27** : écartement de la racine nerveuse par l'écarteur de LOVE

**Figure 28** : Ouverture du ligament vertébrale postérieur

**Figure 29** : Ablation de la hernie discale lombaire

**Figure 30** : diagramme montrant la répartition par tranche du sexe

**Figure 31** : IRM post opératoire à 6 mois de recul d'un malade opéré par technique METRx

**Figure** : IRM lombaire montrant une hernie discale

**Figure 33** : IRM lombaire de contrôle

**Figure 34** : TDM lombaire montrant un rétrécissement canalaire

**Figure 35** : TDM lombaire de contrôle qui montre un recalibrage lombaire

**Figure 36** : IRM rachis cervicale en coupe sagittale et axiale montrant une hernie discale cervicale C5-C6 latéralisée à droite

**Figure 37** : marquage du point d'incision paramédian droit.

**Figure 38** : Repérage scopique.

**Figure 39** : Insertion progressive des dilateurs

**Figure 40** : Evolution suivie sous contrôle scopique

**Figure 41** : image montrant l'ablation de la hernie discale cervicale.

**Figure 42** : image illustrative montrant l'utilisation du système METRx pour traitement de hernie discale

**Figure 43** : Image montrant **A** (canal normal); **B** (canal étroit); **C** (laminectomie standard); **D** (laminectomie par voie mini invasive)

**Figure 44** : Image illustrative montrant les différentes étapes thérapeutiques

**Figure 45** : Image montrant la petite ouverture de 3 cm et le pansement après une intervention chirurgicale par METRx

## **LISTE DES TABLEAUX**


**Tableau 1** : données cliniques, paracliniques, thérapeutiques et post opératoires des patients opérés d'une hernie discale lombaire

**Tableau 2** : données cliniques, paracliniques, thérapeutiques et post opératoires des patients opérés de canal lombaire étroit

**Tableau 3** : données cliniques, paracliniques, thérapeutiques et post opératoires des patients atteints d'une hernie discale cervicale

**Tableau 4** : tranches d'âge rapportées par d'autres séries

# *Sommaire*



<b>Introduction</b> .....	1
<b>Historique</b> .....	4
I- Chirurgie de la hernie discale .....	6
A- Chirurgie conventionnelle .....	6
B- Discectomie percutanée :.....	6
C- Microdiscectomie Arthroscopique .....	6
D- Discectomie microendoscopique.....	7
II- La laminectomie : canal lombaire étroit.....	7
III- Spondylolisthésis .....	8
<b>Rappel Anatomique</b> .....	9
I- La vertèbre .....	11
A- Généralités sur la vertèbre.....	11
B- Particularités des vertèbres lombaire et sacrée.....	12
II- Les structures disco ligamentaires .....	14
A- Le disque intervertébral.....	14
1- Le nucleus pulposus .....	14
2- L'annulus fibrosus .....	15
3- Les plaques cartilagineuses vertébrales .....	15
4- Actions et physiologie .....	16
B- Les ligaments .....	17
1- Les ligaments longitudinaux antérieur et postérieur .....	17
2- Ligaments jaunes .....	18

3- le ligament supraépineux .....	19
4) les ligaments interépineux .....	19
III- Le canal rachidien et son contenu .....	20
A- Les parois du canal rachidien .....	20
B- Le contenu .....	21
1- Les éléments neurologiques .....	21
Le sac dural contient les racines nerveuses, les méninges et le LCR. ...	21
2- La graisse épidurale .....	21
3- Les veines épidurales .....	22
4- Les Nerfs rachidiens .....	23
IV- Les muscles paravertébraux .....	24
A- Muscles dits « intrinsèques ».....	24
1- Les muscles para vertébraux dorsaux lombaires .....	24
2- Le quadratus lumborum ou carré des lombes .....	26
B-Muscles dits « extrinsèques » .....	27
<b>Biomécanique</b> .....	29
I- Mouvements de la colonne lombaire .....	30
II- Incidences biomécaniques des lésions dégénératives discales et articulaires.....	31
III- Equilibre sagittal du rachis .....	31
<b>Physiopathologie</b> .....	34
I- Hernie discale.....	35
II- Canal lombaire étroit.....	36

<b>Matériel et méthodes</b> .....	39
I- Matériel d'étude .....	44
II- Composition du matériel METRx.....	44
III – Technique chirurgicale .....	47
A- Position du malade .....	47
B- Marquage du point d'entrée .....	48
C- Déroulement de la chirurgie .....	49
<b>Résultats</b> .....	56
I- Hernie discale lombaire .....	57
II- Canal Lombaire Etroit .....	64
III- Hernie Discale Cervicale .....	65
IV- Récapitulatif des différentes données enregistrées .....	66
A- Epidémiologie .....	66
B- Antécédents .....	66
C- Examen clinique .....	67
D- Les examens complémentaires .....	68
1- Le scanner.....	68
2- IRM .....	68
3- EMG .....	68
E- Résultats des interventions et suites opératoires .....	69
F- Résultats après un recul de un (01) mois à quatre (04) ans .....	69
G- Etat des muscles para vertébraux .....	70

<b>Cas illustratifs</b> .....	71
1 <sup>er</sup> cas : Hernie discale lombaire.....	72
2 <sup>ème</sup> cas : Canal lombaire étroit.....	75
3 <sup>ème</sup> cas : Hernie discale cervicale .....	79
<b>Discussion</b> .....	83
I- Définition .....	84
II- Epidémiologie .....	84
A- Fréquence .....	84
B- L'âge .....	85
C- Le sexe .....	86
D- La profession. ....	86
III- Etude clinique .....	86
A- Signes fonctionnels .....	86
B- Signes physiques .....	87
C- La douleur.....	89
IV- Les examens complémentaires .....	90
A- Bilan radiologique .....	90
1- Radiographie standard .....	90
2- Le Scanner .....	91
3- L'Imagerie par résonance magnétique (IRM).....	91
B- Les explorations neurophysiologiques .....	93
1- L'Electromyographie (EMG).....	93
2- Potentiels évoqués somesthésiques .....	93

V- Traitement .....	94
A- Traitement médical .....	94
1- Les anti inflammatoires .....	95
2- Les antalgiques .....	95
3- Les myorelaxants .....	95
4- La vitaminothérapie B6, B12 .....	95
B- les moyens physiques .....	96
C- La chirurgie .....	97
1- Les hernies discales lombaires .....	98
2- Le canal lombaire étroit .....	101
3- Les hernies discales cervicales .....	104
4- Le spondylolisthésis dégénératif .....	106
a- La décompression postérieure isolée .....	106
b- Décompression postérieure associé à une arthrodèse (avec ou sans instrumentation) .....	106
c- Arthrodèse isolée antérieure sans décompression postérieure .....	106
D- Gestes chirurgicaux réalisés par abord mini invasif postérieur du rachis selon les indications pathologiques .....	107
1- Les gestes de libération réalisés dans les pathologies telles que : hernies discales, sténoses canalaire et foraminales mais aussi les kystes articulaires. ....	107
2- L'ostéosynthèse .....	107
3- Le recalibrage et l'Arthrodèse : mi TLIF (minimally invasive trans foraminal lombar interbody fusion).....	108

4- Courbe d'apprentissage .....	109
E- Evolution- complications .....	109
1- Suites immédiates .....	109
2- Complications .....	110
3- Suites à distance de l'intervention .....	111
F- Avantages .....	111
G- Inconvénients .....	113
1- l'absence de la vision tridimensionnelle.....	113
2- L'apprentissage .....	113
3- Les limites .....	114
a- les pathologies à plusieurs niveaux .....	114
b- La hernie discale foraminale L5-S1 .....	114
c- La hernie discale cervicale .....	114
d- Expositions aux rayons X .....	115
<b>Conclusion</b> .....	116
<b>Résumé</b> .....	118
<b>Bibliographie</b> .....	122



# *Introduction*

Les douleurs lombaires représentent un problème de santé publique en raison de leur importante morbidité et de leur retentissement socio-économique. Ces douleurs sont essentiellement générées par des processus dégénératifs siégeant aussi bien au niveau du disque intervertébral qu'au niveau des facettes articulaires. Ces processus entraînent une irritation mécanique des racines nerveuses. Ils aboutissent ainsi aux pathologies rachidiennes telles que les hernies discales, le spondylolisthesis, les sténoses canales rachidiennes [1].

Les techniques radiologiques modernes, notamment le scanner et l'imagerie par résonance magnétique (IRM), ont rendu aisé leur diagnostic.

Même si la majorité des malades répond à un traitement conservateur, il reste qu'environ 10 à 15 % ont besoin d'une solution chirurgicale. En effet, des conditions anatomiques défavorables et des mécanismes biologiques de résorption insuffisants conduisent à la poursuite du conflit et rendent les douleurs insupportables et persistantes chez certains patients [2]. Cela explique la nécessité de recourir à l'intervention chirurgicale pour lever le conflit mécanique. Ce dernier est dû à la compression des racines nerveuses par la hernie ou les structures environnantes. C'est en partant de ce syllogisme que les dernières indications chirurgicales se sont réduites et occupent donc une place capitale dans la prise en charge.

De nombreuses techniques chirurgicales ont progressivement été développées visant à minimiser le risque de blessure iatrogène et permettant ainsi de protéger le maximum du capital musculaire para-vertébral [3].

La chirurgie mini invasive, grâce à l'essor de la microscopie et l'endoscopie, représente la tendance actuelle dans cette prise en charge [2].

Chez nous, au service de Neurochirurgie de l'Hôpital Militaire d'Instruction Mohamed V de Rabat, la technique de microdiscectomie mini invasive a été introduite pour la première fois en 2011 par le système METRx. Initialement utilisé dans le traitement des hernies discales lombaires, cette technique chirurgicale s'est répandue aux autres axes rachidiens et aux autres indications thérapeutiques.

L'objectif de notre travail sera donc de montrer encore une fois, l'intérêt et les avantages de ce nouveau matériel d'intervention chirurgicale à travers l'expérience du service de Neurochirurgie de l'Hôpital Militaire d'Instruction Mohamed V de Rabat. Nous mènerons à cet effet une étude rétrospective s'étalant sur une période de 5 ans (2011 à 2015) et portant sur 57 patients, qui ont été opérés des pathologies rachidiennes dégénératives par le système METRx.



# *Historique*

Depuis les années 1930, des outils préopératoires ont été mis au point pour faciliter les approches chirurgicales et surtout le traitement de la maladie discale. Un otoscope illuminé modifié est utilisé pour évaluer l'état des racines dorsales nerveuses en cas d'hernies discales [1].

En 1955, le docteur Léonard Malis a utilisé le microscope opératoire et la coagulation bipolaire pour faciliter son approche chirurgicale [2].

En 1964, le microscope de Smith, Yasargil et Caspar était capable de dissoudre le noyau pulpeux dans un modèle de lapin par applications enzymatiques percutanées. Cette technique a été plus tard appliquée avec succès chez l'homme [3].

En 1975, Hijikata décrit la première discectomie percutanée, qui, plus tard a évolué en discectomie automatisée. En plus des techniques automatisées, les traitements adjuvants de réparation discale ont inclu l'utilisation de laser et de la chaleur thermique à l'aide de sondes de chauffage [4, 5].

En 1984, Ascher et Heppner ont utilisé un Laser Nd-YAG pour chauffer le noyau pulpeux dans le but de rétrécir le disque et soulager les symptômes de la compression du nerf [6, 7, 8].

Depuis les années 1990, avec l'application de l'image vidéo à l'endoscopie standard, l'endoscopie mini invasive et les procédures thoracoscopiques ont gagné rapidement le terrain et se sont diversifiées dans leurs applications cliniques et thérapeutiques [8,9].

## **I- Chirurgie de la hernie discale**

### **A- Chirurgie conventionnelle [10,11] :**

Le premier cas de sciatique par compression discale a été opéré par ADSON en 1925. Cette lésion à l'époque était encore considérée comme un chondrome.

En 1930, ALAJOUANINE et PETIT-DUTAILLIS, ont identifié le nodule enlevé à leur première intervention aux formations décrites par SCHMORLL ELSEBERG en 1931, et même plus tard l'appelant 'enchondrose'.

### **B- Discectomie percutanée :**

En 1975, Hijikata décrit d'abord la technique de nucléotomie percutanée impliquant une résection partielle du matériel discal via une approche postérolatérale [10].

Kambin et Gellman ont effectué une discectomie dorsolatérale par l'insertion d'une canule de Craig et une petite pince dans l'espace interdiscal en 1983 [11].

Onik quant à lui introduit un nucléosome pour la discectomie lombaire percutanée en 1985 [12].

La fluoroscopie pour la discectomie percutanée a été initiée en 1986, par Kambin et Sampson [11].

### **C- Microdiscectomie Arthroscopique [13, 14, 15] :**

Kambin et Hijikata ont développé de façon indépendante les outils mécaniques pour la nucléotomie percutanée [12, 16, 17]. Les instruments ont

été conçus pour enlever le matériel discal à partir du centre et pour diminuer la quantité de noyau pulpeux postéro-latérale.

#### **D- Discectomie microendoscopique [11, 15, 18] :**

Un système, constitué d'une série de dilatateurs concentriques et d'écarteurs tubulaires à parois minces de longueur variable pour la microdiscectomie, a d'abord été développé en 1994. Ceci permet donc de laisser intact la ligne médiane porteuse des structures musculo-ligamentaires.

En 1997, Smith et Foley ont introduit le système de discectomie microendoscopique ; et depuis lors, cette technique est devenue la plus populaire et réussie de la procédure mini invasive.

La génération suivante de matériel d'abord discal par système microendoscopique appelée le METRx et développée en 1999 par les laboratoires MEDTRONIC aux Etats Unis d'Amérique, a permis d'augmenter l'espace de travail et d'obtenir un meilleur éclairage.

## **II- La laminectomie : canal lombaire étroit [19, 20,21,]**

La laminectomie semble être une technique chirurgicale très ancienne. Au niveau lombaire, c'est Clyne qui aurait effectué la première laminectomie en 1814, mais le patient décéda d'infection [22, 23].

Smith en 1829, réalise la première laminectomie d'Amérique du Nord pour fracture avec troubles neurologiques. Puis, Malgaigne recommande la "trépanation" du canal rachidien pour retirer des éléments compressifs osseux. [3].

En 1833, Mac Ewen guérit par laminectomie un patient d'une paraplégie d'origine pottique.

Horsley, à la fin du 19<sup>ème</sup> siècle, réalise plusieurs laminectomies dans le cadre de traumatismes ou d'infections tuberculeuses. L'intervention est bien codifiée par Elsberg en 1916. La technique se répand au 20<sup>ème</sup> siècle et est appliquée aux pathologies dégénératives du rachis lombaire, canal lombaire étroit, isolé ou associé au spondylolisthésis [19,23].

En 1949, Verbiest précise les relations entre canal lombaire étroit et claudication neurologique intermittente [24].

En 1989, Roy-Camille détaille dans son Atlas de Chirurgie Orthopédique, la technique dite de la "carapace de homard" qui utilise des instruments motorisés. Il s'agit de la technique utilisée de principe dans les laminectomies lombaires et cervicales [25].

Le développement des techniques mini invasives et l'avènement du système METRx en 1999 ont révolutionné la pratique de la laminectomie et permis de minimiser les blessures iatrogènes.

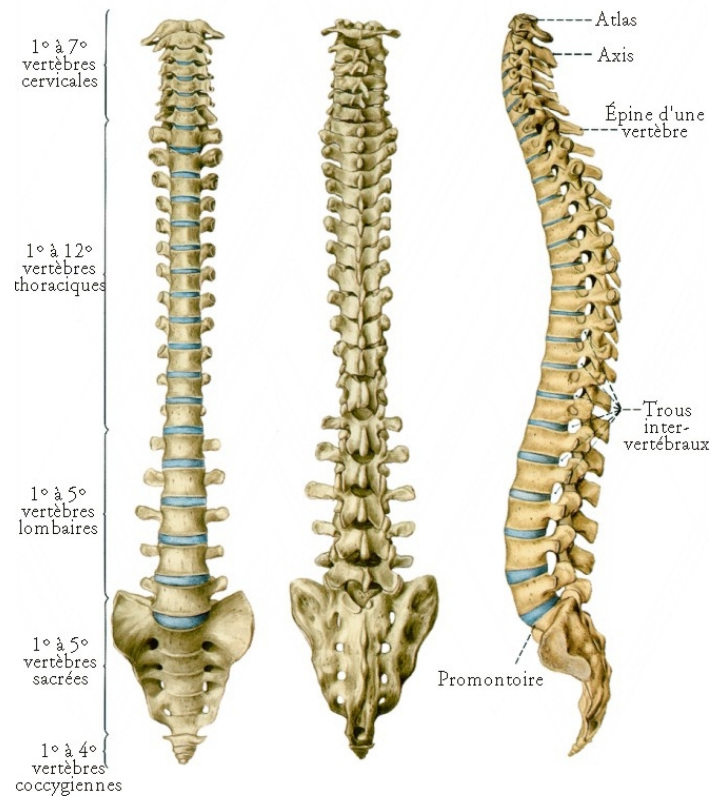
### **III- Spondylolisthésis [26, 27, 28, 29]**

La prise en charge chirurgicale du spondylolisthésis dégénératif peut être décidée après l'échec du traitement conservateur ou bien en présence de troubles neurologiques déficitaires. Les modalités de cette chirurgie font l'objet de nombreuses publications revues par Mardjetko et il n'y a pas de véritable consensus, quant à la technique de choix [27]. L'arthrodèse généralement réalisée, pour assurer la stabilisation du rachis, bénéficie aussi de nos jours du principe chirurgical mini invasif [23].



*Rappel Anatomique*

La colonne vertébrale ou rachis est une longue tige osseuse, résistante et flexible, située à la partie médiane et postérieure du tronc, depuis la tête qu'elle soutient jusqu'au bassin qui la supporte. Son rôle principal est la protection de la moelle épinière contenue dans le canal rachidien. Le rachis est constitué par la superposition des vertèbres entre lesquelles se trouve le disque intervertébral. Le nombre de vertèbres est considéré comme assez constant : 7 cervicales, 12 thoraciques, 5 lombaires, 5 sacrées et 3 à 5 coccygiennes. Le rachis est aligné symétriquement dans le plan frontal et présente une succession de courbures inversées dans le plan sagittal, développées au cours de la croissance : lordose cervicale, cyphose thoracique, lordose lombaire et cyphose sacrée. Les segments lordosés représentent des secteurs de mobilité assurant l'autonomie des organes sensoriels pour le rachis cervical et la station érigée et la marche pour le rachis lombaire [30].



**Figure 1** : Disposition du rachis dans le plan frontal et sagittal [31]

Les pathologies rachidiennes dégénératives étant à forte prédominance lombaire, notre rappel portera essentiellement sur cette région de la colonne vertébrale.

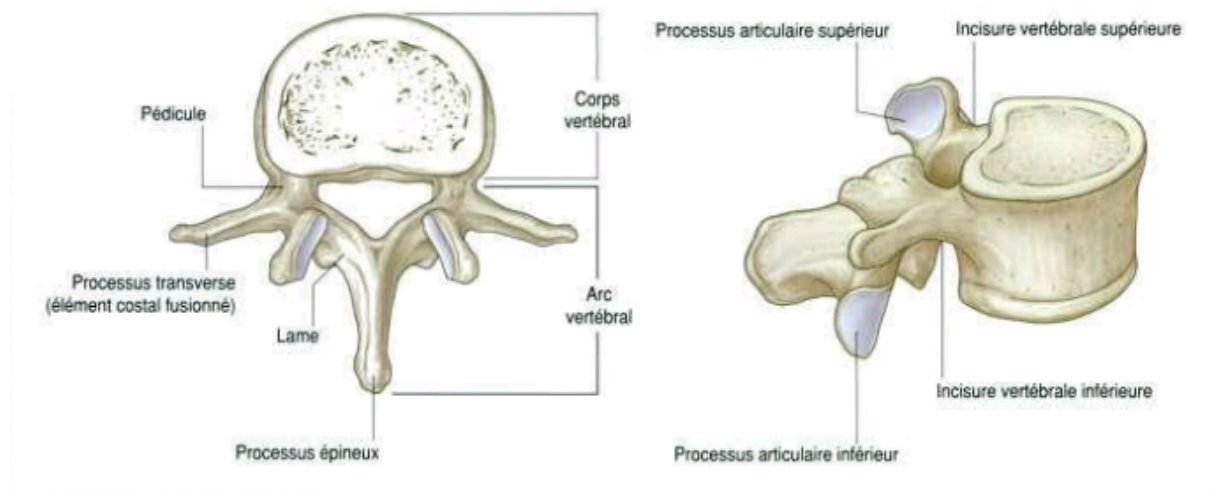
## **I- La vertèbre**

### **A- Généralités sur la vertèbre [31] :**

Chaque vertèbre est constituée par :

- Une partie antérieure renflée, le corps vertébral.

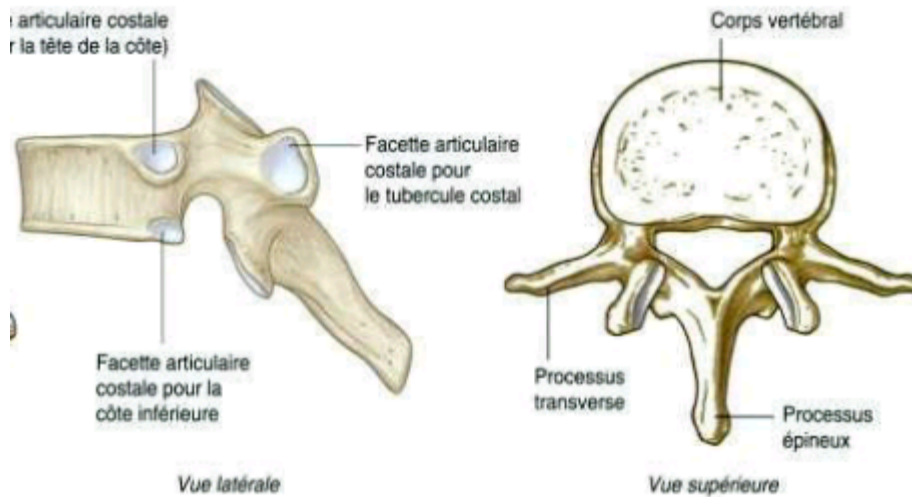
- Un arc osseux à concavité antérieure, l'arc neural ou arc postérieur, délimitant avec la face postérieure du corps vertébral un orifice, le trou vertébral ou trou rachidien. Cet arc est constitué de chaque côté par les pédicules en avant et les lames vertébrales en arrière.
- Une saillie médiane postérieure, l'apophyse épineuse.
- Deux éminences horizontales et transversales, les apophyses transverses.
- Quatre saillies verticales, les apophyses articulaires supérieures et inférieures, par lesquelles la vertèbre s'unit aux vertèbres voisines.



### **B- Particularités des vertèbres lombaire et sacrée [31] :**

- Le corps vertébral est volumineux, réniforme à grand axe transversal.
- Les pédicules sont très épais et se détachent de la moitié supérieure du corps, à la hauteur des angles postérieurs.

- Les lames vertébrales sont plus hautes que larges.
- Les apophyses épineuses sont dirigées horizontalement en arrière.
- Les apophyses transverses ou costiformes s'implantent à l'union du pédicule et de l'apophyse articulaire supérieure. Elles sont longues, étroites et se terminent par une extrémité effilée.
- Les apophyses articulaires supérieures sont situées en arrière et au-dessus des apophyses transverses. Leur face interne porte une surface articulaire, excavée et orientée en dedans et en arrière. Leur bord postérieur présente un relief arrondi, le tubercule mamillaire.
- Les apophyses articulaires inférieures offrent une surface articulaire convexe qui regarde en dehors et légèrement en avant.
- Le trou vertébral est triangulaire et ses trois côtés sont à peu près égaux.
- Caractères propres à certaines vertèbres lombaires :
  - La première vertèbre lombaire (L1) : (Apophyse transverse ou costiforme moins développée que celles des autres vertèbres lombaires).
  - La cinquième vertèbre lombaire (L5) : (La hauteur du corps est plus grande en avant qu'en arrière. Les apophyses articulaires inférieures sont plus écartées l'une de l'autre que dans les autres vertèbres).
- Le sacrum est constitué de l'union des 5 vertèbres sacrales. Il est de forme triangulaire avec la pointe vers le bas. Il est concave en avant et a une surface postérieure convexe.



**Figure 3** : vertèbre lombale typique [32]

## **II- Les structures disco ligamentaires**

### **A- Le disque intervertébral [33] :**

Le disque intervertébral est un fibrocartilage en forme de lentille biconvexe, interposé entre les corps vertébraux. Il est formé de trois éléments essentiels :

#### **1- Le nucleus pulposus :**

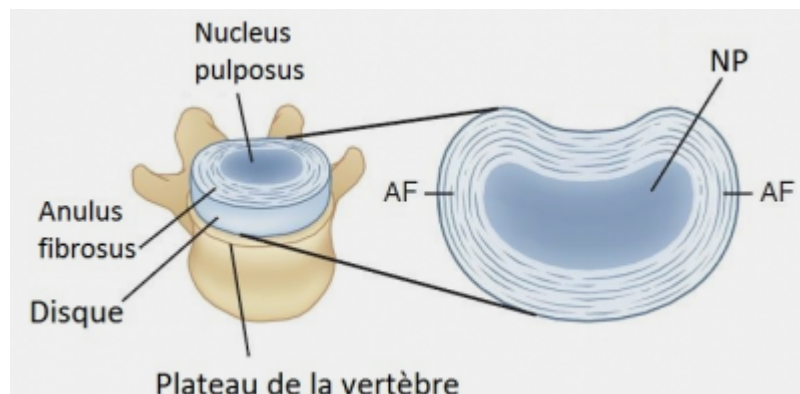
Il correspond à une masse gélatineuse blanchâtre et ovoïde qui occupe environ 50% du volume du disque intervertébral. Il est situé légèrement en arrière du centre du disque et se déplace lors des mouvements rachidiens. Ce nucleus est inextensible, incompressible, extraordinairement déformable et fortement hydrophile (jusqu'à 88% d'eau chez les jeunes)

## **2- L'annulus fibrosus :**

Il s'agit d'une structure fibreuse lamellaire blanchâtre, ferme et élastique, fixée solidement au bourrelet marginal de la vertèbre. Il est constitué de 7 à 15 lamelles concentriques intriquées dont la disposition rappelle les écailles d'un bulbe d'oignon. Constitué d'environ 65% d'eau, ses fibres ressemblent à un gros ligament, dont le rôle est d'attacher les vertèbres les unes contre les autres. Ces fibres s'entrecroisent et forment un maillage serré qui résiste à l'étirement dans toutes les directions.

## **3- Les plaques cartilagineuses vertébrales :**

Elles marquent la limite anatomique du disque intervertébral. Elles sont constituées d'une couche de cartilage hyalin qui recouvre les faces supérieure et inférieure de deux vertèbres adjacentes.

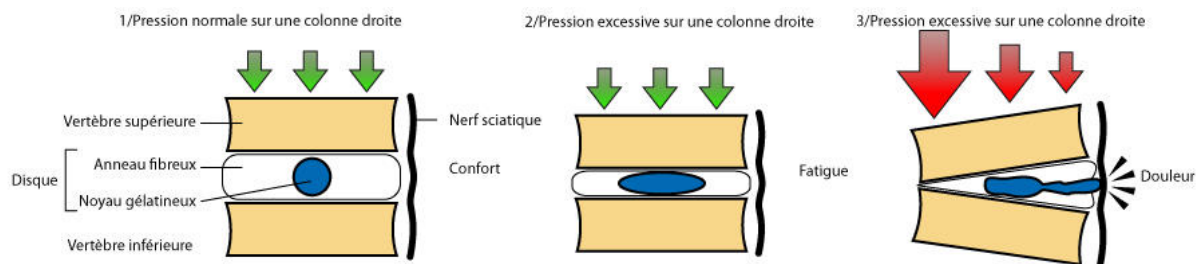


**Figure 4** : disposition d'un disque intervertébral par rapport au plateau intervertébral et vue supérieure d'une coupe transversale passant par un disque

#### 4- Actions et physiologie [33] :

Le disque intervertébral correspond à une structure conjonctivale qui solidarise fortement les corps vertébraux, donne la mobilité au segment rachidien (flexion- extension) et amortit les charges qui lui sont transmises et les répartit. Il reçoit des charges considérables surtout dans la région lombaire qui supporte le poids de l'ensemble du tronc auquel se surajoutent les efforts de flexion ou les levers de charge. Cela explique la fréquence des pathologies dégénératives dans la région lombaire.

Le noyau constitue un véritable amortisseur hydraulique des pressions : il absorbe 75% de la charge et les 25 % restant sont absorbés par l'anneau fibreux. Le disque n'est donc pas une structure inerte et peut être comparé à une éponge imbibée d'eau qui se gorge de liquide la nuit et lors du repos allongé, et pendant la journée, sous l'effet du poids du corps, elle se vide progressivement de cette eau comme si on la pressait. Ceci explique la perte de hauteur d'environ deux centimètre entre le matin et le soir [20].



**Figure 5** : image montrant les déformations des composantes discales sous différentes pressions [33]

Avec l'âge, le disque intervertébral subit un vieillissement qui se traduira par un dessèchement du noyau liquide et une diminution de sa hauteur. Ceci entraîne une perte de la souplesse du disque et un risque élevé de lombalgie par conflit.

Le disque intervertébral est avasculaire. Sa nutrition s'effectue essentiellement par diffusion à partir des vaisseaux péri discaux, principalement à travers la plaque cartilagineuse vertébrale située à l'interface disque-os et accessoirement les plexus vasculaires à la périphérie de l'annulus fibrosus.

## **B- Les ligaments [31, 32] :**

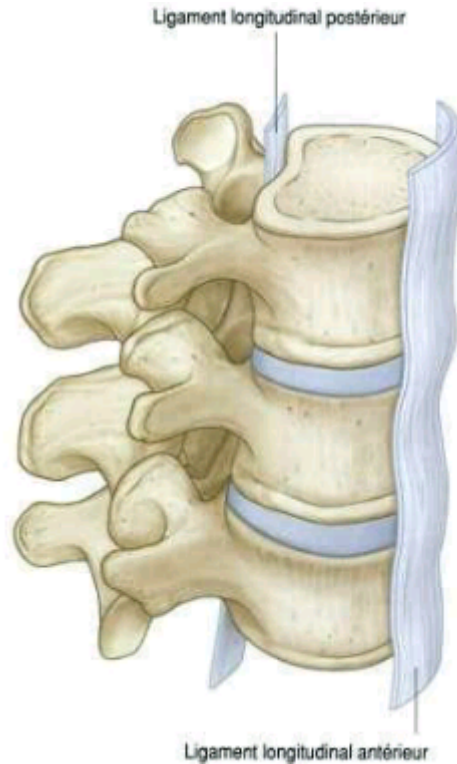
Les articulations reliant les vertèbres sont renforcées et maintenues par des ligaments. Ces ligaments passent entre les corps vertébraux et solidarisent entre eux les arcs vertébraux

### **1- Les ligaments longitudinaux antérieur et postérieur**

Ils sont disposés sur les faces antérieure et postérieure des corps vertébraux, s'étendant sur toute la longueur de la colonne vertébrale.

✚ Le ligament longitudinal antérieur est amarré à la base du crâne par son extrémité supérieure et à la face antérieure du sacrum par son extrémité inférieure. Entre ces deux extrémités, ce ligament est solidaire de la face antérieure des corps vertébraux et des disques intervertébraux.

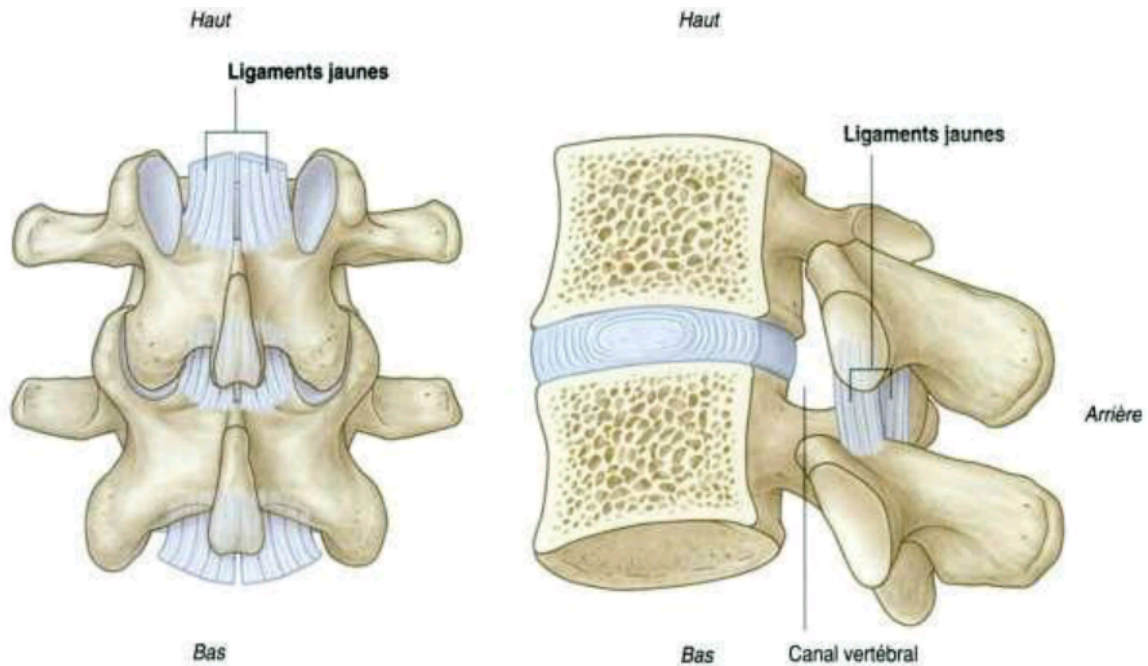
✚ Le ligament longitudinal postérieur est disposé sur la face postérieure des corps vertébraux et répond ainsi à la face antérieure du canal vertébral. Tout comme le ligament longitudinal antérieur, il est solidaire, tout le long de la colonne, des corps vertébraux et des disques intervertébraux.



**Figure 6** : ligaments longitudinaux antérieur et postérieur [32]

## **2- Ligaments jaunes :**

Les ligaments jaunes relient entre elles les lames des deux vertèbres adjacentes. Ces ligaments minces sont essentiellement constitués de tissus élastiques et participent à la formation de la paroi postérieure du canal vertébral. Chacun de ces ligaments jaunes s'étend de la surface postérieure de la lame de la vertèbre sous-jacente à la surface antérieure de la lame de la vertèbre au-dessus. Ces ligaments empêchent l'écartement des lames lors des mouvements de flexion et guident le retour à la position anatomique lors de l'extension.



**Figure 7 : ligaments jaunes [32]**

### **3- le ligament supraépineux :**

Le ligament supra épineux passe sur le sommet des processus épineux de toutes les vertèbres comprises entre la vertèbre cervicale C7 et le sacrum. De la vertèbre C7 au crâne ce ligament se modifie dans sa structure et devient le ligament nuchal.

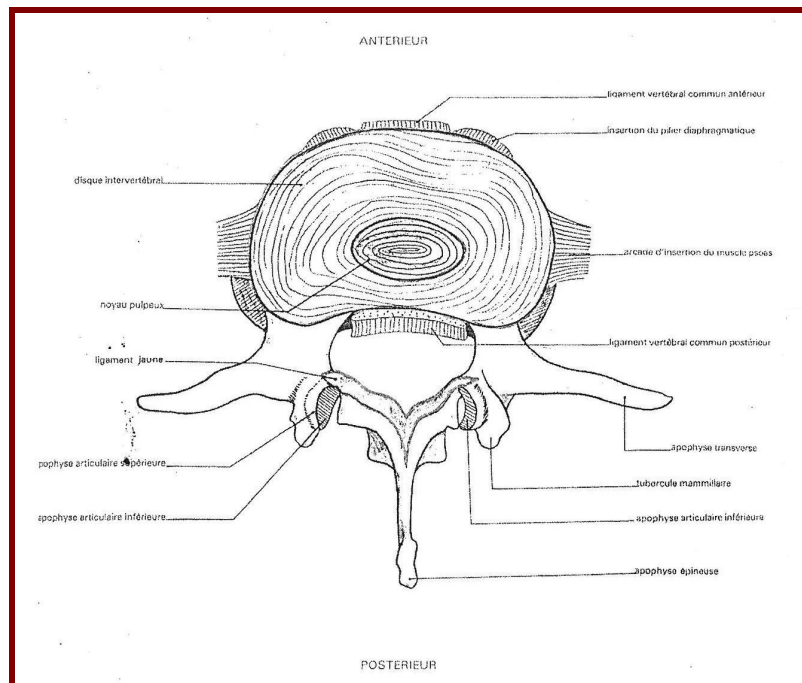
### **4) les ligaments interépineux :**

Les ligaments interépineux sont tendus entre les processus épineux des vertèbres adjacentes. Ils s'insèrent sur toute la hauteur du processus épineux, de sa base à son apex et sont en continuité avec les ligaments supra-épineux en arrière et les ligaments jaune en avant.

### III- Le canal rachidien et son contenu [34, 35]

#### A- Les parois du canal rachidien :

- La paroi antérieure : constituée par le mur postérieur du corps vertébral et la face postérieure du disque intervertébral.
- La paroi latérale : formée par les pédicules.
- La paroi postérieure : faite par les lames et les apophyses articulaires.



**Figure 8** : vue supérieure d'une vertèbre lombaire montrant le canal rachidien et ses parois [34]

## **B- Le contenu :**

Le canal rachidien contient les éléments neurologiques et leurs méninges, la graisse épidurale et les veines.

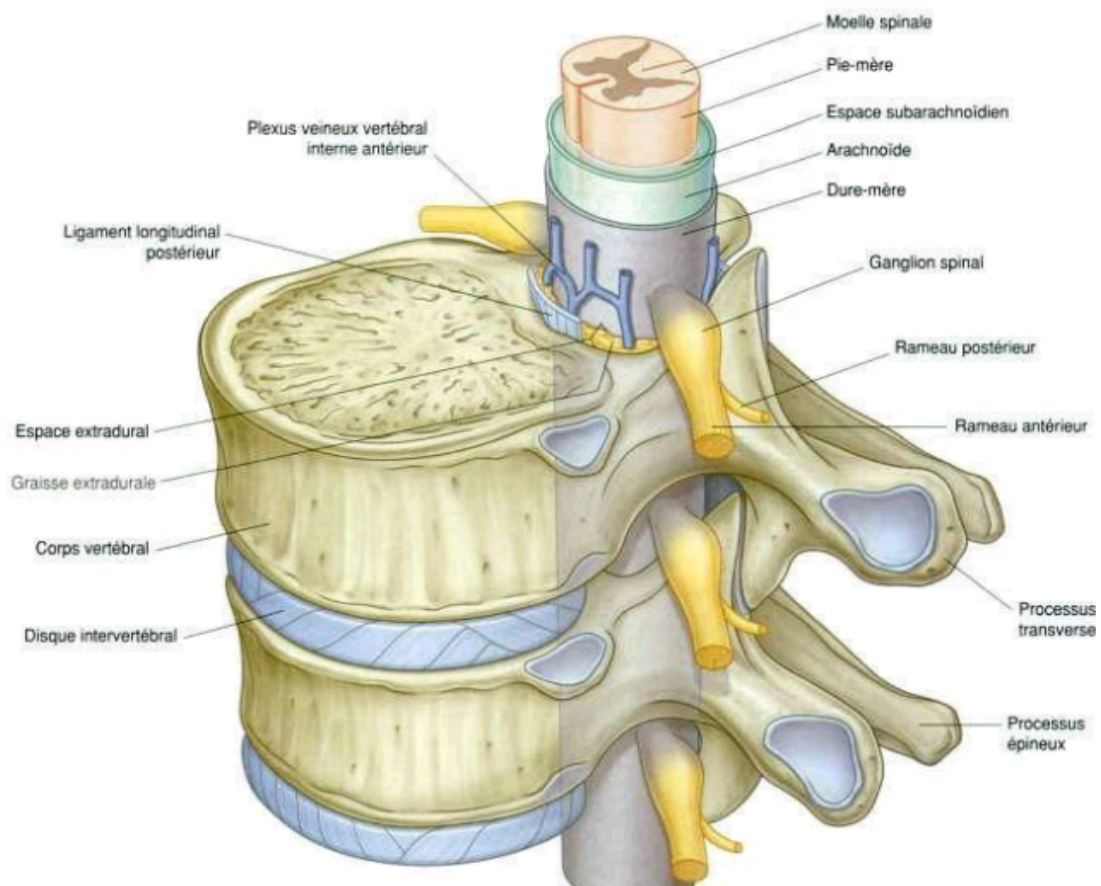
### **1- Les éléments neurologiques :**

Le sac dural contient les racines nerveuses, les méninges et le LCR.

### **2- La graisse épidurale :**

Elle donne le contraste à la TDM. La qualité de la graisse varie d'un sujet à l'autre et suivant l'étage. Elle est plus abondante en L5 – S1 qu'en L4 - L5 [33, 36].

### 3- Les veines épidurales :



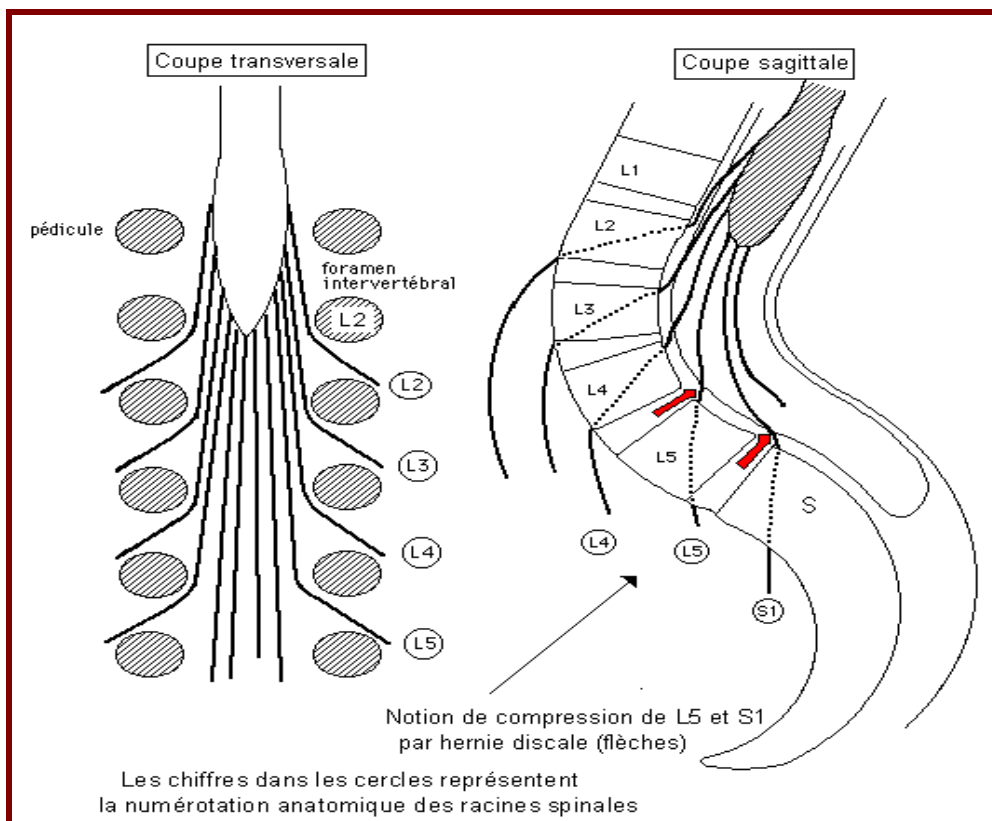
**Figure 9** : Image montrant le canal rachidien et ses différentes structures [32].

#### 4- Les Nerfs rachidiens [35] :

A la sortie du canal vertébral chaque nerf rachidien se divise en deux rameaux : antérieur et postérieur.

Les racines L5 : naissent au niveau du milieu de l'apophyse épineuse de D12.

Les racines S1 : prennent naissance au-dessous de l'épineuse de L2. Elles descendent à l'intérieur du sac dural puis elles se quittent en perforant la dure mère et s'engageant dans l'espace épidual pour gagner le trou de conjugaison, d'où elles sortent du rachis.



**Figure 10** : schéma montrant le trajet et la direction des racines nerveuses lombaires [35]

## **IV- Les muscles para vertébraux :**

On distingue deux groupes de muscles agissant sur le rachis lombaire : les muscles dits « intrinsèques » qui agissent directement sur le rachis lombaire, et les muscles dits « extrinsèques » ayant une action indirecte sur le rachis lombaire [34, 37, 38].

### **A- Muscles dits « intrinsèques »**

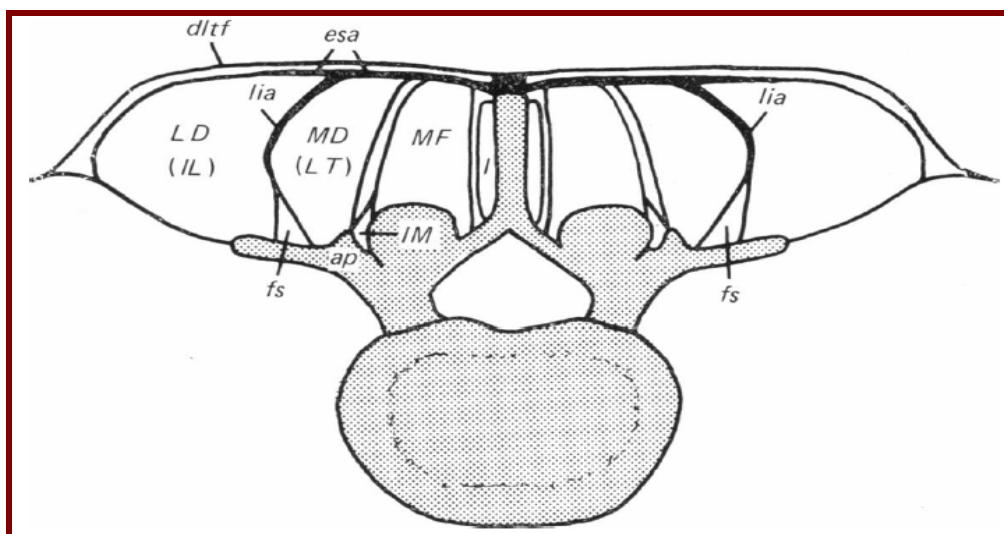
Il s'agit des muscles para vertébraux dorsaux, du quadratus lumborum ou carré des lombes et de la portion vertébrale du psoas :

#### **1- Les muscles para vertébraux dorsaux lombaires :**

Constitués de trois colonnes musculaires contiguës qui sont de dedans en dehors : le multifidus (MF), le longissimus thoracis (LG) et l'iliocostalis lumborum (IL).

Ils forment en apparence une masse musculaire unique couverte par un large fascia ou aponévrose lombaire.

La classification anatomique de ces muscles est confuse. Actuellement, on considère que les muscles érecteurs spinaux (ES) lombaires sont constitués par l'IL et le LG, mais pour certains auteurs, les ES représentent tous les muscles innervés par les rameaux dorsaux des nerfs rachidiens. Tous ces muscles sont de puissants extenseurs et participent accessoirement à la rotation et l'inclinaison du rachis lombaire. La longueur de leurs faisceaux est une caractéristique fonctionnelle importante qui permet de les classer en muscles courts ou inter-segmentaires, et muscles longs ou plurisegmentaires.

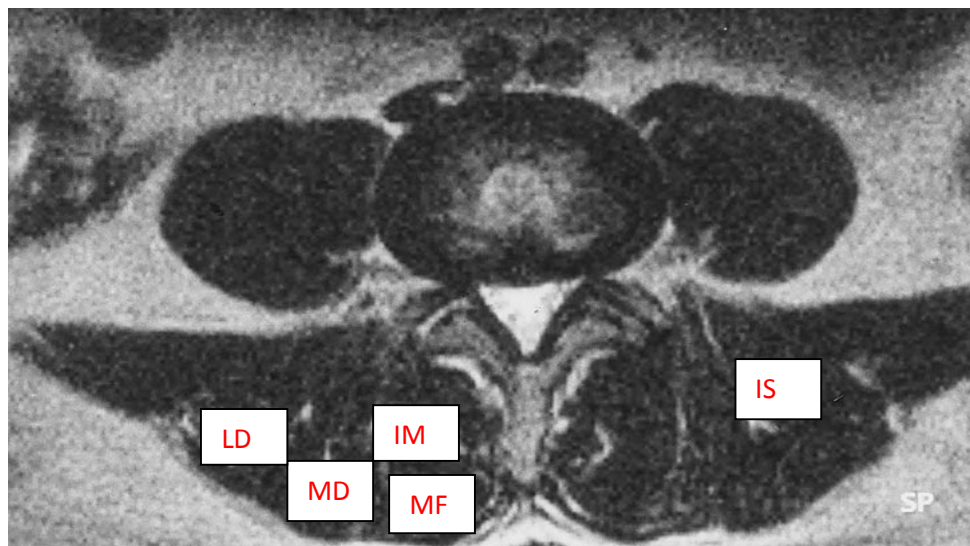


**Figure 11** : schéma d'une coupe transversale passant par L5 montrant la disposition des muscles paravertébraux [38]

MF= multifidus i= interspinalis fs= graisse

LT= longissimus thoracis esa= erector spinae aponevrosis

IT= iliocostalis lumborum IM= intertransversalis mediales



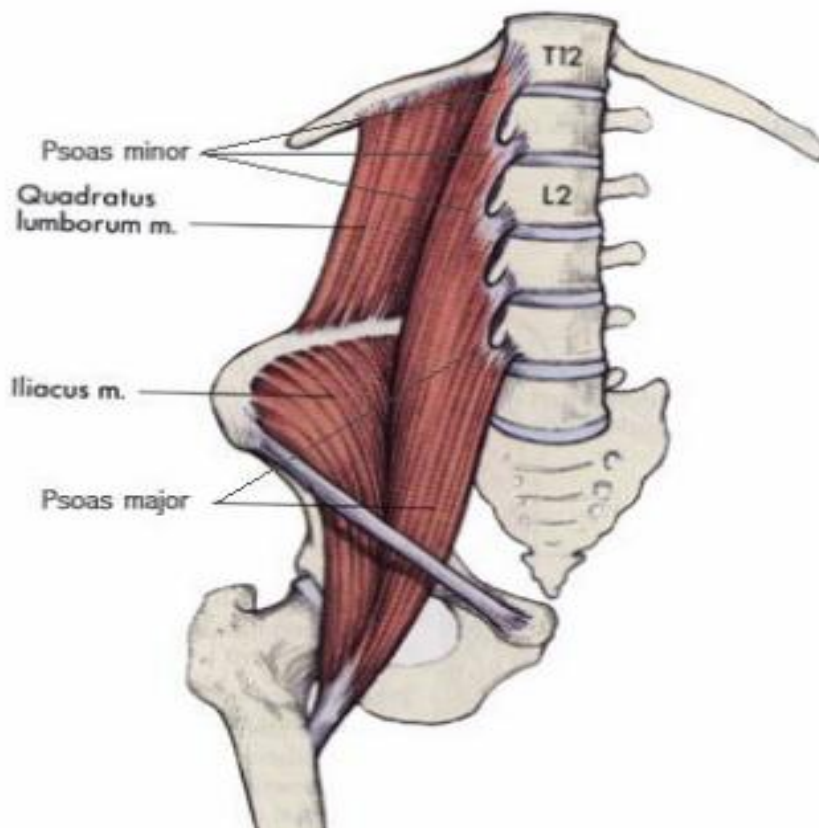
**Figure 12** : IRM en coupe transversale séquence T2 écho de gradient passant par le disque L4 L5 montrant la disposition normale des muscles lombaires paravertébraux [36].

## **2- Le quadratus lumborum ou carré des lombes :**

Il représente le muscle lombaire le plus latéral ; il est peu épais. Il s'insère en bas sur la crête iliaque et le ligament ilio-lombaire. Son corps musculaire est aplati et formé de fibres obliques en haut et en dedans. Ces fibres se fixent sur le sommet des processus transverses des quatre premières vertèbres lombaires et sur le bord inférieur de la 12<sup>e</sup> côte. La contraction de ce muscle latéral entraîne une inclinaison homolatérale du rachis [27].

## **3- Le muscle psoas-iliaque :**

Ensemble disparate sur le plan morphologique et topographique. Il est en effet formé du psoas, muscle fusiforme, pré-vertébral, paramédian et lombaire, ainsi que du muscle iliaque triangulaire, radié, franchement latéral, inséré sur la fosse iliaque. Seule la portion vertébrale du psoas agit sur le rachis [29,27].



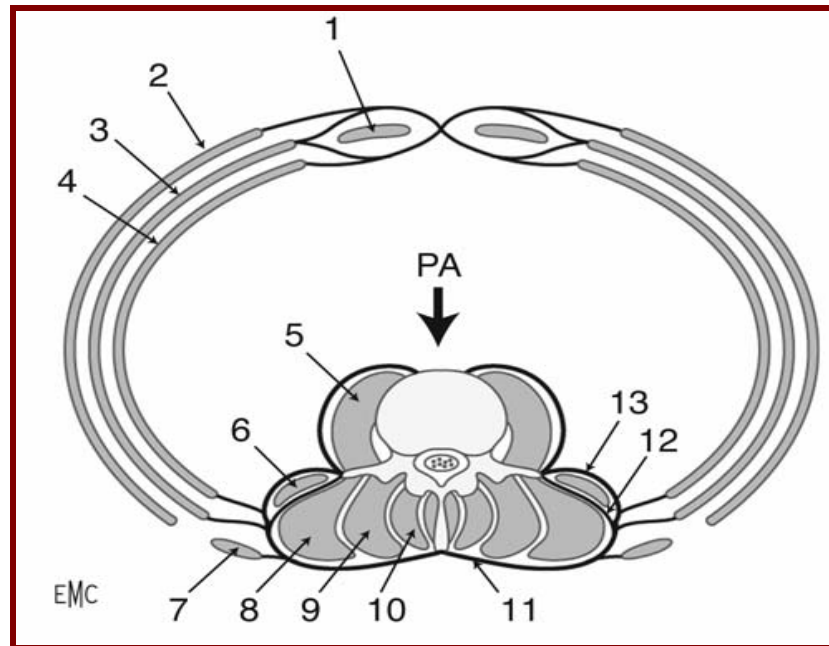
**Figure 13** : schéma montrant la disposition des muscles carré des lombes et psoas iliaque [27]

### **B-Muscles dits « extrinsèques » :**

Ce sont les quatre muscles de la paroi antérolatérale de l'abdomen qui forment la sangle abdominale

- Le muscle droit de l'abdomen (ou grand droit de l'abdomen)
- Le muscle oblique interne (ou petit oblique)
- Le muscle oblique externe (ou grand oblique)
- Le muscle transverse

Ces muscles agissent indirectement sur le rachis en augmentant la pression abdominale (PA) et en tendant le fascia thoraco-lombaire [36, 37, 38]



**Figure 14** : Coupe transversale de la paroi abdominale passant par L5 montrant la disposition des muscles « intrinsèques » et « extrinsèques » [36]

- 1- muscle droit
- 2- oblique externe
- 3- oblique interne
- 4- transverse
- 5- portion vertébrale du psoas
- 6- le muscle quadratus lumborum
- 7- aponévrose du latissimus dorsi
- 8- iliocostalis
- 9- longissimus thoracis
- 10- les muscles multifidus
- 11- feuillet postérieur et superficiel du fascia thoraco-lombaire
- 12 -feuillet antérieur du fascia thoraco-lombaire
- 13 -Feuillet moyen du fascia thoraco-lombaire



*Biomécanique*

## **I- Mouvements de la colonne lombaire [39, 40, 41]**

Le disque intervertébral assure avec les articulations vertébrales postérieures la stabilité du rachis. Par ailleurs, il amortit les pressions verticales qui s'exercent sur le rachis et permet la mobilité des corps vertébraux les uns par rapport aux autres, par l'intermédiaire du nucléus qui réalise un véritable pivot au centre du disque. Autour de ce pivot, les vertèbres peuvent effectuer des mouvements de flexion, d'extension et d'inclinaison latérale ; ainsi plus le disque est haut plus les mouvements de la colonne lombaire sont amples. La colonne lombaire est dotée d'une grande mobilité sagittale, d'une mobilité latérale plus réduite, tandis que les mouvements de rotation sont pratiquement inexistant à son niveau. Les principaux mouvements sont alors [42, 43] :

- la flexion (en avant).
- l'extension (en arrière).
- la flexion latérale de côté (gauche et droite).

Les mouvements des corps vertébraux sont en outre contrôlés par les apophyses articulaires qui en modèrent l'amplitude, en orientent la direction, et qui, en assurant un crochetage postérieur efficace, maintiennent l'empilement vertébral dans son axe [35, 44].

Les muscles et les ligaments enfin constituent « les haubans du mât vertébral » et maintiennent solidement la colonne sur le bassin.

## **II- Incidences biomécaniques des lésions dégénératives discales et articulaires [39, 45, 46, 47]**

La perte du centre des mouvements de flexion-extension équilibrés sur le nucléus provoque un déplacement de ce centre vers l'arrière, avec une accentuation des contraintes en flexion sur les articulaires et une hyper sollicitation des muscles postérieurs para-vertébraux.

La réduction de la hauteur discale accentue les contraintes sur les facettes articulaires avec une arthrose de compensation.

Les déformations des facettes articulaires provoquent un déplacement vers l'avant et le haut de la facette inférieure de la vertèbre sus-jacente. Ce mécanisme explique les listhésis dégénératifs stables, mais pouvant induire des sténoses des foramens et des récessus latéraux.

Enfin, l'hyperlordose et les surcharges mécaniques axiales vont décompenser à la longue une sténose anatomique et provoquer une compression radiculaire.

## **III- Equilibre sagittal du rachis**

L'anneau pelvien rigide peut être caractérisé par l'angle d'incidence pelvienne (IP) défini comme l'angle créé par l'intersection d'une ligne tracée du centre des têtes fémorales jusqu'au milieu du plateau sacré et une autre ligne perpendiculaire au milieu du plateau sacré. Cet angle décrit la relation entre le plateau sacré et les têtes fémorales. C'est un paramètre anatomique qui permet de caractériser le bassin. Il est constant pour une personne donnée. Un petit

angle correspond à un bassin étroit et un grand angle correspond à un bassin large dans le sens antéro postérieur. Le pelvis peut tourner autour des têtes fémorales suivant l'axe bi-coxo-fémoral et par conséquent le positionnement de cet angle d'incidence dans l'espace détermine la position relative du plateau sacré par rapport aux deux têtes fémorales [26, 27, 35].

Ainsi, une approche globale du complexe spino pelvien est un moyen fiable d'éviter des erreurs diagnostiques. L'imagerie de toute la colonne en position debout est donc essentielle pour vérifier l'équilibre du rachis de face et de profil. En tenant compte de l'incidence pelvienne et de la pente sacrée, la classification de Roussouly décrit 4 types de dos : les types 1, 2 et 4 qui présentent des facteurs favorisant l'apparition de certaines pathologies, et le type 3 qui est la forme habituelle du dos, avec une incidence pelvienne moyenne à 50°.

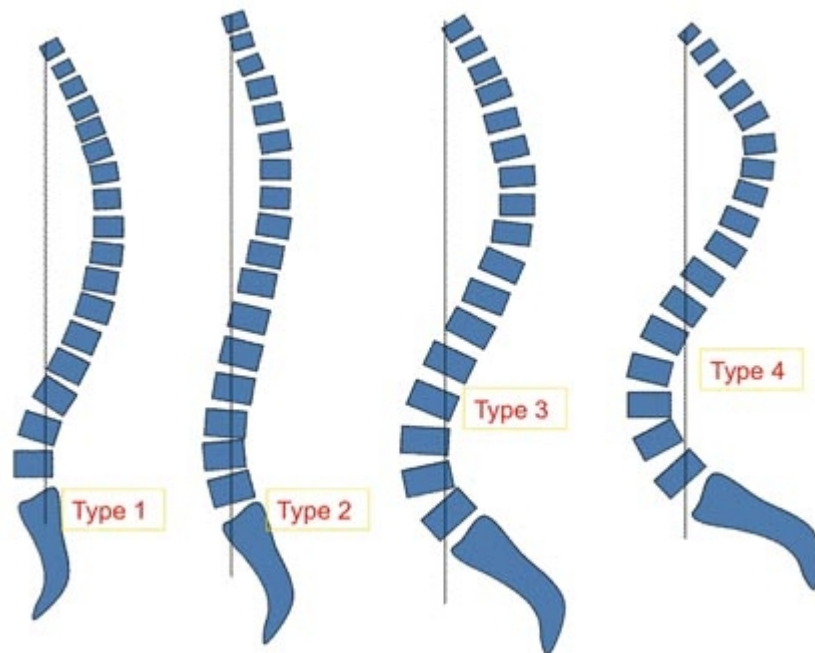
**Le type 1** correspond à une pente sacrée  $< 35^\circ$  avec une faible incidence pelvienne, donc une lordose lombaire courte. Ceci provoque un état de pré déséquilibre qui prédispose à une arthrose postérieure, un spondylolisthesis ou une cyphose thoraco lombaire (Dystrophie de croissance de forme thoraco lombaire).

**Le type 2** correspond au dos « plat ». La pente sacrée est aussi  $< 35^\circ$  avec une faible incidence pelvienne, mais surtout une lordose lombaire plus longue et harmonieuse. Cette morphologie prédispose à une dégénérescence discale prématurée, d'où la fréquence élevée de hernie discale.

**Le type 3** correspond au dos équilibré par excellence. On y observe une répartition harmonieuse des courbures. La pente sacrée est entre  $35^\circ$  et  $45^\circ$ .

Dans le **type 4**, l'incidence pelvienne est forte avec une pente sacrée  $> 45^\circ$ . Ceci entraîne des courbures sagittales très marquées. Cette morphologie prédispose à un spondylolisthésis, une sténose canalaire lombaire et à la maladie scheuermann.

La connaissance des Formes de bassin et de rachis amène à un nouveau principe de réflexion sur les indications en pathologies rachidiennes dégénératives et évitent ainsi des interventions chirurgicales inadaptées menant à de mauvais résultats fonctionnels [39, 41].



**Figure n° 15** : différent types de rachis selon l'incidence pelvienne : classification de Roussouly [39].



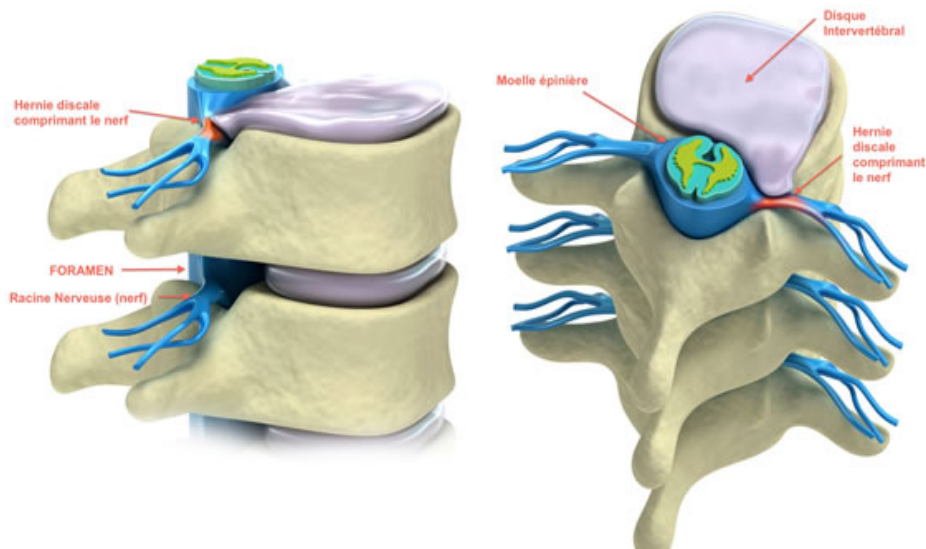
*Physiopathologie*

## **I- Hernie discale [17, 20, 33, 42] :**

La douleur sciatique dans la hernie discale est liée à deux principaux phénomènes : une composante mécanique et une composante inflammatoire.

Lors d'un traumatisme aigu ou des traumatismes de faible importance mais répétés ou à cause d'un tissu conjonctif de mauvaise qualité et donc en état de dégénérescence, l'anneau fibreux peut se fissurer et créer une lésion du disque en général aiguë.

Dès que les pressions sont suffisantes, le gel constituant le nucleus peut sortir de cette fissure entraînant la hernie discale. Elle peut se produire dans n'importe quelle partie du disque mais, n'a toutefois de conséquence clinique que lorsqu'elle se produit vers l'arrière en direction des racines nerveuses qu'elle comprime entraînant par conséquent la sciatique.



**Figure 16** : Image montrant une hernie discale comprimant une racine nerveuse [17]

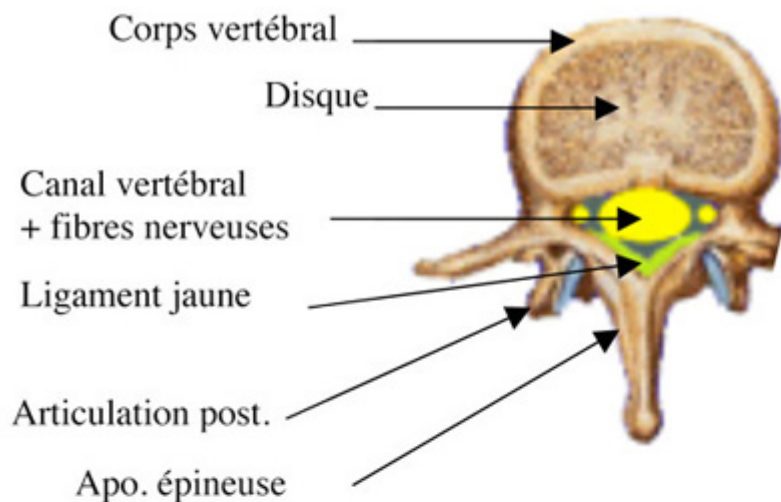
Depuis la démonstration du lien entre hernie discale et sciatique, il était acquis que la compression radiculaire par une hernie discale était la cause de la sciatique. Mais au vue de certains arguments cliniques, de nombreuses études ont prouvé l'association de facteurs chimiques. La théorie physiopathologique actuelle incrimine des substances pro inflammatoire secrétées par le nucléus pulposus qui entraineraient avec le matériel dégénératif une réaction inflammatoire locale participant à la sciatique [16].

## **II- Canal lombaire étroit [23, 48, 49] :**

La physiopathologie du canal lombaire étroit est basée sur un rétrécissement du canal rachidien avec empreinte antérieure disco ostéophytique et surtout empreinte postérieure (Ligament jaune, lame, ostéophytes ou kystes articulaires, graisse).

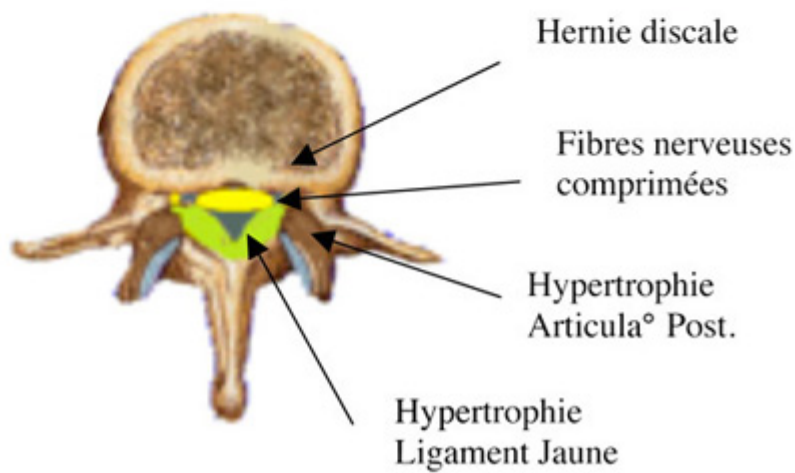
Tout cela conduit à une souffrance vasculaire avec congestion veineuse d'effort disparaissant en flexion. En effet la flexion allonge et met sous tension les ligaments jaunes en augmentant le diamètre du canal.

Il s'agit en clair d'un conflit entre contenant (étui rachidien ostéoligamentaire) et contenu (sac dural et racine de la queue de cheval).



**Vertèbre avec canal vertébral normal**

**Vertèbre avec canal étroit**



**Figure 17** : image illustrative de la sténose canalaire [23].

- Vertèbre avec canal vertébral normal : le canal vertébral est large et triangulaire, le sac dural est de largeur normale. On peut voir les racines nerveuses qui l'accompagnent. Le ligament jaune qui est mince.

- Vertèbre avec canal étroit : L'épaississement de l'os rend les contours vertébraux grossiers et irréguliers et le canal vertébral est plus ou moins en forme de T. Le sac dural est comprimé latéralement, les racines ont aussi trop peu de place parce que le ligament jaune est épaissi et comble une partie importante du canal vertébral.



*Matériel et méthodes*

Dans le but de mener à bien cette étude, une fiche d'exploitation a été établie. Cela nous a permis l'enregistrement des différentes données cliniques, les examens complémentaires réalisés, la réalisation de l'anesthésie et de l'intervention chirurgicale, et enfin l'évolution du patient en post opératoire immédiat et tardif.



**TDM :**

- ✧ Sièges de la hernie discale : Côté : droit gauche
- ✧ Type : médiane, paramédiane, foraminale, extra foraminale, Migrée, myélopathie cervicale.
- ✧ Signes de canal lombaire étroit :
- ✧ Concordance radio-clinique :

**IRM : complète les données du scanner**

**Bilan neurophysiologique :**

**EMG :** mise en évidence de la souffrance radiculaire lombaire et cervicale

**Traitement médical :**

- ✧ Type : antalgiques, AINS myorelaxants, autre : ...
- ✧ Durée / semaines
- ✧ Amélioration : intensité de la douleur à l'EVA après traitement: ...

**Chirurgie :**

- Date
- Chirurgien
- Durée anesthésie
- HERNIECTOMIE / DISCECTOMIE / FORAMINOTOMIE

**Durée intervention**

**Complications opératoires :**

- ✧ Brèche durale : oui / non
- ✧ Conversion
- ✧ Plaie radiculaire :
- ✧ autres :

**Suites opératoires :**

- ✧ Jo pré opératoire : douleur à l'EVA
- ✧ J1 : douleur à l'EVA
- ✧ J30 : douleur à l'EVA
- ✧ 1<sup>er</sup> lever
- ✧ Antalgiques

**Durée d'hospitalisation** à compter du jour de l'opération

**Reprise du travail :**

- Oui / non
- Même travail ou changement

**A distance**

- Les récurrences
- Les douleurs lombaires

**Degré de satisfaction du malade par rapport à son Traitement :**

- A très satisfait
- B bien satisfait
- C modérément satisfait
- E insatisfait

## **I- Matériel d'étude :**

Notre travail relate une étude rétrospective menée au service de Neurochirurgie de l'Hôpital Militaire Mohamed V de Rabat.

Nous avons enregistré en tout 57 dossiers exploitables à savoir :

- 53 cas de Hernies discales lombaires
- 02 cas de hernies discales cervicales
- 02 cas de canal lombaire étroit

Nos patients ont tous bénéficié d'un traitement chirurgical par le système METRx.

## **II- Composition du matériel METRx**

Le METRx comprend deux parties :

### **A- le système de dilatation :** (figures 18)


Il comprend : un système de fixation par un bras articulé fixé à la table opératoire (figure 18C), une tige en acier pour le repérage par scopie du disque, des dilateurs de différentes tailles qui s'emboîtent les uns sur les autres ( figure 18A ) et des tunnels de différents diamètres ( figure 18B).



**Figure 18 A :** Les différents dilatateurs




**Figure 18 B :** les tunnels.



**Figure 18 C** : bras articulé pour fixation à la table opératoire

### **B- Système de Microdiscetomie :**

Il s'agit de l'ensemble des instruments nécessaires à la réalisation d'une Microdiscetomie classique mais, ayant ici une angulation de 90 degré, permettant donc de ne pas encombrer la visibilité du champ opératoire.

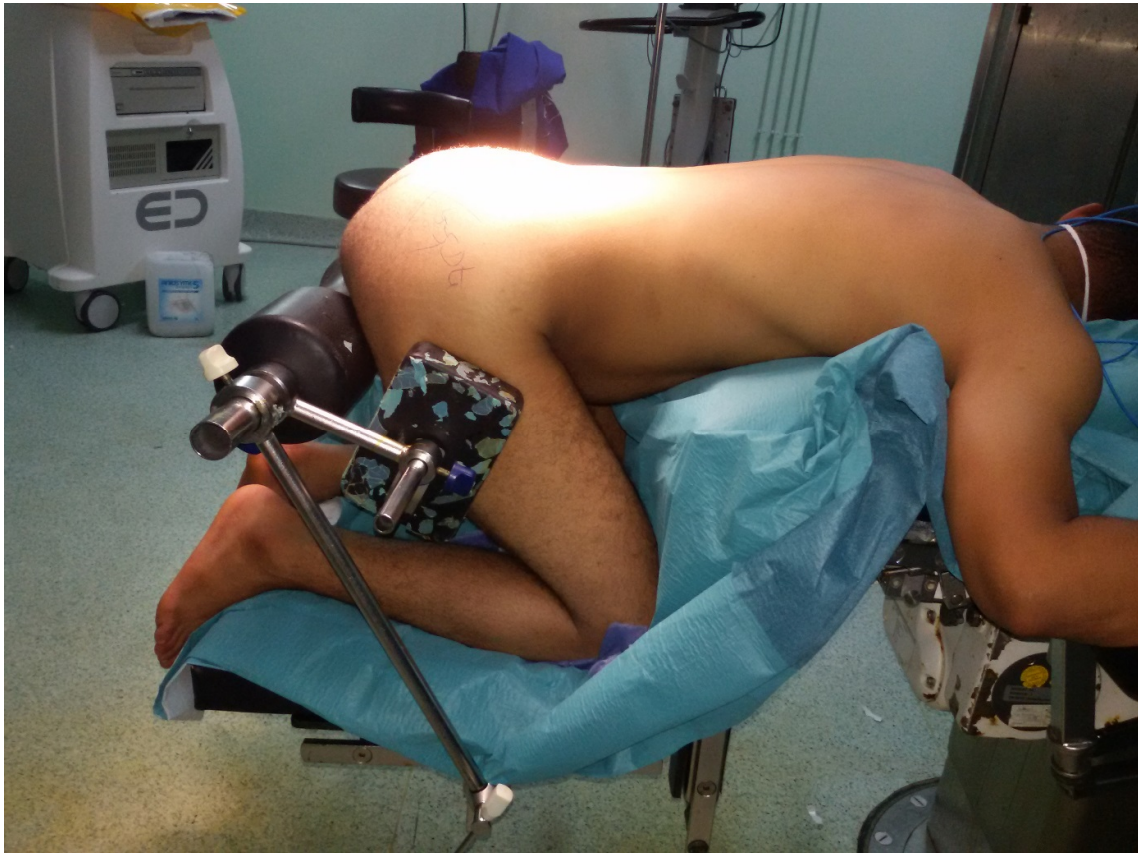

**Figure 19** : matériel de microdiscetomie adapté au microscope optique

### **III – Technique chirurgicale :**

#### **A- Position du malade :**

Il s'agit d'une chirurgie qui se déroule sous anesthésie générale. Le patient est installé en position genu-pectorale sur une table spéciale comme la chirurgie à ciel ouvert.

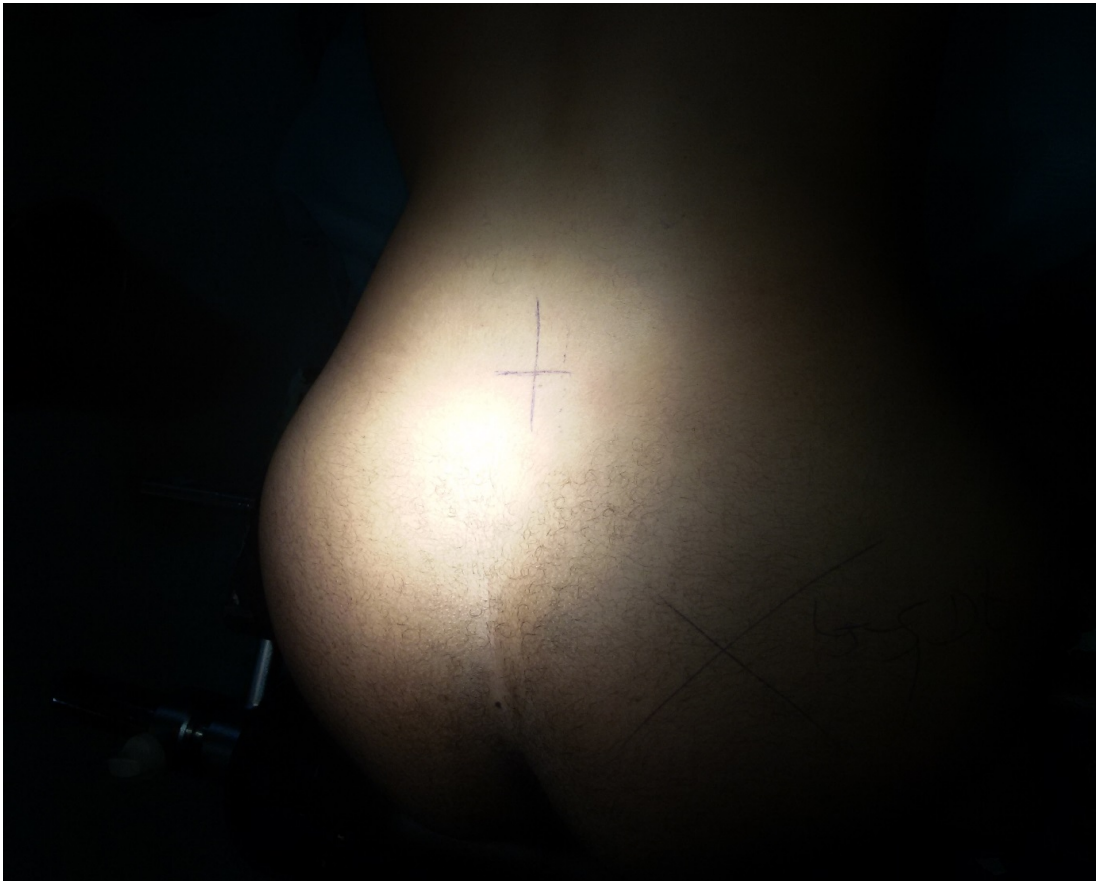

**Figure 20** : position opératoire.

## **B- Marquage du point d'entrée :**

Le marquage du point d'entrée se fait grâce à l'amplificateur de brillance. Le disque cible est centré sous l'écran de l'amplificateur. On utilise en général, une tige pliable radio-opaque qu'on interpose entre le malade et l'amplificateur de brillance, puis on modifie la position jusqu'à ce qu'elle se projette sur le disque.

A l'aide d'un marqueur permanent, on marque sur la peau le point d'incision. Il doit se situer entre 0,5 et 1,5 de la ligne médiane.



**Figure 21** : marquage cutané pour repérage du disque intervertébral

### **C- Déroulement de la chirurgie :**

La technique sera décrite pour une hernie discale L4 L5.

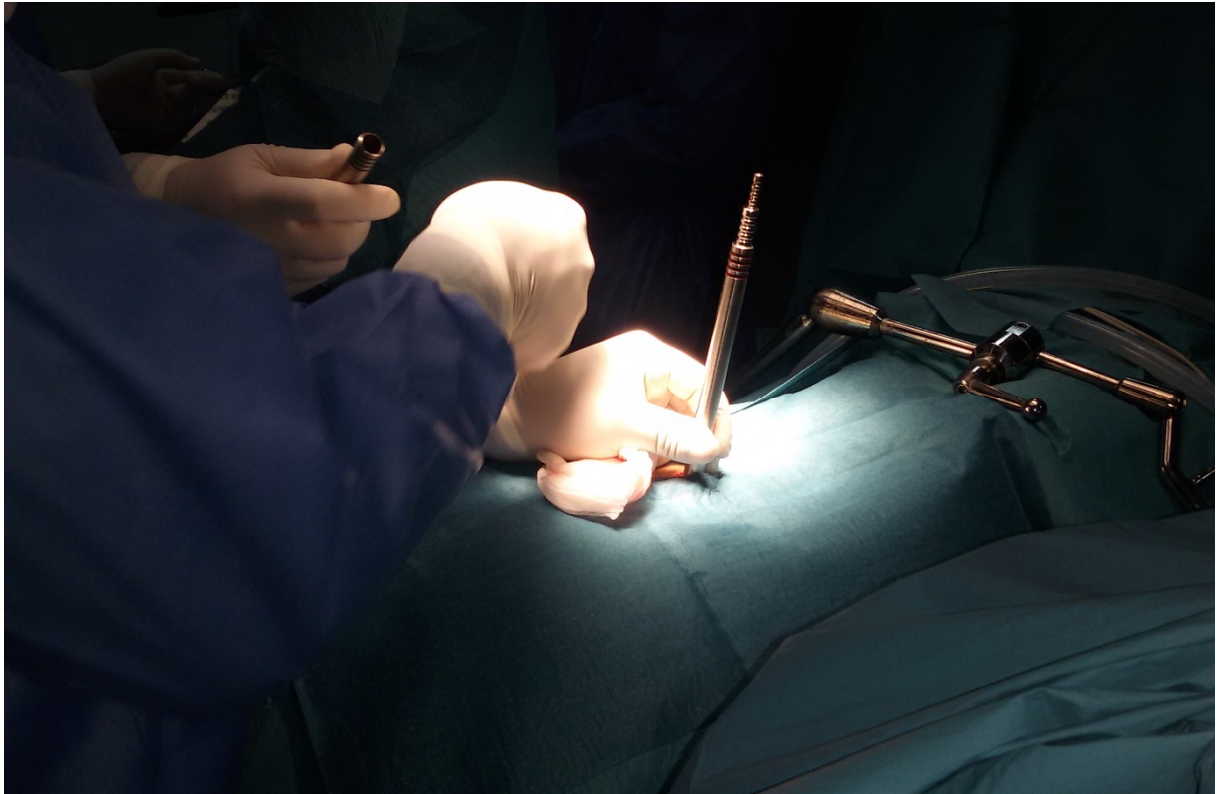
Le chirurgien se tient du côté de la hernie et à sa gauche se trouve la table des instruments.

On introduit d'abord la tige métallique pour marquer le point d'entrée des dilateurs sous repérage scopique.

Une petite incision cutanée longitudinale de 15 mm est réalisée à 1 cm de la ligne médiane.

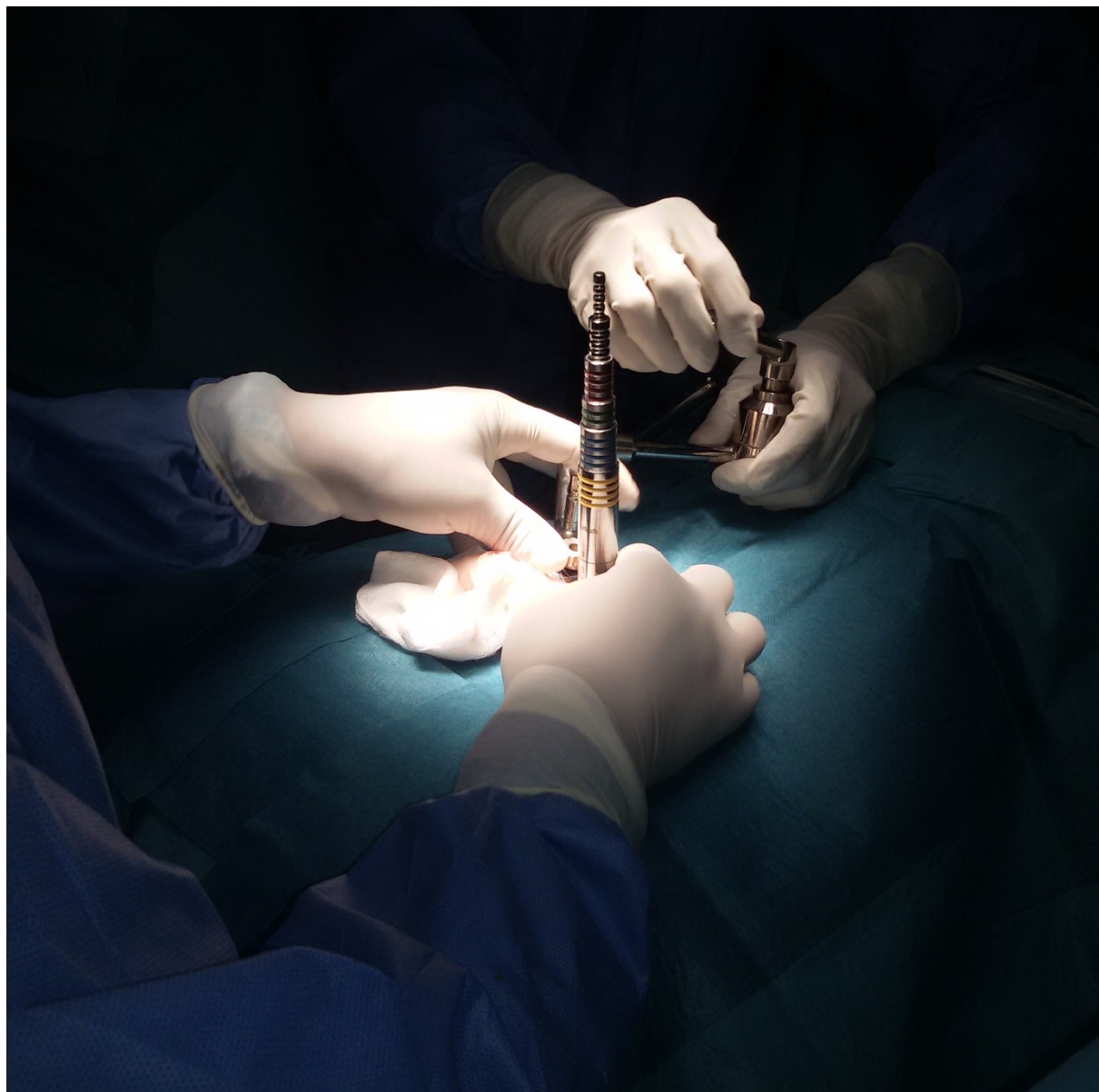L'hémostase est faite à la coagulation bipolaire. On réalise par la suite une petite moucheture de l'aponévrose.

Les dilateurs vont être ensuite emboîtés les uns sur les autres jusqu'à obtenir le diamètre désiré.



**Figure 22** : introduction des dilateurs.

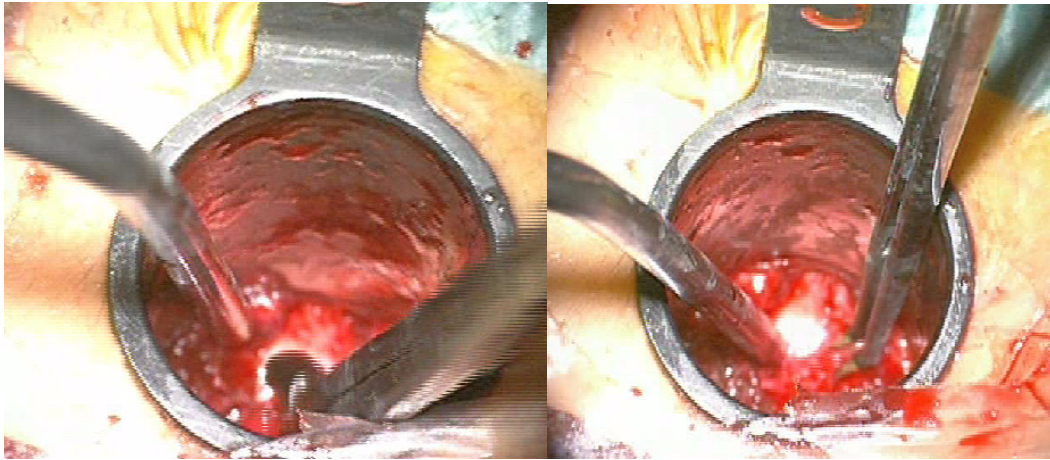
Le tunnel correspondant au plus gros dilateur est poussé sur ce dernier puis fixé au bras articulé auto statique.



**Figure 23** : retrait des dilateurs.

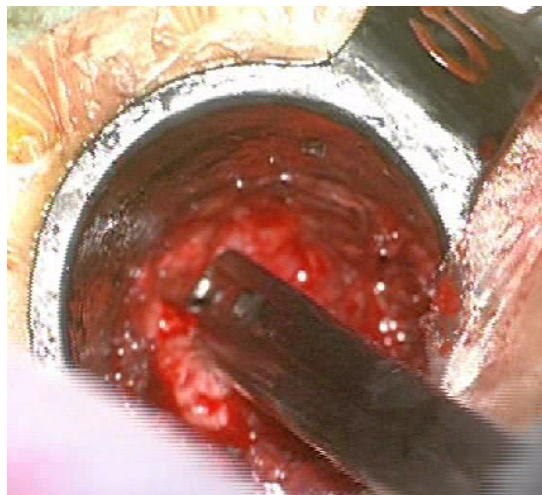
Au cours de la dilatation, il est important de réaliser des manœuvres de « rugination » contre les lames pour éviter l'incarcération musculaire entre dilateurs et lames vertébrales et aussi permettre la séparation des fibres musculaires.

Les tissus mous sont retirés de l'extrémité du tunnel afin d'exposer les lames et le ligament jaune. L'hémostase est réalisée par la coagulation bipolaire.



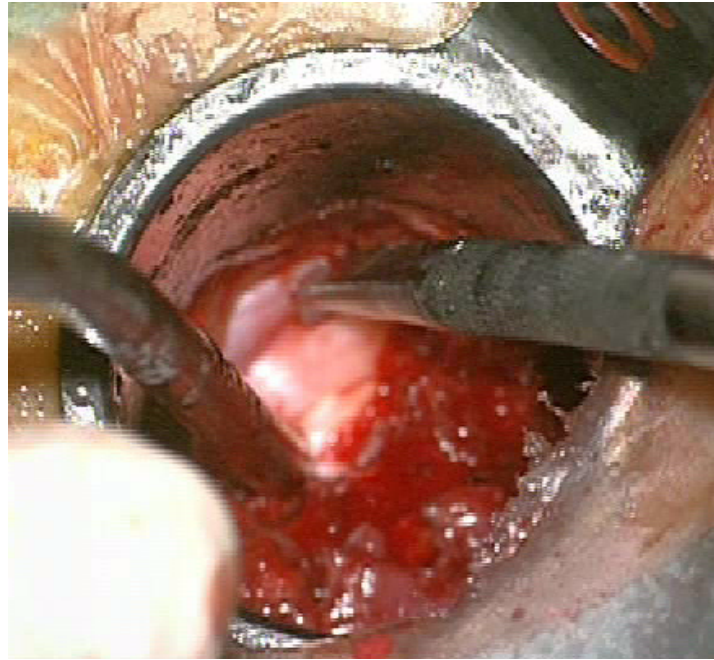
**Figure 24** : le tunnel (station de travail) est en place

Une fois l'accessibilité et la visibilité réalisées, la première étape consiste à réséquer une partie de la lame supérieure pour bien exposer le ligament jaune. Ce ligament sera détaché des lames et réséqué à la pince de Kérison.



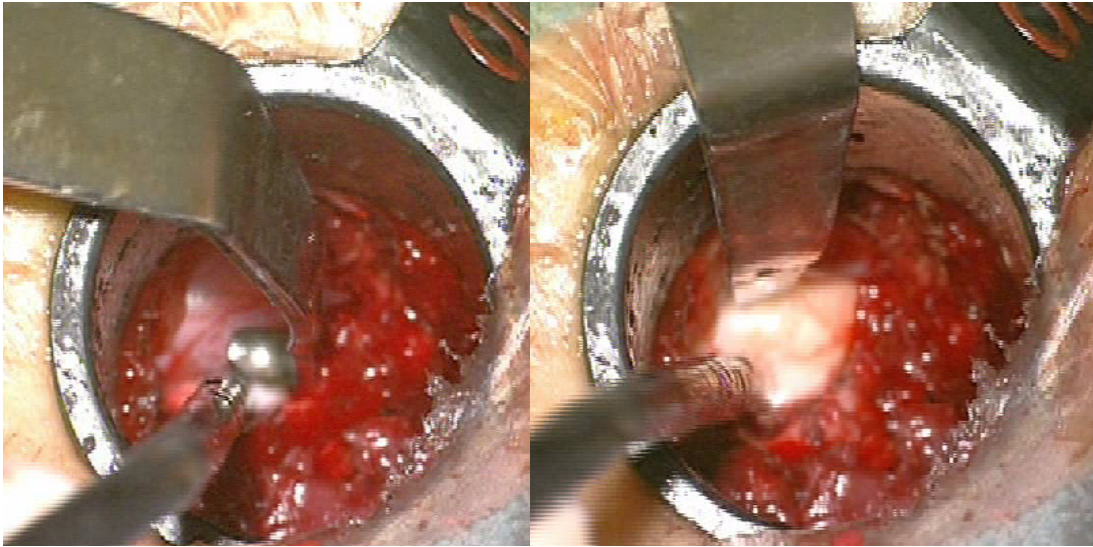
**Figure 25** : ablation du ligament jaune

La deuxième étape consiste à exposer le bord externe du fourreau dural et d'y glisser un coton. La résection de l'extension latérale du ligament jaune et de la partie interne du massif articulaire permet d'exposer la racine nerveuse et permettre ainsi de la disséquer.



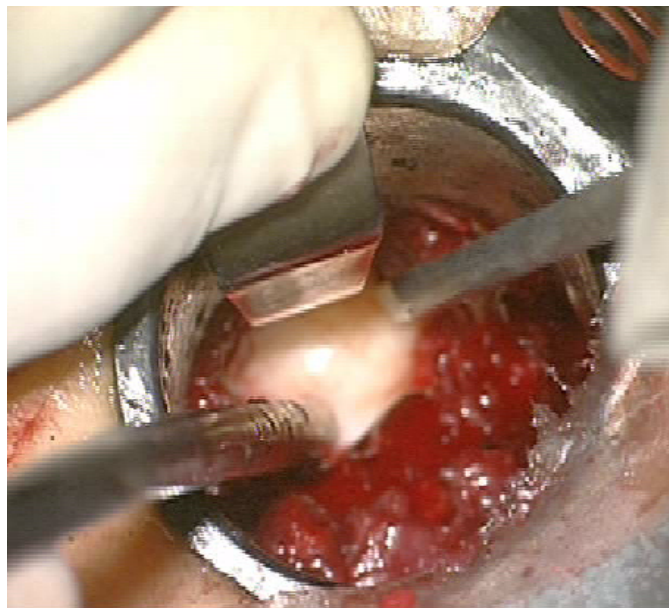
**Figure 26** : dissection de la racine nerveuse

L'écarteur à la racine est ensuite introduit dans le tunnel. Cela permet le refoulement de la racine et l'exposition de la hernie.



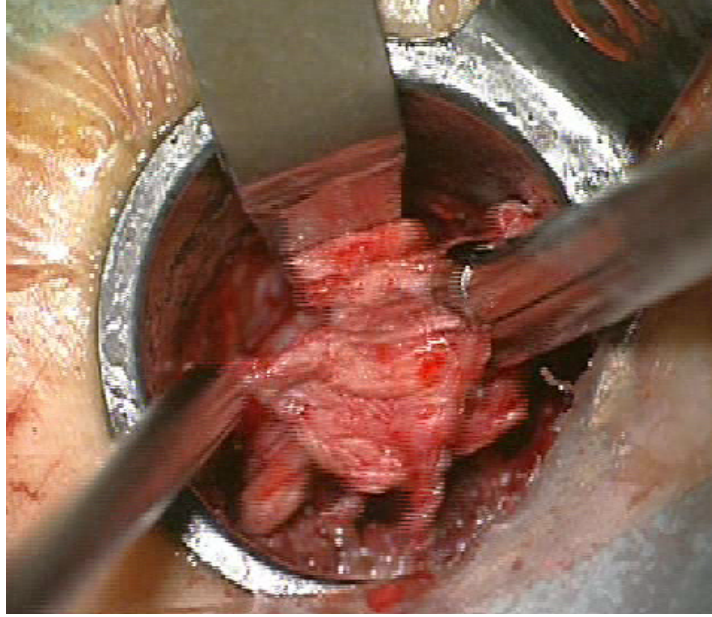
**Figure 27** : écartement de la racine nerveuse par l'écarteur de LOVE

Le ligament vertébral postérieur est sectionné par un bistouri à la lame froide.



**Figure 28** : Ouverture du ligament vertébrale postérieur

La hernie va être retirée à l'aide d'une pince à disque. Les fragments libres sont retirés et une nucléotomie est réalisée.



**Figure 29** : Ablation de la hernie discale lombaire

Rinçage au sérum sous pression de la loge discale.

Retrait du tunnel.

Fermeture de la l'aponévrose par un point au fil résorbable et de la peau par un surjet intradermique.



*Résultats*

## I- Hernie discale lombaire :

**Tableau 1 :** données cliniques, paracliniques, thérapeutiques et post opératoires des patients opérés d'une hernie discale lombaire

N°	sexe	Age / ans	ATCD	L B G	R D C	C ot é	E V A /10	Motricité / Sensibilité	R O T	Lasègue	Anomalie transitionnelle	TDM : Siège Niveau / Type/ Coté	IRM	EMG	Durée intervention	Type	conversion	Complications	EVA 24h /10	1 <sup>er</sup> lever (heures)	Retour Au travail	Durée hospitalisation/j	Avis du patient
1	M	38	Varicocèle opérée Tabagisme chronique	+	S1	G	8	N	PS	30° G	-	L5S1/ Paraméd G	Grosse HD L5S1 paramédiane G	-	40	HDF	Non	-	1	24	42	4	A
2	F	19	Epilepsie	+	M S	G	10	N	PS	30° G / FDC D	-	Med + lat Lat + foram G G	L4L5 L5S1	-	95	HDF 2 nv	Non	-	2	24		4	B
3	F	52	Hépatite médicamenteuse	+	L5	G	9	N	PS	70° G	-	L4L5 Paraméd G	HD paraméd G L4L5+ Foramen G	-	37	DHF	Non	Brèche durale suturée	2	24	60	8	B
4	F	48	Hypothyroïdie Ulcère Gastrique Appendicectomie	+	S1	D	7	N	PS	30° D	-	L5S1 Med + paraméd+ migrant en bas D	-	-	48	HF	Non	Déficit post opératoire D 3/5	9	36		18	C
5	M	39	Lithiase rénale opérée	+	L5	D G	10	N	PS	60° D / 80° G	-	L4L5 Med + migrant en bas Bilat	-	Souffrance radiculaire L5D	43	HD	Non	Brèche durale colmatée par le muscle	3	24	42	5	B
6	M	40	Asthme + Cholécystectomie	-	S1	G	8	N	PS	80° G	-	L5S1 Lat + migrante en bas G	HDL5S1 + paraméd + foram G	Souffrance radiculaire S1 G	75	HDF	Non	-	3	24	42	5	B

***La chirurgie mini invasive par voie postérieure dans les affections dégénératives du rachis***

7	M	39	0	+	L5	G	8	N	PS	70° G	-	L4L5 Foram + extraforam G	-	-	-	HDF	Non	-	2	24	42	6	B
8	M	50	Diabète II	+	L5	D	10	N	PS	20° D / 70° G	-	L4L5 Med + paramed bilat + foram D D	-	-	40	HDF	Non	-	2	24	42	4	A
9	M	39	0	+	S1	G	8	N	PS	50° G	Lom balisa tion S1	L5S1 Paramed + migrant en bas G	-	-	35	HDF	Non	-	2	6	42	5	A
10	M	40	0	+	L5	G	7	N	PS	45° G	-	L4L5 Paramed + foram G	HD paramed et foraminale L4L5	-	40	HDF	Non	Erreur de niveau	3	24	42	5	B
11	M	30	0	+	L5 S1 (M S)	D	8	N	PS	45° D	-	L4L5 Med + migrant en bas D	HD med + paramed + foram D L4L5	Souffr ance radicu laire L5S1 D	55	HDF	Non	-	7	24	45	7	C
12	F	50	0	+	L5	D	9	N	PS	45° D	-	L4L5 Med + Paramed D	-	-	90	HDF	Oui	Erreur de niveau	1	24	-	5	A
13	M	38	0	+	L5	G	1	N	PS	NEG	Hém isacr alisa tion L5 G	L4L5 Med + paramed G G	-	-	35	HDF	Non	-	2	24	-	6	B
14	M	60	A Prostate opéré	+	L5	G	8	N	PS	70° G	scoli ose	L4L5 Paramed + foram G	HD lat G L4L5 + foram migrant en bas + cone en D12	-	35	HDF	Non	-	1	6	-	4	A
15	M	24	0	+	L5	D	9	N	PS	45° G	-	L4L5 Paramed D	-	-	73	HDF	Non	-	2	6	42	6	A

*La chirurgie mini invasive par voie postérieure dans les affections dégénératives du rachis*

16	M	40	0	+	S1	D	7	N	PS	80° D	-	L5S1 Med+ paramed+ migrant en bas D	-	-	75	HDF	Non	-	2	24	42	4	A
17	F	25	Anémie fer	+	L5	G	9	N	PS	80° G	-	L4L5 Med+ paramed+ foram G	-	-	45	HDF	Non	-	1	24	-	3	A
18	M	40	0	+	S1	D	4	Déficit L5 D/ Hypoesthésie L5	Diminué (ac hilléen)	80° D	-	L5S1 Med+ paramed+ foram D	HD med+ paramed+ foram D L4L5	-	50	HDF	Non	-	1	24	21	3	A
19	M	42	Dépression + tabagisme chronique	+	S1	G	9	N	PS	45° G	-	L4L5 Med+ paramed+ foram +migrant en bas D	-	-	35	HDF	Non	Brèche durale	3	24	30	3	B
20	M	33	Varicocèle opérée + tabagisme	+	L5	G	7	N	PS	60° G	-	L4L5 Med+ paramed+ migrant en haut G	IDEM TDM	-	40	HD	Non	-	2	6	42	4	A
21	F	46	0	+	L5	G	10	N	PS	45° G	-	L4L5 Paramed +foram G	-	-	60	HDF	Non	-	1	24	40	5	A
22	M	40	0	+	L5	D	9	N	PS	45° D	-	L4L5 Paramed +foram D	-	-	70	HDF	Non	-	2	6	40	2	A
23	M	35	0	+	S1	D	8	N	PS	60° D	-	L5S1 Paramed D	-	-	45	HD	Non	-	1	6	35	2	A

*La chirurgie mini invasive par voie postérieure dans les affections dégénératives du rachis*

24	M	50	Diabète	+	S1	D	10	Hypoesthésie S1	PS	30° D	-	L5S1 Paramed + foram D	-	Souffrance radiculaire S1 D	45	HDF	Non	_	2	24	45	3	A
25	F	45	0	+	L5	G	8	N	PS	30° G	-	L4L5 Paramed + foram G	-	-	55	HDF	Non	_	1	6	30	2	A
26	M	38	0	+	L5	D	9	N	PS	45° D	-	L4L5 Paramed + foram D	-	-	56	HDF	Non	_	2	6	42	3	A
27	M	53	0	+	L5	D	9	N	PS	30° D	-	L4L5 Paramed + foram D	-	-	51	HDF	Non	_	1	6	30	2	A
28	M	40	0	+	S1	D	10	N	PS	60°D	-	L4L5 Foram + extraforam G	-	-	52	HDF	Non	_	2	24	-	3	A
29	M	35	0	+	S1	D	7	N	PS	45°G	-	L4L5 Paramed + foram D	-	-	50	HD	Non	_	1	24	42	5	B
30	F	49	cholécystectomie	+	S1	G	4	N	PS	50°D	-	L4L5 Protrusion discale foram D D	-	-	45	HDF	Non	_	2	6	40	4	B
31	M	44	Tabagisme	+	L5	D	5	N	PS	60°G	-	L4L5 Med + paramed+ migrant en bas G	IDEM TDM	-	42	HDF	Non	_	2	6	-	5	A
32	F	46	0	+	S1	G	6	N	PS	35°G	-	L5S1 Paramed +foram D	-	Souffrance radiculaire S1 D	35	HDF	Non	_	3	12	-	5	A

*La chirurgie mini invasive par voie postérieure dans les affections dégénératives du rachis*

33	F	53	Cholécystectomie	+	L5	G	8	N	PS	60° D	-	L4L5 Paramed+foram D	HD med + paramed +foram D L4L5		70	HDF	Non	Brèche durale	1	24	60	2	A
34	M	31	0	+	L5	D	5	N	PS	60° D / 80° G	-	L5S1 Med + paramed G G	-		60	HD	Non	_	2	24	52	2	A
35	M	29	0	-	L5	D	6	N	PS	60° D	-	L5S1 Med + paramed+ migrant en bas G	-		49	HDF	Non	_	1	24	35	4	B
36	M	61	Tabagisme	+	MS	D	9	N	PS	45°G	-	L4L5 Paramed + foram D	HD med + paramed + foram D L4L5		35	HD	Non	_	2	36	45	8	A
37	M	36	0	+	L5	G	5	N	PS	60°G	-	L4L5 Paramed + foram D	-		38	HDF 2 nv	Non	_	1	6	30	2	C
38	F	55	0	+	S1	D	5	N	PS	50°D	-	L4L5 Paramed + foram D	-		46	HDF	Non	_	1	6	42	2	A
39	M	33	tabagisme	+	S1	G	7	N	Di mi nu é	80° D	-	L4L5 Paramed + foram D	-		45	HDF	Non	_	1	6	-	4	A
40	F	47	0	+	L5	G	9	Hypo esthés ie L5	PS	30°D	scoli ose	L4L5 Paraméd G	HD med + paramed + foram D L4L5		49	HDF	Non	_	6	24	35	6	B
41	M	56	0	+	MS	D	9	N	PS	45°G	-	L5S1 Med + paramed+ migrant en bas G	-		46	HD	Non	_	3	24	38	3	A
42	M	36	0	+	S1	D	8	N	PS	50°G	-	L4L5 Med + migrant en bas D	-		50	HDF	Non	Erreur de niveau	2	6	40	2	B

*La chirurgie mini invasive par voie postérieure dans les affections dégénératives du rachis*

43	F	41	0	+	L5	G	9	N	PS	80°D	-	L5S1 Paramed + foram G	HD med + paramed + foram D L4L5		35	HDF	Oui	_	2	6	45	2	B
44	M	50	Diabète	+	L5	G	7	N	PS	60°G	-	L4L5 Med + migrant en bas D	-		40	HD	Non	_	2	24	42	4	A
45	M	38	0	+	L5	D	5	N	PS	30°D	-	L4L5 Paraméd G	IDEM TDM		35	HDF	Non	_	3	36	60	3	A
46	M	43	tabagisme	+	S1	D	6	N	PS	45°G	-	L4L5 Paraméd G	-		35	HD	Non	_	7	12	-	3	B
47	F	40	0	+	S1	G	6	N	PS	80°D	-	L5S1 Paramed + foram D	HD med + paramed + foram D L4L5		46	HDF	Non	_	3	24	52	5	A
48	M	37	Varicocèle opéré+taba gisme	+	L5	D	8	N	PS	60°D	-	L5S1 Paramed + foram D	-		40	HDF	Non	_	2	6	-	2	B
49	M	48	0	+	S1	D	9	Hypo esthés ie S1	PS	30°G	-	L4L5 Lat + migrante en bas D	-		52	HDF	Non	_	2	6	-	7	B
50	M	35	Tabagisme	+	L5	G	8	N	PS	45°D	-	L4L5 Paramed + foram G	HD med + paramed + foram D L4L5	Souffran ce radiculai re L5D	43	HDF	Non	_	3	24	-	2	A
51	M	56	0	-	L5	D	7	N	PS	50°G	-	L4L5 Protrusion discale foramD	-		40	HD	Non	_	2	6	35	3	A
52	M	50	Diabète	+	L5	D	4	N	PS	80°G	-	L4L5 Med + paramed+ migrant en bas G	-		45	HDF	Non	_	5	24	32	4	A
53	M	31	tabagisme					N	PS	30°D	-	L4L5 Paramed + foram D	-		35	HD	Non	_	2	24	40	3	B

- **M** : Masculin
- **LBG** : lombalgie
- **RDC** : radiculalgie
- **ATCD** : antécédents
- **F** : Féminin
- **EVA** : échelle visuelle analogique de la douleur
- **D** : droit
- **G** : gauche
- **Bilat** : bilatéral
- **MS** : mal systématisé
- **N** : normal
- **PS** : Présent et symétrique

•**Med** : médiane      •**Lat** : Latérale      •**Paramed** : paramediane

•**Bilat** : bilatérale      •**Foram** : foraminale      •**CRC** : corrélation radio-clinique

•**HDF** : Herniectomy + Discectomy + Foraminotomy

•**A** : très satisfait      • **B** : bien satisfait      •**C** : modérément satisfait

•**D** : insatisfait

## II- Canal Lombaire Etroit :

**Tableau 2** : données cliniques, paracliniques, thérapeutiques et post opératoires des patients opérés de canal lombaire étroit

<b>Patients</b> <b>Paramètres</b>	<b>Patient 1</b>	<b>Patient 2</b>
sexe	M	F
Age (année)	53	45
Antécédents	Tabagisme chronique	-
lombalgies	+	+
Claudication Radiculaire intermittente (PM)	+	+ (400m)
Trouble génito-sphinctérien	+	+/-
Durée (mois)	3	5
radiculalgies	Mal systématisée	Mal systématique
Durée (mois)	3	1
EVA	8	9
Motricité	normal	normal
Sensibilité	normal	normal
ROT	Présent et symétrique	Présent et symétrique
Lasègue	30° G	30° G / FDC D
Anomalie transitionnelle	-	-
TDM : Siège-Niveau	L5S1	CLE + protrusion discale L4-L5
CRC	oui	oui
IRM	Rétrécissement central + protrusion discale	Rétrécissement canalaire
EMG	-	-
Durée de l'anesthésie	120	115
Durée de l'intervention	60	72
Type d'intervention	Laminectomie	Laminectomie + flavectomie sus et sous-jacent
Conversion	Non	non
complication	-	-
EVA à 24 h	1	2
1 <sup>er</sup> lever	24h	24h
Retour au travail	45 j	-
Durée hospitalisation/j	4	4
Raideur rachis	-	-
Avis du patient	Très satisfait	Bien satisfait
EVA à 3 mois	1	1
Récidives	Non	Non

- EVA : échelle visuelle analogique de la douleur
- PM : périmètre de marche

### III- Hernie Discale Cervicale :

**Tableau 3** : données cliniques, paracliniques, thérapeutiques et post opératoires des patients opérés d'une hernie discale cervicale

<b>Patients</b> <b>Paramètres</b>	<b>Patient 1</b>	<b>Patient 2</b>
sexe	F	M
Age (année)	50	47
Antécédents	-	Tabagisme chronique
Cervicalgie	+	+
Durée (mois)	5	2
Névralgie Cervico Brachiale	C6	C7
Durée (mois)	3	1
EVA	7	8
Motricité	normal	normal
Sensibilité	normal	normal
Réflexe Stylo Radial	Présent et symétrique	Présent et symétrique
Manœuvre de bikila	+	+
Anomalie transitionnelle	-	-
TDM : Siège-Niveau	C5-C6	C6-C7
CRC	oui	oui
IRM	C5-C6 (latéralisée à droite)	-
EMG	-	-
Durée de l'anesthésie	110	120
Durée de l'intervention	80	73
Type d'intervention		
Conversion	Non	non
complication	-	-
EVA à 24 h	1	2
1 <sup>er</sup> lever	24h	24h
Retour au travail	40 j	36j
Durée hospitalisation/j	4	3
Raideur rachis	non	non
Avis du patient	Très satisfait	très satisfait
EVA à 3 mois	1	1
Récidives	Non	Non

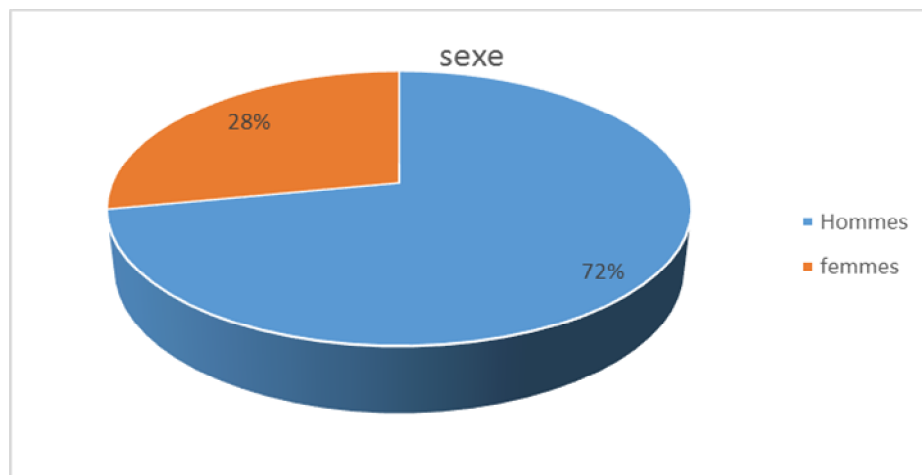
- EVA : échelle visuelle analogique de la douleur

## **IV- Récapitulatif des différentes données enregistrées :**

### **A- Epidémiologie :**

Les résultats de notre étude rapportent 41 hommes et 16 femmes pour l'ensemble des malades enregistrés. 28% de nos patients étaient donc des femmes contre 72% d'hommes.

L'âge moyen des patients était de 41 ans. Le plus jeune patient avait 19 ans, tandis que le plus âgé avait 61 ans.



**Figure 30 :** diagramme montrant la répartition par tranche du sexe

### **B- Antécédents :**

23 patients de notre série (40%) avaient des antécédents médicaux, tandis que 6 patients (10%) avaient déjà subi une chirurgie pour une autre pathologie par le passé.

Il faut surtout noter que la majorité des patients (48) étaient des militaires et donc, pour la plupart, ont exercé des activités souvent contraignantes pour la colonne vertébrale vu les missions qui leur sont assignées.

### **C- Examen clinique :**

Nous pouvions relever à travers l'examen clinique de nos différents patients :

- La présence de lombalgies et de cervicalgies selon l'étage rachidien atteint. Ces douleurs étaient inaugurales chez quasiment tous les patients. Elles précédaient d'un délai moyen de 20 mois les syndromes cliniques caractéristiques de chaque pathologie.
- Chez les patients, atteints d'une hernie discale lombaire et de sténose canalaire lombaire, 48 sur 55 (89%), présentaient des radiculalgies type S1 ou L5 et ce syndrome était mal systématisé chez 6 patients (11) %.
- Les deux patients atteints d'une hernie discale cervicale, avaient une névralgie cervico brachiale type C6 pour l'un, et C7 pour l'autre.
- La durée moyenne des syndromes avant l'intervention a été de 3mois et demi.
- Seulement 3 patients (5 %), présentaient des déficits sensitivomoteurs.
- Le signe de Lasègue était positif chez quasiment tous les patients atteints du rachis lombaire et la manœuvre de bikila a été positive dans les atteintes cervicales.

- Les réflexes ostéo tendineux et stylo radial étaient présents et symétriques chez 96% de nos patients.
- L'intensité moyenne de la douleur à l'EVA était de 8 pour l'ensemble de nos patients.

## **D- Les examens complémentaires :**

### **1- Le scanner**

Tous les patients de notre série ont bénéficié d'un scanner. Cet examen a permis de poser le diagnostic dans la grande majorité des cas. On pouvait avoir avec ces clichés le siège de la hernie, le niveau et le type, mais aussi le siège des sténoses canalaire. Ainsi pour les 53 patients présentant des hernies discales lombaires, 40 (75%) étaient situés entre L4-L5 et 13 (25%) entre L5 et S1. Les hernies discales cervicales étaient situées entre C6-C7 pour un patient, et entre C5- C6 chez l'autre. Toutefois, seul un patient présentait une discordance radio clinique (une petite compression par rapport à une symptomatologie clinique trop marquée).

### **2- IRM**

L'IRM a été réalisée chez 20 patients de notre série. A 13 reprises, cet examen a été indiqué en complément du scanner et pour les 7 autres patients, l'indication était d'emblée.

### **3- EMG**

Nous avons eu recours à l'EMG pour 6 patients sur l'ensemble de l'échantillon. Le premier patient, chez qui l'indication a été posée, présentait une discordance radio clinique. Chez les 5 autres patients, l'examen a été demandé

soit pour faire la lumière sur des radiculalgies mal systématisées, ou pour des hernies discales multi-étagées.

### **E- Résultats des interventions et suites opératoires :**

- Tous les patients de notre série ont été opérés par système METRx. Les gestes réalisés étaient : hémicectomie, discectomie et foraminotomie, parfois simple hémicectomie.

- L'intervention a duré en moyenne 40 minutes pour l'ensemble de nos patients et le premier lever a été à 6 heures pour 19 patients, 12 heures pour 2 patients, 24 heures pour 33 patients et 36 heures pour 3 patients.

- Dans les suites opératoires, les douleurs rachidiennes étaient minimales. Seulement 5 patients à J+1 s'en sont plaints et seulement 1 patient à J+30.

- En ce qui concerne les complications, 04 brèches durales et 03 erreurs de niveau ont été enregistrées. Par ailleurs aucune infection notable n'a été observée et les cicatrices sont très minimales et très bonnes.

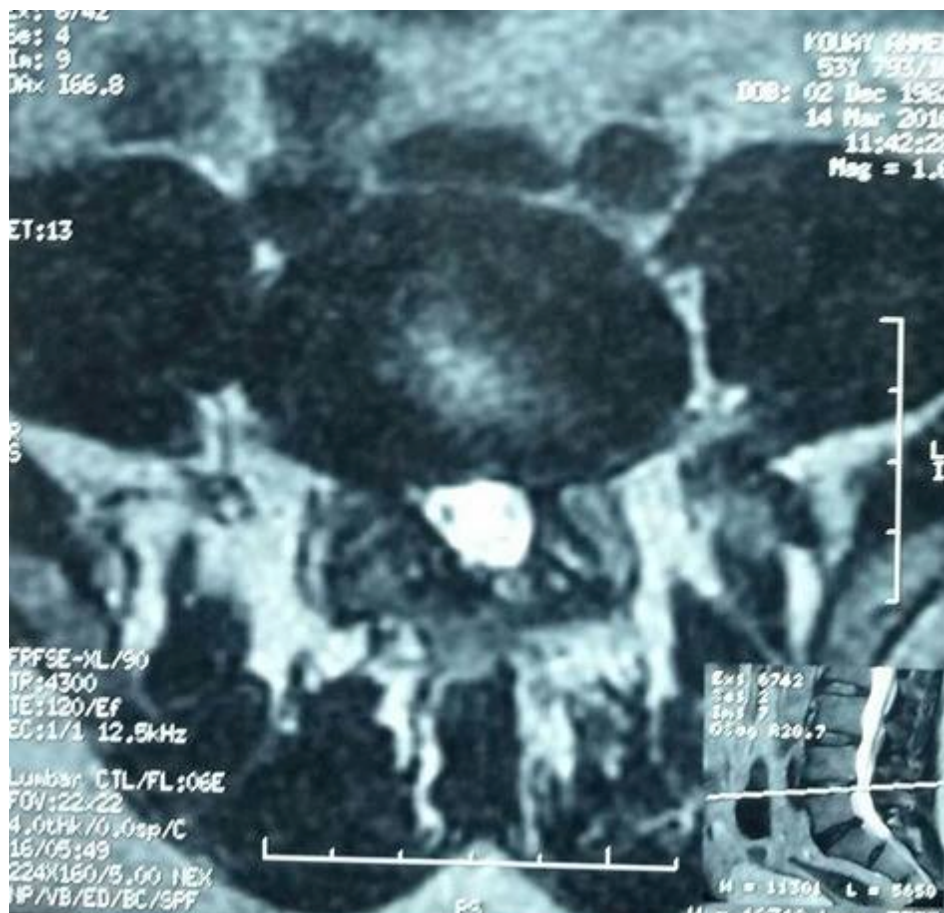
- La reprise du travail se fait en moyenne autour du 35<sup>ème</sup> jour et 75% de patients éprouvent une très bonne satisfaction.

### **F- Résultats après un recul de un (01) mois à quatre (04) ans :**

Afin de juger l'efficacité de l'intervention chirurgicale et la satisfaction de nos patients, nous avons choisi de les recontacter après un recul allant de 01 mois à 04 ans pour en recueillir leurs opinions. Il en ressort que 35 patients (61%) ont éprouvé une très grande satisfaction, 19 patients (33%) étaient bien satisfaits et 3 patients (5%) étaient modérément satisfaits. Aucune récurrence n'était notable dans notre série.

### **G- Etat des muscles para vertébraux :**

A distance de l'intervention, des IRM de contrôle ont été réalisés pour explorer l'état des muscles para vertébraux.



**Figure 31** : IRM post opératoire à 12 mois de recul d'un malade opéré par technique METRx pour une hernie discale L4-L5 latéralisée à gauche.



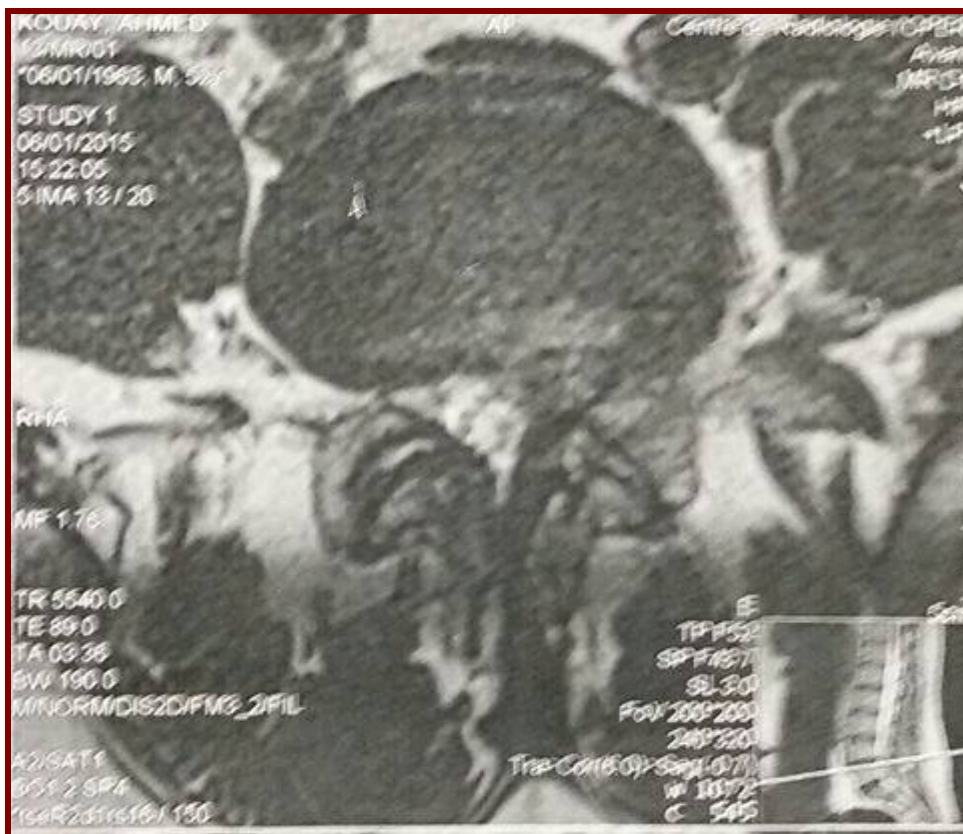*Cas illustratifs*

## 1<sup>er</sup> cas : Hernie discale lombaire

Il s'agit de monsieur K A âgé de 52 ans, sans antécédents pathologiques particulier qui souffrait depuis 02 ans de lombosciatique L5 gauche. Les douleurs étaient rebelles au traitement médical. Il n'y avait pas de troubles génito sphinctériens ou de déficit moteur.

L'examen neurologique retrouvait un syndrome radiculaire avec un signe de Lasègue à 45° à droite. Le signe de la sonnette était positif. Le patient ne présentait pas de déficit neurologique à la dorsiflexion ou à la plantéflexion.

L'IRM lombaire a montré une hernie discale L4-L5, latéralisée à gauche. Il y avait un conflit disco radiculaire évident au niveau de L4-L5 (Figure 32).



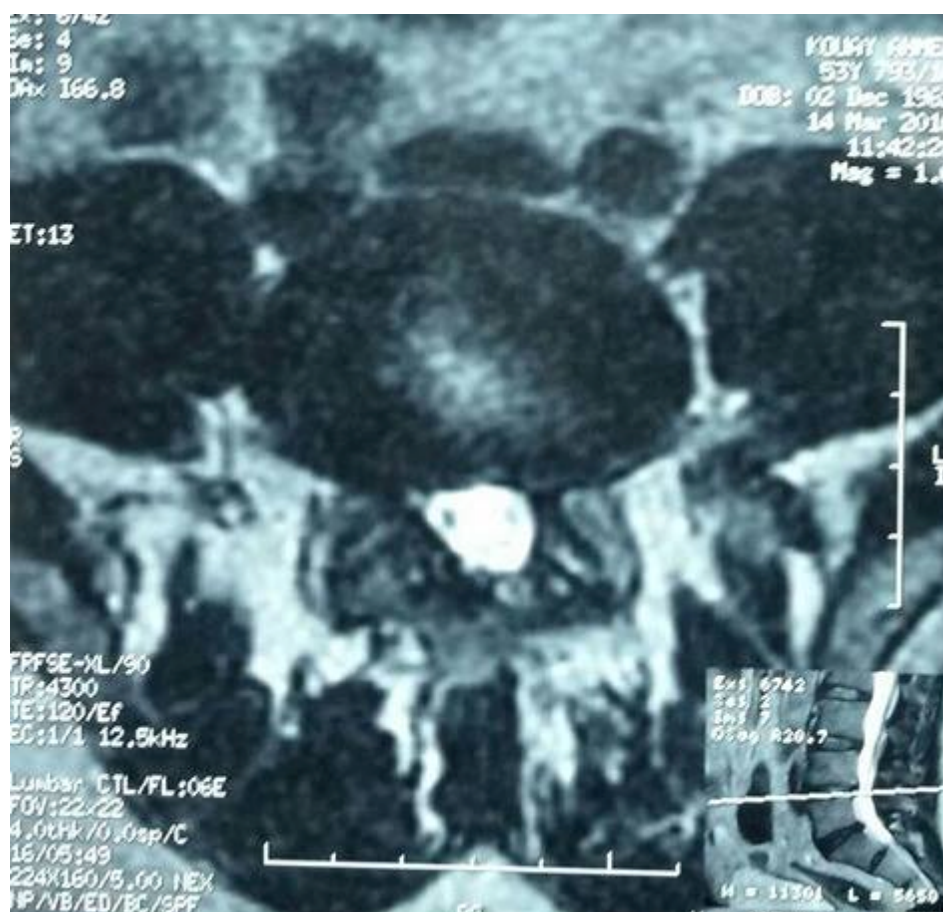**Figure n° 32** : IRM lombaire montrant une hernie discale L4-L5 latéralisée à gauche

Nous avons opéré le patient par un abord médio latéral gauche sous scopie :

Une incision cutanée de 1,5 cm a été réalisée suivie d'une dilatation progressive avant de procéder au curetage de la hernie discale lombaire comme décrit précédemment.

Les suites ont été simples. Le premier lever a été réalisé à la 6<sup>ème</sup> heure, et les sciatalgies avaient disparues. La reprise de l'activité physique a été progressive et sans anomalie au bout de 30 jours.

L'IRM de contrôle après une année a montré que la voie d'abord a été minime. Il n'y a pas de délabrement musculaire visible (Figure 33).

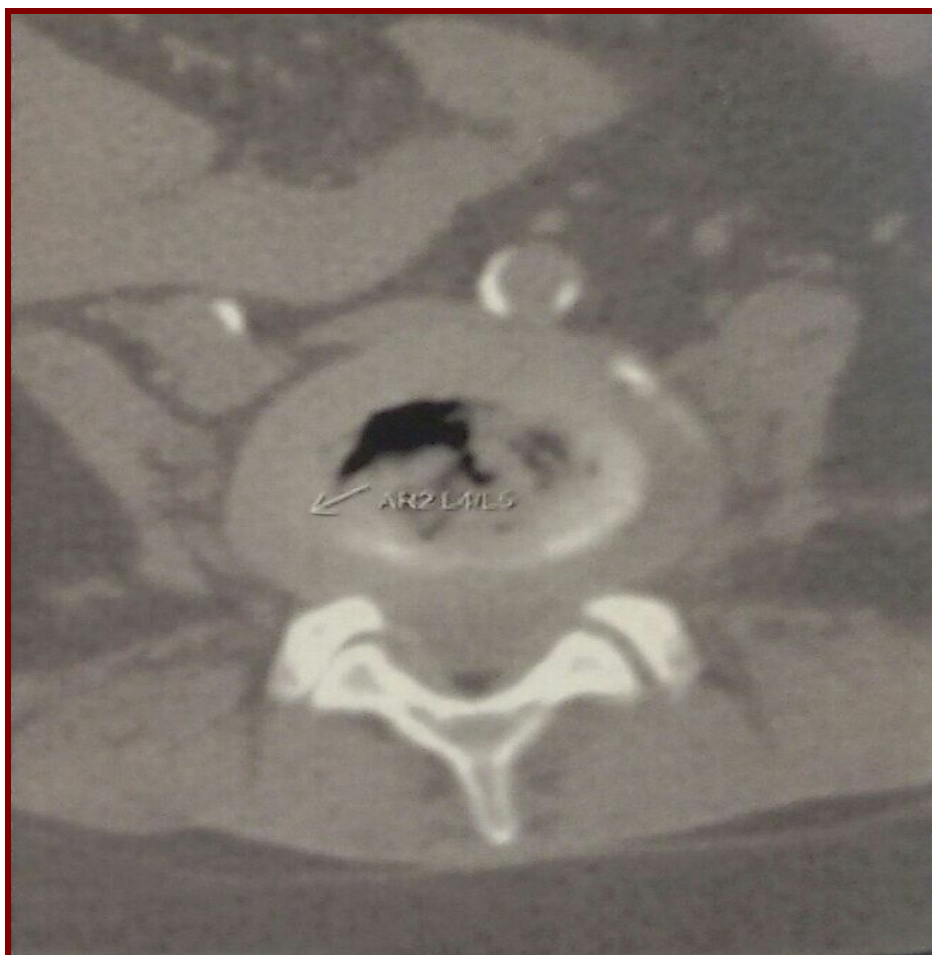


**Figure n° 33** : IRM lombaire de contrôle montrant l'absence de lésion musculaire avec absence de récurrence herniaire

## **2<sup>ème</sup> cas : canal lombaire étroit**

Il s'agit d'une patiente âgée de 45 ans, qui n'a pas d'antécédents pathologiques particuliers. Elle a eu depuis une année des lombalgies et des sciatalgies à gauche. Ce tableau clinique se compliquait par la suite d'une claudication intermittente neurogène avec réduction progressive du périmètre de marche à 400 m. Aucun trouble génito sphinctérien n'a été noté par ailleurs. L'évolution de la symptomatologie était marquée par une aggravation progressive empêchant la malade d'effectuer ses tâches quotidiennes.

La TDM lombaire a confirmé la présence d'un canal lombaire étroit avec un rétrécissement au niveau central et au niveau des récessus (figure 35). On pouvait aussi noter la présence d'une protrusion discale lombaire en L4-L5.



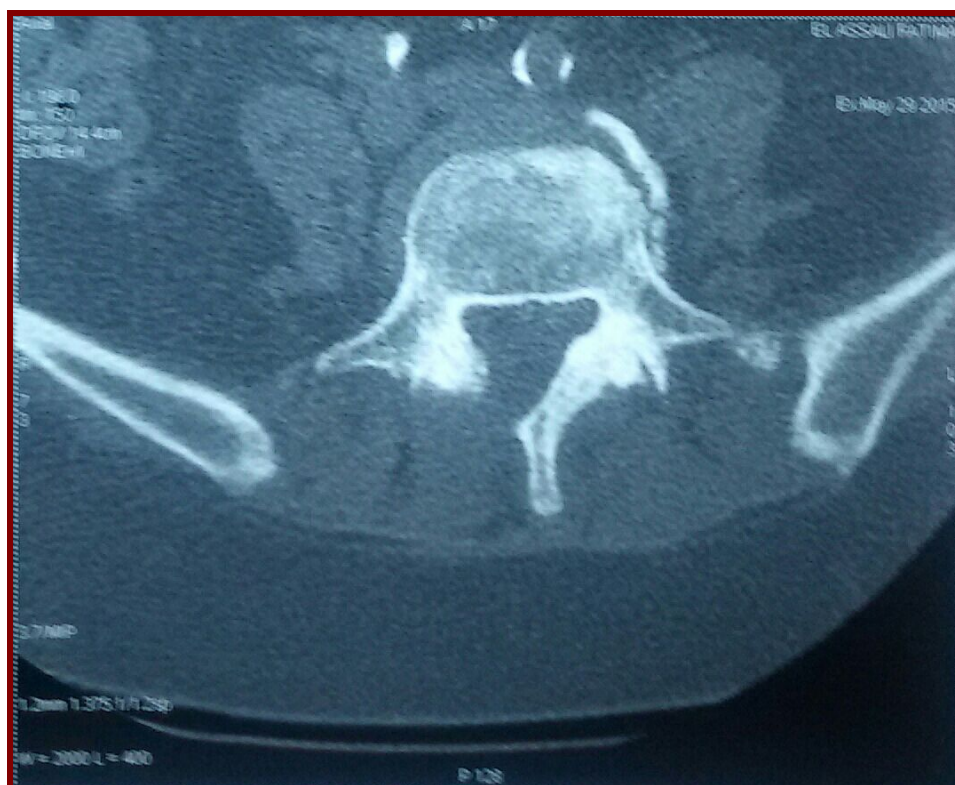**Figure n° 34 :** TDM lombaire montrant un rétrécissement canalaire.

Nous avons décidé de réaliser une cure du canal lombaire étroit avec laminectomie de L5.

L'intervention chirurgicale a été réalisée en position genu pectoral :

- Incision de 3 cm du côté droit en paramédian (1 cm de la ligne médiane)
- Ouverture de l'aponévrose
- Introduction du guide sous scopie puis des différents dilateurs
- Mise en place de l'écarteur demi tube (quadrant)
- Repérage de la lame de L5 et réalisation d'une laminectomie côté droit puis progression en sous épineux en grignotant l'hémi lame controlatéral
- Flavectomie en sus et sous-jacent
- Repérage des deux racines L5 du côté droit et gauche (figure)
- Fermeture habituelle avec un drain de Redon aspiratif.

Les suites ont été simples. Le premier lever a été réalisé le lendemain, et on a observé une amélioration progressive de la symptomatologie clinique.



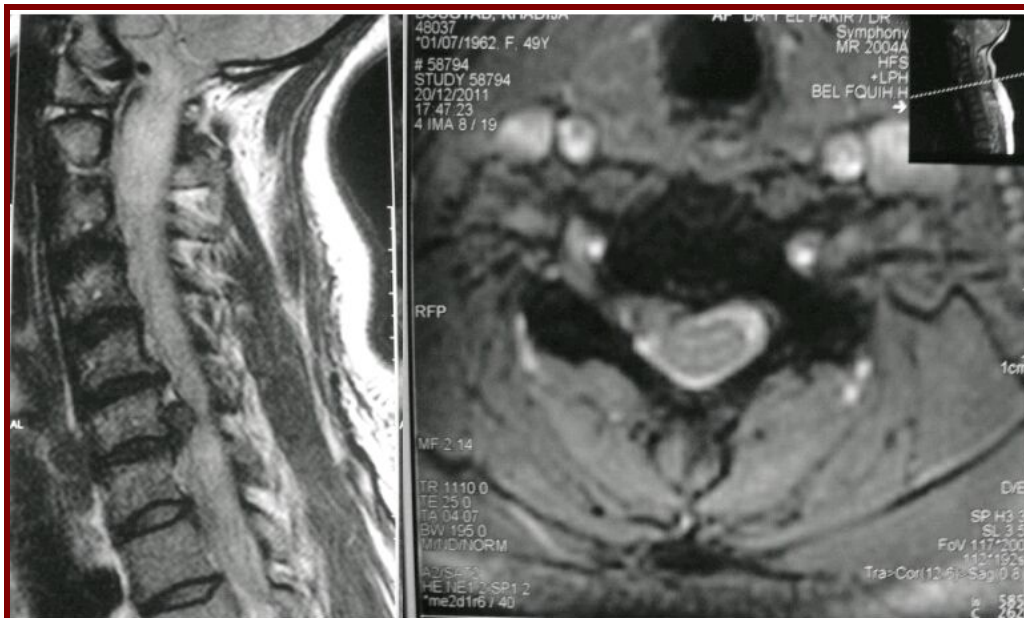
**Figure n° 35** : TDM lombaire de contrôle qui montre un recalibrage lombaire.

### **3<sup>ème</sup> cas : Hernie discale cervicale**

Une patiente âgée de 50 ans, sans antécédents pathologiques particuliers se plaignant depuis 05 mois de cervicalgies avec une névralgie cervico brachiale type C6 droite rebelles au traitement médical.

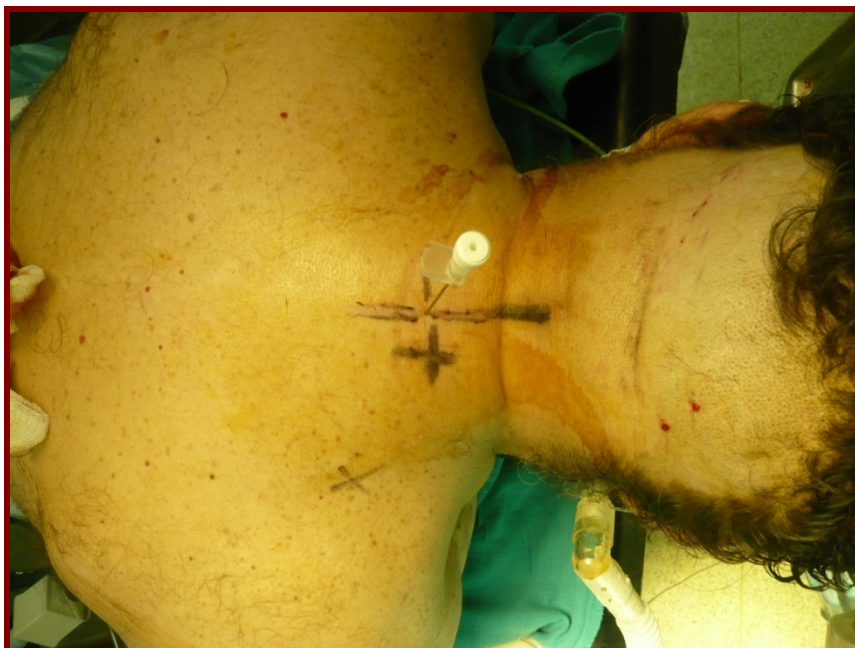L'examen clinique trouve un syndrome rachidien cervical, sans déficit neurologique notable.

L'IRM cervicale montre une hernie discale cervicale C5-C6 latéralisée à droite et entraînant une compression de la racine C6 droite. Il n'y avait pas de compression de la moelle ni de signal intra médullaire.



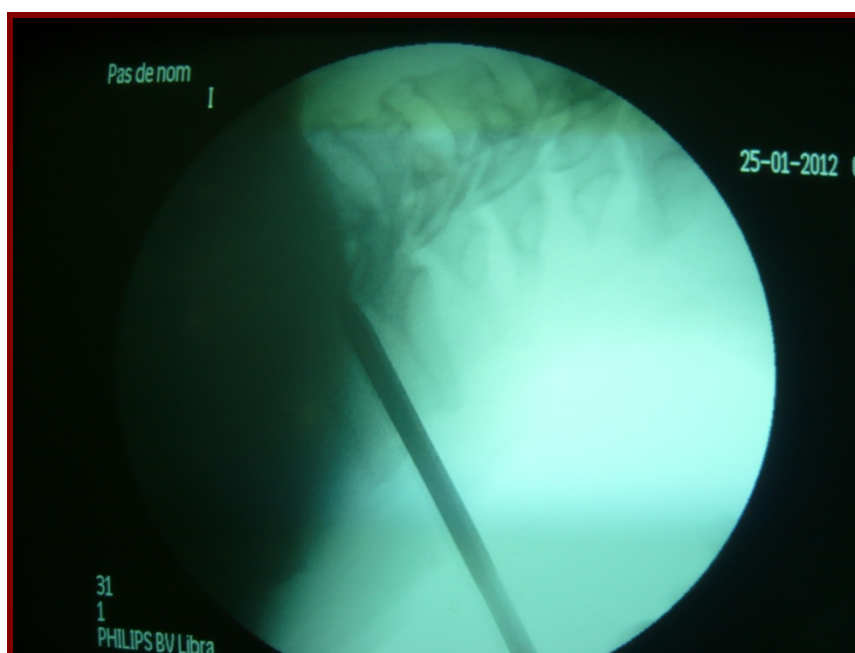
**Figure n°36** : IRM rachis cervicale en coupe sagittale et axiale montrant une hernie discale cervicale C5-C6 latéralisée à droite.

Nous avons opéré cette patiente par voie postérieure à l'aide du système METRx.

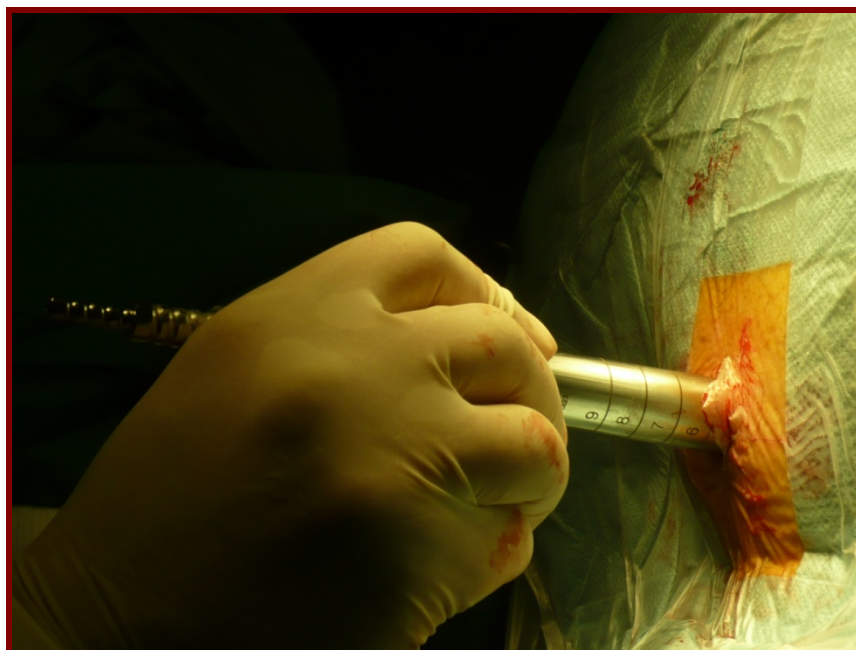

Une incision paramédiane droite de moins de 2 cm a été réalisée.

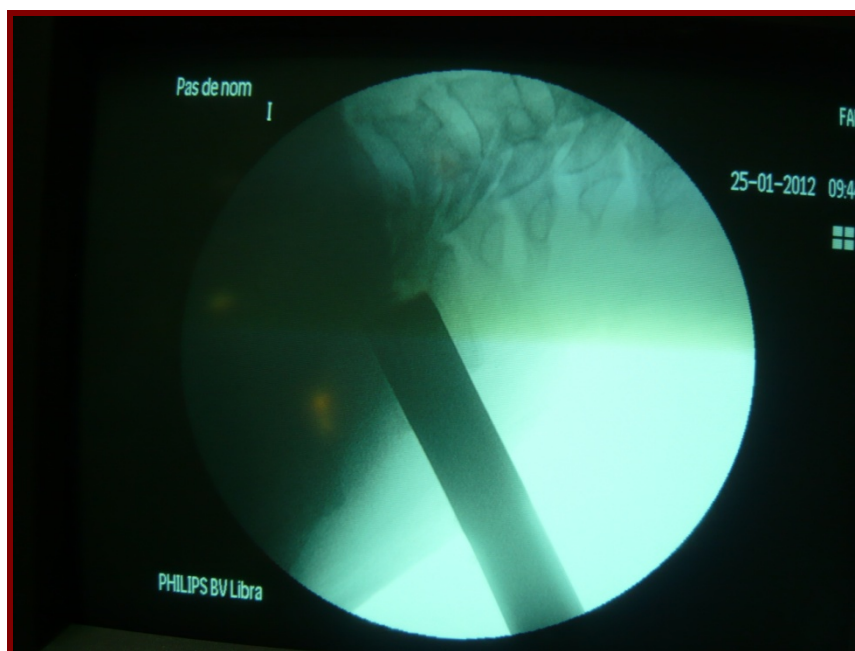
**Figure n°37** : marquage du point d'incision paramédian droit.



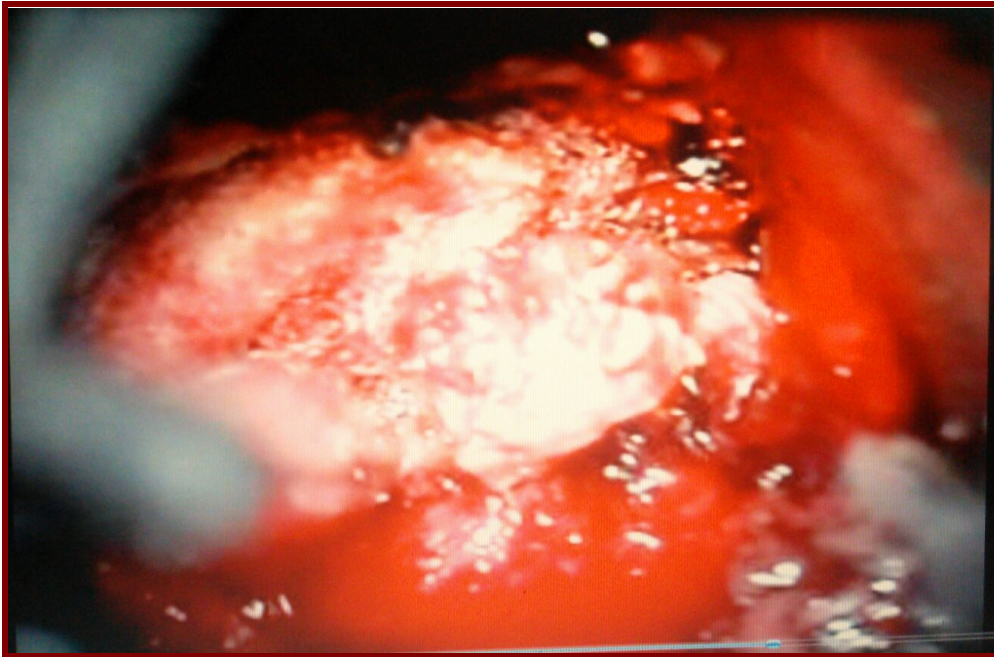**Figure n°38** : Repérage scopique.



**Figure n° 39** : Insertion progressive des dilateurs



**Figure n° 40** : Evolution suivie sous contrôle scopique



**Figure n° 41** : image montrant l'ablation de la hernie discale cervicale.

Le curetage de la hernie discale cervicale est réalisé.

Les suites opératoires n'ont pas de particularité précise.

Le premier lever a été fait à 24 h et la récupération de la patiente a été rapide et sans difficultés.



## *Discussion*

## **I- Définition [50, 51,52] :**

La chirurgie mini invasive est un nouveau concept chirurgical qui permet de limiter le traumatisme opératoire. Contrairement à la chirurgie à ciel ouvert qui implique de faire des incisions larges avec les conséquences non négligeables que cela implique, ce concept permet aux chirurgiens, par de petites incisions, de l'ordre de centimètres, d'atteindre les organes cibles grâce à l'utilisation d'instruments longs et fins, couplé à un système d'imagerie vidéo [52, 53].

Depuis son apparition dans les années 1990, ce concept a connu de très grandes avancées grâce au développement de la chirurgie microscopique, de la chirurgie vidéo assistée et de l'endoscopie. La neurochirurgie n'est pas restée en marge de toute cette révolution. La chirurgie du rachis a notamment bénéficié des approches antérieures et postérieures selon différentes méthodes et technologies [54, 55].

## **II- Epidémiologie :**

### **A- Fréquence :**

Entre 20 et 90 ans, les  $\frac{3}{4}$  de la population mondiale ont recours à une consultation médicale pour des douleurs lombaires. En France, 80% des personnes en sont atteintes au moins une fois dans leur vie. Cela représente la deuxième cause de consultation chez le médecin généraliste et aussi la première cause d'invalidité avant l'âge de 45 ans [56, 57].

De ce fait, en France, environ 52000 discectomies lombaires, 4500 nucléolyses et 4500 nucléotomies percutanées seront réalisées chaque année avec environ 2,3 milliards d'euro amputable aux autorités sanitaires [57].

Cependant au Maroc, aucune donnée épidémiologique nationale n'est officiellement disponible. Ceci est dû au manque d'un processus consensuel de publication des résultats par les différentes structures spécialisées. Il n'y a aucun doute sur la fréquence, dans notre pays, des pathologies de la colonne vertébrale, vu qu'environ 2500 patients ont déjà été opérés dans le service de Neurochirurgie de l'Hôpital Militaire d'Instruction Mohamed V pour atteinte dégénératives ou traumatiques du rachis sur une période de 15 ans.

### **B- L'âge :**

Notre étude révèle un âge moyen de 41 ans. Le plus jeune patient avait 19 ans, tandis que le plus âgé avait 61 ans.

<b>Série</b>	<b>Age moyen (ans)</b>
Oniankitan [58]	52
STEIMLE [59]	44
Bejia [60]	45+/- 13,3
Zrektouni [61]	37,2

**Tableau 4** : tranches d'âge rapportées par d'autres séries

Il en ressort que nos résultats étaient en corrélation avec ces études.

### **C- Le sexe :**

Dans notre étude, 41 patients (78%) étaient de sexe masculin contre 16 patients (78%) de sexe féminin. Comme dans la série de STEIMLE [59], on peut remarquer une prédominance masculine soit 70% d'hommes atteints contre 30% de femmes. Cette forte prédominance dans notre série s'expliquerait aussi par le fait que la plupart de nos patients étaient des militaires et la très grande présence masculine dans cette corporation.

### **D- La profession.**

De nombreuses études ont essayé de décrire la corrélation entre la survenue des maladies du rachis et l'activité professionnelle exercée. Il en ressort que les travaux à caractère physiques impactant sur le rachis favorise l'apparition de la hernie discale comme l'indique la série de FAYADA qui confirme que plus de 66% des malades présentant une Hernie discale exercent une activité physique importante [62].

## **III- Etude clinique :**

### **A- Signes fonctionnels :**

Dans notre étude, la symptomatologie clinique était surtout dominée par les douleurs sciatiques. 54 patients (95%) dans notre série en souffraient. Les douleurs étaient d'intensité très variables et invalidantes pour certains patients. La durée moyenne d'évolution avant l'intervention était de 3 mois et demi.

Chez les patients atteints du rachis lombaires les douleurs étaient de type sciatique L5 pour 70 %, 22% type sciatique S1 et 8% chez qui la douleur était mal systématisée. Dans la série d'Oniankitan [58], 93,7% des cas présentaient des sciatiques et 81,6% des cas selon Lemaire [63]. Ces données paraissent très concordantes avec les résultats de notre étude.

Les deux patients opérés pour une hernie discale cervicale présentaient une névralgie cervico brachiale. Il était très important de caractériser la névralgie, de la localiser afin d'en déduire une topographie claire pour en connaître le type [64]. Nos deux patients avaient une névralgie type C6 et C7. De nombreuses séries ont montré la forte prédominance de ces névralgies dans les hernies discales cervicales [33, 64].

En ce qui concerne les patients souffrant de sténose canalaire lombaire, ils présentaient, en plus des douleurs sciatiques, une claudication radiculaire intermittente avec un périmètre de marche avoisinant les 150 mètres. Aucun trouble génito sphinctérien n'était relevable par contre.

Les Lombalgies et cervicalgies étaient donc présentes chez 54 patients (95%) de notre série. Elles précédaient les sciatiques et névralgies cervico brachiales chez 38 patients (70%).

### **B- Signes physiques :**

Sur le plan neurologique, très peu de patients présentaient des déficits sensitivomoteurs et d'anomalies reflexes. 04 patients présentaient une hypoesthésie L5 et un seul, une diminution homolatérale du reflexe rotulien. Contrairement à ce constat, dans la série Marc [65], 66% des patients avaient un déficit moteur, 88% un déficit sensitif. Dans la série de STEIMLE [59], qui

rapporte 100 cas de patients opérés pour une hernie discale cervicale, 68% des patients avaient une atteinte sensitive. Cependant la différence statistique à ce niveau peut s'expliquer par le fait que notre étude n'ait inclus que 02 patient opérés pour hernie discale cervicale.

La présence d'une hypoesthésie objective superficielle a plus une valeur de diagnostic topographique que de gravité. En pratique, l'hypoesthésie du dos du pied traduit une souffrance de la racine L5 et l'hypoesthésie du bord externe du pied et du talon une souffrance S1. Il faut systématiquement étendre la recherche d'une hypoesthésie superficielle jusqu'à la région périnéale, même quand l'interrogatoire ne retrouve pas de trouble génito-sphinctérien [59, 64].

L'étude des réflexes ostéotendineux quant à elle aussi a une valeur localisatrice : l'atteinte du réflexe achilléen traduit avec certitude une souffrance S1. Il faut le rechercher très soigneusement en mettant dans la mesure du possible le patient à genoux sur une chaise. L'abolition d'un réflexe achilléen n'est en revanche pas un témoin de gravité justifiant une attitude thérapeutique offensive. Elle peut persister plusieurs années après la guérison, voire définitivement. Les réflexes rotuliens explorent la racine L4 et accessoirement L3. L'abolition du réflexe du biceps fémoral peut se voir chez certains patients souffrant de sciatique L5 [59, 60, 65].

Le signe de Lasègue et la manœuvre de bikila étaient positifs chez quasiment tous nos patients. Ces manœuvres ont une bonne sensibilité mais une mauvaise spécificité dans le conflit disco radiculaire. L'élévation progressive du membre inférieur avec le genou étendu réveille à partir d'un certain angle la radiculalgie et déclenche une réaction de défense très caractéristique.

L'élévation de la jambe ne peut être poursuivie que si l'on fléchit le genou. L'angle d'apparition de la douleur est le plus souvent lié à l'intensité de la sciatalgie. Il ne rend cependant pas compte de la taille de la hernie. De plus, ce n'est pas un paramètre assez fiable pour suivre l'évolution et pour évaluer les traitements, surtout en raison de la reproductibilité très médiocre inter et intra observateur [59].

### **C- La douleur [59,60] :**

L'échelle visuelle analogique EVA nous a servi de paramètre pour évaluer la douleur. Ainsi avant l'intervention chirurgicale, l'intensité moyenne de la douleur chez nos patients était de 8,5/10.

Il convient de rappeler que la douleur est un paramètre très important dans l'évaluation clinique de la hernie discale. Les sciatiques hyperalgiques nécessitent alors une vigilance particulière et peuvent même être qualifiées d'urgentes. A ce type de sciatiques s'ajoutent les formes paralysantes et celles associées à un syndrome de la queue de cheval qui méritent d'être bien précisées pour répondre à la notion d'urgence chirurgicale [59].

## **IV- Les examens complémentaires :**

### **A- Bilan radiologique :**

Ce bilan a une importance capitale dans la prise en charge des douleurs en rapport avec le rachis. L'imagerie permet donc d'explorer l'état du disque intervertébral, la vertèbre elle-même, le canal rachidien et aussi les structures molles environnantes du rachis [66, 67, 68].

#### **1- Radiographie standard [66, 69] :**

Elle constitue en principe la première ligne d'examen radiologique. Ce cliché permet de réaliser une étude statique de la colonne vertébrale (appréciation des courbures physiologiques) et aussi morphologiques (étude des structures osseuses et parties molles para vertébrales). Les clichés de face de profil et  $\frac{3}{4}$  sont nécessaires.

Dans les cas d'une hernie discale et de sténoses canalaire, les clichés reviennent soit normaux soit avec des anomalies : un pincement discal, des calcifications intra canalaire, une anomalie transitionnelle, un spondylolisthesis, une scoliose, des signes indirects de canal lombaire étroit : sagittalisation des apophyses articulaires.

Tous les patients de notre série avaient bénéficié d'une radiographie standard. Cet examen est revenu normale chez 53 patients.

03 patients présentaient une anomalie transitionnelle et un patient, un pincement discal.

## **2- Le Scanner :**

Malgré l'avènement de la résonance magnétique, le scanner garde une place importante dans l'exploration du rachis. Il constitue la méthode d'exploration globale non invasive de son contenu. Cela nous a permis d'obtenir des résultats suivant le siège et le type des anomalies.

Dans l'exploration de canal lombaire étroit, le scanner permet surtout d'apprécier l'importance des modifications osseuses et des calcifications dans les processus étiologiques [66, 67]. Il offre également une meilleure visibilité sur les phénomènes arthrosiques articulaires postérieurs [69].

Il est important de noter que sur le scanner, la discopathie gazeuse est caractéristique de la dégénérescence discale. Les coupes en parties molles permettent d'identifier une hernie discale. Les coupes osseuses donnent surtout des renseignements sur la dégénérescence des articulaires, les compressions radiculaires par ostéophytes et l'hypertrophie des ligaments jaunes [66, 67].

Dans notre série, tous les patients ont bénéficié d'un scanner. Ainsi pour les 53 patients présentant des hernies discales lombaires, 40 (75%) étaient situés entre L4-L5 et 13 (25%), entre L5 et S1. On note par ailleurs, 04 hernies discales qui étaient de type médian, 46, de type médian et paramédian et 03 de type foraminaux. Ces données concordent avec les séries de Weinstein [70] et Fardon [71].

## **3- L'Imagerie par résonance magnétique (IRM)**

La résonance magnétique est, de nos jours, un examen incontournable dans l'exploration du rachis. Elle prend toute sa valeur surtout dans l'exploration sur le plan sagittal, dans les lésions discales superposées ou d'exploration

difficile et surtout au niveau des charnières cervico thoracique et lombo sacrée. En cas de souffrance médullaire secondaire à une hernie discale cervicale, cela se traduit par un hyper signal en T2 [72].

L'IRM dynamique ouvre des perspectives intéressantes, car elle démontre par l'image le signe de l'Hermitte à savoir l'irritation médullaire lors de la flexion, ainsi que la majoration des phénomènes compressifs lors des mouvements de flexion et d'extension [73].

Dans notre série 20 patients (35%) ont bénéficié d'une exploration par l'IRM. Pour 13 d'entre eux, c'était en complément du scanner et pour les 7 autres patients, l'IRM a été demandée d'emblée.

Malgré la tendance actuelle à passer directement à l'IRM, vue sa supériorité sur la tomodensitométrie, il est important de souligner les limites de cet examen notamment la mauvaise visualisation de l'os compact et donc des ostéophytes [66].

En ce qui concerne l'imagerie, de façon globale, il convient de noter que les changements morphologiques ne sont habituellement visibles qu'après 6 mois d'évolution. Cela implique qu'aucune décision chirurgicale ne doit être prise conformément à un cliché scannographique ou d'IRM datant de 6 mois. Cependant, il ressort actuellement des papiers, non encore publiés, que la date de l'imagerie doit être inférieure à 6 semaines.

## **B- Les explorations neurophysiologiques :**

Il s'agit d'examens qui ont pour vocation d'apprécier le degré de l'atteinte sensitivomotrice et de fixer le niveau lésionnel.

### **1- L'Electromyographie (EMG)**

Technique ancienne vulnérante et douloureuse, l'EMG permet d'apprécier le degré de l'atteinte musculaire, conséquence de l'altération des motoneurones. Elle permet donc d'authentifier la lésion radiculaire, de la quantifier, de la topographier et éventuellement de surveiller son évolution.

Nous y avons eu recours chez 6 patients, surtout pour éclaircir les discordances radio-cliniques.

Dans la série de ROUSSELLE [74], l'EMG a été fait chez 66% des patients. Les résultats se sont avérés positifs et en corrélation avec le niveau clinique suspecté.

Il faut noter par ailleurs, que l'efficacité de cet examen est remise en cause. Il est certain que la découverte des signes de dénervation active ou chronique dans les muscles innervés par les racines intéressées est souvent tardive et ne concerne que les cas où il existe une participation motrice [75].

### **2- Potentiels évoqués somesthésiques**

Il s'agit d'une technique électro physiologique plus récente. Son utilité s'est révélée intéressante dans l'étude du syndrome radiculaire et du canal lombaire étroit. Ce moyen d'exploration est plus performant que l'EMG.

### **C- La biologie :**

Sur le plan biologique, chez certains patients ayant présenté des manifestations fébriles ou autre signes systémiques associés, nous avons réalisé surtout un bilan inflammatoire. Pour le reste des patients, le bilan préopératoire est systématiquement demandé dès que l'indication chirurgicale est posée (hémogramme, ionogramme sanguin, bilan d'hémostase). A l'issue de ces bilans, aucune anomalie particulière n'était notable chez les patients de notre série.

### **V- Traitement :**

La prise en charge des lombalgies et lombosciatalgies comprend globalement deux volets : Le traitement conservateur et le traitement chirurgical. En dehors de certaines situations d'urgence qui nécessitent l'intervention chirurgicale immédiate sans attendre, la prise en charge médicale constitue un préalable toujours nécessaire.

Ainsi les objectifs du traitement sont donc de :

- supprimer la douleur et soulager le malade
- lever la compression
- prévenir les complications et les récives

### **A- Traitement médical :**

Il constitue une étape primordiale dans la prise en charge et garde une efficacité de 90%. Il associe :

### **1- Les anti-inflammatoires :**

Les médicaments anti-inflammatoires constituent une arme primordiale dans la prise en charge car elles permettent la résorption des œdèmes inflammatoires radiculaires. Les anti-inflammatoires non stéroïdiens (AINS) suffisent le plus souvent en respectant les contre-indications et en utilisant si nécessaire les protecteurs gastriques [17].

Les corticoïdes peuvent également être utilisés avec la possibilité d'administration locale par infiltration.

### **2- Les antalgiques :**

Souvent utilisés en complément aux anti-inflammatoires pour obtenir une sédation plus rapide quand les douleurs deviennent plus pénibles, les antalgiques majeurs peuvent même être sollicités en cas de sciatique hyperalgique [17].

### **3- Les myorelaxants :**

Ils sont utilisés en cas de douleurs mal contrôlées par les antalgiques ou AINS, mais sans grande preuve de leur efficacité. Ils agissent en s'opposant aux contractures musculaires réflexes [17].

### **4- La vitaminothérapie B6, B12 :**

Il a été démontré une action anti-névralgique à la dose 10000 à 20000 gamma/ jour en intraveineux. La vitamine B inhibe surtout de façon remarquable la formation des produits de glycation avancée (substances sécrétées dans les souffrances de structures nerveuses) [76].

## **B- les moyens physiques :**

Quelles que soient les méthodes utilisées, les exercices de rééducation ont pour but d'augmenter l'espace libre intra canalaire, de diminuer le conflit contenant contenu, et ainsi directement ou indirectement de favoriser le retour veineux et la vascularisation radiculaire. Puisque le rétrécissement est accentué quand le rachis est en extension d'une part et qu'il existe d'autre part une compression axiale sur une discopathie dégénérative, les moyens de la rééducation viseront à éviter et à corriger ces deux facteurs.

Ainsi la rééducation et la physiothérapie ou les massages seront un complément utile au soulagement de la douleur. En période aiguë, ces séances aident surtout à la décontraction musculaire, mais il doit s'agir de massage doux, décontractant et sans mobilisation segmentaire [7, 8, 77].

[59] Au niveau du rachis cervical, les moyens thérapeutiques physiques ont une très grande importance :

- ***L'immobilisation par collier*** : 23h sur 24 semble bénéfique en phase aiguë. Elle limite théoriquement les mouvements de la tête et du cou et diminue ainsi les stimulations physiques de la racine enflammée. Par ailleurs, prescrit de façon prolongée, le collier cervical peut générer une amyotrophie et surtout une véritable dépendance. Il convient alors de porter le collier cervical à la demande et en fonction de son efficacité sur la radiculalgie [60].

- ***Les tractions axiales manuelles ou mécaniques*** : leur efficacité n'a été démontrée par aucune étude clinique contrôlée [60].

- ***La physiothérapie*** : (massages, ultrasons, stimulation électrique, chaleur,...) peut être utilisée comme thérapeutique d'appoint et apporter un

soulagement temporaire, même si leur efficacité réelle n'a jamais été démontrée [60].

• **Les manipulations cervicales** sont de principe contre-indiquées en cas de radiculopathie (névralgie, NCB), d'autant plus en présence d'une hernie discale molle. En effet ces méthodes ne sont pas dénuées de risques (dissections ou thromboses de l'artère vertébrale, complications radiculaires, voire radiculo-médullaires) [60].

• **Les thérapeutiques actives** : Elles sont proposées une fois la phase aigüe passée et consistent en un renforcement isométrique de la musculature cervicale, du dos et des épaules, de la relaxation, et même d'une véritable éducation avec des recommandations ergonomiques qui peuvent se faire dans de véritables « écoles du cou ». Elles sont utiles en dehors de toute radiculalgie [60].

### **C- La chirurgie :**

La chirurgie occupe une place capitale dans la prise en charge des douleurs rachidiennes d'origine dégénérative. Elle fait appel à des techniques visant à libérer les structures nerveuses comprimées et assurer la stabilisation du rachis.

Cette chirurgie peut être indiquée en urgence dans des situations particulières.

✧ En cas d'une **hernie discale lombaire** avec :

- Sciatique paralysante
- Sciatique hyperalgique
- Syndrome de la queue de cheval

- ✧ En cas de *canal lombaire étroit* avec :
  - Syndrome de la queue de cheval
- ✧ En cas de *hernie discale cervicale* avec :
  - Névralgie cervico brachiale paralysante
  - Névralgie cervico brachiale hyperalgique
  - Myélopathie cervicale

A froid l'intervention est décidée lorsque la douleur dure plusieurs semaines (4 à 8) entraînant un handicap fonctionnel important, une gêne dans la vie quotidienne, et ce malgré toutes les thérapeutiques proposées.

Mais en gros, il n'y a pas d'arguments scientifiques conventionnels pour décider du choix et du moment de l'intervention, le patient en décide normalement par lui-même.

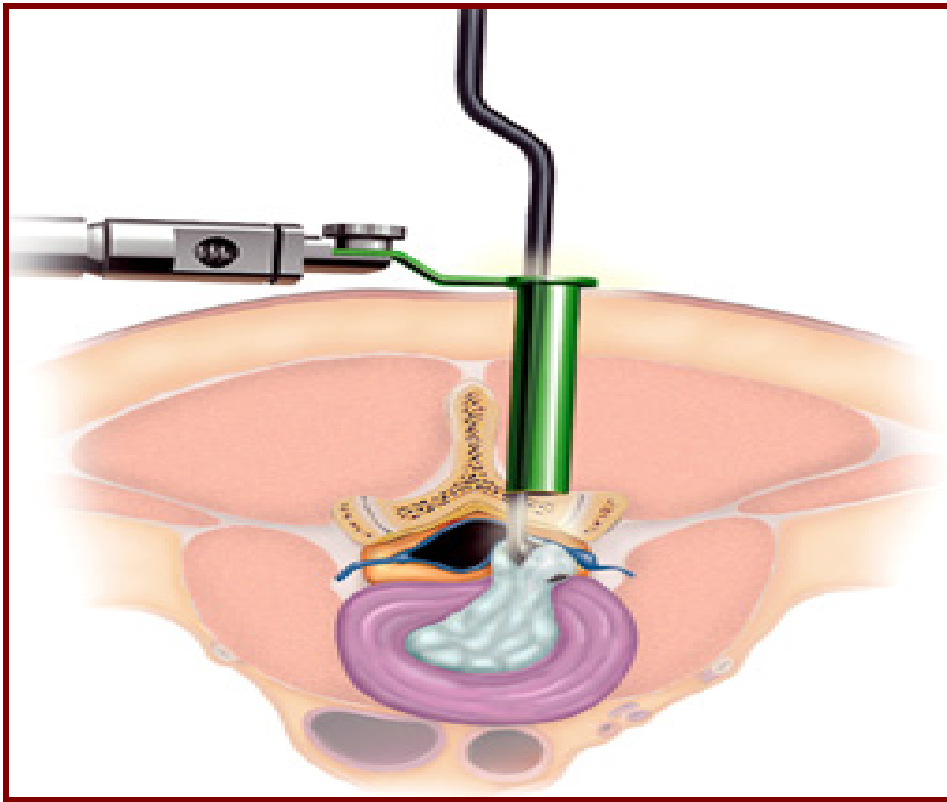
La réduction de la voie d'abord étant la tendance actuelle, la chirurgie mini-invasive pour le rachis dégénératif postérieur est très privilégiée et le système METRx a été employé pour tous nos patients.

### **1- Les hernies discales lombaires :**

Au cours de notre étude, 53 patients ont été opérés pour une hernie discale lombaire. Il s'agissait de la microdiscetomie par matériel METRx. La technique a été clairement décrite dans le chapitre matériels et méthodes.

Le protocole brièvement était : installation du patient, repérage fluoroscopique, incision et insertion de dilatateurs dans la musculature para vertébrale et mise en place d'un écarteur tubulaire. Sous lumière froide repérage

scopique de l'étage adapté et abord du ligament jaune puis le reste du protocole comme avec n'importe quel écarteur.



**Figure 42** : image illustrative montrant l'utilisation du système METRx pour traitement de hernie discale [65]

38 patients dans notre série avaient une atteinte L4-L5 et 15 patients une atteinte L5-S1.

L'intervention a duré en moyenne 40 minutes et la durée moyenne de l'anesthésie était de 54 minutes. Les interventions, en général, se sont déroulées sans incidents majeurs. Les résultats de notre étude concordent avec les séries de Marc [65] et de Lau [78] en terme de timing.

La conversion a eu lieu pour trois patients de notre série. Pour des raisons techniques, on a dû élargir l'ouverture pour passer à la chirurgie à ciel ouvert.

La plupart des études montrent cependant que l'évolution spontanée des sciatiques non traitées chirurgicalement est favorable dans 92 à 98 % des cas sur des périodes variant de 3 à 10 ans [78]. Près de 50 % des patients, qui paraissent relever d'un traitement local de la hernie discale après 6 semaines de traitement médical décrété inefficace, vont encore s'améliorer. Pour la plupart, ils guérissent dans les 6 semaines qui suivent si on prolonge le traitement médical. Cependant, aucun signe clinique n'est prédictif de l'évolution favorable ou défavorable de la sciatique : une sciatique très invalidante avec une attitude antalgique et un Lasègue serré peut guérir totalement, contrairement à une sciatique moins invalidante ne se manifestant qu'à la marche et à certains mouvements. Toutefois il n'est pas exceptionnel de voir une lombosciatique récidiver de façon rapprochée à chaque tentative de reprise d'activités physiques soutenues durant 2 à 3 ans, puis devenir un jour totalement asymptomatique sans traitement de la hernie [65, 78].

Sur le plan anatomique, l'image scanographique de la hernie discale peut disparaître ou régresser de façon importante dans 50 à 60 % des cas entre 6 et 12 mois d'évolution. Dans environ 10 % des cas, l'image peut quasiment disparaître dans le mois suivant le début de la sciatique, et il semble que c'est sur les hernies de gros volume que l'on observe la plus nette régression. La comparaison d'IRM pratiquées à quelques mois d'intervalle montre que seulement 30 % des hernies discales persistent avec le même aspect, alors que toutes les autres disparaissent ou diminuent notablement. Ce sont les hernies exclues qui subissent la plus nette involution, et il semble exister une bonne

corrélation entre la régression des images de la hernie discale et l'amélioration clinique [13, 14, 65].

Il existe donc beaucoup d'éléments pour dire que l'évolution naturelle du conflit disco radiculaire est favorable, non seulement cliniquement mais anatomiquement, surtout quand la hernie est exclue dans l'espace épidual. C'est dans ces situations que l'on voit le plus en IRM une zone en hypersignal en T1 après injection de gadolinium semblant correspondre à la présence de tissu inflammatoire œdématisé et vascularisé [78].

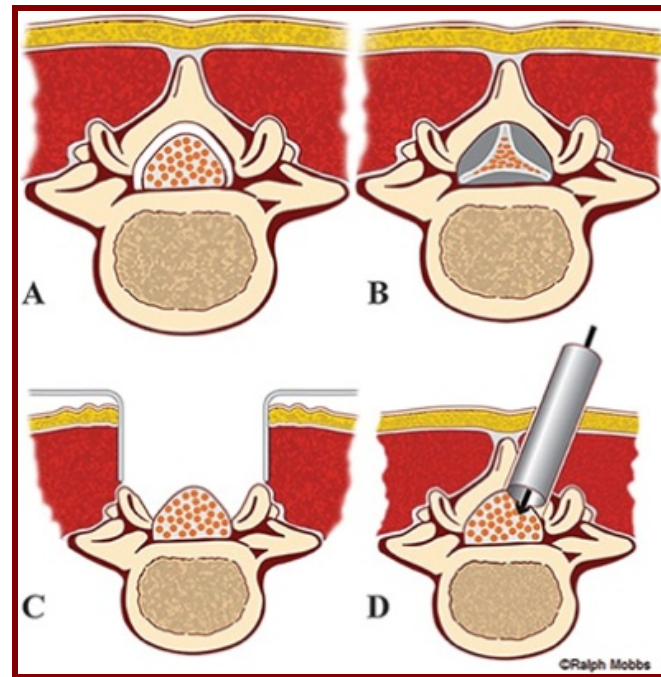
Les indications chirurgicales ont donc largement été influencées ces dernières années, à la lumière de ces différents paramètres marquant l'évolution de la hernie discale.

## **2- Le canal lombaire étroit :**

Dans le canal lombaire étroit, la laminectomie représente le geste essentiel et sera basée sur des données cliniques et radiologiques. Selon Gaston et collaborateurs [82], le recours large à la laminectomie décompressive est avant tout indiqué dans les compressions postérieures exclusives ou largement dominantes. Mais de nos jours, le développement des moyens d'exploration a permis de rationaliser cette intervention. Ce qui permet désormais d'associer à la laminectomie, soit un recalibrage antérieur en cas de sténose du récessus latéral, soit une foraminotomie si la décompression au niveau du canal radiculaire s'avère insuffisante.

Dans notre série, deux patients présentant des sténoses canalaire lombaires ont bénéficié d'une intervention chirurgicale de recalibrage, en s'aidant du système METRx. L'intervention s'est déroulée comme suit :

Après marquage du point d'incision entre 0,5 et 1 cm latéralement par rapport à la ligne médiane, on procède à la confirmation à l'aide d'un marqueur radio-opaque du niveau du canal atteint et d'éventuelles compressions nerveuses. Après préparation du champ opératoire, une incision aponévrotique de 2,5 à 3 cm est réalisée. On emboîte ensuite les tubulaires les uns sur les autres pour mettre en place un écarteur tubulaire de 18 mm et créer un corridor chirurgical en vue d'exposer les lames et l'espace inter épineux au niveau concerné. Les muscles et autres tissus mous adjacents couvrant la lame adjacente et la facette médiale seront réséqués à l'aide d'un cautère à pointe longue. Une laminectomie unilatérale sera réalisée à l'aide d'une fraise de 3mm afin d'exposer le ligament jaune. A l'aide des curettes et des pinces de Kérisson, on procède à l'amincissement des facettes hypertrophiées et on étend la laminectomie au versant interne de la lame. Avant de retirer le ligament jaune hypertrophié, une curette à petit angle est utilisée pour déterminer sa position sur la dure mère avant la dissection. Des pinces de Kerisson moyennes sont ensuite utilisées pour enlever le flavum en dedans vers la ligne spino laminaire (pour la décompression et l'évidement ipsilatérale). Après inspection du sac dural et des racines nerveuses touchées, une facettomie ipsilatérale médiane a été réalisée pour permettre la visualisation microscopique controlatérale et la dissection du flavum de ce côté. Une foraminotomie controlatérale est réalisée si nécessaire [79, 80, 81].



**Figure 43** : Image montrant : **A** (canal normal) ; **B** (canal étroit) ; **C** (laminectomie standard) ; **D** (laminectomie par voie mini invasive) [82]

L'instabilité rachidienne, parfois associée, soit due à un spondylolisthésis mobile ou même des fois provoquées en cas d'arthrectomie bilatérale au même niveau, doit être corrigée. Il est donc nécessaire d'envisager des gestes supplémentaires d'ostéosynthèse ou la réalisation d'une arthrodèse pour assurer la stabilisation rachidienne [83, 84, 85]. Le même principe thérapeutique peut être adopté.

En ce qui concerne l'arthrodèse, la voie d'abord va être réalisée de la même façon et le même matériel va être utilisé. Ainsi, après la réalisation d'une laminectomie et d'une discectomie bilatérale, deux distracteurs sont mis en

place de part et d'autre pour élargir l'espace inter vertébral afin de permettre la mise en place sous contrôle scopique du greffon osseux.

Pour la réalisation de l'ostéosynthèse, l'abord peut se faire de façon bilatérale. Le pédicule est repéré et canulé à l'aide d'une aiguille de Jamshidi sous contrôle scopique, ensuite la partie centrale de l'aiguille est retirée et remplacée par un guide métallique à travers lequel sont passées et mises en place les vis pédiculaires. Les plaques sont par la suite placées à l'aide d'un bras qui les fait passer à travers les têtes des vis sous contrôle scopique [7, 8, 86].

### **3- Les hernies discales cervicales :**

Dans notre série, deux patients souffrant d'une hernie discale cervicale ont été opérés par le système METRx.

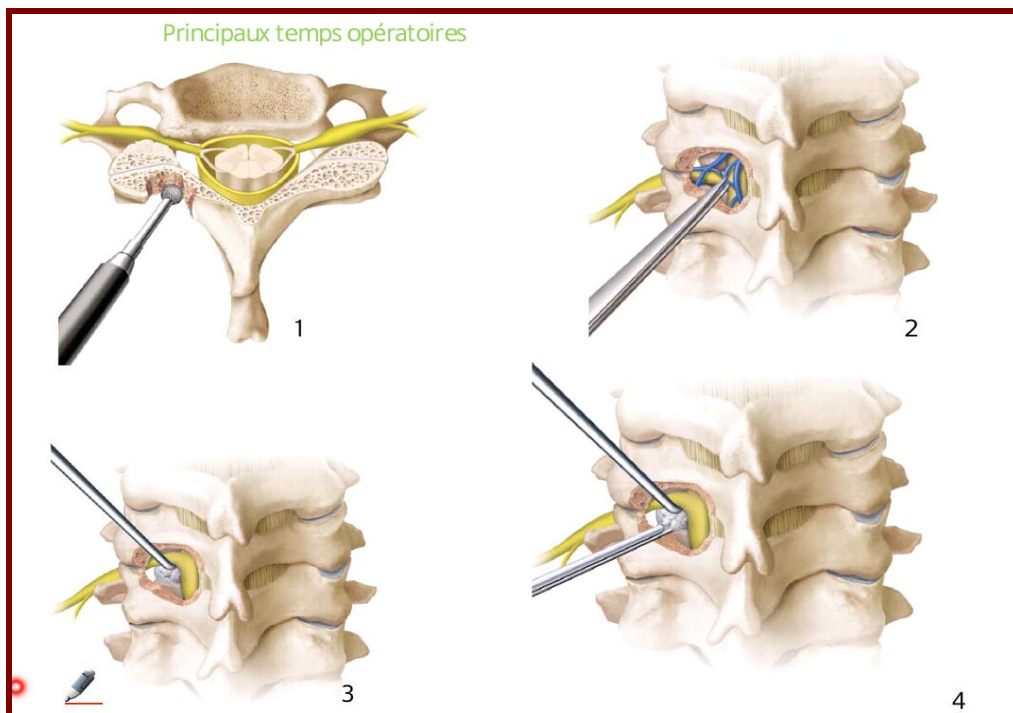
La question de la voie d'abord à l'étage cervicale est très discutée.

Selon ONIMUS [87], l'indication d'un abord antérieur est formelle en cas d'hernie discale médiane ou en cas de symptomatologie médullaire associée à la radiculopathie. L'abord antérieur semble également être préférable s'il existe une composante ostéophytique associée ou en cas de déformation sagittale en cyphose que l'on peut corriger par l'interposition d'un greffon. Par contre, la voie postérieure peut être considérée comme une alternative à l'abord antérieur en cas d'une hernie discale molle postéro-latérale, à symptomatologie aiguë uniquement radiculaire notamment lorsqu'on cherche un geste chirurgical rapide.

Pour KEHR [88], le traitement chirurgical moderne des hernies discales cervicales molles et dures est réalisé par les abords antérieurs du rachis cervical.

En ce qui concerne les abords postérieurs, les premiers historiquement parlant, ont vu leurs indications diminuer au profit des abords antérieurs car ceux-ci sont les seuls à permettre d'accéder directement aux lésions et d'assurer la reconstruction de la statique rachidienne grâce à l'arthrodèse et l'ostéosynthèse. Cette voie est donc réservée aux hernies discales postérolatérales, et proscrite pour les hernies médianes dont l'exérèse ne pourrait se faire qu'au prix d'une mobilisation risquée de la moelle. Elle donne des résultats tout à fait comparables à la voie antérieure

WIRTH [89], quant à lui, suggère que les deux voies d'abord sont complémentaires pour réaliser une discectomie cervicale. Chacune a ses indications et doit être employée raisonnablement en fonction de chaque patient et de l'expérience du chirurgien.



**Figure 44** : Image illustrative montrant les différentes étapes thérapeutiques [89].

#### **4- Le spondylolisthesis dégénératif [26] :**

Trois grandes tendances se dégagent sur la prise en charge chirurgicale du spondylolisthesis dégénératif.

##### ***a- La décompression postérieure isolée :***

Il s'agit d'une laminectomie associée à une arthrectomie partielle. Cela représente une solution chirurgicale peu agressive avec un taux de complications faible.

##### ***b- Décompression postérieure associé à une arthrodèse (avec ou sans instrumentation) :***

Il s'agit du traitement chirurgical le plus pratiqué dans la prise en charge du spondylolisthesis dégénératif. Il a pour objectif d'empêcher l'évolution de l'olisthesis dans les suites de la décompression chirurgicale et de prévenir une aggravation secondaire comme cela peut se voir après une décompression isolée.

##### ***c- Arthrodèse isolée antérieure sans décompression postérieure :***

Seules quelques équipes asiatiques proposent une arthrodèse antérieure sans décompression postérieure. Elles réservent cette technique aux sténoses isolées sur un seul niveau.

## **D- Gestes chirurgicaux réalisés par abord mini invasif postérieur du rachis selon les indications pathologiques :**

En définitive, les indications thérapeutiques chirurgicales par approche minimalement invasive peuvent se résumer comme suit :

**1- Les gestes de libération** réalisés dans les pathologies telles que : hernies discales, sténoses canalaire et foraminales mais aussi les kystes articulaires.

Les hernies discales, quelque soient leur emplacement (intra canalaire, foraminale et extraforaminale) et leur taille, peuvent être traitées en utilisant la technique METRx.

L'utilisation de tubes ne nécessitant pas de décollement musculaire et surtout la possibilité par l'inclinaison du tube de pouvoir faire une décompression bilatérale par un abord unilatéral, ont fini par propulser la technique du METRx dans le traitement des sténoses canalaire et foraminales [53, 90].

Dans le traitement des kystes articulaires, l'acte est similaire à la chirurgie ouverte à la différence que cela se fait désormais à travers un écarteur tubulaire épargnant ainsi le muscle.

### **2- L'ostéosynthèse [13, 28, 90] :**

La réalisation de l'ostéosynthèse au niveau du rachis a aussi bénéficié de l'abord mini invasif. Initialement utilisé dans les traumatismes, cette technique a ensuite été indiquée dans le traitement des fractures vertébrales par compression dans l'ostéoporose ou d'origine tumorale. Il est ainsi possible de réaliser des

ostéosynthèses par montage court ou par montage long. Les incisions de quelques centimètres seront donc suffisantes pour visualiser et réparer la zone fracturaire ou lytique.

Il faut noter par ailleurs que parfois des gestes de vertébroplastie et de kyphoplastie seront nécessaires pour renforcer la solidité mécanique et assurer une bonne stabilité rachidienne.

### **3- Le recalibrage et l'Arthrodèse : *mi TLIF (minimally invasive trans foraminal lumbar interbody fusion)* [28, 68, 90]**

Il s'agit ici d'une procédure qui s'opère par abord unilatéral, extra canalaire par voie inter musculaire (Minivoie de Wiltse) mini-invasive. [13, 14, 91] On réalise une arthrectomie pour accéder au disque intervertébral afin de réaliser une arthrodèse inter somatique. Ensuite pour obtenir une libération radiculaire de bonne qualité, on procède à l'ablation du massif articulaire et on y associe l'ablation du ligament jaune. L'accès discal ainsi réalisé permet une discectomie en toute sécurité car les éléments nerveux sont désormais en permanence sous contrôle visuel en évitant les tractions sur les racines. La discectomie et la récupération de la hauteur discale par la cage inter somatique lordosante permettent de compléter la libération radiculaire controlatérale. On y associe enfin une arthrodèse avec des vis pédiculaires, une greffe intersomatique (dans la cage et autour de la cage) et postéro latéral. Le vide créé par le massif articulaire enlevé, peut être remplacé par un bloc osseux encastré en force. On réalise ainsi une greffe à 360°.

#### **4- Courbe d'apprentissage [28, 83,90, 91].**

Les indications de la chirurgie mini-invasive étant superposables à celles de la chirurgie classique « ouverte ». Il est bien sûr nécessaire que le chirurgien soit familier de ces procédures, aussi bien pour les abords dits “mini open” Trans musculaires que pour les éventuelles visées percutanées, et bien sûr pour la procédure d'arthrodèse. Il est déraisonnable d'envisager de commencer d'emblée une procédure mini-invasive, sans avoir une bonne pratique de son inspiratrice ouverte.

Mais en gros, la courbe d'apprentissage est relativement courte, en particulier pour les actes “simples” comme la microdiscectomie qui peut être réalisée sans problème dès les premières tentatives. Pour les procédures plus complexes par contre, il est souvent proposé une approche qui décompose l'acte final en une série d'étapes élémentaires, qui font partie intégrante de la chirurgie rachidienne quotidienne, et dont la sommation aboutit à l'approche mini invasive. Tout chirurgien familier à la chirurgie rachidienne classique et à ses repères radiologiques devrait donc pouvoir s'il le désire réaliser une procédure mini-invasive sans modifier sensiblement sa pratique personnelle [83, 84].

#### **E- Evolution- complications :**

##### **1- Suites immédiates :**

Les suites opératoires immédiates ont été sans grande particularité pour les patients de notre série. Les douleurs rachidiennes étaient minimales. L'évolution habituelle est caractérisée par la disparition de la douleur sciatique au réveil. La douleur lombaire est un peu plus fréquente, parfois majorée avec la chirurgie, mais prévenue par la reprise précoce et très progressive des activités physiques.

Le premier lever a eu lieu à 6 heures pour 17 patients de notre série, à 12 heures pour un patient, à 24 heures pour 24 patients et 15 patients ont quitté le lit à la 36<sup>ème</sup> heure après l'intervention.

Par ailleurs, on pouvait noter une absence d'infection de la paroi, de spondylodiscite ou d'hématome du foyer opératoire.

## **2- Complications :**

On note la présence de brèches durales chez 04 de nos patients, soit 7% de l'effectif de notre série. Les brèches dure mériennes représentent une complication assez fréquente. Selon Tuner [92], des complications post-opératoires ont été notées dans 13 % des cas en moyenne, dominées par la création de brèches durales (6%). Elles sont essentiellement dues aux difficultés techniques aussi bien dans les sténoses très serrées que dans les compressions classiques. Cette complication ne semble pas en elle-même modifier le résultat fonctionnel final, mais rend la libération un peu plus aléatoire avec le risque infectieux plus important surtout chez les sujets âgés [84, 93, 94].

Par ailleurs aucune autre complication post opératoire générale n'était relevée. Leur fréquence varie selon les séries, l'âge, le terrain du patient et aussi les techniques opératoires adoptées. Il peut s'agir d'agitation, de désorientation temporo spatiale avec risque de chute en post opératoire, d'infection urinaire ou de risque thromboembolique. Des équipes spécialisées avec des protocoles de routine sont disponibles pour parer à ses risques [83, 93, 95].

Il faut noter enfin qu'aucune complication spécifique aux interventions chirurgicales rachidiennes n'était relevée dans notre série. Il s'agit entre autre des déficits neurologiques post opératoires, de l'instabilité rachidienne, des spasmes musculaires.

### **3- Suites à distance de l'intervention :**

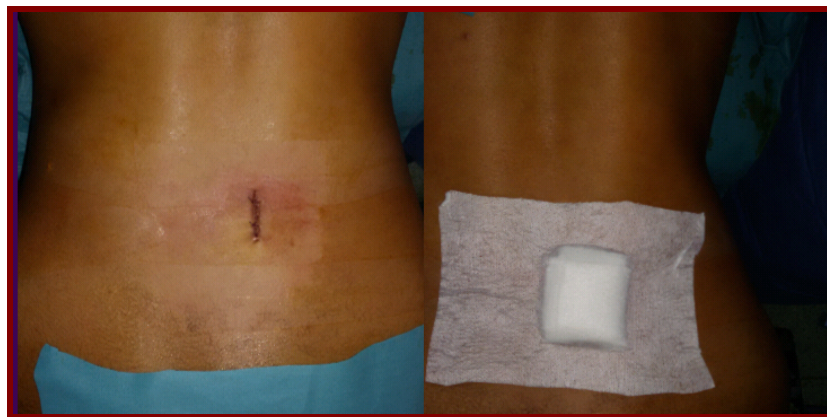La plupart des patients ont été recontactés des mois après l'intervention chirurgicale et ont éprouvé une très grande satisfaction. On note, une reprise progressive des activités physiques et du travail au bout d'un à deux mois.

### **F- Avantages :**

De nos jours la littérature apparait très riche en ce qui concerne les études rapportant les avantages de la chirurgie mini invasive [96, 97, 98].

Concernant notre série de patients opérés par le système METRx, plusieurs points positifs peuvent être notés :

– L'incision plus courte pour l'opération avec l'avantage esthétique que cela implique.



**Figure 45 :** Image montrant la petite ouverture de 3 cm et le pansement après une intervention chirurgicale par METRx

- La diminution des pertes sanguines due à la petite ouverture qui permet désormais d'accéder aux structures disco vertébrales pathologiques.

- Moins de séquelles tissulaires et surtout musculaires dues au système d'écarteurs qui permet une dilatation musculaire assez efficace, donc moins de délabrement et une fermeture parfaite à l'issue de l'opération. Cela s'illustre d'ailleurs sur l'IRM de contrôle réalisé chez l'un de nos patients. (figure n°30). L'intégrité du capital musculaire est préservée.

- Absence de drainage à l'issue de l'intervention chirurgicale.

- Le lever a été précoce. Dans notre série le premier lever a eu lieu en moyenne avant les 24 heures.

- Hospitalisation plus courte. La durée moyenne d'hospitalisation dans notre série était de 3 jours.

- Temps de récupération plus court avec un retour plus rapide au travail. Dans notre série, le retour au travail s'est effectué autour de 37 jours.

- Enfin, cette technique vidéo-assistée est un outil utile pour l'enseignement car on peut suivre sur un écran de télévision toute la progression de l'intervention et en expliquer les différentes étapes.

Il n'y a néanmoins aucune preuve scientifique montrant la supériorité en termes de résultats de la chirurgie mini invasive à la chirurgie classique qui reste le « gold standard » à laquelle toute nouvelle technologie doit se comparer. Mais, au vu des résultats obtenus, la chirurgie mini invasive a fait preuve d'efficacité en terme de confort post opératoire du patient [84, 99].

Jacobs et al dans leurs travaux publiés en 2011, rapportent qu'avec un recul d'un an, il n'existe aucune différence notable sur le degré de satisfaction dans les deux approches chirurgicales [100].

Il faut par ailleurs noter qu'à la lumière de toute cette révolution, dans certains centres hospitaliers notamment en France la pratique de la chirurgie ambulatoire pour le traitement de la hernie discale est déjà à l'épreuve. Dans une expérience préliminaire publiée par une clinique de Lyon, les résultats permettent d'envisager la poursuite de la chirurgie ambulatoire des hernies discales et de recalibrages lombaires de façon standard et routinière [42].

### **G- Inconvénients :**

#### **1- L'absence de la vision tridimensionnelle [94] :**

La difficulté à observer les différentes structures sur tous les plans dans la technique vidéo assistée, constitue un véritable handicap dans la pratique de la chirurgie mini invasive. Ceci est surtout compensé par la bonne connaissance de l'anatomie. Mais aussi la mini triangulation permet d'avoir une idée de la profondeur car l'on voit toujours l'extrémité des instruments.

#### **2- L'apprentissage : [94, 95]**

Comme dans tout domaine d'activité, l'apprentissage est une nécessité quand une nouvelle technique de travail est acquise. Chez les orthopédistes par exemple, regarder un écran de télévision pour guider un geste opératoire est peu gênant, du fait qu'ils sont déjà habitués à l'arthroscopie. Les neurochirurgiens, plus habitués à la reconstruction tridimensionnelle dans la chirurgie cérébrale, doivent être plus gênés par l'absence de vision tridimensionnelle. L'apprentissage peut donc se faire progressivement par pallier l'agrandissement

de la voie d'abord étant toujours possible, dans la mesure où cette technique n'est qu'une variante de la technique classique.

### **3- Les limites [67, 92, 94, 95] :**

Il s'agit ici des situations très particulières dans lesquelles les inconvénients semblent élevés aux vus des arguments en faveur de la chirurgie mini invasive. En outre nous pouvons citer :

#### ***a- les pathologies à plusieurs niveaux***

La hernie discale à plusieurs niveaux est une situation exceptionnelle, mais par contre l'erreur de repérage de niveau est beaucoup plus fréquente. En général, il est possible de rectifier cette erreur et par la même incision d'aborder le deuxième niveau. Par contre s'il s'agit d'un canal lombaire étroit souvent situé à l'étage L4-L5 ou L3- L4, il est difficile d'aborder les deux étages car les deux disques sont plus parallèles qu'aux niveaux sous-jacents.

#### ***b- La hernie discale foraminale L5-S1***

A l'étage L5-S1, le foramen est très difficile d'accès, que ce soit par chirurgie mini invasive ou par chirurgie classique.

#### ***c- La hernie discale cervicale***

En ce qui concerne la prise en charge chirurgicale des hernies discales cervicales, la question de la voie d'abord reste toujours discutée. La voie postérieure a des indications plus restreintes, et de ce fait moins utilisée en raison des risques neurologiques encourus. Cette voie est privilégiée en cas d'hernie discale molle, postéro latérale et garde donc une place capitale tout autant que l'abord antérieur. Les mêmes avantages y sont également relevés.

*d- Expositions aux rayons X [101]*

Les méthodes minimales invasives en chirurgie du rachis nécessitent des doses d'irradiation X plus élevées (contrôles itératifs de face et de profil). Cela implique une exposition plus élevée surtout en cas de procédure incluant une ostéosynthèse aussi bien pour le patient que pour le personnel. Il est donc nécessaire d'adopter des mesures de radioprotection.

Dans une étude publiée en juin 2004, il a été démontré que l'utilisation de L'O-arm couplé à la navigation est une technique d'imagerie sûre et efficace et permet de supprimer l'exposition aux rayons X pour le chirurgien lors des techniques minimales invasives rachidiennes. Les résultats de cette étude étaient rassurantes étant donnée la quantité d'intervention à réaliser avant d'atteindre la dose limite annuelle pour un chirurgien expérimenté. Mais la législation tendant à restreindre les seuils autorisés de doses reçues, il est possible, qu'à ce titre certaines activités chirurgicales deviennent limitées [101].



## *Conclusion*

En définitive, la chirurgie mini invasive du rachis permet la réalisation des mêmes gestes qu'à ciel ouvert sans compromis sur l'efficacité du geste, qu'il soit en termes de libération neurologique ou de stabilisation mécanique. Il faut ainsi voir dans ces techniques, une nouvelle manière d'aborder le rachis, qui permet d'accéder directement à la composante désirée (disque, lame, massif articulaire, pédicules), tout en causant le moins de délabrement aux structures traversées. Ceci permet donc d'obtenir, le minimum de séquelles cicatricielles, aussi bien cutanées que musculaires. On note aussi une diminution considérable des pertes sanguines, des douleurs postopératoires, de la durée de convalescence et des infections. Notre étude à travers l'utilisation du système METRx montre largement les avantages liés à ce nouveau concept chirurgical qui bénéficie des nouvelles technologies.

Il est important de garder à l'esprit que la chirurgie représente la solution de dernier recours après un traitement médical bien conduit en dehors de certaines situations d'urgence bien précises et codifiées. Le développement des nouvelles techniques ne doit pas bouleverser les indications principales. Les bonnes questions du chirurgien sont « faut-il opérer ou non et quand ? » Il faut donc savoir s'entourer pour prendre la bonne décision car le choix de la technique est secondaire.

Même si des études ont prouvé qu'avec un peu plus de recul les résultats rejoignent ceux de la chirurgie classique, la chirurgie mini invasive garde un avenir meilleur au vu des avantages et possibilités qu'elle offre, mais surtout grâce à l'essor des recherches technologiques.



*Résumé*

## **Résumé**

**Titre :** La chirurgie mini invasive par voie postérieure dans les affections dégénératives du rachis

**Auteur :** CHABI AGBASSIKAKOU Titilayo Wilfried

**Mots clés :** hernie discale lombaire – canal lombaire étroit- hernie discale cervicale- chirurgie mini-invasive - voie postérieure.

La musculature para spinale joue un rôle important dans la statique rachidienne. Sa désinsertion est responsable de séquelles fonctionnelles postopératoires. Sa préservation par l'utilisation d'un écarteur tubulaire est importante.

57 patients d'un âge moyen de 41 ans ont été opérés d'une affection dégénérative du rachis en utilisant le système METRx : hernie discale lombaire (53 cas), hernie discale cervicale (2 cas) et canal lombaire étroit (2 cas). Le principe de la technique est l'insertion d'un écarteur tubulaire après dilatation progressive des fibres musculaires lombaires ou cervicales. Les patients ont été suivis et évalués par l'échelle visuelle analogique de la douleur (EVA) à j0, j3 et après un mois de la chirurgie. Ont été évalué aussi les lombalgies postopératoires, le délai du 1<sup>er</sup> lever, la durée d'hospitalisation et la date de reprise du travail.

Une brèche durale a été constatée dans 4 cas et une erreur de niveau dans 3 cas. Aucun sepsis postopératoire n'a été noté. Tous les patients ont été levés 10 heures après l'acte chirurgical. En postopératoire, la douleur radiculaire s'est améliorée ; les patients notèrent très peu ou pas de douleurs lombaires. A distance, les résultats étaient bons à excellent dans 93 % des cas, et moyens dans 7 % des cas. Le délai de la reprise du travail ne dépassait guère les 4 semaines. Aucune récurrence n'a été notée.

La chirurgie mini-invasive entraîne moins de douleurs postopératoires, et permet une reprise rapide des activités quotidiennes. Elle procure un pourcentage de satisfaction élevé, en raccourcissant les séjours hospitaliers et le premier lever précoce.

## **ABSTRACT**

**Title :** Minimally invasive surgery through a posterior approach in degenerative diseases of the spine

**Author :** CHABI AGBASSIKAKOU Titilayo Wilfried

**Keywords :** herniated lumbar disc - spinal stenosis - herniated cervical disc - METRx system – posterior approach.

The para spinal muscles play an important role in spinal posture. Their disinsertion generates postoperative functional sequelae. Their preservation by the use of a tubular spacer is important.

57 patients with an average age of 41 years underwent surgery for a degenerative condition of the spine using the METRx system: lumbar disc herniation (53 cases), cervical disc herniation (2 cases) and spinal stenosis (2 cases). The principle of this technique is the insertion of a tubular stent after systematic dilation of the lumbar or cervical muscle fibers.

Patients were monitored and evaluated using the visual analog pain scale (VAS) on day 0, day 3 and a month after surgery. Postoperative back pain, first rise after surgery, duration of hospitalization and the date of resumption of work were also evaluated.

A dural tear was found in 4 cases and a level error in 3 cases. No postoperative sepsis was noted. All patients were discharged 10 hours after surgery. Post operative radicular pain improved and patients noted little or no back pain.

Overall, the results were good to excellent in 93% of cases and average in 7% of cases. Patients were able to resume work before 4 weeks. No recurrence was noted.

Minimally invasive surgery causes less postoperative pain and allows a rapid resumption of daily activities. It provides a high satisfaction rate by shortening hospital stays and the first early rise after surgery.

## ملخص

**العنوان:** الجراحة محدودة الاجتياح بالطريقة الخلفية في الأمراض التنكسية للعمود الفقري.

**من طرف:** شابي أكباسيكاكو تيتيلايو ويلفريد

**الكلمات الأساسية:** فتق القرص القطني، تضيق قناة العمود الفقري، فتق القرص العنقي، الاستئصال المصغر والمحدود الاجتياح ، ، طريقة خلفية.

تلعب عضلات العمود الفقري دورا هاما في ثبات هذا الأخير، وانفكاكها مسؤول عن عقابيل وظيفية بعد العملية الجراحية. لذا فمن المهم المحافظة عليها عن طريق استخدام فاصل أنبوبي.

خضع 57 مريضا يبلغ متوسط أعمارهم 41 سنة لعملية جراحية لمرض تنكسي في العمود الفقري باستخدام نظام METRx، فتق القرص القطني (53 حالة) وفتق القرص العنقي (2 الحالات) وتضيق قناة العمود الفقري (2 الحالات).

يعتمد مبدأ هذه التقنية على إدخال ضام أنبوبي بعد توسيع تدريجي لألياف عضلات العمود الفقري القطني أو العنقي.

تم رصد المرضى وتقييم حالاتهم في اليوم 0، واليوم 3، وبعد شهر من الجراحة. بواسطة السلم البصري لتقييم الألم (VAS). تم كذلك تقييم آلام الظهر بعد العملية الجراحية، ووقت القيام الأول ومدة الاستشفاء وتاريخ استئناف العمل.

تم العثور على خرق سحائي في 4 حالات ووجود خطأ في المستوى في 3 حالات. ولم يلاحظ وجود تعفن الدم بعد العملية الجراحية. تم قيام جميع المرضى بعد 10 ساعات من الجراحة. وقد تحسن الألم الجذري بعد العملية الجراحية. وأشار المرضى لآلام ظهر ضئيلة أو معدومة. بعيدا عن العملية الجراحية، كانت النتائج جيدة إلى ممتازة في 93% من الحالات ومتوسطة في 7% من الحالات. ولم يتجاوز الموعد النهائي لاستئناف العمل 4 أسابيع أبدا. كما لم تتم الإشارة الى وجود انتكاس.



## *Bibliographie*

- [1] **Savitz MH, Chiu JC, Yeung AT.** The Practice of Minimally Invasive Spinal Technique. VA : AAMISMS Education LLC. 2000 ; 1-12.
- [2] **Malis JL.** Technical contributions of Leonard I. Malis. Mt Sinai J Med. 1997 ; 64:172–181.
- [3] **Smith L.** Enzyme dissolution of the nucleus pulposus in humans. JAMA. 1964 ; 187:137–140.
- [4] **Hijikata S.** Percutaneous nucleotomy A new concept technique and 12 years experience. Clin Orthop. 1989 ; 238:9–23.
- [5] **Kambin P, Sampson S.** Posterolateral percutaneous suction excision of herniated lumbar intervertebral discs. Report of interim results. Clin Orthop. 1986 ; 207:37–43.
- [6] **Onik G, Helms CA, Ginsberg L, et al.** Percutaneous lumbar discectomy using a new aspiration probe : porcine and cadaver model. Radiology. 1985 ; 155: 251–252.
- [7] **Philippe Bancel.** From the Disc Herniation to the Stenosis of the Lumbar Canal. e-mémoires de l'Académie Nationale de Chirurgie. 2015 ; 14, 1: 11-17.
- [8] **Shuwen Li, Hong Xia, Chang Han.** Retrospective analysis on correlation factors of preserving the ligamentum flavum in microendoscopic discectomy. Chirurgical neurology and Neurosurgery. 2015 ; 139: 46-50.

- [9] **Troussier B, Lebas JF, Chirossel JP, et al.** Percutaneous intra- discal radio-frequency thermocoagulation. A cadaveric study. *Spine* 20. 1995 ; 1713–1718.
- [10] **Hijikata S.** Percutaneous nucleotomy. A new concept technique and 12 years experience. *Clin Orthop.* 1989 ; 238: 9 - 23.
- [11] **Kambin P, Gellman H :** Percutaneous lateral discectomy of the lumbar spine: à preliminary report. *Clin Orthop.* 1983 ; 174: 127–132.
- [12] **Bouchaouch A.** L’apport de l’endoscopie dans le traitement chirurgical de la hernie discale lombaire (expérience du service de neurochirurgie de l’hôpital IBN SINA- RABAT). Thèse de médecine N°231 Année 2007. Faculté de médecine et de pharmacie de rabat.
- [13] **Kunert P, Pawe K, Andrzej M.** Minimally invasive microscopically assisted lumbar discectomy using the METRx X-Tube system. *Neurologia i Neurochirurgia Polska.* 2010 ; 44, 6: 554–559.
- [14] **M. Castro-Menéndez a, J.A. Bravo-Ricoy, R. Casal-Moro c, M. Hernández-Blanco c and F.J. Jorge-Barreiro.** Treatment of lateral recess stenosis by means of microendoscopic decompressive laminotomy results at one year. *Rev esp cir ortop traumatol.* 2009 ; 53, 4: 242-249.
- [15] **Kambin P, Sampson S.** Posterolateral percutaneous suction excision of herniated lumbar intervertebral discs. Report of interim results. *Clin Orthop.* 1986 ; 207: 37–43.

- [16] **Maroon JC, Onik G, Sternau L.** Percutaneous automated discectomy. A new approach to lumbar surgery. Clin Orthop. 1989 ; 238 : 64–70.
- [17] **Schreiber A.** La nucléotomie percutanée lombaire : évolution technique depuis 1979, indications actuelles et perspectives. Conférence d’enseignement de la Sofcot. 1993 ; 45 : 47-56 .
- [18] **Scoville WB, Dohrmann GJ, Corkill G.** Late results of cervical disc surgery. J Neurosurg. 1976 ; 45 : 203–210.
- [19] **Ralph JM, Jane li, Raveenan S, Darryl R and Prashanth J. Rao.** Outcomes after decompressive laminectomy for lumbar spinal stenosis: comparison between minimally invasive unilateral laminectomy for bilateral decompression and open laminectomy. neurosurg spine. 2014 ; 21 : 179-186.
- [20] **S. Genevay, P. Chevallier- Ruggeri, A. Faundez.** The lumbar spinal stenosis : clinical, pathophysiology and treatment. Rev Med Suisse. 2012 ; 8 : 585-9.
- [21] **Dereymaeker L, Raf Brouns, Herregodts P, Mariën P, De Smedt A, Huylebrouck M, Duerinck J, D’Haens J, Moens M.** Disc fragment herniaectomy through a facet joint fragmentectomy for extraforaminal lumbar herniation : technic and results. Word neurosurgery. january 2016 ; 65 : 228-235.

- [22] **Roh SW, Kim DH, Cardoso AC, et al.** Endoscopic foraminotomy using MED system in cadaveric specimens Spine. Phila pa. 2000 ; 25 : 260–264.
- [23] **Antonietti P, Mazel C, Balabaud L, Terracher R.** Laminectomie lombaire à la scie oscillante selon la technique de Roy Camille dite « Carapace de Homard » à propos de 100 cas consécutifs. Centre du rachis, CMC Ambroise Paré. Le rachis. 2010 ; 5 : 3-10.
- [24] **Verbiest H.** A radicular syndrome from developmental narrowing of the lumbar vertebral canal. J Bone Joint Surg Br. 1954, 36-B : 230-7.
- [25] **Roy-Camille R, Laurin C, Riley Jr L.** Atlas de chirurgie orthopédique. Tome 1. Masson, Paris, Généralités- Rachis. 1989 ; 437-441.
- [26] **Herkowitz HN.** Point of view: patient outcomes after decompression and instrumented posterior spinal fusion for degenerative spondylolisthesis. Spine. 1999 ; 24 : 569.
- [27] **Mardjetko SM, Connolly PS, Hott S.** Degenerative lumbar spondylolisthesis: meta-analysis of the literature. Spine. 1994 ; 19, 20: 2256-2265.

- [28] **Giorgi H, Prébet R, Delhayé M, Aurouer N, Mangione P, Blondel B, Tropiano P, Fuentes S, Parent H-F.** Minimally invasive posterior transforaminal lumbar interbody fusion : one year post operative morbidity clinical and radiological results of et prospective multicenter study of 182 cases. *Orthopedics and traumatology.* 2015 ; 101, 6 : 241-245.
- [29] **Travert C.** Estimation du risque de fracture ostéoporotique du rachis thoraco lombaire par un modèle en élément finis personnalisé. Thèse pour l'obtention de doctorat ENSAM, spécialité biomécanique. 18 décembre 2012 ; 432.
- [30] **Dietemann J, Dosch J, Steib J.** Imagerie des spondylolisthésis ed. Paris : Ed Masson. 1995.
- [31] **Elaine N. Marie, katja Hoehn.** Anatomie et physiologie humaine, adaptation de la 8<sup>ème</sup> édition américaine. Chapitre 10, système musculaire : galerie des muscles. 2010 ; 386 - 387.
- [32] **Ldrake R, Vogl W, Adam W.M. M.** Gray's anatomie pour les étudiants, coordination de l'édition Française avec professeur Jacques Duparc, coordination scientifique professeur Fabrice Duparc. *Le dos.* 2006; 2: 34-35.
- [33] **Parker F, Comoy J, Carlier R, Duffau H.** Myélopathies cervicales : myélopathies des cervicarthroses et des sténoses canalaires. EMC, Paris, Neurologie. 1993 ; 17, 660 : 10 -14.

- [34] **Rannou F, Benhamou MA, Poiraudau S, Revel M.** Disque intervertébral et structures voisines de la colonne lombaire : anatomie, biologie, physiologie et biomécanique. EMC - Rhumatologie-Orthopédie. 2004 ; 1: 487-50.
- [35] **Legaye J.** La mobilité sagittale du rachis lombaire : Etude radio-clinique des axes de mouvement intervertébraux. Revue Rachis. 1996 ; 8 :121-128.
- [36] **Noel E.** Sciatique L5 ou S1, étiologie, physiopathologie, diagnostic et traitement. Revue du praticien (paris). 1997 ; 47 : 1383-1389.
- [37] **Bogduk N.** A reappraisal of the anatomy of the human lumbar erector spinae. J Anat. 1980; 131: 525-540.
- [38] **KADER DF.** Correlation between the MRI changes in the Lumbar multifidus muscles and Leg Pain. Clinical Radiology. 2000; 55: 145-149.
- [39] **Barrey C, Jund J, Nosedo O, Roussouly P.** Sagittal balance of the pelvis- spine complex and lumbar degenerative diseases. A comparative study about 85 cases. Eur Spine J. 2007; 16: 1459–1467.
- [40] **Akihito dawa, yasuihiro Inoue, Ywichiro yokoyama, Terajima Fumiaki.** Minimally Invasive TLIF using tubular Retractor versus min open TLIF : Wich procedure is less invasive ? J. Spine. 2013 ; 07 : 324-327.

- [41] **Legran E, Bouvard, Audron M, Fournier D, Valat Jean Pierre.** Disc Herniation induced sciatica : medical or surgical treatment. Section Rachis de la Société française de Rhumatologie. 2007 ; 74 : 927-932.
- [42] **Hubert P, Vulliez A.** Hernie discale lombaire : prise en charge standard en chirurgie ambulatoire Lyon, France. Société Française de neurochirurgie, résumé des communications. 25 mars 2015 ; 9.
- [43] **Larson S, Maiman D.** Surgery of the lumbar spine. New York, Thieme. 1999; 1-132.
- [44] **Louis R, Goutallier D.** Fractures instables du rachis (symposium). Rev Chir Orthop Reparatrice Appar Mot. 1977; 63: 415-481.
- [45] **Denis F.** Spinal instability as defined by the three-column spine concept in acute spinal trauma. Clin Orthop Relat Res. 1984: 65-76
- [46] **Fleury G, Genevay S.** La sciatique discale : histoire naturelle et traitement. Revue du rhumatisme monographie. Septembre 2013 ; 80, 4 : 222-227.
- [47] **Kapandji I.** Tronc et rachis. In Maloine E ed. Physiologie articulaire : Maloine. 1986.
- [48] **Mangione P, Senegas J.** Sagittal balance of the spine. Rev Chir Orthop Reparatrice Appar Mot. 1997 ; 83: 22-32.

- [49] **Yang KH, King AI.** Mechanism of facet load transmission as a hypothesis for low-back pain. *Spine.* 1984 ; 9: 557-565.
- [50] **Templier A.** Paramètres et méthodes d'évaluation des implants rachidiens lombaires, LBM, Paris, ENSAM. 1998.
- [51] **Castaing J, Santini J.** Anatomie fonctionnelle de l'appareil locomoteur. ed. Paris. 1979.
- [52] **White A, Panjabi M.** Clinical biomechanics of the spine. lippincott 1990.
- [53] **Frédéric Sailhan.** Surgical techniques (including MIS) in the treatment of lumbar degenerative disc disease. *Revue du rhumatisme.* Septembre 2013 ; 80, 4 : 252-259.
- [54] **Simon A. L, Iharreborde B, Souchet P, Kaufonau K. R.** Evaluation de l'équilibre dynamique de la marche dans les pathologies rachidiennes. *Revue de chirurgie orthopédique et traumatologique.* 2015 ; 10, 1 : 152-163.
- [55] **Perez A, Berger L, Freger P, Emery E, Proust F, Lucas F.** Arthrodèses lombaires par ALIF : Evaluation fonctionnelle et reprise du travail. *Société Française de neurochirurgie, résumé des communications.* 25 mars 2015 ; 9.
- [56] **Yamamoto I, Panjabi MM, Crisco T, et al.** Three-dimensional movements of the whole lumbar spine and lumbosacral joint. *Spine.* 1989 ; 14: 1256-1260.

- [57] **Kinésither A.** Conférence de consensus, prise en charge kinésithérapique des lombalgies. 1990 ; 26, 4 : 154-164.
- [58] **Oniankitan O, Magnan A, Flanyo E et al.** Le canal lombaire rétréci en consultation rhumatologique à Lomé (Togo). Médecine tropicale ISSN. 2007 ; 67, 3 : 263-266.
- [59] **Steimle R, Jacquet, Godard F, Zaitouni A, Chico F, Orabi M.** La hernie discale cervicale : étude comparative des résultats de la voie d'abord postérieure inter ligamentaire et de la technique de Cloward à propos de 100 cas opérés. 1988 ; 114 : 244-251.
- [60] **Bejia I, Younes M, bergaoui N.** Les facteurs associés à la sciatique commune : à propos de 1092 cas. Revue du rhumatisme 2004 ; 71: 1180-1185.
- [61] **Benzakour T, Hefti A, Lemseffer M, Benzakour A.** Long-term outcome of discectomy in the discal lumbar radiculalgia (376 cases). E-mémoire de l'academy nationale de chirurgie. 2010 ; 9, 1 : 61-66.
- [62] **Fayada P, Hardouin P, chopin D.** Effort et hernie discale. Revue du rhumatisme. 2002 ; 69 : 478-483.
- [63] **Lemaire J.J, Sautreax J.L, Chabannes J et al.** Le canal lombaire sténosé, étude rétrospective de 158 cas opérés. Neurochirurgie. 1995, 41: 89-97.

- [64] **Alifdal M, Lmejjatti M, El Abbadi N, Bellakhdar F.** Les hernies discales cervicales chirurgicales (à propos de 45 cas) Médecine du Maghreb. 2000 ; 83 : 21-4.
- [65] **Mark P, Brand R, Bart W, Wilco C et al.** Tubular Discectomy vs Conventional Microdiscectomy for Sciatica: a Randomized Controlled Trial. 2009; 302, 2: 149-158.
- [66] **Berthelot JM et Nizard J.** Le syndrome du canal lombaire rétréci. Douleur et Analg. 2000 ; 4: 173-80.
- [67] **S. El Banna et O. Delahaut.** Complications of spine surgery and litigation. Revue Med Brux. 2009 ; 30 : 568-76.
- [68] **Amoretti N, Hauger O, Marcy P-Y, Amoretti M-E, Lesbats V, Maratos Y, Ianessi A, Boileau P.** Percutaneous discectomy on lumbar radiculopathy related to disk herniation : Why under CT guidance ? an open study on 100 consecutive patients. European Journal of Radiology. 2012 ; 81, 6 : 1259-1264
- [69] **Lecouvet F et Cosnard G.** Conflit disco-radicaire dorso-lombaire et diagnostic différentiel. J Radiol. 2002 ; 83: 1181-1189.
- [70] **Weinstein JN.** Surgical vs Nonoperative Treatment for Lumbar Disk Herniation. JAMA 2006; 296: 2441-2450.

- [71] **Fardon.** Nomenclature and Classification of Lumbar Disc Pathology: Recommendations of the Combined Task Forces of the North American Spine Society, American Society of Spine Radiology, and American Society of Neuroradiology. *Spine*. 2001; 26: 93-113.
- [72] **Dourak J, Loustalot D, Baumarter H, Antiores JA.** Frequency of complication of manipulation of the spine. A survey among the member of the Swiss Medical Society of Manuel medicine. *Eur Spine J*. 1993 ; 2 :136-9.
- [73] **Donaldson J-W, Nelson PB.** Anterior cervical discectomy without interbody fusion. *Surg, Neurol*. 2002 ; 57: 219-221.
- [74] **Rousselle J, Naegeli C, Regli F.** Hernies discales cervicales : pronostic et traitement. *Médecine et Hygiène* 1987 ; 45 : 2725-9.
- [75] **Bouche P.** Electromyographie. EMC, Paris, Neurologie. 1991 ; 17 : 28-50.
- [76] **Hofstee DJ, Gijtenbeek JM, Hoogland PH.** Westeinde Sciatica Trial: randomized controlled study of bed rest and physiotherapy for acute sciatica. *J Neurosurg*. 2002; 96: 45-49.
- [77] **Wunschmann BW, Sigl T, Ewert T, et al.** Physical therapy to treat spinal stenosis. *Orthopade*. 2003 ; 32, 10: 865-8.
- [78] **Lau D, Han SJ, Lee JG, Lu DC, Chou D.** Minimally invasive compared to open microdiscectomy for lumbar disc herniation. *Journal of Clinical Neuroscience*. 2011; 18: 81–84.

- [79] **Anderson R, Saiers JH, Abram S, Schlicht C.** Accuracy in equianalgesic dosing: conversion dilemmas. *J Pain Symptom Manage.* 2001; 21: 397–406.
- [80] **Armin SS, Holly LT, Khoo LT.** Minimally invasive decompression for lumbar stenosis and disc herniation. *Neurosurg Focus.* 2008; 25: 2 - 11.
- [81] **Cavuşoğlu H, Kaya RA, Türkmenoglu ON, Tuncer C, Colak I, Aydin Y:** Midterm outcome after unilateral approach for bilateral decompression of lumbar spinal stenosis: 5-year prospective study. *Euro Spine J.* 2007; 16: 2133–2142.
- [82] **Gaston A, Djindjia M, Nguyen JP, Brugières P, Lebras F, Supperveills JL, Castrec-Carpo A et Marsault C.** Compressions médullo radiculaires vertébro-épidurales non traumatiques: intérêt de l'étude tomodensitométrique couplée à la myélographie pour le bilan lésionnel et l'indication thérapeutique . *Neurochirurgie.* 1986; 32: 201-215.
- [83] **Kelekis A, Filippiadis D.K.** Percutaneous treatment of cervical and lumbar herniated disc. *European Journal of radiology.* 2015 ; 84, 5: 771-776.
- [84] **Tessitore E, Molliqaj G, Schatlo B, Schaller K.** Clinical evaluation and surgical decision making for patients with lumbar discogenic pain and facet syndrome. *European Journal of radiology.* 2015 ; 84, 5 : 765-770.

- [85] **Carter E, Bruce M, and Einstein P.** Surgical management of lumbar spinal stenosis. Operative neurosurgical techniques. Indications, methods and results. Shmidek 4th edition 2000 ; 1.
- [86] **Khoo, Larry T, Palmer et al.** Minimally invasive percutaneous posterior lumbar interbody fusion. Neurosurg. 2002; 27, 4: 432-438.
- [87] **Onimus M, Destruelle N, Gangloff S.** Le traitement chirurgical des hernies discales cervicales, abord antérieur ou abord postérieur ? Revue de chirurgie orthopédique. 1995 ; 81 : 296-301.
- [88] **Kehr P.** Hernies discales cervicales. Cahiers d'enseignement de la SOFOCT Conférences d'enseignement. 1998 ; 66 : 1- 16.
- [89] **Wirth FP, Dawd GC, Sanders HF, Wirth C.** Elective cervical discectomy: a prospective analysis of three operative technique. Surg Neurol. 2008 ; 53: 340-348.
- [90] **Harms JG, Jeszenszky D :** The unilateral, transforaminal approach for posterolumbar interbody fusion. Oper Orthop Traumatol. 1998; 10, 2: 90-102.
- [91] **Foley KT, Holly LT, Schwender JD.** Minimally invasive lumbar fusion. Spine (Phila Pa). 2003; 28, 15: s26-35.
- [92] **Turner JA, Ersek M, Herron L, et al.** Surgery for lumbar spinal stenosis. Attempted meta-analysis of the literature. Spine. 1992 ; 17, 1: 1-8.

- [93] **Lubansu A.** Minimally invasive spine arthrodesis in degenerative spinal disorders. *Neurochirurgie*. 2010 ; 56, 1 : 14-22.
- [94] **Holly LT, Schwender JD, Rouben DP, Foley KT.** Minimally invasive transforaminal lumbar interbody fusion : indications, technique, and complications. *Neurosurg Focus*. 2006 ; 20, 3 : E6.
- [95] **Richar Assaker.** Minimally invasive surgery States-of-the-art indications and technics. *Joint bone spine*. 2004 ; 71, 6 : 459 - 469.
- [96] **Wu RH, Fraser JF, Härtl R.** Minimal Access Versus Open Transforaminal Lumbar Interbody Fusion : Meta-Analysis of Fusion Rates. *Med sci monit*. 2015 ; 21 : 3652 - 3657.
- [97] **Shunwu F, Xing Z, Fengdong Z, Xiangqian F.** Minimally invasive transforaminal lumbar interbody fusion for the treatment of degenerative lumbar diseases. *Spine*. 2010 ; 35, 17 : 1615-1620.
- [98] **Bindal RK, Glaze S, Ognoskie M, Tunner V, Malone R, Ghosh S.** Surgeon and patient radiation exposure in minimally invasive transforaminal lumbar interbody fusion. *J Neurosurg Spine*. 2008; 9, 6: 570-573.
- [99] **Villavicencio AT, Burneikiene S, Roeca CM, Nelson EL, Mason A.** Minimally invasive versus open transforaminal lumbar interbody fusion. *Surg Neurol Int*. 2010; 1: 1-12.

- [100] **Jacobs wch, Told Maurits van tulder, mark adds, Sidney M Rubinstein et al.** Surgery versus conservative management of sciatica due to a lumbar herniated disc : a systematic review. Eurpean spine journal. 2011 ; 20, 4 : 513-522.
- [101] **Grelat M, Zairi F, Quidet M, Marhino P, M. Allaoui, Assaker R.** Evaluation de l'exposition aux rayonnements X du chirurgien lors d'un TLIF mini invasif sous fluoroscopie ou neuro-navigué sous O-Arm. Le rachis. 2014 ; 4.

## *Serment d'Hippocrate*

*Au moment d'être admis à devenir membre de la profession médicale, je m'engage solennellement à consacrer ma vie au service de l'humanité.*

- *Je traiterai mes maîtres avec le respect et la reconnaissance qui leur sont dus.*
- *Je pratiquerai ma profession avec conscience et dignité. La santé de mes malades sera mon premier but.*
- *Je ne trahirai pas les secrets qui me seront confiés.*
- *Je maintiendrai par tous les moyens en mon pouvoir l'honneur et les nobles traditions de la profession médicale.*
- *Les médecins seront mes frères.*
- *Aucune considération de religion, de nationalité, de race, aucune considération politique et sociale ne s'interposera entre mon devoir et mon patient.*
- *Je maintiendrai le respect de la vie humaine dès la conception.*
- *Même sous la menace, je n'userai pas de mes connaissances médicales d'une façon contraire aux lois de l'humanité.*
- *Je m'y engage librement et sur mon honneur.*

# قسم أبقراط

بسم الله الرحمن الرحيم

أقسم بالله العظيم

في هذه اللحظة التي يتم فيها قبولي عضوا في المهنة الطبية أتعهد علانية:

- أنا أكرس حياتي لخدمة الإنسانية .
- وأن أحترم أساتذتي وأعترف لهم بالجميل الذي يستحقونه .
- وأن أمارس مهنتي بوانزع من ضميري وشر في جاعلا صحة مريض هدي في الأول .
- وأن لا أفشي الأسرار المعهودة إلي .
- وأن أحافظ بكل ما لدي من وسائل على الشرف والتقاليد النبيلة لمهنة الطب .
- وأن أعتبر سائر الأطباء إخوة لي .
- وأن أقوم بواجبي نحو مرضاي بدون أي اعتبار ديني أو وطني أو عرقي أو سياسي أو اجتماعي .
- وأن أحافظ بكل حزم على احترام الحياة الإنسانية منذ نشأتها .
- وأن لا أستعمل معلوماتي الطبية بطريق يضر بحقوق الإنسان مهما لاقيت من تهديد .
- بكل هذا أتعهد عن كامل اختيار ومقسما بالله .

والله على ما أقول شهيد .

## الجراحة محدودة الاجتياح بالطريقة الخلفية في الأمراض التنكسية للعمود الفقري

### أطروحة

قدمت ونوقشت علانية يوم : .....

#### من طرف

**السيد: تيتيلايو ويلفريد شاببي أكباسيكاكو**

المزاداد في: 30 غشت 1987 ببوهيكون (بنين)

من المدرسة الملكية لمصلحة الصحة العسكرية - الرباط

#### **لنيل شهادة الدكتوراه في الطب**

**الكلمات الأساسية:** فتق القرص القطني - تضيق قناة العمود الفقري - فتق القرص العنقي - الاستئصال المصغر والمحدود الاجتياح للقرص - طريقة خلفية.

#### تحت إشراف اللجنة المكونة من الأساتذة

رئيس

السيد: ابراهيم المسترشد

مشرف

أستاذ في جراحة الدماغ والأعصاب

السيد: ميلودي كزاز

أستاذ في جراحة الدماغ والأعصاب

السيد: بلقاسم شكار

أستاذ في جراحة العظام والمفاصل

السيد: محمد جدال

أستاذ في طب الأشعة

السيدة: محجوبة بوطربوش

أستاذة في جراحة الدماغ والأعصاب

أعضاء