



ROYAUME DU
MAROC
*Université Mohammed V -
Rabat Faculté de Médecine
et de Pharmacie RABAT*



Année 2021

N° MS1222021

Mémoire de fin d'études

Pour L'obtention du Diplôme National de
Spécialité en « **Cardiologie** »

Intitulé

**Angioplastie des occlusions coronaires
chroniques : un nouveau pas du service de
Cardiologie A**

Présenté par :

Dr Guéladio Hassane Koné

Sous la direction du

Pr Nadia Fellat

Liste des illustrations

Liste des Tableaux :

Tableau 1. Comparaison du taux de complications intra-hospitalières entre des lésions CTO et non CTO (25)

Liste des figures :

Figure 1 : ECG montrant un rythme sinusal avec un BBD et des séquelles d'infarctus en antérieur et en inférieur

Figure 2 : Occlusion chronique de la coronaire droite au niveau de son deuxième segment, avec collatérales péri-artérielles en pont autour du segment occlus

Figure 3 : Acheminement du guide runthrough et du microcatheter au contact de la chape fibreuse proximale

Figure 4 : Franchissement antérograde de la chape fibreuse proximale par un guide rigide Gaia 2nd

Figure 5 : Résultat en fin de procédure après implantation de deux stents actifs

Figure 6 : Double injection dans la coronaire gauche (donneuse) et dans la coronaire droite (CTO) montrant un bon lit d'aval de la coronaire droite.

Figure 7 : Composantes du score J-CTO.(33)

Figure 8 : Anchoring balloon dans une branche auriculaire de la coronaire droite

Figure 9 : Technique du Mother and Child

Figure 10 : Parallèle Wire technique

Figure 11 : CART technique

Figure 12 : Franchissement de la CTO selon les différentes techniques.

Figure 13 : Algorithme hybride de recanalisations de CTO(48)

Sommaire

Introduction	1
Première partie : Généralités	3
1) Définition :	4
2) Prévalence :	4
3) Caractéristiques anatomopathologique et histopathologique :	5
4) Caractéristiques cliniques :	6
5) Bénéfices de la revascularisation :	6
6) Complications :	9
Deuxième partie : Observation	12
Troisième partie : Aspects techniques.....	18
7) Sélection des patients :	19
a) Indications :	19
b) Bilan pré interventionnel :	19
2) Matériels spécifiques	22
a) Voie d'abord	22
b) Cathéters guides :	22
c) Guides coronaires :	23
d) Les micro cathéters et les ballons coaxiaux :	24
e) Les Stents	24
f) L'imagerie endo coronaire.....	24
g) Le Tornus.....	25
3) Aspects Techniques	25
a) Techniques d'amélioration de support :	25

b) Techniques de franchissement de la CTO	27
4) Stratégies de recanalisation de CTO	29
a) Approche antérograde :	30
b) Approche rétrograde :	31
c) Approche hybride :	32
5) Prévention des complications	33
Conclusion	35
Résumés	37
Références bibliographiques	41

Introduction

Les occlusions coronaires chroniques ont pendant longtemps représenté un obstacle pour la cardiologie interventionnelle car leur angioplastie était considérée comme longue, coûteuse, voire dangereuse. Les patients étaient donc dirigés vers un traitement médical ou vers la chirurgie, selon la complexité de leur atteinte coronaire. Les occlusions chroniques monotronculaires avec ischémie documentée étant traitées médicalement, tandis que les atteintes tritronculaires avec une occlusion chronique étaient traitées par pontage aortocoronarien. Ce challenge a depuis, et de plus en plus, suscité l'intérêt des cardiologues interventionnels. Ainsi le développement et l'évolution des techniques et matériels ont permis à des opérateurs, de plus en plus expérimentés, d'améliorer la faisabilité et la sécurité des procédures afin d'accroître leurs taux de succès. L'objectif de ce travail, dont la méthodologie repose sur la présentation d'un cas clinique et la réalisation d'une revue de littérature, est de :

- Décrire les différents aspects épidémiologiques, cliniques et histopathologiques afin de comprendre l'intérêt de la désocclusion d'une CTO.
- D'avoir une bonne compréhension du matériel nécessaire et les différentes techniques d'angioplastie de CTO.

Première partie : Généralités

1) Définition :

Selon le consensus de l'European CTO Club, l'occlusion coronaire chronique (CTO « Chronic Total Occlusion »), est définie par l'absence totale de flux coronaire antérograde au sein d'une occlusion coronaire présente depuis au moins trois mois.(1)

L'ancienneté de l'occlusion étant souvent difficile à affirmer. L'Euro CTO club a proposé la classification suivante (2) :

- L'occlusion chronique certaine : correspondant au cas rare où l'occlusion chronique est documentée par une coronarographie ancienne datant de plus de trois mois.
- L'occlusion chronique probable : où un infarctus du myocarde documenté par un électrocardiogramme est survenu depuis au moins trois mois dans le territoire de l'artère occluse.
- L'occlusion coronaire possible : correspondant à une artère occluse avec une circulation collatérale développée chez un patient avec un angor stable ou une ischémie silencieuse.

2) Prévalence :

La prévalence des CTO dans la population générale demeure inconnu étant donné que plusieurs patients asymptomatiques ou pauci symptomatiques ne bénéficient pas d'exploration par angiographie.

Cependant, plusieurs études chez des patients présentant une maladie coronaire, évaluent la prévalence des CTO entre 25-30 % (3,4) . Les patients aux antécédents de pontage aorto-coronarien étant majoritairement représentés (54 %), alors que les patients bénéficiant d'une angioplastie primaire dans le cadre d'un syndrome coronarien aigu ne représentaient que 10 % . (5,6)

Selon une enquête réalisée par le NHLBI entre 1997 et 1999, la fréquence des CTO augmente avec l'âge et dans plus de la moitié des cas elles sont localisées au niveau de la coronaire droite (7) .

3) Caractéristiques anatomopathologique et histopathologique :

La principale difficulté dans l'angioplasties des CTO est leur franchissement par un guide, il est donc impératif d'avoir une bonne compréhension de l'anatomie et de l'histologie des lésions de CTO. Celle-ci a été décrite par Srivatsa et al. (8)

Une des particularités histopathologiques des CTO est l'absence de corrélation nette entre l'aspect à l'angiographie et l'aspect histopathologique. Dans environ 50% des cas, un flux TIMI 0 à la coronarographie peut correspondre à des lésions anatomiquement subocclusives.

Ce qui explique dans un certain nombre de cas le franchissement aisé de la lésion par un guide souple. (9)

La *Lésion de CTO* évolue et se modifie avec le temps :

IL s'agit initialement d'une occlusion aigue secondaire à une rupture de plaque et de phénomènes thrombotiques, dont l'évolution et le remaniement aboutissent à des occlusions coronaires chroniques. Ces dernières peuvent être classée comme « molles » ou « dure ».

- Les lésions molles sont constituées de cellules riches en cholestérol, de cellules squameuses avec peu ou pas de tissu fibreux et néomicrovaisseaux. Ces lésions se voient essentiellement dans les CTO de moins d'un an et Leur franchissement par du guide est plus facile.
- À l'inverse, les lésions dures de nature fibrocalciques sont caractérisées par la présence d'un tissu fibreux dense, riche en collagène et calcium. Cependant cette densité en collagène prédomine surtout au niveau de la partie proximale de l'occlusion car celle-ci est exposée à une pression plus importante, ce qui explique le plus souvent un franchissement plus aisé des guides par voie rétrograde.(9)

De plus, une *néovascularisation* apparait avec le temps, constituée de micro vaisseaux d'un diamètre moyen de 200 um, souvent invisibles à l'angiographie, mais constituant un réseau de micro chenaux permettant de maintenir un degré de flux antérograde.

Avec le temps, apparaît fréquemment un micro canal intravasculaire unique et tortueux, ouvrant une possibilité de franchissement avec un guide par voie antérograde.(10)

On observe aussi le développement d'anastomoses préexistantes permettant de fournir une *circulation collatérale* rétrograde. Cette dernière permet de limiter les dommages myocardiques et de maintenir un certain degré de viabilité au sein du territoire myocardique dépendant de la CTO. Elle permet aussi sur le plan technique, la réalisation d'une approche rétrograde.(11)

4) Caractéristiques cliniques :

Il existe parmi les patients porteurs d'une CTO une variabilité de la présentation clinique. Toutefois et dans les différentes études, la majorité des patients, bénéficiant d'une désocclusion de CTO, se présentait avec un angor d'effort car le développement d'une circulation collatérale permettait d'assurer les besoins en O₂ au repos mais pas à l'effort.

D'autres modes de présentation ont été décrites tels qu'une dyspnée d'effort, mais aussi une découverte fortuite dans le cadre d'une ischémie silencieuse ou chez des patients se présentant pour un syndrome coronarien aigu sur un territoire autre que celui de la CTO. (12–14)

5) Bénéfices de la revascularisation :

Le principal bénéfice de la revascularisation des CTO est l'amélioration des symptômes et de la qualité de vie. Toutefois d'autres bénéfices en termes d'amélioration de la fonction ventriculaire gauche, de stabilité électrique et de mortalité ont été suggérés :

- Amélioration des symptômes et de la qualité de vie :

Celle-ci a été décrite dans plusieurs études :

L'étude PRISON II (Primary stenting of Totally Occluded Native Coronary Arteries II), comparant les stents actifs et les stents nus dans le traitement percutané des CTO, a montré une réduction en proportion des patients avec un angor de classe 3 de la CCS allant de 62 à 25 % à 6 mois après un succès de recanalisation. (15)

L'étude FACTOR (Flow Cardia's Approach to Chronic Total Occlusion Recanalization), est la première étude ayant démontré un bénéfice clinique de la CTO, associant le succès de la recanalisation à une diminution en fréquence des épisodes angineux et à une meilleure qualité de vie.(16)

L'EuroCTO, présenté en 2017 au congrès EuroPCR, comparant le traitement médical au traitement percutané en cas de CTO, a confirmé, à 12 mois, l'amélioration de la qualité de vie des patients traités par angioplastie et ce, au prix d'un faible taux de complications péri-procédurales(17)

Plus récemment, une étude conduite en 2019 par Hirai et al. a analysé 1000 patients présentant un angor d'effort réfractaire (traité par au moins trois médicaments antiangineux) et a montré qu'un succès de la recanalisation s'accompagnait d'une nette amélioration de la qualité de vie et une diminution en fréquence des épisodes angineux. (18)

- Fonction systolique du ventricule gauche

Parmi les conséquences d'une CTO et de l'ischémie chronique qu'elle induit, on retrouve la dysfonction ventriculaire gauche, qui peut à son tour évoluer vers une insuffisance cardiaque.

Dans un méta-analyse récente, incluant 2243 patients, le succès de recanalisation par angioplastie d'une CTO était associé à une amélioration significative de la fraction d'éjection ventriculaire gauche de 4,44 % ($p < 0,01$) et à une diminution du volume télédiastolique ventriculaire gauche de 6,14 ml / m² ($p < 0,01$). (19)

- Revascularisation plus complète

Il a été clairement démontré dans la littérature, que la revascularisation complète, qu'elle soit obtenue par chirurgie ou par angioplastie, a démontré son bénéfice à long terme sur les évènements cardiovasculaires majeurs.

Ainsi, l'étude PRAGUE-4 (Primary Angioplasty in patients transferred from General community hospitals to specialized PTCA Units with or without Emergency thrombolysis) en comparant les pontages à cœur battant versus ceux sous circulation extracorporelle sur la perméabilité à long terme des greffons coronaires, a montré que presque tous les greffons pontés sur une artère interventriculaire antérieure restaient perméables à un an, alors que seuls 23 % de ceux pontés sur une artère circonflexe ou une coronaire droite restaient perméables. (20)

De plus, dans l'étude SYNTAX (SYNergy between PCI with TAXus and Cardiac Surgery), comparant l'angioplastie avec stent actif au pontage aortocoronarien dans une population de patients avec atteinte tritronculaire ou du tronc commun, 32 % des occlusions chroniques ne recevaient pas de greffon menant ainsi à une revascularisation incomplète. (21)

Ces deux études révèlent ainsi que beaucoup d'occlusions chroniques référées à la chirurgie ne sont pas revascularisées et, quand elles le sont, la perméabilité à long terme des greffons qui leur sont anastomosés reste faible.

- Stabilité électrique du myocarde :

Il y a actuellement peu de données disponibles en faveur de l'amélioration de la stabilité rythmique. Toutefois, dans une étude rétrospective incluant 162 patients porteurs d'un défibrillateur automatique implantable (DAI) pour une dysfonction ventriculaire gauche systolique, d'origine ischémique, la présence d'une CTO était associée à une augmentation significative du risque de survenue d'arythmies ventriculaires nécessitant une thérapie par le DAI. (22)

- Bénéfice en termes de mortalité

On retrouve une grande discordance dans la littérature entre les études concernant le bénéfice en termes de mortalité ou d'évènements cardiovasculaires majeurs.

Une méta-analyse récente, incluant 27 études et 15 432 patients, confirme qu'un succès de revascularisation d'une CTO est associé à une réduction significative de 48 % de la mortalité à long terme (19). Un grand registre anglais, incluant 13 443 patients, démontre de manière intéressante, que le succès de revascularisation d'une CTO est associé à une réduction significative de 28 % de la mortalité, indépendamment de l'artère épigardique recanalisée. Ces résultats sont discordants avec les données d'un autre registre incluant 1734 patients, qui suggèrent un bénéfice en termes de survie uniquement en cas de revascularisation des artères interventriculaire antérieure et circonflexe. (23,24)

6) Complications :

Plusieurs études (8,12–14,25), s'accordent à décrire les angioplasties comme des procédures à faible risque de complications. Ceci étant conforté par des cohortes nous indiquant que les complications des angioplasties de CTO étaient comparables à celles des angioplasties des lésions non-CTO, notamment en ce qui concerne les évènements cardiovasculaires majeurs (la mortalité, l'infarctus du myocarde et la nécessité d'un pontage en urgence) (**Tableau 1**).

Cependant, la complexité inhérente aux CTO expose à un risque plus élevé de :

- Perforation coronaire : Il s'agit de la complication la plus redoutée lors de l'angioplastie de CTO. Celle-ci pouvant intéresser les vaisseaux épigardiques avec un risque accru de tamponnade ou les collatérales septales (26) . Une étude chinoise sur 152 patients a montré que, parmi les patients ayant eu un échec d'angioplastie de CTO, une perforation a été observée dans 25 % des cas, avec dans 10 % des cas un décès (27) . La prise en charge dans ce cas se fait par inflation prolongée d'un ballon et antagonisation d'héparine, ce qui permet dans la majorité des cas de traiter

la complication et de prévenir une tamponnade. Cependant on peut parfois avoir recours à l'utilisation de coils, à la mise en place de stents couverts ou à un drainage péricardique en cas de tamponnade.

- L'Infarctus du myocarde péri procédural reste aussi une complication redoutable. Elle peut être la conséquence de l'occlusion d'une branche collatérale en particulier dans les stratégies de dissection-réentrée ou être secondaire à une occlusion du vaisseau donneur. Le premier pouvant être évité par un meilleur contrôle de la réentrée et le deuxième par une anticoagulation efficace avec un ACT supérieur à 300-500 secondes.
- Néphrotoxicité induite par le produit de contraste : celle-ci est corrélée au volume de produit de contraste utilisé. Il s'agit donc d'une complication évitable par une préparation en amont avec une bonne hydratation, une alcalinisation et une bonne gestion du produit de contraste pendant la procédure. Un volume d'iode dépassant les 600 ml est considéré comme un des critères d'interruption de la procédure.
- Lésions cutanées radio-induites : l'angioplastie des CTO nécessite le plus souvent un temps d'irradiation plus long que celui des angioplasties classiques. Cependant, tout comme le produit de contraste, la dose de rayons doit être monitorée durant la procédure et l'interruption de la procédure peut être envisagé au-delà de 90 minutes de fluoroscopie.(25,28)

	CTO (n = 2,007)	Non-CTO (n = 2,007)	p Value
Death	27 (1.3)	17 (0.8)	0.13
Q-wave MI	10 (0.5)	12 (0.6)	0.67
Non-Q-wave MI	38 (1.9)	48 (2.4)	0.27
Urgent CABG	15 (0.7)	22 (1.1)	0.25
Urgent Re-PCI	30 (1.5)	40 (2.0)	0.23
Any dissection	357 (17.8)	267 (13.3)	<0.001
CVA	1 (0.01)	3 (0.1)	0.63
Vascular	34 (1.7)	50 (2.5)	0.08
MACE	76 (3.8)	75 (3.7)	0.9

Data listed as number of patients (percent of group).
CABG = coronary artery bypass grafting; CTO = chronic total coronary artery occlusion; CVA = cerebrovascular accident; MACE = major adverse coronary event; MI = myocardial infarction; Re-PCI = repeat percutaneous coronary intervention.

Tableau 1. Comparaison du taux de complications intra-hospitalières entre des Lésions CTO et non CTO (25)

Deuxième partie : Observation

Nous rapportons l'observation d'un patient de sexe masculin, âgé de 72 ans, admis dans notre département pour exploration et prise en charge d'un angor d'effort.

Il a comme facteurs de risque cardiovasculaire un tabagisme ancien chiffré à 15 paquets année sevré il y'a 10 ans, une hypertension artérielle bien contrôlée sous IEC et une obésité androïde.

Il est suivi pour une cardiopathie ischémique révélée en 2013 par un STEMI et traitée par une angioplastie primaire de l'artère interventriculaire antérieure moyenne. Depuis il garde, sous traitement, un angor de classe 2 de la CCS.

L'histoire actuelle de sa symptomatologie remonterait à une semaine avant son admission, par l'aggravation de sa douleur thoracique constrictive survenant cette fois au moindre effort de la vie quotidienne.

L'examen clinique retrouve un patient peu algique, avec une fréquence cardiaque à 61 bpm, une tension artérielle à 104/67 mmHg. L'auscultation cardiovasculaire et pleuropulmonaire était libre avec des bruits du cœur réguliers et sans signes d'insuffisance cardiaque.

Son électrocardiogramme s'inscrit en rythme sinusal avec un bloc de branche droit complet et des séquelles d'infarctus sur le territoire antérieur et inférieur.

(Figure 1)

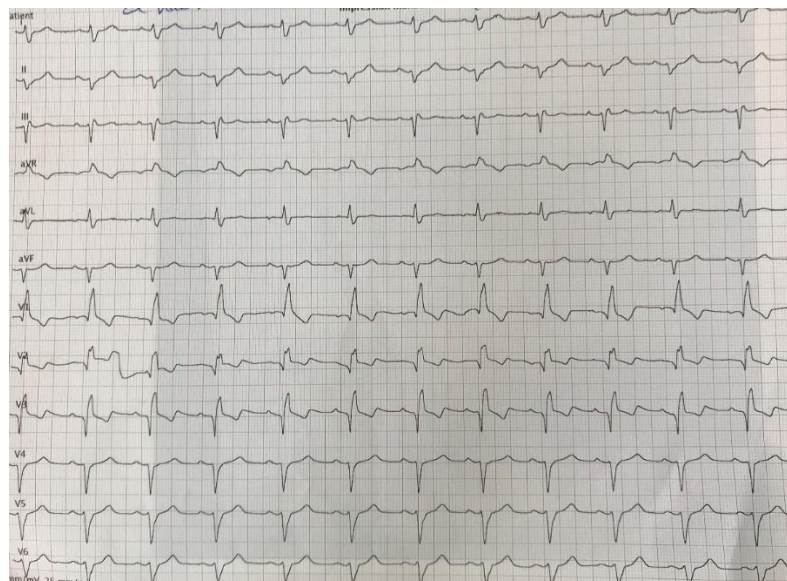


Figure 1 : ECG montrant un rythme sinusal avec un BBD et des séquelles d'infarctus en antérieur et en inférieur

Le bilan biologique montre un taux d'hémoglobine à 15 g/dl, des globules blancs à 8300 /ul, des plaquettes à 228000 /ul, un TP à 90% ; une créatinine à 9,5 mg/l, l'urée à 0,53 g/l ; une kaliémie à 3,4 mmol/l, une glycémie à 0,96g/l.

L'échographie transthoracique montre un ventricule gauche non dilaté avec un DTD mesuré à 49 mm, de fonction systolique conservée évaluée à 54 % de fraction d'éjection, avec des troubles de la cinétique à type d'hypokinésie de la paroi inferoseptale et de la paroi inférieure.

Le contrôle coronarographique a révélé une occlusion d'allure chronique de la coronaire droite au niveau de son deuxième segment avec des collatérales épiscopulaires homocoronaires en pont (ou bridging channels) autour du segment occlus. Le trajet de l'artère au sein de la CTO est visualisé avec un aspect effilé et laisse deviner une longue lésion. (**Figure 2**)

Le J-CTO score est alors calculé à 1 classant la lésion comme étant de difficulté intermédiaire.

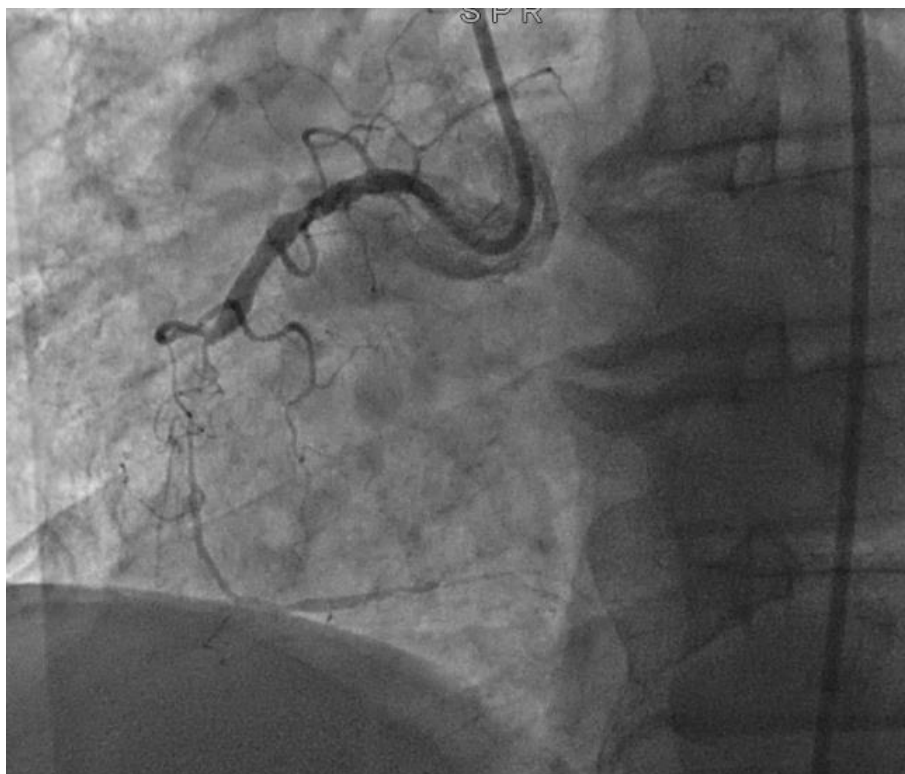


Figure 2 : Occlusion chronique de la coronaire droite au niveau de son deuxième segment, avec collatérales péri-artérielles en pont autour du segment occlus.

Le stent de l'IVA étant perméable et l'artère circonflexe athéromateuse. L'injection controlatérale avec de longues acquisitions ne visualise pas une collatéralité heteroconaire satisfaisante.

L'intervention est donc réalisée avec un seul abord fémoral droit 7F. La double injection n'étant pas réalisable car non bénéfique du fait de la mauvaise qualité de la reprise controlatérale. L'intubation sélective de la coronaire droite est obtenue par un cathéter guide AL 1 7F. Un guide runthrough floppy 0,014 et un micro cathéter sont amenés au contact de la chape fibreuse proximale. (**Figure 3**) Le franchissement de cette dernière est initialement tenté avec un guide Fielder XT, et après escalade guide, il est obtenu par un guide Gaia 2nd. (**Figure 4**)

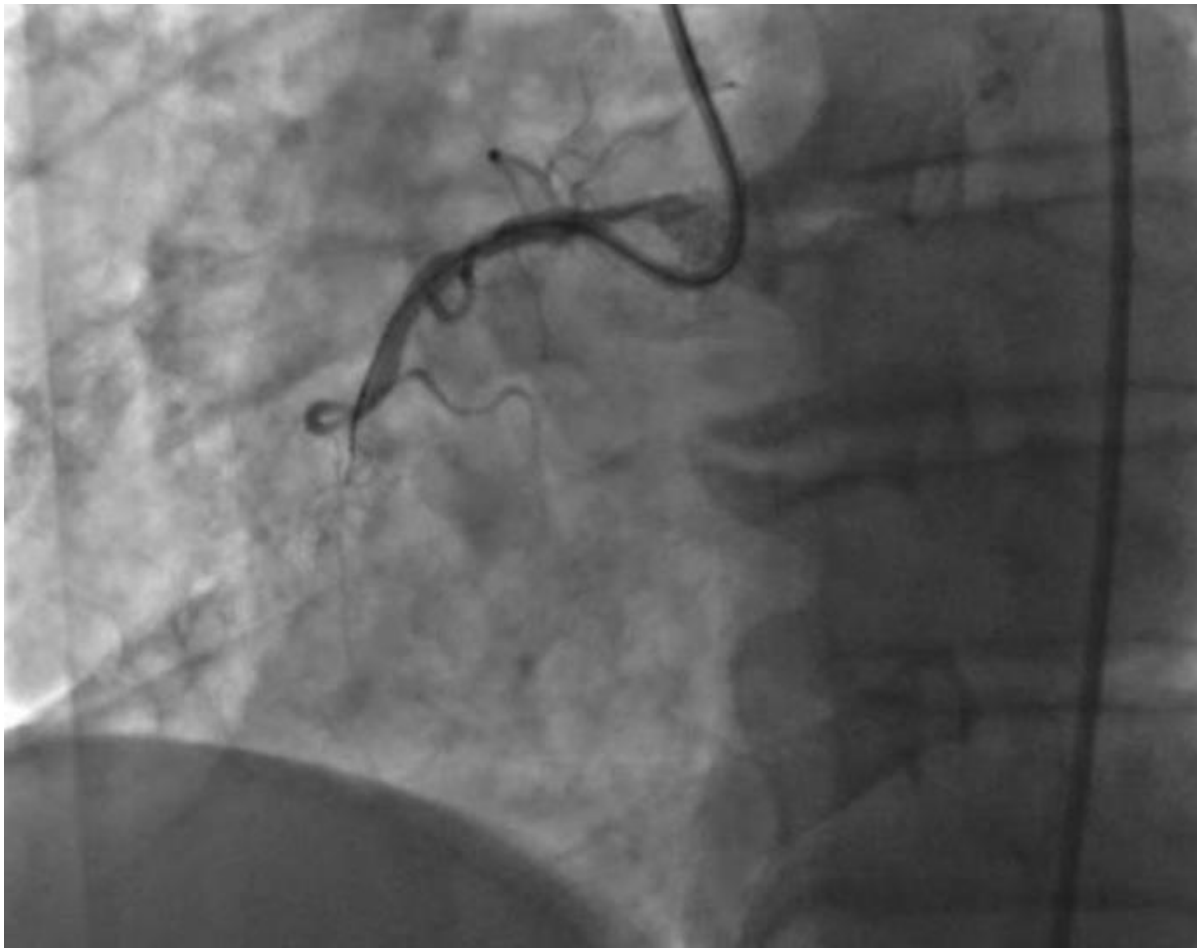


Figure 3 : Acheminement du guide runthrough et du microcatheter au contact de la chape fibreuse proximale

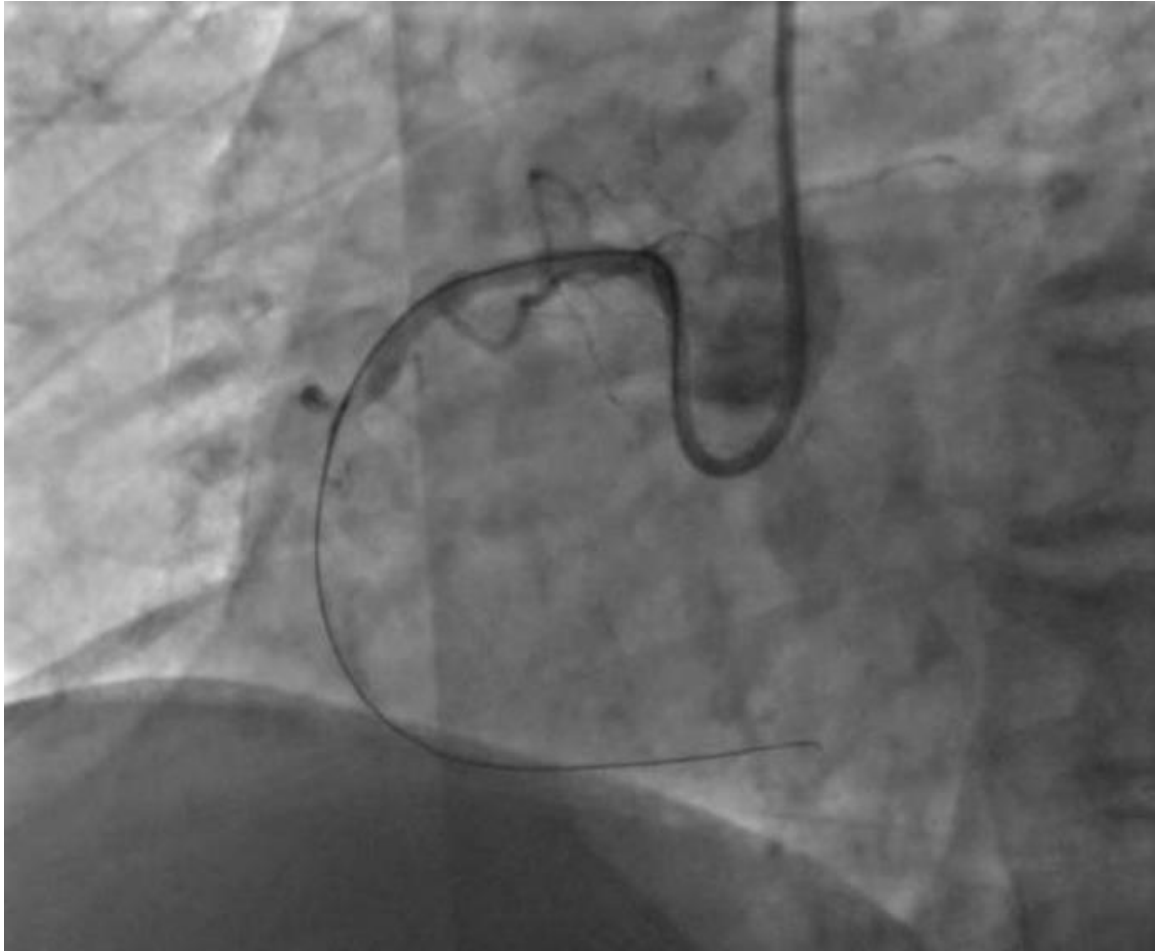


Figure 4 : Franchissement antérograde de la chape fibreuse proximale par un guide rigide Gaia 2nd

L'injection de contrôle confirme la présence en intraluminal du guide et met en évidence une sténose longue serrée s'étendant du deuxième au troisième segment de la coronaire droite.

Ensuite un échange avec un guide souple est réalisé, et comme dans l'angioplastie conventionnelle ce guide est placé en distalité dans l'artère retro ventriculaire postérieure.

Après pré-dilatation de la sténose avec un ballon semi compliant 2.0 x 15 mm, deux stents actifs 2.5 x 34 mm et 2.75 x 38 mm sont déployés de manière jointives dans la coronaire droite avec un bon résultat en fin de procédure. (**Figure 5**)

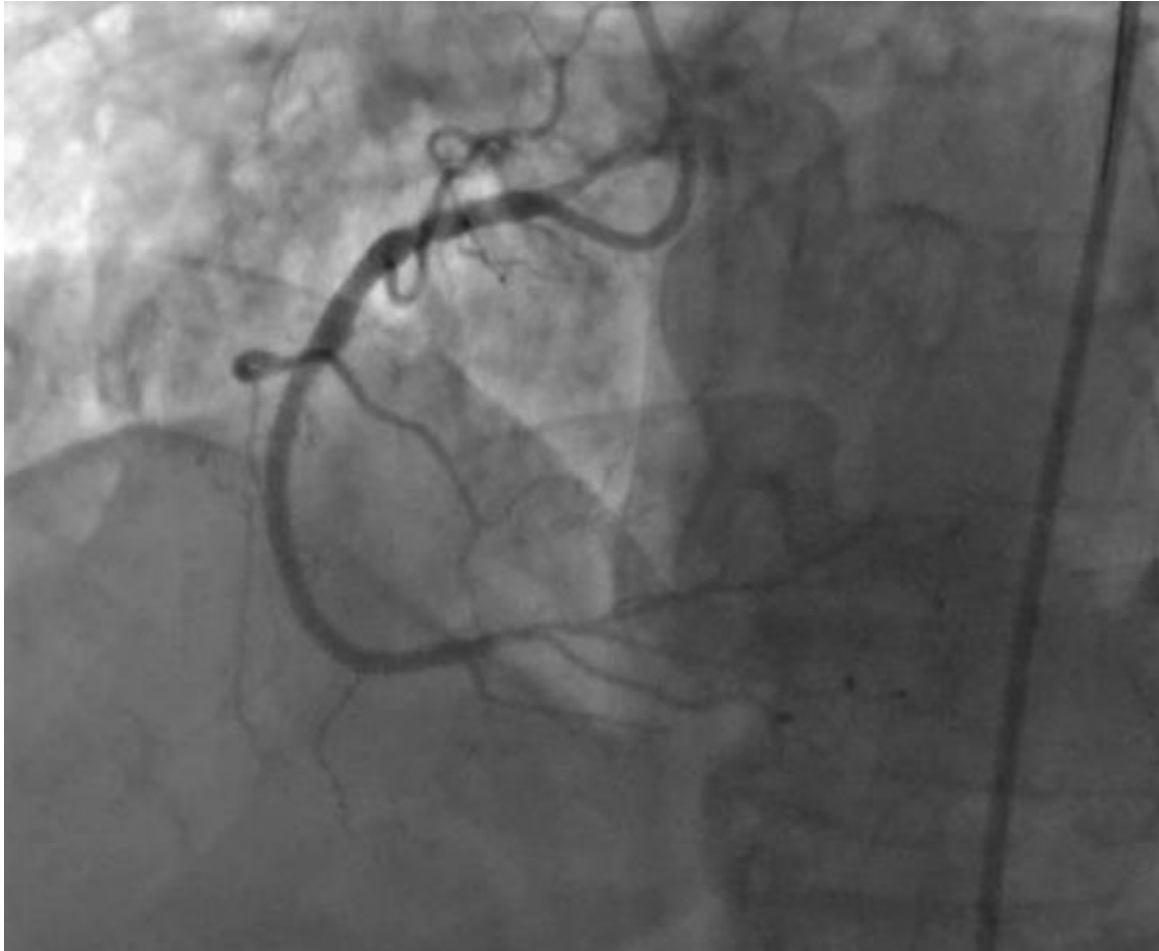

Figure 5 : Résultat en fin de procédure après implantation de deux stents actifs.

Troisième partie : Aspects techniques

7) Sélection des patients :

La décision de revasculariser une CTO demande une évaluation individuelle, tenant compte des données cliniques, fonctionnelles mais également anatomiques :

a) Indications :

Selon les recommandations européennes, l'angioplastie des CTO pourrait être envisagé chez les patients pour lesquels un bénéfice clinique sur les symptômes et la qualité de vie est attendu. Pour y répondre sont proposés comme points clés (29) :

- Une symptomatologie angineuse peut réfractaire ou récidivante sous un traitement médical optimal.
- Une ischémie myocardique d'au moins 10 à 15% documentée par un test fonctionnel
- La présence de viabilité myocardique dans le territoire dépendant de la CTO. Celle-ci pouvant être évaluée à l'échographie de stress, à la scintigraphie myocardique ou à L'IRM qui est actuellement le gold standard.

Le mode de revascularisation n'étant pas clairement établi, celui-ci devrait prendre en compte plusieurs facteurs devant favoriser la chirurgie ; tels que l'existence d'une atteinte tritronculaire, d'une atteinte du tronc, de la complexité anatomique, des comorbidités (âge, diabète, fonction ventriculaire gauche) et du pronostic du malade. (30,31)

b) Bilan pré interventionnel :

Il est impératif de réaliser une bonne coronarographie diagnostique avant toute tentative de désobstruction de CTO. Celle-ci devrait contenir des acquisitions

relativement longues sur plusieurs incidences, des injections homo et controlatérales et une visualisation du trajet des collatérales épicaudiques ou inter-septales. D'ailleurs plusieurs auteurs recommandent la double opacification coronaire chaque fois qu'une circulation collatérale est présente et qu'elle le permet. Elle consiste à injecter du produit de contraste dans le vaisseau donneur et de suivre 2-3 secondes après par l'injection dans le vaisseau occlus. (**Figure 6**)

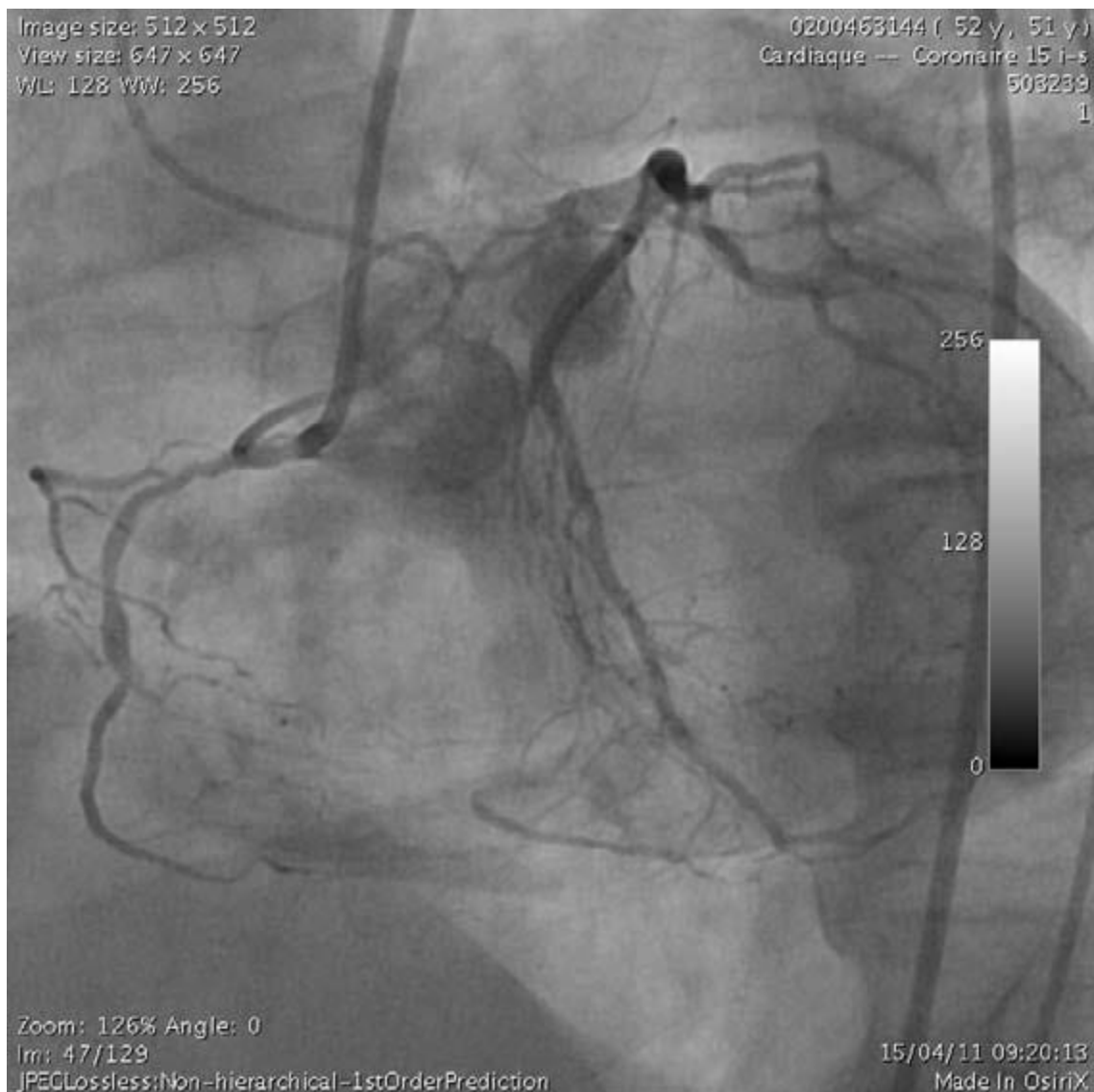







Figure 6 : Double injection dans la coronaire gauche (donneuse) et dans la coronaire droite (CTO) montrant un bon lit d'aval de la coronaire droite.

L'objectif étant d'évaluer la faisabilité de l'angioplastie en analysant des paramètres tels que l'ambiguïté de l'entrée de l'occlusion (effilée ou émoussée), sa longueur, les tortuosités de l'artère et la présence de calcifications. Ainsi et dans un but de standardisation ces paramètres ont été organisés en scores permettant de classer les lésions selon leurs degrés de difficulté.

Plusieurs scores ont été proposés . Le J-CTO score, développé par des équipes japonaises, étant le plus utilisé et se calcule à partir de 5 paramètres cotés chacun à 1 point, permettant de classer la lésion selon son degré de complexité et la probabilité de son franchissement avec un guide dans les 30 minutes d'intervention. (Figure 7)

J-CTO Score		
Critères de complexité et définitions		
Forme de l'occlusion de l'ostium		
	Effilée	0
	Absence de moignon	1
Calcification		
	Absence	0
	Présence	1
Angulation de l'artère		
	< 45°	0
	> 45°	1
Longueur de l'occlusion		
	< 20 mm	0
	> 20 mm	1
2 ^{ème} tentative de CTO (reprise)		
	Non	0
	Oui	1

Synthèse : Score de complexité		Total (pts)
Facile	0	
Intermédiaire	1	
Difficile	2	
Très difficile	≥ 3	

Figure 7 : Composantes du score J-CTO.(33)

2) Matériels spécifiques

Les progrès technologiques ont permis de développer des matériaux et techniques spécifiques. Ce qui a largement contribué à l'amélioration du taux succès des désobstructions de CTO.

a) Voie d'abord

Le choix de la voie d'abord n'est pas un dogme, tout est possible. Il peut se faire en fonction de l'anatomie du patient, de l'aspect lésionnel et des habitudes de l'opérateur. Néanmoins l'utilisation fréquente de cathéters guides de gros diamètre (7F,8F) condamne souvent la voie radiale, mais celui-ci sera souvent utilisé pour réaliser les injections controlatérales. (2) La voie fémorale est donc recommandée par la majorité des experts pour l'abord de l'angioplastie de la CTO.

b) Cathéters guides :

Le choix du bon cathéter guide est la première étape vers un succès d'angioplastie de CTO. Celui-ci doit être coaxial, stable, apporter un bon support au guide pour le franchissement de la CTO et à l'avancement des ballons et stents. Beaucoup d'opérateurs recommandent l'utilisation de cathéters à trous latéraux de gros diamètre 7F voire 8F, offrant ainsi un fort support passif au niveau de l'ostium coronaire. Cependant, les cathéters 6F peuvent permettre des techniques de support actif par intubation profonde maîtrisée ou par la technique dite Mother and Child de Terumo.(2,34)

Les formes les plus couramment utilisées pour la coronaire droite sont d'abord le cathéter Judkins right, qui d'une part a l'avantage d'être non traumatique pour l'ostium coronaire mais d'autre part nécessite le recours aux techniques d'amélioration de support (intubation profonde ou techniques d'anchoring). D'autres experts préféreront l'usage de la forme Amplatz Left (AL) 0,75 ou 1, offrant un bon support passif malgré le risque plus élevé de traumatisme ostial.

L'Amplatz Left est aussi le cathéter de choix dans le cas des coronaire droite dont la partie proximale est appelés "shepard's crook". Pour les CTO du réseau coronaire gauche, les formes dites Extra Back Up (XB, EBU, VODA) sont préférées aux classiques judkins lefts. Cependant pour l'artère circonflexe, surtout en présence d'un tronc coronaire gauche court, certains opérateurs font recours à l'Amplatz Left 2 voire 3, pour un meilleur support et une meilleure orientation coaxiale.(2)

c) Guides coronaires :

De nombreux guides, pour la plupart d'origine japonaise, ont été développés et peuvent être classés en fonction de quatre caractéristiques essentielles. (2,35)

– La dureté distale : elle correspondant au poids nécessaire pour plier le bout distal lors d'une pression axiale, allant de moins de 1g à 20 g. Ce qui permet de déterminer la force de pénétration des différents guides.

- Les guides souples permettent la plupart du temps le franchissement en douceur par voie antérograde ou de réaliser une approche rétrograde.
- Les guides durs : s'échelonnant de 3g à 12g, sont la vraie nouveauté et permettent souvent le franchissement des lésions calcifiées et la réalisation de la technique de l'escalade de guide.

– Le torque control : Correspond à la réponse de l'extrémité distale du guide à une rotation imprimée au bout proximal. Il est de 1/1 pour les meilleurs guides permettant une manipulation plus précise.

– L'effilement distal : il est classiquement à 0,014, mais pouvant aller jusqu'à 0,009 pour certains guides. Il permet ainsi aux guides souples de pénétrer les microcanaux et les guides plus durs de perforer la chape proximale ou distale.

– Le revêtement : celui-ci peut être fait de matériel hydrophile ou hydrophobe. Les guides à revêtement hydrophile sont les plus utilisés, permettant un passage plus aisé à travers les microcanaux, les tortuosités et les petites collatérales.

d) Les micro cathéters et les ballons coaxiaux :

Les micro cathéters et les ballons coaxiaux ou over-the-wire cathéters (OTW) sont des dispositifs spéciaux insérés dans le cathéter guide et avancés sur un guide jusqu'à l'occlusion. Ils permettent, lorsqu'ils sont placés en position coaxiale, d'améliorer le support du guide, de changer la forme du guide sans avoir à refranchir l'occlusion, de réaliser des échanges de guide en fonction de la dureté de la lésion et de l'évolution de la procédure, mais aussi de réaliser des injections de produit de contraste en aval de l'occlusion pour une meilleure visualisation.(36,37)

e) Les Stents

L'utilisation de stents actifs, comme dans l'angioplastie classique, est associée à un moindre taux de resténoses. Ceux-ci sont confortés dans les registres et études situant le taux de resténoses à moins de 10% pour les stents actifs à libération de sirolimus ou à libération prolongée de paclitaxel, contre un taux estimé entre 25 et 30 % pour les stents nus. (15)

Sur le plan pratique il est recommandé, après une excellente prédilatation, de déployer de longs stents pour couvrir la lésion de CTO et les éventuelles sténoses proximales et distales. Enfin une post dilatation à haute pression est très utile pour faire céder ces lésions souvent fibrosées et calcifiées afin d'obtenir un résultat final optimal. (38)

f) L'imagerie endo coronaire

Souvent utilisé aux USA et plus rarement en Europe. L'IVUS peut être utile dans plusieurs situations (39) :

- Lorsque l'occlusion est immédiatement distale à une branche, son utilisation dans la branche permet de repérer l'ostium de l'artère occluse.
- En cas de dissection, elle peut aussi être utile pour guider une réentrée vers la vraie lumière

- Lorsqu’il existe un doute sur la position du guide dans le vrai ou faux chenal.
- Pour obtenir un meilleur déploiement des stents et éviter des injections de contraste répétées à risque.

g) Le Tornus

Il s’agit d’un cathéter coaxial que l’on visse sur le guide en réalisant une rotation antihoraire. Il sert essentiellement à pré dilater une occlusion déjà franchie au guide, mais infranchissable au ballon. Il peut également, une fois la partie proximale de l’occlusion franchit, servir à améliorer le support du cathéter guide.

3) Aspects Techniques

Différentes techniques ont vu le jour ces dernières années, en particulier grâce aux experts japonais. Celles-ci peuvent être classés en deux aspects techniques, qui sont intriquées et complémentaires : les techniques permettant d’améliorer le support du cathéter guide et les techniques permettant le franchissement de l’occlusion :

a) Techniques d’amélioration de support :

En plus des cathéters guides de gros diamètre, d’autres techniques peuvent être utilisées pour avoir un meilleur le support. :

Anchoring Wire

Il consiste à mettre en place un deuxième guide dans une branche en amont de l’occlusion. C’est une technique fréquemment utilisée pour la coronaire droite lorsqu’un support actif est impossible.(40)

Anchoring balloon (Figure 8)

Cette technique consiste à mettre en place un ballon gonflé à basse pression dans une petite artère située ou en amont de l'occlusion (artère auriculaire ou marginale du bord droit pour une occlusion coronaire droite, petite diagonale ou bissectrice pour L'inter ventriculaire antérieure). Celui-ci servant ainsi d'ancre au cathéter guide.(41,42)

Le Mother and Child (Figure 9):

C'est une technique qui consiste à avancer un cathéter de 5 F introduit dans un cathéter guide 6 F. Ce qui permet d'améliorer le support en introduisant sur un guide le cathéter 5F plus ou moins profondément dans la coronaire.(43)

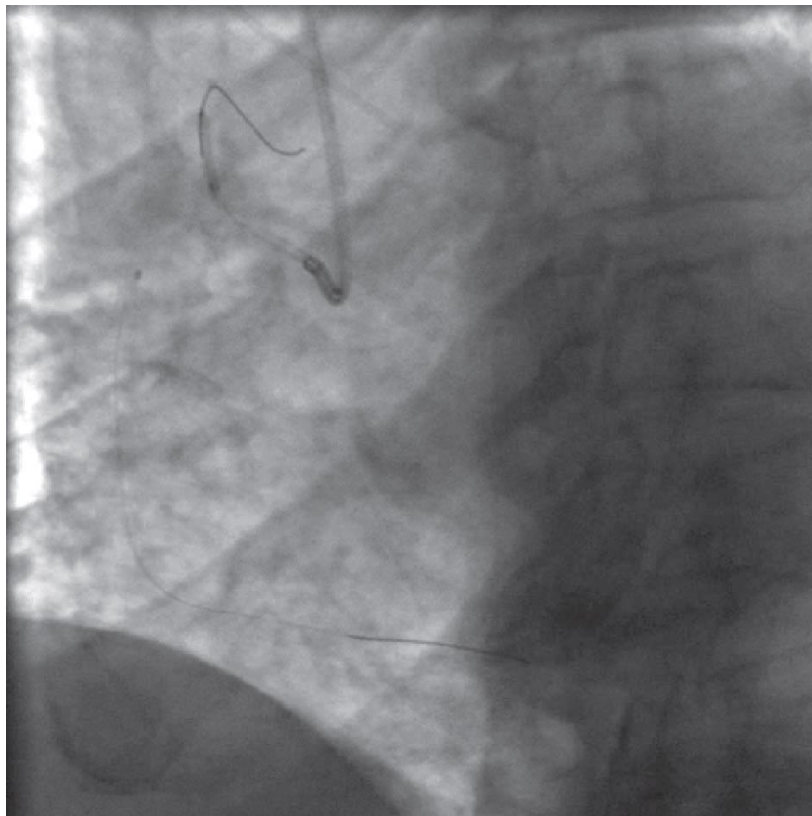


Figure 8 : Anchoring balloon dans une branche auriculaire de la coronaire droite

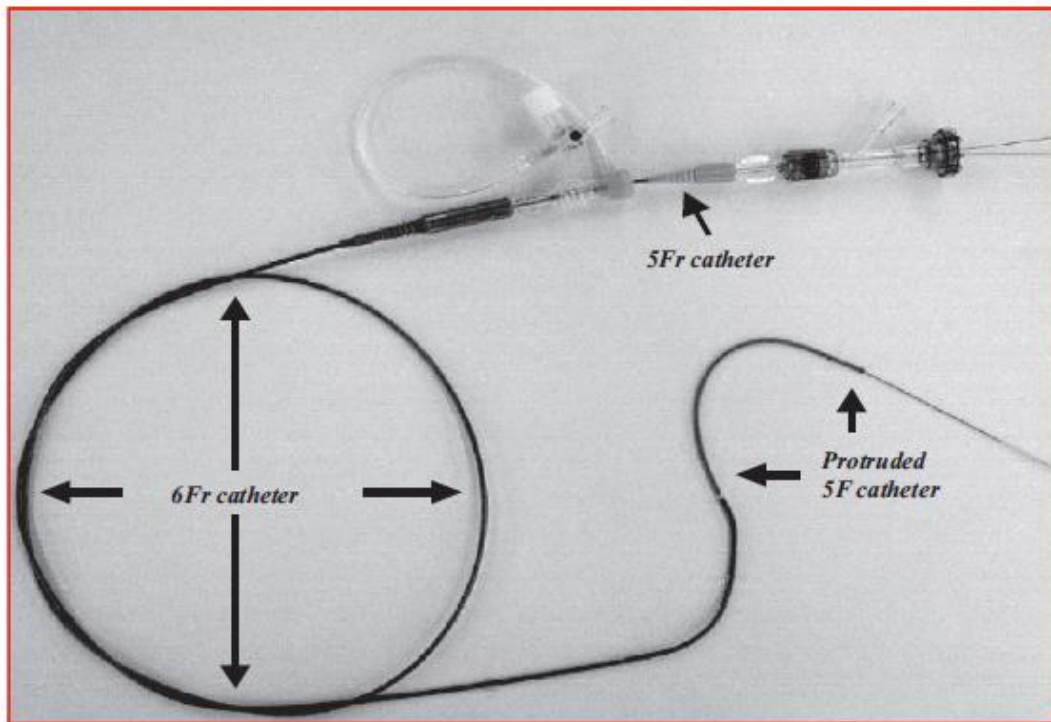


Figure 9 : Technique du Mother and Child

Le tornus :

Le tornus permet également d'améliorer le cathéter guide une fois introduit dans la partie proximale de l'occlusion.(44)

b) Techniques de franchissement de la CTO

Le drilling : qui consiste à réaliser des mouvements de rotations rapides et de pressions sur un guide dont la forme distale est courte (< 1 mm).

La pénétration : qui consiste à orienter puis à pousser un guide avec une forme distale un peu plus longue que celle dans le drilling.

La technique du guide parallèle consiste, quand un premier guide se trouve dans un faux chenal, à le laisser en place comme repère et utiliser un autre guide pour franchir la CTO (**Figure 10**) .(45)

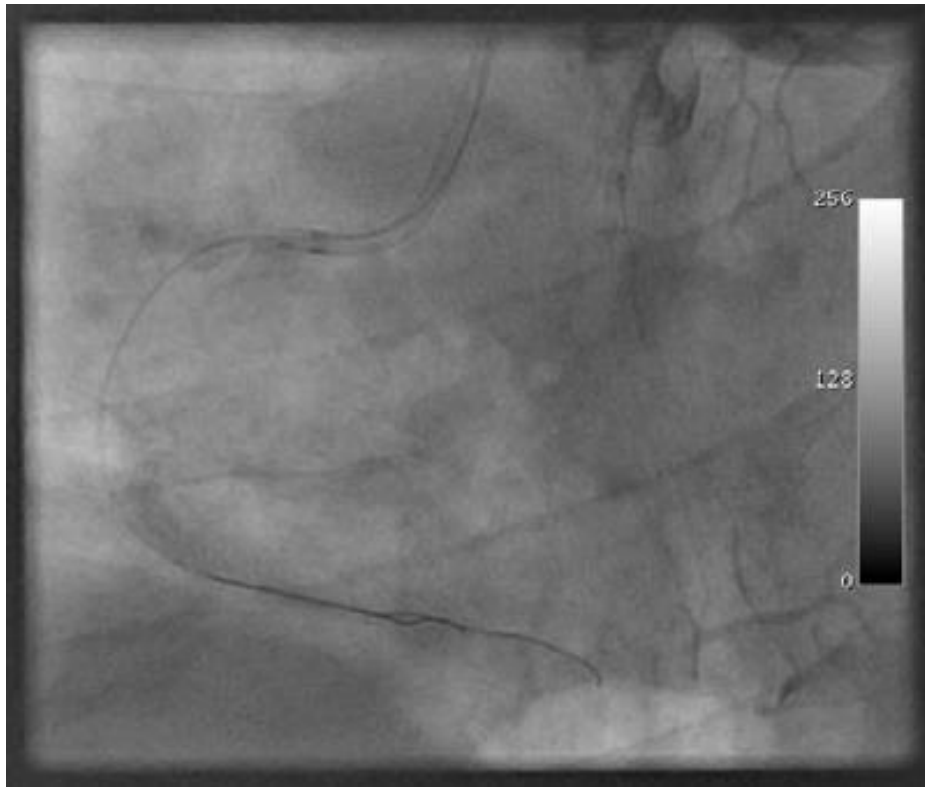


Figure 10 : Parallèle Wire technique

Les Side branch techniques : qui consistent à placer un guide dans une branche en amont de l'occlusion pour empêcher un deuxième guide d'entrer de façon répétitive.(46)

D'autres techniques disponibles sont spécifiques aux approches rétrogrades :

Le kissing wire technique : qui consiste à utiliser deux guides (antérograde ou rétrograde) comme marqueur pour la progression l'un de l'autre pour essayer de retrouver la vraie lumière.

La CART technique pour controlled antérograde and rétrograde tracking décrite par Katoh, consiste à faire se rejoindre deux guides, antérograde et rétrograde, dans le même plan de dissection puis effectuer une inflation de ballon sur un des

guides pour créer une communication entre l'espace sous-intimal et la vraie lumière.(42,47)

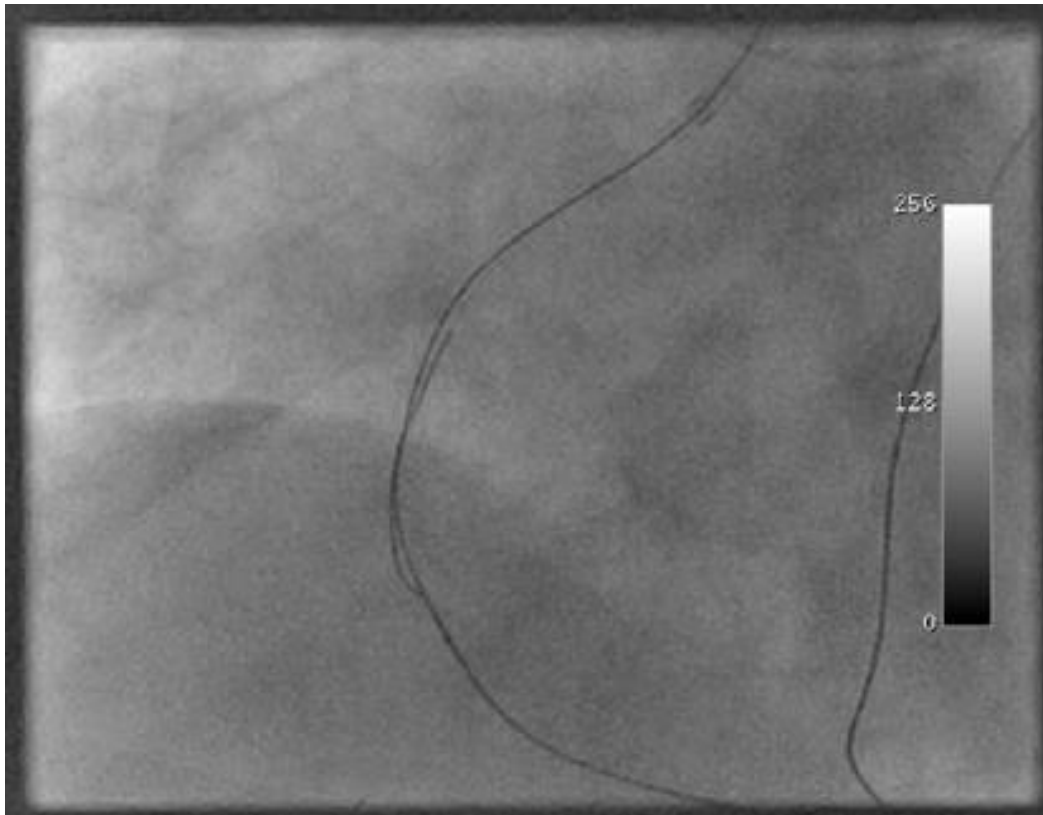
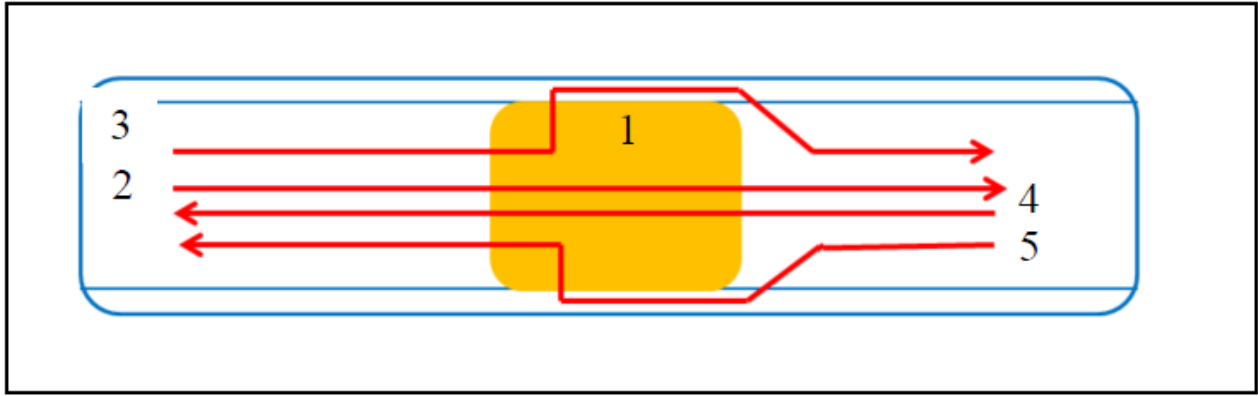


Figure 11 : CART technique

4) Stratégies de recanalisation de CTO

Une CTO peut être franchie par deux voies, soit par la voie antérograde, soit par la voie rétrograde. Chaque voie permettant un franchissement soit en passant par la vraie lumière, soit en créant une dissection dans l'espace sous-intimal avec réentrée dans la vraie lumière en aval. (**Figure 12**)



Légende :

1. Occlusion
2. Voie antérograde de vraie lumière à vraie lumière
3. Voie antérograde par dissection et réentrée
4. Voie rétrograde de vraie lumière à vraie lumière
5. Voie rétrograde par dissection et réentrée

Figure 12 : Franchissement de la CTO selon les différentes techniques.

a) Approche antérograde :

Il s'agit de la technique à privilégier en première intention, surtout lorsque l'entrée de la CTO est bien identifiée. Elle consiste à aborder et tenter de franchir la lésion dans le sens du flux coronaire. Selon que le trajet du guide soit dans la vraie lumière 'true to true' ou dans l'espace sous-initiale, on distingue deux techniques par cette voie antérograde (1,48,49):

- La technique de « l'escalade de guides » : elle consiste à tenter de franchir la chape fibreuse tout en gardant le guide dans la vraie lumière coronaire. Des guides de poids croissant et de force de pénétration de plus en plus importants peuvent être utilisés. De plus, le microcatheter placé au contact de la lésion, offre un meilleur support, améliore la force de pénétration du guide et permet l'escalade ou la désescalade plus aisée et plus rapide de guides en fonction de l'évolution de la procédure. Une fois la lésion franchit et après contrôle angiographique pour confirmer la situation intraluminale du guide, un guide plus souple est utilisé pour compléter la procédure comme dans l'angioplastie conventionnelle. Lors de l'escalade de guide, ce

dernier peut passer accidentellement dans l'espace sous-intimal, dans ce cas deux techniques alternative peuvent être tentée : la technique de dissection et de réentrée par voie antérograde ou la technique du guide parallèle qui consiste à laisser le guide en place comme repère et utiliser un autre guide pour franchir la CTO.

- La technique de dissection et réentrée : elle consiste à positionner un guide amené par voie rétrograde dans l'espace sous-intimal, inflater un ballon pour créer une dissection Faisant communiquer la partie proximale et distale de l'occlusion, puis franchir la dissection avec le guide antérograde. Ce qui permet de sortir de la dissection et retrouver la vraie lumière coronaire.

b) Approche rétrograde :

Apparue il y a quelques années au Japon, c'est une technique complexe accumulant des difficultés techniques et des matériaux spécifiques. Elle est souvent utilisée en deuxième intention, après échec de la voie antérograde ou dans le cas ou dans le cas où l'entrée de l'occlusion est ambiguë. Elle consiste à amener les guides et le microcatheters jusqu'à la partie distale de l'occlusion via des branches collatérales. Les collatérales épicaudiques sont à éviter car exposent à un risque de perforation et de tamponnade, il faut donc privilégier les collatérales interseptales.(1,35)

Cette approche débute en fait, par une bonne analyse des collatérales interseptales. Ainsi le choix de choix de la septale permettant l'accès à la partie distale de l'occlusion se fait par la méthode du « *tracking* » des septales avec un guide souple. (47,50)

- Une fois que le guide et le microcatheter sont au contact de la partie distale de l'occlusion, le franchissement de cette dernière avec un guide souple ou après escalade de guide est plus facile que celui de la partie proximale car

la chape fibreuse distale est plus molle car elle est exposée à une pression plus basse.

- Dans la technique de dissection et réentrée rétrograde, un guide amené par voie antérograde dans l'espace sous-intimal, sur lequel un ballon est inflaté pour créer une dissection faisant communiquer la partie proximale et distale de l'occlusion, puis la dissection est franchie avec un guide rétrograde. Ce qui permet de sortir de la dissection et retrouver la vraie lumière coronaire.

c) Approche hybride :

Il s'agit d'un algorithme décisionnel développé par des experts, permettant de passer rapidement et aisément d'une technique à une autre. L'objectif étant de recanaliser l'occlusion avec succès dans des délais les plus courts possibles en utilisant le moins de matériel, de rayons et de produit de contraste. Il est recommandé d'effectuer en début de procédure, une double injection coronaire pour bien visualiser la lésion, la circulation collatérale et suivre la progression des guides pendant la procédure, ce qui permet d'augmenter le taux de succès de la recanalisation. Cette approche permet de réaliser une bonne analyse de l'occlusion afin de choisir d'emblée la technique la plus adéquate ou même de changer rapidement de stratégie. (48,51)

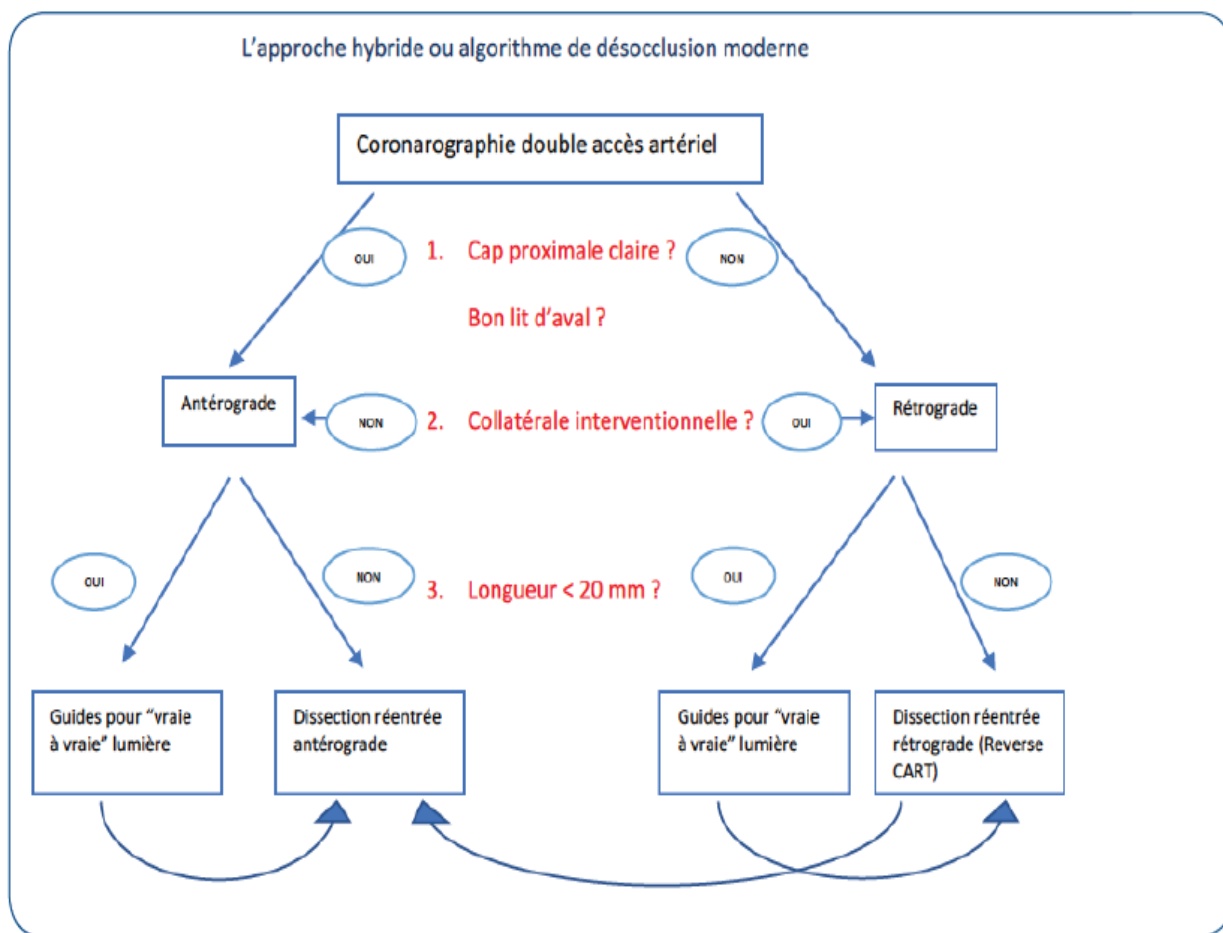


Figure 13 : Algorithme hybride de recanalisations de CTO(48)

5) Prévention des complications

Dans cette procédure élective, il est recommandé d'avoir un bon prétraitement avec le clopidogrel. Pendant ces procédures, qui sont longues avec l'usage de divers matériels endocoronaires, le traitement antithrombotique doit être parfait avec un contrôle toutes les 45 minutes de l'ACT qui doit être supérieur ou égal à 300 secondes.

Afin de préserver la fonction rénale, il est indispensable de bien préparer le patient en amont de la procédure, par une bonne hydratation, une bonne alcalinisation, une réduction des substances néphrotoxiques et surtout une limitation drastique du volume de produit de contraste à utiliser. Il est suggéré de ne pas dépasser 500-600 ml chez des patient ayant une bonne fonction rénale.

La prévention du risque de radiodermite, repose sur différentes mesures visant à réduire l'irradiation cumulative : une position plus haute de la table avec le capteur au contact du patient, une réduction de la cadence des images, une variation des incidences pour exposer différentes zones cutanées.(52)

Conclusion

Les occlusions coronaires chroniques, longtemps négligées par les cardiologues interventionnels, représente de nos jours un nouveau champ d'application de l'angioplastie coronaire.

Ce sont des procédures complexes, qui ont vu augmenter leur taux de succès avec des taux de complications limités grâce au développement de matériels et de techniques spécifiques, mais aussi à des opérateurs de plus en plus expérimentés. Pour autant, une sélection précise des patients est primordiale car le principal bénéfice de la recanalisation d'une CTO est l'amélioration de la qualité de vie, d'autres bénéfices ont été décrits mais non formellement démontrés.

Résumés

Titre : Angioplastie des occlusions coronaires chroniques : un nouveau pas du service de Cardiologie A

Auteur : Koné Guéladio Hassane

Directeur de Mémoire : Pr Nadia Fellat

L'occlusion coronaire chronique (CTO) est définie par l'absence totale de flux coronaire antérograde au sein d'une occlusion présente depuis au moins trois mois. Ces lésions sont fréquentes et ont pendant longtemps représenté un challenge en cardiologie interventionnelle. De nos jours, le développement et l'évolution des techniques et matériels, ont permis l'amélioration de la faisabilité et de la sécurité de ces procédures.

L'objectif de ce travail est de décrire leurs aspects épidémiologiques, cliniques et histopathologiques afin de comprendre l'intérêt de la désocclusion d'une CTO et d'avoir une bonne compréhension des techniques et matériels nécessaires. Nous rapportons l'observation d'un homme de 72 ans, souffrant d'angor d'effort. Il a comme facteurs de risque cardiovasculaire un tabagisme, une hypertension artérielle et une obésité androïde et est suivi pour une cardiopathie ischémique révélée en 2013 par un STEMI stenté sur l'artère interventriculaire antérieure moyenne. L'échographie transthoracique montre un ventricule gauche de fonction systolique conservée, avec des hypokinésies inféroseptale et inférieure. Le contrôle coronarographique a révélé une occlusion d'allure chronique du deuxième segment de la coronaire droite. Le J-CTO score est alors calculé à 1. L'injection controlatérale avec de longues acquisitions ne visualisant pas une collatéralité hétéroconaire satisfaisante, l'intervention est alors réalisée avec un seul abord fémoral droit 7F. Par un cathéter guide AL 1 7F, un guide runthrough floppy 0,014 et un micro cathéter sont amenés au contact de la chape fibreuse proximale. Le franchissement de cette dernière est obtenu après escalade guide. L'injection de contrôle met en évidence une sténose longue serrée s'étendant du deuxième au troisième segment de la coronaire droite. Après pré-dilatation, deux stents actifs ont été déployés dans la coronaire droite avec un bon résultat en fin de procédure

Mots clés : Occlusion coronaire chronique, angioplastie, guide, microcathéter

Title: Angioplasty of chronic coronary occlusions: a new step in the Department of Cardiology A

Author: Koné Guéladio Hassane

Thesis Director: Pr Nadia Fellat

Chronic coronary occlusion (CTO) is defined as the absence of anterograde coronary flow within an occlusion that has been present for at least three months. These types of lesions are frequent and represent a challenge in interventional cardiology. Nowadays, the development and evolution of techniques and materials have improved the feasibility and safety of these procedures.

This work aims to describe their epidemiological, clinical and histopathological aspects in order to understand the benefit of disocclusion of CTO lesions and to have a good understanding of the adequate techniques and materials. We report a case of a 72-year-old man with exertional angina. His cardiovascular risk factors include smoking, high blood pressure and obesity. He is known to have ischemic heart disease revealed in 2013 by a STEMI stented on the mid left anterior descending artery. Transthoracic ultrasound shows a preserved left ventricle systolic function, with wall motion abnormalities. Coronary angiography revealed a chronic occlusion of the second segment of the right coronary artery. The J-CTO score is then calculated at 1. The LAD stent was patent and the circumflex artery was atheromatous. Since the contralateral injection with long acquisitions does not visualize a good collaterality, the intervention is then performed with a single right femoral approach 7F. Through an AL 17F guide catheter, a runthrough floppy 0.014 guide and a microcatheter were brought to make contact with the proximal fibrous cap. The crossing of the latter is obtained by the wire escalation technique. The control angiography showed a long, tight stenosis extending from the second to the third segment of the right coronary artery. After pre-dilation, two drug eluting stents were deployed in the right coronary artery with good result at the end of the procedure.

Keywords: Chronic coronary occlusion, angioplasty, guide, microcatheter

لعنوان: راب الأوعية الدموية للانسداد التاجي المزمن: خطوة جديدة في قسم أمراض القلب أ

المؤلف: كوني جيلاديو حسن

مدير الرسالة: الأستاذة نادية فلات

يُعرّف انسداد الشريان التاجي المزمن (CTO) بأنه غياب تام لتدفق الشريان التاجي المتقدم داخل انسداد موجود لمدة ثلاثة أشهر على الأقل. هذه الاصابات شائعة وشكلت منذ فترة طويلة تحديًا في أمراض القلب التدخلية. في الوقت الحاضر ، أدى تطوير التقنيات والمواد وانماها إلى تحسين جدوى وسلامة هذه الإجراءات.

الهدف من هذا العمل هو وصف الجوانب الوبائية والسريرية والنسيجية المرضية من أجل فهم الفائدة من إزالة انسداد الشريان التاجي المزمن بالإضافة الى فهم جيد للتقنيات والمواد اللازمة. نبلغ عن ملاحظة لرجل يبلغ من العمر 72 عامًا يعاني من الذبحة الصدرية المجهدة. تشمل عوامل الخطر المتعلقة بأمراض القلب والأوعية الدموية لديه التدخين وارتفاع ضغط الدم والسمنة، كما يتم تتبعه منذ 2013 من اجل مرض القلب الإحتباسي كشفت عنه نوبة قلبية STEMI عولجت بمتبث على الشريان البين-بطيني الامامي الأوسط. تُظهر الموجات فوق الصوتية عبر الصدر بطينا أيسرا ذا وظيفة انقباضية محفوظة، مع نقص الحركة على الجدران السفلى. كشفت مراقبة القلب التاجية عن انسداد مزمن للجزء الثاني من الشريان التاجي الأيمن، مما مكن من حساب نتيجة J-CTO الى 1. نظرًا لأن الحقن المقابل مع عمليات الاستحواد الطويلة لا تصور الشرايين الفرعية التاجية بفعالية، تم المرور عبر الشريان الفخدي الأيمن F7. ثم تم توصيل دليل مرن 7F AL1، و من خلاله دليل 0.014، مع قسطرة دقيقة، الى ذراع التسوية الليفي القريب. تم عبور هذا الأخير بعد دليل التسلق. تؤكد حقنة المراقبة وجود تضيق طويلٌ ومحكمٌ يمتد من الجزء الثاني إلى الجزء الثالث من الشريان التاجي الأيمن. بعد التوسيع القبلي، تم نشر دعامتين نشطتين في الشريان التاجي الأيمن وكانت النتيجة جيدة في نهاية الإجراءات.

الكلمات المفتاحية: انسداد الشريان التاجي المزمن ، قسطرة ، دليل ، قسطرة دقيقة

Références bibliographiques

1. Sianos G, Werner GS, Galassi AR, Papafaklis MI, Escaned J, Hildick-Smith D, et al. Recanalisation of Chronic Total coronary Occlusions: 2012 consensus document from the EuroCTO club. *EuroIntervention*. mai 2012;8(1):139-45.
2. Mario CD, Werner GS, Sianos G, Galassi AR, Büttner J, Dudek D, et al. European perspective in the recanalisation of Chronic Total Occlusions (CTO): consensus document from the EuroCTO Club. :14.
3. Werner GS, Gitt AK, Zeymer U, Juenger C, Towae F, Wienbergen H, et al. Chronic total coronary occlusions in patients with stable angina pectoris: impact on therapy and outcome in present day clinical practice. *Clin Res Cardiol*. juill 2009;98(7):435-41.
4. Hoebbers LP, Claessen BE, Dangas GD, Råmunddal T, Mehran R, Henriques JPS. Contemporary overview and clinical perspectives of chronic total occlusions. *Nat Rev Cardiol*. août 2014;11(8):458-69.
5. Yamamoto E, Natsuaki M, Morimoto T, Furukawa Y, Nakagawa Y, Ono K, et al. Long-term outcomes after percutaneous coronary intervention for chronic total occlusion (from the CREDO-Kyoto registry cohort-2). *Am J Cardiol*. 15 sept 2013;112(6):767-74.
6. Jeroudi OM, Alomar ME, Michael TT, El Sabbagh A, Patel VG, Mogabgab O, et al. Prevalence and management of coronary chronic total occlusions in a tertiary Veterans Affairs hospital. *Catheter Cardiovasc Interv Off J Soc Card Angiogr Interv*. 1 oct 2014;84(4):637-43.
7. Cohen HA, Williams DO, Holmes DR, Selzer F, Kip KE, Johnston JM, et al. Impact of age on procedural and 1-year outcome in percutaneous transluminal coronary angioplasty: a report from the NHLBI Dynamic Registry. *Am Heart J*. sept 2003;146(3):513-9.
8. Srivatsa SS, Edwards WD, Boos CM, Grill DE, Sangiorgi GM, Garratt KN, et al. Histologic correlates of angiographic chronic total coronary artery

- occlusions: influence of occlusion duration on neovascular channel patterns and intimal plaque composition. *J Am Coll Cardiol.* avr 1997;29(5):955-63.
9. Katsuda S, Okada Y, Minamoto T, Oda Y, Matsui Y, Nakanishi I. Collagens in human atherosclerosis. Immunohistochemical analysis using collagen type-specific antibodies. *Arterioscler Thromb J Vasc Biol.* avr 1992;12(4):494-502.
 10. Sueishi K, Yonemitsu Y, Nakagawa K, Kaneda Y, Kumamoto M, Nakashima Y. Atherosclerosis and angiogenesis. Its pathophysiological significance in humans as well as in an animal model induced by the gene transfer of vascular endothelial growth factor. *Ann N Y Acad Sci.* 15 avr 1997;811:311-22; 322-4.
 11. Werner GS, Surber R, Kuethe F, Emig U, Schwarz G, Bahrmann P, et al. Collaterals and the recovery of left ventricular function after recanalization of a chronic total coronary occlusion. *Am Heart J.* janv 2005;149(1):129-37.
 12. Olivari Z, Rubartelli P, Piscione F, Ettori F, Fontanelli A, Salemme L, et al. Immediate results and one-year clinical outcome after percutaneous coronary interventions in chronic total occlusions: data from a multicenter, prospective, observational study (TOAST-GISE). *J Am Coll Cardiol.* 21 mai 2003;41(10):1672-8.
 13. Rubartelli P, Verna E, Niccoli L, Giachero C, Zimarino M, Bernardi G, et al. Coronary stent implantation is superior to balloon angioplasty for chronic coronary occlusions: six-year clinical follow-up of the GISSOC trial. *J Am Coll Cardiol.* 7 mai 2003;41(9):1488-92.
 14. Höher M, Wöhrle J, Grebe OC, Kochs M, Osterhues H-H, Hombach V, et al. A randomized trial of elective stenting after balloon recanalization of chronic total occlusions. *J Am Coll Cardiol.* 1 sept 1999;34(3):722-9.
 15. Suttorp MJ, Laarman GJ, Rahel BM, Kelder JC, Bosschaert MAR, Kiemeneij F, et al. Primary Stenting of Totally Occluded Native Coronary Arteries II (PRISON II): a randomized comparison of bare metal stent

- implantation with sirolimus-eluting stent implantation for the treatment of total coronary occlusions. *Circulation*. 29 août 2006;114(9):921-8.
16. Grantham JA, Jones PG, Cannon L, Spertus JA. Quantifying the early health status benefits of successful chronic total occlusion recanalization: Results from the FlowCardia's Approach to Chronic Total Occlusion Recanalization (FACTOR) Trial. *Circ Cardiovasc Qual Outcomes*. mai 2010;3(3):284-90.
 17. Werner GS, Martin-Yuste V, Hildick-Smith D, Boudou N, Sianos G, Gelev V, et al. A randomized multicentre trial to compare revascularization with optimal medical therapy for the treatment of chronic total coronary occlusions. *Eur Heart J*. 7 juill 2018;39(26):2484-93.
 18. Hirai T, Grantham JA, Sapontis J, Cohen DJ, Marso SP, Lombardi W, et al. Quality of Life Changes After Chronic Total Occlusion Angioplasty in Patients With Baseline Refractory Angina. *Circ Cardiovasc Interv*. 1 mars 2019;12(3):e007558.
 19. Hoebbers LP, Claessen BE, Elias J, Dangas GD, Mehran R, Henriques JPS. Meta-analysis on the impact of percutaneous coronary intervention of chronic total occlusions on left ventricular function and clinical outcome. *Int J Cardiol*. 2015;187:90-6.
 20. Widimsky P, Straka Z, Stros P, Jirasek K, Dvorak J, Votava J, et al. One-year coronary bypass graft patency: a randomized comparison between off-pump and on-pump surgery angiographic results of the PRAGUE-4 trial. *Circulation*. 30 nov 2004;110(22):3418-23.
 21. Serruys PW, Morice M-C, Kappetein AP, Colombo A, Holmes DR, Mack MJ, et al. Percutaneous coronary intervention versus coronary-artery bypass grafting for severe coronary artery disease. *N Engl J Med*. 5 mars 2009;360(10):961-72.
 22. Nombela-Franco L, Mitroi CD, Fernández-Lozano I, García-Touchard A, Toquero J, Castro-Urda V, et al. Ventricular Arrhythmias Among

- Implantable Cardioverter-Defibrillator Recipients for Primary Prevention. *Circ Arrhythm Electrophysiol.* 1 févr 2012;5(1):147-54.
23. Long-Term Follow-Up of Elective Chronic Total Coronary Occlusion Angioplasty: Analysis From the U.K. Central Cardiac Audit Database [Internet]. American College of Cardiology. [cité 11 juill 2021]. Disponible sur: <https://www.acc.org/latest-in-cardiology/journal-scans/2014/07/17/17/10/http%3a%2f%2fwww.acc.org%2flatest-in-cardiology%2fjournal-scans%2f2014%2f07%2f17%2f17%2f10%2flong-term-follow-up-of-elective-chronic-total-coronary-occlusion>
24. Claessen BE, Dangas GD, Godino C, Henriques JPS, Leon MB, Park SJ, et al. Impact of target vessel on long-term survival after percutaneous coronary intervention for chronic total occlusions. *Catheter Cardiovasc Interv.* 1 juill 2013;82(1):76-82.
25. Suero JA, Marso SP, Jones PG, Laster SB, Huber KC, Giorgi LV, et al. Procedural outcomes and long-term survival among patients undergoing percutaneous coronary intervention of a chronic total occlusion in native coronary arteries: a 20-year experience. *J Am Coll Cardiol.* août 2001;38(2):409-14.
26. Javaid A, Buch AN, Satler LF, Kent KM, Suddath WO, Lindsay J, et al. Management and Outcomes of Coronary Artery Perforation During Percutaneous Coronary Intervention. *Am J Cardiol.* oct 2006;98(7):911-4.
27. Prasad A, Rihal CS, Lennon RJ, Wiste HJ, Singh M, Holmes DR. Trends in outcomes after percutaneous coronary intervention for chronic total occlusions: a 25-year experience from the Mayo Clinic. *J Am Coll Cardiol.* 17 avr 2007;49(15):1611-8.
28. Patel VG, Brayton KM, Tamayo A, Mogabgab O, Michael TT, Lo N, et al. Angiographic Success and Procedural Complications in Patients Undergoing Percutaneous Coronary Chronic Total Occlusion Interventions. *JACC Cardiovasc Interv.* févr 2013;6(2):128-36.

29. 2014 ESC/EACTS Guidelines on myocardial revascularization: The Task Force on Myocardial Revascularization of the European Society of Cardiology (ESC) and the European Association for Cardio-Thoracic Surgery (EACTS) Developed with the special contribution of the European Association of Percutaneous Cardiovascular Interventions (EAPCI). *Eur Heart J*. 1 oct 2014;35(37):2541-619.
30. Marechal DP, Gach PO, Davin DL, Martinez DC, Lempereur M, Magnee M. Pourquoi traiter une occlusion -coronaire totale chronique ? *Rev MÉDICALE SUISSE*. 2017;4.
31. Traitement percutané de l'occlusion coronaire totale chronique : perspectives cliniques en 2015 [Internet]. *Revue Medicale Suisse*. [cité 11 juill 2021]. Disponible sur: <https://www.revmed.ch/revue-medicale-suisse/2015/revue-medicale-suisse-476/traitement-percutane-de-l-occlusion-coronaire-totale-chronique-perspectives-cliniques-en-2015>
32. Vescovo GM, Zivelonghi C, Scott B, Agostoni P. Percutaneous Coronary Intervention for Chronic Total Occlusion. *US Cardiol Rev*. 29 sept 2020;14:e11.
33. Predicting successful guidewire crossing through chronic total occlusion of native coronary lesions within 30 minutes: the J-CTO (Multicenter CTO Registry in Japan) score as a difficulty grading and time assessment tool - PubMed [Internet]. [cité 11 juill 2021]. Disponible sur: <https://pubmed.ncbi.nlm.nih.gov/21349461/>
34. Taketani Y, Kaneda H, Saito S. Successful coronary intervention for chronic total occlusion using a retrograde approach with biradial arteries. *J Invasive Cardiol*. sept 2007;19(9):E281-284.
35. Hoye A. Management of chronic total occlusion by percutaneous coronary intervention. *Heart Br Card Soc*. mai 2012;98(10):822-8.
36. Rinfret S, éditeur. *Percutaneous Intervention for Coronary Chronic Total Occlusion* [Internet]. Cham: Springer International Publishing; 2016 [cité

13 juill 2021]. Disponible sur: <http://link.springer.com/10.1007/978-3-319-21563-1>

37. Vemmou E, Nikolakopoulos I, Xenogiannis I, Megaly M, Hall A, Wang Y, et al. Recent advances in microcatheter technology for the treatment of chronic total occlusions. *Expert Rev Med Devices*. 3 avr 2019;16(4):267-73.
38. Louvard Y, Lefèvre T. Angioplastie des occlusions coronaires chroniques: techniques et stratégies. *Sang Thromb Vaiss*. avr 2009;21(4):195-206.
39. Fujii K, Ochiai M, Mintz GS, Kan Y, Awano K, Masutani M, et al. Procedural Implications of Intravascular Ultrasound Morphologic Features of Chronic Total Coronary Occlusions. *Am J Cardiol*. mai 2006;97(10):1455-62.
40. Hamood H, Makhoul N, Grenadir E, Kusniec F, Rosenschein U. Anchor wire technique improves device deliverability during PCI of CTOs and other complex subsets. *Acute Card Care*. janv 2006;8(3):139-42.
41. Hirokami M, Saito S, Muto H. Anchoring technique to improve guiding catheter support in coronary angioplasty of chronic total occlusions. *Catheter Cardiovasc Interv*. mars 2006;67(3):366-71.
42. Matsumi J, Saito S. Progress in the retrograde approach for chronic total coronary artery occlusion: A case with successful angioplasty using CART and reverse-anchoring techniques 3 years after failed PCI via a retrograde approach. *Catheter Cardiovasc Interv*. 1 mai 2008;71(6):810-4.
43. Takahashi S, Saito S, Tanaka S, Miyashita Y, Shiono T, Arai F, et al. New method to increase a backup support of a 6 French guiding coronary catheter. *Catheter Cardiovasc Interv*. déc 2004;63(4):452-6.
44. Kirtane AJ, Stone GW. The Anchor-Tornus technique: A novel approach to “uncrossable” chronic total occlusions. *Catheter Cardiovasc Interv*. 1 oct 2007;70(4):554-7.

45. Horisaki T, Surmely J-F, Suzuki T. Contact wire technique: a possible strategy for parallel wire techniques. *J Invasive Cardiol.* 1 sept 2007;19(9):E263-4.
46. Hussain F. Distal side branch entry technique to accomplish recanalization of a complex and heavily calcified chronic total occlusion. *J Invasive Cardiol.* nov 2007;19(11):E340-342.
47. Surmely J-F, Tsuchikane E, Katoh O, Nishida Y, Nakayama M, Nakamura S, et al. New concept for CTO recanalization using controlled antegrade and retrograde subintimal tracking: the CART technique. *J Invasive Cardiol.* juill 2006;18(7):334-8.