



UNIVERSITE CADI AYYAD
FACULTE DE MEDECINE ET DE PHARMACIE
MARRAKECH

ANNEE 2008

THESE N° 25

LES TUMEURS MUCINEUSES DE L'OVAIRE

THESE

PRESENTEE ET SOUTENUE PUBLIQUEMENT LE .../.../2008

PAR

Mme. **Ihab LAMZABI**

Née le 15/05/1982 à Safi

POUR L'OBTENTION DU DOCTORAT EN MEDECINE

MOTS CLES

Ovaire – Tumeurs mucineuses – Pronostic – Pseudomyxome péritonéal.

JURY

Mr. **A. OUSEHAL**

Professeur de Radiologie

PRESIDENT

Mme. **B. BELAABIDIA**

Professeur d'Anatomie-Pathologique

RAPPORTEUR

Mr. **O. ESSADKI**

Professeur de Radiologie

Mr. **H. ABBASSI**

Professeur de Gynécologie – Obstétrique

Mr. **H. ASMOUKI**

Professeur agrégé de Gynécologie – Obstétrique

Mr. **A. TAHRI JOUTEI HASSANI**

Professeur agrégé de Radiothérapie

JUGES

**UNIVERSITE CADI AYYAD
FACULTE DE MEDECINE ET DE PHARMACIE
MARRAKECH**

DOYEN HONORAIRE : Pr. MEHADJI Badie-azzamann
VICE DOYENS HONORAIRES : Pr. FEDOUACH Sabah
: Pr. AIT BEN ALI Said
: Pr. BOURAS Najib

ADMINISTRATION

DOYEN : Pr. Abdelhaq ALAOUI YAZIDI
VICE DOYEN A LA RECHERCHE ET : Pr. Ahmed OUSEHAL
COOPERATION : Pr. Abdelmounaim ABOUSSAD
VICE DOYEN AUX AFFAIRES
PEDAGOGIQUES

PROFESSEURS D'ENSEIGNEMENT SUPERIEUR

Pr. ABBASSI	Hassan	Gynécologie-Obstétrique
Pr. ABOUSSAD	Abdelmounaim	Pédiatrie
Pr. AIT BEN ALI	Said	Neurochirurgie
Pr. ALAOUI YAZIDI	Abdelhaq	Pneumo-phtisiologie
Pr. BELAABIDIA	Badia	Anatomie-Pathologique
Pr. BOUSKRAOUI	Mohamed	Pédiatrie
Pr. EL HASSANI	Selma	Rhumatologie
Pr. EL IDRISSE DAFALI	My abdelhamid	Chirurgie Générale
Pr. ESSADKI	Omar	Radiologie
Pr. FIKRI	Tarik	Traumatologie
Pr. KISSANI	Najib	Neurologie
Pr. KRATI	Khadija	Gastro-Entérologie

Les tumeurs mucineuses de l'ovaire

Pr. OUSEHAL	Ahmed	Radiologie
Pr. RAJI	Abdelaziz	Oto-Rhino-Laryngologie
Pr. SBIHI	Mohamed	Pédiatrie
Pr. SOUMMANI	Abderraouf	Gynécologie-Obstétrique
Pr. TAZI	Imane	Psychiatrie

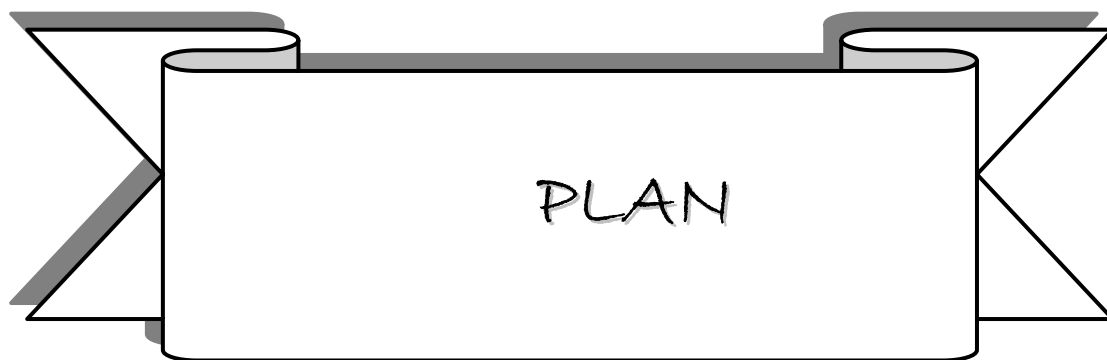

PROFESSEURS AGREGES

Pr. ABOUFALLAH	Abderrahim	Gynécologie – Obstétrique
Pr. AMAL	Said	Dermatologie
Pr. AIT SAB	Imane	Pédiatrie
Pr. ASRI	Fatima	Psychiatrie
Pr. ASMOUKI	Hamid	Gynécologie – Obstétrique
Pr. BEN ELKHAIAI	Ridouan	Chirurgie – Générale
Pr. BOUMZEBRA	Drissi	Chirurgie Cardiovasculaire
Pr. CHABAA	Leila	Biochimie
Pr. ESSAADOUNI	Lamiaa	Médecine Interne
Pr. FINECH	Benasser	Chirurgie – Générale
Pr. GHANNANE	Houssine	Neurochirurgie
Pr. GUENNOUN	Nezha	Gastro – Entérologie
Pr. LATIFI	Mohamed	Traumato – Orthopédie
Pr. LOUZI	Abdelouahed	Chirurgie générale
Pr. MAHMAL	Lahoucine	Hématologie clinique
Pr. MANSOURI	Nadia	Chirurgie maxillo-faciale Et stomatologie
Pr. MOUDOUNI	Said mohamed	Urologie
Pr. MOUTAOUAKIL	Abdeljalil	Ophtalmologie
Pr. SAMKAOUI	Mohamed	Anesthésie-Réanimation
Pr. SARF	Ismail	Urologie
Pr. YOUNOUS	Saïd	Anesthésie-Réanimation
Pr. AKHDARI	Nadia	Dermatologie
Pr. TAHRI JOUTEH HASSANI	Ali	Radiothérapie
Pr. SAIDI	Halim	Traumato - Orthopédie
Pr. NAJEB	Youssef	Traumato - Orthopédie

PROFESSEURS ASSISTANTS

Pr. ADERDOUR	Lahcen	Oto-Rhino-Laryngologie
Pr. ADMOU	Brahim	Immunologie
Pr. AMINE	Mohamed	Epidémiologie - Clinique
Pr. ATTAR	Hicham	Anatomie - Pathologique
Pr. BAHA ALI	Tarik	Ophthalmologie
Pr. BOURROUS	Monir	Pédiatrie
Pr. CHERIF IDRISSE EL GANOUNI	Najat	Radiologie
Pr. DAHAMI	Zakaria	Urologie
Pr. DIOURI AYAD	Afaf	Endocrinologie et maladies métaboliques
Pr. EL ADIB	Ahmed rhassane	Anesthésie-Réanimation
Pr. EL FEZZAZI	Redouane	Chirurgie - Pédiatrique
Pr. EL HATTAOUI	Mustapha	Cardiologie
Pr. EL HOUDZI	Jamila	Pédiatrie
Pr. ETTALBI	Saloua	Chirurgie - Réparatrice
Pr. HERRAG	Mohamed	Pneumo-Phtisiologie
Pr. KHALLOUKI	Mohammed	Anesthésie-Réanimation
Pr. LAOUAD	Inas	Néphrologie
Pr. LMEJJATTI	Mohamed	Neurochirurgie
Pr. MAHMAL	Aziz	Pneumo - Phtisiologie
Pr. MANOUDI	Fatiha	Psychiatrie
Pr. NEJMI	Hicham	Anesthésie - Réanimation
Pr. OULAD SAIAD	Mohamed	Chirurgie - Pédiatrique
Pr. TASSI	Nora	Maladies - Infectieuses
Pr. ZOUGARI	Leila	Parasitologie –Mycologie



INTRODUCTION	1
MATERIEL ET METHODES	3
I. Recrutement des malades.....	4
II. Méthodologie de travail.....	4
III. Base de données.....	4
RESULTATS	5
I. Données épidémiologiques.....	6
1- Période et fréquence d'inclusion.....	6
2- Age	7
3- Niveau socio-économique.....	7
4- Origine géographique.....	8
5- Antécédents.....	8
5.1- Gestité et parité.....	8
5.2- Avortement spontané	8
5.3- Grossesse gémellaire.....	9
5.4- Age à la ménarche.....	9
5.5- Ménopause.....	9
5.6- Contraception oestro-progestative.....	10
5.7- Antécédent de cancer.....	10
5.8- Hystérectomie et ligature tubaire.	10
5.9- Tabagisme.....	10
5.10-Autres antécédents.....	10
II- Données cliniques.....	11
1- Symptômes.....	11
2- Circonstances de découverte	12
3- Examen physique.....	14

Les tumeurs mucineuses de l'ovaire

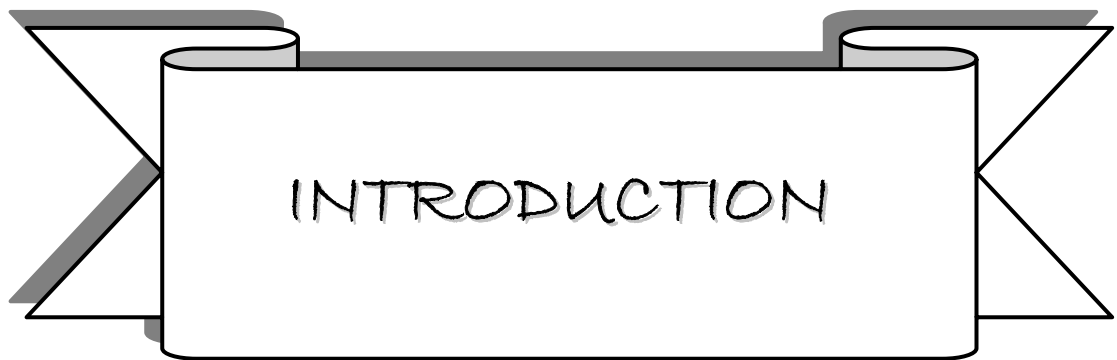
4- délai de diagnostic.....	15
III- Données paracliniques.....	15
1- Echographie.....	15
2- Tomodensitométrie.....	16
3- Radiographie standard.....	16
4- Marqueurs tumoraux.....	16
5- Bilan préopératoire.....	17
IV- Le traitement	17
1- Traitement Chirurgical.....	17
2- La chimiothérapie.....	19
V- Evolution.....	19
VI- données anatomopathologiques.....	19
1- Type histologique.....	19
2- Latéralité.....	20
3- Taille tumoral.....	20
4- Nature kystique ou solidokystique.....	21
5- Caractère multiloculaire.....	22
6- Paroi.....	22
7- Présence de végétations.....	23
8-Contenu	23
9- Nodule pariétal.....	24
10- Type intestinal ou endocervical.....	24
11- Stratification.....	24
12- Architecture.....	25
13- Présence d'autres composantes tumorales.....	26
14- Grade histologique.....	26
15- Stade de la FIGO.....	27
16- Rupture capsulaire.....	28

ICONOGRAPHIE	29
DISCUSSION	37
I- Données épidémiologiques.....	38
1- Incidence et fréquence	38
2- Age.....	39
3-Antécédents et les facteurs de risque.	40
3.1- Facteurs reproductives et hormonaux.....	40
3.2- Le tabagisme.....	42
3.3- Facteurs constitutionnels.....	43
3.4- Facteurs médicaux.....	45
II- Pathogénie.....	45
III- Diagnostic clinique.....	47
1- Symptômes.....	47
2- Examen Physique.....	47
3- Délai diagnostique	49
IV- Diagnostic paraclinique.....	49
1- L'imagerie.....	49
1.1- L'échographie.....	49
1.2- Le scanner.....	50
1.3- L'imagerie par résonance magnétique	51
2- La biologie	51
2.1- Les marqueurs tumoraux.....	51
2.2-L'hémogramme.....	55
3- Bilan d'exclusion d'une tumeur primitive extra-ovariennne.....	55
V- Prise en charge thérapeutique.....	55
1- Moyen.....	56
1.1- Chirurgie.....	56

1.2- Chimiothérapie	57
1.3- Radiothérapie	58
2- Indications thérapeutique	59
2.1- Tumeurs bénignes	59
2.2- Tumeurs borderlines	59
2.3- Tumeurs malignes	60
VI- Pronostic	61
1- Tumeurs mucineuses borderlines.....	61
2- Tumeurs mucineuses malignes.....	62
VII- Etude anatomopathologique	64
1- Classification de l'OMS.....	64
2- Autres classifications et controverses.....	69
2.1- Carcinome mucineux non invasif	69
2.2- Carcinome mucineux micro-invasif	70
3- Nodules muraux.....	72
4- Examen Extemporané.....	73
5- Diagnostic différentiel.....	74
6- Le pseudomyxome péritonéal.....	77
<u>CONCLUSION</u>	82
<u>ANNEXES</u>	85

RESUMES

BIBLIOGRAPHIE



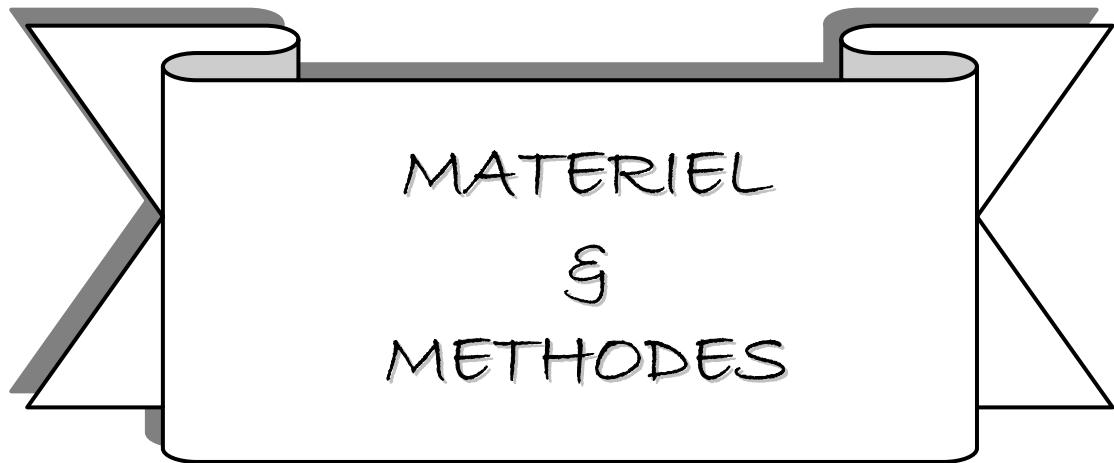
Les tumeurs mucineuses de l'ovaire

Les tumeurs mucineuses de l'ovaire sont des tumeurs épithéliales. Elles sont caractérisées par une prolifération de cellules mucosécrétantes rappelant l'épithélium endocervical ou intestinal. Elles sont classées en tumeurs bénignes, borderlines et malignes.

La grande majorité d'entre elles sont bénignes (80%). Dix pour cent de ces tumeurs sont borderlines. Dix pour cent sont malignes. Les tumeurs mucineuses malignes de l'ovaire, partagent avec les autres tumeurs épithéliales, un pronostic sombre dû au diagnostic, le plus souvent tardif.

Les tumeurs mucineuses ovariennes se distinguent par des facteurs de risque, une pathogénie, des critères diagnostiques, une thérapeutique ainsi qu'un pronostic différents par rapport aux autres tumeurs épithéliales.

Notre étude rétrospective a pour objectif d'étudier les aspects épidémiologiques, cliniques, thérapeutiques et anatomopathologiques des tumeurs mucineuses de l'ovaire diagnostiquées au service d'anatomie pathologique du CHU MOHAMMED VI de Marrakech.



I- Recrutement des malades

Notre étude est descriptive et rétrospective.

La durée de l'étude est de 7 ans: de janvier 2001 à décembre 2007.

Le diagnostic positif était confirmé au service d'anatomie pathologique du CHU MOHAMMED VI de Marrakech.

II- Méthodologie de travail

Cette étude rétrospective a porté sur 48 cas.

Elle a inclue toutes les tumeurs mucineuses de l'ovaire, dont le diagnostic anatomopathologique a été posé au service d'anatomie pathologique du CHU MOHAMMED VI à marrakech.

Nous avons exclu 3 cas de tumeurs mucineuses malignes car l'origine ovarienne de la tumeur n'a pas pu être confirmée.

Différents paramètres ont été exploités à partir des comptes rendus d'anatomie pathologique, et des dossiers médicaux du service de gynécologie obstétrique du CHU MOHAMMED VI de Marrakech.

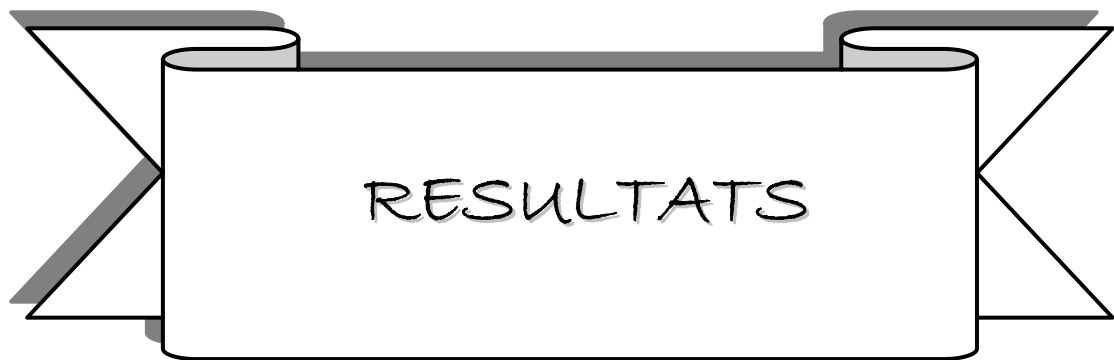Une fiche d'exploitation préétablie a permis le recueil de données épidémiologiques, cliniques, paracliniques, thérapeutiques et anatomopathologiques.

III- Base de données:

La base de données est résumée dans une fiche d'exploitation (voir annexes).

Les critères diagnostiques utilisés sont ceux de l'OMS (voir chapitre classification de l'OMS)

La stadification de la FIGO (voir annexes), a été choisie afin de faciliter la comparaison avec les autres études.



I- Données épidémiologiques:

Notre série était constituée de 48 patientes ayant des tumeurs mucineuses ovariennes.

Quarante trois patientes ont été opérées au CHU et 5 ont été opérées dans des cliniques privées.

Dix neuf dossiers médicaux ont été trouvés aux archives du service de gynécologie obstétrique.

1. Période et fréquence :

La période d'étude était de 7 ans (de janvier 2001 à décembre 2007)

Le recrutement annuel moyen était de 6,85 patientes (figure 1)

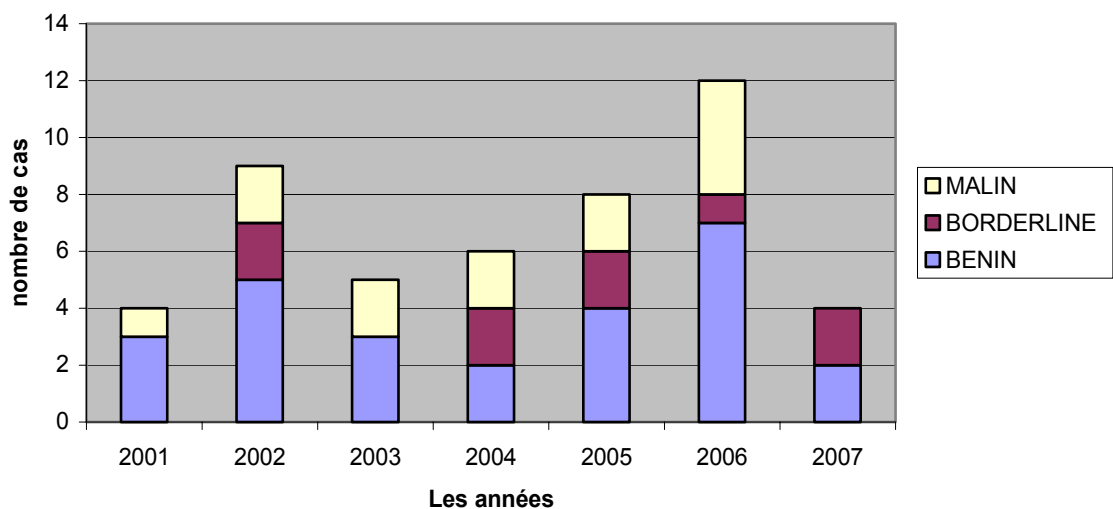


Figure 1: Répartition des cas selon les années

Le recrutement annuel différait selon les années avec un maximum pendant l'année 2006. Durant cette année, 12 cas étaient diagnostiqués.

2- Age

Les données sur l'âge étaient disponibles chez 43 cas, soit dans les dossiers médicaux, soit dans les renseignements cliniques des comptes rendus anatomopathologiques.

L'âge moyen observé au moment du diagnostic était de:

- 36 ans avec des extrêmes allant de 20 à 60 ans pour les tumeurs bénignes.
- 38 ans avec des extrêmes allant de 24 à 82 ans pour les tumeurs borderlines.
- 42 ans avec des extrêmes allant de 35 à 66 ans pour les tumeurs malignes.

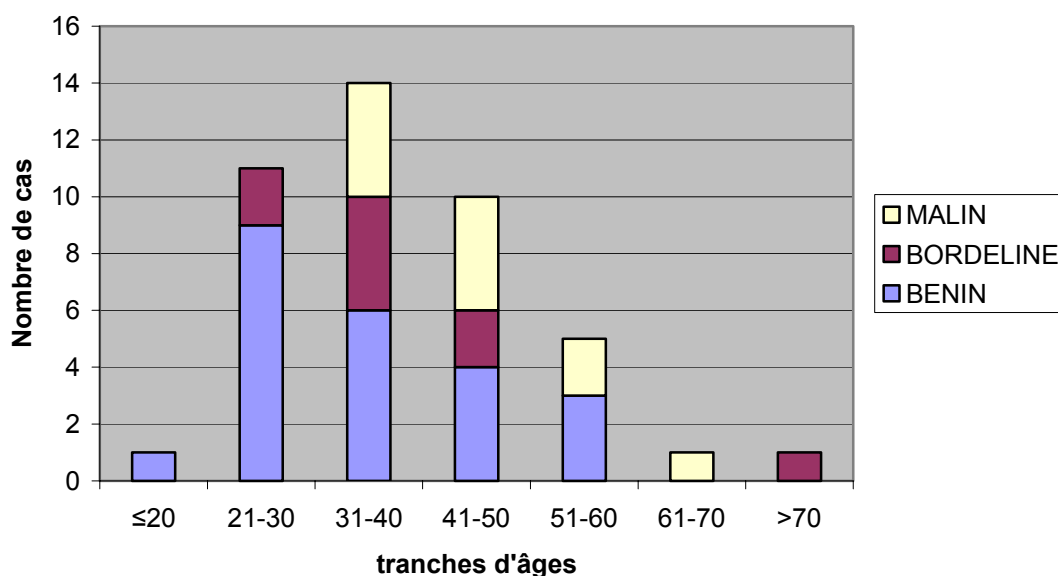


Figure 2: Répartition des patientes selon les tranches d'âges

3- Niveau socio-économique:

Toutes nos patientes avaient un niveau socio-économique bas sans aucune prise en charge par un organisme de sécurité sociale.

4- Origine géographique:

La plupart des patientes était originaire de Marrakech (15/19). Les autres patientes étaient originaires des provinces de Safi, d'Essaouira, et de Ouarzazate.

5- Antécédents:

5.1 Gestité et parité:

Les données sur ces deux paramètres étaient disponibles chez 17 cas.

Les patientes qui présentaient des cystadénocarcinomes sont multipares dans 8/9 cas. Une patiente était nulligeste et était suivie pour infertilité primaire pendant 8 ans.

Quatre patientes ayant des tumeurs mucineuses borderlines: deux étaient multipares, 1 était primipare et 1 était nulligeste.

Quatre patientes ayant des tumeurs mucineuses bénignes: deux étaient multipares, et 2 étaient nulligestes.

Tableau I : Parité des patientes:

Type tumoral Nombre de pare	Bénin (n=4)	Borderline (n=4)	Malin (n=9)
0	2	1	1
1	0	1	0
2 à 3	2	1	1
>3	0	1	7

5.2 Avortement spontané:

Un cas de cystadénocarcinome mucineux avait un antécédent personnel de 3 avortements spontanés.

5.3 Grossesse gémellaire :

Aucune grossesse gémellaire n'a été signalée dans notre série.

5.4 Âge à la ménarche:

L'âge moyen à la ménarche était soit :

- 13,5 ans pour les tumeurs malignes.
- 14 ans pour les tumeurs borderlines.
- 13 ans pour les tumeurs bénignes.

5.5 Ménopause:

Sept patientes (17,5%) étaient ménopausées soit:

- 3 cas de tumeurs malignes
- 1 cas de tumeur borderline.
- 3 cas de tumeurs bénignes.

L'âge à la ménopause de ces patientes est résumé dans le tableau 2.

Tableau II: Age à la ménopause.

Type tumoral	Cas	Age à la ménopause
Tumeurs bénignes	Be10	51 ans
	Be 17	49 ans
	Be22	50 ans
Tumeurs borderlines	Br3	48 ans
Tumeurs malignes	M3	54 ans
	M5	48 ans
	M7	50 ans

M: observation de tumeur maligne; Br: observation de tumeur Borderline; Be: observation de tumeur bénigne.

5.6 La contraception oestro-progestative :

Les données sur l'antécédent de prise de contraception oestro-progestative étaient disponibles chez 15 cas.

Trois patientes soit (20%) avaient un antécédent d'utilisation de contraception oestroprogestive.

5.7 Antécédent de cancer:

La recherche des antécédents personnels et familiaux de cancers du sein, de l'ovaire, du colon, de l'endomètre et de la prostate était négative.

Aucune patiente, n'avait un antécédent de cancer biliaire, pancréatique, ou gastrique.

5.8 Hystérectomie et ligature tubaire:

Une patiente ayant une tumeur bénigne avait un antécédent d'hystérectomie.

Aucune patiente n'avait un antécédent de ligature tubaire.

5.8 Tabagisme

Aucune de nos patientes n'avait un antécédent de tabagisme actif. La notion de tabagisme passif n'a pas été notée dans les dossiers médicaux.

5.9 Autres antécédents:

Certains cas de notre série présentaient d'autres antécédents:

- un diabète chez une patiente
- un rhumatisme articulaire aigue sans atteinte cardiaque chez une patiente.
- Une insuffisance rénale chronique chez une patiente.
- Une cholécystectomie pour vésicule lithiasique chez une patiente.

II- Données cliniques

1. Symptômes

Les symptômes cliniques n'ont pas pu être précisés Chez 15 patientes.

Chez les autres patientes, la répartition des symptômes dépendait du type anatomopathologique (Tableau 3)

La douleur abdomino-pelvienne était le symptôme le plus retrouvé dans notre série (72%), suivie de la distension abdominale (54%).

Par ailleurs, 7 cas soit (72%) de tumeurs malignes présentaient plusieurs symptômes en même temps. Des signes digestifs étaient associés soit à une distension abdominale ou à des douleurs abdominales chez 4 patientes.

Les signes digestifs étaient un syndrome occlusif chez 2 cas, et une constipation récente chez 2 autres patientes.

La pollakiurie était le signe urinaire présent chez 2 cas de tumeurs bénignes et 1 cas de tumeur maligne.

Les algies pelviennes aiguës, étaient dues chez deux de nos cas à une torsion d'annexe, et chez une autre patiente à une rupture tumorale. Ces trois patientes avaient des tumeurs bénignes.

Tableau III : Répartition des symptômes selon le type tumoral.

Type Symptôme	Bénin (n=13)		Bordeline (n=6)		Malin (n=11)		Total (n=30)
	N	%	N	%	N	%	
Distension abdominale	5	38%	3	50%	5	45%	13
Douleur abd-pelv	5	38%	4	75%	7	63,6%	16
Symptôme digestif	0	0%	0	0%	4	36,3%	4
Symptôme urinaire	2	15%	0	0%	1	9%	3
Algie pelvienne aigue	3	23%	1	16,6%	0	0%	5
Métrorragies	0	0%	1	16,6%	1	9%	2
Métastases	0	0%	0	0%	1	9%	1

Abd-pelv: abdomino-pelvienne , N: Nombre de cas.

2-Circonstances de découverte:

Les circonstances de découverte (CDD) différaient selon le type tumoral. Ainsi, les phénomènes aigus, telles la torsion et la rupture étaient observés surtout en cas de tumeurs bénignes.

La douleur était la circonstance de découverte la plus fréquemment rencontrée en cas de tumeurs borderlines ou malignes avec respectivement 4 cas, soit (57%) et 5 cas, soit (38%).

La répartition des circonstances de découverte selon le type tumoral est détaillée dans le tableau 4, et les figures (3-4-5)

Tableau IV: Circonstances de découverte selon le type tumoral

CDD \ Type	bénin		borderline		malin		total	
	N	%	N	%	N	%	N	%
Distension abdominale	5	38,4%	2	28,5%	2	18%	9	29%
Douleur	5	38,4%	4	57%	5	45,5%	14	45%
Signes digestifs	0	0%	0	0%	3	27,2%	3	9,6%
Torsion	2	15,3%	0	0%	0	0%	2	6,4%
Rupture	1	7,6%	1	14,2%	0	0%	2	6,4%
Métastases	0	0%	0	0%	1	9%	1	3,2%
Total	13	100%	7	100%	11	100%	31	100%

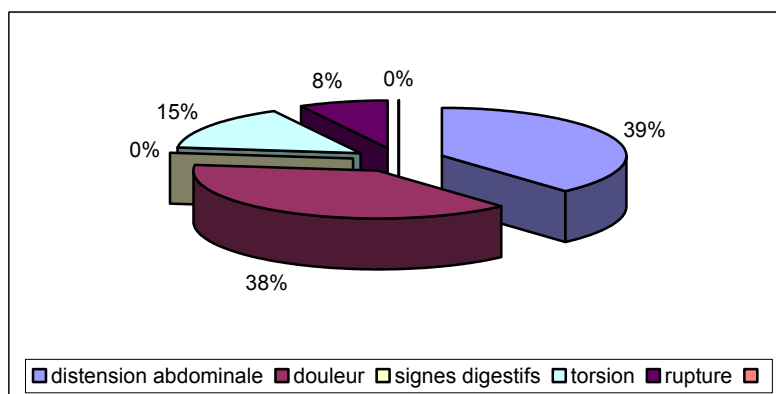


Figure 3: Répartitions des Circonstances de découverte des tumeurs bénignes

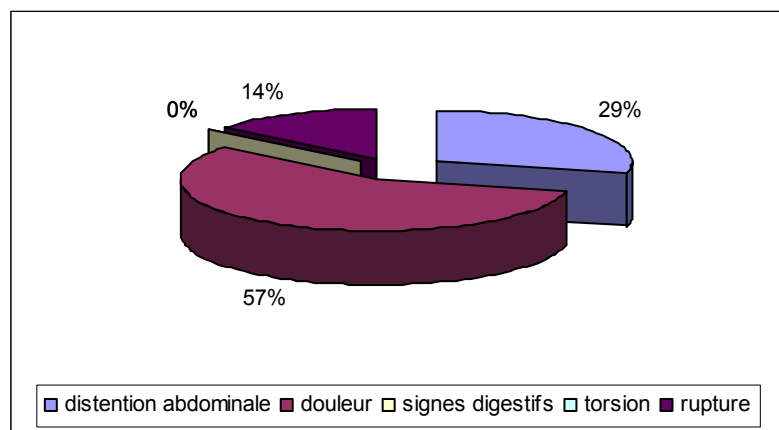


Figure 4: Répartitions des Circonstances de découverte des tumeurs borderlines.

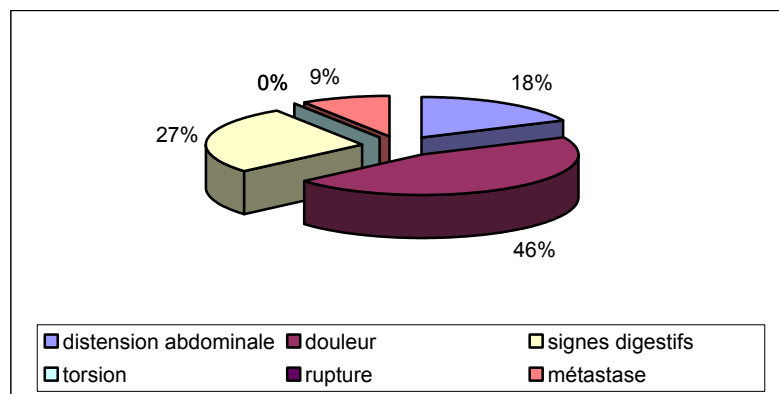


Figure 5: Répartition des Circonstances de découverte des tumeurs malignes

3-Examen physique:

Il a révélé des anomalies chez toutes nos patientes (100% des patientes dont on dispose de dossier médical (19 cas)).

A l'examen abdominal, une masse abdomino-pelvienne a été palpée chez 18 patientes (94%).

Les touchés pelviens ont révélé des anomalies chez toutes les patientes.

- Une masse latéro-utérine a été retrouvée chez 63% des cas

- une masse mal limitée plus ou moins des nodules a été retrouvée chez 4 patientes ayant des tumeurs malignes soit (44%).

4-Délai de diagnostic :

Le délai moyen du diagnostic était de 5 mois (avec des extrêmes de 1 mois à 1 an) pour les tumeurs malignes, de 13 mois pour les tumeurs borderlines (avec des extrêmes de 6 à 24 mois), et de 15 mois pour les tumeurs bénignes (avec des extrêmes de 10 à de 36 mois).

III- Données paracliniques:

Les données des examens paracliniques étaient disponibles chez 19 cas.

1- Echographie

Une échographie abdomino-pelvienne de première intention a été réalisée chez 19 patientes (100% des patientes dont on dispose du dossier médical).

L'échographie était réalisée dans un but diagnostique (tableau 5). Lors de cet examen des éléments de bilan d'extension ont aussi été recherchés.

Tableau V: Données de l'examen échographique.

	T. bénigne (n=5)		T. borderline (n=4)		T. maligne (n=10)	
	N	%	N	%	N	%
Suspicion d'origine ovarienne	5	100%	4	100%	8	80%
multiloculaire	5	100%	3	75%	7	70%
Parois épaisses	0	0%	3	75%	10	100%
Végétations	0	0%	3	75%	5	50%
Partiellement hyperéchogène	0	0%	3	75%	8	80%
Ascite	0	0%	2	50%	4	40%
Etude de l'ovaire CL	3	60%	4	100%	7	70%

CL: controlatéral ; T: tumeur

2 – Tomodensitométrie:

Six patientes soit (31%) avaient bénéficié d'une TDM abdomino-pelvienne. Quatre patientes avaient une tumeur maligne. Une patiente avait une tumeur borderline et une autre patiente avait une tumeur bénigne.

La TDM abdomino-pelvienne était réalisée dans le cadre d'un bilan d'extension de tumeurs échographiquement suspectes de malignité. Cependant, on n'a pas pu relever du dossier médical l'objectif de la TDM dans le cas de la tumeur bénigne.

3 – Radiographies standards:

La radiographie du thorax a été réalisée chez toutes nos patientes dans le cadre du bilan préopératoire. Dans les cas de tumeurs malignes et borderlines, la radiographie du thorax était réalisée comme bilan d'extension en plus du bilan préopératoire.

Un épanchement pleural minime a été trouvé chez une patiente ayant une tumeur maligne. La ponction pleurale n'a pas été réalisée. Cependant, cet épanchement était probablement d'origine métastatique, puisque cette patiente présentait aussi des métastases hépatiques.

Chez 2 patientes, des radiographies d'abdomen sans préparation étaient réalisées en raison d'un tableau de syndrome occlusif.

4- Marqueurs tumoraux:

Aucune patiente (dont les dossiers sont exploitables) n'a eu le dosage des marqueurs tumoraux en préopératoire.

Par ailleurs, Le dosage du CA125 a été réalisé chez un cas de tumeur maligne en post-opératoire, et avant la chimiothérapie. Son taux était normal.

5 – Bilan préopératoire:

Toutes nos patientes (19 cas) (dont on disposait du dossier médical) avaient bénéficié d'un bilan préopératoire qui a compris:

- Un groupage sanguin,
- Un bilan d'hémostase.
- Une numération formule sanguine.

La numération formule sanguine avait mis en évidence une anémie hypochrome microcytaire chez 4 patientes soit (21%). deux cas de tumeurs malignes et un cas de tumeur borderline et un autre cas de tumeur bénigne. La recherche de tumeur intestinale chez ces patientes n'a pas été réalisée.

La fonction rénale a été explorée chez 9 patientes. Une glycémie à jeun chez 7 patientes, et un électrocardiogramme chez 6 patientes.

IV–Le traitement :

1–Le traitement chirurgical:

1.1 Les voies d'abord :

Tous les cas (dont on dispose du dossier médical) ont été traités par une laparotomie médiane sus et sous ombilicale.

1.2 Le geste chirurgical

Les données sur le geste chirurgical initial étaient disponibles chez toutes les patientes, soit dans les dossiers médicaux soit dans les comptes rendus anatomopathologiques.

Le geste chirurgical initial est détaillé dans le tableau 6. L'objectif de ces gestes chirurgicaux était, pour la plupart des cas, d'avoir une confirmation anatomopathologique du diagnostic.

Les tumeurs mucineuses de l'ovaire

Une reprise chirurgicale pour totalisation du geste initial (HTSCA+ omentectomie + appendicectomie +/- curage ganglionnaire) a été réalisée chez 4 cas de tumeurs malignes, et 2 cas de tumeurs borderlines.

Trois des 4 cas de tumeurs malignes qui ont eu une reprise chirurgicale pour totalisation du geste initial avaient une tumeur limitée à l'ovaire.

Les deux cas de tumeurs borderlines qui ont eu une reprise chirurgicale pour totalisation, avaient soit une tumeur rompu accidentellement en peropératoire (observation Br3), soit une microinvasion (observation Br4).

Tableau VI: Répartition des malades selon le geste chirurgical initial.

Type tumoral \ Geste chirurgical	Bénin		Borderline		Malin	
	N	%	N	%	N	%
Kystectomie	10	38%	2	22,2%	4	30%
Ovariectomie	6	23%	2	22,2%	0	0%
Annexectomie	4	15,3%	3	33,3%	2	15%
HT+An unilatérale	2	7,6%	0	0%	1	7,6%
HTSCA	4	15,3%	2	22,2%	2	15%
HTSCA+OmT	0	0%	0	0%	1	7,6%
HTSCA+OmT+ADT	0	0%	0	0%	1	7,6%
HTSCA+OmT+ADT+AppT	0	0%	0	0%	1	7,6%
Biopsies	0	0%	0	0%	1	7,6%
Total	26	100%	9	100%	13	100%

N: nombre de cas; HT: hystérectomie totale; An : annexectomie ; HTSCA: hystérectomie totale sans conservation annexielle; OmT: omentectomie; ADT: curage ganglionnaire ; AppT: Appendicectomie.

2-La chimiothérapie:

Les cas de tumeurs malignes chez qui on dispose de données sur la thérapeutique post – chirurgicale (6 patientes) ont été adressées au service d'oncologie quand le diagnostic de malignité a été posé. Cependant, une surveillance clinique et échographique tous les 3 mois pendant 2 ans, a été indiquée chez les cas de tumeurs borderlines.

V. Evolution:

Seules les données sur l'évolution à court terme étaient disponibles.

Toutes les patientes dont les données sur l'évolution étaient disponibles ont eu une évolution sans incidents sauf chez un cas. Cette patiente, ayant une tumeur maligne, a présenté un ictère 5 jours après la chirurgie. L'ictère était expliqué selon les données du dossier médical par les nodules de carcinose péritonéale qui comprimaient les voies biliaires extra hépatiques.

VI- Données Anatomopathologiques:

1 -Types histologiques:

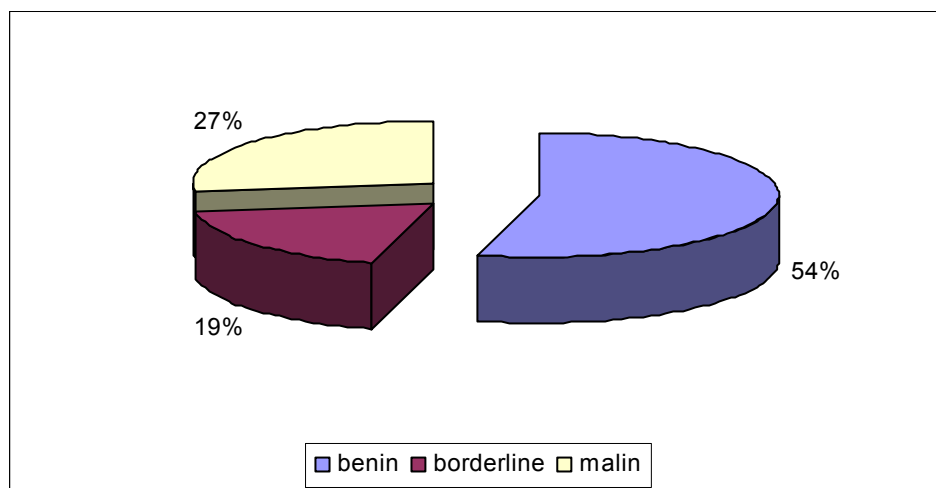


Figure 6: Répartition des tumeurs selon le type histologique.

Les tumeurs mucineuses de l'ovaire

Parmi les malades de notre série:

- 54% avaient une tumeur bénigne.
- 19% avaient une tumeur borderline.
- 27% avaient une tumeur maligne.

Deux cas de tumeurs borderlines avec microinvasion ont été diagnostiqués.

2 – Latéralité:

La bilatéralité était observée dans 3 cas de tumeurs malignes (23%); cependant aucune tumeur bénigne ou borderline n'était bilatérale (tableau 7).

Tableau VII: Répartition des tumeurs mucineuses selon la latéralité

	Bénin	Borderline	Malin	Total
Droit	10	5	4	19
Gauche	9	4	5	18
Bilatéral	0	0	3	3
Non précis	7	0	1	8
Total	26	9	13	48

3- La taille tumorale:

La majorité des tumeurs malignes (58%) avait un grand diamètre compris entre 10 et 20 cm.

La plus grande tumeur était maligne, avec un grand diamètre de 45 cm.

La moyenne de taille des tumeurs malignes était de 19,2 cm.

La moyenne de taille des tumeurs borderlines était de 19,7 cm.

La moyenne de taille des tumeurs bénignes était de 18,3 cm

Tableau VIII: Répartition des tumeurs selon les tranches de grand diamètre

	0 - 10	11- 20	21-30	31-40	41-50	TOTAL
Bénin	10	8	5	2	0	25
borderline	2	2	3	2	0	9
malin	3	7	1	0	1	12
TOTAL	15	17	9	4	1	46

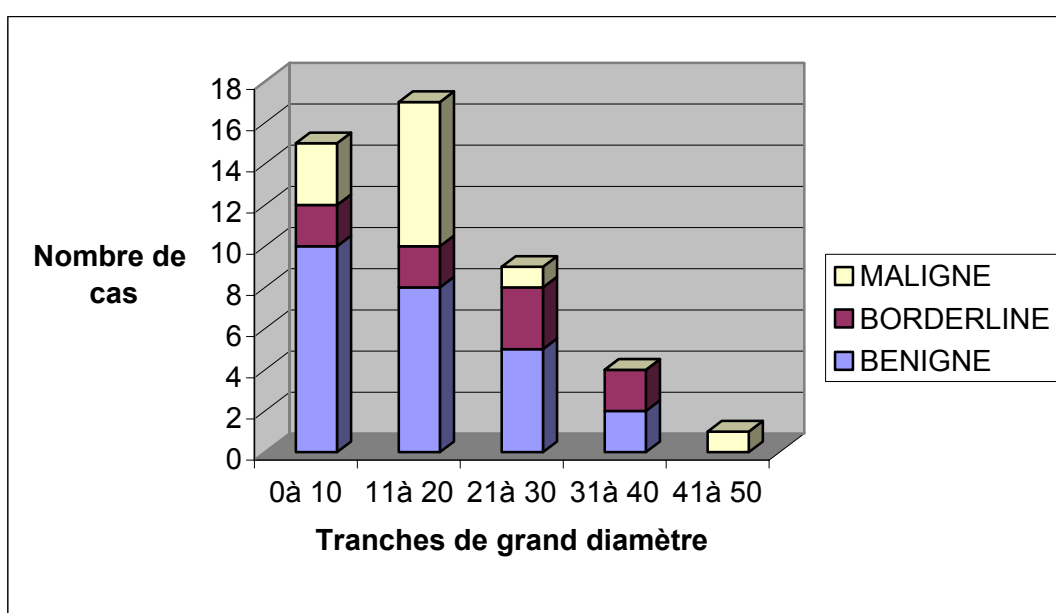


Figure7: Répartition des tumeurs selon les tranches de grand diamètre

4- Nature kystique et solido-kystique:

La majorité des tumeurs malignes était solido- kystique (78%),

Aucune tumeur bénigne n'était solido-kystique (tableau 9)

Tableau IX: Répartition des tumeurs selon leur nature kystique ou solido-kystique

	kystique	Solido-kystique
bénin	26	0
borderline	7	2
malin	4	9
Total	37	11

5 - Caractère multiloculaire :

La majorité des tumeurs était multiloculaire qu'elles soient bénignes (78%), borderlines (100%) ou malignes (77%) (Tableau 9).

Tableau X: Répartition des tumeurs selon leur caractère, multi ou uniloculaire.

	Multiloculaire	uniloculaire	Non précisé
Bénin	15	4	7
Borderline	9	0	0
Malin	7	2	4
TOTAL	31	6	11

6- La paroi:

La paroi des tumeurs malignes était épaisse chez tous les cas de tumeurs malignes.

Tableau XI: Epaisseur de la paroi selon le type tumoral

	Bénin (n=26)	Borderline (n=9)	Malin (n=13)
Fine	21	1	0
Epaisse	5	8	12
NP	0	0	1

7- Présence de végétations:

Les végétations endokystiques étaient présentes dans 4 tumeurs borderlines et 4 tumeurs malignes.

Les végétations exokystiques étaient associées aux végétations endokystiques dans 2 tumeurs malignes et une tumeur borderline.

Nous avons noté l'absence de végétations au niveau des tumeurs bénignes.

8- Contenu

Le contenu mucoïde (tableau 10) a été observé dans:

- 64% des tumeurs bénignes
- 100% des tumeurs borderlines
- 87,5% des tumeurs malignes.

Le contenu séreux est décrit dans les tumeurs mucineuses de l'ovaire quelque soit leur type.

Tableau XII: Contenu des tumeurs mucineuses

Type \ Contenu	Bénigne (n=14)		Borderline (n=6)		Malin (n=8)		Total (n=28)	
	N	%	N	%	N	%	N	%
Mucoïde	9	64,2%	6	100%	7	87,5%	22	78,5%
Séreux	3	21,4%	0	0%	0	0%	3	10,7%
Mixte	2	14,2%	0	0%	1	12,5%	3	10,7%

N: nombre de cas

9- Nodule pariétal:

Il a été retrouvé chez un cas de tumeur maligne. Cette tumeur était de type intestinal, et moyennement différenciée.

Le nodule pariétal était carcinomateux, et moins différencié que le reste de la tumeur.

10-Type intestinal et endocervical:

Le type intestinal était largement prédominant (90%) parmi les tumeurs malignes. Cependant le type endocervical était plus fréquent dans les tumeurs bénignes (60%).

Soixante quinze pour cent des tumeurs borderlines étaient de type intestinal.

Tableau XIII: Répartition des tumeurs selon le type intestinal ou endocervical

	Bénin		Borderline		Malin	
	N	%	N	%	N	%
Intestinal	8	40%	6	75%	9	90%
Endocervical	12	60%	2	25%	1	10%
Total	20	100%	8	100%	10	100%

N: nombre de cas

11- Stratification:

Tableau XIV: Nombre d'assises cellulaires

	Bénin	Borderline	Malin
1	16	0	0
2 à 3	0	7	1
3 à 4	0	2	6
>4	0	0	6

12- Architecture:

Au sein de la même tumeur, nous avons retrouvé plusieurs anomalies architecturales.

Les anomalies architecturales étaient prédominantes dans les tumeurs malignes.

Les tumeurs malignes étaient souvent organisées en glandes soit 57% et en tubes soit 61%.

Tableau XV: Anomalies architecturales

	Tumeurs bénignes	Tumeurs borderlines	Tumeurs malignes
Papilles	2	4	5
Glandes	0	1	6
Tubes	0	0	8
Cryptes	0	1	3
Kystes	0	2	2
Amas compact	0	0	1
NP	24	4	3

NP:non précisé

13- Présence d'autres composantes tumorales:

L'extraction des données sur la présence d'autres composantes tumorales au sein des tumeurs malignes ou borderlines était possible pour 16 patientes soit (72%).

Les tumeurs malignes comportaient une composante bénigne et/ou borderline dans 7 cas soit (53%).

Toutes Les tumeurs borderlines comportaient une composante bénigne.

Tableau XVI: Répartition des tumeurs selon la composante tumorale associée

	T. maligne	T. borderline
+ bénin	1	9
+borderline	1	-
+bénin+borderline	5	-
NP	6	0
Total	13	9

NP: non précisé

14-Le grade histologique

Tableau XVII: Répartition des tumeurs selon le degré de différenciation

Différenciation	Tumeurs malignes	Tumeurs borderlines
Bien différenciée	2	8
Moyennement différenciée	11	1
Peu différenciée	0	0

Les tumeurs malignes étaient souvent moyennement différenciées (84%). Quatre vingt huit pou cent des tumeurs borderlines étaient bien différenciées.

15- Stade de la FIGO:

La classification de la FIGO a été adoptée car nous avons considéré que les tumeurs de notre série étaient ovariennes primitives et non métastatiques. En effet, en cas de tumeur métastatique, c'est la classification TNM de l'organe d'origine qui sera adoptée.

Nous n'avons pas pu confirmer avec précision l'exactitude du stade tumoral car plusieurs gestes chirurgicaux nécessaires à cette stadification n'étaient pas réalisés chez la majorité des patientes (cytologie péritonéale, curage ganglionnaire, omentectomie, ...)

Tableau XVIII: Répartition des tumeurs selon les stades de la FIGO

	Malignes		Borderlines		Bénignes	
	N	%	N	%	N	%
IA	5	38,4%	6	66,6%	25	96,1%
IB	0	0%	0	0%	0	0%
IC	1	7%	2	22,2%	1	3,8%
IIA	1	7%	0	0%	0	0%
IIB	0	0%	0	0%	0	0%
IIC	0	0%	0	0%	0	0%
IIIA	0	0%	0	0%	0	0%
IIIB	2	14%	1	11,1%	0	0%
IIIC	2	14%	0	0%	0	0%
IV	2	14%	0	0%	0	0%
TOTAL	13	100%	9	100%	26	100%

Toutes les tumeurs bénignes étaient de stade I.

Six tumeurs borderlines étaient de stade IA. Deux tumeurs borderlines étaient de stade Ic à cause d'une rupture capsulaire (dont une était associée à un pseudomyxome péritonéale). Une tumeur borderline était de stade IIIB à cause des implants péritonéaux non invasifs.

Quarante six pour cent des tumeurs malignes étaient de stade I.

16- Rupture capsulaire:

Une rupture capsulaire préopératoire a été observée dans un cas de tumeur mucineuse benigne.

La rupture capsulaire préopératoire dans un cas de tumeur borderline de type intestinal, était associée à un pseudomyxome péritonéal de grade 0 de Sugarbaker. L'appendicectomie n'était pas réalisée chez ce cas.

Un cas de rupture capsulaire accidentelle a été signalé en peropératoire chez un autre cas de tumeur borderline.

ICONOGRAPHIES

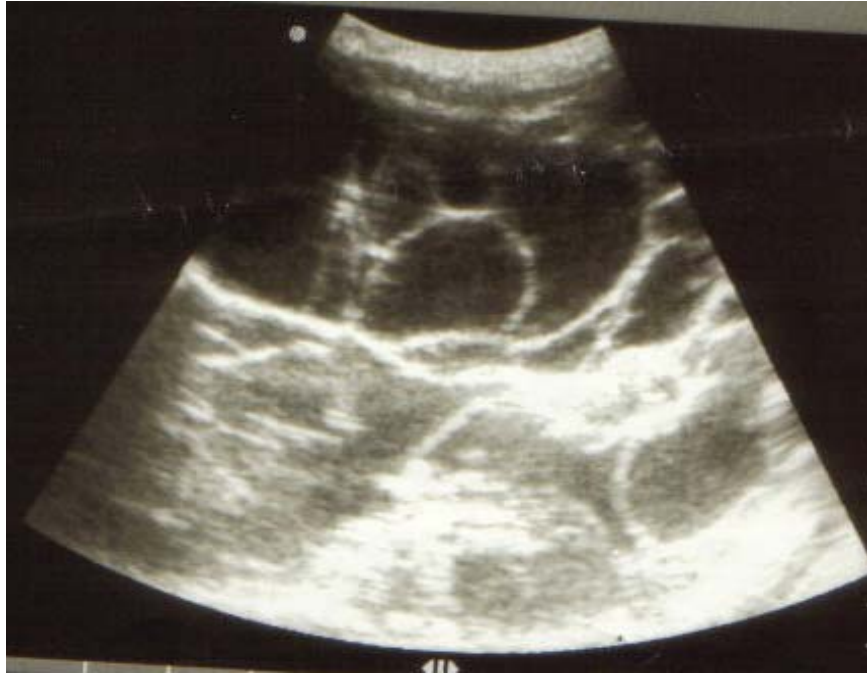

Photo 1 : Image échographique d'une masse pelvienne de 15 cm de diamètre anéchogène, contenant des cloisons fines. La paroi du kyste est fine et régulière.

Diagnostic histologique: cystadénome mucineux de l'ovaire.

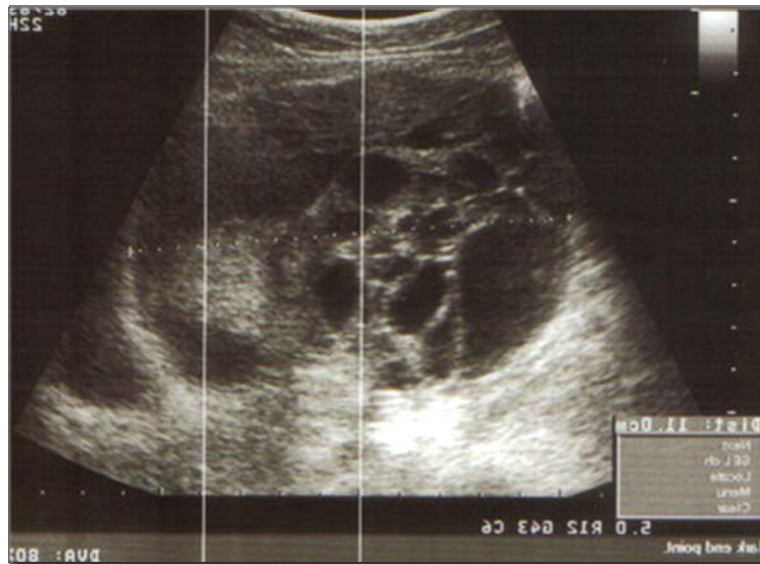

Photo2: Echographie d'une masse pelvienne latéro-utérine, droite, arrondie de 11 cm de diamètre, anéchogène, séparée en logettes par de fines cloisons et contenant une plage hyperéchogène.

Diagnostic histologique: cystadénocarcinome mucineux de l'ovaire.

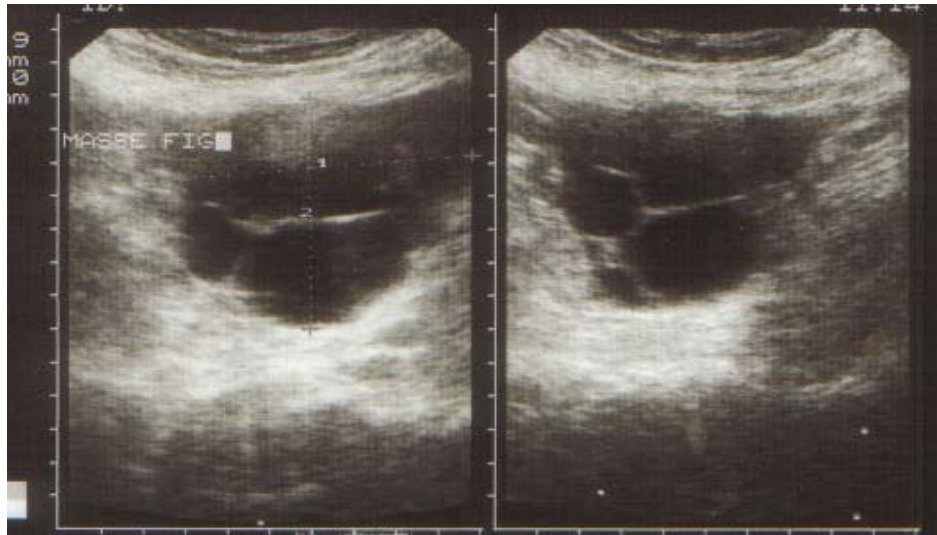


Photo 3 : Image échographique d'une masse pelvienne gauche, avec deux composantes, hyperéchogène, et anéchogène. La composante anéchogène contient des cloisons fines.

Diagnostic histologique: cystadénocarcinome mucineux de l'ovaire.

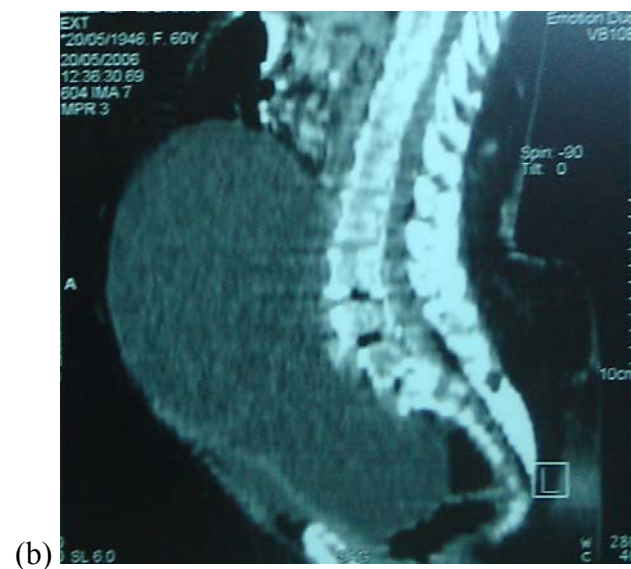
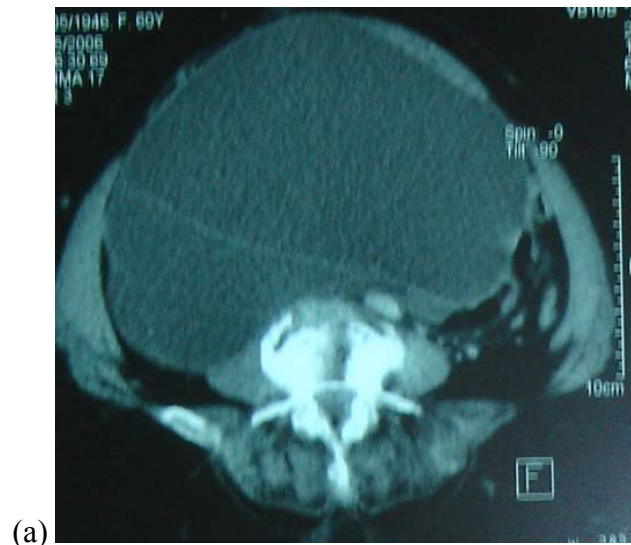
Photo 4 : TDM abdomino-pelvienne en coupe axiale (a) avec reconstruction sagittale (b) : masse kystique, abdomino- pélvienne, cloisonnée. La paroi et les cloisons sont fines (flèches). Absence de végétation endokystique.

Diagnostic histologique: cystadénome mucineux.

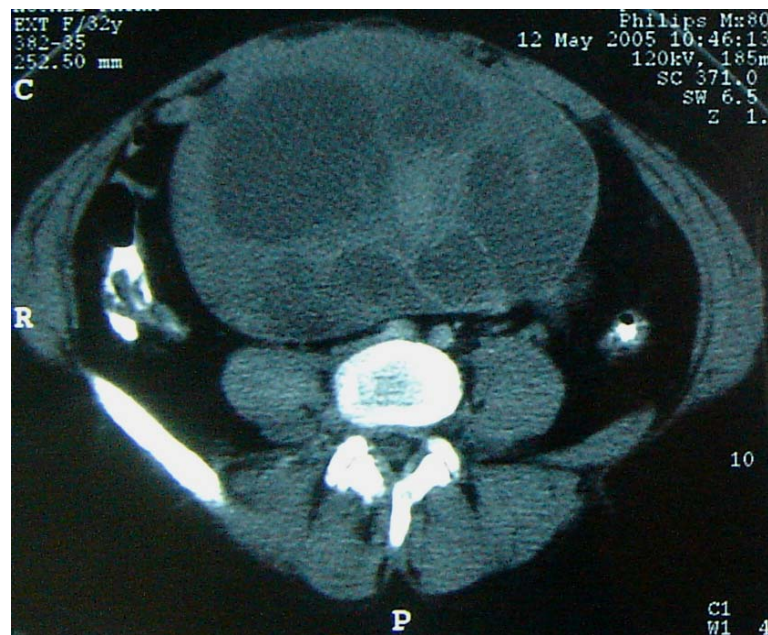


Photo 5 : image tomodensitométrique d'une masse solido- kystique abdomino-pelvienne cloisonnée, à paroi épaissie.

Diagnostic histologique: tumeur mucineuse borderline de l'ovaire.

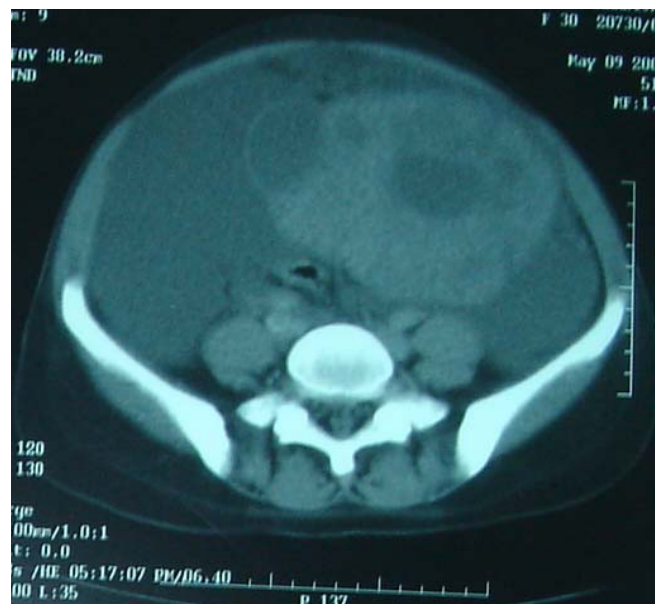

Photo 6 : images tomodensitométriques d'une masse abdomino-pelvienne solido-kystique associée a une ascite de grande abondance.

Diagnostic histologique: cystadénocarcinome mucineux de l'ovaire.

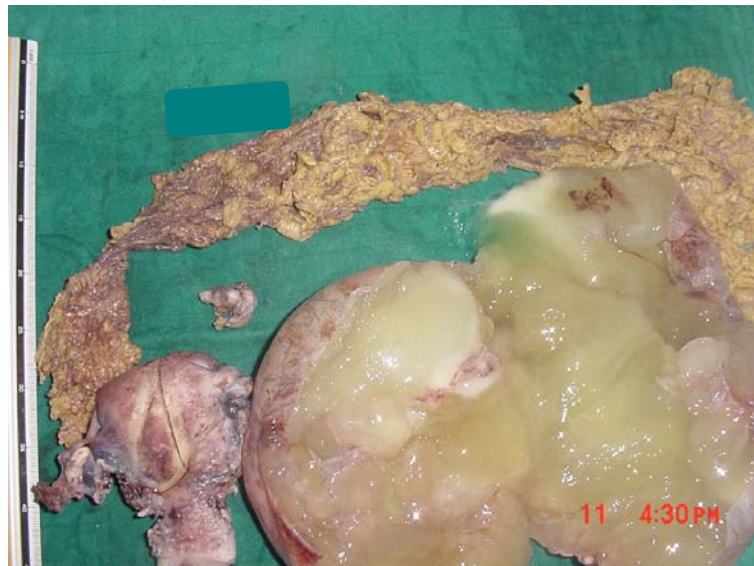


Photo 7 : Pièce d'hystérectomie total avec omentectomie :
Tumeur mucineuse kysique à contenu gélatineux épais.

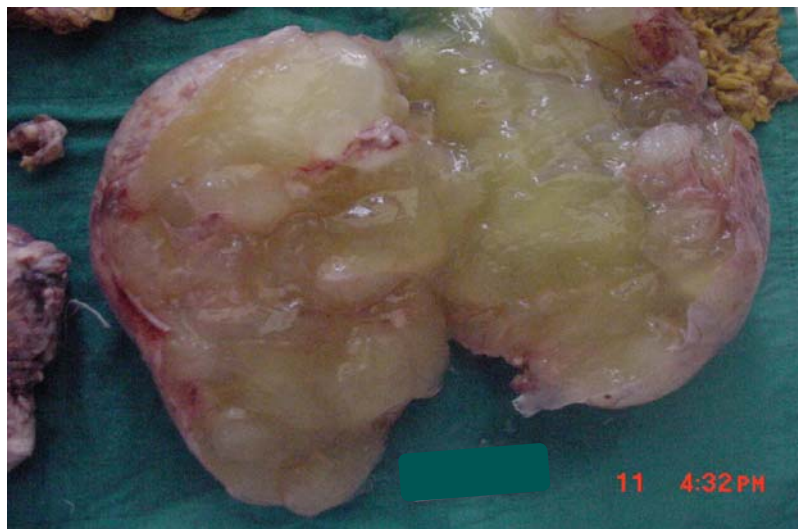

Photo 8 : Tumeur mucineuse kystique à contenu gélatineux épais.

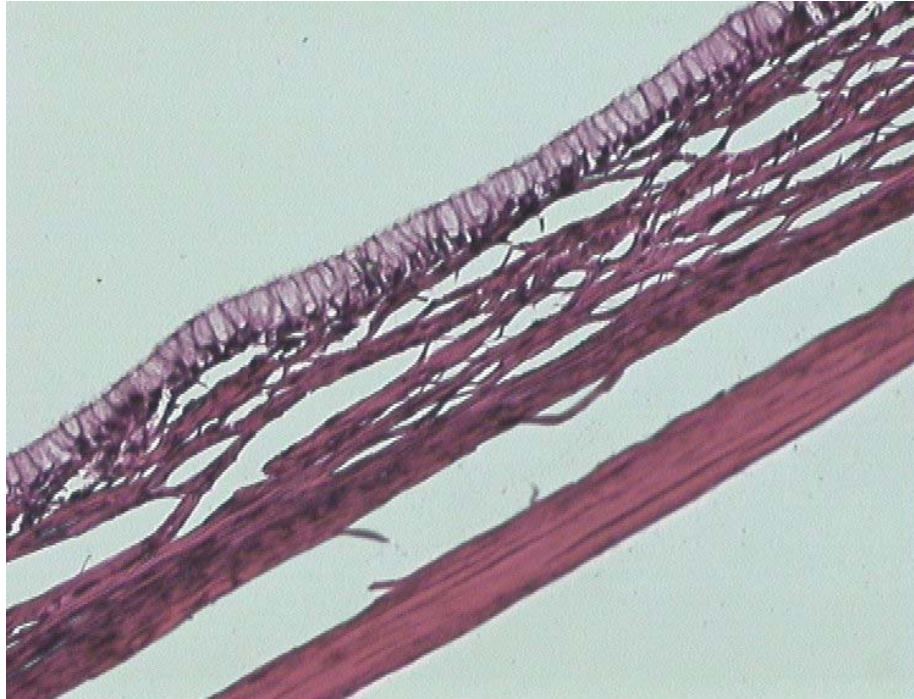


Photo 9: Tumeur ovarienne kystique bénigne.
Revêtement unistratifié cubique
de type intestinal (HE X 200)

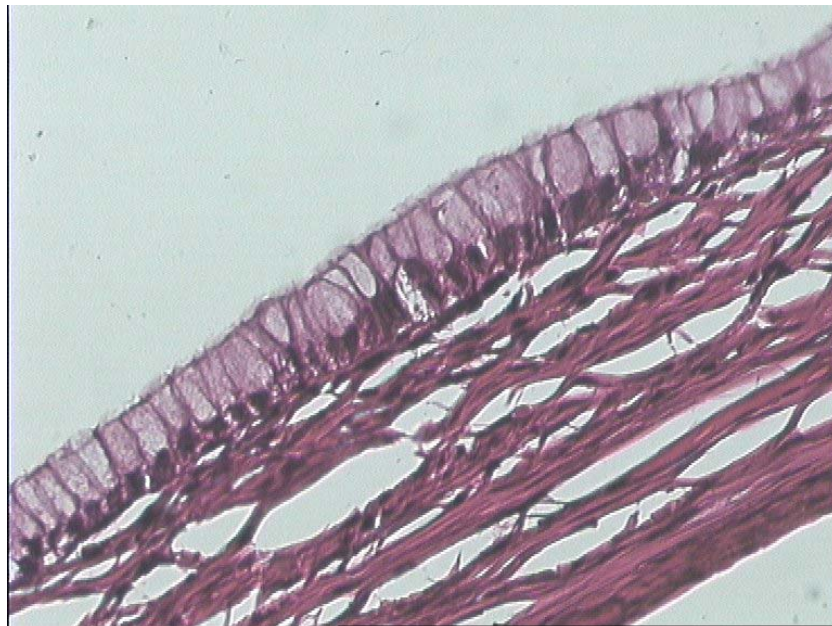


Photo 10: Tumeur ovarienne kystique bénigne.
Revêtement unistratifié cubique de type intestinal
avec présence de cellule à goblet (HE x 400)

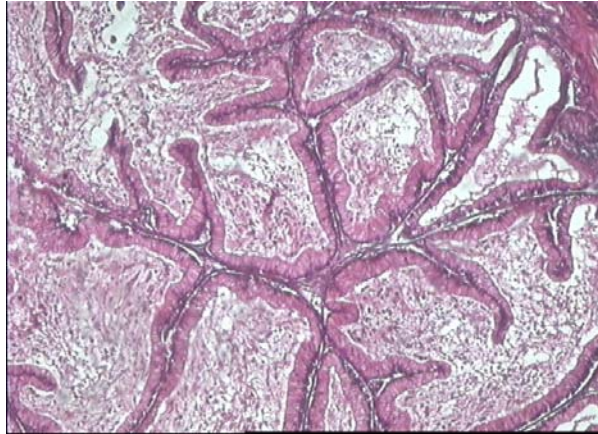


Photo 11: Tumeur ovarienne kystique borderline multiloculaire, cavités tapissées par un revêtement unistratifié mucineux de type intestinal (HE x200)

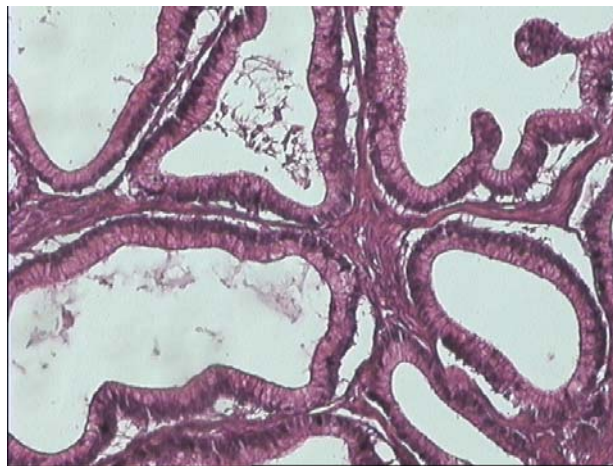


Photo 12 : Tumeur ovarienne kystique borderline multiloculaire, cavités tapissées par un revêtement unistratifié mucineux de type intestinal. Les cavités sont rapprochées mais non fusionnées.(HE x 400)

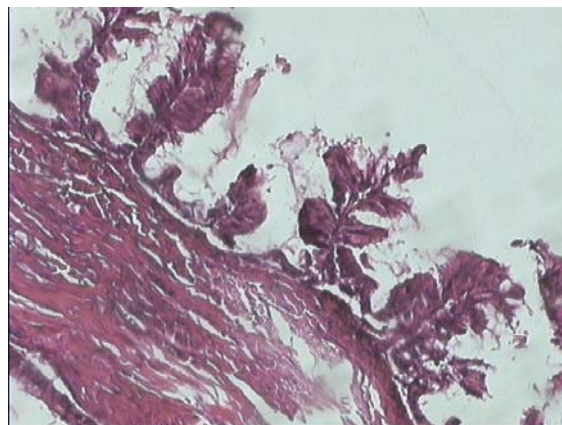
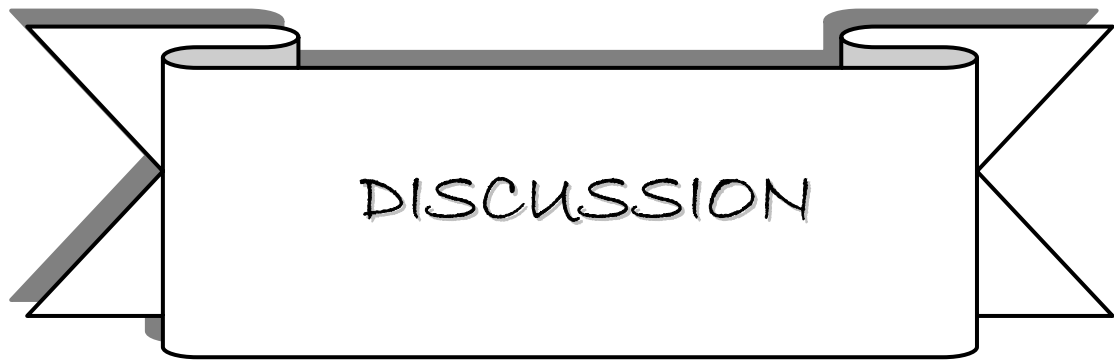

Photo 13 : Tumeur ovarienne kystique borderline : revêtement épithéliale de type mucineux organisé en papille(HE x100)



I – Données épidémiologiques:

1 – Incidence et fréquence:

L'incidence des tumeurs mucineuses avec ses trois composantes bénigne, borderline et maligne n'a pas été évaluée dans la littérature. Cependant, certaines études ont évalué l'incidence des tumeurs malignes.

L'étude menée par Quirk [1] sur 11 registres de surveillance de cancer aux Etats Unis a répertorié entre 1992 et 1999, 23484 cas de tumeurs ovariennes primitives borderlines et malignes. L'incidence des tumeurs mucineuses malignes était de 1,22 cas pour 100 000 femmes. Dans cette même étude, la proportion des tumeurs mucineuses malignes parmi les cancers ovariens était de 7,5%.

Dans une étude Américaine, menée par Hart et Norris [2] portant sur 688 tumeurs mucineuses (bénignes, borderlines et malignes), seulement 22 tumeurs, soit (3%) étaient des carcinomes invasifs.

En effet, L'incidence des tumeurs mucineuses était revue à la baisse ces dernières années, pour deux raisons principales:

1. L'exclusion systématique et rigoureuse par un bilan clinique et paraclinique exhaustif, des tumeurs mucineuses secondaires, d'origine non ovarienne [3].
2. L'exclusion des cas de pseudomyxome péritonéal dont l'origine est intestinale dans la quasi majorité des cas [3].

Dans notre série, 27% des tumeurs mucineuses sont malignes. Ce pourcentage paraît très important par rapport aux données récentes de la littérature. Cependant, ça peut s'expliquer par plusieurs paramètres:

– Un recrutement plus important des tumeurs suspectes de malignité grâce au statut de centre de référence des centres hospitaliers universitaires.

– Un effet probable du facteur ethnique sur la prévalence des carcinomes mucineux de l'ovaire [6].

2- L'âge:

La moyenne d'âge des tumeurs mucineuses dans notre série était respectivement pour les tumeurs bénignes, borderlines, et malignes de 36 ans ,38 ans et 42 ans.

Nous avons comparé notre série avec la série Australienne sur la population générale de S.J. Jordan [4], la série Japonaise de F. Kikkawa [5], la série Espagnole de Rodriguez et Prat [6] et la série Américaine de Hart et Norris [2] (tableau 13).

On constate le jeune âge de nos cas par rapport aux études Japonaise et Australienne. La série Espagnole, présente par contre des résultats assez similaires aux notre. Les patientes de la série Américaine, étaient plus jeunes.

Tableau XIX: Comparaison de la moyenne d'âge des patientes selon les études.

	Notre série (n=46)	Kikkawa [5] (n=400)	Jordan[4] (n=323)	Rodriguez[6] (n=75)	Hart&Norris[2] (n= 136)
Bénin	36 ans	43,9 ans	50 ans	Non étudié	Non étudié
Borderline	38 ans	44,7 ans	49 ans	40 ans	35 ans
Malin	42 ans	49,7 ans	50 ans	39 ans	35 ans

Le jeune âge de nos patientes peut être dû soit au nombre limité de nos cas, soit au jeune âge de la population marocaine comparée aux populations Japonaise et Australienne. En effet L'espérance de vie dans ces deux pays dépasse les 80 ans [7].

Les études qui comparent l'âge des patientes atteintes de tumeur ovarienne selon le type histologique montrent que les tumeurs mucineuses de l'ovaire surviennent chez des patientes plus jeunes. L'étude épidémiologique Américaine de Quirk [1] qui porte sur 23484 tumeurs ovariennes, a montré que 54 % des cas de tumeurs mucineuses surviennent entre l'âge de 30-59 ans, contre seulement 45% pour les tumeurs séreuses. L'étude australienne cas-

témoin de Purdie et al [8] montre que l'âge moyen des cas de tumeurs mucineuses malignes est de 47 ans, contre 57 ans pour les tumeurs non mucineuses .

3- Les antécédents et les facteurs de risque:

3.1-Les facteurs reproductifs et hormonaux

a-La parité:

Il est communément connu que la parité diminue le risque des cancers ovariens. Cependant, cet effet protecteur est apparemment plus important dans les formes non mucineuses comparé aux formes mucineuses[4-9-10].

Parazzini [9] a mené une étude cas - controle en Italie, portant sur 680 cancers épithéliaux ovariens primitifs. Dans cette étude, la parité réduit le risque des cancers non mucineux mais elle ne réduit pas le risque des carcinomes mucineux.

L'étude Canadienne cas- témoin de Risch et al [10], portant sur 450 cas de carcinomes ovariens primitifs a aussi trouvé que la parité protège contre les tumeurs non mucineuses mais ne protège pas contre les tumeurs mucineuses.

Une autre étude cas- témoin sur la population générale a été menée entre 2002 et 2005 en Australie par Jordan et al [4]. Les données des cas de tumeurs mucineuses bénignes (n=133), borderlines (n=143) et malignes (n=43) ont été comparées à un groupe témoin de la population générale. Cette étude a montré que le risque de tumeurs mucineuses avec leurs 3 types n'est pas associé à la parité.

Cependant, Kurian [11] a analysé 10 études cas contrôle de cancers ovariens épithéliaux aux USA, avec 1834 patientes dont 254 cas de cancers mucineux. Il a constaté que la parité protège contre tous les types histologiques de cancer ovarien y compris le mucineux. Mais, les femmes incluses dans cette étude étaient généralement diagnostiquées entre 1970 et 1980. On sait maintenant que le diagnostic des tumeurs ovariennes métastatiques comme étant primitives durant cette période était courant [3], et peut biaiser ces résultats.

Dans notre série, 89% des cas de tumeurs malignes étaient multipares. Ce résultat suggère que la parité n'a pas protégé ces patientes contre les tumeurs mucineuses.

Les tumeurs mucineuses de l'ovaire

b-La contraception orale :

L'antécédent de prise de contraception orale était de l'ordre de 20% dans notre série.

La comparaison de notre résultat avec celui de Parazzini [9] (tableau 20) révèle une similitude des pourcentages. L'explication est rapportée par cette même étude et par l'étude de Risch et al [10]. Ils ont trouvé que le risque des carcinomes mucineux n'est pas associé à la contraception orale, Contrairement aux tumeurs non mucineuses où elle a un effet protecteur. Jordan et al [4] avaient trouvé aussi l'absence de relation entre les tumeurs mucineuses avec leurs 3 types et la prise de contraception orale.

Cependant kurian [11], avait montré dans sa série, que la contraception orale protège contre tous les cancers épithéliaux de l'ovaire y compris, les mucineux.

Mais récemment, une méta-analyse a été publiée [12] et montre en effet, que la contraception orale protège contre les tumeurs ovariennes, mais que cette protection est moins importante contre les tumeurs mucineuses.

Le support biologique de ces différences vient probablement, du fait, qu'histologiquement, les tumeurs mucineuses ovariennes sont similaires aux adénocarcinomes du col utérin. Le risque de ce dernier n'est pas réduit par la contraception orale [13] ni par la parité [14].

Tableau XX: Fréquence d'utilisation de la contraception orale

Antécédent de prise de C O	Notre série	Série de Parazzini [9]
Oui	20%	13,5 %
jamais	80%	86,5 %

c- la grossesse gémellaire:

Dans une analyse combinée de 8 études cas- témoins, Witeman et al [15] ont trouvé que les mères de jumeaux ont moins de risque de cancers non mucineux de l'ovaire, comparées aux mères ayant eu des grossesses uniques. Cependant, cet effet protecteur n'était pas retrouvé pour les cancers ovariens mucineux.

Dans notre série, on ne retrouve aucun cas d'antécédent de grossesse gémellaire.

d- Le traitement hormonal substitutif :

Une grande étude cohorte anglaise publiée en 2007 dans la revue "lancet" [16] et qui évalue le risque du cancer ovarien associé à l'utilisation du traitement hormonal substitutif (THS), a inclus 948 576 femmes ménopausées avec un suivi de 5,3 années. Plusieurs conclusions ont été apportées :

- ↳ Les femmes qui utilisent couramment le THS ont significativement plus de risque de développer et de décéder d'un cancer ovarien que les non utilisatrices du THS.
- ↳ Les femmes qui utilisent couramment le traitement hormonal substitutif, ont une incidence de cancer ovarien qui augmente avec la durée d'utilisation. Cette incidence ne diffère pas avec le type de préparation utilisée, ni avec ses constituants ni avec le mode d'administration.
- ↳ Le risque de cancer ovarien associé à la prise du traitement hormonal substitutif varie significativement selon la nature histologique de la tumeur ($p < 0.0001$). En effet, le risque relatif chez les femmes qui utilisent couramment le THS comparées aux non utilisatrices est plus important pour les tumeurs séreuses que pour les tumeurs mucineuses, endométriales ou les tumeurs à cellules claires.

Dans notre série, aucun cas d'utilisation de THS n'a été rapporté.

3.2 Le tabagisme:

Il est l'un des principaux facteurs de risque des tumeurs mucineuses de l'ovaire. En effet l'étude Australienne de Jordan [4] sur les tumeurs mucineuses bénignes, borderlines, et malignes avec respectivement 133, 147, et 43 cas a montré que le tabagisme actif augmente significativement le risque des 3 types tumoraux.

Une autre grande étude Américaine de kurian et al [11], portant sur 1834 cas de cancers ovariens y compris 254 cas de carcinomes mucineux avait montré que le tabagisme augmente le risque de carcinome mucineux sans augmenter le risque de carcinome séreux. Ce résultat était aussi rapporté par l'étude Américaine cas contrôle multicentrique de Marchbanks et al [18].

Les tumeurs mucineuses de l'ovaire

Cette différence reflète peut être une sensibilité plus grande des cellules mucineuses aux carcinogènes environnementaux. Ainsi une hypothèse d'interaction gène – environnement a émergé afin d'expliquer cet effet sur les cellules mucineuses. En effet, Il est très probable que le tabac entraîne des mutations dans le gène K-ras, un gène dont les anomalies prédominent dans les tumeurs mucineuses ovariennes comparées aux tumeurs non mucineuses [17]. Une association entre le tabac et la mutation K-ras est déjà suggérée dans des études sur le cancer du poumon, du colon, et du pancréas [19–20]. Ces spéculations, incitent à d'autres investigations in vitro, sur le patient et en population générale.

Dans notre série, aucune patiente n'était tabagique active à cause peut être de la faible prévalence du tabagisme parmi les femmes Marocaines [7]. Mais l'effet probable d'un tabagisme passif ne peut pas être éliminé.

3.3-Les facteurs constitutionnels

Les cancers ovariens héréditaires sont une entité bien établie. Des études épidémiologiques avaient estimé qu'ils constituent approximativement 5 à 10 % des cancers ovariens épithéliaux [22].

Le Risque Relatif (RR) estimé est de 2,5 à 3,5 en cas d'antécédents familiaux de cancer de l'ovaire et de 4 en cas de cancer(s) du sein [23]. Ce risque excède jusqu'à 30 fois celui de la population générale dans les syndromes héréditaires de prédisposition au cancer. Ces données suggèrent la possibilité d'un risque génétique de développement d'une tumeur de l'ovaire. Ce risque s'intègre dans le cadre des syndromes héréditaires de prédisposition au cancer pour lesquels les connaissances ont réellement explosé depuis une dizaine d'années. Tant dans le domaine de la recherche génétique que dans celui des applications cliniques [23].

Deux formes de risque génétique pour le développement d'une tumeur épithéliale de l'ovaire sont à distinguer [23]:

- les prédispositions majeures avec un risque relatif supérieur à 10, sont essentiellement liées à deux syndromes, BRCA-1 et BRCA-2 (Breast Cancer type 1 ou 2) associant un cancer du sein et de l'ovaire chez une même patiente ou des parents proches, et le syndrome HNPCC (Hereditary Non Polyposis Colon Cancer) encore dénommé syndrome
-

Les tumeurs mucineuses de l'ovaire

de " Lynch II " associant un cancer colique à forte pénétrance et d'autres tumeurs (gastriques, hépatobiliaires, du tractus urinaire, du système nerveux central) dont le cancer ovarien.

- Les prédispositions mineures avec un risque relatif voisin ou inférieur à 10, pour lesquelles la tumeur de l'ovaire est une lésion mineure dans un syndrome génétique de composition plus hétérogène. Dans ce cadre, les cancers de l'ovaire d'apparition isolée et/ou sporadique sont liés à des mutations de gènes impliqués dans la prolifération cellulaire, oncogènes et gènes suppresseurs de tumeurs [23].

Le risque héréditaire des tumeurs ovariennes diffère selon les types tumoraux. En effet, de nombreuses études ont montré que ce risque est plus important pour les tumeurs non mucineuses comparées aux tumeurs mucineuses [22].

Une étude Américaine cas contrôle multicentrique de Tung et al [22], a dévoilé une forte association des tumeurs non mucineuses de l'ovaire avec l'antécédent familial de premier degré de cancer de l'ovaire, du sein, du colon ou de la prostate. Cependant, cette association est plus faible pour les tumeurs mucineuses.

Cette étude vient conforter les autres études qui montrent la faible association des tumeurs mucineuses de l'ovaire avec l'antécédent familial ou personnel de cancer [4].

En effet, Jordan et al [4], n'ont pas trouvé de relation significative entre l'histoire familiale de cancer ovarien ou mammaire et les tumeurs mucineuses avec leurs 3 types: bénins, borderlines et malins.

Les recherches moléculaires apportent des explications à ces résultats. En effet, la majorité des patientes atteintes de cancers ovariens héréditaires sont porteuses de mutations BRCA1 et BRCA2. Cependant, ces mutations sont rencontrées surtout dans les tumeurs non mucineuses de l'ovaire et sont rares dans les tumeurs mucineuses [24].

Notre série vient confirmer les données de la littérature. En effet, nous n'avons rapporté aucun cas d'histoire familiale de cancer.

3.4- Les facteurs médicaux:

Risch et al [10] ainsi que Purdie et al [8] ont trouvé que la ligature tubaire ainsi que l'hystérectomie protègent contre les tumeurs mucineuses et les tumeurs non mucineuses de l'ovaire.

Cette protection est due peut être à l'effet préventif de l'hystérectomie et la ligature tubaire contre l'arrivée au niveau du péritoine de carcinogènes environnementaux.

Nous avons noté dans notre série un cas d'antécédent personnel d'hystérectomie.

Aucun cas de ligature tubaire n'a été relevé dans notre série.

II- Pathogénie:

Deux théories se confrontent pour expliquer la tumorigenèse des tumeurs mucineuses de l'ovaire: la théorie de l'apparition de novo des cancers mucineux, et celle de la filiation bénin-malin en passant par la tumeur borderline et la tumeur non invasive [25].

En faveur de la théorie de séquence bénin-malin, plusieurs arguments ont été évoqués:

1- Arguments épidémiologiques:

1.1-La fréquence:

Le diagnostic de tumeurs mucineuses bénignes est posé 4 fois plus que les tumeurs borderlines et 40 fois plus que les tumeurs malignes [4]. Ceci suggère qu'une partie des tumeurs bénignes devient borderline, et une partie des tumeurs borderlines se transforme en tumeurs malignes.

1.2- L'âge:

L'âge des patientes est aussi un argument en faveur de la filiation bénin-malin. Ainsi l'âge des cas de tumeurs malignes est plus avancé que celui des cas de tumeurs borderlines et bénignes [5-18]. Cette différence d'âge peut être expliquée par le temps nécessaire pour la transformation du bénin au malin

1.3-Les facteurs de risque:

Les tumeurs bénignes, malignes et borderlines partagent les mêmes facteurs de risque [4]. Cette constatation est observée aussi dans d'autres séquences tumorales comme celle de l'adénome colorectal au carcinome, l'oesophagite de Barrett à l'adénocarcinome oesophagien et de la kératose actinique au carcinome spinocellulaire [4].

2-Arguments histologiques:

À l'instar des autres études [2-6], nous avons retrouvé un contingent bénin et borderline dans la majorité des tumeurs malignes, ainsi qu'un contingent bénin dans toutes les tumeurs borderlines. Ce résultat suggère fortement la progression du bénin au malin passant par le borderline.

3-Arguments génétiques:

Plusieurs études sur les altérations génétiques des tumeurs mucineuses ont montré que la mutation du codon 12/13 du gène K-ras est plus fréquente dans les tumeurs mucineuses, bénignes, borderlines et malignes, par rapport aux autres tumeurs épithéliales où cette mutation reste rare [17-26]. En plus, la mutation K-ras est plus fréquente dans les tumeurs borderlines comparées aux tumeurs bénignes. Elle est plus fréquente dans les tumeurs malignes comparées aux borderlines. Ceci suggère que la mutation K-ras se produit dans un stade très précoce de la tumorigenèse [17].

4-Arguments radiologiques:

Horiuchi et al [27] ont montré qu'approximativement la moitié des carcinomes ovariens y compris le carcinome mucineux avaient une apparence bénigne dans des échographies faites des mois avant le diagnostic. Ce résultat est en faveur d'une évolution du bénin au malin d'une partie de ces tumeurs. Cependant, ces mêmes résultats suggèrent qu'une partie de ces tumeurs peut apparaître de novo [27].

III- Diagnostic clinique:

1- Symptômes:

Les symptômes les plus fréquents en cas de tumeurs mucineuses sont la douleur et la distension abdominale. Cependant, moins de 20% des cas sont découverts à l'occasion de métrorragies ou de ménorragies [2].

L'étude cas témoin de Goff [28] sur les symptômes de cancers ovariens suggère que les femmes qui souffrent de douleurs abdominales/pelviennes, de distension abdominale ou de dyspepsie pendant moins de 12 mois, et qui surviennent au moins 12 fois par mois doivent être explorées à la recherche de cancer ovarien (la sensibilité pour un diagnostic précoce ou tardif est respectivement de 56.7% et 79.5%) .

Notre étude vient confirmer cette distribution des symptômes. Elle montre que la distension abdominale et la douleur sont les symptômes prédominants.

2- Examen physique:

La revue de la littérature ne nous a pas permis de déceler des différences entre les tumeurs mucineuses et les tumeurs non mucineuses lors de l'examen physique.

Cet examen commence par l'inspection et la palpation de l'abdomen et des aires ganglionnaires. La distension abdominale peut être due au développement abdomino-pelvien de la masse elle-même dont le pôle supérieur sera palpé au-dessus de la symphyse pubienne ou même de l'ombilic. Elle se caractérise par sa convexité vers le haut confirmée par sa matité à la percussion. Elle peut aussi être due à l'ascite dont la matité est nette dans les flancs et concave vers le haut [28].

A travers la paroi on peut palper les nodules péritonéaux indurés notamment au niveau de l'épiploon où ils peuvent être très volumineux ("gâteau tumoral épiploïque") [28]. Parfois l'inspection découvre un nodule ou une induration ombilicale appelé « nodule de Sœur

Mary Joseph » et qui correspond à une infiltration cancéreuse de l'ombilic. Il faut poursuivre par la recherche d'adénopathies inguinales ou sus-claviculaires [28].

Au spéculum le col a un aspect normal mais du sang peut provenir de l'utérus. Il peut être dévié et abaissé alors que dans les fibromes utérins, il est le plus souvent suspendu [28]. Les touchers pelviens permettent de soupçonner l'origine annexielle de la tumeur. Dans les stades précoces il s'agit d'une masse latéro-utérine uni- ou bilatérale perçue à travers le cul-de-sac vaginal. Elle est bien limitée, arrondie, rénitente . Elle est séparée de l'utérus par un sillon et peut être mobilisée indépendamment sans faire bouger l'utérus [28]. Aux stades avancés, il existe une prolifération tumorale qui envahit progressivement le petit bassin, fixant la tumeur à l'utérus et colonisant le cul-de-sac de Douglas. Les touchers perçoivent le pôle inférieur de ce bloc tumoral qui comble le pelvis plus qu'il ne l'infiltré. On constate la présence d'une masse indurée irrégulière polylobée bloquée dans le petit bassin. Le cul-de-sac de Douglas est occupé par des nodules tumoraux alors que généralement les paramètres ne sont pas infiltrés[72]. Ces mêmes constats ont été rapportés lors de l'examen clinique des tumeurs aux stades avancés de notre série.

En aucune circonstance, l'examen clinique ne permet d'éliminer le risque de malignité devant une masse pelvienne ou annexielle , en revanche 4 éléments cliniques permettent fortement de l'évoquer :

- l'ascite
- la fixité et la dureté aux touchers pelviens
- les nodules pariétaux ou douglassiens évoquant la carcinose péritonéale
- l'altération de l'état général

La variabilité de la symptomatologie pourrait conduire à décrire de multiples formes cliniques [28].

Les formes compliquées des kystes ovariens à type de torsion ou de rupture n'éliminant en aucun cas l'éventualité de la malignité. L'occlusion intestinale peut être une forme révélatrice d'une carcinose évoluée comme elle peut être un signe d'un néoplasme colique primitif dans le cadre de métastase ovarienne.

Lors de ces interventions d'urgence, les meilleures conditions pour une chirurgie cancérologique ne sont pas toujours réunies [28].

3- Le délai de diagnostic:

Les tumeurs ovariennes sont connues par leur caractère silencieux d'où leur diagnostic tardif responsable de leur mauvais pronostic.

Une étude américaine rétrospective de LH Smith, publiée en 2005 [29], s'est intéressée au délai diagnostique des cancers ovariens afin de vérifier le caractère silencieux de ces tumeurs. Cette étude portait sur 1985 cas de cancers ovariens, 6024 cas de cancers du sein et 10941 femmes témoins tirées des registres de surveillance épidémiologique de la Californie. Les principaux résultats de ce travail sont les suivants:

- Les patientes avec un cancer ovarien présentaient des symptômes cliniques avant les patientes qui présentaient un cancer du sein.
- Le délai diagnostique devant la distension abdominale et la douleur abdominale était respectivement de 10 à 12 mois, et de 7 à 9 mois.

D'après cette étude, il paraît que le cancer ovarien n'est pas silencieux puisque les symptômes peuvent être présents des mois avant le diagnostic.

Le délai moyen dans notre série entre les premiers symptômes et le diagnostic est plus important pour les tumeurs bénignes (15 mois) comparé aux tumeurs borderlines (13 mois) et aux tumeurs malignes (5mois).

IV- Diagnostic paraclinique:

1-L'imagerie

1.1 L'échographie

Le diagnostic de tumeurs ovariennes repose essentiellement sur l'échographie pelvienne qui doit être faite par voie mixte, sus-pubienne et transvaginale [30-31].

Les tumeurs mucineuses de l'ovaire

L'échographie permet, sur l'analyse précise des critères échographiques, d'établir une présomption de malignité [30–31].

Le compte rendu d'échographie doit être clair, précis et complet et doit mentionner [30–31]:

- La technique utilisée
- La phase du cycle chez les femmes non ménopausées
- Le siège des lésions
- Le caractère uni- ou bilatéral
- La taille
- La structure : liquidienne pure, mixte à prédominance liquidienne ou à prédominance solide, la structure solide homogène ou hétérogène.

En cas de kyste ou de lésion à prédominance kystique, le compte rendu d'échographie doit mentionner l'épaisseur des parois, la présence de septums, uniques ou multiples, la présence de papilles ou de végétations endokystiques et exokystiques. L'existence ou non de signes associés (épanchement du Douglas ou ascite, adénopathies, retentissement sur les cavités rénales) [30–31].

En échographie, les signes évocateurs de malignité sont [30–31]:

- Des cloisons épaisses supérieures ou égales à 3 mm, irrégulières, présentant à leur surface de petites végétations
- Des cloisons nombreuses groupées dans une partie de la tumeur

À l'inverse, quelques cloisons peu nombreuses, fines, régulières se voient surtout dans les tumeurs bénignes. Mais tous les intermédiaires sont possibles.

Dans notre étude, l'échographie était l'examen demandé en première intention et toutes les tumeurs malignes et borderlines étaient suspectes de malignité à l'examen échographique.

1.2 Le scanner:

Le scanner est nécessaire dans les tumeurs volumineuses (supérieures à 10 cm) qui ne peuvent pas être étudiées en totalité par voie endovaginale (sonde à haute fréquence).

Les tumeurs mucineuses de l'ovaire

Les examens sans et avec injection de produit de contraste intraveineux, sont surtout réalisés dans le but [30–31]:

1. de rechercher un contingent tissulaire qui serait un signe de malignité ;
2. de préciser l'état de l'autre ovaire ;
3. de réaliser un bilan d'extension plus précis.

Dans notre série, un scanner abdomino–pelvien était réalisé chez 6 patientes.

1.3-L'imagerie par résonance magnétique:

L'imagerie par résonance magnétique (IRM) présente deux intérêts principaux par rapport aux moyens d'imagerie déjà cités [30–31]:

- En cas de masse de grande taille, posant le problème de son origine (utérine, ovarienne ou intestinale) ; l'imagerie par résonance magnétique permet une meilleure étude topographique;
- En cas de diagnostic différentiel avec d'autres lésions bénignes (endométriose, certains tératomes matures) : elle peut aider au diagnostic en permettant une approche de caractérisation tissulaire et modifier l'approche thérapeutique par coelioscopie ou laparotomie, en milieu oncologique ou non.

2– La biologie:

En dehors du bilan préopératoire, deux bilans biologiques sont à demandé systématiquement en cas de tumeur ovarienne [32]: les marqueurs tumoraux, et l'hémogramme.

2.1 Les marqueurs tumoraux:

Les marqueurs tumoraux sont des molécules présentes à des concentrations plus élevées dans les urines, le sang ou les tissus de malades atteints de certaines pathologies [32].

Elles sont produites par la tumeur elle-même ou par l'organisme, en réponse à la présence de certains cancers ou de certaines pathologies non cancéreuses [32]. Dans le cancer de l'ovaire, parmi les marqueurs tumoraux possibles figure le CA125, le CA19.9, le CA72.4, le CEA Le CA125 est la molécule la plus étudiée et la plus utilisée. Le dosage de CA125 est

Les tumeurs mucineuses de l'ovaire

considéré comme un moyen de dépistage, seul ou en association avec d'autres techniques (échographie pelvienne, doppler) [29], comme un facteur pronostique [33], et comme une méthode de différenciation entre la nature bénigne ou maligne [5]. Il est considéré également comme un élément prédictif d'une réponse thérapeutique. Cependant, Le manque de spécificité et de sensibilité de ce marqueur en cas de tumeurs mucineuses explique les questions soulevées par l'utilisation du dosage du CA125 dans cette indication [32-34].

L'étude Japonaise de F. Kikkawa [5] a évalué les différents marqueurs tumoraux chez des patientes atteintes de 3 types de tumeurs mucineuses. Un dosage du CA125, CA19-9, CA72-4 et du CEA a été effectué en préopératoire chez toutes les patientes. L'étude de la sensibilité et la spécificité de ces 4 marqueurs a révélé la supériorité du CA72-4 suivis du CEA dans la distinction entre les tumeurs mucineuses malignes et borderline d'une part et les tumeurs bénignes d'autre part [5] (figures 8 et 9).

Engelen et al, avaient rapporté que le CA19-9 est plus fréquemment élevé que le CA125 dans les tumeurs mucineuses borderlines [35].

Plusieurs études sur un nombre limité de cas de cancers mucineux ont montré une plus grande sensibilité du CA19-9 et du CEA comparée au CA125 [36-37].

Ces études suggèrent que le dosage du CA19-9 et/ou du CA72-4 est vivement recommandé devant la découverte d'un kyste multiloculaire d'origine ovarienne probable.

Par ailleurs, le CA125 n'est pas spécifique des tumeurs ovariennes épithéliales. Il est aussi augmenté en cas d'autres tumeurs malignes, comme le cancer de l'endomètre et certains cancers pancréatiques ainsi que dans des pathologies bénignes, comme l'endométriose, les léiomyomes utérins, et les pathologies inflammatoires pelviennes [32].

Aucune patiente de notre série, n'a eu le dosage des marqueurs tumoraux en préopératoire. Cela peut être dû à un coût élevé de cet examen.

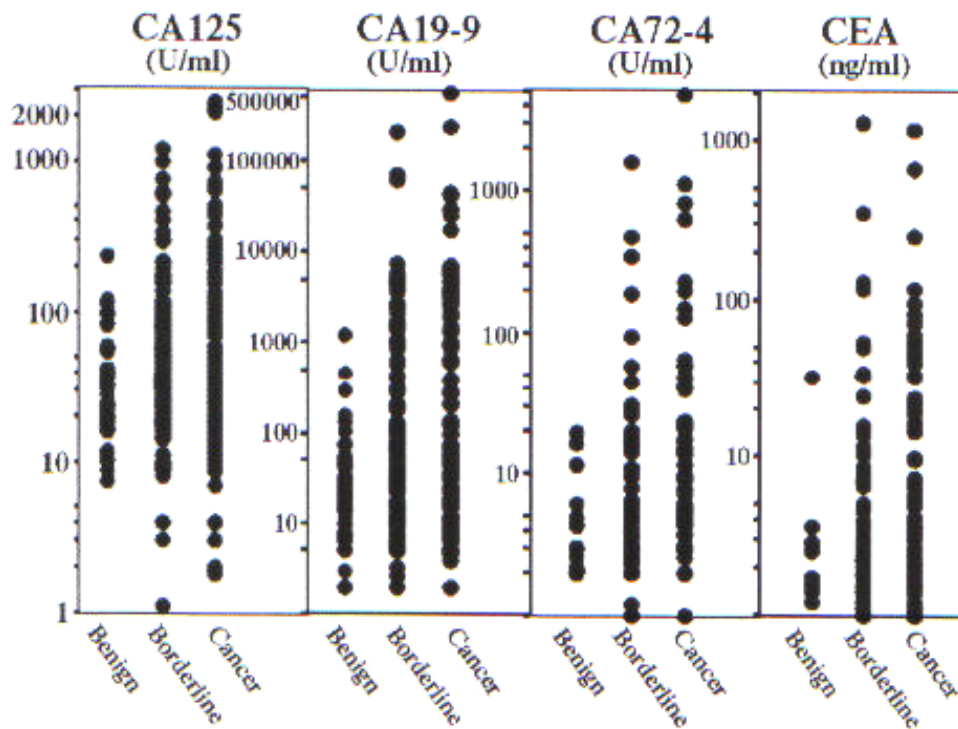


Figure 8 : Répartition du niveau sérique des marqueur tumoraux en préopératoire (F.Kikkawa et al) [5]

Absence de différences claires entre les tumeurs borderlines et les cancers pour les 4 marqueurs. Cependant, plusieurs cas de tumeurs borderlines et malignes présentent un niveau remarquablement haut de marqueurs tumoraux [5].

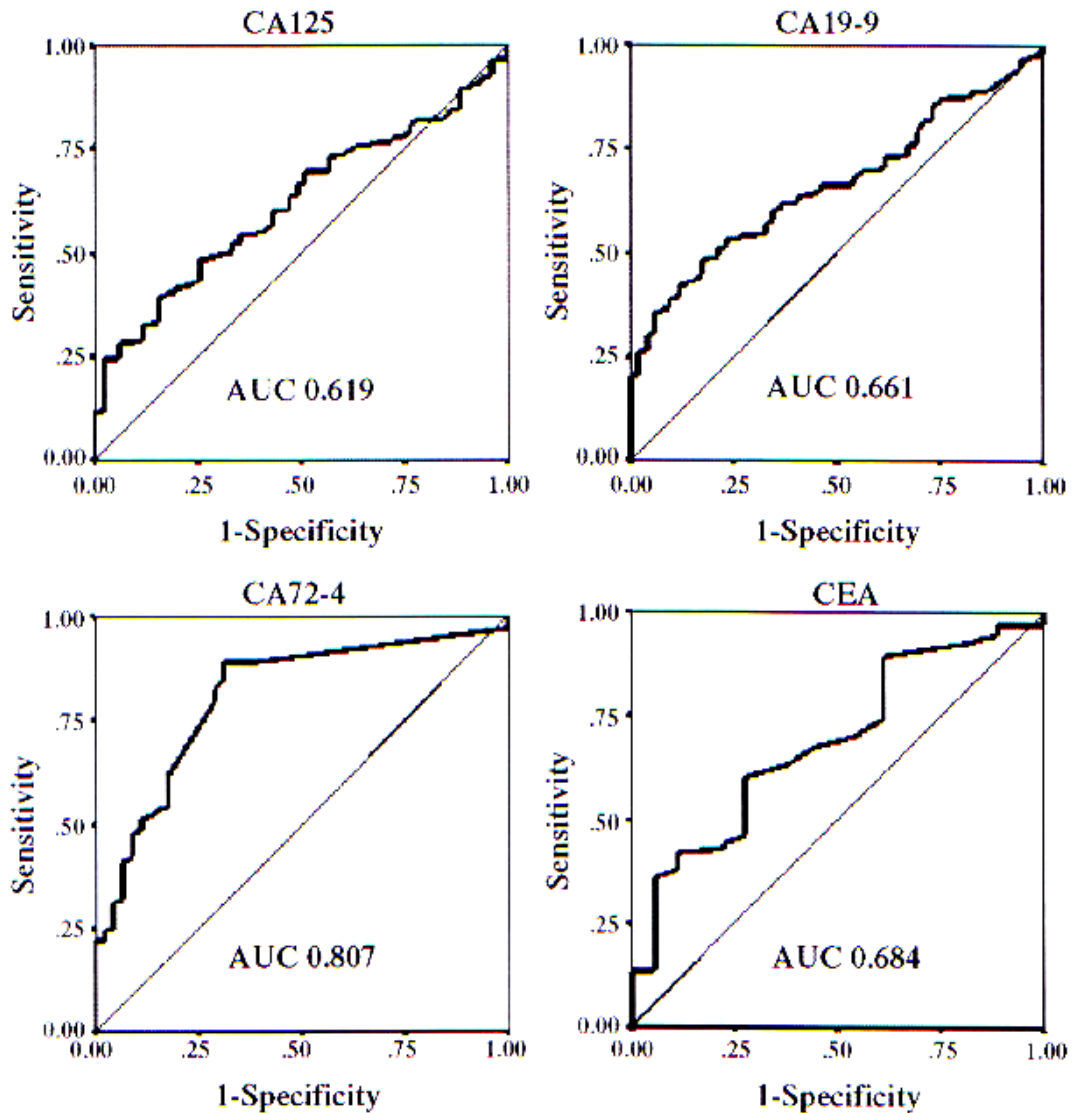


Figure 9: le ROC des marqueurs tumoraux (F.Kikkawa et al) [5]

ROC: Receiver Operating Characteristic (le receveur de fonctionnement caractéristique)

AUC: Area Under the ROC curve (L'espace en dessous de la courbe ROC)

Pour mieux étudier l'utilité des marqueurs tumoraux dans la distinction des tumeurs borderlines et malignes d'une part, et les tumeurs bénignes d'autre part, Kikkawa [5] a utilisé le receveur de fonctionnement caractéristique, ou la courbe (ROC). L'espace en dessous de la courbe (AUC), est plus important pour le CA72-4 (AUC=0,807), suivi du CEA (AUC=0,684), ce qui reflète une meilleure sensibilité du CA72-4.

2.2 L'hémogramme:

Selon les séries, les métastases représentent entre 6 à 10% des tumeurs ovariennes malignes. Ces métastases sont souvent d'origine colo-réctale ou gastrique [59]. Ces deux tumeurs digestives peuvent se manifester par une anémie secondaire à un saignement occulte. L'hémogramme va confirmer et caractériser cette anémie.

3- Bilan d'exclusion d'une tumeur primitive extra-ovarienne.

L'évaluation préopératoire des patientes chez qui une masse ovarienne est suspectée doit exclure la possibilité d'un cancer extra-ovarien primitif (gastrique, colorectal, appendiculaire, mammaire ...) [32].

- toute patiente présentant un saignement digestif occulte, ou des symptômes d'obstruction intestinale doivent bénéficier d'une colonoscopie.
- Les symptômes ou les signes de pathologie gastro-intestinale haute doivent être investigués.
- D'autres examens peuvent être réalisés selon l'orientation diagnostic.

IV- Prise en charge thérapeutique:

La prise en charge thérapeutique des tumeurs mucineuses de l'ovaire est assez similaire à celle des autres tumeurs épithéliales. Cependant, quelques particularités de ces tumeurs sont à prendre en considération lors des différentes étapes thérapeutiques.

Plusieurs attitudes thérapeutiques existent mais nous allons nous limiter à l'attitude conseillée par les protocoles Français [38,39].

1-Les moyens:

1.1- la chirurgie:

a-Type de chirurgie:

La chirurgie en cas de tumeur épithéliale de l'ovaire, peut être conservatrice ou radicale [38].

- La chirurgie conservatrice: comprend la tumorectomie, l'ovariectomie, et l'annexectomie.
- La chirurgie radicale: consiste en une incision médiane, à des prélèvements pour une cytologie péritonéale, à une exploration détaillée de la cavité péritonéale, à une description des lésions, à une hystérectomie totale sans conservation annexielle, et à une omentectomie. Selon le stade tumoral, une cytoréduction la plus complète possible, en évitant d'être mutilant (des résections trop étendues du grêle, stomie définitive ...) sera réalisée. En l'absence de tumeur macroscopique dans le péritoine, on réalisera des biopsies des gouttières pariétocoliques, une exploration et des biopsies des coupes diaphragmatiques, et un lavage péritonéal [38]. L'exérèse des adénopathies suspectes pelviennes et rétropéritonéales sera réalisée dans les stades précoces (pour un staging complet) ou lorsqu'une exérèse macroscopiquement complète des lésions est envisagée [38]. L'appendicectomie est un geste essentiel en cas de tumeurs mucineuses borderlines et malignes [38].

b- Voies d'abord:

Trois types de voies d'abord sont possibles [40]:

- La coelioscopie
- L'incision horizontale sus-pubienne selon Pfannenstiel
- Et la laparotomie médiane sous ombilicale.

- **La coelioscopie**

La coelioscopie est la voie d'abord classique des kystes bénins de l'ovaire.

En cas de tumeur maligne, il existe un risque théorique de diffusion des cellules cancéreuses dans la cavité abdominale et au niveau des orifices de trocart lié à la surpression du gaz carbonique utilisé.

- **Incision de type Pfannenstiel:**

L'incision horizontale sus pubienne selon Pfannenstiel doit être condamnée en cas de masse ovarienne suspecte. Cette voie est plus esthétique pour la patiente mais ne permet pas un traitement chirurgical complet d'une tumeur de l'ovaire car l'omentectomie et le curage aortique sont impossibles par cette voie.

- **Laparotomie médiane:**

La laparotomie médiane sous ombilicale (éventuellement agrandie au-delà de l'ombilic selon les résultats de l'examen extemporané) reste la voie d'abord préférentielle pour une tumeur maligne ou borderline de l'ovaire.

1.2-la chimiothérapie:

La chimiothérapie en cas de tumeurs épithéliales de l'ovaire se base essentiellement sur les sels de platine [38], mais des études rétrospectives et prospectives suggèrent la résistance des tumeurs mucineuses ovariennes à cette molécule [41].

Une étude anglaise cas-contrôle de Hess et al [41], a comparé le devenir de deux groupes de patientes traitées pour des stades avancés de cancers mucineux (27 cas) et non mucineux (54 cas). Les deux groupes étaient traités par une chimiothérapie première à base de sels de platine.

La réponse au traitement était respectivement de 26.3% (95% IC (intervalle de confiance), 9.2-51.2%) versus 64.9% (95% IC, 47.5-79.8) pour les pathologies mucineuses et les contrôles (P=0.01) [41].

La médiane de vie sans récurrence était respectivement de 5.7 mois (95% IC, 1.9-9.6 mois) versus 14.1 mois (95% IC, 12.0-16.2; P<0.001) et la survie globale était de 12 mois (95% IC, 8.0-15.6) versus 36.7 mois (95% IC, 25.2-48.2 mois; P<0.001) pour les tumeurs mucineuses et le groupe contrôle [41].

Pectasides et al [42], ont conduit une étude cas-contrôle similaire, comparant une chimiothérapie de première ligne à base de sels de platine, avec différents protocoles, chez des cas de cancers mucineux et séreux. Quarante sept cas de tumeurs mucineuses et 94 cas de tumeurs séreuses ont été analysés. Le taux de réponse était de 38,5% (95% IC, 23.4-55.4%) versus 70% (95% IC, 58.5-80.3%) (P=0.001) respectivement pour les cancers mucineux et séreux.

La faible réponse des tumeurs mucineuses aux régimes de chimiothérapie basés sur les sels de platine, peut être due à une chimiorésistance. En effet, les études in vitro ont montré que les cellules mucineuses expriment une résistance à cette molécule [43]. Le mécanisme de cette chimiorésistance n'est pas encore élucidé.

D'autres molécules ont été essayées pour le traitement des tumeurs mucineuses malignes. Shimuzu et al [44] se sont basés sur des études in vitro, pour suggérer l'activité de l'irinotecan et la mitomycine C, sur les tumeurs mucineuses. Ils ont par la suite conduit un petit essai clinique de phase 2 en combinant ces deux molécules chez 25 cas de cancers mucineux et de cancers à cellules claires réfractaires au cisplatine. Le taux de réponse était de 52% et la médiane de survie de 15,3 mois pour les tumeurs mucineuses. Ces résultats paraissent meilleurs que ceux observés avec les sels de platine [42-43].

Les études déjà citées, restent insuffisantes pour aboutir à des recommandations thérapeutiques et nous avons donc besoin d'études prospectives randomisées afin de mieux évaluer l'efficacité des différentes molécules de chimiothérapie dans le traitement des tumeurs mucineuses malignes de l'ovaire.

1.3- La radiothérapie

Rares sont les études qui ont évalué l'intérêt de la radiothérapie dans le traitement des cancers ovariens à cause probablement de la toxicité des radiations au niveau de l'abdomen. Cependant, la radiothérapie garde quelques indications particulières.

2-Indications thérapeutiques:

2.1- Les tumeurs bénignes:

Devant une tumeur ovarienne présumée bénigne, un traitement conservateur est proposé [39]. L'ovariectomie ou l'annexectomie est réalisée par coelioscopie ou par laparotomie. Ce geste est accompagné d'une exploration et de prélèvements de la cavité abdominale. L'examen anatomopathologique est primordial car une tumeur mucineuse d'aspect bénin peut se révéler borderline ou maligne et une reprise chirurgicale sera souvent indiquée [39].

2.2- Les tumeurs borderlines:

L'attitude chirurgicale devant ces tumeurs dépend de trois paramètres, la bilatéralité, le stade de la FIGO, et le désir de grossesse [45].

- Les tumeurs de stade I, avec un désir de grossesse: une chirurgie conservatrice est proposée. Elle consiste à la réalisation de prélèvements pour une cytologie péritonéale, une annexectomie unilatérale, une omentectomie et des biopsies péritonéales sans oublier l'appendicectomie dans ce cas particulier de tumeurs mucineuses [38-45-46].
 - Les autres cas: une hystérectomie totale sans conservation annexielle (HTSCA) associée à des prélèvements pour une cytologie péritonéale, une omentectomie, des biopsies péritonéales et une appendicectomie [38-46].
 - Le curage ganglionnaire n'est pas indiqué en cas de tumeurs ovariennes borderlines même dans les stades avancés car il n'a pas d'impact sur le taux de récurrence ni sur la survie [47-48].
 - La chimiothérapie n'est indiquée qu'en cas de tumeur borderline avec des implants péritonéaux invasifs [49].
-

2.3-Tumeurs malignes:

a- Stades limités (I et II)

❖ **Chirurgie:**

Le standard chirurgical est la chirurgie radicale. La chirurgie conservatrice est à discuter chez une jeune femme de stade IA et grade 1, désireuse de grossesse. Le staging chirurgical complet, comprenant la lymphadénectomie complète pelvienne et para-aortique bilatérale, est d'une importance primordiale [50–51].

❖ **Chimiothérapie adjuvante:**

–Stade IA de grade histopronostique 1: pas d'indication si le staging chirurgical est complet [50–51] (surtout le statut ganglionnaire)

– Stade IB, IC, IIA, IIB, IIC: 6 cycles de chimiothérapie [38].

b- Stades avancés (III et IV)

❖ **Chirurgie:**

Objectif: résidu tumoral nul sans chirurgie délabrante.

La lymphadénectomie est réalisée seulement si on estime qu'une exérèse optimale est possible (résidu < 1 cm) [38].

❖ **Chimiothérapie de première ligne:**

En cas d'exérèse initiale optimale (résidu nul): 6 cycles d'une polychimiothérapie [38].

En cas d'exérèse incomplète: 3 cycles de chimiothérapie, suivis d'une intervention de cytoréduction précoce, puis de 3 nouveaux cycles de chimiothérapie [38].

❖ **Radiothérapie:**

Elle est proposée comme un traitement palliatif des métastases cérébrales, du saignement vaginal, du saignement rectal et des douleurs secondaires à des cancers ovariens de stade avancés [52–53].

Dans notre série, la chirurgie initiale ne suivait pas les recommandations déjà citées, surtout en cas de tumeurs malignes. La chirurgie initiale avait un but diagnostique. Les gestes qui complétaient le geste initial étaient réalisés dans un deuxième temps chez 4 patientes. Trois de

Les tumeurs mucineuses de l'ovaire

ces patientes avaient une tumeur localisée à l'ovaire lors de l'étude anatomopathologique initiale. Six autres patientes, dont le stade tumoral était localement avancé, étaient adressées au service d'oncologie pour cure de chimiothérapie. Trois de ces patientes avaient bénéficié lors du geste initial d'une hystérectomie totale sans conservation annexielle, une omentectomie, un curage ganglionnaire (chez 2 d'entre elles) et une appendicectomie chez une autre. Les trois autres patientes ont eu un geste partiel qui ne permettait pas une réduction tumorale optimale. Cependant, nous ne disposant pas de donnée sur l'évolution de ces malades, et nous ignorons donc si une chirurgie a été réalisée après la chimiothérapie.

VI- Le pronostic:

1- Tumeurs mucineuses borderlines:

Le pronostic des tumeurs mucineuses borderlines dépend du stade de la FIGO, et du type intestinal ou endocervical.

1.1-Les tumeurs mucineuses borderlines de type intestinal :

Elles sont habituellement de stade I, et ont un pronostic excellent après le traitement chirurgical [3].

Dans une des plus grandes séries sur le stade I de tumeurs borderlines pures (les carcinomes microinvasifs et non invasifs sont exclus) menée par Hart et Norris [2]. La survie à 5 ans était de 98%. Selon Hart, deux des trois tumeurs fatales étaient mal échantillonnées et un site de carcinome microinvasif pouvait être présent [3].

Lee et Scully [54], avaient étudié 164 cas de tumeurs mucineuses borderlines de type intestinal. Les atypies épithéliales étaient présentes dans 74 cas, et un carcinome intra-épithélial focal était présent dans 90 cas. Soixante sept cas d'atypie intraépithéliale étaient de stade I et l'évolution (donnée disponible pour 49 cas) était bénigne pour tous. Pour les 7 cas de tumeurs de stade III, l'apparence intraopératoire était d'un pseudomyxome péritonéal. L'évolution était fatale pour 4 cas. Mais selon les auteurs, la majorité de ces tumeurs étaient métastatiques, surtout que l'appendice n'était pas examiné dans 6 cas. Les 90 cas de tumeurs mucineuses

Les tumeurs mucineuses de l'ovaire

borderlines avec carcinome intraépithélial, étaient de stade I. Mais deux des 69 cas dont les données sur l'évolution étaient disponibles, ont eu une récurrence fatale. Ces deux cas avaient une stadification incomplète et une rupture intraopératoire pour un cas.

Une autre série Espagnole de IM. Rodriguez [6], a étudié 41 cas de tumeurs mucineuses borderlines de type intestinal. Trente tumeurs présentaient des atypies intraépithéliales minimales à modérée, et 11 tumeurs avaient des aires de carcinome intraépithélial. Toutes ces tumeurs étaient de stade I. Tous ces cas (avec informations disponibles sur l'évolution) avaient une évolution bénigne et sans récurrences.

Les tumeurs mucineuses borderlines de type intestinal de stade avancé sont extrêmement rares, surtout si les cas de pseudomyxome péritonéal et des autres métastases non ovariennes sont soigneusement exclus.

La rupture peropératoire ou préopératoire n'influence pas le pronostic à long terme des tumeurs mucineuses borderlines de type intestinal [2–54].

1.2-Les tumeurs mucineuses borderlines de type endocervical:

Le pronostic et les considérations thérapeutiques des tumeurs mucineuses borderlines de type endocervical sont intimement liés à celui des tumeurs séreuses. En effet, les deux surviennent à un âge jeune, sont souvent bilatérales, et peuvent présenter des végétations exokystiques et des implants péritonéaux [3]. Les 2 études Américaines de J.L. Rutgers et al montrent que Les cas de tumeurs mucineuses borderlines de type endocervical qui sont initialement traités par une annexectomie unilatérale, ont un risque significatif de développer une tumeur similaire dans l'ovaire contrelatéral (55–56).

L'étude de Zanetta et al [46], a montré une progression de 2 tumeurs mucineuses borderlines (1,6%) en carcinome invasif. le type de ces tumeur n'a pas été précisé.

2- Tumeurs mucineuses malignes:

2.1- Les facteurs pronostics:

Les facteurs de bon pronostic d'un carcinome mucineux de l'ovaire sont:

- le stade précoce



Les tumeurs mucineuses de l'ovaire

- la forme "expansive"
- les tumeurs bien différenciées
- la cytoréduction optimale.
- Le caractère non rompu de la tumeur.

a -Le stade précoce:

C'est le facteur pronostic le plus important. Hoerl HD et WR Hart [57], ont étudié 49 cas de cystadénocarcinomes mucineux primitifs avec un long suivi. Ils ont constaté que le stade de la FIGO, est le facteur pronostic le plus important. Ainsi, le stade I a un très bon pronostic, et les stades avancés ont un pronostic très réservé.

Les études Américaine de Lee et Scully [54], Espagnol de Rodriguez et Prat [6], et Japonaise de Kikkawa [5] ont trouvé que le stade I est de très bon pronostic, et que les métastases dans ce stade sont exceptionnelles.

b - La forme expansive:

Cette forme est associée à un bon pronostic. Hoerl et Hart [57] ont trouvé que la seule tumeur de stade I métastatique avait une forme infiltrative, et que toutes les tumeurs de stade III ou plus, avaient une forme infiltrative. Lee et Scully [54] ont aussi trouvé que tous les cas de carcinomes mucineux de la forme expansive, n'ont pas eu de récurrence. Rodriguez IM [9], a trouvé ce même résultat, puisque tout les cas de forme expansive étaient de stade I et n'ont pas eu de récurrence.

c- La bonne différenciation:

Lee KR et Scully RE [54] ont trouvé que l'augmentation du grade de différenciation influence négativement le pronostic des carcinomes mucineux mais elle n'influence pas le pronostic des tumeurs de stade I. Cependant, Rodriguez [6] a trouvé que le grade nucléaire influence plutôt les tumeurs de stade I.

Par ailleurs, l'influence du grade nucléaire sur le pronostic est moins importante que le stade FIGO, et la forme d'invasion stromale [6].

d- La rupture tumorale:

Rodriguez [6] a rapporté que la rupture tumorale des cancers mucineux de stade I, est associée à un pronostic défavorable. D'autres auteurs ont rapporté cette même constatation [2–58]. Cependant, le nombre de cas de rupture tumorale étudié est très faible et la confirmation du caractère péjoratif de la rupture tumorale nécessite d'autres études.

e- La cytoréduction optimale:

Elle est actuellement reconnue comme un facteur de bon pronostic. En effet, la survie globale des stades avancés des carcinomes mucineux de l'ovaire est intimement liée à la qualité de la cytoréduction qui doit avoir comme objectif, un résidu tumoral nul ou inférieur à 1 cm [5].

2.2- La survie:

Le taux de survie à 5 ans selon le stade FIGO, est de 83% pour le stade I, de 55% pour le stade II, de 21% pour le stade III, et de 9% pour le stade IV [59].

Nous ne disposons pas dans notre série de données sur le suivi à long terme. Cependant, à la lumière des données de la littérature, nous pouvons prévoir un pronostic réservé de nos cas de tumeurs malignes, pour deux raisons principales :

- ❖ Moins que la moitié de nos cas soit 45% était de stade I.
- ❖ La cytoréduction n'était pas optimale pour la majorité de nos cas.

Cependant, toutes les tumeurs malignes de notre série étaient bien ou moyennement différenciées, et aucun cas de rupture tumorale n'a été rapporté.

VII- Etude anatomopathologique:

1- Classification de l'OMS

1.1-Tumeurs mucineuses bénignes:

a-Définition:

Les tumeurs mucineuses bénignes sont composées d'un épithélium qui ressemble à l'épithélium endocervical ou gastro-intestinal. Ces dernières, contiennent presque toujours

Les tumeurs mucineuses de l'ovaire

des cellules caliciformes, souvent des cellules neuroendocrines et rarement des cellules de Paneth [60].

b-Macroscopie:

Les cystadénomes mucineux sont souvent de grande taille, unilatéraux, uniloculaires ou multiloculaires, contenant un matériel mucoïde ou sereux.

Les cystadénofibromes et les adénofibromes sont partiellement ou totalement solides avec seulement quelques petits kystes [60].

c-Histopathologie:

Les tumeurs mucineuses bénignes sont classées en cystadénomes, cystadénofibromes et en adénofibromes[60].

Elles contiennent des glandes et des kystes tapissés par un épithélium simple unicellulaire mucosécrétant. Cet épithélium est monostratifié, avec des cellules à noyau basal sans atypie cytonucléaire [60].

Les caractéristiques anatomopathologiques, des tumeurs mucineuses bénignes dans notre série étaient similaires à celles décrites dans la définition de l'OMS.

1.2- Les tumeurs mucineuses borderlines:

Les tumeurs mucineuses borderlines peuvent présenter une différenciation mucineuse intestinale ou mullérienne (de type endocervical). Cette différenciation détermine des entités clinicopathologiques de tumeurs mucineuses borderlines de présentations et de devenir différents (Tableau 21) [60]. Environ 85% des tumeurs mucineuses borderline sont de type intestinal, de même que pratiquement tous les carcinomes invasifs [60].

Dans notre série, 75% des tumeurs borderlines étaient de type intestinal.

a- Tumeurs mucineuses borderlines de type intestinal:

❖ Définition:

Ces tumeurs présentent une prolifération de cellules mucineuses plus importante, sans signes d'invasion du stroma ovarien. Leur épithélium ressemble à l'épithélium intestinal avec

Les tumeurs mucineuses de l'ovaire

presque toujours des cellules caliciformes, souvent des cellules neuroendocrines et rarement des cellules de Paneth [60].

❖ **Epidémiologie:**

Elles comptent 85 à 90% des tumeurs mucineuses borderlines [60].

❖ **Macroscopie:**

Les tumeurs mucineuses borderlines de type intestinal sont bilatérales dans 5% des cas. Elles sont souvent de grande taille, kystique, multiloculaire, contenant un matériel séreux ou mucoïde [60].

Les tumeurs mucineuses borderlines de type intestinal de notre série, avaient ces mêmes caractéristiques macroscopiques.

❖ **Histologie:**

Un contingent bénin coexiste souvent avec le contingent borderline au niveau de la même tumeur. Les cellules qui bordent les kystes sont stratifiées (souvent, pas plus de 3 assises cellulaires), et peuvent former des papilles intrakystiques. Les cellules sont légèrement plus grandes, avec des figures mitotiques plus nombreuses comparées au cystadénome. Les cellules caliciformes et les cellules de Paneth sont présentes. Rarement on peut constater que la plupart des cellules bordant les kystes des tumeurs borderlines de type intestinal ont un aspect cytologiquement malin, et sont stratifiées en 4 assises ou plus dans les formes solides, et papillaires. La classification de ces aires est sujette aux controverses depuis plusieurs années. Certains auteurs les classent comme carcinomes non invasifs, et d'autre comme tumeurs borderlines. Mais il est recommandé de les appeler tumeurs borderline avec carcinome intra épithélial afin d'uniformiser le langage médical [60].

b- Tumeurs mucineuses borderlines de type endocervical:

❖ **Définition:**

Ces tumeurs borderlines présentent une prolifération épithéliale plus importante, avec beaucoup de papilles et de touffes sans invasion stromale. Les cellules épithéliales mucineuses ressemblent aux cellules de l'épithélium endocervical [60].

Les tumeurs mucineuses de l'ovaire

❖ **Epidémiologie:**

Ces tumeurs constituent 10 à 15% des tumeurs mucineuses borderlines [60].

❖ **Macroscopie:**

Elles sont le plus souvent kystiques, uniloculaires ou multiloculaires, à contenu séreux ou mucoïde. Elles sont plus petites que celles de type intestinal. Elles présentent un nombre moins important de kyste et sont bilatérales dans 40% des cas [60].

❖ **Extension tumorale et stadification:**

Les tumeurs borderlines de type endocervical peuvent être associées aux implants péritonéaux, qui peuvent paraître invasifs [60].

❖ **Microscopie:**

Leur Architecture est proche des tumeurs borderlines séreuses, avec beaucoup de papilles et de touffes. La tumeur est faite de cellules de type endocervical et de cellules éosinophiles mais ne contient pas de cellules caliciformes. La stratification y est importante, avec des cellules détachées. Le noyau est légèrement atypique. L'inflammation stromale et intra-épithéliale est caractéristique [60].

Tableau XXI: Comparaison entre les tumeurs endocervicales et intestinales borderlines [65].

Tumeurs mucineuses borderlines	Type intestinal	Type endocervical
fréquence	85%	15%
Age moyen	41 ans	34 ans
bilatéralité	6%	40%
Extension	Stade I: 90%	Implants péritonéaux:20%
Diamètre moyen	19 cm	8 cm
Inflammation	22% (focale)	100% (diffuse)
Endométriose en dehors de l'ovaire	6%	30%
Endométriose dans l'ovaire atteint	0%	20%
Pseudomyxome péritonéal	17%	0%

1.3 Les tumeurs mucineuses malignes:

a- Définition:

Ce sont des tumeurs épithéliales malignes dont le contingent le mieux différencié ressemble à l'épithélium intestinal ou endocervical. Elles diffèrent des tumeurs borderlines par la présence d'invasion stromale [60].

b-Macroscopie:

Les carcinomes mucineux sont généralement de grande taille, à surface lisse, uniloculaires ou multiloculaires, à contenu séreux ou mucoïde. Ils sont bilatéraux dans 5% des cas. Les zones hémorragiques, nécrotiques, solides ou papillaires sont fréquentes [60].

Un échantillonnage important des tumeurs mucineuses kystiques, surtout dans les zones suspectes est nécessaire au diagnostic à cause du caractère limité du contingent malin dans ces tumeurs [60].

c-Microscopie:

en l'absence d'infiltration stromale visible, l'invasion est présumée devant des zones de papilles complexes, ou de glandes confluentes bordées par des cellules d'aspect malin. Pour être qualifiés comme invasifs, ces aires doivent mesurer au minimum 10 mm², ou 3 mm au minimum dans 2 dimensions sous forme de 1 ou plusieurs foyers. Par ailleurs, l'invasion peut être sous forme de glandes, de tubules, de cordons ou de nids infiltratifs. Le stroma peut ressembler au stroma ovarien ou être desmoplastique.

En dehors de la classification de l'OMS deux formes architecturales de carcinomes mucineux invasifs intestinaux sont décrites [3]:

– Les formes infiltrantes: invasion évidente du stroma sous forme de glande, d'amas ou de cellules isolées associées le plus souvent à un stroma desmoplastique.

- Les formes expansives: le front d'invasion est constitué de glandes confluentes ou de complexes sans stroma ou presque, mesurant plus de 10 mm² de surface (Figure 10).

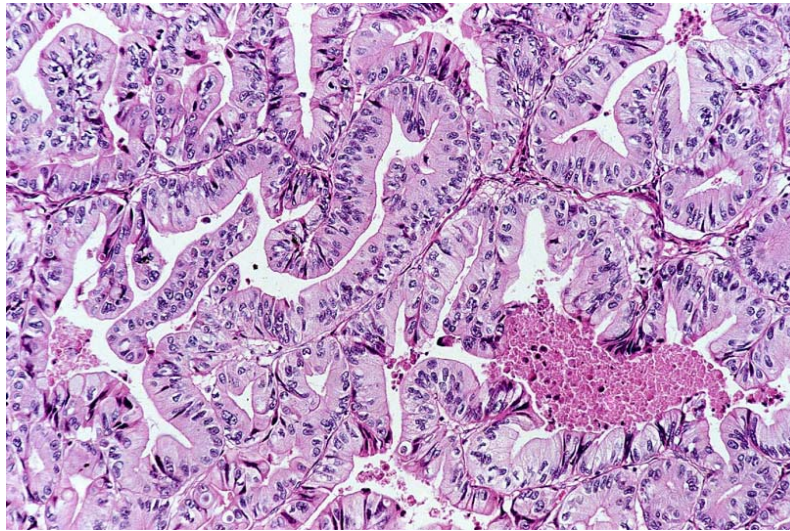


Figure 10: Carcinome mucineux bien différencié, forme expansive.
Les glandes sont rangées côte à côte avec peu ou sans stroma ovarien[21].

2- Autres classifications et controverses:

2.1- Carcinome mucineux non invasif :

En 1977, Hart et Norris [61] ont proposé une nouvelle classification des tumeurs mucineuses borderlines. Une tumeur mucineuse sort de la catégorie borderline et devient un carcinome mucineux non invasif lorsqu'elle présente un revêtement épithélial pluristratifié comportant 4 couches cellulaires ou plus, des atypies cytonucléaires de grade 3, une architecture cribriforme et /ou des papilles cellulaires pleines, sans axe.

Cependant plusieurs études récentes ont conclu [59]:

- qu'il n'y avait pas de différence significative en terme de survie entre un carcinome mucineux non invasif et une tumeur mucineuse borderline.
- Que l'invasion du stroma restait le critère le plus puissant (confirmé par Rodriguez et Prat, 2002 [6])

Ces carcinomes non invasifs sont classés actuellement dans la classification de l'OMS parmi les tumeurs borderline sous le nom de tumeur borderline avec carcinome intra-épithélial [60].

2.2- Carcinome mucineux micro-invasif

Il se définit par des petits foyers de cellules tumorales souvent éosinophiles et de grande taille, isolées ou au sein d'un stroma réactionnel, au contact de lésions mucineuses borderline de type intestinal par ailleurs typiques ou comportant un carcinome intra-épithélial [65].

La micro-invasion a été aussi arbitrairement définie comme une plage invasive de taille inférieure à 10 mm², soit 3mm au maximum dans les 2 dimensions, sous forme d'un ou de plusieurs foyers (même seuil que celui utilisé pour les tumeurs borderlines séreuses) [59]

La présence de microinvasion n'a aucune incidence pronostique ou thérapeutique [59].

Scully (AFIP 1998) [62] et Lee (OMS 2003) [60] ont donc proposé de conserver les critères diagnostiques de l'OMS pour les tumeurs mucineuses borderlines et de subdiviser les tumeurs borderlines de type intestinal en 3 catégories :

- la forme classique (la plus fréquente) (Figure 11)

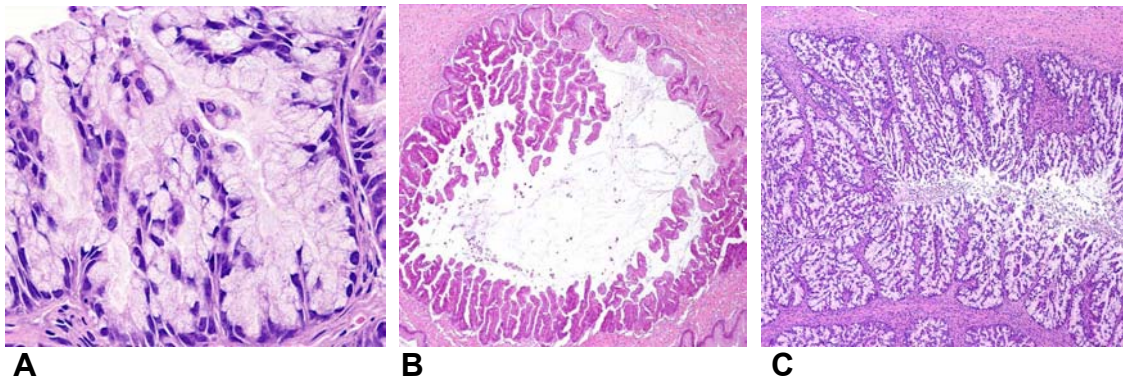


Figure 11 :Tumeur mucineuse borderline de type intestinal.

Kyste composé d'un épithélium stratifié: Faible grossissement (A). Grossissement intermédiaire d'un autre cas (B). Fort grossissement de l'image A ,(C) montrant un kyste bordé de cellules calciformes avec un cytoplasme mucineux et un faible rapport cytonucléaire. Les noyaux sont ronds à ovale, situé au pôle basal de la cellule. Les atypies sont modérées [21] .

- une forme avec carcinome intra-épithélial (Figure 12)

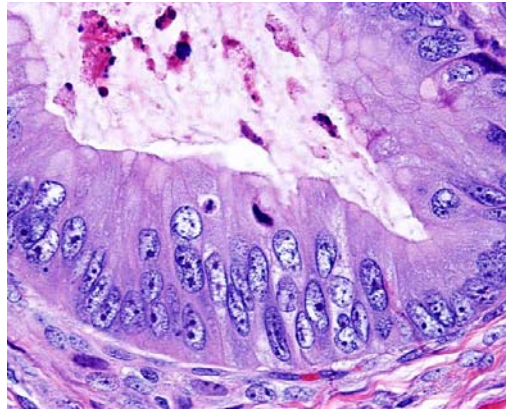
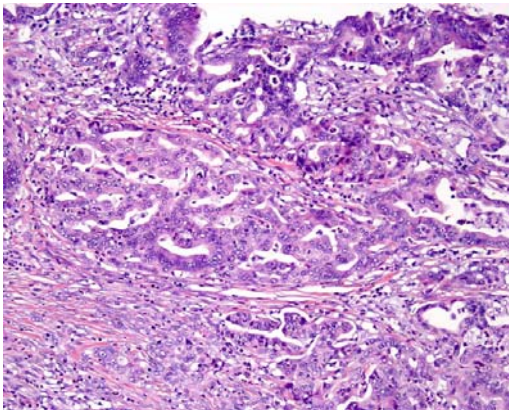
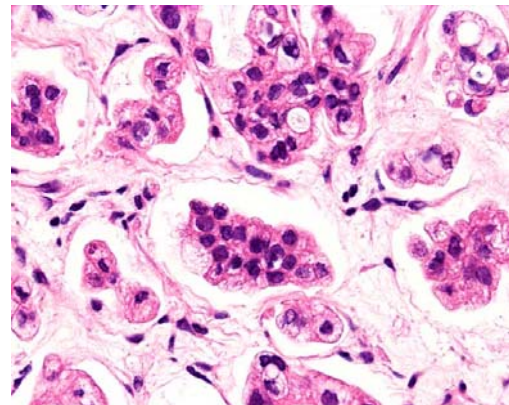


Figure 12: Tumeur mucineuse borderline de type intestinal avec carcinome intra-épithélial (fort grossissement): les cellules caliciformes présentent un rapport cytonucléaire augmenté. Les noyaux sont augmentés de taille, ronds à ovales, de tailles variables. Les noyaux contiennent un nucléole proéminent et une chromatine irrégulièrement distribuée. L'atypie nucléaire est sévère [21].

- une forme avec micro-invasion (Figure 13).



(A)



(B)

Figure 13 : Tumeur mucineuse borderline de type intestinal avec microinvasion.

Grossissement intermédiaire

(A): les domaines de microinvasion sont illustrés ici par un complexe épithélial anastomotique, des nids irréguliers avec un arrangement anarchique dans le stroma.

(B): fort grossissement d'un autre cas, montrant des nids entourés d'espace clair, les cellules ont un noyau atypique et un cytoplasme partiellement mucineux [21].

3- Nodules muraux:

Ce phénomène rare, ne se voit pratiquement que dans les tumeurs mucineuses. Différentes formes histopathologiques de nodules ont été décrites [59]:

- nodules pseudosarcomateux
- nodules de carcinomes anaplasiques
- sarcomes de différents types
- formes mixtes.

Leur origine reste inconnue.

Il convient de bien identifier les nodules pseudosarcomateux (ou sarcomatoïdes) et de les distinguer des autres nodules [59].

3.1 Nodules pseudosarcomateux:

Ils surviennent le plus souvent chez la femme d'âge moyen, (39 ans) et se présentent comme des nodules habituellement rougeâtre, uniques ou multiples [59].

Ils renferment classiquement de nombreuses cellules géantes "épulis -like" et en général des cellules très poléomorphes (cellules "bizarres")[59].

Des figures mitotiques peuvent se voir [59].

Ces nodules sarcomatoïdes peuvent présenter des remaniements hémorragiques ou bien une nécrose [59].

Sur le plan immunohistochimique, il existe une faible positivité pour la cytokératine et le CD68, et une positivité forte pour la vimentine [59].

Dans la moitié des cas, ils accompagnent des lésions malignes [59].

Leur histogenèse est discutée (origine sous-mésothéliale, exacerbation d'une réaction macrophagique à cellules géantes sur mucus extravasé?) [59].

La présence de nodules de ce type n'aurait pas de retentissement sur le pronostic. Il s'agit probablement de lésions autolimitées sans incidence péjorative [59].

3.2 Autres nodules:

Ils sont malins. Ce sont des nodules de sarcome ou de carcinome anaplasique. La taille des nodules peut aller jusqu'à 10 cm [59].

Sur le plan microscopique, la malignité est sans équivoque. Les aspects histopathologiques sont variable : cellules rhabdoïdes, cellules fusiformes. Plusieurs aspects peuvent se côtoyer [59].

Ces lésions sont mal limitées et une invasion vasculaire peut se voir également [59].

La kératine est fortement exprimée dans les nodules carcinomateux [59].

Le pronostic des nodules anaplasiques ou sarcomateux, n'est pas encore clair dans la littérature à cause du nombre limité de cas rapportés. Prat avait décrit 4 cas de tumeurs mucineuses (3 tumeurs malignes et une tumeur borderline) associées à des nodules pariétaux anaplasiques. Ces 4 cas étaient métastatiques [3]. Dans une autre étude, 7 cas de nodules de carcinomes anaplasiques ont été rapportés [6]. Un seul cas, qui était de stade I avait une évolution défavorable. Mais il avait eu aussi une rupture tumorale intra-opératoire. Les autres cas qui étaient de stade avancé ont évolué défavorablement. On ne peut donc pas imputer ce pronostic défavorable aux nodules muraux [3].

4- Examen extemporané:

L'examen extemporané est un outil très important dans le diagnostic per-opératoire des tumeurs ovariennes[66]. Cet examen trouve toute son importance chez les jeunes femmes dont la préservation de la fertilité est l'hantise de tous les chirurgiens.

Cependant, les tumeurs mucineuses, posent un véritable problème diagnostique. Dans l'étude Turque de Ilvan S [63], 15 parmi 21 cas d'erreurs diagnostics concernaient des tumeurs mucineuses. Onze cas étaient diagnostiqués borderlines lors de l'examen extemporané, et se sont révélés des carcinomes de grade I après fixation et 4 cas de tumeurs mucineuses borderlines étaient faussement diagnostiqués comme étant bénins lors de l'examen extemporané. Dans une autre étude indienne, de A Maheshwari [64] le diagnostic de 3 parmi 114 tumeurs bénignes, avait changé après l'examen anatomopathologique final. Ces 3 tumeurs

étaient mucineuses borderlines. Twalfhowven et al [65] ont aussi trouvé que 9 parmi 11 faux négatifs étaient observés en cas de tumeurs mucineuses. Les résultats de ces études étaient confirmés par une méta-analyse publiée en 2005 [66] et qui a trouvé que la sensibilité de l'examen extemporané en matière de masses annexielles est limitée en cas de tumeurs mucineuses, de tumeurs borderlines et en cas de tumeurs de grande taille. Cette faible sensibilité de l'examen extemporané dans le diagnostic des tumeurs mucineuses est expliquée par l'hétérogénéité de ces tumeurs et leur grande taille. L'amélioration de la sensibilité de cet examen dans le diagnostic de ces tumeurs nécessite un examen macroscopique minutieux et des coupes histologiques plus fines [66]. Malgré ces limites, l'examen extemporané des masses annexielles, a une spécificité de 99% et une sensibilité acceptable qui varie selon les études entre 65 et 100% [66].

5- Diagnostic différentiel:

5.1 Métastases carcinomateuses

Le problème de diagnostic différentiel en cas de tumeurs mucineuses se pose essentiellement devant les métastases ovariennes de tumeurs mucineuses d'autres organes [67]:

Les carcinomes ovariens mucineux (COM) métastatiques prennent le plus souvent leur origine du colon et de l'appendice. Mais ils peuvent aussi provenir de l'estomac, de l'intestin grêle, du pancréas, des voies biliaires, du col utérin, de l'endomètre, et du sein. Le cancer primitif peut ne pas être apparent au moment du diagnostic [67].

Plusieurs éléments peuvent suggérer l'origine secondaire d'un carcinome ovarien mucineux : les données cliniques, les marqueurs tumoraux, la taille tumorale, la latéralité, les données de l'examen microscopique et le profil immunohistochimique [67].

Les patientes qui présentent des tumeurs mucineuses d'origine métastatique sont souvent plus âgées, peuvent présenter des signes digestifs occlusifs ou un nodule mammaire [59].

Les COM primitifs sont typiquement de grande taille et le plus souvent unilatéraux par rapport aux COM métastatiques [68-69]. Dans des séries comparatives, la taille moyenne était

Les tumeurs mucineuses de l'ovaire

de 16,4 - 20,0 cm pour les COM primitifs, et de 10,6-11,7 pour les COM métastatiques. Cependant la taille seule est insuffisante pour distinguer entre les deux. En effet la taille de 32 à 48% des tumeurs métastatiques était supérieure à 10 cm [68-69].

Les tumeurs bilatérales sont retrouvées dans 0-17% des cas de COM primitives et dans 75-77% des COM secondaires. Ainsi, Seidman et al [68] ont proposé un algorithme qui incorpore ces deux facteurs. Quand la tumeur est unilatérale et sa taille dépasse les 10 cm, elle est primitive dans 82% des cas. Mais quand elle est bilatérale et sa taille est inférieure à 10 cm, elle est métastatique dans 95% des cas.

Des caractères histologiques aident aussi à différencier les adénocarcinomes primitifs des COM secondaires. En s'appuyant sur une série de 50 tumeurs mucineuses ovariennes (50% primitives et 50% secondaires) Lee et Young ont proposé de les différencier sur les caractères suivants [70]:

Les critères en faveur d'une métastase sont:

- L'aspect "nodulaire"
- La présence d'implants tumoraux en surface tumorale
- Les emboles vasculaires ou lymphatiques nombreux
- Les formes infiltrantes
- L'atteinte hillaire
- Les petites glandes/tubules
- Les cellules isolées
- Les cellules en "bague à chaton"

Les critères en faveur de l'origine primitive :

- La surface externe lisse
 - Les zones d'aspect bénin
 - L'aspect borderline (avec atypie)
 - L'aspect borderline avec carcinome intra-épithélial
 - Le mode d'invasion "expansive"
-

Les tumeurs mucineuses de l'ovaire

- Les kyste microscopique (moins de 2mm)
- Les papilles complexes
- Les débris nécrotiques intra-luminaux

L'immunohistochimie vient aussi en aide pour distinguer les COM primitifs et cela grâce aux cytokératines (CK). L'immuno-profil CK7/CK20 négatif, est en faveur d'une tumeur ovarienne primitive, contrairement, un CK7/CK20 positif suggère une origine métastatique [71-72].

D'autres marqueurs sont étudiés dans le but de différencier les COM primitifs des secondaires [67] (tableau 17)

Tableau XXII: Utilisation de marqueurs tumoraux sériques, de l'immunohistochimie, et des marqueurs moléculaires dans la différenciation entre les COM, les COS, et cancer gastro-intestinaux[67].

Tumeurs	COM	COS	Colorectal	Appendice	Estomac	Pancréas
Immunohistochimie						
CK7	+	+	-	-/+	+	+
CK20	+/-	-	+	+	+/-	+
CA125	-/+	+	-	-	-	-
CEA	+	-/+	+	+	+	+
ER/PR	-	+	-	-	-	-
WT1	-	+	-	-	-	-
Marqueurs Moléculaires						
P53	-	+	+			
K-ras	+	-	+			
Marqueurs tumoraux						
CA125(a)	-/+	+	-/+	-/+	-/+	-/+
CEA	+/-	-/+	+	+/-	-/+	-/+
CA19-9	-/+	-/+	+/-	+/-	-/+	+

Les tumeurs mucineuses de l'ovaire

COM, carcinome ovarien mucineux; COS, carcinome ovarien séreux; CA125, carbohydrates antigen 125; ER/PR, estrogen receptor/progesterone receptor; WT1, Wilms' tumor gene product; CA19-9, carbohydrates antigen 19-9; +, habituellement positif; -, habituellement négatif; +/-, souvent positif ; -/+, souvent négatif. (a) est souvent un marqueur de dissémination péritonéal.

5.2 Autres carcinomes ovariens primitifs

Des carcinomes primitifs ovariens séreux ou endométriodes riches en mucus, peuvent avoir l'aspect d'un carcinome mucineux [59].

5.3 Tumeur de sertoli-Leydig à contingent hétérologue mucineux

Ce sont les zones d'aspect typique et l'immunohistochimie qui donneront les clefs du diagnostic [59].

5.4 Tératome cancérisé (avec contingent mucineux)

La cancérisation d'un tératome avec un contingent mucineux reste rare [59].

6- Le pseudomyxome péritonéal:

6.1 Définition / synonymes

Les pseudomyxomes du péritoine correspondent à la présence de mucus avec ou sans cellules néoplasiques épithéliales dans la cavité péritonéale. Ce sont des lésions secondaires du péritoine [73].

D'autres terminologies sont parfois employées [73]:

- ascite gélatineuse
- implantation diffuse de dépôts mucineux sur le péritoine.
- Maladie gélatineuse du péritoine.

6.2 Origine

Le pseudomyxome péritonéal était considéré comme une conséquence à la diffusion ou la rupture de tumeurs mucineuses ovariennes primitives (surtout borderline) [3]. Mais les

Les tumeurs mucineuses de l'ovaire

progrès histologiques et génétiques nous indiquent qu'ils proviennent le plus souvent d'un adénome ou d'un adénocarcinome de l'appendice [3]. En effet, dans la plus grande série avec un long suivi, de tumeurs mucineuses borderlines de stade I rompues, aucun cas n'a développé de pseudomyxome péritonéal dans les 3 à 19 ans qui suivent la rupture [2]. Dans une étude de Prayson [75], tout les cas de pseudomyxome péritonéal associé à un néoplasme ovarien mucineux présentaient un néoplasme appendiculaire. Ce dernier, peut être occulte et ne pas être reconnu par le chirurgien. Cela impose une excision de l'appendice pour la recherche anatomopathologique d'un néoplasme [3].

Les études de génétique moléculaire et le profil des cytokératine apportent aussi des arguments en faveur de l'origine appendiculaire du pseudomyxome péritonéal en cas de tumeur ovarienne synchrone [3].

Cependant, quelques cas de pseudomyxomes péritonéaux, secondaires à la rupture de tumeurs mucineuses ovariennes qui contiennent un contingent de tératome mature sont rapportés. L'appendice était normal chez ces patientes [76]

Lee et Scully ont proposé des critères de distinction entre l'origine appendiculaire et ovarienne d'un pseudomyxome péritonéal associé à une tumeur mucineuse de l'ovaire [54] (Tableau 23).

Nous avons noté dans notre série un cas de pseudomyxome péritonéal associé à une tumeur ovarienne mucineuse borderline de type intestinal. La tumeur ovarienne était rompue en préopératoire. Cependant, l'appendicectomie n'a pas été réalisée. Selon les critères de Lee et Scully, le pseudomyxome péritonéal doit être considérée d'origine appendiculaire, et la tumeur ovarienne doit être considérée comme une métastase d'une tumeur appendiculaire.

TableauXXIII: Critères de distinction entre l'origine appendiculaire et ovarienne d'un pseudomyxome péritonéal associé à une tumeur mucineuse de l'ovaire

carcinome
Le diagnostic de métastases au niveau de l'ovaire est fortement suggéré en présence d'un des critères suivants et il est certain en présence de deux critères ou plus.
1) une histoire récente ou une découverte chirurgicale d'un adénocarcinome mucineux gastro-intestinal, pancréatique ou biliaire.
2) des métastases hépatiques et/ou des adénopathies mésentériques (à l'exception des stades localement avancés)
3) le développement bilatéral de la tumeur ovarienne
4) présence de nodules différents au sein de la tumeur ovarienne.
5) présence d'invasion vasculaire au sein de la tumeur ovarienne.
6) l'absence de marquage au cytokératine C7
Note: la présence de composante bénigne ou borderline au niveau de la tumeur n'a pas de rôle dans le diagnostic de métastases.
Apparence bénigne ou borderline ou les deux, associées à la présence de mucine disséquant dans la cavité abdominale.
1) si une tumeur mucineuse est retrouvée au niveau de l'appendice, elle doit être considérée comme primitive et stadifiée selon la classification des tumeurs intestinales primitives. La tumeur ovarienne est considérée comme une métastase.
2) si une tumeur ovarienne est bilatérale ou unilatérale et en l'absence de kyste dermoïde associée, la tumeur sera considérée comme métastatique sauf si l'examen microscopique minutieux de l'appendice ne découvre pas de tumeur.
3) si une tumeur unilatérale est associée à un kyste dermoïde, et si l'examen microscopique de l'appendice se révèle normal. La tumeur ovarienne sera considérée comme primitive.
4) la tumeur ovarienne doit être considérée comme primitive si une appendicectomie a été réalisée dans le passé, et qu'elle ne présentait aucun signe macroscopique ou microscopique de tumeur, et s'il n'y avait pas de mucine dans la cavité abdominale au moment de l'appendicectomie.
Note: pour l'évaluation de l'atteinte péritonéale, l'ascite mucineuse et l'organisation intra-abdominale superficielle de mucine qui contient des cellules tumorales, ne doit pas être considérée comme atteinte péritonéale. Dans de tel cas, si la tumeur ovarienne est considérée comme primitive, elle sera classée stade Ic de la FIGO (en l'absence d'autre atteinte extra-ovarienne). Si la tumeur intestinale est considérée comme primitive, elle doit être classée en stade T4 de la classification TNM. La présence de mucine disséquant associé la fibrose, classe la tumeur ovarienne au stade 2-3 de la FIGO.

6.3 Grading et classification des pseudomyxomes du péritoine:

Cette entité nosologique regroupe un ensemble de lésions secondaires qui vont du bénin au malin. L'introduction d'un grading puis l'établissement d'une classification a permis de mieux définir le spectre lésionnel couvert par cette terminologie [73].

a- Grading de Sugarbaker

Ce système de grading a été proposé par un chirurgien spécialisé dans le traitement des carcinomes péritonéaux. La classification histologique englobe toutes les localisations péritonéales secondaires des proliférations mucineuses quelles soient bénignes ou malignes. Le grading de Sugarbaker est basé sur la densité cellulaire, la disposition des cellules et les atypies cytonucléaires. Il est de 4 grades.

En pratique, cette classification simple n'est plus utilisée mais elle a eu le mérite de mieux différencier ces tumeurs particulières et d'élaborer une approche thérapeutique cohérente en définissant des groupes de malades homogènes [73].

b- Classification de Brigitte Ronnett

Cette classification a été élaborée par Brigitte Ronnett, une pathologiste qui travaillait avec Sugarbaker. Cette classification a été établie à partir des données de survie des différents groupes de patients (des deux sexes) traité de façon homogène. Elle se base d'une part sur l'aspect histologique de la prolifération péritonéale mucineuse et d'autre part sur la nature (parfois supposée) de la tumeur primitive [73].

On distingue ainsi 2 grandes catégories de lésions :

- l'adénomucinoïse péritonéale disséminée formant le groupe des lésions secondaires mucineuses péritonéales bénignes.
- et la carcinomatose mucineuse péritonéale regroupant les lésions secondaires mucineuses péritonéales malignes.

On distingue ensuite 2 autres catégories de formes malignes :

- la carcinomatose mucineuse péritonéale avec aspects intermédiaires.
- et la carcinomatose mucineuse péritonéale avec aspects discordants.

Il y a donc 4 cadres lésionnels [73].

◇ **Adénomucinoase péritonéale disséminée (AMPD)** ces lésions peuvent être assimilées aux anciens grades 0–1 de Sugarbaker.

Histologiquement, c'est un « pseudomyxome » comportant des plaques mucus acellulaires ou bordées par une couche de cellules cylindriques mucosécrétantes régulières sans atypie.

La lésion initiale est un adénome mucineux de l'appendice.

◇ **Carcinomatose mucineuse péritonéale (CMP)**

Ces lésions peuvent être assimilées aux anciens grades 2–3 de Sugarbaker.

Histologiquement, il s'agit d'un adénocarcinome mucineux. Avec ou sans cellules en bague à chaton, avec ou sans infiltration des organes adjacents, avec ou sans métastase(s).

La lésion initiale est un adénocarcinome mucineux de l'appendice ou du côlon.

◇ **carcinomatose mucineuse péritonéale avec aspects intermédiaires (CMP-1)**

Cette dernière peut être assimilée aux anciens grades 1–2 de Sugarbaker.

Histologiquement, elle revêt un aspect d'adénomucinoase péritonéale disséminée (AMPD) avec de rares zones de carcinome mucineux bien différencié.

La lésion initiale est un adénocarcinome mucineux bien différencié de l'appendice ou plus rarement du grêle, avec un adénome mucineux associé.

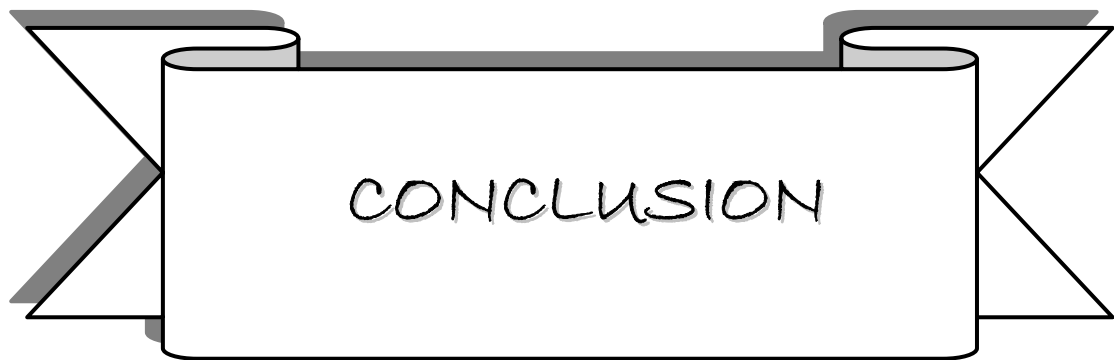
◇ **Carcinomatose mucineuse péritonéale avec aspect discordant (CMP-D)**

Cette dernière peut être assimilée aux anciens grades 2–3 de Sugarbaker.

Histologiquement il s'agit de lésions péritonéales d'adénocarcinome mucineux (avec ou sans cellules en bague à chaton) en général sans lésion de bas grade.

La lésion initiale est un adénome mucineux de l'appendice avec dysplasie de haut grade ou carcinome intra-muqueux (sans véritable carcinome infiltrant).

La valeur pronostic de cette classification est indéniable. Dans la série de Ronnett [74], les taux de survie à 5ans ont été de 75% pour les adénomucinoses péritonéales et inférieur à 15% pour les carcinomatoses mucineuses.



Les tumeurs mucineuses de l'ovaire

- Les tumeurs mucineuses de l'ovaire sont classées en tumeurs bénignes, borderlines et malignes.
 - Les tumeurs mucineuses primitives malignes de l'ovaire sont des tumeurs très rares.
 - Le tabagisme est le facteur de risque le plus important des tumeurs mucineuses de l'ovaire.
 - Devant, des douleurs abdominales ou pelviennes, une distension abdominale, ou une dyspepsie, dont l'évolution est chronique, et quelque soit l'âge de la femme, il faut faire une échographie pelvienne, par voie endovaginale à la recherche d'une tumeur ovarienne.
 - En cas de suspicion de tumeur mucineuse de l'ovaire, il faut doser le CA19-9 et/ou le CA72-4.
 - La recherche d'origine métastatique des tumeurs ovarienne doit être systématique.
 - La chirurgie radicale est le traitement de choix des tumeurs borderlines et malignes. Cependant une chirurgie conservatrice est possible dans des situations particulières.
 - La faible réponse des tumeurs mucineuses malignes de l'ovaire aux régimes de chimiothérapie basés sur les sels de platine incite à rechercher des molécules mieux adaptées à ces tumeurs.
 - Le pronostic des tumeurs mucineuses borderlines dépend essentiellement du stade de la FIGO et du type endocervical ou intestinal.
 - Le pronostic des tumeurs mucineuses malignes dépend du stade de la FIGO, de la forme d'invasion, du degré de la différenciation, de l'existence d'une rupture tumorale, et de la qualité de la cytoréduction.
 - L'étude anatomopathologique des tumeurs mucineuses de l'ovaire nécessite un examen macroscopique et microscopique minutieux.
 - Malgré les controverses sur la classification des tumeurs mucineuses de l'ovaire, la classification de l'OMS de 2003 est actuellement la plus recommandée.
-

Les tumeurs mucineuses de l'ovaire

- Le pseudomyxome péritonéal est presque toujours d'origine appendiculaire, d'où la nécessité d'un examen microscopique minutieux de l'appendice. En cas d'appendice normal, il faut rechercher un kyste dermoïde associé à la tumeur mucineuse.





Fiche d'exploitation

Tumeurs mucineuses de l'ovaire

A- Identité :

Nom : N°: Age :
Profession : Origine :
Niveau d'instruction :

Niveau socio-économique :

B- Antécédents :

Personnel :

Géstité : Parité :

Avortement : Grossesse gémellaire :

Age de ménarche :

Ménopause : oui non Age:.....

Contraception: oui non type:.....durée:.....

Hystérectomie: oui non

Ligature de trompe: oui non

Tabagisme : oui non P/A:

Ethylisme : oui non

Obésité : oui non IMC:

Cancers:

- Colon: oui non
Sein: oui non
Ovaire: oui non
Cancer de l'endomètre: oui non
Cancers digestifs: oui non
Autre: oui non Type:.....

Autres antécédents personnels:

.....

Familiaux:

- Colon: oui non
Sein: oui non
Ovaire: oui non
Prostate: oui non
Autre: oui non Type:

Liaison familiale:.....

C- Eléments cliniques :

Symptômes cliniques :.....

.....

Circonstances de découverte :.....

.....

Délai entre les premiers symptômes et le diagnostic :.....

.....

Données de l'examen physique :

- MAP: oui non
Ascite: oui non
Nodules: oui non
MLU: oui non

Autres:.....
.....

D- Eléments paracliniques :

1-Imagerie

Radiographies standards.....
.....
.....

Echographie :.....
.....
.....

TDM:.....
.....

IRM.....
.....
.....

Autres:.....

2- endoscopie digestive: oui non

Type:.....

Résultats:.....
.....

3- Biologie:

NFS: oui non

Anémie: oui non Type:.....

Anomalies associées:.....

Marqueurs tumoraux:

CA125: CEA: CA19-9

Autre:

Autres:

E- Données sur l'attitude thérapeutique :

Chirurgie initiale:

Indication:.....

Type de chirurgie:

Chirurgie classique: oui non

- Laparotomie médiane:

sous ombilicale sus et sous ombilical

- Incision de type Pfannenstiel:

Chirurgie cœlioscopique: oui non

Données de l'exploration chirurgicale:.....

.....

Gestes effectués:.....

.....

Chirurgie dans un deuxième temps:

Indication:.....

Type de chirurgie:

Chirurgie classique: oui non

Chirurgie cœlioscopique: oui non

Voie d'abord:.....

Données de l'exploration chirurgicale:.....

.....

Gestes effectués:.....

.....

Chimiothérapie:

Paroi: fine épaisse

Uniloculaire Multiloculaire

Contenu: mucoïde séreux NP

Végétations: exokystique endokystique

Nodule mural: oui non

Nécrose: oui non

Hémorragie: oui non

Aspect microscopique:

Type intestinal type endocervical

Architecture:

Papilles Tubes Kystes

Touffes Nids Cryptes Amas

Stratification:

Nombre d'assises:

Degré de différenciation :

Bien différencié Moyennement différencié Peu différencié

Infiltration du stroma ovarien: oui non

Stroma:

Desmoplastique:

Inflammatoire:

Rupture capsulaire: oui non

Présence d'autres composantes: oui non

 Si oui: bénigne borderline

Nodules péritonéaux: oui non

Si oui:

 Invasifs Non invasifs

Atteinte d'autres organes: oui non

Lesquels?.....

Cytologie du liquide péritonéal:

Réalisation du prélèvement: oui non

Résultat:.....

Pseudomyxome péritonéal: oui non

Stade:.....

H- Stade FIGO:

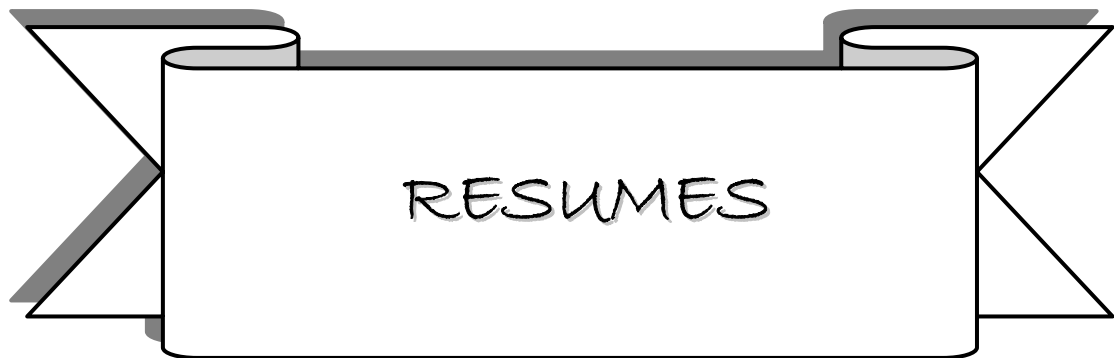.....

Classification clinique TNM et son équivalent FIGO

T- Tumeur primitive

Catégories TNM	Stades FIGO	
TX		Renseignements insuffisants pour classer la tumeur primitive
T0		Pas de signe de tumeur primitive
T1	I	Tumeur limitée aux ovaires
T1a	IA	Tumeurs limitées à un seul ovaire ; capsule intacte, sans tumeurs à la surface de l'ovaire ; pas de cellule maligne dans le liquide d'ascite ou de lavage péritonéale
T1b	IB	Tumeurs limités au deux ovaires ; capsules intactes, sans tumeur à la surface de l'ovaire ; pas de cellules malignes dans le liquide d'ascite ou de lavage péritonéal
T1c	IC	Tumeur limitée à 1 ou aux 2 ovaires, avec soit rupture capsulaire, soit cellules malignes présentes dans le liquide d'ascite ou de lavage péritonéal
T2	II	Tumeur intéressant 1 ou les 2 ovaires, avec extension pelvienne
T2a	IIA	Extension et/ou greffes utérines et/ou tubaires; pas de cellules malignes dans le liquide d'ascite ou le liquide de lavage péritonéal
T2b	IIB	Extension à d'autres organes pelviens ; pas de cellules malignes dans le liquide d'ascite ou le liquide de lavage péritonéal
T2c	IIC	Extension pelvienne (2a ou 2b) avec cellules malignes présentes dans le liquide d'ascite ou le liquide de lavage péritonéal
T3 et/ou N1	III	Tumeur intéressant 1 ou les 2 ovaires, avec extension péritonéale macroscopiquement confirmée en dehors du petit bassin et/ou existence d'une atteinte ganglionnaire régionale
T3a	IIIA	Métastases péritonéales microscopiques en dehors du petit bassin
T3 b	IIIB	Métastases péritonéales macroscopiques en dehors du petit bassin 2 cm dans leur plus grand diamètre
T3c Et/ou N1	IIIC	Métastases péritonéales extrapelviennes > 2 cm dans leur plus grand diamètre et/ou atteinte ganglionnaire régionale
M1	VI	Métastases à distance (à l'exclusion des métastases péritonéales)

Note. Une métastase sur la capsule hépatique est classée T3/stade III ; une métastase dans le parenchyme hépatique est classée M1/stade IV.



RESUME

Les tumeurs mucineuses ovariennes sont des tumeurs épithéliales de surface. Elles se distinguent par leurs facteurs de risques, leurs difficultés diagnostiques, leurs particularités thérapeutiques, et leur pronostic.

C'est Une étude descriptive rétrospective conduite entre 2001 et 2007 au CHU MOHAMMED VI à Marrakech. Des cas de tumeurs mucineuses bénignes (n=26), borderlines (n=9) et malignes (n=13) ont été analysées. L'âge moyen des malades a été respectivement de 36, 38, et 42 ans pour les tumeurs bénignes, borderlines et malignes. La majorité des patientes étaient multipares, et n'avaient pas d'antécédent de prise de contraception orale. Le délai moyen de diagnostic était respectivement de 15, 10 et 5 mois pour les tumeurs bénignes, borderlines et malignes. Les symptômes cliniques étaient dominés par la douleur abdominopelvienne (72%) suivis par la distension abdominale (54%). L'échographie abdomino-pelvienne a été réalisée en première intention chez toutes les malades. Tous les cas de tumeurs bénignes, 7 cas de tumeurs borderlines (77%), et 6 cas de tumeurs malignes (46%) étaient de stade I. Sur le plan anatomopathologique, 3 tumeurs malignes (23%) étaient bilatérales. Les tumeurs étaient généralement de grande taille (18,4 cm de moyenne), kystiques avec une composante solide dans 22% des tumeurs borderlines, et 69% des tumeurs malignes. L'aspect multiloculaire était présent dans 83% des tumeurs, le type intestinal prédominait dans les tumeurs malignes (90%). Ces tumeurs étaient fréquemment hétérogènes avec coexistence d'éléments bénins, borderline et invasifs. Par ailleurs un cas de pseudomyxome péritonéal accompagnant une tumeur borderline a été relevé dans notre série.

En conclusion, le risque des tumeurs mucineuses de l'ovaire est indépendant des facteurs reproductifs. Leur bilan préthérapeutique doit exclure une origine secondaire. L'hétérogénéité de ces tumeurs nécessite une étude minutieuse de la part des anatomopathologistes. Mais des études supplémentaires sont indispensables pour mieux connaître ces tumeurs.

ABSTRACT

Mucinous tumors are classified as surface epithelial tumors of ovary. They are distinct by their risk factors, diagnosis difficulties, therapeutic particularities and prognosis.

A descriptive retrospective study was conducted in the university hospital center Mohamed VI in Marrakech between 2001 and 2007. Cases of benign (n=26), borderline (n=9) and malignant (n=13) mucinous tumors of the ovary were studied. The mean age was respectively, 36, 38, and 42 years for benign, borderline, and malignant cases. Most women were parous, and never used oral contraception. The periods prior to diagnosis were respectively, 15, 10 and 5 months for benign, borderline, and invasive tumors. The most common symptoms were abdominal pain (72%), and increased size of the abdomen (54%). The first diagnosis evaluation was ultrasonography for all cases. 100% of benign, 77% of borderline and 46 % of invasive tumors were stage I (FIGO classification). Three invasive tumors (23%) were bilateral. The mean diameter of these tumors was 18,4 cm. Solid areas were present in 22% of borderline, and 69% of malignant tumors, 77% of tumors were multilocular. Intestinal type was most common in invasive tumors, they had frequently heterogeneous composition with coexisting benign, borderline and invasive elements. We also found a case of pseudomyxoma peritonei associated with borderline tumor.

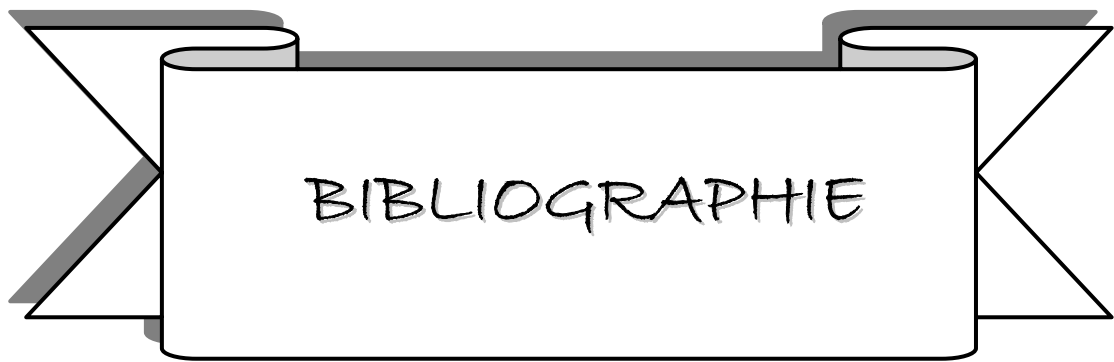
In conclusion, mucinous tumors of the ovary are probably not associated to reproductive factors. The preoperative evaluation of women with suspicious ovarian mass should exclude the possibility of cancer commonly metastatic to the ovary. Heterogeneous composition of these tumors requires a careful examination from surgical pathologists. However, we need more studies to cultivate better knowledge about these tumors.

ملخص

تصنف الأورام الموسنية للمبيض ضمن الأورام الظهارية لهذا العضو و تتميز هذه الأورام بعوامل احتمال التعرض لها، و بصعوبة تشخيصها و بخصيات علاجها و بمآلها.

تم انجاز دراسة استيعادية وصفية في الفترة الممتدة بين 2001 و 2007 بالمركز الاستشفائي الجامعي محمد السادس بمراكش درست فيها حالات 26 ورم حميد 9 أورام حدود الخبث و 13 ورم خبيث. متوسط العمر كان بالتوالي 36، 38 و 42 سنة بالنسبة للأورام الحميدة و الحدودية الخبث و الخبيثة. كان معظمهم متعدد الولادة و لم يستعملن قط حبوب منع الحمل. متوسط مدة التشخيص كان 15، 10 و 5 أشهر بالتوالي للأورام الحميدة و الحدودية الخبث و الخبيثة. كما تصدرت الألام البطنية متبوعة بتورم البطن قائمة الأعراض الطبية. لتشخيص المرض تم انجاز فحص بالصدى الصوتي لكل المريضات. و بعد الجراحة تم تصنيف الأورام حسب تصنيف الفدرالية الدولية لأمراض النساء و التوليد إلى الدور الأول في كل الأورام الحميدة، و 7 أورام حدودية الخبث (77%) و 6 أورام خبيثة (46%). بين التشريح المجهرى أن 23% من الأورام الخبيثة كانت ثنائية الجانب و أن هذه الأورام كانت كبيرة الحجم (متوسط 18 سم). متعددة الأكياس في 83% منها. و تحتوي على جزء صلب في 20% من الأورام الحدودية الخبث و (69%) من الأورام الخبيثة. كان النمط المعوي هو السائد في الأورام الخبيثة. كانت هذه الأورام غير متجانسة حيث تحتوي على أجزاء حميدة و حدودية الخبث و خبيثة في نفس الورم. كما تم تشخيص حالة من الورم المخاطي الصفاقي الكاذب مرافق لورم حدودي الخبث.

و خاتما، احتمال وقوع الأورام الموسينية غير مرتبط بالعوامل الإنجابية. كما يجب استبعاد أصول ثانوية غير مبيضية لهذه الأورام قبل كل علاج. عدم تجانس هذه الأورام يتطلب من أخصائي التشريح المرضي دراسة مدققة. لكن، و من أجل معارف أفضل، يجب تكثيف الدراسات العلمية عن هذه الأورام.



1. Quirk JT, Natarajan N.

Ovarian cancer incidence in the United States, 1992– 1999.

Gynecol Oncol. 2005; 97: 519–523.

2. Hart WR, Norris HJ.

Borderline and malignant mucinous tumors of the ovary. Histologic criteria and clinical behavior.

Cancer 1973; 31:1031–45

3. Hart WR.

Mucinous tumors of the ovary: a review

Int J Gynecol Pathol. 2005;24: 4–25

4. Jordan SJ, Green AC, Whiteman DC, Webb PM.

Risk factors for benign, borderline and invasive mucinous ovarian tumors: epidemiological evidence of neoplastic continuum?

Gynecol oncol.2007; 109:647–54

5. Kikkawa F, Nawa A, Kajiyama H et al.

Clinical characteristics and prognosis of mucinous tumors of the ovary.

Gynecol oncol. 2006; 103: 171–175.

6. Rodriguez IM, Prat J.

Mucinous tumors of the ovary. A clinicopathologic analysis of 75 borderline tumors (of intestinal type) and carcinomas.

Am J Surg Pathol. 2002; 26: 139–152.

7. Bulletin de l'organisation mondiale de la santé

Statistique sanitaire mondial 2007

8. Purdie DM, Webb PM, Siskind V, et al.

The different etiologies of mucinous and nonmucinous epithelial ovarian cancers.

Gynecol oncol. 2003; 88: S145-S148.

9. Parazzini F, Chiaffarino F, Negri E et al

Risk factors for different histological type of ovarian cancer.

Int J Gynecol Cancer 2004; 14: 431-436.

10. Risch HA, Marrett LD, et al

Difference in risk factors for epithelial ovarian cancer by histologic type.

Am J Epidemiol. 1996; 144:363-72.

11. Kurian AW, Balise RR, McGuire V, et al

Histologic types of epithelial ovarian cancer: have they different risk factors?

Gynecol Oncol 2005; 96: 520-530.

12. Beral V, Doll R et al

Ovarian cancer and oral contraceptives

Lancet 2008; 371: 303- 314

13. Ursin G, Peters RK, et al

Oral contraceptive use and adenocarcinoma of the cervix.

Lancet 1994;344:1390-4

14. Parazzin F, La Vecchia C, et al.

Risk factors for adenocarcinoma : a case-control study.

Br J Cancer 1988;57:201-4.

15. Whiteman DC, Murphy MFG, et al.

Multiple births and risk of ovarian cancer.

J Natl Cancer Inst. 2000; 92: 1172-7

16. Beral V

Ovarian cancer and hormone replacement therapy in the Million Women Study.

Lancet 2007; 369: 1703-10.

17. Gemignani ML, Schaelerth, Bogomolny, et al.

Role of KRAS and BRAF gene mutation in mucinous ovarian carcinoma.

Gynecol Oncol 2003; 90: 378- 381.

18. Marchbank PA, Wilson H, et al

Cigarette smoking and epithelial ovarian cancer by histologic type.

Obstet Gynecol 2000; 95: 255-60

19. Diergarde B, Vrieling A, Van Kraats AA et al

Cigarette smoking and genetic alteration in sporadic colon carcinoma.

Carcinogenesis 2003; 24:565-71.

20. Berger DH, Chang H, Wood M, et al.

Mutational activation of K-ras in non-neoplastic exocrine pancreatic lesions in relation to cigarette smoking status.

Cancer 1999; 85: 326-32

21. Bethesda

NCI borderline ovarian tumor Workshop

http://www.uic.edu/depts/mcpt/anatomic/BORDERLINE_OVARIAN_TUMORS:A_WEB-BASED_ATLAS

consulté le 13 Mars 2008

22. Tung K-H, Goodman MT, Wu AH, et al.

Aggregation of ovarian cancer with breast, ovarian colorectal, and prostate cancer in first-degree relatives.

Am J Epidemiol 2004; 159: 750-758.

23. Alain Calander

Génétique du cancer de l'ovaire

Bulletin de la division Française de l'AIP Numéro 43- juin 2006

24. Shaw P, Laughlin MC, Zweemer R, et al.

Histopathological features of genetically determined ovarian cancer .

Int J Gynecol Pathol 2002; 21: 407-11.

25. Scully RE.

Influence of origin of ovarian cancer on efficacy of screening.

The Lancet.2000;355: 1028-9

26. Cuatrecases M, Villanueva A, Prat J, et al

K-ras mutation in mucinous ovarian tumors: a clinicopathologic and molecular study of 95 cas.

Cancer, 1997; 79: 1581-6

27. Horiuchi A, Itoh K, Shimizu M, et al.

Toward understanding the natural history of ovarian carcinoma development: a clinicopathological approach.

Gynecol oncol 2003; 88: 309-317.

28. Dauplat J, Le Bouedec G.

Cancer de l'ovaire: signes cliniques, moyens diagnostiques et bilan d'extension, stratégie thérapeutique.

<http://cancero.unice.fr/sitelocal/disciplines/niveaudiscipline/cancerologie/numlecon153/lecon153.htm#>

29. Smith LH, Morris CR, yasmeen S, et al.

Ovarian Cancer: can we make the clinical diagnosis earlier?

Cancer 2005; 104: 1398-407.

30. Rouanet JP, Maubon A, et al.

L'imagerie des tumeurs bénignes de l'ovaire.

Journal de radiologie 2000,81: 1823-1830.

31. Buy JN, Hugol D, et al.

Malignant tumors of the ovary: role of imaging.

Journal de radiologie 2000; 81:1833-1843.

32. Chen L-M, JS Berek

Epithelial ovarian cancer: clinical manifestation, diagnostic evaluation, staging and histopathology.

Http://www.uptodateonline.com/utd/content/topic.do?topickey=gyne_onc/5817 Consulté le 26/07/07

33. Obeidat B, Latimer J, Crawford R.

Can optimal primary cytoreduction be predicted in advanced stage epithelial ovarian cancer? Role of preoperative serum CA-125 level

Gynecol obstet invest 2004;57(3):153-6

34. Moor RG, Bast RC.

How do you distinguish a malignant pelvic mass from a benign pelvic mass? Imaging biomarkers, or none of Above.

J Clinic Oncol, 2007; 25:4159-61

35. Engelen MJ, Bruijin HW, et al

Serum CA125, carcinoembryonic antigen, and CA19-9 as tumor markers in borderline ovarian tumors.

Gynecol Oncol 1992;44: 147-54

36. Milojkovic M, Hrgovic Z, Hrgovic I et al

Significance of CA125 serum level in discrimination between benign and malignant masses in the pelvis.

Arch Gynecol Obstet 2004; 269: 176-80

37. Gadducci A, Ferdeghini M, Prontera C et al

The concomitant determination of different tumor markers in patients with epithelial ovarian cancer and benign ovarian masses: relevance of differential diagnosis.

Gynecol oncol 1992;44:147-57.

38. tumeurs épithéliales de l'ovaire, recommandation thérapeutique.

www.canceronet.com/public/reco_therapeut/reco16.asp

39. Lansac J, Barbarino P, Brum JL et al.

Prise en charge des kystes de l'ovaire présumés bénin

J gynecol obstet biol reproduction 2001;30(hors série):4S7-4S109

40. Raudrant D, Dubuisson J, et al

Tumeurs de l'ovaire: Le point de vue du clinicien

Bulletin de la division Française de l'AIP n° 43- juin 2006

41. Hess V, A'Hern Roger, Nasiri N, et al.

Mucinous epithelial ovarian cancer: a separate entity requiring specific treatment.

J clin oncol, 2004; 22: 1040-1044.

42. Pectasides D, Fountzilas G, Aravantinos G et al

Advanced stage mucinous epithelial ovarian cancer: the Hellenic Cooperative Oncology group experience.

Gynecol Oncol 2005; 97:436-41

43. Shimuzu Y, Nagata H, et al

Cytotoxic agents active against mucinous adenocarcinoma of the ovary.

Oncol Rep 1998;5:99-10.

44. Shimizu Y, Umezawa S, Hasumi K.

A phase II study of combined CPT-11 and mitomycin C in platinum refractory clear and mucinous ovarian carcinoma.

Ann Acad Med Singap 1998;27:650-6

45. Cadron I, Leunen K, Gorp TV, et al.

Management of borderline ovarian neoplasms.

J Clin Oncol, 2007; 25: 2928-2937.

46. Zanetta G, Rota S, Chiari S, et al.

Behavior of borderline tumors with particular interest to persistence, recurrence, and progression to invasive carcinoma: A prospective study.

J Clin Oncol 2001;19: 2658-2664.

47. Camatte S, Morice P, Thoury A, et al.

Impact of surgical staging in patients with macroscopic "stage I" ovarian borderline tumours: Analysis of a continuous series of 101 cases.

Eur J Cancer 2004; 40: 1842–1849

48. Desfeux P, Camatte S, Chatelier G, et al.

Impact of surgical approach on the management of macroscopic early ovarian borderline tumors.

Gynecol Oncol 2005; 98:390–395.

49. Seidman JD, Kurman RJ.

Ovarian serous borderline tumors: a critical review of the literature with emphasis on prognostic indicators.

Hum Pathol 2000;31: 539–557

50. Cannistra SA

Medical progress: cancer of the ovary

N Engl J Med 2004; 351:2519–29

51. Morice P, Leblanc E, Rey A , et al.

Conservative treatment in epithelial ovarian cancer: results of a multicenter study of the GCCLCC an SFOG.

Human Reproduction 2005;20(5): 1379–1385.

52. Corn BW, Greven KM, Randall ME, et al

The efficacy of cranial irradiation in ovarian cancer metastatic the brain. Analysis of 32 cases.

Obstet Gynecol 1995; 86:955-9

53. Firat S, Erickson B.

Selective irradiation of the treatment of reccurent ovarian carcinoma involving the vagina or rectum.

Gynecol oncol 2001; 80: 213-20

54. Lee KR, Scully RE.

Mucinous tumors of the ovary: a clinicopathologic study of 196 borderline tumors (of intestinal type) and carcinoma, including an evaluation of 11 cases with 'pseudomyxoma peritonei'

Am J Surg Pathol 2000; 24(11):1447-64.

55. Rutergers JL, et Scully RE

Ovarian mullerian mucinous papillary cystadenoma of borderline malignancy; a clinicopathologic analysis.

Cancer 1988; 61:340-348

56. Rutergers JL, et Scully RE

Ovarian mixed epithelial papillary cystadenoma of borderline malignancy of mullerian type; a clinicopathologic analysis.

Cancer 1988; 61:546 -554

57. Hoerl HD, Hart WR.

Primary ovarian mucinous cystadenocarcinoma: a clinicopathologic study of 49 cases with long-term follow up.

Am J Surg Pathol. 1998; 22: 1449-62.

58. Schueler JA, Trimbos JB, Burg M et al.

Prognostic factors in well-differentiated early stage epithelial ovarian cancer

Cancer 1993;71:787-95

59. Penault-Llorca F

Tumeurs mucineuses de l'ovaire.

Bulletin de la division Française de l'AIP Numéro 43- juin 2006

60. Travassoli FA and Devilee P.

World Health Organization Classification of Tumours. Pathology and Genetics of Tumours of the Breast and Female Genital Organs.

Lyon: IARC Press; 2003.

61. Hart WR.

Ovarian epithelial tumors of borderline malignancy (carcinomas of low malignant potential)

Hum Pathol 1977;31:1031-45.

62. Scully RE, Young RH, Clement PB.

Tumors of the ovary maldeveloped gonads, fallopian tube, and broad ligament.

Atlas of tumor pathology.

Troisième Série. Fascicule 23. AFIP(Washington, DC) 1998; 151-6

63. Ilvan S, Ramazanoglu R, Akyyildiz E U, et al.

The accuracy of frozen section (intraoperative consultation) in the diagnosis of ovarian masses.

Gynecol Oncol 2005; 97:395-399.

64. Maheshwari A, Gupta S, Kane S, et al.

Accuracy of intraoperative frozen section in the diagnosis of ovarian neoplasms: experience at a tertiary oncology center.

World J Surg Oncol 2006, 4:12

65. Twaalfhoven FC, Peters AA, Trimbos JB et al

the accuracy of frozen section diagnosis of ovarian tumors.

Gynecol Oncol 1991;41:189-92

66. Geomini P, Bremer G et al

Diagnostic accuracy of frozen section diagnosis of adnexal mass: a metaanalysis

Gynecol Oncol 2005;96:1-9

67. Harrison ML, Jameson C, Gore ME.

Mucinous ovarian cancer.

Int J Gynecol Cancer 2007(en cours d'impression)

68. Seidman JD, Kurman RJ, Ronnett BM.

Primary and metastatic mucinous adenocarcinoma in the ovaries.

Am J Surg Pathol 2003; 27: 985-93.

69. Khunamornpong S, Suprasert P, et al.

Primary and metastatic mucinous adenocarcinomas of the ovary: Evaluation of the diagnostic approach using tumor size and laterality.

Gynecol oncol. 2006;101: 152-7.

70. Lee KR, Young RH.

The distinction between primary and metastatic mucinous carcinoma of the ovary: gross and histologic findings in 50 cases.

Am J Surg Pathol 2003;27: 281-92.

71. Ji H, Isacson C, Seidman J, et al.

Cytokeratin 7 and 20, Dpc4, and Muc5AC in the ovary from primary ovarian mucinous tumors.

Int J Gynecol Pathol 2002; 21: 391-400.

72. Vang, Gown AM, Barry TS, et al.

Immunohistochemistry for oestrogen and progesterone receptors, in the ovary: an analysis of 124 cases.

Mod Pathol 2006; 19:97-105.

73. Sabourin JC, Albertini et al

pseudomyxome péritonéal

Bulletin de la division Française de l'AIP Numéro 43- juin 2006

74. Ronnett BM, Yan H , Kurman RJ, Shmookler BM, Sugarbaker PH.

Patients with pseudomyxoma peritonei associated with disseminated peritoneal adenomucinosis have a significantly more favorable prognosis than patients with peritoneal mucinous carcinomatosis.

Cancer 2001; 92:85-91.

75. Prayson RA, Hart WR, Petras RE

Pseudomyxoma peritonei—a clinicopathologic study of 19 cases with emphasis on site of origin and nature of associated ovarian tumors.

Am j surg pathol 1994;18: 591-603

76. Pranesh N, Menasce LP, Wilson MS, O'Dwyer ST.

Pseudomyxoma peritonei: unusual origin from an ovarian mature cystic teratoma.

J Clin Pathol 2005; 58: 1115-7
