



UNIVERSITE CADI AYYAD  
FACULTE DE MEDECINE ET DE PHARMACIE  
MARRAKECH

ANNEE 2010

THESE N° 14

**CONFRONTATION ECHO–CLINIQUE DE L'APPENDICITE  
(ETUDE PROSPECTIVE A PROPOS DE 202 CAS)**

---

**THESE**

PRESENTEE ET SOUTENUE PUBLIQUEMENT LE /02/2010  
**PAR**

**Mr. Mehdi CHINBO**

Né le 24 janvier 1984 à Marrakech

**POUR L'OBTENTION DU DOCTORAT EN MEDECINE**

---

**MOTS CLES**

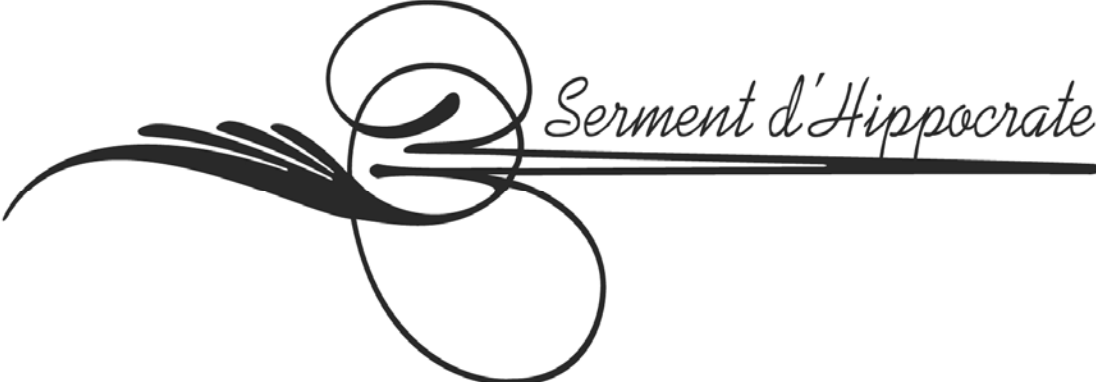
Echographie–Appendicite

---

**JURY**

<b>Mr. A. ELIDRISSI DAFALI</b> Professeur de Chirurgie Générale	PRESIDENT
<b>Mr. R. BENELKHAÏAT BENOMAR</b> Professeur agrégé de Chirurgie Générale	RAPPORTEUR
<b>Mr. A. OUSEHAL</b> Professeur de Radiologie	} JUGES
<b>Mme. K. KRATI</b> Professeur de Gastroentérologie	
<b>Mr. H. ASMOUKI</b> Professeur agrégé de Gynécologie–Obstétrique	
<b>Mr. A. LOUZI</b> Professeur agrégé de Chirurgie Générale	

---



.

.

.

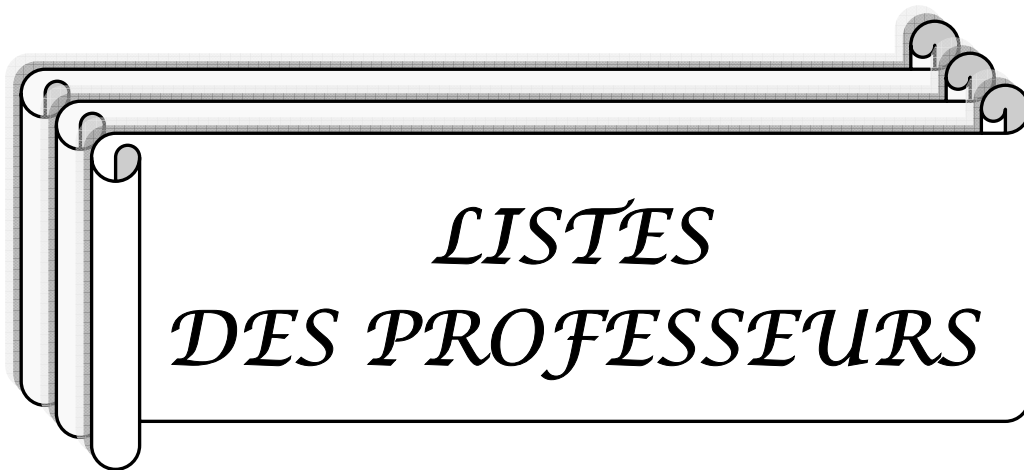
..

.

.

.

---



*LISTES  
DES PROFESSEURS*

---

**UNIVERSITE CADI AYYAD  
FACULTE DE MEDECINE ET DE PHARMACIE  
MARRAKECH**

DOYEN HONORAIRE : Pr. MEHADJI Badie-azzamann  
VICE DOYENS HONORAIRES : Pr. FEDOUACH Sabah  
: Pr. AIT BEN ALI Said  
: Pr. BOURAS Najib

**ADMINISTRATION**

DOYEN : Pr. Abdelhaq ALAOUI YAZIDI  
VICE DOYEN A LA RECHERCHE ET : Pr. Ahmed OUSEHAL  
COOPERATION : Mr. Azzeddine EL HOUDAIGUI  
Secrétaire Général

**PROFESSEURS D'ENSEIGNEMENT SUPERIEUR**

Pr. ABBASSI	Hassan	Gynécologie-Obstétrique A
Pr. AIT BEN ALI	Said	Neurochirurgie
Pr. ALAOUI YAZIDI	Abdelhaq	Pneumo-ptisiologie
Pr. ABOUSSAD	Abdelmounaim	Néonatalogie
Pr. BELAABIDIA	Badia	Anatomie-Pathologique
Pr. BOUSKRAOUI	Mohammed	Pédiatrie A
Pr. EL HASSANI	Selma	Rhumatologie
Pr. EL IDRISSE DAFALI	My abdelhamid	Chirurgie Générale
Pr. ESSADKI	Omar	Radiologie
Pr. FIKRI	Tarik	Traumatologie- Orthopédie A
Pr. KISSANI	Najib	Neurologie
Pr. KRATI	Khadija	Gastro-Entérologie
Pr. LATIFI	Mohamed	Traumato – Orthopédie B
Pr. MOUTAOUAKIL	Abdeljalil	Ophtalmologie

---

## Confrontation écho-clinique de l'appendicite: Etude prospective

---

Pr. OUSEHAL	Ahmed	Radiologie
Pr. RAJI	Abdelaziz	Oto-Rhino-Laryngologie
Pr. SARF	Ismail	Urologie
Pr. SBIHI	Mohamed	Pédiatrie B
Pr. SOUMMANI	Abderraouf	Gynécologie-Obstétrique B
Pr. TAZI	Imane	Psychiatrie



**PROFESSEURS AGREGES**

Pr. ABOULFALAH	Abderrahim	Gynécologie – Obstétrique A
Pr. AMAL	Said	Dermatologie
Pr. AIT SAB	Imane	Pédiatrie B
Pr. ASRI	Fatima	Psychiatrie
Pr. ASMOUKI	Hamid	Gynécologie – Obstétrique B
Pr. AKHDARI	Nadia	Dermatologie
Pr. BEN ELKHAÏAT BEN	Ridouan	Chirurgie – Générale
Pr. BOUMZEBRA	Drissi	Chirurgie Cardiovasculaire
Pr. CHABAA	Leila	Biochimie
Pr. ESSAADOUNI	Lamiaa	Médecine Interne
Pr. FINECH	Benasser	Chirurgie – Générale
Pr. GHANNANE	Houssine	Neurochirurgie
Pr. GUENNOUN	Nezha	Gastro – Entérologie
Pr. LOUZI	Abdelouahed	Chirurgie générale
Pr. MAHMAL	Lahoucine	Hématologie clinique
Pr. MANSOURI	Nadia	Chirurgie maxillo-faciale Et stomatologie
Pr. MOUDOUNI	Said mohammed	Urologie
Pr. NAJEB	Youssef	Traumatologie - Orthopédie B
Pr. SAMKAOUI	Mohamed Abdenasser	Anesthésie- Réanimation
Pr. YOUNOUS	Saïd	Anesthésie-Réanimation
Pr. TAHRI JOUTEH HASSANI	Ali	Radiothérapie
Pr. SAIDI	Halim	Traumatologie - Orthopédie A
Pr. OULAD SAIAD	Mohammed	Chirurgie pédiatrique

---

**PROFESSEURS ASSISTANTS**

Pr. ABKARI	Imad	Traumatologie- orthopédie B
Pr. ABOU EL HASSAN	Taoufik	Anesthésie- réanimation
Pr. ABOUSSAIR	Nisrine	Génétique
Pr. ADERDOUR	Lahcen	Oto-Rhino-Laryngologie
Pr. ADMOU	Brahim	Immunologie
Pr. ACHOUTANE	EL MOUHTADI	Chirurgie- Pédiatrique Traumato- Orthopédie Pédiatrique
Pr. AIT BENKADDOUR	Yassir	Gynécologie- Obstétrique A
Pr. AIT ESSI	Fouad	Traumatologie- Orthopédie B
Pr. ALAOUI	Mustapha	Chirurgie Vasculaire périphérique
Pr. AMINE	Mohamed	Epidémiologie - Clinique
Pr. AMRO	Lamyae	Pneumo- phtisiologie
Pr. ARSALANE	Lamia	Microbiologie- Virologie
Pr. ATMANE	El Mehdi	Radiologie
Pr. BAHA ALI	Tarik	Ophtalmologie
Pr. BASRAOUI	Dounia	Radiologie
Pr. BASSIR	Ahlam	Gynécologie- Obstétrique
Pr. BENCHAMKHA	Yassine	Chirurgie réparatrice et plastique
Pr. BENHADDOU	Rajaa	Ophtalmologie
Pr. BENJILALI	Laila	Médecine interne
Pr. BENZAROUEL	Dounia	cardiologie
Pr. BOUKHANNI	Lahcen	Cardiologie – Obstétrique
Pr. BOURROUS	Monir	Pédiatrie A
Pr. BSSIS	Mohammed Aziz	Biophysique
Pr. CHAFIK	Aziz	Chirurgie Thoracique
Pr. CHAFIK	Rachid	Traumatologie- Orthopédie A
Pr. CHAIB	ALI	Cardiologie
Pr. CHERIF IDRISSE EL	Najat	Radiologie

---

## Confrontation écho-clinique de l'appendicite: Etude prospective

---

GANOUNI

Pr. DAHAMI	Zakaria	Urologie
Pr. DIFFAA	Azeddine	Gastro- entérologie
Pr. DRAISS	Ghizlane	Pédiatrie A
Pr. Drissi	Mohamed	Anesthésie -Réanimation
Pr. EL ADIB	Ahmed rhassane	Anesthésie-Réanimation
Pr. EL ANSARI	Nawal	Endocrinologie et maladies métaboliques
Pr. EL BOUCHTI	Imane	Rhumatologie
Pr. EL BOUIHI	Mohamed	Stomatologie et chirurgie maxillo faciale
Pr. EL FEZZAZI	Redouane	Chirurgie Pédiatrique
Pr. EL HATTAOUI	Mustapha	Cardiologie
Pr. EL HOUDZI	Jamila	Pédiatrie (Néonatalogie)
Pr. EL JASTIMI	Said	Gastro-Entérologie
Pr. EL KARIMI	Saloua	Cardiologie
Pr. EL MANSOURI	Fadoua	Anatomie- Pathologique
Pr. ETTALBI	Saloua	Chirurgie – Réparatrice et plastique
Pr. HAJJI	Ibtissam	Ophtalmologie
Pr. HAOUACH	Khalil	Hématologie biologique
Pr. HERRAG	Mohamed	Pneumo-Phtisiologie
Pr. HOCAR	Ouafa	Dermatologie
Pr. JALAL	Hicham	Radiologie
Pr. KAMILI EL OUAFI	El aouni	Chirurgie- Pédiatrique générale
Pr. KHALLOUKI	Mohammed	Anesthésie-Réanimation
Pr. KHOUCHNI	Mouna	Radiothérapie
Pr. KHOULALI IDRISSE	Khalid	Traumatologie-orthopédie
Pr. LAGHMARI	Mehdi	Neurochirurgie
Pr. LAKMICH	Mohamed Amine	Urologie
Pr. LAOUAD	Inas	Néphrologie
Pr. LMEJJATTI	Mohamed	Neurochirurgie
Pr. MADHARI	Si Mohamed	Traumatologie- orthopédie A

---

## Confrontation écho-clinique de l'appendicite: Etude prospective

---

Pr. MANOUDI	Fatiha	Psychiatrie
Pr. MAPOULAININE	Fadlmrabihrabou	Pédiatrie (Néonatalogie)
Pr. MOUFID	Kamal	Urologie
Pr. NARJIS	Youssef	Chirurgie générale
Pr. NEJMI	Hicham	Anesthésie- Réanimation
Pr. NOURI	Hassan	Oto-Rhino- Laryngologie
Pr. OUALI IDRISSE	Mariem	Radiologie
Pr. QACIF	Hassan	Médecine Interne
Pr. TASSI	Nora	Maladies Infectieuses
Pr. RABBANI	Khalid	Chirurgie générale
Pr. SAMLALI	Zouhoue	Gastro- entérologie
Pr. SORRA	Nabila	Microbiologie virologie
Pr. TASSI	Noura	Maladies Infectieuses
Pr. ZAHLANE	Mouna	Médecine interne
Pr. ZAHLANE	Kawtar	Microbiologie virologie
Pr. ZOUGAGHI	Leila	Parasitologie –Mycologie

---



*REMERCIEMENTS*

*A notre maître et président de thèse: Pr A. ELIDRISSI DAFALI*

*Nous vous présentons nos vifs remerciements de nous faire l'honneur  
de présider cette thèse.*

*Nous tenons à vous exprimer notre estime pour votre rigueur et la qualité de votre  
enseignement qui nous a éclairé au cours de nos études et qui restera pour nous une  
règle de conduite.*

*Permettez-nous de vous exprimer, Monsieur le Professeur, l'expression de notre  
haute considération et notre profond respect.*

*A notre maître et juge de thèse : Pr A. OUSEHAL*

*Nous vous remercions de nous avoir honoré par votre présence, vous avez accepté  
aimablement de faire partie du jury de cette thèse.*

*Cet honneur nous touche infiniment et nous tenons à vous exprimer notre  
profond respect.*

*Nous tenons également à remercier tous les médecins radiologues du service de  
Radiologie qui, avec leurs dévouement et leur sympathie ont contribué à  
la réalisation de ce travail.*

*A notre maître et rapporteur de thèse Pr R. BEN ELKHAJAT*

*C'est un grand plaisir pour nous que vous avez accepté d'être rapporteur  
de cette thèse.*

*Vous avez été et vous resterez pour nous le modèle de l'enseignant et du médecin  
dévoué, consciencieux et fidèle à ses principes.*

*Vous nous avez toujours guidé par vos conseils constructifs tout au long de  
la réalisation de ce travail.*

*Nous ne saurons oublier ni votre extrême gentillesse, ni votre accueil toujours  
chaleureux pour nous.*

*Que ce travail puisse vous exprimer nos sincères remerciements.*

---

*A notre maître et juge de thèse : Pr K. KRATI*

*Nous sommes infiniment touchés par la gentillesse et l'amabilité avec lesquelles vous avez accepté de juger notre modeste travail.*

*Qu'il nous soit permis de vous témoigner notre gratitude et nos vifs remerciements pour le temps que vous nous avez accordé.*

*A notre maître et juge de thèse : Pr H. ASMOUKI*

*Nous vous remercions du grand honneur que vous nous faites en acceptant de siéger parmi le jury de notre thèse.*

*Nous vous portons une grande considération tant pour vos qualités humaines que votre compétence et conscience professionnelles.*

*Veillez trouver dans ce travail, l'expression de notre profonde gratitude.*

*A notre maître et juge de thèse : Pr A. LOUZI*

*Nous vous remercions d'avoir accepté de siéger parmi le jury de notre thèse avec tant de spontanéité.*

*Votre pédagogie et votre dévouement à l'enseignement n'ont cessé de susciter notre grande admiration.*

*Veillez professeur trouver dans ce travail, l'expression de notre grand respect et notre vive reconnaissance*

*A Dr. HARAB et Dr. IHFA*

*Nous vous portons une grande considération tant pour vos qualités humaines que votre compétence et conscience professionnelles.*

*Nous vous sommes reconnaissants de l'aide apportée lors de l'élaboration de ce travail.*

*A toute l'équipe médicale et paramédicale du service de chirurgie viscérale.*

*A toute personne qui de près ou de loin a contribué à la réalisation de ce travail.*

---

## Abréviations

**FID** : Fosse iliaque droite

**AMG** : Arrêt des matières et des gaz

**TR** : Toucher rectal

**TV** : Toucher vaginal

**EIAS** : Epine iliaque antéro supérieure

**NFS** : Numération de la formule sanguine

**GB** : Globules blancs

**PNN** : Polynucléaires neutrophiles

**VS** : Vitesse de sédimentation

---



<b>INTRODUCTION</b> .....	01
<b>HISTOIRE DE L'ECHOGRAPHIE</b> .....	03
<b>PROTOCOLE DE L'ETUDE</b> .....	05
I. Objectif de l'étude .....	06
1- Objectifs principaux .....	06
2- Objectifs secondaires .....	06
II. Hypothèse de travail .....	07
III. Matériel et méthode .....	07
1 - Type d'étude .....	07
2 - Lieu de l'étude .....	07
3 - Critères d'inclusion .....	08
4 - Critères d'exclusion .....	08
5 - Analyse statistique .....	08
IV. Nature et mode de recueil des données .....	09
V. Echographes et échographistes .....	09
<b>RESULTATS</b> .....	10
I. Epidémiologie .....	11
II. Antécédents .....	12
III. Le délai d'admission .....	13
IV. Signes fonctionnels et généraux .....	14
1- La douleur .....	14
2- Fièvre .....	14
3- Nausées vomissements .....	14

---

## Confrontation écho-clinique de l'appendicite: Etude prospective

---

4- Troubles du transit .....	14
5- Signes urinaires .....	15
6- Signes gynécologiques .....	15
V. Signes physiques .....	15
1- Palpation abdominale .....	15
2- Toucher rectal .....	16
3- Toucher vaginal .....	16
VI. Biologie .....	17
1- NFS .....	17
2- CRP/VS .....	17
3- Béta hcg .....	17
4- Autres examens .....	17
VII. Radiologie .....	18
1- ASP .....	18
2- Scanner abdominal .....	18
3- Echographie abdominale .....	18
3-1 Topographie de l'appendice .....	18
3-2 Signes appendiculaires .....	19
3-3 Signes péri appendiculaires .....	19
3-4 Conclusion échographique .....	21
VIII. L'attitude thérapeutique .....	24
1- Les types d'interventions choisies .....	24
2- Diagnostic per-opératoire .....	26
3- Geste opératoire .....	27
4- Aspect in visu de l'appendice .....	27
5- Confrontation des données échographiques et per opératoires .....	28
IX. Diagnostics différentiels .....	36

---

## Confrontation écho-clinique de l'appendicite: Etude prospective

---

X. L'anatomopathologie .....	37
XI. Suites post opératoire et séjour .....	38
<b>DISCUSSION</b> .....	<b>39</b>
I. Sémiologie radiologique.....	40
1- Technique .....	40
2- Appendice normal .....	40
3- Appendice pathologique .....	41
3-1 Signes échographiques directs .....	41
3-2 Signes échographiques indirects .....	44
II. Epidémiologie .....	45
1- Le sexe .....	45
2- L'âge .....	45
3- Incidence .....	46
4- Antécédents .....	46
III. Clinique .....	46
1- Signes fonctionnels et généraux .....	46
1-1 Douleur abdominale .....	47
1-2 Nausées vomissements .....	47
1-3 Troubles du transit .....	47
1-4 Signes urinaires et gynécologiques .....	47
2- Signes physiques .....	48
2-1 Fièvre .....	48
2-2 Palpation abdominale .....	48
2-3 Toucher rectal .....	48
3- Scores clinico-biologiques prédictifs d'appendicite aigue .....	49

---

## Confrontation écho-clinique de l'appendicite: Etude prospective

---

IV. Biologie .....	50
1- NFS .....	50
2- CRP .....	50
3- Comparaison entre NFS/VS et l'échographie .....	51
V. Radiologie .....	51
1- ASP .....	51
2- Scanner abdominal .....	52
2-1 Intérêt du scanner dans le diagnostic des appendicites aiguës .....	54
2-2 Comparaison entre le scanner et l'échographie abdominale .....	55
VI. Echographie abdominale .....	57
1- Critères échographiques d'appendicite aiguë .....	57
1-1 Visualisation de l'appendice .....	57
1-2 Non compressibilité .....	58
1-3 Diamètre appendiculaire transverse .....	59
1-4 Epaisseur de la paroi appendiculaire .....	59
1-5 Inflammation de la paroi appendiculaire à l'écho-doppler .....	60
1-6 Stercolithe appendiculaire .....	60
1-7 Infiltration de la graisse péri appendiculaire .....	61
1-8 Epanchement péritonéal localisé .....	61
1-9 Absence de gaz dans la lumière appendiculaire .....	61
1-10 Adénopathies de la fosse iliaque droite .....	62
2- Paramètres intervenant dans le diagnostic d'appendicite aiguë .....	63
2-1 Rôle du radiologue .....	63
2-2 Pièges et difficultés diagnostiques à l'échographie .....	63
2-3 Anatomopathologie ou chirurgie pour confirmer une appendicite ? .....	64
3- Confrontation échographie-chirurgie .....	65
3-1 Sensibilité et spécificité échographiques .....	66

---

3-2 Valeur prédictive positive et valeur prédictive négative de l'échographie .....	67
3-3 Causes des faux négatifs .....	67
3-4 Echographie : appendicite compliquée et diagnostics différentiels .....	68
4- Rôle de l'échographie dans la prise en charge thérapeutique .....	69
4-1 Conclusion sur l'échographie dans le diagnostic d'appendicite .....	71
4-2 Conduite à tenir devant un syndrome appendiculaire .....	71
<b>CONCLUSION</b> .....	<b>73</b>
<b>ANNEXES</b> .....	<b>76</b>
<b>I. Modalité de l'exploitation des dossiers</b> .....	<b>77</b>
1- Les antécédents du patient .....	77
2- Les données cliniques .....	77
2-1 Signes fonctionnels .....	77
2-2 Signes physiques .....	78
3- Les examens complémentaires .....	78
3-1 Biologie .....	78
3-2 Radiologie .....	79
4- Synthèse et décision médico-chirurgicale .....	79
4-1 Orientation des patients .....	79
4-2 Le type d'intervention chirurgicale .....	79
4-3 L'exploration .....	80
5- Analyse anatomo-pathologique .....	80
<b>II. Fiche d'exploitation</b> .....	<b>81</b>
<b>III. Iconographie</b> .....	<b>84</b>

---

## Confrontation écho-clinique de l'appendicite: Etude prospective

---

RESUMES .....	85
BIBLIOGRAPHIE .....	89





***INTRODUCTION***

## **Confrontation écho-clinique de l'appendicite: Etude prospective**

---

L'échographie abdominale a été largement utilisée tout au long de ces dernières années chez des patients se présentant pour un syndrome appendiculaire du fait de sa facilité, son innocuité et son accessibilité.

La suspicion d'appendicite est une situation clinique extrêmement fréquente, cependant près d'un patient sur deux se présentant aux urgences avec une telle suspicion n'a pas d'appendicite, et autour de 20 à 25 % des appendicectomies réalisées concernent un appendice sain. A l'inverse, laisser évoluer une appendicite authentifiée pourrait conduire à une péritonite d'origine appendiculaire.

S'oppose à ce risque d'appendicectomie inutile et pourvoyeuse de brides au même titre que les appendicectomies pour appendicites authentiques, le risque d'un retard diagnostique conduisant à la perforation appendiculaire et qui augmente la morbidité du traitement chirurgical.

L'objectif de cette étude est de justifier le pourquoi de l'imagerie et précisément l'échographie abdominale dans le diagnostic d'appendicite, de décrire la sémiologie de l'appendicite en échographie, de préciser la fiabilité de cette technique et les échecs qu'elle peut connaître et d'insister sur son intérêt dans les diagnostics différentiels à évoquer devant une douleur de la fosse iliaque droite.

---



*HISTOIRE DE  
L'ÉCHOGRAPHIE*

## **Confrontation écho-clinique de l'appendicite: Etude prospective**

---

Le principe de l'échographie repose sur l'exploration du corps humain à l'aide d'ondes ultrasonores. Cet examen non traumatique et au coût relativement peu élevé doit son succès aux rapides progrès technologiques dont il a bénéficié.

La piézoélectricité, phénomène fondamental de transduction électromécanique mis en œuvre pour la production et la détection d'ultrasons, fut découverte en 1880 par les frères Pierre et Jaques Curie.

En 1930, Dussik, psychiatre autrichien, a développé une méthode en transmission afin de détecter les tumeurs intracrâniennes. Les japonais étaient les premiers à avoir eu recours à la technique de débimétrie utilisant l'effet Doppler.

En 1960, les images obtenues au cours d'un balayage manuel de la sonde ultrasonore affichaient seulement deux niveaux de luminosité de sorte que seule la silhouette des organes ou des lésions était observée rendant l'interprétation difficile.

Dans les années 1970, apparurent les échographes à balayage mécanique qui permettaient d'obtenir plusieurs images par seconde et l'observation en temps réel des tissus en mouvement. L'échostructure des tissus devint visible avec l'emploi des convertisseurs d'image donnant des images en échelle de gris.

Ce n'est qu'en 1980 que la qualité de l'image s'est largement améliorée grâce à l'utilisation des sondes ultrasonores à barrette qui permirent la focalisation du faisceau à plusieurs profondeurs.

L'échographie de la fosse iliaque droite à visée appendiculaire est décrite pour la première fois en 1986 par Puylaert dans un article intitulé «Acute appendicitis: US evaluation using graded compression ».

---



*PROTOCOLE DE L'ÉTUDE*

## **I.OBJECTIFS DE L'ETUDE :**

Afin d'assurer une prise en charge adéquate et éviter un geste chirurgical mal placé avec tout ce qui s'en suit comme complications, et pour améliorer la qualité de soin au sein de notre formation, nous avons essayé de clarifier l'intérêt et l'utilité de l'échographie abdominale pour retenir ou réfuter le diagnostic d'appendicite chez les patients admis pour un syndrome douloureux de la fosse iliaque droite. Pour cela nous nous sommes basés sur les conclusions d'une étude prospective à partir de dossiers médicaux de patients admis au service des urgences pour un tableau faisant suspecter une appendicite aiguë ainsi que la synthèse d'une revue récente de la littérature.

1- Les objectifs principaux de cette étude étaient les suivants:

- Chiffrer la sensibilité, la spécificité, la valeur prédictive positive et la valeur prédictive négative de l'échographie abdominale face à une suspicion d'appendicite aiguë.
- Impact de l'échographie abdominale sur la prise en charge thérapeutique.

2- Les objectifs secondaires de cette étude étaient les suivants:

- Rôle de l'échographie dans l'établissement d'un diagnostic différentiel.
  - Etude de la fiabilité des critères échographiques actuels.
  - Comparaison entre l'échographie et autres moyens diagnostiques comme le Scanner et l'examen anatomopathologique.
  - Avantages et limites de l'échographie abdominale.
-

## **II. HYPOTHESE DE TRAVAIL :**

Le diagnostic clinique d'appendicite aiguë dans un service d'urgences est difficile puisque ce syndrome douloureux abdominal expose le médecin à deux risques :

Le premier est de poser une indication clinique opératoire inutile ou erronée, ce qui amènerait à réséquer des appendices histologiquement sains.

Le second risque est d'être trop exigeant pour faire le diagnostic d'appendicite, ce qui à l'extrême, conduirait à n'opérer que des malades ayant une péritonite appendiculaire.

C'est dans cette perspective et dans le souci d'une meilleure prise en charge des malades, que nous avons voulu étudier l'apport de l'échographie en cas de suspicion d'appendicite aiguë au sein du service de chirurgie viscérale de l'hôpital Ibn Tofail.

## **III. MATERIEL ET METHODES :**

### **1-Type d'étude :**

L'intérêt de notre étude est de montrer le plus que peut apporter l'échographie abdominale à la fois dans la confirmation du diagnostic d'appendicite et dans la prise en charge thérapeutique adéquate des patients. Une étude prospective d'une durée de 6 mois a été menée, portant sur 202 dossiers médicaux.

### **2-Lieu de l'étude :**

Tout patient présentant un syndrome appendiculaire atténué au service des urgences de l'hôpital Ibn Tofail, CHU Mohammed VI, transite ensuite dans le service de radiologie afin de réaliser l'échographie abdominale pour être enfin hospitalisé au service de chirurgie viscérale.

---

### **3-Critères d'inclusion :**

- \* Sujet adulte dont l'âge est supérieur ou égal à 15 ans.
- \* Sexe masculin ou féminin.
- \* Patient suspect d'appendicite aiguë: Nous définissons comme suspect clinique d'appendicite aiguë, un sujet sans antécédent d'appendicectomie et présentant une douleur abdominale prédominante dans la fosse iliaque droite, spontanément ou de manière provoquée.
- \* Patient consultant pour un avis médical ou chirurgical au service des urgences de l'hôpital Ibn Tofail.
- \* Patients qui se sont présentés au cours de la période (du 15/04/2009 au 15/10/2009).

### **4-Critères d'exclusion :**

- \* Enfant âgé de moins de 15 ans.
- \* Patients ayant un antécédent d'appendicectomie.
- \* Adulte non suspect d'appendicite aigue.
- \* Patient n'ayant pas bénéficié d'une échographie abdominale au sein du service de radiologie de l'hôpital Ibn Tofail.
- \* Patient consultant hors de la période d'étude.

### **5 – Analyses statistiques :**

Les données ont été analysées à l'aide du logiciel SPSS 10.0 et le logiciel Excel 2007.

---

#### **IV. NATURE ET MODE DE RECUEIL DES DONNEES :**

Le recueil des données s'est effectué grâce à une fiche d'exploitation présentée en annexe. Cette grille a été appliquée sur l'ensemble des dossiers retenus grâce aux critères d'inclusion et d'exclusion.

Nous avons délibérément choisi de faciliter ce recueil des données, en essayant de formuler des questions où les réponses correspondaient à un "oui" ou à un "non " afin de simplifier l'enregistrement des données dans le programme statistique.

**NB :** Les modalités de l'exploitation ainsi que la fiche d'exploitation sont présentés en annexe.

#### **V. ECHOGRAPHES ET ECHOGRAPHISTES :**

Les malades ont été examinés avec un échographe PHILIPS doté de 2 sondes: 3,5 MHz et 7,5 MHz dopplérisés.

Les échographies ont été réalisées par des résidents radiologues en cours de formation. Tous étaient volontaires pour participer à cette étude. Les opérateurs avaient pris connaissance de la technique échographique avant d'entreprendre l'étude.

Tous les examens ont été réalisés en urgence et aucun patient n'a été repris pour une deuxième étude. La durée moyenne de l'examen a été de 10 à 15 minutes.

L'examen échographique du patient se déroule en présence de 2 voir 3 échographistes pour une meilleure interprétation.

---



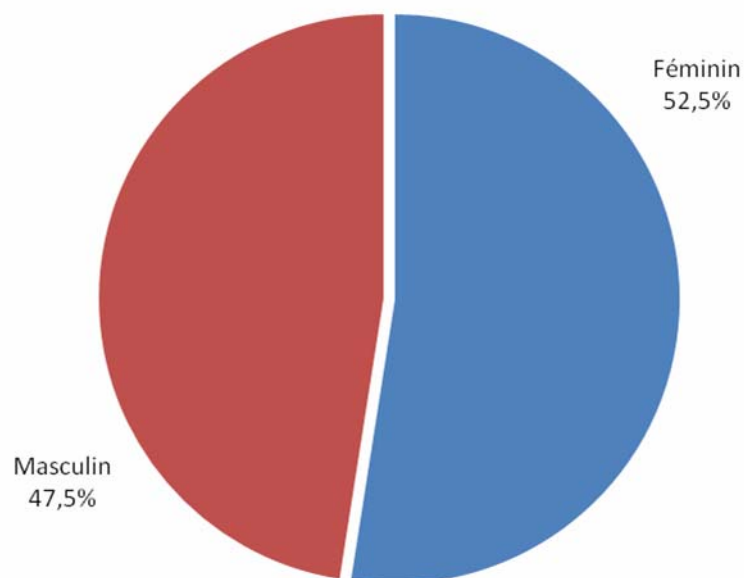
***RÉSULTATS***

## I.EPIDEMIOLOGIE :

### 1-Sexe :

Durant notre étude prospective, 202 dossiers médicaux de patients soumis aux critères de sélection déjà mentionnés ont été exploités et analysés.

Le nombre d'hommes dans notre groupe d'étude est de l'ordre de 96 (47,5%), contre 106 femmes (52,5%).

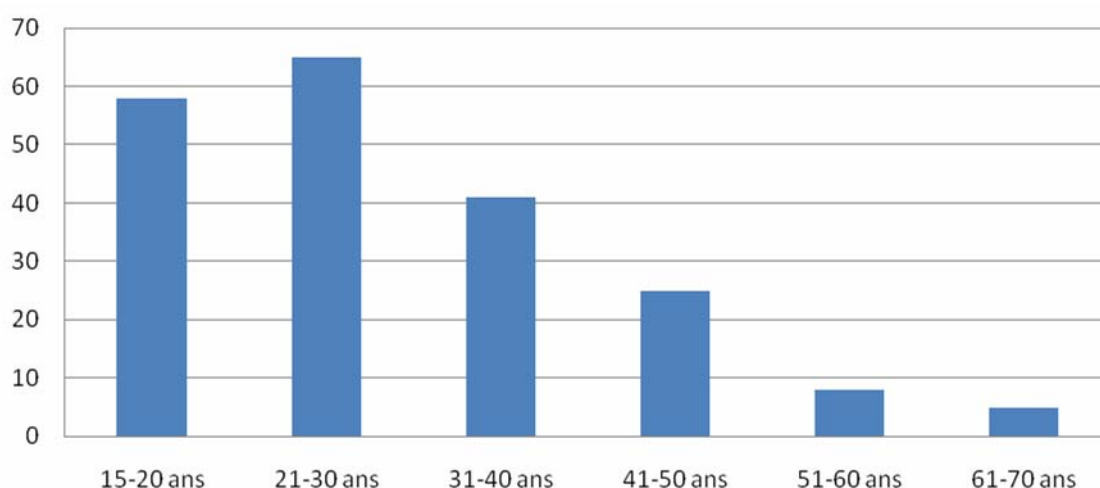


**Figure 1:** Diagramme I: Répartition des sexes

### 2-Age :

L'âge des patients est compris entre 16 et 70 ans. Avec une moyenne d'âge de 30.37 ans et un écart type de 12.30 ans. Il paraît clair que l'appendicite concerne une population plutôt jeune dont l'âge varie généralement entre 15 et 30 ans.

---



**Figure 2:** Diagramme II: Répartition des patients selon l'âge

### **3-Incidence :**

L'incidence de la pathologie appendiculaire selon l'âge et le sexe chez la femme ne semble pas être très différente de celle de l'homme. Le (tableau I) suivant illustre les résultats obtenus :

**Tableau I : incidence des appendicites selon l'âge et le sexe**

Tranche d'âge	Femmes	Hommes
15-20 ans	30	28
21-30 ans	34	31
31-40 ans	23	18
41-50 ans	13	12
51-60 ans	4	4
61-70 ans	2	3

## **II.ANTECEDENTS :**

Les patients ayant des antécédents soit médicaux soit chirurgicaux représentent 13.86% de notre groupe d'étude soit un effectif de 28 Patients. Ces antécédents sont répartis de la manière qui suit :

---

**4 patients (1.98%) présentent des antécédents chirurgicaux :**

- 2 cas d'opérations digestives (1 cas opéré pour fistule et abcès anal, 1 cas opéré pour hernie ombilicale).
- 1 cas opéré pour lithiase rénale.
- 1 cas opéré pour migration de dispositif intra utérin.

**20 patients (9.9%) présentent des antécédents médicaux :**

- 9 cas de diabète.
- 1 patient connu hypertendu.
- 2 cas d'anémie ferriprive.
- 2 cas de rhumatisme articulaire aigu.
- 2 patients ayant des antécédents de coliques néphrétiques.
- 1 patient asthmatique.
- 1 cas de gastrite chronique.
- 1 cas de tuberculose péritonéale il y a 3 ans traité.
- 1 patiente porteuse d'une lithiase vésiculaire.

**4 patientes (1.98%) présentent une histoire obstétricale :**

- 3 femmes enceintes.
- 1 femme à sa 28 ème semaine d'aménorrhée porteuse d'un adénome hypophysaire et d'un ovaire polykystique.

**III. LE DELAI D'ADMISSION :**

Le délai d'admission moyen à la fin de notre étude est de 61.23 heures, avec un minimum de 4 heures et un maximum de 240 heures, un écart type de 54.81 heures.

---

#### **IV. SIGNES FONCTIONNELS ET GENERAUX :**

##### **1- La douleur :**

Signe constant puisque tout les patients (100%) se plaignaient d'une douleur abdominale souvent de type colique, non migratrice. Elle se localise chez 194 patients (96%) dans la fosse iliaque droite, tandis que 8 patients (4%) ont des douleurs diffuses (tableau II).

**Tableau II : localisation de la douleur abdominale**

Localisation de la douleur	Nombre	Pourcentage
FID*	194	96%
Diffuse	8	4%

FID\* : fosse iliaque droite

##### **2- Fièvre :**

Le nombre de patients ayant une température supérieure ou égale à 38°C était de 118 patients (58.4%), soit 52.83% de l'ensemble des femmes et 64.58% de l'ensemble des hommes.

##### **3- Nausées vomissements :**

Le nombre de patients présentant des nausées vomissements est de 159 (78.7%). Avec un pourcentage de 80.2 % de l'ensemble des hommes et 77.35% de l'ensemble des femmes.

##### **4- Troubles de transit :**

Seulement 26 patients (12.87%) présentent des troubles de transit. 15 patients (7.4%) du groupe d'étude ont des diarrhées alors que 8 patients (4%) ont par contre une constipation. L'arrêt des matières et des gaz est survenu chez 2 malades (1%).

---

## 5- Signes urinaires :

24 patients (11.88%) ont des signes urinaires répartis comme suit :

-19 cas ont des brûlures mictionnelles (9 femmes contre 10 hommes).

-4 cas ont une pollakiurie.

-1 cas d'hématurie.

## 6- Signes gynécologiques :

13 patientes (12.26%) présentent des signes gynécologiques, 12 d'entre elles ont des leucorrhées alors qu'une patiente rapporte un retard de règles de 15 jours (tableau III).

**Tableau III: Signes fonctionnels**

Variables	Nombre	Pourcentage
Fièvre	118	58.4 %
Nausée vomissement	159	78.7 %
Troubles de transit	15 diarrhées	7.4 %
	8 constipations	4 %
	2 AMG*	1 %
Douleurs abdominales	202	100 %
Signes urinaires	24	11.88 %
Signes gynécologiques	13	12.26%

AMG\* : arrêt des matières et des gaz.

## V. SIGNES PHYSIQUES :

### 1-Palpation abdominale :

136 des patients présentent une défense de la fosse iliaque droite soit (67.3%) alors que chez 2 patients (1%) la défense était généralisée. Une sensibilité de la fosse iliaque droite était présente chez 63 sujets (31.2%). Une contracture abdominale n'a concerné qu'un seul patient (0.5%).

---

## **Confrontation écho-clinique de l'appendicite: Etude prospective**

---

Une masse de la fosse iliaque droite a été notée chez 5 patients (2.5%).

Par ailleurs, l'examen des fosses lombaires a objectivé un contact lombaire avec signe de Girondo chez 2 de nos patients (1%).

### **2-Toucher rectal :**

N'a pas été réalisé ou non notifié chez tout les malades de notre série.

### **3-Toucher vaginal :**

le toucher vaginal a été pratiqué chez 3 patientes et s'est révélé toujours normal.

### **4-Le reste de l'examen somatique :**

Un goitre a été objectivé chez un seul patient. Par ailleurs le reste de l'examen clinique était normal chez les 201 patients (99.5%).

**Tableau IV : Signes physiques**

	<b>Variables</b>	<b>Nombre</b>	<b>Pourcentage</b>
<b>Palpation abdominale</b>	<b>Défense FID*</b>	136	67.3%
	<b>Sensibilité FID</b>	63	31.2%
	<b>Défense généralisée</b>	2	1%
	<b>Contracture</b>	1	0.5%
	<b>Masse de la FID</b>	5	2.5%
	<b>Contact lombaire</b>	2	1%
<b>Toucher rectal (TR)</b>	<b>TR fait</b>	0	0%
	<b>TV fait</b>	3	2.8%

FID\* : fosse iliaque droite

---

## VI. BIOLOGIE :

### 1-NFS :

La numération de la formule sanguine (NFS) a été réalisée chez 95 patients soit (47%). La moyenne des globules blancs était de 14230.95 Avec un écart type de 8053.02. Une hyperleucocytose supérieure à 10 000 elem/ml a été retrouvée chez 73 patients soit 69% des cas, alors qu'une leucopénie n'a concerné qu'un seul malade.

Le dosage des polynucléaires neutrophiles a été réalisé dans 51 des cas (25.2%) et avait une moyenne de 11717.82 pour un écart type de 7747.30.

### 2-CRP/VS :

Le dosage de la protéine C réactive (CRP) a été réalisé chez 3 patients soit (1.5%). La moyenne était de 119.4667. La vitesse de sédimentation (VS) a été demandée chez 3 patients (1.5%). La moyenne de la VS pendant la 1<sup>ère</sup> heure était de 49.00 mm.

### 3-Béta HCG :

Le dosage des Béta hcg plasmatiques a été réalisé chez 3 de nos patientes et s'est révélé négatif dans les 3 cas.

### 4-Autres examens :

Une lipasémie a été faite chez un seul patient et le résultat est revenu négatif à 37 UI (tableau V).

**Tableau V : Examens complémentaires biologiques**

	GB	PNN	CRP	VS	BétaHCG	lipase
<b>Nombre</b>	95	51	3	3	3	1
<b>Pourcentage</b>	47%	25.2 %	1.5%	1.5%	0.5%	0.5%
<b>Moyenne (élémt/ml)</b>	14230.95	11717.82	119.4667	49.00	0.2333	37
<b>Ecart type</b>	8053.02	7747.30	174.5768	21.52	0.2309	-

GB : globules blancs  
PNN : polynucléaires neutrophiles  
Béta HCG : Béta Human Chorionic Gonadotrophin  
élémt/ml : élément par millilitre

---

## **VII. RADIOLOGIE :**

L'arsenal des examens complémentaires radiologiques était constitué de l'abdomen sans préparation (ASP), du Scanner spiralé abdominal (TDM) et enfin de l'échographie abdominale qui était systématique chez tout les sujets inclus dans cette étude prospective.

### **1-ASP :**

Cet examen a été réalisé chez 5 patients (2.5%) et s'est révélé normal dans tout les cas.

### **2-Scanner abdominal :**

Le scanner abdominal spiralé n'a été réalisé chez aucun patient du groupe d'étude.

### **3- Echographie abdominale :**

L'échographie abdominale est un examen complémentaire constant dans cette étude prospective, elle a été réalisée chez tout patient s'étant présenté aux urgences pour un syndrome appendiculaire et répondant aux critères d'inclusion.

L'analyse des différents signes échographiques a donné les résultats suivants :

#### **3-1-Topographie de l'appendice**

l'appendice était visible chez 144 patients (71%) parmi 202 et sa topographie était :

- latero-coecale dans 121 cas (84%)
  - pelvienne dans 14 cas (9.7%).
  - mésocoliaque dans 4 cas (2.8%).
  - rétrocoecale dans 3 cas (2.1%).
  - sous hépatique chez 2 patients (1.4%).
-

### **3-2-Signes appendiculaires**

Ces signes appendiculaires directs attestant d'une appendicite aigue seront étudiés uniquement chez les patients qui ont un appendice échographiquement visible, c'est à dire chez 144 patients soit (71%).

#### **a- Compressibilité :**

Le caractère non compressible de l'appendice est retrouvé chez 141 malades (98%), alors que chez 3 malades seulement l'appendice était compressible sous l'effet de la sonde.

#### **b- Diamètre transverse de l'appendice :**

Le diamètre supérieur ou égal à 6 mm a été retrouvé chez 144 patients soit (100%). Le diamètre minimum de l'appendice au cours de l'étude est de 6 mm, alors que la valeur maximale avoisine 21 mm ce qui fait une moyenne de 9.2 mm.

#### **c- Stercolithe appendiculaire :**

Un stercolithe appendiculaire est objectivé chez 16 patients soit (11%).

#### **d- Inflammation pariétale à l'échodoppler :**

Chez 116 patients (80.5%) l'échographie doppler a montré une inflammation de la paroi appendiculaire alors qu'elle était strictement normale chez les 28 autres soit (19.5%).

### **3-3-Signes péri appendiculaires :**

Les signes péri appendiculaires attestant de façon indirecte la présence d'une appendicite aigue sont fréquents et concernent 171 cas (84.7%). Les 31 autres patients n'avaient pas de signes péri appendiculaires (15.34%).

#### **a- Infiltration de la graisse péri appendiculaire :**

La graisse avoisinant l'appendice était infiltrée chez la majorité des patients : 161 au total soit (79.7%).

---

## Confrontation écho-clinique de l'appendicite: Etude prospective

---

### **b- Epanchement péritonéal :**

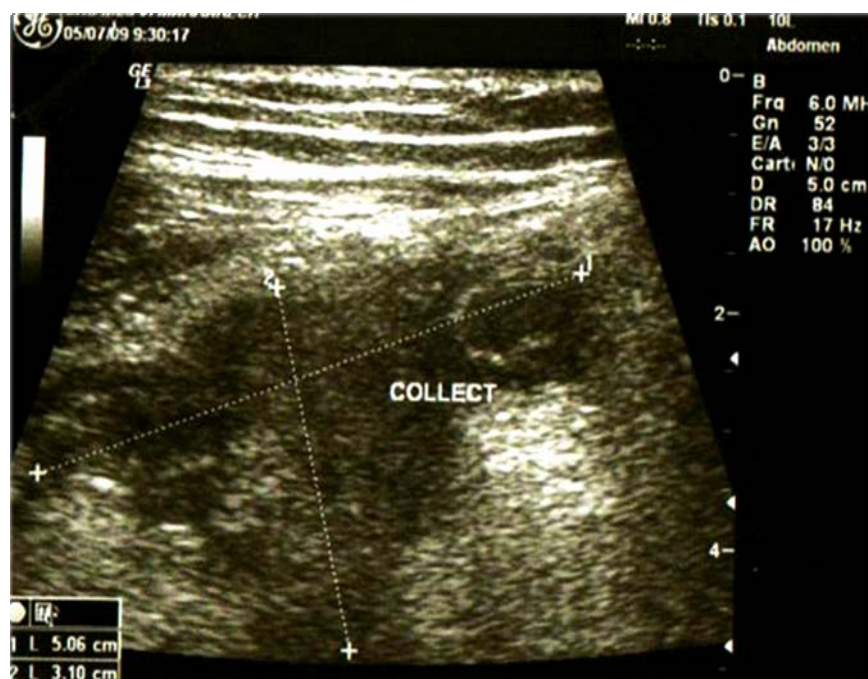94 patients (46.53%) ont un épanchement péritonéal localisé au niveau de la fosse iliaque droite, alors que chez 3 patients (1.5%) l'épanchement est diffus. Parmi les 202 patients, 105 n'ont aucun épanchement péritonéal (52%).

### **c- Plastron appendiculaire :**

l'image échographique de plastron appendiculaire n'a été retrouvée que dans 5 cas soit (2.5%).

### **d- Collection péri appendiculaire :**

66 patients (32.7%) ont une collection péri appendiculaire contre 136 patients (67.32%) chez qui l'échographie abdominale n'a rien objectivé (figure 3).



**Figure 3 :** Image échographique montrant une collection péri appendiculaire

### **e- Gaz ou liquide intraluminal :**

Chez 164 patients (81.2%) l'échographie abdominale n'a pas montré l'existence de gaz ou de liquide en intraluminal alors qu'elle a été concluante dans 7 cas (3.46%).

---

## **Confrontation écho-clinique de l'appendicite: Etude prospective**

---

### **f- Adénopathies de la fosse iliaque droite :**

L'échographie abdominale est revenue normale chez 144 patients (71,3%), en revanche elle a mis en évidence la présence d'adénopathies infracentimétriques au niveau de la fosse iliaque droite dans 27 cas (13.36%).

### **g- Autres aspects échographiques :**

A coté de la pathologie appendiculaire, l'échographie abdominale a permis de poser divers diagnostics en rapport avec d'autres appareils, les résultats sont les suivants :

- pathologie digestive : ainsi 3 cas de lithiase vésiculaire ont été mis en évidence, 2 cas de lésions hépatiques et 1 cas de splénomégalie.
- pathologie uro-néphrologique : 2 cas de kyste rénal simple ainsi que 2 cas d'uretéro-hydronéphrose dont la cause est un calcul.
- pathologie gynéco-obstétricales : 2 cas de grossesse monofoetale évolutive, 2 cas de Kyste ovarien, 1 cas de kyste endo utérin et 1 seul cas de masse latéro utérine.

### **3-4 Conclusion échographique**

- elle s'est révélée normale chez 26 patients (12.9%).
- compatible avec une appendicite non compliquée chez 94 patients (46.5%).
- compatible avec un abcès appendiculaire dans 65 cas (32.2%).
- compatible avec une péritonite d'origine appendiculaire dans 3 cas (1.5%).
- compatible avec un plastron appendiculaire dans 5 cas (2.5%).
- 9 cas d'épanchement péritonéal localisé au niveau de la fosse iliaque droite sans image d'appendicite soit (4.5%).

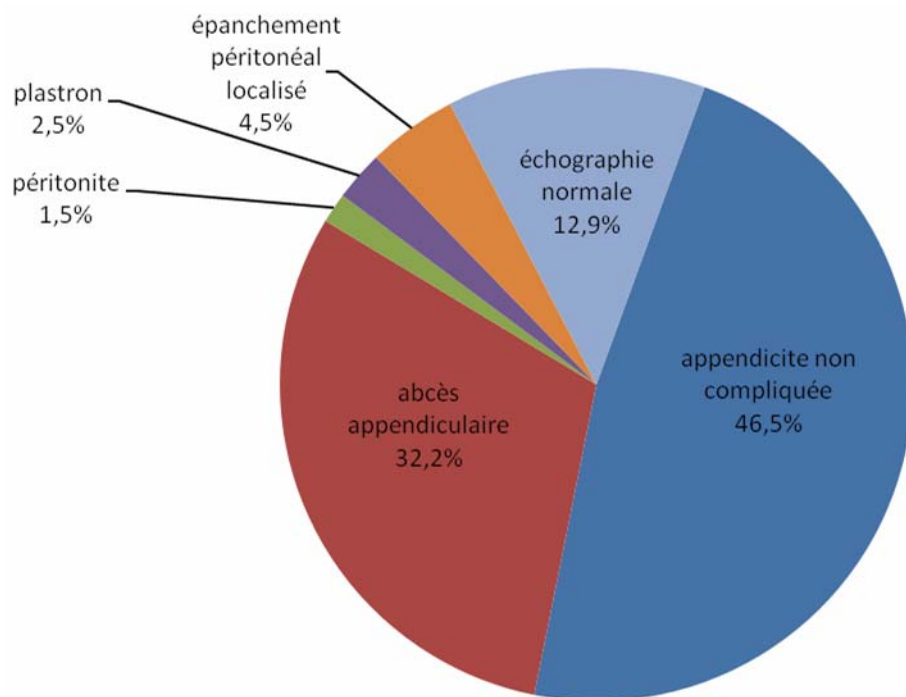
Les résultats des signes appendiculaires et périappendiculaires sont résumés dans le tableau VI.

Les résultats de la conclusion échographique sont représentés dans la figure 4, et résumés dans le tableau VII.

---

Tableau VI : Signes échographiques

	Variables	Nombre	Pourcentage
Topographie de l'appendice	latérocoecale	121	84 %
	pelvienne	14	9.7 %
	mésocoeliaque	4	2.8 %
	rétrocoecale	3	2.1 %
	Sous hépatique	2	1.4 %
	Total	144	100 %
Signes appendiculaires	Non compressibilité	141	98 %
	Diamètre transverse $\geq$ 6 mm	144	100 %
	Stercolithe appendiculaire	16	11 %
	Inflammation pariétale à L'écho doppler	116	80.5 %
	Nombre de patients étudiés	144	100 %
Signes péri appendiculaires	Infiltration de la graisse péri appendiculaire	161	79.7 %
	Collection péri appendiculaire	66	32.7 %
	Epanchement péritonéal localisé	94	46.53 %
	Epanchement péritonéal diffus	3	1.5 %
	Plastron appendiculaire	13	2.5 %
	Gaz en intaraluminal	7	3.46 %
	Adénopathies de la fosse iliaque droite	27	13.36 %
	Nombre de patients étudiés	202	100 %



**Figure 4:** Diagramme III: répartition des résultats échographiques

**Tableau VII :** Résultats de l'échographie abdominale

	Nombre	Pourcentage
Echographie normale	26	12.9%
En faveur d'une appendicite non compliquée	94	46.5%
En faveur d'un abcès appendiculaire	65	32.2%
En faveur d'une péritonite appendiculaire	3	1.5%
En faveur d'un plastron appendiculaire	5	2.5%
Épanchement péritonéal localisé sans image d'appendicite	9	4.5%
<b>Total</b>	<b>202</b>	<b>100%</b>

## VIII. L'ATTITUDE THERAPEUTIQUE :

Dans notre groupe d'étude, 11 sujets (5.4%) n'ont pas subi d'opération contre 94.6 % des malades (191 individus) qui ont eu un acte chirurgical.

Parmi ces 11 patients qui ont nécessité une simple hospitalisation on trouve:

-9 patients dont l'amélioration a été spontanée sous surveillance clinico-radiologique seule, avec régression des signes cliniques d'entrée et assouplissement de l'abdomen, l'échographie quant à elle avait pour rôle soit d'éliminer un autre diagnostic ou de montrer une régression de signes échographiques tel un épanchement péritonéal minime de la fosse iliaque droite.

-1 patiente a été référée au service de gynécologie pour avis spécialisé.

-1 patient a été référée au service d'urologie pour avis spécialisé.

### 1-Les types d'interventions choisies :

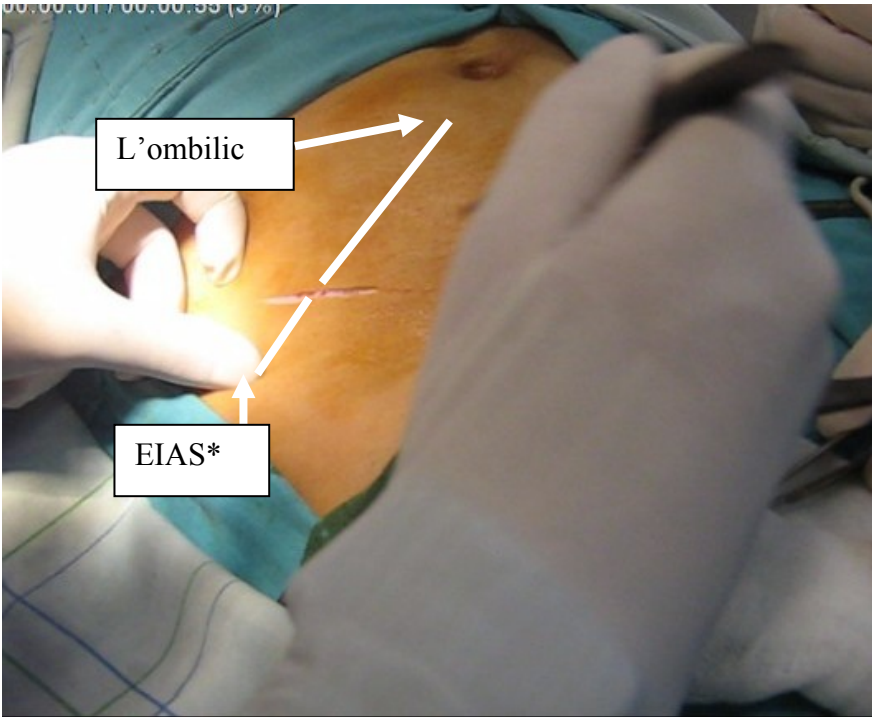
Parmi les 191 patients qui ont subi un acte chirurgical (tableau VIII):

- Une laparotomie de Mac Burney (figure 5, 6) a été réalisée pour 177 des sujets (92.7%).
- Une laparotomie médiane pour 12 patients (6.3%).
- Une coelioscopie (figure 7) avec conversion en Mac Burney pour 1 patient (0.5%).
- Une coelioscopie avec conversion en médiane pour 1 patient (0.5%):

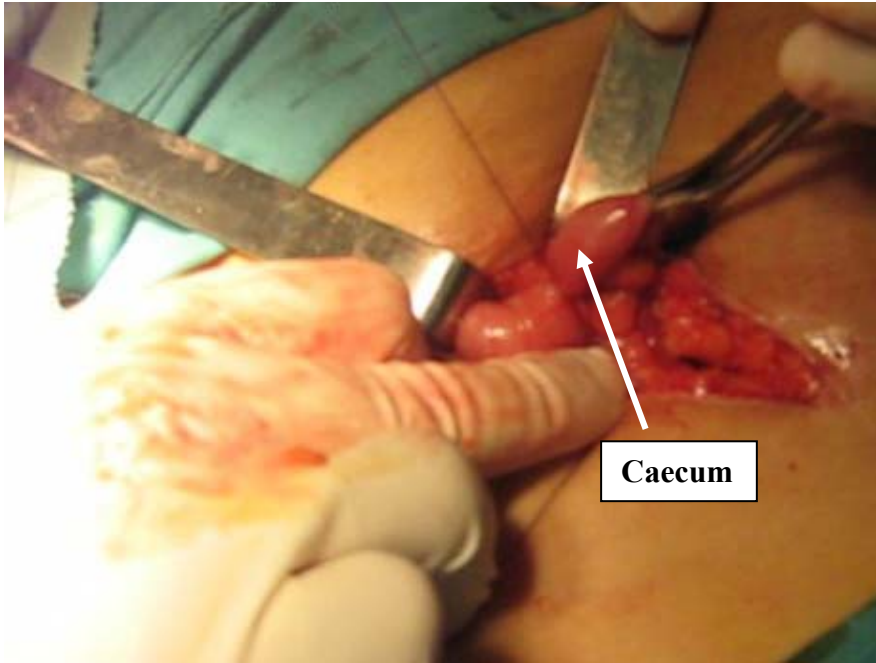
**Tableau VIII : Technique chirurgicale**

variables	Nombre	Pourcentage
Laparotomie Mac Burney	177	92.7%
Laparotomie médiane	12	6.3%
Coelioscopie+conversion en Mac Burney	1	0.5%
Coelioscopie+ conversion en médiane	1	0.5%
Total	191	100%

---

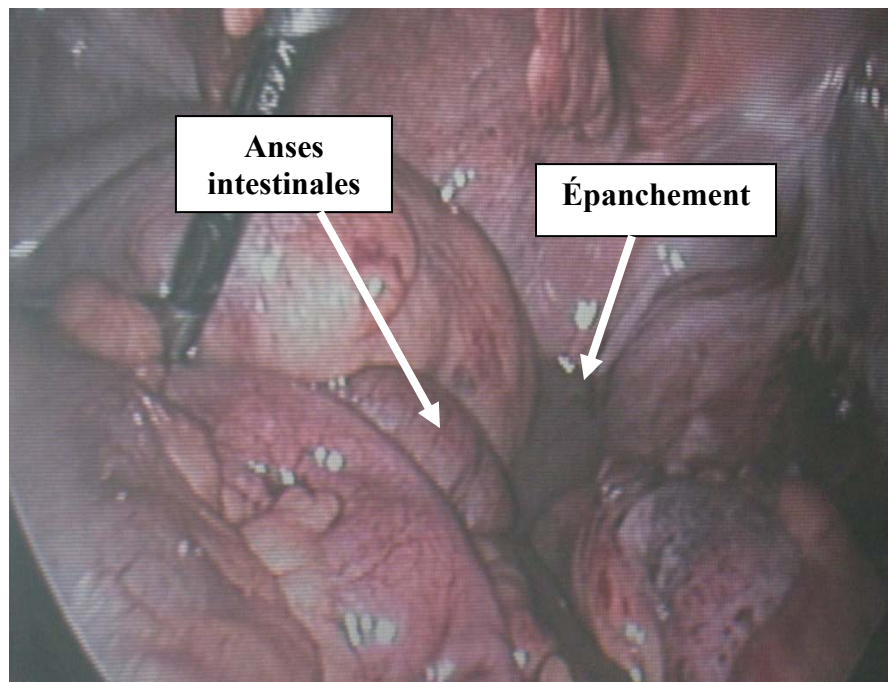


**Figure 5 :** Photo per opératoire montrant les repères anatomiques d'une laparotomie de Mac Burney



**Figure 6 :** Photo per opératoire montrant une laparotomie de Mac Burney

---



**Figure 7:** Photo per opératoire au cours d'une cœlioscopie montrant une péritonite appendiculaire

## **2- diagnostic per opératoire :**

Le diagnostic per opératoire a conclu à (tableau IX):

- Une appendicite non compliquée pour 102 cas (53.4%).
- Un abcès appendiculaire pour 71 patients soit (37.2%).
- Une péritonite appendiculaire pour 10 patients (5.23%).
- Un plastron appendiculaire pour 6 cas (3.14%).
- Une autre cause était retrouvée chez 2 patients (1%) à savoir :
  - \* Un kyste ovarien droit non compliqué.
  - \* Une tumeur du 1/3 distal du Jéjunum à développement extrinsèque.

Mise à part le diagnostic opératoire, l'exploration chirurgicale a mis en évidence l'existence de stercolithes chez 6 patients ainsi qu'une hernie ombilicale chez 1 malade.

---

**Tableau IX : Exploration chirurgicale**

Exploration chirurgicale	Nombre	Pourcentage
Appendicite non compliquée	102	53.4%
Abcès appendiculaire	71	37.2%
Péritonite appendiculaire	10	5.23%
Plastron appendiculaire	6	3.14%
Autres (kyste de l'ovaire droit, tumeur)	2	1%
Total	191	100%

### 3- Le geste opératoire :

On entend par geste opératoire une appendicectomie avec ou sans lavage et drainage. La conduite à tenir adoptée est différente selon qu'il s'agit d'une appendicite compliquée ou non. Le (tableau X) suivant illustre tout les cas de figure :

**Tableau X : Geste opératoire**

	Appendicectomie		Drainage	
	oui	non	oui	non
Appendicite non compliquée	102	0	1	101
Abcès appendiculaire	68	3	71	0
Péritonite appendiculaire	10	0	10	0
Plastron appendiculaire	3	3	6	0
Kyste de l'ovaire droit	1	0	0	1
Tumeur de la fosse iliaque droite	0	1	1	0

### 4- Aspect in visu de l'appendice :

On rappelle que 11 patients au total n'ont pas subi d'acte chirurgical, auxquels s'ajoutent 7 autres malades qui étaient opérés mais non appendicectomisés. Pour ces derniers les diagnostics étaient comme suit (tableau XI, XII):

---

## Confrontation écho-clinique de l'appendicite: Etude prospective

---

- 3 cas d'abcès appendiculaire.
- 3 cas de plastron appendiculaire.
- 1 cas de tumeur du 1/3 distal du jéjunum.

les résultats qui suivent concernent donc les 184 patients appendicectomisés.

**Tableau XI : Aspect per opératoire de l'appendice**

	normal	suppuré	gangréné	perforé
Appendicite non compliquée	0	96	6	0
Abcès appendiculaire	0	35	29	4
Péritonite appendiculaire	0	5	2	3
Plastron appendiculaire	0	2	1	0
Autre (kyste ovarien droit)	1	0	0	0

**Tableau XII : Aspect per opératoire de la base appendiculaire**

	saine	friable	gangrénée	perforée
Appendicite non compliquée	99	2	1	0
Abcès appendiculaire	53	7	7	1
Péritonite appendiculaire	10	0	0	0
Plastron appendiculaire	3	0	0	0
Autre (kyste ovarien droit)	1	0	0	0

### **5- confrontation des données échographiques et per opératoires :**

Après avoir analysé l'ensemble des données échographiques et per opératoires, une confrontation de ces 2 paramètres s'impose afin de déterminer jusqu'à quel point ils concordent. Cette analyse concernera dans un premier temps les patients opérés qui sont au nombre de 191, ensuite elle sera étendue aux 11 malades non opérés. Les tableaux XIII et XIV illustrent ces résultats :

---

## Confrontation écho-clinique de l'appendicite: Etude prospective

**Tableau XIII : Résultats de l'échographie abdominale et de l'exploration chirurgicale**

	Echographie abdominale	Exploration chirurgicale
Patient 1	Collection péri appendiculaire	Abcès appendiculaire (appendice suppuré)
Patient 2	Épanchement péritonéal localisé de la FID	Appendicite non compliquée (appendice suppuré)
Patient 3	Collection péri appendiculaire	Abcès appendiculaire (appendice suppuré)
Patient 4	Image d'appendicite aiguë non compliquée	Péritonite appendiculaire (appendice perforé)
Patient 5	Image d'appendicite aiguë non compliquée	Appendicite non compliquée (appendice suppuré)
Patient 6	Image d'appendicite aiguë non compliquée+kyste simple du rein gauche	Péritonite appendiculaire (appendice gangréné)
Patient 7	Collection péri appendiculaire	Péritonite appendiculaire (appendice suppuré)
Patient 8	Collection péri appendiculaire	Abcès appendiculaire (appendice suppuré)
Patient 9	Collection péri appendiculaire	Abcès appendiculaire (appendice gangréné)
Patient 10	Image d'appendicite aiguë non compliquée	Appendicite non compliquée (appendice suppuré)
Patient 11	Image d'appendicite aiguë non compliquée	Appendicite non compliquée (appendice suppuré)
Patient 12	Collection péri appendiculaire	Abcès appendiculaire (appendice suppuré)
Patient 13	Image d'appendicite aiguë non compliquée	Appendicite non compliquée (appendice suppuré)
Patient 14	Image d'appendicite aiguë non compliquée	Abcès appendiculaire (appendice suppuré)
Patient 15	Collection péri appendiculaire	Abcès appendiculaire (appendice gangréné)
Patient 16	Collection péri appendiculaire	Abcès appendiculaire (appendice gangréné)
Patient 17	Image d'appendicite aiguë non compliquée	Appendicite non compliquée (appendice suppuré)
Patient 18	Image d'appendicite aiguë non compliquée	Appendicite non compliquée (appendice suppuré)
Patient 19	Image d'appendicite aiguë non compliquée	Péritonite appendiculaire (appendice suppuré)
Patient 20	Plastron appendiculaire	Abcès appendiculaire (appendice gangréné)
Patient 21	Collection péri appendiculaire	Abcès appendiculaire (non appendicectomisé)
Patient 22	Collection péri appendiculaire	Abcès appendiculaire (appendice suppuré)
Patient 23	Image d'appendicite aiguë non compliquée	Appendicite non compliquée (appendice suppuré)
Patient 24	Collection péri appendiculaire	Appendicite non compliquée (appendice suppuré)
Patient 25	Collection péri appendiculaire	Abcès appendiculaire (appendice suppuré)
Patient 26	Collection péri appendiculaire	Appendicite non compliquée (appendice suppuré)
Patient 27	Épanchement péritonéal diffus	Péritonite appendiculaire (appendice perforé)
Patient 28	Plastron appendiculaire	Abcès appendiculaire (appendice suppuré)
Patient 29	Image d'appendicite aiguë non compliquée	Appendicite non compliquée (appendice suppuré)
Patient 30	Image d'appendicite aiguë non compliquée	Appendicite non compliquée (appendice suppuré)
Patient 31	Image d'appendicite aiguë non compliquée	Abcès appendiculaire (appendice suppuré)

## Confrontation écho-clinique de l'appendicite: Etude prospective

Patient 32	Collection péri appendiculaire	Appendicite non compliquée (appendice supprimé)
Patient 33	Image d'appendicite aigue non compliquée	Appendicite non compliquée (appendice supprimé)
Patient 34	Image d'appendicite aigue non compliquée	Appendicite non compliquée (appendice supprimé)
Patient 35	Collection péri appendiculaire	Abcès appendiculaire (appendice supprimé)
Patient 36	Image d'appendicite aigue non compliquée	Abcès appendiculaire (appendice supprimé)
Patient 37	Image d'appendicite aigue non compliquée	Appendicite non compliquée (appendice supprimé)
Patient 38	Épanchement péritonéal localisé de la FID	Appendicite non compliquée (appendice gangréné)
Patient 39	Collection péri appendiculaire+kyste endo utérin	Abcès appendiculaire (appendice supprimé)
Patient 40	Image d'appendicite aigue non compliquée	Appendicite non compliquée (appendice supprimé)
Patient 41	Collection péri appendiculaire	Appendicite non compliquée (appendice supprimé)
Patient 42	Absence d'image d'appendicite aigue+grossesse monofoetale évolutive	Patient non opéré
Patient 43	Image d'appendicite aigue non compliquée	Appendicite non compliquée (appendice supprimé)
Patient 44	Image d'appendicite aigue non compliquée+kyste rénal gauche	Appendicite non compliquée (appendice supprimé)
Patient 45	Image d'appendicite aigue non compliquée	Appendicite non compliquée (appendice supprimé)
Patient 46	Image d'appendicite aigue non compliquée	Appendicite non compliquée (appendice supprimé)
Patient 47	Absence d'image d'appendicite aigue	Patient non opéré
Patient 48	Image d'appendicite aigue non compliquée	Abcès appendiculaire (appendice supprimé)
Patient 49	Épanchement péritonéal diffus	Péritonite appendiculaire (appendice supprimé)
Patient 50	Épanchement péritonéal localisé de la FID+lésion sous capsulaire du foie	Appendicite non compliquée (appendice supprimé)
Patient 51	Collection péri appendiculaire	Appendicite non compliquée (appendice supprimé)
Patient 52	Image d'appendicite aigue non compliquée	Appendicite non compliquée (appendice supprimé)
Patient 53	Image d'appendicite aigue non compliquée+vésicule biliaire lithiasique	Appendicite non compliquée (appendice supprimé)
Patient 54	Collection péri appendiculaire	Abcès appendiculaire (appendice gangréné)
Patient 55	Image d'appendicite aigue non compliquée	Appendicite non compliquée (appendice supprimé)
Patient 56	Collection péri appendiculaire	Abcès appendiculaire (appendice supprimé)
Patient 57	Image d'appendicite aigue non compliquée	Appendicite non compliquée (appendice supprimé)
Patient 58	Absence d'image d'appendicite aigue	Abcès appendiculaire (appendice supprimé)
Patient 59	Image d'appendicite aigue non compliquée	Appendicite non compliquée (appendice supprimé)
Patient 60	Image d'appendicite aigue non compliquée	Appendicite non compliquée (appendice supprimé)
Patient 61	Image d'appendicite aigue non compliquée	Appendicite non compliquée (appendice supprimé)
Patient 62	Image d'appendicite aigue non compliquée	Appendicite non compliquée (appendice supprimé)

## Confrontation écho-clinique de l'appendicite: Etude prospective

Patient 63	Image d'appendicite aigue non compliquée	Appendicite non compliquée (appendice supprimé)
Patient 64	Absence d'image d'appendicite aigue	Appendicite non compliquée (appendice supprimé)
Patient 65	Absence d'image d'appendicite aigue	Appendicite non compliquée (appendice supprimé)
Patient 66	Absence d'image d'appendicite aigue	Patient non opéré
Patient 67	Épanchement péritonéal localisé de la FID	Appendicite non compliquée (appendice supprimé)
Patient 68	Image d'appendicite aigue non compliquée	Abcès appendiculaire (appendice gangréné)
Patient 69	Collection péri appendiculaire+vésicule biliaire lithiasique	Abcès appendiculaire (appendice gangréné)
Patient 70	Image d'appendicite aigue non compliquée+lésion hépatique	Appendicite non compliquée (appendice supprimé)
Patient 71	Image d'appendicite aigue non compliquée	Appendicite non compliquée (appendice supprimé)
Patient 72	Image d'appendicite aigue non compliquée	Appendicite non compliquée (appendice supprimé)
Patient 73	Collection péri appendiculaire	Abcès appendiculaire (appendice gangréné)
Patient 74	Collection péri appendiculaire	Appendicite non compliquée (appendice supprimé)
Patient 75	Absence d'image d'appendicite aigue	Patient non opéré
Patient 76	Image d'appendicite aigue non compliquée	Appendicite non compliquée (appendice supprimé)
Patient 77	Image d'appendicite aigue non compliquée	Appendicite non compliquée (appendice supprimé)
Patient 78	Absence d'image d'appendicite aigue	Appendicite non compliquée (appendice supprimé)
Patient 79	Image d'appendicite aigue non compliquée	Appendicite non compliquée (appendice supprimé)
Patient 80	Collection péri appendiculaire	Abcès appendiculaire (appendice supprimé)
Patient 81	Image d'appendicite aigue non compliquée	Appendicite non compliquée (appendice supprimé)
Patient 82	Épanchement péritonéal localisé de la FID	Appendicite non compliquée (appendice supprimé)
Patient 83	Collection péri appendiculaire	Abcès appendiculaire (appendice supprimé)
Patient 84	Plastron appendiculaire	Plastron appendiculaire (appendice gangréné)
Patient 85	Image d'appendicite aigue non compliquée	Abcès appendiculaire (appendice supprimé)
Patient 86	Absence d'image d'appendicite aigue	Appendicite non compliquée (appendice supprimé)
Patient 87	Absence d'image d'appendicite aigue	Appendicite non compliquée (appendice supprimé)
Patient 88	Image d'appendicite aigue non compliquée	Appendicite non compliquée (appendice supprimé)
Patient 89	Absence d'image d'appendicite aigue	Patient non opéré
Patient 90	Collection péri appendiculaire	Abcès appendiculaire (appendice supprimé)
Patient 91	Image d'appendicite aigue non compliquée	Appendicite non compliquée (appendice supprimé)
Patient 92	Image d'appendicite aigue non compliquée	Appendicite non compliquée (appendice supprimé)
Patient 93	Collection péri appendiculaire	Abcès appendiculaire (appendice gangréné)
Patient 94	Image d'appendicite aigue non compliquée	Appendicite non compliquée (appendice supprimé)
Patient 95	Image d'appendicite aigue non compliquée	Appendicite non compliquée (appendice supprimé)

## Confrontation écho-clinique de l'appendicite: Etude prospective

Patient 96	Absence d'image d'appendicite aigue	Appendicite non compliquée (appendice supprimé)
Patient 97	Absence d'image d'appendicite aigue	Appendicite non compliquée (appendice supprimé)
Patient 98	Image d'appendicite aigue non compliquée	Appendicite non compliquée (appendice supprimé)
Patient 99	Image d'appendicite aigue non compliquée+masse latéro utérine droite	Tumeur du 1/3 distal du jéjunum (non appendicectomisé)
Patient 100	Collection péri appendiculaire	Abcès appendiculaire (appendice gangréné)
Patient 101	Collection péri appendiculaire	Abcès appendiculaire (appendice gangréné)
Patient 102	Absence d'image d'appendicite aigue	Abcès appendiculaire (appendice supprimé)
Patient 103	Collection péri appendiculaire	Abcès appendiculaire (appendice supprimé)
Patient 104	Épanchement péritonéal diffus	Péritonite appendiculaire (appendice supprimé)
Patient 105	Collection péri appendiculaire	Abcès appendiculaire (appendice supprimé)
Patient 106	Collection péri appendiculaire	Appendicite non compliquée (appendice supprimé)
Patient 107	Collection péri appendiculaire	Abcès appendiculaire (appendice gangréné)
Patient 108	Collection péri appendiculaire	Appendicite non compliquée (appendice supprimé)
Patient 109	Image d'appendicite aigue non compliquée	Abcès appendiculaire (appendice gangréné)
Patient 110	Collection péri appendiculaire	Abcès appendiculaire (appendice supprimé)
Patient 111	Collection péri appendiculaire	Abcès appendiculaire (appendice gangréné)
Patient 112	Image d'appendicite aigue non compliquée	Péritonite appendiculaire (appendice supprimé)
Patient 113	Image d'appendicite aigue non compliquée	Appendicite non compliquée (appendice supprimé)
Patient 114	Image d'appendicite aigue non compliquée	Appendicite non compliquée (appendice supprimé)
Patient 115	Collection péri appendiculaire	Abcès appendiculaire (appendice perforé)
Patient 116	Image d'appendicite aigue non compliquée	Appendicite non compliquée (appendice supprimé)
Patient 117	Absence d'image d'appendicite aigue	Appendicite non compliquée (appendice supprimé)
Patient 118	Épanchement péritonéal localisé de la FID	Appendicite non compliquée (appendice supprimé)
Patient 119	Absence d'image d'appendicite aigue	Patient non opéré
Patient 120	Collection péri appendiculaire	Abcès appendiculaire (appendice gangréné)
Patient 121	Collection péri appendiculaire	Abcès appendiculaire (appendice supprimé)
Patient 122	Image d'appendicite aigue non compliquée	Abcès appendiculaire (appendice supprimé)
Patient 123	Collection péri appendiculaire	Abcès appendiculaire (appendice supprimé)
Patient 124	Image d'appendicite aigue non compliquée	Plastron appendiculaire (non appendicectomisé)
Patient 125	Image d'appendicite aigue non compliquée	Abcès appendiculaire (appendice gangréné)
Patient 126	Collection péri appendiculaire	Abcès appendiculaire (appendice gangréné)
Patient 127	Épanchement péritonéal localisé de la FID	Appendicite non compliquée (appendice supprimé)
Patient 128	Image d'appendicite aigue non compliquée	Appendicite non compliquée (appendice supprimé)
Patient 129	Collection péri appendiculaire	Abcès appendiculaire (appendice gangréné)

## Confrontation écho-clinique de l'appendicite: Etude prospective

Patient 130	Collection péri appendiculaire	Plastron appendiculaire (non appendicectomisé)
Patient 131	Collection péri appendiculaire	Appendicite non compliquée (appendice suppuré)
Patient 132	Image d'appendicite aiguë non compliquée	Appendicite non compliquée (appendice suppuré)
Patient 133	Collection péri appendiculaire	Abcès appendiculaire (appendice gangréné)
Patient 134	Image d'appendicite aiguë non compliquée	Appendicite non compliquée (appendice suppuré)
Patient 135	Plastron appendiculaire	Plastron appendiculaire (appendice suppuré)
Patient 136	Collection péri appendiculaire	Abcès appendiculaire (appendice gangréné)
Patient 137	Image d'appendicite aiguë non compliquée	Appendicite non compliquée (appendice suppuré)
Patient 138	Absence d'image d'appendicite aiguë+kyste ovarien gauche cloisonné	Patient non opéré
Patient 139	Image d'appendicite aiguë non compliquée	Appendicite non compliquée (appendice gangréné)
Patient 140	Absence d'image d'appendicite aiguë+hydronéphrose droite avec calculs	Patient non opéré
Patient 141	Collection péri appendiculaire	Abcès appendiculaire (appendice suppuré)
Patient 142	Image d'appendicite aiguë non compliquée	Appendicite non compliquée (appendice gangréné)
Patient 143	Épanchement péritonéal localisé de la FID	Appendicite non compliquée (appendice suppuré)
Patient 144	Image d'appendicite aiguë non compliquée	Appendicite non compliquée (appendice suppuré)
Patient 145	Image d'appendicite aiguë non compliquée	Appendicite non compliquée (appendice suppuré)
Patient 146	Image d'appendicite aiguë non compliquée+vésicule biliaire lithiasique	Abcès appendiculaire (appendice gangréné)
Patient 147	Image d'appendicite aiguë non compliquée	Appendicite non compliquée (appendice gangréné)
Patient 148	Collection péri appendiculaire+uretérohydronéphrose	Abcès appendiculaire (appendice gangréné)
Patient 149	Collection péri appendiculaire+grossesse monofoetale évolutive	Abcès appendiculaire (appendice gangréné)
Patient 150	Image d'appendicite aiguë non compliquée	Abcès appendiculaire (appendice suppuré)
Patient 151	Collection péri appendiculaire	Abcès appendiculaire (appendice suppuré)
Patient 152	Image d'appendicite aiguë non compliquée	Abcès appendiculaire (appendice gangréné)
Patient 153	Collection péri appendiculaire	Abcès appendiculaire (appendice gangréné)
Patient 154	Image d'appendicite aiguë non compliquée	Abcès appendiculaire (appendice suppuré)
Patient 155	Collection péri appendiculaire	Abcès appendiculaire (appendice suppuré)
Patient 156	Collection péri appendiculaire	Appendicite non compliquée (appendice suppuré)
Patient 157	Collection péri appendiculaire	Abcès appendiculaire (appendice suppuré)
Patient 158	Image d'appendicite aiguë non compliquée	Appendicite non compliquée (appendice suppuré)
Patient 159	Absence d'image d'appendicite aiguë	Appendicite non compliquée (appendice suppuré)
Patient 160	Image d'appendicite aiguë non compliquée	Appendicite non compliquée (appendice suppuré)

## Confrontation écho-clinique de l'appendicite: Etude prospective

Patient 161	Image d'appendicite aigue non compliquée	Appendicite non compliquée (appendice suppuré)
Patient 162	Image d'appendicite aigue non compliquée	Appendicite non compliquée (appendice suppuré)
Patient 163	Collection péri appendiculaire	Abcès appendiculaire (appendice gangréné)
Patient 164	Absence d'image d'appendicite aigue	Patient non opéré
Patient 165	Collection péri appendiculaire	Abcès appendiculaire (appendice gangréné)
Patient 166	Image d'appendicite aigue non compliquée	Appendicite non compliquée (appendice suppuré)
Patient 167	Image d'appendicite aigue non compliquée	Appendicite non compliquée (appendice suppuré)
Patient 168	Absence d'image d'appendicite aigue	Abcès appendiculaire (appendice gangréné)
Patient 169	Collection péri appendiculaire	Abcès appendiculaire (appendice suppuré)
Patient 170	Image d'appendicite aigue non compliquée+kyste ovarien droit	Appendicite non compliquée (appendice suppuré)
Patient 171	Image d'appendicite aigue non compliquée	Appendicite non compliquée (appendice suppuré)
Patient 172	Image d'appendicite aigue non compliquée	Plastron appendiculaire (non appendicectomisé)
Patient 173	Collection péri appendiculaire	Abcès appendiculaire (appendice perforé)
Patient 174	Image d'appendicite aigue non compliquée	Péritonite appendiculaire (appendice gangréné)
Patient 175	Image d'appendicite aigue non compliquée	Appendicite non compliquée (appendice suppuré)
Patient 176	Collection péri appendiculaire	Plastron appendiculaire (appendice suppuré)
Patient 177	Image d'appendicite aigue non compliquée	Appendicite non compliquée (appendice suppuré)
Patient 178	Collection péri appendiculaire+vésicule biliaire lithiasique	Appendicite non compliquée (appendice suppuré)
Patient 179	Image d'appendicite aigue non compliquée	Appendicite non compliquée (appendice suppuré)
Patient 180	Image d'appendicite aigue non compliquée	Appendicite non compliquée (appendice suppuré)
Patient 181	Absence d'image d'appendicite aigue	Appendicite non compliquée (appendice suppuré)
Patient 182	Image d'appendicite aigue non compliquée	Appendicite non compliquée (appendice suppuré)
Patient 183	Collection péri appendiculaire	Abcès appendiculaire (appendice suppuré)
Patient 184	Image d'appendicite aigue non compliquée	Appendicite non compliquée (appendice suppuré)
Patient 185	Absence d'image d'appendicite aigue	Kyste ovarien droit non compliqué (appendice sain)
Patient 186	Image d'appendicite aigue non compliquée	Abcès appendiculaire (appendice perforé)
Patient 187	Image d'appendicite aigue non compliquée	Appendicite non compliquée (appendice gangréné)
Patient 188	Collection péri appendiculaire	Abcès appendiculaire (non appendicectomisé)
Patient 189	Absence d'image d'appendicite aigue	Patient non opéré
Patient 190	Image d'appendicite aigue non compliquée	Appendicite non compliquée (appendice suppuré)
Patient 191	Image d'appendicite aigue non compliquée	Appendicite non compliquée (appendice suppuré)
Patient 192	Plastron appendiculaire	Patient non opéré

## Confrontation écho-clinique de l'appendicite: Etude prospective

Patient 193	Collection péri appendiculaire+vésicule biliaire lithiasique	Abcès appendiculaire (appendice supprimé)
Patient 194	Image d'appendicite aigue non compliquée	Péritonite appendiculaire (appendice perforé)
Patient 195	Image d'appendicite aigue non compliquée	Appendicite non compliquée (appendice supprimé)
Patient 196	Absence d'image d'appendicite aigue	Appendicite non compliquée (appendice gangréné)
Patient 197	Collection péri appendiculaire	Abcès appendiculaire (appendice perforé)
Patient 198	Collection péri appendiculaire	Abcès appendiculaire (appendice gangréné)
Patient 199	Image d'appendicite aigue non compliquée	Appendicite non compliquée (appendice supprimé)
Patient 200	Épanchement péritonéal localisé de la FID	Abcès appendiculaire (appendice supprimé)
Patient 201	Image d'appendicite aigue non compliquée	Appendicite non compliquée (appendice supprimé)
Patient 202	Absence d'image d'appendicite aigue	Appendicite non compliquée (appendice supprimé)

FID: fosse iliaque droite

**Tableau XIV : Résultats de l'échographie et de la chirurgie chez les patients opérés**

	Echographie abdominale	Exploration chirurgicale des patients opérés	
		Patients appendicectomisés	Patients non appendicectomisés
Absence d'appendicite	25	1	0
Appendicite non compliquée	94	102	1
Abcès appendiculaire	65	68	3
Péritonite appendiculaire	3	10	0
Plastron appendiculaire	4	3	3
Total	191	184	7

-les résultats du tableau si-dessus subiront encore une autre analyse afin de déterminer avec exactitude là où ces deux paramètres se rejoignent. L'échographie abdominale et l'exploration chirurgicale concordent comme suit :

Pour les patients opérés :

- Absence d'appendicite : 1 cas.
- Appendicite non compliquée : 73 cas.

## Confrontation écho-clinique de l'appendicite: Etude prospective

---

- Abscès appendiculaire : 52 cas.
- Péritonite appendiculaire : 3 cas.
- Plastron appendiculaire : 2 cas.

### Pour les patients non opérés :

- Absence d'appendicite : 10 cas.
- Plastron appendiculaire : 1 cas.

A noter que chez les malades non opérés, le diagnostic d'appendicite aiguë et généralement réfuté devant la normalisation de l'examen clinique et ou biologique lors de la surveillance en milieu hospitalier ainsi que la surveillance clinique d'une durée de 6 mois à domicile.

les résultats précédemment discutés figurent sur les 2 tableaux si-dessous (XV, XVI) :

**Tableau XV: Confrontation échographie-chirurgie chez les patients opérés**

		Exploration chirurgicale des patients opérés				
		Appendice sain	appendicite simple	Abcès	Péritonite	Plastron
Echographie abdominale	Absence d'appendicite	1	20	4	0	0
	Appendicite non compliquée	0	73	13	6	2
	Collection péri appendiculaire	0	10	52	1	2
	Épanchement péritonéal diffus	0	0	0	3	0
	Plastron appendiculaire	0	0	2	0	2

---

**Tableau XVI : Résultats de l'échographie chez les patients non opérés**

Nombre de patients non opérés	Aspect échographique
10	Absence d'image d'appendicite
1	Plastron appendiculaire

## **IX. DIAGNOSTICS DIFFERENTIELS :**

Les diagnostics différentiels dans notre étude étaient les suivant :

### **1- Diagnostics per opératoires :**

- \* Une tumeur du 1 /3 distal du jéjunum.
- \* Un kyste ovarien droit non compliqué.

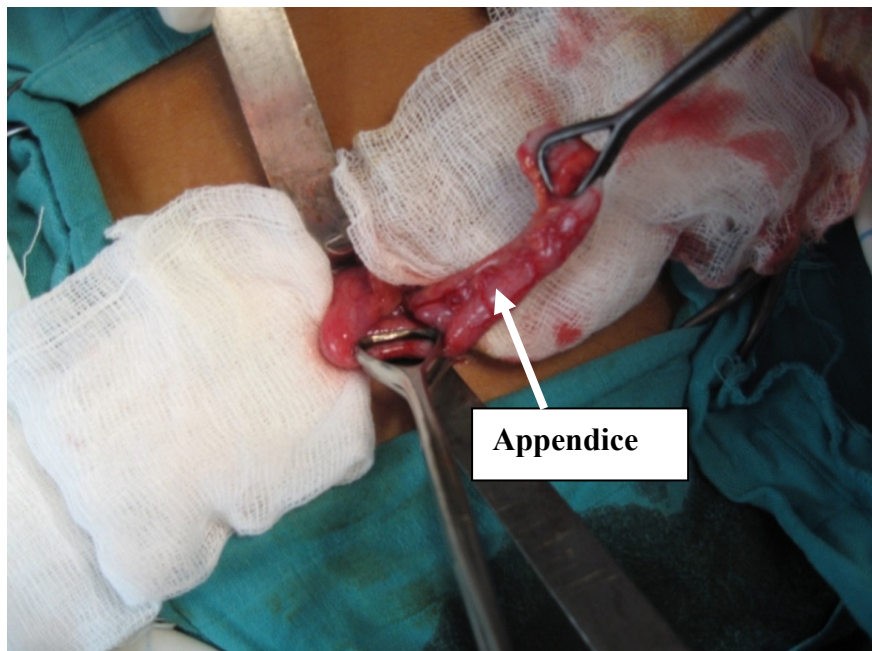
### **2- Diagnostics clinico-radiologiques :**

- \* 2 kystes ovariens, l'un à droite l'autre à gauche.
- \* Une lithiase rénale droite.
- \* Une grossesse monofoetale évolutive.

## **X. L'anatomopathologie :**

L'étude anatomopathologique n'a concerné que 6 de l'ensemble des 191 patients soit (3.14%), les résultats sont :

- 1 mucoécèle perforé sans signes de malignité.
  - 5 résultats en faveur d'une appendicite aigue.
-

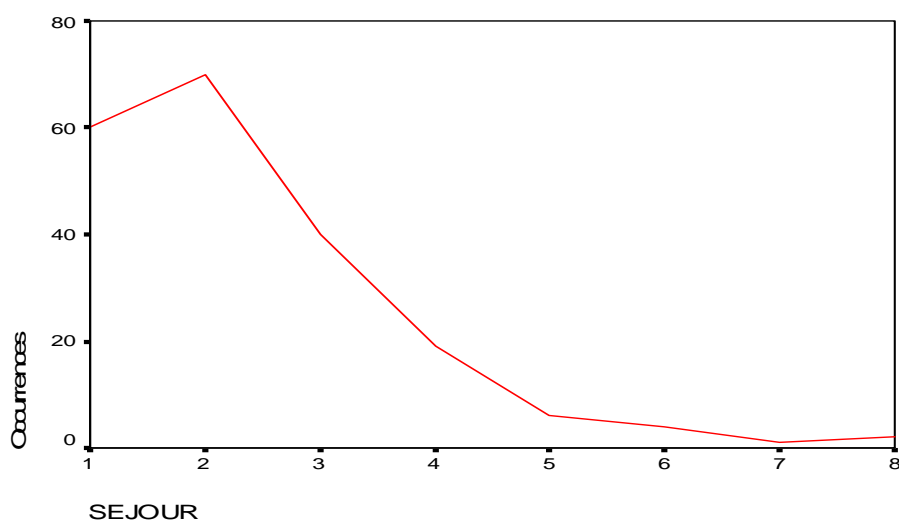


**Figure 8** : Photo per opératoire montrant une appendicite catarrhale

## **XI. SUITES POST OPERATOIRES ET SEJOUR :**

Les suites post opératoires de tout les malades qui avaient subi un acte chirurgical étaient simples, aucune complication n'a été signalée.

La durée d'hospitalisation minimale est de 1 jour alors que la durée maximale est de 8 jours, ce qui fait une moyenne de 2.35 jours et un écart type de 1.35 jours.



**Figure 9** : Diagramme IV : Courbe représentative du séjour hospitalier

---

***DISCUSSION***

## **I. SEMIOLOGIE RADIOLOGIQUE :**

### **1-Technique :**

L'échographie abdominale est réalisée chez un patient en décubitus dorsal. Une compression progressive et modérée est exercée sur les anses de la fosse iliaque droite à l'aide d'une sonde dont la fréquence se situe habituellement entre 5 et 10 MHz, ce qui permet de distinguer les anses normales qui présentent un péristaltisme et qui se laissent comprimer de l'appendice normal. La base de l'appendice est toujours en relation avec le caecum, en revanche la position du bout de l'appendice est variable, d'où l'intérêt de se laisser guider par le patient qui localisera aux mieux le siège de sa douleur. L'examen de l'appendice se fait en coupe transversale et son diamètre se mesure en antéropostérieur d'une musculature propre à l'autre. Il faut explorer l'appendice dans toute sa longueur afin de ne pas méconnaître une inflammation segmentaire. L'utilisation du Doppler couleur renforce la notion d'inflammation appendiculaire.

### **2-Appendice normal :**

L'appendice normal est très souvent non visualisé. Il a cinq caractéristiques échographiques (1, 2) :

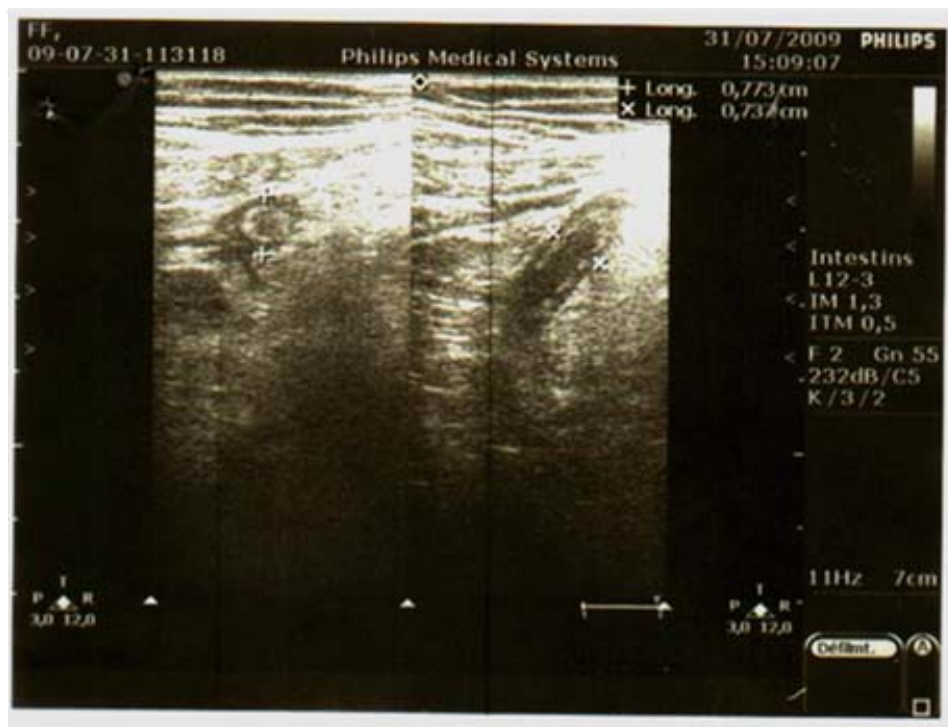
- il s'agit d'une structure digestive avec une couche interne hypoéchogène correspondant à la muqueuse, une couche intermédiaire hyperéchogène correspondant à la sous-muqueuse et une couche hypoéchogène correspondant à la musculature. La graisse péri appendiculaire est habituellement échogène.
  - il naît du bas fond caecal.
  - il est borgne.
  - il n'a pas de mouvements péristaltiques.
  - ses parois n'excèdent pas 3 mm d'épaisseur, son diamètre transverse inférieur à 6 mm.
-

### 3-Appendice pathologique :

L'appendice pathologique est plus facile à visualiser que l'appendice normal. L'échographie abdominale montre :

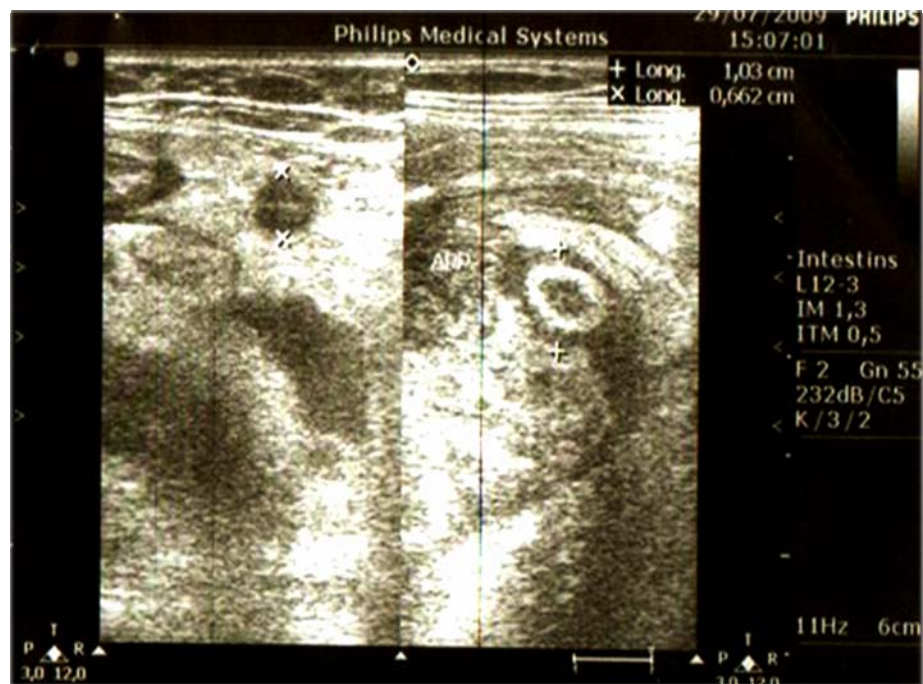
#### 3-1 Signes échographiques directs

- L'appendice tuméfié est apéristaltique et non compressible, c'est à dire il ne s'aplatit pas sous la pression de la sonde.
- La douleur au passage de la sonde est dite «Mac Burney échographique».
- Sur des coupes transversales, on visualise une image en cible «en cocarde»: formation arrondie à centre peu échogène et aux contours très échogènes (figure 10). Sur coupe longitudinale en revanche, l'appendice pathologique prend une forme dite en «doigt de gant».



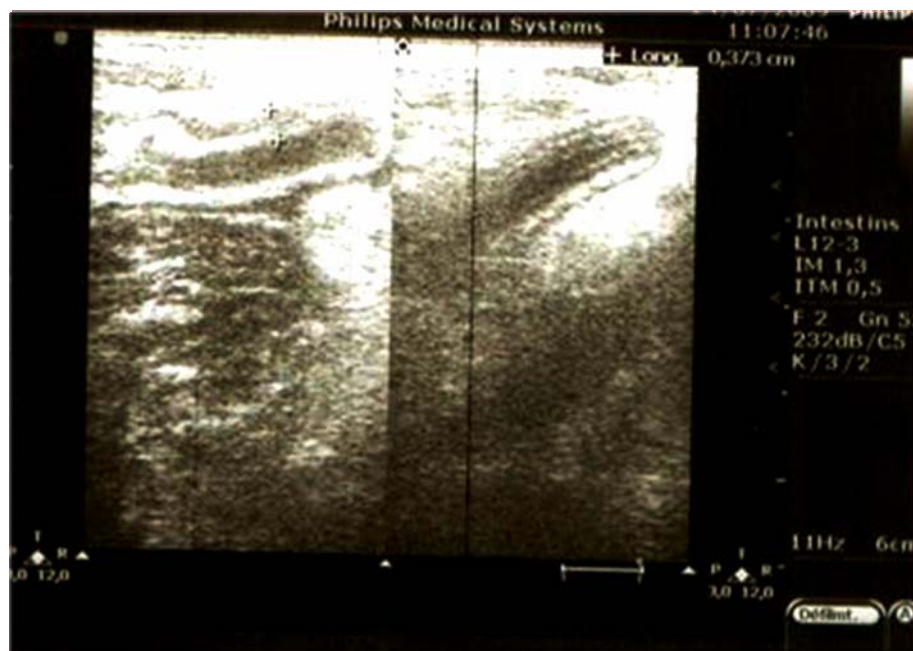**Figure 10:** Images échographiques d'aspect «en cocarde» et «en doigt de gant».

- Le diamètre transverse de l'appendice pathologique est supérieur ou égal à 6 mm (figure 11).
-



**Figure 11:** image échographique montrant le diamètre appendiculaire transverse supérieur à 6mm.

- L'épaisseur pariétale est supérieure à 3 mm (figure 12).



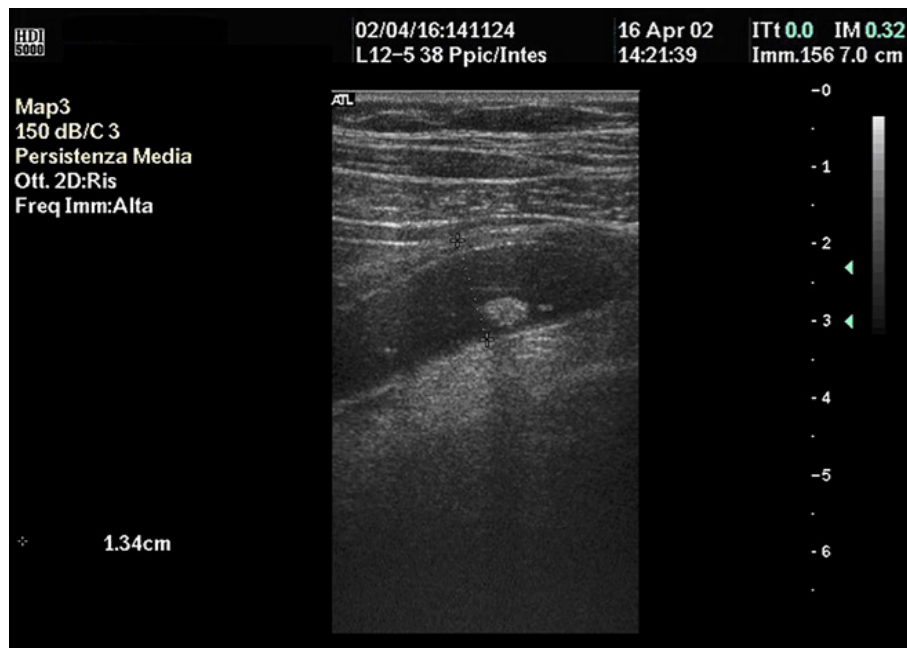
**Figure 12:** image échographique montrant le diamètre pariétal supérieur à 3 mm de l'appendice.

---

## Confrontation écho-clinique de l'appendicite: Etude prospective

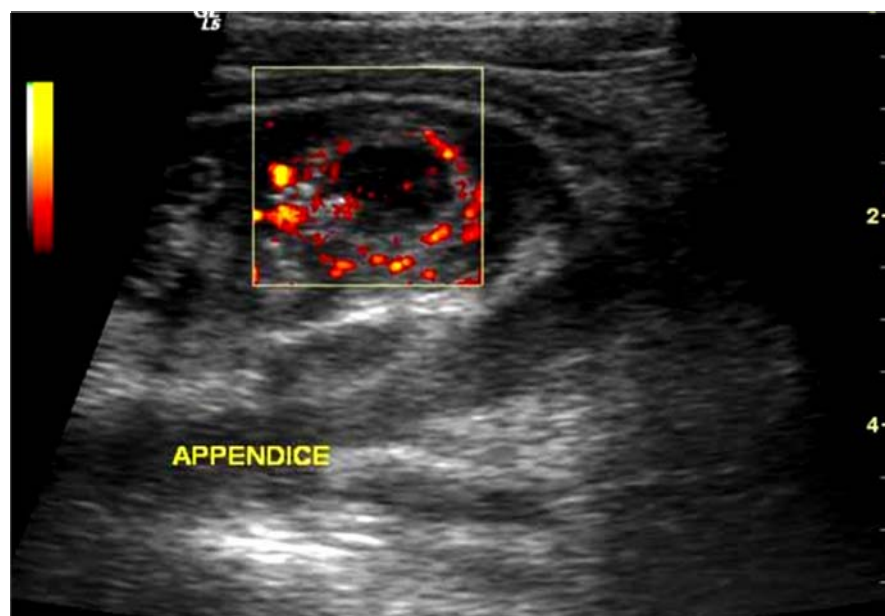
---

-Un stercolithe appendiculaire serait échographiquement identifiable sous forme d'un écho endoluminal avec ombre postérieure nette (figure 13).



**Figure 13:** Image échographique d'appendice avec image de stercolithe.

- Le doppler couleur renforce la notion d'inflammation appendiculaire par la mise en évidence d'un accroissement du flux sanguin à la périphérie de la paroi appendiculaire (figure 14).

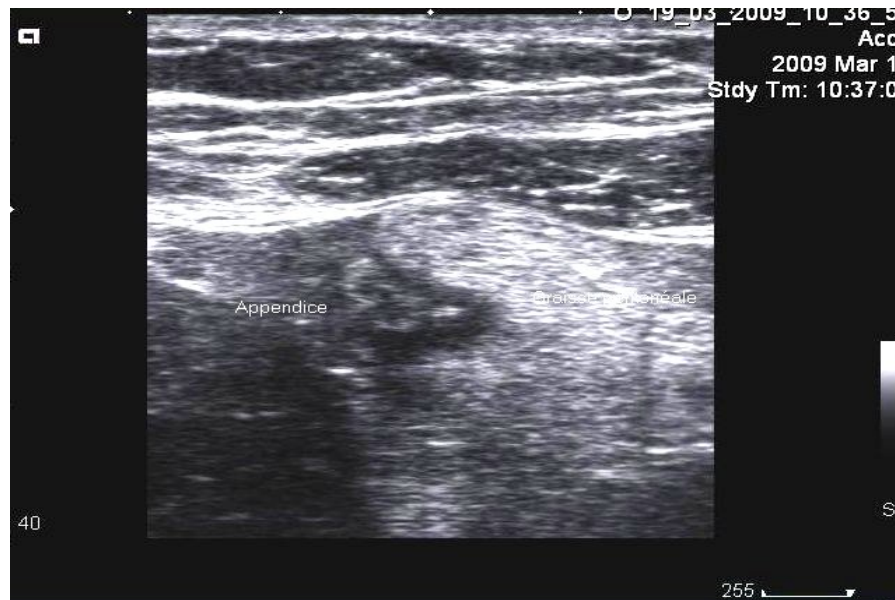

**Figure 14:** Image échographique Doppler centrée sur l'appendice visualisant l'hyperhémie pariétale.

---

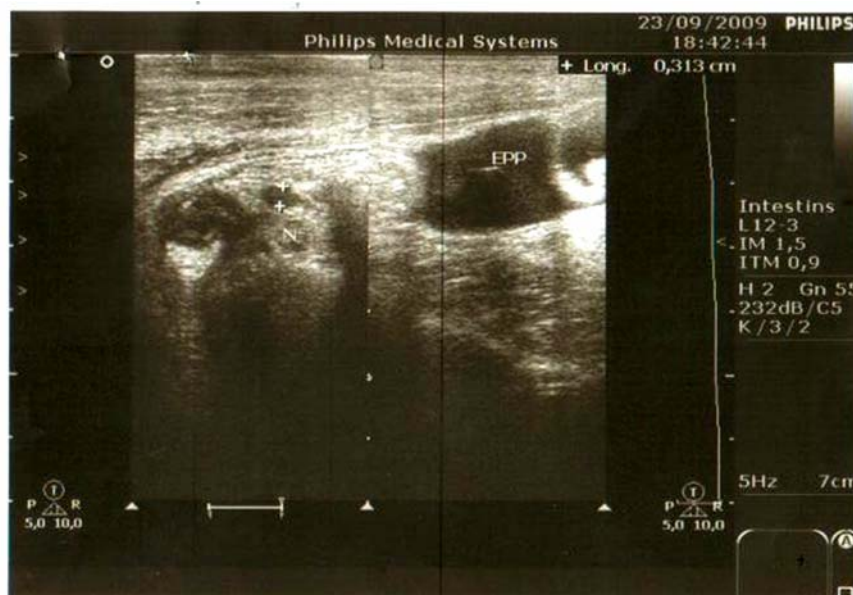
3-2 Signes échographiques indirects:

- Une infiltration de la graisse péri appendiculaire apparaissant hyperéchogène en «verre dépoli», et séparant l'appendice des autres anses digestives et des organes voisins (figure 15).



**Figure 15:** Image échographique montrant la graisse péri appendiculaire infiltrée.

- Un épanchement péritonéal réactionnel péri appendiculaire ainsi que des adénopathies mésentériques hypoéchogènes de taille inférieure à 1 cm peuvent être observées (figure 16)



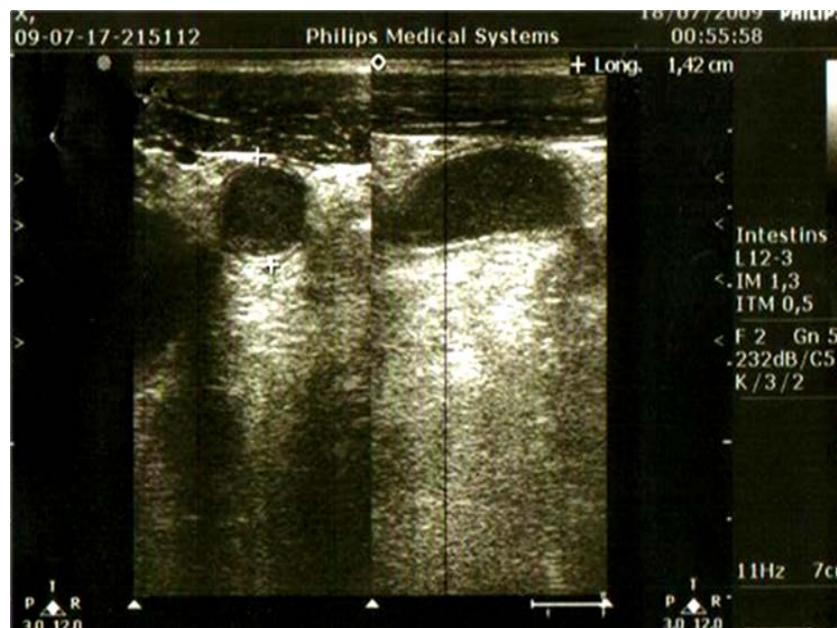**Figure 16:** Images échographiques montrant un ganglion avec un épanchement péritonéal de la fosse iliaque droite.

---

## Confrontation écho-clinique de l'appendicite: Etude prospective

---

-La présence de liquide dans la lumière appendiculaire est en faveur d'une forme suppurée ou gangréneuse, une image d'allure kystique est alors visualisée par les ultrasons (figure 17)



**Figure 17:** Image échographique montrant du liquide au sein de l'appendice.

## II-EPIDEMIOLOGIE :

### 1-le sexe :

Dans notre série on observe une légère prédominance féminine, ce qui a été également le cas dans celle de Summa (3), la série de Gimondo rapporte elle une prédominance importante du sexe féminin (4). Certaines données de la littérature rapportent par contre un nombre plus important des hommes dans plusieurs publications (3, 5, 6, 7, 8).

### 2-l'âge :

Dans notre série, la moyenne d'âge est de 30.37 ans avec une fréquence plus importante chez la tranche d'âge qui varie entre 15 et 30 ans, c'est à dire l'adolescent et l'adulte jeune. D'autres études prospectives similaires rapportent à peu près la même moyenne: 35 ans dans la série de Summa et 31.4 ans dans la série de Bergeron (3, 6). Par contre une appendicite paraît survenir à tout âge et ce dans toutes les publications à caractère prospectif (3, 4, 6).

---

### **3-l'incidence :**

L'incidence des appendicites selon l'âge des patients était presque égal chez les hommes et les femmes dans notre étude. Dans celle menée par Jahangiri (9), l'incidence de l'appendicite était plutôt élevé chez les hommes d'âge entre 20 et 29 ans, alors que chez la femme la tranche d'âge de survenue de la pathologie appendiculaire se situe surtout entre 10 et 19 ans.

### **4-Antécédents :**

Seuls la grossesse et le diabète ont fait l'objet d'études. Selon l'étude menée par Lebeau sur un groupe de 9822 femmes enceintes, l'appendicite aigüe est survenue une fois sur 467 grossesse soit 0.2% et représentait 65.6 % des urgences digestives non traumatiques de la femme enceinte pendant cette période (10). Certains auteurs comme Andersson (11) parlent d'un effet protecteur de la grossesse surtout au troisième trimestre.

Concernant le diabète, Tsai a conclu dans une étude à l'existence d'une relation étroite entre celui ci et le risque de développer une appendicite compliquée. Selon lui la néphropathie diabétique serait une des causes, mais la première reste la longue durée entre le début de la symptomatologie et le diagnostic d'appendicite (12).

## **III-Clinique :**

### **1-Signes fonctionnels et généraux :**

La clinique de l'appendicite reste très floue et variable sans signe pathognomonique, ni physique, ni biologique , faisant intervenir l'intuition du médecin ou du chirurgien. Afin d'aider le clinicien, plusieurs auteurs ont proposé des scores cliniques et ou paracliniques d'appendicite aigüe, chez l'adulte comme chez l'enfant.

Selon Summa (39), un syndrome appendiculaire franc impose un abord chirurgical, ce qui n'est pas toujours le cas car la douleur de la fosse iliaque droite prend souvent un aspect atypique et

---

## **Confrontation écho-clinique de l'appendicite: Etude prospective**

---

déroutant. Ceci dit, une décision basée uniquement sur la clinique comporte un risque élevé d'erreurs, et on risquerait alors de pratiquer une appendicectomie sur un patient sain et vis versa.

### **1-1 Douleur abdominale**

Dans notre étude, 100% des patients se sont présentés aux urgences à cause d'une douleur abdominale, ce qui en fait un signe cardinal. Dans 96% des cas elle siégeait dans la fosse iliaque droite. D'après Simpson (5), elle doit être recherchée au mieux au niveau du point de Mc Burney qui correspond à la base appendiculaire. La décompression de la fosse iliaque droite ne contribue guère au diagnostic et cause d'avantage de peine pour le malade, par contre le début de la douleur en péri ombilical migrant vers la fosse iliaque droite est très évocateur d'appendicite. Bergeron lui rapporte l'existence de douleurs abdominales de la fosse iliaque droite chez 75% de ses patients sans que se soit pour autant le signe le plus fréquent dans son étude (6).

### **1-2 Nausées vomissements**

78.7% de nos patients avaient ce symptôme, ce qui fait de lui le deuxième symptôme le plus fréquent après la douleur abdominale dans notre série. La littérature rapporte que un patient sur deux présente des vomissements et que ce signe à lui tout seul est insuffisant pour porter le diagnostic d'appendicite (13, 14).

### **1-3 Troubles de transit**

Parmi les 26 patients qui présentaient des troubles de transit, 15 avaient des diarrhées alors que 8 avaient une constipation. Dans la plupart des publications, c'est plutôt la constipation qui prend le dessus et elle est plus fréquente chez l'homme que chez la femme (5, 13).

### **1-4 Signes urinaires et gynécologiques**

Les signes urinaires à type de brûlures mictionnelles ou de pollakiurie figurent dans le cortège des signes cliniques accompagnant le syndrome appendiculaire dans 11.88 % des cas. la confusion entre une appendicite et une infection urinaire basse est possible.

---

## **Confrontation écho-clinique de l'appendicite: Etude prospective**

---

Les leucorrhées représentent également un signe devant lequel la vigilance est de mise surtout s'ils sont accompagnés d'un syndrome douloureux fébrile, dans ce cas une pathologie annexielle devra être éliminée.

### **2-Signes physiques :**

#### **2-1 Fièvre**

Il existe souvent une discrète élévation de la température (37.5 à 38.5°C) et dont la relation avec la lésion appendiculaire n'est pas très étroite. Il ressort actuellement que c'est plus l'absence d'hyperthermie qu'une hyperthermie élevée qui autorise le doute diagnostique. L'hyperthermie a concerné 58.4 % de nos patients, et rapporté dans 50 % des cas selon certains auteurs (13).

#### **2-2 Palpation abdominale**

La défense pariétale ainsi que la douleur provoquée de la fosse iliaque droite secondaire à l'irritation de la séreuse péritonéale par l'inflammation appendiculaire sont deux éléments importants du diagnostic (13). Il ont concerné au total 98.5 % des patients de notre série.

Une masse abdominale palpable au niveau de la fosse iliaque droite a été retrouvée chez 107 malades soit 7.2 % dans la série de El Fakir (15). Dans notre série, elle n'a été retrouvée que dans 5 cas soit 2.5 %.

#### **2-3 Toucher rectal**

Le toucher rectal n'a pas été pratiqué chez aucun de nos patients. Donc est ce que son omission représente une négligence ?. Martinolli répond non à cette question et considère qu'on peut l'omettre puisque sa sensibilité, sa spécificité et sa valeur prédictive positive sont tous faibles (16).

---

### 3-Scores clinico-biologiques prédictifs d'appendicite aiguë :

A partir de critères cliniques et biologiques sélectionnés sur leur forte valeur prédictive pour le diagnostic d'appendicite aiguë, un score a été défini pour isoler des groupes de patients à risques différents d'appendicite aiguë.

L'un des premiers scores décrits a été celui d'Alvarado (17) basé sur 8 critères prédictifs (tableau XVII): trois symptômes (anorexie, nausée vomissement, migration de la douleur) trois signes physiques (la fièvre, la douleur en fosse iliaque droite, la défense) et deux signes biologiques (élévation des globules blancs et des polynucléaires neutrophiles).

L'application de ce score par une autre équipe (18) a permis de trouver une spécificité de 95 % et une valeur prédictive positive de 93 % avec une précision diagnostique de 87 %.

**Tableau XVII : Score d'Alvarado**

	Paramètres	valeur
Signes fonctionnels	Douleur migrante	1
	Inappétence	1
	Nausée vomissement	1
Signes physiques	Défense FID*	2
	T > 37.3° C	1
	Douleur à la détente	1
Biologie	Leucocytose	2
	Neutrophiles > 75%	1
Total		10

FID\* : fosse iliaque droite

---

## **IV-BIOLOGIE :**

### **1-NFS :**

La numération de la formule sanguine a été demandée chez 95 de nos malades (47%), 73 d'entre eux avaient une hyperleucocytose. D'après Fergusson (19) le taux de globules blancs enregistre des taux élevés en cas d'appendicites compliquées du fait de l'infection qui les accompagne, alors qu'ils est bas lorsqu'il s'agit d'appendicites simples.

Keskek lui est de tout autre avis, le compte des leucocytes ne permet pas de différencier ente appendicite compliquée et appendicite simple. Par contre, son étude révèle qu'une hyperleucocytose à 14 300 élém/mm a une spécificité de 81%, et de ce fait la NFS peut être considéré comme un moyen qui aide soit au diagnostic soit à l'exclusion d'une appendicite (20).

Pour Beltran (21), la NFS couplée à l'examen clinique a une bonne sensibilité de 60 à 90 %, mais sa spécificité est plutôt basse de 41 à 84 %, et ceci quelque soit la durée entre le début de la symptomatologie et le diagnostic. En plus, elle permet de donner une idée sur le caractère compliqué ou non de l'appendicite mais uniquement chez l'enfant.

### **2-CRP :**

Comme la NFS, la protéine C réactive est un marqueur d'inflammation dont la valeur élevée isolée ne permet en aucun cas d'affirmer le diagnostic d'appendicite. Par contre, selon kim (22) et Beltran (21), si elle s'associe à une hyperleucocytose sa sensibilité et sa valeur prédictive positive s'améliorent.

Une étude prospective comparant la valeur de la CRP aux constatations de l'examen clinique met en évidence une sensibilité élevée (93 %) avec une spécificité plus modeste (80 %).

---

## **Confrontation écho-clinique de l'appendicite: Etude prospective**

---

Le dosage est dans les limites de la normale dans 3 % d'appendicites aiguës. Il serait intéressant en présence de douleurs évoluant depuis moins de 24 heures (23).

L'élévation de la CRP et des leucocytes ne permet pas d'affirmer le diagnostic d'appendicite mais l'absence d'élévation de ces deux tests élimine le diagnostic (24).

### **3-Comparaison entre NFS/CRP et l'échographie :**

Dans son article intitulé « Utility of white cell count and ultrasound in the diagnosis of acute appendicitis », Fergusson (19) rapporte la supériorité du dosage des globules blancs sur l'échographie abdominale dans son étude, mais cet échec de l'échographie est selon lui lié au fait qu'un nombre considérable de ses patients n'avaient pas été opérés, et donc en l'absence d'examen histologique il n'y avait pas de moyen concret pour réfuter ou retenir les résultats de l'échographie. Il reconnait effectivement que le manque de données dans son étude ne donne pas une idée réelle sur la capacité de l'échographie abdominale en matière de diagnostic d'appendicite.

Kessler, dans son article « Appendicitis: evaluation of sensitivity, specificity, and predictive values of US, Doppler US, and laboratory findings » (25), rapporte par contre que la sensibilité, la spécificité, la valeur prédictive positive et la valeur prédictive négative sont tous de 98 %, ce qui dépasse de loin les résultats de la NFS et de la CRP réunis, puisque leur valeur prédictive positive est de 71 % et leur valeur prédictive négative est de 84 %.

## **V-RADIOLOGIE :**

### **1-ASP :**

La radiographie de l'abdomen sans préparation (ASP) a été pratiquée pour 5 patients, 2.5% des cas. De rares publications dans la littérature parlent de l'intérêt de cet examen dans le diagnostic d'appendicite.

---

## **Confrontation écho-clinique de l'appendicite: Etude prospective**

---

Le simple cliché d'abdomen sans préparation, bien que très peu spécifique, peut aider en montrant la présence d'un stercolithe appendiculaire et/ou d'un iléus du carrefour iléocaecal (26).

La spécificité des signes est par ailleurs faible, de l'ordre de 60 %. Le seul signe qui aurait une spécificité serait la présence d'un stercolithe. Dans une série comportant plus de 2000 patients présentant des douleurs de la fosse iliaque droite, le cliché d'ASP a été contributif du diagnostic dans seulement un cinquième des cas (27). Ainsi, certains auteurs recommandent de faire l'économie de l'ASP dans les formes typiques d'appendicite aiguë.

L'intérêt de l'ASP réside surtout dans le diagnostic différentiel à la recherche d'autres causes de syndromes douloureux abdominaux.

### **2-Scanner abdominal :**

L'apport de la tomodensitométrie (TDM) en cas de suspicion d'appendicite aiguë reste une question sujette à controverse depuis plus de dix ans. Examen inutile, irradiant, coûteux, qui retarde le traitement chirurgical pour certains.

Bien qu'elle n'a été réalisée chez aucun de nos patients, La tomodensitométrie abdominale fait actuellement partie des examens complémentaires qui peuvent être réalisés dans les diagnostics difficiles. Elle a bénéficié d'avancées techniques autorisant une meilleure résolution spatiale.

L'apparition de scanners à rotation continue (acquisition hélicoïdale) à coupes fines permet l'exploration d'un volume de 30 à 60 cm lors d'un temps très court. L'examen est couplé à l'injection intraveineuse d'un produit de contraste vasculaire rehaussant les structures digestives et peut être associé à un lavement opaque aux hydrosolubles, à l'eau ou à l'air. Cet examen doit respecter certaines conditions (absence d'allergie à l'iode, coopération du malade, absence de grossesse). Il permet ainsi de différencier un plastron appendiculaire d'un abcès

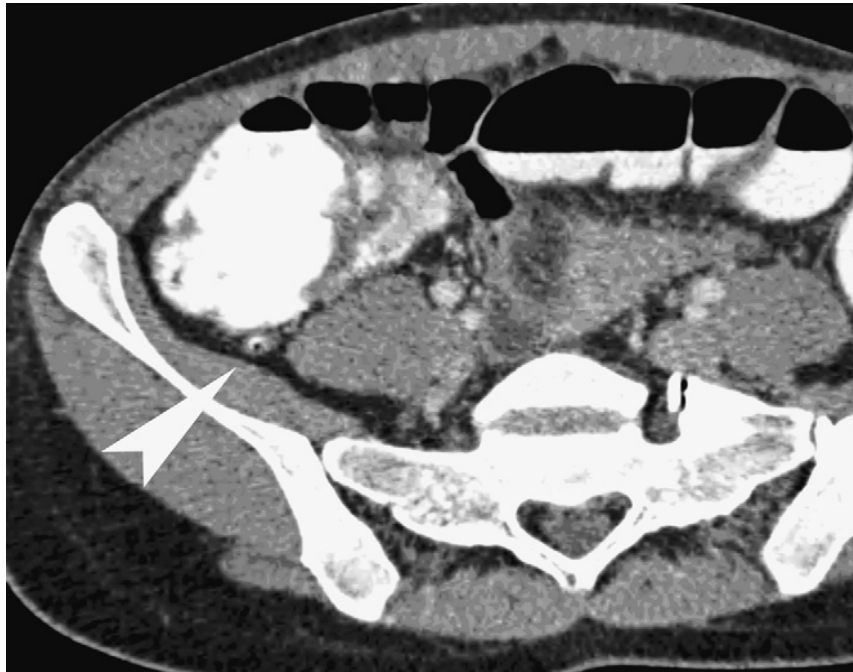
---

## Confrontation écho-clinique de l'appendicite: Etude prospective

---

appendiculaire, d'une maladie de Crohn compliquée, d'un adénocarcinome du côlon droit ou d'une diverticulite du côlon gauche.

Dans la figure (18) suivante, l'appendice (tête de flèche) est bien visible, aéré, de calibre normal et sans anomalie de la graisse péri appendiculaire.



**Figure 18:** TDM effectuée avec un lavement opaque et une injection intraveineuse de produit de contraste iodé montrant l'aspect d'un appendice normal (tête de flèche).

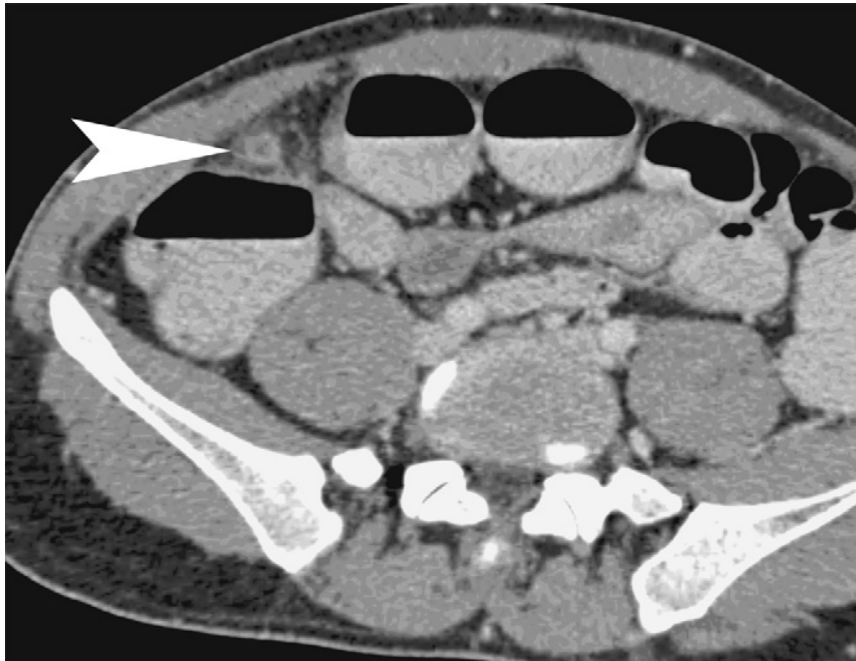
Dans son étude prospective (28), Huwart a conclu, en utilisant d'une part des coupes millimétriques avec reconstructions multiplanaires et d'autre part l'injection intraveineuse de produit de contraste iodé, que le diamètre appendiculaire bipariétal au dessous duquel un appendice est dit sain est de 6 mm.

Toutefois, selon Tyler (29), un scanner normal ne permet pas d'éliminer le diagnostic d'appendicite.

Dans la figure (19) qui suit, Il existe une structure arrondie, d'environ 11 mm de diamètre, de contenu liquidien, circonscrite par une infiltration de la graisse adjacente. L'aspect

---

est typique d'une appendicite aiguë, dont la situation très antérieure est idéale pour un abord direct.



**Figure 19:** TDM effectuée avec un lavement opaque et une injection intraveineuse de produit de contraste iodé montrant l'aspect d'appendicite aiguë (tête de flèche)

En général l'opacification de l'appendice est reconnue comme un signe d'appendice sain dans les séries où le scanner emploie un produit de contraste.

### **2-1 Intérêt du scanner dans le diagnostic des appendicites aiguës**

Plusieurs auteurs ont essayé dans leurs travaux d'évaluer les performances diagnostiques de l'examen tomodensitométrique abdominal (TDM) chez les patients suspects d'appendicite (28, 30, 31, 32, 33, 34). Les résultats étaient probants dans la majorité des cas et plaident en faveur de la capacité de cet examen soit d'éviter des appendicectomies inutiles, de redresser des diagnostics, ou encore d'aider à choisir la voie d'abord.

Dans l'étude rétrospective de Kim (33) et celle prospective de Bouillot (32), le scanner a été demandé de façon systématique avant l'exploration chirurgicale, le taux d'appendicectomies négatives c'est revu à la baisse. la sensibilité était comprise entre 87 et 93 %, la spécificité entre

---

## **Confrontation écho-clinique de l'appendicite: Etude prospective**

---

81 et 86 % , la valeur prédictive positive entre 94 et 98 %, et la valeur prédictive négative entre 45 et 73 %.

Cependant, une étude rétrospective sur 266 patients, KHLIN (35) affirme que le scanner n'a pas de place dans le diagnostic positif de l'appendicite aiguë, les données clinico biologiques restent à elles seules efficaces pour le diagnostic positif. Horton (36) également propose un acte chirurgical immédiat dans les syndromes appendiculaires évidents, alors que la TDM abdominale doit être réservée uniquement pour les cas suspects.

Néanmoins, certains auteurs comme K. M. Jang (37), rapportent qu'une réévaluation échographique faite après la TDM, a permis de redresser le diagnostic dans plusieurs cas permettant ainsi une bonne prise en charge des malades.

Donc pour la majorité des auteurs, l'utilisation du scanner dans le diagnostic d'appendicite aiguë permettrait une réduction des délais diagnostiques et thérapeutiques, une réduction du nombre de patients mis en observation et une diminution de la durée d'hospitalisation.

Ainsi le coût de prise en charge d'une appendicite serait revu à la baisse grâce à l'utilisation du scanner spiralé notamment pour le diagnostic des tableaux suspects d'appendicite aiguë.

### **2-2 Comparaison entre le scanner et l'échographie abdominale**

Avec l'avènement de la TDM, plusieurs études ont été réalisées afin de la comparer avec le seul examen radiologique qui se faisait avant. La supériorité du scanner abdominal fait l'unanimité dans plusieurs publications (30, 36, 38, 39, 40, 41), parmi elle celle de Horton (36).

Keyzer par contre estime que l'échographie abdominale a les mêmes capacités diagnostiques que la TDM (42) et garde une utilité et des avantages non négligeables dans quelques situations.

---

## Confrontation écho-clinique de l'appendicite: Etude prospective

---

Le (tableau XVIII) ci dessous donne un aperçu sur les valeurs respectives de ces deux examens radiologiques durant les études des deux auteurs Horton et Keyzer:

**Tableau XVIII : Résultats échographiques et scannographiques selon Horton et Keyzer**

	Auteurs	Echographie abdominale	Scanner abdominal
Sensibilité	Horton (36)	76 %	97 %
	Keyzer (42)	77 %	87 %
Spécificité	Horton	90 %	100 %
	Keyzer	87 %	92 %
valeur prédictive positive	Horton	96 %	100 %
	Keyzer	74 %	84 %
Valeur prédictive négative	Horton	56 %	92 %
	Keyzer	89 %	94 %

La différence entre les résultats de l'échographie abdominale et du scanner semble plus importante dans la série de Horton, puisque le scanner l'emporte largement dans toutes les valeurs diagnostiques. En effet, La sensibilité semble être supérieure à celle de l'échographie alors que la spécificité est la même pour ces deux examens.

Les résultats de Keyzer suggèrent que, chez les patients suspects d'appendicite aigue, la performance de ces deux examens complémentaires est similaire. Il y'a également un nombre plus important d'examen non concluants dans l'échographie plutôt que dans le scanner spiralé.

Il reste à privilégier l'échographie pour les enfants, les femmes enceintes, les femmes en âge de procréer et les sujets maigres de sexe masculin. Le scanner est à utiliser chez les patients obèses ou lorsque l'échographie n'est pas contributive (43). Ce choix entre ces deux examens est illustré dans le (tableau XIX) :

---

**Tableau XIX: Choix des différents examens d'imagerie échographie ou scanner**

Echographie abdominale	Scanner spiralé
<ul style="list-style-type: none"> <li>* Enfant</li> <li>* Adulte jeune</li> <li>* Femme enceinte</li> <li>* Symptomatologie ≤ 24 heures</li> </ul>	<ul style="list-style-type: none"> <li>* Adulte</li> <li>* Obèse</li> <li>* Symptomatologie &gt; 24 heures</li> <li>* Relecture des images</li> <li>* Suspicion d'appendicite rétro caecale</li> <li>* Tableau péritonéal</li> <li>* Douleurs diffuses</li> <li>* Echographie non concluante</li> </ul>

Les avantages ainsi que les inconvénients des deux examens complémentaires ont été rapportés dans la littérature (44, 45) et sont illustrés dans le tableau XX:

**Tableau XX : Avantages et inconvénients de l'échographie et du scanner**

	Echographie abdominale	Scanner spiralé
<b>Avantages</b>	<ul style="list-style-type: none"> <li>* Simple et accessible</li> <li>* Non invasif</li> <li>* Interactif ( douleur au passage de la sonde)</li> <li>* Réalisable sur enfant et femmes enceintes</li> </ul>	<ul style="list-style-type: none"> <li>* Plus précis</li> <li>* Abscesses et phlegmon mieux vus</li> <li>* Appendice sain mieux vu</li> <li>* Relecture des images</li> </ul>
<b>Inconvénients</b>	<ul style="list-style-type: none"> <li>* Opérateur dépendant</li> <li>* Non interprétable si gaz ou sujet obèse</li> <li>* +/- douloureux</li> <li>* Moins sensible et moins spécifique</li> </ul>	<ul style="list-style-type: none"> <li>* Coût</li> <li>* Irradiant</li> <li>* Produit de contraste</li> <li>* L'accessibilité</li> </ul>

## VI-ECHOGRAPHIE ABDOMINALE :

### 1-Critères échographiques d'appendicite aiguë :

#### 1-1 Visualisation de l'appendice

Une échographie appendiculaire jugée normale n'élimine pas le diagnostic d'appendicite aiguë dans 7 à 16 % des cas (46), mais l'absence de visualisation de l'appendice, critère le plus

---

## **Confrontation écho-clinique de l'appendicite: Etude prospective**

---

souvent utilisé pour dire de l'échographie appendiculaire qu'elle est normale est remis en cause par de nombreux articles. Si pour Puylaert (47) un appendice sain n'est pas visualisable d'autres auteurs savent maintenant voir et caractériser un appendice sain. C'est le cas notamment pour M. Ricoux (48). Selon cet auteur: « la mise en évidence échographique de l'appendice et le jugement porté sur son état, normal ou pathologique, sont les étapes importantes de ce type d'examen. Ce n'est qu'en franchissant ces deux étapes qu'on pourra faire savoir au chirurgien de façon formelle que les symptômes du patient ne sont pas en relation avec l'appendice, si tel est le cas ».

« L'échographiste doit absolument voir l'appendice de façon directe pour affirmer que celui-ci est normal et donner ainsi une valeur prédictive négative presque parfaite à l'échographie ».

### **1-2 Non compressibilité**

Puylaert (47) est le premier à avoir utilisé l'échographie comme moyen de diagnostic d'appendicite aigue, le premier critère échographique qu'il a mis en place était la non compressibilité de l'appendice sous l'effet de la pression de la sonde sur la fosse iliaque droite. Son étude comporte 60 patients au total, le diagnostic d'appendicite a été retenu par un examen histologique chez 28 patients. Parmi ces derniers, 25 avaient une appendicite sur l'échographie abdominale avec compression, c'est à dire chez 89 % des patients appendicectomisés.

Dans l'article publié par Kessler (25) ainsi que celui publié par Chan (49), la sensibilité, la spécificité, la valeur prédictive positive et la valeur prédictive négative de ce critère varient entre 96 et 98 %.

Les résultats de notre série montre également que chez la majorité des patients chez qui l'appendice était vu, l'appendice était non compressible avec un taux de 98 %.

Une étude menée par Lee (50) suggère d'exercer une pression postérieure manuelle en plus de celle appliquée par la sonde afin de rentabiliser encore plus cette technique de

---

## **Confrontation écho-clinique de l'appendicite: Etude prospective**

---

compression. Dans sa série de 570 malades, le nombre de patients ayant une appendicite est passé de 85 % sans aide manuelle à 95 % avec aide.

### **1-3 Diamètre appendiculaire transverse**

Nos médecins radiologues ont vu l'appendice dans leur moniteur 141 fois, et à chaque fois le diamètre appendiculaire transverse était supérieur ou égal à 6 mm (100 %). Mais faut-il se fier tant à ce critère?

La majorité des auteurs (25, 49, 51, 52) restent d'accord sur le fait qu'un diamètre appendiculaire transverse de 6 mm ou plus est très en faveur d'une appendicite aiguë, avec une sensibilité variant selon les auteurs entre 83 et 93 %, une spécificité entre 94 et 98%, et une efficacité diagnostique entre 92 et 94 %. Mais à cause de ce nombre non négligeable de faux négatifs, quelques chirurgiens optent pour un test plus sensible.

Rettenbacher (53), est d'un tout autre avis, dans son étude la sensibilité est plus importante que la spécificité, ainsi le diamètre transverse permet d'exclure plutôt que de confirmer une appendicite.

Les opposants de cette hypothèse (54, 55) avancent que même un appendice de plus de 6 mm de diamètre peut être normal.

Certains auteurs (56, 57) s'entendent à dire qu'un appendice dont le diamètre dépasse 7 mm doit être opéré, mais ils mettent tous en garde contre la tendance à classer un appendice dont le diamètre est inférieur à 6 mm comme un appendice normal.

En revanche une seule étude japonaise (58) propose de procéder à un acte chirurgical sur un appendice de 5 mm seulement, et avance une sensibilité de 87 %, une spécificité de 98.5%, et une efficacité diagnostique de 97 %.

### **1-4 Epaisseur de la paroi appendiculaire**

La plupart des auteurs ne prennent pas en considération cet élément pour poser le diagnostic d'appendicite aiguë (59, 60), car si l'appendice est plein la paroi peut être de calibre normal.

---

## **Confrontation écho-clinique de l'appendicite: Etude prospective**

---

L'association d'un diamètre externe supérieur à 6 mm et d'une épaisseur de la paroi supérieure à 3 mm augmentent la sensibilité et la spécificité de l'échographie dans le diagnostic d'appendicite aiguë.

### **1-5 Inflammation de la paroi appendiculaire à l'écho-doppler**

Selon K. Lim (61) et L. Incesu (62), une hyperhémie de la paroi appendiculaire à l'échographie-Doppler est un indicateur sensible d'inflammation. Cette technique s'avère d'une grande aide pour le diagnostic précoce d'appendicite, cependant elle reste opérateur dépendant.

Dans l'étude menée par Quillin (63) ainsi que celle menée par Kessler (25), la sensibilité de cette technique serait comprise entre 61 et 87 % tandis que la spécificité est d'environ 97 %. Ceci permet de retenir le diagnostic d'appendicite si ce critère est présent, mais son absence ne permet pas de distinguer entre appendice normal et anormal.

Parmi les 144 malades de notre série, chez qui l'appendice était échographiquement visible, 116 avaient ce signe soit (80.5 %). Lors de l'exploration chirurgicale, 115 patients avaient effectivement une appendicite soit simple soit compliquée.

### **1-6 Stercolithe appendiculaire**

Un stercolithe a été objectivé sur l'échographie dans 16 cas (11 %), chirurgicalement par contre, il a été mis en évidence dans 6 cas seulement.

Puylaert (51), rapporte dans un article que parmi 91 malades chez qui l'appendice était échographiquement visible, seulement 2 avaient un stercolithe (2.2 %), et la chirurgie a démontré effectivement leur existence.

Dans son article intitulé « Le stercolithe est-il un signe fiable d'appendicite ? », Huwart rapporte que le stercolithe a été retrouvé en tomodensitométrie multi barrette chez un nombre significatif de sujets sans appendicite aiguë et ne représente pas un signe spécifique d'appendicite. Rothrock rapporte lui un taux de 13 à 22 % de patients porteurs de stercolithes sur l'échographie abdominale (64).

---

## **Confrontation écho-clinique de l'appendicite: Etude prospective**

---

### **1-7 Infiltration de la graisse péri appendiculaire**

Parmi les changements de la fosse iliaque droite se produisant au cours d'une appendicite, l'inflammation est l'infiltration de la graisse péri appendiculaire est sensible à 100 % (65). Dans une autre étude (25), la sensibilité serait de 91 % et la spécificité de 76 %. Et reste donc un signe échographique omniprésent qui donne une valeur complémentaire pour le diagnostic d'appendicite, mais comme tout les autres signes appendiculaires sa valeur prédictive positive et sa valeur prédictive négative restent faibles.

Dans notre série, 161 patients (94.15%) ayant bénéficiés d'une échographie abdominale avaient ce signe. La chirurgie était en faveur d'une appendicite simple dans 76 cas et compliquée dans 83 cas.

### **1-8 Epanchement péritonéal localisé**

La quantité de l'épanchement péri appendiculaire ainsi que son échostructure peuvent être variables. Cet épanchement peut parfois être assez important et se localise au niveau de la fosse iliaque droite et dans le cul de sac de Douglas, ce qui peut poser un diagnostic différentiel avec une péritonite débutante.

Dans notre série, l'épanchement péritonéal localisé a été retrouvé au cours de l'examen échographique dans 94 cas, soit 55 %. A l'exploration chirurgicale, tout ces patients avaient soit une appendicite simple (45 cas) soit une appendicite compliquée (49 cas).

Ce signe échographique parait donc constant chez les patients avec appendicite dans notre série, cependant kessler (25) a remarqué dans son étude que parmi 82 % des patients ayant un épanchement péritonéal localisé à l'échographie, 31 % étaient chirurgicalement sains.

### **1-9 Absence de gaz dans la lumière appendiculaire**

Dans un article intitulé « Presence or absence of gas in the appendix: Additional criteria to rule out or confirm acute appendicitis- Evaluation with US » (66), il parait que la détection de gaz en intraluminal permet d'exclure le diagnostic d'appendicite, tandis que son absence

---

## Confrontation écho-clinique de l'appendicite: Etude prospective

---

permet de confirmer le diagnostic. L'auteur avance une sensibilité de 85 %, une spécificité de 79 %, une valeur prédictive positive et négative de 57 et 94 % respectivement.

Dans notre série, parmi les 7 patients qui avaient du gaz dans la lumière appendiculaire au cours de l'échographie, 4 d'entre eux se sont avérés porteurs d'appendicites non compliquées, tandis que les 3 autres avaient un abcès appendiculaire.

### **1-10 Adénopathies de la fosse iliaque droite**

27 de nos patients avaient des adénopathies infra centimétriques de la fosse iliaque droite à l'échographie abdominale soit (13.36%), tous avaient une appendicite simple ou compliquée à l'exploration chirurgicale.

Kessler (25) rapporte que parmi 70 % des patients avec des adénopathies à l'échographie, 32% ont une appendicite confirmée. Les valeurs diagnostiques de ce critère restent faibles: sensibilité de 32 %, spécificité de 62 %, valeur prédictive positive de 41 % et valeur prédictive négative de 52 %.

Le (tableau XXI) récapitulatif suivant regroupe les différents signes échographiques avec leurs valeurs diagnostiques moyennes respectives selon les données de la littérature

**Tableau XXI : sensibilité, spécificité, VPP et VPN de l'échographie selon la littérature**

Variables	Sensibilité (%)	Spécificité (%)	VPP*(%)	VPN*(%)
Non compressibilité	98	98	98	98
Diamètre transverse $\geq$ 6 mm	93	96	98	98
Inflammation pariétale à l'écho doppler	87	97	94	64
Infiltration de la graisse péri appendiculaire	91	76	76	91
Epanchement péritonéal localisé	51	71	59	63
Absence de Gaz en intaraluminal	85	79	57	94

VPP\* : valeur prédictive positive

VPN\*: valeur prédictive négative

---

## **Confrontation écho-clinique de l'appendicite: Etude prospective**

---

Il paraît donc intéressant d'associer les critères échographiques qui ont de grandes valeurs diagnostiques et qui sont réputés selon la majorité des auteurs d'être fiables en matière de diagnostic d'appendicite aiguë, et qui sont:

- Appendice non compressible.
- Diamètre transverse  $\geq$  6 mm.
- Inflammation pariétale à l'écho doppler couleur.

## **2-Paramètres intervenant dans le diagnostic d'appendicite aiguë :**

### **2-1 Rôle du radiologue**

Le rôle d'un radiologue expérimenté est souligné par certaines études (64, 67, 68) notamment celle de Uebel (64). A partir d'une analyse rétrospective il a étudié les qualités intrinsèques de l'échographie en tenant compte de l'expérience de l'opérateur : pour un radiologue peu expérimenté (effectuant moins de 500 échographies par an) la sensibilité est de 45 % et la spécificité de 93.6 %. Pour un radiologue expérimenté (effectuant plus de 1000 échographies par an), la sensibilité est de 73.9 % et la spécificité de 97 %. Il confirme donc le caractère opérateur-dépendant de l'échographie.

Une autre étude montre que l'âge ou le sexe des patients ainsi que l'expérience du radiologue n'ont pas de rôle significatif dans l'interprétation échographique. Elle mentionne aussi que les opérateurs montrent une capacité à détecter les vrais négatifs plus que les faux négatifs.

### **2-2 Pièges et difficultés diagnostiques à l'échographie**

Selon Hahn (69), plusieurs facteurs influencent l'interprétation échographique. Parmi ces facteurs il cite: l'obésité, présence de gaz dans la lumière intestinale, agitation durant l'examen radiologique ainsi que l'épanchement péritonéal localisé qui risque de masquer l'aspect typique d'une appendicite. Les structures extra appendiculaires peuvent également simuler une appendicite telle une anse digestive, la trompe de Fallope ou un uretère dilaté (70).

---

## **Confrontation écho-clinique de l'appendicite: Etude prospective**

---

### **2-3 Anatomopathologie ou chirurgie pour confirmer une appendicite ?**

Jusqu'à maintenant il n'existe aucune définition anatomo-pathologique franche du terme "appendicite". Il n'y a également aucun consensus international qui emploie le même terme pour désigner les mêmes résultats histologiques.

L'un des auteurs (71) a essayé tout de même de proposer la définition anatomo-pathologique suivante :

« Lésions inflammatoires aiguës occupant une partie ou la totalité de la paroi appendiculaire, comprenant isolément ou en association une nécrose, des ulcérations, un net infiltrat de polynucléaires ».

Cependant, l'histologie des pièces opératoires a toujours eu des partisans qui la défendent en disant que l'aspect in visu de l'appendice lors de l'exploration chirurgicale ne renseigne en aucun cas sur son caractère pathologique. Puisque Grunewald (72) relève un taux de faux négatifs de 26 % en découvrant dans sa série de 175 appendicectomies, 11 pièces présentant un aspect inflammatoire à l'examen histologique sur décrites comme normales par l'opérateur. Dans la plupart des publications, l'examen de choix proposé pour asseoir le diagnostic d'appendicite était l'examen anatomo-pathologique. Il semble que les corrélations entre l'aspect macroscopique de l'appendice décrit par le chirurgien et l'examen histologique de la pièce opératoire soient imparfaites.

E. Jones (73) propose l'envoi à l'examen anatomo-pathologique de toute pièce d'appendicectomie, car pour lui le diagnostic per opératoire fait par un chirurgien reste douteux.

Les opposants de cette hypothèse (74), préconisent cet examen plutôt pour les cas non concluants à l'exploration chirurgicale, puisque le chirurgien est tout à fait capable, en per opératoire par un examen macroscopique, de différencier les appendices normaux des appendices inflammatoires. Khan (75), rapporte dans son étude de 236 patients que l'anatomopathologie n'est pas toujours performante dans la confirmation du diagnostic d'appendicite in vitro, et que son utilisation de façon systématique n'apporte aucun plus.

L'examen anatomopathologique fait normalement partie de notre arsenal d'examen complémentaires, cependant le nombre de comptes-rendus retrouvés dans notre série est de 6:

---

## Confrontation écho-clinique de l'appendicite: Etude prospective

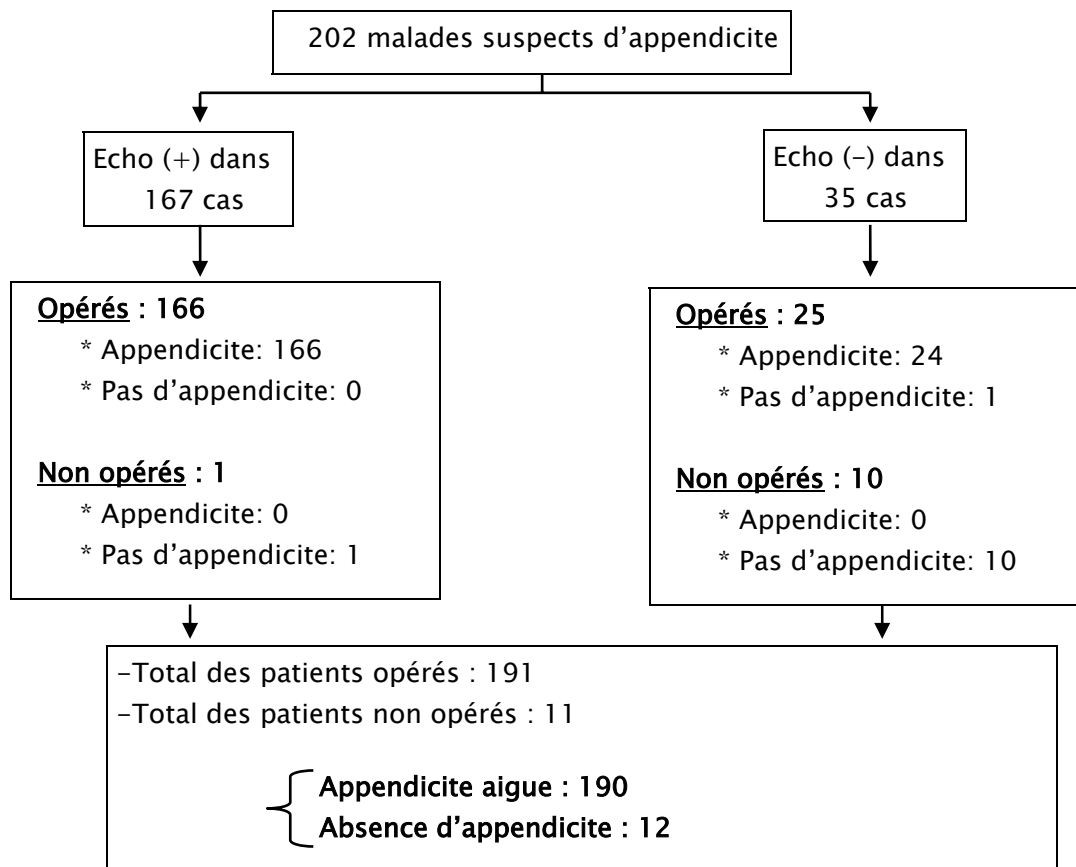
---

5 résultats en faveur d'appendicite aiguë et 1 mucocèle perforé sans signes de malignité dont la chirurgie a montré une collection purulente avec mucus au niveau de la fosse iliaque droite, 2 des 5 autres patients avaient une appendicite compliquée tandis que les 3 restants avaient un abcès appendiculaire.

Durant notre étude en s'est appuyé sur l'aspect in visu de l'appendicite lors de l'exploration chirurgicale pour confirmer le diagnostic d'appendicite.

### 3-Confrontation échographie-chirurgie :

Le but de cette corrélation est de mesurer la capacité de l'échographie à déceler une appendicite simple ou compliquée en la comparant aux données de l'exploration chirurgicale. Mais avant, il convient de résumer les résultats de l'échographie et de l'exploration chirurgicale. La figure (20) illustre ceci :



**Figure 20:** Résultats de l'échographie et de la chirurgie

---

## Confrontation écho-clinique de l'appendicite: Etude prospective

---

Le tableau (XXII) regroupe l'ensemble de ces résultats. A partir de là, les valeurs diagnostiques de l'échographie (sensibilité, spécificité, valeur prédictive positive et valeur prédictive négative peuvent être calculées.

**Tableau XXII : Corrélation échographie-chirurgie**

		Exploration chirurgicale		
		Malades	Non malades	Total
Echographie abdominale	Positive	166	1	167
	Négative	24	11	35
	Total	190	12	202

### 3-1 Sensibilité et spécificité échographiques

Dans notre étude la sensibilité est de 87 %, tandis que la spécificité atteint 91 %. Le tableau (XXIII) suivant compare nos résultats comparés a ceux de la littérature:

**Tableau XXIII : Sensibilité et spécificité échographiques**

Auteurs	Année	Série	Sensibilité (%)	Spécificité (%)
Crombé (7)	2000	100	91	94
Chan (49)	2005	667	83	95
Flum (76)	2005	4058	69	95
Summa (3)	2006	1079	98	99
McClure (8)	2006	327	93	91
Notre série	2009	202	87	91

---

## Confrontation écho-clinique de l'appendicite: Etude prospective

---

### 3-2 Valeur prédictive positive et valeur prédictive négative de l'échographie

Dans notre série la valeur prédictive positive est de 99.4 %, tandis que la valeur prédictive négative avoisine 31 %. Une comparaison de ces données avec celles de la littérature sont mentionnées dans le tableau (XXIV) si dessous :

**Tableau XXIV : Valeurs prédictives positives et négatives de l'échographie**

Auteurs	Année	Série	VPP* (%)	VPN* (%)
Crombé (7)	2000	100	93.5	94.3
Chan (49)	2005	667	86	94
Flum (76)	2005	4058	94	91
Summa (3)	2006	1079	98	99
McClure (8)	2006	327	93	91
Notre série	2009	202	99.4	31

VPP\* : valeur prédictive positive

VPN\* : valeur prédictive négative

A partir de ces résultats on déduit que l'échographie abdominale possède une sensibilité, une spécificité et une valeur prédictive positive importantes, tandis que la valeur prédictive négative est pénalisée par le taux élevé de faux négatifs et reste ainsi en dessous de la moyenne rapportée dans la littérature. Donc quelles sont les causes des faux négatifs?

### 3-3 Causes de faux négatifs

Il est important de réduire leur fréquence car ils peuvent être une cause de retard thérapeutique avec risque de péritonite dont la morbidité et la mortalité restent élevées. Ils sont liés aux patients, à la qualité de l'examen, et à la lésion appendiculaire elle-même.

⇒ **En ce qui concerne le patient :**

Ce sont les caractères habituels qui peuvent altérer la qualité d'un examen échographique:

---

## **Confrontation écho-clinique de l'appendicite: Etude prospective**

---

\* L'obésité: rend difficile l'utilisation d'une sonde 7,5 MHz, ce qui est un facteur limitant important.

\* La pneumatisation des structures digestives: est surtout importante pour les appendices rétro-caecaux, en position méso cœliaque ou pelvienne.

\* La douleur provoquée au cours de l'examen: peut empêcher le recours à la compression dosée, ce qui gêne la mise en évidence des signes échographiques d'appendicite aigue (77).

### **⇒ En ce qui concerne la lésion appendiculaire:**

L'appendice peut être à l'origine d'un examen faussement négatif: c'est le cas notamment des appendicites perforés et les appendicites gangreneuses où l'air intrapariétal arrête les faisceaux ultrasonores. Il en est de même avec les bulles d'air contenu dans un abcès.

### **⇒ En ce qui concerne la qualité de l'examen: les insuffisances techniques**

Sont représentées par une évaluation incomplète de la cavité abdominale. Ce qui peut faire méconnaître une appendicite aigue en position sous hépatique, mésocœliaque ou pelvienne, et parfois par la confusion d'une anse iléale avec un appendice normal.

A ne pas négliger la qualité des échographes utilisés qui ont connu une nette amélioration en parallèle avec celle des échographistes.

L'échographie de l'appendice est extrêmement utile, mais il faut bien connaître naturellement les différentes façons de déjouer les pièges possibles.

### **3-4 Echographie : Appendicite compliquée et diagnostics différentiels**

Un autre avantage de l'échographie réside dans sa bonne sensibilité pour la détection des abcès ou des masses inflammatoires d'origine appendiculaire (78) pouvant permettre le traitement des abcès par drainage guidé sous échographie.

Dans notre série la capacité de l'échographie dans la différenciation entre appendicite compliquée ou simple est élevé, puisque la sensibilité atteint 84.5 %.

---

## **Confrontation écho-clinique de l'appendicite: Etude prospective**

---

La capacité de l'échographie à détecter les perforations appendiculaires est un sujet de controverses. Si pour M Rioux (48), 100% des perforations ont été détectées à l'échographie, cette capacité est moins performante pour Puyalert (79) car la sensibilité n'est que de 28.5% dans son étude. Cette différence s'explique selon l'auteur par la difficulté de réaliser un examen correct devant l'existence d'une réaction pariétale importante. Dans notre série également la sensibilité de l'échographie pour les perforations appendiculaires est de 30 %.

L'échographie a aussi montré son intérêt, toutes populations confondues, dans l'établissement d'un diagnostic différentiel de l'appendicite aiguë, notamment pour des pathologies inflammatoires du tube digestif comme les iléo colites. Selon Harvey et Gracey (8, 80), 33 à 70 % des diagnostics différentiels sont faits par l'échographie. Dans notre étude, l'échographie a établi un diagnostic différentiel chez 4 patients en dehors de l'appareil digestif.

### **4-Rôle de l' échographie dans la prise en charge thérapeutique d'appendicite :**

Sur ce sujet, les auteurs sont divisés en 3 groupes distincts: ceux qui proclament la supériorité de l'échographie sur la clinique, ceux qui au contraire, disent que la clinique doit garder le dernier mot, et enfin ceux qui optent pour l'association des deux pour une bonne approche thérapeutique.

Un nombre considérable d'auteurs (7, 8, 81, 82, 83, 84) sont convaincus du rôle de l'échographie dans la réduction du nombre d'appendicectomies blanches ainsi que la réduction du coût du traitement, en s'appuyant sur sa bonne sensibilité et sa bonne spécificité, et ceci en dépit de la supériorité du scanner spiralé. Elle reste tout même plus performante que la clinique ou la biologie.

Dans un article intitulé « Current management of appendicitis » (67), l'auteur recommande l'utilisation de l'échographie en première ligne car elle ne nécessite aucune préparation et ne comporte aucun risque d'irradiation.

---

## Confrontation écho-clinique de l'appendicite: Etude prospective

---

Dans le deuxième groupe, Andersson (44) et Flum (76), rapportent que le recours à l'échographie pour le diagnostic d'appendicite n'a pas permis de réduire le taux d'appendicectomies blanches, mais a entraîné une augmentation du taux d'appendicites perforées. Dans le même sens, Chiang (85) et Brigand (86) disent que l'examen clinique doit toujours avoir le dernier mot avant de considérer les données échographiques. Un score d'Alvarado de 7 justifie une intervention chirurgicale (87).

Le dernier groupe quant à lui, représenté par M.D Stephens (88) démontre que l'association du score clinico-biologique d'Alvarado avec l'échographie permettait d'obtenir 0 % de faux négatifs.

Le taux d'appendicectomies blanches durant notre étude était de 0,5 % seulement. L'échographie abdominale a pu éviter le geste opératoire chez 11 patients qui n'avait pas d'aspect échographique d'appendicite. Chez ces derniers, une simple surveillance clinique était de mise et s'est avéré amplement suffisante. En revanche, le taux de faux négatifs est élevé. Ceci dit, se fier totalement à l'échographie peut s'avérer excessif. approcher le malade dans un contexte clinico-radiologique donnerait de meilleurs résultats.

L'association échographie-biologie reste un choix plus intéressant (89). La même étude montre que Le trio clinique-échographie-biologie permet une sélection correcte et sans risque des malades qui peuvent bénéficier d'une simple surveillance clinique en attendant la mise en évidence d'un diagnostic ou la disparition des symptômes cliniques, ce qui permettrait d'éviter un nombre significatif d'appendicectomies inutiles.

Du point de vu rapport coûts/avantages, il semble très avantageux que l'échographie, qui est un moyen diagnostique peu coûteux soit réalisée dans le service de chirurgie afin d'éviter des opérations inutiles et éviter les longues durées d'observation et d'hospitalisation (90).

---

## **Confrontation écho-clinique de l'appendicite: Etude prospective**

---

### **4-1 Conclusion sur l'échographie dans le diagnostic d'appendicite**

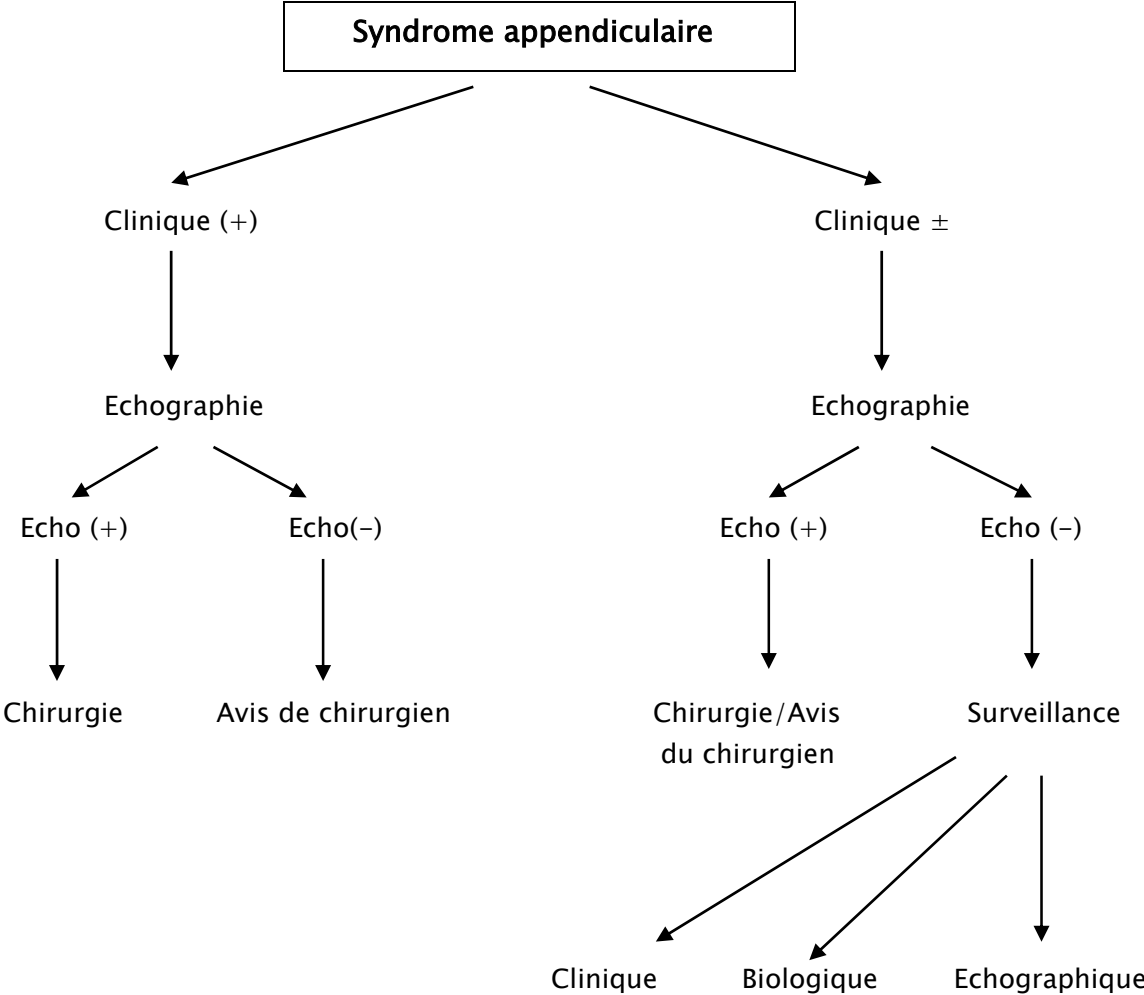
Comme nous venons de le voir, aucune étude ne démontre clairement la supériorité de l'échographie dans le diagnostic d'une appendicite aiguë. Mais la majorité des auteurs s'accordent pour reconnaître que cet examen complémentaire constitue une aide appréciable en augmentant la précision diagnostique de l'examen clinique. Cela est surtout vérifié pour les cas cliniques atypiques ou suspects. L'association de l'échographie et d'un score clinique permettant d'obtenir des résultats meilleur.

Il faut rappeler qu'une échographie appendiculaire normale n'élimine pas le diagnostic d'appendicite et que cet examen est un excellent outil d'investigation pour mettre en évidence les diagnostics différentiels de l'appendicite.

### **4-2 Conduite à tenir devant un syndrome appendiculaire**

A la lumière de ces résultats, il convient d'introduire l'échographie dans la pratique quotidienne des chirurgiens viscéralistes d'une manière rationnelle. Pour cela, nous avons proposé la conduite à tenir suivante devant un syndrome appendiculaire (figure 21) :





**Figure 21:** Conduite à tenir devant un syndrome appendiculaire

***CONCLUSION***

## Confrontation écho-clinique de l'appendicite: Etude prospective

---

L'appendicite aigue est une urgence chirurgicale très fréquente dont le diagnostic est avant tout clinique.

Ce diagnostic se heurte à des faux positifs et donc souvent difficile comme l'explique le nombre très élevé d'appendicectomies inutiles.

L'échographie devrait permettre de réduire de façon significative ces erreurs à condition que sa contribution soit fiable. Cette fiabilité dépend avant tout de la qualité de l'examen et de la compétence de l'échographe. Cette compétence passe par une bonne connaissance des signes échographiques d'appendicite aigue et des possibilités de faux positifs et de faux négatifs.

A travers cette étude, nous avons pu dégager un certain nombre de points concernant l'apport de l'échographie :

- 1- L'échographie réduit le taux des laparotomies blanches.
  - 2- Permet un diagnostic plus précoce et évite ainsi d'attendre inutilement.
  - 3- Réduit les erreurs par excès qui sont autant de faux positifs conduisant à la chirurgie.
  - 4- Est extrêmement utile lorsque la clinique est douteuse. Elle intervient en rectifiant le diagnostic clinique et orientant vers une autre étiologie que celle de l'appendicite aigue.
  - 5- Elle permet l'établissement d'un diagnostic différentiel.
  - 6- L'échographie de l'appendicite est très intéressante, mais il faut bien connaître, les différentes façons de déjouer les pièges possibles.
  - 7- Son intérêt essentiel réside surtout dans les formes atypiques, chez les patients à risque (âges extrêmes, diabétiques...) et dans l'exploration des douleurs peu claires de la femme
-

## Confrontation écho-clinique de l'appendicite: Etude prospective

---

en période d'activité génitale, où les lésions gynécologiques sont à l'origine d'un taux élevé d'appendicectomies inutiles.


8- Voie d'abord: dans notre service, l'échographie a permis en cas de doute de choisir entre la voie de Mc Burney ou la laparotomie médiane pour les patients chez qui l'indication chirurgicale est posée. Elle s'avère ainsi utile et évite aux malades les risques d'une éviscération ou d'une infection liées à la laparotomie médiane.

9- Enfin l'échographie a des limites !

En effet l'échographie est plus difficile voir impossible à réaliser chez les patients obèses ou ascitiques, ou lorsque la douleur interdit l'examen. Lorsque l'appendicite est perforée et compliquée d'abcès hydro-aériques et lorsque l'appendice est de topographie normale en particulier sous hépatique ou rétrocaecale.

Ainsi l'échographie, par sa sensibilité et sa spécificité se révèle un examen très intéressant en matière d'appendicite. Les performances de mains expertes atteignant un taux allant jusqu'à 98 % , permettant de confirmer ou de récuser le diagnostic d'appendicite dans les cas douteux.

---



*ANNEXES*

## **I. Modalités de l'exploitation des dossiers :**

### **1- Les antécédents du patient :**

Dans cette rubrique, nous nous sommes surtout attachés à rechercher dans les antécédents des patients une appendicectomie, considérée comme critère d'exclusion de cette étude, ainsi que toute pathologie pouvant occasionner un diagnostic différentiel avec une appendicite, c'est notamment le cas des maladies inflammatoires du tube digestif (maladie de Crohn, diverticulite..), des notions d'occlusions du grêle ou du côlon, d'un problème gynécologique ou bien simplement une constipation chronique voir des colopathies.

Bien évidemment nous avons aussi cherché à connaître si les patients prenaient des traitements chroniques dans lesquels figureraient des antalgiques ou des anti-inflammatoires pouvant masquer ou diminuer l'intensité de certains symptômes.

### **2- Les données cliniques :**

Tout patient arrivant au service des urgences de l'hôpital Ibn Tofail, pour un syndrome douloureux de la fosse iliaque droite, est reçu par un médecin de garde. C'est donc à partir de leurs interrogatoires et de leurs examens cliniques que nous avons recueilli ces informations.

#### **2-1 Signes fonctionnels**

Dans cette partie, nous nous sommes intéressés :

- ❖ Aux caractéristiques de la douleur abdominale : localisations, migration, irradiation.
  - ❖ Aux différents signes fonctionnels et généraux cités ci-dessous :
  - ❖ La fièvre : qu'on a définie par une température  $\geq 38^{\circ}$  C
-

## **Confrontation écho-clinique de l'appendicite: Etude prospective**

---

- ❖ Les nausées vomissements.
- ❖ Les troubles du transit : diarrhée, constipation, Arrêt des matières et des gaz (AMG).
- ❖ Les signes urinaires : brûlures mictionnelles, pollakiurie.
- ❖ Les signes gynécologiques : retard de règles, leucorrhées.

On note que l'anorexie n'est mentionnée que rarement au niveau des dossiers exploités, de ce fait nous avons choisi de l'exclure de l'évaluation.

### **2-2 Signes physiques**

#### **a- L'examen abdominal**

Tous les signes orientant vers une réaction pariétale (défense de la fosse iliaque droite ou contracture abdominale), le siège de la douleur abdominale

#### **b- Le toucher rectal**

On a noté la réalisation du toucher rectal ou son omission ainsi que les résultats de cet examen si réalisé, à savoir la douleur provoquée, et les anomalies retrouvées.

## **3- Les examens complémentaires :**

### **3-1 Biologie**

Elle repose surtout sur la numération formule sanguine (N.F.S), en se basant essentiellement sur le nombre de leucocytes et le pourcentage de neutrophiles.

Nous avons aussi tenu compte des béta HCG, pour les malades de sexe féminin, afin d'éliminer une possible grossesse extra-utérine (G.E.U.)

L'étude cyto bactériologique des urines (ECBU) et le dosage de la CRP figurent aussi dans notre fiche.

---

### **3-2 Radiologie**

Les examens radiologiques utilisés sont au nombre de trois,

- l'abdomen sans préparation (ASP).
- l'échographie.
- le scanner spiralé.

En effet, l'A.S.P est un examen permettant essentiellement de mettre en évidence certains diagnostics différentiels tels qu'une occlusion par des niveaux hydro-aériques ou une péritonite par perforation d'ulcère par l'identification d'un pneumopéritoine.

Quant à l'échographie, nous avons voulu connaître son utilité et ses avantages en pratique courante au niveau de service des urgences de notre hôpital.

## **4- Synthèse et décision médicochirurgicale :**

### **4-1 Orientation des patients**

Selon la conclusion ou l'attitude du médecin, deux orientations sont possibles :

- Soit un transfert direct vers le bloc opératoire, pour réaliser un geste chirurgical.
- Soit un transfert dans un service de l'hôpital pour une surveillance clinique et biologique.

Nous avons voulu connaître le nombre de cas ayant bénéficié de la chirurgie le jour même de l'admission et ceux ayant eu une intervention différée.

### **4-2 Le type d'intervention chirurgicale**

Réalisation d'une appendicectomie : Dans cette éventualité, deux données nous ont intéressées : laparotomie classique de Mac Burney ou cœlioscopie ? Afin de déterminer si le choix effectué par le chirurgien repose sur des arguments cliniques, sur une préférence personnelle, ou bien, sur une contrainte technique

---

### 4-3 L'exploration

-Les constatations per-opératoire du chirurgien, les possibilités étaient au nombre 6 :

- \* appendicite non compliquée.
- \* abcès appendiculaire.
- \* péritonite appendiculaire.
- \* plastron appendiculaire.
- \* appendice normal.
- \* autres.

L'objectif étant de savoir si le diagnostic suspecté par la clinique est confirmé de visu autrement dit, rechercher un parallélisme anatomo-clinique, ainsi que de déterminer la répartition nosologique entre appendicites simples et compliquées.

### 5- Analyse anatomo-pathologique :

Nous avons volontairement simplifié cette partie du recueil.

Nous avons donc délibérément choisi de répondre par " appendicite " ou " pas d'appendicite " en se basant sur la présence ou pas de lésions inflammatoires aiguës sur les appendices réséqués.

---

## II. Fiche d'exploitation

N°:

Nom : ..... Prénom : .....

Age : ..... Sexe : .....

Date d'entrée : ..... N° d'entrée : .....

### Antécédents :

médicaux

chirurgicaux

Signes fonctionnels : date et heure de début : .....

- Fièvre : .....°C

- Anorexie OUI  NON

- Nausées/vomissements OUI  NON

- Douleurs abdominales - Type : ..... depuis ..... jrs

diffuse  FID  hypochondre droit  fosse lombaire droite

migration OUI  NON

- Signes urinaires : .....

- Signes gynécologiques : .....

### Examen clinique à l'entrée

Palpation abdominale

Sensibilité OUI  NON  FID  hypochondre droit

Défense OUI  NON  localisée  généralisée

Contracture OUI  NON

Autres anomalies : .....

---

## Confrontation écho-clinique de l'appendicite: Etude prospective

---

- TV/TR :

Fait OUI  NON

Douleur provoquée OUI  NON

Autres anomalies : .....

Autres anomalies à l'examen clinique : .....

### Examens complémentaires

#### Radiologie :

#### échographie abdominale

Appendice visible : OUI  NON

Topographie de l'appendice :

latérocoecale  rétrocoecale  mésocoliaque   
pelvienne  sous hépatique

Signes appendiculaires :

Appendice Compressible OUI  NON

Diamètre transverse de l'appendice:.....

Epaisseur pariétale de l'appendice :.....

Stercolithe appendiculaire OUI  NON

Inflammation pariétale à l'écho doppler OUI  NON

Signes péri appendiculaires :

Infiltration de la graisse avoisinante OUI  NON

Collection péri appendiculaire OUI  NON

Epanchement péritonéal : OUI  NON

-localisé en FID OUI  NON

-diffus OUI  NON

---

**Confrontation écho-clinique de l'appendicite: Etude prospective**

---

Plastron appendiculaire OUI  NON   
Gaz ou liquide intraluminal OUI  NON   
Adénopathies de la FID OUI  NON

Autres aspects échographiques :.....

Conclusion échographique :.....

**Abdomen sans préparation**

Normal  NHA en FID  Non fait

Autres anomalies :.....

**Scanner abdominal**

OUI  NON

Résultats :.....

**biologie** : NFS Leucocytes :..... PNN :.....

CRP :..... mg/l Autres :.....

**Traitement chirurgical**

Voie d'abord :.....

Aspect de l'appendice :.....

Aspect de la base appendiculaire :.....

Appendicite non compliquée  abcès appendiculaire  Péritonite

Plastron  Appendicite catarrhale  Autre :.....

Drainage :.....

**Etude anatomopathologique** : OUI  NON

Résultats :.....

**Suites immédiates** :.....

---

### III. Iconographie

**Figures 3, 12, 13, 14, 18, 19** : service de radiologie de l'Hôpital Ibn Tofail.

**Figures 5, 6, 7, 8** : bloc opératoire de chirurgie viscérale de l'Hôpital Ibn Tofail.

**Figure 10, 11, 17** : images recueillies à partir d'internet.

**Figure 15** : Integrated clinical-ultrasonographic diagnosis in acute appendicitis

*Journal of Ultrasound 2007 ; 10 : page 175*

**Figure 16** : Contrast-enhanced power Doppler US in the diagnosis of acute appendicitis

*European Journal of Radiology 2004; 50 : page 205*

**Figures 20, 21**: Pourquoi faire un scanner en cas de suspicion d'appendicite aiguë de l'adulte?

*Journal de Chirurgie 2009; 146 : pages 13 et page 5*

---



*RÉSUMÉS*

## Résumé

L'appendicectomie est la plus fréquente des interventions abdominales au Maroc. Le diagnostic de l'appendicite aiguë est difficile, conduisant à une élévation du taux d'appendicectomies inutiles, surtout chez la femme en âge de procréer. L'appendicectomie est justifiée par la peur de méconnaître une appendicite aiguë avec le risque de perforation ou de péritonite dont on connaît la morbidité. Il semble donc intéressant de trouver une aide au diagnostic. Le but de cette étude était d'évaluer chez l'adulte la sensibilité et la spécificité de l'échographie dans le diagnostic de l'appendicite aiguë. Le but annexe était d'évaluer l'apport de l'échographie pour le diagnostic en l'absence d'appendicite. Nous avons mené une étude prospective au service de chirurgie viscérale des urgences de l'hôpital Ibn Tofail en collaboration avec le service de radiologie sur une durée de 6 mois à propos de 202 cas. Tous ces patients ont eu une échographie abdominale. Le diagnostic clinique était basé sur le syndrome appendiculaire notamment la douleur de la FID (96%), la fièvre (58,4%) et les nausées vomissements (78,7%). L'échographie a étudié l'appendice, l'atmosphère péri-appendiculaire et recherché un autre diagnostic au niveau des viscères de voisinage. Les performances de l'échographie ont été jugées sur les données de l'exploration chirurgicale pour les patients opérés (191 cas) et le suivi clinique et biologique pour les non opérés (11 cas). L'échographie avait dans cette série une sensibilité de (87%), une spécificité de (91%), une valeur prédictive positive de (99,4%), une valeur prédictive négative de (31%) et une efficacité diagnostique de (89%). En l'absence d'appendicite, elle a détecté 36% des autres diagnostics qui ont été posés. Les faux positifs de l'échographie étaient de (0,5%) où l'appendice paraissait normal en per-opératoire, et les faux négatifs étaient de (11,9%), valeur qui s'explique par les conditions du malade ainsi que l'expérience du radiologue. Il en résulte que l'échographie abdominopelvienne systématique est test diagnostique efficace en cas de suspicion d'appendicite aiguë chez l'adulte.

---

## Summary

The appendectomy is the most common abdominal surgeries in Morocco. The diagnosis of acute appendicitis is difficult, leading to rising rates of unnecessary appendectomies, particularly in women of childbearing age. The appendectomy is justified by the fear of ignoring acute appendicitis with the risk of perforation or peritonitis with known morbidity. It seems interesting to find a diagnostic aid. The purpose of this study was to evaluate in the sensitivity and specificity of ultrasonography in the diagnosis of acute appendicitis in adults. The other purpose was to assess the contribution of ultrasound for diagnosis in the absence of appendicitis. We conducted a prospective study in the department of general surgery at the Emergency of Ibn Tofail Hospital in collaboration with the radiology department for a period of 6 months about 202 cases. All these patients had abdominal ultrasound. The clinical diagnosis was based on the appendicular syndrome including pain in right iliac fossa (96%), fever (58.4%) nausea and vomiting (78.7%). Ultrasound has studied the appendix, the peri-appendicular atmosphere and sought an alternative diagnosis in visceral neighborhood. The performances of ultrasonography were judged on data from the surgical exploration for operated patients (191 cases), clinical and biological monitoring for the non-operated (11 cases). The ultrasound in this series had a sensitivity (87%), specificity (91%), a positive predictive value (99.4%), a negative predictive value (31%) and accuracy of (89%). In the absence of appendicitis, it detected 36% of other diagnoses that were posed. False positive of ultrasonography were (0.5%) where the appendix appeared normal at the surgical exploration, and false negative were (11.9%), value due to the conditions of the patient and the experience of the radiologist. It seems that systematic abdominal ultrasound is an effective diagnostic test when acute appendicitis is suspected in adults.

---

## ملخص

يعتبر استئصال الزائدة الدودية أكثر العمليات الجراحية على البطن شيوعا بالمغرب. يشكل التهاب الزائدة الدودية الحاد صعوبة على مستوى التشخيص، مما يؤدي إلى زيادة نسبة عمليات فتح البطن البيضاء وخصوصا عند المرأة في فترة الإنجاب. غالبا ما يبرر استئصال الزائدة الدودية بالخوف من تجاهلها مع كل ما يترتب عن ذلك من خطر الإنتناب أو التهاب الصفاق التي نعرف مدى اعتلالها. الهدف من هذه الدراسة هو تقييم حساسية وخصوصية الفحص بالموجات فوق الصوتية في تشخيص التهاب الزائدة الدودية لدى الكبار. قمنا بدراسة ميدانية بمصلحة الجراحة العامة بمستشفى ابن طفيل بالمستعجلات بتعاون مع مصلحة الفحص بالأشعة وذلك خلال 6 أشهر بصدد 202 حالة. التشخيص السريري تم على أساس متلازمة الزائدة خاصة الألم على مستوى الجانب الأيمن من الحوض (96%)، ارتفاع درجة الحرارة (58,4%)، الغثيان والقيء (78,7%). تم الحكم على الفحص بالموجات فوق الصوتية من خلال معطيات الاستكشاف الجراحي بالنسبة للمرضى الذين خضعوا للجراحة (191 حالة)، والتتبع السريري والبيولوجي للمرضى الذين لم يخضعوا للجراحة (11 حالة). بلغت حساسية الفحص بالصدى (87%)، الخصوصية (91%)، القيمة التنبؤية الإيجابية (99,4%)، القيمة التنبؤية السلبية (31%) والدقة التشخيصية (89%). التشخيصات الموجبة الكاذبة للفحص بالصدى تمثلت في (0,5%) حيث الزائدة الدودية ظهرت عادية أثناء الجراحة، فيما التشخيصات السالبة الكاذبة تمثلت في (11,9%) وتعزى هذه النسبة إلى الوضع العام للمريض وتجربة الطبيب الإختصاصي بالأشعة. يبدو أن فحص البطن والحوض بالموجات فوق الصوتية اختبار تشخيصي فعال في حالة اشتباه التهاب الزائدة الدودية الحاد لدى الكبار.

---



***BIBLIOGRAPHIE***

**1. G F BEGIN**

Appendicectomie laparoscopique

*EMC 2006 40-505*

**2. F. Bretagnol, M. Zappa, Y. Panis**

Place de l'imagerie dans le diagnostic d'appendicite aiguë

*Journal de Chirurgie 2009 ; 146 : 8-11*

**3. M. Summa, F. Perrone, F. Priora, S. Testa, R. Quarati,**

Integrated clinical-ultrasonographic diagnosis in acute appendicitis

*Journal of Ultrasound 2007 ; 10 : 175-78*

**4. Piero Gimondo , Paoletta Mirk , Agostino La Bella**

Acute appendicitis and diagnostic value of sonography: A prospective study of 77 surgically proven cases

*European Journal of Ultrasound 2 (1995) 205-209*

**5. JOHN SIMPSON, JOHN H SCHOLEFIELD**

Acute appendicitis

*Surgery 2005;23:6-10*

**6. BERGERON E ET AL**

Appendicitis is a place for clinical jugment

*Am J Surg 1999; 177 : 460-464*

---

**7. A. Crombé, F. Weber, L. Gruner, A. Martins**

L'échographie abdominopelvienne en cas de suspicion d'appendicite aiguë :  
évaluation prospective chez l'adulte

*Ann Chir 2000 ; 125 : 57-61*

**8. D. GRACEY, M.J. MCCLURE**

The impact of ultrasound in suspected acute appendicitis.

*Clinical Radiology 2007; 62: 573-578*

**9. Younes Jahangiri Noudeh , Nader Sadigh , Amir Yousef Ahmadnia**

Epidemiologic features, seasonal variations and false positive rate of acute  
appendicitis in Shahr-e-Rey, Tehran

*International Journal of Surgery 2007; 5: 95-98*

**10. R. LEBEAU, B. DIANE, E. KOFFI, E. BOHOUSSOU, A. KOUAME, Y. DOUMBIA**

Appendicite aiguë et grossesse À propos de 21 cas

*J Gynecol Obstet Biol Reprod 2005; 34: 600-605.*

**11. OLAND EB ANDERSON AND MATS LAMB**

Incidence of appendicitis during pregnancy

*International journal of epidemiology 2001; 30: 1281-1285*

**12. TSAI SH, HSU CW, CHEN SC, LIN YY, CHU SJ**

Complicated acute appendicitis in diabetic patients.

*Am J Surg. 2008; 196: 34-39.*

---

13. S ROHR,H LANG,A MECHINE,C MEYER  
Appendicite aiguë  
*EMC 1999 9-066-A-10*
14. P. WIND, G. MALAMUT, C.-A. CUÉNOD, J. BÉNICHOU  
Stratégie des explorations des douleurs abdominales.  
*EMC 2007 25-050-A-20*
15. EL FAKIR A.  
Etude analytique de 1481 syndromes appendiculaires.  
*Thèse médicale, Casablanca, 1985, 131.*
16. L. MARTINOLLI, A. EXADAKTYLOS, M. SEDLAK, B. WILD, H. ZIMMERMANN,  
No finger, no clue? Is there still a role for rectal examination in suspected  
appendicitis?  
*The Journal of Emergency Medicine*
17. ALVARADO A  
A practical score for early surgeons patients with acute appendicitis  
*Ann Emerg 1986; 15: 557-564.*
18. JANG SO, KIM BS, MOON DJ.  
application of alvarado score in patients with suspected appendicitis  
*Korean J Gastroenterol. 2008 ; 52 :27-31*
-

19. **James A. E. Fergusson, Kerry Hitos and Erroll Simpson**

UTILITY OF WHITE CELL COUNT AND ULTRASOUND IN THE DIAGNOSIS OF ACUTE APPENDICITIS

*ANZ J. Surg. 2002; 72 : 781-785*

20. **MEHMET KESKEK, MESUT TEZ, OMER YOLDAS, ATAHAN ACAR OZGUR AKGUL, ERDAL GOCMEN, MAHMUT KOC**

Receiver operating characteristic analysis of leukocyte counts in operations for suspected appendicitis

*American Journal of Emergency Medicine 2008; 26: 769-772*

21. **MARCELO A. BELTRAN, JORGE ALMONACID, ALFONSO VICENCIO, JORGE GUTIERREZ, KARINA S. CRUCES, MIGUEL A. CUMSILLE**

Predictive value of white blood cell count and C-reactive protein in children with appendicitis

*Journal of Pediatric Surgery 2007 ; 42 : 1208- 1214*

22. **IZABETH KIM, GOKULAKKRISHNA SUBHAS, VIJAY K. MITTAL**

C-reactive protein estimation does not improve accuracy in the diagnosis of acute appendicitis in pediatric patients

*International Journal of Surgery, November 2008*

23. **Gurleyik E, Gurleyik G, Unalmiser S.**

Accuracy of serum C-reactive protein measurements in diagnosis of acute appendicitis compared with surgeon's clinical impression.

*Diseases of the Colon and Rectum 1995; 38 : 1270-1274*

---

24. **ORTEGA-DEBALLON P, RUIZ DE ADANA-BELBEL JC, HERNÁNDEZ-MATÍAS A, GARCÍA-SEPTIEM J, MORENO-AZCOITA M.**  
Usefulness of laboratory data in the management of right iliac fossa pain in adults.  
*Dis Colon Rectum. 2008; 51 : 1093-1099*
25. **Nicolas Kessler, Catherine Cyteval, Alvian Lesnik, Paul-Marie Blayac**  
Appendicitis: Evaluation of Sensitivity, Specificity, and Predictive Values of US, Doppler US, and Laboratory Findings  
*Radiology 2004; 230 : 472-478*
26. **E. SAPIN\*, L. JOYEUX**  
L'appendicite aiguë de l'enfant en 2008.  
*Archives de Pédiatrie 2008; 15: 550-552*
27. **Campbell JPM, Gunn AA.**  
Plain abdominal radiographs and acute abdominal pain.  
*Br J Surg 1988 ; 75 : 554-556*
28. **L HUWART, M EL KHOURY, A LESAVRE, C PHAN, A-S RANGHEARD, B BESSOUD ET Y MENU**  
Quelle est l'épaisseur de l'appendice normal au scanner multibarrette ?  
*J Radiol 2007; 88: 385-389*
29. **TYLER F. VADEBONCOEUR, ROBYN R. HEISTER, CYNTHIA A. BEHLING, DAVID A. GUSS**  
Impact of helical computed tomography on the rate of negative appendicitis  
*American Journal of Emergency Medicine 2006; 24: 43-47*
-

- 30. Erik B. Wilson, J. Christopher Cole, Michael L. Nipper, Donald R.**  
Computed Tomography and Ultrasonography in the Diagnosis of Appendicitis  
When Are They Indicated ?  
*Arch Surg. 2001; 136 : 670-675*
- 31. K. Pautrat a, P. Soyerb, M. Pocard**  
Pourquoi faire un scanner en cas de suspicion d'appendicite aiguë de l'adulte ?  
*Journal de Chirurgie 2009; 146 : 12-516*
- 32. J.L. Bouillot \*, A. Ruiz , B. Alamowitch, G. Capuano**  
Suspicion d'appendicite aiguë. Intérêt de l'examen tomodensitométrique hélicoïdal.  
Étude prospective chez 100 patients  
*Ann Chir 2001 ; 126 : 427-33*
- 33. YUSEOK KIM, CHRISTOPHER C. LEE, KYOUNG-JUN SONG, WOOJEONG KIM, GILJOON SUH, AND ADAM J. SINGER**  
The impact of helical computed tomography on the negative appendectomy rate: a multi-center comparison.  
*The Journal of Emergency Medicine 2008; 34 : 3-6*
- 34. P. Cougard, C. Robert-Valla, M. Coudert, P. Goudet**  
Tomodensitométrie hélicoïdale dans le diagnostic d'appendicite aiguë  
*Ann Chir 2002 ; 127 : 73-4*
-

**35. K H LIN W S LEUNG C P WAG AND W K CHEN**

Cost analysis of management in acute appendicitis with scanning under a hospital global budgeting scheme

*Emerg, Med J 2008; 25: 149-152*

**36. Marc D. Horton, Steven F. Counter, Michael G. Florence**

A prospective trial of computed tomography and ultrasonography for diagnosing appendicitis in the atypical patient

*Am J Surg. 2000;179 : 379-381*

**37. Kyung Mi Janga, Kwanseop Leea, Min-Jeong Kima, Hoi Soo Yoona, Eui Yong Jeona**

What is the complementary role of ultrasound evaluation in the diagnosis of acute appendicitis after CT ?

*European Journal of Radiology 2009*

**38. Scott W. Wise, Mark R. Labuski, Claudia J. Kasales, Judy S. Blebea, Jon W.**

Comparative Assessment of CT and Sonographic Techniques for Appendiceal Imaging

*AJR 2001;176 : 933-941*

**39. Emil J. Balthazar, Bernard A. Birnbaum, Joseph Yee, MD**

Acute Appendicitis: CT and US Correlation in 100 Patients'

*Radiology 1994; 190 : 31-35*

---

40. **Pieter Poortman, Henk JM Oostvogel, Eelke Bosma, Paul NM Lohle**  
Improving diagnosis of acute appendicitis: Results of a diagnostic pathway with standard use of ultrasonography followed by selective use of CT  
*J Am Coll Surg 2009; 208 : 434-441*
41. **Teruhiko Terasawa, C. Craig Blackmore, Stephen Bent**  
Systematic Review: computed tomography and ultrasonography to detect acute appendicitis in adults and adolescents  
*Ann Intern Med. 2004; 141 : 537-546.*
42. **Caroline Keyzer, Marc Zalcman, Viviane De Maertelaer, Emmanuel Coppens,**  
Comparison of US and Unenhanced Multi-Detector Row CT in Patients Suspected of Having Acute Appendicitis  
*Radiology 2005; 236 : 527-534*
43. **Topal E, Topal NB, Özgüc H.**  
A rare cause of acute abdomen: Stump appendicitis.  
*Int J Emerg Med 2006; 3 : 1*
44. **CHOOI WK, BROWN JA, ZETLER P, WISEMAN S, COOPERBERG P.**  
imaging of acute appendicitis and its impact on negative appendectomy and perforation rates: the st. paul's experience  
*Can Assoc Radiol J. 2007; 58 : 220-224.*
45. **P Taourel, N Kessler , PM Blayac , A Lesnik , B Gallix , JM Bruel**  
Imagerie de l'appendicite : échographie, scanner ou rien du tout ?  
*J Radiol 2002; 83 : 1952-1960*
-

**46. ICKELL NA, AUFSES AH, ROJAS M, BODIAN C.**

How time affects the risk of rupture in appendicitis.

*J Am Coll Surg 2006; 202: 401-406.*

**47. Julien B. C. M. Puylaert, MD**

Acute appendicitis:US evaluation using graded compression

*Radiology 1986; 158:355-360*

**48. RIOUX M**

Échographie digestive : l'échographie de l'appendice, normal ou anormal, et ses pièges.

*Ajr am J Roentgenol 2002 ; 158 : 773-778*

**49. Ida Chan, Simon G. Bicknell, Mary Graham**

Utility and Diagnostic Accuracy of Sonography in Detecting Appendicitis in a Community Hospital

*AJR 2005; 184 : 1809-1812*

**50. Jong-Hwa Lee, Yoong Ki Jeong, Jae Cheol Hwang, Soo Youn Ham, Seoung-Oh Yang**

Graded Compression Sonography with Adjuvant Use of a Posterior Manual Compression Technique in the Sonographic Diagnosis of Acute Appendicitis

*AJR 2002; 178 : 863-868*

**51. R. Brooke Jeffrey, Faye C. Laing, Ronald R. Townsend**

Acute Appendicitis: Sonographic Criteria Based on 250 Cases

*Radiology 1988; 167 : 327-329*

---

**52. Michel Rioux**

Sonographic Detection of the Normal and Abnormal Appendix

*AJR 1992; 158 : 773-778*

**53. Thomas Rettenbacher, Alois Hollerweger, Peter Macheiner, Lukas Rettenbacher,**

Outer Diameter of the Vermiform Appendix as a Sign of Acute Appendicitis:

Evaluation at US

*Radiology 2001; 218 : 757-762*

**54. Rao PM, Rhea JT, Novelline RA.**

Distal appendicitis: CT appearance and diagnosis.

*Radiology 1997; 204:709-712.*

**55. Friedland JA, Siegel MJ.**

CT appearance of acute appendicitis in childhood. *AJR*

*Am J Roentgenol 1997; 168 :439-442*

**56. Asano M, Ando H, Kaneko K**

A clinical study on the ultrasonographic diagnosis of acute appendicitis (in Japanese).

*Progress in Acute Abdominal Medicine 1993; 13 : 443-447*

**57. Schwerk WB, Wichtrup B, Rothmund M, Ruschoff**

Ultrasonography in the diagnosis of acute appendicitis. A prospective study.

*Gastroenterology 1989; 97 : 630-639*

---

58. **Ido K, Adachi M, Tsuruta R, Toshimitsu K, Kimura K, Suzuki T.**  
A prospective study on the diagnosis of acute appendicitis with ultrasonography in the initial examination (in Japanese).  
*J Jpn Surg Assoc 1996; 57 : 1851-1858*
59. **Duchou H. Le Pointe, Bosson N, Chapot R, et coll.**  
L'échographie en urgence est elle justifiée pour le diagnostic de l'appendicite aigue de l'enfant.  
*Revue d'imagerie médicale 1994; 6 : 107-111*
60. **Sivit Carlos J, Newman kurt D et coll**  
Appendicie aigue : interet de l'ultrasonographie en Pédiatrie  
*Radiology 1992, 185 : 549-552*
61. **Hyo K. Lim, Won J. Lee, Tae H. Kim, Sook Namgung, Soon J. Lee**  
Appendicitis: Usefulness of Color Doppler US  
*Radiology 1996; 201 : 221-225*
62. **L. Incesu, A.K. Yazicioglu, M.B. Selcuk, N. Ozen**  
Contrast-enhanced power Doppler US in the diagnosis of acute appendicitis  
*European Journal of Radiology 2004; 50 : 201-209*
63. **Shawn P. Quillin, Marilyn J. Siegel**  
Appendicitis: Efficacy of Color Doppler Sonography  
*Radiology 1994; 191 : 557-560*
-

**64. UEBEL P ET A**

Ultrasound diagnosis of acute appendicitis– possibilities and limits of the method– results of prospective and retrospective clinical studies.

*Ultraschall Med. 1996; 17 : 100–105*

**65. Rao PM, Rhea JT, Novelline RA.**

Sensitivity and specificity of the individual CT signs of appendicitis: experience with 200 helical appendiceal CT examinations.

*J Comput Assist Tomogr 1997; 21 : 686–692*

**66. Tomas Rettenbacher, Alois Hollerweger, Peter Macheiner, Lukas Rettenbacher**

Presence or absence of gas in the appendix: Additional criteria to rule out or confirm acute appendicitis– Evaluation with US

*Radiology 2000, 214 : 183–187*

**67. Stephen E. Morrow, Kurt D. Newman**

Current management of appendicitis

*Seminars in Pediatric Surgery 2007; 16 : 34–40*

**68. Jong Hwa Lee, Yoong Ki Jeong, Kwang Bo Park, Ji Kang Park, Ae Kyoung Jeong,**

Operator-Dependent Techniques for Graded Compression Sonography to Detect the Appendix and Diagnose Acute Appendicitis

*AJR 2005; 184 : 91–97*

**69. Hahn HB, Hoepner FU, Kalle T, et al.**

Ultrasonography in suspected acute appendicitis in children: 7 years experience.

*Pediatr Radiol 1998 ;28 :147–51*

---

**70. Bouillot JL, Ruiz A, Alamowitch B, Capuano G, Aouad K**

Suspicion d'appendicite aiguë. Intérêt de l'examen tomodensitométrique hélicoïdal.

*Annales de Chirurgie 2001 ; 126 : 427-33*

**71. BARGE J**

Qu'est ce que l'appendicite aigue de l'adulte ? Notions anatomopathologiques.

*Rev Prati 1992; 42 : 673-677*

**72. GRUNEWALD B , KEATING J**

Should the "normal" appendix be removed at operation for appendicitis?

*J R Coll Surg edinb 1993; 3 : 158 -60*

**73. Alun E Jones, Alexander W Phillips, John R Jarvis and Kevin Sargen**

The value of routine histopathological examination of appendicectomy specimens

*BMC Surgery 2007, 7 : 17*

**74. AGENCE NATIONALE POUR LE DEVELOPPEMENT ET L'EVALUATION MEDICALE**

Appendicite. Recommandation et référence médicale.

*Feuillet de radiologie 1997; 37: 393- 415*

**75. O. A. Khan, A. Morhan, S. Jegatheeswaran, E. Jackson and A. Pellikan**

Routine Pathological Analysis of Appendicectomy Specimens – Is it Justified ?

*Acta chir belg, 2007, 107, 529-530*

---

76. **David R Flum, Timothy D McClure, Arden Morris, Thomas Koepsell**  
Misdiagnosis of Appendicitis and the Use of Diagnostic Imaging  
*J Am Coll Surg 2005; 201 : 933-939*
77. **Bernard Vermeulen, Alfredo Morabia, Pierre-François Unger, Catherine Goehring,**  
Acute Appendicitis: Influence of Early Pain Relief on the Accuracy of Clinical and US  
Findings in the Decision to Operate—A Randomized Trial  
*Radiology 1999; 210 : 639-643*
78. **Priya Ramachandran, Carlos J. Sivit, Kurt D. Newman, and Marshall Z. Schwartz**  
Ultrasonography as an Adjunct in the Diagnosis of Acute Appendicitis: A 4-Year  
Experience  
*Journal of Pediatric surgery 1996; 31 : 164-169*
79. **PUYLAERT JB**  
A prospective study of ultrasonography in the diagnosis of appendicitis  
*N Engl Med 1997 ; 317 : 666-669*
80. **HARVEY C, HART JL, LLOYD CR.**  
Ultrasound in the acute abdomen.  
*Br J Hosp Med 2008; 69(8)*
81. **TAURO LF, PREMANAND T S , AITHALA P S, GEORGE C, SURESH H B, ACHARYA D,**  
Ultrasonography Is Still A Useful Diagnostic Tool In Acute Appendicitis  
*Journal of Clinical and Diagnostic Research. 2009 Oct; 3 : 1731-1736*
-

82. **ASSEFA G, MESERET S, NIGUSSIE Y.**  
The role of ultrasound in diagnosing acute appendicitis.  
*Ethiop Med J. 2006 Jan*
83. **HOLDEN DM, EINSTEIN DM.**  
Which imaging test for right lower quadrant pain?  
*Cleve Clin J Med. 2007; 74: 37-40.*
84. **Charles D Douglas, Neil E Macpherson, Patricia M Davidson, Jonathon S Gani**  
Randomised controlled trial of ultrasonography in diagnosis of acute  
appendicitis, incorporating the Alvarado score  
*BMJ 2000; 321 : 1-7*
85. **DAVID T CHIANG, ELAINE I TAN, DAVID BIRKS**  
'To have or not to have'. Should computed tomography and ultrasonography  
be implemented as a routine work-up for patients with suspected acute  
appendicitis in a regional hospital?  
*Ann R Coll Surg Engl 2008 ; 90 : 17-21*
86. **C. Briganda, J.-P. Steinmetz, S. Rohr**  
De l'intérêt des scores en matière de diagnostic d'appendicite  
*Journal de Chirurgie 2009; 146 : 2-7*
87. **Robert McKay MD, Jessica Shepherd DO**  
The use of the clinical scoring system by Alvarado in the decision to perform  
computed tomography for acute appendicitis in the ED  
*American Journal of Emergency Medicine 2007; 25 : 489-493*
-

**88. STEPHENS PL, MAZZACCO JJ**

comparison of ultrasound and Alvarado score for the diagnosis of acute appendicitis

*Conn Med 2000; 63 : 137-140*

**89. Josephson T, Styrud J, Eriksson S.**

Ultrasonography in acute appendicitis. Body mass index as selection factor for US examination.

*Acta Radiol 2000; 41: 486-8.*

**90. Fuji Y, Hata J, Futagami K, et al.**

Ultrasonography improves diagnostic accuracy of acute appendicitis and provides cost savings to hospitals in Japan.

*J Ultrasound Med 2000; 19 : 409-13*

---