



**UNIVERSITE CADI AYYAD
FACULTE DE MEDECINE ET DE PHARMACIE
MARRAKECH**

Année 2012

Thèse N° 01

**LE TRAITEMENT CHIRURGICAL DES FRACTURES DU
QUART DISTAL DE LA JAMBE PAR ENCLOUAGE
CENTROMÉDULLAIRE VERROUILLÉ A FOYER FERMÉ
À PROPOS DE 58 CAS.**

THESE

PRESENTEE ET SOUTENUE PUBLIQUEMENT LE .../...../.....

PAR

M. AZARKANE MOHAMED

Né le 02/01/1982 à ZAGOURA

POUR L'OBTENTION DU DOCTORAT EN MEDECINE

MOTS-CLES:

LES FRACTURES DU QUART INFERIEUR – JAMBE
ENCLOUAGE CENTROMEDULLAIRE

JURY

M. T. FIKRY Professeur de Traumatologie–Orthopédie.	PRESIDENT
M. H. SAIDI Professeur agrégé de Traumatologie–Orthopédie	RAPPORTEUR
M. M. LATIFI Professeur de Traumatologie–Orthopédie.	} JUGES
M. Y. NAJEB Professeur agrégé de Traumatologie– Orthopédie.	
M. N. MANSOURI HATTAB Professeur agrégé de Chirurgie Maxillo–Faciale	

DEDICACES

A MON CHER PERE ABDELAZIZ AZARKANE

A MA CHERE MERE AICHA SOULI

Vous avez fait de moi ce que je suis aujourd'hui.

*Vous êtes pour moi l'exemple d'abnégation, de dévouement et de probité.
Que ce modeste travail soit l'exaucement de vœux tant formulées, le fruit
de vos innombrables sacrifices, bien que je ne vous en acquitterai jamais
Puisse DIEU, Le Très Haut, vous accorder santé, bonheur et longue vie
et faire en sorte que jamais je ne vous déçoive.*

*A MES CHERS FRERES ET SŒURS RACHIDA BOUCHERA
AMINA MOHAMAD ET HAMID*

*A MES GRANDES MERES FATIMA ET AMINA
A TOUTE MA FAMILLE*

*En témoignant de mon affection fraternelle, de ma profonde tendresse
et reconnaissance, je vous souhaite une vie pleine de bonheur et de
succès, et que DIEU, Le Tout Puissant, vous protège et vous garde.*

A mes chers amis

*Hassan Boussakri, Bader Zeghari, Abdeleghani abbas, Soufein
Elboudari et tous ceux qui me sont trop chers et que j'ai
omis de citer.*

Je vous souhaite un avenir plein de succès et de bonheur

*A TOUTE LA FAMILLE DES INTERNES DE CHU DE FEZ ET LES PERSONNELS DE
SERVICE DE TRAUMATOLOGIE B4 médecins et infirmiers*

*J'espère que vous trouverez dans cette thèse l'expression
de mon affection pour vous.*



REMERCIEMENTS

A NOTRE MAITRE ET PRESIDENT DE THESE

Monsieur Tarik FIKRY

Professeur en traumatologie–orthopédie

Pour le très grand honneur que vous nous faites en acceptant de juger et de présider notre thèse. Nous vous prions de trouver, ici, le témoignage de notre profond respect et de notre haute estime.

A NOTRE MAITRE ET RAPPORTEUR DE THESE

Monsieur Halim SAIDI

Professeur en traumatologie–orthopédie

Vous m’avez guidé et conseillé tout au long de l’élaboration de ce travail avec la compétence, la rigueur scientifique et l’extrême gentillesse qui vous caractérisent. Que ce travail, si modeste qu’il soit, puisse être message de mes sentiments les plus respectueux et de toute ma reconnaissance.

A NOTRE MAITRE ET JUGE DE THESE

Monsieur Mohamed LATIFI

Professeur en traumatologie–orthopédie

Vous nous faites l’honneur d’être présent pour juger ce travail. Veuillez trouver ici l’expression de notre haute considération et notre haute estime.

A NOTRE MAITRE ET JUGE DE THESE

Monsieur NAJEB

Professeur en traumatologie–orthopédie

***Vous nous faite l'honneur de juger ce travail.
Veuillez trouver dans ce travail, l'expression de notre profond respect.***

A NOTRE MAITRE ET JUGE DE THESE

Madame Nadia MANSOURI

Professeur en chirurgie maxillo–faciale et stomatologie

***Vous nous faite l'honneur de juger ce travail.
Veuillez trouver dans ce travail, l'expression de notre profond respect.***

A NOTRE MAITRE PROFESSEUR A. ELMERINI

Chef service de traumatologie–orthopédie B4

CHU Hassan II Féz

***Je vous remercie énormément pour votre soutien et j'espère que vous
trouverez dans cette thèse l'expression de mon respect
Le plus profond et mon affection la plus sincère.***

A mes maitres professeurs

A Elibrahimin et M Shimi

Veillez trouver dans ce travail l'expression de mon respect le plus profond et mon affection la plus sincère et je vous remercie pour votre soutien.

A MES CHERS AMIS

Mohamed Moutaoukil, Younes Daif

Je vous remercie pour votre aide et je vous souhaite un avenir fleurissant et une Vie pleine de bonheur, de santé et de prospérité.



Plan

I-Introduction :

II-Matériels et méthodes :

a-critères d'inclusion :

b-critères d'exclusion :

c-objectifs :

d- la fiche d'exploitation des dossiers:

III-Résultats :

A-épidémiologie :

1-sexe

2-âge

3-mécanisme

4-le type du traumatisme

5-le coté atteint

B- anatomie pathologique

1-ouverture cutanée :

2-type de trait :

3-fracture de la fibula:

- Siège de la fracture
- Le type de trait

C-classification :

D- les lésions associées

1-atteinte cutanée

2-atteinte vasculo-nerveuse

E- traitement :

1-anesthésie

2-installation de malade

3-incision

4-alésage

5-types de clou

6-montage

7-verrouillage

8-type d'enclouage

9-gestes faits sur la fibula :

10-ouverture cutanée

11-délai chirurgical

12-durée opératoire

13-immobilisation plâtrée

14-la durée d'hospitalisation

15-problèmes techniques per opératoires

16La prophylaxie thromboembolique :

17-rééducation

F-Résultats angulaires

G-troubles de rotation

H-évolution :

- le recul moyen
- la mise en charge
- la consolidation
- le retard de consolidation-pseudarthrose
- les reprises chirurgicales :

- les résultats fonctionnels
- la rupture du matériel d'ostéosynthèse
- l'algoneurodystrophie

IV-discussions

Les rappels théoriques

1- Définitions

2- Rappels anatomiques

- a- L'architecture de l'extrémité inférieure du tibia
- b- La morphologie externe de la partie distale du tibia
- c- Les Rapports anatomiques
- d- La vascularisation

3- Le traitement

- e- Le but
- f- Les moyens :
 - 1- Le traitement orthopédique
 - 2- Le traitement chirurgical
 - la plaque vissée
 - le vissage
 - L'enclouage centromédullaire verrouillé

La discussion de la série

A-Introduction

B- Epidémiologie

- 1- L'âge

2- Le sexe

C- La clinique

1- Mécanisme

2- Les étiologies

D- Anatomo-pathologie

1- Le type de trait

2- La classification

3- L'ouverture cutanée

4- L'atteinte de la fibula

E- La technique chirurgicale

F- L'évolution

a- La durée de la consolidation

b- Le taux de la consolidation

c- L'évolution fonctionnelle

G- Les complications

a) Les complications chirurgicales

- syndrome de loge
- infection
- retarde de consolidation

b) Les complications médicales

H- résultats

1. mobilité articulaire
2. résultats angulaires
3. ostéosynthèse du péroné
4. résultats de troubles de rotations
5. reprise de l'appui
6. faillite de matériel d'ostéosynthèse

V- Conclusion

VI- la synthèse

VII- Bibliographie

INTRODUCTION

La fracture du quart distale de la jambe est une fracture dont le trait siège dans la partie inférieure de la jambe étendue de la face inférieure articulaire du tibia jusqu'à 8 cm en haut [1]. Ainsi les fractures extra-articulaires de l'extrémité distale du tibia dites supra-malléolaires ont été individualisées par Gérard et Evrard [1], Zucman et Roux [2] et Utheza et al. [3], elles comportent un trait tibial situé en partie ou totalement dans le massif spongieux métaphysaire et s'associent inconstamment à une fracture fibulaire de niveau variable.

Sur une radiographie de face, la longueur du tibia étant précisée, le trait de la fracture est alors situé dans sa totalité au niveau du quart inférieur du tibia alors que l'articulation de la cheville est indemne. Contrairement aux définitions fixant en centimètre la limite supérieure par rapport à l'interligne articulaire tibio-astragaliennne, Mourgue [4]: 8cm, cette définition tient compte des variations individuelles de la longueur du tibia.

Ce type de fractures est moins fréquent: Court-Brown et Caesar [5] rapportent sur un collectif de 5953 fractures, une fréquence de 0,7 % des fractures du tibia distal ce qui correspond à 13 % de l'ensemble des fractures du tibia. Fan et al. [6] évaluent les fractures distales à 10 % de l'ensemble des fractures du tibia.

Les fractures du quart inférieur du tibia se singularisent pour des raisons qui tiennent aussi bien à l'anatomie de la région qu'au traitement et au pronostic de telles fractures. Les parties molles, source d'une vascularisation extra-osseuse très importante du foyer fracturaire sont de faible volume au niveau de la partie distale de la jambe. La conséquence en serait la lenteur de consolidation des fractures qui siègent à ce niveau. La brièveté de ce segment épiphysio-métaphysaire inférieur rend difficile la contention de telles fractures. En outre, la cheville toute proche, risque de souffrir d'une immobilisation de la fracture.

Le traitement chirurgical était classiquement fait par plaque vissée, ce moyen d'ostéosynthèse avait posé beaucoup de complications surtout infectieuses et cutanées limitant ainsi son utilisation avec recours actuellement à l'enclouage centromédullaire verrouillé à foyer fermé constituant un moyen solide avec moins de risques infectieux et cutanés, et s'il constitue le traitement de référence des fractures de la diaphyse tibiale, cette technique est reconnue délicate pour les fractures du quart distal du tibia. En effet, le long bras de levier, l'élargissement métaphysaire, l'extension intra-articulaire et les difficultés de fixation épiphysio-métaphysaire

Le traitement chirurgical de fractures du quart distal de la jambe par enclouage centromédullaire verrouillé à foyer fermé

rendent la réduction et l'enclouage techniquement difficile. Certains auteurs proposent l'ostéosynthèse par plaque vissée.

OBEJECTIFS

L'objectif de notre travail est:

- D'étudier les résultats des fractures du quart distal de la jambe traitées par enclouage centromédullaire verrouillé et de les comparer à celles traitées par plaque vissée.
- D'étudier les complications de l'enclouage centromédullaire verrouillé et de les comparer à celles de plaque vissée.

PATIENTS ET MÉTHODES

C'est une étude rétrospective étalée sur la période de Décembre 2005 au Janvier 2010 que nous avons faite au service de traumatologie-orthopédie du CHU Hassan Fès. Elle concerne cinquante-huit (58) cas de fracture du quart distal de la jambe traités tous chirurgicalement par enclouage centromédullaire verrouillé à foyer fermé.

a- Critères d'inclusion :

On ne retiendra dans notre travail que les fractures dont le trait siège dans le quart inférieur de la jambe mesuré sur une radiographie de face et respecte la surface articulaire du pilon tibiale.

Les trois points essentiels de cette définition méritent quelques commentaires :

. **La limite inférieure:** est représentée par la surface articulaire intacte du tibia.

. **La limite supérieure:** est obtenue par la mensuration d'une longueur égale au quart de la longueur du tibia sur une radiographie standard de la jambe.

□ **La fracture est fermée ou ouverte** (stade I et II selon la classification du Cauchoix et Duparc).

b- Critères d'exclusion :

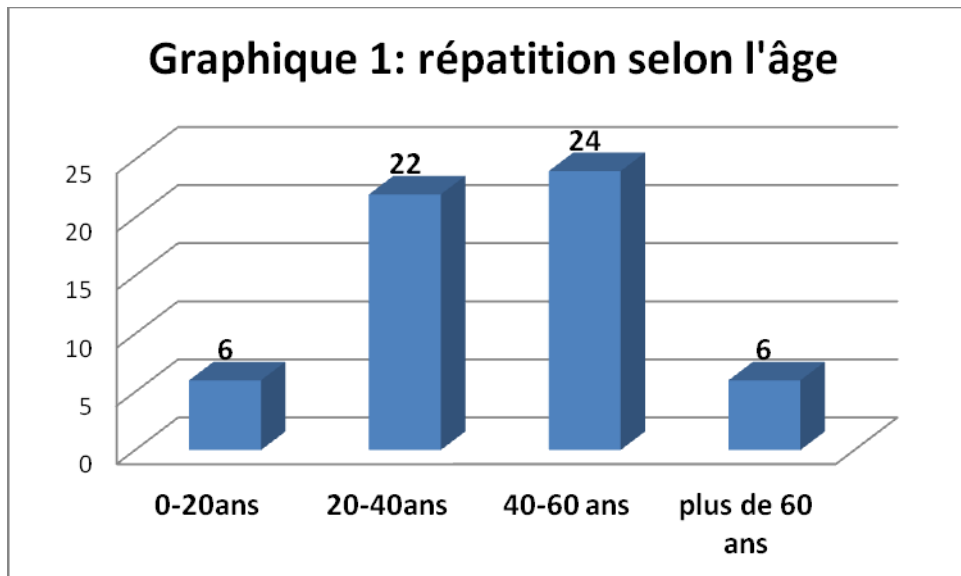
Les malades perdus de vue, sortant contre avis médical, non opérés ou décédés avant le traitement chirurgical sont exclus de l'étude.

RÉSULTATS

A-Épidémiologie :

1-Âge :

L'âge varie entre 18 et 71 ans (moyenne de 45 ans).

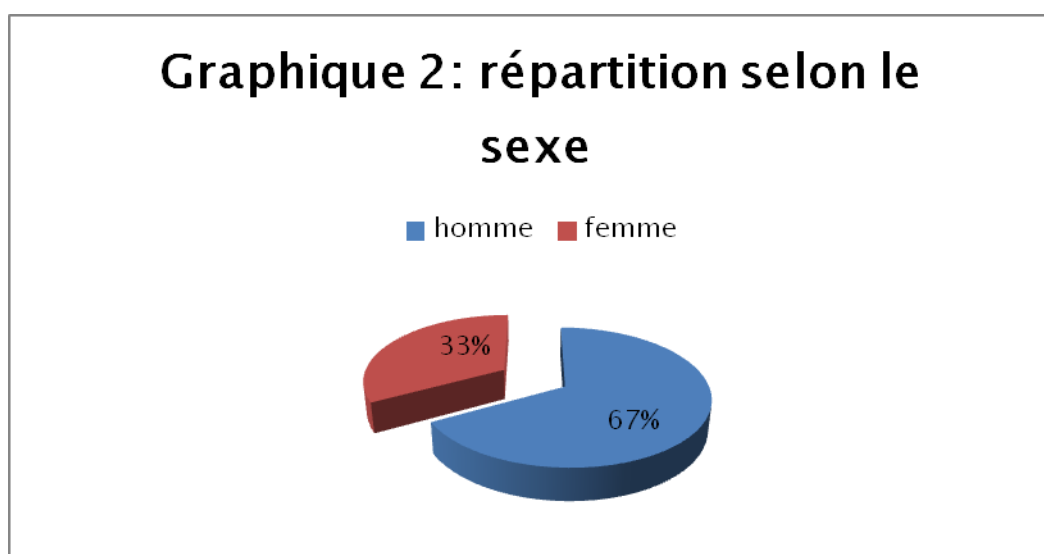


2-Sexe :

La répartition selon le sexe montre une nette prédominance masculine :

- Sexe masculin: 39 cas
- Sexe féminin: 19 cas
- Sexe ratio: 2

Les hommes sont plus atteints que les femmes vu qu'ils sont plus actifs physiquement, ce qui les expose aux risques de traumatismes.



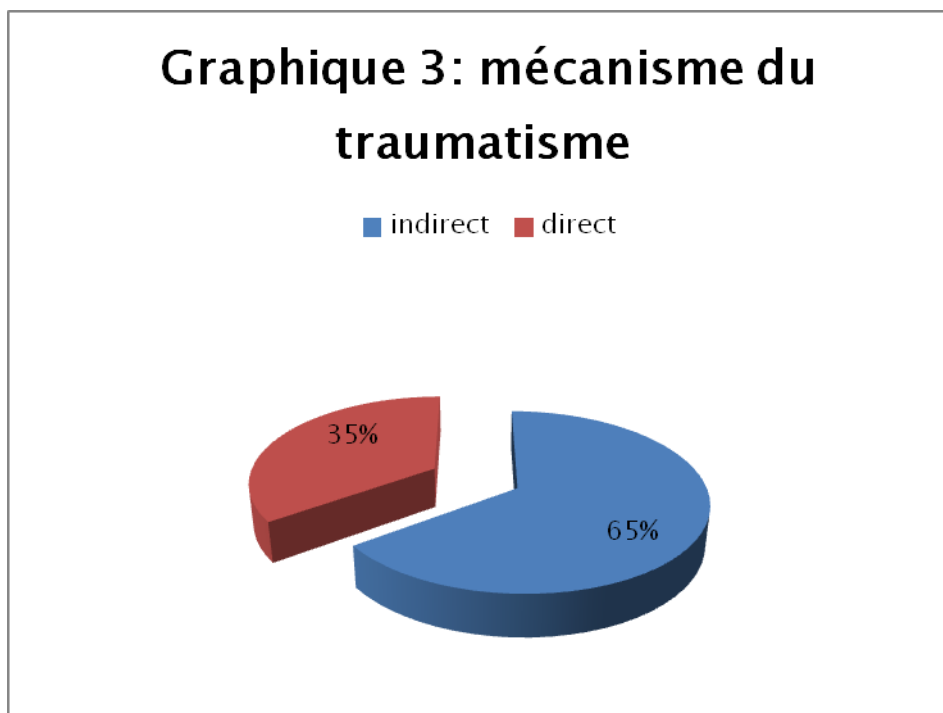
3 - Mécanisme :

Le mécanisme peut être direct ou indirect :

- ✓ En cas de traumatisme direct, la fracture se produit au point d'impact (pare-chocs, coup-de-pied, écrasement). Dans ce cas, il s'agit de fractures fréquemment ouvertes et toujours siège de lésions des parties molles avec décollement sous-cutané plus ou moins important.
- ✓ Dans le cadre des fractures fermées, il existe fréquemment une contusion cutanée qui peut, au cours de l'évolution, transformer ces fractures en fractures ouvertes.
- ✓ En cas de traumatisme indirect, la fracture se produit à distance de l'impact. L'exemple le plus typique étant un mouvement de torsion sur pied bloqué. Dans ce cas, les lésions cutanées sont beaucoup moins fréquentes.

Dans notre série le mécanisme est plutôt indirect :

- Indirect dans 65% des cas (38 patients)
- Direct dans 35% des cas (20 patients)



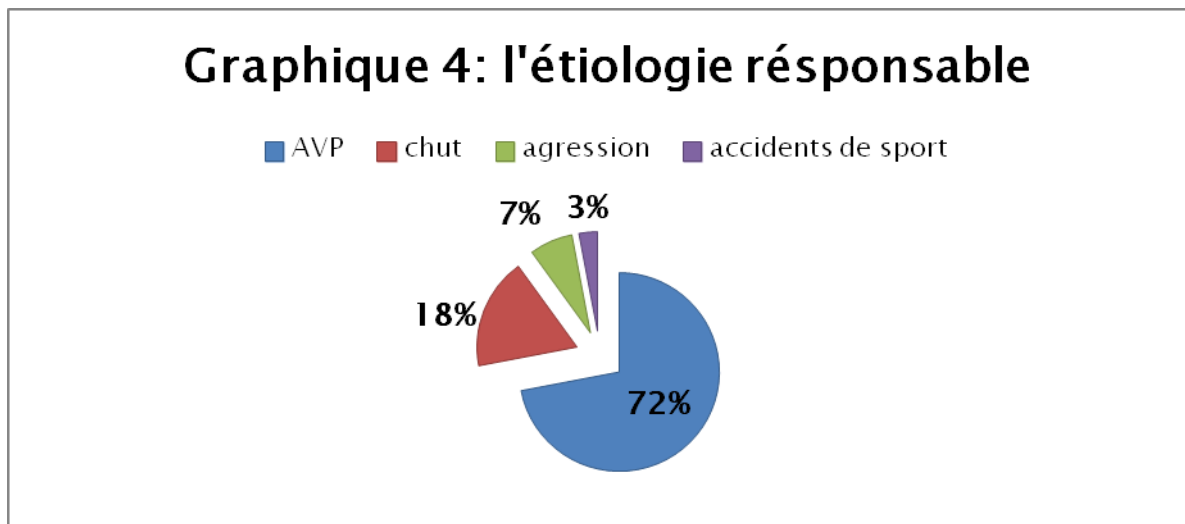
4-Étiologie:

- AVP : 42 cas
- Chutes : 10 cas
- Agressions : 4 cas
- Accidents de sport : 2 cas

Tableau n° 1 : étiologies du traumatisme

L'étiologie	AVP	Chutes	Agressions	Accidents de sport
Nombre	42	10	4	2
%	72%	18%	7%	3%

Avec 72%, nous trouvons normal que les AVP soient la cause majeure des traumatismes vu le contexte marocain où cette étiologie constitue un véritable problème de santé.

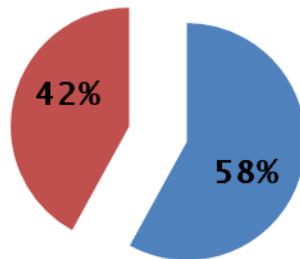


5- Coté atteint :

- Droit: 34 cas
- Gauche: 24 cas

Graphique 5: coté atteint

■ coté droit ■ coté gauche



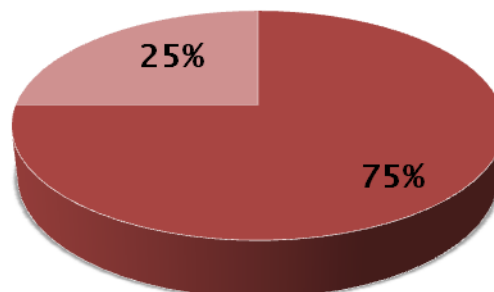
B- Anatomie pathologique :

1-Ouverture cutanée :

- Fracture fermée : 44 cas
- Fracture ouverte : 14 cas
 - Ouverture stade I : 9 cas
 - Ouverture stade II: 5 cas

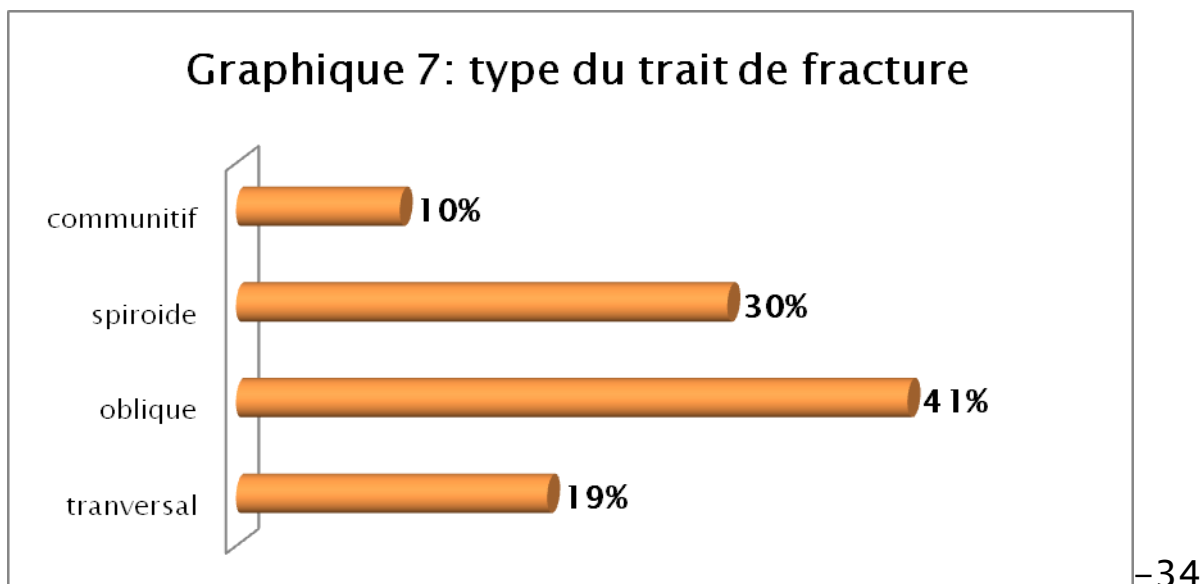
Graphique 6: type de fracture

■ fracture fermée ■ fracture ouverte



2-Type du trait de fracture :

- Simple : 52 cas
 - transversal:11 cas
 - oblique: 24 cas
 - spiroïde : 17 cas
- Comminutif : 6 cas



3-Fracture de la fibula :

Elle représente 89% des cas (52 patients).

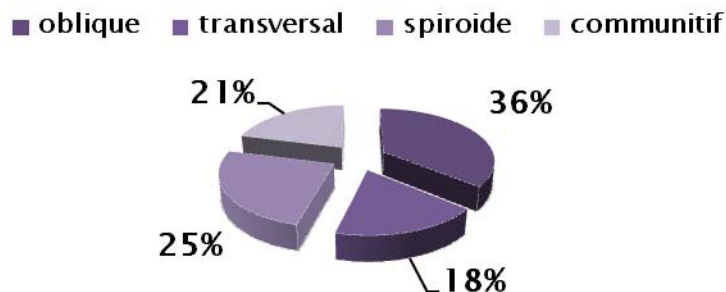
a- Siège :

- Dans 41 cas: le trait de fracture siège au niveau de la malléole externe.
- Dans 11 cas: le trait est situé plus haut au niveau de la diaphyse de la fibula.

b- Type :

- La fracture est simple dans 41 cas:
 - Trait oblique: 19 cas
 - Trait transversal : 9 cas
 - Spiroïde:13 cas
- La fracture est communitive dans 11 cas

Graphique 8: type du trait de la fibula

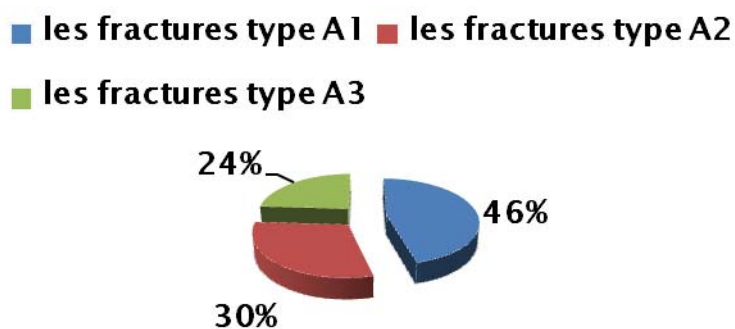


C-Classification :

Parmi les classifications déjà existantes, nous avons adopté, pour cette étude, celle de l'AO [7]. Ainsi, la répartition s'est faite comme suit :

- 27 fractures du type A1 : 46% des cas
- 17 fractures du type A2 dont 2 bifocales : 30% des cas
- 14 fractures du type A3: 24% des cas

Graphique 9: répartition des fractures selon la classification de l'AO

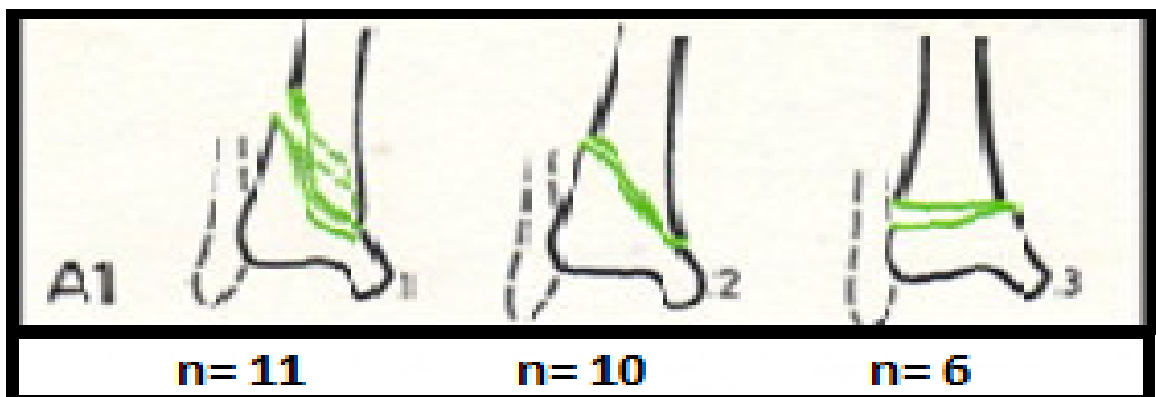


- Les fractures de type A1 représentent 46% des cas (27 patients) divisées comme suit :
 - fracture de type A1.1: 11 cas
 - fracture de type A1.2: 10 cas
 - fracture de type A1.3: 6 cas

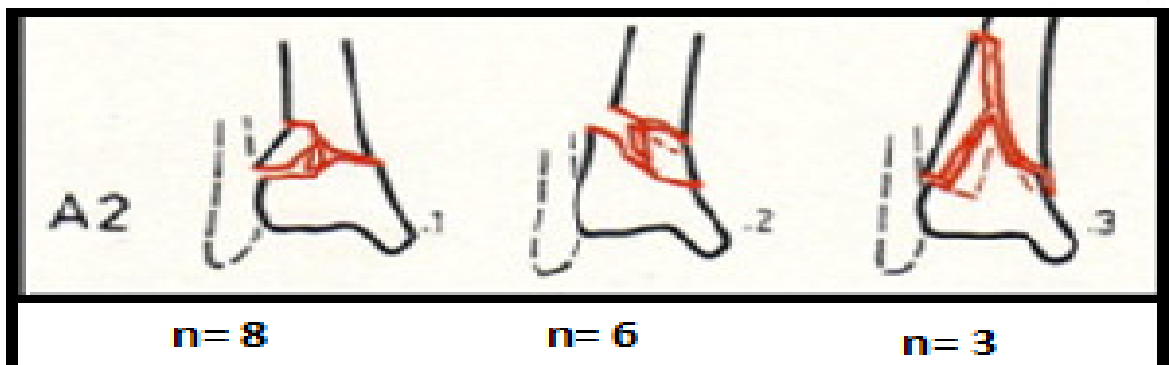
- Pour les fractures de type A2, elles représentent 30% des cas (17 patients) divisées comme suit :
 - fracture de type A2.1: 8 cas
 - fracture de type A2.2: 6 cas
 - fracture de type A2.3: 3 cas
- Pour les fractures de type A3, elles représentent 24% des cas (14 patients) divisées comme suit :
 - fracture de type A3.1: 6 cas
 - fracture de type A3.2: 3 cas
 - fracture de type A3.3: 5 cas

Nous représentons la répartition des types de fractures susmentionnés selon la classification de l'AO selon le schéma suivant:

⇒Stade A1 : 26 cas/ 46%



⇒StadeA2: 17 cas / 30%



⇒ Stade A3: 14 cas / 24%

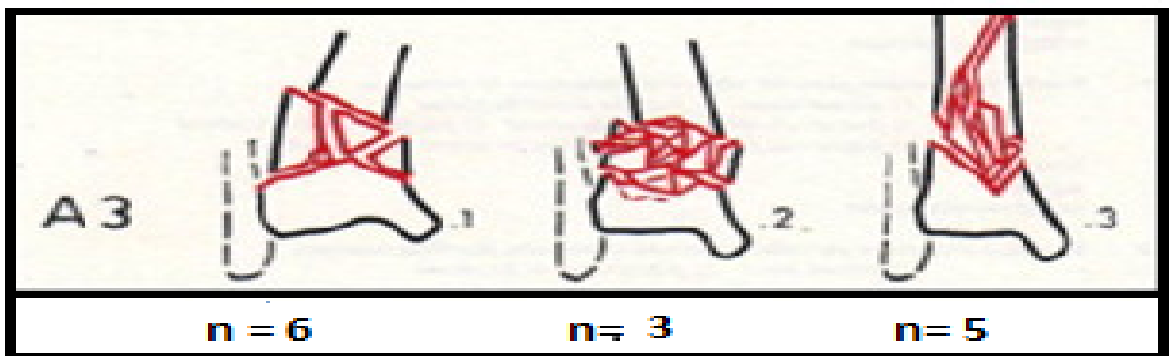


Figure n°1: schéma représentatif de types de fracture selon la classification de l'AO

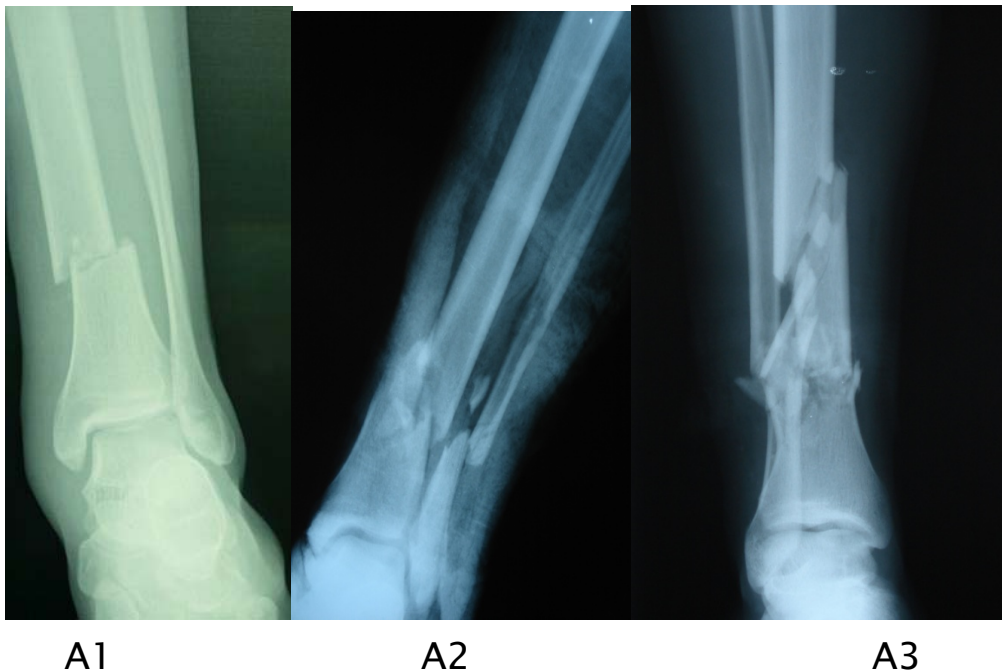

Figure n° 2 : radiographie standard montrant les différents types de fracture selon l'AO

D- Lésions associées :

1- Atteinte cutanée :

Les complications cutanées sont fréquentes: ouverture, décollement cutané, contusion ou hématome, réalisant une menace par mise en tension des parties molles (très fines dans cette région) sur les reliefs osseux et par conséquent entraînant une ischémie cutanée locale avec apparition de phlyctènes précoces et risque de nécrose cutanée majeure si la réduction n'est pas obtenue rapidement. La classification de Tscherné et Gotzen [8] est particulièrement adaptée aux fractures de l'extrémité distale du tibia :

- stade 0 : indemne ;
- stade 1 : simple contusion ;
- stade 2 : contusions étendues (peau ou muscles), phlyctènes ;
- stade 3 : nécrose, décollements, syndromes compartimentaux.

Les complications locales trophiques peuvent devenir dramatiques et justifient pour certains auteurs le recours aux techniques chirurgicales de fixation externe associée ou non à une ostéosynthèse à minima.

Dans notre série :

Tableau n° 2 : Classification de Tscherne et Gotzen [8] des lésions cutanées dans notre série

	Stade 0	Stade 1	Stade 2	Stade 3
Nombre de cas	50 cas	5 cas	3 cas	0
%	86 %	9 %	5 %	0

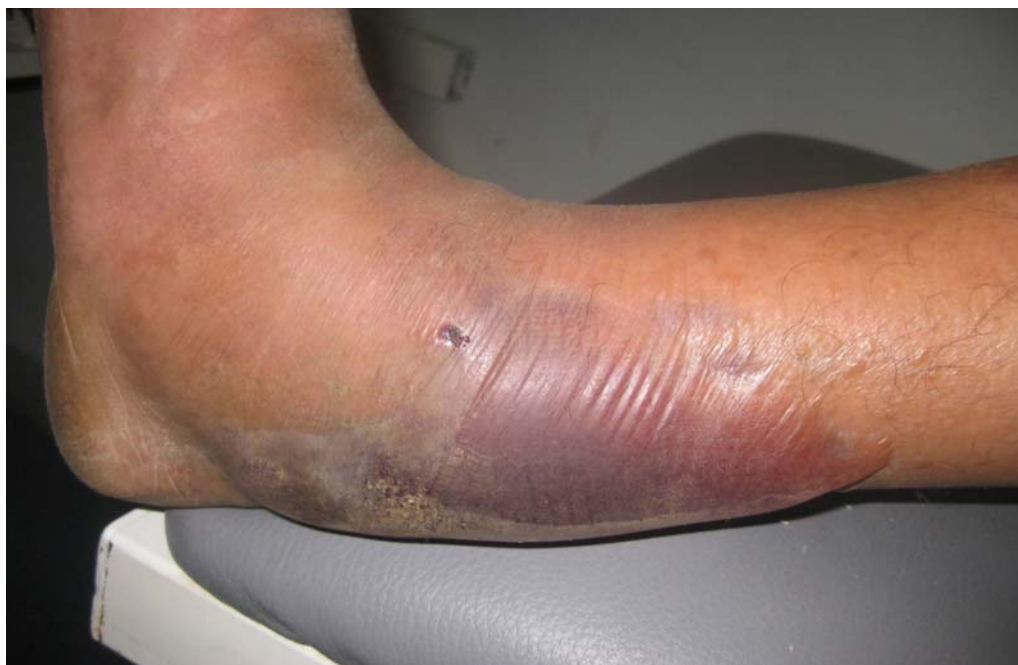

Figure n° 3: Photo d'un patient qui présente des lésions cutanées stade 2 selon la classification de Tscherne et Gotzen [8]

2-Atteinte vasculo-nerveuse :

La recherche d'une atteinte vasculo-nerveuse en cas de fracture du quart distal de la jambe doit être systématique. Son appréciation se fait par :

- la recherche des pouls périphériques (pédieux et tibial postérieur) ;
- l' examen de la sensibilité et de la motricité des orteils et de la cheville ;
- l'appréciation de la tension des masses musculaires des loges antérieure, externe et postérieures de la jambe.

En cas de suspicion d'atteinte vasculaire, l'artériographie du membre inférieur explorant les trois axes jambiers doit en principe être réalisée.

Dans notre série, aucune atteinte vasculo-nerveuse n'a été détectée.

E-Modalités de traitement :

1-Délai chirurgical :

L'immense majorité des fractures ont été traitées en urgence. Le délai entre la prise en charge aux urgences traumatologiques du CHU et l'intervention n'a pas été pris en compte, ce qui est le cas également pour le délai entre l'accident et l'arrivée dans notre service, sauf pour les transferts secondaires.

En moyenne le délai chirurgical a été de 9 heures (30 minutes à 2 jours).

2-Type d'anesthésie :

Tous les malades ont été opérés sous rachianesthésie.

3-Installation

Tous les patients ont été installés sur une table standard en décubitus dorsal, genou fléchi sur un cal du genou. La réduction a été obtenue par traction manuelle dans tous les cas.

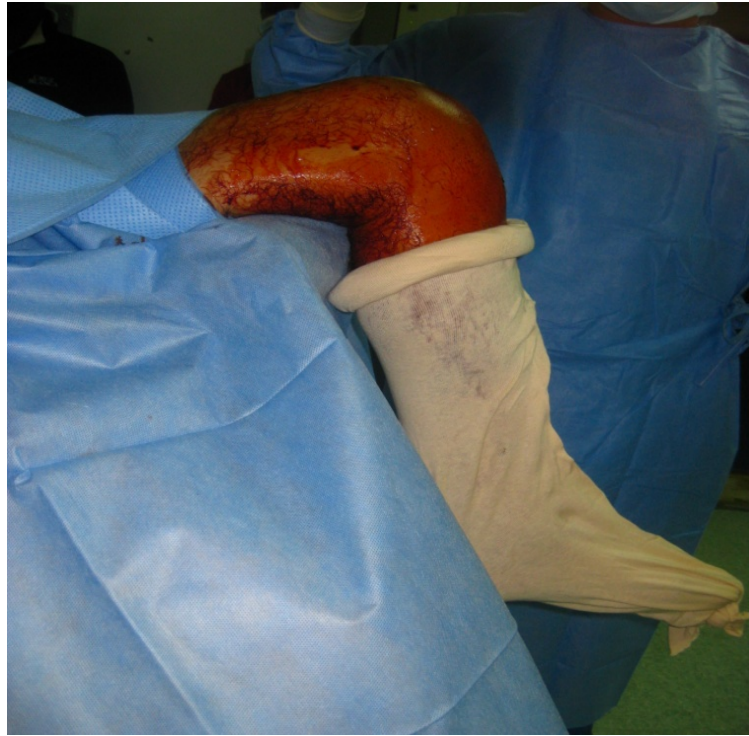

Figure n° 4: Installation de malade

4-Incision

Une incision longitudinale sous-rotulienne a été utilisée dans tous les cas, soit 100%. L'abord de la surface rétro-spinale s'est toujours effectué à travers le tendon rotulien.

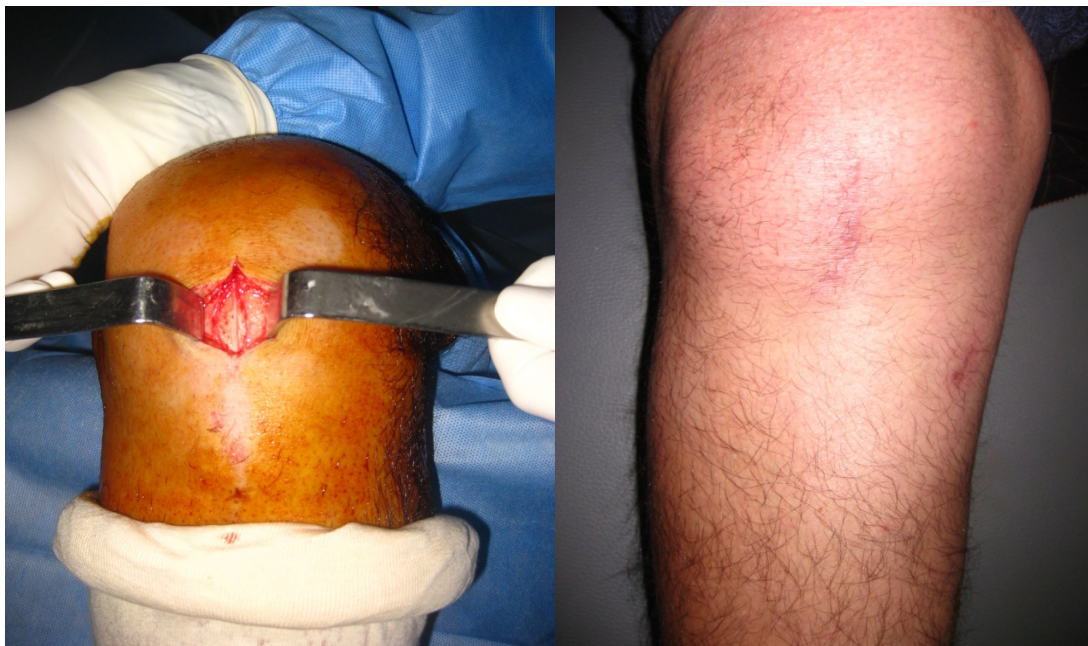

Figure n° 5 : voie d'abord sous rotulienne

5-Alésage :

A été systématique chez tous les malades par des alésoirs souples de taille croissante.

6-Type de clou utilisé :

La taille de clou ainsi que son diamètre ont été précisés en per opératoire. En général, la taille du clou a été entre : 340mm et 420 mm et son diamètre entre 9mm et 11 mm.

Le clou a été scié dans 5 fois avec un gain de 10 mm en longueur afin de pouvoir mettre deux vis de verrouillage en aval du trait de fracture, ce qui donne une meilleure tenue dans le fragment inférieur.



Figure n° 6: clou Zimmer et vis utilisés dans notre série

7-Montage :

A été statique dans tous les cas avec un verrouillage distal et proximal.

La partie distale du tibia pose le problème de centrer le clou dans le canal qui est large à ce niveau. Pour pouvoir bien centrer le clou, nous avons essayé de centrer la tige sous contrôle scopique face/profil.

À noter qu'il y a des chirurgiens qui utilisent une vis corticale distale pour réduire le diamètre du canal médullaire. Dans notre série on a utilisé cette méthode dans 8 cas.

8-verrouillage :

A été systématique dans tous les cas:

Proximal : à l'aide d'une visée externe par 2 vis.

Distal : à la main levée et sous contrôle scopique par 2 vis: une vis médio latérale et une autre antéropostérieure.

L'objectif de ce montage multidirectionnel étant d'augmenter la stabilité.

9- Type d'enclouage :

L'enclouage a été fait à foyer fermé dans tous les cas (100%).

10-Gestes utilisés sur la fibula :

La fibula a été fracturée dans 52 cas, la malléole externe a été atteinte dans 41 cas.

L'ostéosynthèse a été réalisée dans 41 cas (78%) par :

- Plaque vissée dans 39 cas;

- Embrochage dans 2 cas.

À noter que le traitement chirurgical pour la fibula s'est fait juste dans les cas où la fracture siège au niveau de la malléole externe.

11-Ouverture cutanée :

Nous avons rencontré 14 cas de fractures ouvertes dont 5 classées stade II selon la classification de Cauchoix et Dupac et 9 stade I.

Le parage et les sutures simples ont été toujours possibles.

Aucun lambeau de recouvrement n'a été nécessaire dans notre série.

12-Durée opératoire :

Celle-ci a été en moyenne de 67 minutes (30 à 120 minutes).

13-Immobilisation plâtrée

Aucune immobilisation plâtrée complémentaire n'a été réalisée.

14-Durée d'hospitalisation

En moyenne, elle a été de 3 jours (avec des extrêmes de 2 et de 5 jours).

15-Complications techniques per-opératoires

Aucune complication n'a été rencontrée au cours de l'acte opératoire.

16-Prophylaxie thromboembolique :

Dans tous les cas, la prophylaxie a été assurée par des héparines de bas poids moléculaire, jusqu'à la reprise de l'appui au moins partiel, soit pour une durée de 30 jours en moyenne.

17- Rééducation :

A été systématique chez tous les patients. Elle a été démarrée à partir de la 3^{ème} semaine, pour les deux articulations du genou et de la cheville du coté atteint. Le nombre de séances a été entre 12 et 15 séances pour la cheville, et entre 8 et 10 pour le genou.

F-Résultats angulaires:

Les troubles de rotation postopératoire immédiats n'ont pas été étudiés. En effet, les dossiers ne révèlent pas des constatations cliniques à ce sujet.

Nous avons relevé les déviations angulaires sur les radiographies et les avons classées dans le plan frontal et sagittal. Nous avons choisi de les répartir en fonction de l'angle retrouvé et selon les critères suivants :

Pour le valgus, le recurvatum et l'antécurvatum (ou flessum), nous avons choisi comme limites 5°, 10° et 15°.

Pour le varus, étant moins toléré, nous avons été plus sévères avec 3°, 5° et 10°.

Nous avons ensuite regroupé ces résultats en quatre catégories:

- **Résultat parfait:** Réduction anatomique ;
- **Bon résultat:** Valgus, recurvatum et antecurvatum inférieur à 5°, varus inférieur à 3° ;
- **Résultat moyen:** Valgus, recurvatum et antecurvatum entre 5° à 10°, varus entre 3° à 5° ;
- **Résultat mauvais:** Valgus, recurvatum et antecurvatum supérieur à 10°, varus supérieur à 5°.
c'est l'équivalence de cal vicieux.

Parmi les 58 patients que nous avons opérés dans notre série, on note :

Résultat anatomique: 27 patients (46% des cas)

Bon résultat: 21 patients (37% des cas) :

Valgus: 14 cas, Varus: 3 cas, Récurvatum: 7 cas ; Flessum: 3 cas

Résultat moyen 7 patients (12% des cas) :

Valgus de 10°: 4 cas ; Varus de 5°: 1 cas ; Récurvatum de 7°: 2 cas

Mauvais résultats: 3 patients (5% des cas) :

Valgus de plus de 10°: 2 cas ; Varus de plus d 5°: 1 cas

Tableau n° 3: les résultats angulaires dans notre série

TYPE D'ANGULATION	Réduction anatomique	Valgus recurvatum, flessum ≤ 5°, varus ≤ 3°	Valgus, recurvatum, flessum ≤ 10°, varus ≤ 5°	Valgus, recurvatum, flessum > 10°, varus > 5
NOMBRE DES CAS	27	21	7	3
TAUX %	46	37	12	5
LES RESULTATS	anatomique	bon	moyen	mauvais

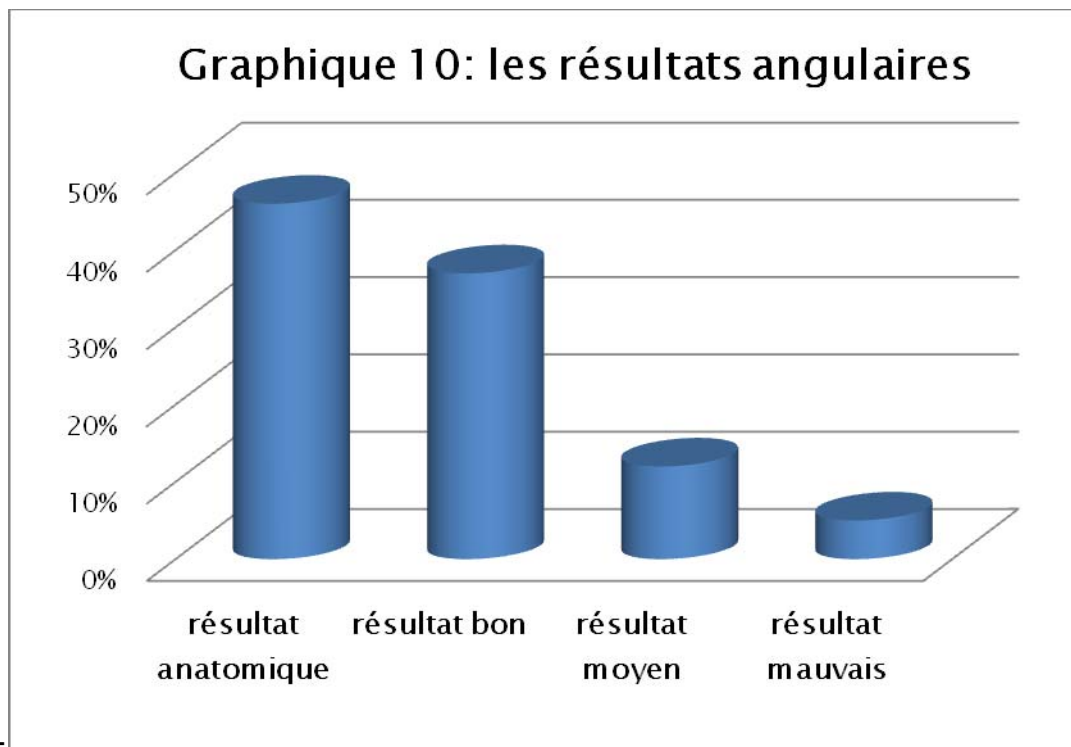

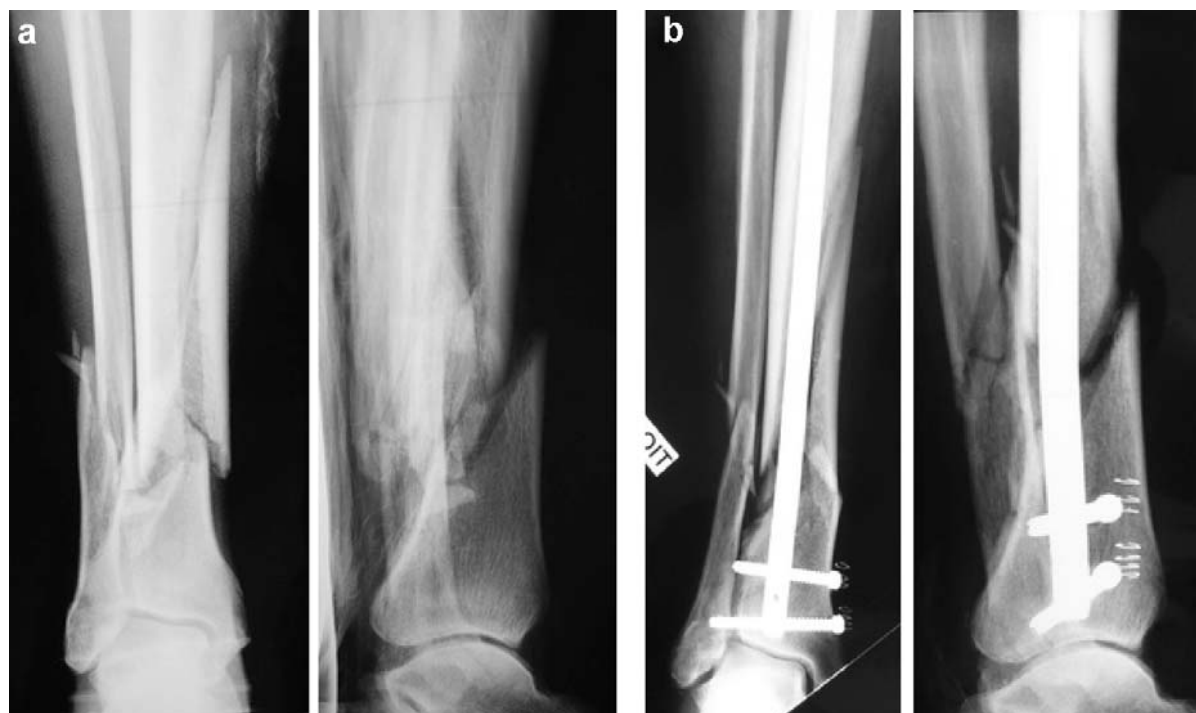


Figure n° 7: Fracture distale des deux os de la jambe. Exemple de cal vicieux. (a) radiologie initiale de face. (b) contrôle postopératoire immédiat : attitude vicieuse de 8° de valgus. L'absence de synthèse de la fibula pourrait expliquer cette déviation frontale.

G-Troubles de rotation :

Ceux-ci ont été mesurés cliniquement, patient en décubitus dorsal, rotules au zénith, en relevant l'angle du pied par rapport à la verticale et en le comparant au côté sain. Nous avons trouvé que:

- 47 patients n'ont pas présenté de troubles de rotation (81% des cas);
- 3 patients ont présenté des troubles de rotation interne;
- 8 patients ont présenté des troubles de rotation externe.

Nous avons noté seulement 2 cas de rotation supérieure à 10°

Aucun patient n'a été opéré pour cal vicieux rotatoire.

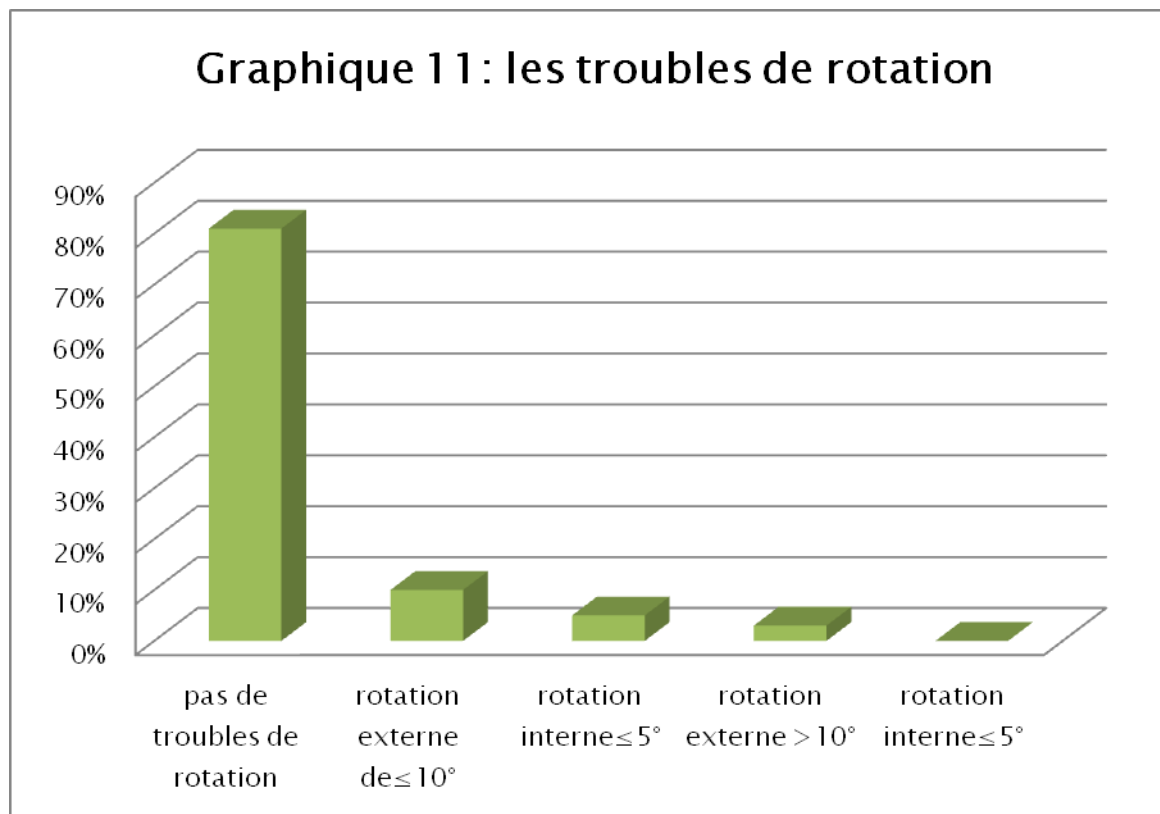
Nous avons rassemblé dans le tableau ci-dessous les résultats des troubles de rotation tibiale de notre série. Nous avons choisi de les classer en cinq groupes :

- 1- Absence de trouble de rotation tibiale
- 2- Rotation externe de moins de 10°

- 3- Rotation externe de plus de 10°
- 4- Rotation interne de moins de 5°
- 5- Rotation interne de plus de 5°

Tableau n° 4: les résultats angulaires dans notre série

Trouble rotation à la révision	Pas de trouble de rotation	Rotation externe ≤ 10°	Rotation interne ≤ 5°	Rotation externe > 10°	Rotation interne > 5°
Nb de cas	47	6	3	2	0
%	81%	10%	5%	3%	0



H-Evolution :

➤ **Recul moyen :**

Le recul moyen a été de 18 mois. Le suivi des malades a été à la fois clinique et radiologique. L'évaluation de l'état fonctionnel a été réalisée selon le score d'Olerud [9].

➤ **Mise en charge :**

L'appui partiel avec des cannes béquilles a été autorisé après 6 semaines en moyenne. L'appui complet a été autorisé après 90 jours en moyenne avec des extrêmes de 70 et de 150 jours. Nous avons recherché une corrélation statistique entre le délai moyen d'appui et les différents éléments de ces 58 fractures. Ainsi le type de trait de fracture, la présence d'une ouverture cutanée, une vis de verrouillage intra-focale, l'ostéosynthèse de la fibula et la distance entre la fin du trait et l'interligne ne sont pas corrélés avec le délai d'appui.

➤ **Consolidation :**

La consolidation a été obtenue après 19 semaines en moyenne avec des extrêmes de 15 et de 36 semaines. Le critère retenu a été uniquement radiologique. Nous avons jugé que ce critère soit le plus objectif et reproductible dans le cadre de cette étude rétrospective.

À noter que le taux de consolidation a été évalué à 96%.

Cas numéro 1 :

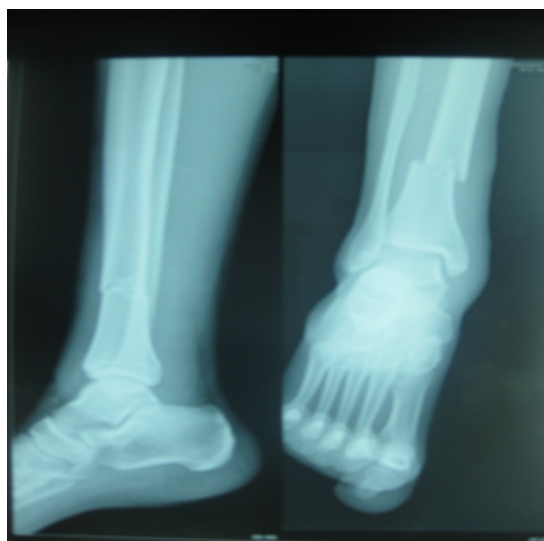

Figure n° 8: La radiographie d'un patient qui présente une fracture du quart distal avec fibula intacte.

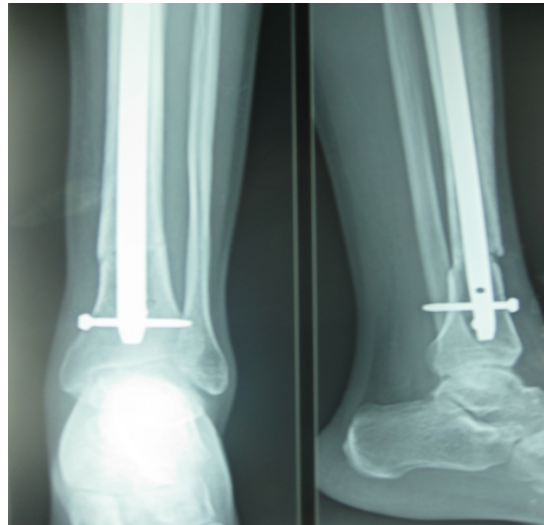

Figure n° 9: la radiographie de contrôle faite 19 semaines après le traitement chirurgical par enclouage centromédullaire verrouillé à foyer fermé. Elle montre la consolidation de la fracture

Cas numéro 2 :

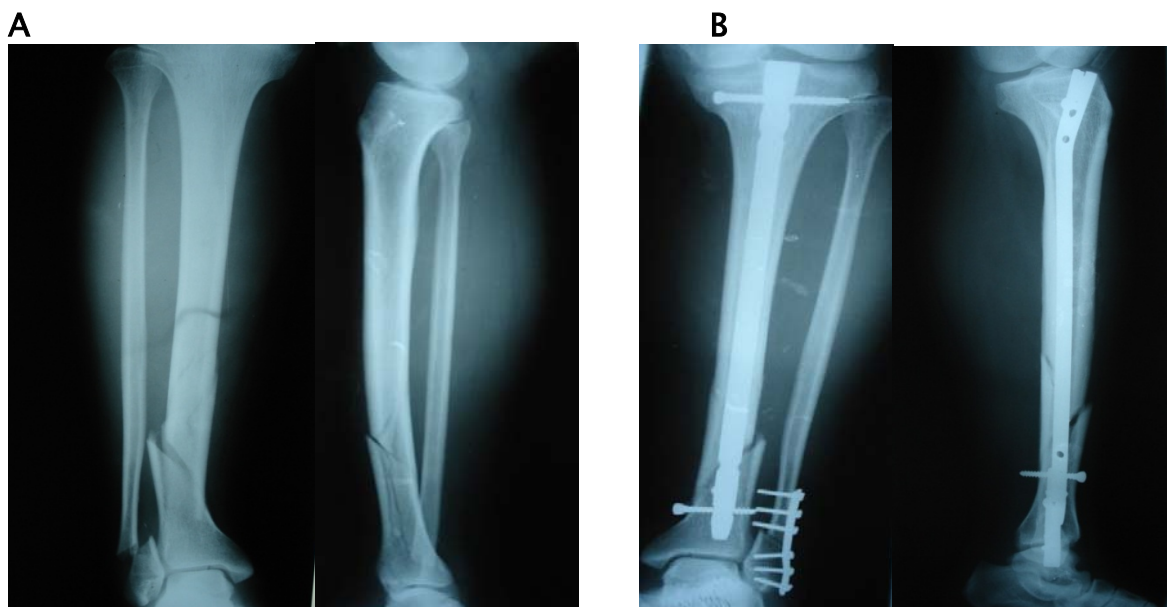


Figure n° 10: **A:** la radiographie d'un autre patient qui présente une fracture du quart distal de la jambe associée à une fracture de la malléole externe. **B:** la radiographie du contrôle après le traitement chirurgical qui a été réalisé par enclouage centromédullaire verrouillé à foyer fermé pour le tibia et par plaque vissée pour la malléole externe.

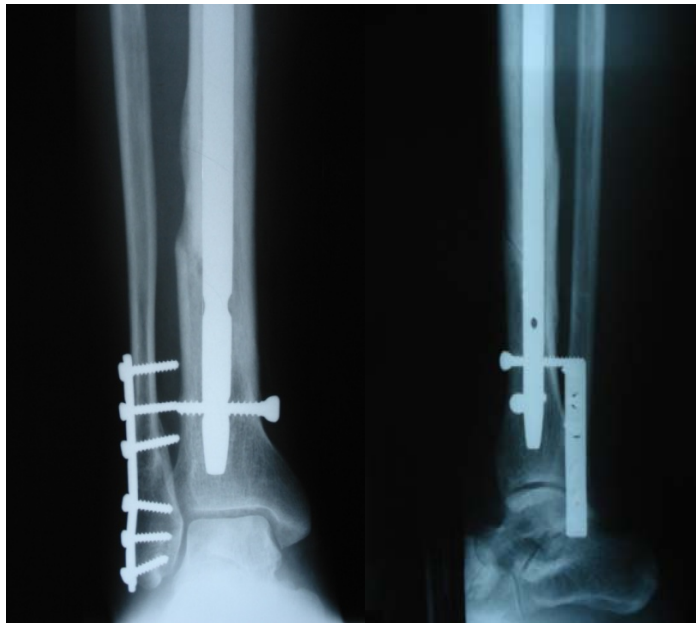

Figure n° 12: Radiographie de contrôle du même patient faite 18 semaines après le traitement. Elle montre la consolidation des 2 fractures.

Cas numéro 3 :

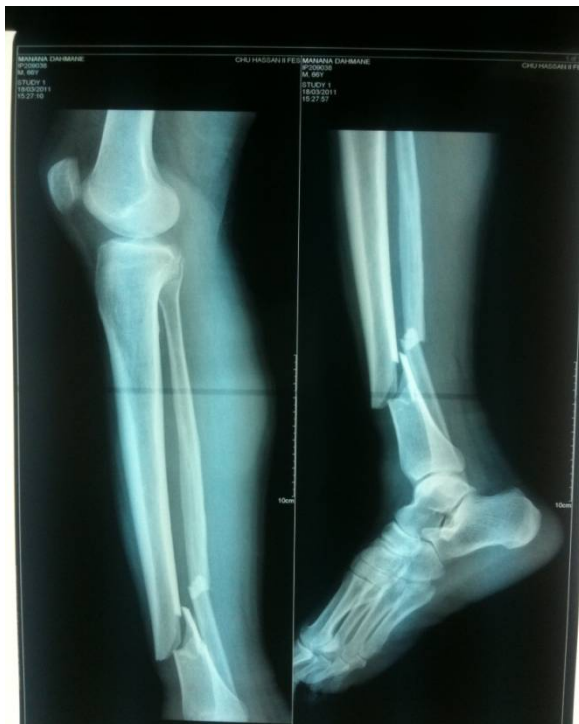

Figure n°13: radiographie d'une patiente qui présente une fracture du quart distal de la jambe

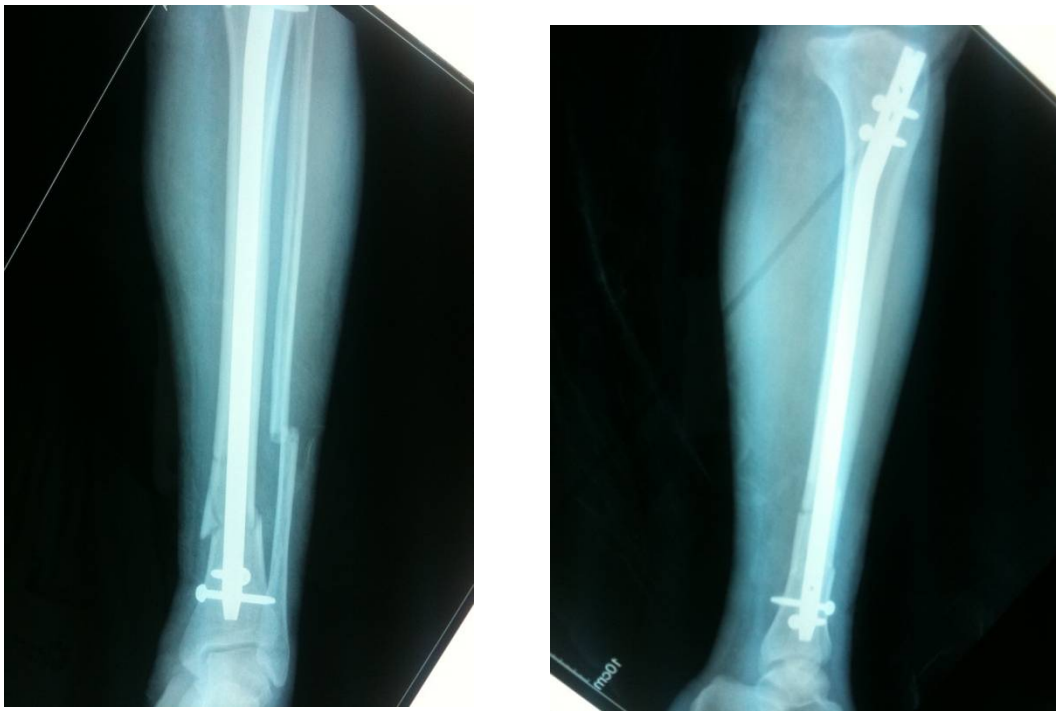

Figure n° 14: radiographie de contrôle après le traitement chirurgical par enclouage centromédullaire verrouillé à foyer fermé on note un valgus de 8° l'absence de la synthèse de la fibula a été probablement la cause

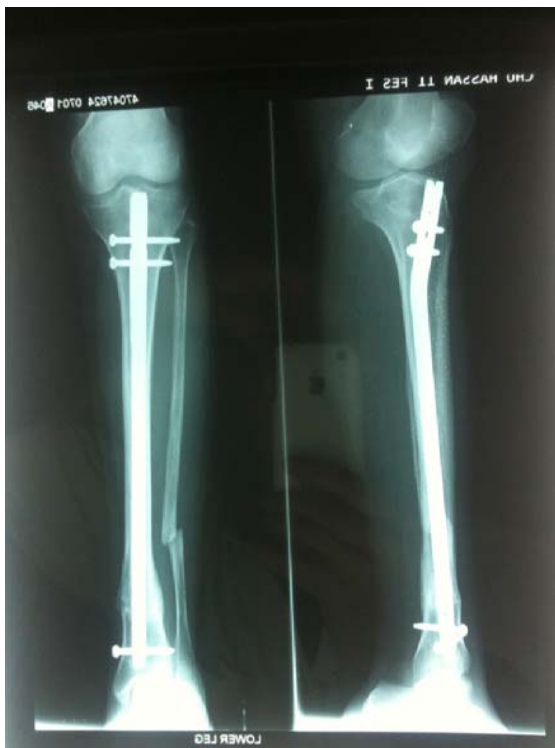

Figure n° 15: après 20 semaines, la radiographie de contrôle de la même patiente montre une consolidation des deux traits du tibia et de la fibula avec persistance d'un valgus de 8° sans retentissement fonctionnel.

➤ **Retard de consolidation et pseudarthrose :**

Nous avons trouvé 3 cas de retard de consolidation de quatre mois soit 5% des cas étudiés. Ils ont nécessité une dynamisation du clou.

➤ **Reprises chirurgicales :**

Trois patients (5% des cas) de notre série ont nécessité une reprise chirurgicale pour dynamisation du clou. Aucune reprise chirurgicale n'a été réalisée pour corriger un défaut d'axe.

➤ **résultats fonctionnels :**

– **Amplitudes articulaires du genou :**

Elles ont été relevées en comparaison par rapport au coté sain et elles ont été strictement normales chez tous les patients revus.

– **Amplitudes articulaires de la cheville :**

Également comparées au coté sain, elles étaient normales chez 42 patients soit dans 72% des cas.

Un déficit de flexion dorsale a été observé chez 12 patients soit 20% des cas étudiés:

– un déficit de 5° a été observé dans 8 cas.

– un déficit de 10° a été observé dans 4 cas.

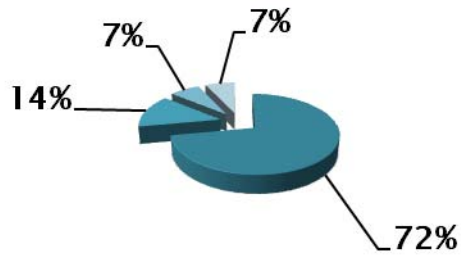
Un déficit de flexion plantaire moins de 5° a été observé chez 4 patients.

Tableau n° 5: les résultats fonctionnels

	normal	Déficit de flexion dorsale de 5	Déficit de flexion dorsale de 10	Déficit de flexion plantaire de 5°
Nb de cas	42 cas	8 cas	4 cas	4 cas
%	72%	14%	7%	7%

Graphique 12: mouvement de l'articulation de la cheville

- normal
- déficit de flexion dorsale de 5°
- déficit de flexion dorsale de 10°
- déficit de flexion plantaire de 5°



-Évaluation fonctionnelle: score d'Olerud [9] :

Le score d'Olerud et Molander [9] est noté sur 100: excellent résultat lorsque les 100 points sont obtenus.

Tableau n °6: le score de d'Olerud et Molander

paramètres	importance	score
1. Douleur	Aucune	25
	Lors de la marche en terrain irrégulier	20
	Lors de la marche quelle que soit la surface à l'extérieur	10
	Lors de la marche à l'intérieur	5
	Constant et sévère	0
2. Raideur	Aucune	10
	Raide	0
3. Gonflement	Aucun	10
	Seulement le soir	5
	Constant	0
4. Montée des escaliers	Sans problème	10
	De façon asymétrique	5
	Impossible	0
5. La course	Possible	5
	Impossible	0
6. Le saut	Possible	5
	Impossible	0
7. L'accroupissement	Sans problème	5
	Impossible	0
8. L'aide à la marche	Aucun	10
	Bandage ou chevillière	5
	Canne ou béquille	0
9. Travail ou activités vie courante	Le même qu'avant l'accident	20
	Moins intensif	15
	Travail aménagé ou à temps partiel	10
	Incapacité sévère	0

Le score d'Olerud moyen a été de 84 points (30—100). La douleur a été nulle ou occasionnelle dans 45 cas (78 %). 37 cas (65 %) ont présenté une flexion dorsale de la cheville supérieure à 15° et une flexion plantaire supérieure à 30°. Le genou a été normal dans tous les cas

et aucun équin n'a été observé. 48 patients (83 %) n'ont eu aucune raideur de l'arrière pied. 48 patients (84 %) ont marché sans aide. Le périmètre de marche a été supérieur à 5km chez 43 patients (75 %). Enfin, la boiterie a été nulle ou faible dans 52 cas (90 %). Un retour à une activité domestique identique a été retrouvé chez 46 patients (80 %). Deux altérations fonctionnelles importantes ont été rapportées correspondant à une cal vicieuse supérieure à 10° dans un cas et à une pseudarthrose dans un autre cas.

I-Complications :

1-Syndrome de loges

Aucun cas de syndrome de loge dans notre série n'a été observé.

2-Sepsis :

Nous avons trouvé 2 cas de sepsis superficiel en regard des vis de verrouillage distal. Ils ont bénéficié d'un parage et une antibiothérapie adaptée.

3-Complications neurologiques

Aucune complication neurologique n'a été observée.

4-Complications thromboembolique :

Aucun cas de phlébite n'a été mentionné.

Aucune embolie pulmonaire n'a été trouvée.

Aucune embolie graisseuse n'a été rencontrée.

5-Complications cutanées

Aucun cas de nécrose cutanée n'a été rencontré.

6-Rupture de matériel :

Aucune rupture de clou n'a été rencontrée dans notre série.

Aucune rupture de vis n'a été rencontrée dans notre série.

7-Algoneurodystrophie :

Aucun cas n'a été rapporté dans les dossiers

DISCUSSION

I- Rappels théoriques :

1-Définitions :

En 1981, Fourquet [14] dénomme « fracture basse de la jambe » toute fracture où le trait empiète sur les cinq derniers centimètres au dessus de l'articulation tibio-talienne. Il choisit cette limite en fonction des possibilités d'ostéosynthèse par la plaque standard de l'AO. Il retrouve en effet la possibilité de toujours mettre trois vis dans le fragment distal quand la fracture laisse au moins cinq centimètres intacts, ce qui permet une synthèse correcte par la plaque standard de l'AO. Les fractures extra-articulaires situées à moins de ces cinq centimètres de l'interligne nécessitent alors l'utilisation de la plaque en trèfle, nouvelle plaque de l'AO mise au point par Urs Heim [15].

Muller [16] a défini les fractures distales du tibia toute fracture dont le trait est siège au niveau du carré épiphysaire que Bonneville [17] a mesuré en moyen 52,6 MM :

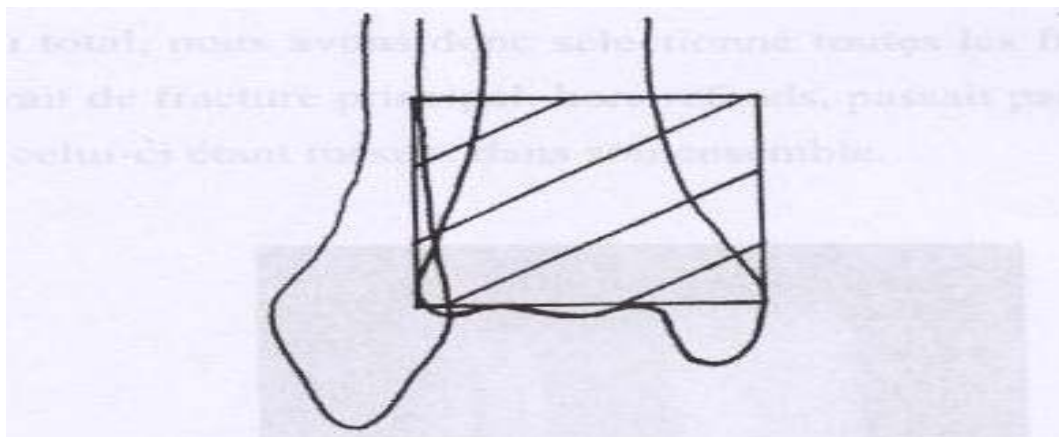


Figure 16: Schéma du carré épiphysaire selon Müller [16]

MOURGUE [4] a défini les fractures distales du tibia sur une radio standard de face, les fractures sièges à distance de 8 cm de l'interligne tibio-astragaliennne.

Néanmoins, la fracture basse de la jambe n'est pas une fracture du pilon tibial qui atteint par définition la surface articulaire du tibia distal. Cette dernière, aux lésions anatomiques très diverses, comporte bien souvent selon la description de Heim [15]:

-Un grand fragment malléolaire interne ;

-Un enfoncement antérieur du plafond tibial, souvent accompagné d'un découronnement comminutif.

-Une perte de substance spongieuse épiphysaire par tassement.

Il est bien évident que le traitement de ces lésions est bien plus difficile et plus aléatoire quant aux résultats que celui des fractures basses de jambe, qui par définition épargne la surface articulaire.

2-Rappels anatomiques :

a- L'architecture de l'extrémité inférieure du tibia :

Comme tous les os longs, l'extrémité inférieure du tibia comporte une épiphyse rattachée à la diaphyse par une métaphyse.

La structure interne de l'os est bien particulière, à l'union des $\frac{3}{4}$ supérieurs et du $\frac{1}{4}$ inférieur que la corticale diaphysaire commence à s'amincir qu'apparaissent des travées d'os spongieux formant la métaphyse.

L'épiphyse tibiale inférieure quant à elle est entièrement constituée de tissu spongieux et la corticale y disparaît presque totalement.

Les travées spongieuses principales descendent presque verticalement vers la surface articulaire, les lamelles médianes convergent vers la partie centrale de cette surface. Il existe en outre un système de travées horizontales, particulièrement dense à la partie basse de l'épiphyse, ainsi qu'au niveau de la malléole interne.

b- La morphologie externe de la partie distale du tibia

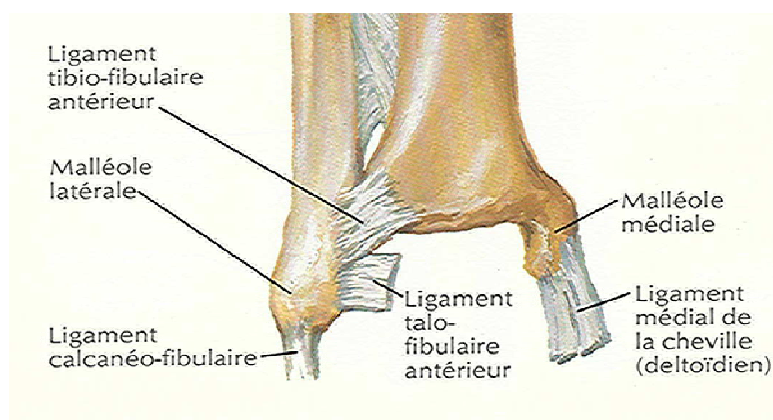


Figure n° 17 : vue antérieure de l'extrémité distale de 2 os de la jambe [18]

L'extrémité inférieure présente cinq faces ; elle est prolongé en bas de son côté médial par un volumineux processus, la malléole médiale.

c- Les rapports anatomiques :

-La face interne du tibia est sous cutanée.

-La face antérieure: La face antérieure est recouverte par un ensemble de tendons, de dedans en dehors, on retrouve le jambier antérieur, le tendon de l'extenseur propre du gros orteil, les tendons de l'extenseur commun et du péronier antérieur.

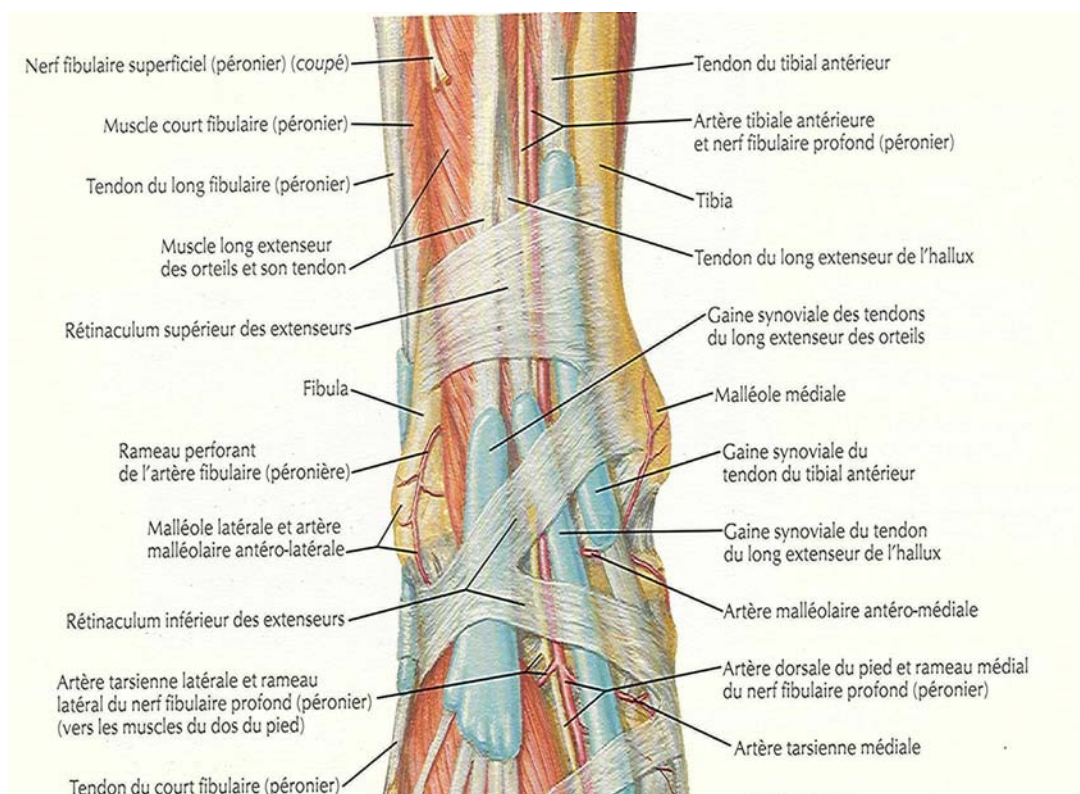


Figure 18: les rapports anatomiques antérieurs de la partie distale de la jambe [18]

Les tendons sont séparés du plan osteo-articulaire par un tissu cellulograisieux au sein duquel cheminent l'artère tibiale antérieure en arrière du tendon de l'extenseur propre et le nerf tibial antérieur en dehors de l'artère.

La face postérieure : la face postérieure du tibia est profondément enfouie sous un rideau tendineux et vasculo-nerveux. Au milieu, le tendon d'Achille accompagné en dehors du plantaire grêle.

En dehors, les éléments qui se dirigent vers la gouttière rétro-malléolaire interne: tendons du jambier postérieur, du fléchisseur commun et du long fléchisseur propre du premier orteil, paquet vasculo-nerveux tibial postérieur.

En dehors, court péronier latéral et le long péronier latéral. Le nerf saphène externe superficiel doit être soigneusement épargné lors d'une insertion opératoire.

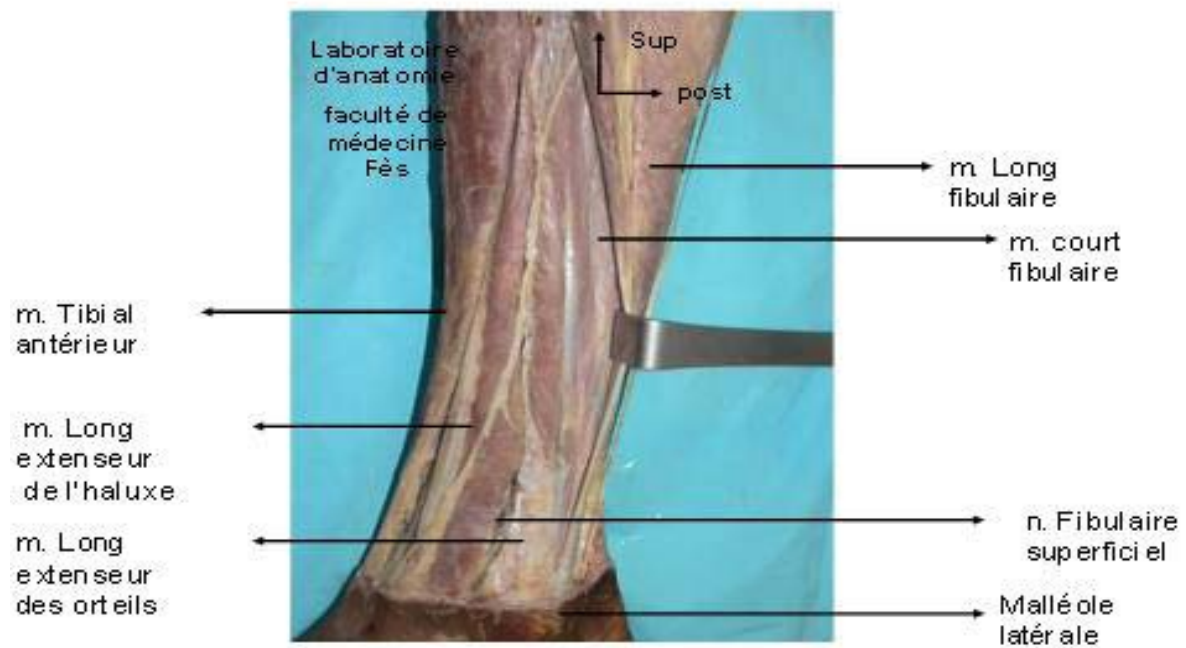


Figure n° 19: vue latérale de la partie distale de la jambe [19]

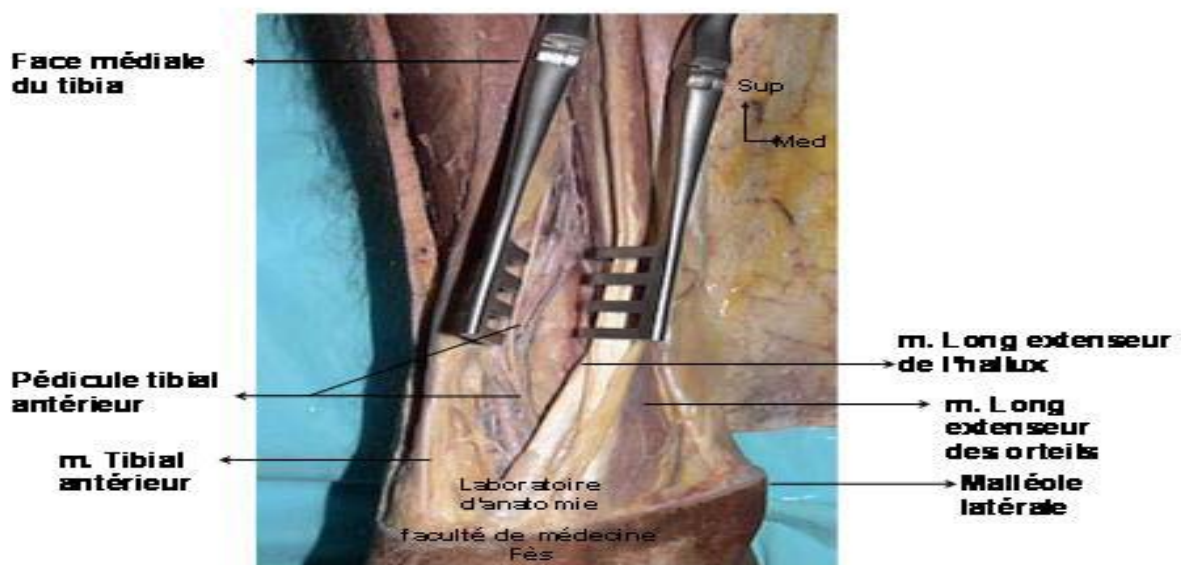


Figure 20: vue antérieure de la partie distale de la jambe [19]

c- La vascularisation : voir le figure n° 21:

1- La vascularisation osseuse

◆ Artérielle:

La vascularisation du tibia est sous la dépendance d'un triple système anastomosé.

-Le système centromédullaire :

L'artère nourricière du tibia naît de façon constante de l'artère tibiale postérieure ou du tronc tibio-péronier. Elle pénètre le cortex en arrière et en dedans, au dessous de la ligne oblique de l'extrémité supérieure du tibia, sous le soléaire après son entrée dans le cortex. Elle court obliquement sur environ 5 cm avant d'entrer dans la cavité médullaire. Durant ce trajet intra osseux, elle est accompagnée par deux veines et un nerf myélinisé, dès son arrivée dans la moelle, chaque branche artérielle ne possède plus qu'une seule veine.

À la jonction du 1/3 supérieur et 2/3 inférieur, elle se divise alors en des branches ascendantes et en des branches descendantes qui assurent la vascularisation du quart inférieur de la jambe.

- Le système périostique :

Sa source principale est l'artère tibiale antérieure. Cette artère descend le long de la face antérieure de la membrane interosseuse et donne de petits vaisseaux horizontaux qui traversent cette membrane pour se diviser au bord du tibia en deux réseaux, l'un allant transversalement vers la face postérieure de l'os, l'autre vers la face externe.

Le système périostique est alimenté par les artères des tissus mous. Au niveau du tibio-distal, en raison de l'absence d'insertions musculaires la vascularisation périostée est faible.

- Le système épiphyso-métaphysaire:

Dans la région de l'épiphyse, il existe de nombreux vaisseaux qui traduisent l'importance de cette vascularisation. Dans la métaphyse distale du tibia, de nombreux vaisseaux issus de cercle periarticulaire de la cheville arrivent à la périphérie de l'os en rayons de roue. Chaque rayon est composé de plusieurs artères et veines satellites. De chaque vaisseau, plusieurs branches naissent à angle droit pour former un réseau dense et intriqué. Dans la région malléolaire interne de même qu'au voisinage de l'articulation péronéo-tibial inférieure existe une grande concentration vasculaire qui s'anastomose avec les branches descendantes de l'artère nourricière.

L'irrigation de l'épiphyse est abondante en plus des branches issues de l'artère tibiale postérieure et de l'artère péronière postérieure. L'épiphyse reçoit des branches issues du réseau capsulaire.

◆ **Drainage veineux:**

- Au niveau de l'épiphyse, le drainage veineux s'opère par des veines parallèles aux artères.
- Au niveau de la métaphyse, le retour veineux est assuré par le système périostique.
- Au niveau centromédullaire, le sang veineux est contenu dans des sinusoides intramédullaires, qui par confluence forment la veine centrale.

2- Vascularisation cutanée:

La vascularisation cutanée est essentiellement assurée par les artères perforantes qui alimentent chacune une aire cutanée plus ou moins importante. Elles permettent d'assurer une contiguïté d'irrigation elles sont insuffisantes pour compenser la destruction de plusieurs perforantes.

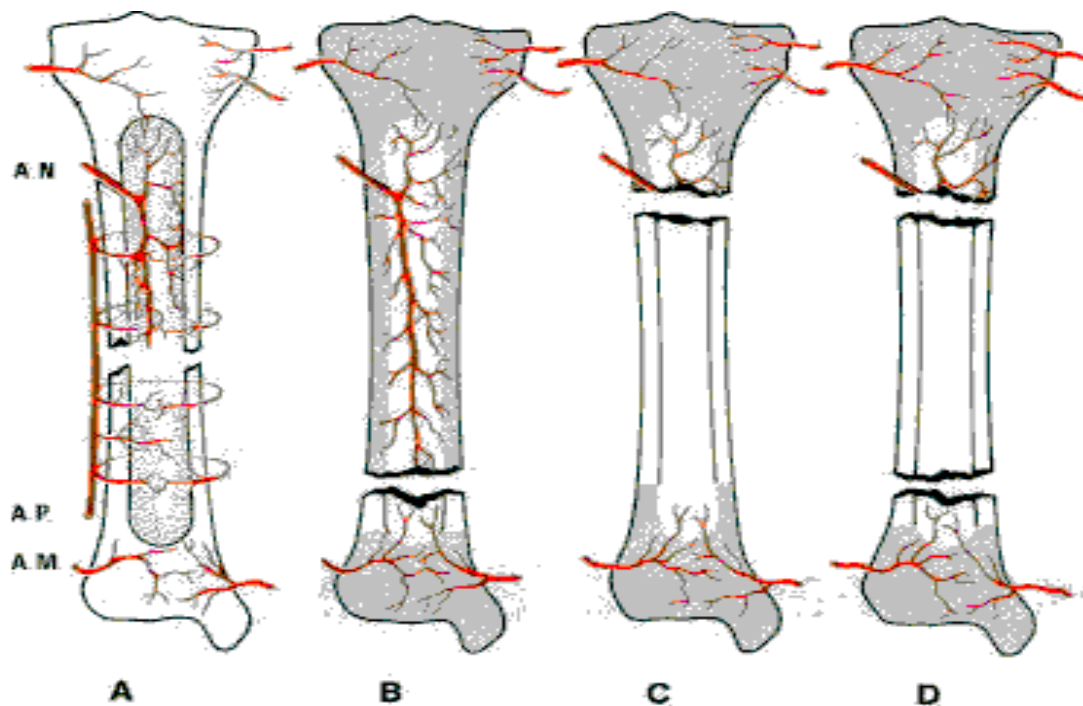


Figure 21: les 3 sources de la vascularisation tibiale selon Mc Nab et De Haas [20]

A : En cas de fracture, les vaisseaux endostaux à direction longitudinale, sont interrompus. Les vaisseaux périostiques transversaux persistent de part et d'autres du trait de fracture.

B.C : Le segment osseux distal privé de la vascularisation médullaire est d'autant plus étendu que le trait de fracture est haut situé.

D : Dans les fractures bifocales, la vascularisation du fragment intermédiaire est précaire. Le trait supérieur rompt le plus souvent la continuité de l'artère nourricière. Le trait inférieur prive le réseau de ses apports métaphysaires.

AN : artère nourricière

AP : artère périostée

AM : artère métaphysaire

3-Le traitement:

Le choix thérapeutique dans le cas de fracture du quart distal de la jambe exige l'analyse des caractères de la fracture: la stabilité et le type de trait ainsi que l'état des parties molles, la mise en route du traitement ne doit souffrir d'aucun retard. Si dans le cas de fracture ouverte l'urgence thérapeutique paraît évidente, il ne l'est pas moins dans la fracture fermée, éventuellement certes plus favorable mais qui ne doit pas faire différer l'immobilisation de foyer de fracture. Celui-ci par tous ses mouvements agresse la peau par la profondeur menant en cas de négligence à une nécrose secondaire.

a- Le but:

- Réduire parfaitement et bien stabiliser la fracture pour minimiser le risque de déviation axiale;
- Obtenir la consolidation et la reprise de la fonction du membre;
- Avoir des articulations sous/sus jacentes (genou et cheville) stables, mobiles et indolores.

b- Les moyens:

1-Le traitement orthopédique:

L'immobilisation par plâtre cruropédieux garde son indication dans le cas de fracture stable non déplacé quand elle peut assurer la contention sans équinisme excessif.

Les avantages du traitement orthopédique sont :

- absence de cicatrice
- diminution du risque infectieux
- faible taux de pseudarthrose

Les inconvénients du traitement orthopédique :

- inconvénients de l'immobilisation plâtrée prolongée: risque thromboembolique, raideur articulaire, amyotrophie, déplacement secondaire et cal vicieux.
- nécessité d'une lourde surveillance clinique et radiologique.

2-le traitement chirurgical:

a-plaque vissée:

C'était le traitement de choix pour le traitement chirurgical de fracture du quart inférieur de la jambe. La plaque vissée appliquée sur la face interne du tibia peut obtenir une consolidation sous réserve d'une technique parfaite avec un ancrage inférieure suffisant.

Lorsque l'état cutané n'est pas favorable, de nombreux auteurs préfèrent comme surface d'application la face postérieure ou antéro-externe [21, 22, 23, 24,25].

Les plaques vissées modifient beaucoup l'élasticité de l'os. Elles travaillent mieux du côté de la tension que du côté de la compression.

Les plaques ne peuvent maintenir les fragments valablement que pendant un temps très court qui est celui du développement du cal. Si la consolidation n'intervient pas ou si elle est retardée, les contraintes absorbées par la plaque peuvent aboutir à une fracture de la plaque ou des vis. Les plaques peuvent être classées par leur taille, leur marque ou leur siège d'utilisation.

Ainsi les plaques épiphysaires, souvent prémodelées et utilisées pour le traitement des fractures épiphysaires.

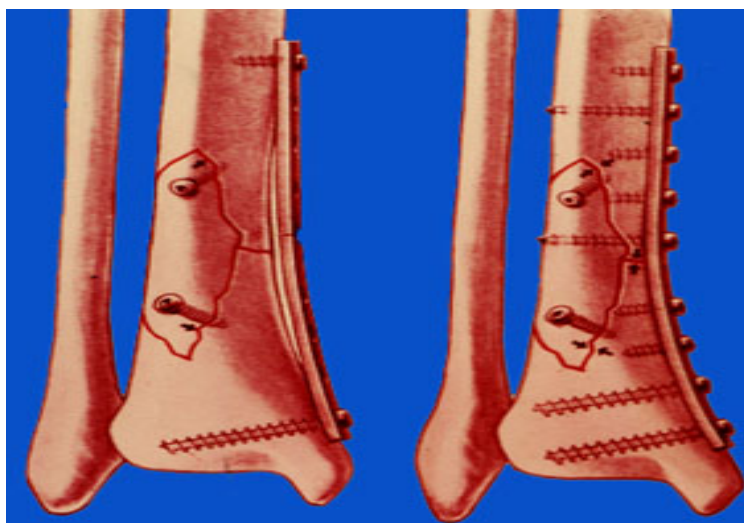


Figure n°22: schéma présentatif de plaque vissée de l'extrémité distale du tibia

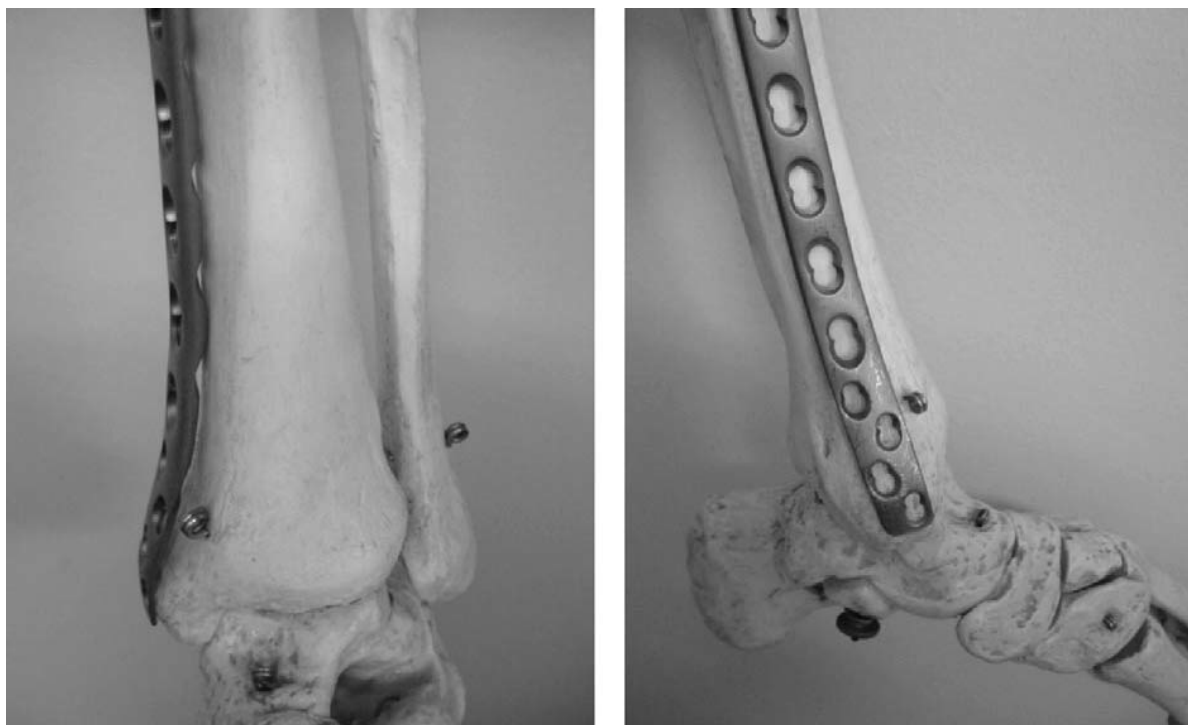


Figure n° 23: photo de la plaque anatomique de l'extrémité distale du tibia

Actuellement, l'utilisation de plaque dans les fractures du quart inférieur de la jambe devient une technique beaucoup moins utilisée en raison des risques cutanés et surtout infectieux ainsi que la stabilité médiocre de son montage par rapport à l'enclouage centromédullaire.

D'autres inconvénients peuvent constituer une autre raison pour laquelle on limite son utilisation comme choix thérapeutique dans le cadre de la fracture du quart distal de la jambe ainsi on cite :

- le déperiostage du foyer de fracture;
- l'appui tardif;
- la perte de l'hématome perifracturaire ayant un rôle primordial dans la consolidation;
- le risque de fracture itérative après l'ablation de matériel d'ostéosynthèse.

b- Vissage:

Il est rarement réalisé de façon isolée, même s'il a pu l'être pour le traitement de fractures spiroïdes ou obliques longs surtout en cas d'atteinte cutanée très importante. Il minimise le

dépériostage mais ne permet pas de se passer d'immobilisation plâtrée. Il vient le plus souvent en complément d'une fixation externe pour améliorer la qualité de la réduction globale ou comme premier temps d'une synthèse par plaque. Il peut, pour certains, être réalisé en percutané.

c- enclouage centromédullaire:

La technique de fixation des fractures des os longs à l'aide d'un clou placé dans le canal médullaire dite « enclouage centromédullaire » (ECM) se pratique à l'heure actuelle selon les principes de son initiateur, le chirurgien allemand Gerhard Küntscher (1940), à foyer fermé (FF), après alésage et avec le complément moderne souvent indispensable du verrouillage appelé « enclouage centromédullaire à foyer fermé avec verrouillage » (ECMV).

Les principes de base de l'ECM à foyer fermé selon Küntscher sont:

Au plan biologique :

Grâce à l'introduction du clou à foyer fermé :

- le respect de la vascularisation périostée favorable à la consolidation;
- la réduction du risque infectieux;
- et le rôle de stimulation de l'ostéogenèse par le produit d'alésage.

Au plan mécanique:

L'ostéosynthèse réalisée par un tube creux, placé dans l'axe mécanique neutre de l'os assure:

- dans tous les cas, une ostéosynthèse stable permettant la mobilisation immédiate ;
- et dans les cas sélectionnés, une ostéosynthèse solide autorisant non seulement la mobilisation mais aussi la mise en charge immédiate.

L'apport de l'alésage [26] (au début des années 1950) qui réalise l'adaptation du diamètre du canal médullaire à celui du clou a permis l'introduction de clous plus gros donc plus solides (la résistance du clou augmente selon la puissance trois à quatre de son diamètre) et a définitivement éliminé la complication la plus dangereuse de l'ECM sans alésage: l'enclavement du clou.

Contesté à ses débuts, l'alésage l'est à nouveau à l'heure actuelle et sur les mêmes arguments: destruction de la vascularisation endomédullaire, largage de microembolies

graisseuses pouvant aboutir, dans de rarissimes cas, à des décès brutaux, ce qui a conduit l'AO à la mise au point d'un petit clou de tibia sans alésage.

Il est prouvé que la vascularisation de la diaphyse dans toute son épaisseur est entièrement rétablie dans un délai de 3 à 6 semaines. Comme par ailleurs, les microembolies n'ont, dans l'immense majorité des cas, aucune traduction clinique. L'alésage reste partie intégrante de la méthode.

Néanmoins, l'ECM classique avec alésage ne contrôlait pas ou mal la rotation des fragments, leur télescopage et les angulations, malgré l'enclavement élastique transversal induit par sa forme en trèfle et sa fente longitudinale, réalité d'ailleurs contestée au profit de son enclavement longitudinal selon le principe de trois ou quatre points.

L'adjonction du verrouillage, qui consiste à fixer le clou à l'os par l'intermédiaire de vis transfixiantes, réalisant l'ECMV a apporté une solution élégante et sûre à ces problèmes (Küntscher [27], Klemm [28] et Schellmann, Kempf et coll [29]).

Deux types de montage peuvent être réalisés selon le type de verrouillage :

Le montage dynamique:

Dans le montage dynamique, le verrouillage n'intéresse qu'une des extrémités la plus proche du trait de fracture; il contrôle la rotation et permet dans les traits de fracture simples la mise en charge immédiate.

Le montage statique :

Le montage statique est le montage utilisé dans le cas de fracture distale de la jambe, le verrouillage est proximal et distal, il neutralise la rotation, le télescopage et l'angulation. Il permet la mobilisation immédiate mais non la mise en charge. Le montage statique peut être « dynamisé » par l'ablation du verrouillage le plus éloigné du foyer de fracture. Il est prouvé tant par la clinique que par l'expérimentation que la dynamisation n'a pas d'influence sur la qualité finale du cal et qu'elle ne doit être pratiquée qu'en cas de menace de pseudarthrose avec diastasis avec le complément indispensable de la mise en charge immédiate.

II- La discussion de la série:

A- Introduction :

Nous avons comparé notre série aux plus grandes séries de la littérature rapportant des fractures du quart inférieur de la jambe traitées par enclouage centromédullaire ou plaque vissée. En effet, les autres techniques: traitement orthopédique, traction continue ou fixateurs externes donnent de mauvais résultats et ne doivent être envisagées que dans des circonstances bien particulières.

Le journal américain JBJS (THE JOURNAL OF BONE AND JOINT SURGERY) [10]: SEAN et COLL ont publié une série de 36 cas en 2006.

La table ronde de la société d'Orthopédie de l'Ouest (SOO) de 1998 [11] a publié également une série de fractures du quart inférieur de la jambe avec 250 cas dont 97 enclouages centromédullaires et 64 traitements par plaque.

La revue de chirurgie orthopédique et traumatologique RCOT : Ehlinger et P.Adam [12] ont publié une série de 51 cas de fracture du quart distal du tibia traités par enclouage centromédullaire verrouillé en 2010

Il est certain que l'élargissement des indications de l'enclouage par l'apport du verrouillage et les problèmes cutanés rencontrés dans cette région anatomique mal vascularisée ont favorisé l'émergence de ces techniques percutanées qui respectent non seulement la peau mais probablement aussi la vascularisation osseuse [11,13].

B- Épidémiologie:

1-Âge :

Comparée à la série de SOO [11] où l'âge moyen a été de 45 ans; à la série de SEAN [10] où l'âge [10] moyen a été de 30 ans et à la série de Ehlinger [12] où l'âge moyen a été de 46,2 ans, notre série a eu 45 ans comme moyen d'âge des patients avec des extrêmes de 18 et de 71 ans.

2-sexe

Dans notre série, on note une prédominance masculine (67%).

Dans la série de SOO [11], on note également une prédominance masculine de 65%. Même constat a été relevé dans la série de Sean [10] avec un pourcentage de 67% et dans la série d'Ehlinger [12] avec un pourcentage de 61%.

C- Clinique :

1-Mécanisme :

En fonction de leurs mécanismes, deux groupes de fractures peuvent être observés au niveau du quart inférieur du tibia: les fractures par torsion et les fractures par flexion.

Moins fréquentes au niveau du quart inférieur de la jambe, les fractures par torsion sont consécutives soit à une torsion du pied alors que le corps est fixé, soit, dans le cas contraire, au mouvement de rotation qui concerne le corps et le pied restant fixé. Elles réalisent un trait de fracture hélicoïdal.

Au quart inférieur de la jambe ce sont des fractures par flexion qui prédominent car le traumatisme est généralement indirect par un choc indirect il est responsable d'un trait de fracture oblique ou transversal.

Les traits transversaux sont habituellement plus hauts [30] situés au niveau du quart inférieur. Alors que près de la cheville, les traits seraient souvent obliques. Dans leurs genèses, Hornstien [31] suppose l'association de plusieurs forces (flexion et compression par exemple).

Pour la fracture de la fibula, elle a les mêmes caractéristiques que celles du trait du tibia ainsi son siège est volontiers au même niveau de la fracture du tibia.

2-L'étiologie:

Dans notre série, l'étiologie la plus fréquente a été les AVP (72%) et les chutes (18%). Les autres causes (accidents de sports agressions...) représentent que 10%. La table ronde de SOO [11] rapporte 39% des AVP et 17% des accidents de sport. La série de Sean [10] rapporte 38% des AVP, 36% des chutes et 18% des accidents de sport. La série d'Ehlinger [12] rapporte 60,7% des chutes domestiques, 29,5% des AVP et 9,8% des activités de sport.

D- Anatomopathologie:

1- le type de trait

Dans notre série, nous avons trouvé :

✓ Un trait simple dans 90% des cas:

-transversal: 19%

-oblique: 41%

–spiroïde : 30 %

✓ Un trait Comminutif dans 10% des cas.

Sean [10] a trouvé respectivement 22% des fractures spiroïdes, 14% des fractures obliques, 36% des fractures transversales et 28% des fractures avec extension intra articulaire.

La série SOO [11] a trouvé un trait de fracture spiroïde dans 58% des cas, oblique dans 17%, transversal dans 16%, comminutive dans 9% et 12% de lésions articulaires.

2- la Classification :

Nombreuses classifications ont été utilisées pour classer les fractures du quart distal de la jambe, mais actuellement il n'existe pas de consensus international concernant l'utilisation d'une seule classification, ce qui rend difficile l'analyse de la littérature et la comparaison entre les séries publiées.

La classification la plus adoptée est celle de l'AO :

A1 : FRACTURE EXTRA-ARTICULAIRE METAPHYSIAIRE SIMPLE:

A1.1 : Spiroïde.

A1.2 : Oblique.

A1.3 : Transversale.

A2 : FRACTURE METAPHYSIAIRE A COIN:

A2.1 : Coin postéro-latéral.

A2.2 : Coin antéro-médial.

A2.3 : Coin métaphyso-diaphysaire.

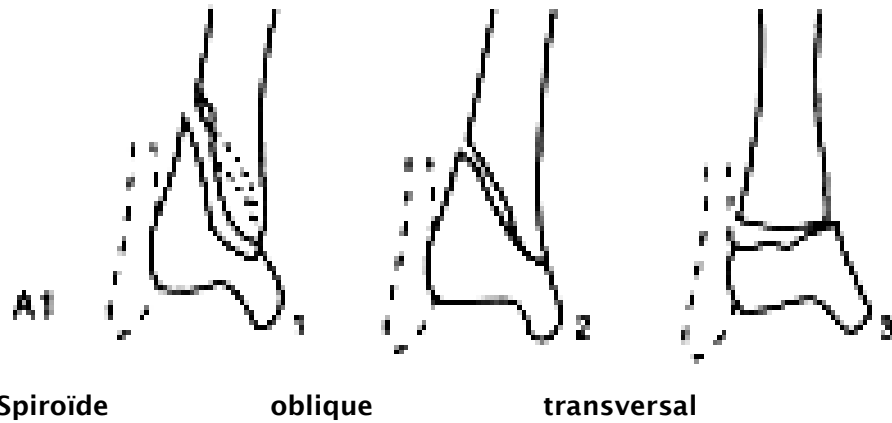
A3 : FRACTURE EXTRA-ARTICULAIRE METAPHYSIAIRE COMPLEXE:

A3.1 : A 3 fragments intermédiaires.

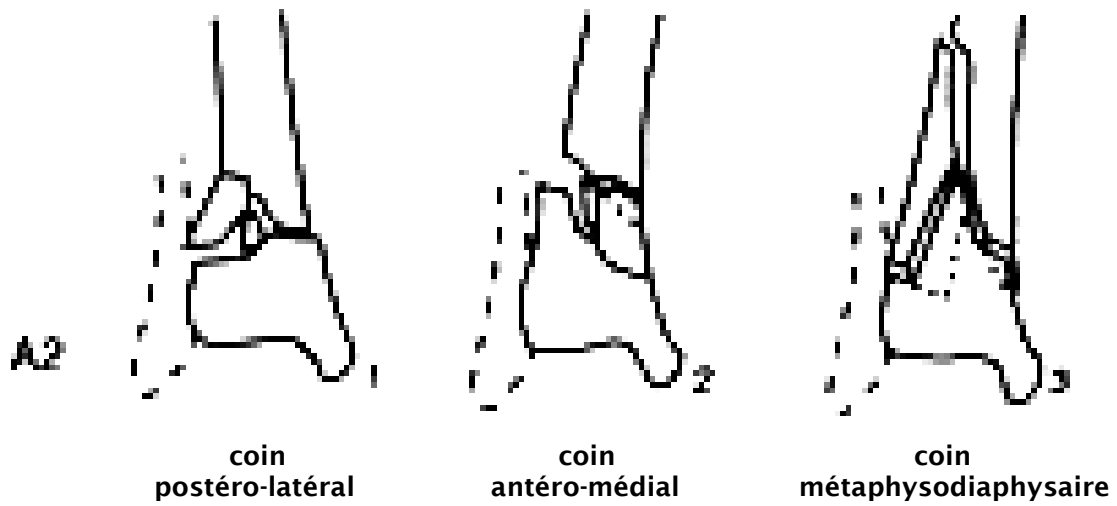
A3.2 : A plus de 3 fragments intermédiaires.

A3.3 : Etendue à la diaphyse.

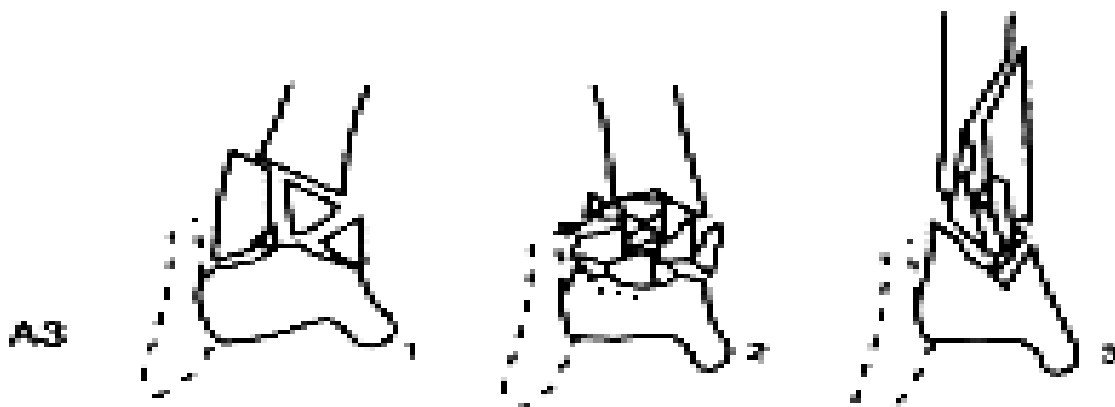FRACTURE EXTRA-ARTICULAIRE METAPHYSIAIRE SIMPLE:



FRACTURES EXTRA-ARTICULAIRE METAPHYSAIRE A COIN:



FRACTURE EXTRA-ARTICULAIRE METAPHYSAIRE COMPLEXE:



à 3 fragments
intermédiaires

à plus de 3
fragments
intermédiaires

étendue à la
diaphyse

Figure n° 24: classification de l'AO [7]

Dans notre série nous avons trouvé :

- Type A1: 26 cas soit 46%
- Type A2: 17 cas soit 30%
- Type A3: 14 cas soit 24%

Dans la série de Bonneville [17], la classification selon l'AO des 142 fractures métaphysaires tibiales se décomposant en 77 fractures de type A1, 28 de type A2 et 37 de type A3. Mais la classification AO ne donne pas de place importante à la fracture fibulaire [7] qui ne reçoit qu'une adjonction codée descriptive. Les classifications spécifiques proposées par Robinson et al. [32] et Bonneville et al. [17] établies rétrospectivement et sans étude de reproductibilité avaient pour ambition d'intégrer la lésion fibulaire au sein d'une entité traumatique commune tout en donnant la primauté au trait tibial.

3-L'ouverture cutanée :

Dans notre série, la fracture a été ouverte dans 25% des cas, 38% dans la série de Sean [10], 26% dans la série de SOO [11] et 19,6% dans la série d'Ehlinger [12].

4-L'atteinte de la fibula :

Dans notre série, la fibula a été fracturée dans 89%. Dans la série de Sean [10], elle a été fracturée dans 97%. Dans celle de SOO [11], elle a été atteinte dans 91% et dans 98% dans la série d'Ehlinger [12].

Tableau n° 7: étude épidémiologique de fracture distale de la jambe

	SOO [11]	Ehlinger	Sean [10]	Notre série

Nb de cas	250	51	34	58
Age moyen	71 ans	46,2	45 ans	45 ans
Sexe (prédominance masculine)	65%	61%	67%	67%
Coté atteint (droit)	52%	56%	64%	58%
Etiologie				
AV	39%	29%	38%	72%
Chutes	30%	60%	36%	18%
Accidents de sport	17%	9,8%	18%	10%
Type de trait	Transv : 16% oblique : 17% Comminutif : 9%	-	Transv : 36% oblique : 14% spiroide : 22 % Comminutif : 17%	Transv : 19% oblique : 41% spiroide : 30% Comminutif : 10%
Ouverture cutanée	26%	19,6%	38%	25%
Atteint du péronier	91%	98%	97%	89%

D'après cette étude épidémiologique comparative, on note une prédominance de la fracture de la jambe chez le sujet masculin. Le coté droit étant majoritairement atteint. Les AVP constituent l'étiologie la plus fréquente dans toutes les études y compris la notre qui compte un des chiffres les plus élevés (72%) à cause de l'augmentation de la fréquence des AVP au MAROC.

E- La technique chirurgicale :

La littérature rapporte comme facteurs de risque le défaut de réduction, l'élargissement métaphysaire, la comminution fracturaire, la technique chirurgicale avec un mauvais point d'entrée ou un mauvais positionnement du guide (qui doit être centré sur le profil et légèrement latéral sur la face) et pour certains auteurs le jeune âge du patient [33]. L'analyse statistique de nos résultats n'a permis de mettre en évidence qu'un seul facteur de risque significatif: l'absence de synthèse fibulaire. Le type de fracture, l'installation, l'âge ou le sexe n'étaient pas corrélés à un défaut d'axe.

Différentes techniques d'aide à la réduction sont proposées. Krettek et al. [34] utilisent des poller screws. Le principe de ces vis additionnelles est « d'orienter » le clou l'empêchant d'aller où il ne faut pas en réduisant l'espace métaphysaire. Ils ont montré sur la base de travaux expérimentaux l'intérêt mécanique de ces vis sur la stabilité initiale du montage: les fractures stabilisées par deux vis de verrouillage frontal et une vis de verrouillage sagittal présentent une résistance initiale diminuée de 57 % par rapport au même montage avec une poller screw [35]. La position de ces poller screws par rapport au foyer de fracture est un élément important puisque les auteurs rapportent de meilleurs résultats pour une distance inférieure à 8 mm.

Certains auteurs proposent la synthèse première de la fibula comme aide au contrôle de la réduction de la longueur et de la rotation de la fracture tibiale et c'est le cas adopté dans notre série.

Enfin l'étude des complications de l'enclouage centromédullaire des os porteurs a mis en évidence le caractère protecteur de façon statistiquement significative de l'utilisation de la table orthopédique sur la réduction et le caractère défavorable de la comminution fracturaire [33,34]. Dans notre série, on n'a pas utilisé la table orthopédique et la réduction a été réalisée par manœuvre manuelle.

F-Evolution :

a- La durée de consolidation :

La durée de consolidation moyenne dans notre série a été de 19 semaines, ce chiffre est proche à celui qui a été trouvé dans la série de Sean [10]: 23,5 semaines et dans la série d'Ehlinger [12], elle a été de 15,7 semaines.

b- Le taux de consolidation :

Dans notre série, le taux moyen de consolidation a été 96%, Bonneville et al. [17] rapporte 87% de taux de consolidation, Megas et al. [36] rapporte un taux de 100%. La littérature rapporte une fréquence de 40 gestes secondaires osseux d'aide à la consolidation.

Certains auteurs présentent des chiffres importants comme Mosheiff et al. [37] avec un taux de 42% (22/52 cas) et Nork et al. [38] avec un taux de près de 20 %. Ils mettent en exergue comme facteur de risque la comminution métaphysaire. Nous avons, de notre part, eu recours à trois dynamisations (5 %) qui ont toutes évolué favorablement vers la consolidation, soulignant l'intérêt de ce geste mineur devant une consolidation traînante.

c- L'évolution fonctionnelle:

Nous avons trouvé un résultat fonctionnel satisfaisant selon score d'Olerud de 84 points. Les résultats rapportés par la littérature sont aussi satisfaisants. Nork et al. [38] ont souligné une gêne dans différents domaines de la vie quotidienne au terme de la première année, mais avec une amélioration durant les deux années suivantes atteignant un niveau comparable à la population générale. Robinson et al. [32] ont présenté une série avec un résultat fonctionnel moyen selon de score d'Olerud de 89 points (35—100). Ehlinger et al. [12] ont publié une série dont le score d'Olerud moyen a été de 83,2 points. Nos résultats sont en accord avec ces séries. Le seul élément clinique corrélé à l'existence d'un cal vicieux est la présence d'une boiterie sans qu'aucune explication puisse être donnée puisque la douleur n'est corrélée ni à la boiterie ni à l'existence d'un cal vicieux.

G- Complications:

Chirurgicales :

a- Syndrome de loges

La série SOO [11] a trouvé 2 cas sur 97% des patients encloués, soit 2% des cas.

La série Sean [10] et celle d'Ehlinger [12] n'ont trouvé, quant à elles, aucun cas de syndrome de loges ce qui a été le cas dans notre série.

Garbuio [39] dans sa thèse, s'appuyant sur les travaux de Tischenko [40] et Mc Queen [41], affirme que le syndrome de loges n'est pas une complication de l'enclouage centromédullaire, ni de l'alésage, mais bien de la fracture de jambe elle-même, et ce quel que soit

le traitement mis en œuvre. Moed [42] montre, quant à lui, un rapport direct entre l'augmentation des pressions dans les loges de la jambe et l'enclouage avec alésage chez le chien. C'est dire l'étiologie de cette complication reste un sujet de discussion majeur.

b- Infection :

Elle représente la complication la plus redoutable en chirurgie traumatologique, du fait de la difficulté et de la durée de son traitement.

Dans notre série, nous avons rencontré 2 cas de sepsis superficiel, soit 3% des cas. Dans la série de Sean [10], on note 5% de sepsis sur matériel.

La série d'Ehlinger [12] rapporte 2 cas de sepsis profond nécessitant 2 reprises chirurgicales associant lavage et geste sur le matériel d'ostéosynthèse. Une fois il s'agit d'un changement de vis de verrouillage distal et une autre d'une ablation de clou avec mise en place d'un fixateur externe. L'évolution de ce dernier cas s'est faite vers une pseudarthrose septique.

Le faible nombre de cas de fractures ouvertes et l'absence dans notre série de fractures ouvertes de type III selon la classification de Cauchoix [43] a influé sur ce résultat en comparaison aux données de la littérature. En effet, sur 551 fractures de jambe enclouées, Garbuio [39] a trouvé 6,7% de sepsis sur matériel. Bone [44] en a trouvé 7% et Ahlo [45] 2% d'infections superficielles et 33% profondes. En ce qui concerne les séries de fractures spécifiques du quart inférieur de la jambe, Bonneville [46] a trouvé 2,5% de sepsis profonds et 5% de sepsis superficiel. Robinson [47] n'a pas trouvé d'infection profonde mais 5% d'infections superficielles.

Ainsi, l'utilisation de l'enclouage centromédullaire dans le traitement chirurgical des fractures ouvertes de la jambe est de moins en moins controversée.

Il convient, également, de comparer nos résultats à ceux de la plaque vissée. En effet, la série de la SOO [11] a trouvé 11% de sepsis et 12,5% de problèmes de cicatrisation cutanée. Vives [48] a trouvé deux fois plus de complications septiques avec la plaque vissée qu'avec clou dans une série de 238 fractures de la jambe dont 126 enclouées et 112 traitées par plaque vissée. L'abord direct de cette zone anatomique mal vascularisée et positionnée en sous cutané immédiat pour sa face interne est dangereux et source de nombreuses complications locales [49]. Helfet [50] utilise même en première intention une fixation externe temporaire associée à une synthèse

de la fibula à foyer ouvert pour n'opérer les fractures du tibia par ostéosynthèse directe que quand l'œdème a régressé !

De plus, les complications septiques sur nécrose cutanée nécessitent l'utilisation quasiment systématique d'un lambeau, local ou libre, pour couvrir la plaque d'ostéosynthèse.

Tableau n° 8: étude comparative de taux d'infection dans les différentes séries

	Sean [10]	Bone[44]	Ahlo[45]	Bonnevualle[46]	Robinson[47]	Notre série
Sepsis superficiel	5%	7%	2%	5%	5%	3%
Sepsis profond	-	-	33%	2,5%	-	-

c-retard de consolidation :

Les clous:

Nous avons trouvé 3 cas de retard de consolidation soit 5% des cas qui ont nécessité une dynamisation du clou. Nos résultats ont été meilleurs de ceux trouvés dans la série Sean [10] avec 3 retards de consolidations soit 8% des cas et de ceux de la série de SOO [11] avec 8% de retards de consolidation avec dynamisation et 6% de pseudarthrose avec changement de clou et réalésage plus ou moins associé à une ostéotomie de la fibula.

Mosheiff [51] a réopéré 42% de ses patients, le plus souvent pour dynamiser le clou mais dans 10% , une greffe osseuse secondaire a été nécessaire. Il a trouvé également 2 cas de rupture de clous sur pseudarthrose.

Konrath [52] a trouvé 10% de retard de consolidation ayant nécessité une dynamisation et 10% de pseudarthrose ayant nécessité un changement de clou avec réalésage.

Enfin, il est probable que nous aurions gagné à réaliser des déverrouillages précoces pour éviter certains cas de pseudarthrose.

D'ailleurs, les nouveaux clous permettent de réaliser d'emblée un verrouillage bipolaire pour bloquer la rotation, mais dynamique grâce à des orifices de verrouillage ovales.

Tableau n° 9: étude comparative de taux de retard de consolidation et de pseudarthrose dans les séries de clou

	Sean [10]	SOO [11]	Konrath [52]	Notre série
retards de consolidation	5%	7%	2%	5%
pseudarthrose	0%	6%	10%	0%

Les plaques :

La SOO [11] a trouvé 5% de retard de consolidation, 5% de pseudarthroses aseptiques et un cas de pseudarthrose septique. Ils ont pratiqué 4 greffes inter-tibio-péronières, soit 6% des cas.

Si Redfern [53] et Helfet [50] n'ont rapporté aucune pseudarthrose, Borg [54] a rapporté 2 retards de consolidation et 2 pseudarthroses sur 21 cas.

Tableau n° 10: étude comparative de tau de retard de consolidation et de pseudarthrose dans les séries de plaque vissée

	SOO [11]	Borg [54]	Notre série
retards de consolidation	5%	9,5%	5%
pseudarthrose	5%	9,5%	0%

Conclusion:

Si les séries récentes de plaques posées par abord mini-invasif semblent donner peu de pseudarthroses, les reprises restent plus complexes que pour les clous et nécessitent une greffe osseuse dans la majorité des cas.

Complications médicales:

Aucun cas de phlébite ou embolie pulmonaire n'a été rencontré dans notre série ni dans la série de Sean [10] et ni dans la série d'Ehlinger [12], ce qui n'est pas le cas dans la série SOO [11] où le diagnostic de 2 thromboses profondes a été fait et de façon égale dans le traitement des fractures par enclouage centromédullaire verrouillé ou dans le traitement par plaque.

Aucun cas d'alogodystrophie n'a été diagnostiqué dans le cadre des fractures traitées par enclouage centromédullaire verrouillé, alors que dans la série de la SOO [11], 6 cas d'algodystrophie ont été trouvés dans le cadre des fractures traitées par plaque vissée.

Décès:

Aucun décès n'a été déploré dans notre expérience. La quasi absence de patients polytraumatisés et relativement la faible moyenne d'âge de notre série explique sans doute ce résultat. La fracture de la jambe isolée chez un patient jeune n'entraîne que rarement des complications engageant le pronostic vital. De même, les différentes séries de la littérature n'ont trouvé aucun décès.

H- RESULTATS :

1-Mobilité articulaire :

Le genou :

La mobilité de l'articulation du genou a été normale chez tous les patients : 100%.

La cheville :

Tableau n°11: les résultats de la mobilité articulaire de la cheville

	normal	Déficit de flexion dorsale de 5°	Déficit de flexion dorsale de 10°	Déficit de flexion plantaire d
NB de cas	42 cas	8 cas	4 cas	4 cas
%	72%	14%	7%	7%

Le genou retrouve ses amplitudes dans la quasi totalité des cas des séries de la littérature [55,17]. Pour la cheville, la littérature a trouvé 10% de déficit supérieur à 10° [17], 80% de récupération totale [17], 10% de déficit minime [51]. Globalement, les amplitudes articulaires du genou sont toujours normales, et celles de la cheville le sont environ dans 80% des cas avec petit déficit d'une dizaine de degrés de flexion dorsale dans les autres cas.

Le plus souvent, les séries des plaques ne parlent pas des mobilités du genou, même si la série de la SOO a trouvé 5% de déficit de flexion parmi ses 64 cas. Concernant la cheville, elles ont trouvé une mobilité normale dans 89% des cas [55], et 80% des cas [56]. Il est à noter que les déficits sont plutôt en flexion plantaire dans la série de la SOO [11].

2-Résultats angulaires :

Dans notre série, on note les résultats angulaires suivants :

Tableau n°12: les résultats angulaires dans notre série

	Résultat anatomique	Résultat bon	Résultat moyen	Résultat mauvais
%	46%	37%	12%	5%

Ce qui n'est pas comparable aux résultats de la série Sean [10] qui a trouvé 92% de bon résultat. La SOO [11] a trouvé 50% de résultat anatomique et Richter [57] a trouvé 58%.

La série de Sean [10] rapporte 3% de valgus à 5° et 6% de recurvatum supérieur à 11° alors que la SOO [11] a trouvé 11% de valgus supérieur à 5° et 11% de recurvatum supérieur à 11°.

Dans la série d'Ehlinger [12], 14 montages avec des défauts d'axe supérieur à 5° ont été observés (27,5 %), parmi lesquels un seul était supérieur à 10°. Ces cas définissaient le groupe de « cals vicieux ». Il s'agit de quatre valgus, de deux recurvatum, de trois rotations externes et de cinq défauts combinés (deux valgus + recurvatum, trois rotations externes + valgus). L'absence de synthèse fibulaire a été le seul facteur trouvé statistiquement significatif sur la réalisation d'un défaut d'axe initial, mais également dans le maintien de la réduction dans le temps. En effet, l'axe global et frontal postopératoire initial ($p < 0,006$ et $p < 0,018$), l'axe frontal à six mois ($p < 0,014$), l'axe global et frontal à 12 mois ($p < 0,02$ et $p < 0,028$) ont été améliorés lorsque la fibula a été ostéosynthésée.

Konrath [58] a trouvé 96% de ses patients dans une fourchette de 5° de déviations dans tous les plans. Bonneville [17] rapporte 21% de déviations frontales entre 3 et 6°.

Krettek [59 ,60] a proposé de placer des vis de blocage le long du clou, de part et d'autre du foyer de fracture pour éviter les mouvements de balayage, permettant une meilleure réduction et une stabilité du montage.

En effet, cet artifice permet de mimer un contact par trois points entre l'os et le clou, comme pour une fracture diaphysaire, quand le foyer est situé en zone métaphyso-épiphysaire. Stedtfeld [61] reprend ce concept dans une étude biomécanique pour préciser l'emplacement le plus adéquat de ces vis de blocage en fonction du type de fracture. Cette technique pourrait

permettre une meilleure réduction per-enclouage et ainsi améliorer les axes radiologiques postopératoires.

Dans notre série, nous n'avons pas eu recours à cet artifice.

Les plaques :

On constate que l'ostéosynthèse par plaque apporte de meilleurs résultats par rapport à notre série. En effet, la série de plaques de la table ronde SOO trouve 55% de résultats anatomiques et 9% de valgus supérieurs à 5°.

Oh CM [56] ne trouve pas de déviations supérieures à 5°.

Helfet [50] trouve 10% de varus supérieures à 5° et 10% de recurvatum supérieur à 10°. Il classe les autres patients dans les limites acceptables de déviations (valgus et recurvatum inférieurs à 10° et varus inférieur à 5°). Redfern [53] reste évasif sur ses résultats radiologiques et Borg [54] rapporte 10% de reprises chirurgicales précoces pour défaut de réduction.

Conclusion :

Les résultats angulaires postopératoires obtenus par plaque vissée montre sa supériorité par rapport aux résultats de notre série, mais moindre que les résultats de la série de Sean [10].

Cela peut être dû au fait que la plaque vissée permet une réduction anatomique meilleure que l'enclouage centromédullaire verrouillé isolé.

La technique doit être plus affinée et la rigidité du montage doit être améliorée soit selon le procédé de Krettek [59] ou par synthèse de la fibula, ce qui corrobore avec nos constatations. En effet les cas traités par enclouage centromédullaire verrouillé associé à une ostéosynthèse de la fibula ont eu une bonne réduction anatomique par rapport aux autres cas.

Au recul :

Aucune différence n'a été trouvée entre les résultats immédiats et ceux recueillis au plus grand recul dans notre série.

-Les séries de clous :

La série de Sean [10] ne trouve pas de différence entre les résultats postopératoires et les résultats au plus grand recul.

La série de la SOO [11] trouve 46% seulement axés, c'est à dire sans aucune déformation en varus, valgus, flessum ou recurvatum.

-Les séries de plaques :

La SOO [11] trouve plusieurs pertes de réduction dont 2 varus supérieurs à 5° contre aucun en postopératoire et un valgus de 11° passé à 18°.

-Conclusion

La différence de 4% entre les résultats postopératoires et les résultats immédiats dans la série SOO [11] confirme l'instabilité du montage en utilisant seulement l'enclouage isolé.

3-L'ostéosynthèse de la fibula :

Dans notre série, l'ostéosynthèse de la fibula a été réalisée dans 41 cas soit 78% des cas (par plaque vissée dans 39 cas et embrochage dans 2 cas).

Aussi bien dans les séries d'ostéosynthèse par plaque que dans les séries d'enclouage Centromédullaire, la nécessité (et par la même fréquence) de la synthèse de la fibula reste un sujet à discussion. Pour les plaques, cela va de rarement (5% de cas pour Redfern [53]) à toujours (Toms [62]).

Pour les enclouages, la série de la SOO [11] rapporte 7% de synthèse de la fibula, Bonnevalle [17] 18%, Konrath [52] 11% et Mosheiff [37] 100%. La série de Sean [10] rapporte 19 cas soit 53% de synthèse de la fibula.

Dans la série de Ehlinger [12], parmi les 50 fractures fibulaires, 13 ont été fixées chirurgicalement (26 %) 9 plaques vissées et 4 brochages.

Tableau n°13: l'ostéosynthèse de la fibula dans les différentes séries

	Redfern[53]	Toms [62]	Bonnevalle [17]	Konrath [52]	Mosheiff [37]	SOO [11]	Ehlinger [12]	SEAN [10]	Notre série
Ostéo-synthèse de la fibula	5%	100%	18%	11%	100%	7%	26%	53%	78%

La série de SOO [11] rapporte 35 cas de fractures du quart inférieur de la jambe avec synthèse associée de la fibula, quelle que soit la technique utilisée pour la synthèse tibiale. La

conclusion reste évasive, tout juste est-il préconisé de synthèses la fibula dans les fractures très basses et dans les fractures du tibia à grand déplacement initial.

Les auteurs le justifient par la diminution du risque de valgus résiduel au niveau du tibia, mais reconnaissent un risque de varus résiduel quand la fibula est synthésée (à l'instar des fractures de jambe à fibula intacte), associé à un risque accru de pseudarthrose tibiale.

Pour certains auteurs la synthèse doit être systématique [63, 64,65], alors que pour Varsalona et Liu [66], la synthèse d'une fracture fibulaire ne doit être réalisée qu'en présence d'une lésion de la syndesmose ou d'une cheville déstabilisée. Ils justifient cette attitude par le risque iatrogène encouru et le retard de consolidation tibial. Ce retard de consolidation du foyer tibial, en présence d'une fibula intacte ou fixée, est rapporté par Teitz [67] avec une fréquence de 22 %. Certains proposent alors avec succès une ostéotomie fibulaire [68,69].

D'autres enfin proposent l'ostéosynthèse de la fibula comme aide au contrôle de la réduction de la longueur et de la rotation de la fracture tibiale. La fibula joue un rôle important dans la stabilité mécanique de la cheville lors de la marche. Strauss [70] a mis en évidence l'intérêt d'une fibula intacte ou ostéosynthésée sur la stabilité des montages, et ce quel que soit l'implant utilisé pour le tibia (plaque verrouillée ou clou). Dans les cas où la fibula ne peut être synthésée, les auteurs préconisent même l'utilisation d'une plaque verrouillée pour le tibia, arguant une meilleure stabilité initiale.

L'étude cadavérique de Morrison [71] apporte des conclusions sensiblement différentes: la synthèse des fractures fibulaires augmente la résistance aux contraintes axiales d'un facteur 2,2, alors que la résistance en torsion est peu modifiée. Weber [72] a montré que l'apport de la synthèse fibulaire sur la stabilité tibiale dépend du type de fixation tibiale. Ainsi il a observé un gain de rigidité dans le seul groupe du tibia stabilisé par fixation externe. Sur la base d'une étude clinique, Egol [73] plébiscite l'ostéosynthèse des fractures fibulaires puisqu'elle permet un meilleur contrôle initial de la fracture (trois fois plus de défaut secondaire dans le groupe « fibula non synthésée ») mais surtout un maintien dans le temps de la réduction. Cette synthèse fibulaire doit être réalisée en premier. Elle permet d'obtenir une meilleure réduction de la composante tibiale, de rigidifier le montage en augmentant sa résistance en compression axiale et de procurer au montage une stabilité dans le temps.

Kumar [74] étudie sur cadavres la différence de stabilité d'une fracture du quart inférieur de la jambe traitée par enclouage centromédullaire verrouillé avec ou sans synthèse de la fibula. Il trouve une différence significative en faveur de la synthèse de la fibula. Il rapporte également dans une étude à paraître, 60 cas de perte de réduction progressive en valgus chez des patients n'ayant pas bénéficié de synthèse de la fibula.

Kellam [75] revient sur cette étude et insiste sur l'effet «essuie glace» des vis de verrouillage dans les orifices du clou, entraînant des pertes de réduction du fait de 6° de débattement de ces vis dans le clou. Il revient sur l'importance de la mise en place de ces vis distales et sur l'intérêt d'en placer au moins deux, voire trois, et si possible une antéropostérieure, pour assurer une meilleure stabilité au montage. Ceci associé à une synthèse de la fibula. Cela confirmerait l'intérêt d'utiliser plutôt des clavettes que des vis pour le verrouillage et de généraliser l'utilisation des clous modernes à verrouillage très distal et biplan.

conclusion

D'après notre étude et les résultats de la littérature, on peut conclure que la synthèse de la fibula est censée rigidifier le montage, permettre une meilleure réduction, en particulier éviter un valgus trop important, et diminuer les troubles de la rotation.

De nombreux auteurs se sont intéressés à l'intérêt de réaliser cette synthèse qui prolonge la durée de l'intervention, voire le temps de garrot pour les équipes qui l'utilisent et qui en rigidifiant le montage empêche la dynamisation.

4-Résultats de troubles de rotations :

Nous avons trouvé dans notre série les résultats suivants :

Tableau n°14: les troubles de rotation dans notre série

Trouble rotation à la révision	Pas de trouble de rotation	Rotation externe $\leq 10^\circ$	Rotation interne $\leq 5^\circ$	Rotation externe $> 10^\circ$	Rotation interne $> 5^\circ$
Nb de cas	47	6	3	2	0

%	81%	10%	5%	3%	0
---	-----	-----	----	----	---

Bonnevialle [17] rapporte 18 cas ayant bénéficié d'un examen tomodensitométrie comparatif et ne trouve que 66% de torsion symétrique à plus de 5°.

Peu de séries d'enclouage centromédullaire de jambe font part de leurs résultats en rotation. Khan [76] insiste sur ce fait et rapporte trois cas de déviations majeures symptomatiques après fractures spiroïdes du quart distal du tibia. Deux patients ont été réopérés pour correction rotatoire. Il conclut que le seul repère per opératoire est clinique et qu'il est très difficile de régler la rotation quand la fracture est bilatérale et le foyer communif ou transversal.

Les séries de plaques d'ostéosynthèse sont toutes aussi discrètes quant à leurs résultats rotatoires. BORG [54] rapporte un cas, soit 5% de trouble de rotation externe de 5°. Oh CM [56] rapporte 2 cas, soit 8% de trouble de rotation interne supérieur à 10°.

Il semble donc que si la logique veuille que l'ostéosynthèse par plaque prévienne la survenue de troubles de rotation, ce ne soit pas si certain dans la pratique.

De plus, les techniques de pose mini-invasives de ces plaques amènent les mêmes inconvénients d'absence de visualisation du foyer de fracture que l'enclouage et expliquent peut-être ce résultat. Par ailleurs, il semble important de bien rechercher ces troubles de rotation en postopératoire immédiat ou dans les premières semaines, car un des intérêts de l'enclouage est qu'il est aisé de les corriger en changeant le verrouillage proximal. Par opposition, chez un patient ostéosynthésé par plaque, il est nécessaire de reprendre toute l'ostéosynthèse pour rectifier ces troubles de rotation, qui nous l'avons vu, ne sont finalement pas si rares.

5-Reprise de l'appui :

Dans notre série l'appui partiel avec des cannes béquilles a été autorisé en moyenne après 45jours. L'appui complet a été en moyenne après 90 jours.

Ce résultat à comparer aux 90 jours de la SOO et de Bonnevialle [17], aux 45 jours pour l'appui partiel de Konrath [52] et Mosheiff [37]. Cependant, la prudence est de mise pour l'interprétation de ce type de résultat dans une série rétrospective où tous les dossiers ne sont pas

forcément très complets quant aux consignes données aux patients. Nous considérons donc que notre résultat est comparable à la littérature.

Par contre, la série de la SOO rapporte des différences significatives en faveur du clou par rapport à la plaque vissée. Après 3 mois, 77% des patients encloués étaient en appui complet contre 46% des plaques ($p=0.0001$). Et après 4 mois, ce pourcentage passait à 90% pour les clous contre 76% pour les plaques ($p=0.0001$). Redfern [53], tout comme OH [56], trouve 90 jours de délai moyen de remise en charge, Helfet [50] trouve 75 jours et Borg [54] préconise l'appui progressif immédiat en fonction de la douleur sans précision de la durée avant appui total.

On peut conclure d'après notre étude et les séries de la littérature que l'enclouage centromédullaire permet un appui plus précoce par rapport à la plaque.

Tableau n°15: la durée d'appui dans les différentes séries

	SOO Bonnevialle (clou) [17]	Konrath[52] Mosheiff[37] (clou)	Redfern [53] OH[56] (plaque)	Helfet [50] (plaque)	Notre série
La durée pour l'appui	90 jours	45 jours	90 jours	75 jours	45jours

6-Faillites du matériel d'ostéosynthèse :

Dans notre série nous n'avons rencontré aucun cas de rupture de vis ou de clou, la même chose dans la série de Sean [10].

Haddad [77] trouve un taux important de ruptures de vis avec le clou de l'AO sans alésage. Ceci entraîne dans sa série un taux de réinterventions pour changement de clou-alésage de 14%.

Kneifel [78] insiste pour sa part sur l'intérêt de placer 2 vis de verrouillage distal. Il trouve dans sa série une différence significative en faveur du double verrouillage avec 59% de rupture de la vis unique contre 5% de rupture dans le groupe à 2 vis distales.

Hahn [79] trouve 5 ruptures de clou sur 250 fractures traitées et Ruiz [80] trouve 6 sur 340 enclouages. Ils trouvent tous les deux une prédominance des fractures du quart distal du tibia dans ces ruptures de clou.

Tableau n°16 : comparaison de résultats de notre série ceux de séries de clou

Série	SOO (clous)	Bonneville (clous)	Sean (clous)	Notre série
année	1998	1996	2006	2011
Nb de cas	97	38	36	58
Résultats postopératoires	50% résultats anatomiques 11% valgus > 5° Recurvatum > 5°	79% résultats anatomiques 7,5 de déviations > 5°	92% résultats acceptables (anatomique+bon)	Résultat anatomique : 46% Résultat bon : 37% Résultat moyen : 12% Résultat mauvais : 5%
Résultats après recul	20% de reprises	17% de reprises	19% de reprises	5% de reprises
	8 retards de consolidation et 6 pseudarthroses	2 retards de consolidations et 1 pseudarthrose	3 retards de consolidation et aucune pseudarthrose	3 retards de consolidation et aucune pseudarthrose
	Aucun sepsis	Un sepsis profond (2,6% des cas)	1 seul sepsis superficiel (3% des cas)	2 cas de sepsis superficiel

Tableau n°17 : comparaison de résultats de notre série ceux de séries de plaque

Série	SOO (plaques)	HELLET (plaques)	BORG (plaques)	Notre série
Année	1998	1997	2004	2011
Nombre de cas	64	21	20	58
Résultat en post-	55% résultats anatomiques	10% varus > 5% et 10%	67% résultats anatomiques	Résultat anatomique :

Le traitement chirurgical de fractures du quart distal de la jambe par enclouage centromédullaire verrouillé à foyer fermé

opératoire	9% valgus > 5% recurvatum > 5%	recurvatum > 10°	2 reprises pour Mauvaise réduction	46% Résultat bon : 37% Résultat moyen : 12% Résultat mauvais : 5%
Résultats après récul	15% de reprises	Une seule reprise mais chirurgie en 2 temps avec fixateur externe	14% de reprises	5% de reprise
	3 pseudarthroses aseptiques et 1 pseudarthrose septique	1 retard de consolidation	2 retards de consolidation et 2 pseudarthroses septiques	3 retards de consolidation et aucune pseudarthrose
	7 infections soit 11% des cas	2 infections et 1 sepsis sur broche de fixateur avec reprise chirurgical	3 infections soit 14% des cas	2 cas de sepsis superficiel

CONCLUSION

Le traitement chirurgical de la fracture du quart distal de la jambe par enclouage centromédullaire à foyer fermé a comme avantage un abord à distance de la fracture qui siège sur une zone de peau fragile avec une vascularisation précaire, un risque infectieux faible, un montage solide avec un appui précoce, une mobilisation et une rééducation précoce de l'articulation de la cheville. Les résultats obtenus dans notre série permettent de conclure au grand intérêt d'élargir les indications classiques de l'enclouage centromédullaire verrouillé à la prise en charge des fractures du quart distal de la jambe. En effet, si l'ostéosynthèse par plaque donne de bons résultats anatomiques, c'est au prix d'interventions compliquées et longues, ou au prix de risques majeurs de nécroses cutanées et de sepsis pour les voies d'abord plus classiques. Ceci amène même certains auteurs à poser des fixateurs externes en urgence pour ne réaliser la synthèse par plaque qu'à quelques jours de distance pour diminuer le risque de survenue de problèmes cutanés.

Cependant, le cal vicieux qui constitue une complication fréquente de fracture de la jambe, concernant le quart distal sa fréquence est plus élevée dans les séries des clous par rapport aux séries des plaques: ceci est expliqué par la réduction anatomique assurée par la plaque et l'absence de la synthèse systématique de la fibula et le montage dynamique dans les séries de clou. Ce désavantage est amélioré actuellement grâce à l'utilisation systématique de l'amplificateur de brillance.

Actuellement, les clous de nouvelle génération avec verrouillage proximal dynamique et verrouillage distal multidirectionnel et situé très bas permettent d'enclouer des fractures situées à 2 ou 3 centimètres de l'interligne tibio-talien et permettent une dynamisation automatique et limitée du foyer de fracture au moment de la remise en charge. Il est essentiel de contrôler la rotation et le déplacement du site de fracture par l'amplificateur de brillance et associer la synthèse de la fibula qui permet la réduction du tibia ainsi qu'assurer sa stabilité.

« Ainsi l'enclouage centromédullaire dans le traitement chirurgical des fractures du quart distal de la jambe constitue un moyen solide et fiable avec moins de risques infectieux et de complications aboutissant aux résultats satisfaisants permettant d'élargir l'utilisation de ce moyen comme choix thérapeutique dans ce type de fracture ! »

SYNTHÈSE

Les fractures du quart inférieur de la jambe (6 cm de l'interligne tibio-talienne au maximum), deviennent de plus en plus fréquentes avec les Accidents de la Voie Publique (AVP).

Elles sont réputées grave, et classiquement traitées par ostéosynthèse par plaque vissée. Nous discutons dans ce travail l'apport de l'enclouage centromédullaire verrouillé dans la prise en charge de ce type de fracture.

Nous présentons l'expérience du Service de Chirurgie Ostéo-Articulaire du CHU HASSAN II de FES, concernant 58 fractures du quart inférieur de la jambe ont été traitées par enclouage centromédullaire verrouillé avec alésage sur une période de 5 ans (du Décembre 2005 au Janvier 2010). L'âge moyen de nos patients a été de 45 ans, avec des extrêmes de 18 et de 71 ans. Nous avons noté une prédominance masculine avec 39 hommes / 19 femmes (sexe ratio: 0,67). Le côté droit a été atteint dans 34 cas (58 %). Les AVP représentent 72% des étiologies (24 cas), les chutes 18% (10 cas). La fibula a été fracturée dans 89% des cas dont 41 cas considérée comme fracture malléolaire. L'ouverture cutanée a été notée dans 14 cas (25 %) dont 9 cas ouverture stade I de Cauchoix et Duparc, et 5 cas stade II.

Les clous utilisés ont permis un verrouillage très distal et ont été associés dans 39 cas à une fixation de la fibula par plaque vissée.

Après un recul moyen de 18 mois, nous avons noté, dans 83% des cas que l'alignement a été satisfaisant, avec moins de 5 degrés d'angulation, mais 7 patients ont eu une déformation de 10° degrés de valgus. Un patient a eu 13 degrés de valgus et un autre a eu 5 degrés de recurvatum.

La consolidation a été obtenue en 19 semaines en moyenne (avec des extrêmes de 15 et de 36 semaines). Nous avons noté 3 cas de retard de consolidation ayant nécessité une reprise pour dynamisation.

À la lumière des résultats de cette étude et ceux de la littérature, nos résultats sont en général comparables aux autres séries de plaque et de clou, ce qui nous mène à conclure que l'enclouage centromédullaire verrouillé permet un appui précoce, moins d'infections, et moins de reprises surtout dans cette partie de la jambe qui est mal vascularisée et à peau fragile.

Les résultats obtenus dans notre série permettent de conclure au grand intérêt, d'élargir les indications classiques de l'enclouage centromédullaire verrouillé à la prise en charge des fractures du quart distal de la jambe.

Abstract: treatment of fractures of the distal quarter of the leg by intramedullary nail
locked

Fractures of the lower quarter of the leg (6 cm from the tibiotalar to maximum), are becoming increasingly common with the public highway accidents. They are deemed serious, classically treated by osteosynthesis using screwed plate. We discuss in this work the contribution of locked intramedullary nailing in the management of this type of fracture.

We present the experience of the Department of Osteo–Articular Surgery, CHU Hassan II of Fez. About 58 fractures of the lower quarter of the leg were treated by locked intramedullary nailing with reaming, over a period of five years (from January 2005 to January, 2010). The average age of our patients was from 45 years, with extremes of 18 and 71. We noted a male predominance with 39 men / 19 women (sex ratio: 0.67). The right side was affected in 34 cases (58%) and the left side in 24 cases (42%). Public highway accidents represent 72% of causes (24 cases), falls 18% (10 cases). The fibula was fractured in 89% cases, 41 cases considered malleolar fracture. Skin opening was noted in 14 cases (25%) including 9 cases of stage I opening of Cauchoix Duparc and 5 cases of stage II.

The nails used permitted very distal locking and in 39 cases were associated with fixation of the fibula with a plate.

After a mean of 18 months, we note, 83% of the alignment was considered satisfactory, with less than 5 degrees of angulation, but 7 patients had a deformity of 10 degrees of valgus, one patient had 13 degrees valgus and another had 5 degrees of recurvatum.

Consolidation was achieved in 24 weeks on average (with extremes ranging from 15 to 36 weeks), there was 3 cases of delayed union requiring a return to potency.

In light of the results of this study and those in the literature our results are generally better compared to other sets of plate and nails, which gives us the right to say that the locked intramedullary nail allows early support, fewer infections and fewer reoperation, especially in the area of the leg badly vascularized and fragile skin.

The results obtained in our series can conclude the general interest, to broaden the classical indications for intramedullary nail locked in the treatment of fractures of the distal quarter of the leg.

ملخص: العلاج بواسطة التسمير المركزي النخاعي المقفول لكسور الربع

السفلي من الساق

أصبحت كسور الربع السفلي من الساق أكثر انتشاراً وذلك بسبب ارتفاع نسبة حوادث السير، وتعرف بخطورتها وطريقة علاجها بواسطة اللويحة الملولبة. في هذه الدراسة نستعرض دور التسمير المركزي النخاعي المقفول في علاج هذا النوع من الكسور.

لقد تمت هذه الدراسة في مصلحة جراحة العظام والمفاصل التابع للمستشفى الجامعي الحسن الثاني بفاس خلال مدة خمس سنوات (في الفترة المتراوحة بين دجنبر 2005 و يناير 2010). ولقد وجدنا أن متوسط العمر لدى المرضى في حدود 45 سنة مع معدل يتراوح ما بين 18 و 71 سنة، كما أن الإصابة مرتفعة خصوصاً لدى الذكور بنسبة 67%، سبب الإصابة يرجع إلى حوادث السير بنسبة مرتفعة تصل إلى 72%. بالنسبة إلى عظم الشظية سجلنا إصابته في 52 حالة عولجت منها 41 حالة منها 39 حالة بواسطة اللويحة الملولبة.

ومن خلال متابعتنا للحالات مدة 18 شهراً سجلنا أن التجبير تم بطريقة سليمة ودون اعوجاج في 83% من الحالات وأن مدة التجبير في دراستنا تقدر ب 19 أسبوعاً كما سجلنا في ما يخص النتائج السلبية 3 حالات من التأخر في التجبير و 3 حالات أخريات من التعفن السطحي. وتعتبر هذه النتائج جيدة ومنطقية بالمقارنة مع نتائج دراسات سابقة تعالج نفس الموضوع.

وكحصيلة نهائية، من خلال دراستنا والمنشورات السابقة نستنتج أن التسمير النخاعي المركزي المقفول هو طريقة ناجعة وفعالة في علاج كسور الربع السفلي من الساق مع أقل الأضرار وهذا يبيث فينا التفاؤل لاستعماله كوسيلة لعلاج هذا النوع من الكسور.

ANNEXES

La fiche d'exploitation des dossiers :

Pour l'étude des dossiers de malades nous avons adopté les critères suivants :

- ✓ le nom de malade
- ✓ numéro de dossier

- ✓ l'âge
- ✓ le sexe
- ✓ la date de l'accident
- ✓ le mécanisme éventuel
- ✓ le coté atteint
- ✓ le type de la fracture :
 - Le déplacement
 - Le type de trait :
 - Simple
 - Transversal
 - oblique
 - spiroïde
 - Comminutif
- ✓ le type de la fracture selon la classification de l'AO
- ✓ fracture du péroné
- ✓ l'ouverture cutanée
- ✓ la distance fracture-interligne articulaire
- ✓ les lésions associées
- ✓ la date de l'opération
- ✓ délai accident-BO
- ✓ installation de malade
- ✓ types d'incision
- ✓ le type du clou utilisé
- ✓ la longueur
- ✓ le diamètre
- ✓ l'alésage
- ✓ verrouillage proximal
- ✓ verrouillage distal
- ✓ ostéosynthèse du péroné
- ✓ les complications per opératoires

- ✓ la durée de l'acte opératoire
- ✓ la prévention thromboembolique
- ✓ antibiothérapie
- ✓ Radio du contrôle postopératoire :
 - varus
 - valgus
 - récuatum
- ✓ les complications postopératoires
- ✓ le score de d'Olerud:
 - la douleur
 - la raideur
 - le gonflement
 - la montée d'escalier
 - la course
 - le saut
 - l'accroupissement
 - l'aide à la marche
 - les activités de la vie courante
- ✓ reprise d'appui en mois
- ✓ consolidation en mois
- ✓ les complications à distance
- ✓ la douleur
- ✓ le périmètre de la marche
- ✓ les troubles de la rotation
- ✓ la mobilité de la cheville
- ✓ la mobilité du genou

VII-BIBLIOGRAPHIE

1-Gerard Y, Everard J

Fractures extra-articulaire du quart inférieur de la jambe

J.ch.paris, 1963;85:61-76.

2-Zucman J, Roux JP.

Fractures basses récentes de jambe chez l'adulte. Définition, classification, résultats thérapeutiques à propos de 109 cas. Rev Chir Orthop 1972;58:789-02.

3- Utheza G, Chandeclerc D, Cuzacq JP.

Les fractures extra-articulaires de l'extrémité inférieure du tibia.

Rev Med Toulouse 1972;8:93-9.

4- Mourgues G , Fisher L, Schuhl P

Les fractures extra-articulaires du quart inférieure du tibia,

Acta Orthop.Bel,1978;44:297-04.

5-Court-Brown CM, Caesar B.

Epidemiology of adult fractures: a review.

Injury 2006;37:691-7.

6-Fan CY, Chiang CC, Chuang TY, Chiu FY, Chen TH.

Interlocking nails for displaced metaphyseal fractures of the distal tibia.

Injury 2005;36:669-74.

7-Muller ME, Nazarian S, Koch P, Schatzker J.

AO Classification of fractures.

Berlin: Springer Verlag 1990;23:65-72.

8-Tscherne H, Gotzen L. Fraktur und Weichteilschaden.

Heidelberg: Springer Verlag, 1983;13:57.

9-Olerud C, Molander H.

A scoring scale for symptom evaluation after ankle fracture.

Arch Orthop Trauma Surg 1984;103:190-4.

10– Sean E.Nork, Alexandra K, Schwartz , Julie Agel, SarahK, Holt, Jason L, Schrick and Robert A.

Winqvist, Intramedullary nailing of distal metaphyseal tibial fractures.

J Bone Joint Surg Am.2005;87 :1213–21.

11– Clement P, Baquaert C , FaizonG, Hulet C, Kra G, Leguillou E

Les fractures du quart inférieur de jambe de l'adulte.

Annales Orthopédiques de l'Ouest 1998;30:179–07.

12– M. Ehlingera,,P. Adama, A. Gabrionb, L. Jeunetc,. Dujardind, G. Asencioe

Distal quarter leg fractures fixation: The intramedullary nailing alone option

Revue de chirurgie orthopédique et traumatologique 2010;96:739–47.

13– Farouk O, Krettek C, Miclau T, Schandelmaier P,

Guy P, Tscherne H Minimally invasive plate osteosynthesis and vascularity: preliminary results of a cadaver injection study. Injury 1997; 28:7–12.

14–Fourquet JP

De l'utilisation de la plaque « en trèfle» dans les ostéosynthèses des fractures basses de jambe.

Th. Méd: GRENOBLE: 1981.

15–Heim U

Le traitement chirurgical des fractures du pilon tibial.

J Chir 1972;27:323–7.

16–Muller ME, Nazarian S, Koch P, Schatzker J

The unreamed tibial nail in the treatment of distal metaphyseal fractures.

Injury 1999;30:83–90.

17– Bonneville P, Savorit L, CombesJM, Rongieres M, Bellumore Y, Mansat M

Intérêts de l'enclouage centro-médullaire verrouillé dans les fractures distales de la jambe Rev

Chir Orthop 1996 ; 82 : 428–436.

18- Frank H Netter

Atlas d'anatomie humaine

19- Daoudi A, Chakour K, Images de dissection de la jambe, 2008

Atelier d'anatomie Faculté de Médecine et de Pharmacie de Fès.

20-Mc Nbi, Dehass WG

The role of periosteal blood supply in the healing of fractures of the tibia.

Clin Ortho. 1974;10:27-33.

21- Barsoti et J Dujardin C Tostivint R El Meddeb A

Voie d'abord postérointerne basse de la jambe ,Nouv presse

Med 1979;8:1343-45.

22- DubergeA,Goutallier D

Ostéosynthèse des fractures supramalleolaires par double plaque par voie d'abord postéroexterne

Presse med,paris,1969 ;77:1429-30.

23- Decloux P,Decloux J,Capron J.C

Fractures basses de la diaphyse tibiale

Rev chir orthop 1971;57:162

24-Ferrand J,Pegullo J, Benhabyles M, Barosti J

La chirurgie du tibia par voie postéro-interne (12 ans d'expérience), J chi Paris 1965;90:561-89

25-Hourlier H,de Lestang M,Vive P Fractures de quart inférieure du tibia de l'adulte

Encyclo.med.chi (paris France) appareil locomoteur 1986;36:124-29.

26- OLERUD S. Browner BO et Edwards CC eds.

The effects of intramedullary reaming. The science and practice of intramedullary reaming. Lea and Febiger. Philadelphia. 1987;12:61-4.

27- KÜNTSCHER G Die Nagelung Defekttrümmerbrüches.

Chirurg 1964;35:277-80.

28- KLEMM K, SCHELLMANN WP Dynamische

and statische Verriegelung des Marknagels. Monatschr

Unfallheilkd 1972;75:568-75.

29-KEMPF I, GROSSE A, LAFFORGUE P

L'apport du verrouillage dans l'enclouage centromédullaire.

J Bone Joint Surg Am.2005;87:1213-21.

30-Hourlier H, Lestang M, Vives P.

Fractures extra-articulaires du quart inférieur du tibia de l'adulte.

EMC appareil locomoteur 1990 ;30:236-41.

31-Hornstien P

les fractures extra-articulaires du quart inférieur de la jambe de l'adulte à propos de 79 observations.

Thèse Med, Amiens, 1985.

32- Robinson CM, Mac Lauchlan GJ, Mac Lean IP, Court-Brown CM.

Distal metaphyseal fractures of the tibia with minimal involvement of the ankle: classification and treatment by locked intramedullary nailing.

J Bone Joint Surg (Br) 1995;77:781-7.

33-Egol KA, Weisz R, Hiebert R, Tejwani NC, Koval KJ, Sanders

RW. Does fibular plating improve alignment after intra-medullary nailing of distal metaphyseal tibia fracture?

J Orthop Traum 2006;20:94-03.

34- Krettek C, Stephan C, Schandelmaier P, Richert M, Pape HC,

Miclau T. The use of poller screws as blocking screws in stabilizing tibia fractures with small diameter intra-medullary nails.

J Bone Joint Surg (Br) 1999;81:963-8.

35- Krettek C, Miclau T, Schandelmaier P, Stephen C, Mohlmann U,

Tscherne H. The mechanical effect of blocking screws (poller screws) in stabilizing tibia fractures with short proximal or distal fragments after insertion of small-diameter intramedullary nails.

J Orthop Trauma 1999;13:550-3.

36- Megas P, Zouboulis P, Papadopoulos AX, Karageorgos A, Lambiris

E. Distal tibial fractures and non-unions treated with shortened intramedullary nail. Int Orthop 2003;27:348-51.

37- Mosheiff R, Safran O, Segal D, Liebergall M.

The unreamed tibial nail in the treatment of distal metaphyseal fractures.

Injury 1999;30:83-90.

38- Nork SE, Schwartz AK, Agel J, Holt SK, Schrik JL, Winqvist RA.

Intramedullary nailing of distal metaphyseal tibial fractures.

J Bone Joint Surg (Am) 2005;87:1213-21.

39- Garbuio P

L'enclouage centro-médullaire des fractures récentes de jambe. A propos de 629 cas.

Th: Méd. : BESAN9ON/ 1993:79.

40–Tischenk GJ, Goodman SB

Compartment syndrome after intramedullary nailing of the tibia.

J Bone Joint Surg (Am) 1990;72: 41–4.

41–Mc Queen MM, Christie C, Court– Bown CM

Compartment pressures after intramedullary nailing of the tibia.

J Bone Joint Surg (Br) 1990;72:395–97.

42–Moed BR, Strom DE

Compartment syndrome after closed intramedullary nailing of the tibia: a canine model and report of two cases.

J Orthop Trauma 1991;5:71–7.

43– Vichard P, Tropet Y, Brientini JM

Les fractures ouvertes de jambe avec lésions cutanées majeures. Le caractère impératif de la couverture immédiate et les possibilités consécutives de stabilisation interne du squelette.

A propos d'une série continue de 20 observations.

Chirurgie 1989;115:417–23.

44– Bone LB, Johnson KD

Treatment of tibial fractures by reaming and intramedullary nailing.

J Bone Surg (Am) 1986;68:877

45– Ahlo A, Ekeland A, Stromsoe K, Folleras G,

Thoresen BO Locked intramedullary nailing for displaced tibial shaft fractures.

J Bone Joint Surg (Br) 1990;72:805–9.

46– Bonneville P, Savorit L, CombesJM, Rongieres M, Bellumore Y, Mansat M

Intérêts de l'enclouage centromédullaire verrouillé dans les fractures distales de la jambe.

Rev Chir Orthop 1996;82:428–36.

47– Robinson CM, McLauchlan GJ, McLean IP, Court– Brown CM

Distal metaphyseal fractures of the tibia with minimal involvement of The ankle. Classification and treatment by locked intramedullary nailing.

J Bone Joint Surg (Br) 1995;77:781–7

48– Vives P, Massy E, Dubois P, Decoopmann P

Faut-il choisir le clou ou la plaque pour traiter une fracture de jambe ?

Rev Chir Orthop 1975;61:693–03.

49– Bour P, Aubry P, Fieve G

Vascularisation du pilon tibial : applications thérapeutiques.

Rev Chir Orthop 1992; 78:47–8.

50– Helfet DL, Shonnard PY, Levine D, Borrelli Jr J

Minimally invasive plate osteosynthesis of distal fractures of the tibia.

Injury 1997;28:42–8.

51– Mosheiff R, Safran O, Liebergall M

The unreamed tibial nail in the treatment of distal metaphyseal fractures

Injury 1999;30:83–90.

52–Konrath G, Moed BR, Watson JT, Kaneshiro S, KARGES DE, CRAMER KE

Intramedullary nailing of unstable diaphyseal fractures of the tibia with distal intraarticular involvement.

J Orthop Trauma 1997;11:200–5.

53–Redfern DJ, Syed SU, Davies SJM

Fractures of the distal tibia : minimally invasive plate osteosynthesis.

Injury 2004;35:615–20.

54–Borg T, Larsson S, Lindsjö U

Percutaneous plating of distal tibial fractures. Preliminary results in 21 patients.

Injury 2004;35:608–14.

55– Clement P, Baquaert C , Faizon G, Hulet C, Kra G, Leguillou E

Les fractures du quart inférieur de jambe de l'adulte.

Annales Orthopédiques de l'Ouest 1998;30:179–07.

56–Oh CW, Kyung HS, Park IH, Kim PT, Ihn JC

Distal tibia metaphyseal fractures treated by percutaneous plate osteosynthesis.

Clin Orthop 2003;1:286–429

57– Richter D, Hahn MP, Laun RA, Kneerkamp A, Muhr G,

Osternmann P. Der sprunggelenksnahe Unterschenkelbruch–Ist die Osteosynthese mit ungebohrtem Marknagel ausreichend?

Chirurg 1998;69:563–70.

58–Konrath G, Moed BR, Watson JT, Kaneshiro S,

KARGES DE, CRAMER KE Intramedullary nailing of unstable diaphyseal fractures of the tibia with distal intraarticular involvement.

J Orthop Trauma 1997;11:200–5.

59– Krettek C, Miclau T, Schandelmaier P, Stephan C, Mohlmann U, Tschernig H

The mechanical effect of blocking screws (Poller screws) in stabilizing tibial fractures with short proximal or distal fragments after insertion of small-diameter intramedullary nails.

J Orthop Trauma 1999;13:550–3.

60– Krettek C, Stephan C, Schandelmaier P, Richter M, Pape HC, Miclau T

The use of poller screws as blocking in stabilizing tibial fractures treated with small diameter nails.

J Bone Surg (Br) 1999;81:963–8.

61–Stedtfeld HW, Mittlmeir T, Landgraf P, Ewert A

Logic and clinical application of blocking screws.

In: Congrès de l'AAOS. San Francisco. 2004.

62– Toms AD, McMurtie A, Maffulli N

Percutaneous plating of the distal tibia

J Foot Ankle Surg 2004;43:199–03.

63– Nork SE, Schwartz AK, Agel J, Holt SK, Schrik JL, Winqvist RA.

Intramedullary nailing of distal metaphyseal tibial fractures.

J Bone Joint Surg 2005;87:1213–21.

64–Megas P, Zouboulis P, Papadopoulos AX, Karageorgos A, Lambiris

E. Distal tibial fractures and non-unions treated with shortened intramedullary nail.

Int Orthop 2003;27:348–51.

65– Mosheiff R, Safran O, Segal D, Liebergall M.

The unreamed tibial nail in the treatment of distal metaphyseal fractures.

Injury 1999;30:83–90.

66– Varsalona R, Liu GT.

Distal tibial metaphyseal fractures: the role of fibular fixation.

Strat Traum Limb Recon 2006;1:42–50.

67–Teitz CC, Carter DR, Frankel VH. Problems associated with

tibial fractures with intact fibulae.

J Bone Joint Surg (Am) 1980;62:770–6.

68– DeLee JC, Heckman JD, Lewis AG.

Partial fibulectomy for united fractures of the tibia.

J Bone Joint Surg (Am) 1981;63:1390–5.

69– Rankin EA, Metz CW.

Management of delayed union in early weight-bearing treatment of fractured tibia.

J Trauma 1970;10:751–9.

70– Strauss EJ, Alfonso D, Kummer FJ, Egol KA, Tejwani NC.

The effect of concurrent fibular fracture on the fixation of distal tibia fractures: a laboratory comparison of intramedullary nails with locked plates.

J Orthop Trauma 2007;21:172–7.

71– Morrison KM, Ebraheim NA, Southworth SR, Sabin JJ, Jackson WT.

Plating of the fibula. Its potential value as an adjunct to external fixation of the tibia.

Clin Orthop 1991;266:209–13.

72– Weber TG, Harrington RM, Henley MB, Tencer AF.

The role of fibular fixation in combined fractures of the tibia and fibula: a biomechanical investigation.

J Orthop Trauma 1997;11:206–11.

73– Egol KA, Weisz R, Hiebert R, Tejwani NC, Koval KJ, Sanders RW.

Does fibular plating improve alignment after intra-medullary nailing of distal metaphyseal tibia fracture?

J Orthop Trauma 2006;20:94–03.

74– Kumar A, C Sharlebois SJ, Cain EL, Smith RA, Daniels AU, Crates JM

Effect of fibular plate fixation on rotational stability of simulated distal tibial fractures treated with intramedullary nailing.

J Bone Joint Surg(Am) 2003;85:604–8.

75–Kellam J

Commentary and perspective on « Effect of fibular plate fixation on rotational stability of stimulated distal tibial fractures treated with intramedullary nailing.

JBJS 2003;53:234–9.

76– Khan KM, Beals RK

Mal rotation after locked intramedullary tibial nailing: three case reports and review of the literature.

J Trauma 2002;53:549–52.

77–Haddad FS, Desai K, Sarkar JS, Dorrell JH

The AO unreamed nail: friend or foe?

Injury 1996;27:261–3.

78– Kneifel T, Buckley

A comparison of one versus two distal locking screws in tibial fractures treated with unreamed tibial nails : a prospective randomized clinical trial

Injury 1996;27:271–3.

79–Hahn D, Bradbury N, Hartley R, Radford PJ

Intramedullary nail breakage in distal fractures of the tibia.

Injury 1996;27:323–7.

80– Ruiz AL, Kealey WDC, McCoy GF

Implant failure in tibial nailing.

Injury 2000;31:359–62.



جامعة القاضي عياض كلية الطب و الصيدلة مراكش

أطروحة رقم 2012/01

سنة 2012

العلاج بواسطة التسمير المركزي النخاعي المقفول لكسور الربع السفلي من الساق عبر 58 حالة

الأطروحة

قدمت ونوقشت علانية يوم.../...../...

من طرف

السيد ازركان محمد

المزداد في 2 يناير 1982 بذكورة

لنيل شهادة الدكتوراة في الطب

الكلمات الأساسية :

كسور الربع السفلي - الساق- التسمير المركزي النخاعي

اللجنة

الرئيس	السيد ط. فكري أستاذ في جراحة العظام و المفاصل.
المشرف	السيد ح. سعدي أستاذ مبرز في جراحة العظام و المفاصل.
الحكام	السيد م. لطيفي أستاذ في جراحة العظام و المفاصل.
	السيد ي. ناجب أستاذ مبرز في جراحة العظام و المفاصل.
	السيدة ن. منصورى حطاب أستاذة مبرزة في جراحة الفك والوجه.