



كلية الطب
والصيدلة - مراكش
FACULTÉ DE MÉDECINE
ET DE PHARMACIE - MARRAKECH

Année 2018

Thèse N° 087

L'approche sus claviculaire dans le cathétérisme de la veine sous clavière : intérêt du guidage échographique

THÈSE

PRÉSENTÉE ET SOUTENUE PUBLIQUEMENT LE 30/04/2018

PAR

Mlle. **Yasmina Benhalima**

Née Le 15 Septembre 1991

POUR L'OBTENTION DU DOCTORAT EN MÉDECINE

MOTS-CLÉS

Cathétérisme veineux central – Veine sous clavière –
Abord sus claviculaire – Echoguidage

JURY

| | | |
|-----|---|------------|
| Mr. | A. R. El ADIB Professeur d'Anesthésie-Réanimation | PRESIDENT |
| Mr. | Y. AISSAOUI Professeur agrégé d'Anesthésie –Réanimation | RAPPORTEUR |
| Mr. | H. JALAL Professeur de Radiologie | } JUGES |
| Mr. | Y. QAMOUSS Professeur d'Anesthésie-Réanimation | |

بِسْمِ اللَّهِ الرَّحْمَنِ الرَّحِيمِ

"رب أوزعني أن أشكر نعمتك
التي أنعمت عليّ وعلى والديّ
وأن أعمل صالحاً ترضاه
وأصلح لي في ذريّتي إني تبت
إليك وإني من المسلمين"
صدق الله العظيم

سورة الأحقاف الآية 15



Serment d'hippocrate

Au moment d'être admis à devenir membre de la profession médicale, je m'engage solennellement à consacrer ma vie au service de l'humanité.

Je traiterai mes maîtres avec le respect et la reconnaissance qui leur sont dus.

Je pratiquerai ma profession avec conscience et dignité. La santé de mes malades sera mon premier but.

Je ne trahirai pas les secrets qui me seront confiés.

Je maintiendrai par tous les moyens en mon pouvoir l'honneur et les nobles traditions de la profession médicale.

Les médecins seront mes frères.

Aucune considération de religion, de nationalité, de race, aucune considération politique et sociale, ne s'interposera entre mon devoir et mon patient.

Je maintiendrai strictement le respect de la vie humaine dès sa conception.

Même sous la menace, je n'userai pas mes connaissances médicales d'une façon contraire aux lois de l'humanité.

Je m'y engage librement et sur mon honneur.

Déclaration Genève, 1948





*LISTE DES
PROFESSEURS*

UNIVERSITE CADI AYYAD
FACULTE DE MEDECINE ET DE PHARMACIE
MARRAKECH

Doyens Honoraires

: Pr. Badie Azzaman MEHADJI
: Pr. Abdelhaq ALAOUI YAZIDI

ADMINISTRATION

Doyen

: Pr. Mohammed BOUSKRAOUI

Vice doyen à la Recherche et la Coopération

: Pr. Mohamed AMINE

Vice doyen aux Affaires Pédagogiques

: Pr. Redouane EL FEZZAZI

Secrétaire Générale

: Mr. Azzeddine EL HOUDAIGUI

Professeurs de l'enseignement supérieur

| Nom et Prénom | Spécialité | Nom et Prénom | Spécialité |
|--------------------------------|-------------------------------|--------------------------|----------------------------|
| ABOULFALAH Abderrahim | Gynécologie- obstétrique | FINECH Benasser | Chirurgie - générale |
| ADERDOUR Lahcen | Oto- rhino- laryngologie | FOURAJI Karima | Chirurgie pédiatrique B |
| ADMOU Brahim | Immunologie | GHANNANE Houssine | Neurochirurgie |
| AIT BENALI Said | Neurochirurgie | KHALLOUKI Mohammed | Anesthésie- réanimation |
| AIT-SAB Imane | Pédiatrie | KHATOURI Ali | Cardiologie |
| AKHDARI Nadia | Dermatologie | KISSANI Najib | Neurologie |
| AMAL Said | Dermatologie | KOULALI IDRISI Khalid | Traumato- orthopédie |
| AMINE Mohamed | Epidémiologie- clinique | KRATI Khadija | Gastro- entérologie |
| AMMAR Haddou | Oto-rhino- laryngologie | LAOUAD Inass | Néphrologie |
| ARSALANE Lamiae | Microbiologie - Virologie | LMEJJATI Mohamed | Neurochirurgie |
| ASMOUKI Hamid | Gynécologie- obstétrique B | LOUZI Abdelouahed | Chirurgie - générale |
| ASRI Fatima | Psychiatrie | MAHMAL Lahoucine | Hématologie - clinique |
| BENELKHAÏAT BENOMAR Ridouan | Chirurgie - générale | MANOUDI Fatiha | Psychiatrie |

| | | | |
|---------------------------------|------------------------------------|-----------------------------|---------------------------------------|
| BOUAITY Brahim | Oto-rhino-laryngologie | MANSOURI Nadia | Stomatologie et chiru maxillo faciale |
| BOUGHALEM Mohamed | Anesthésie - réanimation | MOUDOUNI Said Mohammed | Urologie |
| BOUKHIRA Abderrahman | Biochimie - chimie | MOUTAJ Redouane | Parasitologie |
| BOUMZEBRA Drissi | Chirurgie Cardio-Vasculaire | MOUTAOUAKIL Abdeljalil | Ophtalmologie |
| BOURROUS Monir | Pédiatrie A | NAJEB Youssef | Traumato-orthopédie |
| BOUSKRAOUI Mohammed | Pédiatrie A | NEJMI Hicham | Anesthésie-réanimation |
| CHAKOUR Mohamed | Hématologie | NIAMANE Radouane | Rhumatologie |
| CHELLAK Saliha | Biochimie- chimie | OULAD SAIAD Mohamed | Chirurgie pédiatrique |
| CHERIF IDRISSE EL GANOUNI Najat | Radiologie | RAJI Abdelaziz | Oto-rhino-laryngologie |
| CHOULLI Mohamed Khaled | Neuro pharmacologie | SAIDI Halim | Traumato-orthopédie |
| DAHAMI Zakaria | Urologie | SAMKAOUI Mohamed Abdenasser | Anesthésie-réanimation |
| EL ADIB Ahmed Rhassane | Anesthésie-réanimation | SARF Ismail | Urologie |
| EL FEZZAZI Redouane | Chirurgie pédiatrique | SBIHI Mohamed | Pédiatrie B |
| EL HATTAOUI Mustapha | Cardiologie | SOUMMANI Abderraouf | Gynécologie-obstétrique A/B |
| EL HOUDZI Jamila | Pédiatrie B | TASSI Noura | Maladies infectieuses |
| ELFIKRI Abdelghani | Radiologie | YOUNOUS Said | Anesthésie-réanimation |
| ESSAADOUNI Lamiaa | Médecine interne | ZOUHAIR Said | Microbiologie |
| ETTALBI Saloua | Chirurgie réparatrice et plastique | | |

Professeurs Agrégés

| Nom et Prénom | Spécialité | Nom et Prénom | Spécialité |
|------------------------|------------------------|----------------|---------------------------|
| ABKARI Imad | Traumato-orthopédie B | FADILI Wafaa | Néphrologie |
| ABOU EL HASSAN Taoufik | Anesthésie-réanimation | FAKHIR Bouchra | Gynécologie-obstétrique A |

| | | | |
|-----------------------------|---|----------------------------------|---|
| ABOUCHADI Abdeljalil | Stomatologie et chir maxillo faciale | FAKHRI Anass | Histologie- embyologie cytogénétique |
| ABOUSSAIR Nisrine | Génétique | GHOUNDALE Omar | Urologie |
| ADALI Imane | Psychiatrie | HACHIMI Abdelhamid | Réanimation médicale |
| ADALI Nawal | Neurologie | HAJJI Ibtissam | Ophtalmologie |
| AGHOUTANE El Mouhtadi | Chirurgie pédiatrique A | HAOUACH Khalil | Hématologie biologique |
| AISSAOUI Younes | Anesthésie - réanimation | HAROU Karam | Gynécologie- obstétrique B |
| AIT AMEUR Mustapha | Hématologie Biologique | HOCAR Ouafa | Dermatologie |
| AIT BENKADDOUR Yassir | Gynécologie- obstétrique A | JALAL Hicham | Radiologie |
| ALAOUI Mustapha | Chirurgie- vasculaire péripherique | KAMILI El Ouafi El Aouni | Chirurgie pédiatrique B |
| ALJ Soumaya | Radiologie | KHOUCHANI Mouna | Radiothérapie |
| AMRO Lamyae | Pneumo- phtisiologie | KRIET Mohamed | Ophtalmologie |
| ANIBA Khalid | Neurochirurgie | LAGHMARI Mehdi | Neurochirurgie |
| ATMANE El Mehdi | Radiologie | LAKMICHI Mohamed Amine | Urologie |
| BAIZRI Hicham | Endocrinologie et maladies métaboliques | LAKOUICHMI Mohammed | Stomatologie et Chirurgie maxillo faciale |
| BASRAOUI Dounia | Radiologie | LOUHAB Nisrine | Neurologie |
| BASSIR Ahlam | Gynécologie- obstétrique A | MADHAR Si Mohamed | Traumato- orthopédie A |
| BELBARAKA Rhizlane | Oncologie médicale | MAOULAININE Fadl mrabih rabou | Pédiatrie (Neonatalogie) |
| BELKHOU Ahlam | Rhumatologie | MATRANE Aboubakr | Médecine nucléaire |
| BEN DRISS Laila | Cardiologie | MEJDANE Abdelhadi | Chirurgie Générale |
| BENCHAMKHA Yassine | Chirurgie réparatrice et plastique | MOUAFFAK Youssef | Anesthésie - réanimation |
| BENHIMA Mohamed Amine | Traumatologie - orthopédie B | MOUFID Kamal | Urologie |
| BENJELLOUN HARZIMI Amine | Pneumo- phtisiologie | MSOUGGAR Yassine | Chirurgie thoracique |
| BENJILALI Laila | Médecine interne | NARJISS Youssef | Chirurgie générale |
| BENLAI Abdeslam | Psychiatrie | NOURI Hassan | Oto rhino laryngologie |

| | | | |
|--------------------------|---|-------------------------|-----------------------------|
| BENZAROUEL Dounia | Cardiologie | OUALI IDRISSE Mariem | Radiologie |
| BOUCHENTOUF Rachid | Pneumo- phtisiologie | OUBAHA Sofia | Physiologie |
| BOUKHANNI Lahcen | Gynécologie- obstétrique B | QACIF Hassan | Médecine interne |
| BOURRAHOUEAT Aicha | Pédiatrie B | QAMOUESS Youssef | Anesthésie- réanimation |
| BSISS Mohamed Aziz | Biophysique | RABBANI Khalid | Chirurgie générale |
| CHAFIK Rachid | Traumato- orthopédie A | RADA Noureddine | Pédiatrie A |
| DAROUASSI Youssef | Oto-Rhino - Laryngologie | RAFIK Redda | Neurologie |
| DRAISS Ghizlane | Pédiatrie | RAIS Hanane | Anatomie pathologique |
| EL AMRANI Moulay Driss | Anatomie | RBAIBI Aziz | Cardiologie |
| EL ANSARI Nawal | Endocrinologie et maladies métaboliques | ROCHDI Youssef | Oto-rhino- laryngologie |
| EL BARNI Rachid | Chirurgie- générale | SAJIAI Hafsa | Pneumo- phtisiologie |
| EL BOUCHTI Imane | Rhumatologie | SAMLANI Zouhour | Gastro- entérologie |
| EL BOUIHI Mohamed | Stomatologie et chir maxillo faciale | SEDDIKI Rachid | Anesthésie - Réanimation |
| EL HAOUATI Rachid | Chiru Cardio vasculaire | SORAA Nabila | Microbiologie - virology |
| EL HAOURY Hanane | Traumato- orthopédie A | TAZI Mohamed Illias | Hématologie- clinique |
| EL IDRISSE SLITINE Nadia | Pédiatrie | ZAHLANE Kawtar | Microbiologie - virology |
| EL KARIMI Saloua | Cardiologie | ZAHLANE Mouna | Médecine interne |
| EL KHADER Ahmed | Chirurgie générale | ZAOUI Sanaa | Pharmacologie |
| EL KHAYARI Mina | Réanimation médicale | ZEMRAOUI Nadir | Néphrologie |
| EL MGHARI TABIB Ghizlane | Endocrinologie et maladies métaboliques | ZIADI Amra | Anesthésie - réanimation |
| EL OMRANI Abdelhamid | Radiothérapie | ZYANI Mohammed | Médecine interne |

Professeurs Assistants

| Nom et Prénom | Spécialité | Nom et Prénom | Spécialité |
|---------------------|---|------------------------|---|
| ABDELFETTAH Youness | Rééducation et Réhabilitation Fonctionnelle | Hammoune Nabil | Radiologie |
| ABDOU Abdessamad | Chiru Cardio vasculaire | HAZMIRI Fatima Ezzahra | Histologie - Embryologie - Cytogénétique |
| ABIR Badreddine | Stomatologie et Chirurgie maxillo faciale | IHBIBANE fatima | Maladies Infectieuses |
| ADARMOUCH Latifa | Médecine Communautaire (médecine préventive, santé publique et hygiène) | JALLAL Hamid | Cardiologie |
| AIT BATAHAR Salma | Pneumo- phtisiologie | JANAH Hicham | Pneumo- phtisiologie |
| AKKA Rachid | Gastro - entérologie | KADDOURI Said | Médecine interne |
| ALAOUI Hassan | Anesthésie - Réanimation | LAFFINTI Mahmoud Amine | Psychiatrie |
| AMINE Abdellah | Cardiologie | LAHKIM Mohammed | Chirurgie générale |
| ARABI Hafid | Médecine physique et réadaptation fonctionnelle | LALYA Issam | Radiothérapie |
| ARSALANE Adil | Chirurgie Thoracique | LOQMAN Souad | Microbiologie et toxicologie environnementale |
| ASSERRAJI Mohammed | Néphrologie | MAHFOUD Tarik | Oncologie médicale |
| BAALLAL Hassan | Neurochirurgie | MARGAD Omar | Traumatologie - orthopédie |
| BABA Hicham | Chirurgie générale | MILOUDI Mohcine | Microbiologie - Virologie |
| BELARBI Marouane | Néphrologie | MLIHA TOUATI Mohammed | Oto-Rhino - Laryngologie |
| BELBACHIR Anass | Anatomie- pathologique | MOUHSINE Abdelilah | Radiologie |
| BELFQUIH Hatim | Neurochirurgie | MOUNACH Aziza | Rhumatologie |

| | | | |
|------------------------------|---|------------------------------|---|
| BELHADJ Ayoub | Anesthésie – Réanimation | MOUZARI Yassine | Ophtalmologie |
| BENNAOUI Fatiha | Pédiatrie (Neonatalogie) | NADER Youssef | Traumatologie – orthopédie |
| BOUCHAMA Rachid | Chirurgie générale | NADOUR Karim | Oto–Rhino – Laryngologie |
| BOUCHENTOUF Sidi Mohammed | Chirurgie générale | NAOUI Hafida | Parasitologie Mycologie |
| BOUKHRIS Jalal | Traumatologie – orthopédie | NASSIM SABAH Taoufik | Chirurgie Réparatrice et Plastique |
| BOUZERDA Abdelmajid | Cardiologie | NYA Fouad | Chirurgie Cardio – Vasculaire |
| CHETOUI Abdelkhalek | Cardiologie | OUEIAGLI NABIH Fadoua | Psychiatrie |
| CHRAA Mohamed | Physiologie | REBAHI Houssam | Anesthésie – Réanimation |
| EL HARRECH Youness | Urologie | RHARRASSI Isam | Anatomie– patologique |
| EL KAMOUNI Youssef | Microbiologie Virologie | SALAMA Tarik | Chirurgie pédiatrique |
| EL MEZOUARI El Moustafa | Parasitologie Mycologie | SAOUAB Rachida | Radiologie |
| ELBAZ Meriem | Pédiatrie | SEBBANI Majda | Médecine Communautaire (médecine préventive, santé publique et hygiène) |
| ELQATNI Mohamed | Médecine interne | SERGHINI Issam | Anesthésie – Réanimation |
| ESSADI Ismail | Oncologie Médicale | TAMZAOURTE Mouna | Gastro – entérologie |
| FDIL Naima | Chimie de Coordination Bio– organique | TOURABI Khalid | Chirurgie réparatrice et plastique |
| FENNANE Hicham | Chirurgie Thoracique | YASSIR Zakaria | Pneumo– phtisiologie |
| GHAZI Mirieme | Rhumatologie | ZARROUKI Youssef | Anesthésie – Réanimation |
| GHOZLANI Imad | Rhumatologie | ZIDANE Moulay Abdelfettah | Chirurgie Thoracique |
| HAMMI Salah Eddine | Médecine interne | ZOUIZRA Zahira | Chirurgie Cardio– Vasculaire |

LISTE ARRÊTÉE LE 12/02/2018



DÉDICACES

*Il est des voyages où les cœurs s'allument
Il est des sciences où les esprits s'illuminent
La médecine est, de par sa noblesse, ce voyage, cette science
Alliée à la raison, la justesse et la conscience
Emerveillée sur son chemin l'âme humble enchanteuse
Remplie de ce Grand sentiment de vie, au service de
l'humanité.*

*Vint ce jour tant attendu
Après ce parcours de passion et d'épanouissement,
Pour concrétiser ce rêve d'enfance bien innocent
Grâce à ceux qui m'ont encouragée et épaulée.
Toutes les lettres parfumées d'amour et d'admiration ne
sauraient trouver les mots qu'il faut,
Tous les mots enrobés de gratitude et de reconnaissance ne
sauraient formuler les paroles qu'il faut,
Toutes les paroles arrimées de charme et de sincérité ne
sauraient exprimer,
Mon respect et mon dévouement pour vous très chers
Aussi, c'est tout simplement que je dédie ce travail à ...*

À Allah

*Le tout miséricordieux, le très miséricordieux, Le tout puissant,
Qui m'a inspiré, Qui m'a guidé sur le droit chemin.
Je vous dois ce que j'étais, Ce que je suis et ce que je serais Inchaallah.
Soumission, louanges et remerciements
Pour votre clémence et miséricorde.*

A la mémoire de mon Frère Elhadî

*Parti assez tôt,
Aucun mot ne pourra exprimer ma grande tristesse en ton absence...
Ton visage gai et souriant...
Ta tendresse infinie...
Et ton amour incomparable...
Resteront à jamais gravés dans mon cœur
Je te dédie mon travail frère
Que ton âme repose en paix.*

*A la mémoire de mes grands-parents maternels et paternels ,
A la mémoire de ma très chère tante hayat*

A ma maman d'amour : Bahía Mghínía

A la plus douce et la plus merveilleuse de toutes les mamans.

A la personne qui m'a tout donné sans compter.

Affable, honorable, aimable,

Tu représentes pour moi le symbole de la bonté par excellence.

Tu es la lanterne qui illumine mon chemin, ma boussole quand je perds le nord.

Aucun hommage ne saurait transmettre à sa juste valeur ; l'amour, le dévouement et le respect que je porte pour toi.

Aucune dédicace ne saurait être assez éloquente pour exprimer ce que tu mérites pour tous les sacrifices que tu n'as cessé de me donner depuis ma naissance.

Dans tes bras j'ai grandi, petit à petit ; et aujourd'hui je ne serais pas là sans toi ma chère maman.

Oui ! C'est grâce à toi que je deviens médecin.

J'implore Dieu qu'il te procure santé et qu'il m'aide à te compenser tous les malheurs passés. Pour que plus jamais le chagrin ne pénètre ton cœur, car j'aurais encore besoin de ton amour.

Je te dédie ce travail qui grâce à toi a pu voir le jour.

Tu n'as pas cessé de me soutenir et de m'encourager, ton amour, ta générosité exemplaire et ta présence constante ont fait de moi ce que je suis aujourd'hui.

Tes prières et ta bénédiction ont été pour moi un grand soutien tout au long de mes études.

J'espère que tu trouveras dans ce modeste travail un témoignage de ma gratitude, ma profonde affection et mon profond respect.

Puisse Dieu tout puissant te protéger du mal, te procurer longue vie, santé et bonheur afin que je puisse te rendre un minimum de ce que je te dois.

Je t'aime maman...<3

A mon papa Karim Benhalima « mon Héro »

Autant de phrases et d'expressions aussi éloquentes soit-elles ne sauraient exprimer ma gratitude et ma reconnaissance.

Tu as su m'inculquer le sens de la responsabilité, de l'optimisme et de la confiance en soi face aux difficultés de la vie.

Tes conseils ont toujours guidé mes pas vers la réussite.

Ta patience sans fin, ta compréhension et ton encouragement sont pour moi le soutien indispensable que tu as toujours su m'apporter.

Cher papa, tu es un homme de cœur, je ne suis pas la seule à l'affirmer. Tu as toujours fait preuve d'humilité, d'honnêteté et de bonté

Je te dois ce que je suis aujourd'hui et ce que je serai demain et je ferai toujours de mon mieux pour rester ta fierté et ne jamais te décevoir.

Que Dieu le tout puissant te préserve, t'accorde santé, bonheur, quiétude de l'esprit et te protège de tout mal.

A mon très cher frère Anouar et son adorable épouse Fatimezzahra

En témoignage de mon amour, mon attachement et ma gratitude. Mais aussi en guise de ma reconnaissance pour votre affection, votre soutien et votre serviabilité.

Je vous remercie pour tous les moments agréables que nous avons partagé, pour tout le bonheur que vous me procurez.

Merci de m'avoir épaulé dans les instants les plus difficiles. Votre place dans mon cœur est irremplaçable.

Qu'Allah nous garde à jamais unis dans la joie et la prospérité, et qu'il vous préserve du mal et vous accorde santé et réussite.

Je vous aime...

A tonton Dr Azzeddine Mghinia et Dr Youssef Mghinia

Mon exemple, ma source d'inspiration...

Votre aide précieuse, vos conseils, vos paroles pleines de sagesse ainsi que vos encouragements m'ont été d'une grande utilité tout au long de mes études. Vous étiez toujours là pour me soutenir et pour m'éclairer la route... Je vous en suis reconnaissante. Je vous dédie ce travail en témoignage de mon grand amour et respect pour vous.

A mes tata d'amour : Latefa, Leïla , Bouchra, Naïma, Fatimezzahra kazouini, Soumia, Fouzia, Souad, Fatimezzahra el mtougui, Naoual, Aline et Rachida

Je vous dédie ce travail en témoignage du soutien que vous m'aviez accordé et en reconnaissance des encouragements durant toutes ces années Veuillez trouver dans ce travail l'expression de mon respect le plus profond et mon affection la plus sincère.

A TOUS MES ONCLES

En témoignage de mon attachement et de ma grande considération. J'espère que vous trouverez à travers ce travail l'expression de mes sentiments les plus chaleureux. Que ce travail vous apporte l'estime, et le respect que je porte à votre égard, et soit la preuve du désir que j'avais depuis toujours pour vous honorer. Tous mes vœux de bonheur et de santé.

A MES ADORABLES COUSINS ET COUSINES

Je vous dédie cette thèse tout en vous souhaitant une longue vie pleine de réussite, de santé et de bonheur

A la douce Oumaïma Jiddi,

Ma moitié et sœur de cœur,

Je profite de cette occasion pour que je te dise à quel point tu es importante pour moi. Sans toi, la vie serait bien triste et si fade. Tu sais comme personne me remonter le moral quand je ne vais pas bien. Un remerciement plein d'amour et sincère pour tout ce que tu as fait pour moi, que ce travail soit un témoignage de gratitude et de respect.

Que Ce lien si spécial que nous avons tissé au fil du temps soit éternellement incassable.

Que la bonté de Dieu illumine ton chemin, je te souhaite tout le bonheur du monde

A nous deux ! A jamais !

je t'aime<3

A ma Mima,

Ma conseillère et confidente,

Sans toi les études médicales n'auraient pas été les mêmes. Nos fous-rires et notre bonne humeur ont su faire face à toutes les épreuves imposées par ce parcours en médecine, et pour cela, merci. Merci de toujours être là au bon moment, merci pour tes sourires, tes chocolats, bref, merci d'exister.

Je sais que je pourrais toujours compter sur toi à n'importe quels moments. Nous avons passé la majeure partie de notre chemin ensemble, et je sais que le meilleur reste à venir « inchalah ».

Je dédie ce travail à notre grande amitié, qui je l'espère sera éternelle.

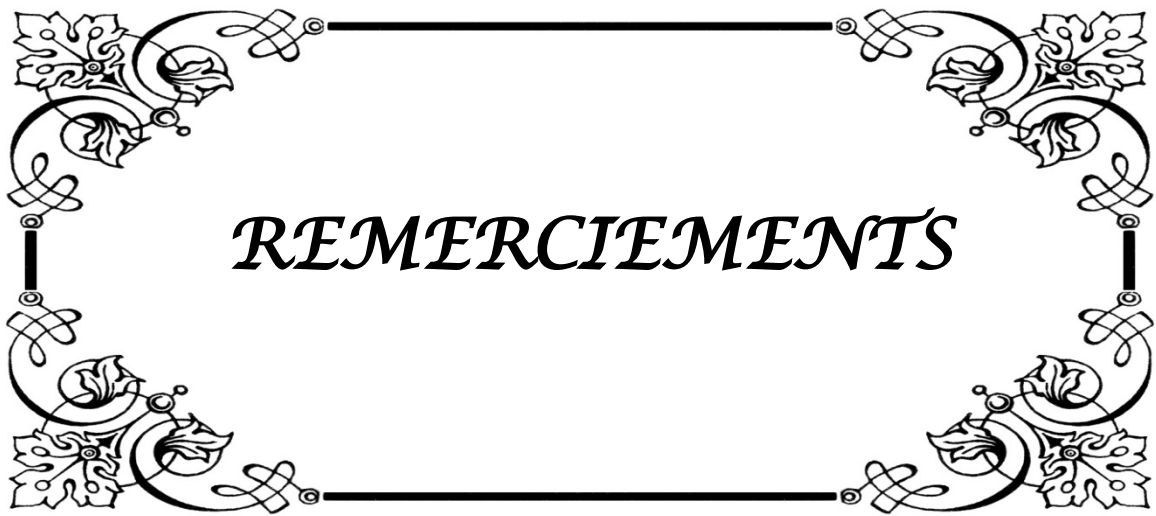
A mes amies qui me rendent la vie plus belle par leur présence

Yousra Zouine, Chayne Rachid, Imane Saïdi, Sara allibou, khaoula Elalaoui, Bahia zouine, Basma Oumalloul, Ghita Elbaroudi, Meriem jalal, Fatima Benchrif, Raja Elmghezeli

En souvenir des moments merveilleux que nous avons passés et aux liens solides qui nous unissent. Un grand merci pour votre soutien, vos encouragements, votre aide. J'ai trouvé en vous le refuge de mes chagrins et mes secrets. Avec toute mon affection et estime, je vous souhaite beaucoup de réussite et de bonheur, autant dans votre vie professionnelle que privée.

Je prie Dieu pour que notre amitié et fraternité soient éternelles

A tous ceux qui me sont trop chers et que j'ai omis de citer. A tous ceux qui ont contribué, de près ou de loin à l'élaboration de ce travail.



REMERCIEMENTS

*A MON MAÎTRE ET PRÉSIDENT DE THÈSE
MONSIEUR LE PROFESSEUR Ahmed Ghassane EL ADIB
Professeur d'enseignement supérieur en Anesthésie-réanimation et chef
de service de réanimation maternelle au CHU Ibn Tofail de
MARRAKECH*

*Vous nous avez accordé un grand honneur en acceptant de présider le
jury de notre thèse.*

*Votre ouverture, votre disponibilité et votre enthousiasme à transmettre
votre savoir ont forcé notre admiration. La clarté de votre raisonnement
scientifique, votre compétence technique et votre grande amitié pour vos
collègues font de vous un médecin admirable*

*Puissent des générations et des générations avoir la chance de profiter de
votre savoir.*

*Veuillez trouver ici, l'assurance de notre reconnaissance et notre
profonde admiration.*

*A MON MAÎTRE ET RAPPORTEUR DE THÈSE
MONSIEUR LE PROFESSEUR Younes Aïssaoui
Professeur agrégé en Anesthésie-réanimation et chef de service de
réanimation à l'hôpital militaire Avicenne de Marrakech*

*Vous m'avez honoré par votre confiance en me confiant cet excellent
sujet de travail*

*Les conseils fructueux que vous nous avez prodigué ont été très précieux,
je vous en remercie.*

*Si j'ai pu l'accomplir, c'est grâce à votre soutien inestimable, votre aide
généreuse et votre disponibilité permanente. Puisse-t-il être à la hauteur
de vos attentes*

*Votre bonté, votre modestie, votre compréhension, ainsi que vos qualités
professionnelles ne peuvent que susciter notre grand estime et profond
respect.*

*Veuillez, Cher Maître, trouver dans ce modeste travail l'expression de
notre haute considération et notre profond respect pour avoir guidé les
premiers pas de ma carrière.*

*A MON MAÎTRE ET PROFESSEUR MOHAMED BOUGHALEM.
Médecin colonel en anesthésie réanimation. Chef du pôle
anesthésie réanimation et urgences. Hôpital militaire Avicenne de
Marrakech.*

*Votre compétence, votre dynamique, votre rigueur et vos qualités
humaines et professionnelles ont suscité en nous une grande admiration
et un profond respect. Nous voudrions être digne de la confiance que vous
nous avez accordée et vous prions, chère Maître, de trouver ici le
témoignage de notre sincère reconnaissance et profonde gratitude.
Vous êtes un grand, je vous respecte énormément...*

*A MON MAÎTRE ET JUGE PROFESSEUR QAMOUSS Youssef
Professeur agrégé d'Anesthésie- réanimation à l'hôpital militaire
Avicenne de Marrakech*

*Cher maître, Vous nous faites un grand honneur en acceptant de juger ce
travail malgré vos multiples sollicitations.
Vous êtes un homme de science et un médecin attentif au bien-être de ses
patients. C'est avec sincérité que nous vous exprimons notre admiration
pour le professeur, mais aussi pour l'homme que vous êtes.
Cher maître, veuillez recevoir nos sentiments de reconnaissance et de
respect.*

*A mon maître et Juge de thèse professeur JALAL Hicham
Professeur Agrégé en Radiologie et chef de service de radiologie Mère-
Enfant au Chu de Mohammed 6 de Marrakech*

*Nous sommes particulièrement touchés par la gentillesse avec laquelle
vous avez bien voulu accepter de juger ce travail.
Votre parcours professionnel, votre compétence incontestable, votre
charisme et vos qualités humaines font de vous un grand professeur et
nous inspirent une grande admiration et un profond respect.
Permettez nous, Cher Maître de vous exprimer notre profond respect et
notre sincère gratitude.*

*A tous mes Professeurs de la Faculté de Médecine et de Pharmacie de
Marrakech*


Une thèse est le fruit de plusieurs années d'études et je ne saurais oublier dans mes dédicaces l'ensemble de mes professeurs et maîtres qui ont contribué de près ou de loin dans l'élaboration de ce travail.

Je vous remercie infiniment pour votre gentillesse extrême, votre compétence pratique, vos qualités humaines et professionnelles, ainsi que votre compréhension à l'égard des étudiants nous inspirent une grande admiration et un profond respect.

Veillez trouver ici, chers maîtres, le témoignage de ma grande gratitude avec ma reconnaissance et ma haute considération. Ces quelques lignes ne sauront exprimer toute l'affection et l'amour que je vous porte.

Puisse DIEU vous procurer santé, bonheur, réussite et prospérité que vous méritez.

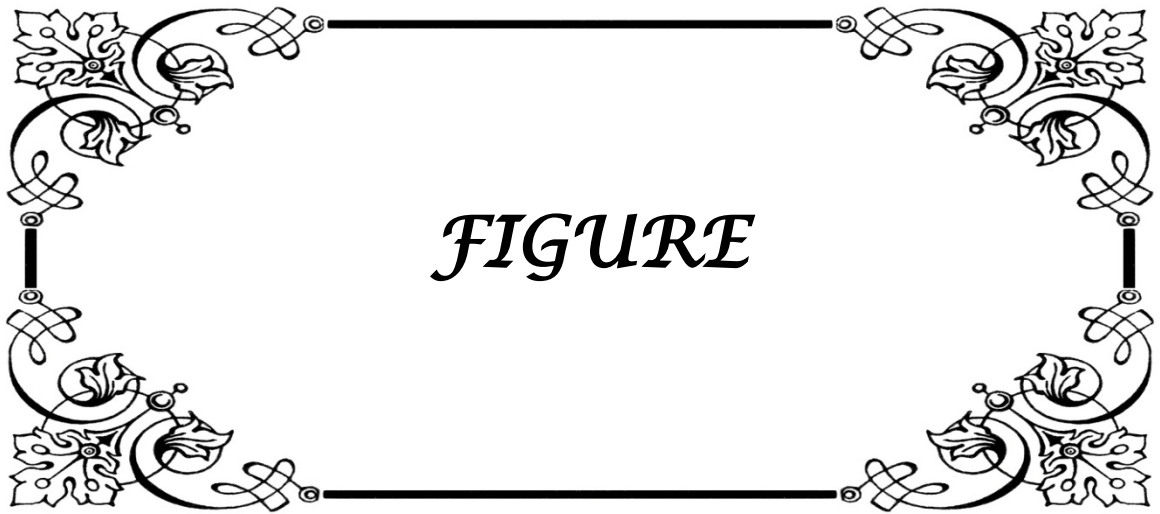
ET à toute personne qui de près ou de loin ayant contribué à notre formation.



TABLEAUX

Liste des tableaux

- Tableau I** : Motifs d'admission des patients de la cohorte.
- Tableau II** : Indications du cathétérisme veineux central chez les patients de la cohorte.
- Tableau III** : Les paramètres échographiques mesurés au cours du cathétérisme de la veine sous clavière.
- Tableau IV** : Comparaison des paramètres échographiques mesurés au cours du cathétérisme de la veine sous clavière selon le côté ponctionné.
- Tableau V** : Les temps du cathétérisme de la veine sous clavière.
- Tableau VI** : Comparaison des temps de cathétérisme de la veine sous clavière selon le côté ponctionné.
- Tableau VII** : Répartition des patients selon l'âge dans différentes études.
- Tableau VIII** : Comparaison du pourcentage du côté de ponction lors de l'abord de la veine sous clavière de notre série avec les autres séries.
- Tableau IX** : Résultats comparatifs du nombre de tentatives de ponction retrouvés dans différentes études.



Liste des figures

- Figure 1** : Position initiale de la sonde sur le cou du patient au niveau de la région sterno-cléido-mastoïdienne.
- Figure 2** : Image échographique correspondante montrant l'artère carotide commune et la veine jugulaire interne.
- Figure 3** : Translation de la sonde vers le bas au niveau de la fosse sus claviculaire.
- Figure 4** : Image échographique montrant l'artère sous clavière se réunissant avec l'artère carotide pour former le tronc artériel brachio-céphalique.
- Figure 5** : Position finale de la sonde pour le cathétérisme dans la fosse sus claviculaire.
- Figure 6** : Image échographique montrant la veine sous clavière se réunissant avec la jugulaire interne pour former le confluent de Pirogoff.
- Figure 7** : Doppler pulsé de la veine sous clavière montrant un flux de type veineux.
- Figure 8** : Doppler pulsé de l'artère sous clavière montrant un flux de type artériel.
- Figure 9** : Anesthésie locale sous contrôle échographique.
- Figure 10** : Image échographique montrant la diffusion de l'anesthésique local.
- Figure 11** : Confirmation de la position intraveineuse de l'aiguille de ponction par aspiration de sang rouge foncé.
- Figure 12** : Insertion du guide métallique dans la veine sous clavière.
- Figure 13** : Confirmation échographique du positionnement adéquat du guide dans la veine sous clavière avec descente dans le tronc veineux brachio-céphalique.
- Figure 14** : Position finale du cathéter dans la fosse supraclaviculaire.
- Figure 15** : Radiographie thoracique de face vérifiant le positionnement correct de l'extrémité distale du cathéter.
- Figure 16** : Image montrant la machine d'échographie utilisée ainsi que la sonde linéaire employée pour les ponctions vasculaires.
- Figure 17** : Table stérile préparée pour le cathétérisme veineux central.

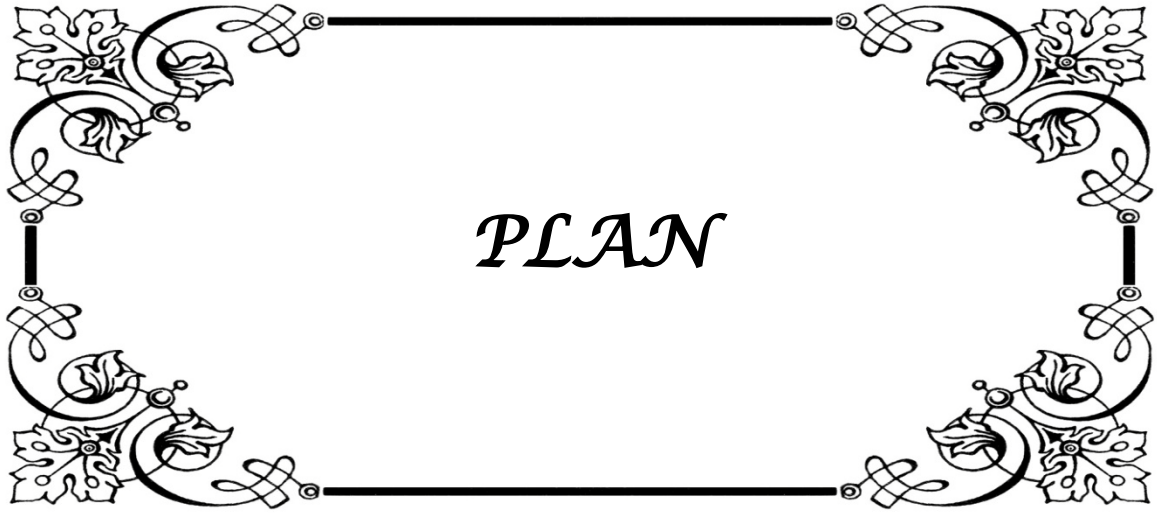- Figure 18** : Image échographique de la veine sous clavière par voie sus claviculaire montrant les paramètres échographiques mesurés.
- Figure 19** : Image échographique montrant la mesure de l'angle de ponction lors du cathétérisme de la veine sus claviculaire.
- Figure 20** : Répartition des patients inclus dans l'étude selon le sexe.
- Figure 21** : Répartition des patients inclus dans l'étude selon la stabilité hémodynamique.
- Figure 22** : Répartition des patients inclus dans l'étude selon le mode de ventilation.
- Figure 23** : Répartition des patients inclus dans l'étude selon le côté ponctionné lors du cathétérisme de la veine sous clavière.
- Figure 24** : Nombre de redirections de l'aiguille de ponction au cours cathétérisme de la veine sous clavière
- Figure 25** : Qualité de l'image échographique lors du cathétérisme de la veine sous clavière.
- Figure 26** : Visibilité de l'aiguille de ponction lors du cathétérisme de la veine sous clavière.
- Figure 27** : Facilité d'insertion du guide métallique lors du cathétérisme de la veine sous clavière.
- Figure 28** : Coupe anatomique sagittale de la veine et l'artère sous clavière.
- Figure 29** : Résultats comparatives du sexe des patients ayant un cathétérisme de la veine sous clavière dans différentes études.
- Figure 30** : Représentation d'une ponction échoguidée en long axe.
- Figure 31** : Représentation d'une ponction échoguidée en court axe.
- Figure 33** : (A) Vue schématique du phénomène d'overshoot en court axe : la pointe de l'aiguille (c) passe derrière le faisceau d'ultrasons, et c'est le corps qui est vu sur l'image échographique (B).
- Figure 33** : (a) Exemple d'une sonde échographique avec un support aiguille non stérile. (b) sonde avec un support aiguille couvert de gaine stérile. (c)démonstration de l'angle d'insertion de l'aiguille. (d) image échographique correspondante au cathétérisme de la veine sous clavière dans son axe longitudinale.
- Figure 34** : Résultats comparatives du taux de succès du cathétérisme de la veine sous clavière échoguidée dans son approche sus claviculaire chez l'adulte dans différentes études.



ABBREVIATIONS

Liste des abréviations

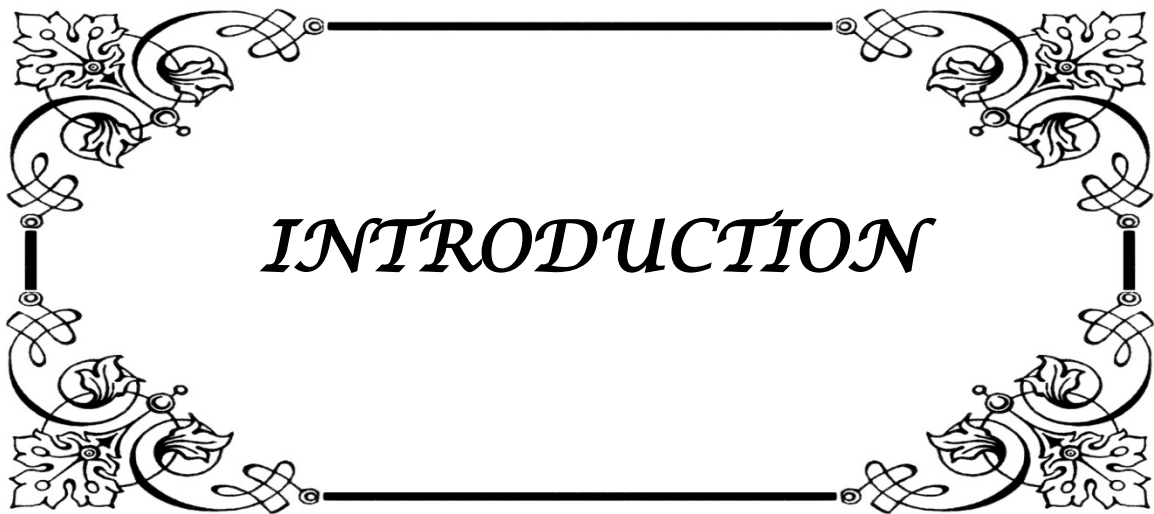
| | |
|-------------|---|
| AC | : Artère carotide |
| AL | : Anesthésie locale |
| ASC | : Artère sous Clavière |
| CVC | : Cathétérismes veineux centraux |
| CHU | : Centre hospitalier Universitaire |
| CRAN | : Crânial |
| GPS | : Guidance positioning Système |
| INR | : International normalized ration |
| LAT | : Latéral |
| NICE | : National Institutue for Clinical Excellence |
| PEC | : Prise en charge |
| PVC | : Pression veineuse Centrale |
| SPSS | : Statistical Package For the social science |
| TABC | : Tronc artériel brachio-céphalique |
| TCA | : Temps de céphaline active |
| VSC | : Veine sous Clavière |
| VJI | : Veine Jugulaire Interne |
| VVP | : Voie veineuse périphérique |



PLAN

| | |
|---|-----------|
| INTRODUCTION | 1 |
| MATÉRIELS ET MÉTHODES | 4 |
| I. Description et lieu de l'étude | 5 |
| II. Les Critères d'inclusion et d'exclusion | 5 |
| 1. Critères d'inclusion | 5 |
| 2. Critères d'exclusion | 5 |
| III. Description de la procédure | 6 |
| IV. Règles d'asepsie | 16 |
| V. Description du matériel utilisé | 16 |
| 1. Machine d'échographie | 16 |
| 2. Cathéters veineux centraux | 17 |
| VI. Recueil des données | 18 |
| VII. Analyse statistique | 21 |
| RÉSULTATS | 22 |
| I. Données démographiques | 23 |
| II. Motifs d'admission | 24 |
| III. Statut hémodynamique | 24 |
| IV. Ventilation artificielle | 25 |
| V. Indications de l'abord veineux central | 25 |
| VI. Données techniques du cathétérisme | 26 |
| 1. Côté ponctionné | 26 |
| 2. Paramètres échographiques mesurés de la VSC | 26 |
| 3. Temps de cathétérisme | 27 |
| 4. Le nombre de redirections de l'aiguille | 28 |
| 5. Données qualitatives | 29 |
| 6. Succès du cathétérisme de la VSC | 31 |
| 7. Incidents et complications | 31 |
| DISCUSSION | 32 |
| I. Principe de l'échographie et l'échoguidage | 33 |
| 1. Historique de l'échographie dans les abords veineux centraux | 33 |
| 2. L'échographie Vasculaire | 34 |
| II. Rappel anatomique..... | 38 |
| 1. La veine sous clavière | 38 |
| 2. La région sus claviculaire..... | 40 |
| III. Données démographiques | 42 |
| 1. L'âge | 42 |
| 2. Le sexe | 42 |
| IV. Les Données Cliniques | 43 |
| 1. Le motif d'admission | 43 |
| 2. Les indications des abords veineux centraux | 44 |

| | |
|--|-----------|
| V. Les données techniques | 45 |
| 1. Position du malade | 46 |
| 2. Côté ponctionné | 47 |
| 3. Technique d'asepsie | 47 |
| 4. Technique d'échoguidage | 48 |
| 5. Matériel utilisé | 51 |
| VI. L'approche sus claviculaire échoguidée de la veine sous Clavière | 53 |
| 1. L'abord de la veine sous clavière | 53 |
| 2. Les avantages de l'approche anatomique sus claviculaire dans l'abord de la veine sous clavière | 54 |
| 3. Place de l'échographie | 56 |
| 4. L'intérêt de l'approche sus claviculaire dans l'abord de la VSC échoguidée | 57 |
| 5. Particularités pédiatriques | 63 |
| | |
| CONCLUSION | 64 |
| | |
| ANNEXE | 67 |
| | |
| RÉSUMÉS | 69 |
| | |
| BIBLIOGRAPHIE | 73 |



INTRODUCTION

L'insertion d'un cathéter veineux central (CVC) est une nécessité chez une grande proportion des patients hospitalisés en réanimation. Sa mise en place permet notamment la perfusion solutés, l'administration de drogues inotropes et/ou vasoactives, de traitements antibiotiques, d'une alimentation parentérale et la réalisation d'un monitoring hémodynamique [1].

Plusieurs voies d'abord existent pour la mise en place du cathéter. Les principales sont l'abord de la veine fémorale, l'abord de la veine jugulaire interne (VJI), et enfin l'abord de la veine sous clavière (VSC). Le choix entre les sites de ponctions dépend de nombreux critères, à la fois liés au patient, à sa pathologie, à l'indication de la mise en place du cathéter, ainsi qu'au rapport bénéfice–risque de chaque site d'insertion [1].

La pose d'un CVC est donc une procédure très fréquente dans les services de réanimation et de soins intensifs, mais ne constitue pas pour autant un geste anodin. En effet, à chaque tentative de pose est associé un risque de complications immédiates et retardées non négligeables. Les complications les plus fréquentes sont les infections sur cathéters, mais il existe également des complications mécaniques immédiates, comme la ponction artérielle et le pneumothorax, principalement en cas d'abord cave supérieure [2]. Le rapport bénéfice–risque doit donc être évalué avant chaque pose, ce qui implique pour le praticien la connaissance des risques liés à la procédure ainsi que des mesures préventives pour les réduire. Pour ce faire, les sociétés savantes éditent et mettent régulièrement à jour des recommandations concernant la pose et la maintenance des cathéters veineux. Par exemple dans le cadre de la prévention des infections sur cathéter, il est recommandé de choisir préférentiellement le territoire cave supérieur [3].

En outre, de nombreuses études soulignent depuis plusieurs années le bénéfice de l'échographie dans la mise en place des cathéters veineux centraux. Leur insertion « échoguidée » permet de réduire aussi bien le nombre de ponctions que le temps de pose, et de diminuer les complications [4]. Certaines sociétés savantes recommandent même l'utilisation systématique des ultrasons lors de l'insertion d'un cathéter central dans le territoire jugulaire

interne [5]. Hors, si cet apport, incontestable, est relativement simple à mettre en œuvre en ce qui concerne les veines fémorales et jugulaires internes, il est en revanche plus délicat pour la veine sous-clavière selon l'approche infra claviculaire habituelle, les structures osseuses (clavicule, premières côtes) gênant son repérage. De ce fait, peu de travaux se sont intéressés à l'insertion échoguidée de cathéters veineux sous-claviers.

La ponction de la veine sous clavière peut également être effectuée par voie sus claviculaire. Cette approche, peu utilisée, est pourtant connue depuis de nombreuses années [6]. Le principal intérêt de cette approche serait une meilleure visualisation échographique de la veine sous clavière permettant sa ponction dans de bonnes conditions, réduisant ainsi le risque de complications [7]. Cependant, peu d'études décrivent le cathétérisme échoguidée sous clavier chez les adultes par la voie sus claviculaire. La plus grande partie de la littérature récente s'est intéressée à la description du cathétérisme de la veine sous clavière par voie sus claviculaire chez la population pédiatrique [7, 8, 9, 10]. L'objectif de ce travail est d'étudier la faisabilité de l'échoguidage dans le cathétérisme de la veine sous clavière par voie sus claviculaire et de décrire son intérêt.



*MATÉRIELS
&
MÉTODES*

I. Description et lieu de l'étude :

Il s'agit d'une étude de cohorte prospective qui a été conduite au sein du département d'anesthésie réanimation de l'hôpital militaire Avicenne, sur une période d'un an, de novembre 2016 à novembre 2017. Après accord du comité d'éthique de la faculté de médecine et de pharmacie de Marrakech, le consentement éclairé des patients ou de leur personne de confiance lorsqu'ils étaient dans l'incapacité de communiquer a été obtenu.

II. Les Critères d'inclusion et d'exclusion :

1. Critères d'inclusion :

Ont été inclus dans cette étude les patients adultes, âgés de 18 ans ou plus, admis au bloc opératoire pour chirurgie majeure ou admis en réanimation et nécessitant un abord veineux central.

2. Critères d'exclusion :

Les critères d'exclusion étaient :

- Infection au niveau de la zone de ponction : région sus claviculaire.
- Troubles sévères de l'hémostase : taux de plaquettes $< 50 \cdot 10^9 \cdot l^{-1}$, INR (International normalized Ration) $> 1,8$, TCA (temps de céphaline activée) $> 1,3$ fois le témoin.
- Malformations vasculaires cervico-thoraciques.
- Antécédents de chirurgie thoracique ou de fracture de clavicule homolatérale.
- Antécédent de cathétérisme de la veine sous clavière (VSC).

III. Description de la procédure :

Les patients étaient installés en décubitus dorsal strict. Il n'a pas été placé de billot sous les épaules à la différence du cathétérisme classique de la veine sous-clavière, au niveau de la fosse infraclaviculaire. Afin de faciliter le placement de la sonde d'échographie dans la région sus claviculaire, la tête était légèrement tournée du côté opposé au côté cathétérisé avec un angle de 30°. Les bras des patients étaient placés en position neutre, avec une légère traction caudale le long du corps.

Le médecin anesthésiste réanimateur se plaçait latéralement, au niveau de la tête du patient, du côté de la veine sous clavière ponctionnée. La machine d'échographie était placée de l'autre côté du lit de façon à ce que l'écran soit en face de l'opérateur.

La sonde échographique était d'abord placée sur le cou du patient au niveau de la région sterno-cléido-mastoïdienne afin de repérer les structures vasculaires du cou (artère carotide commune et veine jugulaire interne). La sonde était orientée perpendiculairement aux vaisseaux du cou de façon à avoir une image transversale de ces derniers (figures 1 et 2).

Ensuite la sonde était déplacée lentement vers le bas pour suivre la veine jugulaire interne jusqu'au niveau de la clavicule. Enfin elle était inclinée caudalement (figures 3 et 4) afin d'obtenir une vue longitudinale de l'artère sous clavière en premier.

En poursuivant l'inclinaison de la sonde, on obtenait une vue longitudinale de la VSC plus antérieurement à l'artère (figures 5 et 6). La VSC était d'abord visualisée sur sa partie proximale qui rencontre la veine jugulaire interne pour former le tronc veineux brachio-céphalique (confluent de Pirigoff). La translation latérale de la sonde au niveau de la fosse supraclaviculaire permettait d'obtenir une image longitudinale de toute la VSC (figure 6).

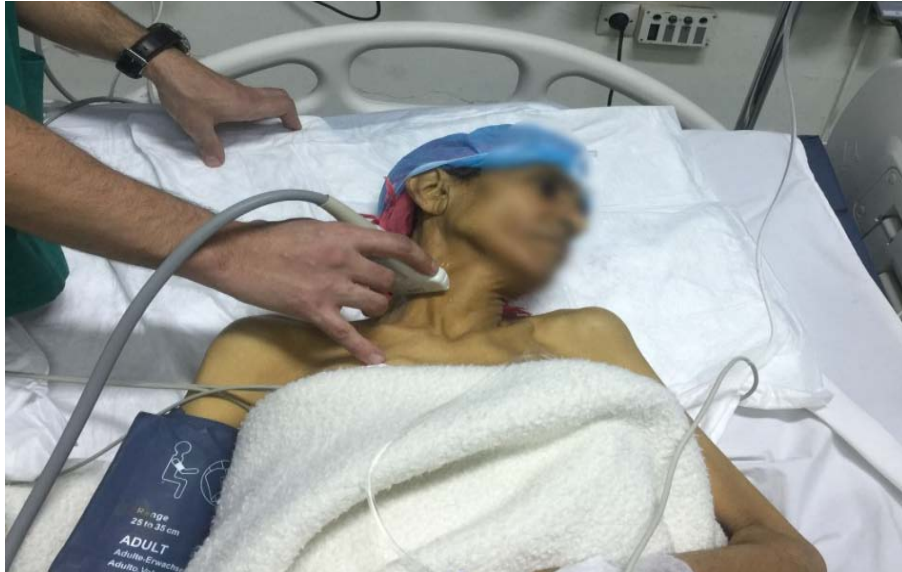

Figure 1 : Position initiale de la sonde sur le cou du patient au niveau de la région sterno-cléido-mastoïdienne. Le visage du patient a été flouté afin de garantir l'anonymat.

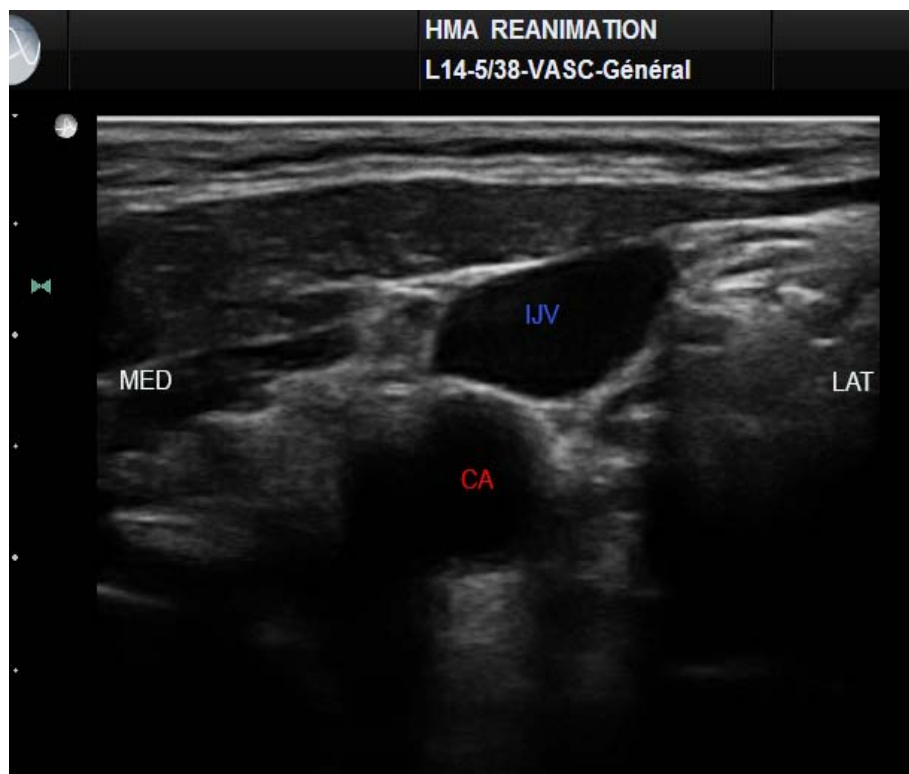


Figure 2 : Image échographique correspondante montrant l'artère carotide commune (CA) et la veine jugulaire interne (IJV). MED : médial, LAT : latéral.

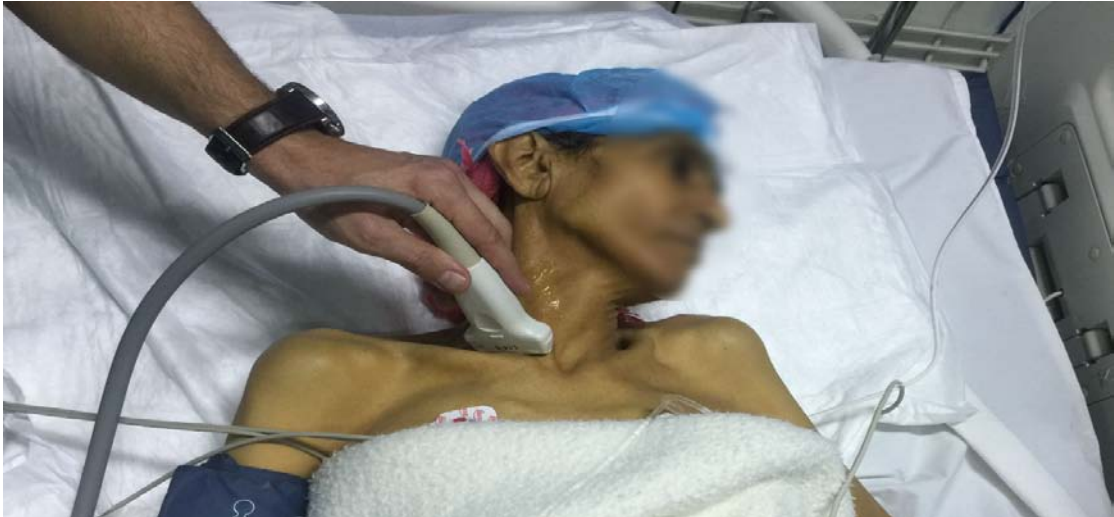

Figure 3 : Translation de la sonde vers le bas au niveau de la fosse sus claviculaire

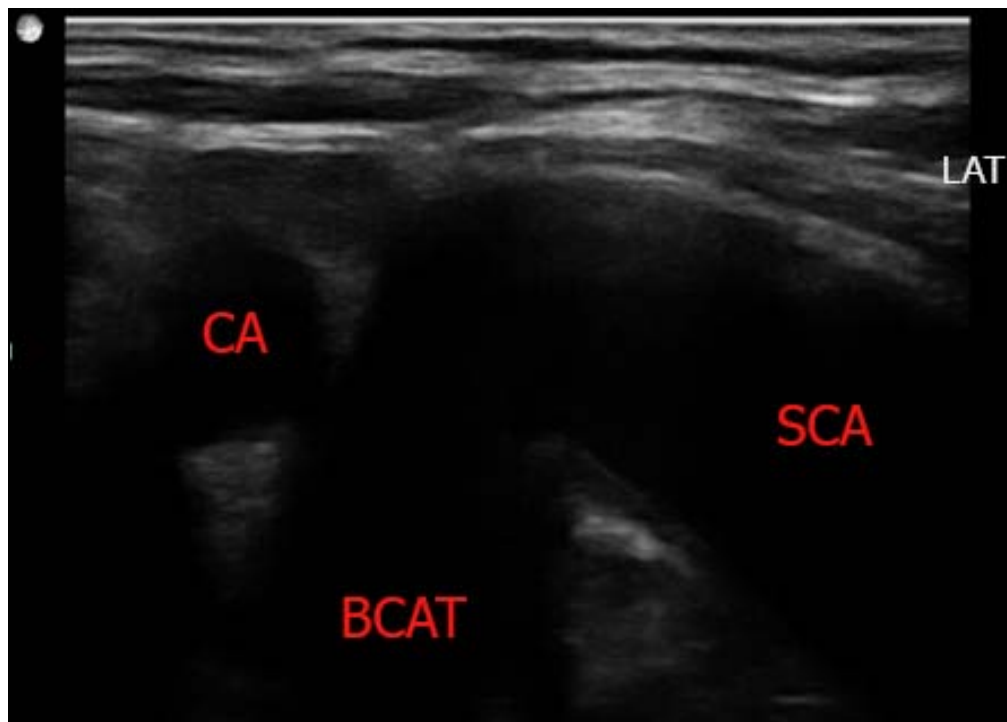


Figure 4 : Image échographique montrant l'artère sous clavière (ASC) se réunissant avec l'artère carotide (CA) pour former le tronc artériel brachio-céphalique (BACT).

Cette image est obtenue après translation de la sonde vers le bas au niveau de la fosse sus claviculaire. Le tronc artériel brachio-céphalique était visualisé car le cathétérisme se faisait du côté droit. LAT : latéral.

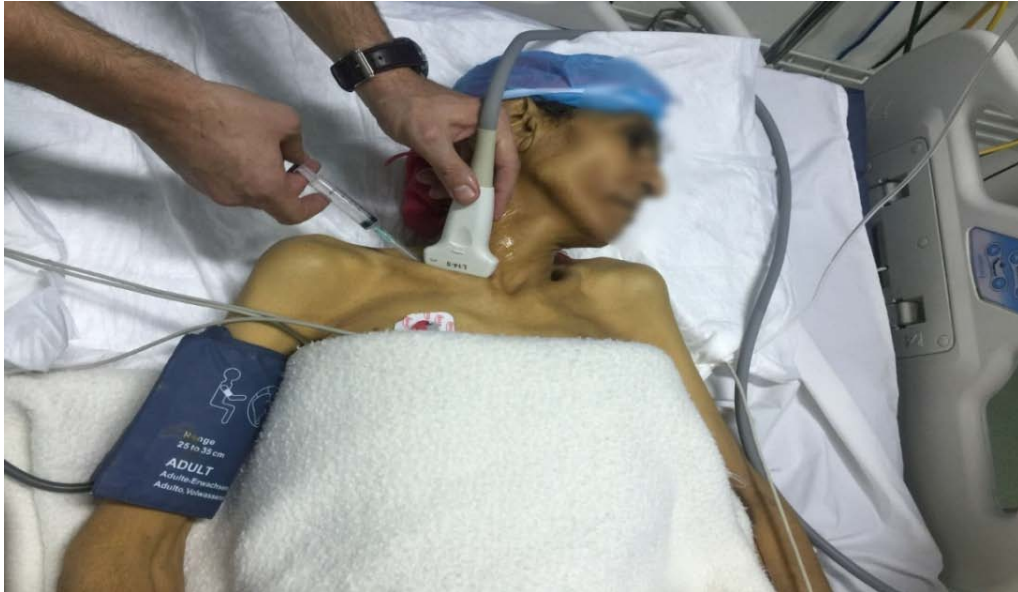

Figure 5 : Position finale de la sonde pour le cathétérisme dans la fosse sus claviculaire.

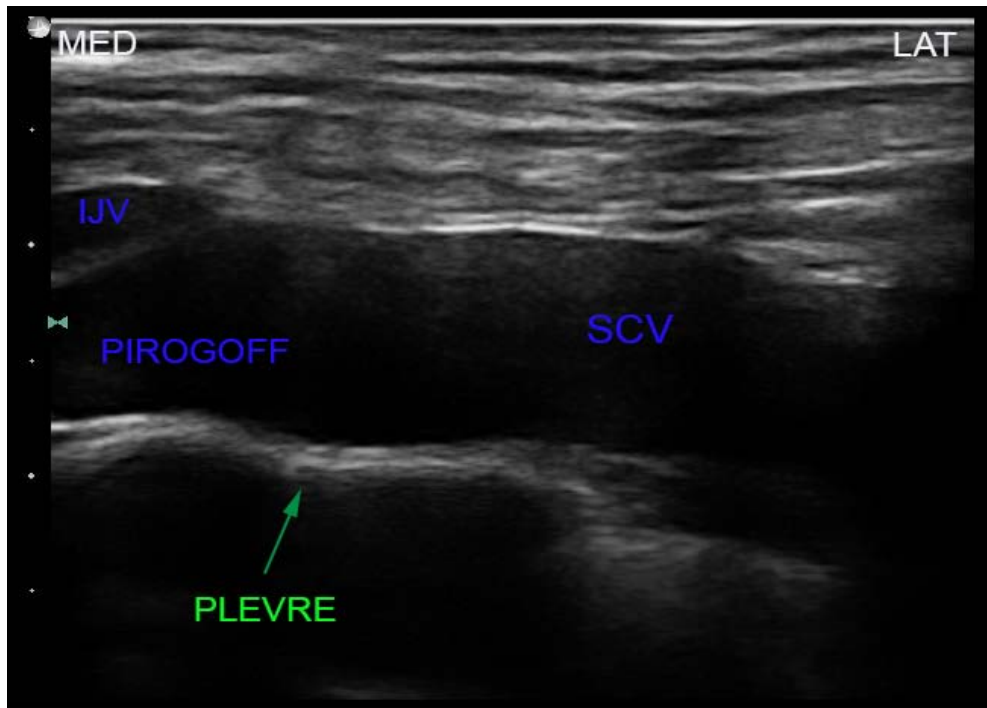


Figure 6 : Image échographique correspondante montrant la veine sous clavière (VSC) se réunissant avec la jugulaire interne (VIJ) pour former le confluent de Pirogoff. La veine a des rapports intimes avec la plèvre située juste en dessous. MED : médial, LAT : latéral.

Avant le cathétérisme, la confirmation de l'identification de la VSC se faisait sur les critères suivants :

- Visualisation de la continuité entre la VJI, le confluent de Pirogoff et la VSC (figure 6).
- Rapport de la VSC avec la plèvre en dessous, qui est identifiée en échographie par le glissement de ses deux feuillets (figure 6).
- Position antérieure de la VSC rapport à l'artère sous-clavière.
- Absence de pulsatilité et compressibilité de la VSC.
- Observation d'un flux de type veineux au doppler pulsé (figures 7 et 8).

Après obtention de la meilleure vue longitudinale de la VSC, la ponction était réalisée dans le plan des ultrasons « in plane », l'aiguille étant visualisée sur toute sa longueur (figure 10). Le point de ponction était situé, dans la fosse supraclaviculaire, 1 à 2 cm latéralement à la sonde d'échographie (figure 5). Avant la ponction, une anesthésie locale à la lidocaïne 1% était réalisée en prenant garde de ne pas injecter dans la VSC (figures 9 et 10).

L'aiguille de ponction était dirigée sous contrôle de la vue jusqu'à la VSC. L'opérateur s'efforçait de toujours visualiser le biseau de l'aiguille. En effet la VSC étant en contact intime avec le dôme pleural sur lequel elle repose ; tout trajet trop profond de l'aiguille exposait au risque de pneumothorax.

Après visualisation de la pénétration de l'aiguille au niveau de la veine avec présence de reflux sanguin, le guide était introduit dans la VSC (figures 12). La descente du guide dans la VSC était vérifiée par échographie (figure 13). Par la suite, le cathéter a été introduit dans la veine et le guide retiré. La profondeur d'introduction du cathéter était de 15 cm du côté droit et 18 cm du côté gauche (figure 14). A la fin du cathétérisme, les patients ont par la suite fait l'objet d'une radiographie du thorax pour confirmer le bon positionnement du cathéter dans la veine cave supérieur et pour rechercher une éventuelle complication (figures 15,16).

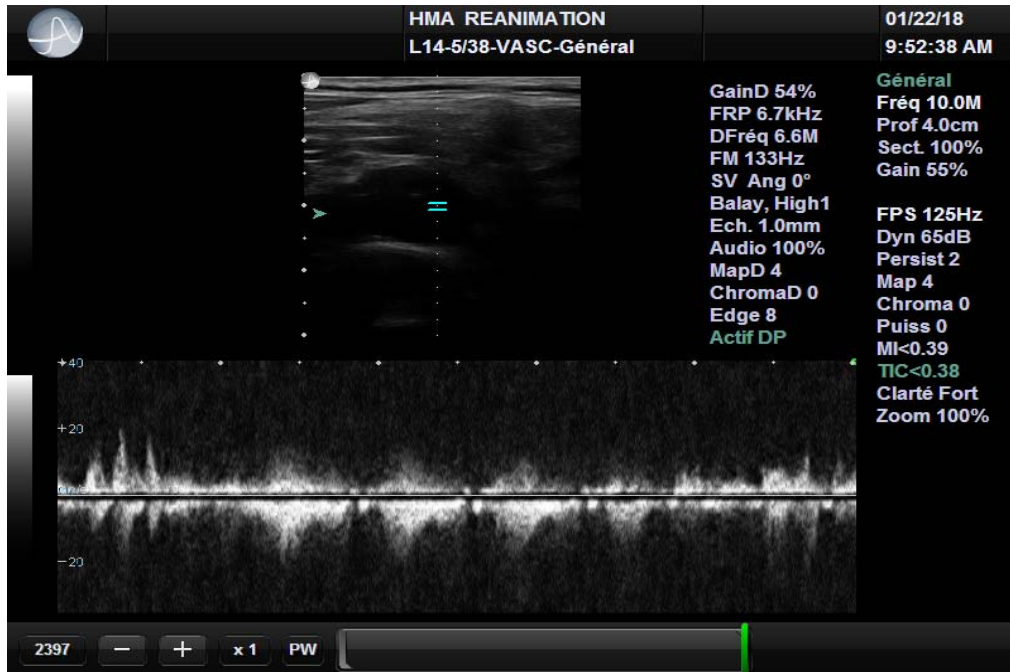


Figure 7 : Doppler pulsé de la veine sous clavière montrant un flux de type veineux.

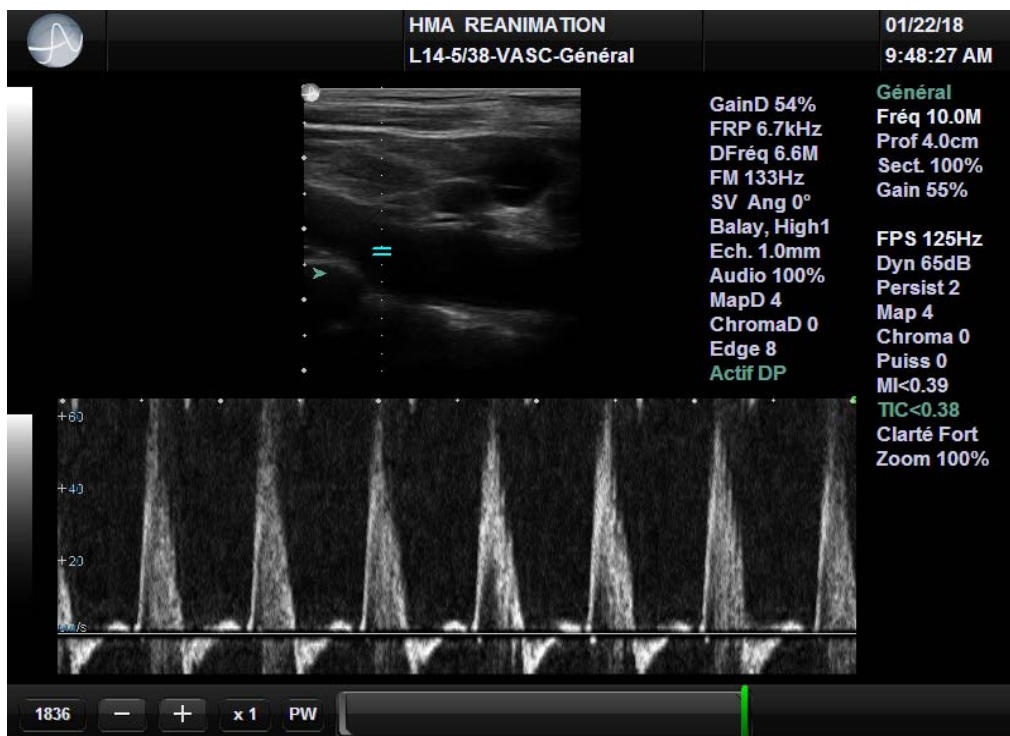


Figure 8 : Doppler pulsé de l'artère sous clavière montrant un flux de type artériel : aspect pulsatile, vitesses élevées et rapides.

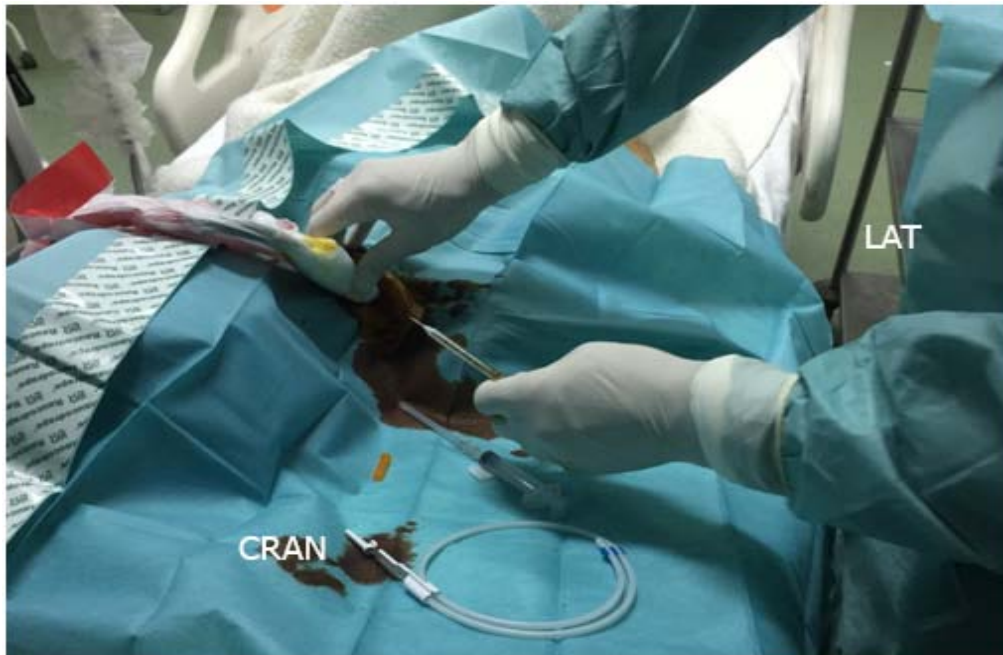


Figure 9 : Anesthésie locale sous contrôle échographique. CRAN : Crânial, LAT : latéral.

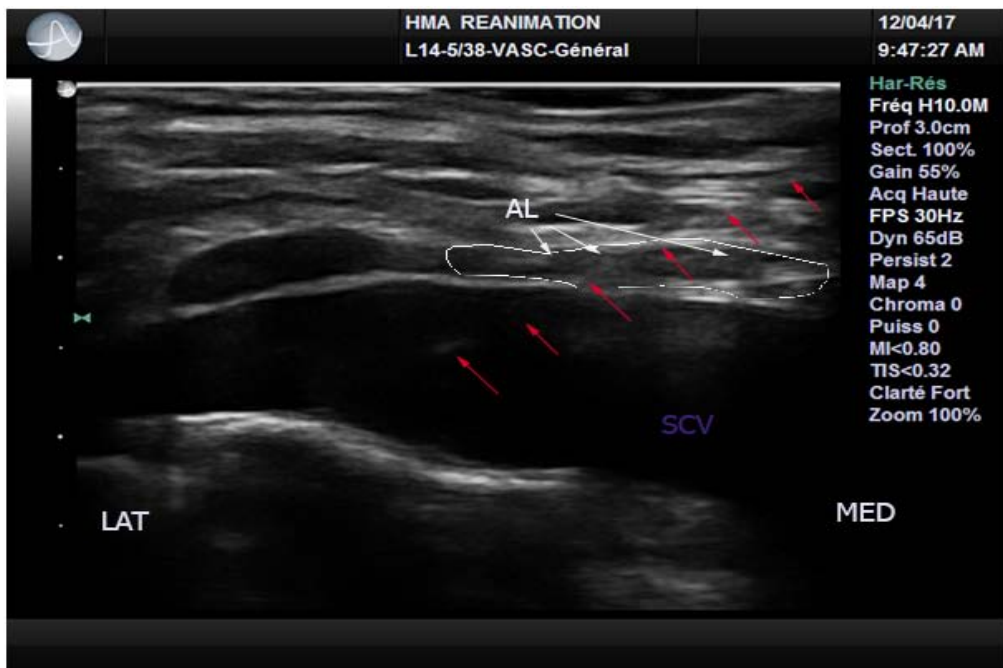


Figure 10 : Image échographique montrant la diffusion de l'anesthésique local (AL) : tracé blanc et le trajet de l'aiguille avec une ponction dans le plan des ultrasons. La visibilité de l'aiguille était qualifiée de moyenne chez ce patient.

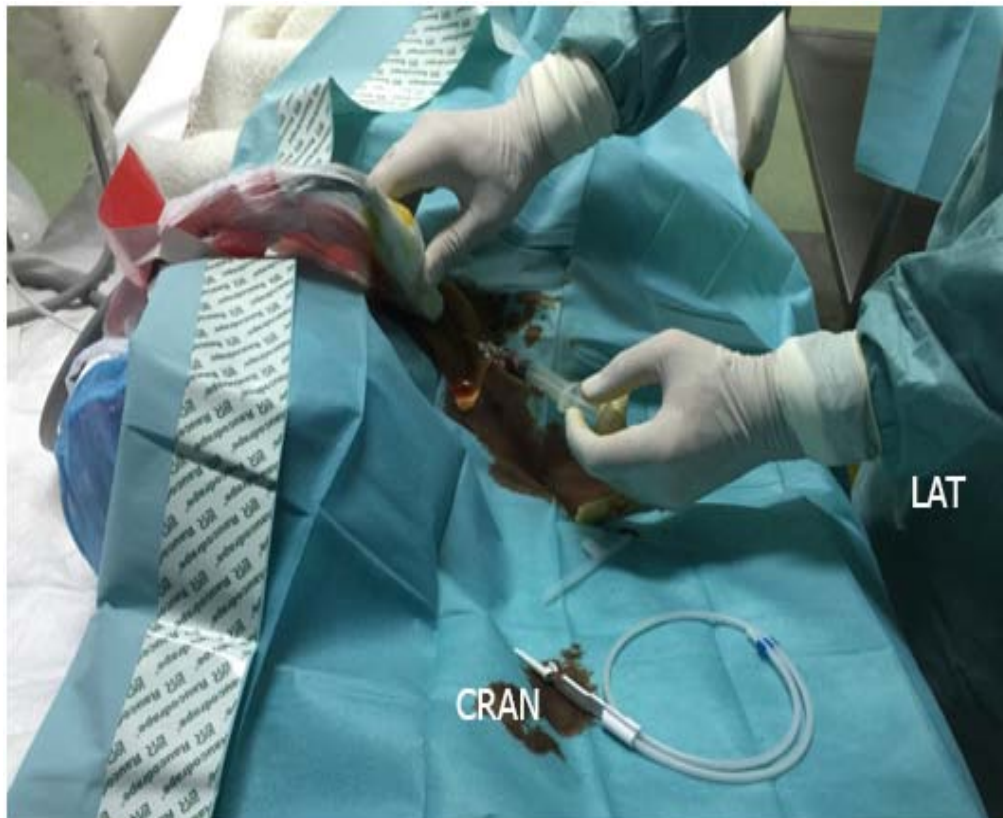


Figure 11 : Confirmation de la position intraveineuse de l'aiguille de ponction par aspiration de sang rouge foncé. CRAN : crânial, LAT : latéral.

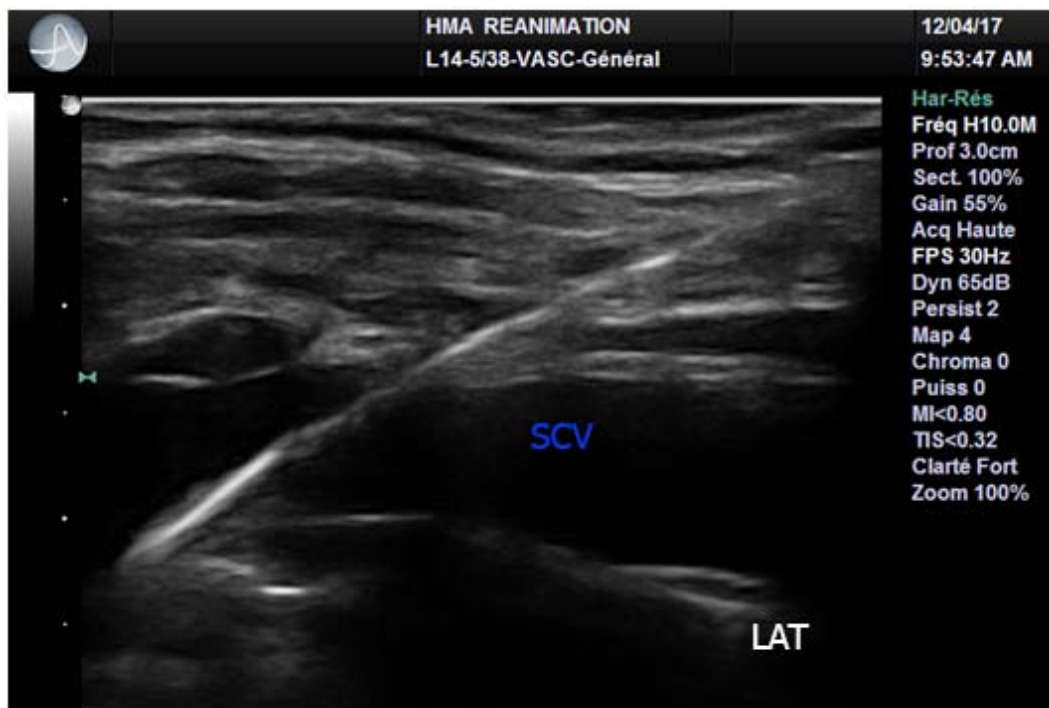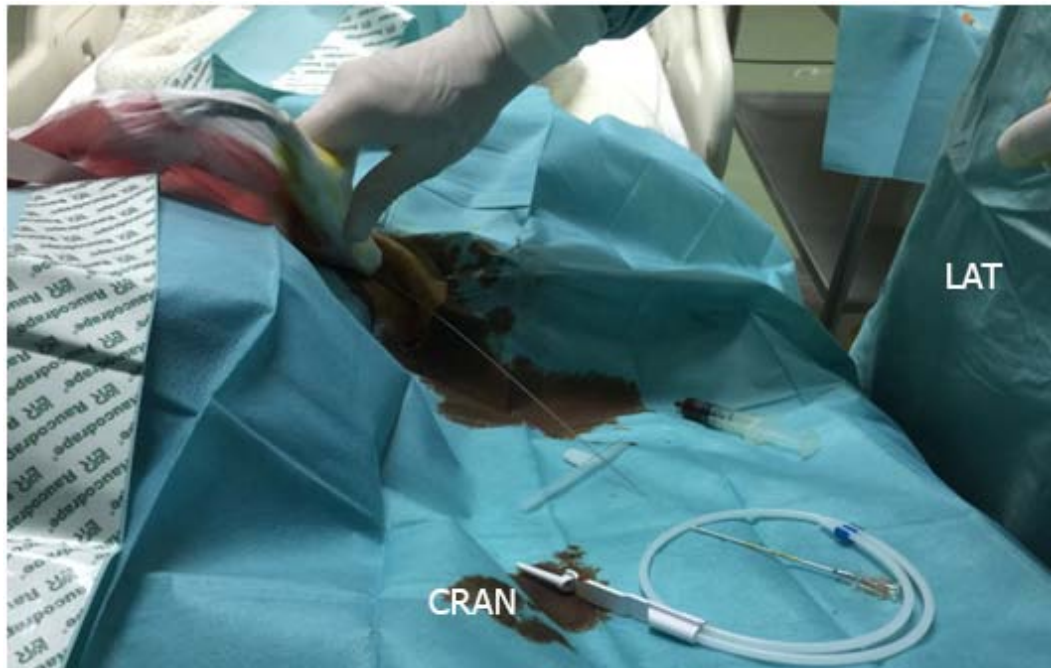


Figure 12 et 13 : Insertion du guide métallique dans la veine sous clavière (VSC) et confirmation échographique de son positionnement adéquat dans la VSC avec descente dans le tronc veineux brachio-céphalique. CRAN : crânial, LAT : latéral.

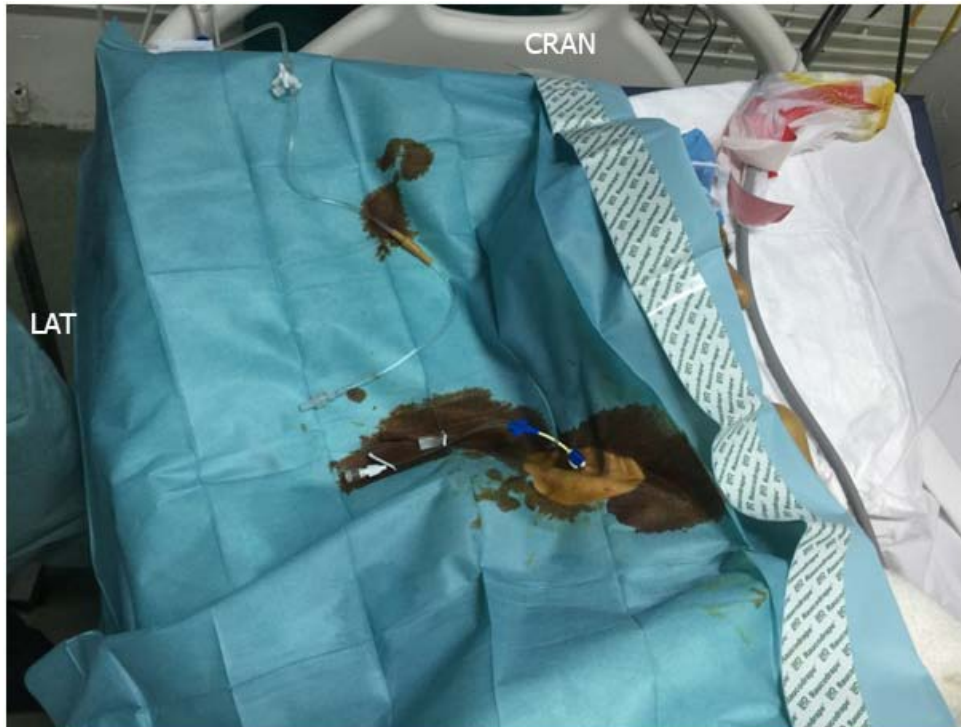


Figure 14 : Position finale du cathéter dans la fosse supraclaviculaire.
CRAN : crânial, LAT : latéral.

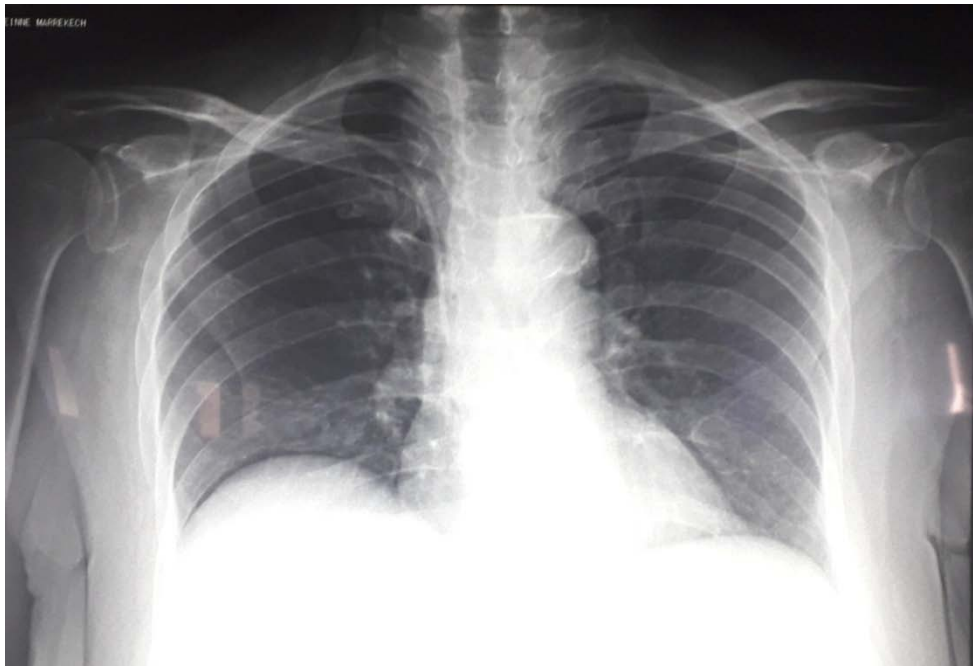


Figure 15 : Radiographie thoracique de face vérifiant le positionnement correct de l'extrémité distale du cathéter, au niveau de la veine cave supérieure chez ce patient.

IV. Règles d'asepsie :

Les règles d'asepsie recommandées en échoguidage lors des accès vasculaires étaient respectées [11,12]:

- Lavage antiseptique des mains avant la procédure (savon doux puis application de solution hydro-alcoolique).
- Habillage stérile de l'opérateur : casaque, gants, calot et masque.
- Antiseptie cutanée : désinfection par la polyvinyl-pyrrolidone iodée 5% (bétadine ®) après détertion par savon antiseptique.
- Drapage : couverture de la zone de ponction par un champ stérile large.
- Habillage stérile de la sonde échographique par house adhésive stérile. Une petite quantité de gel à ultrasons était appliquée sur la sonde avant d'être habillée par la house. La transmission des ultrasons était facilitée par application de quelques gouttes de la solution antiseptique au niveau de la zone de ponction.

V. Description du matériel utilisé :

1. Machine d'échographie :

Dans notre étude, l'échographe utilisé était un appareil d'échographie tactile, mobile et compacte type Sonic Tablet de marque ULTRASONIX® (figure 16). La sonde employée était une sonde linéaire haute fréquence : sonde L 14-5. Cette sonde fonctionne sur une gamme de fréquence de 6 à 10 Mhz (figure 16). Le principal mode d'imagerie utilisé était le mode bidimensionnel. Les autres modes notamment le mode doppler couleur et doppler pulsé étaient utilisés pour confirmer la nature veineuse ou artérielle des vaisseaux visualisés et pour rechercher des variations anatomiques ou des anomalies vasculaires.

Les principaux paramètres échographiques réglés lors des ponctions étaient :

- le gain.
- la profondeur.
- la position de la focale.

Les images des procédures réalisées étaient stockées dans la mémoire de l'échographe.

2. Cathéters veineux centraux (figure 17) :

Les cathéters veineux centraux utilisés étaient des cathéters mono ou multi-lumière : d'un diamètre de 7,5 Fr (=2.5 mm) et d'une longueur de 20 cm (Leadercath et Multicath, vygon®, Ecouen, France) et étaient insérés selon la technique de Seldinger.

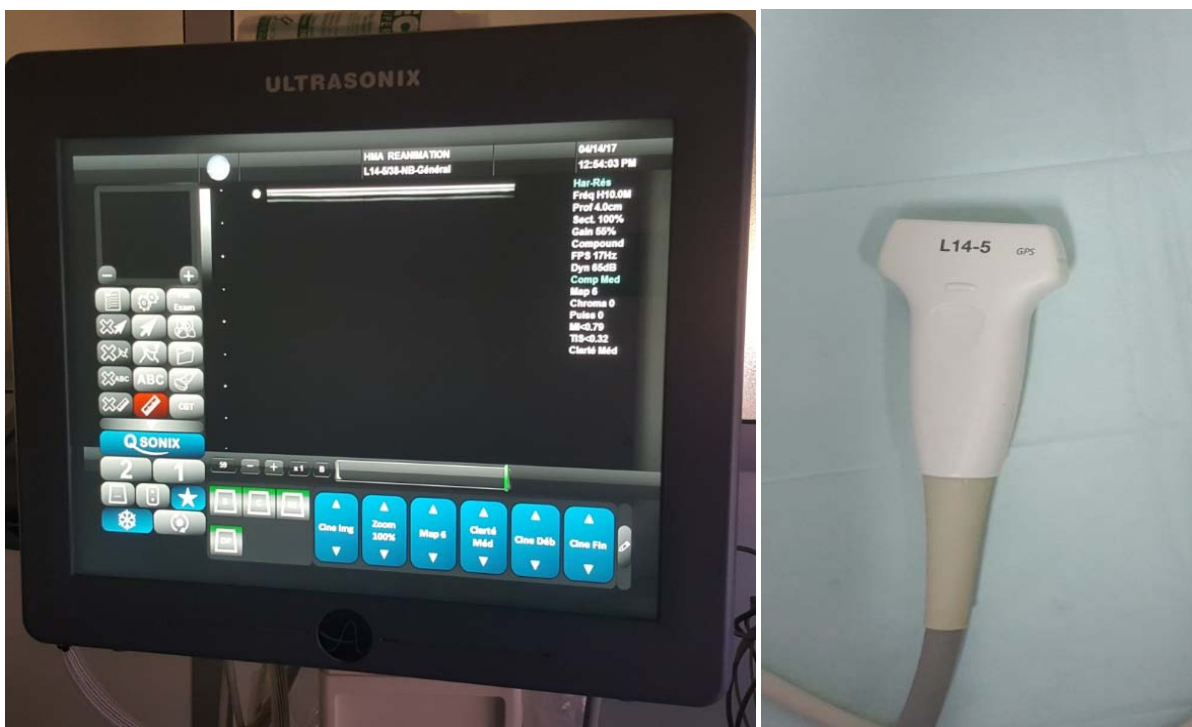


Figure 16 : Image montrant la machine d'échographie utilisée dans cette étude ainsi que la sonde linéaire employée pour les ponctions vasculaires.

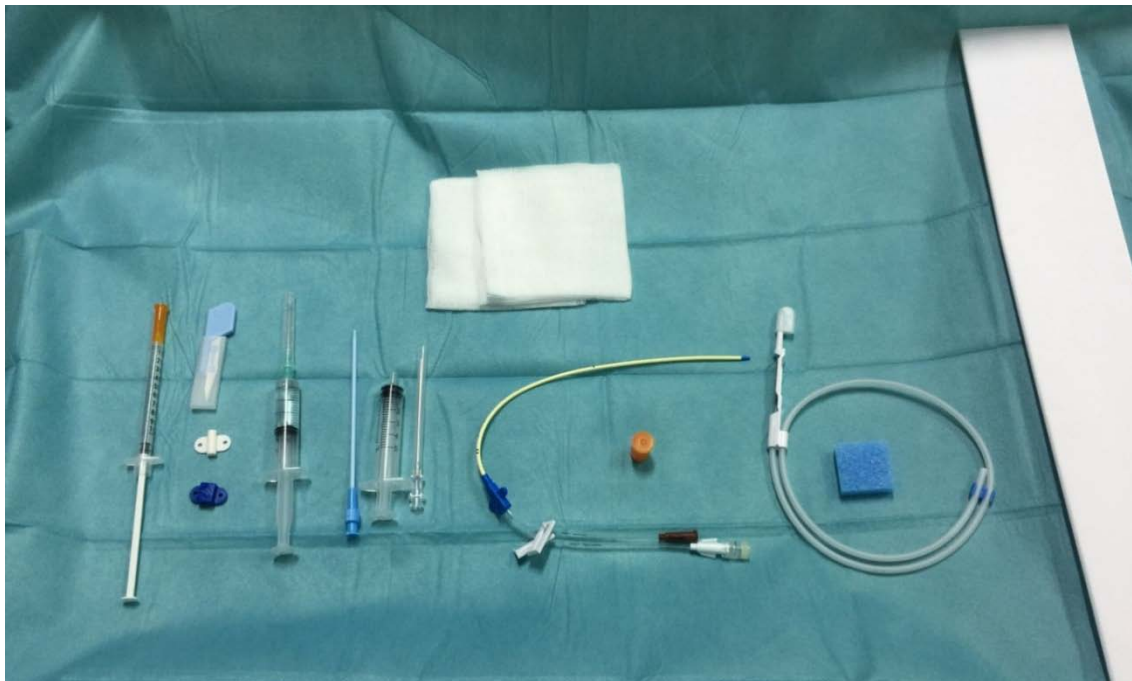

Figure 17 : Table stérile préparée pour le cathétérisme veineux central : de gauche à droite : seringues, dilateur (bleu), aiguille de ponction, cathéter double lumière, guide, house stérile.

VI. Recueil des données:

Les données ont été consignées une fiche d'exploitation, renseignée après chaque cathétérisme réalisé (fiche d'exploitation en annexe). Les paramètres recueillis comprenaient :

- a- **Les caractéristiques démographiques des patients** : âge, sexe et motif d'admission.
- b- **Les indications de l'abord veineux central** : perfusion de catécholamines, perfusion de produits irritants veineux, chirurgie lourde, nutrition parentérale, impossibilité d'abord veineux périphérique.
- c- **Le statut hémodynamique au moment de l'insertion du cathéter** : stable ou instable.
L'instabilité hémodynamique macrocirculatoire a été définie par la nécessité d'instauration d'une réanimation hémodynamique : remplissage vasculaire ou catécholamines.
- d- **Les données techniques du cathétérisme** qui comprenaient:
 - **Le côté ponctionné** : droit ou gauche. Le choix du coté ponctionné était laissé à la discrétion de l'opérateur.

- **Les données échographiques mesurées ou quantitatives** (figure 18) :
 - La profondeur de la VSC par rapport à la peau (distance peau -veine).
 - Le diamètre de la VSC.
 - La longueur ponctionnable de la VSC : définie par la distance entre le confluent veineux de Pirogoff et l'extrémité externe de la VSC.
 - L'angle de ponction était mesuré après la réalisation du cathétérisme. Il était défini comme l'angle formé par la ligne du guide métallique et une ligne parallèle à la peau (et donc au faisceau des ultrasons) et passant par le point d'entrée du guide dans la VSC (figure 19)
- **Les temps de cathétérisme** :
 - Le temps obtention d'une image adéquate de la VSC (temps prescan - ponction).
 - Le temps de ponction : défini par le moment entre le début de ponction et le moment de descente du guide métallique dans la VSC (temps ponction - décente guide).
 - Le temps total de ponction défini par la somme des deux précédents : temps prescan-ponction + temps ponction-décente guide.
- **Le nombre de redirections de l'aiguille** : La redirection de l'aiguille était définie par toute réorientation ou modification de la trajectoire de l'aiguille de ponction. Par exemple, lorsqu'une ponction est réalisée sans modification de la direction de l'aiguille, le nombre de redirection de l'aiguille est de 0.
- **Les données qualitatives** :

Les données précédentes ont été collectées par un membre de l'équipe soignante non impliquée dans la procédure. Certaines données échographiques ont été évaluées par le médecin réalisant le cathétérisme sur des échelles de type likert. Il s'agissait de :

- ❖ Qualité de l'image échographique de la VSC qui pouvait être évaluée comme : excellente, bonne, moyenne ou mauvaise.
- ❖ Visibilité de l'aiguille de ponction au cours de la procédure qui pouvait être jugée comme: excellente, bonne, moyenne ou difficile.

❖ Facilité avec laquelle le guide métallique descendait dans la VSC. La descente pouvait être jugée comme : aisée, moyenne, difficile ou impossible.

- **Le succès de la procédure** : le succès ou l'échec de la procédure était également noté.

- **Incidents et complications** :

La survenue d'éventuels incidents et complications telles que: ponction ou cathétérisme artériel (artère sus claviculaire), hématome de la région sus claviculaire, mauvais placement du cathéter soit dans la VJI ou dans la VCS controlatérale, aspiration d'air par l'aiguille en cours de ponction voire développement d'un pneumothorax ou hémithorax.

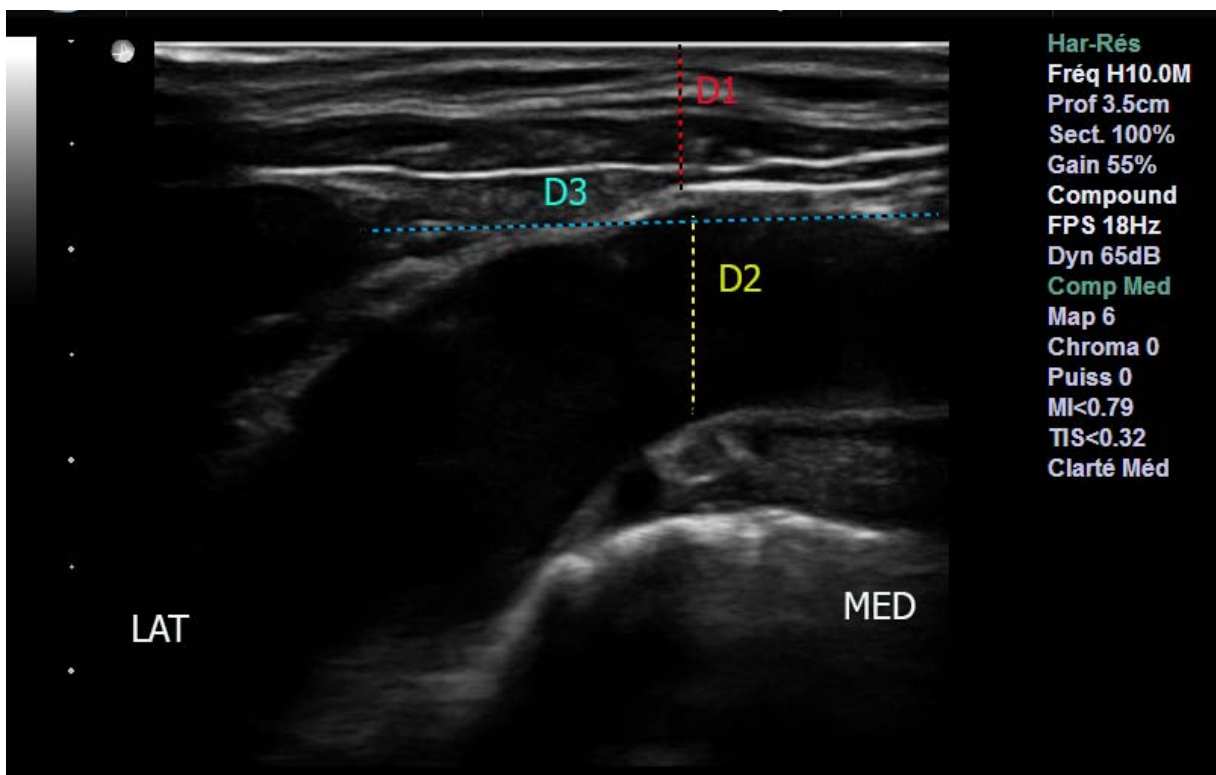


Figure 18 : Image échographique de la veine sous clavière(VSC) par voie sus claviculaire montrant les paramètres échographiques mesurés : D1 : profondeur de la VSC par rapport à la peau (distance peau -veine), D2 : diamètre de la VSC, D3 : longueur ponctionnable

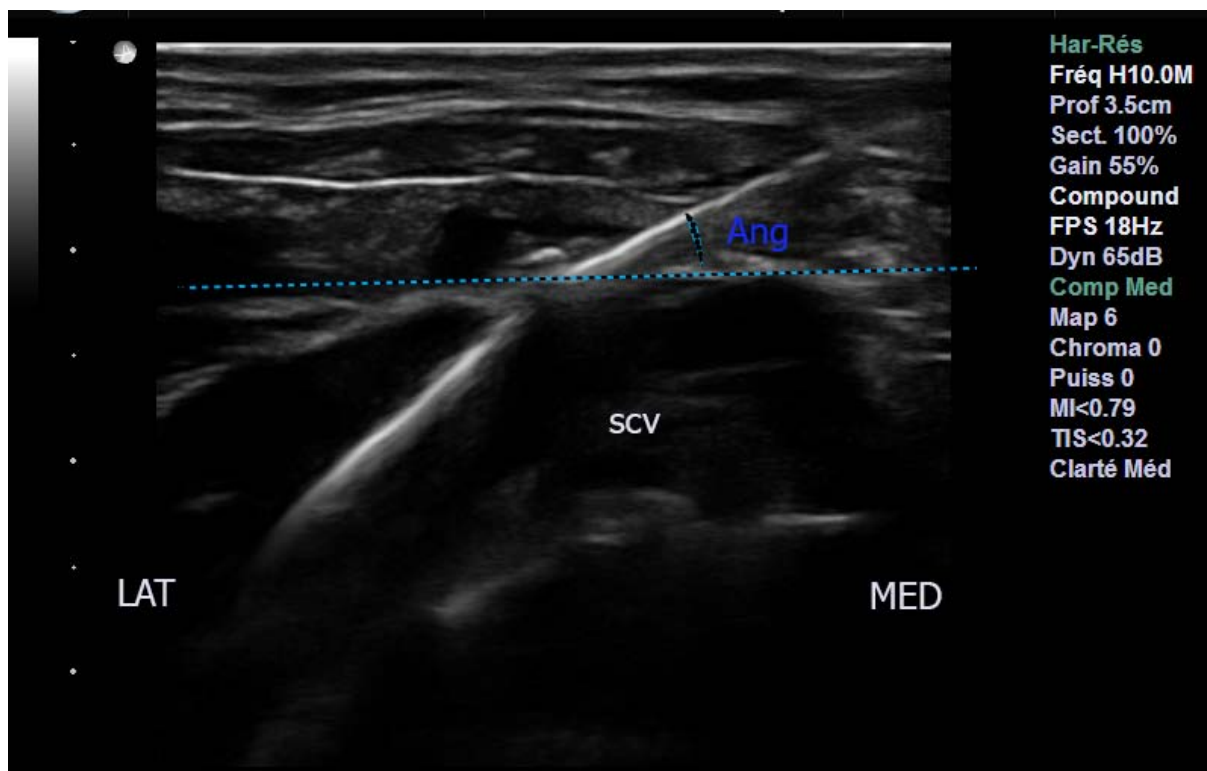


Figure 19 : Image échographique montrant la mesure de l'angle de ponction lors du cathétérisme de la veine sus claviculaire (VSC). Ang : angle de ponction défini comme l'angle formé par le guide métallique et une droite passant par le point d'entrée du guide métallique dans la VSC et parallèle à la peau.

VII. Analyse statistique :

L'analyse statistique a fait appel au logiciel SPSS 21.0 (Statistical Package for the Social Sciences, version 21.0; SSPS Inc, Chicago, IL). Les données recueillies étaient codées, chiffrées et saisies dans le Logiciel SPSS. Les données qualitatives ont été exprimées en effectifs et pourcentages. Les données quantitatives ont été exprimées en moyennes \pm écart-types en cas de distribution gaussienne et médianes et quartiles [25 ; 75] lorsque la distribution n'était pas uniforme. Les données quantitatives ont été comparées par le test de Student ou Mann-Whitney si approprié. Les données qualitatives ont été comparées par le test exact de Fisher. La normalité de distribution des données a été vérifiée par le test de Kolmogorov-Smirnov. Le seuil de significativité statistique a été établi à $p = 0,05$.



RÉSULTATS

Durant la période de l'étude (12 mois), 32 patients ont été approchés pour la mise en place d'un cathéter veineux central de la VSC par voie sus claviculaire. Un patient a été exclu de l'étude du fait de la présence d'anomalies anatomiques empêchant l'obtention d'une image échographique convenable permettant le cathétérisme échoguidé sécurisé de la VSC. Par conséquent 31 patients ont été inclus dans l'étude.

I. Données démographiques :

Dans cette cohorte, les patients inclus étaient âgés en moyenne de 57 ± 14 ans avec des valeurs minimales et maximales de 30 ans et 75 ans respectivement. Dix-huit patients étaient des hommes (58%) et treize des femmes (42%) avec un sexe ratio de 1.4.

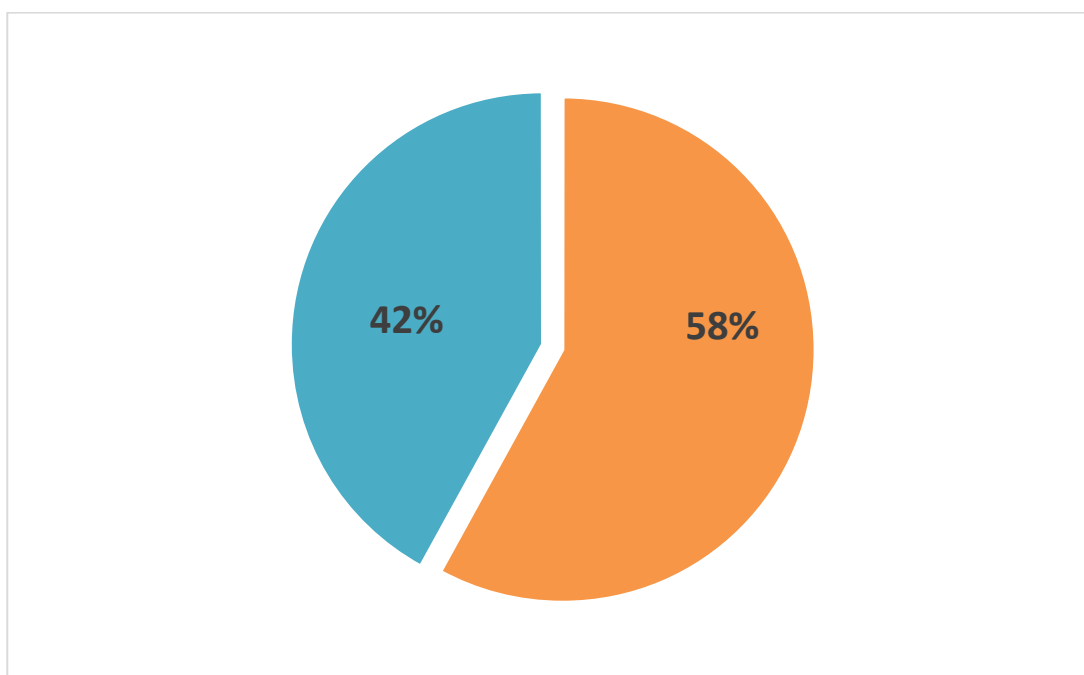


Figure 20 : Répartition des patients inclus dans l'étude selon le sexe.
(Secteur Bleu : femmes, secteur orange : hommes)

II. Motifs d'admission:

Les motifs d'admission en réanimation sont représentés par le tableau I.

Tableau I : motifs d'admission des patients de la cohorte.

| Motifs d'admission | n (%) | (%) |
|---|-------|-----|
| Sepsis - choc septique | 9 | 29 |
| Chirurgie thoracique ou abdominale lourde | 8 | 25 |
| Troubles métaboliques graves | 5 | 16 |
| Traumatismes crâniens graves | 4 | 13 |
| Choc hémorragique - traumatiques | 3 | 10 |
| Choc cardiogénique | 2 | 6 |

III. Statut hémodynamique :

Quinze malades (48%) de la cohorte étaient considérés comme instables d'un point de vue hémodynamique selon la définition retenue pour cette étude (figure 21).

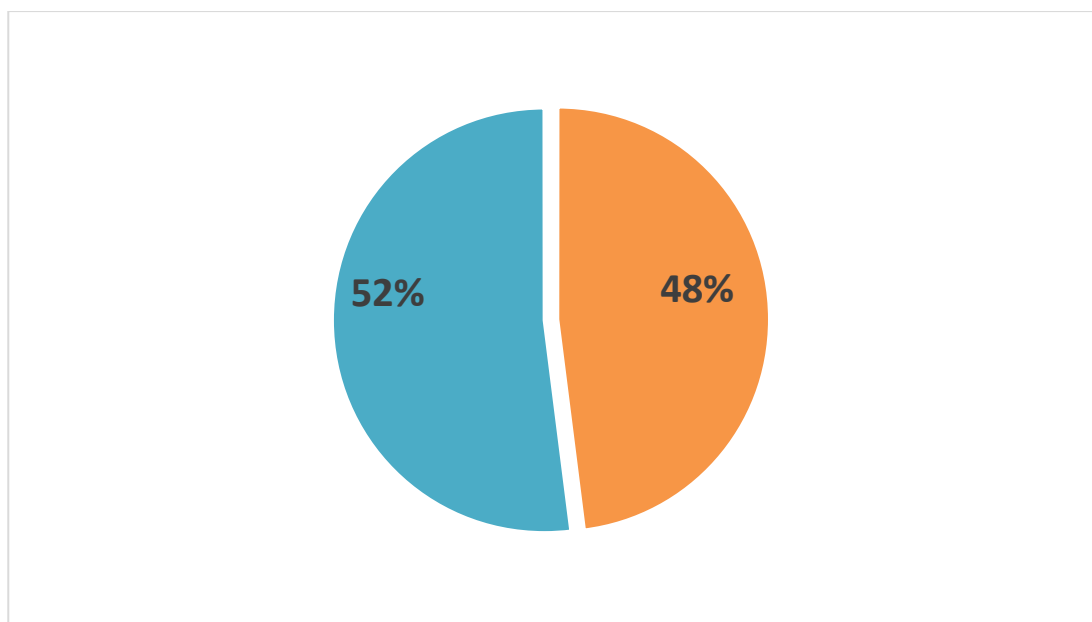


Figure 21 : Répartition des patients inclus dans l'étude selon la stabilité hémodynamique.
(secteur orange : instables, secteur bleu : stables)

IV. Ventilation Artificielle :

Quatorze patients étaient sous ventilation artificielle lors du cathétérisme soit un pourcentage de 45%.

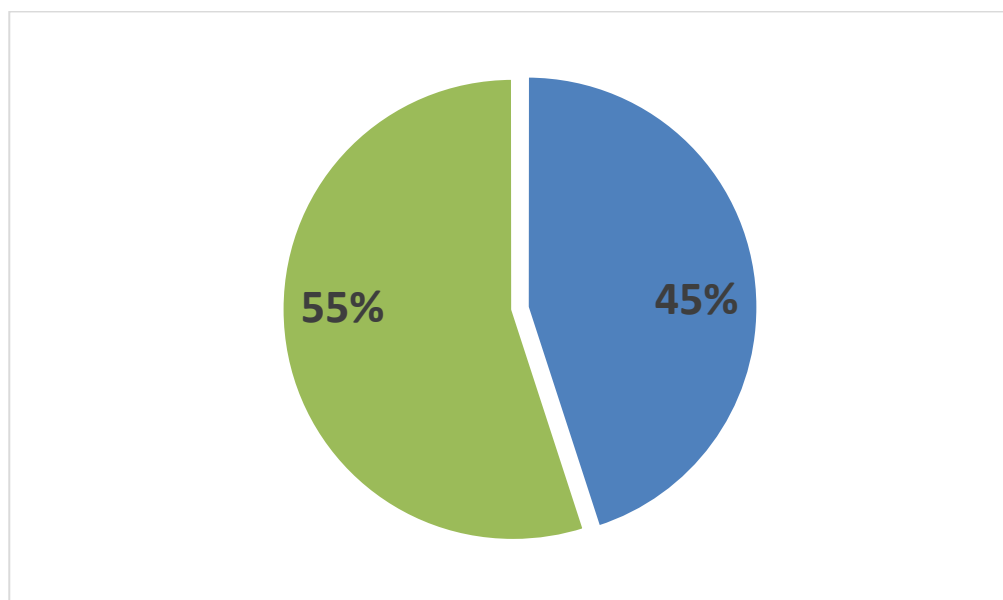


Figure 22 : Répartition des patients inclus dans l'étude selon le mode de ventilation.
(en bleu : patients sous ventilation artificielle, en vert : patients en ventilation spontanée)

V. Indications de l'abord veineux central :

Les indications du cathétérisme veineux central sont listées dans le tableau ci-dessous.

Tableau II : Indications du cathétérisme veineux central chez les patients de la cohorte.

| indications du cathétérisme | N | (%) |
|--|----|-----|
| Perfusion de catécholamines | 14 | 45 |
| Chirurgie lourde | 8 | 25 |
| Nutrition parentérale | 5 | 16 |
| Perfusion de potassium (KCl à 10%) | 4 | 13 |
| Impossibilité d'abord veineux périphérique | 3 | 10 |

La somme des pourcentages dépasse 100% car certains malades présentaient plus d'une indication au cathétérisme veineux.

VI. Données techniques du cathétérisme:

1. Côté ponctionné :

La fosse sus claviculaire droite a été ponctionnée dans 14 cas (45%). Alors que le côté gauche était ponctionné chez 17 patients (55%).

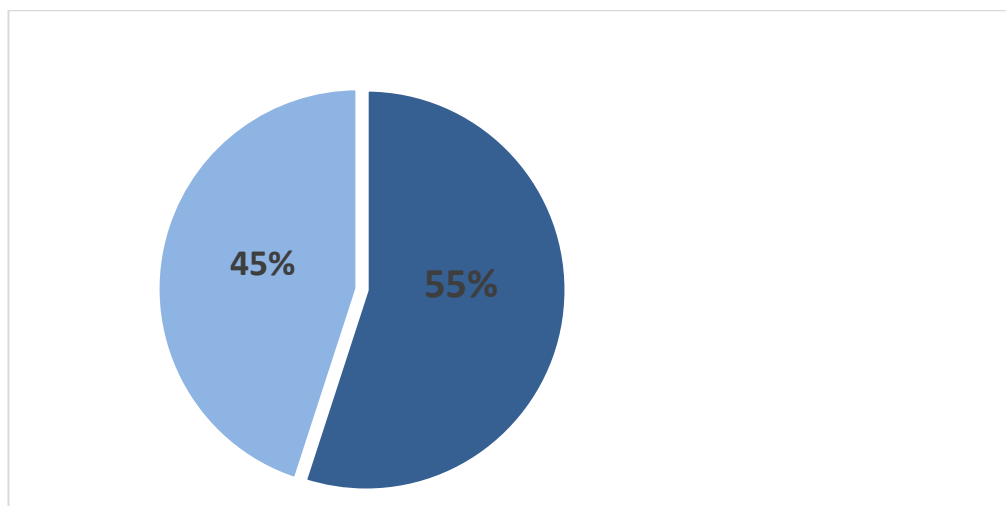


Figure 23 : Répartition des patients inclus dans l'étude selon le côté ponctionné lors du cathétérisme de la VSC. (Bleu foncé : côté gauche, bleu clair : côté droit).

2. Paramètres échographiques mesurés de la VSC :

Ces données sont exposées dans le tableau ci-dessous. La comparaison des paramètres échographiques mesurés selon le côté ponctionné a montré que ces derniers étaient similaires entre le côté droit et le côté gauche.

Tableau III : Les paramètres échographiques mesurés au cours du cathétérisme de la VSC.

| Paramètres | Valeurs (moyenne \pm écart-type) | Valeur minimale - maximale |
|-----------------------------|------------------------------------|----------------------------|
| Profondeur (mm) | 11 \pm 4 | 6 - 20 |
| Diamètre (mm) | 10 \pm 3 | 5 - 18 |
| Longueur ponctionnable (mm) | 33 \pm 5 | 20 - 40 |
| Angle de ponction (°) | 32 \pm 8 | 20 - 45 |

mm : millimètre, ° : degré

Tableau IV : comparaison des paramètres échographiques mesurés au cours du cathétérisme de la VSC selon le côté ponctionné

| Paramètres | Coté droit | Coté gauche | P* |
|-----------------------------|------------|-------------|------|
| Profondeur (mm) | 10,9 ± 3,9 | 11,2 ± 4,5 | 0,88 |
| Diamètre (mm) | 11,8 ± 2,9 | 9,8 ± 3,1 | 0,23 |
| Longueur ponctionnable (mm) | 33 ± 4,9 | 33,4 ± 6,5 | 0,89 |
| Angle de ponction (°) | 29 ± 5 | 33,4 ± 5,3 | 0,19 |

mm : millimètre, ° : degré, * : test T de Student

3. Temps de cathétérisme :

Ces derniers sont présentés dans le tableau V. Les temps des procédures n'étaient pas statistiquement différents quelque soit le côté considéré : droit ou gauche (Tableau VI)

Tableau V : Les temps du cathétérisme de la VSC par voie sus claviculaire.

| Temps | Valeurs [médiane centiles 25 - 75] | Valeur minimale et maximale |
|-----------------------------------|------------------------------------|-----------------------------|
| Temps prescan - ponction (s) | 26 (20 - 54) | 15 - 180 |
| Tempsponction - décente guide (s) | 32 (15 - 92) | 11 - 183 |
| Tempstotal (s) | 75 (49 - 154) | 25 - 273 |

Les valeurs ont été exprimées en médianes et quartiles (centiles 25 et 75) car certaines avaient une distribution non normale (Test de Kolmogorov-Smirnov) , s : seconde,

Tableau VI : Comparaison des temps de cathétérisme de la VSC selon le côté ponctionné.

| Temps | Coté droit | Coté gauche | P* |
|-----------------------------------|----------------|---------------|------|
| Temps prescan - ponction (s) | 41 (21 - 180) | 20 (19 - 40) | 0,07 |
| Tempsponction - décente guide (s) | 30 (15 - 100) | 35 (20 - 90) | 0,6 |
| Tempstotal (s) | 140 (50 - 195) | 60 (46 - 133) | 0,32 |

valeurs ont été exprimées en médianes et quartiles, s : seconde, * : Test non paramétrique de Mann-Withney

4. Le nombre de redirections de l'aiguille :

Le nombre de redirections de l'aiguille était en moyenne de $0,9 \pm 1,1$. La distribution de ce paramètre est décrite dans la figure 24. Dans près de 70 % des procédures réalisées, il n'y avait aucune ou une seule redirection de la trajectoire de l'aiguille de ponction. La ponction nécessitait 2 ou 3 réorientations d'aiguille dans 25 % des cas. Chez un seul patient, 4 redirections de l'aiguille ont été recensées. Chez ce dernier, il y eu échec de cathétérisme. La comparaison du nombre de redirections de l'aiguille n'a pas montré de différence entre le côté droit et le coté gauche (Test de Mann-Withney).

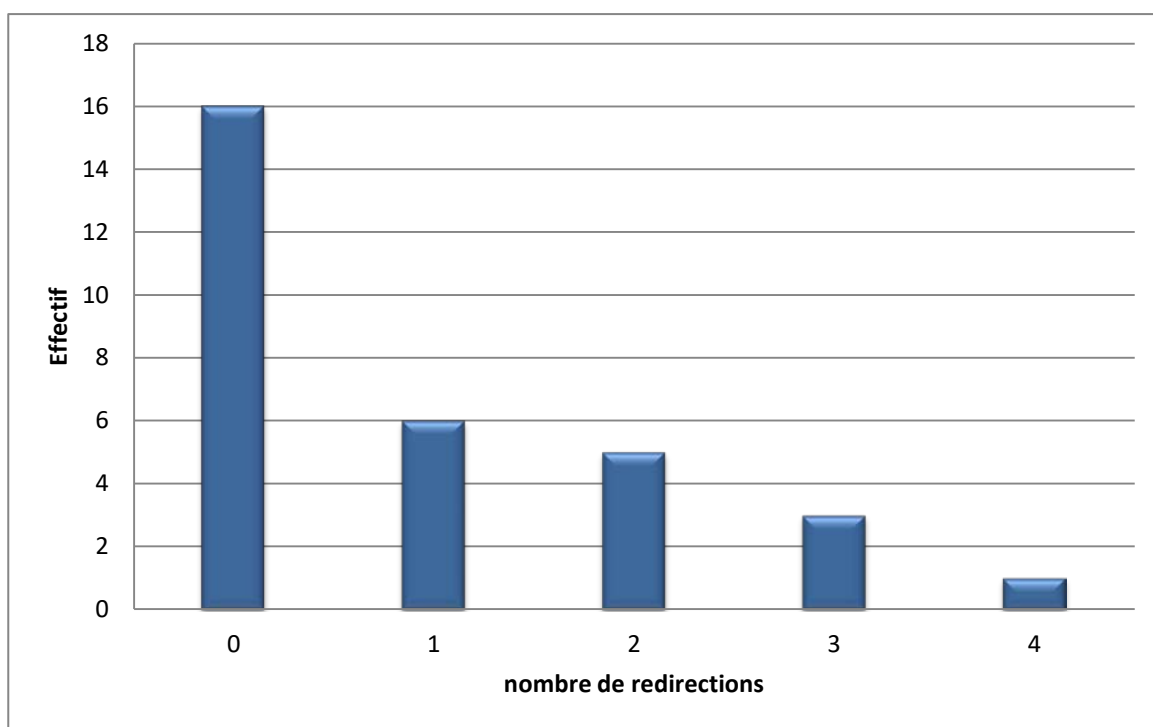


Figure 24 : Nombre de redirections de l'aiguille de ponction au cours du cathétérisme de la veine sous clavière.

5. Données qualitatives :

5.1. Qualité de l'image échographique :

La qualité de l'image est représentée par la figure 25. La qualité de l'image échographique de la veine ponctionnée était excellente ou bonne dans 90 % des cas.

5.2. Visibilité de l'aiguille :

Ce paramètre est représenté par la figure 26. La visibilité de l'aiguille lors de la ponction était excellente ou bonne dans 68% des cas. Cependant la visibilité de l'aiguille était difficile dans 22% des cas.

5.3. Descente du guide métallique :

La descente du guide métallique dans la VSC était aisée dans 94 % des procédures (figure 27).

Il n'a pas été retrouvé de différence selon le côté ponctionné en ce qui concerne les données qualitatives.

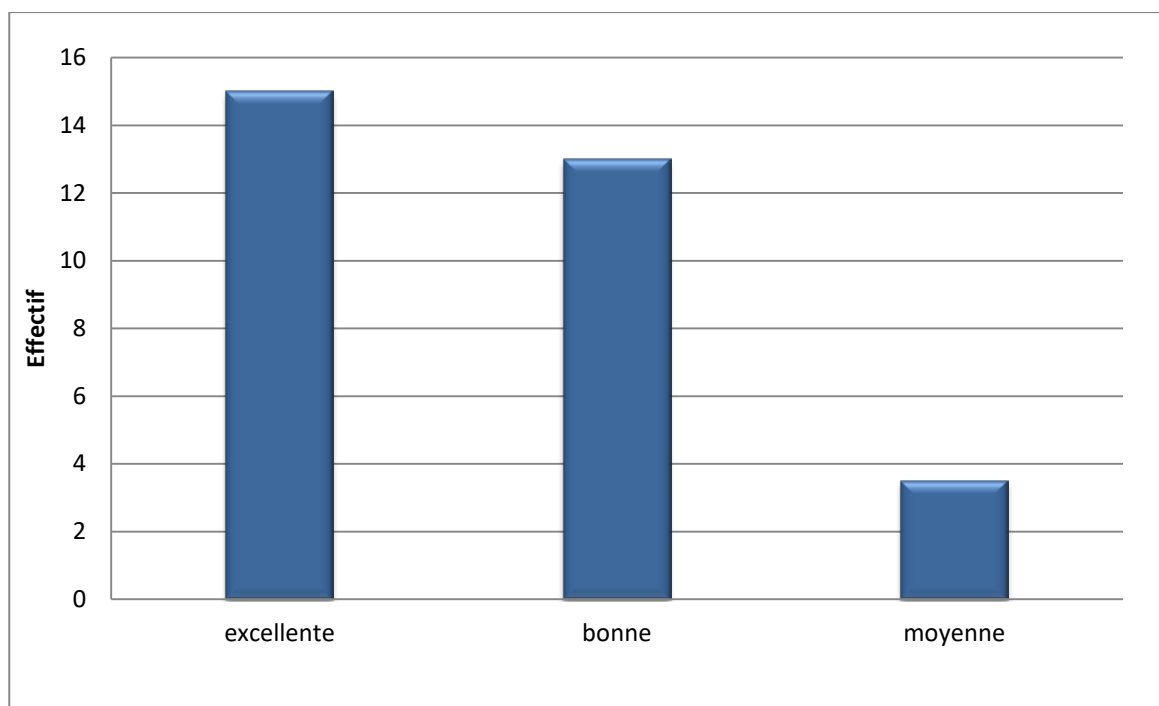


Figure 25 : Qualité de l'image échographique lors du cathétérisme de la veine sous clavière.

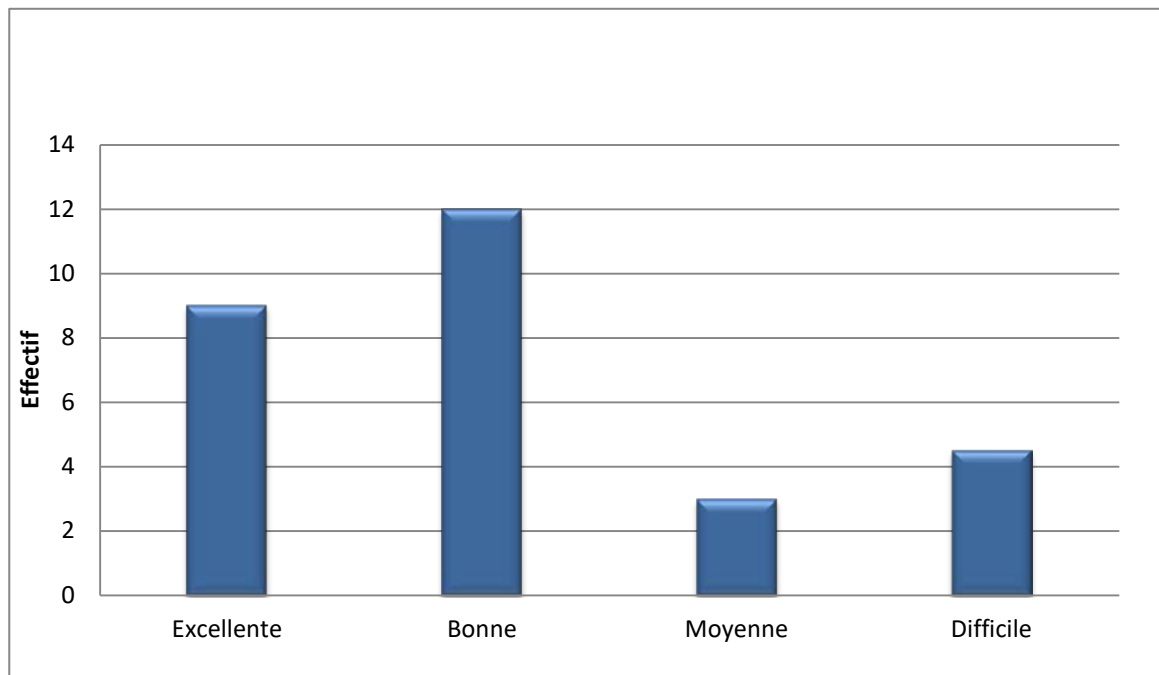


Figure 26: Visibilité de l'aiguille de ponction lors du cathétérisme de la veine sous clavière.

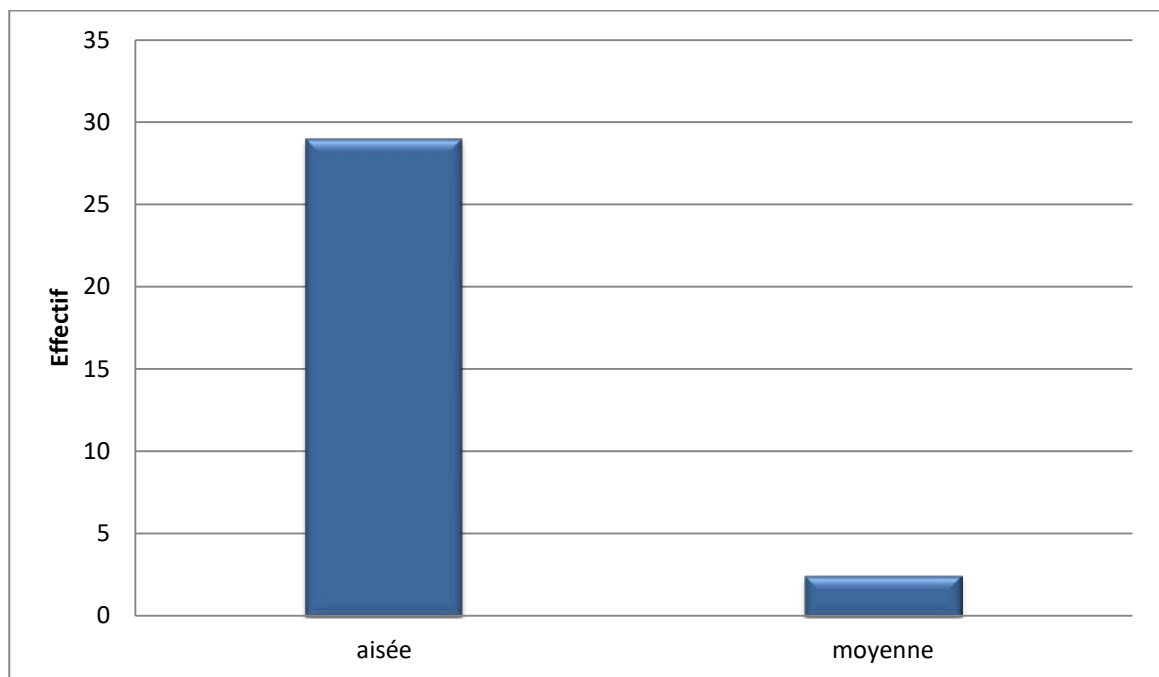


Figure 27: Facilité d'insertion du guide métallique lors du cathétérisme de la veine sous clavière.

6. Succès du cathétérisme de la VSC :

Le taux de réussite de la pose du cathéter par voie sus claviculaire était de 96 %. Il y a eu un seul échec. Il s'agissait d'un patient qui a nécessité 4 réorientations de l'aiguille de ponction. A la suite d'une ponction artérielle (artère sous clavière), il a été décidé de changer de site de cathétérisme. La veine jugulaire interne homolatérale a été ponctionnée sous échoguidage avec succès.

7. Incidents et complications :

Une ponction artérielle (artère sus claviculaire) a été observée chez trois patients (9%), avec apparition d'un hématome chez un seul patient au niveau de la zone de cathétérisme qui a été résolutif après quelques minutes de compression manuelle. Chez un de ces trois patients, le cathétérisme de la VSC a été abandonné au profit de celui de la jugulaire interne à cause de la détérioration de la visibilité de la VSC. Il n'y a eu aucun cas de mauvais placement du cathéter soit dans la VJI ou dans la VSC controlatérale. De même aucun cas de pneumothorax ou d'hémothorax n'a été noté.



DISCUSSION

Cette étude a montré la faisabilité du cathéter de la VSC par voie sus claviculaire sous échoguidage. Le taux du succès était de 96 % et les complications étaient peu fréquentes.

I. Principe de l'échographie et l'échoguidage :

1. Historique de l'échographie dans les abords veineux centraux :

L'échographie médicale a été développée à partir de la découverte du sonar durant la première guerre mondiale [13,14,15]. Les premières images échographiques du squelette humain ont été publiées en 1947 [16], puis les premières images échographiques de pathologie abdominale en 1958 [16].

L'échographie a été par la suite largement utilisée en radiologie, en cardiologie et en obstétrique [17]. Son utilisation au lit du malade ne cesse de se développer grâce à l'apparition d'appareils échographiques moins volumineux, mobiles, de meilleure qualité et moins coûteux.

Au début des années 1980, l'échographie en temps réel fit son entrée dans les services de réanimation médicale. A l'époque, les renseignements recherchés concernaient la fonction cardiaque [18]. En effet, au cours des dernières années, la FAST échographie, l'échographie cardiaque, l'échographie pleuro-pulmonaire et l'anesthésie locorégionale échoguidée se sont largement développées et font désormais partie de notre pratique quotidienne.

La pose de voie veineuse centrale est une pratique fréquente dans les services de réanimation. Or, elle est associée à une morbidité importante. D'après la littérature, on retrouve jusqu'à 20% de complications mécaniques : pneumothorax, ponction artérielle, hémithorax, trajet aberrant [19,20,21]. Il existe également un risque de complications thromboemboliques et infectieuses.

Le développement de l'échographie a enfin permis de « voir » les structures à atteindre, que ce soit avant une ponction, ou en direct permettant le guidage de la procédure. La visualisation des vaisseaux et des structures adjacentes a logiquement entraîné dans un grand nombre de cas une plus grande facilité dans la réalisation du geste, l'amélioration du taux de succès, ainsi qu'une diminution des complications.

Ainsi, depuis 2000, à l'issue des recommandations anglaises du « National Institute of Clinical Excellence » et de la méta analyse de Hind [22,23] le guidage échographique est devenu le standard pour les abords veineux centraux, suivies aux États-Unis des recommandations similaires de l'«Agency for Health care Research and Quality» et de l'«American College of Surgeons» [25, 26].

Actuellement, l'introduction des techniques échographiques dans l'anesthésie pour les abords vasculaires et l'anesthésie régionale est un point central de la formation en anesthésie et s'accompagne parallèlement d'un élan d'innovation et de développement technologique chez les chefs de file de l'industrie de l'imagerie médicale [26].

2. L'échographie Vasculaire :

La faculté d'obtenir un abord vasculaire pour exploration et intervention figure au nombre des compétences d'un anesthésiste. De plus en plus, il existe un intérêt, et dans certaines régions une obligation, à aller au-delà des repères superficiels et des relations anatomiques attendues pour le cathétérisme percutané veineux et artériel. L'apport de la technologie des ultrasons ne se limite pas à faciliter l'abord vasculaire à tous les niveaux de pratique. Il illustre également pourquoi ces procédures qui sont généralement des procédures de routine peuvent, à l'occasion, devenir étonnamment difficiles, dès lors que la variabilité anatomique devient bien perceptible.

L'abord vasculaire sous échoguidage repose sur les mêmes connaissances fondamentales de l'anatomie et sur la même approche percutanée stérile que la pratique traditionnelle. Toutefois l'utilisation des ultrasons et de la navigation « GPS » de l'aiguille dans le cadre d'une visualisation en temps réel au lieu de la technique classique à l'aveugle implique de légères modifications de la procédure.

2.1. Caractéristiques échographiques du flux artériel et veineux :

Pour l'abord vasculaire, les abords artériels et veineux se font traditionnellement d'après les relations anatomiques attendues avec des repères de surface. Ce principe demeure relativement inchangé dans l'approche échoguidée. Les indices types, tels que l'observation d'une distension des tissus pour les veines ou la pulsatilité tactile des artères guident toujours l'application de la sonde sur la peau. Toutefois, à partir de ce moment, ce sont les caractéristiques ultrasonores des veines et des artères qui guident le positionnement de l'aiguille pour un accès vasculaire sûr et efficace.

Les vaisseaux sont hypoéchogènes et se traduisent à l'écran sous forme d'images sombres facilement différenciables des organes de voisinage. En utilisant ces principes de base de l'échographie, l'accent doit désormais être mis sur les spécificités de l'échographie pour l'identification des structures vasculaires et l'accès de l'aiguille. Outre l'utilisation des commandes de réglage du gain et de la profondeur pour optimiser l'image, il est indispensable d'avoir recours au Doppler afin de distinguer les structures hypoéchogènes et de les identifier comme étant vasculaires vs. non vasculaires avant d'introduire des aiguilles dans le champ.

Les veines se distinguent des artères par leur caractère compressible et non pulsatile et un signal Doppler différent. Il faut d'ailleurs toujours manipuler une sonde d'échographie avec légèreté pendant une procédure afin d'éviter de collaber la veine que l'on souhaite ponctionner. Par ailleurs, il faut éviter d'injecter de gros volumes d'anesthésique local, qui peut créer une compression des structures veineuses [27,28].

L'échographie Doppler des vaisseaux sanguins permet de visualiser les flux sanguins qui s'approchent ou qui s'éloignent de la sonde sur une image à l'écran qui différencie le flux sanguin du reste des tissus « statiques » en attribuant une couleur à la zone du flux à l'intérieur du vaisseau. L'énergie ultrasonore émise sera renvoyée à la sonde à une fréquence différente selon qu'elle rencontre le flux sanguin à proximité ou à distance de l'énergie source. Ce phénomène est connu sous le nom d'effet Doppler ou décalage de fréquence. Le flux sanguin réfléchit l'énergie à une fréquence relativement plus élevée (décalage Doppler positif) lorsqu'il se dirige vers la source d'ultrasons et à une fréquence relativement plus basse (décalage Doppler négatif) lorsqu'il s'éloigne de la sonde.

En mode Doppler couleur, les flux sanguins qui se dirigent vers la sonde sont affichés en rouge à l'écran et les flux sanguins qui s'éloignent de la sonde sont affichés en bleu. Il est important de souligner que la couleur ne caractérise pas nécessairement un flux artériel ou veineux. En fonction de l'angle de positionnement de la sonde sur la peau par rapport au flux, le codage en rouge ou bleu peut aussi bien correspondre à des artères ou à des veines.

En pratique le Doppler est rarement nécessaire pour identifier une veine de gros calibre ou pour poser un diagnostic de thrombose veineuse, le thrombus étant généralement clairement visible sous forme de matériel échogène au sein de la veine qui perd de surcroît sa compressibilité. Les manœuvres de Valsalva (expiration forcée à glotte fermée) permettent également d'identifier les veines lorsqu'elles sont peu remplies

Par contre, et contrairement à une idée reçue, la mise du patient en position déclive est de peu d'intérêt. Les ganglions, les structures liquidiennes (kystes thyroïdiens, collections), peu échogènes également, peuvent parfois simuler une structure vasculaire, en particulier les ganglions peuvent sembler anéchogènes lorsque le gain de l'échographe est réglé trop bas.

2.2. Utilisation pratique de l'échographe : repérage préopératoire et/ou ponction écho guidée :

L'échographie bidimensionnelle donne une image en temps réel de l'anatomie des vaisseaux. Les opérateurs, expérimentés à la pose échoguidée, doivent avoir acquis la technique de pose échoguidée et avoir des connaissances sur les principes ultrasonographiques (c'est-à-dire la capacité d'interpréter les images échographiques). La pose peut s'effectuer après un simple repérage échographique [29] ou complètement échoguidée [30,31].

a. Le repérage échographique :

Cette première technique consiste à faire un repérage échographique et un marquage cutané juste avant la mise en place des champs opératoires de façon à visualiser la situation exacte de la veine, sa profondeur sous le revêtement cutané, ses rapports avec l'artère et les organes de voisinage, sa taille, souvent liée à la volémie de l'enfant, et ses variations respiratoires.

Le repérage de l'anatomie vasculaire est conseillé, de façon à choisir le site le plus adapté à recevoir le cathéter, en vérifiant l'absence de thrombose ou d'anomalies anatomiques et en effectuant un éventuel marquage au crayon dermographique [32]. Cette approche est appelée «statique», en opposition à l'approche «dynamique» qui consiste à effectuer la ponction sous contrôle échographique.

Cependant cette méthode rapide à acquérir et peu coûteuse en consommables a été peu évaluée : une évaluation rétrospective faite à l'Institut Gustave Roussy chez l'adulte a montré que les complications immédiates de la ponction étaient divisées par trois par le simple repérage échographique [33].

Lors d'un travail prospectif sur 292 abords jugulaires internes consécutifs à l'hôpital Saint-Louis le taux global de réussite avec un simple repérage échographique était de 99% dont 94% dès la première ponction, alors qu'en 1995 le taux de réussite de l'abord veineux percutané sans échographie réalisé par les mêmes opérateurs sur une cohorte de 2986 cathéters veineux centraux consécutifs était seulement de 85% [34].

b. la ponction échoguidée :

La ponction n'est plus faite « le vide à la main » mais sous contrôle visuel direct de la progression de l'aiguille sur l'écran de l'échographe. La sonde recouverte de gel est enveloppée dans une gaine stérile et du sérum physiologique ou l'antiseptique utilisé suffit à assurer l'interface entre la gaine et la peau.

La ponction échoguidée est le « gold-standard » mais un apprentissage est indispensable. En fonction de l'abord choisi la sonde d'échographie visualise la veine en coupe transversale (jugulaire interne, fémorale, veines du bras) ou longitudinale (sous-clavière), l'aiguille étant soit parfaitement parallèle à la sonde et vue sur toute ou une partie de sa longueur, soit perpendiculaire ; et dans ce cas c'est l'extrémité de l'aiguille que l'on cherche à visualiser [35].

L'échoguidage, permettant de suivre la progression de l'aiguille sous contrôle permanent de la vue jusqu'à sa cible, a été démontré comme supérieur au repérage anatomique seul [36,37] mais également supérieur à l'écho-repérage [38, 36, 39], à la fois en gain de temps et de complications.

II. Rappel anatomique

1. La veine sous Clavière :

Elle naît de la veine axillaire au bord externe de la première côte et se termine derrière l'articulation sterno-claviculaire, en s'unissant à la veine jugulaire interne pour former le tronc veineux brachio-céphalique ou innominé [40].

Sa longueur est de 30 à 70 mm et son calibre de 15 à 25 mm. Elle se dirige transversalement, presque horizontalement de dehors en dedans, en passant par-dessus la première côte, et en avant du dôme pleural restant toujours au-dessous et en avant de l'artère sous-clavière.

Elle reçoit au niveau du confluent jugulo-sous-clavier (=confluent de pirogoff) les vaisseaux lymphatiques ; le canal thoracique à gauche (diamètre de 4 à 10mm) et la grande veine lymphatique à droite (diamètre de 1 à 10 mm).

Du fait de ses adhérences aux aponévroses (gaine du muscle sous clavier, expansions de l'aponévrose cervicale moyenne) et au tractus fibreux de voisinage, la veine sous-clavière ne peut se collaber ; elle reste toujours béante quel que soit l'état hémodynamique du patient.

Lorsque la veine axillaire est thrombosée et non visible en échographie, elle peut être confondue avec la veine céphalique devenue prédominante. La distinction est cependant possible, car il n'y a pas d'artère accolée à la veine céphalique, alors que la veine axillaire est toujours accompagnée de son artère.

Le calibre de la veine sous-clavière dans sa portion infra-claviculaire est peu dépendant du positionnement du patient. Il n'y a donc pas lieu lors d'une ponction à ce site de placer systématiquement le patient en position de Trendelenburg.

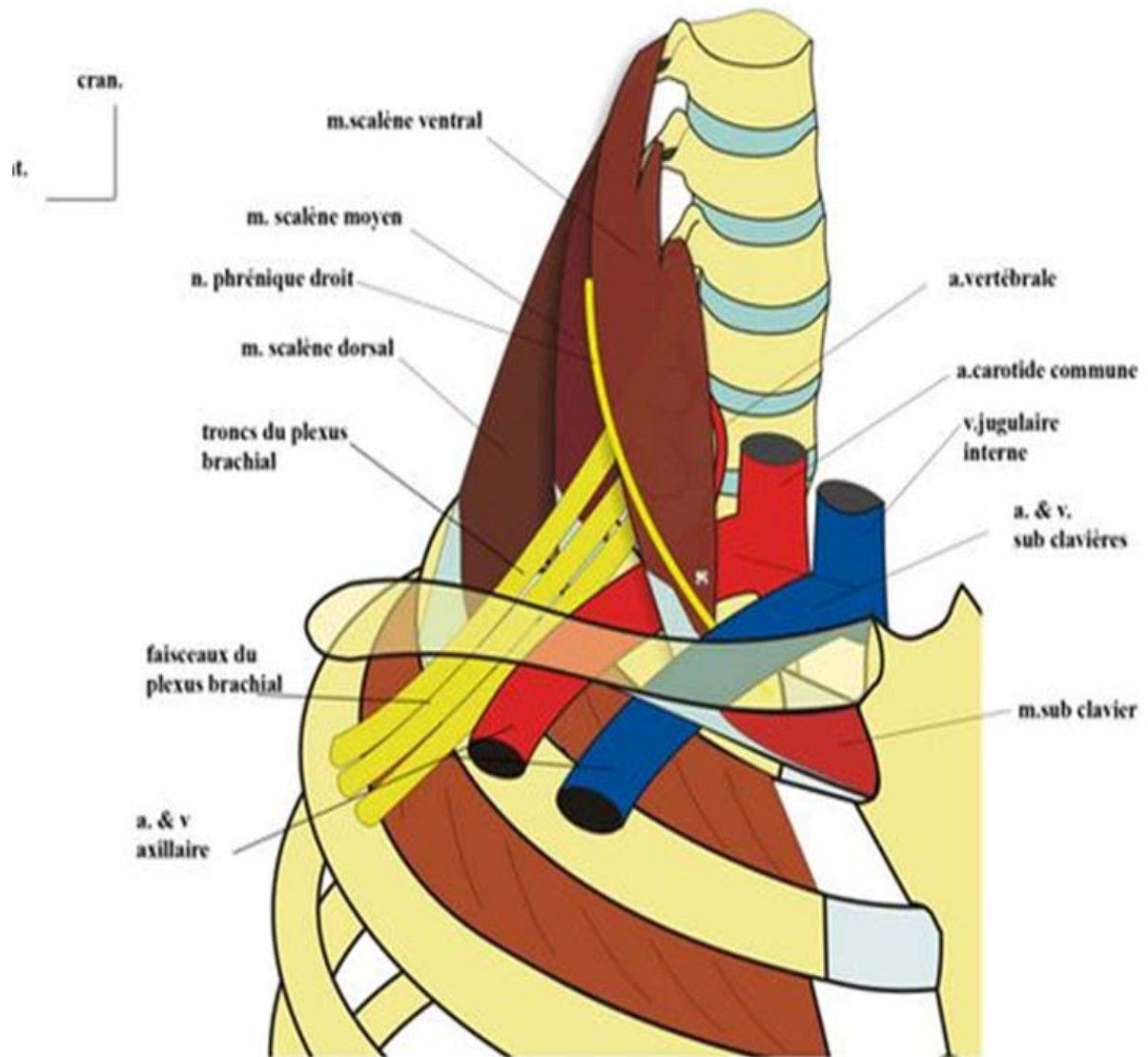


Figure 28 : coupe anatomique sagittale de la veine et l'artère sous clavière [41].

2. La région sus claviculaire

La région sus claviculaire est de forme triangulaire, située au-dessus de clavicule, en arrière du muscle sterno-cléido-mastoïdien et de la région carotidienne, et en avant du trapèze. Elle traverse d'importants éléments vasculo-nerveux.

2.1. Les Parois :

La région sus claviculaire présente une base, 3 parois et un sommet

a. **La base de la région :** constituée essentiellement :

- ❖ en avant et en dehors par la face supérieure de la clavicule.
- en arrière par le bord supérieur de l'omoplate.

b. **La paroi postérieure :** Formée d'arrière en avant par :

- la face antérieure des muscles de la nuque (Trapèze, splénius et l'angulaire),
- le muscle scalène postérieur tendu des apophyses transverses cervicales à la partie postéro-latérale de la 2eme côte,
- le muscle scalène moyen

c. **La paroi antéro-externe :**

Les éléments constituant cette paroi se disposent en 3 plans :

- profond : forme par le muscle omo-hyoïdien engainé par l'aponévrose cervicale moyenne qui descend pour se fixer à la clavicule et à l'omoplate.
- moyen : forme par l'aponévrose cervicale superficielle, qui s'unit en avant à l'aponévrose cervicale moyenne pour former la ligne blanche du cou.
- superficiel : forme par le tissu cellulaire sous cutané, le muscle peaucier du cou et la peau.

d. La paroi interne :

Formée par la colonne des apophyses transverses des vertèbres cervicales.

e. Le sommet :

Correspond au point où le sterno-cléido-mastoidien et le trapèze viennent au contact l'un avec l'autre et avec les muscles de la nuque.

2.2. Le Contenu :

A. Le dôme pleural: récessus pleurale supérieur et apex pulmonaire

B. L'Artère sous Clavière et ses branches :

Les artères sous clavière sont des artères systémiques amenant du sang oxygéné vers les membres supérieurs. On compte une *artère sous clavière droite* et une *sous clavière gauche*.

L'**artère sous clavière gauche** est issue de l'aorte juste à la fin de la crosse de celle-ci. Cette artère se dirige vers le haut, le dehors ; puis elle forme un arc redescendant vers le bas et le dehors après être sortie de la cage thoracique. Elle donne naissance à l'artère axillaire gauche. Ses collatérales sont l'artère vertébrale, l'artère thoracique interne ou artère mammaire, l'artère thyroïdienne inférieure, l'artère cervicale ascendante, l'artère cervicale antérieure (ces trois dernières forment généralement un tronc commun), plusieurs artères intercostales.

L'**artère sous clavière droite** est issue d'un tronc artériel brachio-céphalique commun avec l'artère carotide droite partant du segment ascendant de l'aorte. Ce tronc est oblique en haut et en dehors, passe au-dessus de la première côte pour donner naissance à l'artère sous clavière droite proprement dite. Les collatérales sont les mêmes qu'à gauche.

C. La veine sous Clavière

D. Les éléments nerveux :

- la branche externe du nerf spinal
- le nerf phrénique
- le plexus brachial
- le sympathique cervico thoracique

- le nerf vague et récurrent droit

E. Les lymphatiques.

III. Données démographiques :

1. L'âge :

L'âge moyen des patients bénéficiant d'un CVC en milieu de réanimation est très variable dans la littérature. Il se situe en général entre 44 et 66 ans chez les différents auteurs. L'âge moyen de nos patients était de 57 ans \pm 14. Nos résultats étaient similaires à ceux de la littérature [42, 43, 44, 45, 46, 47].

Tableau VII : Répartition des patients selon l'âge dans différentes études

| Série d'étude | Année | Age (ans) |
|--------------------------|-------|-------------|
| Chaminda et al [42] | 2009 | 44,85 |
| Moussot et al . [43] | 2011 | 63 |
| Bertini et frediani [44] | 2012 | 66 |
| Jordan et al [45] | 2014 | 53 ,4 |
| Se-chan kim et al [46] | 2016 | 64 |
| Eun-heekim et al [47] | 2016 | 48,5 |
| Notre série | 2017 | 57 |

2. Le sexe :

La répartition des patients selon le sexe a été caractérisée dans notre série par une nette prédominance masculine (58 %). Nos résultats étaient similaires à ceux de Jordan et al. Et en désaccord à ceux de l'étude faite par Shaminda et al [42]. Ceci peut être expliqué par la particularité de l'hôpital militaire qui fait plus d'admission masculine.

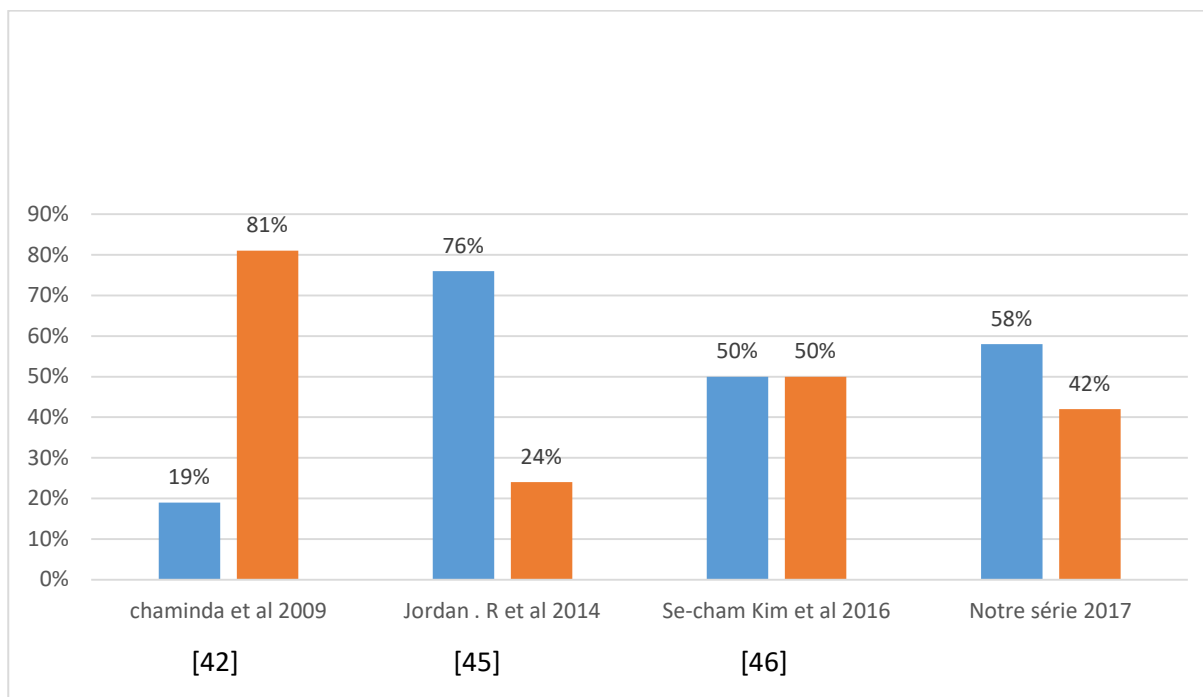


Figure 29: Résultats comparatives du sexe des patients ayant un cathétérisme de la veine sous Clavière dans différentes études (bâtons bleus : hommes, bâtons oranges : femmes)

IV. Les Données Cliniques

1. Le motif d'admission :

L'état de choc représente l'une des pathologies les plus fréquemment rencontrées dans le service de réanimation et constitue l'une des principales causes d'admission. Nous rencontrons également en réanimation d'autres pathologies aussi fréquentes que celle sus citée telles que (chirurgies lourdes, troubles métaboliques graves, traumatismes crâniens, etc....).

Effectivement, l'état de choc a été le motif d'admission le plus fréquent dans notre série avec un taux de 45 %. D'autant plus, nos résultats étaient similaires à ceux de l'étude faite au service de réanimation des urgences chirurgicales du centre hospitalier universitaire (CHU) Ibn Rochd de Casablanca avec un taux de 32.96 % soit un effectif de 30 patients sur 91 [48]. Contrairement à l'étude de Moussot où la chirurgie lourde a été le motif d'admission le plus fréquent avec un taux de 36% [43].

2. Les indications des abords veineux centraux :

Dans notre étude , la principale indication du cathétérisme veineux centrale était l'administration de catécholamines (45 %) , suivie d'une chirurgie lourde (25 %) , puis la nutrition parentérale , la perfusion de potassium , l'impossibilité de l'abord veineux périphériques respectivement dans 16 % , 13 % et 10 % .

Dans une étude marocaine menée au sein du service de réanimation médicale de l'hôpital militaire Med V à rabat en 2010 [49], nous constatons que l'administration des drogues vasoactives et le monitoring de la PVC (pression veineuse centrale) sont également les principales indications de pose d'un CVC. Il en est de même pour l'étude Moussaoui réalisée au sein du CHU de Fès où les principales indications étaient similaires aux nôtres [50].

A l'inverse, dans un travail de Moussout ayant inclus des patients qui avaient fait l'objet d'un cathétérisme sus claviculaire sous échoguidage, l'indication principale du CVC était l'administration d'une antibiothérapie au long cours [43].

Cette variabilité retrouvée dans la littérature peut être expliqué par le fait que les indications des CVC dépendent de la population étudiée : Chirurgie lourde, réanimation médicale, oncologie,... Ou lors des limites des abords veineux périphériques. Il existe en effet un certain nombre de situations où ces derniers sont soit irréalisables (malade « impiquable »), soit incapables de permettre l'acte envisagé (mesure de pression centrale), soit inutilisables de façon durable (nutrition parentérale totale, antiviraux,...) [51,52]. Parmi ces indications on retrouve :

2.1. Impossibilité de trouver/ inefficacité d'un accès veineux périphérique :

Cet argument est souvent avancé comme indication de cathétérisme veineux central. Cependant cela n'est pas toujours vrai, et la difficulté d'abord périphérique est souvent liée à l'incompétence de l'opérateur [53]. De plus l'échoguidage dans le cathétérisme des accès veineux périphériques va sûrement réduire le nombre de patients non ponctionnables [51].

2.2. Le monitoring hémodynamique :

Le cathétérisme veineux central notamment cave supérieure permet la mesure de la PVC (pression veineuse centrale), de la saturation veineuse centrale en O₂ (Scv O₂) et s'intégrer dans la mesure du débit cardiaque par thermodilution pulmonaire ou transpulmonaire [51].

2.3. Nutrition parentérale :

L'alimentation artificielle est souvent administrée par voie centrale en raison de la nécessité d'apports caloriques importants par des solutés hypertoniques irritant veineux.

2.4. L'administration de produits irritants veineux :

Un des principaux facteurs de risques de thrombophlébite sur veine périphérique est le soluté perfusé [51] :

- Les produits avec un pH bas et hyperosmolaires comme les solutés glucosés hypertoniques entraînent un risque élevé de thrombophlébite.
- Certains médicaments comme le chlorure de potassium, les barbituriques, la phénitoïne et la plupart des produits chimio thérapeutiques ont été aussi incriminés.
- Les antibiothérapies intraveineuses comme la vancomycine, l'amphotéricine B, la dalfopristine–quinupristine, et la plupart des bêtalactamines ont été associés à une multiplication par 2 du risque de thrombophlébite [54]. Par ailleurs, la perfusion de substances vasopressives puissantes (adrénaline, noradrénaline, vasopressine) et des catécholamines (dopamine, dobutamine) requiert un cathéter central en raison du risque important de nécrose cutanée [55].

V. Les données techniques :

Si l'utilisation de l'échographie pour la mise en place des cathéters veineux centraux est largement recommandée, il reste pourtant encore des points d'interrogation sur la position du patient, le côté ponctionné, la technique d'asepsie et d'échoguidage utilisée ainsi que le matériel choisi.

1. La position du malade :

L'insertion du cathéter dans notre étude a été réalisée en décubitus dorsal strict chez tous nos patients. Il a été démontré que la position Trendelenburg lors de l'abord de la VSC permet d'augmenter l'air de section de celle-ci sans compromettre les structures adjacentes notamment la plèvre. Néanmoins, il n'a pas été démontré que cette position améliore le taux de réussite et réduit les complications mécaniques lors du cathétérisme de la VSC.

Dans l'approche infraclaviculaire, la position Trendelenburg a été recommandée par certains auteurs [56,57]. Cependant, pour l'approche sus claviculaire il n'y a pas encore de consensus sur la position qui pourrait faciliter l'insertion du CVC. C'est pour ça que nous avons choisi le décubitus dorsal dans notre étude.

Dans ce travail, 45% des patients étaient sous ventilation mécanique. La taille de l'échantillon dans cette étude préliminaire ne permet pas de conclure sur l'effet de la ventilation mécanique sur le déroulement du cathétérisme veineux central. Par ailleurs, il n'existe pas de données dans la littérature permettant de comparer le taux de succès et d'échec selon l'existence ou non d'une ventilation mécanique.

Pour dégager le creux sus claviculaire une légère traction caudale du bras des patients était exercée. On retrouve dans la littérature le bénéfice de réaliser cette traction lors de l'échoguidage de la VSC dans son approche sus claviculaire [47, 58,59]. En effet, Kim a étudié l'effet de la position du bras sur l'exposition de la VSC lors du cathétérisme sus claviculaire dans une population mixte (enfants et adultes). Ce dernier a comparé 3 positions : neutre, traction caudale et abduction. Il a démontré que la traction caudale augmente à la fois la longueur ponctionnable et le diamètre de la VSC. C'est l'une des rares études sur le cathétérisme de la VSC par voie supraclaviculaire sous échoguidage [47]. Toutefois, malgré toutes ses différentes propositions de position du patient, aucun consensus n'a été établi pour améliorer la réussite du cathétérisme de la VSC [56,57].

2. Le côté ponctionné :

La veine sous clavière a été ponctionnée dans 55% des cas au niveau de la fosse sus claviculaire gauche car les deux médecins anesthésistes qui réalisent le geste étaient gauchers. Nos résultats étaient en accord avec quelques études comme l'étude de Pirotte et al réalisée en pédiatrie [58].

A noter que dans la littérature, l'abord de la veine sous Clavière droite est toujours prédominant [29, 43, 60, 61]. Ceci a été expliqué par le fait que les praticiens étaient le plus souvent des droitiers [60] ou par but de sécurisation de la ponction afin d'éviter les risques de dommage thoracique [62]. En utilisant l'approche sus claviculaire droite, le dôme pleural est plus bas rendant ainsi le pneumothorax moins probable [63]. Par ailleurs, le passage du canal thoracique à côté de la veine sous clavière gauche pourrait occasionner des lésions de ce dernier si le côté gauche est utilisé [64]. Néanmoins, aucune recommandation claire sur le choix du site n'a pu être établie dans les littératures publiées.

Tableau VIII : Comparaison du pourcentage du côté de ponction lors de l'abord de la veine sous clavière de notre série avec les autres séries

| Série d'étude | Année | Côté droit | Côté gauche |
|---------------------|-------|------------|-------------|
| Pirotte et al [58] | 2007 | 33% | 67% |
| Rhondali et al [60] | 2011 | 73% | 27% |
| Moussout et al [43] | 2011 | 78% | 22% |
| Prack et al [61] | 2014 | 64% | 36% |
| Breschan et al [8] | 2017 | 53% | 47% |
| Kulkarni et al [10] | 2017 | 93,3% | 6,7% |
| Notre Série | 2017 | 45% | 55% |

3. Technique d'asepsie :

A défaut l'antiseptique utilisé dans notre étude était la polyvidone iodée (Bétadine). Cependant, les recommandations récentes préconisent l'utilisation de la Chlorhexidine pour l'asepsie cutanée [12]. Par ailleurs, il est de bon usage d'utiliser du gel stérile lors du cathétérisme. L'utilisation de ce gel n'est pas obligatoire comme l'a soulevé Cunnings d'autant plus qu'il n'est pas disponible dans toutes les structures hospitalières [65]. Dans notre étude, nous ne disposions pas du gel stérile. Nous avons eu recours à du sérum salé comme interface sonographique.

Certaines équipes préfèrent utiliser quelques gouttes de sérum physiologique au lieu du gel stérile pour permettre la conduction des ultrasons entre la gaine stérile et la peau du patient [4,67]. Ceci présente les avantages suivants :

- ne pas laisser de substrat dans lequel les germes pourraient proliférer,
- ne pas réaliser la ponction dans le gel stérile en le « carottant » avec une aiguille creuse : la toxicité intra-vasculaire du gel contenu dans la pointe de l'aiguille ou transporté par le guide souple ou le cathéter est incertaine.

L'inconvénient est parfois un moindre confort de visualisation de l'image échographique par interposition d'air [68].

4. Technique d'échoguidage :

L'orientation de la sonde d'échographie par rapport à l'axe du vaisseau permet à l'opérateur d'observer de manière transversale « out of plane » ou longitudinale « in plane » à la fois l'aiguille et le vaisseau à atteindre.

Dans notre série, l'abord veineux par l'échoguidage se faisait dans le plan des ultrasons « in plane ». La veine sous clavière était visualisée dans son axe longitudinal. Avec cette approche, l'ombre claviculaire était évité et la plèvre était toujours visualisée.

La visualisation longitudinale de la VSC a été adoptée par de nombreuses études quelque soit l'étage de ponction supra et infraclaviculaire [63, 66, 69].

De plus, l'avantage de cette technique est d'observer l'intégralité de l'aiguille et pas uniquement une section. Cette incidence vous permet de visualiser directement la ponction de la veine et même la pénétration du guide métallique [70]. Le challenge qui se pose lors de cette technique longitudinale est qu'elle requiert une excellente aisance dans le maniement de la sonde d'échographie et une bonne coordination entre « mains et yeux », afin de voir à la fois la veine et toute la longueur de l'aiguille épaisse de quelques millimètres seulement tout au long de sa progression. Si l'aiguille quitte le plan de coupe de la veine, elle n'est plus visible à l'écran, et comme l'artère n'est pas dans le même plan que la veine, celle-ci risque de la pénétrer.

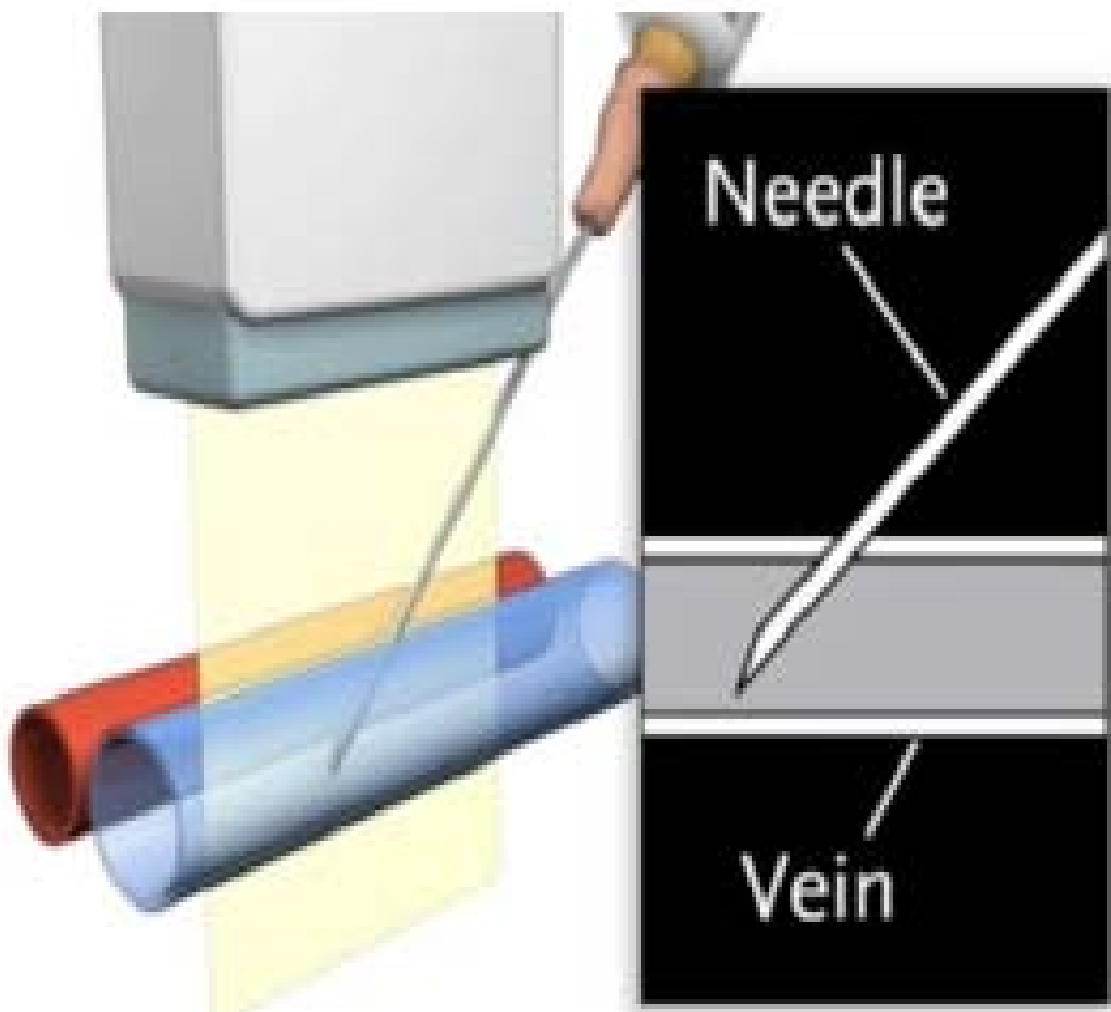


Figure 30 : Représentation d'une ponction échoguidée en long axe [32]

Dans la technique « out of plane » ou transversale, l'avantage principal est sa simplicité. En effet, il est facile de garder visibles la veine, l'artère et l'aiguille durant la ponction. Son principal inconvénient est de ne pas visualiser l'aiguille sur toute sa longueur [35, 70, 71].

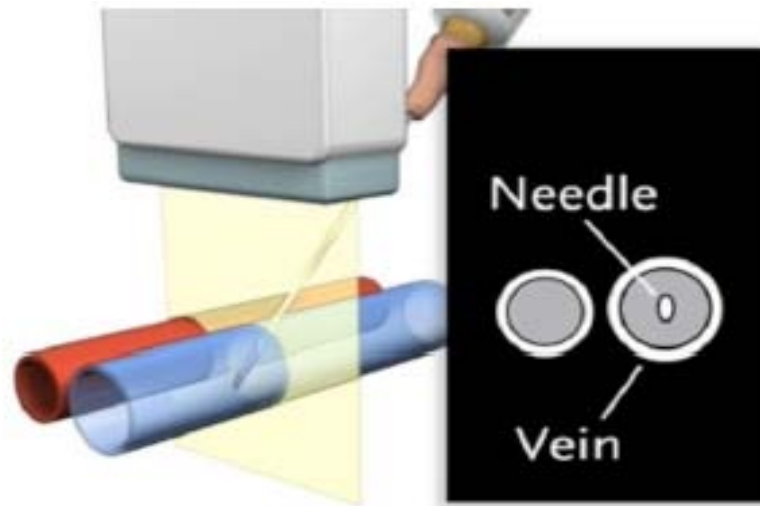


Figure 31: Représentation d'une ponction échoguidée en court axe [32].

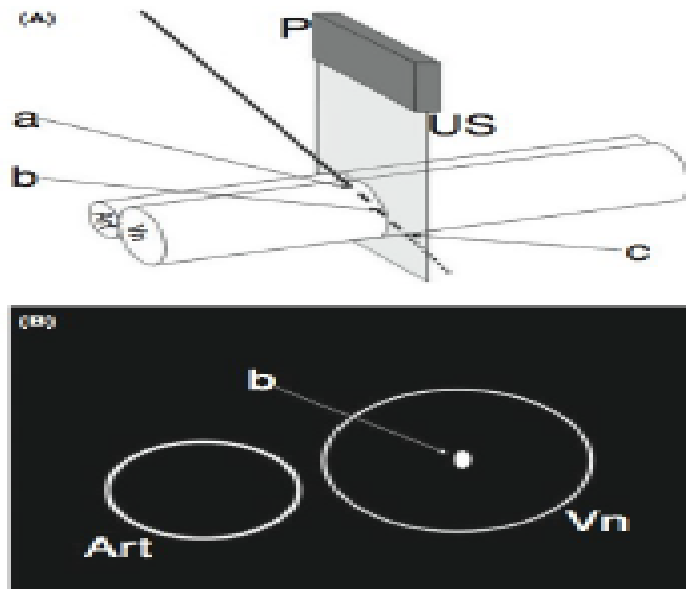


Figure 32 : (A) Vue schématique du phénomène d'overshoot en court axe : la pointe de l'aiguille (c) passe derrière le faisceau d'ultrasons, et c'est le corps qui est vu sur l'image échographique (B) [68].

Néanmoins, aucune étude n'a utilisé l'approche hors du plan dans la voie sus claviculaire, probablement parceque le positionnement transversal de la sonde dans la fosse sus claviculaire est difficile.

Les études qui ont comparé coupes transversale et longitudinale dans le cathétérisme de la VSC ne sont pas univoques, et il est impossible à ce jour de donner l'avantage à l'une ou l'autre des techniques [63, 70, 71]. D'autres études sont nécessaires pour clarifier ce point.

5. Matériels utilisés :

Pour une meilleure visibilité de la veine lors des ponctions échoguidée ainsi que l'aiguille, plusieurs auteurs ont essayé de trouver de nouvelles techniques innovantes (type d'échographe, d'aiguille et de la sonde) [46, 72].

Effectivement, l'innovation technologique a permis de réaliser des échographes en 3D. Plusieurs types de sondes permettent une imagerie multi-plans, offrant soit plusieurs coupes simultanées, soit une reconstruction 3D. Si cette dernière modalité permet une imagerie «réaliste», notamment en obstétrique ou pour l'évaluation de la valve mitrale, il est préférable pour l'échoguidage vasculaire d'utiliser plusieurs coupes anatomiques [73].

Lors de l'échoguidage de l'abord de la VSC dans notre série réalisé par le mode bidimensionnel, la qualité d'image obtenue de cette dernière était excellente à bonne dans 90 % des cas. Peut-être que l'utilisation d'un échographe 3D pourra éviter de nombreux écueil des approches long et court axe mais ça ne changera en rien la qualité d'image qu'on peut obtenir lors de la ponction. Et reste toujours non accessible en pratique courante du fait du cou élevé.

Récemment, des échographes avec un système de GPS (guidance positioning système) sont apparues. Ce système permet de projeter la position théorique de l'aiguille dans le plan échographique. Dans un essai Clinique mené dans le CHU de Grenoble en 2014 chez un ensemble de patients bénéficiant d'un abord de la VJI lors d'une chirurgie cardiaque, les auteurs ont pu évaluer l'intérêt positif du GPS activée dans la diminution de nombre de ponction

artérielle carotidienne chez des praticiens expérimentés. Mais le temps de pose était plus long par rapport aux ponctions faites sans GPS [72].

Par contre, Maecken et al a proposé une autre technique pour faciliter la visualisation de l'aiguille lors de la ponction. Dans cette étude comparative randomisée réalisée chez des patients sous anesthésie générale et sous ventilation mécanique, un dispositif de fixation de l'aiguille sur la sonde lors de ses abords veineux sous clavière in plane a été utilisé. Assurément, il a pu établir l'impact positif de ce dispositif par rapport à la technique standard. D'une part, la visibilité de l'aiguille était meilleure, d'une autre part, ils ont noté une diminution de temps d'accès (54 sec Vs 72 sec) et des manœuvres de manipulations de la sonde telles que les glissements et les inclinaisons [66]. L'utilisation d'un tel dispositif dans notre étude aurait probablement réduit les temps d'accès.

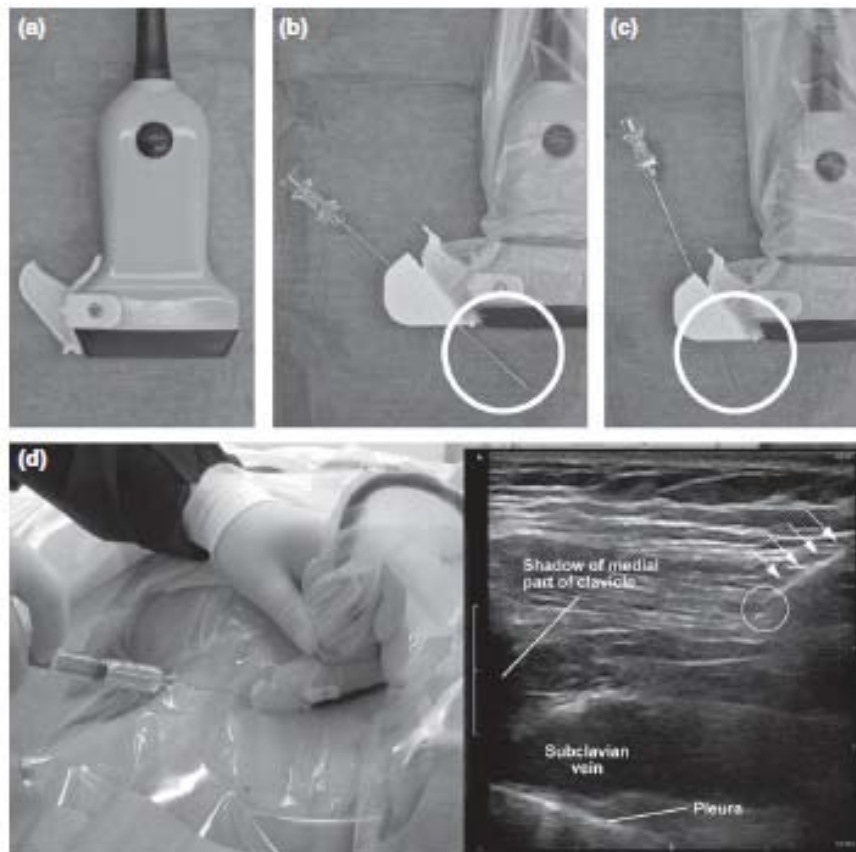


Figure 33: (a) Exemple d'une sonde échographique avec un support aiguille non stérile. (b) sonde avec un support aiguille couvert de gaine stérile. (c) démonstration de l'angle d'insertion de l'aiguille. (d) image échographique correspondante au cathétérisme de la VSC dans son axe longitudinale [66].

Il existe par ailleurs des aiguilles de ponctions échogène améliorant leur visualisation. Ce matériel trouverait son intérêt dans le cas où la veine est profondément située [74].

Dans notre étude, la veine n'était pas profonde. En effet la distance veine peau était de 11mm. Dans cette étude, nous avons utilisé des aiguilles standards car elles étaient les seules disponibles dans notre hôpital.

VI. L'approche sus claviculaire de l'abord de la veine sous Clavière échoguidée

1. L'abord de la veine sous clavière :

La veine sous clavière représente avec la veine jugulaire interne (VJI), une voie d'abord de prédilection pour la mise en place d'un cathéter veineux central. La conférence de consensus commune SRLF-SFAR de janvier 2010 sur la prévention des infections nosocomiales en réanimation recommande la mise en place d'un cathéter veineux central dans le territoire cave supérieur [3].

De plus, la veine sous clavière présente des avantages supplémentaires vis-à-vis de la VJI : un diamètre important, l'absence de valvules, l'absence de collapsus même en cas d'hypovolémie profonde du patient ainsi que sa position anatomique relativement constante [6], contrairement à la forme VJI qui est souvent effondrée chez les patients présentant une déshydratation sévère ou une septicémie. D'une autre part, c'est une veine à fort débit, idéale pour les cathétérismes prolongés. Sans oublier le confort non négligeable du patient par rapport à l'abord de la VJI où la mobilité cervicale est limitée ainsi que la sensation de la présence d'un corps étranger dans le cou par les patients [60]. Enfin, le maintien facile de la propreté du pansement réduit les risques infectieux [7, 75, 76].

Les inconvénients de la veine sous clavière sont en majeure partie liés à ses rapports anatomiques : La proximité du dôme pleural grève la ponction d'un risque de pneumothorax plus important qu'avec les autres sites de pose, évaluées aux alentours de 3% [51], et son trajet en arrière de la clavicule rend parfois difficile sa ponction par voie percutanée.

2. Les avantages de l'approche anatomique sus claviculaire dans l'abord de la VSC:

L'abord de la veine sous clavière le plus classiquement utilisé a été décrit par Aubignac en 1952 [77]. Il consiste en une ponction percutanée sous le bord inférieure de la clavicule à la jonction tiers moyen / tiers interne. Cet abord est le plus répandu, mais il existe d'autres voies d'abord de la VSC, peu connues, et qui présentent un intérêt certain. C'est le cas notamment de l'abord sus claviculaire décrit par Yoffa en 1965 [6]. Selon son auteur, cette voie d'abord est « plus simple, plus rapide et plus sûre ». Elle a été réalisée chez 130 patients dans l'étude initiale, avec un taux de succès de 97,7 % et un taux de complication de 0,8 % (ponctions artérielles seulement, pas de pneumothorax).

De nombreuses variantes de cette voie ont été développées en modifiant le point de ponction cutanée ou l'angle d'orientation de l'aiguille [12, 61]. Parmi toutes ces variantes, la technique décrite par Conroy et al. [78] en 1990 semble la plus simple et la plus utilisée. Cette méthode a un taux de succès de 98 % et un taux de complication nul dans la série « princeps ». Jung et al [79] en 2007 ont eux aussi proposé une approche originale de la VSC par voie sus claviculaire fondée sur une analyse anatomique par tomodensitométrie 3D.

Dans la littérature, certains auteurs se sont intéressés aux avantages spécifiques de l'approche sus claviculaire dans l'abord de la VSC par rapport à la voie sous clavière et à la veine jugulaire interne. En effet cet abord semble être une alternative intéressante pour l'abord veineux central se basant sur les avantages suivants :

2.1. La position superficielle de la VSC :

La profondeur de la veine sous clavière est réduite dans la région sus claviculaire. Effectivement, dans notre étude, la profondeur de celle-ci était mesurée à 1.1cm. Contrairement à Lavelle dans l'approche infraclaviculaire de la VSC, sa profondeur était en moyenne de 2 cm [80].

2.2. Le diamètre large de la VSC :

Le succès de la ponction est corrélé à la taille du vaisseau (non prévisible avec les repères anatomiques externes [81]). Les veines ayant un diamètre inférieur à 5mm sont particulièrement difficiles à ponctionner [82].

Effectivement, la VSC est caractérisée par son diamètre plus large au niveau de la région sus claviculaire et cela devrait améliorer le taux de succès dès les premières tentatives. Cet avantage a été démontré lors d'une étude radioanatomique où la VSC avait un diamètre plus large dans la région sus claviculaire $13,2 \pm 2,8$ mm contre 9,2 mm. Cette différence était statistiquement significative ($p < 0.001$) [43]. Dans notre étude le diamètre était de 1.1 cm comparable à d'autres études comme celui de Kim [47].

2.3. Le temps d'accès :

L'abord de la VSC est plus rapide dans l'approche sus claviculaire et reste le meilleur choix dans les situations d'urgences comparé à l'infraclaviculaire. Dans ce contexte, des études ont comparé les deux modes d'approche claviculaire. La plus récente fut par Shamana et al réalisée en 2017 où le temps du cathétérisme nécessaire de la VSC était plus court en sus claviculaire $188,96 \pm 37,19$ sec Vs $299 \pm 69,712$ sec. Cette différence était statistiquement significative $p < 0.001$ [83].

2.4. Position anatomique fixe :

La partie terminale de la VSC et le confluent de pirogoff sont fixés par des facias adjacents, ce qui empêche le changement de position anatomique lors de la ponction.

2.5. Ses rapports aux structures nobles :

Dans la même étude radioanatomique précédemment citée, l'auteur a essayé de préciser les rapports anatomiques de la veine sous clavière en sus claviculaire et infra claviculaire avec les structures nobles environnantes habituellement impliquées dans les complications liées à la pose de CVC sous clavière. Les résultats de cette étude laisseraient supposer une ponction plus sûre en sus claviculaire puisque selon les distances obtenues : la veine sous clavière se situe

significativement plus à distance de l'artère sous clavière qu'au niveau de son point de ponction infra claviculaire [43].

2.6. Empêche le « pinch off syndrome » décrit pour la voie infraclaviculaire :

L'utilisation de l'approche sus claviculaire permet d'éviter le pincement du cathéter entre la clavicule et la 1^{ère} côte. Et a été démontré comme étant une alternative aussi de la VJI même chez les patients ayant subits une chirurgie cardiaque après rétraction sternale [84,85].

2.7. Moyen d'accès facile chez les obèses :

Cet avantage que présente la VSC dans son approche sus claviculaire par rapport à la VJI est aussi démontré chez les obèses et a été décrit par Chaminda et al comme un moyen d'approche plus fiable pour obtenir un accès veineux central avec moins de complications, même chez les moins expérimentés [42]. L'obésité est effectivement une raison qui rendra le CVC une procédure difficile du fait des repères anatomiques mal délimités dans le cou , de la réduction de la taille et de la mobilité du cou lors du cathétérisme de la VJI.

3. Place de l'échographie :

Cependant l'incidence élevée des complications de la ponction basée sur les seuls repères anatomiques a incité de nombreux auteurs à recommander l'utilisation de l'échographie bidimensionnelle et/ou du Doppler pour le cathétérisme veineux central [86]. Les bénéfices de l'échoguidage pour l'insertion de CVC dans la veine jugulaire interne ne sont plus à démontrer. En effet, les variations anatomiques interindividuelles, fréquentes en ce qui concerne le réseau vasculaire veineux, peuvent mettre en défaut les repères cutanés habituels. Ainsi, dans 8.5 % des cas, l'utilisation de repères anatomiques cutanés rendrait plus difficile, voire impossible l'insertion d'un CVC dans la VJI , entraînant alors une augmentation du risque de complications [87].

De nombreuses études cliniques comparent la pose de CVC de la VJI échoguidée à la méthode classique utilisant les repères anatomiques externes en réanimation [82,88], aux

urgences [22,71] et au bloc opératoire [89,90]. Mais, la plupart de ces études ont été effectuées sur de faibles échantillons de patients hormis les travaux de Denys et al.[30] qui ont été réalisés sur 1230 patients venant pour une biopsie myocardique et de Karakitsos et al.(1450 patients) [91]. Le travail prospectif randomisé de Karakitsos en réanimation compare la cathétérisation de la VJI échoguidée à la pose classique. L'échoguidage a permis de poser avec succès 100 % des CVC versus 94 % dans l'autre groupe. Elle diminue le temps d'insertion, le nombre de ponctions avant la pose définitive et le pourcentage de complications liées aux ponctions itératives.

Globalement, les études randomisées cliniques et les méta-analyses [92,36] comparant la pose avec écho guidage bidimensionnel à la méthode classique dans l'abord de la VJI concluent à la supériorité de l'échographie bidimensionnelle « temps réel » sur la méthode de pose avec les repères anatomiques de surface en terme de :

- diminution du risque d'échec de pose (réduction de 86 % du risque relatif)
- diminution du taux de complications durant la pose (réduction de 57 % du risque relatif)
- diminution d'échec de la première ponction pose (réduction de 41 % du risque relatif)
- diminution du nombre de ponctions avant cathétérisation (en moyenne 1,5 essais en moins)

Ainsi, depuis 2002, le National Institute for Clinical Excellence (NICE) recommande l'utilisation de l'échographie pour la mise en place des cathéters veineux centraux jugulaires internes [93].

Cependant, dans les pathologies de la tête et du cou, l'abord de la jugulaire interne n'est pas toujours aisé, voire impossible, par exemple en présence d'une trachéotomie, en cas d'antécédents radio-chirurgicaux majeurs (évidements ganglionnaires sacrifiant la veine jugulaire), en cas de compression par des ganglions métastatiques ou par un cancer évolué de la glande thyroïde. L'échographie est alors incontournable dans ces situations cliniques en permettant d'aborder les veines avec des repères inhabituels comme l'abord direct du confluent de Pirogoff ou de la veine sous-clavière par voie sus-claviculaire.

En effet, la veine sous clavière reste une voie d'accès veineuse couramment utilisée pour le placement de cathéters centraux à long terme ou chez les patients gravement malades nécessitant une surveillance majeure surtout dans la réanimation hémodynamique.

Malgré l'émergence d'un paradigme actuel concernant l'utilisation de l'échoguidage pour la pose de cathéters veineux centraux, peu de travaux se sont intéressés à cette technique dans le cadre de la ponction de la veine sous clavière [94,95], la principale limite étant liée aux repères anatomiques de celle-ci, dont la position en dessous de la clavicule gêne le repérage échographique. En effet, la ponction échoguidée par voie sous clavière se heurte à la clavicule anéchogène, qui masque la VSC.

De ce fait, plusieurs techniques de cathétérisme de la VSC qui ont été décrites cherchent à contourner cette difficulté par différentes voies :

- soit en privilégiant une mise en place du cathéter dans la veine axillaire :

Dans l'étude de Fragou et al. faite chez des patients sous ventilation mécanique , il a pu proposer cette alternative et a pu démontrer par la même occasion sa supériorité dans l'échoguidage de la VSC dans son approche infraclaviculaire par rapports aux repères anatomiques qui reposent sur la diminution du temps d'accès et le nombre de tentatives [63].

- Soit en effectuant un écho-repérage de la veine par échographie pour identifier le point de ponction cutané, supprimant alors le bénéfice de l'échoguidage [92].
- Soit en ponctionnant la veine jugulaire interne à 2cm de la clavicule, se rapprochant alors du confluent jugulo-sous-clavier [96].
- Soit, en combinant les deux voies d'abord de la veine, échorepérage supra claviculaire associé à une ponction infra claviculaire de la veine [58].
- Soit, en utilisant l'approche sus claviculaire pour le cathétérisme de la veine sous Clavière. Effectivement, devant les limites anatomiques de celle-ci, l'approche sus claviculaire est devenue une alternative de l'infra claviculaire. Avec cette nouvelle approche, la VSC est souvent facilement visualisée, ce qui fait d'elle un site idéal pour le

cathétérisme veineux central [97, 98]. Cependant elle n'a pas été encore suffisamment évaluée sous échographie [64] et peu d'études montrent l'efficacité de l'échoguidage dans cette nouvelle approche notamment chez l'adulte [43, 44, 59, 97, 99].

4. L'intérêt de l'approche sus claviculaire dans l'abord de la VSC échoguidée :

C'est sur ces éléments que nous avons souhaité décrire, sur une série de 31 patients, l'intérêt de l'insertion échoguidée d'un cathéter de la veine sous clavière par voie sus claviculaire. Effectivement, nos résultats tendent à démontrer la facilité du repérage échographique de la VSC par voie sus claviculaire ainsi que sa faisabilité.

La veine sous clavière été repérée échographiquement en suivant le réseau vasculaire veineux à partir de la VJI via le confluent de Pirigoff. Dans un seul cas où la VSC n'a pas été visualisée, l'alternative a été la ponction et le cathétérisme de la VJI homolatéral. Ce qui permet de dire que l'approche qu'on a utilisé offre une meilleure visibilité de la VSC.

Ceci a été prouvé par une étude anatomique réalisée sur 98 volontaires sains par Stachura MR et al en comparant la visibilité de la VSC dans les deux approches sus claviculaire et infraclaviculaire :une meilleure vue de la veine sous-clavière était dans son approche sus claviculaire [95].

Par ailleurs, l'utilisation des ultrasons a permis également de valider la bonne position du guide et du cathéter dans la VSC ainsi que pour la descente du guide métallique dans la VSC qui était aisée dans 94 % des procédures.

En ce qui concerne le temps du cathétérisme dans notre étude, il était de 75 secondes (1 min 15sec). Le temps de pré-scan était de 26 secondes. Nos résultats étaient concordants avec ceux de Rhondali et al faite en pédiatrie avec un temps moyen de pré-scan et de cathétérisme < 1 minute [60]. Contrairement à See-kim et al, ils ont eu recours à beaucoup plus de temps pour la mise en place du cathéter dans la veine 11 minutes avec un temps de pre-scan de 9 min +-

25 sec. Ses auteurs ont pu expliquer ce temps de cathétérisme élevé par l'utilisation d'une nouvelle sonde échographique : la sonde microconvexe [46].

Dans ce contexte, quelques études se sont intéressées à comparer les deux approches de la veine sous clavière par échoguidage [59, 100]. La plus récente réalisé par Saravanakuma et al fut en 2017, ils ont pu démontrer que l'approche sus claviculaire échoguidée était plus rapide et facile qu'en infra Claviculaire [100]. En effet, le temps nécessaire du cathétérisme dans l'approche sus claviculaire était plus court (68 sec) VS (116 sec). Cette différence était statistiquement significative $p < 0.005$ [100].

Parmi les autres intérêts de l'échoguidage trouvés dans notre étude fut le taux de réussite du cathétérisme de la veine sous Clavière par son approche sus claviculaire. Ce dernier était de 96% avec un seul échec de pose. Cette supériorité de l'échoguidage, en termes de succès concernant l'approche sus claviculaire échoguidée est démontrée par plusieurs études [42, 43, 44, 45, 46, 101].

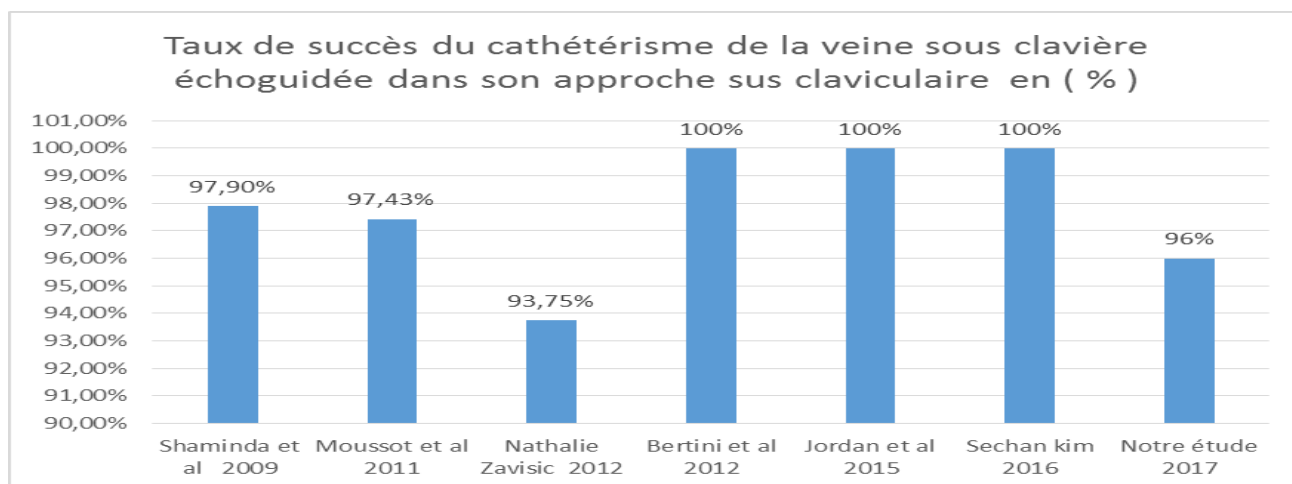


Figure 34 : Résultats comparatives du taux de succès du cathétérisme de la veine sous Clavière échoguidée dans son approche sus claviculaire chez l'adulte dans différentes études.

En permettant un contrôle visuel échographique permanent et en identifiant les variations anatomiques et les thromboses veineuses préexistantes infra-cliniques, le taux de réussite augmente sans doute au premier essai de ponction et baisse le nombre de ponctions, ce dernier étant connu pour être un facteur de risque de complications. Dans notre étude, dans 51% des cas il y a eu recours à seule tentative de ponction. Nos résultats étaient similaires à l'étude faite par le CHU de Reims [101].

Tableau IX : Résultats comparatives de nombres de tentatives de ponction retrouvés dans différentes études

| Série d'étude | Pays | Année | Nombre de cas | T1 | T2 | T3 |
|----------------------|-----------|-------|---------------|-----|------|-----|
| Moussout et al [43] | France | 2011 | 39 | 93% | 100% | - |
| Nathalie et al [101] | France | 2012 | 32 | 50% | 27% | 64% |
| Breschan et al [8] | Australie | 2017 | 142 | 70% | 15% | 9% |
| Notre série | Maroc | 2017 | 31 | 51% | 19% | 16% |

Il est clair que l'échographe permet d'anticiper les difficultés de pose des CVC mais aussi d'augmenter le taux de succès de pose, notamment au premier essai comme chez l'adulte. Tout cela contribue à diminuer les complications mécaniques liées à la pose des CVC.

Effectivement, l'iatrogénie lors de la pose des CVC est bien connue. Les complications sont, soit directement engendrées par la ponction : complications mécaniques (ponction artérielle, hématome, pneumothorax, hémithorax), soit secondaires au cathéter en lui-même (thrombose, infection).

Le taux de complications représenté dans notre étude était de 9%, 3 cas de ponction artérielle étaient observés surtout lors des premières tentatives de ponction à la phase initiale de la courbe d'apprentissage. Celle-ci était assez rapide vu que les médecins anesthésistes de notre département sont habitués aux bloc nerveux dans l'échoguidage. Nos résultats restent comparables aux autres études du cathétérisme de la VSC par voie supraclaviculaire qui montrent un faible taux de complications [42, 43, 44, 45, 46].

Par ailleurs, le taux de complications mécaniques des abords vasculaires avec les repères anatomiques de surface s'élève à 10-15 % des ponctions. Elles sont le plus souvent liées à des variations anatomiques identifiables par l'échographie [95,62]. Cela a été rapporté par l'étude de Fragou où le taux de complications relevé lors de la ponction de la veine sous clavière était augmenté lors de l'abord par repérage anatomique par rapport au groupe de l'échoguidage [63].

De plus, l'intérêt de l'approche sus claviculaire dans la diminution des complications a été largement prouvé par Dr Cunningham et Gallmeir [65]. Ces derniers ont comparé le taux de complication des séries des études utilisant l'approche sus claviculaire de la VSC à celle du Dr Kuminsky non sus claviculaire [102]. Le taux de complication des CVC était plus élevés lors de l'abord de la veine jugulaire interne et la veine sous Clavière infra claviculaires, comparativement à l'approche sus Claviculaire : malposition, 5% à 15% versus 0,3%; ponction artérielle, 0,5% à 6% versus 0,7% à 1,2%; et pneumothorax, 1% à 1,5% contre 0,3% [65].

Ces données prouvent que l'utilisation de l'échoguidage pour la pose du cathétérisme dans la veine sous clavière par son approche sus claviculaire permettait une baisse significative des complications notamment mécaniques.

Toutefois, l'acquisition d'un appareil d'échographie est coûteuse et pourrait être un frein au développement de l'échoguidage .Cependant, il s'agit d'un investissement utile en rapport avec la diminution des complications.

Le National Institute for Clinical Excellence (NICE) a réalisé une analyse économique chez 1000 patients théoriques devant bénéficier de la pose de cathéter veineux jugulaire interne soit par échoguidage, soit par méthode anatomique [73]. L'échoguidage permettrait d'éviter 90 ponctions artérielles pour 1000 patients et réduirait le coût de 2,27 euros (2livres) en moyenne par patient. Calvert et al. retrouve des résultats similaires dans un modèle économique ou l'échoguidage permet une économie de 2 639 euros (2000livres) tous les 1000 cathétérismes sans pour autant préciser le site d'insertion [72, 64].

5. Particularités pédiatriques :

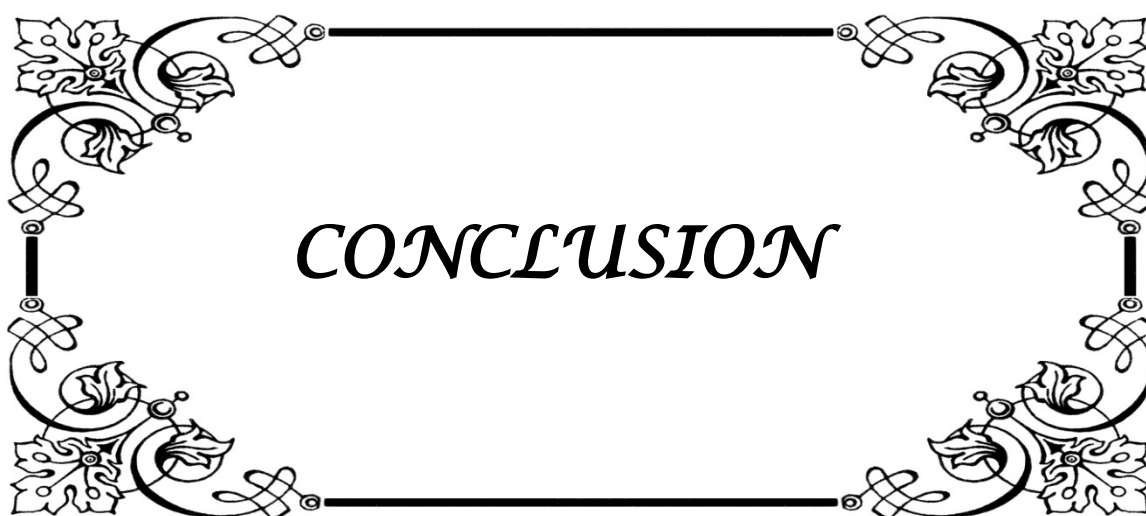
La mise en place d'une voie veineuse centrale en pédiatrie reste difficile et délicate, même pour un opérateur entraîné. Les principales particularités sont les repères anatomiques de surface modifiés (cou court), la petite taille des vaisseaux et le matériel spécifique. Dans ce contexte, l'apport de l'échographie bidimensionnel pour l'aide au repérage anatomique ou à la ponction échoguidée est devenu incontournable.

En 2007, Pirotte et Veyckemans décrivent l'approche de la VSC sous échographie en pédiatrie [58]. Le transducteur est en position sus-claviculaire, mais la ponction demeure sous claviculaire. Les résultats obtenus sur 25 ponctions semblent satisfaisants, avec un taux de succès lors de la première ponction de 84 %.

Il est intéressant de remarquer que la ponction sous échographie de la VJI est recommandée en pédiatrie, malgré sa relative difficulté technique. En effet, lors de la ponction de cette veine, on observe un aplatissement de celle-ci chez l'enfant en cas d'hypovolémie, qui expose à un risque de ponction artérielle. De plus, du fait de l'anatomie particulière, notamment chez le nouveau-né, le cou court offre peu d'espace pour positionner le transducteur et l'aiguille de ponction dans le même plan pour obtenir une coupe longitudinale de la veine.

Ces difficultés techniques sont moindres en position sous clavière. En effet, on observe une réplétion de la veine, même en cas d'hypovolémie. De plus, la ponction sus claviculaire au niveau de la grande fosse supraclaviculaire laisse un espace suffisant pour positionner le transducteur, de façon à visualiser la VSC de façon transversale et ainsi faciliter la ponction. Il est à noter également que chez le nourrisson, la veine à une orientation plus céphalique facilitant son repérage échographique et sa ponction [103].

Ce qui explique la présence dans la plus grande partie de la littérature récente, la description du cathétérisme de la VSC par l'approche sus claviculaire chez les nourrissons et les enfants. En effet, plusieurs études en pédiatrie et néonatalogie ont permis de voir la faisabilité de cette approche et de définir l'intérêt de l'échoguidage [7, 8, 10, 59, 60, 69, 104]. Ils rapportent des résultats intéressants sur la qualité de la visualisation de la veine, le taux de succès de mise en place du cathéter et la diminution du taux d'échec.



CONCLUSION

L'insertion de cathéters veineux centraux (CVC) est fréquemment nécessaire chez les patients hospitalisés en réanimation ou soins intensifs et indispensable pour leur bonne prise en charge. La formation de chaque médecin Anesthésiste-Réanimateur à cette procédure est indispensable pour permettre sa réalisation dans les meilleures conditions de sécurité. Nos sociétés savantes recommandent actuellement le cathétérisme veineux en territoire cave supérieur.

L'essor récent de l'échographie en Anesthésie-Réanimation a permis de favoriser l'insertion échoguidée de CVC dans la veine Jugulaire Interne. L'abord de la veine sous Clavière est souvent encore réalisé en aveugle. En effet les rapports anatomiques de la veine sous clavière (VSC) à la clavicule gênent sa visualisation échographique. Cependant, l'insertion à l'aveugle du cathéter veineux sous-clavier entraîne des complications graves telles que le pneumothorax et l'hémithorax. Des études ont pu définir un point de ponction théorique simple, sûr et facilement repérable en échographie par voie sus claviculaire.

Il en ressort de notre étude que la voie sus claviculaire est une alternative intéressante à l'approche infraclaviculaire du fait qu'elle permet l'échoguidage. Notre étude a pu démontrer que l'insertion échoguidée d'un cathéter veineux sous-clavier par voie sus claviculaire est réalisable et sécuritaire. La visualisation de la VSC, la vérification de la bonne position du guide et du cathéter dans le tronc veineux brachio-céphalique ont été possibles. Le taux de succès était élevé et les temps de réalisation relativement courts.

Notre étude présente certaines limites :

- La taille de l'échantillon était assez limitée et ne permet pas de tirer des conclusions sur les complications malgré que celle-ci étaient peu fréquentes.
- Cette étude a inclus des patients hétérogènes : des patients de la réanimation, patients de chirurgie.

Sur la base de ces résultats et à la lumière de l'analyse bibliographiques, nous avons pu dégager un certain nombre de recommandations :

- Des études ultérieures sont nécessaires avec un échantillon plus important pour confirmer les résultats de notre étude.
- Il semblerait pertinent de comparer de façon prospective et randomisée l'apport de l'échographie pour l'insertion d'un cathéter veineux sous-clavier par voie sus claviculaire chez l'adulte versus infraclaviculaire en termes de taux de réussites et de complications.
- Devant la limite de la taille de l'empreinte des sondes ultrasonores linéaires couramment utilisées pourrait interférer avec le cathétérisme de la veine sous clavière. L'utilisation d'autres types de sondes est envisageable dans l'approche sus claviculaire, comme la sonde microconcave ou linéaire de petite taille (cross hockey)
- Une formation appropriée des professionnels susceptibles de placer des cathéters veineux centraux sous écho guidage est recommandée.



Fiche d'exploitation

| |
|--|
| VEINE SOUS-CLAVIERE / APPROCHE SUS CLAVICULAIRE |
|--|

Identité : Age :ans Sexe : M / F

Poids :Kg Taille :cm Classe ASA : I / II / III

Pathologie :

Indication du cathétérisme : catécholamines / produit veinotoxique / VVP impossible

Hémodynamique : stable / instable (hypo volémie / Hémorragique / cardio / septique/...

Coté ponctionné : droit / gauche Position : Trendelenburg / décubitus dorsal

Succès / échec

Données échographiques :

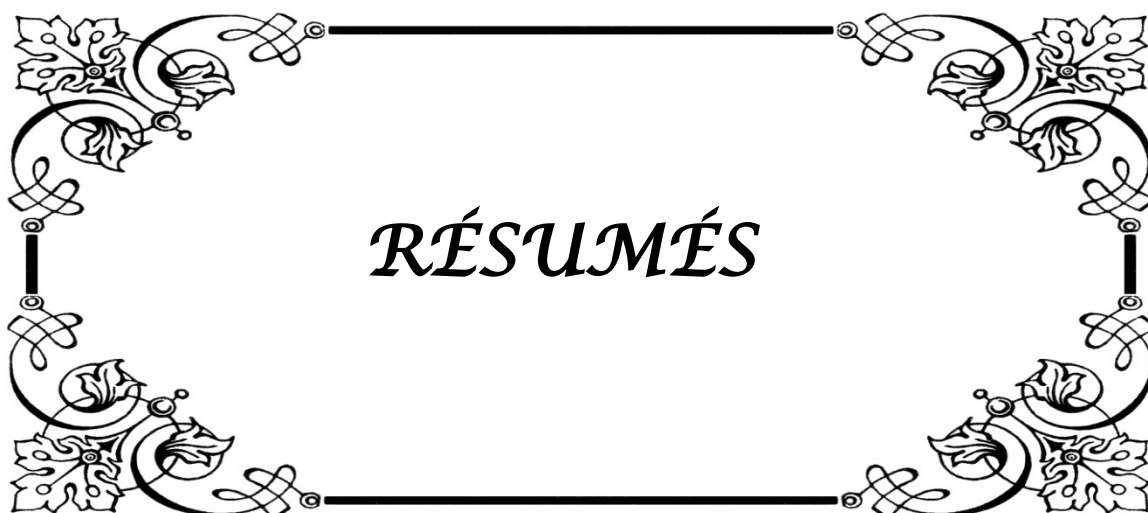| | |
|----------------------------------|----------------------------|
| Profondeur veine :mm | Diamètre veine :mm |
| Longueur ponctionnable :mm | Angle de ponction :° |

| | |
|---|---------------------------|
| Temps prescan – ponction :sec | Temps total :sec |
| Temps ponction – décente guide :sec | Nbre redirections : |

| |
|--|
| Qualité de l'image : Excellente (1)/ bonne (2)/ Moyenne (3)/ mauvaise (4) |
| Visibilité de l'aiguille : Excellente (1) / bonne (2)/ Moyenne (3) / difficile (4) |
| Descente du guide dans la veine : aisée (1) / moyen (2) / difficile (3) / impossible (4) |

Incidents:

| | | |
|---------------------|--------------|-----------------------|
| ponction artérielle | pneumothorax | mauvais placement |
| aspiration d'air | Hématome | VJI / S clavcontrolat |



Résumé

L'utilisation de l'échographie pour le cathétérisme de la veine sous clavière (VSC) s'est faiblement développée en partie à cause de la difficulté de visualisation de cette veine par la voie sous clavière.

L'objectif de cette étude est d'évaluer l'abord échographique de la VSC par une nouvelle voie : la voie sus claviculaire.

Il s'agit d'une étude prospective réalisé sur une période d'une année. Après accord du comité d'éthique, nous avons inclus les patients admis au service réanimation, âgés de plus de 18 ans et nécessitant un accès veineux central. Ont été exclus les patients ayant des troubles de l'hémostase, infections de la zone de ponction, malformations vasculaire cervico-thoraciques et les patients en détresse respiratoire. La procédure consistait en un cathétérisme de la VSC par un abord sus claviculaire, sous échoguidage, en utilisant une approche dans le plan des ultrasons. Le recueil de données comprenait des données cliniques et échographiques.

Trente et un patients ont été inclus. Ils étaient âgés en moyenne de 57 ± 14 ans, dont 58% de sexe masculin. Le taux de succès du cathétérisme de la VSC était de 96%. La profondeur de la VSC était de 11 ± 4 mm et son diamètre de 10 ± 3 mm. La longueur ponctionnable de la VSC était de 33 ± 5 mm avec l'angle de ponction de $32 \pm 8^\circ$. Le temps nécessaire à l'obtention d'une image échographique adéquate était de 26 secondes. L'intervalle entre le début de la ponction et la descente du guide dans la veine était de 32 secondes en moyenne. Le temps total de cathétérisme était en moyenne de 75 secondes. Le nombre de redirection de l'aiguille $0,9 \pm 1,1$ redirections. La qualité de l'image échographique était excellente ou bonne dans 90 % des cas. La descente du guide dans la VSC était aisée dans 94% des cas. Une ponction artérielle a été observée chez trois patients (9%).

Cette étude a démontré la faisabilité et la facilité d'exécution de l'abord sus claviculaire pour le cathétérisme échoguidé de la VSC. Cette technique est très prometteuse vu le taux de succès élevé et peu de complications.

Abstract

The use of ultrasound guided for subclavian vein catheterization (SCV) has developed poorly due to the difficulty of visualizing this vein via the supra clavicular way.

The aim of this study is to evaluate the ultrasound approach of the SCV by a new route: the supraclavicular way

This is a prospective study conducted over a period of one year. After approval of the ethics committee, we included patients who were admitted to the intensive care unit, this patients are over the age of 18 years and requiring central venous access. Patients with: hemostasis disorders, infections of the puncture area, Vascular and cerebral vascular malformations and patients in respiratory distress were excluded.

The procedure consisted of catheterization of the SCV by an ultrasound-guided supraclavicular approach, using an ultrasound-plane approach. The data collection included clinical and ultrasound data.

Thirty-one patients were included. They were on average 57 ± 14 years old, 58% of whom were male. The success rate of SCV catheterization was 96%. The depth of the SCV was 11 ± 4 mm and the probe diameter was 10 ± 3 mm. The puncture length of the VSC was 33 ± 5 mm and the puncture angle was $32 \pm 8^\circ$. The time required to obtain an adequate ultrasound image was 26 seconds. The interval between the beginning of the puncture and the descent of the guide into the vein was 32 seconds. The total catheterization time was 75 seconds. The number of needle redirection 0.9 ± 1.1 referrals. The quality of the ultrasound image was excellent or good in 90% of cases. The insertion of the guide wire in the VSC was easy in 94% of the cases. Arterial puncture was observed in three patients (9%).

This study demonstrated the feasibility and ease of execution of the supraclavicular approach for ultrasound guided catheterization of the SCV. This technique is very promising given the high success rate and few complications

ملخص

تقييم القسطرة من الوريد تحت الترقوة عن طريق توجيه فوق الترقوة تحت توجيه الموجات فوق الصوتية:

الدراسة الأولية.

وقد تطور استخدام الفحص بالصدى الصوتي لقسطرة الوريد تحت الترقوة بشكل سيء بسبب صعوبة تصور

هذا الوريد من خلال الطريقة تحت الترقوية.

الهدف من هذه الدراسة هو تقييم نهج الموجات فوق الصوتية للوريد تحت الترقوة بطريق جديد: الطريقة فوق

الترقوية.

هذه هي دراسة استطلاعية أجريت على مدى فترة سنة واحدة. بعد الموافقة على لجنة الأخلاقيات ، قمنا

بتسجيل المرضى الذين تم إدخالهم إلى وحدة العناية المركزة ، والذين تجاوزوا سن 18 عامًا والذين يحتاجون إلى

الوصول الوريدي المركزي. المرضى الذين يعانون من: اضطرابات الإرقاء ، عدوى منطقة البزل ، التشوهات

الوعائية الوعائية والدماعية والمرضى الذين يعانون من الاضطرابات التنفسية تم استبعادهم من الدراسة. تكونت

العملية من قسطرة الوريد تحت الترقوة من خلال نهج فوق الترقوة ، تحت توجيه الموجات فوق الصوتية و باستخدام

هذه الاخيرة تم جمع البيانات السريرية و البيانات المتعلقة بالموجات فوق الصوتية.

تم تسجيل واحد وثلاثون مريضاً. كانوا في المتوسط 57 ± 14 سنة ، 58 ٪ منهم من الذكور. كان معدل

نجاح قسطرة الوريد تحت الترقوة 96 ٪. كان عمق هذه الاخيرة 11 ± 4 ملم وكان قطر المسبار $10 + - 3$ مم.

كان طول ثقب الوريد 33 ± 5 مم وكانت زاوية ثقب 32 ± 8 °. كان الوقت اللازم للحصول على صورة

الموجات فوق الصوتية المناسبة 26 ثانية. كانت الفترة الفاصلة بين بداية الثقب ونزول الدليل إلى الوريد 32 ثانية.

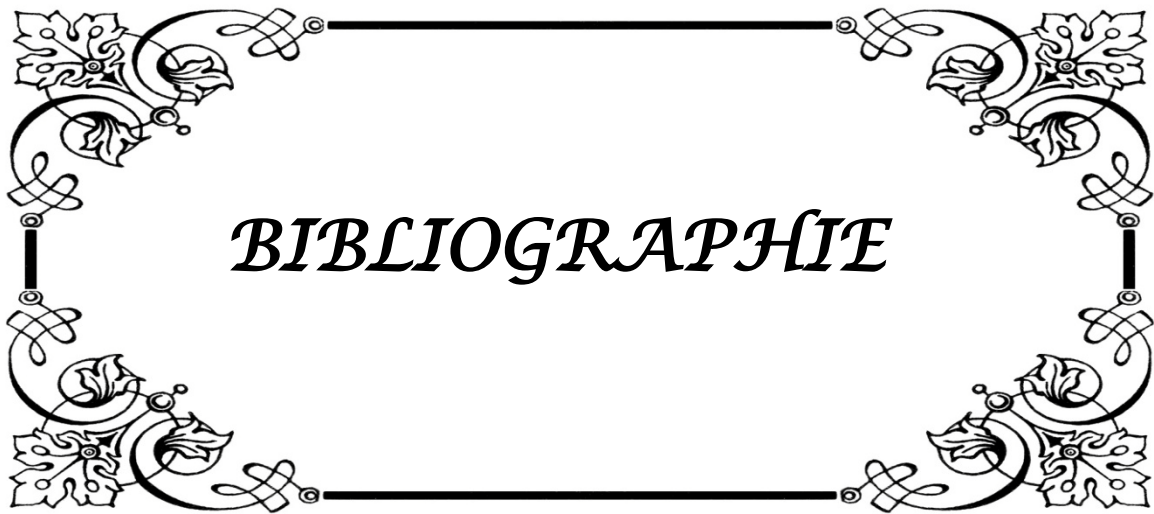
كان وقت قسطرة الكلي 75. عدد إعادة توجيه الإبرة $0.9 + / - 1.1$ الإحالات. كانت جودة الصورة بالموجات

فوق الصوتية ممتازة أو جيدة في 90 ٪ من الحالات. كان نزول الدليل في الوريد سهلاً في 94 ٪ من الحالات. لوحظ

ثقب في الشرايين في ثلاثة مرضى (9 ٪).

أثبتت هذه الدراسة جدوى وسهولة تنفيذ النهج فوق الترقاوي للقسطرة الموجهة بالموجات فوق الصوتية

للوريد تحت الترقوة ، وهذه التقنية واعدة للغاية بالنظر إلى معدل النجاح المرتفع وعدد قلة المضاعفات.



BIBLIOGRAPHIE

1. **Laksiri L, Dahyot-fizelier C, Mimoz O.**
Abord veineux central en réanimation. MAPAR. 2006
2. **Lovino L et al.**
Accès veineux central : complications des différentes voies d'abord. Ann Chir. 2001 vol. 126 : 1006-1006
3. **SFAR-SRLF.**
5 ème Conférence de Consensus. Réanimation,2010 Feb; vol. 19; (1): 4-14
4. **Maecken T, Grau T.**
Ultrasound imaging in vascular access.
Critical care medicine.2007 may; vol 35;(5): S178-85
5. **National Institute for Clinical excellence.**
Guidance on the use of ultrasound locating devices for placing central venous catheters.
Technology Appraisal Guidance. 2002 vol. 49
6. **Yoffa T.**
Supraclavicular subclavian venipuncture and catheterization. Lancet. 1965; (2): 614-7
7. **Attof R, Rhondali O, Combet S, Chassard D, DE Queiroz M.**
Ultrasound guided supraclavicular subclavian vein catheterization :anovel approach in children. AnnalesFrancaised'anesthésieet de reanimation. 2010 sep (29):651-4
8. **Breschan C, Graf G, Jost R,A**
Retrospective Analysis of the Clinical Effectiveness of Supraclavicular, Ultrasound-guided Brachiocephalic Vein Cannulations in Preterm Infants. *The American Society of Anesthesiologists.* 2017 March 13
9. **Merchaoui Z, Lausten-Thomsen U, Pierre F, Ben Laiba.**
Supraclavicular Approach to Ultrasound-Guided Brachiocephalic vein Cannulation in Children and Neonates. Front. Pediatr. 2017; 5:211.
10. **Kulkarni V, Mulavisa KP, Mudunuri RK, Byalal JR.**
Ultrasound-guided supraclavicular approach to the subclavian vein in infants and children. 2017 : 428
11. **Lamperti M, Bodenham A.R. Pittiruti M, Blaivas M**
International evidence-based recommendations on ultrasound-guided vascular access
Intensive care medicine. 2012; 38(7): 1105-1117.

12. **Bodenham A, Bodenham S, Babu, J, Bennett, R, Binks, P, Fee, B, Fox, A, J, Johnston, A, A, Klein,**
Safe vascular access.
Association of Anaesthetists of Great Britain and Ireland Anaesthesia 2016; 71: 573–585
13. **Van Geffen GJ, Moayeri N, Bruhn J, Scheffer GJ, Chan VW, Gerbrand, Groen J.**
Correlation between ultrasound imaging, cross-sectional anatomy, and histology of the brachial plexus: a review. RegAnesth Pain Med 2009;34: 490–497.
14. **Kulenkampff D.**
Die Anasthesierung des Plexus brachialis. Dtsch Med Wochenschr 1912;38:1878–80.
15. **Winnie AP, Collins VJ.**
The subclavian perivascular technique of brachial plexus anesthesia. Anesthesiology 1964;25: 353–363.
16. **Dupre LJ, Danel V, Legrand JJ, Stieglitz P.**
Surface landmarks for supraclavicular block of the brachial plexus. AnesthAnalg 1982; 61:28–31.
17. **Dalens B, Vanneuville G, Tanguy A.**
A new parascalene approach to the brachial plexus in children: comparison with the supraclavicular approach. AnesthAnalg 1987; 66: 1264–1271.
18. **Moorthy S, Schmidt SI, Dierdorf SF, Rosenfeld SH, Anagnostou JM.**
A supraclavicular lateral paravascular approach for brachial plexus regional anesthesia. AnesthAnalg 1991;72: 241–244.
19. **Padberg FT, Ruggiero J, Blackburn GL, Bistrrian BR.**
Central venous catheterization for parenteral nutrition. Ann Surg 1981;193:264–70
20. **Mansfield PF, Hohn DC, Fornage BD, Gregurich MA, Ota DM.**
Complications and failures of sub-clavian-vein catheterization. N Engl J Med 1994;331:1735–8
21. **Lefrant JY, Lalourcey L, Pandolfi JL, Bénézet JF, Saïssi G, Eledjam JJ.**
Cathétérisme sous-clavier en réanimation: simple et rapide? Ann Fr AnesthRéanim 1996;15 (Suppl 3):R 374
22. **Nguyen V, Jarry J, Farthouat J, Bourilhon N, Milou, F, Michel P.**
Pose de chambre implantable par abord percutané échoguidé : à propos d'une série de 102 patients. Journal des Maladies Vasculaires 2013 ;38, 6—12

23. **Valverde A.**
Portacath placement via percutaneous supraclavicular approach. *J Chir (Paris)* 2007;144:323—6.
24. **Blanc P, Atger J, Delacoste F.**
Insertion of a portacath in the jugular vein location. *J Chir (Paris)* 2008;145:57—60.
25. **Debourdeau P, Farge-Bancel D, Bosquet L, Kassab-Chahmi D, Cajfinger F, Desmurs-Clavel H.**
Standards, Options: recommendations for venous thromboembolic events (VTE) treatment and central venous catheter thrombosis (CVCT) management in cancer patients. *Bull Cancer* 2008;95:750—61.
26. **BRIAN A. POLLARD,**
Guidage échographique pour l'accès vasculaire et l'anesthésie loco-régionale. *Canada* 2012 : 3-34
27. **Iwashima, S., Ishikawa, T. & Ohzeki, T.**
Ultrasound-guided versus landmark-guided femoral vein access in pediatric cardiac catheterization. *PediatrCardiol.* 2008 29, 339-342.
28. **Olivier A.F.**
Real-time sonography with central venous access: the role of self-training. *Chest* 132. 2007 : 2061
29. **Mansfield PF, Hohn DC, Fornage BD, Gregurich MA, Ota DM.**
Complications and failures of subclavian-vein catheterization. *N Engl J Med* 1994;331:1735—8
30. **Denys BG, Uretsky BF, Reddy PS.**
Ultrasound-assisted cannulation of the internal jugular vein. A prospective comparison to the external landmark-guided technique. *Circulation* 1993;87:1557—62.
31. **Gualtieri E, Deppe SA, Sipperly ME, Thompson DR.**
Subclavian venous catheterization: greater success rate for less experienced operators using ultrasound guidance. *Crit Care Med* 1995;23:692—7.
32. **Ortega, R., Song, M., Hansen, C.J. & Barash, P.**
Videos in clinical medicine. Ultrasound-guided internal jugular vein cannulation. *N. Engl. J. Med.* 2010; (57) :362

33. **Tesniere, A., Alexandre I., Bourgain JL., and Desruennes E.**
Prévention des complications de l'abord veineux jugulaire interne par repérage échographique. *Ann.Fr.Anesth.Réanim.* 2003 ; (22).
34. **Villiers, S., Douard, MC., and Tarot J-P.**
Intérêt des ultrasons lors de la mise en place percutanée par voie jugulaire interne de dispositifs veineux de longue durée : 4ème congrès sur les dispositifs intraveineux de longue durée. 2004 oct 15.
35. **Chapman GA, Johnson D, Bodenham AR.**
Visualisation of needle position using ultrasonography 1. *Anaesthesia.* 2006;61:148-58.
36. **Randolph A, Cook D, Gonzales C, Pribble C.**
Ultrasound guidance for placement of central venous catheters : a meta-analysis of the literature. *Critical care medicine.* 1996;24:2053-8
37. **Excellence NIFC.**
Guidance on the use of ultrasound locating devices for placing central venous. *Technology Appraisal Guidance.* 2005; (49)
38. **Milling TJ, Rose J, Briggs WM, Birkhahn R, Gaeta TJ, Bove JJ, et al.**
Randomized, controlled clinical trial of point-of-care limited ultrasonography assistance of central venous cannulation: The Third Sonography Outcomes Assessment Program (SOAP-3) Trial*. *Critical care medicine.* 2005;33(8):1764-9
39. **Hosokawa K, Shime N, Kato Y, Hashimoto S.**
A Randomized Trial of Ultrasound Image-based Skin Surface Marking versus Real-time Ultrasound-guided Internal Jugular Vein Catheterization in Infants. *Anesthesiology.* 2007;107(5):720-4.
40. **Mauro, M.A. & Jaques, P.F.**
Radiologic placement of long-term central venous catheters: a review. *J VascInterv Radiol.* 1993;(4): 127-137
41. **Anat :**
INNERVATION DU MEMBRE THORACIQUE //www.anat-jg.com/Membre_thoracique/innervms/inervmscadre.htm. consulter le 18/01/2018
42. **Chaminda P, Sharpe G, Jacek Woojner3, Stubbs R, Wakefield.** SUPRACLAVICULAR SUBCLAVIAN VEIN CATHETERIZATION IN MORBIDLY OBESE
Sri Lankan Journal of Anaesthesiology. 2009; (2) : 65 - 68

43. **Moussot PE et al.**
Thèse pour obtention de doctorat en médecine Toulouse France. 2011 n° : f24-25
44. **Bertini P, Frediani M.**
Ultrasound guided supraclavicular central vein cannulation in adults: a technical report. J Vasc Access 2013;14 (1): 89-93
45. **Janeen R. Jordan MD, Ernest E. Moore, MD, James Haenel, RRT, Burlew, MD,**
Ultrasound-guided supraclavicular access to the innominate vein for central venous cannulation Trauma Acute Care Surg.2014; 76 (5):1328-1331
46. **kim SC, ingograff, Sommer A, Hoeft A, Weber S.**
Ultrasound guided supraclavicular central venous catheter tip positioning via the right subclavian vein using a microconvex probe J Vasc Access 2016;17(5):435-439
47. **Kim E-H, et al,**
Influence of caudal traction of ipsilateral arm on ultrasound image for supraclavicular central venous catheterization, Am J Emerg Med .2016 :5
48. **Bouziane Imane ,Bouhourri Mohamed aziz.**
LES INCIDENTS ET LES COMPLICATIONS LIÉES AL'ABORD VENEUX CENTRALE AU SERVICE DE REANIMATION CHIRURGICALE DU CHU IBN ROCHD CASABLANCA (Apropos de 91 cas) 2014 Thèse pour l'obtention du doctorat en médecine, Casablanca.
49. **Aissaoui Y, Chouaib N, Chouikh C, Rafai M, Azendour H, Balkhi H, Haimeur C.**
Bactériémies liées aux cathéters veineux centraux : étude prospective dans une unité de réanimation médicale marocaine. Annales Françaises d'Anesthésie et de Réanimation 29 (2010) : 897-901
50. **Moussaoui Z et al.**
LES ABORDS VEINEUX PROFONDS EN REANIMATION :
EPIDEMIOLOGIE, INDICATIONS ET COMPLICATIONS (Apropos de 110 cas) CHU de fès.
Thèse pour obtention de doctorat en médecine, Fès.
51. **J. Merrer, J.-Y. Lefrant, J.-F.**
Timsit Comment optimiser l'utilisation des cathéters veineux centraux en réanimation ?
Anales Françaises d'Anesthésie et de Réanimation 25 (2006) 180-188
52. **Boudaoud S, Alhomme P.**
Abords veineux percutanés chez l'adulte. Médecine d'urgence. 2007 ,25-010-D-1

53. **JOPLING M.W, THOMAS H.**
Ultrasound-guided supraclavicular block. An experience summary of 200 patients. *Region Anesth Pain M* 1999; 24(3) : 53.
54. **Tagalakis V, Kahn SR, Libman M, Blostein M.**
The epidemiology of peripheral vein infusion thrombophlebitis : a critical review. *Am J Med* 2002 ; 113 : 146-51
55. **Agence Nationale d'Accréditation et d'Évaluation en Santé (ANAES)**
Évaluation des pratiques professionnelles dans les établissements de santé, Évaluation de la qualité de l'utilisation et de la surveillance des chambres à cathéter implantables
Décembre 2000
56. **Kitagawa N, Oda M, Totoki T, Miyazaki N, Nagasawa I, Nakazono T, et al.**
Proper shoulder position for subclavian venipuncture: a prospective randomized clinical trial and anatomical perspectives using multislice computed tomography. *Anesthesiology* 2004;101:1306-12
57. **Fortune JB, Feustel P.**
Effect of patient position on size and location of the subclavian vein for percutaneous puncture. *Arch Surg* 2003;138:996-1000 [discussion 1].
58. **Pirotte T, Veyckemans F.**
Ultrasound-guided subclavian vein cannulation in infants and children: a novel approach. *Br J Anaesth* 2007;98:509-14.
59. **Byon HJ, Lee GW, Lee JH, Park YH, Kim HS, Kim CS, et al.**
Comparison between ultrasound-guided supraclavicular and infraclavicular approaches for subclavian venous catheterization in children—a randomized trial. *Br J Anaesth* 2013;111:788-92.
60. **Rhondali O, Attof R, Combet S, Chassard D, Siqueira M.**
Ultrasound-guided subclavian vein cannulation in infants: supraclavicular approach. *Pediatric Anesthesia* .2011 ;(21) : 1136-1141
61. **Park Y, Lee J, Byon H, Kim H, Kim J.**
Transthoracic echocardiographic guidance for obtaining an optimal insertion length of internal jugular venous catheters in infants. *Paediatr Anaesth*. 2014 24:927-32.
62. **Abboud P, Kendall J.**
Ultrasound guidance for vascular access. *Emerg Med Clin N Am*. 2004 ;(22) :749-73

63. **Fragou M, Grawwanis A, Dimitriou V, Papalois A, Kouraklis G, Karabinis A et al.**
Realtime ultrasound-guided subclavian vein cannulation versus the landmark method in critical care patients: a prospective randomized study. *Crit Care Med.* 2011 Jul;39(7):1607-12
64. **Czarnik T, Gawda R, Perkowski T, Weron R.**
Supraclavicular approach is an easy and safe method of subclavian vein catheterization even in mechanically ventilated patients: analysis of 370 attempts. *Anesthesiology* 2009;111: 334-9
65. **Cunningham C.**
Supraclavicular approach for central venous catheterization: "safer, simpler, speedier". *American College of Surgeons*; 2007 [Letters].
66. **T. Maecken,1 L. Heite,2 B. Wolf,1 P. K. Zahn3 and R. J. Litz1**
Ultrasound-guided catheterisation of the subclavian vein: freehand vs needle-guided Technique. *Anaesthesia* 2015 ; 70 :1242-1249
67. **Ayoub, C., Lavallee, C. &Denault, A.**
Ultrasound guidance for internal jugular vein cannulation: Continuing Professional Development. *Can J Anaesth . 2010 (57):* 500-514.
68. **Boby H.**
Echographie et limitation des complications des abords vasculaires Congrès ICAR 2010 Informations Cliniques en Anesthésie-Reanimation-Urgence Département d'anesthésiologie-reanimation CHU Clermont-Ferrand.
69. **Breschan C, Platzer M, Jost R, Stettner H, Beyer AS, Feigl G, et al.**
Consecutive, prospective case series of a new method for ultrasound-guided supraclavicular approach to the brachiocephalic vein in children. *Br J Anaesth* 2011;(106):732-7.
70. **Stone, M.B., Moon, C., Sutijono, D. &Blaivas, M.**
Needle tip visualization during ultrasound-guided vascular access: short-axis vs long-axis approach. *Am J Emerg Med* 2010; (28):343-347
71. **Blaivas, M.**
Video analysis of accidental arterial cannulation with dynamic ultrasound guidance for central venous access. *J Ultrasound Med* .2009;(28):1239-1244 .
72. **Soucemarianadin M.**
Intérêt de l'échographie couplée à un système de guidage (GPS) dans la pose de cathéters veineux centraux, 2014 .Thèse pour obtention de doctorat en médecine.Grenoble

73. **French, J.L.H., Raine-Fenning, N.J., Hardman, J.G. &Bedforth, N.M.**
Pitfalls of ultrasound guided vascular access: the use of three/four-dimensional ultrasound. *Anaesthesia*. 2008 ;(63) : 806–813
74. **Fritsch N, Cruc M, Mazocky E, Kearns K, Dupré HL, Tran Van D, La.badie P, Fontaine B.**
Cathétérisme veineux central échoguidé : intérêt et techniques médecine et armées. 2014 ;42 (:5) 459–464
75. **Thakur A, Kaur K, LambaA et al.**
Comparative evaluation of subclavian vein catheterization using supraclavicular versus infraclavicular approach. *Indian J Anaesth*2014;58:160–4
76. **Nagashima G, Kikuchi T, Tsuyuzaki H, Kawano R, Tanaka H, Nemoto H, et al.**
To reduce catheter-related bloodstream infections: is the subclavian route better than the jugular route for central venous catheterization? *J Infect Chemother* 2006;12:363–5.
77. **Aubaniac R.**
[Subclavian intravenous injection ; advantages and technic.]. *Presse Med* 1952 ; 60 : 1456.
78. **Conroy JM, Rajagopalan PR, Baker JD, Bailey MK.**
A modification of the supraclavicular approach to the central circulation. *South Med J* 1990;83:1178–81.
79. **Jung CW, Seo JH, Lee W, Bahk JH.**
A novel supraclavicular approach to the right subclavian vein based on three dimensional computed tomography. *AnesthAnalg* 2007;105:200–4.
80. **Lavalle C, Ayoub C, BPharm MP, Lebon JS.**
Subclavian and axillary vessel anatomy: a prospective observational ultrasound study *Can J Anesth* .2017 dec 5
81. **Gordon AC, Saliken JC, Johns D, Owen R, Gray RR.**
US-guided puncture of the internal jugular vein: complications and anatomic considerations. *J VasclIntervRadiol* 1998;9:333–8.
82. **Slama M, Novara A, Safavian A, Ossart M, Safar M, Fagon JY.**
Improvement of internal jugular vein cannulation using an ultrasound-guided technique. *Intensive Care Med* 1997;23:916—9.
83. **Shamana AM, Govindswamy S, Gowda P.**
Comparison between supraclavicular and infraclavicular approaches for subclavian venous catheterization in adults. *Journal of Anaesthesiology*. 2018 ; 26(1):34–38

84. **Macaulay MB, Wright JS.**
Transvenous cardiac pacing. Experience of a percutaneous supraclavicular approach. *BMJ*. 1970;4(5729):207–209.
85. **Garcia JM, Mispireta LA, Pinho RV.**
Percutaneous supraclavicular superiorvenacavalcannulation. *SurgGynecolObstet*. 1972;134(5):839–841.
86. **Paul J, Zetlaoui , Bouaziz H, Jochum D , Desruennes E , Fritsch N, Lapostolle F , Pirotte T, Villiers S, Pierre S.**
Recommandations sur l'utilisation de l'échographie lors de la mise en place des accès vasculaires *AnesthReanim*. 2015; 1: 183–189
87. **Denys BG, Uretsky BF.**
Anatomical variations of internal jugular vein location: impact on central venous access. *Crit Care Med* 1991;19:1516–9
88. **Schummer W, Schummer C, Tuppatsch H, Fuchs J, Bloos F, Huttemann E.**
Ultrasound-guided central venous cannulation: is there a difference between Doppler and B-mode ultrasound ? *J Clin Anesth* 2006;18:167–72
89. **Sommerkamp SK, Romaniuk VM, Witting MD, Ford DR, Allison MG, Euerle BD.**
A comparison of longitudinal and transverse approaches to ultrasound-guided axillary vein cannulation. *The American Journal of Emergency Medicine* 2013; 31:478–81.
90. **Schmidt GA, Maizel J, Slama M.**
Ultrasound-guided central venous access: what's new? *Intensive Care Med*.2015; 41:705–7
91. **Karakitsos D, Labropoulos N, De Groot E, Patrianakos AP, Kouraklis G, Poularas J, et al.**
Real-time ultrasound-guided catheterisation of the internal jugular vein: a prospective comparison with the landmark technique in critical care patients. *Crit Care*. 2006;10(6):R162
92. **Hind D, Calvert N, McWilliams R, Davidson A, Paisley S, Beverley C, et al.**
Ultrasonic locating devices for central venous cannulation: meta-analysis. *BMJ* 2003;327:361
93. **National Institute for Clinical Excellence (NICE):**
guidance on the use of ultrasound locating devices for placing central venous catheters. *Nice technology appraisal*.2002 (49).

94. **Casado-Flores J, Valdivielso-Serna A, Pe´rez-Jurado L.**
Subclavian vein catheterization in critically ill children: analysis of 322 cannulations. *Int Care Med* 1991; 17: 350-354.
95. **Mirza B, Vanek VW, Kupensky DT.**
“Pinchoff” syndrome: case report and collective review of the literature. *Am Surg* 2004; 70: 635-644.
96. **Silberzweig J, Mitty H.**
Central venous access: low internal jugular vein approach using imaging guidance. *AJR*.1998; 170:1617-20
97. **Stachura MR, Socransky SJ, Wiss R, et al.**
A comparison of the supraclavicular and infraclavicular views for imaging the subclavian vein with ultrasound. *Am J Emerg Med*. 2014;32:905-908.4
98. **Gualtieri E, Deppe SA, Sipperly ME, Thompson DR.**
Subclavian venous catheterization: greater success rate for less experienced operators using ultrasound guidance. *Crit Care Med* 1995
99. **Tomar GS, Chawla S, Ganguly S, Cherian G, Tiwari A.**
Supraclavicular approach of central venous catheter insertion in critical patients in emergency settings: Re-visited. *Indian J Crit Care Med* 2013;17:10-5
100. **Saravanakumar S1, Satish Logidasan2,**
KanimozhiRathinasamyComparison of Ultrasonogram (USG)- Guided Supraclavicular Approach vsInfraclavicular Approach for Subclavian Vein (SCV) CannulationJMSCRVol||05||Issue||09||Page 27785-27787||September 2017
101. **Nathalie zavisc et al.**
Les méthodes d'apprentissage de l'accès veineux central sous échographie : Que retenir à propos de la voie sus-claviculaire. 2012 nov 24 : 24-28.
102. **Kusminsky RE.**
Complications of central venous catheterization. *J Am CollSurg* 2007;204:681-696.
103. **Groff DB, Ahmed N.**
Subclavian vein catheterization in the infant. *J PediatrSurg* 1974;9:171-4.
104. **Balaban O, Aydin T**
Ultrasound-Guided Subclavian Vein Cannulation in neonate via Supraclavicular Approach . *Hindawi Case Reports in Anesthesiology*. 2017 :3

قسم الطبيب

أقسم بالله العظيم

أن أراقب الله في مهنتي.

وأن أصون حياة الإنسان في كافة أطوارها في كل الظروف

والأحوال باذلة وسعي في إنقاذها من الهلاك والمرض

والألم والقلق.

وأن أحفظ للناس كرامتهم، وأستر عورتهم، وأكتم سرهم.

وأن أكون على الدوام من وسائل رحمة الله، باذلة رعايتي الطبية للقريب والبعيد،

للصالح والطالح، والصديق والعدو.

وأن أثابر على طلب العلم، وأسخره لنفع الإنسان لا لأذاه.

وأن أوقر من علمني، وأعلم من يصغرني، وأكون أختاً لكل زميل في المهنة

الطبية متعاونين على البر والتقوى.

وأن تكون حياتي مصداق إيماني في سرّي وعلانيتي، نقيّة مما يُشِينها تجاه

الله ورسوله والمؤمنين.

والله على ما أقول شهيدا

النهج فوق الترقوة في قسطرة الوريد تحت الترقوة: أهمية التوجيه بالموجات فوق الصوتية

الأطروحة

قدمت ونوقشت علانية يوم 30/04/2018

من طرف

السيدة يسمينة بن حليمة

المزداة في 15 شتنبر 1991

لنيل شهادة الدكتوراه في الطب

الكلمات الأساسية:

قسطرة الوريد المركزي - الوريد تحت الترقوة - نهج فوق الترقوة -
التوجيه بالموجات فوق الصوتية

اللجنة

الرئيس

أ. غ. الأديب

السيد

المشرف

أستاذ في الإنعاش والتخدير

السيد

ي. عيساوي

أستاذ مبرز في الإنعاش والتخدير

السيد

ه. جلال

أستاذ في الفحص بالأشعة

ي. قاموس

أستاذ في الإنعاش والتخدير

السيد

الحكام