



كلية الطب
والصيدلة - مراكش
FACULTÉ DE MÉDECINE
ET DE PHARMACIE - MARRAKECH

Année 2017

Thèse N° 155

**Profil épidémiologique et anatomopathologique
des carcinomes thyroïdiens au service
d'Anatomie Pathologique
CHU Mohammed VI Marrakech
Etude rétrospective 2004–2014**

THESE

PRESENTEE ET SOUTENUE PUBLIQUEMENT LE 14/07/2017

PAR

Mlle. Rajaa BELMAATI

Née le 07 Mai 1991 A ZAOUIT ECH CHEIKH

POUR L'OBTENTION DU DOCTORAT EN MEDECINE

Carcinome thyroïdien – Epidémiologie – Anatomopathologie – Histopronostic.

JURY

Mr. H.NOURI

Professeur d'Oto-Rhino-Laryngologie.

PRÉSIDENT

Mme. H.RAIS

Professeur agrégée d'Anatomie pathologique

RAPPORTEUR

Mr. Y.DAROUASSI

Professeur agrégé d'Oto-rhino-laryngologie

JUGES



رَبِّ أَوْزَعْنِي أَنْ أَشْكُرَ نِعْمَتَكَ الَّتِي
أَنْعَمْتَ عَلَيَّ وَعَلَى وَالِدَيَّ وَأَنْ أَعْمَلَ
صَالِحًا تَرْضَاهُ وَأَصْلِحْ لِي فِي ذُرِّيَّتِي إِنِّي
تَبَّتُ إِلَيْكَ وَإِنِّي مِنَ الْمُسْلِمِينَ



الأحقاف: 15





Serment d'hippocrate

Au moment d'être admis à devenir membre de la profession médicale, je m'engage solennellement à consacrer ma vie au service de l'humanité.

Je traiterai mes maîtres avec le respect et la reconnaissance qui leur sont dus.

Je pratiquerai ma profession avec conscience et dignité. La santé de mes malades sera mon premier but.

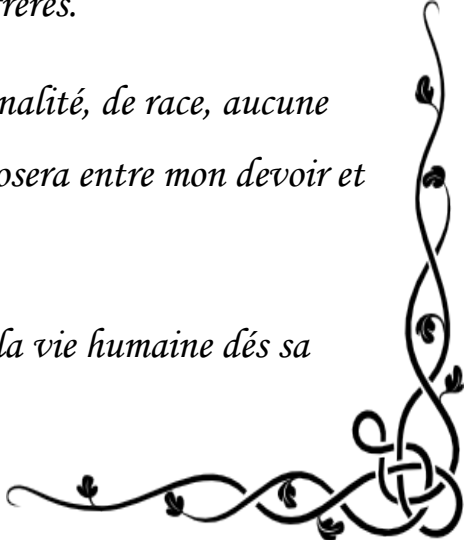
Je ne trahirai pas les secrets qui me seront confiés.

Je maintiendrai par tous les moyens en mon pouvoir l'honneur et les nobles traditions de la profession médicale.

Les médecins seront mes frères.

Aucune considération de religion, de nationalité, de race, aucune considération politique et sociale, ne s'interposera entre mon devoir et mon patient.

Je maintiendrai strictement le respect de la vie humaine dès sa conception.





LISTE DES

PROFESSEURS



UNIVERSITE CADI AYYAD
FACULTE DE MEDECINE ET DE PHARMACIE
MARRAKECH

Doyens Honoraires : Pr. Badie Azzaman MEHADJI
: Pr. Abdelhaq ALAOUI YAZIDI

ADMINISTRATION

Doyen : Pr. Mohammed BOUSKRAOUI
Vice doyen à la Recherche et la Coopération : Pr. Mohamed AMINE
Vice doyen aux Affaires Pédagogiques : Pr. Redouane EL FEZZAZI
Secrétaire Générale : Mr. Azzeddine EL HOUDAIGUI

Professeurs de l'enseignement supérieur

Nom et Prénom	Spécialité	Nom et Prénom	Spécialité
ABOULFALAH Abderrahim	Gynécologie- obstétrique	ETTALBI Saloua	Chirurgie réparatrice et plastique
ADERDOUR Lahcen	Oto- rhino- laryngologie	FINECH Benasser	Chirurgie – générale
ADMOU Brahim	Immunologie	FOURAIJI Karima	Chirurgie pédiatrique B
AIT BENALI Said	Neurochirurgie	GHANNANE Houssine	Neurochirurgie
AIT-SAB Imane	Pédiatrie	KHATOURI Ali	Cardiologie
AKHDARI Nadia	Dermatologie	KISSANI Najib	Neurologie
AMAL Said	Dermatologie	KOULALI IDRISSEI Khalid	Traumato- orthopédie
AMINE Mohamed	Epidémiologie- clinique	KRATI Khadija	Gastro- entérologie
AMMAR Haddou	Oto-rhino-laryngologie	LAOUAD Inass	Néphrologie
ARSALANE Lamiae	Microbiologie -Virologie	LMEJJATI Mohamed	Neurochirurgie
ASMOUKI Hamid	Gynécologie- obstétrique B	LOUZI Abdelouahed	Chirurgie – générale
ASRI Fatima	Psychiatrie	MAHMAL Lahoucine	Hématologie - clinique

BENELKHAÏAT BENOMAR Ridouan	Chirurgie - générale	MANOUDI Fatiha	Psychiatrie
BOUAÏTY Brahim	Oto-rhino- laryngologie	MANSOURI Nadia	Stomatologie et chiru maxillo faciale
BOUGHALEM Mohamed	Anesthésie - réanimation	MOUDOUNI Said Mohammed	Urologie
BOUKHIRA Abderrahman	Biochimie - chimie	MOUTAJ Redouane	Parasitologie
BOUMZEBRA Drissi	Chirurgie Cardio-Vasculaire	MOUTAOUAKIL Abdeljalil	Ophtalmologie
BOURROUS Monir	Pédiatrie A	NAJEB Youssef	Traumato- orthopédie
BOUSKRAOUI Mohammed	Pédiatrie A	NEJMI Hicham	Anesthésie- réanimation
CHABAA Laila	Biochimie	NIAMANE Radouane	Rhumatologie
CHAKOUR Mohamed	Hématologie	OULAD SAIAD Mohamed	Chirurgie pédiatrique
CHELLAK Saliha	Biochimie- chimie	RAJI Abdelaziz	Oto-rhino-laryngologie
CHERIF IDRISSE EL GANOUNI Najat	Radiologie	SAIDI Halim	Traumato- orthopédie
CHOULLI Mohamed Khaled	Neuro pharmacologie	SAMKAOUI Mohamed Abdenasser	Anesthésie- réanimation
DAHAMI Zakaria	Urologie	SARF Ismail	Urologie
EL ADIB Ahmed Rhassane	Anesthésie- réanimation	SBIHI Mohamed	Pédiatrie B
EL FEZZAZI Redouane	Chirurgie pédiatrique	SOUMMANI Abderraouf	Gynécologie- obstétrique A/B
EL HATTAOUI Mustapha	Cardiologie	TASSI Noura	Maladies infectieuses
EL HOUDZI Jamila	Pédiatrie B	YOUNOUS Said	Anesthésie- réanimation
ELFIKRI Abdelghani	Radiologie	ZOUHAIR Said	Microbiologie
ESSAADOUNI Lamiaa	Médecine interne		

Professeurs Agrégés

Nom et Prénom	Spécialité	Nom et Prénom	Spécialité
ABKARI Imad	Traumato- orthopédie B	FADILI Wafaa	Néphrologie
ABOU EL HASSAN Taoufik	Anesthésie- réanimation	FAKHIR Bouchra	Gynécologie- obstétrique A
ABOUCHADI Abdeljalil	Stomatologie et chir maxillo faciale	GHOUNDALE Omar	Urologie
ABOUSSAIR Nisrine	Génétique	HACHIMI Abdelhamid	Réanimation médicale
ADALI Imane	Psychiatrie	HADEF Rachid	Immunologie

ADALI Nawal	Neurologie	HAJJI Ibtissam	Ophtalmologie
AGHOUTANE EI Mouhtadi	Chirurgie pédiatrique A	HAOUACH Khalil	Hématologie biologique
AISSAOUI Younes	Anesthésie - réanimation	HAROU Karam	Gynécologie-obstétrique B
AIT AMEUR Mustapha	Hématologie Biologique	HOCAR Ouafa	Dermatologie
AIT BENKADDOUR Yassir	Gynécologie-obstétrique A	JALAL Hicham	Radiologie
ALAOUI Mustapha	Chirurgie- vasculaire périphérique	KAMILI EI Ouafi EI Aouni	Chirurgie pédiatrique B
ALJ Soumaya	Radiologie	KHALLOUKI Mohammed	Anesthésie-réanimation
AMRO Lamyae	Pneumo- ptisiologie	KHOUCHANI Mouna	Radiothérapie
ANIBA Khalid	Neurochirurgie	KRIET Mohamed	Ophtalmologie
ATMANE EI Mehdi	Radiologie	LAGHMARI Mehdi	Neurochirurgie
BAHA ALI Tarik	Ophtalmologie	LAKMICHY Mohamed Amine	Urologie
BAIZRI Hicham	Endocrinologie et maladies métaboliques	LOUHAB Nisrine	Neurologie
BASRAOUI Dounia	Radiologie	MADHAR Si Mohamed	Traumato- orthopédie A
BASSIR Ahlam	Gynécologie- obstétrique A	MAOULAININE Fadl mrabih rabou	Pédiatrie (Neonatalogie)
BELBARAKA Rhizlane	Oncologie médicale	MATRANE Aboubakr	Médecine nucléaire
BELKHOU Ahlam	Rhumatologie	MEJDANE Abdelhadi	Chirurgie Générale
BEN DRISS Laila	Cardiologie	MOUAFFAK Youssef	Anesthésie - réanimation
BENCHAMKHA Yassine	Chirurgie réparatrice et plastique	MOUFID Kamal	Urologie
BENHIMA Mohamed Amine	Traumatologie - orthopédie B	MSOUGGAR Yassine	Chirurgie thoracique
BENJILALI Laila	Médecine interne	NARJISS Youssef	Chirurgie générale
BENLAI Abdeslam	Psychiatrie	NOURI Hassan	Oto rhino laryngologie
BENZAROUEL Dounia	Cardiologie	OUALI IDRISSE Mariem	Radiologie
BOUCHENTOUF Rachid	Pneumo- ptisiologie	OUBAHA Sofia	Physiologie
BOUKHANNI Lahcen	Gynécologie- obstétrique B	OACIF Hassan	Médecine interne
BOURRAHOUEAT Aicha	Pédiatrie B	QAMOUISS Youssef	Anesthésie-réanimation
BSISS Mohamed Aziz	Biophysique	RABBANI Khalid	Chirurgie générale

CHAFIK Rachid	Traumato- orthopédie A	RADA Nouredine	Pédiatrie A
DRAISS Ghizlane	Pédiatrie	RAIS Hanane	Anatomie pathologique
EL AMRANI Moulay Driss	Anatomie	RBAIBI Aziz	Cardiologie
EL ANSARI Nawal	Endocrinologie et maladies métaboliques	ROCHDI Youssef	Oto-rhino-laryngologie
EL BARNI Rachid	Chirurgie- générale	SAMLANI Zouhour	Gastro- entérologie
EL BOUCHTI Imane	Rhumatologie	SORAA Nabila	Microbiologie - virologie
EL BOUIHI Mohamed	Stomatologie et chir maxillo faciale	TAZI Mohamed Illias	Hématologie- clinique
EL HAOUATI Rachid	Chiru Cardio vasculaire	ZAHLANE Kawtar	Microbiologie - virologie
EL HAOURY Hanane	Traumato- orthopédie A	ZAHLANE Mouna	Médecine interne
EL IDRISSE SLITINE Nadia	Pédiatrie	ZAOUI Sanaa	Pharmacologie
EL KARIMI Saloua	Cardiologie	ZIADI Amra	Anesthésie - réanimation
EL KHAYARI Mina	Réanimation médicale	ZYANI Mohammed	Médecine interne
EL MGHARI TABIB Ghizlane	Endocrinologie et maladies métaboliques	RAFIK Redda	Neurologie

Professeurs Assistants

Nom et Prénom	Spécialité	Nom et Prénom	Spécialité
ABDELFETTAH Youness	Rééducation et Réhabilitation Fonctionnelle	HAZMIRI Fatima Ezzahra	Histologie – Embryologie - Cytogénétique
ABDOU Abdessamad	Chiru Cardio vasculaire	IHBIBANE fatima	Maladies Infectieuses
ABIR Badreddine	Stomatologie et Chirurgie maxillo faciale	JANAH Hicham	Pneumo- phtisiologie
ADARMOUCH Latifa	Médecine Communautaire (médecine préventive, santé publique et hygiène)	KADDOURI Said	Médecine interne
AIT BATAHAR Salma	Pneumo- phtisiologie	LAFFINTI Mahmoud Amine	Psychiatrie
ALAOUI Hassan	Anesthésie - Réanimation	LAHKIM Mohammed	Chirurgie générale
AMINE Abdellah	Cardiologie	LAKOUICHMI Mohammed	Stomatologie et Chirurgie maxillo faciale
ARABI Hafid	Médecine physique et réadaptation fonctionnelle	LALYA Issam	Radiothérapie
ARSALANE Adil	Chirurgie Thoracique	LOQMAN Souad	Microbiologie et toxicologie environnementale

ASSERRAJI Mohammed	Néphrologie	MAHFOUD Tarik	Oncologie médicale
BELBACHIR Anass	Anatomie- pathologique	MARGAD Omar	Traumatologie - orthopédie
BELHADJ Ayoub	Anesthésie -Réanimation	MLIHA TOUATI Mohammed	Oto-Rhino - Laryngologie
BENHADDOU Rajaa	Ophthalmologie	MOUHADI Khalid	Psychiatrie
BENJELLOUN HARZIMI Amine	Pneumo- phtisiologie	MOUHSINE Abdelilah	Radiologie
BENNAOUI Fatiha	Pédiatrie (Neonatalogie)	MOUNACH Aziza	Rhumatologie
BOUCHAMA Rachid	Chirurgie générale	MOUZARI Yassine	Ophthalmologie
BOUCHENTOUF Sidi Mohammed	Chirurgie générale	NADER Youssef	Traumatologie - orthopédie
BOUKHRIS Jalal	Traumatologie - orthopédie	NADOUR Karim	Oto-Rhino - Laryngologie
BOUZERDA Abdelmajid	Cardiologie	NAOUI Hafida	Parasitologie Mycologie
CHETOUI Abdelkhalek	Cardiologie	NASSIM SABAH Taoufik	Chirurgie Réparatrice et Plastique
CHRAA Mohamed	Physiologie	OUEIAGLI NABIH Fadoua	Psychiatrie
DAROUASSI Youssef	Oto-Rhino - Laryngologie	REBAHI Houssam	Anesthésie - Réanimation
DIFFAA Azeddine	Gastro- entérologie	RHARRASSI Isam	Anatomie-pathologique
EL HARRECH Youness	Urologie	SAJIAI Hafsa	Pneumo- phtisiologie
EL KAMOUNI Youssef	Microbiologie Virologie	SALAMA Tarik	Chirurgie pédiatrique
EL KHADER Ahmed	Chirurgie générale	SAOUAB Rachida	Radiologie
EL MEZOUARI EI Moustafa	Parasitologie Mycologie	SEBBANI Majda	Médecine Communautaire (médecine préventive, santé publique et hygiène)
EL OMRANI Abdelhamid	Radiothérapie	SEDDIKI Rachid	Anesthésie - Réanimation
ELQATNI Mohamed	Médecine interne	SERGHINI Issam	Anesthésie - Réanimation
ESSADI Ismail	Oncologie Médicale	SERHANE Hind	Pneumo- phtisiologie
FAKHRI Anass	Histologie- embryologie cytogénétique	TOURABI Khalid	Chirurgie réparatrice et plastique
FDIL Naima	Chimie de Coordination Bio-organique	YASSIR Zakaria	Pneumo- phtisiologie
FENNANE Hicham	Chirurgie Thoracique	ZARROUKI Youssef	Anesthésie - Réanimation
GHAZI Mirieme	Rhumatologie	ZEMRAOUI Nadir	Néphrologie
GHOZLANI Imad	Rhumatologie	ZIDANE Moulay Abdelfettah	Chirurgie Thoracique
Hammoune Nabil	Radiologie	ZOUIZRA Zahira	Chirurgie Cardio-Vasculaire



DÉDICACES




« Soyons reconnaissants aux personnes qui nous donnent du bonheur ; elles sont les charmants jardiniers par qui nos âmes sont fleuries »

Marcel Proust.



Je me dois d'avouer pleinement ma reconnaissance à toutes les personnes qui m'ont soutenue durant mon parcours, qui ont su me hisser vers le haut pour atteindre mon objectif. C'est avec amour, respect et gratitude que

Je dédie cette thèse ... 



*Louange à Dieu tout puissant,
qui m'a permis de voir ce jour tant attendu.*



À Ma Chère maman : Mme SAADIA BOUCHAHMA

Aucune dédicace ne saurait exprimer mon respect, mon amour éternel et ma considération pour tes innombrables sacrifices, tu m'as donné la vie et tu m'as appris à la vivre pleinement, tu m'as appris que donner procure plus de bonheur que recevoir, tu m'as appris que l'amour guérit tous les maux, que la famille passe avant tout et que le sérieux dans le travail et la persévérance donnent toujours des résultats. Tu m'as soutenue tout au long de ce parcours et aujourd'hui je ne serai pas là sans toi. Oui ! C'est grâce à toi que je deviens médecin. Pour toutes les peines que tu as endurées en m'accompagnant durant ce long parcours, je ne peux qu'exprimer ma gratitude absolue. Ces quelques mots ne sauront te prouver maman combien je t'aime.

Puisse Dieu, le tout puissant, te préserver et t'accorder santé, longue vie et bonheur.



Mon Cher papa: Mr MOHAMMED BELMAATI

Voilà le jour que vous avez impatiemment attendu. Aucun mot, aucune dédicace ne sauraient exprimer mon respect, ma gratitude, ma considération et l'amour éternel que je vous porte pour les sacrifices que vous avez consentis pour mon éducation et mon bien être. Vous avez été et vous serez toujours un exemple à suivre pour vos qualités humaines, votre calme, votre persévérance et votre perfectionnisme. Vous m'avez appris le sens du travail, de l'honnêteté et de la responsabilité. En ce jour, j'espère réaliser l'un de vos rêves et j'espère ne jamais vous décevoir. Que Dieu, le tout puissant, vous protège et vous accorde santé et longue vie, afin que je puisse vous rendre un minimum de ce que je vous dois.

Que ce travail soit témoignage mes sentiments les plus sincères et les plus affectueux. Ces quelques mots ne sauront exprimer combien je t'aime papa.



A MA CHÈRE SŒUR ASMAA

Prunelle de mes yeux, tu as fait preuve de patience, de générosité et de beaucoup de compréhension. Que ce travail puisse être un motif de satisfaction pour les sacrifices auxquels tu as consentis pour moi. je t'aime et je te remercie énormément.

À mon cher frère OMAR

*Mon adorable frère, en souvenirs de tous les agréables Moments qu'on a passé ensemble, je te souhaite tout le bonheur et la Réussite qu'on puisse espérer. Qu'Allah nous garde à jamais unis Dans la joie et la prospérité. Je suis fier de toi.
Tu resteras toujours
Le meilleur. Je t'aime.*

A Mes grands-mères

*Que ce modeste travail soit pour vous un témoignage de ma grande
Considération et mon grand amour. Avec tous mes souhaits de longue vie et bonne santé*

À la mémoire de mes défunts grands-pères

J'aurais tant aimé que vous soyez présents. Que Dieu ait vos âmes dans sa sainte miséricorde

A tous les membres de la famille BELMAATI

Et la famille BOUCHAHMA sans exception

A la famille BOUMHAMDI et BELHOUCHA

*Vous m'avez soutenue et comblée tout au long de mon parcours. Que ce travail soit témoignage de mes sentiments les plus sincères et les plus affectueux. A toute la famille,
Puisse Dieu vous procurer bonheur et prospérité.*



A ma très chère amie et soeur
GHIZLANE BELHOUCHA :

Peux être n'as-tu pas conscience de l'importance que tu as pour moi. Tu trouves toujours les mots pour me faire rire ou me consoler de mes peines. Tu es la seule personne qu'il me reste quand tout s'écroule dans ma vie, celle sur qui je peux toujours compter. Tu es surtout la personne avec qui je peux parler de tout et de rien, la personne qui m'écoute et ne me juge pas. Je t'aime.

A ma très chère amie et soeur
MERYEM BENSABAR:

Tu es la personne que j'ai toujours été heureuse de voir parce que tu sais démontrer l'affection que tu portes aux gens. Tu es l'amie avec qui j'ai envie de partager mes bonheurs et qui saura se réjouir pour moi avec sincérité et sans arrière-pensées. Tu es la main qui m'aide à me relever quand je me sens triste. Tu es le visage familier qui m'apaise quand je ne vois autour de moi que le mépris ou l'indifférence. Tu es la voix ferme que jamais je n'ai entendu trembler ou faiblir. Merci pour tout

A ma très chère amie et petite sœur
ASMÆ BELHOUCHA :

Pourquoi es-tu ma meilleure amie ? Tout simplement parce qu'entre toi et moi, c'est évident. Pas besoin de demi-mots ou d'arrondir les angles. On peut tout se dire, sans crainte de se vexer, d'être jugée ou de s'ennuyer. J'aime ton franc-parler et ton humour, qui jamais ne me déçoivent. Et surtout, je sais que tu es là pour moi, autant que je suis là pour toi. Je t'aime.



A ma très chère amie et sœur

ASMÆ TAIQ

Merci d'être mon amie,

*Merci pour ton aide dans le temps des besoins,
Merci d'être avec moi quand je suis impuissant,
Je te remercie et je te remercie, je voudrais faire plus pour
toi. Tu es ma direction quand je perdu mon appui,
Et comme une couverture, quand il n'y a rien à porter,
tes soins est touchante et dignes d'admiration. Je t'aime.*

A mes très chers amis d'enfance :

*IMANE ET MERYEM BOUMHAMDI, DOHA
WAHAB, KARAM ELHABOUTI ET NABIL
KHECHABI....*

*Je vous exprime ma reconnaissance et je vous souhaite
ainsi qu'à vos enfants bonheur et bonne santé*

A mes très chers(es) amis(es),

*IMANE JENKAL, NADIA AMAOUSSE, YOUSRA
TAJEDDINE, SARA BENBIBA, RACHID OUKASSOU,
JAWAD ENNADIL, SOUPHIANE ZAHIRI. WALID EL
HARICH, SMAIL EL HASSAR,*

*Vous êtes pour moi plus que des amis! Je ne saurais trouver
une expression témoignant de ma reconnaissance et des
sentiments de fraternité que je vous porte. Je vous dédie ce
travail en témoignage de ma grande affection et en
souvenir des agréables moments passés ensemble. Vous êtes
les meilleurs Je vous souhaite une vie pleine de réussite, de
santé et de bonheur*



*A MES DOCTEURS :
SALMA AMOUZOUNE, BERRADA SOFIA ET
FATIMA BOUKIS*

*Merci infiniment pour votre aide, votre temps précieux,
votre soutien.*

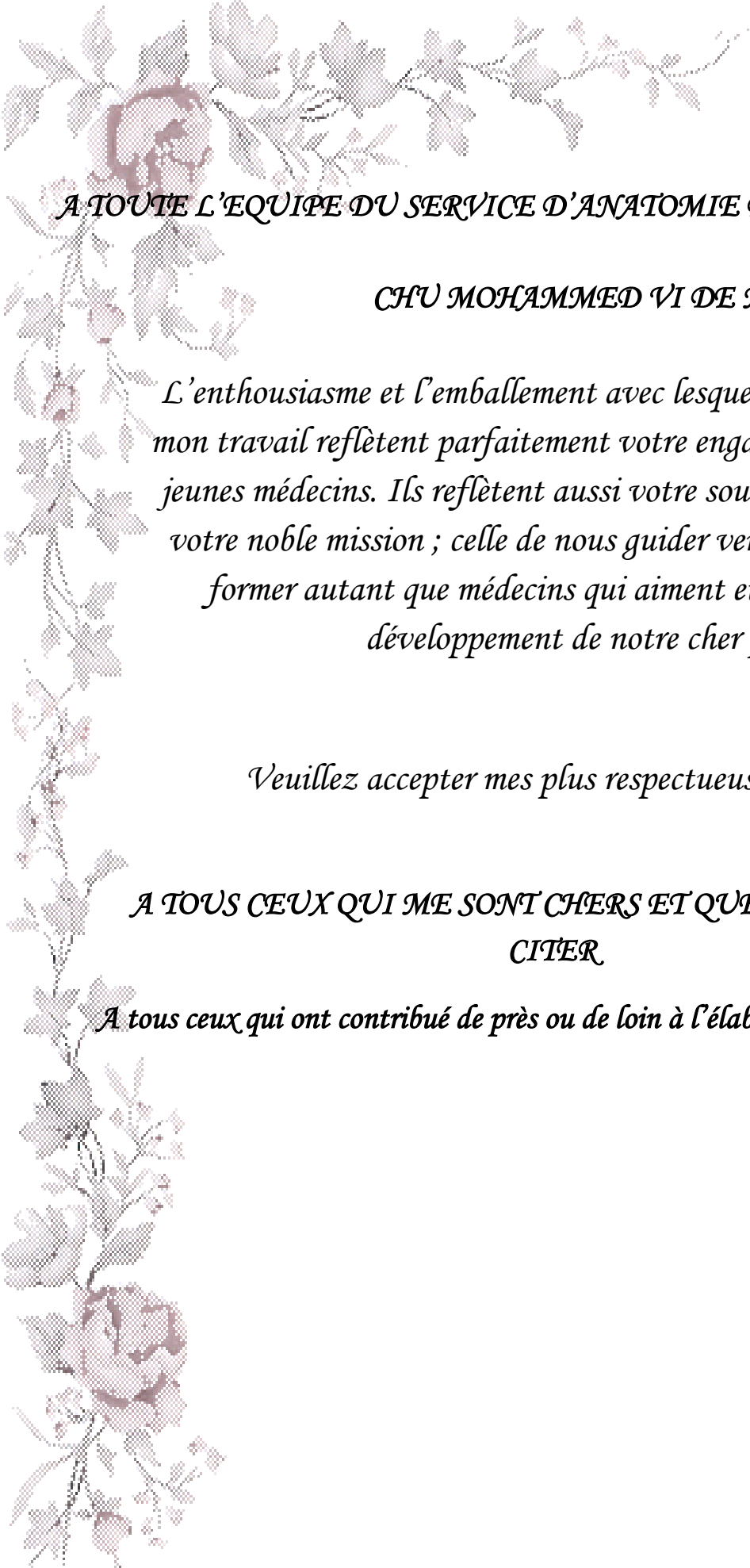
*Je vous exprime ma haute considération et mon profond
respect*

*A TOUTE L'EQUIPE DU CHP d'AZILAL :
YASSIME EL GHALY, KARIMA, SOUMIA, AICHA, FATIMA, FOUZIA,
SARA, MOUHSINE, YOUSSEF, YOUNESS*

*Merci pour tous les moments formidables qu'on a partagés. Je vous
souhaite une vie pleine de réussite, de santé et de bonheur.*

A TOUS MES ENSEIGNANTS

*Depuis ceux qui m'ont appris à écrire mon nom, en signe de vive
gratitude et reconnaissance.*



A TOUTE L'EQUIPE DU SERVICE D'ANATOMIE PATHOLOGIQUE DU

CHU MOHAMMED VI DE MARRAKECH

L'enthousiasme et l'emballement avec lesquels vous avez encadré mon travail reflètent parfaitement votre engagement aux côtés des jeunes médecins. Ils reflètent aussi votre souci de perfection dans votre noble mission ; celle de nous guider vers la réussite et nous former autant que médecins qui aiment et œuvrent pour le développement de notre cher pays.

Veillez accepter mes plus respectueuses salutations

*A TOUS CEUX QUI ME SONT CHERS ET QUE J'AI OMIS DE
CITER*

A tous ceux qui ont contribué de près ou de loin à l'élaboration de ce travail



REMERCIEMENTS



A notre maitre et président de thèse
Monsieur le Pr.H.NOURI
Professeur agrégé d'Oto-Rhino-Laryngologie

C'est un grand honneur que vous nous faites en acceptant de présider le jury de notre thèse.

Permettez nous Maitre de vous témoigner ici notre profonde gratitude et notre respect.

Veillez accepter cher Maitre nos vifs remerciements pour la présence et la sympathie dont vous avez fait preuve.

A notre maitre et Rapporteur
de thèse MME le Pr. H. RAIS
Professeur agrégée d'Anatomie pathologique

C'est un grand honneur que vous nous avez fait en acceptant d'être le rapporteur de notre thèse.

Vous nous avez inspiré le sujet de ce travail et vous avez su nous guider avec simplicité et gentillesse jusqu'à sa réalisation. Votre bonté et votre rigueur de travail resteront pour le meilleur exemple.

Veillez accepter cher Maitre nos vifs remerciements pour l'aide et la compréhension que vous nous avez apportées durant l'élaboration de ce travail.

*A notre professeur et juge de
thèse Monsieur le Pr. Y.DAROUASSI
Professeur agrégé d'Oto-rhino-laryngologie*

Votre présence au sein de notre jury constitue pour nous un grand honneur. Par votre modestie, vous nous avez montré la signification morale de notre profession. Qu'il nous soit permis de vous présenter à travers ce travail le témoignage de notre grand respect et l'expression de notre profonde reconnaissance.

Nous vous exprimons nos plus vifs Remerciements et nous vous prions de trouver, ici Le témoignage de notre reconnaissance et notre Profond respect.

*A notre maître
Professeur HAZMIRI Fatima Ezzahra
Professeur assistant e en Histologie - Embryologie - Cytogénétique Au
CHU Mohammed VI de Marrakech*

Nous vous remercions de votre encadrement et de l'intérêt que vous avez porté à ce travail. Nous vous exprimons notre reconnaissance pour le meilleur accueil que vous nous avez réservé. Veuillez croire à l'expression de notre grande admiration et notre profond respect.

*A tout le personnel du service d'Anatomie pathologique de CHU
Mohammed VI de Marrakech
En témoignage de ma gratitude et de mes remerciements.*

A toute personne qui de près ou de loin a contribué à la réalisation de ce travail.



ABBREVIATIONS



ACE	:	Antigène carcino-embryonnaire
AJCC	:	l'American joint committee on cancer
ATA	:	American thyroid association
CHU	:	centre hospitalier universitaire
CMFI	:	Carcinome médullaire familial isolé
CMT	:	carcinome médullaire de la thyroïde
CP	:	carcinome papillaire
CV	:	carcinome vésiculaire
EE	:	Examen extemporané
HE:	:	hémateïne, éosine
LT4	:	Lévothyroxine
MDC	:	Motif de consultation.
MGG	:	MAY-GRÜNEWALD-GIEMSA.
NEM2	:	Néoplasie endocrinienne multiple de type 2
OMS	:	Organisation mondiale de la santé
Pg	:	Pentagastrine
RhTSH	:	TSH recombinante humaine exogène.
RT3:	:	T3 reverse
TEP-FDG	:	Tomographies par émissions de positons à la fluoro-désoxy-glucose.
Tg	:	Thyroglobuline
TNM	:	Tumor-Node-Metastasis
TSH	:	Thyroid-stimulating-hormone
T3	:	Tri-iodothyronine
T4	:	Thyroxine
UICC	:	l'Union internationale contre le cancer.
US-FNAB	:	Ultra-sound fine needle aspiration biopsy (cytoponction échoguidée).



PLAN



INTRODUCTION	1
I. Définition	2
II. Objectifs de l'étude	3
MATÉRIELS ET MÉTHODES	4
I. Type d'étude	5
II. Patients et méthodes	5
1. Patients et durée d'étude	5
2. Critères d'inclusion	5
3. Critères d'exclusion	5
4. Sources des données et matériel d'étude anatomopathologique	6
5. Paramètres recueillis	6
6. Méthode d'analyse des données	7
RÉSULTATS	8
I. Données épidémiologiques	9
1. Fréquence du carcinome thyroïdien	9
2. Age	9
3. Sexe	11
4. Circonstances de découverte	12
II. Données anatomopathologiques	13
1. Cytoponction	13
2. L'Examen extemporané	13
3. Macroscopie	14
4. Microscopie	20
5. Etude immunohistochimique	43
DISCUSSION	45
I. Généralités	46
II. Rappels	47
1. Rappel embryologique	47
2. Rappel anatomique	48
3. Rappel histophysiologique	51
III. Etiopathogénie	61
1. Terrain	62
2. Facteurs prédisposants	62

3. Carcinogénèse thyroïdienne	67
IV. Épidémiologie du carcinome thyroïdien	69
1. Fréquence	69
2. Age	70
3. Sexe	71
4. Circonstances de découverte	72
V. Anatomie pathologique des carcinomes thyroïdiens	75
1. La cytoponction	75
2. L'examen extemporané	86
3. L'étude macroscopique	91
4. L'étude microscopique	94
5. L'immunohistochimie	109
6. Facteurs histopronostiques	111
7. La biologie moléculaire	117
8. Compte-rendu anatomopathologique	119
CONCLUSION	121
ANNEXES	123
RESUMES	136
BIBLIOGRAPHIE	140



INTRODUCTION



I. Définition

Les carcinomes thyroïdiens (cancers thyroïdiens d'origine épithéliale) sont des tumeurs malignes rares, représentant 1 % des tumeurs malignes. Ils se manifestent généralement sous la forme d'un nodule cervical antérieur. Ils sont découverts le plus souvent de façon fortuite, lors de l'examen anatomopathologique dans les suites d'une intervention chirurgicale pour une pathologie thyroïdienne d'apparence bénigne. Ils sont rarement révélés par une métastase. Leur diagnostic, parfois difficile, repose sur l'examen anatomopathologique de la pièce opératoire de thyroïdectomie. [1]

Les carcinomes thyroïdiens sont classiquement de bon pronostic, et présentent des aspects cliniques et évolutifs variés selon leur origine histologique. [1]

Ils peuvent survenir à tout âge avec deux pics de fréquence, l'un entre 45 et 50 ans et l'autre entre 65 et 70 ans. Ils surviennent plus fréquemment chez la femme, mais la mortalité est plus élevée chez l'homme, probablement du fait d'un âge plus élevé lors de la survenue de la maladie. [1,2]

L'incidence, variable selon les zones géographiques, a été en augmentation marquée depuis 20 ans et paraît actuellement stabilisée. L'apparente augmentation de l'incidence ces dernières années doit être interprétée en fonction des progrès du dépistage et de l'amélioration des techniques d'anatomopathologie identifiant mieux les microcarcinomes occultes sur les pièces de thyroïdectomie totale pour goitre. En revanche, la mortalité due au carcinome thyroïdien est en régression. [3]

Leur prise en charge implique une pluridisciplinarité, mais le médecin généraliste est particulièrement impliqué dans le diagnostic et participe à la surveillance.

II. Objectifs de l'étude

Le but de notre travail est de ressortir les caractéristiques anatomopathologiques et épidémiologiques des carcinomes thyroïdiens pris en charge par le service d'anatomie pathologique du CHU Mohammed VI du Marrakech, et de mettre le point sur leurs facteurs histopronostiques, en les comparant à d'autres séries nationales et internationales.

Notre objectif étant d'établir un circuit du prélèvement et de rédiger un compte-rendu standardisé précis regroupant tous les éléments nécessaires à la prise en charge des patients.



*PATIENS ET
MÉTODES*



I. Type d'étude

Il s'agit d'une étude rétrospective portant sur les cas des carcinomes thyroïdiens, colligés sur une période de 10 ans au service d'Anatomie pathologique CHU Mohammed VI Marrakech.

II. Patients et méthodes

1. Patients et durée d'étude :

Notre étude concerne les carcinomes thyroïdiens diagnostiqués sur une période de 10ans, allant de Janvier 2004 à Janvier 2014.

2. Critères d'inclusion :

- Ont été inclus dans notre étude, tous les patients présentant un carcinome thyroïdien, confirmé par l'étude anatomo-pathologique de la pièce opératoire, basée sur la classification histologique des tumeurs thyroïdiennes proposée par l'organisation mondiale de la santé (OMS 2004) (voir l'annexe II).

3. Critères d'exclusion :

Nous avons exclu de notre étude tous les patients présentant une :

- Tumeur maligne secondaire de localisation thyroïdienne.
- Tumeur maligne primitive cervicale envahissant la loge thyroïdienne.
- Tumeur maligne primitive de la thyroïde, d'origine non épithéliale (ex : lymphomes).
- Tumeur thyroïdienne bénigne.

4. Sources des données et matériel d'étude anatomopathologique

Nous avons retiré les informations nécessaires à partir de :

- Registres anatomopathologiques.
- Fiches des renseignements cliniques.
- Comptes–rendus anatomopathologiques (version papier et version informatisée sur logiciel, File Maker).

Notre matériel d'étude est représenté par les cytoponctions, les examens extemporanés et les pièces opératoires parvenus au laboratoire d'anatomie pathologique du CHU Mohammed VI de Marrakech.

En ce qui concerne les considérations éthiques, le recueil des données a été effectué avec respect de l'anonymat des patients et de la confidentialité de leurs informations.

5. Paramètres recueillis (voir fiche d'exploitation) (annexe I):

- L'âge.
- Le sexe.
- Circonstances de découverte
- Type de prélèvement
- Les données de l'étude anatomopathologique et immuno–histochimique.

6. Méthode d'analyse des données :

Toutes les données ont été saisies sur un tableau Excel et analysées sur un logiciel SPSS version 16.0.6 ; avec l'aide du service de recherche clinique au centre hospitalier universitaire Mohammed VI Marrakech.



RESULTATS



I. Données épidémiologiques

1. Fréquence du carcinome thyroïdien :

Durant notre période d'étude (2004 – 2014), Le nombre de prélèvements analysés est de 84, la moyenne par an étant supérieur à 7 cas.

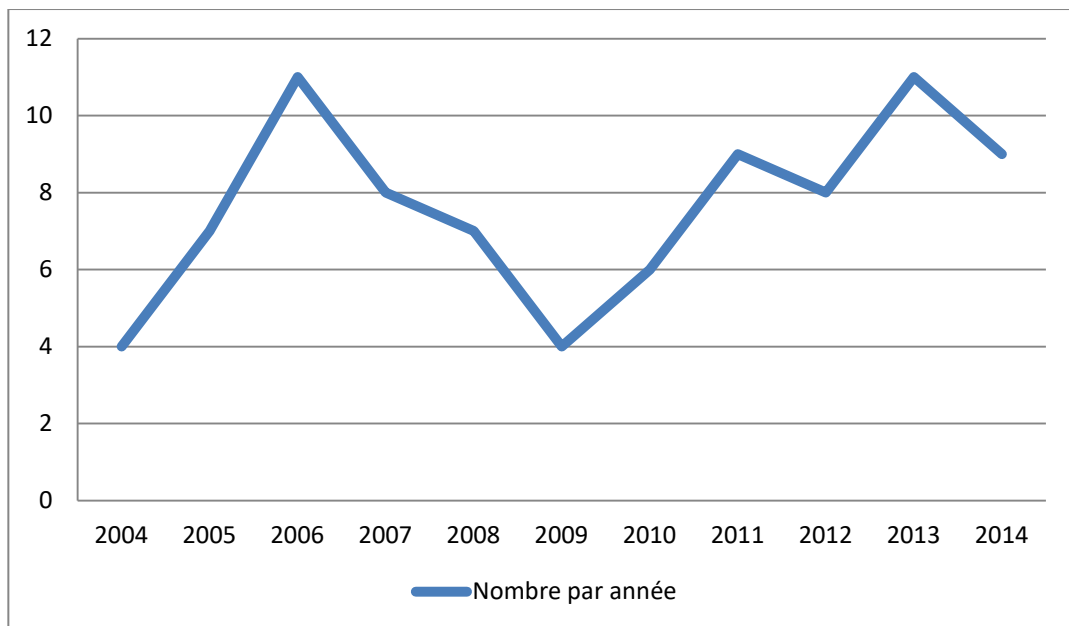


Figure 1 : Evolution du nombre des carcinomes thyroïdiens colligés au service d'anatomopathologique du CHU Mohammed VI de 2004 à 2014.

2. L'âge :

La moyenne d'âge de nos patients est de 43,58 ans, avec des extrêmes allant de 20 à 76ans.

La moyenne d'âge (tableau I) chez les hommes est de 50ans, et de 42,81 ans pour les femmes.

Tableau I: Moyennes et extrêmes d'âges en fonction du sexe

	Moyenne d'âge	Extrêmes
Femme (F)	42,81 ans	[20 _ 76 ans]
homme (H)	50 ans	[38 _ 70 ans]
(H+F)	43,58 ans	[20_ 76ans]

Les patients de notre série sont relativement jeunes dont 38 patients (soit 45%) d' entre eux avaient moins de 40 ans, leur répartition en tranches d'âge est détaillée dans la figure 2.

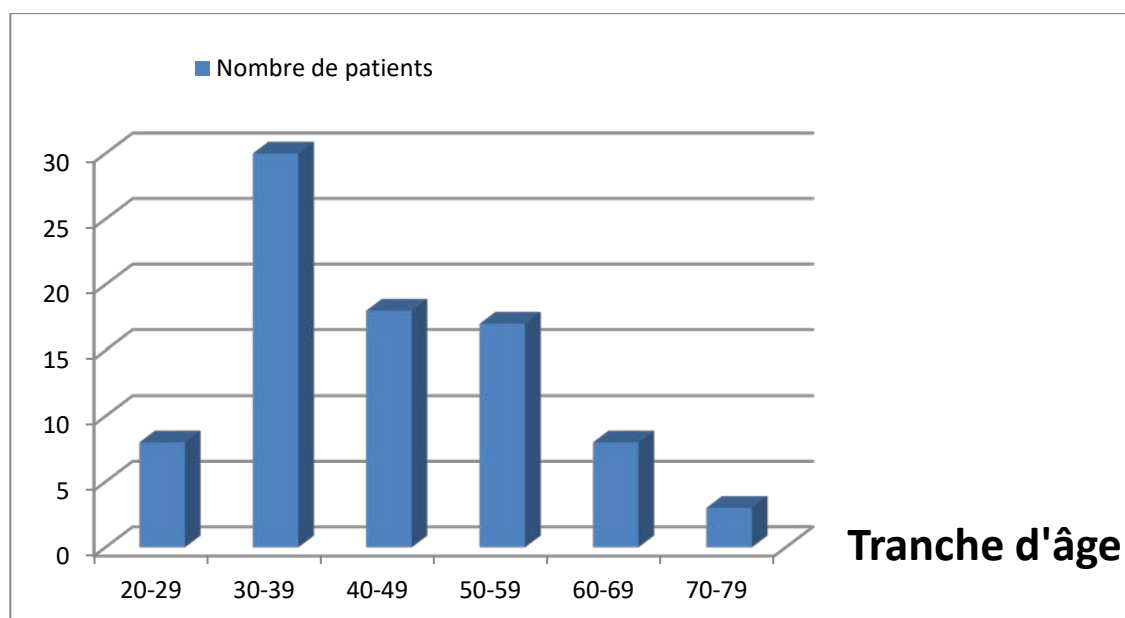


Figure 2: Répartition des cas selon la tranche d'âge.

3. Le sexe :

Il s'agit de 75 femmes (soit 89%) et de 9 hommes (soit 11%) (Figure 3), le sex-ratio femme/homme est de 8,3, avec une prédominance féminine.

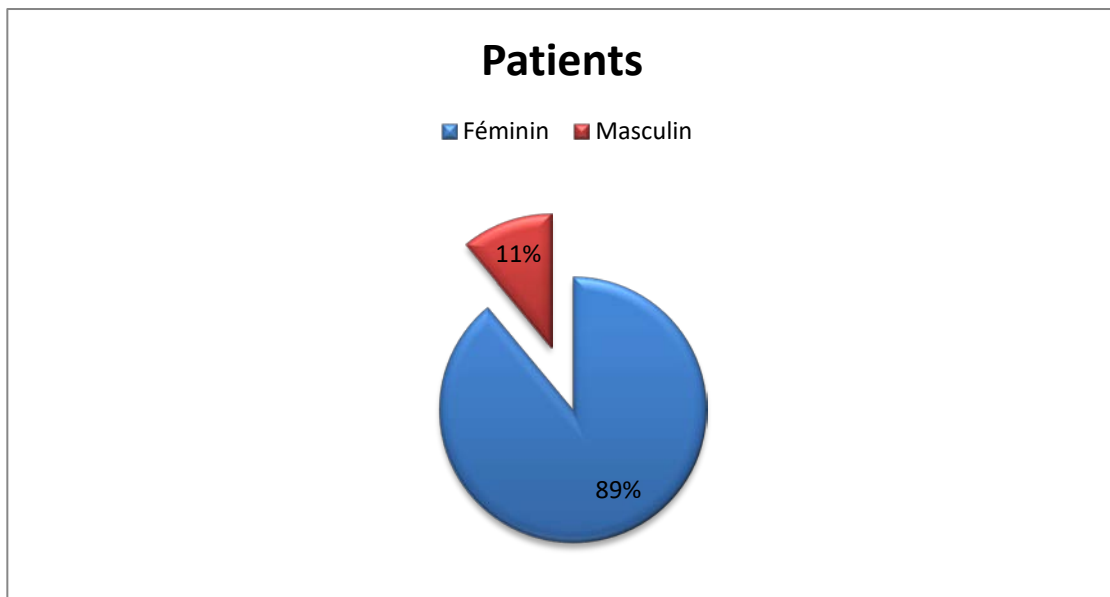


Figure 3: Répartition des cas selon le sexe.

La proportion de femmes qui avaient plus de 40 ans apparaissait plus importante que chez les hommes (46% versus 8 %), la répartition de nos malades en fonction de leur sexe et tranche d'âge, est représentée dans la figure 4.

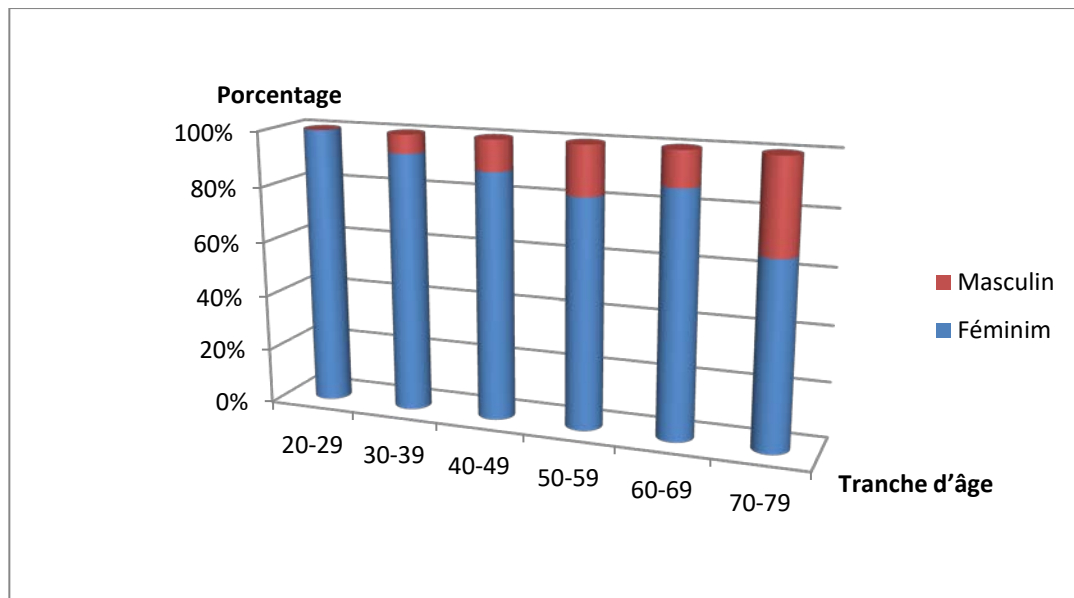


Figure 4: Répartition des cas en fonction du sexe et des tranches d'âge.

4. Circonstances de découverte:

La majorité de nos patients se sont présentés pour un goitre multinodulaire : 49 cas (soit 58%). Dans deux cas (soit 2%), le motif de consultation était en rapport avec des métastases.

Tableau II: Répartition des cas en fonction des circonstances de découverte.

circonstances de découverte	Patients	Taux
Nodule isolé	10	12%
Goitre multinodulaire	49	58%
Goitre plongeant	3	4%
Goitre toxique	2	2%
Adénopathies	11	13%
Syndrome compressif	1	1%
Métastase	2	2%
Indéterminée	6	7%
TOTAL	84	100%

II. Données anatomopathologiques :

1. La Cytoponction :

La cytoponction a été réalisée chez 3 malades, et a fait suspecter un carcinome papillaire dans les 3 cas.

2. L'Examen extemporané :

EE a été réalisé chez 12 malades (soit 14 %), et a permis de retrouver des microcarcinomes papillaires dans 7 cas (soit 8%), des lésions suspects de malignité d'architecture vésiculo-papillaire dans 4 cas (soit 5%), et un adénome microvésiculaire dans 1 cas (soit 1%), ayant d'ailleurs représenté un faux-négatif.

3. Macroscopie :

3.1 Type de prélèvement :

La thyroïdectomie totale a été réalisée chez 59 cas, la loboisthmectomie et la lobectomie étaient fait chez 9 cas, la cytoponction était chez 3 cas et l'EE chez 12.

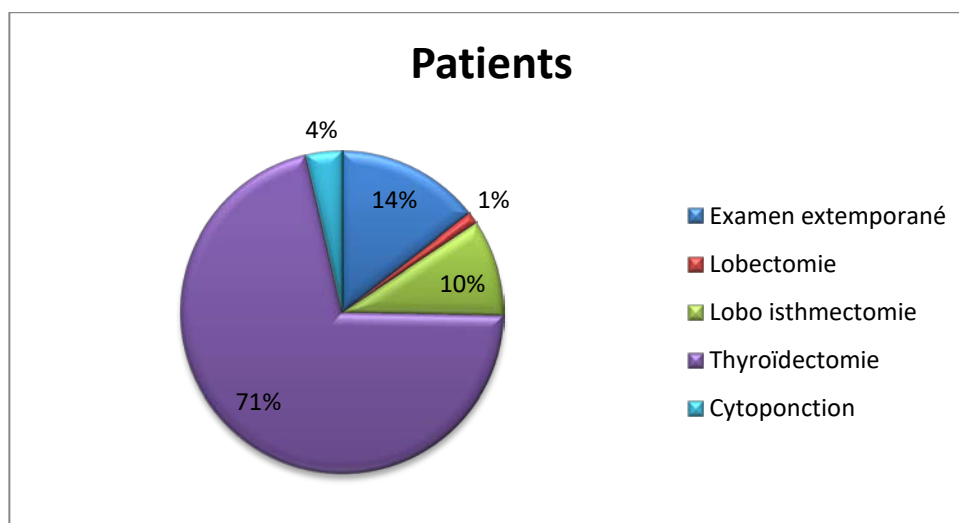


Figure 5: Répartition des cas en fonction du type de prélèvement

3.2 Analyse macroscopique de la pièce opératoire :

L'orientation et la fixation :

- Dans notre série 43 pièces opératoires ont été orientées (soit 51%).
- Dix pièces de thyroïdectomie ont été parvenues sans fixation.

Poids du prélèvement

Le poids moyen du prélèvement était de 151.32g.

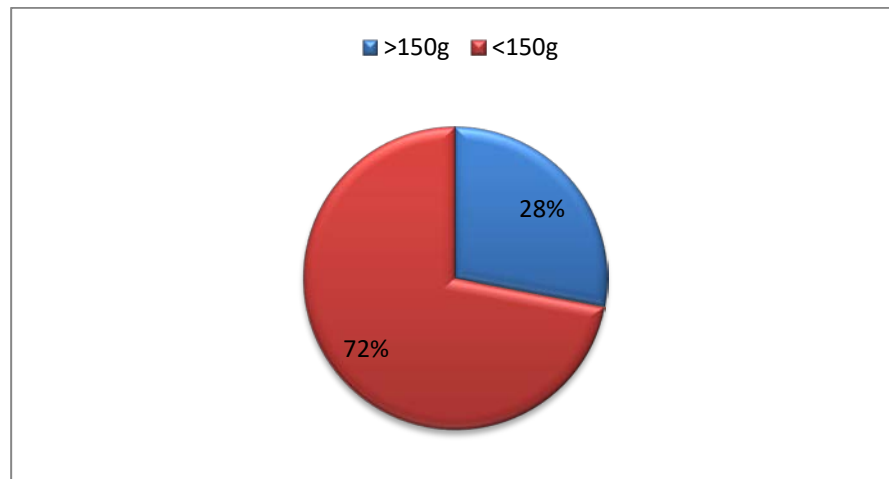


Figure 6 : Répartition des prélèvements selon le poids

L'état de la capsule thyroïdienne

La capsule thyroïdienne a été respectée dans 62%.

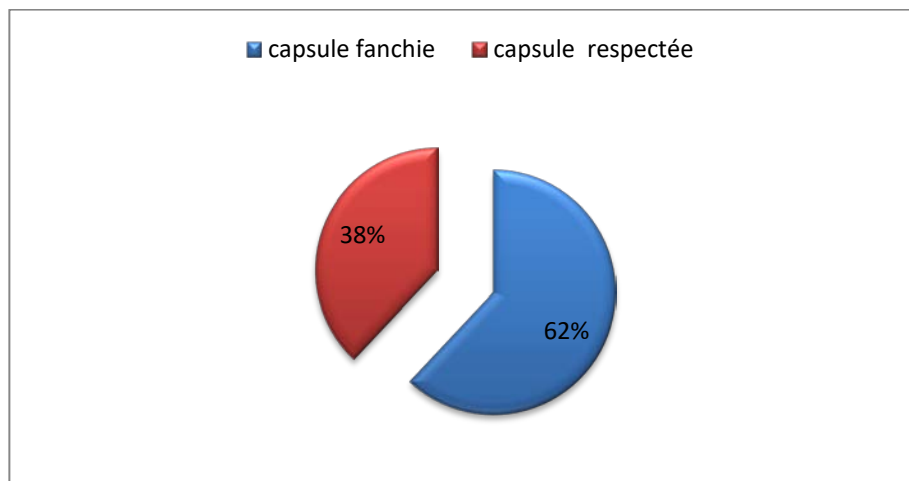


Figure 7: L'état de la capsule thyroïdienne

3.3 le nodule tumoral

Isolé ou multiple

- La tumeur était sous forme d'un nodule isolé dans 23cas (soit29%).
- Quatre-vingt pour cent des nodules étaient encapsulés. (Figure 8 et 9)

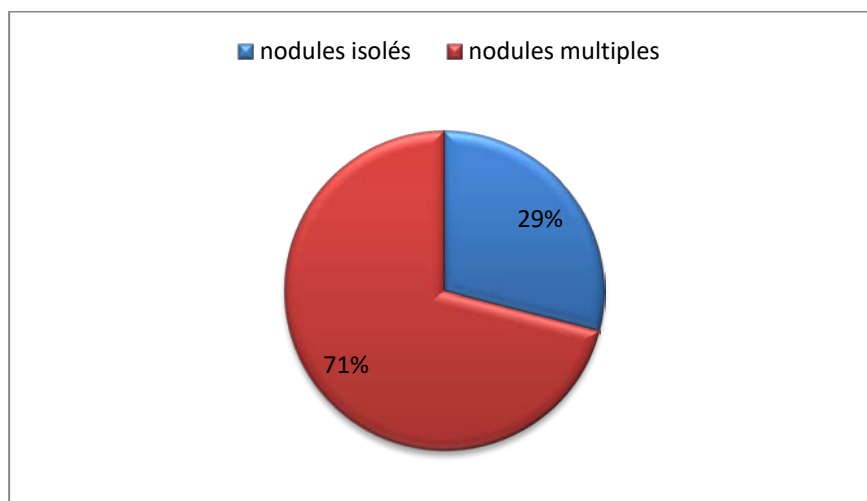


Figure 8 : Répartition des cas selon le nombre des nodules tumoraux

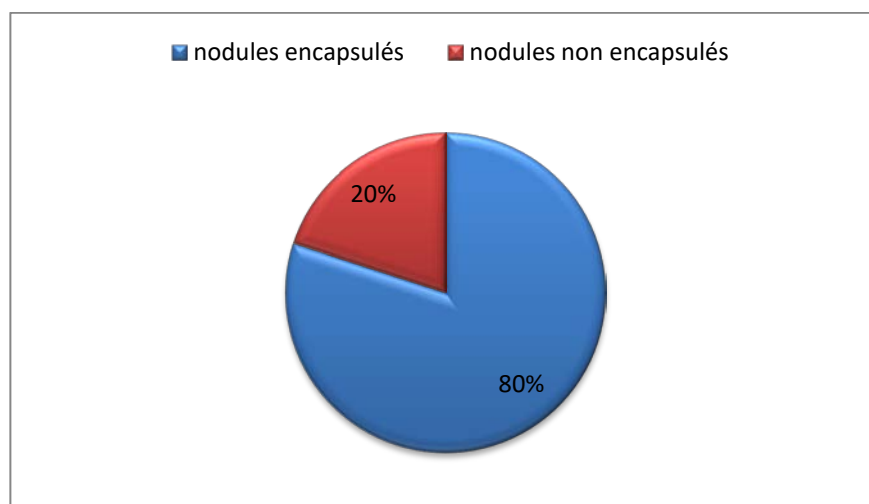


Figure 9 : Répartition des cas selon l'encapsulation des nodules tumoraux

La taille

La taille moyenne tumorale est de 35 mm, avec des extrêmes allant de 1mm à 100mm.

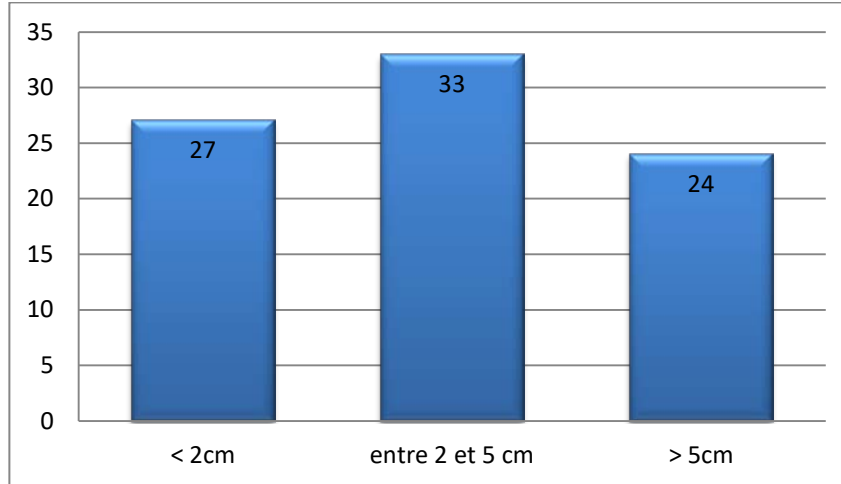


Figure 10 : Répartition des prélèvements selon la taille

Localisation du carcinome thyroïdien :

Notre série se compose de 84 cas de carcinome thyroïdien, dans 43 cas les pièces opératoires ont été orientées (soit 51%) permettant la localisation du carcinome.

Les nodules tumoraux se localisaient dans la moitié des cas à droite. (Figure 11)

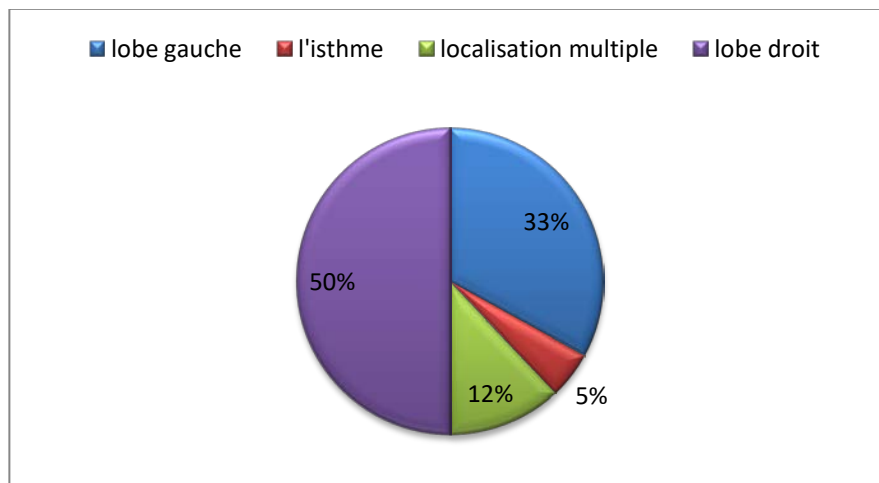


Figure 11 : Répartition des prélèvements selon la localisation tumorale

Aspect du nodule tumoral

La tumeur est d'aspect charnu dans 59 des cas (soit 71%).

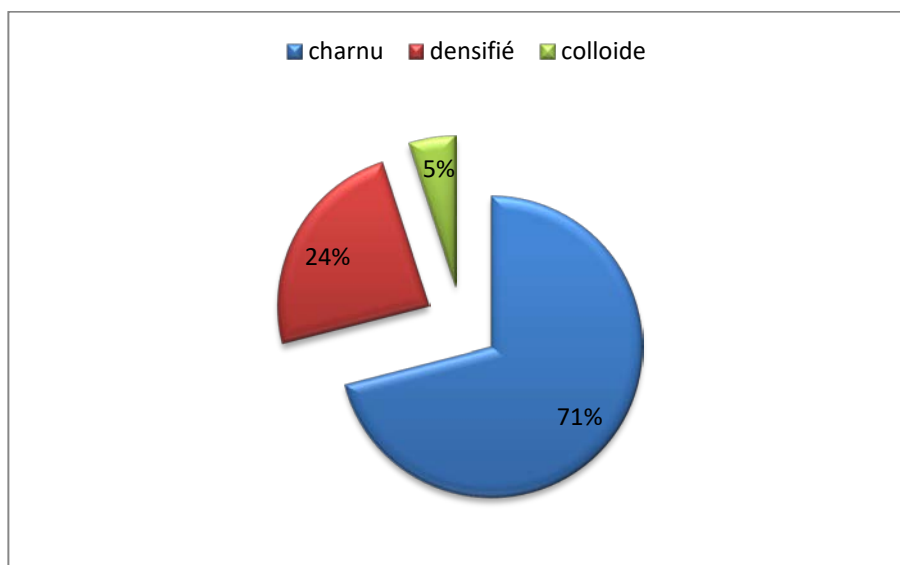


Figure 12 : Aspect des nodules tumoraux

3.4 Le curage ganglionnaire

Le curage ganglionnaire a été effectué chez 6 patients (soit 7%) dont 5 avaient un envahissement ganglionnaire. Quatre patients étaient porteurs de carcinome papillaire et un patient porteur de carcinome vésiculaire.

Tableau III: Répartition des prélèvements en fonction du curage ganglionnaire

Curage ganglionnaire	Patients	Taux
Fait	5	7%
Non fait	79	93%
Total	84	100%

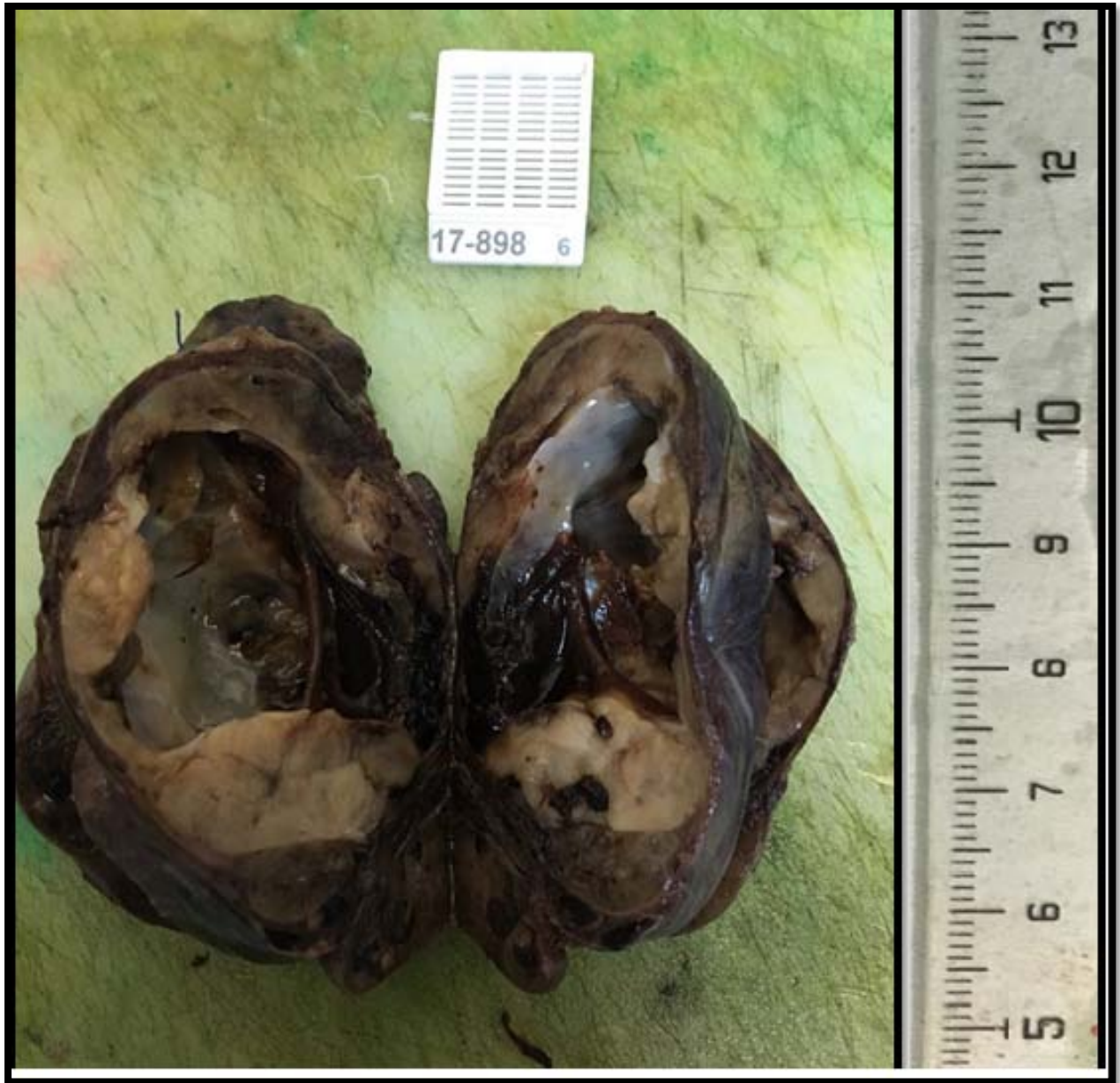

Figure 13: Image macroscopique d'un nodule charnu, bien limité et encapsulé avec des remaniements hémorragiques [Iconographie du service d'anatomie pathologique CHU Mohammed VI Marrakech].

4. Microscopie :

4.1 Type histologique:

L'examen histologique définitif, dont les résultats sont résumés dans le tableau IV, a révélé la présence de carcinome papillaire (y compris les microcarcinomes) dans 59 cas (soit 70%), de carcinome vésiculaire dans 20 cas (soit 25%), de carcinome peu-différencié dans 2cas (soit 2%), de cancer anaplasique dans 2cas(soit 2%), et de carcinome médullaire dans 1 cas (soit 1%)

Concernant les microcarcinomes, 2 éléments sont à noter dans notre étude :

- ▶ Leur fréquence ; en effet, ils représentaient 18% de l'ensemble des résultats anatomopathologiques,
- Ils étaient encapsulés dans 4 cas et non encapsulés dans 7 cas.
- Ils étaient d'architecture papillaire pure dans 5 cas et d'architecture papillaire et vésiculaire dans 6 cas.

Tableau IV: Types histologiques des carcinomes thyroïdiens dans notre étude.

Type histologique	Variante histologique	Patients		Pourcentage	
Carcinome papillaire	Microcarcinome	11	59	18%	70%
	Classique	20		34%	
	d'architecture vésiculaire	20		34%	
	Encapsulé	5		9%	
	Sclérosant diffus	2		3%	
	A cellules oncocytaires	1		2%	
Carcinome vésiculaire	A invasion minime	14	20	18%	25%
	A cellules oncocytaires	6		7%	
Peu différencié		2			2%
Anaplasique		2			2%
Médullaire		1			1%
Total		84			

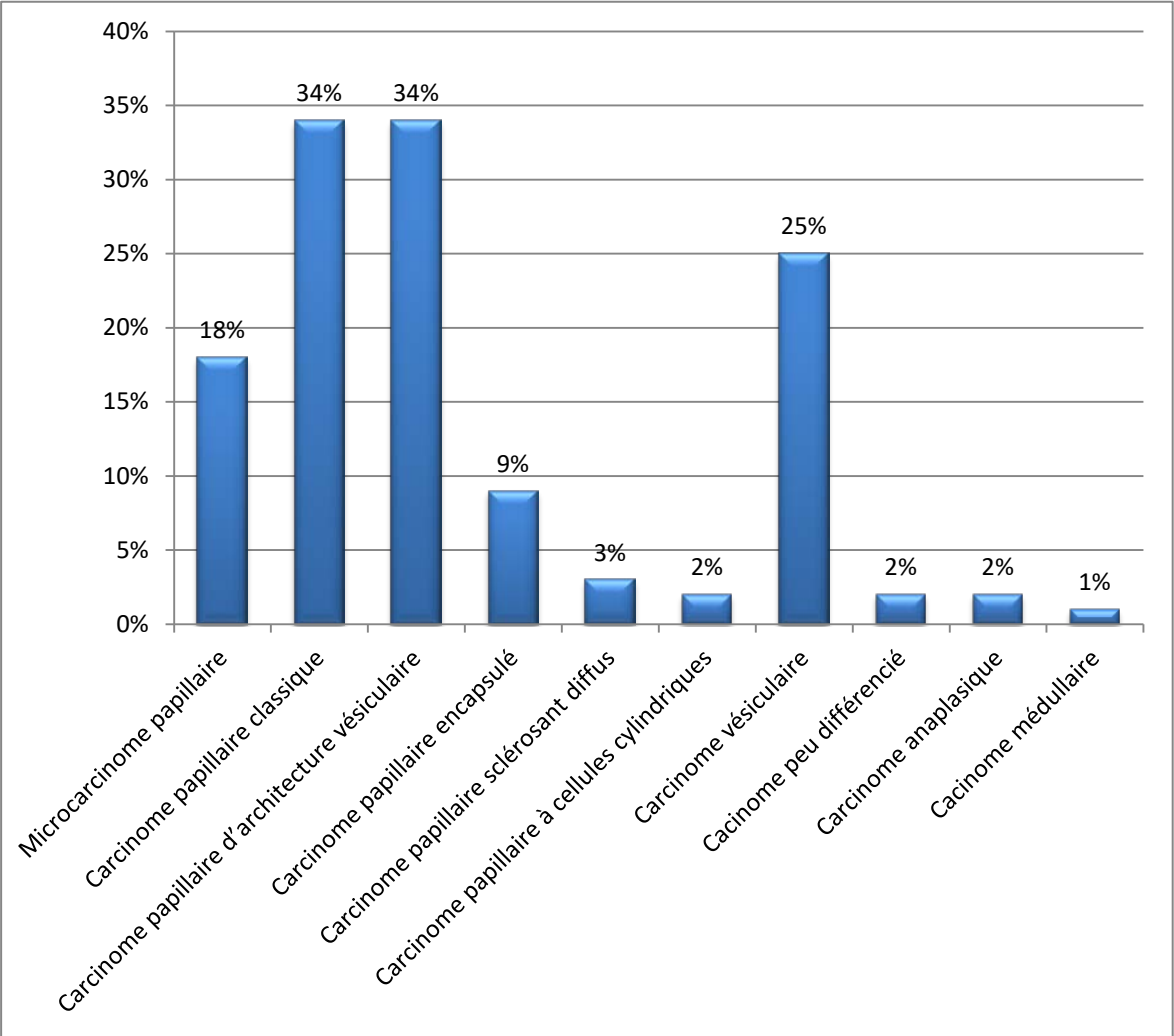


Figure 14: Répartition des patients en fonction du type histologique

4.2 Les facteurs histo-pronostiques

Les résultats de l'analyse des pièces opératoires de l'ensemble des patients à la recherche des facteurs de mauvais pronostic à savoir l'effraction capsulaire, l'envahissement vasculaire et l'envahissement ganglionnaire sont représentés dans le tableau suivant.

Tableau V: Répartition des patients selon les facteurs de mauvais pronostic histologique.

Facteur de mauvais pronostic	Patients
Envahissement vasculaire	36
Envahissement capsulaire	29
Envahissement ganglionnaire	5

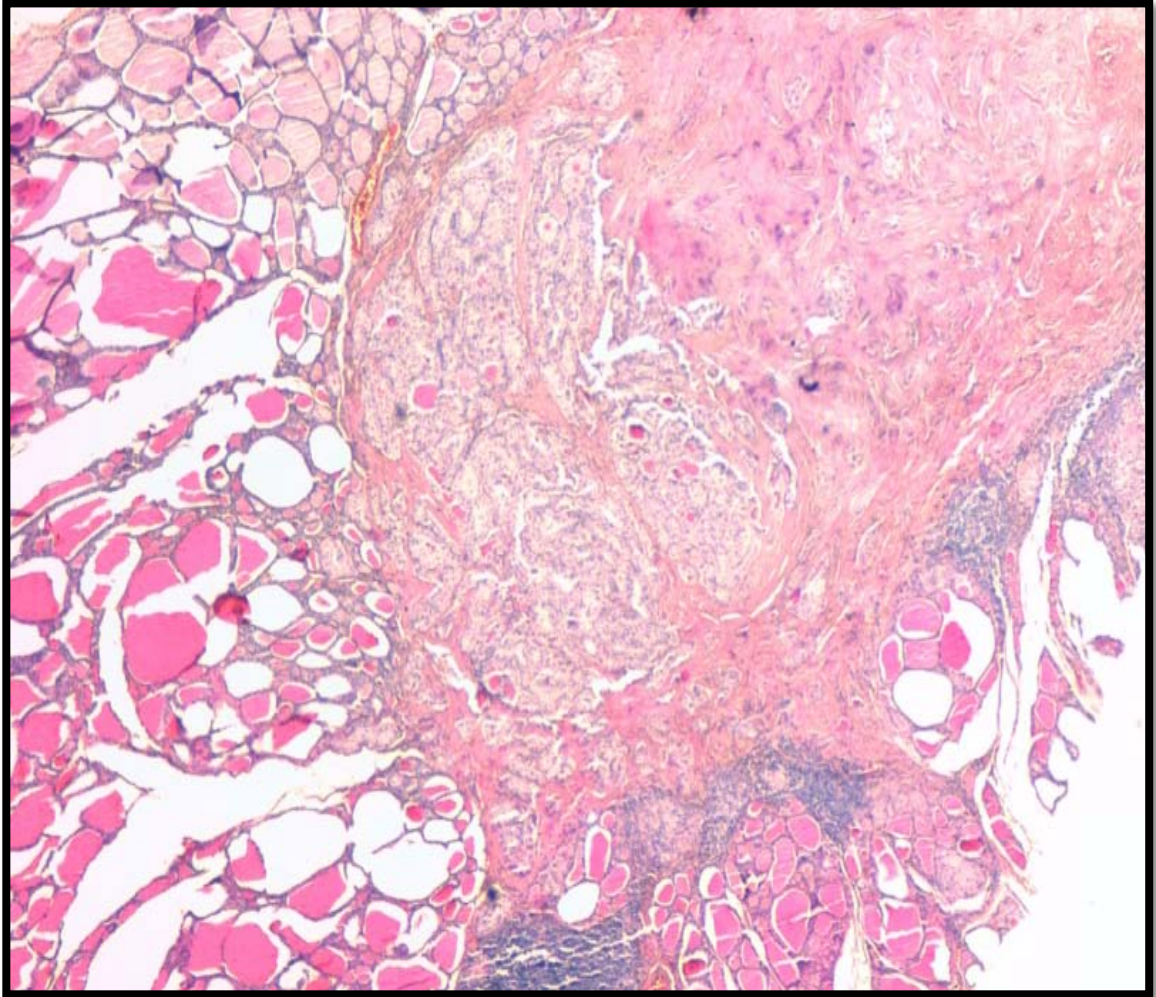


Figure 15: Microcarcinome papillaire non encapsulé de 0,4 cm de taille [HE ×4]. [Iconographie du service d'anatomie pathologique CHU Mohemmed VI Marrakech].

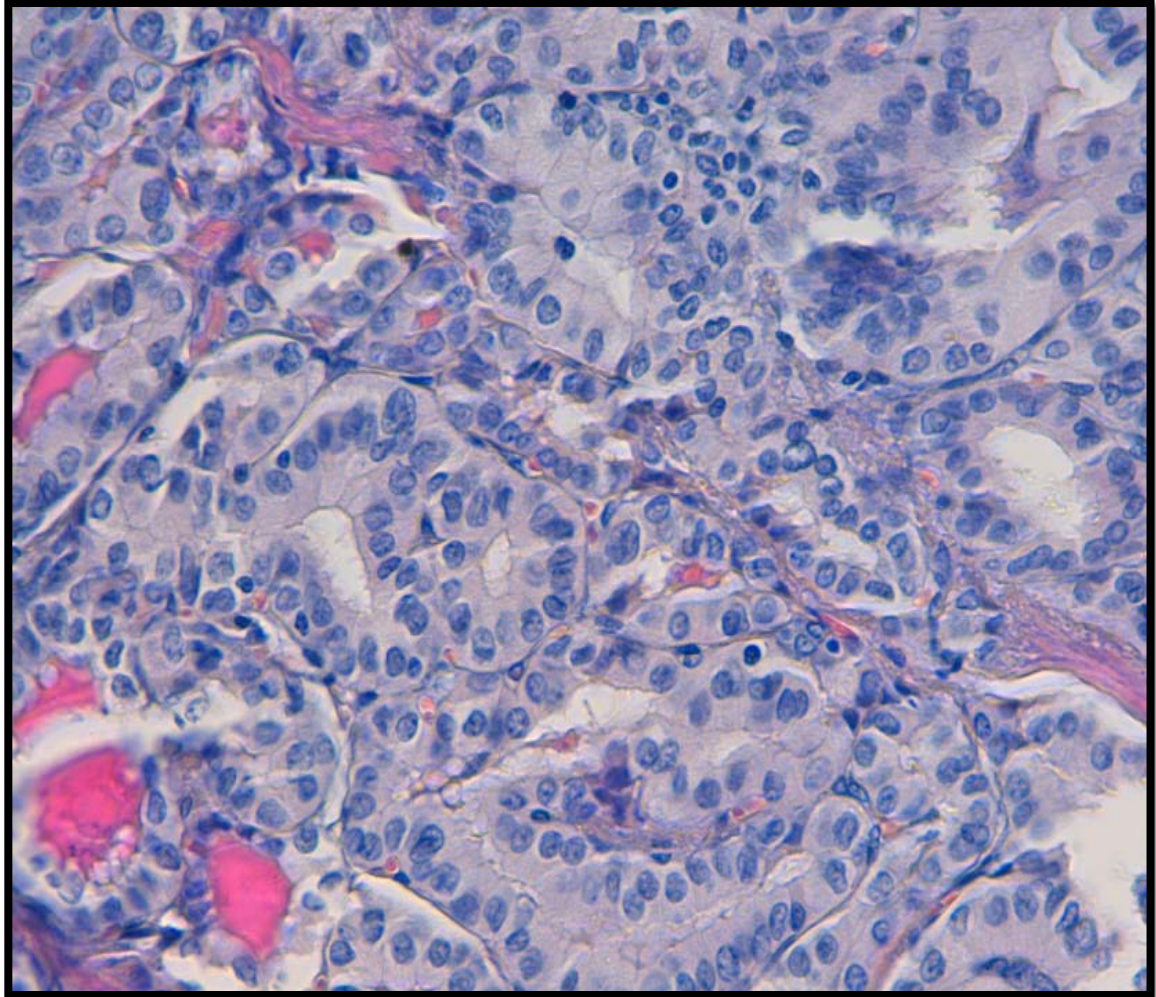


Figure 16: Microcarcinome papillaire ; les cellules tumorales sont munies de noyaux siège d'atypies du carcinome papillaire, à type de chevauchement, de rainures et d'incisures [HE x40]. [Iconographie du service d'anatomie pathologique CHU Mohemmed VI Marrakech].

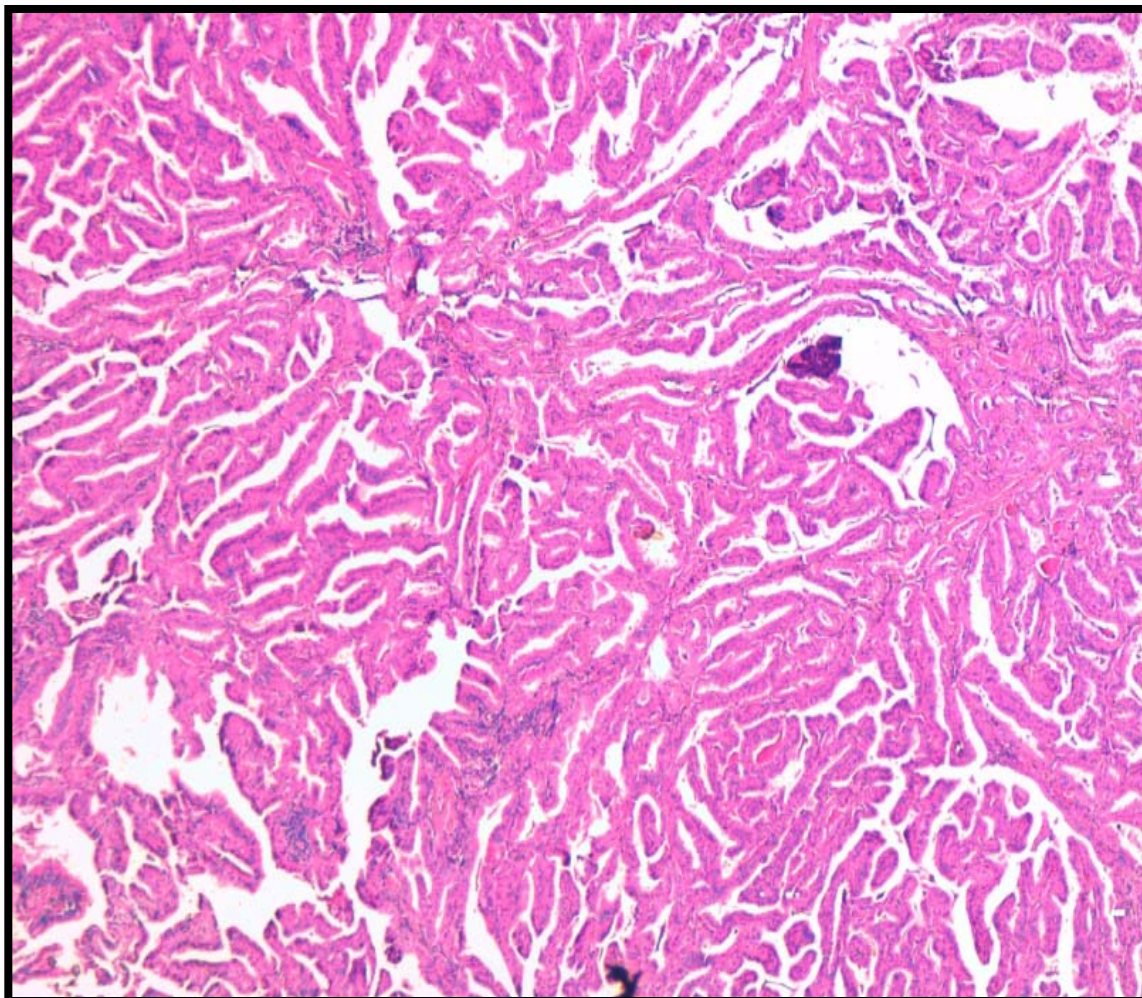


Figure 17 : Carcinome papillaire classique agencé en papilles [HE x4]. [Iconographie du service d'anatomie pathologique CHU Mohemmed VI Marrakech].

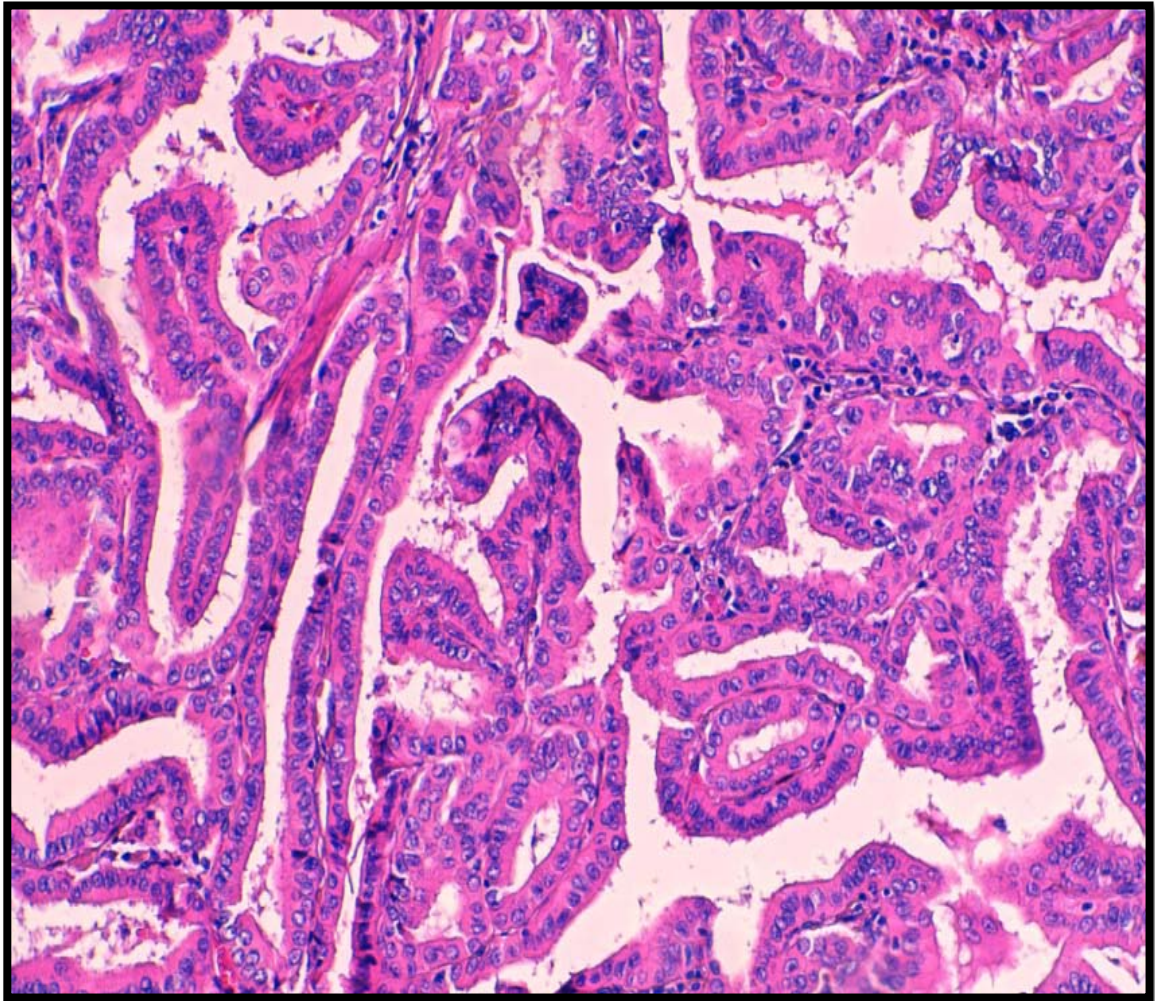


Figure 18 : Carcinome papillaire classique d'architecture essentiellement papillaire [HE x20]. [Iconographie du service d'anatomie pathologique CHU Mohammed VI Marrakech].

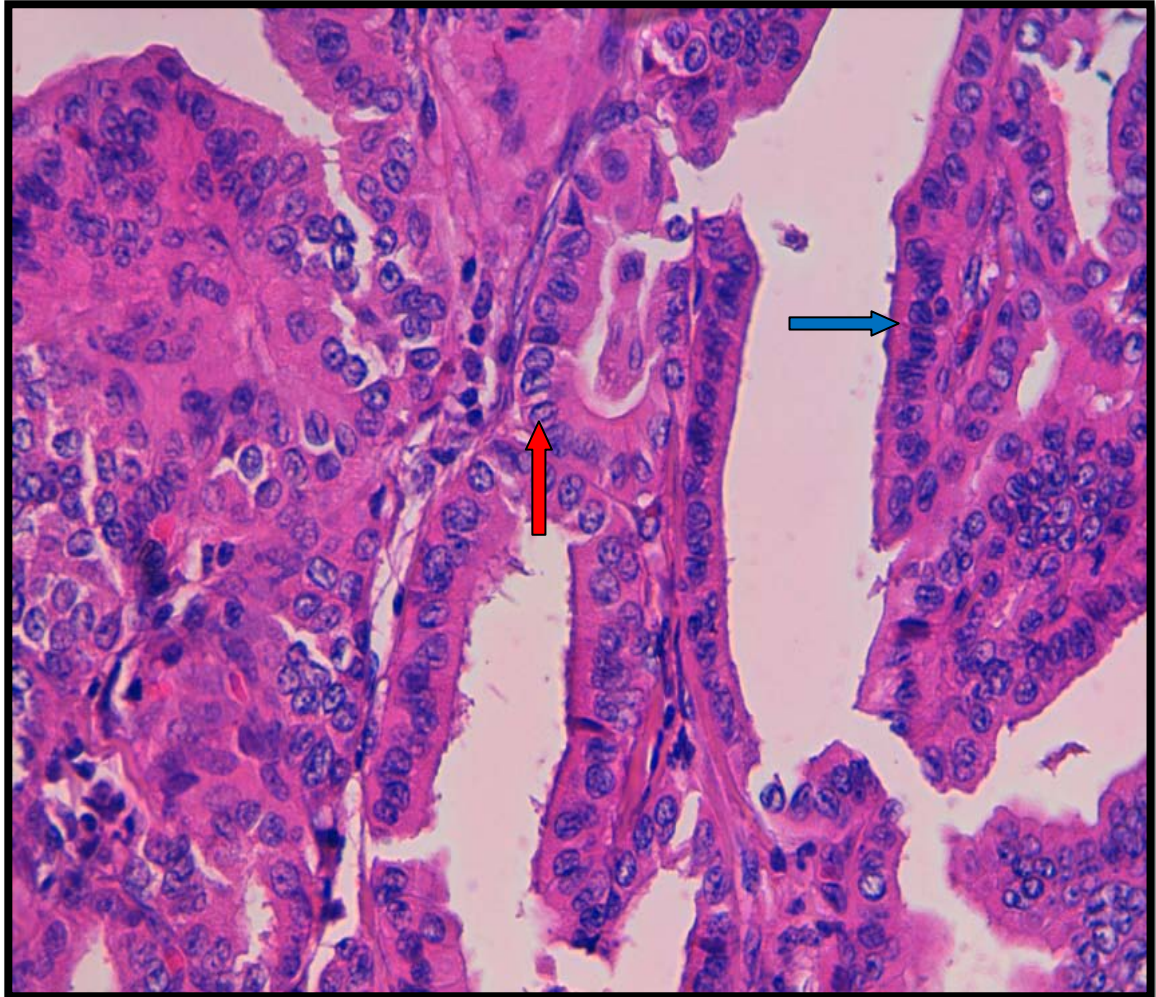


Figure 19 : Carcinome papillaire classique: Rainures et incisures (Flèche rouge), chevauchements des noyaux (Flèche bleue) [HE ×40] [Iconographie du service d'anatomie pathologique CHU Mohemmed VI Marrakech].

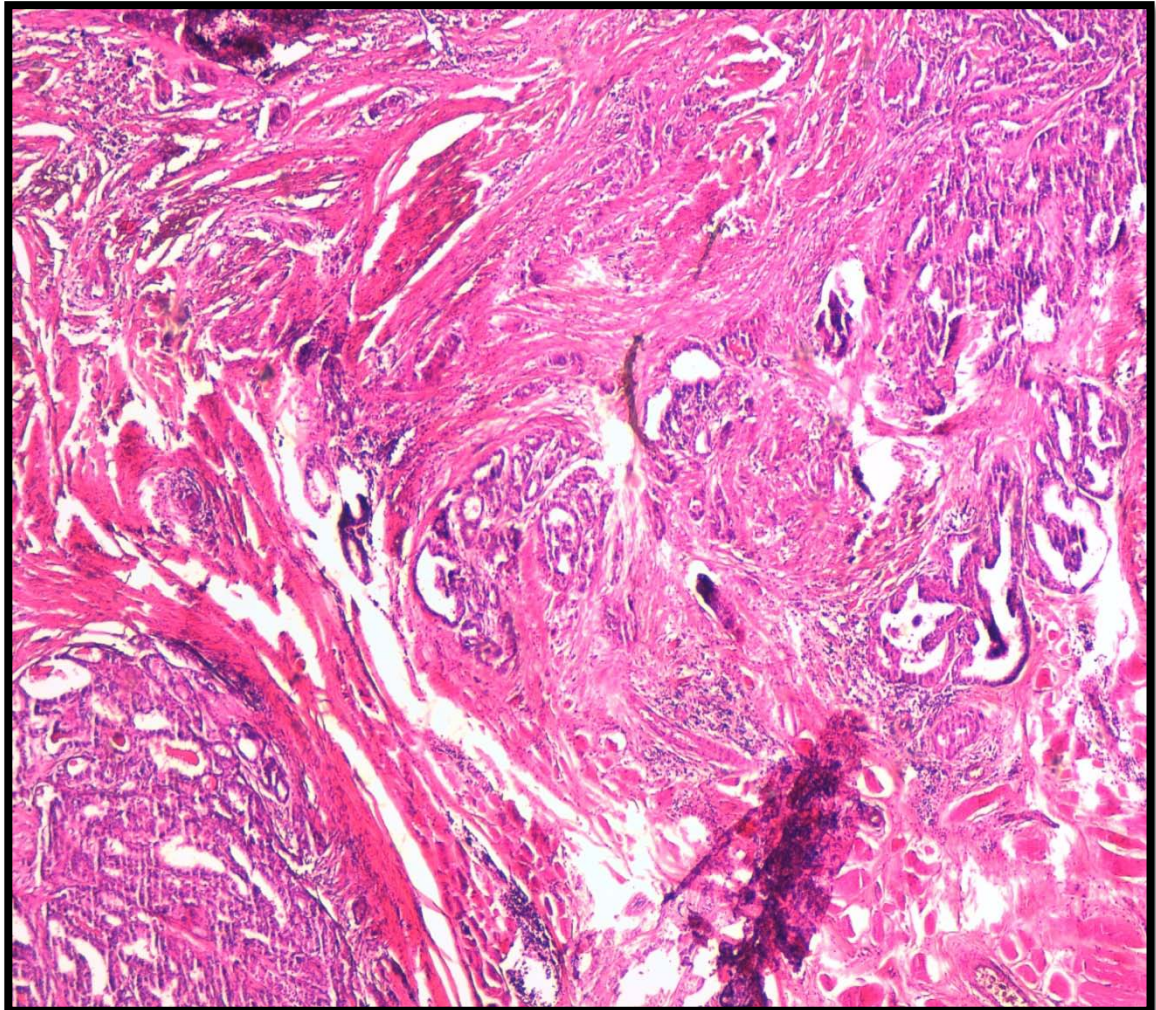


Figure 20: Carcinome papillaire sclérosant diffus agencé en papilles et en quelques vésicules dans un stroma fibreux [HE ×4]. [Iconographie du service d'anatomie pathologique CHU Mohemmed VI Marrakech].

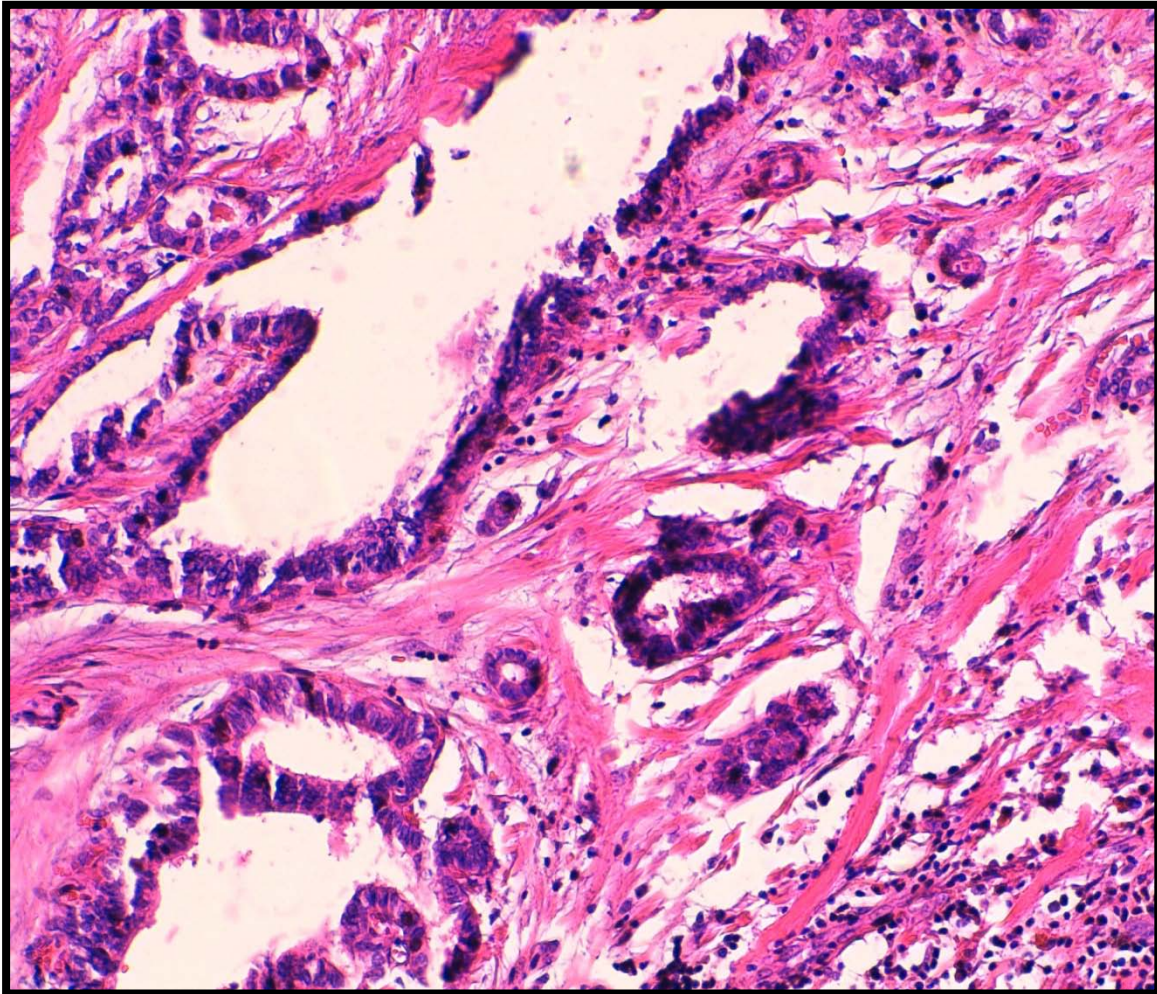


Figure 21 : Carcinome papillaire sclérosant diffus ; les cellules tumorales sont de taille moyenne, munies d'un noyau siège d'atypies du carcinome papillaire classique [HE ×20].
[Iconographie du service d'anatomie pathologique CHU Mohemmed VI Marrakech].

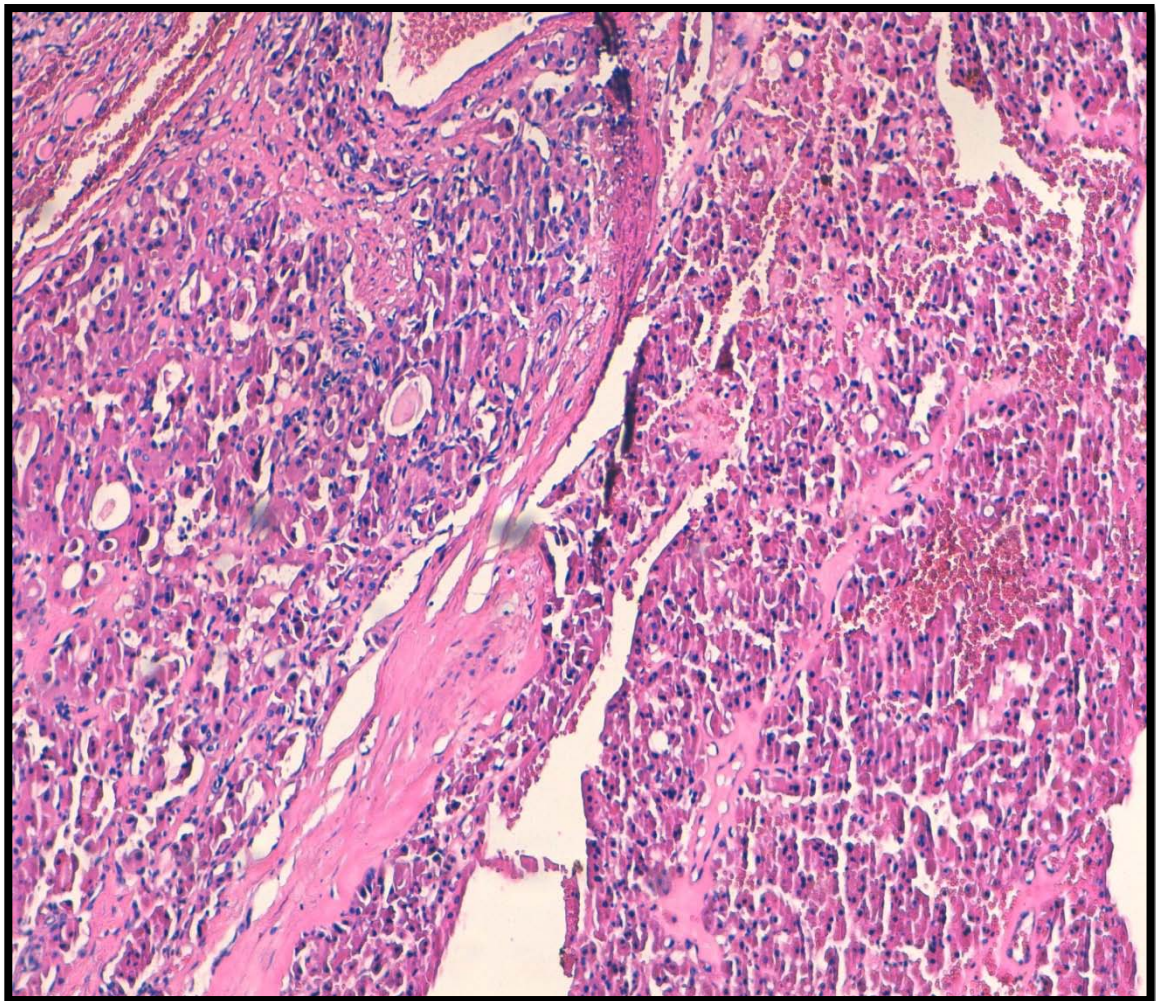


Figure 22 : Carcinome vésiculaire agencé en vésicules de taille variable d'axe souvent perpendiculaire à la capsule [HE ×10]. [Iconographie du service d'anatomie pathologique CHU Mohammed VI Marrakech].

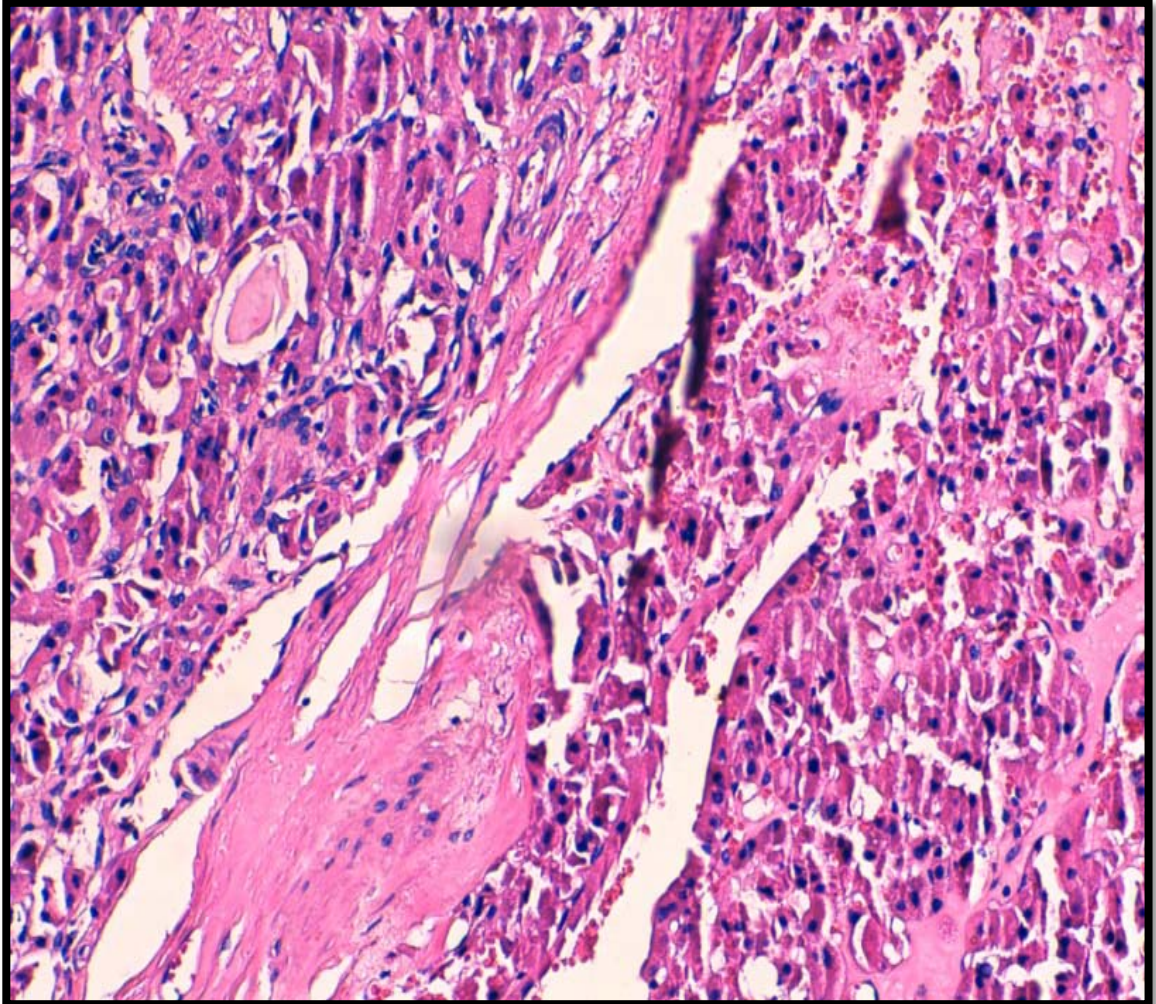


Figure 23 : Présence d'effraction capsulaire au sein d'un carcinome vésiculaire [HE× 20] [Iconographie du service d'anatomie pathologique CHU Mohemmed VI Marrakech].

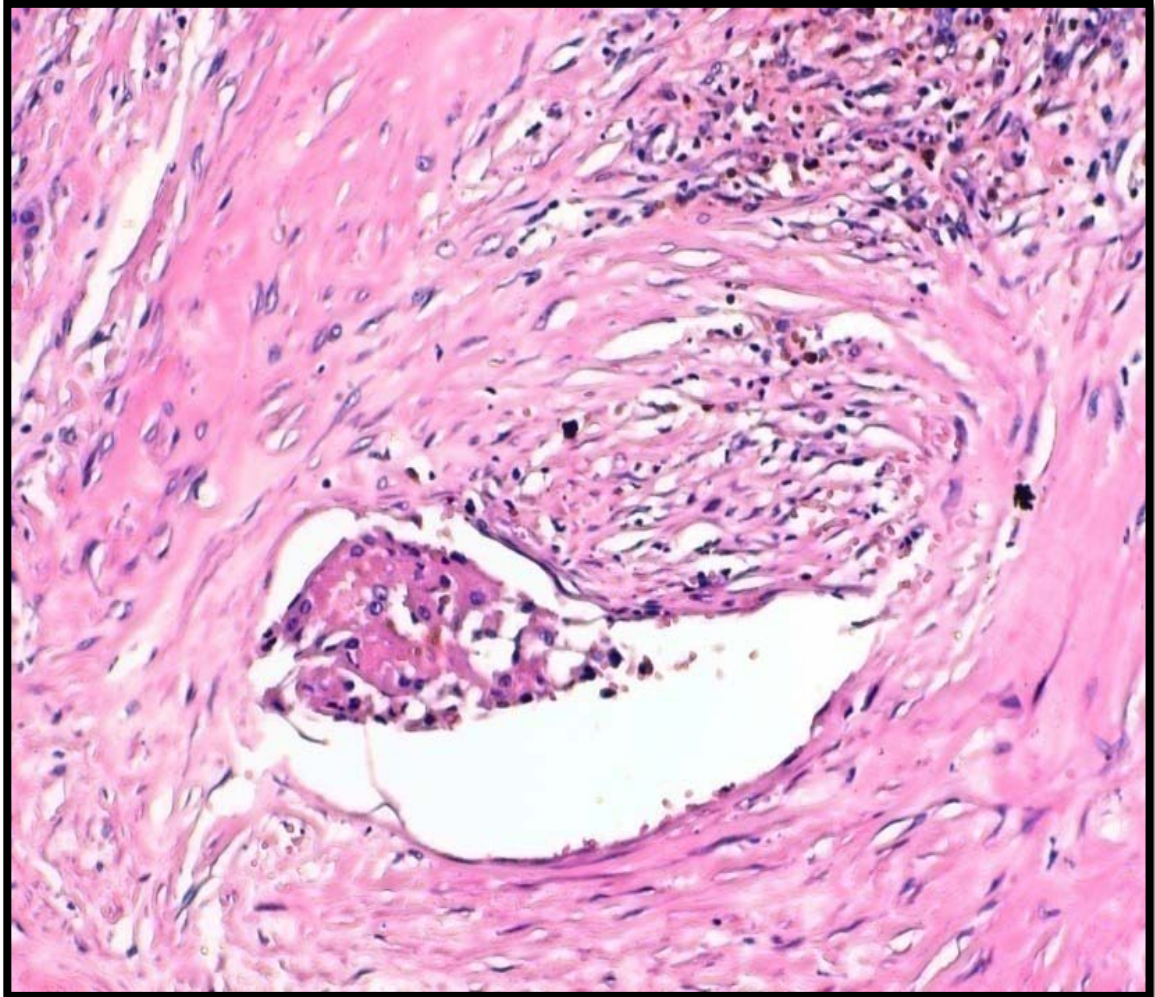


Figure 24 : Présence d'un embole vasculaire capsulaire au sein d'un carcinome vésiculaire

[HE× 20] [Iconographie du service d'anatomie pathologique CHU Mohemmed VI Marrakech].

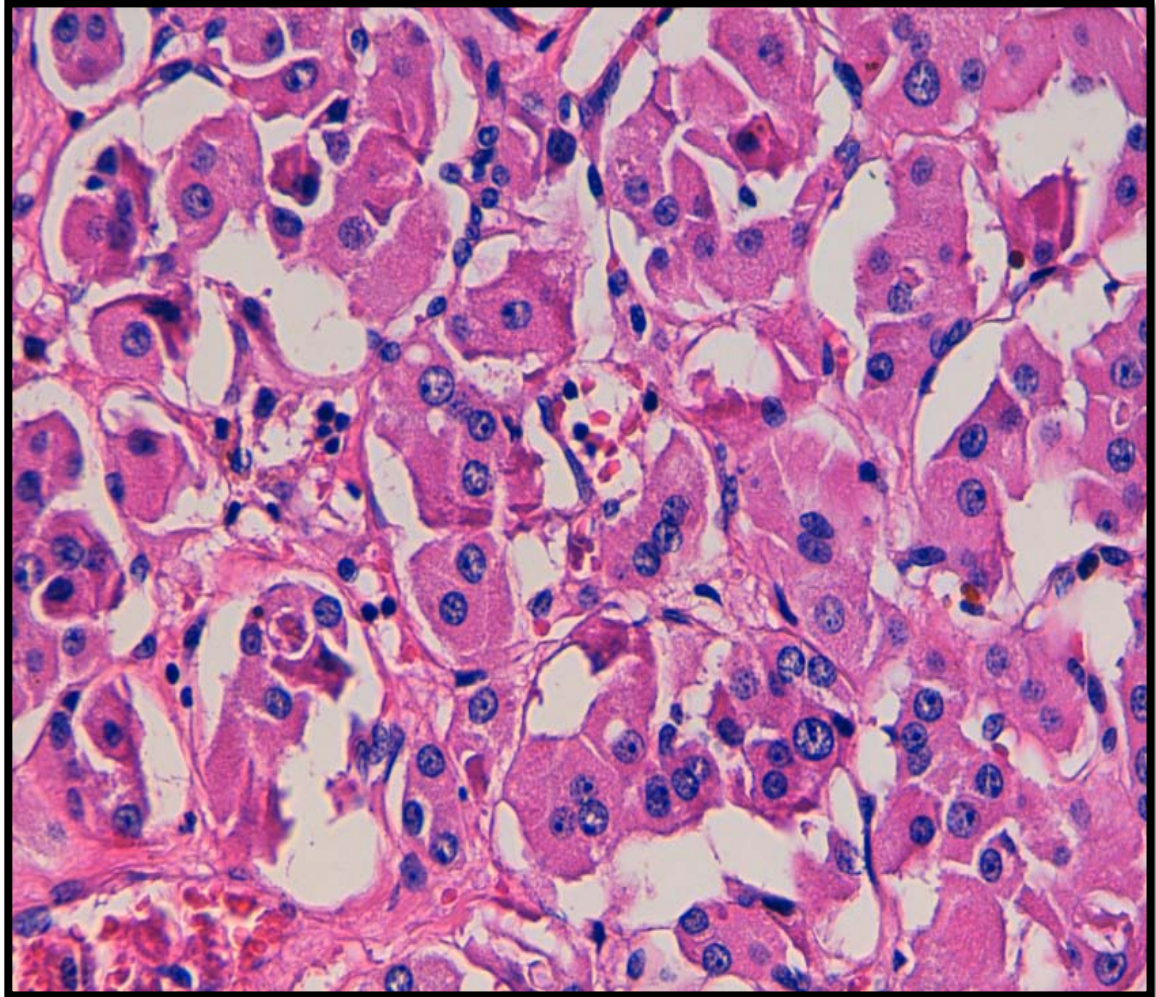


Figure 25: Carcinome vésiculaire variante oncocytaire : le cytoplasme est abondant, éosinophile et granulaire [HE ×40] [Iconographie du service d'anatomie pathologique CHU Mohemmed VI Marrakech].

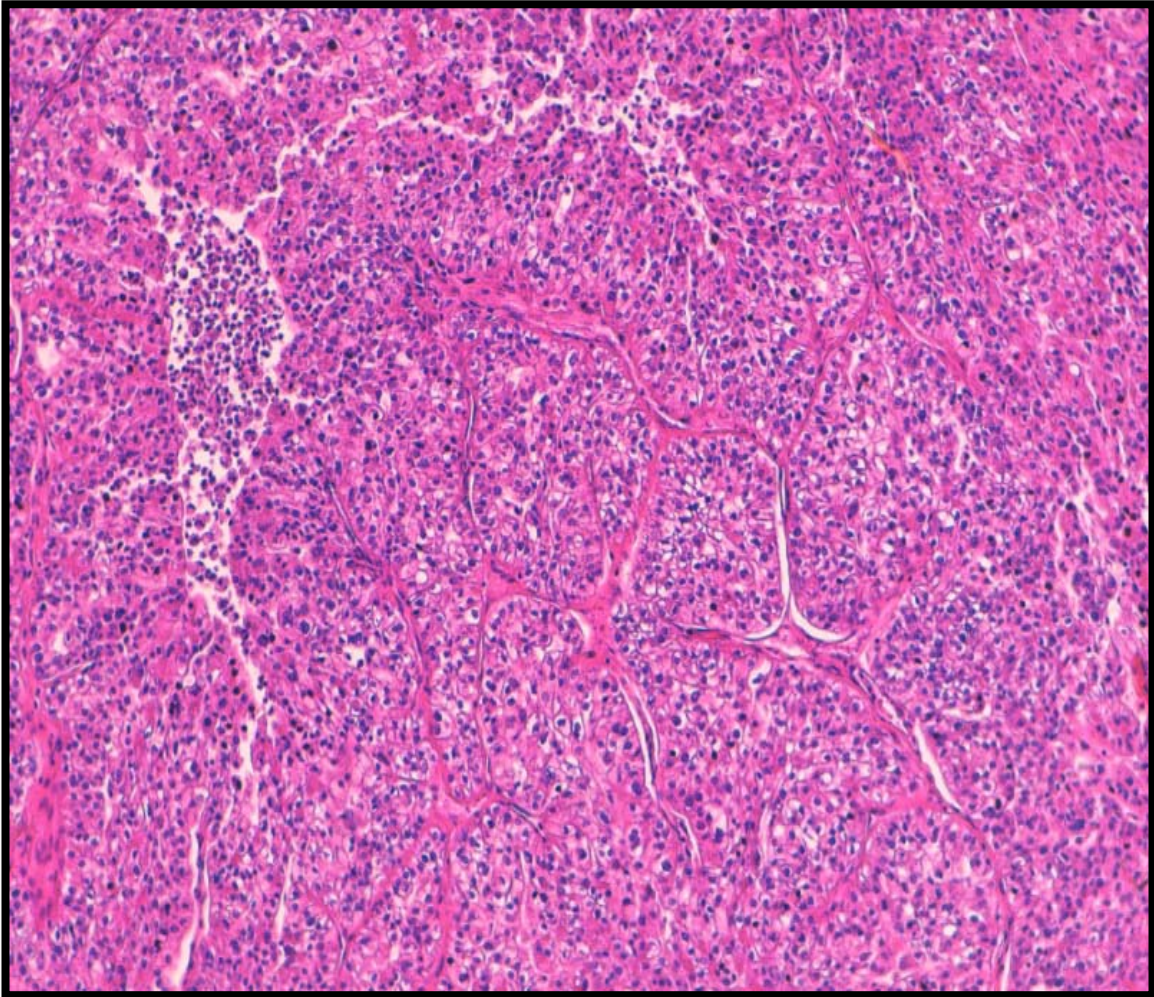


Figure 26: Carcinome peu différencié et infiltrant d'architecture lobulée (insulaire)

[HEX 4] [Iconographie du service d'anatomie pathologique CHU Mohemmed VI Marrakech].

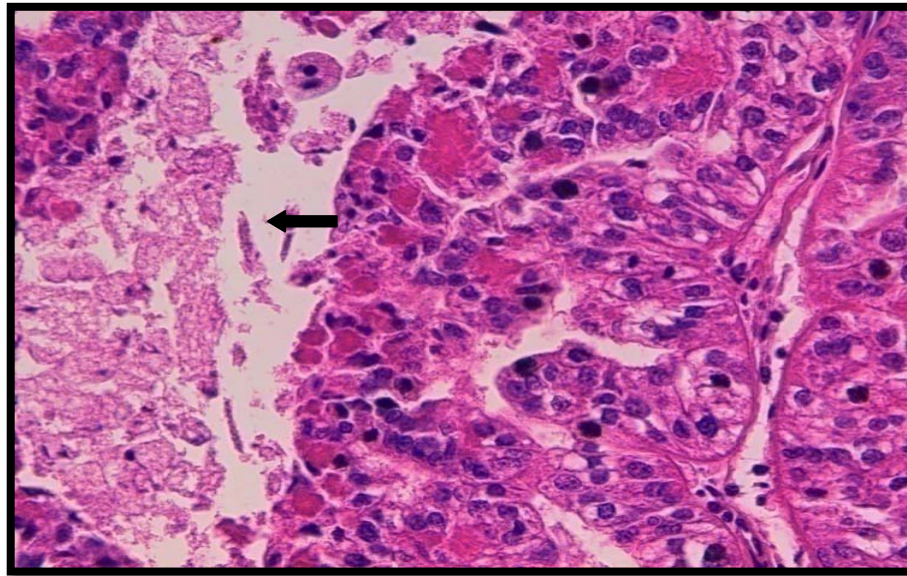


Figure 27: Carcinome peu différencié ; Présence de nécrose [HE× 20] [Iconographie du service d'anatomie pathologique CHU Mohemmed VI Marrakech].

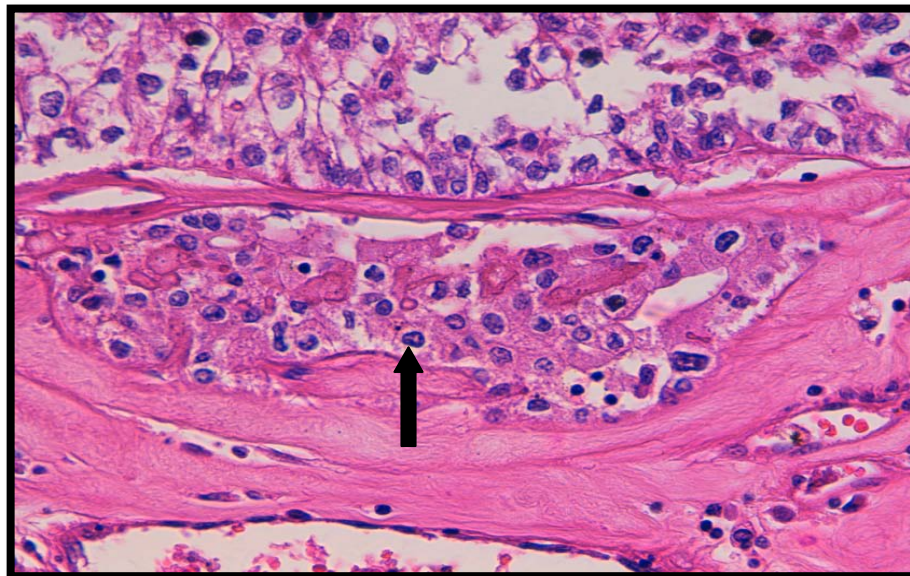


Figure 28 : Carcinome peu différencié ; Présence d'embolies vasculaires [HE× 40] [Iconographie du service d'anatomie pathologique CHU Mohemmed VI Marrakech].

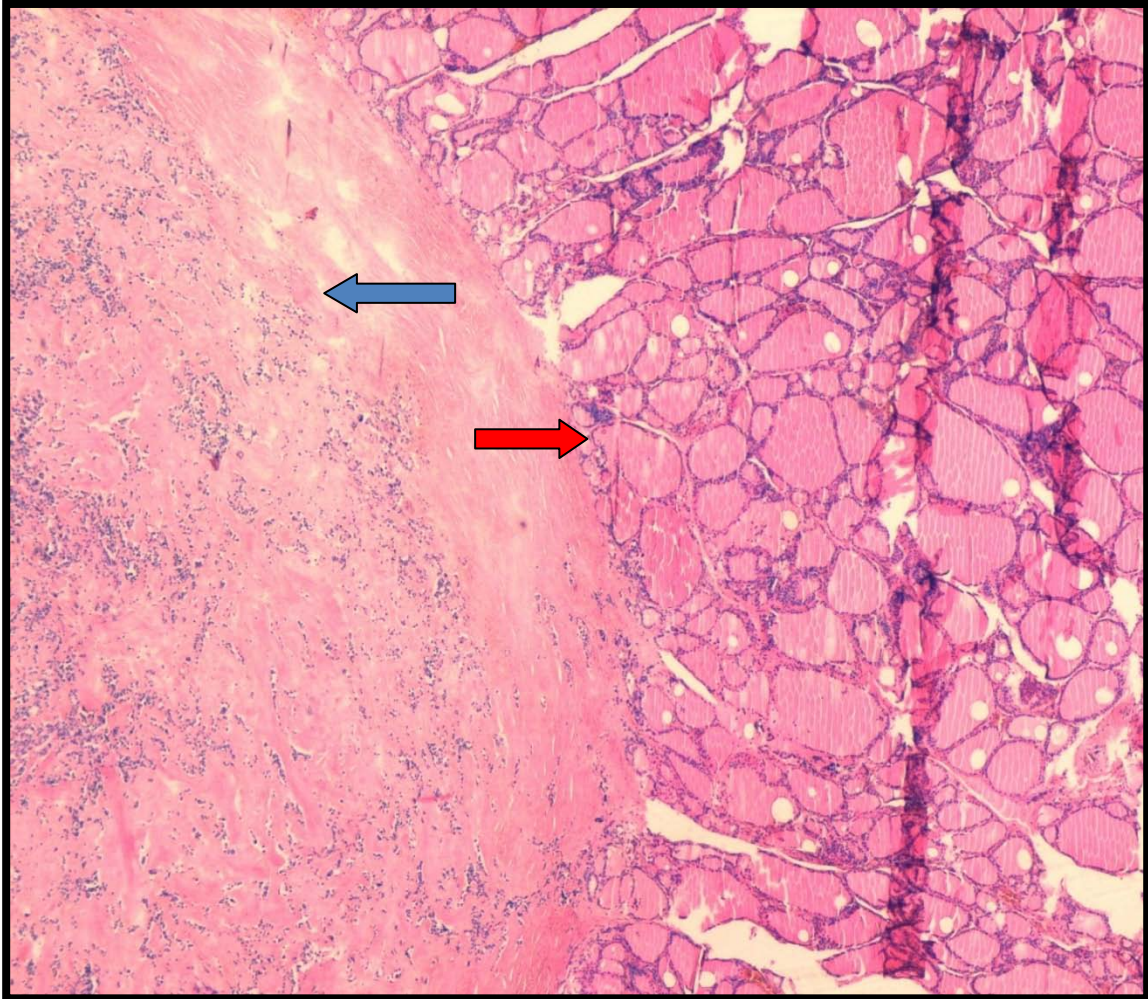


Figure 29: Carcinome médullaire : Jonction carcinome médullaire et parenchyme thyroïdien sain. De nombreuses vésicules thyroïdiennes résiduelles sont encloses à la périphérie de la tumeur
Flèche rouge : tissu sain ; Flèche bleue : carcinome médullaire [HE x4] [Iconographie du service d'anatomie pathologique CHU Mohemmed VI Marrakech].

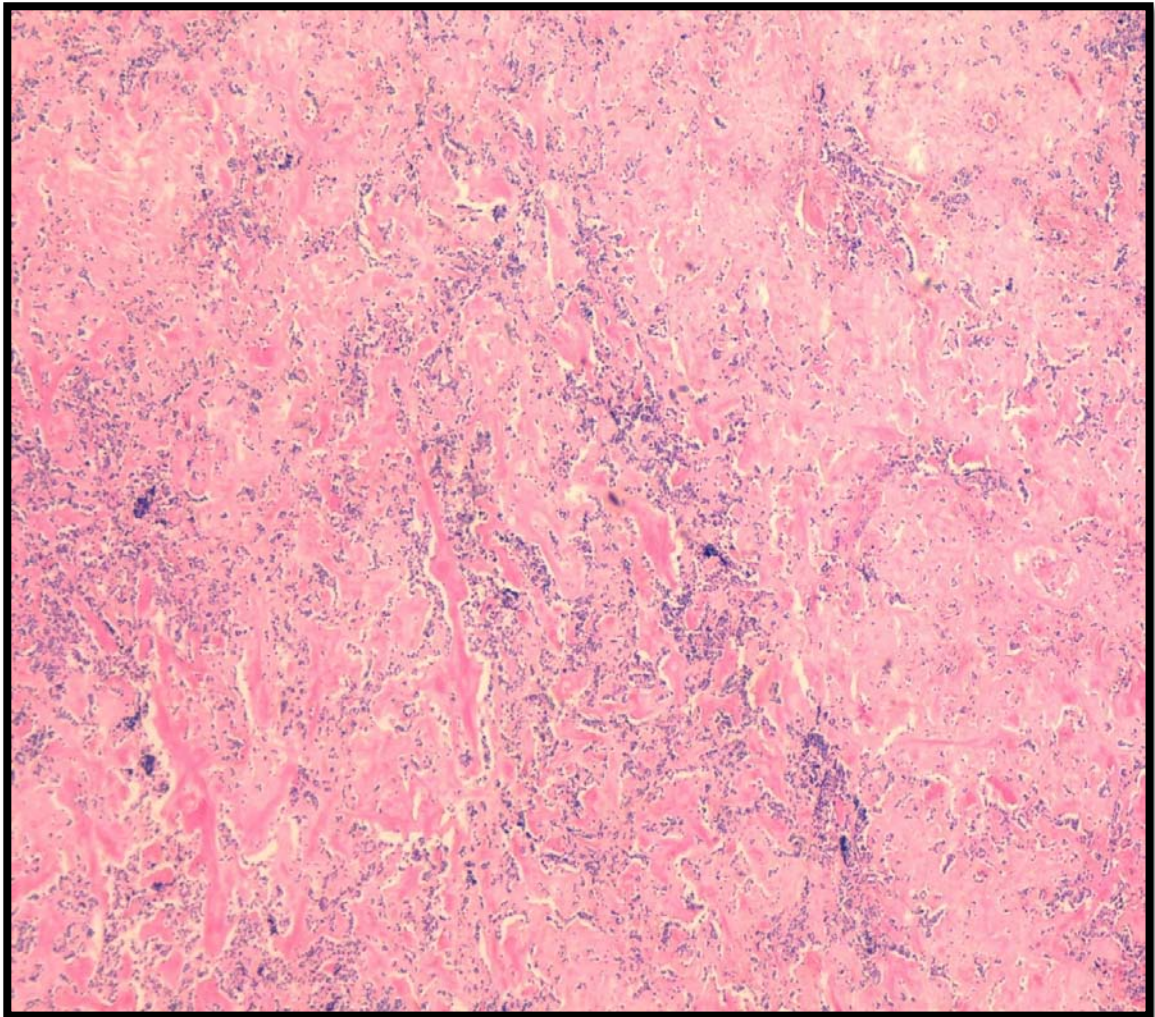


Figure 30: Carcinome médullaire d'architecture lobulée ou trabéculaire plein [HE ×10]

[Iconographie du service d'anatomie pathologique CHU Mohemmed VI Marrakech].

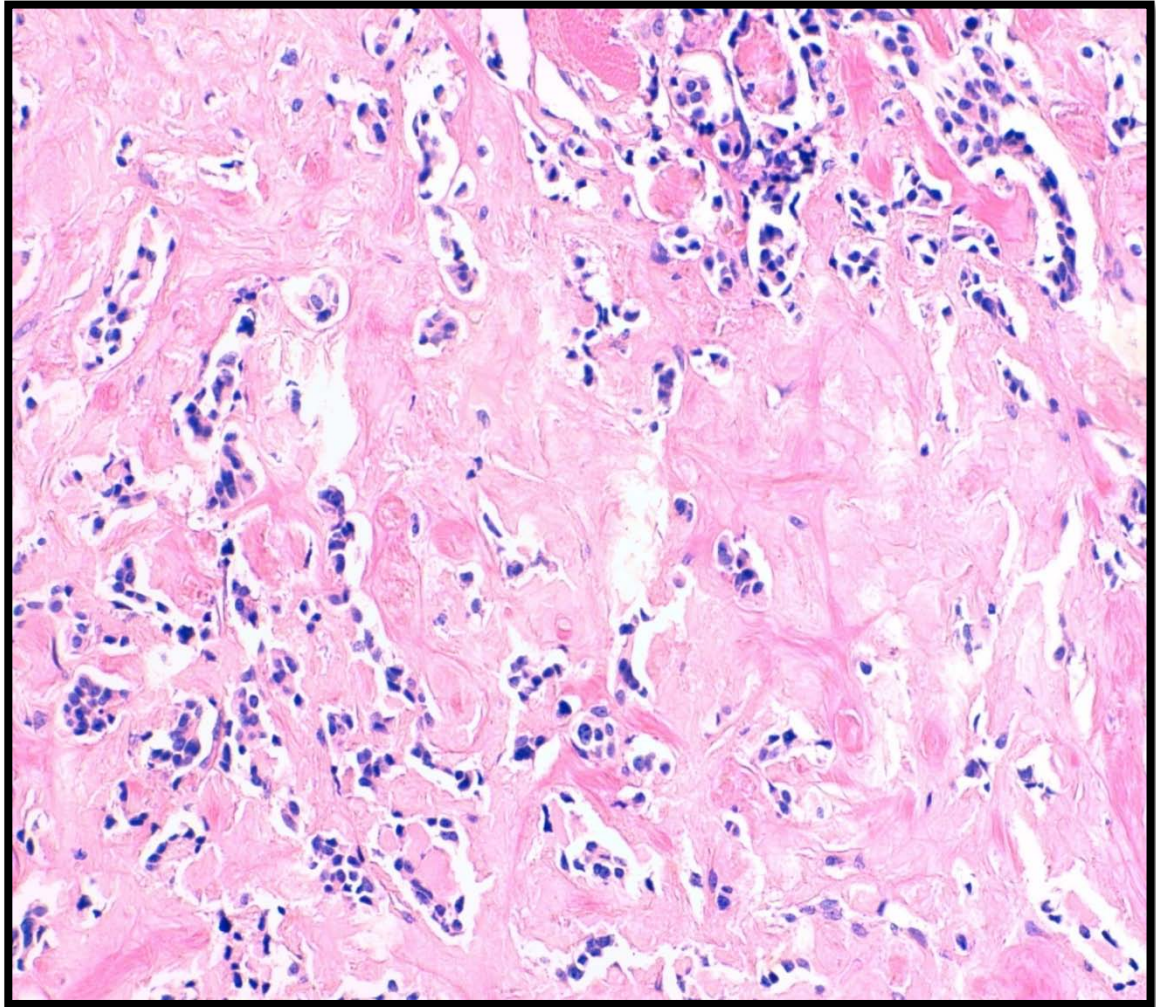


Figure 31 : Carcinome médullaire : Des travées de cellules rondes séparées par un stroma amyloïde richement vascularisé. [HE x20] [Iconographie du service d'anatomie pathologique CHU Mohemmed VI Marrakech].

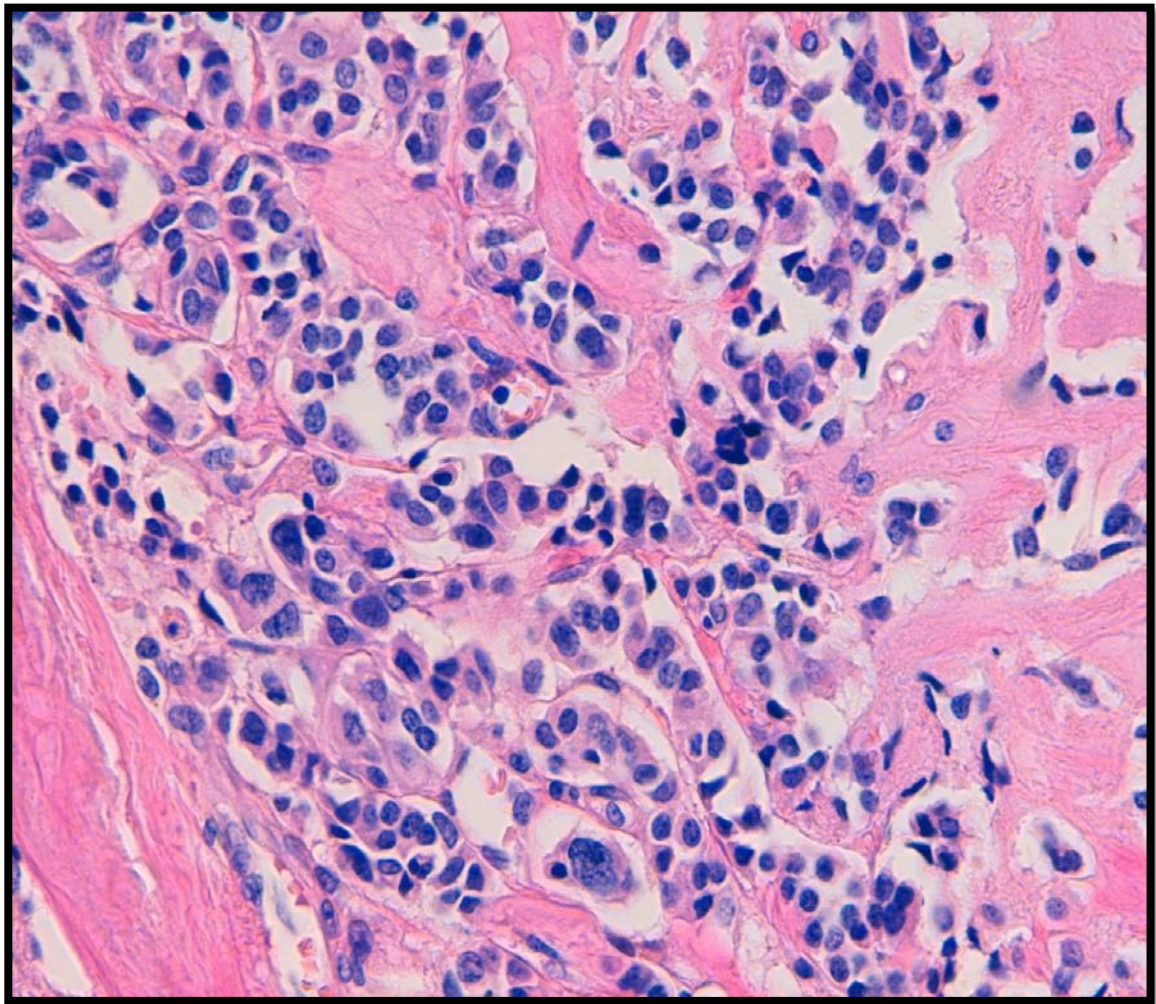


Figure 32 : Carcinome médullaire : Les noyaux sont arrondis ou ovalaires à chromatine souvent poussiéreuse et au cytoplasme granulaire, éosinophile. Les mitoses sont rares, Le stroma est le siège de dépôts éosinophiles, anhistes et parfois fibrillaires [HE ×40]. [Iconographie du service d'anatomie pathologique CHU Mohemmed VI Marrakech].

4.3 Classification pTNM :

📌 Le paramètre T

Au terme de ce bilan, nos malades ont été classés selon la classification TNM (tumor–node–metastasis) de « l'Union internationale contre le cancer » (UICC) de 2010[16], et en fonction de la stadification de « l'American joint committee on cancer » (AJCC) « Annexe III».

Les résultats sont présentés dans les figures 33 et 34.

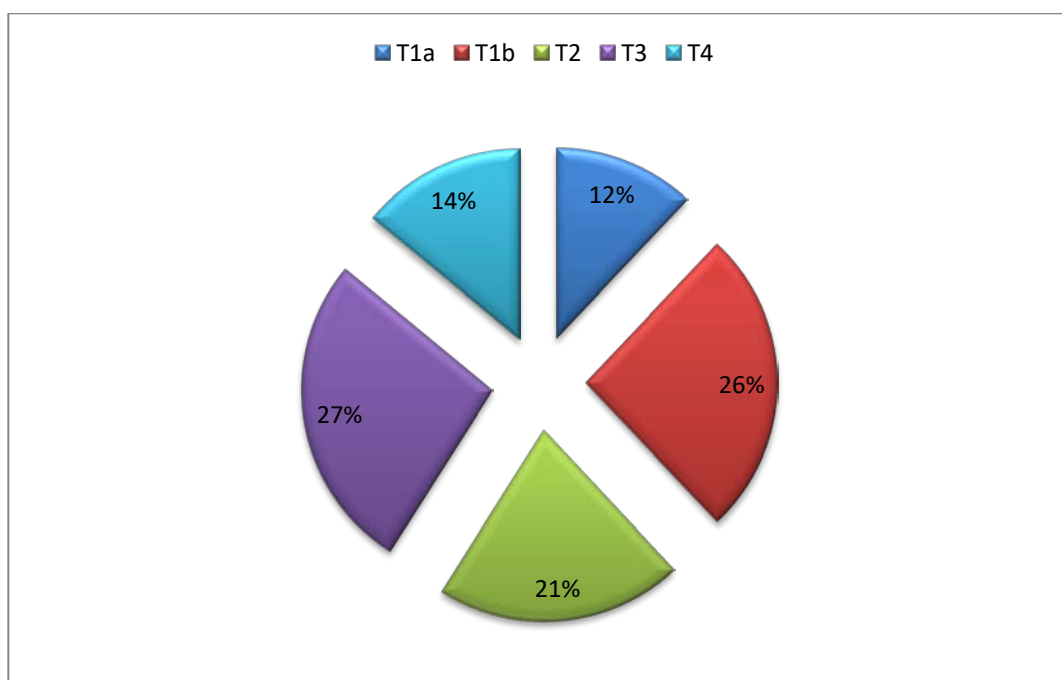


Figure 33 : Répartition des cas selon le paramètre T

✚ Le paramètre N :

A noter que 4% de nos patients ont été classés en N1a, 1% ont été classés N1b et 2% ont été classé N0, le reste était Nx.

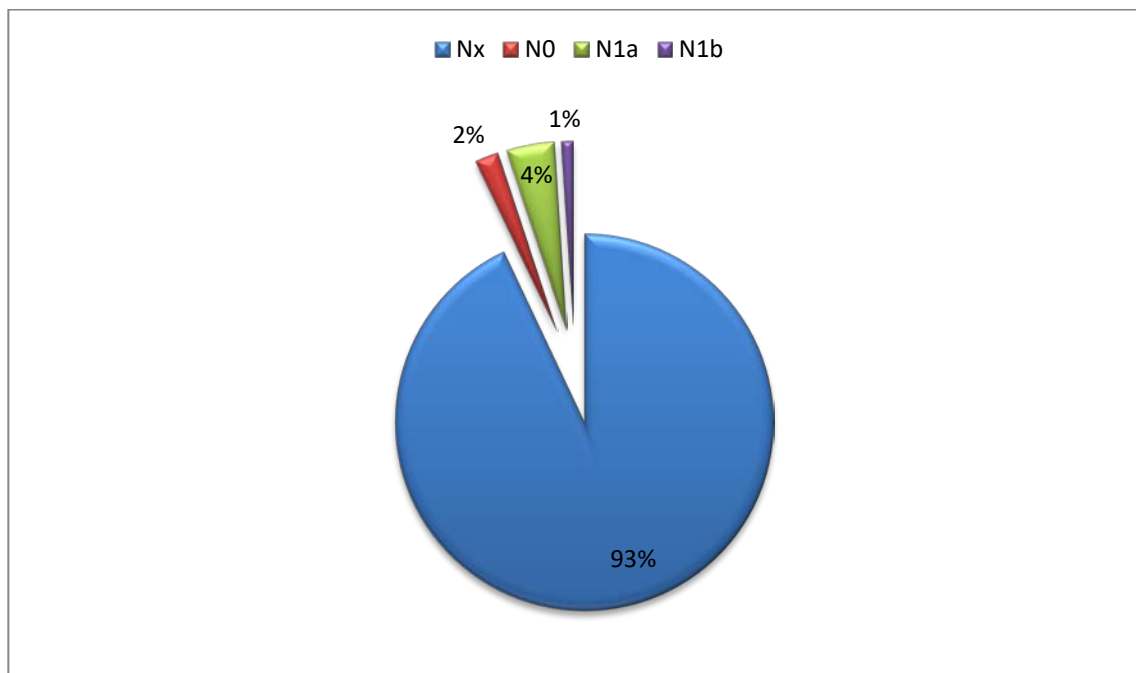


Figure 34 : Répartition des cas selon l'envahissement ganglionnaire.

LE PARAMETRE M :

- Le bilan initial a permis d'identifier 2 métastases.
- Les sites métastatiques se sont le poumon et l'os
- Le regroupement par stade n'a pas été fait à cause de l'absence du compte rendu médical lors du premier examen clinique par conséquent de nombreux patients ont été classé Nx.

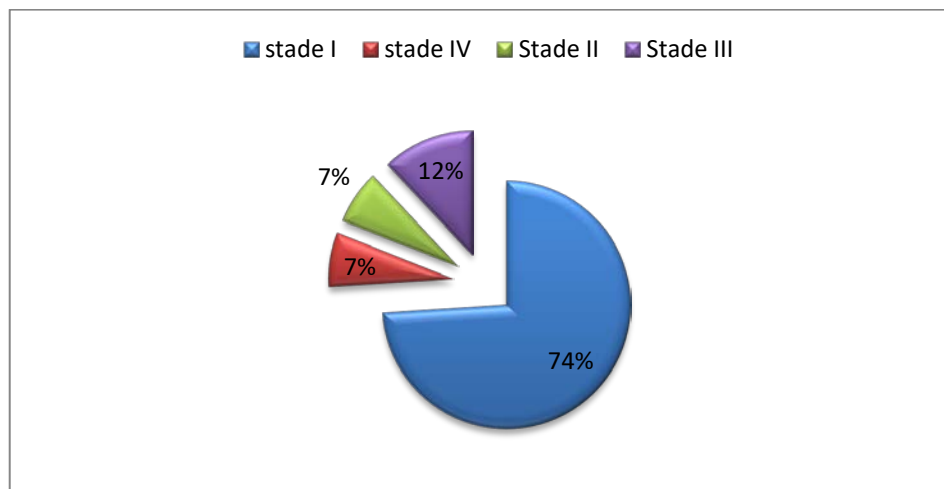


Figure 35: Répartition des cas selon la stadification de « l'American joint committee on cancer » (AJCC)

5. Etude immunohistochimique

L'étude immunohistochimique utilisait les anticorps suivants :

- L'anticorps anti-thyroglobuline
- L'anticorpsanti-HMBE1
- L'anticorpsanti-TTF1
- L'anticorpsanti-thyrocalcitonine
- L'anticorpsanti-thyroglobuline

Elle a été réalisée chez 4 cas (soit 4,7%).

Dans 2 cas les anticorps utilisés étaient :

- L'anticorps anti-thyroglobuline et l'anticorps anti-HMBE1 étaient positifs dans les deux cas.

Le diagnostic en faveur du carcinome papillaire était donc posé dans ces 2 cas.

Dans les 2 autres cas les anticorps utilisés étaient :

- L'anticorps anti-TTF1, l'anticorps anti-thyrocalcitonine et L'anticorps anti-thyroglobuline étaient négatifs dans les deux cas.

Le diagnostic du carcinome anaplasique était alors posé dans ces 2 cas.



DISCUSSION



I. Généralités

Il existe plusieurs types histologiques des carcinomes de la thyroïde [4]:

Carcinomes différenciés de la thyroïde de souche folliculaire

- Ils représentent plus de 90 % des cancers de la thyroïde.
- Ils sont de bon pronostic.

Ils comportent :

- Des formes papillaires (80 % des cas).
- Des formes vésiculaires (10 % des cas).

Des formes histologiques rares qui ont un pronostic plus péjoratif, notamment le cancer peu différencié et le cancer avec angio–invasion massive.

Carcinomes médullaires

- Ils peuvent être sporadiques ou survenir dans un contexte familial notamment de néoplasie endocrinienne multiple de type 2 [5]. Ces cancers nécessitent une prise en charge spécifique en raison de leur caractère potentiellement héréditaire.
- Ils restent de bon pronostic.

Carcinomes anaplasiques

- Ils sont de pronostic péjoratif nécessitant une prise en charge en urgence.

Le traitement dépend du type anatomopathologique et change selon différents consensus européen et américain :

- Les carcinomes bien différenciés papillaires et folliculaires, sont traités par thyroïdectomie totale, iothérapie et une hormonothérapie thyroïdienne frénatrice à vie.

- Le carcinome anaplasique est traité par la chirurgie, la chimiothérapie et la radiothérapie.

II. Rappels :

1. Rappel embryologique [6–7–8]

La glande thyroïde dérive de plusieurs ébauches : d'une ébauche médiane principale et de deux ébauches latérales.

- L'ébauche médiane

Formée à partir de l'invagination du plancher buccal (endoderme) à la base de la future langue, cette ébauche va descendre entre la 5ème et la 7ème semaine (avec l'ébauche cardiaque) en laissant persister un canal : le canal thyroéoglosse. Ce canal involue mais peut laisser des reliquats thyroïdiens ou kystiques tout le long de son trajet, entre la base de langue et la thyroïde. La pyramide de Lalouette est un de ces résidus.

L'ébauche médiane donne la grande majorité de la glande. Elle est fonctionnelle dès le troisième mois de vie intra utérine.

- Les ébauches latérales

Elles dérivent d'invaginations à partir des corps ultimo-branchiaux (au niveau de la 5ème ou fin de la 4ème poche endobranchiale selon les auteurs ; cette région deviendra le pharynx).

Ces ébauches, droite et gauche, ont été préalablement colonisées par des cellules qui ont migré à partir de crêtes neurales et qui donneront les cellules C de la thyroïde.

Ces ébauches latérales fusionnent avec l'ébauche centrale au niveau de chaque lobe, à leur partie supérieure (jonction 1/3 sup – 1/3 moyen) et postérieure. Ceci explique que les cellules C sont retrouvées dans cette zone.

Les « solid cell nests » sont des reliquats embryonnaires de ces ébauches latérales.

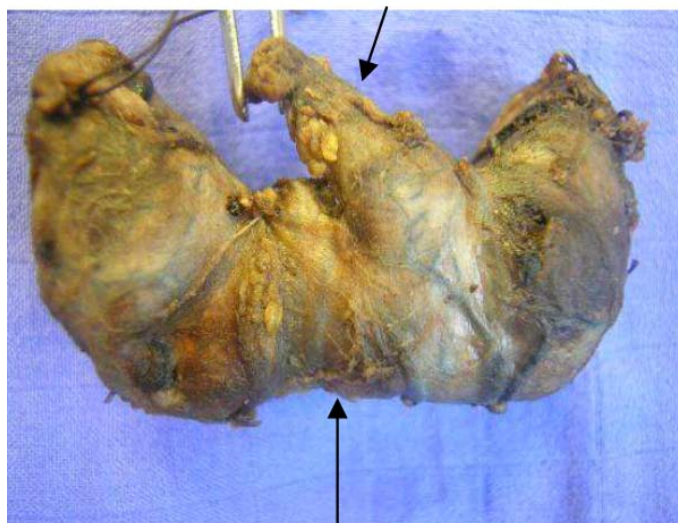
2. Rappel anatomique [6, 7,8]

L'intérêt du rappel anatomique d'orienter la pièce de thyroïdectomie et de réaliser un bon examen macroscopique.

La glande thyroïde a une anatomie relativement simple. Elle ressemble à un papillon aux ailes ouvertes : 2 lobes latéraux reliés par un isthme, situé dans la moitié inférieure de l'organe.

Certains spécimens (40% des cas) comportent en plus un lobe médian : le lobe pyramidal ou pyramide de Lalouette. Ce lobe est triangulaire et développé à la partie supérieure de l'isthme.

Pyramide de Lalouette



Isthme

Figure 36 : Pièce opératoire d'une thyroïdectomie vue antérieure

-

- Le poids moyen de la glande : 15 à 25 g (variations selon l'âge, le sexe, le cycle menstruel).
- La taille moyenne de chaque lobe : 2 à 2,5 cm de large ; 1,5 cm d'épaisseur ; 4,5 cm de hauteur.

- **Situation :**

La glande est située à la face antérieure du cou, l'isthme est en avant des premiers anneaux de la trachée :

- Les deux lobes embrassent la trachée et le larynx.
- La pyramide de Lalouette remonte en avant de la trachée et du larynx.

Elle est entourée d'une capsule conjonctive de laquelle partent des cloisons fibreuses servant de voies de cheminement aux vaisseaux et aux nerfs et qui délimitent dans le parenchyme des lobules de distribution irrégulière, chaque lobule étant formé de 20 à 40 follicules pour un total de trois millions dans une thyroïde adulte.

Les rapports anatomiques sont importants à connaître pour apprécier le degré d'extension d'une tumeur :

- Les muscles antérieurs (sterno-hyoïde, sterno-thyroïde et omo-hyoïde) et postérieurs (muscles du larynx).
- Les vaisseaux : jugulaire interne et carotide interne.
- Les nerfs : surtout les récurrents (souvent situés entre l'œsophage, la thyroïde, la trachée et la carotide).
- Parathyroïdes à la face postérieure contre les deux pôles des lobes
- La trachée et l'œsophage postérieurs.

Menstrations musculaires sont parfois très proches de la thyroïde ce qui explique qu'une tumeur envahissant le tissu cellulo–adipeux périthyroïdien ou ces muscles soit classée au même stade pT3 (classification TNM 2010).

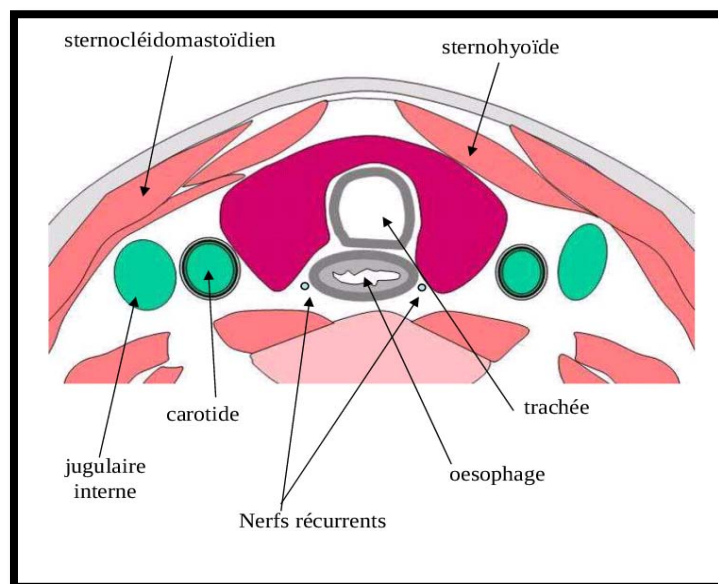


Figure 37 : Coupe transversale du cou en C6 montrant les rapports anatomiques de la glande thyroïde.

La vascularisation est très abondante, les artères et artérioles se résolvant en un réseau de capillaires qui se moultent sur la moitié de la circonférence du follicule.

Le réseau lymphatique, lui aussi très développé, suit le même trajet que la circulation sanguine, encercle, les follicules et relie les deux lobes en traversant la région isthmique. L'innervation, de type adrénergique et cholinergique, agit indirectement sur la sécrétion thyroïdienne par effets vasomoteurs. [9–10]

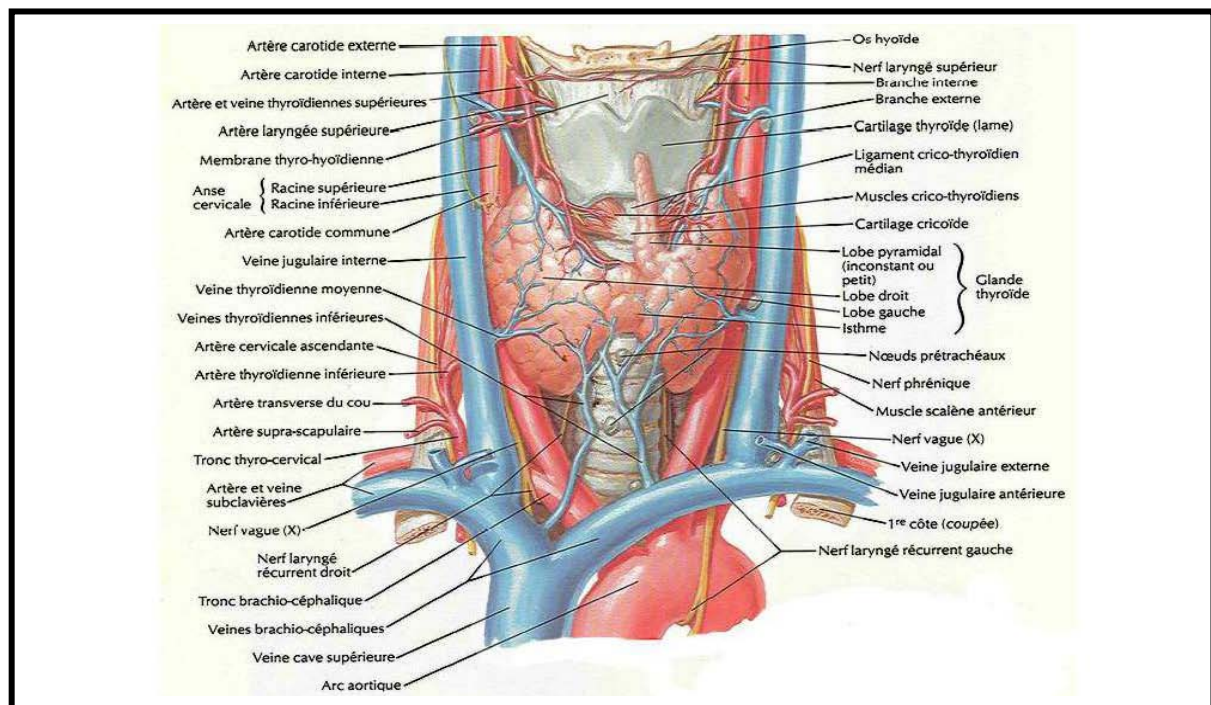


Figure 38 : Vue anatomique antérieure de la glande thyroïde. [11]

3. Rappel Histo-physiologique:

L'unité fondamentale de la thyroïde est le follicule, structure sphérique creuse formée d'un épithélium unistratifié reposant sur une mince lame conjonctive et limitant une lumière contenant une substance visqueuse, la colloïde, sécrétée par les cellules folliculaires. (Figure 39)

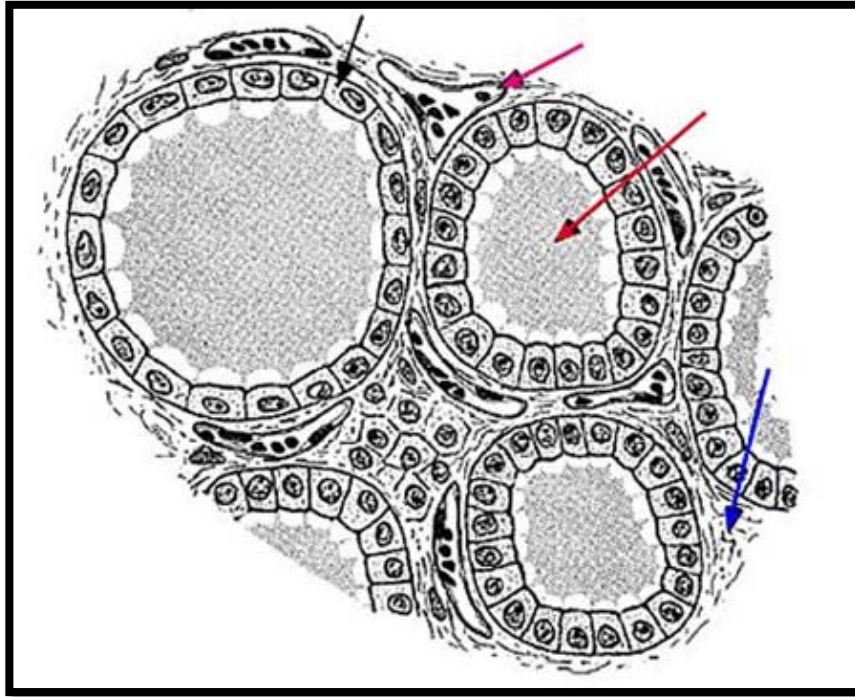


Figure 39 : Schéma d'une coupe histologique de la glande thyroïde. [12]

- Flèche bleue : le stroma conjonctivo-vasculaire
- Flèche rouge : la colloïde
- Flèche noire : un thyrocyte
- Flèche mauve : un capillaire sanguin

Le diamètre moyen des follicules est de 200 μm mais il existe une importante variation de taille en fonction de l'activité fonctionnelle.

Schématiquement, les follicules au repos sont volumineux (200 à 500 μm), à épithélium aplati, avec un colloïde abondant. Au contraire, les follicules en état d'hyperactivité sont plus petits (30 à 50 μm) à épithélium cylindrocubique centrés par une lumière rétractée contenant une colloïde pâle.

La colloïde est une substance protéique très largement constituée de thyroglobuline, glycoprotéine iodée de poids moléculaire élevé (660 000 dalton).

En microscopie optique et en technique standard elle est d'affinité tinctoriale variable, le plus souvent éosinophile homogène.

En technique spéciale, elle est colorée par la réaction à l'acide périodique de Schiff (periodic acid Schiffou PAS) et par le bleu alcian.

En immunohistochimie, elle est immunoréactive avec l'anticorps anti-thyroglobuline (Tg).

Dans les vésicules en activité fonctionnelle, une couronne de petites vacuoles optiquement vide, dites « vacuoles de résorption », s'observe à l'interface entre l'épithélium et la colloïde. Il n'est pas rare de constater, au centre de la colloïde, un espace clair, vide ou contenant un matériel cristallin. [15–17]. (Figure 40)

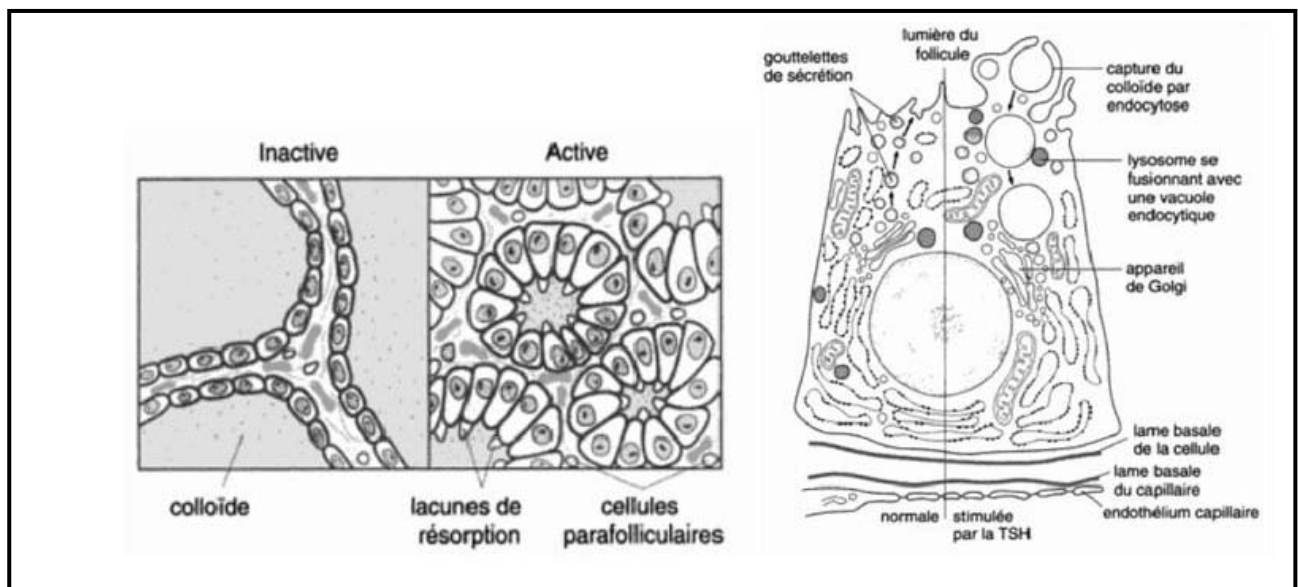


Figure 40 : aspect microscopique du follicule (à gauche) et des cellules thyroïdiennes (à droite).

[13]

La thyroïde humaine regroupe à l'intérieur d'une structure morfo-fonctionnelle unique ;
Le follicule, deux types de cellules :

- ▶ **Des cellules folliculaires:** appelées aussi **cellules vésiculaires** ou **thyréocytes**, d'origine endodermique, qui représentent 99.9 % du parenchyme thyroïdien total. Ces

cellules sont responsables de la production d'hormones thyroïdiennes iodées: la tri-iodothyronine (T3) et la thyroxine (T4) à partir d'une prohormone, la thyroglobuline (Tg).

Exemple unique dans l'organisme, ces cellules fonctionnent sur un mode à la fois exocrine (synthèse et sécrétion de Tg puis stockage dans la cavité folliculaire) et endocrine (libération d'hormones T3 et T4 dans le sang). La morphologie doublement polarisée de la cellule folliculaire rend compte de cette double fonction.

C'est à partir de ces cellules que naissent les carcinomes différenciés de la thyroïde.

En microscopie optique

Les cellules folliculaires montrent des variations de taille et de forme en rapport avec l'activité fonctionnelle de la glande. Les cellules de forme aplatie sont relativement inactives alors que les cellules cubiques traduisent un état d'activité fonctionnelle moyenne, leur fonction majeure étant la sécrétion de la substance colloïde. Quant à la forme cylindrique, plus rarement observée, elle indique une résorption accrue de Tg et une excrétion d'hormones actives dans le sang.

Le noyau de ces cellules est en position centrale dans la cellule au repos, parabasale dans les cellules actives. Il possède un nucléole excentré et une chromatine finement granuleuse ou mottée. Le cytoplasme est faiblement éosinophile. Il existe une polarité nettement définie de cette cellule folliculaire : le pôle apical est orienté vers la colloïde alors que le pôle basal, reposant sur la membrane collagène, est en contact avec le réseau sanguin (figure 40).

En immunohistochimie

Les cellules folliculaires et la colloïde expriment la Tg avec des anticorps mono- et polyclonaux, la T3 et la T4 ainsi que la peroxydase.

Les cellules folliculaires sont aussi immunoréactives avec des kératines de faible poids moléculaire, l'antigène épithélial de membrane (EMA) et occasionnellement, la vimentine.

Il a aussi été mis en évidence des récepteurs aux œstrogènes et à la progestérone.

En microscopie électronique

Les cellules folliculaires sont disposées en une assise unique autour de la colloïde et reposent sur une membrane basale d'environ 35 à 40 nm d'épaisseur qui les sépare du stroma interstitiel. Le pôle apical est hérissé de multiples microvillosités émanant du cytoplasme et plongeant dans la colloïde : leur taille et leur nombre augmentent avec l'activité fonctionnelle.

Le pôle basal, intimement appliqué contre la basale du follicule, est déformé par de profondes invaginations qui peuvent remonter à proximité du noyau. Les faces latérales sont pourvues de desosomes et de systèmes de jonction très efficaces, surtout au voisinage du pôle apical.

Ces systèmes de fermeture maintiennent la polarité cellulaire et assurent une étanchéité totale, empêchant la mise en contact de la Tg, hautement immunogène, avec la lumière des capillaires sanguins. Le réticulum endoplasmique rugueux et l'appareil de golgi, particulièrement développés, sont caractéristiques des cellules sécrétoires. [9]

▶ Des cellules C ou cellules à calcitonine : [9,10] appelées aussi cellules parafolliculaires, cellules interstitielles ou cellules claires. Représentant moins de 0.1 % du parenchyme thyroïdien, elles proviennent du corps ultimo-branchial ou elles auraient migré depuis la crête neurale. Elles appartiennent au système neuroendocrinien diffus dont elles possèdent les propriétés histochimiques et fonctionnelles, en particulier la sécrétion d'un polypeptide : la calcitonine.

Leur distribution n'est pas omniprésente car elles sont situées préférentiellement à la partie postéro-latérale de chaque lobe, à l'union du tiers supérieur et du tiers moyen, dans la zone supposée correspondre à l'incorporation du corps ultimo-branchial.

A partir de ces cellules naissent les carcinomes médullaires de la thyroïde.

En microscopie optique

Les cellules C sont difficiles à voir en technique standard (hémateïne-éosine) : il s'agit d'éléments plus volumineux que les cellules folliculaires (40 µm ou plus), comportant un cytoplasme clair, finement granuleux et un noyau central ovalaire. Elles semblent situées à l'intérieur du follicule ou en position parafolliculaire, isolées ou groupées par trois à cinq éléments. Leur nombre normal peut varier considérablement en fonction de l'état physiologique, du sexe (elles sont plus nombreuses chez l'homme) et surtout de l'âge, augmentant dans la période postnatale et plus tard à partir de la cinquième décennie.

En immunohistochimie

Elle permet, d'une part de mieux visualiser les cellules C, d'autre part de mettre en évidence leurs caractéristiques.

La coloration de Griméus, la plus employée, démontre le caractère argyrophile (affinité pour les grains d'argent préalablement réduits) des cellules C, en permettant la détection de fines granulations intra cytoplasmiques. Cette méthode utilisée dans le passé pour l'identification des cellules C est actuellement largement remplacée par l'immunohistochimie.

Les cellules C sont constamment positives avec les marqueurs neuroendocrines généraux : chromogranine, synaptophysine, Neuron specific enolase.

En revanche, elles sont négatives pour les protéines des neurofilaments, elles expriment aussi les cytokératines, de faible poids moléculaire, mais non la vimentine.

Sur le plan fonctionnel, elles sont positives avec les anticorps anticalcitonine et contiennent aussi de la katacalcine et la calcitonine gène related peptid (CGRP).

D'autres neuropeptides peuvent être retrouvés dans un petit nombre de cellules C (somatostatine, bombésine, Substance p).

En Microscopie électronique:

Toutes les cellules C sont situées à l'intérieur du follicule, les aspects parafolliculaires observés en microscopie optique sont dus à des incidences de coupe; au sein du follicule, ces cellules ne sont jamais en contact avec la colloïde.

Par ailleurs, la démonstration de granules neurosécrétoires intra cytoplasmiques indique que les cellules C ont une activité métabolique orientée vers la sécrétion polypeptidique.

Ces granules, formes d'un centre dense aux électrons et d'une membrane basale lipoprotéique, sont de deux types : des granules volumineux de type I (250 à 280 nm en moyenne) et des plus petits de type II, de 130 nm en moyenne.

La Physiologie de la cellule folliculaire :

La synthèse de la Tg s'effectue par un mouvement « ascendant » du pôle basal vers le pôle apical par assemblage de chaînes polypeptidiques dans les ribosomes du réticulum endoplasmique rugueux puis incorporation d'hydrates de carbone pendant le transport de la molécule vers et dans l'appareil de golgi.

À ce niveau, la Tg encore non iodée est assemblée en vésicules d'exocets qui sont dirigées vers le pôle apical et déversées dans la colloïde. À l'interface pôle apical–colloïde, se produit l'iodation de la molécule de Tg sous l'action de la peroxydase thyroïdienne.

La production de T3 et de T4 s'effectue par un mouvement intracellulaire inverse

« descendant » du pôle apical vers le pôle basal, la Tg est alors captée dans la colloïde sous forme de vésicules d'endocytose qui sont résorbées dans le cytoplasme où elles fusionnent avec des lysosomes.

Dans ces organites riches en hydrolases acides, la Tg est protéolysée avec libération de T3 et T4 qui seront finalement secrétées au pôle basal dans le système vasculaire (figure 41).

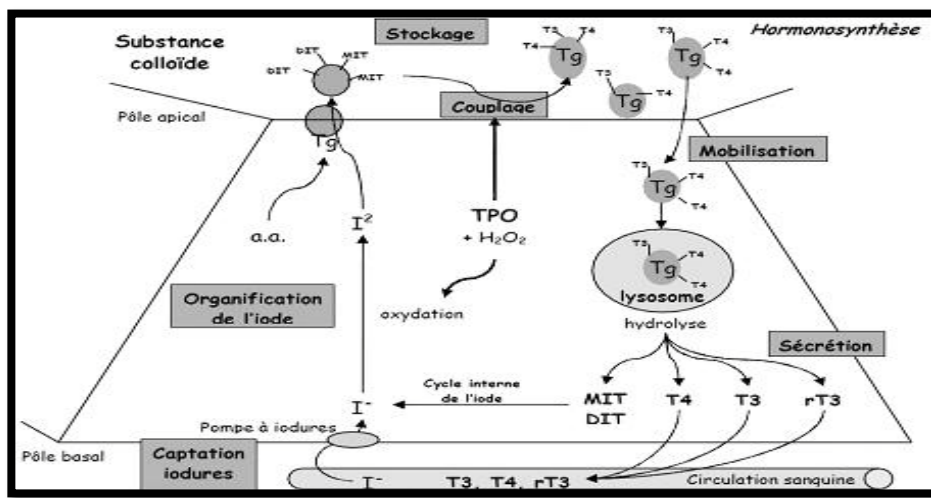


Figure 41 : l'hormonothèse au niveau de cellule thyroïdienne. [13]

✚ Distribution et métabolisme des hormones thyroïdiennes

Les hormones thyroïdiennes sont hydrophobes et se lient donc à des protéines de transport :

- Non spécifique : albumine.
- Spécifiques : Thyroxin binding globulin (TBG) (pour environ 60 à 75 %) et thyroxin binding pre-albumin (TBPA).

Il est important de rappeler que seule la fraction libre, même très minoritaire (0,01 à 0,03% de la T4 et 0,1 à 0,4 % de la T3) est active.

La totalité de la T4 circulante provient de la production thyroïdienne, tandis que la plus grande partie de la T3 est issue de la conversion périphérique de T4 en T3.

La désiodation périphérique permet la conversion de T4 en T3 et dont il existe plusieurs types :

- **La 5' désiodase de type 1**, retrouvée dans le foie, le rein, la thyroïde et de nombreux autres tissus périphériques, est fortement modulée par l'état nutritionnel.
- **La 5' désiodase de type 2** est présente dans le système nerveux central, l'hypophyse et la thyroïde. Son activité est majorée en cas d'hypothyroïdie de façon à couvrir les besoins du système nerveux central en hormones actives.

La 5 désiodase transforme la T4 en T3 reverse (RT3), inactive.

La dégradation des hormones thyroïdiennes se fait au niveau du foie et du rein par diverses voies : conjugaison (puis excrétion biliaire), désamination et décarboxylation de la chaîne latérale alanine, désiodation périphérique.

Les régulations de la fonction thyroïdienne

Le principal système de régulation est représenté par l'axe thyroïdienne. Il est complet par un système d'auto-régulation thyroïdienne (figure 42).

Par ailleurs, le statut nutritionnel influence également la fonction thyroïdienne et en particulier le catabolisme des hormones.

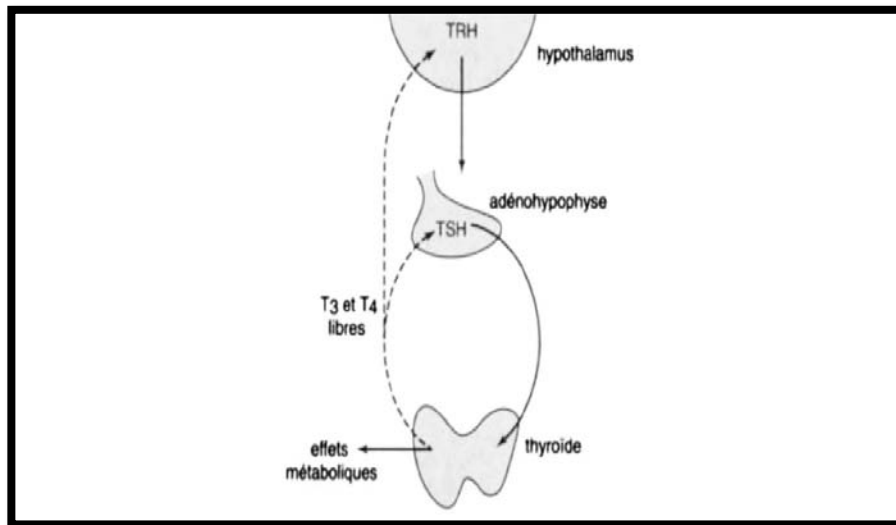


Figure 42 : Rétro-régulation de la sécrétion thyroïdienne. [13]

- Les flèches pointillées indiquent une inhibition, Les flèches continues indiquent une stimulation. (TRH: thyroid-releasing-hormone).

LaThyroid-stimulating-hormone (TSH) agit à différents niveaux :

- ▶ Elle contrôle et stimule les différentes étapes de l'hormonosynthèse : capture de l'iode, iodation de la thyroglobuline, pinocytose, hydrolyse de la thyroglobuline et sécrétion hormonale.
- ▶ Elle entretient le phénotype des thyrocytes en régulant l'expression et la synthèse de thyroglobuline, des pompes à iodures et de la thyroperoxydase.
- ▶ Enfin, la TSH est un facteur de croissance pour la thyroïde.

L'autorégulation thyroïdienne correspond à des mécanismes transitoires permettant :

- ▶ Un blocage de l'iodation et de la sécrétion en cas d'excès d'iode (effet Wolf-chaikoff)
- ▶ Une plus grande sensibilité des thyrocytes à l'action de la TSH en cas de carence en iode.

Enfin, la captation d'iode est d'autant plus forte et plus prolongée que la glande est pauvre en iode et inversement l'état nutritionnel conditionne le niveau de désiodation périphérique. La 5' désiodase est inhibée avec diminution des taux sanguins de T3 et augmentation de ceux de RT3 ; en cas de jeûne, de dénutrition ou d'hypercatabolisme. [9-10]

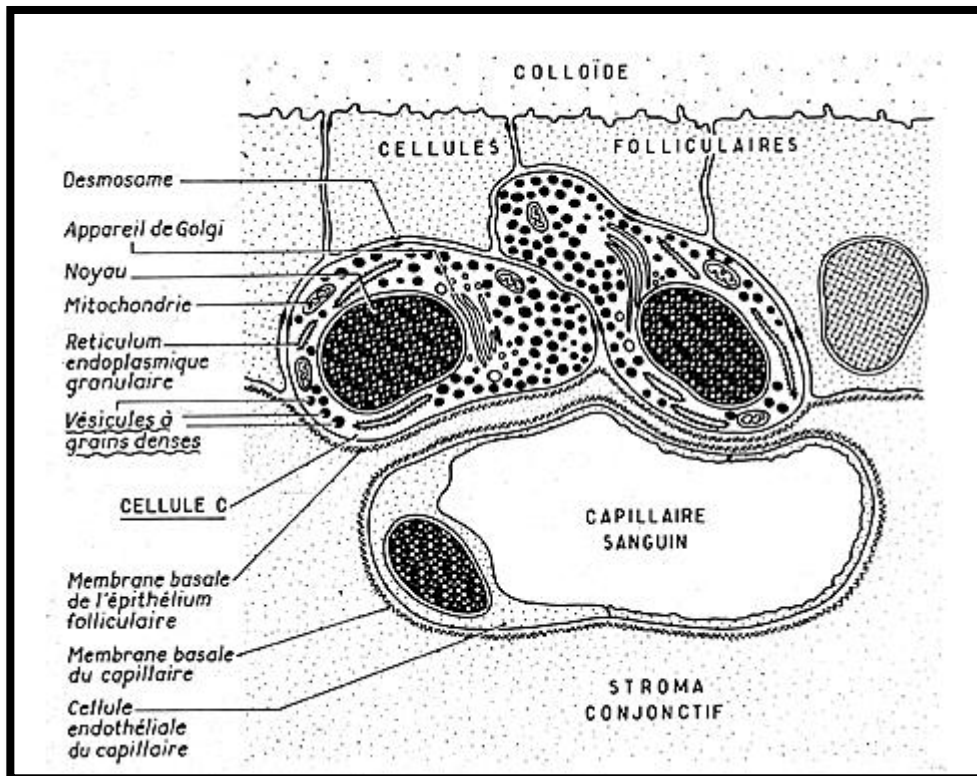


Figure 43 : Schéma d'une coupe histologique de la glande thyroïde. [12]

III. Etiopathogénie

Les principaux facteurs de risque du cancer de la thyroïde invoqués dans les études épidémiologiques sont [14]:

- Les antécédents d'irradiation cervicale durant l'enfance ;
- Les antécédents familiaux et personnels de maladie thyroïdienne ;
- Les facteurs hormonaux et de reproduction ;

- L'apport iodé et d'autres facteurs liés à l'alimentation.

Seules les radiations ionisantes reçues pendant l'enfance ont une responsabilité clairement établie dans la survenue d'un cancer de la thyroïde. Les cancers thyroïdiens des enfants ukrainiens et biélorusses survenus secondairement à l'accident de Tchernobyl en sont une illustration dramatique.

1. Terrain : [15–16–17]

❖ Age :

Le cancer thyroïdien peut affecter tous les âges.

Le pic d'atteinte se situe entre 40 et 60 ans. Chez l'enfant et l'adolescent, le cancer thyroïdien n'est pas rare.

❖ Sexe :

La prédominance féminine est nette en matière de cancer thyroïdien.

2. Facteurs prédisposants :

❖ Radiations ionisantes :

En 1950, l'association entre l'exposition aux rayons X et l'incidence du cancer différencié de la thyroïde a été mise en évidence par Duffy et Fitzgerald [18], qui avaient retrouvé des antécédents de radiothérapie pour hypertrophie du thymus chez 9 des 28 enfants chez lesquels ils avaient diagnostiqué un cancer de la thyroïde. Ces enfants avaient entre 4 et 18 mois lors de la radiothérapie.

En 1956, cette association a été contestée [19], mais confirmée par la suite dans un grand nombre d'études.

Le rôle carcinogène d'une irradiation qu'elle soit accidentelle ou thérapeutique est certain. Elle entraîne des lésions irréversibles de la cellule thyroïdienne qui par le biais de la TSH peut dégénérer [20].

Il existe une grande latence clinique qui va de 15 à 25 ans ; le risque de ces irradiations est plus élevé chez l'enfant, et est parallèle à la dose [21–22].

Il est plus important chez la femme que chez l'homme. Le traitement par l'iode 131 (par prudence) doit être réservé aux sujets de plus de 40 ans.

❖ **Régime iodé : [23–24–25]**

Dès 1928, WEGELIN signalait la plus forte fréquence des cancers thyroïdiens dans les régions d'endémie goitreuse.

Le rôle de l'iode dans la genèse des cancers de la thyroïde a été étudié, ainsi :

- La carence iodée semble responsable d'une augmentation de l'incidence des cancers vésiculaires ;
- Inversement la supplémentation en iode serait responsable de l'augmentation des formes papillaires.

❖ **Les associations pathologiques :**

Les thyroïdites: [15–20–25]

L'association entre cancer thyroïdien et thyroïdite chronique type Hashimoto a été décrite, mais difficile de dégager formellement une relation étiologique.

Certains auteurs pensent que la thyroïdite fait le lit d'un cancer, d'autres remarquent que le lymphome malin primitif survient préférentiellement sur une thyroïdite auto-immune préexistante.

Hyperthyroïdie :

L'existence simultanée d'un cancer thyroïdien reste une éventualité peu fréquente. Selon la littérature 0,5 à 4% des nodules hyperfixants sont cancéreux [23–26].

Cancers et autres maladies : [14]

Un risque accru de cancers du sein chez des femmes atteintes d'un cancer de la thyroïde, et inversement un risque accru de cancer de la thyroïde chez des patientes atteintes d'un cancer du sein, ont été observés. Cette apparente association peut paraître surprenante si l'on considère que les facteurs de risque hormonaux connus du cancer du sein ont souvent un rôle opposé à celui du cancer de la thyroïde. D'autres associations ont été notées entre le cancer thyroïdien et les leucémies, les cancers du rein, du cerveau, les lymphomes hodgkiniens et non hodgkiniens. Ces associations peuvent être expliquées, en partie, par les effets du traitement.

❖ Facteur familial et hérédité : [27]

Des anomalies chromosomiques ont été décelées au niveau du chromosome 10 dans l'oncogène RAS. Cette anomalie a été retrouvée à tous les stades de la carcinogenèse. Elle serait en cause dans le carcinome vésiculaire.

Des réarrangements du gène RET ont été découverts dans de nombreux cas de cancer, surtout papillaire, et chez certains patients porteurs de NEM2.

Des anomalies de la P53 ont été retrouvées dans la progression du cancer différencié vers le carcinome indifférencié.

Tableau VI: Facteurs de risque familiaux de cancer de la thyroïde d'après SCHLUMBERGER [5].

Syndrome familial	Manifestations	Tumeur thyroïdienne	Gène/localisation chromosomique
Polypose colique familial	Polypes du colon	Cancer thyroïdien papillaire	APC/5q21.
Syndrome de Gardner	Polypes, ostéomes, fibromes, lipomes.	Cancer thyroïdien papillaire.	APC/5q21, autres.
Maladie de Cowden	Hamartomes, tumeur du sein.	Adénome, cancer folliculaire, goitre.	PTEN/10Q22–23.
Complexe de CARNEY	Taches cutanées, myxomes, schwannomes, hypercorticisme,	Adénome, cancer folliculaire.	2p16, 17q23.
Cancer thyroïdien familial non médullaire.	Cancer thyroïdien papillaire, tumeurs oxyphiles.	Cancer thyroïdien papillaire.	2q21, 19p13.

❖ **Facteurs hormonaux et reproductifs : [14]**

Les facteurs hormonaux chez la femme sont suspectés, depuis longtemps, de jouer un rôle dans le cancer de la thyroïde, du fait de l'incidence plus élevée de ce cancer chez la femme que chez l'homme.

Le risque de cancer de la thyroïde pourrait augmenter avec le nombre d'enfants. Certains éléments font penser que cette augmentation du risque de cancer survient de façon transitoire après chaque accouchement, peut-être par l'intermédiaire d'une stimulation thyroïdienne par des facteurs hormonaux (TSH ou HCG). L'allaitement a aussi été mis en cause, et pourrait jouer un rôle propre dans l'augmentation transitoire du risque de cancer thyroïdien.


Par ailleurs, l'âge tardif aux premières règles et une ménopause précoce pourraient augmenter le risque de carcinome thyroïdien, mais les résultats des études ne vont pas tous dans le même sens.

Enfin, des associations ont été observées avec l'âge tardif à la première ou à la dernière grossesse, avec l'existence de fausses-couches, d'une hystérectomie ou d'une ovariectomie, la prise de contraceptifs oraux ou un traitement hormonal substitutif. Les résultats ne sont pas toujours concordants. Ils peuvent être expliqués par des biais de détection, liés à une surveillance médicale plus poussée à l'occasion de ces événements qui amènerait à détecter des tumeurs latentes.

❖ **Autres facteurs de risque : [14]**

a. **Alimentation:**

La consommation de certains aliments pourrait jouer un rôle dans le cancer thyroïdien. On décrit ci-dessous les principales associations observées.

 **Poissons et fruits de mer:**

La consommation de poissons et de fruits de mer, et l'apport en iode qui en résulte, pourrait entraîner une réduction du risque de cancer de la thyroïde dans les zones d'endémie goitreuse, comme cela a été noté en Italie ou en Suède.

En revanche, le risque serait inchangé ou légèrement augmenté avec la consommation de poissons ou de fruits de mer dans les zones sans carence iodée.

 **Légumes et crucifères:**

Comme dans de nombreux cancers, la consommation de légumes semble avoir un effet protecteur dans le cancer de la thyroïde. Les crucifères (choux, brocolis, radis, navets, etc....) tiennent une place à part, car ils contiennent des composés pouvant intervenir dans le

métabolisme thyroïdien. Un effet protecteur de la consommation de légumes crucifères a été observé dans certaines études épidémiologiques.

+ Autres aliments, alcool :

Des effets protecteurs modérés de la consommation de fruits et de la consommation d'alcool ont été observés.

b. Médicaments :

Certains médicaments, comme le pentobarbital, la griséofulvine, la spironolactone, ont été incriminés dans le cancer de la thyroïde. Ces résultats doivent être confirmés.

c. Facteurs professionnels et environnementaux :

Peu d'études portant sur les facteurs de risque professionnels des cancers de la thyroïde ont été réalisées, et les associations observées doivent encore être confirmées. Parmi les associations qui permettent d'incriminer des expositions particulières, on peut noter en particulier des augmentations de risque pour certaines professions exposées aux rayons X, et chez les femmes de marins pêcheurs en Norvège (consommation de poissons ou de fruits de mer).

3. la carcinogenèse thyroïdienne [28]

Les plus importantes anomalies génétiques associées au développement du cancer de la thyroïde impliquent la voie de signalisation RET/PTC-RAS-RAF-MAPK.

Le proto-oncogène RET (Rearranged during Transfection) code pour un récepteur membranaire à activité de tyrosine kinase qui joue un rôle fondamental dans la genèse du cancer de la thyroïde.

Dans les CP, les réarrangements des récepteurs membranaires à activité tyrosine kinase RET et RTK (récepteurs tyrosine kinase), ainsi que les mutations ponctuelles de type B-RAF kinase (aussi écrit BRAF) sont les anomalies les plus fréquentes.

BRAF, une composante importante de la voie des RTK, est mutée dans environ 44% des CP, et sa mutation a également été fréquemment associée à l'absence de sensibilité à l'iode radioactif. La mutation RAS est présente dans 10% des cas de CP.

Ces anomalies activent la voie des MAPK (Mitogen-Activated Protein Kinases), qui est considérée comme la clé du développement et de la progression des CP. Ces voies sont mutuellement exclusives, ce qui laisse penser qu'une inhibition de cette voie pourrait être efficace.

Les anomalies génétiques mises en évidence dans les cancers folliculaires comprennent les translocations de PAX8-PPAR γ et les mutations de RAS (HRAS, NRAS et KRAS), qui sont présentes dans plus de 40% des cas.

Les cancers peu différenciés ou anaplasiques se caractérisent par une mutation du gène p53 (70% des cas) et par une activation des voies des MAPK et de la PI3K (phosphatidyl-inositol-3-kinase)/AKT/ mTOR (mammalian Target Of Rapamycin).

Les mutations germinales activatrices de RET sont responsables de la survenue de plus de 95% des formes héréditaires du CMT, et les mutations somatiques de cet oncogène sont retrouvées dans 50% des CMT sporadiques.

Ces anomalies sont responsables du développement et de la progression de ces tumeurs.

En accord avec l'hypothèse de l'addiction oncogénique, leur inhibition est susceptible de provoquer la stabilisation ou la régression de ces cancers.

Outre des mutations génétiques, l'angiogenèse est fortement liée au cancer de la thyroïde. Des taux importants de VEGF (Vascular Endothelial Growth Factor) et une plus grande densité des microvaisseaux ont été identifiés dans les cancers de la thyroïde par rapport au tissu thyroïdien normal. Le VEGF peut être synthétisé et sécrété par les thyrocytes.

Le VEGF-A intervient dans la croissance tumorale et la diffusion métastatique hématogène, tandis que les VEGF-C et VEGF-D, impliqués dans la lymphangiogenèse, sont incriminés dans la diffusion métastatique aux ganglions cervicaux, durant les CPT. [19]

IV. Epidémiologie des carcinomes thyroïdiens

1. La Fréquence

Les carcinomes thyroïdiens sont des tumeurs malignes rares ; ils représentent 1 % des cancers, en revanche se sont les tumeurs endocrines les plus fréquentes. [1–2–29]

Depuis les années 1970, l'incidence du cancer thyroïdien a augmenté dans la plupart des pays du monde, dont le Maroc où l'incidence est estimée à 6,6 pour 100 000 habitants. [3–30–31–32]

Cette augmentation peut être expliquée par la performance et le faible coût des moyens diagnostiques (échographie, cytoponction), par la sensibilisation du milieu médical et de la population, le suivi des personnes à haut risque et la modification des critères histologiques, comme en témoigne la proportion croissante des formes papillaires avec microcancers [33].

Cette augmentation d'incidence n'est pas spécifique du cancer de la thyroïde. Elle touche également d'autres organes comme le sein ou la prostate qui font, à l'heure actuelle, l'objet d'une détection intensifiée. [34–35–36]

L'incidence des carcinomes thyroïdiens dans notre étude est supérieure à 7 cas/an.

Au Maroc, nous disposons des données du Registre des Cancers de la population de la Région du Grand Casablanca (RCRC), qui représente le premier Registre Régional de cancers au Maroc et le registre de Rabat. Ces registres ont permis de disposer des données sur l'épidémiologie descriptive des cancers ; s'agissant d'un échantillon assez représentatif de la population Marocaine.

Entre 2008 et 2012 le RCRC a enregistré 1325 cas de cancers, tous les types confondus, dont 178 cas chez l'homme et 1147 cas chez la femme.

Selon les données du RCRC, l'incidence du cancer de la thyroïde de la femme selon le RCRC est comparable par rapport à l'Algérie mais plus élevée par rapport à la Tunisie. Cette incidence reste faible par rapport à celle rapportées par les registres occidentaux. [31]

Dans notre étude, nous avons enregistré sur une période de 10 ans, 84 cas du carcinome thyroïdien.

2. Age :

La moyenne d'âge de la survenue d'un carcinome thyroïdien au moment du diagnostic se situe dans la 4ème décennie, ce qui le rend différent de la plupart des autres cancers [37]. Elle est de 43,58 ans dans notre étude, avec des extrêmes allant de 20 à 76 ans.

La moyenne d'âge chez les hommes est de 50 ans, et de 42,81 ans pour les femmes. Elle rejoint les moyennes d'autres études [38–39–40–41]. La moyenne d'âge (M.A) en fonction du sexe dans les différentes études est représentée dans le tableau n°VII.

Tableau VII: Moyenne d'âge globale (M.A), chez les femmes et les hommes, en fonction des études

Etude	M.A	Femme	Homme
Belaabidia [17]	46, 87	45	56
Gomez–Segovia [18]	–	53	57
Fauconnier [22]	46	46	53
Sassolas [23]	–	50	49
Notre série	43,58	42,81	50

Les carcinomes thyroïdiens sont exceptionnels avant l'âge de 5 ans [34], rares chez l'enfant et l'adolescent, ils surviennent dans 10% des cas chez les sujets de moins de 21 ans, l'incidence dans cette tranche d'âge est de 1 à 6 par 100 000 individus [42], et ils sont le plus souvent de type papillaire. [34–37–43]

3. Sexe

Le carcinome thyroïdien est plus fréquent chez la femme que chez l'homme, mais le sex-ratio varie entre les pays, les zones géographiques, et les ethnies. [42]

Ainsi, le sex-ratio femme/homme dans notre étude est de 8,3.

Ce résultat est supérieur à ceux des séries africaines [39–40–44] et mondiales [45–46], qui ont trouvé respectivement 3,8 ; 4, et 4,6 pour les premières, et 3 ; 3,4 et 3,8 pour les secondes.

Cette différence tend à s'égaliser, ou s'inverser même, en cas d'atteinte dans la période prépubertaire. [37,42]

En revanche, la fréquence des carcinomes thyroïdiens non différenciés est plus élevée chez le sexe masculin (13,9% vs. 4,7%) [36].

Dans notre étude, en fonction de leur degré de différenciation et du sexe des patients, la prévalence des carcinomes thyroïdiens est 22 %pour le sexe masculin vs. 5% pour les femmes.

4. Circonstances de découvertes

✚ Le Nodule

Le nodule est le mode de révélation le plus fréquent des carcinomes de la thyroïde ; d'abord perçu par le patient lui-même ou par l'entourage, ce qui motive la consultation chez le médecin.

Un nodule est cliniquement détectable chez 4 à 7 % de la population générale [34, 37, 47,48], sa fréquence augmente avec l'âge, en particulier chez la femme. [49]

Ces nodules sont rarement cancéreux. Selon les séries, 5 à 10 % des nodules sont des cancers [34–49–60].

Ils sont rarement isolés et s'intègrent le plus souvent dans un goitre multinodulaire.

Il est admis que le risque de cancer devant un nodule prédominant au sein d'un goitre multinodulaire est le même qu'en cas de nodule isolé. [34–50–51]

La majorité des patients de notre étude (comme c'est le cas dans les séries africaines)[44–50], se sont présentés pour la constatation d'une masse cervicale antérieure dans soit 64% des cas.

En revanche, les études mondiales notent une diminution de l'incidence des carcinomes révélés par une masse cervicale antérieure, au dépend de la découverte fortuite à l'examen histologique [1,41]

Les adénopathies

L'adénopathie cervicale est volontiers un mode de découverte du cancer de la thyroïde. Il s'agit souvent dans ce cas de cancer papillaire avec métastases ganglionnaires généralement jugulocarotidiennes (35 à 65 %) [34–52–53], souvent du côté ipsilatéral de la tumeur [42].

Par contre les métastases ganglionnaires des carcinomes vésiculaires sont rares (10–20%). [54–55]

Les métastases aux chaînes ganglionnaires controlatérales peuvent survenir dans les carcinomes plus avancés ou plus agressifs, cela peut être dû à un ensemencement intrathyroïdien par l'intermédiaire du système lymphatique en raison de la présence de foyers de carcinomes–micro ou macroscopiques dans le lobe controlatéral. [42]

Concernant les carcinomes médullaires, environ 75% des patients qui présentent des masses palpables, ont des métastases ganglionnaires, qui intéressent le plus souvent les chaînes cervicales centrales et homolatérales. Une atteinte ganglionnaire controlatérale et/ou médiastinale devient plus fréquente (50% à 60%), lorsque la tumeur est localement invasive. [51]

Les métastases ganglionnaires des carcinomes anaplasiques sont présentes dans 90% des cas. [56]

Dans notre série, les adénopathies étaient perçues aux renseignements cliniques dans 11 cas (soit 13%).

Les Métastases

Les métastases à distance peuvent être révélatrices du cancer de la thyroïde. Ce sont généralement des métastases osseuses ou pulmonaires. [3]

Les métastases à distance du carcinome papillaire se produisent dans 5–7% des cas. [47, 57]

Celles des carcinomes vésiculaires sont le plus souvent hématogènes, ils diffusent aux os, aux poumons, au cerveau et au foie. [51]

Dans notre étude les métastases des carcinomes médullaires sont présentes au moment du diagnostic dans 10% des cas, et intéressent le foie, les poumons, et les os.

Celles des carcinomes anaplasiques sont détectables chez 20 à 50% des patients, elles se développent rapidement, au niveau du poumon (80% des cas), parfois des os, du cerveau. [51]

Dans notre étude Le bilan initial a permis d'identifier 2 métastases ; pulmonaire et osseuse.

La Douleur

Les patients avec carcinomes différenciés de la thyroïde, se présentent rarement pour des douleurs cervicales, contrairement à ceux qui développent des cancers moins différenciés ou anaplasiques. Elle est due à un saignement intra nodulaire. [42–58]

Les autres diagnostics à évoquer devant une tuméfaction thyroïdienne douloureuse sont :

La thyroïdite subaiguë, l'abcès thyroïdien, elle peut se confondre également avec une pathologie extra thyroïdienne notamment : une lymphadénopathie infectieuse, une phlébite, ou une cellulite. [58–59]

Les Signes compressifs

Les signes compressifs tels que la dysphagie, dysphonie, voix rauque, dyspnée ; surviennent le plus souvent en cas de nodule tardivement diagnostiqué. [58]

Les signes de compression n'étaient présents dans notre série que chez un seul patient.

V. Anatomie pathologique des carcinomes thyroïdiens :

1. La Cytoponction : [61,62,64,65,66,67,68,69]

La cytoponction est considérée comme l'examen paraclinique préopératoire de référence pour le diagnostic de carcinomes thyroïdiens. Elle est aussi l'examen le plus sensible en faveur de la malignité. [37, 58, 63, 70, 71,73]

Cet examen est simple, peu invasif, et bien toléré ; ses complications sont rares et mineures. [51, 55, 72,73]

La cytoponction s'adresse principalement aux nodules thyroïdiens isolés. Elle peut être également une aide diagnostique dans les goitres multinodulaires, la cytoponction est également indiquée pour confirmer la malignité et typer une lésion cliniquement évidente.

Elle peut être réalisée sur un ganglion lymphatique cervical ; dans ce cas un dosage de thyroglobuline peut être pratiqué sur le produit de rinçage de l'aiguille de ponction ; il permet d'affirmer la nature de l'envahissement ganglionnaire. [52]

La cytoponction est aussi indiquée lors de la surveillance d'un cancer thyroïdien opéré. [66, 73,74]

Les recommandations pour la réalisation de la cytoponction, émises par les experts de la « Society of Radiologists in Ultrasound » devant les différentes images échographiques sont plus détaillées dans le tableau n°VIII. [75]

Dans notre étude La cytoponction a été réalisée chez 3 malades, et a fait suspecter la présence d'un carcinome papillaire dans les 3 cas.

Tableau VIII: Recommandations : Indications de la cytoponction échoguidée en cas de nodule > 1 cm. [75]

Aspect échographique	Recommandations
Nodule solitaire : Microcalcifications	US–FNAB si > 1 cm
Solide (ou à prédominance solide) ou macrocalcifications	US–FNAB si > 1 cm
Mixte à prédominance solide ou bourgeon solide au sein d'un nodule kystique	US–FNAB si > 2 cm
Aucun des signes précédents, mais augmentation de volume	US–FNAB
Kystique, aucun signe cité ci–dessus ; pas d'augmentation de volume	US–FNAB non conseillée
Nodules multiples :	US–FNAB sur 1 ou plusieurs nodules, fondée sur critères de sélection utilisés pour le nodule isolé

US–FNAB: Ultra–sound fine–needle aspiration biopsy (cytoponction échoguidée).

1.1 Les Equipements : [51, 55, 57, 72, 74, 77,78]

- Aiguilles stériles 25 à 23 gauge de longueurs différentes ;
- Une seringue de 10 cc, fixée ou non à un pistolet (figure 42) (par exemple : Cameco ®) : c'est un dispositif qui permet un guidage rapide et précis de l'aiguille avec une seule main et assure un positionnement exact, largement utilisée aux États–Unis, pour les cytoponctions–aspiration: (**fine needle aspiration biopsy, FNAB**). [77]

Le nécessaire pour une biopsie dans un environnement stérile.

Le nécessaire pour une biopsie dans un environnement stérile.



**Figure 44 : Equipements de base pour la réalisation d'une cytoponction
écho guidée. [57]**

❖ **Les Techniques : [58,70]**

La cytoponction peut être réalisée avec ou sans guidage échographique mais la réalisation sous échographie améliore le choix du nodule ponctionné.

L'expérience du préleveur et du lecteur est nécessaire à la bonne rentabilité diagnostique de cette technique.

L'utilisation de l'anesthésie locale ne fait pas l'unanimité. Si plusieurs ponctions sont prévues, il est recommandé de faire une infiltration avec 0.5 ml à 1 ml de lidocaïne. Certains médecins, généralement cytologistes, affirment que l'infiltrat rend le nodule plus difficile à palper et avancent l'hypothèse que cela pourrait avoir un effet néfaste sur l'interprétation cytopathologique.

Un anesthésique topique peut être utilisé, notamment chez les enfants.

❖ **La Cytoponction sans aspiration :**

La technique sans aspiration a été développée en 1987 en France par Zajdella à l'Institut Curie. [86] L'échographiste tient la sonde d'une main et l'aiguille de l'autre en surveillant sa progression sur l'écran.

Le produit de ponction remonte librement dans le corps de l'aiguille grâce :

- Au faible calibre de l'aiguille qui génère une capillarité suffisante ;
- Aux petits mouvements de va-et-vient et de rotation imprimés à l'aiguille.

Il est recommandé d'effectuer des prélèvements radiaires en changeant légèrement l'axe de pénétration de l'aiguille sans sortir du nodule, ce qui diminue le nombre de prélèvements non contributifs.

Deux à trois passages par nodule suffisent généralement. [69, 74,77]

❖ **La Cytoponction avec aspiration :**

L'opérateur maintient le nodule avec le 2ème et 3ème doigts de la main non dominante, l'autre main porte le dispositif d'aspiration qui est introduit perpendiculairement à la peau.

Lorsque l'opérateur est sûr que la pointe de l'aiguille est positionnée dans la lésion cible, le poignet du pistolet est utilisé pour réduire légèrement la pression dans la seringue, les cellules sont alors aspirées dans la pointe de l'aiguille.

L'aiguille est ensuite déplacée soigneusement en avant et en arrière à des angles différents dans le point de ponction afin de recueillir un nombre suffisant de cellules.

Les deux côtés de la thyroïde devraient être systématiquement ponctionnés afin de fournir un matériel de référence pour le cytologiste. [70,78]

Les prélèvements sont étalés sur lame et séchés à l'air ou fixés selon la demande du cytologiste (en fonction des colorations utilisées au laboratoire).

❖ **Les Contre-indications :**

Il n'existe aucune contre-indication spécifique à ce geste.

Les aiguilles sont suffisamment fines (23 gauge ou plus petites) pour que la cytoponction soit effectuée en toute sécurité chez les patients sous traitement anticoagulant.

Chez les patients porteurs de valvulopathie mitrale, l'antibioprophylaxie n'est pas indiquée. [51]

❖ **Les Complications : [69]**

- Les complications infectieuses (thyroïdite aiguë) sont exceptionnelles si les elles surviennent surtout chez les sujets immunodéprimés.
- Les hématomes intrathyroïdiens sont également exceptionnels si on respecte les contre-indications qui sont les troubles de la crase sanguine et les traitements anticoagulants.
- Un seul cas de greffe tumorale sur le trajet de ponction a été décrit dans la littérature mondiale. [69]
- Des cas de nécrose de nodule après ponction ont été décrits. Comme pour tout acte médical vulnérant, il faut obtenir le consentement éclairé du patient. [55,78]

1.2 Les Résultats:

Les résultats cytologiques (figure 49) varient d'une étude à l'autre, en fonction de la formation, l'expérience du praticien et du cytologiste, et de la qualité des cellules aspirées [48,55], ils se répartissent dans quatre groupes : [37, 57, 66, 67,77]

Bénin: soixante-dix pour cent des réponses (adénomes colloïdes, thyroïdites, kystes). Les faux négatifs sont estimés à 5 %, ce qui était à l'origine d'un 2^{ème} prélèvement systématique (actuellement remis en cause par certaines équipes) ;

Douteux: dix à trente pour cent des réponses (lésions folliculaires, lésions à cellules de Hürthle, adénomes très faiblement colloïdes ou très cellulaires). 15 à 30 % de ces lésions sont cancéreuses. Une deuxième détermination est donc obligatoire ;

Malin : trois à cinq pour cent des réponses (cancers, lymphomes). Les faux positifs sont de 3%. Il s'agit de la réponse la plus fiable de la cytologie ;

Non contributif : dix pour cent des réponses (prélèvements insuffisamment cellulaires). Au moins 5 % sont des cancers : le prélèvement doit donc être répété.

Les lésions kystiques méritent une attention particulière. Il s'agit exceptionnellement de kystes vrais mais plutôt de lésions solides kystisées. Les prélèvements non significatifs y sont plus nombreux mais certaines études récentes ont montré que le taux de cancer n'est pas très différent de celui des nodules solides. Ceci justifie pour de nombreuses équipes l'exérèse de principe de toute lésion kystique qui récidive après ponction. [65]

1.3 Système Bethesda [80]

La terminologie de Bethesda, publiée en 2010 en langue anglaise, corrélée à une évaluation du risque de cancer par catégorie lésionnelle et à une attitude thérapeutique adaptée, offre la possibilité d'une prise en charge standardisée des patients et l'opportunité d'une évaluation évolutive des diagnostics proposés. Son usage en est recommandé.

Selon les recommandations de la conférence internationale de Bethesda, les lésions sont classées en 6 catégories permettant une certaine homogénéité des conduites à tenir.

Trois avantages majeurs :

- ▶ Description des images lésionnelles appartenant à chacune des catégories mentionnées.
- ▶ Corrélation, pour chaque catégorie lésionnelle avec le risque potentiel de cancer afin d aboutir à une décision thérapeutique.
- ▶ Recommandations de PEC des patients adaptées à chaque catégorie lésionnelle proposée.

Six catégories (ANNEXE IV)

- Non diagnostique ou non diagnostiquée ;
- Bénin ;
- Lésion folliculaire de signification indéterminée ou atypies de signification indéterminée (ASI ou atypia of undeter–mined significance (AUS) ») ;
- Néoplasme folliculaire incluant la variété néoplasme fol–liculaire à cellules oncocytaires ;
- Suspect de malignité ;
- Malin.

Chacune associée à un risque de cancer et à une conduite à tenir.

Enfin, la cytoponction est actuellement le test de référence pour évaluer le risque de malignité d'un nodule thyroïdien avec le meilleur rapport coût– efficacité. Ses limites sont essentiellement le taux de faux négatifs et le taux de cytologies indéterminées. Ses performances peuvent être améliorées d'une part par l'écho–guidage qui réduirait le taux de faux négatifs et d'autre part par les nouvelles techniques d'immunohistochimie qui permettraient de mieux affiner le diagnostic des cytologies indéterminées.

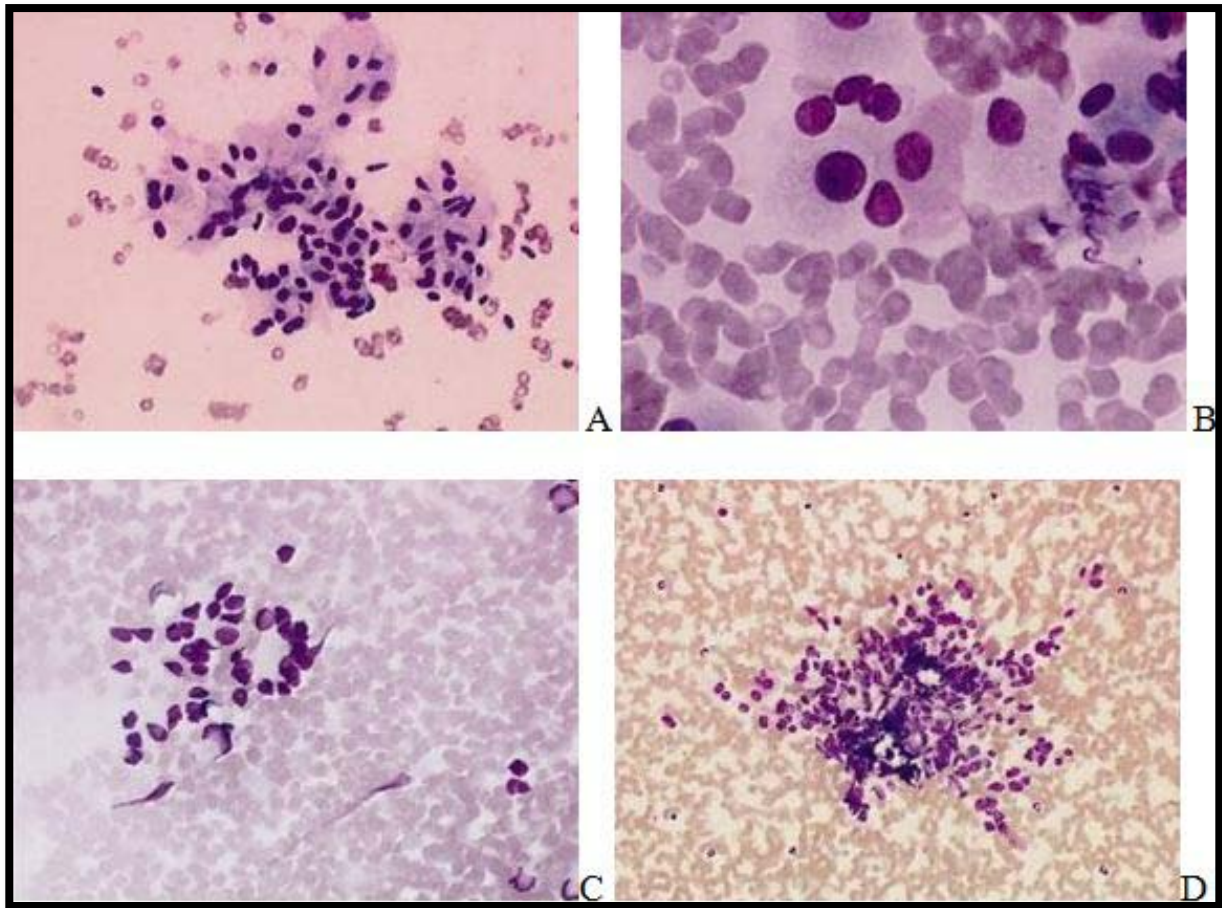


Figure 45 : Aspects du cancer médullaire en cytoponction, coloration May-Grünwald- Giemsa. Les figures A et B correspondent à une même observation. On note sur la figure B les grains rosés présents au sein d'une seule cellule et évocateurs du diagnostic. Le mélange de cellules rondes et allongées présentes sur la figure D permet en général d'évoquer le diagnostic de carcinome médullaire. [81]

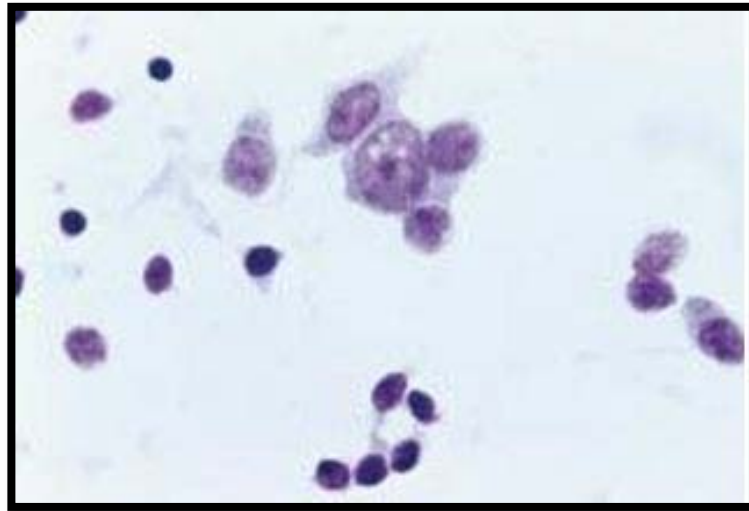


Figure 46 : Carcinome médullaire. Cellules isolées. Aspect plasmocytoïde (May- Grünwald- Giemsa*400). [82]

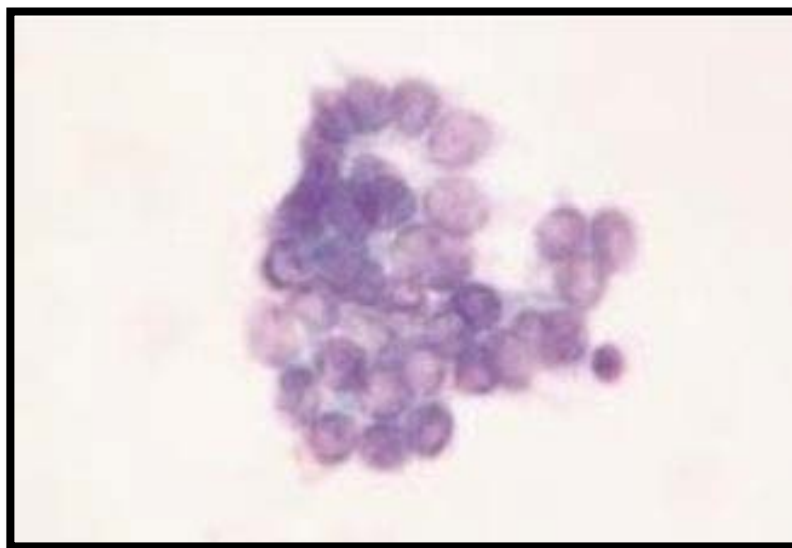


Figure 47 : Carcinome vésiculaire. Recueil des cellules en milieu liquide : architecture vésiculaire ; noyaux volumineux (May-Grünwald-Giemsa *400). [76]

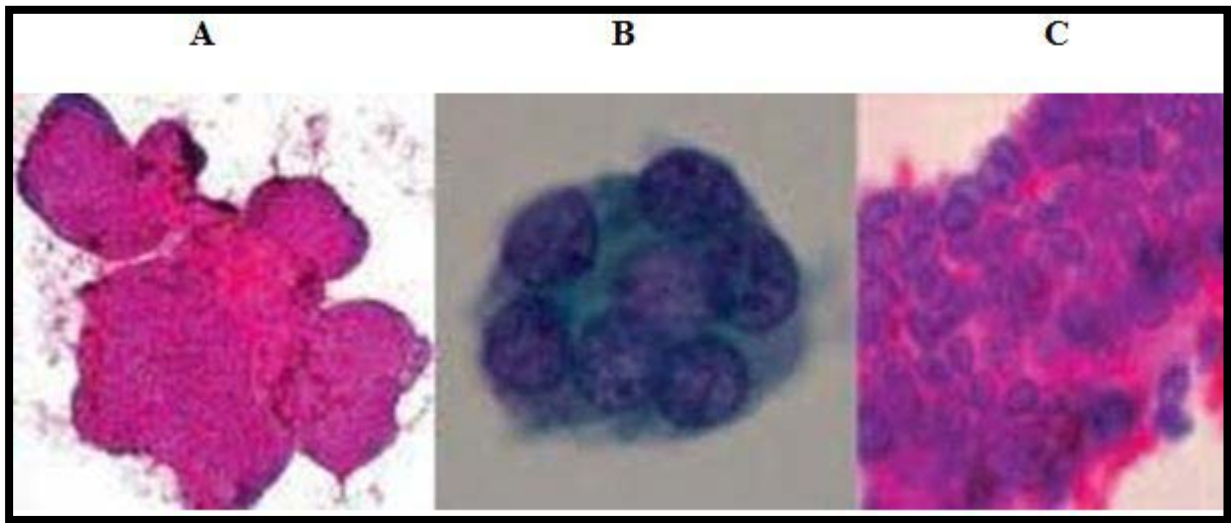


Figure 48: Classification cytopathologique des nodules thyroïdiens (Biopsies par aspiration à l'aiguille fine). [81]

A : Macrofolliculaire. Lésion bénigne. Petits amas de cellules, formant de petits follicules. Grands follicules étalés par la cytoponction, cellules régulières.

B : Microfolliculaire. Lésion suspecte de néoplasie folliculaire, à opérer si le nodule est froid.

C : Cellules irrégulières, à grands noyaux superposés, sillons intranucléaires. Cancer papillaire. Lésion maligne à opérer.

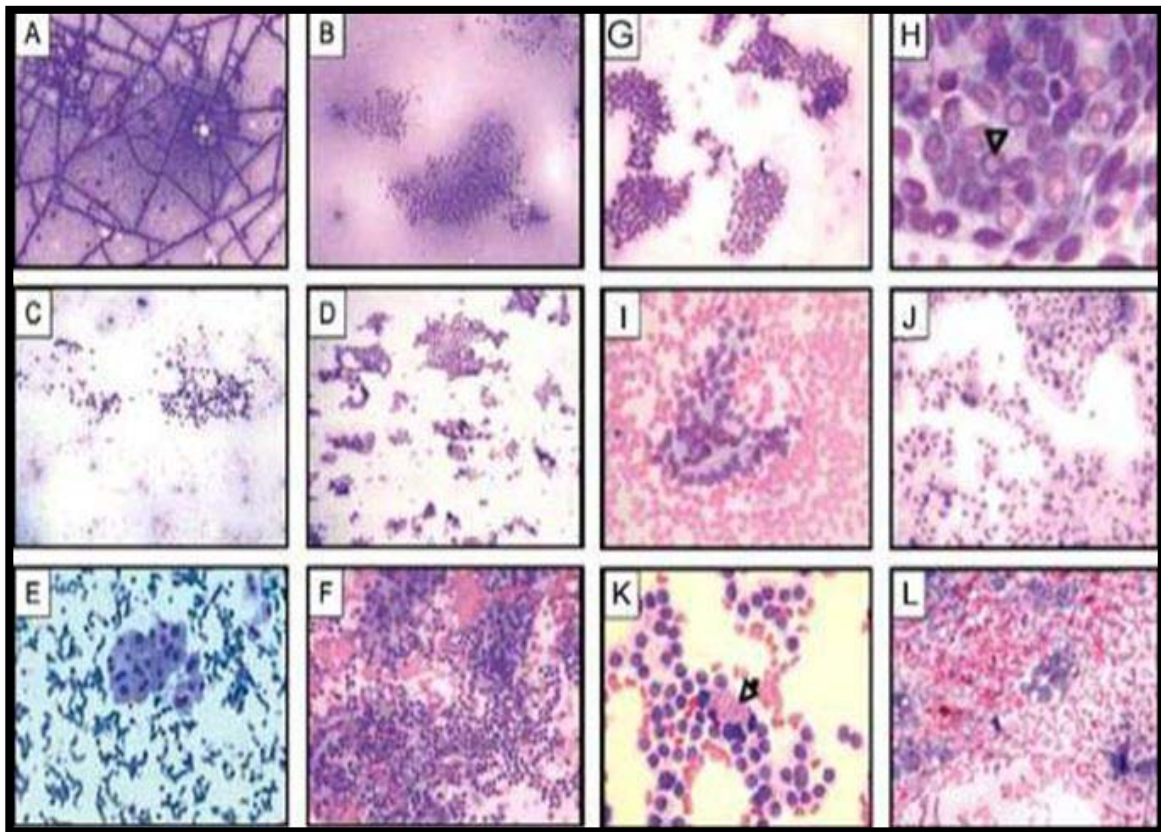


Figure 49 : Résultats cytologiques :

- A. Goitre multinodulaire** : colloïde bleu/violet, avec un aspect caractéristique en mosaïque (MGG x 40).
B–C. Goitre multinodulaire : colloïde abondante ; avec des amas monostratifiés de cellules vésiculaires à bords irréguliers, avec un aspect « en rayon de miel » (MGG x 40). **D. Carcinome papillaire** : large plage de cellules à bords rigides et nets (MGG x 40). **E. Adénome oncocytaire** : amas cohésif de cellules oncocytaires avec une anisocaryose modérée (MGG x 400). **F. Thyroïdite de Hashimoto** : cellules vésiculaires oncocytaires intimement mêlées à de nombreux lymphocytes (MGG x 100). **G. Carcinome papillaire** : amas à bords nets (MGG x 100). **H. Carcinome papillaire** : pseudo inclusion nucléaire (flèche) (MGG x 1 000). **I. Adénome vésiculaire** : amas de cellules vésiculaires avec une architecture microvésiculaire (MGG x 200). **J. Carcinome médullaire** : cellules isolées avec des noyaux très volumineux, et présence d'une multi-nucléation (MGG x 100). **K. Carcinome médullaire** : granulations rouges cytoplasmiques (flèche) (MGG x 200). **L. Carcinome anaplasique** : cellules malignes pléomorphes avec un fond « sale » et hémorragique (MGG x 100).

2. L'examen extemporané

L'examen extemporané (EE) est un examen à la fois macroscopique et microscopique rapide après congélation d'un fragment tissulaire prélevé durant l'intervention chirurgicale, il doit fournir au chirurgien une information lui permettant de choisir la chirurgie optimale qui évitera au patient une ré-intervention ou un geste initial trop important. Il peut aussi diminuer la durée et le coût de l'hospitalisation. [83,84]

L'examen extemporané, communiqué par oral au chirurgien doit être immédiatement consigné sur un compte-rendu en mentionnant l'identité du médecin ayant pratiqué l'examen extemporané. Il doit accompagner le compte-rendu final. Les lames d'extemporané doivent être archivées.

La décision d'effectuer un EE doit être prise de façon concertée entre chirurgien et anatomo-cytopathologiste. La réponse doit rendre compte de la bénignité ou de la malignité de la lésion et si possible de son type histologique. Pour toute lésion dont le diagnostic est incertain, la réponse est différée jusqu'à l'examen histologique définitif. [83,85]

L'examen extemporané a cédé la place à la cytoponction, depuis quelques années, Il existe particulièrement dans la littérature américaine, une tendance à contester l'utilité de l'examen extemporané en pathologie thyroïdienne, les arguments étant que les lésions de diagnostic facile (carcinomes papillaires par exemple) ont déjà été dépistées par la cytoponction et que les tumeurs vésiculaires et les lésions à cellules oxyphiles sont pratiquement impossibles à reconnaître. [48,84]

Cependant, une cytoponction antérieure n'annule pas toujours l'intérêt d'un examen extemporané car il existe des faux négatifs d'échantillonnage de la ponction et un nombre important de ponctions non représentatives. [84,86]

L'examen extemporané repose sur 3 outils parfaitement complémentaires : l'examen macroscopique, la cytologie extemporanée et les coupes congelées.

2.1 Examen macroscopique. [87, 88,89]

L'analyse macroscopique est un temps essentiel qui permet de repérer la zone suspecte qui sera la « cible » sur laquelle l'examen sera poursuivi et permet, très souvent, de pressentir la nature de la lésion.

La pièce est parfois communiquée entaillée au niveau de la lésion à examiner.

Si ce n'est pas le cas, il faut repérer la lésion en palpant et réaliser une seule section passant en son centre. Certains font des tranches en « feuilles de livre », fines (5mm), parallèles et incomplètes qui permettent de reconstituer aisément la thyroïde mais peuvent rendre difficile l'analyse de la capsule qui sera déformée et rétractée par la fixation.

L'examen macroscopique d'une thyroïde permet de reconnaître 2 grands cadres lésionnels.

Lésions diffuses

Elles ne sont pratiquement jamais malignes.

- Lésions diffuses homogènes

La coupe grossière et à la palpation de ces lésions ne montrent aucune formation nodulaire (thyroïdite, maladie de Basedow...).

Une empreinte ou une coupe congelée ne feraient que confirmer le diagnostic macroscopique.

- **Lésions diffuses hétérogènes**

Il s'agit des goitres multinodulaires. Leur aspect est très colloïde ou parfois plus charnu. Souvent existent des remaniements hémorragiques, kystiques, fibreux...

 **Lésions focales**

- **Lésions macroscopiquement infiltrantes**

Le diagnostic de malignité dans ce cas est fortement suggéré par la macroscopie (lésion mal limitée, extension au-delà des tissus thyroïdiens, métastases ganglionnaires).

Une empreinte et / ou une coupe congelée peuvent préciser le diagnostic (carcinome vésiculaire massivement invasif, carcinome papillaire, carcinome médullaire, carcinome peu différencié ou anaplasique, lymphome...) et guider l'étendue du geste chirurgical.

- **Nodules isolés, bien limités et pleins**

2.2 Examen cytologique extemporané. [87, 88, 89,90]

 **Empreinte**

Une empreinte (apposition, « touch smear ») se réalise en posant plus ou moins fermement une lame contre la lésion à identifier. Elle reflète fidèlement la richesse cellulaire, souvent parallèle à son caractère tumoral et donne une idée de l'architecture de la lésion.

Elle conserve très bien l'intégrité et les détails cellulaires. Elle révèle aussi l'ambiance, le contexte du prélèvement (colloïde, sang, inflammation, nécrose...) ce qui est souvent utile.

Grattage

Un grattage (raclage ou scrape smear) se fait avec le dos d'une lame de bistouri ou la tranche d'une autre lame, après avoir bien épongé la surface de la lésion. Le matériel recueilli doit être étalé régulièrement.

En contrepartie, il existe parfois une altération des cellules et de l'architecture (dissociation des regroupements cellulaires) et la cellularité plus riche peut être inquiétante, d'allure «tumorale», si on ne se réfère pas à la macroscopie et à l'empreinte d'apposition. Elle est souvent préférable pour examiner les lésions kystiques ou fibreuses.

Techniques de coloration

- Des « Giemsa » sont économiques et reproductible, rapidement réalisés (5 secondes par bain), rincés et montés à l'eau du robinet.
- Un Ultrafast pap, populaire pour la thyroïde, fournit de bons détails nucléaires mais le noyau paraît plus pâle et la chromatine marginée.
- Une Hématéine Eosine, très familière des pathologistes, colore mieux qu'un Papanicolaou les composants du stroma (mucus, cylindres hyalins des carcinomes adénoïdes kystiques, stroma fibromyxoïde,...).

L'aspect cytologique est, en règle, caractéristique :

- Amas très cohésifs, bien limités, en carte de géographie et parfois tridimensionnels
- Colloïde peu abondante, dense, en boule de chewing-gum
- Calcosphérites rares et visibles en faisant varier la mise au point
- Noyaux, dans leur ensemble, gros (> 2 hématies), clairs, chevauchants, incisés et parfois pourvus d'un pseudo-nucléole,

2.3 Coupe congelée [90]

La réalisation d'une coupe congelée n'est pas systématique. Si au terme des examens macroscopique et cytologique, aucun diagnostic formel n'est possible sur une coupe congelée.

L'examen extemporané en pathologie tumorale thyroïdienne est très spécifique pour le diagnostic du cancer thyroïdien (tableau IX) variant de 99,7 à 100 %. [84, 86,87] La plupart des études ne rapportent aucun faux positif (FP) avec une spécificité (Sp) et une valeur prédictive positive (VPP) de 100 %. [91, 92,93]

La source d'erreur principale est l'architecture microvésiculaire qui impose une réponse différée. En effet, le carcinome vésiculaire bien différencié encore encapsulé reproduit de façon parfaite un tissu adénomateux ; de ce fait, la malignité ne peut être reconnue que par la mise en évidence de signes d'invasion capsulaire ou d'un embole difficiles à détecter à l'examen extemporané. Le carcinome papillaire de variante vésiculaire quant à lui ne peut être diagnostiqué dans sa forme non invasive que sur la présence de modifications nucléaires typiques, difficiles à mettre en évidence en extemporané. [91,92]

Tableau IX: Performances diagnostiques de l'examen extemporané dans la littérature.

Auteurs	Total EE	Cancer %	FP %	FN %	Ss %	Sp %	VPP %	VPN %
Zhang [83]	750	17	0	0,4	95,9	100	100	–
Chao [84]	569	18,1	0	2,3	82,1	100	100	95,8
Mekni [81]	1534	11	0,1	3	67	99,85	98	96,6
Ben Abdelkrim [82]	452	14%	–	–	75	99,7	97,5	96,5
Notre étude	67	14%	0	8,3%	91,7%	100%	100%	98,2%

EE : examen extemporané ; FP : faux positif ; FN : faux négatif ; Ss : sensibilité ; Sp : spécificité ; VPP : valeur prédictive positive ; VPN : valeur prédictive négative.

L'augmentation du nombre de plans de coupes ou de prélèvements pourrait peut-être améliorer les performances diagnostiques de l'examen extemporané, mais aux dépens de sa rapidité. De même, la multiplication des prélèvements sur une pièce peut entraver son examen et son échantillonnage après l'examen extemporané et donc interférer avec la qualité du diagnostic définitif. Les empreintes représentent un complément utile aux coupes congelées pour reconnaître les caractéristiques nucléaires du carcinome papillaire. [91]

Durant notre période d'étude, 67 EE ont été réalisés, révélant 11 carcinomes thyroïdiens (dont 7 microcarcinomes papillaires et 4 néoplasies d'architectures vésiculo-papillaire).

Cependant, cet examen était faussement négatif dans un cas en rapport avec une lésion d'architecture microvésiculaire.

3. L'étude macroscopique [94, 95, 96,97]

3.1 Matériel d'étude anatomopathologique

- Thyroïdectomie totale (la glande complète est retirée, le plus souvent en monobloc).
- Vingt pour cent des prélèvements dans notre série sont des thyroïdectomies totales.
- Lobectomie ou hémi-thyroïdectomie (un lobe est réséqué par une section à travers), réalisée chez un seul patient dans notre série.
- Isthmectomie, Nodulectomie ou lobectomie partielle (procédure pratiquement abandonnée), soit 10% des prélèvements dans notre étude.
- Curage ganglionnaire complet ou incomplet parfois associé. Dans notre étude, il a été effectué chez 6 patients dont 5 avaient un envahissement ganglionnaire. Quatre patients étaient porteurs de carcinome papillaire et un patient porteur de carcinome vésiculaire

3.2 Étapes macroscopiques

L'étude macroscopique de la thyroïde passe par les étapes suivantes :

Orientation

La tâche essentielle du pathologiste est de savoir repérer une tumeur maligne parmi la grande majorité de lésions thyroïdiennes bénignes. Cela peut être difficile lorsque l'organe est très difforme. Idéalement, la pièce est repérée chirurgicalement, par un fil par exemple. Sinon, l'isthme est en position médiane et inférieure ; la partie postérieure est concave et souvent moins lisse que la face antérieure.

Parfois existe un lobe 3eme médian, sus isthmique : la pyramide de Lalouette.

Description, pesée et mesure de la pièce opératoire

Cette étape consiste à décrire la forme (régulière ?, bosselée ?) et les mensurations de l'organe :

- ❖ Peser et mesurer chaque lobe.
- ❖ Chercher des structures non thyroïdiennes (ganglions ou parathyroïdes en arrière ; fragments de muscle squelettique en avant ; ganglions en région isthmique).

Palpation

Avant de disséquer la pièce, il faut la palper pour évaluer la consistance de l'organe et surtout localiser une lésion, d'autant plus que la palpation est beaucoup plus facile sur pièce fraîche.

Encrage

La surface de la pièce est une limite chirurgicale. Elle est souvent assez facilement repérable au microscope par les artéfacts de bistouri. Si on la badigeonne d'encre, il faut le faire sur pièce fermée.

Dissection macroscopique

En cas de lobectomie ou si une pyramide de Lalouette existe, on isole la tranche isthmique qui est une limite chirurgicale, alors qu'en cas de thyroïdectomie totale, on tranche le milieu de l'isthme pour séparer les 2 lobes de la thyroïde.

On peut faire des sections verticales ou horizontales en tranches parallèles de 2 à 3 mm.

Nous préférons les coupes horizontales (perpendiculaires au grand axe de chaque lobe) car elles démontrent mieux la relation tumeur / tissus péri-thyroïdiens et elles sont plus faciles à réaliser.

Inspection soigneuse de chaque tranche de section

- Les lésions sont-elles diffuses ou focales ?
- La glande est-elle atteinte de façon symétrique ou asymétrique? si les lésions sont diffuses (goitre multinodulaire, thyroïdite, Basedow) :
- Si la lésion est focale :
 - La mesurer et la localiser (au mieux à l'aide d'un schéma voire d'une photo macro)
 - La décrire : lésion homogène ou hétérogène, Kystique, hémorragique, nécrotique, molle, ferme ou dure, Limitée par une capsule, Extension extra-thyroïdienne.

Sélection des tranches à inclure

Il faut soumettre à l'examen histologique :

- La limite isthmique en cas de lobo-isthmectomie
- Tous les composants de la lésion (privilégier les zones solides) et surtout les interfaces tumeur / thyroïde péri-tumorale (capsule +++) et tumeur / tissus péri-thyroïdiens.

- Le parenchyme thyroïdien non lésionnel, en particulier au niveau de la zone des cellules C, à la jonction des tiers supérieurs.
- Tous les nodules satellites (nodules thyroïdiens, ganglions, parathyroïdes) présents.

En pratique, il est très utile de numéroter les blocs de haut en bas puis reconstituer chaque lobe et contenir les tranches résiduelles dans une compresse.

3.3 Résultats

- ✓ Les pièces de thyroïdectomie étaient orientées dans plus que la moitié du cas (51%)
- ✓ Le poids moyen des pièces de thyroïdectomies était de 151.32 g.
- ✓ La capsule thyroïdienne était franchie dans 38 % des cas.
- ✓ La multifocalité a été retrouvée dans 12 % des cas essentiellement pour le carcinome papillaire.
- ✓ La taille du néoplasme variait entre 1mm et 10 cm avec une moyenne de 35mm.
- ✓ La tumeur était encapsulée dans 80%.
- ✓ La capsule tumorale était envahie dans 72,7% des cas.
- ✓ Le nodule réalisait un aspect charnu blanchâtre dans 71% des cas.

Il est recommandé d'utiliser une fiche de macroscopie avec schéma (annexeV) ; elle permet une synthèse facile des données macroscopiques. Elle simplifie considérablement la transmission de ces constatations, surtout lorsque l'étude microscopique n'est pas réalisée par le même pathologiste.

4. L'étude microscopique

4.1 Les Carcinomes thyroïdiens différenciés :

La subdivision des carcinomes thyroïdiens est basée sur le degré de différenciation tumorale. Le terme «cancer différencié de la thyroïde » décrit l'ensemble des cancers thyroïdiens bien différenciés d'origine folliculaire. [4]

Les deux principaux sous–groupes sont le carcinome papillaire et le carcinome vésiculaire. [37, 54, 58, 61,78]

a) **Les Carcinomes papillaires** : [59, 69, 72, 74,98]

Ce carcinome est caractérisé par la présence de papilles (axe conjonctif recouvert d'une couche de cellules épithéliales) (figures 50). Elles sont généralement facilement reconnaissables et associées à un contingent de vésicules d'abondance variable. Les axes papillaires sont le plus souvent grêles et ramifiés mais la présence de remaniements œdémateux ou lipophagiques, ou même de microvésicules, dans les axes papillaires n'est pas exceptionnelle.

Les cellules tumorales sont cubiques ou cylindriques basses, à cytoplasme faiblement éosinophile. Les noyaux sont plus volumineux que ceux des cellules normales, ovoïdes ou à contours anguleux, fripés. On retrouve les mêmes rainures et inclusions cytoplasmiques éosinophiles et (plus rares) les mêmes cellules géantes que sur l'examen cytologique.

La chromatine est condensée le long de la membrane nucléaire qui semble épaissie, le centre du noyau prenant un aspect clair, sableux, troué. Les noyaux semblent souvent se recouvrir partiellement, en tuiles de toit (aspect « d'encombrement nucléaire »).

Aucun de ces caractères nucléaires n'est à lui seul pathognomonique. Des noyaux clairs peuvent être observés dans des thyroïdites ou dans la maladie de Basedow, des noyaux rainurés, souvent en petit nombre, dans des adénomes, des carcinomes vésiculaires, des tumeurs oncocytaires, la maladie de Basedow, des nodules hyperplasiques, des thyroïdites, etc....

Les inclusions nucléaires et la présence de calcosphérites (calcifications concentriques probablement développées autour de cellules nécrosées) semblent plus spécifiques ; elles n'ont été que rarement décrites dans des carcinomes vésiculaires ou médullaires.

Dans leur forme classique, les carcinomes papillaires sont mal limités, infiltrant le tissu thyroïdien adjacent. De petits foyers carcinomateux homo- ou controlatéraux sont observés de façon variable selon les études, ils sont interprétés comme des extensions lymphatiques ou comme des lésions primitives multifocales.

Ils ont représentés 70% des cas dans notre étude.

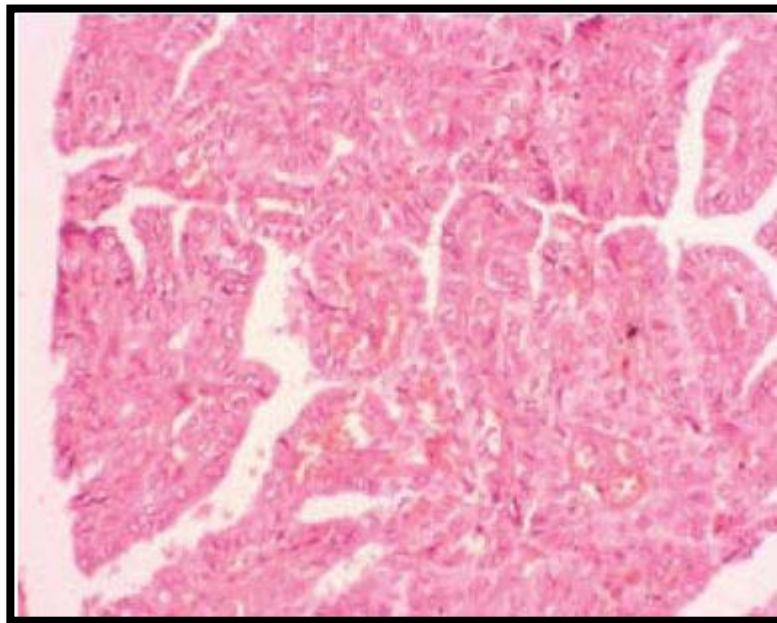


Figure 50 : Carcinome papillaire : aspect des formes usuelles d'architecture papillaire.

L'architecture est papillaire. La papille est centrée par un axe conjonctivovasculaire tapissé d'une bordure épithéliale qui apparaît claire. Les cellules possèdent des noyaux souvent fendus, en « grains de café », chevauchés, de forme allongée, avec un aspect vitreux. [99]

b) Les Variantes de carcinomes papillaires :

L'OMS 2004 a reconnu 15 variantes du carcinome papillaire, certaines sont plus fréquentes que les autres, plus agressives que les autres. Certes, ces variantes reprennent les mêmes caractéristiques nucléaires de la forme classique, mais elles sont en différent configuration architecturale et leurs caractéristiques cytoplasmiques. [74,75]

❖ **Le Microcarcinome papillaire : [91, 98,100]**

Le microcarcinome, défini par l'OMS comme un carcinome papillaire de moins de 1 cm de diamètre, d'aspect étoilé ou encapsulé, peut parfois être subdivisé en carcinome « minuscule » (minute carcinoma >5 <10 mm) et infinitésimal (tiny carcinoma <5 mm). Ces microcarcinomes sont exclusivement des carcinomes diagnostiqués lors de l'examen histologique, le plus souvent découverts de façon fortuite, au voisinage d'une autre lésion, de plus grande taille, pour laquelle il y a eu indication d'une lobectomie.

Ces microcarcinomes sont donc l'apanage du diagnostic histologique puisqu'un nodule inférieur à 10 mm ne doit pas, en principe, faire l'objet d'une cytoponction à l'aiguille fine. Le pronostic de ces microcarcinomes est excellent, mais il faut tout de même savoir que certains de ces microcarcinomes peuvent être révélés par des métastases ganglionnaires.

Les microcarcinomes papillaires étaient présents dans 18% dans notre étude, 35,7% chez Xiang [45] et 36% chez Sassolas [79]. Ces résultats sont supérieurs par rapport aux séries africaines [39, 40,44].

❖ **Le Carcinome papillaire à forme vésiculaire : [59, 93,100]**

Représente la variante la plus fréquente des carcinomes papillaires (**34% des cas dans notre étude**). C'est une tumeur présentant une architecture exclusivement ou presque exclusivement vésiculaire et dont le diagnostic repose essentiellement sur les caractéristiques cyto-nucléaires.

Deux formes particulières : forme macro-vésiculaire, forme vésiculaire diffuse (rare).

Le diagnostic différentiel est parfois difficile avec les autres néoplasies d'architecture vésiculaire (un adénome vésiculaire ou un carcinome vésiculaire).

Le pronostic est généralement comparable à celui de la forme classique.

❖ **Le carcinome papillaire à cellules hautes (tall cell carcinoma) : [59, 93,100]**

Cette variante présente un cytoplasme cellulaire abondant, ce qui rend les cellules au moins deux fois plus hautes que larges. Ce type cellulaire peut être vu dans le carcinome papillaire classique.

Par définition, une lésion doit être composée d'au moins 70% de ce type de cellules pour être désignée comme une variante de cellules hautes.

Contrairement au type classique de carcinome papillaire, la variante cellulaire haute présente fréquemment des mitoses, et son pronostic est réservé.

❖ **Le carcinome papillaire à cellules oncocytaires :**

Cette variante est très rare, mais il est important de la connaître car elle peut être confondue avec le carcinome à cellules de Hürthle (variante oncocytaire du carcinome vésiculaire).

Les cellules sont polygonales, avec un cytoplasme éosinophile abondant. Les noyaux présentent les mêmes caractéristiques nucléaires des carcinomes papillaires conventionnelles, ce qui distingue cette variante des carcinomes à cellules de Hürthle, la variante oncocytaire d'un carcinome médullaire, ou d'autres néoplasmes oncocytaires. [78,93]

❖ **La variante sclérosante diffuse:**

Cette tumeur s'étendant souvent à tout un lobe, voire à toute la glande, et plus agressive que la forme classique du carcinoma papillaire, avec un stade plus avancé au moment du diagnostic (métastases) [59,78]. Elle survient particulièrement chez les patients d'âge jeune, et chez les femmes. [78,93]

Elle est faite de petits amas de papilles souvent intralymphatiques, avec de nombreux calcosphérîtes, fibrose, infiltrat lymphocytaire et souvent métaplasie malpighienne. [78, 91,100]

❖ **Le Carcinoma papillaire encapsulée : [59, 93,100]**

Il représente environ 10% des carcinomes papillaires (9% dans notre étude), Le pronostic est très bon, avec un taux de survie de presque 100%.

La tumeur présente les mêmes caractéristiques architecturales et nucléaires de la forme classique, elle est entourée d'une capsule fibreuse épaisse.

Les métastases ganglionnaires régionales sont présentes dans 25% des cas.

NB : *Les résultats des études internationales et multidisciplinaires prouvent que cette lésion thyroïdienne est non invasive pour la classer avec les tumeurs thyroïdiens Avec un risque minime de malignité cette entité a été reclassée sous le nom de “non invasive follicular thyroid neoplasms with papillary-like nuclear features” (NIFTP).*

Cette reclassification a réduit l'effet psychologique et la surmédication qui s'associé au diagnostic du cancer chez plus de 45000 patients dans le monde [101].

c) **Les Carcinomes vésiculaires :**

Les cancers vésiculaires sont des cancers de souche folliculaire, ne possédant pas les caractéristiques du cancer papillaire, et pouvant ressembler à la thyroïde normale (figures 51). [59, 93, 98,102]

Le diagnostic de malignité repose sur l'existence d'une invasion vasculaire et/ou capsulaire.

En fonction du degré d'invasion, on distingue les cancers à invasion minime et les cancers manifestement invasifs, plus étendus et souvent plus graves. [102]

Dans le carcinome folliculaire mini-invasif, la lésion est bien circonscrite avec une capsule fibreuse bien définie. Dans ce cas, le carcinome folliculaire est indiscernable d'un adénome folliculaire, bien que sa capsule soit généralement mieux définie et plus épaisse que celle entourant une lésion bénigne. [59,98]

La fréquence des cancers vésiculaires dans notre étude était de (25 %), ce qui reste inférieur à la plupart des fréquences rapportées dans la littérature.

Leur prévalence était :

- ▶ De 45 % dans deux séries africaines [39,44],
- ▶ Par contre elle était dans les séries mondiales de Sassolas [79], Fauconnier [103], Rego-Iraeta [38], de Brownlie [104], respectivement de l'ordre de 5.9%, 11%, 13.7%, et de 19%.

En effet, la carence en iode, sévissant en Afrique, est incriminée dans la survenue de ce type de cancer [3].

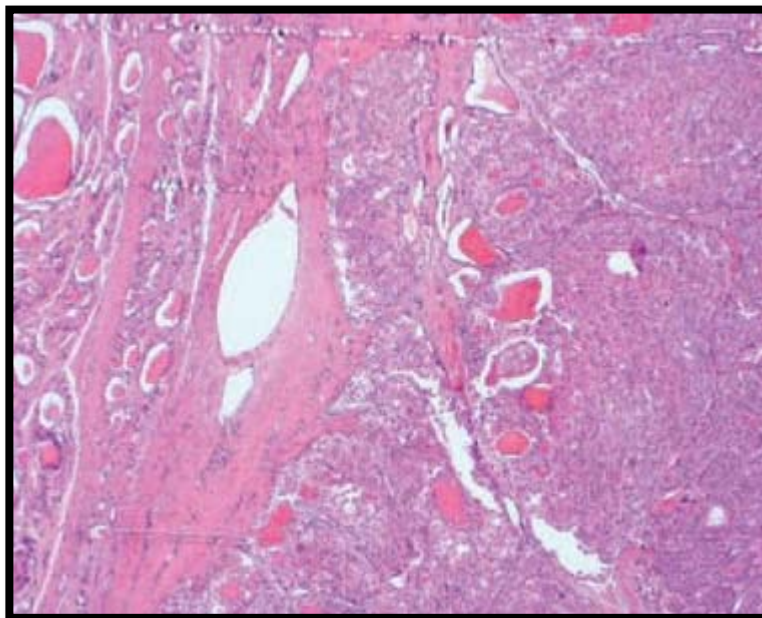


Figure 51 : Carcinome vésiculaire invasif. Ce carcinome particulièrement adénomorphe est constitué d'une série de nodules jointifs qui envahissent le tissu thyroïdien. [99]

d) Les carcinomes à cellules de Hürthle (cellules oncocytaires, cellules oxyphiles) :

Ce sont de grandes cellules folliculaires à cytoplasme éosinophile granuleux abondant, dû à l'accumulation de mitochondries. Leur présence n'est pas synonyme de malignité, et peuvent être rencontrées dans d'autres processus non néoplasiques. Le cancer à cellules de Hürthle doit être formé d'au moins 75 % de cellules oxyphiles ; les critères de malignité sont les mêmes que pour les cancers folliculaires (invasion vasculaire et/ou capsulaire).

Ce type de cancer a été classiquement inclus dans les carcinomes vésiculaires, mais il est maintenant clair qu'il existe une variante oncocyttaire pour les carcinomes papillaires. [59, 78, 93,100]

4.2 Les carcinomes thyroïdiens peu différenciés :

Trois formes morphologiques sont définies selon la classification OMS 2004 : insulaire, trabéculaire et solide.

Le diagnostic repose sur l'identification de cette architecture particulière, associée à un mode d'infiltration agressif, avec importante invasion vasculaire et nécrose.

L'existence d'un contingent peu différencié minoritaire au sein d'un carcinome bien différencié est de valeur incertaine, le pronostic serait plus péjoratif pour les tumeurs comportant un contingent peu différencié représentant plus de 10% de l'ensemble.

Le carcinome insulaire se réfère à un modèle distinct de carcinome thyroïdien peu différencié : d'architecture lobulée, faite d'îlots compacts séparés par un stroma fibreux, parfois creusés de microvésicules, les cellules sont de petite taille et régulières, avec des noyaux arrondis.

Il existe parfois des mitoses et éventuellement un matériel nécrotique. Les lobules sont soulignés par des capillaires parfois dilatés évoquant l'aspect des paragangliomes et les envahissements vasculaires sont fréquents. [59, 69, 78,100]

Le carcinome thyroïdien peu différencié est rare. Son incidence varie entre 1—2 % dans la littérature. [59, 78,100]

Les carcinomes peu-différenciés représentent 2% des cas dans notre étude.

4.3 Le Carcinome anaplasique (indifférencié) :

La tumeur est constituée par la prolifération de cellules fusiformes, polygonales ou géantes. Le pronostic de ces trois formes est identique. La présence de cellules épidermoïdes, d'aspect ostéoclastique ou sarcomateux est possible, pouvant même simuler un fibrosarcome, un histiocytofibrome malin, ou un sarcome ostéogénique.

Il existe souvent des cellules géantes tumorales très monstrueuses et multinucléées. Ces tumeurs, le plus souvent, n'expriment ni la thyroglobuline, ni la calcitonine (figures 52).

La présence d'un contingent cellulaire différencié est habituelle dans les cancers anaplasiques, ce qui plaide en faveur de la transformation d'un cancer différencié. À l'inverse, le diagnostic de cancer anaplasique doit être retenu dès qu'un contingent de cellules indifférenciées est présent dans une tumeur papillaire ou vésiculaire. Une attention particulière doit être prise vis-à-vis des cancers indifférenciés à petites cellules qui peuvent correspondre à des lymphomes, des épithéliomas médullaires, des cancers vésiculaires peu différenciés ou à des métastases intrathyroïdiennes. [56, 59, 78,100]

Le carcinome anaplasique représente 2 % des cas dans notre étude.

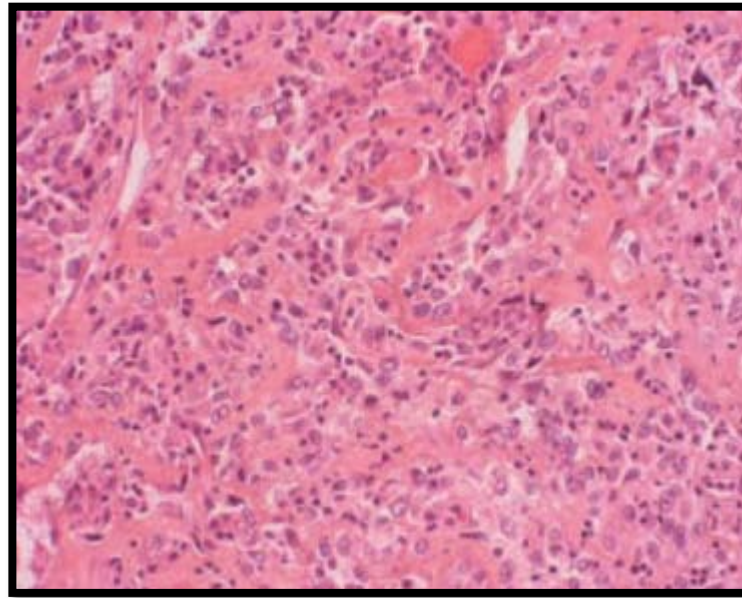


Figure 52 : Carcinome anaplasique. La prolifération tumorale a perdu toute architecture pour être remplacée par des cellules non cohésives très monstrueuses. Le stroma est riche en polynucléaires, ce qui est habituel dans ce type de cancer. [99]

4.4 Le Carcinome médullaire :

Le carcinome médullaire familial, est souvent bilatérale et multifocale, par rapport à la forme sporadique, toutefois, les deux formes sont identiques au plan histologique.

Généralement, il est non encapsulé, mais bien circonscrit. [64] Les cellules peuvent être cubiques ou polygonales, allongées, voire fusiformes avec un cytoplasme éosinophile ou amphophile, rarement clair. Elles se disposent en plages, en lobules ou en cordons dans un stroma fibreux contenant dans 80% des cas des dépôts amyloïdes en quantité variable. [59, 78,100] (figures 53 et 54).

L'immunohistochimie, utilisant l'anticorps anticalcitonine, est un complément très important dans l'étude du carcinome médullaire, elle est positive dans 80% des cas. [59]

Parmi les variantes des carcinomes médullaires, il faut signaler l'existence de carcinomes mixtes, mucosécrétants et à calcitonine, ou à calcitonine et thyroglobuline. Ces dernières tumeurs, exceptionnelles, parfois également appelées « intermédiaires », présentent une double différenciation médullaire et vésiculaire ou médullaire et papillaire exprimant à la fois la calcitonine et la thyroglobuline. Une co-localisation de ces deux substances a été décrite parfois dans la même cellule. L'existence de ces tumeurs débouche sur d'intéressantes questions histogénétiques et fait discuter la possibilité de tumeurs de collision et l'existence éventuelle d'un précurseur commun aux thyrocytes et aux cellules C, ou la manifestation des capacités de multidifférenciation des cellules tumorales. [91]

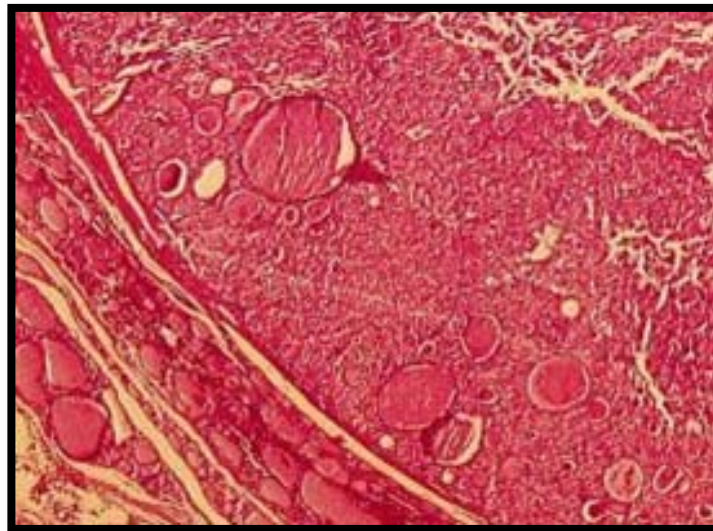


Figure 53: Carcinome médullaire thyroïdien bien limité, coloration HES (hémateïne- éosine- safran). Jonction tumeur/tissu sain. De nombreuses vésicules thyroïdiennes résiduelles sont encloses à la périphérie de la tumeur. Leur présence ne doit pas faire méconnaître le diagnostic.

[82]

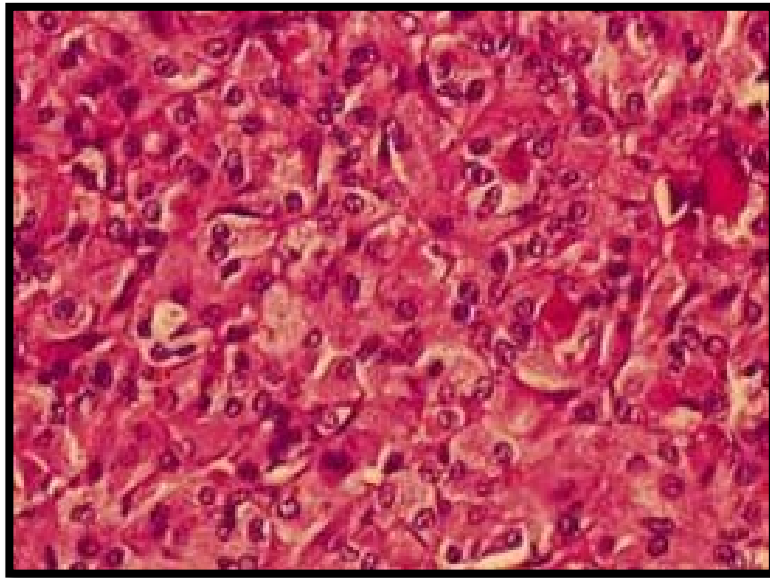


Figure 54 : Même tumeur que la figure précédente à un grossissement supérieur, coloration HES (hématéine–éosine–safran). Les noyaux sont ronds, les cellules à large cytoplasme. Les aspects microvésiculaires peuvent correspondre à des vésicules résiduelles. [82]

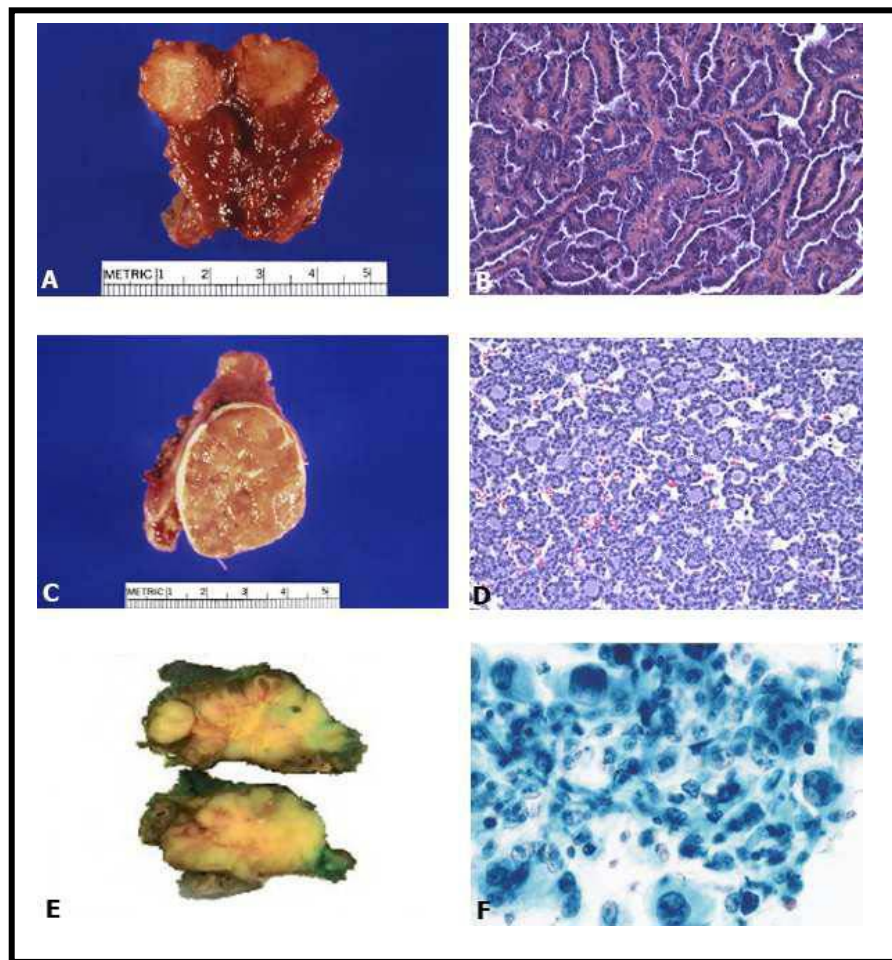


Figure 55: Aspects macroscopiques et microscopiques de carcinomes thyroïdiens.

- A:** aspect macroscopique de carcinome papillaire circonscrit ;
- B:** image microscopique de carcinome papillaire dans sa forme classique. (*hématéine-éosine*, *200);
- C:** aspect macroscopique de carcinome vésiculaire bien limité avec une capsule épaisse. ;
- D :** aspect microscopique de carcinome vésiculaire. (*hématéine-éosine* ,*200).
- E :** aspect macroscopique de cancer anaplasique
- F :** aspect de carcinome anaplasique : coexistence de cellules épidermoïdes et de cellules géantes. (Papanicolaou). [54,83]

La confrontation de nos résultats avec ceux de la littérature est résumée dans le tableau suivant :

Tableau X : répartition des types anatomopathologiques.

Séries Type histo	CHOMETTE [106]	ANDRE BOUGARAN [105]	BUSSIÈRE [107]	Notre série
Carcinomes papillaires	42%	69%	71,5%	70%
Carcinomes vésiculaires (tout stade de différenciation)	39%	16,5%	20,5%	25%
Carcinomes médullaires	8%	4,4%	6,4%	1%
Carcinomes Anaplasiques	7%	9,7%	1,3%	2%

La répartition en classes histologiques des populations, indiquée dans le tableau précédent, témoigne de la très forte prédominance en fréquence des cancers différenciés et parmi eux du cancer papillaire (42 à 71,5%). Dans la littérature il reste de loin le plus fréquent, puisqu'il varie de 65 à 80% de tous les cancers thyroïdiens [108], il affecte surtout la femme jeune entre 20 et 30 ans, mais il n'est pas exceptionnel chez l'enfant et l'adolescent entre 10 et 20 ans. Son pronostic reste bon dans la majorité des cas. [106]

Le carcinome vésiculaire est, par ordre de fréquence, le deuxième cancer de la thyroïde après le carcinome papillaire, avec une fréquence d'environ 30% des cancers différenciés [76]. Il se voit surtout après 40 ans. Le sexe ratio est d'environ 3 femmes pour un homme. Il est difficile dans cette forme d'affirmer le caractère malin d'un nodule froid par la cytoponction, car les critères de malignité sont plus histologiques que cytologiques. Leur pronostic dépend de leur degré de différenciation [105].

Le cancer médullaire de la thyroïde (CMT) représente 3 à 10% des cancers thyroïdiens [109, 110,111], 1% dans notre série et 4% pour HARIGA et al. [104]. Il peut survenir selon deux formes: sporadique ou familiale. Les formes familiales représentent 25 à 29% des cas [109, 110,111]. Elles se répartissent en trois entités cliniques [112]:

Ainsi on peut isoler trois groupes pronostiques [112]:

- Favorable: âge inférieur à 30 ans, taille inférieure à 4 cm, pas de métastases ni d'adénopathies. La survie à 5 ans est dans ce cas de 100% et à 10 ans de 85%
- Intermédiaire: Où tous les facteurs favorables sont présents sauf un.
- Mauvais: Tous les autres patients. La survie à 5 ans est de 26%, et à 1 ans de 10%.

Toutefois le pronostic des formes sporadiques est plus grave que celui des formes familiales.

Le carcinome anaplasique de la thyroïde, également dénommé carcinome indifférencié est une variété rare des carcinomes thyroïdiens. Il représente 4 à 14% des tumeurs malignes de la thyroïde [113]. Dans notre série ,2% des cas étaient des carcinomes anaplasiques. Pour KADI et al la fréquence était de 6%. [114]

Dans moins de 10% des cas, il s'agit d'une transformation d'un carcinome différencié de la thyroïde par mutation du gène P53 [113]. Cette mutation a été retrouvée dans 70 à 85% des carcinomes indifférenciés de la thyroïde versus 0 à 9% des carcinomes différenciés [114]. Elle est incriminée dans le changement du caractère moléculaire de la cellule thyroïdienne expliquant sa grande agressivité lors de la transformation anaplasique [115].

Il est exceptionnel avant l'âge de 40 ans, il survient essentiellement chez les sujets âgés avec un pic de fréquence de 60 à 70 ans. La prédominance féminine est rapportée dans toutes les séries [116, 117,118]. Pour KADI et al. [106] l'âge moyen était de 60 ans, avec 7 femmes pour

4 hommes. Le carcinome anaplasique de la thyroïde se révèle généralement par un volumineux goitre ou un nodule ancien rapidement évolutif [109,112].

Contrairement aux cancers différenciés, Le carcinome anaplasique de la thyroïde se caractérise par une évolution rapide, brutale et par un pouvoir métastatique explosif, son pronostic est effroyable, la survie ne dépasse qu'exceptionnellement un an [109,110]. Les patients sont souvent métastatiques lors du diagnostic dans 20 à 50% des cas, mais le décès est le plus souvent lié à une évolution locale de la tumeur [112].

5. l'immunohistochimie

L'existence de difficultés diagnostiques a justifié la recherche d'aides au diagnostic dans l'usage de l'immunohistochimie, permet :

- **Un diagnostic de malignité** : perte d'immunoréactivité de la thyroïde peroxydase [TPO], expression de la galectine 3, de l'HBME-1, de RET, de CK19, de peroxydase proliférateur activated receptor (PPAR) gamma.
- **Soit un diagnostic d'agressivité tumorale** : augmentation de l'indice de prolifération, perte d'expression de BCL2, expression de p53. [119]
- **Soit un diagnostic d'efficacité thérapeutique potentielle** : expression du transporteur de l'iodure, perte d'expression de récepteurs à l'acide rétinoïque.

Cependant, les études publiées dans la littérature ne sont pas toujours unanimes sur le réel intérêt de tous ces marqueurs. [119,120, 121, 122]

Le tableau XI expose le profil d'expression des différents marqueurs immunohistochimiques dans :

- La prolifération cellulaire thyroïdienne (Ki67/ Mib1),
- La survie (BCL2),
- Et la régulation du cycle cellulaire (Cyclin D1 et P27) :

Tableau XI : Profil d'expression des différents marqueurs immunohistochimiques du carcinome thyroïdien [119]

	Ki67/ Mib1	BCL2	Cyclin D1	P27
Thyréocytes normaux	Très bas <5% cell +	Positif	Négatif	Positif
Carcinome thyroïdien bien différencié	Bas <10% cell+	Positif	Bas	Elevé
Carcinome thyroïdien peu différencié	Intermédiaire 10 à 30 % cell+	Positif en général	Intermédiaire	Intermédiaire
Carcinome thyroïdien indifférencié	Elevé >30% cell +	négatif	élevé	bas

Sur le plan pratique, l'immunohistochimie est d'un grand apport dans plusieurs situations, notamment dans :

- Le diagnostic cytopathologique d'une tumeur thyroïdienne vésiculaire dont trois marqueurs peuvent être utilisés pour conforter le diagnostic de malignité : la galectine 3, l'HBME-1 et la cytokératine 19.
- Le diagnostic du carcinome médullaire : La combinaison de trois marqueurs : calcitonine, chromogranine A, coloration de Grimelius, en l'absence d'immunomarquage positif à la thyroglobuline (TG), permet de parvenir au diagnostic.

- Le diagnostic des lésions peu différenciées et indifférenciées.
- Le diagnostic d'une métastase de carcinome thyroïdien différencié par immunomarquage à la thyroglobuline.
- Le diagnostic différentiel avec les lésions à cellules claires.

6. Facteurs histopronostiques :

6.1 Cancers thyroïdiens différenciés de souche vésiculaire :

La survie à 10 ans des cancers papillaires et folliculaires est respectivement de 93 et 85%[123].

Malgré ce pronostic globalement excellent, certains patients vont présenter une évolution défavorable et décéderont de leur cancer thyroïdien.

De nombreux facteurs pronostiques ont été établis pour les cancers thyroïdiens différenciés de souche vésiculaire (CP et CV) vu qu'ils sont les plus fréquents et donc les mieux accessibles à des études de survie. On distingue :

- Les facteurs pronostiques liés aux caractéristiques des patients comme le sexe ou l'âge
- Ceux liés à la tumeur initiale comme la taille et le type histologique
- Ceux liés au traitement initial

▶ Age au diagnostic :

Le taux de mortalité est faible chez les sujets de moins de 40 ans et augmente régulièrement avec l'âge. Chez l'enfant et l'adolescent les récives sont plus fréquentes mais la mortalité est faible. [124, 125,126]

▶ **Sex-ratio :**

Les hommes sont deux fois moins atteints de cancer de la thyroïde que les femmes. Cependant la mortalité est plus élevée chez les hommes. [125,127]

▶ **Taille de la tumeur :**

L'augmentation de la taille de la tumeur est associée à une augmentation des récurrences et à une diminution de la survie. Les microcancers ont une survie excellente. [125,128, 129]

▶ **Type histologique :**

Globalement, les CP ont un pronostic plus favorable que les CV. Certaines variantes sont de pronostic péjoratif (formes à cellules hautes, cylindriques ou sclérosantes diffuses des CP, CV invasif, insulaire) [129, 130,131]

▶ **Multifocalité :**

Elle est fréquente pour les CP, souvent bilatérale, plus rare dans le cas du CV. Elle apparaît dans certaines études comme un facteur pronostique de récurrence locale et ou ganglionnaire. [108,129]

▶ **Invasion vasculaire**

Une diminution significative de la survie a été mise en évidence dans le cadre du CV en cas d'invasion vasculaire massive comparée à une invasion vasculaire minime. [128]

▶ **Envahissement extrathyroïdien :**

Il est observé dans 8 à 32 % des CP et dans 3 à 5 % des CV (CV invasifs et/ou peu différenciés). Il est associé à une augmentation significative du taux de récurrence, de métastase à distance et de mortalité. [125,129]

▶ **Métastases ganglionnaires :**

La présence de métastases ganglionnaires cervicales (35 à 65 % des CP et 15 à 20 % des CV) est significativement associée à une augmentation des récurrences locales. En revanche, l'impact de la présence de ces métastases ganglionnaires sur la survie n'est pas clairement démontré sauf dans certaines études dans lesquelles les adénopathies sont volumineuses ou médiastinales ou bien chez le sujet âgé. [125,132, 133]

▶ **Métastases à distance :**

Leur présence au moment du diagnostic initial est un facteur de pronostic défavorable quel que soit le type histologique. Elles sont présentes initialement dans 1 à 3 % des cancers papillaires et dans 7 à 15 % des cancers vésiculaires. Elles sont significativement associées à une diminution de la survie. [134]

▶ **Traitement du cancer : Étendue de la chirurgie initiale**

Plusieurs études ont démontré une diminution du taux de rechute et des métastases à distance en cas de thyroïdectomie totale ou quasi totale par rapport à une chirurgie partielle. [135, 136,137]

▶ **Traitement ablatif par iode radioactif**

Plusieurs études ont montré que le traitement par radio-iode post chirurgical diminuait le pourcentage de rechute et améliorait la survie. Mazzaferri a montré que l'association d'une thyroïdectomie totale et d'un traitement ablatif par radio-iode était la meilleure combinaison de traitement en termes de survie et de rechute pour les tumeurs de plus de 1,5 cm. [138,139]

6.2 Le carcinome anaplasique

Le carcinome anaplasique a un pronostic catastrophique. La survie médiane n'est que de 2 à 6 mois [140,141]. En effet, des protocoles combinant plusieurs modalités thérapeutiques (chirurgie d'exérèse large, chimiothérapie et radiothérapie) peuvent améliorer le contrôle local et permettre des survies supérieures à 12 mois.

La résection chirurgicale, l'absence de métastase au diagnostic, la réalisation d'une radiothérapie sont des facteurs améliorant le pronostic. Lam K de Hong-kong rapporte une survie à 5 et 10 ans de 15 et 3 % respectivement, sur une série de 38 carcinomes anaplasiques. [142]

6.3 Le carcinome peu différencié

Le carcinome peu différencié est une nouvelle entité qui suscite plusieurs discussions et dont les limites restent encore peu précises. Ils constituent un groupe de tumeurs de pronostic intermédiaire entre les cancers thyroïdiens bien différenciés (carcinome papillaire et vésiculaire) et les carcinomes indifférenciés (anaplasiques). Le taux de survie moyen à 5 ans est d'environ 50% dans la plupart des séries avec une majorité de décès survenant dans les 3 premières années. Le décès est le plus souvent lié à une évolution métastatique qu'à une extension locale. Ces tumeurs sont sensibles à l'iode. [143,144]

6.4 carcinome médullaire

Classiquement, le pronostic global des CMT était considéré comme défavorable, intermédiaire entre celui des cancers différenciés dérivés des cellules folliculaires et celui des cancers anaplasiques. Les chiffres publiés par les études plus récentes sont meilleurs et cela tient en grande partie au dépistage systématique, en particulier des formes familiales. Ainsi la statistique du GETC, en 1998, portant sur 899 patients, faisait état d'une survie globale ajustée à 5 ans de 85,7 %, à 10 ans de 78,4 % et à 15 ans de 70,1 % [145]. Des chiffres voisins ont été donnés par Kebebew et al [124] : 86,5 % de survie à 10 ans. Les éléments prédisant un bon pronostic sont l'âge jeune, le sexe féminin, le stade de classification TNM (absence d'envahissement ganglionnaire ou systémique), des taux bas d'ACE en préopératoire et le fait que le CMT ait été dépisté avant l'intervention par un dosage de CT [145,146].

Scores pronostiques :

Plusieurs scores ont été proposés pour essayer de définir des groupes à haut ou bas risque de récurrence ou de décès. Parmi ces scores, le score TNM est le plus utilisé dans le cadre de toutes les pathologies tumorales. La classification a été révisée en 2010.

Plusieurs autres scores ont été proposés : le score EORTC par Byar, le score AMES par Cady, le score AGES par Hay, le score MACIS qui est un score dérivé d'AGES, le score SAG proposé par Akslen et le score NTCTCS par Sherman. Ces différents scores sont utilisés dans les études épidémiologiques pour étudier des sous-groupes de patients, mais restent difficilement applicables pour un patient donné pour déterminer son traitement. [123,125]

En pratique :

Sont considérés comme de bon pronostic

- ▶ âge 16 à 44 ans
- ▶ cancer papillaire
- ▶ cancer vésiculaire bien différencié à invasion minime
- ▶ taille < 4 cm
- ▶ absence d'envahissement ganglionnaire ou envahissement se limitant à quelques ganglions
- ▶ prise en charge thérapeutique adéquate et adhésion à la surveillance

Ils correspondent aux stades I et II. La mortalité du fait du cancer avoisine 1 %.

De plus mauvais pronostic

- ▶ âge < 16 ans ou > 45 ans
- ▶ cancer papillaire à cellules hautes ou cylindriques, sclérosant diffus
- ▶ cancer vésiculaire peu différencié ou invasif, cancer insulaire
- ▶ envahissement ganglionnaire massif ou à distance
- ▶ prise en charge et surveillance inadaptées.

Ils représentent les stades III et IV. La mortalité du fait du cancer avoisine 30 %.

7. La biologie moléculaire :

La mise en évidence de la responsabilité d'un seul gène dans la transmission héréditaire d'entités cliniques aussi différentes que les F-CMT isolés et les CMT associés aux NEM de type IIa et IIb a constitué une grande surprise. En effet, le gène RET, localisé dans la région centromérique du chromosome 10, était déjà connu comme susceptible de modifications de structure importantes à l'origine des formes génétiques de maladie de Hirschsprung ou dans le développement de carcinomes thyroïdiens de type différencié papillaire [125, 146,147]. La figure 53 présente la structure du gène *RET* et les principales mutations individualisées dans les NEM II et la forme familiale du carcinome médullaire en dehors des NEM.

En ce qui concerne le carcinome papillaire, des réarrangements du gène RET ont été identifiés dans la majorité des CP radio-induits et de façon moins systématique dans les autres CP. La découverte récente de mutation du gène *BRAF* exclusivement dans les CP et dans certaines formes peu différenciées semble ouvrir de nouvelles voies. Il en a été de même pour les réarrangements PAX8 PPAR gamma dans les CV ou pour certaines mutations de RAS tant dans certains cancers papillaires que vésiculaires et dans les cancers peu différenciés [121, 125,149].

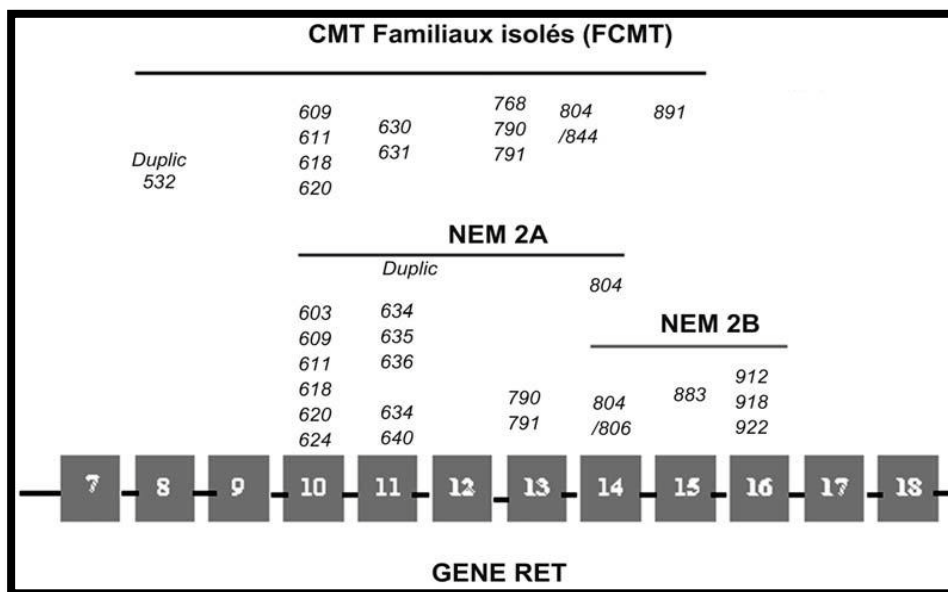


Figure 57 : Structure du gène RET et du récepteur RET : principales mutations individualisées dans les néoplasies endocriniennes multiples (NEM) II et « familial médullaire thyroid carcinoma » (F-MTC). [150]

Cys : région riche en cystéine ; TK : domaine tyrosine-kinase

8. Compte-rendu anatomopathologique du carcinome thyroïdien

Des comptes rendus fiches standardisés (CRFS) ont été élaborés, entre 2005 et 2007, avec la Société Française de Pathologie (SFP) pour 24 localisations cancéreuses.

Ils comportent à la fois des items indispensables pour la prise en charge des patients et d'autres relevant plus d'un avis expert. En s'appuyant sur les CRFS, l'INCa et la SFP ont défini conjointement les items minimums des comptes rendus d'anatomopathologie, correspondant aux données essentielles à la prise en charge des malades, pour 21 localisations tumorales. Ceux-ci ont été publiés en 2009.

Ces items, sous la responsabilité de l'INCa, sont relatifs à quatre types d'informations :

- Des informations liées à l'identification du patient et du médecin préleveur (sous la responsabilité de l'établissement autorisé où a été effectué le prélèvement). Cette partie sera commune aux comptes rendus opératoires qui devront être insérés dans le dossier du patient, dans le cadre du 3e point des critères d'agrément pour la pratique de la chirurgie des cancers ;
- Des informations liées à l'organe prélevé (sous la responsabilité du préleveur) ;
- Des informations décrivant l'histopathologie du prélèvement transmis ; ces informations permettent de classer au mieux la tumeur (pTNM) dans la classification UICC (si applicable). [151,152]

Proposition d'un compte rendu anatomopathologique standardisé des carcinomes thyroïdiens :
[151,152]

Données administratives : NOMN° EnregistrementLaboratoire

Renseignements cliniques : goitre multinodulaire / goitre diffus/ nodule unique/ nodule chaud/
nodule froid/ basedow thyroïdite/ suspicion de cancer thyroïdien

Type de prélèvement : Lobectomie / lobectomie partielle/ lobo-isthmectomie/ thyroïdectomie
totale ou subtotale/ Isthmectomie/ biopsie

Cytoponction Non/oui résultat : bénin/malin/douteux/non contributif

Si oui : empreinte /coupe résultat : bénin/ malin/ douteux

EE : réalisé / non réalisé

EXAMEN MACROSCOPIQUE : sur pièce fraîche – fixée orientée – fixée non orientée –

Thyroïde totale x x cm gr Lobe droit / Lobe gauche /Isthme

Tumeur maligne repérée macroscopiquement : oui non

Taille marco tumeur principale : cm / Aspect marco tumeur principale : infiltrant /nodulaire

EXAMEN HISTOLOGIQUE

Nombre de blocs de tumeur : tumeur incluse en totalité / pièce opératoire incluse en totalité

Tumeur maligne : Unique/ Multiple : nombre total

Type histologique (descriptif) : Carcinome vésiculaire/carcinome papillaire/carcinome peu
différencié /carcinome médullaire/carcinome anaplasique/autre

Encapsulation tumorale : absente / partielle / complète

Effraction capsulaire : absente / minime / massive / douteuse

Emboles vasculaires : oui non douteux

Types d emboles : veineux / capillaires / lymphatiques / Nombre d'emboles

Invasion extra-thyroïdienne : absente / microscopique / étendue / douteuse

Marges chirurgicales : saines / envahies/ marginales

Curage ganglionnaire : réalisé / non réalisé

Nombre de ganglions prélevés : nombre de ganglions métastatiques : Localisation des
métastases ganglionnaires (schéma) / Taille du plus gros ganglion métastatique :mm ;
rupture capsulaire.

CONCLUSION Type histologique +/- variante(OMS2004) / Taille tumorale/ Effraction
capsulaire / Emboles vasculaires/ Extension tumorale/ Degré d'infiltration pariétale/ Nombre
de ganglions tumoraux/nombre total de ganglions examinés/ Proposition du stade selon
pTNM (2010)/



CONCLUSION



Notre étude a permis de dégager les conclusions suivantes :

- La plupart de nos patients se sont présentés avec comme motif une masse cervicale antérieure.
- Le profil des patients de notre série, s'approche du profil épidémiologique des patients étudiés dans la littérature avec deux tendances : avant 50 ans, une nette prédominance féminine et après 50 ans, une prédominance masculine avec une fréquence élevée des formes graves.
- L'examen extemporané a été considérablement utile et fortement pratiqué par rapport à la cytoponction, il a été décisif dans le choix du geste chirurgical dans 11 cas.
- La prévalence des microcarcinomes papillaires témoigne de la sensibilité des moyens diagnostiques anatomo-pathologiques dans notre formation, et laisse penser que la fréquence du cancer thyroïdien est sous-estimée dans la population générale.
- Cependant, la fréquence croissante dans le monde des carcinomes thyroïdiens soulève une question sur le nombre insuffisant de centres de médecine nucléaire dans notre pays.
- La mise en place d'un registre des cancers dans notre région est recommandée comme première étape de la lutte anticancéreuse.



ANNEXES



«Annexe I»

FICHE D'EXPLOITATION

Profil épidémiologique et anatomopathologique des carcinomes thyroïdiens au niveau du service d'Anatomie Pathologique (CHU Mohammed VI Marrakech) étude rétrospective 2004-2014:

Identité :

Sexe: M F Age: IP:

Motif de consultation :

Nodule isolé oui non
Goitre multinodulaire oui non
Goitre plongeant oui non
Goitre toxique oui non
Adénopathies oui non
Syndrome compressif oui non :
Dysphonie Dyspnée Autre: ...
Métastase oui non Autre:

Cytologie:

Matériel représentatif oui non
Abondance de la substance colloïde :
+ ++ +++
Nombre des amas :
Mode de groupement :
Isolé Placards En doigt de gant
Type cellulaire dominant :
Vésicule Papille Cuboïde
Atypie cytonucléaire : oui Non

Système de Bethesda 2010:

Non satisfaisant pour le diagnostic

Bénin

Lésion folliculaire indéterminée AUS

Néoplasme folliculaire / néoplasme folliculaire à cellules oncocytaires

Suspect de malignité

Malin

Si malin :

Bien différencié oui non

Si oui :

Papillaire Vésiculaire Peu différencié

Matériel d'étude:

Examen extemporané : oui non

Lobectomie partielle

Lobectomie

Loboisthmectomie

Thyroïdectomie sans curage ganglionnaire

Thyroïdectomie totale avec curage ganglionnaire

Autres:

Macroscopie :

Pièces :

Orientée: oui non

Fixée: oui non

• Poids de la pièce: g

• Mensuration de la pièce:.....

• Etat de la capsule thyroïdienne:

o Respectée

o Franchie

• **Tumeur :**

o Nodules isolés Multiples

o Taille du nodule suspect :.....

o Aspect du nodule : charnu densifié colloïde

o Nodule non encapsulé

o Nodule encapsulé

Capsule franchie Capsule respectée

• **Curage:**

Fait Non fait

Groupe de ganglions :

Nombre de ganglions :

Résultats: gg envahis : gg non envahis :

• **Examen extemporané :**

Sur thyroïde

Sur ganglion

Résultats :

• **Thyroïde :**

Lésions vésiculaires En faveur du carcinome papillaire

Lésions douteuses

Résultat après fixation : Concordant Contradictoire

Si contradictoire: Bénin devenu malin Malin devenu bénin

Devenir des lésions douteuses après fixation :

• **Ganglion :**

Bénin Malin Douteux

Résultat après fixation et inclusion en paraffine :

Concordant Contradictoire

Si contradictoire : Bénin devenu malin Malin devenu bénin

Devenir des lésions douteuses après fixation :

Type histologique:

A. Carcinome bien différencié:

1. Carcinome papillaire:

a) Microcarcinome :

Encapsulé oui non

Architecture papillaire pur Architecture papillaire et vésiculaire

b) Classique (papillaire)

- o Encapsulé:
- o Forme vésiculaire:
- o A cellules hautes:
- o Sclérosant diffus:
- o Carcinome papillaire oncocytaire

2. Carcinome vésiculaire

- a) A invasion minimale
- b) Largement invasif
- c) A cellules oncocytaires
- d) A cellules claires

B. Carcinome peu différencié :

- Pur
- Contingent différencié provenant du carcinome papillaire
- Provenant du carcinome vésiculaire
- Associe à un carcinome anaplasique

- C. Carcinome anaplasique**
- D. Carcinome mixte**
- E. Carcinome médullaire**
- M. Métastases**

FACTEURS HISTO -PRONOSTIQUES

- Invasion vasculaire : oui non
- Effraction capsulaire microscopique : oui non
- Évidente Minimale Franche Focale

Immunohistochimie

- Réalisée : oui non
- Si oui : quels anticorps :
- Résultat :
- Concluant : oui non
- Quel diagnostic :

Stadification TNM (2010) :.....

«Annexe II»

TUMEURS THYROÏDIENNES MALIGNES SELON LA CLASSIFICATION DE L'OMS 2004. [4]		
Tumeurs épithéliales	Carcinome papillaire	Microcarcinome papillaire Carcinome papillaire à forme vésiculaire Carcinome papillaire a cellules hautes Carcinome papillaire sclérosant diffus Carcinome papillaire oncocytaire
	Carcinome vésiculaire	Carcinome vésiculaire à invasion minime Carcinome vésiculaire largement invasif Carcinome vésiculaire à cellules claires Carcinome vésiculaire oncocytaires
	Carcinome peu différencié	Carcinome insulaire Carcinome trabéculo-vésiculaire
	Carcinome indifférencié ou anaplasique	
	Carcinome médullaire	Sporadique Familial

«Annexe III»

La Classification des cancers de la thyroïde en stades selon l'American joint committee on cancer (AJCC). [154]

Carcinomes différenciés de la thyroïde.			
Age < 45 ans	Stade I	Tout T, tout N, M0	
	Stade II	Tout T, tout N, M1	
Age > 45 ans	Stade I	T1, N0, M0	
	Stade II	T2, N0, M0	
	Stade III	T3, N0, M0 ou tout T1-3, N1a, M0	
	Stade IV	IVa	T1-3, N1b, M0 ou T4a, tout N, M0
		IVb	T4b, tout N, M0
IVc		tout T, tout N, M1	
Carcinome médullaire.			
Quelque soit l'âge	Stade I	T1, N0, M0	
	Stade II	T2-3, N0, M0	
	Stade III	T1-3, N1a, M0	
	Stade IV	IVA	T4a, N0, M0 T4a, N1a, M0 T1- T4a, N1b, M0
		IVB	T4b, tout N M0
		IVC	tout T, tout N M1
Carcinome anaplasique.			
Quelque soit l'âge	Toujours désigné comme stade IV		
	Stage IVA	T4a, tout N M0	
	Stage IVB	T4b, tout N M0	
	Stage IVC	tout T, tout N M1	

La Classification TNM 2010 [16].

Tumeur primitive : T		
TX	Non évalué	
T0	Pas de tumeur primitive	
T1	T1a	Tumeur inférieure a 1cm, limitée à la thyroïde
	T1b	Entre 1 et 2cm, limitée à la thyroïde
T2	Tumeur > 2cm mais < 4 cm limitée à la thyroïde	
T3	Tumeur > 4 cm limitée à la thyroïde ou extension à la capsule thyroïdienne et/ou microscopique au tissu cellulaire	
T4	T4a	tumeur dépassant la capsule vers le tissu mou sous-cutané, le larynx, la trachée, l'œsophage ou le nerf récurrent <i>Tout carcinome anaplasique localisé a la thyroide est classé T4a</i>
	T4b	tumeur dépassant la capsule et atteignant l'aponévrose prévertébrale ou encapsulant l'artère carotide ou les vaisseaux du médiastin supérieur <i>Tout carcinome anaplasique dépassant la capsule est classé T4b</i>
Statut ganglionnaire : N		
NX	Non évalué	
N0	Pas d'adénopathie	
N1	N1a	adénopathies métastatiques régionales dans le compartiment central du cou (VI)
	N1b	adénopathies métastatiques régionales, cervicales uni, bi ou controlatérales, retro-pharyngiennes ou médiastinales supérieures (I, II, III, IV, V, VII)
Métastases à distance : M		
M0	Pas de métastase	
M1	Métastases à distance	

«Annexe IV» Classification de Bethesda (2010) [80].

Catégories et pourcentages attendus par catégories :

Catégories	Sous-catégories	Pourcentage de cas attendus
Non satisfaisante pour le diagnostic		<15 %
Bénin		60 %
Lésion folliculaire de signification indéterminée ou atypie de signification indéterminée Néoplasme folliculaire/Néoplasme folliculaire à cellules oncocytaires		<7 %
Suspect de malignité	Carcinome papillaire Carcinome médullaire Carcinome peu différencié Carcinome anaplasique Métastases lymphomes	2-8 %
Malin	Carcinome papillaire Carcinome médullaire Carcinome peu différencié Carcinome anaplasique Métastases lymphomes	5-8 %

Risque de cancer et suivi clinique :

Terminologie	Risque de cancer	Suivi clinique
Non satisfaisante pour le diagnostic	?	Si nodule solide : 2° ponction après un délai de 3 mois. Si nodule kystique : corrélér avec la clinique et US. Si zones suspectes, ré–aspirer sous contrôle US.
Bénin	0–3 %	Simple contrôle échographique à 6–18 mois d'intervalle pendant une période de 3 à 5 ans.
Lésion folliculaire de signification indéterminée ou atypies de signification indéterminée	5–15 %	2° ponction dans un délai approprié (3 à 6 mois) sous contrôle échographique.
Néoplasme folliculaire/Néoplasme folliculaire à cellules oncocytaires	15–30 %	Contrôle chirurgical (lobectomie).
Suspect de malignité	60–75 %	Contrôle chirurgical (thyroïdectomie totale ou lobectomie).
Malin	97–99 %	Contrôle chirurgical (thyroïdectomie totale) ou traitement médical spécifique.*

US : échographie.

* Dans certains cas la chirurgie est contre-indiquée ou inutile (métastases, lymphomes) ; ailleurs une radiothérapie et/ou une chimiothérapie peuvent être indiquées en complément ou à la place du traitement chirurgical (carcinome anaplasique et carcinome peu différencié).

«Annexe V» Fiche de macroscopie avec schéma [153]

Référence :

Nom :

Prénom :

Date de naissance : / /

Chirurgien :

Date de l'intervention : / /

Macroscopiste :

Type d'intervention :

- Lobectomie G
- Lobectomie D
- Thyroïdectomie totale
- Thyroïdectomie partielle
- Tumorectomie
- Autre.....

Indications :

- Goitre multinodulaire
- Goitre diffus
- Nodule D - G
- Nodule froid D - G
- Nodule chaud D - G
- Suspicion de C. Médullaire
- Basedow traité
- Thyroïdite
- Cancer thyroïdien
- Autre.....

Examen extemporané.....

- Tumorothèque : ref.....
- Fixateur
- Photos.....

Lobe droit

Poids :g

Taille : ...x...x...cm

Lobe gauche

Poids :g

Taille : ...x...x...cm

Dessiner les contours
De la pièce opératoire

Dessiner et numérotez les nodules

Lesion diffuse

- Goitre multinodulaire
- Parenchyme normal
- Multiples microfoyers blanchâtres (thyroïdite)
- Autre

Lesions focales : Nodule

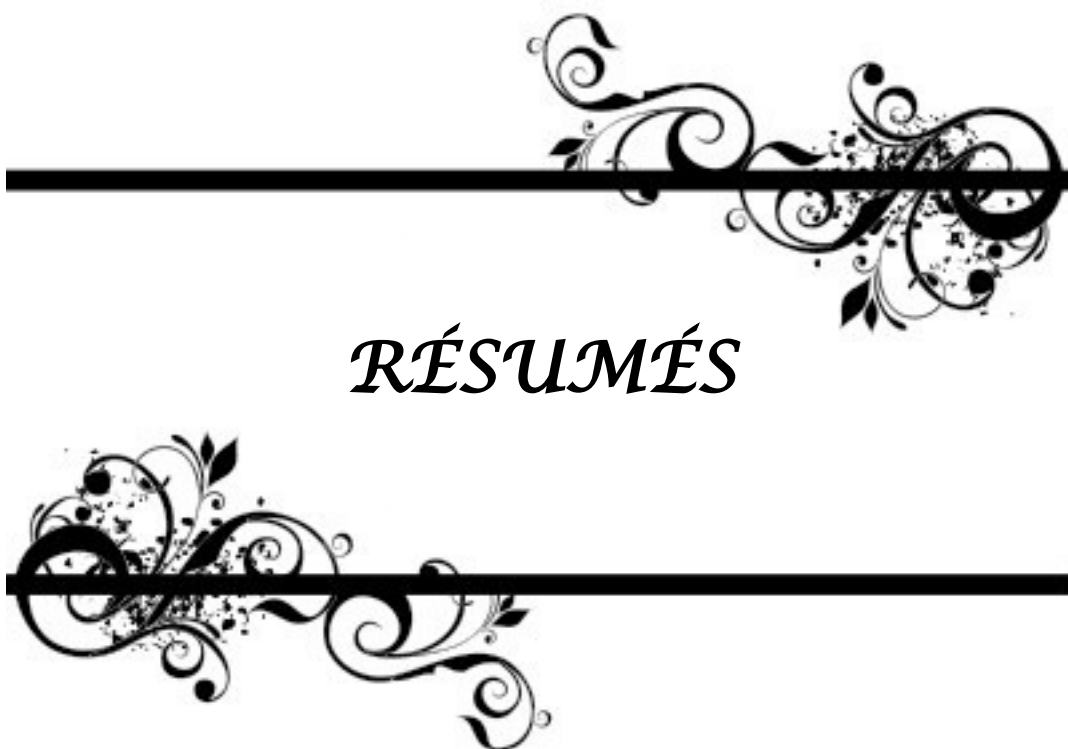- N1 : taille
invasif /non invasif/encapsulé
dense/colloïde/remanié
rapports avec capsule thyroïdienne
Commentaires

- N2 : taille
invasif /non invasif/encapsulé
dense/colloïde/remanié
rapports avec capsule thyroïdienne
Commentaires

- N3 : taille
invasif /non invasif/encapsulé
dense/colloïde/remanié
rapports avec capsule thyroïdienne
Commentaires

Commentaires:

Blocs prélevés



RÉSUMÉS



RÉSUMÉ

Les carcinomes thyroïdiens sont des tumeurs malignes rares représentant 1% des cancers. Durant les vingt dernières années, l'essor des moyens diagnostiques (échographie et cytoponction), et les modifications des pratiques de prise en charge des pathologies thyroïdiennes ont entraîné une augmentation de ces cancers en particulier les microcarcinomes papillaires. La prise en charge des cancers thyroïdiens est multidisciplinaire compte tenu des implications chirurgicales, endocriniennes, isotopiques et histopathologiques.

Notre travail s'est fixé comme objectifs, l'étude des caractères épidémiologiques et histopathologiques des carcinomes thyroïdiens.

C'est une étude rétrospective concernant 84 cas de carcinomes thyroïdiens, diagnostiqués au CHU Mohammed VI de Marrakech, entre 2004 et 2014.

Il s'agissait de 75 femmes et 9 hommes. La moyenne d'âge était de 43,58 ans (20 – 76 ans). Une masse cervicale antérieure était le principal motif de consultation. L'examen clinique a retrouvé un nodule thyroïdien solitaire chez 12% des patients. Le goitre multi nodulaire a été retrouvé chez 58% des patients. La cytoponction a révélé chez 4% des patients la présence de carcinomes papillaires. L'examen extemporané a permis de retrouver des microcarcinomes papillaires (14%), des lésions vésiculo-papillaires suspects (8%), et un adénome microvésiculaire (2%) (faux-négatif). À L'examen histologique définitif, les carcinomes ont été répartis comme suit : papillaires (70%), vésiculaires (25%), peu-différenciés (2%), anaplasiques (2%) et médullaires (1%).

Notre étude a proposé l'usage d'un compte rendu standardisé afin de ne pas manquer certaines informations anatomopathologique. En somme, une attitude correcte nécessite la collaboration étroite de médecins, chirurgiens, échographistes, isotopistes, et anatomocytologistes afin de contribuer à un registre régional du cancer thyroïdien et donner aux malades les meilleures chances de guérison.

ABSTRACT

Thyroid carcinomas are rare malignant tumors accounting for 1% of cancers. During the twenty last years, the rise of the diagnostic tools (echography and cytoponction) and the changes in the management of thyroid pathologies are behind an increase in these cancers especially micro papillary carcinomes. The assumption of responsibility of thyroid cancers is multidisciplinary taking into account the implications surgical, endocriniennes, isotopic and histopathologic.

This is a retrospective study focusing on the epidemiological and histopathological features of thyroid carcinoma, between 2004 and 2014 in Mohamed VI university hospital of Marrakech.

We included 84 cases of thyroid carcinoma treated divided into 75 women and 9 men. The mean age was 43,58 years (20–76 years) and anterior cervical mass was his main reason. The clinical examination has found a single thyroid nodul or a multinodular in respectively 12% and 58% of the cases. Cytology revealed in 4% of patients the presence of papillary carcinomas. The frozen section led to the discovery of papillary microcarcinomas (14%), suspicious folliculo–papillary lesions (8%), and micro–follicular adenoma (2%) (False negative). Definitive histological examination we found: papillary carcinoma (70%), follicular (25%), low–differentiated (2%), anaplastic (2%) and medullary carcinoma (1%).

Some information histopathologic should not be forgotten, this is why our study suggest the use of a report standardized. To conclude, a correct attitude requires the close cooperation doctors, surgeons, echographists, isotopists, and anatomopathologists in order to contribute to a regional register of cancer and give to the patients the best chances of recovery.

ملخص

سرطانات الغدة الدرقية أورام خبيثة نادرة تشكل 1% من مجموع السرطانات؛ خلال العقدين الأخيرين، أدى تقدم وسائل التشخيص (التشخيص بالصدى، بضع الخلايا...)، و تغيير الممارسات العلاجية؛ إلى ارتفاع نسبة تشخيص هذا السرطان و خاصة الغدي الدقيق الحليمي.

إنّ معالجة هذا المرض تتطلب فريقا متعدد التخصصات: طب الغدد، الطب النووي و طب تشريح الأنسجة. الهدف من عملنا هو دراسة إستعدادية للخصوصية الوبائية و التشريحية لهذا المرض.

شملت دراستنا 84 حالة تم تشخيصها ما بين سنة 2004 و 2014 بالمركز الاستشفائي الجامعي محمد السادس بمراكش.

بتسعة يتعلق الأمر رجال و 75 امرأة ، متوسط أعمارهم 43' 58 سنة (20_76 سنة). حيث مثل تورم المنطقة العنقية الأمامية العارض الأول وأظهر الفحص السريري وجود درقية وحيدة أو دراق متعدد الدريقات لدى المرضى بنسبة 2% و 58% على التوالي.

أنجزت سيتولوجيا الخزعة الشفطية عند 4% من الحالات كانت كلها سرطانات حليلة.

وقد ساهم المقطع التجميدي في إيجاد سرطانات حليلة (14%)، أنماط حليلة جريبية شكوكة (8%) و أورام غدية جريبية (2%) (سلبية كاذب).

بينما تم إيجاد على مستوى التشريح النهائي 70% سرطان حلليمي، 25% سرطان جريبي، 2% سرطان ضعيف التمايز، 2% سرطان كشمي و في 2% من الحالات سرطان نخاعي.

من خلال دراستنا تم إقتراح تقرير تشريحي موحد تقاديا لنقصان بعض المعلومات الأساسية أثناء الدراسة التشريحية.

وفي الختام، يجب الحرص على التنسيق المتين بين الطبيب المعالج و الجراح و طبيب علم التشريح للعمل على إحداث سجل للسرطانات بالجهة ذلك بهدف إعطاء المريض جميع الحظوظ للشفاء.



BIBLIOGRAPHIE



1. **Peix JL, Lifante JC.**
*Cancer thyroïdien.*In : Morère JF, Mornex F, Soulières D, editors. *Thérapeutique du cancer.* 2ème éd. Paris: Springer,2011:655–69.
2. **Do Cao C, Wémeau JL.**
Cancer de la thyroïde.
EMC– AKOS (Traité de Médecine).2008 ; [3–0500].
3. **Leenhardt L, Grosclaude P.**
Epidemiology of thyroid carcinoma over the world. *Ann Endocrinol (Paris).* 2011;72(2):136–48.
4. **DeLellis RA, Lloyd LR, Hetz PU, Emg C.**
Tumor of the thyroid and parathyroid. In: *WHO classification of tumors. Pathology and genetics of tumors of endocrine organs.*Lyon: IARC Press;2004:49–134. ISBN : 9283224167.
5. **SCHLUMBERGER MJ., PACIS F.**
Thyroid tumors.
Paris: éditions Nucleon;2003
6. **LiVolsi VA.**
Surgical pathology of the thyroid.
Philadelphia:WB Saunders Company, 1990.
7. **Rosai J, Carcangiu ML, DeLellis RA.**
Tumors of the thyroid gland.
Atlas of tumor pathology.Third series.
Washington : AFIP 1992.
8. **Lloyd RV, Douglas BR, Young WF.**
Endocrine diseases. In: *Atlas of nontumor pathology. AFIP, First series, Fascicle 1.*
9. **Berger–Detrieux N.**
Histologie de la thyroïde. In: *Leclère J, Orgiazzi J, Rousset B, Schlienger JL, Wémeau JL, editors. La thyroïde, des concepts à la pratique clinique.* Paris : Elsevier; 2001:618.

10. **Vlaeminck–Guillem V.**
Structure et physiologie thyroïdiennes. EMC–Endocrinologie–Nutrition.2011;10–002–B–10.
11. **Netter FH.**
Atlas d'anatomie humaine.
4ème ed. Paris :Masson, 2009:547
12. **Leclère L , Orgiazzi J , Rousset B , Schlienger J.L , Wémeau J.L .**
Histologie de la thyroïde. Elsevier. Paris: 2001,617p
13. **Ganong W.**
La glande thyroïde. In :Physiologie médicale. Canada: Prentice Hall Inc ;2005:849.
14. **LEENHARDT L., GROSCLAUDE P., CHERIE–CHALLINE L., ET AL.**
Guidelines for a national epidemiological surveillance system of thyroid cancer in France.
Paris: Public Health Agency; April 2003.
15. **J. HAZARD, L. PERLEMUTER.**
Cancer de la thyroïde ;
Abrégé d'endocrinologie, 2ème édition, 1983, 152–163
16. **UICC UNION INTERNATIONALE CONTRE LE CANCER, Sobin LH, Gospodarowicz MK, Wittekind Ch.**
Eds.TNM Classification of Malignant Tumors. 7th Ed. Oxford : Wiley–Blackwell;2009:336.
17. **MAAROUF**
Cancer thyroïdien.
Thèse de médecine, Rabat, 1986, n°40.
18. **DUFFY BJ., FITZGERALD PJ.**
Cancer of the thyroid in children: a report of Twenty–eight cases. J Clin Endocrinol Metab 1950;
10:1296–308.
19. **UHLMANN E.M.**
Cancer of the thyroid and irradiation. JAMA, 1956; 161:504–7.
20. **H. BRICAIRE, J. JOLY.**
Cancer du corps thyroïde : aspects étiologiques et cliniques. E.M.C. Paris 7/1975, 1008 A50, 10–14.

21. **J. GANDON, S. BARRAULTS.**
Cancers du corps thyroïde: expérience de 20 ans de chirurgie thyroïdienne. Au centre médico-chirurgical de la porte choisy.
Diplôme de carcinologie cervico-faciale I.G.R., 1987–1988.
22. **C. PROYE.**
Les cancers du corps thyroïde.
Table ronde, actualités chirurgicales 85ème Congrès Français de chirurgie.
23. **D. BELLABARBA.**
L'étiologie des tumeurs thyroïdiennes.
Union médicale du Canada : Tome 112, Décembre 1983, 1108–10.
24. **PECH, M. CANNONI, P. DESSI, M. ZANARET.**
Les cancers différenciés de la thyroïde. Problèmes diagnostiques et thérapeutiques à propos de 178 cas.
Le cahier d'ORL. 1987; 22 : 709–723.
25. **J.L. WEMEAU, P. VENIN, A. LESOIN, R. VERGNES, C. PROYE.**
Métastases ganglionnaires fonctionnelles d'un cancer thyroïdien chez deux basedowiens.
Maroc méd. 1984, vol IV, 79–84.
26. **F. MEKOUAR.**
Cancers différenciés de la thyroïde à propos de 12 cas. Thèse de médecine, Rabat, 2002, n°359.
27. **SCHLUMBERGER MJ., PACIS F.**
Thyroid tumors.
Paris: éditions Nucleon;2003.
28. **C. Colichi, D. Billard, S. Faivre, É. Raymond.**
Angiogenesis and thyroid cancer.
La Lettre du Cancérologue Vol. XIX – n° 10 décembre 2010.
29. **Bach–Ngohou K, Bettembourg A , Ricolleau G , Bodere F , Couturier O , Lustenberger P , et al.**
Dépistage des récidives des cancers différenciés de la thyroïde sous TSH recombinante (Thyrogen®) : évolution de la TSH et de la thyroglobuline.
IBS. 2003;18(5):264–270.

30. **N. Ben Raïs Aouad , I. Ghfir, H. Guerrouj, S. Fellah, J. Rahali, R. Ksyar, et al.**
Check-up and follow-up of papillary and follicular thyroid carcinoma in the department of nuclear medicine at Ibn Sina hospital Rabat.
MED NUCL 2009; 33(10):599–603.
31. **RCRC**
Registre des cancers du grand Casablanca, données 2005–2007 Ministère de la santé publique. 2012
32. **Colonna M, Bossard N, Guizard AV, Remontet L, Grosclaude P; le réseau FRANCIM.**
Descriptive epidemiology of thyroid cancer in France: incidence, mortality and survival. Ann Endocrinol (Paris). 2010 Mar;71(2):95–101.
33. **Ben Raïs Aouad N, Ghfir I, Missoum F, Rahali J, Guerrouj H, Ksyar R, et al.**
Aspects épidémiologiques du cancer différencié de la thyroïde (médullaire exclu) au Maroc.
MED NUCL 2008; 32(11):580–584.
34. **Leenhardt L, Ménégaux F, Franc B, Hoang c, Salem S, Bernier MO, et al.**
Cancers de la thyroïde. EMC–Endocrinologie 2005 ; 2(1) :1–38.
35. **Famakinwa OM, Roman SA, Wang TS, Sosa JA.**
ATA practice guidelines for the treatment of differentiated thyroid cancer: were they followed in the United States?
Am J Surg. 2010;199(2):189–98
36. **Lin JD.**
Thyroid cancer in thyroid nodules diagnosed using ultrasonography and fine needle aspiration cytology.
J Med Ultrasound 2010; 18(3):91–104.
37. **McDougall IR.**
Thyroid Cancer in Clinical Practice. London : Springer ; 2007.
38. **Rego–Iraeta A, Pérez–Méndez LF, Mantinan B, Garcia–Mayor RV.**
Time trends for thyroid cancer in northwestern Spain: true rise in the incidence of micro and larger forms of papillary thyroid carcinoma.
Thyroid. 2009;19(4):333–40.

39. **Rakotoarisoa AH, Ralamboson SA, Rakotoarivelo RA, Raharisolo CV, Rakouth A, Ramiandrasoa AL, et al.**
Thyroid cancers in Madagascar.
*Bull Soc Pathol Exot.*2010;103(4):233–7.
40. **Moussaoui K, Belaabidia B.**
Les cancers thyroïdiens : aspects épidémiologiques, cliniques, paracliniques, anatomopathologiques, thérapeutiques et évolutifs.
Thèse Doctorat Médecine, Marrakech, 2008,n°103,172p.
41. **Xiang J, Wu Y, Li DS, Shen Q, Wang ZY, T.Q. Sun, et al.**
Actual epidemiology of thyroid cancer in eastern China Right. J Chir 2010;147(1):57–60.
42. **Wartofsky L, Van Nostrand D.**
Thyroid cancer : comprehensive Guide clinical Management.
2ème éd. Totowa, N.J.: Humana Press, 2006.
43. **Witt RL.**
Initial surgical management of thyroid cancer. Surg Oncol Clin N Am. 2008; 17(1):71–91.
44. **Keita A.**
Le cancer de la thyroïde au mali : aspects épidémiologiques et anatomocliniques. Thèse Doctorat Médecine, Bamako,2007, n°158, 99 p.
45. **Gomez–Segovia I, Gallowitsch HJ, Kresnik E, Kumnig G, Igerc I, Matschnig S, et al.**
Descriptive epidemiology of thyroid carcinoma in Carinthia, Austria: 1984–2001. Thyroid. 2004;14(4):277–86.
46. **Xiang J, Wu Y, Li DS, Shen Q, Wang ZY, T.Q. Sun, et al.**
Actual epidemiology of thyroid cancer in eastern China Right. J Chir 2010;147(1):57–60.
47. **Henrichsen TL, Reading CC.**
Thyroid ultrasonography. Part 2: nodules. Radiol Clin North Am. 2011; 49(3):417–24.
48. **Bomeli SR, LeBeau SO, Ferris RL.**
Evaluation of a thyroid nodule.
Otolaryngol Clin North Am. 2010;43(2):229–38.

49. **Kharchenko VP, Kotlyarov PM, Mogutov MS · Alexandrov MK, Sencha AN, Patrunov YN, et al.**
Ultrasound Diagnostics of Thyroid Diseases. Berlin:springer;2010.
50. **Wémeau JL, Sadoul JL, d'Herbomez M, Monpeyssen H, Tramalloni J, Leteurtre E, et al.**
Recommandation de la société française d'endocrinologie pour la prise en charge des nodules thyroïdiens.
Presse Med.2011;40(9P1):793–826.
51. **Oertli D, Udelsman R.**
Surgery of the Thyroid and Parathyroid Glands. 1st ed. Berlin Heidelberg : Springer-Verlag;2007.
52. **Mathonnet M.**
Lymph node dissection in non-medullary differentiated thyroid carcinoma. Ann Chir. 2006;131(6-7):361–8.
53. **Fritze D, Doherty GM.**
Surgical management of cervical lymph nodes in differentiated thyroid cancer. Otolaryngol Clin North Am. 2010;43(2):285–300.
54. **Heilo A, Sigstad E, Groholt K.**
Atlas of Thyroid Lesions
1st éd. New York, Springer; 2011.
55. **Biersack HJ, Grünwald F.**
Thyroid Cancer.
2nd éd. Berlin Heidelberg : Springer; 2001, 2005.
56. **Wémeau JL, Do Cao C.**
Cancers anaplasiques de la thyroïde.
ANN ENDOCRINOL-PARIS 2008 ; 69(3) :174–180.
57. **Arora A, Tolley NS, Tuttle RM.**
A PRACTICAL MANUAL OF Thyroid and Parathyroid Disease. Singapoure : Wiley-BlackWell ; 2010.
58. **McDougall IR.**
Management of Thyroid Cancer and Related Nodular Disease. London:Springer;2006.
59. **Amdur RJ, Mazzaferri L.**
Essentials of Thyroid Cancer Management 1st ed. USA: Springer; 2005.

60. **Wémeau JL, Sadoul JL, d'Herbomez M, Monpeyssen H, Tramalloni J, Leteurtre E, et al.**
Guidelines of the French society of endocrinology for the management of thyroid nodules. Ann Endocrinol (Paris). 2011; 72(4):251–81.
61. **Wondisford F, Radovick S.**
Clinical Management of Thyroid Disease. 1st ed. China: SAUNDERS; 2009.
62. **Coltrera MD.**
Evaluation and imaging of a thyroid nodule. Surg Oncol Clin N Am. 2008;17(1):37–56.
63. **Cognetti DM, Pribitkin EA, Keane WM.**
Management of the neck in differentiated thyroid cancer. Surg Oncol Clin N Am. 2008; 17(1):157–73.
64. **Cooper DS, Doherty GM, Haugen BR, Kloos RT, Lee SL, Mandel SJ, et al.**
Management guidelines for patients with thyroid nodules and differentiated thyroid cancer. Thyroid. 2006 Feb;16(2):109–42.
65. **Vazquez BJ, Richards ML.**
Imaging of the thyroid and parathyroid glands. Surg Clin North Am 2011;91(1):15–32.
66. **Tramalloni J, Monpeyssen H, Correas JM, Hélénon O.**
Thyroid nodule management: ultrasonography, fine–needle cytology. J Radiol. 2009; 90(3 Pt 2):362–70.
67. **Cox AE, LeBeau SO.**
Diagnosis and treatment of differentiated thyroid carcinoma. Radiol Clin N Am 2011;49(3):453–62
68. **Brunaud L, Ayav a, Chatelin J, Klein M, Bresler L, Boissel P.**
La scintigraphie thyroïdienne est-elle encore utile pour la prise en charge d'un nodule thyroïdien ? Le point de vue du chirurgien. Ann Chir 2006 ;131 (9):514–7.
69. **Monpeyssen H, Tramalloni J.**
Échographie de la thyroïde. EMC– Endocrinologie–Nutrition 2006– 10–002–F–15
70. **Nystrom E, Berg GEB, Jansson SKG, Torring O, Valdemarsson SV.**
Thyroid Disease in Adults. Berlin:springer; 2011.

71. **Castro MR, Espiritu RP, Bahn RS, Henry MR, Gharib H, Caraballo PJ, Morris JC.**
Predictors of malignancy in patients with cytologically suspicious thyroid nodules. Thyroid. 2011;21(11):1191–8.
72. **Oertel YC.**
Fine-needle aspiration of the thyroid: technique and terminology. Endocrinol Metab Clin North Am. 2007;36(3):737–51.
73. **Leenhardt L.**
Management of thyroid nodule. J Radiol. 2009;90(3 Pt 2):354–61.
74. **Lassalle S , Hofman V, Butori C, Long E, Guevara N, Santini J, et al.**
Rôle du cytopathologiste dans la prise en charge d'un nodule thyroïdien. RFL 2008 Jan; 38(398): 37–44.
75. **Frates MC, Benson CB, Charboneau JW, et al.**
Management of thyroid nodules detected at US: Society of Radiologists in Ultrasound consensus conference statement. Radiology 2005;237:794–800.
76. **B.COCHAND–PRIOLLET. M WASSEF. H. DAHAN. M. POLIVKA. P.–J. GUILLAUSSEAU.**
Tumeurs de la thyroïde : corrélations cytologiques et histologiques ; apport des nouvelles technologies, Encyclopédie Médico–Chirurgicale 20–878–A–10 (2004).
77. **Cibas ES.**
Fine-needle aspiration in the work-up of thyroid nodules. Otolaryngol Clin North Am. 2010; 43(2):257–71.
78. **Clarck DP, Faquin WC.**
Thyroid Cytopathology. 2ème ed. New York Dordrecht Heidelberg London:Springer ;2010
79. **Sassolas G, Hafdi–Nejjari Z, Remontet L, Bossard N, Belot A, Berger–Dutrieux N, et al.**
Thyroid cancer: is the incidence rise abating? Eur J Endocrinol. 2009;160(1):71–9
80. **Cochand–Priollet B, et al.**
Cytopathologie thyroïdienne : le système Bethesda 2010. Ann Pathol 2012;665.

81. **CHRISTOPHE PETITE, CHRISTOPH A. MEIER.**
Schweiz Med Forum 2004; 4:1090-1096.
82. **GULIANA JM, FRANC B ET DURON F.**
Cancer médullaire de la thyroïde.
Encycl Méd Chir (Editions Scientifiques et Médicales Elsevier SAS), Endocrinologie–Nutrition, 10-008-B-10, 2001.
83. **Oncocentre: réseau de cancérologie dans la région centre, France.**
Cancers de la thyroïde.
http://www.oncocentre.org/referentiels/ref_thyroïde_2010.pdf.
84. **Mekni A, Limaiem F, Cherif K, Chelly I, Sahtout S, Bellil K, et al.**
Valeur de l'examen extemporané en pathologie thyroïdienne : Étude rétrospective de 1534 examens consécutifs.
Presse Med.2008;37(6P1):949–955.
85. **Malloy KM, Cunnane MF.**
Pathology and cytologic features of thyroid neoplasms. Surg Oncol Clin N Am. 2008;17(1):57–70.
86. **Ben Abdelkrim S, Rammeh S, Ben Yacoub Abid L, Abdelkefi M, Ben Ali M, Mokni M.**
Frozen section analysis in thyroid surgery: accuracy and limits. J. Afr. Cancer. 2011.
87. **Agence Nationale pour le Développement et l'Evaluation Médicale (ANDEM).***La prise en charge diagnostique du nodule thyroïdien. Recommandations pour la pratique clinique. 1995*
88. **Anton RC, Wheeler TM.**
Frozen section of thyroid and parathyroid specimens. Arch Pathol Lab Med 2005;129:1575–84.
89. **Basolo F, Ugolini C, Proietti A, Iaconi P, Berti P, Miccoli P.**
Role of frozen section associated with intraoperative cytology in comparison to FNA and FS alone in the management of thyroid nodules. Eur J Surg Oncol 2007, doi :10.1016/j.ejso.2006.12.004.

90. Belleannée G, Verdebout J, Feoli F, Trouette H, de Mascarel A, Verhest A. *Place de la cytologie et de la congélation au cours de l'examen extemporané de la thyroïde : confrontation de 2 expériences. Clin Exp Path 1999;47(6):273–277*
91. Cochand–Priollet B , Wassef M, Dahan H, Polivka M , Guillausseau PJ. *Tumeurs de la thyroïde : corrélations cytologiques et histologiques ; apport des nouvelles technologies. EMC – Oto–rhino–laryngologie 2004;1(2):113–25*
92. DeLellis RA, Lloyd LR, Hetz PU, Emg C. *Tumor of the thyroid and parathyroid. In: WHO classification of tumors. Pathology and genetics of tumors of endocrine organs. Lyon: IARC Press;2004:49–134. ISBN : 9283224167.*
93. Cooper DS. *Medical Management of Thyroid Disease. 2nd ed. New York, NY, USA: Informa Healthcare; 2008.*
94. Faquin W. *The thyroid gland: recurring problems in histologic and cytologic evaluation. Arch Anat Cytol Pathol. 2008;132:622–32*
95. Hruban RH, Westra WH, Phelps TH, Isaacson C. *Surgical pathology dissection: an illustrated guide. Springer 1995*
96. Rosai J, Carcangiu ML, DeLellis RA. *Tumors of the thyroid gland. Atlas of tumor pathology. Third series. Washington : AFIP 1992.*
97. Yamashina M. *Follicular neoplasms of the thyroid: total circumferential evaluation of the fibrous capsule. Am J Surg Pathol 1992 ; 16 :392–400*
98. Do Cao C, Wémeau JL. *Aspects diagnostiques et thérapeutiques actuels des cancers thyroïdiens. Presse Med. 2009; 38(2): 210–219.*
99. L. LEENHARDT ET AL. *Cancers de la thyroïde ; 10.1016 /j.emcend.2005. 10–008–A–50.*
100. Malloy KM, Cunnane MF. *Pathology and cytologic features of thyroid neoplasms. Surg Oncol Clin N Am. 2008;17(1):57–70.*

101. **E. Nikiforov et al.**
Nomenclature Revision for Encapsulated Follicular Variant of Papillary Thyroid Carcinoma A Paradigm Shift to Reduce Overtreatment of Indolent Tumors. JAMA Oncology , (Aout 2016.) Vol 2. Number 8.
102. **Schlumberger MJ.**
Papillary and follicular thyroid carcinoma. Ann Endocrinol. 2007;68:120-128.
103. **Vlaeminck–Guillem V.**
Structure et physiologie thyroïdiennes. EMC–Endocrinologie–Nutrition. 2011;10-002-B-10.
104. **Brownlie B, Mercer P, Turner J, Allison R.**
Thyroid malignancies: a New Zealand South Island thyroid clinic experience 1995–2006. N Z Med J. 2008; 121(1279):36-45.
105. **J. ANDRE–BOUGARON, E. MARTIN.**
Etude anatomopathologique de 268 cancers de la thyroïde. Les cancers du corps thyroïde ;Masson 1985 ; 11-22.
106. **G. CHOMETTE ET AL.**
Les cancers du corps thyroïde aspects histologiques. Les cancers du corps thyroïde; Masson 1985; 3-10.
107. **F. BUSSIÈRE.**
Les cancers thyroïdiens différenciés : Données épidémiologiques. Revue de l'ACOMEN, 1998, vol.4, n°3.
108. **C. Collin , K. Chekaroua , T. Delaporte , J.–P. Droz, J.–L. Peix, E. Delay.**
Chirurgie d'exérèse élargie et reconstruction cervicale pour cancer anaplasique de la thyroïde. À propos d'un cas. Annales de chirurgie 2006 ; 131 : 631-635
109. **CLAUDE CALMETTES.**
Le cancer médullaire de la thyroïde: acquis et interrogations. Médecine/sciences 1991; 7:22-9.
110. **MOHAMMED F. SAAD, NELSON G ORDONEZ, RA5L11ID K. RASHID ET AL.**
Medullary carcinoma of the thyroid. Médecine 1984; vol.63, n06: 319-36.

111. MODIGLIANI E.
Le cancer médullaire de la thyroïde. Rev Méd Interne 1999; 20:490–503.
112. HARIGA, CH. MBAREK, O. BEN GAMRA, S. ZRIBI, A. TRABELSI, Y. KCHOUK, A. EL KHEDIM.
Le carcinome médullaire de la thyroïde. J. Tun ORL ; n°10 –juin 2003.
113. SCHLUMBERGER MJ.
Anaplastic thyroid carcinoma. Orphanet encyclopedia. 2005:1–4.
114. S. KADI, R. MANI, M. BELCADHI, F. CHARFEDDINE, M. MOKNI, M. BEN ALI, M. ABDELKEFI, K. BOUZOUITA.
Carcinome anaplasique de la thyroïde à propos de 11 cas. J. Tun ORL n°16 Juin 2006.
115. OHTSURU A, PODTCHEKO AP, TSUDA S AND ET COLL.
Anovel radiosensitizing therapy for anaplastic thyroid cancers. International Congress Series. 2003;1258:273–6.
116. VOUTILAINEN PE, MULTANEN M, HAAPIANINEN RK, LEPPANIEMI AK, SIVULA AH.
Anaplastic thyroid carcinoma survival. World J Surg. 1999;23:975–9.
117. RODRIGUEZ JM, PINERO A, ORTIZ S ET COLL.
Clinical and histological differences in anaplastic thyroid carcinoma. Eur J Surgery. 2000; 166:34–3.
118. BESIC N, AUERSPERG M, US–KRASOVEC ET COLL.
Effect of primary treatment on survival anaplastic thyroid carcinoma Eur J Surg Oncol. 2001; 27:260–4.
119. Machens A, Holzhausen HJ, Lautenschläger C, Thanh PN, Dralle H.
Enhancement of lymph node metastasis and distant metastasis of thyroid carcinoma. Cancer 2003;98:712–9.
120. Bellantone R, Lombardi CP, Raffaelli M, Boscherini M, Alesina PF.
Central lymph node removal during minimally invasive video–assisted thyroidectomy for thyroid carcinoma: a feasibility and safe procedure. J Laparoendosc Adv Surg Tech 2002;12:181–5.

121. Miccoli P, Materazzi G.
Update on endoscopic cervical surgery.Semin Laparosc Surg 2004;11:139-45.
122. Gemenjäger E, Perren A, Seifert B, Schöler G, Schweizer I, Heitz P.
Lymph node surgery in papillary thyroid carcinoma.
123. Pacini F, Schlumberger M, Dralle H, Elisei R, Wiersinga W.
European consensus for the management of patients with differentiated thyroid carcinoma of the follicular epithelium.
Eur J Endocrinol 2006; 154(6): 787-803
124. Taïeb D, et al.,
Utilisation de la thyreostimuline humaine recombinante dans la préparation au traitement par iode-131 des pathologies thyroïdiennes,
Médecine Nucléaire 2007 ;32(2) :101-110
125. Lo CY, Kwok KF, Yuen PW. A
prospective evaluation of recurrent laryngeal nerve paralysis during thyroidectomy.
Arch Surg 2000; 135: 204-207
126. Shaha AR.
Advances in the management of thyroid cancer.
International Journal of Surgery 2005; 3, 213-220
127. Besic N, Auersperg M, Us-Krasovec M, Golouh R, Frkovic- Grazio S, Vodnik A.
Effect of primary treatment on survival in anaplastic thyroid carcinoma.
Eur J Surg Oncol 2001;27:260-4.
128. Minemura K, Takeda T, Nagasawa T, Zhang R, Leopardi R, Degroot LJ.
Cell-specific induction of sensitivity to ganciclovir in medullary thyroid carcinoma cells by adenovirusmediated gene transfer of herpes simplex virus thymidine kinase.
Endocrinology 2000 ; 141 : 1814-1822

129. Modigliani E, Cohen R, Campos JM, Conte-Devolx B, Maes B, Boneu A et al.
Prognostic factors for survival and for biochemical cure in medullary thyroid carcinoma: results in 899 patients.
Clin Endocrinol 1998 ; 48 : 265–273
130. Kebebew E, Ituarte PH, Siperstein AE, Duh QY, Clark OH.
Medullary thyroid carcinoma. Clinical characteristics, treatment, prognostic factors, and a comparison of staging systems.
Cancer 2000 ; 88 : 1139–1148
131. Fleming JB, Lee JE, Bouvet M, Schultz PN, Sherman SI, Sellin RV et al.
Surgical strategy for the treatment of medullary thyroid carcinoma.
Ann Surg 1999 ; 230 : 697–707
132. Wemeau J.-L.
Surveillance des cancers papillaires et vésiculaires.
Ann. Endocrinol., 2005 ; 66, 1 : 84–87
133. Vitale G, Tagliaferri P, Caraglia M, Rampone E, Ciccarelli A, Binco AR et al.
Slow release lanreotide in combination with interferon alpha2b in the treatment of symptomatic advanced medullary thyroid carcinoma.
J Clin Endocrinol Metab 2000 ; 85 : 983–988
134. Lam K-Y, Lo C-Y, Chan K-W, Wan K-Y.
Insular and Anaplastic Carcinoma of the Thyroid.
Ann Surg. 2000; 231(3): 329–338.
Les cancers thyroïdiens
135. McIver B, Hay I, Giuffrida D, Dvorak C, Grant C, Thompson G, et al.
Anaplastic thyroid carcinoma: a 50-year experience at a single institution.
Surgery 2001;130(6):1028–34.
136. Kebebew E, Ituarte PH, Siperstein AE, Duh QY, Clark OH.
Medullary thyroid carcinoma. Clinical characteristics, treatment, prognostic factors, and a comparison of staging systems.
Cancer 2000 ; 88 : 1139–1148

137. Sherman SI, Brierley JD, Sperling M, Ain KB, Bigos ST, Cooper DS, et al.
Prospective multicenter study of thyroid carcinoma treatment: initial analysis of staging and outcome. National thyroid cancer treatment cooperative study registrygroup. Cancer 1998;83:1012-21.
138. J.-L. Wemeau.
Surveillance des cancers papillaires et vésiculaires. Ann. Endocrinol., 2005 ; 66, 1 : 84-87
139. Frasoldati A, Pesenti M, Gallo M, Caroggio A, Salvo D, Valcavi R.
Diagnosis of neck recurrences in patients with differentiated thyroid carcinoma. Cancer 2003;97:90-6.
Les cancers thyroïdiens
140. Torlontano M, Attard M, Crocetti U, Tumino S, Bruno R, Costante G, et al.
Follow-up of low risk patients with papillary thyroid cancer: role of neck ultrasonography in detecting lymph node metastases. J Clin Endocrinol Metab 2004;89:3402-7.
141. Pacini F, Molinaro E, Castagna MG, Agate L, Elisei R, Ceccarelli C, et al.
Recombinant human thyrotropin-stimulated serum thyroglobulin combined with neck ultrasonography has the highest sensitivity in monitoring differentiated thyroid carcinoma. J Clin Endocrinol Metab 2003; 88:3668-73.
142. Knappe M, Louw M, Gregor RT.
Ultrasonography-guided fine-needle aspiration for the assessment of cervical metastases. Arch Otolaryngol Head Neck Surg 2000;126: 1091-6.
143. Pacini F, Fugazzola L, Lippi F, Ceccarelli C, Centoni R, Miccoli P, et al.
Detection of thyroglobulin in fine needle aspirates of nonthyroidal neck masses: a clue to the diagnosis of metastatic differentiated thyroid cancer. J Clin Endocrinol Metab 1992;74:1401-4.

144. Baudin E, Do Cao C, Cailleux AF, Leboulleux S, Travagli JP, Schlumberger M.
Positive predictive value of serum thyroglobulin levels, measured during the first year of follow-up after thyroid hormone withdrawal, in thyroid cancer patients.
J Clin Endocrinol Metab 2003;88:1107-11. *Les cancers thyroïdiens*
145. Talbot J-N et al.
La TEP dans le cancer de la glande thyroïde. *Presse Med.* 2006; 35: 1377-85
146. Lind P, Kresnik E, Kumnig G, Gallowitsch HJ, Igerc I, Matschnig S, et al.
18F-FDG-PET in the follow-up of thyroid cancer. *Acta Med Austriaca* 2003;30:17-21
147. Cooper DS, Doherty GM, Haugen BR, Kloos RT, Lee SL, Mandel SJ, Mazzaferri EL, McIver B, Tuttle RM.
Management guidelines for patients with thyroid nodules and differentiated thyroid cancer. *Thyroid* 2006; 16(2) : 109-42
148. Rubino C, de Vathaire F, Dottorini ME, Hall P, Schwartz C, Couette JE, et al.
Second primary malignancies in thyroid cancer patients. *Br J Cancer* 2003;89:1638-44.
149. Bhattacharyya N, Fried MP.
Assessment of the morbidity and complications of total thyroidectomy. *Arch Otolaryngol Head Neck Surg* 2002; 128: 389-392
Les cancers thyroïdiens
150. Pacini F, Schlumberger M, Harmer C, Berg GG, Cohen O, Wiersinga W.
Post-surgical use of radioiodine (131I) in patients with papillary and follicular thyroid cancer and the issue of remnant ablation: a consensus report.
Europ J Endocrinol 2005;153 (5): 651-9
151. Institut national du cancer
Mise à jour 2011 des comptes rendu d'anatomopathologie : données minimales à renseigner pour une tumeur primitive
INCA, Boulogne-Billancourt. Décembre 2011

152. INSTITUT NATIONAL DU CANCER

Données indispensable devant figurer dans un compte rendu anatomopathologique pour une tumeur primitive : cancer de la thyroïde (C73), Pièces opératoires, Version de Février 2009

153. L'examen extemporané par les pathologistes du Sud-Ouest.

CD diffusé lors des 30° Assises d'Anatomie Pathologique, Bordeaux, mai 2007

154. Edge SB, Byrd DR, Compton CC, Fritz AG, Greene FL, Trotti A editors. AJCC (American Joint Committee on Cancer) Cancer Staging Manual. 7th Ed. New York: Springer-Verlag;2010:646

قسم الطبيب

أقسم بالله العظيم

أن أراقب الله في مهنتي.

وأن أصون حياة الإنسان في كافة أطوارها في كل الظروف

والأحوال باذلة وسعي في انقاذها من الهلاك والمرض

والألم والقلق.

وأن أحفظ للناس كرامتهم، وأستر عورتهم، وأكتم سرهم.

وأن أكون على الدوام من وسائل رحمة الله، باذلة رعايتي الطبية للقريب والبعيد،

للسالح والطالح، والصديق والعدو.

وأن أثابر على طلب العلم، وأسخره لنفع الإنسان لا لأذاه.

وأن أوقر من علمني، وأعلم من يصغرنني، وأكون أختاً لكل زميل في المهنة

الطبية متعاونين على البر والتقوى.

وأن تكون حياتي مصداق إيماني في سري وعلانيتي، نقيّة مما يشينها تجاه

الله ورسوله والمؤمنين.

والله على ما أقول شهيدا

أطروحة رقم 155

سنة 2017

**النمط الإبيدميولوجي و التشريحي
لسرطانات الغدة الدرقية بمصلحة علم التشريح
بالمستشفى الجامعي محمد السادس مراكش
دراسة استعادية 2004-2014**

الأطروحة

قدمت ونوقشت علانية يوم 2017/07/14
من طرف

الآنسة : رجاء بلمعطي

المزداة في 1991/05/07 بزاوية الشيخ

لنيل شهادة الدكتوراه في الطب

الكلمات الأساسية:

سرطانات الغدة الدرقية- الإبيدميولوجية - الفحص التشريحي

اللجنة

الرئيس

ح.النوري

السيد

أستاذ في جراحة الانف و الحجرة

المشرف

ح.الرايس

السيدة

أستاذة مبرزة في علم التشريح

ي.درواسي

السيد

أستاذ مبرز في جراحة الانف و الحجرة

الحكام