



UNIVERSITE CADI AYYAD

FACULTE DE MEDECINE ET DEPHARMACIE

MARRAKECH

Année 2012

Thèse N : 69

**Les fractures du condyle externe du coude chez  
l'enfant : Expérience du service d'orthopédie et  
traumatologie pédiatrique du CHU de Marrakech**

---

**THESE**

PRESENTEE ET SOUTENUE PUBLIQUEMENT LE .../.../2012

PAR

**Mlle. Zaineb El Moutassim**

Née le 10 Décembre 1984 à Taroudant

**POUR L'OBTENTION DU DOCTORAT EN MEDECINE**

---

**MOTS-CLES :**

Fracture – Condyle externe – Coude – Embrochage– Séquelles.

---

**JURY**

**M. M. LATIFI**

Professeur de traumatologie orthopédie

**PRESIDENT**

**M. R. EL FEZZAZI**

Professeur agrégé en chirurgie pédiatrique

**RAPPORTEUR**

**M. H. SAIDI**

Professeur agrégé de traumatologie orthopédie.

**M. Y. NAJEB**

Professeur agrégé de traumatologie orthopédie

**M. M. OULAD SAIAD**

Professeur agrégé en chirurgie pédiatrique

**Mme. N. CHERIF IDRISSE EL GANOUNI**

Professeur agrégé de radiologie

**JUGES**



# Serment d'Hippocrate

---

*Au moment d'être admis à devenir membre de la profession médicale, je m'engage solennellement à consacrer ma vie au service de l'humanité.*

*Je traiterai mes maîtres avec le respect et la reconnaissance qui leur sont dus.*

*Je pratiquerai ma profession avec conscience et dignité. La santé de mes malades sera mon premier but.*

*Je ne trahirai pas les secrets qui me seront confiés.*

*Je maintiendrai par tous les moyens en mon pouvoir l'honneur et les nobles traditions de la profession médicale.*

*Les médecins seront mes frères.*

*Aucune considération de religion, de nationalité, de race, aucune considération politique et sociale, ne s'interposera entre mon devoir et mon patient.*

*Je maintiendrai strictement le respect de la vie humaine dès sa conception.*

*Même sous la menace, je n'userai pas mes connaissances médicales d'une façon contraire aux lois de l'humanité.*

*Je m'y engage librement et sur mon honneur.*





*LISTE DES PROFESSEURS*

**UNIVERSITE CADI AYYAD**  
**FACULTE DE MEDECINE ET DE PHARMACIE**  
**MARRAKECH**

Doyen Honoraire

: Pr. Badie-Azzamann MEHADJI

**ADMINISTRATION**

Doyen

: Pr. Abdelhaq ALAOUI YAZIDI

Vice doyen à la recherche

: Pr. Badia BELAABIDIA

Vice doyen aux affaires pédagogiques

: Pr. Ag Zakaria DAHAMI

Secrétaire Général

: Mr. Azzeddine EL HOUDAIGUI

**PROFESSEURS D'ENSEIGNEMENT SUPERIEUR**

ABOUSSAD

Abdelmounaim

Néonatalogie

AMAL

Said

Dermatologie

ASMOUKI

Hamid

Gynécologie – Obstétrique A

ASRI

Fatima

Psychiatrie

AIT BENALI

Said

Neurochirurgie

ALAOUI YAZIDI	Abdelhaq	Pneumo-phtisiologie
BENELKHAIAT BENOMAR	Ridouan	Chirurgie – Générale
BELAABIDIA	Badia	Anatomie-Pathologie
BOUMZEBRA	Drissi	Chirurgie Cardiovasculaire
BOUSKRAOUI	Mohammed	Pédiatrie A
CHABAA	Laila	Biochimie
CHOULLI	Mohamed Khaled	Neuropharmacologie
ESSAADOUNI	Lamiaa	Médecine Interne
FIKRY	Tarik	Traumatologie- Orthopédie A
FINECH	Benasser	Chirurgie – Générale
KISSANI	Najib	Neurologie
KRATI	Khadija	Gastro-Entérologie
LATIFI	Mohamed	Traumato – Orthopédie B
MOUDOUNI	Said mohammed	Urologie
MOUTAOUAKIL	Abdeljalil	Ophtalmologie
OUSEHAL	Ahmed	Radiologie
RAJI	Abdelaziz	Oto-Rhino-Laryngologie
SARF	Ismail	Urologie
SBIHI	Mohamed	Pédiatrie B
SOUMMANI	Abderraouf	Gynécologie-Obstétrique A

## **PROFESSEURS AGREGES**

ABOULFALAH	Abderrahim	Gynécologie – Obstétrique B
AIT SAB	Imane	Pédiatrie B
AKHDARI	Nadia	Dermatologie
CHELLAK	Saliha	Biochimie-chimie (Militaire)
DAHAMI	Zakaria	Urologie
EL FEZZAZI	Redouane	Chirurgie Pédiatrique
EL HATTAOUI	Mustapha	Cardiologie
ELFIKRI	Abdelghani	Radiologie (Militaire)
ETTALBI	Saloua	Chirurgie – Réparatrice et plastique
GHANNANE	Houssine	Neurochirurgie
LMEJJATI	Mohamed	Neurochirurgie
LOUZI	Abdelouahed	Chirurgie générale
LRHEZZIOUI	Jawad	Neurochirurgie(Militaire)
MAHMAL	Lahoucine	Hématologie clinique
MANSOURI	Nadia	Chirurgie maxillo-faciale Et stomatologie
NAJEB	Youssef	Traumato - Orthopédie B
OULAD SAIAD	Mohamed	Chirurgie pédiatrique
SAIDI	Halim	Traumato - Orthopédie A
SAMKAOUI	Mohamed Abdenasser	Anesthésie- Réanimation
TAHRI JOUTEI HASSANI	Ali	Radiothérapie
YOUNOUS	Saïd	Anesthésie-Réanimation

## **PROFESSEURS ASSISTANTS**

ABKARI	Imad	Traumatologie-orthopédie B
--------	------	----------------------------

ABOU EL HASSAN	Taoufik	Anesthésie - réanimation
ABOUSSAIR	Nistrine	Génétique
ADALI	Imane	Psychiatrie
ADALI	Nawal	Neurologie
ADERDOUR	Lahcen	Oto-Rhino-Laryngologie
ADMOU	Brahim	Immunologie
AGHOUTANE	El Mouhtadi	Chirurgie – pédiatrique
AISSAOUI	Younes	Anésthésie Reanimation (Militaire)
AIT BENKADDOUR	Yassir	Gynécologie – Obstétrique A
AIT ESSI	Fouad	Traumatologie-orthopédie B
ALAOUI	Mustapha	Chirurgie Vasculaire périphérique (Militaire)
ALJ	Soumaya	Radiologie
AMINE	Mohamed	Epidémiologie - Clinique
AMRO	Lamyae	Pneumo - phtisiologie
ANIBA	Khalid	Neurochirurgie
ARSALANE	Lamiae	Microbiologie- Virologie (Militaire)
BAHA ALI	Tarik	Ophtalmologie
BAIZRI	Hicham	Endocrinologie et maladies métaboliques (Militaire)
BASRAOUI	Dounia	Radiologie
BASSIR	Ahlam	Gynécologie – Obstétrique B
BELBARAKA	Rhizlane	Oncologie Médicale

BELKHOUCHE	Ahlam	Rhumatologie
BEN DRISS	Laila	Cardiologie (Militaire)
BENCHAMKHA	Yassine	Chirurgie réparatrice et plastique
BENHADDOU	Rajaa	Ophtalmologie
BENHIMA	Mohamed Amine	Traumatologie-orthopédie B
BENJILALI	Laila	Médecine interne
BENZAROUEL	Dounia	Cardiologie
BOUCHENTOUF	Rachid	Pneumo-physiologie (Militaire)
BOUKHANNI	Lahcen	Gynécologie – Obstétrique B
BOURRAHOUCHE	Aicha	Pédiatrie
BOURROUS	Monir	Pédiatrie A
BSSIS	Mohammed Aziz	Biophysique
CHAFIK	Aziz	Chirurgie Thoracique (Militaire)
CHAFIK	Rachid	Traumatologie-orthopédie A
CHERIF IDRISSE EL GANOUNI	Najat	Radiologie
DAROUASSI	Youssef	Oto-Rhino – Laryngologie (Militaire)
DIFFAA	Azeddine	Gastro - entérologie
DRAISS	Ghizlane	Pédiatrie A
EL ADIB	Ahmed rassane	Anesthésie-Réanimation
EL AMRANI	Moulay Driss	Anatomie
EL ANSARI	Nawal	Endocrinologie et maladies métaboliques
EL BARNI	Rachid	Chirurgie Générale (Militaire)

EL BOUCHTI	Imane	Rhumatologie
EL BOUIHI	Mohamed	Stomatologie et chirurgie maxillo faciale
EL HAOUATI	Rachid	Chirurgie Cardio Vasculaire
EL HAOURY	Hanane	Traumatologie-orthopédie A
EL HOUDZI	Jamila	Pédiatrie B
EL IDRISSI SLITINE	Nadia	Pédiatrie (Néonatalogie)
EL KARIMI	Saloua	Cardiologie
EL KHADER	Ahmed	Chirurgie Générale (Militaire)
EL KHAYARI	Mina	Réanimation médicale
EL MANSOURI	Fadoua	Anatomie – pathologique (Militaire)
EL MEHDI	Atmane	Radiologie
EL MGHARI TABIB	Ghizlane	Endocrinologie et maladies métaboliques
EL OMRANI	Abdelhamid	Radiothérapie
FADILI	Wafaa	Néphrologie
FAKHIR	Bouchra	Gynécologie – Obstétrique B
FAKHIR	Anass	Histologie -embyologie cytogénétique
FICHTALI	Karima	Gynécologie – Obstétrique B
HACHIMI	Abdelhamid	Réanimation médicale
HAJJI	Ibtissam	Ophtalmologie
HAOUACH	Khalil	Hématologie biologique
HAROU	Karam	Gynécologie – Obstétrique A
HOCAR	Ouafa	Dermatologie

JALAL	Hicham	Radiologie
KADDOURI	Said	Médecine interne (Militaire)
KAMILI	El ouafi el aouni	Chirurgie – pédiatrique générale
KHALLOUKI	Mohammed	Anesthésie-Réanimation
KHOUCHANI	Mouna	Radiothérapie
KHOULALI IDRISSE	Khalid	Traumatologie-orthopédie (Militaire)
LAGHMARI	Mehdi	Neurochirurgie
LAKMICHI	Mohamed Amine	Urologie
LAKOUICHMI	Mohammed	Chirurgie maxillo faciale et Stomatologie (Militaire)
LAOUAD	Inas	Néphrologie
LOUHAB	Nissrine	Neurologie
MADHAR	Si Mohamed	Traumatologie-orthopédie A
MANOUDI	Fatiha	Psychiatrie
MAOULAININE	Fadlmrabihrabou	Pédiatrie (Néonatalogie)
MARGAD	Omar	Traumatologie – Orthopédie B
MATRANE	Aboubakr	Médecine Nucléaire
MOUAFFAK	Youssef	Anesthésie - Réanimation
MOUFID	Kamal	Urologie (Militaire)
MSOUGGAR	Yassine	Chirurgie Thoracique
NARJIS	Youssef	Chirurgie générale
NEJMI	Hicham	Anesthésie - Réanimation

NOURI	Hassan	Oto-Rhino-Laryngologie
OUALI IDRISSE	Mariem	Radiologie
OUBAHA	Sofia	Physiologie
OUERAGLI NABIH	Fadoua	Psychiatrie (Militaire)
QACIF	Hassan	Médecine Interne (Militaire)
QAMOUSS	Youssef	Anesthésie - Réanimation (Militaire)
RABBANI	Khalid	Chirurgie générale
RADA	Noureddine	Pédiatrie
RAIS	Hanane	Anatomie-Pathologique
ROCHDI	Youssef	Oto-Rhino-Laryngologie
SAMLANI	Zouhour	Gastro - entérologie
SORAA	Nabila	Microbiologie virologie
TASSI	Noura	Maladies Infectieuses
TAZI	Mohamed Illias	Hématologie clinique
ZAHLANE	Mouna	Médecine interne
ZAHLANE	Kawtar	Microbiologie virologie
ZAOUI	Sanaa	Pharmacologie
ZIADI	Amra	Anesthésie - Réanimation
ZOUGAGHI	Laila	Parasitologie –Mycologie

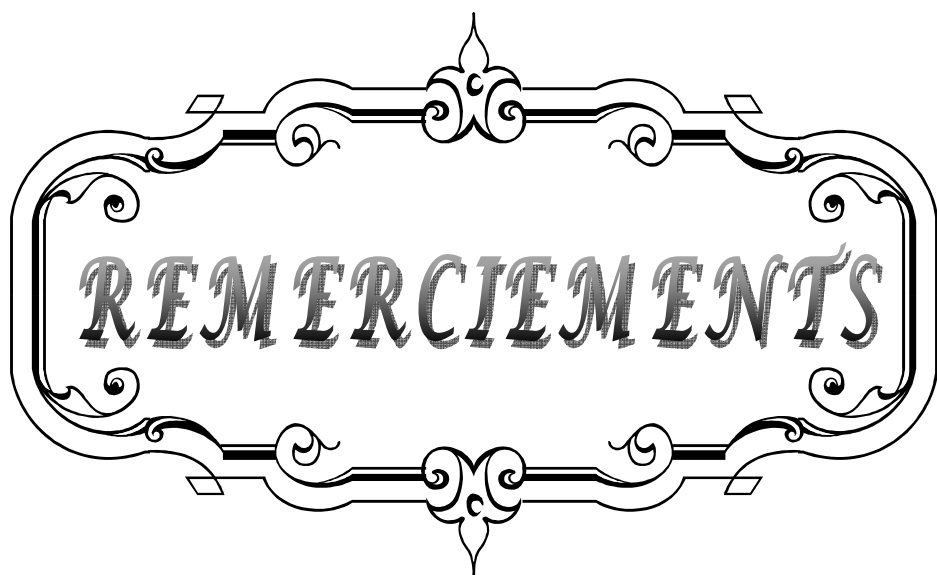


*DEDICATES*

A decorative, ornate frame with intricate scrollwork and flourishes. The word "DEDICATES" is written in a bold, serif, italicized font across the center of the frame.

A mes adorables parents ..

A mon cher oncle ..



**REMERCIEMENTS**

A decorative, ornate frame with intricate scrollwork and flourishes. The word "REMERCIEMENTS" is centered within the frame in a bold, serif, all-caps font. The frame features a central vertical axis with a pointed top and bottom, and horizontal bars with curved ends and small rectangular tabs. The overall style is classic and elegant.

*A*  
*Mon maître et président de thèse*  
*Monsieur le professeur Latifi*  
*Professeur de traumatologie orthopédie*

*A*  
*Mon maître et rapporteur de thèse*  
*Mr le professeur Fezzazi*  
*Professeur de traumatologie orthopédie pédiatrique*

*A*  
*Mon maître et encadrant*  
*Docteur Aghoutane*  
*Professeur assistant de traumatologie orthopédie pédiatrique*

*A*  
*Mon maître et juge de thèse*  
*Professeur Saidi*  
*Professeur de traumatologie orthopédie*

*A*  
*Mon maître et juge de thèse*  
*Professeur Najeb*  
*Professeur de traumatologie orthopédie*

*A*  
*Mon maître et juge de thèse*  
*Professeur Oulad syad*  
*Professeur de traumatologie orthopédie pédiatrique:*

*A*  
*Mon maître et juge de thèse*  
*Professeur Idrissi*  
*Professeur de radiologie:*

A decorative, ornate frame with a central focus on the word "ABREVIATIONS". The frame is composed of two horizontal lines with intricate scrollwork and flourishes extending from the top and bottom centers. The word "ABREVIATIONS" is written in a bold, black, sans-serif font, centered within the frame. The overall design is symmetrical and elegant, typical of a title page or a section header in a formal document.

**ABREVIATIONS**

**AVP** : accident de la voie publique.

**AG** : anesthésie générale.


**CHU** : centre hospitalier universitaire.

**FCE** : fracture du condyle externe.

**IRM** : imagerie par résonance magnétique.

**PBP** : plâtre brachio-palmaire.

**RCO** : réduction à ciel ouvert.



<b>INTRODUCTION</b>	<b>1</b>
<b>MATERIEL ET METHODES</b>	<b>3</b>
<b>RESULTATS</b>	<b>7</b>
I – CRITERES D’EVALUATION	8
1- Facteurs épidémiologiques	8
2- Etude anatomo-pathologique	9
3- Délai de prise en charge	14
4- Etude clinique	14
5- Etude radiologique	15
6- Traitement	16
7- Complications	18
II – ANALYSE DES RESULTATS	21
1- Résultats globaux	21
2- Fractures récentes	22
2-1 Résultats en fonction du trait de la fracture	22
2-2 Résultats en fonction du stade de LAGRANGE et RIGault	23
2-3 Résultats en fonction du traitement	24
3- Fractures négligées	26
3-1 Résultats en fonction du trait de la fracture	26
3-2 Résultats en fonction du stade de LAGRANGE et RIGault	26
3-3 Résultats en fonction du traitement	26
<b>DISCUSSION</b>	<b>29</b>
I – ETUDE EPIDEMIOLOGIQUE	30
1- Age	30
2- Sexe	30
3- Coté atteint	31
4- Etiologie du traumatisme	31
5- Mécanisme	32
II – ETUDE ANATOMO – PATHOLOGIQUE	32
1- Lésions osseuses	32
2- Lésions associées	34
III – ETUDE CLINIQUE	35
IV – ETUDE RADIOLOGIQUE	35
V – TRAITEMENT	39
1- But	39
2- Méthodes	39
2-1 Traitement orthopédique	39
2-2 Traitement chirurgical	40
2-3 Indication	43
VI – Complications	44

1- A court terme _____	44
2- A moyen terme _____	45
3- A long terme _____	47
VII - RESULTATS COMPARATIFS _____	50
1- Résultats globaux _____	50
2- Résultats en fonction du stade de LAGRANGE et RIGAULT _____	50
3- Résultats en fonction du traitement _____	51
<b>CONCLUSION</b> _____	<b>53</b>
<b>Résumes</b> _____	<b>55</b>
<b>Annexes</b> _____	<b>59</b>
<b>BIBLIOGRAPHIE</b> _____	<b>63</b>



*INTRODUCTION*

Les fractures du condyle externe du coude chez l'enfant sont des fractures complexes qui touchent deux structures nobles du squelette de l'enfant : le cartilage de croissance et le cartilage articulaire. Il s'agit d'une fracture décollement épiphysaire de type IV de la classification de SALTER et HARRIS, qui détache de l'humérus, un bloc formé par le condyle lui-même, l'épicondyle, la lèvre externe de l'épitrôchlée et en dehors un fragment plus ou moins volumineux de la métaphyse humérale.

Cette lésion représente la deuxième fracture la plus fréquente du coude chez l'enfant, et constitue 10 à 20% des fractures du coude pédiatrique.

Ces fractures peuvent être méconnues en urgence, en effet, malgré un aspect clinique et radiologique peu inquiétant, ces fractures sont associées à un taux élevé de complications.

Cependant une prise en charge adaptée en fonction de l'importance du déplacement du foyer de la fracture permet d'obtenir d'excellents résultats cliniques et radiographiques.

Nous présentons ces différents aspects à travers une étude rétrospective portant sur 25 cas. Les résultats seront analysés et discutés à la lumière de la littérature.

L'objectif de notre travail est d'évaluer la prise en charge de ces fractures, de mettre le point sur ses complications, et de sortir avec une conduite thérapeutique adéquate.



## **I. Patients**

Notre série comporte 25 enfants présentant une fracture du condyle externe du coude, traités au service d'orthopédie-traumatologie pédiatrique du CHU Mohammed VI de Marrakech, entre Janvier 2008 et Mars 2011. Au-delà d'un délai de prise en charge de 5 jours, la fracture est considérée négligée. Nos observations ont concerné 19 fractures récentes et 6 fractures négligées.

➤ Critères d'inclusion :

- Patients présentant une fracture du condyle externe du coude.
- Patients âgés de moins de 15 ans.

➤ Critères d'exclusion :

- Patients ayant des dossiers incomplets (non exploitables).
- Patients déclarés sortants contre avis médical après l'admission dans le service.
- Les fractures non déplacées, traitées en ambulatoire.
- Les fractures admises au stade séquelaire.

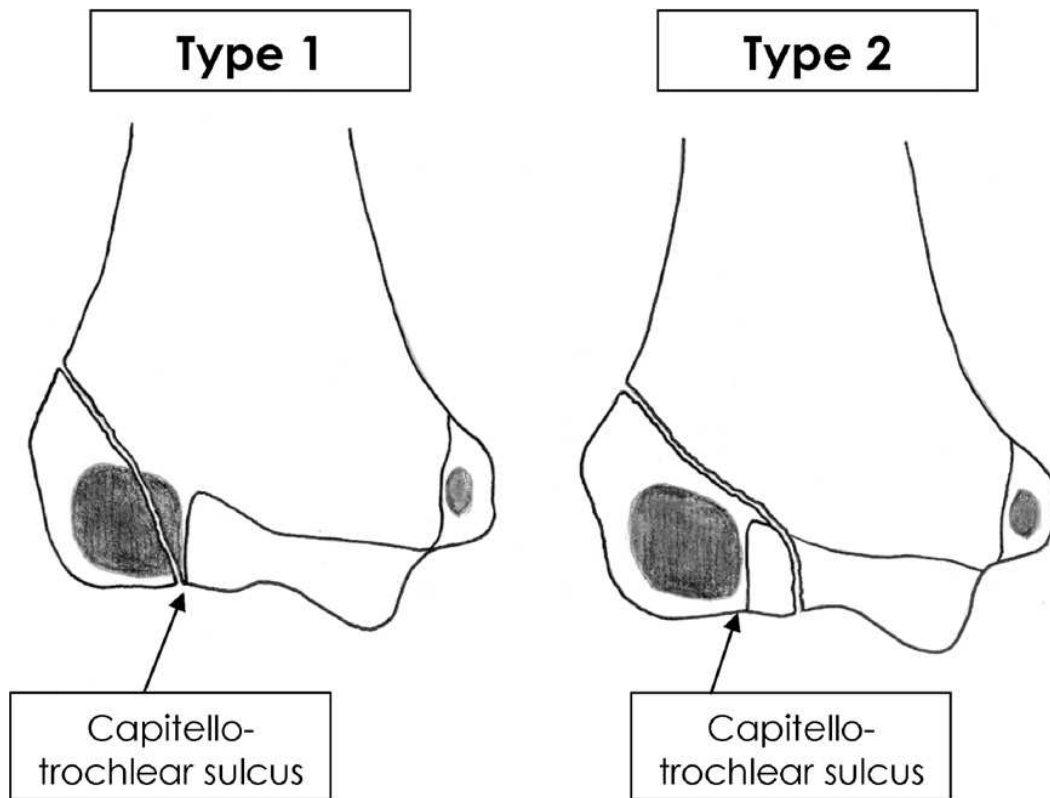
## **II . METHODES D'ETUDE**

Il s'agit d'une étude rétrospective portant sur les caractéristiques épidémiologiques, cliniques, diagnostiques, thérapeutiques et évolutives de ces fractures.

L'analyse des données de notre série a été réalisée à l'aide du logiciel Excel.

L'étude du trait de la fracture s'est basée sur la classification de Milch qui distingue 2 types de traits (figure 1) :

- **Type I** : Où le trait commence en dehors mais s'infléchit à travers l'extrémité interne du noyau condylien dont il laisse une partie en place.
- **Type II** : Où le trait débute au niveau du versant externe de la métaphyse, traverse le cartilage de conjugaison et aboutit au niveau de la joue externe de la trochlée.



**Figure 1** : Classification des fractures du condyle latéral selon MILCH

Les fractures ont été classées radiologiquement selon LAGRANGE et RIGULT en trois stades :

- **Stade I** : fracture non déplacée, le trait est parfois mal visible.
- **Stade II** : fracture moyennement déplacée, avec une seule composante spatiale : translation externe ou postérieure avec peu ou pas de rotation.
- **Stade III** : Le déplacement est complexe associant bascule et translation. La bascule du fragment se fait en arrière autour d'un axe frontal souvent ébauchée au stade II et en bas et en dehors autour d'un axe antéro-postérieur pouvant aller de 90° à 180°. La translation est toujours associée aux déplacements importants. Elle est le plus souvent externe et le fragment semble être éjecté de l'articulation.

Nos patients ont été convoqués au service et évalués en présence d'un chirurgien senior.

L'évaluation de la raideur du coude s'est basée sur l'étude de l'extension du coude. On a distingué :

- Raideur discrète : variant de 0° à 15°.
- Raideur modérée : de 15° à 30°.
- Raideur importante : au-delà de 30°.

L'évaluation des résultats a été faite selon les critères d'HARDACRE (tableau I).

**Tableau I: Critères de la classification d'Hardacre .**

<b>Résultat \ Critères</b>	<b>Mobilité</b>	<b>Morphologie</b>	<b>Symptômes</b>
Excellent	Mobilité normale.	Morphologie normale, valgus physiologique.	Pas de symptômes. Guérison complète de la fracture
Moyen	Diminution de l'extension. (<10°)	Légère déformation.	Pas de signes articulaires ou neurologiques. Guérison complète de la fracture
Mauvais	Altération de la mobilité.	Altération du valgus physiologique.	Présence de signes articulaires ou neurologiques. Présence de pseudarthrose ou nécrose avasculaire .

Les observations ont été analysées selon une fiche d'exploitation établie après revue de la littérature (voir annexe).

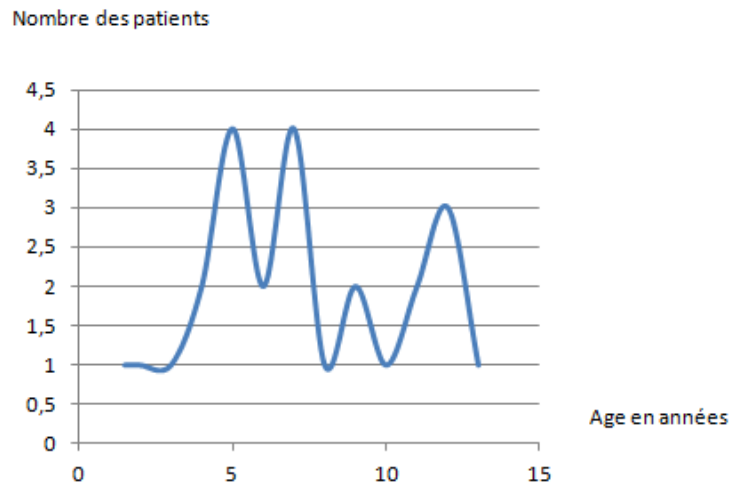


*RESULTATS*

## I. Facteurs épidémiologiques

### 1- Age

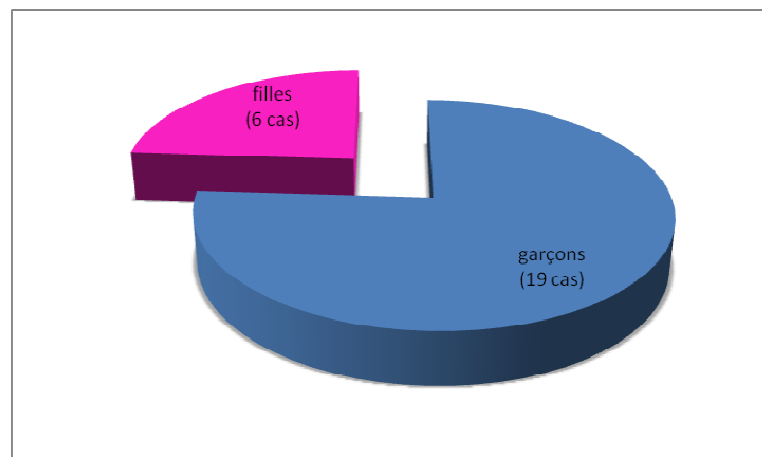
L'âge moyen des enfants était de 7 ans et demi avec des extrêmes allant de 18 mois à 13 ans (figure 2).



**Figure 2 :** Répartition des patients selon l'âge (n=25).

### 2. Sexe

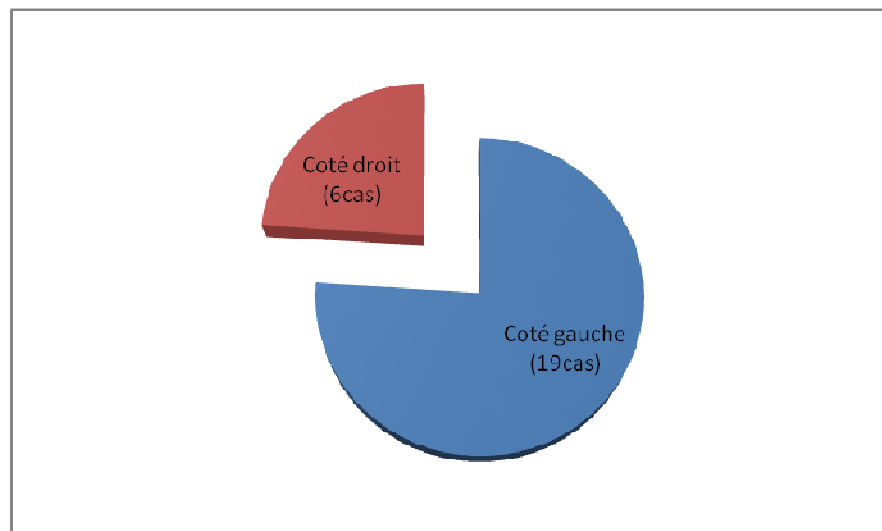
Nous avons relevé une prédominance masculine avec un sexe ratio de 3M /1F, soit 19 garçons et 6 filles (figure 3).



**Figure 3 :** Répartition des patients selon le sexe (n=25).

### **3. Côté atteint**

Le côté gauche est le plus souvent atteint avec 19 cas (soit 76%) contre 6 pour le côté droit (24%) (figure 4).



**Figure 4 : Répartition des patients en fonction du côté atteint(n=25).**

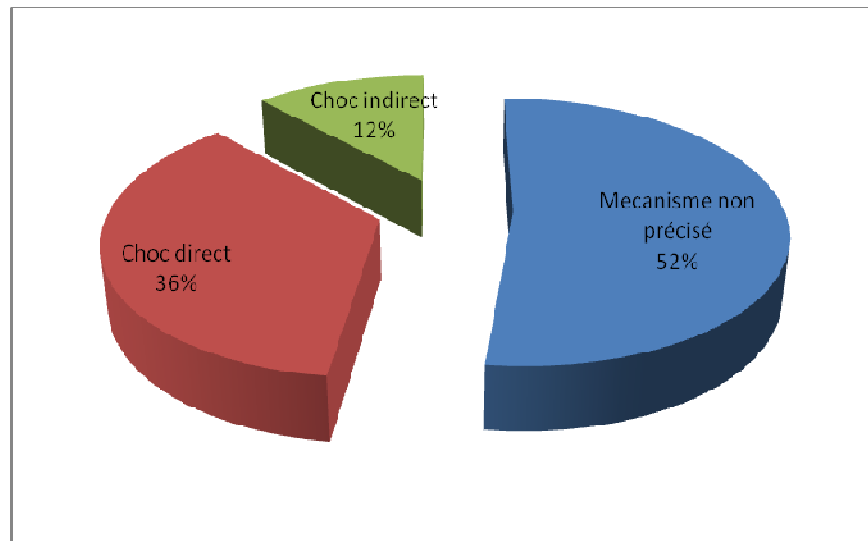
### **4. Etiologies du traumatisme**

La chute de sa hauteur était la principale cause du traumatisme; elle était notée dans 23 cas (soit 92 %). L'accident de la voie publique était responsable dans 2 cas (8 %).

## **II. Etude anatomo-pathologique**

### **1. Mécanisme du traumatisme**

Le mécanisme du traumatisme n'a pas été précisé dans 13 cas soit dans 52 %. Un choc direct sur le coude a été retrouvé chez 9 enfants (36 %) et un choc indirect sur un coude en extension dans 3 cas (12 %) (figure 5).

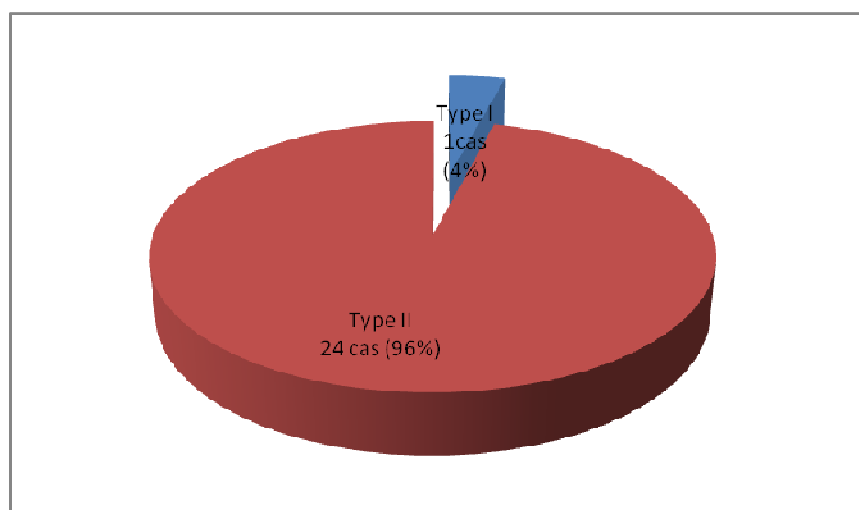


**Figure 5** : Répartition des patients en fonction du mécanisme du traumatisme (n=12).

## 2. Lésions osseuses

### 2-1 Trait de fracture

L'étude du trait de la fracture selon la classification de Milch a relevé un seul cas de type I (4%) et 24 cas de type II (96%)( figure 6).



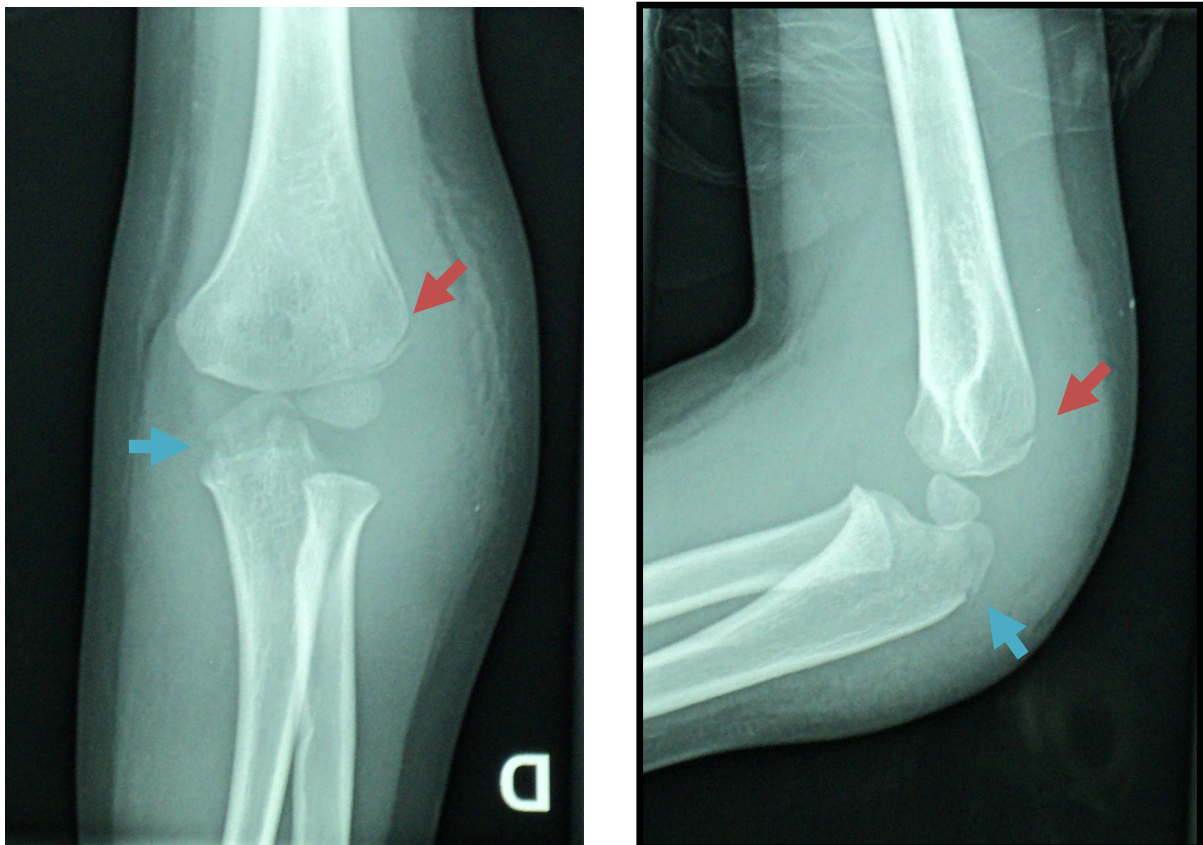
**Figure 6** : Répartition des fractures en fonction de la classification de Milch (n=25).

**2-2 Déplacement et classification**

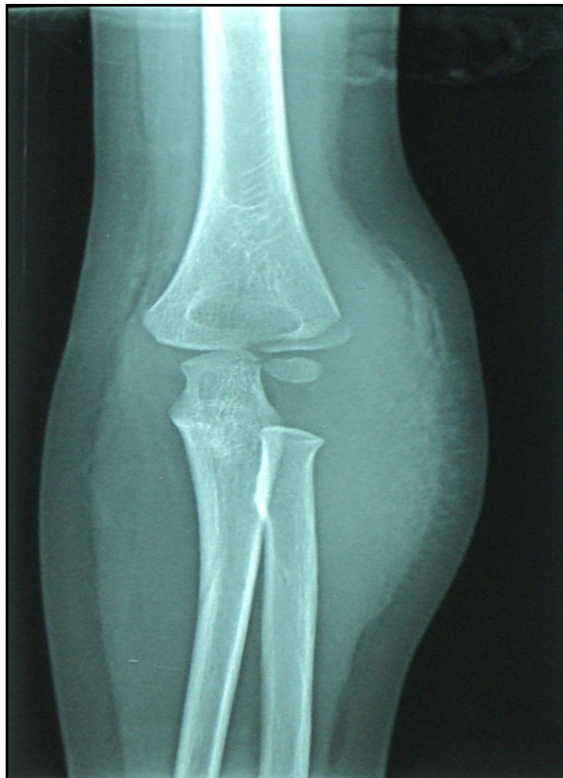L'étude du degré du déplacement en fonction de la classification de Lagrange et Rigault (tableau II) a relevé 1 cas classé stade I (4%), 13 cas classés stade II (52%) et 11 cas classés stade III (44%) (figures 7,8,9). Le seul cas de stade I a été hospitalisé dans notre service pour prise en charge d'une fracture d'olécrance associée.

**Tableau II : Répartition des cas selon la classification de LAGRANGE et RIGALT**

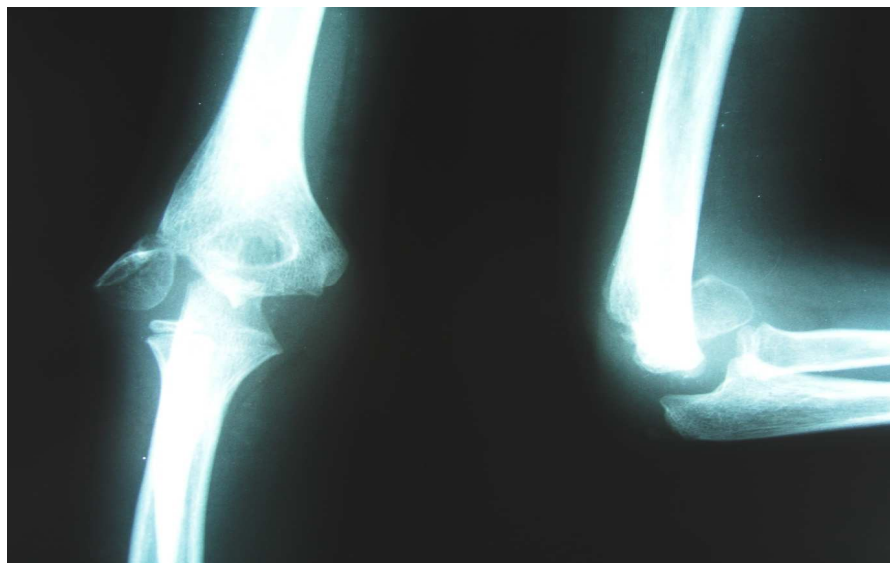
Stade	Nombre de cas	%
Stade I	1	4
Stade II	13	52
Stade III	11	44
Totale	25	100



**Figure 7 : Radiographies de face et de profil d'une FCE de stade I (flèche rouge), chez un enfant de 4 ans. On note également une fracture articulaire de l'olécrane associée (flèche bleue).**



**Figure 8** : Radiographie de face d'une FCE de stade II chez un enfant de 4 ans.



**Figure 9** : Radiographies de face et de profil d'une FCE de stade III avec rotation du fragment de 90° chez un enfant de 10 ans.

### **3. Lésions associées**

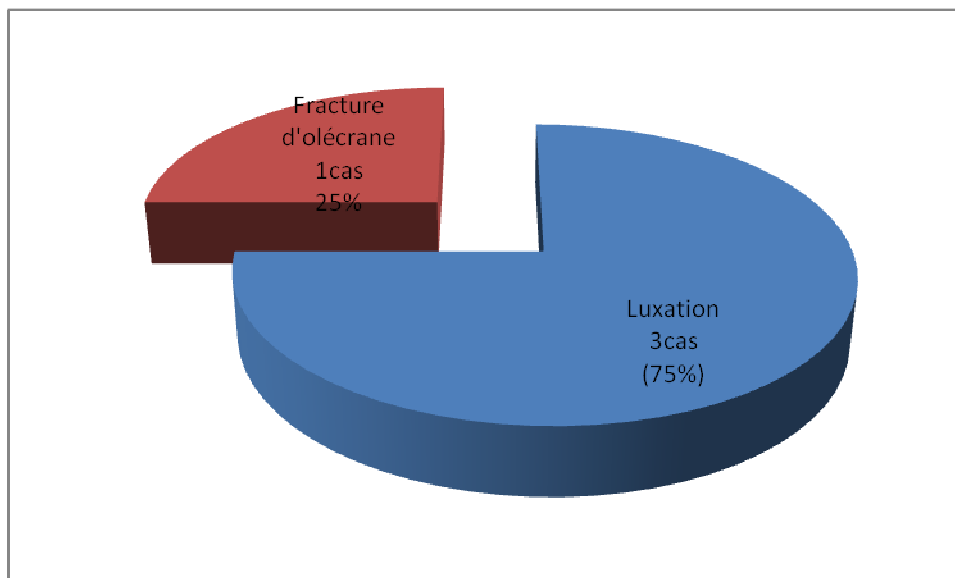
Des lésions associées ont été relevées dans 5 cas soit 20 % (voir tableau III).

**Tableau III : Lésions associées aux fractures du condyle externe**

Lésions associées	Nombre de cas	(%)
Lésions ostéo-articulaires	4	80
Ouvertures cutanées	-	-
Lésions vasculo-nerveuses	-	-
Autres traumatismes	1	20
<b>TOTAL</b>	<b>5</b>	<b>100</b>

### **3-1 Lésions ostéo-articulaires associées**

La luxation du coude a été retrouvée dans 3 cas (75%) (figure 11), une fracture de l'olécrane dans un cas (25%) (Figures 7 et 10).



**Figure 10 : Répartition des lésions osseuses associées dans notre série (n=4).**

### **3-2 Lésions vasculo-nerveuses**

Les lésions vasculo-nerveuses n'ont pas été retrouvées dans notre série.

### **3-3 Lésions cutanées**

Les lésions cutanées n'ont pas été retrouvées dans notre série.

### **3-4 Autres traumatismes associés**

On a noté un traumatisme du bassin avec fracture de la branche ischiopubienne gauche dans un cas.

## **III. Délai de prise en charge**

La prise en charge des fractures du condyle externe était précoce dans 76 % des cas (19 cas).

La fracture du condyle externe était négligée dans 24 % (6 cas) avec une consultation au delà de cinq jours. Elle datait de plus de deux mois dans 12% (3 cas).

Le retard de prise en charge de ces fractures était dû principalement à une négligence de la famille avec des pratiques traditionnelles telle que « Jbira » dans 3 cas (12 %).

## **IV. Etude clinique**

Un coude douloureux traumatique était le principal motif de consultation avec, à l'examen clinique, une douleur exquise en regard du condyle externe dans 20 cas (80 %), une saillie du condyle externe dans 9 cas (36 %), une impotence fonctionnelle dans tous les cas et une ecchymose externe dans 14 cas (56 %) (tableau IV).

**Tableau IV : La fréquence des différents signes cliniques d'une FCE dans notre série.**

<b>Signe clinique</b>	<b>Nombre de cas</b>	<b>(%)</b>
Douleur exquise	20	80
Saillie du condyle externe	9	36
Impotence fonctionnelle	25	100
Ecchymose externe	14	56

## V. Etude radiologique

### 1- Radiographies standards :

Tous nos patients ont bénéficié d'un cliché radiographique de face et de profil. L'étude radiologique basée sur ces incidences, nous a permis de poser le diagnostic et de préciser le déplacement chez tous nos patients (figures 7,8,9). C'est ainsi que nos patients ont pu être classés selon LAGRANGE et RIGAULT en se basant sur l'incidence qui montre le stade le plus élevé (figure 11).

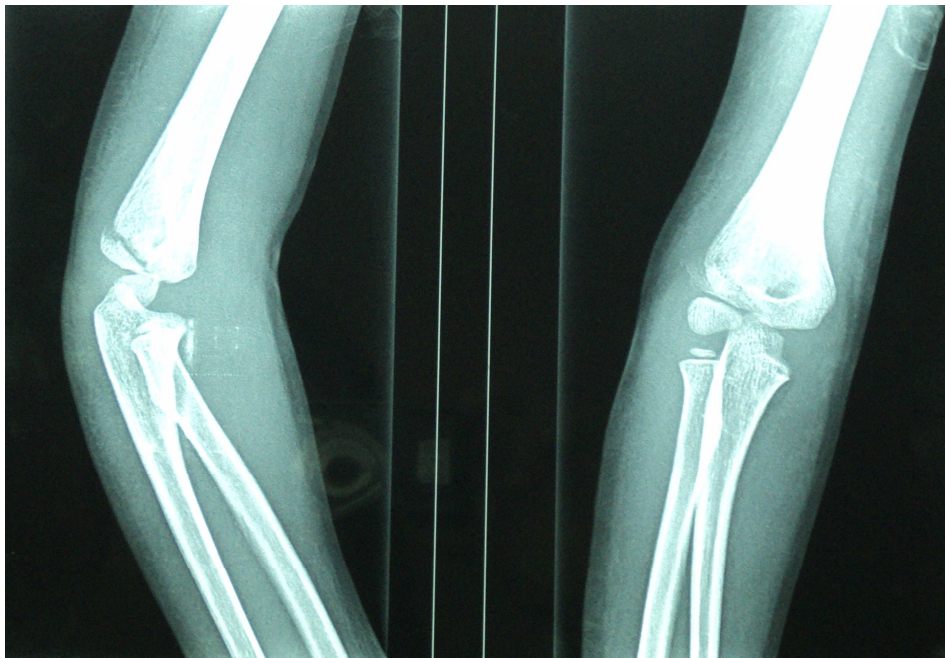
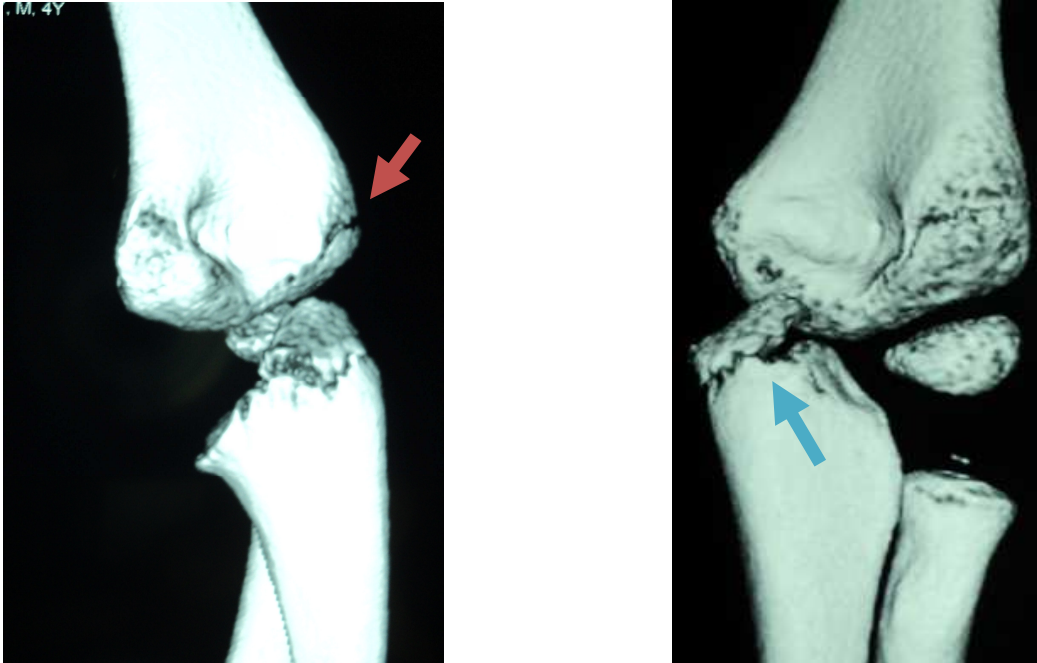


Figure 11 : FCE apparaissant de stade I sur la radiographie de face, alors qu'elle est de stade II sur la radiographie de profil.

### 2- Scanner :

Un scanner du coude a été demandé chez un patient pour doute de diagnostic .Il a mis en évidence une fracture du condyle externe classée stade I selon la classification de Lagrange et Rigault, associée à une fracture articulaire de l'olécrane (figure 12). La TDM nous a permis de

confirmer qu'il s'agit d'un trait de fracture de type I selon Milch ; le trait de la fracture n'arrive pas jusqu'à rompre le cartilage articulaire, ce qui constitue un moyen de stabilité.



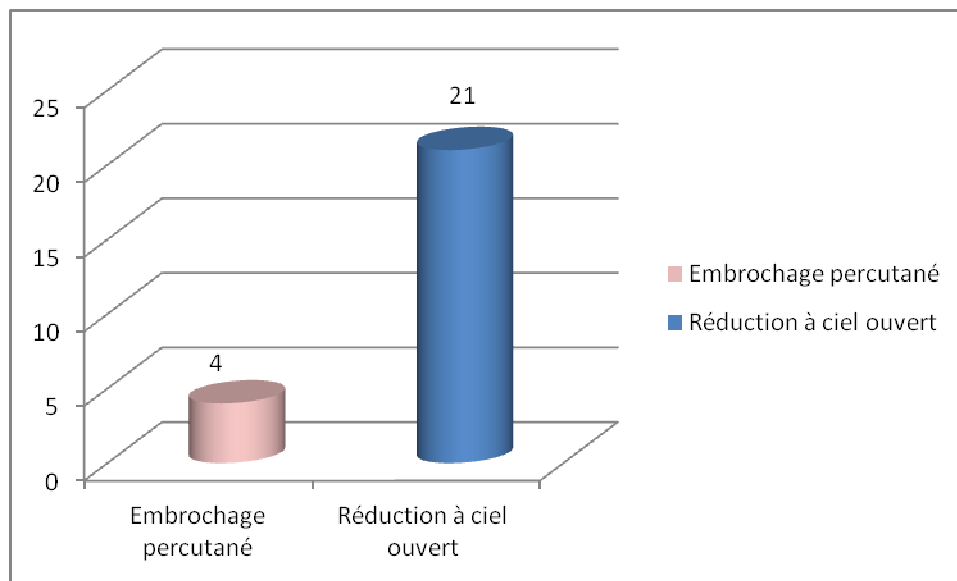
**Figure 12** : Un scanner du coude d'un patient de 4 ans avec reconstruction tridimensionnelle montrant une fracture du condyle externe de stade I avec un trait de fracture de type I de Milch (flèche rouge), associée à une fracture articulaire de l'olécrane (flèche bleue).

### 3- Autres bilans :

Dans notre série, aucune échographie n'a été réalisée.

## **VI. Traitement**

La réduction à ciel ouvert (RCO) et l'embrochage divergent a concerné la majorité des cas (21 cas soit 84 %) contre 4 cas traités par embrochage percutané (16 %) (figure 13).



**Figure 13** : Répartition des fractures en fonction du traitement dans notre série (n=25).

### **1. Embrochage percutané**

Il a consisté en une réduction orthopédique avec embrochage percutané. Il s'agit de 3 fractures de stades II selon LAGRANGE et RIGULT, avec un déplacement inférieur à 2 mm, et un cas de FCE de stade I associée à une fracture de l'olécrane homolatérale déplacée. Cet enfant a bénéficié d'un embrochage percutané préventif dans un premier temps pour son condyle externe, pour éviter son déplacement, puis une réduction chirurgicale de la fracture de l'olécrane dans un deuxième temps par embrochage haubanage.

### **2. Abord externe et embrochage divergent :**

Il a été préconisé dans 21 cas (84 %) dont 5 étaient des fractures négligées. La réduction chirurgicale par voie externe a été réalisée pour tous nos malades. L'ostéosynthèse utilisée était par deux broches de KIRSCHNER, dont le diamètre varie entre 14/10 et 18/10, en fonction de l'âge du patient. Il s'agissait de 10 fractures de stade II avec un déplacement supérieur à 2 mm

(soit 40 %), et de 11 fractures de stade III (44%) selon LAGRANGE et RIGAULT. La contention était assurée par un plâtre brachio-palmaire pendant 6 semaines en moyenne. Le délai d'ablation des broches a varié de 6 semaines à 3 mois, avec une moyenne de 2 mois.

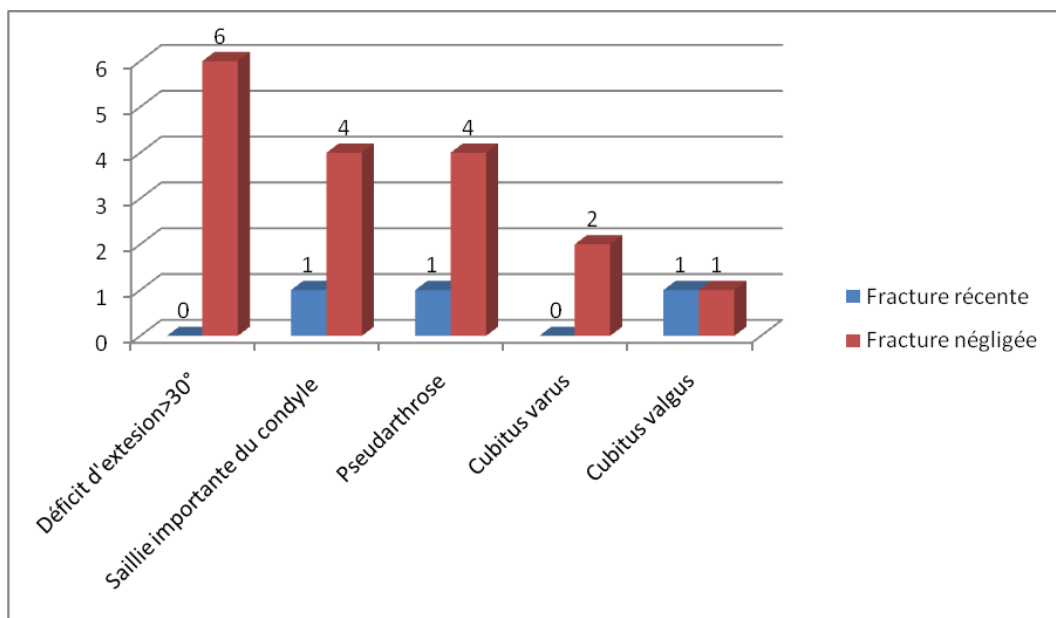
## **VII. Complications**

### **1- Complications à court et à moyens terme :**

Nous n'avons pas relevé de complications à court et à moyens terme dans notre série. Notamment, pas d'infection sur matériel ou de déplacement secondaire.

### **2- Complications à long terme :**

Dans notre série, on a relevé 5 types de séquelles qui sont rapportés dans l'histogramme ci-dessous (figure 14).



**Figure 14 :** Complications à long terme rapportées dans notre série (n=25).

**2-1 Déficit d'extension: (voir tableau V)**

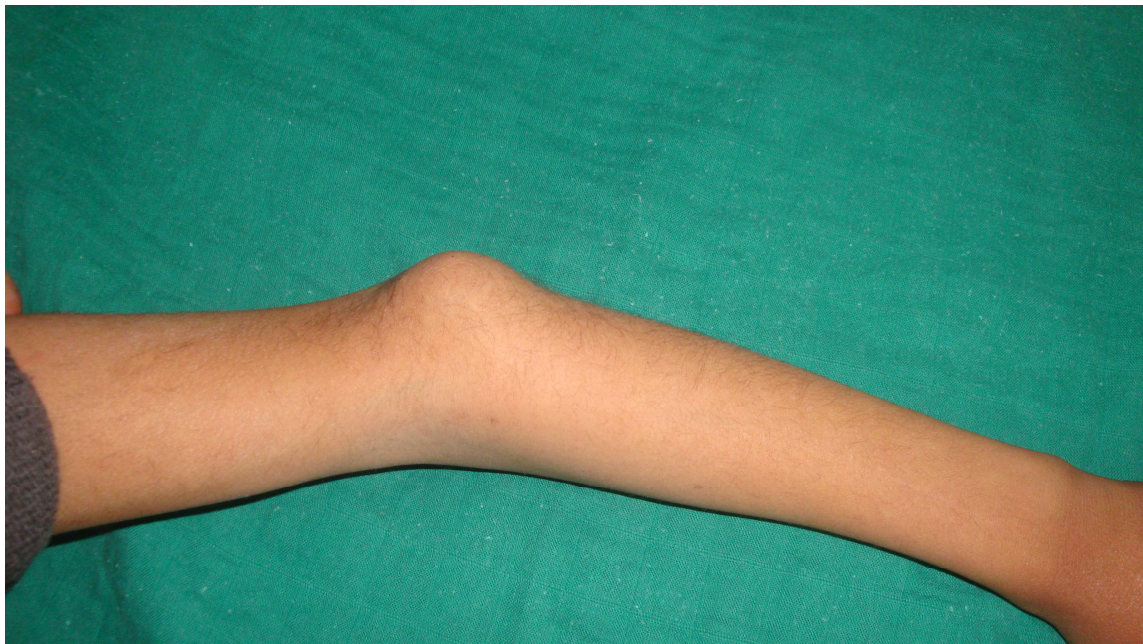L'extension du coude était limitée dans 6 cas (24 %). Elle n'a concerné que les fractures négligées. Elle était discrète dans 3 cas (12 %). Elle était modérée dans 1 cas (4 %). Dans 2 cas (8%), la raideur du coude était importante.

**Tableau V: Evaluation de l'extension du coude dans notre série (25 cas).**

Extension du coude	Nombre	Fréquence (%)
Normale	19	76
Déficit discret	3	12
Déficit modéré	1	4
Déficit important	2	8
TOTAL	25	100 %

**2-2 Saillie du condyle externe**

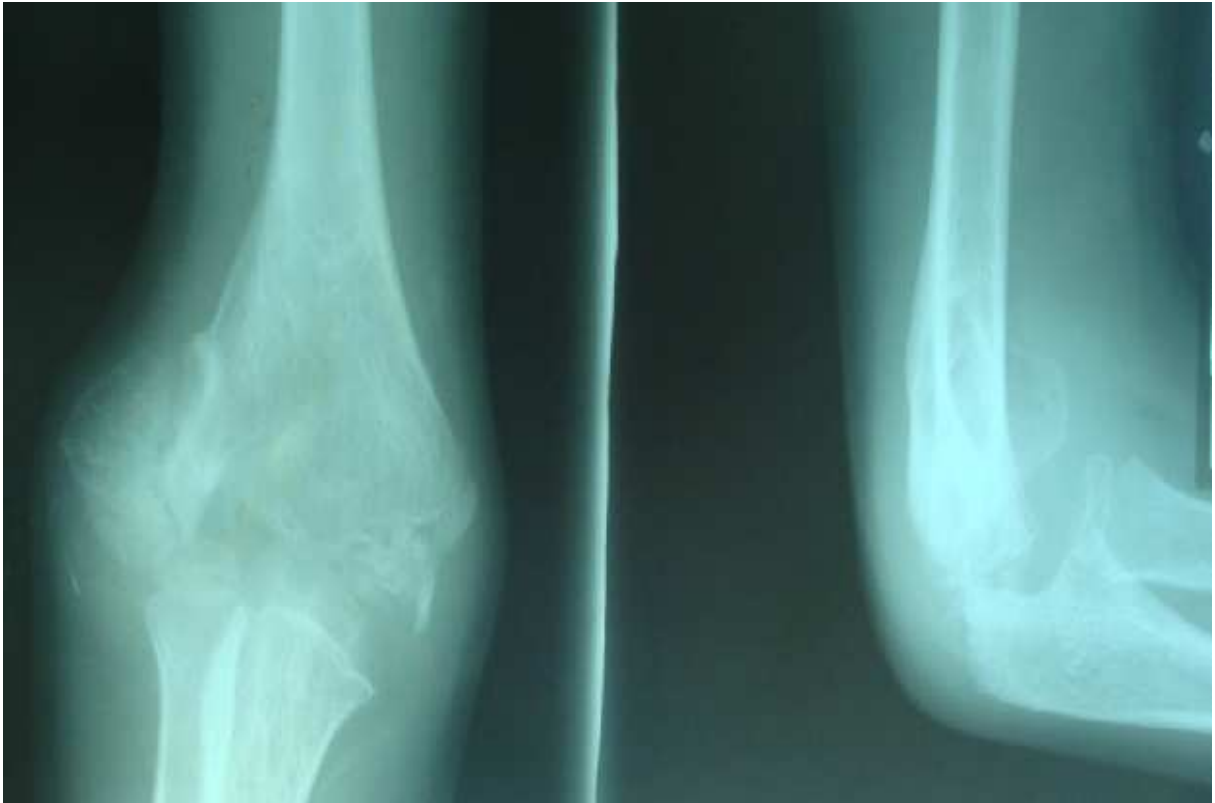Une saillie du condyle externe a été notée dans 5 cas (20 %). Dont 1 cas de fracture récente (4%) et 4 négligées (16%). Cette saillie était manifeste cliniquement et très gênante sur le plan esthétique dans 2 cas et minime dans les 3 autres cas (figure 15).



**Figure 15 : Saillie du condyle externe chez un enfant de 8 ans, compliquant une FCE négligée.**

**2-3 Pseudarthrose :**

Dans notre série, on a relevé 5 cas qui se sont compliqués de pseudarthrose, soit 20%. Dont 1 cas de fracture récente (4%) et 4 fractures négligées (16%) (figure 16).



**Figure 16 : Pseudarthrose compliquant une FCE récente de stade III.**

**2-4 Déviation axiale :**

Elle a été observée dans 4 cas (16 %). Nous avons noté 2 cubitus varus (8 %), chiffrés à 15° et 20°.

Nous avons également noté 2 cubitus valgus (8 %) chiffrés à 20° et 25°. Il s'agissait, respectivement de 2 fractures négligées, de stade II et III, l'une traitée par embrochage percutané et l'autre par RCO, et 2 fractures stade II traitées par RCO, dont une récente et une négligée.

### 2-5 Autres

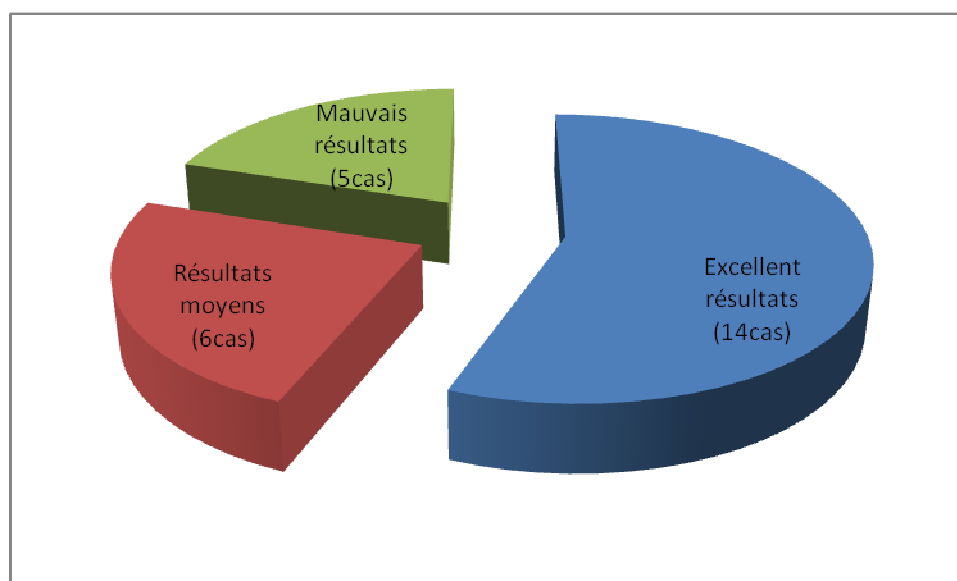
La cicatrice était chéloïde chez un enfant traité chirurgicalement. On n'a pas noté de nécrose du condyle externe. Aucun trouble neurologique n'a été constaté dans cette série.

## **II. ANALYSE DES RESULTATS**

### **1- Résultats globaux**

Les résultats ont été évalués pour les 25 cas avec un recul moyen de 10 mois avec des extrêmes de 6 mois à 2 ans.

L'évaluation des résultats globaux de notre série a noté 56% d'excellents résultats ( 14 cas), 24% de résultats moyens (6 cas) et 20% de mauvais résultats ( 5cas) (figure 17).

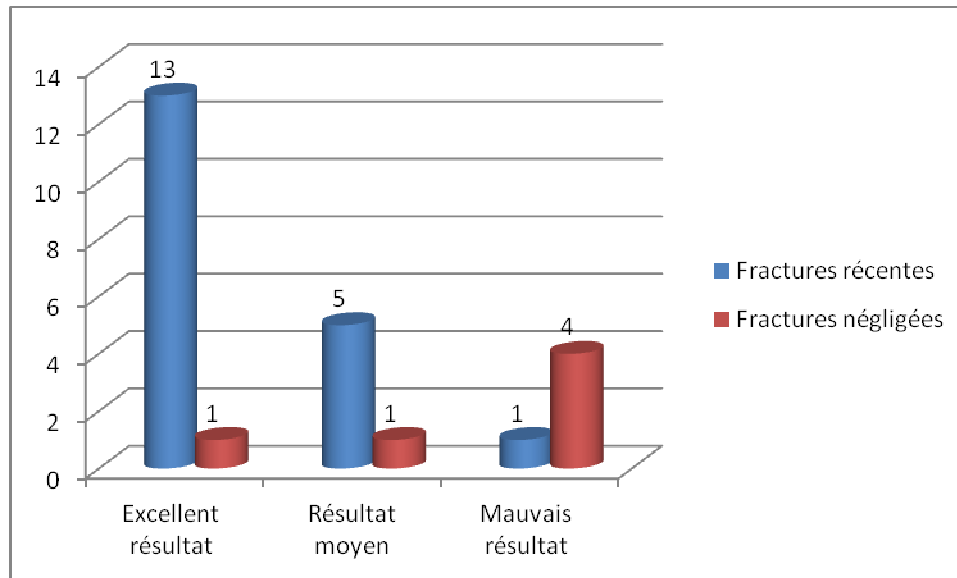


**Figure 17 : Résultats globaux de notre série (n=25).**

Les 25 cas évalués ont été subdivisés en 2 catégories : les fractures récentes (19 cas) et les fractures négligées (6 cas).

Sur les 19 cas de fractures récentes, nous avons compté 69 % d'excellents résultats (13 cas), 26 % de résultats moyens (5 cas) et 5% de mauvais résultats (1 cas).

L'évaluation des 6 fractures négligées (24 %), a noté un excellent résultat (16,66%) ,un résultat moyen (16,66 %). Et 4 mauvais résultats (67 %) (figure 18).

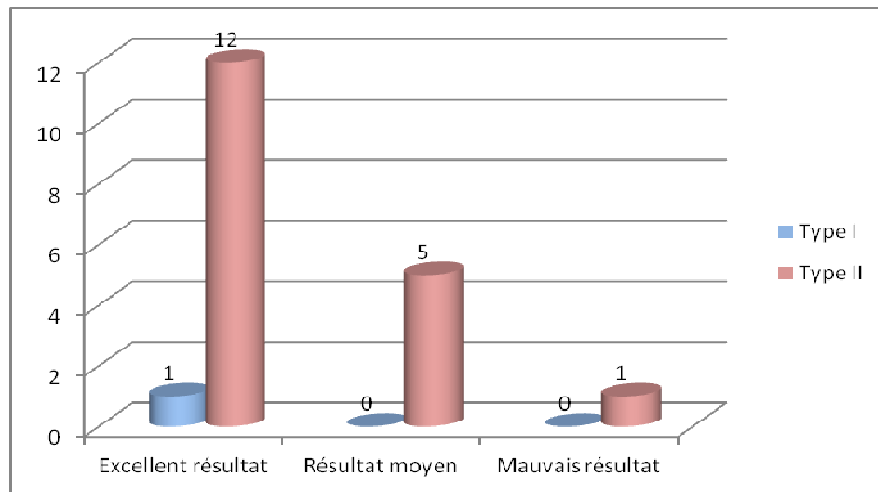


**Figure 18 : Résultats globaux des fractures récentes et négligées de notre série (n=25).**

## **2- Fractures récentes**

### **2-1 Résultats en fonction du trait de la fracture :**

- ◆ Pour le seul cas de type I selon la classification de Milch, le résultat était excellent (soit 100 %).
- ◆ Pour le types II, les résultats était excellents dans 66,6% des cas ( 12cas), moyens dans 27,7% des cas ( 5 cas) et mauvais dans 5,5% des cas (1cas) (figure 19).

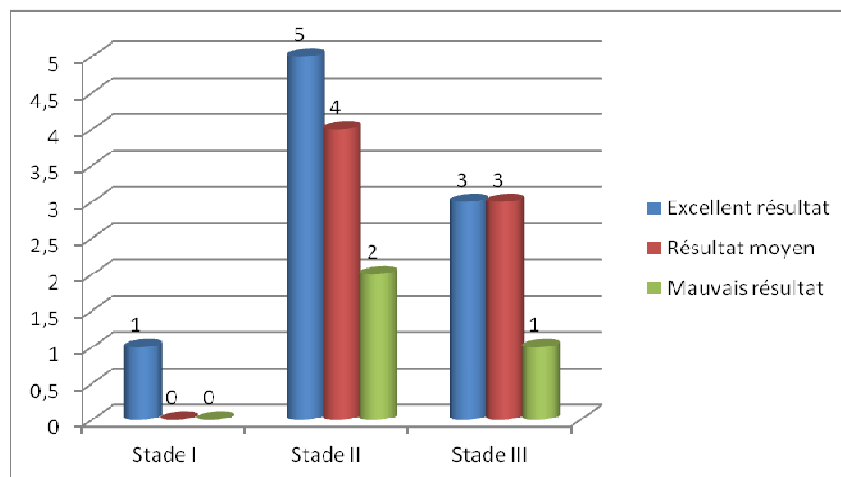


**Figure 19 : Résultats des fractures récentes en fonction de la classification de Milch (n=19).**

**2-2 Résultats en fonction du stade de Lagrange et Rigault (figure 20) :**

Sur les 19 fractures récentes évaluées :

- ◆ Pour le stade I, on a noté 1 excellent résultat (100%).
- ◆ Pour le stade II, on a noté 5 excellents résultats (45,45%), 4 résultats moyens (36,36%) et 2 mauvais résultats (18,16%).
- ◆ Pour le stade III, on a noté 3 excellents résultats (42,85%), 3 résultats moyens (42,85%) et 1 mauvais résultat (14,28%) (figure 20).

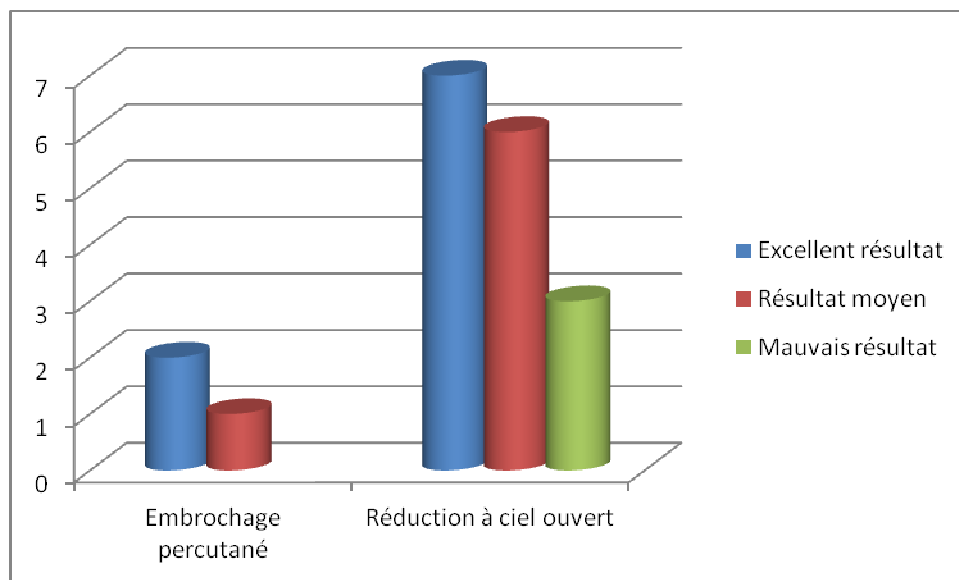


**Figure 20 : Résultats des fractures récentes en fonction du stade de LAGRANGE et RIGAUULT (n=19).**

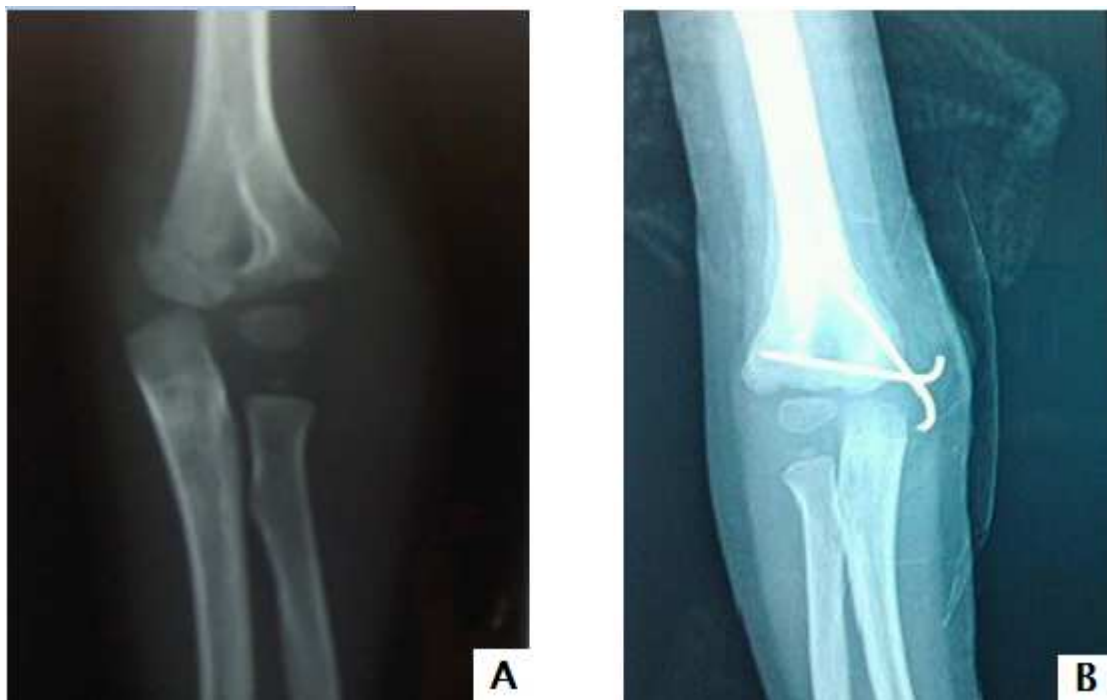### **2-3 Résultats en fonction du traitement :**

Nous avons établi une corrélation entre le traitement réalisé et les résultats obtenus, ainsi :

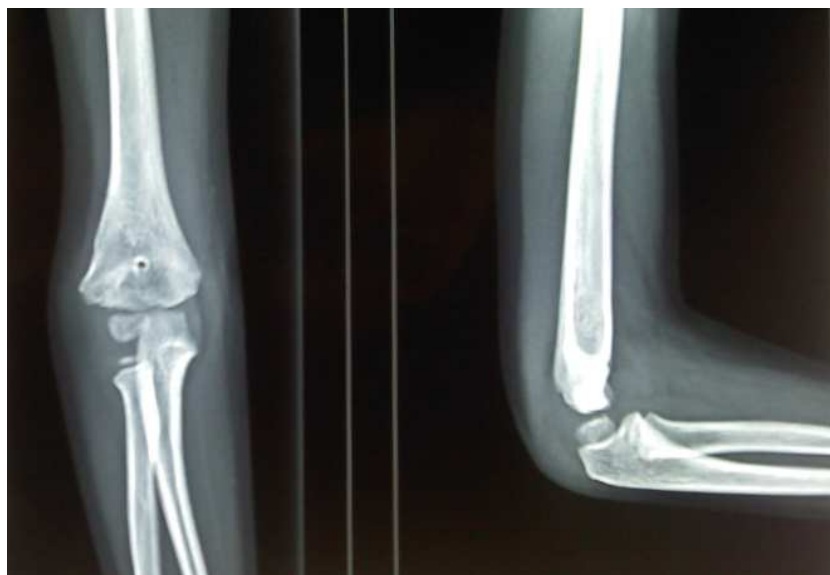
- Le traitement par embrochage percutané réalisé dans 3 cas a donné 2 excellents résultats (66,66%) et un résultat moyen (33,33%).
- La RCO par contre, préconisée dans 16 cas (84,21 %), a donné 7 excellents résultats (43,75%) 6 moyens résultats (37,5 %) et 3 mauvais résultats (18,75%) (figures 21-> 23).



**Figure 21 : Résultats des fractures récentes en fonction du traitement (n=19).**



**Figure 22** : FCE du coude de stade II chez un enfant de 4 ans.  
A : Avant réduction chirurgicale, B : Après RCO et immobilisation par plâtre.



**Figure 23** : Radiographies du même enfant après guérison avec un recul de 10 mois, révélant un excellent résultat.

### 3- Fractures négligées

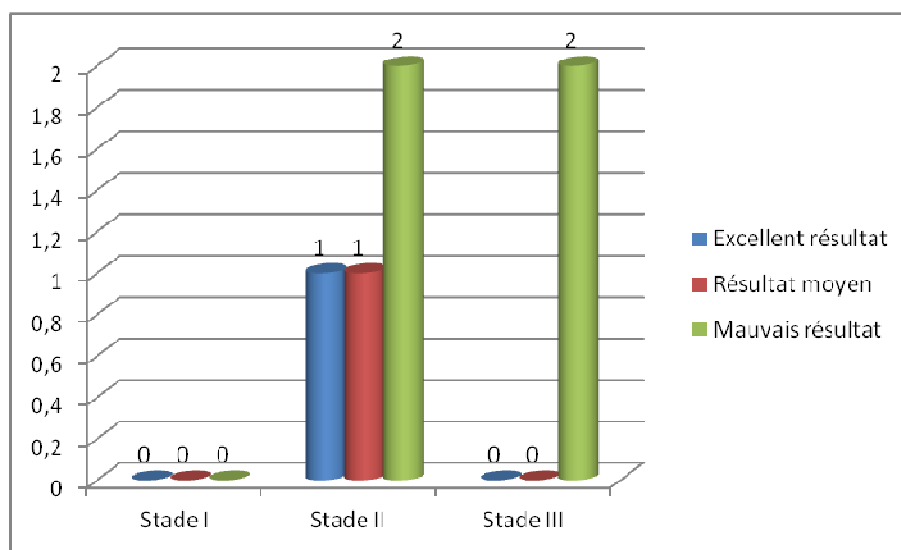
#### 3-1 Résultats en fonction du trait de la fracture :

Toutes les fractures négligées de notre série sont de type II de la classification de Milch. L'évaluation des 6 fractures négligées (24 %), a noté un excellent résultat (16,66%), un résultat moyen (16,66 %) et 4 mauvais résultats (67 %).

#### 3-2 Résultats en fonction du stade :

Sur les 6 fractures négligées évaluées :

- ◆ Pour le stade II, on a noté 1 excellent résultat (25%), 1 résultat moyen (25%) et 2 mauvais résultats (50%).
- ◆ Pour le stade III, on a noté 2 mauvais résultats (100%) (figure 24).



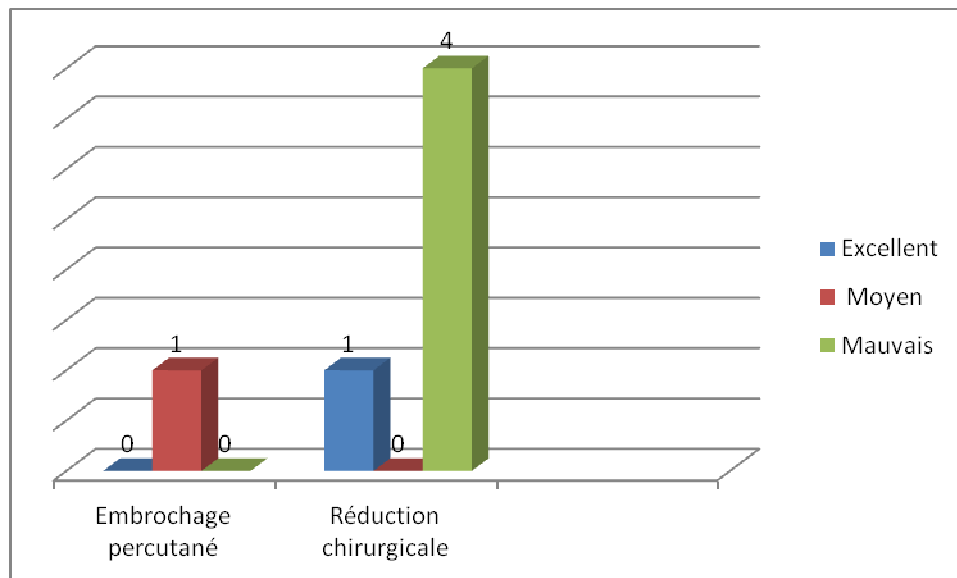
**Figure 24** : Résultats des fractures négligée en fonction du stade de LAGRANGE et RIGALT (n=6).

#### 3-3 Résultats en fonction du traitement :

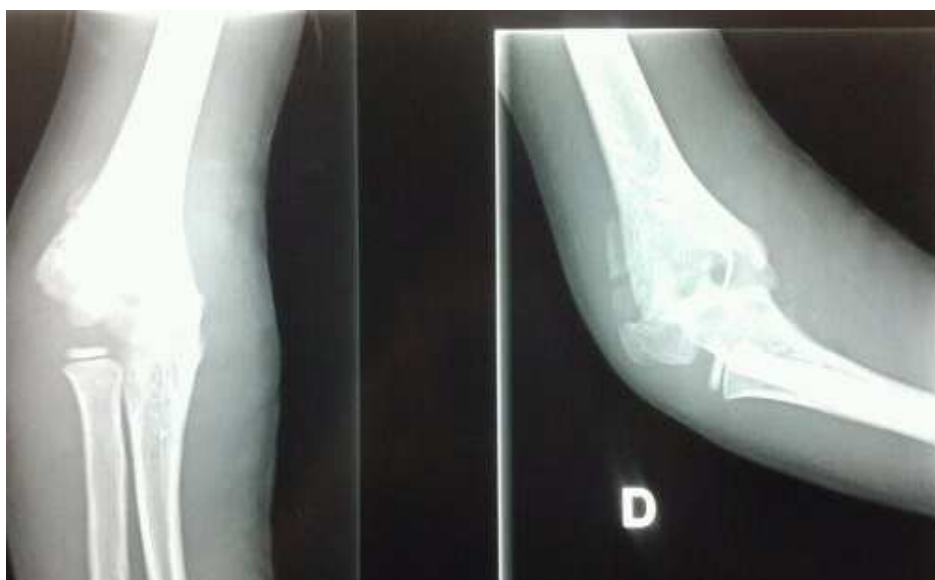
- Pour les 6 fractures négligées, la RCO a été réalisée dans 5 cas (83,33 %) alors que l'embrochage percutané a été préconisé dans 1 cas (16,66 %) (figures 25-> 28).

## Les fractures du condyle externe du coude chez l'enfant : Expérience du service d'orthopédie et traumatologie pédiatrique du CHU de Marrakech

- RCO des fractures négligées a donné un excellent résultat (20%) et 4 mauvais résultats (80 %).
- L'embrochage percutané préconisé dans 1 cas a donné un résultat moyen (100 %).



**Figure 25 :** Résultats des fractures récentes en fonction du traitement (n=6).



**Figure 26 :** Fracture négligée manipulée initialement par Jebbar, admise après un délai de 11 jours, chez un patient de 11 ans. On note la présence d'un cal vicieux.

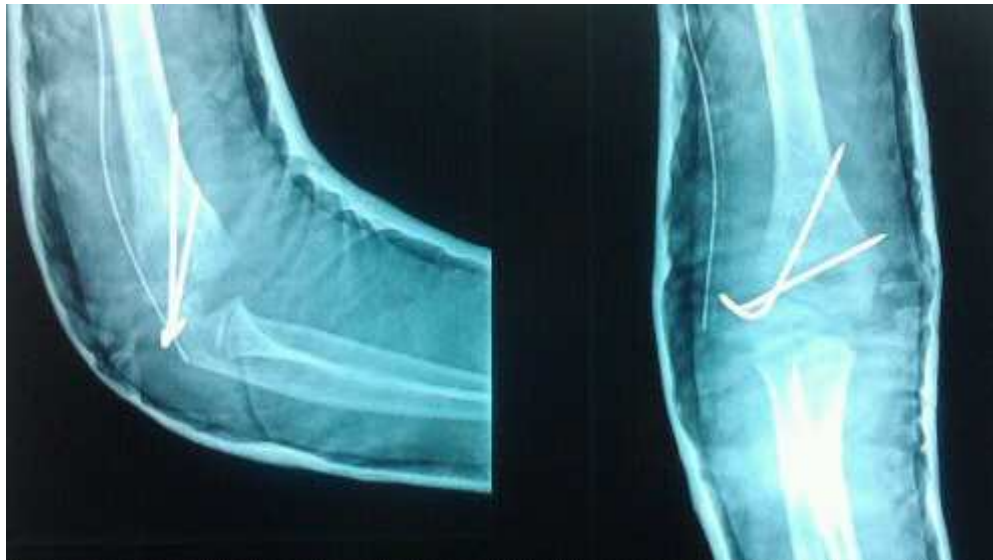

Figure 27 : Radiographies du même enfant après RCO et immobilisation par plâtre.

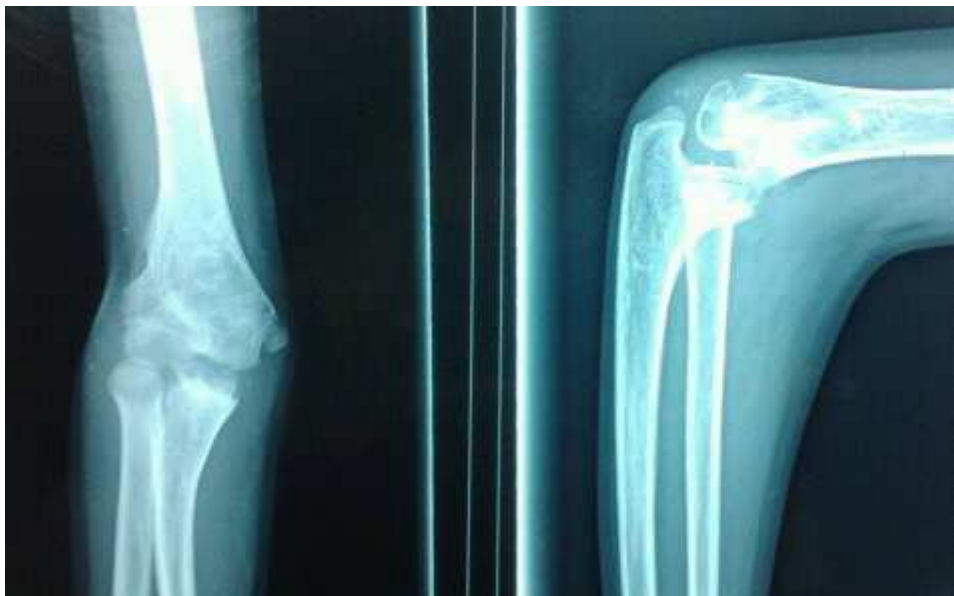

Figure 28 : Radiographies du même enfant après guérison avec un recul de 18 mois, révélant un mauvais résultat, avec un déficit d'extension de 45° et une saillie su condyle externe.



*DISCUSSION*

## I . ETUDE EPIDEMIOLOGIQUE

### 1- Age

Les fractures du condyle externe peuvent se voir à tous les âges. Pour la plupart des auteurs, elles se révèlent particulièrement fréquentes chez les enfants de moins de dix ans (tableau VI) (1, 2, 3, 4, 5).

La fréquence à cet âge, comme dans notre série peut s'expliquer par la turbulence des enfants et par la fragilité du cartilage de croissance.

**Tableau VI : Distribution des fractures du condyle externe selon l'âge et les séries.**

<b>Auteur</b>	<b>Age moyen (ans)</b>
Schneider (1)	6.5
Sharma (2)	7.5
Bernthal (3)	5.2
Pen-Gang (4)	9
Saraf (5)	6.5
Notre série	7.5

### 2- Sexe

Nous avons noté une nette prédominance du sexe masculin, sans doute en rapport avec l'activité ludique et désordonnée du garçon pendant cette période. Ceci reste en accord avec les résultats de la majorité des auteurs (1, 3, 6, 7, 8) à l'exception de Marcheix (9) qui a relevé un nombre de filles légèrement supérieur à celui des garçons (tableau VII).

**Tableau VII : Répartition des fractures du condyle externe selon le sexe.**

Auteur	% des garçons	Nb de cas
Schneider (1)	84	19
Bernthal (3)	64	169
Randsborg (6)	62	112
Launay (7)	61	97
Song (8)	83	24
Marcheix (9)	40	22
Notre série	76	25

### 3- Côté atteint

Dans notre série comme dans la littérature, le côté gauche est le plus fréquemment touché (10, 11) . Dans les séries de VASILIOS et Kawang(12, 13) le côté droit semble le plus touché par ce type de fracture. ( tableau VIII).

**Tableau VIII : Répartition des fractures selon le côté atteint.**

Auteur	Côté gauche (%)	Nb de cas
Marcheix (9)	59	22
Kwang (13)	44	63
Launay (7)	53	97
Valdemar (10)	<b>64,3</b>	28
Sharma (11)	<b>67,6</b>	49
Notre série	76	25

### 4- Etiologie du traumatisme

La chute est la principale cause du traumatisme, retrouvée dans notre série et rapportée par la plupart des auteurs (10, 14, 15, 16, 17,18) . Très rarement, il s'agit d'un accident de la voie publique ou d'une agression.

## **5- Mécanisme**

ROBERT et al. (19) ont décrit le mécanisme de cette fracture comme suit :

- La fracture peut être produite par un choc direct sur un coude fléchi, avec déplacement du condyle dans le sens de la force.
- ou par un choc indirect, suite à une chute sur la paume de la main coude en extension; la tête radiale va alors transmettre le choc au condyle.

Pour certains auteurs, le varus forcé met sous tension le ligament latéral externe et entraîne l'arrachement du condyle (19, 20, 21,22, 23).

Pour MAC LAERIE et al. (24), la fracture du condyle externe s'accompagne toujours d'une luxation du coude, au moins transitoire et spontanément réduite.

## **II . ETUDE ANATOMO – PATHOLOGIQUE**

### **1- Lésions osseuses**

#### **2-1 Le trait de fracture**

Le trait de fracture était initialement classé en 1883 par STINSON en 2 types (25). Ce trait débute habituellement au niveau de la métaphyse latérale proximale pour émerger au niveau de la surface articulaire, soit à travers la trochlée ou à travers le sillon condylo-trochléen latéral. MILCH, avait insisté sur l'importance clinique des traits de fracture avec leur implication sur la stabilité de l'articulation du coude (25,66,79) .

VALDEMAR et all (10) avaient conclut que la classification de MILCH fournissait une certaine directive sur l'évaluation pronostique de ce type de fracture. Les fractures MILCH I, en accord avec leurs résultats, étaient rares et moins sujettes aux complications.

En effet, le type II de MILCH représente presque la totalité des cas étudiés, comme le montre la majorité des séries publiées (10,15,58,78).

## **2-2 Déplacement et classifications**

La classification en trois stades suivant l'importance du déplacement du fragment distal est adoptée par la plupart des auteurs depuis le rapport de LAGRANGE et RIGAULT en 1962 (1, 10, 16,18, 20).

Il existe par ailleurs d'autres classifications telle que celle décrite par JACOB et al. (26) en 1975, qui diffère peu de celle de RIGAULT :

- **Type I** : Fracture incomplète non déplacée.
- **Type II** : Fracture déplacée exclusivement au niveau du plan antéro-postérieur.
- **Type III** : Fracture très déplacée sans aucune stabilité, et s'accompagnant d'une subluxation distale ou d'une rotation du condyle externe.

La classification de DUPARC (22, 27) est plus complexe mais plus complète. Elle nécessite une description précise des lésions observées en per-opératoire déterminant ainsi quatre types:

- **Type I** : Fracture non déplacée dont le trait est parfois visible sur une seule incidence.
- **Type II** : Bâillement du trait avec un déplacement minime en bascule ou en translation externe et qui se traduit par un léger décrochage de la corticale externe. Dans ce type, il peut persister une petite charnière cartilagineuse antérieure.
- **Type III** : Déplacement combiné en bascule et en translation avec une ouverture de plus de 2 mm sur toutes les incidences. Les insertions capsulaires et synoviales antérieures sont généralement intactes.
- **Type IV**: Déplacement très important avec bascule et décalage du fragment condylien faisant perdre tout contact au niveau du foyer de fracture. Les insertions capsulaires et synoviales sont complètement arrachées et le fragment peut capoter et tourner dans tous les sens.

L'analyse du déplacement s'est précisée davantage avec la classification de BADELON (28), et on peut considérer que 2 mm de diastasis déterminent la frontière du déplacement grave (11, 21, 28, 29).

- **Classification de BADELON :**
  - **Stade I** : fracture peu ou pas déplacée , diastasis < 2mm.
  - **Stade II** : fracture avec déplacement important, diastasis >2 mm.

## **2- Lésions osseuses associées**

Les lésions associées sont essentiellement osseuses et les atteintes cutanées et vasculo-nerveuses sont exceptionnelles. Cependant, la règle générale est de rechercher systématiquement ces atteintes avant toute décision thérapeutique (21, 24, 28,31,60). Les lésions osseuses les plus fréquemment associées sont représentées par la luxation du coude. C'est ainsi que pour MAC LEARIE et al. (24,32) , les fractures du condyle externe s'accompagnent toujours d'une luxation postéro-externe du coude, au moins transitoire et spontanément réduite; tandis que pour VAN HAAREN (4,17,33,32,35), cette association est extrêmement rare.

La littérature rapporte d'autres lésions osseuses associées mais à des fréquences très faibles par rapport à celle de la luxation du coude. Il s'agit des fractures de l'olécrane (34,35,36,37,44,73) de l'épitrôchlée, du capitellum et les fractures des deux os de l'avant bras (38,39,40,41,56).

Les lésions osseuses associées ont été retrouvées dans notre série dans 16 % des cas. Elles étaient représentées par la luxation du coude (75 %) et la fracture de l'olécrane (25%), rejoignant ainsi ce qui a été retrouvé par la plupart des auteurs ( tableau IX).

**Tableau IX : Fréquence des lésions osseuses associées selon la littérature.**

Auteurs	Nb de cas	Lésions osseuses	Fréquences%
Fayard (15)	162	24	15
Valdemar (10)	28	8	29
Zerhouni (18)	48	3	6
Marcheix (9)	22	2	9
Robert (19)	45	2	4
Notre série	25	4	16

### **III . ETUDE CLINIQUE**

En accord avec les données de la littérature, le principal motif de consultation dans notre série était un gros coude traumatique douloureux (65%) (28,31,42,52). Selon ROBERT (19), l'examen clinique fournit peu de renseignements, car le coude tuméfié et douloureux est difficile à examiner. La fracture ne peut être affirmée que par l'examen radiologique.

Une douleur exquise osseuse en regard du condyle externe doit faire suspecter une fracture surtout que chez le petit enfant, le noyau n'est pas complètement ossifié (18,45,59).

### **IV. ETUDE RADIOLOGIQUE**

#### **1- Les radiographies standards :**

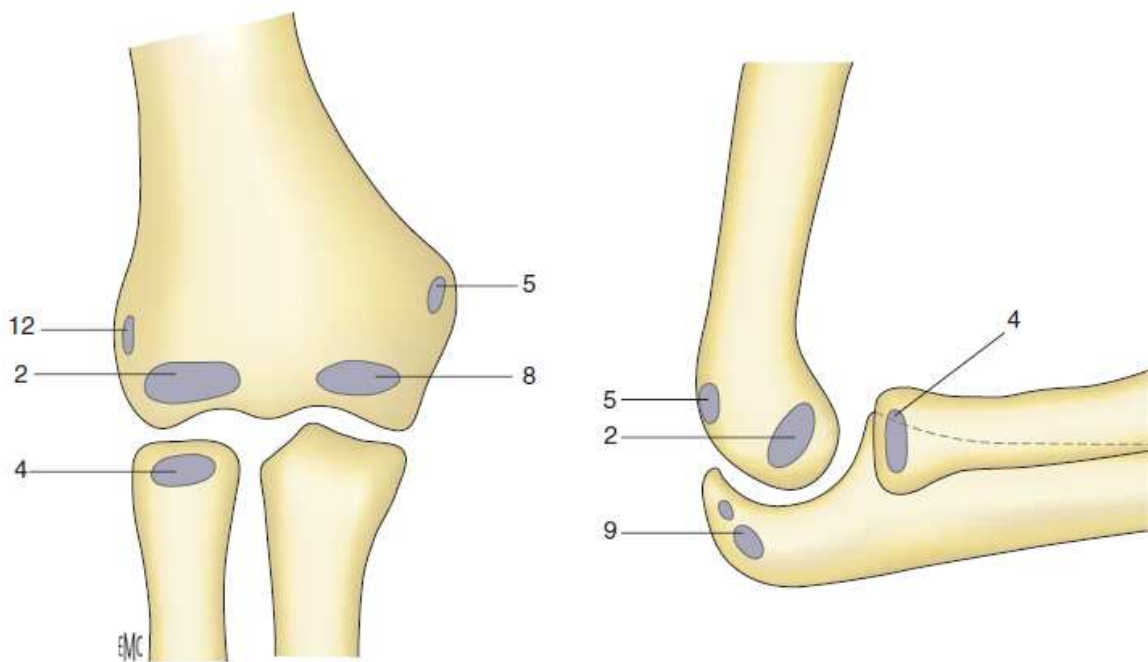
La radiographie est indispensable pour le diagnostic des fractures du condyle externe chez l'enfant. En plus des radiographies de face, ROBERT et KWANG (19,28,73) ont souligné l'intérêt de faire des clichés comparatifs et des clichés obliques internes pour confirmer le diagnostic et mieux évaluer le degré du déplacement de la fracture.

Pourtant leur interprétation peut être difficile, car chez le petit enfant il est nécessaire de connaître la chronologie d'apparition des points d'ossifications du coude pour pouvoir

interpréter correctement un trait traversant la zone cartilagineuse (18,19,70,76,88). Les noyaux épiphysaires du coude apparaissent séparément après la naissance (17,64,89). En effet, La palette humérale est formée de quatre noyaux osseux, celui du condyle externe est le premier à apparaître lors de la deuxième année et parfois dès la fin de la première. L'épitrôchlée apparaît classiquement entre la 6ème et la 9ème année, en règle plus précocement.

Le noyau trochléen devient visible entre 8 et 10 ans, en même temps que le noyau de l'olécrane. Le noyau de l'épicondyle apparaît au début de la puberté en forme d'écaille. Après 12 à 18 mois, l'épicondyle se soude au condyle externe. L'union complète de l'épiphyse distale de l'humérus se produit entre 14 et 17 ans, plus précocement chez les filles (14 ans) que chez les garçons (16-17 ans) (figure 28).

Dans les cas douteux l'échographie ou l'IRM peuvent être nécessaires (17,46).



**Figure 29 :** Age moyen d'apparition des noyaux d'ossification. Capitellum (2) : 1 à 2 ans ; tête radiale (4) : 4 ans ; épicondyle médial (5) : 5 ans ; trochlée (8) : 8 ans ; olécrane (9) : 9 ans ; épicondyle latéral (12) : 12 ans.

## **2- L'échographie :**

L'échographie, méthode disponible et non invasive, permet de poser le diagnostic, surtout quand le condyle externe est encore cartilagineux. Elle différencie également les fractures instables des fractures stables. L'échographie du coude traumatisé doit être comparée à celle du côté sain. La vue transversale antérieure permet de visualiser la surface articulaire et la trochlée cartilagineuse alors que la vue latérale permet d'établir la direction de la dislocation du fragment fracturé. Cette exploration est décisive pour la conduite thérapeutique (17,46,87,90).

ZHANG (87) affirme que l'échographie à haute résolution permet de poser le diagnostic des fractures peu ou non déplacées, et de vérifier l'intégrité du cartilage de la trochlée humérale, il affirme également que pour ces fractures, l'arthrographie et l'imagerie par résonance magnétique s'avèrent inutile.

## **3- Le scanner :**

La TDM est plus précise que les radiographies pour étudier l'extension du trait de fracture vers l'épiphyse. Toutefois, c'est un examen irradiant. Le cartilage de conjugaison, la partie cartilagineuse de l'épiphyse et le cartilage articulaire sont moins bien explorés que par l'IRM (86).

## **4- L'IRM :**

Plusieurs études se sont penchées sur l'intérêt de l'IRM dans l'évaluation des lésions osseuses chez l'enfant (91,92,93,94). Elle a une place dans le bilan des fractures du condyle externe de l'humérus en cas de doute diagnostique, du fait de son caractère performant et non irradiant. Elle donne un excellent contraste des tissus mous et une résolution spatiale, facilitant ainsi l'étude de l'extension du trait de fracture au cartilage de conjugaison et à l'épiphyse. Elle permet également de préciser le degré du déplacement de la fracture. HORN et al. (95), ont

démonstré à l'IRM que la stabilité de la fracture du condyle externe dépendait de l'intégrité du cartilage articulaire. Une nouvelle classification a donc été établie, mais celle-ci rejoint parfaitement celle de l'arthrographie :

- **Type I** : Fracture stable dont le trait de fracture se prolonge de la métaphyse latérale au cartilage de croissance.
- **Type II** : Fracture instable avec un trait de fracture croisant le cartilage de conjugaison pour pénétrer au niveau de l'espace articulaire.

Les techniques d'exploration incluent des coupes coronales en séquences T1 et T2 réalisées le long d'un axe parallèle à l'angle du coude. Les enfants âgés de moins de 5 ans nécessitent une sédation lors de l'exploration.

## **5- Arthrographie**

Une étude publiée par MARZO J. (96) a montré que l'arthrographie est particulièrement utile pour préciser l'intégrité du cartilage articulaire en cas de fracture du condyle externe. Elle permet de distinguer une fracture incomplète (Type I) d'une fracture complète (Type II ou III). MINTZER et al. (83) avaient réalisé une arthrographie en urgence pour les déplacements >2 mm. L'existence d'un pont articulaire continu leur permettait d'opter pour un embrochage percutané, alors que son interruption imposait un traitement chirurgical. Pour VOCKE-HELL (46), l'arthrographie comporte tout de même un risque d'infection ajouté à celui de l'anesthésie. Ainsi, nous pensons que cet examen n'a plus de place.

## **V. TRAITEMENT**

### **1- But**

Les fractures du condyle externe chez l'enfant sont intra-articulaires et intéressent le cartilage de croissance. Pour cela, le traitement doit viser deux objectifs : la réduction anatomique de la fracture et la stabilisation parfaite pour éviter le déplacement secondaire.

En effet, si l'anatomie articulaire est rétablie, l'évolution devient favorable et le coude retrouve rapidement sa mobilité. Par contre si la réduction est imparfaite, des complications peuvent compromettre l'avenir fonctionnel du coude de l'enfant.

Si la fracture du condyle externe est vue tardivement, les difficultés de repérage du fragment distal et de la réduction deviennent considérables, du fait de l'organisation fibreuse péricondylienne. Donc cette fracture doit être considérée comme une urgence et son traitement doit permettre une réduction aussi anatomique que possible. Un traitement précoce et correct, est alors le seul garant d'un résultat fonctionnel satisfaisant (18, 19, 20, 22,28).

### **2- Méthodes**

Le traitement des fractures du condyle externe peut être orthopédique ou chirurgical.

#### **2-1 Traitement orthopédique**

Il consiste en une immobilisation plâtrée. La réduction orthopédique sans ostéosynthèse n'est plus utilisée par la majorité des auteurs car le risque de déplacement secondaire et de pseudarthrose est très important (19, 20,24).

L'immobilisation par plâtre brachio-palmaire (PBP), coude à angle droit et en pronosupination intermédiaire est pour la plupart des auteurs le traitement des fractures de stade I de RIGULT. Ce plâtre doit être gardé pendant 4 à 6 semaines. Le dépistage des complications

vaculo-nerveuses doit être la règle, ainsi qu'une surveillance radiographique rigoureuse pour dépister un éventuel déplacement secondaire (16,18,20,24,96).

### **2-2 Embrochage percutané**

Certaines publications anciennes prônent l'embrochage percutané, par mise en hyperextension et varus puis flexion du coude avec pulsion sur le fragment. Le risque de déplacement secondaire est important (19,20,24,51,74).

Pour LAGRANGE et RIGAULT (20), la réduction du fragment distal se pratique sous anesthésie générale, en exerçant une pression directe pour corriger la translation externe ou postérieure alors que pour corriger l'ascension, on peut pratiquer cette manœuvre en extension. La contention est assurée par un PBP ou par une broche percutanée fixant le fragment condylien de manière plus efficace. Pour FAYARD (15), la réduction orthopédique a été utilisée sous AG pour les fractures déplacées, par pression sur le condyle externe avec un coude en hyperextension. Pour ROBERT (19), la réduction orthopédique des fractures déplacées reste très insuffisante avec un risque important de séquelles.

CATALIOTTI (27) propose une réduction sous AG, suivie d'une fixation par broches très fines croisées. Il complète l'embrochage par une contention plâtrée. Cette méthode semble supérieure à la contention plâtrée après réduction simple et à la chirurgie puisqu'elle évite l'agression du foyer fracturaire et les lésions des noyaux d'ossification.

### **2-3 Traitement chirurgical**

C'est le garant d'un bon résultat, il ne peut être réalisé que par une technique précise associée à une contention interne mettant à l'abri des déplacements secondaires (8,53, 54, ,78). L'abord habituellement recommandé pour ces fractures est l'abord de KOCHER (78) qui consiste en une incision de 3 à 5 cm, proximale à l'épicondyle et sur la crête supra-condylienne. La dissection postérieure entre le triceps et le brachio-radial permet d'exposer le condyle externe et la capsule sur la tête radiale, d'évacuer l'hématome et si nécessaire d'inciser l'anconé pour

mieux visualiser l'articulation. Après réduction manuelle, on fixe le condyle par deux broches fines de KIRSCHNER. Un plâtre est appliqué sur un coude à angle droit et un avant bras en supination.

MOHAN et al. (78) pensent que l'abord de KOCHER ne permet une visualisation précise de l'articulation et de la fracture qu'au prix d'une dissection accrue sur les surfaces antérieure et postérieure du fragment condylien, altérant ainsi la vascularisation de suppléance locale déjà précaire. Ainsi, ils recommandent l'abord postéro-latéral comme méthode sûre de réduction ouverte et de fixation interne.

Selon LAGRANGE et RIGAUL (20), comme dans notre pratique, l'intervention se fait sous garrot pneumatique par voie postéro-externe. La réduction est habituellement simple et anatomique. Elle est obtenue sous contrôle visuel par pression directe sur le fragment condylien. Parfois, cette réduction est difficile du fait de l'interposition fibreuse et musculaire masquant le fragment. La contention peut être assurée par deux broches, l'une horizontale dans la portion épiphysaire du fragment et l'autre oblique en haut et en dedans dans la portion métaphysaire. Elle peut aussi être faite par une suture minutieuse au fil non résorbable qui peut être associée à l'ostéosynthèse par broche. La contention est complétée par PBP pendant une durée moyenne de six semaines.

Selon HARDACRE (68), la voie d'abord est latérale et la réduction doit être anatomique. La contention est assurée soit par suture aux fils chromé soit par suture simple des tissus mous ou par des broches de KIRSCHNER. Il complète la contention interne par une attelle plâtrée postérieure pendant quatre semaines. Les broches seront retirées à la même période (43) . Quelque soit la voie d'abord, elle doit respecter la vascularisation du condyle externe pour éviter la complication la plus redoutable qui est l'ischémie et la nécrose du condyle externe. Pour cela, toutes les attaches musculo-ligamentaires doivent être respectées lors de la réduction et la stabilisation du foyer de fracture (28, 49,57).

La connaissance de la vascularisation de suppléance du condyle externe a donc une importance majeure, dans le devenir de ces fractures et dans leur potentiel de complications tardives et surtout dans la prévention de la nécrose avasculaire (49, 57).

Dans son étude, HARALDSON (27) avait trouvé que les vaisseaux qui alimentaient le condyle externe pénétraient dans une petite surface non articulaire postérieure, laissée libre entre la capsule en bas et le cartilage de conjugaison en haut. Ces vaisseaux sont soutenus par l'anastomose formée par la branche collatérale médiane de l'artère brachiale profonde en proximal et l'artère interosseuse récurrente postérieure en distal (63, 49).

La contention par broches de KIRSCHNER est le mode d'ostéosynthèse le plus souvent utilisé, mais qui comporte un risque de migration et de surinfection (11). Pour certains, la contention peut se faire par vissage. Cette méthode a été recommandée initialement par JEFFREY en 1958, puis par CORNNER en 1970. Ce dernier avait utilisé une vis spéciale « Vis de GLASGOW » qui ne doit pénétrer ni dans la surface articulaire ni dans le cartilage épiphysaire. Cette technique avait donné 74 % d'excellents résultats (11). Pour HASLER et VON LEAR (75), la fixation par vis permet une réduction anatomique parfaite mais permet surtout la prévention des troubles de croissance après fracture du condyle externe, contrairement à la fixation par broches de KIRSCHNER.

Pour SHARMA (11), bien que la fixation par vis soit techniquement une procédure légèrement plus exigeante par rapport à la fixation par broches de KIRSCHNER, son résultat satisfaisant dans la plupart des cas contrebalance cet inconvénient. C'est ainsi qu'il suggère la fixation par broches en cas d'échec du vissage ou lorsque le fragment métaphysaire paraît trop petit pour un vissage. L'avantage des broches par rapport aux vis, est que ces derniers sont plus traumatisants pour le cartilage de croissance et peuvent entraîner une épiphysiodèse et des complications orthopédiques imprévisibles.

Par contre, les broches de KIRSCHNER de diamètre réduit (16/10°,18/10°) évitent cette épiphysiodèse, à condition de ne pas traverser le cartilage de conjugaison plusieurs fois par des moteurs rapides (10, 19,28).

### **3. Indications**

Il est admis que les fractures peu ou pas déplacées (< 2 mm) relèvent d'un traitement orthopédique (28). La controverse débute à partir de 2mm de déplacement, à cause des risques de pseudarthrose et de déplacement secondaire (58, 63).

Certains auteurs préconisent une réduction à ciel fermé avec un embrochage percutané pour prévenir le déplacement secondaire (55,83). Cette complication fréquente reste l'apanage des fractures de stade I et II de RIGault non fixés (28). La tendance actuelle est au traitement chirurgical pour les déplacements <2 mm. Mais ce traitement ne donne pas toujours de bons résultats à cause des risques de complications iatrogènes dues à la dissection laborieuse et à la dévascularisation (49) .

Dans une étude publiée par PAPANDREA et al. (29), les fractures ayant un déplacement < 2 mm peuvent être traitées sans chirurgie, mais doivent être surveillées fermement par des radiographies de contrôle fréquentes pour s'assurer de l'absence de déplacement secondaire.

Les fractures ayant un déplacement  $\geq 2$  mm doivent être stabilisées chirurgicalement par des broches, ce qui réduit le risque de pseudarthrose (8, 54). JENYO et al. (80) recommandent la fixation interne pour toutes les fractures du condyle externe sans tenir compte du degré de déplacement.

En ce qui concerne les fractures négligées, le traitement varie de la résection du condyle externe avec ses mauvais résultats fonctionnels à l'abstention (5,19,28,32, 58) . La traction exercée par les muscles extenseurs sur le fragment osseux rend difficile la réduction et expose à l'ischémie.

Selon FAFLIK (77), si la fracture du condyle externe est négligée et la fonction du coude est relativement conservée, une intervention chirurgicale pourrait menacer le cartilage articulaire et retentir sur la fonction du coude. Dans ce cas, l'abstention s'impose. Par contre, l'indication opératoire ne pourrait être proposée que dans le cas d'une raideur articulaire du coude ou d'une gêne fonctionnelle certaine.

Une étude récente publiée par SHYAM (5) soutient que la chirurgie des fractures datant de plus de 12 semaines comporte des risques vasculaires très importants et peut aggraver les troubles fonctionnels, d'où l'intérêt de l'abstention thérapeutique.

Nous réalisons, comme beaucoup d'auteurs le schéma thérapeutique suivant : Les fractures classées stade I selon Lagrange et Rigault relèvent d'un traitement orthopédique, consistant en une immobilisation par plâtre pendant 4 à 6 semaines (58, 63). Le risque de déplacement secondaire est important, ce qui implique un contrôle radiologique régulier. Les fractures classées stade II avec un déplacement minime  $< 2$  mm doivent être stabilisées par embrochage percutané (28, 49, 83), alors que celles ayant un déplacement au-delà de 2 mm ou encore classées stade III sont traitées chirurgicalement par abord externe ou postéro externe, réduction anatomique et embrochage à l'aide de 2 broches de Kirschner divergentes, ou vis spongieuse pour le grand enfant (8, 54,80) . Lorsque ces fractures se présentent au-delà de 12 semaines après le traumatisme, on opte pour l'abstention thérapeutique afin d'éviter les problèmes de rigidité du coude et la nécrose avasculaire (5,19,28,32, 58).

## **VI. Complications :**

En l'absence de traitement précoce et bien conduit, le pronostic fonctionnel des fractures du condyle externe est très mauvais car ses complications orthopédiques restent imprévisibles (18).

### **1- A court terme**

#### **1-1 Déplacement secondaire**

Le déplacement secondaire constitue l'une des principales complications (15,28). Il représente la cause essentielle des pseudarthroses et se voit le plus souvent au cours des stades I ou II traités orthopédiquement (28,84). Cette complication doit être recherchée sur les

radiographies de contrôle répétées pendant les quinze jours postopératoires. Nous n'en n'avons pas relevé dans notre série.

### **1-2 Infection**

Les fractures du condyle externe fixées par des broches mais non enfouies peuvent se surinfecter ; d'où l'intérêt d'une surveillance post-opératoire locale rigoureuse quelque soit la technique adoptée (11,28). Aucun patient dans notre série n'a présenté cette complication.

## **2- A moyen terme**

### **2-1 Retard de consolidation**

Diagnostiqué après deux mois d'évolution, le retard de consolidation est fréquent chez les patients traités par une méthode conservatrice. La position du condyle externe demeure inchangée, sans déplacement secondaire. Le retard de consolidation doit être respecté puisque ces fractures finissent le plus souvent par consolider. Certains proposent d'opérer ces cas mais en évitant les vissages compressifs source de troubles trophiques tel que la nécrose, l'hypertrophie ou l'épiphyso-dèse (28,28).

### **2-2 Pseudarthrose**

Elle peut être évoquée à partir du troisième mois, devant un coude le plus souvent proéminent parfois douloureux et de mobilité limitée. Ailleurs, il peut s'agir d'une désaxation en valgus ou d'une souffrance chronique du nerf cubital. Les facteurs prédisposants sont la réduction insuffisante et le déplacement secondaire (27,28, 63,47,69).

La pseudarthrose surviendrait dans 5 à 11% des cas (42, 58,84). Dans notre série, la pseudarthrose a été retrouvée dans 20 % des cas, dont 80% étaient pris en charge tardivement (tableau X).

## Les fractures du condyle externe du coude chez l'enfant : Expérience du service d'orthopédie et traumatologie pédiatrique du CHU de Marrakech

Les pseudarthroses semblent plus fréquentes dans les fractures traitées orthopédiquement (11,42,71,75,82) et leur traitement reste un sujet à controverses (42, 63). Pour certains (19,26,68) il ne faut pas intervenir en cas de troubles fonctionnels modérés du condyle car il existe un risque important de nécrose après reposition sanglante. Parfois le foyer de pseudarthrose participe dans la mobilité du coude. Tout geste chirurgical sur le foyer de pseudarthrose peut entraîner une raideur articulaire.

Pour d'autres, le traitement doit être chirurgical avec excision du tissu fibreux et fixation du fragment, tout en respectant le cartilage de croissance s'il est encore fertile (19, 29, 63). Une greffe osseuse peut être nécessaire si la brèche métaphysaire est importante (29).

Le risque de nécrose iatrogène impose une dissection minutieuse, atraumatique et qui ne doit être réalisée que devant des déplacements résiduels importants supérieurs à un centimètre (63). Le traitement chirurgical respectant la vascularisation du condyle externe par la préservation de l'insertion des muscles de l'épicondyle latéral, a donné de bons résultats aussi bien pour ROBERT (19) et DE BOECK (63).

Pour TOH et al. (82) et à l'opposé des pseudarthroses de type II de MILCH, celles de type I exposent fréquemment à la douleur, à l'instabilité, au déficit de mobilité du coude et à l'atteinte du nerf cubital. Elles doivent être traitées le plus tôt possible, avant que la maturité osseuse ne soit atteinte.

**Tableau X : Fréquence de la pseudarthrose selon les séries publiées.**

<b>Auteurs</b>	<b>Nb de cas</b>	<b>Pseudarthrose</b>	<b>Fréquence (%)</b>
Lagrange (20)	82	4	5
Robert (19)	45	5	11
Ippolito (58)	36	3	8
<b>Notre série</b>	<b>25</b>	<b>5</b>	<b>20</b>

### **2-3 Nécrose du condyle externe**

Elle réalise la complication la plus redoutable. Le risque de nécrose aseptique est aussi élevé dans les lésions anciennes traitées par réduction sanglante et fixation interne que dans les lésions récentes. Le meilleur traitement de la nécrose du condyle externe reste la prévention. Le respect de la vascularisation de suppléance du condyle externe pendant l'abord chirurgical est le seul garant pour éviter cette complication (28, 49, 58).

## **3- A long terme**

### **3-1. Déviations axiales**

Les cals vicieux en varus ou en valgus peuvent être avant tout liés à une mauvaise réduction, mais aussi à des troubles ostéogéniques. Ceux-ci peuvent être dus à un arrêt de croissance par soudure prématurée du cartilage de conjugaison pour les cubitus valgus ou à une hyperactivité de la physe pour les cubitus varus. Mais la consolidation spontanée pourrait contribuer à une telle tendance (10, 19, 28,84).

Le traitement des cals vicieux n'est entrepris que s'ils sont gênants. Il fait appel à une ostéotomie de correction, préférentiellement proposée en fin de croissance. Ceci pourrait se faire au prix d'une perte d'un certain degré de mobilité, à cause de la dissection élargie nécessaire pour cette procédure (19, 29).

La déviation en valgus est retrouvée en général dans 3 à 18 % des cas, alors que la déviation en varus dans 5 à 22 % des cas. (tableau XI ).

**Tableau XI : Fréquence des déviations axiales selon les séries publiées.**

<b>Auteurs</b>	<b>Nb de cas</b>	<b>Déviations en valgus (%)</b>	<b>Déviations en varus (%)</b>
Lagrange (20)	82	18	6
Robert (19)	45	7	-
Rutherford (16)	37	3	22
Fayard (15)	162	4	5
Valdemar (10)	28	11	21
<b>Notre série</b>	<b>25</b>	<b>8</b>	<b>8</b>

### **3-2 Déficit de mobilité**

La raideur du coude porte essentiellement sur la flexion-extension, la prono-supination étant en général peu affectée par ce type de fracture (15,19,48). Selon LAGRANGE et RIGAULT (20), si le déficit est inférieur à 30° de flexion-extension, les altérations minimales du profil articulaire, ne justifient aucun traitement. Ce déficit s'estompe progressivement avec la croissance.

Par contre, l'enraidissement important supérieur à 30° peut être en rapport avec une consolidation vicieuse de la fracture ou avec la persistance d'une luxation à l'origine de détériorations articulaires (15,19).

Pour corriger ce déficit, la plupart des auteurs ont été amenés à pratiquer une arthroplastie à la fin de croissance (10,15, 29, 58) (tableau XII).

**Tableau XII : Fréquence du déficit de mobilité selon les séries publiées.**

<b>Auteurs</b>	<b>Nb de cas</b>	<b>Déficit de mobilité (%)</b>
Lagrange (20)	82	28
Rutherford (16)	37	70
Fayard (15)	162	5
<b>Notre série</b>	<b>25</b>	<b>24</b>

### **3-3 Saillie du condyle externe**

La saillie latérale du coude est due à des altérations de la trame osseuse métaphysaire externe qui prend un aspect boursouflé. Elle est attribuée à des troubles ostéogéniques qui se produisent du même côté du cartilage de conjugaison et dans le sens de l'hypertrophie métaphysaire. Elle se voit le plus souvent lors des déplacements importants et peut donner un faux aspect de cubitus varus (11,20,28,50).

La saillie du condyle externe peut se voir dans 7 à 22 % des cas (15,20,16) elle a été retrouvée dans 14 % des cas de notre série. (tableau XIII).

**Tableau XIII :** Fréquence de la saillie du condyle externe selon les séries.

Auteurs	Nb de cas	Saillie du condyle externe (%)
Lagrange (20)	82	22
Rutherford (16)	37	22
Fayard (15)	162	7
<b>Notre série</b>	<b>25</b>	<b>20</b>

#### **3-4 Séquelles radiologiques**

Les remaniements métaphysaires radiologiques sont dus à l'hypertrophie de la métaphyse latérale qui prend un aspect aréolaire et boursoufflé. Ils peuvent se traduire cliniquement par une saillie latérale inesthétique (11,20).

La déformation en queue de poisson est due à une altération importante de la surface articulaire de la palette humérale, visible en fin de croissance (10, 58) . Elle est le résultat d'une instabilité accrue des fractures déplacées et ne présente aucune gêne fonctionnelle pour le coude (29, 75). Certains auteurs pensent que cette déformation est due à un déplacement persistant du fragment ostéochondral, alors que d'autres pensent qu'une rupture de l'artère nutritive du sillon intercondylien par interposition du trait de fracture en est la cause (10, 58). Cette déformation n'a pas été retrouvée dans notre série.

#### **3-5 Paralysie cubitale tardive**

C'est une complication possible, d'installation tardive et progressive. Elle est due à une élongation du tronc nerveux, sous l'influence d'un cubitus valgus évolutif avec la croissance. Elle peut être associée à une contusion chronique dans la gouttière épitrochléo-olécranienne ou à une arthropathie dégénérative du coude (19,20,28). La neuropathie cubitale peut n'apparaître qu'après un intervalle libre pouvant atteindre 20 ans (27). Ceci explique son absence dans notre série.

Le traitement doit permettre une libération du canal cubital et une transposition du nerf cubital (29) .

## VII. RESULTATS COMPARATIFS

### 1- Résultats globaux

Les résultats globaux étaient excellents et moyens dans 77 à 95 % des cas selon la majorité des auteurs (10,15,16,19,20). Nos résultats concordent avec ceux de la littérature.

Selon notre série et celle de VALDEMAR (10), les mauvais résultats se voient avec une fréquence non négligeable, ce qui confirme la gravité de cette fracture (tableau XIV). L'amélioration des résultats est liée à la prise en charge précoce et correcte de cette fracture.

Finalement, la fracture du condyle externe reste de mauvais pronostic et les complications orthopédiques peuvent survenir malgré toutes les précautions et le respect des règles techniques (18,67,88).

**Tableau XIV : Résultats globaux selon les séries.**

Séries	Nb de cas	Excellents résultats (%)	Moyens (%)	Mauvais (%)
Lagrange (20)	82	29	58	13
Rutherford (16)	37	57	43	-
Fayard (15)	162	55	29	3
Valdemar (10)	28	57	29	14
Marcheix (9)	22	77	13	10
<b>Notre série</b>	<b>25</b>	<b>56</b>	<b>24</b>	<b>20</b>

### 2- Résultats en fonction du stade de LAGRANGE et RIGALT

Les fractures du condyle externe de stade I restent de bon pronostic pour la plupart des auteurs (15,16,19,20) à la condition d'une prise en charge précoce et correcte. L'hésitation thérapeutique qui existe pour les fractures de stade II, explique les résultats moins satisfaisants

(15,19). Les résultats des fractures de stade III sont satisfaisants pour la majorité des auteurs (15,25,19,20) (tableau XV).

**Tableau XV : Taux d'excellents et moyens résultats en fonction du stade et des séries.**

Résultats Auteurs	Nb de cas	Stade I (%)	Stade II (%)	Stade III (%)
Shneider (1)	19	-	43,18	92,6
Robert (19)	45	100	48,34	78,26
Rutherford (16)	34	84,75	73	84,75
Fayard (15)	162	88,46	80,37	82,85
Notre série	25	100	84,61	54,54

### **3- Résultats en fonction du traitement**

Le traitement par embrochage percutané permet d'excellents et moyens résultats dans 64% à 83 % (tableau XVI).

**Tableau XVI : Taux d'excellents et moyens résultats en fonction du traitement par embrochage percutané et des séries.**

Séries	Excellent et moyen résultat (%)	Nb de cas
ROBERT (19)	64,28	45
Rutherford (16)	77,41	36
Fayard (15)	81,83	162
Ippolito (58)	83	49
Notre série	100	25

Le traitement chirurgical à ciel ouvert a donné pour les même auteurs 61 à 89 % d'excellents et moyens résultats (voir tableau XVII). Nos résultats s'accordent avec ceux de la littérature.

En ce qui concerne les fractures négligées, les résultats du traitement chirurgical sont médiocres aussi bien dans notre série (67 %) que dans celle de IPPOLITO (58) (77 %). Ceci ne

**Les fractures du condyle externe du coude chez l'enfant : Expérience du service d'orthopédie et traumatologie pédiatrique du CHU de Marrakech**

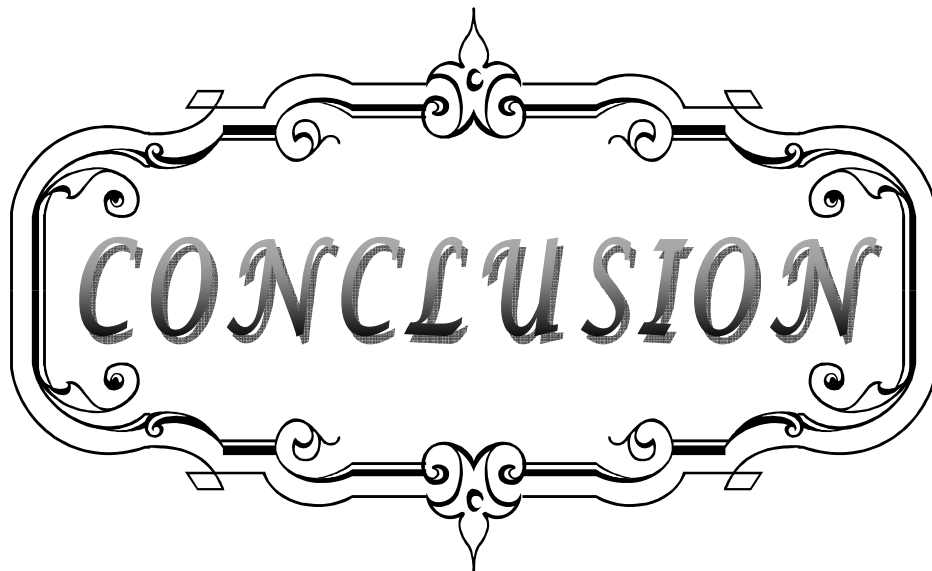
---

s'accorde pas avec les résultats de SCHNEIDER (1), pour qui la chirurgie des fractures négligées (< 6 mois) a donné 70 % d'excellents résultats.

Selon les résultats obtenus dans la plupart des séries, la chirurgie est considérée comme le traitement de choix des fractures du condyle externe et semble être le garant d'un résultat fonctionnel satisfaisant (15,16,19,20,58,85).

**Tableau XVII : Taux d'excellents et moyens résultats en fonction du traitement chirurgical à ciel ouvert et des séries.**

Série	Excellents et moyens résultats (%)	Nb de cas
ROBERT (19)	78,40	55
Rutherford (16)	89,53	37
Fayard (15)	89	162
Ippolito (58)	61,53	36
<b>Notre série</b>	<b>66,66</b>	<b>25</b>



CONCLUSION


La FCE reste encore de diagnostic difficile et parfois même sous-estimée à cause d'un petit fragment détaché.

L'analyse radiologique d'une telle fracture doit être soigneuse nécessitant un œil averti et une bonne connaissance de la chronologie d'apparition, des points d'ossifications du coude.

L'échographie et l'IRM doivent participer de plus en plus à l'analyse du trait de la fracture pour une meilleure indication thérapeutique. Le respect de ses indications et le diagnostic précoce restent les seuls garants d'une évolution favorable.

Ainsi, nous proposons la recommandation suivante :

- Pour le stade I de Lagrange et Rigault :
  - . Intégrité du cartilage articulaire à l'échographie ou à l'IRM : Le traitement orthopédique est suffisant.
  - . Atteinte du cartilage articulaire à l'échographie ou l'IRM : embrochage percutané.
- Pour le stade II de Lagrange et Rigault :
  - . Déplacement < 2 mm : Conduite identique à celle du stade I.
  - . Déplacement  $\geq$  2 mm : Embrochage percutané.
- Pour le stade III de Lagrange et Rigault : Réduction chirurgicale d'emblée.
- En cas de FCE négligée :
  - . Evolution < 12 semaines : Réduction chirurgicale.
  - . Evolution  $\geq$  12 semaines :
    - . Mobilité du coude conservée : Abstention.
    - . Mobilité du coude très gênée : Traitement chirurgical.



*RESUMES*

## Résumé

Nous rapportons dans ce travail rétrospectif une série de 25 cas de fractures du condyle externe recueillies au service d'orthopédie-traumatologie pédiatriques au CHU Mohamed VI de Marrakech. Le but de notre travail est de montrer leurs particularités cliniques, anatomopathologiques, thérapeutiques et évolutives, ainsi que les difficultés de prise en charge et d'évaluer enfin leurs résultats. La moyenne d'âge de nos patients était de 7 ans avec une prédominance masculine (76 %). La chute de sa hauteur est la principale étiologie avec une fréquence de 92 %. Les fractures ont été classées selon la classification de Lagrange et Rigault. Les fractures de stade II ont été traitées soit par embrochage percutané, soit par abord externe et embrochage divergent, alors que les fractures de stade III ont bénéficié d'une réduction chirurgicale. Nos patients ont été évalués selon les critères de Hardacre, avec un recul moyen de 10 mois. Sur les 19 cas de fractures récentes, nous avons compté 69 % d'excellents résultats, 26 % de résultats moyens et 5% de mauvais résultats. L'évaluation des 6 fractures négligées a noté 16,66% d'excellent résultat, 16,66% de résultat moyen et 67 % de mauvais résultat. Les complications sont majorées par le déficit d'extension (24 %), la saillie du condyle externe (20 %) et la pseudarthrose (20%). A travers notre série et après revue de la littérature, on conclut que la prise en charge de cette fracture présente encore des difficultés d'ordre diagnostique et thérapeutique. Celles ci peuvent être à l'origine de séquelles fonctionnelles.

## **Abstract**

We report in this work the result of a retrospective study of 25 cases of lateral condyle fractures hospitalized in the department of pediatric orthopedy and traumatology at CHU Mohamed VI of Marrakech. The aim of our study is to show their clinical, pathological, therapeutic, evolutionary aspects, the difficulties of managing, and finally evaluating their results. The average age of our patients was 7 years with a male predominance (76 %). The falling is the main etiology with a frequency of 92% of cases. The fractures were classified according to the classification of Lagrange and Rigault. Fractures of stage II were treated either by percutaneous pinning or by lateral approach and divergent pinning, while stage III fractures underwent surgical reduction. Our patients were evaluated according to Hardacre criteria with a backward of 10 months. For the 19 current fractures, we counted 69% excellent results, 26% of good results and 5% fair results. Evaluation of six non recent fractures noted 16,66% of excellent result, 16.66% of good result and 67% of poor results. Complications are mainly represented by the extension deficit (24%) , the spur formation of the lateral condyle (20%) and non-union (20%). From our study and review of litterature, we observe that the managing of this fracture still presents difficulties of diagnostic and therapeutic problems. These latter may cause serious functional sequelae.

## ملخص

أجرينا دراسة إستيعادية بصدد 25 حالة كسر باللقمة الخارجية المعالجة بقسم جراحة و تقويم العظام عند الطفل بالمركز الإستشفائي الجامعي محمد السادس بمراكش. تهدف هذه الدراسة إلى إظهار خصوصياتها السريرية العلاجية و التطورية و تقييم نتائجها. من خلال هاته الحالات، سجلنا متوسط عمر المرضى لدينا 7 سنوات بغالبية لدى الذكور (76%) و يعد السقوط السبب الرئيسي بتردد 92%. و قد تم تقييم الحالات طبقا لتصنيف لكرونج و ريكولت. عولجت كسور المرحلة II إما بالتدبيس عن طريق الجلد أو الرد الجراحي و التثبيت، في حين عولجت كسور المرحلة III بالرد الجراحي و التثبيت. تم تقييم المرضى بتراجع متوسط بلغ 10 شهور. بالنسبة لـ 19 كسر حديث كانت النتائج ممتازة في 69% من الحالات، متوسطة في 26% من الحالات، و ضعيفة في 5% من الحالات. بالنسبة لـ 6 كسور المهملة، كانت النتائج ممتازة في 16.66% من الحالات، متوسطة في 16.66% من الحالات، و ضعيفة في 67% من الحالات. تمثلت أهم المضاعفات في قصور بسط المرفق (24%)، بروز اللقمة (20%)، و تفصل كاذب (20%). من خلال دراستنا و مراجعة الأدبيات الطبية نخلص إلى أن هاته الكسور لا زالت تعرف مشاكل تشخيصية و علاجية، و قد تتسبب في تعقيدات وظيفية على مستوى المرفق.



ANNEXES

Hopital Arrazi - CHU Med VI Marrakech  
Service de traumatologie orthopédie pédiatrique  
Chef de service : Pr. R. EL Fezzazi

**Fiche d'exploitation**  
**Les fractures du condyle externe du coude chez l'enfant**

N° Dossier : .....

**I – Identité du patient :**

-Nom et prénom : .....

-sexe : M  F

-Age : .....

-origine : .....

-Tél et adresse : .....

-Niveau de scolarisation : .....

-Niveau socio-économique : .....

**II – Anamnèse :**

- Côté : Droit  Gauche

- Etiologie : Chute  AVP  Autres : .....

- Mécanisme : Direct  Indirect

Contrainte en valgus  Contrainte en varus  Non précisé

- Manipulation par Jebbar : Oui  Non

**III – Clinique :**

- Gros coude : Oui  Non

- Saillie du condyle externe : Oui  Non

- Impotence fonctionnelle en extension : Oui  Non

- Hématome : Oui  Non

- Ouverture cutanée : Oui  Non

- Lésion vasculaire : Non  Oui

## Les fractures du condyle externe du coude chez l'enfant : Expérience du service d'orthopédie et traumatologie pédiatrique du CHU de Marrakech

---

- Lésion nerveuse : Oui  Non
- Autres fractures : Oui  Non
- Autres lésions traumatiques : .....

### IV – Radiologie :

- Rx. Du coude de face : Oui  Non
- Rx. Du coude de profil : Oui  Non
- Rx. Du coude ¾ : Oui  Non
- Rx. Du coude comparative : Oui  Non
- Autres : .....
- lésions associées : Oui  Non  luxation du coude
- fracture épicondyle médial  fracture olécrane  Autres : .....

### V – Classification :

- Milch : .....
- Lagrange et Rigault : .....
- Jakob : .....
- Badelon : .....

### VI – Prise en charge :

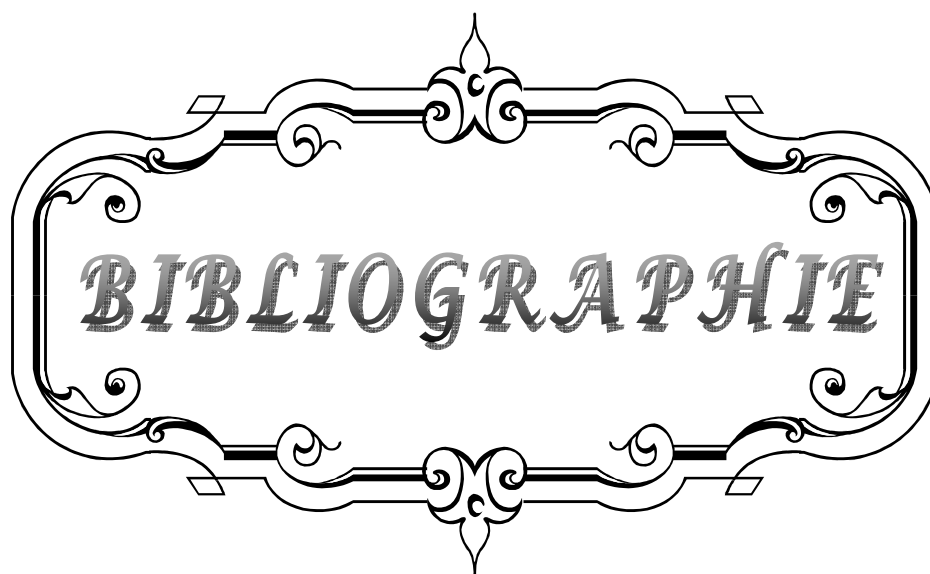
- Délai de prise en charge thérapeutique :
- Fracture négligée : Oui  Non
- Séquelle : Oui  Non
- Complications avant traitement : Oui  Non
- Syndrome de Volkmann : Oui  Non  Autres : .....
- Traitement orthopédique
  - Immobilisation par plâtre : Oui  Non
  - Réduction à foyer fermé + plâtre : Oui  Non
  - Durée de l'immobilisation : .....
- Traitement chirurgical :
  - Broches : Oui  Non
  - Nombre de broches : .....
  - Vis : Oui  Non
  - Nombre de vis : .....
  - Délai d'ablation de broches : .....
- Résultats selon Hardacre : .....

**Les fractures du condyle externe du coude chez l'enfant : Expérience du service d'orthopédie et traumatologie pédiatrique du CHU de Marrakech**

---

---

- Complications post-operatoires : Oui  Non
- Type de complication : Infection  Déplacement secondaire  Pseudarthrose
- Cubitus valgus  Cubitus varus  Nécrose avasculaire
- Raideur  Hypertrophie du condyle latéral
- Déformation en « queue de poisson »  Paralysie ulnaire
- Atteinte du n. radial  Atteinte du nerf médian
- Traitement au stade de séquelle : Oui  Non
- Traitement instauré ?  
.....
- Durée de l'hospitalisation :  
.....
- Radiographie de contrôle : Oui  Non  à J ? : .....
- Recul (mois) : Oui  Non
- Complications : Oui  Non
- Type de complication :  
.....
- Traitement instauré ?  
.....
- Résultats : classe  
.....



*BIBLIOGRAPHIE*

- 1- **Schneider G. , Pouliquen J.**  
Fractures anciennes du condyle externe (lateralis capitellum humeri) chez l'enfant.  
Revue de Chirurgie Orthopédique et Traumatologique  
Vol 78, N° 7 – novembre 1992
- 2- **Sharma H., Ayer R. and Taylor G.**  
Complex Pediatric Elbow Injury: An Uncommon Case  
BMC Musculoskeletal Disorders 2005, 6:13
- 3- **Nicholas M. Bernthal, C. Max Hoshino, Daniel Dichter, Melissa Wong and Mauricio Silva**  
Recovery of Elbow Motion Following Pediatric Lateral Condylar Fractures of the Humerus  
J Bone Joint Surg Am. 2011;93:871–877.
- 4- **Pen-Gang C., Wei-Ning C., Matthew N.**  
Posteromedial Dislocation of the Elbow with Lateral Condyle Fracture in Children  
J Chin Med Assoc · February 2009 · Vol 72 · No 2
- 5- **Shyam K Saraf and Ghanshyam N.**  
Late presentation of fractures of the lateral condyle of the humerus in children  
Indian J Orthop. 2011 Jan-Mar; 45(1): 39-44.
- 6- **Randsborg P., Sivertsen E., Skråmm I. and Pål Gulbrandsen,**  
The need for better analysis of observational studies in orthopedics A retrospective study of elbow fractures in children  
Acta Orthopaedica 2010; 81 (3): 377–381 377
- 7- **Launay F., Arabella I., Samuel J, Jouve J.**  
Lateral Humeral Condyle Fractures in Children A Comparison of Two Approaches to Treatment  
J Pediatr Orthop · Volume 24, Number 4, July/August 2004
- 8- **Kwang S., Yong W., Chang W., Choer B. and Chul H.**  
Closed Reduction and Internal Fixation of Completely Displaced and Rotated Lateral Condyle Fractures of the Humerus in Children  
Orthop Trauma \_ Volume 24, Number 7, July 2010

- 9- **Marcheix P., Vacquerie V., Longis B.**  
Distal humerus lateral condyle fracture in children: When is the conservative treatment a valid option? Orthop Traumatol Surg Res 2011;97(3):304-7.
- 10- **Valdemar S., Sören D.**  
Deformity after Fracture of the Lateral Humeral Condyle in Children  
Journal of pediatric orthopedics Part B10: 142-152. 2001
- 11- **Sharma J., Arora A., Naven C.**  
Lateral condylar fractures of the humerus in children  
The Journal of Trauma Vol. 39, No. 6
- 12- **Vasilios A. Papavasiliou and Theodoros A. Beslikas**  
Fractures of the lateral humeral condyle in children—an analysis of 39 cases  
Injury (1985) 16,364-366 Printed in Great Britain
- 13- **Kwang S., Yong W., Chang W., Choer B. and Chul H.**  
Condyle Fractures of the Humerus in Children  
Orthop Trauma \_ Volume 24, Number 7, July 2010
- 14- **Dauids R., Maguire F., Mubarak J.,**  
Lateral condylar Fracture of the humerus Following osttraumatic Cubitus Varus  
Journal of pediatric orthopedics 14: 466-470. 1994
- 15- **Fayard J. Fournet**  
Fractures du condyle externe  
Rev Chirur Orthop, 1987, 73, 448-55
- 16- **Rutherford A.**  
Fractures of the lateral humeral condyle in children.  
J Bone Joint Surg Am, 1985, 67, 6 : 851-56
- 17- **Haaren V., Bode J.**  
Posterolateral dislocation of the elbo with concomitant fracture of lateral humeral condyle: case report  
The journal of trauma. 1994;36:288-90.
- 18- **Zerhouni H., Amrani A., Ettayebi F.**  
Les fractures du condyle huméral externe chez l'enfant  
Rev Maroc Chirur Ortho Traumat,2000, 11, 92-9.

- 19- **Robert M., Longis B., Moulies D.**  
Les fractures du condyle externe chez l'enfant : A propos de 45 cas.  
Ann Chirurgie 1984;38(8),621-6.
- 20- **Lagrange J., Rigault P.**  
Fracture du condyle externe du coude de l'enfant.  
Rev. Chirur Orthop, 1962, 48, 4 : 415-46.
- 21- **Lennart A. Landin, Lars G. Danielsson**  
Elbow fractures in children an epidemiological analysis of 586 cases  
Acta orthop. Scand. 57, 309-312, 1986
- 22- **H. Sharma, K. Chirputkar, R.D.D. Duncan**  
Management of lateral humeral condylar mass fractures in children  
Current Orthopaedics (2007) 21, 145-149
- 23- **Bulstrode C, et al.**  
Lateral condyle fracture.  
editors. Oxford textbook of Orthopaedics and Trauma. Oxford: Oxford University Press; 2002.
- 24- **Learie M. Merson R.**  
Injuries to the lateral condyle epiphysis of the humerus in children.  
J Bone Joint Surg, 1954, 36 B: 84-89.
- 25- **Kamegaya M., Shinohara Y., Kurokawa M.,**  
Assessment of stability in children's Minimally displaced Lateral Humeral Condyle Fracture by Magnetic resonance imaging  
Journal of pediatric orthopedics 19: 570-572. 1999
- 26- **JAKOB R., JOHN V., MERCER R.,**  
OBSERVATIONS CONCERNING FRACTURES OF THE LATERAL HUMERAL CONDYLE IN CHILDREN  
THE JOURNAL OF BONE AND JOINT SURGERY, VOL. 57-B, No. 4, NOVEMBER 1975
- 27- **Najeh K.**  
Les fractures du condyle externe chez l'enfant.  
Thèse Méd Casablanca, 1990, n° 2, Référence n° 35.
- 28- **Moulies D., Longis B.**
-

- Les fractures du condyle externe.  
Sauramps médical, 1990 : 177–92
- 29– **Papandrea R., Waters M.**  
Posttraumatic reconstruction of the elbow in the pediatric patient  
Clinical orthopaedics and related research . Number 370, pp 115–126. 2000
- 30– **Dejean O.**  
Fractures de la palette humérale de l'enfant.  
Orthop Trauma Med Line, 1994–1996 : 89–108.
- 31– **Bellaoui N.**  
Les fractures du condyle externe chez l'enfant  
Thèse Méd Casablanca 2002, n° 300
- 32– **Tachdjian M.**  
Fractures and Dislocations: Pediatric Orthopedics,  
2nd edition. Philadelphia, PA: WB Saunders, 1990:3124–31.
- 33– **Kirkos J., Beslikas T., Papavasiliou V.**  
Posteromedial dislocation of the elbow with lateral condyle fracture in children.  
Clin Orthop 2003;408:232–6.
- 34– **Christina A. Hadjikouti–Dyer , William H. Harper**  
Fractured lateral condyle with associated olecranon fracture in a child  
Orthopaedic Department, Leicester Royal Infirmary, 17 Derby Road, Risley, Derbyshire,  
Risley DE72 3SY, UK, Injury Extra (2006) 37, 261—263
- 35– **Evans M., Graham H.**  
Olecranon fractures in children. J  
Paediatr Orthop 1999;19(5):559—69.
- 36– **Mathews J.**  
Fractures of the olecranon in children. Injury  
1981;12:207—12.
- 37– **William C, Warner J, Beaty J.**  
Fractures about the elbow in children.  
In: Bulstrade C, editor. Oxford textbook of orthopaedics and trauma. 2005. p. 26660—  
2681.

- 38– Rogers L.**  
Radiology of skeletal trauma.  
vol. 2, 2<sup>nd</sup> ed. Elsevier Science; 1992. p. 780—4.
- 39– Badelon O, Bensahel H, Mazda K, Vie P. Lateral humeral condylar fracture in children: a report of 47 cases.** J Paediatr Orthop 1988;8:31—4.
- 40– Flemming H.**  
Fractures of the lateral condyle of humerus in children  
Acta orthop. Scand. 45, 518–528, 1974
- 41– Wheeler D., Linscheid R.**  
Fracture–dislocation of the elbow.  
Clin Orthop 1967;50:95–106.
- 42– Rovinsky D., Ferguson C., Younis A., Otsuka N.**  
Pediatric elbow dislocation associated with a Miltch Type I lateral condyle fracture of the humerus.  
J Orthop Trauma, 1999, 13, 6, 458–60
- 43– Cardona JI, Riddle E, Kumar SJ**  
Displaced fractures of the lateral humeral condyle: criteria for implant removal.  
Journal of Pediatric Orthopedics [2002, 22(2):194–7]
- 44– Alistair P., Alex G., Ahmed A., Stuart J.**  
Distal humerus lateral condyle mass fracture and olecranon fracture in a 4–year–old female—review of literature  
Injury Extra (2005) 36, 368—372
- 45– Allain J., Pannier S., Goutallier D.**  
Traumatismes du coude.  
EMC (Elsevier Masson SAS, Paris), Médecine d'urgence, 25–200–F–20, 2007
- 46– Anna K., Alois S.**  
Sonographic Differentiation of stable and unstable Lateral Condyle Fractures of the Humerus in Children  
J Pediatr Orthop Part B, Vol. 10, No. 2, 2001

- 47– Sharma A., Singh R., Sharma S., Toh S.**  
Nonunion of Fractures of the Lateral Humeral Condyle  
J Bone Joint Surg Am. 2003;85:1399–1400.
- 48– effer R.**  
Injury of the lateral humeral condyle in children.  
J R COLL Surg Edinb, 1989, 34(3), 156–9
- 49– Chong Il Yoo, Jeung Tak Suh, Kuen Tk Suh**  
  
Avascular Necrosis After Fracture–Separation of the distal end of the humerus in children  
Orthopedics August 1992 vol 15 NO 8
- 50– Chul–Hyun Cho, MD, Kwang–Soon Song, MD\*, Byung–Woo Min, MD,**  
Ki–Cheor Bae, MD, Kyung–Jae Lee, MD  
Long–term results of remodeling of lateral condylar prominence after lateral closed–  
wedge osteotomy for cubitus varus  
J Shoulder Elbow Surg (2009) 18, 478–483
- 51– Craig M., Peter M. Waters, David J. Brown,**  
Percutaneous Pinning in the Treatment of Displaced Lateral condyle Fractures  
Journal of pediatric orthopedics 14: 462–465. 1994
- 52– Meyer NJ, Lyon RM.**  
Lateral elbow ecchymosis as a clinical sign of lateral humeral condylar fractures.  
Am J Orthop. 2003;32 (5):260–261.
- 53– Davide Ring, Jesse B. Jupiter, Satoshi Toh**  
  
Salvage of contaminated Fractures of the distal Humerus With Thin Wire External fixation  
Clinical orthopaedics and related research  
369, pp 203–208. 1999
- 54– D. J. Dunaway and J. A. Trott**  
Open reduction and internal fixation of condylar fractures via an extended bicoronal  
approach with a masseteric myotomy  
British Journal of Plastic Surgery (1996), 49, 79–84
- 55– D. Phillip Thomas, F., W. Howard, G. Cole, and Douglas M. Hedden.**  
Three Weeks of Kirschner Wire Fixation for Displaced Lateral Condylar Fractures of the  
Humerus in Children

- Journal of Pediatric Orthopaedics:  
September/October 2001 – Volume 21 – Issue 5 – pp 565–569
- 56– Milch H.**  
Fractures and fracture dislocations of the humeral condyles.  
J Trauma. 1964;4:592–607.
- 57– Eldridge L. Eliason, M.D. and Jhon North, M.D.**  
FRACTURES ABOUT THE ELBOW  
The American Journal of Surgery (December 1937), 38 (3), pg. 727–738
- 58– Ernesto ippolito, Cosimo Tudisco, Pascale Farestti,**  
Fracture of the humeral condyles in children: 49 cases evaluated after 18–45 years  
Acta Orthop Scand. 1996; 67 (2): 173–178
- 59– Foster DE, Sullivan JA, Gross RH.**  
Lateral humeral condylar fractures in children.  
J Pediatr Orthop. 1985;5:16–22.
- 60– Francis J. Cox, M.D., Melvint T. Hurley, M.D.**  
Fractures About the Elbow in Children  
California Medical Association, Los Angeles, May 13–16, 1951.
- 61– Frederic M. Smith, M.D., and John J. joyce**  
Fractures of the Lateral Condyle of the Humerus in Children  
The American Journal of Surgery (March 1954), 87 (3), pg. 330–338
- 62– Hakan T, Nedret O.**  
  
Surgical treatment of elbow fracture–dislocations seen in children and adolescents  
Acta Orthop Traumatol Turc 2003;37(4):304–308
- 63– H De Boeck**  
Fractures de l'extrémité inférieure de l'humérus chez l'enfant  
Encycl Méd Chir (Editions Scientifiques et Médicales Elsevier SAS, Paris, tous droits réservés), Techniques chirurgicales–Orthopédie–Traumatologie, 44–324, 2003, 13p.
- 64– H.De Boeck, T.Van Isacker**  
Fractures de l'extrémité inférieure de l'humérus chez l'enfant  
EMC (Elsevier Masson SAS, Paris), Appareil locomoteur, 17–041–B–10, 2007.

- 65– JC Flynn, JF Richards and RI Saltzman**  
Prevention and treatment of non-union of slightly displaced fractures of the lateral humeral condyle in children. An end-result study  
J Bone Joint Surg Am. 1975;57:1087–1092.
- 66– Jennifer M. Weiss MD,w Sara Graves, BA,w Scott Yang, BS,w Elliott Mendelsohn, BS,w Robert M. Kay, MD,w and David L. Skaggs, MDw**  
A Classification System for Lateral Condyle Fractures.  
J Pediatr Orthop \_ Volume 29, Number 6, September 2009
- 67– Kyoung Hwan Koh, MD, Sung Wook Seo, MD, Kyung Mu Kim, MD, and Jong Sup Shim, MD**  
Clinical and Radiographic Results of Lateral Condylar Fracture of Distal Humerus in Children  
J Pediatr Orthop \_ Volume 30, Number 5, July/August 2010.
- 68– Jon A. Hardacre, Stanley H. Nahigian, Avrum I.**  
Fractures of the Lateral Condyle of the Humerus in Children  
J Bone Joint Surg Am. 1971;53:1083–1095.
- 69– Joseph C. Flynn and James F. Richard, JR.**  
Non-Union of Minimally Displaced Fractures of the Lateral Condyle of the Humerus in Children  
J Bone Joint Surg Am. 1971;53:1096–1101.
- 70– K.Lamraski, G. Lamraski, P. Bouté, M. Gujic, P. Rotsaert, C. Dugardeun, A. Massez, F. Schuind**  
Intérêt des radiographie ostéo-articulaires comparatives en traumatologie de l'enfant  
Revue de chirurgie orthopédique 2004, 90, 696–702
- 71– K Masada, H Kawai, H Kawabata, T Masatomi, Y Tsuyuguchi and K Yamamoto**  
Osteosynthesis for old, established non-union of the lateral condyle of the humerus  
J Bone Joint Surg Am. 1990;72:32–40.
- 72– Kirsty Cattle BSc, MB ChB Sandeep Hemmadi, FRCS Orth**  
Case report of combined olecranon fracture and lateral condyle fracture.  
Department of Trauma and Orthopaedics, University Hospital of Wales, CF14 4XW Cardiff, UK  
doi:10.1016/j.ajem.2005.10.027

- 73– **Kwang Soon Song, Chul Hyung Kang, Byung Woo Min, Ki Chul Bae and Chul Hyun Cho**  
Internal Oblique Radiographs for Diagnosis of Nondisplaced or Minimally Displaced Lateral Condylar Fractures of the Humerus in Children  
J Bone Joint Surg Am. 2007;89:58–63. doi:10.2106/JBJS.E.01387
- 74– **Luis Perez Carro, M.D., Ph.D., Pau Golano, M.D., and Jordi Vega, M.D.**  
Arthroscopic-Assisted Reduction and Percutaneous External Fixation of Lateral Condyle Fractures of the Humerus  
Arthroscopy: The Journal of Arthroscopic and Related Surgery, Vol 23, No 10 (October), 2007: pp 1131.e1–1131.e4
- 75– **L. R. Von Laer**  
The Fracture of the radial condyle of the humerus in childhood  
Unfallchirurg 1998 - 101:271–279
- 76– **Mallet J.-F., Bronfen C.**  
Les pièges radiologiques de la traumatologie du coude chez l'enfant  
J. Traumatol. Sport, 1998, 15, 173–177
- 77– **J Faflik; A Chilarski; R Kucharski**  
Fractures of the lateral condyle of the humerus in children: results of surgical treatment of new and old cases.  
Chirurgia narządów ruchu i ortopedia polska 2000;65(5):469–75.
- 78– **N. Mohan, J. B. Hunter, C. L. Colton**  
The posterolateral approach to the distal humerus for open reduction and internal fixation of fractures of the lateral condyle in children  
The journal of bone and Joint surgery Vol 82–13, No 5, July 2000
- 79– **R.G.C. Pennington , J.A. Corner, H.C. Brownlow**  
Milch's classification of paediatric lateral condylar mass fractures: Analysis of inter- and intraobserver reliability and comparison with operative findings  
Injury, Int. J. Care Injured 40 (2009) 249–252
- 80– **M. JENYO, T. MIRDAD**  
FRACTURES OF THE LATERAL CONDYLE OF THE HUMERUS IN CHILDREN  
East Afr Med J , 2001.

- 81- **Ryuujiro Nakamura and Seiko Harata Ashwini Sharma, Roop Singh, Sansar Sharma, Satoshi Toh, Kenji Tsubo, Shinji Nishikawa, Sadahiro Inoue,**  
Nonunion of Fractures of the Lateral Humeral Condyle  
J Bone Joint Surg Am. 2003;85:1399-1400.
- 82- **Satoshi Toh, Kenji Tsubo, Shinji Nishikawa, Sadahiro Inoue, Ryuujiro Nakamura and Seiko Harata**  
Long-Standing Nonunion of Fractures of the Lateral Humeral Condyle  
J Bone Joint Surg Am. 2002;84:593-598.
- 83- **Mintzer CM, Waters PM, Brown DJ, Kasser JR.**  
Percutaneous pinning in the treatment of displaced lateral condyle fractures.  
J Pediatr Orthop. 1994 Jul-Aug;14(4):462-5.
- 84- **T. Finnbogason, G. Karlsson, L. Lindberg, W. Mortensson**  
Nondisplaced and minimally Displaced fractures of the Lateral Humeral condyle in children: A Prospective Radiographic investigation of fracture Stability  
Journal of pediatric orthopedics 15: 422-425. 1995
- 85- **Unal BOZ, Ali Engin ULUSAL, Hakan VURUSKANER, Yavuz AYDINOGLU**  
Functional results of displaced lateral condyle fractures of the humerus with four-week K-wire fixation in children  
Acta Orthop Traumatol Turc 2005;39(3):193-19
- 86- **Vernon M. Chapman, MD, Brian E. Grottkau, MD, Maurice Albright, MD, Hamid Salamipour, MD, and Diego Jaramillo, MD**  
Multidetector Computed Tomography of Pediatric Lateral Condylar Fractures  
J Comput Assist Tomogr 2005;29:842-846
- 87- **Zhang Jing-dong, Chen Hua**  
Ultrasonography for non-displaced and mini-displaced humeral lateral condyle fractures in children  
Chinese Journal of Traumatology 2008; 11(5):297-300 . 297 .
- 88- **Weise K., Schwab E., Scheufle T.**  
Elbow injuries in child hood.  
Unfallchirurg, 1997, 100: 255-69.
- 89- **Blery M., Chagnon S., Jacquenod P.**  
Coude.  
EMC Radio I, 30340 A, 4. 12. 12.

- 90– Markowitz RI, Davidson RS, HartyMP, et al.**  
Sonography of the elbow in infants and children. Am J Roentgenol 1992;159 (4):829–833.
- 91– M. Costa, S. Owen–Johnstone, J. K. Tucker, T. Marshall**  
The value of MRI in the assessment of anelbow injury in a neonate  
J Bone Joint Surg [Br] 2001;83–B:544–6.
- 92– Beltran J, Rosenberg ZS, Kawelblum M, Montes L, Bergman AG, Stongwater A.**  
Pediatric elbow fractures: MRI evaluation.  
Skeletal radiol 1994;23:277–281
- 93– Rogers LF, Poznanski AK.**  
Imaging of epiphyseal injuries. Radiology  
1994;191:297–308.
- 94– Beltran B, Rosenberg ZS.**  
MR imaging of paediatric elbow fractures.  
Magn Reson Imaging Clin North Am 1997;567–78.
- 95– Horn B., Herman M., Crisci K.,**  
Fractures of the lateral humeral condyle : Role of the cartilage hinge in fracture stability.  
J Pediat Orthop, 2002, 22, 1:8–11
- 96– J M Marzo, C C d'Amato, M M Strong and R R Gillespie**  
Usefulness and accuracy of arthrography in management of lateral humeral condyle fractures in children.  
J Pediatr Orthop 10(3):317–21 (1990) PMID 2355073

# قَسَمُ الطَّبِيبِ

## اقْسِمُ بِاللَّهِ الْعَظِيمِ

أَنْ أَرَأَبَ اللَّهَ فِي مِهْنَتِي .

وَأَنْ أَصُونَ حَيَاةَ الْإِنْسَانِ فِي كَافَّةِ أَدْوَارِهَا . فِي كُلِّ الظُّرُوفِ وَالْأَحْوَالِ

بِإِذْنِ وَسْعِي فِي اسْتِنْقَاذِهَا مِنَ الْهَلَاكِ وَالْمَرَضِ وَالْأَلَمِ وَالْقَلْقِ .

وَأَنْ أَحْفَظَ لِلنَّاسِ كَرَامَتَهُمْ ، وَأَسْتُرَ عَوْرَتَهُمْ ، وَأَكْتُمَ سِرَّهُمْ .

وَأَنْ أَكُونَ عَلَى الدَّوَامِ مِنْ وَسَائِلِ رَحْمَةِ اللَّهِ ، بِإِذْنِ رِعَايَتِي الطَّبِيبِيَّةِ

لِلْقَرِيبِ وَالْبَعِيدِ ، لِلصَّالِحِ وَالْخَاطِئِ ، وَالصَّدِيقِ وَالْعَدُوِّ .

وَأَنْ أَثَابِرَ عَلَى طَلْبِ الْعِلْمِ ، أَسْخِرَهُ لِنَفْعِ الْإِنْسَانِ ... لَا لِأَذَاهِ .

وَأَنْ أُوقِّرَ مَنْ عَلَّمَنِي ، وَأُعَلِّمَ مَنْ يَصْغُرَنِي ، وَأَكُونَ أَخًا لِكُلِّ زَمِيلٍ فِي

الْمِهْنَةِ الطَّبِيبِيَّةِ مُتَعَاوِنِينَ عَلَى الْبِرِّ وَالتَّقْوَى .

وَأَنْ تَكُونَ حَيَاتِي مِصْدَاقَ إِيمَانِي فِي سِرِّي وَعَلَانِيَتِي ، نَقِيَّةً مِمَّا

يُشِينُهَا تَجَاهَ اللَّهِ وَرَسُولِهِ وَالْمُؤْمِنِينَ .

وَاللَّهُ عَلَى مَا أَقُولُ شَهِيدٌ



# جامعة القاضي عياض كلية الطب و الصيدلة مراكش

أطروحة رقم 69

سنة 2012

## كسور اللقمة الخارجية عند الطفل: تجربة مصلحة جراحة العظام و المفاصل عند الطفل بالمركز الإستشفائي الجامعي بمراكش

### الأطروحة

قدمت ونوقشت علانية يوم...../...../2012

### من طرف

الآنسة زينب المعتصم

المزداة في 10 دجنبر 1984 بتارودانت

### لنيل شهادة الدكتوراه في الطب

: الكلمات الأساسية

كسر - اللقمة الخارجية - المرفق - التديس - التعقيدات

### اللجنة

الرئيس

السيد م. لطيفي

أستاذ في جراحة العظام والمفاصل

المشرف

السيد ر. الفيزازي

أستاذ مبرز في جراحة الأطفال

السيد ح. سعدي

أستاذ مبرز في جراحة العظام والمفاصل

السيد ي. ناجب

أستاذ مبرز في جراحة العظام والمفاصل

السيد م. اولاد صياد

أستاذ مبرز في جراحة الأطفال

السيدة ن. شريف ادريسي الكنوني

أستاذة مبرزة في التشخيص بالأشعة

الحكام

