



UNIVERSITE CADI AYYAD
FACULTE DE MEDECINE ET DE PHARMACIE
MARRAKECH

ANNEE 2007

THESE N° 67

LES TRAUMATISMES FERMES DU REIN : « A PROPOS DE 40 CAS »

THESE

PRESENTEE ET SOUTENUE PUBLIQUEMENT LE .../.../2007
PAR

Mlle. **Hanane EL HAMLILI**

Née le 28/04/1977 à Marrakech

POUR L'OBTENTION DU DOCTORAT EN MEDECINE

MOTS CLES

Traumatisme- Fermé- Rein- Traitement - Classification

JURY

Mr. **A. OUSEHAL**

Professeur de Radiologie

PRESIDENT

Mr. **I. SARF**

Professeur agrégé d'Urologie

RAPPORTEUR

Mr. **S. M. MOUDOUNI**

Professeur agrégé d'Urologie

Mr. **D. TOUITI**

Professeur agrégé d'Urologie

Mr. **B. FINECH**

Professeur agrégé de Chirurgie Viscérale

} JUGES



ABREVIATIONS

ASST : American Society for the Surgery of Trauma.

AUSP : Arbre urinaire sans préparation.

AVP : Accident de la voie publique.

D : Droit.

F : Féminin.

FL : Fosse lombaire.

G : Gauche.

HRP : Hématome rétropéritonéal.

HTA : Hypertension artérielle.

IRM : Imagerie par résonance magnétique.

JPU : Jonction pyélo-urétérale.

M : Masculin.

NFS : Numération formule sanguine.

PQ : Plaquettes.

PDC : Produit de constance.

PLP : Ponction lavage péritonéale.

Rx : Radiographie

SCAM : Sortant contre avis médical.

T° : Température

TA : Tension artérielle

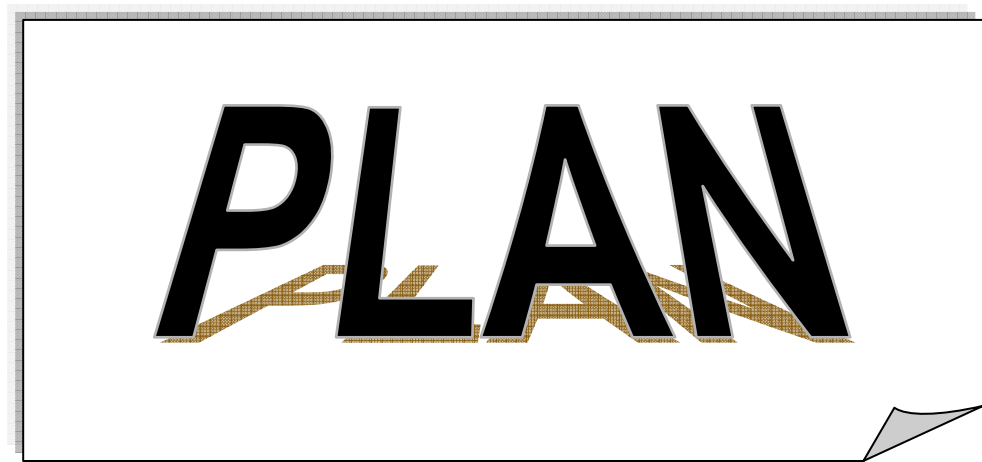TS : Transfusion.

TDM : Tomodensitométrie.

UHN : Urétérohydronéphrose.

UIV : Urographie intraveineuse.

UPR : Urétéropyélographie rétrograde



INTRODUCTION.....	1
MATERIEL D'ETUDE.....	3
RESULTATS.....	16
I. DONNEES EPIDEMIOLOGIQUES	17
1. Fréquence.....	17
2. Répartition selon l'âge.....	17
3. Répartition selon le sexe.....	18
4. Répartition selon le côté atteint.....	19
5. Répartition selon la nature du traumatisme.....	19
6. Traumatisme sur rein pathologique.....	20
II. CLINIQUE.....	20
1. Hématurie.....	20
2. Douleur.....	20
3. Signes locaux.....	21
4. Etat de choc.....	21
III. LESIONS ASSOCIEES.....	21
IV. IMAGERIE	22
V. CLASSIFICATION LESIONNELLE.....	24
VI. TRAITEMENT	27

DISCUSSION.....	30
I. RAPPEL ANATOMIQUE.....	31
1. Anatomie descriptive des reins.....	31
2. rapports topographiques des reins.....	34
3. Moyens de fixité.....	40
4. Vascularisation des reins.....	40
II. PHYSIOPATHOLOGIE.....	43
III. EPIDEMIOLOGIE.....	47
1. Fréquence.....	47
2. Répartition selon l'âge.....	47
3. Répartition selon le sexe.....	47
4. Répartition selon le côté atteint.....	48
5. Répartition selon la nature du traumatisme.....	48
6. Mécanisme.....	48
7. Traumatisme sur rein pathologique.....	49
IV. CLINIQUE.....	51
1. Hématurie.....	51
2. Douleur.....	52
3. Signes locaux.....	52
4. Etat de choc.....	52
V. ASSOCIATIONS LESIONNELLES.....	53

VI. IMAGERIE.....	54
1. Méthodes d'imagerie.....	55
1-1. Radiographie de l'arbre urinaire sans préparation.....	55
1-2. Echographie -Doppler.....	55
1-3. Urographie intraveineuse.....	56
1-4. Tomodensitométrie.....	57
1-5. Artériographie.....	58
1-6. Imagerie par résonance magnétique.....	59
1-7. Scintigraphie.....	59
1-8. Urétéropyélographie rétrograde.....	59
2. Résultats des examens d'imagerie.....	60
VII. Classification lésionnelle.....	65
1. Lésions anatomiques élémentaires.....	65
2. Classifications utilisées.....	68
VIII. Prise en charge thérapeutique.....	70
1. Les traumatismes mineurs.....	70
2. Les traumatismes majeurs.....	70
3. Stratégie thérapeutique.....	78
IX. EVOLUTION- COMPLICATIONS.....	80
CONCLUSION.....	85
RESUMES	
BIBLIOGRAPHIE	



INTRODUCTION

The word "INTRODUCTION" is written in a large, bold, black, sans-serif font. The letters are slightly slanted to the right. Below the letters, there are several horizontal, wavy lines in a golden-brown color, giving the impression of a shadow or a stylized underline. The text is contained within a white rectangular box with a thin black border. The bottom-right corner of the box is folded over, resembling a speech bubble or a piece of paper.

Les contusions rénales, ou traumatismes fermés du rein sont définies par l'ensemble des lésions anatomiques qui peuvent intéresser les 4 constituants du rein : la capsule, le parenchyme rénal, les voies excrétrices et le pédicule rénal ; consécutifs à un choc ayant respecté la continuité pariétale.

Leur fréquence est en augmentation, ils représentent 10 à 30 % des contusions abdominales [1, 3, 4, 7, 14, 23]. Les patients intéressés sont généralement des adultes jeunes et socialement très actifs, atteints lors d'accidents de la voie publique, mais également lors de chutes et d'accidents sportifs, ce qui confère une importance particulière à ce problème dans notre pays.

Grâce à l'amélioration des techniques d'imagerie depuis la dernière décennie, notamment tomodynamométrique, la prise en charge des traumatismes du rein s'est modifiée au profit d'une abstention chirurgicale [4]. Le scanner abdominopelvien (uroscanner) s'est imposé comme l'examen de référence de première intention, permettant une meilleure analyse et prise en charge des lésions [2, 6].

Notre travail consiste en une étude rétrospective étalée sur 6 ans (2002 – 2007), réalisée au service d'urologie du CHU Mohammed VI de Marrakech Concernant 40 patients admis pour traumatismes fermés du rein.

Ce travail a pour but de préciser les dernières considérations biomécaniques, la place de l'imagerie et enfin les indications et les résultats des différentes prises en charge thérapeutiques devant un traumatisme fermé du rein ; en fonction des données de la littérature.



MATÉRIEL ET MÉTHODES

Ce travail rapporte notre expérience à propos de 40 traumatismes rénaux fermés traités et suivis au service d'urologie durant une période de 6 ans (2002–2007).

Le mode de recrutement de nos malades se fait à partir du service des urgences chirurgicales.

Le bilan radiologique permettait de poser le diagnostic et de classer les traumatismes selon la classification de l'ASST (American society for the surgery of trauma).

Nous avons étudié rétrospectivement l'âge, le sexe, le côté lésé, le mécanisme du traumatisme (direct, indirect ou décélération), l'étiologie, la présence de lésions associées (viscérale, orthopédique..), les signes cliniques et biologiques à l'admission (hématurie, TA, hémoglobine et créatinine).

Le traitement conservateur consistait en une surveillance clinique régulière : pouls, TA, T°, douleur, couleur des urines ; une surveillance biologique : NFS, TP, TCA, créatinémie ; et une surveillance radiologique par échographie et uroscanner de contrôle systématique (pour les traumatismes sévères) dans la première semaine.

Une fiche d'exploitation ci-jointe des dossiers, dans laquelle on a essayé de faire figurer les éléments les plus importants en matière de traumatologie rénale, nous a permis cette étude.

Fiche d'exploitation

NO:

NE : /

Identité du malade

Nom, prénom :

Age :

Sexe :

Profession :

Niveau d'instruction :

Date d'hospitalisation

Atcds pathologiques

Traumatisme

Date :

Côté atteint :

Circonstance :

Mécanisme : direct Indirect

Manifestations cliniques à l'admission

Choc hémorragique

Hématurie

Douleur

Signes locaux

Etat hémodynamique TA : pouls : autres :

Evolution et surveillance

Scanner de contrôle : J10 1 mois 3 mois 6 mois

Echographie de contrôle :

UIV de contrôle : 3 mois 6 mois 1 an

NFS de contrôle :



RESULTATS

I/ Données épidémiologiques

1. Fréquence

Les traumatismes fermés du rein sont relativement rares, et sont vus en moyenne à raison de sept cas par an (*Figure n°1*)

Nombre de cas

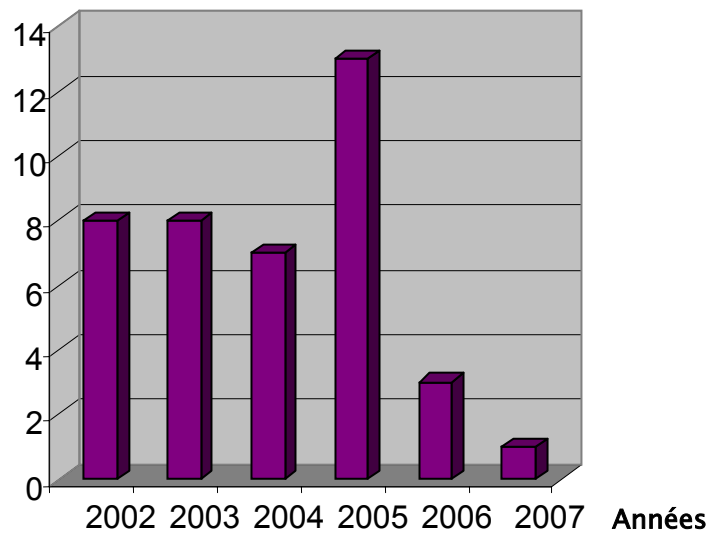


Figure n°1 : Répartition selon l'année

2. Répartition selon l'âge

L'âge de nos patients est compris entre 4 et 73 ans, avec une moyenne d'âge de 25,4 ans (*Figure n°2*).

La tranche d'âge de [10-30[ans est la plus fréquente avec 60 % des cas.

Pourcentage %

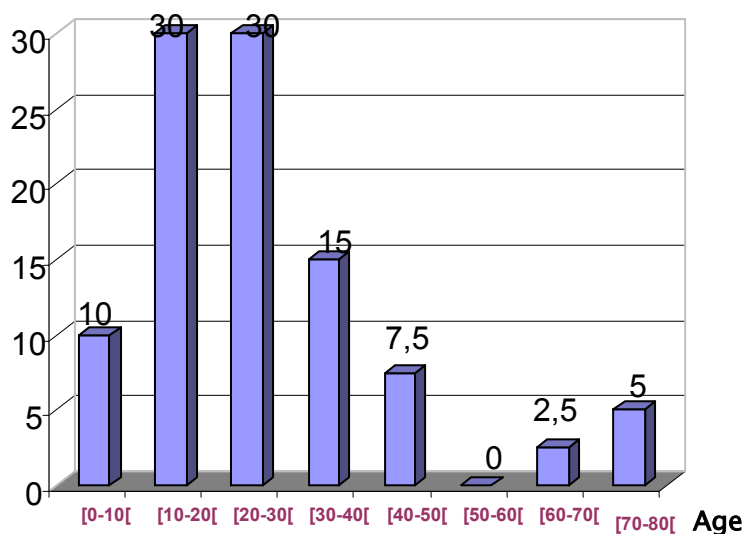


Figure n°2 : Répartition en fonction de l'âge

3. Répartition selon le sexe

Sur les 40 patients :

29 sont de sexe masculin (72,5 %)

et 11 de sexe féminin (27,5 %),

ceci correspond à un sex-ratio de 2,6. (Figure n°3)




Figure n°3 : Répartition selon le sexe

4. Répartition selon le côté atteint

Dans notre série, nous avons noté un seul traumatisme rénal bilatéral.

Pour les autres atteintes, unilatérales, la répartition est à peu près égale entre le rein gauche : 19 cas (soit 47.5 %), et le rein droit : 20 cas (soit 50 %) (Figure n°4)

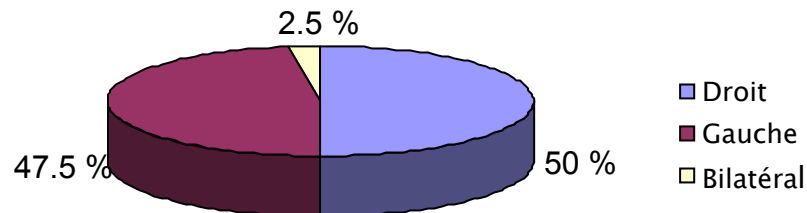


Figure n°4 : Répartition selon le côté atteint

5. Répartition selon la nature du traumatisme

L'étude des circonstances étiologiques chez nos patients nous a permis de constater que : (Figure n°5)

- Les accidents de la voie publique constituent la cause la plus fréquente, avec 13 cas (soit 32,5 %).
- Il en est de même pour les chutes : 13 cas (soit 32,5 %).
- Les rixes sont responsables de 11 cas (soit 27,5 %).
- Deux traumatismes ont été notés lors d'accidents sportifs (soit 5 %).
- Enfin, dans un seul cas, l'étiologie n'est pas précisée.

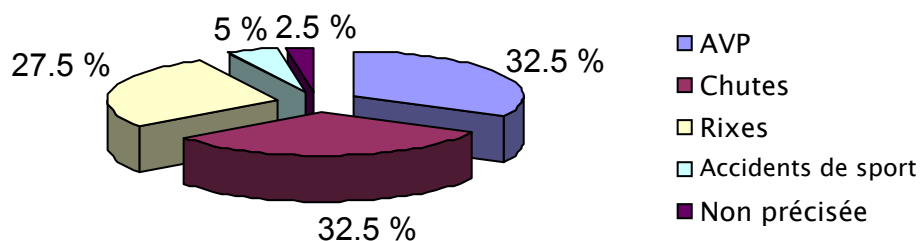


Figure n°5 : Etiologies des traumatismes rénaux

Mécanisme

Le mécanisme nettement prédominant est le mécanisme direct, retrouvé dans 32 cas. Le mécanisme indirect a été rencontré chez 8 patients.

6. Traumatisme sur rein pathologique

Quatre de nos patients ont une uropathie malformative ou acquise, révélée par le traumatisme rénal (soit une fréquence de 10 %) (Tableau I)

Tableau I : uropathies révélées par le traumatisme rénal

Uropathie	Nombre de cas	Fréquence (%)
Rein ectopique	1	2.5
Rein en fer à cheval	1	2.5
Kystes rénaux	2	5

II/ Clinique

(Tableau II)

1. Hématurie

Elle est présente dans 32 cas (soit une fréquence de 80 %) :

- Chez 31 malades, l'hématurie est macroscopique et totale, survenant immédiatement ou dans les heures qui suivent le traumatisme ;
- Chez un patient, l'hématurie est survenue secondairement, le lendemain du traumatisme.

2. Douleur

La douleur est présente chez tous les malades :

- Lombalgies chez 33 patients, soit 82,5 %, elles sont spontanées ou provoquées à la palpation.
 - Dans 7 cas, soit 17,5 %, la douleur siège au niveau de l'hypochondre ou du flanc.
-

3. Signes locaux

L'examen de la région lombaire a retrouvé :

- Une défense lombaire dans 10 cas (25 %).
- Un empatement ou un comblement de la fosse lombaire dans 8 cas (20 %).

4. Etat de choc

Un état de choc est retrouvé dans 7 cas (17,5 %).

Chez tous ces malades, la contusion rénale était isolée, et le choc rapidement corrigé par le remplissage vasculaire.

Tableau II : Signes cliniques

Signes cliniques	Nombre de cas	Fréquence %
Hématurie	32	80
Lombalgie	33	82,5
Défense lombaire	10	25
Empatement ou comblement de FL	8	20
Etat de choc	7	17,5

III/ Lésions associées

Dans 24 cas, le traumatisme rénal est isolé ; soit une fréquence de 60 %.

16 patients ont des lésions associées au traumatisme du rein ; soit une fréquence de 40 %.

- Le traumatisme rénal est associé à un traumatisme thoraco-abdominal dans 7 cas.
- Dans 6 cas, associé à un traumatisme de l'appareil locomoteur.
- Les lésions ont intéressé le crâne dans 5 cas.
- Dans 3 cas, fait partie d'un tableau de contusion abdominale.
- Une urétrorragie a été noté chez un patient avec deux points urétéraux supérieur et moyen douloureux.

(Tableau III)

Tableau III : les lésions associées

Lésion associée	Nombre de cas	Fréquence %
Contusion splénique	1	2.5
Traumatisme hépatique	2	5
Fracture des membres	1	2.5
Fracture des côtes	4	10
Fracture du bassin	3	7.5
Traumatisme de la face	6	15
Traumatisme du genou	1	2.5
Traumatisme du coude	1	2.5
Traumatisme du rachis	1	2.5
Traumatisme du thorax	5	12,5

IV/ Imagerie

Tous les patients ont bénéficié d'une échographie éventuellement complétée par une TDM.

➤ **Radiographie de l'AUSP**

Ce cliché constitue le premier temps de l'exploration urographique. Il a été réalisé dans sept cas.

Cette radiographie a montré une fracture de l'arc moyen de la 10^{ème} côte dans un seul cas. Les autres clichés étaient normaux.

➤ **Echographie**

Une échographie abdominale était réalisée dès l'admission en urgence de façon systématique chez tous les patients.

Elle a objectivé différents types de lésions. Ces lésions sont rarement uniques ; la plupart du temps, il s'agit d'une association de lésions.

La répartition des lésions est représentée sur la *figure n°6*.

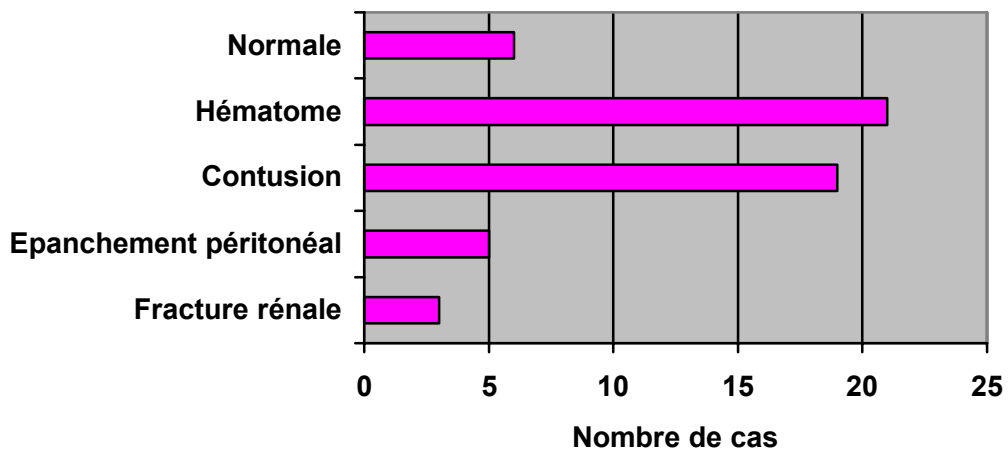


Figure n°6 : Types de lésions à l'échographie

➤ **Uroscanner**

Le scanner abdominal avec injection de produit de contraste n'a été réalisé que dans 25 cas, chaque fois que l'échographie mettait en évidence une fracture, ou un éclatement du rein, ou bien un épanchement péri rénal.

L'uroscanner a révélé :

- Un hématome de la loge rénale dans 6 cas, un hématome péri rénal dans 6 cas et un hématome sous capsulaire dans 3 cas.
- Une contusion rénale dans 14 cas.
- Une fracture rénale complexe dans 7 cas.
- Un urinome péri rénal dans 2 cas.
- Aucune anomalie dans un seul cas.

Les résultats sont rapportés sur la *Figure n°7*.

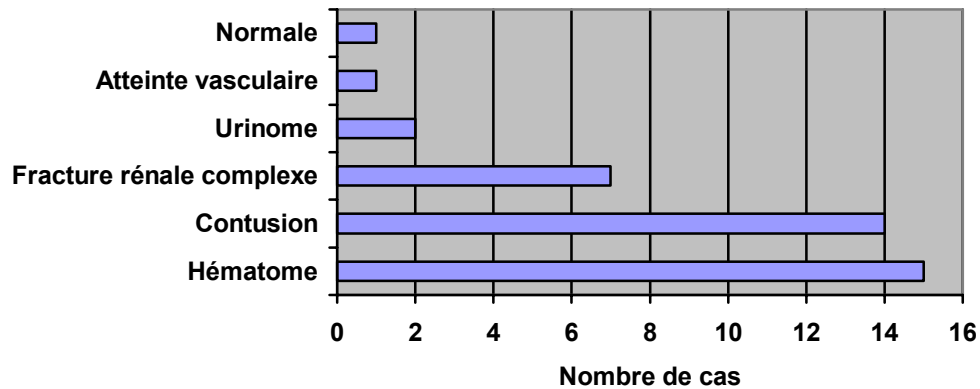


Figure n° 7: Résultats du scanner

➤ **UIV**

Elle n'a été pratiquée que dans deux cas où elle s'est révélée normale.

➤ **Artériographie**

Elle n'a été pratiquée dans aucun cas.

V/ Classification lésionnelle

Au terme de ce bilan, nos malades ont été classés selon la classification de l'ASST.

➤ **Classification selon l'ASST**

(Tableau IV) et (Figure n°8, 9, 10, 11, 12)

Tableau IV

Grade I	15
Grade II	14
Grade III	6
Grade IV	4
Grade V	1

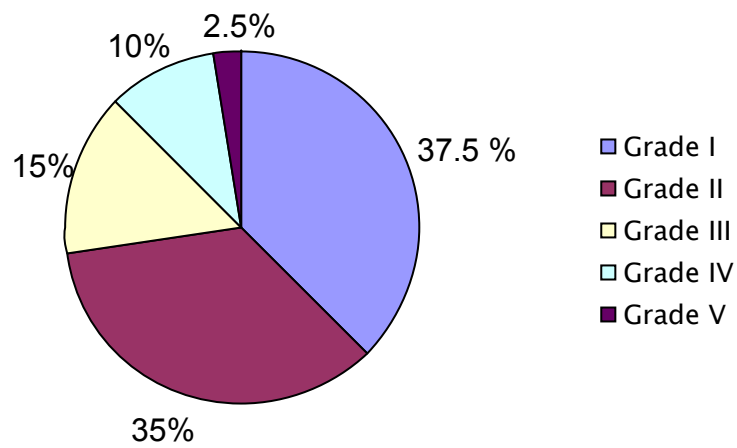


Figure n°8 : Classification selon l'ASST

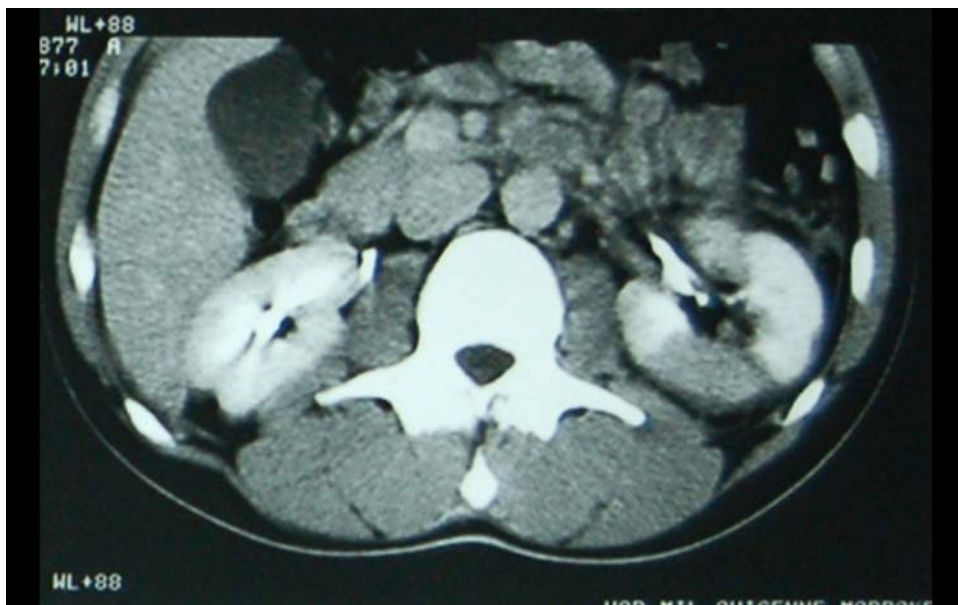

Figure n° 9 : Traumatisme rénal grade I (NO : 247/02)

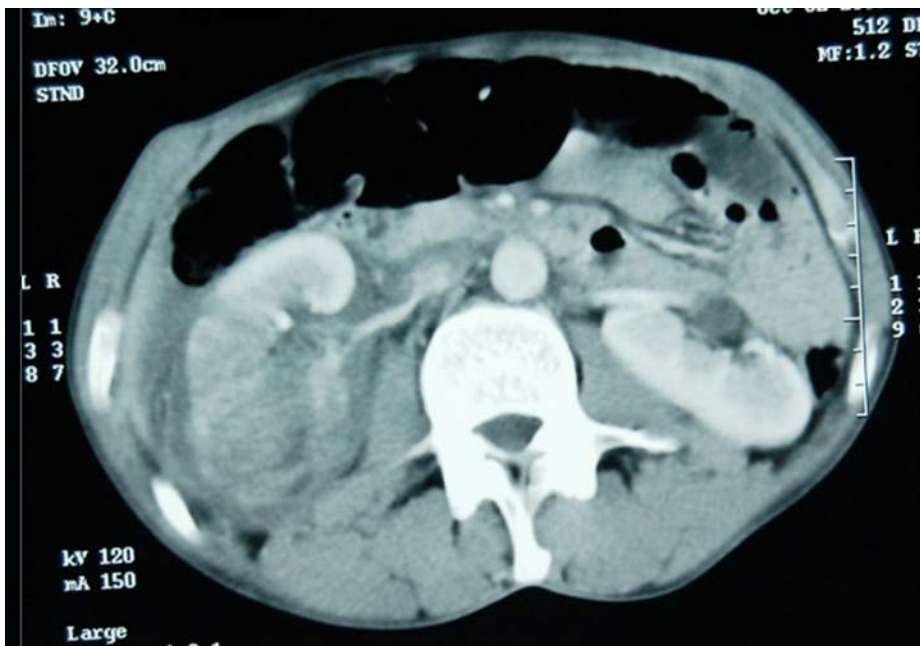

Figure n° 10 : Traumatisme rénal grade III (NO : 332/03)

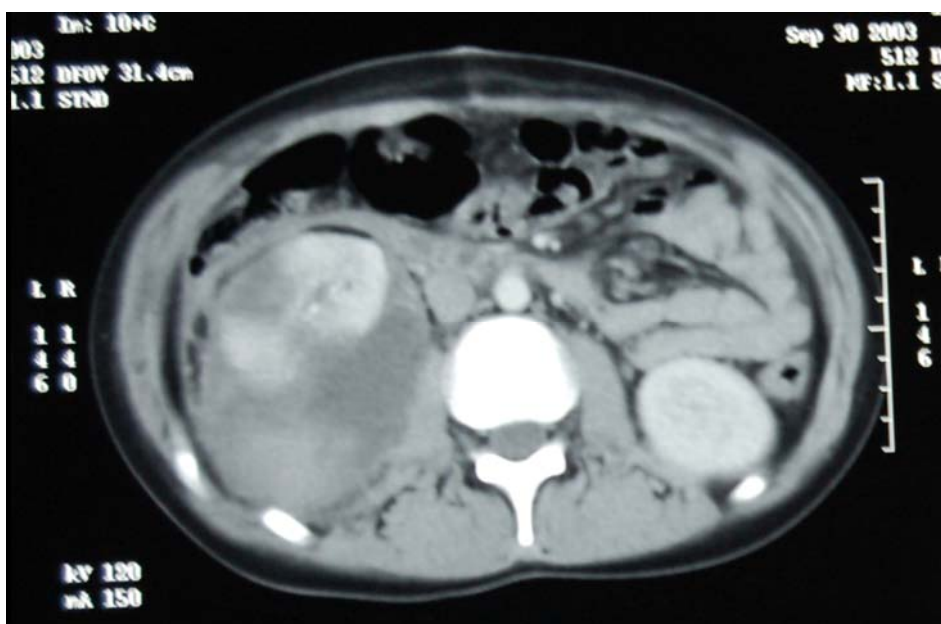

Figure n° 11 : Traumatisme rénal grade IV (NO : 326/03)

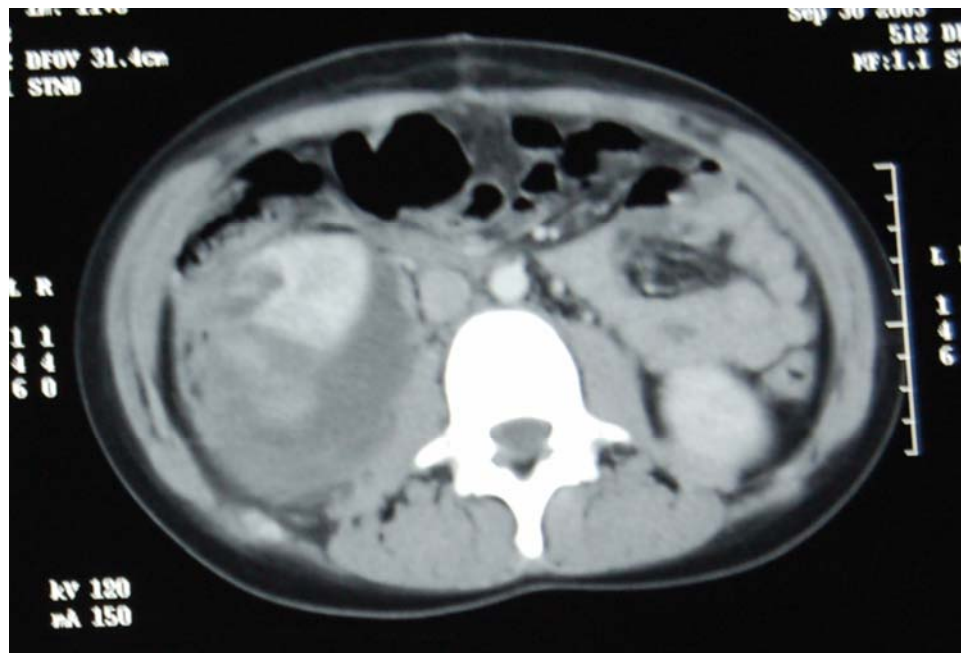


Figure n° 12 : Traumatisme rénal grade IV (NO : 326/03)

VI/ Traitement

1- Traitement médical

Outre le repos et la surveillance clinique pour tous nos patients, il a été nécessaire dans certains cas de recourir à :

- **La transfusion sanguine** : 6 cas.
 - Pour corriger un état de choc hémorragique
 - Pour corriger une anémie profonde
- **L'antibiothérapie** :

Elle a été prescrite chez seulement 6 malades, à base d'amoxicilline+ acide clavulanique

2- Chirurgie différée

Un malade a été opéré après 10 jours de surveillance pour traumatisme rénal classé grade IV de l'ASST. Une néphrectomie totale droite a été réalisée pour persistance de la lésion à l'uroscanner de contrôle au neuvième jour.

Une néphrectomie totale gauche a été réalisée chez un patient ayant un traumatisme grade V à J10 de surveillance sur la présence d'un énorme hématome avec un rein détruit.

3- Surveillance

Chez tous les patients, le traitement conservateur consistait en une surveillance clinique régulière : pouls, tension artérielle, température, douleurs, couleurs des urines ; une surveillance biologique par NFS, TP, TCA, créatinémie ; et une surveillance radiologique par échographie et scanner.

Deux patients ont été opérés, comme sus indiqué, dix jours après le traumatisme.

Deux patients étaient déclarés sortant contre avis médical. Un enfant a été transféré le deuxième jour de son hospitalisation au service de Chirurgie infantile.

Pour les autres, soit 35 malades, aucune complication n'a été rapportée, l'évolution était favorable dans tous les cas.

Il n'a pas été constaté d'hypertension artérielle ou d'insuffisance rénale chez les patients surveillés ou opérés.

Un rein hypoplasique détruit chez un jeune patient a été découvert à 3mois au scanner de contrôle, sans signes d'HTA.

La durée d'hospitalisation variait de 2 à 29 jours, avec une moyenne de 11 jours.

La surveillance se fait au service d'urologie.

Les attitudes thérapeutiques sont reportées sur le tableau V.

Tableau V : Attitudes thérapeutiques selon le grade.

Grade	Nombre de cas	Fréquence %	Traitement
I	15	37.5	Surveillance
II	14	35	Surveillance
III	6	15	Surveillance
IV	4	10	3 cas : Surveillance +1 cas : Néphrectomie à J10
V	1	2.5	Néphrectomie à J10



DISCUSSION

I/ Rappel anatomique

1- Anatomie descriptive des reins

1-1. Forme du rein :

Le rein est classiquement en forme de haricot avec 2 faces lisses, 2 bords et 2 extrémités ou pôles.

Le bord interne est interrompu en son milieu par une forte échancrure, le hile rénal.

1-2. Configuration extérieure :

(Figure n°13)

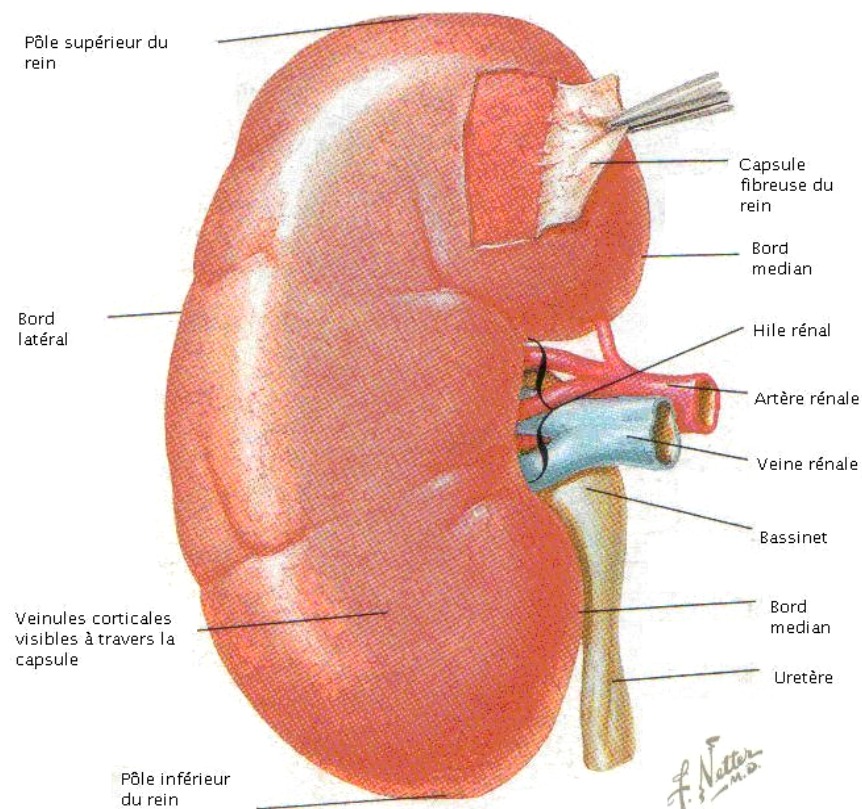


Figure n° 13 : configuration extérieure du rein [93]

1-3. Configuration interne :

Le rein est enserré d'une capsule propre.

Les sections longitudinale et transversale du rein permettent de lui reconnaître un cortex et une medulla. (*Figure n°14*)

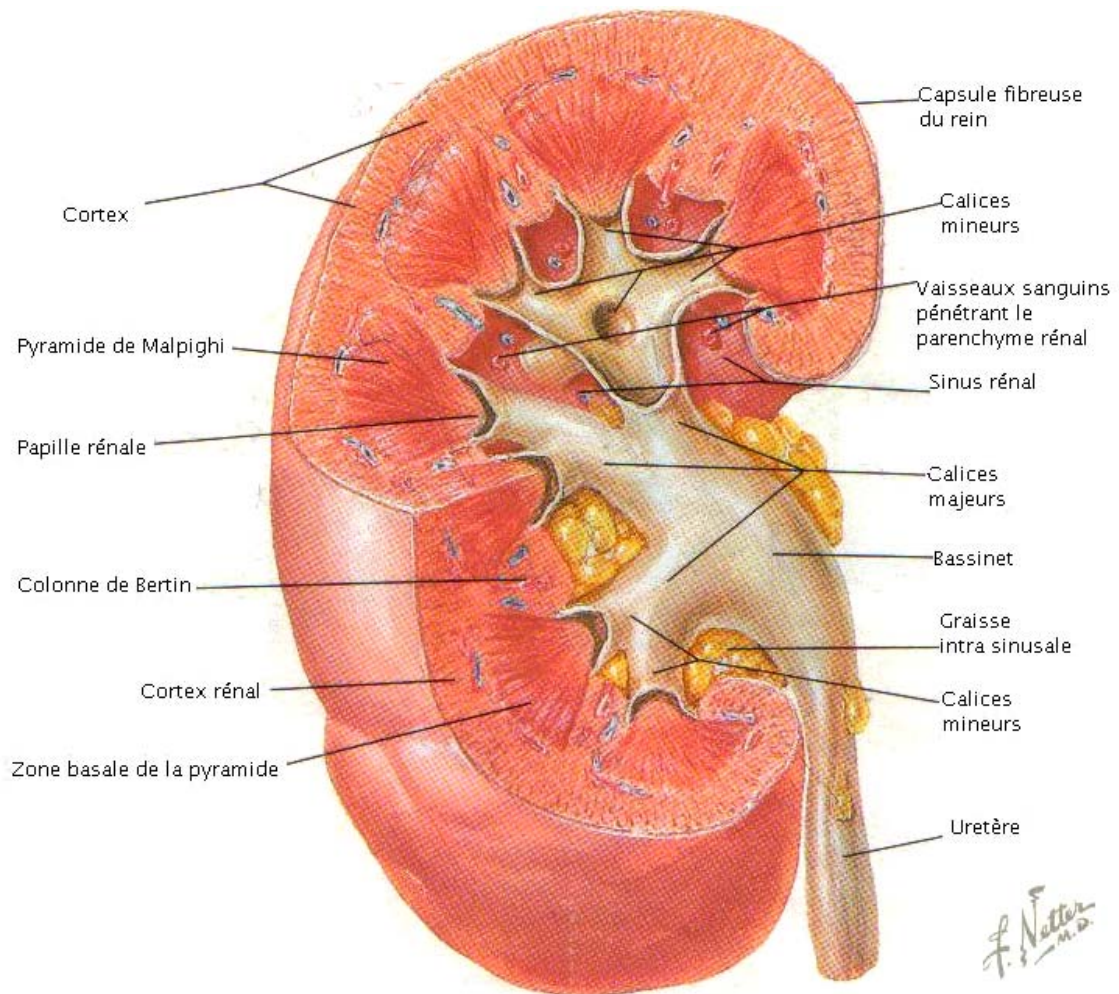


Figure n° 14 : configuration interne du rein [93]

1-4. Dimensions :

Leurs dimensions sont sensiblement constantes chez l'adulte [10].

Longueur : 12 cm

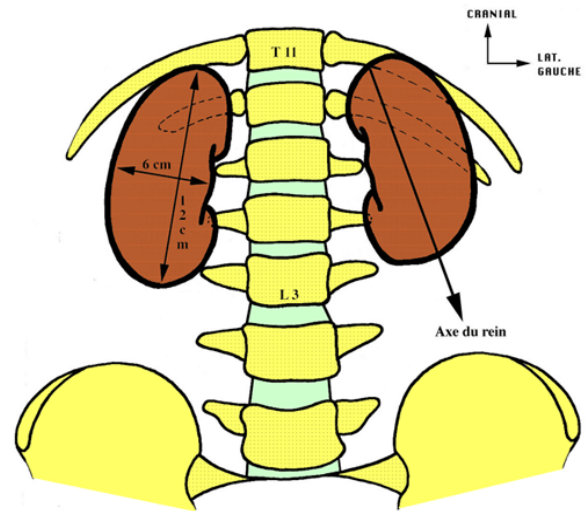
Largeur : 6 cm

Epaisseur : 3 cm

Poids :

140 gr (125 à 170 gr chez l'homme)

125 gr (115 à 155 gr chez la femme).



1-5. Direction et orientation :

Grand axe longitudinal, oblique en caudal et en latéral.

Axe transversal, oblique en ventral et médial (donc le hile du rein regarde vers l'avant).

1-6. Situation et projection :

Les reins sont appliqués sur la paroi abdominale postérieure en arrière du péritoine, l'un à droite, l'autre à gauche de la colonne vertébrale.

Le rein droit est plus bas situé que le gauche.

Rein droit : bord inférieur de T11 – bord inférieur du processus transverse de L3.

Rein gauche : bord supérieur de T11 – bord supérieur du processus transverse de L3

2- Rapports topographiques des reins

2-1. La loge rénale : (Figure n° 15-16) [10]

Le rein est situé dans une loge cellulo-adipeuse : la loge rénale située dans la fosse lombaire :

- En avant de la paroi abdominale dorsale et,
- En dehors de la saillie du rachis lombaire et du psoas.

En hauteur, elle s'étend depuis la onzième côte jusqu'à la crête iliaque.

Elle est limitée par le fascia péri-rénal (fascia de Gérota) qui comprend 2 feuillets :

- Un feuillet ventral ou pré-rénal qui est entièrement tapissé par le péritoine (d'où la situation rétropéritonéale des reins) et,
- Un feuillet dorsal ou rétro-rénal.

La loge rénale renferme la graisse péri-rénale et est entourée par la graisse para-rénale essentiellement sur son versant dorsal.

Entre le fascia de Gérota et la graisse para-rénale, il existe un plan de clivage avasculaire.

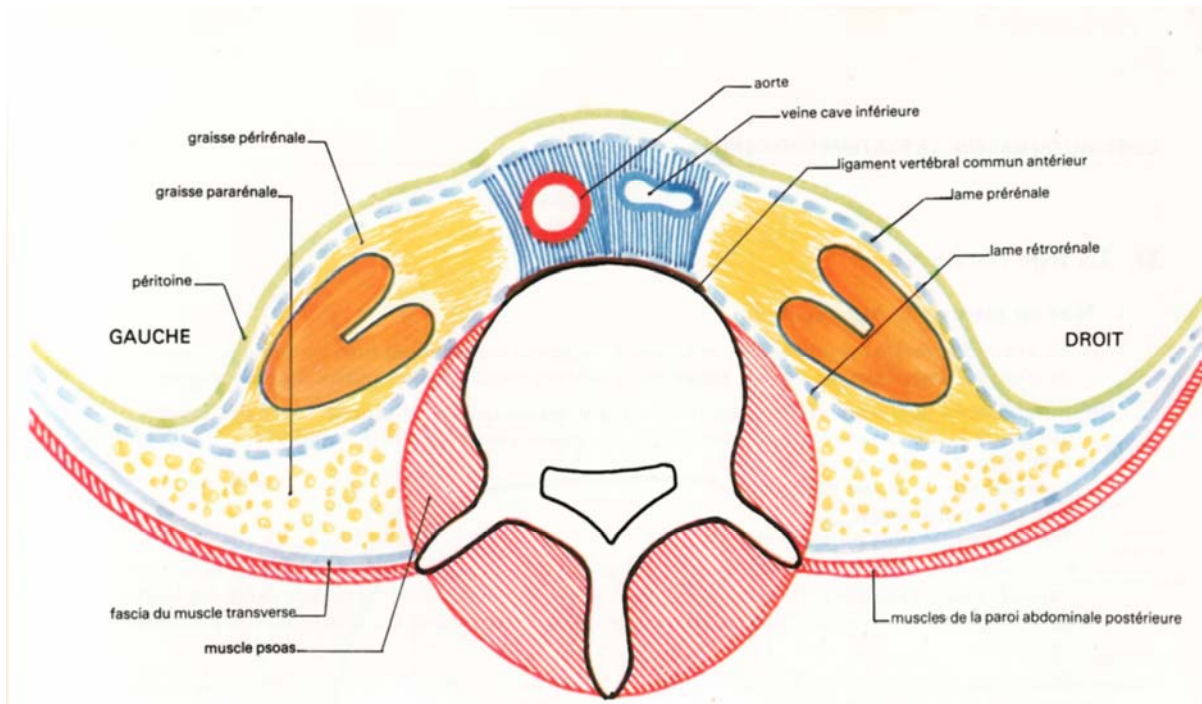


Figure n° 15 : Coupe transversale de l'abdomen montrant les loges rénales [10]

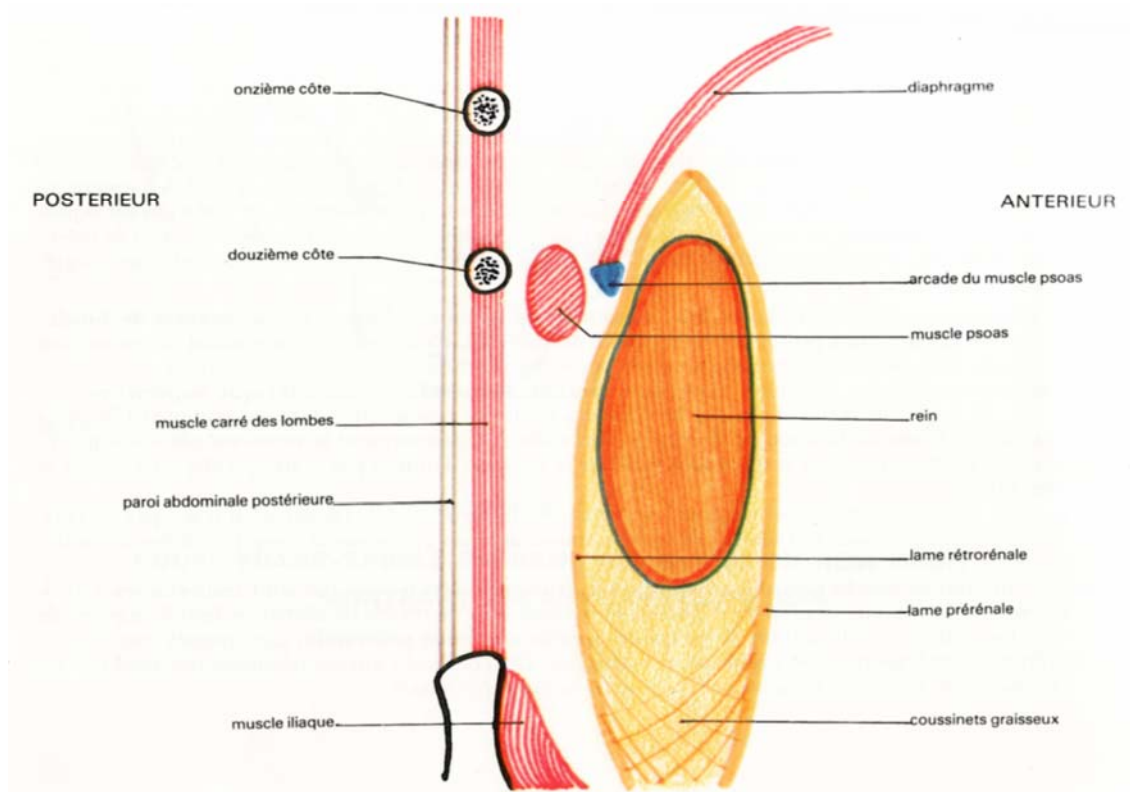


Figure n° 16 : coupe sagittale du rein montrant la configuration de la loge rénale [10]

2-2. Par l'intermédiaire de la loge rénale, le rein est en rapport :

- En haut avec le diaphragme, dont il est séparé par la glande surrénale.
- En dedans avec, à droite : la VCI.
à gauche : l'aorte.
- En arrière avec, de haut en bas : la partie postéro-inférieure du thorax (cul de sac pleural, 11^{ième} et 12^{ième} côtes) la paroi lombaire (muscle abdominal transverse, muscle carré des lombes, muscle psoas) (*Figure n° 17*).

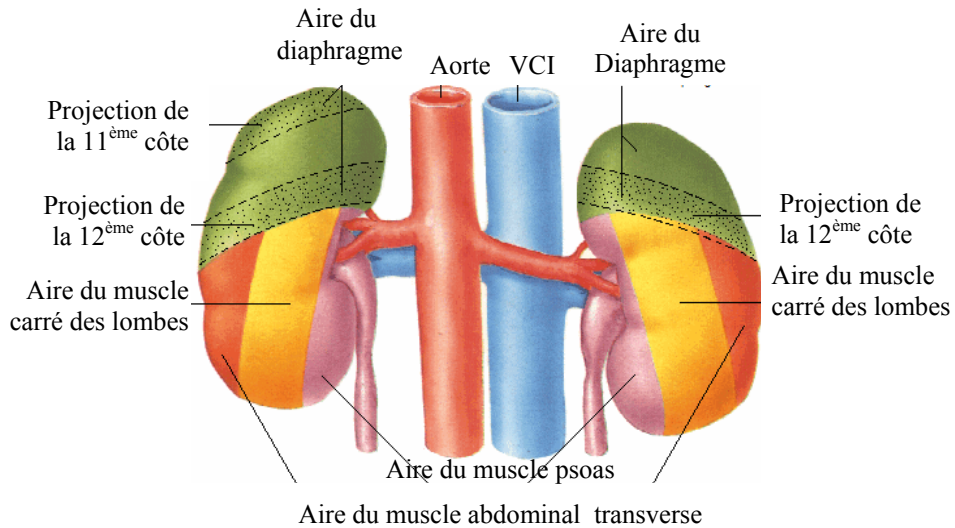


Figure n° 17: Rapports postérieurs des reins [10]

➤ En avant, par l'intermédiaire du péritoine pariétal avec :

À droite, de haut en bas : la face postérieure du foie, le bloc duodéno-pancréatique (la tête pancréatique recouvre le pédicule rénal droit dont elle est séparée par le fascia de Treitz) l'angle colique supérieur droit (qu'on abaisse au cours du geste opératoire pour avoir accès à la VCI puis au pédicule rénal) (*Figure n°18*) [10].

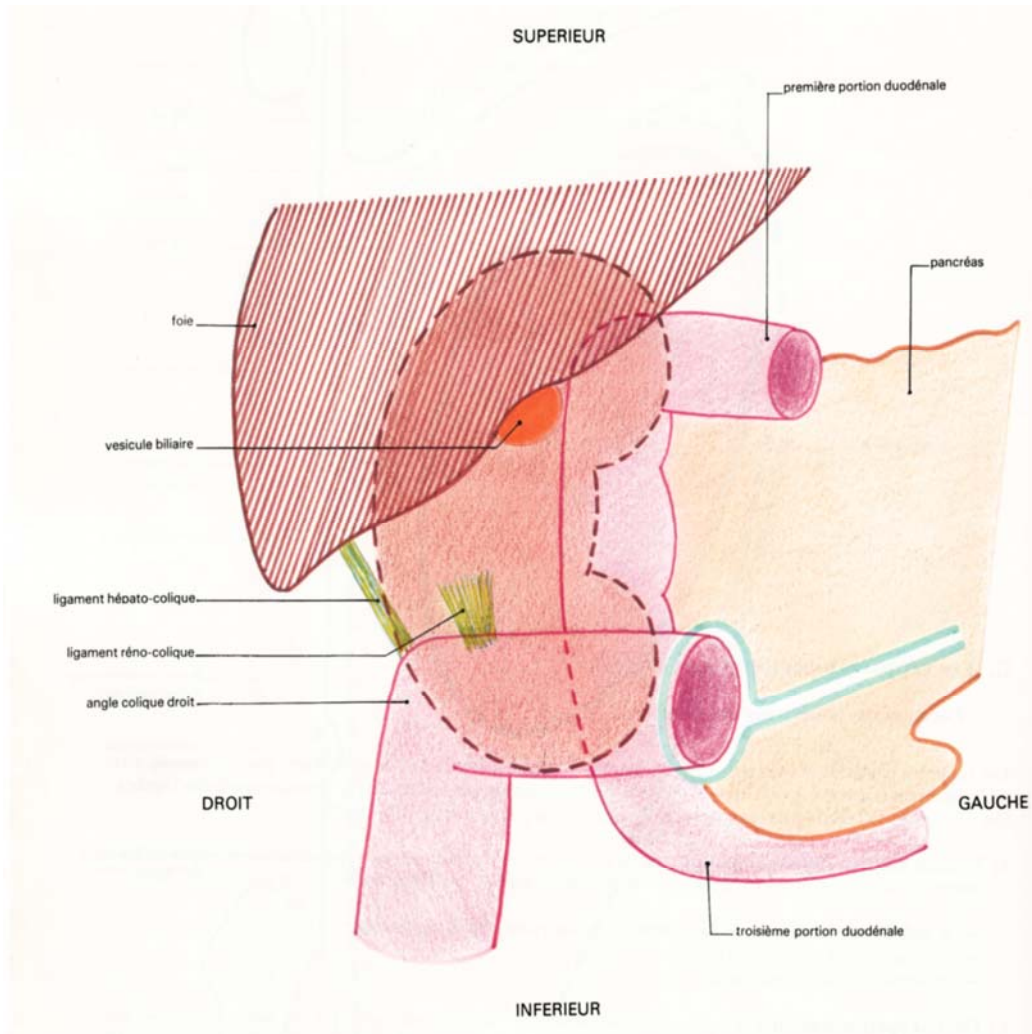


Figure n° 18 : Vue antérieure de l'hypochondre droit montrant les rapports antérieurs du rein droit [10]

A gauche, de haut en bas : la rate, la queue du pancréas l'estomac et l'angle colique gauche (qu'on mobilise après abaissement du côlon gauche pour pouvoir accéder à la loge rénale) (*Figure n° 19*) [10].

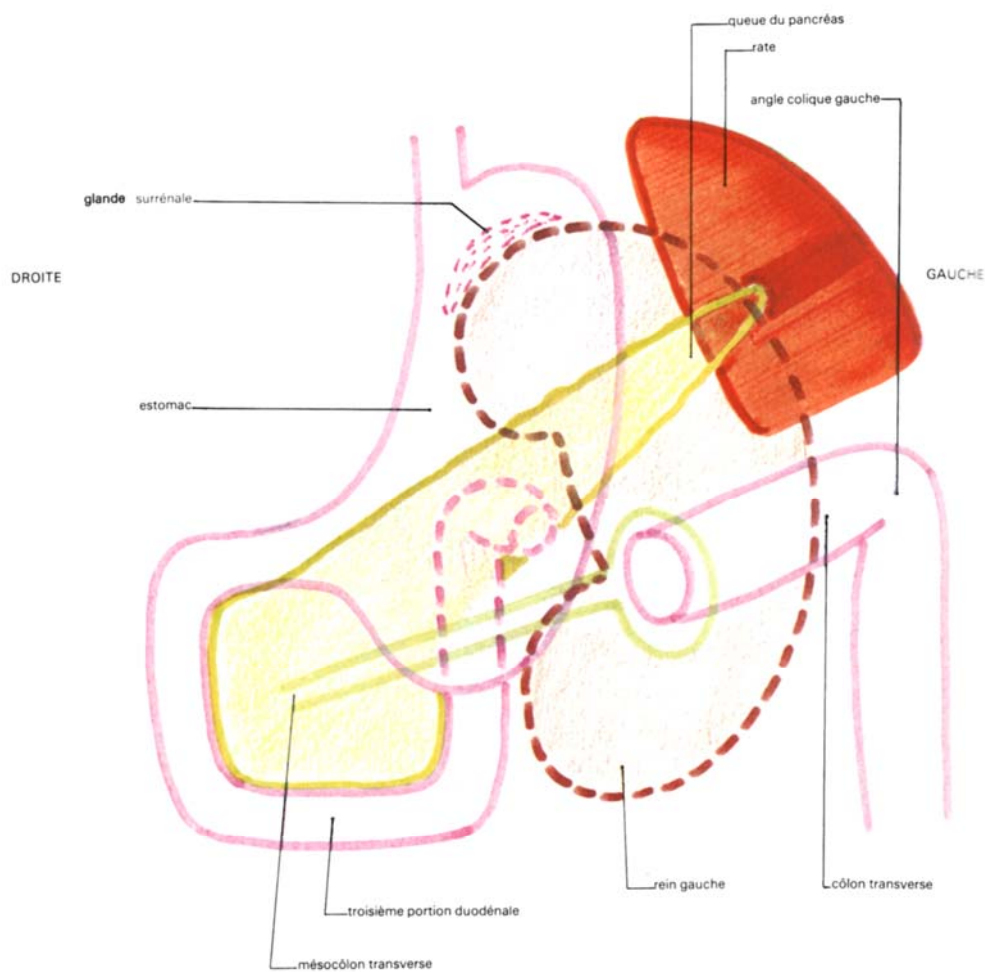


Figure n° 19 : Vue antérieure de l'hypochondre gauche montrant les rapports antérieurs du rein gauche [10]

3- Moyens de fixité

Si le péritoine postérieur et le pédicule vasculaire participent à la fixation du rein, le principal moyen de sustentation est assuré par le fascia péri rénal, qui est solidement uni au diaphragme et aux éléments vasculo-nerveux prévertébraux, et par la capsule adipeuse péri rénale qui relie le rein au fascia péri rénal par les travées conjonctives [93].

4- Vascularisation des reins

4-1. Artère rénale :

Elle vascularise le rein mais aussi le segment initial de l'uretère et une partie de la glande surrénale.

❖ Origine:

Bord latéral de l'aorte, à la partie inférieure de L1 ou disque inter-vertébral L1-L2.

❖ Trajet:

A droite : elle est plus longue, se moule sur la saillie du corps vertébral et du psoas et croise la face dorsale de la VCI.

A gauche : elle est masquée en avant par la VR gauche.

❖ Terminaison:

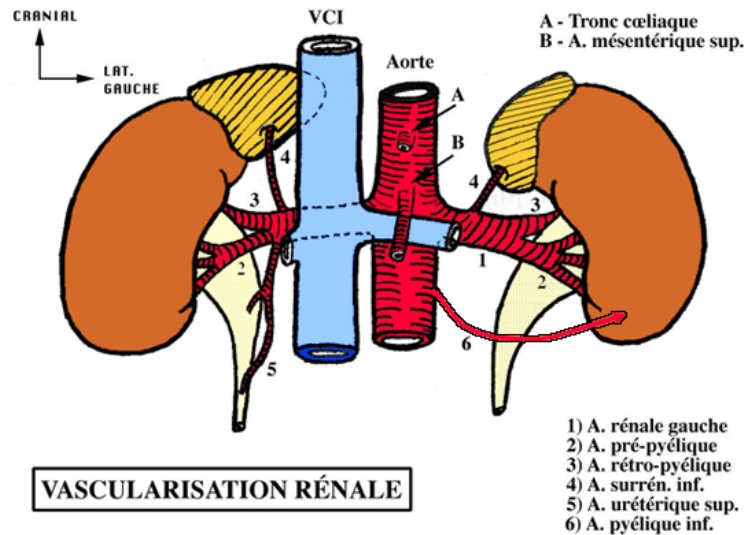
Elle se termine des 2 côtés, un peu avant d'atteindre le bord médial du bassin, par 2 branches terminales :

Pré-pyélique, se divise en 3 ou 4 branches et donne une artère polaire inférieure (pouvant naître directement de l'aorte).

Rétro-pyélique, se divise en 3 à 5 branches et donne une artère polaire supérieure.

❖ Collatérales :

Artère surrénalienne inférieure/Artère urétérique supérieure.



4-2. Veine rénale :

❖ Origine :

Par la réunion d'un tronc pré-pyélique et rétro-pyélique, au niveau du bord médial du sinus rénal et en avant des artères.

❖ Trajet :

A droite : très courte, sensiblement horizontale.

A gauche : rejoint la VCI en passant entre la face ventrale de l'aorte en arrière, et l'artère mésentérique supérieure en avant. Elle draine classiquement à sa face inférieure la veine génitale gauche responsable, chez l'homme, d'un varicocèle en cas de thrombose de la VR.

❖ **Terminaison :**

Elle se termine des 2 côtés à hauteur des bords latéraux de L1, un peu plus haut à gauche qu'à droite.

❖ **Collatérales :**

Veines surrenaliennes inférieures/Veines urétériques supérieures.

II/ Physiopathologie

La position anatomique des reins leur confère une relative protection contre les traumatismes. Leur position postérieure dans la cavité abdominale leur épargne la majorité des traumatismes antérieurs abdominaux. La graisse rétropéritonéale de l'espace péri- et pararénal sépare les reins de la partie intra péritonéale de l'abdomen et de la peau, mais transmet cependant les ondes de choc. Les structures ostéocartilagineuses comme le gril costal et les apophyses transverses des vertèbres lombaires constituent une barrière absorbant les chocs directs qui provoquent alors des fractures ou autres déformations ostéochondrales. Les reins et leur pédicule sont mobiles dans leurs loges, alors que le rachis lombaire et les gros vaisseaux rétropéritonéaux, comme la veine cave et l'aorte, sont fixés.

On définit deux groupes de lésions rénales au cours des traumatismes rénaux fermés.

- Le principal mécanisme est celui de transmission direct à la surface du rein de forces qui correspondent à un impact lombaire ou abdominal, c'est l'onde de choc traumatique : Le traumatisme fermé appuyé sur la loge rénale entraîne des lésions soit par impact direct, soit par écrasement du rein sur le plan dur costovertébral [11]. Dans les impacts directs, la transmission de l'onde de choc est maximale à la périphérie du rein et est potentialisée par la pression exercée par le bassinet, Schmidlin a développé un modèle informatisé bidimensionnel afin de mieux comprendre ces distributions de forces [12]. Il apparaît que le maximum des forces s'applique à la périphérie du rein et que la pression dans le bassinet, si elle est augmentée, engendre potentiellement une concentration supplémentaire de forces en périphérie.

 - Le deuxième mécanisme est celui de mouvements antéro-postérieurs ou céphalo-caudaux du rein au cours de brusques décélérations : le rein n'étant maintenu que par son pédicule et la jonction urétéro-pyélique. Ces mouvements contrariés constituent des forces de cisaillement entraînant un étirement vasculaire à l'origine de dissection ou
-

d'arrachement pédiculaires [97]. Le rachis et les gros vaisseaux restent fixes et le rein est mobilisé très rapidement, d'où des forces de cisaillement au niveau du pédicule. Il en résulte des lésions de l'intima artérielle et une thrombose éventuelle. Il semblerait que l'artère rénale droite soit moins vulnérable du fait d'une stabilisation due au duodénum et à la veine cave et que deux tiers des lésions artérielles surviennent aux dépens de l'artère rénale gauche [16]. La contusion directe du pédicule par compression ou écrasement sur le rachis est exceptionnelle.

Peu de travaux ont étudié les paramètres biomécaniques développées au cours des traumatismes du rein [8].

Un modèle rénal informatisé bidimensionnel, a été élaboré par l'équipe Schmidlin à l'hôpital universitaire de Genève [12, 15].

Lorsque la pression intra pyélique est normale ($P_1=6,5\text{mmHg}$) et que l'on exerce une force externe sur la surface du modèle, la concentration des zones de transmission (S) se trouve essentiellement à la périphérie de la structure ; ceci s'explique par le caractère incompressible du parenchyme et les contres forces se trouvant dans les compartiments liquidiens. Dans un second essai, la pression dans le bassinnet a été volontairement augmenté à 25mmHg (P_2) en gardant la même force externe, il en résulte une augmentation de la déformation et des zones de tension à la périphérie de la structure.

Ces constatations confirment l'augmentation des lésions lorsqu'il existe une augmentation des pressions dans le compartiment liquidien ; en pratique, les patients ayant une hydronéphrose ou la présence de kystes du rein sont susceptibles de développer des lésions rénales plus importantes, qu'un individu sain pour un même traumatisme. BSCHLEIPFER [18], présente en 2002 au congrès européen, les résultats expérimentaux de 66 reins de porc soumis à différents traumatismes. La première évidence est que le rein réagit comme un tissu visco-élastique ; après expression de la charge, les fibres de collagène se mettent en tension dans la direction de la force exercée et au-delà de 4 joules, on observe un pic de rupture du tissu.

(Figure n°20)

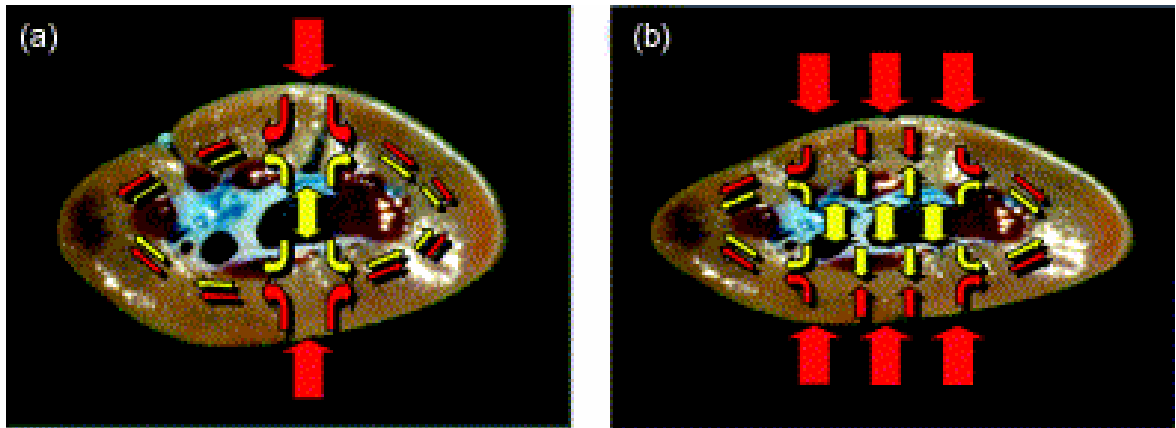


Figure n° 20 : Distribution de force au-dessus de la section transversale du rein après l'impact dorso-ventral [5]

(a) avec l'application moins de 4 Joules d'énergie ;

(b) avec l'application plus de 4 Joules d'énergie .

L'étude macroscopique retrouve les premières lésions dès une charge de 1,4 joules avec une déformation de 13 %. Ces premières lésions apparaissent dans les zones cranio-caudales (1/3 inférieur et supérieur), à la limite du cortex et de la médullaire (*Figure n°21*).

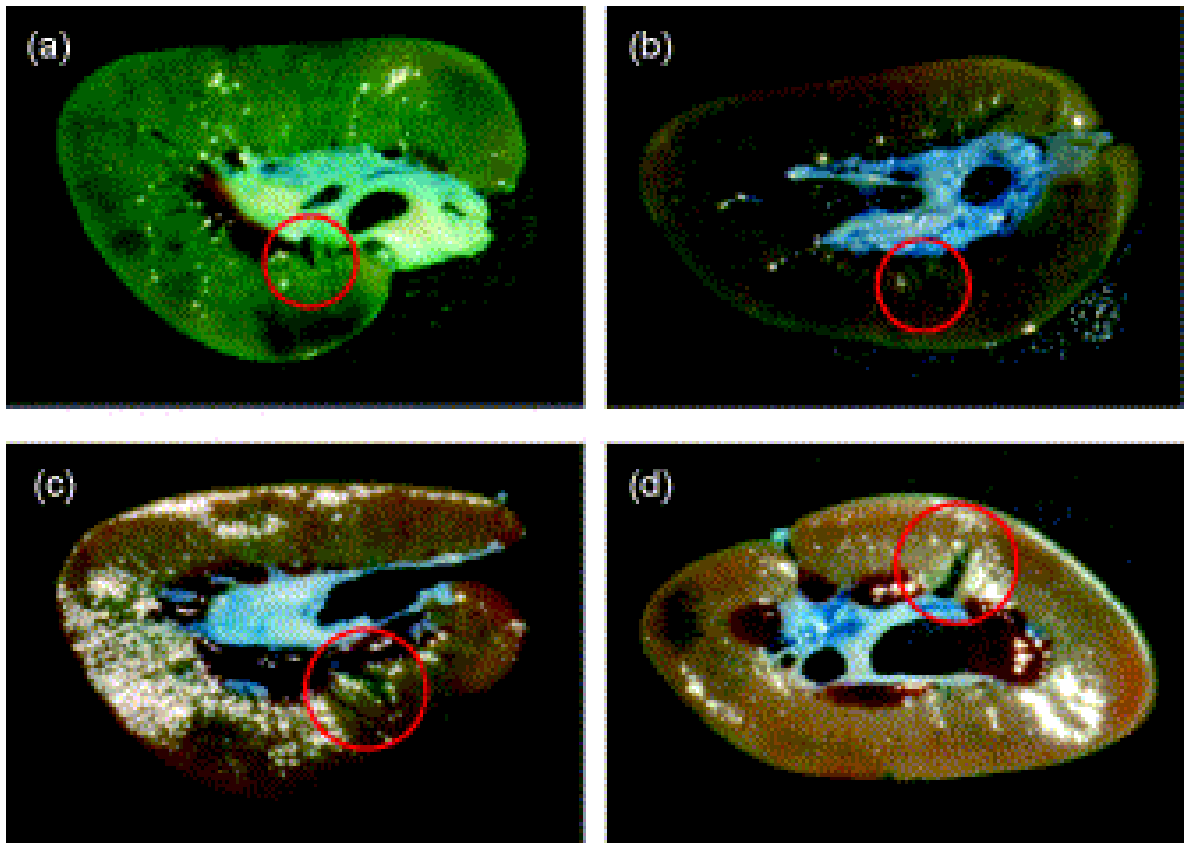


Figure n° 21 : Exemples de premières lésions [5]

Lorsque la charge augmente, le nombre de lésions est plus important et les déchirures parenchymateuses se dirigent vers la capsule. Les premières lésions apparaissent entre le cortex et la médulla, et la capsule n'est atteinte que plus tard, ce qui nous explique les cas de traumatismes fermés de l'abdomen avec hématurie microscopique et bilan radiologique ne montrant pas d'anomalie.

III/Epidémiologie

1. Fréquence

Les traumatismes du rein sont en progression constante [1].

Dans la littérature, un traumatisme du rein est rapporté dans 10 à 30 % des traumatismes de l'abdomen [1, 4].

Dans notre série, 40 traumatismes fermés du rein ont été colligés dans le service d'urologie du CHU Med VI de Marrakech, sur une période de 6 ans (2002–2007).

2. Répartition selon l'âge

L'analyse de l'âge de nos patients montre une similitude avec les données de la littérature (de 10 à 40 ans) [4].

Dans notre série l'âge moyen est de 25,4 ans.

Enfin, on peut noter que, chez l'enfant, le rein est plus exposé aux traumatismes du fait de la taille relativement plus grande du rein par rapport à la cavité abdominale et de l'absence de graisse péri rénale et de l'extrême souplesse de la paroi thoraco-abdominale qui se laisse facilement déprimer [75, 84, 85].

3. Répartition selon le sexe

Toutes les études font état de prédominance masculine nette avec une fréquence de 72,5 % dans notre série contre 75 % [30], 80 % [3] et 90 % [7] dans la littérature.

Cette prédominance masculine s'expliquerait par l'exposition plus importante de l'homme à certaines circonstances étiologiques : sports violents, accidents de la voie publique, conduite à haute vitesse, et les agressions.

4. Répartition selon le côté atteint

Dans notre série, on note que l'incidence d'atteinte rénale prédomine légèrement à droite (rein droit : 20 cas, rein gauche : 19 cas).

Dans les différentes séries, le côté gauche est le plus touché [1, 7, 30].

Les atteintes bilatérales sont rares (1cas dans notre série), contre 1 à 2% selon la littérature [7,30].

5. Répartition selon la nature du traumatisme

Les étiologies sont par ordre de fréquence décroissante, dominées par les accidents de la voie publique (AVP), suivis par les chutes, puis les accidents de sport [11]. Dans notre étude, 32,5 % des traumatismes sont dûs à des AVP, 32,5 % à des chutes, 5 % à des accidents de sport.

La violence de ville est responsable de beaucoup de traumatismes rénaux, comme chez SAHIN [13] où elle vient en premier. Dans notre étude, 27,5 % des traumatismes du rein sont dus à des agressions.

6. Mécanisme

Quatre types de mécanismes différents peuvent provoquer une lésion rénale [1] :

- **La fracture du rein par flexion**, où le rein est projeté en avant et se fracture sur le rebord costal;
- **Les traumatismes tangentiels** du rein, souvent responsables de lésions périphériques parenchymateuses ;
- **Les fractures par écrasement** sur le rachis ;
- **Les lésions par étirements**, notamment vasculaires.

Le mécanisme le plus rencontré est celui direct par écrasement du rein contre le plan costo-vertébral [3, 7, 17].

7. Traumatisme sur rein pathologique

Les reins pathologiques sont plus vulnérables, car moins protégés par l'enceinte abdomino-thoracique [98]. Les enfants sont plus souvent touchés, compte tenu d'une moindre protection anatomique de l'unité rénale.

La fréquence des contusions sur rein pathologique dans notre série est de 10 %. Ce taux s'approche de ceux habituellement rapportés : 4 à 16 % [43, 70].

Dans la série de BAHLOUL, cette fréquence est de 22% (34 patients sur 156 contusions rénales), l'uropathie sous jacente est dominée par la lithiase rénale (44%), et le syndrome de la jonction pyélo-urétérale (29%) [70].

GIANNOPOULOS [98], sur 675 contusions rénales retrouve 24 patients (3,5%) atteints d'une lésion préexistante (la lithiase étant la plus fréquente : 12 cas). Le traumatisme est le plus souvent mineur (grade I-II), et survenant sur des chocs peu violents. Ceci s'explique par l'augmentation des lésions lorsque la pression intra-pyélique est élevée, comme le décrit SCHMIDLIN dans un modèle informatisé [12, 15].

Dans notre série, sur 40 malades, on retrouve 4 patients atteints de lésion préexistante soit 10 %, avec 1 rein ectopique, 1 rein en fer à cheval et 2 polykystoses rénales.

Compte tenu de ces données, LAZAR [41], suggère un traitement conservateur devant un traumatisme sur hydronéphrose après drainage de la voie excrétrice. La conduite à tenir vis-à-vis de la malformation pré-existante dépend de la nature de celle-ci, de son retentissement sur le rein et de l'apparition ou non de complications.

Si une chirurgie est envisagée, le moment le plus propice est au décours de la première semaine et une réparation de l'anomalie peut être réalisée dans le même temps [43, 70].

Ces traumatismes sur rein pathologique peuvent avoir deux conséquences :

- Faire errer le diagnostic, et prendre une hydronéphrose ou une polykystose rénale, ou un syndrome de jonction pyélo-urétérale pour un hématome, ou une tumeur pour une contusion.
-

- Le rein pathologique est plus fragile et donc plus facilement lésé lors d'un traumatisme minime qui peut révéler et décompenser une uropathie jusque là méconnue [84].

Toutes les contusions doivent être explorées très attentivement au niveau clinique et radiologique. Quand la sévérité de l'état clinique n'est pas expliquée par la lésion rénale, il faut toujours suspecter une lésion coexistante [98]. Les reins avec des lésions coexistantes sont plus fragiles lors d'une contusion [25] et souvent le dépistage d'une lésion coexistante est très important pour la vie des traumatisés.

Il faut aussi savoir penser à l'existence d'une lésion tumorale sous-jacente, bénigne ou maligne, en cas d'hématome rétropéritonéal majeur en présence d'un traumatisme mineur [64]. Enfin, les reins pelviens ou les reins en « fer à cheval » pourraient être plus vulnérables car non protégés par les côtes et la graisse périrénale, et susceptibles d'être lésés par des traumatismes antéropostérieurs [46].

IV/ Clinique

Le traumatisme rénal doit être évoqué de prime à bord devant [2]:

- Tout traumatisme violent de l'abdomen avec ou sans signe de choc ;
- Tout accident de décélération brutale ;
- Toute chute d'un lieu élevé ;
- Des douleurs lombaires post-traumatiques ;
- Une hématurie macroscopique post-traumatique ;
- Fracture de la 8^{ème} à la 12^{ème} côtes ou des apophyses transverses D12 L1 ;
- Des lésions ecchymotiques du flanc.

Sa recherche doit être systématique afin de permettre l'instauration rapide du traitement le plus adéquat.

Les données de l'interrogatoire et ceux de l'examen clinique sont pauvres dans ce domaine. Lorsqu'on compare ces données à celles retrouvées lors de l'exploration, peu de corrélations sont possibles [30].

1. Hématurie

Elle est le meilleur indicateur du traumatisme du rein. Ainsi l'hématurie macroscopique ou microscopique doit être recherchée systématiquement devant tout polytraumatisme et devant une contusion de l'abdomen. Sa présence et son abondance sont indépendants de la gravité du traumatisme [94, 95, 96].

L'hématurie macroscopique est retrouvée 32 fois dans notre série, soit une fréquence de 80 % contre 61 % à 94 % dans la littérature [1, 3, 7, 23, 71, 80].

Elle peut être retardée et n'apparaître que 24 à 48 heures plus tard (1 cas dans notre série), et ceci doit faire évoquer une lésion préexistante.

Cependant, l'hématurie peut manquer même dans les lésions graves telles que les lésions du pédicule rénal [71], ou des lésions rénales n'intéressant pas les voies excrétrices, ainsi que dans les ruptures isolées de la jonction pyélo-urétérale [89].

2. La douleur

C'est un signe subjectif difficile à analyser, présente dans 82,5 % des cas dans notre série contre 26 à 100 % dans la littérature [3, 7, 32, 71, 80].

Elle siège habituellement au niveau de la fosse lombaire ou de l'hypocondre.

Le renforcement ou la prolongation de la douleur au-delà de 3 jours doit faire craindre une extension de l'hématome péri rénal ou une association à d'autres lésions [87].

3. Signes locaux

L'examen peut révéler en dehors d'une simple ecchymose ou éraflure au niveau du point d'impact, un signe de grande valeur, l'empâtement de la fosse lombaire. Dans notre série, on le trouve dans 20 % des cas alors que dans différentes séries publiées, cette fréquence varie entre 16,6 % et 66 % [2, 7, 32, 71].

4. Etat de choc

Il est souvent discret, surtout en cas de lésion rénale isolée de gravité minime ou moyenne, et disparaît rapidement après le remplissage vasculaire.

Selon la littérature, l'état de choc est présent dans 12 à 15,2 % [3, 32], 7 cas dans notre série soit 17.5 %.

V/ Associations lésionnelles

L'association lésionnelle est indirectement corrélée à la gravité du traumatisme rénal. Des lésions non urologiques (viscérales, orthopédiques, neurologiques...) peuvent être présentes jusque dans 70 % des cas [97].

Ces lésions associées peuvent être, par ordre de fréquence décroissante : traumatisme thoracique, fractures de membres, traumatisme crânien, fracture rachidienne, traumatisme splénique, fracture du bassin, traumatisme hépatique, de l'intestin, du méésentère [97].

Les lésions associées existent chez 40 % de nos patients (contre 16.8 à 73.9 % dans la littérature) [44, 79, 80, 81].

La plupart de ces traumatismes concernent le squelette (6 cas des traumatismes associés dans notre série).

Pour les traumatismes abdominaux, ceux de la rate (1 cas dans notre série), et du foie (2 cas) occupent les 2 premières places pour la plupart des auteurs, et en présence d'un tableau majeur cette association devient plus importante [44, 79, 80, 81] (Tableau VI)

Tableau VI : Les lésions associées

Auteurs	Fréquence globale (%)	Viscères intra-abdominaux (%)	Squelette (%)	Thorax (%)	Crâne (%)	Autres (%)
HERSCHORN [81]	72	Rate : 17,7 Foie : 15,5 Intestin : 11 Méésentère : 7	Membres : 48 Rachis : 20 Pelvis : 16,6	-	46,6	3,2
LEPPÄNIEMI [44]	58,3	Foie : 14,2	Rachis : 14,2	57	14,2	-
ROSEN [79]	16,8	Rate : 38 Foie : 38 Intestin : 26 Méésentère : 38	-	5	8	-
ROCHE [80]	73,9	Rate : 28	Membres : 28 Pelvis : 11,4	11,4	26	-
Notre série	40	Rate : 2,5 Foie : 5	Membres : 2,5 Côtes : 10 Bassin : 7,5	12,5	15	2,5

VI/ Imagerie

A l'issue du bilan clinique, le chirurgien fait appel à l'imagerie pour rechercher de façon systématique une lésion rénale.

Devant une hématurie microscopique isolée, sans hypotension artérielle ni signe clinique focalisé suspect (douleur, ecchymose ou masse du flanc) ni notion de décélération brutale, le risque de lésion rénale est suffisamment faible pour surseoir à l'imagerie TDM [35, 36]. En revanche, si l'hématurie microscopique est associée à l'un de ces signes (signe de choc, clinique ou mécanisme évocateur) ou s'il existe une hématurie macroscopique, un bilan d'imagerie est nécessaire.

En s'appuyant sur une étude qui regroupe 2467 patients, SANTUCCI et Coll ont présenté les principales situations cliniques justifiant la réalisation d'un bilan radiologique devant une suspicion de traumatisme rénal [21].

Les indications d'imageries devant une suspicion de traumatisme rénal sont ainsi clairement définies [6] :

- Lésions pénétrantes du flanc ou de l'abdomen ;
- Traumatisme fermé associé à une hématurie macroscopique ;
- Traumatisme fermé associé à une hématurie microscopique et signes de choc ;
- Traumatisme fermé associé à une hématurie microscopique et lésions associées ;
- Notion de décélération dans l'anamnèse ;
- Le polytraumatisme.

La TDM est le meilleur examen d'imagerie à la phase initiale [2, 21, 33]. La TDM permet d'établir le bilan lésionnel et fonctionnel le plus précis et complet de l'appareil urinaire, mais aussi celui des lésions viscérales et osseuses associées. Si la TDM n'est pas disponible, on peut proposer l'échographie doppler rénale, notamment pour les traumatismes légers [37]. La rentabilité diagnostique de l'UIV est insuffisante à la phase aiguë. Sa seule indication est le dépistage de lésions rénales ou urinaires en peropératoire, chez un patient dont la nécessité

d'un traitement chirurgical en extrême urgence n'a pas permis de réaliser un bilan d'imagerie préopératoire. L'artériographie rénale à visée diagnostique est actuellement supplantée par la TDM. Elle garde un intérêt thérapeutique si un geste interventionnel est indiqué.

1 / Méthodes d'imagerie

1-1. AUSP :

L'abdomen sans préparation n'a que peu de place dans l'exploration des traumatismes rénaux fermés. Il peut objectiver la présence de formation(s) calcique(s) telles que les lithiases urinaires et faire alors évoquer une pathologie urologique préexistante.

L'étude du rachis lombaire permet de rechercher des signes de fracture, en particulier des apophyses transverses. Des fractures costales peuvent faire évoquer une atteinte traumatique rénale homolatérale. L'abdomen sans préparation n'apporte une information anatomique rénale que par des signes indirects [97].

1-2. Echographie Doppler :

L'échographie permet d'apprécier la gravité du traumatisme abdominal dans l'urgence, en particulier en cas d'instabilité hémodynamique ou de signe clinique d'hémorragie [24].

Elle permet essentiellement de déceler l'existence d'un traumatisme intrapéritonéal associé et de dépister des lésions de l'appareil urinaire [49]. Sa sensibilité diagnostique est inférieure à celle de la tomodensitométrie (TDM).

Elle est souvent limitée par la douleur, un iléus réflexe, et la difficulté d'examiner la loge rénale chez un polytraumatisé [2, 97].

Il s'agit d'un bon examen pour l'évaluation d'un hématome sous capsulaire (*figure n° 22, 23*), mais il peut être en défaut pour les foyers hémorragiques plus centraux [6].

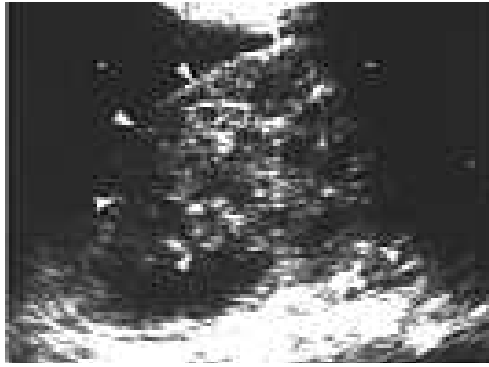

Figure n°22: Hématome rétro péritonéal en échographie [6]

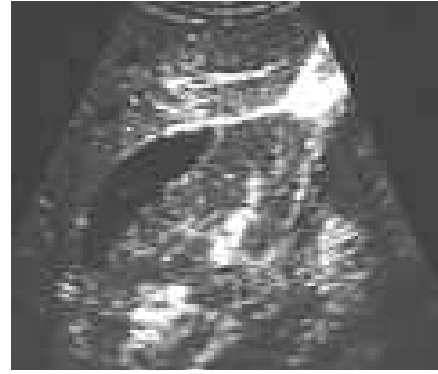

Figure n°23: Hématome sous capsulaire rénal en échographie [6]

L'examen en mode doppler permet l'étude du pédicule vasculaire (artérioveineux) par le doppler couleur et pulsé. Le mode doppler énergie (ou puissance) donne une image de l'étendue de la vascularisation intraparenchymateuse, en particulier corticale. Cet examen est cependant insuffisant pour l'évaluation précise des lésions. L'échographie doppler ne donne, en outre, aucune information sur la fonction rénale [97].

1-3. Urographie intraveineuse (UIV) :

L'urographie intraveineuse est rarement utilisée en urgence dans le bilan des traumatismes abdominaux. Elle est parfois réalisée en peropératoire : normale, elle permet d'éliminer une lésion grave [2, 97]. Sinon, elle permet de repérer le niveau lésionnel d'une atteinte de la voie excrétrice [20, 21, 22].

Elle est supplantée par l'échographie dans les salles de déchocage et surtout par la TDM avec injection de produit de contraste [2, 97]. Sa rentabilité diagnostique est faible car les anomalies détectées à l'UIV sont peu spécifiques. Elles nécessitent une TDM ou une artériographie complémentaire afin de définir précisément l'étendue des lésions.

1-4. Tomodensitométrie :

La TDM est le meilleur examen d'imagerie initial [2, 21, 33]. Avec injection intraveineuse de produit de contraste, elle a une meilleure sensibilité diagnostique que l'échographie et l'UIV [19]. Ce seul examen permet d'obtenir le bilan morphologique et fonctionnel de l'appareil urinaire et de l'ensemble des viscères intra- et rétropéritonéaux. Il précise également les lésions de la paroi abdominale (rachis lombaire, côtes) [9].

La TDM hélicoïdale multidétecteurs, avec une collimation et un indice de reconstruction relativement fin, réalise l'examen le plus performant. Il doit comporter au minimum un temps vasculaire (ou de rehaussement cortical) et un temps excrétoire (au delà de 2 minutes et au mieux à 5 minutes) [26].

L'acquisition optimale est quadriphasique. La première phase, sans injection de produit de contraste, permet de déceler des lésions hémorragiques spontanément hyperdenses et les corps étrangers. La deuxième phase, au temps vasculaire artériel (30-40 secondes ou par un système d'autodéclenchement au maximum d'intensité du rehaussement vasculaire aortique), visualise l'opacification de l'artère rénale et le rehaussement cortical rénal [27]. La troisième phase est dite néphrographique (80-90 secondes) et la quatrième est réalisée au temps excrétoire. La phase tardive peut ne pas être effectuée si les reins sont d'aspect normal et qu'il n'existe pas d'épanchement liquidien rétro péritonéal ou pelvien [21].

La tomodensitométrie est utile dans le suivi des lésions, en complément des explorations ultrasonographiques. Elle permet de suivre la régression des lésions ischémiques, la réparation progressive des fractures parenchymateuses et la disparition de la fuite urinaire.

La tomodensitométrie est irremplaçable dans le bilan des lésions associées, en particulier des lésions viscérales intra-abdominales. Il est indispensable de les détecter, en particulier chez les polytraumatisés, car elles peuvent modifier l'attitude thérapeutique [2].

1-5. Artériographie :

L'artériographie est réalisée en général par voie fémorale avec une opacification de l'aorte abdominale et de ses branches (série globale). La série globale détermine l'existence, la position et parfois déjà la présence de lésions vasculaires rénales traumatiques. Sont opacifiées ensuite de façon sélective les artères rénales droite et gauche (séries sélectives), avec des clichés réalisés jusqu'au temps du retour veineux de produit de contraste et au-delà.

Cet examen permet d'établir le bilan vasculaire anatomique, fonctionnel et traumatique des reins. Un geste thérapeutique interventionnel (embolisation ou angioplastie) peut suivre immédiatement la phase diagnostique [48]. L'artériographie n'a plus sa place en première intention dans le diagnostic où elle est remplacée par la TDM avec injection intraveineuse de produit de contraste.

L'artériographie garde à ce jour deux indications [6] :

- Chez le patient stable, qui présente une hémorragie active d'origine artérielle d'un vaisseau distal ou d'un faux anévrisme, en vue d'une embolisation artérielle (*Figure n ° 24 a, b*).
- Devant un rein muet au scanner, si l'on décide un geste de revascularisation par radiologie interventionnelle, geste qui est en cours d'évaluation compte tenu du faible nombre de cas publiés.

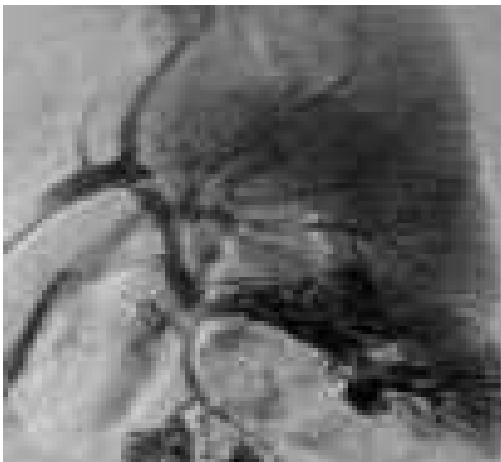

Figure n° 24 a : Lésions artérioveineuses multiples rénales gauche post traumatiques avant embolisation [6]

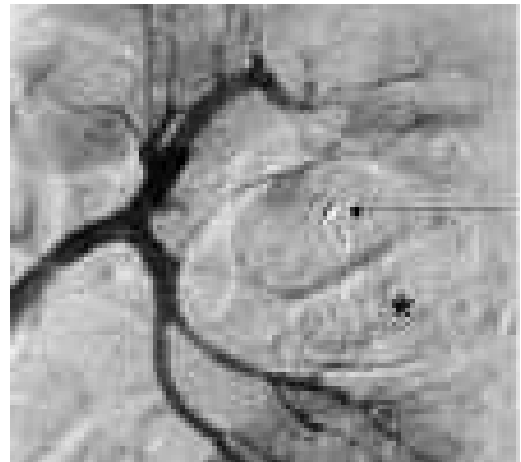

Figure n° 24 b : Lésions artérioveineuses multiples rénales gauche post traumatiques après traitement par embolisation sélective [6]

1-6. Imagerie par résonance magnétique :

L'imagerie par résonance magnétique ne semble pas avoir sa place dans le bilan d'imagerie traumatique du haut appareil urinaire. Cependant, on doit retenir que sa résolution tissulaire élevée lui confère une grande sensibilité au diagnostic différentiel entre l'hématome, l'ischémie et l'urinome. Cette technique reste toujours moins accessible et plus coûteuse que la TDM. Elle ne permet pas non plus l'étude de l'ensemble de l'abdomen au cours d'une seule acquisition.

L'IRM peut trouver pour l'instant deux indications :

- Le patient stable allergique à l'iode [6, 21, 97]
- Le patient insuffisant rénal [6].

1-7. Scintigraphie :

Elle n'est pas pratiquée en urgence, cependant, elle permet une exploration anatomique et fonctionnelle atraumatique.

Sur le plan morphologique, son intérêt est marginal par rapport aux autres examens à visée éconographique (l'UIV, l'échographie, et en particulier la TDM) [84, 85].

Au titre de la surveillance évolutive des traumatismes rénaux, elle présente par contre, l'avantage d'évaluer précisément les séquelles fonctionnelles ainsi que les éventuelles hypertrophies compensatrices [71].

1-8. Urétéropyélographie rétrograde (UPR) :

Cette méthode était proposée avant l'apparition de l'échographie et de la tomodensitométrie. Elle était, avant l'apparition de produit de contraste injectable par voie systémique, la seule technique disponible pour étudier l'arbre urinaire [56].

Elle apporte exclusivement des renseignements sur les cavités excrétrices, mais, ne donne aucune idée sur les dégâts parenchymateux. Elle permet éventuellement la mise en place d'un drainage externe ou interne pour favoriser la cicatrisation de la voie excrétrice [6].

Elle doit être réalisée dans des conditions d'asepsie chirurgicale et à faible pression, pour éviter de transformer un foyer traumatique fermé en foyer ouvert, ce qui augmente potentiellement le risque d'infection d'un hématome ou uro-hématome.

2/ Résultats des examens d'imagerie

2-1. Contusion et hématomes :

La contusion et les hématomes sont décelables en échographie et au scanner. Les contusions sont circonscrites dans le parenchyme rénal, sous la forme d'images hypoéchogènes souvent hétérogènes [97].

Elles apparaissent hyperdenses spontanément à la phase aiguë, avec des contours flous, et sont souvent plurifocales. Les hématomes sont visualisés sous la forme de collections hyperéchogènes à la phase aiguë, hypo, voire anéchogènes dans l'évolution. La localisation, la forme et l'empreinte exercée sur le rein permettent de définir différents types d'hématomes. L'hématome intrarénal est localisé dans le rein.

L'hématome sous-capsulaire est situé en périphérie du rein. Il a une forme biconvexe, et exerce une empreinte sur le rein et les cavités excrétrices à son contact (*Figure n° 25*).

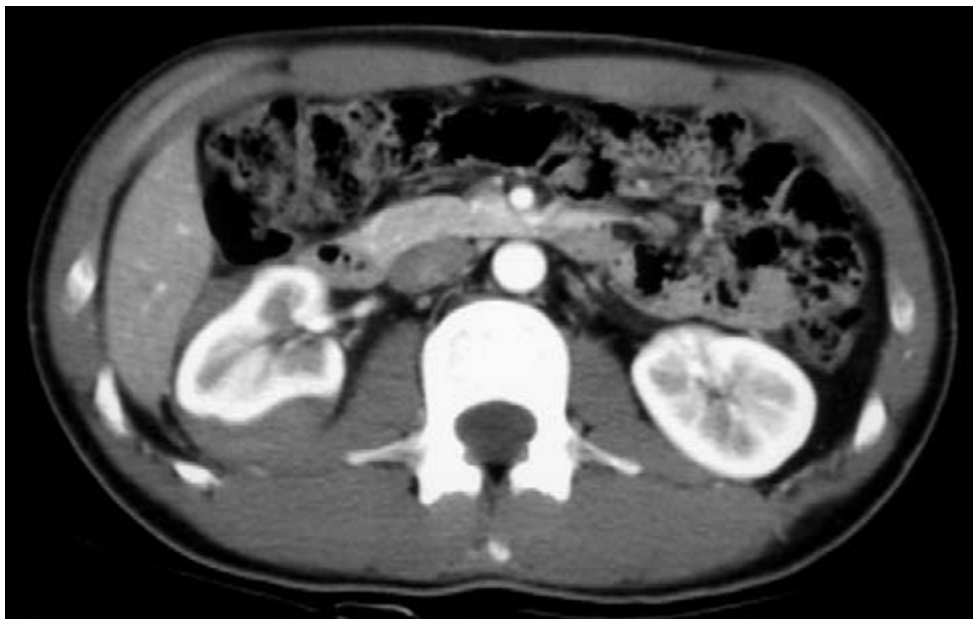

Figure n °25 : Tomodensitométrie avec injection de produit de contraste, temps parenchymateux :hématome sous-capsulaire déformant les contours du rein droit [97].

Enfin, l'hématome périrénal, de localisation extrarénale, refoule le rein sans le déformer. En TDM, les hématomes se décèlent dès la phase sans injection de produit de contraste sous la forme d'une collection spontanément dense (de 60 à 80 UH), distincte des muscles et du parenchyme rénal. Un rehaussement après injection fait suspecter un saignement actif. Lorsqu'ils évoluent favorablement, leur taille et leur densité spontanée diminuent, et ils peuvent présenter un rehaussement périphérique pariétal. Les hématomes de la loge périrénale ne dépassent pas le fascia pararénal antérieur et postérieur. Ils sont parfois visibles par l'empreinte qu'ils exercent sur le chef lombaire du muscle psoas. Les hématomes pararénaux déplacent et refoulent les structures digestives. Ils sont souvent constitués par des urohématomes associant des lésions parenchymateuses et de la voie excrétrice.

2-2. Lacérations et fractures :

Les fractures peuvent être visibles en échographie sous la forme de lignes hétérogènes, correspondant aux traits fracturaires. Les lacérations et fractures réalisent en TDM un trait ou une plage hypodense nets au sein du parenchyme rehaussé [97]. Des irrégularités de bord du rein ou des hématomes intra- ou périrénaux sont des signes indirects parfois associés (*Figure n° 26 A, B*).

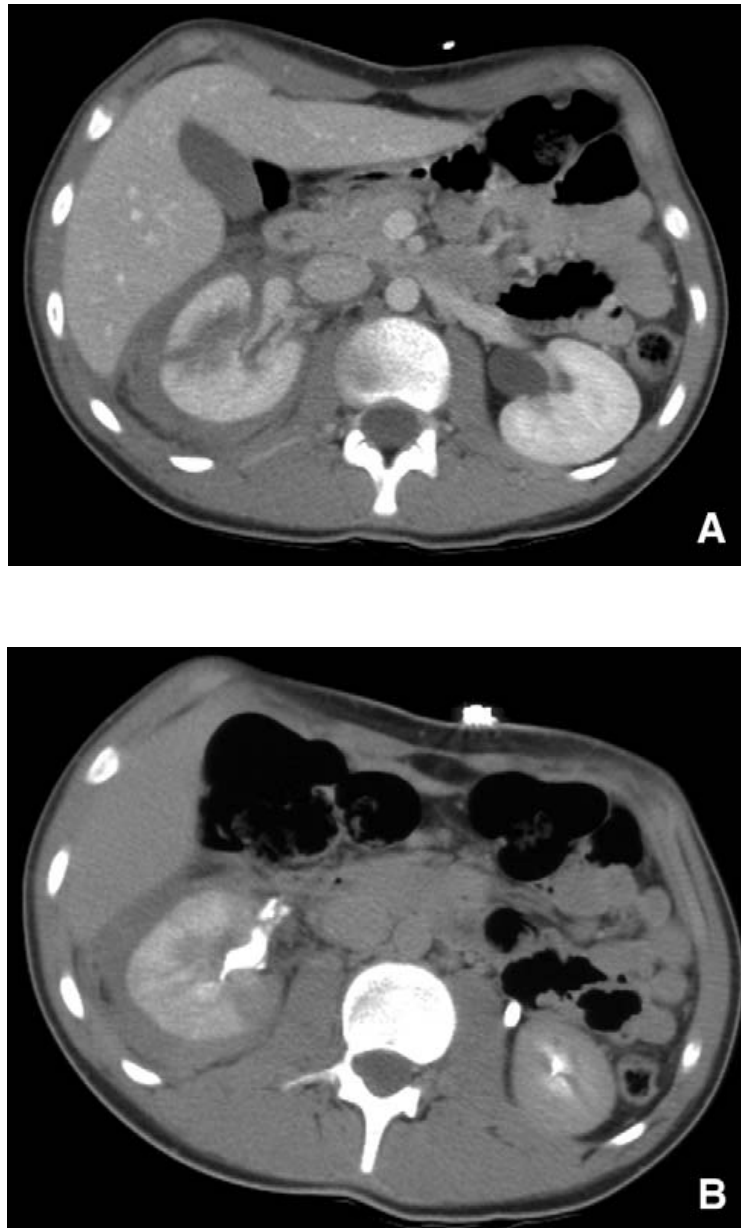

Figure n° 26 : Tomodensitométrie avec injection de produit de contraste.
A. Temps parenchymateux : fracture complète avec hématome périrénal.
B. Temps tardif : fuite urinaire du produit de contraste [97].

Les fractures complexes isolent des fragments de rehaussement variable.

2-3. Lésions de la voie excrétrice :

Les lésions urétérales sont difficilement visibles en échographie. Un petit épanchement liquidien anéchogène localisé, et au contact de la voie excrétrice, est un signe indirect évocateur. Une dilatation des voies excrétrices peut être le témoin d'un syndrome obstructif consécutif à un caillottage de celles-ci [97].

En TDM, les lésions des voies excrétrices se traduisent:

- soit par un défaut de leur opacification au temps excrétoire ;
- soit par une fuite extra-urinaire du produit de contraste en cas de rupture pariétale.

Dans les ruptures incomplètes, l'opacification de l'uretère en aval de la lésion est conservée [26, 31, 34].

2-4. Lésions vasculaires :

Elles sont parfois décelées en échographie, surtout lorsqu'elles sont proximales et sévères. En effet, l'échographie met mal en évidence les dévascularisations segmentaires et distales, même en mode doppler puissance (ou énergie), réputé plus sensible que le doppler couleur.

On recherche en mode doppler un défaut de vascularisation. Une diminution du calibre vasculaire artériel associée à une accélération de la vitesse est évocatrice de dissection artérielle.

En TDM, l'atteinte pédiculaire rénale se décèle par le défaut de rehaussement parenchymateux après injection du produit de contraste (défaut de sécrétion). Lorsque la lésion vasculaire est complète, on peut toutefois observer un rehaussement du cortex corticis en rapport avec une vascularisation capsulaire collatérale (artères surrénalienne et diaphragmatique inférieure en particulier).

Les examens avec injection intravasculaire de produit de contraste (TDM ou artériographie) objectivent les anomalies malformatives ou fonctionnelles vasculaires, et le siège d'un saignement actif.

L'extravasation du produit de contraste, qui se collecte ensuite, affirme l'existence d'un saignement actif et en définit le siège [19, 27]. L'origine artérielle ou veineuse doit être recherchée sur la phase vasculaire. La dissection artérielle donne une image de rétrécissement régulier de l'opacification luminale, plus ou moins complet. En cas d'occlusion complète, seule la partie proximale de l'artère s'opacifie. La rupture complète de l'artère entraîne une extravasation du produit de contraste dans un hématome, mieux visible sur les phases suivantes. L'absence de rehaussement parenchymateux rénal avec opacification rétrograde de la veine rénale signe la présence d'une occlusion de l'artère rénale. Une stagnation artérielle ou parenchymateuse, voire un reflux du produit de contraste, sont évocateurs d'une atteinte veineuse. En cas de thrombose veineuse, il existe une augmentation du volume veineux (et parfois du volume du rein) et une absence d'opacification veineuse pédiculaire [97].

VII/ Classification lésionnelle

1 / Lésions anatomiques élémentaires

Les lésions du haut appareil urinaire concernent la capsule rénale, le parenchyme rénal et l'appareil collecteur proximal. Le parenchyme rénal est composé d'une portion périphérique corticale et d'une portion interne ou médullaire, vascularisées à partir du pédicule rénal. La capsule présente une vascularisation collatérale issue des artères surrénaliennes et diaphragmatique inférieure. L'appareil collecteur est constitué par les calices (fond et tige), le pyélon, le bassinet et l'uretère (*Figure n°27*) [97].

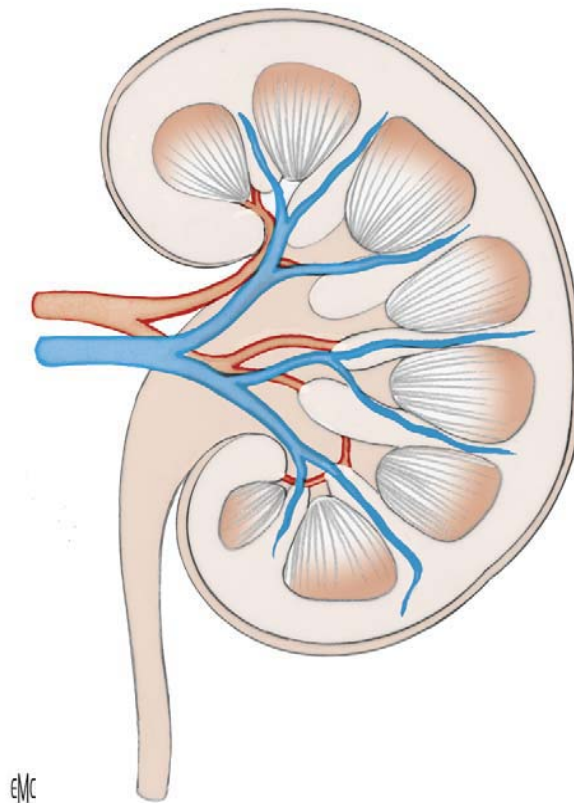


Figure n°27 : Schéma anatomique du rein normal avec son pédicule Vasculaire [97].

Les lésions parenchymateuses sont la contusion, l'hématome, la lacération et la fracture. La contusion correspond à une extravasation interstitielle et se traduit par une ecchymose ou un petit hématome intraparenchymateux et toujours intracapsulaire. La lacération (ou la fissure) diffère de la fracture par son caractère non transfixiant (*Figure n° 28,29*) [97].

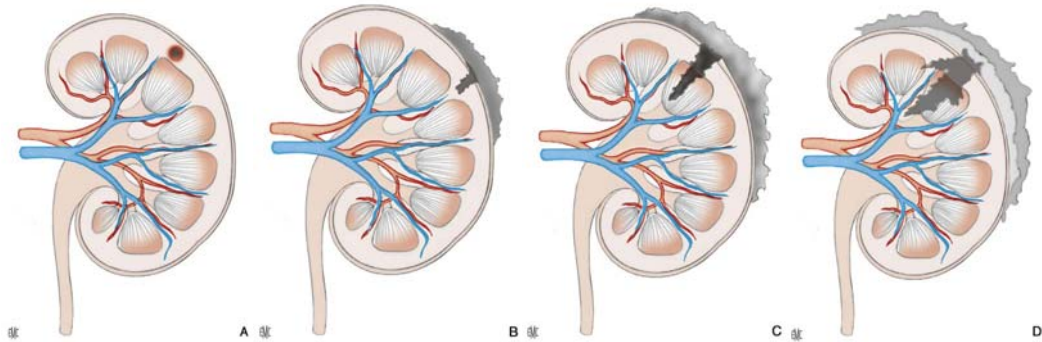


Figure n°28 : Représentation schématique des lésions traumatiques du parenchyme rénal [97].

- A. Contusion.
- B. Lacération superficielle avec hématome périrénal.
- C. Lacération profonde avec hématome périrénal.
- D. Fracture avec urohématome périrénal.

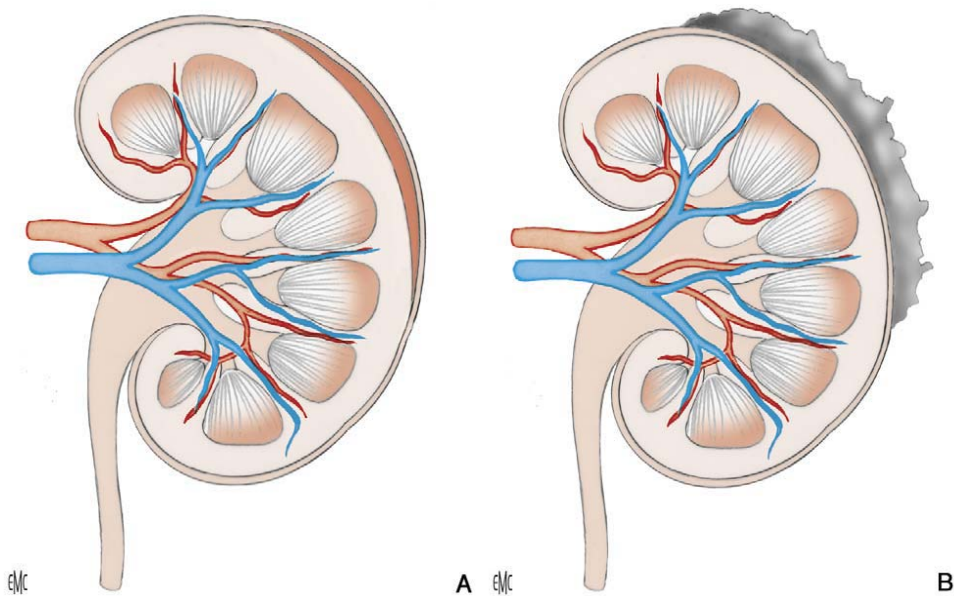


Figure n° 29 : Représentation schématique des hématomes [97].

- A. Hématome sous-capsulaire.
 - B. Hématome péri rénal.
-

Il peut s'y associer localement des atteintes de la voie excrétrice à l'origine d'un urinome. La rupture de cavités pyélocalicielles est souvent associée aux fractures rénales. Les fractures complexes correspondent à des traits fracturaires multiples individualisant des fragments parenchymateux vascularisés ou non (*Figure n°30 A*).

Une atteinte vasculaire pédiculaire ou segmentaire rénale se manifeste par un infarctus rénal ou un hématome (*Figure n°30 B*). L'urohématome résulte de l'association d'un hématome et d'un urinome [97].

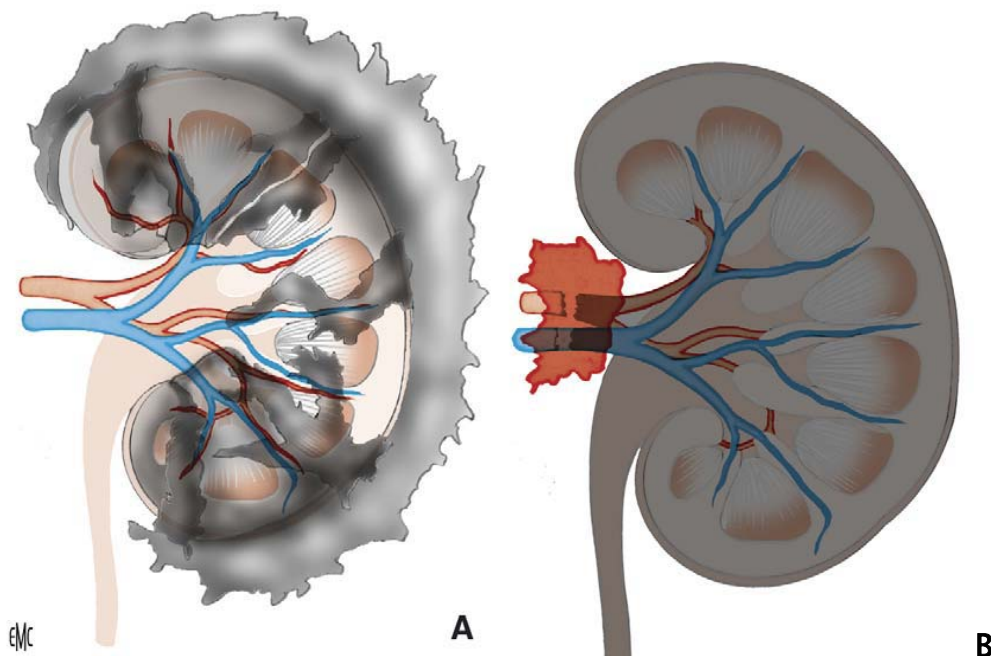


Figure n° 30 : Représentation schématique des lésions de gravité élevée [97].

- A.** Rein multifracturé associé à des lésions vasculaires segmentaires.
- B.** Avulsion du pédicule vasculaire avec ischémie rénale.

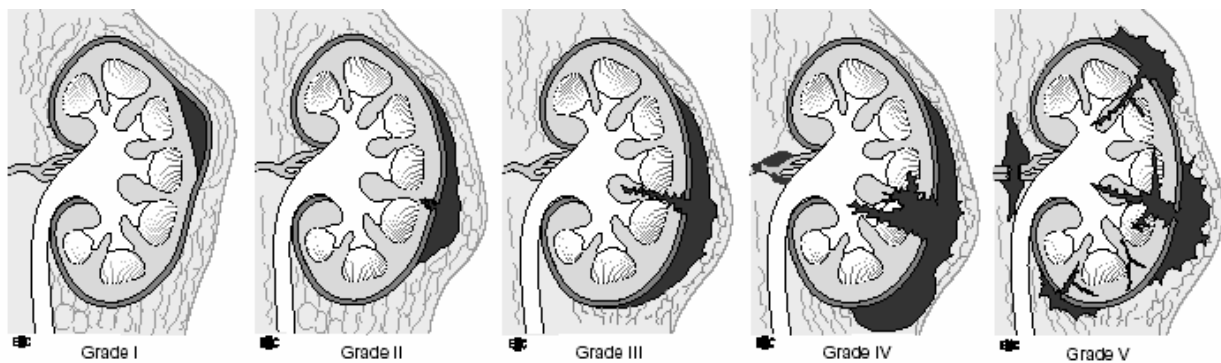
2/ Classifications utilisées

Plusieurs classifications ont été proposées dans la littérature pour évaluer la sévérité des traumatismes du rein, et améliorer leur stadification [6].

La classification la plus adoptée de nos jours est celle réalisée par l'ASST choisie par le consensus international en 2004 est présentée dans la *figure n°31* [97]. Elle est basée sur les données scannographiques et elle est la mieux adaptée aux besoins de la chirurgie [28, 29].

Etant donné la multiplicité des classifications, la description anatomique des lésions s'avère indispensable afin d'éviter tout risque de confusion.

➤ Classification de l'ASST (Figure n°31) [59] [97].



GRADE I :

- ❖ Contusion rénale, hématurie sans lésion rénale visible sur le bilan radiologique
- ❖ Hématome sous capsulaire non expansif
- ❖ Pas de lacération parenchymateuse

GRADE II :

- ❖ Hématome péri rénal non expansif
- ❖ Lacération du cortex < 1 cm de profondeur et sans fuite urinaire

GRADE III :

- ❖ Lacération du cortex rénal > 1 cm sans fuite urinaire

GRADE IV :

- ❖ Lacération s'étendant au système collecteur (fuite urinaire)
- ❖ Lésion segmentaire vasculaire (artérielle ou veineuse) avec infarctus rénal
- ❖ Lésion pédiculaire vasculaire (artérielle ou veineuse) avec hématome contenu
- ❖ Thrombose artérielle pédiculaire sur dissection

GRADE V :

- ❖ Avulsion du pédicule vasculaire rénal
- ❖ Rein multifracturé

Figure n°31 : Classification de l'ASST

VIII/ Prise en charge thérapeutique

La prise en charge des patients suspects de traumatisme rénal reste l'objet de nombreuses discussions. La tendance est, en dehors des lésions du pédicule rénal, à faire un bilan exact des lésions et à n'intervenir, que secondairement afin de mettre en oeuvre le traitement le plus conservateur possible [2].

1/ Les traumatismes mineurs

La prise en charge sera conservatrice ; celle-ci est unanimement reconnue comme l'attitude de choix des lésions mineures.

Le traitement conservateur consiste en : [8]

- ❖ Un repos au lit jusqu'à disparition de l'hématurie ;
- ❖ Les douleurs sont calmées le plus souvent par des antalgiques de classe 1 (Paracétamol). La récupération ad intégrum de la morphologie rénale est constante et une échographie de contrôle à 1 et à 3 mois est la règle.
- ❖ Une transfusion si c'est nécessaire.

Les critères d'hospitalisation sont l'hématurie macroscopique, les lombalgies mal calmées par les antalgiques simples et la présence d'autres lésions associées nécessitant une surveillance hospitalière [8].

2/ Les traumatismes majeurs

De 1980 à 1985, la plupart des traumatismes graves du rein (grades III, IV et V) étaient opérés, soit d'emblée dans certains centres experts, soit de façon retardée (entre le 5ème et 10ème jour). En effet il était recommandé d'intervenir à la fin de la première semaine post-traumatique, période la plus propice, car suffisamment à distance de l'accident pour éviter une reprise hémorragique et suffisamment précoce pour éviter l'organisation due à l'uro-hématome

[40]. Les traumatismes de grades III et IV étaient largement opérés (8 à 45% selon les séries) avec un taux non négligeable de néphrectomie totale (3 à 21%) [1, 42].

A partir de 1985 plusieurs événements innovants ont permis de nuancer cette attitude chirurgicale.

L'apport du scanner a permis d'améliorer la précision du diagnostic lésionnel ; de nouvelles technologies et notamment en matière de drainage endo-urologique sont apparues ; la réanimation post-traumatique s'est considérablement améliorée ; la radiologie interventionnelle se développa avec de nouvelles techniques de traitement mini invasif (embolisations, stent).

Certains patients avec un traumatisme majeur, ayant échappés aux règles consensuelles, ont vu de façon surprenante une restitution de leur rein [40]. L'ensemble de ces avancées a permis d'établir les bases de l'attitude conservatrice, non chirurgicale, dans la prise en charge des traumatismes graves du rein.

Ainsi jusqu'en 1995, le choix thérapeutique devant un traumatisme rénal majeur, était largement controversé. Certains auteurs préconisaient une attitude d'emblée chirurgicale, et d'autres une attitude conservatrice. Les partisans d'un traitement chirurgical de première intention évoquaient la possibilité per-opératoire de préserver le maximum de néphrons et de diminuer les complications après néphrectomie immédiate [8, 29, 38, 39, 42, 45]. De nos jours la plupart des séries contemporaines ont démontré l'intérêt du traitement non chirurgical dans la prise en charge des traumatismes fermés du rein de grades III et IV, et les dernières études visent à déterminer des facteurs pronostiques (extravasation d'urine, fragments dévascularisées, lésions associées) qui permettront une meilleure stadification des lésions [4, 47, 51, 52, 53, 54, 55, 60].

Parmi les options de prise en charge chirurgicale, il faut distinguer les indications absolues et les indications relatives.

➤ **INDICATIONS ABSOLUES**

Les indications absolues sont : [8]

- la persistance d'un saignement d'origine rénale non contrôlé,
- les lésions pédiculaires,
- le rein détruit.

a) **Hémorragie persistante**

En période post traumatique immédiate, lors d'un saignement actif, les constatations per-opératoires peuvent retrouver un hématome rétro péritonéal expansif et pulsatile ; un contrôle premier des vaisseaux doit être réalisé afin de contenir l'hémorragie et de permettre une réparation rénale si cela est envisageable [28]. La voie d'abord préférentielle est une médiane sus et sous ombilicale afin de rechercher une lésion abdominale associée et de réaliser un contrôle premier des vaisseaux. Devant une lésion rénale isolée et en fonction de l'expérience du chirurgien une voie sous costale peut être envisagée. Parfois il est nécessaire de réaliser une néphrectomie d'hémostase le plus rapidement possible afin de sauver le patient [8, 32].

L'embolisation super sélective peut trouver une place chez un patient stable hémodynamiquement présentant un saignement actif d'une ou plusieurs branches de l'artère rénale. HAGIWARA [48], a évalué l'efficacité d'un protocole afin de diminuer le recours à la chirurgie devant un traumatisme majeur. Tous les patients présentant un traumatisme du rein de grade supérieur ou égal à III (n=21), bénéficiaient systématiquement d'une artériographie.

Dans tous les cas le saignement a pu être contrôlé efficacement; il n'y a pas eu de complication liée à la procédure et seulement un patient avait une zone d'ischémie systématisée post-embolisation de 20% et un coil avait migré sans conséquence. Les agents d'occlusion sont différents selon l'étiologie de l'hémorragie, les difficultés d'accès et les impératifs liés à l'état hémodynamique du patient. Les techniques d'embolisation super sélective, sont réalisables devant un saignement actif du à un traumatisme fermé du rein. Elles permettent rapidement un arrêt complet du saignement, au détriment souvent d'une petite zone d'ischémie en aval de la branche artérielle embolisée.

Ainsi l'embolisation peut permettre dans un certain nombre de cas, de maintenir un traitement conservateur devant un traumatisme fermé du rein sévère présentant un saignement actif.

b) Les traumatismes du pédicule

Les lésions traumatiques du pédicule rénal classées grade V selon la classification de l'ASST, sont extrêmement rares et représentent selon les séries, 1 à 4% de l'ensemble des traumatismes rénaux [50, 61]. On en trouve un cas seulement dans notre série.

Le mécanisme le plus souvent observé est une décélération brutale responsable de l'étirement du pédicule et de la rupture de la tunique vasculaire la plus fragile : l'intima [61]. Ces lésions se rencontrent le plus souvent dans le cadre de polytraumatismes et du fait de l'absence fréquente de l'hématurie, le diagnostic, s'il est fait, est le plus souvent retardé. L'absence d'hématurie est retrouvée dans 18% à 36% selon les séries [61, 62, 63].

Le traitement de ces lésions pédiculaires peut faire appel à [8]:

- L'observation simple ;
- La chirurgie (néphrectomie totale ou partielle, la réparation vasculaire directe, le pontage artériel et l'auto transplantation) ;
- La revascularisation endovasculaire (mise en place d'un stent artériel) ;
- La radiologie interventionnelle.

Le choix entre l'une ou l'autre de ces méthodes dépend de [8] :

- Délai diagnostique ;
 - L'existence ou non de lésions associées ;
 - Expérience du chirurgien ;
 - Type de lésion ;
 - Etat du rein controlatéral ;
 - Statut hémodynamique du patient.
-

Dans la littérature, les résultats de la revascularisation sont dans l'ensemble décevants.

CLARK et al [65] dans une revue de 250 patients présentant des lésions grade V après traumatismes fermés de l'abdomen, recense 34 tentatives de revascularisation chirurgicale, parmi lesquelles 8 (24%) ont eu une évolution favorable sans développement d'HTA ; mais seulement 3 patients ont pu être suivis après 6 mois.

MAGGIO et BROSMAN [67] sur 128 lésions pédiculaires notent que les chances de la revascularisation chirurgicale dépendent d'un élément majeur : le délai de prise en charge; ainsi les chances de succès passent de 80 % à 57 % de 12 heures à 18 heures. L'importance de ce délai, reconnu par la plupart des auteurs, est variable en fonction des équipes : inférieur à 5 heures pour HAAS [61] et CAAS [68], inférieur à 12 heures pour SMITH [63].

Il peut exister des résultats fonctionnels satisfaisants après ces délais, probablement en rapport avec une obstruction incomplète et/ou une vascularisation collatérale [65].

Au vu des données de la littérature et de sa propre expérience, Haas [61] propose de réaliser une revascularisation chirurgicale devant une lésion unilatérale, seulement si le patient est stable d'un point de vue hémodynamique et que la durée de l'ischémie chaude est inférieure à 5 heures. Si la durée d'ischémie est supérieure à 5 heures et que le rein controlatéral a une fonction normale, le patient est surveillé. Si une exploration chirurgicale est nécessaire (ischémie supérieure à 5 heures) pour une lésion abdominale associée, une néphrectomie est envisagée. Enfin, la revascularisation est tentée quelle que soit la durée d'ischémie si la lésion est bilatérale, devant un rein unique ou un greffon. Cette attitude thérapeutique est reconnue par la plupart des auteurs.

Si la revascularisation chirurgicale semble être de moins en moins justifiée, qu'en est-il de la revascularisation endovasculaire ?

La mise en place d'un stent dans l'artère rénale est bien codifiée et son utilisation aisée entre des mains expérimentées. Quelques cas rares de mise en place de stent sont rapportés par la littérature [66, 76, 77, 78, 82, 83].

K. ELKHADER a conclu, à travers une étude regroupant 28 patients avec lésion pédiculaire rénale, que l'amélioration du pronostic doit passer par une sélection rigoureuse des patients : seules les lésions diagnostiquées tôt avant la 4^{ème} heure justifieront d'une chirurgie de revascularisation. Un rein unique, une lésion pédiculaire bilatérale, une rupture artérielle incomplète avec un rein non ischémié représentent des situations qui orientent vers une chirurgie vasculaire réparatrice. Dans le cas contraire, c'est vers une néphrectomie en urgence ou en urgence différée qu'il faudrait se tourner [50].

A l'exception des traumatismes sur rein unique, ou bilatéraux, ou avec un délai d'ischémie chaude inférieure à 4 heures au moment du geste opératoire [91], il ne semble pas souhaitable de tenter une revascularisation chirurgicale. Les résultats de la chirurgie de revascularisation rénale en cas d'ischémie rénale sont décevants, ne permettant pas la conservation d'une fonction significative du rein revascularisé et ne modifiant pas l'incidence de l'HTA post-traumatique. Ainsi l'abstention thérapeutique en urgence est bien souvent décidée, au prix d'une surveillance de la tension artérielle plusieurs années après le traumatisme. La place de la revascularisation endovasculaire par endoprothèse reste à définir chez l'adulte comme chez l'enfant. Son caractère peu invasif en fait une alternative à la simple surveillance, mais les taux de succès en terme de fonction rénale semblent limiter ses indications à celles de la revascularisation chirurgicale [100].

c) Le rein détruit

MC ANINCH [73], préconise une exploration chirurgicale devant un rein détruit. En effet le rein détruit, grade V associé à de multiples zones dévascularisées et un urinome expose beaucoup plus le patient à toutes les complications. Si certains experts peuvent réaliser une réparation rénale, d'autres réaliseront une néphrectomie totale. L'utilisation de colles à base de fibrine se développe dans la plupart des spécialités chirurgicales [101]. L'adhésive de fibrine résorbable (AFR) est un produit nouveau, fabriquée à partir de fibrinogène et de thrombine séchée. L'AFR est efficace dans les traumatismes du rein ; elle permet une hémostase rapide et potentialise la cicatrisation de l'appareil urinaire [101].

Ainsi, l'apport de nouvelles technologies (l'AFR, les filets de vicryls, les biocolles etc.) permet lorsqu'une exploration chirurgicale est indiquée, d'aider le chirurgien à préserver le maximum de néphron en réalisant une réparation rénale [8].

➤ **INDICATIONS RELATIVES**

Les indications relatives à une exploration chirurgicale concernent : les extravasations d'urine majeures et les larges zones de dévascularisation.

Ces deux éléments sont le plus souvent associés dans les traumatismes sévères et se manifestent cliniquement par une fébricule ou une fièvre avérée associée à des douleurs lombaires et une altération de l'état général. C'est dans ces indications relatives que la controverse subsiste entre partisans du traitement chirurgical et partisans d'un traitement conservateur.

Le but de ces deux attitudes étant le même : préservation néphronique et diminution de la morbidité liées au traumatisme et à la chirurgie.

a) Extravasation

L'extravasation d'urine isolée dans les traumatismes fermés du rein est le plus souvent résolutive spontanément ; s'il existe une extravasation majeure ou prolongée (supérieure à une semaine) l'utilisation de sonde urétérale permet dans la plupart des cas de maintenir un traitement conservateur sans avoir recours à la chirurgie ouverte [51, 55, 57].

MATTHEWS [102], rapporte une série de 31 patients avec un traumatisme grade IV (extravasation d'urine) ; 87 % (n=27) ont eu une résolution complète de l'extravasation et 13 % (n=4) ont nécessité un stent devant une extravasation prolongée ; aucun patient n'a eu recours à la chirurgie. HAAS [57], dans une série récente a utilisé des sondes urétérales pour traiter efficacement des extravasations d'urine au cours de traumatismes majeurs. Aucun de leur patient n'a eu recours à la chirurgie, et aucun n'avait présenté de complications avec un recul de 26 mois.

GLENSKI et HUSMANN [58], sur 47 traumatismes majeurs avec extravasation d'urine ont réalisé un drainage endoscopique dans 15% des cas pour une extravasation prolongée, et seulement 9% de ces patients drainés ont nécessité un geste chirurgical.

ROBERT [52], à partir de 1990 adopte une attitude conservatrice dans la prise en charge des traumatismes fermés du rein ; sur 11 patients, 4 ont nécessité la mise en place d'un drainage urétéral, aucun recours à la chirurgie ouverte n'a été nécessaire.

Toutefois de nombreuses questions restent posées [8] :

- Faut-il drainer systématiquement une extravasation d'urine prolongée ?
- L'association d'une extravasation et de fragments dévascularisés justifie t'elle l'introduction d'un corps étranger pour drainer la voie excrétrice ?
- Y'a t'il une place à l'antibiothérapie prophylactique ?
- Que faut-il drainer, quelles sondes faut-il utiliser et quel est le moment le plus propice pour ce geste ?

b) Fragments dévascularisés

Les patients présentant un traumatisme grade IV, associé à d'autres lésions intra abdominales et avec de larges zones de dévascularisation (25 à 50 % du parenchyme) sont exposés selon HUSMANN et MORRIS [104], sur une série de 43 traumatismes grade IV dont 27 étaient associés à d'autres lésions intra abdominales, à 85 % de morbidité (essentiellement des complications infectieuses) avec un traitement conservateur contre 23 % si une exploration chirurgicale avec réparation était réalisée. En l'absence de lésions intra abdominales associées, les auteurs rapportent 38 % de morbidité et 6 % de néphrectomie secondaire avec un traitement conservateur. Au vu de ces résultats les auteurs proposent de réaliser une exploration chirurgicale avec réparation pour les traumatismes grade IV avec fragments dévascularisés s'il existe des lésions intra-abdominales associées, notamment des lésions pancréatiques ou coliques [103,104].

MOUDOUNI [51], sur une série de 20 traumatismes majeurs (5 grades V et 15 grades IV) présentant tous une extravasation d'urine et traités de façon conservatrice, retrouve comme principal facteur de mauvais pronostic la présence de fragments dévascularisés.

Dans cette étude sur les 11 patients présentant des fragments dévascularisés associés à une extravasation d'urine, 9 (82 %) ont présenté des complications ; 6 (55 %) ont été opérés à distance (5 néphrectomies partielles et 1 néphrorraphie). Parmi les patients (n=9) sans fragment dévascularisé associé, 2 (22 %) ont présenté une extravasation prolongée d'urine traitée efficacement par une sonde urétérale.

Au San Francisco General hospital, la présence d'une extravasation d'urine associée à de larges fragments dévascularisés, associée ou non à d'autres lésions intra abdominales, constitue une indication d'exploration chirurgicale. Le plus souvent une néphrectomie partielle est réalisée diminuant ainsi les complications fréquentes liées à ces traumatismes [73].

3/ Stratégie thérapeutique

Uriot et Coll rapporte un guide pratique sous forme d'un arbre décisionnel, diagnostique et thérapeutique devant un traumatisme fermé du rein (*Figure n°32*) [97].

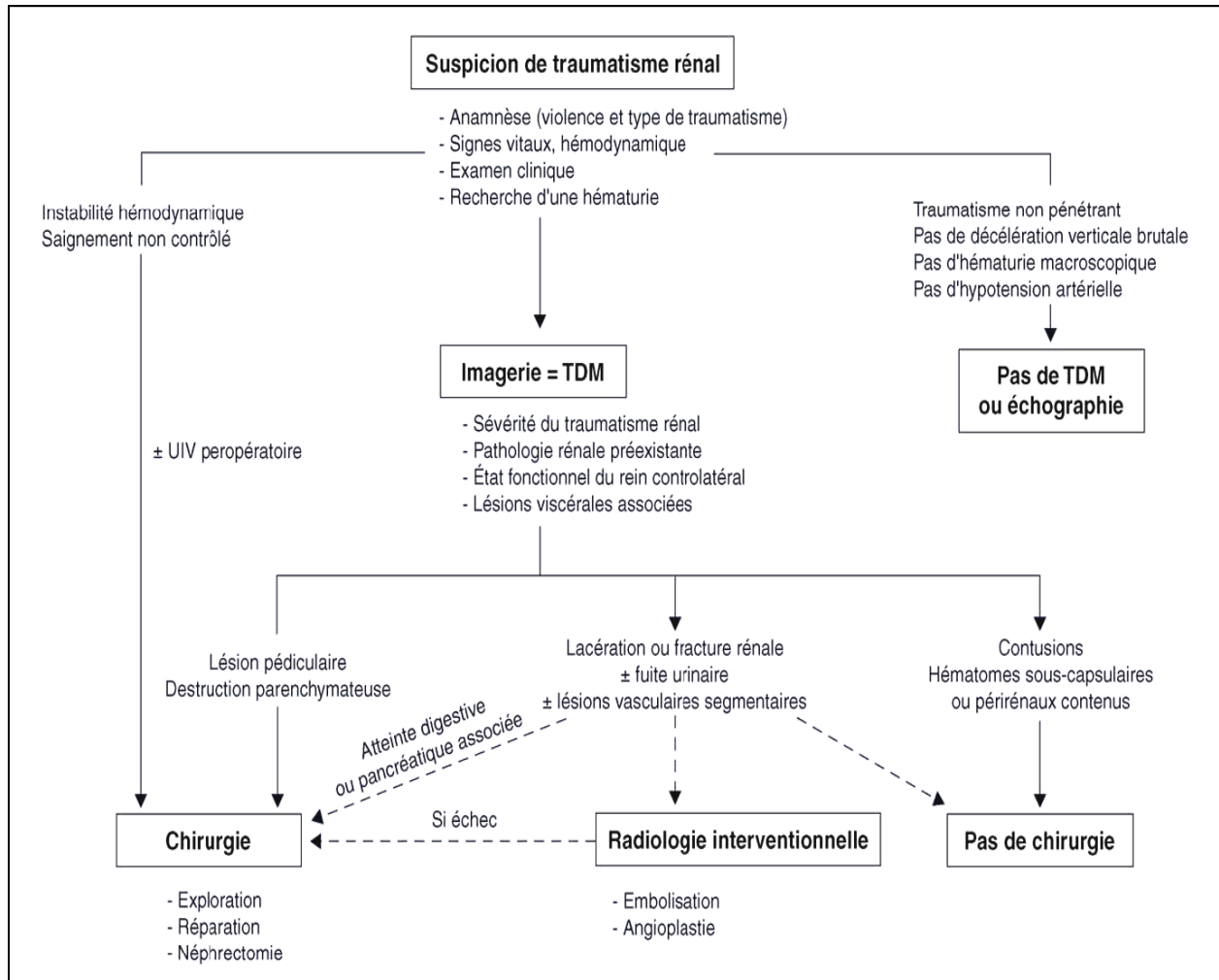


Figure n°32 : Arbre décisionnel : diagnostique et thérapeutique [97].

IX/ Evolution- Complications

L'évolution devra être appréciée sur un faisceau d'éléments cliniques, biologiques, et radiologiques.

Surveillance clinique :

- Disparition de l'hématurie en quelques jours pour les lésions bénignes. Sa réapparition ou sa recrudescence doit être notée.
- Amélioration de la symptomatologie douloureuse.
- L'hémodynamique sera suivie de manière attentive, recherchant toute aggravation latente. Une hypertension sera recherchée.
- L'examen clinique note l'évolution de l'empâtement lombaire, la modification d'une tuméfaction du flanc.

Surveillance biologique :

- Contrôle régulier de la fonction rénale (créatinine, urée sanguine) et de la NFS.

Surveillance radiologique :

Essentiellement basée sur l'échographie et la tomodensitométrie.

- ✚ Deux types d'évolution peuvent être schématiquement individualisées :

1 / Evolution simple

La disparition rapide de la symptomatologie douloureuse, l'éclaircissement des urines laissent présager d'une évolution favorable, caractéristique des contusions simples. Après quelques jours d'hospitalisation au repos, la sortie sera autorisée avec une surveillance stricte et régulière.

2/ Complications

2-1. Les complications immédiates :

Elles sont dominées par la mortalité (aucun cas dans notre série). Rarement le traumatisme rénal est directement en cause, le décès est habituellement dû aux lésions associées [72, 81, 86] avec un taux de mortalité allant de 2,2 à 10 %.

2-2. Les complications secondaires :

❖ L'infection :

Elle constitue toujours un risque lorsqu'on laisse évoluer un HRP. La présence de fragments de parenchyme nécrosé est aussi un facteur favorisant.

La simple infection urinaire est détectée par l'examen cytbactériologique des urines. Elle doit être traitée à temps pour éviter sa propagation par voie ascendante, et donc le risque de pyélonéphrite, de phlegmon péri néphrétique ou de pyonéphrose.

❖ La lithiase rénale :

La lithiase n'est qu'exceptionnellement le fait d'un hématome. Elle est le plus souvent secondaire aux sutures utilisées lors d'une réparation de la voie excrétrice [11].

L'incidence est en relation avec la durée de résorption des fils dans le conduit urinaire [90].

❖ L'hématonéphrose post traumatique :

Se définit comme la distension post traumatique du bassinnet, des calices et du rein dont la capsule est intacte, par un épanchement sanguin aboutissant à plus ou moins brève échéance à l'atrophie rénale.

❖ **Les douleurs persistantes :**

Dans les suites d'un traumatisme rénal, le patient peut se plaindre de lombalgies résiduelles en dehors de toute complication organique sous-jacente.

2-3. **Les complications à distance :**

❖ **L'hydronéphrose post traumatique :**

Elle est liée aux plaies des voies excrétrices pouvant entraîner lors de leur cicatrisation un rétrécissement simulant une tuberculose, ou déterminer une image pseudo cavitaire prolongeant les calices [84].

Le dépistage précoce de cette complication, grâce à la surveillance urographique des traumatisés rénaux permet de la réparer à temps, et d'éviter ses fâcheuses conséquences sur le rein.

❖ **Le faux kyste urohématique :**

Il résulte de l'évolution de l'épanchement urohématique vers la chronicité et la formation d'un pseudo kyste, intra rénal, sous capsulaire, ou péri rénal.

Cette poche est un point d'appel à l'infection. La surveillance de cette dernière complique la situation locale et la néphrectomie est parfois la seule issue techniquement possible [87].

❖ **La fistule artério-veineuse traumatique :**

Les fistules artério-veineuses congénitales ou acquises sont rares. Les étiologies acquises comportent : les tumeurs, les ruptures anévrysmales, et les traumatismes.

Ces derniers sont souvent dûs aux traumatismes pénétrants, rarement fermés [88].

Il existe des fistules artério-veineuses intra parenchymateuses, et des fistules artério-veineuses du pédicule rénal qui s'en différencient par une symptomatologie plus bruyante du fait d'un retentissement général très précoce, notamment cardiaque (insuffisance cardiaque, HTA) et rénal (insuffisance rénale).

D'un point de vue thérapeutique, les fistules artério-veineuses parenchymateuses peuvent évoluer favorablement par oblitération spontanée ou par des techniques d'embolisation permettant un traitement conservateur [99].

Par contre, les fistules artério-veineuses rénales pédiculaires entraînent très rapidement une atrophie rénale d'aval du fait du vol vasculaire, et seule la néphrectomie est logiquement envisageable.

Schématiquement ce diagnostic est porté dans trois circonstances différentes :

- Dans les quelques heures suivant le traumatisme, devant un mauvais contrôle hémodynamique [23]. Pendant cette phase, il s'agit rarement d'une fistule artério-veineuse proprement dite.
- Dans les jours qui suivent, devant la persistance ou la réapparition de l'hématurie [105].
- Dans les mois ou années après le traumatisme, devant l'existence d'une hypertension artérielle ou insuffisance cardiaque [14] par fistule à haut débit.

En conclusion, dans les suites d'un traumatisme lombaire, le risque de survenue d'une fistule artério-veineuse est réel. L'artériographie avec embolisation sélective permet un bon contrôle de ces fistules secondaires en préservant le maximum de parenchyme rénal fonctionnel, et paraît donc être le traitement de choix de cette complication [99].

❖ **L'hypertension artérielle :**

L'hypertension artérielle post-traumatique est provoquée par des zones d'ischémie rénale qui stimule le système rénine angiotensine [45]. Cette complication est rare, elle peut survenir plusieurs années après le traumatisme [45] ; elle peut être contrôlée par un traitement médical ou chirurgical [40, 43]. MC ANNINCH [56], relève sur 15 ans d'expérience seulement 0,2% d'HTA post-traumatique. Son incidence varie dans la littérature de 0,2 à 30 % [74].

Il peut s'agir :

- **D'une HTA labile et précoce.**

L'HTA sévère qui apparaît dans les 48 heures après un traumatisme fermé du rein n'est pas très fréquente. Elle est le résultat de deux mécanismes probables :

♣ Le premier : correspond à une compression aiguë du parenchyme cortical du rein, principalement par l'hématome sous capsulaire comme dans le grade I, provoquant une sécrétion excessive de rénine [74].

♣ Le deuxième mécanisme : a pour origine une ischémie d'une portion parenchymateuse également responsable d'une hypersécrétion de rénine [74].

Cette HTA est en principe curable spontanément avec le temps, car il s'en suit habituellement une régression de l'hématome, ou une transformation des zones ischémiques en un infarctus segmentaire qui ne sécrètera plus de rénine [90].

Cette HTA est souvent modérée, ne nécessitant qu'une surveillance, mais il existe parfois des cas plus sévères imposant alors un traitement approprié.

- **D'une HTA tardive et persistante.**

Plusieurs causes possibles ont été incriminées, comme la thrombose ou la sténose artérielle, la compression extrinsèque, les fistules artério-veineuses, les faux anévrysmes, l'atrophie et la cicatrisation en bande de fibrose [89,90].

Néanmoins, il reste difficile de confirmer la responsabilité unique du traumatisme en raison de la difficulté à écarter les autres facteurs étiologiques de l'HTA.

La néphrectomie représente l'ultime solution dans les cas rebelles [90].



CONCLUSION

Les traumatismes fermés du rein touchent surtout l'homme jeune.

Leur fréquence croissante est liée à l'augmentation des accidents de la voie publique.

Cliniquement l'hématurie est quasi constante, associée de façon inconstante à l'empâtement de la fosse lombaire qui traduit la rupture capsulaire. L'état de choc est surtout dû à une lésion associée viscérale surtout splénique ou hépatique.

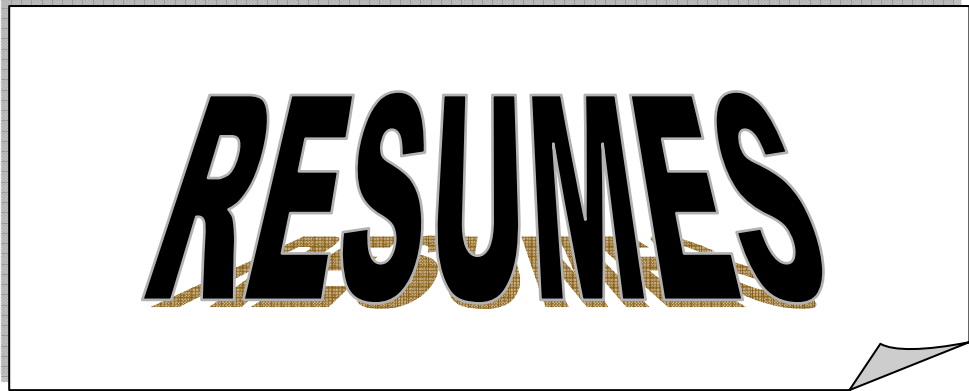
L'uroscanner est actuellement le meilleur examen pour apprécier l'étendue de l'urohématome, l'importance de l'extravasation, de l'ischémie tissulaire et de l'écart interfragmentaire. Sa réalisation en urgence permet la prise en charge adaptée de chaque patient, basée sur la connaissance précoce et précise des lésions.

La prise en charge actuelle des traumatismes fermés du rein repose sur la classification des lésions en cinq grades établie par L' ASST (l'American Society for the Surgery of Trauma).

Le traitement conservateur est habituel dans la prise en charge de ces traumatismes.

Le développement de la radiologie interventionnelle, des techniques de drainage endo-urologique et de la réanimation médicale contribue à maintenir cette attitude, en diminuant le recours à la chirurgie, même dans les traumatismes les plus sévères.

Enfin, la surveillance à long terme de ces traumatisés est toujours nécessaire, qu'ils soient opérés ou non.



RESUMES

RESUME

Le but de cette étude est de préciser les résultats de notre prise en charge thérapeutique des patients hospitalisés pour traumatismes fermés du rein, au cours de ces 6 dernières années au service d'Urologie du CHU Med VI Marrakech.

De janvier 2002 à juillet 2007, 40 patients ont été hospitalisés dans notre service pour un traumatisme fermé du rein. Nous avons étudié rétrospectivement l'âge, le sexe, le côté lésé, le mécanisme du traumatisme (direct, indirect ou décélération), l'étiologie, la présence de lésions associées (viscérale, orthopédique..), les signes cliniques et biologiques à l'admission (hématurie, tension artérielle, hémoglobine, créatinémie..).

Le bilan radiologique a permis de définir le grade lésionnel en précisant la présence ou non de fragments dévascularisés et une extravasation d'urine. L'attitude thérapeutique en fonction des grades et l'évolution ont été ensuite rapportées.

L'âge moyen des patients est de 25,4 ans (4 à 73 ans), le sexe masculin (72,5 %). Les accidents de la circulation sont la cause majeure (32,5 %), ainsi que les chutes (32,5 %). Le traumatisme a révélé un rein pathologique dans 10 % des cas. Le diagnostic clinique est évoqué devant l'association d'une hématurie (80 %) et de divers signes locaux : douleur (82,5 %), défense (25 %), et empâtement de la fosse lombaire (20 %).

Le bilan radiologique a permis de classer le traumatisme en 5 grades selon la classification de l'American Society for the Surgery of Trauma (L'ASST) validée en 2001. Mais, seuls 25 patients (62,5 %) ont bénéficié d'une TDM.

Notre attitude thérapeutique est nettement conservatrice (95 %). Deux néphrectomies, droite et gauche ont été réalisées à distance du traumatisme lorsqu'un traitement conservateur était réalisé au début devant des traumatismes majeurs, grade IV et grade V selon la classification de L'ASST. Le reste de nos malades, soit 38 malades ont bien évolué après traitement conservateur.

Les traumatismes fermés du rein : "A propos de 40 cas"

En conclusion, le traitement conservateur est devenu depuis une décennie, le gold standard dans la prise en charge des traumatismes fermés du rein, même ceux dits : majeurs. Cette prise en charge a bénéficié énormément du développement des moyens de monitoring et de réanimation, des techniques d'imagerie médicale, et de la radiologie interventionnelle.

ABSTRACT

The objective of this study is to assess the results of our therapeutic management of blunt kidney trauma in patients hospitalised over the last 5 years.

From January 2002 to July 2007, 40 patients were hospitalised in our department for blunt kidney trauma. We retrospectively studied age, gender, injured side, mechanism of trauma (direct, indirect or deceleration), aetiology, presence of associated lesions (visceral, orthopaedic) and clinical and laboratory signs on admission (haematuria, blood pressure, haemoglobin and serum creatinine).

The grade of the lesions was defined by radiological assessment, specifying the presence or absence of devascularized fragments and urine extravasation. The therapeutic strategy according to the grades and the evolution were then reported.

The mean age of the patients is 25,4 years (range 4–73 years), mainly males (72,5 %). Road accident is the most frequent cause (32,5 %). Abnormal examination revealed: haematuria (80 %), pain (82,5 %), guard reaction (25,6 %), and a lumbar masse in 20 %. Ultrasonographic and radiological evaluation revealed the presence of various congenital or acquired lesion of the urinary in 4 patients (10%).

The radiological assessment made possible to classify the traumatism in 5 ranks according to the classification of the American Society for the Surgery of Trauma (ASST), validated into 2001. But only 25 patients profited from a Spiral CT.

Therapeutically, our attitude was a simple observation in 95 %. two nephrectomy were practiced later from the traumatism when a conservative treatment was carried out at the beginning in front of a major traumatism rank IV and rank V according to the classification of ASST. the rest of our patients, witch means 38 patients evolved well after conservative treatment.

In conclusion, over the last decade, blunt kidney trauma is usually managed conservatively. The development of interventional radiology, endourological drainage techniques and medical intensive care helps to maintain this attitude by decreasing the need for surgery, even in the most severe trauma.

ملخص

تهدف هذه الدراسة إلى تحديد نتائج معالجتنا للمرضى الذين تم استشفائهم بمصلحة المسالك البولية بالمستشفى الجامعي محمد السادس نتيجة إصابتهم برضوخ كلوية مغلقة وذلك خلال الست سنوات الأخيرة. في الفترة الممتدة ما بين يناير 2002 و يوليو 2007 تم استشفاء 40 مريضا بمصلحتنا نتيجة رضوخ كلوية مغلقة. قمنا بدراسة، وبشكل استيعادي، لكل من السن و الجنس و الجانب المصاب و ميكانيزمات الإصابة (مباشرة، غير مباشرة، تصارع) و السبب و وجود إصابات أخرى مرافقة (حشوية، أو في الأطراف) و الأعراض الإكلينيكية و البيولوجية خلال الاستقبال (البيلة الدموية، الضغط الدموي، نسبة الهيموغلوبين، نسبة الكراتين).

مكننا التشخيص الإشعاعي من تبين طور الإصابة و ذلك بتحديد وجود جزء مزال التوعية من عدمه، ووجود انبثاق للبول. و قمنا بنقل الإجراء العلاجي حسب طور الإصابة و التطور.

متوسط السن للمرضى كان هو 25.4 (من 4 إلى 73 سنة)، الذكور بنسبة 72.5%. تعتبر حوادث السير السبب الغالب (32.5%) ، و كذلك حالات السقوط (32.5%). تم اكتشاف كلى مرضية في 10 بالمائة من الحالات. كان من مؤشرات التشخيص الإكلينيكي وجود بيلة دموية (80%) مترافقة مع أعراض محلية أخرى: صداع (82.5%)، دفاع عضلي (25%)، و تكثف قطني (20%).

مكن الفحص الإشعاعي أيضا من تصنيف الإصابات إلى 5 أطوار حسب تصنيف الجمعية الأمريكية لجراحة الإصابات ASST المعتمدة في 2001، غير أن 25 مريضا فقط استفادوا من الفحص الإشعاعي الطبقي.

كان الإجراء العلاجي المعتمد من طرفنا محافظا بالغالب (95%). تم إجراء استئصالين للكلى، يمينى و يسرى و ذلك في وقت بعيد من الحادث بعدما كان العلاج محافظا في البداية أمام وجود إصابات "بليغة" طور 4 و طور 5 حسب تصنيف ASST. بقية مرضانا أي 38 مريضا كان التطور لديهم ايجابيا.

في الخلاصة، أصبح العلاج المحافظ في السنوات الأخيرة حجر الزاوية في معالجة الرضوخ الكلوية المغلقة يشمل حتى الإصابات الموسومة ب "البليغة". وقد استفاد هذا الإجراء العلاجي كثيرا من تطور وسائل المراقبة والإنعاش و كذلك تقنيات التصوير الطبي و علم الأشعة التدخلي.



BIBLIOGRAPHIE

- 1) **V.CARDOT, M.O. BITKER**
Les traumatismes fermés du rein de l'adulte. Le praticien en anesthésie-réanimation, 1999, 3, 3.
 - 2) **M.F. BELLIN, M. VASILE, L. LEBLEU, J. COMBARAS, J.P. AKAKPO J.P, Ph. GRENIER**
Lésions traumatiques du rein. Feuillet de Radiologie, 2001, 41, n° 1, 11-18.
 - 3) **A. SAIDI, F. BOCQUERAZ, J.L. DESCOTES, A. CADI, N. TERRIER, B. BOILLOT, J.J. RAMBEAUD**
Les traumatismes fermés du rein : 10 ans d'expérience. Prog. Urol., 2004, 14; 1125-1131.
 - 4) **P.C. HENRY, E. CHABANNES, S. BERNARDINI, H. WALLERAND , H.BITTARD**
Prise en charge actuelle des traumatismes graves du rein. Prog. Urol. 2002; 12: 579-586.
 - 5) **Th. BSCHLEIPER, D. KALLIERIS, E.W. HAUCK, W. WEIDNER, R.A. PUST**
Blunt Renal Trauma: Biomechanics and Origination of Renal Lesions. European Urology 42 (2002) 614-621.
 - 6) **J.L. DESCOTES, J. HUBERT, C. SENDEL**
Traumatisme du rein et de l'uretère : Apport de l'imagerie médicale. Progrès en urologie (2003), 13 1129-1143.
 - 7) **A.BENCHEKROUN, A. LACHKAR, A. SOUMANA, M.H. FARIH, Z. BELAHNECH, M. MARZOUK, M. FAIK**
Les traumatismes du rein. Ann. Urol. 1997, 31, N° 5, 237-242.
-

- 8) **A. SAIDI A, J.L. DESCOTES, C. SENDEL, N. TERRIER, A. MANEL, R. MOALIC, B. BOILLOT, J.J. RAMBEAUD**
Prise en charge des traumatismes fermés du rein. Prog. Urol., 2004, 14; 461-471.
- 9) **Jr. PN. BRETAN, J. W. Mc ANNINCH, MP. FEDERLE, Jr. RB. JEFFREY**
Computerized tomographic staging of renal trauma: 85 consecutive cases. J Urol 1986 ; 136 : 561-5.
- 10) **10. A. LAHLAIDI**
Contenu du bassin : le système uro-génital.
Anatomie topographique.Applications anatomo-chirurgicales ; vol II :292-298.
- 11) **J.J. PATARD, S. VINCEDEAU, K. BENSALAH, F. GUILLE, B. LOBEL**
Traumatisme fermé du rein et de l'uretère. Encyclopédie médico-chirurgicale (Elsevier), 2003, 18-159-A-10.
- 12) **FR. SCHMIDLIN, P. SCHMID, T. KURTYCA, CE. ISELIN, P. GRABER**
Force transmission and stress distribution in a computer simulated model of the kidney: an analysis of the injury mechanisms in renal trauma. J Trauma 1996 ; 40 : 791-796
- 13) **H. SAHIN, A.F. AKAY, G. YILMAZ, I.H. TACYLDIZ, M.K. BIRCAN**
Retrospective analysis of 135 renal trauma cases. Int. J. Urol., 2004, 11: 332-6.
- 14) **K.T. WANG, C.J. HOU, J.J. HSIEH, Y.S. CHOU, C.H. TSAI**
Late development of renal arteriovenous fistula following Gunshot trauma. Angiology, 1998, 49, 415-418.
-

- 15) **F. SCHMIDLIN, M. FARSHAD, L. BIDAUT**
Biomechanical analysis and clinical treatment of blunt renal trauma. *Swiss. Surgery.*
1998 ; 4 : 237-243A
- 16) **G.V. LETSBOU, R. GUSBERG**
Isolated bilateral renal artery thrombosis: an unusual consequence of blunt abdominal trauma—case report. *J Trauma* 1990 ; 30 : 509-511
- 17) **C. BRUNET, I. SIELEZNEFF, V. VOINCHET, E. EROSSET, R. GREGOIRE, X. THIRION, S. UGARTE, J. FARISSE**
Traumatismes du rein en chirurgie générale (65 cas). *J. Chir.* 1995, Vol : 132, Num : 8-9, p. : 353-357.
- 18) **T. BSCHLEIPFER, D. KALLIERIS, HALLSCHEIDT, E.W. HAUCK, W. WEIDNER, R.A.PUST**
Blunt renal trauma: biomechanics and origination of renal lesions. *Eur. Urol.*, 2002 ; 42 : 614-621.
- 19) **T.M. WAH, J.A. SPENCER**
The role of CT in the management of adult urinary tract trauma. *Clin Radiol* 2001 ; 56:268-77.
- 20) **A.F. MOREY, J.W. Mc ANNINCH, B.K. TILLER, C.P. DUCKET, P.R. CARROL**
Single shot intraoperative excretory urography for the immediate evaluation of renal trauma. *J Urol* 1999; 161:1088-92.
-

- 21) **R.A. SANTUCCI, H. WESSELLS, G. BARTSCH, J. DESCOTES, C.F. HEYNS, J.W. Mc ANNINCH, P. NASH, F. SCHMIDLIN**
Evaluation and management of renal injuries : consensus statement of the renal trauma subcommittee. BJU INTERNATIONAL 2004, 93, 937-954.
- 22) **C.F HEYNS, D.P. KLERK, M.L. KOCK**
Stab wounds associated with hematuria: a review of 67 cases. J Urol 1983; 130:228-31.
- 23) **K.J. REILLY, M.B. SHAPIRO, Z.J. HASKAL**
Angiographic embolisation of a penetrating traumatic renal arteriovenous fistula. J. Trauma, 1996, 41, 763-765.
- 24) **J.S. ROSE, M.A. LEVITT, J. PORTER, A. HUTSON, J. GREENHOLTZ , F. NOBAY et al.**
Does the presence of ultrasound really affect computed tomographic scan use? A prospective randomized trial of ultrasound in trauma. J Trauma 2001;51: 545-50.
- 25) **N. CETTI, R .S. KIRBY**
Exploring the injured kidney. In Trauma to the genito-urinary tract. Oxford, Butterworth-Heinemann Ltd .1997, 1-9.
- 26) **J.C. BLANKENSHIP, M.L. GAVANT, C.E. COX, R.D. CHAUHEN, J.R. GINGRICH**
Importance of delayed imaging for blunt renal trauma. World J Surg 2001; 25:1561-4.
- 27) **D.C. YAO, Jr. RB. JEFFREY, S.E. MIRVIS, A. WEEKES, M.P. FEDERLE, C. KIM et al.**
Using contrast-enhanced helical CT to visualize arterial extravasation after blunt abdominal trauma: incidence and organ distribution. AJR Am J Roentgenol 2002; 178:17-20.
-

- 28) **H.L.THOMAS, P. LUIS MARTINEZ, EUGEN PLAS, T. LEVENT, R.A. SANTUCCI, M. HOHENFELLNER**
EAU Guidelines on urological Trauma. European Urology, 2005, 47 : 1-15.
- 29) **R.A. SANTUCCI, J.M. Mc ANNINCH**
Grade IV renal injuries: evaluation, treatment, and outcome. World J. surg., 2001, 25(12), 1565-1572.
- 30) **P. MANGIN**
Traumatismes du rein. Diagnostic, principes du traitement. Rev. Prat. 1990, 40, 10.
- 31) **S. KATTAN**
Traumatic pelvi-ureteric junction disruption. How can we avoid delayed diagnosis?
Injury 2001; 32:797-800.
- 32) **S. BENNANI, R. ABOUTAIEB, A. EL MOUSSAOUI, M. EL MRINI, S. BENJELLOUN**
Les traumatismes fermés du rein à propos de 51 cas. La Tunisie médicale, Vol 72, N° 10, Octobre 1994, 553-558.
- 33) **S.E. MIRVIS**
Advances in uroradiology II: Trauma. Radiol Clin of North Am 1996; 34; 1225-57.
- 34) **Jr. JC. PRESTI, P.R. CARROL, J.W. Mc ANNINCH**
Ureteral and renal pelvic injuries from external trauma: diagnosis and management. J Trauma 1989; 29:370-4.
-

- 35) **S.L. BROWN, C. HAAS, K.H. DINCHMAN, J.S. ELDER, J.P. SPIRNAK**
Radiologic evaluation of pediatric blunt renal trauma in patients with microscopic hematuria. *World J Surg* 2001; 25:1557-60
- 36) **S.W. HARDEMAN, D.A. HUSMANN, H.K. CHINN, P.C. PETERS**
Blunt urinary tract trauma: identifying those patients who require radiological diagnostic studies. *J Urol* 1987; 138: 99-101.
- 37) **C.B. SIRLIN, M.A. BROWN, O.A. ANDRADE-BARRETO, R. DEUTSH, D.A. FORLAGE, HOYT D.B et al.**
Blunt abdominal trauma: clinical value of negative screening US scans. *Radiology* 2004; 230: 661-8.
- 38) **J.W. Mc ANINCH, P. CARROLL, P. KLOSTERMAN**
Renal reconstruction after injury. *J. Urol.*, 1991; 145: 932-937.
- 39) **A.S. CASS, M. LUXENBERG, P. GLEICH**
Long term results of conservative and surgical management of blunt renal lacerations. *Br. J. Urol.*, 1987; 59 : 17-20.
- 40) **J. BISERTE, E. MAZEMAN, L. LEMAITRE**
Les traumatismes de moyenne gravité du rein : Evolution des indications thérapeutiques. *Chirurgie*, 1996 ; 121 62: 359-362.
- 41) **L. LAZAR, B. BUCHUMENSKY, I. EREZ, M. ARONHEIM, S. KATZ**
Conservative treatment of an injured hydronephrotic kidney: The role of percutaneous nephrostomy. *J. Trauma.*, 1996 ; 40 : 304-305.
-

- 42) **F. SCHMIDLIN, S. ROHNER, HADAYAK**
Le traitement conservateur du traumatisme rénal majeur. Annales d'urologie, 1997 ;
31 : 246-252.
- 43) **P. MERIA, E. MAZEMAN**
Immediate and delayed management of renal trauma. Eur. Urol., 2000 ; 37 : 1-10.
- 44) **A.K. LEPPANIEMI, R. HAAPIAINEN, T. LEHTONEN**
Role of magnetic resonance imaging in blunt renal parenchymal trauma. BJU 1991, 68,
355-360.
- 45) **A. CHEDID, S. LECOZ, P. ROSSIGNOL, G. BORDIE, D. HERPIN, P.F. PLOUIN**
Blunt Renal Trauma-Induced Hypertension: Prevalence, Presentation, and Outcome.
AJH 2006; 19:500-504
- 46) **J.T. MURPHY, K.R. BORMAN, I. DAWIDSON**
Renal autotransplantation after horseshoe kidney injury; a case report and literature
review. Trauma 1996 ; 40 : 840-844.
- 47) **D.I. CHENG, D. LAZAN, N. STORE**
Conservative treatment of type III renal trauma. J. trauma. 1994, 36, 491-494.
- 48) **A. HAGIWARA, S. SAKAKI, G. HIDEAKI et al.**
The role of interventional radiology in the management of blunt renal injury: a practical
protocol. J. Trauma., 2001 ; 51 : 526-531.
-

- 49) **M.O. DOLICH, M.G. Mc KENNEY, J.E. VARELA, R.P. COMPTON, K.L. Mc KENNEY, S.M. COHN**
ultrasounds for blunt abdominal trauma. J Trauma 2001; 50:108-12.
- 50) **K. EL KHADER, O. BOUCHOT, A. MHIDIA, F. GUILLE, B. LOBEL, J.M. BOUZELIN**
Traumatismes du pédicule rénal : la revascularisation rénale est-elle justifiée ? Progrès en Urologie (1998), 8, 995-1000.
- 51) **S.M. MOUDOUNI, J.J. PATARD, A. MANUNTA, P. GUIRAUD, F. GUILLE, B. LOBEL**
A conservative approach to major blunt renal lacerations with urinary extravasation and devitalized renal segments. Br.j. urol., 2001 ; 87 : 290-294.
- 52) **M. ROBERT, N. DRIANNO, G. MUIR, O. DELBOS, J. GUITER**
Management of major blunt renal lacerations: surgical or nonoperative approach? Eur. Urol., 1996; 30: 335-339.
- 53) **H. DANUSER, S. WILE, G. ZÖSCHER**
How to treat blunt kidney ruptures : primary open surgery of conservative treatment with deferred surgery when necessary. Eur. Urol., 2001 ; 39 : 9-14
- 54) **C.C. HAMMER, R.A. SANTUCCI**
Effect of an institutional policy of nonoperative of grades 1 to 4 renal injuries. J. Urol., 2003; 169: 1751-1753.
-

55) R. LINN, B. CHARDACK, Y. GINESIN

Conservative treatment of severe renal trauma with retroperitoneal hemorrhage and urine extravasation. J. Urol., 1998; 159: 228.

56) K.S MILLER, J.W. Mc ANINCH

Radiographic assessment of renal trauma: our 15-year experience. J. Urol., 1995 ; 154 : 352-355.

57) C.A. HAAS, M.D. REIGLE, A.A. SELZMAN et al.

Use of ureteral stents in management of major renal trauma with urinary extravasation: is there a role? J. Endourol., 1998; 12: 545-549.

58) W.J. GLENSKI, D.A. HUSMANN

Non-surgical management of major renal lacerations associated with urinary extravasation. J. Urol., 1995 ; 153: 315A.

59) E.E. MOORE, S.R. SHACKFORD, H.L. PACTER, J.W. Mc ANNINCH, B.D. BROWNER, H.R. CHAMPION et al.

Organ injury scaling: spleen, liver, and kidney. J Trauma 1989; 29: 1664-1666.

60) F. SCHMIDLIN, S. ROHNER, M. FARSHAD

Conservative management versus immediate surgery of major blunt renal trauma. J. Urol., 1998 ; 159 : 228.

61) C.A. HAAS, K.H. DINCHMAN, P.F. NASRALLAH, P. SPIRNAK

Traumatic renal artery occlusion: A 15-Year Review. J. Urol., 1998; 45: 557-561.

- 62) **P.R. CARROLL, J.W. Mc ANINCH, P. CLOSTERMAN, M. GRENBLATT**
Renovascular trauma: risk, assessment, surgical management and outcome. *J. Trauma.* 1990; 30: 547-554.
- 63) **S.D. SMITH, M.J. GARDNER, M.I. ROWE**
Renal artery occlusion in pediatric blunt abdominal trauma. Decreasing the delay from injury to treatment. *J. Trauma.*, 1993 ; 35 : 861-864.
- 64) **J.Q. ZHANG, J.R. FIELDIN, KH. ZOU**
Etiology of spontaneous perirenal hemorrhage: a meta-analysis. *J Urol* 2002 ; 167 : 1593-1596
- 65) **D.E. CLARK, J.W. GEORGITIS, F.S. RAY**
Renal arterial injuries caused by blunt trauma. *Surgery*, 1981; 90: 87-96.
- 66) **D.N.F. GOODMAN, E.A. SAIBIL, R.T. KODAMA**
Traumatic intimal tear of the renal artery treated by insertion of a palmaz stent. *Cardiovasc. Intervent. Radiol.*, 1998 ; 21 : 69-72.
- 67) **A.J. MAGGIO, S. BROSMAN**
Renal artery trauma. *Urology*, 1978; 11: 125-130. *J. Trauma.*, 1994 ; 36 : 491-494
- 68) **A.S. CASS, M. BUBRICK, M. LUXENBERG, P. GLEICH, C. SMITH**
Renal pedicle injury in patient with multiples injuries. *J. Trauma.*, 1985 ; 25: 892-896.
-

- 69) **D.H. BASS, P.L. SEMPLE, S. GYWES**
Investigation and management of blunt renal injuries in children : A review of 11 years experience. J. Ped. Surg., 1991, 26, 2 : 196–200.
- 70) **A. BAHLOUL, M. KRID, M. TRIFA, A.T. MOSBAH, M.N. MHIRI**
Les contusions sur rein pathologique : étude rétrospective, à propos de 34 cas. Ann. Urol., 1997 ; 5 : 253–258.
- 71) **M. ROBERT, M. AVEROUS, P.B. GALIFER, J. GUITER**
Contusion abdominale de l'enfant. Diagnostic et traitement des lésions rénales. J. Chir, 1992, 2 : 88–94.
- 72) **I.M. Mc ALEER, G.W. KAPLAN, H.C. SCHERZ, M.G. PACKER**
Genito-urinary trauma in the pediatric patient. Urol, 1993, 42, 5 : 563–568.
- 73) **M.V MENG, S.B BRANDES, J.W. Mc ANINCH**
Renal trauma/indications and techniques for surgical exploration. World J. Surg., 1999; 17: 71–77.
- 74) **E.R. SCHMIDLIN, A. NAIMI, F. RORST, P. GRABER**
Traumatisme rénal. Controverse thérapeutique et complications. Med. Hyg., 1993, 51 : 2865–2869.
- 75) **E.M. SMITH, J.S. ELDER, J.P. SPIRNAK**
Major blunt renal trauma in the pediatric population in a non operative approach indicated. J. Urol., 1993, 149 : 546–548.
-

- 76) **A.K. LEPPÄNIEMI , R.K. HAAPIAINEN, T.A. LEHTONEN**
Role of magnetic resonance imaging in blunt renal parenchymal trauma. Br. J. Urol., 1991 ; 68 : 355-360.
- 77) **T. MERROT, F. PORTIER, P. GALINIER, J.L. PAUL, K. CHAUMOITRE, J. MOSCOVICI, M. PANUEL, P. ALESSANDRINI**
Traumatisme du pédicule rénal chez l'enfant. A propos de deux cas de revascularisation tardive par prothèse endovasculaire. Progrès en Urologie (2000), 10, 277-281.
- 78) **J.L. PAUL, P. OTAL, P. PERREAULT, P. GALINIER, C. BAUNIN, C. PUGET, F. JOFFRE**
Treatment of postraumatic dissection of the renal artery with endoprosthesis in a 15-year-old girl. J.Trauma., 1999 ; 47 : 169-172.
- 79) **M.A. ROSEN, J. W. Mc ANNINCH**
Managment of combined renal and pancreatic trauma. J. Urol., 1994, 152 : 22-25.
- 80) **B.G. ROCHE, P. BUGMAN, G. LECOULTRE**
Blunt injury to liver, spleen. Kidney and pancreas in pediatric patients. Eur. J. Red .Surg 2, 1992: 154-156.
- 81) **S. HERSCHORN, B. RADOMSKI, D.A. SHOSKES, J. MAHONEY**
Evaluation and treatment of blund renal trauma. J. Urol. 1991. 146: 274-277.
- 82) **P.A. VILLAS, P.H.D. GARY COHEN, S.G. PUTNAM, A. GOLDBERG, D. BALL**
Wallstent placement in a renal artery after blunt abdominal trauma. J. Trauma., 1999 ; 46 : 1137-1139.
-

- 83) C.J. WHIGHAM, J.R. BODENHAMME, J.K. MILLER**
Use of the palmaz stent in primary treatment of renal artery intimal injury secondary to blunt trauma. J. Vasc. Interv. Radiol., 1995 ; 6 : 175-178.
- 84) Y. GRUMBACH, F. DAPSSANCE, P.H. LEFLOT, B. BARATTE**
Les traumatismes du rein. Feuille-Radiol, 1984, 24, 5, 327-441.
- 85) S.W. HARDMAN, D.A. HUSMAN, H.K.W. CHINN, P.C. PETERS**
Blunt urinary tract trauma: identifying those patients who require radiographic diagnostic studies. J. Urol., 1987, 138 : 99.
- 86) L.D.G. ANGUS, L. TACHMES, S. KANN, I.F. GUILMI**
Surgical management of pediatric renal trauma: An Urban experience. Am. Surg. 1993, 59, 6 : 388-394.
- 87) A. LEDUC, G. CARIOU, A. CORTESSE, P. TEILLAC**
Traumatismes fermés du rein et de l'uretère. EMC, 10, 1984, 18159-10.
- 88) A. ARMSTRONG, B. BIRCH, D. JENKINS**
Renal arterio venous fistula following blunt trauma. Br j. Urol, 1994, 73, 32 : 1-2.
- 89) A. SEZEUR, D. CHOPIN, C.C. ABBOU, T.J. AUVERT**
Traumatisme du rein et son pédicule. Chirurgie, 1984, 110 : 779-785.
- 90) OMAR, FOUCADE.**
Traumatismes fermés du rein et de l'uretère. EMC, 1994, 18, 159A, 10 : 8p.
-

91) **A.J. JR. MAGGIO, S. BROSMAN**

Renal artery trauma. Urology, 1978 ; 11: 125-130.

92) **J. VON KNORRING, F. FYHRQUIST, J. AHONEN**

Varying course of hypertension following renal trauma. J. Urol., 1981 ; 126 : 798-801.

93) **H. FRANC, M.D. NETTER**

Atlas d'anatomie humaine. Maloine. Novartis, 1997.

94) **T. BOUTAYEB**

Traumatisme du rein. Thèse med. Casablanca 1987 ; N°110

95) **A.S. CASS**

Immediate radiology and surgical management of renal injuries. The journal of trauma 1982; 29, 52:361-363.

96) **P.F. MIDDLEBROUK, J.F. SCHILLINGER**

Hematuria and intravenous pyelography in pediatric blunt renal trauma. J. Surg 1993; 36, 1: 59-62.

97) **C. URIOT, D. HOA, V. LEGUEN, A. LESNIK, F.M LOPEZ, J. PUJOL, P. TAUREL**

Traumatisme du rein et de l'uretère. EMC Radiologie 2. 2005 : 637-652.

- 98) **A. GIANNOPOULOS, E. SERAFETINIDES, C. ALAMANIS, C. CONSTANTINIDES, I. ANASTASIOU, C. DIMOPOULOS**
Lésions urogénitales diagnostiquées par hasard au cours du bilan pour des contusions fermées rénales. Progrès en Urologie (1999), 9, 464–469.
- 99) **C. DARCO, L. GUY, J.M. GARCIER, L. BOYER, J.P. BOITEUX**
Fistules artério-veineuses secondaires post-traumatiques du rein et leur embolisation. A propos de 3 cas. Progrès en Urologie 2002, 12, 21–26.
- 100) **J.A. LONG, A. MANEL, S. PENILLON, L. BADET, C. SESSA, J.L. DESCOTES, C. SENDEL, J.J. RAMBEAUD**
Dissection traumatique du pédicule rénal. Modalités de prise en charge chez l'adulte et l'enfant Progrès en Urologie (2004), 14, 302–309.
- 101) **A.F. MOREY, J.G. ANEMA, R. HARRIS**
Treatment of grade 4 renal stab wounds with absorbable fibrin adhesive bandage in a porcine model. J. Urol., 2000; 165: 955–958.
- 102) **L.A. MATTHEWS, E.M. SMITH, J.P. SPIRNAK**
Nonoperative treatment of major blunt renal trauma laceration with urinary extravasation. J. Urol., 1997; 157: 2056–2058.
- 103) **D.A. HUSMANN, J. MORRIS**
Attempted nonoperative management of blunt renal lacerations extending through the corticomedullary junction: the short-term and long-term sequelae. J. Urol., 1990 ; 143 : 682–684.
-

104) D.A. HUSMANN, P. GILLING, M. PERRY

Major renal lacerations with a devitalized fragment following blunt abdominal trauma: a comparison between nonoperative versus surgical management. J. Urol., 1993; 150 : 1774-1775.

105) K. MIZUTANI, M. SAHASHI, S. YAMADA, O. KAMIHIRA, Y. ONO, S. OHSHIMA

A case with arteriovenous fistula from renal injury. Nippon Hinyokika Gakkai Zasshi, 1992, 83, 102-105.