



كلية الطب  
والصيدلة - مراكش  
FACULTÉ DE MÉDECINE  
ET DE PHARMACIE - MARRAKECH

ANNEE 2017

THESE N°088

# La myringoplastie : expérience du service ORL et CCF de l'hôpital militaire Avicenne de Marrakech

---

## THESE

PRESENTEE ET SOUTENUE PUBLIQUEMENT LE 25/05/2017

PAR

**Mlle. Asma ELHANAFI**

Née le 28 Octobre 1991 à Saada - Marrakech

POUR L'OBTENTION DU DOCTORAT EN MEDECINE

---

## MOTS CLES :

Myringoplastie - Otite moyenne chronique - Perforation tympanique

Résultats anatomiques - Résultats fonctionnels

---

## JURY

M.	<b>H. AMMAR</b> Professeur d'Oto-rhino-laryngologie	PRESIDENT
M.	<b>Y. DAROUASSI</b> Professeur agrégé d'Oto-rhino-laryngologie	RAPPORTEUR
M.	<b>Y. ROCHDI</b> Professeur agrégé d'Oto-rhino-laryngologie	} JUGES
M.	<b>R. SEDDIKI</b> Professeur agrégé d'Anesthésie réanimation	

بِسْمِ اللَّهِ الرَّحْمَنِ الرَّحِيمِ

"رب أوزعني أن أشكر نعمتك  
التي أنعمت عليّ وعلى والديّ  
وأن أعمل صالحاً ترضاه  
وأصلح لي في ذريّتي إني تبت  
إليك وإني من المسلمين"  
صدق الله العظيم

سورة الأحقاف الآية 15



# *Serment d'hippocrate*

*Au moment d'être admis à devenir membre de la profession médicale, je m'engage solennellement à consacrer ma vie au service de l'humanité.*

*Je traiterai mes maîtres avec le respect et la reconnaissance qui leur sont dus.*

*Je pratiquerai ma profession avec conscience et dignité. La santé de mes malades sera mon premier but.*

*Je ne trahirai pas les secrets qui me seront confiés.*

*Je maintiendrai par tous les moyens en mon pouvoir l'honneur et les nobles traditions de la profession médicale.*

*Les médecins seront mes frères.*

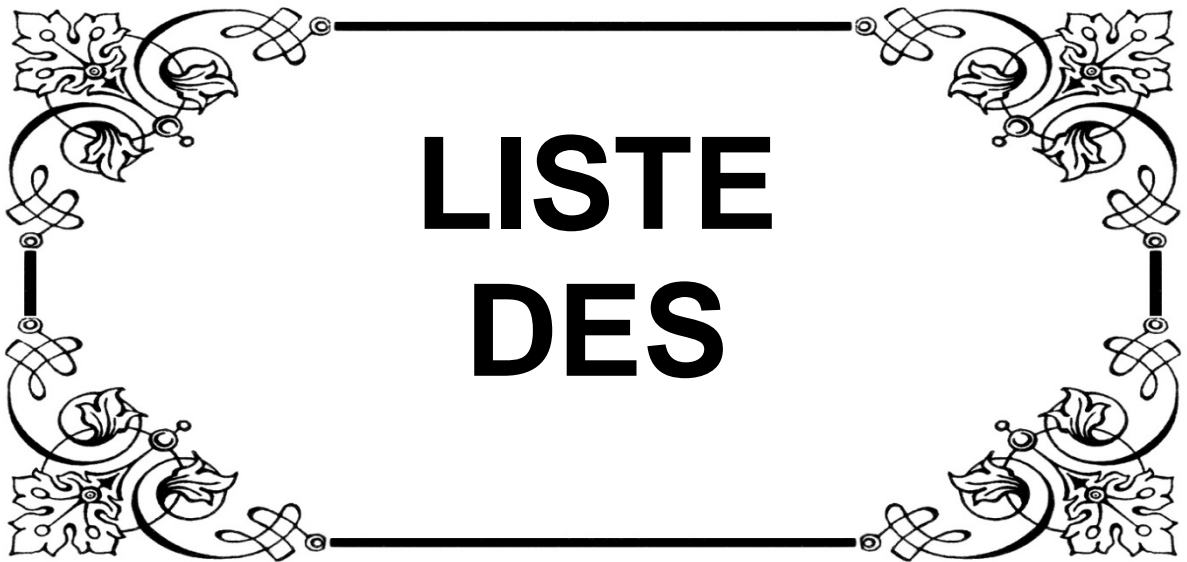*Aucune considération de religion, de nationalité, de race, aucune considération politique et sociale, ne s'interposera entre mon devoir et mon patient.*

*Je maintiendrai strictement le respect de la vie humaine dès sa conception.*

*Même sous la menace, je n'userai pas mes connaissances médicales d'une façon contraire aux lois de l'humanité.*

*Je m'y engage librement et sur mon honneur.*





**LISTE  
DES**

**UNIVERSITE CADI AYYAD**  
**FACULTE DE MEDECINE ET DE PHARMACIE**  
**MARRAKECH**

Doyens Honoraires : Pr. Badie Azzaman MEHADJI

: Pr. Abdelhaq ALAOUI YAZIDI

ADMINISTRATION

Doyen : Pr. Mohammed BOUSKRAOUI

Vice doyen à la Recherche et la Coopération : Pr. Mohamed AMINE

Vice doyen aux Affaires Pédagogiques : Pr. Redouane EL FEZZAZI

Secrétaire Générale : Mr. Azzeddine EL HOUDAIGUI

**Professeurs de l'enseignement supérieur**

<b>Nom et Prénom</b>	<b>Spécialité</b>	<b>Nom et Prénom</b>	<b>Spécialité</b>
ABOULFALAH Abderrahim	Gynécologie- obstétrique	FINECH Benasser	Chirurgie – générale
ADERDOUR Lahcen	Oto- rhino- laryngologie	FOURAJI Karima	Chirurgie pédiatrique B
ADMOU Brahim	Immunologie	GHANNANE Houssine	Neurochirurgie
AIT BENALI Said	Neurochirurgie	KISSANI Najib	Neurologie
AIT-SAB Imane	Pédiatrie	KRATI Khadija	Gastro- entérologie
AKHDARI Nadia	Dermatologie	LAOUAD Inass	Néphrologie
AMAL Said	Dermatologie	LMEJJATI Mohamed	Neurochirurgie
AMINE Mohamed	Epidémiologie- clinique	LOUZI Abdelouahed	Chirurgie – générale

ASMOUKI Hamid	Gynécologie- obstétrique B	MAHMAL Lahoucine	Hématologie - clinique
ASRI Fatima	Psychiatrie	MANOUDI Fatiha	Psychiatrie
BENELKHAÏAT BENOMARRidouan	Chirurgie - générale	MANSOURI Nadia	Stomatologie et chirurgie maxillo faciale
BOUMZEBRA Drissi	Chirurgie Cardio- Vasculaire	MOUDOUNI Said Mohammed	Urologie
BOURROUS Monir	Pédiatrie A	MOUTAJ Redouane	Parasitologie
BOUSKRAOUI Mohammed	Pédiatrie A	MOUTAOUAKIL Abdeljalil	Ophtalmologie
CHABAA Laila	Biochimie	NAJEB Youssef	Traumato- orthopédie
CHELLAK Saliha	Biochimie-chimie	NEJMI Hicham	Anesthésie- réanimation
CHERIF IDRISSE EL GANOUNI Najat	Radiologie	OULAD SAIAD Mohamed	Chirurgie pédiatrique
CHOULLI Mohamed Khaled	Neuro pharmacologie	RAJI Abdelaziz	Oto-rhino-laryngologie
DAHAMI Zakaria	Urologie	SAIDI Halim	Traumato- orthopédie
EL ADIB Ahmed Rhassane	Anesthésie- réanimation	SAMKAOUI Mohamed Abdenasser	Anesthésie- réanimation
EL FEZZAZI Redouane	Chirurgie pédiatrique	SARF Ismail	Urologie
EL HATTAOUI Mustapha	Cardiologie	SBIHI Mohamed	Pédiatrie B
EL HOUDZI Jamila	Pédiatrie B	SOUMMANI Abderraouf	Gynécologie- obstétrique A/B
ELFIKRI Abdelghani	Radiologie	TASSI Noura	Maladies infectieuses
ESSAADOUNI Lamiaa	Médecine interne	YOUNOUS Said	Anesthésie- réanimation
ETTALBI Saloua	Chirurgie réparatrice et plastique	ZOUHAIR Said	Microbiologie

## Professeurs Agrégés

Nom et Prénom	Spécialité	Nom et Prénom	Spécialité
ABKARI Imad	Traumato-orthopédie B	EL KHAYARI Mina	Réanimation médicale
ABOU EL HASSAN Taoufik	Anesthésie-réanimation	EL MGHARI TABIBGhizlane	Endocrinologie et maladies métaboliques
ABOUCHADI Abdeljalil	Stomatologie et chirmaxillo faciale	FADILI Wafaa	Néphrologie
ABOUSSAIR Nisrine	Génétique	FAKHIR Bouchra	Gynécologie-obstétrique A
ADALI Imane	Psychiatrie	HACHIMI Abdelhamid	Réanimation médicale
ADALI Nawal	Neurologie	HADEF Rachid	Immunologie
AGHOUTANE El Mouhtadi	Chirurgie pédiatrique A	HAJJI Ibtissam	Ophtalmologie
AISSAOUI Younes	Anesthésie - réanimation	HAOUACH Khalil	Hématologie biologique
AIT AMEUR Mustapha	Hématologie Biologique	HAROU Karam	Gynécologie-obstétrique B
AIT BENKADDOUR Yassir	Gynécologie-obstétrique A	HOCAR Ouafa	Dermatologie
ALAOUI Mustapha	Chirurgie-vasculaire périphérique	JALAL Hicham	Radiologie
ALJ Soumaya	Radiologie	KAMILI EIOuafi EIAouni	Chirurgie pédiatrique B
AMRO Lamyae	Pneumo-phtisiologie	KHALLOUKI Mohammed	Anesthésie- réanimation
ANIBA Khalid	Neurochirurgie	KHOUCHANI Mouna	Radiothérapie
ARSALANE Lamiae	Microbiologie - Virologie	KOULALI IDRISSE Khalid	Traumato- orthopédie
ATMANE El Mehdi	Radiologie	KRIET Mohamed	Ophtalmologie
BAHA ALI Tarik	Ophtalmologie	LAGHMARI Mehdi	Neurochirurgie
BAIZRI Hicham	Endocrinologie et maladies métaboliques	LAKMICHI Mohamed Amine	Urologie
BASRAOUI Dounia	Radiologie	LOUHAB Nisrine	Neurologie

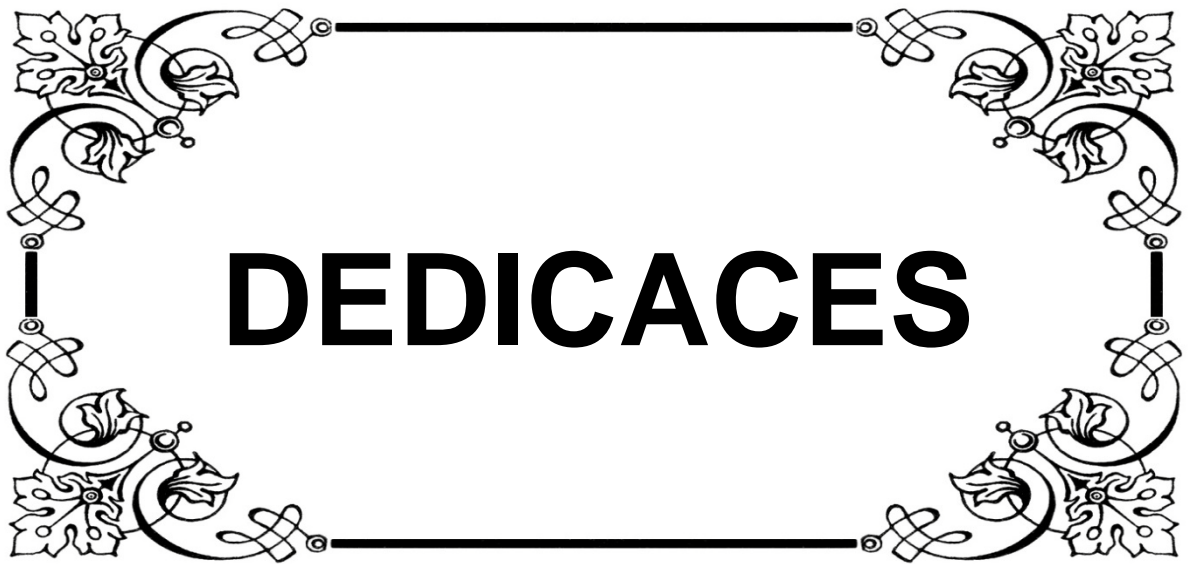BASSIR Ahlam	Gynécologie- obstétrique A	MADHAR Si Mohamed	Traumato-orthopédie A
BELBARAKA Rhizlane	Oncologiemédicale	MAOULAININE Fadlmrabihrabou	Pédiatrie (Neonatalogie)
BELKHOUS Ahlam	Rhumatologie	MATRANE Aboubakr	Médecine nucléaire
BEN DRISS Laila	Cardiologie	MEJDANEAbdelhadi	Chirurgie Générale
BENCHAMKHA Yassine	Chirurgieréparatrice et plastique	MOUAFFAK Youssef	Anesthésie - réanimation
BENHIMA Mohamed Amine	Traumatologie - orthopédie B	MOUFID Kamal	Urologie
BENJILALI Laila	Médecine interne	MSOUGGAR Yassine	Chirurgie thoracique
BENLAI Abdeslam	Psychiatrie	NARJISS Youssef	Chirurgiegénérale
BENZAROUEL Dounia	Cardiologie	NOURI Hassan	Oto rhino laryngologie
BOUCHENTOUF Rachid	Pneumo-phtisiologie	OUALI IDRISSIMariem	Radiologie
BOUKHANNI Lahcen	Gynécologie- obstétrique B	OUBAHA Sofia	Physiologie
BOUKHIRA Abderrahman	Toxicologie	QACIF Hassan	Médecine interne
BOURRAHOUS Aicha	Pédiatrie B	QAMOUSS Youssef	Anesthésie-réanimation
BSISS Mohamed Aziz	Biophysique	RABBANI Khalid	Chirurgiegénérale
CHAFIK Rachid	Traumato-orthopédie A	RADA Nouredine	Pédiatrie A
DRAISS Ghizlane	Pédiatrie	RAIS Hanane	Anatomie pathologique
EL AMRANI MoulayDriss	Anatomie	RBAIBI Aziz	Cardiologie
EL ANSARI Nawal	Endocrinologie et maladies métaboliques	ROCHDI Youssef	Oto-rhino- laryngologie
EL BARNIRachid	Chirurgie- générale	SAMLANI Zouhour	Gastro- entérologie
EL BOUCHTI Imane	Rhumatologie	SORAA Nabila	Microbiologie-virologie
EL BOUIHI Mohamed	Stomatologie et chirmaxillo faciale	TAZI Mohamed Illias	Hématologie- clinique
EL HAOUATI Rachid	Chiru Cardio vasculaire	ZAHLANE Kawtar	Microbiologie-virologie

EL HAOURY Hanane	Traumato-orthopédie A	ZAHLANE Mouna	Médecine interne
EL IDRISSE SLITINE Nadia	Pédiatrie	ZAOUI Sanaa	Pharmacologie
EL KARIMI Saloua	Cardiologie	ZIADI Amra	Anesthésie - réanimation

### Professeurs Assistants

Nom et Prénom	Spécialité	Nom et Prénom	Spécialité
ABDELFTTAH Youness	Rééducation et Réhabilitation Fonctionnelle	HAZMIRI Fatima Ezzahra	Histologie – Embryologie - Cytogénétique
ABDOU Abdessamad	Chiru Cardio vasculaire	IHBIBANE fatima	Maladies Infectieuses
ABIR Badreddine	Stomatologie et Chirurgie maxillo faciale	JANAH Hicham	Pneumo-phtisiologie
ADARMOUCH Latifa	Médecine Communautaire (médecine préventive, santé publique et hygiène)	KADDOURI Said	Médecine interne
AIT BATAHAR Salma	Pneumo- phtisiologie	LAFFINTI Mahmoud Amine	Psychiatrie
ALAOUI Hassan	Anesthésie - Réanimation	LAHKIM Mohammed	Chirurgie générale
AMINE Abdellah	Cardiologie	LAKOUICHMI Mohammed	Stomatologie et Chirurgie maxillo faciale
ARABI Hafid	Médecine physique et réadaptation fonctionnelle	LALYA Issam	Radiothérapie
ARSALANE Adil	Chirurgie Thoracique	LOQMAN Souad	Microbiologie et toxicologie environnementale
ASSERRAJI Mohammed	Néphrologie	MAHFOUD Tarik	Oncologie médicale
BELBACHIR Anass	Anatomie- pathologique	MARGAD Omar	Traumatologie - orthopédie
BELHADJ Ayoub	Anesthésie -Réanimation	MLIHA TOUATI Mohammed	Oto-Rhino - Laryngologie
BENHADDOU Rajaa	Ophtalmologie	MOUHADI Khalid	Psychiatrie
BENJELLOUN HARZIMI Amine	Pneumo-phtisiologie	MOUHSINE Abdelilah	Radiologie

BENNAOUI Fatiha	Pédiatrie (Neonatalogie)	MOUNACH Aziza	Rhumatologie
BOUCHENTOUF Sidi Mohammed	Chirurgie générale	MOUZARI Yassine	Ophthalmologie
BOUKHRIS Jalal	Traumatologie - orthopédie	NADER Youssef	Traumatologie - orthopédie
BOUZERDA Abdelmajid	Cardiologie	NADOUR Karim	Oto-Rhino - Laryngologie
CHETOUI Abdelkhalek	Cardiologie	NAOUI Hafida	Parasitologie Mycologie
CHRAA Mohamed	Physiologie	NASSIM SABAH Taoufik	Chirurgie Réparatrice et Plastique
DAROUASSI Youssef	Oto-Rhino - Laryngologie	OUERIAGLI NABIH Fadoua	Psychiatrie
DIFFAA Azeddine	Gastro-entérologie	REBAHI Houssam	Anesthésie - Réanimation
EL HARRECH Youness	Urologie	RHARRASSI Isam	Anatomie-pathologique
EL KAMOUNI Youssef	Microbiologie Virologie	SAJIAI Hafsa	Pneumo-phtisiologie
EL KHADER Ahmed	Chirurgie générale	SALAMA Tarik	Chirurgie pédiatrique
EL MEZOUARI El Moustafa	Parasitologie Mycologie	SAOUAB Rachida	Radiologie
EL OMRANI Abdelhamid	Radiothérapie	SEDDIKI Rachid	Anesthésie - Réanimation
ELQATNI Mohamed	Médecine interne	SERGHINI Issam	Anesthésie - Réanimation
ESSADI Ismail	Oncologie Médicale	SERHANE Hind	Pneumo-phtisiologie
FAKHRI Anass	Histologie-embryologie cytogénétique	TOURABI Khalid	Chirurgie réparatrice et plastique
FDIL Naima	Chimie de Coordination Bioorganique	ZARROUKI Youssef	Anesthésie - Réanimation
FENNANE Hicham	Chirurgie Thoracique	ZEMRAOUI Nadir	Néphrologie
GHAZI Mirieme	Rhumatologie	ZIDANE Moulay Abdelfettah	Chirurgie Thoracique
GHOZLANI Imad	Rhumatologie	ZOUIZRA Zahira	Chirurgie Cardio-Vasculaire
Hammoune Nabil	Radiologie		



# DEDICACES

*A la mémoire de mes parents et de ma grande mère*

*Vos images demeurent toujours présentes à mon esprit.*

*Tellement vous me manquez ce jour là. J'aurais tant aimé que vous soyez présents*

*Que Dieu ait vos âmes dans sa sainte miséricorde.*

*A ma très chère grande sœur Fatima Ezzohra*

*Je ne trouve jamais des mots pour traduire tout ce que je ressens envers une sœur aussi  
exceptionnelle dont j'ai la fierté et la chance d'avoir.*

*Mon ange gardien et mon fidèle amie qui m'a assisté dans les moments les plus délicats de  
cette vie mystérieuse et m'a pris doucement par la main pour traverser ensemble des  
épreuves pénibles.*

*Merci pour tous les moments qu'on a vécus, et qu'on vivra inshallah, pour le long chemin  
qu'on a traversé ensemble, pour nos confidences, et pour ta présence continue dans ma  
vie.*

*Je te dédie ce travail en témoignage de mon profond amour et avec tous mes vœux de  
bonheur, de santé et de réussite.*

*A ma tante Atika CHAOULID*

*Qui a œuvré pour ma réussite, de par son amour, son soutien, tous les sacrifices consentis  
et ses précieux conseils, pour toute son assistance et sa présence dans ma vie, reçois à  
travers ce travail aussi modeste soit-il, l'expression de mes sentiments et de mon éternelle  
gratitude.*

*A mon grand frère Ismail*

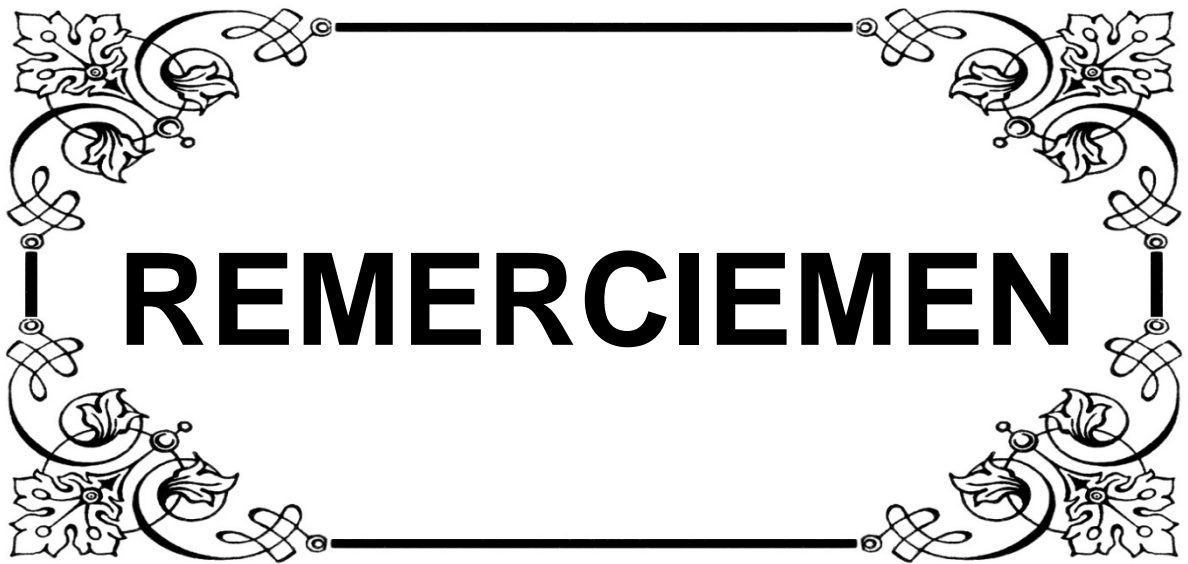
*Merci pour ton encouragement et ton soutien. Que cette réussite soit aussi la tienne.*

*Veillez trouver ici toutes mes affections et mon amour fraternel.*

*A mes chères amies Fatima Ilhame Amal Elafia Laila et tous les autres que je ne  
pourrais pas citer.*

*En souvenir de notre sincère et profonde amitié et des moments agréables que nous avons  
passés ensemble. Je ne peux trouver les mots justes et sincères pour vous exprimer mon  
affection et mes pensées, vous êtes pour moi des sœurs sur qui je peux compter.*

**A TOUS CEUX QUI ONT CRU EN MOI ET QUI AUJOURD'HUI ENCORE ME  
SOUTIENNENT, TROUVEZ ICI L'EXPRESSION DE MA PROFONDE  
RECONNAISSANCE.**



**¡ REMERCIEMEN !**

*A NOTRE MAITRE ET PRESIDENT DE THESE :*

*LE PROFESSEUR H. AMMAR*

*Vous nous avez fait un très grand honneur en acceptant de présider notre jury de thèse. Nous vous remercions de votre confiance et de l'intérêt que vous avez bien voulu porter à notre travail. Vos qualités professionnelles et votre rigueur sont pour moi des exemples à suivre. Nous vous prions d'accepter l'expression de notre plus profond respect et le témoignage de notre sincère reconnaissance.*

*A NOTRE MAITRE ET RAPPORTEUR:*

*LE PROFESSEUR Y. DAROUASSI*

*Vous nous avez fait l'honneur de nous confier le sujet de cette thèse et nous guider à chaque étape de sa réalisation. Vous nous avez toujours réservé le meilleur accueil, malgré vos obligations professionnelles. Vos encouragements, votre disponibilité, votre gentillesse méritent toute admiration. Nous espérons avoir été à la hauteur de vos attentes. Veuillez trouver ici l'expression de nos sincères remerciements et de notre plus profond respect.*

*A NOTRE MAITRE ET JUGE :*


*LE PROFESSEUR Y. ROCHDI*

*Nous vous remercions d'avoir accepté de siéger à notre jury de thèse et de l'intérêt que vous avez porté à notre travail. Nous vous prions d'accepter notre sincère reconnaissance et notre profond respect.*

*A NOTRE MAITRE ET JUGE :*

*LE PROFESSEUR R. SEDDIKI*

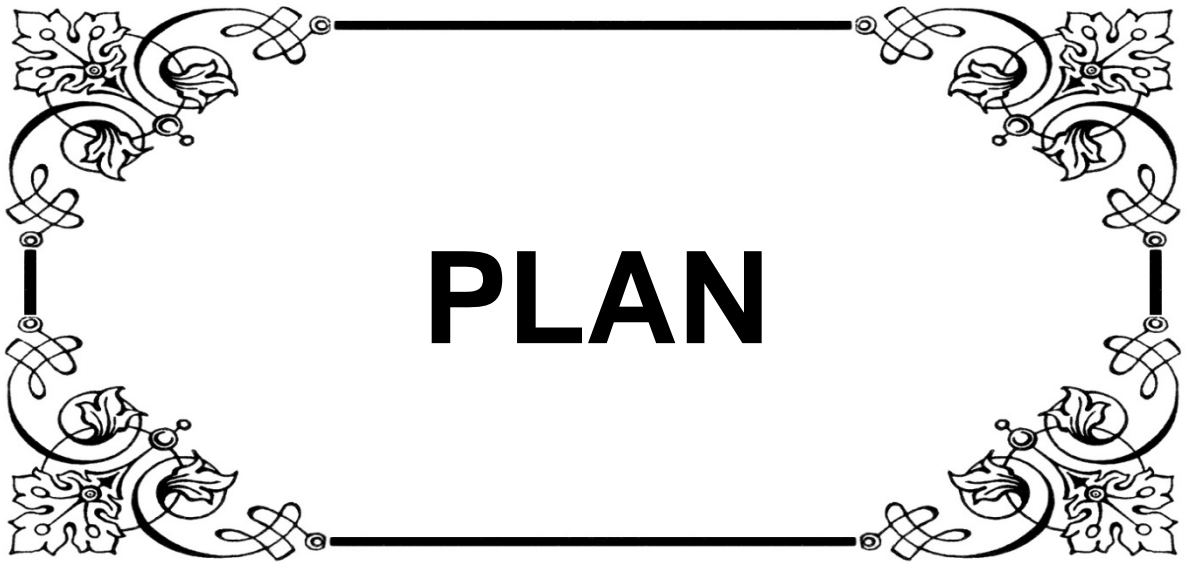
*Nous vous remercions pour le privilège que vous nous avez accordé en siégeant parmi ce jury. Veuillez trouver dans ce travail, l'expression de notre profond respect.*



**! ABREVIATIONS !**

## LISTE DES ABREVIATIONS

ATT	:	Aérateurs trans tympanique
AG	:	Anesthésie générale
AL	:	Anesthésie locale
CO	:	Conduction osseuse
CA	:	Conduction aérienne
CAE	:	Conduit auditif externe
CCF	:	Chirurgie cervico-faciale
dB	:	Décibels
F	:	Féminin
HTA	:	Hypertension artérielle
M	:	Masculin
OMC	:	Otite moyenne chronique
ORL	:	Oto-rhino-laryngologie
OG	:	Oreille gauche
OD	:	Oreille droite
ST	:	Surdité de transmission
SM	:	Surdité mixte
TDM	:	Tomodensitométrie

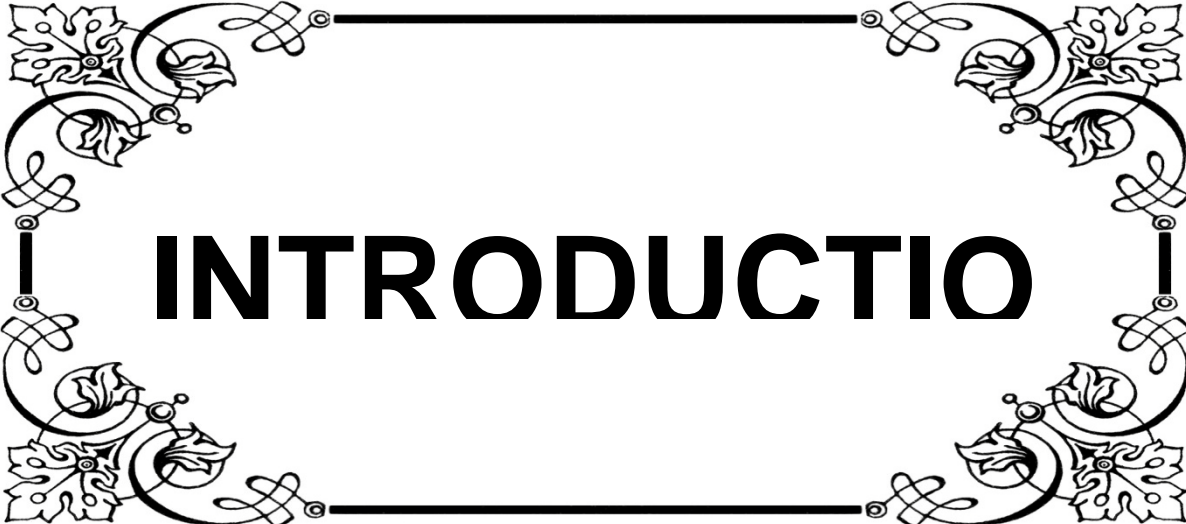


# PLAN

<b>Introduction</b>	<b>01</b>
<b>Matériel et méthodes</b>	<b>03</b>
<b>Résultats</b>	<b>06</b>
<b>I. Données épidémiologiques</b>	<b>07</b>
1. Age	07
2. Sexe	07
<b>II. Données cliniques</b>	<b>08</b>
1. Antécédents	08
2. Motifs de consultation	08
3. Signes fonctionnels	09
4. Examen otoscopique	10
4.1. Coté perforé	10
4.2. Siège de la perforation	10
4.3. Caisse du tympan	13
5. Acoumétrie au diapason	13
6. Reste de l'examen ORL	13
<b>III. Données paracliniques</b>	<b>14</b>
1. Audiométrie tonale liminaire	14
1.1. Type de surdité	14
1.2. Degré de surdité	15
2. Autre examen paraclinique	15
<b>IV. Prise en charge thérapeutique</b>	<b>15</b>
1. Intervention	15
2. Etat de l'oreille au moment de l'intervention	16
3. Mode d'anesthésie	16
4. La voie d'abord	16
5. Matériel de greffe utilisé	16

6. Application de la greffe	17
7. Suites opératoires	17
<b>V. Evolution</b>	<b>17</b>
1. Immédiate	17
2. A long terme	17
2.1. Résultats anatomiques	18
2.2. Résultats fonctionnels	19
2.3. Facteurs influençant les résultats	22
<b>Discussion</b>	<b>26</b>
<b>I. Données épidémiologiques</b>	<b>27</b>
1. Age	27
2. Sexe	27
<b>II. Données cliniques</b>	<b>28</b>
1. Antécédents	28
2. Motifs de consultation	29
3. Signes fonctionnels	29
4. Examen otoscopique	30
5. Acoumétrie au diapason	35
6. Reste de l'examen ORL	36
<b>III. Données paracliniques</b>	<b>37</b>
1. Audiométrie tonale liminaire	37
2. Tomodensitométrie	38
<b>IV. Prise en charge thérapeutique</b>	<b>40</b>
1. Mode d'anesthésie	40
2. La voie d'abord	42
3. Matériel de greffe utilisé	45
4. Technique chirurgicale	51

<b>V. Evolution</b>	<b>54</b>
1. Evolution immédiate	54
2. A long terme	55
2.1 Recul	55
2.2 Résultats anatomiques	56
2.3 Résultats fonctionnels	58
2.4 Facteurs influençant les résultats	60
<b>VI. Recommandations</b>	<b>68</b>
<b>Conclusion</b>	<b>69</b>
<b>Résumés</b>	<b>71</b>
<b>Annexes</b>	<b>75</b>
<b>Bibliographie</b>	<b>111</b>



# INTRODUCTION

La myringoplastie est une intervention réparatrice de la membrane tympanique, ses principaux objectifs sont: de restaurer l'intégrité de la membrane tympanique et d'améliorer l'audition. [1]

L'existence d'une perforation tympanique, le plus souvent séquelle d'otite chronique, a deux conséquences pour le patient, la première est de laisser ouverte la caisse du tympan avec un risque de surinfection en particulier lors de la baignade et la seconde est d'engendrer une surdité de transmission par atteinte du système tympano-ossiculaire.

Les buts de la myringoplastie sont :

- Fermer la perforation pour mettre à l'abri d'une surinfection externe, assurer un confort de vie meilleur (baignade) et parfois permettre un appareillage dans de bonnes conditions.
- Améliorer l'audition lorsqu'elle est atteinte.
- Prévenir la dégradation auditive à long terme.
- Contribuer au bon fonctionnement du système tubo-tympanique.
- Dans certains cas, prévenir la migration épidermique au travers de la perforation.

La myringoplastie représente un des gestes les plus fréquemment réalisés lors de la chirurgie des séquelles d'otite chronique [2].

C'est une intervention de pratique courante en chirurgie ORL du fait de l'incidence élevée de la pathologie otologique infectieuse dans la population.

Le but de ce travail est de rapporter l'expérience du service d'ORL et de chirurgie cervico-faciale de l'hôpital militaire Avicenne de Marrakech dans la période entre janvier 2010 et décembre 2015, concernant 140 myringoplasties ainsi que d'analyser à travers une revue de la littérature les résultats anatomiques, fonctionnels et déterminer les facteurs pouvant influencer ces résultats.



**MATERIEL  
& METHODES**

Nous rapportons à travers une étude rétrospective descriptive; une série de 140 cas de myringoplastie colligée au service d'oto-rhino-laryngologie et de chirurgie cervico-faciale de l'hôpital militaire Avicenne au cours d'une période de 6 ans allant de Janvier 2010 à décembre 2015.

✓ **Critères d'inclusions :**

Patients opérés pour otite moyenne chronique ouverte simples non choléstéatomateuse.

✓ **Critères d'exclusions :**

- Otites moyennes chroniques choléstéatomateuses.
- Dossiers inexploitable.

Pour la réalisation de notre travail, nous avons élaboré une fiche d'exploitation comprenant les différentes variables nécessaires à notre étude notamment : données personnelles, cliniques, paracliniques, thérapeutiques et évolutives de chaque patient.

Le recueil des données est effectué sur les dossiers médicaux après relecture des observations cliniques, des comptes-rendus opératoires et d'hospitalisation, des audiogrammes et des imageries.

Ces données ont fait l'objet d'une exploitation informatique par le biais d'un logiciel de traitement des données statistiques (Excel) ce qui nous a permis d'obtenir les résultats présentés dans le chapitre suivant.

✓ **Bilan préopératoire :**

Tous les patients ont bénéficié d'un examen otoscopique et d'un audiogramme.

Quatorze patients ont bénéficié d'un scanner du rocher.

L'évolution des patients était jugée sur leur suivi en consultation en post opératoire sur les plans :

- Anatomique : état du tympan a l'examen otoscopique postopératoire.

- Fonctionnel : l'amélioration des signes cliniques en post opératoire, et la comparaison des audiogrammes pré et post opératoire avec le calcul du gain audiométrique moyen.

Les résultats fonctionnels sont analysés sur les fréquences 500, 1000, 2000 et 4000 Hz.

Ils sont exprimés par leur moyenne:

- Rinne post-opératoire : conduction aérienne (CA) moyenne post-opératoire – conduction osseuse (CO) moyenne post-opératoire.
- Gain en CA: CA pré-opératoire – CA post-opératoire. Positif, il traduit une amélioration; négatif, il traduit une aggravation.
- ✓ **Considérations éthiques :**

Le recueil des données a été effectué avec respect de l'anonymat des patients et de la confidentialité de leurs informations.

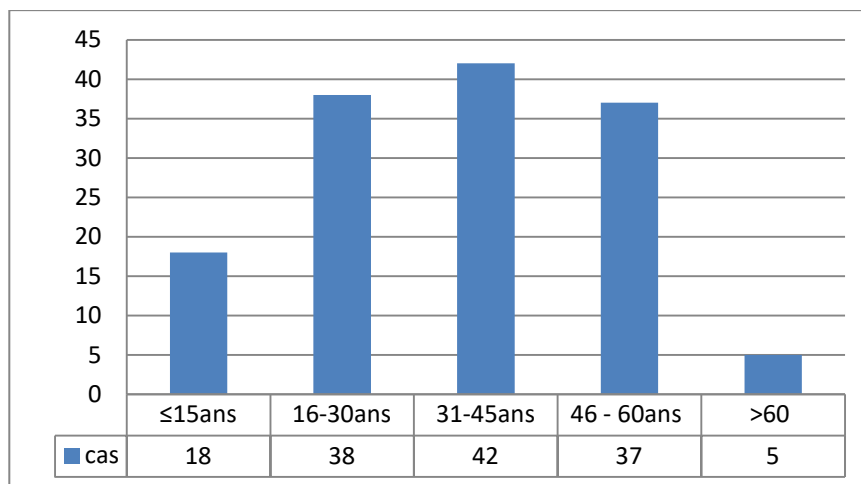


# RESULTATS

## I. Données épidémiologiques :

### 1. Âge :

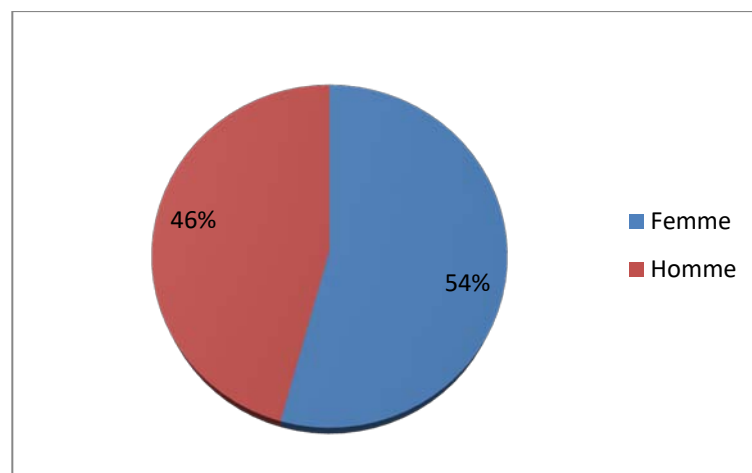
L'âge des patients variait entre 8 ans et 75 ans avec une moyenne de 34 ans (figure 1).



**Figure 1 : Répartition des patients selon l'âge**

### 2. Sexe :

Parmi les 140 patients de notre série, il y avait 76 femmes (54%) et 64 hommes (46%) avec un sexe-ratio de 1.18 (Figure 2).



**Figure 2 : Répartition des patients selon le sexe**

## **II. Données cliniques :**

### **1. Antécédents :**

Les différents antécédents des patients sont résumés dans le tableau suivant :

**Tableau I : Les antécédents chez la population étudié**

Antécédents		Nombre de cas	pourcentage	
Personnels	Médicaux	Otite a répétition	106	75,28%
		Otorrhée au bas âge	60	42,85%
		Infections nasosinusiennes	03	2,14%
		Rhinopharyngites	12	8,57%
		Rhinite allergique	07	5%
		Asthme	01	0,73%
		Diabète	06	4,28%
		HTA	02	1,42%
		Traumatisme crânien	01	0,71%
	Chirurgicaux	Tympanoplastie	19	13,57%
		Adénoïdectomie	03	2,14%
Familiaux		Sans particularité		

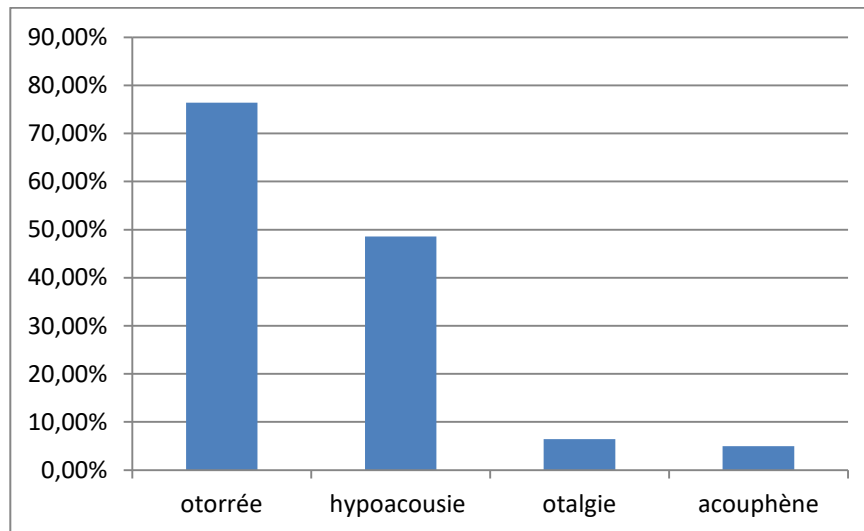
### **2. Motifs de consultation : (Figure 3)**

L'otorrhée était le motif de consultation le plus fréquent dans notre série, retrouvé dans 107 cas (soit 76,42%).

L'hypoacousie était notée dans 68 cas (soit 48,57%).

Les otalgies étaient rapportées dans 9 cas (soit 6.42%).

Les acouphènes étaient notés dans 07 cas (soit 5%).



**Figure 3 : R partition en fonction du motif de consultation**

### **3. Signes fonctionnels :**

Les signes fonctionnels  taient : (Tableau II)

- Les otorrh es dans 135 cas (soit 96,42%).
- L'hypoacusie dans 112 cas (soit 80%).
- Les otalgies dans 09 cas (soit 6,42%).
- Les acouph nes dans 17 cas (soit 12,14%).
- Les vertiges dans 6 cas (soit 4,28%).

**Tableau II : R partition de la population en fonction des signes fonctionnels**

Signes fonctionnels	Nombre de cas	Pourcentage
Otorrh�e	135	96,42%
Hypoacusie	112	80%
Otalgie	09	6,42%
Acouph�ne	17	12,14%
Vertige	06	4,28%

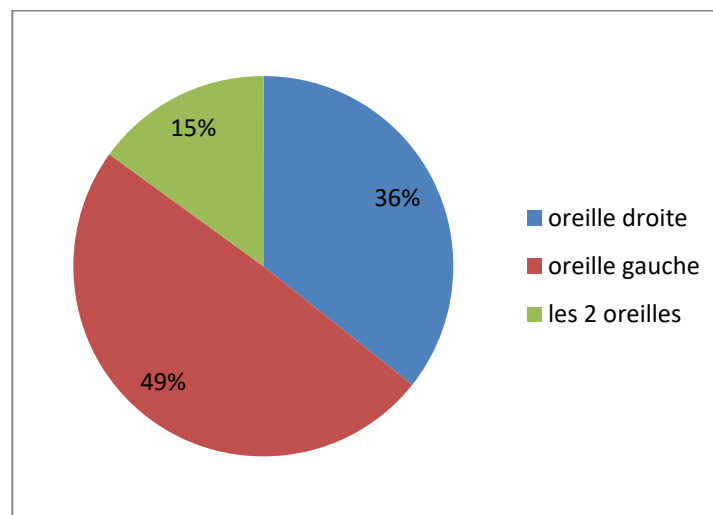
Les délais de consultation étaient variables allant de 06 mois à plusieurs années, mais la majorité des patients, 87 cas (soit 62,14%) avaient une symptomatologie qui débute dès l'enfance faite par des épisodes d'otite à répétition.

#### **4. Examen otoscopique :**

##### **4.1 Côté perforé :**

L'examen otoscopique avait mis en évidence : (Figure 4)

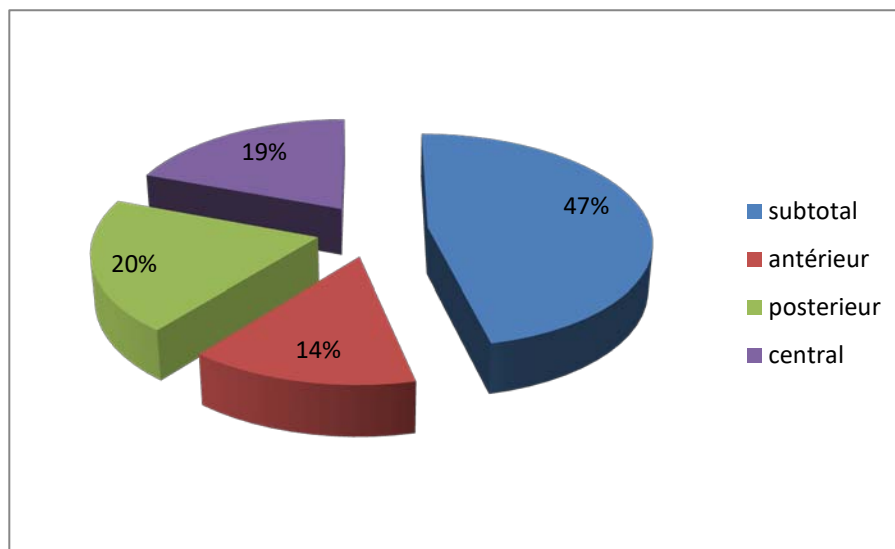
- Une perforation gauche dans 69 cas.
- Une perforation droite dans 50 cas.
- Une perforation bilatérale dans 21 cas.



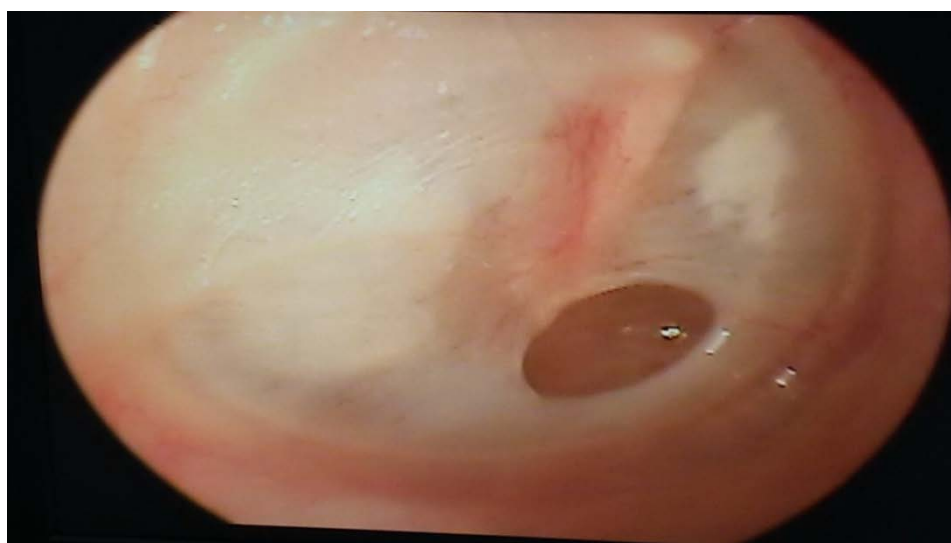**Figure 4 : Répartition selon le côté de la perforation tympanique**

##### **4.2 Siège de la perforation :**

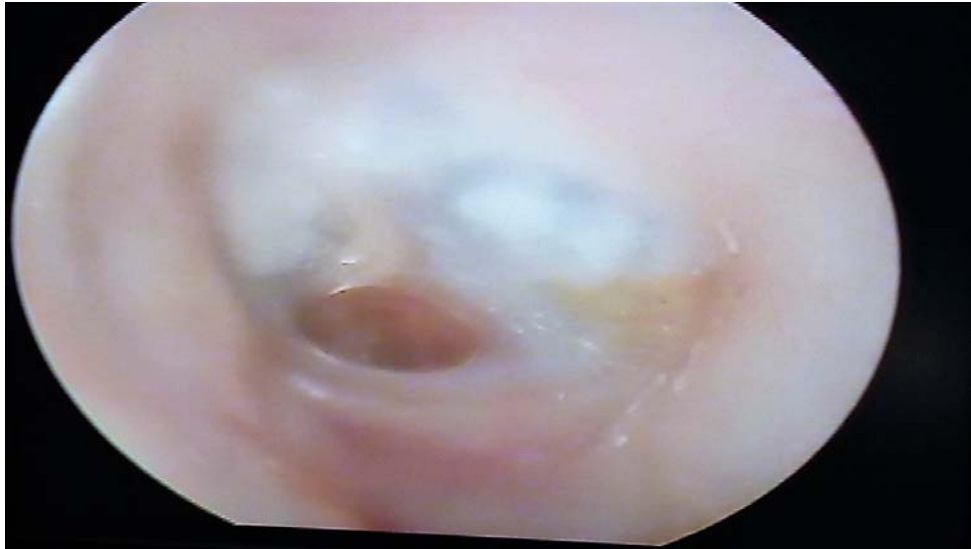La perforation était subtotale dans 65 cas (soit 47%), antérieure dans 20 cas (soit 14%), postérieure dans 28 cas (soit 20%) et centrale dans 27 cas (soit 19%) (Figure 5).



**Figure 5 : Répartition en fonction du siège de la perforation**



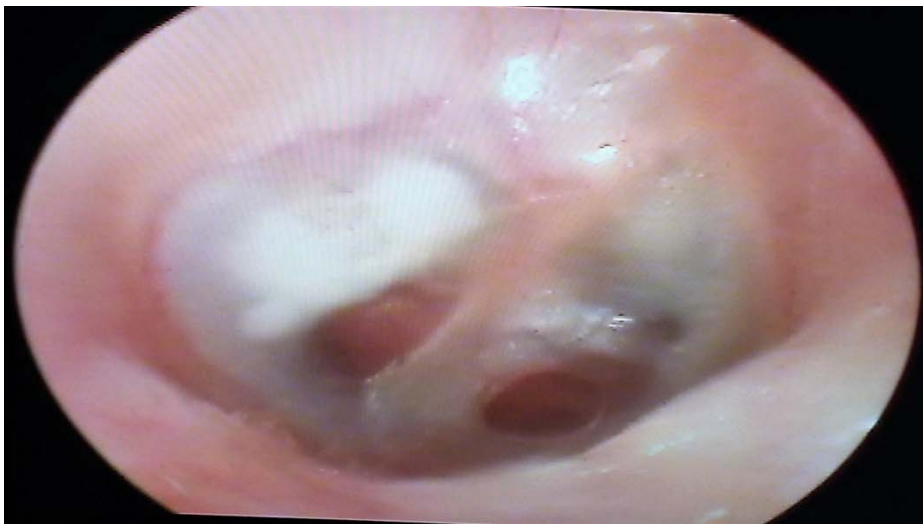**Figure 6 : Perforation antéro-inférieure droite**  
**(Iconographie du service ORL et CCF de l'hôpital militaire Avicenne)**



**Figure 7 : Perforation inférieure droite**

**(Iconographie du service ORL et CCF de l'hôpital militaire Avicenne)**

Les lésions tympaniques associées étaient représentées par des foyers de myringosclérose dans 10 cas (7,14%).



**Figure 8 : Perforation antéro-inférieure droite avec plaque de tympanosclérose postérieure**

**(Iconographie du service ORL et CCF de l'hôpital Avicenne)**

**4.3 Caisse du tympan : (tableau III)**

L'examen de la caisse du tympan trouvait :

- Une muqueuse d'aspect normal dans 120 cas (85,71%).
- Une lyse ossiculaire dans 8 cas (5,71%).
- Des polypes dans 7 cas (5%).
- Une muqueuse inflammée dans 5 cas (3,57%).

**Tableau III : Répartition selon l'état de la caisse du tympan**

L'état de la caisse du tympan	Nombre de cas	Pourcentage
Normale	120	85,71%
Lyse ossiculaire	8	5,71%
Polypes	7	5%
Muqueuse inflammée	5	3,57%

**5. Acoumétrie au diapason :**

Cet examen avait mis en évidence une surdité de transmission (un Rinne négatif et Weber latéralisé du côté atteint) dans 113 cas (soit 80,71%) et était subnormal dans 27 cas (soit 19,29%).

**6. Reste de l'examen ORL :**

La rhinoscopie antérieure a été réalisée de façon systématique chez tous les patients et a révélé une déviation de la cloison nasale dans un seul cas.

### III. Les données paracliniques :

#### 1. Audiométrie tonale liminaire :

##### 1.1. Type de surdité :

L'audiométrie tonale liminaire montrait : (figure 9)

- Une surdité de transmission dans 121 cas (soit 86%)
- Une surdité mixte dans 19 cas (soit 14%)

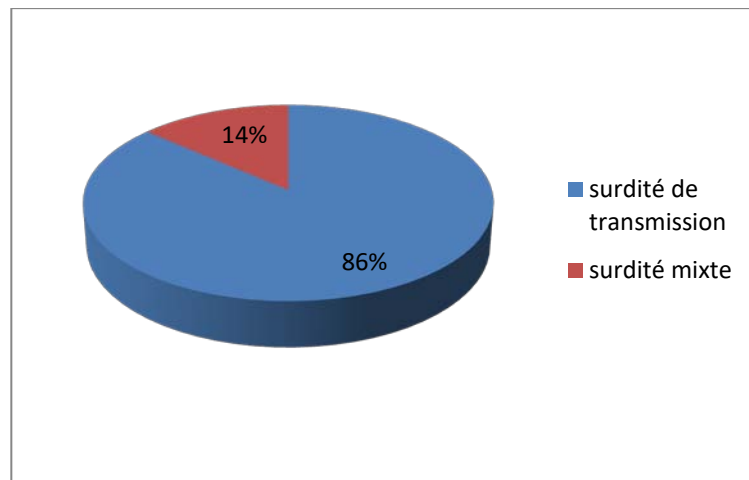


Figure 9 : Répartition selon le type de surdité

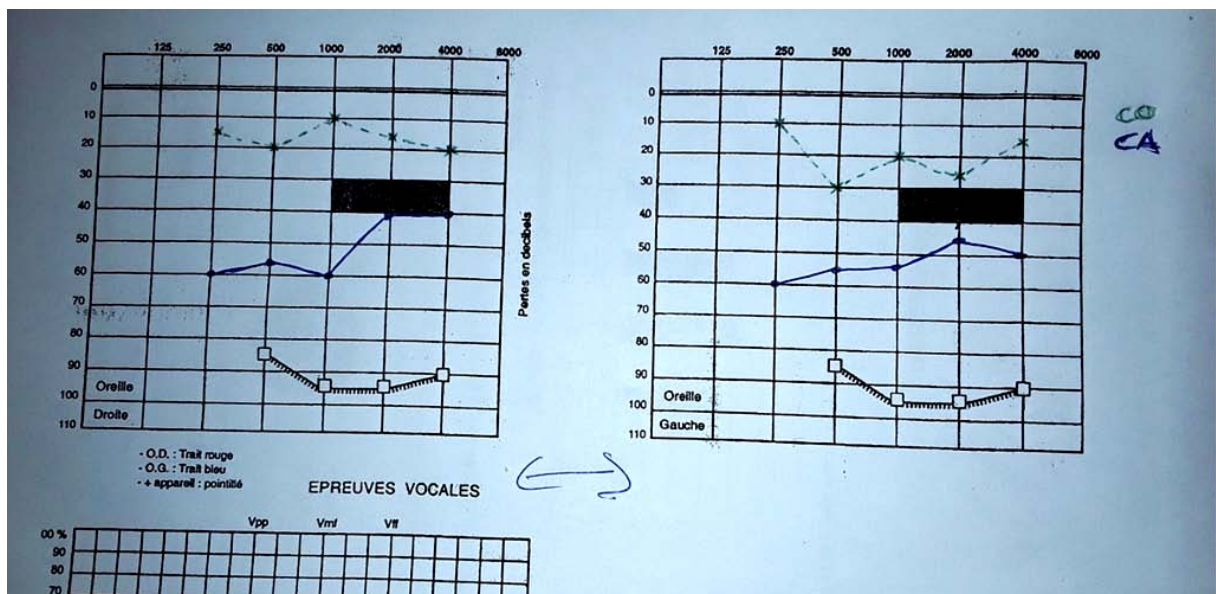


Figure 10 : Audiogramme avec une surdité de transmission bilatérale.

**1.2. Degré de surdité :**

▪ **Le Rinne audiométrique**

Le Rinne audiométrique moyen préopératoire était 30,38dB.

Les valeurs de Rinne audiométrique étaient :

- ✓ <20 dB dans 21 cas (soit 15%),
- ✓ Entre 20 dB et 40 dB dans 95 cas (soit 67,85%)
- ✓ Entre 41 et 60 dB dans 24 cas (soit 17,15%). (tableau IV)

**Tableau IV: Répartition selon le degré de surdité**

<b>Le Rinne audiométrique moyen préopératoire</b>	<b>Nombre de cas</b>	<b>Pourcentage</b>
<20dB	21	15%
20dB-40dB	95	67,85%
41dB-60dB	24	17,15%

**2. Autre examen paraclinique :**

▪ **Tomodensitométrie:**

Elle a été réalisée dans 14 cas (soit 10%), montrant des lésions de type inflammatoire au niveau de l'oreille moyenne en faveur d'une OMC non spécifique dans 12 cas. La TDM a été sans particularité hormis un épaissement du tympan dans 2 cas.

**IV. Prise en charge thérapeutique :**

**1. Intervention :**

L'intervention était primaire dans 136 cas.

Quatre patients ont subi une reprise chirurgicale dans un intervalle de 1 an.

Huit patients ont bénéficié d'une myringoplastie bilatérale durant la période de notre étude, l'intervalle séparant les 2 interventions était de 1 an dans 5 cas et de 2 ans dans 3 cas.

## **2. Etat de l'oreille au moment de l'intervention :**

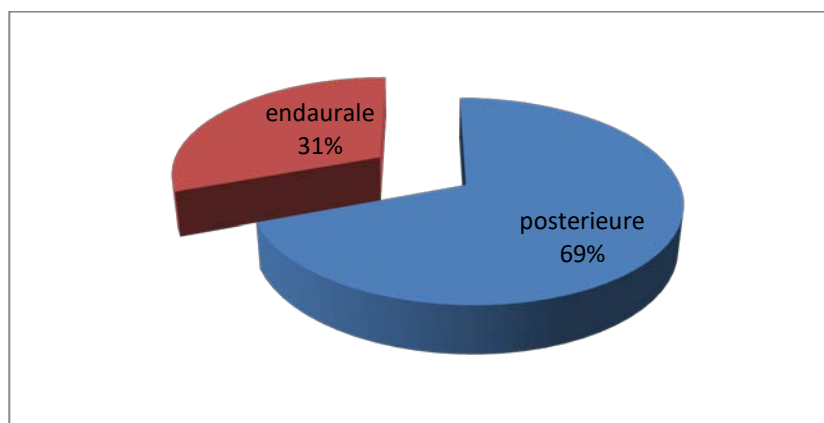
Dans notre série l'oreille était sèche au moment de l'intervention chez tous les patients (140 cas).

## **3. Mode d'anesthésie :**

L'intervention était réalisée sous anesthésie générale chez tous les patients de notre série.

## **4. La voie d'abord :**

La voie d'abord la plus fréquemment utilisée était la voie postérieure dans 97 cas (soit 69%) et la voie endaurale dans 43 cas (soit 31%). (Figure 11)



**Figure 11 : Répartition en fonction de la voie d'abord chirurgicale**

## **5. Matériel de greffe utilisé :**

Le greffon utilisé était : (tableau V)

- L'aponévrose temporale dans 127 cas (soit 90,71%).
- L'aponévrose temporale+cartilage aminci dans 10 cas (soit 7,14%).
- Cartilage dans 3 cas (tragal dans 02 cas, de la conque dans 01 seul cas).

**Tableau V : Répartition selon le greffon utilisé**

<b>Le greffon utilisé</b>	<b>Nombre de cas</b>	<b>Pourcentage</b>
L'aponévrose temporale	127	90,71%
Aponévrose temporale+ cartilage aminci	10	7,14%
Cartilage tragal	02	1,42%
Cartilage de la conque	01	0,71%

## **6. Application de la greffe :**

La greffe a été appliquée en sous fibreux chez tous les patients de notre série.

## **7. Suites postopératoires :**

Les suites postopératoires étaient simples et sans particularités chez la plupart des patients ; hormis quelque cas : œdème palpébral chez 2 patients; une infection de l'incision dans un seul cas ; et un hématome sous cutané chez un patient.

## **V. Evolution :**

### **1. Immédiate :**

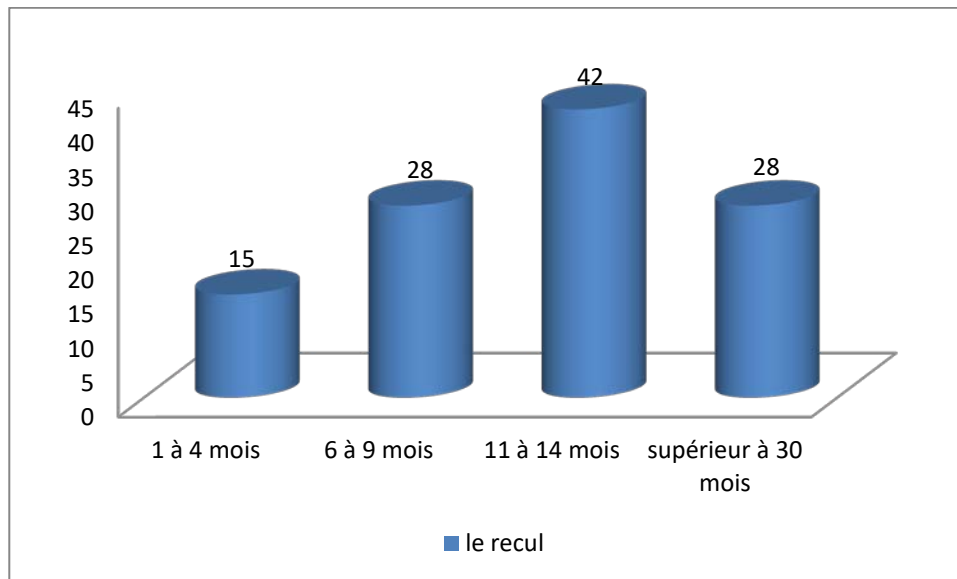
Deux patients présentaient des acouphènes.

Un seul patient présentait des sensations vertigineuses.

### **2. A long terme :**

La surveillance des malades opérées débute en post opératoire immédiat et se poursuit après leur sortie de l'hôpital. Dans notre série la durée de suivi variait entre 1 mois et 46 mois avec une moyenne de 13 mois. (Figure 12)

Parmi les 140 patients de notre série, 27 ont été perdus de vue (19,28%).

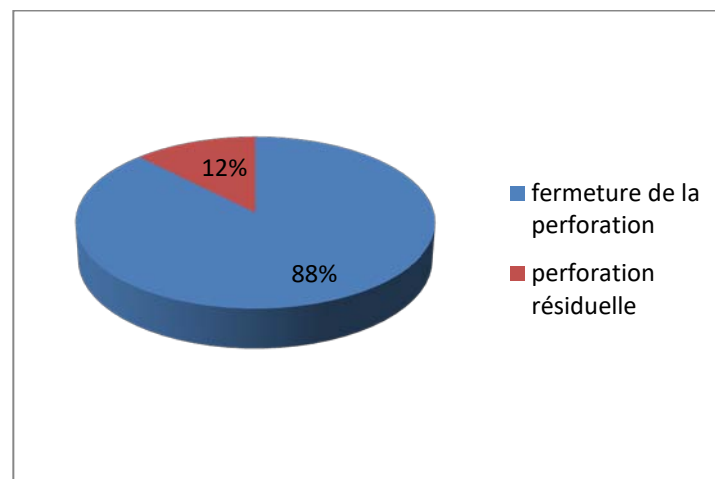


**Figure 12 : Le recul de suivi dans notre série.**

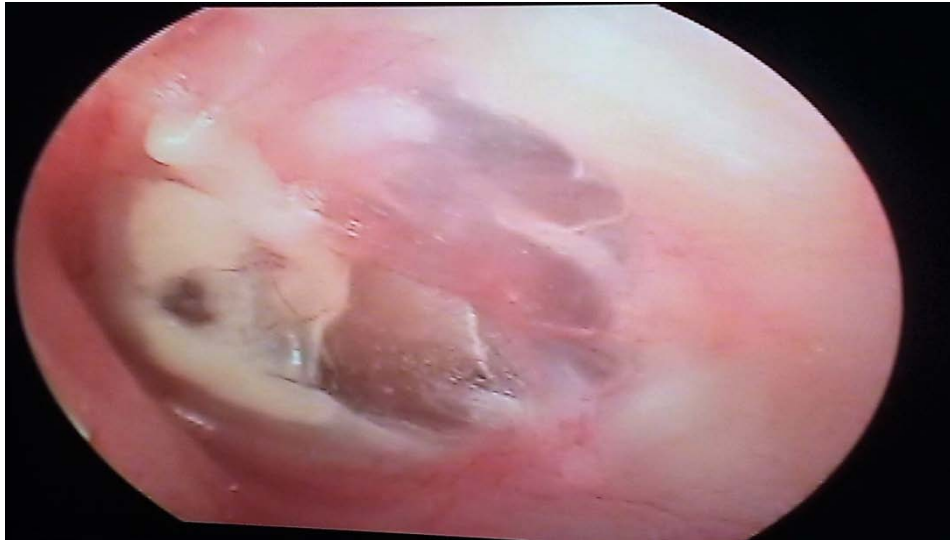**2.1. Résultats anatomiques :**

Parmi les 113 cas qui ont été suivis : (Figure 13)

- Quarante-vingt-dix-neuf (88%) présentaient une fermeture de la perforation tympanique.
- Quatorze patients (12%) ont présenté un échec marqué par une reperforation du néotympan.
- Sept cas ont présenté un rétrécissement du conduit auditif externe.



**Figure 13 : Répartition selon les résultats anatomiques**



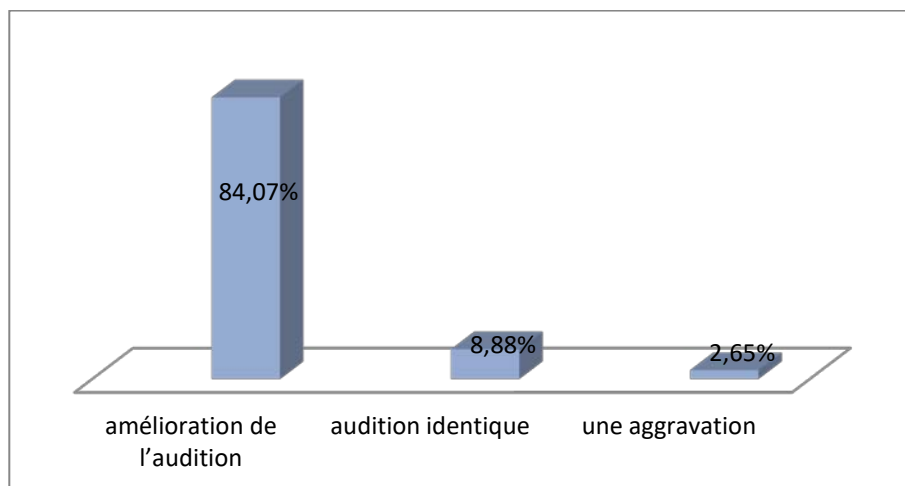
**Figure 14 : Résultat post-opératoire après myringoplastie gauche (Iconographie du service ORL et CCF de l'hôpital militaire Avicenne)**

**2.2. Résultats fonctionnels :**

**2.2.1. Signes fonctionnels :**

L'évolution des signes fonctionnels était marquée par : (Figure 15)

- Une amélioration de l'audition dans 95 cas (soit 84,07%).
- Une audition identique dans 10 cas (soit 8,88%).
- Une aggravation dans 03 cas (soit 2,65%).



**Figure 15 : Répartition selon l'évolution auditive postopératoire.**

Une disparition des otorrhées dans 106 cas (93,80%) et une persistance dans 07 cas (soit 6,20%).

Une disparition des acouphènes et des vertiges chez tous les patients qui ont présenté ce signe en post opératoire.

**2.2.2. Audiométrie tonale liminaire post opératoire :**

Parmi les 113 patients qui ont été suivi, nous avons observé :

Un gain auditif entre 25dB et 30dB dans 12 cas (10,61%), entre 15 et 25 dB dans 20 cas (17,69%), entre 10dB et 15dB dans 51 cas (45,13%) et entre 01 dB et 09dB dans 16 cas (14,15%) (Tableau VI).

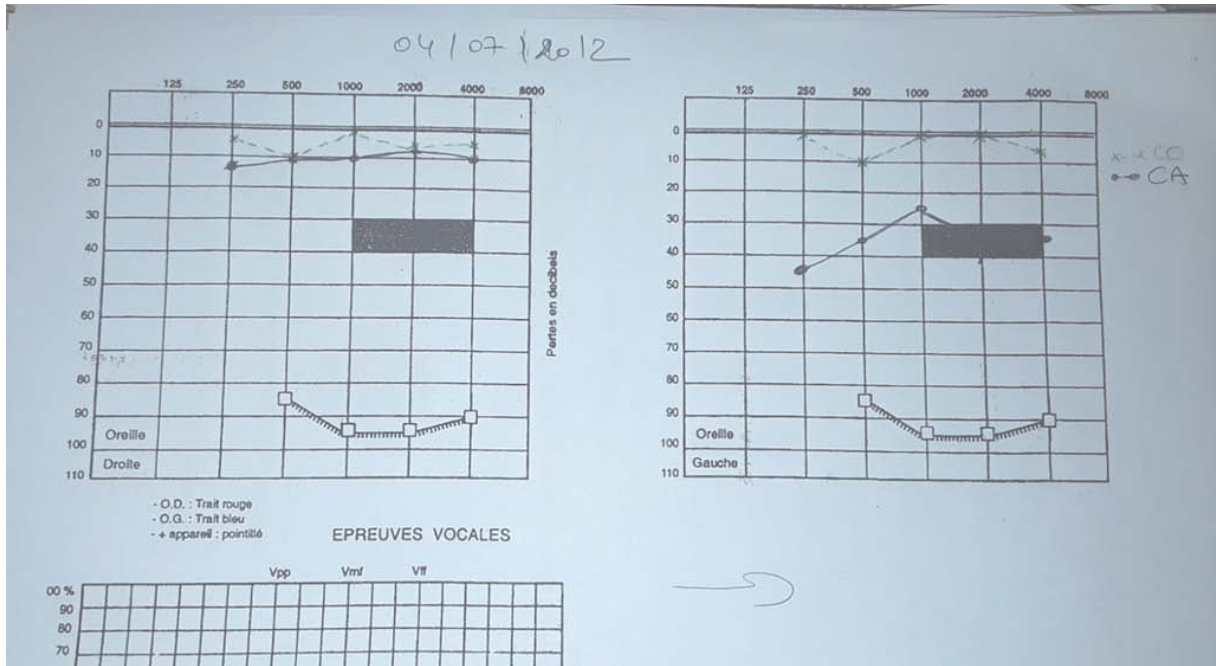
Le gain audiométrique moyen était de 14,22 dB.

Une stagnation du Rinne audiométrique était notée dans 09 cas (soit 7,96%).

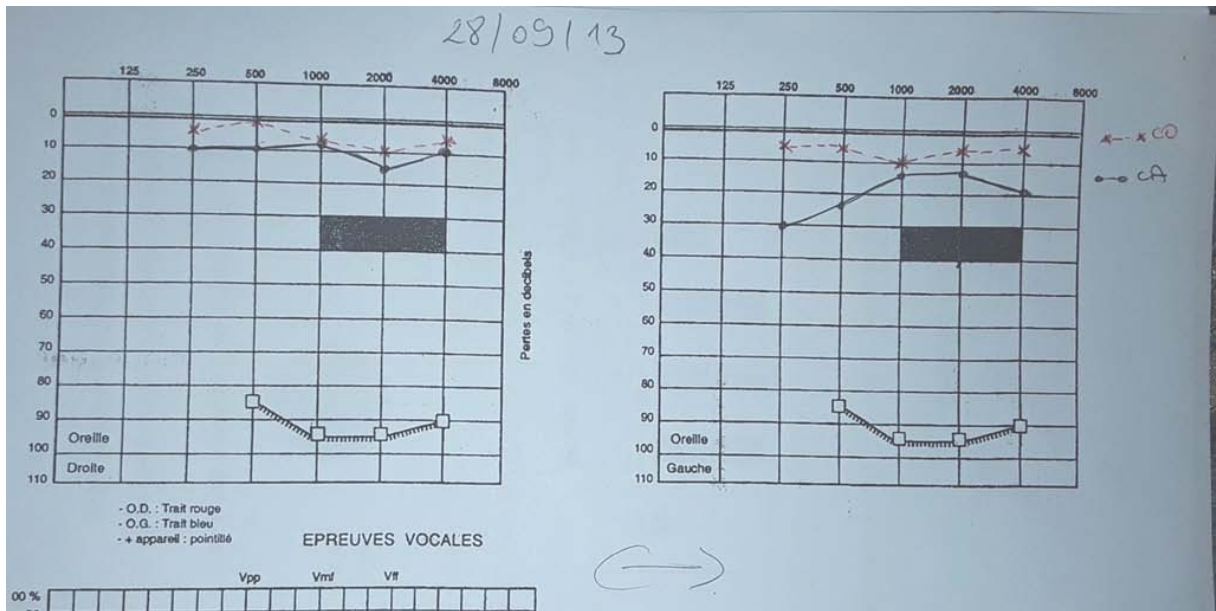
Une aggravation du Rinne audiométrique était notée dans 05 cas (soit 4,42%).

**Tableau VI : Répartition en fonction du gain audiométrique postopératoire**

<b>Le gain audiométrique postopératoire en dB</b>	<b>Nombre de cas</b>	<b>Pourcentage</b>
01-09 dB	16	14,15%
10-15 dB	51	45,13%
15-25 dB	20	17,69%
Entre 25-30 dB	12	10,61%



**Figure 16.a : Audiogramme préopératoire chez un patient programmé pour myringoplastie gauche, objectivant une surdité de transmission avec un Rinne moyen préopératoire de 27,75 dB.**



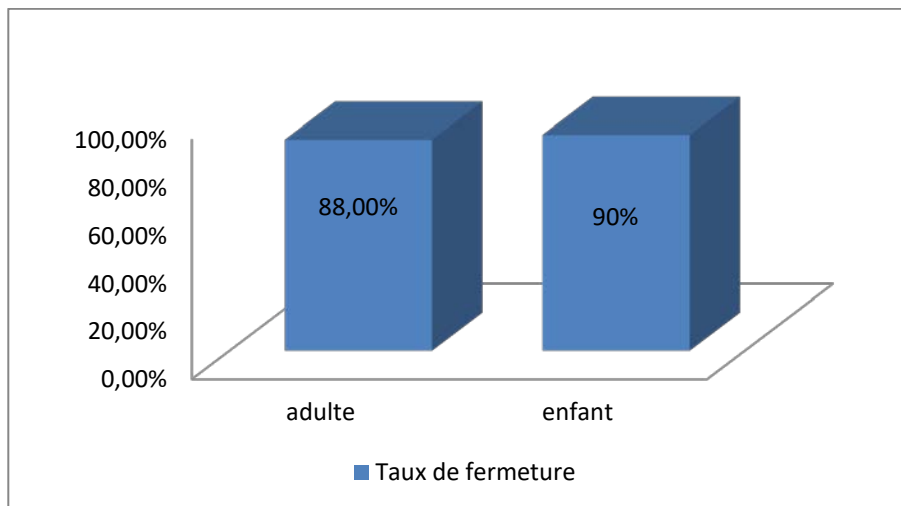
**Figure 16.b : Audiogramme postopératoire du même patient avec un gain audiométrique moyen de 17,75 dB.**

**2.3. Facteurs influençant les résultats :**

**2.3.1. Résultat anatomique :**

**a. Selon l'âge :**

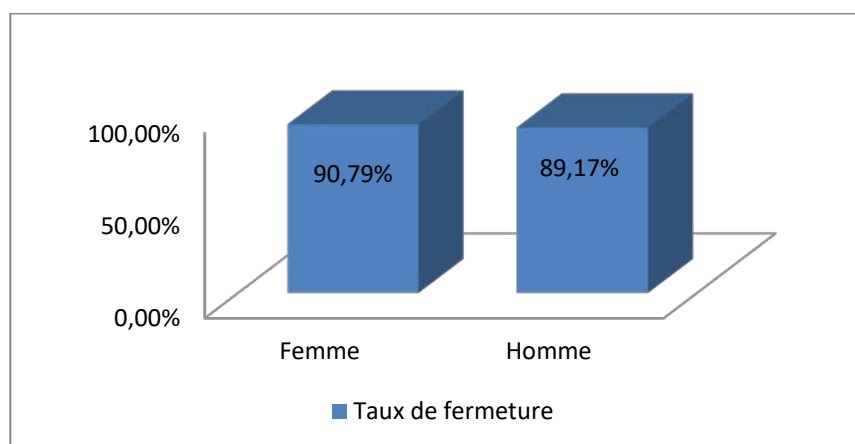
Le taux de fermeture était de 90% chez les enfants et 88% chez les adultes (Figure17).



**Figure 17 : Taux de fermeture en fonction de l'âge.**

**b. Selon le sexe :**

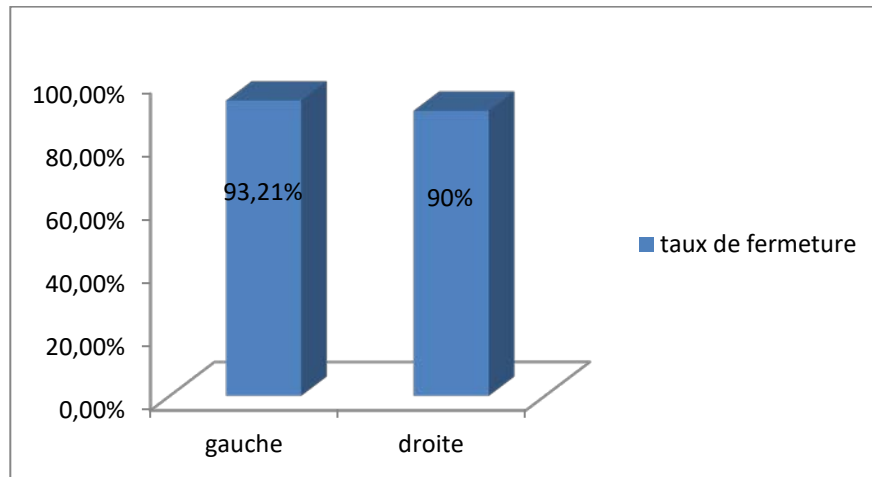
Nous avons obtenu un taux de fermeture de 89,17% chez les hommes et de 90,79% chez les femmes (Figure 18)



**Figure 18 : Taux de fermeture selon le sexe.**

*c. Selon le côté perforé :*

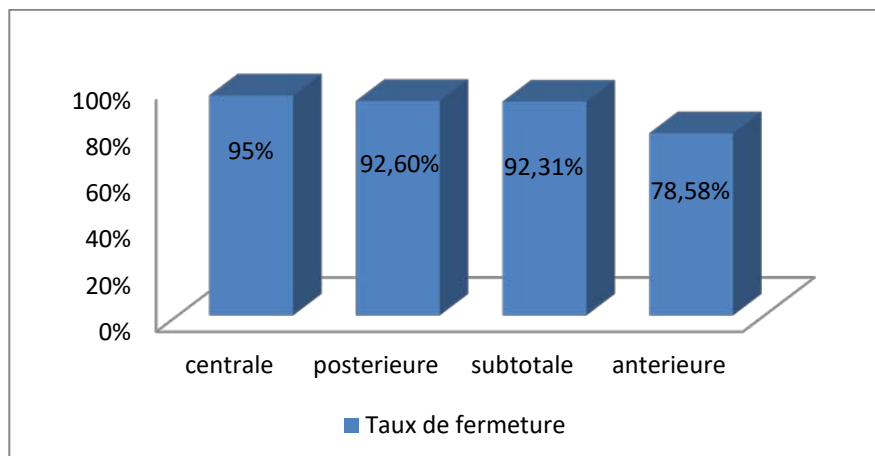
Le taux de fermeture pour l'oreille gauche était de 93,21% et de 90% pour l'oreille droite (Figure 19).



**Figure 19 : Taux de fermeture selon le côté perforé.**

*d. Selon le siège de la perforation :*

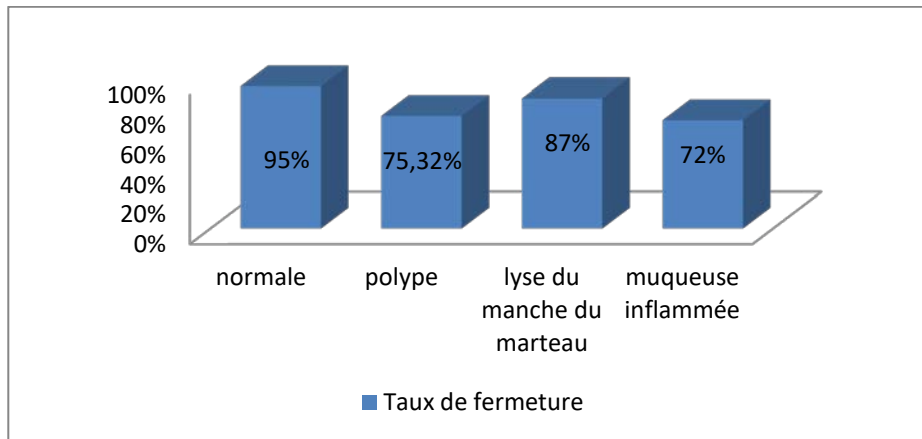
Pour les perforations subtotaux nous avons objectivé un taux de fermeture de 92,31%, il était de 95% pour les perforations centrales, de 78,58% pour les perforations antérieures et de 92,60% de pour les perforations postérieures (Figure20).



**Figure 20 : Taux de fermeture selon le siège de la perforation.**

*e. Selon l'état de la caisse du tympan :*

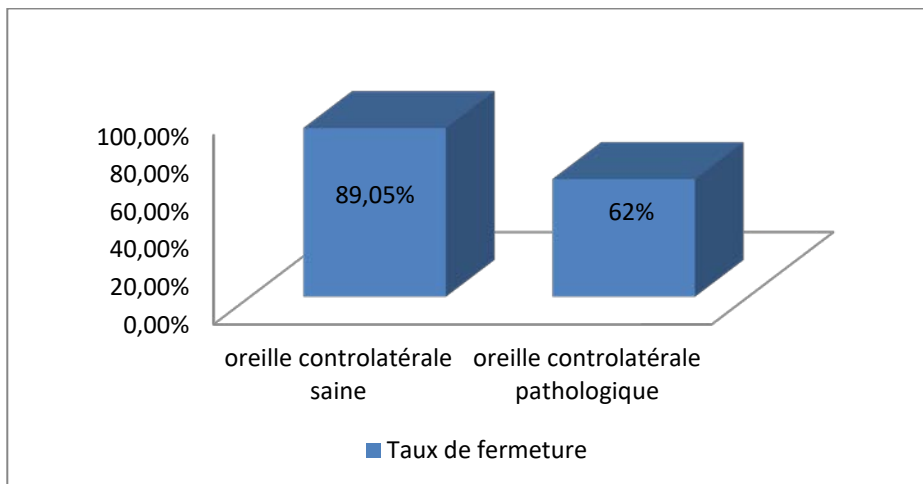
Dans les cas avec caisse de tympan normale le taux de fermeture atteint 95% et variait entre 72,45% et 87% dans les autres situations (Figure 21).



**Figure 21 : Taux de fermeture selon l'état de la caisse de tympan.**

*f. Selon l'état de l'oreille controlatérale :*

Le taux de fermeture était de 89,05% dans les myringoplasties avec oreille controlatérale saine et de 62% dans les myringoplasties avec oreille pathologique (Figure22).

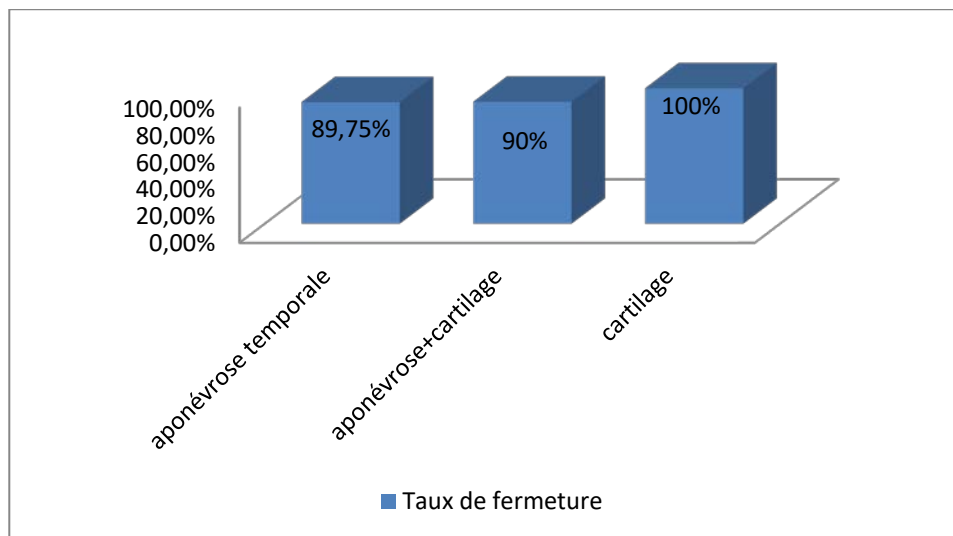


**Figure 22 : Taux de fermeture selon l'état de l'oreille controlatérale.**

*g. Selon le type de greffon :*

Selon le type de greffon utilisé, le taux de fermeture était : (Figure 23)

- Pour le fascia temporal 89,75%.
- Pour le cartilage 100%.
- Pour l'aponévrose + cartilage 90%.




**Figure 23 : Taux de fermeture en fonction du type de greffon.**

*2.3.2. Résultats fonctionnels (selon le type de greffon) :*

Dans notre étude l'aponévrose temporale a été de loin le matériel de greffe le plus utilisé.

Pour les résultats fonctionnels dans les cas où l'aponévrose temporale était utilisée comme greffon le Rinne audiométrique moyen postopératoire était <20dB dans 51% des cas, entre 20 et 30 dB dans 31,85% des cas et supérieur à 30 dB dans 10,61% des cas.

Alors que dans les 03 cas où le cartilage était utilisé comme greffon : le gain audiométrique était de 10 dB.



# DISCUSSION

## **I. Les données épidémiologiques :**

La myringoplastie est l'intervention la plus pratiquée en otologie, du fait de la grande fréquence des perforations tympaniques [1,2].

### **1. Âge :**

Le choix de l'âge pour entreprendre une fermeture chirurgicale d'une perforation tympanique reste source de nombreuses controverses [3].

L'étude de Singh et al réalisée chez les enfants âgés de 05 à 08 ans donne des résultats comparables à ceux des patients âgés de plus de 14 ans [3].

L'étude de Carr et al [4] trouvait un âge moyen de 35,8 ans avec des extrêmes allant de 10 à 72 ans. La série de Maroto et al [1] qui a regroupé 119 patients et qui a étudié des patients à partir de l'âge de 11 ans à 69 ans avait une moyenne d'âge de 36,6 ans. Sergi et al [5] trouvait un âge moyen de 36,2 avec des extrêmes allant de 10 à 69 ans.

L'âge des patients de notre série variait entre 08 ans et 75 ans avec une moyenne de 34 ans, rejoignant les données de la littérature (Tableau VII).

**Tableau VII : Répartition des populations étudié en fonction de l'âge.**

<b>Les séries</b>	<b>Tranche d'âge</b>	<b>Age moyen</b>
Carr et al	10 à 72 ans	35,8
Maroto et al	11 à 69 ans	36,6
Sergi et al	10 à 69 ans	36,2
Notre série	08 à 75ans	34

### **2. Sexe :**

Dans la majorité des séries on trouve une prédominance du sexe féminin [6; 7; 8]. Par ailleurs, Zakzouk [9] retrouvait une prédominance masculine de 68%.

Dans notre série il y avait 76 femmes (soit 54%) contre 64 hommes (soit 46%) avec un sexe-ratio de 1.18 (Tableau VIII).

**Tableau VIII : Répartition selon le sexe**

Série	Femme %	Homme %	Sex- ratio
Kellal et al [7]	72,41	27,59	2,60
Tall et al [8]	58,2	41,8	1,39
Maroto et al [1]	63,86	36,14	1,76
Zakzouk [9]	32	68	0,47
Notre série	54	46	1,18

## **II. Les données cliniques :**

### **1. Antécédents:**

Les perforations de la membrane tympanique peuvent être dues à une otite chronique suppurative de l'oreille moyenne dans la majorité des cas ou plus rarement d'origine traumatique [4;10;11;12 ; 13].

Dans la série d'Abou Mayaleh et al [10] on retrouvait dans l'histoire clinique des patients des antécédents d'otite moyenne chronique (22,3%), d'otites séromuqueuses (19,1%), de mise en place d'aérateurs trans-tympaniques (5,3 %), de myringoplasties (7,3%), de traumatisme direct de l'oreille opérée (5,3%), d'HTA contrôlée (3,1%) et de diabète non insulinodépendant bien équilibré (1,6%).

Par ailleurs dans la série de Riss et al [14] l'étude des antécédents des patients a retrouvé une pose d'aérateurs trans-tympaniques dans 22 cas sur 28 (78,6 %). Chez cinq patients, il existait des antécédents d'otites à répétition ou d'otite séromuqueuse sans pose d'aérateur trans-tympanique, ni paracentèse. Chez un patient, il s'agissait d'une perforation traumatique. Ces données concordent avec l'histoire clinique de nos patients avec des antécédents d'otite à répétition (75,28%) ; d'otorrhée au bas âge (42,85%) ; de myringoplastie (13,57%) ; d'adénoïdectomie (2,14%) ; du diabète (4,28%) et d'hypertension artérielle (1,42%).

## **2. Motif de consultation :**

Dans la littérature, le motif de consultation le plus fréquent est l'otorrhée, une surdité existe aussi d'intensité variable [2, 15,16]

Pour notre série le motif amenant nos patients à consulter était :

- ✓ L'otorrhée dans 76,42% des cas.
- ✓ L'hypoacousie dans 48,57% des cas.

## **3. Les signes fonctionnels:**

« Oreille humide » est sans doute le terme qui caractérise le mieux cette entité. Certes, une surdité existe, d'importance variable, souvent négligée. Cette otorrhée est habituellement minime, filante, inodore, mais permanente, mouillant parfois le conduit auditif externe et agaçant le patient. À l'occasion d'épisodes de réchauffement secondaires a une inflammation aiguë de la sphère rhinosinusienne ou à une baignade, elle devient purulente, abondante, et parfois fétide et blanchâtre [16].

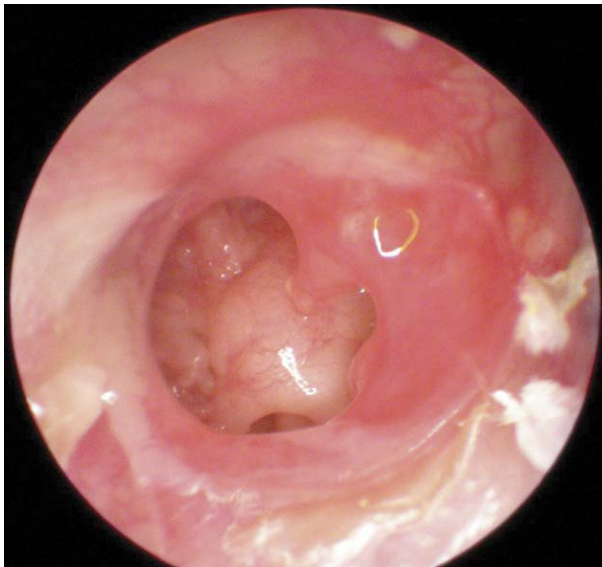
L'hypoacousie est d'installation insidieuse et d'aggravation progressive, évoluant sur plusieurs mois, voire plusieurs années [17 ; 18 ; 19 ; 20]. Elle représente rarement un motif de consultation chez l'enfant. Le rôle du dépistage scolaire et par le milieu familial est ici considérable. Ce paramètre prend toute son importance chez l'enfant puisque toute atteinte auditive surtout si elle est bilatérale, ce qui est fréquent, peut retentir sur l'acquisition du langage, des connaissances et enfin sur le rendement scolaire [18].

Dans la série de Tall et al [15] les signes fonctionnels comportaient : otorrhée (96%) ; surdité (92%) ; acouphènes (30, 61%) ; otalgies (0, 9%) et vertiges (0,2%).

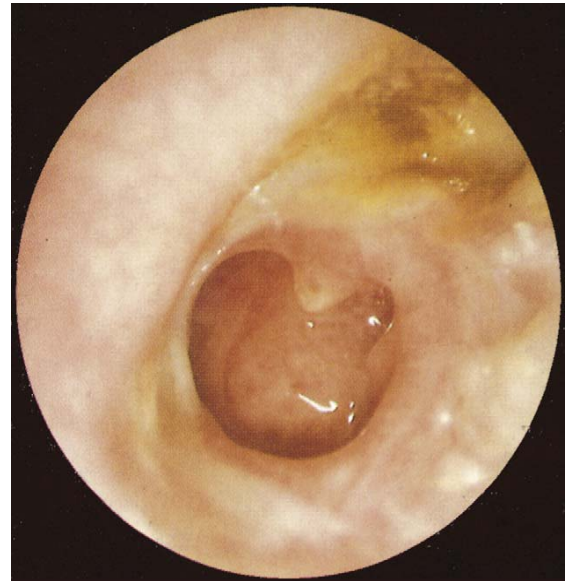Alors que dans notre étude nous avons observé : otorrhée (96,42%) ; hypoacousie (80%) ; otalgies (6,42%) ; acouphènes (12,14%) et vertiges (4,28%).

#### **4. L'examen otoscopique :**

À l'otoscopie, le tympan présente une perforation non marginale, soit antérosupérieure, soit centrale et réniforme. À travers cette perforation, la muqueuse apparaît œdémateuse, de couleur rose saumon et luisante. Les osselets sont en règle normaux mais présentent parfois des lésions variables avec le degré et la durée de l'affection [16].



**Figure 24 : Otite muqueuse ouverte érythémateuse [16]**



**Figure 25 : Otite muqueuse ouverte érythémateuse et sécrétante [16]**

##### **4.1 Côté perforé :**

Pour Parida et al [21], la perforation était droite dans 51,66% des cas, gauche dans 33,34% des cas et bilatérale dans 15% des cas.

Alors qu'Abou Mayaleh [10] rapporte dans sa série 54,46% de perforations droite, 37,5% de perforation gauche, et 8,04% des perforations bilatérales.

Ceci est en désaccord avec le résultat de Pesce et al [22] qui note : une perforation gauche dans 56% des cas et droite dans 44%.

Dans notre série nous avons noté une perforation gauche dans 49% des cas, une perforation droite dans 36% des cas et une perforation bilatérale dans 15% des cas (Tableau IX).

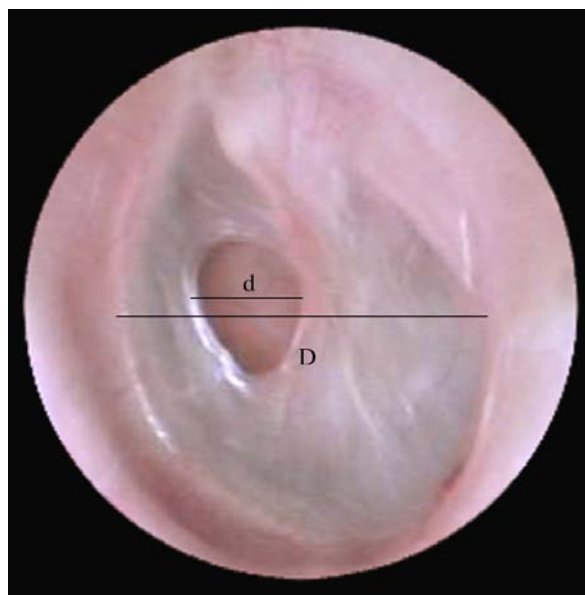
**Tableau IX : Répartition en fonction du coté perforé**

Série	Perforation gauche	Perforation droite	Perforation bilatérale
Parida	33,34%	51,66%	15%
Abou Mayaleh	37,5%	54,46 %	8,04%
Pesce	56%	44%	/
Notre série	49%	36%	15%

**4.2 Caractéristiques de la perforation :**

**4.2.1 Taille de la perforation :**

La taille de la perforation est largement étudiée dans la littérature, elle est considérée comme un facteur influençant les résultats de la chirurgie [23].



**Figure 26 : Perforation tympanique de l'oreille gauche : calcul de la taille relative de la perforation par rapport à celle du tympan. Taille relative de la perforation (en%) =  $d \times 100/D$ . (d : étant le diamètre de la perforation et D : le diamètre du tympan) [14].**

Barrueco et al [24] rapporte dans sa série une perforation tympanique limitée (10–30% de surface tympanique) dans 69,72% des cas et subtotale dans 21,83% des cas. Mak et al [25] objectivait une perforation subtotale dans 18% des cas, moyenne dans 55% des cas et une perforation de petite taille dans 27% des cas.

Ce qui est similaire à nos résultats où la perforation était subtotale dans 65 cas (47%) et limité dans 75 cas (53%) (Tableau X).

**Tableau X : Répartition en fonction de la taille**

Série	Perforation limitée	Perforation subtotale
Barrueco	69,72%	21,83%
Mak	81%	19%
Notre série	53%	47%

#### **4.2.2 Siège de la perforation :**

Tall [15] rapporte dans sa série une perforation centrale dans 15 cas (30,61%), antérieure dans 5 cas (10,22%) et postérieure dans 11 cas (22,44%).

González [27] rapportait une perforation centrale dans 78 cas (39,6%), postérieure dans 44 cas (22,3%), antérieure dans 19 cas (9,6%) et inférieure dans 13 cas (8,4%).

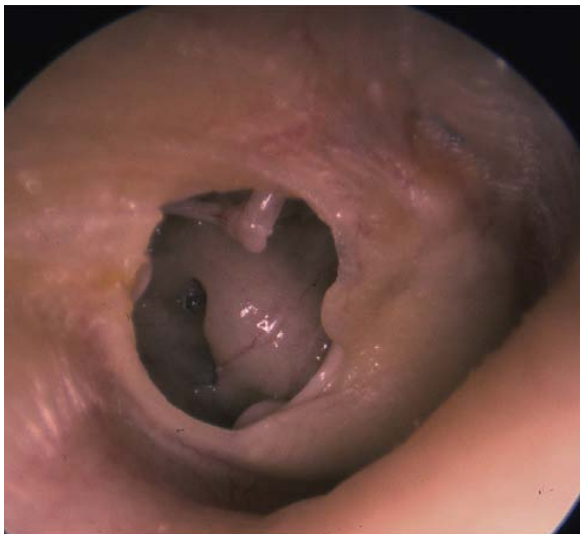Ordóñez–Ordóñez [28] avait mis en évidence une perforation centrale dans 83 cas (40%), antérieure dans 65 cas (30,5%), postérieure dans 48 cas (22,5%) et inférieure dans 17 cas (8%), ceci est en accord avec notre étude : la perforation était centrale dans 27 cas (soit 36%), antérieure dans 20 cas (soit 26,66%) et postérieure dans 28 cas (soit 37,34%) (Tableau XI).

Les perforations non marginales siègent au niveau de la pars tensa. Elles sont séparées du cadre tympanique osseux sur toute leur circonférence par une margelle résiduelle ou par l'anneau fibreux. Pour cette raison, elles sont souvent dénommées non dangereuses [2].

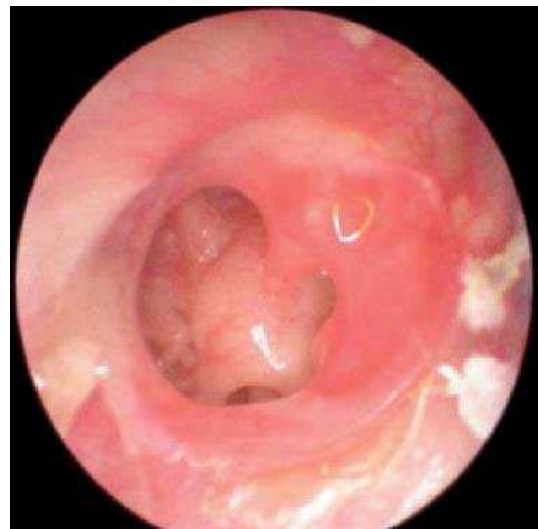La fréquence des perforations centrales et antérieures s'explique par la fréquence des otites moyennes chroniques simples [16].

**Tableau XI: Répartition selon le siège de la perforation tympanique.**

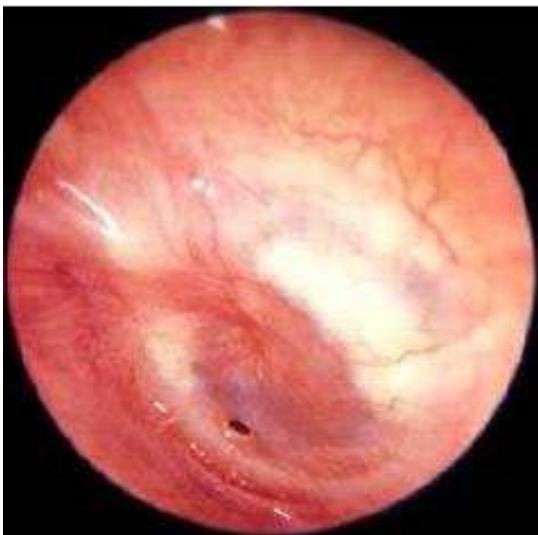Séries	Centrale	Antérieure	Postérieure	Inferieure
Tall	30,61%	10,22%	22,44%	/
González	39,6%	9,6%	22,3%	8,4%
Ordóñez-Ordóñez	40%	30,5%	22,5%	/
Notre série	36%	26,66%	37,34%	/



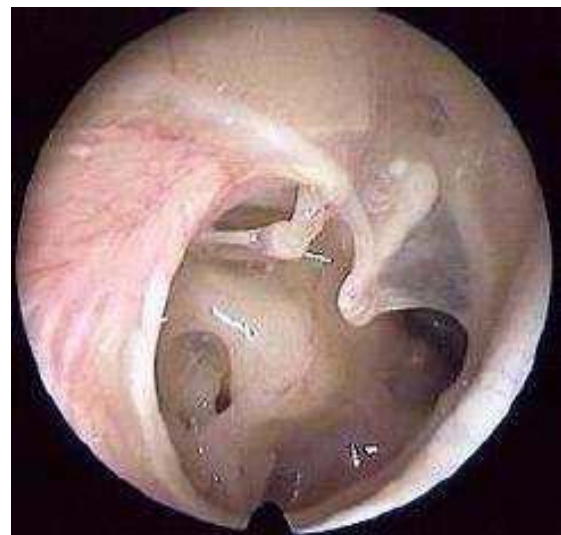**Figure 27 : Perforation postérieure [26]**



**Figure 28 : Perforation centrale[16]**



**Figure 29 : Perforation punctiforme [16].**



**Figure 30 : Perforation subtotale [16].**

#### **4.3 Etat de la caisse du tympan :**

Habituellement, l'intervention chirurgicale se déroule dans des conditions de muqueuse de la caisse sèche [27].

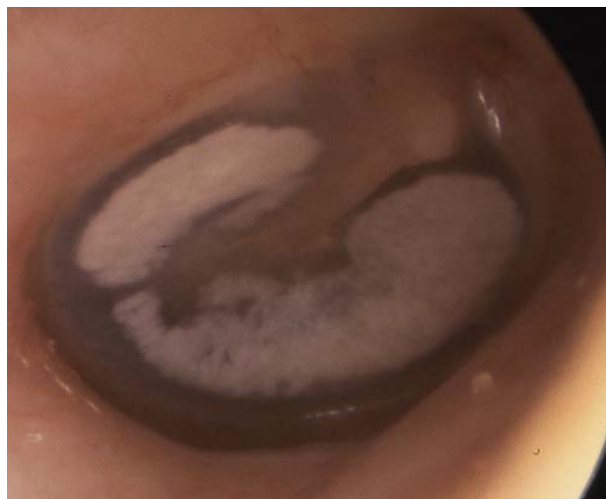Dans notre série la caisse était normale dans 120 cas (85,71%), alors qu'elle était inflammée dans 5 cas (3,57%); et dans 07 cas (5%) nous avons constaté la présence de végétations polyloïdes.

Onal et al. [29] ont opéré 43,75% oreilles sèches contre 56,25% oreilles présentant des granulations polypoïdes.

Dans la série d'Emir et al [30], la caisse du tympan était sèche dans 72 ,48% des cas, et dans 27,51% des cas un traitement pour assécher l'oreille a été entrepris.

#### **4.4 Lésions tympaniques associées :**

La myringosclérose peut se définir comme un processus de cicatrisation caractérisé par une infiltration hyaline avec dépôts calcaires intra et extracellulaires et des cristaux de phosphate dans le tissu conjonctif sous-muqueux tapissant les osselets, les parois osseuses et la couche moyenne tympanique [31 ; 32].



**Figure 31 : Myringosclerose[26].**

La série de Ordóñez-Ordóñez [28] rapportait 33% de cas de myringosclérose, et Bolini de Lima [33] avait mis en évidence des lésions de myringosclérose dans 13 cas (soit 33,3%). Alors que dans notre série nous avons observé 10 cas (7,14%) de myringosclérose.

## **5. Acoumétrie au diapason :**

Elle se pratique avec un diapason médical (modèle Hartmann de fréquence 256 ou 512 Hz) : présenté à quelques centimètres du pavillon de l'oreille, le sujet l'entend en « conduction aérienne ». Toutes les structures auriculaires participent : oreille externe (pavillon et conduit), oreille moyenne (tympan et osselets), oreille interne (cochlée) et voies cochléaires centrales. Appuyé par son pied sur un os du crâne (mastoïde ou os frontal), le sujet l'entend en « conduction osseuse » : la vibration atteint alors directement l'oreille interne, courtcircuitant l'oreille externe et l'oreille moyenne seule l'oreille interne et les voies cochléaires centrales sont alors étudiées.

Elle se compose de deux tests principaux : le test de Rinne et celui de Weber. Ces deux tests permettent de différencier cliniquement une surdité de transmission d'une surdité de perception.

Le test de Weber : normalement, le pied du diapason en vibration appliqué sur le vertex est entendu au centre. Dans les surdités de transmission, il est entendu du côté sourd. Dans les surdités de perception, il est entendu du côté sain [26].

Le test de Rinne consiste à placer le diapason mis en vibration d'abord sur la mastoïde puis en face du conduit auditif externe. On demande au patient s'il entend mieux le diapason lorsqu'il est posé sur la mastoïde ou placé devant le conduit. Si le patient ne peut pas répondre facilement, on effectue le test de la manière suivante : le diapason est posé sur la mastoïde et dès que le patient ne l'entend plus, on le place devant le conduit et on demande au patient s'il l'entend encore. Il existe deux réponses possibles : soit le son est mieux entendu sur la mastoïde, le Rinne est alors négatif, soit le son est mieux entendu devant l'entrée du conduit

auditif externe, le Rinne est alors positif. Le Rinne permet d'examiner séparément les deux oreilles.

L'association des résultats de ces deux tests permet de différencier clairement une surdité de transmission d'une surdité de perception. La première se caractérise par un Weber latéralisé du côté de l'oreille malade et par un Rinne négatif. La seconde se caractérise par un Weber latéralisé du côté de l'oreille saine et un Rinne positif [34].

Dans notre étude l'acoumétrie au diapason avait mis en évidence une surdité de transmission dans 113 cas (soit 80,71%) et était subnormale dans 27 cas (soit 19,29%).

## **6. Le reste de l'examen ORL :**

L'état de la sphère ORL doit être systématiquement apprécié, ce qui doit précéder tout geste otologique. En pratique, les éléments à rechercher diffèrent selon qu'il s'agisse d'enfant ou d'adulte [35,36].

Chez l'enfant l'examen ORL complet se base surtout sur :

- L'appréciation des végétations adénoïdes par naso-fibroscopie,
- L'appréciation de l'état des amygdales,
- L'appréciation de l'état du voile du palais.

Chez l'adulte on recherche en particulier :

- Une infection rhino-sinusienne chronique ;
- Une déviation de la cloison,
- Une rhinite hypertrophique, allergique ou non,
- Une polypose nasale ou naso-sinusienne.

Dans notre série, nous avons retrouvé une déviation de la cloison nasale dans un seul cas sans d'autres anomalies notamment sans hypertrophie amygdalienne ni anomalie du voile.

### **III. Données paracliniques :**

#### **1. Audiométrie tonale liminaire :**

Un audiogramme préopératoire est exigé par la plupart des chirurgiens. Il permet d'apprécier le degré du déficit auditif, d'opérer la plus mauvaise oreille en premier et d'évaluer les résultats fonctionnels de l'intervention [37].

Les otites moyennes chroniques s'accompagnent généralement d'une surdité de transmission variante de 30 à 50 dB selon que les lésions aient ou non affecté la mobilité et la continuité de la chaîne ossiculaire. L'atteinte de la conduction osseuse est assez tardive [38].

La série de Zakzouk et al [9] montrait une surdité de transmission dans 105 cas (soit 69%), une surdité de perception dans 18 cas (soit 11,8%) et une surdité mixte dans 29 cas (soit 19,1%), comparable à notre étude où une surdité de transmission était notée dans 121 cas (soit 86%), et une surdité mixte dans 19 cas (soit 14%). Les valeurs du Rinne audiométrique étaient inférieures à 20dB dans 21 cas (soit 15%), entre 20 et 40 dB dans 95 cas (soit 67,85%) et entre 41 et 60dB dans 24 cas (soit 17,15%).

Le Rinne audiométrique moyen préopératoire de notre étude était 30,38dB, alors qu'il était de 20,2 dB dans l'étude de Riss et al [14]. Le Rinne moyen préopératoire de la série de Tall et al [15] était estimé à 37, 04 dB, avec 61,54% de patients ayant un Rinne supérieur à 30 dB. Dans la série de Bolini de Lima [33], le Rinne moyen préopératoire était de 27,1dB.

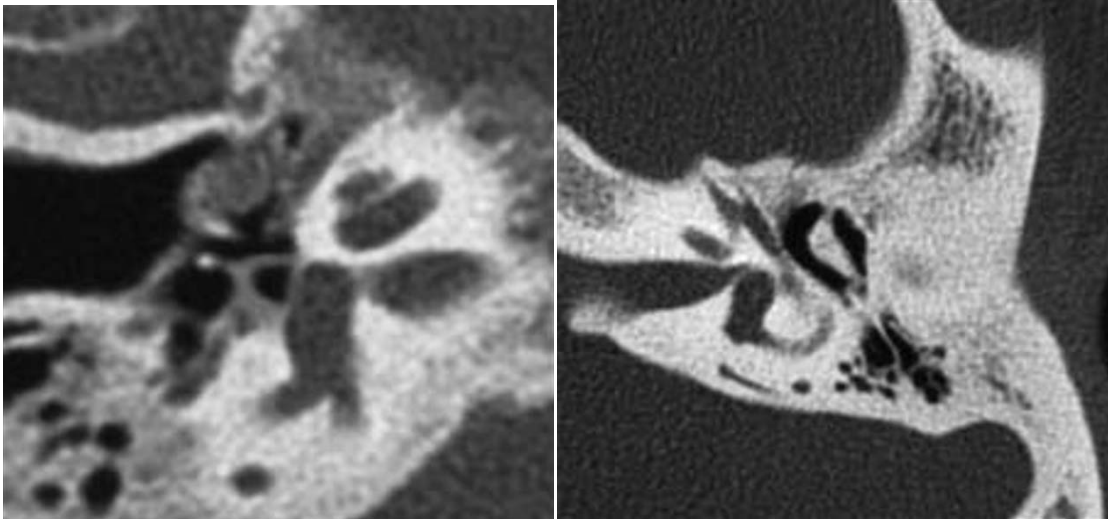
**Tableau XII: Rinne audiométrique moyen pré opératoire**

Séries	Rinne moyen préopératoire
Riss et al [14]	20,2 dB
Bolini de Lima et al [33]	27,1 dB
Tall et al [15]	37,04 dB
Notre série	30,38 dB

## **2. Tomodensitométrie:**

Il n'y a pas en principe d'indication à réaliser une TDM chez un patient qui présente cliniquement une otite chronique simple sans suspicion de cholestéatome associé. Toutefois, l'otologiste peut être amené à prescrire un scanner devant une otite chronique non cholestéatomateuse s'il existe une hypoacousie importante (supérieure à 30 dB). Par ailleurs, un examen tomodensitométrique peut également être réalisé dans le cadre du bilan otologique chez les patients qui présentent une otorrhée intarissable pouvant gêner l'examen otoscopique.

La TDM peut montrer un comblement non spécifique des cavités tympano-mastoïdiennes, qui peut être dû : soit à un épanchement séromuqueux ; celui-ci présente un caractère déclive et des limites concaves (visibles lorsque le comblement est incomplet) ; soit à un épaissement inflammatoire de la muqueuse des cavités tympano-mastoïdiennes; soit à l'association des deux anomalies précédentes. On peut observer dans le même cadre un épaissement de la chaîne ossiculaire, notamment de la superstructure de l'étrier cette anomalie est liée à l'ostéosclérose réactionnelle à l'atteinte inflammatoire chronique de l'oreille moyenne, ou un épaissement des parois de la caisse du tympan, notamment des parois de l'attique, pouvant être responsable d'une ankylose de la tête du marteau et ou du corps de l'enclume [39].



**Figure 32 : Otite chronique non cholestéatomateuse avec surdité importante [39].**

- a- Coupe TDM axiale : épaissement des branches de l'étrier par ostéoformation réactionnelle à l'atteinte inflammatoire chronique de l'oreille moyenne : dans un contexte de surdité transmissionnelle importante, cet aspect peut faire suspecter une ankylose stapédovestibulaire associée.
- b- Coupe TDM axiale : ankylose du marteau et de l'enclume aux parois de l'attique, associée à une hypo-pneumatisation et une sclérose mastoïdiennes importantes, témoignant d'une otite chronique évoluant depuis l'enfance.

Malgré l'amélioration constante de la résolution des images TDM et l'utilisation de reconstruction multi planaires suivant la géométrie des structures anatomiques, la détection d'une ankylose ou d'une interruption de la chaîne ossiculaire peut être suspectée mais reste souvent difficile à affirmer [39].

Dans notre série la TDM était demandée dans 14 cas et les résultats étaient des lésions du type inflammatoire au niveau de l'oreille moyenne en faveur d'une OMC non spécifique dans 12 cas. La TDM a été sans particularité hormis un épaissement du tympan dans 2 cas.

## **IV. Prise en charge thérapeutique :**

### **1. Mode d'anesthésie :**

La myringoplastie est une chirurgie essentiellement fonctionnelle, ce qui nécessite sa réalisation dans les meilleures conditions techniques. Tout saignement peropératoire pourra compromettre la dissection puis la mise en place du greffon. L'anesthésie doit assurer l'obtention d'un champ opératoire exsangue [38].

Quelque soit la technique d'anesthésie, locale ou générale, elle doit être précédée par l'infiltration locale de vasoconstricteur, cette infiltration préalable favorise le décollement des tissus et diminue ou stoppe le saignement peropératoire et diminue les douleurs postopératoires [38, 40].

L'anesthésie locale est de longue date très largement utilisée en chirurgie ORL, en raison de sa moindre toxicité, de sa simplicité, de sa bonne adaptation à une chirurgie en ambulatoire, de ses indications dans le cadre de l'urgence ou chez les patients présentant un état général précaire (insuffisance respiratoire, sujet âgé). Toutefois elle a plusieurs contre indications telles que : le jeune âge, la chirurgie hémorragique et de longue durée, la chirurgie très étendue et la chirurgie des tissus infectés [41].

Dans ces cas on préfère l'anesthésie générale qui peut être associée à l'anesthésie locorégionale dans certaines conditions.

Si l'intubation est souvent utilisée, le masque laryngé présente plusieurs avantages potentiels : amélioration de la mécanique respiratoire, diminution de la consommation de morphinomimétiques, du moins pour la stapedectomie et réveil calme sans agitation ni toux.

La réduction du saignement est indispensable pour que le chirurgien puisse à tout moment identifier les repères anatomiques. Cet objectif est atteint en associant plusieurs méthodes. L'application ou l'infiltration d'adrénaline est un élément très important. Les quantités injectées sont très faibles et loin des doses toxiques. Toutefois, la vasoconstriction

peut gêner l'hémostase chirurgicale et favoriser un saignement secondaire. La position proclive (angle de 15°) réduit le saignement, améliore le retour veineux cérébral et diminue la pression veineuse au niveau du site opératoire. Du fait du risque d'embolie gazeuse, la capnographie est indispensable. Pour réduire le saignement, l'entretien de l'anesthésie par les halogénés sous ventilation contrôlée est la méthode de choix. L'isoflurane ou le sévoflurane sont retenus préférentiellement : ils n'ont pas de toxicité hépatique, ne diminuent pas le débit cardiaque comme l'halothane et respectent la circulation cérébrale en l'absence d'hypocapnie [41].

La chirurgie de l'oreille s'accompagne souvent de vomissements postopératoires. Il convient de limiter les mobilisations brutales et d'assurer une analgésie postopératoire sans morphiniques. Le dropéridol est efficace surtout pour des doses supérieures à 50 µg/kg où les effets secondaires à type de retard de réveil et de somnolence sont fréquents. L'association dexaméthasone (8 mg)–granisétron (3 mg) permet d'en réduire l'incidence à 2%. Le romasétron s'est montré plus efficace que le granisétron. L'injection de propofol 0,5mg kg<sup>-1</sup> en fin d'intervention a une efficacité supérieure à celle du métoclopramide ou du dropéridol [41].

On retrouve dans la littérature, une prédominance de l'utilisation de l'anesthésie générale [14, 42, 43, 44], ce qui le cas dans notre étude où toutes les myringoplasties ont été réalisées sous anesthésie générale.

Certains auteurs, comme Pyykkô et al. [45] et Dabholkar et al. [46] utilisent l'anesthésie locale pour les adultes et l'anesthésie générale pour les jeunes patients.

En ce qui concerne Fiorino et al [47], l'anesthésie locale était pratiquée chez tous ses patients (Tableau XIII).

**Tableau XIII : Répartition selon le mode d'anesthésie**

Séries	Anesthésie générale	Anesthésie locale
Riss et al [14]	100%	/
Yigit et al [42]	100%	/
Kazikdas et al [43]	100%	/
Pyykkô et al [45]	Enfants	adultes
Fiorino et al [47]	/	100%
Notre série	100%	/

Pour 92% des patients, la sortie est effectuée dans les 23 heures après la chirurgie. La prolongation de l'hospitalisation est liée à la présence de vertiges et de nausées-vomissements postopératoires.

## **2. Voie d'abord :**

- La voie postérieure :

C'est la voie d'abord la plus classique qui donne le jour le plus large sur la partie antérieure de la membrane tympanique. L'incision est réalisée quelques millimètres en arrière du sillon rétroauriculaire. Elle est arciforme à charnière antérieure et permet de rabattre le pavillon vers l'avant. Elle concerne le tissu cutané et sous-cutané jusqu'au muscle rétroauriculaire qui doit être identifié et respecté.

Chez le nourrisson cette incision ne doit pas descendre plus bas que l'horizontale passant par la limite inférieure du conduit auditif externe afin de ne pas endommager le nerf facial à sa sortie du rocher. Le lambeau périosté doit respecter le muscle temporal, et se prolonger en avant le long de l'arcade zygomatique. Vers le bas, il s'étend jusqu'à la pointe de la mastoïde. Il doit être d'autant plus postérieur que le geste mastoïdien est important. Ce lambeau périosté est ensuite récliné vers l'avant, permettant l'exposition de la corticale mastoïdienne et du conduit auditif externe. L'abord rétroauriculaire est complété par la section du conduit à

l'union de son tiers interne et de ses deux tiers externes. La section du conduit au ras du méat expose au risque d'inclusion cutanée dans la cavité mastoïdienne lors de la cicatrisation et son épaisseur peut être gênante pour la dissection [48].

- La voie endaurale de Shambaugh :

Les régions intertragohélicienne et postérosupérieures du conduit sont exposées à l'aide d'un spéculum de Killian. Le conduit auditif externe est incisé jusqu'au plan osseux dans l'axe du conduit entre les lames du spéculum, le long du toit du conduit. Puis l'incision devient plus superficielle, en avant du pavillon, pour exposer le plan aponévrotique vers le haut. Une deuxième incision parallèle à l'annulus est réalisée, se prolongeant vers les tissus sous-cutanés à la partie postérosupérieure du conduit. Le lambeau cutané triangulaire inférieur doit alors être ruginé en une pièce, exposant l'épine de Henle et la zone criblée rétroméatique.

Deux écarteurs autostatiques sont mis en place, permettant le maintien du lambeau et l'écartement du méat acoustique externe. Cette voie d'abord offre une bonne visibilité de la membrane tympanique et du rétrotympan et permet un bon éclairage. Mais elle est en défaut dans les perforations antérieures où le bourrelet de Gerlach est mince ou absent et lorsque il existe une procidence de la paroi antérieure du conduit. Le prélèvement d'aponévrose temporale et le cartilage tragal ainsi que la réalisation d'une antrotomie ou d'une méatoplastie sont possibles. Certains auteurs ont proposés d'étendre l'incision en contournant le pavillon [48].

- La voie transméatale :

Elle peut être utilisée lorsque les conditions anatomiques le permettent : conduit auditif externe large, bonne visualisation de la perforation (peut être réservé aux perforations postérieures), et lorsque aucun geste osseux mastoïdien n'est nécessaire. Le spéculum utilisé doit être de diamètre maximal. L'incision est arciforme parallèle à l'annulus en regard de la perforation et prolongée par deux contre-incisions afin de pouvoir relever le lambeau tympanoméatal. La rotation de la tête du patient associé aux variations d'incidence du

microscope améliore l'exposition antéropostérieure. La position déclive permet d'exposer en particulier la région de la fenêtre ovale [48].

Le choix d'une voie d'abord ou d'une autre est conditionné par la taille du CAE et de la localisation de la perforation [30].

Dans la série de Maroto et al [1], ils abordaient essentiellement par voie endaurale dans 98 cas (82,3%) alors que la voie rétro-auriculaire a été utilisée dans 21 cas (17,6%). Alors que pour Shankar et al [49], tous les patients ont bénéficié d'un abord postérieur, ainsi que dans la série de Rondini-Gilliet al [50], où la voie d'abord a été essentiellement rétro-auriculaire dans 233 interventions (soit 90%), plus rarement par voie endaurale 27 interventions (soit 10%).

Pour notre série la voie d'abord la plus utilisée était la voie postérieure réalisée dans 97 cas (69%), la voie endaurale était utilisée dans 43 cas (31%) (Tableau XIV).

**Tableau XIV: Répartition selon la voie d'abord.**

Séries	Voie rétro-auriculaire	Voie endaurale
Maroto	17,6%	82,3%
Shankar	100%	/
Rondini-Gilliet	90%	10%
Notre série	69%	31%

Sur le plan esthétique, l'étude de Uslu Coskun et al. [51] qui ont analysé objectivement les résultats de la myringoplastie dans deux groupes, l'un avec une incision rétro auriculaire et l'autre avec une incision endaurale. Par l'étude de l'angle auriculo-mastoïdien, on a remarqué que les myringoplasties par voie endaurale avaient de meilleurs résultats de point de vue esthétique par rapport aux myringoplasties par voie rétro auriculaire. En effet l'angle a augmenté chez le premier groupe de patients de manière significative par rapport à la voie endaurale.

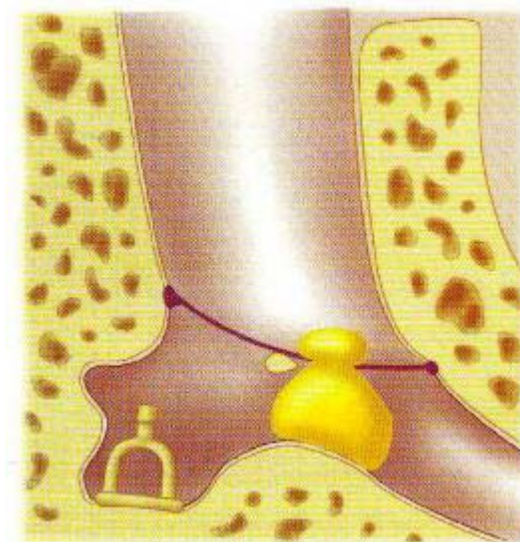
Par ailleurs la myringoplastie sous guidage endoscopique est jugée par certains comme étant une technique excellente en matière de résultats et de facilité et rapidité de réalisation, permettant de la proposer en ambulatoire en première intention dans certaines indications. Elle utilise l'optique à zéro degré ou 30 degrés d'angle selon le siège de la perforation et l'habitude de l'opérateur. L'optique est introduite de manière atraumatique dans le méat auditif externe. Tout saignement est une source de difficultés supplémentaires. La progression de l'endoscope se fait sous contrôle du moniteur. La parfaite visualisation de l'angle antérieur permet de réaliser une myringoplastie par une voie transcanalaire dans les perforations très antérieures nécessitent classiquement un abord par voie postérieure. En endoscopie, l'utilisation d'instruments spéciaux coudés facilite l'exérèse du bourrelet cicatriciel dans la partie antérieure. Enfin, cette technique permet un gain de temps compte tenu de la durée de l'anesthésie locale ainsi qu'une réduction des coûts de fonctionnement des salles opératoires [40].

### **3. Matériaux de greffe :**

#### **❖ Les greffons adipocytaires :**

Ils sont un moyen élégant de fermeture tympanique des perforations de petite taille ou de taille moyenne chez l'adulte ou l'enfant. Il est démontré que le tissu graisseux induit une néo vascularisation, base de la réparation tissulaire grâce à la production d'interleukines, de tumor necrosis factor, et des cytokines dont le rôle est reconnu dans la réparation tissulaire. Cette technique de greffon adipocytaire, de par sa facilité, (qui doit être enfoncé à la manière d'un bouchon de champagne) répond parfaitement à cette demande de fermeture, ne compromet aucun geste chirurgical ultérieur et ne génère pas de complications iatrogènes [2, 52].

Ce greffon était utilisé par Thomassin et al. [53] et chez les enfants par Liew et al. [44] qui l'ont employé au moment de l'enlèvement des tubes de tympanostomies en prévention de la perforation résiduelle. Ils ont montré que cette technique est efficace. En effet, 100% des perforations étaient fermées au bout de trois semaines et sans complications.



**Figure 33 : Greffon adipocytaire en bouchon de champagne [52].**

Le greffon adipocytaire n'était utilisé dans aucun cas de notre série vu que la taille des perforations tympaniques de nos malades était large dans la plupart des cas.

❖ **Le fascia temporalis :**

Le fascia, en particulier l'aponévrose temporale, est très souvent choisie comme matériau de greffe par les chirurgiens dans les myringoplasties. Ses qualités physiques rendent son utilisation facile notamment après étalement et séchage. Mais sa relative souplesse l'expose à un risque de déformation en cas de dysfonctionnement tubaire chronique [37].

Il est le greffon le plus largement utilisé pour la tympanoplastie, car il est fort, durable et facile à procurer et à gérer, Il présente des avantages supplémentaires type de métabolisme faible, et une teneur élevée en collagène. Cependant, le type de greffe de fascia temporalis à utiliser (c'est-à-dire sec ou humide) reste controversé. L'utilisation d'un fascia humide pourrait raccourcir la durée de la chirurgie, et le nombre de fibroblastes dans le fascia humide peut avoir une incidence bénéfique sur le taux de réussite mais ça n'a pas été confirmé dans les rapports

cliniques jusqu'à présent. Le fascia sec est utilisé après une dessiccation préalable, introduire un fascia rigide dans la caisse est beaucoup plus aisé [2].

Il peut être prélevé au cours de la voie d'abord (Shambaugh, voie postérieure) ou par une incision séparée à la racine ou dans les cheveux. Secondairement, le fascia est séparé du muscle temporal et sectionné [2].

Emir et al. [30] ont proposé le fascia temporal comme matériau de greffe chez les 607 patients dans leur étude sans tenir compte de l'âge, du sexe, de la taille de la perforation ni de l'état de l'oreille. Yigit et al [42] l'ont proposé chez tous leurs patients. Dans à notre étude nous avons utilisé le fascia temporalis chez nos patients dans 90,71% des cas.

❖ **Le périchondre :**

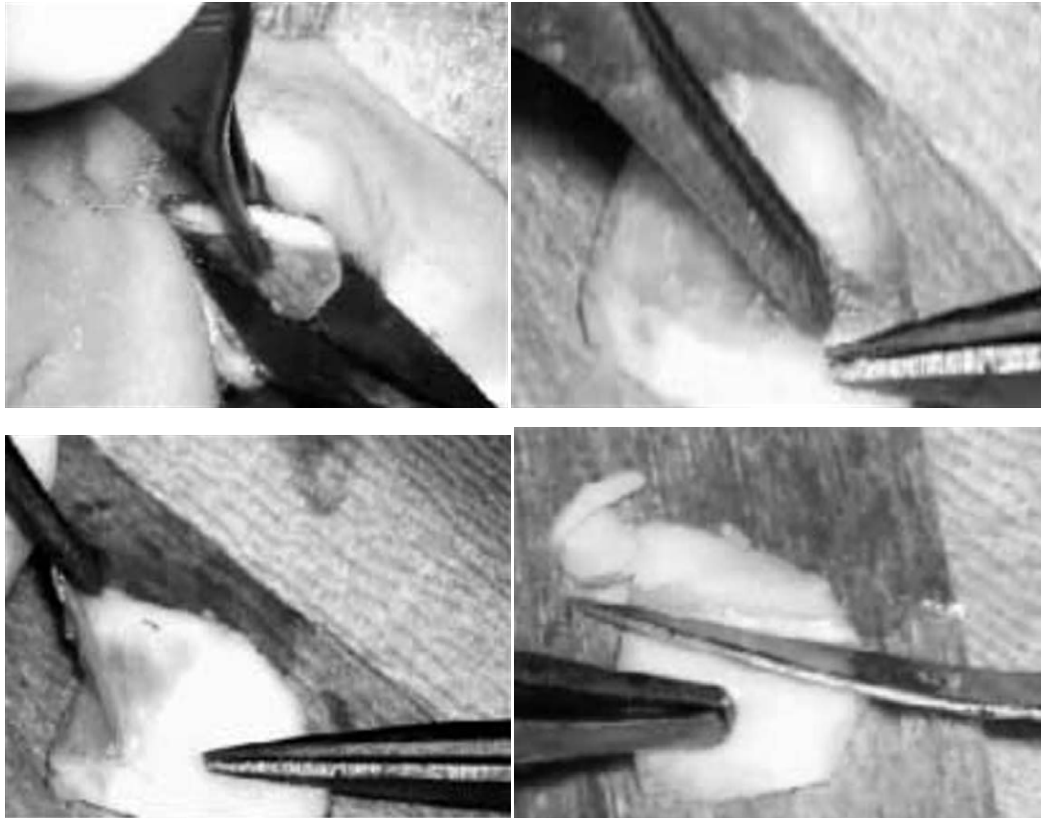
Le périchondre (tragien ou de conque) est actuellement de plus en plus utilisé. La technique de prélèvement dépend de la voie d'abord : si on utilise une voie endaurale ou transméatale, le prélèvement aura lieu sur le tragus. L'incision doit être dissimulée sur sa face médiale. Il est préférable de laisser une baguette de cartilage qui assurera le maintien de la forme du tragus. Si on utilise une voie postérieure, ou si l'on ne dispose plus de périchondre tragien en quantité suffisante, il faut prélever le périchondre conchal ou de la fossa triangularis. Il se comporte au point de vue impedancemétrique comme du fascia. Sa dessiccation revêt moins d'importance, car il est plus rigide que le fascia [2].

❖ **Le cartilage :**

Le prélèvement de cartilage de conque ou de tragus est devenu incontournable dans plusieurs circonstances : renforcements tympaniques, réparation du mur de la logette, voire même utilisation du cartilage en pleine épaisseur avec son périchondre disposé en fines lamelles dans la technique dite en palissades [2].

La préparation du cartilage prélevé est donc indispensable : on ne met plus en place du cartilage de pleine épaisseur dans la caisse. Une étude par laser doppler a montré que les lamelles de cartilages devaient avoir une épaisseur optimum de 0,5 mm : en fonction des fréquences de stimulation, c'est cette épaisseur qui donne la meilleure amplitude de vibration. Les lamelles de cartilage de cette épaisseur sont également plus efficaces sur le plan acoustique que les greffons en îlot ou que la technique en palissade. Les résultats les plus mauvais sont obtenus avec des greffons de 1 mm d'épaisseur [2].

L'utilisation du cartilage est vaste, comprenant la restauration tympanique et son renforcement, ainsi que la réalisation d'un effet columellaire. Les avantages du cartilage méritent d'être soulignés : la facilité de prélèvement, n'impliquant pas de dissection supplémentaire ; la disponibilité en quantité suffisante ; et la taille et le modelage faciles, ce qui rend aisées sa manipulation et sa mise en place. La tendance actuelle à prélever du cartilage et du périchondre pour les renforcements et greffes tympaniques fait que les prélèvements d'aponévrose sont moins fréquents qu'auparavant [2].



**Figure 34 : Préparation du cartilage pour greffe [40].**

- a- Section profonde du cartilage tragal.
- b- Début de séparation du périchondre.
- c- Séparation du cartilage et du périchondre.
- d- Amincir par une lame n° 11, tailler et adapter la pièce du cartilage à la fermeture tympanique et au cadre tympanique.

Plusieurs auteurs ont utilisé le cartilage comme matériel de greffe ; Yang et al [54], Abdelhameed et al [55] et Jalali et al [56], ont prouvé que le greffon cartilagineux semblait montrer un taux de fermeture des perforations de greffe plus élevé par rapport au greffon du fascia temporal. Alors que les deux cartilages et le fascia ont fourni des améliorations similaires dans les résultats fonctionnels.

Dans notre étude le cartilage était utilisé seul dans 03 cas (2,13%) et en association avec l'aponévrose dans 10 cas (7,14%).

❖ **Le tissu aréolaire :**

C'est un tissu conjonctif situé entre le fascia temporalis et l'aponévrose temporale. Il peut être utilisé pour renforcer un tympan atrophique, fermer une petite perforation et a les mêmes qualités que l'aponévrose temporale [2].

❖ **Réparation par l'alloderme :**

C'est un dérivé d'allogreffe cutanée immunologiquement inerte. Il s'agit d'un greffon de derme acellulaire (la couche épidermique et les composants cellulaires ont été éliminés). Ce matériau sert de soutien à la migration épithéliale et permet la revascularisation. Il diminue le temps opératoire et évite la morbidité liée à la prise du greffon. Il est utilisable en grande quantité (en particulier en cas de reprises) et ne nécessite qu'une simple hydratation avant usage. Les auteurs ont pu l'utiliser en sous fibreux (21/24 cas) ou sus fibreux. Le taux de réussite était de 87,5%, mais avec un échec, deux atrophies tympaniques et une OSM [57]. Son inconvénient est son prix élevé [2].

❖ **Reparation par le basic fibroblast growth factor (bFGF):**

Ce facteur de croissance doit être appliqué sur un support recouvrant la perforation tympanique. Le support est fait de deux couches : une de silicone (1mm épaisseur), l'autre d'atcollagène (2mm épaisseur). Après avivement des bords de la perforation, le support ou patch est posé sur la perforation, le silicone à l'extérieur. Le facteur de croissance se présente sous forme de traferine 0,1 % (100 mg/ml). Il facilite la croissance des fibroblastes, des fibres de collagène, au niveau des bords de la perforation. 0,1 ml sont ainsi administrés sous forme de gouttes, chaque jour pendant trois jours. La lamelle de silicone est enlevée à la troisième semaine. Le traitement local par le facteur de croissance peut être répété plusieurs fois (en moyenne : 3,7 fois). L'étude menée par Hakuba et al [58] a montré une fermeture de la perforation dans tous les cas grâce au bFGF alors qu'avec un placebo (sérum physiologique) le nombre d'échec est de trois sur cinq des cas [2].

#### **4. Technique chirurgicale :**

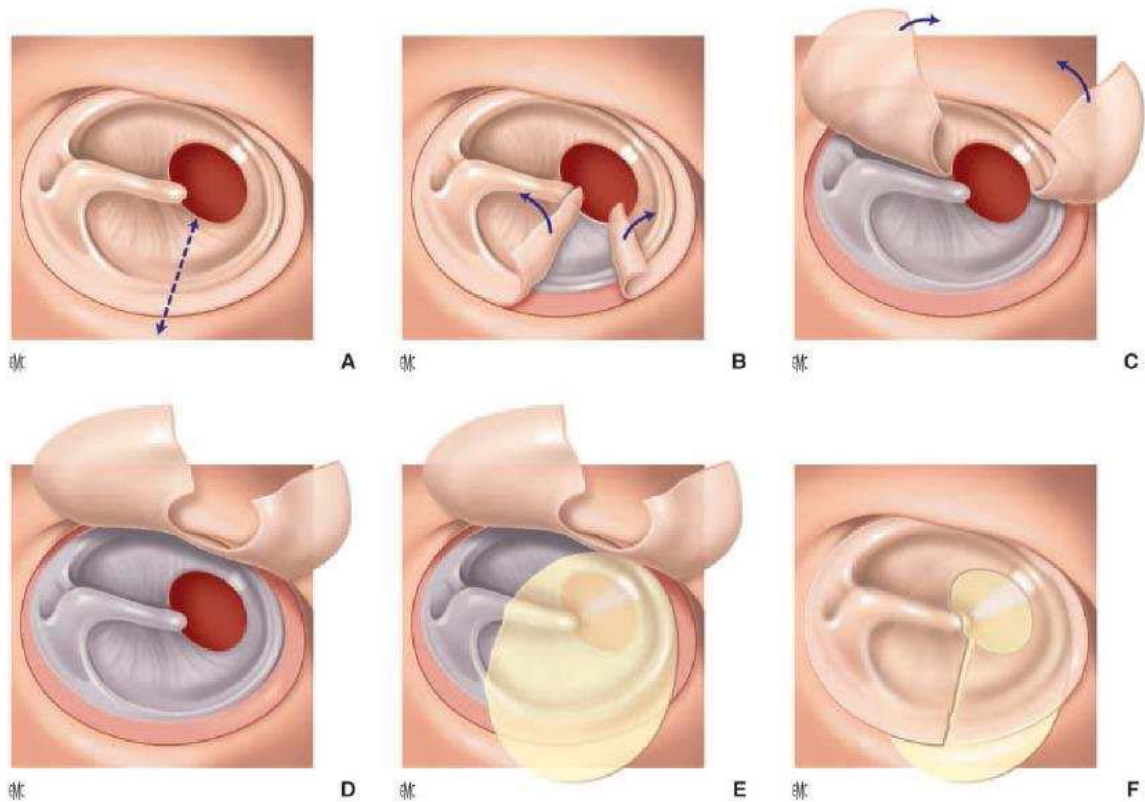
❖ L'avivement des bords de la perforation :

Il est indispensable de réséquer le bourrelet qui ourle la perforation. Il ne faut pas hésiter à inciser franchement le bord de la perforation qui doit apparaître bien vascularisé, à réséquer une plaque de tympanosclérose peu vascularisée, quitte à changer de voie d'abord si la perforation devient trop grande ou trop antérieure [2].

Le positionnement de la greffe peut être réalisé de deux façons, soit latéralement par rapport à la fibreuse (en sus fibreux ou Overlay chez les anglo-saxons) ou médialement par rapport à elle (sous fibreux ou Underlay), ces deux techniques ayant chacune ses indications, ses avantages et ses inconvénients :

❖ Technique sur la fibreuse ou extra fibreuse (ou overlay) : (Figure)

Elle impose le clivage entre la couche épidermique superficielle du tympan et la couche fibreuse moyenne. Le décollement épiderme-fibreuse doit être fait avec un instrument mousse. Une fois le décollement réalisé et les lambeaux relevés, il faut inspecter la fibreuse tympanique restante pour éliminer tout éventuel fragment épidermique laissé en place [2]. Peng et al [59] rapportait avec cette technique 90 % de fermeture en utilisant du fascia. Dans notre étude aucun patient n'avait bénéficié de cette technique.



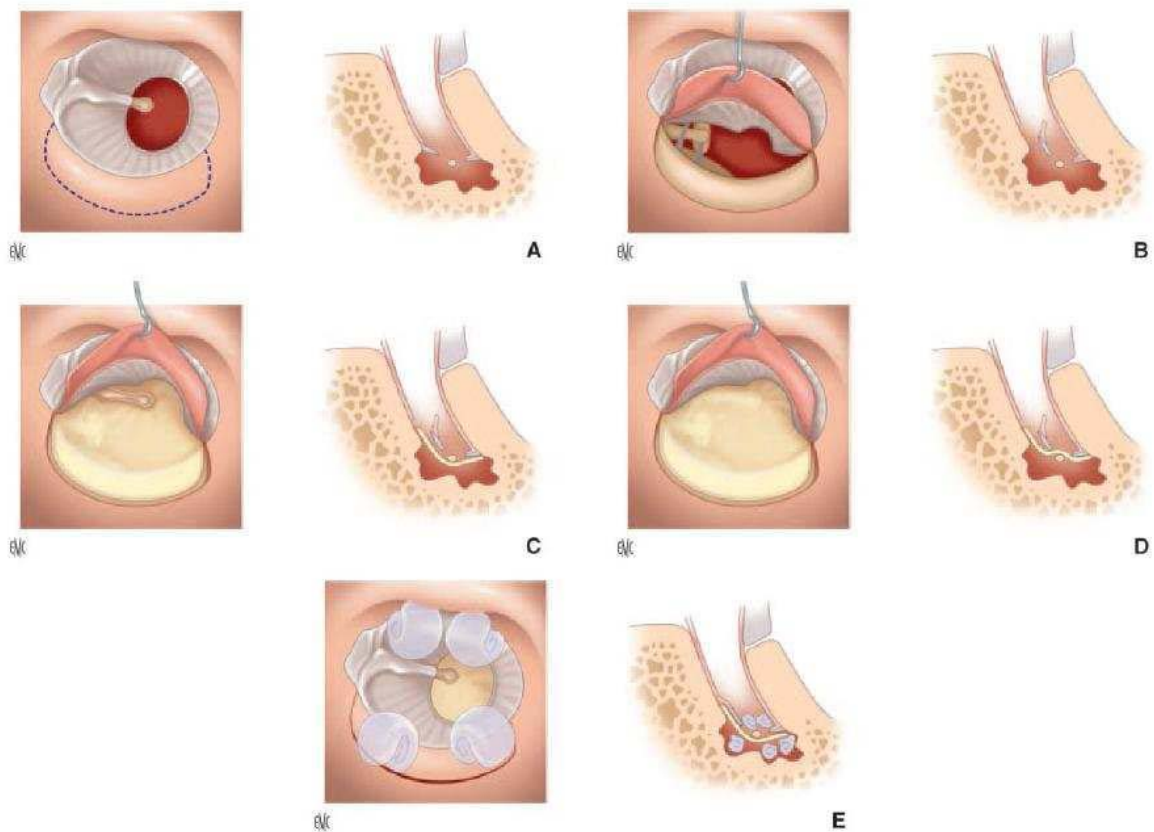
**Figure 35 : Technique de mise en place extrafibreuse [60] :**

- A- Incision médiane
- B- Désépidermisation
- C- Décollement des lambeaux épidermiques
- D- Préparation du lit de greffe
- E- Positionnement du greffon
- F- Remise en place des lambeaux épidermiques

❖ **Technique sous la fibreuse (underlay) : (Figure)**

Dans cette technique le greffon est placé sous les restes tympaniques. Selon l'inclinaison du manche du marteau, le greffon peut être placé sur ou sous celui-ci. La pose du greffon sur le manche du marteau est la plus facile à réaliser quand le manche est rétracté vers le fond de caisse. Alors que la pose sous le manche du marteau n'est possible que si le manche n'est pas trop rétracté vers le promontoire. On peut sectionner le muscle du marteau, mais certains auteurs refusent cette possibilité puisqu'elle supprime le point d'amarrage du marteau vers le fond de caisse. Le greffon doit être bien soutenu en avant pour le plaquer contre les restes

tympaniques. Il ne faut pas oublier d'enlever la muqueuse sous les restes tympaniques pour assurer un bon contact antérieur du greffon sous le sulcus et la partie supérieure de la trompe auditive. Le greffon est taillé en forme de « raquette » dont le « manche » sera introduit et plaqué contre la face supérieure du protympanum pour éviter toute chute et déhiscence antérieure secondaire [2].



**Figure 36 : Technique sous fibreuse [60]**

- A- Exposition de la membrane tympanique
- B- Relèvement de la partie postérieure du tympan après désinsertion de l'annulus
- C- Mise en place du greffon sous le vestige tympanique sous le marteau
- D- Le greffon pourra être placé à la surface du manche du marteau, après dépériostage, afin d'assurer un maintien médial.
- E- Remise en place du lambeau postérieur et pansements résorbables. Des pansements peuvent être positionnés sous la greffe, dans la caisse du tympan, afin d'assurer le soutien de la greffe sous la membrane tympanique.

Sergi et al [5] ont comparé dans leur série les deux techniques (sous fibreuse et extafibreuse) en incluant 115 patients qui ont subi une myringoplastie pour une perforation de la membrane tympanique secondaire à une otite moyenne chronique et ou un traumatisme, et la fonction auditive a été évaluée. ils ont objectivé des meilleurs résultats fonctionnels et anatomiques avec la technique sous fibreuse.

Aussi Wang et al [61], ont objectivé que malgré les résultats semblables entre les deux techniques, la technique underlay a montré sa supériorité sur le point du confort et de courte durée opératoire.

Pour Emir et al [30], la technique underlay a été choisie chez les 607 patients de l'étude pour aider à l'évaluation des autres facteurs pouvant influencer les résultats. Cette voie est aussi choisie par Dabholkar et al [46] dans leur étude comparative entre la greffe par fascia temporal et la greffe par le périchondre tragien. Ce qui est comparable à notre étude où la technique sous fibreuse était utilisée chez tous nos patients.

Ainsi de nombreux éléments sont en faveur de la technique sous fibreuse : technique plus facile, plus grande facilité pour apprécier la mobilité de la chaîne ossiculaire, intervention chirurgicale plus courte (55 mn versus 90 mn), cicatrisation plus rapide (six versus huit semaines) meilleurs résultats auditifs : 92,8 versus 57,1 % de Rinne inférieurs à 10 dB et moins de complications (6,6 versus 33,3 %) [2].

## **V. Evolution :**

### **1. Evolution immédiate :**

Elle est non spécifiques à la myringoplastie mais que l'on peut voir dans toute tympanoplastie plus ou moins difficile : hématome sous cutané, surinfection secondaire avec otorrhée, paralysie faciale périphérique, douleurs postopératoires, vertiges, acouphènes..... [2].

Dans notre étude deux patients ont présenté des acouphènes et un seul avait présenté des sensations vertigineuses, un œdème palpébral a été objectivé dans 2 cas, une infection de l'incision dans un seul cas et un hématome sous cutané dans un seul cas.

## **2. A long terme :**

### **2.1. Recul :**

Il est classique d'évaluer le résultat immédiat d'une tympanoplastie 1 à 2 mois après l'intervention, mais l'évolution naturelle de la maladie otitique peut modifier le résultat initial, et un délai d'un an semble nécessaire pour apprécier l'évolution locale. Toutefois, la surveillance doit être longue et s'il n'existe pas de consensus sur la durée de suivi, un contrôle à 5 ans semble souhaitable [60].

Chez la population pédiatrique, le recul diffère comme chez l'adulte selon les séries et les auteurs. Dans la série de Riss e al [14], la durée moyenne de suivi est de 25 mois variant entre 10 et 96 mois. Pour Liew et al [44] le recul moyen est de 13,7 mois avec des extrêmes de 3 et 31 mois. Tandis que pour Uyar et al [62] le recul moyen atteint 63,6 mois avec des extrêmes de 12 et 143 mois.

En ce qui concerne l'adulte, ce paramètre est très variable. On le trouve très souvent inférieur à 19 mois [7, 43, 57, 63,64], tandis que dans certaines séries, il est plus long comme le cas de la série de Tall et al [15], et la série de Gerlinger et al [65] qui ont respectivement des reculs de 26 et 33,6 mois.

Pour notre étude le suivi moyen de nos patients a été de 13 mois avec des extrêmes de 1 et 46 mois et parmi les 140 patients, 27 (soit 19,28%) ont été perdu de vue.

**2.2. Résultats anatomiques :**

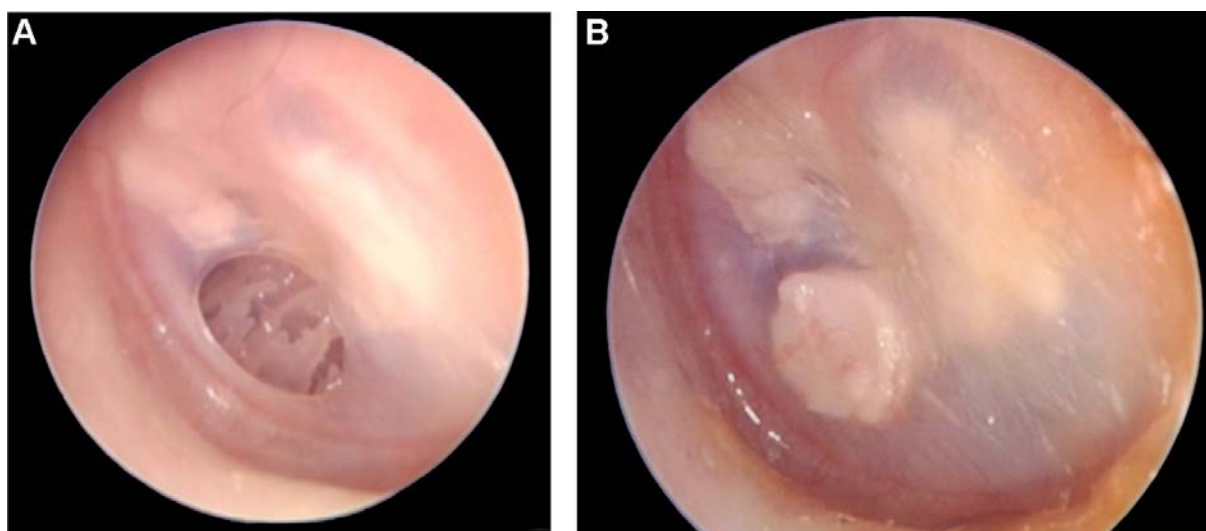
Dans la littérature, la définition du succès de l'intervention varie selon les séries. Plusieurs auteurs se basent sur l'intégrité de la membrane tympanique ou la réduction de la perforation. Onal et al [29] considèrent que le succès ne peut être prononcé qu'après 7 mois en post opératoire et avec un néo-tympan en place sans atélectasie. Heo [66] juge le succès de la tympanoplastie sur l'absence de perforation du néo-tympan, absence de latéralisation du greffon, et l'absence de l'atélectasie. Alors que Inwood et al [67] ont pris en compte seulement l'intégrité de la membrane tympanique comme critère de succès de la myringoplastie. Tall et al [15] considèrent le succès comme l'absence de reperforation, et l'absence du comblement de l'angle antérieur. Mak et al [25] ajoute à l'intégrité de la membrane tympanique, une audition normale six mois après l'opération. Uyar et al [62] considèrent eux aussi une greffe en place non suffisante pour juger de la réussite de l'opération, et qu'il faut obtenir un gain auditif d'au moins 25 dB. Dans la série de Kazikdas et al. [43], le succès est divisé en succès anatomique qui se base sur un greffon en place à 7 mois en post opératoire et un succès fonctionnel défini par la fermeture du Rinne audiométrique de 15 dB. Pour Dabholkar et al [46] on doit avoir les deux critères : l'intégrité de la membrane et un Rinne audiométrique résiduel moyen inférieur à 10 dB. Pour Emir et al [30], en plus de l'intégrité de la greffe, il faut tenir compte du caractère sec de l'oreille pour définir le succès anatomique.

Dans la littérature on trouve une variation dans le taux de succès anatomique des myringoplasties entre 71% et 94%. Abdemeed et al [55] ont rapporté un taux de succès anatomique de 92%. Tall et al [15] notaient une restauration anatomique du tympan en position normale dans 35 cas (71,42 %), le taux de reperforation a été estimé à 20,4% (10 cas), tandis que la medialisation a été observée dans 2 cas (4,08%), la latéralisation dans 1 cas (2,04%) et le comblement de l'angle antérieur tympano-meatal dans 1 cas (2,04%). Phillips et al [68] objectivaient une fermeture complète de la perforation dans 89,5% des cas. Rondini-Gilli et al

[50] observait une reperforation de la greffe tympanique dans 21 cas (soit 9,2%) dans un délai de 12 mois (soit 90,8% de réussite) (Tableau XV).

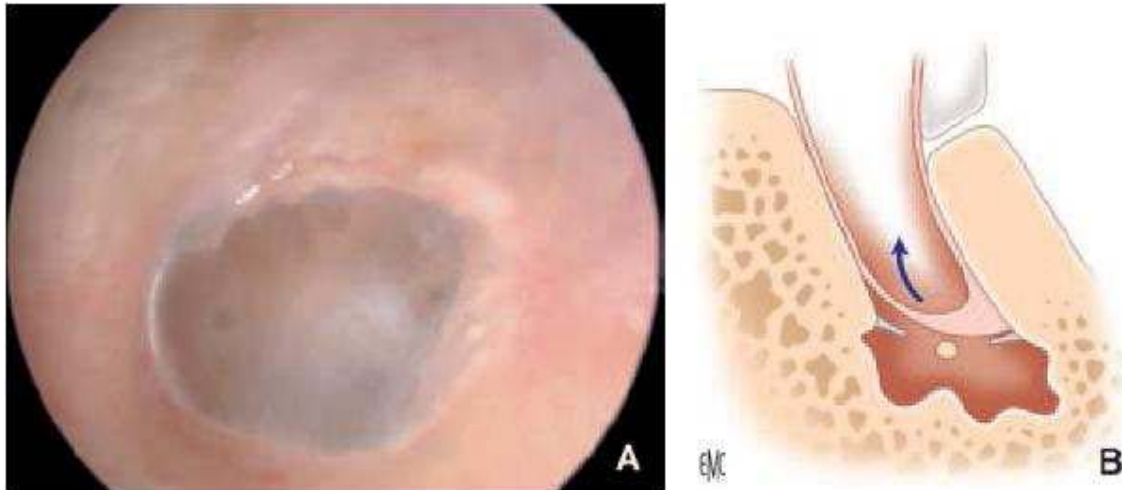
**Tableau XV: Répartition selon le taux de fermeture tympanique.**

Série	Taux de fermeture tympanique
Abdemeed et al [55]	92%
Tall et al [15]	71,42%
Phillips et al [68]	89,5%
Rondini-Gilli et al [50]	90,8%
Notre série	88%



**Figure 37 :Enfant âgé de 6 ans porteur d'une perforation représentant 35,7% de la membrane tympanique gauche. A. Photo préopératoire. B. Photo postopératoire avec greffe cartilagineuse avec un délai de 21 mois [14]**

Dans notre série 99 patients (soit 88%) présentaient une fermeture de la perforation tympanique alors que 14 patients (soit 12%) ont présenté un échec marqué par la reperforation du néo-tympan, tout en rappelant que le nombre de malades perdus de vue a été de 27 patients (19,28%). Alors que 7 patients (6,19%) ont présenté un rétrécissement du conduit auditif externe.



**Figure 38 : Latéralisation et comblement de l'angle antérieur [60].**

### **2.3. Résultats fonctionnels :**

Pour notre série le gain moyen post opératoire a été estimé à 14,22 dB et le Rinne moyen post opératoire ou Rinne résiduel à 16 dB. Cinquante et un patients (soit 45,2%) avaient un rinne résiduel postopératoire inférieur ou égal à 20 dB. Le pourcentage de patients avec Rinne compris entre 0 et 20 dB passait de 15% en préopératoire à 45,2% en postopératoire.

Ceci est comparable aux résultats de Tall [15] qui constatait lui aussi un Rinne situé entre 0 et 20 dB dans 58% des cas. Jung et al [69] rapportait 70% d'amélioration avec un Rinne situé entre 0 et 10 dB dans 19% des cas, entre 11 et 20dB dans 44% des cas, entre 21 et 30 dB dans 7% des cas et entre 31 et 40 dB dans 4% des cas. Alors que Pesce [22] obtenait une amélioration de l'audition avec un Rinne <20dB chez environ 56% des cas. Et González et al [27] objectivait d'excellents résultats fonctionnels dans 99 cas (soit 75,6%).

Le Rinne résiduel moyen est variable dans la littérature : pour Brattmo et al [70], le Rinne résiduel moyen était de 19,8 dB. Tandis que pour Abou Mayaleh [10] le Rinne résiduel était de 14,6 dB.

Uyar et al. [62] ont obtenu un Rinne audiométrique résiduel post opératoire au moins de 25 dB dans 82,9% des cas. et pour Altuna et al [11] le Rinne résiduelle a été de 11 dB (Tableau XVI).

**Tableau XVI: Rinne résiduel moyen.**

Séries	Rinne résiduel
Brattmo et al. [70]	19,8 dB
Abou Mayaleh [10]	14,6 dB
Uyar et al. [62]	25 dB
Altuna et al [11]	11 dB
Notre série	16dB

Le gain audiométrique moyen était de 14 dB chez Tall et al [15], supérieure à ceux objectivé par Rondini-Gilli [50] qui rapportait un gain de  $11 \pm 10,5$  dB à 3 mois, González [27] notait un gain de 9,5 dB, et pour Lee [71] le gain moyen était de 10,2 dB et de 7,2 dB pour les larges et petites perforations respectivement (Tableau XVII).

**Tableau XVII: Gain moyen.**

Séries	Gain audiométrique moyen
Tall et al [15]	14 dB
Rondini-Gilli [50]	11 dB
González [27]	9,5 dB
Notre série	14,22 dB

Dans l'étude de Bewick et al [72] l'incidence de la perte auditive après une myringoplastie était de 23,51%, avec 3,74% de patients souffrant d'une perte de 10 dB. Cette constatation a des implications importantes dans le processus de consentement éclairé du patient.

Dans certains cas, la perte auditive postopératoire peut être prévisible vue l'évolution naturelle de la maladie, mais dans d'autres, ce n'est pas le cas. Le risque de la manipulation de la

chaîne ossiculaire doit être toujours gardé à l'esprit du chirurgien pendant la myringoplastie, mais dans certains cas, cela est inévitable [72].

Dans notre série 5 patients (soit 4,42%) avait présenté une aggravation audiométrique avec une moyenne de 10 dB.

#### **2.4. Facteurs influençant les résultats :**

Plusieurs éléments peuvent intervenir dans le pronostic des myringoplasties.

Celles-ci ont été résumées par Black, qui décrit une méthode prenant en compte les facteurs chirurgicaux, prothétique, infectieux, tissulaires et tubaires [73].

- Chirurgie : les résultats dépendent de la complexité de la procédure, de l'existence d'un échec préalable (reprise) et de l'importance de l'atteinte ossiculaire.
- Prothèse : les résultats sont moins favorable en cas d'absence de marteau ou d'étrier et lorsque le Rinne préopératoire est supérieur à 50dB.
- Infection : la présence d'une otorrhée ou d'une myringite est défavorable.
- Tissus : la condition générale du patient et la présence d'une muqueuse sécrétante et épaisse sont des facteurs de mauvais pronostic.
- Trompe d'Eustache : l'existence d'un épanchement ou d'une rétraction tympanique est défavorable.

On ne peut toutefois pas limiter le pronostic à ces éléments et d'autres facteurs doivent d'être considérés :

- Facteurs dépendants de la maladie otitique : l'existence d'une sécrétion permanente, d'une dysperméabilité tubaire ou d'une pathologie locorégionale risque de compromettre à long terme la cicatrisation et le résultat fonctionnel.
- Facteurs dépendants de l'environnement : le tabagisme actif est un facteur pronostique péjoratif sur l'évolution de la maladie otitique et sur la stabilité anatomique de la greffe à long terme. L'évolution dans un milieu hostile favorise les infections et les récives.

- Facteurs dépendants du chirurgien : l'expérience du chirurgien est déterminante, à la fois sur le geste effectué, mais aussi le choix de la technique. L'indication est un élément majeur de réussite. Le choix de type de greffon, la méthode de mise en place, sa biocompatibilité et sa tolérance aux épisodes infectieux vont conditionner le résultat à long terme [48].

Dans notre série nous avons analysé l'âge, le sexe, le côté perforé, le siège de la perforation, l'état de la caisse du tympan au moment de l'intervention, l'état de l'oreille controlatérale et le type de greffon pour rechercher les éléments déterminants comme influençant les résultats anatomiques et fonctionnels de la myringoplastie.

#### ***2.4.1. Résultats anatomiques :***

##### ***a. Age :***

L'âge au moment de la myringoplastie chez les enfants est très controversé. Mais en général la plupart des chirurgiens ont tendance à retarder la fermeture de la perforation tympanique chez les enfants, devant l'immaturité du système immunitaire et physiologique de la trompe d'Eustache, la fréquence des otites moyennes, les infections respiratoires récurrentes ainsi les difficultés techniques vu que le conduit auditif externe est étroit ce qui augmente le risque d'échec [3, 46].

Dans notre étude les enfants opérés avaient un âge supérieur ou égal à 8 ans.

Par ailleurs dans la littérature [3, 8, 50,74] il n'y avait pas de différence significative du taux de fermeture entre les enfants et les adultes, semblable à nos résultats qui objectivait un taux de fermeture de 90% chez les enfants et 88% chez les adultes.

##### ***b. Sexe :***

Le sexe n'était pas un élément déterminant pour les résultats des greffes tympaniques, concordant avec ce que trouvait Rondini-Gilli [50]. Pour notre série nous avons obtenu un taux de fermeture de 89,17% chez les hommes et de 90,79% chez les femmes.

*c. Côté perforé :*

Le côté perforé n'est pas un facteur influençant les résultats de la myringoplastie ; dans notre étude nous avons objectivé un taux de fermeture de 93,21% du côté gauche et de 90% du côté droit. Ceci est comparable aux résultats de Ben mhamed [75], Kallel [7].

*d. Siège de la perforation :*

Le siège de la perforation était un élément déterminant pour les résultats des greffes tympaniques. Le siège antérieur est de mauvais pronostic, vraisemblablement du fait d'une faible vascularisation de la partie antérieure du tympan [2]. Les perforations antérieures sont techniquement plus difficiles à accéder [23].

Dans la série de kallel [7] le taux de succès était de 55,9% pour les perforations antérieures, 65,1% pour les perforations postérieures, 60,4% pour les perforations inférieures et 67,1% pour les perforations centrales. Ceci concorde avec nos résultats où nous avons objectivé un taux de fermeture de 95% pour les perforations postérieures, 92,3% pour les perforations centrales, 92% pour les perforations subtotaales, mais seulement de 78,5% pour les perforations antérieures, résultats comparables avec d'autres séries [27,33].

Ainsi, Das et al [23] ont objectivé des meilleurs résultats dans les perforations postérieurs 100%, mais des résultats moindre pour les préformations centrales (74,4%), antérieures (75%), et subtotaales (42,9 %).

Pour Ordóñez–Ordóñez [28], Rondini–Gilli [50], Fisch [76], et Pinar [77] le siège de la perforation n'avait pas d'influence sur l'intégration du greffon ni sur les résultats fonctionnels.

**Tableau XVIII : Le taux de fermeture selon le siège de la perforation.**

Séries	Antérieure	Postérieure	Centrale	Subtotale
Kallel et al [7]	55,9 %	65,1 %	67,1 %	/
Das et al [23]	75%	100%	74,4%	42,9 %
Phillips et al [68]	89,5%	90%	/	79,5%.
Uyar et al [62]	92,80%	90,90%	100%	/
Notre série	78,5%	95%	92,3%	92%

*e. Selon la taille de la perforation :*

La taille de la perforation conditionne, pour certains, le taux de réussite [2], alors que d'autres auteurs pensent que le siège de la perforation est un facteur influençant plus que la taille [23].

Rondini-Gilli [50] et Bolini de Lima [33] ont démontré que la taille de la perforation n'a pas été significative à la réussite chirurgicale. Nous partageons cet avis, car dans notre série on avait un taux de fermeture de 92% pour les perforations subtotaux.

Par ailleurs Das et al [23], Lee et al [71], Jurado et al [12], et aussi Shekhar et al [78] ont objectivé des meilleurs résultats lorsque les perforations sont de petite taille tandis que les perforations subtotaux et totales avaient un taux de fermeture diminué.

*f. Selon l'état de la caisse du tympan :*

Habituellement, les chirurgiens effectuent une myringoplastie sur les oreilles sèches, avec une muqueuse normale, mais dans de nombreux cas, cela est pratiquement impossible car des patients gardent les otorrées malgré le traitement médical. Cela rend la décision de la date d'opération assez difficile [79].

Pour Shankar et al [49], et Naderpour et al [79], l'oreille humide avec une muqueuse de la caisse inflammée n'ont pas influencé leurs résultats.

Par ailleurs, pour Ben m'hamed et al [75] une affection rhino-sinusienne non contrôlée en préopératoire, et un délai d'assèchement de moins de deux mois ont été retenus comme facteurs pronostiques indépendants.

Le délai d'assèchement dans notre série était de 2 à 3 mois, pour cela la muqueuse de l'oreille à opéré a été normale dans la majorité des cas avec le taux de succès postopératoire de 95%, cependant ce taux était de 72% dans les cas où la muqueuse de la caisse a été inflammée alors que le taux de fermeture a été de 75,32% pour les fonds de caisse polyploïdes. De même Pinar et al [77] et Uyar et al [62] obtenait de meilleurs résultats sur une muqueuse sèche (Tableau XIX).

**Tableau XIX: Taux de fermeture selon l'état de la caisse de tympan.**

Séries	Sèche	Humide	Muqueuse inflammée ou polyploïde
Shankar et al [49]	89%	80%	/
Naderpour et al [79]	96.7%	93.3%	/
Pinar et al [77]	79,70%	64,10%	/
Notre série	95%	/	73%

***g. Selon l'état de l'oreille controlatérale***

L'atteinte de l'oreille controlatérale avait influencé les résultats de fermeture tympanique dans notre série. On avait objectivé un taux de fermeture de 89,5% pour les myringoplasties où l'oreille controlatérale était saine face à 62% pour l'oreille controlatérale pathologique. De même Salviz et al [80] avaient objectivé un taux de fermeture de 82% en cas d'oreille controlatérale saine face à 71,2% si l'oreille controlatérale était pathologique, aussi Avilés Juradoa et al [12] objectivait un taux de réussite de 65,38% dans le groupe d'oreille controlatérale pathologique et un taux de 93,54% dans le groupe d'oreille controlatérale saine (Tableau XX).

Par ailleurs Singh et al [81], Fishman et al [82] n'ont pas trouvé d'influence de l'état de l'oreille controlatérale.

**Tableau XX: Taux de fermeture selon l'état de l'oreille controlatérale.**

Séries	Oreille controlatérale saine	Oreille controlatérale pathologique
Salviz et al [80]	82%	71,2%
Avilés Juradoa et al[12]	93,54%	65,38%
Notre série	89,5%	62%

*h. Selon le type de greffon :*

Le fascia temporalis reste le matériel de greffe le plus couramment utilisé pour la reconstruction des perforations tympaniques, avec un taux de réussite de 93% à 97% dans les tympanoplasties primaires. Cependant, la situation devient plus complexe et les taux d'échec sont considérés plus élevés dans les cas de dysfonctionnement de la trompe d'Eustache, de poche de rétraction, d'otite moyenne adhésive, et de perforation totale ou subtotal. Par conséquent, le cartilage est plus rigide que fascia et plus résistant à l'infection, la résorption et la rétraction, et a été jugé par certains comme plus approprié pour la reconstruction de la membrane tympanique [56].

Dans la littérature certaines études [27, 33,54, 56, 83,84] ont comparé l'utilisation de l'aponévrose temporale et du cartilage comme matériel de greffe. Yegin et al [83] objectivaient un taux de fermeture de 92.1% pour la greffe cartilagineuse, et de 65.0% pour l'aponévrose temporale. Demirci et al [84] ont noté pour le fascia temporalis un taux de fermeture de 82.9%, et de 92% pour le cartilage. Bolini de Lima [33] objectivait un taux de fermeture de 94,2% lors d'utilisation d'aponévrose temporale, alors qu'il était à 100% lorsque le cartilage est utilisé. Alors que, González [27] notait un taux de succès de 73,3% avec de l'aponévrose temporale et de 66,6% avec du cartilage.

Dabholkar [46] a comparé le fascia temporalis avec le péricondre tragien en une même technique, la technique underlay, et a évalué les résultats anatomiques et fonctionnels. Il concluait l'absence de différence significative entre les deux matériaux. El Hennawi [85] obtenait

une fermeture en utilisant le périchondre dans 86,7% des cas. Alors que Caylan [86] rapportaient un taux de succès de 77,2%.

Par ailleurs Emir [30] proposait le fascia temporal comme matériau de greffe chez les 607 patients de leur étude sans tenir compte de l'âge, du sexe, de la taille de la perforation ni de l'état de l'oreille. Yigit [42] l'avait aussi proposé chez tous ses patients.

En ce qui concerne notre étude, le fascia temporal a été le matériel de greffe le plus utilisé, le cartilage seul a été utilisé dans 3 cas. Les résultats ont été comme suit : taux de fermeture de 89,75% pour l'aponévrose temporale, 90% pour l'association aponévrose+cartilage et 100% pour le cartilage.

Le greffon adipeux n'a pas été utilisé comme matériel de greffe dans notre étude (Tableau XXI).

**Tableau XXI: Taux de fermeture en fonction du type de greffon.**

Séries	Fascia temporale	Cartilage	Facia+cartilage
Demirci et al [84]	82.9%	92%	/
Yegin et al [83]	65.0%	92.1%	/
Bolini de Lima et al [33]	94,2%	100%	/
González et al[27]	73,3%	66,6%	/
Kallel et al [7]	55,8 %	50,9 %	/
Juradoa et al [12]	77,28%	71,43%	66,6%
Notre série	89,75%	100%	90%

***2.4.2. Résultats fonctionnels :***

L'évaluation des facteurs pronostiques influençant le succès fonctionnel des myringoplasties a fait l'objet de plusieurs études. Pour Kallel et al [7], la variation de Rinne à 6 mois en postopératoire était liée statistiquement et de façon significative à la taille de la

perforation (14,33 dB pour les perforations limitée à un quadrant contre 21,43 dB pour 2 quadrants ou plus). À 1 an, la variation de Rinne n'a été statistiquement significative que pour la taille de la perforation. Kolsi et al [87] rapportait dans leur expérience un Rinne résiduel postopératoire moyen de 16,78 dB avec des extrêmes de 0 et de 50 dB. Une fermeture complète du Rinne postopératoire a été notée chez 31 patients (28,44 %), et ils ont recommandé l'utilisation du cartilage vu son grand apport.

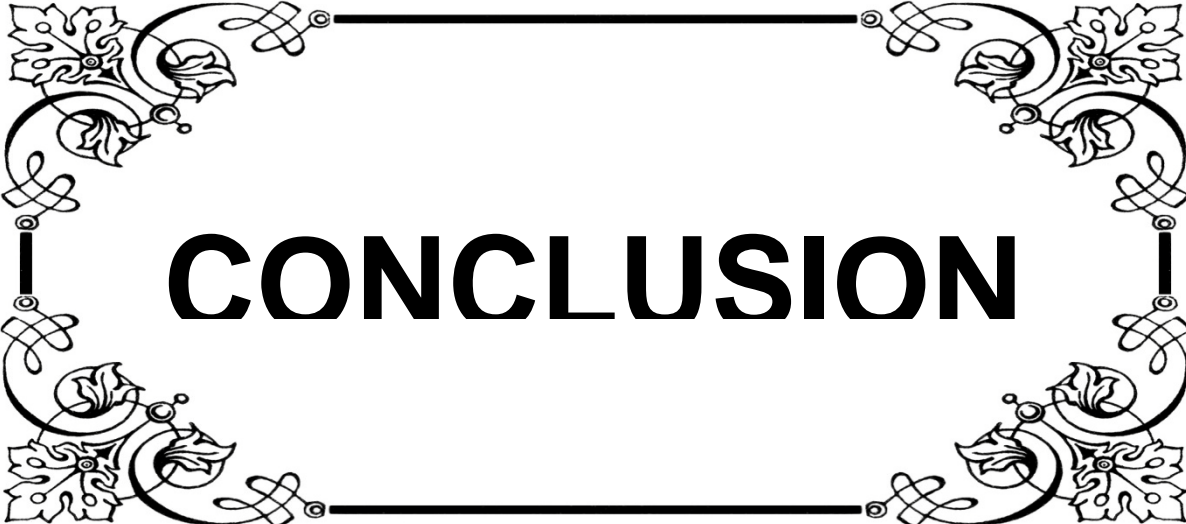
Par ailleurs l'influence de la technique chirurgicale en sous ou extra fibreuse a fait l'objet de plusieurs travaux. Plusieurs éléments sont en faveur de la technique sous fibreuse y compris de meilleurs résultats auditifs : 92,8 versus 57,1 % de Rinne inférieurs à 10 dB [2]. Dans notre série la technique sous fibreuse été utilisé chez tous nos patients.

Le type de greffon utilisé est décrit aussi comme un facteur influençant les résultats fonctionnels [27]. Khan et al [13] concluait que, après un suivi de quatre ans, la tympanoplastie en utilisant le périchondre tragien comme greffon avait donné de meilleur résultat fonctionnel par rapport au fascia temporal. Alors que Dabholkar et al [46] trouvaient des résultats audiométriques comparables entre greffes par le périchondre tragien et par le fascia temporal (75% et 76%). Pour Koury et al [88] le gain audiométrique moyen à un an pour les tympanoplasties avec cartilage a été de 12,5 dB et de 10,75 dB pour les tympanoplasties avec fascia. Par ailleurs Demirci et al [84], objectivaient un taux de succès pour les greffes cartilagineuses de 60% avec un gain auditif de 12,1 dB et 69,4% pour le fascia temporal avec un gain auditif de 13,1 dB. Alors que pour notre étude dans les cas où le fascia temporal été utilisé comme greffon le Rinne moyen postopératoire était inférieur à 20 dB dans 51%, et pour nos 3 patients qui ont bénéficié d'une greffe cartilagineuse le gain audiométrique était de 10 dB.

## **VI. Recommandations :**

Vu les résultats de notre étude nous proposons les recommandations suivantes :

- ✚ Une prise en charge adéquate des otites moyennes aiguës chez les enfants afin d'éviter leurs évolutions vers la chronicité, ainsi que donner des conseils décisifs aux parents et aux patients souffrants des pathologies infectieuses de l'oreille.
- ✚ Une prise en charge des affections rhinologiques associée.
- ✚ Pour l'intervention chirurgicale :
  - L'oreille doit être sèche au moment de l'intervention pendant au moins 2 à 3 mois.
  - Elargir les indications des myringoplasties avec greffon cartilagineux.
  - Privilégier la mise en place du greffon en sous fibreux.
  - Prendre des précautions particulières en cas de : perforations antérieures; côté controlatéral atteint et en cas de reprise chirurgicale.
- ✚ Vu l'importance de l'expérience du chirurgien nous soulignons l'intérêt de la formation continue et de la courbe d'apprentissage.
- ✚ L'information claire des patients sur les avantages, le déroulement de l'intervention et les résultats escomptés ainsi que les risques et les complications possibles dans le but d'obtenir un consentement éclairé.
- ✚ L'intérêt de l'information la communication et l'éducation de la population sur les complications éventuelles des otites moyennes chroniques et les différentes perspectives thérapeutiques.



# CONCLUSION

*L*a greffe du tympan ou myringoplastie est l'intervention la plus pratiquée en otologie et constitue la touche finale de la plupart des interventions otologiques portant sur une otite moyenne chronique. Elle a pour but la réparation d'une perforation tympanique résultant le plus souvent d'une otite chronique.

*E*lle consiste à réaliser une greffe le plus souvent d'aponévrose sur l'orifice secondaire à la perforation du tympan, ce qui permet au tympan de retrouver une anatomie proche de la normale et donc d'améliorer le pronostic auditif.

*L*es données épidémiologiques, cliniques et audiométriques de nos patients traduisent un retard de prise en charge, notamment beaucoup de nos patients étaient porteurs d'une otorrhée chronique indolente négligée et évoluant depuis plusieurs années.

*L*es techniques chirurgicales sont multiples, toutefois, la technique sous fibreuse menée par voie rétro auriculaire et l'aponévrose temporale comme matériau de greffe reste les plus communément utilisés au cours de la myringoplastie.

*L*e matériel de greffe dominant dans notre étude a été l'aponévrose temporale, la greffe adipeuse n'a été utilisé dans aucun cas vu la taille assez importante des perforations tympaniques chez nos patients, la greffe cartilagineuse utilisée chez un nombre réduit des patients pendant la durée d'étude a donné d'excellents résultats.

*P*ar ailleurs nous avons constaté influences de certains facteurs sur le pronostic anatomique et fonctionnel des malades notamment le siège de la perforation, l'état de la caisse du tympan et l'état de l'oreille controlatérale.

*U*ne prise en charge correcte et précoce de tout cas d'otite moyenne reste le meilleur moyen de prévention de la perforation tympanique d'origine infectieuse, et aura un impact positif sur le résultat de la myringoplastie.



# RESUMES

## **Résumé**

La réparation de la membrane tympanique perforée suite à une otite moyenne chronique est une pratique courante en otologie.

Ces dernières décennies plusieurs questions ont été posées, tenant en particulier à la technique à adopter pour la réparation de la membrane tympanique. L'objectif de notre étude était d'analyser, à travers une série de 140 cas de myringoplastie colligés au service d'ORL et de CCF d'hôpital militaire Avicenne Marrakech sur une durée de 6 ans allant de janvier 2010 à décembre 2015, l'expérience du service concernant cette chirurgie et de rapporter les résultats anatomiques et fonctionnels. L'intervention a été primaire dans 97,14 % des cas. Toutes les interventions se sont déroulées sous anesthésie générale. La voie d'abord était rétro-auriculaire dans 69% des cas. Nous avons fait appel au fascia temporal comme matériel de greffe dans 90,71% des cas. La mise en place en sous fibreux a été appliquée chez tous nos patients. Les résultats anatomiques et fonctionnels évalués sur un recul moyen de 13 mois se sont révélés satisfaisants, avec un taux de fermeture tympanique de 88%, et sur le plan fonctionnel, un gain audiométrique moyen de 14,22 dB. Plusieurs éléments semblaient influencer nos résultats notamment le siège antérieur de la perforation, l'état de la caisse du tympan, l'atteinte de l'oreille controlatérale, et le matériel du greffon utilisé.

## ملخص

يعتبر إصلاح الغشاء الطبلي مثقب بسبب التهاب الأذن الوسطى المزمن من التقنيات الجراحية الشائعة في طب الأذن الأنف والحنجرة

خلال السنوات الماضية طرحت العديد من الأسئلة، حول التقنية الأمثل خاصة لإصلاح الغشاء الطبلي للأذن . وكان الهدف من دراستنا تحليل من خلال سلسلة من 140 حالة رأب لطبلة الأذن التي تم جمعها في مصلحة الأذن الأنف والحنجرة للمستشفى العسكري ابن سينا في مراكش على فترة 6 سنوات من يناير 2010 إلى ديسمبر 2015 تحليل الطرق المعتمدة في الجراحة مع تحليل النتائج التشريحية والوظيفية. كان التدخل أوليا في 97% من الحالات. وأجريت جميع العمليات تحت التخدير العام. وكان شق خلف صيوان الأذن في 69% من الحالات. التطعيم باللفافة الصدغية استعمل في 90.71% من الحالات. تم تطبيق التطعيم تحت الطبلة لدى جميع المرضى. وكانت النتائج التشريحية والوظيفية في تقييمها على متوسط 13 شهرا مرضية، مع معدل إغلاق طبلي وصل إلى 88%. وظيفيا وصل مكسب قياس قوة السمع إلى 14.22 ديسيبل. بدت عدة عوامل مؤثرة على نتائجنا، وخاصة الموقع الأمامي للثقب، وحالة الأذن الوسطى و الأذن المقابلة و كذلك نوع المادة المستعملة للرأب .

## **Abstract**

The repair of the perforated tympanic membrane following otitis media is a common practice in otology.

Over the past decades several questions have been asked, particularly concerning the technique to be adopted for the repair of the tympanic membrane. The objective of our study was to analyze a series of 140 cases of myringoplasty collected at the Otorhinolaryngology department of the Avicenne military hospital over a 6-year period from January 2010 to December 2015. And to report the anatomical and functional results of the surgery. The intervention was primary in 97, 14% of cases. All procedures were performed under general anesthesia. The approach was retro-auricular in 69% of cases. Temporal fascia was used as graft material in 90.71% of cases. The underlay technique has been applied in all our patients. The anatomical and functional results evaluated on a mean follow-up of 13 months were satisfactory, with a tympanic closure rate of 88%. On the functional level, an average audiometric gain of 14.22 dB was observed. Several elements seemed to influence our results, notably the anterior location of the perforation, the state of the middle ear and the involvement of the contralateral ear and the graft type.



# ANNEXES

## Annexe 1 : Fiche d'exploitation

### Fiche d'exploitation

#### Identité :

Nom et prénom :

Sexe : F  M

adresse :

Age :

NE :

Numéro de téléphone :

#### Clinique :

#### Motif de consultation :

#### ATCD :

Médicaux :

-Otologique :

	OD	OG
Otite à répétition		
Traumatisme		
Otorrhée au bas âge		
OSM		

-Autres :

-infection naso-sinusienne

-Hypertrophie amygdalienne

- rhinite allergique

- Autre : .....

- Rhinopharyngite

-Asthme

-RGO

Chirurgicaux :

- Amygdalectomie

-Adénoïdectomie

- Mise en place d'ATT

-Tympanoplastie droite

- Tympanoplastie gauche

- Autres : .....

Familiaux :

-Allergie

-Tympanoplastie

-Autres: .....

#### Signes fonctionnels :

	OD	OG
Otorrhée		
Hypoacousie		
Otalgie		
Otorragie		
Acouphène		

Vertiges

Céphalées

Autre : .....



Valeur de Rinne audiométrique pré opératoire

Rinne (Hz)	OD	OG
500		
1000		
2000		
4000		

**TDM** :

Résultats : .....

Autre examens paracliniques : .....

Bilan préopératoire : .....

**Traitement :**

Traitement médical:.....

Traitement chirurgical :

Etat de l'oreille au moment de l'intervention :

Asséchée  Non asséchée

Intervention

Primaire  Secondaire

Mode d'anesthésie

AG  AL

Voie d'abord

Postérieure  Endaurale  Du conduit

Matériel du greffon

Aponévrose temporale  Périchondre  Cartilage

Autre : .....

Mise en place du greffon

Sous-fibreuse  Sus-fibreuse  Non précisée

**Evolution :**

**Durée d'hospitalisation :**

..... Jours

**Résultats anatomiques :**

- Tympan en place.

- Echec anatomique :

*A court terme* : perforation

Déplacement de greffon

*A long terme* : poche de rétraction

Perforation

- Autre ..... :

**Résultats fonctionnels :**

Valeur du Rinne audiométrique post opératoire :

Rinne (Hz)	OD	OG
500		
1000		
2000		
4000		

- Gain audiométrique moyen.....

- Stagnation de Rinne audiométrique

-Aggravation

## **Annexe 2 : Rappel embryologique** [89]

Le premier signe du développement de l'oreille est l'apparition de la placode otique au 21ème jour de développement embryonnaire. Certains éléments de l'oreille dérivent de l'épiblaste (ectoderme), d'autres de l'entoblaste (endoderme) et d'autres enfin du mésenchyme (mésoderme).

L'oreille moyenne est d'origine endoblastique et se présente au début comme un diverticule de l'intestin primitif antérieur développé à partir de la première poche entobranchiale. Ce diverticule vient s'interposer entre l'oreille interne et l'oreille externe. Il va inclure les osselets d'origine mésoblastique et vient au contact du conduit auditif externe pour former la membrane tympanique. Le tympan est l'équivalent de la membrane obturante de la première fente branchiale. Il est formé de trois couches :

- Une couche superficielle (épiderme) d'origine ectodermique, formée par le fond du conduit auditif externe (épiblaste de la plaque épithéliale) ;
- Une couche profonde d'origine endodermique, formée par la paroi du récessus tubotympanique ;
- Une couche moyenne mésodermique (couche fibreuse ou membrana propria) dérivée du mésenchyme des deux premiers arcs branchiaux.
- La formation du tympan passe par trois étapes :
- Au début, l'accolement du récessus tubotympanique contre le conduit auditif externe ne forme que la partie inférieure du tympan, située au-dessous de l'extrémité du manche du marteau
- Lorsque la caisse s'agrandit vers le haut (atrium), le manche du marteau et la corde du tympan sont inclus dans l'épaisseur de la membrane. Chez le jeune fœtus, le tympan n'est représenté que par la pars tensa.

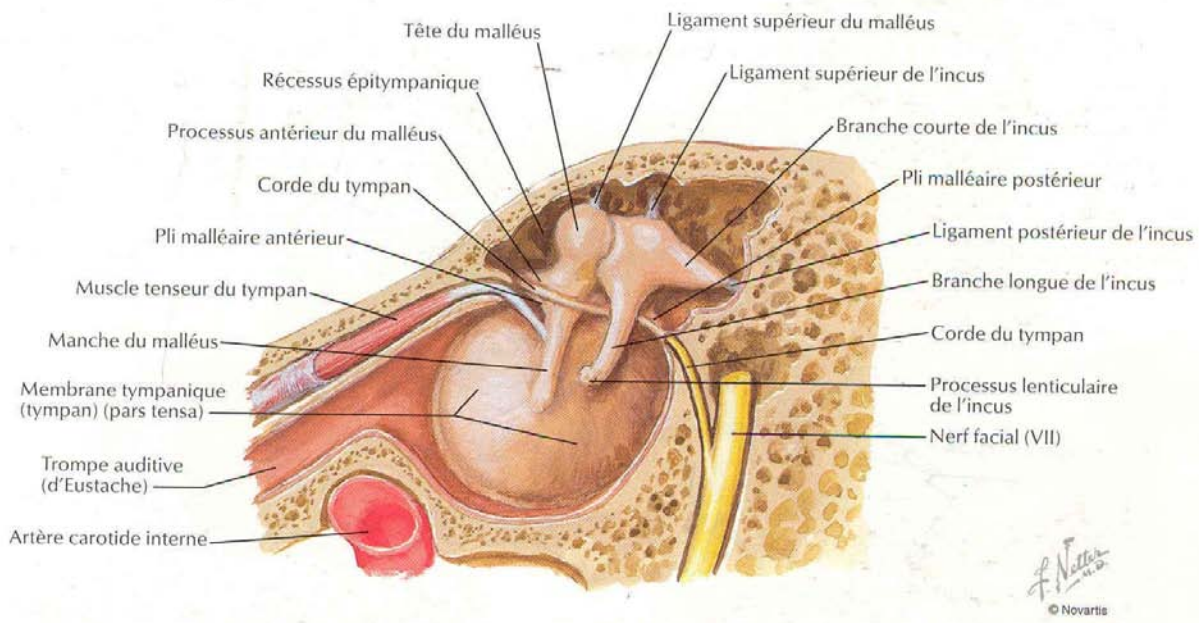
Lorsque l'attique se développe plus tard, l'épithélium de la caisse s'accroche au conduit auditif externe, mais sans interposition de tissu fibreux. Ainsi est formée la pars flaccida, ou membrane de Schrapnell, à la fin du 6ème mois.

## **Annexe 3 : Rappel anatomique** [90]

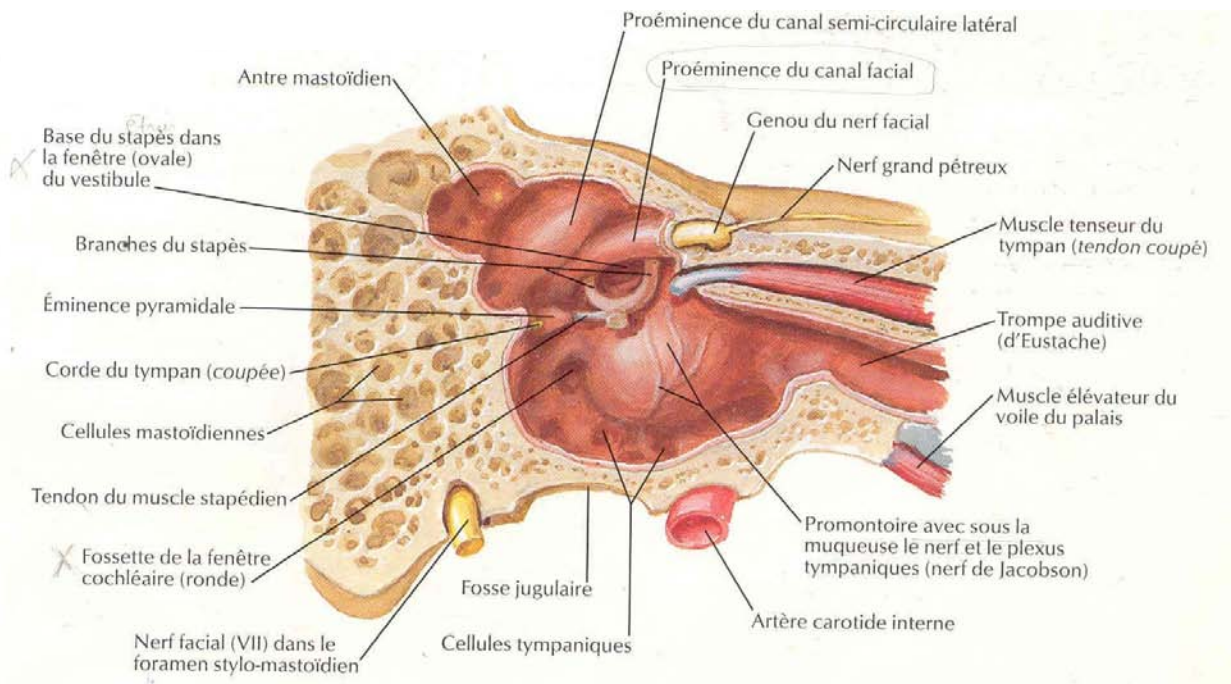
L'oreille moyenne est une cavité aérienne tripartie comprise entre les trois constituants de l'os temporal, essentiellement constituée d'une cavité osseuse : la caisse du tympan contenant le système tympano-ossiculaire qui véhicule l'onde sonore du monde extérieur jusqu'à l'oreille interne, prolongée en arrière par l'antre mastoïdien et en avant par la trompe d'Eustache. Elle est séparée en dehors de l'oreille externe par la membrane tympanique. En dedans, elle s'ouvre sur l'oreille interne par la fenêtre ronde et la fenêtre ovale. Elle contient à sa partie supérieure une chaîne d'osselets qui s'articulent entre eux et réunissent le tympan en dehors à la fenêtre ovale en dedans. Les trois cavités de l'oreille moyenne : antre mastoïdien, caisse du tympan et trompe d'Eustache sont situées dans le prolongement les unes des autres selon un axe sensiblement parallèle à l'axe du rocher. Normalement remplies d'air, ces cavités s'ouvrent au niveau du naso-pharynx par l'orifice de la trompe. Elles sont tapissées par une muqueuse qui continue la muqueuse pharyngée [91].

### **I. La caisse du tympan :**

C'est une cavité cylindrique en forme de tambour aplati dans le sens transversal, d'un diamètre de 13 à 15 mm, d'une épaisseur moindre au centre (1 à 2 mm) qu'à la périphérie (3 à 4 mm). On lui attribue habituellement une paroi latérale ou tympanique, une paroi médiale ou labyrinthique, et une circonférence subdivisée artificiellement en quatre parois : ventrale, crâniale, dorsale et caudale.



**Figure 39 : La paroi latérale de la caisse du tympan (vue médiale) [92].**



**Figure 40 : La paroi médiale de la caisse du tympan (vue latérale) [92].**

## **1. La paroi latérale ou tympanique**

Elle est formée essentiellement par la membrane du tympan enchâssée dans un cercle osseux qui atteint son maximum de développement à sa partie crâniale où il constitue le mur de la logette. Elle sépare l'oreille externe de la caisse du tympan. Elle est constituée de deux parties, de texture et d'importance inégale :

- La pars tensa, c'est la membrane tympanique proprement dite,
- La pars flaccida ou membrane de Schrapnell.

### **1.1. La pars tensa :**

C'est une membrane fibreuse, élastique, épaisse et résistante, bien tendue, peu mobile, interposée entre méat auditif externe et caisse du tympan. C'est la membrane proprement dite.

Forme : Discoïde, en forme d'entonnoir très évasé dont le sommet, l'ombilic (ou umbo), fait un angle de 120°. Cette déflexion, due à l'inclusion du manche du marteau dans la membrane, atteint environ 2 mm. Elle attire l'ombilic vers le promontoire.

Dimension (en moyenne) : hauteur de 10 mm, épaisseur de 0.05 à 0.09 mm, largeur de 9 mm et surface de 65 mm<sup>2</sup>.

Chez le nouveau-né, les dimensions sont voisines de celles de l'adulte car le développement est terminé.

Orientation : Elle est variable suivant les individus. Elle varie aussi avec l'âge, mais peu en fait. Presque horizontale pendant la vie embryonnaire, la membrane tympanique se redresse avec le développement du crâne pour regarder en bas, en avant et en dehors. L'angle d'inclinaison fait à la naissance de 30 à 35°, chez l'adulte de 40 à 45° sur le plan horizontal. Chez le nouveau-né, le méat auditif externe est fortement oblique en bas et en dedans car la portion osseuse fait presque défaut. L'inclinaison du conduit donne ainsi l'impression que la membrane tympanique se rapproche du plan horizontal.

Insertion : Elle s'insère dans une rainure semi-circulaire : le sillon tympanique (sulcus tympanicus) qui court le long de l'extrémité médiale de la gouttière formée par le tympanal. La berge latérale de ce sillon est plus haute que la berge médiale qui n'est visible qu'en dedans.

La membrane est enchâssée dans cette rainure par la périphérie de sa couche fibreuse qui s'épaissit en formant l'anneau fibreux ou bourrelet annulaire (de Gerlach) ou anneau fibrocartilagineux. Elle occupe ainsi les 4/5 de l'orifice osseux qui sépare l'oreille externe de l'oreille moyenne. Au niveau des cornes temporales formées par les extrémités crânielles de la gouttière tympanale, l'anneau fibreux se dirige vers la base de la courte apophyse du marteau en constituant deux cordons: ce sont les ligaments tympano-malléaires, antérieur et postérieur, beaucoup plus ténus que l'anneau fibreux.

Structure : Trois couches de tissus différents prennent part à sa constitution.

- ✓ Une couche cutanée externe qui constitue directement la peau du méat auditif externe. Très mince, son épiderme est réduit à quelques assises de cellules cornées. La continuité entre la peau du conduit et la membrane du tympan permet de réaliser le lambeau tympanoméatal, utilisé constamment dans la chirurgie de l'oreille.
- ✓ Une couche muqueuse interne, c'est la muqueuse de la caisse. Elle tapisse la couche fibreuse ; les ligaments tympano-malléaires qui la soulèvent formant les replis tympano-malléaires antérieurs et postérieurs (de Tröltsch).
- ✓ Une couche fibreuse, intermédiaire, qui comprend quatre types de fibres : Les fibres radiées, les plus externes, vont de l'anneau fibreux au manche du marteau. Elles s'insèrent sur toute la hauteur du manche, du côté opposé à leur origine, permettant ainsi des mouvements de rotation du manche autour de son axe longitudinal. Les fibres circulaires, les plus internes, forment des anneaux concentriques autour de l'ombilic. Les fibres des faisceaux paraboliques antérieurs et postérieurs naissent de la courte apophyse du marteau et rejoignent l'anneau fibreux du côté opposé à leur origine. Les fibres du système semilunaire décrivent, à la périphérie de la membrane, des arcs soit

concaves, soit convexes, vers l'ombilic. L'ensemble de ces fibres assure à la membrane tympanique un certain degré de rigidité et la possibilité de se déformer sans modifier les caractéristiques acoustiques essentielles.

### **1.2. La pars flaccida :**

La pars flaccida (ou membrane flaccide de Shrapnell) représente la portion de la membrane tympanique située au-dessus des ligaments tymano-malléaires. Elle s'insère en haut sur le segment libre de l'écaille du temporal (mur de la logette), ou segment de Rivinus qui, au-dessus de la gouttière tympanale, complète l'orifice osseux.

Forme : Triangulaire dont le sommet caudal répond à la courte apophyse du marteau. A peu près verticale, sa hauteur atteint 2 à 3 mm.

Structure : L'absence classique de couches fibreuses à ce niveau explique la faible résistance et la grande laxité. Elle joue un rôle passif dans la transmission sonore. Son élasticité permet de compenser les variations pressionnelles au niveau de l'oreille moyenne.

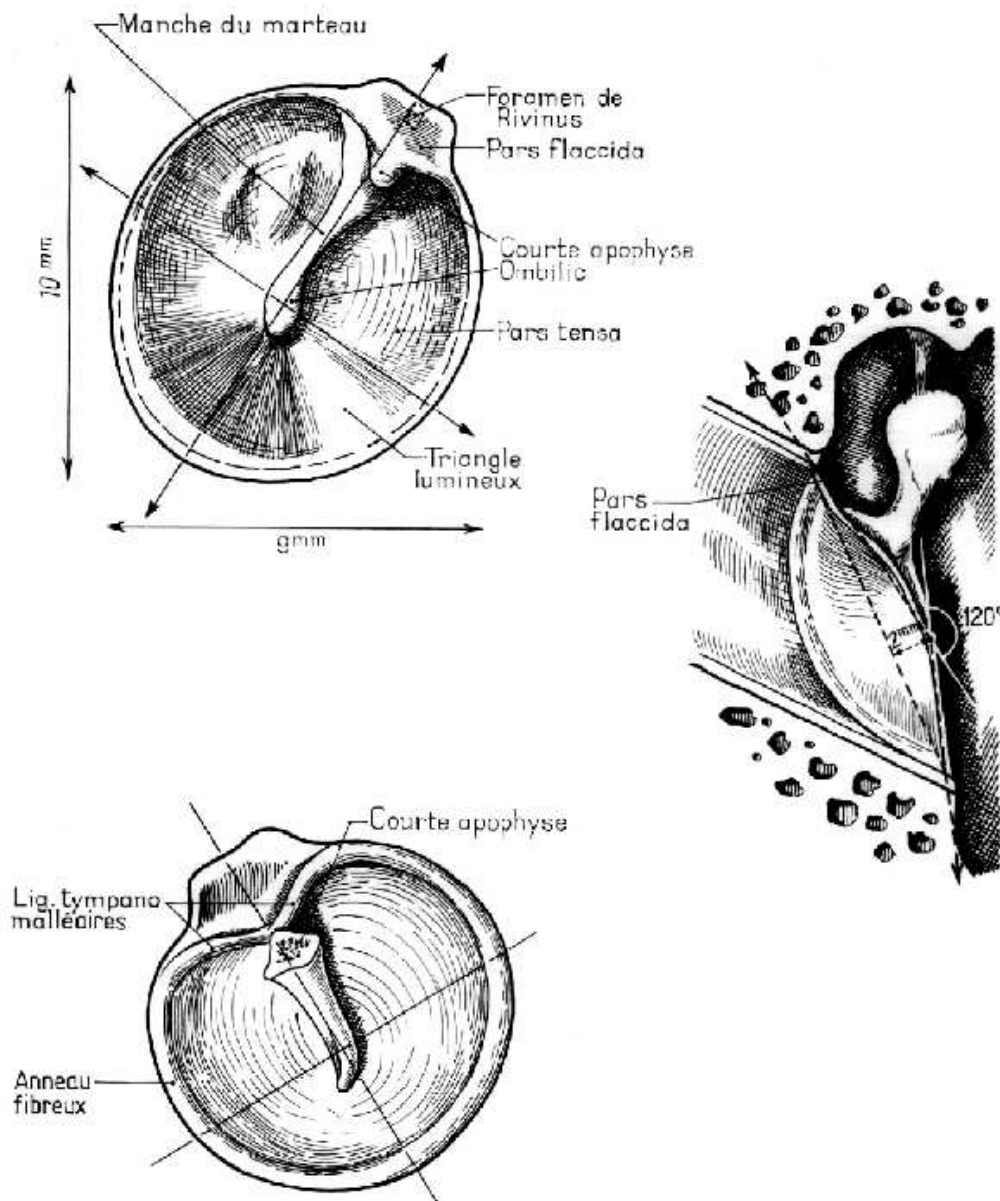
Elle constitue la paroi latérale du récessus crânial de la membrane du tympan (poche de Prussak).

### **1.3. La face médiale :**

Elle est marquée par la présence de trois replis auxquels répondent trois poches, déterminées par la muqueuse tympanique moulant les différents reliefs :

- ✓ Le repli malléaire antérieur. Soulevé par le ligament du même nom, il contient l'apophyse antérieure du marteau et l'artère tympanique antérieure.
- ✓ Le repli malléaire postérieur qui répond au ligament du même nom et contient la corde du tympan.
- ✓ Le repli de la corde du tympan au niveau du col du marteau.
- ✓ La poche de Prussak (ou recessus membranae tympani superius). Elle est comprise entre la membrane de Schrapnell, le ligament latéral du marteau et son col.

- ✓ La poche antérieure de Trötsch (ou recessus membranae tympani anterior) située entre le tympan et le repli malléaire antérieur.
- ✓ La poche postérieure de Trötsch (ou recessus membranae tympani posterior).
- ✓ Ces deux poches sont séparées par le manche du marteau.



**Figure 41 : La membrane tympanique ; forme, dimensions et orientation [93]**

## **2. La paroi médiale ou labyrinthique :**

Séparant la caisse du tympan des cavités de l'oreille interne, elle présente à l'union de son tiers antérieur et de ses deux tiers postérieurs, une saillie arrondie dont le sommet est situé approximativement en regard de l'ombilic du tympan : le promontoire (promontarium). Celui-ci correspond à la saillie que fait dans la caisse le premier tour de spire du limaçon.

En avant du promontoire, la paroi médiale est marquée par une saillie osseuse dorsale légèrement recourbée en dedans : le bec de cuiller (processus cochleariformis) qui prolonge en arrière le canal du muscle du marteau.

En arrière du promontoire, la paroi médiale de la caisse présente de haut en bas :

- ✓ La saillie du canal semi-circulaire latéral
- ✓ La saillie du deuxième segment de l'aqueduc de Fallope qui, légèrement oblique en bas et en arrière, s'écarte progressivement du canal semi-circulaire latéral. À ce niveau la paroi osseuse de l'aqueduc est parfois déhiscente et le facial immédiatement sous-muqueux.
- ✓ Immédiatement au-dessous s'ouvre la fenêtré ovale (fenestra vestibuli) dont l'aqueduc de Fallope forme en quelque sorte le linteau.
- ✓ Plus bas et en arrière, la fenêtré ronde (fenestra cochleae) normalement obturée par une membrane fibreuse, le tympan secondaire, établit une communication entre la caisse et la rampe tympanique du limaçon.
- ✓ Tout à fait en arrière se trouve une dépression : la cavité sous pyramidale.

## **3. La paroi crâniale :**

Elle est formée d'une mince lamelle osseuse large de 5 à 6 mm, très mince, le tegmen tympani. Croisé par la suture pétro-squameuse interne, il est immédiatement au contact du sinus pétreux supérieur et à proximité immédiate du lobe temporal du cerveau.

#### **4. La paroi dorsale ou mastoïdienne :**

Elle est marquée à sa partie tout à fait crâniale par un orifice : l'aditus ad antrum ou canal tympano-mastoïdien qui fait communiquer la caisse avec l'antra mastoïdien.

Immédiatement au-dessous de l'aditus, une petite facette articulaire (fossa incudis) donne appui à la branche horizontale de l'enclume.

Plus bas, une lame osseuse saillante : la lame arquée pré-mastoïdienne sépare la cavité de la caisse du segment vertical de l'aqueduc de Fallope.

Sur la lame arquée s'implante une saillie osseuse dirigée en haut en avant et en dedans : la pyramide (eminentia pyramidalis) dont le sommet tronqué donne issue au muscle de l'étrier. En dehors de la pyramidale s'ouvre l'orifice du canal postérieur de la corde du tympan. Tout en bas enfin, se trouve parfois une saillie arrondie : l'éminence styloïde de Politzer.

#### **5. La paroi caudale ou plancher de la caisse :**

Large seulement de 4 mm, elle est située plus bas que le pôle inférieur du tympan. Très mince, elle est formée par une fine lamelle osseuse qui sépare la cavité de la caisse du golfe de la jugulaire.

#### **6. La paroi ventrale ou tubocarotidienne :**

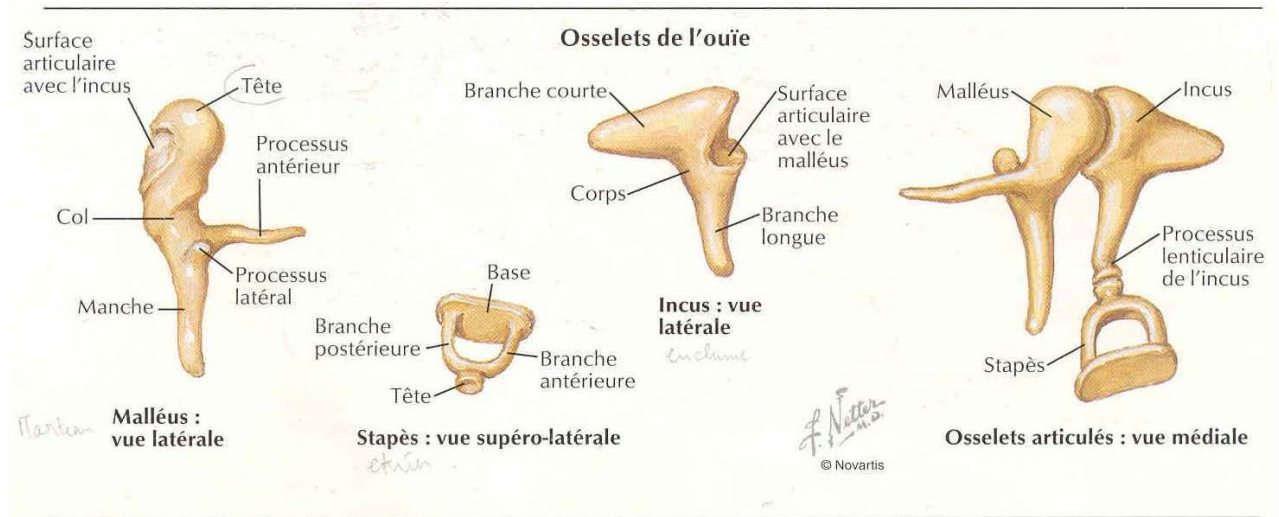
A sa partie toute crâniale, elle est caractérisée par la présence de l'orifice du canal du muscle du marteau qui se prolonge sur la paroi médiale de la caisse par la saillie du bec de cuiller. Plus bas, s'ouvre l'orifice tympanique de la trompe d'Eustache qui fait communiquer la caisse avec la trompe et le pharynx.

Immédiatement en dehors de l'orifice tubaire se trouve l'extrémité de la scissure de Glaser et de l'orifice du canal antérieur de la corde du tympan.

Plus bas, la paroi ventrale de la caisse, formée par une très mince lamelle osseuse répond au canal carotidien qui contient la carotide interne. C'est à ce niveau que s'ouvre le canal à

carotido-tympanique que traverse une anastomose du nerf de Jacobson avec le plexus sympathique carotidien.

## **7. La chaîne des osselets :**



**Figure 42 : Schéma de la chaîne osselets [92]**

### **7.1. Le marteau (malleus) :**

C'est le plus long, et le plus latéral des trois. On lui distingue plusieurs parties :

Le manche : Oblique en bas, en arrière, et en dedans, il est entièrement enchâssé dans la couche fibreuse du tympan. Aplati d'avant en arrière son extrémité distale spatulée correspond à l'ombilic. Il forme entre le col et la tête un angle ouvert en haut et en arrière de 135°.

Fumagalli et Marquet ont décrit son mode d'insertion dans le tympan. Au niveau de l'ombilic, le périoste se continue directement avec la couche fibreuse. L'adhérence y est très importante sur une surface de 7/10ème de mm<sup>2</sup>. Au niveau de la crête latérale de la berge postérieure du manche, il existe une zone d'adhérence étroite de 4 mm de long sur 100 microns de large. Pour Perrin, il en résulterait une fixation plus lâche et une vibration passive de la moitié ventrale de la membrane tympanique, une fixation plus intime et une tension plus forte pour la moitié caudale.

La tête : Située dans l'attique, elle forme l'extrémité crâniale du marteau. Elle est de forme ovoïde, régulière, lisse sauf en arrière où elle présente une surface articulaire pour s'unir avec l'enclume. Cette surface articulaire est dans sa partie postéro-médiale de forme elliptique, dont le grand axe est situé en bas et médialement, et divisé en deux par une crête verticale donnant un versant médial et un versant dorsal.

Le col : Il est la partie rétrécie qui prolonge en bas et supporte la tête. Il est aplati d'avant en arrière. Le tendon du muscle tenseur du tympan vient s'insérer sur son bord médial. Il répond à la membrane de Schrapnell et sa face médiale est croisée à angle droit par la corde du tympan.

Les apophyses : Elles naissent à l'union col – manche. On en compte deux :

- L'apophyse latérale (ou courte), à l'aspect d'une petite éminence conique, longue de 1mm. Elle fait saillie à la face latérale du tympan et donne attache aux deux ligaments tympano-malléaires et aux faisceaux paraboliques de la membrane tympanique. Une petite formation de cartilage hyalin à son sommet permettrait, selon J. Marquet des mouvements tridimensionnels du marteau en protégeant la membrane des mouvements de friction avec les structures osseuses.
- L'apophyse antérieure (ou longue). Elle se poursuit par le ligament antérieur en direction de la scissure tympano-squameuse, ou fissure pétro-tympanique (scissure de Glaser).

#### **7.2. L'enclume (incus) :**

Élément intermédiaire de la chaîne ossiculaire situé en arrière du marteau, il est le plus lourd des osselets. Également située dans l'attique, on lui distingue un corps, deux branches et une apophyse lenticulaire.

Le corps : Il est aplati de dehors en dedans. Sa face ventrale est articulaire, elliptique s'adaptant à la tête du marteau.

Deux branches se détachent de la partie postéro inférieure du corps :

- La branche courte (ou horizontale ou crâniale), épaisse, triangulaire, dont le grand axe est horizontal. Son extrémité dorsale repose dans la fossa incudis (sur l'angle caudal du seuil de l'aditus). Elle forme avec la branche verticale un angle de 100°.
- la branche longue (ou verticale ou caudale). Elle suit une direction similaire au manche du marteau mais dans un plan plus dorsal est plus médiane. Son extrémité caudale fait un crochet à angle droit pour s'articuler avec l'étrier.

L'apophyse lenticulaire : C'est la partie renflée de l'extrémité distale de la longue apophyse par laquelle l'enclume s'articule.

### **7.3. L'étrier (stapes) :**

Le plus léger des osselets (2 mg) est le plus important sur le plan physiologique. Située dans l'atrium juste au-dessous du canal facial avant son coude, en dedans de l'enclume, dans un plan horizontal entre l'apophyse lenticulaire et la fenêtre ovale.

Sa forme d'étrier de cavalier permet de décrire :

La tête, située en dehors.

- Cylindrique ou discoïde
- Creusée en dehors d'une cavité glénoïde qui répond à la surface articulaire de l'apophyse lenticulaire
- Son extrémité médiale est étranglée, formant le col ; son bord ventral est lisse
- Son bord dorsal, en regard de la pyramide, présente une petite surface rugueuse où s'insère le tendon du muscle stapédien

Deux branches inégales :

- La branche postérieure est plus longue, plus épaisse, plus incurvée que l'antérieure qui est franchement rectiligne
- La face concave des branches est creusée d'une gouttière

- Ces deux branches peuvent être très proches des parois de la niche de la fenêtre ovale (adhérences possibles)
- Elles interceptent entre elles un espace semi-circulaire, haut d'environ 2 mm, comblé par un repli de la muqueuse tympanique
- La distance platine – branche longue de l'enclume est d'environ 4,5 mm

La platine : constitue une mince lame irrégulièrement ovale ou réniforme.

- Limitée par un bord crânial convexe et par un bord caudal concave
- Sa surface n'est pas plane mais tordue autour de son axe polaire. Elle peut être comparée à une hélice à deux pales dont la moitié ventrales regarde vers le plancher du vestibule et la moitié dorsale vers la voûte.

Dimension : grand diamètre de 3 mm, petit diamètre de 1,5 mm, surface de 3,2 mm<sup>2</sup> et épaisseur : de 250 µ en avant, 450 µ en arrière

Constitution :

- Une couche profonde cartilagineuse, étendue au pourtour de la platine et tapissée par l'endoste de la capsule otique
- Une couche externe osseuse recouverte par le muco-périoste

La platine apparaît comme un véritable fragment détaché de la capsule otique, relié à la fenêtre ovale par le ligament annulaire. Cette articulation stapédo-vestibulaire est une syndesmose. Elle entre en rapport avec le labyrinthe membraneux.

#### **7.4. Articulation des osselets entre eux :**

##### **7.4.1. L'articulation incudo-malléaire :**

Elle se fait par emboîtement réciproque entre l'enclume et le marteau. Les surfaces articulaires, revêtues d'une mince couche de cartilage hyalin, sont reliées par un ligament capsulaire. Dès les premières années, les cartilages se fissurent, se fragmenter vers la 15e année

commence un processus de calcification et d'ossification. Cette articulation involue pour aboutir à un « bloc uncudo-malléaire ». Sur le plan physiologique, les deux osselets semblent solidaires, au moins pour les petits mouvements.

**7.4.2. L'articulation incudo-stapédienne :**

Il s'agit d'une énarthrose (segment de sphère) entre l'enclume et étrier. La surface articulaire, arrondie, de l'apophyse lenticulaire s'articule avec la cavité glénoïde de la tête de l'étrier, maintenu en place par une capsule. Tout à ce niveau, l'altération cartilagineuse est très lente et n'aboutit pas à l'ankylose. L'articulation reste mobile.

Sur le plan physiologique, la chaîne ossiculaire paraît donc constituée de deux éléments : bloc marteau – enclume et étrier. Seule l'articulation incudo-stapédienne jouerait un rôle.

**7.5. Appareil ligamentaire :**

A ces deux extrémités, la chaîne ossiculaire est maintenue en place :

- En dehors, par le tympan qui constitue un véritable ligament externe inférieur
- En dedans, par le ligament annulaire.

D'autres ligaments reliant l'enclume et le marteau aux parois de la caisse contribuent à la statique ossiculaire.

**7.5.1. Connexions ligamentaires du marteau :**

**a. Le ligament supérieur :**

- ✓ Fort, court, cylindrique, presque vertical
- ✓ Va de la voûte de la caisse au pôle crânial de la tête du marteau
- ✓ Contient un rameau de l'artère méningée moyenne

**b. Le ligament latéral :**

- ✓ Court et solide
- ✓ S'étale en éventail de la face latérale du col au bord caudal du mur de la logette
- ✓ Forme la limite crâniale du récessus supérieur de la membrane du tympan.

*c. Le ligament antérieur :*

- ✓ A la même origine que le processus antérieur du marteau
- ✓ Constitue le reliquat fibreux de la bandelette cartilagineuse de Meckel
- ✓ De la partie externe de la fissure pétro-tympanique à la base du processus antérieur du marteau
- ✓ Accompagné par l'artère tympanique antérieure.

*d. Le ligament postérieur :*

- ✓ Est constitué par les fibres les plus postérieures du ligament latéral
- ✓ L'ensemble ligament antérieur et ligament postérieur constitue le ligament axile.

Le ligament manubrial postérieur :

- ✓ S'étend du sulcus en arrière au niveau de l'épine postéro supérieure, au manche du marteau en avant.

**7.5.2. Connexions ligamentaires de l'enclume :**

*a. Le ligament postérieur :*

- ✓ Bifide
- ✓ Relie le sommet de la branche horizontale de l'enclume au pourtour de la fossa incudis
- ✓ Repose dans la fossa incudis

*b. Le ligament supérieur :*

- ✓ Descend de la voûte sur la face crâniale du corps de l'osselet
- ✓ Inconstant, ce n'est bien souvent qu'un simple repli de la muqueuse

**7.6. Appareil musculaire :**

Les muscles ossiculaire ou tympaniques ont une structure pennée avec des fibres nombreuses mais courtes et disposées parallèlement. Leur contraction crée ainsi une forte tension mais un faible raccourcissement.

**7.5.3. Le muscle du marteau ou muscle tenseur du tympan :**

Il est fusiforme, à une longueur d'environ 20 mm dont 2,5 mm pour la portion intratympanique. Il occupe un canal placé au-dessus de la partie osseuse de la trompe auditive ou protympanum et sur la partie crâniale de la face médiale de la caisse.

Origine : Il naît :

- ✓ de l'extrémité dorsale de la paroi crâniale du cartilage de la trompe.
- ✓ de la gouttière formée par l'union du bord ventral du rocher avec la grande aile du sphénoïde (gouttière tubaire).
- ✓ de la racine de l'épine du sphénoïde.
- ✓ des parois de son canal osseux.

Trajet : Le muscle se prolonge en arrière par un tendon qui émerge par le processus cochléariforme sur lequel il se réfléchit presque à angle droit pour se diriger en dehors.

Terminaison : Sur l'extrémité crâniale de la face médiale du manche du marteau. Généralement, ce point d'insertion du tendon du muscle du marteau se situe en dessous de la mi hauteur du marteau.

Innervation : Assuré par une branche du nerf du ptérygoïdien médian, péristaphylin latéral et du muscle du marteau, venu du trijumeau.

Action : Le muscle attire le manche du marteau vers l'intérieur dans une direction perpendiculaire à l'axe de rotation du bloc marteau – enclume. Il accroît ainsi l'attention du tympan et tend à enfoncer l'étrier dans la fenêtre ovale.

**7.5.4. Le muscle de l'étrier :**

Il est plus faible que le muscle du marteau, a une longueur de 8 mm dont 2 mm pour la portion intra-tympanique. Il est contenu dans un canal creusé dans l'épaisseur de la paroi dorsale de la caisse du tympan.

Ce canal, vertical, est situé juste en avant de la partie crâniale du troisième segment du canal facial. Il se termine en haut par l'orifice creusé au sommet de la pyramide.

Origine : Le muscle naît des parois du canal osseux creusé dans la pyramide.

Trajet : Un tendon très grêle lui fait suite il se réfléchit à angle obtus au sommet de la pyramide.

Terminaison : Le plus souvent sur le col de l'étrier, mais parfois aussi sur l'articulation incudo-stapédienne, sur l'apophyse lenticulaire de l'enclume ou sur la partie crâniale de la branche postérieure de l'étrier.

Le muscle manque dans environ 1% des cas.

Innervation : Par le nerf stapédien, branche du nerf facial.

Action : Attire l'étrier en arrière et en dehors dans un plan parallèle à l'axe de rotation du bloc marteau – enclume.

## **II. Les cavités mastoïdiennes :**

### **1. L'antre mastoïdien :**

C'est une cavité de forme de dimensions très variables, généralement triangulaire à base supérieure.

- ✓ La paroi crâniale est formée par une fine lame osseuse qui la sépare de la fosse cérébrale moyenne.
- ✓ La paroi ventrale s'ouvre en avant par l'aditus ad antrum, canal osseux d'environ 3 mm de diamètre et de 3 à 5 mm de long qui fait communiquer l'antre avec la caisse. La paroi latérale de l'aditus est formée par le mur de la logette, la paroi caudale répond au deuxième coude du facial dont elle est habituellement séparée par une lame pré-mastoïdienne. La paroi médiale répond au canal semi-circulaire latéral. Au-dessous de

l'aditus, la paroi ventrale de l'antre répond au massif osseux du facial et au troisième segment, mastoïdien, de l'aqueduc de Fallope.

- ✓ La paroi postéro-inférieure de l'antre, développée aux dépens du rocher, est en rapport avec le sinus latéral. Normalement distant de 4 à 5 mm, celui-ci est parfois beaucoup plus proche et constitue un danger classique de l'évidement pétro-mastoïdien.
- ✓ La paroi latérale enfin, formée d'une lame d'os compact, sépare la cavité antrale des plans superficiels. Classiquement l'antre se projette au niveau de la face latérale de la mastoïde dans une zone d'environ 1 cm<sup>2</sup> situé en dessous de l'horizontale passant par le pôle crânial du méat auditif externe, et à 5 mm en arrière de ce conduit.

## **2. Les cellules mastoïdiennes :**

Ce sont des cavités de petite dimension, de forme et de nombre extrêmement variable communiquant avec l'antre, et que l'on peut ranger en cinq groupes différents :

- ✓ Cellules superficielles situées en dehors de l'antre
- ✓ Cellules sous-antrales situées au niveau de la pointe de la mastoïde ou de la rainure du digastrique
- ✓ Cellules pré-antrales ou péri-faciales
- ✓ Cellules rétro-antrales situées au voisinage du sinus latéral
- ✓ Enfin des prolongements cellulaires qui peuvent se développer dans l'écaille du temporal et même de l'occipital.

## **III. La trompe d'Eustache ou trompe auditive :**

Segment ventral des cavités de l'oreille moyenne, la trompe d'Eustache (tuba auditiva) fait communiquer la cavité de la caisse du tympan avec celle du rhino-pharynx. C'est un canal long de 35 à 45 mm, oblique en avant, en dedans et en bas, évasé à ses deux extrémités, rétrécie au contraire à l'union de son tiers postérieur et de ses deux tiers antérieurs au niveau de

l'isthme tubaire. Son diamètre de 8 mm sur 5 au niveau de son orifice pharyngien ou pavillon tubaire, n'est que de 1 à 2 mm au niveau de l'isthme et de 5 mm sur 3 au niveau de l'orifice dorsal ou tympanique.

## **1. Constitution anatomique :**

### **1.1 La charpente tubaire :**

Elle a une structure différente en arrière où elle est osseuse, et en avant où elle devient fibro-cartilagineuse.

- ✓ au niveau de son tiers postérieur, la trompe possède un squelette osseux formé de deux gouttières accolées, creusées, l'interne aux dépens du rocher, l'externe aux dépens de l'apophyse tubaire du tympanal.
- ✓ au niveau de ses deux tiers antérieurs la trompe est fibro-cartilagineuse. Sa paroi est formée en dedans par une gouttière cartilagineuse recourbée en bas et en crochet, adhérente en haut à la suture pétro-squameuse. Tout en avant cette lame cartilagineuse s'écarte de la base du crâne pour venir s'appuyer sur l'aile interne de l'apophyse ptérygoïde. Ce squelette cartilagineux est complété en dehors par une lame fibreuse.

### **1.2 La muqueuse tubaire :**

Tapissant la face profonde de la charpente tubaire, la muqueuse de la trompe se continue en arrière avec celle de la muqueuse du tympan, en avant avec la muqueuse pharyngée. Très mince en arrière où elle adhère fortement au périoste de la charpente osseuse, elle s'épaissit progressivement en avant notamment au niveau du pavillon. Elle contient dans son épaisseur quelques glandes analogues aux glandes pharyngées et quelques follicules qui forment parfois autour du pavillon l'amygdale tubaire (tonsilla tubaria).

## **2. Trajet et rapports :**

Dirigée parallèlement au grand axe du rocher, prolongeant la direction des autres cavités de l'oreille moyenne, la trompe osseuse chemine au-dessous du canal du muscle du marteau, en

dehors de la portion horizontale du canal carotidien qu'elle croise à angle aigu. Le segment fibro-cartilagineux adhérent en haut à la base du crâne est croisé en dehors par le muscle péristaphylin externe, par l'artère méningée moyenne et par le nerf mandibulaire. En arrière et en dedans, ce segment correspond au muscle péristaphylin interne et la muqueuse du pharynx qu'elle soulève.

L'orifice pharyngien de forme variable, le plus souvent triangulaire à base inférieure, s'ouvre à la partie toute crâniale des parois latérales du naso-pharynx.

#### **IV. Les vaisseaux et les nerfs :**

##### **1. Les artères :**

La vascularisation de la caisse du tympan et de l'antre mastoïde est assurée par les artères tympaniques et méningée moyenne branche de l'artère maxillaire interne et par l'artère stylo-mastoïdienne branche de l'auriculaire postérieure. En outre la vascularisation de la trompe est assurée, d'une part par la méningée moyenne et l'artère vidienne, branches de la maxillaire interne, d'autre part, par l'artère pharyngienne toute ascendante, branche de la carotide externe.

##### **2. Les veines :**

Schématiquement le drainage veineux de l'oreille moyenne s'effectue dans trois directions:

- ✓ En avant pour les veines de la caisse de la trompe vers les plexus ptérygoïdiens et péripharyngés.
- ✓ En bas pour les veines de la partie caudale de la caisse vers le golfe de la jugulaire.
- ✓ En arrière et en dedans pour les veines de la paroi médiale de la caisse de l'antre vers le sinus latéral et le sinus pétreux.

### **3. Les lymphatiques :**

Ils se drainent :

- ✓ En avant pour les lymphatiques de la caisse de la trompe vers les ganglions rétro pharyngiens et les ganglions jugulaires
- ✓ En dehors pour les lymphatiques du tympan, vers les ganglions prétragiques et parotidiens.

### **4. Les nerfs :**

#### **4.1. Les nerfs moteurs :**

Ils proviennent pour :

- ✓ Le muscle du marteau : du nerf mandibulaire
- ✓ Le muscle de l'étrier : du nerf facial.

#### **4.2. Les nerfs sensitifs :**

Ils proviennent pour :

- ✓ L'orifice pharyngien : de la trompe du nerf pharyngien de Bock,
- ✓ Le reste des cavités de l'oreille moyenne : du nerf de Jacobson branche du glossopharyngien, qui pénètre dans la caisse à la partie caudale du promontoire et se divise en six branches : deux branches supérieures ou nerfs pétreux profonds, deux branches antérieures : le nerf carotico-tympanique et le rameau tubaire, deux branches postérieures destinées aux fenêtres rondes et ovale.

#### **4.3. Les nerfs sympathiques :**

Ils proviennent du plexus péri-carotidien, notamment par l'intermédiaire du nerf carotico-tympanique.

## Annexe 4: Rappel histologique et physiologique de l'oreille

### moyenne [16] :

#### I. Rappel histologique :

➤ L'épithélium :

L'oreille moyenne est tapissée par un épithélium de type pseudorespiratoire composé de cinq types de cellules :

- Les cellules basales sont des cellules souches dont les autres cellules sont issues.
- Les cellules intermédiaires représentent un stade de transition entre la cellule basale et la cellule différenciée.
- Les cellules ciliées assurent la propulsion du mucus grâce à la spécialisation de leur membrane apicale hérissée d'environ 200 cils. Leurs mouvements sont orientés dans la même direction, qui est celle du pied du corpuscule basal, et synchronisés en décalage de phase, ce qui définit l'onde métachronale.
- Les cellules à mucus sont des cellules très hautes, cylindriques, contenant des granules de sécrétion qui occupent la partie supérieure de la cellule. L'étude ultrastructurale permet de distinguer deux types de cellules en fonction de l'aspect des grains de sécrétion, qui apparaissent tantôt foncés, tantôt clairs.
- Les cellules à microvillosités sont des cellules cylindriques ou cuboïdales ne possédant ni cils, ni grains de sécrétion. Leur face apicale est parsemée de microvillosités.

Indépendamment de leur spécialisation spécifique, la plupart, voire toutes les cellules épithéliales au contact de la lumière présentent des microvillosités sur leur membrane apicale, ce qui laisse supposer l'existence d'une activité de transport.

Chez l'homme les cellules ciliées et les cellules à mucus sont essentiellement présentes dans le tiers antérieur de l'oreille moyenne et forment des travées cellulaires, véritables tapis roulants qui convergent vers l'orifice tubaire depuis l'hypotympanum, la région des fenêtres et l'attique. Au sein de ces travées, il existe environ une cellule à mucus pour quatre cellules ciliées.

Dans les autres régions, l'épithélium est formé de cellules d'autant plus aplaties que l'on progresse d'avant en arrière vers les cavités mastoïdiennes. Les cellules ciliées en sont absentes et les cellules à mucus y sont rares. Une telle variation de distribution des divers types cellulaires dans l'oreille moyenne explique que cet épithélium soit un « pseudoépithélium » respiratoire.

➤ **La couche conjonctive ou lamina propria :**

Elle joue un rôle physiopathologique majeur. C'est là que se joue probablement le drame de l'otite chronique. Constituée essentiellement de fibres collagènes et d'élastine noyée dans une épaisse couche de substance fondamentale, elle imprime à la pathologie de la membrane tympanique une évolution tantôt tympanosclérotique, par surcharge hyaline, tantôt atelectasique du fait de la modification de ses caractéristiques mécaniques. De plus, l'infiltrat inflammatoire, dont la présence caractérise l'otite chronique, est susceptible de retentir, par interaction hétérotypique, sur la biologie des cellules épithéliales de voisinage, altérant ici leur métabolisme, modifiant là leur différenciation.

➤ **L'épiderme du tympan et du conduit auditif externe :**

L'épiderme qui tapisse le conduit osseux mais également la membrane tympanique présente une particularité unique : c'est le seul épiderme de l'organisme à migrer latéralement selon des lignes de force géodésiques et centrifuges. Posée à même l'os, cette couche épidermique est, plus que toute autre, sensible à une pathologie inflammatoire quelle qu'en soit l'origine, moyenne ou externe. Elle ajoute à celle de l'oreille moyenne le poids de sa propre pathologie.

## **II. Rappel physiologique :**

Pour transmettre au mieux la vibration sonore vers l'oreille interne, l'oreille moyenne doit être aérée et drainée. Ces deux conditions sont assurées par la ventilation, la trompe auditive et par la clairance mucociliaire.

### ➤ **Ventilation de l'oreille moyenne :**

Pour vibrer de façon optimale, le système tympanoossiculaire doit être en équipression, c'est-à-dire que la pression intratympanique doit être équivalente à la pression atmosphérique dans le conduit auditif externe. En revanche, dans l'oreille moyenne, la composition des gaz diffère : d'une part parce que l'oreille moyenne est une cavité close connectée à l'extérieur par l'intermédiaire de la trompe auditive et des fosses nasales. d'autre part parce qu'interviennent des échanges gazeux entre l'oreille moyenne et le sang artériel et veineux qui parcourt la muqueuse.

La composition de l'air contenu dans l'oreille moyenne est donc différente de celle de l'air ambiant. D'ailleurs si elle était identique, il y aurait, par diffusion purement passive, une absorption nette importante de gaz par la muqueuse. Il en résulterait une forte dépression intratympanique. Or, malgré une composition gazeuse différente, la pression dans l'oreille moyenne avoisine – et doit avoisiner – celle de la pression atmosphérique pour permettre une transmission sonore optimale.

### ➤ **Clairance mucociliaire :**

La fonction essentielle du système mucociliaire est de propulser la couche de mucus afin de permettre son élimination, et conjointement celle des débris cellulaires, des micro-organismes et des diverses particules exogènes dont il s'est chargé. Ce flux de mucus peut aisément être objectivé par le transport de saccharine ou d'un indicateur coloré depuis l'oreille moyenne jusqu'au rhinopharynx. L'efficacité de ce processus dépend tout à la fois des

caractéristiques du mucus, de la qualité du mouvement ciliaire et du couplage entre les cils et le mucus.

Le film de mucus est formé de deux couches :

- Superficielle, la phase « gel », est composée de glycoprotéines de haut poids moléculaire qui lui confèrent ses caractéristiques physiques de viscosité et d'élasticité.
- Profonde, très fluide, la phase « sol », baigne les cils dont seule l'extrémité vient s'ancrer sur la couche visqueuse superficielle.

Le « couplage mucociliaire » est l'interaction dynamique qui permet aux cils de propulser la phase gel, alors que la phase « sol » n'est pas mobilisée. Les caractéristiques hydroélectrolytiques de cette phase « sol » et leur contrôle sont donc essentiels à une dynamique ciliaire normale.

La capacité du mucus à bloquer les microorganismes est assurée par deux types de macromolécules, les immunoglobulines As et les nombreuses chaînes glycaniques des mucines dont la diversité joue un rôle essentiel dans la défense antimicrobienne de l'organisme. Par leurs similitudes avec les sites cellulaires reconnus par les bactéries, qui permettent l'adhérence des micro-organismes aux cellules épithéliales, les chaînes glycaniques du mucus pourraient leurrer les adhésines bactériennes, permettant le piégeage de celles-ci dans le mucus et leur élimination.

## **Annexe 5 : Rappel physiologique de l'audition**

Les vibrations aériennes pénètrent par l'oreille externe. Elles sont transformées en vibrations liquidiennes par l'oreille moyenne au niveau de la platine de l'étrier. La cochlée convertit les vibrations liquidiennes en un signal électrochimique véhiculé par les voies auditives jusqu'au cortex [26].

### **➤ Le son :**

Le son est la sensation auditive d'une onde acoustique se propageant dans l'air de façon oscillante et périodique. Il est perçu comme une vibration acoustique sinusoïde (les sons purs) ou non sinusoïde (les sons complexes). Il se caractérise par la fréquence, l'intensité et le timbre. La fréquence est le nombre d'oscillations complètes de l'onde effectués par seconde ; elle s'exprime en Hertz (Hz). L'intensité représente l'amplitude de l'onde et s'exprime en décibel (dB). Le timbre joue un rôle très important car il permet de différencier deux sons de même fréquence et de même intensité. Par exemple dans la musique, un son de même fréquence et intensité n'est pas perçu de la même manière à la guitare, au piano ou à la clarinette.

L'oreille humaine n'est pas sensible à toutes les vibrations acoustiques ; elle ne perçoit que les vibrations de fréquence comprise entre 20–20000 Hz et d'intensité comprise entre 0–120 dB mais à partir de 85 dB la perception sonore devient douloureuse. Au-delà de ces limites de fréquence, on parle d'infrasons (inférieur à 20 Hz) ou d'ultrasons (supérieur à 20000 Hz) [94].

### **➤ Etape de la transmission :**

Elle est assurée essentiellement par l'oreille externe et l'oreille moyenne. Chaque élément intervient dans la transformation des vibrations sonores en vibrations électriques et leur transmission. Ce phénomène mécanique intéresse l'oreille depuis le pavillon jusqu'à la stimulation des cellules ciliées. Le pavillon joue un rôle de localisation, de recueil et de concentration de l'onde pression sonore vers le conduit auditif externe. Celui-ci agit comme une chambre de résonance concentrant la pression sonore sur le tympan qui est une membrane

vivante et protectrice de la fenêtre ronde lors du jeu des fenêtres [94]. Le conduit auditif externe dirige les ondes sonores vers l'oreille moyenne. Dans les conditions normales, la transmission des ondes sonores à l'oreille interne s'effectue essentiellement par la chaîne tympano-ossiculaire. L'oreille moyenne joue un rôle d'adaptation d'impédance entre le milieu aérien et le milieu liquide de l'oreille interne. A défaut de ce système, la transmission de l'énergie acoustique est fonction des impédances spécifiques des deux milieux. Dans le cas d'une interface air-eau, le rapport d'impédance est tel que si les vibrations aériennes étaient appliquées directement sur la fenêtre ovale, 1/1000<sup>ème</sup> seulement de l'énergie acoustique serait transmis aux liquides de l'oreille interne. Ce qui représente une perte de 30 dB. Deux mécanismes interviennent : une amplification de force résultant d'un effet de levier de la chaîne ossiculaire et une amplification de pression due à la différence entre les surfaces de la membrane tympanique et de la platine de l'étrier [94].

La contraction des muscles de l'oreille moyenne est anatomiquement antagoniste. Le muscle du marteau attire le tympan et le manche du marteau en dedans et le muscle de l'étrier attire la tête de l'étrier en arrière et en dehors. Mais cette contraction est réflexe et simultanée, donc physiologiquement synergique : elle s'oppose à la transmission des sons intenses surtout les sons de basses fréquences ou très aiguës (inférieure à 125 Hz ou plus de 8000 Hz) dont l'intensité est supérieure à 85-90 dB vers l'oreille interne en augmentant la rigidité de l'ensemble du système tympano-ossiculaire [95].

➤ **Etape de la perception**

L'information acoustique, destinée au système nerveux central, est reçue essentiellement par la cochlée grâce à la chaîne tympano-ossiculaire et au mouvement de l'étrier puis elle la transforme en onde électrique. Ce mouvement provoque une onde de pression dans la rampe vestibulaire et un déséquilibre de part et d'autre de la membrane basilaire, support de l'organe de Corti. Celle-ci est soumise à une déformation qui transmet ainsi les modifications de pression à la rampe tympanique. Mais cela n'est possible que grâce à une membrane souple fermant la

fenêtre ronde. En effet cette membrane permet l'expansion du liquide vers l'extérieur quand l'étrier s'enfonce dans la fenêtre ovale. Sans cette membrane, l'incompressibilité des liquides dans la cavité rigide cochléaire empêcherait ce mouvement de l'étrier [96].

➤ **Rôle de la trompe d'Eustache :**

La trompe d'Eustache joue un rôle majeur dans le fonctionnement du système tympano-ossiculaire. En faisant communiquer l'oreille moyenne et le cavum, elle a une fonction équipressive et une fonction de drainage. Elle s'ouvre activement lors de la déglutition, de la toux, du mouchage par contraction de muscle du voile. Il peut y avoir un défaut d'insertion d'un muscle (patients porteurs d'une fente vélo-palatine), une diminution du calibre de la lumière de la trompe par épaissement inflammatoire de son revêtement muqueux, modification du mucus, altération de la fonction mucociliaire [97].

## Annexe 6 : Etiologie des perforations tympaniques [2]

### ✚ Les perforations traumatiques :

Les perforations traumatiques évoluant généralement vers la guérison. Les perforations par suppression lors des blasts, et celles secondaires aux fractures du rocher cicatrisent souvent spontanément ; en revanche, celles par brûlures ne guérissent jamais spontanément et nécessiteront éventuellement un traitement chirurgical.

### ✚ Otites moyennes chroniques :

L'otite est le principal pourvoyeur de perforation persistante de la membrane tympanique. La pathogénie n'a pas été clairement élucidée. Plusieurs mécanismes concourent à la formation d'une perforation : la dépression tympanique, l'atrophie de la lamina propria, l'inflammation et l'infection. C'est probablement plus la déficience des processus de réparation qui détermine la chronicité de la perforation.

La perforation de la membrane tympanique peut représenter la séquelle isolée de la maladie otitique. Cette perforation située au niveau de la pars tensa est non marginale, centrale. Son évolution est variable. Dans quelques cas, une cicatrisation complète et spontanée est possible même après plusieurs mois d'évolution. En dehors des épisodes de réchauffement possible, la muqueuse du fond de caisse est saine.

Dans d'autres cas, la perforation est observée au cours d'une otite muqueuse à tympan ouvert non choléstatomateuse. La perforation est non marginale antérosupérieur ou centrale réniforme. A travers la perforation, la muqueuse apparait oedémateuse et inflammatoire. Cette inflammation peut se traduire par un simple érythème ou à l'extrême par une réaction pseudopolypoïde sécrétante .


Une perforation marginale est une poche de rétraction éclatée. Au niveau de la pars flaccida, on peut considérer qu'il n'y a pas de véritable perforations et qu'il s'agit dans tous les cas d'une poche de rétraction. Au niveau de la pars tensa, les poches de rétraction

correspondent à une zone de fragilité de la membrane tympanique du fait de la quasidisparition de la lamina propria et sont donc susceptibles d'être le siège de perforation.

✚ Perforation et aérateurs transtympaniques :

Les effets des aérateurs transtympaniques sur la membrane tympanique sont multiples : aspect cicatriciel, atrophie avec disparition de la lamina propria, perforation séquellaire, plus rarement cholestéatome. La complication la plus fréquente est la survenue d'une tympanosclérose.

Les perforations séquellaires semblent en relation avec le diamètre de l'aérateur et avec la durée de mise en place d'aérateur. L'incidence de perforation à long terme avec des tubes de petit diamètre est comprise entre 0,5 et 3,4% alors que l'incidence de perforation pour des tubes plus large diamètre est comprise entre 8,5 et 25%.



# BIBLIOGRAPH

1. **Maroto DP et al**  
Functional results in myringoplasties  
*Acta Otorrinolaringol Esp. 2010; 61(2):94–99*
2. **Tringali S, Dubreuil C, et Bordure P**  
Les perforations tympaniques et les greffes de tympan  
*Annales d'otolaryngologie et chirurgie cervicoaciale 2008;125; 261–272.*
3. **Singh G B, Arora R, Garg S, Kumar S, Kumar D**  
Paediatric tympanoplasty: comparative study between patients aged 5–8 years and those aged over 14 years  
*The Journal of Laryngology & Otology (2016), 130, 635–639.*
4. **Carr S, Strachan D, Raine C**  
Factors affecting myringoplasty success  
*The Journal of Laryngology and Otology (2015); 129: 23–26.*
5. **Sergi B, Galli J, Decorso E, Parrilla C, Paludet G**  
Overlay versus underlay myringoplasty : report of outcomes considering closure of perforation and hearing function  
*Acta Otorhinolaryngol (2011); 31(6):366–371.*
6. **Sharma DK, Sinnggh S, Sohal BS, Singh B**  
Prospective study of myringoplastie using different approaches  
*Indian journal of otology and head and neck surgery (2009); 61(4): 297–300*
7. **Kallel S, Sellami M, Maalej F, Jedidi J, Charfeddine I**  
Les myringoplasties : résultats et facteurs pronostiques  
*Annales françaises d'Oto-rhino-laryngologie et de Pathologie Cervico-faciale (2014) ; 131 ; 145–146.*
8. **Tall A et al.**  
Myringoplastie dans le traitement des séquelles d'otite moyenne chronique non cholesteatomateuse : resultats chez 67 patients.  
*Annales françaises ORL et de Pathologie Cervico-faciale (2014) ; 1879–7261.*

9. **Zakzouk SM, Al Anazi FH.**  
Surgical findings in revision tympanoplasty.  
*In International Congress Series 2003, 1240:205-208.*
  
10. **Abou Mayaleh H, Heshiki R, Portmann D, Négrevergne M.**  
Tympanoplastie de renforcement en mosaïque de cartilage (différences avec la technique en palissade).  
*REV Laryngol Otol Rhinol. (2005);126,3:181-9.*
  
11. **Altuna X, Navarro JJ, Martinez Z, Lobato R y Algaba J.**  
Miringoplastia concartilago « en isla ». Resultados anatomicos y funcionales de 122 casos. *Acta Otorrinolaringol Esp. (2010) ; 61(2) : 100-105.*
  
12. **Avilés Jurado FJ et al**  
Miringoplasty: auditory follow-up and study of prognostic factors  
*Acta Otorrinolaringol Esp (2009) ; 60:169-175*
  
13. **Khan M ,Parab S**  
Comparative study of sliced tragal cartilage and temporalis fascia in type I tympanoplasty  
*The Journal of Laryngology and Otology (2015), 129(01): 16-22*
  
14. **Riss J-C, Roman S, Morredu E, Farinetti A, Nicollas R, Triglia J-M**  
«Tympanoplastie type « butterfly cartilage » chez l'enfant : à partir d'une série de 28 cas avec revue de la littérature»  
*Annales françaises d'oto-rhino-laryngologie et de pathologie cervico-faciale (2016) ; 133(3), 160-163.*
  
15. **Tall A et al**  
Miringoplastie par la technique des boutonnières  
*Journal Tunisien d'ORL et de Chirurgie Cervico-Faciale (2013) ; 28(1) : 7-12.*
  
16. **Ba Huy T.**  
Otites moyennes chroniques. Histoire élémentaire et formes cliniques.  
*EMC-Oto-rhino-laryngologie (2005); 2(1) : 26-61.*

17. **Barry P; Kimberley M; Fromovich O.**  
Flexible approach to tympanomastoidectomy  
*Otolaryngologic Clinics of North America (1999) ; 32(3) :586-595.*
18. **Monceaux G ; Roger G ; Garabedian E.**  
Les poches de rétraction tympanique chez l'enfant  
*Le concours médical (1999) ;121(10) :707-710.*
19. **Park H, Hong SN, Kim HS, Han JJ, Ching J, Sea HW, Lee JH.**  
Determinant of conductive hearing loss in tympanic membrane perforation  
*Clinical and experimental otorhinolaryngology (2015); 8(2):92-96.*
20. **Kamath M P,Sreedharan S, Rao R,RajV, Raju K**  
Success of Myringoplasty: Our Experience  
*Indian J Otolaryngol Head Neck Surg (2013); 65(4), 358-362.*
21. **Parida PK , Nochikattil S K · Surianarayanan G · Saxena S K · Ganesan S**  
A Comparative Study of Temporalis Fascia Graft and Vein Graft in Myringoplasty  
*Indian J Otolaryngol Head Neck Surg March 2012 ;65(3): 569-574.*
22. **Pesce TL, Grañon CS, Rivas EM, Marco IC.**  
Primary myringoplasties. Results after a 2 year follow-up period.  
*Acta Otorrinolaringol Esp 2009;60(2):79-83.*
23. **Das A, Sen B, Ghosh D, Sengupta A**  
Myringoplasty: Impact of Size and Site of Perforation on the Success Rate  
*Indian J Otolaryngol Head Neck Surg 2014 67(2):185-189*
24. **Barrueco AS, Pablos DL, Sanz MA. V , Álvarez CA**  
Pediatric myringoplasty: Prognostic factors in surgical outcome and hearing threshold recovery,  
*Acta Oto-Laryngologica 2015; 135(12): 1233-1237.*
25. **MAK D et al**  
Outcomes of myringoplasty in Australian Aboriginal children and factors associated with success: a prospective case series  
*Clin. Otolaryngol 2004 ; 29, 606-611*

26. **Sauvage J-P**  
Guide d'ORL Clinique et thérapeutique  
*Elsevier Masson, paris (2016), 316 pages, collection ORL 978-2-294-74503-4.*
27. **González CF.**  
Factores pronósticos del resultado anatómico y funcional de las miringoplastias.  
*Acta Otorrinolaringol Esp (2002);53:729-35.*
28. **Ordóñez-Ordóñez LE, Angulo-Martínez ES, Prieto-Rivera JA, Almario-Chaparro JE, Guzmán-Durán JE y Lora-Falquez JG.**  
Factores de riesgo de fracaso de la miringoplastia: un estudio de casos y controles.  
*Acta Otorrinolaringol Esp. 2008;59(4):176-82.*
29. **Onal K, Uguz MK, Kazikdas KC, Gursoy ST, Gokce H**  
A multivariate analysis of ontological, surgical and patient-related factors in determining success in myringoplasty.  
*Clin. Otolaryngol (2005); 30, 115-120.*
30. **Emir H, Ceylan K, Kizilkaya Z, Gocmen H, Uzunkulaoglu H, Erdal S**  
Success is matter of experience: type 1 tympanoplasty, influencing factors on type 1 tympanoplasty.  
*Eur Arch Otorhinolaryngol, 2007; 264: 595-599.*
31. **Gibb AG, Pang YT.**  
Current considerations in the etiology and diagnosis of tympanosclerosis.  
*Eur Arch Otorhinolaryngol 1994;251:439-51.*
32. **Dubreuil C, Chobaut J-C, Marie J-P, Triglia J-M**  
Les poches de rétraction  
*Annales d'Otolaryngologie et chirurgie cervico-faciale (2009) ; 126 ,294-299*
33. **Bolini de Lima JC, Marone SAM, Martucci O, Gonçalez F, Silva Neto JJ, Ramos ACM.**  
Evaluation of the organic and functional results of tympanoplasties through a retro-auricular approach at a medical residency unit.  
*Braz J Otorhinolaryngol (2011);77(2):229-36.*

34. **Dr Albert Mudry.**  
*L'acoumétrie. Otologie. <http://www.oreillemudry.ch/l%E2%80%99acoumetrie/>, consulté le 02 avril 2017.*
35. **Ruah CB; Schachem PA; Paparelle M.**  
Mechanisms of retraction Pocket formation in the pediatric tympanic membrane  
*Arch.otolaryngol Head Neck Surg ;1992 ,118, 1298-1305*
36. **Tranbahuy P ; Hermann P.**  
Les poches de rétraction :définition, classification,étiopathogénie ,évolution naturelle et principes thérapeutiques  
*JF.ORL, 1989 ; 38 :411-415.*
37. **Denoyelle F, Darrouzet V.**  
Traitement chirurgical des perforations tympaniques chez l'enfant.  
*Revue de laryngologie, d'otologie et de rhinologie 2004 ; 125 : 3-16.*
38. **Tran BA Huy P, Herman P.**  
Formes cliniques des otites moyennes chroniques non cholestéatomateuses.  
*Encyclo Med Chir (Elsevier MASSON Paris), Manuel du Résident ORL (1993), 20-095-A10.*
39. **Williams MT, Ayache D**  
Imagerie des otites chroniques de l'adulte  
*Journal de Radiologie 2006;87:1743-55.*
40. **Dubreuil C, Tringali S**  
Comment prélever et préparer le cartilage dans les tympanoplasties  
*Ann Otolaryngol Chir Cervicofac, 2006; 123, 2, 107-110*
41. **Bourgain J.L.**  
Anesthésie-réanimation en oto-rhino-laryngologie .  
*Encyclopédie Médico-Chirurgicale (2004). 36-618-A-30.*
42. **Yigit O, Alkan S, Topuz E, Uslu B, Unsal O, Dadas D.**  
Short-term evaluation of over-under myringoplasty technique  
*Eur Arch Otorhinolaryngol 2005; 262:400-403.*

43. **Kazikdas KC, Onal K, Boyraz I, Karabulut E.**  
Palisade cartilage tympanoplasty for management of subtotal perforations: a comparison with the temporalis fascia technique.  
*Eur Arch Otorhinolaryngol.* (2007); 264:985–989.
44. **Liew L, Daudia A, Narula AA.**  
Synchronous fat plug myringoplasty and tympanostomy tube removal in the management of refractory otorrhoea in younger patients.  
*International journal of pediatric otorhinolaryngology Elsevier.* 2002; 66: 291–296.
45. **Pyykkô I, Poe D, Ishizaki H.**  
Laser-assisted: technical aspects.  
*Acta otolaryngol.* 2000; 543: 135–138.
46. **Dabholkar J P, Vora K, Sikdar A.**  
Comparative study of underlay tympanoplasty with temporalis fascia and tragal perichondrium.  
*Indian J Otolaryngol. Head Neck surg.* 2007; 59: 116–119.
47. **Fiorino F., Barbieri F.**  
Fat myringoplasty after unsuccessful tympanic membrane repair.  
*Eur Arch Otorhinolaryngol.* 2007; 264:1125–1128.
48. **Deguine O, Calmels M.N, Deguine C.**  
Tympanoplasties.  
*EMC (Elsevier Masson SAS). Techniques chirurgicales– Tête et cou.* 2007.46–060.
49. **Shankar R, Virk R S , Gupta K, Gupta A K, Bal A, Bansal S**  
Evaluation and comparison of type I tympanoplasty efficacy and histopathological changes to the tympanic membrane in dry and wet ear: a prospective study  
*The Journal of Laryngology & Otology* (2015), 129, 945–949.
50. **Rondini–Gilli E, Mosnier I, Gouin J.M, Aidan P, Julien N, Rufat P, Sterkers O.**  
Les greffes tympaniques: techniques chirurgicales et résultats A propos de 260 cas.  
*Ann Otolaryngol Chir Cervicofac* 2001;118, 2, 67–73.

51. **Uslu Coskun B., Cinar U., Seven H., Ugur S., Dadas B.**  
The effects of the incision types in myringoplasty operation on cosmesis.  
*Eur Arch Otorhinolaryngology(2006); 263:820-822.*
52. **Bordure P., Robier A., Malard O.**  
Chirurgie otologique et otoneurologique.  
*Elsevier Masson( 2005).*
53. **Thomassin J-M, Facon Fr, Gabert K.**  
Intérêt de l'oto-endoscopie dans la myringoplastie par greffon adipocytaire.  
*Annales d'otolaryngologie et de chirurgie cervico-faciale. Elsevier Masson 2007;121, 346-349.*
54. **Yang T, Wu X, Peng X, Zhang Y, Xie S, Sun H**  
Comparison of cartilage graft and fascia in type 1 tympanoplasty: systematic review and meta-analysis  
*Acta Oto-Laryngologica 2016 ; 1195013.*
55. **Abdelhameed W, Rezk I, Awad A.**  
Impact of cartilage graft size on success of tympanoplasty.  
*Braz J Otorhino-laryngol (2016) ; (article in press).*
56. **Jalali M et al**  
Comparison of Cartilage With Temporalis Fascia Tympanoplasty: A Meta-Analysis of Comparative Studies  
*The Laryngoscope (2016) ;(article in press).*
57. **Fayad JN, Bairo T, Parisier SC.**  
Alloderm in tympanoplasty.  
*Laryngoscope 2003;113:1228-30.*
58. **Hakuba N, Tangughi M, Shinzu Y et al**  
A new method for closing tympanic membrane perforation using Basic fibroblast Growth factor.  
*Laryngoscope. 2003;113:1352-5.*

59. **Peng B, Xutao M, Xin W, Sixiang Z, Yiqing S.**  
Experience with Overlay Tympanoplasty in 83 Chinese Patients.  
*Journal of Otology (2014); 9(1) ; 43-47.*
60. **Deguine O, Calmels MN, Deguine C.**  
Tympanoplasties.  
*EMC (Elsevier Masson SAS). Techniques chirurgicales- Tête et cou 2007 ;46-060.*
61. **Wang WH, LI YC.**  
Minimally invasive inlay and underlay tympanoplasty.  
*American journal of otolaryngology (2008); 29(6) :363-366.*
62. **Uyar Y, Keles B, Koc S, Ozturk K, Arbag H.**  
Tympanoplasty in pediatric patients.  
*International journal of pediatric otorhinolaryngology 2006; 70:1805-1809.*
63. **Prinsley P**  
Results of revision myringoplasty: are they different to those of primary myringoplasty?  
*The Journal of Laryngology & Otology 2017; 131, 316-318.*
64. **DE S, Karkanevatos A, Srinivasan VR, Roland NJ, Lesser THJ**  
Miringoplasty using a subcutaneous soft tissue graft.  
*Clin Otolaryngol 2004; 29:314-317.*
65. **Gerlinger I, Ràth G, Szanyi I, Pytel J.**  
Miringoplasty for anterior and subtotal perforations using KTP-532 laser.  
*Eur Arch Otorhinolaryngol 2006; 263:816-819.*
66. **Heo KW**  
Outcomes of type I tympanoplasty using a cartilage shield graft in patients with poor prognostic factors  
*Auris Nasus Larynx 2016 ;doi.org/10.1016/j.anl.2016.10.013.*
67. **Inwood J.L., Wallace H.C., Clarke S.E.**  
Endural or postural incision for myringoplasty: does it make a difference to the patient?  
*Clin. Otolaryngol (2003); 396-398.*

68. **Phillips J S, Yung M W, Nunney I**  
Myringoplasty outcomes in the UK  
*The Journal of Laryngology & Otology (2015), 129, 860-864.*
69. **Jung T.**  
Medial or medio-lateral graft tympanoplasty for repair of tympanic membrane perforation.  
*International Journal of Pediatric Otorhinolaryngology 2009 ;73,941-3.*
70. **Brattmo M, Tideholment B, Carlborg B.**  
Chronic tympanic membrane perforation: middle ear pressure and tubal function.  
*Acta Otolaryngol 2003; 123: 569-574.*
71. **Lee P., Kelly G., Mills R.P.**  
Myringoplasty: does the size of perforation matter?  
*Clin. Otolaryngol 2002; 27:331-334.*
72. **Bewick J, Prinsley P**  
Hearing loss following myringoplasty – implications for informed consent  
*The Journal of Laryngology & Otology (2015); 129, 342-347.*
73. **Black B.**  
Design and development of a contoured ossicular replacement prosthesis:clinical trials of 125 cases.  
*Am J Otol 1990; 11: 85-89.*
74. **Kartush JM, Michaelides EM, Becvarovski Z, LaRouere MJ.**  
Over-under tympanoplasty.  
*Laryngoscope 2002;112:802-7.*
75. **Ben m'hamed R, Mezri S, Zgolli C, Benzarti S, Benzarti S.**  
Facteurs pronostiques pouvant influencer les résultats anatomiques de la tympanoplastie sur oreille humide  
*Annales françaises d'ORL et de Pathologie Cervico-faciale 2013 ; 1879-7261.*

76. **Fisch H, May J.**  
Tympoplasty, Mastoidectomy, and Stapes Surgery.  
*New York: Thieme Medical Pub, 1994.*
77. **Pinar, Ercan MD, Sadullahoglu, Kerim MD, Calli, Caglar MD et al.**  
Evaluation of prognostic factors and middle ear risk index in tympanoplasty.  
*Otolaryngol Head Neck Surg.2008;139(3):386-90.*
78. **Shekhar Biswas S, Hossain A, Alam M**  
Hearing evaluation after myringoplasty.  
*Bangladesh J Otorhinolaryngol(2010);16(1):23-28.*
79. **Naderpour M, Shahidi N, Hemmatjoo T**  
Comparison of Tympanoplasty Results in Dry and Wet Ears  
*Iran J Otorhinolaryngol. 2016; 28(86): 209-214.*
80. **Mehti Salviz MD et al**  
Prognostic factors in type I tympanoplasty  
*Auris Nasus Larynx (2014), 42(1), 20-23.*
81. **Singh GB, Sidhu TS, Sharma A.**  
Tympanoplasty type 1 in children: an evaluative study.  
*Int J Pediatr Otorhinolaryngol.2005;69:1071-6.*
82. **Fishman AJ, Marrinan MS, Huang TC, Kanowitz SJ.**  
Total tympanic membrane reconstruction: Allo Derm versus temporalis fascia.  
*The American Academy of Otolaryngology-Head and Neck Surgery Foundation 2004; 132(6), 906-915.*
83. **Yegin Y, Celik M , Koc AK , Küfeciler L, Elbistanlı MS, Kayhan FT.**  
Comparison of temporalis fascia muscle and full-thickness cartilage grafts in type 1 pediatric tympanoplasties  
*Braz J Otorhinolaryngol. 2016; 82(6), 695-701.*

- 84. Demirci S et al**  
Comparison of temporal muscle fascia and cartilage grafts in pediatric tympanoplasties  
*American Journal of otolaryngology head and neck medicine and surgery 2014; 35(6), 796-799*
- 85. El-Hennawi D.**  
Cartilage perichondrium composite graft (CPCG) in pediatric tympanoplasty.  
*International Journal of Pediatric Otorhinolaryngology(2001); 59(1): 1-5.*
- 86. Caylan R, Titiz A, Falcioni M, Donato G, Russo A, Talbah A et al.**  
Miringoplasty in children: factors influencing surgical outcome.  
*Otolaryngol. Head Neck Surg (1998);118(5): 709-713.*
- 87. Kolsi N et al**  
Miringoplastie et cartilage : à propos de 109 cas  
*Annales françaises ORL et de Pathologie Cervico-faciale 2013 .*
- 88. Koury E. et al**  
Tympanoplasties cartilagineuses: technique et résultats, comparaison aux tympanoplasties avec aponévrose temporale  
*Annales Françaises ORL et de pathologie cervico-faciale 2012 ; 129.*
- 89. Bastian D, Tran BA Huy P.**  
Organogenèse de l'oreille moyenne.  
*Encycl. Med Chir, Oto-rhino-laryngologie, 1996, 20p.*
- 90. Blanchet H.**  
Les ossiculoplasties a propos de 215 cas.  
*Thèse Doctorat Médecine,Paris;2005.*
- 91. Bouchet A, Cuilleret J**  
Anatomie topographique, descriptive et fonctionnelle. Tome 1 : le système nerveux, la face, la tête et les organes des sens.  
*Edition Masson. 1997.*

92. **Frank H Netter.**  
*Atlas d'anatomie humaine. Section 1 Tête et cou, Elsevier Masson (2007) ; 1-141 p.*
93. **Prost magnin O.**  
*Anatomie de la caisse du tympan. amico rowing club. 2003.*
94. **Uziel A.**  
L'oreille externe et l'oreille moyenne in physiologie neuro-sensorielle en otorhino-laryngologie.  
*Edition Masson ; 1983. 201p.*
95. **Lienart H.**  
Chirurgie spéciale et physiopathologie sensorielle aérospatiales  
*ORL Tome 1. 125p.*
96. **Aran J-M., Harrison RV.**  
Physiologie de la cochlée in physiologie neuro-sensorielle en otorhinolaryngologie.  
*Edition Masson ; 1983. 201p.*
97. **Garabedian EN, Denoyelle F et al.**  
Surdité de l'enfant.  
*Les Monographies du cca Groupe vol 34. Paris, édition amplifon ; 2003. 137p.*

## قسم الطبيب

اقسمُ باللهِ العَظِيمِ

أن أراقبَ الله في مهنتي.

وأن أصونَ حياة الإنسان في كافة أطوارها في كل الظروف والأحوال

بأذلة وسعي في إنقاذها من الهلاك والمرض والألم والقلق.

وأن أحفظ للناس كرامتهم، وأستر عورتهم، وأكتم سرهم.

وأن أكون على الدوام من وسائل رحمة الله، مسخرة كل رعايتي الطبية للقريب والبعيد،  
للصالح والطالح، والصديق والعدو.

وأن أتأبر على طلب العلم المسخر لنفع الإنسان .. لا لأذاه.

وأن أوقر من علمني، وأعلم من يصغرنني، وأكون أختاً لكل زميل

في المهنة الطبيّة متعاونين على البرّ والتقوى.

وأن تكون حياتي مصداق إيماني في سرّي وعلانيّتي ،

نقيّة مما يشينها تجاه الله ورَسُولِهِ وَالْمُؤْمِنِينَ.

والله على ما أقول شهيد.

أطروحة رقم 088

سنة 2017

**رأب طبلة الأذن: تجربة مصلحة الأذن الأنف والحنجرة  
وجراحة الوجه والرقبة بالمستشفى العسكري ابن سينا  
بمراكش**

**الأطروحة**

قدمت ونوقشت علانية يوم 2017/05/25

من طرف

**الآنسة اسماء الحناني**

المزداة في 28 أكتوبر 1991 بسعادة - مراكش

**لنيل شهادة الدكتوراه في الطب**

**الكلمات الأساسية :**

رأب طبلة الأذن - التهاب الأذن الوسطى المزمن - ثقب طبلة الأذن  
نتائج تشريحية - نتائج وظيفية

**اللجنة**

الرئيس

ح. عمار

السيد

أستاذ في طب أمراض الأذن الأنف والحنجرة

المشرف

ي. درواسي

السيد

أستاذ مبرز في طب أمراض الأذن الأنف والحنجرة

ي. رشدي

السيد

أستاذ مبرز في طب أمراض الأذن الأنف والحنجرة

ر. صديقي

السيد

الحكام

أستاذ مبرز في طب التخدير والإنعاش