UNIVERSITE MOHAMMED V - RABAT

FACULTE DE MEDECINE ET DE PHARMACIE - RABAT-

ANNEE: 2017 *THESE N°: 348*

LES PARASITOSES OCULAIRES

THESE

Présentée et soutenue publiquement le : .....

PAR

Mlle. Kamelia RIFAI

Née le 14 Mai 1991 à Tétouan

Médecin Interne du CHU Ibn Sina de Rabat

Pour l'Obtention du Doctorat en Médecine

MOTS CLES : Œil – Parasite – Infection – Traitement – Prophylaxie.

JURY

Mr. B. E. LMIMOUNI Professeur de Parasitologie et Mycologie	**PRESIDENT**
Mr. M. BOUCHRIK Professeur de Parasitologie et Mycologie	**RAPPORTEUR**
Mme. L. W. CHERKAOUI Professeur d'Ophtalmologie	**JUGES**
Mme. S. TACHFOUTI Professeur d'Ophtalmologie	
Mr. M. RABHI Professeur de Médecine Interne	



سبحانك لا علم لنا إلا ما علمتنا
إنك أنت العليم الحكيم

سورة البقرة: الآية: 31



UNIVERSITE MOHAMMED V DE RABAT

FACULTE DE MEDECINE ET DE PHARMACIE - RABAT

DOYENS HONORAIRES :

1962 – 1969 : Professeur Abdelmalek FARAJ
1969 – 1974 : Professeur Abdellatif BERBICH
1974 – 1981 : Professeur Bachir LAZRAK
1981 – 1989 : Professeur Taieb CHKILI
1989 – 1997 : Professeur Mohamed Tahar ALAOUI
1997 – 2003 : Professeur Abdelmajid BELMAHI
2003 – 2013 : Professeur Najia HAJJAJ - HASSOUNI



ADMINISTRATION :

Doyen : Professeur Mohamed ADNAOUI
Vice Doyen chargé des Affaires Académiques et estudiantines
Professeur Mohammed AHALLAT
Vice Doyen chargé de la Recherche et de la Coopération
Professeur Taoufiq DAKKA
Vice Doyen chargé des Affaires Spécifiques à la Pharmacie
Professeur Jamal TAOUFIK
Secrétaire Général : Mr. Mohamed KARRA

1- ENSEIGNANTS-CHERCHEURS MEDECINS ET PHARMACIENS

PROFESSEURS :

Décembre 1984

Pr. MAAOUNI Abdelaziz	Médecine Interne – ***Clinique Royale***
Pr. MAAZOUZI Ahmed Wajdi	Anesthésie -Réanimation
Pr. SETTAF Abdellatif	pathologie Chirurgicale

Novembre et Décembre 1985

Pr. BENSAID Younes	Pathologie Chirurgicale

Janvier, Février et Décembre 1987

Pr. CHAHED OUAZZANI Houria	Gastro-Entérologie
Pr. LACHKAR Hassan	Médecine Interne
Pr. YAHYAOUI Mohamed	Neurologie

Décembre 1988

Pr. BENHAMAMOUCH Mohamed Najib	Chirurgie Pédiatrique
Pr. DAFIRI Rachida	Radiologie

Décembre 1989

Pr. ADNAOUI Mohamed	Médecine Interne –***Doyen de la FMPR***
Pr. CHAD Bouziane	Pathologie Chirurgicale
Pr. OUAZZANI Taïbi Mohamed Réda	Neurologie

Janvier et Novembre 1990

Pr. CHKOFF Rachid	Pathologie Chirurgicale
Pr. HACHIM Mohammed*	Médecine-Interne
Pr. KHARBACH Aîcha	Gynécologie -Obstétrique
Pr. MANSOURI Fatima	Anatomie-Pathologique
Pr. TAZI Saoud Anas	Anesthésie Réanimation

Février Avril Juillet et Décembre 1991

Pr. AL HAMANY Zaîtounia	Anatomie-Pathologique
Pr. AZZOUZI Abderrahim	Anesthésie Réanimation –***Doyen de la FMPO***
Pr. BAYAHIA Rabéa	Néphrologie
Pr. BELKOUCHI Abdelkader	Chirurgie Générale
Pr. BENCHEKROUN Belabbes Abdellatif	Chirurgie Générale
Pr. BENSOUDA Yahia	Pharmacie galénique
Pr. BERRAHO Amina	Ophtalmologie
Pr. BEZZAD Rachid	Gynécologie Obstétrique
Pr. CHABRAOUI Layachi	Biochimie et Chimie
Pr. CHERRAH Yahia	Pharmacologie
Pr. CHOKAIRI Omar	Histologie Embryologie
Pr. KHATTAB Mohamed	Pédiatrie
Pr. SOULAYMANI Rachida	Pharmacologie – ***Dir. du Centre National PV***
Pr. TAOUFIK Jamal	Chimie thérapeutique ***V.D à la pharmacie+Dir du CEDOC***

Décembre 1992

Pr. AHALLAT Mohamed	Chirurgie Générale V.D Aff. Acad. et Estud
Pr. BENSOUDA Adil	Anesthésie Réanimation
Pr. BOUJIDA Mohamed Najib	Radiologie
Pr. CHAHED OUAZZANI Laaziza	Gastro-Entérologie
Pr. CHRAIBI Chafiq	Gynécologie Obstétrique
Pr. DEHAYNI Mohamed*	Gynécologie Obstétrique
Pr. EL OUAHABI Abdessamad	Neurochirurgie
Pr. FELLAT Rokaya	Cardiologie
Pr. GHAFIR Driss*	Médecine Interne
Pr. JIDDANE Mohamed	Anatomie
Pr. TAGHY Ahmed	Chirurgie Générale
Pr. ZOUHDI Mimoun	Microbiologie



Mars 1994

Pr. BENJAAFAR Noureddine	Radiothérapie
Pr. BEN RAIS Nozha	Biophysique
Pr. CAOUI Malika	Biophysique
Pr. CHRAIBI Abdelmjid	Endocrinologie et Maladies Métaboliques ***Doyen de la FMPA***
Pr. EL AMRANI Sabah	Gynécologie Obstétrique
Pr. EL BARDOUNI Ahmed	Traumato-Orthopédie

Pr. EL HASSANI My Rachid	Radiologie
Pr. ERROUGANI Abdelkader	Chirurgie Générale- ***Directeur CHIS***
Pr. ESSAKALI Malika	Immunologie
Pr. ETTAYEBI Fouad	Chirurgie Pédiatrique
Pr. HADRI Larbi*	Médecine Interne
Pr. HASSAM Badredine	Dermatologie
Pr. IFRINE Lahssan	Chirurgie Générale
Pr. JELTHI Ahmed	Anatomie Pathologique
Pr. MAHFOUD Mustapha	Traumatologie – Orthopédie
Pr. RHRAB Brahim	Gynécologie –Obstétrique
Pr. SENOUCI Karima	Dermatologie

Mars 1994

Pr. ABBAR Mohamed*	Urologie
Pr. ABDELHAK M'barek	Chirurgie – Pédiatrique
Pr. BELAIDI Halima	Neurologie
Pr. BENTAHILA Abdelali	Pédiatrie
Pr. BENYAHIA Mohammed Ali	Gynécologie – Obstétrique
Pr. BERRADA Mohamed Saleh	Traumatologie – Orthopédie
Pr. CHAMI Ilham	Radiologie
Pr. CHERKAOUI Lalla Ouafae	Ophtalmologie
Pr. JALIL Abdelouahed	Chirurgie Générale
Pr. LAKHDAR Amina	Gynécologie Obstétrique
Pr. MOUANE Nezha	Pédiatrie

Mars 1995

Pr. ABOUQUAL Redouane	Réanimation Médicale
Pr. AMRAOUI Mohamed	Chirurgie Générale
Pr. BAIDADA Abdelaziz	Gynécologie Obstétrique
Pr. BARGACH Samir	Gynécologie Obstétrique
Pr. CHAARI Jilali*	Médecine Interne
Pr. DIMOU M'barek*	Anesthésie Réanimation
Pr. DRISSI KAMILI Med Nordine*	Anesthésie Réanimation
Pr. EL MESNAOUI Abbes	Chirurgie Générale
Pr. ESSAKALI HOUSSYNI Leila	Oto-Rhino-Laryngologie
Pr. HDA Abdelhamid*	Cardiologie - ***Directeur HMI Med V***
Pr. IBEN ATTYA ANDALOUSSI Ahmed	Urologie
Pr. OUAZZANI CHAHDI Bahia	Ophtalmologie
Pr. SEFIANI Abdelaziz	Génétique
Pr. ZEGGWAGH Amine Ali	Réanimation Médicale



Décembre 1996

Pr. AMIL Touriya*	Radiologie
Pr. BELKACEM Rachid	Chirurgie Pédiatrie
Pr. BOULANOUAR Abdelkrim	Ophtalmologie
Pr. EL ALAMI EL FARICHA EL Hassan	Chirurgie Générale
Pr. GAOUZI Ahmed	Pédiatrie
Pr. MAHFOUDI M'barek*	Radiologie
Pr. OUADGHIRI Mohamed	Traumatologie-Orthopédie
Pr. OUZEDDOUN Naima	Néphrologie
Pr. ZBIR EL Mehdi*	Cardiologie

Novembre 1997

Pr. ALAMI Mohamed Hassan	Gynécologie-Obstétrique

Pr. BEN SLIMANE Lounis	Urologie
Pr. BIROUK Nazha	Neurologie
Pr. ERREIMI Naima	Pédiatrie
Pr. FELLAT Nadia	Cardiologie
Pr. HAIMEUR Charki*	Anesthésie Réanimation
Pr. KADDOURI Noureddine	Chirurgie Pédiatrique
Pr. KOUTANI Abdellatif	Urologie
Pr. LAHLOU Mohamed Khalid	Chirurgie Générale
Pr. MAHRAOUI CHAFIQ	Pédiatrie
Pr. TAOUFIQ Jallal	Psychiatrie
Pr. YOUSFI MALKI Mounia	Gynécologie Obstétrique

Novembre 1998

Pr. AFIFI RAJAA	Gastro-Entérologie
Pr. BENOMAR ALI	Neurologie – ***Doyen de la FMP Abulcassis***
Pr. BOUGTAB Abdesslam	Chirurgie Générale
Pr. ER RIHANI Hassan	Oncologie Médicale
Pr. BENKIRANE Majid*	Hématologie
Pr. KHATOURI ALI*	Cardiologie

Janvier 2000

Pr. ABID Ahmed*	Pneumophtisiologie
Pr. AIT OUMAR Hassan	Pédiatrie
Pr. BENJELLOUN Dakhama Badr.Sououd	Pédiatrie
Pr. BOURKADI Jamal-Eddine	Pneumo-phtisiologie
Pr. CHARIF CHEFCHAOUNI Al Montacer	Chirurgie Générale
Pr. ECHARRAB El Mahjoub	Chirurgie Générale
Pr. EL FTOUH Mustapha	Pneumo-phtisiologie
Pr. EL MOSTARCHID Brahim*	Neurochirurgie
Pr. ISMAILI Hassane*	Traumatologie Orthopédie- ***Dir. Hop. Av. Marr.***
Pr. MAHMOUDI Abdelkrim*	Anesthésie-Réanimation ***Inspecteur du SSM***
Pr. TACHINANTE Rajae	Anesthésie-Réanimation
Pr. TAZI MEZALEK Zoubida	Médecine Interne

Novembre 2000

Pr. AIDI Saadia	Neurologie
Pr. AJANA Fatima Zohra	Gastro-Entérologie
Pr. BENAMR Said	Chirurgie Générale
Pr. CHERTI Mohammed	Cardiologie
Pr. ECH-CHERIF EL KETTANI Selma	Anesthésie-Réanimation
Pr. EL HASSANI Amine	Pédiatrie ***Directeur Hop. Chekikh Zaied***
Pr. EL KHADER Khalid	Urologie
Pr. EL MAGHRAOUI Abdellah*	Rhumatologie
Pr. GHARBI Mohamed El Hassan	Endocrinologie et Maladies Métaboliques
Pr. MAHASSINI Najat	Anatomie Pathologique
Pr. MDAGHRI ALAOUI Asmae	Pédiatrie
Pr. ROUIMI Abdelhadi*	Neurologie

Décembre 2000

Pr. ZOHAIR ABDELAH*	ORL

Décembre 2001

Pr. BALKHI Hicham*	Anesthésie-Réanimation
Pr. BENABDELJLIL Maria	Neurologie
Pr. BENAMAR Loubna	Néphrologie
Pr. BENAMOR Jouda	Pneumo-phtisiologie
Pr. BENELBARHDADI Imane	Gastro-Entérologie
Pr. BENNANI Rajae	Cardiologie
Pr. BENOUACHANE Thami	Pédiatrie
Pr. BEZZA Ahmed*	Rhumatologie
Pr. BOUCHIKHI IDRISSI Med Larbi	Anatomie
Pr. BOUMDIN El Hassane*	Radiologie
Pr. CHAT Latifa	Radiologie
Pr. DAALI Mustapha*	Chirurgie Générale
Pr. DRISSI Sidi Mourad*	Radiologie
Pr. EL HIJRI Ahmed	Anesthésie-Réanimation
Pr. EL MAAQILI Moulay Rachid	Neuro-Chirurgie
Pr. EL MADHI Tarik	Chirurgie-Pédiatrique
Pr. EL OUNANI Mohamed	Chirurgie Générale
Pr. ETTAIR Said	Pédiatrie ***Directeur. Hop.d'Enfants***
Pr. GAZZAZ Miloudi*	Neuro-Chirurgie
Pr. HRORA Abdelmalek	Chirurgie Générale
Pr. KABBAJ Saad	Anesthésie-Réanimation
Pr. KABIRI EL Hassane*	Chirurgie Thoracique
Pr. LAMRANI Moulay Omar	Traumatologie Orthopédie
Pr. LEKEHAL Brahim	Chirurgie Vasculaire Périphérique
Pr. MAHASSIN Fattouma*	Médecine Interne
Pr. MEDARHRI Jalil	Chirurgie Générale
Pr. MIKDAME Mohammed*	Hématologie Clinique
Pr. MOHSINE Raouf	Chirurgie Générale
Pr. NOUINI Yassine	Urologie ***Directeur Hôpital Ibn Sina***
Pr. SABBAH Farid	Chirurgie Générale
Pr. SEFIANI Yasser	Chirurgie Vasculaire Périphérique
Pr. TAOUFIQ BENCHEKROUN Soumia	Pédiatrie

Décembre 2002

Pr. AL BOUZIDI Abderrahmane*	Anatomie Pathologique
Pr. AMEUR Ahmed *	Urologie
Pr. AMRI Rachida	Cardiologie
Pr. AOURARH Aziz*	Gastro-Entérologie
Pr. BAMOU Youssef *	Biochimie-Chimie
Pr. BELMEJDOUB Ghizlene*	Endocrinologie et Maladies Métaboliques
Pr. BENZEKRI Laila	Dermatologie
Pr. BENZZOUBEIR Nadia	Gastro-Entérologie
Pr. BERNOUSSI Zakiya	Anatomie Pathologique
Pr. BICHRA Mohamed Zakariya*	Psychiatrie
Pr. CHOHO Abdelkrim *	Chirurgie Générale
Pr. CHKIRATE Bouchra	Pédiatrie
Pr. EL ALAMI EL FELLOUS Sidi Zouhair	Chirurgie Pédiatrique
Pr. EL HAOURI Mohamed *	Dermatologie

Pr. FILALI ADIB Abdelhai	Gynécologie Obstétrique
Pr. HAJJI Zakia	Ophtalmologie
Pr. IKEN Ali	Urologie
Pr. JAAFAR Abdeloihab*	Traumatologie Orthopédie
Pr. KRIOUILE Yamina	Pédiatrie
Pr. LAGHMARI Mina	Ophtalmologie
Pr. MABROUK Hfid*	Traumatologie Orthopédie
Pr. MOUSSAOUI RAHALI Driss*	Gynécologie Obstétrique
Pr. OUJILAL Abdelilah	Oto-Rhino-Laryngologie
Pr. RACHID Khalid *	Traumatologie Orthopédie
Pr. RAISS Mohamed	Chirurgie Générale
Pr. RGUIBI IDRISSI Sidi Mustapha*	Pneumophtisiologie
Pr. RHOU Hakima	Néphrologie
Pr. SIAH Samir *	Anesthésie Réanimation
Pr. THIMOU Amal	Pédiatrie
Pr. ZENTAR Aziz*	Chirurgie Générale

Janvier 2004

Pr. ABDELLAH El Hassan	Ophtalmologie
Pr. AMRANI Mariam	Anatomie Pathologique
Pr. BENBOUZID Mohammed Anas	Oto-Rhino-Laryngologie
Pr. BENKIRANE Ahmed*	Gastro-Entérologie
Pr. BOUGHALEM Mohamed*	Anesthésie Réanimation
Pr. BOULAADAS Malik	Stomatologie et Chirurgie Maxillo-faciale
Pr. BOURAZZA Ahmed*	Neurologie
Pr. CHAGAR Belkacem*	Traumatologie Orthopédie
Pr. CHERRADI Nadia	Anatomie Pathologique
Pr. EL FENNI Jamal*	Radiologie
Pr. EL HANCHI ZAKI	Gynécologie Obstétrique
Pr. EL KHORASSANI Mohamed	Pédiatrie
Pr. EL YOUNASSI Badreddine*	Cardiologie
Pr. HACHI Hafid	Chirurgie Générale
Pr. JABOUIRIK Fatima	Pédiatrie
Pr. KHARMAZ Mohamed	Traumatologie Orthopédie
Pr. MOUGHIL Said	Chirurgie Cardio-Vasculaire
Pr. OUBAAZ Abdelbarre*	Ophtalmologie
Pr. TARIB Abdelilah*	Pharmacie Clinique
Pr. TIJAMI Fouad	Chirurgie Générale
Pr. ZARZUR Jamila	Cardiologie

Janvier 2005

Pr. ABBASSI Abdellah	Chirurgie Réparatrice et Plastique
Pr. AL KANDRY Sif Eddine*	Chirurgie Générale

Pr. ALLALI Fadoua	Rhumatologie
Pr. AMAZOUZI Abdellah	Ophtalmologie
Pr. AZIZ Noureddine*	Radiologie
Pr. BAHIRI Rachid	Rhumatologie
Pr. BARKAT Amina	Pédiatrie
Pr. BENYASS Aatif	Cardiologie
Pr. BERNOUSSI Abdelghani	Ophtalmologie
Pr. DOUDOUH Abderrahim*	Biophysique
Pr. EL HAMZAOUI Sakina*	Microbiologie
Pr. HAJJI Leila	Cardiologie *(mise en disponibilité)*
Pr. HESSISSEN Leila	Pédiatrie
Pr. JIDAL Mohamed*	Radiologie
Pr. LAAROUSSI Mohamed	Chirurgie Cardio-vasculaire
Pr. LYAGOUBI Mohammed	Parasitologie
Pr. NIAMANE Radouane*	Rhumatologie
Pr. RAGALA Abdelhak	Gynécologie Obstétrique
Pr. SBIHI Souad	Histo-Embryologie Cytogénétique
Pr. ZERAIDI Najia	Gynécologie Obstétrique



Décembre 2005

Pr. CHANI Mohamed	Anesthésie Réanimation

Avril 2006

Pr. ACHEMLAL Lahsen*	Rhumatologie
Pr. AKJOUJ Said*	Radiologie
Pr. BELMEKKI Abdelkader*	Hématologie
Pr. BENCHEIKH Razika	O.R.L
Pr. BIYI Abdelhamid*	Biophysique
Pr. BOUHAFS Mohamed El Amine	Chirurgie - Pédiatrique
Pr. BOULAHYA Abdellatif*	Chirurgie Cardio – Vasculaire
Pr. CHENGUETI ANSARI Anas	Gynécologie Obstétrique
Pr. DOGHMI Nawal	Cardiologie
Pr. FELLAT Ibtissam	Cardiologie
Pr. FAROUDY Mamoun	Anesthésie Réanimation
Pr. HARMOUCHE Hicham	Médecine Interne
Pr. HANAFI Sidi Mohamed*	Anesthésie Réanimation
Pr. IDRISS LAHLOU Amine*	Microbiologie
Pr. JROUNDI Laila	Radiologie
Pr. KARMOUNI Tariq	Urologie
Pr. KILI Amina	Pédiatrie
Pr. KISRA Hassan	Psychiatrie
Pr. KISRA Mounir	Chirurgie – Pédiatrique
Pr. LAATIRIS Abdelkader*	Pharmacie Galénique
Pr. LMIMOUNI Badreddine*	Parasitologie



Pr. MANSOURI Hamid*	Radiothérapie
Pr. OUANASS Abderrazzak	Psychiatrie
Pr. SAFI Soumaya*	Endocrinologie
Pr. SEKKAT Fatima Zahra	Psychiatrie
Pr. SOUALHI Mouna	Pneumo – Phtisiologie
Pr. TELLAL Saida*	Biochimie
Pr. ZAHRAOUI Rachida	Pneumo – Phtisiologie

Octobre 2007

Pr. ABIDI Khalid	Réanimation médicale
Pr. ACHACHI Leila	Pneumo phtisiologie
Pr. ACHOUR Abdessamad*	Chirurgie générale
Pr. AIT HOUSSA Mahdi*	Chirurgie cardio vasculaire
Pr. AMHAJJI Larbi*	Traumatologie orthopédie
Pr. AOUFI Sarra	Parasitologie
Pr. BAITE Abdelouahed*	Anesthésie réanimation ***Directeur ERSM***
Pr. BALOUCH Lhousaine*	Biochimie-chimie
Pr. BENZIANE Hamid*	Pharmacie clinique
Pr. BOUTIMZINE Nourdine	Ophtalmologie
Pr. CHARKAOUI Naoual*	Pharmacie galénique
Pr. EHIRCHIOU Abdelkader*	Chirurgie générale
Pr. ELABSI Mohamed	Chirurgie générale
Pr. EL MOUSSAOUI Rachid	Anesthésie réanimation
Pr. EL OMARI Fatima	Psychiatrie
Pr. GHARIB Noureddine	Chirurgie plastique et réparatrice
Pr. HADADI Khalid*	Radiothérapie
Pr. ICHOU Mohamed*	Oncologie médicale
Pr. ISMAILI Nadia	Dermatologie
Pr. KEBDANI Tayeb	Radiothérapie
Pr. LALAOUI SALIM Jaafar*	Anesthésie réanimation
Pr. LOUZI Lhoussain*	Microbiologie
Pr. MADANI Naoufel	Réanimation médicale
Pr. MAHI Mohamed*	Radiologie
Pr. MARC Karima	Pneumo phtisiologie
Pr. MASRAR Azlarab	Hématologique
Pr. MRABET Mustapha*	Médecine préventive santé publique et hygiène
Pr. MRANI Saad*	Virologie
Pr. OUZZIF Ez zohra*	Biochimie-chimie
Pr. RABHI Monsef*	Médecine interne
Pr. RADOUANE Bouchaib*	Radiologie
Pr. SEFFAR Myriame	Microbiologie
Pr. SEKHSOKH Yessine*	Microbiologie
Pr. SIFAT Hassan*	Radiothérapie
Pr. TABERKANET Mustafa*	Chirurgie vasculaire périphérique
Pr. TACHFOUTI Samira	Ophtalmologie



Pr. TAJDINE Mohammed Tariq*	Chirurgie générale
Pr. TANANE Mansour*	Traumatologie orthopédie
Pr. TLIGUI Houssain	Parasitologie
Pr. TOUATI Zakia	Cardiologie

Décembre 2007

Pr. DOUHAL ABDERRAHMAN	Ophtalmologie

Décembre 2008

Pr ZOUBIR Mohamed*	Anesthésie Réanimation
Pr TAHIRI My El Hassan*	Chirurgie Générale

Mars 2009

Pr. ABOUZAHIR Ali*	Médecine interne
Pr. AGDR Aomar*	Pédiatre
Pr. AIT ALI Abdelmounaim*	Chirurgie Générale
Pr. AIT BENHADDOU El hachmia	Neurologie
Pr. AKHADDAR Ali*	Neuro-chirurgie
Pr. ALLALI Nazik	Radiologie
Pr. AMINE Bouchra	Rhumatologie
Pr. ARKHA Yassir	Neuro-chirurgie
Pr. BELYAMANI Lahcen*	Anesthésie Réanimation
Pr. BJIJOU Younes	Anatomie
Pr. BOUHSAIN Sanae*	Biochimie-chimie
Pr. BOUI Mohammed*	Dermatologie
Pr. BOUNAIM Ahmed*	Chirurgie Générale
Pr. BOUSSOUGA Mostapha*	Traumatologie orthopédique
Pr. CHAKOUR Mohammed *	Hématologie biologique
Pr. CHTATA Hassan Toufik*	Chirurgie vasculaire périphérique
Pr. DOGHMI Kamal*	Hématologie clinique
Pr. EL MALKI Hadj Omar	Chirurgie Générale
Pr. EL OUENNASS Mostapha*	Microbiologie
Pr. ENNIBI Khalid*	Médecine interne
Pr. FATHI Khalid	Gynécologie obstétrique
Pr. HASSIKOU Hasna *	Rhumatologie
Pr. KABBAJ Nawal	Gastro-entérologie
Pr. KABIRI Meryem	Pédiatrie
Pr. KARBOUBI Lamya	Pédiatrie
Pr. L'KASSIMI Hachemi*	Microbiologie ***Directeur Hôpital My Ismail***
Pr. LAMSAOURI Jamal*	Chimie Thérapeutique
Pr. MARMADE Lahcen	Chirurgie Cardio-vasculaire
Pr. MESKINI Toufik	Pédiatrie
Pr. MESSAOUDI Nezha *	Hématologie biologique
Pr. MSSROURI Rahal	Chirurgie Générale





Pr. NASSAR Ittimade	Radiologie
Pr. OUKERRAJ Latifa	Cardiologie
Pr. RHORFI Ismail Abderrahmani *	Pneumo-phtisiologie

PROFESSEURS AGREGES :

Octobre 2010

Pr. ALILOU Mustapha	Anesthésie réanimation
Pr. AMEZIANE Taoufiq*	Médecine interne
Pr. BELAGUID Abdelaziz	Physiologie
Pr. BOUAITY Brahim*	ORL
Pr. CHADLI Mariama*	Microbiologie
Pr. CHEMSI Mohamed*	Médecine aéronautique
Pr. DAMI Abdellah*	Biochimie chimie
Pr. DARBI Abdellatif*	Radiologie
Pr. DENDANE Mohammed Anouar	Chirurgie pédiatrique
Pr. EL HAFIDI Naima	Pédiatrie
Pr. EL KHARRAS Abdennasser*	Radiologie
Pr. EL MAZOUZ Samir	Chirurgie plastique et réparatrice
Pr. EL SAYEGH Hachem	Urologie
Pr. ERRABIH Ikram	Gastro entérologie
Pr. LAMALMI Najat	Anatomie pathologique
Pr. MOSADIK Ahlam	Anesthésie Réanimation
Pr. MOUJAHID Mountassir*	Chirurgie générale
Pr. NAZIH Mouna*	Hématologie
Pr. ZOUAIDIA Fouad	Anatomie pathologique

Mai 2012

Pr. AMRANI Abdelouahed	Chirurgie Pédiatrique
Pr. ABOUELALAA Khalil*	Anesthésie Réanimation
Pr. BELAIZI Mohamed*	Psychiatrie
Pr. BENCHEBBA Driss*	Traumatologie Orthopédique
Pr. DRISSI Mohamed*	Anesthésie Réanimation
Pr. EL ALAOUI MHAMDI Mouna	Chirurgie Générale
Pr. EL KHATTABI Abdessadek*	Médecine Interne
Pr. EL OUAZZANI Hanane*	Pneumophtisiologie
Pr. ER-RAJI Mounir	Chirurgie Pédiatrique
Pr. JAHID Ahmed	Anatomie pathologique
Pr. MEHSSANI Jamal*	Psychiatrie
Pr. RAISSOUNI Maha*	Cardiologie

Février 2013

Pr. AHID Samir	Pharmacologie – Chimie
Pr. AIT EL CADI Mina	Toxicologie
Pr. AMRANI HANCHI Laila	Gastro-Entérologie
Pr. AMOUR Mourad	Anesthésie Réanimation

Pr. AWAB Almahdi	Anesthésie Réanimation
Pr. BELAYACHI Jihane	Réanimation Médicale
Pr. BELKHADIR Zakaria Houssain	Anesthésie Réanimation
Pr. BENCHEKROUN Laila	Biochimie-Chimie
Pr. BENKIRANE Souad	Hématologie
Pr. BENNANA Ahmed*	Informatique Pharmaceutique
0.	
Pr. BENSGHIR Mustapha*	Anesthésie Réanimation
Pr. BENYAHIA Mohammed*	Néphrologie
Pr. BOUATIA Mustapha	Chimie Analytique
Pr. BOUABID Ahmed Salim*	Traumatologie Orthopédie
Pr. BOUTARBOUCH Mahjouba	Anatomie
Pr. CHAIB Ali*	Cardiologie
Pr. DENDANE Tarek	Réanimation Médicale
Pr. DINI Nouzha*	Pédiatrie
Pr. ECH-CHERIF EL KETTANI Mohamed Ali	Anesthésie Réanimation
Pr. ECH-CHERIF EL KETTANI Najwa	Radiologie
Pr. ELFATEMI Nizare	Neuro-Chirurgie
Pr. EL GUERROUJ Hasnae	Médecine Nucléaire
Pr. EL HARTI Jaouad	Chimie Thérapeutique
Pr. EL JOUDI Rachid*	Toxicologie
Pr. EL KABABRI Maria	Pédiatrie
Pr. EL KHANNOUSSI Basma	Anatomie Pathologie
Pr. EL KHLOUFI Samir	Anatomie
Pr. EL KORAICHI Alae	Anesthésie Réanimation
Pr. EN-NOUALI Hassane*	Radiologie
Pr. ERRGUIG Laila	Physiologie
Pr. FIKRI Meryim	Radiologie
Pr. GHFIR Imade	Médecine Nucléaire
Pr. IMANE Zineb	Pédiatrie
Pr. IRAQI Hind	Endocrinologie et maladies métaboliques
Pr. KABBAJ Hakima	Microbiologie
Pr. KADIRI Mohamed*	Psychiatrie
Pr. LATIB Rachida	Radiologie
Pr. MAAMAR Mouna Fatima Zahra	Médecine Interne
Pr. MEDDAH Bouchra	Pharmacologie
Pr. MELHAOUI Adyl	Neuro-chirurgie
Pr. MRABTI Hind	Oncologie Médicale
Pr. NEJJARI Rachid	Pharmacognosie
Pr. OUBEJJA Houda	Chirurgie Pédiatrique
Pr. OUKABLI Mohamed*	Anatomie Pathologique
Pr. RAHALI Younes	Pharmacie Galénique
Pr. RATBI Ilham	Génétique
Pr. RAHMANI Mounia	Neurologie
Pr. REDA Karim*	Ophtalmologie



Pr. REGRAGUI Wafa	Neurologie
Pr. RKAIN Hanan	Physiologie
Pr. ROSTOM Samira	Rhumatologie
Pr. ROUAS Lamiaa	Anatomie Pathologique
Pr. ROUIBAA Fedoua*	Gastro-Entérologie
Pr. SALIHOUN Mouna	Gastro-Entérologie
Pr. SAYAH Rochde	Chirurgie Cardio-Vasculaire
Pr. SEDDIK Hassan*	Gastro-Entérologie
Pr. ZERHOUNI Hicham	Chirurgie Pédiatrique
Pr. ZINE Ali*	Traumatologie Orthopédie

Avril 2013

Pr. EL KHATIB Mohamed Karim*	Stomatologie et Chirurgie Maxillo-faciale
Pr. GHOUNDALE Omar*	Urologie
Pr. ZYANI Mohammad*	Médecine Interne

Enseignants Militaires



MARS 2014

ACHIR ABDELLAH	Chirurgie Thoracique
BENCHAKROUN MOHAMMED	Traumatologie- Orthopédie
BOUCHIKH MOHAMMED	Chirurgie Thoracique
EL KABBAJ DRISS	Néphrologie
EL MACHTANI IDRISSI SAMIRA	Biochimie-Chimie
HARDIZI HOUYAM	Histologie- Embryologie-Cytogénétique
HASSANI AMALE	Pédiatrie
HERRAK LAILA	Pneumologie
JANANE ABDELLA TIF	Urologie
JEAIDI ANASS	Hématologie Biologique
KOUACH JAOUAD	Génécologie-Obstétrique
LEMNOUER ABDELHAY	Microbiologie
MAKRAM SANAA	Pharmacologie
OULAHYANE RACHID	Chirurgie Pédiatrique
RHISSASSI MOHAMED JMFAR	CCV
SABRY MOHAMED	Cardiologie
SEKKACH YOUSSEF	Médecine Interne
TAZL MOUKBA. :LA.KLA.	Génécologie-Obstétrique

*Enseignants Militaires

DECEMBRE 2014

ABILKACEM RACHID'	Pédiatrie
AIT BOUGHIMA FADILA	Médecine Légale
BEKKALI HICHAM	Anesthésie-Réanimation
BENAZZOU SALMA	Chirurgie Maxillo-Faciale
BOUABDELLAH MOUNYA	Biochimie-Chimie
BOUCHRIK MOURAD	Parasitologie
DERRAJI SOUFIANE	Pharmacie Clinique
DOBLALI TAOUFIK	Microbiologie
EL AYOUBI EL IDRISSI ALI	Anatomie
EL GHADBANE ABDEDAIM HATIM	Anesthésie-Réanimation
EL MARJANY MOHAMMED	Radiothérapie
FE]JAL NAWFAL	Chirurgie Réparatrice et Plastique
JAHIDI MOHAMED	O.R.L
LAKHAL ZOUHAIR	Cardiologie
OUDGHIRI NEZHA	Anesthésie-Réanimation
Rami Mohamed	Chirurgie Pédiatrique
SABIR MARIA	Psychiatrie
SBAI IDRISSI KARIM	Médecine préventive, santé publique et Hyg.

Enseignants *Militaires

Chef de Service des Ressources Humaines
Abdellah KHALLOUD
RABAT

AOUT 2015

Meziane meryem	Dermatologie
Tahri latifa	Rhumatologie

JANVIER 2016

BENKABBOU AMINE	Chirurgie Générale
EL ASRI FOUAD	Ophtalmologie
ERRAMI NOUREDDINE	O.R.L
NITASSI SOPHIA	O.R.L

2- ENSEIGNANTS – CHERCHEURS SCIENTIFIQUES

PROFESSEURS / PRs. HABILITES

Pr. ABOUDRAR Saadia	Physiologie
Pr. ALAMI OUHABI Naima	Biochimie – chimie
Pr. ALAOUI KATIM	Pharmacologie
Pr. ALAOUI SLIMANI Lalla Naïma	Histologie-Embryologie
Pr. ANSAR M'hammed	Chimie Organique et Pharmacie Chimique
Pr. BOUHOUCHE Ahmed	Génétique Humaine
Pr. BOUKLOUZE Abdelaziz	Applications Pharmaceutiques
Pr. BOURJOUANE Mohamed	Microbiologie
Pr. CHAHED OUAZZANI Lalla Chadia	Biochimie – chimie
Pr. DAKKA Taoufiq	Physiologie
Pr. DRAOUI Mustapha	Chimie Analytique
Pr. EL GUESSABI Lahcen	Pharmacognosie
Pr. ETTAIB Abdelkader	Zootechnie
Pr. FAOUZI Moulay El Abbes	Pharmacologie
Pr. HAMZAOUI Laila	Biophysique
Pr. HMAMOUCHI Mohamed	Chimie Organique
Pr. IBRAHIMI Azeddine	Biologie moléculaire
Pr. KHANFRI Jamal Eddine	Biologie
Pr. OULAD BOUYAHYA IDRISSI Med	Chimie Organique
Pr. REDHA Ahlam	Chimie
Pr. TOUATI Driss	Pharmacognosie
Pr. ZAHIDI Ahmed	Pharmacologie
Pr. ZELLOU Amina	Chimie Organique

Mise à jour le 14/12/2016 par le
Service des Ressources Humaines



Dédicaces

Toutes les lettres ne sauraient trouver les mots qu'il faut…

Tous les mots ne sauraient exprimer la gratitude, l'amour, la reconnaissance et le respect que je vous dois.

Je dédie cette thèse à …

À Allah le tout puissant

Qui m'a inspiré et guidé dans le bon chemin

Je vous dois ce que je suis devenue.

Louanges et remerciements Pour votre clémence et miséricorde

À LA MEMOIRE DE MES GRAND-PARENTS MATERNELS

Aucun mot ne pourra exprimer ma grande tristesse en votre absence.

Vos visages gais et souriants, votre tendresse infinie, et votre amour incomparable resteront à jamais gravés dans mon cœur.

Je vous remercie pour tous les beaux moments que nous avons partagé en famille, pour votre affection et dévouement.

Je vous remercie pour m'avoir appris à prendre des décisions dans la vie.

Vous me manquez beaucoup Mamanina et Bassido.

J'aurai aimé que vous soyez à mes côtés en ce jour mais le destin en a décidé autrement.

J'espère que vous êtes fiers de moi.

Je vous aime.

Que vos âmes reposent en paix.

À MES GRAND-PARENTS PATERNELS

En gage de mon respect et amour, je vous dédie ce travail et vous souhaite beaucoup de bonheur, santé et quiétude.

À MON PÈRE RIFAI OMAR

Le grand militant, qui a toujours été un exemple pour ses enfants, qui m'a toujours poussé à me surpasser dans tout ce que j'entreprends, qui m'a transmis cette rage de vaincre et la faim de savoir.

Celui qui a été ma source de motivation, le moteur de mes ambitions, qui m'a appris que le savoir est une richesse que nul ne peut voler.

Je te serai cher père reconnaissant toute ma vie, pour tout le mal que tu t'es donné pour moi à chaque étape de ma vie, pour ta patience et ton amour.

Puisse Dieu, le tout puissant, te préserver et t'accorder santé, longue vie et bonheur.

Ce titre de Docteur en Médecine je le porterai fièrement et je te le dédie.

À MA TENDRE MERE OUAFAA AMEZIAN

Le symbole du dévouement et du sacrifice,

pour son amour son écoute permanente et son soutien inconditionnel.

Ma mère qui a toujours été là dans les moments les plus difficiles de ma vie, pour me soutenir et me protéger.

Ce travail représente le si peu avec lequel je pourrai vous remercier.

Aucun mot, aucune dédicace ne saurait exprimer à sa juste valeur, l'ampleur de l'affection et de l'admiration que j'éprouve pour vous.

Puisse Dieu, le tout puissant, te préserver et t'accorder santé, longue vie et bonheur.

Mon diplôme vous appartient. Je te dédie cette thèse maman pour t'exprimer toute ma gratitude et je te dis tout simplement : je t'aime maman, Merci.

À MON FRÈRE ISMAIL RIFAI

A travers ce travail je t'exprime tout mon amour

et mon admiration

Sans Toi ma vie n'aurait pas eu le même goût.

Tu as toujours été pour moi l'ami, le frère et le confident sur qui je peux compter.

Je te remercie pour ton soutien, ta compréhension et tes encouragements.

Que Dieu le tout-Puissant, t'accorde longue vie, prospérité et réussite.

Je te souhaite tout le bonheur et le succès que tu mérites.

Je t'aime beaucoup.

À MA TANTE AMEZIAN SANAE

ET SA PETITE FAMILLE

Vous êtes pour mon ma deuxième famille, je ne peux exprimer avec des mots tout l'amour et l'affection que j'ai pour vous.

J'ai beaucoup de chance de vous avoir à mes côtés, et je vous souhaite beaucoup de bonheur et de réussite.

À MES CHERS ONCLES ET TANTES PATERNELS

ET MATERNELS

ET A TOUS MES COUSINS ET COUSINES

En gage de témoignage de mes sentiments et nos souvenirs partagés, je vous dédie ce travail et vous souhaite tout le bonheur du monde.

.

À MES AMIES INTIMES ET LEURS FAMILLES

-OULAD ALI AMAL

-MARS WIAM

-KDDAF SOFIA

-ABOUEDDAHAB ZINEB

-ESSAADI YOUSRA

-RIZNAT MALAK

-OULAD ALI SARA

Vous êtes plus que des amies, vous êtes mes sœurs et vous n'avez jamais cessé de me soutenir durant toute notre amitié ainsi que vos familles.

Nous avons partagé des souvenirs agréables et vous avez toujours fait preuve d'une vraie amitié et d'un amour propre.

Que dieu préserve notre amitié pour qu'elle ne se dénoue jamais.

Je vous exprime mon affection et mon respect et je vous dédie cette thèse en vous souhaitant une vie pleine de succès, de joie et de bonheur.

À MES AMIES ET COLLÈGUES

OPHTALMOLOGISTES

-BASMA MRINI

- EL KAISSOUMI LOUBNA

-TAOURI NARJISS

-EL HACHIMI RIM

-EZZAHRAOUI MANAL

-BOUTKHIL MAROUA …

A tous les moments qu'on a passé ensemble,

à tous nos souvenirs ! Je vous souhaite à tous

longue vie pleine de bonheur et de prospérité.

Je vous dédie ce travail en témoignage

de ma reconnaissance et de mon respect.

Merci pour tous les moments formidables qu'on a partagés et qu'on

partagera encore.

À TOUS MES AMI(E)S ET TOUS MES COLLÈGUES INTERNES ET RÉSIDENTS SPÉCIALEMENTS LES INTERNES DU C.H.U DE LA PROMOTION 2015

Veuillez-trouver dans ce travail l'expression de ma reconnaissance, de ma gratitude et mon respect le plus profond, en réponse à votre sympathie, gentillesse, votre aide et amabilité.

Puisse Dieu vous protéger et vous prêter longue vie, santé et bonheur.

À Tous Mes Maitres De L'enseignement Primaire,

De L'enseignement Secondaire,

Et De L'enseignement Superieur,

Et À Tout Le Personnel De La Faculté De Médecine

Et De Pharmacie De Rabat

En témoignage de mon affection et respect, je vous dédie ce travail.

À Tout Le Personnel Médical Et Paramédical

Du Service De Pneumologie

Et De Chirurgie Vasculaire

Du Centre Hospitalier Universitaire Ibn Sina De Rabat,

Du Service De Pediatrie P1 De L'hôpital Des Enfants De Rabat,

Et Du Service D'ophtalmologie A À

L'hôpital Des Specialites De Rabat.

Nous vous remercions pour votre aide malgré vos charges personnelles

Veuillez trouver ici l'expression de ma reconnaissance la plus sincère.

a tous ceux qui me sont trop

chers et que j'ai omis de citer.

à tous ceux qui ont participé de pres ou de loin a

la realisation de ce travail.

à tous ceux qui ont cette pénible tâche de soulager les gens et diminuer

leurs souffrances.

Remerciements

A notre maître et président de thèse

Monsieur B.E. LMIMOUNI

Professeur de Parasitologie et Mycologie

HÔPITAL MILITAIRE MOHAMMED V

D'INSTRUCTION -RABAT

Vous nous faites l'insigne honneur d'accepter la présidence de notre thèse.

Veuillez trouver dans ce travail, l'expression de notre profonde gratitude, et de nos remerciements.

Veuillez cher président et maitre, croire à l'expression de notre plus profond respect et notre sincère admiration.

A notre maître et rapporteur de thèse :

MONSIEUR M. BOUCHRIK

Professeur agrégé de Parasitologie et Mycologie

HÔPITAL MILITAIRE MOHAMMED V

D'INSTRUCTION -RABAT

Vous nous avez confié ce travail et vous nous avez aidé minutieusement avec compétence, amabilité et patiente.

Votre gentillesse, votre modestie et vos qualités humaines n'ont d'égal que votre compétence.

Veuillez, Monsieur, accepter l'expression de notre dévouement, notre profond respect et notre reconnaissance.

A notre maître et juge de thèse :

Madame L.O. CHERKAOUI

Professeur d'ophtalmologie

HÔPITAL DES SPÉCIALITÉS - RABAT

Nous sommes très touchés de vous compter parmi les membres de notre jury. Vous avez accepté en toute simplicité de juger ce travail et c'est pour nous un grand honneur de soumettre notre travail à votre haute compétence.

Durant notre formation, nous avons le privilège de bénéficier de votre enseignement et d'apprécier votre sens professionnel.

Veuillez accepter, cher Maître, l'assurance de notre estime et de trouver ici l'expression de notre respectueuse considération et notre profonde admiration pour toutes vos qualités scientifiques et humaines.

A Notre maître et juge de thèse

Madame S. TACHFOUTI

Professeur D'ophtalmologie Rabat

HÔPITAL DES SPÉCIALITÉS - RABAT

Vous avez aimablement accepté de juger notre thèse.

Nous apprécions vos qualités professionnelles et humaines.

Votre culture scientifique et vos qualités humaines suscitent en nous une grande admiration, et sont pour nous un exemple à suivre dans l'exercice de notre profession.

Votre gentiellesse, votre modestie, votre sérieux ET votre rigueur n'ont d'égal que votre compétence.

Veuillez trouver ici cher maitre, le témoignage de notre reconnaissance et de nos sincères remerciements.

A Notre maître et juge de thèse :

Monsieur M. RABHI

Professeur de médecine interne

HÔPITAL MILITAIRE MOHAMMED V

D'INSTRUCTION -RABAT

Nous sommes particulièrement heureux et honorés que vous avez bien accepté de juger notre thèse.

Nous avons été particulièrement touchés par la simplicité, la gentillesse et la rigueur de travail qui vous caractérisent.

Permettez-nous de vous exprimer notre profond respect et vive reconnaissance.

LISTES DES ABRÉVIATIONS

- Ig : Immunoglobuline
- Th1-Th2 : Helper Cell Type 1-Helper Cell Type 2.
- PAMPs : pathogen associated molecular pattern
- ECP : Eosinophil cationic protein
- MBP : Major Basic Protein
- Var : Variété
- CMV : Cytomégalovirus
- Spp : spécifs
- MGG : May Grunwald Giemsa
- PCR : Polymerase Chain Reaction
- HA : Humeur aqueuse
- NFS : numération formule sanguine
- TLR : Toll Like Receptor
- TNF : Tumor Necrosis Factor
- TGF: Tumor Growth Factor
- CMH: Complexe Majeure d'Histocompatibilité
- CPA : Cellule Présentatrice d'Antigènes
- GM-CSF :Granulocyte Macrophage Colony Stimulating Factor
- C1q : Fraction C1 du complément
- BAV : Baisse de l'Acuité Visuelle

- DUSN : Diffuse Unilateral Subacute Neuroretinitis
- CD : Coefficient de Desmonts
- ELISA : Enzyme-Linked Immunosorbent Assay
- IFI : Immunofluorescence indirecte
- CI : Charge Immunitaire
- BCE : Biopsie Cutanée Exsangue
- OCT : Optical Coherent Tomography
- ISAGA : Immunosorbent Agglutination Assay
- IDR : ImmunoDiffusion Radiale
- AMM : Autorisation de Mise sur le Marché
- PHMB : Polyhexaméthylène Biguanide
- PUI : Pharmacies à Usage Intérieur
- OMS : organisation mondiale de la santé
- FED : fonds européen pour le développement
- OCCGE: organisations de coordination et de coopération de lutte contre les grandes-endémies
- OCEAC : Organisation commune de lutte contre les grandes-endémies en Afrique centrale
- OCP : Onchocerciasis Control Program
- APOC :African Program Onchocerciasis Control
- OEPA :Program for the Elimination of Onchocerciasis in America

SOMMAIRE

INTRODUCTION 2

1. RAPPEL ANATOMIQUE ET PHYSIOLOGIQUE 5

1.1 Anatomie de l'œil 5

1.2 Mécanismes de défense de l'œil 9

1.2.1 Défense anatomique des paupières 9

1.2.2 Défense conjonctivale 10

1.2.3 Défense cornéenne 11

1.2.4 Défense lacrymale 14

1.2.5 Défense cellulaire 16

2. RAPPEL PARASITOLOGIQUE 21

2.1 Le parasite 22

2.2 Le réservoir du parasite 23

2.3 L'hôte 24

2.4 Les relations hôte-parasite 25

2.5 Les facteurs modifiant la relation hôte-parasite 26

2.6 La diversité parasitaire 27

2.7 La spécificité parasitaire 28

2.8 Les aberrations du parasitisme 29

2.9 Le cycle parasitaire : 29

2.10 La classification des parasites 30

3.LE TABLEAU CLINIQUE DES PARASITOSES OCULAIRES 36

3.1 Parasitoses à localisation oculaire responsable d'une atteinte du segment antérieur de l'œil 36

3.2 Parasitoses à localisation oculaire responsable d'une atteinte du segment postérieur de l'œil 90

4.DIAGNOSTIC DES PARASITOSES OCULAIRES 143

5.**TRAITEMENT DES PARASITOSES OCULAIRES** 173

5.1 Traitement médical 174

5.2 Traitement chirurgical 185

6.**PROPHYLAXIE DES PARASITOSES OCULAIRES** 195

CONCLUSION 206

RESUMES 209

BIBLIOGRAPHIE 213



Introduction

INTRODUCTION

Rares sont les parasitoses dont on peut dire qu'elles n'atteignent jamais l'œil.

Rares sont celles dont le tropisme est purement oculaire.

Rares sont également celles dont cette localisation ne met pas en jeu le pronostic fonctionnel visuel.

Voilà résumé le paradoxe des parasitoses oculaires.

Il constitue probablement la raison pour laquelle ce thème a rarement été développé en tant que tel dans la littérature médicale.

Les parasites oculaires chez l'homme sont très nombreux et peu connus dans nos régions, et sont trop souvent sous-diagnostiquées.

Cette panoplie de parasites engendrent une multitude de lésions oculaires engageant le pronostic fonctionnel visuel.

Il est donc important d'en avoir connaissance, surtout concernant l'aspect du diagnostic biologique et des différents moyens disponibles au laboratoire pour le diagnostic des plus fréquentes de ces affections en tenant compte d'un certain nombre de contraintes dont les principales sont : la difficulté des prélèvements et le rendement des techniques diagnostiques utilisées.

Dans le cadre de cette revue de la littérature sur les parasitoses oculaires, nous

Allons présenter une brève description de l'anatomie de l'œil, ainsi que ses

Mécanismes de défense. Par la suite nous aborderons en détail les parasitoses

Oculaires dans leur pathogénie et manifestations cliniques. Par ailleurs, vue les difficultés de diagnostic de cette pathologie, une partie de ce

Travail sera dédiée à l'apport du laboratoire vis-à-vis des parasitoses oculaires. Enfin, nous terminerons cette revue de la littérature par les schémas thérapeutiques utilisés.

Étant donné le manque de données bibliographiques, on se limitera aux plus fréquentes de ces pathologies afin de permettre aux praticiens d'aujourd'hui de reconnaître les lésions spécifiques de chacun de ces principaux parasites, de les isoler et finalement de mettre en place des mesures prophylactiques et un traitement efficace pour éviter les complications et les multiples récidives.

Rappel anatomique et physiologique

1. RAPPEL ANATOMIQUE ET PHYSIOLOGIQUE

1.1 Anatomie de l'œil

Le globe oculaire est contenu dans une cavité osseuse, la cavité orbitaire, qui loge en plus : les muscles extrinsèques du bulbe ou muscles oculomoteurs ; la gaine du bulbe ; les vaisseaux et les nerfs ; et le corps adipeux de l'orbite.

On décrit sous le nom d'annexes de l'œil 3 organes accessoires :

1. ***La conjonctive*** : membrane muqueuse transparente qui recouvre la face interne des paupières (conjonctive *palpébrale*) et tapisse une partie du globe oculaire (conjonctive *bulbaire*). Elle assure un rôle de protection.
2. ***Les paupières*** : ce sont 2 rideaux musculo-membraneux mobiles, protégeant l'œil et étalant à sa surface le liquide lacrymal qui l'humidifie. Ce rôle de protection par recouvrement antérieur est capital.
3. ***L'appareil lacrymal*** : composé de la glande lacrymale et d'un ensemble de conduits destinés à l'évacuation des larmes ou voies lacrymales. Les larmes favorisent le glissement des paupières sur le globe, préviennent les effets néfastes de l'évaporation sur la partie de l'œil exposé à l'air et assurent aussi le nettoyage, la protection, l'humectation et la lubrification de l'œil**.** (1)

L'œil, ou globe oculaire, est une structure creuse de forme globalement sphérique. Il se compose de 3 tuniques, et contient trois milieux transparents : l'humeur aqueuse, le cristallin et le corps vitré.

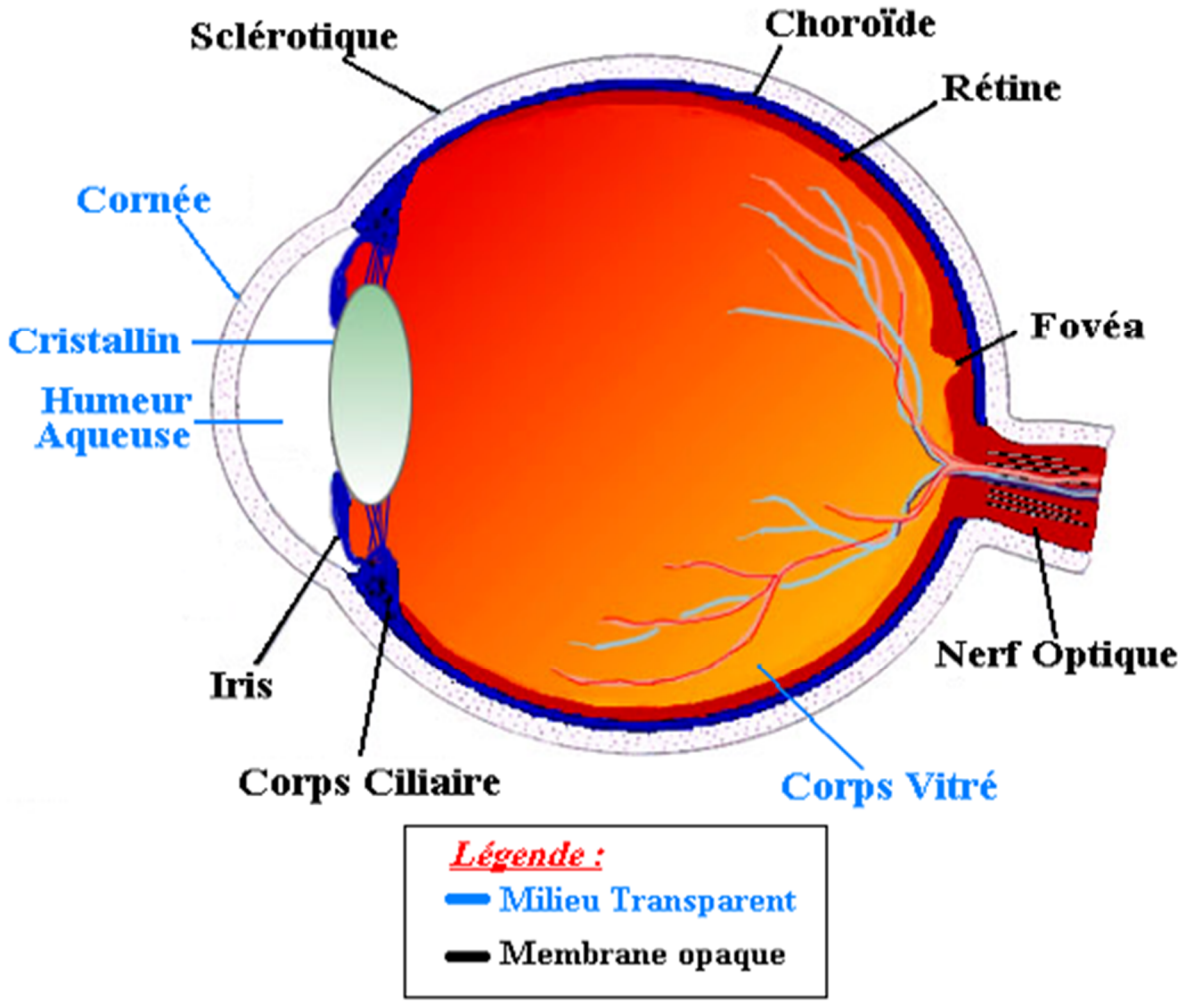

FIGURE 1 ANATOMIE DE L'ŒIL (2)

1- La tunique fibreuse : externe, se compose de la sclérotique opaque en arrière et de la cornée transparente en avant :

- ***la sclérotique*** : c'est une membrane fibreuse, résistante et rigide, formée d'un tissu conjonctif dense et peu vascularisé, elle entoure et protège l'œil à l'extérieur tout en maintenant sa forme. La sclérotique forme ce que l'on appelle couramment "le blanc de l'œil". Elle est traversée par un grand nombre de petits canaux (artères, nerfs, veines) et, à l'arrière, par une ouverture où passent les fibres du nerf optique et qui s'appelle la lame criblée.

- ***la cornée*** : transparente et bombée, constitue la *lentille* principale du système optique oculaire. Elle est formée d'avant en arrière de l'épithélium, la membrane basale épithéliale, la membrane de Bowman, le stroma, la membrane de Descemet et de l'endothélium cornéen. Elle permet en plus la pénétration des rayons lumineux dans le globe oculaire.

2- La tunique vasculaire : ou l'uvée ; formée de trois parties : la choroïde, le corps ciliaire et l'iris.

- ***la choroïde*** : est une couche vasculaire, tapissant l'intérieur du globe.

- ***l'iris*** : est la portion la plus antérieure de l'uvée ; il est de structure pigmentée, il est situé dans l'humeur aqueuse entre la cornée et le cristallin, séparant ainsi la chambre antérieure de la chambre postérieure de l'œil. Composé de muscles lisses, il permet de contrôler la taille de la **pupille** et donc les rayons lumineux pénétrant dans le globe oculaire, il joue un rôle de diaphragme.

- le **corps ciliaire** est formée de muscles lisses, qui maintiennent le cristallin, et en modifient la forme.

3- La tunique nerveuse : est la rétine, composée de deux couches : la couche pigmentaire (externe) qui empêche la lumière de diffuser dans l'œil, et la couche interne qui est une structure nerveuse, composée de nombreux photorécepteurs (cônes et bâtonnets) et de cellules traitant et acheminant l'information visuelle vers le cerveau.

La rétine est formée de 2 parties :

- une partie postérieure, en arrière de l'Ora Serrata, **la rétine fonctionnelle** : c'est la partie optique de la rétine. Elle est composée de 10

couches, parmi lesquelles une couche pigmentaire et une couche photosensible (comprenant les cônes et les bâtonnets). La face externe n'adhère que faiblement à la tunique vasculaire. La face interne présente 2 zones d'aspect particulier :

- la papille optique : disque de 1,5 mm de diamètre situé à la sortie du nerf optique. C'est la zone de vision nulle.
- la macula : dépression elliptique jaunâtre, située au pôle postérieur. Son centre est déprimé en fovéa centralis. La macula est la zone de vison maximum.

- une partie antérieure, en avant de l'Ora Serrata, la rétine aveugle qui tapisse le corps ciliaire et l'iris jusqu'au rebord de la pupille. Cette partie cilio-irienne de la rétine est nettement moins épaisse que la rétine optique, elle n'a aucune valeur fonctionnelle visuelle. (1; 3)

Ces tuniques enferment des milieux transparents, indispensables à la vision. Ces milieux transparents sont au nombre de trois et forment une lentille convergente.

1- ***L'humeur aqueuse*** : c'est un liquide transparent qui remplit l'espace entre la cornée et le cristallin, liquide continuellement renouvelé et qui, avec le corps vitré, maintient la pression oculaire. L'humeur aqueuse assure la nutrition de la cornée et du cristallin.

2- ***Le cristallin*** : lentille biconvexe flexible et transparente qui permet la mise au point par sa plasticité, il est situé à l'intérieur du globe oculaire. Sa partie antérieure est en contact avec l'humeur aqueuse et sa partie postérieure avec le corps vitré. Il est maintenu en place par une série de fibres amarrées au corps ciliaire, la zonule.

3- ***Le corps vitré*** : masse gélatineuse et transparente, située entre la rétine et le cristallin. Le corps vitré maintient la rétine contre les parois de l'œil. Il assure la transmission de la lumière, soutien du cristallin et participe à la pression intraoculaire. (1)

1.2 Mécanismes de défense de l'œil

L'œil impose au système immunitaire des contraintes d'efficacité et d'innocuité particulièrement exigeantes et contradictoires. Interface avec le monde environnant, il constitue avec ses annexes un compartiment muqueux de l'organisme de petite dimension, particulièrement exposé, mais apparemment peu vulnérable grâce à une multiplicité de moyens de défense : flore microbienne, clignement des paupières, flux continu du film lacrymal et composition complexe et variable de ce dernier qui doit être agressif à l'égard des microorganismes, mais protecteur et nutritif pour la cornée, et enfin un tissu lymphoïde associé aux muqueuses caractérisé par la production abondante d'IgA1 et d'IgD et d'anticorps naturels. À la fois vitre et ultime barrière, la cornée possède tous les éléments nécessaires à une réponse efficace, mais par leur distribution ou leur état basal, ne les utilisera qu'en dernier recours. L'œil est en effet aussi un instrument d'optique prolongeant le système nerveux central ; les vaisseaux doivent donc être absents de l'axe optique et toute inflammation comporte le risque d'être délétère. (4)

1.2.1 Défense anatomique des paupières

Les paupières assurent une protection mécanique de la surface oculaire, le réflexe de clignement des cils protège l'œil contre les particules ou le traumatisme, ainsi leur balayage sur la face antérieure du globe assure l'évacuation des larmes, des débris, des microbes et des allergènes dans le système excréteur lacrymal.

1.2.2 Défense conjonctivale

La conjonctive est une membrane muqueuse vascularisée qui, avec l'appareil palpébral, participe activement à la protection du globe oculaire.

Sur le plan anatomique, elle se subdivise en trois zones, une portion palpébrale ou tarsale qui tapisse la face postérieure des paupières, une portion bulbaire qui recouvre le globe jusqu'au limbe faisant ainsi jonction avec la cornée, et, entre les deux, la zone des culs-de-sac représentant les zones de réflexion (Figure2).

Sur le plan histologique, la conjonctive est constituée d'un épithélium de surface, stratifié de type cylindrique comportant deux assises de cellules, reposant sur un chorion séparé par une membrane basale.

L'épithélium conjonctival présente une surface festonnée constituée de cellules possédant des microvillosités augmentant ainsi la surface d'échange.

Parmi les différentes populations cellulaires, on distingue des cellules épithéliales à fonction sécrétoire, les cellules à mucus, qui assurent la production de l'essentiel des mucines, constituant primordial du film lacrymal.

La conjonctive remplit un rôle de défense, non seulement mécanique, mais également immunitaire grâce à la présence de cellules immunocompétentes (les lymphocytes T et B, et des cellules présentatrices d'antigènes (les cellules de Langerhans) qui sont dotées de capacités migratoires et de phénomènes de recrutement en surface lors d'une agression ou d'un épisode inflammatoire. (5)

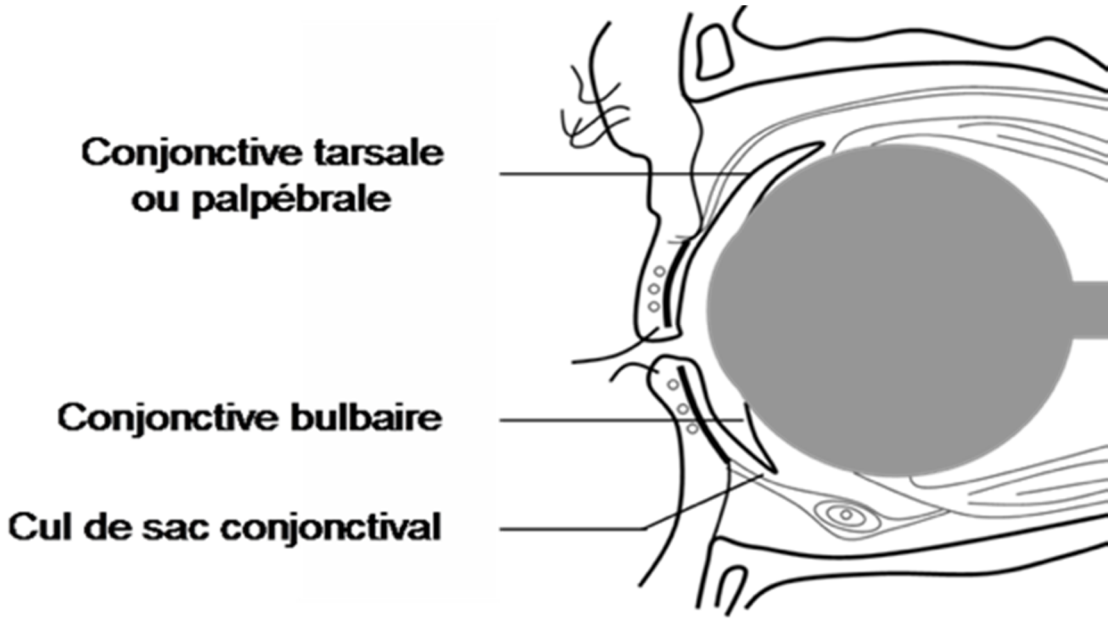

FIGURE 2 HISTOLOGIE DE LA CONJONCTIVE **(6)**

1.2.3 Défense cornéenne

A. La cornée et les récepteurs Toll-Like (TLR)

La cornée représente l'ultime interface avec l'intérieur de l'œil. C'est à la fois une vitre et la dernière barrière à la pénétration. Elle doit donc à la fois posséder tous les moyens de déclencher une réponse immunitaire efficace et ne les utiliser qu'en dernier recours, ce qui signifie aussi inhiber toute activation inopportune(7). Elle est composée d'une couche stromale hydrophile encadrée de deux couches hydrophobes, épithéliale à l'extérieure et endothéliale vers l'intérieur. Cette organisation limite considérablement les transferts moléculaires vers l'intérieur de l'œil. De plus les deux interfaces épithélial et endothélial apparaissent orientées vers la non-réponse immunitaire : leurs cellules sont équipées de molécules membranaires capables d'inhiber

l'activation des cellules effectrices. Par ailleurs, les vascularisations sanguine et lymphatique sont cantonnées à sa périphérie au niveau du limbus. Cela explique que les molécules de l'immunité qui diffusent à partir de cette source puissent avoir une concentration décroissante vers le centre de la cornée, notamment c1q (Fraction 1 du complément) qui est une grosse molécule ; en cas d'inflammation la néoangiogénèse pourra combler l'écart au prix d'une dégradation fonctionnelle importante.

De la même façon il semble que les récepteurs Toll-Like ne sont exprimés que dans les couches basales de l'épithélium cornéen, mais non dans sa partie apicale. Cette famille de récepteurs est l'une de celles qui permettent à l'immunité naturelle de reconnaître des motifs moléculaires conservés au sein des agents microbiens (les pathogen associated molecular pattern pour pamps), mais aussi parfois des motifs endogènes ; et leur mise en jeu différentielle intervient dans l'orientation de la réponse immunitaire. Probablement absents de la surface de l'épithélium, mais présents dans sa partie profonde, leur engagement témoignerait de l'agression de l'épithélium cornéen avec déclenchement de la sécrétion de cytokines pro-inflammatoires et de chimiokines. Ces récepteurs seraient également exprimés par les fibroblastes du stroma que l'on considère comme la principale source des chimiokines qui recrutent les leucocytes du limbus vascularisé vers la cornée avasculaire. Le déclenchement de la réaction inflammatoire conduisant à la cécité liée à *onchocerca volvulus* chez l'homme pourrait ainsi relever en réalité d'une activation de ces cellules médiée par TLR4 en présence d'une substance endotoxine-like provenant en fait de *wolbachia*, une bactérie endosymbiotique associée au parasite. Par ailleurs, les premières études de l'expression de ces récepteurs chez l'homme font également apparaître une présence privilégiée de cellules présentatrices d'antigène exprimant TLR4 au niveau du corps ciliaire et

de la racine de l'iris avec une localisation stratégique périvasculaire et sous-épithéliale. Un autre lieu d'expression particulièrement important serait l'épithélium pigmentaire de la rétine où ils pourraient jouer un double rôle de maintien de l'homéostasie et de protection ; d'autant plus qu'a été rapportée une association entre un variant du gène de TLR4 et la dégénérescence maculaire liée à l'âge (4).

B. Coopération conjonctive-cornée

Si la conjonctive se révèle être le site majeur des mécanismes cellulaires activés lors de phénomènes inflammatoires locaux, incluant ceux liés à l'allergie, la cornée peut dans certaines pathologies sévères, être impliquée. Le système immunitaire cornéen est nettement plus réduit que celui de la conjonctive, sans doute dans le but d'éviter des réactions cellulaires dommageables pour sa transparence, la conjonctive jouant le rôle de sentinelle en réagissant la première lors d'une agression. La répartition des cellules dendritiques cornéennes est spécifique avec un contingent important au niveau du limbe, en connexion d'une part avec le réseau conjonctival et d'autre part, avec les cellules immunitaires du stroma cornéen. D'autres cellules dendritiques, possédant des marqueurs de surface différents, sont également présentes dans les couches basales de l'épithélium périphérique (8).

Les complications cornéennes retrouvées par exemple dans la kérato-conjonctivite vernale ou atopique sont en réalité davantage dues à une atteinte chimique directe, notamment par le biais des protéines cytotoxiques synthétisées par les polynucléaires éosinophiles, qu'à une action mécanique ou même immunologique (9).

1.2.4 Défense lacrymale

Le film lacrymal, élément non tissulaire mais néanmoins indispensable à la vitalité de la surface de l'œil, constitue après l'appareil palpébral, le premier système de défense de l'œil. Il remplit ce rôle par une action mécanique et chimique, mais également immunologique. Il représente le vecteur principal de médiateurs, de cytokines, et joue ainsi un rôle essentiel dans les pathologies inflammatoires aiguës ou chroniques qui touchent la conjonctive et/ou la cornée.

Sur le plan anatomique, il est constitué de trois couches principales qui sont de dedans en dehors, la couche muqueuse, la couche aqueuse et la couche lipidique (10). Les deux premières sont en réalité indissociables et forment un gel aqueux adhérent à la surface épithéliale (Figure 3).

La couche muqueuse est constituée de mucus essentiellement fabriqué par les cellules caliciformes de l'épithélium conjonctival. Son rôle est capital dans la protection cornéenne car la surface de l'épithélium cornéen est naturellement hydrophobe, limitant ainsi l'action de l'eau des larmes incapable de recouvrir en permanence la totalité de l'aire cornéenne.

La couche aqueuse représente quantitativement la partie la plus importante du film lacrymal et provient des glandes lacrymales principales et accessoires.

La couche lipidique est constituée de cires, de cholestérol et d'acides gras saturés. Ces éléments sont synthétisés par les glandes de meibomius situées sur le rebord des paupières. Le rôle de cette couche externe est de limiter l'évaporation de la phase aqueuse et de stabiliser le film lacrymal.

Au-delà de son rôle de protection mécanique, le film lacrymal joue également un rôle de défense immunologique et chimique en véhiculant un taux élevé de lysozyme, de β-lysines, de lactoferrine ainsi qu'une forte concentration en anticorps IgA et IgG, synthétisés par les plasmocytes présents au niveau des glandes lacrymales (11). Par ailleurs, le film lacrymal contient des protéines sériques provenant du secteur vasculaire par filtration, essentiellement l'albumine, l'haptoglobine, les IgG, les IgA, les IgM et les IgE, les α2-macroglobulines, les protéines du complément, la transferrine, l'α1-antitrypsine et les β2-microglobulines qui ont des rôles antibactériens et anti-inflammatoires.

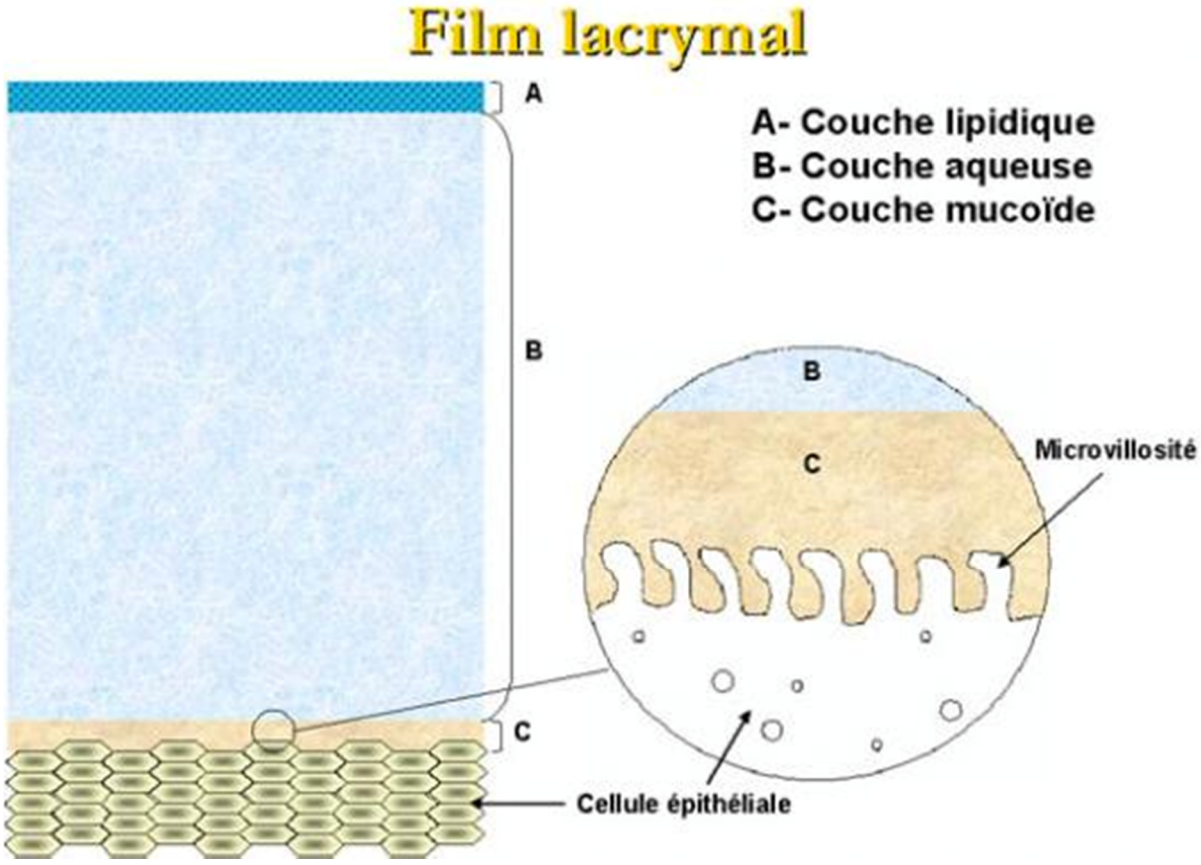

FIGURE 3 LES COUCHES DU FILM LACRYMAL (12)

1.2.5 Défense cellulaire

Plusieurs cellules interviennent dans la défense de l'œil :

A. Les cellules dendritiques

Appelées cellules de Langerhans lorsqu'elles sont en position intra-épithéliale comme au niveau de l'épithélium conjonctival, elles représentent généralement les premiers acteurs de la réaction inflammatoire. Elles forment à ce niveau un réseau cellulaire dont le rôle est d'être sentinelle. Elles permettent la présentation de l'antigène aux lymphocytes T réalisant ainsi leur « sensibilisation ». Ce rôle de présentation est rendu possible par la présence à leur surface des antigènes de classe ii du complexe majeur d'histocompatibilité (CMH). Ces cellules sont douées de capacités migratoires et sont susceptibles de voir leur densité tissulaire augmenter sous l'influence de cytokines, notamment le GM-CSF (granulocyte macrophage-colony stimulating factor) et le TNF-α (tumor necrosis factor alpha). Les molécules d'adhésion comme les Icams sont également nécessaires au bon fonctionnement cellulaire.

Les cellules de Langerhans possèdent également à leur surface des récepteurs pour les IgE. Ceux-ci sont impliqués dans certains phénomènes de chronicisation de l'allergie par stimulation de l'immunité à médiation cellulaire par l'intermédiaire du système Th2 (13).

B. Les macrophages

Cellules dérivées de la moelle osseuse, les macrophages ont comme principale fonction, la phagocytose, dirigée principalement contre des micro-organismes. Ils peuvent cependant exprimer des antigènes de classe II, leur conférant ainsi des propriétés de présentation de l'antigène en complément des cellules dendritiques.

C. Les lymphocytes

On distingue essentiellement deux types de lymphocytes, les lymphocytes T et les lymphocytes B, la différence étant faite uniquement par leurs marqueurs de surface et leurs fonctions. Tous proviennent de cellules souches de la moelle osseuse, la différenciation se faisant pour les lymphocytes T dans le thymus, pour les lymphocytes B dans le foie, la rate du fœtus et la moelle osseuse adulte.

Les lymphocytes B sont à l'origine des réactions d'immunité humorale par l'intermédiaire d'immunoglobuline de surface, notamment de type IgM et IgD. Ils possèdent également des antigènes de classe II, ainsi que des récepteurs pour certaines fractions du complément. L'activation du lymphocyte T se fait après contact avec l'antigène qui lui est spécifique. Il se transforme alors en plasmocyte responsable de la synthèse d'anticorps spécifique de l'antigène impliqué. Les IgM sont les premiers anticorps sécrétés puis, secondairement, ce sont les IgG. Les IgE, également synthétisées par le lymphocyte B activé, sont, à l'état normal, sécrétées en quantité infimes. Ce sont elles qui sont impliquées dans les réactions d'hypersensibilité immédiate. L'activation des lymphocytes B nécessite une collaboration cellulaire, notamment par la cellule présentatrice d'antigène ainsi que par des lymphocytes T auxiliaires (helpers).

Les lymphocytes T sont impliqués dans les réactions d'immunité à médiation cellulaire, notamment dans les phénomènes d'hypersensibilité retardée. Ils sont caractérisés par leurs marqueurs membranaires multiples, mais deux sous-populations principales doivent être distinguées : les lymphocytes T4 dits auxiliaires et T8 dits suppresseurs.

d. Le système Th1 — Th2

Cette distinction est basée non pas sur un profil membranaire, mais sur les produits de synthèse du lymphocyte T et sur les réactions immunitaires qui en découlent. Ainsi les lymphocytes Th1 produisent essentiellement des interleukines 2 et 12, de l'interféron-γ et des TNF. Ils sont principalement impliqués dans des mécanismes d'hypersensibilité retardée. Les lymphocytes Th2 fabriquent des interleukines 3, 4 et 5 et le GM-CSF. Ils permettent le recrutement des mastocytes et des éosinophiles, entraînant la production d'IgE.

e. Les mastocytes

Grosses cellules rondes abondamment situées dans le tissu conjonctif, la peau et les muqueuses à proximité des vaisseaux, ils se caractérisent par leurs récepteurs de surface pour les IgE et par leurs produits de synthèse, l'histamine, les protéoglycanes et les protéases.

Le mastocyte est au cœur de la réaction allergique dite d'hypersensibilité immédiate lorsqu'un antigène spécifique se fixe sur Les IgE à la surface de la cellule et déclenche la dégranulation brutale des mastocytes et la libération des médiateurs contenus dans les granules comme l'histamine. D'autres médiateurs sont également libérés lors de la dégranulation comme la tryptase, activatrice des fractions du complément, ou la kallicréine pro-inflammatoire. Les mastocytes peuvent également produire d'autres médiateurs directement après activation comme la phospholipase A2, elle-même nécessaire à la synthèse d'acide arachidonique, prostaglandines, leucotriènes ou paf, ou encore de l'interféron-γ ou du TGF-β. Ainsi le mastocyte apparaît comme la cellule-clé de la réaction allergique, et constitue la cible privilégiée sur le plan thérapeutique que ce soit directement par l'utilisation d'anti-dégranulants, ou indirectement sur les produits de synthèse, comme classiquement les anti-histaminiques ou de façon plus récente les anti-leucotriènes (14).

f. Les polynucléaires éosinophiles

Les éosinophiles font partie des granulocytes du sang circulant qui, par l'intermédiaire de molécules d'adhésion, peuvent migrer dans le tissu conjonctif. Ils se caractérisent par la présence de récepteurs pour le complément et la portion Fc des IgG, IgA, IgM et IgE, ainsi que par la synthèse de médiateurs pro-inflammatoires comme la MBP (major basic protein) ou l'ECP (eosinophil cationic protein). Ces deux protéines majeures synthétisées par les éosinophiles ont une action toxique directe sur l'épithélium cornéen.

Rappel Parasitologique

2. RAPPEL PARASITOLOGIQUE

Toute pathologie infectieuse correspond à une agression par un agent pathogène dit parasite auquel l'organisme doit répondre par la mise en œuvre de moyens de défense. Les manifestations cliniques traduisent en réalité un déséquilibre entre la virulence de l'agent pathogène et les défenses immunitaires de l'hôte(Figure4) : c'est la relation hôte-parasite, dont l'issue peut se solder de façon variable soit le plus souvent vers une guérison de l'agressé, soit par une évolution défavorable témoignant de la victoire de l'agresseur.

L'ensemble des mécanismes qui président à cette relation antagoniste permet de comprendre l'ensemble des faits observables dans l'évolution des maladies infectieuses.

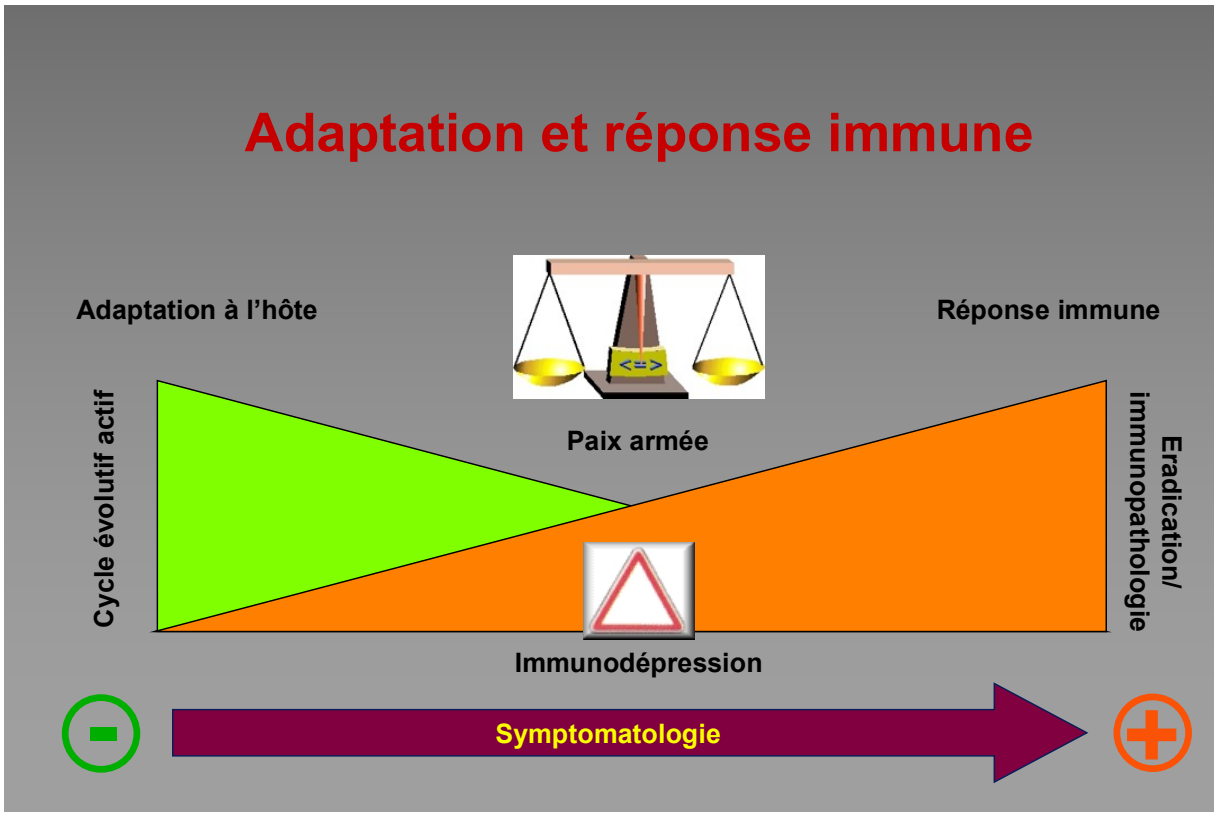

FIGURE 4 RELATION HOTE-PARASITE (15)

2.1 Le parasite

Le mot parasite vient du grec : *parasitos* vient de *para* qui signifie à côté et *sitos* qui signifie aliment.

Le parasite se définit comme étant un agent infectieux eucaryote (animal, végétal ou fongique), qui au cours de son cycle de développement va, de façon temporaire ou permanente, se développer aux dépens d'un autre être vivant eucaryote appelé hôte (16).

C'est un être vivant, évoluant de façon temporaire ou constante à la surface (ectoparasite) ou à l'intérieur (endoparasite tissulaire ou cavitaire) d'un autre être vivant aux dépens duquel il doit nécessairement édifier et entretenir sa propre substance. Il crée chez son hôte un état dommageable, mais n'entraîne pas immédiatement et inéluctablement la mort de celui-ci, par opposition au prédateur (17).

Notre environnement est peuplé d'une myriade de et parasites parfois pathogènes, et dont l'objectif est de croître, de prospérer et de se reproduire. Ainsi, une fois dans l'organisme, le parasite va chercher à survivre et à se développer.

Le micro-organisme qui aura le plus de chances de survie est celui qui pourra se diviser rapidement et efficacement. Parmi les facteurs qui lui permettent de se développer, sa pathogénicité et sa virulence.

En réalité, les pathogènes les plus virulents, ceux qui de fait tuent leur hôte, peuvent être les moins bien adaptés pour survivre (Figure 4).

La puissance de l'agressivité du parasite s'exprime dans ce qu'il est convenu d'appeler la virulence. Cette dernière recouvre un ensemble de caractéristiques de l'agent agresseur, diversement associées (18). Elles font d'un parasite un pathogène potentiellement plus ou moins sévère.

Le pouvoir pathogène des parasites est lié à leur multiplication intracellulaire et au site de cette multiplication pour les protozoaires : macrophages pour *leischmania sp.*, hématies pour *plasmodium sp.* Pour les métazoaires, il est lié au cycle de migration dans l'organisme à la phase initiale et au site de fixation des vers adultes (19).

Par ailleurs, les parasites disposent également des moyens leur permettant d'échapper au système immunitaire de l'hôte. Il existe en effet une grande variabilité antigénique au sein d'une même espèce parasitaire (*plasmodium sp*., *trypanosoma sp*.) Et les antigènes varient au cours du cycle parasitaire, nécessitant une adaptation permanente mais retardée du système immunitaire.

De plus, certaines protéines parasitaires perturbent le fonctionnement immunitaire optimal (diminution des réponses prolifératives lors de l'infection par *trypanosoma sp.* par exemple). Ainsi, dans la majorité des parasitoses humaines, la chronicité est la règle. L'immunité est le plus souvent non stérilisante mais permet une résistance progressive limitant la prolifération de l'agent pathogène malgré les réinfestations (19).

2.2 Le réservoir du parasite

Le réservoir du parasite est un milieu biotique ou abiotique qui contribue à maintenir le parasite dans la nature, il peut être :

- Un réservoir animal pour les affections parasitaires communes à l'homme et à l'animal ou les affections strictes à l'animal.
- Un réservoir humain pour les affections strictement humaines (anthroponose).

2.3 L'hôte

Un hôte est un organisme qui héberge un parasite, un partenaire mutuel ou un partenaire commensal, nécessaire à son cycle de vie.

Dans le cas du parasitisme, l'organisme hébergé peut provoquer des effets néfastes pour l'hôte. L'hôte doit s'adapter pour ne pas rencontrer le parasite (par exemple en modifiant son comportement). Si la rencontre a eu lieu, l'hôte doit s'adapter pour se débarrasser du parasite (immunité).

L'hôte peut être :

- Un hôte définitif, parfois aussi appelé hôte primaire, c'est un hôte chez lequel le parasite atteint sa maturité et effectue sa reproduction sexuée.
- Un hôte intermédiaire, parfois aussi appelé hôte secondaire, c'est un hôte chez lequel le parasite va subir une évolution larvaire et/ou va effectuer sa reproduction asexuée.
- Un hôte parénétique qui est un hôte surnuméraire facultatif dans le cycle de vie d'un parasite (17).
- Le vecteur : peut être passif ou actif, c'est l'agent qui transmet la maladie ou la forme infestante, il peut être un hôte intermédiaire (exemple : filaire), ou un hôte définitif (exemple : l'anophèle pour le paludisme) ou Simple transporteur (mouches pour amibiase intestinale).

2.4 Les relations hôte-parasite

L'interaction entre un hôte et un micro-organisme est dynamique : chaque protagoniste agit pour augmenter ses chances de survie.

Les relations possibles entre l'hôte et la parasite sont les suivantes :

- Le parasitisme : c'est une association temporaire ou permanente de deux êtres vivants dont l'un, appelé parasite, se développe aux dépens de l'autre appelé hôte. L'organisme parasite vit aux dépens d'un hôte qui lui fournit un biotope et/ou des éléments nutritifs nécessaires à sa survie, cet hôte en pâtissant de façon plus ou moins grave.
- Le commensalisme : c'est une association temporaire, souple, rarement obligatoire, bénéfique pour le commensal et sans inconvénients pour l'associé, l'organisme se nourrit de matières organiques sur un être vivant (milieu buccal, intestin) sans entraîner de troubles ou de spoliations chez son hôte.
- La symbiose : c'est une association obligatoire et permanente de 2 êtres vivants qui ne peuvent vivre l'un sans l'autre, les êtres vivent en étroite collaboration dans une association bénéfique aux deux parties.
- L'épibiontisme : c'est la fixation d'un être vivant sur un autre être vivant, sans aucun échange entre les deux.
- La phorésie : c'est le transport d'un stade évolutif d'un être vivant par un autre être vivant, sans dommage pour le transporteur.

2.5 Les facteurs modifiant la relation hôte-parasite

Des situations sont susceptibles de perturber l'équilibre en faveur du parasite. Ainsi, tous les déficits immunitaires congénitaux (immunité humorale et/ou cellulaire), les déficits acquis naturellement (cancer, collagénose, diabète, etc.) Ou iatrogène (corticothérapie, traitement immunosuppresseur, traumatisme postopératoire, altération de la microflore par des antibiotiques à large spectre, etc.) Peuvent engendrer un état d'immunodépression plus ou moins sévère avec des conséquences différentes selon le type de déficit en cause (20).

Cet équilibre peut aussi être modifié artificiellement cette fois en faveur de l'hôte, et ce de façon différente :

- soit préventivement par la vaccination : l'acquisition d'une immunité spécifique permet une action immédiatement efficace contre le parasite s'il s'agit d'une primo-infection.
- soit à titre curatif, moins par l'utilisation de l'apport de moyens de défenses comme les gammaglobulines par exemple, que par l'utilisation des antiparasitaires.

Leur emploi, à condition d'être bien adapté, permet d'aider les moyens naturels de défense de l'hôte en agressant le parasite.

De même, l'ablation d'un foyer infecté par un geste chirurgical œuvre dans le même sens.

Mais il est important d'insister sur un fait fondamental : une guérison complète n'est le plus souvent possible que grâce à l'existence des défenses immunitaires de l'hôte.

2.6 La diversité parasitaire

La diversité est la règle en parasitologie. De par leur morphologie et leur biologie (mobilité, reproduction, métabolismes) les parasites sont extrêmement divers, même au sein d'une même famille.

Diversité Morphologique : la taille d'un parasite peut dépasser 10 mètres (*tænia*) et rester de l'ordre du micromètre (*leishmanies*).

Diversité par stade parasitaire : un même parasite (protozoaire, helminthe, micromycète, ectoparasite) peut prendre chez l'homme, dans le milieu extérieur, ou chez l'hôte intermédiaire, des formes particulières correspondant à différents stades de son développement. Ils sont macro ou microscopiques, intra ou extra cellulaire sous forme adulte ou larvaire, les micromycètes se présentant sous forme de spores ou filaments, les ectoparasites insectes sous forme d'œuf, de larve (nymphe) ou d'adulte (imago).

On parlera de parasites, sous formes libres ou intracellulaires (globules sanguins blancs ou rouges, hépatocytes), adultes mâles et femelles, œufs, larves, formes de résistance (kystes), formes asexuées ou à potentiel sexué.

Les parasites peuvent être permanents, leur existence entière se déroule dans un ou plusieurs hôtes *(tænia, trichine)*, temporaires partageant leur vie entre une forme libre dans l'environnement et l'autre parasitaire (douves, anguillules), ou encore facultatifs ayant une vie saprophytique mais occasionnellement parasitaire (parasites opportunistes, myiases) (16).

2.7 La spécificité parasitaire

Les parasites sont plus ou moins étroitement liés à leur hôte. Les parasites sténoxènes (poux, hématozoaires...) Sont adaptés, inféodés à un seul hôte, les euryxènes au contraire ne présentent qu'une spécificité lâche : c'est le cas des agents des parasitoses communes à l'homme et aux animaux (distomatoses, formes larvaires des tænias : hydatidose).

Les parasites peuvent être intra et/ou extra cellulaire : au cours de leur cycle certaines formes parasitaires doivent assurer une partie de leur métabolisme au dépend de celui d'une cellule de leur hôte : globule rouge ou blanc, cellule hépatique ou intestinale.

Leurs localisations et migrations sont diverses : si certains parasites n'ont pas de moyens pour se déplacer par eux-mêmes , ils sont éventuellement transportés par voie aérienne intestinale ou sanguine, certains ont la faculté de ramper, d'avancer grâce à des pseudopodes, des ventouses, des cils, flagelles, ou membrane ondulante et de pénétrer activement le revêtement cutané ou les muqueuses ; ils ont des localisations préférentielles chez l'homme, intra ou extracellulaire, sanguines ou lymphatiques, tissulaires, cutanées, hépatospléniques, cérébrales, cardiaques, rénales ou tubaires (intestins, arbre urinaire , bronches) (16) .

2.8 Les aberrations du parasitisme

Il est plus qu'indispensable dans le cadre de notre revue de littérature de rappeler quelques notions en parasitologie à savoir :

- L'impasse parasitaire : c'est une erreur de l'hôte
- La forme infestante se trouve chez un hôte inhabituel. Elle n'atteindra jamais le stade adulte, mais peut générer un état pathologique transitoire (exemple : syndrome de « *larva migrans* »)
- L'erratisme parasitaire : c'est une erreur de situation chez l'hôte définitif.
- La forme adulte est achevée mais évolue dans un site inhabituel où elle peut générer un état pathologique (exemple : distomatose cérébrale à fasciola hepatica, évoluant habituellement dans les canalicules biliaires)
- Les pseudoparasites : c'est la découverte de larves coprophages d'éristale (mouche) à la surface d'une selle émise dans le milieu extérieur.
- Les faux parasites : mis en évidence lors entomophobies (phobie des insectes), et le syndrome d'ekbom chez les psychopathes. (16)

2.9 Le cycle parasitaire :

Le Cycle biologique évolutif est défini comme étant : l'Évolution de l'être vivant qui, parti de l'œuf, abouti à l'œuf. (21)

Le Cycle parasitaire représente la suite inéluctable des transformations, qui se déroulent dans un ordre précis, avec ou sans passage dans le milieu extérieur et avec ou sans changement d'hôte, que doit subir un parasite pour qu'à partir d'un « œuf » d'une génération soit atteint « l'œuf » de la génération suivante

Le cycle d'un parasite chez l'homme abouti à l'apparition de syndromes pathologiques Généraux : fièvre, anémie, hyperéosinophilie, ou Viscéraux : organes digestifs, peau, SNC, poumon, rate, rein…

L'importance de la connaissance du cycle parasitaire et les acteurs est primordiale pour :

- La compréhension de la physiopathologie des parasitoses
- Le diagnostic,
- La thérapeutique individuelle ou collective,
- La prophylaxie individuelle ou collective

2.10 La classification des parasites

Biologiquement et morphologiquement : on classe les parasites en 4 grands groupes (Tableau 1) :

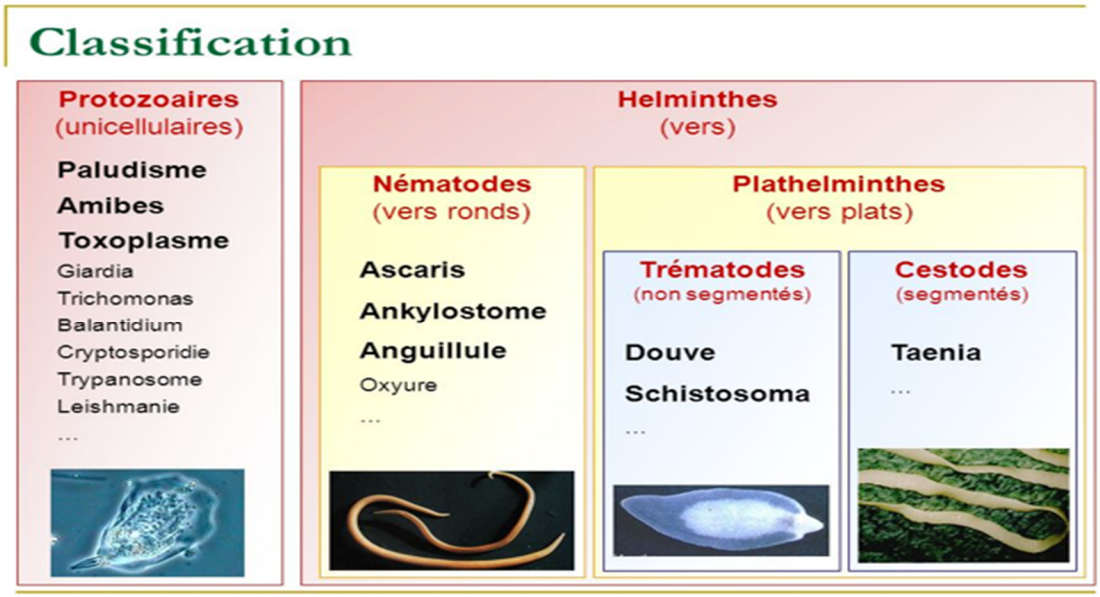

TABLEAU 1 CLASSIFICATION DES PARASITES (22)

2.10.1 Le protozoaire : (être unicellulaire doué de mouvement) : selon les cas il se déplace grâce à des pseudopodes (rhizopodes), des flagelles, membrane ondulante ou des cils. Ils se présentent sous forme asexuée ou à potentiel sexué, mobile ou enkysté, intra ou extracellulaire.

I. PROTOZOAIRES	
Embranchement des sporozoaires	
Plasmodium falciparum	Paludisme
Plasmodium vivax	
Plasmodium malariae	
Plasmodium ovale	
Toxoplasma gondii (toxoplasme)	Toxoplasmose
Sarcocystis hominis	Coccidioses intestinales
Isospora belli	
Cryptosporidium sp.	
Cyclospora cayetanensis	
Embranchement Rhizoflagelles	
Classe des Rhizopodes	
Entamoeba histolytica (amibe dysentérique)	Amibiase intestinale et tissulaire
Entamoeba dispar	Amibes non ou peu pathogènes
Entamoeba hartmanni	
Entamoeba coli	
Dientamoeba fragilis	
Endolimax nanus	
Pseudolimax butschlii	
Naegleria fowleri	Méningoencéphalites et kératites amibiennes
Acanthamoeba spp.	
Classe des flagellés	
Trypanosoma brucei gambiense	Trypanosomoses africaines (M. du sommeil)
Trypanosoma brucei rhodesiense	
Trypanosoma cruzi	Trypanosomose américaine (M.de Chagas)
Leishmania donovani	Leishmaniose viscérale de l'Ancien Monde (Kala Azar)
Leishmania infantum	
Leishmania tropica	Leishmaniose cutanée de l'Ancien Monde
Leishmania major	
Leishmania brasiliensis	Leishmaniose cutanéo—muqueuse américaine
Leishmania mexicana	
Giardia intestinalis	Flagelloses intestinales
Trichomonas hominis	
Chilomastix mesnili	
Embadomonas intestinalis	
Enteromonas hominis	
Giardia duodenalis	Giardiose intestinale
Trichomonas vaginalis	Trichomonose urogénitale
Trichomonas tenax	Flagellose buccale
Embranchement des ciliés	
Balantidium coli	Balantidiose
Position incertaine	
Encephalitozoon intestinalis	Microsporidioses
Enterocytozoon bieneusi	
Blastocystis hominis	Blastocystose

TABLEAU 2 LES PROTOZOAIRES (22)

2.10.2 L'helminthe ou ver : (une part des métazoaires : être pluricellulaire possédant des tissus différenciés.). Ils sont reconnus sous formes adultes des deux sexes sous forme larvaire, embryonnaire ou ovulaire.

TABLEAU 3 LES HELMINTHES (22)

EMBRANCHEMENT DES NEMATHELMINTHES (vers ronds)	
Classe des Nématodes	
Ovipares	
Trichuris trichiura (trichocéphale)	trichocéphalose
Enterobius vermicularis (oxyure)	Oxyurose
Ascaris lumbricoïdes (ascaris)	ascaridiose
Ancylostoma duodenale(ankylostome)	Ankylostomoses
Necator americanus (ankylostomes)	
Strongyloïdes stercoralis (anguilllule)	Anguillulose
Toxocara canis	Larva migrans
Ancylostoma brasiliensis	
Anisakis spp.	Anisakiose
Vivipares	
Trichinella spiralis (trichine)	Trichinose
Wuchereria bancrofti	Filariose de Bancroft
Wuchereria pacifica	Filariose apériodique du Pacifique
Brugia malayi	Filariose de Malaisie
Loa loa	Loaose
Onchocerca volvulus (onchocerque)	Onchocercose
Dracunculus medinensis (filaire de Médine)	Dracunculose
Mansonella streptocerca	Filarioses Non ou peu pathogènes
Mansonella perstans	
Mansonella ozzardi	
EMBRANCHEMENT DES PLATHELMINTHES(vers plats)	
Classe des trématodes	
Douves	
Fasciola hepatica (grande douve du foie)	Distomatoses hépatiques
Dicrocoelium dentriticum(petite douve du foie)	
Clonorchis sinensis (douve de Chine)	
Opisthorchis felineus	Distomatoses intestinales
Fasciolopsis buski	
Heterophyes heterophyes	
Paragonimus westermani	Distomatoses pulmonaires
Paragonimus africanus	
Schistosomes	
Schistosoma haematobium	Schistosomose (bilharziose) urogénitale
Schistosoma mansoni	Schistosomoses intestinales
Schistosoma intercalatum	
Schistosoma japonicum	Schistosomoses artérioveineuses extrême-orientales
Schistosoma mekongi	
Classe des Cestodes	
Taenia saginata (ténia du bœuf)	Téniasis intestinal
Taenia solium (ténia du porc)	Téniasis intestinal et cysticercose
Diphyllobothrium latum	Bothriocéphalose
Hymenolepis nana	Hyménolépiose
Echinococcus granulosus	Echinococcose hydatique
Echinococcus multilocularis	Echinococcose alvéolaire
Multiceps spp.	Cénuroses

2.10.3 Les arthropodes, mollusques, par arthropodes (porocéphale), ou annélides : sont des Métazoaires, pluricellulaires et possédant des tissus différenciés) insectes, arachnides mollusques et Crustacés, pouvant se présenter sous formes adultes (imago) mâles et femelles, œufs et larves (nymphes). L'identification et le classement dans une telle diversité sont difficiles (16).

TABLEAU 4 LES ARTHROPODES (22)

IV. ARTHROPODES	
CLASSE DES INSECTES	
Ordre des Anoploures (Poux)	
Pediculus humanus (pou de corps)	Pédiculose du corps Vecteur du typhus exanthématique Et de la borréliose cosmopolite
Pediculus capitis (pou de tête)	Pédiculose de la tête
Pthirus pubis (morpion)	Pthirose
Ordre des Hétéroptères (Punaises)	
Cimex lectularius (punaise des lits)	
Triatoma spp.	Vecteurs de la maladie de Chagas *(Trypanosoma cruzi)*
Rhodnius spp.	
Ordre des Siphonaptères (Puces)	
Pulex irritans	Puce de l'homme : vecteurs
Xenopsylla cheopsis	Puce du rat : de la peste
Nosopsyllus fasciatus	Puce du rat et de la souris
Ctenocaphalides spp	Puce du chien
Tunga penetrans	Puce chique
Ordre des Diptères Nématocères (à antennes longues)	
Anopheles spp.	Vecteurs des plasmodies
Culex spp.	Vecteurs de *Wuchereria bancrofti*
Mansonia spp.	Vecteurs de *Brugia malayi*
Aedes spp.	Vecteur du virus de la fièvre jaune Vecteur de *Wuchereria pacifica*
Simulium damnosum	Vecteur d'*Onchocerca volvulus*
Phlebotomus spp.	Vecteur des leishmanies
Brachycères (à antennes courtes)	
Chrysops spp.	Vecteurs de *Loa loa*
Glossina palpalis	Vecteurs des trypanosomoses africaines ou maladie du sommeil
Glossina morsitans (glossine ou mouche tsé-tsé)	
Hypoderma bovis	hypodermoses
Hypoderma lineatum	
Dermatobia hominis	Myiases furonculeuses
Cordylobia anthropophaga	
CLASSE DES ARACHNIDES	
Ordre des Acariens	
Sarcoptidés	
Sarcoptes scabiei	Agent de la gale humaine
Ixodidés	Vecteurs de nombreuses rickettsioses, arboviroses, spiroplasmoses, etc.
(Ixodes, Dermacentor)	
Argasidés	Vecteurs de nombreuses fièvres récurrentes
(Ornithodores)	

Les espèces parasitaires à tropisme oculaire sont représentées dans le tableau suivant :

TABLEAU 5 LES PARASITES À TROPISME OCULAIRE LES PLUS FRÉQUENTS

Localisation	**Protozoaires**	**Nématodes**	**Plat Helminthes**	**Arthropodes**
Œil	*-Acanthamoeba sp.* *-Toxoplasma gondii* *-Trypanosoma cruzi*	*-Toxocara canis* *- Loa Loa* *-onchocerca volvulus* *-Thelazia sp.* *-Dirofilaria repens*	*-Tænia solium* *-spirometra sp*	*-Hypoderma sp.* *-Demodex Folliculorum* *-Phthirus pubis*

Le tableau clinique des parasitoses

3.LE TABLEAU CLINIQUE DES PARASITOSES OCULAIRES

Cliniquement on distingue principalement :

- -Les parasitoses à localisation oculaire responsable d'une atteinte du segment antérieur de l'œil et de ses annexes.
- -Les parasitoses à localisation oculaire responsable d'une atteinte du segment antérieur de l'œil.
- -Les parasitoses à localisation oculaire responsable d'une atteinte indifférencié de tout le globe oculaire.

3.1 Parasitoses à localisation oculaire responsable d'une atteinte du segment antérieur de l'œil

3.1.1.LES BLEPHARITES

Les blépharites sont définies comme une inflammation de l'appareil pilo-sébacé de la paupière, habituellement limitée à son bord libre, pouvant entraîner une altération de la fonction lacrymale, en quantité et en qualité, ainsi que des lésions de la cornée.

Cette blépharite peut être isolée ou associée à des orgelets, des chalazions à répétition et des conjonctivites ou kérato-conjonctivites.

Le diagnostic étiologique des blépharites surtout celles parasitaires est important à faire dans le but d'ajuster le traitement et d'éviter les récidives.

Les blépharites peuvent être microbienne (staphylocoque), mycosique (*Candida albicans, Pitysporum ovale*) ou parasitaire. Les blépharites parasitaires sont représentées principalement par :

- La blépharite due à *demodex folliculorum* qui est une cause fréquente, rarement évoquée en pratique courante.

- La blépharite causée par le *Phtirus Pubis* (phtiriase).

a. Blépharite à Demodex folliculorum

Le *demodex* est classé comme suit :

- *Règne : Animalia*
- *Embranchement* : Arthropoda
- Classe : Arachnida
  Ordre : Prostigmata
  Famille : Demodicidae
- Genre : Demodex

Il semble présent partout où il y a des humains. Il vit dans les follicules pileux de ces derniers, sur le visage et autres parties du corps.

Il existe deux espèces du genre *demodex* vivant dans les follicules pileux des humains, l'autre étant. *Demodex Brevis*.

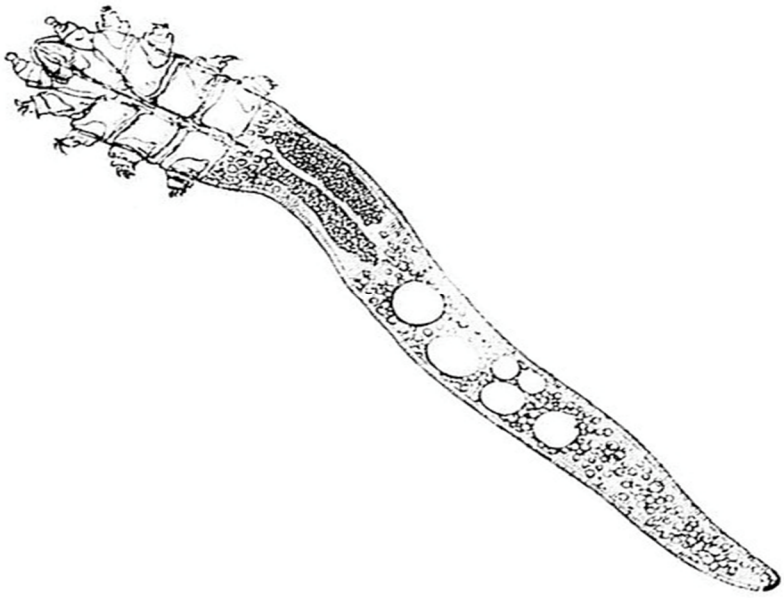

FIGURE 5 DEMODEX FOLLICULORUM (23)

Les *demodex* adultes mesurent de 0,15 à 0,48 mm de long (Figure5).

Leur organisme, adapté à leur habitat est très différent de ceux des autres acariens vivant sur la peau : leur corps composé de deux segments fusionnés, est allongé, en forme de cil et il est presque translucide. Huit pattes presque relictuelles, très courtes garnissent le premier segment. Le corps est couvert d'écailles permettant un bon ancrage dans le follicule pileux même, la bouche a une forme lui permettant de manger du sébum ou des cellules de peau qui s'accumulent dans les follicules pileux.

Les *demodex* peuvent quitter leur follicule pileux et évoluer sur la peau, généralement la nuit où ils semblent fuir la lumière, à une vitesse d'environ 8-16 cm/h (24).

❖ Cycle évolutif du parasite demodex

Le mâle et la femelle *demodex* ont une ouverture génitale permettant une fécondation interne. L'accouplement a lieu à l'entrée d'un follicule.

Les œufs sont pondus dans le follicule pileux ou dans les glandes sébacées. Les pattes de la larve n'apparaissent qu'après 3-4 jours. Il leur faut environ sept jours pour se développer en adultes.

Les *demodex* morts se décomposent dans les follicules pileux ou les glandes sébacées. Ils sont chassés des glandes avec le sébum ou disparaissent avec la chute des poils (Figure6).

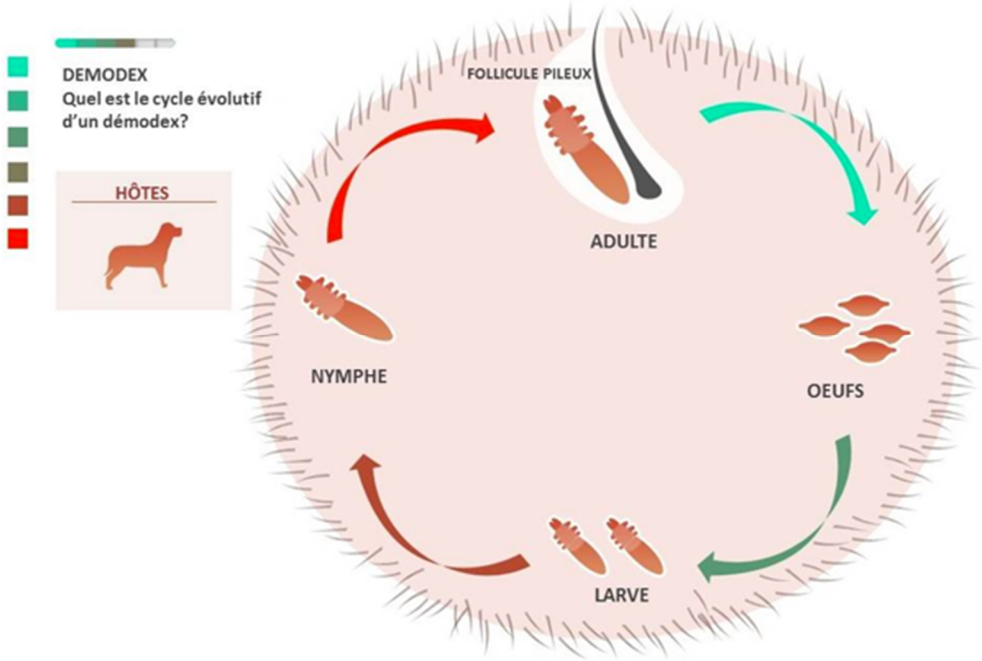

FIGURE 6 CYCLE EVOLUTIF DE DEMODEX FOLLICULORUM (24)

La blépharite n'affecte pas la vue sauf dans les blépharites très importantes. Les signes sont visibles rapidement et peuvent s'avérer très invalidants : rougeurs, irritations, démangeaisons et sensation de brûlure sont les principaux symptômes de la blépharite. Dans certains cas une pellicule fine peut se former autour du bloc oculaire. Une sensation de sécheresse voir même de sable dans les yeux peut également se manifester et empêcher de mener à bien les tâches quotidiennes (25).

Il règne une grande confusion sur le rôle de l'acarien démodex dans la pathologie palpébrale. Certains auteurs (26; 27; 28)pensent que c'est un parasite pathogène rare, qu'il faut diagnostiquer et traiter surtout s'il donne une blépharite chronique. D'autres auteurs, et depuis le début du siècle, considèrent ce parasite comme un saprophyte normal inoffensif, et non comme un parasite surtout qu'il est fréquent chez les sujets sains (29; 30; 31)**.** Toutefois, nous pensons comme Smolin (32) **,**que le démodex peut être un transporteur de staphylocoque et d'allergènes responsables d'allergies dans la paupière, donc aggrave la symptomatologie palpébrale et entretient les phénomènes inflammatoires.

La blépharite à démodex présente certaines particularités :

- Pigmentation du bord libre (27);
- Présence de manchons autour de la base des cils. C'est le signe le plus caractéristique et le plus constant (26; 31)**.**ce cylindre constitue une manchette régulière sur une distance de 1 mm, transparente ou blanchâtre ;
- La rougeur du bord libre, les croûtes, la chutes des cils, les démangeaisons et l'atrophie des cils ne sont pas spécifiques de la blépharite à démodex auteurs (27)**.**

La recherche de démodex pour des patients de différents âges (27; 30; 31)montre l'isolement du parasite chez la plupart des sujets de plus de 50 ans. Il est présent chez tous les patients de plus de 90 ans (31) **.** Les mêmes résultats ont été retrouvés dans une étude prospective faite par le service d'ophtalmologie, et le service de parasitologie du CHU Habib Bourguiba, Sfax, Tunisie qui a pour but d'étudier la fréquence du *demodex folliculorum* dans la pathologie palpébrale et la blépharite chronique en particulier et rechercher ce parasite chez des porteurs sains pour ensuite comparer les résultats par rapport à la littérature et discuter la relation de cause à effet entre ce parasite et les manifestations palpébrales (25).

Une étude sur des cadavres (31) a montré que le parasite infeste 89 % des cadavres, et les cils ne sont pas la région d'incidence la plus élevée de démodex, les follicules du nez logent 72 % du parasite. L'incidence est également élevée dans le sourcil, la région temporale et les autres parties de la face.

b. Blépharite à Phtirus pubis

La taxonomie de *phtirus pubis* est comme suit :

- *Règne : Animalia*
- *Embranchement : Arthropoda*
- *Sous-embranchement : Hexapode*
- *Classe : Inspecta*
- *Sous-classe : Ptérygote*
- *Ordre : Phthiraptera*
- *Sous-ordre : Anoplura*
- *Famille : Phtiridae*
- *Genre : Phtirus*

Les morpions sont des insectes au corps aplati dorso-ventralement. Leur couleur à jeun varie en fonction de leur hôte habituel, allant du jaune très clair chez les sujets blonds au noir chez les sujets très bruns. Gorgés de sang, ils deviennent rouges.

Le morpion se distingue par sa taille petite, moins de 2 mm, par sa forme trapue et par ses 2èmes et 3èmes paires de pattes, plus larges et plus puissantes que la 1ère (Figure7).

La femelle est légèrement plus grande que le mâle. Chacune de leurs pattes se termine par une griffe qui se replie sur le tarse pour former une pince puissante avec laquelle ils s'accrochent solidement aux poils.

Les morpions vivent un à deux mois. Ils s'accouplent plusieurs fois au cours de leur vie et la femelle fécondée pond 3 œufs par jour pendant un mois.

Ces œufs, appelés lentes, mesurent près de 1 mm ; à leur ponte, ils sont collés aux poils du pubis (*phtirus pubis*) grâce à une substance appelée cément produite par la femelle.

Le cément enrobe la base de la lente et le poil dans un même manchon qui durcit au contact de l'air et fixe solidement l'œuf sur son support. L'éclosion survient au bout de 7 à 10 jours, donnant naissance à une larve. Cette dernière ressemble à l'adulte en plus petit, elle mesure environ 1mm.

Dès sa naissance, le morpion pique son hôte pour se nourrir, il effectue 3 à 4 repas de sang par jour. Le stade adulte est atteint en 12 à 15 jours, après 3 mues et un stade nymphal. Il se passe ainsi 18 à 20 jours depuis la ponte de l'œuf jusqu'à l'apparition de l'adulte.



FIGURE 7 PHTIRUS PUBIS FEMELLE (22)

➢ **Cycle évolutif du parasite**

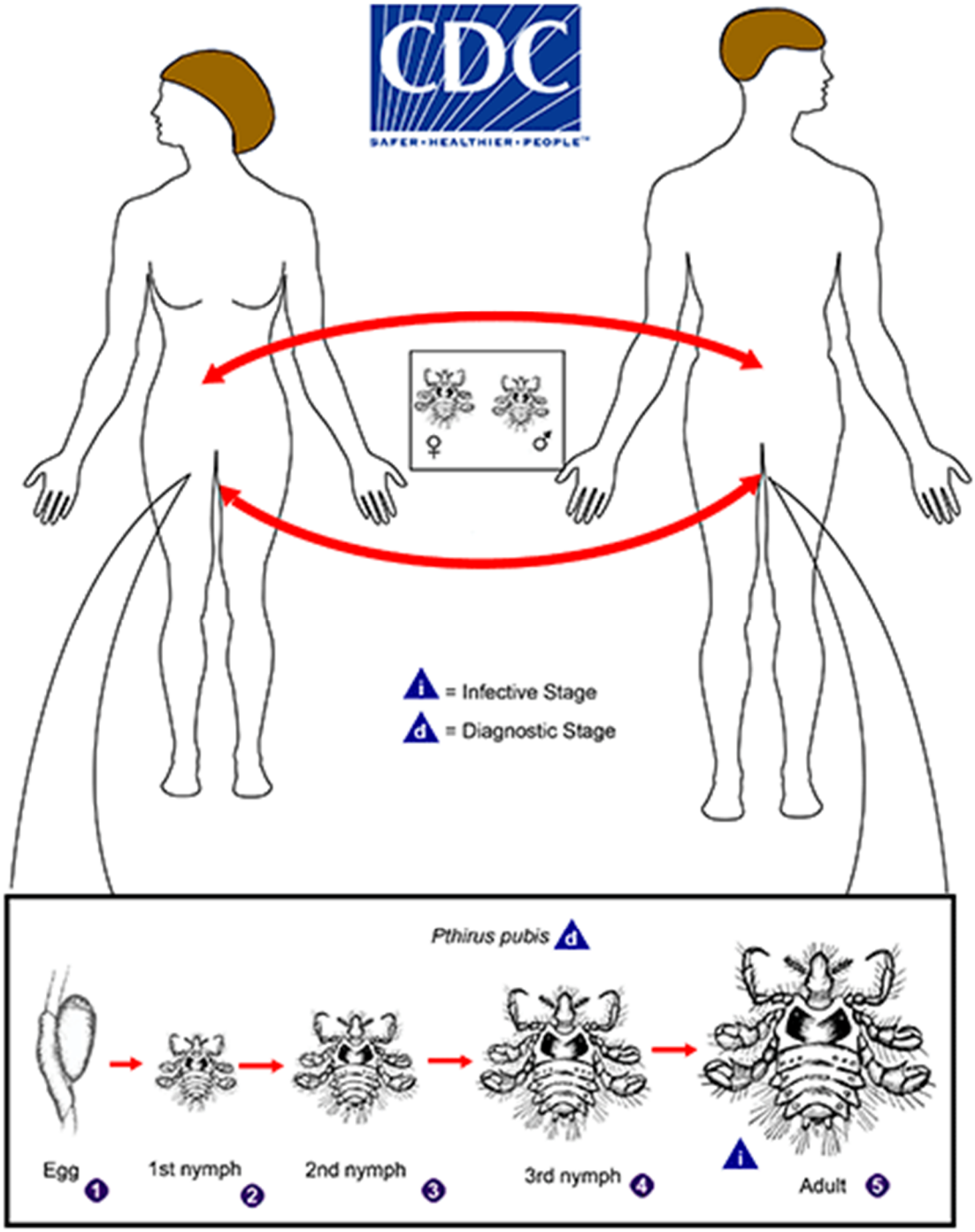

Figure 8 cycle évolutif de phtirus pubis (33)

Phtirus pubis vit accroché aux poils du pubis, il se retrouve parfois au niveau des poils sous axillaires, de la barbe, des sourcils, des cils et, chez l'enfant, au niveau des cheveux sur la frange frontale. La transmission d'un sujet à l'autre est directe, lors d'un contact. La phtiriase est une parasitose cosmopolite considérée comme une infection sexuellement transmissible.

La phtiriase ciliaire est une blépharite à *phtirus pubis*. Cette ectoparasitose s'observe plus fréquemment chez l'adulte. Une atteinte pubienne lui est habituellement associée. Elle est cependant rare chez l'enfant. Une étude tunisienne récente a été menée au service d'ophtalmologie du CHU Habib Bourguiba, en Sfax en Tunisie et a permis de rapporter quatre observations de phtiriase ciliaire infantile.

Phtirius inguinalis est un acarien qui vit habituellement dans les poils du pubis et du périnée. Le signe d'appel est un prurit pubien. Sa présence au niveau des cils et des sourcils est souvent secondaire à une dissémination à partir d'un foyer pubien (34)**.** La transmission chez l'adulte de la phtiriase est due fréquemment aux rapports vénériens, mais la contamination peut aussi se faire par l'intermédiaire des lits ou encore par voisinage d'individus fortement parasités (28)**.** La localisation ciliaire chez l'enfant est secondaire à une contamination au contact d'un adulte porteur d'une phtiriase pubienne. La transmission suite à des sévices sexuels a été décrite [2] mais plus fréquemment, elle se fait par le biais de vêtements ou de literie infectés. Ce dernier mode est très probablement celui qui est responsable de la phtiriase ciliaire chez les enfants de cette série.

Le *phtirus pubis* ou *phtirius inguinalis* est une cause rare de blépharite et de blépharo-conjonctivite (36; 37) dont le diagnostic peut être suspecté devant des signes cliniques usuels d'une blépharite et si présence des signes cliniques typiques de la phtiriase ciliaire notamment :

- La localisation au niveau d'autres poils du corps
- La résistance au traitement habituel.
- À l'examen soigneux du bord libre palpébral et des cils, on reconnaît facilement les lentes de 0,8 mm accrochés aux cils. Les minuscules ponctuations brunâtres retrouvées sur la peau correspondent aux déjections du morpion faites de sang digéré ; parfois on peut voir des adultes qui sont immobiles et accrochés le long des cils et qui mènent au diagnostic approprié. (Figure 9)

Dans l'étude menée au CHU Habib Bourguiba Tunisien, l'infection s'est manifestée cliniquement par une blépharite. L'examen ophtalmologique a révélé une blépharite associée quelques fois à la présence du parasite. Dans un cas, la blépharite ciliaire a été évoquée uniquement sur la notion de blépharite résistante aux traitements usuels (25).

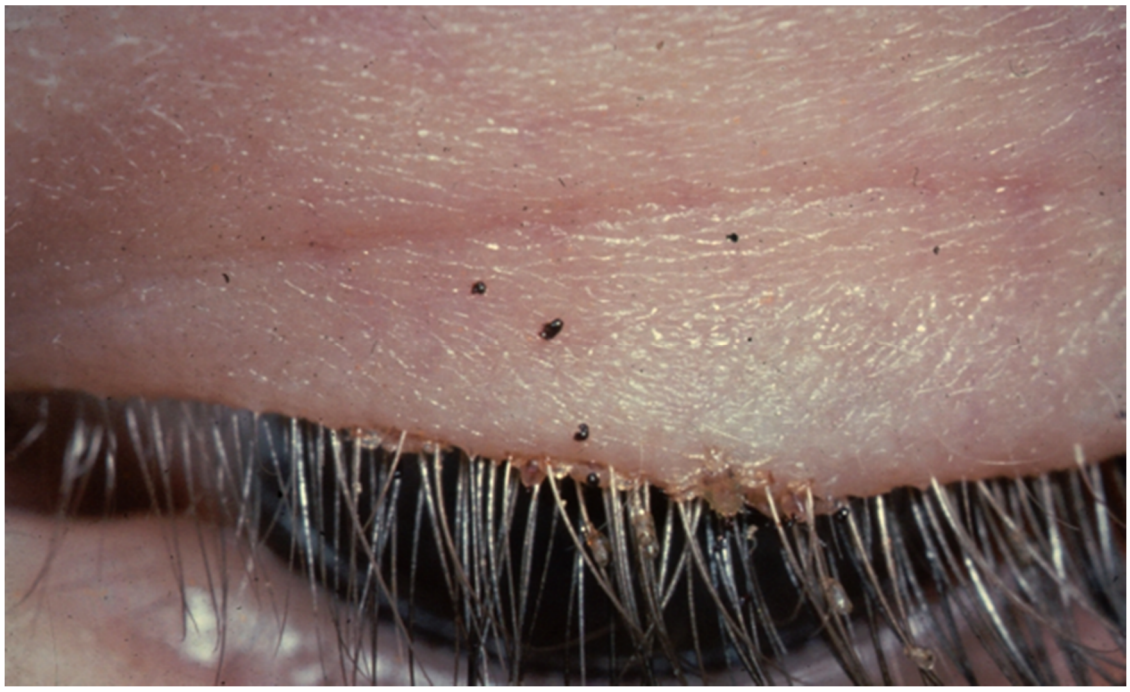

FIGURE 9 CILS INFESTES PAR PHTIRUS PUBIS (35)

3.1.2 Les conjonctivites et atteintes des annexes de l'œil

Les parasitoses à tropisme oculaire, tropicales ou non, peuvent atteindre toutes les tuniques du globe. (36)

Le cycle des parasites peut impliquer directement l'œil par contact externe d'ectoparasites, d'acariens, de larves, ou de protozoaires (*amibes, ribus*), mais aussi par la migration interne ectopique de vers adultes ou de leurs embryons, de protozoaires sous forme trophozoïte ou kystiques résistantes.

Parmi l'impressionnant catalogue des parasitoses oculaires où se mélangent parasitoses cosmopolites fréquentes et parasitoses plus rares souvent provenant de régions tropicales, quelques cas rares, affectant la surface oculaire, méritent d'être soulignés. En effet, les voyages se multiplient, les mouvements de population s'amplifient, les plus jeunes comme les plus âgés. Les cas rares vus

au Maroc à titre d'exemple ne signifient pas nécessairement que la parasitose est de prévalence faible mais que soit la migration du ver ou du parasite est anormale au niveau de l'œil (onchocercose, loase), soit que la répartition géographique de la parasitose est très restreinte (loase). Parfois, des parasitoses oculaires cosmopolites ou exotiques peuvent être secondaires à des cycles normalement développés chez l'animal et dans lesquels l'homme est une étape anecdotique (sparganose, myiases, dirofilarioses...).

La conjonctive représente souvent la porte d'entrée de multiples parasites au niveau de l'œil, son atteinte pouvant constituer la seule manifestation clinique. Il paraît important de penser à ces pathologies devant une atteinte conjonctivale aiguë ou le plus souvent chronique ne cédant pas au traitement habituel et pouvant être aggravée par une corticothérapie locale intempestive. Un interrogatoire minutieux sur la notion de séjour en zone d'endémie et un examen ophtalmologique complet avec notamment l'étude de la cornée et du segment postérieur permettra d'orienter le diagnostic, guidé et confirmé par un parasitologue.

On décrit plusieurs mécanismes d'action possibles de ces parasitoses au niveau de l'œil :

- Lié à la présence du parasite dans les milieux ou les tissus oculaires ;
- Lié à l'expression allergique à distance d'une infestation parasitaire ;
- Dû à la toxicité de la thérapeutique antiparasitaire.

a.Conjonctivite à Loa Loa

La loase est une filariose africaine cutanéo-dermique, c'est une helminthiase cutanée par la localisation des vers adultes, et sanguicole par celle des larves vivipares, ou microfilaires. Spectaculaire par quelques signes cliniques, elle peut évoluer vers des complications oculaires et viscérales (16).

La répartition géographique de la loase est strictement africaine où elle se limite à la zone équatoriale et occidentale avec des pays hyper endémiques : Gabon, Congo, la guinée équatoriale, le Cameroun et au Nigeria (régions forestières des pays d'Afrique centrale de l'ouest qui bordent le golfe de guinée) (37)**.** Dans ces pays, les taux d'infestation peuvent atteindre 35 % de la population. Sa prévalence est estimée à une dizaine de millions d'individus

La classification du parasite est la suivante :

- Règne : Animalia
- Embranchement : Nematoda
- Classe : Secernentea
- Ordre : Spirurida
- Famille : Filariidae
- Genre : Onchocercidae
- Espèce : Loa-Loa

La filaire *Loa Loa*, parasite spécifiquement humain, est un vers rond, blanchâtre dont le mâle mesure 3,5 cm et la femelle 5 à 7 cm de long, vivant dans le tissu sous-cutané où elle se déplace sans cesse par clivage des plans conjonctifs et musculaires.

Les adultes, très mobiles, vivent, souvent plus de 20 ans, dans le tissu cellulaire sous-cutané de l'homme, se déplaçant sans cesse à la vitesse de 1 cm par minute. Ils ont une prédilection particulière pour l'œil.

- **Cycle évolutif du parasite**

L'homme est le réservoir principal.

Le cycle évolutif est à deux hôtes : l'homme : hôte définitif et une mouche tabanide, la chrysops femelle : vecteur, hématophage piquant aux heures chaudes (Figure 10).

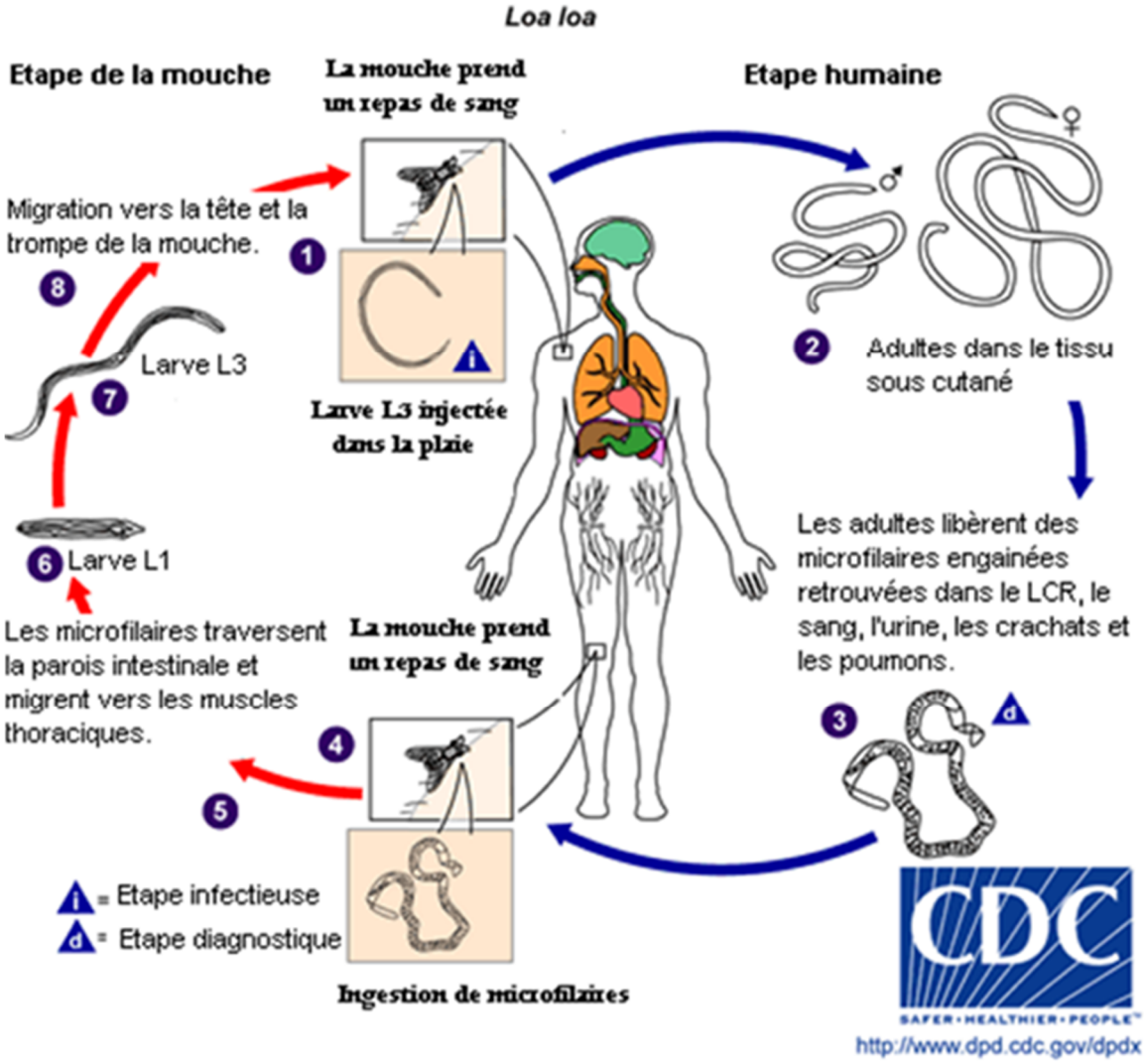

Figure 10 cycle évolutif de Loa Loa (33)

Les étapes du cycle parasitaire sont les suivants : contamination par piqûre du chrysops qui contient la forme infestante larve L3), maturation des femelles dans le tissu sous-cutané, libération de microfilaires (Figure 12) absorbées par le chrysops lors d'une nouvelle piqûre.

Le vecteur est un taon, le chrysops (*c. Dimidiata et/ou c. Silacea*), ou « mouche rouge » ou « mouche filaire », qui abonde dans la canopée des forêts chaudes et humides d'Afrique équatoriale ; les femelles hématophages, attirées par les fumées des feux de bois, piquent le jour avec un maximum d'agressivité vers midi (Figure 11).



Figure 11 CHRYSOPS SP. TABANIDÉ : vecteur de la loase (38)

Les larves du ver, appelées micro-filaires, circulent dans le sang des personnes atteintes (Figure 12)

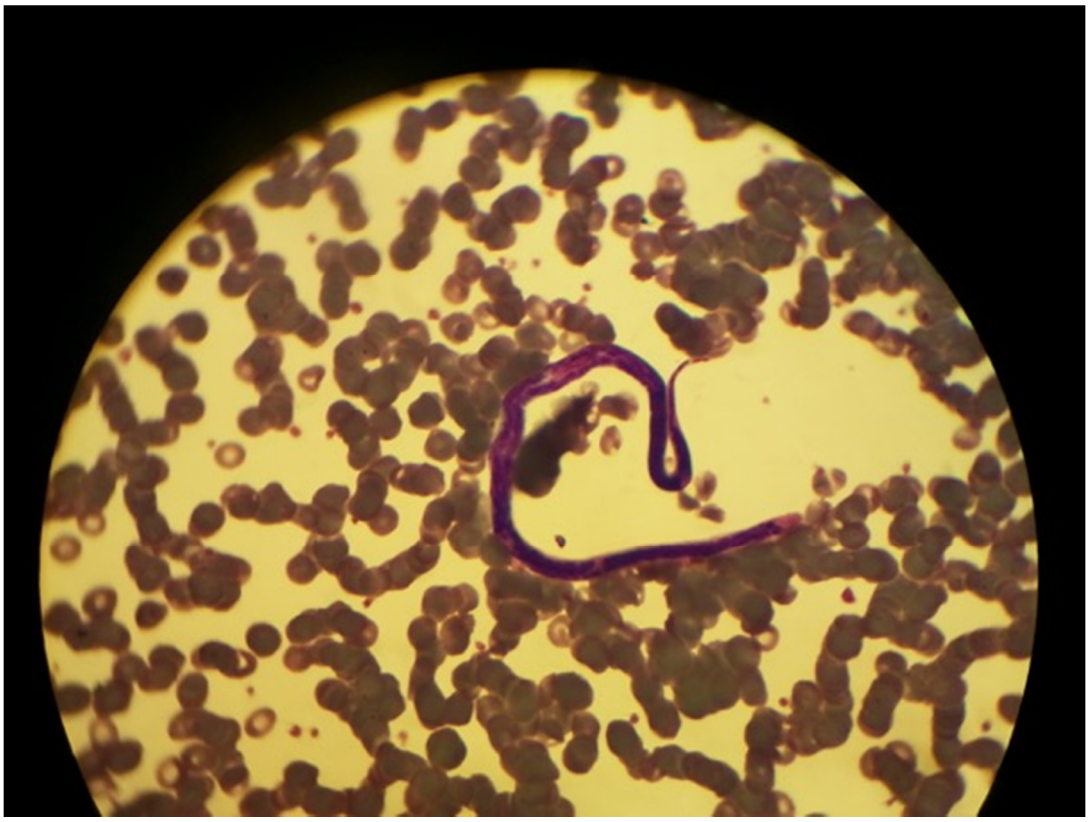

Figure 12 MICROFILAIRE DE LOA-LOA (FROTTIS SANGUIN COLORÉ AU MGG (GROSSISSEMENT X100) (42)

L'atteinte conjonctivale est due à la filaire adulte qui possède un tropisme privilégié pour les annexes de l'œil. La migration du ver sous la conjonctive constitue la manifestation oculaire la plus fréquente et la plus spectaculaire bien que relativement bénigne. Elle se signale d'abord par Les œdèmes de Calabar (Figure 14).

Ce sont des tuméfactions indolores, grosses comme la moitié d'un œuf, qui apparaissent dans un endroit du corps, signalant le passage de la filaire, puis disparaissent. Elles peuvent se former au niveau des paupières, annonçant que le parasite va apparaître sous la conjonctive. Lorsque la filaire est observée sous la conjonctive, elle occasionne des douleurs très vives.



Figure 13 œdème de Calabar : allergique, fugace et migrateur, pathognomonique de la filariose à Loa (16)

En outre, le passage sous-conjonctival du ver adulte (Figure 15) entraîne une réaction conjonctivale plus ou moins intense sous forme d'une hyperhémie conjonctivale avec larmoiement, photophobie, et sensation de corps étranger avec parfois perception par le patient du caractère mobile (40).

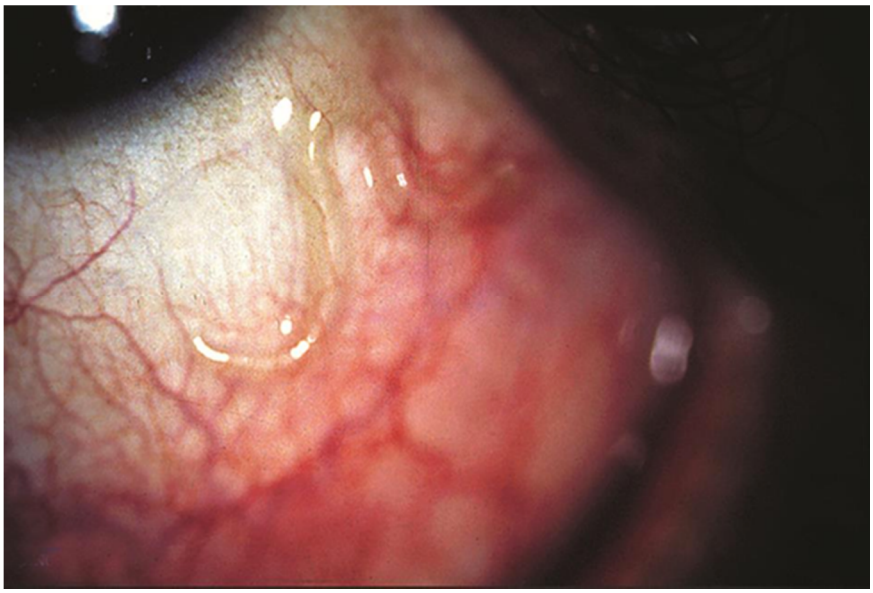

Figure 14 filaire Loa Loa adule sous-conjonctivale (41)

A l'examen : la filaire est facilement visible par transparence sous la conjonctive bulbaire avec un aspect de cordon blanc ondulant et mobile, particulièrement sensible aux stimuli tels la lumière vive, l'instillation de collyre, le changement de position de la tête.



Figure 15 filaire Loa Loa adulte sous-conjonctivale (38)

La filaire adulte peut être localisée au niveau palpébral ou orbitaire réalisant une réaction œdémateuse parfois associée à une exophtalmie. On peut avoir un passage du parasite d'un œil à l'autre en cheminant sous la peau de la racine du nez.

Exceptionnellement, quelques cas de filaire adulte retrouvée morte en chambre antérieure ou dans la cavité vitréenne ont été rapportés avec, de manière constante, une perte fonctionnelle du globe associée à des signes d'inflammation uvéale (42) .

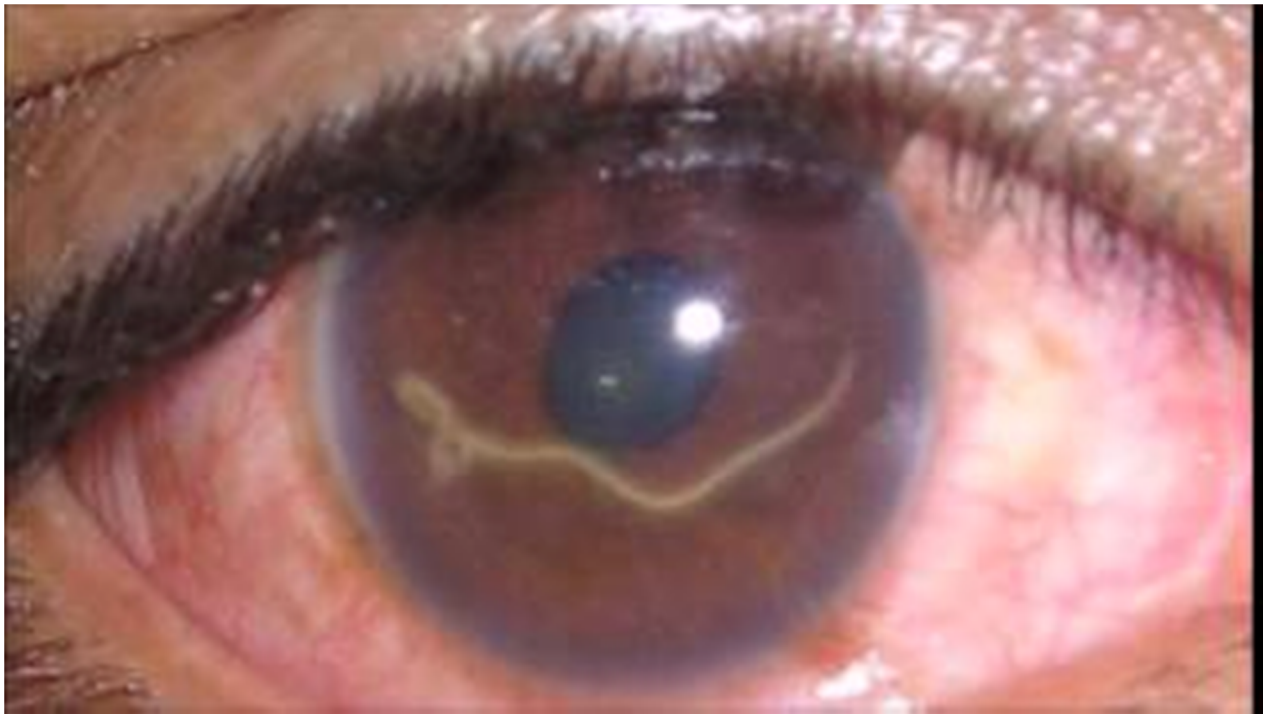

Figure 16 LOA-LOA LOCALISÉ DANS LA CHAMBRE ANTÉRIEURE (16)

B. LA Dirofilariose

La dirofilariose humaine est une zoonose helminthique cosmopolite due à un nématode de la famille des filaires. Parmi les 27 espèces de ce genre, les trois filaires les plus souvent rencontrées chez l'homme sont : *Dirofilaria immitis, Dirofilaria (nochtiella) repens et Dirofilaria (nochtiella) tenuis* (43; 44; 45)**.** Plus rarement, on retrouve des atteintes par *Dirofilaria (nochtiella) ursi yamaguti et Dirofilaria scapiceps* (44; 46; 43)**.**

Le premier cas de dirofilariose oculaire avec atteinte sous-conjonctivale a été rapporté par Addario en 1885 et depuis, plusieurs cas ont été décrits dans les régions des plaines du nord de l'Italie, mais également dans les régions du pourtour méditerranéen, qui sont les plus touchées (47; 46; 48; 49). Aucune région du globe ne semble épargnée, que ce soit en Europe (Espagne, Slovaquie, Turquie et Grèce), mais aussi en Amérique du nord, en Afrique, et en Asie (47; 45; 50; 51; 52)**.**

Cette zoonose affecte surtout le chien et est transmise par des moustiques hématophages de genres aèdes, culex et anophèles (46)**.**

Il se trouve le plus souvent dans la région méditerranéenne, l'Afrique subsaharienne et l'Europe de l'est. L'Italie porte le fardeau le plus élevé des cas européens de dirofilariose chez l'homme : (66%), suivie de la France (22%), de la Grèce (8%) et de l'Espagne (4%). En Europe, le parasite s'est propagé vers le nord.

Dirofilaria est un genre de nématodes (les nématodes sont un embranchement de vers non segmentés, recouverts d'une épaisse cuticule et menant une vie libre ou parasitaire).

Ils parasitent parfois les humains, mais les vers meurent généralement avant d'atteindre leur maturité reproductive et ne produisent pas de microfilaires viables.

La dirofilariose est transmise par piqûres de moustiques culicidés, appartenant plus particulièrement au genre aèdes mais aussi au genre culex (Figure 17)



Figure 17 AEDES ALBOPICTUS : VECTEUR DE LA DIROFILARIOSE OCULAIRE

- **Cycle évolutif du parasite**

L'homme est un hôte accidentel et la présence d'un chien ou d'un chat dans l'entourage est un facteur favorisant la contamination.

Le cycle parasitologique chez l'homme est incomplet et aboutit à des formes pré adultes. Les microfilaires circulantes prélevées sur les hôtes définitifs par l'insecte vecteur lors de son repas sanguin vont y poursuivre leur

développement jusqu'au stade infectant (dix jours à plusieurs mois, en fonction de la température extérieure et de l'espèce). Au moment de la piqûre, les microfilaires sortent activement en forçant la paroi du labium, passant sur la peau et la traversent en profitant de la solution de continuité de l'épiderme au niveau du point de ponction ou d'une lésion de grattage. Les formes pré-adultes de *d. Immitis* vont gagner le cœur droit, et les microfilaires de *d. Notchiella repens*, *d. Notchiella tenis, et d. Notchiella ursi* vont atteindre le tissu conjonctif sous-cutané. En revanche, chez l'hôte définitif, le parasite poursuit son développement jusqu'au stade adulte. Ainsi, l'homme est considéré comme une impasse parasitaire ne jouant aucun rôle épidémiologique (44) **.**

Les humains sont des hôtes accidentels parce que les vers adultes ne peuvent atteindre la maturité dans le cœur ou dans la peau. On pense que la plupart des larves infectieuses introduites chez les humains sont mortes ; par conséquent, les individus infectés ne sont généralement pas microfilarémiques. La maladie humaine est amicrofilarémique.

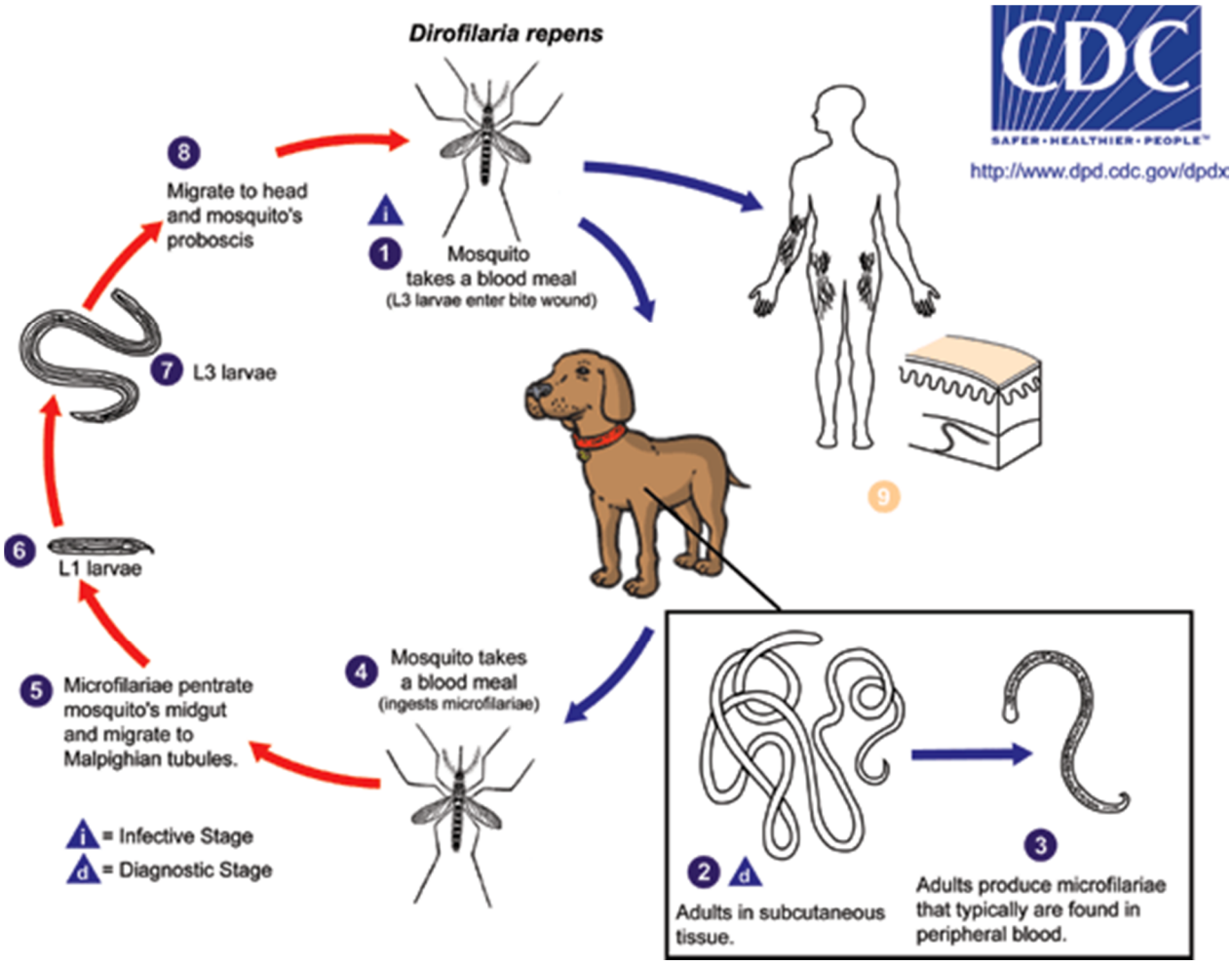

Figure 18 CYCLE ÉVOLUTIF DE DIROFILARIA REPENS (34)

La dirofilariose humaine est rare ; l'atteinte oculaire est exceptionnelle et touche majoritairement les annexes oculaires. La localisation sous-conjonctivale est la plus fréquente, mais reste spectaculaire. La migration sous-conjonctivale du ver entraîne une réaction inflammatoire associant une hyperhémie et un chémosis. Le patient décrit souvent une sensation de corps étranger mobile liée à la reptation du ver sous la conjonctive bulbaire avec un aspect de cordon blanc ondulant et mobile. Le parasite semble particulièrement sensible aux stimuli tels que la lumière vive ou le changement de position de la tête (47; 48; 36; 53) .

Les localisations palpébrales se présentent sous la forme de nodules (Figure 19) ou de tumeurs péri-orbitaires uni ou bilatérales et de mobilité variable. La filaire peut passer d'un côté à l'autre en cheminant sous la peau de la racine du nez, en déclenchant une réaction œdémateuse (48; 36; 54).



Figure 19 LÉSION KYSTIQUE DE L'OEIL GAUCHE TÉMOIGNAT D'UNE IROFILARIOSE OCULAIRE

Le diagnostic différentiel se pose avec les autres pathologies inflammatoires, et parfois les tumeurs primitives et secondaires de l'orbite (44; 46; 36). La filaire loase constitue le principal diagnostic différentiel avec la *Dirofilaria repens*. C'est une filariose africaine cutanéo-dermique. L'atteinte conjonctivale est due à la filaire adulte qui possède un tropisme privilégié pour les annexes de l'œil. La présentation clinique est analogue à celle de la

dirofilariose à *Dirofilaria repens* avec la présence d'un ver sous-conjonctival. L'absence de séjour en zones d'endémie de Loase, la négativité de la microfilarémie et l'examen histopathologique redressent le diagnostic (36; 55).

L'atteinte orbitaire peut donner un tableau pseudo-tumoral, avec une exophtalmie inflammatoire d'importance variable.

La glande lacrymale est exceptionnellement touchée (44)**.**l'atteinte oculaire peut résulter d'une infection par les différentes espèces de Dirofilaria (44; 46)**.**

En plus de l'atteinte oculaires on peut avoir des signes extra-oculaires du parasite qui sont d'ailleurs multiples et qui peuvent orienter le diagnostic étiologique : il peut notamment toucher le poumon (Dirofilaria immitis, souvent asymptomatique et de découverte radiologique, peut entraîner une douleur thoracique, plus rarement une fièvre ou une hémoptysie), mais aussi les tissus sous-cutanés (par *Dirofilaria n repens, Dirofilaria immitis, Dirofilaria n tenuis et Dirofilaria n ursi*), le péritoine, le mésentère ou encore les méninges (44)**.**

L'implication oculaire dans la dirofilariose est habituellement périorbitaire (59), orbitaire (60), su conjonctivale (61), ou sous-enceinte (62) Ceci est dû au fait que le ver a une affinité pour les tissus sous-cutanés. Dans ces cas, le ver est généralement bien localisé. Quelques cas de dirofilariose intravitréenne ont également été rapportés dans la littérature (63).Un cas de dirofilariose intraoculaire par *Dirofilaria repens* a été signalé en Russie (64) et un autre par *Dirofilaria immitis* au Brésil (65) (Figure 20). Les microfilaires dans ces cas migrent très probablement de la circulation sanguine vers La chambre antérieure où le microfilaire mûrit en une Dirofilaria adulte (66).

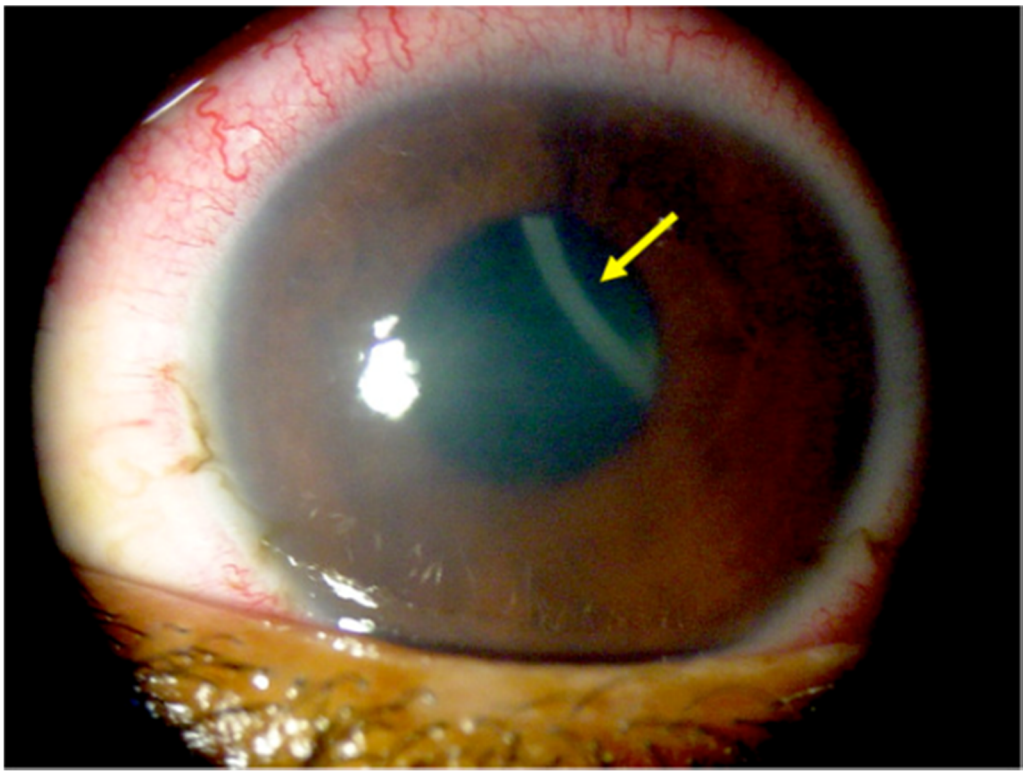

Figure 20 DIROFILARIA IMMITIS DANS LA CHAMBRE ANTÉRIEURE (65)

3.1.3 L'onchocercose

L'onchocercose ou cécité des rivières est une filariose cutanée, due à un nématode parasite *onchocerca volvulus*, lequel peut vivre jusqu'à quinze années dans le corps humain. Sa taxonomie est la suivante :

- *Règne : Animalia*
  - *Embranchement : Nematoda*
  - *Classe : Secernentea*
  - *Ordre : Spirurida*
  - *Famille : Filariidae*
  - *Genre : Onchocercidae*
  - *Espèce : O. Volvulus*

L'infection par *o. Volvulus* toucherait selon les estimations plus de 17 millions de personnes à l'échelle mondiale. L'onchocercose est observée dans 34 pays d'Afrique de même qu'au Moyen-Orient, en Amérique du sud et en Amérique centrale (56; 57; 58; 59; 60), et sa prévalence est supérieure dans 11 états subsahariens d'Afrique occidentale dont le Ghana, le Nigeria, le Libéria et certaines régions du mali (61; 60) .

La zone d'endémicité s'étend en latitude pour traverser la totalité du continent africain et atteindre l'Asie du sud-ouest; des foyers d'infection sont retrouvés au Yémen, en Oman et en Arabie (58; 60). Des petits foyers existent aussi en équateur, au Venezuela, en Colombie, dans le sud du Mexique et au Guatemala. Trois souches importantes d'*o. Volvulus* peuvent être observées en Afrique occidentale, à savoir une souche forestière présentant une faible pathogénicité oculaire mais associée à la formation de nombreux nodules et à une atteinte cutanée sévère, une souche de savane sèche présentant une forte pathogénicité oculaire associée à un haut taux de cécité et une souche de savane humide présentant une pathogénicité intermédiaire (56; 57)**.**

Morphologiquement,_le parasite est un ver blanc, opalin, finement strié transversalement. Le mâle, très petit, mesure 3 à 4 cm et son extrémité postérieure est recourbée. La femelle atteint 50 cm pour un diamètre de 0,3 à 0,4 mm.



Figure 21 onchocerca volvulus (22)

- ***<u>Cycle évolutif du parasite Figure 19</u>***

Le réservoir est humain (61; 60)**.** Les vecteurs sont les simulies (genre : *simulium*) (Figure 23) (61; 62; 59; 63; 64)**.** Le complexe d'espèces *simulium damnosum* constitue le vecteur principal de l'infection en Afrique et est responsable de plus de 95 % des cas d'onchocercose observés mondialement (57; 62).

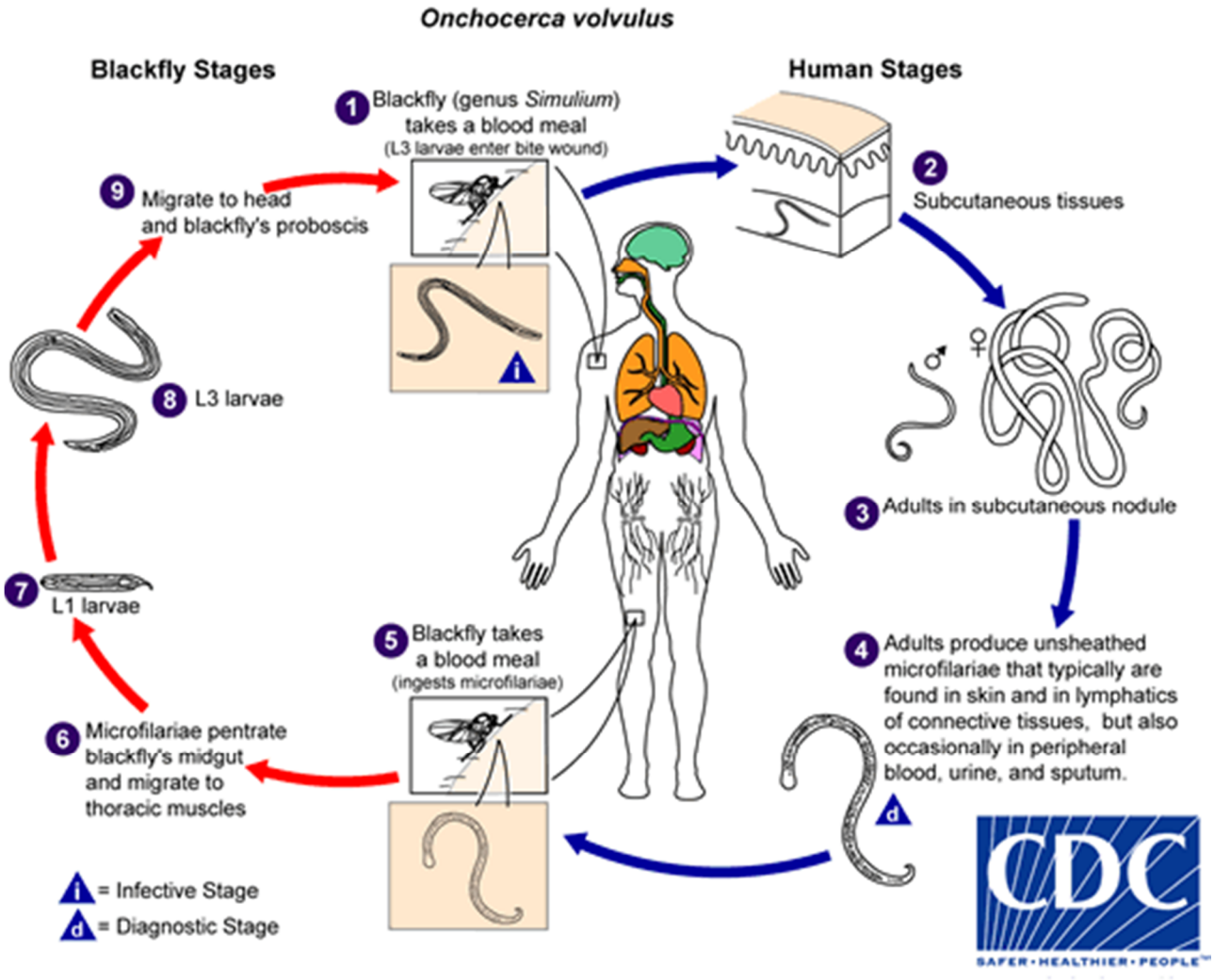

Figure 22 cycle évolutif d'onchocerca volvulus (33)

L’homme est le seul hôte définitif du parasite ; cependant, des cas d’infection chez le gorille ont aussi été répertoriés (61; 65; 60)**.**

O. Volvulus est propagé par les mouches noires du genre *simulium*, qui pondent leurs œufs dans les cours d’eau à courant rapide (56; 59; 60; 64).l’infection se produit durant le repas de sang de la simulie (elle pique de jour comme de nuit), qui permet la transmission de larves d’*o. Volvulus* (de stade 3) à l’hôte (60).Les parasites femelles vivent inclus dans des nodules fibreux de manière permanente tandis que les mâles peuvent se déplacer librement dans les tissus cutanés et sous-cutanés.



Figure 23 simulium damnosum (Buffalo Fly), semblant de mouche, vecteur de l'onchocercose et dépendante des eaux douces agitées et herbeuses **(66)**



Figure 24 les larves de simulium damnosum sur les supports herbeux en eaux agitées (67)

L'onchocercose ou "cécité des rivières" est une maladie parasitaire qui entraine de sérieuses lésions cutanées et dans sa phase finale, une cécité irréversible. Plus de 15 millions de personnes sont atteintes actuellement par la maladie dont la majorité en Afrique, elle est considérée telle une cause de cécité dans le monde non négligeable (Figure 25).

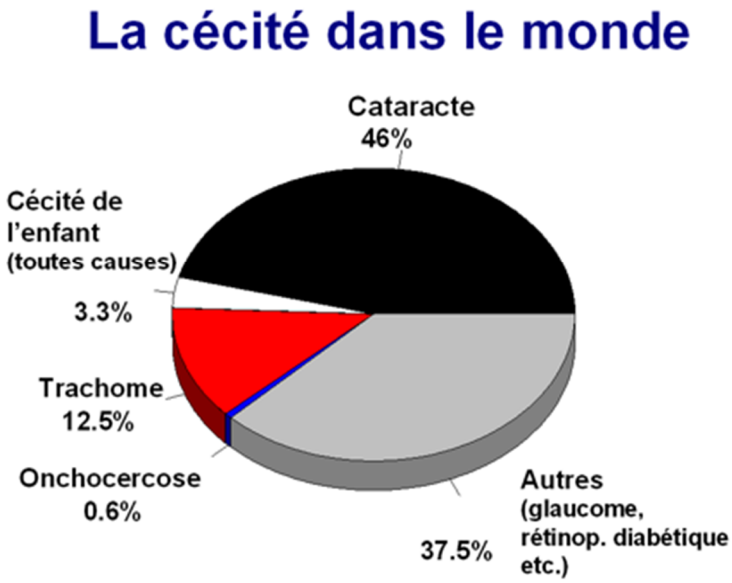

Figure 25 graphique représentant les pourcentages des causes de la cécité dans le monde (68)

L'onchocercose est caractérisée cliniquement par trois types de lésions : les onchocercomes , les lésions cutanées prurigineuses aiguës ou chroniques et les lésions oculaires pouvant évoluer vers la cécité.

La conjonctive est rarement le siège d'une atteinte spécifique par les microfilaires mais l'inflammation conjonctivale peut être concomitante

D'une inflammation uvéale antérieure type iridocyclite.

Si la conjonctive est atteinte, la maladie se traduit par les symptômes typiques d'une conjonctivite parasitaire notés précédemment.

3.1.4 Les manifestations cliniques des myiases oculaires au niveau du segment antérieur

Le mot myiase vient du grec : Muia qui signifie mouche et iasis qui veut dire maladie.

Ce sont des infestations de l'homme et des animaux par des larves (asticots) de mouches non piqueuses (diptères à métamorphose complète). Elles sont souvent accidentelles chez l'homme et le plus souvent exotiques.

Le plus souvent les myiases se rencontrent chez les animaux, on ne les trouve chez l'homme que dans des conditions particulières entre autres une mauvaise hygiène, un mauvais état général, et un contact avec les animaux.

Les larves détruisent les tissus sains ou putréfiés pour se nourrir.

Au Maroc : C'est la Famille des Œstridés surtout *Œstrus ovis* qui sont très fréquent au sud avec un taux d'infestation du bétail estimé à 52%, suivi par les Hypodermes : myiases cutanées plus fréquentes à l'ouest avec 46% comme taux d'infestation. Loin derrière, on retrouve la Famille des *Sarcophagida*e.

Elles sont endémiques dans les zones tropicales et subtropicales (Afrique, Amérique), plus fréquentes dans les zones humides et chaudes. Dans les tropiques, elles sévissent toute l'année, par contre en zone tempérée, elles sont restreintes à la période d'été.

On distingue les myiases (ou oculomyiases ou ophtalmomyiases) externes conjonctivales, les myiases des plaies et les myiases internes.

Les myiases conjonctivales se voient de nos jours de façon assez rares, et surtout dans le milieu rural, là où on trouve des animaux dans les pâtures, et en particulier des moutons.

Œstrus ovis est l'agent responsable le plus fréquent, c'est est une petite mouche grise de 10mm de long (Figure 26), *qui* pond d'habitude ses œufs dans les narines des moutons, et qui se trompe en pondant ses œufs sur l'œil du berger.



Figure 26 LARVES L2 ET L3 D'OESTRUS OVIS (16)

On peut avoir une localisation dans le sac conjonctival, des larves *d'œstrus ovis*.

Donc dans le cas d'une myiase oculaire, le patient en vaquant à ses occupations pendant l'été vers la fin de juillet, reçoit un choc violent sur l'œil,

une mouche, dans son vol, se pose une seconde sur l'œil, le temps de cracher ses ver (c'est la ponte de la femelle d'œstre), ce choc est douloureux, immédiatement suivi de sensation de brulure, de picotements et de corps étrangers. Après 2 ou 3 jours, les larves provoquent un chatouillement très désagréable. Le malade se plaint d'une sensation de démangeaison, de chaleur et de cuisson sous la paupière.

La gêne puis la souffrance amène le malade à consulter et le médecin décèle, accroché au globe oculaire ou aux muqueuses dans les replis palpébraux, une à plusieurs dizaines de larves minuscules. Lorsqu'on explore le sac conjonctival, on aperçoit de minuscules larves (Figure 27) blanches, longues de 2 mm, fixées sur la conjonctive bulbaire et palpébrale. Il y en a toujours au moins 8 ou 10, parfois bien davantage.

L'examen microscopique révélera qu'il s'agit de larves d'Œstrus ovis. Ces larves disparaissent (meurent) spontanément en 48 heures

Généralement la symptomatologie est dominée par un prurit conjonctival et palpébral intense et par l'éclosion quelques heures plus tard de10 à 15 larves de quelques mm de long au niveau de l'angle interne de l'œil (36).

Les figures 27 et 28 illustrent une larve appartenant à l'espèce *œstrus ovis,* mouches cosmopolites déposant classiquement leurs larves au niveau des orifices nasaux du mouton ou de la chèvre. Les larves progressent dans les tissus sous-cutanés grâce à leurs crochets et peuvent exceptionnellement perforer la sclère et pénétrer dans l'œil (quelques cas décrits). Figure



Figure 27 myiase, larve de mouche recueillie dans l'angle interne de l'œil (67)

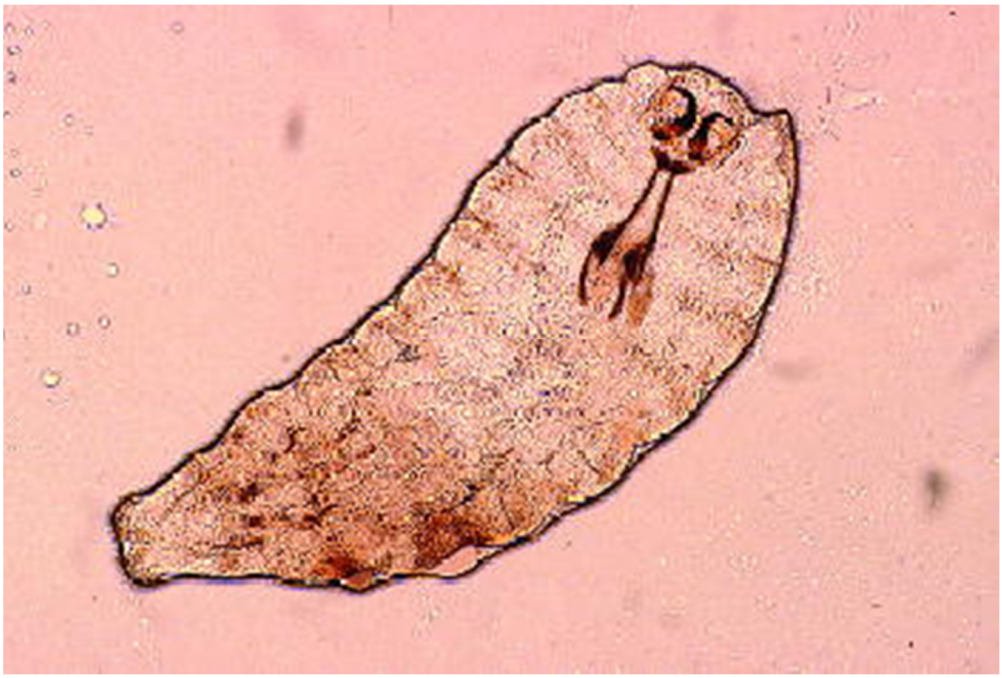

Figure 28 larve d'œstrus ovis en microscopie optique (69)

Concernant l'ophtalmomyiase interne, elle est considérée comme étant grave et relativement fréquente, elle présente généralement un tableau clinique évocateur. C'est un jeune enfant qui présente brusquement des défauts de la vision (baisse d'acuité, défauts d'accommodation) en même temps qu'apparaissent des céphalées violentes. L'asticot peut apparaître dans le champ du biomicroscope, en mettant le patient dans diverses positions (Figure 29 et 30).

Les myiases peuvent aussi infecter les plaies déjà préexistantes, on les nomme myiases des plaies.



Figure 29 LARVES DE MYIASE AU STADE L1 VISIBLES DANS LA CHAMBRE ANTÉRIEUR À LA LAMPE À FENTE CHEZ UN ENFANT (16)

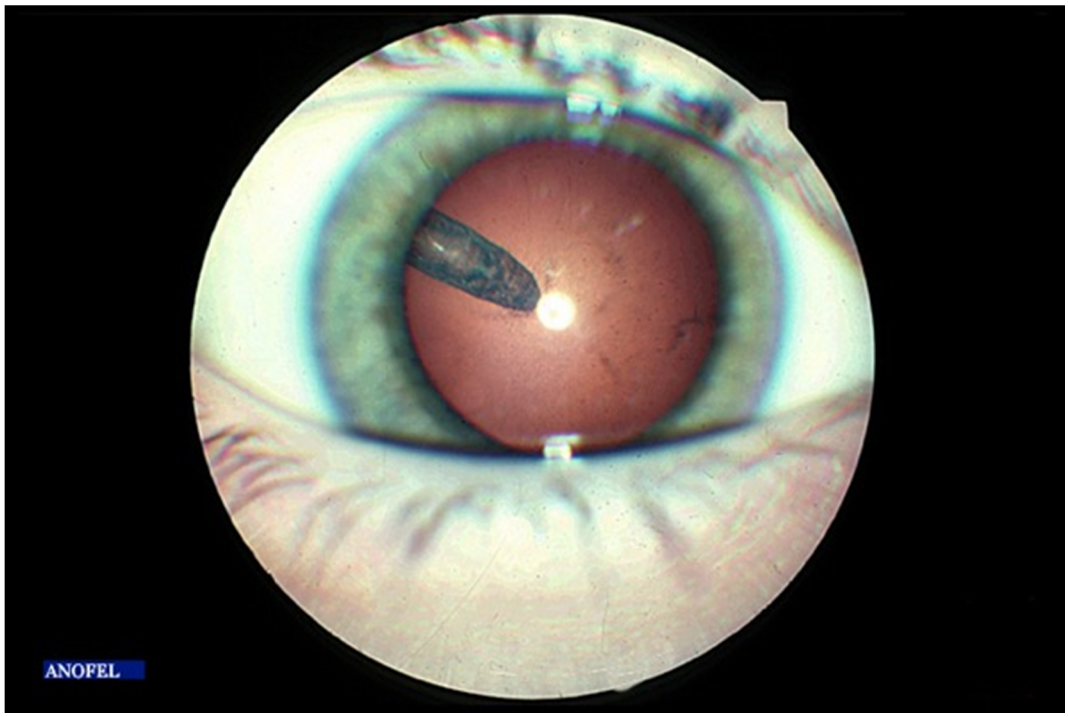

Figure 30 LARVES DE MYIASES VIVIBLES DANS LA CHAMBRE ANTÉRIEURE (16)

3.1.5 Les kératites

La Kératite amibienne

La kératite amibienne est une pathologie rare mais grave, provoquée par un parasite *Acanthamoeba spp.* Ces amibes, très répandues dans l'environnement, se retrouvent dans l'air et dans l'eau, et leur répartition géographique est cosmopolite

La kératite amibienne touche les adultes jeunes immunocompétents. L'équipe de Radford et Al. (69) a mis en évidence un risque accru de kératite amibienne chez les porteurs de lentilles souples renouvelées toutes les 1 à 4 semaines, et un moindre risque chez les porteurs de lentilles rigides perméables aux gaz. La contamination peut avoir lieu quand le porteur de lentille utilise l'eau du robinet ou des flacons de chlorure de sodium 0,9 % de grand volume

comme solution de rinçage, des produits d'entretien non stériles ou s'il ne change pas quotidiennement le bain désinfectant des lentilles. Les trophozoïtes et les kystes adhèrent aux lentilles neuves ou usagées qui servent de vecteur. Les microtraumatismes de l'épithélium cornéen induits par le port de lentilles favorisent le développement de l'infection (70; 71)**.**

La taxonomie du parasite est la suivante :

Domaine : Eukaryota
Embranchement : Amoebozoa
Classe : Lobosea
Ordre : Amoebida
Famille : Endamoebidae
Genre : Entamoeba

Les espèces d'*Acanthamoeba* se distinguent surtout d'après leurs kystes.

Acanthamoeba est un genre d'amibe, c'est un des protozoaires les plus fréquents dans le sol, et aussi fréquemment trouvé dans l'eau douce et d'autres habitats. Les Formes végétatives sont petites, typiquement entre 15 et 35 µm de long, et de forme ovale ou triangulaire lorsqu'elles se déplacent. Les pseudopodes forment clairement un lobe hémisphérique antérieur, et il y a différentes courtes extensions filiformes au bord du corps. Elles lui donnent une apparence épineuse à laquelle le nom *Acanthamoeba* se réfère (Figure 31A). Les kystes sont courants (Figure 31 B). La plupart des espèces sont des bactérivores libres, mais certaines sont des opportunistes qui peuvent causer des infections aux humains et autres animaux.

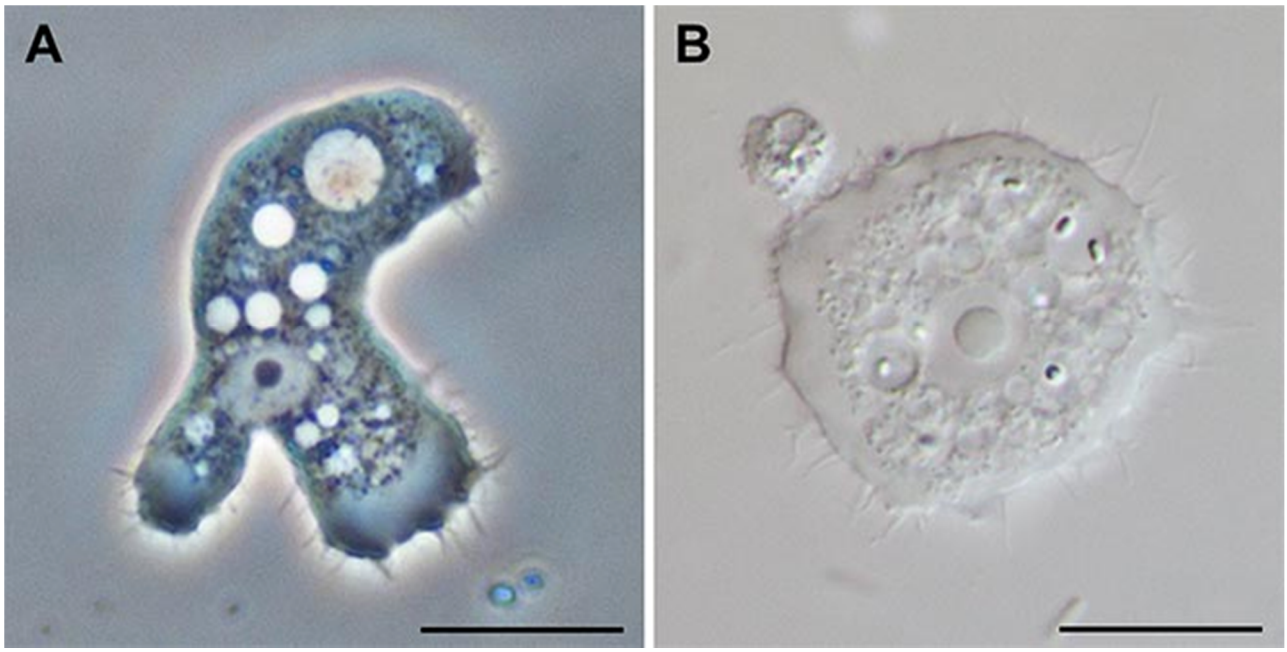

Figure 31 A : FORME ACTIVE D'ACANTHAMOEBA, B : FORME KYSTIQUE

Cycle évolutif du parasite

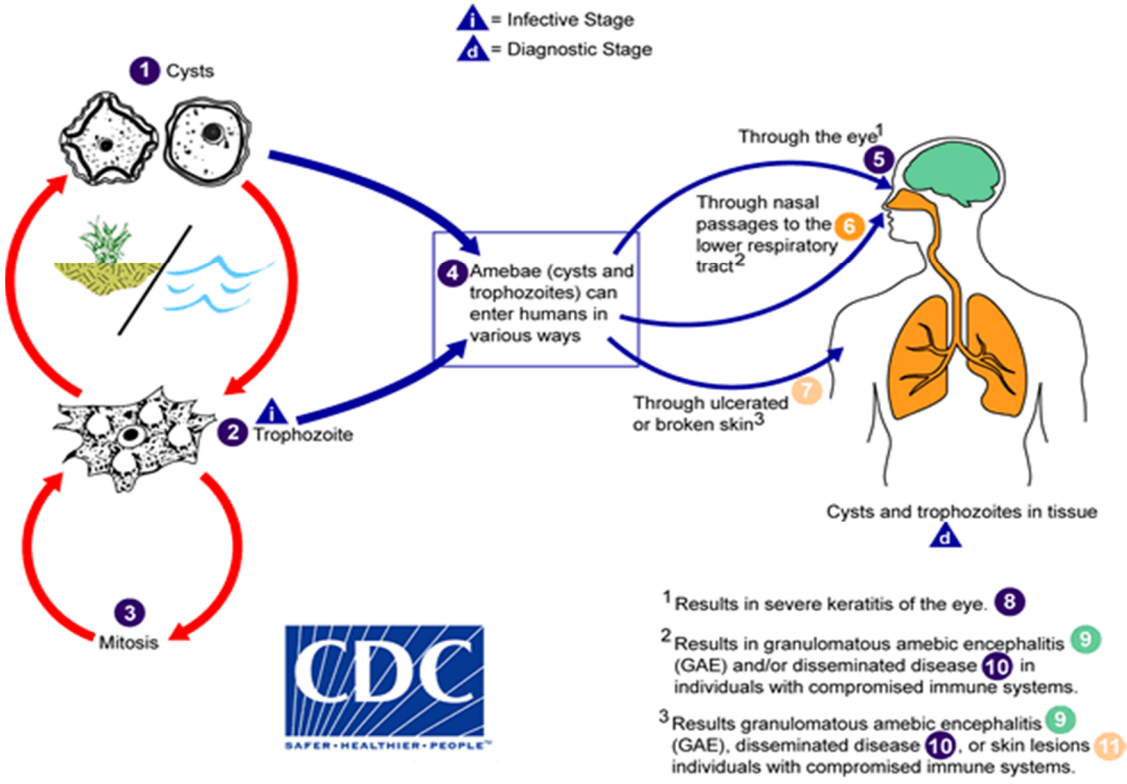

Figure 32 cycle évolutif d'Acanthamoeba spp (33)

Le réservoir du parasite est tellurique.

Les espèces *Acanthamoeba* se retrouvent couramment dans l'environnement dans le monde entier, en particulier dans le sol et la poussière, dans les sources d'eau douce comme les lacs, les rivières et les sources thermales, et dans les bains à remous et les installations de spa. En outre, il se trouve dans les systèmes de chauffage, de ventilation et de climatisation, les systèmes d'égouts et le système d'eau douce (pomme de douche et robinets). Acanthamoeba se trouve également dans les outils de lentilles de contact.

La kératite d'*Acanthamoeba* affecte principalement les personnes en bonne santé, dont la plupart portent des lentilles de contact, en particulier lorsque les utilisateurs ont une mauvaise hygiène des lentilles ou lorsque ses derniers sont portés pendant la natation ou d'autres activités aquatiques.

Aucun cas connu de transmission interhumaine de la kératite a Acanthamoeba n'a été signalé jusqu'à présent.

Cliniquement l'atteinte amibienne apparaît sous plusieurs formes cliniques :

- L'amibiase cornéenne sous lentille
- L'abcès post-traumatique dont l'agent traumatisant est d'origine végétale ou telluriquement souillé
- La forme superficielle ou forme épithéliale
- La kératite stromale
- L'infestation panophtalmique.

La symptomatologie se caractérise par une photophobie, une irritation oculaire, un larmoiement, des douleurs oculaires extrêmement importantes, limitées à l'épithélium cornéen.

Ces symptômes sont souvent associés à un blépharospasme (contraction spasmodique des paupières) et à une baisse de l'acuité visuelle.

L'infection est généralement uni- latérale.

Le diagnostic doit être très rapide car plus le traitement antiamibien est mis en route rapidement, plus il sera efficace.

L'infection amibienne atteint d'abord l'épithélium cornéen. Celui-ci présente des micro-érosions, des irrégularités et des opacifications blanchâtres. La localisation des opacifications évoque une kératite pseudo-dendritique, définie par une lésion arborescente ressemblant à une cellule nerveuse, parfois confondue avec une kératite herpétique. L'atteinte stromale (86) se présente sous la forme d'infiltrats localisés ou diffus, d'un anneau immunitaire (Figure33) accompagné d'une réaction inflammatoire importante et d'un vaste ulcère épithélial.

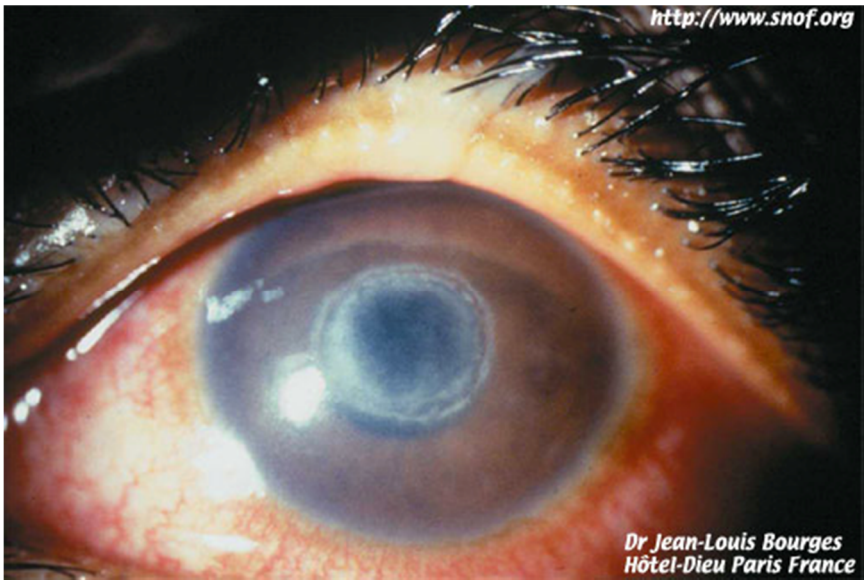

Figure 33 KÉRATITE AMIBIENNE À UN STADE AVANCÉ : ANNEAU CORNÉEN CORRESPONDANT À LA RÉACTION IMMUNITAIRE

À un stade plus avancé sans traitement, l'infiltrat se retrouve en périphérie. Un abcès annulaire est alors observé. Le stroma cornéen s'amincit et s'opacifie. Le principal risque évolutif est la perforation de la cornée (Figure 34).

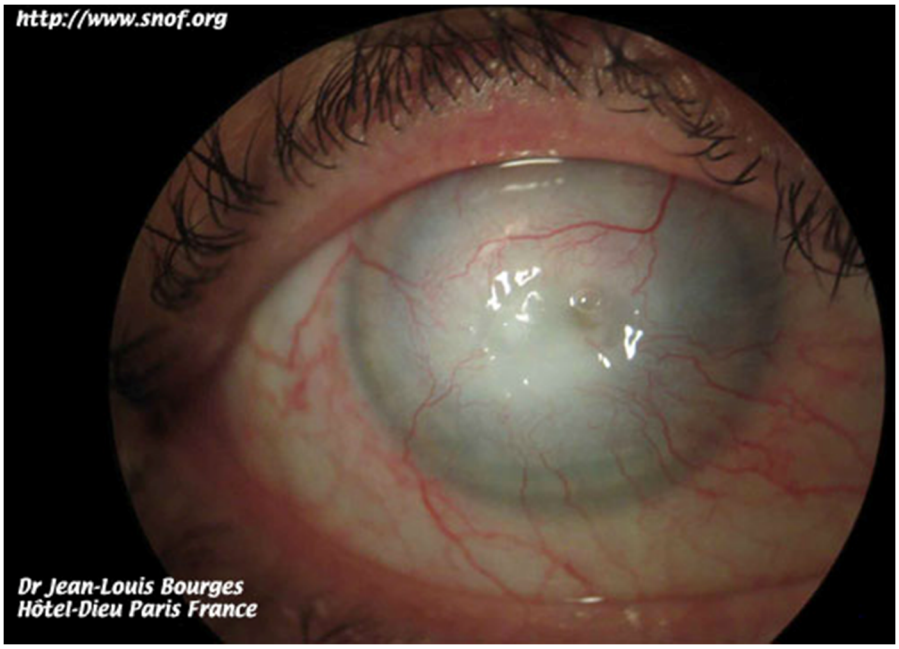

Figure 34 perforation de la cornée suite à une kératite amibienne dramatique (86)

Les kératites stromales amibiennes

Les kératites amibiennes résultent de l'infestation cornéenne par des protozoaires libres du genre *Acanthamoeba*. Elles constituent une importante cause de kératite pouvant entraîner une grave perte visuelle dans plus de 15 % des cas (74; 69)**.** Les lésions stromales cornéennes surviennent à un stade évolué de l'infestation, mais peuvent évoluer en elles-mêmes rapidement. Leur évolution ultime se fait vers la perforation cornéenne, l'infestation panophtalmique et peut initier une amibiase neuro-encéphalique (74)**.** En dehors des infiltrats radiaires pathognomoniques de la présence de l'Acanthamoeba, divers aspects biomicroscopiques peuvent s'observer : infiltrat central disciforme, œdème stromal, abcès cornéen, ulcère isolé, opacité ou infiltration stromale non spécifique et trompeuse. Ces lésions sont habituellement associées à des lésions épithéliales. Le diagnostic clinique est délicat car la confusion diagnostique est possible avec les autres atteintes infectieuses du stroma cornéen, comme la kératite virale discifome, mycosique ou bactérienne (75; 76; 77), ce qui retarde le diagnostic, augmente la sévérité de l'infestation amibienne et assombrit le pronostic visuel final (74; 78)**.**

Le lien entre le délai du diagnostic et la réussite du traitement antiamibien est actuellement bien établi (75; 79; 80; 81)**.** La suspicion précoce du diagnostic et l'institution immédiate d'un traitement à dose efficace semblent jouer un rôle important dans le pronostic visuel final de cette affection, probablement du fait même de la moindre diffusion stromale du parasite.

Bien que les kératites amibiennes soient mieux connues, il est encore observé des atteintes stromales évoluées qui constituent de complications graves (Figure 35).

Tous les patients présentaient une photophobie, un larmoiement et une douleur oculaire d'intensité variable toujours associés à une baisse d'acuité visuelle. Différents aspects cliniques ont été observés. On peut avoir un important infiltrat stromal ou un abcès microbien associé. Si le diagnostic est tardif on peut avoir une infiltration annulaire radiaire évocatrice de kératite amibienne. Quelque fois on a une forte réaction inflammatoire de chambre antérieure avec présence d'hypopion.

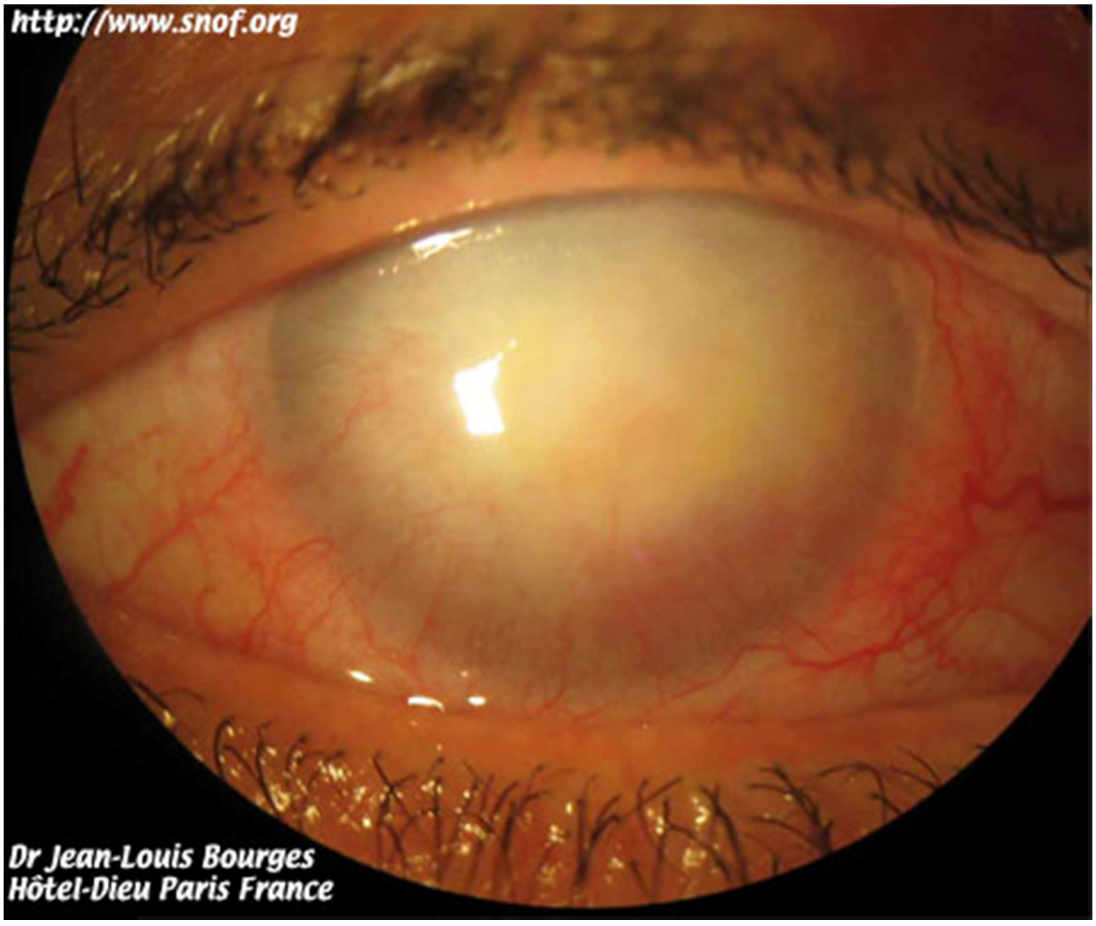

Figure 35 évolution défavorable d'une kératite stromale amibienne traitée (73)

Kératite à Onchocerca volvulus figure 29

L'atteinte cornéenne est la première en date : la kératite ponctuée, sans manifestation fonctionnelle, bien visible à la lampe à fente (biomicroscope), est faite de lésions arrondies de 1/2 à 1 mm, sous-épithéliales, à la périphérie de la cornée, surtout dans sa portion inférieure. La confluence de ces éléments donne une kératite semi-lunaire avec taie en arc de cercle de la partie inférieure de la cornée. Parfois la taie grandit, envahit progressivement toute la cornée en remontant et se vascularise : c'est le pannus cornéen qui, lorsqu'il est bilatéral, entraîne la cécité (19) (Figure 36).

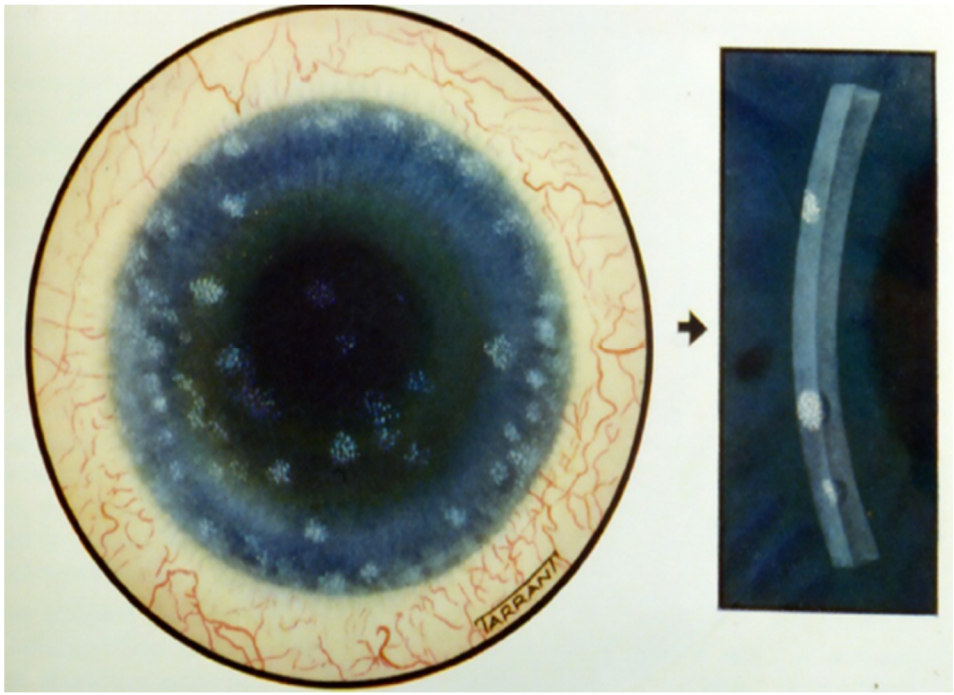

Figure 36 kératites ponctuées (82)

L'onchocercose peut se manifester par un tableau de kératite sclérosante (Figure 37 et 38).



Figure 37 kératite sclérosante due à l'onchocercose (83)



Figure 38 kératite semi-lunaire due à onchocerca volvulus (82)

Les lésions iriennes sont variées : simple atrophie irienne ; iridocyclite aiguë ou chronique avec synéchies postérieures, source de glaucome ; pseudo-hypopion déterminé par les microfilaires souvent visibles dans la chambre antérieure et aboutissant parfois à la déformation piriforme de la pupille.

3.6Les manifestations cliniques de la Cysticercose oculaire au niveau du segment antérieur de l'œil

La cysticercose est l'infection de l'homme par le stade larvaire de *Tænia Solium*. C'est une maladie du sous-développement, apparaissant là où la promiscuité entre les porcs et les humains est associée à de mauvaises conditions d'élevage et d'hygiène fécale (19).

La *tænia solium* est un parasite strictement humain de l'intestin grêle, c'est un ver plat mesurant 1 à 8 m de longueur.

Le scolex est sphérique, d'un diamètre de 1 mm, avec 4 ventouses arrondies et un rostre court muni d'une double couronne de crochets (*tænia* armé). Les crochets sont au nombre de 22 à 32 avec alternance de gros crochets (160 à 180 µm) et de petits crochets (110 à 140 µm) (Figure 39).

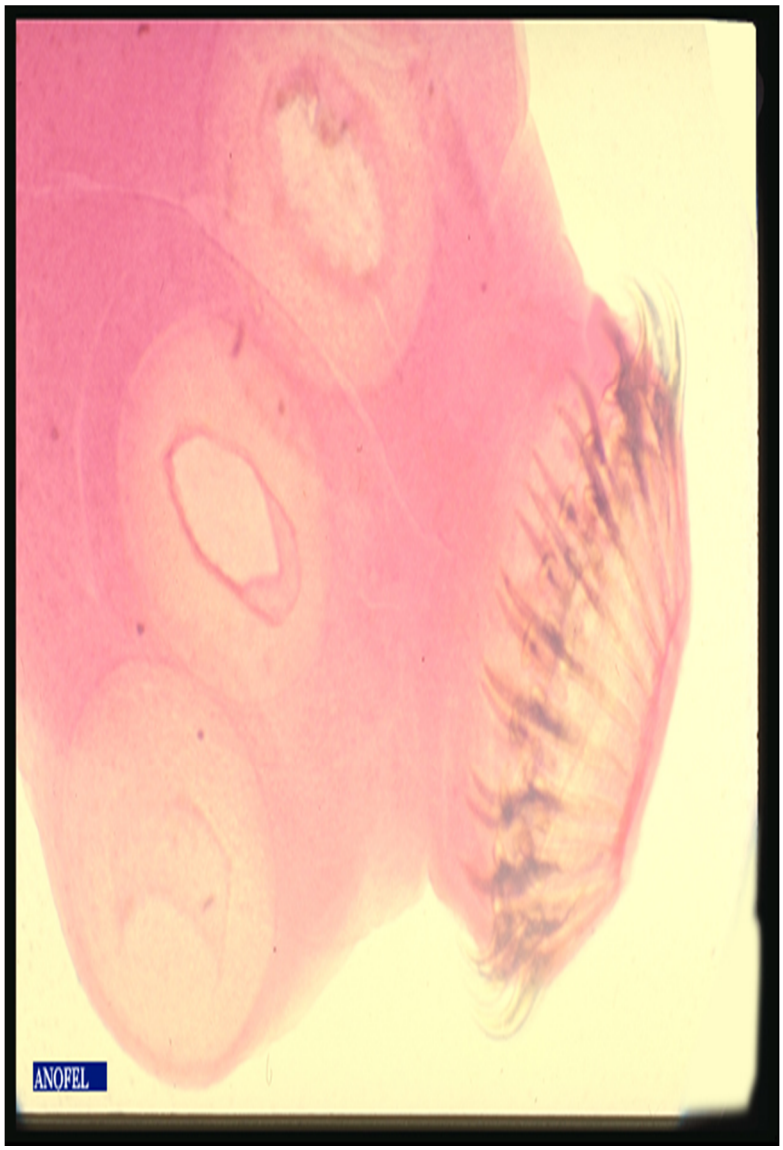

Figure 39 PROLEX DE TAENIA SOLIUM (16)

Les proglottis se caractérisent par une alternance régulière des pores génitaux (Figure 40), leur immobilité, et surtout par l'aspect des ramifications utérines qui sont peu nombreuses (7 à 13 de chaque côté de l'axe central du proglottis) et dendritiques.

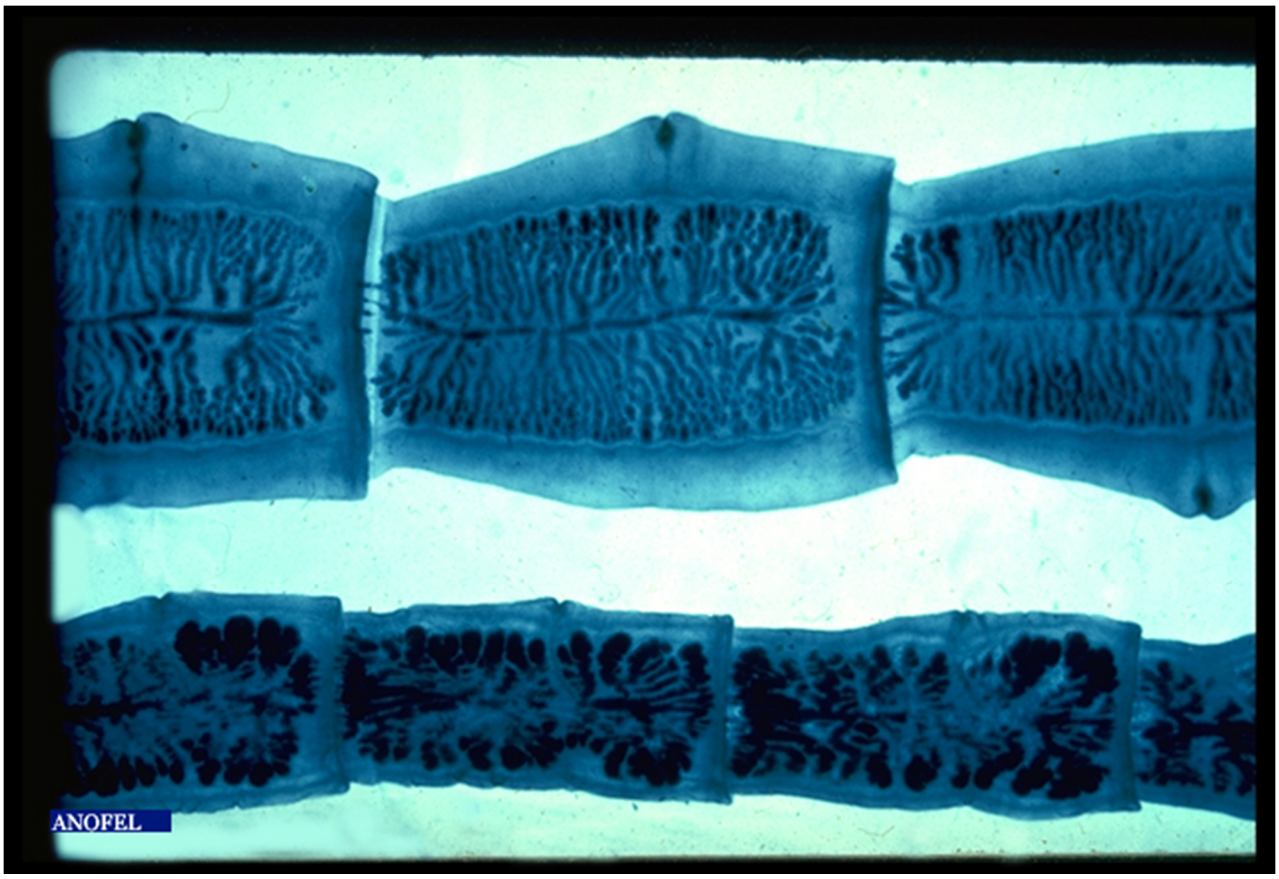

Figure 40 PROGLOTTIS DE TAENIA SAGINTA EN HAUT ET T
AENIA SOLIUM EN BAS (16)

Les proglottis de *t. Solium* sont émis passivement dans le milieu extérieur, avec les selles, isolément ou en chaînes plus ou moins longues (Figure 41).

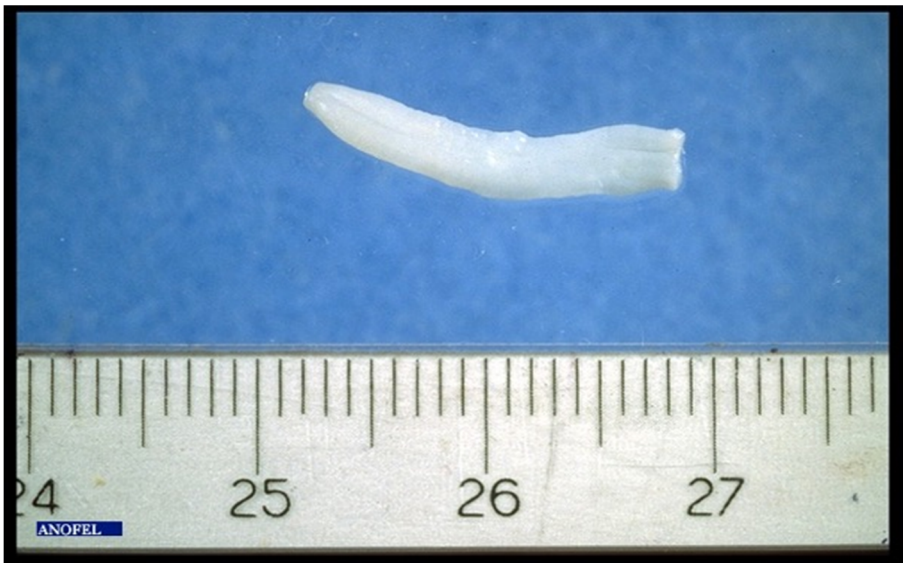

Figure 41 PROGLOTTIS DE TAENIA SOLIUM (16)

Les œufs sont retrouvés dans le milieu extérieur après le délitement des proglottis. Ils possèdent 2 coques. Les embryophores sont de forme plus arrondie et d'une taille légèrement plus grande (40 à 50 µm x 30 µm) et les stries radiaires de la coque interne sont plus fines et plus nombreuses.

La durée de vie de *t. Solium* adulte est également très longue.



Figure 42 EMBRYOPHORE DE TAENIA (16)

Les atteintes oculaires du segment antérieur de l'œil sont rares. Parmi celles-ci, on peut noter 10 % d'atteintes des annexes de l'œil (paupière supérieure, orbite, conjonctive). Si les kystes se forment dans l'œil, ils peuvent altérer la vision en flottant dans le globe oculaire et entraîner une cécité par œdème et décollement de la rétine.

La cysticercose peut être évidente comme un kyste flottant libre avec des mouvements amiboïdes dans la chambre antérieure de l'œil. Les paralysies visuelles peuvent également apparaître secondaires aux kystes intramusculaires ou aux lésions du nerf crânien des kystes intracérébrales.



Figure 43 KYSTE CONJONCTIVAL DÛ À LA CYSTICERCOSE (22)

3.2 Parasitoses à localisation oculaire responsable d'une atteinte du segment postérieur de l'œil

3.2.1La Toxoplasmose oculaire

La toxoplasmose est une anthropozoonose due au protozoaire *Toxoplasma gondii* C'est une parasitose cosmopolite, mais sa prévalence varie selon les habitudes alimentaires et les conditions d'hygiène

Elle existe sous trois formes :

- La toxoplasmose acquise, habituellement bénigne et très souvent inapparente
- La toxoplasmose congénitale, responsable parfois de fœtopathies graves
- La toxoplasmose de l'immunodéprimé

La classification de *Toxoplasma gondii est* la suivante :

Règne : protistes

- *Phylum : apicomplexa (sporozoaires)*
- *Classe : coccidea*
- *Ordre : eimeriorinae*
- *Famille : sarcocystidae*
- *Sous-famille : toxoplasmatinae*
- *Genre : Toxoplasma*
- *Espèce : gondii (1 seule espèce)*

Toxoplasma gondii existe sous trois formes évolutives différentes :

- Une forme végétative appelée tachyzoïte (Figure 44) ou trophozoïte, parasite intracellulaire obligatoire de 6 à 8 µm de long sur 3 à 4 µm en

forme d'arc qui peut parasiter toutes les cellules de l'organisme, dont celles du système des phagocytes multinucléés, au sein desquelles il va se multiplier rapidement.

- Le bradyzoïte qui résulte du stade tachyzoïte au cours de son évolution chez l'hôte intermédiaire. Morphologiquement très proche il s'en distingue par un métabolisme ralenti conduisant à un état de latence. Les bradyzoïtes sont regroupés au sein de kystes (Figure 45 et 46) où ils sont inaccessibles aux défenses immunitaires et aux traitements actuels. Ils siègent principalement dans les neurones, les astrocytes, les cellules musculaires et les cellules rétiniennes.
- Le sporozoïte est le résultat de la reproduction sexuée qui a lieu dans les cellules de l'épithélium intestinal de l'hôte définitif. Morphologiquement peu différent des autres stades infectieux, il est contenu dans des oocystes sporulés qui peuvent survivre sur le sol plus d'un an dans un climat humide (20).

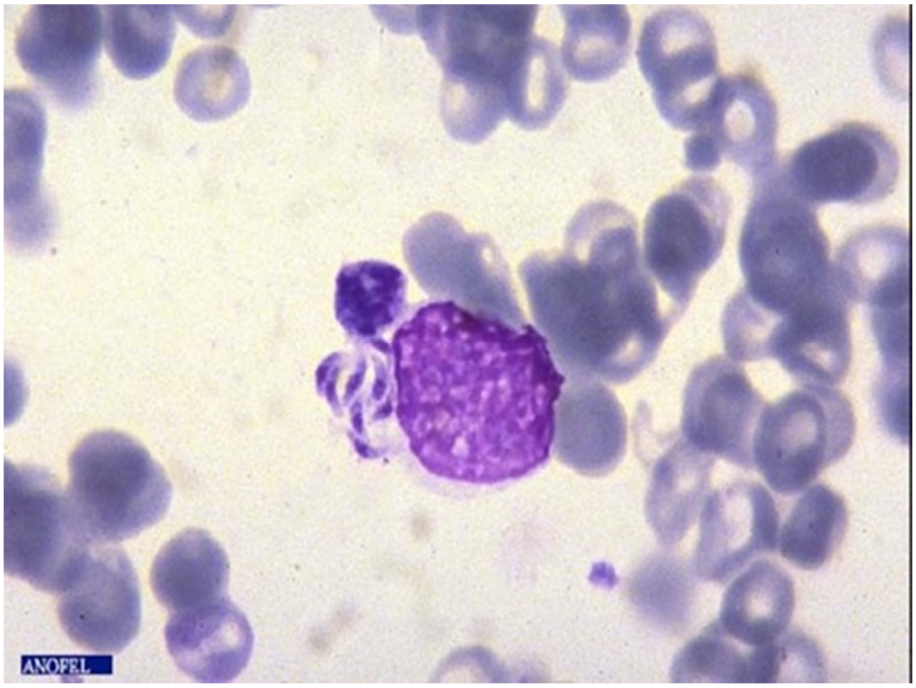

Figure 44 TACHYZOITES DE TOXOPLASMA GONDII (20)

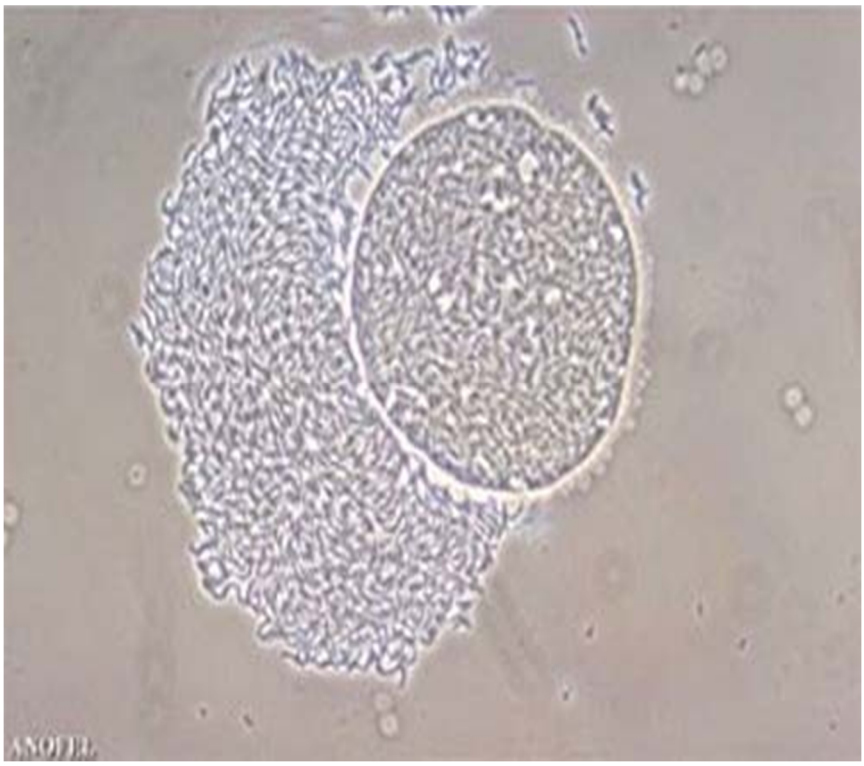

Figure 45 KYSTE TOXOPLASMIQUE À L'ÉTAT FRAIS ROMPU (20)

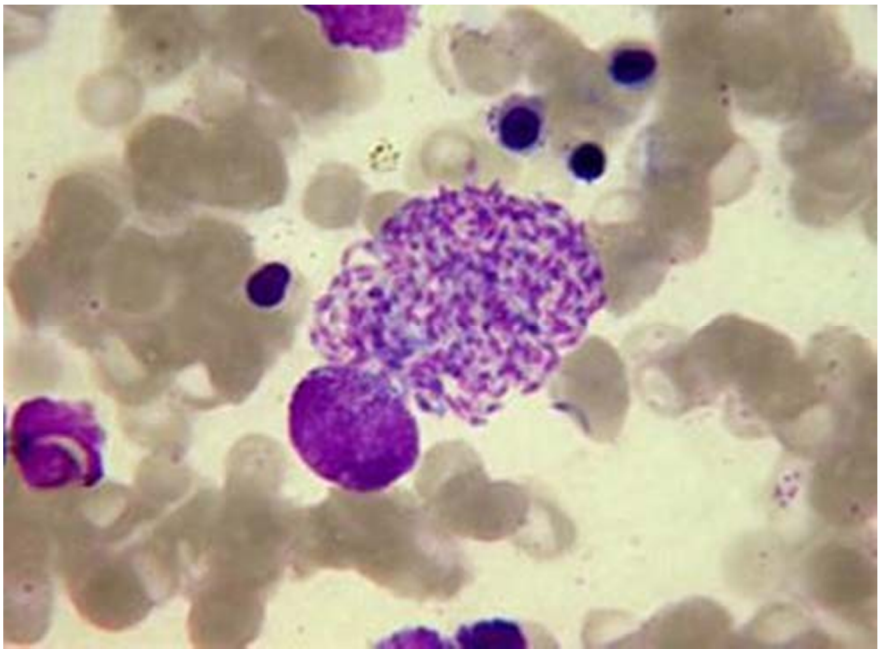

Figure 46 KYSTE TOXOPLASMIQUE COLORÉ AU GIEMSA SUR UN FROTTIS DE MOELLE (20)

Cycle évolutif du parasite

Le cycle (Figure 47) complet du toxoplasme se déroule entre, d'une part le chat et les félidés sauvages qui sont les hôtes définitifs et d'autre part les autres animaux à sang chaud (homéothermes) tous susceptibles d'être hôte intermédiaire hébergeant les formes asexuées. Les félidés se contaminent en chassant les hôtes intermédiaires (oiseaux, mammifères) qui eux même se contaminent à partir des oocystes présents sur le sol, les végétaux ou dans les eaux de boisson. Une particularité originale au toxoplasme est la possibilité d'un cycle asexué ne faisant pas intervenir d'hôte définitif, le parasite passant d'un hôte intermédiaire à un autre par l'ingestion de kystes contenus dans la chair d'animaux carnivores ou herbivores (20).

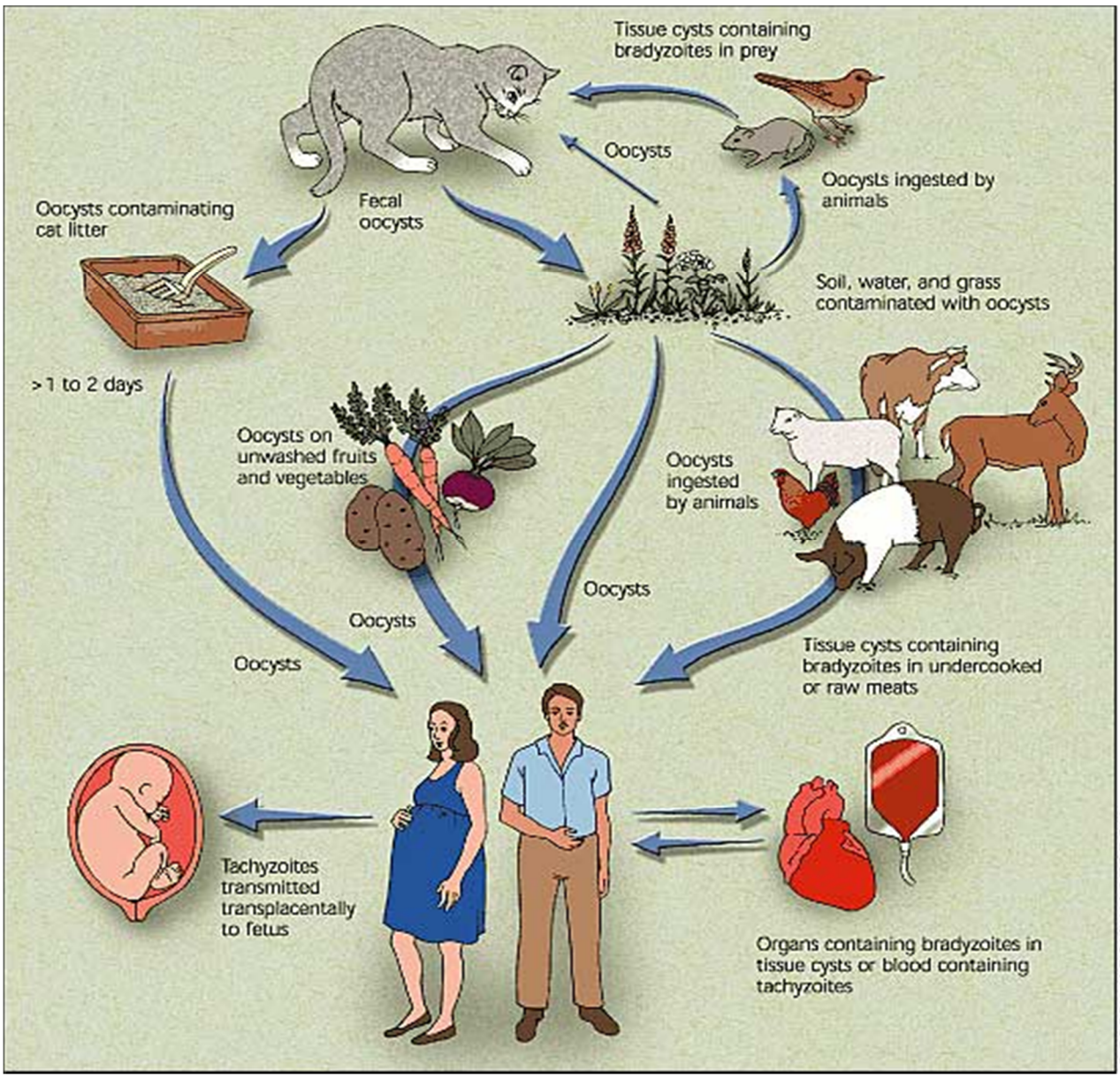

Figure 47 CYCLE ÉVOLUTIF DE TOXOPLASMA GONDII (21)

La transmission se fait par la consommation de viande infectée peu cuite (porc, agneau, bœuf (89), l'ingestion d'eau, d'aliments ou de lait contaminés par des oocytes (90), l'inhalation d'aérosols contenant des oocytes (91). Et le contact avec de la terre ou du sable souillé par des excréments de chats infectés (89).La transmission transplacentaire peut survenir si la mère est atteinte d'une infection aiguë pendant sa grossesse (92) . La transmission est également possible par transfusion sanguine et greffe d'organe (93). Il peut y avoir transmission aux aliments par l'intermédiaire de mouches et de blattes ou par l'utilisation d'eau contaminée dans l'industrie agricole (94). La consommation de légumes ou de fruits crus non lavés augmente aussi le risque d'infection (94; 95).Les enfants peuvent contracter l'infection dans des bacs à sable ou des terrains de jeux contaminés (96) .

La contamination de l'homme s'effectue selon trois modalités principales :

- Transmission par absorption d'oocystes : cette contamination est essentiellement indirecte par consommation de fruits et légumes crus mal lavés ou d'eau de boisson contaminée, et à cause d'une hygiène des mains insuffisante après contact avec le sol (jardinage) ou les animaux.
- Transmission par des kystes : la contamination se fait par consommation de viandes fumées, saumurées ou insuffisamment cuites (en particulier le mouton), les kystes n'étant détruits que par une cuisson de la viande à 65°c ou une congélation inférieure à –12°c pendant 3 jours au moins. Ce sont également les kystes qui sont impliqués dans la transmission par transplantation d'organe d'un donneur séropositif pour la toxoplasmose vers un receveur négatif

avant la greffe.

- Transmission par les tachyzoïtes : le tachyzoïte est une forme fragile, détruite dans le milieu extérieur et par le suc gastrique. C'est l'agent de la transmission transplacentaire, responsable de la toxoplasmose congénitale. C'est également le tachyzoïte qui est responsable des exceptionnels cas de transmission par transfusion, possibles si le donneur était en pleine phase parasitémique d'une toxoplasmose (20).

La toxoplasmose oculaire est une maladie fréquente puisqu'elle représente la première étiologie infectieuse d'inflammation du segment postérieur de l'œil.

Si, dans la majorité des patients, sa gravité est modérée, dans un nombre de cas non négligeable, le pronostic visuel est engagé.

Le traitement curatif n'étant que peu ou pas efficace, seule la prophylaxie de la toxoplasmose chez la femme enceinte peut réduire sa fréquence.

Cliniquement, la lésion typique générée par le parasite est la choriorétinite.

La choriorétinite toxoplasmique est une choriorétinite nécrosante (Figure 48). L'infestation peut être congénitale, très souvent latente et alors réactivée par l'immunosuppression, ou beaucoup plus rarement acquise et survenant chez les immunodéprimés. La distinction entre ces deux modalités repose sur la recherche de foyers rétiniens anciens témoins d'une infection congénitale, sur la sérologie qui met en évidence une augmentation des IgM spécifiques dans les atteintes récentes et sur le rapport de Desmond mesurant la charge immunitaire de l'humeur aqueuse.

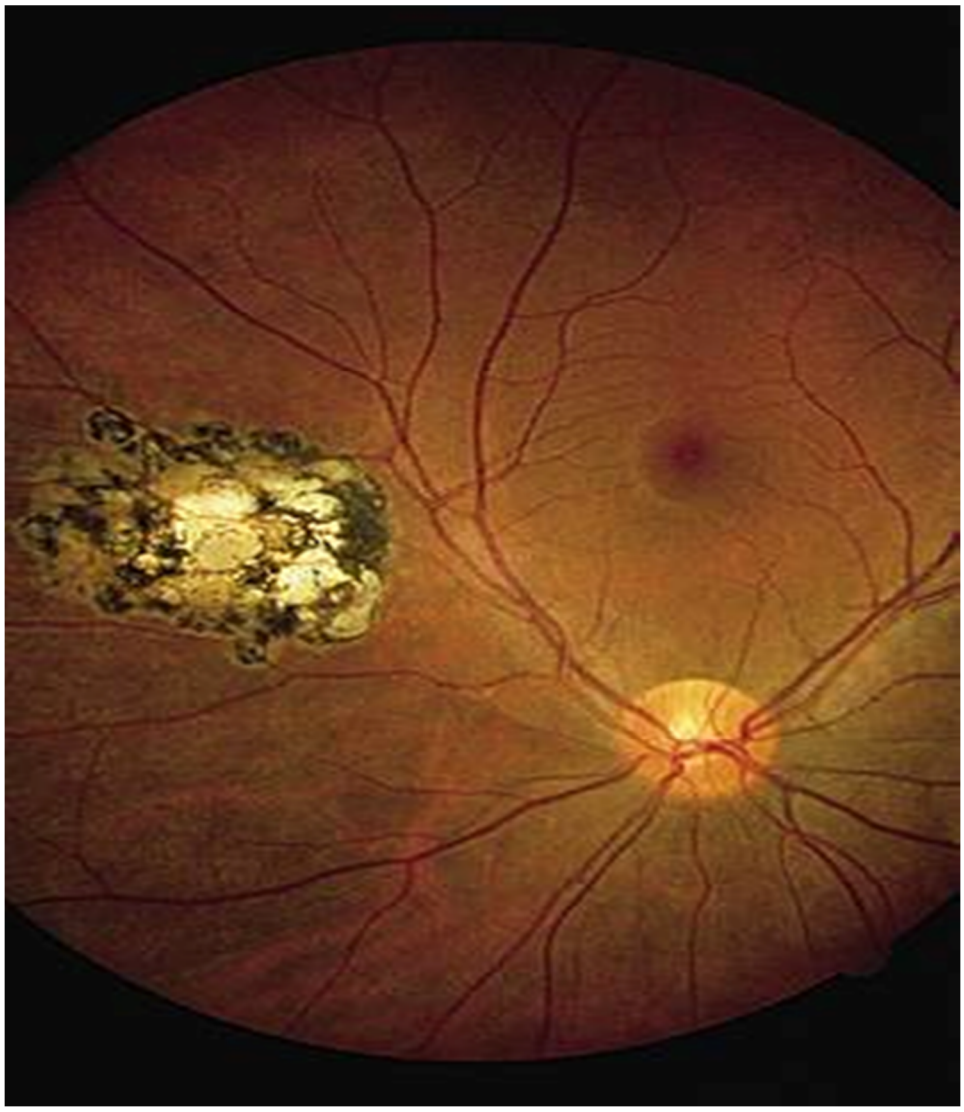

Figure 48 RÉTINO-CHOROIDITE TOXOPLASMIQUE (105)

La rétinochoroïdite toxoplasmique est la cause la plus fréquente de rétinite nécrosante focale. Elle se caractérise par une rétinite et une choroïdite secondaire souvent associée à une iridocyclite.

Au fond d'œil, on observe habituellement une ou plusieurs lésions blanches, isolées ou sur le bord d'une cicatrice ancienne, situées au niveau de la rétine, mais dont l'inflammation s'étend en général jusqu'à la choroïde.

L’aspect de la de choriorétinite sous la forme d’une lésion blanchâtre profonde, à bords flous, fréquemment satellite d’une lésion ancienne pigmentée et/ou atrophique est décrit comme étant « le phare dans le brouillard » (106).

Le foyer frais est de couleur jaune, à bords flous, profond, et accompagné d'un trouble du vitré intense en regard de la lésion et d'une réaction dans la chambre antérieure de l'œil. Le vitré est inflammatoire en regard de la lésion active, mais l’hyalite peut être généralisée telle que le fond d'œil devienne difficile à observer (101)**.**

Les formes cliniques sont nombreuses : foyer frais isolé, foyer récent au contact d'une cicatrice pigmentée très évocatrice, foyers multiples, foyer maculaire avec une perte définitive de la vision, réaction vitréenne intense conduisant à une rétraction vitréo-rétinienne et au décollement de rétine (102), mais aussi, foyer juxta-papillaire avec papillite et souvent occlusion vasculaire évoluant pour son propre compte. On peut observer une vascularite rétinienne généralisée, une artériolite, une papillite, un œdème maculaire cystoïde, des néovaisseaux ou un décollement séreux rétinien.

Les manifestations cliniques dépendent de la localisation du ou des foyers et de l'importance de la réaction vitréenne associée : myodésopsies, baisse brutale d'acuité visuelle si la macula est concernée et amputation du champ visuel, qui reflète une atteinte des voies visuelles depuis la rétine jusqu'au cortex occipital.

L'évolution se fait vers une cicatrice choriorétinienne atrophique de pigmentation variable, et les récidives inflammatoires sont classiques (Figure 49).

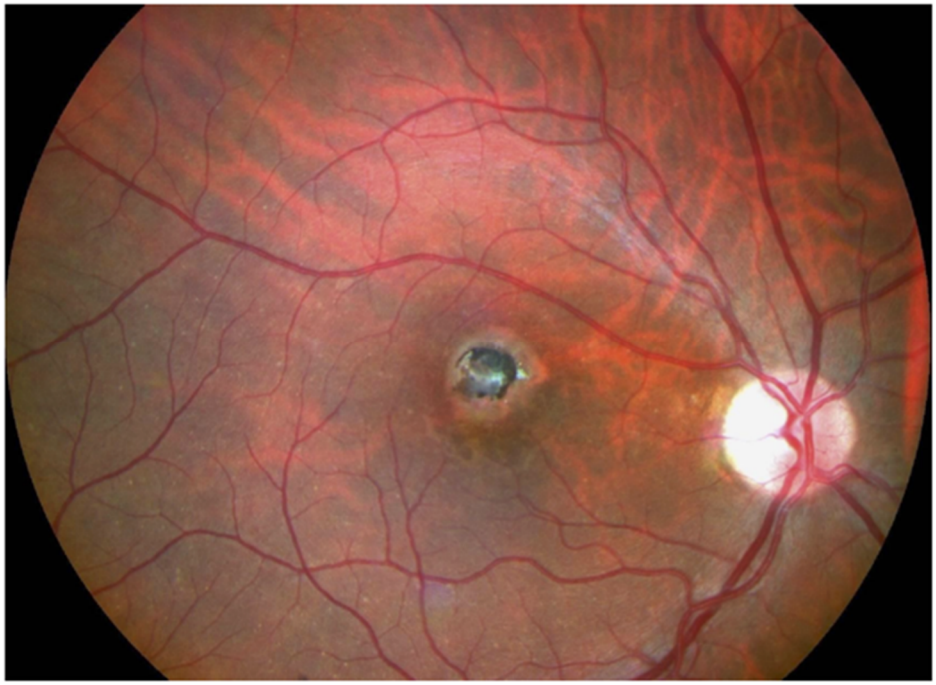

Figure 49 FOYER RÉTINIEN TOXOPLASMIQUE PIGMENTÉ (108)

Une réactivation “classique” de toxoplasmose se présente sous la forme d’un patch de rétinite en bordure d’une ancienne cicatrice de choriorétinite toxoplasmique. Ces formes atypiques, bien que documentées dans la littérature, peuvent surprendre un clinicien inexpérimenté (103)**.**

Les plaques de kyrieleis (Figure 50 et 51), appelées aussi “péri-artérite nodulaire”, apparaissent à l’examen du fond d’œil sous la forme d’un chapelet jaunâtre à l’intérieur de l’artère. À l’origine, en 1933, elles ont été décrites en association à la tuberculose oculaire (104)**,**pour être ensuite observées typiquement dans les cas de choriorétinite toxoplasmique. Quelques cas ont été rapportés lors d’uvéites syphilitiques (105)ou lors d’infections à *rickettsia conorii* (106)**.**

La pathogenèse des plaques de kyrieleis est secondaire à une réponse immunitaire, avec dépôt de cellules mononuclées le long des vaisseaux (107)**.**

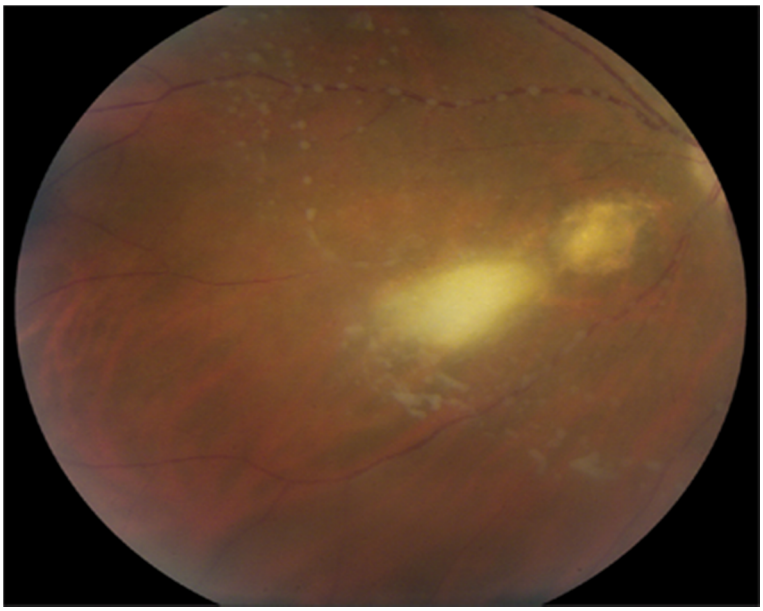

Figure 50 LES PLAQUES DE KYRIELEIS (114)

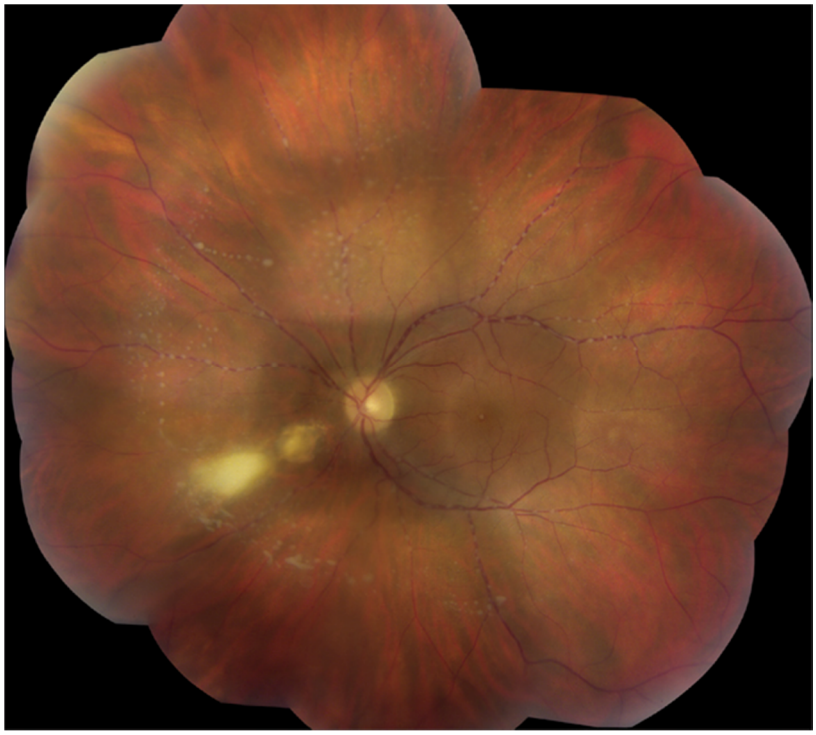

Figure 51 MONTAGE PHOTO D'UN FOND D'OEIL D'UN JEUNE PRÉSENTANT UNE TOXOPLASMOSE OCULAIRE AVEC DES PLAQUES VASCULAIRES DE KYRIELEIS (114)

La baisse indicative de l'acuité visuelle lors d'une poussée de choriorétinite toxoplasmique est essentiellement séquellaire.

L'œil adelphe est en général porteur de cicatrices rétinochoroïdiennes anciennes. Les séquelles visuelles proviennent de la présence de foyers ayant détruit la fovéa, de foyers juxta-papillaires à l'origine de déficits arciformes, de néo vaisseaux sous-rétiniens centraux, d'occlusion artérielle ou veineuse ou de décollement de rétine à la suite d'une déchirure rétinienne ou de fibrose vitréenne.

L'immunosuppression favorise les infections opportunistes, les surinfections bactériennes ou virales, les métastases septiques au cours d'infections focales ou de septicémies.

Chez patients immunodéprimés, le tableau clinique peut être totalement différent, incluant notamment les atteintes bilatérales, multifocales, et surtout les nécroses rétiniennes extensives.

À noter que la toxoplasmose oculaire peut être responsable en cas de toxoplasmose congénitale dès la naissance d'une microphtalmie, d'un strabisme, d'un nystagmus et choriorétinite.

3.2.2La Toxocarose (larva migrans)

Les syndromes de larva migrans sont liées à la survie et/ou au développement incomplet chez l'homme de larves de nématodes du genre Toxocara d'animaux.

T. Canis et *t. Cati* sont des nématodes (ascarides) (105; 106)de l'ordre des *ascaridida* et de la superfamille des *ascaridiodea*, qui appartiennent à la famille des *toxocaridae* (105).

La toxocarose est parasitose cosmopolite (109; 110; 111; 65; 112)en raison de de l'habitude répandue de posséder des animaux domestiques (110). La séroprévalence est particulièrement élevée dans les pays développés, particulièrement dans les zones rurales et dans certaines îles des tropiques.

Les parasites adultes du genre *Toxocara* sont de gros vers ronds de couleur rosée ; les mâles et les femelles mesurent respectivement de 4 à 6 cm et de 6,5 à 10 cm. L'extrémité postérieure du mâle est recourbée, alors que celle de la femelle est droite. Les larves de *t. Canis* mesurent de 290 à 350 µm par 18 à 21 µm. Le diamètre des larves de *t. Cati* est un peu plus petit (114). Les œufs brunâtres de *t. Canis* et de *t. Cati* mesurent respectivement environ 85 par 75 µm et 75 par 65 µm. Les œufs sont presque sphériques, et *ne sont pas embryonnés* à la ponte. L'œuf est capable de conserver son caractère infestant deux ans dans des conditions favorables. Il est résistant aux désinfectants classiques, mais est détruit par la dessiccation ou la vapeur sous pression.

Cycle évolutif du parasite

Deux nématodes cosmopolites sont responsables de la toxocarose humaine : le plus souvent *Toxocara canis*, parasite du chien et accessoirement *Toxocara cati*, parasite du chat.

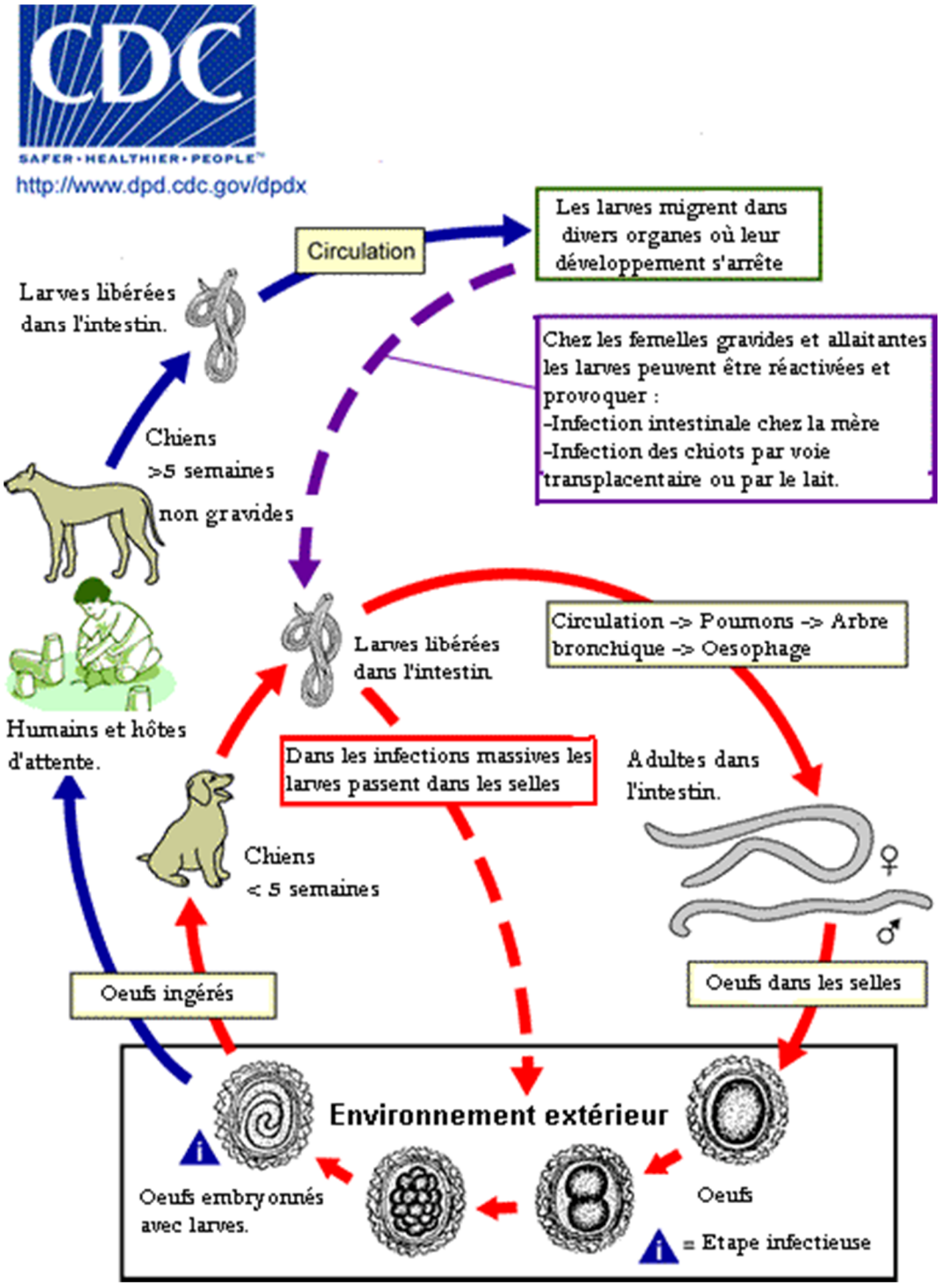

Figure 52 Cycle Evolutif De Toxocara Canis (33)

Le chiot se contamine par voie orale soit en ingérant des œufs embryonnés sur le sol, soit en ingérant des larves lors des tétées. Une migration transtissulaire des larves, comparable à celle d'*a. Lumbricoïdes* chez l'homme, est observée. Elle aboutit à la présence d'adultes dans l'intestin grêle puis à la ponte d'œufs retrouvés non embryonnés dans les selles.

Après une évolution de 3 semaines ces œufs (Figure 53) deviennent infestants.

Chez le chien adulte, les larves (Figure 54) libérées dans l'intestin après ingestion d'œufs embryonnés entreprennent une migration viscérale et meurent avant d'atteindre le stade adulte (stade 3 du cycle parasitaire).



Figure 53 OEUF DE TOXOCARA CANIS (19)



Figure 54 LARVE DE TOXOCARA CANIS (19)

Les humains contractent l'infection en ingérant des œufs embryonnés de *Toxocara* présents dans le sol (géophagie et pica (107; 110; 111; 106; 112), des légumes crus contaminés ou des larves de *Toxocara* dans des abattis non cuits (principalement le foie) (107; 110; 106). Ou en se touchant la bouche avec des mains sales. On a récemment proposé un nouveau mode de transmission, soit le contact avec des œufs embryonnés présents sur la fourrure des chiens (113; 114). Les espèces du genre *Toxocara* ne peuvent compléter leur cycle de vie chez l'humain, ce qui n'est pas le cas chez leurs hôtes définitifs ; ils restent

donc sous forme de larves et migrent partout dans l'organisme en envahissant tous les organes et en endommageant les tissus (115; 110). Les larves ne parviennent jamais à maturité et finissent par mourir dans l'organisme, en causant souvent toute une série de réactions inflammatoires dans les tissus de l'hôte (110).

L'enfant se contamine en portant à la bouche ses mains salies par le contenu des bacs à sable souillés par des déjections canines. Après éclosion des œufs dans l'intestin, les larves entreprennent une migration tissulaire mais ne peuvent évoluer au-delà du stade l2.

Les réservoirs sont les chiens (*t. Canis*) et chats (*t. Cati*) (109; 114; 112)**.**

Les chiens et les chats sont les hôtes définitifs de *t. Canis* et de *t. Cati*, respectivement (115; 114; 110; 112). L'homme et les autres mammifères, comme le renard (115; 65)et le loup (114),sont des hôtes accidentels (109; 110)**.**

Cliniquement, la toxocarose est une zoonose parasitaire cosmopolite causée par Toxocara canis et t. Cati.

Généralement asymptomatique, l'infection peut être responsable de syndromes de larva migrans viscérale ou oculaire (Figure 55 et 56), surtout chez l'enfant et l'adulte jeune.



Figure 55 MONTAGE PHOTO D'UN FOND D'UNE TOXOCAROSE OCULAIRE (16)

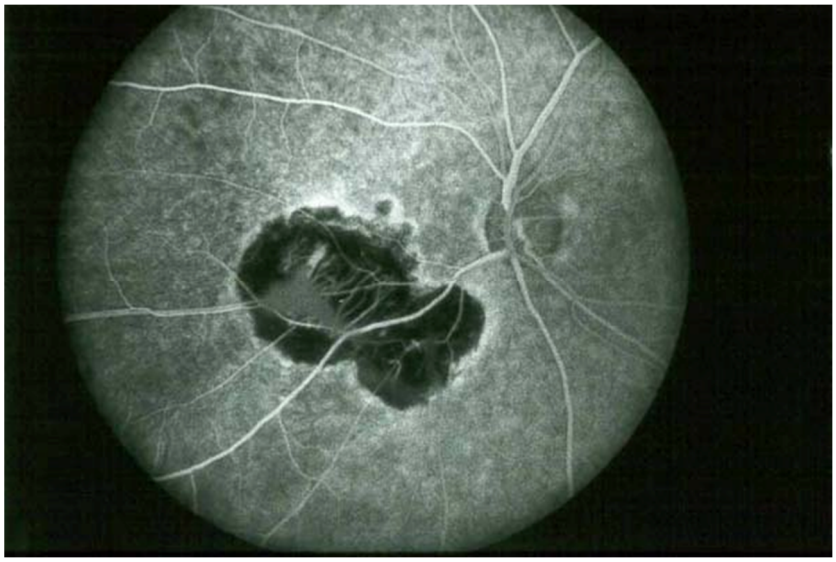

Figure 56 DESTRUCTION DE LA RÉTINE AU COURS D'UNE TOXOCAROSE (16)

Les deux atteintes sont en pratique très rarement associées et semblent constituer deux entités cliniques bien différentes. Le syndrome oculaire est beaucoup plus rare que l'atteinte viscérale. Il occupe le 5ème rang dans les étiologies des uvéites postérieures (derrière la toxoplasmose, la sarcoïdose, la maladie de Behçet et les uvéites idiopathiques).

Cette parasitose peut se manifester au niveau ophtalmologique selon trois grands tableaux cliniques :

- L'Endophtalmie aigüe : « wipe out » syndrome
- Le Granulome périphérique
- Le Granulome postérieur (Figure 56)



Figure 57 TOXOCAROSE OCULAIRE : GRANULOME DU PÔLE POSTÉRIEUR (16)

Les autres tableaux cliniques possible sont : Dusn : diffuse unilatéral subacute rétinitis, le Granulome papillaire (Figure 56 C) et Rarement la pars planite.

L’atteinte est généralement unilatérale, mais une atteinte bilatérale est possible.

Au fond d’œil on retrouve une : hyalite, un granulome périphérique ou en pars plana : masse blanche surélevée > 1 diamètre pupillaire, un granulome du pôle postérieur : masse centrale, parfois nématodes visibles, scotome, une papillite : granulome du nerf optique ou inflammation chronique, décollements séreux rétiniens ou cicatrices choroïdiennes (si migration des larves), tractions vitréennes entre papille et granulome, décollement rétinien tractionnel ou rhegmatogène. Les décollements de rétine en « fleur de lyseron » sont assez évocateurs de l’étiologie.

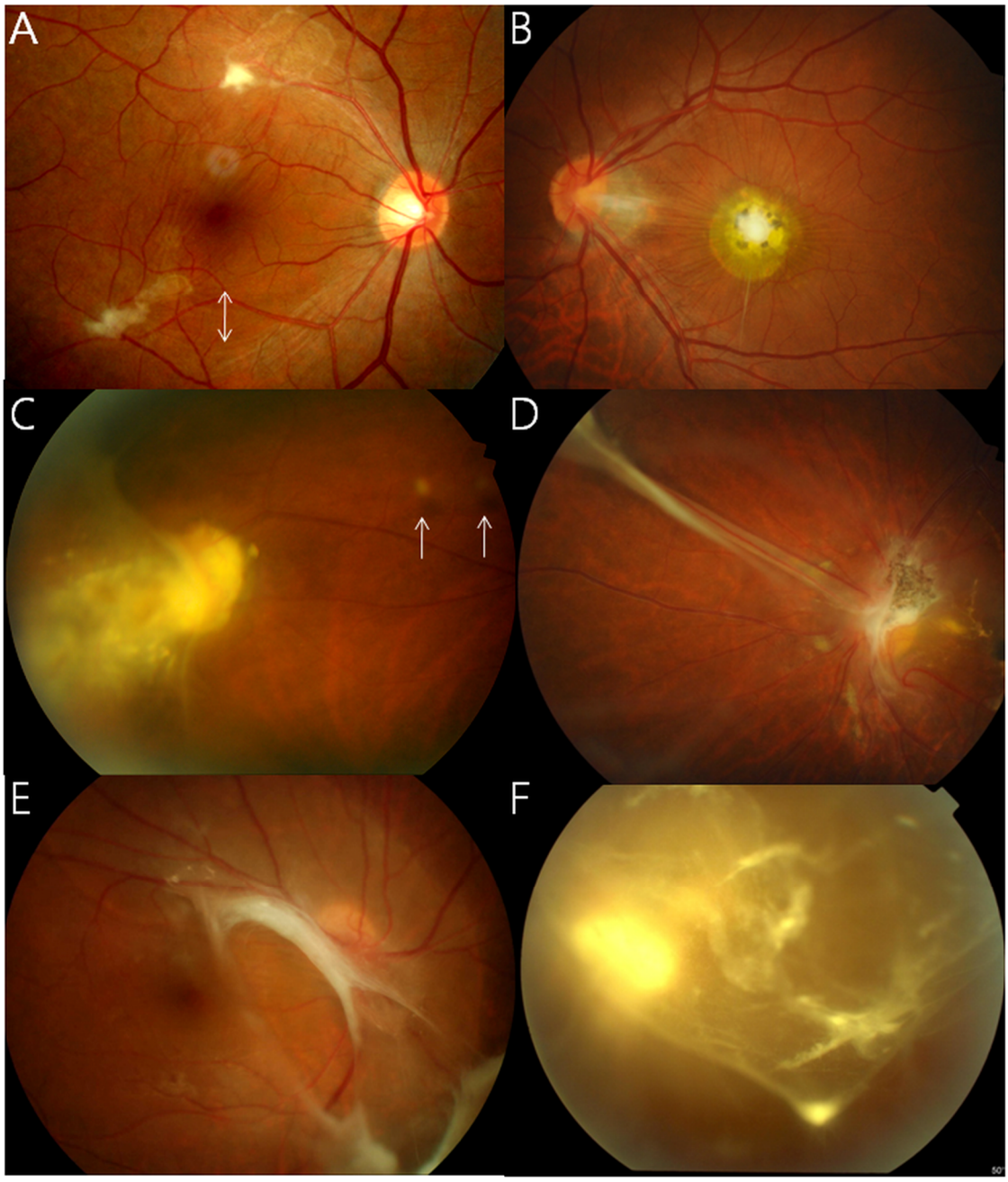

Figure 58 fond d'oeil d'une toxocarose oculaire : granulomes du pôle postérieur (a, b) ; atteinte de la couche des fibres nerveuses (flèches), granulomes périphériques (c), pli rétinien par traction (d), décollement de rétine par traction(e), opacités vitréennes(f) (127)

Chez les enfants le plus souvent mais adultes possibles, on peut trouver les signes ophtalmologiques suivant :

- Baisse d'acuité visuelle souvent importante
- Œil rouge
- Inflammation de la chambre antérieure

Il faut savoir y penser car même si cette parasitose est rare en Europe occidentale où les chiots sont vaccinés, ce parasite reste la cause la plus fréquente de granulomes rétinochoroidiens. Ce parasite de 18 à 21 microns de diamètre entre dans l'œil par les vaisseaux rétiniens et se bloque dans les vaisseaux maculaires ou périphériques, entraînant un granulome éosinophile dans lequel le parasite est mort.

Du point de vue épidémiologique, ce sont surtout les enfants qui sont atteints en raison de leur contact fréquent avec de jeunes animaux et de la pathologie des « mains sales ». Bien souvent les enfants ont une atteinte viscérale associée et des formes oculaires bilatérales ont été décrites (122; 123)**.** Il faut y penser systématiquement devant une uvéite uni- ou bilatérale de l'enfant avec ou non hypopion, devant toute masse découverte au fond d'œil périphérique ou maculaire. Le diagnostic différentiel principal qu'il faut redouter chez eux est le rétinoblastome, avec les conséquences thérapeutiques qui en découlent (124) (Figure 57).

L'atteinte ophtalmologique par la toxocarose est connue depuis 1950 ou Wilder étudia les yeux de 46 enfants suspects de rétinoblastome qui ont été énucléés (131),chez 24 d'entre eux un nématode a été retrouvé dans la rétine. C'est en 1960 que Ashton décrit le premier cas de granulome rétinien à *Toxocara canis* (132) **.**



Figure 59 LEUCOCORIE DE L'OEIL GAUCHE CHEZ UN ENFANT EN RAPPORT AVEC UNE TOXOCAROSE OCUALIRE (16)

Les atteintes de l'adulte sont rares, le diagnostic différentiel principal étant alors la toxoplasmose oculaire (125).La présentation clinique est le plus souvent une uvéite unilatérale avec ou non la découverte d'un granulome périphérique ou maculaire associé à une forte réaction vitréenne en regard. Un décollement de rétine tractionnel associé n'est pas rare. Le diagnostic est délicat.

3.2.3Les lésions du segment postérieur de l'œil au cours de l'onchocercose

A cote de l'atteinte du segment antérieur on retrouve aussi l'onchocercose comme responsable de l'atteinte du segment postérieur

À noter que des larves d'onchocerca volvulus ont été retrouvées dans le cristallin comme le rapporte un article récent (126) ,alors qu'elles ont été retrouvées la première fois en 1832 par nordmann d'odesa, qui trouva deux « filiaires » enroulées en forme de spirale chez un homme âgé.

L'atteinte du segment postérieur dans le cadre de l'onchocercose se résume aux trois tableaux cliniques suivants (129) :

- Rétinopathie ponctuée onchocerquienne de Védy : Elle correspond à un semis de ponctuations blanc-jaunâtres dans la profondeur de la rétine qui apparaissent d'abord dans le secteur temporal, symétriques à la papille par rapport à la macula puis qui s'étendent en ceinture autour du pôle postérieur

- Choriorétinite pommelée de Lagraulet : Elle correspond à un Semis de petits foyers blanchâtres d'atrophies pigmentaires avec apparition de mottes rouge brique sur une aire rétinienne parfois œdémateuse. La localisation initiale est temporale et son extension se fait en couronne au pôle postérieur

- Choriorétinite en boue séchée de Ridley (Figure 60) : La rétine prend un aspect de « boue séchée » avec réseau de plaques brun-rougeâtres parcourues de fins sillons irréguliers et d'amas de pigments contrastant avec la pâleur des vaisseaux choroïdiens et la présence de larges plaques claires.



Figure 60 AFFECTIONS DU SEGMENT POSTÉRIEUR
DE L'ONCHOCERCOSE **(16)**

Les lésions du segment postérieur sont visibles par l'examen du fond d'œil, elles évoluent en plusieurs stades : aspect pommelé de choriorétinite onchocerquienne, puis aspect tigroïde et, enfin, image de boue desséchée et craquelée, réalisant la choriorétinite de Ridley décrite précédemment. L'atrophie optique, parfois isolée, est le plus souvent associée aux lésions choriorétiniennes

éventuellement cécitantes. Qu'il s'agisse de lésions du segment antérieur par kératite ou par iridocyclite ou de lésions du segment postérieur par atrophie optique isolée ou choriorétinite, la cécité est possible et peut survenir tôt en cas d'infestation massive. Dans les villages de « première ligne » les plus proches des gîtes de simulies, les plus jeunes aveugles ont moins de 20 ans. L'onchocercose est souvent appelée la « cécité des rivières », elle est d'impact important en santé publique et économiquement, prétextes à la mise en route de programmes internationaux de lutte depuis 1970.

3.2.4Les lésions du segment postérieur de l'œil au cours de la cysticercose

Dans la cysticercose oculaire, l'atteinte de la chambre postérieure est la plus fréquente. La masse kystique ronde blanchâtre est visible en position rétro-lentale avec inflammation vitréenne réactionnelle.

Parmi les atteintes oculaires de la cysticercose, on peut noter 10 % d'atteintes des annexes de l'œil (paupière supérieure, orbite, conjonctive) et 90 % de formes intraoculaires avec souvent une localisation dans le vitré entraînant une uvéite plus ou moins sévère et une perte de la vue soudaine ou progressive. Le cysticerque est visible à l'examen du fond d'œil (Figure 61). C'est une vésicule sphérique, d'aspect grisâtre avec une tâche blanche interne ou externe (scolex invaginé ou dévaginé) et des tâches jaunes ou des cristaux autour du parasite. Dans les localisations proches de la rétine, l'inflammation peut provoquer un décollement rétinien, des hémorragies ou, rarement, un glaucome.

Dans le vitré et l'humeur aqueuse, les cysticerques restent vivants et changent continuellement de forme.

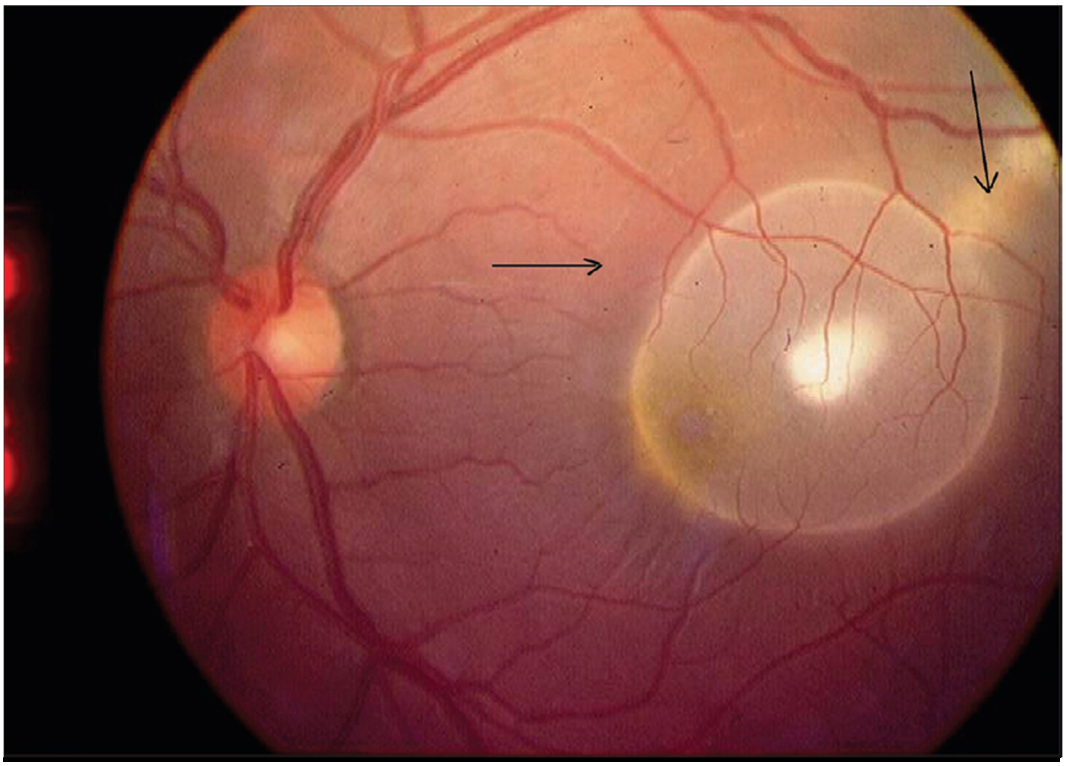

Figure 61 CYSTICERQUE OCULAIRE SOUS-RÉTINIEN (135)

3.3 Autres parasitoses oculaires

3.3.1.LES manifestations cliniques de l'Angiostrongylose oculaire

L'angiostrongylose est une parasitose due à *Angiostrongylus Cantonensis*

L'angiostrongylose est endémique en Asie du sud-est, en Australie, dans le pacifique sud et dans les caraïbes. Des cas sporadiques peuvent être observés partout dans le monde et peuvent être liés à des voyages dans les régions endémiques.

L'angiostrongylose oculaire, provoquée par *Angiostrongylus Cantonensis*, agent de l'angiostrongyloïdose nerveuse ou maladie d'Alicata, est une maladie non fatale ; cependant, il peut causer des dommages permanents à un œil affecté. Il a d'abord été signalé en Thaïlande en 1962 (129) et depuis lors, il a rarement

été présenté dans des pays tropicaux (130)**.** Selon le cycle de vie de *a. Cantonensis*, l'homme est un hôte accidentel. La plupart des larves vivent habituellement dans l'espace sous-arachnoïdien ou le parenchyme cérébral. Seuls un petit nombre de vers remigrent aux artères pulmonaires ou se déplacent aléatoirement vers d'autres tissus tels que les nerfs crâniens ou les orbites. Elle peut être associée à l'angiostrongylose nerveuse ou isolée.

La transmission se fait par voie alimentaire : chair crue ou insuffisamment cuite de mollusques, de crustacés ou d'autres hôtes contaminés ; ou ingestion de légumes contaminés par des larves infectieuses (131).

Bien que l'éosinophilie du sang soit démontrée dans la plupart des cas de méningite éosinophile (132), il n'a pas été observé dans l'angiostrongylose oculaire sans méningite éosinophile. Par conséquent, cela peut indiquer que l'angiostrongylose oculaire se produit car un ver se déplace aléatoirement de la circulation sanguine vers un œil sans invasion du cerveau ou des méninges. En cas d'atteinte oculaire, les symptômes oculaires sont généralement présents entre 2 semaines et 2 mois après l'ingestion d'escargot.

Une ophtalmoscopie indirecte devrait être recommandée chez toute personne présentant des antécédents de consommation d'escargots et vision floue avec ou sans méningite éosinophile.

Dans la maladie d'Alicata, l'atteinte oculaire est secondaire à la méningite à éosinophiles. Les symptômes de l'invasion oculaire comprennent une déficience visuelle, une douleur, une kératite, BAV, œdème papillaire, raideur de nuque et céphalées, et un œdème rétinien. Les vers apparaissent généralement dans la chambre antérieure (Figure 62) et le vitré et peuvent parfois être enlevés chirurgicalement.

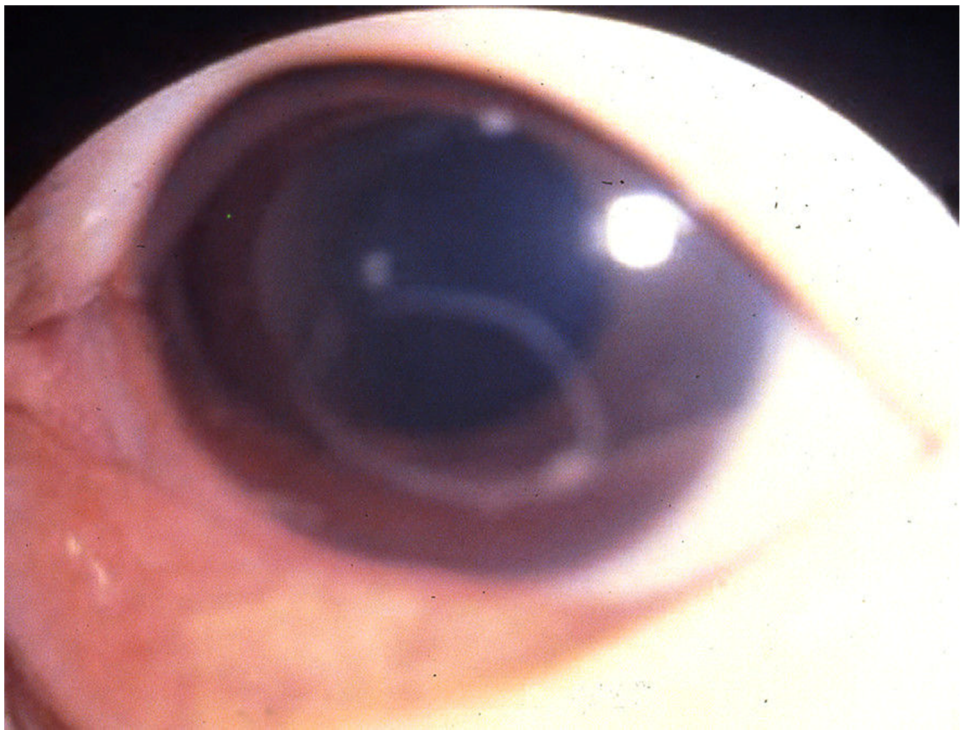

Figure 62 ANGIOSTRONGYLUS IDENTIFIÉ DANS LA CHAMBRE ANTÉRIEURE

Le parasite est rarement observé en dehors des zones endémiques et, dans ces cas, les patients ont généralement des antécédents de voyage dans une zone endémique.

3.3.2Les manifestations cliniques oculaires de la Maladie de chagas

Il s'agit d'une trypnosomose sévissant en Amérique du sud et en Amérique centrale, due à *Trypanosoma cruzi* (Figure 63), et transmise par les déjections de Réduves ou Triatomes (Figure 64) (17).

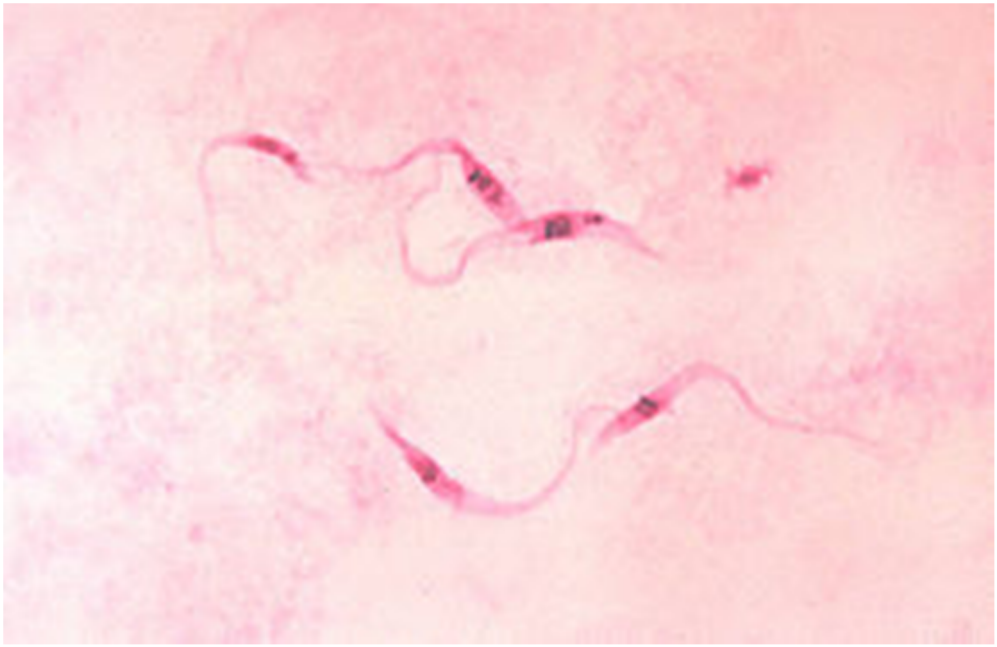

Figure 63 TRYPANOSOMA CRUZI (16)



Figure 64 LE TRIATOME (16)

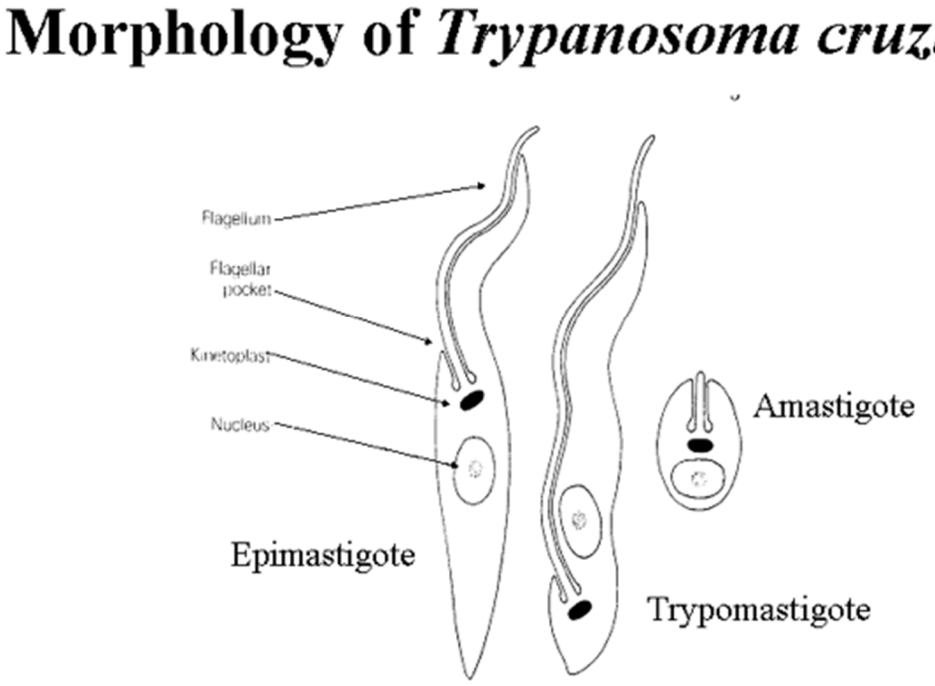

Figure 65 MORPHOLOGIE DE TRYPANOSOMA CRUZI (16)

Trypanosoma cruzi peut aussi être transmis pendant les transfusions sanguines, les transplantations d'organes ou de la mère au fœtus à travers le placenta.

Cliniquement, Une fois introduits, les trypomastigotes (Figure 65) circulent dans tout le corps avec une préférence pour les cellules musculaires envahissantes, le tissu neural et le système réticulo-endothélial. Si la morsure initiale est proche de l'orbite, le malade peut subir un œdème palpébral et périorbital significatif (signe de Romana : Figure 66). L'œdème est habituellement indolore et est souvent suivi de symptômes constitutionnels de fièvre, de malaise et d'anorexie (134).



Figure 66 SIGNE DE ROMANA

3.3.3 Les manifestations cliniques de la Giardiase oculaire

Le protozoaire responsable de la maladie de Giardiase peut provoquer des complications oculaires, y compris les changements de rétine « sel et poivre » (Figure 67).

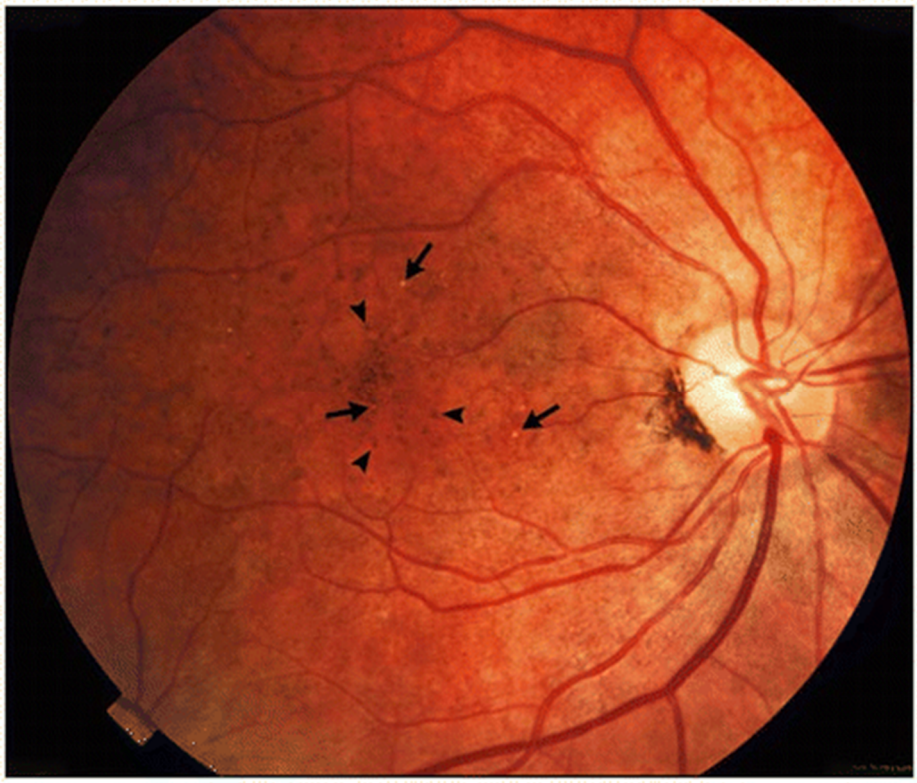

Figure 67 ASPECT "SEL ET POIVRE" DE LA RÉTINE PATHOGNOMONIQUE DE LA GIARDIASE OCULAIRE (135)

Une étude a montré que les lésions rétiniennes asymptomatiques et non progressives sont particulièrement fréquentes chez les jeunes enfants atteints de Giardiase. Ce risque ne semble pas être lié à la gravité de l'infection, à sa durée ou à l'utilisation du métronidazole mais peut refléter une prédisposition génétique (142; 140)

3.3.4 Les manifestations cliniques de La leishmaniose oculaire

Il s'agit d'une parasitose endémique dû au parasite leishmania *spp* qui est Présent dans le monde entier ; elle touche le chien et l'homme. L'atteinte peut être viscérale ou cutanée. L'agent pathogène est transmis par le phlébotome.

La leishmaniose viscérale, ou celle qui représente une maladie systémique, est connue sous le nom de kala-azar. Les manifestations oculaires de kala-azar sont relativement peu fréquentes et incluent la choriorétinite, la thrombose veineuse rétinienne centrale, l'iritis, la papillite et la kératite (135)**.**

En outre, des hémorragies rétiniennes en forme de flamme ont été décrites. Le glaucome a été signalé se développer après le traitement réussi de kala-azar.

Les découvertes oculaires dans la leishmaniose cutanée représentent un phénomène local résultant du site initial d'infection près de l'œil avec une propagation occasionnelle dans le conduit lacrymal. Le ptosis peut être une plainte présentée (137). Si la morsure initiale par le phlébotome se produit sur la muqueuse conjonctivale, la maladie est appelée leishmaniose muco-cutanée. Cet état peut entraîner une ulcération sévère et une perte possible de l'œil.

Un cas de leishmaniose oculaire a été rapportée chez une jeune fille âgée de 6 ans au CHU d'ANNABA en Algérie orientée vers le service pour phlegmon palpébral chez qui l'examen retrouve une lésion cutanée englobant les 2 paupières et débordant vers la région jugale, de couleur rouge violacée, avec induration des tissus sur un fond fébrile. L'examen général retrouve une hépato-splénomégalie avec une pâleur cutanéomuqueuse. La numération sanguine montre une pan cytopénie. Le diagnostic de Kala-Azar est évoqué puis confirmé par une ponction de moelle. (135)

La leishmaniose se manifeste sur le plan ophtalmologique par des atteintes cutanées à type d'ulcère intéressant le plus souvent les paupières (Figure68). Elle correspond au point de piqûre de l'agent vecteur. Elle peut se présenter sous la forme d'un chalazion. L'infiltration, par le parasite, des tissus sous-jacents péri-oculaires est exceptionnelle. Il se voit lors d'un état d'immunodépression sévère comme le cas de la patiente algérienn décrit précédemment (135) .



Figure 68 ASPECT CLINIQUE D'UNE LEISHMANIOSE OCULAIRE

3.3.5 Les manifestations cliniques du Paludisme oculaire

Causé par les espèces de Plasmodium et transmis par la morsure du moustique anophèle féminin, cette maladie infectieuse parfois fatale a des manifestations oculaires caractéristiques.

Les signes osculaires dus au paludisme à *Plasmodium falciparum,* comprennent le blanchiment de la rétine, l'hémorragie rétinienne, le papilloedema et les nodules cotonneux (140; 141) (Figure 69 ET 70).

Beaucoup de recherches effectuées dans les zones endémiques ont montré une corrélation entre le papilloedème ou l'œdème de la rétine extracellulaire (rétinopathie) et les résultats médiocres chez les enfants atteints de paludisme cérébral. Des études montrent que la rétinopathie était associée à la mort subséquente, et la gravité croissante des signes rétiniens était liée à un risque croissant de résultat fatal (142).

D'autres études ont montré que les changements rétiniens liés à l'obstruction microvasculaire étaient fréquents chez les adultes atteints de paludisme grave à *P. falciparum* et étaient en corrélation avec la maladie, et sa gravité (143; 144). Il est important de souligner que, si ces signes donnent un indicateur de la gravité de la maladie, ils ne modifient pas la prise en charge du paludisme. Le résultat en termes de vision chez les patients présentant des résultats ophtalmologiques et le paludisme sévère est habituellement bon (145) . Les résultats des recherches rétiniennes ont favorisé la compréhension de la malaria cérébrale (146; 147) .

La quinacrine et la chloroquine sont des molécules avec la même chaîne latérale d'alkyle mais des noyaux différents. Les effets photobiologiques de la quinacrine et de la chloroquine sont similaires dans les systèmes modèles ; ainsi, le développement d'une maculopathie des yeux de taureau avec l'ingestion de quinacrine est un effet secondaire potentiel non surprenant (134; 148).

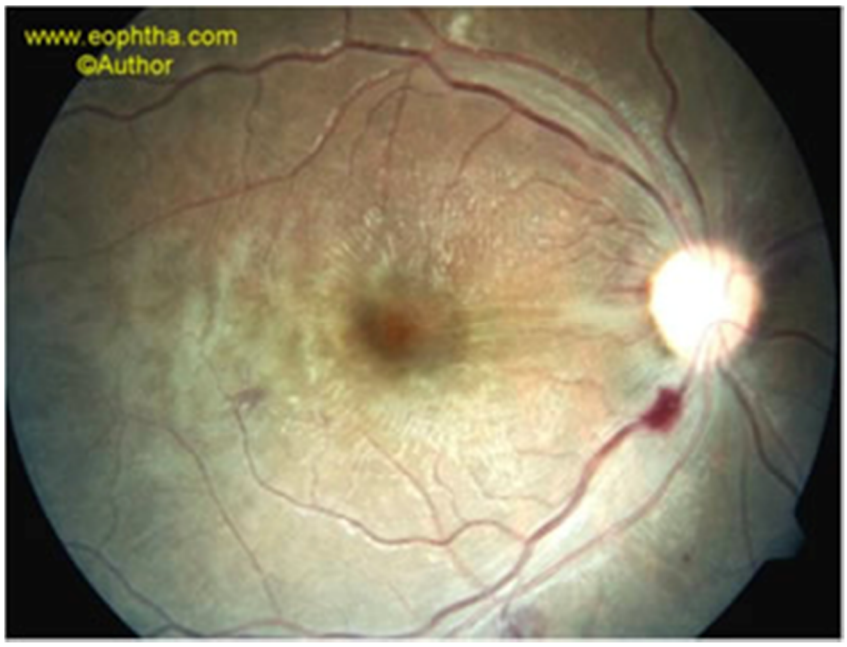

Figure 69 Rétinopathie palustre

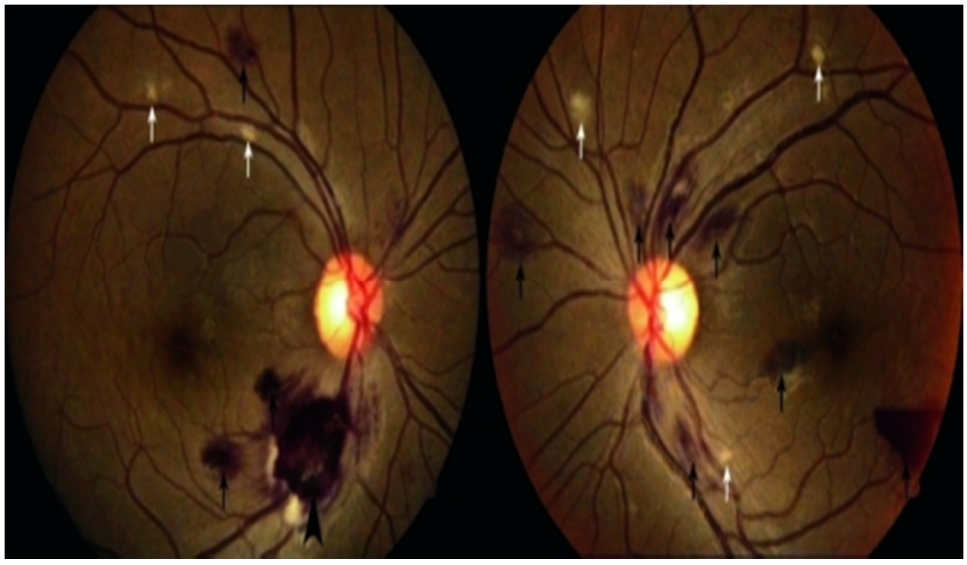

Figure 70 fond d'oeil d'un patient présentant un paludisme grave montrant une grande hémorragie à centre blanc (grande flèche noire), des tâches dispersées de blanchiment de la rétine (flèches blanches) et des hémorragies (flèches noires) dans les deux yeux (148)

3.3.6 Les manifestations cliniques de La baylisascariase oculaire

La lésion typique générée par le parasite baylisascariase procyonis appelé « ascaris du raton laveur » est La choriorétinite diffuse subaiguë unilatérale qui est très insidieuse. Elle associe au début : scotomes centraux unilatéraux, gène oculaire et BAV transitoire.

On peut notamment avoir une inflammation du vitrée, des lésions gris-blanc rétiniennes. L'Évolution se fait vers l'atrophie optique et l'atrophie diffuse de l'épithélium pigmentaire rétinien puis la cécité.

Dans quelques rares cas le ver peut être identifié lors de l'examen du fond d'œil (Figure 71).

Lors d'une étude américaine, le parasite été identifié dans sept cas d'enfants. Il manifestait par une neurorétinite subaiguë unilatérale diffuse et des infiltrés choroïdiens en association avec une maladie neurologique. Ces enfants avaient une histoire d'exposition au raton laveur (139; 140).

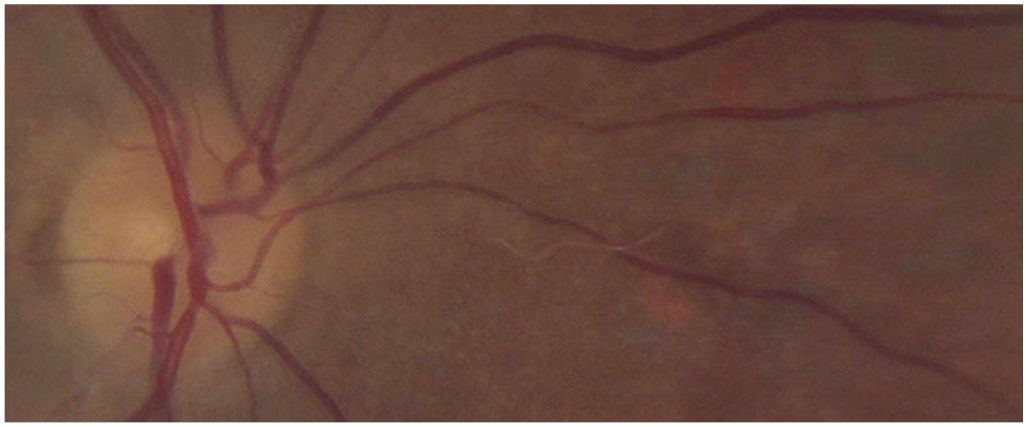

Figure 71 NÉMATODE DE BAYLISASCARIS PROCYONIS OBSERVÉ DANS UN FOND D'OEIL

3.3.7 Les manifestations cliniques de LA Thelaziose oculaire

La thélaziose à *Thelazia callipaeda* est une helminthiase non spécifique des culs-de-sac conjonctivaux (Figure 72) et de l'appareil lacrymal. (140)

La transmission des vers oculaires se produit par un diptère qui se nourrit des sécrétions oculaires, les larmes et la conjonctive des animaux. La maladie, la thélaziose oculaire, se caractérise par une gamme de signes cliniques tels que l'épiphora, la conjonctivite, la kératite, l'opacité de la cornée et les ulcères (140).Les stades adultes et larvaires sont responsables des maladies de l'œil. La lésion asymptomatique, subclinique, se produit principalement lorsque seuls les nématodes mâles parasitent les animaux, alors que les symptômes évidents ont été plus souvent enregistrés en présence de femelles gravides (141). La denture latérale de la cuticule de *Thelazia* provoque des dommages mécaniques à l'épithélium conjonctival et cornéen. Les nématodes recueillis sont identifiés en fonction de la clé morphologique (142). Les nématodes de *Thelazia Callipaeda* ont une cuticule dentée, une capsule buccale, une ouverture buccale avec un profil hexagonal et 6 festons (143).

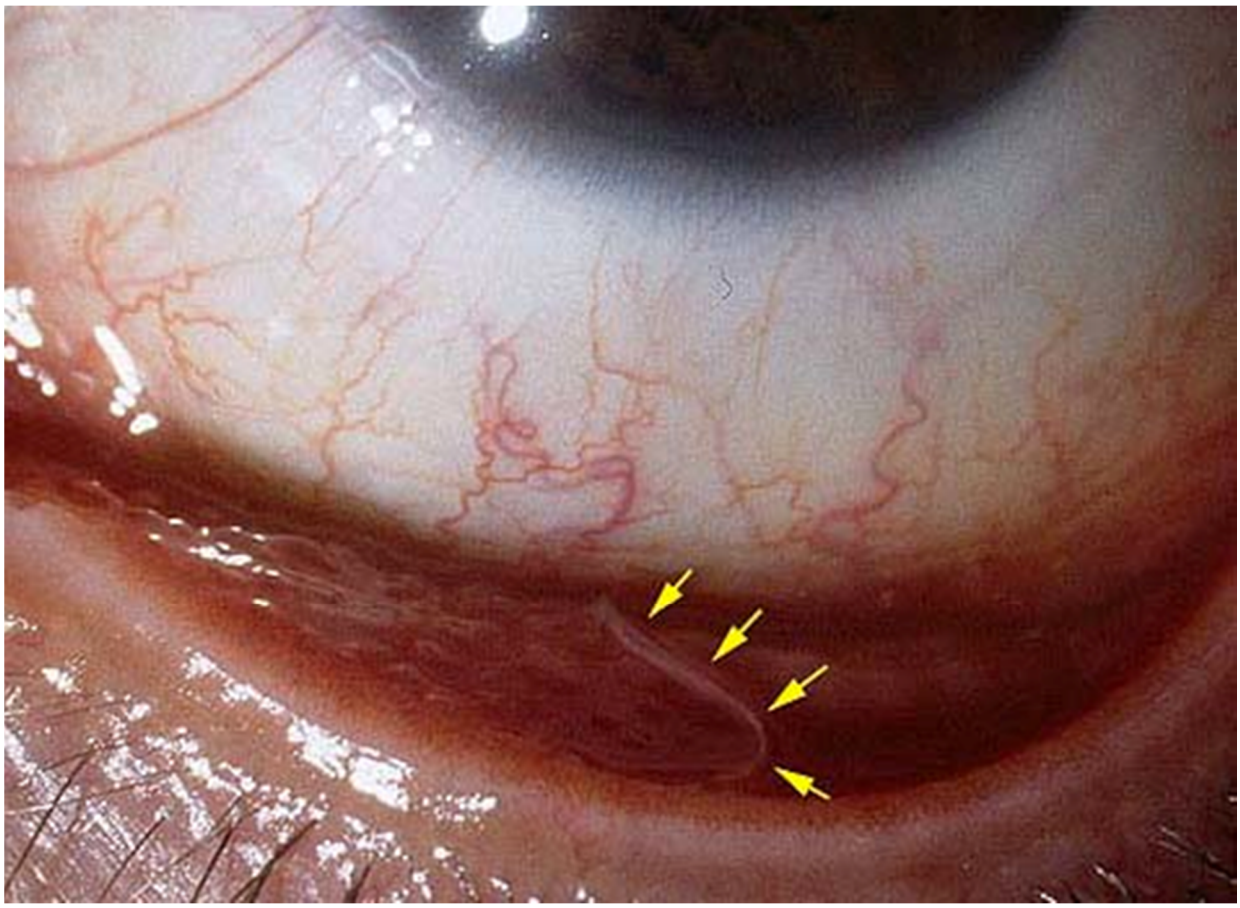

Figure 72 IDENTIFICATION DU PARASITE THELAZIA
DANS LE CULS DE SAC CONJONCTIVAL

3.3.8 Les manifestations cliniques de La trichinose oculaire

La trichinose est une parasitose due à la présence dans le tube digestif puis dans le muscle strié de l'homme d'un nématode, *Trichine la spiralis*

La trichinose oculaire peut se manifester comme un œdème du visage surtout autour des yeux, des paupières (Figure 73), de la conjonctivite et des exophtalmies. Le diagnostic n'est confirmé qu'en trouvant le ver dans une section du muscle excisé (143).



Figure 73 OEDÈME PALPÉBRAL LORS DE LA TRICHINELLOSE OCULAIRE

3.3.9 Les manifestations cliniques de La fasciolose ou distomatose oculaire

La distomatose à grande douve du foie est une parasitose des voies biliaires due au trématode *Fasciola hepatica* (Figure 74), c'est une anthropozoonose, l'homme est infesté accidentellement par l'ingestion de végétaux souillés par des déjections du bétail. (17)



Figure 74 DOUVE DU FOIE : FASCIOLA HEPATICA (16)

Chez l'homme, des emplacements ectopiques dans l'orbite (154; 155) ont été rapportés (161). L'identification de la voie d'entrée de la larve parasite dans

la chambre antérieure de l'œil est difficile (Figure 75).

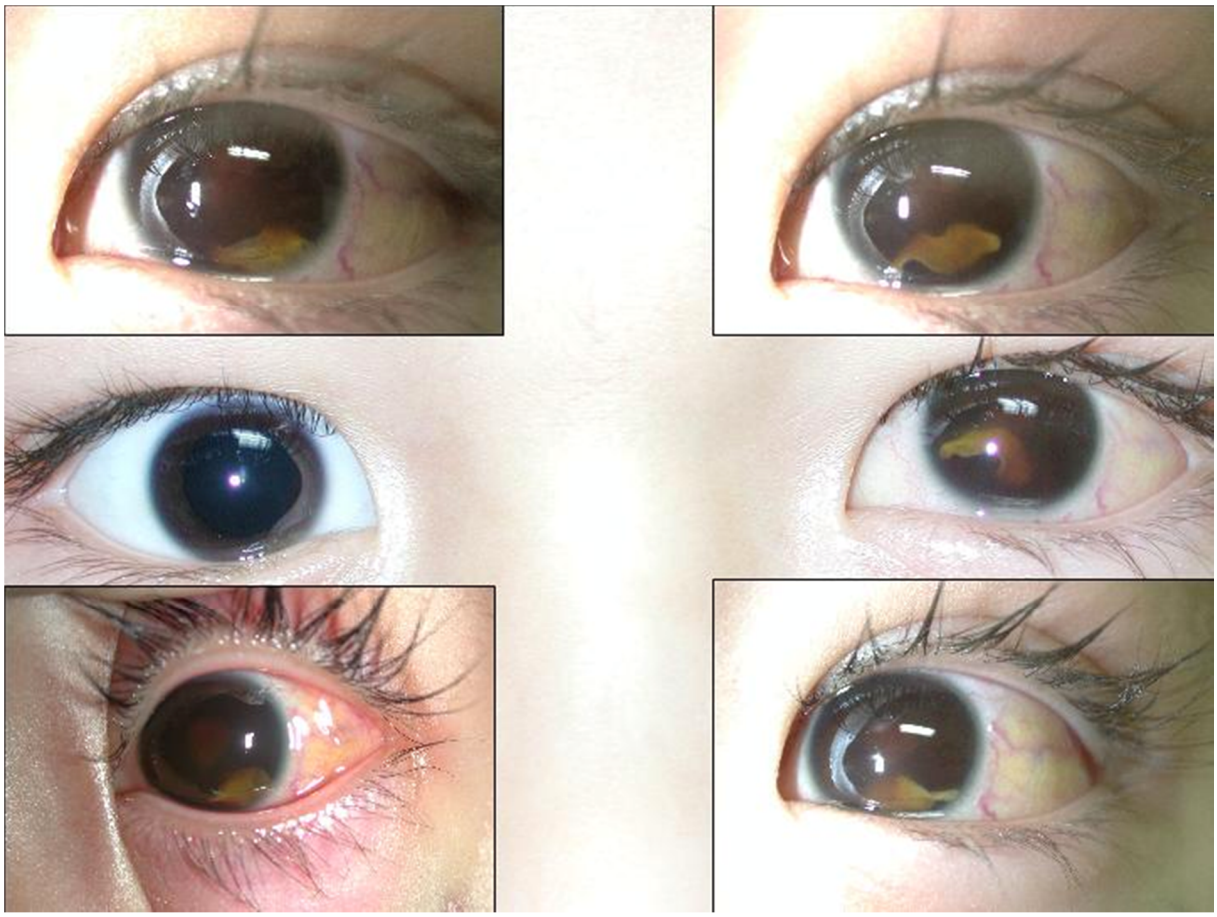

Figure 75 IDENTIFICATION DE FASCIOLA HÉPATICA DANS LA CHAMBRE ANTÉRIEURE (161)

Un passage du ver est possible, il peut se faire via l'artère rétinienne centrale dans le vitré, provoquant une vascularite et une endophtalmie (156). Une réaction intraoculaire sévère, une hémorragie, une vascularite diffuse et une ischémie rétinienne du patient peuvent être causées par la présence du parasite.

La vitrectomie précoce et l'élimination du parasite ont prévenu le décollement de rétine et ont entraîné une réponse rapide, avec une acuité visuelle finale raisonnable (134).

3.3.10 Les manifestations cliniques de L'hydatidose oculaire

C'est une affection parasitaire dû à la forme larvaire du ténia *Echinococcus granulosus*.

Cliniquement, les kystes hydatiques sont les plus fréquemment observés dans le foie (60-70%) et les poumons (20%) (157). La maladie hydatique impliquant l'orbite représente <1% de tous les cas de maladie hydatique (158) et nécessite un traitement chirurgical.

Dans la littérature, les kystes hydatiques orbitaux apparaissent habituellement comme des lésions de forme ovale bien définies, à paroi mince, avec un renforcement de la jante périphérique fine de leur capsule fibreuse après administration de contraste moyen (159; 134).

Dans l'hydatidose oculaire le kyste hydatique est le plus souvent orbitaire sans atteinte du globe (forme courante), parfois extension au globe (forme maligne : Figure 76).



Figure 76 FORME MALIGNE DE L'HYDATIDOSE OCULAIRE

3.3.11 Les manifestations cliniques de La sparganose oculaire

La sparganose est l'infestation de l'homme et de nombreux vertébrés par la larve ou sparganum du parasite appelé *spirometra erinaceieuropaei.*

Le sparganum est une larve vermiforme munie d'un scolex porteur de deux bothridie (organe de fixation). L'hôte définitif est le chat ou le chien alors que l'hôte intermédiaire est le cyclops et le têtard de grenouille. L'homme est accidentellement atteint par ce cestode à l'état larvaire.

La sparganose se manifeste comme une plaie de la peau ou un nodule dû à la migration du parasite sous la peau et tissus sous-cutanés. Le tissu infecté est alors généralement fibreux et l'inflammation se produit. Dans certains cas, le

sparganum peut migrer vers d'autres parties du corps. Les larves peuvent migrer vers le cerveau, conduisant à une sparganose cérébrale, ainsi qu'une migration vers l'œil engendrerait une sparganose oculaire.

Un des modes de contamination vient de la médecine traditionnelle du sud-est asiatique consistant en l'application d'une grenouille sur une zone enflammée, en particulier en cas de conjonctivite, avec migration larvaire indolore via une plaie pansée «à la grenouille»

Dans ce cas après une période d'accalmie de la conjonctivite traitée, surviennent des picotements, une gêne aux mouvements de l'œil et des troubles de la vision. Une tuméfaction grossissante se forme entrainant une exophtalmie si la localisation est orbitaire (Figure 77) avec kératoconjonctivite voire l'ulcère de cornée par défaut d'occlusion palpébrale complète. Si la localisation est palpébrale, l'œil est au contraire occlus à cause d'un œdème volumineux et mou, indolore. En cas de localisation sous-conjonctivale, on peut voir un chémosis et des surinfections qui sont redoutables pour la vitalité de l'œil (160).

Il faut savoir que la migration des larves est douloureuse et se termine par la formation de pseudo-tumeurs sous-cutanées avec parfois éléphantiasis par destruction des canaux lymphatiques, musculaires, muqueuses (notamment urogénitales) et même les séreuses (péritoine et plèvre) (160).



Figure 77 SPARGANOSE OCULAIRE (160)

3.4 Les manifestations cliniques de la Cellulite orbitaire d'origine parasitaire

La cellulite orbitaire est une infection de l'œil qui touche également les tissus qui l'entourent. Elle est très souvent secondaire à une inflammation du sinus ethmoïdal (ethmoïde aiguë) due à un agent infectieux comme un parasite et touche le plus fréquemment les enfants.

Cliniquement, elle se manifeste par :

- Un état fébril
- Un gonflement de l'œil et des structures avoisinantes (paupière, joue parfois),
- Une exophtalmie (impression d'œil qui sort de son orbite),
- Des douleurs et des mouvements de l'œil perturbés chez un individu ayant de la fièvre.
- Recherche de signes de gravité qui orientent vers une thrombose du sinus caverneux : céphalées, nausées, vomissements, altération de l'état général, ophtalmoplégie, troubles sensitifs.

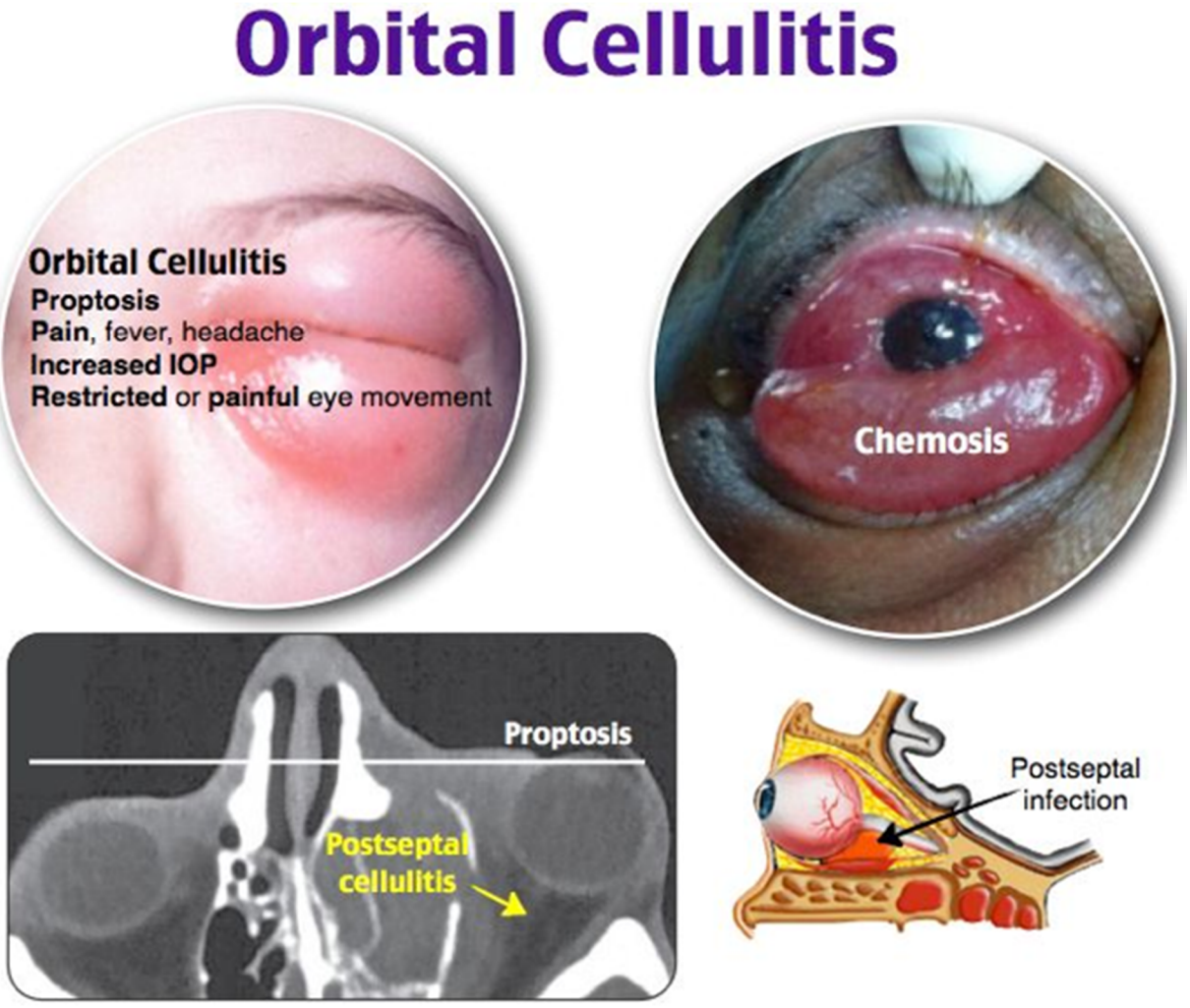

Figure 78 CELLULITE ORBITAIRE (22)



Figure 79 CELLULITE ORBITAIRE DE L'OEIL DROIT (169)

Une hospitalisation est nécessaire et un scanner est souvent réalisé avant mise en place du traitement par antibiothérapie et corticoïdes. L'intégrité de la vue est menacée.

La cellulite orbitaire est la première affection orbitaire qui touche souvent le sujet jeune.

L'imagerie permet de classée la cellulite orbitaire en 5 stades évolutifs selon Chandler :

- **Stade I** : cellulite préseptale : œdème inflammatoire de la paupière
- **Stades II** : cellulite orbitaire : œdème diffus orbitaire
- **Stades III** : abcès sous périosté
- **Stades IV** : abcès orbitaire
- **Stade V** : thrombose du sinus caverneux

La dirofilariose oculaire peut être à l'origine d'un tableau de cellulite faciale,

On cite à titre d'exemple le cas d'une femme âgée de 21 ans résidente en

Tunisie (58).

La présentation clinique particulière chez cette patiente faisait évoquer une

Cellulite orbitaire. Les différentes investigations cliniques et radiologiques n'ont pas permis d'en préciser la nature.

L'exérèse chirurgicale et l'examen histopathologique ont permis de porter le diagnostic par l'identification d'un ver adulte femelle de type *Dirofilaria*

Repens. L'évolution fut favorable après extraction du ver (39; 58; 170)**.**

Des formes cliniques de myiases oculaires cellulite orbitaire sont décrites, comme l'indique l'étude menée au laboratoire de parasitologie-mycologie et service d'ophtalmologie au chu h. Bourguiba, Sfax, Tunisie (171; 172).

3.5 Les manifestations cliniques de la Dacryocystite parasitaire

La dacryocystite est une inflammation dans le sac lacrymal, qui est situé entre le nez et l'angle interne des paupières. Cela se produit généralement en raison de la perméabilité conduit lacrymo-nasal fluide conducteur lacrymogènes dans la cavité nasale. Le sac est l'accumulation de parasites pathogènes, est le développement de l'inflammation. Dacryocystite peut être chronique ou aiguë. Généralement les causes peuvent être l'obstruction congénitale du système lacrymal, maladie infectieuse des yeux, des blessures, de ses effets.

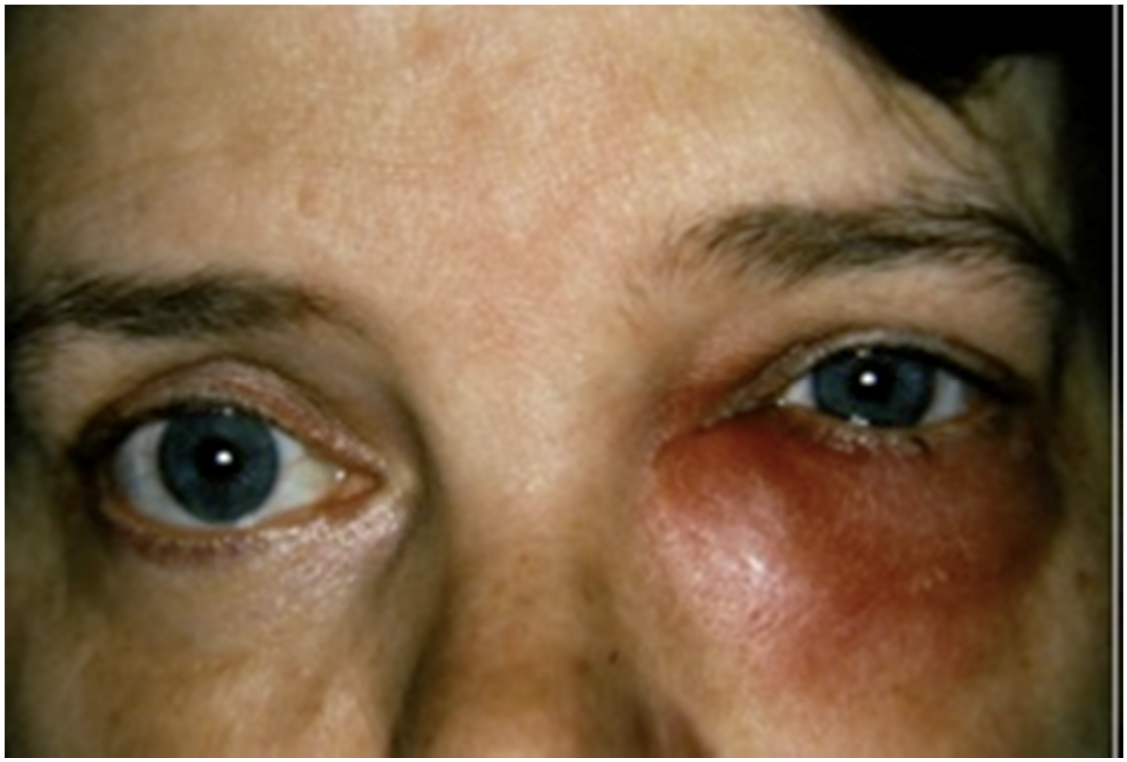

Figure 80 DACRYOCYSTITE AIGUE (173)

Cet état est caractérisé par : des yeux larmoyants, rougeurs, douleur, et l'enflure dans le coin interne de l'œil.

Dans la littérature des dacryocystites d'origine parasitaire dues à l'ascaris (174) ou des myiases ont été rapportées.

3.6 Autres parasitoses moins fréquentes

Rarement d'autres parasites se localisent à l'œil : l'ankylostomiase, la paragonimose, la schistosomiase entres autres.

À noter que les parasitoses oculaires peuvent être la cause d'une uvéite hypertensive.

L'inflammation chronique et la PIO augmentée dans l'œil pourraient être soit en raison de la présence physique d'un ver mobile ou d'une réaction immunitaire contre les toxines dégagées par le ver mort ou les deux. Le succès thérapeutique dépend de l'élimination chirurgicale précoce et complète du ver, ce qui pourrait être un véritable défi car les vers sont très mobiles et seulement visibles sporadiquement. Un léger changement dans le microenvironnement pendant la section cornée conduit à une motilité accrue et parfois à une disparition du ver dans l'œil (173).

La parasitose oculaire doit être gardée à l'esprit en tant que diagnostic différentiel dans le traitement de l'inflammation granulomateuse chronique hypertendue non réactive, surtout si le patient est d'origine sud-asiatique ou a récemment visité la région (173).

Diagnostic Des Parasitoses Oculaires

4. DIAGNOSTIC DES PARASITOSES OCULAIRES

Le diagnostic des parasitoses oculaires est essentiellement un diagnostic biologique.

Ce diagnostic est un sujet prépondérant du fait est qu'un grand nombre de parasites est susceptible d'atteindre cet organe en mettant en jeu à chaque fois le pronostic fonctionnel visuel.

Le diagnostic biologique peut être direct, indirect et guidé par des signes d'orientation.

4.1 Contexte épidémiologique

Devant une suspicion de parasitose oculaire, une démarche diagnostique adaptée et pratique doit être adoptée pour mettre en évidence le parasite responsable, affirmer sa présence et le traiter correctement.

Un interrogatoire approfondi, un examen clinique minutieux et des examens paracliniques seront utiles.

4.1.1 L'anamnèse

L'anamnèse vise la recherche

- d'un séjour en zone endémique : lieu et type du séjour, baignade en eau douce, contact avec le sol (boue), alimentation à risque, contact avec des animaux, piqûres d'arthropodes.
- d'un changement dans les habitudes alimentaire : consommation de viande mal cuite, de cresson, de viande de cheval, de poisson, aliments crus
- d'une notion de relations sexuelles non protégées
- d'une profession à risque
- d'un défaut de l'hygiène alimentaire ou individuel (16)

4.1.2 La Biologie

Certaines parasitoses oculaires engendrent des modifications biologiques telles que : une hyperéosinophilie, une anémie hémolytique tel est le cas du paludisme, une hyperleucocytose, une modification des paramètres rénaux et hépatiques, une accélération de la vitesse de sédimentation, dosage des IgE totaux

En effet L'hyperéosinophilie et un taux élevé d'IgE totales sont fréquents. Ce sont des manifestations classiques de toutes les helminthiases à cycle intra-tissulaire, elle est très élevée dans les parasitoses en impasse parasitaire chez l'homme

L'augmentation du taux des polynucléaires éosinophiles dans le sang est souvent très importante (70 % dans les filarioses à *Loa* ont une hyperéosinophilie dépassant 2 giga/l) (16).

La numération formule sanguine et le frottis sanguin peuvent de manière constante objectiver un syndrome mononucléosique s'il s'agit d'une primo-infection. C'est le cas de la toxoplasmose.

4.1.3 La Clinique

Il faut en plus des signes ophtalmologiques rechercher des signes extra-oculaires.

Il faudra rechercher des symptômes non spécifiques mais évocateurs :

- symptômes cutanés : prurit, urticaire, *larva migrans*(toxocarose), œdème de Calabar signant la loase ; signe de Romana évocateur de la maladie de chagas ;

- symptômes digestifs : diarrhées, douleurs abdominales, troubles de transit
- symptômes pulmonaires : toux
- symptômes neurologiques : convulsions, céphalées, raideur de la nuque étant donné que la méningite à éosinophiles est souvent associée à une angiostrongylose oculaire

Lors de l'examen ophtalmologique complet et soigneux du bord libre palpébral et des cils, on peut reconnaître facilement si présentes les lentes des morpions de 0,8 mm accrochés aux cils (162). Les minuscules ponctuations brunâtres retrouvées sur la peau correspondent aux déjections du *Phtirus Pubis* faites de sang digéré ; parfois l'on peut voir des adultes qui sont immobiles et accrochés le long des cils et qui mènent au diagnostic approprié si atteinte ophtalmologique par morpions (Figure 81).



Figure 81 MORPIONS ACCROCHÉS AUX CILS (16)

L'examen ophtalmologique du segment antérieur à la lampe à fente peut parfois révéler la présence des micro- filaires ***d'Onchocerca Volvulus*** (163)**.** Elles apparaissent dans le pinceau lumineux comme de minuscules fils d'argents animés de mouvements serpentins rapides, suivants les courants de convection de l'humeur aqueuse. Elles sont parfois fixées par une extrémité à l'iris ou la cornée. Leur observation est plus facile après avoir fait attendre le patient 20 minutes tête penchée en avant. On peut aussi les retrouver dans la cornée se déplaçant lentement et entourées d'opacités linéaires à double contour en « fragments de laine de verre ». Des localisations vitréennes ont aussi été décrites (microfilaires dans l'espace rétrolental, grossies par le cristallin) (163)**.**

4.1.4 L'apport de l'imagerie

Les examens paracliniques peuvent être d'une grande utilité.

L'angiographie et l'OCT (*Optical Coherent Tomography*) peuvent retrouver des lésions évocatrices (100; 164)**.** En outre, elles permettent de mettre en évidence d'éventuelles complications locales et dressent (pour l'angiographie) une cartographie lésionnelle utile pour le suivi ultérieur du patient en cas de **toxoplasmose oculaire**.

L'imagerie peut s'avérer utile pour différencier les onchocercomes des ganglions lymphatiques en cas de doute (échographie) ou pour dépister les nodules profonds lors de l'atteinte par ***Onchocerca Volvulus*** (166).

Dans la **cysticercose** : l'imagerie avec échographie, l'IRM et la tomodensitométrie permettent la mise en évidence des kystes, en fonction de leur emplacement (167).

Dans la **Dirofilariose oculaire**, L'échographie B pratiquée dans les formes orbitaires, palpébrales, ou en cas d'atteinte de la glande lacrymale peut montrer une formation hypo échogène mal limitée (43).

Parfois les filaires mortes de ***Loa Loa***, calcifiées sont fréquemment visibles sur des radiographies (16).

4.2 Diagnostic parasitologique direct :

Il a pour but de mettre en évidence le parasite dans le sang, la peau ou dans les autres localisations. C'est diagnostic de certitude, qui beaucoup d'intérêt dans les helminthiases durant la phase d'état et dans certaines protozooses.

Il se base sur des techniques de recherche à l'état frais du sang (mobilité des *Trypanosomes*), dans le cas de **l'onchocercose** on procède à l'examen de la biopsie cutanée exsangue (BCE) : les fragments de peau sont déposés dans un verre de montre contenant quelques gouttes de sérum physiologique, après 10 à 30 minutes. Le prélèvement est observé au microscope à faible grossissement (objectif x10), en examinant les contours du morceau de peau d'où sortent les microfilaires *d'Onchocerca volvulus* (168) (Figure 82).

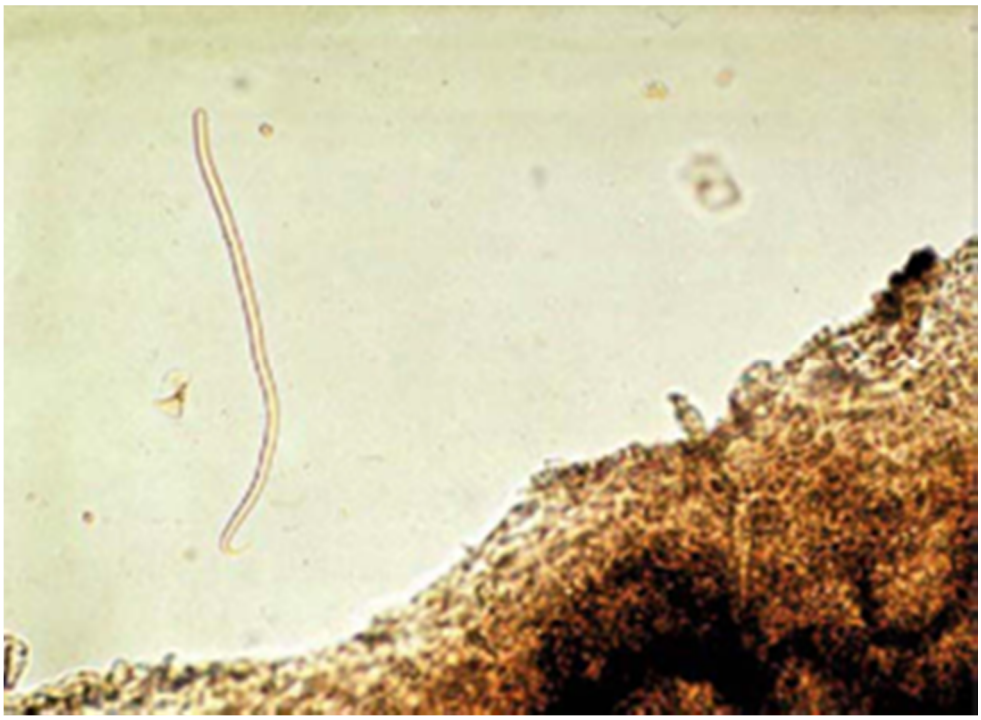

Figure 82 MICROFILAIRE D'ONCHOCERCA VOLVULUS
À L'ÉTAT FRAIS DANS UNE BIOPSIE CUTANÉE EXSANGUE (16)

Le diagnostic de certitude de la blépharite à ***demodex et à phtirus pubis*** est confirmé par la mise en évidence du parasite par épilation de 10 cils dans chaque œil et par un examen direct biomicroscopique de son 1/3 inférieur (169).

Ainsi ces cils sont posés sur la partie adhérente d'un ruban adhésif qui est ensuite collé sur une lame microscopique.

La préparation est conservée en chambre humide (boîte étanche contenant un coton humidifié) avant son transfert au laboratoire de parasitologie.

L'examen microscopique se fait immédiatement à l'arrivée au laboratoire de parasitologie.

Pour cet examen, on retire le ruban de la lame et on instille une goutte d'huile d'immersion entre le ruban et la lame, puis le ruban est recollé sur la lame initiale.

La préparation est examinée au faible grossissement. Les démodex sont nettement visibles, à différents stades évolutifs, en milieu huileux dans les follicules ou flottant à la surface des cils (Figure 83).

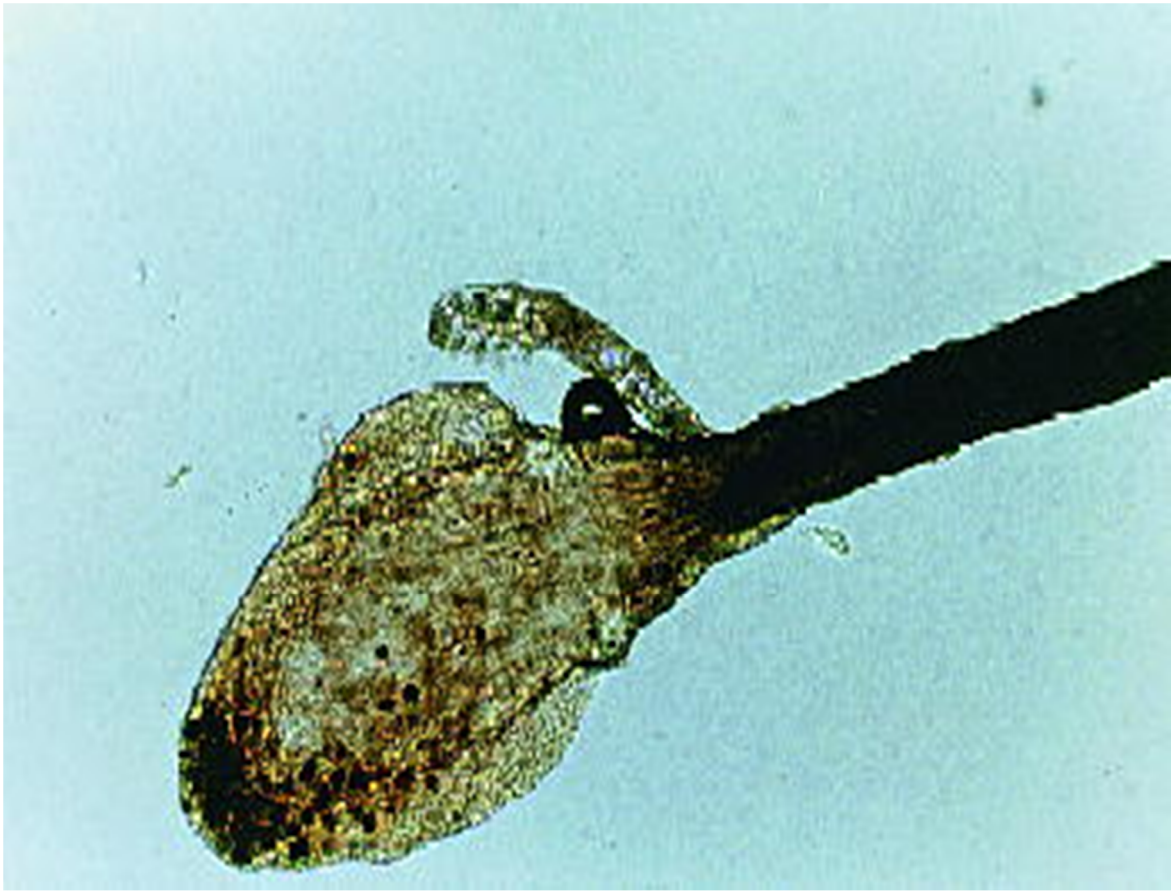

Figure 83 EXAMEN BIOMICROSCOPIQUE DIRECT :
DEMODEX ACCROCHÉ AU FOLLICULE PILEUX (16)



Figure 84 DEMODEX ADULTE

Le démodex adulte d'aspect strié bouge vivement dans l'huile d'immersion et se déplace d'environ 1 centimètre par heure (25)(Figure 84).

Pour **l'amibiase oculaire** La seule solution pour confirmer l'étiologie parasitaire est la mise en évidence directe du parasite (170). Plusieurs stratégies sont possibles selon l'équipement dont on dispose.

L'examen direct peut se faire au moment de la consultation d'ophtalmologie par *tandem scanning confocal corneal microscopy* (Figure 85)**.** Il s'agit d'une technique sensible et spécifique de microscopie qui permet de visualiser les éléments pathogènes in vivo, au niveau de la cornée. La technique serait plus sensible que l'examen direct des prélèvements oculaires ou que leur mise en culture. Elle a par ailleurs l'avantage de ne pas être invasive et d'autoriser la mise en évidence éventuelle d'autres agents infectieux tels que les champignons.

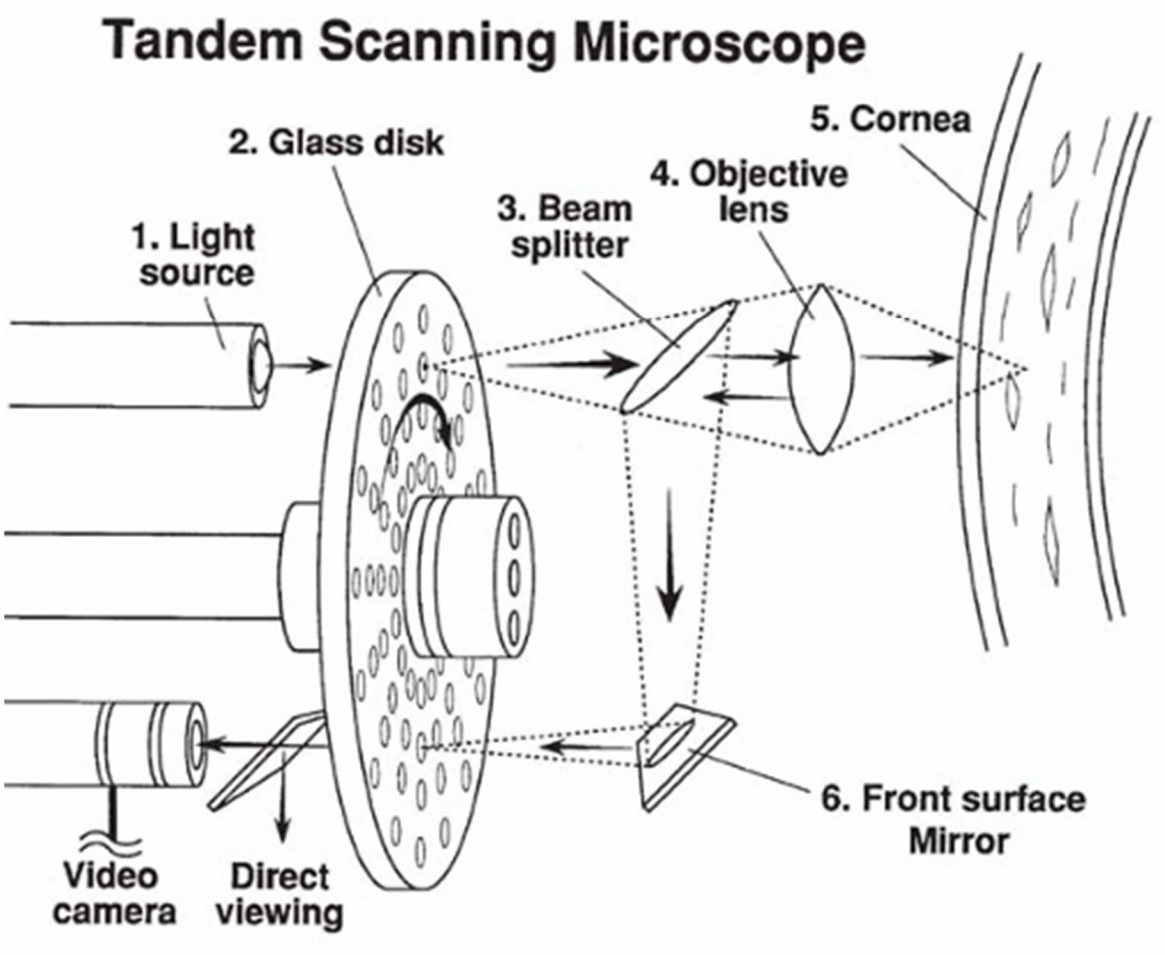

Figure 85 MICROSCOPE CONFOCAL À BALAYAGE EN TANDEM (162)

Mais ce matériel n'est pas disponible partout. Donc, le plus souvent, le diagnostic nécessitera la réalisation d'un prélèvement oculaire. La séquence suivante doit être respectée.

Le prélèvement doit ramener du stroma. Le grattage en profondeur est impératif. Il doit être suffisant pour que l'on puisse aussi prévoir dessus les investigations bactériennes, virales et mycologiques qu'impose le diagnostic différentiel. Pour diminuer le risque iatrogène, il est préférable de le laisser faire à l'ophtalmologiste. Il est pratiqué sous anesthésie locale à l'aide d'une éponge

montée stérile (ou d'un vaccinostyle selon la profondeur des lésions). Le matériel est ensuite placé dans un tube fermé stérile pour son transport. Il faut au moins deux grattages : un pour l'ensemencement (à réaliser en premier) et 1 pour l'examen direct (frottis). L'intérêt d'une biopsie peut être discuté dans un deuxième temps si les lésions s'étendent sous traitement et/ou si l'examen initial est négatif.



Figure 86 KYSTE D'ACANTHAMOEBA À LÉTAT FRAIS

Il ne faut pas oublier de récupérer les lentilles et leur boîtier de conservation. L'acheminement au laboratoire de la totalité du matériel doit être réalisé dans les plus brefs délais (si son exploitation est différée, il faut décharger le vaccinostyle ou l'éponge dans une goutte d'eau distillée stérile puis vortexer. La suspension obtenue peut être conservée 24 heures à 4 °c).

Au laboratoire, la mise en culture se fait sans tarder. Elle ne s'improvise pas.

Elle nécessite des milieux enrichis en bactéries tuées par la chaleur. Le matériel employé pour le prélèvement est utilisé directement pour l'ensemencement ou déchargé dans un petit volume de sérum physiologique stérile qui sera déposé sur la gélose. Les milieux sont incubés à 27-30 °c pour une durée de 15 jours. La présence des amibes (kystes et trophozoïtes) est contrôlée quotidiennement à l'état frais.

On a ensuite tout le temps nécessaire à la réalisation d'un examen direct minutieux. L'observation à l'état frais entre lame et lamelle du liquide de transport du matériel, du liquide de conservation des lentilles, du sérum physiologique utilisé pour l'ensemencement, de la culture ou d'un fragment biopsique peut retrouver les deux formes parasitaires. Les kystes sont des formations réfringentes de 11 à 25 µm de diamètre, à double paroi, de forme polygonale ou étoilée (en faveur du genre *Acanthamoeba*) ou ronde ovalaire (Figure 86).

10

PREPARATION DE LA SUSPENSION BACTERIENNE NUTRITIVE POUR AMIBES

1. Préparer 10 ml de NACL stérile à 9 p. 1 000
2. Mettre en suspension une culture de *e. Coli* en prenant soin de bien dissocier les colonies
3. Obtenir un bouillon opalescent (mac farland 4)
4. Vortexer la suspension
5. Porter à ébullition au bain-marie pendant 15 minutes
6. Vortexer à nouveau
7. Aliquoter
8. Conserver les aliquots à 4°c

Préparation milieu de culture pour amibes

1. Préparer de l'agar à 2 % dans de l'eau distillée
2. Porter à ébullition au bain-marie 3 à 4 heures
3. Couler en boîtes de pétri jusqu'à une hauteur de 2 mm (préférer des boîtes de petite taille)
4. Laisser revenir à température ambiante
5. Conserver à 4°c

Protocole d'ensemencement du milieu de culture pour amibes en fonction du type de prélèvement

Origine du prélèvement	**Protocole opératoire**	
Matériel de grattage 1re possibilité	Laisser revenir à température ambiante milieu de culture et suspension bactérienne. Déposer une goutte de suspension bactérienne au centre de la gélose. Frotter le matériel dans la goutte en évitant d'écorcher la gélose.	1. Incuber à 27-30° c pendant 15 jours. Observation quotidienne à l'état frais. 2. Si présence de levures à l'examen direct, ajouter 12 µl d'une solution d'Amphotéricine b à 1 mg/ml pour 5 ml de suspension de culture.
Matériel de grattage 2e possibilité	Vortexer le matériel dans un petit volume de sérum physiologique stérile.	

	Centrifuger 1 500 tours/min pendant 20 min. Ensemencer le culot de centrifugation sur la gélose dans la goutte de suspension bactérienne.	
Liquide de transport	Vortexer, centrifuger, ensemencer comme ci-dessus.	
Lentilles	Mettre 5 ml de nacl 0,9 % dans un flacon + 1 goutte de suspension bactérienne. Déposer les lentilles.	
Boîtier des lentilles et/ou solution de rinçage	Ecouvillonner les parois. Mettre le liquide dans un tube à centrifugation stérile. Centrifuger 20 min à 1 500 tours/min. Ensemencer le culot dans 5 ml de nacl 0,9 % + 1 goutte de suspension bactérienne.	
Biopsie	Même procédure que les lentilles avec un fragment biopsique.	

Les trophozoïtes sont plus grands, 15 à 40 µm. Ils sont également mononuclés, avec un gros acrosome et une vacuole contractile dont l'évolution cyclique est typique. Ils possèdent une mobilité lente, sont dépourvus de paroi et entourés d'une membrane cytoplasmique parfois déformée en fines projections hyalines (pseudopodes) dont la base peut être fourchue. Ils ne seront visibles que sur les prélèvements frais (Figure 87).



Figure 87 FORMES VÉGÉTATIVES D'ACANTHAMOEBAEN CULTURE (16)

Le diagnostic de kératite amibienne est souvent retenu après prélèvements et examen microbiologique selon les critères suivants :

- La Positivité du grattage cornéen ou de la biopsie cornéenne ;
- Et/ou la présence d'amibes dans le boîtier et/ou sur les lentilles de contact en cas d'infection sous lentille.

Chez les porteurs de lentilles de contact, les amibes sont simultanément recherchées par l'examen direct et par culture sur les lentilles et dans le liquide de conservation du boîtier. Une coïnfection bactérienne est recherchée de façon systématique à l'examen direct du prélèvement cornéen (après colorations gram et Giemsa) et après mise en culture sur gélose chocolat et gélose au sang du prélèvement cornéen, des lentilles de contact et du milieu de conservation issu du boîtier des lentilles.

Lorsque le grattage cornéen est négatif mais que la suspicion clinique d'atteinte amibienne reste forte, une biopsie cornéenne doit être réalisée. Le prélèvement est effectué après une fenêtre thérapeutique de trois jours, au bloc opératoire sous anesthésie locale puis adressé au laboratoire pour les examens microbiologiques et anatomopathologiques.

La coloration du frottis réalisé au chevet du patient. La technique habituellement recommandée est celle de May- Grunwald-Giemsa (MGG). D'autres colorations sont utilisables comme celle de gram ou gomori-grocott. Elle peut être réalisée d'emblée ou secondairement sur un frottis préalablement coloré à l'acridine orange. Ce composé fluorescent se fixe spécifiquement sur les acides nucléiques présents : cellules, bactéries et parasites. Les éléments se repèrent alors très rapidement pour peu que l'on soit un peu entraîné à la

technique. Le procédé augmente la sensibilité des recherches mais nécessite un microscope à fluorescence. Il peut manquer de spécificité et doit toujours être associé à la coloration de MGG. Elle seule permet d'apprécier précisément la morphologie des éléments présents. Seuls les kystes peuvent être observés de cette façon. Ils sont repérables sur leur double paroi de couleur pourpre à violet foncé (163).

Pour **la toxocarose oculaire,** la mise en évidence directe des larves parasitaires peut être entreprise entre lame et lamelle, à l'état frais sur un prélèvement d'humeur aqueuse ou de vitré. Les larves sont vivantes donc mobiles. Elles mesurent 400 µm de long environ sur 10-15 µm de large. Elles ont une extrémité antérieure arrondie et une postérieure effilée. Le diagnostic est très spécifique mais possède une sensibilité particulièrement médiocre. Sa réalisation dépendra du volume du prélèvement. Généralement faible, il faudra souvent y renoncer (111; 163).

Pour **les filaires**, le diagnostic direct a pour but la mise en évidence des microfilaires dans le sang, avec le soin d'effectuer le prélèvement de jour, vers midi pour la recherche de *Loa Loa.*

Les microfilaires sont Très mobiles, serpigineuses (300 µm de long) au milieu des globules rouges, elles sont d'abord recherchées à l'état frais, dans une goutte de sang entre lame et lamelle ou après filtration sur membrane (172). L'identification est effectuée après coloration sur frottis mince (Figure 88 et 89), sur goutte épaisse. Une leuco concentration (lyse par la saponine) est indiquée en cas de pauci parasitisme. Une numération des microfilaires est indispensable avant le traitement. Elles sont à différencier, dans les zones d'endémie, des microfilaires des filarioses lymphatiques et de *mansonella perstans* (Figure90).



Figure 88 LOA-LOA MICROFILAIRE (250UMX6UM) SUR FROTTIS DE SANG MGG



Figure 89 MICROFILAIRE D'ONCHOCERCA VOLVULUS APRÈS COLORATION PAR MGG

Notons qu'on cas de dirofilariose chez l'homme, les vers étant immatures, ils n'entraînent pas de microfilarémie.

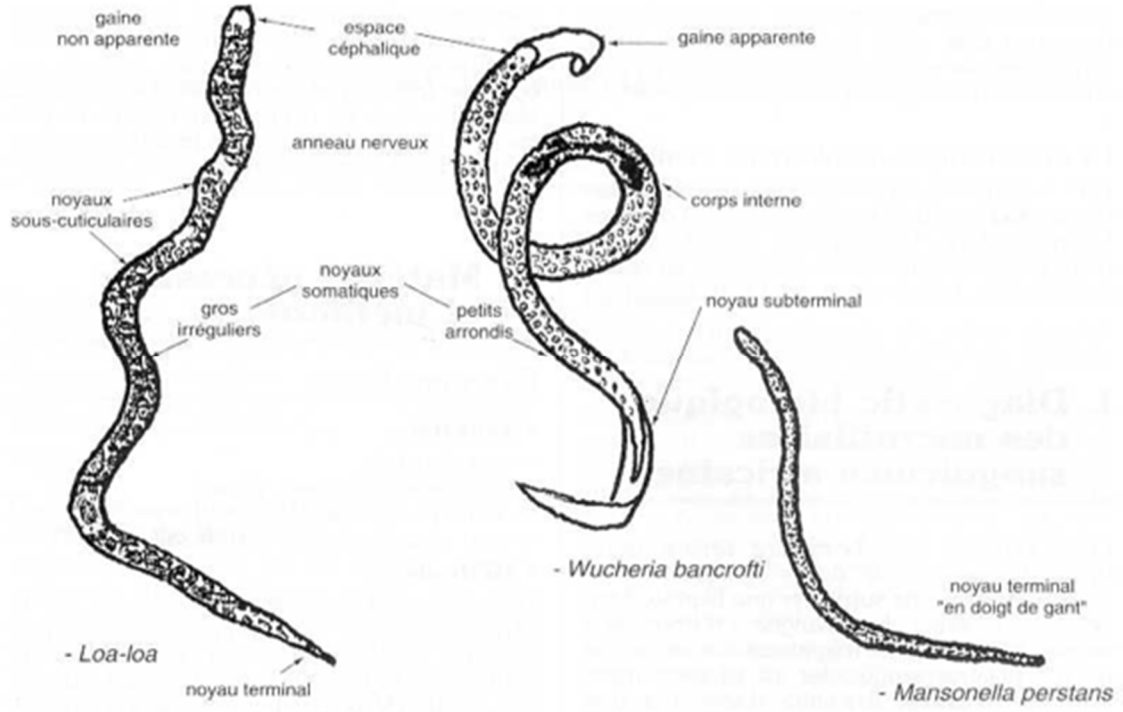

Figure 90 DIFFÉRENCES MORPHOLOGIQUES ENTRE LES FILAIRES

À côté du sang on peut révéler la présence des microfilaires dans les cas de forte charge parasitaire dans les urines ou de lymphe. L'élimination urinaire en début de traitement n'est pas inhabituelle .

4.3 Diagnostic parasitologique indirect ou sérologique :

Ce diagnostic trouve son grand intérêt, durant la phase d'invasion par des helminthiases, durant cette phase le parasite est immature ou en phase de migration tissulaire ce qui explique l'inefficacité des examens parasitologique direct.

Ainsi le diagnostic sérologique occupe une place importante pour le diagnostic biologique de **la toxoplasmose**.

En effet La sérologie est indispensable pour étayer le diagnostic (100; 172; 173)**.** Elle a pour objectif la détection d'anticorps spécifiques du parasite. Les IgM sont habituellement détectés par méthode immunoenzymatique ou par ISAGA(*immunosorbent agglutination assay*). De nombreux faux positifs peuvent être dus à la présence d'IgM dites « anticorps naturels révélant des antigènes du toxoplasme » mais non spécifiques du parasite. Cette technique est la première à se positiver après contamination (8-10 jours après contage). Le titre d'anticorps augmente généralement le mois suivant puis diminue sur une période variable en fonction des individus. Ils peuvent rester détectables jusqu'à 2 ans après la contamination.

Les IgG : la sensibilité de leur détection est soumise au type d'antigènes utilisés.

Les antigènes membranaires (p30) donnent les résultats positifs les plus précoces. Ils autorisent la détection des IgG, une semaine après celle des IgM. Leur titre augmente ensuite pour atteindre un maximum 2 mois après contage. Il reste élevé plusieurs mois puis diminue lentement. Les IgG demeurent détectables toute la vie. Les IgA font appel aux mêmes techniques de détection

que les IgM. Leur cinétique est similaire à celle des IgG pour les premiers mois. Ils deviennent indétectables ensuite sauf en cas de réactivation. Leur détection est dans tous les cas inconstants, ce qui limite leur utilisation en pratique (Figure 80). La nomenclature des actes de biologie médicale exige l'utilisation en dépistage de deux techniques différentes avec titrage d'au moins deux isotypes dont les Ig. En cas de discordance entre les techniques, de titre d'anticorps « limite » ou de suspicion d'infection récente (1er dépistage négatif), un nouvel examen sérologique est nécessaire 15 jours à 3 semaines plus tard. Les différentes situations sont interprétées au laboratoire (163).

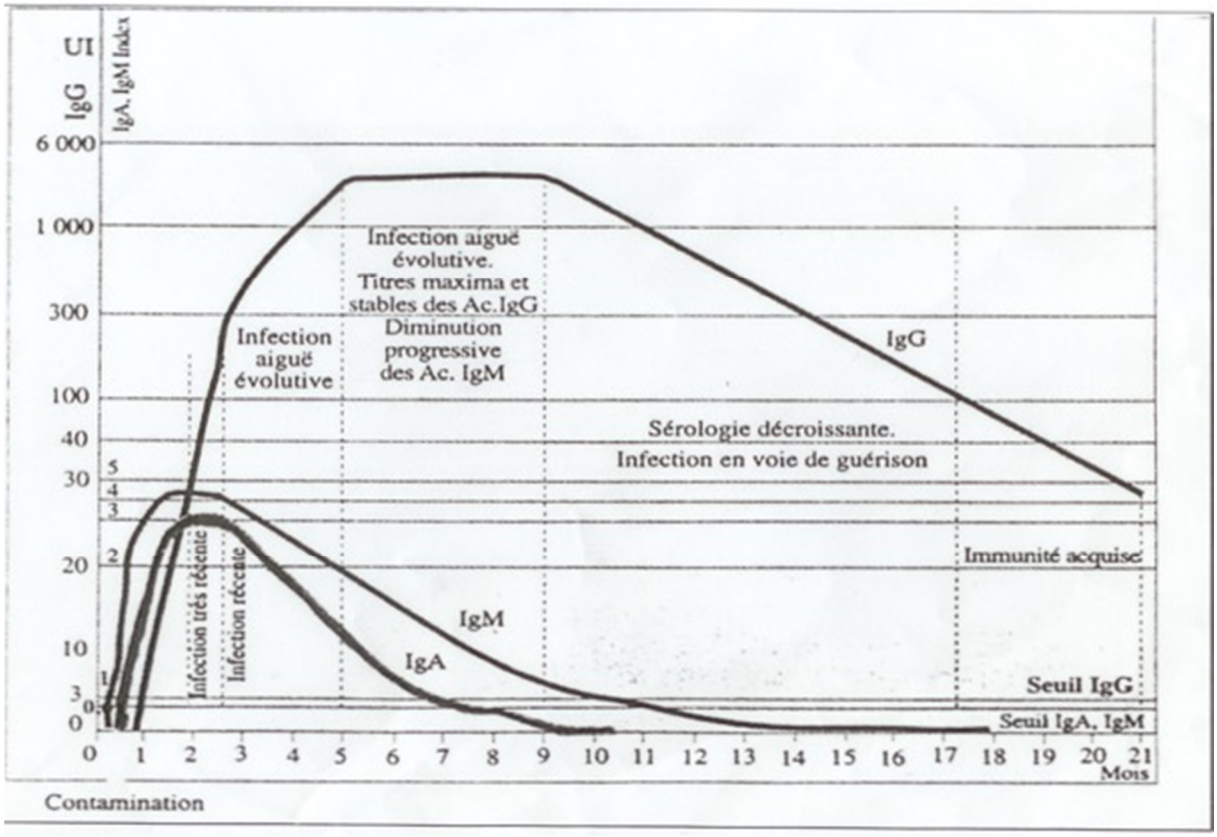

Figure 91 COURBE DE CINÉTIQUE DES ANTICORPS ANTI-TOXOP LASMIQUES (15)

Le diagnostic de la toxoplasmose oculaire doit être envisagé en cas de toxoplasmose congénitale et chez les immunodéprimé (HIV+, greffés).

Le principe c'est l'Étude parallèle du sérum et de l'humeur aqueuse afin de mettre en évidence une synthèse intraoculaire d'anticorps antitoxoplasmiques ce qui permet de confirmer une Infection oculaire évolutive.

Ceci par l'Étude sérologique (sérum / humeur aqueuse) et le Coefficient de Witmer-Desmonts (CD) dont l'interprétation est résumée dans le tableau ci-dessous (Tableau 6).

Le Dosage des IgG antitoxoplasmiques du sérum et de l'humeur aqueuse doivent être effectués En même Temps et Par la même technique.

- Le Dosage des IgG antitoxoplasmiques se fait par ELISA Ou IFI (immunofluorescence indirecte)
- Le Dosage des IgG totales se fait par IDR (immunodiffusion radiale)
- On procède au calcul de la Charge Immunitaire (CI)

CI sérum(se) = IgG antitoxo sériques (UI/ml) x 1000 / IgG totales sériques (g/l)

CI humeur aqueuse (ha)= IgG anti oxo ha (UI/ml) x 1000 / IgG totales ha (g/l)

Coefficient de DESMONTS= CI ha / CI se

Équation 1 COEFFICIENT DE DESMONTS (163)

Tableau 6 INTERPRÉTATION DU COEFFICIENT DE DESMONTS (163)

Tableau – coefficient de Desmonts, définition, interprétation.			
Définition	**Interprétation pratique**	**Limites d'interprétation**	**Performances**
[(IgG spécifique/ IgG totales) dans l'humeur aqueuse] _____ [(Ig spécifique/IgG totales) dans le sérum]	> 3 = infection oculaire	• Délai de réalisation • Volume préféré insuffisant • Taux sérique D'immunoglobulines élevé • Rupture de la barrière hémato aqueuse	Sensibilité = 70 % spécificité = 100 %
	< 2 = infection non démontrée faux négatif		
	2 < <3 douteux		

Le **coefficient de Desmonts** (CD) reste la technique diagnostique de référence. Il apprécie la synthèse locale d'immunoglobuline spécifique, dans l'humeur aqueuse en utilisant les mêmes techniques que celles développées pour la sérologie (immunodiagnostic) (174; 164)**.** Il nécessite en revanche une ponction de chambre antérieure, geste qui n'est pas anodin, surtout chez l'enfant (mouvement). Ses indications sont donc limitées aux cas où le résultat est susceptible d'influencer la décision thérapeutique : lésions atypiques des infections à cmv, toxocarose, uvéites postérieures bactériennes ou non infectieuses, en particulier si l'on envisage une corticothérapie.

Sa sensibilité est optimale à partir de 2-3 semaines d'évolution de la choriorétinite. Elle est alors évaluée à 70 %. Elle est plus basse avant ce délai, lorsque la production sérique est élevée et s'il y a rupture de la barrière hémato-aqueuse (réaction inflammatoire intraoculaire majeure). Par ailleurs, le volume ponctionné est souvent faible, de 100 à 150 µl, ce qui limite encore les possibilités de détection des anticorps.

Sa spécificité est en revanche excellente, presque de 100 %.

La comparaison des profils de western blot dans l'humeur aqueuse et le sérum : la présence de différences entre les deux serait en faveur d'une synthèse locale (172; 174) ;

La détection du génome de *T. gondii* par la PCR (polymérase chaine réaction) pourrait rattraper des cas où la sérologie et l'immunodiagnostic seraient peu contributifs et permettrait de s'affranchir de la contrainte des petits volumes prélevés (174; 164)**.**

Prises séparément, chacune de ces techniques garde une sensibilité moindre que le coefficient de Desmonts (172; 174)**].** C'est leur association qui pourrait être synergique. Au moins l'un de ces tests serait positif dans 91 % des cas de toxoplasmose oculaire. Le principal handicap reste celui d'avoir un volume de prélèvement suffisant du prélèvement (163).

La sérologie de **la toxocarose** est l'une des plus efficientes en parasitologie (111)**.** Elle utilise une technique ELISA permettant la détection d'anticorps anti-antigènes d'extraction-sécrétion (glycoprotéines de la cuticule larvaire). Sa sensibilité et sa spécificité sont excellentes : 80 à 90 % et 86 à 93 % respectivement. Il existe des réactions croisées avec la strongyloïdose. La confirmation doit être apportée par western blot si le résultat initial est douteux ou faiblement positif. Un western blot positif signe la toxocarose. Malheureusement, l'atteinte oculaire s'accompagne d'un très faible taux d'anticorps sériques, habituellement indétectable. Une sérologie négative n'exclut pas le diagnostic et positive ; elle ne le confirme pas plus compte tenu de la séroprévalence de l'affection dans la population générale (163).

L'immunodiagnostic est l'application à l'humeur aqueuse ou au vitrée de la technique ELISA utilisée en sérologie (équivalent du coefficient de Desmonts pour la toxoplasmose). Il évalue la production locale d'anticorps. Son résultat doit être comparé à celui de la sérologie :

- Lorsque l'ELISA est **positif** dans l'humeur aqueuse et **négatif** dans le sérum : le diagnostic est confirmé (après western-blot).
- Lorsque l'ELISA est **positif** dans l'humeur aqueuse **et** le sérum, c'est la différence de résultat entre western blot et/ou la présence de **polynucléaires éosinophiles** dans l'humeur aqueuse qui seront en faveur du diagnostic.

Certaines techniques sérologiques (hémmaglutination indirecte, IFI, souffrent d'un manque de standardisation commun à de nombreuses maladies parasitaires (175; 176; 177; 178; 179) , et des réactions croisées, c'est le cas des techniques utilisées dans la sérologie de **l'onchocercos**e, de **la trypanosomiase** et **la toxocarose.** (163)

Outre ces techniques il existe l'est l'immunoélectrophorèse qui est utilisée, pour le diagnostic indirect des **filaires**. Sa spécificité varie selon les antigènes (ag) employés. Il en existe trois types, par ordre de spécificité croissante: ag hétérologues (issus de *dipetaloma vitae* du hamster, de *Dirofilaria immitis* du chien ou de *onchocerca ochengi* des bovidés), ag homologues (larves infectantes l3) et ag recombinants (ov20, ov33, ovh2...) (163).

Il faut retenir qu'une positivité ne signifie pas forcément une infection évolutive. Elle peut correspondre à une cicatrice sérologique, d'autant que les antigènes utilisés détectent surtout la présence d'IgG. Seront suspects d'une

infection évolutive : un taux initial élevé d'anticorps, une augmentation du taux d'anticorps au cours du temps. Ces arguments prennent toute leur valeur en présence d'une symptomatologie évocatrice.

Les réactions sérologiques qualitatives (coélectrosynérèse) et quantitatives (immunofluorescence indirecte ou ELISA), indiquées chez les sujets présentant des manifestations cliniques évocatrices sans microfilarémie dans le cas de la suspicion de **la loase** (16) .

De même Les tests d'immunofluorescence indirecte sur le sérum, et le liquide céphalo-rachidien est généralement positif ou positif en série et augmente dans **la baylisascariase oculaire** (134)**.**

La sérologie est inutile dans le diagnostic des **amibiases oculaires** par contre elle a sa place dans le diagnostic de la cysticercose dans les cas où les kystes isolés peuvent être négatifs.

4.4 Diagnostic anatomopathologique :

La biopsie cutanée exsangue **(**BCE ou snip test) est la technique de référence pour le diagnostic **de l'onchocercose** (180)**.** Elle consiste à prélever sous anesthésie locale des fragments biopsiques cutanés sans faire saigner le patient (pour éviter une contamination par d'éventuelles microfilaires sanguicoles). Il convient d'utiliser pour cela une pince emporte-pièce à sclérotomie de type Holth de 2 mm (stérilisée entre les prélèvements selon les recommandations en vigueur).

La positivité des résultats n'est dépendante d'aucune périodicité tant saisonnière que nycthémérale. Les sites à prélever sont, par ordre de sensibilité décrois- sante : la crête iliaque, le mollet ou la région deltoïdienne et la pointe de

l'omoplate. Les prélèvements sur la marge externe de l'œil sont moins sensibles que les autres mais leur positivité est fortement corrélée avec le risque d'atteinte oculaire ultérieure. Il faut effectuer deux prélèvements à droite ou à gauche. Un nombre plus élevé n'augmente pas forcément la rentabilité diagnostique de la technique.

Les fragments de peau sont déposés sans être dilacérés dans un liquide d'incubation (eau distillée ou solution de nacl à 9 ou 7 ‰).

On peut utiliser une lame porte objet (technique de Duke) ou des cupules de plaque de microtitration (technique de Nelson dont l'avantage est de pouvoir permettre le transport après ajout de formol à la fin de l'incubation si l'examen ne peut avoir lieu sur place).

L'observation du liquide se fait à l'état frais entre lame et lamelle, 60 minutes après le montage et 24 heures après . Les microfilaires sont repérables à leur mouvement. Le diagnostic différentiel se pose alors avec m*ansonella streptocerca* (plus fine et moins longue) ou *microfilaria rodhaini* (au Gabon, plus longue). La distinction peut être faite après coloration. La technique de may grunwald giemsa est recommandée .les microfilaires apparaissent comme des éléments de 270 à 320 µm de long sur 6 à 8 µm de large. Leur extrémité antérieure est arrondie avec un espace céphalique court (l/l = 1) ; les noyaux somatiques sont teintés en violet, petits, ronds, serrés mais individualisables. L'extrémité caudale est effilée avec une seule rangée de noyaux qui n'atteint pas l'extrémité (163)

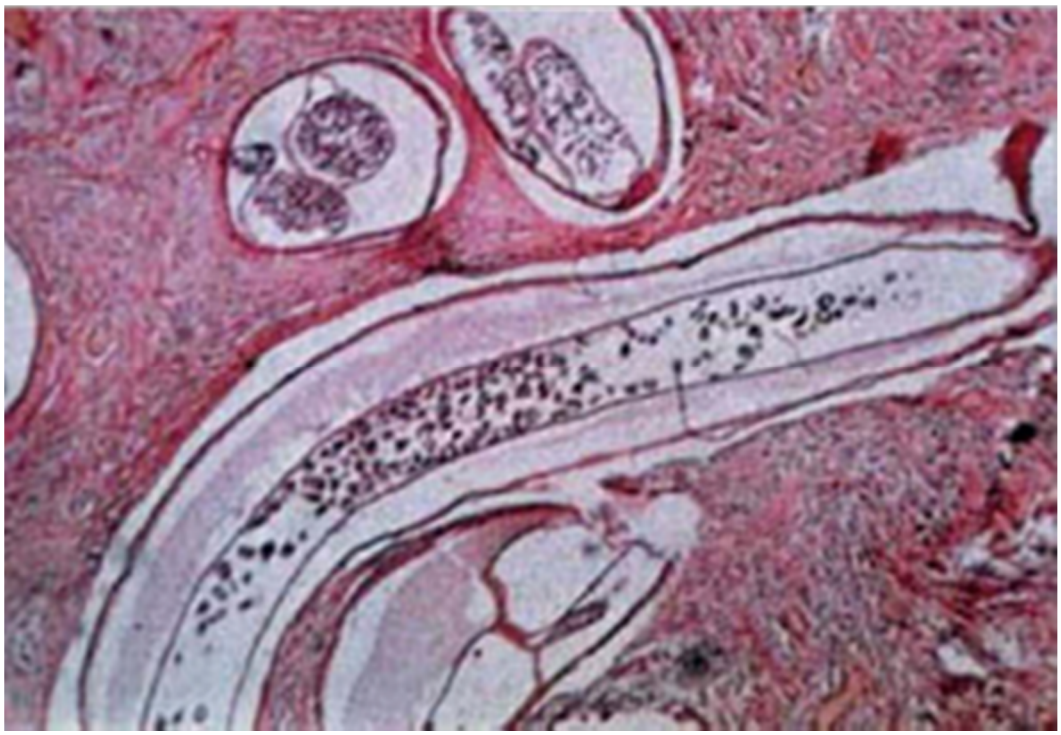

Figure 92 VERS ADULTES D'ONCHOCERCA VOLVULUS OBSERVÉS EN COUPE TRANSVERSALE ET LONGITUDINALE APRÈS ABLATION D'UN NODULE

Pour la recherche des **amibes oculaires** la biopsie autorise la réalisation de coupes fines après fixation et inclusion en paraffine. La mise en évidence des kystes par coloration au pas, hématoxyline éosine, gomori-grocott ou MGG peut rattraper un diagnostic jusque-là demeuré négatif. En outre, l'examen anatomopathologique peut retrouver des signes indirects en faveur de l'infection (amincissement de la couche cornée, déplétion du stroma, infiltration en polynucléaires neutrophiles et macrophages).

L'examen anatomo-pathologique de la pièce d'exérèse permet Le diagnostic de certitude de **la dirofilariose** (181; 182)**.** La confirmation est obtenue grâce à l'examen histologique qui permet de mettre en évidence des sections de *Dirofilaria repens*, le plus souvent de façon fortuite. L'identification repose sur le diamètre du nématode (section de 300 à 600 µm chez les femelles

et de 250 à 450 µm chez les mâles), la présence d'une cuticule multi-lamellaire, mamelonnée en périphérie, traduisant la striation longitudinale de la surface du ver adulte. La présence d'une structure musculaire bien développée de type polymère est aussi un élément évocateur pour le diagnostic. Chez le ver adulte femelle immature, les récessus utérins sont en règle générale dépourvus de microfilaires et sont disposés de part et d'autre du tube digestif, sans combler la cavité centrale de la filaire (55; 87) **.**

Donc, c'est la découverte de sections de filaires à l'examen anatomo-pathologique d'une tumeur sous-conjonctivale ou sous-cutanée qui permet le diagnostic (46)**.**

Le diagnostic différentiel se pose avec les autres pathologies inflammatoires, et parfois les tumeurs primitives et secondaires de l'orbite (44; 46; 36) **.** La filaire **loase** constitue le principal diagnostic différentiel avec **la *Dirofilaria repens***. C'est une filariose africaine cutanéo-dermique. L'atteinte conjonctivale est due à la filaire adulte qui possède un tropisme privilégié pour les annexes de l'œil. La présentation clinique est analogue à celle de la dirofilariose à *Dirofilaria repens* avec la présence d'un ver sous-conjonctival. L'absence de séjour en zones d'endémie de loase, la négativité de la microfilarémie et l'examen histopathologique redressent le diagnostic (36; 55)**.**

4.5 La Biologie Moléculaire

Il est possible de faire une recherche d'ADN toxoplasmique dans l'humeur aqueuse mais un examen négatif ne permet pas d'exclure **une toxoplasmose oculaire**.

Au cours de **l'onchocercose,** la cible visée pour l'amplification est une séquence répétée d'ADN, dénommée o-150. Elle a déjà été évaluée sur des prélèvements cutanés obtenus par biopsie exsangue. Les résultats ont été très satisfaisants (183)**.** Sa sensibilité est extrême, sa spécificité aussi, mais son coût (en réactif, en matériel et en personnel à former) fait qu'elle est encore réservée aux études épidémiologiques et aux travaux fondamentaux. Sa place dans le diagnostic de l'onchocercose est encore mal définie.

4.6 AUTRES MOYENS DIAGNOSTIQUES

Le Xénodiagnostic : test utilise pour le diagnostic de **la maladie de chagas**. C'est un test au cours duquel les Réduves, des insectes non infectés sont nourries par le sang du patient, et le contenu de leur intestin est testé pour une recherche de parasites pendant les 4 semaines qui suivent.

La réaction ou test de mazotti est une pratique que l'on retrouve très fréquemment dans la littérature pour le diagnostic de **l'onchocercose** (163). C'est une réaction allergique provoquée par la lyse médicamenteuse des microfilaires. Elle correspond à l'apparition ou à l'accentuation du prurit avec une réaction papulomateuse 15 minutes à 24 heures après la prise de Notézine®. Elle est contre- indiquée en présence de lésions oculaires ou d'infection par *Loa Loa* (gravité potentielle des réactions liées à leur lyse brutale). La réaction n'est pas spécifique. En pratique, elle doit être limitée aux situations où le doute persiste malgré des recherches parasitologiques négatives.

Traitement des parasitoses oculaires

5. TRAITEMENT DES PARASITOSES OCULAIRES□

Le traitement des parasitoses oculaires est une entité indispensable à traiter.

Le but principal du traitement est avant tout de préserver la fonction visuelle de l'œil atteint, de façon stable dans le temps. Ce traitement doit prévenir les complications dues à l'infection : descemétocéles et perforation cornéenne en cas de kératites parasitaires, décollement de rétine tractionnel, formation de membrane néovasculaire, panophtalmie et pthysie dans les cas les plus graves. Il doit également entrainer une éradication complète des parasites et une guérison complète, avec le minimum de séquelles oculaires et l'absence de rechute immédiate ou différée. Pour être efficace ce traitement doit être initié le plus rapidement possible, il comportera toujours des thérapeutiques antiparasitaires , et parfois également un temps chirurgical pour prévenir ou traiter d'éventuelles complications oculaires, ou permettre une meilleure récupération visuelle à distance en cas de cicatrice invalidante.

Le traitement, il peut être médical peut être médical ou chirurgical.

5.1 Traitement médical

Il est rarement suffisant seul pour l'éradication du parasite , toutefois il garde toute sa place dans le traitement des parasitoses oculaires décrites ci-dessous.

5.1.1 La blépharite à *demodex*

Le traitement est généralement médical , il dépend du type de blépharite.

Le facteur clé pour traiter la plupart des types de blépharites est de garder les paupières bien propres et exemptes de croûtes.

Limiter ou cesser l'utilisation de maquillage pour les yeux est souvent recommandé dans le traitement de la blépharite.

Des compresses chaudes peuvent être appliquées pour ramollir les débris séchés. On procède ensuite au nettoyage des yeux avec un mélange d'eau et de shampooing pour bébé ou d'un produit en vente libre pour le nettoyage des paupières. Si l'ouverture des glandes des paupières est obstruée, on procèdera au massage des paupières pour en éliminer l'huile s'y étant accumulée.

En cas de surinfection bactérienne, un antibiotique peut également être prescrit.

Sur le plan thérapeutique, l'utilisation de l'oxyde jaune de mercure en pommade donne de bons résultats. D'autres traitements par pommade à base de soufre, de sulfamides ou eurax à 10 % ont été proposés ainsi que les attouchements du bord libre par de l'éther (25).

5.1.2 La blépharite à *phtirus pubis*

Le traitement de la phtiriase ciliaire est resté longtemps non satisfaisant, controversé et prolongé. Différentes thérapeutiques ont été proposées mécaniques, chimiques et physiques.

La technique la plus simple pour le traitement des morpions de paupière est :l'extraction par déplacement direct et soigneuse des formes adultes du parasite et des lentes des cils du patient (184)**.**

Toutefois, étant parfois douloureuse et donc difficile à réaliser, on peut utiliser pour s'aider d'une application de vaseline pommade .

Le physostigmine 0,25 % (eserine®) qui est un anticholénestérasique, doit être appliqué deux fois par jour pendant dix jours au minimum, au niveau du

bord palpébral et devait être considéré, quand tout le déplacement des lentes de Phthirus n'était pas possible mécaniquement (185).

Parmi les agents chimiques proposés, la pommade d'oxyde jaune de mercure est la plus communément utilisée. Sur une série de 35 patients traités par pommade d'oxyde jaune de mercure à 1 % à raison de quatre applications par jour pendant 14 jours, une résolution complète des signes et des symptômes de la maladie avait était notée à la fin du traitement. Aucun effet secondaire dû au traitement n'a été rapporté ou détecté (186) .

Une nouvelle méthode pour le traitement de la phtiriase ciliaire par une application simple de fluorescéine à 20 % est décrite (187). Cette méthode n'exige aucune sédation ou l'application de produit anesthésique et permet la mort instantanée du parasite. Il s'agit d'un produit qui est non toxique et non irritant. Il ne présente aucun risque d'infestation du médecin, car les poux et les lentes seront tués instantanément.

Plus récemment, bundle *et al*. (188) Ont recommandé deux applications à deux jours d'intervalle au niveau du bord libre palpébral de solution aqueuse de malathion à 1 % qui devrait être rincée après 5 minutes. L'innocuité, l'efficacité ainsi que la simplicité de ce traitement ont été démontrées pour éradiquer la forme adulte et les lentes.

Des poils du corps devraient être examinés pour chercher une infestation avec des poux et être traités avec le shampooing gamma d'hexachlorure de benzène. Ce médicament devrait être employé avec prudence chez les enfants en bas âge et les femmes enceintes.

Les membres de la famille, les sujets contacts devraient être examinés et traités convenablement ; la literie devrait être désinfectée avec une chaleur de 50 °c pendant 30 minutes.



5.1.3 La toxoplasmose oculaire

La spiramycine (rovamycine®) est bien supportée par la femme enceinte.

Le traitement antiparasitaire spécifique et précoce, très efficace, est un test thérapeutique dans certains cas litigieux. Classiquement, il associe :

-pyriméthamine (malocide®), sulfadiazine (adiazine®) et acide folinique : 75 à 100 mg de pyriméthamine, puis 1 mg/kg/j et l00 mg/kg/j de sulfadiazine en surveillant les fonctions rénale et hématologique.

-kishore *et al.* Proposent un traitement par injection intravitréenne de clindamycine associée à du dexaméthasone et montrent son efficacité dans les cas de choriorétinites extensives (189).

-une corticothérapie par voie générale peut être instaurée dans les 48 heures dans le cas de foyers mettant en jeu le pronostic visuel.

En cas d'allergie aux sulfamides, l'association pyriméthamine et clindamycine peut être utilisée. La voie sous-conjonctivale est utilisable pour la clindamycine et présente l'intérêt d'éviter les effets secondaires imputables aux traitements par voie générale (190; 191) .

L'hydroxynaphtoquinone (atovaquone ®) a démontré une certaine efficacité dans la diminution du nombre de kystes de toxoplasmes chez la souris, et une étude multicentrique française montre son efficacité et une bonne tolérance dans le traitement des rétinochoroidites, mais ne prévient pas des récidives (192).

Ces traitements ne sont indiqués qu'en cas de lésions maculaires, juxta-papillaires ou d'inflammation majeure car la cicatrisation et la résolution de l'inflammation se font, dans la majorité des cas, spontanément en quelques semaines.

Les rétinites extensives ou choriorétinites répondant mal aux traitements nécessitent parfois le maintien prolongé du traitement avec une posologie diminuée et une décroissance progressive. Parfois, la restauration immunitaire seule a permis de stopper l'évolution de la maladie.

L'azithromycine représente une alternative malgré son absence d'autorisation de mise sur le marché dans cette indication (AMM) (102; 193) .

5.1.4 La toxocarose oculaire

Les armes thérapeutiques comprennent un traitement antiparasitaire spécifique afin d'éliminer des localisations extra-oculaires parasitaires. Il existerait un passage minime intra-oculaire du thiabendazole (194).

-Albendazole : Zentel® 400mg : 2 cp/jour pendant 3 à 5 jours

-thiabendazole : Mintézol® 500mg : 3cp x2/j pendant 3 à 5 jours

-Diéthylcarbamazine : Notézine

-une corticothérapie générale permet à forte dose de faire régresser la réaction inflammatoire vitréenne souvent dense. La corticothérapie est très efficace, à fortes doses : – bolus Solumédrol 500 mg pdt 3 jours – puis relais oral à 1 mg/kg/jour lentement dégressif.

5.1.5 Les kératites à Acanthamoeba

Du point de vue thérapeutique, le traitement local comprend l'association de plusieurs molécules. L'efficacité d'une association d'antiamibiens locaux a été démontrée dans plusieurs études (195; 196) les deux classes thérapeutiques les plus utilisées sont les diamidines aromatiques et les biguanides.

Dans la classe des diamidines aromatiques on utilise :

-l'hexamidine commercialisée sous le nom de désomédine®. C'est un antiseptique, in vitro, son activité s'exerce sur les bactéries à gram positif, ainsi que sur les deux formes (trophozoïte et kyste) des amibes type Acanthamoeba ;

– le Brolène®(propamidine isethionate) commercialisé en Angleterre sous forme de collyre et de pommade ; c'est un diamidine antiseptique, active sur les Acanthamoeba spp. Sa dispensation au Maroc est difficile.

La classe des biguanides est représentée par :

-le pH mb (polyhexaméthylène biguanide) qui est habituellement utilisé comme désinfectant pour l'entretien des piscines à la concentration de 20 %. C'est une solution de phmb à 0,02 % qui est utilisée sous forme de collyre. Son efficacité sur les formes kystiques est supérieure à celle du Brolène®. La posologie du phmb est de 1 goutte/heure y compris la nuit les deux premiers jours, puis une goutte toutes les 2 heures jusqu'au 13e jour et 1 goutte 4 fois par jour pendant 2 à 4 mois. Cette présentation n'est pas commercialisée. Il est donc nécessaire de réaliser une préparation magistrale voire hospitalière au niveau des pharmacies à usage intérieur (pui).

-la chlorexidine active sur de nombreux micro- organismes, le collyre de gluconate de chlorexidine 0,02 % n'est pas non plus commercialisé, sa préparation doit être effectuée par des pui.

L'association phmb 0,02 % (polyhexaméthylène biguanide) et Brolène® (dibromopropamide iséthionate 0,1 %) est bien tolérée, non toxique et efficace [8], les résultats sur l'acuité visuelle sont favorables et diminuent l'indication pour la kératoplastie.

Bien que la kératite amibienne soit une pathologie rare, le nombre croissant de porteurs de lentilles de contact a induit une augmentation majeure du nombre de cas. Les conséquences peuvent être graves, pouvant aller jus- qu'à la greffe de cornée.

Le schéma de base recommandé est constitué par l'utilisation simultanée de trois collyres : le phmb à 0,02 %, la Chlorhexidine à 0,02 % et le Brolène® à raison d'une administration topique toutes les 30 minutes les 3 premiers jours, puis toutes les heures les 3 jours suivants, puis toutes les 2 heures pendant 6 jours, et enfin 4 fois par jour durant 6 mois. Ces substances agissent en synergie au niveau de la membrane cellulaire du parasite et de sa chaîne respiratoire. Ces agents, qui ont les concentrations amoebicides les plus basses, ont en outre un effet additif si l'on y ajoute un antibiotique local tel que la néomycine. La polythérapie médicamenteuse est indispensable, surtout si la sensibilité du parasite n'a pas été testée.

Les corticoïdes topiques (dexaméthasone, prednisolone ou fluorométholone) peuvent parfois également jouer un rôle ; bien qu'il ait été démontré qu'ils augmentent la durée moyenne du traitement sans pour autant en influencer l'issue, ils s'avèrent utiles en présence d'une inflammation sévère. Leur action est anti-inflammatoire et inhibitrice de la réplication des trophozoïtes. Il importe cependant de rester très prudent en face d'une inflammation cornéenne ou de la chambre antérieure, avec douleur et absence de réponse aux analgésiques, car les stéroïdes risquent alors de différer le diagnostic et donc de compromettre la réussite du traitement. Ces traitements sont loin de guérir 100 % des cas traités et il faut souvent recourir à la greffe de cornée qui risque, elle-même, une recontamination (197; 198) .

5.1.6 La filariose à Loa Loa

Le traitement médical curatif est délicat et à risque d'effets indésirables, parfois mortels. La mise en route du traitement se fait en milieu hospitalier spécialisé et sera adaptée à la charge microfilarienne. Il y a d'autant plus d'effets secondaires que le sujet est fort porteur de microfilaires dans le sang.

Il repose sur la Diéthylcarbamazine (Notézine®). Les doses doivent être très progressivement croissantes, accompagnées d'antihistaminiques ou de corticoïdes.

Dans les loases dépassant 8 000 microfilaires/ml (prélèvement diurne), on doit craindre des accidents de lyse filarienne : fièvre, céphalées, nausées, arthralgies, éruption prurigineuse et, surtout, l'encéphalite filarienne. Pour cette raison, il convient de diminuer la charge parasitaire en utilisant de manière progressive l'Albendazole puis l'ivermectine, excellent microfilaricide (150 µg/kg en prise unique), avant la Diéthylcarbamazine.

L'exsanguinotransfusion ou, mieux, l'hémofiltration constituent des alternatives thérapeutiques d'exception.

Associées chez un même individu, une microfilarodermie à *o. Volvulus* et une forte charge sanguine de *Loa Loa* compliquent le déroulement des programmes destinés au contrôle de l'onchocercose (distribution de traitement de masse microfilaricide). (16)

5.1.7 La dirofilariose oculaire

Le traitement est principalement chirurgical. Le traitement médical antiparasitaire ou anti-inflammatoire systémique n'est pas nécessaire. La

conjonctive cicatrise dans tous les cas sans séquelles après exérèse chirurgicale du kyste ou du ver (44; 46; 53)**.**

5.1.8 L'onchocercose oculaire

Le traitement de l'onchocercose est l'ivermectine. Les personnes infectées peuvent être traitées en une prise tous les douze mois. Il est nécessaire d'associer des corticoïdes au traitement pour limiter les réactions inflammatoires induites par la mort des microfilaires (199). La molécule paralyse les microfilaires et les empêche de provoquer des démangeaisons. En outre, alors que le médicament ne tue pas le ver adulte, il l'empêche de se reproduire. Il empêche donc la morbidité et la transmission.

Depuis 1988, l'ivermectine est fournie gratuitement par le laboratoire merck & co. Dans le cadre du programme de la donation mectizan (MDP). Le MDP (Mectizan Donation Program) collabore avec les ministères de la santé et les organismes non gouvernementaux de développement tels que l'organisation mondiale de la santé pour fournir le mectizan gratuitement à ceux qui en ont besoin dans les zones d'endémie.

La moxidectine est en cours de test et pourrait avoir une activité supérieure à celle de l'ivermectine (200).

La Diéthylcarbamazine (Notézine®), brutalement microfilaricide, est plus difficile à utiliser. Les réactions initiales, surtout si le prurit devient féroce ou la fièvre élevée, imposent l'association d'un antihistaminique de synthèse ou de corticoïdes.

L’ivermectine associée à l’Albendazole (Zentel®) aurait une action sur les filaires adultes en cure unique particulièrement intéressante en campagne de masse

Une antibiothérapie (cycline) est suggérée du fait de l’association symbiotique aux Bactéries notamment *wolbachia*.

5.1.9La maladie de chagas

La thérapie de la maladie de chagas avec un traitement anti trypanosome est la plus réussie au stade aigu.

Deux médicaments sont disponibles: nifurtimox et benznidazole. La thérapie est habituellement prolongée pour une période de mois, et les taux de guérison sont quelque peu décevants. Les deux médicaments contiennent une longue liste d'effets secondaires importants. (201)

5.1.10 La cysticercose

Le traitement est en grande partie avec l'Albendazole antihelminthique. La thérapie antihelminthique peut conduire à une réaction inflammatoire accrue autour des lésions, et pour cette raison, les corticostéroïdes sont souvent utilisés lors du traitement de maladies neurologiques ou oculaires. L'extrusion spontanée de kystes provenant de l'orbite peut se produire et une intervention chirurgicale peut être nécessaire pour les lésions oculaires isolées lorsqu'elles augmentent et provoquent des pertes visuelles.

5.1.11 La trichinose

Le thiabendazole et un antihelminthique à large spectre peuvent apporter quelque soulagement, mais ils restent inefficaces contre les larves enkystées. La corticothérapie est plus appropriée pour les formes graves de l'infection, surtout celles atteignant le système nerveux.

Toutefois, la maladie s'autolimite dans la plupart des cas (134).

5.1.12 Les cellulites parasitaires

La prise en charge doit être en milieu hospitalier , le patient doit bénéficier d'une antibiothérapie parentérale probabiliste à large spectre.

La corticothérapie est nécessaire, elle diminue l'inflammation, améliore la diffusion des antibiotiques, diminue la pression intra-orbitaire ce qui permet la protection du nerf optique.

Pour prévenir les récidives , un traitement étiologique est indispensable.

5.1.13 La baylisascariase oculaire

Le traitement est avec l'Albendazole et les corticostéroïdes, et le pronostic est généralement médiocre.

5.2 Traitement chirurgical

Quand le traitement médical est très toxique ou insuffisant , le recours à la chirurgie est de mise.

5.2.1 La toxocarose oculaire

En cas de localisation périphérique, une Cryo application des granulomes parasitaires a été proposée (202).

Une vitrectomie postérieure peut être nécessaire quand la réaction vitréenne intense met en jeu le pronostic visuel par la présence de brides vitréorétiniennes (203)**.**

De plus, une chirurgie réelle d'exérèse du granulome peut être réalisée dans le cas de granulome périphérique ou maculaire. Ainsi, wermer et coll. (204) ont décrit la réalisation d'une exérèse du granulome dans sa totalité (partie sus et sous-rétinienne) en réalisant une vitrectomie par la pars plana associée à des rétinotomies.

Cette technique permettrait un bon résultat anatomique et la confirmation histologique du diagnostic de toxocarose oculaire par la mise en évidence des larves dans le granulome (204)**.**

5.2.2 Les kératites amibiennes

En plus du traitement médical , un grattage de la lésion cornéenne peut s'avérer nécessaire et pour diminuer la charge parasitaire et pout augmenter le passage des médicaments à instillation locale surtout si surinfection bactérienne ou fongique.



FIGURE 93 MATERIEL NECESSAIRE POUR LE GRATTAGE CORNEEN (76)

5.2.3 La blépharite à phtirus pubis

La technique la plus simple pour le traitement des morpions de paupière est :l'extraction par déplacement direct et soigneuse des formes adultes du parasite et des lentes des cils du patient (184)**.**

Toutefois, étant parfois douloureuse et donc difficile à réaliser, on peut utiliser pour s'aider d'une application de vaseline pommade.

La photothérapie au laser d'argon est une alternative thérapeutique rapide et efficace. Une radiation de 200 microns de diamètre, de 0,1 seconde, et de 200 mW de puissance est utilisée pour détruire les différentes formes du parasite. Elle peut occasionner un picotement occasionnel mais tolérable et risque de faire couper le cil qui porte le parasite. Les cils regagnent leur longueur normale en quelques jours (205)**.**

La cryothérapie semble être une méthode prometteuse, permettant un traitement instantané de la phtiriase ciliaire sur la lampe à fente (206) **.**

5.2. 4 La filariose à Loa Loa

Il faut d'abord préparer rapidement ce qu'il faut pour enlever la filaire: des ciseaux courbes pointus, une pince à mors plats, une pince à disséquer.

On abaisse alors la paupière inférieure où le malade sent le fourmillement caractéristique et en saisit la filaire en son milieu à travers la conjonctive, avec la pince à dissection**.**

L'instillation de quelques gouttes de cocaïne immobilise la filaire et permet l'extraction.

On agit de même si la filaire est sous la peau de la paupière. Le champ visuel peut être perturbé.

Il arrive que des filaires se présentent, les jours suivants, sous la conjonctive.

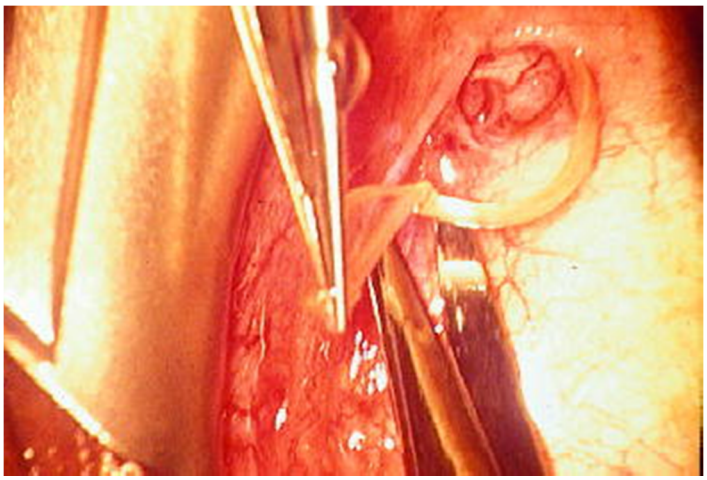

Figure 94 EXTRACTION CHIRURGICALE D'UNE FILAIRE LOA-LOA (16)

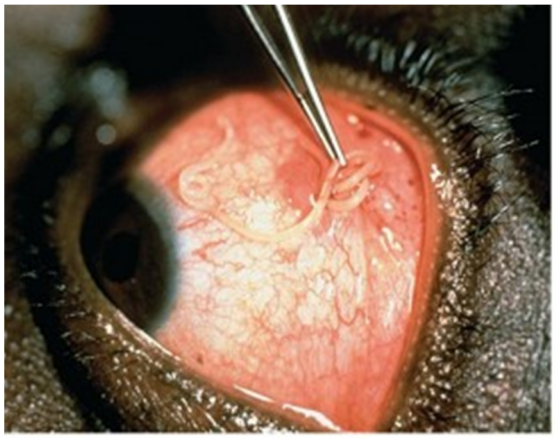

Figure 95 EXTRACTION CHIRURGICALE D'UNE LOA-LOA (16)

5.2.5La dirofilariose oculaire

Le traitement de la filariose est chirurgical dans tous les cas. L'exérèse du nodule ou du ver, lorsqu'il est de siège sous-conjonctival, est souvent suffisante. Dans ces derniers cas, la filaire visible par transparence est immobilisée par une pince, l'incision de la conjonctive permet d'accéder au parasite qui est souvent extrait dans sa totalité, permettant l'identification de la filaire. La conjonctive est suturée en fin d'intervention et le patient est souvent mis sous traitement antibiotique et anti-inflammatoire locaux (44; 46; 181; 54; 53; 48).

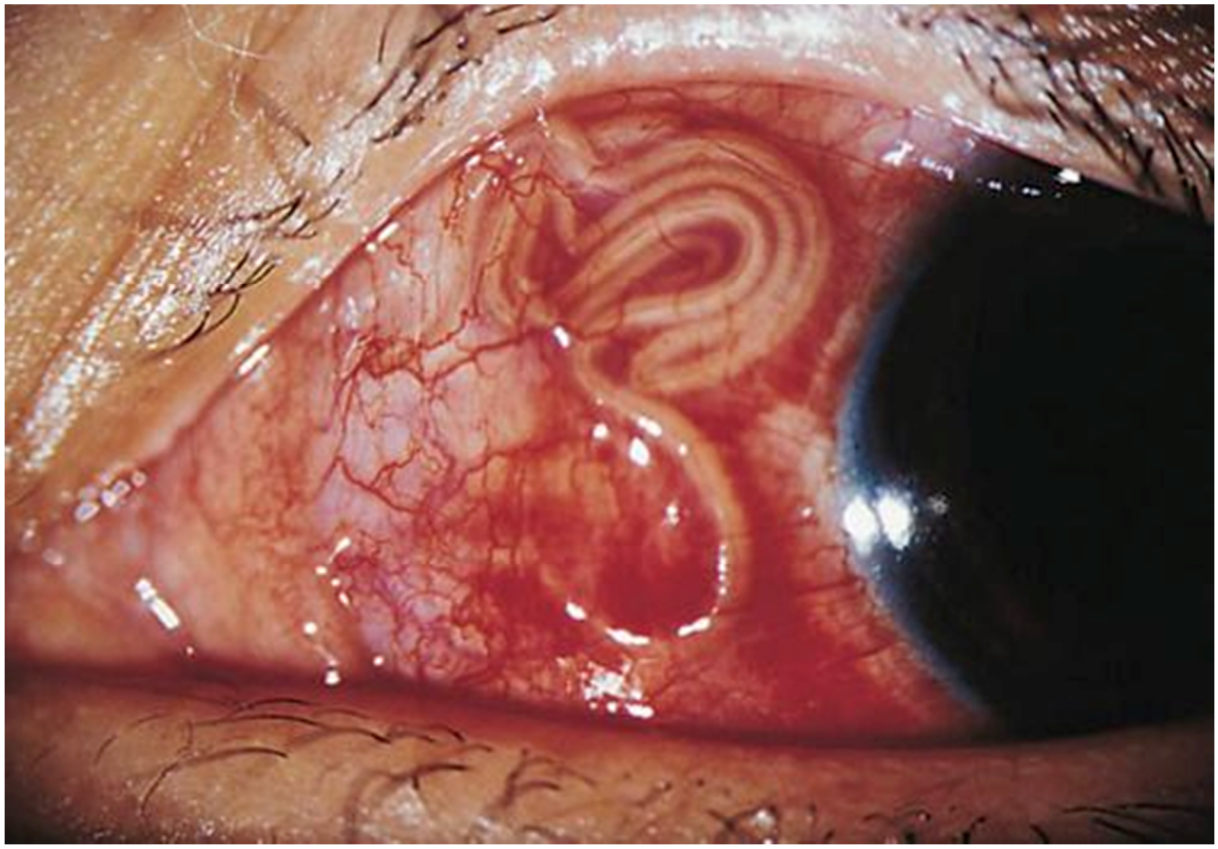

Figure 96 PRÉSENCE DE DIROFILARIA REPENS EN SOUS-CONJONCTIVAL (16)

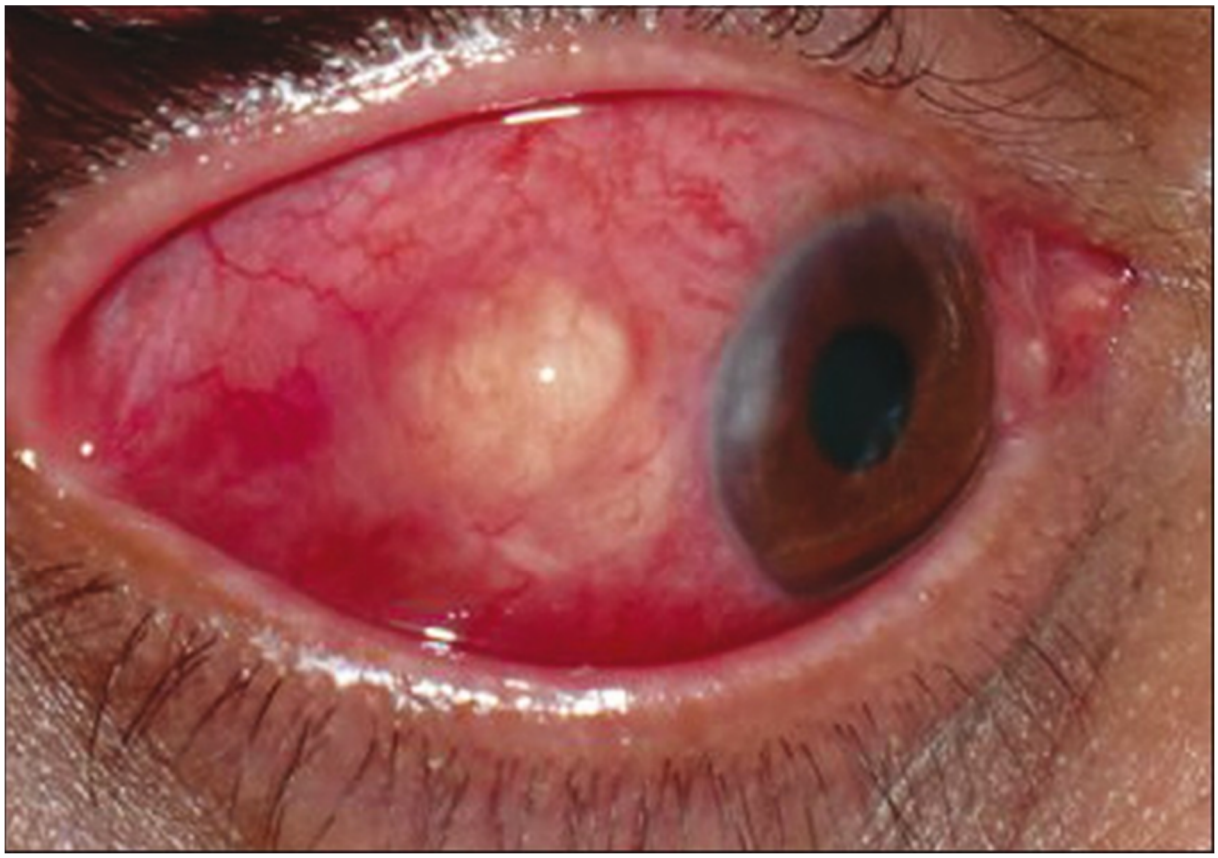

Figure 97 PRÉSENCE DE DIROFILARIA REPENS EN SOUS-CONJONCTIVAL (16)

5.2.6Les myiases oculaires

Le traitement est généralement chirurgical. Après instillation d'un anesthésique , on enlève les larves une à une , à la pince, en sachant qu'il ne faut pas en oublier pour que le patient soit soulagé . Les plus difficiles à attraper sont celles qui se cachent sous la paupière supérieure car elles vont loin dans le sac conjonctival supérieur.

L'anesthésique est censé anesthésier les larves mais leur bonne vitalité semble contredire cette supposition.

Le traitement se conclura par la prescription d'un collyre ou d'une pommade antibiotique .

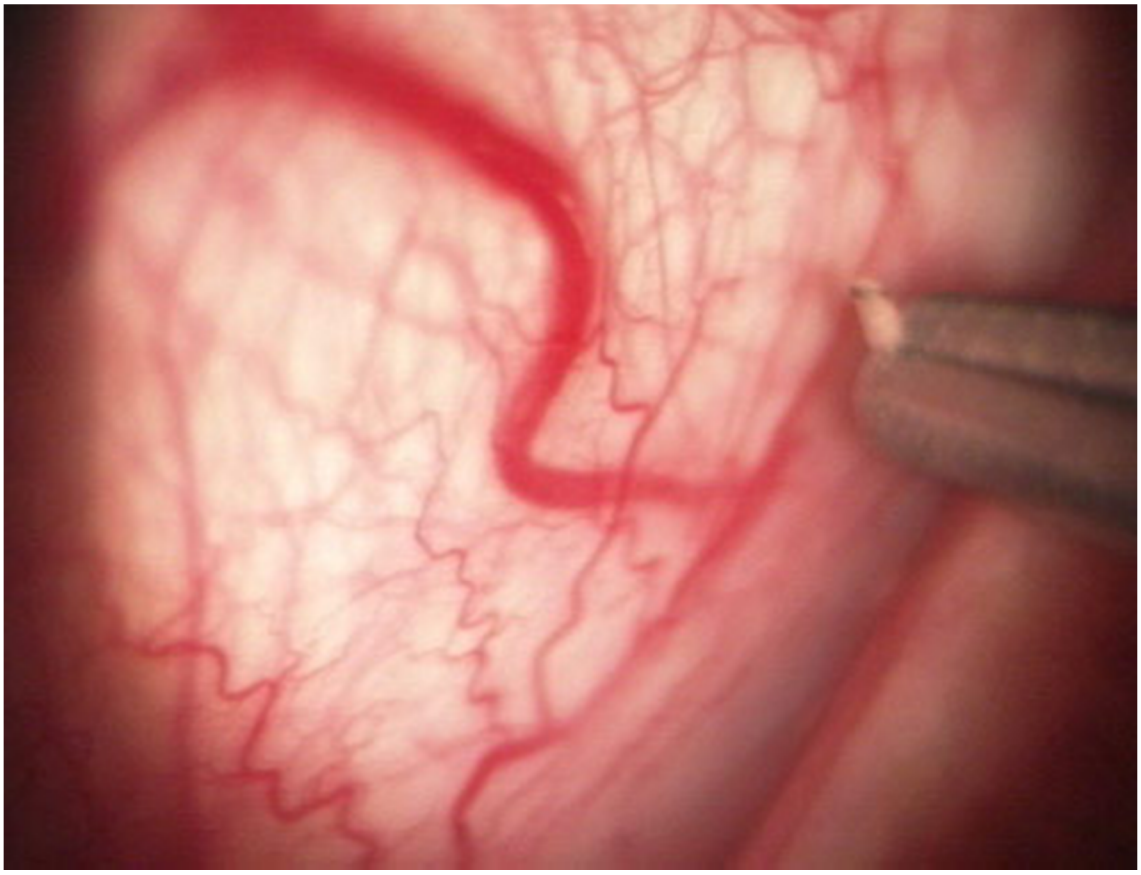

Figure 98 CAPTURE DES LARVES À LA PINCE

5.2.7 L’angiostrongylose oculaire

Tout type de laser, d'élimination chirurgicale et de corticostéroïde n'a pas amélioré l'acuité visuelle. L'altération de l'épithélium du pigment rétinien ou de l'inflammation rétinienne causée directement par des parasites était la principale raison de la mauvaise vision lors de la présentation. En outre, il a causé un dommage permanent à un œil affecté et a donné un résultat médiocre. Bien que les corticostéroïdes et l'Albendazole aient été efficaces dans la cysticercose oculaire et la neurocysticercose , il n'existe pas de thérapie anthelminthique spécifique dans l'angiostrongylose oculaire même après qu'un diagnostic définitif a été établi (134).

5.2. 8 La thélaziose oculaire

Pour le traitement de cas humains, la suppression du ver est suggérée. Le traitement topique avec le thiabendazole a également été signalé pour tuer les vers.

5.2.9 La cysticercose

L'extrusion spontanée de kystes provenant de l'orbite peut se produire et une intervention chirurgicale peut être nécessaire pour les lésions oculaires isolées lorsqu'elles augmentent et provoquent des pertes visuelles.

5.2.10 La fasciolose

La vitrectomie précoce et l'élimination du parasite entraînent en cas d’atteinte oculaire une réponse rapide, avec une acuité visuelle finale raisonnable (134).

5.2.11 Les dacryocystites parasitaires

Le simple lavage par sondage permet de traiter définitivement le larmoiement

En cas d'échec, et de larmoiement gênant, on peut réaliser une intubation lacrymo-nasale (sous anesthésie locale) : mise en place d'une sonde " à demeure " entre la voie lacrymale inférieure et le nez et qui aide au passage des larmes.

Enfin, parfois il est nécessaire de réaliser une dacryocystorhinostomie : intervention chirurgicale (sous ag le plus souvent) qui consiste à créer une nouvelle communication (by-pass) en abouchant (*stomie*) le sac (*cysto*) lacrymal (*dacryo*) aux fosses nasales (*rhino*) pour restaurer le bon drainage des larmes vers le nez.

Dans tous les cas , la mise en place d'un traitement antiparasitaire adéquat s'avère nécessaire .

5.2.12 La sparganose

Pas de traitement disponible hormis l' excision chirurgicale (Figure 88)

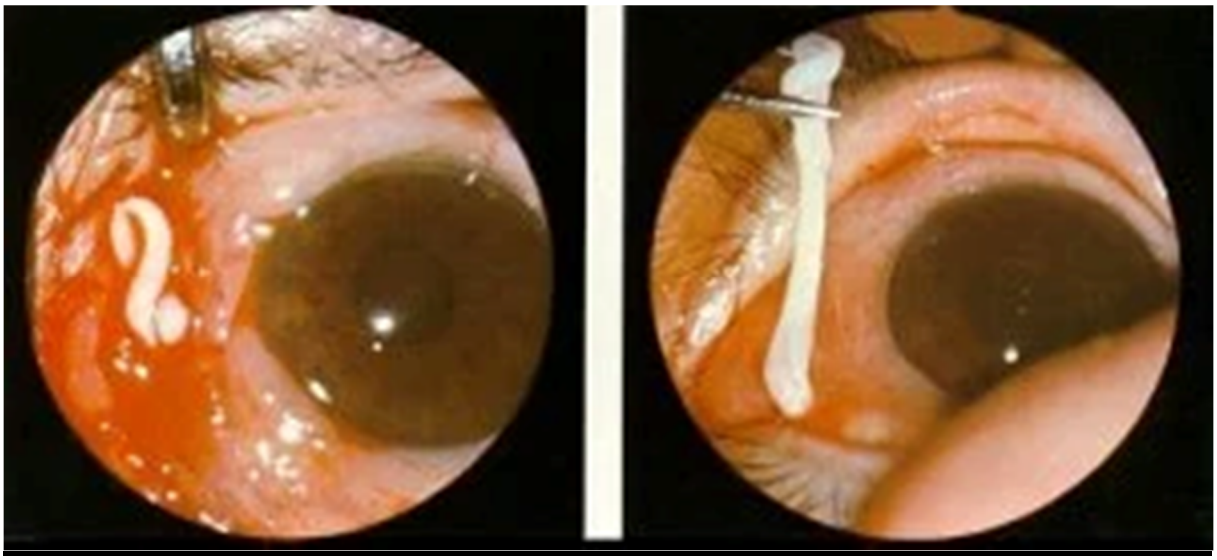

Figure 99 *EXTRACTION DU PARASITE DANS LE CADRE DE LA SPARGANOSE*

Prophylaxie des parasitoses oculaires

6. LA PROPHYLAXIE DES PARASITOSES OCULAIRES

La prophylaxie des parasitoses oculaires varie en fonctions des parasites, leur mode de transmission

6.1 Mesures préventives pour les protozoaires responsables de parasitoses oculaires :

Les mesures préventives reposent sur les règles hygiéniques et/ou diététiques .

6.1.1La toxoplasmose oculaire

Les mesures prophylactiques se déduisent aisément du cycle du parasite. La liste mise à jour des recommandations est la suivante :

–Bien cuire la viande (bœuf, mouton…) c'est à dire une cuisson d'au moins 65°c dans toute l'épaisseur de la viande. Éviter la consommation de viande marinée, fumée ou grillée (comme cela peut être le cas pour la viande de gibier). La congélation de la viande à une température de -12°c au minimum pendant 3 jours ou surgélation à -18°c tuent les kystes, mais la durée doit tenir compte de l'épaisseur de la pièce de viande (la viande surgelée étant sans risque).

–Lors de la préparation des repas : laver soigneusement les légumes et les plantes aromatiques surtout s'ils sont terreux et consommés crus. Laver soigneusement les ustensiles de cuisine, ainsi que le plan de travail. Se laver les mains après contact avec des légumes, des fruits ou de la viande crue et avant de passer à table. Une bonne hygiène des mains et des ustensiles de cuisine est importante pour éviter la transmission de la toxoplasmose pendant la grossesse.

–Lors des repas pris en dehors du domicile (au restaurant ou chez des amis): éviter la consommation de crudités et préférer les légumes cuits. La viande doit être consommée bien cuite.

–Éviter les contacts directs avec les objets qui pourraient être contaminés par les excréments de chat (comme les bacs de litières, la terre) et porter chaque fois des gants en cas de manipulation de ces objets. Désinfecter les bacs des litières de chat avec de l'eau bouillante.

–Éviter le contact direct avec la terre et porter des gants pour jardiner. Se laver les mains après des activités de jardinage même si elles sont protégées par des gants (207).

6.1.2Les kératites à Acanthamoeba

La cause principale de ces kératites amibiennes est une infection de la cornée à cause du port de lentilles cornéennes infectées.

Il est donc important de suivre des principes importants pour éviter ces soucis:

–Bien se laver les mains et les sécher convenablement avant toute manipulation de lentilles

–Utiliser un oxydant pour nettoyer les lentilles souples

–Nettoyer régulièrement le boîtier des lentilles avec le liquide de conservation des lentilles, l'essuyer et le laisser sécher ouvert. Le changer fréquemment

–Ne pas mettre de lentilles sous une douche, dans les piscines ou en eau douce (jacuzzi, lac...)

–Ne jamais nettoyer des lentilles avec l'eau du robinet

–En cas de gêne ou de douleur (même augmentant au dépôt des lentilles):ôter les lentilles , consulter un ophtalmologiste en urgence

–Toujours posséder une paire de lunettes correctrices adaptée en complément des lentilles (208).

6.1.3La maladie de chagas

Il n'existe pas de vaccin contre cette maladie. La lutte antivectorielle est la méthode la plus efficace pour prévenir la maladie de chagas en Amérique latine. Un dépistage sanguin est nécessaire pour prévenir l'infection consécutive à une transfusion ou à une transplantation d'organe.

À l'origine, *trypanosoma cruzi* ne touchait que les animaux sauvages. Il s'est ensuite propagé aux animaux domestiques et aux personnes. En raison de la taille du réservoir du parasite chez la faune sauvage dans les Amériques, il ne peut être éradiqué. Par contre, les objectifs de la lutte sont d'éliminer la transmission et de donner accès aux soins de santé aux personnes infectées et malades.

T. Cruzi peut infecter plusieurs espèces de Triatomes, dont la vaste majorité sont présentes dans les Amériques. Selon la zone géographique, l'OMS recommande les méthodes suivantes de prévention et de lutte:

–Pulvérisation d'insecticides à effet rémanent dans les maisons et les zones environnantes;

–Améliorations apportées aux habitations et propreté des logements pour prévenir l'infestation par des vecteurs;

–Mesures de prévention personnelle telles que les moustiquaires;

–Bonnes pratiques d'hygiène lors de la préparation des aliments ou de leur transport, leur stockage et leur consommation;

–Dépistage des donneurs de sang;

–Dépistage des donneurs et des receveurs d'organes, de tissus ou de cellules;

–Dépistage des nouveau-nés de mères infectées, et des frères et sœurs d'enfants infectés pour assurer un diagnostic et un traitement précoces (209).

6.2Mesures préventives pour les helminthes:

6.2.1Pour la toxocarose oculaire

La prévention repose sur les mesures prophylactiques suivantes :

–Bien faire laver les mains des enfants,

–Interdire aux chiens les aires de jeux pour enfants

–Vermifuger les chiens trois fois par an (vermifuge large spectre) et les chiots dès 15 jours d'âge, puis tous les mois jusqu'à six mois

–L'éducation des maîtres est importante et les propriétaires doivent éviter que leur animal ne dissémine des déjections dans les jardins publics ou les squares (16).

6.2.2La filariose à Loa Loa

La stratégie préventive repose la lutte antivectorielle et sur le traitement prophylactique.

Dans les zones d'endémie, il n'est guère possible d'échapper à la piqûre des chrysops et l'emploi des insecticides est inefficace ; aussi, la chimioprophylaxie individuelle, pour les forestiers ou les coopérants techniques

séjournant dans les zones d'endémie, est-elle éventuellement conseillée (prise hebdomadaire d'un comprimé à 0,100 g de Notézine® en une fois, ou de 1/2 comprimé deux fois par semaine) (16).

6.2.3La dirofilariose oculaire

Il faut lutter contre la filariose :

–Grâce aux insecticides qui détruisent les moustiques vecteurs

–Par le dépistage et le traitement des malades, ce qui diminue le réservoir

–Se protéger des piqûres de moustiques

–Porter des vêtements longs de couleur claire pour aller à l'extérieur, surtout durant les périodes où les moustiques sont les plus actifs : pendant la nuit, particulièrement au coucher et au lever du soleil.

–Utiliser un chasse-moustiques lors de vos activités extérieures.

–Installer des moustiquaires en bon état sur les portes et les fenêtres de votre maison, ainsi que sur votre tente et votre abri de camping.

–Chercher à réduire le nombre de moustiques dans votre environnement (16).

6.2.4L'onchocercose oculaire

L'incidence socio-économique et le nombre élevé de malades aveugles ont depuis les années 1970 motivé d'importantes enquêtes et campagnes de masse : l'« onchocerciasis control program» d'abord fondé sur une lutte antivectorielle (larvicides) s'est progressivement modifié en y associant une distribution communautaire annuelle de microfilaricides (mectizan®, Zentel®, ...) Empêchant la transmission au vecteurs (« African program onchocerciasis control » 1995) (16).

Les programmes de lutte contre la simulie et l'onchocercose

La cécité des rivières est une des maladies prioritaires de vision 2020.

L'incidence socio-économique et le nombre élevé de maladies motivent d'importantes enquêtes et campagnes de masse. L'organisation mondiale de la santé (O.M.S)le fonds européen pour le développement (F.E.D.), la banque mondiale, les anciennes organisations de coordination et de coopération de lutte contre les grandes-endémies en Afrique de l'ouest (O.C.C.G.E.) Et l'organisation commune de lutte contre les grandes-endémies en Afrique centrale (O.C.E.A.C.) Ont placé l'onchocercose au premier plan de leur programme de lutte, en cherchant à rompre la chaîne de transmission malade-vecteur-malade.

Depuis 1974 deux types de programmes se sont succédés : le programme OCP (« onchocerciasis control program » fondé sur l'élimination des simulies par une lutte antilarvaire (organophosphorés type abate®) sans que les populations concernées ne soient traitées et depuis les années 1990 et surtout depuis 2000, le programme APOC (« African program onchocerciasis control ») on assure le traitement systématique des porteurs de microfilaires fondé sur la distribution communautaire d'ivermectine (ou mectizan® donné par le laboratoire dans le cadre des programmes) annuelle ou bisannuelle en cure unique et par voie orale. Le programme de distribution d'ivermectine d'abord limités à l'Afrique de l'ouest (bassins des voltas) et à l'Amérique centrale et du sud (OEPA :program for the élimination of onchocerciasis in America), est actuellement généralisé à toute l'Afrique (68).

6.2.5Pour la thélaziose oculaire

Aucune prophylaxie médicale n'a jusqu'à maintenant été étudiée.

6.2.6Pour l'angiostrongylose oculaire

La prévention repose sur le fait d'éviter la consommation de la chair crue ou insuffisamment cuite de mollusques, de crustacés ou d'autres hôtes contaminés; ou ingestion de légumes contaminés par des larves infectieuses(4).

La gravité clinique et la progression d'un lymphœdème et de ses épisodes inflammatoires aigus peut être améliorée en utilisant des mesures simples d'hygiène, de soins de la peau, en faisant de l'exercice, et en surélevant les membres affectés. Les personnes présentant des lymphœdèmes doivent avoir accès à des soins continus tout au long de leur vie, à la fois pour prendre en charge la maladie et pour prévenir sa progression vers des stades plus avancés.

Le programme mondial pour l'élimination de la filariose lymphatique vise à donner accès à un ensemble minimum d'interventions pour toutes les personnes atteintes d'affections chroniques liées à la filariose lymphatique dans toutes les zones d'endémie afin de soulager leurs souffrances et d'améliorer leur qualité de vie.

L'objectif sera atteint en 2020 à condition d'assurer aux patients un accès à un ensemble minimum d'interventions:

- Traitement des épisodes d'adénolymphangite;
- Conseils sur l'application de mesures simples de prise en charge du lymphœdème et de l'hydrocèle afin de prévenir leur évolution ainsi que des épisodes débilitants et inflammatoires d'adénolymphangite;
- Chirurgie pour l'hydrocèle;
- Traitement des personnes infectées par médicaments filaricides.

La lutte antivectorielle

La lutte contre les moustiques est une stratégie complémentaire soutenue par l'OMS. Elle permet de réduire la transmission de la filariose lymphatique et d'autres infections transmises par les moustiques. Selon l'espèce de moustique concernée, l'utilisation de moustiquaires imprégnées d'insecticide ou la pulvérisation à effet rémanent à l'intérieur des habitations sont des mesures qui peuvent contribuer à protéger la population de l'infection.

L'utilisation des moustiquaires imprégnées d'insecticide là où les *anophèles* sont le principal vecteur de la filariose renforce l'impact des administrations massives des médicaments, pendant et après les traitements, sur la transmission. La lutte antivectorielle a permis d'éliminer la filariose lymphatique en l'absence de chimiothérapie préventive.

6.2.7La fasciolose

La prophylaxie consiste à éviter de consommer du cresson sauvage.

6.2.8La trichinose

Selon l'institut national des allergies et maladies infectieuses, la meilleure façon de prévenir la trichinose est de s'assurer de faire cuire la viande à une température au moins égale à 77 °c. Il existe d'autres recommandations afin de prévenir la trichinose :

–Utiliser une sonde thermique de cuisson.

–Ne pas goûter la viande jusqu'à ce qu'elle soit cuite.

–Faire cuire la viande hachée à au moins 71 °c.

–Faire cuire les pièces entières de viande à au moins 63 °c.

–Faire cuire la volaille à au moins 74 °c.

–Congeler la viande de porc à -15 °c ou moins.

–Éviter de manger de la viande de porc, de morse, de cheval ou d'ours.

–Nettoyer tout ustensile ayant été en contact avec la viande.

6.2.9L’hydatidose oculaire

La prévention repose sur :

–Le déparasitage des chiens de chasse, suppression des chiens errants

–La réduction de la promiscuité avec les chiens (caresses, présence intradomiciliaire des chiens) l'établissement d’abattoirs officiels, bien contrôlés (interdiction des abattages sauvages ou rituels)

–La destruction des viscères d’animaux de boucherie infestés

–Surveillance des personnes à risque (agriculteurs, bergers, chasseurs…)

6.2.10La baylisascariase oculaire

L'infection par baylisascaris peut être évitée en évitant le contact avec les ratons et leurs excréments. Se laver les mains après avoir travaillé ou joué à l'extérieur est une bonne pratique pour prévenir un certain nombre de maladies.

Il ne faut pas garder, nourrir ou adopter des animaux sauvages, y compris des ratons laveurs, comme animaux de compagnie. L'infection cause rarement des symptômes chez les ratons laveurs, de sorte que vous ne pouvez pas dire si un raton laveur est infecté en observant son comportement. Les œufs roux passés dans les excréments de rats infectés ne sont pas visibles à l'œil nu. Les œufs ne peuvent être vus qu'avec un microscope.

Les ratons laveurs peuvent utiliser des bacs à sable comme une latrine. Gardez les bacs de sable couverts lorsqu'ils ne sont pas utilisés.

Il faut décourager les ratons laveurs de vivre dans votre maison ou vos parcs en prenant les mesures suivantes:

- Empêcher l'accès à la nourriture
- Garder les conteneurs à ordures fermement fermés
- Fermer l'accès aux greniers et aux sous-sols
- Garder les bacs de sable couverts lorsqu'ils ne sont pas utilisés (les raton labyrinthe peuvent utiliser des bacs à sable comme une latrine)
- Enlever les étangs de poissons - ils mangent les poissons et boivent de l'eau
- Éliminer les sources d'eau
- Enlever les mangeoires d'oiseaux

Il faut s'éloigner des zones et des matériaux susceptibles d'être contaminés par des excréments de raton. Les fèces des ratons laveurs peuvent également être trouvées sur des tas de bois, des ponts, des toits et des greniers, des garages et des greniers. Les excréments sont habituellement sombres et tubulaires, ont une odeur piquante (généralement pire que les excréments de chien ou de chat), et contiennent souvent des graines non digérées ou d'autres produits alimentaires.

6.3Mesures préventives pour les insectes :

Pour la blépharite à demodex et phtirus pubis

La prévention repose sur les mesures suivantes :

–Éviter les contacts sexuels ou intimes avec des personnes infectées

–Une bonne hygiène personnelle (16)

Conclusion

Les parasitoses oculaires correspondent à plusieurs entités cliniques distinctes, fonction de la localisation des lésions, ainsi, elles peuvent atteindre le segment antérieur et postérieur de l'œil, les structures annexes de l'œil (paupières, conjonctive et l'appareil lacrymal) ou le globe oculaire dans sa totalité. L'orbite peut également être le siège de parasitoses.

De nombreux parasites peuvent être à l'origine de mycoses oculaires. On retrouve les protozoaires (*Acanthamoeba sp., Toxoplasma gondii, Trypanosoma cruzi*), les nématodes (*Toxocara canis, Loa Loa, onchocerca volvulus, Thelazia sp. , Dirofilaria repens*) les plathelminthes (*Tænia solium*) et les arthropodes (*Demodex Folliculorum, Phtirus Pubis*). La prévalence d'une espèce dépend du type d'infection, du mode de contamination mais aussi de facteurs géographiques.

Le diagnostic clinique des parasitoses oculaires est toujours difficile étant donné l'absence de spécificité des lestions.

Les tests biologiques pratiqués à partir des prélèvements oculaires sont essentiels.

Le diagnostic au laboratoire des localisations oculaires des parasitoses est soumis à plusieurs contraintes. D'une part l'accès à cet organe est difficile du fait de sa localisation et de la fragilité des tissus qui le composent. Ils interdisent toute erreur lors des prélèvements et doivent bien faire évaluer les bénéfices attendus. D'autre part, l'œil est un milieu fermé qui circonscrit souvent localement les infestations (du moins les premiers temps) rendant difficile l'apparition et l'emploi de marqueurs indirects généraux de diagnostic. En outre, ces affections restent malgré tout peu courantes surtout au Maroc, ce qui ne

facilite pas la pratique dans ce domaine. Pour toutes ces raisons, l'apport du laboratoire dans le diagnostic des parasitoses oculaires est encore limité.

L'établissement rapide de diagnostic passe par la détermination de l'étiologie et du contexte clinique dans lequel la pathologie se déclare.

Concernant les traitements, la démarche thérapeutique dépend du type du parasite. Le traitement peut être basé sur l'administration des anti parasitaires avec complément chirurgical ou pas. Toutefois le traitement peut être d'emblée chirurgical.

La prévention des parasitoses oculaires doit être encouragée et les mesures prophylactiques possibles doivent être adoptées. Elle repose, sur l'amélioration de l'hygiène de vie en général et sur une meilleure connaissance de ces pathologies. Ceci implique la nécessité de faire des études exhaustives sur le sujet et veiller à avoir des textes de loi régissant la prophylaxie et prévention de ces parasitoses oculaires.

Résumés

Résumé

Titre : Les parasitoses oculaires

Mots clés : Œil, Parasite, Infection, Segment antérieur, Segment postérieur, Diagnostic, Traitement antiparasitaire, Prévention, Prophylaxie.

Auteur: Rifai Amelia

Rapporteur: Professeur Bouchrik Mourad

Les parasites occupent une place de plus en plus importante en pathologie infectieuse, notamment en ophtalmologie.

Interface avec le monde environnant, l'œil constitue avec ses annexes un compartiment muqueux de l'organisme de petite dimension, particulièrement exposé, mais peu vulnérable grâce à plusieurs moyens de défense.

Les parasitoses à tropisme oculaire, peuvent atteindre toutes les tuniques du globe oculaire. On différence d'une part les parasites responsables d'une atteinte du segment antérieur de l'œil et ses annexes à titre d'exemple les blépharites à *Demodex* et à *Phtirius Pubis* ; les conjonctivites à *Loa-Loa* et à *Dirofilaria repens*, l'onchocercose oculaire, l'ophtalmomyiase, les kératites à *Acanthamoeba ;* et d'autre part les parasites responsables d'une atteinte du segment postérieur notamment l'atteinte par *Toxoplasma Gondi* ou par *Toxocara*.

D'autres parasites engendrent une atteinte de l'ensemble du globe oculaire, peuvent être responsables d'une cellulite ou dacryocystite parasitaires ou entraînent des atteintes oculaires rares.

Il paraît important de penser à ces pathologies devant une atteinte oculaire spécifique aiguë ou chronique ne cédant pas au traitement habituel. Un interrogatoire minutieux, un examen ophtalmologique complet avec notamment l'étude des segments antérieur et postérieur de l'œil permettra d'orienter le diagnostic.

Ce dernier sera guidé par la mise en évidence du parasite impliqué par examen direct ou indirect.

Les traitements reposent avant tout sur l'administration d'antiparasitaires (l'Albendazole par exemple), bien que la chirurgie occupe une place importante.

Étant donné qu'un grand nombre de parasites est susceptible d'atteindre l'œil en mettant en jeu à chaque fois le pronostic fonctionnel visuel, la prophylaxie est indispensable et les mesures préventives existantes doivent être adoptées.

Abstract

Title : ocular parasitosis

Keywords: Eye, Parasite, Infection, Anterior segment, Posterior segment, Diagnosis, Antiparasitic treatment, Prevention, Prophylaxis.

Author: Rifai Kamelia

Reporter: Professor Bouchrik Mourad

Parasites play an increasingly important role in infectious pathology, particularly in ophthalmology.

The eye, which interfaces with the surrounding world, constitutes alongside its annexes, a small dimension compartment which is particularly exposed but not very vulnerable thanks to several means of defense.

Parasitosis with ocular tropism can reach all the tunics of the eyeball. On one hand, we have parasites that are responsible for damaging the anterior segment of the eye and its annexes , such as the *Demodex* and *Phtirius Pubis* blepharitis, *Loa-Loa* and *Dirofilaria repens* Conjunctivitis, ocular onchocerciasis, ophthalmomyiasis, *Acanthomoeba* keratitis ; and on the other hand, we have the parasites responsible for the damage of the posterior segment, particulary the *Toxoplasma Gondii* or *Toxocara retin*itis.

Some parasites can cause damage to the entire eyeball while others may be responsible of parasitic cellulitis or dacrocystitis, or lead to rare eye injuries.

It seems important to think of these pathologies when facing a specific ocular damage that is acute or chronic which does not yield to the usual treatment. A thorough anamnesis, a complete ophthalmological examination, including the study of the anterior and posterior segments of the eye will guide the diagnosis which will be confirmed by the detection of the parasite responsible for the damage through a direct or indirect examination.

Treatments are primarily based on the administration of antiparasitic drugs (Albendazole for example), although surgery has its importance.

Since a large number of parasites are likely to reach the eye by putting the visual functional prognosis at stake each time, prophylaxis seems essential, and existing preventive measures are to be adopted.

ملخص

العنوان : طفيليات العين
الكلمات الرئيسية: العين-طفيليات-عدوى- الجزء الأمامي من العين–الجزء الخلفي من العين- تشخيص-علاج مضاد للطفيليات-علاج وقائي- وقاية
من إنجاز : الرفاعي كاميليا
الأستاذ المشرف : بوشريك مراد

تكتسي الطفيليات مكانة مهمة في الأمراض المعدية، وهذه الأهمية في تزايد مستمر خاصة فيما يتعلق بطب العيون.
تشكل العين سطحا بينيا مع العالم الذي حولها، وتكون مع ملحقاتها جد معرضة، لكن تعرضها يبقى محدودا بفضل عدد من آليات الدفاع.
تستطيع الطفيليات التي تتجه إلى العين أن تصل إلى كل طبقاتها. هناك الطفيليات التي تمس الجزء الأمامي للعين وملحقاتها من جهة، كالتهاب الجفن على سبيل المثال الناتج عن طفيليات من نوع *ديموديكس وفتيريوس*، والتهاب الملتحمة الناتج عن طفيليات *لووا لووا* و *ديروفيلاري ريبينس*، والعمى النهري، أو داء الدودة الحلزونية ،أو التهاب القرنية بـ*أكانطوموبيا*. ومن جهة أخرى الطفيليات التي تمس الجزء الخلفي للعين كداء المقوسات، أو السهمية الهرية.
توجد بعض الطفيليات التي تصيب العين بأكملها وتسبب أمراضا كالتهاب النسيج الخلوي أو تسبب أمراضا نادرة للعين.
يتجلى إذا أنه يجب التفكير في هذا النوع من الأمراض حينما نجد أنفسنا أمام أمراض محددة للعين إما حادة أو مزمنة، لا تتجاوب مع العلاجات العادية، حيث يجب القيام بطرح أسئلة دقيقة على المريض وفحص القطعتين الأمامية والخلفية للعين حتى يتسنى توجيه التشخيص الذي سيكتمل بوضع اليد على الطفيليات التي سببت المرض بواسطة فحص مباشر أو غير مباشر.
يرتكز العلاج قبل كل شيء على إعطاء أدوية مضادة للطفيليات، كالألبندازول، ولو أن للجراحة مكانة في غاية الأهمية.
بما أنه بإمكان عدد كبير من الطفيليات أن تمس العين، مع تعريض وظيفتها للخلل، يبقى العلاج الوقائي ضروريا، كما يجب اعتماد سبل الوقاية الموجودة.

Bibliographie

[1] G.RENIER. (2008, MARS). IMMUNOLOGIE DE L'ŒIL. REVUE FRANÇAISE D'ALLERGOLOGIE ET D'IMMUNOLOGIE CLINIQUE 48 (2008) 303–313.

[2] PISELLA, P.-J. (2007, MARS). LES ACTEURS CELLULAIRES DE L'ALLERGIE. (E. MASSON, ÉD.) JOURNAL FRANÇAIS D'OPHTALMOLOGIE , 30(3), 283-287.

[3] CHANG JH, MCCLUSKEY PJ, WAKEFIELD D. TOLL-LIKE RECEPTORS IN OCULAR IMMUNITY AND THE IMMUNOPATHOGENESIS OF INFLAMMATORY EYE DISEASE. BR J OPHTHALMOL 2006 et 90:1038.

[4] YAMAGAMI S, YOKOO S, USUI T, YAMAGAMI H, AMANO S, EBIHARA N. DISTINCT POPULATIONS OF DENDRITIC CELLS IN THE NORMAL HUMAN DONOR CORNEAL EPITHELIUM. INVEST OPHTHALMOL VIS SCI, 2005 et 4489-94., 46:.

[5] TROCME SD, KEPHART GM, BOURNE WM, BUCKLEY RJ, GLEICH GJ. EOSINOPHIL GRANULE MAJOR BASIC PROTEIN DEPOSITION IN CORNEAL ULCERS ASSOCIATED WITH VERNAL KERATOCONJUNCTIVITIS. AM J OPHTHALMOL, 1993 et 115:640-3.

[6] KANTELIP B, GARCHER C. INFLAMMATION CHRONIQUE DE LA CONJONCTIVE : ANATOMIE DESCRIPTIVE. HOANG XUAN T. BULLETIN DES SOCIETES D'OPHTALMOLOGIE DE FRANCE, RAPPORT ANNUEL, 1998, P. 21-45.

[7] SACK RA, BEATON A, SATHE S, MORRIS C, WILLCOX M, BOGART B. TOWARDS A CLOSED EYE MODEL OF THE PRE-OCULAR TEAR LAYER. PROG RETIN EYE RES, 2000 et 19:649-68.

[8] INGORANI M, CALDER V, BUCKLEY RJ, LIGHTMAN SL. THE ROLE OF CONJUNCTIVAL EPITHELIAL CELLS IN CHRONIC OCULAR ALLERGIC DISEASE. EXP EYE RES, 1998 et 67:491-500.

[9] STERN ME, SIEMASKO K, GAO J, DUONG A, BEAUREGARD C, CALDER V, ET AL. ROLE OF INTERFERON-GAMMA IN A MOUSE MODEL OF ALLERGIC CONJUNCTIVITIS: INVEST OPHTHALMOL VIS SCI, 2005 et 46:3239-46.

[10] ABDELAZIZ AGOUMI, PRECIS DE PARASITOLOGIE MEDICALE , EDITION 2003.

[11] GERHARD K. LANG, ATLAS DE POCHE EN COULEURS OPHTALMOLOGIE, EDITION MALOINE 2002.

[12] CASADEVALL A, PIROFSKI L. HOST-PATHOGEN INTERACTIONS: THE ATTRIBUTES OF VIRULENCE. J INFECT DIS 2001 et 184:337-44.

[13] PRESCOTT L, HARLEY J, KLEIN D. MICROBIOLOGIE©. BRUXELLES: ÉDITIONS DE BOECK UNIVERSITE et 2003.

[14] ASSOCIATION FRANÇAISE DES ENSENGNATS DE PARASITOLOGIE MEDICALE ANOFEL, 2014, ELSEVIER/MASSON, LES REFERENCES DES COLLEGES.

[15] MUNGER K, HAYAKAWA H, NGUYEN CL, MELQUIOT NV, DUENSING A, DUENSING S. VIRAL CARCINOGENESIS AND GENOMIC INSTABILITY. EXS 2006 et 96:179-99.

[16] CRIMEEN-IRWIN B, SCALZO K, GLOSTER S, MOTTRAM PL, PLEBANSKI M. FAILURE OF IMMUNE HOMEOSTASIS: THE CONSEQUENCES OF UNDER AND OVER REACTIVITY. CURR DRUG TARGETS IMMUNE ENDOCR METABOL DISORD 2005 et 413-22., 5:.

[17] ROGER WATSON, ANATOMY AND PHYSIOLOGY FOR NURSES, TWELFTH EDITION ELSEVIER 2005.

[18] B. KAMOUN, M. FOURATI, J. FEKI, , M. MLIK ,F. KARRAY, A. TRIGUI, S. ELLOUZE, B. HAMMAMI, M. CHAABOUNI, A. AYADI , BLEPHARITE A DEMODEX : MYTHE OU REALITE , JFO 1999 et 22: 525 © MASSON, PARIS, 1999.

[19] LITOTE SP, COCHET P. LE DEMODEX, SON IMPORTANCE EN CONTACTOLOGIE. CONTACTOLOGIA 1979 et 1:111-8.

[20] SARRAUX H, BLAMOUTIER J. LES FACTEURS ALLERGIQUES DANS LES BLEPHARITES CHRONIQUES. ANNEE THERAPEUTIQUES ET CLINIQUES EN OPHTALMOLOGIE. VOL XXXII, 1981 et 201-7.

[21] PARAZYTOL, KATEDRA I. DEMODEX FOLLICULORUM AND DEMODEX BREVIS AS THE FACTORS OF CHRONIC MARGINAL BLEPHARITIS. W. IAD et 37:127-30.

[22] JOERS K. DEMODEX S ACZRUS FOLLICULORUM UND SEINE BZIEHUNG ZUR LIDRANDENTZÜNDRUNG. DTSCH MED MOCHENSCHR, 1889 et 25:220-1.

[23] NORN M. L'ACARIEN DEMODEX FOLLICULORUM HOMINIS, SON IMPORTANCE EN OPHTALMOLOGIE. CONTACTOLOGIA 1981 et 98-102.

[24] SMOLIN G, OKULOTO M. STAPHYLOCOCCAL BLEPHARITIS. ARCH OPHT 1977 et 95:812-6.

[25] http://www.futura-sciences.com/sante/dossiers/medecine-oeil-vision-dela-vision-667/page/4/. [En ligne]

[26] http://www.wikipedia.org. [En ligne]

[27] http://polevision.fr/Anatomie_oeil_normal_la_conjonctive_ophtalmologie_Centre_Pole_Vision_Lyon.php. [En ligne]

[28] http://sciences-et-larmes.e-monsite.com/pages/les-larmes/structure-de-l-oeil.html. [En ligne]

[29] BOUCHRIK, MOURAD. INTRODUCTION À LA PARASITOLOGIE.

[30] KATEDRA I. DEMODEX FOLLICULORUM AND DEMODEX BREVIS AS THE FACTORS OF CHRONIC MARGINAL BLEPHARITIS. W. IAD PARAZYTOL, 1991 et 37:127-30.

[31] THYGESON PH. COMPLICATIONS OF STAPHYLOCOCCIS BLEPHARITIS. AM J OPHTHALMOLOGY, 1969 et 68:446-9.

[32] Popular Science Monthly Volume 14, 1878-1879.

[33] http://www.fleatickrisk.com/FR/ectoparasites/Pages/ParasiteDemodexLifeCycle.aspx. [En ligne]

[34] https://www.cdc.gov/parasites/lice/pubic/biology.html. [En ligne]

[35] http://tpe-poux.e-monsite.com/medias/images/pubic-lice-on-eye-lashes.jpg. [En ligne]

[36] ANOFEL, Col D.Richard-Lenoble et M.Kombila CRRom.

[37] BENOUNA M, RIZK A, GIRARD B. MANIFESTATIONS CONJONCTIVALES DE LA FILARIOSE A LOA-LOA. BULL SOC OPHT FRANCE 1992 et 8-9:799-803.

[38] ANOFEL, Col D.Richard-Lenoble et PJ.Pisella CdRom.

[39] coll. Pr D. Richard-Lenoble, Pr M. Kombila.

[40] FRANCE, TOUFIC N. LA LOASE ET SES REPERCUSSIONS OCULAIRES EN AFRIQUE CENTRALE. BULL SOC OPHT et 1985, 11:1175-9. [En ligne]

[41] R. KHECHINE-MARTINEZ, C. DOUCET , S. BLANCHARD , J.-F. ROULAND , P. LABALETTE , DIROFILARIOSE SOUS-CONJONCTIVALE SUBCONJUNCTIVAL DIROFILARIASIS: A CASE REPORT, JOURNAL FRANÇAIS D'OPHTALMOLOGIE (2009) 32, 350.E1—350.E4.

[42] NOZAIS JP, DARTY A, DANIS M. MANSONELLOSES ET DIROFILARIOSES. TRAITE DE PARASITOLOGIE MEDICALE. PARIS: PRADEL et 383—95, 1996. P.

[43] CARME B. MANSONELLOSES ET DIROFILARIOSES. ENCYCL MED CHIR (PARIS, FRANCE) MALADIES INFECTIEUSES 1988 et 3:7.

[44] ZIADI S, TRIMECHE M, MESTIRI S, MOKNI M, TRABELSI A, BEN ABDELKADER SAID A, ET AL. LA DIROFILARIOSE SOUS-CONJONCTIVALE HUMAINE. A PROPOS DE DEUX CAS TUNISIENS. J FR OPHTALMOL 2005 et 28:E2.

[45] OPHTALMOL, RENARD G. LES MANIFESTATIONS OCULAIRES DES LOASES. J FR et 1978, 1:83-6.

[46] SOYLU M, OZCAN K, YALAZ M, VARINLI S, SLEM G. DIROFILARIASIS: AN UNCOMMON PARASITOSIS OF THE EYE. BR J OPHTHALMOL 1993 et 77:602—3.

[47] STRIANESE D, MARTINI A, MOLFINO G, FALABELLA L, TRANFA F. ORBITAL DIROFILARIASIS. EUR J OPHTHALMOLOGY 1998 et 8:258—62.

[48] PAMPIGLIONE S, FRUTTALDO L, MONGIO F, D'APRIL R. CATTEDRA DI PARASSITOLOGIA VETERINARIA DELL'UNIVERSITA DI BOLOGNA. PATHOLOGICA 1993 et 85:521—4.

[49] RUIZ-MORENO JM, BORNY-LLINARES FJ, PRIETOMAZA G, MEDRANO M, SIMON F, EBERHARD ML. SUB CONJUNCTIVAL INFECTION WITH DIROFILARIA REPENS: SEROLOGICAL CONFIRMATION OF CURE FOLLOWING SURGERY. ARCH OPHTHALMOL 1998 et 116:1370—2.

[50] KERSTEN KC, LOCASTRO AJ, EBERHARD ML, SPAULDING AG, KULWIN DR. PERIORBITAL DIROFILARIASIS. OPHTHAL PLAST RECONSTR SURG 1994 et 10:293—6.

[51] ROUHETTE H, MARTY P, ZUR C, BAIN O, FENOLLAR S, GASTAUD P. OCULAR FILARIASIS: NOT STRICTLY TROPICAL. OPHTHALMOLOGICA 1999 et 213:206—8.

[52] PISELLA PJ, ASSARAF E, ROSSAZA C, LIMON S, BAUDOUIN C, RICHARD LENOBLE D. CONJONCTIVE ET PARASITOSES OCULAIRES. J FR OPHTALMOL 1999 et 22:585—8.

[53] GICQUEL JJ, BERHONNEAU J, CURUTCHET L, HUE B, DIGHIERO P. MANAGEMENT OF SUB CONJONCTIVAL DIROFILARIA REPENS. ARCH OPHTHALMOL 2004 et 122:416—7.

[54] D'HEURLE D, KWA H, ANN C, VICKERY PHD. OPHTHALMIC DIROFILARIASIS. ANN OPHTHALMOL 1990 et 22:273—5.

[55] BRADLEY, J. E. (2005). ONCHOCERCIASIS. IN F. E. G. COX, J. P. KREIER & D. WAKELIN (EDS.), TOPLEY & WILSON'S MICROBIOLOGY & MICROBIAL INFECTIONS: PARASITOLOGY (10TH ED., PP. 781-801). WASHINGTON, D.C.: ASM PRESS.

[56] BURNHAM, G. (1998). ONCHOCERCIASIS. LANCET, 351(9112), 1341-1346.

[57] ENK, C. D. (2006). ONCHOCERCIASIS-RIVER BLINDNESS. CLINICS IN DERMATOLOGY, 24(3), 176-180. .

[58] THYLEFORS, B. (2004). ELIMINATING ONCHOCERCIASIS AS A PUBLIC HEALTH PROBLEM. TROPICAL MEDICINE AND INTERNATIONAL HEALTH, 9(4), A1-A3.

[59] UDALL, D. N. (2007). RECENT UPDATES ON ONCHOCERCIASIS: DIAGNOSIS AND TREATMENT. CLINICAL INFECTIOUS DISEASES, 44(1), 53-60.

[60] HEYMANN, D. L. (2004). AN OFFICIAL REPORT OF THE AMERICAN PUBLIC HEALTH ASSOCIATION. CONTROL OF COMMUNICABLE DISEASES MANUAL (18TH ED., PP. 247-387-391). WASHINGTON, D.C.: AMERICAN PUBLIC HEALTH ASSOCIATION. .

[61] BASAÑEZ, M. -., PION, S. D. S., CHURCHER, T. S., BREITLING, L. P., LITTLE, M. P., & BOUSSINESQ, M. (2006). RIVER BLINDNESS: A SUCCESS STORY UNDER THREAT? PLOS MEDICINE, 3(9), 1454-1460.

[62] BRATTIG, N. W. (2004). PATHOGENESIS AND HOST RESPONSES IN HUMAN ONCHOCERCIASIS: IMPACT OF ONCHOCERCA FILARIAE AND WOLBACHIA ENDOBACTERIA. MICROBES AND INFECTION, 6(1), 113-128. .

[63] HOERAUF, A., MAND, S., ADJEI, O., FLEISCHER, B., & BÜTTNER, D. W. (2001). DEPLETION OF WOLBACHIA ENDOBACTERIA IN ONCHOCERCA VOLVULUS BY DOXYCYCLINE AND MICROFILARIDERMIA AFTER IVERMECTIN TREATMENT. LANCET, 357(9266), 1415-1416. .

[64] ANOFEL, C.Guiguen Rennes CdRom.

[65] Col.D.Richard-Lenoble, ANOFEL.

[66] MIZGAJSKA, H. (2001). EGGS OF TOXOCARA SPP. IN THE ENVIRONMENT AND THEIR PUBLIC HEALTH IMPLICATIONS. JOURNAL OF HELMINTHOLOGY, 75(2), 147-151. .

[67] http://www.who.int/mediacentre/factsheets/images/fr/graphique_213_1.gif. [En ligne]

[68] https://www.cehjournal.org/article/les-maladies-tropicales-negligees-traitees-par-chimiotherapie-preventive/. [En ligne]

[69] coll. Pr D.Richard-Lenoble, Dr M. Therizol-Ferly. [En ligne]

[70] GENTILINI M, DANIS M, DUFLO A, RICHARD-LENOBLE D. MANIFESTATIONS OCULAIRES DES PARASITOSES IN « GENTILINI M, DIAGNOSTIC EN PARASITOLOGIE », MASSON, PARIS 1983 et 84-9. [En ligne]

[71] REDFORD CF, LEHMANN OJ, DART JK. NATIONAL ACANTHAMOEBA KERATITIS STUDY GROUP. BR J OPHTALMOL 1998 et 1387-92., 82 :. [En ligne]

[72] M. MONTSERRAT1, M.C. BAZARD2, N. COMMUN1, M. LABRUDE1 TRAITEMENT DE LA KERATITE AMIBIENNE : ETUDE DE CAS CLINIQUES OBSERVES AU CHU DE NANCY , J PHARM CLIN 2009 et 27-32, 28 (1) :. [En ligne]

[73] FLAMENT J. LA CORNEE. IN : ABREGE D'OPHTALMOLOGIE : PATHOLOGIE DU SYSTEME VISUEL. PARIS : MASSON, 2002 : 4-6. [En ligne]

[74] http://www.snof.org/encyclopedie/amibes-et-lentilles-corn%C3%A9ennes. [En ligne]

[75] ILLINGWORTH CD, COOK SD. ACANTHAMOEBA KERATITIS. SURV OPHTHALMOL, 1998 et 42:493-508. [En ligne]

[76] BACON AS, FRAZER DG, DART JK, MATHESON M, FICKER LA, WRIGHT P. A REVIEW OF 72 CONSECUTIVE CASES OF ACANTHAMOEBA KERATITIS, 1984-1992. EYE, 1993 et 7:719-25. [En ligne]

[77] SHARMA S, GARG P, RAO GN. PATIENT CHARACTERISTICS, DIAGNOSIS, AND TREATMENT OF NON-CONTACT LENS RELATED ACANTHAMOEBA KERATITIS. BR J OPHTHALMOL, 2000 et 84:1103-8. [En ligne]

[78] AURAN JD, STARR MB, JAKOBIEC FA. ACANTHAMOEBA KERATITIS. A REVIEW OF THE LITERATURE. CORNEA, 1987 et 6:2-26. [En ligne]

[79] MATHERS WD, SUTPHIN JE, FOLBERG R, MEIER PA, WENZEL RP, ELGIN RG. OUTBREAK OF KERATITIS PRESUMED TO BE CAUSED BY ACANTHAMOEBA. AM J OPHTHALMOL, 1996 et 121:129-42. [En ligne]

[80] D'AVERSA G, STERN GA, DRIEBE WT JR. DIAGNOSIS AND SUCCESSFUL MEDICAL TREATMENT OF ACANTHAMOEBA KERATITIS. ARCH OPHTHALMOL, 1995 et 113:1120-3. [En ligne]

[81] WINCHESTER K, MATHERS WD, SUTPHIN JE, DALEY TE. DIAGNOSIS OF ACANTHAMOEBA KERATITIS IN VIVO WITH CONFOCAL MICROSCOPY. CORNEA, 1995 et 14:10-7. [En ligne]

[82] PFISTER DR, CAMERON JD, KRACHMER JH, HOLLAND EJ. CONFOCAL MICROSCOPY FINDINGS OF ACANTHAMOEBA KERATITIS. AM J OPHTHALMOL, 1996 et 121:119-28. [En ligne]

[83] https://www.researchgate.net/profile/Achim_Hoerauf2/publication/224830713/figure/fig1/AS:302570657599510@1449149874811/Fig-1-Well-marked-onchocercal-keratitis-as-punctate-subepithelial-stromal-keratopathy.png. [En ligne]

[84] https://www.cehjournal.org/wp-content/uploads/onchocercose.jpg. [En ligne]

[85] http://campus.cerimes.fr/orl/enseignement/nasosinusiennes/site/html/images/figure3.jpg. [En ligne]

[86] S. HANNACHI SASSI , L. ABID , R. DHOUIB , K. MRAD , H. BOUGUILA , I. ABBES , M. DRISS , R. BEN GHORBEL , K. BEN ROMDHANE, DIROFILARIOSE CONJONCTIVALE A DIROFILARIA REPENS. À PROPOS D'UN NOUVEAU CAS TUNISIEN,JOURNAL FRANÇAIS D'OPHTALMOLOGIE,VOL 29, N° 2 - FEVRIER 2006 ,PP. E5-. [En ligne]

[87] WEILL FX, ACCOCEBERRY I, MONTANE V, LE MOINE JJ, COUPRIE B, DJOSSOU F ET AL. DIROFILARIOSE ORBITAIRE A DIROFILARIA REPENS EN FRANCE : UN CAS HUMAIN CONTRACTE SUR LE LITTORAL ATLANTIQUE. MED MAL INFECT, 1999 et 29:642-5. [En ligne]

[88] F. CHEIKH-ROUHOU (1), F. MAKNI (1), A. AYADI (1), R. GHORBEL (1) & Z. BEN ZINA (2), PARASITOSES ET MYCOSES OCULAIRES: BILAN DES CAS DIAGNOSTIQUES DANS LE CHU DE SFAX ENTRE 1996 ET 1999,MANUSCRIT N°2182. "PARASITOLOGIE". [En ligne]

[89] ZAYANI A, CHAABOUNI M, GOUIAA R, BEN HADJ HAMIDA F & FKI J - MYIASES CONJONCTIVALES. A PROPOS DE 23 CAS DANS LE SAHEL TUNISIEN. ARCH INST PASTEUR TUNIS, 1989, 66, 289-292. [En ligne]

[90] ELSDONDEW R, FREEDMAN L, KAPLAN CS. A WORM IN THE EYE: A FAMILIAR PARASITE IN AN UNUSUAL SITUATION. S AFR MED J 1956 et 30:791-2. [En ligne]

[91] JUIN, SAVIN E. PORT DE LENTILLES DE CONTACT ET KERATITES D'ORIGINE INFECTIEUSE. NANTES : THESE DE PHARMACIE : et PAGES., 167.

[92] http://delamours.ru/sant-et-bien-tre/6432-dacryocystite-types-les-complications-et-les.html.

[93] PETERSEN, E., VESCO, G., VILLARI, S., & BUFFOLANO, W. (2010). WHAT DO WE KNOW ABOUT RISK FACTORS FOR INFECTION IN HUMANS WITH TOXOPLASMA GONDII AND HOW CAN WE PREVENT INFECTIONS? ZOONOSES AND PUBLIC HEALTH, 57(1), 8-17. DOI:10.1111/J.1863-2378.2009.01278.X.

[94] DUBEY, J. P., LINDSAY, D. S., & SPEER, C. A. (1998). STRUCTURES OF TOXOPLASMA GONDII TACHYZOITES, BRADYZOITES, AND SPOROZOITES AND BIOLOGY AND DEVELOPMENT OF TISSUE CYSTS. CLINICAL MICROBIOLOGY REVIEWS, 11(2), 267-299.

[95] ZHU, S. (2009). PSYCHOSIS MAY BE ASSOCIATED WITH TOXOPLASMOSIS. MEDICAL HYPOTHESES, 73(5), 799-801. DOI:10.1016/J.MEHY.2009.04.013.

[96] FRENKEL, J. K., HASSANEIN, K. M., HASSANEIN, R. S., BROWN, E., THULLIEZ, P., & QUINTERO-NUNEZ, R. (1995). TRANSMISSION OF TOXOPLASMA GONDII IN PANAMA CITY, PANAMA: A FIVE-YEAR PROSPECTIVE COHORT STUDY OF CHILDREN, CATS, RODENTS, BIRDS, AND SOIL. THE AMERICAN JOURNAL OF TROPICAL MEDICINE AND HYGIENE, 53(5), 458-468.

[97] HOFHUIS, A., VAN PELT, W., VAN DUYNHOVEN, Y. T., NIJHUIS, C. D., MOLLEMA, L., VAN DER KLIS, F. R., HAVELAAR, A. H., & KORTBEEK, L. M. (2010). DECREASED PREVALENCE AND AGE-SPECIFIC RISK FACTORS FOR TOXOPLASMA GONDII IGG ANTIBODIES IN THE NETHERLANDS BETWEEN 1995/1996 AND 2006/2007. EPIDEMIOLOGY AND INFECTION, , 1-9. DOI:10.1017/S0950268810001044.

[98] LOPES, F. M., GONCALVES, D. D., MITSUKA-BREGANO, R., FREIRE, R. L., & NAVARRO, I. T. (2007). TOXOPLASMA GONDII INFECTION IN PREGNANCY. THE BRAZILIAN JOURNAL OF INFECTIOUS DISEASES : AN OFFICIAL PUBLICATION OF THE BRAZILIAN SOCIETY OF INFECTIOUS DISEASES, 11(5), 496-506.

[99] SILVA, C. S., NEVES EDE, S., BENCHIMOL, E. I., & MORAES, D. R. (2008). POSTNATAL ACQUIRED TOXOPLASMOSIS PATIENTS IN AN INFECTIOUS DISEASES REFERENCE CENTER. THE BRAZILIAN JOURNAL OF INFECTIOUS DISEASES : AN OFFICIAL PUBLICATION OF THE BRAZILIAN SOCIETY OF INFECTIOUS DISEASES, 12(5), 438-441.

[100] PATRAT-DELON, S., GANGNEUX, J. P., LAVOUE, S., LELONG, B., GUIGUEN, C., LE TULZO, Y., & ROBERT-GANGNEUX, F. (2010). CORRELATION OF PARASITE LOAD BY QUANTITATIVE PCR AND CLINICAL OUTCOME IN A HEART TRANSPLANT PATIENT WITH

DISSEMINATED TOXOPLASMOSIS. JOURNAL OF CLINICAL MICROBIOLOGY, DOI:10.1128/JCM.00252-10.

[101] HERWALDT, B. L. (2001). LABORATORY-ACQUIRED PARASITIC INFECTIONS FROM ACCIDENTAL EXPOSURES. CLINICAL MICROBIOLOGY REVIEWS, 14(4), 659-88, TABLE OF CONTENTS. DOI:10.1128/CMR.14.3.659-688.2001.

[102] DOS SANTOS, T. R., NUNES, C. M., LUVIZOTTO, M. C., DE MOURA, A. B., LOPES, W. D., DA COSTA, A. J., & BRESCIANI, K. D. (2010). DETECTION OF TOXOPLASMA GONDII OOCYSTS IN ENVIRONMENTAL SAMPLES FROM PUBLIC SCHOOLS. VETERINARY PARASITOLOGY, 171(1-2), 53-57. DOI:10.1016/J.VETPAR.2010.02.045.

[103] HOLLAND GN, MUCCIOLI C, SILVEIRA C, WEISZ JM, BELFORT R JR, O'CONNOR GR. INTRAOCULAR INFLAMMATORY REACTIONS WITHOUT FOCAL NECROTIZING RETINOCHOROIDITIS IN PATIENTS WITH ACQUIRED SYSTEMIC TOXOPLASMOSIS. AM J OPHTHALMOL, 1999 et 128:413-20.

[104] FRAU E, GREGOIRE-CASSOUX N, LAUTIER-FRAU M, LABETOULLE M, LEHOANG P, OFFRET H. TOXOPLASMIC CHORIORETINITIS COMPLICATED BY RETINAL DETACHMENT. J FR OPHTALMOL, 1997 et 20:749-52.

[105] M.H. ERRERA1, 2, M. WESTCOTT1 (1 MOOR ELDS EYE HOSPITAL, LONDON, UK et 2 HOPITAL AVICENNE, BOBIGNY, FRANCE) RECIDIVES DE CHORIORETINITE TOXOPLASMIQUE ASSOCIEES A UNE ARTERITE DE KYRIELEIS ,TWO CASES OF RECURRENT TOXOPLASMA CHORIORETINITIS WITH KYRIELEIS' VASCULARITIS ,IMAGES EN OPHTALMOLOGIE • VOL. III • N° 2 • AVRIL-MAI-JUIN 2009.

[106] KRISHNAMURTHY R, CUNNINGHAM ET JR. ATYPICAL PRESENTATION OF SYPHILITIC UVEITIS ASSOCIATED WITH KYRIELEIS PLAQUES. BR J OPHTHALMOL 2008 et 92:1152-3.

[107] KHAIRALLAH M, LADJIMI A, CHAKROUN M ET AL. POSTERIOR SEGMENT MANIFESTATIONS OF RICKETTSIA CONORII INFECTION. OPHTHALMOLOGY 2004 et 111:529-34.

[108] KYRIELEIS W. UBER ATYPISCHE GERFAESSTUBERKULOSE DER NETZHAUT (PERIARTERITIS "NODOSA" TUBERCULOSA). ARCH AUGENHEILKD, 1933 et 107:182-90.

[109] O'CONNOR GR. OCULAR TOXOPLASMOSIS. JPN J OPHTHALMOL, 1975 et 19:1-24.

[110] https://s3.amazonaws.com/classconnection/996/flashcards/5188996/png/juxta-14BE4C7845D24F49CAB.png.

[111] IN D. L. HEYMANN (ED.), CONTROL OF COMMUNICABLE DISEASES MANUAL (18TH ED., PP. 534-537). WASHINGTON ,2004, D.C.: AMERICAN PUBLIC HEALTH ASSOCIATION. .

[112] DESPOMMIER, D. (2003). TOXOCARIASIS: CLINICAL ASPECTS, EPIDEMIOLOGY, MEDICAL ECOLOGY, AND MOLECULAR ASPECTS. CLINICAL MICROBIOLOGY REVIEWS, 16(2), 265-272. .

[113] EBERHARDT, O., BIALEK, R., NÄGELE, T., & DICHGANS, J. (2005). EOSINOPHILIC MENINGOMYELITIS IN TOXOCARIASIS: CASE REPORT AND REVIEW OF THE LITERATURE. CLINICAL NEUROLOGY AND NEUROSURGERY, 107(5), 432-438. .

[114] SCHANTZ, P. M. (1989). TOXOCARA LARVA MIGRANS NOW. AMERICAN JOURNAL OF TROPICAL MEDICINE AND HYGIENE, 41(3 SUPPL.), 21-34. .

[115] MAGNAVAL, J. F., GLICKMAN, L. T., DORCHIES, P., & MORASSIN, B. (2001). HIGHLIGHTS OF HUMAN TOXOCARIASIS. KOREAN JOURNAL OF PARASITOLOGY, 39(1), 1-11. .

[116] ACHA, P. N., & SZYFRES, B. (2003). TOXOPLASMOSIS. ZOONOSES AND COMMUNICABLE DISEASES COMMON TO MAN AND ANIMALS (3RD ED., PP. 81). WASHINGTON D.C.: PAN AMERICAN HEALTH ORGANIZATION. .

[117] PINELLI, E., KORTBEEK, L. M., & VAN DER GIESSEN, J. W. B. (2006). TOXOCARA. IN F. E. G. COX, D. WAKELIN, S. H. GILLESPIE & D. D. DESPOMMIER (EDS.), TOPLEY & WILSON'S MICROBIOLOGY AND MICROBAL INFECTIONS (10TH ED., PP. 750-756). OXFORD U.K.: WILEY-BLACKWELL. .

[118] KRAUSS, H., SCHIEFER, H. G., WEBER, A., SLENCZKA, W., APPEL, M., VON GRAEVENITZ, A., ENDERS, B., ZAHNER, H., & ISENBERG, H. D. (2003). PARASITIC ZOONOSES. ZOONOSES: INFECTIOUS DISEASES TRANSMISSIBLE FROM ANIMALS TO HUMANS (3RD ED., PP. 370-372). WASHINGTON D.C.: ASM PRESS. .

[119] AYCICEK, H., YARSAN, E., SARIMEHMETOGLU, H. O., TANYUKSEL, M., GIRGINKARDESLER, N., & OZYURT, M. (2001). EFFICACY OF SOME DISINFECTANTS ON EMBRYONATED EGGS OF TOXOCARA CANIS. TURKISH JOURNAL OF MEDICAL SCIENCE, 31(1), 35-39. .

[120] 120. AYDENIZOZ-OZKAYHAN, M., YAGCI, B. B., & ERAT, S. (2008). THE INVESTIGATION OF TOXOCARA CANIS EGGS IN COATS OF DIFFERENT DOG BREEDS AS A POTENTIAL TRANSMISSION ROUTE IN HUMAN TOXOCARIASIS. VETERINARY PARASITOLOGY, 152(1-2), 94-100. DOI:10.1016/J.VETPAR.2007.12.002 .

[121] RODDIE, G., STAFFORD, P., HOLLAND, C., & WOLFE, A. (2008). CONTAMINATION OF DOG HAIR WITH EGGS OF TOXOCARA CANIS. VETERINARY PARASITOLOGY, 152(1-2), 85-93. DOI:10.1016/J.VETPAR.2007.12.008 .

[122] WILDER HC. NEMATODE ENDOPHTALMITIS. TRANS AM ACAD OPHOTO LARYNGOL, 1950 et 55:99-109.

[123] ASHTON N. LARVA GRANULOMATOSIS OF THE RETINA DUE TO TOXOCARA CANIS. BR J OPH, 1960 et 44:129-48.

[124] BENITEZ DEL CASTILLO JM, HERREROS G, GUILLEN JL, FENOY S, BANARES A, GARCIA J. BILATERAL OCULAR TOXOCARIASIS DEMONSTRATED BY AQUEOUS HUMOR ENZYME-LINKED IMMUNOSORBENT ASSAY. 1995 et 119:514-16.

[125] KHALDI F, ZAIDI T, KHIARI S, MATRI L, BENNACEUR B. OCULAR TOXOCARIASIS. À PROPOS D'UN CAS. AN PEDIATR, 1990 et 37:185-8.

[126] VAN NEROM PR, GAUDY F, VERSTAPPEN A, CARLIER Y. [DIFFERENTIAL DIAGNOSIS BETWEEN RETINOBLASTOMA AND OCULAR TOXOCARIASIS]. J FR OPHTALMOL, 1987 et 10:279-282.

[127] DIETRICH A, AUER H, TITTL M, BARISANI-ASENBAUER T. OCULAR TOXOCARIASIS IN AUSTRIA. 1998 et 123:626-630.

[128] APPELMANS M. , LARVES D'ONCHOCERCA VOLVULUS DANS LE CRISTALLIN, OPHTHALMOLOGICA 1949 et 118:733–742.

[129] 129. SIECLE, LAROUSSE DU XXE.

[130] 130. BRUMPT E. EMBRANCHEMENT DES ARTHROPODES CLASSE DES INSECTES. IN: PRECIS DE PARASITOLOGIE II. COLLECTION DE PRECIS MEDICAUX. MASSON E-CLE, P. 1231-3.

[131] . Rabat, SERVICE DE PARASITOLOGIE ET DE MYCOLOGIE H.M.I.M.V.

[132] . http://www.retinalphysician.com/issues/2008/june-2008/photo-essay-recurrent-toxoplasma-chorioretinitis. [En ligne]

[133] LAROUSSE, ENCYCLOPÉDIE. [En ligne]

[134] SEONG JOON AHN, SE JOON WOO , YAN JIN, YOON-SEOK CHANG, TAE WAN KIM, JEEYUN AHN, JANG WON HEO, HYEONG GON YU, HUM CHUNG, KYU HYUNG PARK, SUNG TAE HONG et CLINICAL FEATURES AND COURSE OF OCULAR TOXOCARIASIS IN ADULTS, JUIN 2014. [En ligne]

[135] K. PROMMINDAROJ, N. LEELAWONGS, AND A. PRADATSUNDARASAR, “HUMAN ANGIOSTRONGYLIASIS OF THE EYE IN BANGKOK,” THE AMERICAN JOURNAL OF TROPICAL. [En ligne]

[136] A. S. DISSANAIKE AND J. H. CROSS, "OCULAR PARASTRONGYLIASIS (=ANGIOSTRONGYLIASIS): PROBABLE FIRST REPORT OF HUMAN INFECTION FROM A PATIENT IN CEYLON (SRI LANKA)," PARASSITOLOGIA, VOL. 46, NO. 3, PP. 315–316, 2004. [En ligne]

[137] WANG, Q. P., LAI, D. H., ZHU, X. Q., CHEN, X. G., & LUN, Z. R. (2008). HUMAN ANGIOSTRONGYLIASIS. THE LANCET INFECTIOUS DISEASES, 8(10), 621-630. [En ligne]

[138] K. SAWANYAWISUTH, P. LIMPAWATTANA, P. BUSARACOME ET AL., "A 1-WEEK COURSE OF CORTICOSTEROIDS IN THE TREATMENT OF EOSINOPHILIC MENINGITIS," AMERICAN JOURNAL OF MEDICINE, VOL. 117, NO. 10, PP. 802–803, 2004. [En ligne]

[139] H. TOMA, S. MATSUMURA, C. OSHIRO, T. HIDAKA, AND Y. SATO, "OCULAR ANGIOSTRONGYLIASIS WITHOUT MENINGITIS SYMPTOMS IN OKINAWA, JAPAN," JOURNAL OF PARASITOLOGY, VOL. 88, NO. 1, PP. 211–213, 2002. . [En ligne]

[140] A. CORSI, C. NUCCI, D. KNAFELZ ET AL., "OCULAR CHANGES ASSOCIATED WITH GIARDIA LAMBLIA INFECTION IN CHILDREN," BRITISH JOURNAL OF OPHTHALMOLOGY, VOL. 82, PP. 59–62, 1998. . [En ligne]

[141] KAHLI MS, OCULAR LEISHMANIASIS: ABOUT ONE CASE, ANNABA, ALGÉRIE. [En ligne]

[142] B. KEAN, T. SUN, AND R. ELLSWORTH, COLOR ATLAS/TEXT OF OPHTHALMOLOGIC PARASITOLOGY, IGAKU-SHOIN, NEW YORK, NY, USA, 1ST EDITION, 1991. [En ligne]

[143] . THE NEW ENGLAND JOURNAL OF MEDICINE, MED 2006. [En ligne]

[144] I. A. CHAUDHRY, C. HYLTON, AND B. DESMARCHAIS, "BILATERAL PTOSIS AND LOWER EYELID ECTROPION SECONDARY TO CUTANEOUS LEISHMANIASIS," ARCHIVES OF OPHTHALMOLOGY, VOL. 116, NO. 9, PP. 1244–1245, 1998. . [En ligne]

[145] M. B. METS, A. G. NOBLE, S. BASTI ET AL., “EYE FINDINGS OF DIFFUSE UNILATERAL SUBACUTE NEURORETINITIS AND MULTIPLE CHOROIDAL INFILTRATES ASSOCIATED WITH NEURAL LARVA MIGRANS DUE TO BAYLISASCARIS PROCYONIS,” AMERICAN JOURNAL OF OPHTHALMOLOGY, VOL. 135, NO. 6, PP. 888–890, 2003. . [En ligne]

[146] D. OTRANTO AND D. TRAVERSA, “THELAZIA EYEWORM: AN ORIGINAL ENDO- AND ECTO-PARASITIC NEMATODE,” TRENDS IN PARASITOLOGY, VOL. 21, NO. 1, PP. 1–4, 2005. . [En ligne]

[147] M. M. IKEME, “KERATO-CONJUNCTIVITIS IN CATTLE IN THE PLATEAU AREA OF NORTHERN NIGERIA. A STUDY OF THELAZIA RHODESI AS A POSSIBLE AETIOLOGICAL AGENT,” BULLETIN OF EPIZOOTIC DISEASES OF AFRICA, VOL. 15, NO. 4, PP. 363–367, 1967. . [En ligne]

[148] D. OTRANTO AND M. DUTTO, “HUMAN THELAZIASIS, EUROPE,” EMERGING INFECTIOUS DISEASES, VOL. 14, NO. 4, PP. 647–649, 2008. [En ligne]

[149] AMAL R. NIMIR, 1 AHMED SALIEM,1 AND IBRAHIM ABDEL AZIZ IBRAHIM2, et al. [En ligne]

[150] D. KAIMBO WA KAIMBO AND L. MISSOTTEN, “SEVERE SUBCONJUNCTIVAL HAEMORRHAGE ASSOCIATED WITH MALARIA,” BULLETIN OF THE BELGIAN SOCIETY OF OPHTHALMOLOGY, VOL. 271, PP. 51–53, 1999. . [En ligne]

[151] S. LEWALLEN, S. P. HARDING, J. AJEWOLE ET AL., “A REVIEW OF THE SPECTRUM OF CLINICAL OCULAR FUNDUS FINDINGS IN P. FALCIPARUM MALARIA IN AFRICAN CHILDREN WITH A PROPOSED CLASSIFICATION AND GRADING SYSTEM,” TRANSACTIONS OF THE ROYAL SOCIETY OF TROPICAL MEDICINE AND HYGIENE, VOL. 93, NO. 6, PP. 619–622, 1999. . [En ligne]

[152] N. A. BEARE, C. SOUTHERN, C. CHALIRA, T. E. TAYLOR, M. E. MOLYNEUX, AND S. P. HARDING, "PROGNOSTIC SIGNIFICANCE AND COURSE OF RETINOPATHY IN CHILDREN WITH SEVERE MALARIA," ARCHIVES OF OPHTHALMOLOGY, VOL. 122, NO. 8, PP. 1141–1147, 2004. . [En ligne]

[153] R. J. MAUDE, N. A. V. BEARE, A. A. SAYEED ET AL., "THE SPECTRUM OF RETINOPATHY IN ADULTS WITH PLASMODIUM FALCIPARUM MALARIA," TRANSACTIONS OF THE ROYAL SOCIETY OF TROPICAL MEDICINE AND HYGIENE, VOL. 103, NO. 7, PP. 665–671, 2009. [En ligne]

[154] D. K. KOCHAR, SHUBHAKARAN, B. L. KUMAWAT, I. THANVI, A. JOSHI, AND S. P. VYAS, "OPHTHALMOSCOPIC ABNORMALITIES IN ADULTS WITH FALCIPARUM MALARIA," QJM, VOL. 91, NO. 12, PP. 845–852, 1998. [En ligne]

[155] N. A. V. BEARE, C. SOUTHERN, K. KAYIRA, T. E. TAYLOR, AND S. P. HARDING, "VISUAL OUTCOMES IN CHILDREN IN MALAWI FOLLOWING RETINOPATHY OF SEVERE MALARIA," BRITISH JOURNAL OF OPHTHALMOLOGY, VOL. 88, NO. 3, PP. 321–324, 2004. . [En ligne]

[156] R. IDRO, K. MARSH, C. C. JOHN, AND C. R. J. NEWTON, "CEREBRAL MALARIA: MECHANISMS OF BRAIN INJURY AND STRATEGIES FOR IMPROVED NEUROCOGNITIVE OUTCOME," PEDIATRIC RESEARCH, VOL. 68, NO. 4, PP. 267–274, 2010. [En ligne]

[157] N. A. V. BEARE, S. P. HARDING, T. E. TAYLOR, S. LEWALLEN, AND M. E. MOLYNEUX, "PERFUSION ABNORMALITIES IN CHILDREN WITH CEREBRAL MALARIA AND MALARIAL RETINOPATHY," JOURNAL OF INFECTIOUS DISEASES, VOL. 199, NO. 2, PP. 263–271, 2009. . [En ligne]

[158] Abu Sayeed A, Maude RJ, Hasan MU, Mohammed N, Hoque MG, Dondorp AM, Faiz MA, adults., Malarial retinopathy in Bangladeshi et (2011), - Am. J. Trop. Med. Hyg. [En ligne]

[159] NICHOLAS A. V. BEARE, * TERRIE E. TAYLOR, SIMON P. HARDING, SUSAN LEWALLEN, and MALCOLM E. MOLYNEUX et MALARIAL RETINOPATHY: A NEWLY ESTABLISHED DIAGNOSTIC SIGN IN SEVERE MALARIA, NOVEMBER 2006. [En ligne]

[160] S. Y. CHO, H. N. YANG, Y. KONG, J. C. KIRN, K. W. SHIN, AND B. S. KOO, "INTRAOCULAR FASCIOLIASIS: A CASE REPORT," AMERICAN JOURNAL OF TROPICAL MEDICINE AND HYGIENE, VOL. 50, NO. 3, PP. 349–353, 1994. . [En ligne]

[161] A. DALIMI AND M. JABARVAND, "FASCIOLA HEPATICA IN THE HUMAN EYE," TRANSACTIONS OF THE ROYAL SOCIETY OF TROPICAL MEDICINE AND HYGIENE, VOL. 99, NO. 10, PP. 798–800, 2005. . [En ligne]

[162] I. B. COPLEY, P. J. FRIPP, A. M. ERASMUS, AND V. D. DE OTTO, "UNUSUAL PRESENTATIONS OF CEREBRAL HYDATID DISEASE IN CHILDREN," BRITISH JOURNAL OF NEUROSURGERY, VOL. 6, NO. 3, PP. 203–210, 1996. . [En ligne]

[163] H. M. KARAKAS, F. TOKOĞLU, M. KACAR, AND S. BOYACIGIL, "RETROBULBAR HYDATID CYST: ASSESSMENT OF TWO CASES," AUSTRALASIAN RADIOLOGY, VOL. 41, NO. 2, PP. 179–180, 1997. . [En ligne]

[164] F. G. AKSOY, S. TANRIKULU, AND U. KOSAR, "INFERIORLY LOCATED RETROBULBAR HYDATID CYST: CT AND MRI FEATURES," COMPUTERIZED MEDICAL IMAGING AND GRAPHICS, VOL. 25, NO. 6, PP. 535–540, 2001. . [En ligne]

[165] O. SEPPÄLÄ, A. KARVONEN, AND E. T. VALTONEN, "MANIPULATION OF FISH HOST BY EYE FLUKES IN RELATION TO CATARACT FORMATION AND PARASITE INFECTIVITY," ANIMAL BEHAVIOUR, VOL. 70, NO. 4, PP. 889–894, 2005. . [En ligne]

[166] REPORT, F. BOTTEREL AND P. BOURÉE OCULAR SPARGANOSIS : A CASE. [En ligne]

[167] SPARGANOSE, INSTITUT DE LA FRANCOPHONIE POUR LA MEDECINE TROPICALE. [En ligne]

[168] . https://entokey.com/clinical-confocal-microscopy/. [En ligne]

[169] . http://www.snof.org/encyclopedie/des-poux-dans-les-cils. [En ligne]

[170] VEDY J., GRAVELINE J., PRECIS D'OPHTALMOLOGIE TROPICALE, ED. DIFFUSION GENERALE DE LIBRAIRIE, MARSEILLE, 1979. [En ligne]

[171] MONTOYA J.G., LIESENFELD O., TOXOPLASMOSIS, LANCET 363 (2004) 1965-1976. [En ligne]

[172] SERGE VEDYA, CELINE RAGOTA , PIERRE HANCEA , ERIC GARNOTELA , JEAN-JACQUES DEPINAA , MARC MORILLONA ,DIAGNOSTIC AU LABORATOIRE DES PARASITOSES OCULAIRES. [En ligne]

[173] LANTAM SONHAYE, 1,& MAZAMAESSO TCHAOU,1 ABDOULATIF AMADOU,1 KOUMEABALO ASSIH,1 BERESA KOLOU,1 KOMLAVI ADJENOU,1 ET KOFFI N'DAKENA1,,DIAGNOSTIC VALUE OF CT SCAN IN NEUROCYSTICERCOSIS IN LOME,PAN AFR MED J. 2015 et 67., 20:. [En ligne]

[174] http://documentation.ledamed.org/IMG/html/doc-10733.html. [En ligne]

[175] F. CHARFI [1], Z. BEN ZINA [1], M. MAAZOUN [1], W. KHARRAT [1], D. SELLAMI [1], F. MAKNI [2], A. AYADI [2], J. FEKI [1], PHTIRIASE CILIAIRE DE L'ENFANT. DIAGNOSTIC ET TRAITEMENT, SERVICE D'OPHTALMOLOGIE, SERVICE DE PARASITOLOGIE, CHU HABIB BOURGUIBA, SFAX, TUNISIE,COMMUNICATION AFFICHEE LORS DU 109E CONGRES DE LA SFO EN MAI 2003. [En ligne]

[176] PETITHORY J.C., ARDOUIN-GUIDON F., CHAUMEIL C., AMIBES ET FLAGELLES INTESTINAUX, AMIBES OCULAIRES, LEUR DIAGNOSTIC MICROSCOPIQUE, CAHIER DE FORMATION BIOLOGIE MEDICALE, BIOFORMA 11 (1998). [En ligne]

[177] http://www.bioltrop.fr/spip.php?article337. [En ligne]

[178] BESSIERES M.H., TOXOPLASMOSE, EMB©, 2003, ELSEVIER, PARIS. [En ligne]

[179] BESSIERES M.H., CHEMLA C., CIMON B., MARTY P., GAY-ANDRIEU F., PELLOUX H., RABODONIRINA M., LES DIFFICULTES D'INTERPRETATION DE LA SEROLOGIE DE LA TOXOPLASMOSE, REV. FR. LAB. 383 (2006) 43-49. [En ligne]

[180] BREZIN A.P., DELAIR-BRIFFOD E., TOXOPLASMOSE OCULAIRE, ENCYCL. MED.CHIR., ELSEVIER, PARIS, OPHTALMOLOGIE, 21-230-B-15, 2003, 14 P. [En ligne]

[181] . BOUREE P., BOTTEREL F., RESENDE P., SEROLOGIES PARASITAIRES EN PRATIQUECOURANTE : INTERET ET LIMITES, REV. FR. LAB. 366 (2004) 51-59. [En ligne]

[182] DON N. UDALL, RECENT UPDATES ON ONCHOCERCIASIS: DIAGNOSIS ANDTREATMENT, CLIN. INFECT. DIS. 44 (2007) 53-60. [En ligne]

[183] MADDISON S.E., SERODIAGNOSIS OF PARASITIC DISEASES, CLIN. MICROBIOL.REV. (1991) 457-469. [En ligne]

[184] OGUNRINADE A.F., CHANDRASEKAR R., EBERHARD M.L., WEIL G.J..PRELIMINARY EVALUATION OF RECOMBINANT ONCHOCERCA VOLVULUS ANTIGENS FORSERODIAGNOSIS OF ONCHOCERCIASIS, J. CLIN. MICROBIOL. (1993) 1741-1745. [En ligne]

[185] PIHET M., DE GENTILE L., CHABASSE D., LES DIFfiCULTES D'INTERPRETATIONDES SEROLOGIES PARASITAIRES (EN DEHORS DE LA TOXOPLASMOSE), REV. FR. LAB.370 (2005) 41-44. [En ligne]

[186] PROST A., PROD'HON J., LE DIAGNOSTIC PARASITOLOGIQUE DEL'ONCHOCERCOSE, REVUE CRITIQUE DES METHODES EN USAGER, MED.TROP.,38(5) (1978). [En ligne]

[187] 187. ARVANITIS PG, VAKALIS NC, DAMANAKIS AG, THEODOSSIADIS GP. OPHTHALMIC DIROFILARIASIS. AM J OPHTHALMOL 1997 et 689—91., 123:. [En ligne]

[188] ORIHEL TC, ISBERY EK. DIROFILARIA STRIATA INFECTION IN A NORTH CAROLINA CHILD. AM J TROP MED HYG 1990 et 42:124—6. [En ligne]

[189] DON N. UDALL, RECENT UPDATES ON ONCHOCERCIASIS: DIAGNOSIS ANDTREATMENT, CLIN. INFECT. DIS. 44 (2007) 53-60. [En ligne]

[190] 190. SCHENONE H. EYELIDS INFESTATION BY PHTHIRUS PUBIS IN A BOY. BOL CHIL PARASITOL, 2000 et 55:25-6. [En ligne]

[191] COUCH JM, GREEN WR, HIRST LW, DE LA CRUZ ZC. DIAGNOSING AND TREATING PHTHIRUS PUBIS PALPEBRARUM. SURV OPHTHALMOL, 1982 et 219-25., 26:. [En ligne]

[192] ASHKENAZI I, DESATNIK HR, ABRAHAM FA. YELLOW MERCURIC OXIDE: A TREATMENT OF CHOICE FOR PHTHIRIASIS PALPEBRARUM. BR J OPHTHALMOL, 1991 et 75:356-8. [En ligne]

[193] 193. MATHEW M, D'SOUZA P, MEHTA DK. A NEW TREATMENT OF PTHIRIASIS PALPEBRARUM. ANN OPHTHALMOL, 1982 et 14:439-41. [En ligne]

[194] RUNDLE P, HUGHES D. PHTIRIUS PUBIS INFESTATION OF THE EYELIDS. BR J OPHTHALMOL, 1993 et 77:815-6. [En ligne]

[195] KISHORE K, CONWAY MD, PEYMAN GA. INTRAVITREAL CLINDAMYCIN AND DEXAMETHASONE FOR TOXOPLASMIC RETINOCHOROIDITIS. OPHTHALMIC SURG LASERS, 2001 et 32:183-92. [En ligne]

[196] COLIN J, HARIE JC. CHORIONETINILES PRESUMEES HOXOPLASMIQUE : ETUDE COMPARATIVE DES TRAITEMENTS PAR PYRIMETHAMINE ET SULFADIAZINE OU CLINDAMYCINE. J FR OPHTALMOL, 1989 et 12:161-5. [En ligne]

[197] BEN ZINA Z, ABID D, KHARRAT W, CHAKER N, ALOULOU K, CHAABOUNI M. INTEREST IN TREATMENT WITH SUBCONJUNCTIVAL CLINDAMYCIN IN TOXOPLASMIC RETINOCHOROIDITIS. TUNIS MED, 2001 et 79:157-60. [En ligne]

[198] PEARSON PA, PIRACHA AR, SEN HA, JAFFE GJ. ATOVAQUONE FOR THE TREATMENT OF TOXOPLASMA RETINOCHOROIDITIS IN IMMUNOCOMPETENT PATIENTS. OPHTHALMOLOGY, 1999 et 106:148-53. [En ligne]

[199] BOSCH-DRIESSEN LH, VERBRAAK FD, SUTTORP-SCHULTEN MS, VAN RUYVEN RL, KLOK AM, HOYNG CB, ET AL. A PROSPECTIVE, RANDOMIZED TRIAL OF PYRIMETHAMINE AND AZITHROMYCIN VS PYRIMETHAMINE AND SULFADIAZINE FOR THE TREATMENT. [En ligne]

[200] ALBERT M, MARCO Z, THOMAS C. OCULAR PENETRATION OF THIABENDAZOLE. ARCH OPH, 1990 et 108:1675. [En ligne]

[201] VAZQUEZ R, BLATRIE C, BADRE-SENTENAC S, BRANDELY ML, BOURGES JL, CHAST F. UTILISATION DU COLLYRE DE PHMB 0,02 % DANS LE TRAITE- MENT DES KERATITES STROMALES AMIBIENNES. PARIS : HOTEL-DIEU. SITE INTERNET : HTTP://WWW.ADIPH.ORG/SFPC/EP_160.PDF. [En ligne]

[202] KUMAR R, LLOYD D. RECENT ADVANCES IN THE TREATMENT OF ACANTHAMOEBA KERATITIS. CLIN INFECT DIS 2002 et 434-41., 35 :. [En ligne]

[203] CHRISTOPHE VAN HAECKE, MICHEL DEPREZ, BERNARD DUCHESNE, KÉRATITE À ACANTHAMOEBA CHEZ LES PORTEURS DE LENTILLES DE CONTACT : DISCUSSION ET TRAITEMENT, PHARMAKON VOLUME 35, N.1 ,JANVIER 2003. [En ligne]

[204] DUCHESNE B, DEPREZ M, CARRERRE S, MARECHALCOURTOIS C, HERNANDEZ J, HAYETTE MP. BULL SOC BELGE OPHTALM, 2000, 275, 49-53. [En ligne]

[205] KOLLER C, BURI P. PROPRIETES ET INTERETS PHARMACEUTIQUES DES GELS THERMOREVERSIBLES A BASE DE POLOXAMERS ET POLOXAMINES. S. T .P . PHARMA, 1987, 2, 115-124. [En ligne]

[206] BRIGITTE GIRARD, UVEITES POSTERIEURES ET VASCULARITES RETINIENNES. ENCYCLOPEDIE MEDICO-CHIRURGICALE, OPHTALMOLOGIE, 21-230-B-10. 1993 ÉDITIONS SCIENTIFIQUES ET MEDICALES ELSEVIER SAS. [En ligne]

[207] TAYLOR MJ, HOERAUF A, BOCKARIE M, « LYMPHATIC FILARIASIS AND ONCHOCERCIASIS » LANCET 2010 et 376:1175-85. [En ligne]

[208] ROJO G, CASTILLO C, DUASO J, LIEMPI A, DROGUETT D, GALANTI N, MAYA JD, LOPEZ-MUÑOZ R, KEMMERLING U, TOXIC AND THERAPEUTIC EFFECTS OF NIFURTIMOX AND BENZNIDAZOL ON TRYPANOSOMA CRUZI EX VIVO INFECTION OF HUMAN PLACENTAL CHORIONIC VILLI EXPLANTS,EPUB 2014 JAN 23. [En ligne]

[209] SAINT BLANCAT P, MORAND I, CLABAUT F-X, BOISSONNET M, RISSE J-F. TOXOCAROSE : DEUX CAS DE GRANULOME PERIPHERIQUE CHEZ L'ADULTE. J FR OPHTALMOL, 1997 et 20:252-7. [En ligne]

[210] HUNT L. OCULAR TOXOCARIASIS. INSIGHT, 1995 et 20:32-3. [En ligne]

[211] WERMER JC, ROSS RD, GREEN WR, WATTS JC. PARS PLANA VITRECTOMY AND SUBRETINAL SURGERY FOR OCULAR TOXOCARIASIS. ARCH OPHTALMOL, 1999 et 117:432-4. [En ligne]

[212] AWAN KJ. ARGON LASER PHOTOTHERAPY OF PHTHIRIASIS PALPEBRARUM. OPHTHALMIC SURG, 1986 et 17:813-4. [En ligne]

[213] AWAN KJ. CRYOTHERAPY IN PHTHIRIASIS PALPEBRARUM. AM J OPHTHALMOL, 1977 et 83:906-7. [En ligne]

[214] http://www.ch-forez.fr/pole-mere-enfant/outils-pratiques/risques-infectieux-alimentaires.html. [En ligne]

[215] . 1994, LAGOUTTE F. A PROPOS DU RISQUE DE KERATITE AMIBIENNE CHEZ LES PORTEURS DE LENTILLES OU COMMENT L'EVITER. CONTACTOLOGIA et 16:49-53. [En ligne]

[216] . http://www.who.int/mediacentre/factsheets/fs340/fr/. [En ligne]

[217] RUFLI T., MUMCUOGLU Y., « THE HAIR FOLLICLE MITES DEMODEX FOLLICULORUM AND DEMODEX BREVIS: BIOLOGY AND MEDICAL IMPORTANCE. A REVIEW. », DERMATOLOGICA, 1981 et 162(1):1-11. [En ligne]

[218] LIN YC, KAO SC, KAU HC, HSU WM, TSAI CC. PHTHIRIASIS PALPEBRARUM : AN UNUSUAL BLEPHAROCONJUNCTIVITIS. ZHONGHUA YI XUE ZA ZHI (TAIPEI), 2002 et 65:498-500. [En ligne]

[219] PHOTO DU SERVICE DE PARASITOLOGIE ET MYCOLOGIE DE LHÔPITAL MILITAIRE MOHAMED CINQ D'INSTRUCTION DE RABAT.

[220] MANNINO G, CONTESTABILE MT, MEDORI EM, MANINO C, MAURIZI ENRICI M, MARANGI M, ET AL. DIROFILARIA REPENS IN THE EYELID: CASE REPORT OF SUBCUTANEOUS MANIFESTATION. EUR J OPHTHALMOL. 2009 et 19:475–7.

[221] STRINGFELLOW GJ, FRANCIS IC, CORONEO MT, WALKER J. ORBITAL DIROFILARIASIS. J CLIN EXP OPHTHALMOL. 2002 et 30:378–80.

[222] KHORAMNIA R, WEGNER A. SUBCONJUNCTIVAL DIROFILARIA REPENS. N ENGL J MED. 2010 et 363:E37.

[223] SATHYAN P, MANIKANDAN P, BHASKAR M, PADMA S, SINGH G, APPALARAJU B. SUBTENONS INFECTION BY DIROFILARIA REPENS. INDIAN J MED MICROBIOL. 2006 et 24:61–2. .

[224] GUNGEL H, KARA N, PINARCI EY, ALBAYRAK S, BAYLANCICEK DO, UYSAL HK. AN UNCOMMON INTRAVITREAL WORM. BR J OPHTHALMOL. 2009 et 93:573–4.

[225] HYG. 1989, BEAVER PC. INTRAOCULAR DIROFILARIASIS: A BRIEF REVIEW. AM J TROP MED et 40:40–5.

[226] OTRANTO D, DINIZ DG, DANTAS-TORRES F, CASIRAGHI M, DE ALMEIDA IN, DE ALMEIDA LN, ET AL. HUMAN INTRAOCULAR FILARIASIS CAUSED BY DIROFILARIA SP. NEMATODE, BRAZIL. EMERG INFECT DIS. 2011 et 17:863–6.

[227] RUPALI CHOPRA, SATTAR M. BHATTI, SANGEETHA MOHAN,1 AND NEHA TANEJA, JUL-SEP, DIROFILARIA IN THE ANTERIOR CHAMBER: A RARE OCCURRENCEMIDDLE EAST AFR J OPHTHALMOL. 2012 et 349–351., 19(3):.

[228] ABDOLHOSSEIN DALIMI, MAHMOOD JABARVAND , FASCIOLA HEPATICA IN THE HUMAN EYE,DEPARTMENT OF PARASITOLOGY, ELSEVIER MAY 2005.

[229] ANITA PAUL, AND ASHWIN T PAMMAL, OCULAR PARASITOSIS: A RARE CAUSE OF HYPERTENSIVE UVEITIS, INDIAN J OPHTHALMOL. 2008 NOV-DEC et 501–502., 56(6):.

Serment d'Hippocrate

Au moment d'être admis à devenir membre de la profession médicale, je m'engage solennellement à consacrer ma vie au service de l'humanité.

- *Je traiterai mes maîtres avec le respect et la reconnaissance qui leur sont dus.*
- *Je pratiquerai ma profession avec conscience et dignité. La santé de mes malades sera mon premier but.*
- *Je ne trahirai pas les secrets qui me seront confiés.*
- *Je maintiendrai par tous les moyens en mon pouvoir l'honneur et les nobles traditions de la profession médicale.*
- *Les médecins seront mes frères.*
- *Aucune considération de religion, de nationalité, de race, aucune considération politique et sociale ne s'interposera entre mon devoir et mon patient.*
- *Je maintiendrai le respect de la vie humaine dés la conception.*
- *Même sous la menace, je n'userai pas de mes connaissances médicales d'une façon contraire aux lois de l'humanité.*
- *Je m'y engage librement et sur mon honneur.*

قسم أبقراط

بسم الله الرحمان الرحيم

أقسم بالله العظيم

في هذه اللحظة التي يتم فيها قبولي عضوا في المهنة الطبية أتعهد علانية:

- بأن أكرس حياتي لخدمة الإنسانية .
- وأن أحترم أساتذتي وأعترف لهم بالجميل الذي يستحقونه .
- وأن أمارس مهنتي بوازع من ضميري وشرفي جاعلا صحة مريضي هدفي الأول .
- وأن لا أفشي الأسرار المعهودة إلي .
- وأن أحافظ بكل ما لدي من وسائل على الشرف والتقاليد النبيلة لمهنة الطب .
- وأن أعتبر سائر الأطباء إخوة لي .
- وأن أقوم بواجبي نحو مرضاي بدون أي اعتبار ديني أو وطني أو عرقي أو سياسي أو اجتماعي .
- وأن أحافظ بكل حزم على احترام الحياة الإنسانية منذ نشأتها .
- وأن لا أستعمل معلوماتي الطبية بطريق يضر بحقوق الإنسان مهما لاقيت من تهديد .
- بكل هذا أتعهد عن كامل اختيار ومقسما بالله .

والله على ما أقول شهيد .

جامعة محمد الخامس – الرباط
كلية الطب والصيدلة بالرباط

سنة : 2017 أطروحة رقم: 348

طفيليات العين

أطروحة

قدمت ونوقشت علانية يوم :.....

من طرف

الآنسة: كميليا الرفاعي

المزدادة في 14 ماي 1991 بتطوان

طبيبة داخلية بالمركز الاستشفائي الجامعي ابن سينا بالرباط

لنيل شهادة الدكتوراه في الطب

الكلمات الأساسية: عين – عدوى – طفيليات – علاج – وقاية.

تحت إشراف اللجنة المكونة من الأساتذة

السيد: بدر الدين الميموني أستاذ في علم الطفيليات والفطريات	رئيس
السيد: مراد بوشريك أستاذ في علم الطفيليات والفطريات	مشرف
السيدة: للا وفاء الشرقاوي أستاذة في طب العيون	أعضاء
السيدة: سميرة تاشفوتي أستاذة في طب العيون	
السيد: مونصف الرابحي أستاذ في الطب الباطني	