



UNIVERSITE CADI AYYAD
FACULTE DE MEDECINE ET DE PHARMACIE
MARRAKECH

ANNEE 2011

THESE N° 70

La prise en charge des craniosténoses au CHU Mohammed VI de Marrakech

THESE

PRESENTEE ET SOUTENUE PUBLIQUEMENT LE .../.../2011

PAR

Mr. Bachir ECH-CHAFAIY

Né le 20 Juillet 1984 à Tagounite – Zagora
POUR L'OBTENTION DU DOCTORAT EN MEDECINE

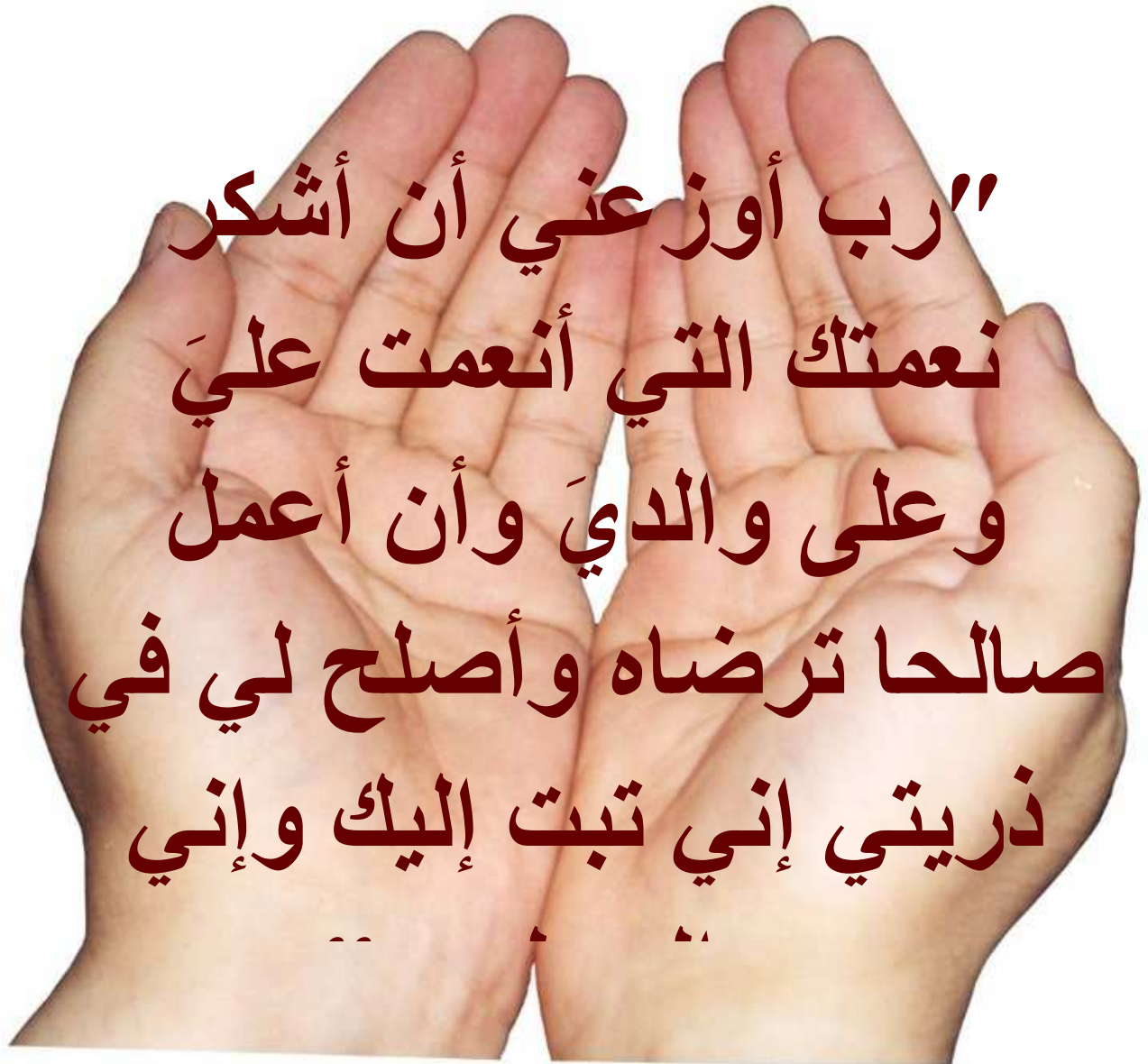MOTS CLES

Craniosténose – dysmorphie – hypertension intracrânienne –
scanner tridimensionnel – chirurgie.

JURY

Mr.	S. AIT BENALI Professeur de Neurochirurgie	PRESIDENT
Mr.	M. LMEJJATI Professeur agrégé de Neurochirurgie	RAPPORTEUR
Mr.	M. BOUSKRAOUI Professeur de Pédiatrie	} JUGES
Mr.	H. GHANNANE Professeur agrégée de Neurochirurgie	
Mr.	S. YOUNOUS Professeur agrégé d'Anesthésie-Réanimation	
Mme.	N. MANSOURI Professeur agrégée de Chirurgie Maxillo-faciale	

بِسْمِ اللَّهِ الرَّحْمَنِ الرَّحِيمِ



”رب أوزعني أن أشكر
نعمتك التي أنعمت عليّ
وعلى والديّ وأن أعمل
صالحاً ترضاه وأصلح لي في
ذريّتي إني تبت إليك وإني



Serment d'hypocrate

Au moment d'être admis à devenir membre de la profession médicale, je m'engage solennellement à consacrer ma vie au service de l'humanité.

Je traiterai mes maîtres avec le respect et la reconnaissance qui leur sont dus.

Je pratiquerai ma profession avec conscience et dignité. La santé de mes malades sera mon premier but.

Je ne trahirai pas les secrets qui me seront confiés.

Je maintiendrai par tous les moyens en mon pouvoir l'honneur et les nobles traditions de la profession médicale.

Les médecins seront mes frères.

Aucune considération de religion, de nationalité, de race, aucune considération politique et sociale, ne s'interposera entre mon devoir et mon patient.

Je maintiendrai strictement le respect de la vie humaine dès sa conception.

Même sous la menace, je n'userai pas mes connaissances médicales d'une façon contraire aux lois de l'humanité.

Je m'y engage librement et sur mon honneur.

Déclaration Genève, 1948





LISTE DES PROFESSEURS



UNIVERSITE CADI AYYAD
FACULTE DE MEDECINE ET DE PHARMACIE
MARRAKECH

Doyen Honoraire

: Pr. Badie-Azzamann MEHADJI

ADMINISTRATION

Doyen

: Pr. Abdelhaq ALAOUI YAZIDI

Vice doyen

: Pr. Ahmed OUSEHAL

Secrétaire Général

: Mr. Azzeddine EL HOUDAIGUI

PROFESSEURS D'ENSEIGNEMENT SUPERIEUR

ABOUSSAD	Abdelmounaim	Néonatalogie
AIT BENALI	Said	Neurochirurgie
ALAOUI YAZIDI	Abdelhaq	Pneumo-phtisiologie
BELAABIDIA	Badia	Anatomie-Pathologique
BOUSKRAOUI	Mohammed	Pédiatrie A
CHOULLI	Mohamed Khaled	Neuropharmacologie
EL HASSANI	Selma	Rhumatologie
ESSADKI	Omar	Radiologie

FIKRY	Tarik	Traumatologie- Orthopédie A
FINECH	Benasser	Chirurgie – Générale
KISSANI	Najib	Neurologie
KRATI	Khadija	Gastro-Entérologie
LATIFI	Mohamed	Traumato – Orthopédie B
MOUTAOUAKIL	Abdeljalil	Ophtalmologie
OUSEHAL	Ahmed	Radiologie
RAJI	Abdelaziz	Oto-Rhino-Laryngologie
SARF	Ismail	Urologie
SBIHI	Mohamed	Pédiatrie B
SOUMMANI	Abderraouf	Gynécologie-Obstétrique A

PROFESSEURS AGREGES

ABOULFALAH	Abderrahim	Gynécologie – Obstétrique B
AIT SAB	Imane	Pédiatrie B
AKHDARI	Nadia	Dermatologie
AMAL	Said	Dermatologie
ASMOUKI	Hamid	Gynécologie – Obstétrique A
ASRI	Fatima	Psychiatrie
BENELKHAÏAT BENOMAR	Ridouan	Chirurgie – Générale
BOUMZEBRA	Drissi	Chirurgie Cardiovasculaire
CHABAA	Laila	Biochimie
CHELLAK	Saliha	Biochimie-chimie
DAHAMI	Zakaria	Urologie
EL FEZZAZI	Redouane	Chirurgie Pédiatrique

EL HATTAOUI	Mustapha	Cardiologie
ELFIKRI	Abdelghani	Radiologie
ESSAADOUNI	Lamiaa	Médecine Interne
ETTALBI	Saloua	Chirurgie – Réparatrice et plastique
GHANNANE	Houssine	Neurochirurgie
LMEJJATTI	Mohamed	Neurochirurgie
LOUZI	Abdelouahed	Chirurgie générale
MAHMAL	Lahoucine	Hématologie clinique
MANSOURI	Nadia	Chirurgie maxillo-faciale Et stomatologie
MOUDOUNI	Said mohammed	Urologie
NAJEB	Youssef	Traumato - Orthopédie B
OULAD SAIAD	Mohamed	Chirurgie pédiatrique
SAIDI	Halim	Traumato - Orthopédie A
SAMKAOUI	Mohamed Abdenasser	Anesthésie- Réanimation
TAHRI JOUTEI HASSANI	Ali	Radiothérapie
YOUNOUS	Saïd	Anesthésie-Réanimation

PROFESSEURS ASSISTANTS

ABKARI	Imad	Traumatologie-orthopédie B
ABOU EL HASSAN	Taoufik	Anesthésie - réanimation
ABOUSSAIR	Nisrine	Génétique
ADALI	Imane	Psychiatrie
ADALI	Nawal	Neurologie
ADERDOUR	Lahcen	Oto-Rhino-Laryngologie

ADMOU	Brahim	Immunologie
AGHOUTANE	El Mouhtadi	Chirurgie – pédiatrique
AIT BENKADDOUR	Yassir	Gynécologie – Obstétrique A
AIT ESSI	Fouad	Traumatologie-orthopédie B
ALAOUI	Mustapha	Chirurgie Vasculaire périphérique
ALJ	Soumaya	Radiologie
AMINE	Mohamed	Epidémiologie - Clinique
AMRO	Lamyae	Pneumo - phtisiologie
ANIBA	Khalid	Neurochirurgie
ARSALANE	Lamiae	Microbiologie- Virologie
ATMANE	El Mehdi	Radiologie
BAHA ALI	Tarik	Ophtalmologie
BAIZRI	Hicham	Endocrinologie et maladies métaboliques
BASRAOUI	Dounia	Radiologie
BASSIR	Ahlam	Gynécologie – Obstétrique B
BELKHOU	Ahlam	Rhumatologie
BEN DRISS	Laila	Cardiologie
BENCHAMKHA	Yassine	Chirurgie réparatrice et plastique
BENHADDOU	Rajaa	Ophtalmologie
BENHIMA	Mohamed Amine	Traumatologie-orthopédie B
BENJILALI	Laila	Médecine interne
BENZAROUEL	Dounia	Cardiologie

BOUCHENTOUF	Rachid	Pneumo-phtisiologie
BOUKHANNI	Lahcen	Gynécologie – Obstétrique B
BOURRAHOUAT	Aicha	Pédiatrie
BOURROUS	Monir	Pédiatrie A
BSSIS	Mohammed Aziz	Biophysique
CHAFIK	Aziz	Chirurgie Thoracique
CHAFIK	Rachid	Traumatologie-orthopédie A
CHAIB	Ali	Cardiologie
CHERIF IDRISSE EL GANOUNI	Najat	Radiologie
DIFFAA	Azeddine	Gastro - entérologie
DRAISS	Ghizlane	Pédiatrie A
DRISSI	Mohamed	Anesthésie -Réanimation
EL ADIB	Ahmed rassane	Anesthésie-Réanimation
EL ANSARI	Nawal	Endocrinologie et maladies métaboliques
EL BARNI	Rachid	Chirurgie Générale
EL BOUCHTI	Imane	Rhumatologie
EL BOUIHI	Mohamed	Stomatologie et chirurgie maxillo faciale
EL HAOUATI	Rachid	Chirurgie Cardio Vasculaire
EL HAOURY	Hanane	Traumatologie-orthopédie A
EL HOUDZI	Jamila	Pédiatrie B
EL IDRISSE SLITINE	Nadia	Pédiatrie (Néonatalogie)
EL JASTIMI	Said	Gastro-Entérologie

EL KARIMI	Saloua	Cardiologie
EL KHAYARI	Mina	Réanimation médicale
EL MANSOURI	Fadoua	Anatomie - pathologique
EL MGHARI TABIB	Ghizlane	Endocrinologie et maladies métaboliques
EL OMRANI	Abdelhamid	Radiothérapie
FADILI	Wafaa	Néphrologie
FAKHIR	Bouchra	Gynécologie – Obstétrique B
FICHTALI	Karima	Gynécologie – Obstétrique B
HACHIMI	Abdelhamid	Réanimation médicale
HAJJI	Ibtissam	Ophtalmologie
HAOUACH	Khalil	Hématologie biologique
HAROU	Karam	Gynécologie – Obstétrique A
HERRAG	Mohammed	Pneumo-Phtisiologie
HOCAR	Ouafa	Dermatologie
JALAL	Hicham	Radiologie
KADDOURI	Said	Médecine interne
KAMILI	El ouafi el aouni	Chirurgie – pédiatrique générale
KHALLOUKI	Mohammed	Anesthésie-Réanimation
KHOUCHANI	Mouna	Radiothérapie
KHOULALI IDRISSE	Khalid	Traumatologie-orthopédie
LAGHMARI	Mehdi	Neurochirurgie
LAKMICH	Mohamed Amine	Urologie

LAOUAD	Inas	Néphrologie
LOUHAB	Nissrine	Neurologie
MADHAR	Si Mohamed	Traumatologie-orthopédie A
MANOUDI	Fatiha	Psychiatrie
MAOULAININE	Fadlmrabihrabou	Pédiatrie (Néonatalogie)
MATRANE	Aboubakr	Médecine Nucléaire
MOUAFFAK	Youssef	Anesthésie - Réanimation
MOUFID	Kamal	Urologie
MSOUGGAR	Yassine	Chirurgie Thoracique
NARJIS	Youssef	Chirurgie générale
NEJMI	Hicham	Anesthésie - Réanimation
NOURI	Hassan	Oto-Rhino-Laryngologie
OUALI IDRISSE	Mariam	Radiologie
QACIF	Hassan	Médecine Interne
QAMOUISS	Youssef	Anesthésie - Réanimation
RABBANI	Khalid	Chirurgie générale
RADA	Noureddine	Pédiatrie
RAIS	Hanane	Anatomie-Pathologique
ROCHDI	Youssef	Oto-Rhino-Laryngologie
SAMLANI	Zouhour	Gastro - entérologie
SORAA	Nabila	Microbiologie virologie
TASSI	Noura	Maladies Infectieuses

TAZI	Mohamed Illias	Hématologie clinique
ZAHLANE	Mouna	Médecine interne
ZAHLANE	Kawtar	Microbiologie virologie
ZAOUI	Sanaa	Pharmacologie
ZIADI	Amra	Anesthésie - Réanimation
ZOUGAGHI	Laila	Parasitologie –Mycologie



DEDICACES



*Toutes les lettres ne sauraient trouver les mots qu'il faut...
Tous les mots ne sauraient exprimer la gratitude,
L'amour, le respect, la reconnaissance...
Aussi, c'est tout simplement que*



Je dédie cette thèse.....

A mes très chers parents,

Aucun mot ne saurait exprimer ma profonde gratitude et ma sincère reconnaissance envers les personnes la plus chères à mon cœur ! Si mes expressions pourraient avoir quelque pouvoir, j'en serais profondément heureux. Je vous dois ce que je suis. vos prières et vos sacrifices m'ont comblé tout au long de mon existence. Que cette thèse soit au niveau de vos attentes, présente pour vous l'estime et le respect que je voue, et qu'elle soit le témoignage de la fierté et l'estime que je ressens. Puisse dieu tout puissant vous procurer santé, bonheur et prospérité.

A la mémoire de mes grands parents,

Le destin ne nous a pas laissé le temps pour jouir ce bonheur ensemble et de vous exprimer tout mon respect. Puisse Dieu tout puissant vous accorder sa clémence, sa miséricorde et vous accueillir dans son saint paradis.

A mes très chers frères,

A mes très chères sœurs,

Vous m'avez soutenu et comblé tout au long de mon parcours. Je ne saurais trouver une expression témoignant de ma gratitude. Que ce travail soit témoignage de ma reconnaissance et des sentiments les plus sincères et les plus affectueux. Puisse dieu vous procurer bonheur et prospérité.

A mon oncle Mokhtar,

Merci pour ton soutien, tes encouragements ! Je ne saurais trouver une expression témoignant de ma reconnaissance et de ma gratitude. Je te dédie ce travail en te souhaitant bonheur et prospérité

A la famille,

Vous m'avez soutenu tout au long de mon parcours. Je vous remercie infiniment et je vous dédie ce travail témoignant de ma reconnaissance et des sentiments les plus sincères

A mon très cher ami Abdelghani Hamzaoui,

Tu as été pour moi plus qu'un frère! Je ne saurais trouver une expression témoignant de ma reconnaissance et des sentiments de fraternité que je te porte. Je te dédie ce travail en te souhaitant bonheur et succès

A mes chers amis et collègues

Khalid Fatihi, Ahmed Fatihi, Azakane mohamed, Boudari soufiane, Abbas Abdelghani, Rokni Yassine, Rokni Toufik, Montasser Mohamed, Hamid Barkaoui.

Merci pour les agréables moments qu'on a passé ensemble, de votre soutien et de votre serviabilité. Que Dieu vous procure tout le bonheur que vous méritez

A tous mes amis(es)et collègues

*D.Jamal, E. Elatiqui, C.Abdennasser,D. Hind, E. Fatim Ezzahra, D. Imane, C. Mohamed, A.
Lotfy, G. Hassan, E. Yassine*

Avec toute mon affection, je vous souhaite tout le bonheur et toute la réussite. Trouvez dans ce travail, mon estime, mon respect et mon amour. Que Dieu vous procure bonheur, santé et grand succès

A tous ceux qui me sont chers et que j'ai omis de citer.



REMERCIEMENTS



A
NOTRE MAÎTRE ET PRÉSIDENT DE THÈSE
MONSIEUR LE PROFESSEUR SAÏD AIT BENALI

Professeur d'enseignement supérieur en Neurochirurgie
Au CHU Mohammed VI de Marrakech
Chef de service de Neurochirurgie

C'est pour nous un grand honneur que vous ayez accepté de présider notre thèse et de siéger parmi cet honorable jury. Nous avons toujours admiré vos qualités humaines et professionnelles ainsi que votre modestie qui restent exemplaires.

Qu'il nous soit permis de vous exprimer notre profonde reconnaissance et notre plus grande estime.

A
NOTRE MAÎTRE ET RAPPORTEUR DE THÈSE
MONSIEUR LE PROFESSEUR MOHAMED LMEJJATI

Professeur agrégé en Neurochirurgie

Nous vous remercions pour la gentillesse et la spontanéité avec lesquelles vous avez bien voulu diriger ce travail.

Nous avons eu le grand plaisir et le privilège de travailler sous votre direction, et avons trouvé auprès de vous un conseiller et un guide.

Vous nous avez reçu en toute circonstance avec sympathie et bienveillance.

Votre compétence, votre dynamisme, votre rigueur et vos qualités humaines et professionnelles ont suscité en nous une grande admiration et un profond respect.

Nous souhaitons être digne de la confiance que vous nous avez accordée et nous espérons, cher Maître, que vous trouverez ici le témoignage de notre plus sincère reconnaissance et de nos respects les plus sincères.

A
NOTRE MAÎTRE ET JUGE DE THÈSE
MONSIEUR LE PROFESSEUR MOHAMED Bouskraoui

Professeur d'enseignement supérieur en pédiatrie

Au CHU Mohammed VI de Marrakech

Chef de service de pédiatrie A

Nous tenions à vous exprimer nos plus sincères remerciements pour avoir accepté de siéger auprès de ce noble jury. Votre présence nous honore.

Nous n'oublierons jamais les valeurs et la qualité de votre enseignement ainsi que vos qualités humaines et professionnelles.

Il nous est particulièrement agréable de vous exprimer ici notre profonde gratitude et nos respects les plus sincères.

A
NOTRE MAITRE ET JUGE DE THESE
MONSIEUR LE PROFESSEUR Houssine Ghannane
Professeur agrégé en Neurochirurgie
Au CHU Mohammed VI de Marrakech

Nous vous sommes très reconnaissants de l'honneur que vous nous faites en acceptant de juger ce travail.

Vos qualités humaines et professionnelles jointes à votre compétence et votre disponibilité seront pour nous un exemple à suivre dans l'exercice de notre profession.

Veillez accepter, cher Maître, l'assurance de notre plus grande estime et de nos respects les plus sincères.

A
NOTRE MAITRE ET JUGE DE THESE
MONSIEUR LE PROFESSEUR Saïd Younous
Professeur agrégé en réanimation-anesthésie
Au CHU Mohammed VI de Marrakech
Chef de service de réanimation pédiatrique
Merci d'avoir accepté de juger notre travail

Votre compétence, votre rigueur et vos qualités humaines exemplaires ont toujours suscité notre admiration. Nous vous exprimons notre reconnaissance pour le meilleur accueil que vous nous avez réservé.

Veillez croire à l'expression de notre grande admiration et notre profond respect.

A
NOTRE MAITRE ET JUGE DE THESE
Madame LE PROFESSEUR Nadia MANSOURI
Professeur agrégé de Chirurgie maxillo-faciale Et stomatologie.
Chef de service Chirurgie maxillo-faciale Et stomatologie
CHU Mohamed VI de Marrakech.

Nous tenons à vous exprimer nos sincères remerciements de bien vouloir faire partie du jury de notre travail. Nous n'oublierons jamais la valeur de votre enseignement ni vos qualités professionnelles et humaines. Il nous est particulièrement agréable de vous exprimer notre profonde gratitude et notre dévouement.



ABBREVIATIONS



Liste des abréviations

ATCD	:	Antécédent
ASA	:	American Society of Anesthesiologists
AV	:	Acuité visuelle
CEE	:	Communauté économique européenne
CHU	:	Centre hospitalier universitaire
EEG	:	Electroencéphalogramme
EG	:	Embolie gazeuse
ETO	:	Echocardiographie transoesophagienne
FGFR	:	Fibroblast growth factors
FO	:	Fond d'œil
HIC	:	Hypertension intracrânienne
Hte	:	Hématocrite
IRM	:	Imagerie par résonance magnétique
JC	:	Jésus-Christ
LCR	:	Liquide céphalorachidien
Obs	:	Observation
OG	:	Œil gauche
ORL	:	Oto-rhino-laryngologiste
PIC	:	Pression intracrânienne
PL	:	Ponction lombaire
PVC	:	Pression veineuse centrale
RAS	:	Rien à signaler
Rx	:	Radiographie
Sd	:	Syndrome
SSPI	:	Salle de surveillance post-interventionnelle
TDM	:	Tomodensitométrie
VGEt	:	Volume globulaire préopératoire estimé total
VGP	:	Volume globulaire perdu
VGT	:	Volume globulaire transfusé
3D	:	Tridimensionnel



PLAN



INTRODUCTION	1
PATIENTS ET METHODES	3
RESULTATS	9
I- Epidémiologie.....	10
1- Le sexe.....	10
2- L'âge.....	11
3- Origine géographique.....	11
4- Les antécédents.....	11
II- Etude clinique.....	12
1- Motif de consultation.....	12
2- La dysmorphie.....	13
3- Troubles ophtalmologiques.....	13
4- L'HIC.....	14
5- Les signes neuropsychiques.....	14
6- Les malformations associées.....	15
III- Bilan radiologique.....	15
1- La radiographie du crâne	15
2- La TDM cérébrale.....	16
IV- Le traitement chirurgical.....	18
1- L'âge d'intervention.....	18
2- Les techniques opératoires utilisées.....	18
V- Evolution.....	26
DISCUSSION	29
I- Généralités.....	30
1- Définition.....	30
2- Historique.....	30
3- Rappels.....	32
3-1- Anatomique.....	32
3-2- Développement du crâne.....	33
4- Etiopathogénie.....	35
4-1- Pathogénie.....	35
4-2- Génétique.....	36
4-3- Trouble métaboliques et médicaments.....	37
5- Classification.....	38
II- Etude épidémiologique.....	44
1- La fréquence.....	44
2- Le sexe.....	44
3- L'âge de découverte.....	45
4- L'incidence ethnique.....	45
5- Le rôle de la consanguinité.....	46
6- L'origine géographique.....	46

III- Etude clinique.....	46
1- Syndrome dysmorphique.....	46
2- Syndrome ophtalmologique.....	47
2-1- les atteintes oculaires.....	47
2-2- les troubles fonctionnels.....	49
3- Syndrome d'hypertension intracrânienne.....	50
4- Les signes neuropsychiques.....	51
5- Troubles respiratoires	52
6- Craniométrie clinique.....	53
7- Les malformations associées.....	54
IV- Examens complémentaires.....	54
1- Radiographie du crâne.....	55
2- Apport de la TDM et du scanner tridimensionnel.....	56
3- L'IRM.....	58
4- La scintigraphie.....	58
5- Electroencéphalogramme.....	58
6- Enregistrement de la pression intracrânienne	59
V- Diagnostic prénatal des craniosténoses.....	59
VI- Diagnostic différentiel	59
1- Déformations symétriques.....	59
2- Déformations asymétriques.....	60
VII- Traitement chirurgical	61
1- But du traitement chirurgical.....	61
2- Historique du traitement chirurgical.....	61
3- Le bilan pré-opératoire.....	65
4- Les problèmes neurochirurgicaux posés par la chirurgie crâniofaciale des craniosténoses	65
5- La tactique opératoire générale	67
5-1- Scaphocéphalies.....	68
5-2- Trigonocéphalies.....	71
5-3- Plagiocéphalies par synostose coronale unilatérale.....	72
5-4- Brachycéphalies.....	73
5-5- Oxycéphalies.....	78
6- Traitement des faciocraniosténoses avec distraction.....	79
7- Les ostéosynthèses résorbables.....	87
8- Indications opératoires.....	88
8-1- Craniosténoses vues précocement.....	88
8-2- Craniosténoses vues plus tard.....	89
8-3- Formes tardivement décompensées.....	90
8-4- Craniosténoses déjà opérées par les techniques classiques.....	90
8-5- Faciocraniosténoses.....	91
8-6- L'association avec une hydrocéphalie.....	91
9- Modalités d'avenir.....	92
VIII- La prise en charge anesthésique des craniosténoses.....	92

1- Evaluation préopératoire.....	92
2- Préparation à l'intervention.....	95
3- Pendant l'intervention.....	95
4- Période postopératoire.....	101
IX- Résultats thérapeutiques.....	102
1- Résultats morphologiques.....	103
2- Résultats fonctionnels.....	103
3- Complications.....	105
X- Conseil génétique dans les craniosténoses.....	106
CONCLUSION.....	108

RESUMES

BIBLIOGRAPHIE



INTRODUCTION



Les craniosténoses correspondent à la soudure prématurée d'une ou plusieurs sutures de la boîte crânienne qui perturbe la croissance normale du squelette crâniofacial.

Elles peuvent être :

- unisuturaires,
- multisuturaires,
- ou appartenant à un Sd polymalformatif.

La synostose prématurée d'une ou plusieurs sutures va contrarier la croissance encéphalique dans un sens perpendiculaire à la suture soudée (étroitesse d'un diamètre) et la dévier dans un sens parallèle à cette suture (élargissement des autres diamètres selon la permissivité des autres sutures).

Les déformations de la voûte du crâne et du massif facial qui en découlent ont des conséquences inesthétiques et parfois neurologiques : syndrome d'hypertension intracrânienne (HIC), atrophie optique, retard de développement psychomoteur...

Les progrès de la radiologie médicale; notamment le scanner tridimensionnel, ainsi que la richesse des procédés chirurgicaux thérapeutiques et esthétiques qui viennent reconforter le développement de l'anesthésie pédiatrique, permettent une prise en charge chirurgicale avec de bons résultats.

Le but de notre travail est de revoir les cas de craniosténoses pris en charge dans le service de neurochirurgie de CHU Mohammed VI de Marrakech en collaboration avec le service de chirurgie maxillofaciale et déduire les aspects cliniques, paracliniques et thérapeutiques de cette série de 12 patients.



PATIENTS & METHODES



Notre travail représente une étude rétrospective portant sur 12 cas de crâniosténoses colligés au service de neurochirurgie du CHU Mohammed VI de Marrakech durant une période de 4 ans allant de 2007 à 2010.

Pour être plus explicite, nous résumons les différentes observations sous formes de tableaux synoptiques.

Les dossiers ont été exploités selon une fiche qui s'est basée sur :

* des critères épidémiologiques (âge, sexe, origine,.....)

*des critères cliniques, paracliniques, thérapeutiques et évolutifs.

Tableau I : tableau synoptique

N° d'observation	(1) 1526/07	(2) 24405/08	(3) 1214/08
Sexe	Masculin	Masculin	Féminin
Origine	Casablanca	Marrakech	Marrakech
Age	14mois	6mois	4 ans
Motif de consultation	Dysmorphie crânienne	Dysmorphie crânienne	Dysmorphie crânienne+exophtalmie d'aggravation progressive avec baisse de l'AV
ATCD	Notion de consanguinité	Mère épileptique sous Dépakine	Consanguinité Grossesse non suivie Hypotrophie à la naissance
Type de dysmorphie	Plagiocéphalie	Trigonocéphalie	Scaphocéphalie
Signes ophtalmologiques	FO normal	Conjonctivite lacrymale de l'OG FO=normal	Exophtalmie bilatérale d'aggravation progressive avec diminution de l'acuité visuelle FO=Pâleur papillaire gauche sans œdème
Signes neuropsychiques	RAS	RAS	Pas de déficit moteur ou sensitif
Rx du crâne	La coronale droite soudée	Soudure de la métopique	Impressions digitiformes
TDM	Asymétrie frontale et faciale due à une sténose coronale droite	Craniosténose secondaire à une soudure prématurée de la métopique	Absence d'anomalie parenchymateuse visible Exophtalmie bilatérale grade III
Bilan malformatif	RAS	RAS	RAS
Type d'intervention	Remodelage frontal avec avancement du rebord orbitaire droit	Volets frontaux, dépose orbitaire bilatérale, remodelage, avancement du bandeau orbitaire	Craniotomie de part et d'autre de la suture sagittale avec retombées latérales
Suites opératoires immédiates	Simple	Anémie hypochrome microcytaire	A j2 : œdème orbitaire bilatérale qui a régressé spontanément
Evolution lointaine	Non revu	Correction de la dysmorphie crânienne	Bonne mais persistance de l'exophtalmie

Tableau II : tableau synoptique

N° d'observation	(4) 1686/08	(5) 2908/09	(6) 140418/09
Sexe	Masculin	Masculin	Féminin
Origine	Marrakech	Essaouira	Kalaat seraghna
Age	6 mois	7mois	5 mois
Motif de consultation	Dysmorphie crâniofaciale+syndactylie	Dysmorphie cranio-frontale	Dysmorphie crânienne +syndactylie
ATCD	RAS	Issue d'une grossesse gémellaire	Notion de consanguinité
Type de dysmorphie	Sd d'Apert	Trigonocephalie	Sd d'Apert
Signes ophtalmologiques	Hypertélorisme+exophtalmie bilatérale+strabisme convergent FO=normal	FO=normal	Exophtalmie bilatérale FO=normal
Signes neuropsychiques	RAS	RAS	Retard psychomoteur
Rx du crâne	Les 2 sutures coronales non visibles+hypoplasie du maxillaire supérieur+empreintes digitiformes	Non faite	Non faite
TDM	Acrobrachycéphalie avec hypoplasie faciale et une légère dilatation ventriculaire	Trigonocephalie +hydrocéphalie biventriculaire passive+atrophie cérébelleuse et temporale bilatérale	Brachycéphalie avec agénésie complète du septum lucidum et partielle du corps calleux+dysplasie faciale
Bilan malformatif	Syndactylie des 4 extrémités	RAS	Dysplasie faciale+syndactylie des doigts des 2 mains et des orteils des 2 pieds
Type d'intervention	Volet bifrontal +avancement des deux bandeaux orbitaires	Volet frontal bilatéral+ bandeau fronto-orbitaire bilatéral	Volet bifrontal avec dépose orbitaire bilatérale+Avancement fronto-orbitaire.
Suites opératoires immédiates	Décédé à J1 du postopératoire en réanimation par anémie majeure	Simple	Simple excepté un hématome du scalp ponctionné
Evolution lointaine	-	Amélioration de la dysmorphie	Correction de la brachycéphalie, retard psychomoteur

Tableau III : tableau synoptique

N° d'observation	(7) 2315/09	(8) 1388/09	(9) 2714/09
Sexe	Masculin	Féminin	Masculin
Origine	Marrakech	Elhouz	Marrakech
Age	8 mois	9 mois	6 mois
Motif de consultation	Sd d'HIC	Dysmorphie crâniofaciale	Dysmorphie crânienne+syndactylie
ATCD	Consanguinité, souffrance néonatale	RAS	RAS
Type de dysmorphie	Scaphocéphalie	Brachycéphalie	Sd d'Apert
Signes ophtalmologiques	FO=œdème papillaire	Télécanthus	Exorbitisme FO=non fait
Signes neuropsychiques	Retard psychomoteur	RAS	RAS
Rx du crâne	Effacement de la suture sagittale	Sutures coronales non visibles	Empreintes digitiformes
TDM	Scaphocéphalie en rapport avec une soudure prématurée de la sagittale.	Craniosténose type brachycéphalie	Dysmorphie de la base du crâne
Bilan malformatif	RAS	RAS	Polysyndactylie du 2,3 doigts et 3,4 orteils
Type d'intervention	Remodelage craniofrontal+avancement du bandeau orbitaire	Volet osseux bifrontal, avancement orbitaire bilatéral	Remodelage crânien avec avancement bilatéral du bandeau orbitaire
Suites opératoires immédiates	Simple	Simple	Simple
Evolution lointaine	Correction de la dysmorphie, régression des signes d'HIC et persistance du retard psychomoteur	Correction de la dysmorphie	Correction de la dysmorphie

Tableau IV: tableau synoptique

N° d'observation	(10) 13567/09	(11)3813/10	(12) 7536/10
Sexe	Féminin	Féminin	Féminin
Origine	Imintanoute	Marrakech	Marrakech
Age	3 ans	9 mois	2 mois
Motif de consultation	Dysmorphie crâniofaciale	Dysmorphie crânienne+Sd d'HIC	Dysmorphie crâniofaciale+Sd d'HIC
ATCD	Souffrance néonatale	Hyperthyroïdie chez la mère	Consanguinité
Type de dysmorphie	Plagiocéphalie	Plagiocéphalie	Sd de crâne en trèfle
Signes ophtalmologiques	Strabisme convergent alternant FO=normal	FO=œdème papillaire bilatérale	Exophtalmie bilatérale Absence de poursuite Absence de reflexe photomoteur FO=normal
Signes neuropsychiques	RAS	RAS	Retard psychomoteur
Rx du crâne	Non faite	Front fuyant Sténose de la coronale droite	Non faite
TDM	Absence de la suture coronale droite	Asymétrie frontale et faciale due à une sténose coronale droite	Crâne en trèfle
Bilan malformatif	RAS	RAS	Atrésie choanale droite Hypoplasie de massif facial
Type d'intervention	Avancement du bandeau orbitaire droit et reconstruction de la bosse frontale droite	Remodelage crânien avec avancement du bandeau orbitaire droit	Volets flottants frontaux, temporaux et pariétaux+avancement fronto-orbitaire
Suites opératoires immédiates	A j3 : fièvre à 38° PL : LCR normal	Simple	Chemosis +++
Evolution lointaine	Correction de la dysmorphie et persistance de strabisme convergent	Correction de la dysmorphie et amélioration des signes d'HIC	Disparition de l'HIC Régression du Chemosis



RESULTATS



I. Epidémiologie :

1- Le sexe :

Les 12 malades se divisent en 6 filles (50%) et 6 garçons (50%) avec un sexe-ratio (garçon/fille)=1.

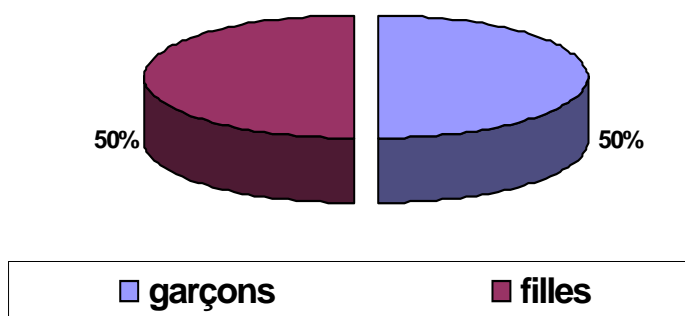


Fig 1 : Répartition des malades selon le sexe

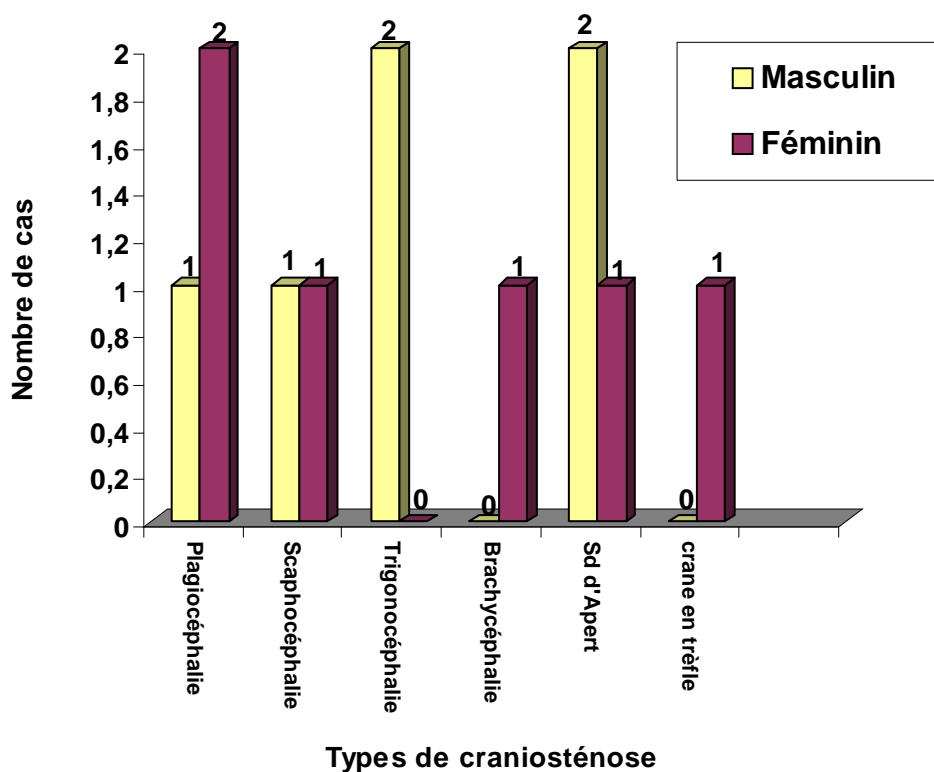


Fig 2 : Répartition des différents types de craniosténose selon le sexe

2- L'âge :

La moyenne d'âge de nos malades a été de 13 mois. Le plus jeune était âgé de 2 mois, le plus âgé a été reçu à l'âge de 4 ans.

75 % des malades ont un âge moins de 1 an. (Tableau V) :

Tableau V : L'âge des malades

Age	Nbre	%
1 - 4 mois	1	8
4 - 8 mois	6	50
8 mois-1 ans	2	16
1 an- 4 ans	3	25
> 4 ans	0	0

3- Origine géographique :

58% de nos malades sont originaire de Marrakech. (7patient).

4- Les antécédents :

Les antécédents des patients sont illustrés par le tableau suivant :

Tableau VI : Les antécédents

ATCD	Nbre de cas	%
Consanguinité	5	41
Hypotrophie à la naissance	1	8
Souffrance néonatale	2	16
Gémellarité	1	8
Hyperthyroïdie chez la mère	1	8
Prise de la dépakine	1	8

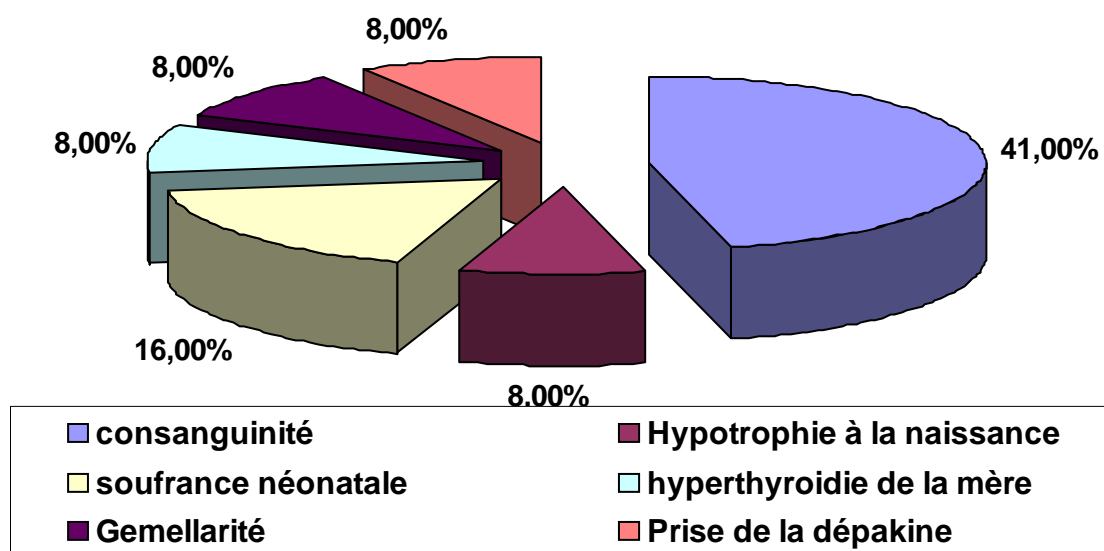


Fig 3 : fréquence des différents antécédents

La consanguinité prédomine dans les antécédents familiaux avec 5 cas sur 12 suivie par la souffrance néonatale avec 2 cas sur 12, tandis que les autres ATCD restent assez diversifiés et très peu représentatifs.

II. Etude clinique :

1- Motif de consultation :

91 % de nos malades ont consulté pour une anomalie crânienne, associée à : une syndactylie dans 3 cas (25%), une HIC dans 2 cas (16%) et un trouble ophtalmologique dans un cas (8%). (Tableau VII)

Tableau VII : Motifs de consultation.

Motif de consultation	Nbre	%
Dysmorphie crânienne	5	41
Sd d'HIC	1	8
Dysmorphie crânienne +HIC	2	16
Dysmorphie crânienne +syndactylie	3	25
Dysmorphie crânienne +trouble ophtalmologique	1	8

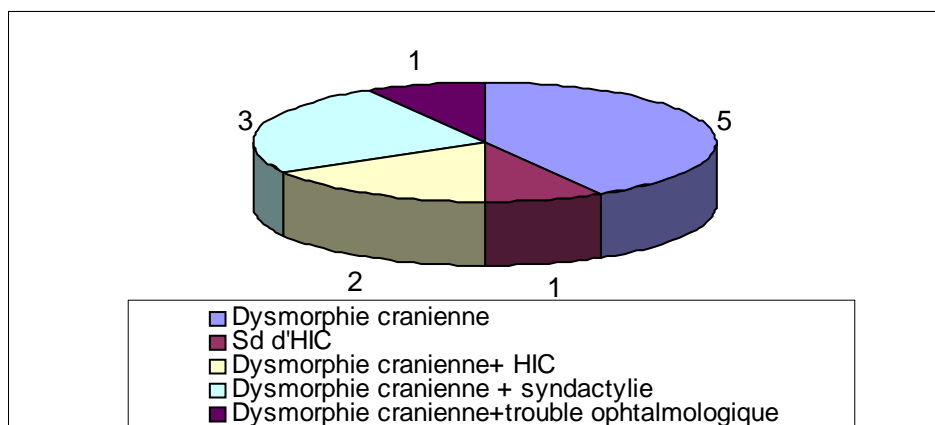


Fig 4 : motifs de consultations

2- la dysmorphie :

Nous avons constaté la prédominance des plagiocéphalies et de Sd d'Apert avec un pourcentage de 25 % des cas pour chacun, suivies des scaphocéphalies et des trigonocéphalies.

Tableau VIII : le nombre et le pourcentage des différents types de craniosténose

Type de craniosténose	Nbre de cas	%
Plagiocéphalie	3	25
Trigonocéphalie	2	16
Scaphocéphalie	2	16
Sd d'apert	3	25
Brachycéphalie	1	8
Crâne en trèfle	1	8

3- Troubles ophtalmologiques :

L'exophtalmie : elle a été constatée de façon bilatérale chez 4 malades qui souffrent successivement de scaphocéphalie, de Syndrome de Crâne en trèfle, et deux de Sd d'Apert.

L'hypertélorisme : il a été noté chez un cas de Sd d'Apert. (Obs n° 4)

L'acuité visuelle : une baisse de l'acuité visuelle a été retrouvée chez un enfant qui a une scaphocéphalie (obs n° 3)

Le strabisme : nous avons relevé dans notre série 2 cas de strabisme convergent ; chez un plagiocéphale (obs n° 10) et chez un cas de Sd d'Apert (obs n°4).

L'exorbitisme : un seul cas d'exorbitisme a été noté. Il s'agit d'un cas de Sd d'Apert (obs n°09).

Autres signes : l'examen ophtalmologique de nos patients a objectivé :

- un cas de conjonctivite lacrymale chez un enfant qui souffre de trigonocéphalie (obs n° 2).
- l'absence du reflexe photomoteur chez l'enfant atteint de Syndrome de Crâne en trèfle (obs n° 12).
- Et un telecanthus noté chez le cas avec brachycéphalie (obs n° 8).

Les modifications du fond d'œil :

Parmi les 12 malades, 10 ont bénéficié d'un examen FO. Il était normal dans 7 cas et pathologique dans 3 cas. Les anomalies retrouvées étaient :

- L'œdème papillaire : retrouvé chez 2 malades ; un scaphocéphale (obs n° 7) et un plagiocéphale (obs n°11).
- La pâleur papillaire : constaté du coté gauche chez un scaphocéphale (obs n° 3).

4- L'HIC :

Dans notre étude, les signes d'HIC étaient présents chez 3 malades ce qui représente 25% : un scaphocéphale (soit 8,33%), un plagiocéphale (soit 8,33%) et un présentant un Syndrome de Crâne en trèfle (soit 8,33%).

5- Les signes neuropsychiques :

Nous avons noté un retard psychomoteur chez 3 malades soit 25% de nos malades.

6- les malformations associées :

Dans le bilan malformatif, on a noté différentes malformations associées réparties comme suit :

- polysyndactylie des doigts et des orteils notées chez les 3 malades présentant le Sd d'Apert (obs n°4, obs n°6 et n° 09).
- Atrésie choanale droite (obs n° 12)
- Hydrocéphalie (obs n°4 et obs n°5)
- Agénésie du septum lucidum et du corps calleux (obs n° 6).

III. Bilan radiologique :

1- la radiographie du crâne :

Dans notre étude, les malades qui ont fait la radiographie du crâne sont au nombre de 8 soit 66%.

Deux anomalies principales ont été notées : la soudure des sutures dans 6 cas et les empreintes digitiformes dans 3 cas. (Tableau IX)

Tableau IX : Fréquence des anomalies radiologiques.

Radiographie du crâne	Soudure des sutures	Empreintes digitiformes
Nombre	6	3
Pourcentage (%)	50	25

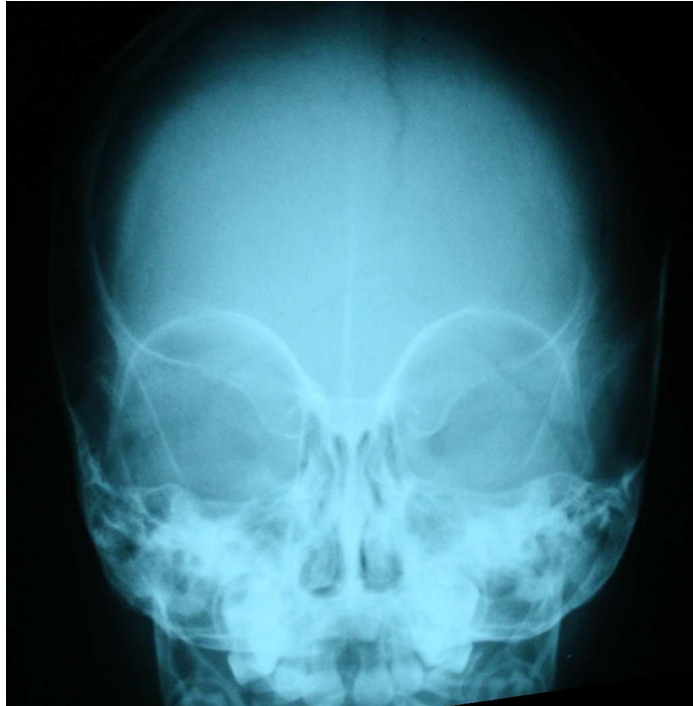


Fig 5 : radiographie du crâne de face d'une trigonocéphalie (obs n° 2)

2- La TDM cérébrale :

La TDM cérébrale a été réalisée chez tous nos malades, avec reconstruction spiralée dans 5 cas.

Les résultats étaient en plus la dysmorphie et la soudure d'au moins une suture :

- *une exophtalmie bilatérale chez un cas (obs n°3),
- *une hydrocéphalie biventriculaire avec atrophie cérébrale chez un cas (obs n°5)
- *une légère dilatation ventriculaire chez le cas n° 4
- * une agénésie du septum lucidum et de corps calleux chez un cas (obs n°6).

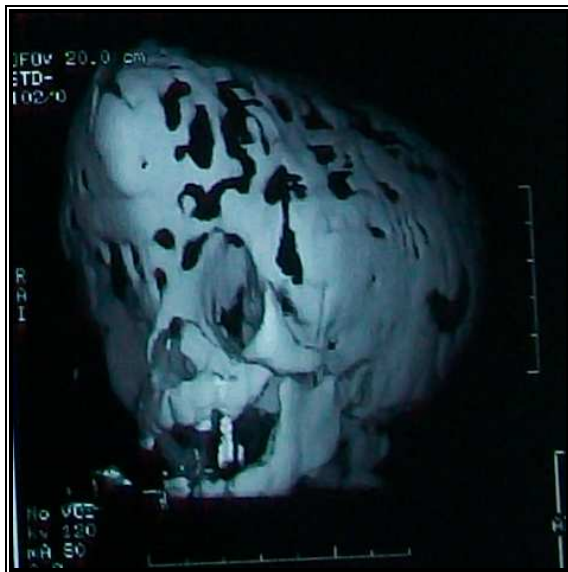

Fig 6 : aspect tridimensionnel de Crâne en Trèfle

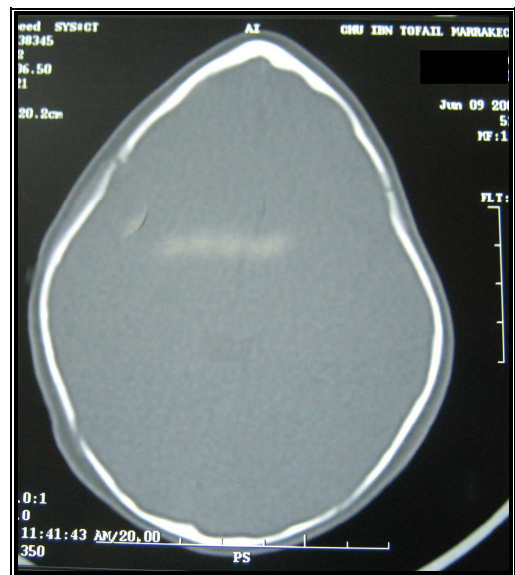


Fig 7 : image en fenêtre osseuse de Trigonocéphalie

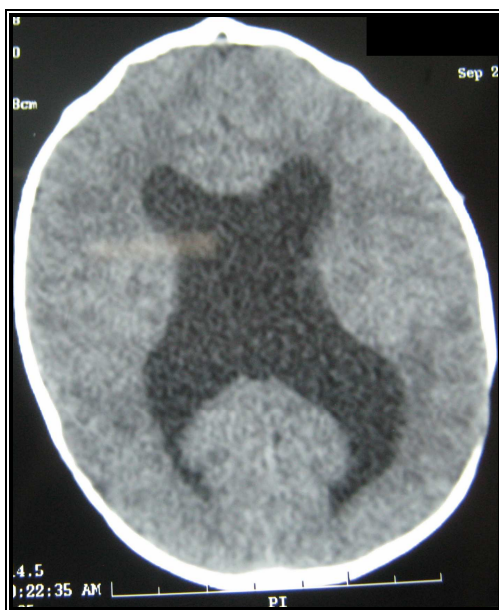


Fig 8: image TDM en fenêtre parenchymateuse montrant une Hydrocéphalie chez un trigonocéphale

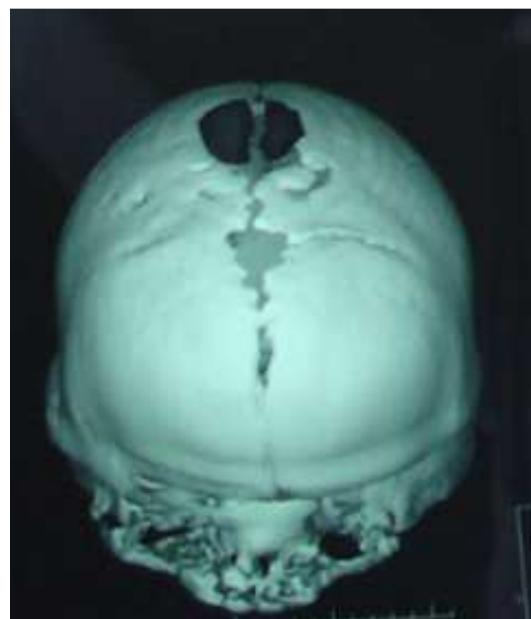


Fig 9: image en scanner 3D d'une brachycéphalie

IV. Le traitement chirurgical :

1- L'âge d'intervention :

Dans notre série, tous les malades ont bénéficié d'une intervention chirurgicale. 75 % des malades ont été opérés avant l'âge de 1 an et 66 % entre l'âge de 5 mois et 9 mois.

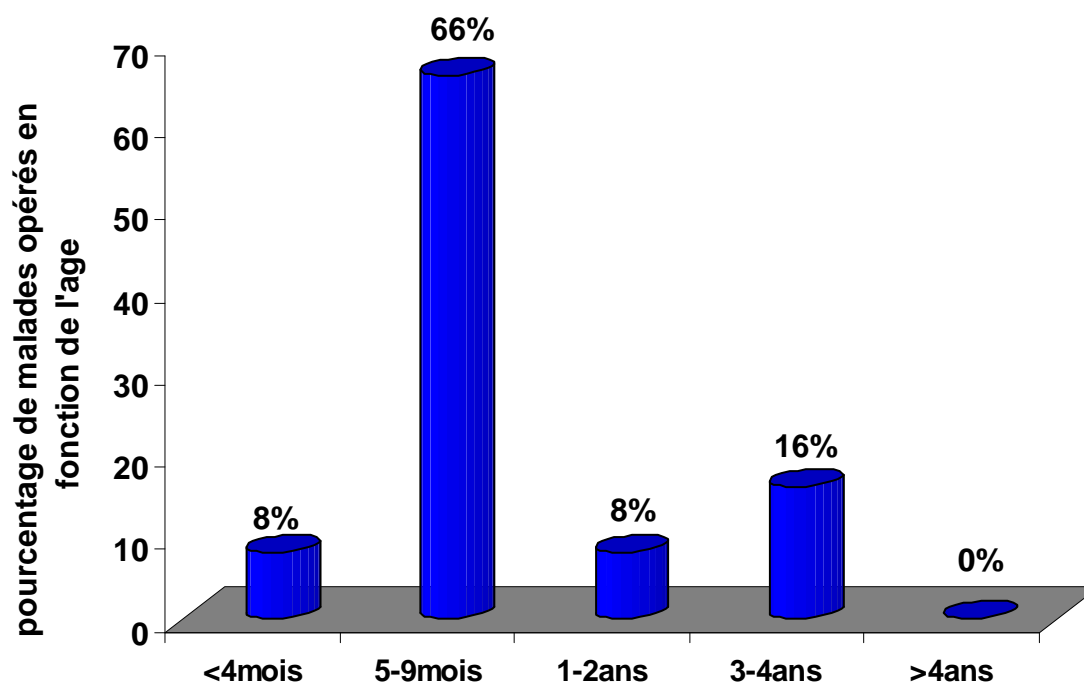


Fig 10 : Répartition des malades opérés en fonction de l'âge.

2- Les techniques opératoires utilisées :

Les procédés chirurgicaux que nous avons adoptés chez nos patients sont de trois types :

*le remodelage crâniofacial avec avancement fronto-orbitaire a été pratiqué chez la majorité de nos malades (10 cas), soit un taux de 83%.

*Le remodelage fronto-orbitaire a été pratiqué chez un cas. Soit un taux de 8%.

*La craniotomie paramédiane avec retombées latérales chez un seul cas, soit un taux de 8%.

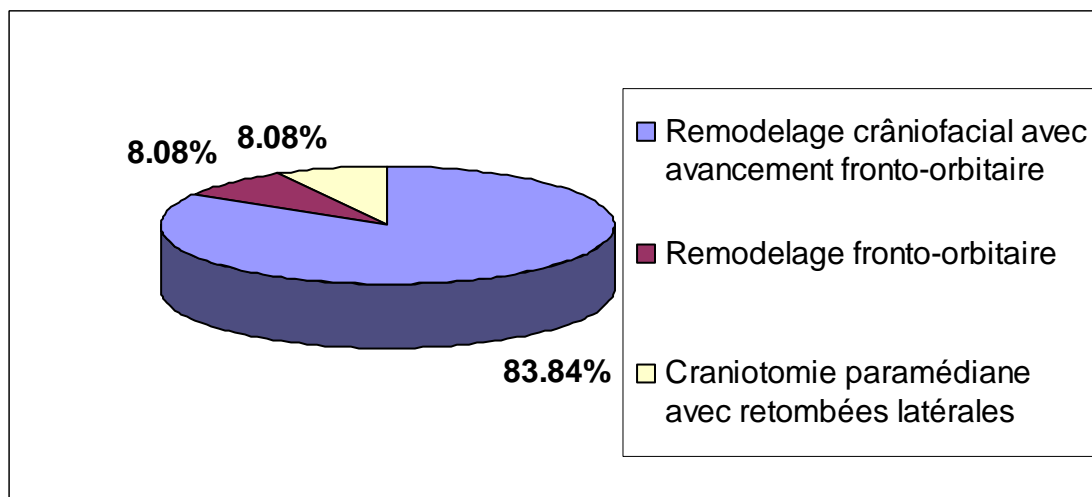


Fig 11 : pourcentage des techniques opératoire utilisées

Les modalités techniques utilisées selon le type anatomique de craniosténose sont illustrées dans le tableau suivant (Tableau X) :

Tableau X : répartition de nos malades en fonction du type de l'intervention

	plagiocéphalie	scaphocéphalie	trigonocéphalie	brachycéphalie	Sd d'Apert	Sd de Crâne en trèfle
Remodelage crâniofacial	obs n°1, obs n°10, obs n°11	Obs n°7	obs n°2	Obs n°8	Obs n°4, obs n°6, obs n°9	Obs n°12
Remodelage fronto-orbitaire	-	-	obs n°5	-	-	-
Craniotomie paramédiane avec retombées latérales	-	Obs n°3	-	-	-	-

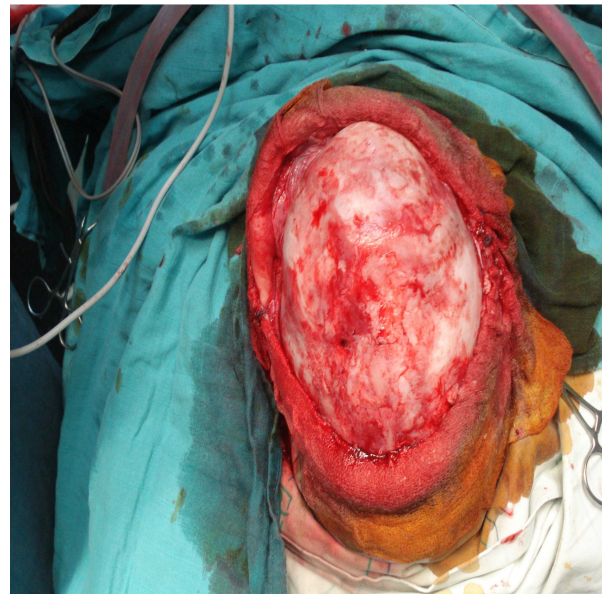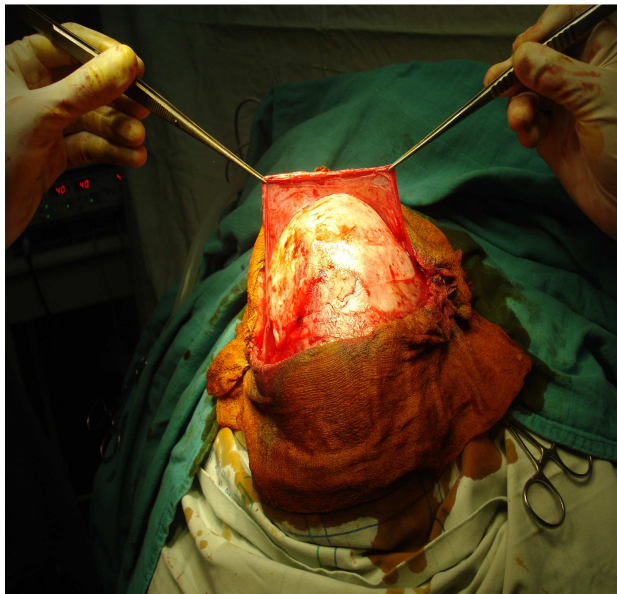

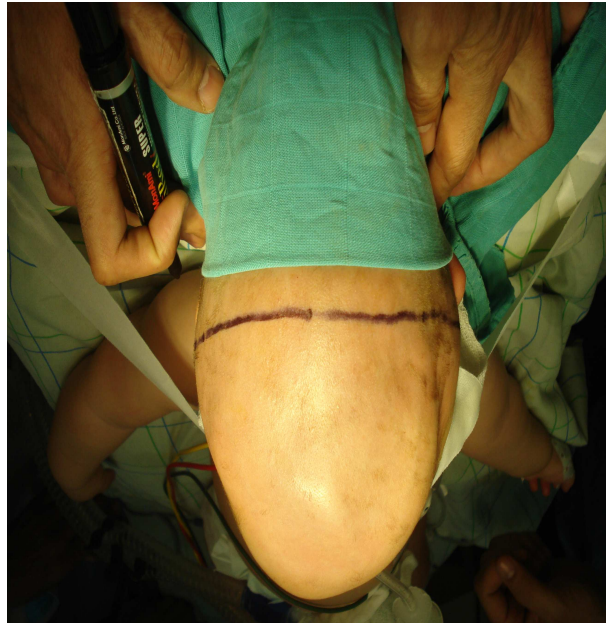
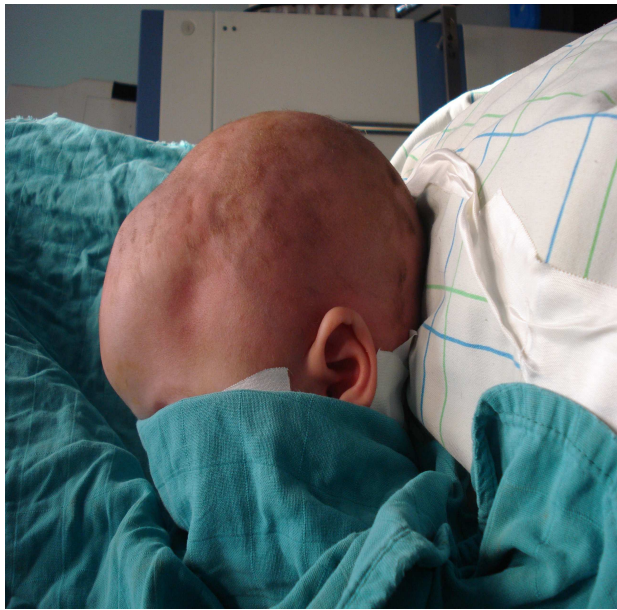Fig 12 : Correction chirurgicale d'une scaphocéphalie (obs n°7) (installation du malade en position opératoire, marquage de l'incision cutanée, ouverture cutanée avec décollement de la Galéa, découverte de la voûte crânienne)

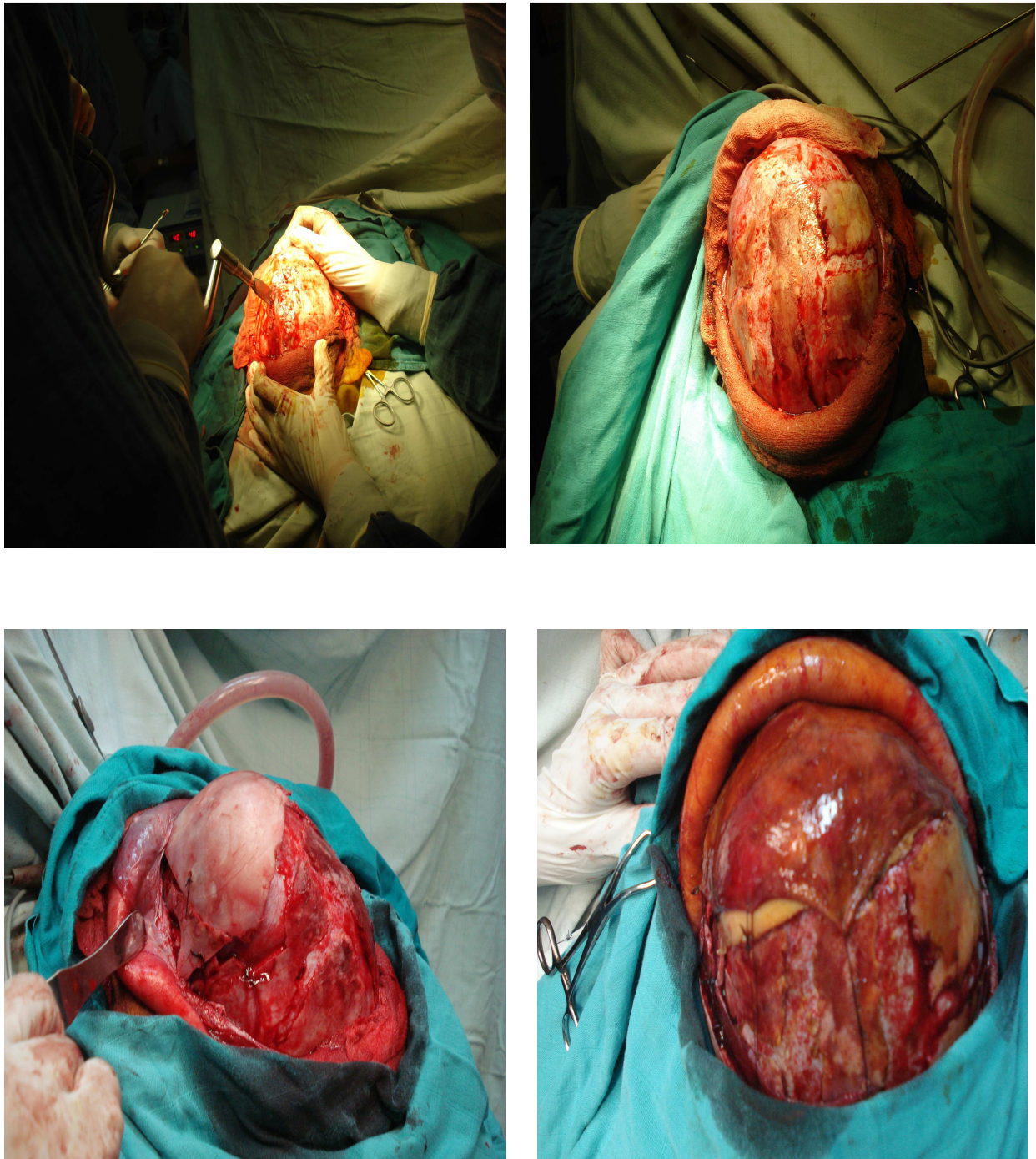


Fig 13 : Correction chirurgicale d'une scaphocéphalie (obs n°7) (réalisation d'un volet, confection de plusieurs volets osseux permettant un remodelage correct de la boîte crânienne, remodelage fronto-orbitaire, fermeture de la Galéa)

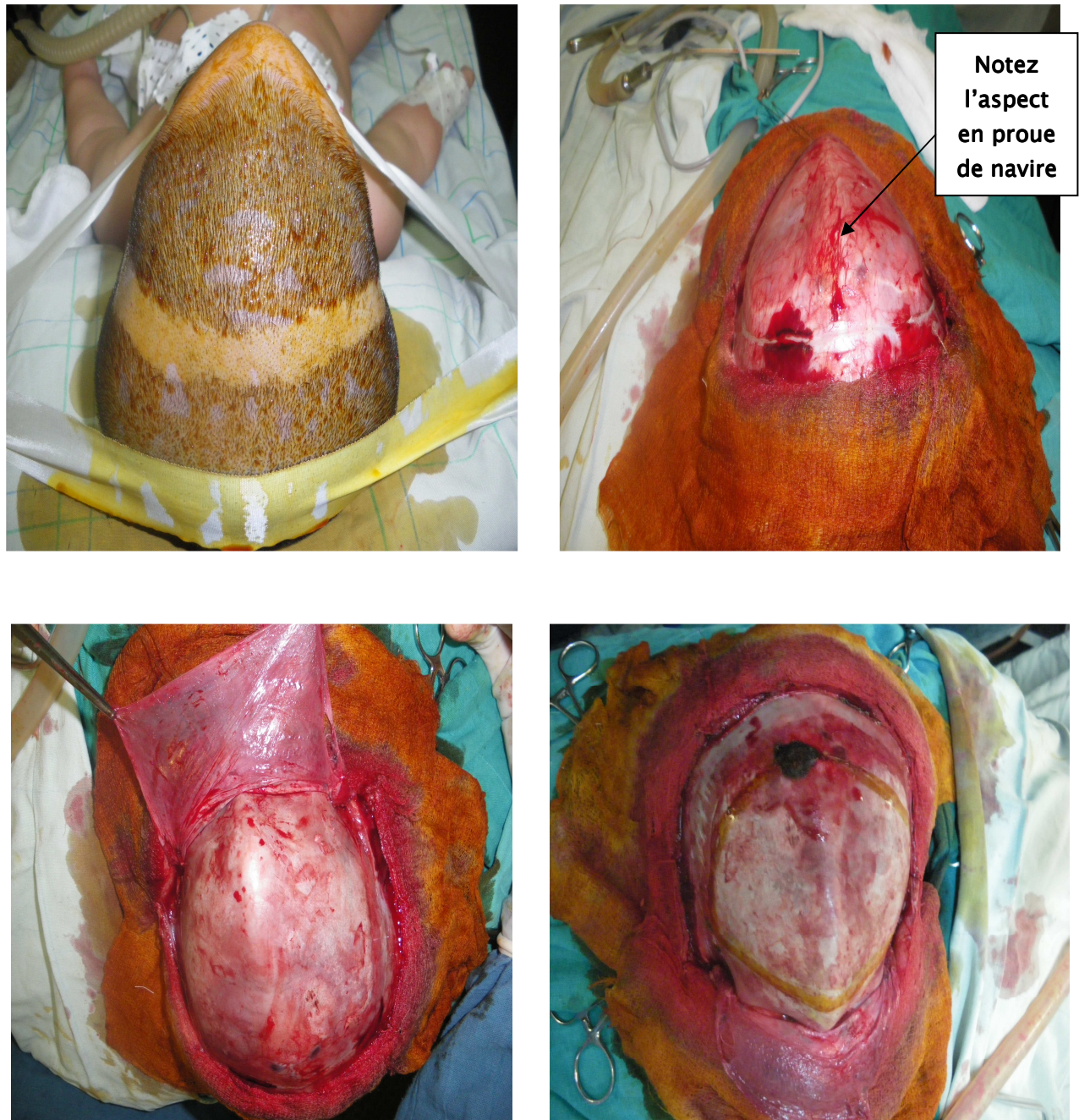


Fig 14 : Correction chirurgicale d'une trigonocéphalie (obs n° 2) (installation en position opératoire avec marquage de l'incision, découverte de la région fronto-pariétale avec incision de la Galéa, décollement de la Galéa, réalisation d'un volet frontal bilatéral)

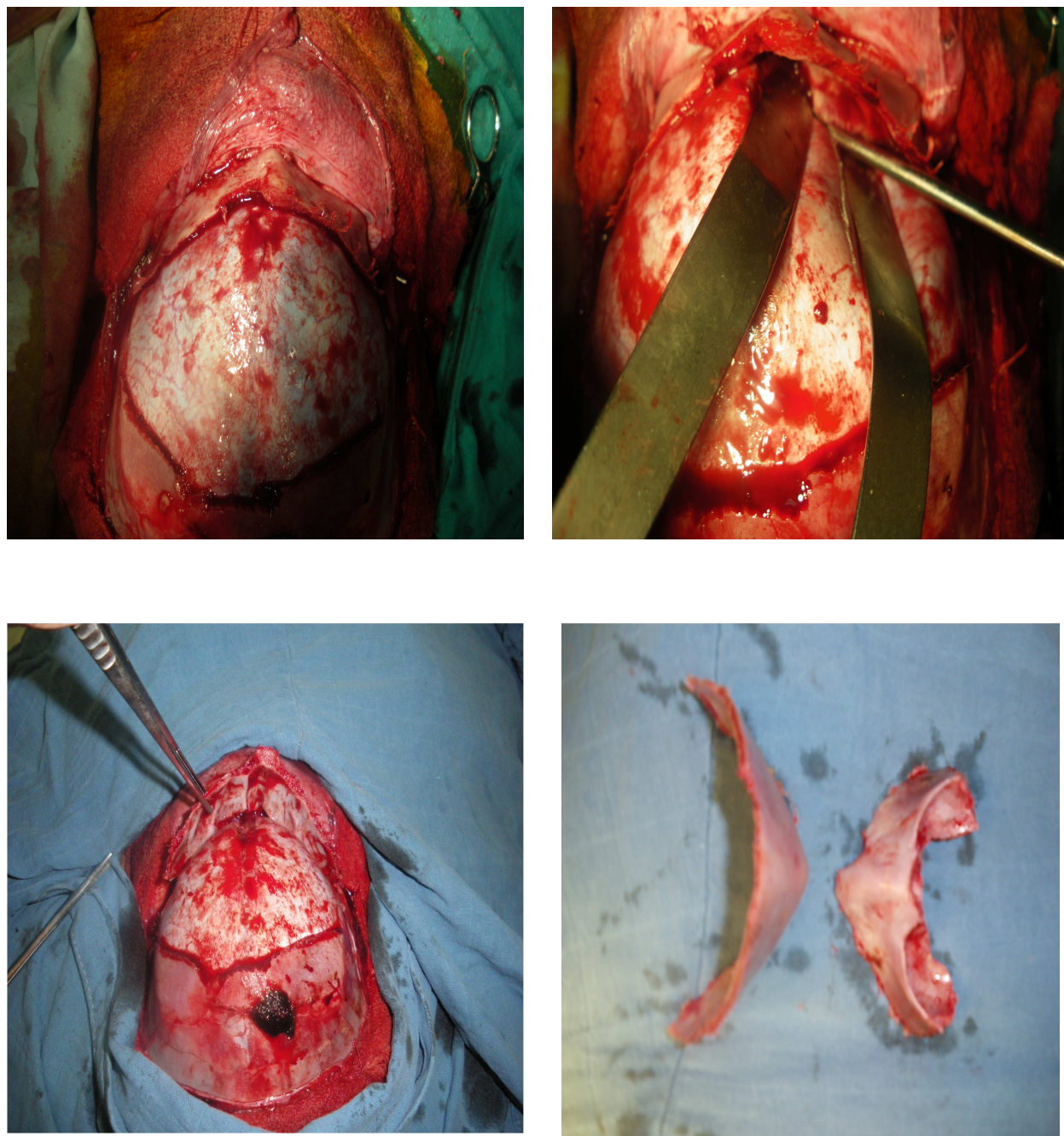
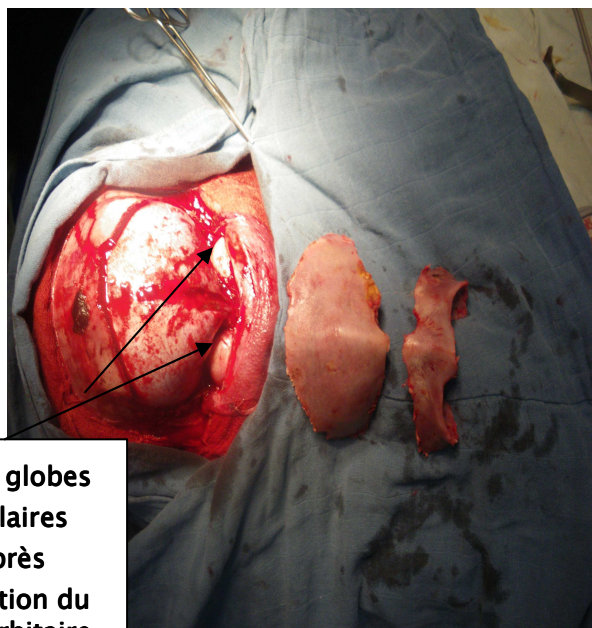

Fig 15 : Correction chirurgicale d'une trigonocéphalie (obs n° 2) (réalisation d'un volet frontal bilatéral, dépose de l'arcade zgomatique, bandeau orbitaire et volet frontal pour correction)



Les 2 globes
oculaires
après
résection du
toit orbitaire

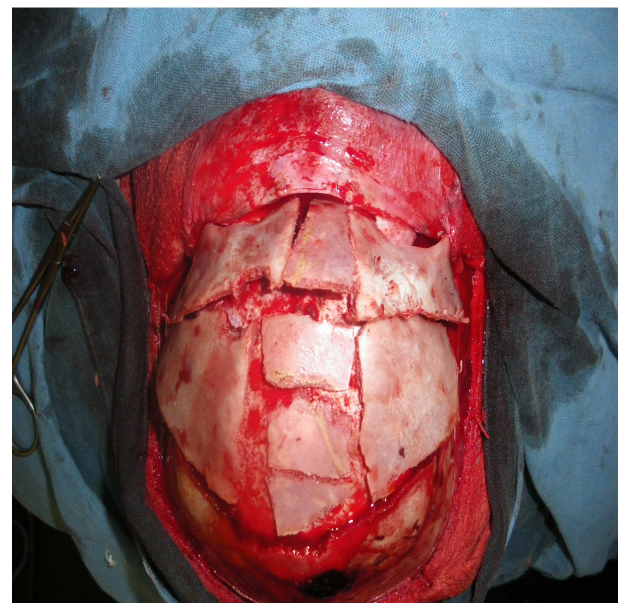
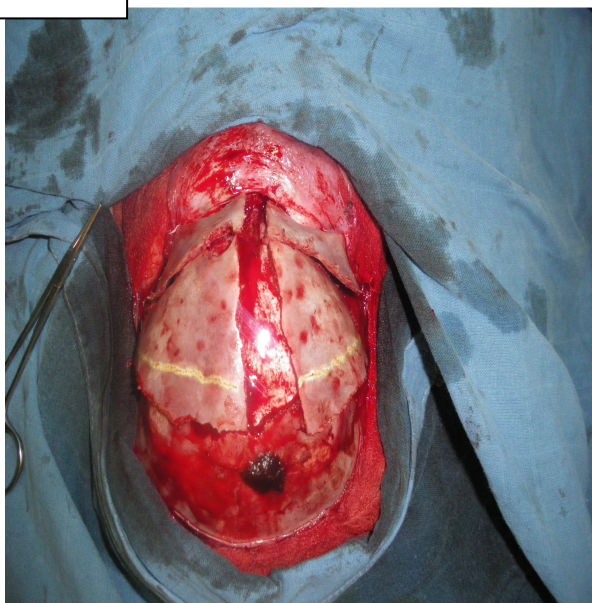
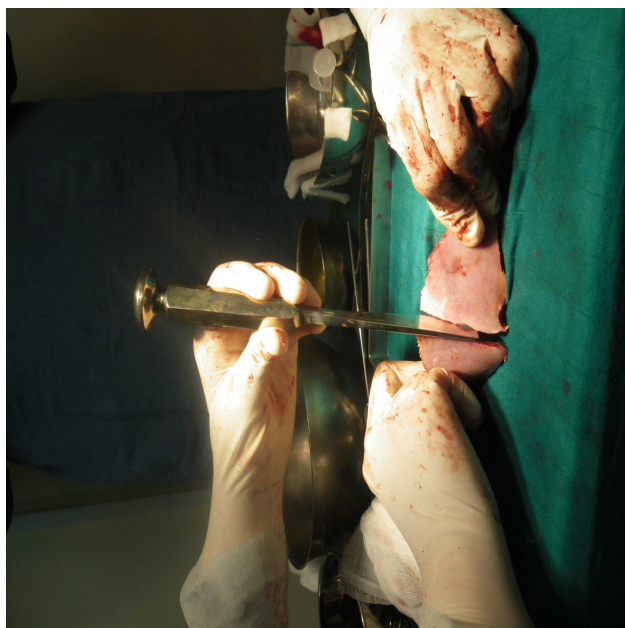

Fig 16 : Correction chirurgicale d'une trigonocéphalie (obs n° 2) (réalisation d'un volet frontal et dépose du bandeau orbitaire, sectionnement du bandeau en 2 moitiés, remodelage de différents volets à fin de garder les 2 bosses frontales)

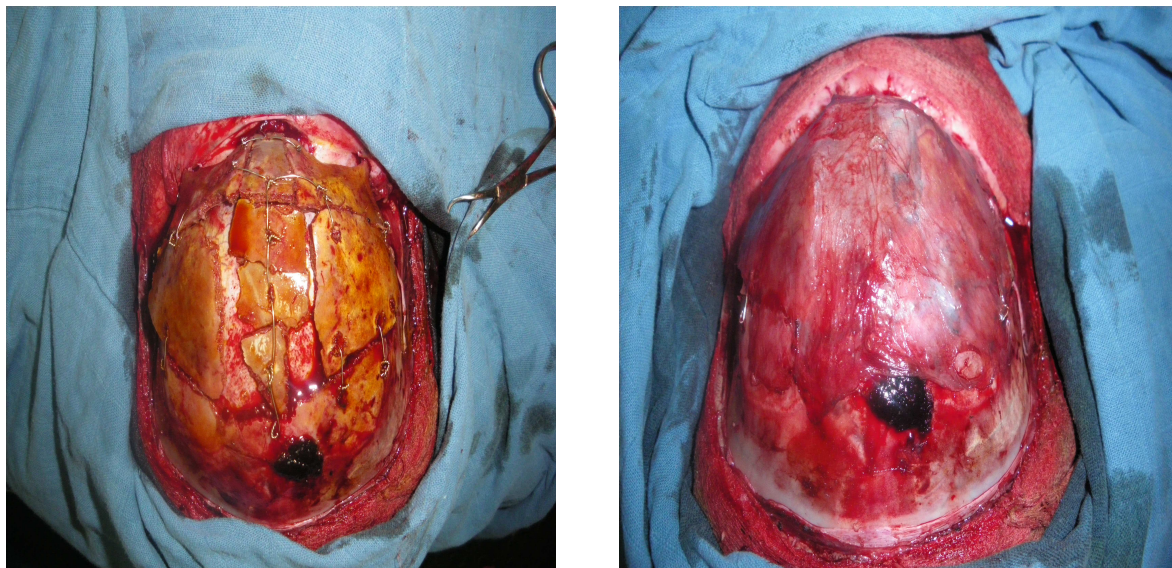


Fig 17: Correction chirurgicale d'une trigonocéphalie (obs n° 2) (attachement des différents fragments par des fils d'acils, fermeture de la Galéa après correction)

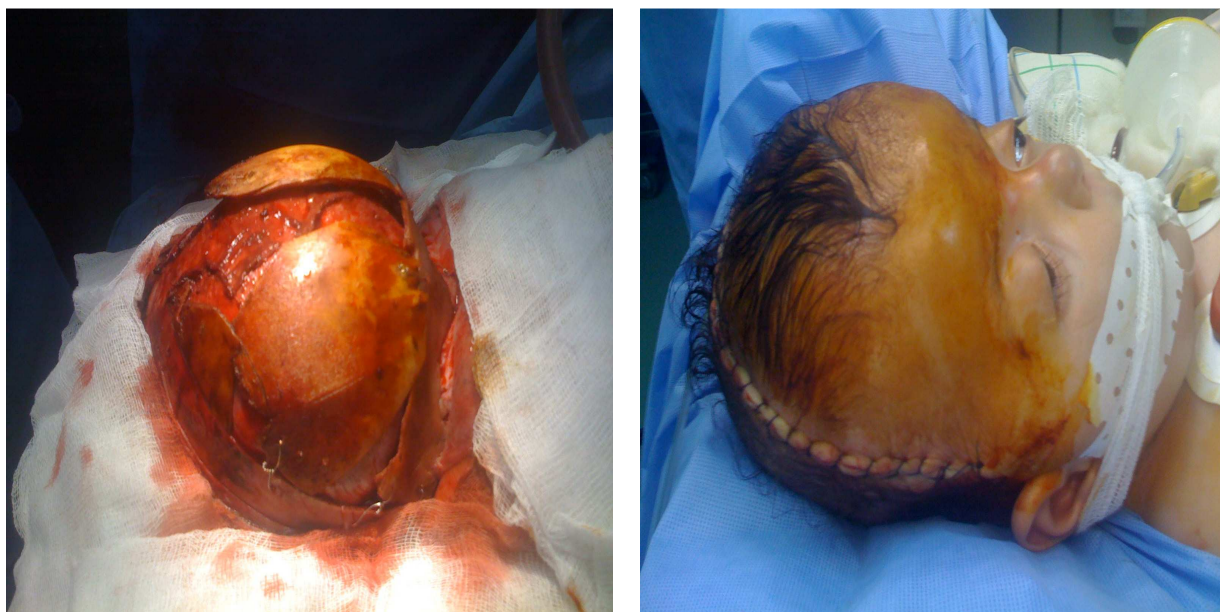

Fig 18 : Correction chirurgicale de Sd d'Apert (aspect peropératoire, aspect post opératoire immédiat)

V. Evolution :

1- Immédiate :

Les suites opératoires ont été simples chez la majorité de nos malades à part :

- un cas de décès à j1 du postopératoire en réanimation du fait d'une anémie majeure.
(Obs n°4)
- une anémie normochrome normocytaire chez le patient n°2, corrigée par une transfusion sanguine.
- Un œdème orbitaire bilatéral qui a régressé spontanément chez le malade n°3.
- Une fièvre à 38 °C chez le patient n°10 qui a été traité par le paracétamol après réalisation de la PL qui s'est révélée normale.
- Un chemosis qui a régressé spontanément chez le malade n°12.

2- A long terme :

Est jugée après un suivi et un recul en moyen de 2 ans. La qualité des résultats était jugée sur la correction de la dysmorphie crâniofaciale, la régression de l'exophtalmie, la récupération du retard psychomoteur et la disparition des signes d'HIC.

Au contraire le résultat est jugé négativement lorsque la dysmorphie crânienne ou les troubles déjà cités persistent.

Tableau XI : L'évolution à long terme.

Evolution à long terme	Correction des troubles	Persistance des troubles
Dysmorphie crânienne	8	0
Exophtalmie	1	1
Signes d'HIC	1	0
Retard psychomoteur	0	2

Nous n'avons pas pu évaluer l'évolution du malade n°1 qui est perdu de vue. Ainsi les malades opérés en 2010 sont exclus de cette évaluation.

Parmi les 8 malades qui restent, les résultats sont considérés favorables chez 5 malades soit un taux de 62% et défavorable dans 3 cas soit un taux de 37% :

*obs n°3 : persistance de l'exophtalmie.

*obs n°6 et obs n°7 : persistance du retard psychomoteur.

Il faut noter la correction de la dysmorphie crânienne chez tous les malades.



Fig 19: scaphocéphalie corrigée après 3 mois du postopératoire (vue de face).

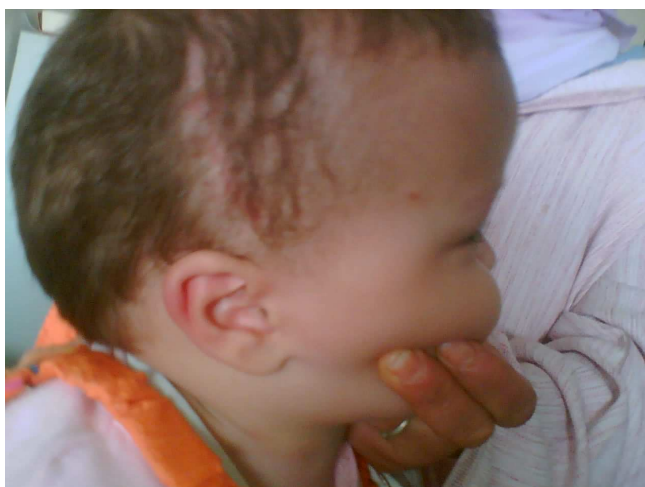

Fig 20 : scaphocéphalie corrigée après 3 mois du postopératoire (vue de profil)



DISCUSSION



I. GENERALITES :

1- DEFINITION :

Les craniosténoses (ou craniosynostoses) sont des affections constitutionnelles liées à la fusion prématurée d'une ou plusieurs sutures crâniennes. Elles peuvent s'associer à des anomalies de croissance du squelette facial et entrent alors dans le cadre des faciocraniosténoses. Cette fusion prématurée est responsable d'une absence de croissance harmonieuse du crâne et de la face, et disproportion entre le contenant (le crâne) et le contenu (le cerveau). La conséquence est une dysmorphie crâniofaciale et parfois une hypertension intracrânienne, des troubles visuelles et mentales (1, 2, 3).

Elles peuvent être isolées ou associées à un syndrome polymalformatif (craniosténoses syndromiques).

Leur fréquence, tous types confondus, est estimé dans la littérature 1/2000 naissances (4).

2- HISTORIQUE :

Les craniosténoses sont des déformations tellement frappantes qu'elles avaient attiré l'attention des praticiens bien avant l'ère des épidémiologistes et des généticiens. En effet, la première description des craniosténoses remonte à 400 ans avant J.C quand Hippocrate remarqua un rapport entre la situation des sutures, leurs nombres et la présence des malformations de la tête ; il écrivit donc : « Les têtes des hommes varient de l'un à l'autre et les sutures des têtes de tous les hommes ne sont pas constantes sur la même forme. Aussi, là où il y a proéminence sur la partie antérieure de la tête, les sutures prennent la forme de la lettre T; mais là où il y a proéminence à la partie postérieure, les sutures sont constituées en sens inverse. S'il y a proéminence de la tête en avant et en arrière, les sutures ressemblent à la lettre

H. Celui qui n'a pas de proéminence ni dans un sens ni dans l'autre, celui là a des sutures disposées comme la lettre X. » Farmian et Horrax, Paris 1839-1861, Tome VI, p 285 (5).

Puis en 1851, Virchow apporte les éléments les plus importants ; il découvrit la synostose prématurée des os du crâne ; il classifia les anomalies de forme de la voûte crânienne, essaya d'en expliquer l'origine et emploie le terme de craniosténose pour la première fois : « La croissance osseuse est inhibée dans la direction perpendiculaire à la suture oblitérée. Une croissance compensatrice se produit dans les autres dimensions par distension des sutures restées » (6, 7).

Il a fallu attendre 40 ans après cette découverte pour que la première tentative chirurgicale à visée curatrice soit réalisée par Lannelongue en 1890 et qui consistera en une craniectomie linéaire longitudinale étendue de la suture coronale à la lambdoïde chez une petite fille de 4 ans : « Je pratiquais donc, à un travers de doigt de la ligne médiane une longue et étroite incision crânienne parallèle à la suture sagittale et partant de la suture frontale pour aboutir à la suture occipitale » (6, 3).

Et depuis les connaissances cliniques, étiopathogéniques, paracliniques, chirurgicales n'ont cessé de progresser et c'est ainsi que :

Enslin (1904) décrit les aspects radiologiques de ces déformations.

Party (1905) montra le rapport existant entre malformation crânienne, exophtalmie et cécité.

APERT en 1906 décrit l'Acrocephalosyndactylie.

Crouzon (1912) décrit la dysostose craniofaciale.

Faber et TOWNE réussirent la première craniectomie couronnée de succès en 1924 (8).

Après, plusieurs cas de craniosténoses syndromiques ont été décrit (Pfeiffer, Jackson Weiss, Carpenter...)

La chirurgie crâniofaciale n'a cessé aussi de se développer depuis Paul Tissier (1917-2008) qui restera certainement le plus légendaire. Dans la dernière décennie, il y a une tendance d'origine neurochirurgicale à réaliser dans les trois premiers mois de vie une chirurgie minimaliste, assistée par l'endoscopie (9, 10).

3- RAPPELS:

3-1 Anatomique :

Le crâne est composé de deux parties :

- Voûte crânienne : partie supérieure convexe.
- Base du crâne : partie inférieure ou plancher.

La voûte crânienne est constituée d'os plats séparés par des sutures ou des fontanelles :

- Les os :
 - os frontal en avant.
 - 2 os pariétaux et les écailles temporales latéralement.
 - os occipital en arrière.
- Les sutures :
 - coronale entre l'os frontal et les 2 os pariétaux.
 - sagittale séparant les 2 os pariétaux.
 - Métopique entre les 2 os frontaux.
 - Lambdoïdes séparant les os pariétal et occipital.
 - Pariéto-squameuses séparant l'os pariétal de l'écaille temporale.
- Les fontanelles :
 - Bregmatique, losangique, antérieure
 - Lambdoïde, triangulaire, postérieure.
 - L'astérique, rectangulaire,
 - Le ptérion, rectangulaire

La base du crâne est divisée en trois étages :

- Etage antérieur : os frontal et ethmoïde.
- Etage moyen : sphénoïde et les portions pétreuses des os temporaux.
- Etage postérieur : le clivus du sphénoïde et l'os occipital.

Les os de la voûte sont séparés de ceux de la base par des jonctions chondromembraneuses ou synchondrosutures : La fontanelle lambdaïde, l'astérique, et le ptériorion.

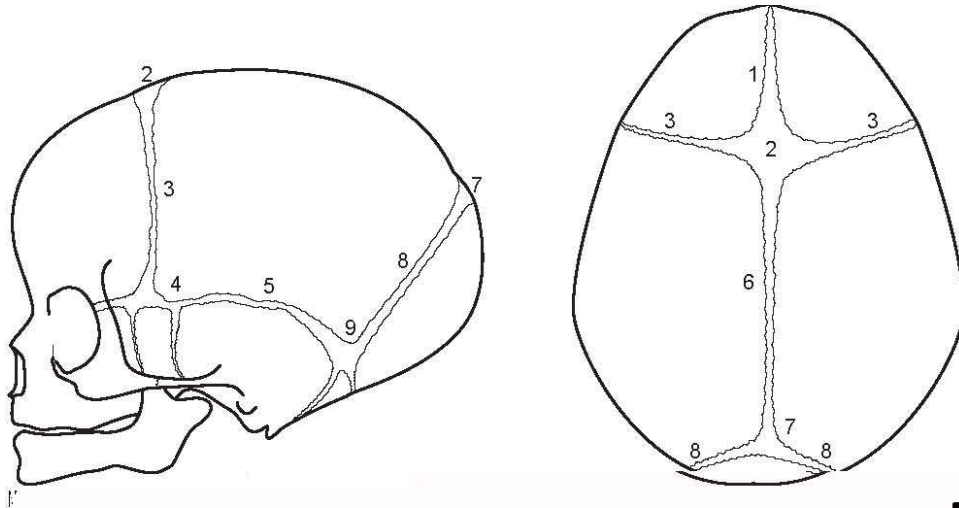


Fig 21 : Crâne normal : principales sutures et fontanelles (1).

1- métopique ; 2- bregma ; 3- coronale ; 4- ptériorion ; 5- pariétoquameuse ;
6- sagittale ; 7- lambda ; 8- lambdaïdes ; 9- astériorion

3-2 Développement du crâne :

a- la phase embryonnaire :

La base du crâne s'ossifie à partir d'un modèle cartilagineux (ossification endochondrale), alors que la voûte est composée d'os qui se forment directement à partir du tissu conjonctif (ossification membraneuse). Les sutures ont la même origine que les os de la voûte.

La voûte du crâne provient essentiellement des cellules de la crête neurale qui migrent à partir du tube neural et se différencient sur place. La seule exception pour la voûte, est l'écaille occipital qui a pour origine mésodermique para-axiale.

Les cellules précurseurs des os de la voûte du crâne forment des amas qui subissent des influences du tube neural et de l'ectoderme de surface (précurseur de l'épiderme). Ainsi, le tube neural exerce une induction qui permet la formation de cartilage, alors que l'ectoderme de surface exerce une induction ossifiante directe. Ces interactions expliquent pourquoi l'ossification de la voûte est si particulière sur le mode membraneux (1,6).

b- la phase foetale :

Ce stade est marqué par l'apparition des premiers points d'ossification au 3ème et 5ème mois de la vie intra-utérine. Les points d'ossification faciaux sont plus précoces que ceux de la voûte.

La période d'ossification s'étend, au-delà de la vie intra-utérine, jusqu'à la 3ème année (phase d'expansion cérébrale). Le développement et la croissance des pièces osseuses se font selon un mode marginal ou radiaire (11,12).

c- la période néonatale :

La croissance de la voûte est étroitement liée à la croissance cérébrale, et cesse avec elle.

Au cours de la première année, la croissance cérébrale est explosive : Le volume cérébral double entre la naissance et 9 mois, tandis que la capacité crânienne a presque triplé à 12 mois. Cette croissance se ralentit ensuite considérablement pour devenir insensible après 3 ans. A partir de ce moment, la croissance se fait essentiellement par les mécanismes de résorption-apposition (1,13).

d- la croissance de la voûte :

Elle dépend d'un système suturaire. Larges de 1 à 10 mm à la naissance, les sutures se ferment progressivement selon un processus de synostose physiologique. Le tissu conjonctif subit un processus de synfibrose puis de synostose. L'ostéogenèse marginale s'effectue au fur et à mesure que les os s'écartent sous l'influence de la poussée encéphalique. Ce sont des sites de croissance passifs.

La synostose débute à l'arrêt de la croissance encéphalique par chute de la poussée intracrânienne.

Les tables internes se fusionnent à 15 mois pour la suture métopique, vers 2 ans pour la suture sagittale et vers 3 ans pour les sutures coronales. La fontanelle lambdoïde se ferme à 2 mois, le ptériorion entre 3 et 6 mois, l'astérique au cours de la 1^{ère} année, et la fontanelle bregmatique vers 18 mois (11,6).

e- Croissance de la base du crâne :

La croissance de la base du crâne dépend d'un système suturaire latéral et d'un système de synchondroses.

Les synchondroses sont des sites de croissance active, qui possèdent un potentiel de croissance indépendant. On les compare aux cartilages de conjugaison des os longs. Ce sont des centres de croissance primaire très sensibles aux agressions. Lorsque la base du crâne ne peut se développer normalement, il existe un retentissement orbito- facial. La dysmorphie orbito- faciale peut ne pas être évidente à la naissance et apparaître progressivement au cours de la croissance (11).

4- ETIOPATHGENIE :

4-1 Pathogénie :

On comprend aisément que les craniosténoses puissent endommager le cerveau, surtout pour les synostoses congénitales et prénatales. En effet, le cerveau croît d'environ 85% de son poids pendant les six premiers mois de vie et de 135% au cours de la première année. Ensuite, sa croissance se ralentit. En cas de craniosténose prénatale, il s'en suit une inadéquation du contenu et du contenant (14). Mais qu'en est-il de la cause de cette anomalie ?

La succession des faits aboutissant à la synostose prématurée d'une suture crânienne est mal connue. La très grande majorité des craniosténoses ont un début prénatal et on peut donc évoquer une anomalie embryologique. Le rôle des sutures dans la croissance du crâne pendant les périodes embryonnaire et fœtale chez l'homme est reconnu depuis très longtemps. La suture doit être considérée comme un réservoir de cellules indifférenciées qui peuvent se multiplier, se différencier en ostéoblastes et s'ajouter au front osseux en croissance. Ainsi, la croissance, à ce niveau, se fait par accréation et non par croissance du front osseux lui même.

Rien ne permet d'écarter cependant une origine purement mécanique de ces synostoses prématurées, et un mécanisme de compression céphalique in utéro a été évoqué par plusieurs auteurs. On ne sait pas si le processus synostosant a pour origine la base ou la voûte du crâne.

Les observations cliniques et radiologiques et les faits expérimentaux abondent, mais amènent les différents auteurs à accuser tantôt la base, tantôt la voûte il est probable que les diverses formes de craniosténoses n'ont pas toutes la même pathogénie.

Quelque soit le *primum movens*, le processus aboutit à une déformation de la voûte du crâne qui associe un rétrécissement perpendiculaire à la suture synostosée et une croissance excessive (compensatrice ?), parallèle à cette suture. Ainsi, par exemple, la synostose sagittale entraîne un défaut de largeur du crâne et son allongement antéro-postérieur, tandis que la synostose bicoronale entraîne un défaut de longueur et un élargissement. Ces mécanismes, connus sous le nom de «Loi de VIRCHOW», n'éclaircissent cependant pas la question de savoir quand et pourquoi telle ou telle suture de la voûte a cessé de fonctionner (1).

4-2 Génétique :

Les craniosténoses syndromiques sont familiales dans 50% des cas et leur transmission est autosomique dominante mais certains cas sont volontiers en faveur d'une hérédité récessive, notamment dans les familles où existe une consanguinité, dans le cas de la fratrie Amish où la craniosténose est probablement liée à une homozygotie pour un gène récessif (14,15). Ceci a permis de localiser des gènes, dont la mutation est responsable de la maladie, sur certains chromosomes : le 10q pour le syndrome de Crouzon (16,17), le 8p et le 10q pour le syndrome de Pfeiffer (18,19), le 10q pour le syndrome d'Apert (20), enfin le 7p pour le syndrome de Saerthre-Chtzen (21). Il faut remarquer que les mutations à l'origine du syndrome d'Apert sont spécifiques, alors que celles à l'origine des syndromes de Crouzon et de Pfeiffer sont non spécifiques et beaucoup plus nombreuses, et que certaines d'entre elles sont observées dans les deux maladies. Les gènes localisés en 8p et 10q sont des récepteurs des fibroblast growth factors (FGFR), également impliqués dans la genèse d'une autre maladie osseuse affectant la base du crâne, l'achondroplasie (15). Dans les formes non syndromiques, des cas familiaux ont été rapportés. Une mutation isolée sur le gène FGFR-3 a été identifiée dans 12% des cas sporadiques et dans 73% des cas familiaux dans une série de 103 enfants avec une craniosténose coronale non syndromique. A ce jour, aucun gène responsable des craniosténoses

par la fermeture des sutures médianes n'a été localisé, et leur étiologie est probablement multifactorielle (22).

4-3 troubles métaboliques et médicaments :

La très grande majorité des craniosténoses n'a pas de cause métabolique reconnue. Une place particulière doit être faite au rachitisme carenciel : il entraîne classiquement un retard de fermeture des sutures crâniennes, mais exceptionnellement il peut, au contraire, s'accompagner d'une synostose prématurée. La dysmorphie reste volontiers modérée. Le risque de survenue d'une craniosténose dans le rachitisme n'est pas chiffré avec précision, non plus que la proportion de rachitismes dans les craniosténoses. Citons également le rachitisme vitaminorésistant hypophosphatémique familial, l'hypophosphatasie et l'hyperthyroïdie (maternelle ou infantile). Dans les antécédents de nos malades, on a retrouvé la notion d'hyperthyroïdie maternelle. Les craniosténoses n'entrent qu'exceptionnellement dans le cadre d'une maladie osseuse généralisée (1).

L'incrimination de certains médicaments dans la genèse des craniosténoses est soulevée dans plusieurs études rétrospectives. La craniosténose de la métopique a été décrite chez des nouveau-nés de mère traitée par phénytoïnes, valproate de sodium et acide rétinoïque, chlordiazépoxyde, nitrofurantoïne et chlorphéniramine mais leur imputabilité est discutée (23, 24). Dans une étude rétrospective de mères qui avaient consommé des médicaments pendant la grossesse et qui avaient donné naissance à un enfant présentant une craniosténose, 41 sur 208 avaient une atteinte métopique/coronale mais les auteurs insistent sur l'absence de corrélation significative entre l'exposition anténatale à l'hydantoïne, au valproate et à la cocaïne et la survenue d'une craniosténose (23).

Dans notre série, on a noté l'exposition intra utérine au valproate chez un trigonocéphale. (Obs n°2)

5- CLASSIFICATION :

Trois paramètres fondamentaux doivent être pris en compte pour classer les craniosténoses :

- la ou les sutures concernées,
- la morphologie crânienne,
- la croissance compensatrice.

Ceci va permettre de les classer en quatre groupes principaux :

- * **Les craniosténoses simples** : Scaphocéphalie, Trigonocéphalie et Plagiocéphalie postérieure.
- * **Les craniosténoses complexes** : Oxycéphalie, Brachycéphalie et Plagiocéphalie antérieure, Crâne en trèfle et Dysplasie cranio-téleocéphalique.
- * **Crâniosténoses syndromiques** : Crouzon, Apert, Saethre-Chotzen, etc
- * **Craniosténoses inclassables** : association de différents types

5-1 Craniosténoses simples :

a- Scaphocéphalie :

Elle est liée à la synostose prématurée de la suture sagittale, d'où un rétrécissement transversal du crâne avec allongement antéro-postérieur excessif et saillie des bosses frontale et occipitale. La face étroite, avec impression d'hypertélorisme ; le front peut être haut avec aspect en poire par rétrécissement des fosses temporales (2,25).

b- Trigonocéphalie :

La synostose prématurée de la suture métopique donne un aspect triangulaire du front avec crête médiane affectant la forme d'une proue de navire, visage allongé, fentes palpébrales orientées en haut et en dehors, hypotélorisme et épicanthus. A la radiographie du crâne, l'os frontal est court et très convexe avec une verticalisation de la paroi interne des orbites (2,25).

c- Pachycéphalie :

Fermeture prématurée de la suture lambdoïde, rare (25).

5-2 Craniosténoses complexes :

a- Oxycéphalie :

Due à l'atteinte bicoronale associée à une atteinte sagittale dans la majorité des cas. Les arcades sourcilières sont reculées et le front, aplati, s'incline anormalement vers l'arrière. Les parois latérales du crâne subissent la même inclinaison vers le centre, et le tout culmine en un sommet bregmatique «en poire». L'angle fronto-nasal est trop ouvert, avec un exorbitisme fréquent. Lorsque la déformation est modeste, on parle d'oxycéphalie harmonieuse (1, 25,26).

b- Brachycéphalie :

Elle est due à la fermeture bilatérale de la suture coronale. Le tableau réalisé est celui d'un crâne court par défaut d'expansion frontale vers l'avant. Les arcades sourcilières sont reculées. La partie inférieure du front est reculée et aplatie, la partie haute du front tend à bomber vers l'avant en surplomb de la face, ou à s'élever exagérément (turricéphalie). Il existe un bombement temporal bilatéral plus ou moins important. Dans l'ensemble, le crâne est aplati et élargi (25).

c- Plagiocéphalie :

Elle est liée à une synostose coronale unilatérale d'où une asymétrie du front qui est aplati et reculé du côté atteint, du crâne et de la face. La voûte crânienne est asymétrique, la suture sagittale est déplacée du côté non synostosé.

L'orbite, du côté atteint, subit un mouvement d'ascension et de recul, d'où l'aspect méphistophélique à la radiographie du crâne. Le globe oculaire se situe à un niveau supérieur au côté normal. La pyramide nasale est déviée, l'arrête osseuse est attirée du côté synostosé. La synostose coronale intéressant également la base du crâne et le ptérion, l'asymétrie faciale s'aggrave au cours de la croissance (2,25).

d- Crâne en trèfle :

Atteinte des sutures coronales et lambdoïdes avec hydrocéphalie. La dysmorphie crânienne est très importante, faite d'un bombement considérable des fosses temporales et d'une sténose latérale des régions fronto-pariétales, réalisant de face l'aspect trilobé caractéristique (25).

e- Dysplasie cranio-télencéphalique :

C'est la synostose de toutes les sutures donnant l'aspect d'un petit crâne avec une hernie bregmatique (25).

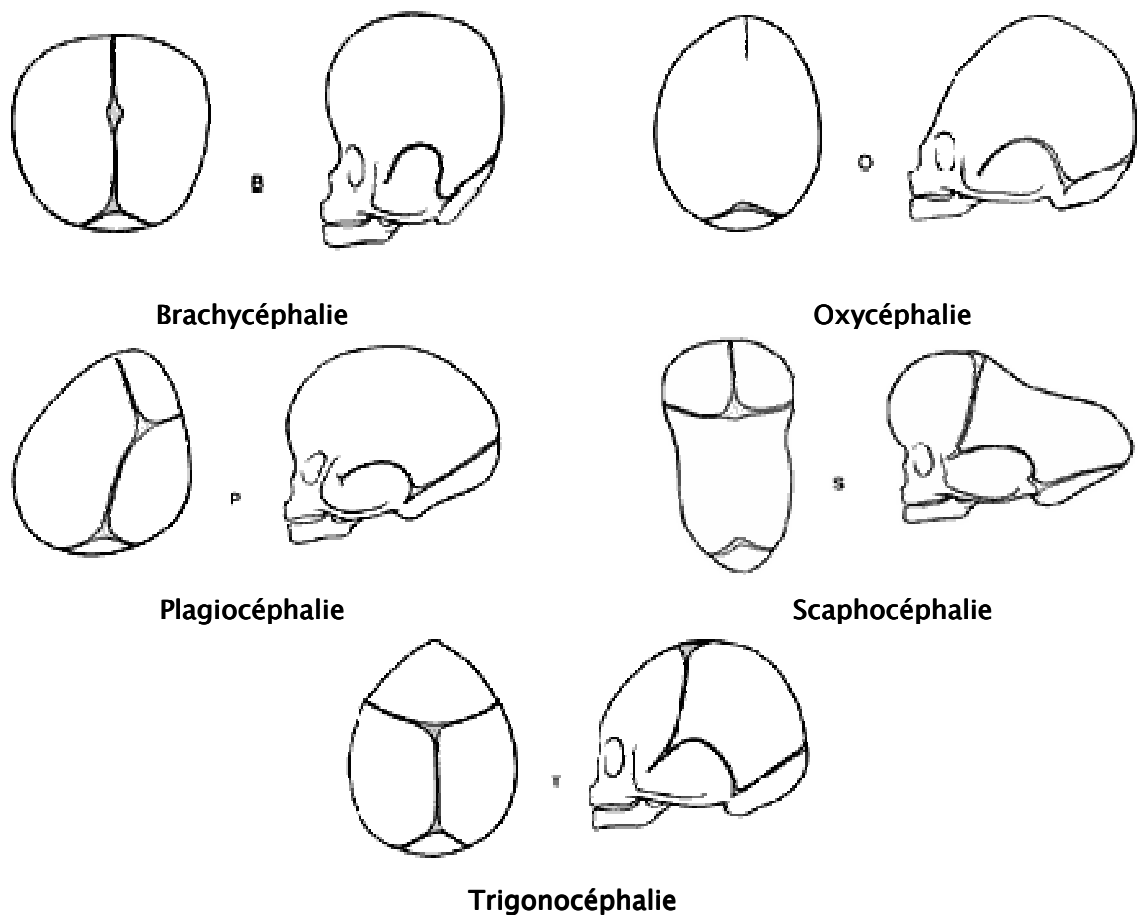


Fig 22 : Principaux types de craniosténose (1)

5-3 Craniosténoses syndromiques : (25, 1,13)

A côté de ces anomalies crâniennes pures, on retrouve des craniosténoses associées à des anomalies de la face et des extrémités. Elles sont à l'origine de la description dans la littérature d'une centaine de syndromes. Les syndromes de Crouzon, d'Apert, de Pfeiffer, de Saether–Chotzen et la dysplasie cranio–fronto–pariétal sont les plus courants et les mieux définis cliniquement.

a- Maladie de Crouzon :

Elle associe une craniosténose et une hypoplasie du massif facial. La craniosténose est de type variable, mais le plus souvent les deux sutures coronales sont concernées. La dysmorphie faciale est caractéristique : exorbitisme et inversion de l'articulé dentaire en sont les éléments les plus marquants, il y a aussi un hypertélorbitisme avec un nez en bec de perroquet. L'HIC et l'hydrocéphalie sont très fréquents. Habituellement peu ou pas visible à la naissance, la maladie de Crouzon est reconnue vers l'âge de 2 ans et s'aggrave progressivement. (Fig 23)

b- Syndrome d'Apert (acrocéphalosyndactylie) :

C'est une malformation majeure, associant une faciocraniosténose et des syndactylies osseuses et membranaires des quatre extrémités. Le syndrome d'Apert est constitué dès la naissance. La craniosténose est toujours bicoronale et respecte le système longitudinal (sutures métopique et sagittale), qui est même anormalement large durant les premiers mois de la vie. Le maxillaire supérieur est très hypoplasique, avec inversion de l'articulé dentaire, et la face est large, avec un nez en bec, un hypertélorbitisme constant et un exorbitisme pouvant, là aussi, être majeur. La syndactylie des doigts et orteils est totale, respectant souvent le pouce et/ou le 5^{ème} doigt (aspect en « moufle » des extrémités). (Fig 24)

c- Syndrome de Saethre-Chotzen :

La craniosténose est variable et n'importe quelle suture peut être atteinte. En général, les deux sutures coronales sont touchées, donnant un front plat et un nez rectiligne. Le ptôsis est fréquent. Les oreilles sont petites et rondes. Au niveau des mains, on note très souvent une

syndactylie membraneuse plus importante entre le 2^{ème} et le 3^{ème} doigt. Le gros orteil est large, parfois duplique, mais non dévié ; on peut observer un gros hallux avec une déformation valgus et, sur les radiographies, une encoche des phalanges terminales.

d- Syndrome de Pfeiffer :

C'est une brachycéphalie associée à des syndactylies membraneuses des mains et des pieds et surtout un élargissement des pouces et du gros orteil avec une frappante déviation en dedans. Une brachydactylie, une synostose des coudes, voire une symphalangie, sont souvent rapportées. Des formes sévères, avec crâne en trèfle ont été décrites mais qui peuvent également s'observer dans les syndromes d'Apert et dans la forme précoce du syndrome de Crouzon.

5-4 Craniosténoses inclassables :

Diverses associations peuvent s'observer : la scaphocéphalie par exemple peut s'associer à une plagiocéphalie, une trigonocéphalie ou une synostose lambdoïde. Comme dans toutes les synostoses multisuturaires, l'hypertension intracrânienne est fréquente.

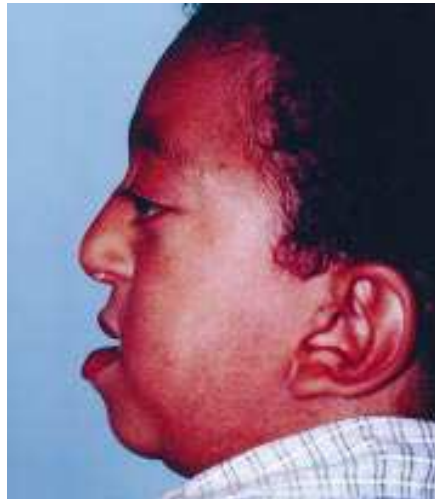

Fig 23 : syndrome de Crowder chez un enfant de 5 ans(1)

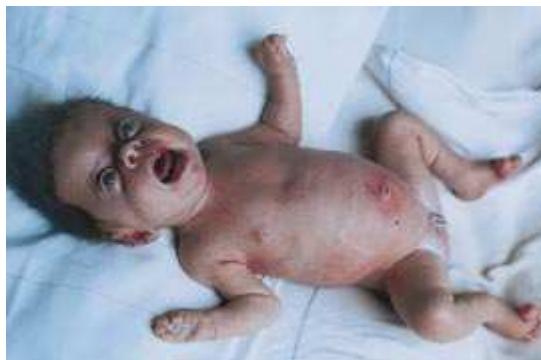

Fig 24 : syndrome d'Apert chez un enfant de 1 mois (1)

II. Etude épidémiologique :

1- La fréquence :

Elle est difficile à apprécier en l'absence de dépistage systématique néonatal. Dans la plupart des études, elle est estimée à 1/2000 naissance (Marchac D. et al.1982, Lajeunie et al.1995, Stephan MW.et al.2001). Elle est plus élevée dans le Maghreb et plus particulièrement l'oxycéphalie (27,28).

BERRADA a rapporté un travail très documenté portant sur 87 cas sélectionnés sur un ensemble de 150 malades vus en consultation et porteurs de craniosténoses confirmées radiologiquement au centre Hospitalier AVERROS à Casablanca, entre 1956 et 1963.

Notre travail est de 12 cas colligés entre 2007 et 2010, mais ce chiffre bas n'est nullement représentatif de la véritable fréquence de cette affection dans notre milieu.

Tableau XII : la fréquence des craniosténoses selon le type de la suture synostosée (1, 15, 29)

Type de craniosténose	Fréquence selon P.Meyer	Fréquence selon Lajeunie et al.	Fréquence selon Lupescu	Fréquence selon notre série
Scaphocéphalie	40 %	48 %	50 %	16 %
Trigonocéphalie	11,5 %	18 %	15 %	16 %
Plagiocéphalie	13 %	14 %	15 %	25 %
Brachycéphalie	6,5 %	6 %	3 %	8 %
Oxycéphalie	8,8 %	8 %	3 %	0 %

Dans la littérature (tableau XII) le type le plus fréquent est la scaphocéphalie alors qu'elle vient dans notre série en deuxième position après les plagiocéphalie.

2- Le sexe :

La prédominance masculine rapportée par la plupart des auteurs n'a pas été retrouvée dans notre série.

Tableau XIII : la fréquence de la craniosténose selon le sexe (4, 29,30)

	Nombre de cas	Masculin	Féminin	Sexe-ratio
Elsherif 1970	25	23	2	11,5
Jouchim 1971	14	4	10	0,4
Alami 1984	53	27	26	1,03
Lupesco 2000	26	17	9	1,88
Ferreira 2005	120	70	50	1,4
Notre série	12	6	6	1

L'absence de prédominance masculine dans notre série, peut être expliquée par le nombre des plagiocéphalies enregistrées et qui sont plus décrites classiquement chez les filles (2, 31).

3- L'âge de découverte :

Tableau XIV : l'âge des craniosténoses au moment du diagnostic

	Nombre de cas	Minimum	Maximum
Jouchim 1971	14	15 heures	5 ans
Alami 1984	53	2 jours	15 ans
Lupesco 2000	26	15 jours	5 ans
Ferreira 2005	120	1 mois	18 mois
Notre série	12	2 mois	4 ans

L'âge de découverte varie dans la littérature de la période néonatale jusqu'à plusieurs décennies d'âge. (Tableau XIV)

4- L'incidence ethnique :

Dans une série de 2023 craniosténoses observées en neurochirurgie à l'hôpital Necker-Enfants malades à Paris, entre 1975 et 1998, 17 % des cas proviennent d'Afrique du Nord. Dans ce groupe, la répartition des types de craniosténoses est particulière : c'est l'oxycéphalie qui prédomine. Parmi les 143 cas d'oxycéphalies observées durant cette période, 74 % proviennent d'Afrique du Nord (1).

Cette incidence n'est pas détectable dans les études Anglo-saxons (2).

Notre série ne comporte que des enfants Marocains.

5- Le rôle de la consanguinité :

BERRADA et HAMIDOU ont soulevé la notion de consanguinité dans leurs séries. Dans les 62 cas de Samuila SANOUSSI à Niamey, La notion de consanguinité existait dans 31.18% des cas.

Dans notre série elle est présente dans 41 % des cas.

6- L'origine géographique :

Dans notre étude, plus que la moitié des enfants sont originaires de Marrakech ceci pourtant ne peut être significatif vu la non présence d'un dépistage systématique au niveau national.

III. Etude clinique :

Le diagnostic des craniosténoses est avant tout clinique. Dans la plupart du temps la dysmorphie est présente dès les premiers mois de vie. Elle est suffisamment caractéristique pour désigner la ou les sutures atteintes dans chaque type de craniosténose et laisse peu de place à d'éventuels diagnostics différentiels (32). Mais il n'y a pas seulement le syndrome dysmorphique, car les craniosténoses peuvent se manifester par des signes ophtalmologiques, neuropsychiques et d'HIC.

1- Syndrome dysmorphique :

Dans notre série, la dysmorphie crânienne a été le signe le plus attirant pour les parents dans plus de 90 % des cas. Les différents types de craniosténoses retrouvés sont illustrés dans le tableau VIII.

L'aspect dysmorphique des différents types de craniosténoses a été déjà cité et bien détaillé au cours du chapitre (CLASSIFICATION).

2- Le syndrome ophtalmologique :

Les signes ophtalmologiques sont à rechercher systématiquement dans les craniosténoses, quel qu'en soit le type. Ils sont particulièrement fréquents dans les craniosténoses syndromiques (33). Ils étaient présents dans 9 cas parmi nos 12 malades, soit un pourcentage de 75 %. Ils peuvent être soit :

- D'origine mécanique intéressant la position et les mouvements des globes oculaires. Ce sont les plus évidents. Ils comprennent essentiellement : l'exophtalmie, le strabisme, l'hypertélorisme.
- Des troubles de la fonction visuelle, ils comprennent : l'atteinte de l'AV pouvant aboutir à la cécité, les modifications du FO, les troubles du champ visuel et les troubles de la réfraction.

2-1 les atteintes oculaires :

a- L'exophtalmie ou l'exorbitisme :

L'exophtalmie est un symptôme majeur. Elle est axiale, irréductible, bilatérale (quoique parfois asymétrique). Elle est due à la réduction de la capacité orbitaire par inclinaison du plafond de l'orbite en bas et en arrière ; l'occlusion des yeux devient alors impossible et les malades sont exposés aux ulcères de cornée par insuffisance des fonctions ciliaires et lacrymales ; une blépharorrhaphie peut s'imposer (34). Sa fréquence est variable selon le type de la craniosténose.

L'exophtalmie ou l'exorbitisme a été noté dans notre série chez 5 malades, soit un taux de 41 %.

b- L'hypertélorisme :

Se définit comme un écartement exagéré entre les deux globes oculaires ; il peut être mesuré cliniquement par l'espace inter-caronculaire ou inter-pupillaire et radiologiquement par

la distance entre les parois internes des orbites, sa gravité provient non seulement de son retentissement esthétique, mais aussi de sa conséquence sur la motilité oculaire (35).

L'hypertélorisme est un trait commun à la plupart des craniosténoses syndromiques, il est moins fréquent dans les autres formes (36).

JL. DUFIER a rapporté l'hypertélorisme dans 63,5 % d'oxycéphalie, 62,5 % de maladies de Crouzon et 60 % de syndrome d'Apert (35).

Dans notre série, l'hypertélorisme a été observé chez un cas de Sd d'Apert (obs n° 4), il doit être différencié de simple télécanthus (élargissement intercanthal sans atteinte osseuse) (35) qu'on a noté dans un cas (obs n°8).

c- Le strabisme :

Les troubles oculomoteurs sont fréquents dans les cranio-facio-sténoses, dont plusieurs facteurs pathogéniques sont associés : agénésie musculaire, malposition des globes oculaires et des muscles induite par la malposition orbitaire, mais aussi troubles sensoriels associés(36).

Les plagiocéphalies sont responsables de nombreux troubles oculomoteurs (37, 38, 39).

Nous avons relevé dans notre série 2 cas de strabisme convergent ; chez un plagiocéphale (obs n° 10) et chez un cas de Sd d'Apert (obs n° 4).

d- Autres signes :

Le nystagmus accompagne souvent l'exophtalmie et le strabisme et peut s'expliquer par le déséquilibre de la vision binoculaire et la baisse de l'acuité visuelle.

Les paralysies oculomotrices sont exceptionnelles car la fente sphénoïdale est peu concernée. Quant aux troubles oculaires (cataracte, fibres à myéline...etc.), leur présence semble fortuite (34).

2-2 les troubles fonctionnels :

a- L'acuité visuelle :

Elle peut être touchée, soit par atteinte du nerf optique, comme en témoigne un œdème papillaire, liée à une hypertension intracrânienne (38) surtout rencontrée dans l'oxycéphalie et la maladie de Crouzon.

Il peut s'agir aussi d'une atrophie optique, soit d'origine primitive par compression du nerf optique dans son canal trop étroit ou déformé, soit plus fréquemment d'atrophie postœdémateuse, suite à une hypertension intracrânienne passée inaperçue.

La fonction visuelle peut être atteinte par kératopathie d'exposition, voire par certaines anomalies du segment antérieure associées. Ces kératopathies d'exposition sont la conséquence de l'exophtalmie (36).

Dans notre étude ; une baisse de l'acuité visuelle a été retrouvée chez un enfant qui a une scaphocéphalie (obs n° 3).

b- Les modifications du fond d'œil :

Dans le cadre des craniosténoses, deux anomalies essentielles sont à rechercher par l'examen au fond d'œil : l'œdème papillaire ; retrouvée dans notre série chez 2 malades et l'atrophie optique qu'on n'a pas notée chez aucun de nos malades.

L'œdème papillaire et sa conséquence ultime, l'atrophie optique, constituent un des problèmes majeurs des craniosténoses non traitées à temps. Leur fréquence varie selon les types de craniosténoses (38) : là aussi ; on note qu'aucune craniosténose n'est totalement indemne de problème visuel, mais l'oxycéphalie et la maladie de Crouzon comportent un risque particulièrement élevé. (Tableau XV)

Stavron et al. (40) ont souligné que les troubles visuels liés à l'HIC sont particulièrement fréquents dans les craniosténoses vues tardivement, et dans les formes récidivantes.

Tableau XV : pourcentage d'œdèmes papillaires et d'atrophies optiques dans les principaux types de craniosténoses. La préservation des brachycéphalies s'explique probablement par le fait qu'elles sont vues avant l'âge de 6 mois (38)

	Œdème papillaire	Atrophie optique
Scaphocéphalie	0,4	0,1
Trigonocéphalie	0,3	0
Plagiocéphalie	0,8	0
Brachycéphalie	0	0
Oxycéphalie	9,8	12,7
Complexe	4,3	0,9
Apert	3,2	0
Crouzon	16,6	3,4
Sarthre-Chartzen	0,4	0,1
Pfeiffer	5,6	1,9
Dysplasie cranio-fronto-nasale	0	0
Autres syndromes	4,1	0,9

3- Syndrome d'hypertension intracrânienne (HIC) :

Dans la mesure où elle est due au conflit de croissance entre encéphale et crâne(41,42), l'HIC est chronique et n'atteint que rarement les valeurs très élevées qu'on observe dans les processus expansifs intracrâniens. Elle ne comporte donc pratiquement jamais de risque vital. De même, ses manifestations cliniques sont rarement au complet, souvent réduites à des céphalées et plus souvent encore complètement absentes (1).

Les enregistrements de la pression intracrânienne(PIC) dans les craniosténoses ont permis de préciser un certain nombre de points (43,44):

- aucun type de craniosténose n'est complètement indemne du risque d'HIC, mais la fréquence de celle-ci augmente avec le nombre de sutures atteintes (Tableau XVI)
- la fréquence de l'HIC augmente avec l'âge ;
- la corrélation entre fond d'œil, radiologie et PIC est médiocre : parmi les enfants ayants une HIC prouvée, 84 % avaient un fond d'œil normal et 35 % n'avaient pas

d'impression digitiformes au moment de l'enregistrement de l'HIC (étude faite par D.Renier et al. en 2006) ;

- le niveau neuropsychologique est corrélé avec la PIC.

Ces faits montrent l'utilité de l'enregistrement de la PIC dans les cas où l'indication opératoire est incertaine (44).

Tableau XVI : Fréquence de l'hypertension intracrânienne dans les différents types de craniosténoses. Donnée fondée sur 595 enregistrements de pression intracrânienne (D.Renier et al.2006)

Type	Nombre de cas	% d'HIC
Scaphocéphalie	256	15,2 %
Trigonocéphalie	38	7,9 %
Plagiocéphalie	63	12,7 %
Brachycéphalie	32	31,3 %
Oxycéphalie	99	61,6 %
Complexes	18	44,4 %
Crouzon	32	68,8 %
Apert	20	45 %
Autres Syndromes	31	29 %

Dans notre série, les signes d'HIC sont présents dans 3 cas avec un pourcentage de 25 %.

4- les signes neuropsychiques :

Leur fréquence est diversement appréciée selon les auteurs. L'appréciation des facultés intellectuelles reste difficile surtout chez le nourrisson qu'il n'est pas possible de tester et pour lequel on se fie uniquement sur le retard des acquisitions (perturbation de tonus et des réflexes archaïques, puis des signes de l'éveil et enfin le retard de la marche et du langage).

Par la suite une étude psychométrique pourra être envisagée, celle ci permettra d'apprécier l'état de départ ainsi que l'évolution ultérieure, donc l'efficacité de l'intervention.

Nous ne pouvons pas avancer une étude précise, dans la mesure où le quotient intellectuel n'a pas été étudié chez nos malades, mais on peut citer le retard psychomoteur retrouvé dans 3 cas ce qui représente 25 % des malades.

Les répercussions mentales des craniosténoses sont liées à plusieurs facteurs, qui s'enchevêtrent :

- le type de craniosténose : le retard mental s'observe surtout dans les formes syndromiques. Dans les craniosténoses non syndromiques, les atteintes multisuturaires sont plus à risque que les autres, et l'oxycéphalie paye là le plus lourd tribut, mais les formes monosuturaires ne sont pas à l'abri (45, 46, 47,48). Dans notre série le retard psychomoteur est retrouvé chez deux cas de craniosténose syndromiques et chez un cas de scaphocéphalie.
- L'HIC : l'évaluation du quotient de développement ou du quotient intellectuel montre des valeurs significativement plus basse lorsqu'il existe une HIC (33). Les signes d'HIC sont présents chez deux cas de notre série présentant un retard psychomoteur.
- L'âge au diagnostic : le retard mental et d'autant plus fréquent que l'enfant est plus âgé au moment du diagnostic (33).
- Les malformations cérébrales associées : elles jouent évidemment un rôle. Cela a été bien démontré dans le syndrome d'Apert(49,50) ; où les anomalies du septum pellucidum sont fréquents et de mauvais pronostic. Dans notre étude, le cas qui avait retard psychomoteur avec Sd d'Apert est porteur d'une agénésie du septum lucidum et partielle du corps calleux. L'hydrocéphalie associée est également à mentionner (51).
- Le retentissement psychologique de la dysmorphie sur l'enfant, sur les parents et sur la relation mère-enfant (52, 53,54).

5- Troubles respiratoires :

Des difficultés respiratoires sont fréquentes dans les formes syndromiques, soit du fait de la rétrusion du maxillaire supérieur, soit du fait de la compression bulbaire par engagement cérébelleux. On peut observer des syndromes d'apnées du sommeil sévères. Ces troubles respiratoires aggravent le risque de retentissement neuropsychologique et le risque d'HIC (1).

6- CRANIOMETRIE CLINIQUE :

Il est vrai que c'est l'étude du développement cérébral qui explique le développement de la boîte crânienne vu que cette dernière dépend de la croissance encéphalique ; mais ceci n'est pas applicable aux craniosténoses. C'est dire l'intérêt que revêtent les méthodes craniométriques cliniques puis radiologiques.

6-1 Craniométrie clinique :

Les mensurations cliniques sont source d'erreurs étant donné que le crâne osseux est entouré d'une enveloppe cutanée grasseuse et musculaire dont l'épaisseur est variable suivant les régions. Cependant la craniométrie clinique garde un grand intérêt (35).

6-2 Périmètre crânien :

Le périmètre crânien représente la plus grande circonférence de la voûte englobant les bosses frontales, pariétales et la partie la plus saillante de l'occiput. Dans le cas des craniosténoses, ce paramètre est insuffisant car il ne renseigne pas sur la forme du crâne dont la croissance n'est pas homogène dans toutes les directions (35).

6-3 Les diamètres :

Deux diamètres sont importants à considérer :

- **Le diamètre antéro-postérieur** qui joint la glabelle au point le plus éloigné de la voûte occipitale.
- **Le diamètre bipariétal** ou largeur maximal correspond à l'écartement maximal entre les deux bosses pariétales à l'aplomb des conduits auditifs externes.

A ces deux mesures fondamentales, on peut également ajouter la mesure du diamètre frontal minimum, ce diamètre doit être évalué à l'aide du compas à branches dont les olives sont frontales.

Ce diamètre permet d'apprécier la largeur de la partie antérieure du crâne (35).

7- Les malformations associées :

Il faut rechercher deux grands types de malformations associées :

- Malformations somatiques extra-neurologiques, notamment cardiaques, urinaires, digestives, des extrémités.
- Malformation du système nerveux central, cérébrales notamment, ou rachidiennes (spina bifida, exceptionnellement associé aux craniosténoses). La recherche des malformations cérébrales est systématique car elles peuvent, d'une part, modifier le pronostic, d'autre part, nécessiter leur traitement propre avant l'intervention sur la craniosténose (14,55).

Les malformations associées sont assez fréquentes dans les formes syndromiques. L'hydrocéphalie est au premier rang de ces anomalies.

Sur la série totale de Necker-Enfants malades 22% des enfants ont au moins une malformation associée (25).

Dans notre série, le tiers des malades ont des malformations associées faites de :

- Atrésie choanale droite (obs n° 12)
- Hydrocéphalie (obs n°4, obs n°5)
- Agénésie du septum lucidum et du corps calleux (obs n° 6).

IV. Examens complémentaires :

Le diagnostic de la craniosténose et de son type est avant tout un diagnostic clinique. L'imagerie radiologique standard et/ou scannographique tridimensionnelle a un intérêt pour la compréhension de l'anatomie, pour la planification du traitement chirurgical et pour le dépistage des malformations associées intra et extra-crâniennes.

1- Radiographie du crâne :

La radiographie standard et ses trois incidences habituelles (face, profil, Worms et Bertton) reste un moyen simple pour confirmer le diagnostic dans la plupart des craniosténoses (56, 57, 58). Les signes directs de craniosténose sont la disparition des sutures qui perdent au stade précoce leur aspect dentelé, ensuite qui présentent des condensations des berges suturaires et à la fin qui disparaissent par la fusion complète. Il existe souvent une saillie osseuse en regard de la portion soudée de la suture (29).

Les déformations de la voûte et de la base du crâne reproduisent sur les radiographies les données de l'examen clinique. Il n'y a pas toujours de corrélation entre l'étendue de la soudure anormale d'une suture et l'importance de la déformation du crâne (29). Dans les formes évoluées de craniosténoses on trouve des signes indirects d'HIC sous forme d'impressions digitiformes qui se traduisent par des plaques claires, arrondies séparées par lignes opaques, localisées aux zones synostosées ou diffuses. Chez le nourrisson, ces impressions digitiformes amincissent parfois la voûte du crâne de façon majeure, réalisant des lacunes (59,60).

Dans notre série, 8 malades ont bénéficié d'une radiographie du crâne soit un pourcentage de 66 %.

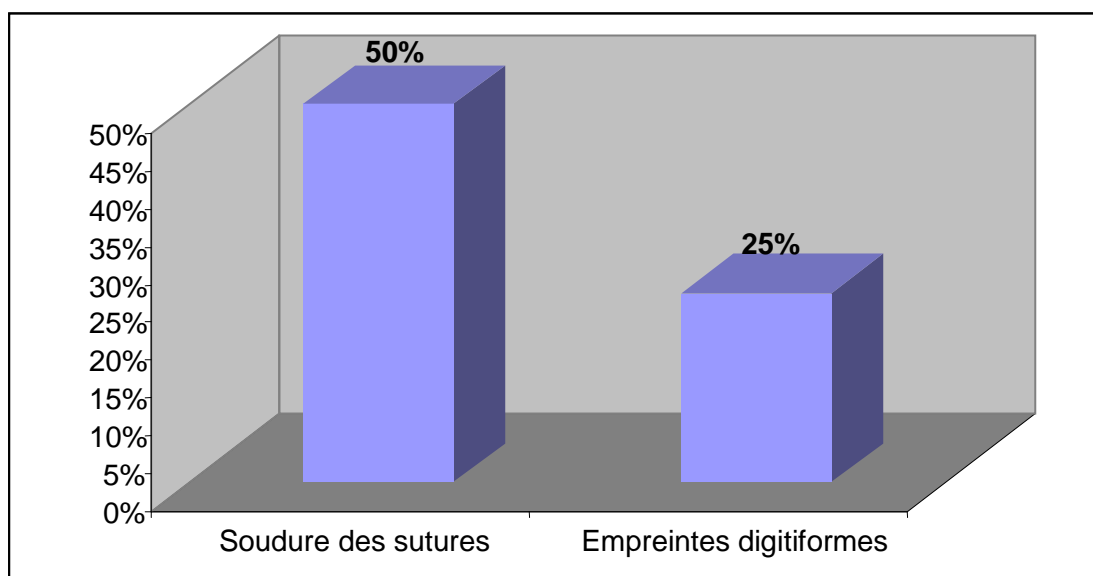


Fig 25 : pourcentage des anomalies radiographiques

2- Apport de la TDM et du scanner tridimensionnel (3D) :

Si le diagnostic de craniosténose simple est le plus souvent accessible sur les clichés simples, l'analyse de l'étendue exacte de l'anomalie suturaire est moins précise que sur les examens Tomodensitométriques (57, 58,61), et le scanner s'est vite imposé dans le bilan préopératoire des craniosténoses, en particulier pour les formes asymétriques et complexes(62,57) ; ainsi il mettra en évidence les anomalies parenchymateuses sous-jacentes. Les reconstructions tridimensionnelles facilitent la planification du geste chirurgical par l'individualisation précise des sites de craniectomie(63,61).

2-1 TDM :

Sur un examen TDM toutes les sutures peuvent être rapidement identifiées sur une coupe axiale, à part la suture sagittale qui est mieux visualisée en coupe coronale vu son volume réduit (7).

a- A l'état normal :

Les sutures sont larges avec un léger rétrécissement des bords. Les sutures coronales, lambdoïdes, sagittales et squameuses peuvent être facilement identifiées. La suture métopique peut être identifiée jusqu'à l'âge de trois ans.

b- Dans les craniosténoses :

Une suture synostosée est épaissie, avec typiquement des berges saillantes sur les deux faces, intra et extra crânienne (59), et les résultats varient en fonction du siège de la suture.

2-2 Le scanner tridimensionnel (3D) :

Le scanner 3D s'est imposé dans la dernière décennie comme la méthode d'exploration tomodensitométrique privilégiée dans le bilan pré chirurgical des craniosténoses(64,65). Ses avantages par rapport à une acquisition séquentielle sont multiples :

- La rapidité d'acquisition limite les artefacts liés aux mouvements de l'enfant et améliore la qualité des reconstructions tridimensionnelles ;

- les reconstructions 3D sont de qualité supérieure à celles obtenues en scanner séquentiel utilisant des coupes chevauchées (66) permettant un bilan précis des déformations de la base ce qui permet de programmer une chirurgie plus élargie que certaines techniques conventionnelles et une analyse précise du résultat post opératoire et des éventuels défauts séquellaires justifiables d'une chirurgie de reprise(67,60) ;
- l'examen peut être réalisé sous simple prémédication, voire sans aucune sédation dans les premières semaines de vie ;
- plusieurs études tendent à montrer que l'irradiation délivrée lors de l'examen est moindre en acquisition spiralée qu'en acquisition séquentielle.

Tableau XVII : sensibilité et fiabilité diagnostique du 3D surfacique par rapport aux images sources selon Tartaro (64)

Suture	3D surfacique	Images sources
Sagittale	90,7 %	90,7 %
Métopique	100 %	95,5 %
Lambdoïde droite	90,9 %	86,4 %
Lambdoïde gauche	93,9 %	90,9 %
Coronale droite	85,7 %	83,7 %
Coronale gauche	91,1 %	91,1 %

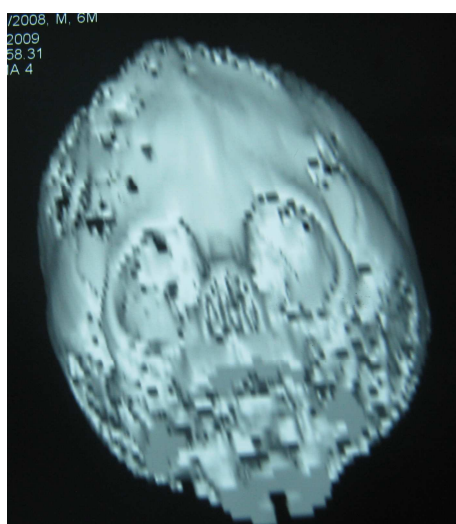


Fig 26 : image du scanner 3D d'une trigonocéphalie

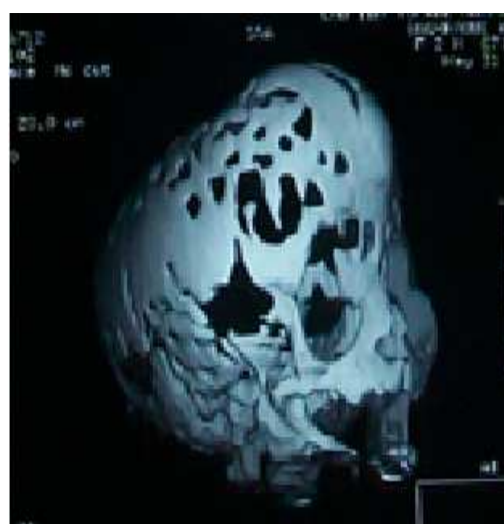

Fig 27 : aspect tridimensionnel de Crâne en Trèfle

3- L'IRM :

L'IRM n'a d'intérêt que dans certaines formes syndromiques où elle recherchera des malformations associées éventuelles. Ainsi, dans le syndrome de Crouzon on décrit 72 % de malformation de Chiari, dans le syndrome d'Apert peuvent exister des anomalies du corps calleux. Dans ces craniosténoses syndromiques on décrit quelques observations avec hydrocéphalie liée à une gêne du retour veineux cérébral par sténose de la base. Ceci peut être confirmé par l'angiographie en résonance magnétique (3).

4- La scintigraphie :

En complément du bilan clinique et radiologique d'une craniosténose, la scintigraphie de la voûte crânienne présente un indéniable intérêt pour l'établissement du diagnostic et de la conduite à tenir en renseignant sur l'activité fonctionnelle d'une suture. Cet apport doit être nuancé du fait que la réalisation et l'interprétation sont très délicates et peuvent rendre cet examen rebutant, son apport au-delà de 5 ans paraît mineur (68).

En fait les nombreux faux positifs dus à la réaction hyperactive d'une suture normale, et les faux négatifs dus à la présence d'un bourrelet palpable ou radiographique, rendent la scintigraphie crânienne moins exacte, plus coûteuse et a un rôle limité dans l'évaluation de la craniosténose par rapport à la radiographie standard et à la TDM 3D (69).

5- Electroencéphalogramme :

Cité à titre indicatif, l'EEG ne représente pratiquement plus d'intérêt diagnostique devant les examens radiographiques (radio du crâne et la TDM 3D).

Dans notre série aucun malade n'a pratiqué un EEG

6- Enregistrement de la pression intracrânienne :

La mesure de la PIC, éventuellement répétée durant la phase la plus rapide de la croissance cérébrale paraît un moyen essentiel d'apprécier précisément la réalité et l'importance du risque fonctionnel dans les craniosténoses. L'étude des corrélations entre PIC, l'intervention réalisée et les résultats cliniques, devrait permettre à l'avenir de mieux déterminer quelles sont les craniosténoses à traiter ? Quelles sont les meilleures interventions ? Et quelle est la meilleure période pour opérer ? (60)

V. Diagnostic prénatal des craniosténoses :

Le diagnostic prénatal des craniosténoses est rare. Peu de véritables séries ont pour l'instant été publiées, et la littérature repose essentiellement sur des cas cliniques rapportant généralement des formes syndromiques très marquées.

Le diagnostic prénatal échographique des craniosténoses est fondé sur le typage des sutures affectées et la découverte d'anomalies associées (70).

La recherche des mutations connues dans le liquide amniotique peut aider au diagnostic quand cela peut avoir une importance pronostique (70).

VI. Diagnostic différentiel :

Les vrais problèmes diagnostiques sont ceux des déformations crâniennes, et se posent différemment selon qu'elles sont symétriques ou non.

1- Déformations symétriques :

Le problème le plus courant est celui des microcrânies. La craniosténose est facilement éliminée lorsque cette microcrânie est harmonieuse. Les sutures sont d'ailleurs perméables à la radiographie. Le problème peut être plus difficile lorsqu'il existe un front fuyant ou légèrement

triangulaire et lorsque les sutures sont mal visibles sur les clichés du crâne. Dans ces cas, l'absence des anomalies de la base et les impressions digitiformes prend une grande valeur diagnostique (1).

Toujours dans le cadre des déformations symétriques nous citerons :

- Les déformations fugaces d'un accouchement dystocique.
- L'épaississement de la voûte crânienne fréquemment rencontré dans les ictères hémolytiques et qui rend les sutures difficilement visibles. Ces sutures restent cependant perméables.
- Certaines ostéochondrodysplasies s'accompagnent de déformations crâniennes sans synostose suturaire.
- L'ostéopétrose comporte souvent une macrocraînie et des troubles visuels, mais l'aspect radiologique est caractéristique (60).

2- Déformations asymétriques :

Le problème le plus courant est celui des plagiocéphalies posturales qui peuvent être prises pour des synostoses coronales unilatérales. En effet, elles réalisent une asymétrie de la voûte du crâne due à un méplat pariéto-occipital unilatéral discret sans bombement compensateur (ni frontal homolatéral, ni occipital controlatéral) (71).

Les radiographies du crâne montrent presque toujours que les sutures lambdoïdes sont normales. Il s'agit donc d'un aplatissement positionnels, de plus en plus fréquents depuis les consignes de décubitus dorsal dans le cadre de la prévention de la mort subite du nourrisson (1).

VII. Traitement chirurgical :

1- But du traitement chirurgical :

Le traitement des craniosténoses est essentiellement chirurgical, dont le but est :

* De permettre une expansion normale de l'encéphale pendant sa période de croissance maximale, en évitant une reconstruction osseuse trop rapide, la suppression d'une HIC voire même sa prévention.

* d'atténuer les conséquences inesthétiques de la craniosténose.

Il nous semble utile de rappeler l'évolution historique dans le principe de ce traitement et dans les techniques utilisées.

2- Historique du traitement chirurgical :

L'histoire du traitement chirurgical des craniosténoses est courte, puisque la première tentative a été réalisée le 9 mai 1890 par Lannelongue.

Pendant 80 années, de nombreuses techniques sont décrites, mais elles varient peu dans leurs principes ; et ce n'est qu'à partir des années 70, que l'on voit se dessiner les bases des techniques actuelles (60).

On peut donc considérer qu'il existe deux périodes dans l'histoire du traitement chirurgical des craniosténoses :

- La première de 1890 à 1971, période pendant laquelle les interventions visent à décompresser les structures cérébrales et laissent à la croissance spontanée post-opératoire le soin d'effacer la dysmorphie (60).
- La seconde de 1971 à nos jours, période pendant laquelle les techniques visent à corriger dans le même temps le volume et la forme (60).

2-1 Techniques classiques :

En 1890, Marie Lannelongue réalisa la première intervention pour craniosténose, pour tenter de corriger le retard mental d'un enfant. Cette proposition fut, par la suite appliquée aux microcéphalies et à d'autres cas de déficiences mentales incurables, et fut écartée, jusqu'à ce que Faber et Towne la reprenne en 1927 insistant sur le diagnostic et la nécessité de prévenir l'hypertension intracrânienne (HIC) et de corriger la dysmorphie. Par la suite, les techniques opératoires prolifèrent. Visant à traiter ou prévenir l'HIC, toutes étaient fondées sur des craniectomies plus ou moins étendues, allant de la simple ouverture des sutures synostosées à la craniectomie étendue à toute la voûte. Ces craniectomies ne prévenaient pas ou mal le risque de récurrence. Pour lutter contre ce risque, certains auteurs proposèrent de « stériliser » la dure mère en la badigeonnant d'une solution de teinture d'iode ou du réactif de Zenker ; d'autres proposèrent de réséquer le feuillet superficiel de la dure mère. Toutes ces techniques ont en commun de ne concerner que la voûte du crâne, laissant en place et intact le rebord orbitaire supérieur, ce qui explique les médiocres résultats morphologiques dans toutes les craniosténoses affectant la région frontale (72).

Nous ne citerons que la craniectomie linéaire sagittale, qui reste utile dans certaines scaphocéphalies. Elle emporte la suture synostosée, du bregma au lambda, et doit être complétée par une craniotomie en arrière des coronales et en avant des lambdoïdes pour favoriser la correction de l'allongement crânien antéro-postérieur. Un volet libre occipital peut la compléter, lorsque le bombement postérieur est excessif. Les zones craniectomisées sont partiellement comblées par des fragments osseux libres afin d'éviter les défauts de réossification.

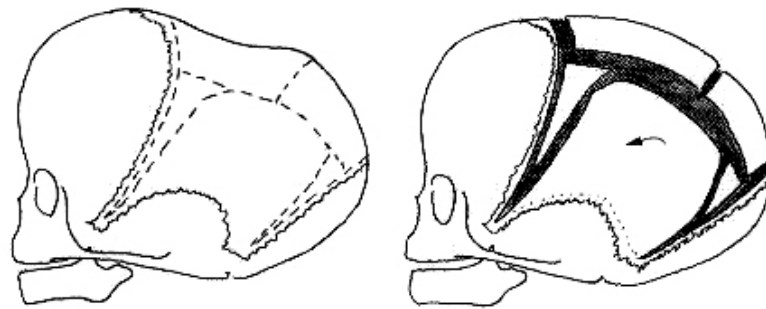


Fig 28: Exemple de craniectomies linéaires dans le traitement précoce de la scaphocéphalie (72).

De simples volets libres pariéto-temporaux de décompression restent également de mise dans les cas où il existe une HIC sans dysmorphie crânienne ou avec dysmorphie modeste. Il en est ainsi de certaines oxycéphalies, de certaines maladies de Crouzon et de rares cas de craniosténoses non syndromiques vues tardivement.

2-2 Techniques crâniofaciales :

Les premières interventions à visée esthétique, mises au point au début des années 1970 par Paul Tessier, étaient réalisées chez des adultes, puis au terme d'une réflexion sur la dynamique de la croissance crâniofaciale, la nécessité d'effectuer des gestes d'ostéotomie fronto-orbitaire chez l'enfant a été démontrée (73). Grâce aux progrès de l'anesthésie-réanimation les techniques opératoires mises au point chez l'adulte ont été transposées aux nourrissons (3).

Paul Tessier a proposé le premier, en 1971 de remodeler radicalement le front reculé des faciocraniosténoses type Crouzon ou Apert en réalisant un avancement horizontal. Le bandeau frontal étant maintenu latéralement par une fixation (74).

En 1972, Rougerie propose de traiter les craniosténoses en réalisant simultanément une libération de la croissance encéphalique et un remodelage de la voûte crânienne (5) et ce par mobilisation de volets libres maintenus en bonne place par des taquets osseux et des ostéosynthèses. Cependant, il ne touchait pas au bandeau supra-orbitaire, se contentant de superposer un volet osseux au devant de lui pour simuler un avancement (74).

Cette méthode de traitement apporte des avantages considérables dans la mesure où elle associe à un geste de décompression une correction satisfaisante de la dysmorphie crânienne. La croissance crânienne ultérieure est préservée par l'aménagement de zones de craniectomie correspondant à la topographie des sutures synostosiques (5).

Stricker et Montaut, en 1972, sont les premiers à proposer l'association des deux techniques précédentes. Ils proposaient une dépose et une remise en bonne place du bandeau chez le jeune enfant en réalisant, en particulier pour les oxycéphales, une bascule du bandeau frontal, avec des greffes osseuses latérales et une transposition de volets osseux pédiculés sur le muscle temporal. Cette pédiculisation limitait les possibilités d'ajustement des volets et empêchait un éventuel retournement des pièces osseuses (74).

Marchac, en 1974, présente la bascule en avant du bandeau orbito-naso-frontal avec découpe en Z dans la fosse temporale assurant un réglage et une contention facile sans greffon osseux, associée à une transposition de volets frontaux osseux libres retournés à 180° le plus souvent, pour reconstituer un front de bonne courbure. En 1979, Marchac et Renier présentent le « Front flottant ».

« Nous avons alors cherché à désolidariser au maximum le front et la face de la base du crâne et du reste de la calotte crânienne en associant l'avancée frontale et la craniectomie orbito-coronale, le front étant refixé en position avancée uniquement au niveau de la face. Il est ainsi flottant, la poussée cérébrale devant assurer la propulsion antérieure, entraînant la face » (5).

Depuis, nombreuses étaient les techniques chirurgicales qui ont été décrites. Cependant, elles s'inspirent toutes des précédentes, à savoir, en ce qui concerne les trigonocéphalies et les plagiocéphalies, la réalisation simultanée d'un bandeau fronto-orbitaire et de volets osseux crâniens (5).

Cette chirurgie est maintenant assez largement diffusée, nécessitant la collaboration d'une équipe de chirurgie crâniofaciale (neurochirurgien+chirurgien maxillo-facial ou plasticien) et d'une équipe d'anesthésie-réanimateurs ayant une expérience dans la prise en charge des nourrissons.

3- Le bilan pré-opératoire:

Le bilan pré-opératoire doit répondre à de multiples questions, dictées par des impératifs nombreux et d'ordres très différents : pédiatriques, esthétiques, génétique, sociaux (72).

Dans tous les cas, il faut :

- 1) Comprendre la dysmorphie, en fonction des éléments morphologiques cliniques et para cliniques ;
- 2) Apprécier le retentissement fonctionnel ;
- 3) Dépister les malformations associées, notamment cérébrales, et classer le syndrome malformatif ;
- 4) Préparer l'acte opératoire.

Il apparaît donc que la prise en charge de ces enfants ne peut correctement être réalisée que par une équipe complète, spécialement orientée vers l'étude des problèmes posés par les malformations crâniofaciales, composée ainsi de :

- Intervenants crâniofaciaux : chirurgiens plasticiens, neurochirurgiens, anesthésistes-réanimateurs ;
- Groupe d'évaluation : généticiens, pédiatres, psychologues, neuroradiologistes ;
- Spécialistes faciaux : ophtalmologistes, chirurgiens maxillo-faciaux, ORL, orthodontistes.

4- les problèmes neurochirurgicaux posés par la chirurgie crâniofaciale des craniosténoses : (72)

La correction des dysmorphies crâniofaciales exige une exposition par voie intracrânienne des structures osseuses. Ces abords larges, le plus souvent bilatéraux, posent certains problèmes chirurgicaux, particulièrement chez le nourrisson. La chirurgie secondaire chez l'enfant ayant déjà été opéré pour sa craniosténose pose des problèmes supplémentaires.

4-1 Les volets osseux :

Ils sont libres et presque toujours à cheval sur la ligne médiane. Leur découpe se fait à partir de trous de trépan dont le siège doit être soigneusement choisi : d'une part, ils doivent être assez nombreux pour permettre le meilleur décollement possible de la dure-mère avant les ostéotomies ; d'autre part, ils doivent respecter les zones de la voûte qui serviront à la reconstruction ultérieure. Enfin, ils doivent autant que possible éviter les zones d'adhérence avec les sinus veineux. Ils sont donc forcés à la demande, en fonction du type de la malformation et du type d'intervention projetée. Plusieurs difficultés peuvent se rencontrer :

a- Chez le nourrisson :

Un soin particulier doit être apporté à la dissection de la fontanelle bregmatique, au niveau de laquelle le périoste est en continuité avec la dure-mère. Ceci est du domaine de la routine en neurochirurgie pédiatrique, mais la fontanelle est ici souvent anormale, par exemple très asymétrique dans les plagiocéphalies ou anormalement agrandie par une béance importante de la suture métopique dans la maladie d'Apert. Le décollement de la dure-mère, à cet âge, est également assez difficile au niveau des sutures qui restent fonctionnelles, du fait des adhérences.

Les formes inclassables, associations variables de craniosténoses simples, peuvent au maximum réaliser un tableau de pansynostose, où toutes les sutures sont fusionnées. Particulièrement en cas de craniosténoses très évoluées ou des formes complexes (pansynostose), la table interne de la voûte est profondément remaniée par les impressions cérébrales qui amincissent l'os, parfois considérablement, et sont séparées par des spicules osseux, véritables « stalactites » s'incarcérant dans la dure-mère. Dans ces cas, les déchirures de la dure-mère sont à craindre.

b- A tous les âges :

Il faut se méfier des sinus dure-mériens, se rappeler que le sinus longitudinal supérieur peut ne pas être strictement médian mais, au contraire, déplacé latéralement, particulièrement dans les plagiocéphalies, et que les sinus latéraux sont en règle asymétriques. Une exploration

angiographique pré-opératoire est à prévoir, par TDM ou IRM, avant toute intervention de reconstruction du pôle postérieur du crâne.

Toute ouverture méningée accidentelle doit être soigneusement suturée pour prévenir le risque de contamination bactérienne post-opératoire (en particulier lorsque les cavités aériennes de la base ou les fosses nasales doivent être ouvertes), et pour préserver la ré-ossification post-opératoire.

4-2 La suspension de la dure-mère :

La règle de suspendre la dure-mère dans le but de prévenir toute collection sanguine extra-durale post-opératoire n'est pas applicable ici, du fait de la fréquente avancée frontale réalisée, qui place, en fin d'intervention, l'os à 2 cm en avant du plan méningé. Il n'est donc pas possible d'amener la dure-mère au contact de l'os. Ainsi est créé un espace mort, théoriquement source d'hématome et de risque infectieux. Ces complications sont cependant très rares.

5- la Tactique opératoire générale (72) :

L'installation du nourrisson ou de l'enfant correspond à l'approche neurochirurgicale classique de la voûte par une incision bicoronale de type Cairns-Unterberger. Des variations d'incision peuvent être utiles selon les cas : une incision biseautée vers l'arrière avec zigzag dans la région temporale laisse une cicatrice plus facile à cacher dans les cheveux. Pour les scaphocéphalies, Renier propose une incision très postérieure, pré- ou rétro-lambdoidienne, qui restera cachée, mais à l'âge où le sommet du crâne se dégarnira éventuellement.

Le visage de l'enfant, nez inclus, est gardé dans le champ opératoire. Une infiltration locale sous cutanée, puis intra dermique, avec du sérum additionné d'adrénaline (1/100 000) est réalisée. Cette infiltration a un effet vasoconstricteur qui diminue la perte sanguine et aide à la dissection. Le décollement du scalp peut se faire directement dans le plan sous périoste. Lorsqu'un avancement important du bandeau supra orbitaire est prévu, un décollement séparé du scalp et du périoste est réalisé, ce qui augmente la laxité. L'hémostase du scalp doit être

minutieuse et l'électrocoagulation des vaisseaux principaux est associée à la mise en place de clips de Le Roy sur la tranche de section. Toute la région fronto-orbitaire est exposée, et il faut parfois dégager au burin le nerf sus-orbitaire d'un canal osseux afin d'exposer le rebord orbitaire supérieur.

Pour les sections osseuses, le craniotome peut être dangereux lorsqu'il existe des irrégularités d'épaisseur osseuse (les impressions digitiformes). Ces irrégularités et les adhérences, voire les incarcérations osseuses, augmentent beaucoup le risque de section accidentelle de la dure mère. La scie oscillante est utilisée habituellement, ce qui a l'avantage de réaliser un trait fin et régulier, et économise les surfaces d'os déposé. Les volets osseux levés sont maintenus immergés dans une solution de sérum additionnée d'antiseptiques.

En fin d'intervention, le muscle temporal (lorsqu'il a été décollé) doit être soigneusement réinséré avec un fil résorbable et le scalp suturé en un ou deux plans, sur un ou deux drains non aspiratifs, connectés à un système de récupération permettant d'utiliser le sang drainé en postopératoire.

La tarsorrhaphie provisoire par un point marginal de fil fin n'est pas effectuée systématiquement, sauf pour les faciocraniosténoses avec exorbitisme important afin de prévenir le chémosis postopératoire.

5-1 Scaphocéphalies :

C'est la craniosténose la plus fréquente, elle représente 16 % des craniosténoses dans notre série.

Le but du traitement des scaphocéphalies est d'obtenir un raccourcissement antéro-postérieur et un élargissement transversal, en corrigeant le bombement frontal et/ou le bombement occipital, le cas échéant (3, 72).

→ Avant six mois : – les premiers mois de la vie paraissent la meilleure période pour traiter les scaphocéphalies. Il existe, en effet, durant cette période, une grande malléabilité de la boîte crânienne autorisant l'utilisation de simples craniectomies qui, si elles sont correctement dessinées, amène le plus souvent un remodelage complet et parfait de la voûte. (Fig 28)

Une bande osseuse sagittale médiane de 4 cm de large, englobant toute la suture synostosée, est déposée, allant donc du bregma jusqu'au lambda. Un triangle osseux rétro-coronal est ensuite déposé (ou maintenu pédiculé), de même qu'un triangle pré-lambdaïde. Les pariétaux peuvent ainsi être écartés sur la charnière constituée par la suture pariéto-squameuse de chaque côté, et remodelés « en bois vert », afin de restaurer une bonne courbure transversale et une bonne largeur du crâne. Les fragments osseux déposés sont retaillés et remodelés, puis remis en place sans ostéosynthèses (utilisation éventuelle du colle biologique). Lorsque le pôle occipital est fortement bombé, on peut discuter de réaliser en complément un volet occipital libre (fig 29), qui n'est pas indispensable à ces âges, car le bombement occipital tend à se corriger du fait de l'élargissement donné au niveau pariétal, qui diminue l'allongement antéro-postérieur de l'encéphale. Il en est de même du bombement frontal (72,75).

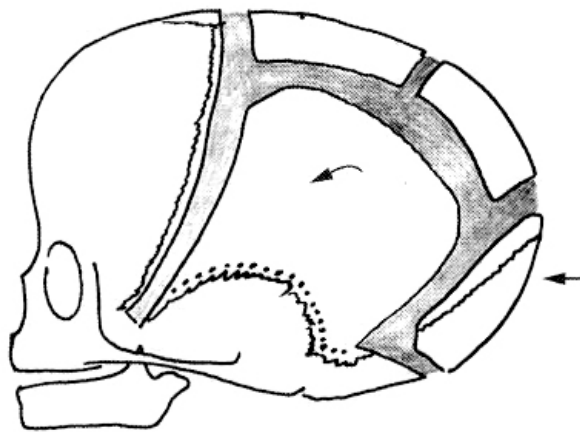


Fig 29: Un volet occipital peut compléter les craniectomies pariétales (72).

→ Après l'âge d'un an : on ne peut plus compter sur la malléabilité crânienne qui a permis d'obtenir un bon remodelage par simples craniotomies dans les premiers mois : il faut déposer et transposer. On dépose une série de volets à cheval sur la ligne médiane, tracés en fonction de la déformation, incluant souvent le front lorsqu'il est très bombé (incluant même parfois les arcades sourcilières), et l'occiput si nécessaire. Du fait de l'adhérence des sutures lambdaïdes, le décollement du pôle occipital est le plus dangereux : le risque d'ouverture d'un sinus veineux est grand. Lorsqu'on envisage ce geste, il est souhaitable d'avoir réalisé un

repérage vasculaire par TDM ou IRM. On pourrait appeler cette technique une reconstruction « en douelles de tonneau ».

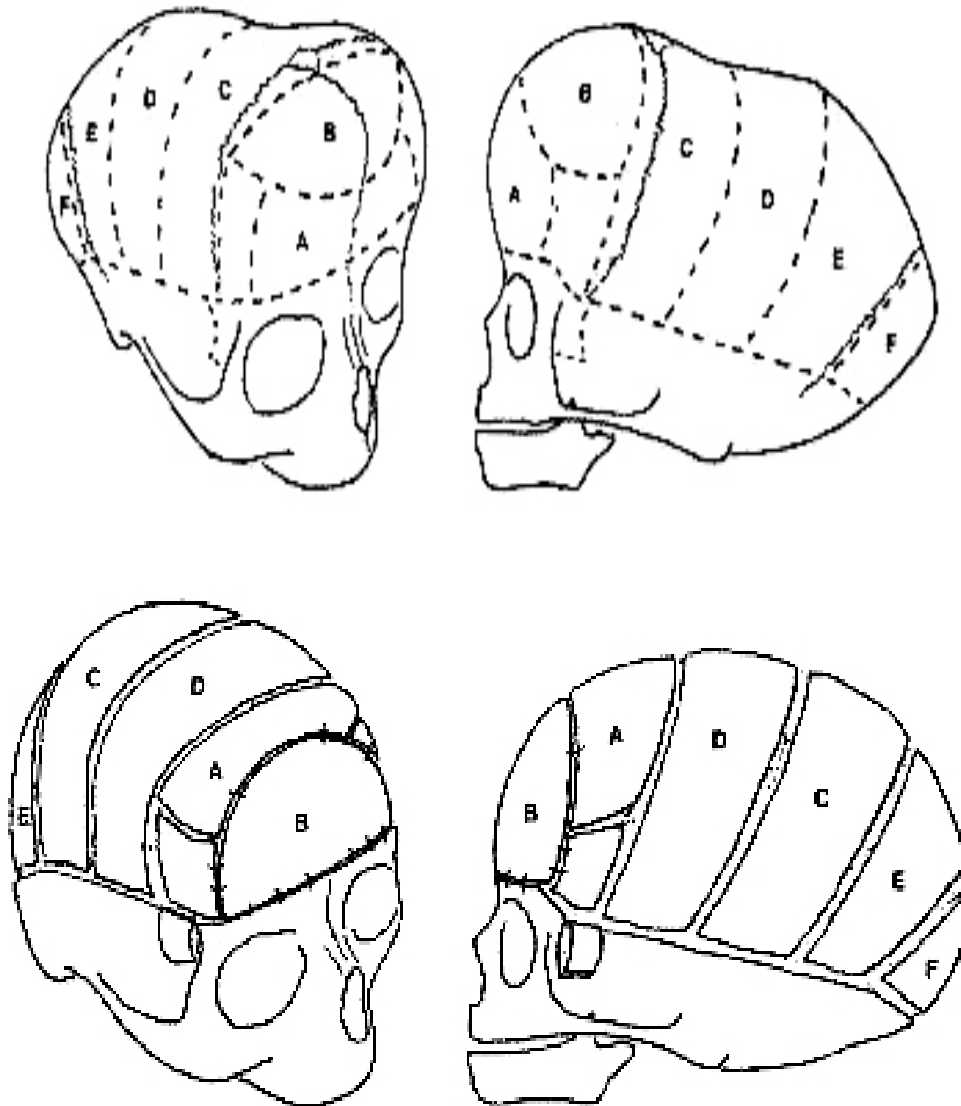


Fig 30 : Remodelage de la voûte par transposition de volets (72)

→ Entre six mois et un an : la stratégie est moins systématisée. La craniectomie péripariétale reste de mise, mais son résultat sur l'allongement antéro-postérieur du crâne est moins sûr : il faut y adjoindre, bien souvent, un geste sur le pôle frontal ou le pôle occipital.

5-2 Trigonocéphalies :

Elles représentent aussi 16 % des formes de craniosténose de notre série.

En dehors des formes mineures dans lesquelles un simple meulage extra crânien d'une crête métopique est suffisant (76) (mais où l'indication opératoire est fort discutable), l'attitude est celle d'une reconstruction fronto-orbitaire complète avec prélèvement d'un néo front sur la voûte crânienne, vers 7-8 mois. Le prélèvement du néo-front est réalisé, soit dans la partie frontale haute, soit dans la région fronto-pariétale en cas d'angulation trop importante du front, dont la largeur globale est alors trop petite, soit encore dans la région pariétale médiane, à cheval sur la suture sagittale. Dans ce dernier cas, il faudra consolider la ligne médiane du nouveau front avec une petite plaque osseuse ou une micro plaque résorbable fixée à la face interne de l'os.

La reconstruction concerne également le bandeau supra-orbitaire, qui est déposé et ouvert sur la ligne médiane. Cette ouverture, destinée à effacer la V trigonocéphalique, peut se faire « en bois vert » ou, mieux, en sectionnant complètement le bandeau en deux moitiés, et en fixant (au fil résorbable) chaque hémi-bandeau à la base du néo-front. Le tiers externe du rebord orbitaire supérieur, toujours trop saillant, est réséqué de chaque côté.

Ce montage front-bandeau est fixé sur les os propres du nez à l'aide de deux micro-plaques résorbables convergentes vissées ou rivetées. Les parties latérales (temporales) du front doivent être reconstruites avec un soin particulier, afin d'élargir le diamètre bitemporal, toujours trop étroit dans les trigonocéphalies. Les zones déhiscentes résiduelles sont comblées à l'aide des fragments osseux, collés sur la méninge ou synthésés, selon leurs sièges et leurs tailles. Habituellement, il ne persiste aucune zone osseuse non recouverte en fin de reconstruction. Les muscles temporaux doivent être soigneusement réinsérés au fil résorbable.

Le résultat morphologique est, dans l'ensemble, excellent, à la seule réserve d'un creux frontal latéral ou fronto-temporal bilatéral qui apparaît souvent à retardement vers l'âge de 3 ans et qui persiste, et va même parfois en s'aggravant, pouvant nécessiter une retouche esthétique secondaire.

Certains auteurs ont proposé d'adjoindre à la reconstruction frontale une correction de l'hypertélorisme. Mais c'est dangereux et inutile (72). Dangereux car, ce faisant, on ouvre les fosses nasales, ce qui augmente le risque infectieux. Inutile car la correction avant l'âge d'un an de la dysmorphie fronto-orbitaire entraîne constamment une correction de l'hypertélorisme, aussi bien cliniquement que radiologiquement (3,75).

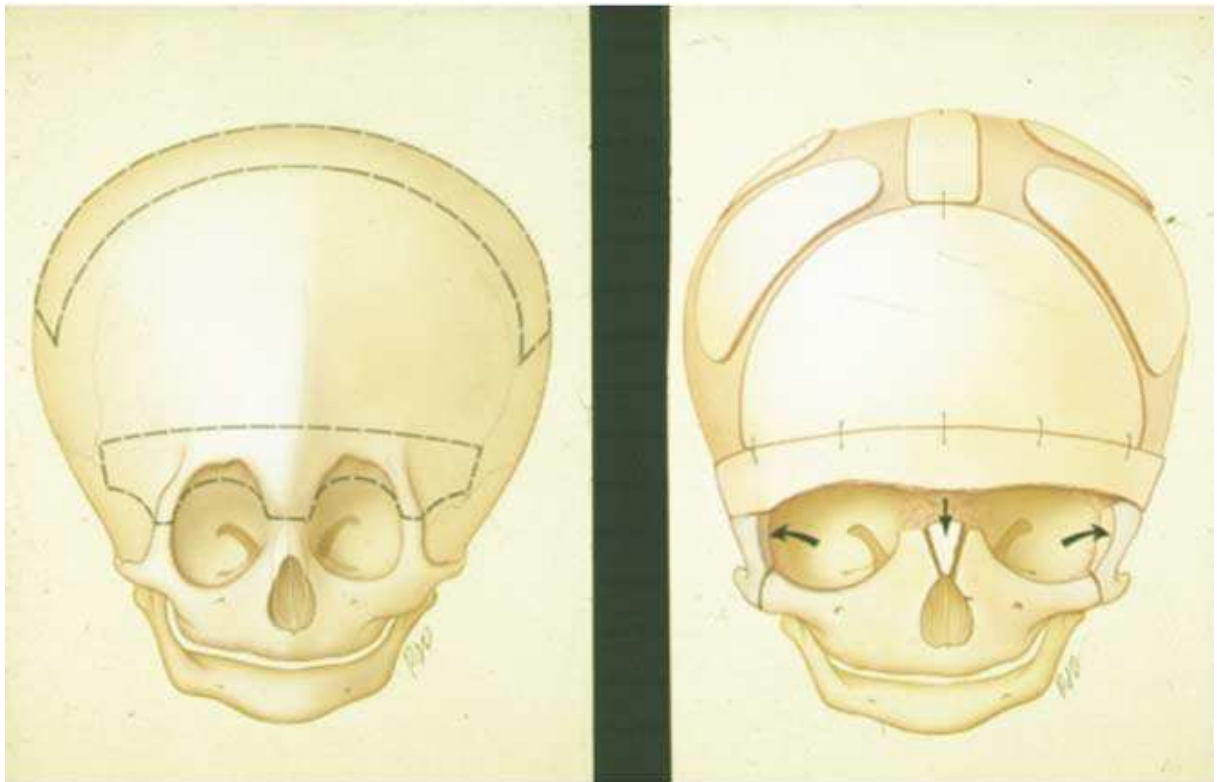


Fig 31 : Schéma opératoire de la trigonocéphalie (77)

5-3 Plagiocéphalies par synostose coronale unilatérale

Vient en 1^{ère} position (25%) dans notre série avec une prédominance féminine.

Pour les plagiocéphalies, la discussion entre remodelage unilatéral et bilatéral n'est pas encore tranchée. E. Arnaud et al. pensent que la meilleure technique consiste en un remodelage bilatéral du bandeau supra orbitaire avec avancement unilatéral, et prélèvement d'un néo-front (72).

Le remodelage de la région temporale, qui est souvent bombée (formes syndromiques), n'est pas systématique mais doit être associé, si cela est le cas. La jonction fronto-malaire du

côté reculé est avancée, sa nouvelle position étant maintenue à l'aide d'une petite cale osseuse triangulaire. L'utilisation de plaques d'ostéosynthèse résorbables est souhaitable (72).

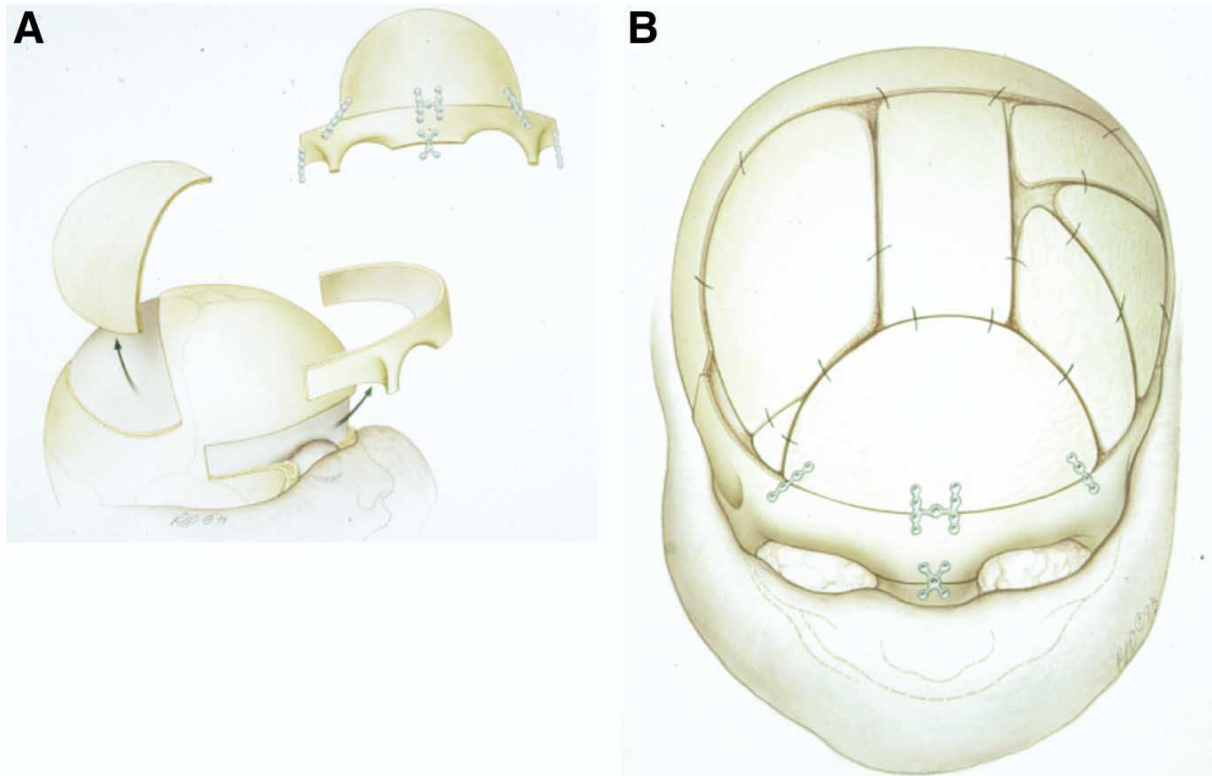


Fig 32 : Schéma opératoire de la plagiocéphalie (77)

5-4 Brachycéphalies :

Dans les brachycéphalies, un avancement global, d'autant plus important que l'enfant est plus jeune, est nécessaire. En effet, dans les brachycéphalies opérées (comme c'est souhaitable) avant l'âge de 6 mois, il faut prendre en compte la nécessité d'une expansion cérébrale rapide et importante, que la craniosténose avait bridée.

E Arnaud et al. avaient espéré initialement que la poussée cérébrale pourrait propulser, en même temps que le front, le massif facial, et ils fixaient le front en position avancée uniquement au niveau du massif facial (racine du nez et rebord orbitaire latéral), sans fixation entre le front et la voûte crânienne : c'est ce qu'ils avaient appelé « le front flottant »(78). L'expérience a montré que cet espoir était vain et qu'il n'y a pas d'avancée faciale générée par

l'expansion cérébrale (79). Ils fixent donc maintenant le front au reste de la voûte, et la règle est d'utiliser des ostéosynthèses résorbables.

a- L'avancement fronto-orbitaire isolé

En 1973, intervenant sur un enfant de 2 ans présentant une maladie de Crouzon avec exophtalmie extrême, des difficultés opératoires avaient amené D. Marchac et J.Cphignon à ne faire qu'un avancement horizontal du bandeau frontal de 1 cm, sans avancer la face(80). Un aspect grotesque de balcon au-dessus d'une face reculée était redouté, mais, en fait, cet avancement frontal isolé avait amélioré l'exorbitisme de l'enfant, et l'avancement facial avait été remis à plus tard.

Fondés sur cette expérience, D.Marchac et D.Renier ont entrepris, à partir de 1975, d'effectuer un avancement frontal isolé chez les nourrissons présentant des faciocraniosténoses le plus tôt possible, c'est à dire vers l'âge de 2-3 mois, qu'ils présentent ou non des signes d'hypertension intracrânienne. Il est rapidement apparu qu'un avancement de 2 cm, qui paraît considérable sur un crâne de bébé, était le minimum indispensable pour obtenir un bon résultat à long terme. Une large tranchée coronale correspondant à l'avancement du front était laissée, avec la fixation classique latérale du bandeau frontal par tenon-mortaise selon Paul Tessier, ce qui réalisait un bandeau frontal avancé mais remis en continuité avec la paroi latérale du crâne. (Fig 33)

Les résultats ont paru extrêmement encourageants, tant sur le plan morphologique que sur le plan de la décompression cérébrale (72).

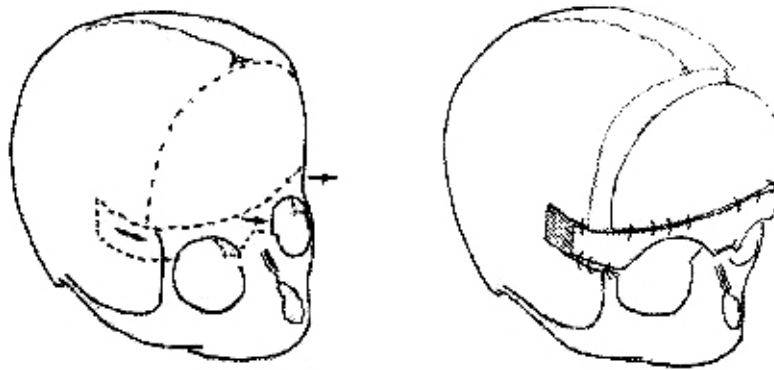


Fig 33 : Schéma opératoire pour la brachycéphalie (technique de Paul Tessier) (72).

b- La craniectomie orbito-coronale

McCarthy et al (81), reprenant les travaux de Blundell et de Mc Laurin et Matson (82), proposent, en 1977, de réaliser une large craniectomie coronale prolongée dans l'orbite, emportant le ptérior et la paroi externe de l'orbite en arrière du rebord orbitaire, pour rejoindre la fente sphéno-maxillaire, ils recommandent une intervention au cours des premières semaines de vie, et présentent quelques résultats démonstratifs sur le plan du développement. Tous les cas ne sont cependant pas favorables à cette technique, mais il a semblé logique de mettre le raisonnement en pratique, c'est à dire de libérer effectivement tout le front tout en laissant le cerveau libre de le propulser en avant (72).

c- Le front flottant

C'est dans la lignée de ces réflexions qu'a été conçu le procédé dit « du front flottant »(78). L'avancée frontale a été associée à la libération coronale, le front étant fixé en position avancée uniquement au niveau de la face, laissant en arrière, et latéralement, une large tranchée coronale. La dépose du bandeau frontal entraîne la libération fronto-sphénoïdale et fronto-éthmoïdale. La fixation en position avancée du bandeau frontal se faisant ensuite uniquement sur la face, racine du nez et malaires, le front n'est plus retenu latéralement, il devient flottant, la poussée cérébrale étant libre d'assurer la propulsion antérieure. (Fig 34)

Cette technique s'est avérée satisfaisante pour le traitement précoce de la brachycéphalie, mais n'a pas permis l'avancée faciale concomitante escomptée pour les faciocraniosténoses (79).

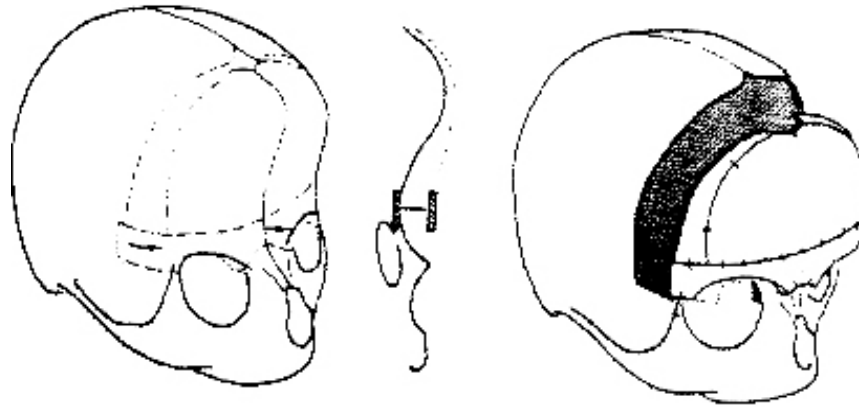


Fig 34 : Le « front flottant » (72).

d- La variante monobloc du front flottant (D. Renier, 1995)

Lorsque la rétrusion frontale est harmonieuse, c'est à dire lorsqu'il n'existe pas de concavité supra-orbitaire, on a proposé de déposer le front et le bandeau en une seule partie, c'est à dire de ne pas séparer le bandeau supra-orbitaire du front (Fig 35). Cette technique, facilitée par la présence d'une fontanelle bregmatique encore perméable, représente cependant un degré accru de complexité dans la réalisation de la procédure. Néanmoins, elle présente l'avantage de diminuer le risque de résorption osseuse (72).

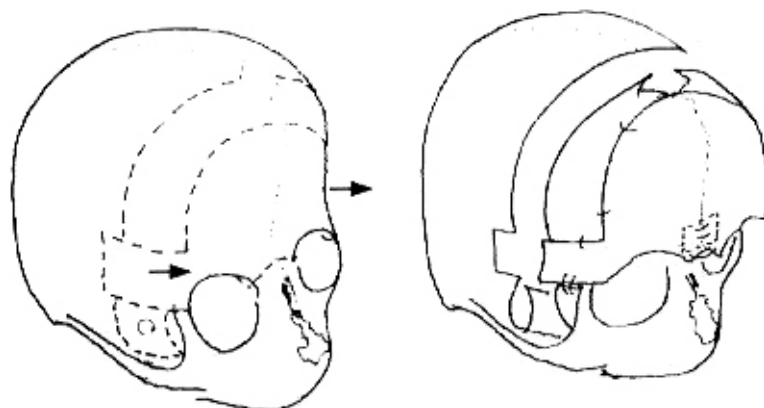


Fig. 35 Variante monobloc du « front flottant ».

e- L'expansion postérieure première :

Certaines brachycéphalies s'accompagnent non seulement d'une brièveté de l'étage antérieure de la face, mais aussi d'une brièveté de la partie postérieure du crâne, qui semble aplatie ; ce sont les formes à prédominance turricephalique. Hockley et al. (83) ont proposé une stratégie de traitement différente chez les plus jeunes des patients, consistant en une expansion postérieure première. Cette attitude vise à prévenir la survenue d'un engagement cérébelleux, et laisse un pôle antérieur vierge pour un avancement frontal (ou fronto-facial) différé (Fig 36). Cette stratégie permettrait de réduire la tendance turricephalique de certaines brachycéphalies par un allongement antéro-postérieur par les deux extrémités. Selon E. Renier et al. il semble s'agir d'une stratégie intéressante, notamment dans certaines brachycéphalies non syndromiques, dans le syndrome d'Apert, et dans les cas de maladie de Crouzon présentant un engagement des amygdales cérébelleuses (72).

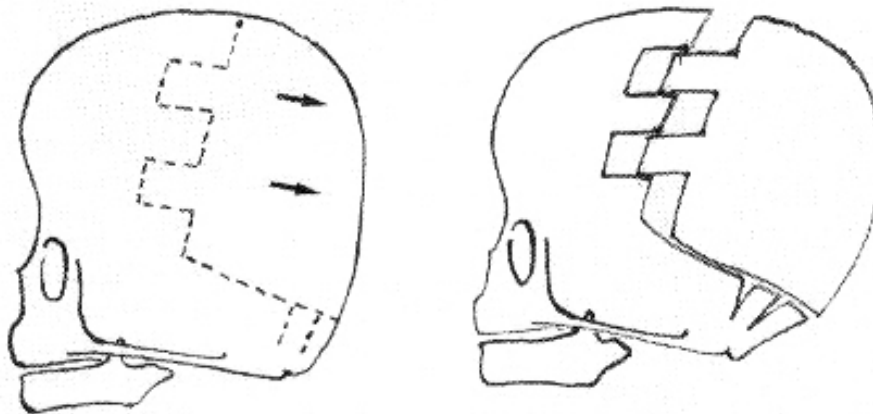


Fig 36 : Schéma opératoire de l'expansion postérieure « tenon- maurtaise » (72).

f- L'hypertélorbitisme

Lorsque la craniosténose coronale, s'accompagne d'un hypertélorbitisme, la tentation est grande de traiter le problème orbitaire, dans le même temps que la craniosténose. L'expérience a montré que les résultats de ce traitement simultané sont décevants et qu'il ne faut pas l'entreprendre. L'épaisseur de l'os est insuffisante pour assurer un montage solide, ce qui explique ces résultats médiocres. Il faut traiter séparément la synostose coronale et

l'hypertélorisme, ce qui signifie qu'il faut reporter la correction de ce dernier à plus tard, par exemple à l'âge de 5 ans, juste avant l'entrée dans la scolarité élémentaire (72).

5-5 Oxycéphalies :

Les craniectomies linéaires ou totales assuraient habituellement la décompression, mais elles corrigeaient mal la dysmorphie frontale. Rougerie, Derome et Anquez, neurochirurgiens travaillant avec Paul Tessier, proposèrent en 1972 de mobiliser des volets osseux frontaux libres et de les appliquer en avant du bandeau supra orbitaire qui était laissé en place dans sa position reculée (84).

Montaut et Stricker (85) proposaient une correction plus complète, en réalisant une bascule du bandeau supra-orbitaire maintenu par des cales osseuses latérales. Pour corriger le front supérieur, une transposition osseuse était réalisée en conservant les volets osseux pédiculés sur le muscle temporal, ce qui limitait les possibilités de mobilisation.

En 1973, était décrite la technique de correction de l'oxycéphalie, toujours utilisée (72). Les deux principes de base en sont :

- ✓ La bascule du bandeau frontal avec une découpe en Z d'un prolongement latéral dans la fosse temporale, permettant un réglage et une contention simples, sans greffe osseuse ;
- ✓ La réfection du front supérieur à l'aide d'un volet osseux libre, le plus souvent une transposition avec retournement à 180°. (Fig 37)

Les résultats fonctionnels sont très satisfaisants dans le cas où ces troubles représentaient l'élément essentiel de l'indication opératoire. La disparition des impressions digitiformes et de l'œdème papillaire est habituelle et témoigne de la normalisation de la PIC. Les signes fonctionnels à type de céphalées et de vomissements disparaissent. L'amélioration du comportement de ces enfants est une observation fréquente. Les troubles de la vision ne sont, en revanche, que stabilisés. L'acuité visuelle, lorsqu'elle était abaissée, ne se normalise jamais après intervention. Sur le plan morphologique, l'amélioration fronto-orbitaire est évidente dès la

période post-opératoire, et se maintient avec la croissance. Le sinus frontal peut apparaître, également du fait de la normalisation de la PIC (3,86).

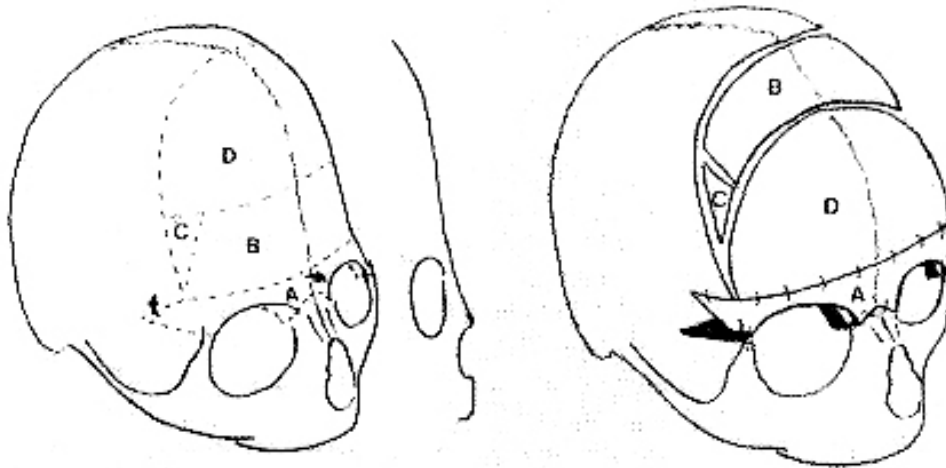


Fig 37: schéma opératoire de l'oxycéphalie (72).

6- Traitement des faciocraniosténoses avec distraction :

6-1 Principes généraux :

Il faut souligner la différence fondamentale entre les craniosténoses non syndromiques, qui posent essentiellement un problème fonctionnel et morphologique crânien, et les craniosténoses syndromiques qui associent un problème crânien et un problème facial. Les deux éléments crânien et facial interviennent dans la discussion de l'indication opératoire et sa chronologie. Par exemple, une maladie de Crouzon qui nécessite une décompression crânienne peut également présenter un problème facial sévère avec troubles respiratoires et/ou ophtalmologiques, ce qui va amener à envisager, non pas un geste initial crânien isolé, mais un geste fronto-facial d'emblée. Soulignons cependant que, alors même qu'il est clair qu'un avancement fronto-facial sera indispensable au cours de la croissance de l'enfant, on peut être forcé par les événements (HIC avec œdème papillaire notamment, éventualité fréquente dans la maladie de Crouzon) de réaliser une décompression cérébrale. Il faut, dans ce cas, réaliser, par

exemple, de simples volets décompressant la voûte et respectant la région fronto-orbitaire, ou alternative intéressante – une expansion postérieure. Il est donc capital de discuter ces faciocraniosténoses au sein d'une équipe associant un neurochirurgien et un plasticien cranio-facial (87).

6-2 Stratégie :

Le traitement chirurgical des faciocraniosténoses est un problème complexe qui doit répondre à deux nécessités : prévenir la dégradation fonctionnelle cérébrale causée par la craniosténose (qui est le plus souvent bicoronale ou multiple) ; obtenir la meilleure morphologie possible par une correction de la rétrusion faciale responsable de l'exorbitisme (menaçant la vision lorsqu'il est important) et de la réduction des voies aériennes supérieures qui gênent la respiration.

La prise en charge conventionnelle du problème crânien repose sur l'augmentation du volume crânien, qui est réalisé au mieux avant l'âge d'un an par un avancement fronto-orbitaire (88) (Fig 38). Cette intervention crânio-orbitaire permet de résoudre en une seule fois le problème de la craniosténose dans la quasi totalité des cas. La croissance volumétrique du cerveau étant presque terminée à l'âge de 3 ans, les risques fonctionnels sont rares après cet âge.

Pour ce qui est de la rétrusion faciale, la correction peut être effectuée à un âge variable selon l'importance de la déformation qui conditionne son retentissement esthétique et fonctionnel. L'âge de fin de croissance faciale étant de 16-18 ans, c'est à cet âge là qu'il faudrait théoriquement opérer si l'on voulait corriger en un acte définitif les malformations faciales. Si cette stratégie est applicable pour des déformations modérées, il n'est pas possible de retarder la correction faciale lorsqu'il existe une malformation plus sévère, sous risque d'engendrer une gêne psychologique majeure. D'autre part, lorsqu'il existe une obstruction respiratoire, l'avancement facial doit être plus précoce. Dans ces cas, on peut opérer plus tôt, sous réserve d'accepter de devoir recommencer au fil du temps puisque le défaut génétique de croissance

persistera. Généralement, l'importance des interventions diminue au fur et à mesure de la croissance.

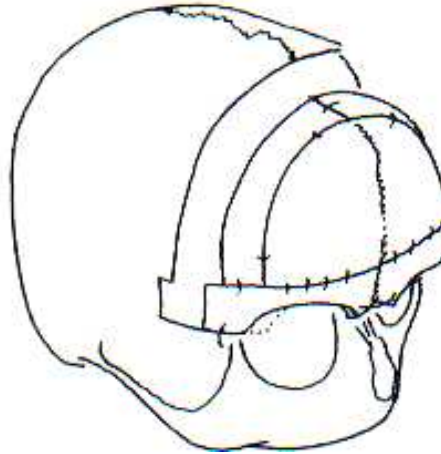


Fig 38: Avancement fronto-orbitaire, premier temps du traitement des faciocraniosténoses (72).

6-3 La craniosténose :

Sur le plan crânien strict, les dysmorphies des faciocraniosténoses ne diffèrent guère de celles des craniosténoses isolées, à la réserve de syndrome d'Apert qui se démarque par une ouverture persistante du système suturaire longitudinal pendant les premiers mois de la vie. Sur un plan cranio-facial, les analogies des faciocraniosténoses syndromiques entre elles incitent à les considérer globalement, les différences entre les syndromes étant relativement peu importantes en ce qui concerne la face, du moins du point de vue chirurgical (3,72).

6-4 La rétrusion faciale :

La rétrusion faciale est la règle dans les faciocraniosténoses, avec inversion (et parfois béance) de l'articulé dentaire, recul des malaires, et brièveté du nez. En dehors du problème esthétique, ce recul de la face entraîne des troubles fonctionnels : défaut de mastication, gêne respiratoire par défaut de profondeur du pharynx, mauvaise protection oculaire et exotropie.

L'avancement total de la face ou ostéotomie de type Le Fort III a été mis au point par Paul Tessier (89, 90). Deux questions se posaient ; à partir de quel âge peut-on le pratiquer (et peut-on le faire avant 2 ans) ? Peut-il être associé à l'avancement frontal ?

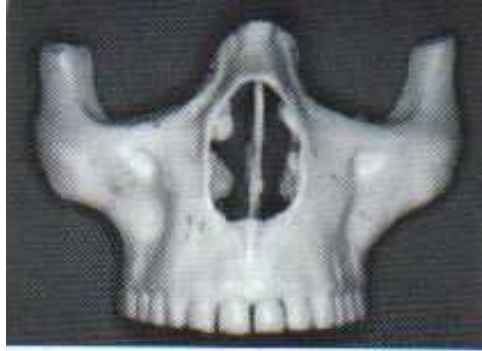

Fig 39 : Ostéotomie Le Fort III (72).

a- L'âge de l'ostéotomie faciale type Le Fort III :

Le massif facial est d'autant plus facile à libérer que l'enfant est plus jeune, mais le périoste est plus adhérent et les pièces osseuses sont plus fragiles. Un saignement abondant est inévitable au moment des sections ou des déchirures muqueuses. Les problèmes de contention chez les plus jeunes sont plus délicats à résoudre car l'absence de denture définitive rend l'appareillage difficile, et les points d'appui moins stables. En revanche, il est possible de prélever sur la voûte crânienne de grands greffons de forme et de structures très satisfaisantes pour la contention et le comblement des déficits.

L'importance du retentissement fonctionnel des rétrusions faciales est considérable et, dans certains cas, il faut envisager une intervention précoce pour permettre une respiration nasale et la protection des yeux. Lorsqu'il n'y a pas d'urgence fonctionnelle, il est préférable d'attendre l'âge de 4 ou 5 ans, un âge où généralement la scolarisation commence à poser des problèmes psychologiques (72).

b- L'association Le Fort III et avancée frontale :

Il paraît logique d'effectuer un avancement facial et frontal simultané, comme l'avait proposé initialement Paul Tessier pour l'adolescent et l'adulte (91). La morbidité est lourde, avec,

au premier plan, le risque d'infections sévères avec ostéite du frontal pouvant imposer l'ablation plus ou moins complète des pièces osseuses libres du front. Pour éviter l'ouverture des cavités aériennes, Ortiz-Monasterio (92) a proposé l'avancement fronto-facial monobloc avec dissection extra muqueuse des dômes des fosses nasales (Fig 40). Sur le principe, il s'agit d'une intervention où la face et le front sont avancés et solidarisés ensemble. Le risque septique n'en demeure pas moins important. Selon E. Arnaud et al. (72), cette intervention dans sa forme classique est grevée d'une lourde morbidité et est donc à réserver aux exorbitismes majeurs et aux atrésies importantes des voies aériennes, ou a fortiori à l'association des deux. Anderl a proposé la réalisation simultanée d'un avancement fronto-orbitaire et d'une ostéotomie faciale type Le Fort III, qui permet de diminuer le risque septique. L'avancement fronto-orbitaire est ici décrit, non pas comme une avancée de l'os frontal tel quel, mais sous la forme d'un dédoublement de celui-ci, permettant de n'avancer que la table externe de l'os, laissant en place (en arrière) la table interne, dans le but de ne pas créer d'espace mort. Cette technique, difficile à mettre en œuvre, nous paraît inutilement sophistiquée (72).

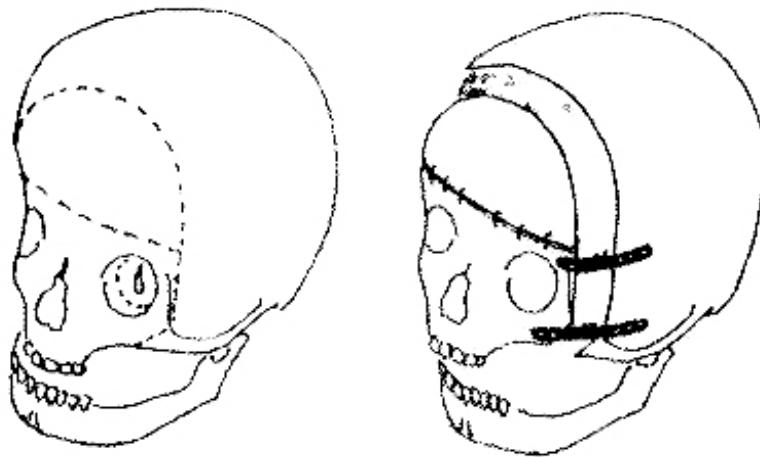


Fig 40 Avancement fronto-facial monobloc d'Ortiz-Monastério (72).

c- Stratégie en deux temps et distraction :

Classiquement, la stratégie comprend deux temps chirurgicaux séparés par plusieurs années : avancement fronto-orbitaire avant 1 an, et avancement facial ultérieurement. La

dégradation inéluctable de l'avancée précoce et l'absence de stabilité occlusale chez les plus jeunes ont incité à considérer les techniques de distraction osseuse.

La distraction osseuse (« distraction » doit s'entendre au sens inverse de « contraction ») est un adjuvant technique qui permet d'effectuer un écartement progressif des structures osseuses. Cette technique innovante a débuté en 1992 sur l'os mandibulaire (McCarthy à New York, Molina à Mexico, et Diner à Paris), puis a été progressivement appliquée à l'ensemble des os du squelette cranio-facial.

Depuis 1995, E. Arnaud et al ont appliqué dans leur unité les techniques de distraction osseuse progressive dans les avancements faciaux de type Le Fort III (93, 94). Cette utilisation répondait à la nécessité de correction précoce de la rétrusion faciale chez des jeunes enfants qui en formulaient la demande ou qui présentaient une gêne respiratoire (ronflement, apnées du sommeil ou hypoxémie dans les cas plus sévères). L'apport de la distraction dans l'ostéotomie faciale type Le Fort III est d'éviter une ostéosynthèse (ce qui réduit la durée de l'intervention) et de pouvoir réaliser une hypercorrection à un âge où l'absence d'articulé dentaire définitif ne peut garantir la stabilité. Ils sont fidèles à l'utilisation de distracteurs internes qui permettent une période de consolidation plus longue. Cependant, l'utilisation de distracteurs externes de type halo (Rigid External Device), dérivé du diadème de Tessier, permet d'obtenir des résultats comparables.

Cette stratégie comprend donc deux temps principaux (le temps crânien et le temps facial avec distraction), puis des interventions faciales mineures. Cette stratégie reste classique, même si l'apport de la distraction a permis d'augmenter l'efficacité chez les enfants plus jeunes (72).

d- Stratégie en un temps :

La stratégie en un temps existe depuis longtemps, mais avait été presque abandonnée du fait des risques encourus : l'avancement fronto-facial monobloc (91) est l'intervention qui permet de corriger l'ensemble des déformations en agissant simultanément sur l'étage frontal et facial. Mais cette procédure, techniquement complexe, a deux conséquences inévitables,

d'autant plus dangereuses qu'elles sont associées : un espace mort rétro-frontal et la mise en communication de cet espace mort avec la partie haute des fosses nasales lors de l'ostéotomie de l'étage antérieur crânien. Des conséquences morbides majeures (méningite, nécrose cérébrale frontale) peuvent engager le pronostic vital, notamment lorsque la ré-expansion cérébrale antérieure n'est pas assez rapide, ce qui est le cas chez l'adulte ou le grand enfant. Ces risques ont contraint la plupart des équipes à réduire les indications de l'avancement fronto-facial monobloc classique, même si quelques modifications techniques complémentaires ont été proposées afin de tenter de diminuer sa morbidité : réparation de l'étanchéité de l'étage antérieur, comblement de l'espace mort par des lambeaux périostés ou un dédoublement de l'os frontal (72).

e- Protocole de distraction :

La technique chirurgicale utilisée est une ostéotomie fronto-faciale de type « monobloc », avec ou (exceptionnellement) sans dépose du front. La disjonction ptérygo-maxillaire bilatérale ainsi que la section des structures médianes sont systématiques, ce qui permet une mobilisation per-opératoire fronto-faciale complète.

Les distracteurs utilisés sont des modèles manufacturés par Martin-Medizin, avec cylindre activé par un flexible percutané. Deux types de distraction sont nécessaires : les distracteurs fronto-crâniens utilisés dans la région supra-orbitaire, et les distracteurs temporo-malaires à axe rotatif (modifiés par rapport aux distracteurs initiaux positionnés derrière les os zygomatiques. Les flexibles d'activation sont toujours extériorisés vers l'arrière. Les vis de fixation des distracteurs sont des vis résorbables (Bionix*, diamètre 2 mm), ou des vis de type Champy (2 mm). Lorsqu'un renforcement fronto-zygomatique est nécessaire, des mini-plaques (de préférence résorbables) sont utilisées. En complément une broche transfacial de Staca (diamètre 2,5 mm), selon Pellerin, peut être connectée à l'extrémité antérieure des deux distracteurs temporo-malaires pour renforcer le montage et prévenir la bipartition faciale incontrôlée.

En fin d'intervention, un avancement d'environ 5 mm est réalisé. Le protocole de distraction classique est d'environ 1 mm par jour, en débutant quelques jours après l'intervention. La distraction est poursuivie jusqu'à butée maximale (20 mm) sur les distracteurs frontaux, ce qui nécessite 14 à 17 jours selon l'écartement initial des cylindres. La durée d'activation temporo-zygomatique est supérieure car les distracteurs temporaux n'ont pas de butée limitante, et est de 20 à 28 jours jusqu'à obtention d'un articulé en classe I. A la fin de la période de distraction, les flexibles d'activation sont sectionnés au ras de la peau et laissés exposés. Un dispositif de déconnexion à cliquet est à l'étude, qui permettrait d'enfouir les distracteurs en ne laissant aucune partie exposée en fin de protocole. Le retrait des distracteurs est alors programmé, après un délai qui ne doit pas être inférieur à 6 mois, afin de diminuer le plus possible le risque de recul secondaire précoce (72).

f- Exemples :

f-1 Maladie de Crouzon :

La discussion stratégique initiale est le choix entre un avancement fronto-orbitaire précoce et un geste décompressif de la voûte, s'il semble que la rétrusion faciale justifie un avancement monobloc, qui serait fait secondairement. La polysomnographie, qui doit faire partie du bilan systématique, permet d'orienter vers l'une ou l'autre option selon qu'il existe ou non des phases de désaturation (en particulier nocturne) et selon qu'elles semblent centrales ou plutôt obstructives. Lorsqu'il existe un engagement des amygdales cérébelleuses et des troubles respiratoires d'origine centrale, on peut être amené à discuter une ouverture du foramen magnum (72).

f-2 Syndrome d'Apert et place de l'expansion postérieure première :

Dans le syndrome d'Apert, la brièveté antéro-postérieure est souvent importante, et pose un problème en soi. Avant un an, E.Arnaud et al. réalisent l'expansion postérieure première proposée par Hockley et al. (83), en particulier lorsque l'arrière crâne est très court, différant l'avancement antérieur. Récemment, adaptant les propositions de Lauritzen à l'arrière crâne, ils

ont réalisé une expansion postérieure assistée par ressort, avec un résultat extrêmement intéressant (72).

7- Les ostéosynthèses résorbables :

Au cours de l'année 1998, E. Arnaud et al. avaient réalisé une évaluation rétrospective sur l'utilisation de l'ostéosynthèse dans leur unité au CHU Necker Enfants malades : sur les 1540 cas opérés, 76% avaient nécessité une ostéosynthèse. Le taux de 24% de patients opérés sans ostéosynthèse représentaient la proportion importante de scaphocéphalies opérées à un âge où de simples craniectomies étaient suffisantes. Lorsqu'une ostéosynthèse était nécessaire, ils avaient utilisé soit des fils d'acier (72%), soit des sutures résorbables (27%), soit des plaques métalliques (<1%).

Les plaques métalliques étaient réservées à des localisations faciales exclusives, l'utilisation crânienne des mini-plaques métalliques devant être proscrite à cause des risques de migration intra crânienne induits par l'apposition-résorption osseuse de la croissance.

Depuis 1998, date à laquelle ils ont débuté l'utilisation de l'ostéosynthèse résorbable en routine (étude multicentrique européenne Bionix*, promue par la CEE), l'utilisation des fils d'acier est devenue exceptionnelle dans leur pratique, du moins pour ce qui concerne la chirurgie des craniosténoses. Pour les avancements faciaux, les distracteurs ont remplacé définitivement l'utilisation des plaques métalliques (72).

7-1 UTILISATION DE L'OSTEOSYNTHESE RESORBABLE (BIONIX*), 1998-2005

L'utilisation de micro-plaques et de micro-vis résorbables en chirurgie craniofaciale pédiatrique est un progrès important de ces dernières années.

Durant la période 1998-2005, les ostéosynthèses métalliques ont été progressivement remplacées par des systèmes résorbables. Les complications liées à ce mode de fixation ont été rares (7).

7-2 OSTEOSYNTHESE RESORBABLE AVEC RIVETS ULTRASONIQUES (SONIC WELDING*) (DEPUIS 2005)

La technologie à ultrasons a permis le développement d'un nouveau procédé d'ostéosynthèse résorbable. Fondé sur l'utilisation de matériaux déjà connus (monopolymère), il s'agit d'un double procédé de fixation, qui présente des qualités biomécaniques accrues : d'une part, un ancrage renforcé du rivet de fixation dans l'os et, d'autre part, une fusion entre la tête de ce rivet et la plaque d'ostéosynthèse.

L'évaluation de cette technique d'ostéosynthèse avec rivets résorbables. Réalisée dans l'Unité de Chirurgie Crâniofaciale de l'Hôpital Necker-Enfants Malades, fait ressortir les points suivants :

- simplicité de l'utilisation du matériel par rapport aux vis traditionnelles ;
- fixation renforcée du rivet dans l'os, et du rivet avec la plaque ;
- possibilité d'ostéosynthèse d'os mince ;
- faiblesse relative de la plaque par rapport aux rivets (auparavant, c'était le vis qui était le point de faiblesse) ;
- impression subjective de facilité de l'utilisation avec apprentissage court.

Ce dernier point incite l'opérateur à utiliser plus de rivets qu'il n'utilisait de vis antérieurement du fait du caractère presque ludique de l'utilisation, alors que les qualités biomécaniques permettraient l'inverse (72).

8- Indications opératoires :

Les indications peuvent être schématisées en fonction de l'âge de la découverte de la malformation, des risques fonctionnels neuro-ophtalmologiques et des troubles morphologiques (60).

8-1 Craniosténoses vues précocement :

A priori, les craniosténoses doivent être toutes opérées au cours de la première année de la vie, puisque c'est la période où le cerveau subit sa plus grande poussée de croissance.

C'est effectivement l'âge idéal car :

- L'abord et le modelage de l'os sont faciles.
- Une réossification des pertes de substances osseuses et un remodelage du montage s'effectuent rapidement.
- Le retentissement facial des facio-craniosténoses n'est pas encore marqué et on peut espérer l'atténuer.
- Le traumatisme psychologique lié à l'hospitalisation sera limité.

En contre partie, il faut tenir compte des risques opératoires et les anesthésistes préfèrent que l'on attende que l'enfant atteigne un poids minimum de 5 Kg.

C'est à un âge allant de 6 à 9 mois que l'on va opérer les craniosténoses n'ayant pas un caractère d'urgence : les plagiocéphalies, la plupart des trigonocéphalies et des scaphocéphalies (74).

Cependant, il existe des formes plus urgentes, c'est-à-dire celles dans lesquelles le risque fonctionnel est élevé. Ces formes seront opérées vers 2 ou 3 mois. Ce sont :

- 1) Les sténoses serrées de la voûte : Certaines trigonocéphalies à très petit os frontal. Certaines scaphocéphalies, et les sténoses multiples de la voûte. Elles sont passibles des techniques de remodelage anatomique d'emblée.
- 2) Les brièvetés de l'étage antérieur de la base du crâne : brachycéphalie et facio-craniosténoses. On réalise un avancement frontal type front flottant (95).

8-2 Craniosténoses vues plus tard :

Dans les craniosténoses vues plus tard, les indications sont différentes :

a- Entre 1 et 3 ans :

En dehors de formes mineures, que l'on se contentera de surveiller, il faut opérer rapidement pour utiliser ce qui reste de poussée cérébrale et de capacité de remodelage crânien. On réalise un remodelage anatomique d'emblée (14).

b- Après 3 ans :

Au delà de 3 ans, l'essentiel de la croissance cérébrale étant terminé, le problème de l'indication opératoire se pose surtout en fonction de l'importance de la dysmorphie et des possibles améliorations d'un éventuel retentissement fonctionnel. L'importance de la dysmorphie s'apprécie objectivement, mais surtout en fonction de son retentissement psychologique et social, qui peut être très précoce (dès l'école maternelle) et justifier à lui seul une intervention.

Le traitement chirurgical, pour l'existence de troubles fonctionnels, n'est indiqué que si l'on pense qu'une récupération est possible, ce qui n'est pas toujours facile à apprécier (14).

8-3 Formes tardivement décompensées :

La survenue au-delà de 3 ans d'une hypertension intracrânienne chez un enfant porteur d'une craniosténose jusque-là apparemment bien supportée n'est pas un fait rarissime. Elle impose une intervention décompressive dans des délais rapides.

La technique employée sera fonction de la dysmorphie existante. S'il n'existe pas de dysmorphie, la réalisation de volets libres sous-périostés dans les zones sténosées suffit habituellement à régler le problème (74).

8-4 Craniosténoses déjà opérées par les techniques classiques :

On peut être amené à les voir soit pour répéter une libération insuffisante, soit pour corriger une dysmorphie résiduelle.

Le remodelage fronto-crânien va résoudre ces problèmes, mais il faut savoir que ces interventions secondaires sont toujours beaucoup plus difficiles et parfois moins satisfaisantes, à cause de nombreux facteurs telles que les adhérences nombreuses, les irrégularités d'épaisseur osseuse et les difficultés fréquentes de trouver un front supérieur de bonne courbure.

L'opinion selon laquelle on peut commencer par traiter une craniosténose par une craniectomie linéaire élargie ou totale ou des volets pour recourir éventuellement plus tard à un remodelage est donc à proscrire (74).

8-5 Faciocraniosténoses :

Les rétrusions faciales de Crouzon et Apert sont opérées en deux temps :

Avancement du front, puis de la face à cause du risque d'ostéite frontale. Chez l'enfant au-delà de quatre ans, on commence par l'avancement de la face et l'on ne fait celui du front, secondairement, que s'il s'avère nécessaire.

Dans les plagiocéphalies, on corrige simultanément le front, la dystopie orbitaire et la déviation nasale par ostéotomies.

Les modalités thérapeutiques sont importantes, puisqu'elles jouent un rôle essentiel dans l'appréciation du handicap, et du risque à encourir en particulier lors du conseil génétique et de la décision que pourront prendre les parents quant à l'opportunité d'avoir un autre enfant (14).

8-6 L'association avec une hydrocéphalie :

Elle pose un problème complexe, dans la mesure où son traitement vise un problème inverse de celui de la craniosténose. En drainant les ventricules, on diminue en effet le volume intracrânien, alors que le traitement de la craniosténose réalise une expansion crânienne. Le traitement simultané des deux affections créerait, d'une part, un espace mort, source d'hématome extra ou sous dural et, d'autre part, en gênant la ré-expansion cérébrale, risquerait d'aboutir à une ré-ossification du montage osseux en mauvaise position. Il faut donc séparer les deux temps, en choisissant de traiter d'abord l'hydrocéphalie lorsque celle-ci est très évolutive, pour ne traiter la craniosténose que lorsque le volume ventriculaire se sera stabilisé. Dans les autres cas, on fait d'abord l'ostéotomie crânienne et on surveille l'évolution de l'hydrocéphalie. Il n'est pas rare qu'elle se stabilise spontanément.

Le syndrome de Crouzon pose un problème particulier, dans la mesure où l'hydrocéphalie est le plus souvent liée à un engagement des amygdales cérébelleuses : il faut, dans ces cas, proposer en première instance une ouverture du foramen magnum qui suffit, dans un grand nombre de cas, à stabiliser l'hydrocéphalie. Il faut souligner cependant que l'ouverture du foramen magnum est un geste souvent difficile, du fait de l'existence de volumineuses veines

sous-cutanées, trans-osseuses et dure mériennes, qui sont la conséquence de l'obstruction de la circulation veineuse normale liée à la sténose des trous déchirés postérieurs (72).

9- Modalités d'avenir :

Les techniques d'avenir se tournent actuellement vers la craniectomie endoscopique comme technique chirurgicale précoce dans la correction des craniosténoses sagittales.

Le but de cette technique est l'introduction de l'utilisation d'endoscopie pour minimiser les incisions du scalp, les pertes sanguines ainsi que la durée de l'intervention.

Cette technique qui commence à être essayée sur l'être humain va révolutionner le traitement chirurgical des craniosténoses dans la mesure où elle procure d'excellents résultats chirurgicaux tout en minimisant les risques per opératoires (10,96).

VIII. La prise en charge anesthésique des craniosténoses (97) :

1- Evaluation préopératoire :

➤ Appréciation du risque opératoire :

La chirurgie réparatrice des craniosténoses est une chirurgie majeure, dont le risque principal est hémorragique (31, 15). L'incision cutanée bi-coronale, le décollement cutané et périosté, et la réalisation de craniectomies étendues sont la source de pertes sanguines importantes, et souvent brutales.

Des pertes équivalentes à une masse sanguine peuvent ainsi être observées en moins de 30 minutes (99). Elles surviennent chez des enfants de poids souvent inférieur à 10 kg, dont la masse sanguine totale est d'environ 80 mL·kg⁻¹ et dont le volume de réserve est donc extrêmement faible. Si l'âge des enfants et la durée de l'intervention ne conditionnent pas directement l'importance des pertes sanguines, le type de craniosténose et la technique chirurgicale sont des facteurs déterminants. Les craniectomies linéaires, réservées aux formes

mineures de scaphocéphalie, comportent le risque le plus faible, les reconstructions frontales et surtout les craniectomies incluant un geste postérieur entraînent des pertes hémorragiques plus importantes, qui restent cependant inférieures à celles des avancées crâniofaciales simultanées.

Dans plus de 80% des cas, la craniosténose est isolée, le diagnostic est établi dans les premiers mois de la vie, et les enfants n'ont pas de troubles associés (97). Dans ces cas, le risque neurologique évolutif est faible, la pression intracrânienne (PIC) est normale. L'indication opératoire est essentiellement d'ordre fonctionnel et apparaît indiscutable au regard du retentissement majeur sur le développement d'une dysmorphie sévère non corrigée. Le choix du moment de l'intervention est un compromis entre les impératifs chirurgicaux et les contraintes anesthésiques.

Pour la chirurgie, les meilleurs résultats sont obtenus chez les enfants opérés dans la première année (99). Pour l'anesthésie, exposer des enfants de moins de 6 kg, dont la masse sanguine représente moins de 500 mL, à une spoliation sanguine majeure, paraît trop incertain. De ce fait, les craniectomies étendues n'ont lieu que chez des enfants âgés au moins de 4 mois et /ou pesant plus de 6 kg (15). Des équipes interviennent plus précocement, dans les deux premiers mois de vie : les gestes opératoires sont alors le plus souvent réduits aux craniotomies linéaires (98).

En dehors des problèmes liés à la faible masse sanguine, le risque lié au patient est généralement faible et la plupart des enfants sont considérés comme appartenant à la classe I de l'ASA. L'entretien avec les parents lors de la consultation d'anesthésie permet d'exposer clairement les risques, d'expliquer la nécessité d'une transfusion préopératoire (sujet important de préoccupation des parents), de décrire le déroulement de la période péri opératoire, et de rechercher des antécédents pathologiques familiaux ou personnels. La technique chirurgicale envisagée, qui conditionne étroitement le risque opératoire, doit être connue à ce moment. L'examen s'efforcera de dépister une pathologie associée, un retard de croissance staturopondéral qui pourrait faire repousser l'intervention, et recherchera un foyer infectieux rhinopharyngé ou bronchique, qui pourrait nécessiter un traitement préalable. Il sera complété par une évaluation du capital veineux et artériel. Les possibilités d'intubation trachéale sont

normalement évaluées et peuvent impliquer le recours à l'examen des clichés radiographiques et l'avis ORL spécialisé. Les examens biologiques complémentaires consistent en la numération globulaire, l'étude de l'hémostase et les examens pré transfusionnels.

Les craniosténoses vues tardivement posent des problèmes plus complexes. L'indication opératoire repose sur l'appréciation du retentissement fonctionnel et psychologique. En cas de retard mental, l'enregistrement de la PIC permet de dépister une HIC qui constitue une indication opératoire formelle, afin de limiter la progression des séquelles. En fait, les enregistrements de PIC ont permis de préciser qu'aucun type de craniosténose n'est complètement exempt du risque d'HIC. Cependant, la fréquence de celle-ci augmente avec le nombre de sutures atteintes et l'âge de l'enfant, et s'observe essentiellement en cas de : brachycéphalie, d'oxycéphalie, de formes complexes ou syndromiques. Dans les formes tardives, le geste chirurgical est plus difficile, surtout si un geste précoce et limité a déjà été réalisé, et le résultat fonctionnel de l'intervention est souvent incertain sur les atteintes neurologiques déjà présentes. Les réinterventions, qui sont volontiers plus hémorragiques, comportent donc un risque important du fait des difficultés chirurgicales rencontrées.

Les faciocraniosynostoses complexes s'intégrant dans le cadre de syndrome polymalformatif (syndromes d'Apert ou de Crouzon...) nécessitent un bilan préopératoire très complet. L'infection rhinopharyngée chronique est la règle, et un traitement antibiotique encadrant la période opératoire est préférable à un report itératif de l'intervention. Ces enfants ont des difficultés d'alimentation qui peuvent conduire à un état nutritionnel précaire, favorable aux complications postopératoires. De plus, c'est dans ces cas que les intubations difficiles sont rencontrées. Il conviendra donc de s'y préparer, en prévoyant le chariot d'intubation difficile, et éventuellement la présence d'un ORL. Quant aux faciocraniosynostoses sévères, il s'agit d'enfants présentant une fermeture prématurée de plusieurs sutures avec HIC et qui nécessitent souvent un geste rapide de décompression chirurgicale. Le terrain est particulièrement défavorable, la faciosynostose sévère entraînant souvent une détresse respiratoire chronique avec hypoxie, dont le retentissement sur la croissance est majeur, avec parfois déjà un retentissement cardiaque droit.

Chercher l'amélioration de l'état nutritionnel et respiratoire de ces enfants avant l'intervention est souvent illusoire. Un bilan complet comportant un enregistrement continu sur 24 heures de la saturation en oxygène, un examen de la filière aérienne et la recherche d'éventuelles malformations associées est indispensable. Dans certains cas, une trachéotomie doit être envisagée avant la correction de la craniosténose, malgré les risques infectieux ajoutés qu'elle comporte. Les risques opératoires sont alors majeurs, les gestes proposés le plus souvent limités, et ne résolvent pas à eux seuls les problèmes respiratoires (100, 97).

2- PREPARATION A L'INTERVENTION :

En dehors du traitement d'un foyer infectieux, la préparation à l'intervention peut être très simple. La découverte d'une anémie préopératoire est l'indication d'un traitement martial préalable, ce qui est le cas le plus fréquent car la majorité des enfants est opérée en période d'anémie physiologique. Un retard de croissance staturopondéral peut bénéficier d'un régime adapté. Les terrains polyopathologiques nécessitent une préparation multidisciplinaire complexe.

L'autotransfusion préopératoire ne peut être utilisée dans la très grande majorité des cas du fait du jeune âge des enfants. Pour les enfants de plus de 20 kg, un programme de prélèvements préopératoires peut être proposé. Cependant, l'importance de l'hémorragie préopératoire fait que cette transfusion autologue est rarement autosuffisante. Ce faible rendement et la complexité de la méthode font que cette technique reste d'utilisation limitée. La durée du jeûne préopératoire et la prémédication ne présente pas de particularité, sauf en cas d'HIC, où la prémédication est contre-indiquée et la vidange gastrique compromise (97).

3- PENDANT L'INTERVENTION

3-1 Technique anesthésique

L'induction de l'anesthésie est réalisée sur table chauffante pour les enfants les plus petits. Une induction rapide au masque avec le sévoflurane dans un mélange O₂/N₂O 50/50%,

est habituellement réalisée, permettant la mise en place dans de bonnes conditions d'un abord veineux. La concentration d'halogénés est ensuite rapidement diminuée, et l'induction complétée par l'injection de sufentanil ($0,3 \mu\text{g} \cdot \text{kg}^{-1}$) et d'un curare non dépolarisant. Chez les enfants plus grands, et en cas d'HIC, une induction intraveineuse est préférable. L'intubation trachéale est habituellement réalisée par voie orale, sauf en cas de blocage mandibulaire. La fixation de la sonde doit être très soignée, surtout lorsqu'un temps facial est nécessaire. Une ventilation contrôlée en circuit à bas débit de gaz frais, maintenant une normoxie et une discrète hypocapnie, est instituée avec un mélange à parts égales d'O₂ et N₂O. Une sonde orogastrique est associée. Un minimum de deux voies d'abord veineux périphérique de calibre = 22 G, dont l'une est liée à une ligne de transfusion comportant un système de réchauffement et un accélérateur de perfusion, est nécessaire. Une perfusion de base de soluté salé isotonique couvrant les pertes insensibles est suffisante et évite la survenue d'une hyperglycémie, dont le retentissement cérébral délétère est connu. Une troisième voie d'abord périphérique, de plus petit calibre, est réservée à l'administration continue de sufentanil, dont le débit est adapté aux besoins anesthésiques et aux conditions hémodynamiques.

L'hypotension contrôlée a été utilisée afin de réduire les pertes sanguines (101, 102). L'efficacité n'en a pas été démontrée, ce qui n'est pas surprenant si la source majeure du saignement provient du saignement veineux des tranches osseuses et du périoste, peu sensible aux variations de pression systémique. De plus, cette technique paraît dangereuse compte tenu du risque de survenue d'une hémorragie massive et brutale chez un enfant au préalable hémodilué, exposant au risque de cécité postopératoire (103, 104). Plusieurs cas de cécités, mono- ou binoculaire, postopératoires ont été observés au réveil chez des patients, dont des enfants, pour lesquels le seul point commun était l'association d'une hypotension artérielle et d'une anémie peropératoire (hémoglobine $\leq 8 \text{ g} \cdot \text{dl}^{-1}$). Chez ces enfants ayant peu de réserve de transport d'oxygène, cet événement le réduit encore plus, avec comme conséquence l'infarctus des segments rétrobulbaires des nerfs optiques, produisant une neuropathie optique ischémique, en général postérieure (103, 104). Ces observations ont participé à la remise en question de l'hémodilution peropératoire profonde. L'infiltration du scalp avec une solution

adréalinée au 1/200 000e, efficace uniquement sur le saignement cutané, ne constitue qu'un faible adjuvant. Même si les infections postopératoires sont très rares, leur gravité justifie une antibioprofylaxie. Le germe le plus souvent retrouvé étant un staphylocoque, l'antibioprofylaxie est surtout à visée antistaphylococcique. Une antibiothérapie antipneumococcique complémentaire de courte durée (48 h), associant l'amoxicilline-acide clavulanique et un aminoside, est nécessaire lorsqu'une effraction des cavités aériennes a lieu. La prévention de l'hypothermie au cours des interventions de longue durée (en moyenne supérieure à trois heures), pratiquées chez des enfants de petit poids et comportant des pertes sanguines importantes, est fondamentale. Les dispositifs chauffants à air pulsé sont les plus efficaces et permettent dans la majorité des cas de maintenir une normothermie. Ils sont associés au réchauffement des perfusions et de la transfusion. L'installation des enfants se fait le plus souvent en position proclive, dans une têtère en fer à cheval ou en position transatlantique, une antéflexion du cou étant ajoutée lorsqu'un temps postérieur est nécessaire. Dans certains cas, le décubitus ventral ou une position en « concorde » est préféré. Quelle que soit la posture, une surveillance renforcée et une coordination parfaite sont indiquées au cours des mobilisations du patient. La posture définitive doit tenir compte à la fois des impératifs anesthésiques et des nécessités chirurgicales, et la protection et la répartition des points d'appui doit être particulièrement rigoureuse (97).

3-2 Monitoring peropératoire :

Le monitoring de base comprend la mise en place d'un électrocardioscope, d'un brassard automatique de mesure de la pression artérielle, d'un oxymètre de pouls, et d'une sonde thermique.

La surveillance continue de la fraction expirée de CO₂ est systématique chez les patients intubés. Elle permet une adaptation assez précise de la ventilation dont le but est de maintenir une hypocapnie modérée de l'ordre de 35 mmHg, afin de favoriser la détente cérébrale nécessaire à l'intervention. Elle permet également la détection d'une embolie gazeuse (EG) peropératoire. Comme d'autres équipes, réalisant des interventions comparables, le monitoring

invasif de la pression artérielle est mis en place, quel que soit le type de craniosténose. Ce monitoring, dont les complications sont peu fréquentes chez l'enfant (105), est indispensable au cours de ces interventions qui comportent des variations hémodynamiques extrêmement brutales. Le cathéter artériel permet en outre les prélèvements répétés pour la détermination des gaz du sang et de l'hématocrite, indispensables à la surveillance peropératoire de la tolérance à la spoliation sanguine et au calcul des pertes. La mise en place d'un cathéter veineux central, pour mesurer en continu la PVC, est également nécessaire pour guider le remplissage. Enfin, la surveillance de la diurèse est un élément important dans ces interventions longues et comportant une transfusion massive et rapide. Lorsque la transfusion dépasse 50% de la masse sanguine, une étude de l'hémostase est effectuée afin de guider l'utilisation des facteurs de coagulation. Pour toutes les interventions de plus de trois heures, et/ou comportant une transfusion massive, un contrôle régulier du ionogramme sanguin, du calcium ionisé et de l'osmolalité sont nécessaires. Enfin, l'un des éléments fondamentaux de la gestion peropératoire est une concertation étroite entre le chirurgien et l'anesthésiste, qui permet au mieux de prévoir les temps difficiles et d'adapter en permanence le geste opératoire aux conditions hémodynamiques. Récemment, des méthodes de surveillance hémodynamique non invasives, développées initialement chez l'adulte, ont été proposées chez l'enfant : il s'agit essentiellement de l'échocardiographie transoesophagienne (ETO) et du doppler œsophagien. Même si l'intérêt de l'ETO peropératoire a été bien documenté ces dix dernières années pour la chirurgie des cardiopathies congénitales, l'expérience reste limitée chez l'enfant, notamment dans le cadre du monitoring de la volémie.

En revanche, le doppler œsophagien semble plus intéressant. Une étude préliminaire, réalisée chez 12 nourrissons, âgés de sept mois (6-12 mois), opérés pour correction d'une craniosténose, a montré que le doppler œsophagien, avec mesure du diamètre de l'aorte descendante par échographie, permettait de suivre précisément les variations hémodynamiques induites par le saignement et de dépister l'apparition d'une dysfonction myocardique en fin d'intervention, probablement liée à l'acidose secondaire à la transfusion massive (106).

3-3 Evaluation des pertes sanguines

L'appréciation précise du volume des pertes sanguines se heurte à certaines difficultés. L'utilisation de liquide d'irrigation chirurgicale en abondance, et l'absorption au niveau des champs de bordure d'une partie non négligeable des pertes sanguines introduisent un facteur d'erreur de mesure important. La pesée des compresses, la mesure du volume de l'aspiration chirurgicale et l'observation du champ opératoire ne suffisent pas pour estimer précisément ces pertes. Il faut donc avoir recours non seulement à une surveillance hémodynamique invasive, mais aussi à des mesures répétées de l'hématocrite. La formule décrite par Kearney et al. permet d'estimer l'ensemble des volumes en terme de masse globulaire (98). Le volume globulaire préopératoire estimé total (VGEt) est calculé, à partir de l'hématocrite (Hte), selon la formule $VGEt = Hte \times 80 \text{ mL} \cdot \text{kg}^{-1}$. Le volume globulaire perdu (VGP) est égal au produit de VGEt par la variation d'Hte. Si l'on estime que l'hématocrite moyen d'un concentré globulaire est proche de 75%, le volume globulaire transfusé (VGT) est égal à $0,75 \times \text{volume de concentrés transfusé}$. L'addition de VGP et de VGT permet alors d'obtenir le volume globulaire perdu au total (VGPt = VGP + VGT), et de le rapporter au VGEt pour définir un pourcentage de volume globulaire total perdu. Cette formule, bien qu'approximative, permet une assez bonne appréciation des pertes sanguines, mais ne prend en compte que les pertes sanguines pures, et son utilisation demande donc des conditions d'isovolémie constantes. Le volume globulaire moyen perdu au cours des interventions, tous types de craniosténoses confondus, représente, selon G.Orliagu et al (32), $191 \pm 124 \text{ mL}$, soit $91 \pm 65\%$ du VGEt (98). Des chiffres comparables sont cités par d'autres auteurs utilisant les mêmes techniques chirurgicales, mais d'autres équipes rapportent, chez des enfants bénéficiant en majorité de gestes chirurgicaux plus limités, des pertes moyennes de 20 à 40% de la masse sanguine (101).

3-4 Complications peropératoires

L'hémorragie peropératoire est inhérente à ce type de chirurgie. Des épisodes d'hypotension artérielle sont observés chez plus d'un tiers des patients (99), mais ils sont le plus souvent transitoires et ne peuvent être dépistés que par une surveillance hémodynamique

continue. La répétition de ces phénomènes de bas débit est à l'origine d'une acidose métabolique évoluant à bas bruit, qui peut expliquer en partie la persistance d'un bas débit cardiaque en fin d'intervention, alors même que l'isovolémie a été restaurée, et nécessite habituellement d'être corrigée (107).

L'effraction vasculaire accidentelle d'un sinus veineux crânien, en cours d'intervention, est un risque surajouté. Ce risque est particulièrement important lors des craniotomies occipitales, et lorsqu'il existe des anomalies anatomiques de ces sinus. Ces plaies sont à l'origine d'une hémorragie massive et brutale, survenant dans un contexte d'hémorragie «subaiguë » et peuvent être à l'origine d'une inefficacité circulatoire, surtout en cas d'acidose métabolique non-compensée. Les plaies dure-mériennes mineures sont plus des incidents que de véritables complications. Si de petites déchirures survenant au moment des décollements osseux ne nécessitent qu'une suture simple, les déchirures plus importantes peuvent nécessiter une plastie de dure-mère et une antibiothérapie « complémentaire ». L'œdème cérébral peropératoire est une complication décrite. Une prévention par une ventilation constante en hypocapnie modérée est le plus souvent efficace et suffisante. Des perturbations cardiovasculaires liées aux manipulations chirurgicales peuvent être observées.

La survenue d'une bradycardie vagale lors des manipulations du cadre orbitaire et des avancées faciales est connue, toujours régressive à l'arrêt de la stimulation, elle peut nécessiter l'injection intraveineuse d'atropine. Plus rarement d'autres manifestations de type hypertension-bradycardie ou hypotension-tachycardie et augmentation de la PVC ont été observées. Elles sont probablement en rapport avec des manipulations chirurgicales ou des variations brutales des gradients de pression intracérébrale, et doivent faire interrompre transitoirement l'intervention. Les lésions cérébrales parenchymateuses sont exceptionnelles. L'EG peropératoire est une complication rencontrée au cours de toute chirurgie crânienne. La position proclive fréquemment employée et les variations hémodynamiques observées au cours d'épisodes hémorragiques soudains favorisent l'installation d'un régime de pression veineuse sub-atmosphérique au niveau de larges tranches de section osseuse, et donc la survenue d'EG. En utilisant des moyens de détection particulièrement sensibles, Harris et al. retrouvaient une incidence d'EG de 66%.

Utilisant le doppler précordial, jugé trop sensible par de nombreux auteurs, une équipe a trouvé une incidence d'EG de 82,6%, chez des enfants opérés pour craniosténose (29). Les problèmes respiratoires, parfois observés au cours de ces interventions, peuvent retentir de façon majeure sur la détente cérébrale, et doivent être prévenus par une surveillance extrêmement rigoureuse. Ils résultent le plus souvent de complications dans les voies aériennes : extubation peropératoire accidentelle par défaut de fixation de la sonde, intubation partiellement sélective lors des changements de position, déconnexion ou compression-coudure de la sonde d'intubation (97).

4- PERIODE POSTOPERATOIRE :

4-1 Réanimation postopératoire

En fin d'intervention, un drain de Redon non-aspiratif sous-cutané est mis en place. Une surveillance, y compris biologique, identique à la surveillance peropératoire est utilisée. A l'arrivée en SSPI, l'enfant est maintenu systématiquement en ventilation contrôlée, l'extubation étant réalisée en moyenne dans les quatre heures postopératoires. D'autres équipes préfèrent une extubation plus précoce (99, 102, 107). Cette technique offre l'avantage d'un réveil progressif de meilleur confort pour l'enfant. Les enfants, ayant bénéficié de grandes avancées frontofaciales ou des reconstructions complexes, sont maintenus intubés et ventilés pendant un minimum de 48 heures. Le sevrage ventilatoire pose souvent des problèmes complexes. En période postopératoire immédiate, des antalgiques mineurs de type paracétamol sont utilisés systématiquement, associés à des antiinflammatoires non stéroïdiens. Seuls les enfants ayant bénéficié d'ostéotomies faciales semblent nécessiter une analgésie plus importante, essentiellement sous la forme de morphine parentérale avec une technique d'analgésie contrôlée par les infirmières du service de soins intensifs. Le lendemain de l'intervention, le monitoring invasif est retiré. Les suites à distance sont le plus souvent simples et ne nécessitent pas de traitement spécifique, en dehors d'antalgiques mineurs et d'un traitement martial systématique et du suivi post-transfusionnel. Les pertes sanguines postopératoires, bien que constantes, sont

relativement modérées et limitées aux douze premières heures, leur compensation reposant sur les mêmes principes qu'en période peropératoire (97).

4-2 Complications postopératoires

Des pertes sanguines postopératoires supérieures à 50% de la masse sanguine sont observées. Elles doivent faire rechercher en premier lieu une anomalie de l'hémostase, dont la correction est impérative. Les hématomes sous-cutanés sont fréquents et s'accompagnent souvent de fièvre modérée persistante. Ils sont une source de gêne importante pour l'enfant, mais régressent en quelques jours. Les hématomes intracrâniens extra parenchymateux sont exceptionnels, liés à un défaut de réadaptation rapide du volume du cerveau au volume crânien. Leurs manifestations cliniques sont souvent atypiques et leur diagnostic repose sur un examen tomodensitométrique systématique, à réaliser immédiatement au moindre doute. Des complications de réanimation très particulières sont observées au décours des interventions complexes incluant les grandes avancées faciales, chez les enfants porteurs de malformations médianes complexes de la face. Ce sont essentiellement des troubles hydroélectrolytiques majeurs se rapprochant du cerebral salt wasting syndrome, dont l'évolution est souvent compliquée et la physiopathologie mal connue (109). Les complications infectieuses sont rares. Ce sont essentiellement des hématomes sous-cutanés infectés, qui nécessitent un traitement actif pour éviter la survenue d'une ostéite de pronostic fonctionnel catastrophique.

Les méningites sont exceptionnelles, une effraction des cavités aériennes ou une plaie duremérienne extensive en sont habituellement responsables. Un traitement antibiotique de présomption, une fermeture soignée des brèches dure-mériennes et un drainage lombaire externe en cas de rhinorrhée persistante doivent en prévenir la survenue (97)

IX. Résultats thérapeutiques :

La qualité des résultats dépend de la précocité du diagnostic et de la pratique de l'intervention avant l'apparition des complications, ces dernières une fois installées grèvent lourdement le pronostic des craniosténoses prématurées.

1- Résultats morphologiques :

Les craniosténoses monosuturaires (scaphocéphalies, trigonocéphalies, plagiocéphalies), posent principalement un problème esthétique, et ce sont les plus nombreuses. C'est donc le résultat morphologique qui compte. Il est dans la plus grande partie des cas très favorable, la plupart des enfants, surtout s'ils ont été opérés durant la première année, ne présentant aucun stigmate visible de leur ancienne disgrâce, ni de l'intervention.

Les résultats sont également bons dans les brachycéphalies isolées (35). Il n'en est pas de même dans les formes syndromiques où la déformation est souvent améliorée, mais non corrigée. Ceci est lié à la complexité de la dysmorphie, qui affecte gravement la face, et dans certains cas à la coexistence d'une hydrocéphalie (dont le drainage gêne la ré-expansion cérébrale, entravant le moteur principal de la croissance crânienne) (35).

2- Résultats fonctionnels :

2-1 Hypertension intracrânienne :

L'hypertension intracrânienne disparaît toujours, ainsi que ses manifestations radiologiques et ophtalmologiques. Cependant, la surveillance des enfants atteints de craniosténoses, opérés ou non, doit se poursuivre sur plusieurs années, même dans les formes apparemment simples et monosuturaires. Comme cela a été rappelé, en effet, il existe des formes évolutives, dont la scaphocéphalie et la maladie de Crouzon sont les principaux exemples. Dans ces cas, une hypertension secondaire peut s'observer (110).

2-2 Pronostic mental :

Les résultats mentaux dépendent du niveau mental préopératoire, et sont d'autant meilleurs que l'intervention est plus précoce. Les enfants opérés avant l'âge d'un an ont des résultats significativement meilleurs que les autres (tableau XVIII).

En revanche, la comparaison entre quotient intellectuel pré- et post-opératoires ne montre pas de différence significative : l'intervention n'améliore pas le niveau mental s'il était

déjà abaissé. En d'autres termes, la chirurgie des craniosténoses est, du point de vue fonctionnel, une chirurgie préventive (tableau XIX). Cela signifie aussi que l'évaluation psychométrique pré-opératoire a une bonne valeur pronostique. Cependant, une étude récente est plus optimiste en ce qui concerne l'effet du traitement chirurgical : dans une cohorte de 28 scaphocéphalies, le développement psychomoteur était amélioré par l'intervention, tandis que 13 autres enfants non opérés avaient gardé leurs déficits (111).

Tableau XVIII : Proportions de quotient intellectuel final supérieur ou égal à 90 selon l'âge à l'intervention dans différents types de craniosténoses. Etude portant sur 1419 cas ayant au moins trois ans de recul et faite à l'hôpital Necker des enfants malades. Paris (110).

Type	Opération avant un an	Opération après un an
Scaphocéphalie	93,3%	81,3%
Trigonocéphalie	83%	68,9%
Plagiocéphalie	91,7%	88,5%
Brachycéphalie	79%	53,3%
Apert	25,5%	0
Crouzon	92,2%	72,2%

Tableau XIX : Evaluation psychométrique : corrélation entre niveaux pré- et post-opératoires chez 715 enfants ayant eu chacun cette double évaluation, avec au moins trois ans de recul pour l'évaluation post-opératoire. Hôpital Necker des enfants malades. Paris (110).

Type	Nbre de patients	QI moyen pré-op	QI moyen post-op
Scaphocéphalie	293	101	105
Trigonocéphalie	154	96	98
Plagiocéphalie	150	100	104
Brachycéphalie	46	97	98
Apert	24	66	63
Crouzon	48	96	97

QI : quotient intellectuel

Les résultats de nos malades sont assez encourageants ; l'évolution à long terme était favorable dans 62 % des cas avec une correction de la dysmorphie chez tous les malades.

3- complications :

Elles sont rares. En per-opératoire, le risque principal est hémorragique. La masse sanguine transfusée est d'autant plus importante que l'enfant est plus jeune. La mortalité opératoire est liée aux problèmes hémorragiques. Elle est de 0,8 %. (35)

En post-opératoire, les complications sont exceptionnelles. Le risque infectieux a été étudié par Israëla et Siegel (112). Une étude multivariée leur a permis d'établir que les trois facteurs significatifs du risque infectieux étaient, dans l'ordre : 1- la durée de l'intervention, 2- le type de procédure (intracrânienne, extracrânienne ou combinée, cette dernière étant la plus à risque), et 3- l'âge de l'enfant (les plus jeunes étant les plus à risque). Ceci est également retrouvé dans l'étude de Yeung et al. (86), qui mentionnent, en outre, parmi les facteurs de risque, la durée de l'intervention, le nombre de chirurgiens présents, la fermeture du scalp sous tension et la durée du séjour en secteur de soins intensifs. L'infection la plus fréquente est l'abcès sous-cutané, qui n'a pas de gravité en lui même mais qui expose au risque de résorption osseuse à distance.

Les complications ophtalmologiques sont exceptionnelles, et le chiffre, rapporté par Diamond et al. (113), de 56% de plagiocéphalies présentant en post-opératoire une aggravation des symptômes pré-opératoires ou des troubles supplémentaires paraît très élevé, mais il peut être dû à la pratique des auteurs, qui décrivent une dissection étendue de la péri-orbite. Dans la série de D.Renier et al. (110), les complications ophtalmologiques sont situées entre 1 et 2%, et les plagiocéphalies ne sont pas plus à risque que les autres.

Les problèmes de ré-ossification sont observés dans 5% des cas dans la même série. Il s'agit d'un défaut de ré-ossification ou d'une résorption osseuse partielle. Elles imposent parfois une cranioplastie secondaire. Le facteur principal de ces défauts de ré-ossification et de résorptions osseuses est l'infection : la colonisation d'un hématome sous-cutané dans la zone opérée est un antécédent très fréquent de ces complications. Il impose de traiter énergiquement ces hématomes surinfectés par évacuation et lavage antiseptique prolongé, afin de prévenir les complications osseuses.

Le risque de récurrence est globalement de 1,9% toujours selon la même série. Il s'observe surtout dans les formes complexes (inclassables) et les formes syndromiques. Dans les synostoses coronales non syndromiques, l'existence d'une mutation P250R de FGFR3 augmente le risque de récurrence (114). Une autre forme de récurrence est constituée par la synostose progressive post-opératoire de sutures qui n'étaient pas atteintes lors de la première intervention. Il s'agit moins d'ailleurs d'une récurrence à proprement parler que d'une synostose évolutive. Dans les scaphocéphalies, on assiste dans les deux ou trois années qui suivent l'intervention à une fermeture progressive des sutures coronales, avec rarement hypertension intra crânienne. Cette craniosténose, évolutive est moins étonnante dans la maladie de Crouzon, puisqu'elle fait partie du syndrome. Elles ont été également rapportées dans les syndromes d'Apert et de Pfeiffer(115). Des cas de pancytoses crâniennes après interventions pour craniosténoses monosuturaires de types variés ont été rapportés dans la littérature.

Sur le plan esthétique, l'incision bicoronale donne une cicatrice souvent large, probablement du fait des tensions locales liées aux muscles masticateurs. D. Renier et al. (110) ont depuis plusieurs années modifié cette incision qu'ils pratiquent maintenant selon un tracé en zigzag, avec un trajet qui est presque horizontal au niveau temporal, ce qui ne prévient pas l'élargissement de la cicatrice mais permet une meilleure dissimulation dans les cheveux.

X. Conseil génétique dans les craniosténoses (60) :

Le bilan d'une enquête concernant 584 de craniosténoses apporte quelques éléments utiles pour le conseil génétique. Dans 15% des cas, un syndrome est associé à la craniosténose : syndrome d'Apert pour un tiers des cas, syndrome de Crouzon pour un autre tiers et pour le dernier tiers acrocéphalosyndactylie plus rare ou autres associations plus atypiques, voir non décrites dans lesquelles une transmission dominante est affirmée. Les craniosténoses non syndromiques se comportent différemment selon la suture en cause, mais la localisation de l'atteinte reste identique en cas de récurrence. La craniosténose coronale se comporte comme un caractère dominant autosomique, alors que la scaphocéphalie et les trigonocéphalies sont plus

souvent sporadiques, sans qu'une transmission dominante ne soit exclue pour certaines. Si dans la majorité des cas, le risque de récurrence n'est pas nul, il est accepté volontiers par les consultants compte tenu des bons résultats chirurgicaux.



CONCLUSION



La craniosténose est une pathologie relativement fréquente dont le diagnostic est clinique, il s'agit d'une déformation crânienne. Celle-ci est presque toujours évidente dès la naissance.

Les explorations paracliniques ont bénéficié du perfectionnement des techniques neuroradiologiques en particulier le scanner 3D. Elle pose surtout des problèmes thérapeutiques chirurgicaux. Son pronostic est dominé par le risque neurosensoriel, notamment le risque de complications ophtalmologiques.

Le traitement chirurgical qui donne d'excellents résultats dans la majorité des cas doit être entrepris au bon moment afin de diminuer les séquelles de cette pathologie.

Enfin, ce n'est qu'avec un dépistage précoce de la part des différents praticiens (gynécologues ; pédiatres et généralistes...etc.) et une chirurgie faite au bon moment et adaptée à chaque indication, que l'on peut espérer donner à cette maladie une réputation de bénignité.



RESUMES



RESUME

Les craniosténoses correspondent à la soudure prématurée d'une ou plusieurs sutures de la boîte crânienne. Nous avons essayé, à travers une étude rétrospective, concernant 12 cas colligés dans le service de neurochirurgie de CHU Mohamed VI de Marrakech durant une période de 4 ans entre 2007 à 2010, de dégager certains aspects clinico-radiologiques, étiologiques et thérapeutiques des craniosténoses. Nos 12 malades se répartissent de la manière suivante : 03 plagiocéphales, 03 syndromes d'Apert, 02 scaphocéphales, 02 trigonocéphales, 01 brachycéphale, et 01 cas de crâne en trèfle. La moyenne d'âge de nos malades a été de 13 mois, le sexe ratio est de 1. Cliniquement, le motif de consultation était dans 91 % une anomalie crânienne isolée ou associée à d'autre malformation, et une hypertension intracrânienne dans 8 % des cas. La radiographie du crâne a été réalisée chez 8 malades (66 %), le fond d'œil a été réalisé chez 10 malades (83 %) et la TDM cérébrale a été faite chez tous nos malades avec une reconstruction spiralée chez 5 cas. Tous nos malades ont bénéficié d'une intervention chirurgicale, 75 % des malades ont été opéré avant l'âge de 1 an. Le traitement chirurgical a consisté en une craniotomie paramédiane avec retombées latérales dans un cas, le remodelage fronto-orbitaire chez un cas, et un remodelage crâniofacial avec avancement fronto-orbitaire chez le reste des malades. A part un cas de décès à j1 du post-opératoire, les suites opératoires immédiates ont été simples dans la majorité de nos patients. L'évolution à long terme a été jugée favorable dans 62 % des cas, et défavorable chez 3 malades : persistance de l'exophtalmie chez un et du retard psychomoteur chez 2. Il faut noter la correction de la dysmorphie crânienne chez tous les malades.

SUMMARY

Craniostenosis consists in a premature closing of one or more of the cranial sutures. We tried from a retrospective study, about 12 cases collected at the department of neurosurgery in UHC Mohamed VI in Marrakech during 4 Years, between 2007 and 2010, to release some clinical, radiological, etiological and therapeutic aspects of craniostenosis. Our 12 cases were distributed as following: 03 plagiocephalians, 03 Apert Syndromes, 02 scaphocephalians, 02 trigonocephalians, 01 brachycephalic and one with cloverleaf skull. The mean age of our patients is 13 months; male-to-female ratio is 1. Clinically, the reason for consultation was in 91 % the cranial dysmorphia, lonely or associated at other dysmorphia, and increased intracranial pressure in 8 %. Plain films of the cranium has been practiced in 8 patients (66 %), the fundus oculi was realized at 10 patients (83 %). The cerebral TDM was executed on all patients with 3D reconstruction of the images in 5 cases. Our patients were profited from a surgical operation. 75 % of patients operated are less than 1 year. The surgical treatment consisted in a parasagittal craniotomy in 1 case, fronto-orbital remodelling in 1 case and a craniofacial remodelling with fronto-orbital advancement in the rest of patients. The immediate operation effects were simple with the majority of patients, excepting one decease in the first day after operation. The long-term evolution was favourable in 62 % of cases and unfavourable with 3 patients: persistence the ocular proptosis in one case and sensorinural hearing loss in 2 cases, but the dysmorphy of all our patients was correcting.

ملخص

تتمثل تضيقات القحف في الانسداد المبكر لواحدة أو مجموعة من الدروز . حاولنا من خلال دراسة رجعية همت 12 حالة التقطت في مصلحة جراحة الدماغ و الأعصاب بالمركز الاستشفائي الجامعي محمد السادس بمراكش، على امتداد أربع سنوات ما بين 2007 و 2010، إبراز بعض الجوانب السريرية الشعاعية، السببية و العلاجية لتضيقات القحف. تتوزع هذه الحالات على الشكل التالي: 3 واربى الرأس، 3 متلازمات آبير، 2 زورقي الرأس، 2 مثلثي الرأس، و واحد مدبب الرأس، و حالة لديها قحف برسيمي. معدل العمر عند مرضانا هو 13 شهرا أما توزيعهم حسب الجنس فقد كان متساويا. سريريا كان دافع استشارة الطبيب في 91% من الحالات هو تشوه في القحف بصفة معزولة أو مصحوبة بتشوهات أخرى، بينما شكل ارتفاع الضغط داخل القحف سببا لزيارة الطبيب عند 8% من المرضى. تم إجراء فحص بالأشعة للقحف عند 8 مرضى (66%) و قاع العين عند 10 مرضى (83%)، بينما استفاد جميع المرضى من التصوير المقطعي للمخ مع إعادة تشكيل صورة ثلاثية الأبعاد عند 5 حالات. كل المرضى خضعوا لمعالجة جراحية، 75% في سن أقل من عام. تم إجراء بتر القحف من جهتي الدرز الاوسط عند حالة واحدة، تقويم جبهي حزامي عند حالة واحدة، و تقويم القحف مع تقديم جبهي حزامي عند باقي المرضى. باستثناء حالة وفاة وحيدة في اليوم الأول بعد العملية الجراحية، كانت مخلفات الجراحة بسيطة عند معظم المرضى. اعتبر التطور على المدى البعيد جيدا عند 62% من الحالات و غير مرضي عند 3 حالات نظرا لبقاء بروز العينين عند مريض و استمرار التراجع النفسي الحركي عند حالتين. يجب التنويه إلى انه تم تصحيح تشوه القحف عند جميع المرضى.



BIBLIOGRAPHIE



1. **Renier D, Lajeunie E, Arnaud E, Marchac D.**
Craniosténoses.
Encycl Méd Chir (Elsevier Masson SAS), Pédiatrie–Maladies infectieuses. 4–096–B–10, 2008,10p.
 2. **Targos V.**
Les craniosténoses.
Journal de Pédiatrie et de Puériculture 1991;4,3:136–143
 3. **Dhellemmes P, Pellerin P, Vinchon M, Capon N.**
Quand et comment faut-il opérer une craniosténose?
Ann Fr Anesth Réanim 2002;21:103–10
 4. **Ferreira MP, Martins Collares MV, Ferreira NP, Kraemer JL, Pereira Filho A.**
Early surgical treatment of non syndromic craniosynostosis.
Surg Neurol 2006;65:22–26
 5. **Dausse T.**
Le remodelage fronto-orbitaire dans les craniosténoses antérieures : technique Montpelliéraine.
Thèse Doctorat Médecine, Montpellier, 1995, n°95
 6. **Kirmi O, Steven LO, Johnson D, Anslow P.**
Craniosynostosis : A Radiological and Surgical Perspective.
Semin Ultrasound CT MR 2009;30,6:492–512
 7. **Boumlid A.**
Les controverses dans le traitement chirurgical des craniosténoses.
Thèse Doctorat Médecine, Casablanca, 2007, n°106,168 pages
 8. **Faber HK, Towne EB.**
Early craniectomy as a preventive measure in oxycephaly and allied conditions, with special reference to the preventin of blindness.
Am L Med Sci 1927;173:701–711
 9. **Arnaud E.**
L'innovation en chirurgie crâniofaciale : depuis Tessier jusqu'aux perspectives futures.
D'après les témoignages de F. Ortiz–Monasterio, D. Marchac, F. Firmin et T. Wolfe
Ann Chir Plast Esthet 2010;55:363–383
-

- 10. Jimenez DF, Barone CM, Catwright CC, Baker L.**
Early Management of craniosynostosis. Using Endoscopic-Assisted Strip Craniectomy and Cranial Orthotic Molding Therapy
Pediatrics 2002;110,1:97-104
 - 11. Jesus-Morand N.**
Stratégie transfusionnelle dans la chirurgie des craniosténoses. Etude rétrospective sur 57 cas.
Thèse Doctorat Médecine, Grenoble, 1998, n° 5065
 - 12. Graham JM Jr, Smith DW.**
Metopic craniosynostosis as a consequence of foetal head constraint : two interesting experiments of nature.
Pediatrics 1980;65:1000-2
 - 13. Kabbani H, Rachuveer TS.**
Craniosynostosis
Am Fam Physician 2004;69,12:2863-70
 - 14. Ledinot-Targos Z.**
Les craniosténoses : étude clinique, génétique et épidémiologique d'une série de 657 enfants. Application au conseil génétique.
Thèse Doctorat Médecine, Paris6, 1990, n°90
 - 15. Meyer P, Renier D, Blanot S, Orliaguet G, Arnaud E, Lajeunie E.**
Anesthésie-réanimation des craniosténoses et dysmorphies crâniofaciales de l'enfant.
Ann Fr Réanim 1997;16:152-64
 - 16. Preston RA, Post JC, Keats BJ, Aston CE, Ferrell RE, et al.**
A gene for Crouzon craniofacial dysostosis maps to the long arm of chromosome 10.
Nat Genet 1994;7:149-53
 - 17. Arathi R, Sagtani A, Baliga M.**
Crouzon syndrome : A case report.
J Indian Soc Pedod Prev Dent 2007;25:10-12
 - 18. Robin NH, Feldman GJ, Mitchell HF, Lorenz P, Wilory RS, Zackai EH et al.**
Linkage of Pfeiffer Syndrome to chromosome 8 centromere and evidence for genetic heterogeneity.
Hum Mol Genet 1994;3:2153-58
-

- 19. Lajeunie E, Ma HW, Bonaventure J, Munnich A, Lemerrer M, Renier D.**
FGFR 2 mutations in Pfeifer syndrome.
Nat Genet 1995;9:108–12
 - 20. Wilkie AO, Slaney SF, Oldridge M, Poole MD, Ashworth GJ, Hockley AD et al.**
Apert's syndrome results from localized mutations of FGFR 2 and is allelic with Crouzon syndrome.
Nat Genet 1995;9:165–72
 - 21. Brueton LA, Van Herwerden L, Chotai KA, Winter RM.**
The mapping of a gene for craniostenosis : evidence for linkage of the Saerthre–Chotzen Syndrome to distal chromosome 7p.
J Med Genet 1992;29,10:681–5
 - 22. Lajeunie E, Crimmins DW, Arnaud E, Renier D.**
Genetic considerations in non syndromic midline craniosynostoses. A study of twins and their families.
J Neurosurg 2005;103:353–356
 - 23. Chabrolle JP, Bensouda B, Bruel H, Simon A, Poinot J, Ickowicz V et al.**
La craniosténose de la métopique, effet probable de l'exposition intra utérine à un traitement maternel par le valproate.
Arch Pédiatr 2001;8:1333–6
 - 24. Singh RP, Dhariwal D, Bujel N, Shaikh Z, Davies P, Nishikawa H et al.**
Role of parental risk factors in the aetiology of isolated non–syndromic metopic Craniosynostosis.
Br J of Oral Maxillofac Surg 2010;48,6:438–442
 - 25. Renier D, Arnaud E, Marchac D.**
Classification des craniosténoses.
Neurochirurgie 2006;52,2–3:200–227
 - 26. Gheita A, Assaad A.**
Les craniosténoses en Egypte : formes cliniques et méthodes de traitement.
Ann Chir Plast Esthet 1989;34:411–416
-

- 27. Acquaviva R, Tamic PM, Lebasacle J, Kerdoudi H, Benado A.**
Les craniosténoses au milieu marocain.
Neurochirurgie 1966;12:561–566
 - 28. Colak A, Tahta K, Bertan V, Erbeni A, Saglam S, Gurçay O et al.**
Craniosynostosis: a review of 143 Surgically-treated cases.
Turk J Pediatr 1992;34,4:231–238
 - 29. Lupescu I, Hermier M, Georgescu SA, Froment JC.**
Exploration des craniosténoses par scanner spiralé.
J Neuroradiol 2000;27:128–139
 - 30. Alami TH, Ouammou A.**
La craniosténose : considération étiopathologique sur une série de 50 observations.
Maroc Méd 1986;8, 2:267–274
 - 31. Lajeunie E, Le Merrer M, Baraiti-Pelle C, Marchac D, Renier D.**
A genetic study of non syndromic coronal craniosynostosis.
Am J Med Genet 1995;55:500–504
 - 32. Agrawal D, Steinbok P, Cochrane DD.**
Diagnosis of isolated sagittal synostosis : are radiographic studies necessary ?
Childs Nerv Syst 2005;102:223–254
 - 33. Renier D, Arnaud E, Marchac D.**
Le retentissement fonctionnel des craniosténoses.
Neurochirurgie 2006;52,2–3:259–263
 - 34. LEFEBVRE B.**
Pronostic ophtalmologique et neuropsychique des craniosténoses opérées : à propos de 24 observations.
Thèse Doctorat Médecine, Lille 2;1983.
 - 35. Douma L.**
Les craniosténoses : à propos de 33 cas colligés entre 1985–1996.
Thèse Doctorat Médecine, Casablanca ;1998, n°64,95 pages
 - 36. Morax S, Hamedani M.**
Malformations craniofaciales.
Encycl Méd Chir (Elsevier, Paris), Ophtalmologie. 21–100–D–30, 2001,9p
-

- 37. Denis D, Gabisson P, Genitoril, Choux M, Saracco JB.**
Troubles oculomoteurs dans les plagiocéphalies.
J Fr Orthop 1990;22:25–32
 - 38. Dufier JL, Vinurel MC, Renier D, Marchac D.**
Les complications ophtalmologiques des craniosténoses. A propos de 244
Observations.
J Fr Ophtalmol 1986;9:273–280
 - 39. Morax S.**
Oculomotor cranio–facial malformations. In : Caronni E Red.
Craniofacial surgery. Boston : Little Brown, 1985 : 97–107
 - 40. Stavrou P, Sgouros S, willshaw HE, Goldin JH, Hockley AD, Wake MJ.**
Visual failure caused by raised intracranial pressure in craniosynostosis.
Childs Nerv Syst 1997;13:64–67
 - 41. Gault DT, Renier D, Marchac D, Ackland FM, Jones BM.**
Intracranial volume in children with craniosynostosis.
J Craniofac Surg 1990;1:1–3
 - 42. Netherway DJ, Abbott AH, Andersson PJ, David DJ.**
Intracranial volume in patients with non–syndromal craniosynostosis.
J Neurosurg 2005;103:137–141
 - 43. Renier D, Sainte–Rose C, Marchac D, Hirsch JF.**
Intracranial pressure in craniostenosis
J Neurosurg 1982;57:370–377
 - 44. Renier D, Sainte–Rose C, Marchac D.**
Intracranial pressure in craniostenosis : 302 recordings. In : Marchac D., ed. craniofacial
Surgery. Proceedings of the First International congress of cranio–Maxillo–Facial
Surgery. Berlin : springer, 1987 : 110–113
 - 45. Bellew M, Chumas P, Muller R, Liddington M, Russell J.**
Pre–and postoperative developmental attainment in sagittal synostosis.
Arch Dis Child 2005;90:346–350
-

- 46. Cohen SR, Cho DC, Nichols SL, Simms C, Cross KP, Burstein FD.**
American society of Maxillofacial surgeons Outcome Study. Preoperative and postoperative neurodevelopmental findings in single-suture craniosynostosis. *Plast Reconstr Surg* 2004;114:841-847
 - 47. Kapp-Simon KA, Figuero A, Jocher CA, Schafer M.**
Longitudinal assesment of mental development in infants with non syndromic craniosynostoses with and without cranial release and reconstruction. *Plast Reconstr Surg* 1993;92:831-839
 - 48. Kapp-Simon KA, Leroux B, Cunigham M, Speltz ML.**
Multisite study of infants with single-suture craniosynostosis : preliminary report of presurgery development. *Cleft Palate Craniofac J* 2005;42:377-384
 - 49. de Leon GA, de leon G, Grover WD, Zaeri N, Alburger PD.**
Agenesis of the corpus callosum and limbic malformation in Apert syndrome (type I acrocephalosyndactyly). *Arch Neurol* 1987;44:979-982
 - 50. Renier D, Arnaud E, Cinalli G, Marchac D, Brunet L, Sebag G et al.**
Pronostic mental du syndrome d'Apert. *Arch Pediatr* 1996;3:752-760
 - 51. Fishman MA, Hogan GR, Dodge PR.**
The concurrence of hydrocephalus and craniosynostosis. *J Neurosurg* 1971;34:621-629
 - 52. Fehlow P.**
Craniosynostosis as a risk factor. *Childs Nerv Syst* 1993;9:325-7
 - 53. Sarimski k.**
Children with Apert syndrome : behavioural problems and family stress. *Dev Med Child Neurol* 1998;40:44-49
 - 54. Rogers-Salyer M, Jensen AG, Barden RC.**
Effects of facial deformities and physical attractiveness on mother infant bonding. In : Marchac D, ed. *craniofacial surgery*. Berlin : Springer ;1987:481-485
-

55. **Cunningham ML, Seto ML, Ratisoontorn C, Heike CL, Hing AV.**
Syndromic craniosynostosis : from history to hydrogen bonds.
Orthod Craniofac Res 2007;10:67–81
 56. **Beaujeux R, Christmann D, Dietemann J.**
Malformations du crâne et de la région cervico–occipitale.
Encyclo Med Chir (Elsevier SAS, Paris), Radiologie et imagerie médicale. 31–640–A–10,
1993, 23p.
 57. **Fernbach SL, Naidich TP.**
Radiologie evaluation of craniosynostosis. In : Cohen MM Jr (Ed). Craniosynostosis :
diagnosis, evaluation and management. New York :Raven press,1986
 58. **Gellad FE, Haney PJ, Son JC, Robinson WL, Rao KC, Johnston GS.**
Imaging modalities of craniosynostosis with surgical and pathological correlation.
Pediatr Radiol 1985;15:285–290
 59. **Renier D, Capon–Degardin N, Arnaud E, Marchac D.**
Diagnostic des craniosténoses.
Neurochirurgie 2006;52,2–3:238–245
 60. **Ouarrach N.**
Les craniosténoses.
Thèse Doctorat Médecine, Casablanca, 2003, n° 335,153
 61. **Vannier MW, Hildebolt CF, Marsh JL, Pilgram TK, McAlister WH, Shackelford GD et al.**
Craniosostenosis : diagnostic value of three–dimensional CT reconstruction.
Radiology 1989;173:669–673
 62. **Carmel PW, Luken MG3rd, Asherl GF.**
Computed tomography evaluation of skull base and clavarial deformities and associated
intracranial changes.
Neurosurgery 1992;30:867–871
 63. **Parisi M, Mehdizadeh HM, Hunter JC, Finch IJ.**
Evaluation of craniosynostosis with three–dimensional CT imaging.
J Comput Assist Tomogr 1989;13:1006–1012
-

- 64. Tartaro A, Lorici AR, Antonucci D, Merlino B, Colosimo C, Bonomo L.**
Optimization and diagnostic accuracy of computerized tomography with tridimensional spiral technique in the study of craniostenosis.
Radiol Med (Torino) 1998;96,1-2:10-7
- 65. Tartaro A, Antonucci D, Santurbano C, Delli Pizzi C.**
Craniostenosi : neuro e splancnocranio.
Riv Neuroradiol 1999;12:27-32
- 66. Hopper KD, Pierantozzi D, Potok PS, Kasales CJ, TenHave TR, Meilstrup JW et al.**
The quality of 3D reconstructions from 1,0 and 1,5 pitch in helical-and conventional CT.
J Comput Assist Tomogr 1996;20:841-847
- 67. Montoya P.**
Imagerie moderne des malformations craniofaciales.
Ann Chir Plast Esthét 1997;128:365-399
- 68. Marchandise X, Dhellemmes P, Steinling M, Pellerin P, Dujardin MH.**
Intérêt de la scintigraphie osseuse dans l'étude des craniosténoses.
J Biophys Méd Nucl 1985;5:281-286
- 69. Marchandise X, Dhellemmes P, Pellerin P, Dujardin MH.**
Bilan de la scintigraphie de la voûte crânienne.
Ann Radiol 1985;26:505-509
- 70. Bernard JP, Levailant JM.**
Diagnostic prénatal des craniosténoses.
Neurochirurgie 2006;52,2-3:258
- 71. Leboucq N, Montoya P, Martinez Y, Castan P, Bourbotte G.**
Les craniosténoses lambdoïdes : approche 3D tomodensitométrique.
J neuroradiol 1993;20:24-33
- 72. Arnaud E, Marchac D, Renier D.**
Le traitement des craniosténoses : indications et techniques.
Neurochirurgie 2006;52,2-3, 264- 291
- 73. Pallerin P., Dhellemmes P.**
Les malformations craniofaciales. In : Magalon G, Chancholle AR, Eds
Chirurgie plastique de l'enfant. Pathologie congénitale. Paris : Maloine SA :1987 :133-158
-

- 74. Marchac D., Renier D.**
Chirurgie craniofaciale des craniosténoses. Médecine et Sciences internationales. Paris : Medsi, 1982, 176p.
 - 75. Jane JA Jr, Lin Ky, Jane JA Sr.**
Sagittal synostosis.
Neurosurg Focus 2000;9:3
 - 76. Aryan HE, Jandial R, Ozgur BM, Hughes SA, Meltzer HS, Park MS et al.**
Surgical correction of metopic synostosis.
Childs Nerv Syst 2005;21:392–398
 - 77. Goodrich JT.**
Craniofacial surgery : complications and their prevention
Semin Pediatr Neurol 2004;11:288–300
 - 78. Marchac D, Renier D.**
« Le front flottant », traitement précoce des facio–craniosténoses.
Ann Chir Plast 1979;24:121–126
 - 79. Marchac D, Renier D, Jones BM.**
Experience with the flating forehead.
Br J Plast Surg 1988;41:1–15
 - 80. Marchac D, Cophignon J, Neulen JV, Bouchta M.**
A propos des ostéotomies d'avancement du crâne et de la face.
Ann Chir Plast 1974;19:311–323
 - 81. McCarthy JG, Karp NS, LaTrenta GS, Thorne CH.**
The effect of early fronto–orbital advancement on frontal sinus development and forehead aesthetics.
Plast Reconstr Surg 1990;86:1078–1084
 - 82. McLaurin RL, Matson DD.**
Importance of early surgical treatment of craniosynostosis; review of 36 cases treated during the first six months of life.
Pediatrics 1952;10:637–652
 - 83. Sgouros S, Goldin JH, Hockley AD, Wake MJ.**
Posterior skull surgery in craniosynostosis.
Childs Nerv Syst 1996;12:727–733
-

- 84. Rougerie J, Derome P, Anquez L.**
Craniosténoses et dysmorphoses cranio-faciales. Principes d'une nouvelle méthode de traitement et ses résultats.
Neurochirurgie 1972;18:429-440
 - 85. Montaut J, Sttricker M.**
Dysmorphie craniofaciales. Les synostoses prématurées (craniosténoses et faciosténoses)
Neurochirurgie 1977;23:1-299.
 - 86. Yeung LC, Cunningham ML, Allpress AL, Gruss JS, Ellenbogen RG, Zerr DM.**
Surgical site infections after pediatric intracranial surgery for craniofacial malformations :
frequency and risk factors.
Neurosurgery 2005;56:733-739
 - 87. Marchac D, Renier D, Arnaud A.**
Focus on craniosynostosis and faciocraniosynostosis.
European Plastic Surgery 1998;1:17-20
 - 88. Marchac D, Renier D.**
Faciocraniosynostosis : from infancy to adulthood.
Childs Nerv Syst 1996;12:669-677
 - 89. Tessier P, Guiot G, Rougerie J, Delbet JP, Pastoriza J.**
Ostéotomies cranio-naso-orbito-faciales. Hypertélorisme.
Ann Chir Plast 1967;12:103-118
 - 90. Tessier P.**
Relationship of craniostenoses to craniofacial dysostoses and to faciostenoses: a study
with therapeutic implications.
Plast Reconst Surg 1971;48:224-237.
 - 91. Tessier P.**
The definitive plastic surgical treatment of the severe facial deformities of craniofacial
dysostosis : Crouzon's and Apert's diseases.
Plast Reconstr Surg 1971;48:419-442
 - 92. Ortiz-Monasterio F, Del Campo AF, Carillo A.**
Advancement of the orbits and the midface in one piece, combined with frontal
repositioning, for the correction of Crouzon's deformities.
Plast Reconstr Surg 1978;61:501-516
-

93. **Arnaud E, Marchac D, Renier D.**
Complications of maxillary distraction in children and modification by internal device with transfacial pin. In : Diner PA., Vazquez MP. eds. Proceedings of the 2nd international congress on Cranial and facial Bone Distraction Processes. Paris, France, June 17-19,1999 :211-215
 94. **Arnaud E, Marchac D, Renier D.**
Midface distraction with internal device and transfacial pin. In :YU Ray Chen, ed. Proceedings of the VIIIth International Society of Craniofacial Surgery. Taipei, Taiwan, Oct 31ST-Nov 3rd, 1999
 95. **Renier D, Marchac D, Sainte-Rose C, Pierre-Kahn A, Hirsch JF.**
Traitement actuel des craniosténoses.
Méd Infant 1981;3:317-343
 96. **Jimenez DF, Barone CM.**
Endoscopic craniectomy for early surgical correction of sagittal craniosynostosis.
J Neurosurg 1998;88:77-81
 97. **Orliaguet G, Meyer P, Blanot S.**
Prise en charge anesthésique des craniosténoses.
Ann Fr Anesth Réanim 2002;21:111-108
 98. **Kearney RA, Rosales JK, Howes WJ.**
Craniosynostosis: an assessment of blood loss and transfusion practices.
Can J Anaesth 1989;36:473-7.
 99. **Meyer P, Renier D, Arnaud E, Jarreau MM, Charron B, Buy E et al.**
Blood loss during repair of craniosynostosis.
Br J Anaesth 1993;71:854-7.
 100. **Meyer P, Cuttaree H, Blanot S, Orliaguet G, Jarreau MM, Charbon B et al.**
L'anesthésie-réanimation dans le traitement des craniosténoses.
Neurochirurgie 2006;52,2-3:292-301
 101. **Diaz JH, Lockhart CH.**
Hypotensive anaesthesia for craniectomy in infancy.
Br J Anaesth 1979;51:233-5.
-

- 102. Hahn JF, Trusso R, Levy WJ.**
Craniosynosectomy with reduced blood loss.
Neurosurgery 1981;8:209-11.
- 103. Brown RH, Schauble JF, Miller NR.**
Anemia and hypotension as contributors to perioperative loss of vision.
Anesthesiology 1994;80:222-6.
- 104. Williams EL, Hart WM Jr, Tempelhoff R.**
Postoperative ischemic optic neuropathy.
Anesth Analg 1995;80:1018-29.
- 105. Meyer P, Cuttaree H.**
Cathétérisme artériel et surveillance invasive de la pression artérielle chez l'enfant.
Ann Fr Anesth Réanim 1996;15:388-9.
- 106. Orliaguet GA, Gueugniaud PY.**
Non-invasive aortic blood flow measurement.
Curr Opin Anaesthesiol 2000;13:307-12.
- 107. Orliaguet GA, Meyer PG, Blanot S, Jarreau MM, Charron B, Cuttaree H, et al.**
Non-invasive aortic blood flow measurement in infants during repair of craniosynostosis.
Br J Anaesth 1998;81:696-701.
- 108. Scholtes JL, Thauvoy C, Moulin D, Gribomont BF.**
Craniofaciosynostosis: anaesthetic and perioperative management. Report of 71 operations.
Acta Anaesthesiol Belg 1985;36:176-85.
- 109. Ganong CA, Kappy MS.**
Cerebral salt wasting in children. The need for recognition and treatment.
Am J Dis Child 1993;147:167-9.
- 110. Renier D, Arnaud E, Marchac D.**
Craniosténoses : Résultats fonctionnels et morphologiques post-opératoires.
Neurochirurgie 2006;52,2-3:302-310
- 111. Bellew M, Chumas P, Liddington M, Russell J.**
Pre-and postoperative development attainment in sagittal synostosis.
Arch Dis Child 2005;90:346-350.
-

112. **Israele V, Siegel JD.**
Infectious complications of craniofacial surgery in children.
Rev Infect Dis 1989;11:9-15
113. **Diamond GR, Katowitz JA, Whitaker LA, Bersani TA, Bartlett SP, Welsh MG.**
Ocular and adnexal complications of unilatéral orbital advancement for plagiocephaly.
Arch ophthalmol 1987;105:381-5.
114. **Thomas GP, Wilkie AO, Richards PG, Wall SA.**
FGFR3 P250R mutation increases the risk of reoperation in apparent « nonsyndromic»
coronal synostosis.
J Craniofac Surg 2005;16:347-352.
115. **Gosain AK, McCarthy JG, Glatt P, Staffenberg D, Hoffmann RG.**
A study on intracranial volume in Apert syndrome.
Plast Reconstr Surg 1995;95:284-295.
-



قسم الطبيب

اقسمُ باللهِ العَظِيمِ

أن أراقبَ اللهَ في مهنتي.

وأن أصونَ حياةَ الإنسانِ في كآفةِ أطوارها في كل الظروف والأحوال بآذلاً
وسعي في استنقاذها من الهلاكِ والمرَضِ
والألمِ والقلقِ.

وأن أحفظَ للناسِ كرامَتَهُم، وأسترَ عَوْرَتَهُم، وأكتمَ سِرَّهُم.

وأن أكونَ على الدوامِ من وسائلِ رحمةِ الله، باذلاً رعايتي الطبية للقريب
والبعيد، للصالح والطالح، والصديق والعدو.

وأن أثابرَ على طلبِ العلم، أسخره لِنفَعِ الإنسانِ .. لا لأذاه.

وأن أوقِرَ مَنْ عَلَّمَنِي، وأُعَلِّمَ مَنْ يَصْغُرَنِي، وأكونَ أخاً لِكُلِّ زَمِيلٍ في المهنةِ
الطَبِّيةِ

مُتَعَاوِنِينَ عَلَى الْبِرِّ وَالتَّقْوَى.

وأن تكونَ حياتي مِصْدَاقَ إيماني في سِرِّي وَعَلَانِيَتِي ، نَقِيَّةً مِمَّا يُشِينُهَا تَجَاهَ
اللهِ وَرَسُولِهِ وَالمُؤْمِنِينَ.

والله على ما أقول شهيد





جامعة القاضي عياض
كلية الطب و الصيدلة
مراكش

أطروحة رقم 70

سنة 2011

علاج تضيقات القحف بالمركز الاستشفائي
الجامعي محمد السادس بمراكش

الأطروحة

قدمت ونوقشت علانية يوم .../.../2011

من طرف

السيد البشير الشافعي

المزاداد في 20 يوليوز 1984 بتاكونيت - زاكورة

لنيل شهادة الدكتوراه في الطب

الكلمات الأساسية:

تضيقات القحف - تشوه - ارتفاع الضغط داخل القحف -
سكائير ثلاثي الأبعاد - جراحة.

اللجنة

الرئيس	السيد	س. ايت بن علي
		أستاذ في جراحة الدماغ و الأعصاب
المشرف	السيد	م. المجاطي
		أستاذ مبرز في جراحة الدماغ و الأعصاب
الحكام	السيد	م. بوسكراوي
		أستاذ في طب الأطفال
	السيد	ح. عنان
		أستاذ مبرز في جراحة الدماغ و الأعصاب
	السيد	س. يونس
		أستاذ مبرز في الإنعاش و التخدير
	السيدة	ن. المنصوري
		أستاذة مبرزة في جراحة تقويم الوجه