

Année : 2021

Thèse N° : 094

**Profil morphologique, immunohistochimique et  
moléculaire des tumeurs malignes à différenciation  
mélanocytaire**

**THÈSE**

PRESENTEE ET SOUTENUE PUBLIQUEMENT LE 28/06/2021

PAR

**Mlle. NOUHA BAAZIZ**

Née le 26/09/1995 à Marrakech

POUR L'OBTENTION DU DOCTORAT EN MEDECINE

**MOTS CLES**

Tumeur maligne à différenciation mélanocytaire – Mélanome cutané –  
Sarcome à cellules claires – Immunohistochimie – Biologie moléculaire

**JURY**

**M M.A. BENHIMA**

Professeur de Traumatologie Orthopédie

**PRESIDENT**

**Mme H.RAIS**

Professeur d'Anatomie pathologique

**M A. BELBACHIR**

Professeur d'Anatomie pathologique

**RAPPORTEURS**

**Mme O. HOCAR**

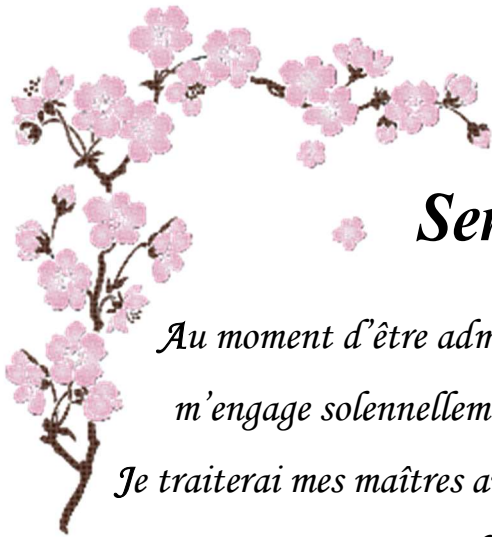Professeur de Dermatologie Vénérologie

**Mme F.E. HAZMIRI**

Professeur agrégée d'Histologie Embryologie  
Cytogénétique

**JUGES**

بِسْمِ اللَّهِ الرَّحْمَنِ الرَّحِيمِ



## *Serment d'Hippocrate*

*Au moment d'être admis à devenir membre de la profession médicale, je m'engage solennellement à consacrer ma vie au service de l'humanité.*

*Je traiterai mes maîtres avec le respect et la reconnaissance qui leur sont dus.*

*Je pratiquerai ma profession avec conscience et dignité. La santé de mes malades sera mon premier but.*

*Je ne trahirai pas les secrets qui me seront confiés.*

*Je maintiendrai par tous les moyens en mon pouvoir l'honneur et les nobles traditions de la profession médicale.*

*Les médecins seront mes frères.*

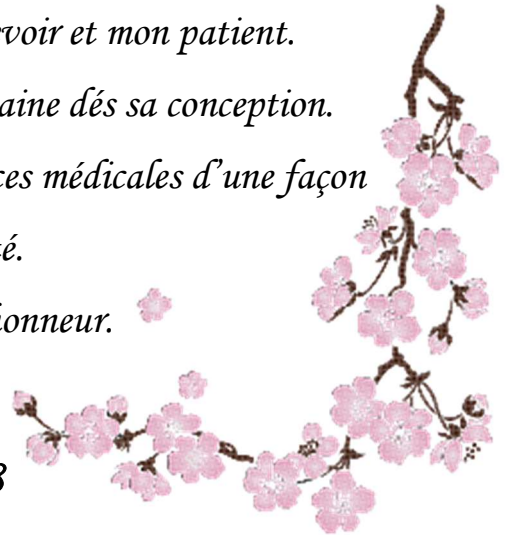
*Aucune considération de religion, de nationalité, de race, aucune considération politique et sociale, ne s'interposera entre mon devoir et mon patient.*

*Je maintiendrai strictement le respect de la vie humaine dès sa conception.*

*Même sous la menace, je n'userai pas mes connaissances médicales d'une façon contraire aux lois de l'humanité.*

*Je m'y engage librement et sur mon honneur.*

*Déclaration Genève, 1948*





**LISTE DES PROFESSEURS**



**UNIVERSITE CADI AYYAD**  
**FACULTE DE MEDECINE ET DE PHARMACIE**  
**MARRAKECH**

Doyens Honoraires : Pr. Badie Azzaman MEHADJI  
: Pr. Abdelhaq ALAOUY YAZIDI

**ADMINISTRATION**

Doyen : Pr. Mohammed BOUSKRAOUI  
Vice doyen à la Recherche et la Coopération : Pr. Mohamed AMINE  
Vice doyen aux Affaires Pédagogiques : Pr. Redouane EL FEZZAZI Secrétaire  
Générale : Mr. Azzeddine ELHOUDAIGUI

**Professeurs de l'enseignement supérieur**

Nom et Prénom	Spécialité	Nom et Prénom	Spécialité
ABKARI Imad	Traumato- orthopédie	FADILI Wafaa	Néphrologie
ABOU EL HASSAN Taoufik	Anesthésie- réanimation	FAKHIR Bouchra	Gynécologie- obstétrique
ABOUCHADI Abdeljalil	Stomatologie et chirmaxillo faciale	FOURAJI Karima	Chirurgie pédiatrique
ABOULFALAH Abderrahim	Gynécologie- obstétrique	GHANNANE Houssine	Neurochirurgie
ABOUSSAÏR Nisrine	Génétique	GHOUNDALE Omar	Urologie
ADALI Imane	Psychiatrie	HACHIMI Abdelhamid	Réanimation médicale
ADMOU Brahim	Immunologie	HAJJI Ibtissam	Ophtalmologie
AGHOUTANE El Mouhtadi	Chirurgie pédiatrique	HAROUK Karam	Gynécologie- obstétrique
AISSAOUI Younes	Anesthésie - réanimation	HOCAR Ouafa	Dermatologie
AIT AMEUR Mustapha	Hématologie Biologique	JALAL Hicham	Radiologie
AIT BENALIS Said	Neurochirurgie	KAMILI El Ouafi El Aouni	Chirurgie pédiatrique
AIT BENKADDOUR Yassir	Gynécologie- obstétrique	KHALLOUK Mohammed	Anesthésie- réanimation
AIT-SABI Imane	Pédiatrie	KHATOURI Ali	Cardiologie
AMAL Said	Dermatologie	KHOUCHANI Mouna	Radiothérapie
AMINEM Mohamed	Epidémiologie- clinique	KISSANIN Najib	Neurologie

AMMAR Haddou	Oto-rhino-laryngologie	KRATIK Hadija	Gastro- entérologie
AMROL Amyae	Pneumo- phtisiologie	KRIET Mohamed	Ophtalmologie
ANIBAK Khalid	Neurochirurgie	LAGHMARI Mehdi	Neurochirurgie
ARSALANE Lamiae	Microbiologie -Virologie	LAKMACHI Mohamed Amine	Urologie
ASMOUKI Hamid	Gynécologie- obstétrique	LAOUADI Nass	Néphrologie

ATMANE El Mehdi	Radiologie	LOUHABNisrine	Neurologie
BAIZRIHicham	Endocrinologie et maladies métaboliques	LOUZIAbdelouahed	Chirurgie – générale
BASRAOUIDounia	Radiologie	MADHAR Si Mohamed	Traumato- orthopédie
BASSIRAhlam	Gynécologie- obstétrique	MANOUDIFatiha	Psychiatrie
BELKHOUAhlam	Rhumatologie	MANSOURINadia	Stomatologie et chirumaxillo faciale
BEN DRISLaila	Cardiologie	MAOULAININEFadl mrabihrabou	Pédiatrie (Neonatologie)
BENCHAMKHAYassine	Chirurgie réparatrice et plastique	MATRANEAboubakr	Médecinenucléaire
BENELKHAIAT BENOMARRidouan	Chirurgie – générale	MOUAFFAKYoussef	Anesthésie -réanimation
BENHIMA Mohamed Amine	Traumatologie - orthopédie	MOUDOUNISaid Mohammed	Urologie
BENJILALILaila	Médecineinterne	MOUFIDKamal	Urologie
BENZAROUELDounia	Cardiologie	MOUTAJ Redouane	Parasitologie
BOUCHENTOUFRachid	Pneumo- phtisiologie	MOUTAOUAKILAbdeljalil	Ophtalmologie
BOUKHANNILahcen	Gynécologie- obstétrique	MSOUGGARYassine	Chirurgiethoracique
BOUKHIRAAbderrahman	Biochimie – chimie	NAJEBYoussef	Traumato- orthopédie
BOUMZEBRADrissi	Chirurgie Cardio-Vasculaire	NARJISSYoussef	Chirurgiegénérale
BOURRAHOUATAicha	Pédiatrie	NEJMI Hicham	Anesthésie- réanimation
BOURROUSMonir	Pédiatrie	NIAMANE Radouane	Rhumatologie
BOUSKRAOUMohammed	Pédiatrie	OUALI IDRISSEMariem	Radiologie
CHAFIKRachid	Traumato- orthopédie	OULAD SAIADMohamed	Chirurgie pédiatrique
CHAKOUR Mohamed	Hématologie Biologique	QACIFHassan	Médecineinterne
CHELLAKSaliha	Biochimie- chimie	QAMOUSSYoussef	Anesthésie- réanimation
CHERIF IDRISSE EL GANOUNI Najat	Radiologie	RABBANIKhalid	Chirurgiegénérale
CHOULLI MohamedKhaled	Neuro pharmacologie	RADANoureddine	Pédiatrie
DAHAMI Zakaria	Urologie	RAISHanane	Anatomiepathologique

DRAISSGhizlane	Pédiatrie	RAJIAbdelaziz	Oto-rhino-laryngologie
EL ADIB Ahmed Rhassane	Anesthésie- réanimation	ROCHDIYoussef	Oto-rhino- laryngologie
EL ANSARINawal	Endocrinologie et maladies métaboliques	SAMKAOUI Mohamed Abdenasser	Anesthésie- réanimation
EL BARNIRachid	Chirurgie- générale	SAMLANI Zouhour	Gastro- entérologie
EL BOUCHTIImane	Rhumatologie	SARFIsmail	Urologie
EL BOUIHIMohamed	Stomatologie et chirmaxillo faciale	SORANabila	Microbiologie – Virologie
ELFEZZAZI Redouane	Chirurgie pédiatrique	SOUMMANIAbderraouf	Gynécologie- obstétrique
EL HAOURY Hanane	Traumato- orthopédie	TASSINoura	Maladiesinfectieuses
EL HATTAOUMustapha	Cardiologie	TAZI Mohamed Illias	Hématologie- clinique
EL HOUDZIJamila	Pédiatrie	YOUNOUSSaid	Anesthésie-réanimation
EL IDRISSE SLITINENadia	Pédiatrie	ZAHLANE Kawtar	Microbiologie -virologie
EL KARIMISaloua	Cardiologie	ZAHLANEMouna	Médecineinterne
EL KHAYARIMina	Réanimationmédicale	ZAOUISanaa	Pharmacologie
EL MGHARI TABIBGhizlane	Endocrinologie et maladies métaboliques	ZIADIAmra	Anesthésie – réanimation
ELFIKRIAbdelghani	Radiologie	ZOUHAIR Said	Microbiologie
ESSAADOUNILamiaa	Médecineinterne	ZYANI Mohammed	Médecineinterne

## Professeurs Agrégés

Nom et Prénom	Spécialité	Nom et Prénom	Spécialité
ABIR Badreddine	Stomatologie et Chirurgie maxillo faciale	EL MEZOUARI El Moustafa	Parasitologie Mycologie
ADARMOUCH Latifa	Médecine Communautaire (médecine préventive, santé publique et hygiène)	EL OMRANI Abdelhamid	Radiothérapie
AIT BATAHAR Salma	Pneumo- phtisiologie	FAKHRI Anass	Histologie- embryologie cytogénétique
ALJSoumaya	Radiologie	IHBIBANE fatima	Maladies Infectieuses
ARABI Hafid	Médecine physique et réadaptation fonctionnelle	KADDOURI Said	Médecine interne
ARSALANE Adil	Chirurgie Thoracique	LAHKIM Mohammed	Chirurgie générale
BELBACHIR Anass	Anatomie- pathologique	LAKOUICH MIM Mohammed	Stomatologie et Chirurgie maxillo faciale
BELBARAKAR hizlane	Oncologie médicale	MARGAD Omar	Traumatologie - orthopédie
BELHADJ Ayoub	Anesthésie - Réanimation	MLIHA TOUATI Mohammed	Oto-Rhino - Laryngologie
BENALI Abdeslam	Psychiatrie	MOUHSINE Abdelilah	Radiologie
BENJELLOUN HARZIMI Amine	Pneumo- phtisiologie	NADER Youssef	Traumatologie - orthopédie
BOUZERDA Abdelmajid	Cardiologie	OUBAHA Sofia	Physiologie
BSISS Mohamed Aziz	Biophysique	SAJIAI Hafsa	Pneumo- phtisiologie
CHRAA Mohamed	Physiologie	SALAMAT Arik	Chirurgie pédiatrique
DAROUASSI Youssef	Oto-Rhino - Laryngologie	SEDDIKI Rachid	Anesthésie - Réanimation
EL AMRANI Moulay Driss	Anatomie	SERGHINI Issam	Anesthésie - Réanimation
EL HAOUATI Rachid	Chirurgie Cardio-vasculaire	TOURABI Khalid	Chirurgie réparatrice et plastique
EL KAMOUNI Youssef	Microbiologie Virologie	ZARROUKI Youssef	Anesthésie - Réanimation
EL KHADER Ahmed	Chirurgie générale	ZEMRAOUI Nadir	Néphrologie

## Professeurs Assistants

Nom et Prénom	Spécialité	Nom et Prénom	Spécialité
ABDEL FETTAH Youness	Rééducation et Réhabilitation Fonctionnelle	ELOUARDI Youssef	Anesthésie réanimation
ABDOU Abdessamad	Chiru Cardio vasculaire	EL-QADIRY Rabi	Pédiatrie
ABOULMAKARIM Siham	Biochimie	ESSADI Ismail	Oncologie Médicale
ACHKOUN Abdessalam	Anatomie	FDIL Naima	Chimie de Coordination Bio- organique
AIT ERRAMI Adil	Gastro-entérologie	FENNANE Hicham	Chirurgie Thoracique
AKKA Rachid	Gastro - entérologie	HAJHOUI Farouk	Neurochirurgie
ALAOUI Hassan	Anesthésie - Réanimation	HAJJIFouad	Urologie
AMINE Abdellah	Cardiologie	HAMMI Salah Eddine	Médecine interne
ARROB Adil	Chirurgie réparatrice et plastique	Hammoune Nabil	Radiologie
ASSERRAJI Mohammed	Néphrologie	HAMRI Asma	Chirurgie Générale
AZIZ Zakaria	Stomatologie et chirurgie maxillo faciale	JALLAL Hamid	Cardiologie
BAALLAL Hassan	Neurochirurgie	JANAH Hicham	Pneumo- phtisiologie
BABA Hicham	Chirurgie générale	LAFFINTI Mahmoud Amine	Psychiatrie
BELARBI Marouane	Néphrologie	LAHLIMI Fatima Ezzahra	Hématologie clinique
BELFQUIH Hatim	Neurochirurgie	LAHMINI Widad	Pédiatrie
BELGHMAIDI Sarah	Ophtalmologie	LALYA Issam	Radiothérapie

BELLASRI Salah	Radiologie	LAMRANI HANCH Asmae	Microbiologie-virologie
BENANTAR Lamia	Neurochirurgie	LOQMAN Souad	Microbiologie et toxicologie environnementale
BENNAOUI Fatiha	Pédiatrie	MAOUJOUR Omar	Néphrologie
BENZALIM Meriam	Radiologie	MEFTAH Azzelarab	Endocrinologie et maladies métaboliques
BOUTAKIOUTE Badr	Radiologie	MILOUDI Mohcine	Microbiologie - Virologie
CHAHBI Zakaria	Maladies infectieuses	NASSIH Houda	Pédiatrie
CHETOUI Abdelkhalek	Cardiologie	NASSIM SABAH Taoufik	Chirurgie Réparatrice et Plastique
CHETTATIM Mariam	Néphrologie	OUMERZOUK Jawad	Neurologie
DAMI Abdallah	Médecine Légale	RAGGABI Amine	Neurologie
DARFAOUI Mouna	Radiothérapie	RAISSI Abderrahim	Hématologie clinique
DOUIREK Fouzia	Anesthésie- réanimation	REBAHI Houssam	Anesthésie - Réanimation
EL- AKHIRI Mohammed	Oto- rhino- laryngologie	RHARRASSI Isam	Anatomie-pathologique
EL AMIRI My Ahmed	Chimie de Coordination bio-organique	ROUKHSI Redouane	Radiologie
EL FADLI Mohammed	Oncologie médicale	SALLAHI Hicham	Traumatologie-orthopédie
EL FAKIRI Karima	Pédiatrie	SAYAGH Sanae	Hématologie
EL GAMRANI Younes	Gastro-entérologie	SBAAI Mohammed	Parasitologie-mycologie
EL HAKKOUNI Awatif	Parasitologie-mycologie	SEBBANI Majda	Médecine Communautaire (médecine préventive, santé publique et hygiène)
EL HAMZAOUI Hamza	Anesthésie réanimation	SIRBOUR Rachid	Médecine d'urgence et de Catastrophe
EL KHASSOUI Amine	Chirurgie pédiatrique	WARDA Karima	Microbiologie
ELATIQUI Oumkeltoum	Chirurgie réparatrice et plastique	ZBITOU Mohamed Anas	Cardiologie
ELBAZ Meriem	Pédiatrie	ZOUIZRA Zahira	Chirurgie Cardio- vasculaire
ELJAMILI Mohammed	Cardiologie		

**LISTE ARRÊTÉE LE 01/02/2021**



# **DÉDICACES**





*Ledéree ce modeste travail*

*A*

اللَّهُ  
عَزَّ وَجَلَّ

Tout d'abord à ALLAH

Le tout puissant et miséricordieux, qui m'a donné la force et la patience d'accomplir ce modeste travail.

Qui m'a inspirée et guidée dans le bon chemin, Je lui dois ce que je suis devenue.

Louanges et remerciements pour sa clémence et sa miséricorde.

الْحَمْدُ لِلَّهِ الَّذِي بِنِعْمَتِهِ تَتِمُّ الصَّالِحَاتُ

*Je me dois d'avouer pleinement AUX PLUS CHÈRES,  
MES PARENTS : Khadija BENDIAB et Mohammed  
BAAZIZ*

*Tous les mots du monde ne sauraient exprimer  
l'immense amour que je vous porte, ni la profonde  
gratitude que je vous témoigne pour tous les efforts  
et les sacrifices que vous n'avez jamais cessés de  
consentir pour mon instruction et mon bien-être.  
C'est à travers vos encouragements que j'ai opté un  
jour pour cette noble profession, et c'est à travers vos  
critiques que je me suis forgée.*

*A ma merveilleuse sœur Wissal et adorables frères  
Saad et Med Reda*

*Mon estime pour votre personne est sans limite,  
Merci pour votre grand soutien qui m'a toujours  
rendue plus forte.*

*Que mon travail soit témoin de mon grand amour et  
reconnaissance.*

*A mes chères familles BENDIAB et BAAZIZ*

*Merci pour vos encouragements et votre soutien tout  
au long de ces années.*

*En reconnaissance de la grande affection que vous  
me témoignez et pour la gratitude et l'amour sincère  
que je vous porte.*

*A mes chère(s) ami(e)s pour toujours*

*Achraf Belmoughit, Hassna et Ihssane Ellassimi,  
Maryam Bensmail, Imane Driouich, Soukaina  
Ait Aïssa, Saloua Baalla, Wafaa Bardal, Zakaria  
Bendaoud, Miryame Rafiq Haidouri, Fadoua  
Toughfar...*

*A tous mes collègues et amis de la faculté de  
médecine de Marrakech.*

*A tous ceux qui me sont chers et que j'ai  
involontairement omis de citer.*



**REMERCIEMENTS**



*Au terme de cette thèse, je tiens à exprimer ma reconnaissance*

**A MON MAITRE ET PRESIDENT DE THESE :**

**PROFESSEUR M. A. BENHIMA,**

*Je suis très touchée par l'honneur que vous me faites en acceptant de présider notre jury de thèse. Je vous remercie pour le temps que vous y avez consacré malgré tous vos engagements.*

*J'ai toujours admiré vos qualités humaines et professionnelles, ainsi que votre compétence et votre disponibilité à chaque fois que vous étiez sollicité. Veuillez accepter, cher Maître, l'expression de mon estime et de mon profond respect.*

**A MON MAITRE RAPPORTEUR : PROFESSEUR**

**H. RAIS,**

*Je vous suis très reconnaissante d'avoir accepté de diriger ce travail de thèse et de m'avoir permis de le mener à bien. Je vous remercie pour la confiance que vous m'avez accordée en accueillant dans votre département une thésarde sans expérience en anatomie pathologique et m'accorder la chance d'effectuer un stage au sein de votre service afin de bien mener ce travail.*

*Merci d'avoir fait sortir la force en moi tout au long de mon parcours et surtout durant ce travail, grace a vous j'ai appris qu'il n'y a pas d'autres choix que d'être forte et continuer jusqu'au bout .*

**A MON MAITRE RAPPORTEUR : PROFESSEUR**

**A.BELBACHIR,**

*Je vous remercie de m'avoir confiée ce travail et de m'avoir fait confiance, Votre sérieux et votre bienveillance m'ont profondément marquée, et seront toujours pour moi un modèle et un exemple lors de l'exercice de ma profession. Vous m'avez réservée le meilleur accueil malgré vos obligations professionnelles. Je vous remercie infiniment d'avoir consacré à*

*ce travail une partie de votre temps précieux et de m'avoir guidée avec rigueur et bienveillance. J'espère être digne de la confiance que vous m'avez accordée.*

**A MON MAITRE ET JUGE DE THESE : PROFESSEUR  
O. HOCAR,**

*qui m'a fait l'honneur de faire partie du jury de cette thèse. Cet honneur nous touche infiniment et nous tenons à vous exprimer notre profonde reconnaissance. Veuillez accepter, chère maître, dans ce travail l'assurance de notre estime et notre profond respect.*

**A MON MAITRE ET JUGE DE THESE : PROFESSEUR  
F. E. HAZMIRI,**

*qui a contribué à ce travail et qui m'a entourée de son amicale bienveillance, ses encouragements, sa disponibilité et ses conseils. Sa clairvoyance et son aide morale m'ont été particulièrement précieux.*

*Je ne saurais oublier de remercier vivement*

*Mme. Sellami, Dr. Aymane ISMAIL, les médecins résidents et toute l'équipe des services d'anatomie pathologique, de dermatologie et de traumatologie à l'hôpital Arrazi, CHU MOHAMMED VI de Marrakech*

*qui m'ont orienté tout au long de ce travail et ont été d'une aide précieuse.*

*Que l'occasion me soit donnée de remercier tous les professeurs de la faculté de médecine et de pharmacie de Marrakech et du centre hospitalo-universitaire Mohammed VI qui ont veillé à ma formation théorique et pratique.*

**Je remercie enfin tous ceux qui, à un moment ou un autre m'ont aidé au cours de mon cursus, qu'ils trouvent ici l'expression de ma gratitude**



## **Abréviations**



## Liste des abréviations

TMDM	: Tumeurs malignes à différenciation mélanocytaire
HE	: Hématéine éosine
IHC	: Immunohistochimie
Nb	: Nombre
Tm	: Tumeur
Ac	: Anticorps
Ac anti-PS100	: Anticorps anti-protéine S100
ADP	: Adénopathie
SCC	: Sarcome à cellules claires
M sup	: Membre supérieur
XP	: Xeroderma pigmentosum
SLN	: Sentinel lymphnode
SNC	: Système nerveux central
MART-1	: Melanoma antigen recognized by T-cells-1
MITF	: Microphthalmia transcription factor
MSH	: Melanocyte Stimulating Hormone
NCC	: Cellules de la crête neurale
SSM	: Mélanome à propagation superficielle
MLM	; Mélanome lentigineux malin ou de Dubreuilh
MAL	: Mélanome acrol-entigineux
MN	: Mélanome nodulaire

TIL : Lymphocytes intra-tumoraux

AJCC : American Joint Committee on Cancer

CSD : Chronic sun damage

RGP : Radial Growth Phase

VGP : Vertical Growth Phase

T :Tumor

N :Node

M :Metastasis

RT-PCR : Reverse transcriptase polymerase chain reaction

FISH : Fluorescent in situ hybridization

CGH : Hybridation Genomique Comparative



# **PLAN**



<b>INTRODCUTION</b>	<b>1</b>
<b>I. Définition</b>	<b>2</b>
<b>II. Objectifs de l'étude</b>	<b>4</b>
<b>MATERIELS ET METHODES</b>	<b>5</b>
<b>I. Type d'étude, patients et matériels</b>	<b>6</b>
1. Type et durée d'étude	6
2. Critères d'inclusion	6
3. Critères d'exclusion	7
4. Sources des données	7
5. Paramètres recueillis	7
6. Méthode d'analyse des données	9
7. Difficultés rencontrées	9
8. Considérations éthiques	9
<b>II. Méthode de travail</b>	<b>10</b>
1. Circuit technique	10
2. Etape pré-analytique	11
3. Macroscopie	13
4. Gestion du matériel tumoral	14
5. Microscopie	16
6. Immunohistochimie	17
7. Biologie moléculaire	28
<b>RESULTATS</b>	<b>33</b>
<b>I. Caractéristiques clinico-pathologiques des tumeurs malignes à différenciation mélanocytaire</b>	<b>34</b>
1. Fréquence	34
2. Lieu de l'étude histopathologique	34
3. Sexe	35
4. Age	36
5. Antécédents et circonstances de découverte	36
6. Siège	37
7. Aspect clinique	38
<b>II. Profil morphologique des tumeurs malignes à différenciation mélanocytaire</b>	<b>39</b>
1. Examen macroscopique	39
2. Examen microscopique	43
<b>III. Profil immunohistochimique des tumeurs malignes à différenciation mélanocytaire</b>	<b>48</b>
1. Anticorps anti-PS100	48
2. Anticorps anti-MelanA	49
3. Anticorps anti-HMB45	50
4. Autres	51
<b>IV. Profil moléculaire des tumeurs malignes à différenciation mélanocytaire</b>	<b>53</b>
1. Mutation RAS	53
2. Mutation BRAF	54
<b>V. Comparaison des mélanomes cutanés et des sarcomes à cellules claires</b>	<b>55</b>

<b>DISCUSSION</b>	<b>79</b>
<b>Mélanome cutané</b>	<b>80</b>
<b>I. Généralités</b>	<b>80</b>
<b>II. Rappel histologique de la peau et du système mélanocytaire</b>	<b>80</b>
<b>III. Etiopathogénie</b>	<b>95</b>
1. Carcinogénèse	95
2. Histogénèse	105
<b>IV. Epidémiologie</b>	<b>109</b>
1. Incidence	109
2. Age	112
3. Sexe	113
4. Topographie	114
5. Facteurs de risque	115
<b>V. Aspects cliniques</b>	<b>124</b>
<b>VI. Etude anatomo-pathologique</b>	<b>127</b>
1. Prélèvement	127
2. Etude macroscopique	131
3. Etude microscopique	136
4. Classifications	141
5. Critères histopronostiques	166
6. Immunohistochimie	184
7. Biologie moléculaire	193
<b>VII. Traitement</b>	<b>201</b>
<b>VIII. Dépistage et prévention</b>	<b>206</b>
<b>Sarcome à cellules claires</b>	<b>208</b>
<b>I. Généralités</b>	<b>208</b>
<b>II. Etiopathogénie</b>	<b>209</b>
<b>III. Epidémiologie</b>	<b>211</b>
<b>IV. Aspects cliniques et paracliniques</b>	<b>215</b>
<b>V. Etude anatomo-pathologique</b>	<b>221</b>
1. Prélèvement	221
2. Etude macroscopique	223
3. Etude microscopique	224
4. Critères histopronostiques	226
5. Classifications et grades	228
6. Immunohistochimie	230
7. Biologie moléculaire	231
<b>VI. Traitement</b>	<b>236</b>
<b>VII. Evolution et pronostic</b>	<b>237</b>
<b>CONCLUSION</b>	<b>239</b>
<b>RECOMMANDATIONS</b>	<b>241</b>
<b>ANNEXES</b>	<b>243</b>
<b>RESUMES</b>	<b>248</b>
<b>BIBLIOGRAPHIE</b>	<b>254</b>



# **INTRODUCTION**



## **I. Définition**

Les tumeurs malignes à différenciation mélanocytaire sont des proliférations malignes à différenciation mélanocytaire originaires des cellules de la crête neurale (NCC), celles-ci provenant du tube neural à la troisième semaine du développement embryonnaire [1].

Elles sont caractérisées histopathologiquement et immunohistochimiquement par l'expression de marqueurs mélanocytaires.

Notre étude englobe les mélanomes cutanés et muqueux et les sarcomes à cellules claires. Etant deux entités diagnostiques et anatomopathologiques indépendantes, celles-ci se croisent dans plusieurs aspects.

Le mélanome cutané représente moins de 10% des cancers cutanés au Maroc [2] mais il est de loin le plus mortel vu son potentiel métastatique important. Selon l'OMS des tumeurs cutanées[3], les mélanomes cutanés sont les tumeurs mélanocytaires malignes développées à partir des mélanocytes cutanés. D'après la classification actuelle de l'OMS 2018[3], on distingue quatre principaux sous-types de mélanomes : le mélanome à extension superficielle superficiel (SSM), le mélanome lentigo maligna (LMM) ou mélanome de Dubreuilh, le mélanome nodulaire (NM) et le mélanome acro-lentigineux (ALM). Les mélanomes sont également classés en fonction de la phase de croissance, qui peut être soit verticale (vertical growth phase VGP) ou horizontale (radial growth phase (RGP) ou combinant les deux; ainsi que par le degré de dommages solaires cumulatifs (degree of cumulative sun damage (CSD) distinguant entre les mélanomes CSD et non-CSD.

Par ailleurs, toute lésion cutanée suspecte de mélanome doit faire l'objet sans délai de prélèvement pour établir le diagnostic à un stade plus précoce et donc compatible avec un traitement à visée curative, et c'est à ce niveau là que la collaboration clinicien- pathologiste trouve son importance.

Les mélanomes muqueux représentent un sous-type rare de mélanome plus agressif et ayant un pronostic plus défavorable que les mélanomes cutanés, avec des caractéristiques cliniques et histopathologiques distinctes. Ils peuvent toucher toute surface muqueuse mais la plupart proviennent de la muqueuse de la tête et du cou, anorectale, vulvovaginale, et des voies urinaires par ordre de fréquence. Les facteurs de risque des mélanomes muqueux ne sont pas aussi bien connus qu'il est exposé au soleil comme facteur de risque prédisposant est exclue.

Le sarcome à cellules claires (SCC), aussi appelé mélanome des tissus mous, est définie par l'OMS des tumeurs des tissus mous 2020[4] comme étant une tumeur maligne d'histogénèse incertaine, présentant une différenciation mélanocytaire et dérivant des cellules de la crête neurale provenant des tissus mous. Il s'agit d'une entité rare représentant environ 1% de tous les sarcomes [5] qui se caractérise par son profil génétique : une translocation chromosomique t(12;22)(q13;q12) et le gène de fusion EWSR1-ATF1 qui en résulte. Les tendons et les aponévroses sont ses sites de prédilection. Le diagnostic du SCC reste difficile vu sa rareté et sa similitude morphologique et immunohistochimique avec le mélanome cutané, cependant, son profil moléculaire diffère et son pronostic se rapproche de celui des sarcomes.

L'examen histopathologique permet de confirmer la nature mélanocytaire et maligne de la tumeur et de déterminer les critères histopronostiques essentiels à la prise en charge thérapeutique.

L'étude immunohistochimique se basant sur l'expression des marqueurs de différenciation mélanocytaire oriente le raisonnement du pathologiste lorsque l'étude histopathologique n'est pas concluante [3].

Bien que le secteur de biologie moléculaire soit en plein développement, l'étude moléculaire à son tour joue un rôle important sur le plan étiopathologique, diagnostique et thérapeutique. Plus explicitement, elle permet d'obtenir le phénotype génétique de la tumeur qui

pourrait préciser son profil biologique, évolutif et sa sensibilité à un traitement spécifique dans le cadre de la thérapie ciblée [6].

## **II. Objectifs de l'étude**

Le but de ce travail est de :

- Mettre en évidence les similarités entre les tumeurs malignes à différenciation mélanocytaire impliquant des mal-orientations voire erreurs diagnostiques à l'étape clinique devant une lésion pigmentée d'allure maligne, chose qui affecte directement la prise en charge thérapeutique notamment en termes de délais; ainsi que les différences entre ces tumeurs principalement sur le plan histopathologique, moléculaire et pronostique;
- Décrire les aspects morphologiques, immunohistochimiques et moléculaires des tumeurs malignes à différenciation mélanocytaire;
- Déterminer les facteurs histopronostiques de celles-ci;
- Insister sur l'importance de l'interdisciplinarité et coopération clinicien-pathologiste dans l'objectif ultime d'une prise en charge qualitative du patient.



**MATÉRIELS ET MÉTHODES**

## **I. Type d'étude, patients et méthodes**

### **1. Type et durée d'étude**

Il s'agit d'une étude descriptive rétrospective portant sur 34 cas de tumeurs malignes à différenciation mélanocytaire, notamment les mélanomes cutanés et muqueux, avec ou sans métastases ganglionnaires, et les sarcomes à cellules claires (ou mélanomes des parties molles) répartis sur une période de 7 ans allant de Janvier 2014 à Décembre 2020, au service d'anatomie pathologique du CHU MOHAMMED VI de Marrakech.

### **2. Critères d'inclusion**

Ont été inclus dans notre étude, les :

- ✓ Mélanomes cutanés et muqueux, in situ ou infiltrants, avec ou sans métastases ganglionnaires ;
- ✓ Sarcomes à cellules claires ;
- ✓ Prélèvements internes provenant des différents services du CHU MOHAMMED VI de Marrakech, notamment les services de dermatologie et traumatologie, et externes reçus de laboratoires d'anatomie pathologique libéraux ou privés ;
- ✓ Rentrant dans l'intervalle temporaire que nous avons adopté « Janvier 2014, Décembre 2020 » ;
- ✓ Confirmés par l'étude anatomopathologique des pièces opératoires basée sur les classifications histopathologiques proposées par l'Organisation mondiale de la santé : WHO classification of Skin Tumours 2018 [3] et WHO classification of Soft Tissue and Bone Tumours 2020 [4] respectives; plus ou moins une étude immunohistochimique à la recherche d'expression d'anticorps spécifiques et moléculaire à la recherche de mutations RAS/BRAF.

### **3. Critères d'exclusion**

Nous avons exclu de notre étude les:

- ✓ Naevus (naevocellulaires, de Spitz, conjonctifs...);
- ✓ Carcinomes basocellulaires pigmentés ;
- ✓ Mélanomes uvéaux, choroïdiens, conjonctifs ;
- ✓ Prélèvements non contributifs à l'étude anatomopathologique, immunohistochimique et moléculaire.

### **4. Sources des données**

Nous avons puisé les informations nécessaires à partir de :

- ✓ Registres anatomopathologiques scannés par le logiciel « Camscan » d'histopathologie, immunohistochimie et biologie moléculaire des années 2014, 2015, 2016, 2017, 2018, 2019 et 2020 ;
- ✓ Comptes-rendus anatomopathologiques archivés en version informatisée sur le logiciel DIAMIC du service d'anatomie pathologique du CHU Mohammed VI de Marrakech.

### **5. Paramètres recueillis**

Les paramètres suivants ont été recueillis grâce à une fiche d'exploitation (Annexe I) :

- ✓ Date de prélèvement, en particulier l'année ;
- ✓ Lieu de l'étude histologique ;
- ✓ Age ;
- ✓ Sexe ;
- ✓ ATCD et circonstances de découverte ;
- ✓ Aspect clinique et siège de la lésion ;
- ✓ Atteinte ganglionnaire clinique ;
- ✓ Données de l'étude anatomopathologique :

- **Caractéristiques macroscopiques:**
  - Type de prélèvement ;
  - Pièce opératoire ;
  - Tumeur principale
- **Caractéristiques microscopiques :**
  - Architecture ;
  - Type et taille cellulaire ;
  - Atypies cytonucléaires ;
  - Présence de pigment mélanique ;
  - Type cutané (spécifique aux mélanomes cutanés) ;
  - Réaction de l'hôte ;
  - Invasion des structures de voisinage
- **Critères histopronostiques :**
  - Type histologique ;
  - Ulcération ;
  - Taille ;
  - Epaisseur Breslow (spécifique aux mélanomes cutanés) ;
  - Niveau d'invasion Clark et Mihm (spécifique aux mélanomes cutanés) ;
  - Atteinte ganglionnaire ;
  - Classification TNM ;
  - Foyers de nécrose ;
  - Zones de régression ;
  - Index mitotique ;
  - Marges d'exérèse ;
  - Emboles vasculaires ;
  - Engainement péri-nerveux ;

- Lymphocytes intra-tumoraux
- **Caractéristiques immunohistochimiques: Expression des anticorps :**
  - Ac anti-PS100 ;
  - Ac anti-MelanA ;
  - Ac anti-HMB45 ;
  - Autres
- **Caractéristiques moléculaires : Recherche de :**
  - Mutation RAS ;
  - Mutation BRAF.

## **6. Méthode d'analyse des données**

Toutes les données ont été saisies et analysées à l'aide du logiciel MICROSOFT EXCEL.

Les variables qualitatives ont été décrites par les moyennes alors que les variables quantitatives ont été décrites par les effectifs et les pourcentages.

## **7. Difficultés rencontrées**

Les principaux problèmes rencontrés ont été :

- Les renseignements cliniques insuffisants sur les bons de demande d'examen anatomo-pathologique ;
- Les prélèvements non conformes liés aux aléas de la phase pré-analytique (retard de fixation, fixateur inapproprié ou insuffisant, prélèvement non contributif...).

## **8. Considérations éthiques**

Le recueil des données a été effectué avec respect de l'anonymat des patients et de la confidentialité de leurs informations.

## II. Méthode de travail

### 1. Circuit technique

Un circuit standard est traversé par les prélèvements reçus au sein du service d'anatomie-pathologique du CHU Mohammed VI de Marrakech (Figure 1) pour l'obtention d'un résultat histopathologique, immunohistochimique et moléculaire des tumeurs malignes à différenciation mélanocytaire.



**Figure 1: Processus et circuit de réalisation du diagnostic d'une tumeur maligne à différenciation mélanocytaire au sein du service d'anatomie pathologique, CHU Mohammed VI Marrakech**

## 2. Etape pré-analytique

### a. Réception

Pour réaliser notre étude anatomopathologique des tumeurs malignes à différenciation mélanocytaire, on a reçu deux types d'échantillons :

- ✓ Un échantillon interne: examen histopathologique réalisé au service d'anatomie pathologique du CHU Mohammed VI de Marrakech;
- ✓ Un échantillon externe : examen histopathologique réalisé dans un laboratoire d'anatomie pathologique hors du CHU Mohammed VI avec demande de relecture ou de complément immunohistochemie et/ou de biologie moléculaire.

Il faut noter que les échantillons externes ont été acheminés à notre service sous forme de blocs communiqués, fixés et inclus en paraffine et leur étude histopathologique a été réalisée en dehors de notre structure.

Le type des prélèvements était sous forme de:

**Tableau I : Répartition des types de prélèvements**

Biopsies	Pièces opératoires
Biopsies simples au punch	Biopsies-exérèses
Biopsies simples au bistouri	Reprises d'exérèse
Biopsies d'un site métastatique secondaire	Curages ganglionnaires
Biopsies ganglionnaires	Biopsies-exérèses ganglionnaires

Il est impératif d'insister sur l'importance des données cliniques et paracliniques fournies par le clinicien. Ces informations sont cruciales pour guider le pathologiste dans son étude. Elles améliorent la prise en charge des patients et aident à avoir des résultats plus précis. Par exemple : l'âge, le sexe, la profession, l'existence de lésions pré-cancéreuses, le siège de la lésion (cutané, muqueux, parties molles), l'évolutivité, les signes cliniques et radiologiques...

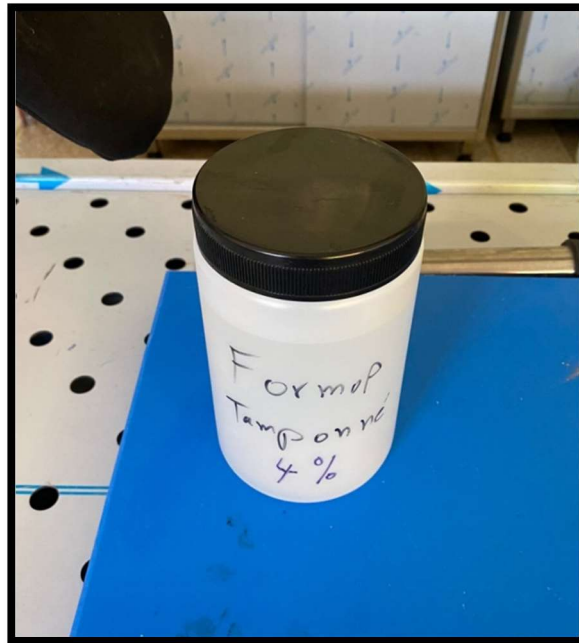**b. Fixation**

Il est recommandé de réduire le plus possible la durée d'ischémie froide des prélèvements. L'ischémie froide est définie comme le temps écoulé entre le moment où le prélèvement tissulaire est extrait du corps humain et sa mise au contact du fixateur.

Généralement pour les pièces opératoires, un retard de fixation supérieur à 1 heure diminue de manière significative la qualité morphologique des coupes histologiques et la détection de marqueurs immunohistochimiques. Pour les biopsies, il faut fixer le prélèvement immédiatement dans le fixateur (délai de quelques minutes). Tout retard de fixation peut être délétère avec des conséquences non rattrapables.

Le meilleur fixateur recommandé est le formol tamponné à 4% (Figure 2).

Les prélèvements doivent être fixés durant minimum 6 heures pour les biopsies et jusqu'à 48h pour les pièces opératoires, en utilisant un volume de fixateur suffisant. Il est nécessaire aussi de respecter la proportion du volume du fixateur sur la quantité du tissu ; il est recommandé d'avoir un rapport volume fixateur/volume pièce=10.



**Figure 2: Formol tamponné à 4%**

Un autre paramètre important à prendre en considération est l'inclusion en paraffine. L'utilisation d'une paraffine à point de fusion bas (inférieur à 60°C) est recommandée.

### **3. Macroscopie**

Le but de l'étude macroscopique des prélèvements est d'avoir des informations sur leurs aspects morphologiques, topographiques et histopronostiques. Ces informations ont un atout important dans le diagnostic et le traitement des tumeurs malignes à différenciation mélanocytaire.

Elle nous permet de détecter les facteurs pronostiques macroscopiques, notamment la localisation, la taille tumorale et la distance de la tumeur par rapport aux limites d'exérèse chirurgicale. Elle aide aussi à sélectionner les territoires à prélever pour l'étude microscopique.

#### 4. Gestion du matériel tumoral


L'évaluation de la qualité de la préservation du tissu, de sa fixation et de la quantité des cellules tumorales sur la coloration standard Hématéine Eosine (HE) est une étape préalable indispensable à toute interprétation.

L'utilisation rationnelle du prélèvement tissulaire biopsique est souhaitable en favorisant l'inclusion des fragments dans plusieurs cassettes par déshydratation grâce à un automate d'inclusion en paraffine. Les blocs confectionnés sont coupés en microtome (Figure 3 et 4) et colorés en HE, cette coloration était réalisée manuellement, actuellement on l'a fait à l'aide de l'automate « Coverstainer »

En outre, il est impératif de réaliser d'emblée plusieurs lames blanches (coupes de paraffine de 3  $\mu$ m à 5  $\mu$ m) pour ne pas avoir à dégrossir à nouveau le bloc et donc épuiser le matériel tissulaire. Il faut donc prévoir un nombre suffisant de lames blanches (Figure 5) pour réaliser les techniques complémentaires : immunohistochimie et éventuellement biologie moléculaire.



**Figure 3: Essuyage du microtome et de la pince par DNA lytique, service d'anatomie pathologique CHU Mohammed VI Marrakech**



**Figure 4: Réalisation de coupes et rubans des prélèvements à étudier, service d'anatomie pathologique CHU Mohammed VI Marrakech**

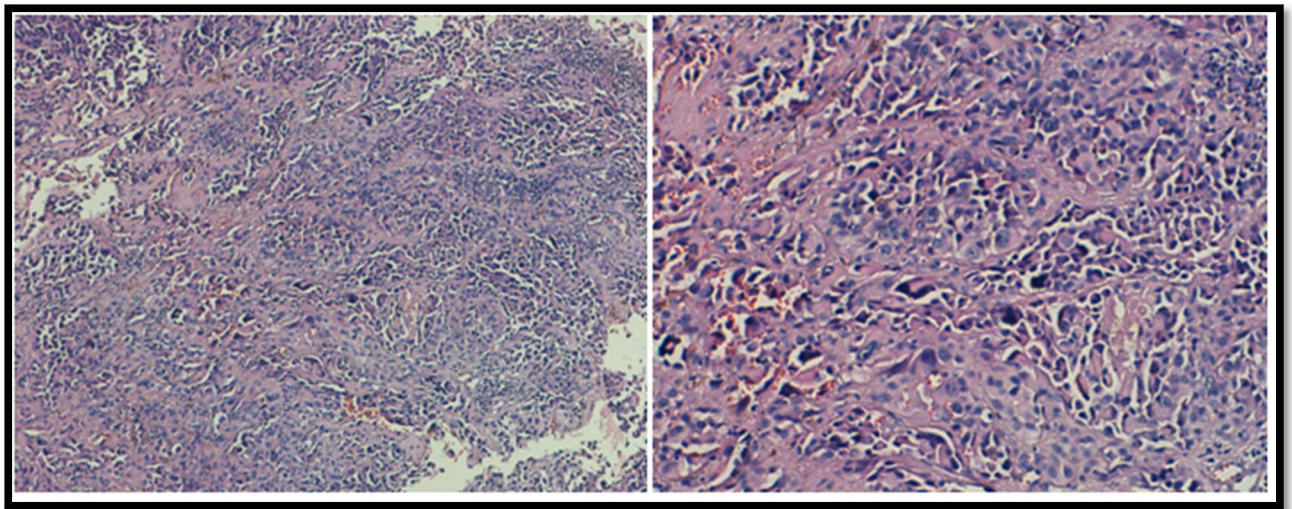


**Figure 5: Étalement des prélèvements étudiés et préparation de lames blanches**

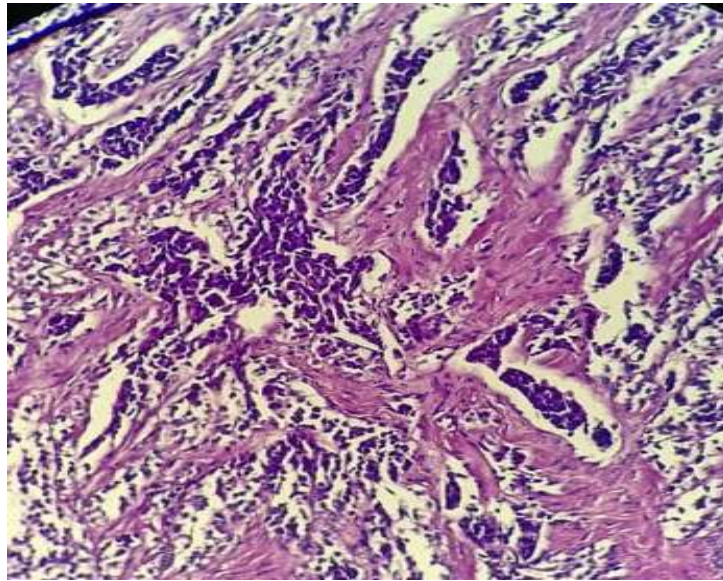
## 5. Microscopie

L'étude morphologique en microscopie optique nous permet de poser un diagnostic positif des mélanomes cutanés et des sarcomes à cellules claires, et de les typer (Figures 6,7). Nos cas sont classés selon les classifications histologiques WHO 2018 Skin et WHO 2020 Soft Tissue and Bone Tumours [3, 4] respectives.

Par ailleurs, nous avons recherché dans notre étude microscopique entre autres, la présence de pigment mélanique, les facteurs histopronostiques des tumeurs, à savoir le type histologique, l'état des limites d'exérèse, la présence d'emboles vasculaires, d'engainement péri-nerveux et de lymphocytes intra-tumoraux.



**Figure 6: Aspect microscopique d'un mélanome nodulaire coloration HE, service d'anatomie pathologique CHU Mohammed VI Marrakech**



**Figure 7: Aspect microscopique d'un sarcome à cellules claires coloration HE, service d'anatomie pathologique CHU Mohammed VI Marrakech**

## **6. Immunohistochimie**

L'immunohistochimie (IHC) a pour objectif la mise en évidence de certaines protéines cellulaires qu'elles soient cytoplasmiques, membranaires ou nucléaires. Ces protéines ou antigènes proprement dits, sont spécifiques pour un type ou une fonction cellulaire, et donc à travers le complexe anticorps-antigène comme outil principal, cette spécificité va être visualisée et localisée à l'aide d'un marqueur coloré.

Dans notre travail, l'étude immunohistochimique consistait à rechercher l'expression tumorale de marqueurs de la différenciation mélanocytaire, à savoir la PS100, MelanA et HMB45, dans une perspective diagnostique.

L'expression de ces protéines recherchées peut être testée sur biopsie ou pièce opératoire, sur la tumeur principale, le site métastatique ou lors d'une récurrence.


Il faut noter que la phase pré-analytique conditionne la qualité de la technique immunohistochimique. C'est pour cela que ces étapes doivent être contrôlées et maîtrisées, en

particulier par le personnel en charge de la fixation, ensuite viennent les étapes techniques d'IHC.

### **1.1 Etapes techniques de l'étude immunohistochimique**

- **Préparation du tissu**

- a) **Incubation** : les lames sont incubées toute une nuit dans l'étuve à 37°C.
- b) **Déparaffinage et démasquage** : les lames sont prétraitées par ébullition pendant 20 min dans un bain-Marie automatique « PTlink » (Figure 8) et dans un tampon de démasquage (pH 6, Dako) à une température de 98°C. Cette opération va nous permettre de débarrasser le tissu de la paraffine, de le réhydrater et enfin de démasquer les antigènes.



**Figure 8: Appareil de prétraitement PTlink, service d'anatomie pathologique CHU Mohammed VI Marrakech**

- c) **Méthode d'immunopéroxydase** : utilisée pour visualiser les anticorps fixés, avec comme chromogène le 3,3'- Diaminobenzidine (DAB) de Dako.

- **Réaction AG-AC, amplification et visualisation**

Cette étape est réalisée majoritairement à l'aide de l'appareil AutostainerLinker (Dako) (Figure 9 et 10) qui permet d'effectuer la technique immunohistochimique de manière automatisée. Ceci pour évaluer l'expression nucléaire et cytoplasmique des cellules tumorales des anticorps spécifiques à la différenciation mélanocytaire. L'automatisation de la technique permet d'optimiser au maximum et d'avoir une paillasse de qualité.

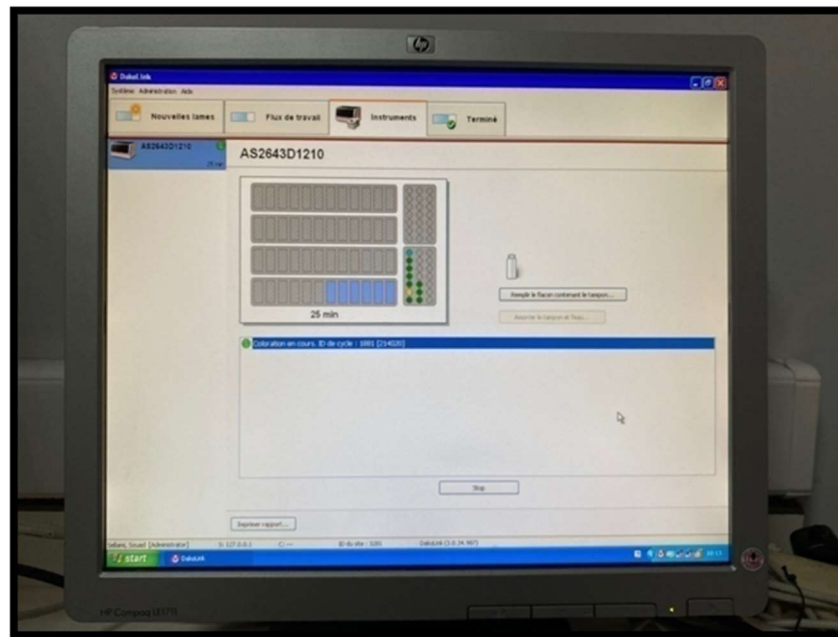
Cette technique est soumise au contrôle qualité de l'UK NEQAS (Service national externe d'évaluation de la qualité du Royaume-Uni).

- a) Disposition des lames dans l'automate AutostainerLink (Dako) :**

- Dépôt et incubation avec l'anticorps primaire, à savoir l'Ac anti-PS100, anti-MelanAou anti-HMB45 (Figure 11) (Tableau II);
- Dépôt et incubation avec le polymère (HRP) ;
- Dépôt et incubation avec le chromogène DAB brun ;
- Dépôt d'un produit « Enhancer » pour intensifier le marquage immunohistochimique si présent.



**Figure 9: Appareil d'immunohistochimie AutostainerLink48 de Dako, service d'anatomiepathologique CHU Mohammed VI Marrakech**



**Figure 10: Logiciel de traçabilité de la technique immunohistochimique, service d'anatomie pathologique CHU Mohammed VI Marrakech**



**Figure 11: Clones d'anticorps utilisés pour étude IHC des tumeurs malignes à différenciation mélanocytaire, service d'anatomie pathologique CHU Mohammed VI Marrakech**

**Tableau II : Marqueurs utilisés en technique immunohistochimique dans l'étude des tumeurs malignes à différenciation mélanocytaire, service d'anatomie pathologique CHU Mohammed VI Marrakech**

Marqueurs	Fabriquant	Clone	Expression	Spécificité
PS100	Dako	Polyclonal rabbit anti-S100	Nucléaire et cytoplasmique	Nerfs, mélanocytes, cellules naeviques, cellules de Langerhans
MelanA	Dako	Monoclonal mouse anti-human A103	Cytoplasmique	Mélanocytes, cellules naeviques
HMB45	Dako	Monoclonal mouse anti-human HMB45	Cytoplasmique	Mélanocytes, cellules naeviques

**b) Contre-coloration et montage :**

- Dépôt de l'Hématéine de Mayer pour contre-colorer en bleu les noyaux.
- Lavage au tampon

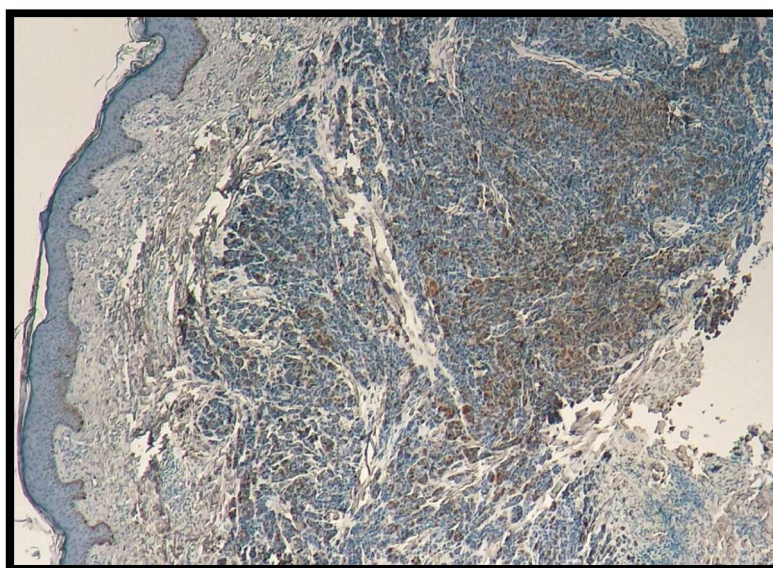
- **Mise à l'abri du tissu marqué**

Hors de l'automate, on peut réaliser une déshydratation et montage entre lame et lamelle (Figure 12).

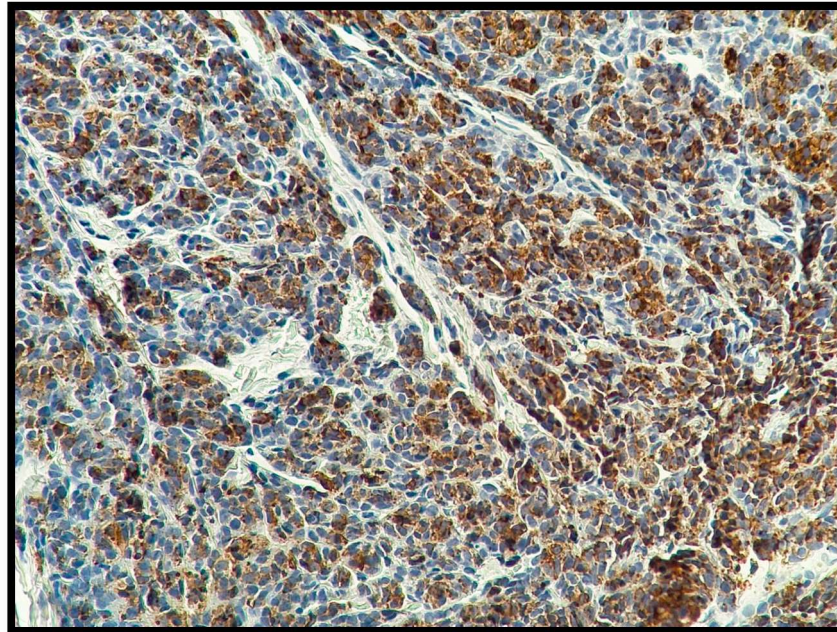
Ainsi, le matériel est prêt à la lecture par microscopie optique et interprétation (Figures 13-18)



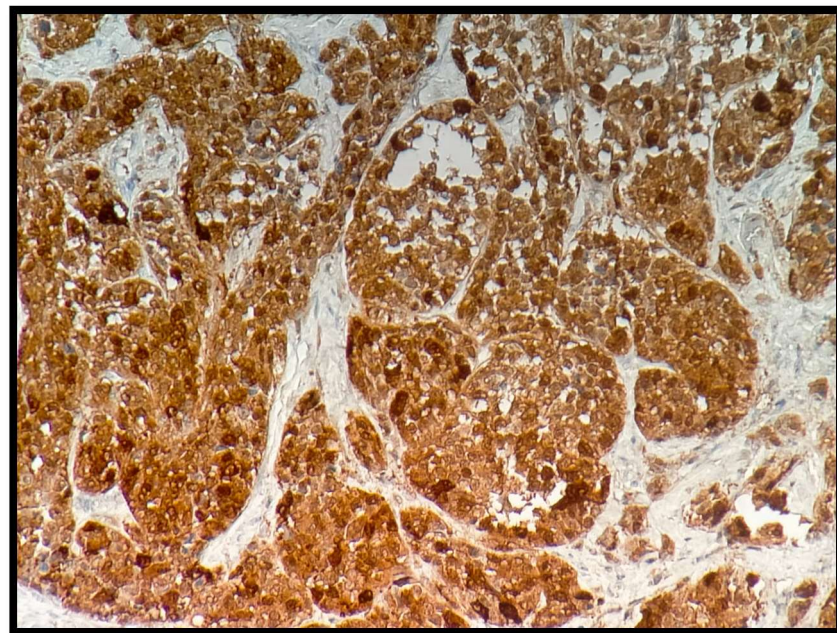
**Figure 12: Lames de tissus marqués après la technique IHC des tumeurs malignes à différenciation mélanocytaire, service d'anatomie pathologique CHU Mohammed VI Marrakech**



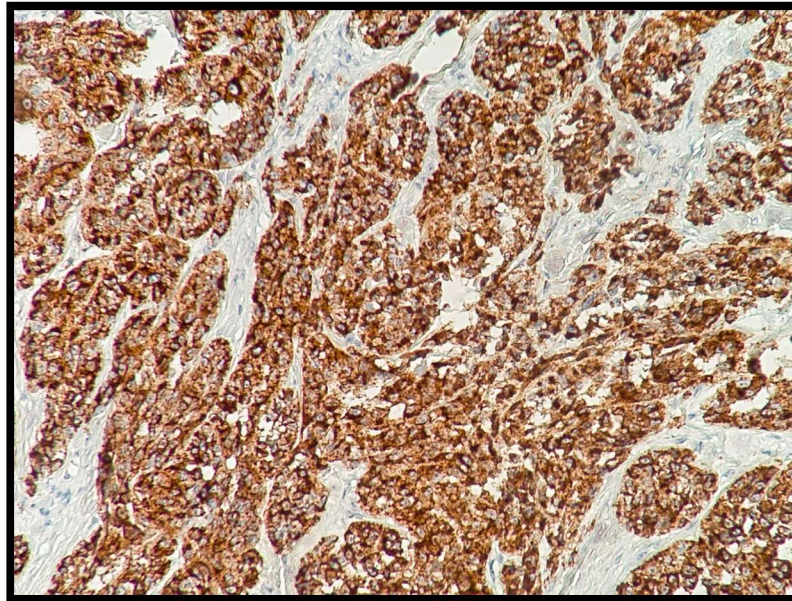
**Figure 13 : Aspect microscopique d'un mélanome nodulaire marqué au MelanA, grossissement x40, service d'anatomie pathologique CHU Mohammed VI Marrakec**



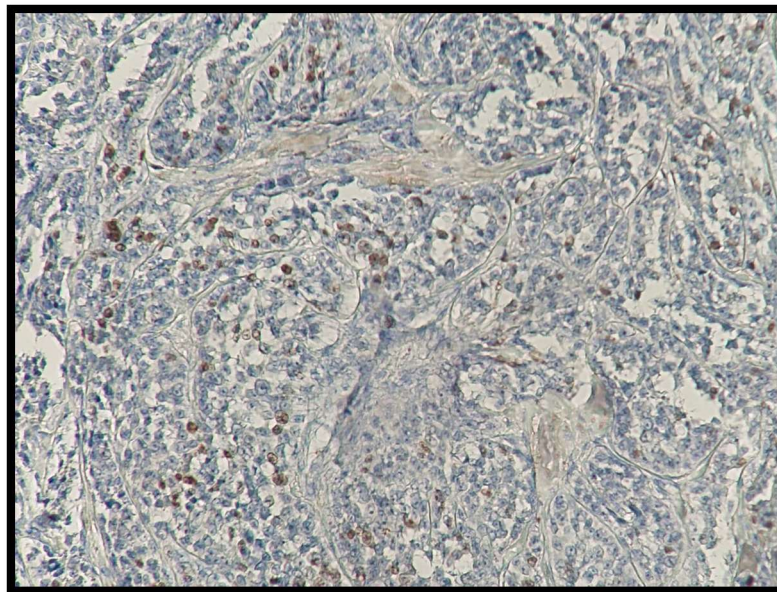
**Figure 14 : Aspect microscopique d'un mélanome nodulaire marqué à l'HMB45, grossissement x200, service d'anatomie pathologique CHU Mohammed VI Marrakech**



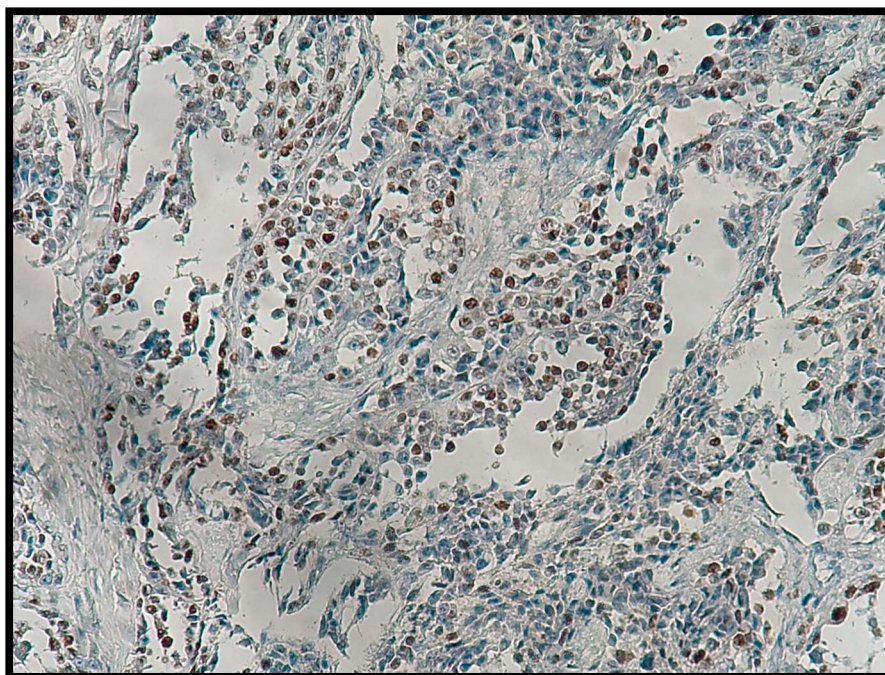
**Figure 15 : Aspect microscopique d'un sarcome à cellules claires marqué au PS100, grossissement x200, service d'anatomie pathologique CHU Mohammed VI Marrakech**



**Figure 16: Aspect microscopique d'un sarcome à cellules claires marqué à l'HMB45, grossissement x200, service d'anatomie pathologique CHU Mohammed VI Marrakech**



**Figure 17 : Aspect microscopique d'un sarcome à cellules claires marqué au Ki67, service d'anatomie pathologique CHU Mohammed VI Marrakech**



**Figure 18 : Aspect microscopique d'un sarcome à cellules claires marqué au SOX9, grossissement x200, service d'anatomie pathologique CHU Mohammed VI Marrakech**

- Protocole d'IHC pour la révélation de l'expression de PS100, MelanA et HMB45 (Tableau III)

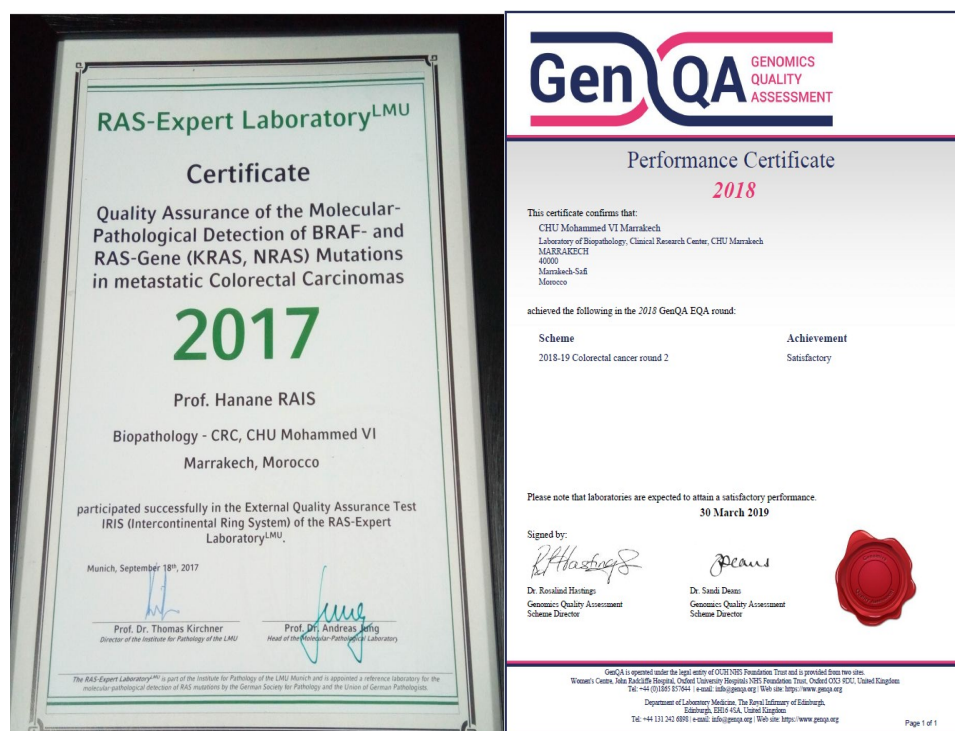Pour la recherche de l'expression de l'Ac anti-PS100, MelanA et HMB45 dans les tumeurs malignes à différenciation mélanocytaire, nous avons utilisé un Kit validé, commercialisé par « Dako » qui contient tous les réactifs (prêt à l'emploi) nécessaires pour la technique classique d'immunohistochimie. Ce kit contient aussi des lames témoins comprenant des lignées cellulaires positives à ces anticorps et d'autres négatives.

**Tableau III : Protocole d'immunohistochimie pour la révélation de l'expression des anticorps anti-PS100, MelanA et HMB45**

Anticorps primaire	Prétraitement	Dilution de l'anticorps	Temps d'incubation des anticorps	Réactif de visualisation	Révélation du complexe AG-AC
Anti-PS100	Tampon concentré (x50) PH6	Prêt à l'emploi Dako	30 min	Polymère HRP conjugué Dako	Dab (kit Dako)
Anti-MelanA	Tampon concentré (x50) PH6	Prêt à l'emploi Dako	30 min	Polymère HRP conjugué Dako	Dab (kit Dako)
Anti-HMB45	Tampon concentré (x50) PH6	Prêt à l'emploi Dako	30 min	Polymère HRP conjugué Dako	Dab (kit Dako)

## 7. Biologie moléculaire

Pour effectuer la recherche de mutations KRAS, NRAS et BRAF, les laboratoires doivent être certifiés par des programmes d'assurance qualité. C'est le cas du service d'anatomie pathologique du CHU Mohammed VI de Marrakech qui propose des tests validés par des organismes internationaux (EQA Expert Lab- University Munich Germany et GenomicQualityAssessment (GenQA)) (Figure 19, 20).



**Figure 19: Certifications d'assurance qualité et de performance du serviced'anatomie pathologique CHU Mohammed VI Marrakech**



**Figure 20 : Remise de la certification d'assurance qualité par le RAS-Expert Laboratory (LMU)**

- **Technique utilisée :**

- a. **Lowdensity micro arraybased platform : « Genomica »**

C'est une plateforme de micropuces à faible densité à usage clinique qui permet la détection de cibles multiples en un seul test. Le traitement des échantillons est simple. L'analyse et l'interprétation des résultats sont effectuées automatiquement par un lecteur (CAR ou ClinicalArray Reader) (Figure 21).

Sa simplicité rend cette technologie adaptée à tous les laboratoires de diagnostic moléculaire, elle permet l'automatisation complète de l'étape de visualisation afin de réduire le temps de manipulation nécessaire au processus, ainsi qu'elle assure la variabilité inter-essai. Elle permet aussi de tester de 1 à 96 échantillons à la fois.



**Figure 21: ClinicalArray Reader « Appareil GENOMICA », centre de recherche clinique CHU Mohammed VI Marrakech**

- b. **Extraction de l'ADN tumorale** : (zone la plus riche en cellules tumorales >50% si possible) (Figure 22)

Il s'agit d'une étape essentielle automatisée utilisant l'appareil Maxwell 16 System.


Cet automate utilise une technologie innovante de capture de billes magnétiques, sans distribution, ni filtration, ni aspiration de réactifs, limitant le temps de manipulation et les risques d'erreurs.

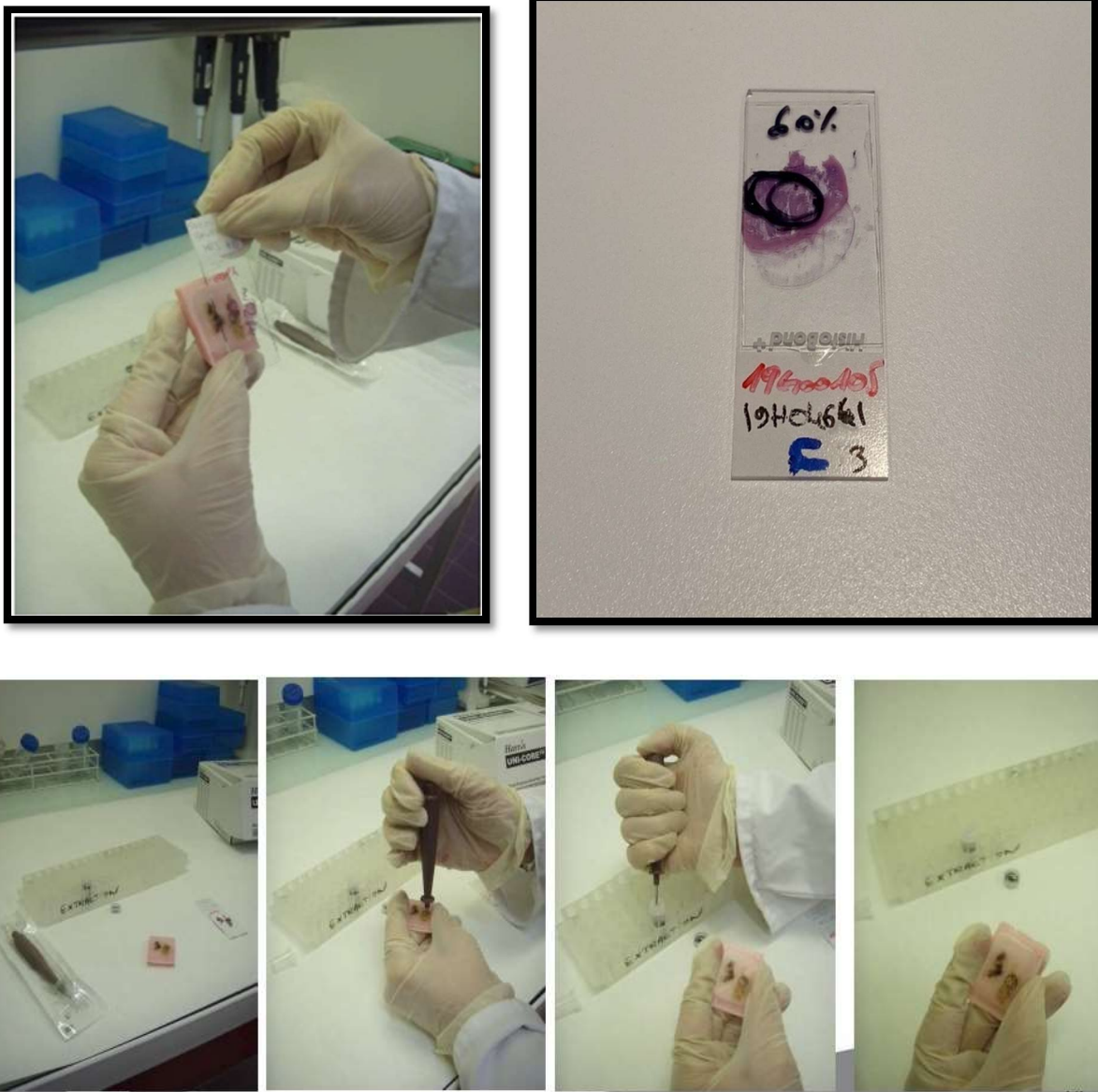

Figure 22: Étapes de sélection tumorales et extraction d'ADN (richesse en cellules tumorales de 60% marqué par le pathologiste), service d'anatomie pathologique CHU Mohammed VI

c. Full-automated real-time PCR based molecular testing system : « Idylla »

L'appareil Idylla(Figure 23) est un système de test moléculaire révolutionnaire, entièrement automatisé et basé sur la PCR en temps réel. Conçu pour offrir des résultats en un minimum de temps, il rend les tests moléculaires rapides, pratiques et adaptés à n'importe quel laboratoire certifié.



1. Scanner le prélèvement et la cartouche.
2. Insérer le prélèvement dans la cartouche.
3. Insérer la cartouche pour analyse.
4. Affichage du résultat après 90 à 150min

**Figure 23: Appareil Idylla automatisé de recherche de mutations**



## **RESULTATS**

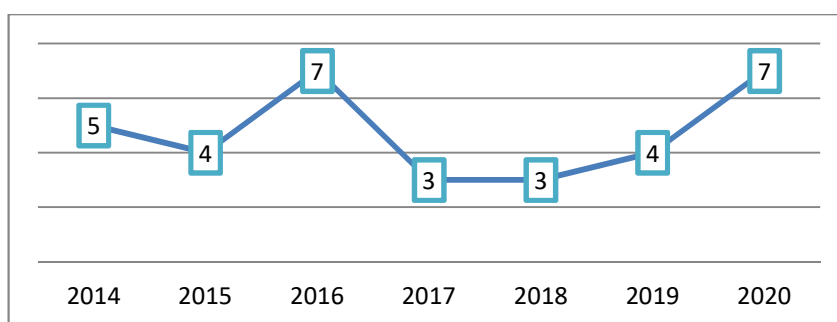


## I. Caractéristiques clinico-pathologiques des tumeurs malignes à différenciation mélanocytaire

Nous avons recueilli 34 cas de tumeurs malignes à différenciation mélanocytaire comportant une étude morphologique, complétée, quand nécessaire ou demandé, par une étude immunohistochimique et moléculaire.

### 1. Fréquence

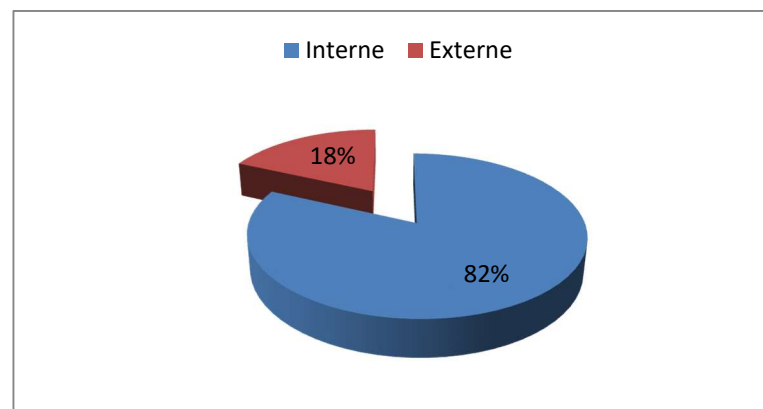
Durant notre période d'étude (2014 – 2020), la moyenne de cas était de 4.7 cas par an. (Figure 24)



**Figure 24 : Répartition des cas selon les années**

### 2. Lieu de l'étude histopathologique

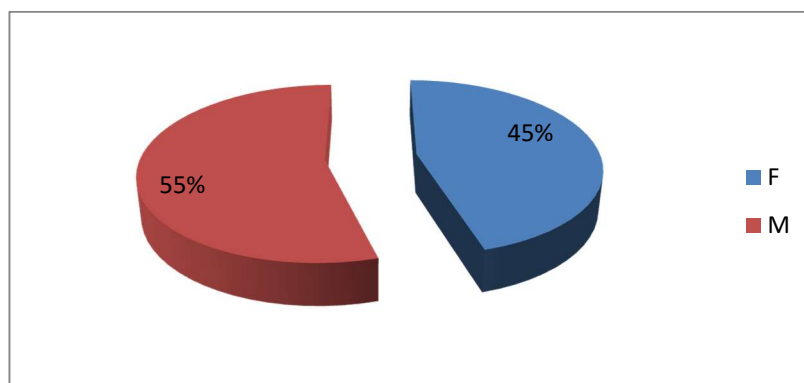
L'étude histopathologique de 28 prélèvements soit 82% a été réalisée au sein du service d'anatomie pathologique du CHU MOHAMMED VI de Marrakech (étude interne), tandis que 6 prélèvements soit 18% ont été communiqués (étude externe), dont un prélèvement de SCC communiqué du laboratoire d'anatomie pathologique du CHR HASSAN II d'Agadir sous forme de bloc avec demande de relecture et de complément d'étude immunohistochimique et moléculaire. (Figure 25)



**Figure 25 : Répartition des prélèvements selon le lieu de l'étude histopathologique**

### **3. Sexe**

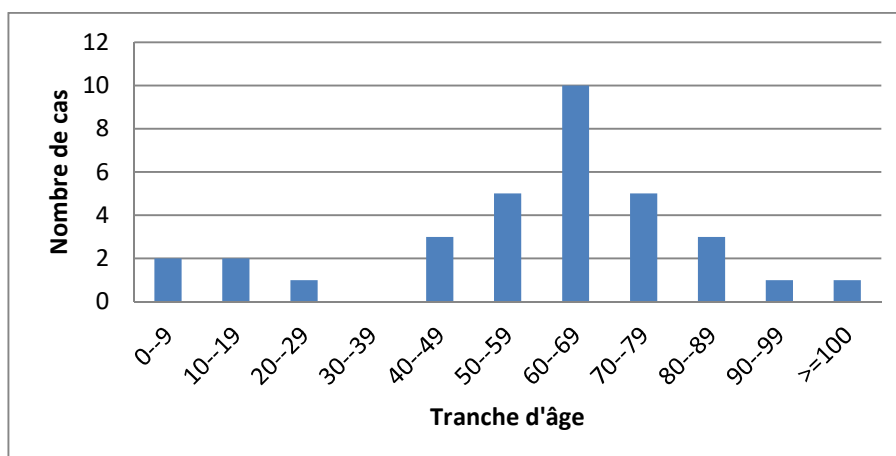
Sur 34 cas de tumeurs malignes à différenciation mélanocytaire, 18 cas étaient de sexe masculin soit 55% et 16 étaient de sexe féminin soit 45% avec un sexe ratio H/F de 1,2.(Figure 26)



**Figure 26: Répartition des tumeurs selon le sexe**

#### 4. Age

Dans notre série, la moyenne d'âge était de 57,67 ans, avec des extrêmes allant de 6 à 100 ans. On note que la tranche d'âge la plus concernée représentant 31% était celle comprise entre 60 et 69 ans.(Figure 27)



**Figure 27 : Répartition des cas selon les tranches d'âge**

#### 5. Antécédents et circonstances de découverte

Pour la majorité des patients, la présence ou l'absence des lésions préexistantes qui pourraient faire le lit de tumeur maligne à différenciation mélanocytaire n'a pas pu être précisée. Cependant, on a relevé dans les antécédents locaux : 2 patients étaient suivis pour Xeroderma pigmentosum, 1 patient pour naevus de Spitz et 1 patient a présenté la lésion suspecte en post-traumatique.

Concernant notre premier cas de SCC, le patient a été hospitalisé au service de dermatologie à l'hôpital Errazi du CHU MOHAMED VI de Marrakech pour une tuméfaction de la cheville gauche post-traumatique évoluant pendant 6 mois et qui a été marquée ultérieurement par l'apparition de nodules de la cuisse gauche et des ADP inguinales bilatérales.

## Profil morphologique, immunohistochimique et moléculaire des tumeurs malignes à différenciation mélanocytaire

Le deuxième cas a été suivi au CHR HASSAN II d'Agadir pour une masse du 2ème orteil évoluant pendant 18 mois. Celle-ci a été biopsiée à l'hôpital et a démontré une prolifération tumorale maligne indifférenciée nécessitant un complément IHC. L'évolution de la lésion a été marquée par l'augmentation progressive avec surinfection. Eventuellement, une radiographie standard du pied a été réalisée objectivant une ostéolyse et infiltration, ainsi qu'une IRM du pied et cheville qui a été en faveur d'une tumeur à cellules géantes des gaines tendineuses d'allure agressive.

### 6. Siège

Dans les cas où la localisation de la lésion suspecte a été précisée, nous avons trouvé comme suit : (Tableau IV)

**Tableau IV : Répartition des cas selon le siège de la lésion**

Siège de la lésion		Nombre de cas	Pourcentage	
Tête et cou	Nuque	1	4%	30%
	Cervicale	1	4%	
	Visage	1	4%	
	Scalp	2	9%	
	Nez	1	4%	
	Sinus maxillaire	1	4%	
Tronc	Peau thoracique	1	4%	4%
Membre supérieur	Avant-bras	1	4%	4%
Membre inférieur	Plante du pied	4	17%	52%
	Talon	3	13%	
	Cuisse	2	9%	
	Cheville	1	4%	
	Orteil	2	9%	
Phanères	Ongle	1	4%	4%
Muqueuse	rectale	1	4%	8%
	vaginale	1	4%	
<b>Total</b>		<b>24</b>	<b>100%</b>	

❖ **Atteinte ganglionnaire clinique**

Dans notre étude, l'atteinte ganglionnaire a été objectivée cliniquement sous forme d'adénopathies chez 4 patients atteints de mélanome cutané et 1 patient atteint de SCC. Dans le cadre de la prise en charge diagnostique et thérapeutique, ceux-ci ont bénéficié de biopsies ganglionnaires ; et chez 3 autres patients diagnostiqués pour mélanome cutané, un curage ganglionnaire a été réalisé systématiquement.

**Tableau 3 : Répartition des cas selon le siège et la prise en charge de l'atteinte ganglionnaire**

Atteinte ganglionnaire	Nombre de cas	Siège	Nombre de cas	Pourcentage	
ADP/ Biopsie ganglionnaire	5	inguinale	3	38%	63%
		rétro-auriculaire	1	13%	
		axillaire	1	13%	
Curage ganglionnaire	3	inguinal	3		37%
<b>Total</b>		<b>8</b>		<b>100%</b>	

## 7. Aspect clinique

Les aspects cliniques des lésions mentionnés variaient entre : (Tableau V)

**Tableau V: Répartition des cas selon l'aspect clinique de la lésion**

Aspect clinique de la lésion	Nombre de cas	Pourcentage
Nodule	6	22%
Masse	7	26%
Lésion bourgeonnante	2	7%
Lésion ulcérée	1	4%
Lésion ulcéro-bourgeonnante	2	7%

Lésion pigmentée/ lentigineuse	7	26%
Lésion achromique	1	4%
Processus polyploïde	1	4%
<b>Total</b>	<b>27</b>	<b>100%</b>

## II. Profil morphologique des tumeurs malignes à différenciation mélanocytaire

### 1. Examen macroscopique

#### 1.1 Pièce opératoire

##### a. Type de prélèvement

Notre série comportait 9 biopsies simples (25%), 20 biopsies-exérèses (53%), 5 biopsies ganglionnaires (14%) et 3 curages ganglionnaires (8%). (Figure 28)

A noter que dans 2 cas, une biopsie simple s'est avéré non concluante ou à marges lésionnelles, ce qui a nécessité une reprise par biopsie-exérèse, plus ou moins une biopsie voire curage ganglionnaire.

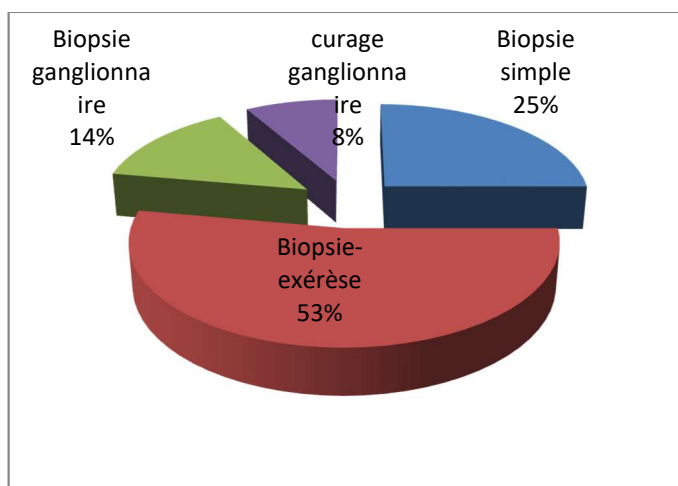


Figure 28 : Répartition des cas selon le type de prélèvement

**b. Dimensions**

Les pièces opératoires dans notre étude étaient en moyenne de 3.98cm de longueur, 2.96cm de largeur et 1.65cm d'épaisseur. (Tableau VI)

**Tableau VI: Répartition des cas selon les dimensions des pièces opératoires**

<b>Dimensions (cm)</b>	<b>Longueur</b>	<b>Largeur</b>	<b>Epaisseur</b>
Moyenne	3,98	2,96	1,65
Extrême inférieure	0,4	0,3	0,1
Extrême supérieure	15	12	7

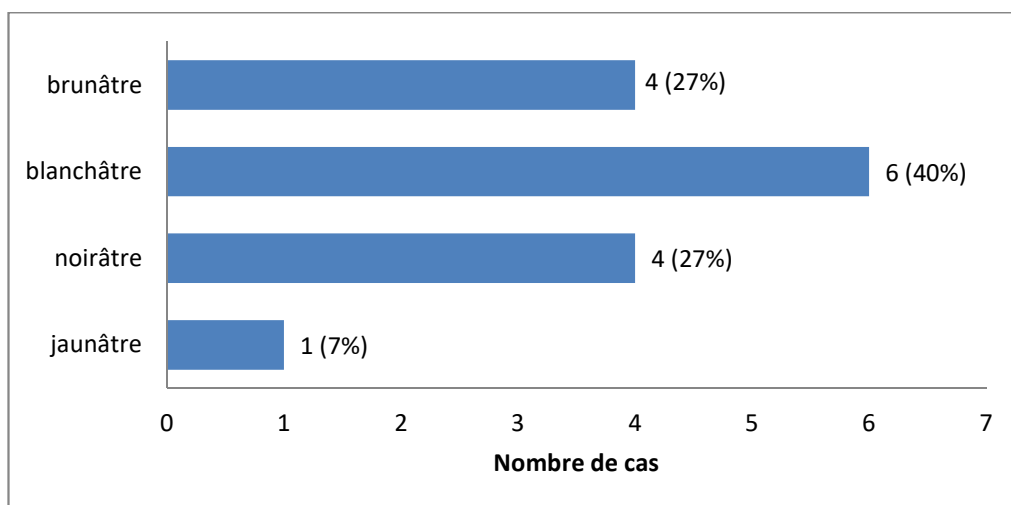
**c. Poids**

Dans notre série, le poids des pièces opératoires était en moyenne de 80.49g, variant entre 0.5 et 560g.

**1.2 Tumeur principale**

**a. Couleur**

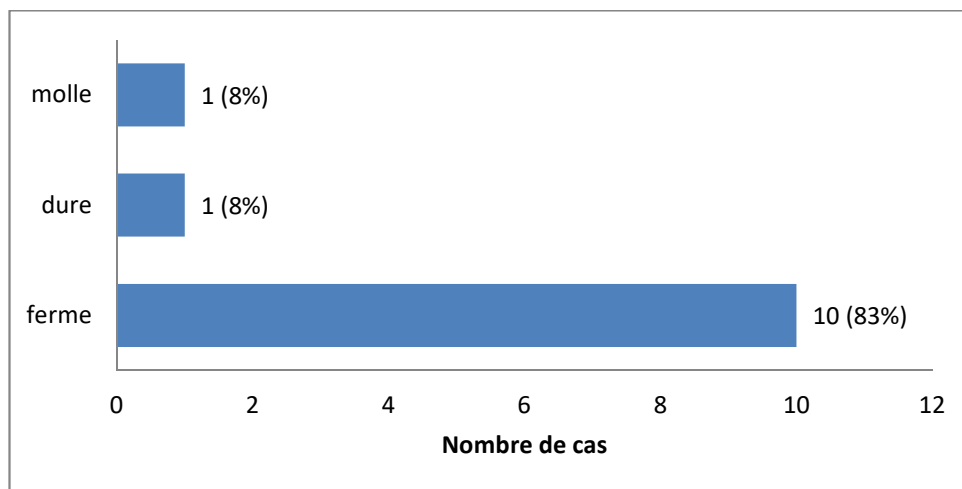
Lors de l'examen macroscopique des tumeurs, nous avons réalisé les couleurs spontanées suivantes : (n=15)(Figure 29)



**Figure 29: Répartition des cas selon la couleur spontanée des tumeurs**

**b. Consistance**

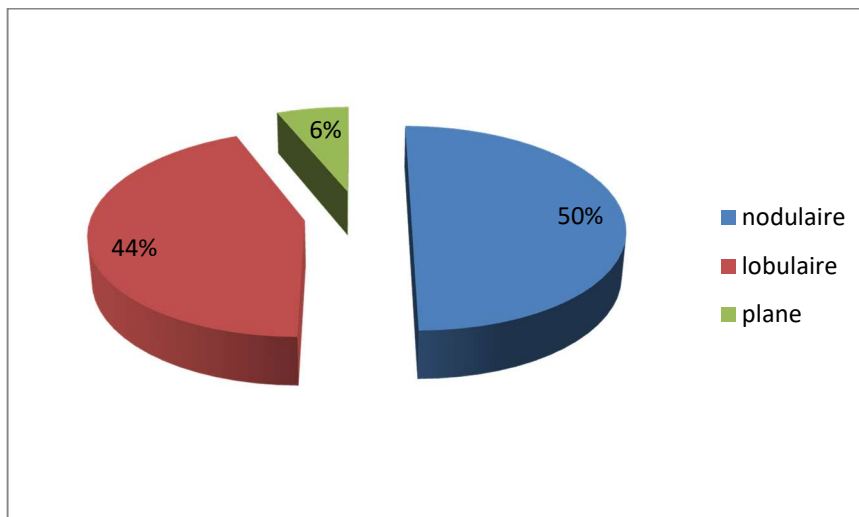
La consistance des tumeurs variait entre : (n=12) (Figure 30)



**Figure 30: Répartition des cas selon la consistance des tumeurs**

c. Forme

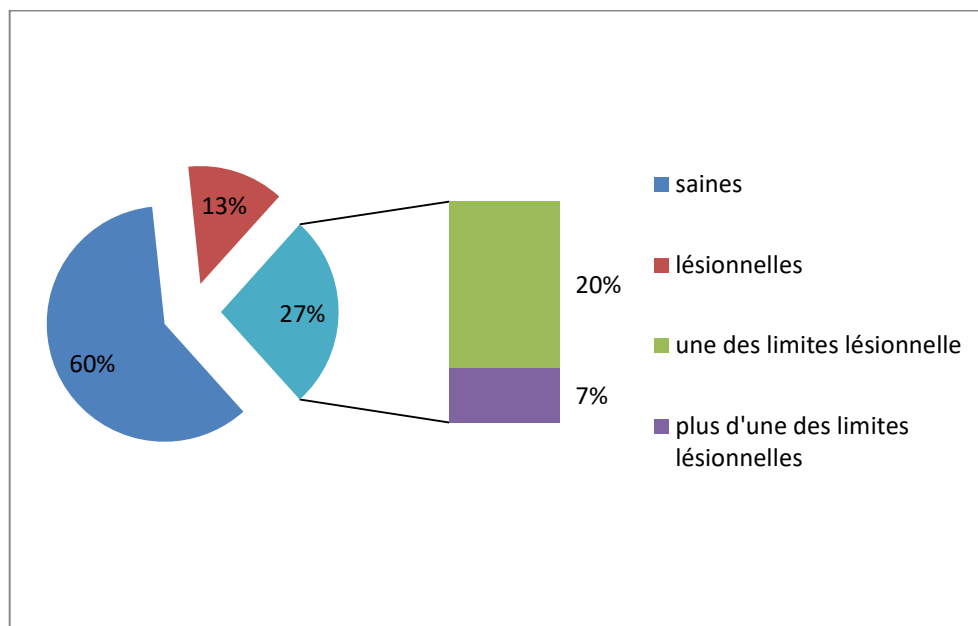
Dans notre étude macroscopique, les tumeurs prenaient une forme nodulaire dans 8 cas (50%), lobulaire dans 7 cas (44%) et plane dans 1 cas (6%) (n=16).(Figure 31)



**Figure 31: Répartition des cas selon la forme des tumeurs**

d. Marges d'exérèse

Dans notre série, les marges d'exérèse étaient saines dans 9 cas (60%), lésionnelles dans 2 cas (13%), une seule des limites était lésionnelle dans 3 cas (20%) et plus d'une dans 1 cas (7%) (n=15). (Figure 32)

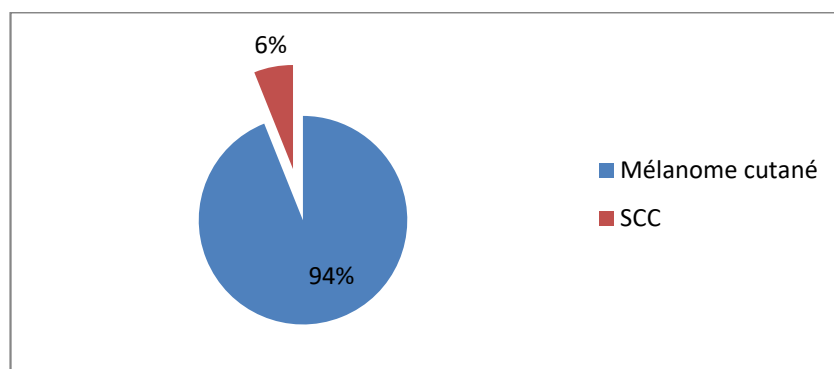


**Figure 32: Répartition des cas selon l'état des marges d'exérèse**

## 2. Examen microscopique

### a. Type histologique

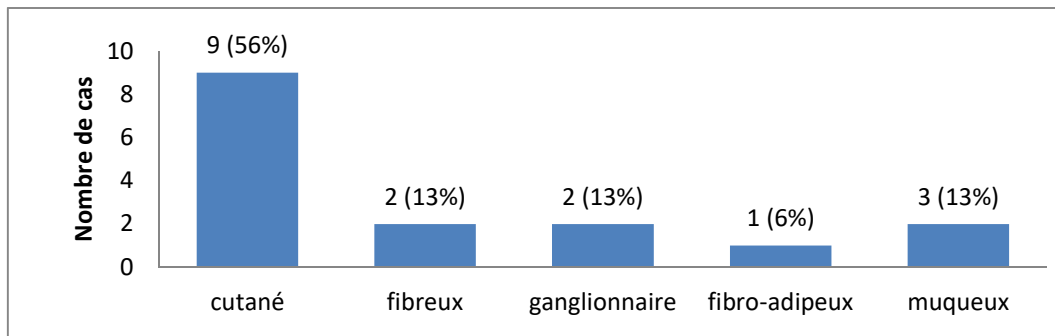
Dans notre série, les types histologiques étudiés étaient 32 mélanomes cutanés et muqueux (94%) et 2 SCC (6%).(Figure 33)



**Figure 33: Répartition des cas selon le type histologique**

**b. Tissu support de la prolifération**

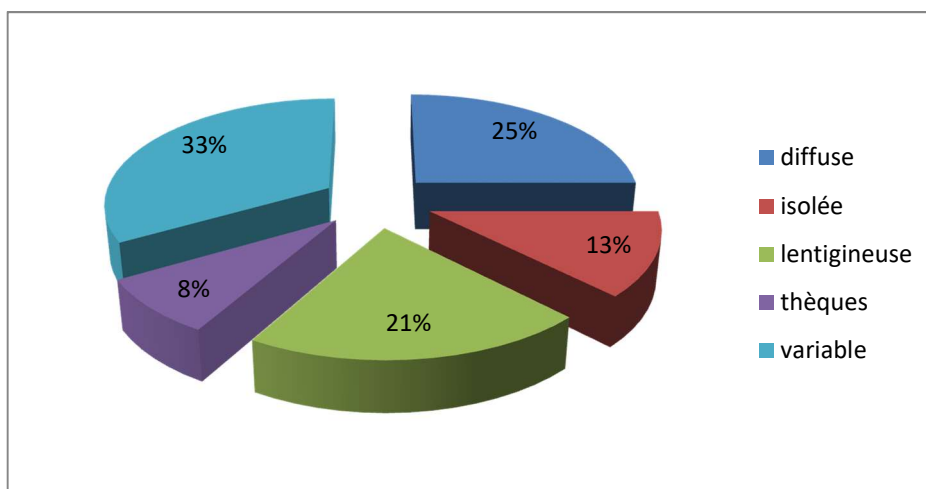
Dans notre étude microscopique, le tissu support de la prolifération maligne était comme suit : (n=16) (Figure 34)



**Figure 34: Répartition des cas selon le tissu support de la prolifération**

**c. Architecture**

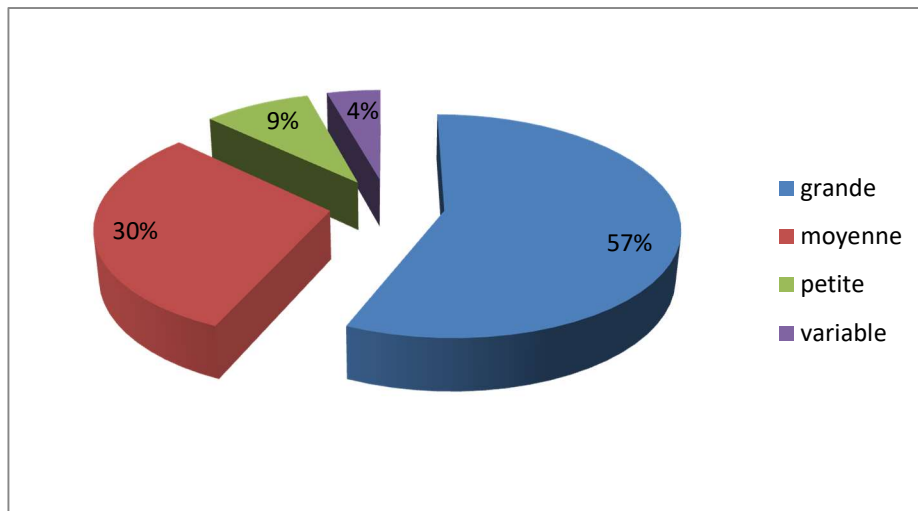
Concernant l'architecture histologique des tumeurs, elle différait entre diffuse dans 6 cas (25%), isolée dans 3 cas (13%), lentigineuse dans 5 cas (21%), en thèques dans 2 cas (8%) et variable dans 8 cas (33%), notamment en lobules, travées, cordons, amas, ou nappes. (n=24).(Figure 35)



**Figure 35: Répartition des cas selon l'architecture**

d. Taille cellulaire

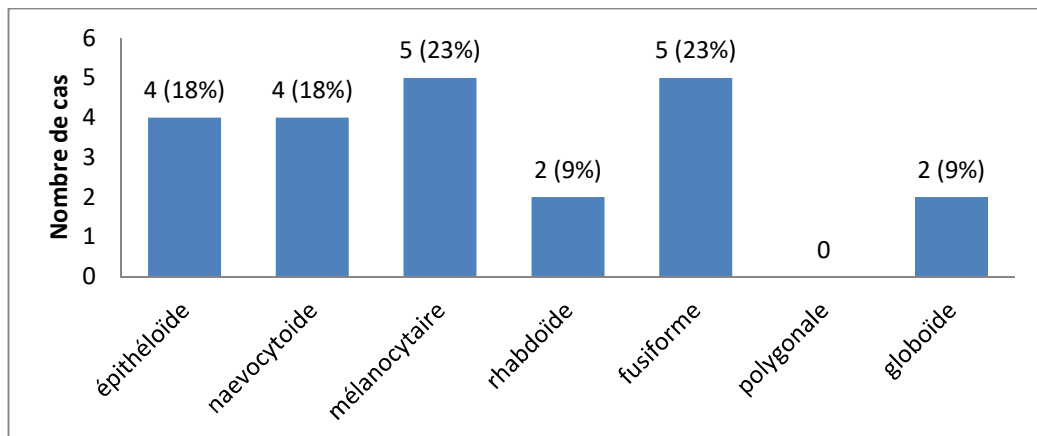
Dans notre série, les cellules tumorales étaient majoritairement grandes dans 13 cas (57%), moyennes dans 7 cas (30%), petites dans 2 cas (9%) et variables dans 1 cas (4%) (n=23).(Figure 36)



**Figure 36: Répartition des cas selon la taille cellulaire**

e. Type cellulaire

Dans notre étude microscopique, les cellules étaient : (n=22)(Figure 37)

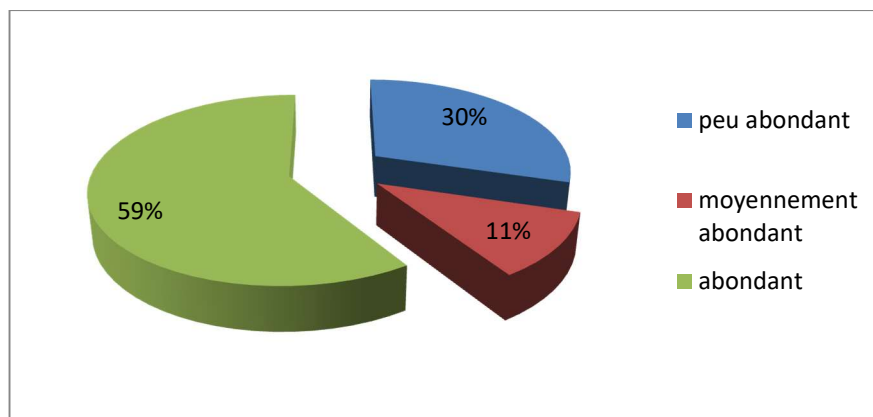


**Figure 37: Répartition des cas selon le type cellulaire**

f. Atypies cytonucléaires

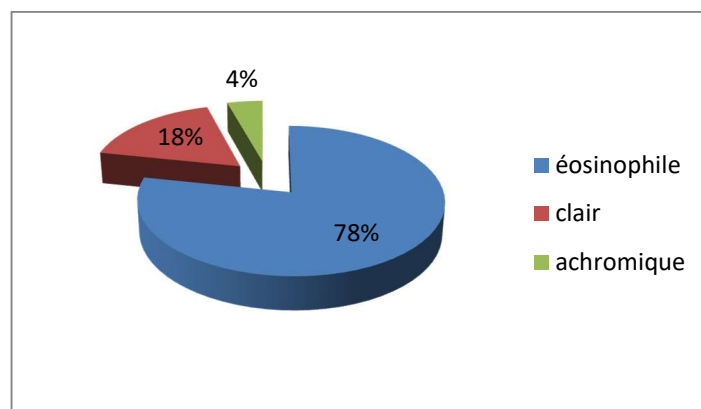
• Cytoplasme

Concernant l'abondance du cytoplasme, dans 8 cas (30%) il était peu abondant, dans 3 cas (11%) moyennement abondant et dans 16 cas (59%) abondant (n=27).(Figure 38)



**Figure 38 : Répartition des cas selon l'abondance du cytoplasme**

Concernant la coloration du cytoplasme, dans 18 cas (78%) il était éosinophile, dans 4 cas (18%) clair et dans 1 cas (4%) achromique (n=23).(Figure 39)



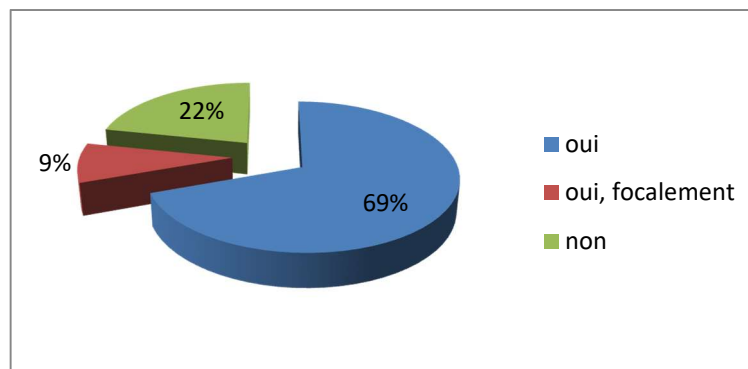
**Figure 39: Répartition des cas selon la coloration du cytoplasme**

• Noyau et nucléole

Dans tous les cas de notre série, le noyau était volumineux, hyperchrome, à contours irréguliers, anisocaryotique, avec un nucléole proéminent et des mitoses anormales.

**g. Pigment mélanique**

Dans notre étude, 16 tumeurs (69%) ont présenté un pigment mélanique intra-cytoplasmique, 2 tumeurs (9%) focalement et dans 5 tumeurs (22%) le pigment était absent (n=23).(Figure 40)

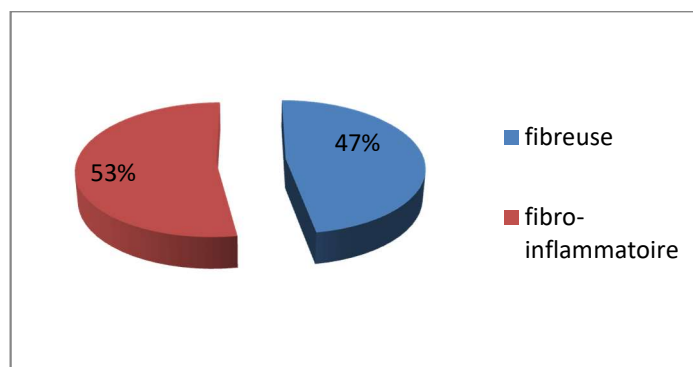


**Figure 40: Répartition des cas selon la présence de pigment mélanique intra-cytoplasmique**

**h. Réaction de l'hôte**

- Stroma réaction :

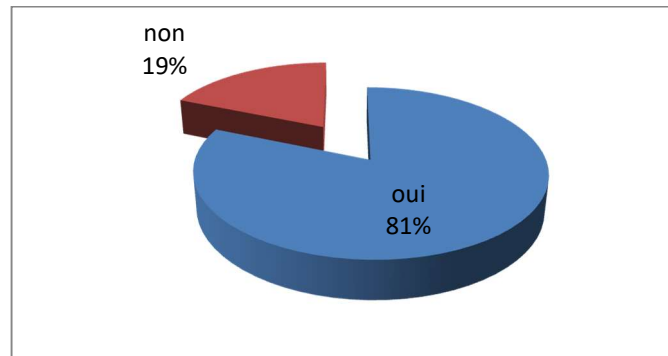
Dans notre série, la stroma réaction était fibreuse dans 9 cas (47%) et fibro-inflammatoire dans 10 cas (53%). (n=19) (Figure 41)



**Figure 41: Répartition des cas selon la stroma réaction**

**i. Invasion des structures de voisinage**

Dans 13 cas (81%), les structures de voisinage ont été envahies, tandis que dans 3 cas (19%) elles ne l'étaient pas. (n=16)(Figure 42)



**Figure 42: Répartition des cas selon l'invasion des structures de voisinage**

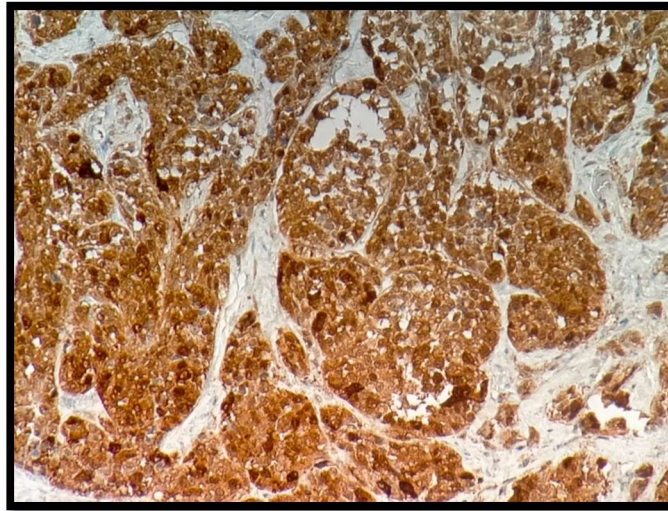
**III. Profil immunohistochimique des tumeurs malignes à différenciation mélanocytaire**

Recherche d'expression cellulaire de :

**1. Anticorps anti-PS100**

Dans notre étude IHC, l'expression nucléaire et cytoplasmique de l'Ac anti-PS100 a été recherchée dans 11 cas soit 30% des tumeurs malignes à différenciation mélanocytaire étudiées, dont 9 étaient des mélanomes cutanés et muqueux, et 2 SCC.

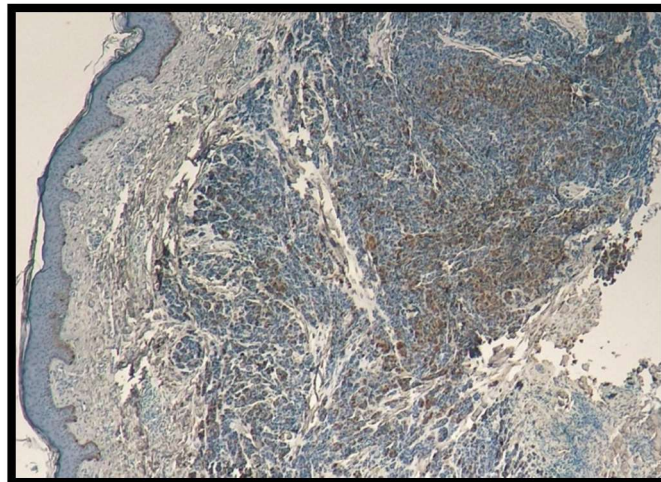
Elle a été positive dans 10 cas soit 27% des tumeurs étudiées, soit 8 mélanomes cutanés et muqueux (89% desquels l'étude IHC de l'Ac anti-PS100 a été demandée) ; et 2 SCC (100%).



**Figure 15 : Aspect microscopique d'un sarcome à cellules claires marqué au PS100, grossissement x200, service d'anatomie pathologique CHU Mohammed VI Marrakech**

## **2. Anticorps anti-MelanA**

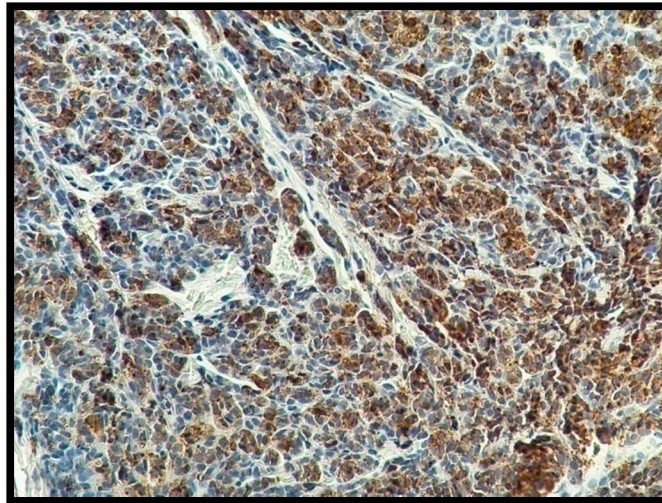
L'expression cytoplasmique de l'Ac anti-MelanA a été recherchée dans 16 cas soit 45% des tumeurs étudiées dont 15 mélanomes et un SCC, et a été positive dans tous ces cas.



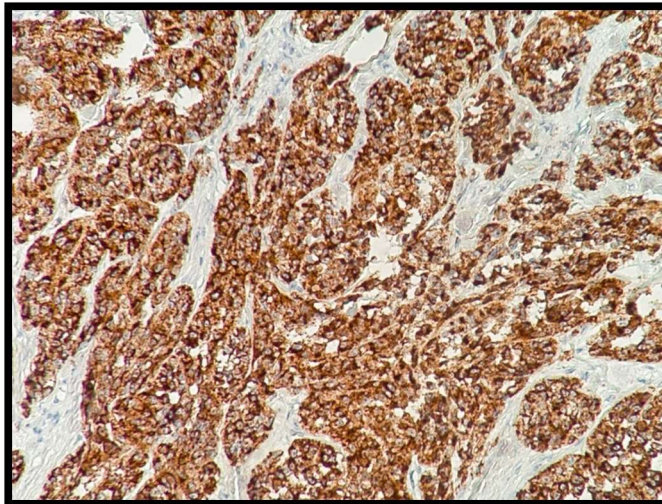
**Figure 13 : Aspect microscopique d'un mélanome nodulaire marqué au MelanA, grossissement x40, service d'anatomie pathologique CHU Mohammed VI Marrakech**

### 3. Anticorps anti-HMB45

L'expression cytoplasmique de l'Ac anti-HMB45 a été recherchée dans 21 cas soit 60% des tumeurs étudiées dont 19 des mélanomes et 2 SCC, et a été positive dans tous ces cas.



**Figure 14 : Aspect microscopique d'un mélanome nodulaire marqué à l'HMB45, grossissement x200, service d'anatomie pathologique CHU Mohammed VI Marrakech**



**Figure 16: Aspect microscopique d'un sarcome à cellules claires marqué à l'HMB45, grossissement x200, service d'anatomie pathologique CHU Mohammed VI Marrakech**

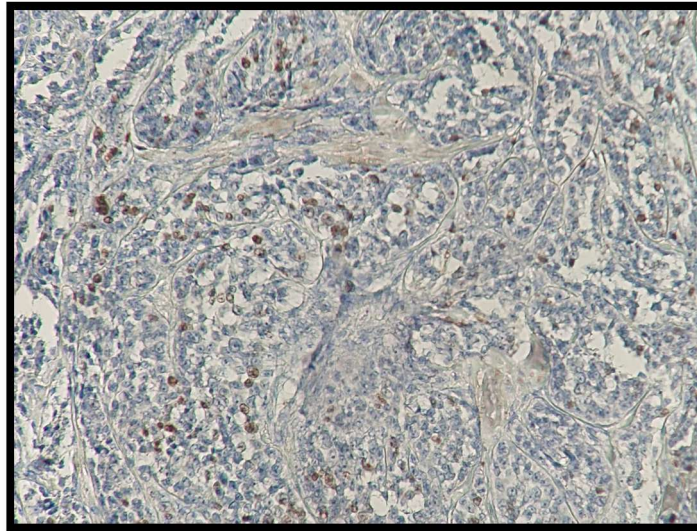
#### 4. Autres anticorps

Devant l'absence de confirmation diagnostique définitive par l'étude morphologique et dans le but d'éliminer les principaux diagnostics différentiels, notamment les carcinomes et lymphomes; l'expression cellulaire d'autres anticorps a été recherchée, à savoir l'Ac anti-Cytokératine, CD20, CD3, CD31, CD34, CD45, CD138, CD99, Chromogranine, Synaptophysine, EMA, Desmine, Myogénine, MDM2, HHV8, P63...

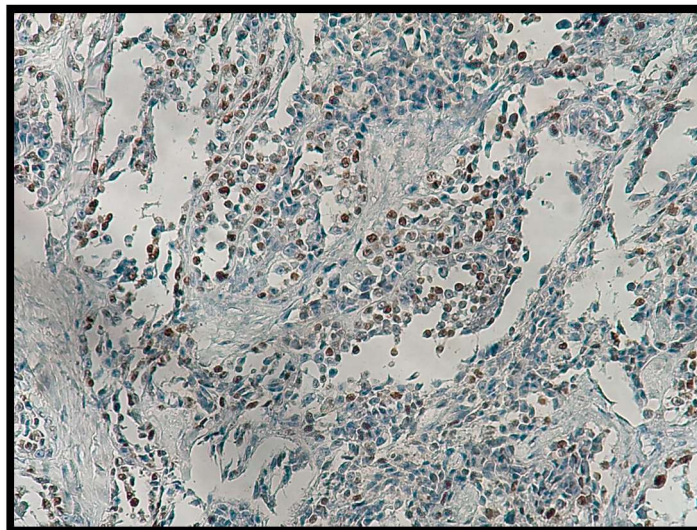
Il faut noter que le choix de l'anticorps visé par l'étude immunohistochimique a été dicté par un algorithme décisionnel en fonction des données anatomo-cliniques des patients présentant la lésion suspecte.

**Tableau: Nombre de cas selon l'expression cellulaire des tumeurs des autres anticorps**

Anticorps	Ac anti-Vimentine	Ac anti-Ki67	Ac anti-SOX9
Recherche IHC positive	1 (un mélanome cutané)	10 (8 mélanomes et 2 SCC) (entre 5% et 80%)	1 (un SCC)
Pourcentage de demande de la recherche d'expression de l'Ac	3%	30%	3%



**Figure 17 : Aspect microscopique d'un sarcome à cellules claires marqué au Ki67, service d'anatomie pathologique CHU Mohammed VI Marrakech**



**Figure 18 : Aspect microscopique d'un sarcome à cellules claires marqué au SOX9, grossissement x200, service d'anatomie pathologique CHU Mohammed VI Marrakech**

## IV. Profil moléculaire des tumeurs malignes à différenciation mélanocytaire

Recherche de :

### 1. Mutation RAS

#### a. Génotype KRAS

Dans notre étude moléculaire, la recherche de mutation KRAS a été demandée dans 2 cas de mélanomes cutanés soit 6% des tumeurs étudiées, et a été positive dans un seul cas, les résultats étaient comme suivants : (Tableau VII)

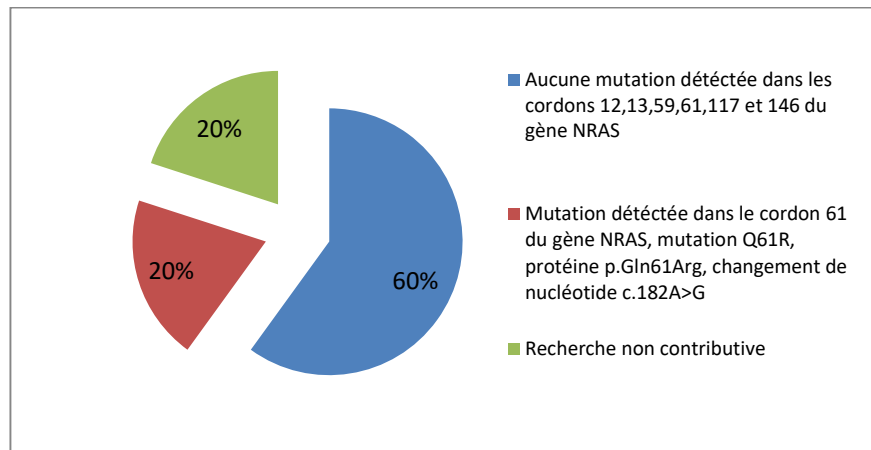
**Tableau VII: Répartition des cas selon la détection de la mutation KRAS**

Résultat de la recherche	Nombre de cas
Mutation détectée dans le cordon 12 du gène KRAS, mutation G12A, protéine p.Gly12Ala, changement de nucléotide c.35G>C	1 (mélanome cutané)
Recherche non contributive	1 (mélanome cutané)
<b>Total</b>	<b>2</b>

#### b. Génotype NRAS

Dans notre série, la recherche de mutation NRAS a été demandée dans 5 cas soit 15 % de l'ensemble des tumeurs étudiées, dont 4 mélanomes cutanés et un SCC.

Elle a été détectée dans 1 cas de mélanome cutané, non détectée dans 3 cas et dans 1 autre cas la recherche a été non contributive.(Figure 43)

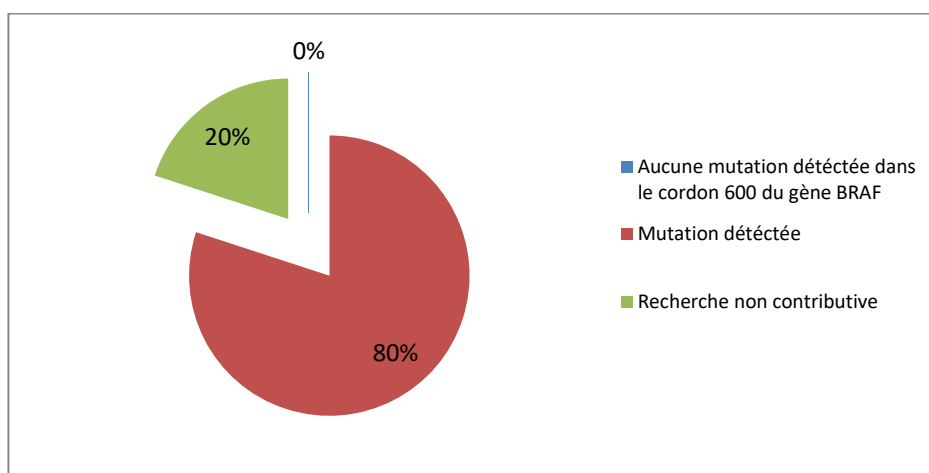


**Figure 43: Répartition des cas selon la détection de la mutation NRAS**

## 2. Mutation BRAF

Sur 34 tumeurs malignes à différenciation mélanocytaire, la recherche de mutation BRAF a été demandée pour 5 cas soit 15 %, dont 2 mélanomes cutanés, 2 mélanomes muqueux et un SCC.

Elle a été détectée dans le cordon 600 (V600E) dans 4 cas dont 2 mélanomes muqueux et 2 mélanomes cutanés, et l'étude a été non contributive dans 1 cas.(Figure 44)



**Figure 44: Répartition des cas selon la détection de la mutation BRAF**

## V. Comparaison des mélanomes cutanés et des sarcomes à cellules claires

Nous avons choisi de présenter quelques aspects pertinents des résultats de notre étude morphologique des mélanomes et des sarcomes à cellules claires, de manière comparative. Ceci est dans le but de mettre en évidence et les aspects convergents et divergents des tumeurs malignes à différenciation mélanocytaire étudiées, et ainsi rejoindre l'objectif de notre travail.

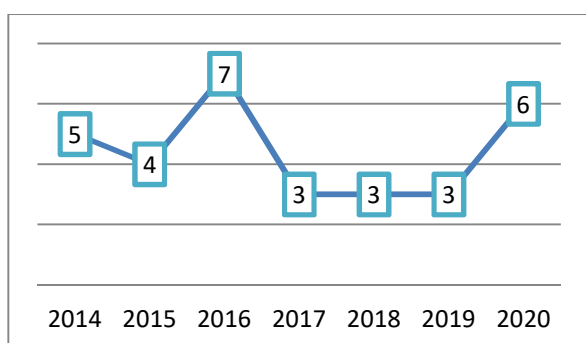
### 1. Caractéristiques clinico-pathologiques

Nous avons recueilli 32 cas de mélanomes cutanés et muqueux, avec et sans métastases ganglionnaires et 2 cas de sarcomes à cellules claires comportant une étude histopathologique, immunohistochimique et moléculaire.

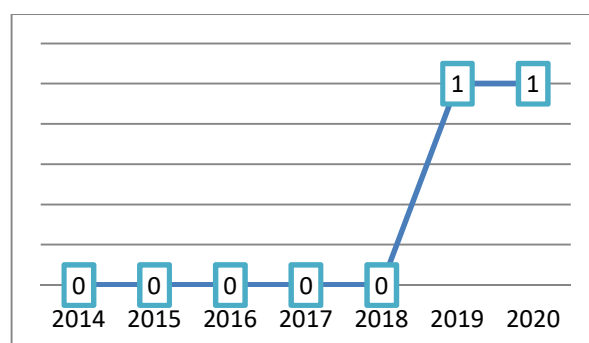
#### 1.1. Fréquence

Durant notre période d'étude (2014 – 2020), la moyenne de cas des mélanomes cutanés était de 4.43 cas par an. (Figure 45)

Concernant les 2 cas de SCC, on a trouvé un cas en 2019 et un autre cas en 2020, soit une moyenne de 0.29 cas par an. (Figure 46)



**Figure 45: Répartition des cas des mélanomes selon les années**

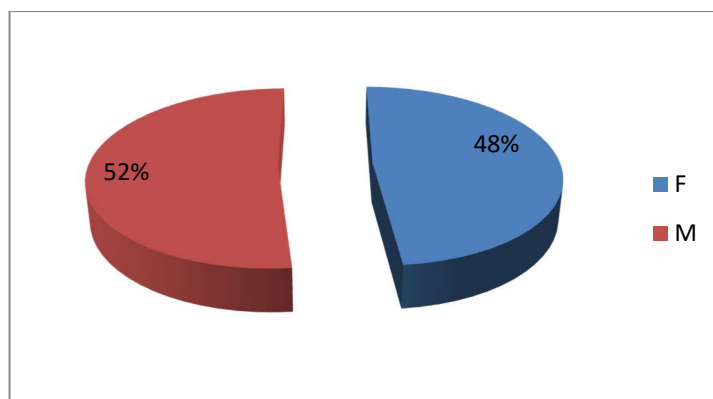


**Figure 46 : Répartition des cas des SCC selon les années**

### **1.2. Sexe**

Sur 32 cas de mélanome cutané et muqueux, 17 cas étaient de sexe masculin soit 52 % et 15 étaient de sexe féminin soit 48% avec un sexe ratio H/F de 1.07. (Figure 47)

Les 2 cas de SCC étudiés étaient de sexe masculin soit 100%.

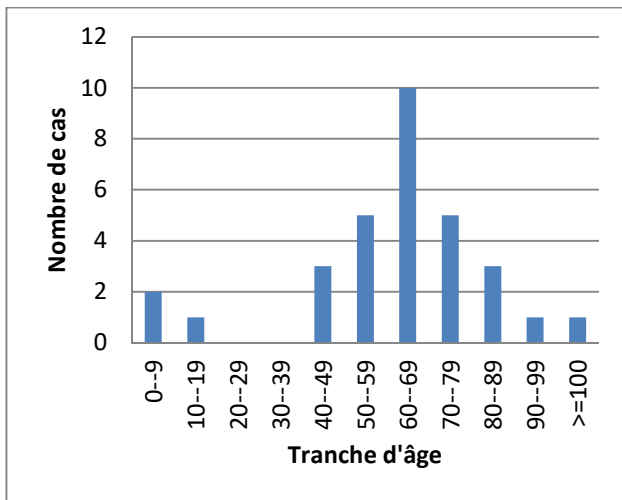


**Figure 47 : Répartition des mélanomes selon le sexe**

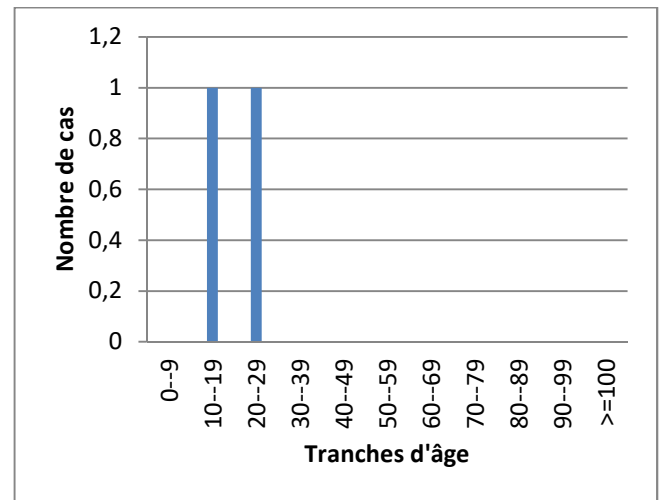
### **1.3. Age**

Dans notre série, la moyenne d'âge de survenue des mélanomes cutanés et muqueux était de 60ans, avec des extrêmes allant de 6 à 100 ans. On note que la tranche d'âge la plus concernée représentant 32% était celle comprise entre 60 et 69 ans. (Figure 48)

La moyenne d'âge de survenue des SCC dans notre étude était de 21 ans, variant entre 17 et 25 ans. Les tranches d'âge concernées étaient celles comprises entre 10 et 19 ans et 20 et 29 ans. (Figure 49)



**Figure 48: Répartition des cas des mélanomes selon les tranches d'âge**



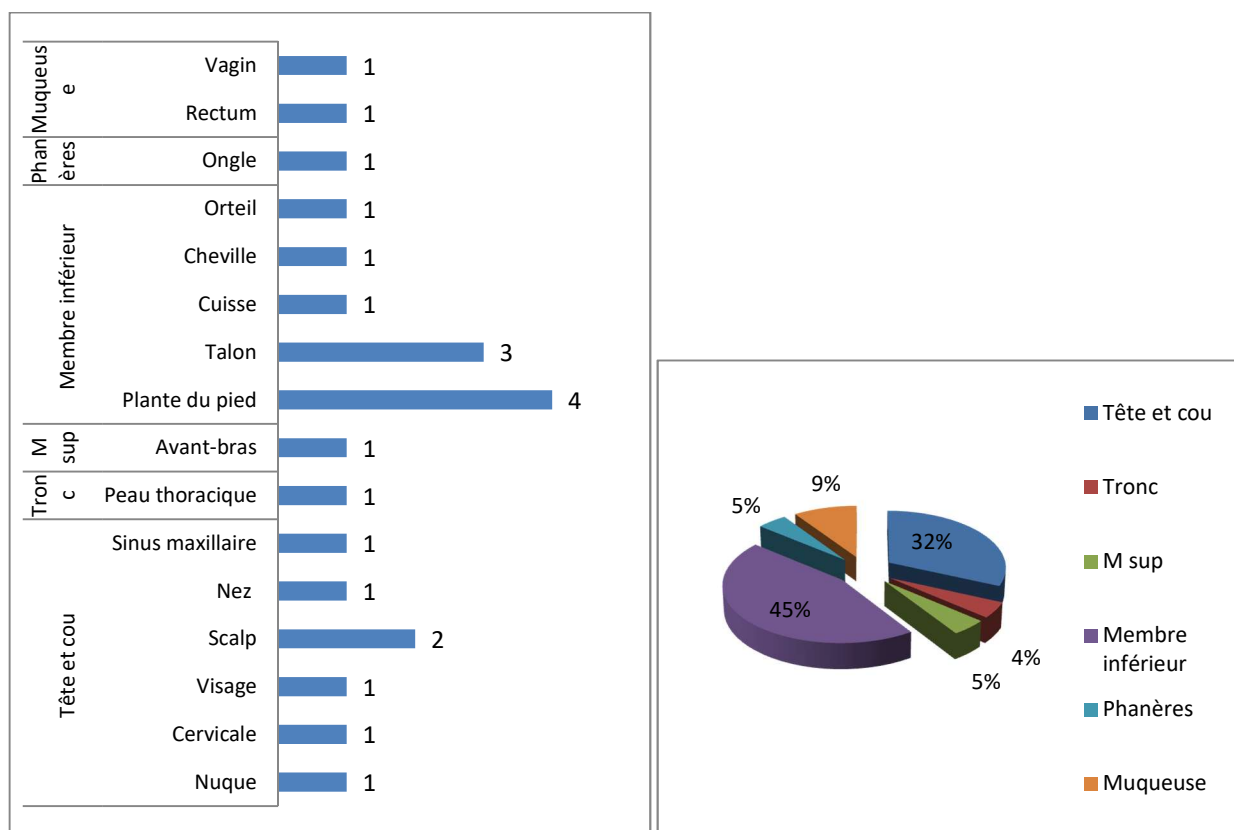
**Figure 49: Répartition des cas des SCC selon les tranches d'âge**

#### 1.4. Siège

Dans les cas de mélanomes cutanés et muqueux, nous avons trouvé comme suit (n=21). (Figure 50)

Les localisations des SCC étaient comme suit (Tableau VIII), présenté dans la figure 51 l'aspect clinique chez un des deux patients.

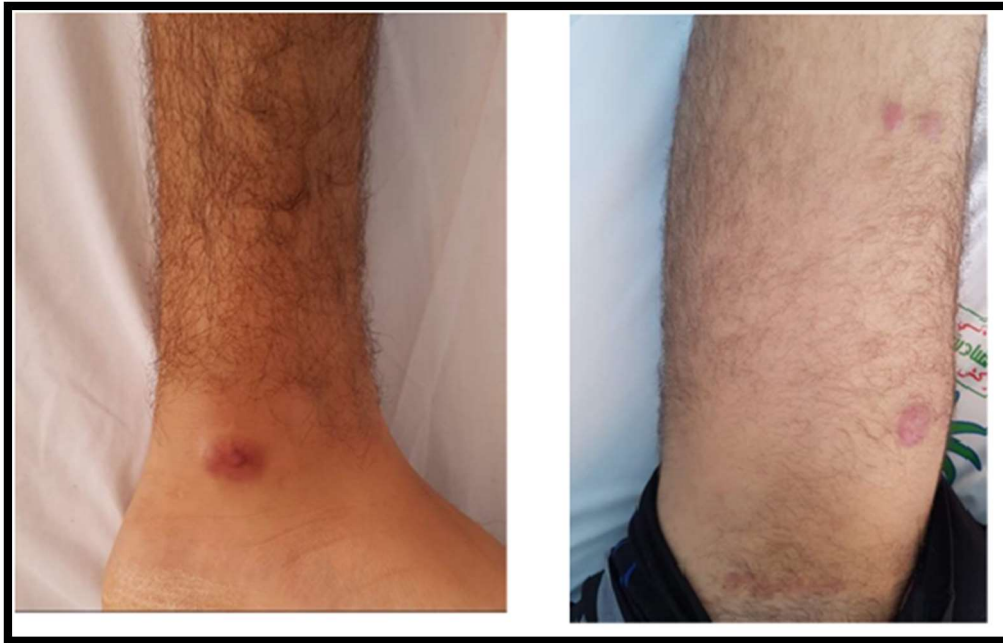
**Profil morphologique, immunohistochimique et moléculaire des tumeurs malignes à différenciation mélanocytaire**



**Figure 50 : Répartition des cas des mélanomes selon le siège de la lésion**

**Tableau VIII: Répartition des cas des SCC selon le siège de la lésion**

Siège du SCC	Membre inférieur	
	Cuisse	Orteil
Nombre de cas	1	1
Pourcentage	50%	50%



**Figure 51: Photos montrant l'aspect clinique des lésions nodulaires de SCC au niveau de la cuisse et de la cheville, prises au service de dermatologie, hôpital Arrazi, CHU Mohammed VI de Marrakech**

## VI. Profil morphologique des mélanomes cutanés et des sarcomes à cellules claires

### 1. Examen macroscopique

- Pièce opératoire

- a. Dimensions

Les pièces opératoires des mélanomes cutanés et muqueux étaient en moyenne de 3.71 cm de longueur, 2.81 cm de largeur et 1.16 cm d'épaisseur. (Tableau IX)

Les pièces opératoires des SCC étaient en moyenne de 1.93 cm de longueur, 1.60 cm de largeur et 0.73 cm d'épaisseur. (Tableau X)

**Tableau IX: Répartition des cas des mélanomes cutanés et muqueux selon les dimension des pièces opératoires**

<b>Dimensions (cm)</b>	<b>Longueur</b>	<b>Largeur</b>	<b>Epaisseur</b>
Moyenne	3,71	2,81	1,16
Extrême inférieure	0,4	0,3	0,1
Extrême supérieure	15	12	4,5

**Tableau X: Répartition des cas des SCC selon les dimensions des pièces**

<b>Dimensions (cm)</b>	<b>Longueur</b>	<b>Largeur</b>	<b>Epaisseur</b>
Moyenne	1,93	1.60	0,73
Extrême inférieure	0,6	0,6	0,2
Extrême supérieure	3.5	3	1,5

**b. Poids**

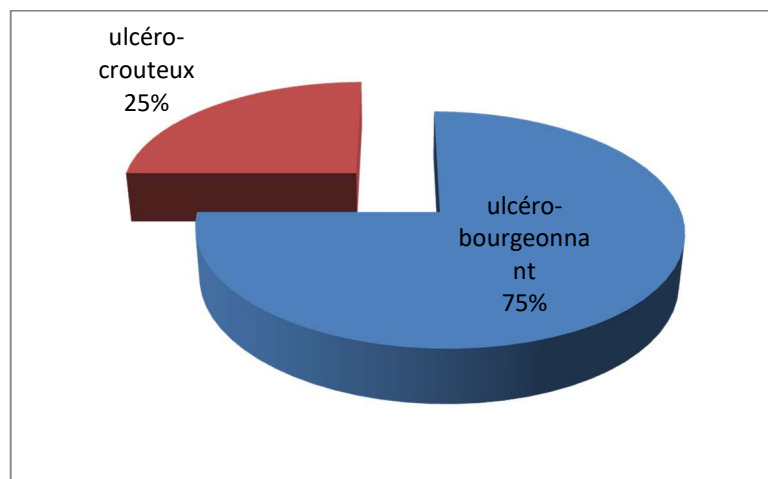
Le poids des pièces opératoires des mélanomes cutanés et muqueux était en moyenne de 72,86g, variant entre 0.5 et 560g.

Dans notre série de SCC, le poids était en moyenne de 0.75g, variant entre 0.5 et 1g.

- **Tumeur principale**

**a. Aspect**

Concernat les mélanomes, l'aspect macroscopique variait entre ulcéro-bourgeonnant dans 3 cas et ulcéro-croûteux dans 1 cas.(Figure 52)

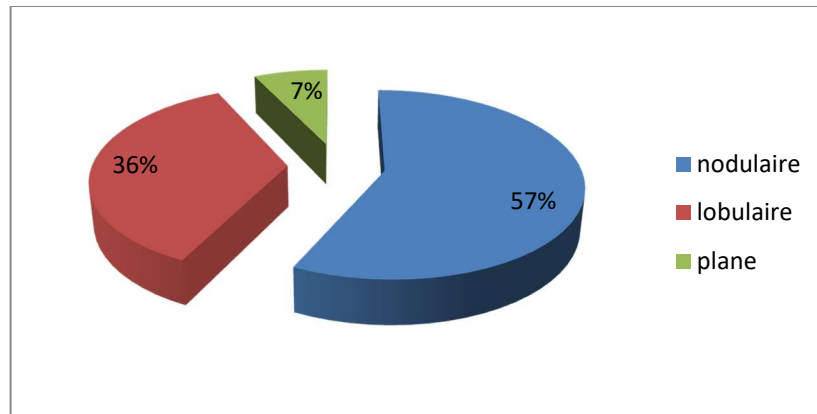


**Figure 52: Répartition des cas des mélanomes cutanés selon l'aspect macroscopique**

**b. Forme**

Dans notre étude macroscopique, les mélanomes cutanés et muqueux prenaient une forme nodulaire dans 8 cas (57%), lobulaire dans 5 cas (36%) et plane dans 1 cas (7%) (n=14). (Figure 53)

Les SCC prenaient une forme lobulaire dans les 2 cas (100%).



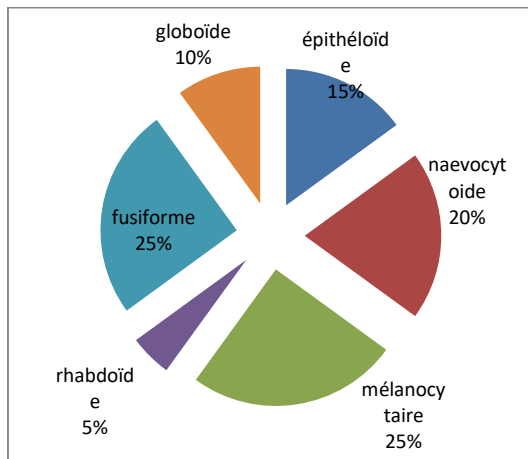
**Figure 53: Répartition des cas des mélanomes selon la forme macroscopique**

## **2. Examen microscopique**

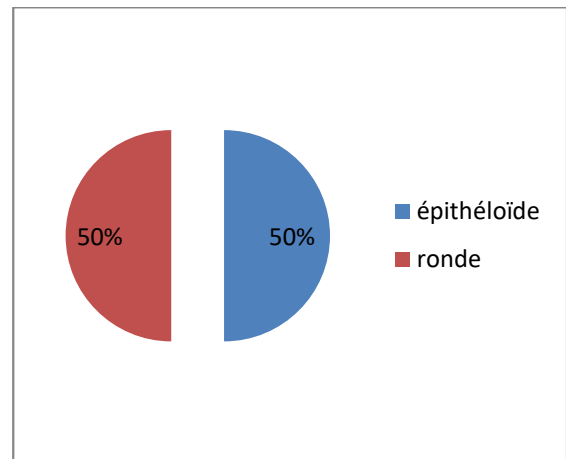
### **2.1 Type cellulaire**

Dans notre étude microscopique des mélanomes cutanés et muqueux, les cellules étaient épithéloïdes dans 3 cas (15%), naevocytoïdes dans 4 cas (20%), mélanocytaires dans 5 cas (25%), rhabdoïdes dans 1 cas (5%), fusiformes dans 5 cas (25%) et globoïdes dans 2 cas (10%) (n=20). (Figure 54)

Les cellules tumorales étaient épithéloïdes dans 1 cas (50%) et rondes dans l'autre (50%). (Figure 55)



**Figure 54: Répartition des cas des mélanomes selon le type cellulaire**

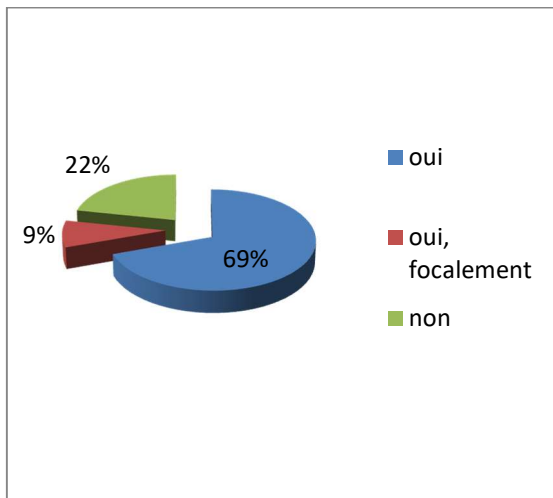


**Figure 55: Répartition des cas des SCC selon le type cellulaire**

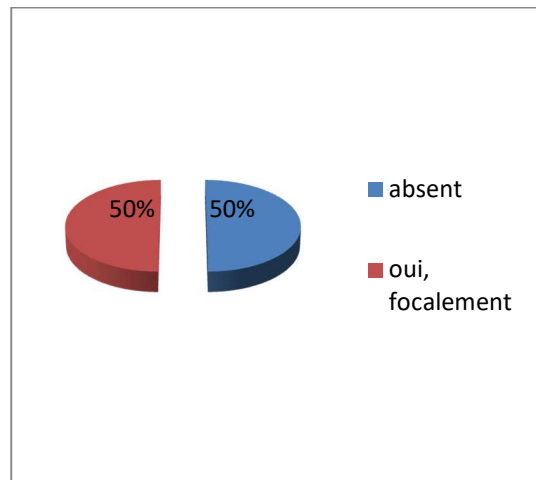
**c. Pigment mélanique**

Dans notre étude, 16 mélanomes cutanés et muqueux (69%) ont présenté un pigment mélanique intra-cytoplasmique, 2 (9%) seulement focalement et dans 5 cas (22%) le pigment était absent (n=23). (Figure 56)

Le pigment mélanique était absent dans 1 cas de SCC et présent focalement dans l'autre. (Figure 57)



**Figure 56: Répartition des cas des mélanomes selon la présence de pigment mélanique intra-cytoplasmique**

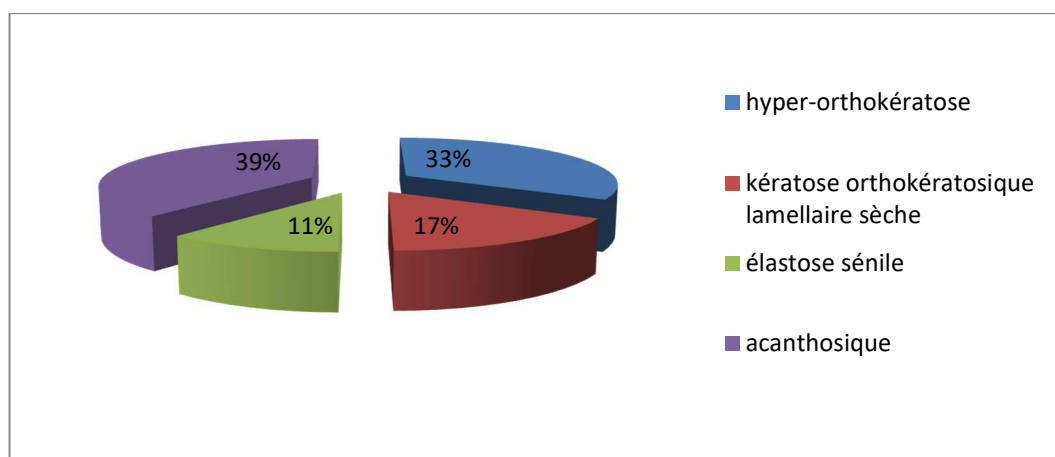


**Figure 57: Répartition des cas des SCC selon la présence de pigment mélanique intra-cytoplasmique**

**d. Type cutané**

Concernant les mélanomes cutanés, il était important de préciser le type cutané associé à la prolifération maligne, qui a été comme suit. (Figure 58)

Le type cutané retrouvé dans 1 cas de SCC était une orthokératose lamellaire.



**Figure 58: Répartition des cas des mélanomes cutanés selon le type cutané associé**

e. Réaction de l'hôte

• **Epiderme et derme**

Dans l'examen histopathologique des mélanomes cutanés, l'état de l'épiderme et du derme était comme suit. (Tableau XI et XII)

L'état de l'épiderme, derme moyen et profond a été mentionné dans 1 cas de SCC et était comme suit.

Tableau XIII)

**Tableau XI: Répartition des cas des mélanomes cutanés selon l'état de l'épiderme dans la réaction de l'hôte**

Epiderme	Nombre de cas	Pourcentage
hyperplasie pseudo-épithéliomateuse	3	18%
infiltré	1	6%
atrophique	3	18%
ulcéré	10	59%
<b>Total</b>	<b>17</b>	<b>100%</b>

**Tableau XII: Répartition des cas des mélanomes cutanés selon l'état du derme dans la réaction de l'hôte**

Derme	Nombre de cas	Pourcentage
infiltrat inflammatoire (type non précisé)	4	36%
infiltrat mononucléé	3	27%
Infiltrat de lymphocytes et plasmocytes	2	18%
infiltrat lymphocytaire	1	9%
infiltrat inflammatoire lichénoïde avec foyers d'angiogénèse	1	9%
<b>Total</b>	<b>11</b>	<b>100%</b>

**Tableau XIII: Répartition des cas des SCC selon l'état de l'épiderme et du derme dans la réaction de l'hôte**

Structure		Etat
Epiderme		normoacanthosique, papillomateux
Derme	Moyen	infiltré par la prolifération tumorale maligne
	profond	

- **Hypoderme**

L'état de l'hypoderme a été mentionné dans seulement 3 cas de mélanome cutané comme suit : (Tableau XIV)

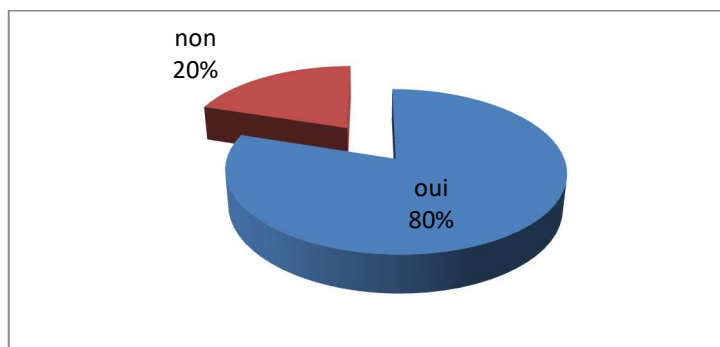
**Tableau XIV: Répartition des cas des mélanomes cutanés selon l'état de l'hypoderme dans la réaction de l'hôte**

Hypoderme	Nombre de cas
Infiltré	2
Indemne	1
<b>Total</b>	<b>3</b>

f. **Invasion des structures de voisinage**

Dans 12 cas de mélanome cutané et muqueux, les structures de voisinage notamment le derme ou la sous-muqueuse, ont été envahies, tandis que dans 3 cas elles ne l'étaient pas. (n=15) (Figure 59)

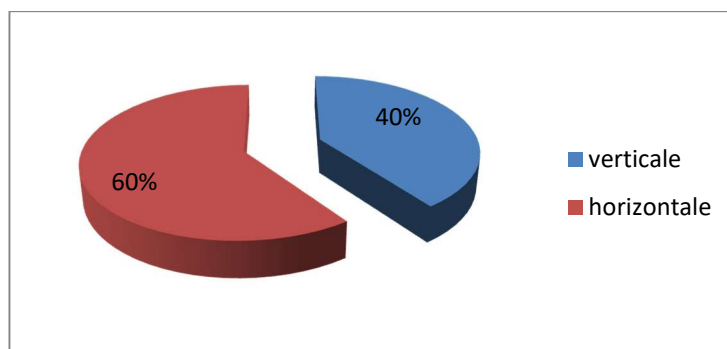
Dans 1 cas de SCC, la prolifération tumorale infiltrait les structures de voisinage, notamment le tendon jacent.



**Figure 59: Répartition des cas des mélanomes selon l'invasion des structures de voisinage**

**g. Phase de croissance**

Concernant les mélanomes cutanés, il était important de préciser la phase de croissance qui a été verticale dans 2 cas (40%) et horizontale dans 3 cas (60%) (n=5). (Figure 60)



**Figure 60: Répartition des cas des mélanomes cutanés selon la phase de croissance**

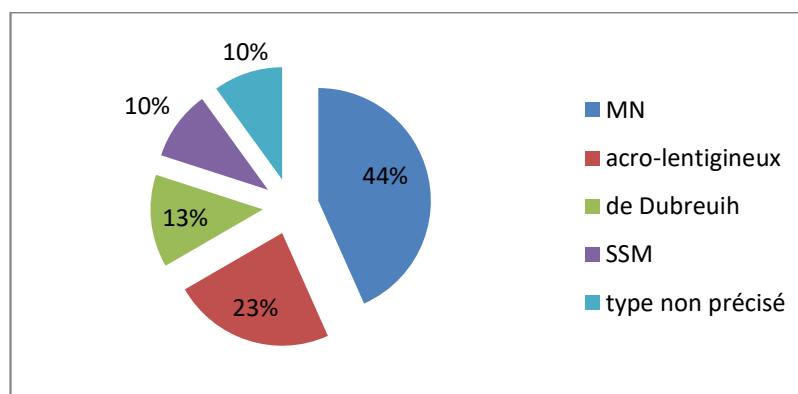
**3. Critères histopronostiques**

**a. Type histologique**

Dans notre série de mélanomes cutanés, les différents types histologiques étaient 13 mélanomes nodulaires (MN) (44%), 7 acro-lentigineux (23%), 4 mélanomes de Dubreuih (13%) et 3 mélanomes SSM (10%), et 3 mélanomes dont le type n'était pas précisé (n=30). (Figure 61)

A noter que 5 mélanomes cutanés étaient in situ soit 16,6 %.

Les 3 types de mélanomes muqueux étaient selon le siège rectal, vaginal et nasal.



**Figure 61 : Répartition des cas des mélanomes cutanés selon le type histologique**

**b. Taille tumorale**

Concernant les mélanomes cutanés et muqueux étudiés, la taille était en moyenne 2.69 cm, avec des extrêmes de 0.2 à 7.5 cm. La répartition par tranches de taille est comme suit. (Tableau XV)

Concernant les SCC étudiés, la taille moyenne était 3.5cm.

**Tableau XV : Répartition des cas des mélanomes selon la taille tumorale**

Taille de la tumeur (en cm)	Nombre de cas	Pourcentage
<1	5	18%
[1-3[	11	35%
[3-6[	7	22%
≥ 6	2	6%
Non précisée	6	19%
<b>Total</b>	<b>31</b>	<b>100%</b>

**c. Indice de Breslow**

L'épaisseur selon l'indice de Breslow a été précisée dans 20 cas des mélanomes cutanés étudiés, et était en moyenne 9.54 mm, variant entre 2 et 30 mm.

Par ailleurs, nous avons étudié la corrélation entre l'indice de Breslow et le type histologique et nous avons constaté que l'indice de Breslow est supérieur ou égal à 2 mm dans 18 cas(67%) et que les mélanomes de type nodulaire avaient dans 70% des cas un indice de Breslow supérieur ou égal à 4 mm (Tableau XVI).

**Tableau XVI : Corrélation entre l'indice de Breslow et le type histologique de mélanome cutané**

Type histologique	Indice de Breslow (en mm)					Total
	<1	[1 - 2[	[2- 4[	≥4	Non précisé	
<b>MN</b>	-	1 (7.5%)	2 (15%)	9 (70%)	1(7.5%)	13 (100%)
<b>MAL</b>	-	1 (15%)	2 (30%)	2 (30%)	2 (30%)	7 (100%)
<b>M. de Dubreuil</b>	-	1 (25%)	1 (25%)	1 (25%)	1 (25%)	4 (100%)
<b>M. SSM</b>	-	-	-	1 (33.5%)	2 (66.5%)	3 (100%)
<b>Total</b>	-	<b>3 (11%)</b>	<b>5 (19%)</b>	<b>13 (48%)</b>	<b>6 (22%)</b>	<b>27 (100%)</b>

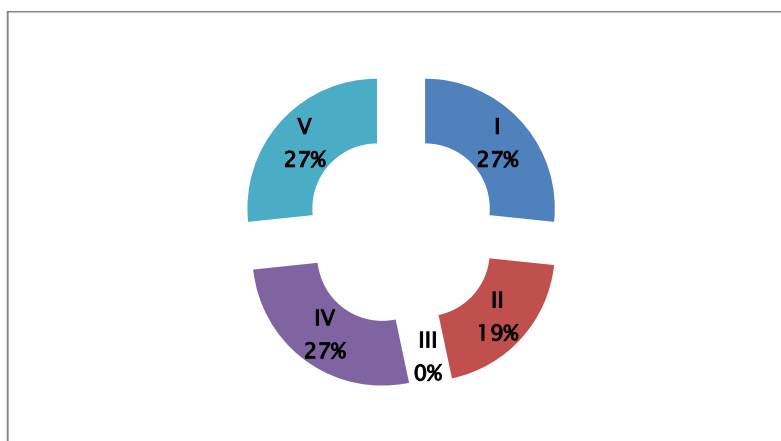
Pour avoir une corrélation plus précise entre la taille tumorale et l'indice de Breslow, nous avons réparti les patients entre différents groupes en fonction de la taille tumorale à l'examen macroscopique (< 1 cm, de 1.1 à 3 cm, de 3,1 à 6 cm et ≥6cm) et l'indice de Breslow (< 1 mm; 1,1 -2mm ; 2,1-4mm et ≥ 4mm) (Tableau XVII).

**Tableau XVII : Corrélation entre l'indice de Breslow et la taille tumorale des mélanomes cutanés**

Taille tumorale (en cm)	Indice de Breslow (en mm)					Total
	<1	[1 - 2[	[2- 4[	≥4	Non précisé	
<1	-	1 (20%)	2 (40%)	2 (40%)	-	5 (100%)
[1-3[	-	-	2 (18%)	5 (45%)	4 (37%)	11 (100%)
[3-6[	-	-	1 (14.5%)	4 (56.5%)	2 (29%)	7 (100%)
≥ 6	-	1 (50%)	-	1 (50%)	-	2 (100%)
<b>Total</b>	-	<b>2 (8%)</b>	<b>5 (20%)</b>	<b>12 (48%)</b>	<b>6 (24%)</b>	<b>25 (100%)</b>

**d. Niveau d'invasion Clark et Mihm**

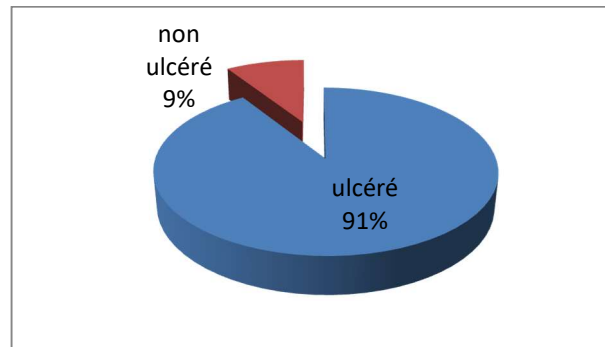
Dans notre étude, le niveau de Clark et Mihm n'a été précisé que dans 15 cas de mélanome cutané. Ainsi, 4 patients soit 27% présentaient un niveau de Clark I, IV et V, suivi du niveau de Clark II avec 3 cas soit 19%. (Figure 62)



**Figure 62: Répartition des cas des mélanomes cutanés selon le niveau d'invasion Clark et Mihm**

e. Ulcération

10 cas des mélanomes cutanés étaient ulcérés (91%), tandis qu' 1 seul cas (9%) ne l'était pas (n=11). (Figure 63)



**Figure 63: Répartition des cas des mélanomes cutanés selon la présence d'ulcération**

f. Index mitotique

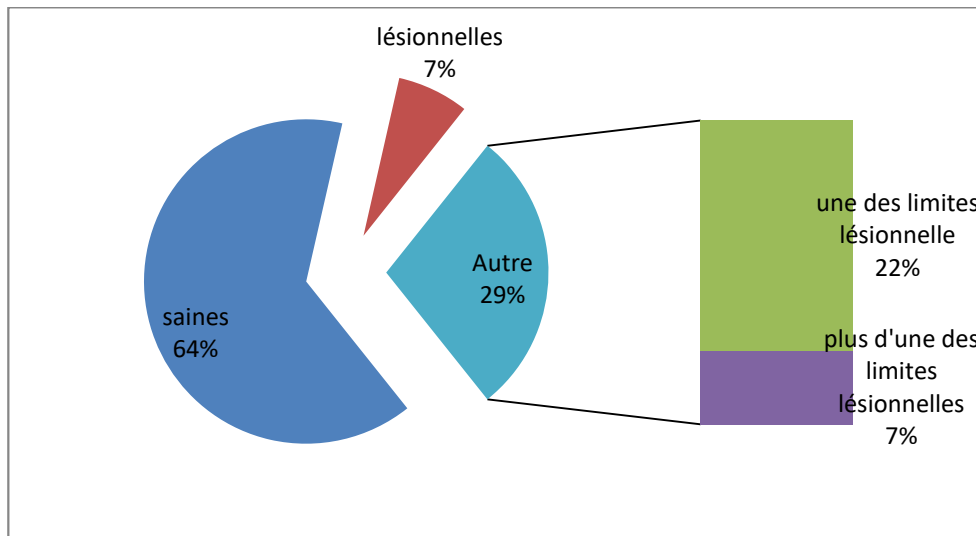
Dans notre série de mélanomes cutanés et muqueux, l'index mitotique était en moyenne 5.33 mitoses/10 CFG, variant entre 2 et 9 mitoses/10 CFG.

L'index mitotique des SCC étudiés était mentionné comme étant bas.

g. Marges d'exérèse

Dans notre série de mélanomes cutanés et muqueux, les marges d'exérèse étaient saines dans 9 cas (64%), lésionnelles dans 1 cas (7%), une seule des limites était lésionnelle dans 3 cas (21%) et plus d'une dans 1 cas (7%) (n=14). (Figure 64)

Dans notre série de SCC, les marges d'exérèse étaient lésionnelles dans les 2 cas (100%).

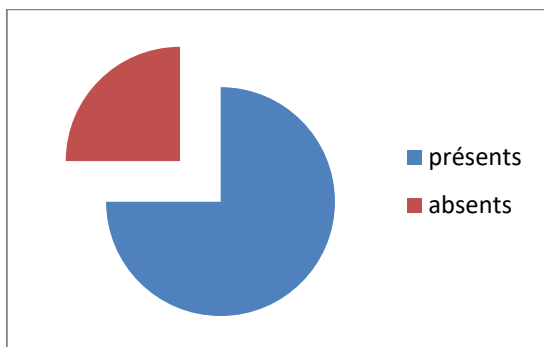


**Figure 64: Répartition des cas des mélanomes selon l'état des marges d'exérèse**

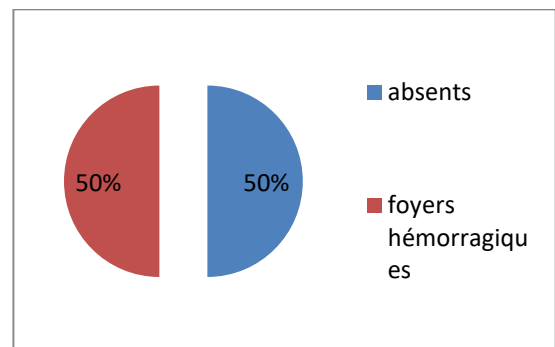
**h. Foyers de nécrose tumorale**

Des foyers de nécrose tumorale ont été trouvés dans 6 cas de mélanome cutané et muqueux, tandis que dans 2 cas ils étaient absents. A noter la présence dans 2 cas de remaniements hémorragiques. (Figure 65)

Les foyers de nécrose tumorale étaient absents dans 1 cas (50%) et présence de foyers hémorragiques dans l'autre. (Figure 66)



**Figure 65: Répartition des cas des mélanomes selon la présence de foyers de nécrose tumorale**



**Figure 66: Répartition des cas des SCC selon la présence de foyers de nécrose tumorale**

**i. Zones de régression**

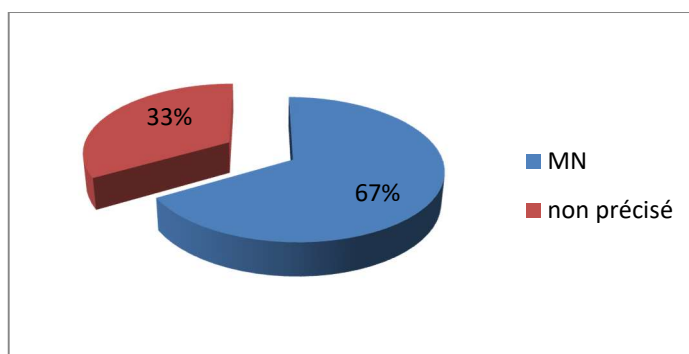
La présence de zones de régression dans les mélanomes a été mentionnée dans seulement 2 cas, notamment de mélanome de type nodulaire.

**j. Atteinte ganglionnaire**

Dans notre étude, nous avons recueilli 6 mélanomes cutanés (19%) avec métastases ganglionnaires confirmées histologiquement sur 4 biopsies et 2 curages ganglionnaires. Chez 4 patients, le mélanome était de type nodulaire et 2 de type non précisé (Figure 67).

A noter que le curage ganglionnaire a été réalisé chez 3 patients (10 %) dont 1 de principe (ganglions impalpables) et 2 de nécessité vu la présence d'ADP palpables à l'examen clinique. Le résultat de l'étude histopathologique était comme suit (Tableau XVIII).

Nous avons recueilli 1 SCC (50%) avec des métastases ganglionnaires confirmées sur biopsie ganglionnaire inguinale



**Figure 67: Répartition des cas des mélanomes selon le type histologique et l'atteinte ganglionnaire**

**Tableau XVIII : Résultats anatomopathologiques des curages ganglionnaires des mélanomes**

Type de mélanome cutané	Taille (en cm)	Indice de Breslow (en mm)	Atteinte ganglionnaire clinique	Indication	Siège	Résultat
Mélanome nodulaire ulcéré	2	5	Ganglions impalpables	De principe	Inguinal	Ganglions lymphoïdes non métastatiques
Mélanome nodulaire ulcéré	-	-	ADP	De nécessité	Inguinal	2N+/6N : 2 ganglions massivement envahies sur 6, avec extension extra-capsulaire
Mélanome nodulaire ulcéré	7.8	5	ADP	De nécessité	Inguinal	6N+/6 6 ganglions lymphatiques métastatiques sur 6, sans effraction capsulaire

**k. Classification TNM**

A partir des données de l'étude anatomopathologique des mélanomes cutanés et etmuqueux, nous avons reparti les patients en fonction de la classification TNM de l'AJCC/UICC, 8ème édition, 2017. Les résultats sont schématisés dans le tableau XIX.

Concernant les SCC, nous avons adopté la classification TNM de l'AJCC/UICC et le grading de la FNCLCC des sarcomes des tissus mous; 1 patient était classé T1NxMx et l'autre T1N1Mx, les 2 étaient de grade 2.

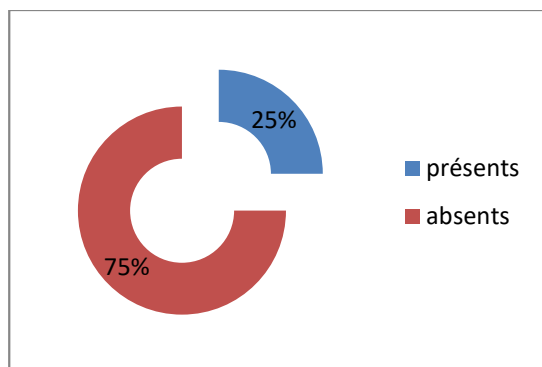
**Tableau XIX : Classification TNM du l’AJCC/UICC des cas de mélanomes étudiés**

TNM		Nombre de cas	Pourcentage	
TisNxMx		5	16%	
T1		1	3%	
T2	T2aNxMx	1	3%	
	T2bNxMx	2	6%	
T3	T3aNxMx	2	6%	
	T3bNxMx	2	6%	
T4	a	T4aNxMx	3	10%
	b	T4bNxMx	6	19%
		T4bN0Mx	2	6%
		T4bN1Mx	-	-
		T4bN2Mx	-	-
		T4bN3bMx	3	10%
Non précisé		4	13%	
<b>Total</b>		<b>31</b>	<b>100%</b>	

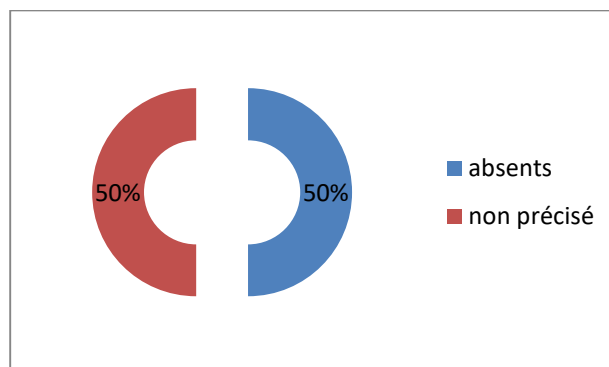
**I. Emboles vasculaires**

Les emboles vasculaires ont été retrouvés dans 2 cas de mélanome cutané et muqueux (25%) et étaient absents dans 6 cas (75%) (n=8). (Figure 68)

Les emboles vasculaires étaient absents dans 1 cas des SCC (50%) et non précisés dans l’autre. (Figure69)



**Figure 68: Répartition des cas des mélanomes selon la présence des embolus vasculaires**

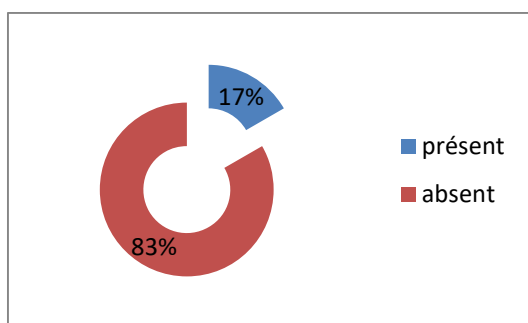


**Figure 69: Répartition des cas des SCC selon la présence des embolus vasculaires**

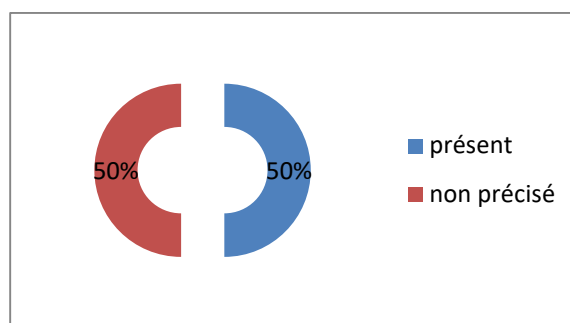
**m. Engainement péri-nerveux :**

L'engainement péri-nerveux a été retrouvé dans 1 cas de mélanome cutané (17%) et était absent dans 5 cas (83%) (n=6). (Figure 70)

Ila été retrouvé dans 1 cas de SCC (50%) et non précisé dans l'autre. (Figure 71)



**Figure 70: Répartition des cas des mélanomes selon la présence d'engainement péri-nerveux**



**Figure 71: Répartition des cas des SCC selon la présence d'engainement péri-nerveux**

n. Lymphocytes intra-tumoraux (TIL)

Les lymphocytes intra-tumoraux (TIL) ont été retrouvés dans 4 cas de mélanomes cutanés dont 2 Brisk et 2 non-Brisk, et non précisés pour les SCC. (Figure 72)

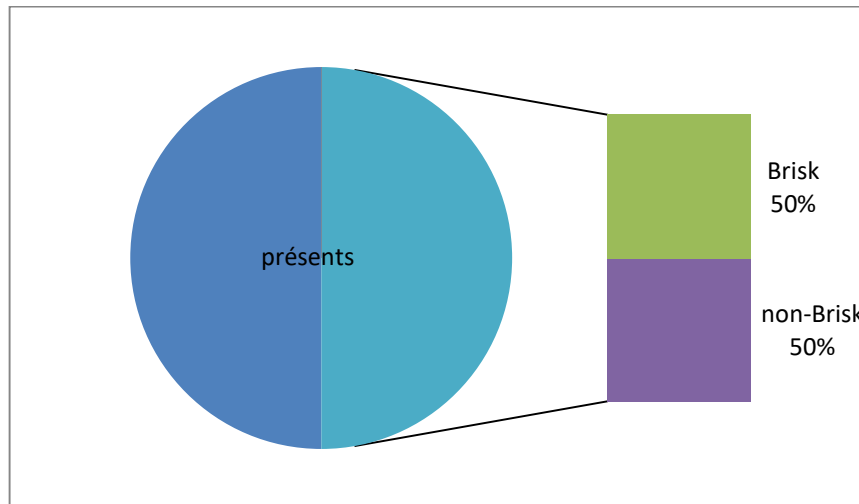


Figure 72: Répartition des cas des mélanomes selon la présence de lymphocytes intra-tumoraux (TIL)



## **DISCUSSION**



## **MELANOME CUTANE**

### **I. Généralités**

Le mélanome est une prolifération tumorale développée aux dépens des mélanocytes, cellules localisées au niveau de la couche basale de l'épiderme. Quatre vingt dix pour cent (90%) des mélanomes sont des mélanomes cutanés qui naissent des cellules mélanocytaires de la peau.

Le mélanome fait l'objet de plusieurs études vu sa gravité, son polymorphisme clinique et surtout ses difficultés thérapeutiques.

Son diagnostic est anatomoclinique.

Malheureusement, le pronostic du mélanome reste sombre, ce qui implique que le diagnostic précoce et l'exérèse correcte en sont les clés au stade primaire. Les marqueurs pronostiques sont surtout histologiques, dominés par l'épaisseur tumorale selon Breslow qui guide l'extension de l'exérèse chirurgicale.

### **II. Rappel histologique de la peau et du système mélanocytaire**

La peau est l'organe le plus lourd (3 à 4 Kg) et le plus étendu du corps humain (1,5 à 2 m<sup>2</sup>). Sa structure histologique est adaptée à ses différentes fonctions:

- ✚ Fonction de protection contre les différents types d'agression de notre environnement ;
- ✚ Fonction de barrière et d'échanges entre le milieu extérieur et intérieur;
- ✚ Fonction de thermorégulation;
- ✚ Fonction sensorielle (organe du toucher);
- ✚ Fonction métabolique (synthèse de la vitamine D, métabolisme lipidique).

Elle est constituée de trois couches tissulaires superposées (Figures 72, 73) d'origine embryonnaires différentes, de la surface vers la profondeur: l'épiderme, le derme et l'hypoderme

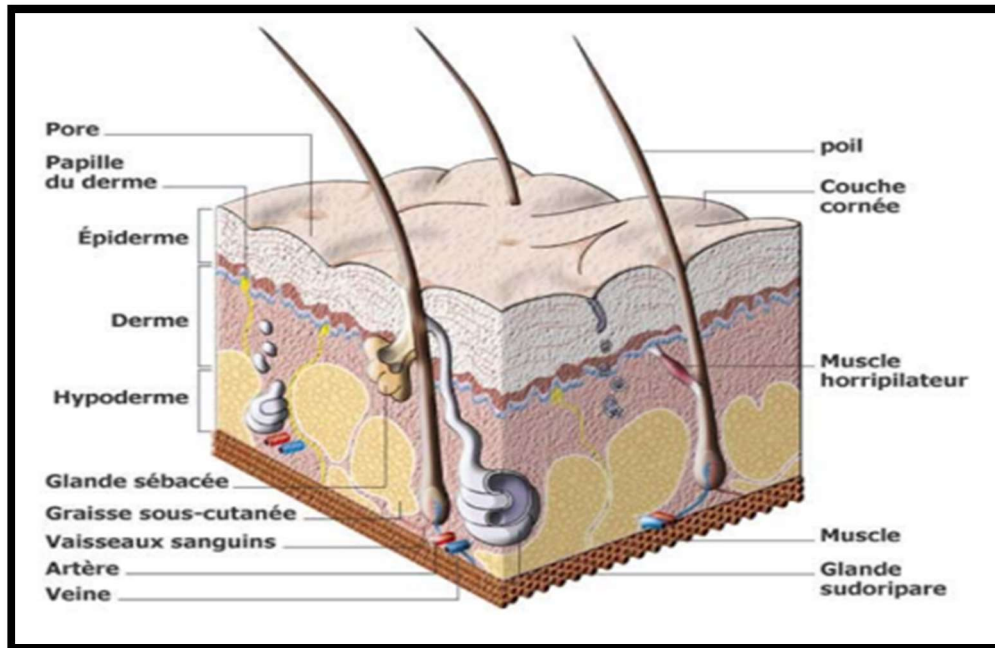


Figure 72: Différentes structures de la peau [7]

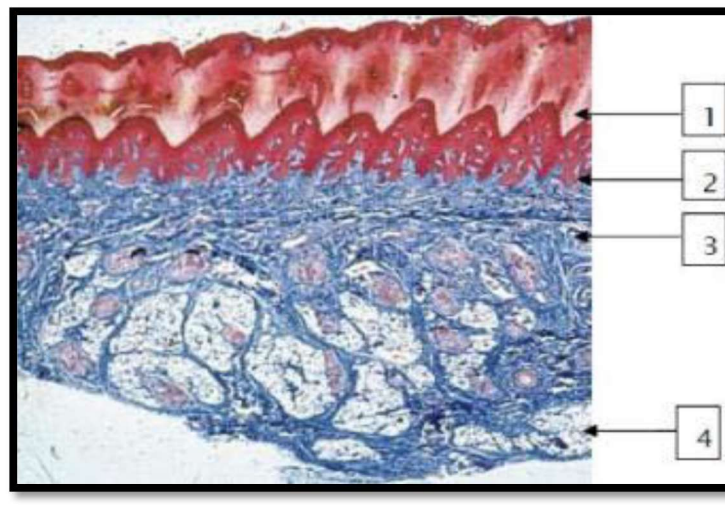


Figure 73: Coupe histologique de la peau (Coloration : Trichrome de Masson bleu) [6].

1: L'épiderme; 2: Jonction dermo-épidermique; 3: Derme; 4: Hypoderme [8]

## 1. L'épiderme

La couche la plus superficielle de la peau, est un épithélium pavimenteux stratifié kératinisé au niveau duquel on distingue plusieurs couches (Figure 74):

- La couche basale ou germinative: formée de cellules cubiques ou prismatiques qui se prolifèrent par division mitotique et ainsi assurent le renouvellement de l'épiderme.
- La couche à épines ou spinocellulaire: les cellules commencent à s'aplatir, mais leurs noyaux et organites cytoplasmiques sont intacts. Les épines observées en microscopie optique correspondent à des systèmes de jonction appelés desmosomes.
- La couche granuleuse: les cellules sont très aplaties, les noyaux commencent à dégénérer et les grains de kératohyaline apparaissent.
- La couche de transition appelée également couche claire.
- La couche cornée est formée de kératinocytes ayant perdu leur noyau et leurs organites.

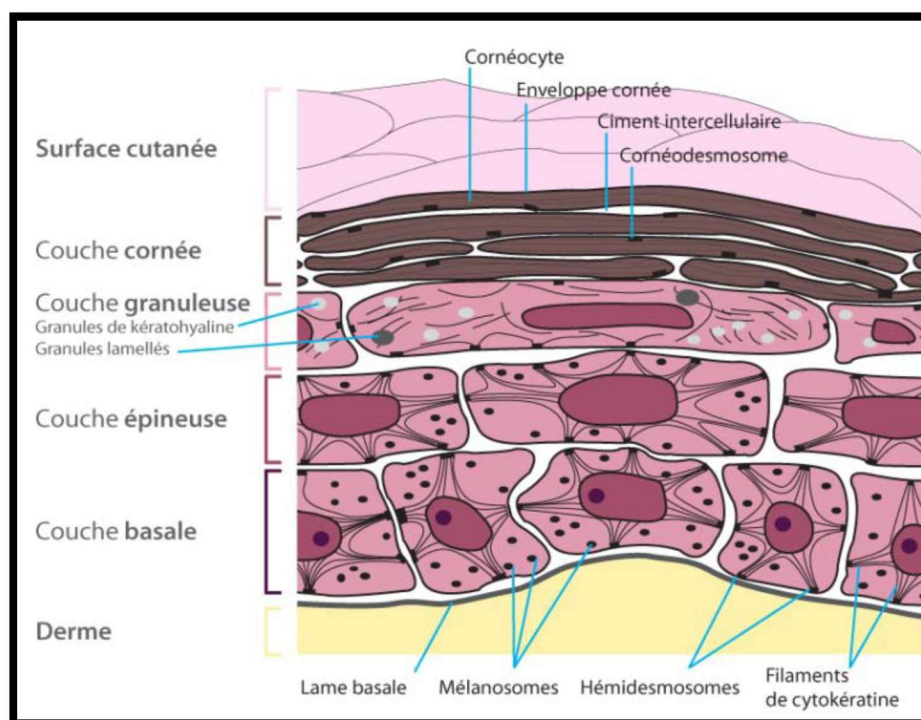
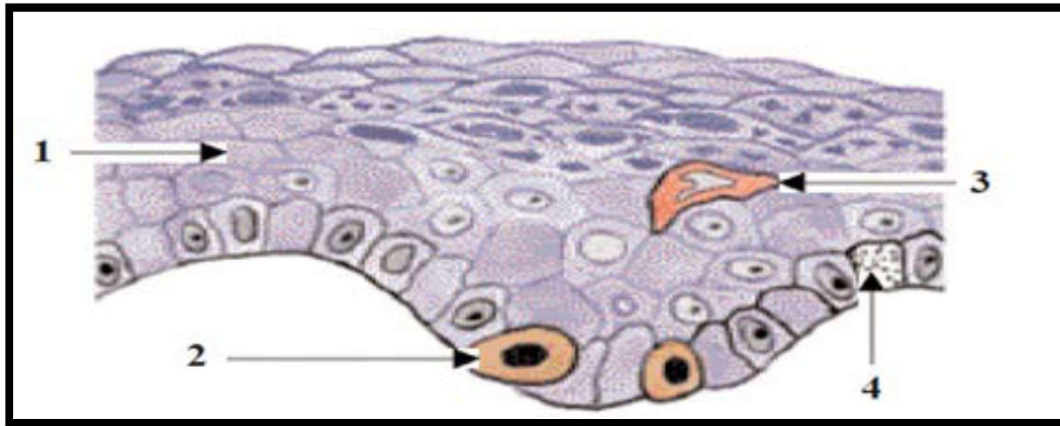


Figure 74: Différentes couches de l'épiderme [8]

L'épiderme est constitué de quatre populations cellulaires différentes: les kératinocytes, les mélanocytes, les cellules de Langerhans et les cellules de Merkel.(Figure 75)



**Figure 75: Populations cellulaires de l'épiderme (1 : Kératinocytes, 2 : Mélanocytes, 3 : cellules immunocompétentes, 4 : cellules de Merkel) [8]**

**– Les kératinocytes :**

Le kératinocyte est la cellule épidermique essentielle, il modifie sa morphologie selon sa situation dans les couches de l'épiderme et son état de maturation. La principale fonction de ces cellules est le contrôle de la croissance des mélanocytes. [6]

**– Les mélanocytes :**

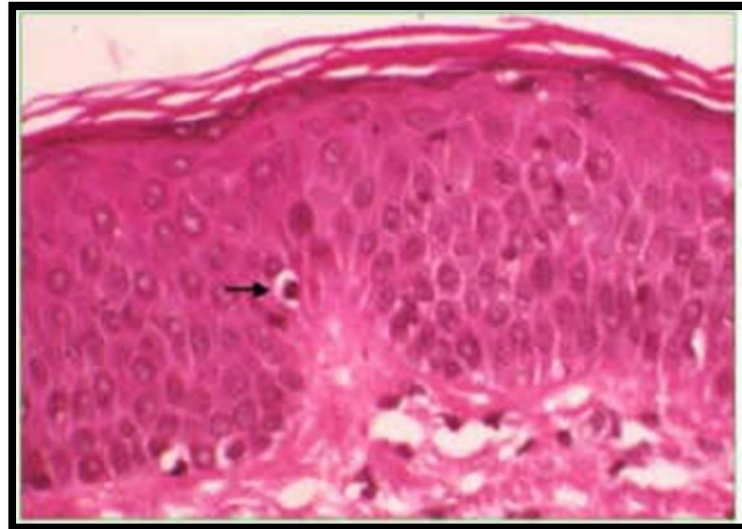
Ils constituent 5% des cellules totales de l'épiderme [9]et se situent principalement dans la couche basale de l'épiderme. Ils ont un aspect étoilé avec un corps volumineux, un noyau rond central et des prolongements cytoplasmiques; ceux-ci s'insinuent entre les kératinocytes représentant avec eux l'unité épidermique de mélanisation (UEM= un mélanocyte + une quarantaine de kératinocytes) qui est l'unité fonctionnelle.

Le nombre des mélanocytes varie selon la localisation des régions cutanées chez un même individu. En l'occurrence, leur densité est de 2000/mm<sup>2</sup> pour la peau de la face et de 1000/mm<sup>2</sup> pour celle du corps. Par contre, leur nombre est sensiblement identique dans toutes les populations humaines (caucasiennes, négroïdes et mongoloïdes) et donc, la différence de

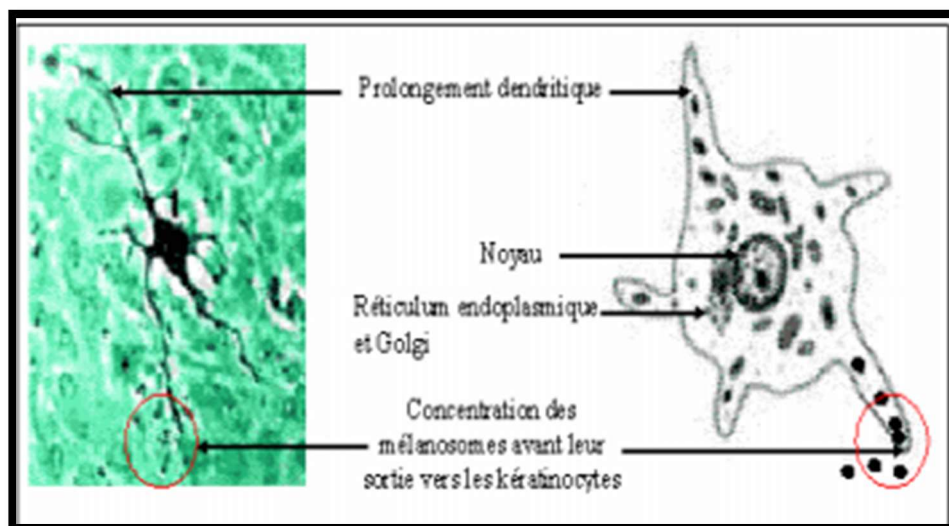
couleur s'explique par la qualité et la quantité de pigments mélaniques que ces cellules produisent.

En microscopie optique, après fixation et coloration standard (Figure 76), les mélanocytes apparaissent le plus souvent comme des cellules arrondies et claires, à noyau rond et dense, situées entre les kératinocytes basaux de l'épiderme et faisant souvent saillie dans le derme. Les dendrites ne sont pas visualisés (Figure 2). Ainsi, les mélanocytes ne sont identifiables qu'avec des colorations argentiques et par des techniques immunohistochimiques qui ont été développées pour améliorer le diagnostic histopathologique des tumeurs mélaniques; le marquage obtenu est un marquage cytoplasmique ou nucléaire du corps cellulaire et des dendrites des anticorps : anti-protéine S100 (très sensible mais peu spécifique), anti-HMB45 (spécifique mais peu sensible) et anti-MelanA.

En microscopie électronique à fort grossissement (Figure 77), les mélanocytes présentent un abondant réticulum endoplasmique, un appareil de Golgi bien développé et surtout des organites pathognomoniques: les mélanosomes à différents stades de maturation. En outre, ces cellules sont dépourvues de système de jonction intercellulaire avec les cellules voisines, à savoir les kératinocytes; elles n'établissent ni des tonofilaments ni des desmosomes ni des hémidesmosomes avec la matrice extracellulaire. En revanche, on note la présence de filaments intermédiaires de vimentine et de mélanosomes, et donc les mélanocytes établissent des contacts focaux apparaissant comme des densifications de leur membrane cytoplasmique basale (Figure).[10]



**Figure 76 : Mélanocyte visualisé en microscopie optique [10]**



**Figure 77 : Mélanocyte visualisé en microscopie électronique [11]**

– Les cellules de Langerhans :

Ce sont des cellules dispersées entre les kératinocytes de la couche à épines de l'épiderme, pourvues de corps cellulaires peu colorés, riches en lysosomes, et contiennent des inclusions caractéristiques appelées « corps de Birbeck » qui sont des bourgeonnements de l'appareil de Golgi.

Ces cellules jouent un rôle de phagocytose, elles captent les antigènes à la surface de la peau et les présentent aux lymphocytes.

– **Les cellules de Merkel :**

Ces cellules appartenant au système neuroendocrinien diffus sont situées dans la couche basale et ressemblent morphologiquement aux cellules basales avec deux différences :

- Elles possèdent des granules neuroendocrines arrondis entourés par une membrane;
- Des terminaisons nerveuses amyéliniques intra-épithéliales viennent au contact de ces cellules.
- Elles jouent un rôle sensoriel et neuro-sécrétoire. [8]

L'épiderme ne contient aucun vaisseau sanguin ni lymphatique, mais renferme de nombreuses terminaisons nerveuses libres.

Il est mis au contact du derme par un ensemble de structures sous le nom de jonction dermo-épidermique.

## **2. Le derme**

C'est un tissu conjonctif de soutien lâche en périphérie et plus dense (fibreux) en profondeur. Il contient de nombreux vaisseaux sanguins et lymphatiques, des nerfs et des terminaisons nerveuses sensibles libres et corpusculaires, ainsi que diverses annexes cutanées dérivées de l'épiderme et plongeant dans le derme, notamment les glandes annexes de la peau, les follicules pileux, les corpuscules tactiles ainsi que des cellules dendritiques d'origine médullaire.

Il s'organise en deux couches :

- La couche sous épithéliale : appelée également derme papillaire: la plus superficielle, composée de tissu conjonctif lâche avec de fines fibres élastiques. La

surface de la frontière avec l'épiderme est augmentée par la présence de petites expansions en forme de mamelons (papilles dermiques).

- La couche réticulaire : la plus profonde, plus dense que la précédente avec des fibres de collagène en faisceaux et des fibres élastiques enchevêtrées en plexus.

### **3. L'hypoderme**

Il s'agit de tissu conjonctif lâche reliant la peau aux organes sous jacents. Il contient des adipocytes plus ou moins nombreux (pannicule adipeux), des gros vaisseaux, des nerfs, des fibres de collagène parallèles à la surface.

### **4. Système mélanocytaire**

#### **5.1 Mélanocyto-genèse**

Les mélanocytes et leurs précurseurs les mélanoblastes, ont une origine embryonnaire commune. Ils dérivent des cellules multipotentielles de la crête neurale (NCC) qui, elles mêmes proviennent du tube neural à la troisième semaine du développement embryonnaire (Figure 78). Une grande partie des NCC, à ce stade déjà spécialisées, se délaminent et migrent dorso-latéralement (entre l'ectoderme et les somites) par un processus de transition épithéliale mésenchymateuse (par migration, prolifération et différenciation) pour aboutir à des structures et tissus spécialisés dans l'embryon en formation. La position antéro-postérieure de laquelle les NCC se détachent définit largement leur sort et, sur la base de ce positionnement, la crête neurale est subdivisée en cinq groupes qui se chevauchent (crânien, vagal, sacré, tronc et cardiaque). La crête neurale dans la région du tronc donne naissance entre autres aux mélanocytes, aux neurones et à la glie. L'autre partie des NCC migrent ventralement et peuvent également aboutir à des mélanocytes(Figure 79). [12]

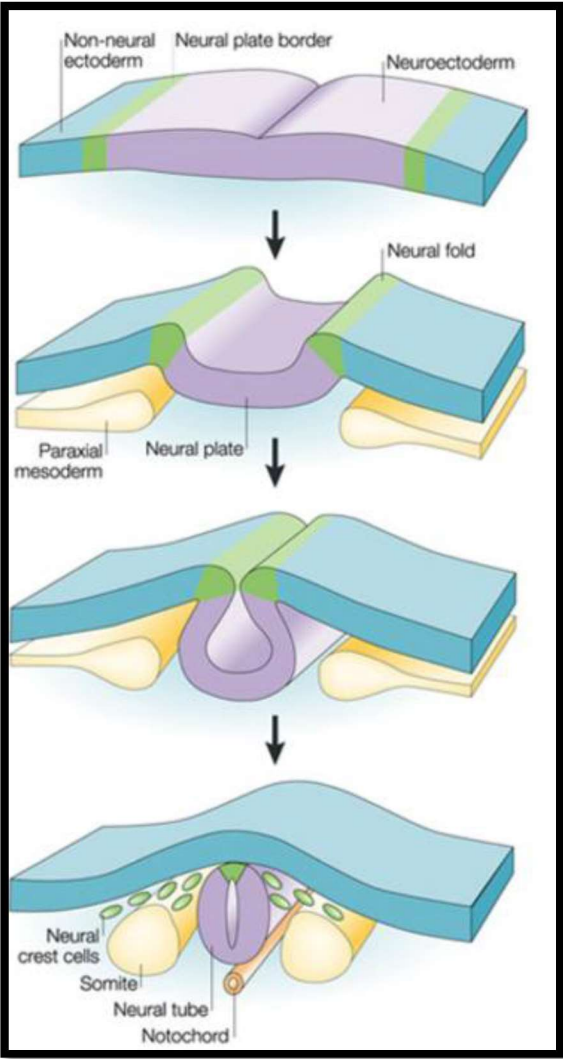
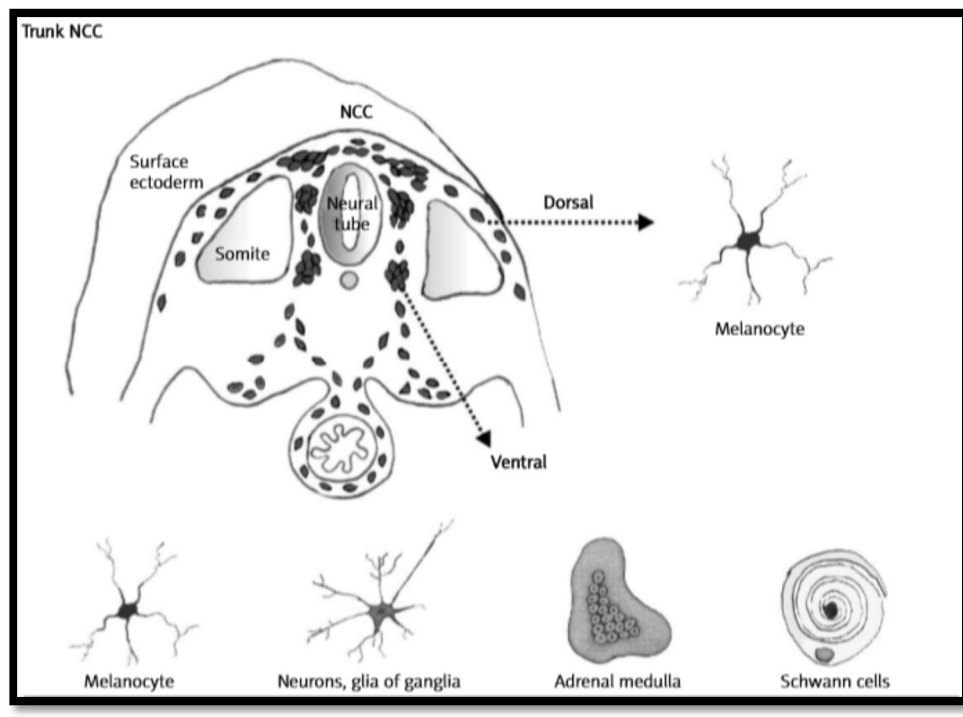


Figure 78: Initiation de la neurulation [13]

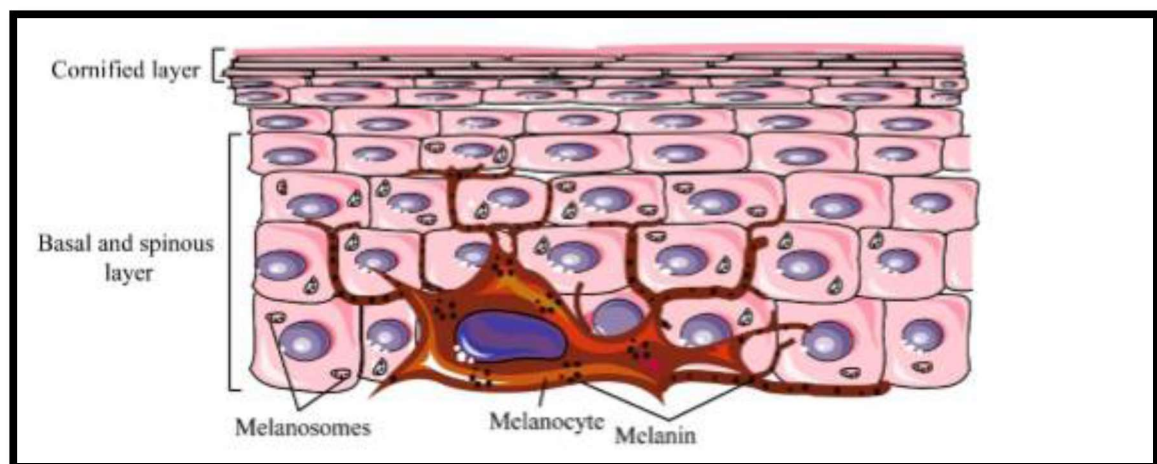


**Figure 79: Voies de migration des cellules de la crête neurale du tronc et leurs dérivés pendant la période embryonnaire [14]**

Les cellules de la crête neurale embryonnaire se différencient pour parvenir à des mélanoblastes via des cellules progénitrices bipotentes SOX10-positives. Les mélanoblastes expriment par la suite le MITF, TYRP2 et KIT et colonisent le follicule pileux embryonnaire où une partie des mélanoblastes se différencie en mélanocytes fonctionnels. Tandis que le reste se différencie en perdant l'expression de MITF et KIT mais pas celle de TYRP2 / DCT (DOPAchrometautomérase), pour ainsi former des cellules souches mélanocytaires (MeISC), qui éventuellement reconstituent les mélanocytes différenciés.

Par ailleurs, la fonction constitutive des mélanocytes est l'élaboration de la mélanine au sein d'organites spécialisés appelés mélanosomes. Ceux-ci sont ensuite transférés après déplacement le long des dendrites mélanocytaires aux kératinocytes environnants par contact (Figure 80), qui à leur tour transportent ce pigment aux cellules exposées aux rayons UV qui ensuite le dégradent. [15]

Quant aux kératinocytes, ils contrôlent la croissance et l'activité des mélanocytes par le biais d'un système de facteurs de croissance paracrine et de molécules d'adhésion cellulaire. Le ratio mélanocyte épidermique/ kératinocytes basaux épidermiques est de 1/10 [14].



**Figure 80: Illustration d'un mélanocyte en contact avec plusieurs kératinocytes** [15]

### 5.2 Mélanosome





Les mélanosomes sont définis comme des organites liés aux lysosomes. Ils sont probablement originaires du réticulum endoplasmique des mélanocytes. Leur développement nécessite la présence de tyrosinase TYRP1 et TYRP2. Celle-ci est synthétisée dans les ribosomes du réticulum endoplasmique et est transportée vers l'appareil de Golgi où elle subit la glycosylation, qui est un processus fondamental pour sa structure normale et ses fonctions [16].

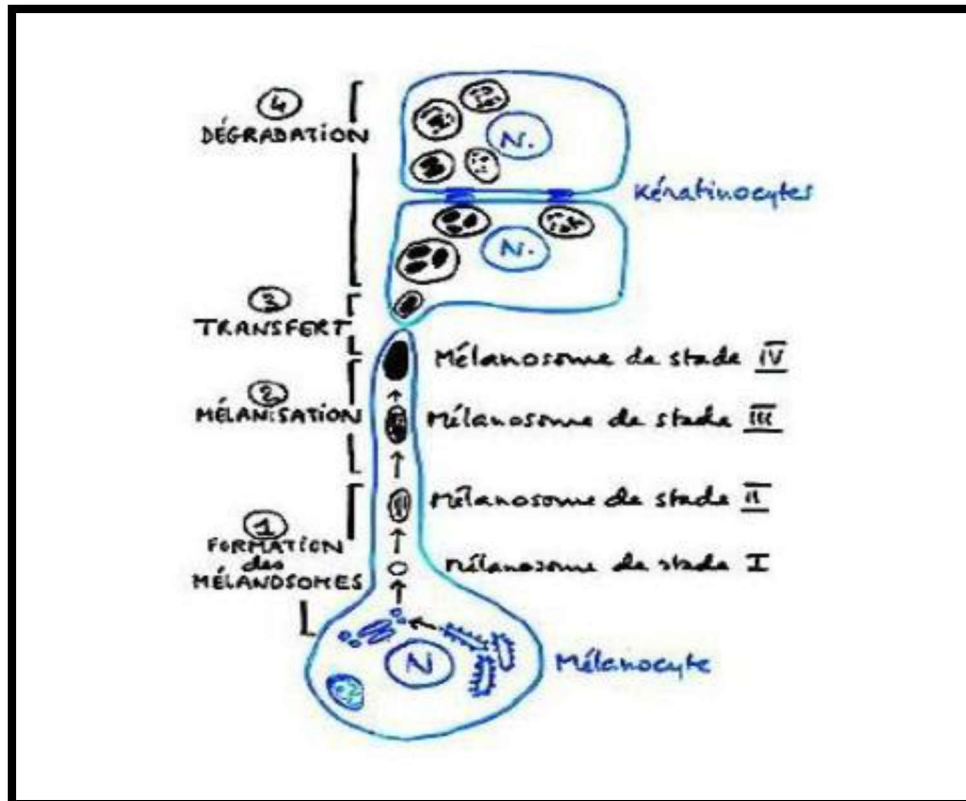
On distingue morphologiquement 4 stades de maturation d'un mélanosome (Tableau XX) :

- Stade 1 : Pré-mélanosomes blancs, non pigmentés : petites vésicules rondes à matrice amorphe essentiellement composées de glycoprotéines.

- Stade 2 : Mélanosomes caractérisés par une matrice fibrillaire structurée et organisée. La tyrosinase est toujours inactive jusque là.
- Stade 3 : Mélanosomes pigmentés : Début de production de la mélanine, où le pigment est déposé sur les protéines fibrillaires.
- Stade 4: le mélanosome est de forme ellipsoïdale particulière dite en « ballon de rugby », de couleur marron foncé à noir car le pigment remplit complètement l'organite et la tyrosinase n'est plus active. Cette singularité morphologique est due à l'existence de fibres protéiques de nature amyloïde qui servent de support physique à l'emprisonnement de la mélanine. Ces mélanosomes pigmentés sont ensuite transférés aux kératinocytes des couches supérieures de l'épiderme.(Figure 81)

**Tableau XX: Caractéristiques des différents stades de développement des mélanosomes lors de la mélanogenèse [14]**

Caractéristique du mélanome	Stade I	Stade II	Stade III	Stade
				
forme	sphérique	allongé	ellipsoïdale	ellipsoïdale
Structure interne	-	Matrice fibrillaire visible	Matrice fibrillaire visible	Matrice fibrillaire couverte par la mélanine polymerisé
TYR	-	+	+	+
TYPR1	-	+	+	+
TYPR2	-	+	+	+
Synthèse de mélanine	-	-	Commence sur les fibrilles internes	Rempli de mélanine
Couleur			marron	Marron foncé-noir



**Figure 81: Différenciation des mélanosomes et leur transfert aux kératinocytes [16]**

### 5.3 Mélanogenèse (Figure 82, 83)

La mélanogenèse désigne la production de la mélanine. Elle a lieu dans les mélanosomes des mélanocytes. Il existe par ailleurs d'autres cellules qui fabriquent la mélanine notamment les cellules pigmentées de l'épithélium de la rétine, l'iris, les corps ciliaires de l'œil, quelques neurones et adipocytes.

On distingue deux types de mélanine : l'eumélanine, un pigment de couleur brun-noir et la phéomélanine, de couleur jaune-rouge, synthétisés respectivement dans les eumélanosomes et les phéomélanosomes. Les eumélanines ont un rôle photoprotecteur contre les UVs. En revanche, sous l'action des radiations lumineuses, les phéomélanines génèrent des radicaux libres potentiellement mutagènes pour l'ADN, ce qui justifie leur caractère carcinogène [14].

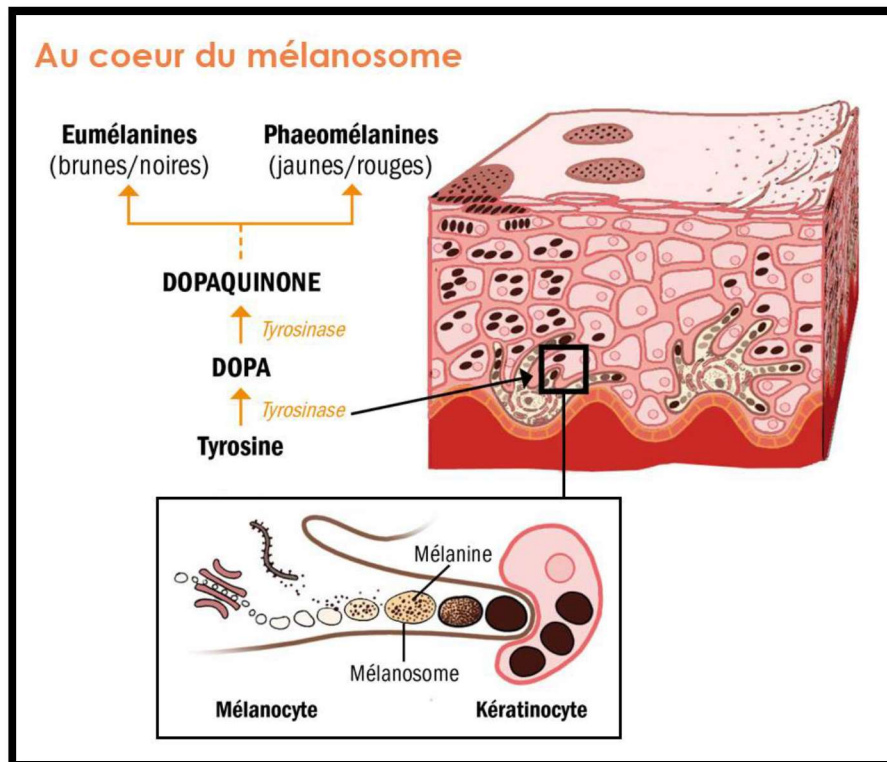


Figure 82: Mélanogénèse et migration vers les kératinocytes [17][14]

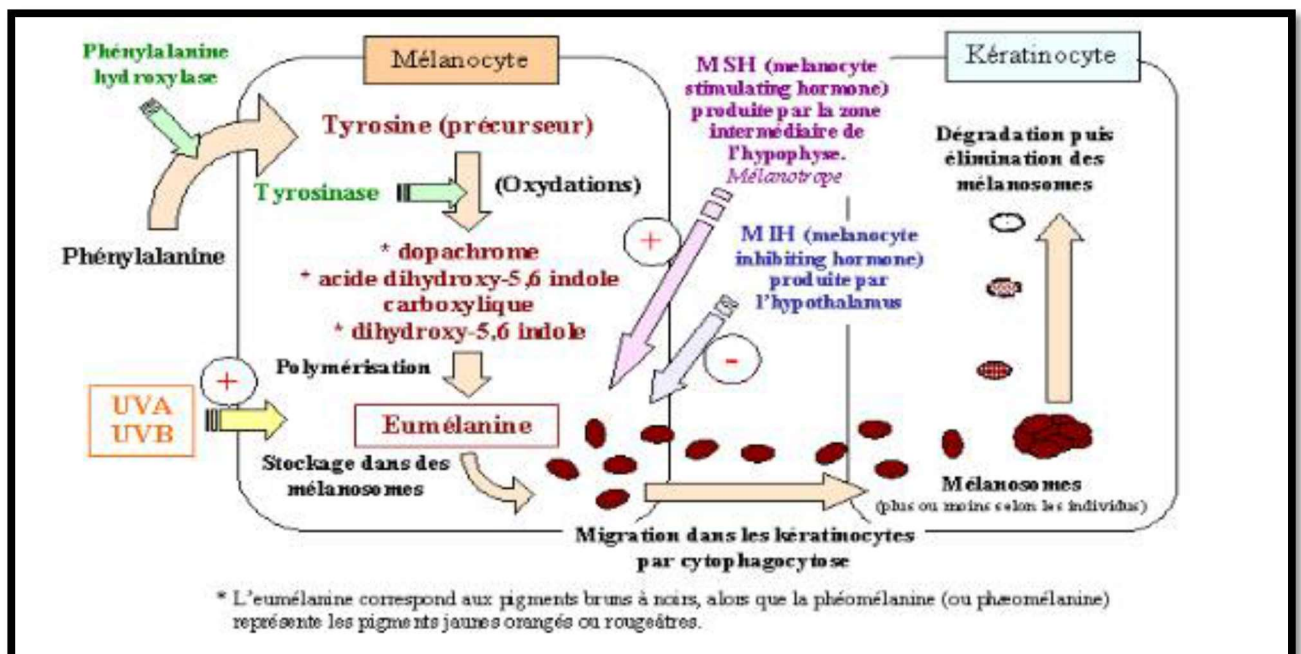


Figure 83: Schéma simplifié de la mélanogénèse [14]

### III. Etiopathogénie

#### 1. Carcinogénèse

Le mélanome peut être considéré comme une maladie polygénique multifactorielle. Les altérations génomiques sous-jacentes au développement du mélanome appartiennent à deux grandes classes de gènes : [18]

- a) Les suppresseurs de tumeurs, dont la fonction est d'empêcher la transformation maligne des cellules, et auxquels appartiennent la plupart des gènes liés au mélanome.
- b) Les oncogènes, dont la fonction est de stimuler la progression tumorale.

L'exposition intermittente aux UVs intenses est considérée comme un facteur étiologique important pour le mélanome à travers une première voie impliquant une réponse inflammatoire induite par des dommages aux kératinocytes. L'activité des neutrophiles induite par les UVs stimule l'angiogénèse et favorise la capacité des cellules de mélanome à migrer vers les cellules endothéliales.

Une deuxième voie agit via BRAFV600E, qui n'est pas une mutation de signature UV, mais les mélanocytes exprimant BRAFV600E sont sensibles à la genèse du mélanome.

Suite à l'accumulation de nombreux événements génétiques, la transmutation des mélanocytes évolue d'un état dit normal à un état cancéreux suivant trois phases : [19]

1. Initiation : mutation rapide et irréversible de l'ADN causée par les rayons UVs, les produits chimiques, les virus ou autres. À ce stade, les cellules lésées ne sont pas encore des cellules tumorales d'où l'impossibilité de les déceler, sur le plan morphologique.

2. Promotion : correspond à la prolifération clonale des cellules mutées. Histologiquement, on assiste à un phénomène dit de « conversion », qui sous l'effet des promoteurs tumoraux qui ne sont pas toujours des agents carcinogènes par eux même, tel que les hormones, les facteurs de croissance ou encore l'inflammation chronique, modifient le phénotype normal en phénotype malin. Cet échelon permet de déterminer les états dits « pré néoplasiques », « les formes frontières » ou « les formes in situ ».
3. Progression tumorale : marquée d'une part par son indépendance de croissance, l'expression du phénotype de malignité ainsi que son instabilité génétique. D'autre part, elle se caractérise par l'acquisition des mécanismes biochimiques de l'invasion tumorale, la capacité métastatique et de la résistance aux antimitotiques.

### **1.1 Gènes impliqués dans le mélanome**

Parmi les principales voies oncogéniques incriminées dans la carcinogénèse du mélanome :

- Voie B-RAF : responsable de 50% des mutations dans les mélanomes à extension superficielle (SSM).
- Voie C-KIT (CD117) : Récepteur tyrosine-kinase : 2 à 6% de mutation dans le mélanome.
- Voie NRAS.

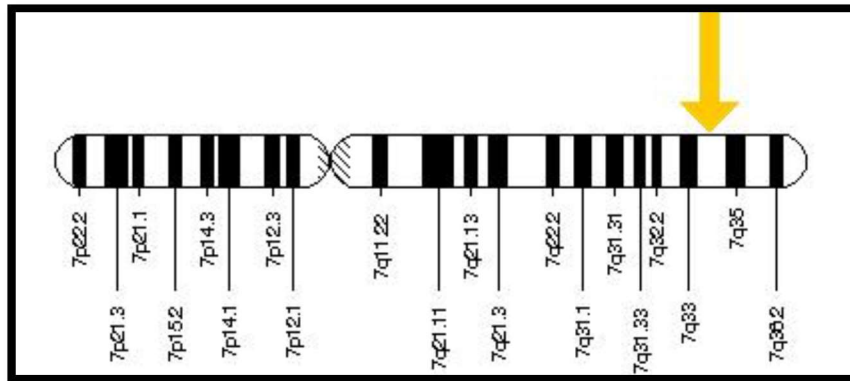
- **Voie B-RAF**

- a) **Gène B-RAF**

Le gène BRAF code pour une sérine-tyrosine kinase et se localise au niveau du bras long q du chromosome 7 (7q34) entre deux gènes appelés NDUFB2. Sa taille recouvre approximativement 199.622 bases et code pour une protéine (B-RAF) de 766 acides aminés. (Figure 84) [20]

Ce gène fournit des instructions pour la fabrication d'une protéine qui aide à transmettre des signaux chimiques depuis l'extérieur de la cellule vers le noyau de la cellule.

Cette protéine fait partie d'une voie de signalisation connue sous le nom de la voie RAS / MAPK (Figure) qui permet de commander plusieurs fonctions cellulaires importantes. Plus précisément, la voie RAS / MAPK régule la croissance des cellules, ainsi que la prolifération, la différenciation, la migration et l'apoptose de celles-ci. La signalisation chimique par cette voie est essentielle pour le développement normal avant la naissance.



**Figure 84 : Localisation du gène B-RAF sur le bras long q du chromosome [20]**

**b) Mutation du Gène B-RAF dans le mélanome**

Le gène BRAF est une molécule agissant en aval de la voie de MAP kinase (Figure 85). Il a été démontré que ce gène intervient dans la pathogenèse de mélanome. Ce gène est muté dans 40% à 80% d'échantillons de mélanome. Dans la plupart de ces cas, les mutations de B-RAF se localisent dans l'exon 15. La mutation la plus commune est au niveau du codon 600, entraînant la substitution de l'acide glutamique par la valine (mutation V600E) [21].

Les mutations du gène BRAF constituent un élément précoce dans l'évolution du mélanome, la progression métastatique de la maladie et la prolifération vasculaire associée au développement tumoral. Elles sont détectables dès la phase de croissance horizontale de ce cancer. Le transfert *in vitro* du gène BRAF muté conduit à des modifications du phénotype des mélanocytes, avec augmentation de leur prolifération et formation de tumeurs [21].

Associées à un mélanome, les mutations du gène BRAF sont plus fréquentes chez les sujets jeunes, lorsque le mélanome survient sur des zones d'exposition au soleil intense et intermittente (dos, jambes) et surtout dans 50 à 60% des mélanomes à extension superficielle (SSM) et sont fréquentes aussi dans les mélanomes nodulaires. En revanche, ces mutations sont rares sur les zones exposées de manière chronique aux radiations solaires (visage, extrémités des membres), ainsi que dans les mélanomes acro-lentigineux, muqueux et de

Dubreuilh ; et absentes au cours des mélanomes oculaires et desmoplastiques. In vitro, la suppression des produits d'expression du gène BRAF limite la prolifération cellulaire.

Dans notre série, la mutation du gène B-RAF a été recherchée par méthode RT-PCR chez 4 patients :

- Un homme de 59 ans présentant un mélanome nodulaire de la plante du pied, et une femme de 60 ans présentant un mélanome nodulaire de l'orteil ;
  - Un homme de 60 ans présentant un mélanome rectal, et un homme de 68 ans présentant un mélanome nasal ;
  - Un homme de 17 ans présentant un SCC au niveau de la cuisse.
- Elle a été détectée dans le cordon 600 (V600E) dans 4 cas de mélanomes cutanés et muqueux.

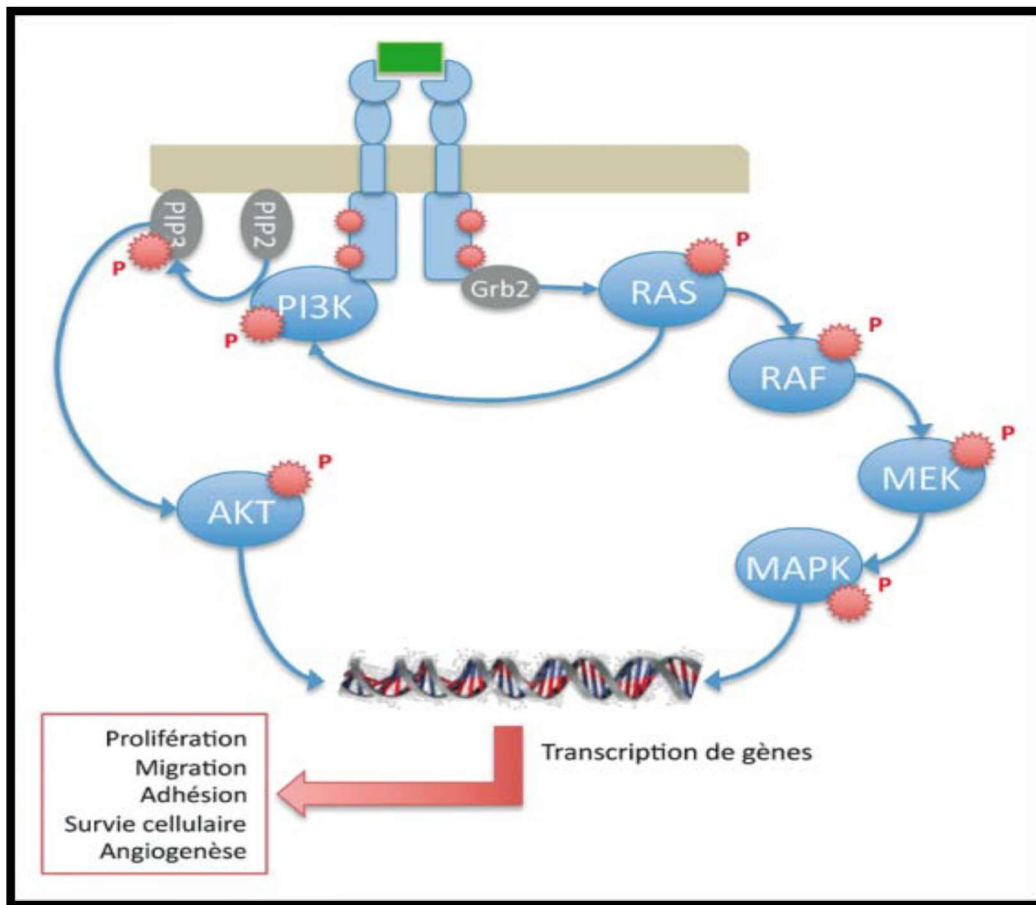


Figure 85 : Voie de signalisation RAS/MAPK et ses principaux rôles [22]

- Voie C-KIT

- a) Gène C-KIT

Le gène KIT code pour un récepteur transmembranaire tyrosine Kinase de type III. Il comporte cinq domaines distincts : un domaine extracellulaire glycosylé de liaison au ligand contenant 5 répétitions de type immunoglobuline (codée par les exons 1Y9), un domaine transmembranaire hydrophobe (codée par l'exon 10), une partie intracellulaire constituée d'un domaine juxta-membranaire (codé par l'exon 11) et 2 domaines intracellulaires tyrosine kinase (codées par les exons 12Y21). [23]

L'activation du gène KIT est importante dans le développement d'un grand nombre de cellules incluant les cellules progénitrices hématopoïétiques, les cellules germinales primordiales, les mastocytes, les mélanoblastes et les cellules interstitielles de Cajal. Ce gène est exprimé par les mélanocytes normaux qui dérivent des mélanoblastes (cellules précurseurs) et migrent à partir de la crête neurale à l'épiderme et aux follicules pileux[24].

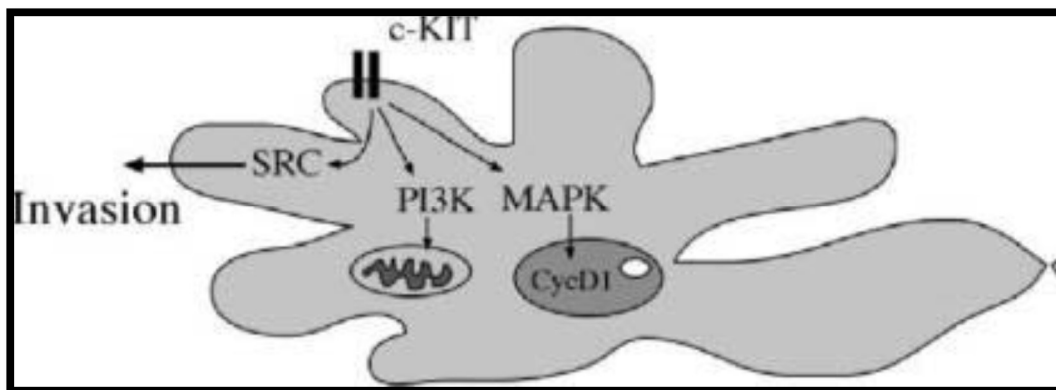
Une mutation inactivatrice de ces derniers est accompagnée par l'apparition de lésions dépigmentées[24].

Ces constatations soulignent le rôle critique du C-KIT dans le développement des mélanocytes ainsi que dans la survie et la prolifération des mélanocytes pigmentés matures.

#### **b) Mutation du Gène C-KIT dans le mélanome**

Durant longtemps, le rôle complexe C-KIT-SCF a été méconnu dans l'initiation et la progression des mélanomes. Par la suite, des travaux ont prouvé que la perte d'expression du C-KIT était retrouvée dans les mélanomes localisés ainsi que les mélanomes métastatiques [25.]

L'activation de cette voie passe par la stimulation de la voie MAPK (Figure 86) qui est activée par la liaison des facteurs de croissance à leurs récepteurs, celle-ci transmet leurs signaux grâce à la voie GTP-ase-RAS [26]. Une fois la voie GTP est activée, elle active à son tour la voie RAS qui agit sur de nombreux effecteurs, dont les gènes RAF de la famille des sérines-tyrosines-kinases[24].



**Figure 86 : Rôle du C-kit [24]**

L'importance de la mutation de C-KIT[27,28] est connue depuis de nombreuses années dans les tumeurs stromales gastro-intestinales. Cette anomalie avait initialement été recherchée dans les mélanomes, sans succès, certainement du fait de sa présence dans un sous-groupe particulier : les mélanomes acrolentigineux, les mélanomes muqueux et les mélanomes liés à une exposition solaire chronique. Ce groupe représente une très faible proportion des mélanomes dans les populations blanches. En revanche, il constitue le principal type de mélanome des populations asiatiques. La fréquence globale de la mutation oscille entre 15 à 30 % dans ce type de mélanome selon les études (9 à 23% des cas des mélanomes acrolentigineux, et 15 à 27% des mélanomes muqueux).

Dans une étude présentée dans les journées de la dermatologie de Paris 2010 [29], celle-ci a montré que sur les 100 tumeurs étudiées, les mutations KIT ont été détectées dans 2,7% (1 /37) des mélanomes acrolentigineux, 20% (2/10) des mélanomes malins vaginaux, 0% des mélanomes malins de la sphère ORL (0/23) et 0% des mélanomes malins anaux (0/6).

- **Voie NRAS [32]**

Le gène NRAS est impliqué dans la voie de signalisation des MAP Kinase. La mutation du gène NRAS est retrouvée dans 56% des naevi congénitaux, 33% des mélanomes cutanés primitifs et 26% des mélanomes métastatiques [30]. Certaines études ont suggéré que la mutation du gène NRAS est corrélée à la survenue de métastases et la progression du mélanome. D'autres études ont démontré le rôle du NRAS dans les mélanomes nodulaires et les mélanomes cutanés avec exposition solaire.

Dans notre série, la recherche de mutation NRAS a été demandée chez 4 patients :

- Un homme de 59 ans présentant un mélanome nodulaire de la plante du pied, et une femme de 60 ans présentant un mélanome nodulaire de l'orteil ; la mutation n'a pas été détectée chez ceux-ci dans les cordons 12, 13, 59, 61, 117 et 146 du gène NRAS ;

- Un homme de 60 ans présentant un mélanome métastatique, chez lequel la mutation a été détectée dans le cordon 61 du gène NRAS, à savoir la mutation Q61R, protéine p.Gln61Arg, changement de nucléotide c.182A>G ;
- Un homme de 17 ans présentant un SCC au niveau de la cuisse, sans mutation détectée du gène NRAS.

- **Gène CDKN2A/p16**

Le gène CDKN2A code pour deux protéines, p16INK4a et p14ARF qui sont deux inhibiteurs de la sénescence cellulaire. Le gène majeur associé au mélanome est le CDKN2A / p16, un inhibiteur de kinase cycline-2A de la charge, qui est situé sur le chromosome 9p21. Ce gène a plusieurs noms (MTS1, INK4 et MLM) et est communément appelé par le nom de sa protéine p16.

Ce gène suppresseur de tumeur contrôle le passage des cellules par le cycle cellulaire et maintient les cellules endommagées afin de permettre la réparation des lésions de l'ADN avant la réplication cellulaire. La perte de fonction de la tumeur de ce gène suppresseur est une étape critique dans la carcinogenèse du mélanome.

35% à 40% des mélanomes familiaux présentent des mutations du gène CDKN2A [26]. Une grande série de cas de Grande-Bretagne a constaté que les mutations CDKN2A étaient présentes dans 100% des familles avec sept à dix personnes atteintes de mélanome, 60% à 71% des familles avec quatre à six cas, et 14% des familles avec deux cas.[31]

- **Gènes de faible pénétrance**

Des mutations de ces gènes seraient associées à des risques plus faibles de développer un mélanome, mais détectées plus fréquemment dans la population générale, leur détermination aurait logiquement un impact plus important sur la société en termes de prévention sanitaire et de suivi des patients à risque.

a) **Gène MITF :**

MITF est un facteur de transcription qui peut réguler plusieurs gènes importants dans la fonction des mélanocytes. Le séquençage du génome entier dans une famille avec sept cas de mélanome a conduit à l'identification d'un variant d'E318K dans le gène associé au facteur de transcription (MITF) [32].

Les études de population en Australie et au Royaume-Uni, comprenant 3920 cas et 4036 témoins ont montré un risque deux fois plus accru de mélanome chez les patients porteurs de la variante E318K[32].

Toutefois, ces données restent controversées. Des études ultérieures dans une population polonaise de 4266 patients atteints de cancer et 2114 témoins n'ont trouvé aucune association avec un mélanome [33].

## Profil morphologique, immunohistochimique et moléculaire des tumeurs malignes à différenciation mélanocytaire

La classification moléculaire des mélanomes selon l'OMS [3] est représentée dans la figure 87.

Pathway	Low UV radiation exposure /CSD				High UV radiation exposure /CSD	
	I				II	III
Endpoint of pathway	Low-CSD melanoma /SSM				High-CSD melanoma /LMM	Desmoplastic melanoma
Benign neoplasms (naevi)	Naevus				? IMP	? IMP
Intermediate /low-grade dysplasias and melanocytomas	Low-grade dysplasia	BIN	DPN		? IAMP/dysplasia	? IAMP/dysplasia
Intermediate /high-grade dysplasias and melanocytomas	High-grade dysplasia /MIS	<i>BAP1</i> -inactivated melanocytoma /MELTUMP	Deep penetrating melanocytoma /MELTUMP	PEM /MELTUMP	Lentigo maligna (MIS)	MIS
Malignant neoplasms	Low-CSD melanoma /SSM (VGP)	Melanoma in BIN (rare)	Melanoma in DPN (rare)	Melanoma in PEM (rare)	LMM (VGP)	Desmoplastic melanoma
Common mutations <sup>a,b</sup>	<b>BRAF p.V600E</b> or <b>NRAS</b>  <i>TERT</i> ; <i>CDKN2A</i> ; <i>TP53</i> ; <i>PTEN</i>	<b>BRAF</b> or <b>NRAS</b> + <b>BAP1</b>	<b>BRAF</b> , <b>MAP2K1</b> , or <b>NRAS</b> + <b>CTNNB1</b> or <b>APC</b>	<b>BRAF</b> + <b>PRKAR1A</b> or <b>PRKCA</b>	<b>NRAS</b> ; <b>BRAF</b> (non-p.V600E); <b>KIT</b> ; or <b>NF1</b>  <i>TERT</i> ; <i>CDKN2A</i> ; <i>TP53</i> ; <i>PTEN</i> ; <b>RAC1</b>	<b>NF1</b> ; <b>ERBB2</b> ; <b>MAP2K1</b> ; <b>MAP3K1</b> ; <b>BRAF</b> ; <b>EGFR</b> ; <b>MET</b>  <i>TERT</i> ; <b>NFKBIE</b> ; <b>NRAS</b> ; <b>PIK3CA</b> ; <b>PTPN11</b>

**BIN**, *BAP1*-inactivated naevus; **BN**, blue naevus; **CBN**, cellular blue naevus; **CN**, congenital naevus; **CSD**, cumulative sun damage; **DPN**, deep penetrating naevus; **IAMP**, intraepidermal atypical melanocytic proliferation; **IAMPUS**, intraepidermal atypical melanocytic proliferation of uncertain significance; **IMP**, intraepidermal melanocytic proliferation without atypia; **LMM**, lentigo maligna melanoma; low/high-CSD melanoma, melanoma in skin with a low/high degree of cumulative sun damage; **MELTUMP**, melanocytic tumour of uncertain malignant potential; **MIS**, melanoma in situ; **PEM**, pigmented epithelioid melanocytoma; **SSM**, superficial spreading melanoma; **STUMP**, spitzoid tumour of uncertain malignant potential; **UV**, ultraviolet; **VGP**, vertical growth phase (tumorigenic and/or mitogenic melanoma).

## Profil morphologique, immunohistochimique et moléculaire des tumeurs malignes à différenciation mélanocytaire

Low to no (or variable/incidental) UV radiation exposure /CSD					
IV	V	VI	VII	VIII	IX
Malignant Spitz tumour/ Spitz melanoma	Acral melanoma	Mucosal melanoma	Melanoma in CN	Melanoma in BN	Uveal melanoma
Spitz naevus	? Acral naevus	? Melanosis	CN	Blue naevus	? Naevus
Atypical Spitz tumour (melanocytoma)	IAMP/dysplasia	Atypical melanosis/ dysplasia/IAMPUS	Nodule in CN (melanocytoma)	(Atypical) CBN (melanocytoma)	?
STUMP/MELTUMP	Acral MIS	Mucosal MIS	MIS in CN	Atypical CBN	?
Malignant Spitz tumour/ Spitz melanoma (tumorigenic)	Acral melanoma (VGP)	Mucosal lentiginous melanoma (VGP)	Melanoma in CN (tumorigenic)	Melanoma in blue naevus (tumorigenic)	Uveal melanoma
<b>HRAS;</b> <b>ALK; ROS1; RET; NTRK1;</b> <b>NTRK3; BRAF; or MET</b>	<b>KIT; NRAS; BRAF;</b> <b>HRAS; KRAS;</b> <b>NTRK3; ALK;</b> <b>or NF1</b>	<b>KIT, NRAS, KRAS,</b> <b>or</b> <b>BRAF</b>	<b>NRAS;</b> <b>BRAF p.V600E</b> (small lesions); <b>or BRAF</b>	<b>GNAQ;</b> <b>GNA11;</b> <b>or CYSLTR2</b>	<b>GNAQ, GNA11,</b> <b>CYSLTR2,</b> <b>or PLCB4</b>
<b>CDKN2A</b>	<b>CDKN2A;</b> <b>TERT;</b> <b>CCND1; GAB2</b>	<b>NF1;</b> <b>CDKN2A;</b> <b>SF3B1;</b> <b>CCND1; CDK4; MDM2</b>		<b>BAP1;</b> <b>EIF1AX; SF3B1</b>	<b>BAP1;</b> <b>SF3B1; EIF1AX</b>

Definitions: *Melanocytoma* is a tumorigenic neoplasm of melanocytes that generally has increased cellularity and/or atypia (compared with a common naevus) and an increased (although generally still low) probability of neoplastic progression; *tumorigenic* means forming a mass of neoplastic cells.

<sup>a</sup> Common mutations in each pathway are listed; mutations already identified in benign or borderline low lesions are shown in bold.

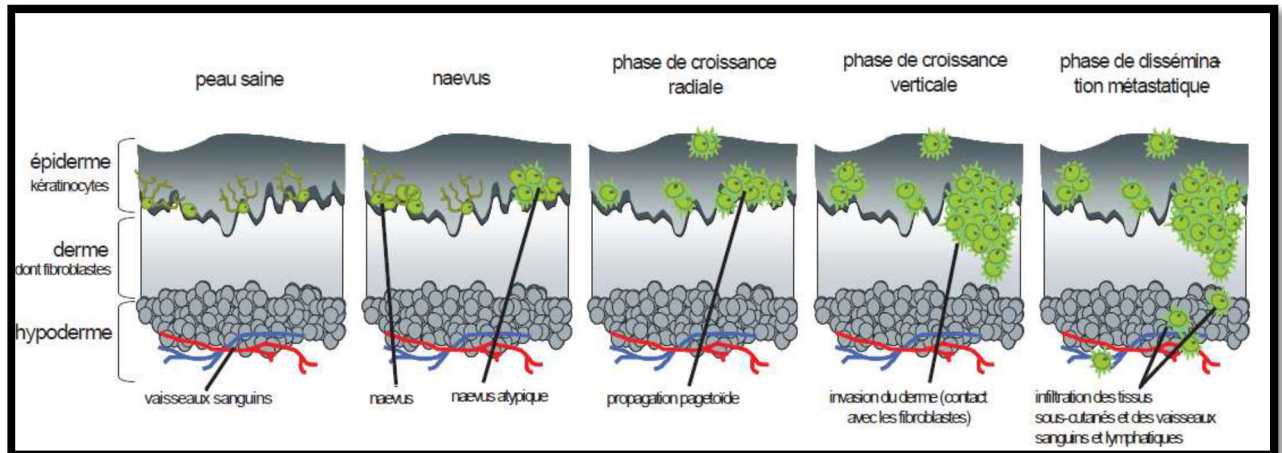
<sup>b</sup> Blue, loss-of-function mutation; red, gain-of-function mutation; green, change-of-function mutation; orange, amplification; purple, rearrangement; grey, promoter mutation.

**Figure 87: Classification moléculaire de l'OMS [3] des mélanomes et lésions pré-cancéreuses**

## 2. Histopathogénèse

### 2.1 Le modèle linéaire classique

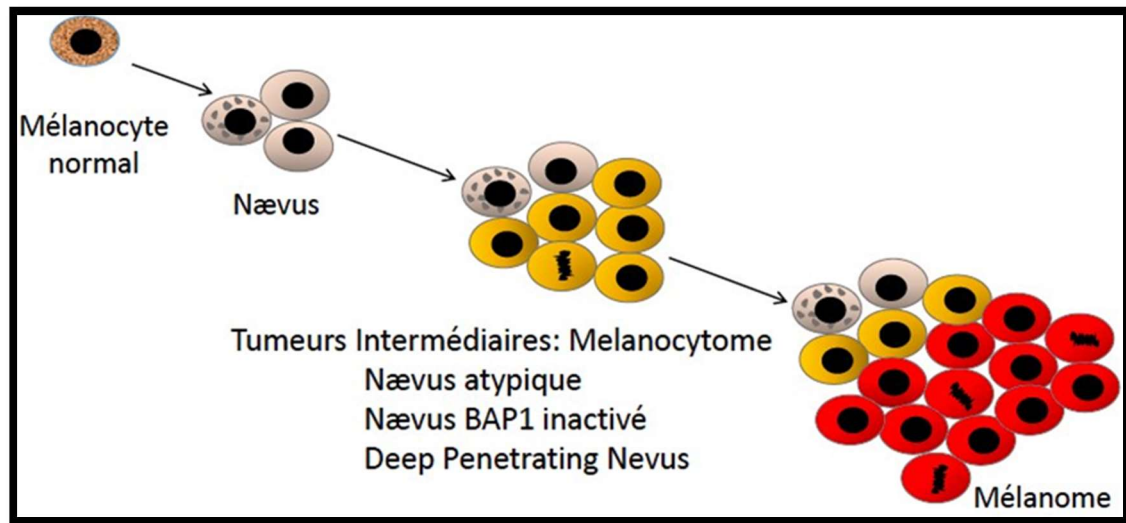
Le développement d'un mélanome à partir de mélanocytes sains et la progression de la maladie peuvent se décomposer en plusieurs étapes successives représentées sur la figure 88.



**Figure 88: Modèle de développement linéaire du mélanome. La première phase correspond au développement d'un naevus, puis s'en suit une phase de croissance radiale (RGP) et une phase de croissance verticale (VGP) avec une invasion du derme avant la dissémination métastatique**

[34]

La transformation des mélanocytes en mélanome se déroule en plusieurs étapes. Les premières, considérées comme bénignes, vont de la formation de naevus jusqu'au stade RGP (radial growth phase ou phase de croissance horizontale). Dans les naevi, les mélanocytes sont regroupés les uns avec les autres et perdent tout contact avec les kératinocytes (Figure 89). A ce stade, les mélanomes évoluent «horizontalement» en nappe, au dessus de la membrane basale (phase intra-épidermique) puis dans le derme superficiel (phase microinvasive).



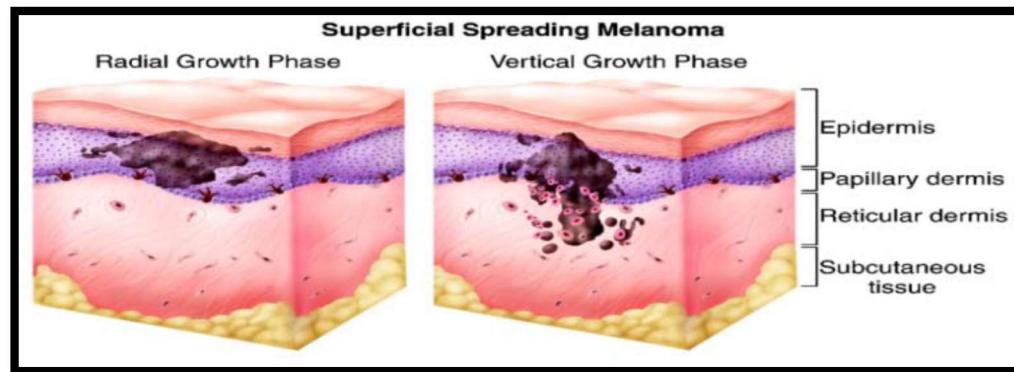
**Figure 89: Evolution génétique des tumeurs mélanocytaires [35]**

Le passage de la phase RGP à la phase VGP (vertical growth phase ou phase de croissance verticale) est extrêmement important car les cellules se multiplient très activement de manière verticale, en pénétrant de plus en plus profondément dans le derme (phase invasive) (Figure 90).

Le mélanome a donc en règle :

- Une composante intra-épidermique faite de mélanocytes qui se constituent en nappe ou en thèques (amas plus ou moins globulaires de mélanocytes) irrégulières le long de la basale avec souvent un envahissement des couches superficielles de l'épiderme.
- Une composante dermique invasive associée à une inflammation. [36]

D'ailleurs, la classification morpho-moléculaire des mélanomes selon l'OMS [3], est basée sur ces phases et le mode de croissance.



**Figure 90 : mélanome en phase horizontale (gauche) ; mélanome en phase verticale (droit) [37]**

La phase ultime de transformation est l'acquisition du pouvoir métastatique par les cellules malignes. Au cours de cette dernière phase, les cellules pénètrent dans la circulation sanguine et/ou lymphatique et colonisent de nouveaux tissus et organes [38].

Selon ce modèle de progression tumorale linéaire classiquement admis, toutes les cellules sont potentiellement tumorigènes et c'est l'instabilité génétique qui conditionne l'évolution de la maladie. Ce modèle se base en effet sur l'expansion clonale d'une population ayant acquis des propriétés particulières en terme de prolifération suite à des mutations génétiques.

### **2.2.2 Les cellules souches cancéreuses**

La majorité des mélanomes, environ 60%, survient en peau saine et ne suivent pas ce modèle de progression linéaire. En revanche, seule une minorité des mélanomes est due à l'évolution d'un nævus [40,41] .

Cette théorie explique l'hétérogénéité observée dans les tumeurs comme le résultat d'un gradient de différenciation(Figure 91A). Certaines cellules tumorales sont dites différenciées et expriment des marqueurs cellulaires et moléculaires associés à la différenciation, alors que d'autres cellules se trouvent par opposition à un stade immature et expriment des marqueurs spécifiques de ce stade. Ces dernières sont appelées cellules souches cancéreuses (CSC) et sont à la base de cette théorie (Figure 91B). Les cellules cancéreuses pourraient ainsi acquérir un caractère invasif, prolifératif ou différencié suivant leur environnement

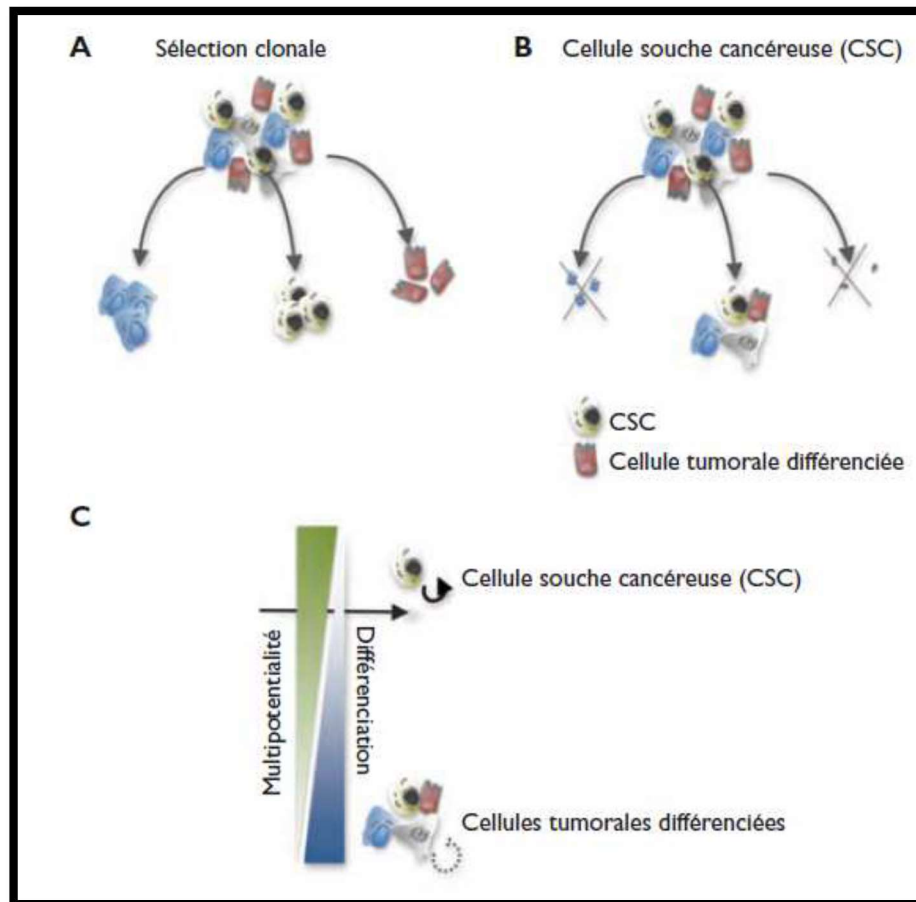


Figure 91: Sélection clonale et théorie des cellules souches cancéreuses [41]

## IV. Epidémiologie

### 1. Incidence

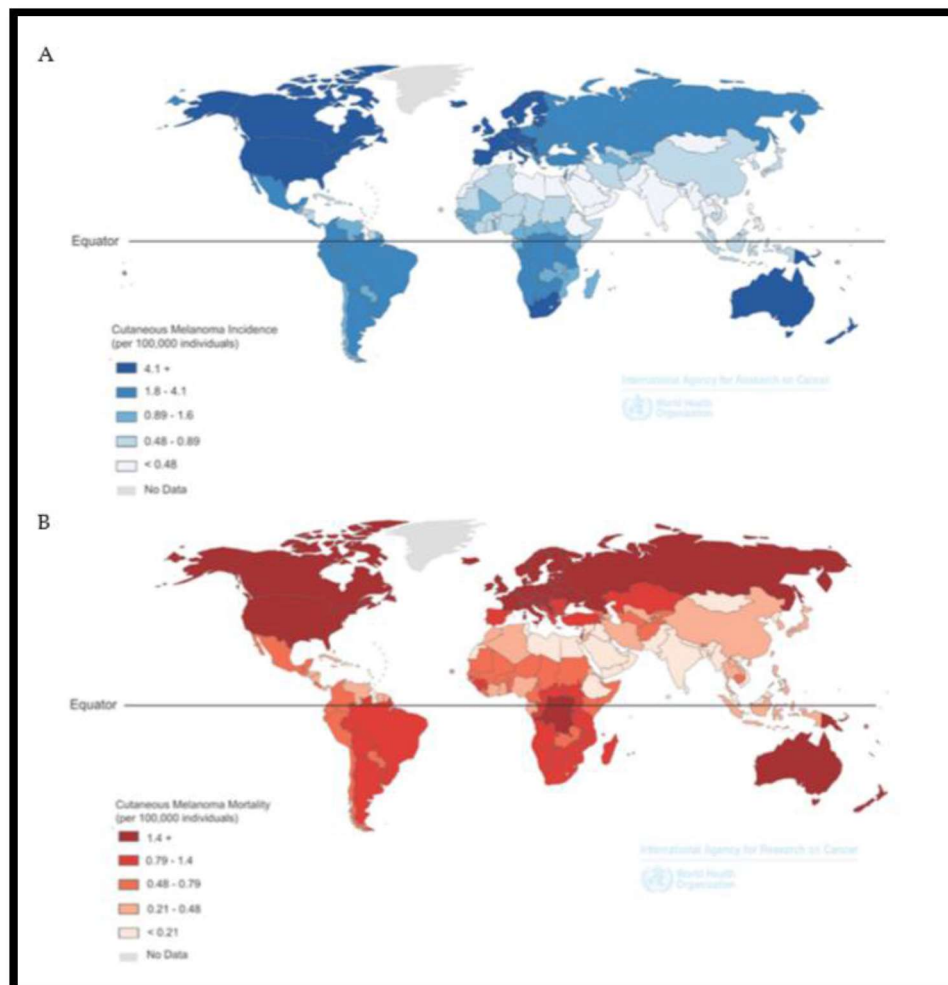
L'incidence du mélanome est en permanente augmentation mondialement (Figure 92). Les mélanomes cutanés constituent 1,2% des nouveaux cas de cancer dans le monde avec un nombre total annuel estimé à 105.000 nouveaux cas. [42]

Cette croissance de taux varie considérablement entre les populations d'ethnies et les lieux géographiques différents, et même au sein d'une même nation selon l'âge et le sexe.

## Profil morphologique, immunohistochimique et moléculaire des tumeurs malignes à différenciation mélanocytaire

---

Les taux les plus élevés sont retrouvés chez les caucasiens, notamment dans les zones à proximité de l'Equateur tels que : l'Australie, la nouvelle Zélande et Hawaï [43]. Toutefois la survie globale est plus haute, chose qui revient au fait que le diagnostic initial se fait généralement à un stade précoce.



**Figure 92: (A) variation géographique de l'incidence du mélanome; (B) Variation géographique de la mortalité du mélanome [44]**

En Afrique, malgré un ensoleillement intense, les pays enregistrent des taux d'incidence faibles ; ceci est fort probablement dû au phototype foncé de leurs populations [45].

Au Maroc, le mélanome occupe le troisième rang (Figure 93) après les carcinomes primitifs et les sarcomes [2].

Malgré le fait que les statistiques nationales officielles soient rares, une étude publiée en 2007, faite au CHU Ibn Rochd de Casablanca, montre que le mélanome cutané représente 3,5 % des cancers cutanés diagnostiqués sur une période s'étalant entre 1984 et 2007 [46].

A Fès, cette fréquence est estimée à 4,3% de l'ensemble des cancers cutanés selon le registre des cancers cutanés du service d'anatomopathologie du CHU Hassan II.[2]

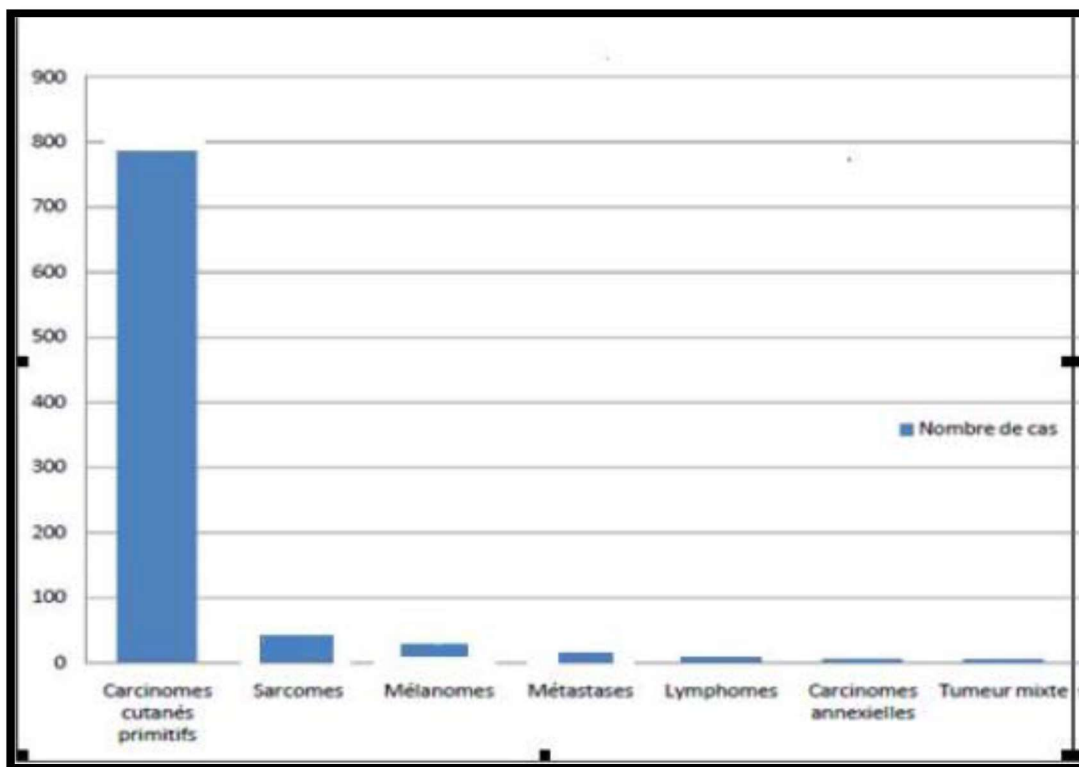


Figure 93 : Répartition des cancers de la peau selon le type histologique au Maroc [2]

Selon l'étude de S. El Mesbahi[47] comportant 91 cas de mélanome cutané répertoriés entre 1984 et 2004 au CHU IBN ROCHD de Casablanca, un taux annuel moyen a été rapporté de 4,33 cas par an.

Une autre étude [48] effectuée au CHU IBN SINA de Rabat entre l'année 1994 et 2005 rapporte un taux annuel moyen de 2,5 cas par an avec une nette augmentation de l'incidence du mélanome au cours de ces années.

Dans notre série, le taux annuel moyen était de 4,43 cas par an. Ces résultats rejoignent ceux de la littérature (Tableau XXI).

**Tableau XXI: Fréquence des cas de mélanome par an dans les différentes séries de la littérature marocaine**

Auteurs	Fréquence (en cas par an)
S. El Mesbahi et al [47] (1984–2004, Casablanca)	4,33
L. Benzekri et al [48] (1994–2005, Rabat)	2,5
Notre série (2014–2020)	4,43

## **2. Age**

Le risque de mélanome augmente avec l'âge. En effet, les Américains âgés de 55 à 74 ans représentent 44,9% de tous les mélanomes diagnostiqués aux États-Unis. Bien que l'incidence du mélanome soit plus faible chez les personnes de moins de 40 ans, il s'agit de l'un des cancers les plus fréquemment constatés chez les adolescents et les jeunes adultes dans le monde [44].

L'âge moyen de survenue du mélanome dans les séries occidentales se situe autour de 56 ans (Tableau XXII). Les séries marocaines de Casablanca et de Rabat sont concordantes avec les séries occidentales 55 ans et 48 ans respectivement.

Au Maroc selon le registre de cancer de CHU de Fès [2], l'âge moyen est de 50 ans.

L'âge moyen de nos patients est de 60 ans ce qui se rapproche des données de la littérature.

**Tableau XXII : Moyenne d'âge de survenue des mélanomes décrite par la littérature internationale**

<b>Auteurs</b>	<b>Age moyen de survenue du mélanome</b>
K. Zouhair [49] (Casablanca, Maroc)	55 ans
P. Bernard [50] (Champagne-Ardenne, France)	57 ans
E. M-Braham[51] (Suède)	56 ans
<b>Notre série</b>	60 ans

### **3. Sexe**

Dans les pays occidentaux, les femmes sont plus fréquemment atteintes que les hommes (tableau XXIII). Cela peut être en partie dû à l'utilisation répandue du bronzage récréatif chez le sexe féminin, qui est associé à un risque accru du mélanome. On note que cette maladie est considérée comme le deuxième cancer le plus commun après le cancer du sein chez les femmes âgées de 20 à 29 ans. [44]

En revanche, la prédominance masculine dans notre série concorde avec les données statistiques marocaines. Une étude portant sur 287 cas de mélanome répertoriés aux centres hospitaliers universitaires de Casablanca et de Rabat sur une période de 22 ans, les hommes représentaient 61% contre 39% pour les femmes [52]. Cette prédominance masculine dans notre pays serait fort probablement due à l'exposition solaire en rapport avec la participation de l'homme à la vie active surtout dans le milieu rural.

**Tableau XXIII: répartition des cas de mélanome en fonction du sexe dans les différentes séries de la littérature**

Auteurs	Sexe		Sexe ratio H/F
	Masculin %	Féminin %	
A. Bellut[53] (France)	40,7	57,3	0,71
N. M. Fisher [54] (Connecticut)	39	61	0,63
J. M. Halna[55] (France)	47	53	0,88
B. K. Armastrong[56] (Australie)	42	58	0,72
L. Benzekri[48] (Rabat, Maroc)	63,33	36,67	1,72
F. BenounaBiaz[52] (Maroc)	61	39	1,56
<b>Notre série</b>	52	48	1,07

#### 4. Topographie

La distribution de fréquence du mélanome par site anatomique semble différer selon l'éthnicité. En effet, la population à peau claire présente souvent un mélanome sur les zones exposées au soleil [44]etgénéralementà propagation superficielle tandis que les personnes à peau plus foncée révèlent plus un mélanome acro-lentigineux. Chez les Afro-Américains, les Asiatiques, les Philippins et les Indonésiens, le mélanome se voit usuellement sur des zones qui

ne sont pas exposées au soleil, y compris la paume des mains, la plante des pieds, les muqueuses et les lits des ongles[57].

Selon une étude faite à l'université de Californie [58], l'incidence des tumeurs primaires dans les sites acraux chez les Afro-Américains est estimée à 60 %, ce chiffre est comparable aux taux de mélanome plantaire rapportés chez les Sud-Africains noirs (73%), les Ougandais noirs (65%) ainsi que les Japonais (25–35%) et les Chinois (46%).

Dans notre série, la topographie des lésions des patients était majoritairement dans 47% des cas au niveau du membre inférieur (plante du pied et talon). Cette prédominance s'explique par le fait que cette zone est souvent victime de microtraumatismes répétés qui seraient impliqués dans la génèse du mélanome.

## **5. Facteurs de risque**

Le mélanome cutané est une maladie multifactorielle qui dépend principalement de l'interaction entre le type de peau et l'exposition aux UV (période et intensité) et de facteurs individuels (origines ethniques, facteurs génétiques, pigmentation de la peau, comportement).

### **5.1 Facteurs de risque extrinsèques**

#### ***a) Age***

Chez les personnes âgées, outre une diminution du nombre de mélanocytes, la morphologie est modifiée, ils deviennent plus gros et plus dendritiques et l'activité de la tyrosinase est réduite.

Les mélanocytes adultes prolifèrent moins souvent que les mélanocytes foetaux et néonataux. [59]

#### ***b) Profession***

L'exposition professionnelle est aussi reliée à la survenue des mélanomes. Cela a été appuyé par le rapport d'une incidence accrue à des professions spécifiques, notamment celles

associées à l'exposition à la lumière artificielle, à l'exposition aux solvants (y compris les biphénylespolychlorés et les chlorures de polyvinyle), à la lumière ultraviolette solaire élevée intermittente et aux champs magnétiques (résultant de la transmission d'électricité); particulièrement au niveau de la tête et du cou.

Les agriculteurs et autres travailleurs exerçant une profession à forte exposition aux rayons ultraviolets ont aussi une incidence un peu plus élevée de mélanome, indépendamment des autres expositions telles que les solvants et les pesticides [60].

*c) Exposition aux rayons ultraviolets*

Les rayons ultraviolets sont classés en trois régions UVA (315–400 nm), UVB (280–315 nm) et UVC (100–280nm) et peuvent être émis par des sources naturelles (rayonnement solaire) ou artificielles [61].

L'exposition au soleil est le principal facteur de l'environnement connue associée au développement du cancer de la peau de tous les types. Cette exposition intermittente et intense et les brûlures solaires reçues dans l'enfance semblent être les facteurs de risque les plus importants pour les mélanomes; même si la survenue de certains d'entre eux est inexplicable par celle-ci (mélanomes palmo-plantaires ou muqueux notamment).[62]

Par ailleurs, l'utilisation des appareils de bronzage émettant des UV est classée par l'American Institute for Cancer Research comme une cause de mélanome [52]. Selon ces études [63][64], 100 décès par mélanome malin chaque année au Royaume-Uni sont causés par l'utilisation de ces appareils de bronzage. Colantonio[65] a montré que le risque de mélanome malin est de 16 à 25% plus élevé chez les personnes qui ont déjà utilisé un appareil de bronzage (à tout âge) par rapport à ceux qui ne l'ont jamais utilisé.

Dans notre série, l'exposition au soleil ou autres sources de rayons ultraviolets n'a pas été mentionnée dans les données cliniques rapportées sur les bons de demande d'examen anatomopathologique.

*d) Traumatisme*

Le rôle des microtraumatismes répétés dans le développement du mélanome a été retrouvé

dans 2 études portant sur des mélanomes plantaires et/ou palmaires et suggérant le rôle de la pression et du stress mécanique dans la survenue de ces mélanomes en zone peu photoexposée. L'étude de Ramid[66], représentant la plus grande série de mélanomes plantaires en Afrique, portait sur 87 patients ayant un mélanome, dont 51 avaient une localisation plantaire et présentaient comme facteur de risque principal les traumatismes répétés (37,3 %).Egalement, l'étude de Bourquin [67] faisait le lien entre les antécédents de traumatismes aigus (tels que fracture, plaie pénétrante, brûlure) ou répétés (frottements, traumatismes liés aux chaussures) au siège du mélanome, avec la survenue de celui-ci.

Dans la série rapportée par Verhaeghe de 165 mélanomes, la notion du traumatisme violent ayant porté sur un nævus préexistant est rapporté dans 51 cas soit 31% [68].

Dans notre série, la notion de l'apparition de la lésion suspecte en post-traumatique a été mentionnée dans un cas de sarcome à cellules claires. Bien que celle-ci n'ait pas été rapportée dans les comptes-rendus anatomopathologiques des cas de mélanomes cutanés, on peut lier la prédominance de la localisation plantaire aux microtraumatismes répétés.

## **5.2.Facteurs de risque intrinsèques**

### **a) Phototype**

La relation entre le développement du mélanome et la durée totale d'exposition est toutefois complexe et influencée par de nombreuses caractéristiques du sujet dont le phototype [69].

Ainsi, les personnes de phototype I et II selon la classification de Fitzpatrick [70] (Tableau XXIV), à peau claire, avec des yeux clairs, à cheveux blonds et surtout roux, et les sujets qui ont des éphélides (ou taches de rousseur qui sont des macules de couleur brun pâle) sont les plus sensibles au soleil et donc ont un risque relatif accru de développer un mélanome [71].

**Tableau XXIV : Classification de Fitzpatrick [70]**

Phototype	Cheveux/Peau	Ephélides	Coups de soleil	Bronzage
0	Blancs / Albinos	0	Constants	0
I	Roux / Laitéuse	+++	Constants	0
II	Blonds / Claire	++	Constants	0 ou Hâle léger
III A	Blonds / Claire	+	Fréquents	Hâle clair
III B	Châtains / Mate	+	Peu fréquents	Hâle foncé
IV	Bruns / Mate	0	Rares	Foncé
V	Bruns/Mate (Méditerranéen)	0	Exceptionnels	Très foncé
VI	Noirs / Noire	0	Absents	Noir

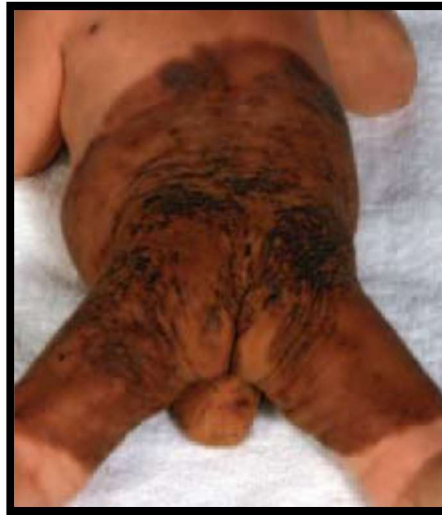Dans notre série, aussi le phototype n'a pas été mentionné.

**b) Naevus**

Le terme de nævus désigne toute hyperplasie circonscrite bénigne de mélanocytes.

Selon des études, la fréquence des mélanomes survenant sur un nævus varie de 5 à 70% [72]. Ces types de nævus sont susceptibles de dégénérer en mélanome :

**\*Nævus congénitaux géants** (Figure 94) : dont la taille excède 20cm, peuvent intéresser une grande partie du corps avec une tendance à la distribution métamérique et plus souvent dorsale. Ils sont considérés comme des précurseurs potentiels de mélanome avec un risque de dégénérescence entre 5 et 20% [73]. Cette transformation survient avant l'âge de la puberté plus particulièrement chez l'enfant de moins de 5 ans (60%), mais le risque persiste à tout âge [72].



**Figure 94: Nævus congénital géant [74]**

\*Nævus dysplasique (Figure 95) : nævus cliniquement atypique (bords irréguliers et/ou asymétriques, hétérochromie souvent modérée, plus de 6mm de diamètre, aspect papuleux central, souvent multiple, continuant à apparaître après la puberté et présente des anomalies histologiques telles des dysplasies modérées des mélanocytes [75].

Son existence est corrélée à une augmentation du risque de mélanome, d'autant plus s'il est associé à un antécédent familial ou personnel de mélanome [72], ou si présence de multiples naevi atypiques, indépendamment de l'histoire personnelle et / ou familiale de mélanome [76].

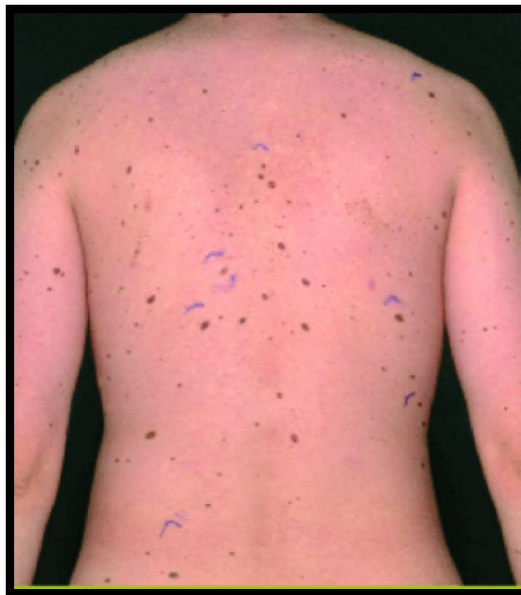

Figure 95: Nævus dysplasique [74]

La figure 96 résume les différentes anomalies moléculaires menant la transformation des naevus en mélanomes cutanés.

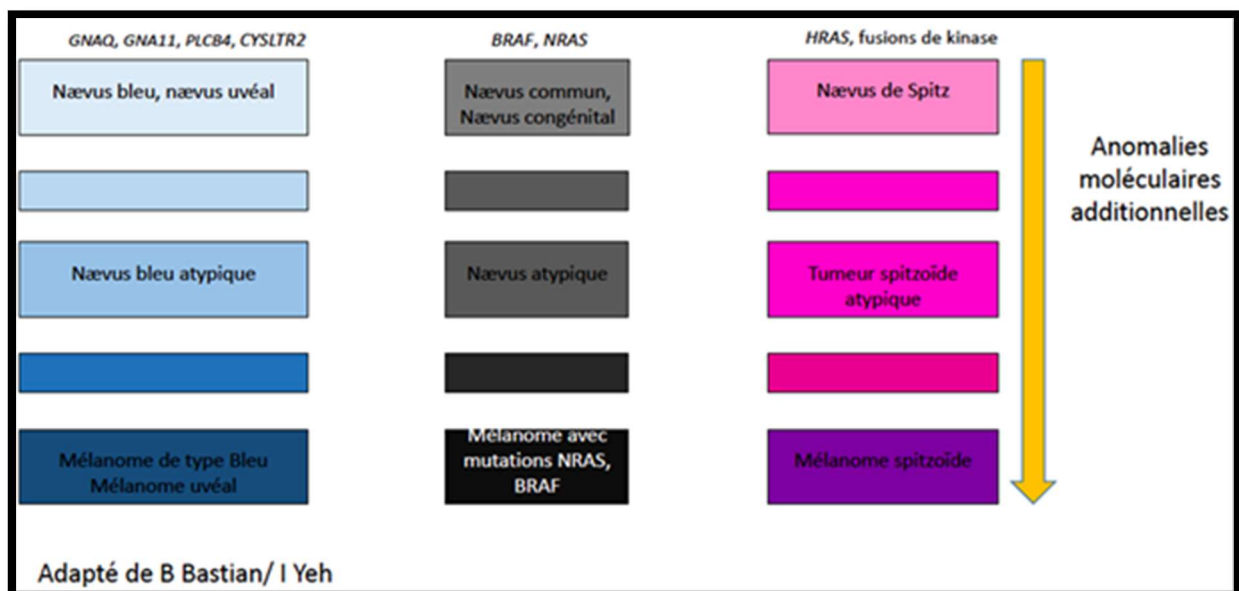


Figure 96: Relation entre différents types de naevus et le mélanome cutané associé [35]

Ainsi, il est nécessaire d'assurer une surveillance régulière clinique et éventuellement dermatoscopique des nævus atypiques. Ces lésions ne seront excisées qu'en cas de suspicion de lésion maligne [73].

Dans notre série, un patient a présenté un mélanome de type SSM sur naevus de Spitz préexistant.

*c) Antécédents familiaux*

Les formes familiales représentent 10% des mélanomes. Elles sont définies par la survenue d'au moins deux mélanomes sur trois générations d'une même famille[73].

En effet, un antécédent familial de mélanome, en particulier dans la parenté du premier degré, augmente le risque de mélanome d'environ 2 à 3 fois. Ce risque est particulièrement majoré s'il existe un syndrome de nævus atypique familial [72].

Cette hérédité est multigénique ; les principaux gènes intervenants identifiés sont le CDKN2A (Cyclin-Dependent Kinase Inhibitor 2A) et le CDK4 (Cyclin-Dependent Kinase 4) [71].

Dans notre série aucun cas de mélanome familial n'a été rapporté.

*d) Antécédents personnels*

Un patient ayant un antécédent de mélanome à un haut risque de développer des mélanomes primaires supplémentaires, en particulier pour les personnes présentant des facteurs de risque de mélanome, comme le phénotype cutané, les antécédents familiaux, une mutation dans le gène CDKN2A , une exposition au soleil intensive en âge jeune , et nombreux naevi communs et/ou naevus atypique.[77]

Une autre étude de cohorte de Van Der Leest[78] a montré que le risque de mélanome malin est 8-15 fois plus élevé chez les personnes ayant un antécédent d'un mélanome malin.

D'autre part, les patients ayant une histoire personnelle de carcinome baso-cellulaire ou carcinome spino-cellulaire est également associée à une augmentation du risque de mélanome. Selon des études [79][80], ce risque varie d'une augmentation non significative pour le

mélanome avec un antécédent de carcinome spino-cellulaire de 1,04 à un risque très important de 7,94.

Notre étude confirme cette théorie à travers l'association chez un patient d'un carcinome baso-cellulaire au niveau de la joue avec un mélanome nodulaire siégeant au scalp.

*e) Facteur hormonal*

La théorie du mélanome étant comme une tumeur à composante endocrine s'est trouvée confirmée par les dosages des récepteurs hormonaux. Environ la moitié des mélanomes présentent des récepteurs cytosoliques d'oestrogènes et de progestérones. En outre, la présence de récepteurs hormonaux constitue un élément de bon pronostic relatif [68].

Par ailleurs, il a été démontré qu'il n'existe pas d'association entre l'utilisation des contraceptifs oraux et le risque de mélanome [72].

*f) Etat immunitaire et infections*

Les états d'immunodépression favorisent la survenue du mélanome. Un taux accru de mélanome a été mis en évidence chez les patients immunodéprimés (en attente de greffe d'organe, traités par des médicaments immunosuppresseurs cytotoxiques, atteints de maladie de Hodgkin). [72]

Bien que les moyens thérapeutiques de ces pathologies aient allongé la durée de vie des patients, ces derniers doivent être étroitement surveillés et bénéficier d'un dépistage régulier tout au long de leur vie.

*g) Xeroderma pigmentosum*

Xeroderma pigmentosum est une maladie fréquente au Maghreb et au Moyen Orient en raison de la fréquence des mariages consanguins dans ces sociétés, à titre d'exemple la Tunisie compte 1 cas pour 10.000 habitants. Le mélanome survenant sur un terrain de xeroderma pigmentosum est également fréquent.

Ainsi selon une étude rétrospective menée en Tunisie entre 1973 et 1990 [81], 212 malades atteints de xeroderma pigmentosum ont été colligés durant la période étudiée dont 12 avaient un mélanome, ce qui représente 5,5% des cas. La prédominance féminine a été noté

dans cette étude, l'âge moyen était de 17,5 ans, le siège était facial dans tous les cas ce qui témoigne du rôle de l'exposition au soleil dans l'induction du mélanome sur ce terrain.

Dans notre série, nous avons relevé 2 cas de mélanomes cutanés sur xeroderma pigmentosum soit 6.5% des cas. Il s'agissait de mélanomes nodulaires de la face chez deux filles de 6 et 10 ans. (Tableau XXV)

**Tableau XXV: Pourcentage du mélanome survenant sur un xeroderma pigmentosum dans les différentes séries maghrébines**

Auteurs	% Mélanome sur XP
B. Fazaa [36]	5,5
S. El Mesbahi [14]	4,4
F. BennounaBiaz [16]	1,2
Notre série	6.5%

### 5.3. Autres

Certains cas de mélanomes sur tatouages ont été décrits. Néanmoins, son implication dans la survenue d'une tumeur cutanée maligne est très controversé et aucun lien épidémiologique ou physiopathologique n'a été confirmé entre les tatouages et la survenue de mélanomes jusque là [82].

Par ailleurs, une méta-analyse n'a trouvé aucun lien entre l'apport de vitamine D par l'alimentation et / ou la supplémentation et l'incidence du mélanome cutané. Toutefois, la carence en vitamine D entraîne un mauvais pronostic dans le mélanome métastatique [83].

## V. Aspects cliniques

### 1. Diagnostic positif

Le diagnostic du mélanome, suspecté cliniquement par inspection parfois aidée d'un dermatoscope, est affirmé par l'examen anatomopathologique qui conditionne également la décision thérapeutique initiale et l'évaluation du pronostic.

Le diagnostic clinique du mélanome cutané repose essentiellement sur l'analyse sémiologique d'une lésion cutanée habituellement pigmentée et sur l'histoire de cette lésion rapportée par le malade, selon la règle de l'ABCDE (Figure 97) initialement introduite par Friedman. RJ [84] en 1985 puis élargie en 2004 par Abbasi[85]

Règle ABCDE : un mélanome est habituellement :

- une lésion asymétrique (A) ;
- une lésion à bords (B) irréguliers, souvent encochés ou polycycliques ;
- une lésion à couleur (C) inhomogène (brun, noir, marron ou bleu, zones dépigmentées, halo inflammatoire) ;
- une lésion avec un diamètre (D) supérieur à 6 mm (critère non spécifique) ;
- une lésion d'évolution (E) récente documentée (extension en taille, en forme, en couleur, en relief).

Un prurit ou un saignement au contact sont également possibles quand la tumeur progresse. Une lésion différente des autres nævus du sujet (signe du « vilain petit canard » (figure 98) est aussi suspecte [86].

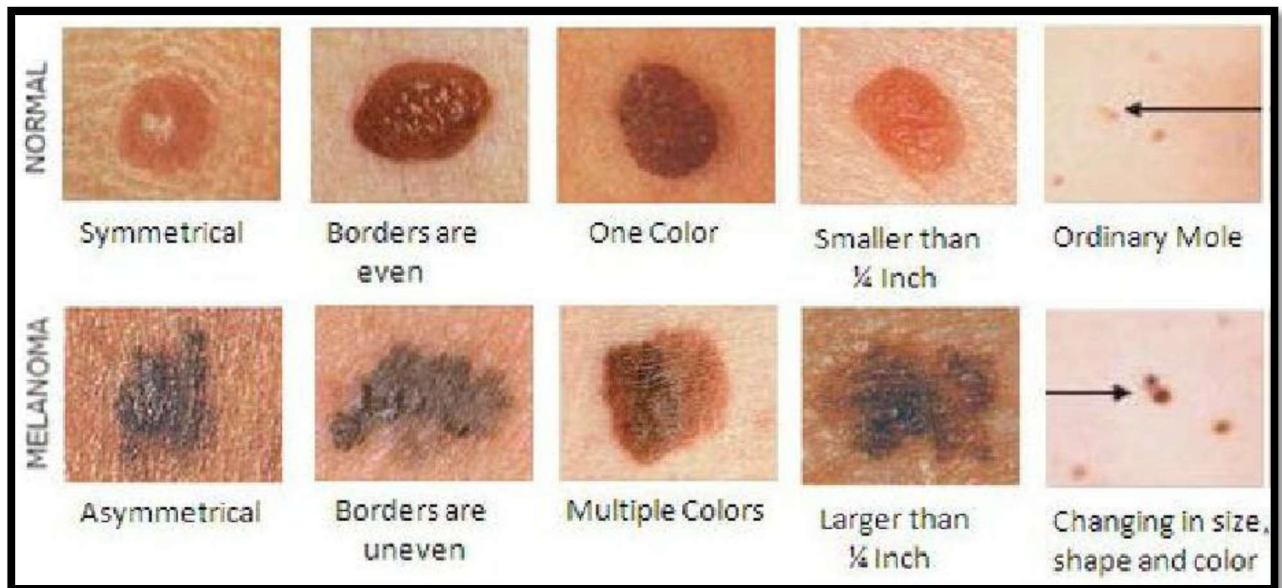

Figure 97: ABCDE.[87]

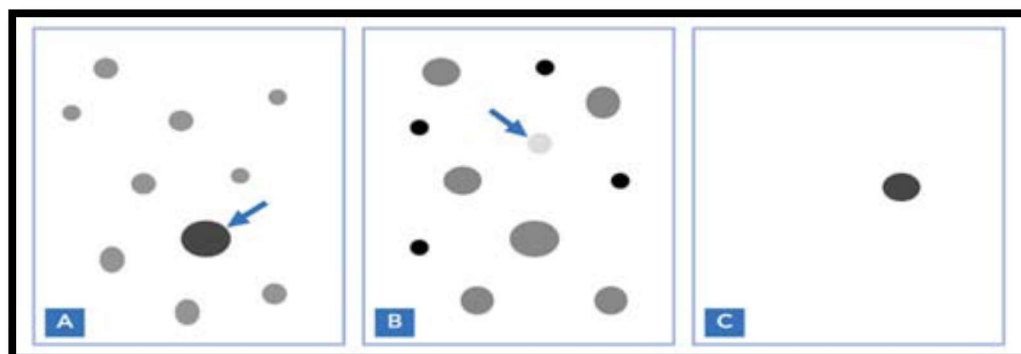
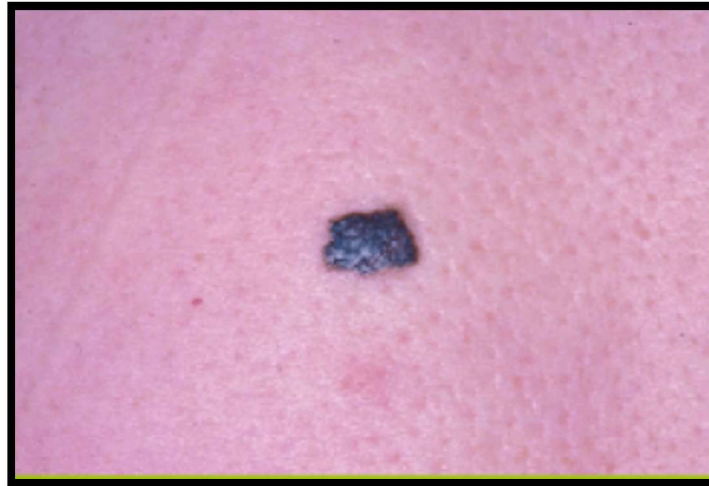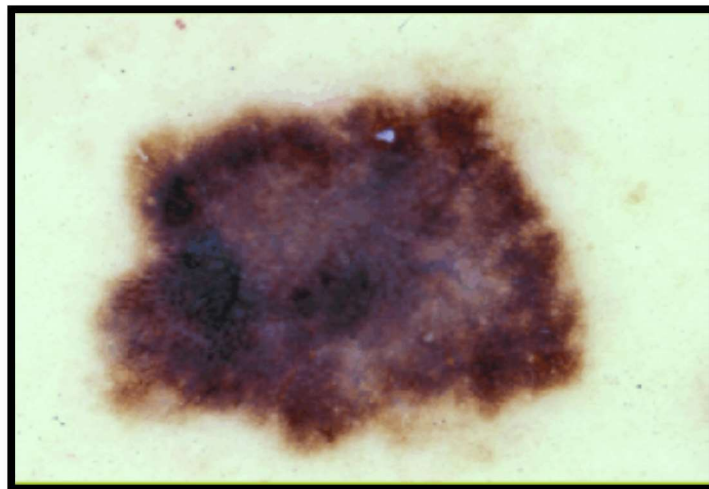


Figure 98 : le concept de « vilain petit canard » [73]

La dermatoscopie est une méthode non invasive qui permet l'évaluation in vivo des couleurs et des microstructures de l'épiderme, la jonction dermo-épidermique et le derme papillaire non visibles à l'oeil nu, chose qui peut mieux indiquer la malignité ou la bénignité d'une lésion pigmentée de la peau. L'utilisation de cette technique offre une aide précieuse dans le diagnostic des lésions cutanées pigmentées.(Figures 99, 100)



**Figure 99 : Image clinique d'un mélanome cutané [88]**



**Figure 100 : Image dermatoscopique de la lésion précédente de la photo [88]**

Dans notre série, aucun patient n'a bénéficié d'un examen par un dermatoscope.

L'un des aspects caractéristique du mélanome cutané est son polymorphisme clinique, source de difficulté diagnostique, Ainsi, toute lésion suspecte de mélanome doit être excisée en vue d'un examen histopathologique afin de confirmer le diagnostic de malignité à un stade précoce.

Dans notre série, la diversité des aspects cliniques rencontrés confirme le polymorphisme clinique de cette lésion.

## VI. Etude anatomo-pathologique

Au stade de tumeur primitive, le diagnostic de malignité repose sur l'examen anatomopathologique. Le pathologiste doit avoir à sa disposition des renseignements cliniques précis comportant l'âge du patient, le sexe, le siège de la lésion, l'ancienneté et l'aspect de la tumeur et ses modalités de progression. Ainsi, la qualité du compte rendu anatomopathologique dépend en partie de la qualité des informations fournies à l'histopathologiste.

Une étude de Brochez et al [89] a évalué la performance de l'examen anatomo-pathologique réalisé par 20 anatomo-pathologistes dans le diagnostic des lésions parmi lesquelles 11 lésions étaient des mélanomes ; cette étude a montrée que la sensibilité était évaluée à 0,87 (valeurs extrêmes : 0,55-1) et elle était plus élevée pour des lésions ayant un indice de Breslow > 1 mm (0,97 versus 0,83 ; p = 0,005) alors que la spécificité était évaluée à 0,94 (valeurs extrêmes : 0,83-1). En gros, Brochez a conclu que l'examen anatomo-pathologique permet d'infirmer ou de confirmer le diagnostic clinique et d'apporter des éléments pronostiques indispensables au clinicien et que plusieurs éléments sont importants pour avoir une performance optimale de l'examen anatomopathologique : l'expérience de l'anatomo-pathologiste, la qualité de la biopsie-exérèse et la précision des données cliniques.

### 1. Prélèvement

#### a. Types de prélèvement

##### Biopsies simples et biopsies-exérèses

Toute lésion pigmentée suspecte doit bénéficier d'une biopsie. Cependant le choix entre une biopsie-exérèse et biopsie-simple a été la source de nombreuses études. Quelle que soit la technique utilisée, il est important de documenter clairement les dimensions de la lésion dans la procédure du médecin, avec les dimensions de la lésion ainsi que la marge chirurgicale, cela

servira de guide pour les marges chirurgicales supplémentaires qui peuvent être nécessaires si un mélanome est diagnostiqué.

La méthode généralement adoptée est la biopsie-exérèse complète et en plein épaisseur de la lésion suspecte avec des marges. Cette approche est soutenue par l'American Academy of Dermatology et a longtemps été considérée comme la technique de biopsie de choix par les chirurgiens oncologues impliqués dans le traitement définitif de ce processus pathologique. Ce type de prélèvement permet de faciliter le diagnostic, d'avoir un résultat fiable sur la nature histologique et le niveau d'envahissement, et éventuellement aider à la planification du traitement approprié.

Sauf cas exceptionnel, ce sera toujours une exérèse de la lésion en totalité mais la biopsie partielle à visée diagnostique reste légitime dans :

- ✚ une lésion étendue,
- ✚ lorsque le diagnostic clinique est hésitant sur la nature pigmentaire (kératose actinique contre mélanome de Dubreuilh par exemple),
- ✚ avant un traitement mutilant afin de confirmer le diagnostic (doigts / orteils ou lésion de grande taille),
- ✚ dans les lésions pigmentées de l'ongle

Il faut éviter la technique du shaving qui peut laisser en place les éléments tumoraux les plus profonds et ne pas intéresser les bords lésionnels. [6]

La biopsie simple est généralement réalisée via une technique de poinçonnage ou de rasage.

Une étude rétrospective multi-institutionnelle publiée récemment sur 600 patients a démontré qu'une biopsie partielle pour le mélanome n'affecte pas négativement la survie sans maladie ou la survie globale et entraîne rarement la nécessité d'une biopsie répétée. Les auteurs

concluent que la biopsie partielle est sûre et doit être effectuée par les prestataires de soins primaires et les spécialistes [87].

Par opposition, des études ont démontré la supériorité de la biopsie-exérèse face aux autres types de biopsie notamment la shaved-biopsy et punch-biopsy. En effet, le taux de diffusion métastatique ainsi que le taux de mortalité sont diminués chez les patients ayant subi une biopsie-exérèse par rapport à ceux qui ont subi d'autres types de biopsies [90].

En somme, selon Tran[91] l'aspect le plus important de toutes ces méthodes est d'obtenir un échantillon adéquat qui permettra un diagnostic définitif (y compris la mesure l'indice de Breslow) ou l'exclusion du diagnostic du mélanome par un anatomo-pathologiste expérimenté.

Dans notre étude, dans la majorité des cas soit 52%, le type de prélèvement utilisé était la biopsie-exérèse, et seulement 27% des prélèvements étaient des biopsies simples par bistouri et au punch devant les lésions étendues ou multiples et celles de siège critique.

#### **Marges d'exérèse**

La marge d'exérèse est en fonction de la lésion. Pour un mélanome avéré visiblement invasif, la marge sera d'1 cm d'emblée, allant jusqu'à l'hypoderme et respectant l'aponévrose.

L'indication et la taille de la reprise seront fonction de l'épaisseur selon l'indice de Breslow. Pour une lésion mélanique ambiguë atypique mais sans aspect malin franc, l'exérèse doit être complète avec une marge de 0,5 cm au moins pour les lésions minces et d'1 cm (en général) pour les lésions épaisses [6].

Concernant notre série, 2 cas ont nécessité une reprise d'exérèse car initialement les marges étaient lésionnelles et l'indice de Breslow était supérieur à 4mm. Après la reprise, les marges d'exérèse étaient saines.

### **Cytodiagnostic**

Son intérêt dans le diagnostic des mélanomes est peu contributif. Il peut être utile dans les tumeurs ulcérées ou suintantes. Le matériel recueilli est en général très riche. Les mélanocytes sont fusiformes et/ou épithéloïdes avec des noyaux souvent nucléolés ou troués. La présence d'un pigment fin facilite le diagnostic cytopathologique [6].

Aucun prélèvement cytologique n'a été réalisé dans notre étude.

### **Ganglions régionaux (curage et ganglion sentinelle)** [6]

#### **Curage ganglionnaire standard**

L'OMS et la majorité des Conférences de Consensus recommandent de ne pas faire de curage ganglionnaire de principe lorsque les ganglions ne sont pas palpables cliniquement.

Chacun des ganglions sera inclus en totalité sauf s'il est macroscopiquement envahi (une tranche suffira).

Il est impératif d'indiquer le nombre de ganglions examinés et le nombre de ganglions envahis et préciser si la capsule est respectée ou franchie (notion de « rupture capsulaire »). Il peut être utile d'indiquer le volume de la métastase notamment lorsqu'un seul ganglion est envahi.

Dans notre étude, les curages ganglionnaires représentaient 9% des prélèvements étudiés, à savoir chez 3 patients dont un ne présentait aucun ganglion palpable et donc le curage avait été réalisé de principe et chez 2 patients bénéficiant d'un curage de nécessité vu la présence d'ADP palpables à l'examen clinique.

### **Ganglion sentinelle**

Le ganglion sentinelle (SLN: Sentinel Lymph Node) est le premier relais du drainage lymphatique d'une région. Il y en a parfois plusieurs (15%), en général 2, mais parfois plus. Lorsque le mélanome est « épais », il existe un risque de métastase occulte dans ce(s) ganglion(s). L'identification et l'exérèse du ganglion sentinelle incombent au chirurgien. Le repérage du (ou des) ganglion(s) sentinelle(s) s'effectue par une technique combinant un traceur radioactif et un colorant bleu. Le(s) ganglion(s) sentinelle(s) est (sont) adressé(s) intact(s) au pathologiste qui le(s) décrit (taille, forme, couleur) et le(s) fixe en entier sans faire d'examen extemporané. Les ganglions fixés sont coupés sagittalement en 2 (ou plus s'ils sont volumineux) et sont inclus en totalité. Chaque bloc fait l'objet de coupes microscopiquement étagées (10 ou plus) prêtes à l'interprétation par le pathologiste.

Le « gold standard » est l'examen histopathologique avec ou sans immunohistochimie. En l'absence d'envahissement métastatique microscopique en coloration standard, des immunomarquages sont réalisés (anti-PS100, HMB45 ou anti-MelanA sur 1 ou 2 coupes). Les immunomarquages permettent d'identifier 12% de ganglions positifs [6]. Dans 14% des cas seul(s) le(s) ganglion(s) sentinelle(s) est (sont) envahi(s). A partir de 5% d'envahissement et de 3 mm d'épaisseur (Breslow), le risque de N+ est augmenté dans les ganglions non sentinelles.

En cas de ganglion(s) sentinelle(s) envahi(s), un curage à visée thérapeutique est réalisé dans un second temps. L'exérèse du ganglion sentinelle n'est pas un standard thérapeutique et ne doit être faite que dans le cadre d'études cliniques.

Concernant notre étude, 4 cas soit 12% des prélèvements étaient des biopsies ganglionnaires, dont 2 ont nécessité le recours à l'immunohistochimie.

## **2. Etude macroscopique**

La macroscopie des pièces opératoires des mélanomes comme celle de toute pièce d'exérèse, consiste à passer du prélèvement fixé à la mise en cassette pour éventuelle confection de lames prêtes à l'étude histopathologique. A travers l'examen à l'œil après un

examen soigneux de la pièce, le pathologiste oriente le choix et le nombre de foyers à prélever pour l'étude microscopique.

L'étude macroscopique a pour objectifs :

- Fournir un descriptif détaillé des lésions, les mesurer et/ou peser ;
- disséquer selon les protocoles standardisés ;
- prélever les échantillons représentatifs de la lésion ;
- préciser la taille des lésions, leur extension, les limites d'exérèse ;
- établir le grade et le stade d'évolution de la lésion ;

Et donc détecter les facteurs pronostiques macroscopiques, notamment la localisation, la taille tumorale et la distance de la tumeur par rapport aux limites d'exérèse chirurgicales, qui influenceront la prise en charge du malade présentant la lésion.

Ensuite, vient l'étape de confection des préparations histologiques qui se déroule à travers une assez longue procédure technique pour passer du spécimen brut à la lame histologique.

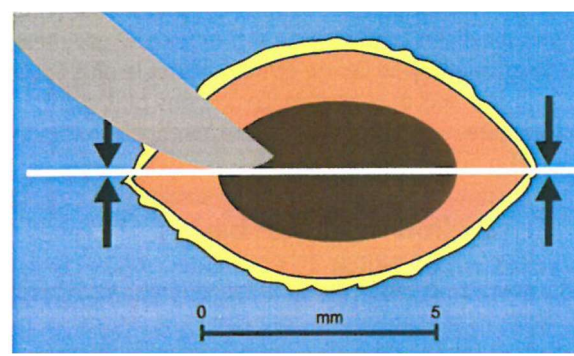
Il faut noter que la responsabilité du résultat final est partagée entre le clinicien et le pathologiste.[92]

#### **Aspects techniques : Mode d'échantillonnage [6]**

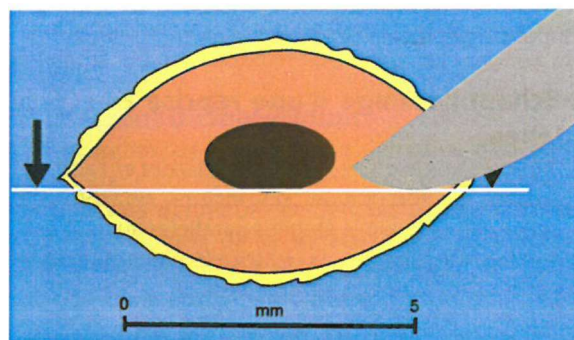
Evidemment, il doit être précisé dans le compte rendu anatomopathologique. Les petites lésions cutanées sont incluses en totalité, soit en tranches parallèles au grand axe (Figure 103). Pour les lésions très petites, de moins de 2 mm, il faut faire une tranche emportant toute la lésion et passant au ras de cette dernière (Figure 104), et examiner plusieurs niveaux de coupes du bloc, soit en tranches parallèles au petit axe (Figure 105) (méthode de choix pour évaluer les berges). La technique en croix (une seule coupe centrale + coupes perpendiculaires) est à éviter, Il faut préférer une technique mixte (majorité de coupes parallèles au petit axe + Inclusion des 2 «pointes» perpendiculaires). Le centre et/ou l'endroit le plus épais de la lésion doit être exploré.

Pour les très grandes pièces, on inclura séparément la lésion (coupes étagées) et les berges. (Figure 106)

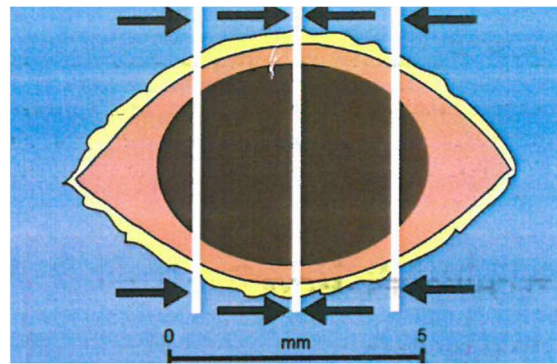
Pour évaluer correctement les limites d'exérèse, on encre les bords et la partie profonde sur pièce fraîche ou fixée (rincée). Pour une pièce de plus de 1 ou 2 an, orientée, on peut utiliser des couleurs différentes (Figure 107) et faire un schéma ou une photo numérique légendée. La pièce est fixée à plat (24 heures).




**Figure 103 : Échantillonnage d'une petite lésion avec exérèse large. Tranches parallèles au grand axe (flèches = sens de l'inclusion) [6]**



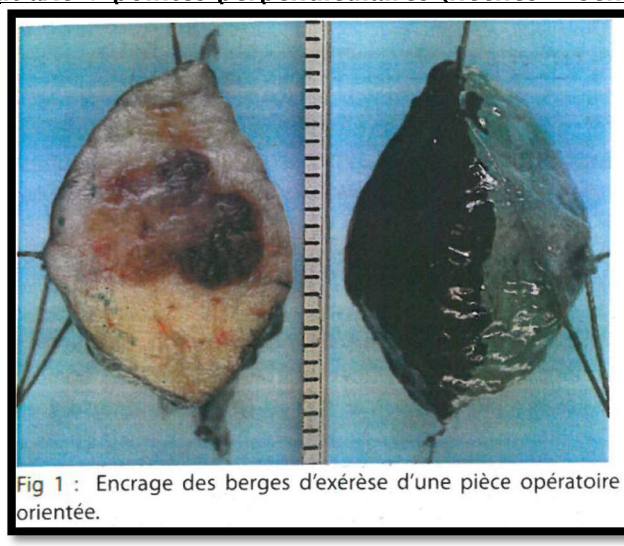
**Figure 104 : Échantillonnage d'une très petite lésion. Inclusion totale (flèches = sens de l'inclusion) [6]**



**Figure 105 : Échantillonnage d'une petite lésion avec exérèse exiguë. Tranches parallèles au petit axe (flèches = sens de l'inclusion) [6]**



**Figure 106 : Echantillonnage d'une lésion de taille moyenne. Technique « mixte ». Tranches parallèles au petit axe + pointes perpendiculaires (flèches = sens de l'inclusion) [6]**



**Figure 107 : Encrage des berges d'exérèse d'une pièce opératoire orientée [6]**

Selon l'étude de Niezabitowski[93], les 93 tumeurs étudiées présentaient l'un des quatre profils macroscopiques suivants : modèle 1, dans 15% des cas, des macules irrégulières, planes, brunes ou rouge-brun, d'un diamètre moyen de 16 mm ; modèle 2, 10,8% se présentaient comme des plaques planes, de couleur gris-rosé ou noir, d'un diamètre moyen de 11,2 mm; modèle 3, dans 67,7 % des cas, des nodules bien circonscrits, de couleur brune ou noirâtre, avec ou sans foyers nécrotiques sur la surface de coupe, d'un diamètre moyen de 18 mm ont été observés ; et modèle 4, 6,5 % des tumeurs se présentaient comme irrégulières, avec ulcération crouteuse, des bords en forme de rouleau et le diamètre moyen de ces lésions était de 11,2 mm.

Dans notre série, les caractéristiques macroscopiques des tumeurs mélaniques cutanées étudiées consistaient en un diamètre moyen de 28,1 mm et un poids moyen de 72,86g. La couleur prédominante était blanchâtre, noirâtre et brunâtre. 57% des tumeurs étaient de forme nodulaire et dans seulement 7% plane. 75% des cas présentaient un aspect ulcéro-bourgeonnant et dans 75% des tumeurs on a noté la présence de foyers de nécrose tumorale.

Cela rejoint approximativement les résultats de l'étude de Niezabitowski dans le modèle 3 représentant la majorité des cas.

#### **Colorations spéciales / Histochimie** [6]

Dans la majorité des cas, le diagnostic d'une tumeur mélanique ne nécessite qu'une «bonne» coloration standard Hématéine/ Eosine (HE) que la lésion soit pigmentée ou non, lorsqu'il existe une composante épidermique. Pour identifier la nature du pigment d'une lésion dermique pure ou d'une métastase, l'histochimie fait appel au Fontana qui démontre le pigment mélanique par coloration argentique mais ne précise pas la nature de la cellule qui le contient, et à la coloration de Perls qui met en évidence du pigment ferrique dans un contexte de diagnostic différentiel.[6]

Dans notre étude, seule la coloration HE a été réalisée dans tous les specimens.

### 3. Etude microscopique

L'examen histopathologique permet :

- d'affirmer la nature mélanocytaire de la tumeur;
- d'affirmer ensuite la malignité de la tumeur;
- d'évaluer les facteurs histopronostiques, à savoir l'épaisseur : indice de Breslow, qui est le principal facteur pronostique et le niveau d'invasion de la tumeur en profondeur dans le derme (niveau de Clark) [86].

En cas de doute sur la nature mélanocytaire d'une lésion, on doit recourir à l'immunohistochimie.

En effet, le diagnostic de malignité se fait principalement sur des critères architecturaux et cytologiques, entre autres.

#### Critères architecturaux

Une lésion mélanique cutanée peut être intra-épidermique (jonctionnelle), dermique ou épidermo dermique (composée, anciennement dite mixte). Elle peut s'étendre à l'hypoderme (dite sous-cutanée).

Quand la lésion est intra-épidermique ou jonctionnelle, on distingue 3 types : [6]

- lentigineux : multiplication des mélanocytes sous forme de cellules isolées le long de la basale ; on analyse son importance et le siège dans la lésion (centre / berges),
- thécal : nids plus ou moins volumineux, de siège en général basal ; on évalue son importance, taille, morphologie, confluence et contenu,
- pagétoïde : ressemblant à une maladie de Paget : migrations monocellulaires et/ou thécales transépidermiques ; on précise si elles sont centrales ou latérales et le type de cellules.

En d'autres termes, il faut chercher l'absence d'involution (de maturation) des cellules vers la profondeur : dans un nævus, les cellules deviennent de plus en plus petites et « neuroïdes » dans le derme moyen et profond. Dans le mélanome, elles restent habituellement de grande taille [94]. Un type architectural est souvent prédominant mais rarement pur.

D'autre part, l'aspect des limites lésionnelles est primordial à mentionner (nettes ou floues). Ce critère s'apprécie sur la composante intra-épidermique. On parle de limite « nette » (ou franche) lorsque la transition avec l'épiderme normal est brusque : la lésion se termine soit par une thèque soit par des mélanocytes lentigineux mais équidistants les uns des autres. La limite lésionnelle est dite « floue » lorsque la lésion se termine par des aspects pagétoïdes ou par des mélanocytes lentigineux non équidistants les uns des autres. [6]

#### Critères cytologiques

Les points à préciser sont essentiellement :

##### ✓ **La taille des mélanocytes**

Elle s'évalue en fonction de la taille des kératinocytes de la basale épidermique. Un mélanocyte malin a typiquement un gros noyau (plus gros que celui d'un kératinocyte) parfois de forme irrégulière [94].

##### ✓ **Le type et forme des mélanocytes**

La forme des mélanocytes est très variable de même que la texture et la chromophilie du cytoplasme et l'aspect des noyaux [6].

Bien que de nombreuses tumeurs invasives présentent un schéma mixte, les cellules de mélanome sont généralement divisées en deux types principaux : les cellules épithélioïdes et les cellules fusiformes.[95]

Les cellules épithélioïdes apparaissent le plus souvent dans les mélanomes à extension superficielle et les mélanomes nodulaires, tandis que les cellules fusiformes sont plus souvent observées dans le mélanome lentigineux et acro-lentigineux (Figure 109).

**– Cellules épithélioïdes**

Les cellules épithélioïdes de mélanome sont grandes et arrondies avec un cytoplasme abondant, souvent éosinophile et contiennent des noyaux vésiculaires pléomorphes proéminents avec des nucléoles bien visibles. Les figures mitotiques peuvent être rares ou nombreuses et parfois anormales. La pigmentation est variable et peut être abondante ou minime. Lorsqu'elle est minime, la coloration argentique de Masson-Fontana est utile pour mettre en évidence de petites quantités de pigment qui ne seraient pas visibles à l'examen. Alternativement, l'immunohistochimie peut être nécessaire pour établir le diagnostic (Fig. 26.39).

**– Cellules fusiformes**

La variante des cellules fusiformes est caractérisée par des cellules avec des cytoplasmes allongés, étroits et effilés, qui, dans les variantes non pigmentées, peuvent être confondus avec des cellules de dérivation mésenchymateuse et donc diagnostiquées à tort comme un néoplasme des tissus mous. Les mélanomes occasionnels sont extrêmement pléomorphes, contenant des cellules géantes tumorales avec des nucléoles élargis et des figures mitotiques bien visibles, souvent anormales; ces variantes doivent parfois être distinguées des tumeurs métastatiques, y compris les carcinomes secondaires, les sarcomes et même le lymphome anaplasique CD30+ (appelé mélanome à cellules géantes) [95].

 **Autres critères**

D'autres paramètres microscopiques sont évalués dans l'étude histopathologique : [6]

**– Pigmentation des mélanocytes**

La mélanine peut être absente (lésion achromique), modérée ou surabondante, avec une distribution diffuse ou focale. Les mélanocytes pigmentés ne doivent pas être confondus avec

des mélanophages. La texture du pigment peut être fine (parfois même poussiéreuse) ou grossière. Elle est souvent mixte.

**– Type cutané**

Il faut préciser le type de peau (ou reconnaître une muqueuse) et vérifier que la morphologie cutanée est cohérente avec les renseignements cliniques (site et âge). On doit également identifier des remaniements locaux : cicatrice ou dommages actiniques (présence et Intensité). (Figure 108)

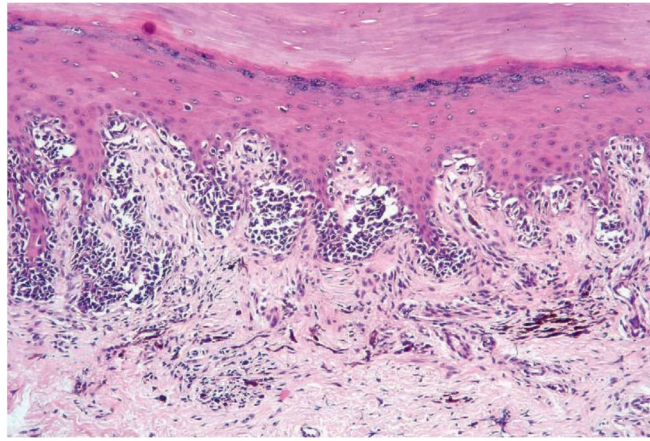
**– Réaction de l'hôte**

On évalue les modifications de l'épiderme lésionnel par rapport à l'épiderme non tumoral (hyperplasie, atrophie, ulcération...), et les remaniements du derme : fibrose (type, intensité, distribution...), vaisseaux, œdème, inflammation (intensité, distribution, type de cellules), etc.

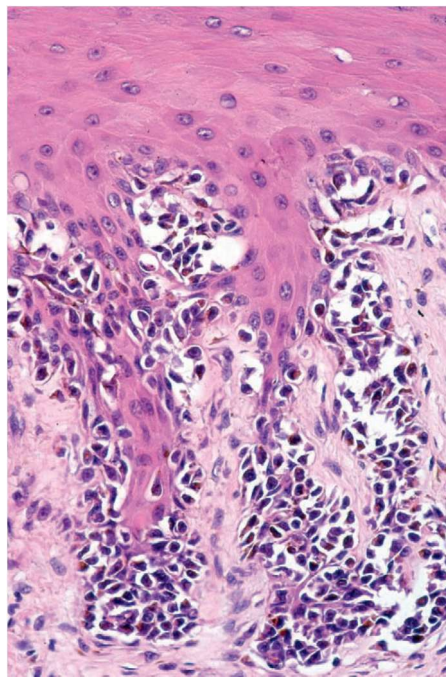
**– Qualité de l'exérèse**

On doit indiquer si l'exérèse est complète ou non. Si elle ne l'est pas, on précisera où. Pour une lésion maligne, on mesure (en mm) la marge minimale sur coupe.

**– Présence de nodules satellites**



**Figure 108 : Mélanome acro-lentigineux in situ, on observe une acanthose, une hypergranulose et une hyperkératose irrégulières. Les cellules tumorales sont hyperchromatiques et distribuées selon un mode lentigineux et en nids. Le derme est cicatrisé et on observe des mélanophages et des cellules inflammatoires chroniques. [95]**



**Figure 109 : Mélanome acro-lentigineux : on observe une rétraction cytoplasmique manifeste, un hyperchromatisme et des atypies nucléaires. [95]**

Dans notre étude, l'architecture lésionnelle variait entre 22% lentigineuse, 9% thécale et 30% variable. Les mélanocytes étaient majoritairement (62%) grands, dans 15% des cas de type épithéloïde, 25% fusiforme, 20% naevocytoïde, et une minorité globoïde et rhabdoïde ; même si

le taux de mélanome de type acro-lentigineux n'était que de 23% contrairement au mélanome nodulaire représentant 43% dans notre série.

Le cytoplasme était dans 64% des cas abondant et dans 76% éosinophile, avec un noyau volumineux, hyperchrome, à contours irréguliers et anisocaryotique, et des nucléoles proéminents et siège de mitoses anormales.

69% des mélanocytes ont présenté un pigment mélanique intra-cytoplasmique.

Le type cutané était majoritairement (39%) acanthosique, suivi de l'hyperkératose, et en fin kératose lamellaire sèche et élastose sénile

Concernant la réaction de l'hôte, l'épiderme était dans 59% des cas ulcéré et le derme dans 36% des cas infiltré de cellules inflammatoires, à savoir mononuclée, lymphocytes, plasmocytes, avec dans 9% des cas des foyers d'angiogénèse associés. La stroma réaction était fibreuse dans 47% et fibro-inflammatoire dans 53%.

La notion de présence de nodules satellites n'a pas été précisée.

Toutes ces constatations histopathologiques dans notre série s'approchent de celles de la littérature.

## **4. Classifications**

Tous les mélanomes sont développés aux dépens des mélanocytes mais ils peuvent être subdivisés en fonction de leur aspect clinique et histologique et leur mode d'évolution tumorale.

### **4.1 Classification anatomo-clinique**

Les mélanomes ont été classés par Clark et ses collègues en 1967 [96] et Reed en 1976 en 4 sous-types principaux, avec des particularités épidémiologiques et des pronostics différents: mélanome à propagation superficielle (SSM), mélanome lentigineux malin ou de Dubreuilh

(MLM), mélanome acrolentigineux (MAL) et mélanome nodulaire (MN). Il existe d'autres mélanomes rarement observés, qu'on citera à titre indicatif.

a) **Mélanome à propagation superficielle (SSM)**

Le mélanome superficiel extensif touche environ 60 à 70% des patients, survient de novo ou en association avec un nævus préexistant (25 % des SSM). Il est habituellement remarqué sur la peau exposée au soleil par intermittence, en particulier celle qui a connu des brûlures durant le jeune âge [97]. Il se développe le plus souvent sur le cou, la partie supérieure du tronc chez l'homme et la zone inférieure des jambes chez la femme.

Le SSM évolue en deux phases, initialement la phase superficielle extensive dans laquelle il se développe lentement à la surface cutanée sur une période d'un à cinq ans, puis la phase invasive qui, très rapidement envahit en profondeur.

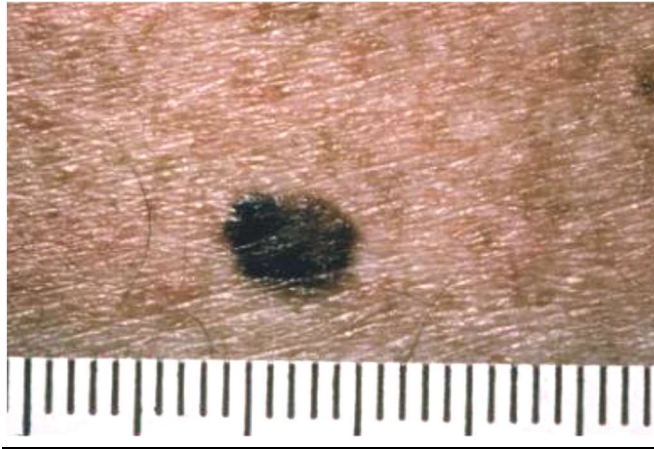
Cliniquement, il se présente au départ sous forme d'une macule pigmentée (Figure 110), de couleur hétérogène à bordures asymétriques et irrégulières mais avec une nette extension périphérique pouvant atteindre plusieurs centimètres, tout en restant plane, ou pouvant donner lieu à l'apparition secondaire d'un nodule noir ou rosé [88].

Histologiquement, le SSM se caractérise par une prolifération asymétrique de mélanocytes atypiques dispersés isolés et en grappes à tous les niveaux de l'épithélium, donnant un aspect rappelant la maladie de Paget (Figure 111) sauf que les cellules de cette dernière ont plus tendance à être superficielles jusqu'à la couche basale. Les cellules individuelles sont épithélioïdes avec un cytoplasme abondant, présentant souvent un pigment mélanique fin ou poussiéreux et contiennent des noyaux vésiculaires pléomorphes avec des nucléoles éosinophiles proéminents ; des figures mitotiques atypiques peuvent être évidentes.

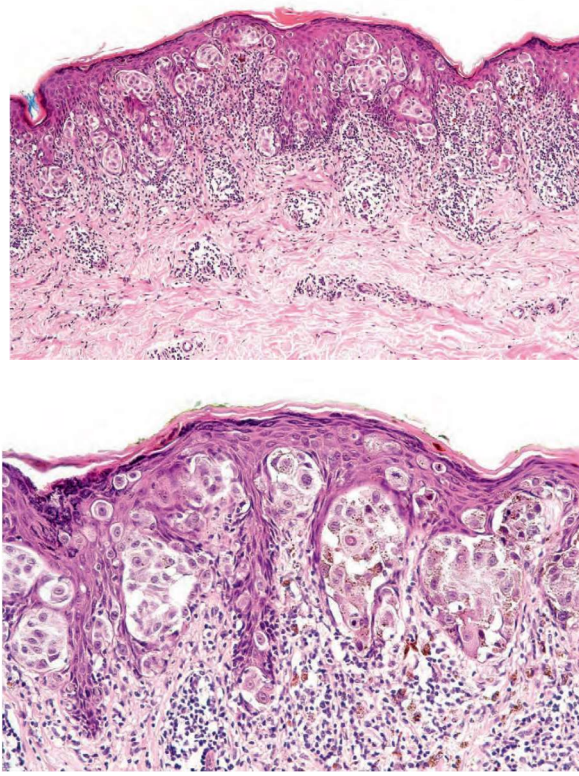
Contrairement au lentigo maligna, il y a souvent peu de signes visibles de dommages actiniques. L'épiderme présente souvent une acanthose avec effacement partiel ou complet de la structure des

La desmoplasie et/ou le neurotropisme sont rares.[95]

Génétiquement, le SSM est communément lié aux mutations BRAF [98].



**Figure 110: Aspect clinique d'un SSM [98]**



**Figure 111: Aspect histopathologique d'un SSM : L'activité jonctionnelle est importante et les mélanocytes atypiques sont largement dispersés dans l'épiderme. Ils ont un cytoplasme éosinophile abondant et des noyaux vésiculaires pléomorphes. Les nucléoles sont bien visibles [95]**

Dans notre étude, ce type anatomoclinique représentait 10% des cas, ce qui est beaucoup plus bas que les données de la littérature occidentale, mais ce taux est sensiblement identique à celui des séries africaines (tableau XXVII).

**Tableau XXVII: Pourcentage du mélanome SSM dans les différentes séries de la littérature**

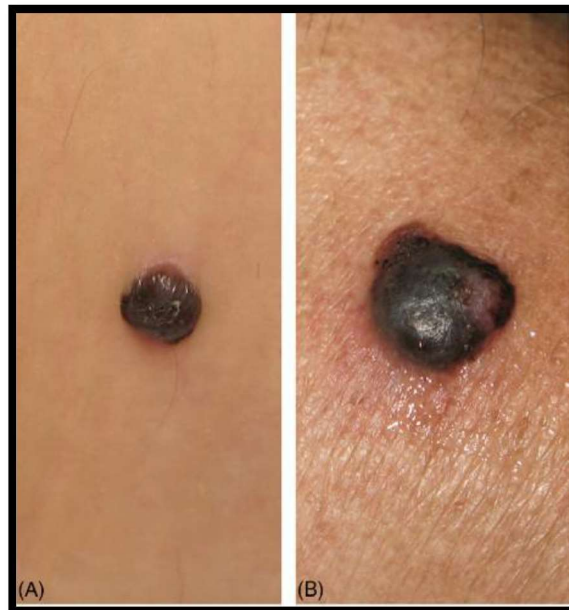Auteurs	Pourcentage de mélanome SSM%
Askari et al. [99]	31
Mc Pherson[100]	62
Scoggins et al. [101]	46
Swetter et al. [102]	56
J.F. Peko [103]	5
Notre série	10

**b) Mélanome nodulaire (MN)**

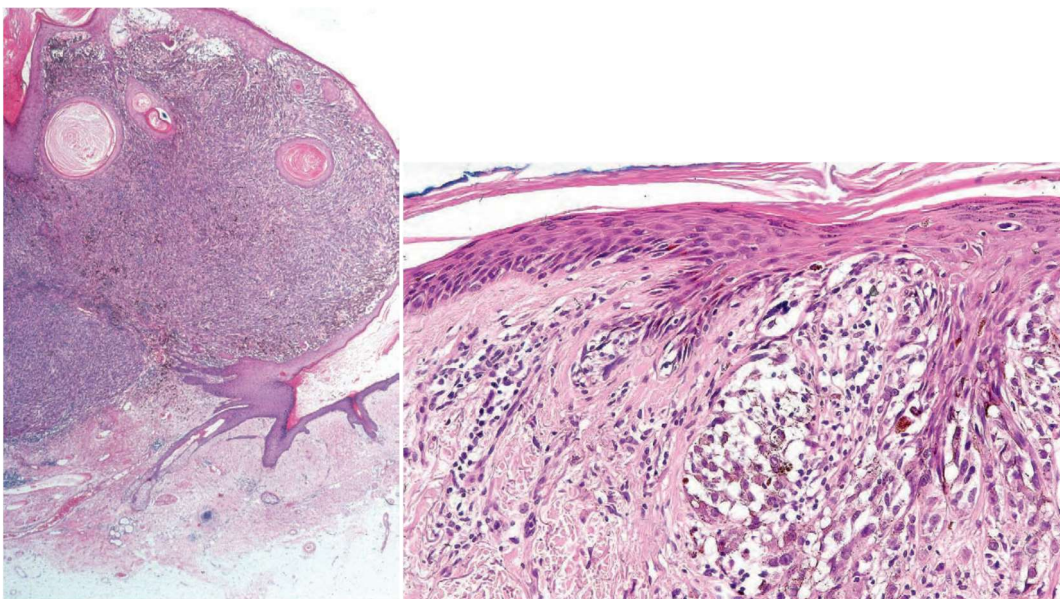
Ce sous-type se produit chez 15 à 30% des patients, et est le deuxième type le plus commun du mélanome cutané. On le trouve le plus souvent chez les personnes d'âge moyen et dans certaines parties du corps exposées au soleil de temps en temps, le plus souvent retrouvé sur la poitrine ou le dos, il se manifeste comme une papule ou un nodule en forme de dôme brun foncé à noir (Figure 112) qui peut s'ulcérer et saigner suite à un traumatisme minime et il peut être cliniquement amélanotique (non pigmentée) [104].

Sur le plan histologique, la croissance rapide se produit au fil des semaines ou des mois, ce type est responsable de la plupart des mélanomes épais [105].

Il ne présente pas de prolifération mélanocytaire intra-épidermique (Figure 113). Son schéma histologique est généralement, mais pas toujours, observé dans la même distribution anatomique que le mélanome à extension superficielle [95].



**Figure 112: (A) mélanome nodulaire au stade initial ne répondant pas aux critères ABCDE, (B) au stade avancé [106]**



**Figure 113: Aspect histopathologique d'un mélanome nodulaire : Aspect typiquement très circonscrit, aucune activité proliférative mélanocytaire dans l'épiderme adjacent [95]**

Dans notre série, le mélanome nodulaire représentait 43% des cas, ce taux se rapproche de celui des séries africaines et marocaines, cependant, il est plus haut que celui des séries occidentales (tableau XXVIII).

**Tableau XXVIII: Pourcentage du mélanome nodulaire dans les différentes séries de la littérature**

Auteurs	Pourcentage de mélanome nodulaire %
I. Tyler [107] (Canada)	17
A. Bellut [53] (France)	13
K. Zouhair [49] (Casablanca, Maroc)	68
L. Benzakri [48] (Rabat, Maroc)	56
J. F. Peko [103] ( République du Congo)	80
Notre série	43

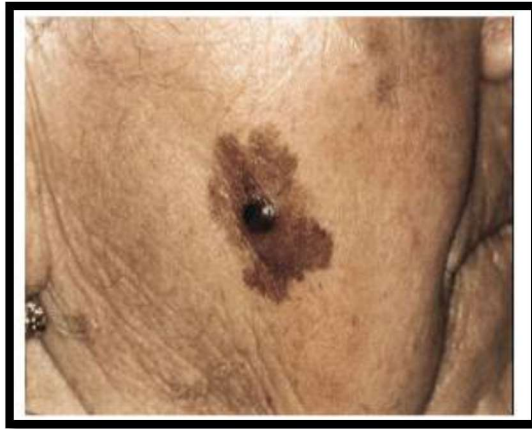**c) Mélanome lentigineux malin (lentigo malignamelanoma) (LMM) ou Mélanome de Dubreuilh**

Le LMM est généralement situé sur la tête, le cou et les bras des individus à peau claire âgés (âge moyen 65 ans) ayant une peau généralement endommagée par l'exposition solaire.

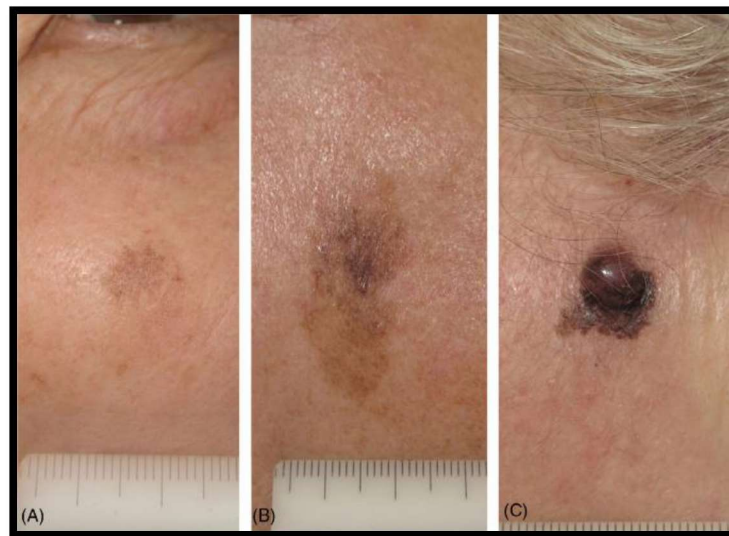
Le lentigo malin est une forme in situ qui se développe lentement au fil de 5 à 15 ans avant de devenir invasive et on estime que seulement 3 à 5 % des lésions de lentigo deviendra invasive.

Le lentigo malin en est généralement de grande taille (> 1-3 cm de diamètre) (Figure 114), se présente pour un minimum de 10 à 15 ans d'évolution(Figure 115) et démontre la pigmentation maculaire allant de brun foncé à noir avec zones blanches qui sont communs au sein de lentigo malin, l'invasion cutanée (progression au mélanome du Dubreuilh) est caractérisée par le développement de nodules bleu-noir soulevées au sein de la lésion initiale.

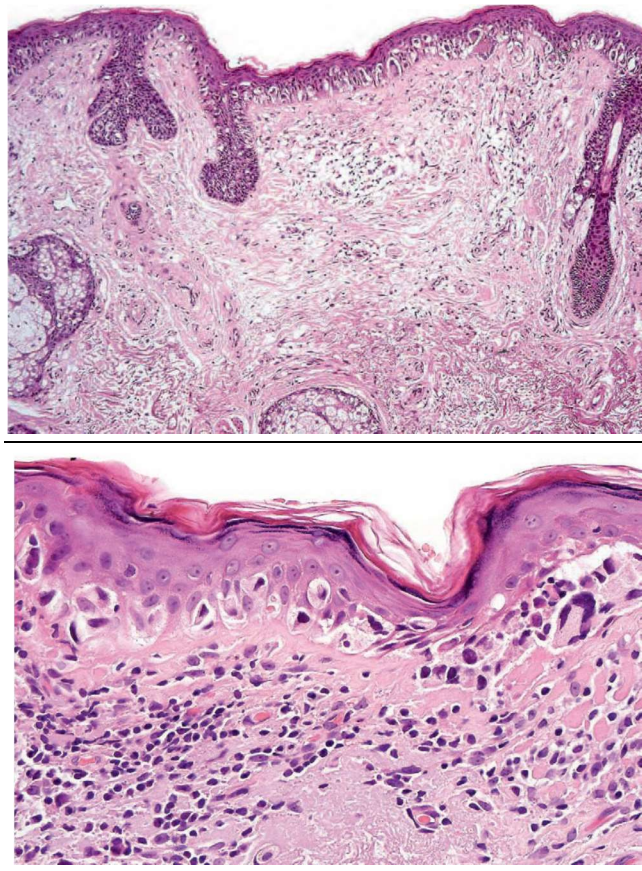
Histologiquement, il se caractérise par une prolifération de confluence principalement de jonction des mélanocytes et l'extension de structures annexielles bien que les caractéristiques dysplasiques ne soient pas rares [102].(Figure 116)



**Figure 114: Mélanome de Dubreuilh avec nodule invasif [108]**



**Figure 115: Evolution d'un mélanome lentigineux en mélanome lentigineux malin. (A) début, (B) après, (C) stade avancé [106]**



**Figure 116: Aspect histopathologique d'un mélanome lentigineux malin ou de Dubreuilh : L'épiderme est atrophié et aplati. Les mélanocytes atypiques sont situés à la base et le derme superficiel présente une élastose solaire marquée. Les noyaux sont irréguliers, anguleux et hyperchromatiques[95].**

Cette variété anatomoclinique représentait 13% dans notre série, ce qui est supérieur aux taux des études effectuées en France et en Australie, et moindre par rapport aux résultats des études réalisées aux Etats-Unis d'Amérique (Tableau XXIX).

**Tableau XXIX: Pourcentage du mélanome de Dubreuilh dans les différentes séries de la littérature**

Auteurs	Pourcentage de mélanome de Dubreuilh %
B.K. Amstrong[109] (Australie)	7
Askari et al. [110] (USA)	46
A. Bellut[53] (France)	7
Swetter et al. [102] (USA)	34
Notre série	13

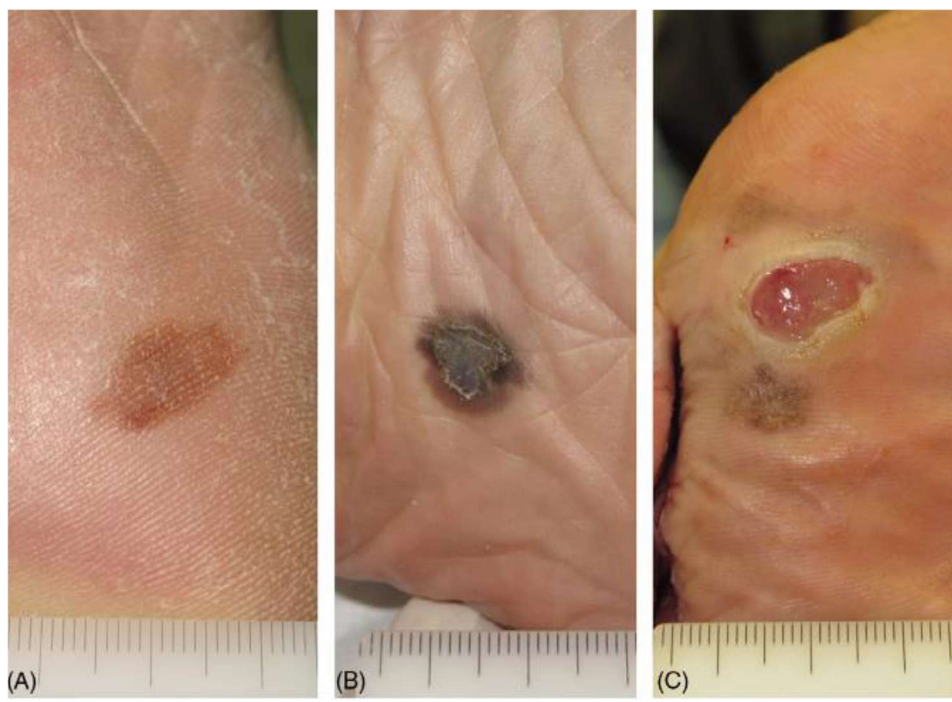**d) Mélanome acro-lentigineux (MAL)**

Le mélanome acro-lentigineux (Figure 117) est le moins fréquent des quatre principaux sous-types (environ 2 à 3 %). En règle générale, il affecte les patients âgés, avec une prédominance féminine. Ce genre de mélanome est plus observé chez les individus à peau foncée (35 – 60 %) que chez les caucasiens (1 – 5 %) [44].

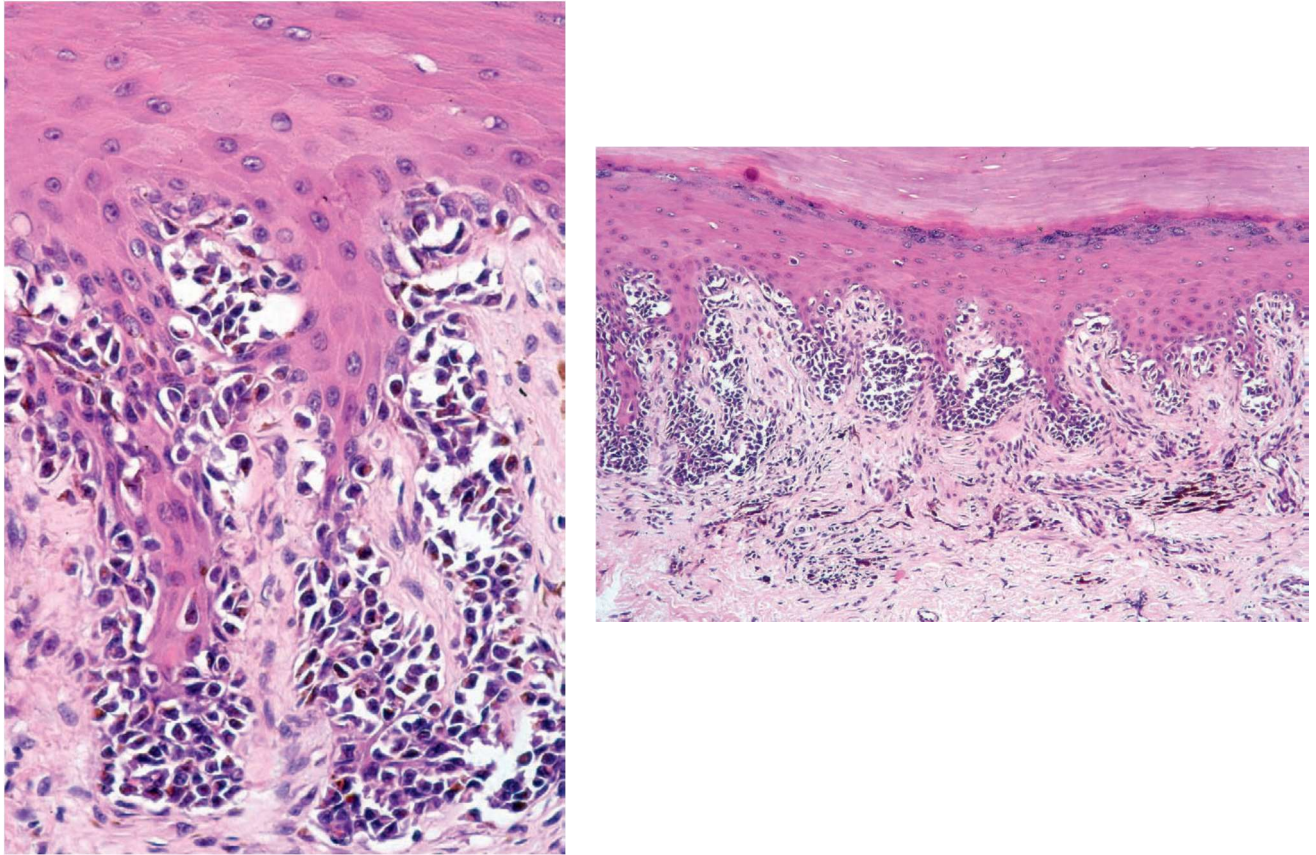
D'un point de vue histopathologique, dans les premiers stades de la phase de croissance radiale du mélanome acral-lentigineux, des changements peuvent être assez subtils, consistant en une hyperplasie épidermique irrégulière et des mélanocytes atypiques dispersés situés à la base de l'épiderme (Figure 118). La lésion établie présente une acanthose avec un allongement marqué de l'épiderme et des atypies mélanocytaires évidentes caractérisés par un pléomorphisme nucléaire et hyperchromatisme, les nucléoles sont bien visibles et les figures mitotiques peuvent être identifiées.

Bien que les formes fusiformes soient le plus souvent rencontrées, les cellules épithélioïdes et géantes sont parfois trouvées et les cellules géantes sont parfois évidentes [95].

Habituellement, le MAL n'est ni lié à des nævus, ni à des antécédents familiaux, ni à une sensibilité génique au mélanome mais il est connu par son taux élevé de mutations NRAS et KIT [111].



**Figure 117: (A) ALM débutant, (B) ALM développé, (C) ALM au stade avancé ulcéré [106]**

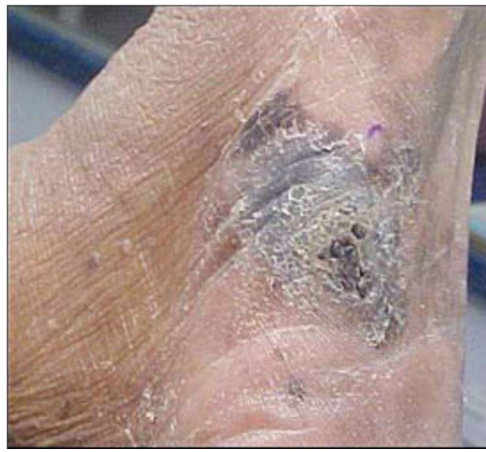

**Figure 118: Aspect histopathologique d'un mélanome acro-lentigineux : On peut observé une acanthose irrégulière, une hypergranulose et une hyperkératose. Les cellules de la tumeur sont hyperchromatiques et distribuées selon un modèle lentigineux . Le derme est cicatrisé et présence de mélanophages bien visibles et de cellules inflammatoires chroniques. Présence d'atypies nucléaires.[95]**

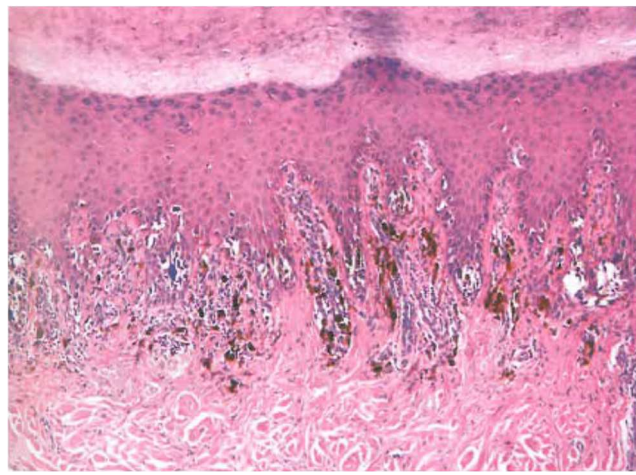
Par ailleurs, il faut noter que les mélanomes acraux ne sont pas tous des mélanomes acro-lentigineux ; ils peuvent prendre l'aspect d'un mélanome nodulaire, d'un lentigo malin ou encore d'un SSM.

*d-1 Mélanome acral non unguéal* [104]

Il débute généralement par une macule brune ou noire qui se forme en quelques années ou en quelques mois, les bords de la lésion sont généralement déchiquetés (Figure 119) et des nodules peuvent apparaître et former une tumeur exophytique pouvant s'ulcérer, cette tumeur est parfois achromique ce qui augmente le délai diagnostique.



**Figure 119 : Mélanome acro-lentigineux avec une profondeur Breslow de 4,0 mm** [104]



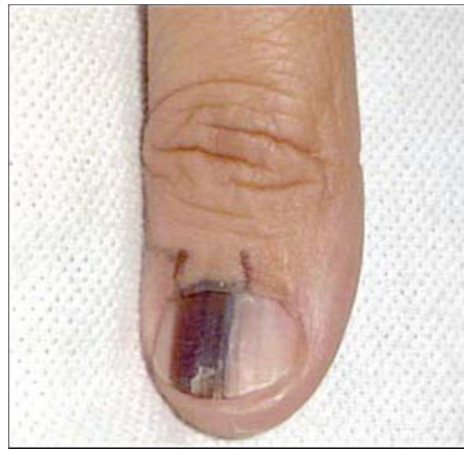**Figure 120: Aspect histopathologique d'un mélanome acral** [3]

*d-2 Mélanome unguéal* [104]

Il représente 0,7 à 3,5 % des cas du mélanome, bien que des lignes longitudinales pigmentées sur l'ongle peuvent être normaux mais ils peuvent aussi signaler un mélanome développé au niveau de la matrice (Figure 121).

Les lignes pigmentées d'apparition sur un seul coup sont un signe suspect qui nécessite une biopsie de la matrice de l'ongle pour l'évaluer correctement.

Cette procédure est généralement effectuée par un dermatologue et les patients doivent être conseillés qu'une telle biopsie entraîne une dystrophie permanente de l'ongle.



**Figure 121: Mélanome unguéal** [104]

Ce type anatomoclinique représentait 23% de nos cas, ce taux se rapproche de celui des séries africaines, mais reste élevé par rapport aux séries occidentales (tableau XXX). Cette fréquence élevée des mélanomes acro-lentigineux peut être expliquée par l'importance (19%) de la localisation plantaire dans notre série.

**Tableau XXX : Pourcentage du mélanome acro-lentigineux dans les différentes séries de la littérature**

Auteurs	Pourcentage de mélanome acro-lentigineux %
A. Bellut[53] (France)	4
Swetter et al. [102] (USA)	2
Askari et al. [110] (USA)	3
J. F. Peko [103] (Congo)	15
M. I. Diomandé [112] (Cote d'Ivoire)	19
Notre série	23

Les formes anatomo-cliniques principales sont présentées dans le tableau XXXI.

**Tableau XXXI: Résumé des aspects cliniques et histopathologiques des sous types de mélanome**

[113]

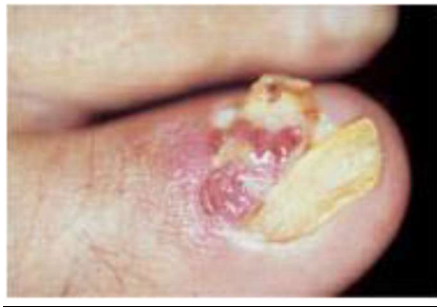Types		SSM	MLM	MN	MAL
Clinique	Couleur	Marron, gris, noir, violacé, rose rarement bleu ou blanc	Marron, noir, tache pigmenté	Marron, noir, bleu-noirâtre	Panachée
	Contour	Fortement marginalisé saillies de type péninsule	Irrégulier	Plaque ou nodule. lésion pigmenté	Irrégulier
	Forme	Papule ou nodule palpable	Plat avec de rares papules	Nodule à surface lisse ulcéré ou plaque élevé	Asymétriques >6-7 mm
	Site anatomique	Tronc, extrémité	Visage et cou	Tronc, extrémité	Peau glabre, sous-unguéale
	Exposition au soleil	Intermittente	Chronique peau fortement endommagée	Intermittente	Non lié
Histopathologie	Prolifération mélanocytaire infra-épidermique (in situ)	Croissance imbriquée proéminente et / ou une propagation pagétoïde infra épidermique des cellules épithélioïdes, cytoplasme amphiphile ou finement pigmenté, nucléole proéminente commun	prédominance d'unités solitaires de mélanocytes le long de la jonction épidermique, grand noyaux, chromatine dense, cellules mufti nucléées	Minimale recouvrant uniquement la tumeur	-
	Épiderme	Hyperplasie	Atrophie	Atrophié ou hyperplasie	
	Prolifération mélanocytaire intradermique	Nids de taille variables, nodules tumoral expansible, cytoplasme similaire à la composante épidermique	Emboîte ou infiltrant épithélieide ou cellules fusiformes	Petit nid et agrégats de cellules tumorales dormant un nodule expansible	-
	Associé a	Naevus mélanocytaire préexistant ou de novo	Elastose solaire	-	-

*e. Formes cliniques particulières*

*e-1 Mélanome achromique (Amelanotic melanoma)*

Il est rare, moins de 5% des mélanomes et peut reproduire l'aspect des autres types des mélanomes. Ses caractéristiques sont les suivantes: [102]

- Ce type est non pigmenté et apparaît cliniquement rose ou de couleur chair (Figure 122) imitant souvent un carcinome baso-cellulaire ou carcinome épidermoïde ou dermatofibrome ou un follicule pileux rompu.
- Il se produit le plus souvent dans le cadre d'un autre type de mélanome comme le mélanome nodulaire ou des métastases desmoplastiques de la peau, probablement en raison de l'incapacité de ces cellules cancéreuses peu différenciées pour synthétiser le pigment mélanique.



**Figure 122 : mélanome achromique** [114]

Dans notre série, un patient de sexe masculin âgé de 71 ans a présenté une lésion achromique unguéale qui s'est avéré être un mélanome acro-lentigineux.

*e-2 Mélanome desmoplastique*

Il peut se produire en association avec un lentigo malin ou il peut se présenter de novo comme un nodule amélanotique ou une cicatrice [102].

Il survient le plus souvent sur les zones de la tête et du cou exposées au soleil avec une moyenne d'âge de 60 à 65 ans [115].

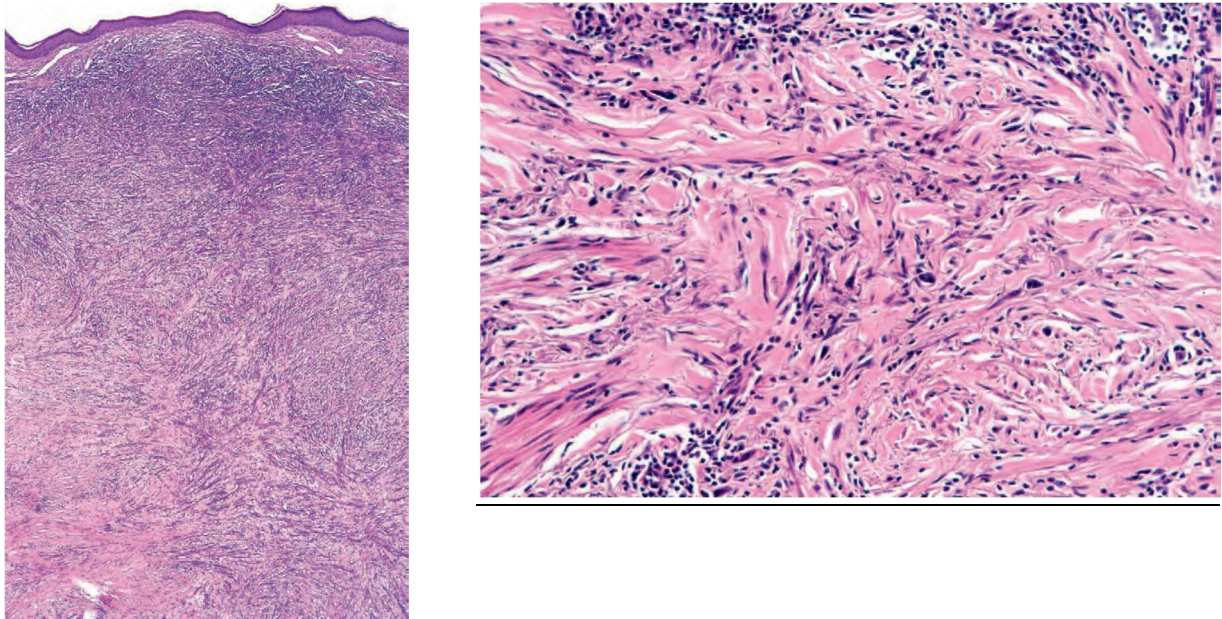
Histopathologiquement, le mélanome desmoplastique se caractérise par des cellules fusiformes malignes infiltrées de manière diffuse, parfois paucicellulaire, avec une fibrose

## **Profil morphologique, immunohistochimique et moléculaire des tumeurs malignes à différenciation mélanocytaire**

---

interstitielle marquée (Figures 123, 124). Il doit être distingué du mélanome à cellules fusiformes, plus commun, qui n'est pas associé à une desmoplasie significative.

Le manque de pigmentation et les caractéristiques cliniques qui sont plus suggestives d'un cancer kératinocytaire de la peau peuvent provoquer un retard de diagnostic et de prise en charge. Le mélanome desmoplastique présente une prédilection pour récurrence locale ; de larges marges d'excision ( $\geq 2$  cm) et une radiothérapie adjuvante sont fréquemment recommandées pour un meilleur contrôle local de ce type rare de mélanome.



**Figure 123: Aspect histopathologique d'un mélanome desmoplastique : montrant une tumeur à cellules fusiformes s'étendant sur toute l'épaisseur totale du derme et associée à des infiltrats lymphoïdes superficiels. Les cellules tumorales ont un cytoplasme basophile et sont dispersées dans un stroma dense collagénique [95].**

#### *e-3 Mélanome muqueux*

Les mélanomes des muqueuses sont rares et ils ne représentent que 1,4% de tous les mélanomes. Contrairement au mélanome cutané ayant une incidence en augmentation, l'incidence du mélanome muqueux est censée rester stable aux États-Unis, le taux est de 2,2 cas de mélanome muqueux par million par an, contre 153,5 pour les mélanomes cutanés. Les mélanomes muqueux montrent des taux plus élevés chez les femmes par rapport aux hommes (2,8 contre 1,5 par million), cette prédominance féminine est principalement causée par des taux plus élevés de mélanomes des voies génitales qui représentent 56,5% des mélanomes muqueux alors qu'il n'y a pas de différence dans les taux entre les sexes pour les mélanomes muqueux extra-génitaux. Son incidence augmente avec l'âge, plus de 65% des patients sont âgés de plus de 60 ans et moins de 3% ont moins de 30 ans. [116]

## **Profil morphologique, immunohistochimique et moléculaire des tumeurs malignes à différenciation mélanocytaire**

---

La cavité nasale est la localisation prédominante qui représente environ 80% des mélanomes dans le tractus sino-nasal [117].

Le mélanome primaire de la muqueuse gastro-intestinale peut survenir dans n'importe quel site mais il est plus fréquent au niveau la région ano-rectale (31,4% dans le canal anal, et 22,2% dans le rectum) et au niveau de la région oro-pharyngée (32,8%). Environ 50% des patients atteints de mélanome gastro-intestinal primaire ont plus de 70 ans et 14% ont moins de 50 ans et la majorité des patients sont Caucasiens( environ 95% des cas) [118].

Dans notre série, 3 mélanomes muqueux ont été rapportés soit 9% des cas. Chez un homme de 52 ans, un processus polypoïde rectal a été détecté et une biopsie simple rectale au rectoscope a été réalisée objectivant un mélanome rectal avec des foyers de nécrose. L'étude immunohistochimique à la recherche de l'anticorps anti-MelanA et anti-HMB45 s'est avérée positive et donc a confirmé le diagnostic. En outre, un homme de 68 ans a présenté un mélanome du sinus maxillaire étendu à la fosse nasale avec lyse osseuse, avec foyers de nécrose. Nos résultats en effet appuient ceux de la littérature.

**Tableau XXXII : Pourcentage des types de mélanome muqueux dans les différentes séries de la littérature**

Localisation de mélanome muqueux	Auteurs	
	Cheung et al. [118]	Notre série
région oro-pharyngée	32,8%	33%
région ano-rectale	31,4%	33%
région génitale (vaginale)	-	33%

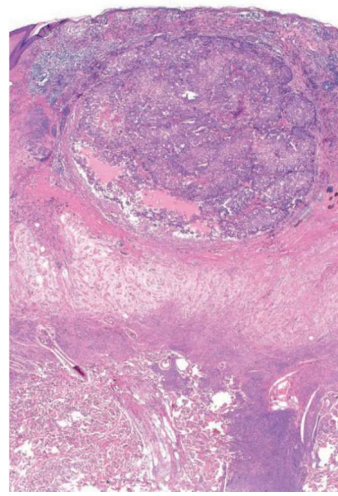
*e-4 Mélanome de l'enfant*

Il est rare puisque 2% des mélanomes surviennent chez des patients de moins de 20 ans et 0,3 à 0,4 % des mélanomes se produisent en âge pré-pubertaire. Son diagnostic reste difficile car beaucoup de faux diagnostics de mélanome correspondent en fait à des naevus évolutifs inflammatoires de type Spitz présentant des anomalies cytologiques qui évoquent à tort la malignité. (Figures 124, 125)

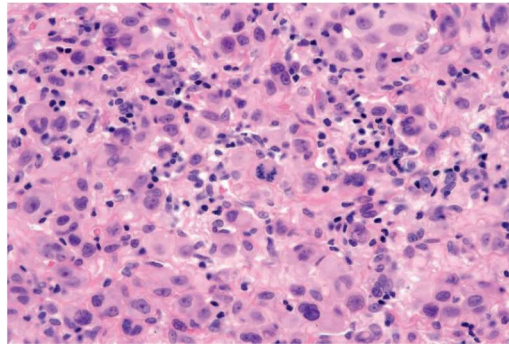
20% des mélanomes chez les enfants et les adolescents se produisent au niveau de la tête et le cou et le reste est réparti sur le tronc et les extrémités.

Certaines études montrent que les mélanomes chez les enfants ont tendance à être plus épais (> 1,5 mm) que pour adultes, et que les types histologiques les plus fréquents de mélanome survenant chez les enfants sont des mélanomes type SSM et le mélanome nodulaire.

Le mélanome malin dans l'enfance (mélanome juvénile spitzoïde) peut métastaser et peut suivre un terrain agressif et les taux de survie à cinq ans sont de l'ordre de 33 à 34 %. [125,126]



**Figure 124: Mélanome de l'enfant : exemple de mélanome qui est apparu sur un naevus congénital. [95]**



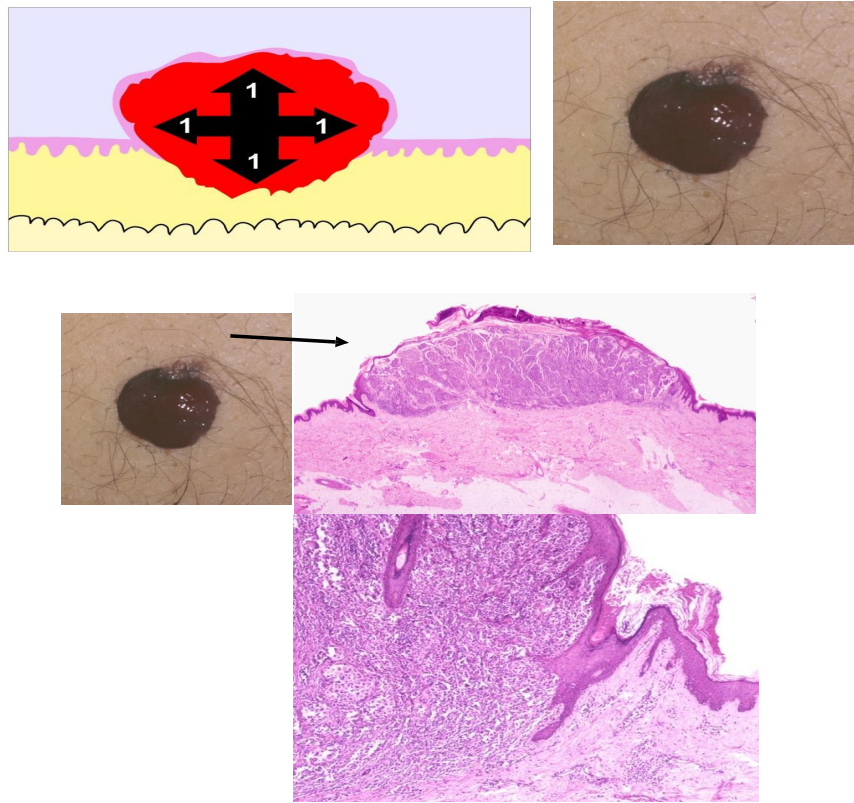
**Figure 125: Mélanome de l'enfant : au centre du champ se trouve une figure mitotique atypique.**  
[95]

Dans notre série, 3 patients de moins de 11 ans (6, 8 et 10ans) ont présenté des mélanomes SSM, parmi eux un enfant suivi pour naevus de Spitz et 2 suivis pour Xeroderma pigmentosum.

#### **4.2 Classification morphologique des mélanomes**

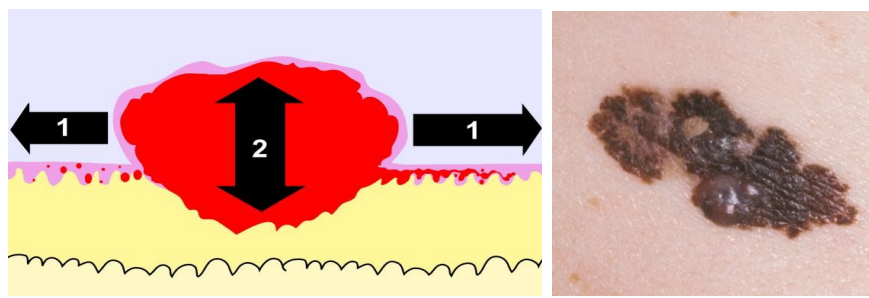
La WHO classification of skin tumours [3] propose une classification des mélanomes basée sur le mode de croissance :

- ✚ Croissance en une seule phase (Figure 126): horizontale et verticale 10%, c'est-à-dire l'absence de composante intra-épidermique latérale. Représentée principalement par le mélanome nodulaire qui est d'ailleurs de ce fait de mauvais pronostic



**Figure 126: Croissance en une seule phase, Mélanome nodulaire [35]**

- ✚ Croissance en 2 phases (Figure 127): très fréquente, Horizontale qui se manifeste par la présence d'une composante intra-épidermique latérale puis verticale 90%



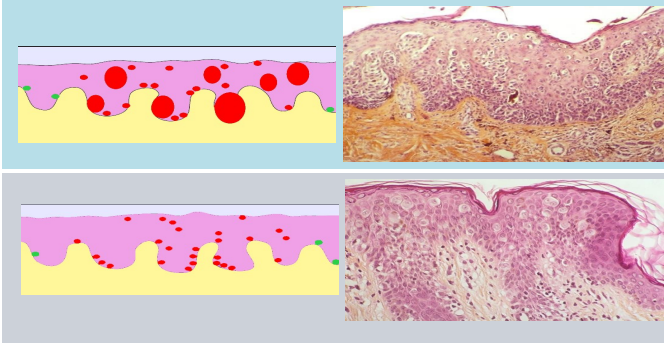
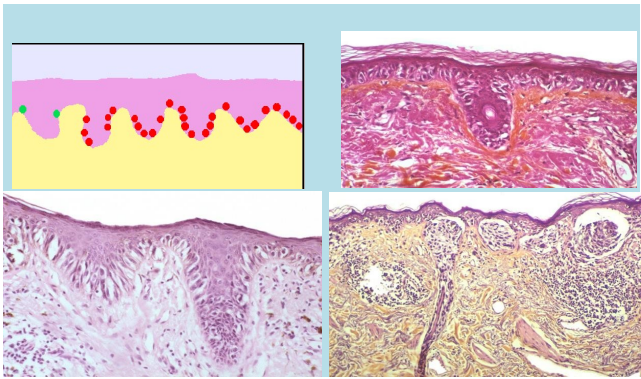
**Figure 127: Croissance en 2 phases [35]**

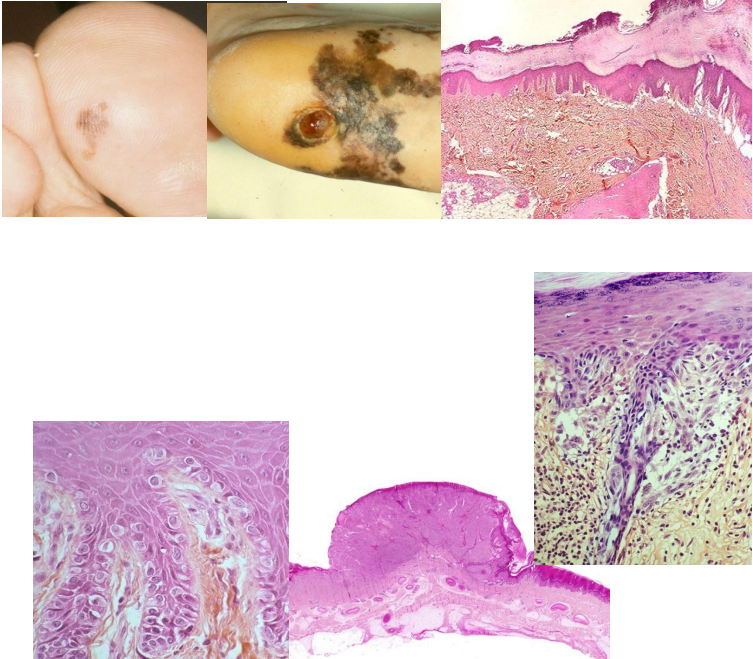
Dans ce cas là, la sous-classification des mélanomes de croissance en 2 phases (Tableau XXXII) repose sur :

✚ Architecture de la composante intra-épidermique latérale

✚ Type de peau

**Tableau XXXII : Classification des mélanomes de croissance en 2 phases selon le type de peau et l'architecture de la composante intra-épidermique latérale [35]**

Classification selon le type de peau et l'architecture de la composante intra-épidermique latérale	Figures
<p>Tout type de peau + Architecture pagétoïde de la composante intra-épidermique latérale = MélanomeSSM (Superficial Spreading Melanoma)</p>	
<p>Type de peau : exposition solaire chronique : =&gt; dommages actiniques sévères + Architecture lentigineuse de la composante intra-épidermique latérale = LMM (Lentigo Malignant Melanoma) = Mélanome de Dubreuilh invasif Ou LM (Lentigo Maligna) = mélanome de Dubreuilh in situ (ancienne mélanose de Dubreuilh)</p>	

<p>Peau de type acral (ongle, muqueuses) = couche cornée épaisse + Architecture lentigineuse de la composante intra- épidermique latérale = <b>Mélanome acro- lentigineuxALM</b> (Acral LentiginousMelanoma ) Ou <b>MLM</b> (MucosalLentiginousMelanoma ) (rare)</p>	
<p><b>Mélanomes non classables</b></p>	

#### 4.3 Classification selon l'exposition au soleil

Les mélanomes sont classés aussi selon la WHO classification of skin tumours[3] (Tableau XXXIII) en :

- ✚ Mélanomes CSD (cumulative sun-damaged): se développent sur la peau chroniquement endommagée par le soleil, en particulier au niveau de la tête et du cou et sont étroitement lié aux mutations NRAS et KIT.
- ✚ Mélanomes non-CSD: surviennent sur la peau non exposé aux UVs. Ils sont principalement situés sur le tronc et les extrémités et portent fréquemment une mutation BRAF [121].

Ces deux sous-types de mélanomes (Figure 128) se distinguent par l'âge d'apparition, leurs localisations, leurs schémas d'exposition lié au rayonnement UV, leurs aspects cliniques et

## Profil morphologique, immunohistochimique et moléculaire des tumeurs malignes à différenciation mélanocytaire

histopathologiques ainsi que leurs associations aux lésions précurseurs ou à des mutations somatiques.

Par ailleurs, les mélanomes non CSD proviennent généralement de nævi bénins ou dysplasiques, tandis que les mélanomes CSD dérivent communément d'un mélanome in situ. Toutefois, ils peuvent apparaître sans aucune lésion précurseur apparente [122].

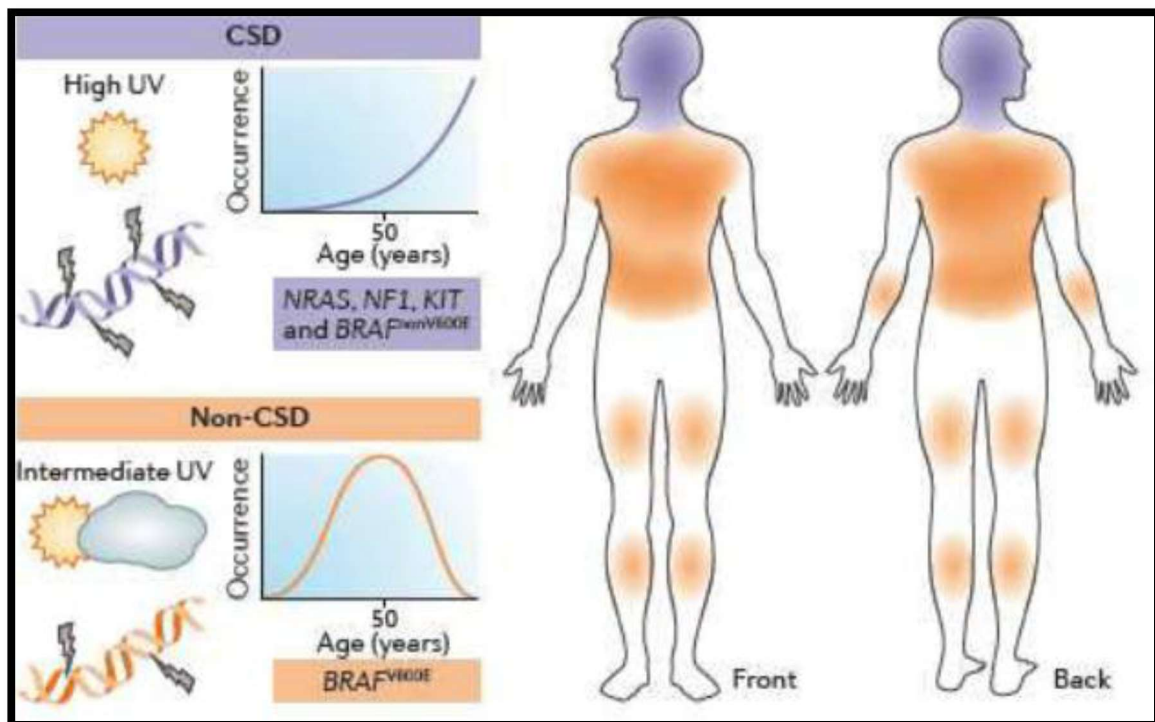


Figure 128: Mélanome CSD et non CSD [122]

**Tableau XXXIII: Classification des mélanomes selon la WHO classification of skin tumours[3]**

Melanomas arising in sun-exposed skin	<p>Pathway I: Low-CSD melanoma/superficial spreading melanoma</p> <p>Pathway II: High-CSD melanoma/lentigo maligna melanoma</p> <p>Pathway III: Desmoplasticmelanoma</p>
Melanomas arising at sun-shielded sites or without known etiological associations with UV radiation exposure	<p>Pathway V: Malignant Spitz tumour (Spitz melanoma) Pathway V Acral melanoma</p> <p>Pathway VI: Mucosal melanoma</p> <p>Pathway VII: Melanoma arising in congenital naevus</p> <p>Pathway VIII :Melanoma arising in blue naevus</p> <p>Pathway IX: Uvealmelanoma</p>
<p>Low/high-CSD melanoma, melanoma in skin with a low/high degree of cumulative sun damage</p> <p>Various: Nodular, naevoid and metastatic melanomas</p>	

## 5. Critères histopronostiques

Bien que la grande majorité des mélanomes minces ne produisent pas de métastases, entre 1 % et 2 % d'entre eux le font. A l'inverse, certains mélanomes épais ne se disséminent pas.

Dans cette optique, des recherches intensives ont été menées pour tenter de définir les tumeurs qui ont la capacité de se disséminer et de provoquer le décès, dans l'espoir qu'une chimiothérapie adjuvante, une immunothérapie ou d'autres formes de traitement pourraient éventuellement sauver un nombre significatif de patients. [95]

Les facteurs pronostiques comprennent les paramètres cliniques (l'âge, le sexe et le site de la tumeur primitive), morphologiques, ainsi qu'immunohistochimiques.

Le National Comprehensive Cancer Network (NCCN) recommande que le compte-rendu anatomopathologique du mélanome inclut : [121]

✚ Le diagnostic et type clinique-pathologique (SSM, NM, LMM, ALM); en cas d'incertitude concernant la malignité, celle-ci doit être clairement indiquée dans la conclusion du rapport.

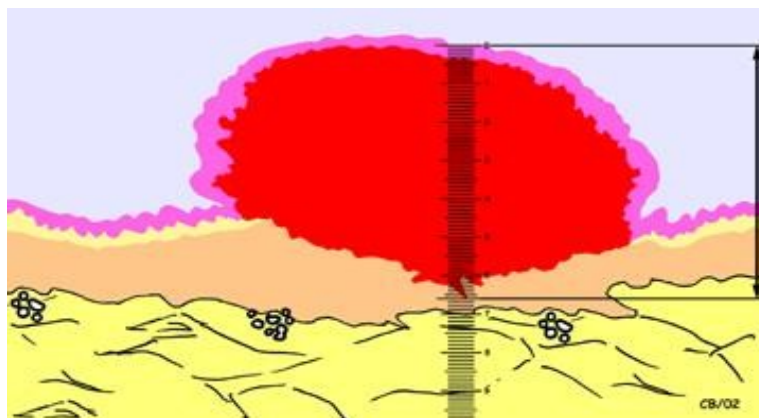
- ✚ L'épaisseur de Breslow
- ✚ Le niveau Clark et Mihn
- ✚ L'ulcération histologique
- ✚ L'index mitotique
- ✚ L'état des marges d'exérèse (profondes et périphériques)
- ✚ Les foyers de nécrose
- ✚ Les zones de régression
- ✚ Les microsatellites
- ✚ Les emboles vasculaires
- ✚ L'engainement péri-nerveux
- ✚ Les lymphocytes intra-tumoraux (TIL)

### **5.1 Indice de Breslow**

L'indice de Breslow est le premier paramètre de pronostic indépendant vu sa fiabilité et sa reproductivité. Il constitue le déterminant le plus puissant au cours du stade local du mélanome.

Il est défini par la mesure de l'épaisseur maximale de la tumeur (Figure 129) sur une coupe histologique colorée standard HE. La mesure s'effectue au microscope à l'aide d'un micromètre oculaire et on mesure la zone la plus épaisse depuis la couche granuleuse de l'épiderme. À chaque grossissement correspond un coefficient multiplicateur par lequel il faut multiplier le nombre de divisions de l'échelle du micromètre et l'épaisseur est donnée en mm.

On ne mesure le Breslow que pour les mélanomes envahissant le derme et non pour les mélanomes in situ.[123]



**Figure 129: Schéma montrant la mesure de l'épaisseur selon Breslow [123]**

L'épaisseur de Breslow détermine aussi la taille des marges d'exérèse qui seront faites pour la reprise du mélanome.(Tableau XXXV))

**Tableau XXXV: Taille des marges d'exérèse en fonction de l'indice de Breslow [35]**

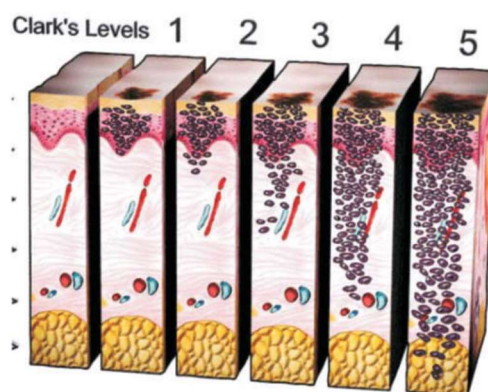
Taille des marges	
Epaisseur (Breslow)	Marges (reprise)
In situ (pTis)	0,5 cm
0-1 mm (pT1)	1 cm
1,01-2 mm (pT2)	1-2 cm
2,01-4 mm (pT3)	2 cm
> 4 mm (pT4)	2-3 cm

Dans notre série, l'indice de Breslow était  $\geq 4$  mm dans 48% des cas (mélanome de type acrolentigineux dans 2 cas, nodulaire dans 9 cas, de Dubreuilh et SMM dans un seul cas) alors que l'indice de Breslow était  $< 2$ mm dans 11% des cas.

### **5.2 Niveau de Clark et Mihm**

Il est déterminé selon le niveau d'infiltration de la tumeur des différentes couches de la peau. Les niveaux sont définis comme suit : [6](Figure 130)

- ✚ Niveau 1 : (mélanome «in situ») ou mélanome intraépidermique. La prolifération siège uniquement dans l'épiderme et les annexes. La basale épidermique n'est pas franchie.
- ✚ Niveau 2 : Il existe une invasion partielle du derme papillaire sans atteinte de l'interface entre le derme papillaire et le derme réticulaire. Les mélanocytes peuvent entourer les annexes pilo-sébacées et/ou sudorales et les accompagner dans leur trajet profond sans conséquence sur la classification en niveau 2, car ces annexes sont engainées par du derme «papillaire ». Si le mélanome est polypode, par convention, on doit le surclasser en niveau 3 même si les cellules tumorales n'atteignent pas le derme réticulaire.
- ✚ Niveau 3 : Le derme papillaire est comblé sur une zone plus ou moins étendue par des mélanocytes plus ou moins nombreux, isolés ou en amas, et qui s'appuient sur le derme réticulaire sans l'envahir. Le front d'invasion est relativement rectiligne. Le derme réticulaire peut être refoulé («pushing melanoma»).
- ✚ Niveau 4 : Il existe une infiltration vraie du derme réticulaire. Le front d'invasion est irrégulier.
- ✚ Niveau 5 : La graisse hypodermique est colonisée. Il n'y a pas de niveau spécifique pour les lésions qui infiltrent plus profondément (muscle strié ou os).



**Figure 130: Indice de Clark et Mihm[123]**

Le niveau d'invasion de Clark et Mihm est considéré comme un facteur pronostique très puissant. Cependant, il a été démontré que la reproductibilité inter-observateur des pathologistes pour sa mesure est médiocre. Pour ces raisons, ce test a été supprimé en tant que critère de stadification du système de stadification de l'AJCC [111].

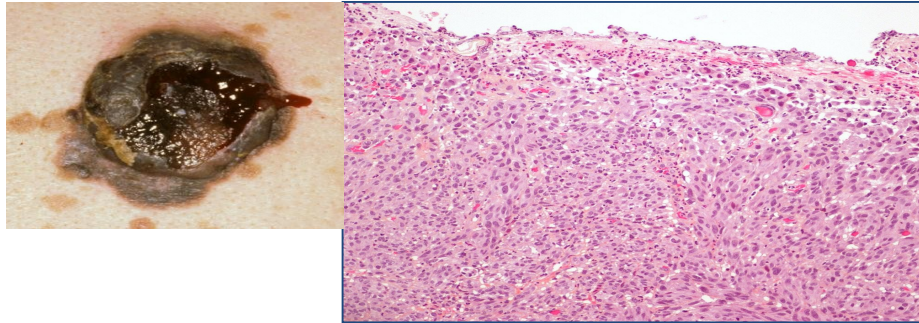
Actuellement, le niveau de Clark n'a de valeur prédictive de survie indépendante que pour les mélanomes d'épaisseur inférieure à 1 mm. Ainsi, les niveaux d'invasion IV et V sont corrélés à un mauvais pronostic.

Dans notre série, le niveau de Clark était supérieur ou égal à IV chez 54% des patients ; ces chiffres élevés reflètent le temps écoulé entre l'apparition des lésions et le moment de la consultation, chose qui explique le manque de moyens efficaces de dépistage et de sensibilisation des patients à risque dans notre population sur l'importance d'une consultation urgente devant toute lésion cutanée suspecte .

### 5.3 Ulcération

Elle est définie comme une disparition complète de l'épiderme avec une réaction de l'hôte faite de fibrine, neutrophiles, etc...(Figure 131), associée à un amincissement ou hyperplasie réactionnelle des berges de l'ulcération[124].

C'est est un puissant facteur histopronostique avec une bonne reproductibilité inter-observateur. Il s'agit d'un critère de stadification T [125] et sa présence annonce un risque plus élevé de métastases.



**Figure 131: Aspect clinique et histopathologique d'un mélanome ulcéré [35]**

Dans notre série, 91% des mélanomes étaient ulcérés.

#### **5.4 Activité mitotique**

L'index mitotique de tumeur primaire est un marqueur pronostique indépendant de la survie, mesuré comme le nombre de mitoses dans un millimètre carré de tissu qui comprend la composante invasive de la tumeur. Le dénombrement mitotique doit débuter dans un champ caractérisé par des divisions plus fréquentes appelées point chaud cutané (zone avec mitose maximale) [126]. Il est le paramètre histopathologique le plus sûr pour discerner les tumeurs malignes des tumeurs bénignes, ainsi que pour prédire l'évolution clinique de la maladie. Un taux mitotique élevé est associé à des métastases mais n'a probablement aucun impact sur la survie des patients atteints de mélanome mince. [127]

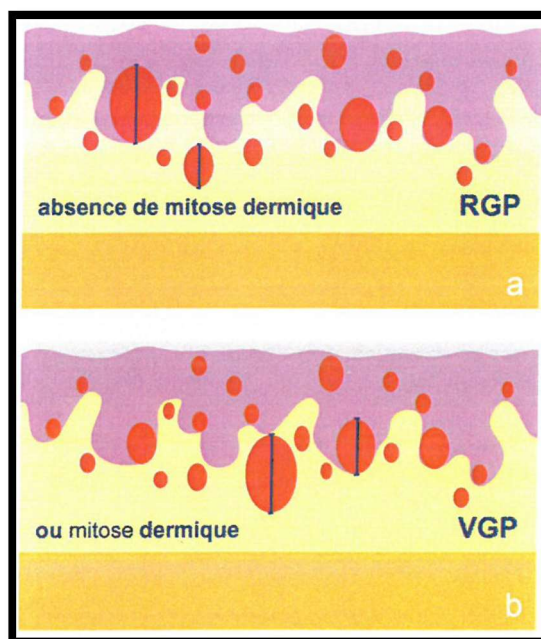
Ce critère a récemment été exclu de la stadification de l'AJCC. Ainsi, la valeur pronostique de la mitose dans le mélanome peut être prise en compte dans la prise de décision clinique [111].

Dans notre série, l'index mitotique était en moyenne de 5,33 mitoses/10 CFG, variant entre 2 et 9 mitoses/10 CFG.

#### **5.5 Phase de croissance**

Selon Elder [128], les mélanomes en phase de croissance horizontale (Radial Growth Phase = RGP) (Figure 132a) ne métastasent pas tandis que ceux en phase de croissance verticale (Vertical Growth Phase = VGP) (Figure 132b) sont capables de donner des métastases. Un mélanome en RGP est soit de niveau 1 soit de niveau 2, mais avec des amas tumoraux dermiques de taille inférieure ou égale à celle des thèques intra-épidermiques et sans mitose dermique. Un mélanome en VGP est de niveau 3, 4, 5 ou de niveau 2 avec des amas dermiques plus volumineux que les plus grosses thèques intra-épidermiques ou avec au moins une mitose dermique.

Pour Cook et al [129], une très grande confluence des thèques jonctionnelles et/ou une colonisation majeure des annexes pilo-sébacées dans un SSM mince, seraient des équivalents de phase de croissance verticale. La phase de croissance mérite donc d'être précisée pour les mélanomes minces (épaisseur < 1 mm) de niveau 2, mais n'a plus d'intérêt en cas de régression.



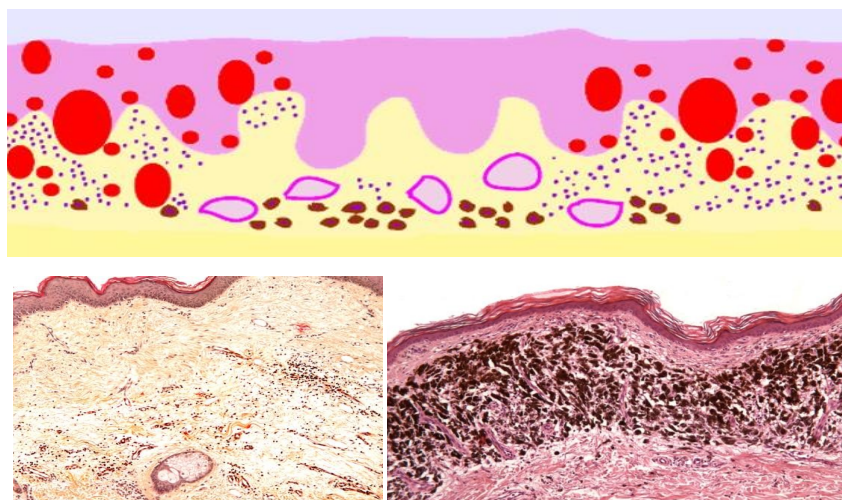
**Figure 132: Phases de croissance d'un mélanome de niveau 2. a :Phase de croissance horizontale (RGP), b :Phase de croissance verticale (VGP) [6]**

Dans notre série, 40 % des mélanomes cutanés étaient en phase d'extension verticale et 60% en phase horizontale au moment du diagnostic.

### 5.6 Régression

La régression histologique est un facteur pronostique difficile à évaluer car sa définition varie selon les études. Elle peut être classée comme faible, moyenne, ou importante. Toutefois, elle correspond à des critères histologiques bien définis : dépigmentation de la basale épidermique dépourvue de prolifération mélanocytaire, angiogénèse dermique, infiltrat inflammatoire du derme, lymphocytaire et macrophagique avec de nombreux mélanophages, fibrose dermique [72] (Figure 134).

La régression rend difficile l'interprétation histopathologique et peut faire sous-estimer le pronostic réel du mélanome en sous-évaluant son épaisseur [88].



**Figure 134: Schéma et aspect clinique et histopathologique d'une régression d'un mélanome**

[35]

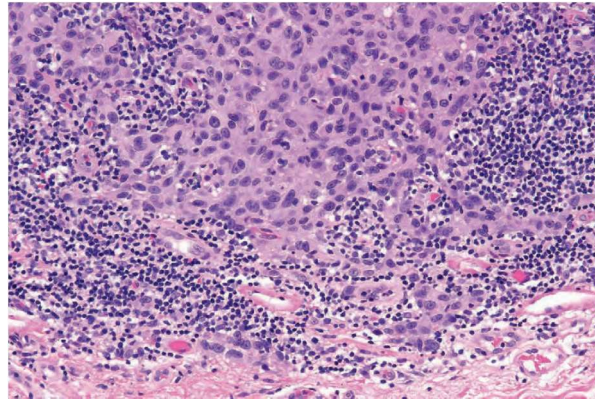
Dans notre série, la régression tumorale a été mentionnée dans seulement 2 cas, notamment de mélanome de type nodulaire.

#### **5.6 Lymphocytes intra-tumoraux (TIL)**

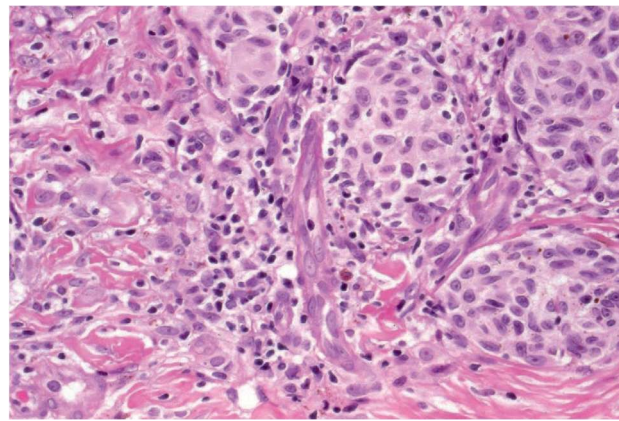
Pour être qualifiés de TIL (lymphocytes T infiltrant la tumeur), les lymphocytes dans et/ou au contact du mélanome, doivent infiltrer et dissocier les mélanocytes de la phase de croissance verticale. Les TIL sont dits de type «brisk» lorsque l'infiltration lymphocytaire est intense (Figure 135). Des TIL «non brisk» se traduisent par une infiltration lymphocytaire moins intense (1 ou 2 îlots intratumoraux ou plage péri tumorale limitée) (Figure 136). Les TIL sont absents lorsque soit les lymphocytes n'existent pas, soit qu'ils ne sont pas au contact de la tumeur et ne dissocient pas les cellules tumorales [6].

Dans une étude portant sur 285 tumeurs en phase de croissance verticale, les taux de survie à 10 ans pour les réponses lymphocytaires «brisk», «non-brisk» et absence de lymphocytes infiltrant la tumeur étaient respectivement de 55 %, 45 % et 27 % [130].

Et donc, les lymphocytes infiltrant la tumeur (TIL) sont une variable pronostique indépendante importante.[95]



**Figure 135: Aspect histopathologique des TIL Brisk : les lymphocytes infiltrent la tumeur et s'étendent sur l'ensemble de la base de la lésion. [95]**



**Figure 136: Aspect histopathologique des TIL non Brisk : les lymphocytes n'infiltrent qu'une partie de la tumeur. [95]**

Dans notre série, les TIL ont été retrouvés dans 4 cas de mélanomes cutanés dont 2 Brisk (dans 2 mélanomes nodulaires) et 2 non-Brisk (dans un mélanome acrolentigineux et un nodulaire).

#### **5.7 Emboles vasculaires**

Ils sont difficiles à identifier et doivent être distingués des faux emboles (artefacts de décollement) et de l'angiotropisme (coiffes ou manchons tumoraux autour des vaisseaux). Leur présence indique un pronostic plus mauvais. [6]

Dans notre série, 25% des tumeurs présentaient des emboles vasculaires, alors que dans 75% ils étaient absents. Ceci pourrait être expliqué justement par la difficulté d'identification des emboles vasculaires.

#### **5.8 Angiogenèse**

L'angiogenèse est définie comme le développement croissant de nouveaux vaisseaux sanguins à la base du mélanome et est parallèle à l'augmentation de l'épaisseur de la tumeur, l'ulcération, la rechute et la mort associée à la tumeur. [95]

Elle s'observe souvent en profondeur, sous la lésion, mais peut être de siège sous-épidermique. Une forte angiogenèse est de mauvais pronostic (favoriserait l'essaimage métastatique). [6]

#### **5.9 Neurotropisme**

L'invasion des nerfs est un facteur prédictif de récurrence notamment dans les mélanomes desmoplastiques. [6]

Dans notre série, l'engainement péri-nerveux a été retrouvé dans 1 cas de mélanome nodulaire (17%) et était absent dans 5 cas (83%).

#### **5.10 Statut ganglionnaire**

E. Zettersten et al ont démontré que le statut ganglionnaire apporte des informations pronostiques extrêmement précieuses pour prédire la survie des mélanomes épais de plus de 4

mm. Ainsi, la survie à 5 ans est de 60% si les ganglions sont indemnes et 30% s'ils sont atteints [131].

Des études récentes ont montré que le volume et le nombre des ganglions envahis sont des indicateurs pronostiques indépendants [132].

Le statut ganglionnaire obtenu par la biopsie du ganglion sentinelle occupe une place particulière dans l'évaluation du risque évolutif du mélanome. La biopsie du ganglion sentinelle est actuellement recommandée pour toutes les tumeurs mesurant 1,00 mm ou plus d'épaisseur. D'autres indications possibles incluent les tumeurs ulcérées, les tumeurs présentant une régression de 50 % ou plus, les tumeurs ayant atteint la phase de croissance verticale et les lésions qui ont atteint le stade de l'infection, et les lésions qui ont été biopsiées et impliquant la marge profonde.[95]

#### **5.11 Microsatellites**

Les lésions microsatellites ont été décrites pour la première fois en 1981 comme des nids de cellules métastatiques intra-lymphatiques d'un diamètre > 0,05 mm clairement séparées du corps principal de la tumeur par du collagène dermique réticulaire normal ou par la graisse sous-cutanée de la composante invasive de la tumeur, sur une distance d'au moins 0,3 mm.[121]

La présence d'un microsatellite est un facteur pronostique défavorable dans les mélanomes primaires. En effet, sa signification est similaire à celle des métastases satellites détectées cliniquement et des métastases en transit (situées n'importe où entre le site tumoral primaire et les ganglions lymphatiques régionaux drainants) [133].

Dans la classification TNM actuelle, ils sont classés en métastases en transit (et donc classés en N) quel que soit leur éloignement de la tumeur principale. [6]

### **5.12 Classification TNM 2018 et stades**

Le système de stadification TNM a été introduit en 1992 par l'American Joint Committee on Cancer (AJCC). Dans sa huitième édition, mise à jour en 2018, plusieurs modifications ont été notées concernant les stades T, N et M (Tableaux XXXVII et XXXVIII).[98]

#### **a) Paramètre T (Tumor)**

Basée sur l'épaisseur tumorale (mesurée en mm d'après l'indice de Breslow) et la présence d'ulcérations histologiques. L'AJCC a précisé dans sa 8e édition que pour les seuils de T1, la subdivision T1a et T1b est en fonction de l'épaisseur (0,8 mm) ; T1a et T1b ne sont plus définis par le nombre de mitoses. Néanmoins, le nombre de mitoses reste un facteur pronostique important qui doit être mentionné pour tous les mélanomes primaires T1 à T4. De plus, l'épaisseur est actuellement donnée avec un chiffre après la virgule, par exemple une épaisseur de 0,75 mm à 0,84 mm est égale à 0,8 mm.[35]

#### **b) Paramètre N (Node)**

Il est déterminé par le nombre de ganglions lymphatiques touchés. En cas d'adénopathie palpable, le statut nodal doit être confirmé par aspiration à l'aiguille fine guidée par ultrasons. Si aucune preuve clinique d'atteinte ganglionnaire n'est présente en pré-opératoire, une biopsie ganglionnaire sentinelle (SLB) doit être réalisée au moment de la chirurgie pour toutes les lésions > 1 mm d'épaisseur. Les directives actuelles ne recommandent pas la SLB pour les lésions d'une épaisseur  $\leq$  0,75 mm. Notamment, dans cette récente édition, la présence de satellites, de microsaturites ou de métastases en transit ne confère pas immédiatement un statut N plus élevé seulement si implication de métastase ganglionnaire.

En outre, un groupement de stades supplémentaires (III D) a été ajouté pour désigner le pronostic particulièrement mauvais observé chez les patients atteints de mélanomes ulcérés épais avec métastases ganglionnaires N3.

#### **c) Paramètre M (Metastasis)**

Il est attribué en fonction de la présence ou de l'absence de métastase et, si présente, elle est classée en fonction de sa localisation (peau, ganglions lymphatiques, viscères, poumons, SNC) et du taux de LDH, qui est d'ailleurs une enzyme sérique fondamentale intervenant dans la transformation des glucides en énergie et son augmentation est liée à de fortes probabilités de présence de métastases.

Les mélanomes sans métastases ganglionnaires sont classés au stade I ou au stade II, selon la profondeur de l'invasion verticale. Le stade III comprend les patients présentant une métastase ganglionnaire macroscopique ou microscopique et le stade IV comprend les patients présentant des métastases à distance. Chez ces derniers, le(s) site(s) de métastase(s) et la présence de taux sériques élevés de LDH ont une valeur pronostique péjorative et sont donc utilisés pour classer le paramètre M en différents groupes. La constatation du pronostic relativement mauvais observé chez les patients atteints de métastases cérébrales du mélanome a conduit à la création d'un nouveau sous-groupe (M1d) dans la 8e édition de la classification des stades de l'AJCC. [134]

**Tableau XXXVII: Classification TNM et stades du mélanome cutané selon l'AJCC –8e édition [87]**

Stade	Classification	Taux de survie à 5 ans
Stade 0	Tis : Mélanome in situ	>98%
Stadel (A, B)	T1a : Breslow < 0,8 mm sans ulcération	92-97 %
	T1b : 0,8 < Breslow < 1 mm ou < 0,8 mm avec ulcération	
	T2a : 1 mm < Breslow < 2 mm, sans ulcération	
Stade II (A, B, C)	T2b : 1 mm < Breslow < 2 mm, avec ulcération	53-81 %
	T3a : 2 mm < Breslow < 4 mm, sans ulcération	
	T3b : 2 mm < Breslow < 4 mm, avec ulcération	
	T4a : Breslow > 4.0 mm, sans ulcération	
	T4b : Breslow > 4.0 mm, avec ulcération	
Stage III (A, B, C, D)	N1a : 1 ganglion infra-clinique envahi (dans la biopsie SLN)	40-78 %
	N1b : 1 ganglion clinique	
	N1c : Métastase en transit, nodule satellite et /ou microsattellites sans métastase ganglionnaire	
	N2a : 2-3 ganglions infra-cliniques (dans la biopsie SLN)	
	N2b : 2-3 ganglions dont au moins 1 clinique	
	N2c : Métastase(s) en transit, nodules satellite(s) et /ou microsattellites avec 1 métastase ganglionnaire	
	N3a : 4 ou plus ganglions infra-cliniques (en biopsie SLN)	
	N3b : 4 ou plus, dont au moins 1 clinique détecté, ou présence d'un nombre quelconque d'agglomérat d'adénopathies	
	N3c : 2 ou plus ganglions infra-cliniques ou cliniques et/ou agglomérat d'adénopathies, avec des métastases en transit, satellites et /ou microsattellites	
Stage IV	M1a : Métastase(s) cutanée(s), sous-cutanée(s) ou ganglionnaire(s) - non régionale(s). LDH non enregistré ou non	15-20 %

**Profil morphologique, immunohistochimique et moléculaire des tumeurs malignes à différenciation mélanocytaire**

---

	spécifié	
	M1a (0) : LDH normal	
	M1a (1): LDH élevé	
	M1b:Métastase(s)pulmonaire(s). LDH non enregistré ou non spécifié	
	M1b (0) : LDH normal	
	M1b (1) : LDH élevé	
	M1c : Métastase(s)à distance non cérébrale(s). LDH non enregistré ou non spécifié	
	M1c(0) : LDH normal	
	M1c(1) : LDH élevé	
	M1d : Métastase(s)cérébrale(s)	
	M1d(0) : LDH normal	
	M1d(1) : LDH élevé	

**Tableau XXXVIII: Suite Stades du mélanome cutané selon l'AICC –8e édition**[134]

Stades	T	N	M
0	In situ	N0	M0
I A	T1a		
I B	T1b T2a		
II A	T2b T3a		
II B	T3b T4a		
II C	T4b		
III A	T1a/b – T2a		
III B	T1a/b –T2a T2b T3a	N1a –N2b N1b/c	
III C	T0 T1a – T3a T3b – T4a T4b	N2b, N2c, N3a/b/c Tout N >1 N1a –N2c	
III D	T4b	N3a –N2c	
IV	Tout T	Tout N	M1

Dans notre série, 5 patients étaient classés TisNxMx, 3 classés T2, 4 étaient T3 et 11 soit 45% étaient classés T4 dont majoritairement (19%) T4bNxMx. Ce chiffre élevé peut être expliqué par :

- La fréquence des mélanomes nodulaires.

## **Profil morphologique, immunohistochimique et moléculaire des tumeurs malignes à différenciation mélanocytaire**

---

- Le manque d'une stratégie de sensibilisation sur le mélanome et sur sa gravité chez la population à risque ce qui explique le délai important entre le moment de l'apparition des lésions et la date de consultation.
- La fréquence de la localisation plantaire (% des cas), ce qui rend la détection de la lésion difficile.
- Les contraintes financières et géographiques qui empêchent la population de consulter à un stade précoce.

## 6. Immunohistochimie

Le diagnostic des lésions mélanocytaires est avant tout morphologique. Un nævus bénin en l'occurrence ou un mélanome classique sont reconnus le plus souvent par le pathologiste sur la morphologie de la lésion en tenant compte de ses caractères cliniques et dermatoscopiques[135].

L'immunohistochimie (IHC) est un complément précieux à l'histopathologie dans le diagnostic du mélanome, toutefois, elle est inutile dans la très grande majorité des cas. L'IHC est par contre indispensable dès qu'il y a un doute sur la nature mélanocytaire de la prolifération tumorale [136]. En effet, le rôle de l'IHC est de fournir des données de soutien mais ne doit rarement, voire jamais, être utilisée comme le seul critère de diagnostic du mélanome[95].

En effet, selon Dinehart et al. dans une étude où 356 mélanomes éligibles ont été identifiés, l'IHC a été utilisée dans 228 (64%) des diagnostics. Parmi ces derniers, 117 ont été réalisés sur des mélanomes invasifs (58,8%) et 111 sur des mélanomes in situ (70,7%). Ces résultats suggèrent une plus grande utilisation de l'IHC pour le diagnostic du mélanome que ce qui a été rapporté précédemment, d'où la nécessité de développer des critères d'utilisation appropriée pour l'IHC du mélanome. [137]

Dans notre série, l'étude immunohistochimique a été demandée, tous marquages confondus, dans 17 tumeurs, soit 54,8%. Ce résultat rejoint celui de Dinehart et montre l'importance et la place primordiale qu'on doit donner à l'examen morphologique et que le recours à l'IHC est réservé en cas de doute.

Différents anticorps (Figure 140) sont utilisés dans l'étude immunohistochimique des mélanomes. En raison des problèmes de spécificité et de sensibilité, il est prudent d'utiliser deux, voire trois marqueurs mélanocytaires [95] et les interpréter en fonction de l'aspect morphologique de la lésion[135]. On distingue des catégories selon l'objectif recherché:

**7.1 Marqueurs de différenciation mélanocytaire**

Destinés avant tout au diagnostic différentiel pour prouver que la lésion est bien d'origine mélanocytaire, notamment en cas de lésion achromique : protéine S100, Melan-A, HMB45, SOX10 et MITF. Sont également disponibles (mais rarement utilisés) les marqueurs de la tyrosinase et des chromogènes spéciaux pour la mélanine, comme le Fontana Masson.

**a) PS100**

La protéine S-100 reste le critère de référence dans le diagnostic immunohistochimique du mélanome.

La S100 est une protéine liant le calcium, nommée pour sa solubilité dans le sulfate d'ammonium à 100%. La S100 est un marqueur des tumeurs dérivées de la crête neurale (mélanome, tumeurs de la gaine nerveuse), mais elle marque également de nombreuses autres tumeurs (la S100 est donc également connue sous le nom de "colore 100 choses").

-Positif dans >90% des mélanomes, y compris les types à cellules fusiformes et desmoplastiques.

-La S100 est traditionnellement considérée comme le marqueur mélanocytaire le plus sensible (Tableau XXXX), mais il existe désormais le SOX10, qui présente une sensibilité tout aussi élevée.

-Les autres tumeurs S100-positives comprennent les tumeurs de la gaine nerveuse, les néoplasmes myoépithéliaux, les tumeurs à cellules granuleuses, l'histiocytose à cellules de Langerhans, les chordomes, les gliomes et les tumeurs lipomateuses[138].

Dans notre série, la PS100 a été recherchée dans 9 cas soit 29% des mélanomes et a été positive dans 8 cas soit 89%, dont un mélanome achromique.

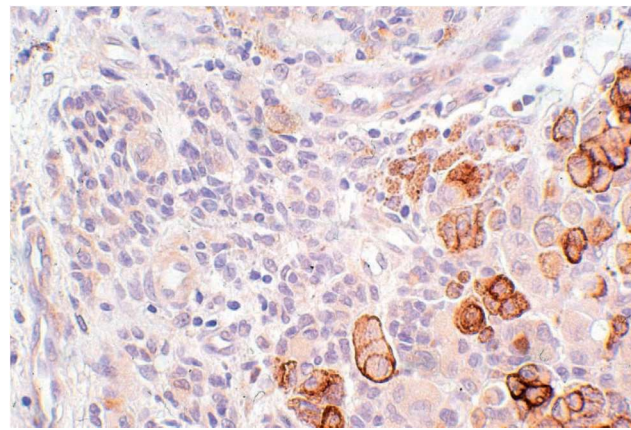
**b) HMB45**

HMB45 (humanmelanoma black) reconnaît la glycoprotéine cytoplasmique gp100 présente dans les prémélanosomes.

-Positif dans 60–90% des mélanomes épithélioïdes contrairement aux mélanomes à cellules fusiformes et desmoplastiques qui sont généralement négatifs.

-Il est moins sensible (Tableau XXXX) que Melan-A et S100/SOX10 mais plus spécifique (ne réagit pas avec les tumeurs produisant des hormones stéroïdes).

-Le HMB45 est exprimé spécifiquement dans les mélanocytes immatures, alors que les mélanocytes matures sont négatifs. Cette caractéristique peut être exploitée pour différencier les mélanomes des cellules naeviques matures (Figure 139) à la fois au niveau de la tumeur primaire et dans les ganglions lymphatiques (mélanome métastatique) [138].



**Figure 139: Aspect histopathologique de mélanome avec marquage HMB-45 : les cellules de mélanome sont positives au HMB-45, les cellules de naevus sont négatives. [95]**

Bien qu'il soit plus spécifique que la protéine S-100, le HMB-45 réagit également avec le groupe de tumeurs à cellules épithélioïdes périvasculaires (PEComa) comprenant : angiomyolipome, la lymphangiomyomatose et le cancer à cellules claires du poumon. [95]

Dans notre série, l'expression cytoplasmique de l'Ac anti-HMB45 a été recherchée dans 19 cas soit 58% des tumeurs étudiées et a été positive dans tous ces cas 100%, dont un mélanome achromique.

c) **Melan-A**

Melan-A (A103) et MART-1 (melanomaantigenrecognized by T cells) sont deux anticorps distincts qui reconnaissent le même antigène.

- Positif dans 80 à 100 % des mélanomes épithélioïdes.

- Les mélanomes à cellules fusiformes et desmoplastiques sont généralement négatifs ou parcellaires.

- Le Melan-A (A103) présente une réaction croisée avec les tumeurs produisant des hormones stéroïdiennes (néoplasmes corticosurrénaux et tumeurs stromales des cordons sexuels des gonades).

Aussi appelé MART -1, le MelanA est un antigène de différenciation mélanocytaire reconnu par les cellules T cytotoxiques. Certains anticorps dirigés contre cette protéine (par exemple, A103) marquent une variété de lésions, y compris les tumeurs des corticosurrénales, des cellules de Leydig, les cellules de Sertoli et les tumeurs des cellules de la granulosa, ainsi que les tumeurs du groupe de lésions PEComa[138].

Une étude a montré que la diminution de l'expression du MelanA est en corrélation avec l'augmentation de l'épaisseur de la tumeur, la réduction de l'intervalle sans maladie et l'augmentation de la mortalité des patients.[96]

Dans notre série, le MelanA a été demandé dans 15 cas soit 48% et a été positif dans tous ces cas 100%, dont un mélanome achromique.

**d) SOX10**

SOX 10 (SRY-related HMG-box10) est un facteur de transcription nucléaire. Il s'agit d'un marqueur relativement récent qui s'est imposé comme le premier marqueur mélanocytaire de première ligne.

- Positif dans >95% des mélanomes épithélioïdes et à cellules fusiformes et >50% des mélanomes desmoplastiques.

- La réactivité nucléaire est particulièrement utile pour l'examen du mélanome in situ et de la composante intra-épithéliale du mélanome malin car, contrairement à la S100, il ne parqueras la mélanine présente dans les kératinocytes ou les cellules dendritiques.

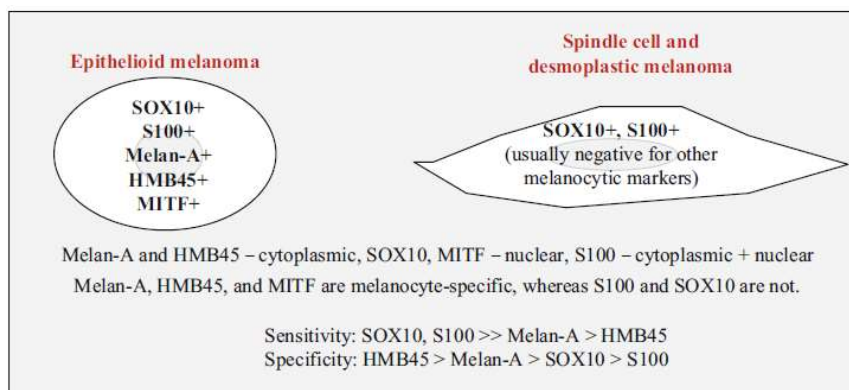
- Comme la S100, la SOX 10 est un marqueur de tumeurs dérivées de la crête neurale, et son expression présente un chevauchement significatif avec la S100, mais elle est globalement beaucoup plus spécifique que la S100. Comme la S100, SOX 10 est également positif dans les tumeurs de la gaine du nerf (schwannomes, neurofibromes, sous-ensemble MPNST), gliomes, tumeurs à cellules granulaires, myoépithéliale et certains néoplasmes salivaires. Contrairement à la S100, la SOX10 est négative dans les proliférations histiocytaires et fibrohistiocytaires[138].

Dans notre série, le SOX10 n'était pas disponible parmi les marqueurs utilisés au service d'anatomie pathologique du CHU.

**e) MiTF**

MiTF (microphthalmia transcription factor) est un régulateur nucléaire. On dit qu'il est aussi sensible que le Melan-A pour les mélanomes épithélioïdes, mais il est aussi sous-optimal pour les mélanomes à cellules fusiformes et desmoplastiques. Il a l'avantage d'avoir une réactivité nucléaire, ce qui peut être plus facile à interpréter[138].

Bien que la pratique varie, une combinaison de SOX 1 0 plus Melan-A ou HMB45 est un bon panel de première ligne de tumeurs à différenciation mélanocytaire (Figure 139).



**Figure 139 : Récapitulatif des marqueurs de différenciation mélanocytaire [138]**

## **7.2 Marqueurs pronostiques**

Le marqueurs aidant à évaluer le potentiel évolutif de la lésion est le Ki-67[135].

### **a) Ki-67**

Le marqueur de prolifération le plus utilisé en pathologie est le Ki-67, un antigène nucléaire présent dans toutes les phases actives du cycle cellulaire (G1, S, G2 et M) mais absent dans la phase de repos (G0). La coloration du Ki-67 a été démontrée dans de nombreuses études comme étant positive dans 5 % des cellules tumorales de la plupart des naevus bénins et dans 13–30 % des cellules d'un mélanome malin, bien que des cas individuels peuvent présenter une positivité nucléaire de près de 100 % [139].

Ce marqueur de prolifération, de signal nucléaire, doit être interprété avec soin, en repérant si les cellules marquées sont bien des mélanocytes et non les lymphocytes présents dans la lésion. Il est exprimé en pourcentage. [135]

Dans notre série, le Ki67 a été en moyenne de 41%, entre 5% et 80%.

**Tableau XXXX: Sensibilité et spécificité des anticorps utilisés pour le diagnostic des mélanomes épithélioïdes, pléomorphes et métastatiques [140]**

Marqueurs	Sensibilité	Spécificité
S100	97-100%,	75-87%
HMB45	69-93% (77-100% dans le mélanome primitif, 56-83% dans le mélanome métastatique)	
Melan-A	75-92%	95-100%
Tyrosinase	84-94%,	97-100%
MITF	81-100%	88-100%

Profil morphologique, immunohistochimique et moléculaire des tumeurs malignes à différenciation mélanocytaire

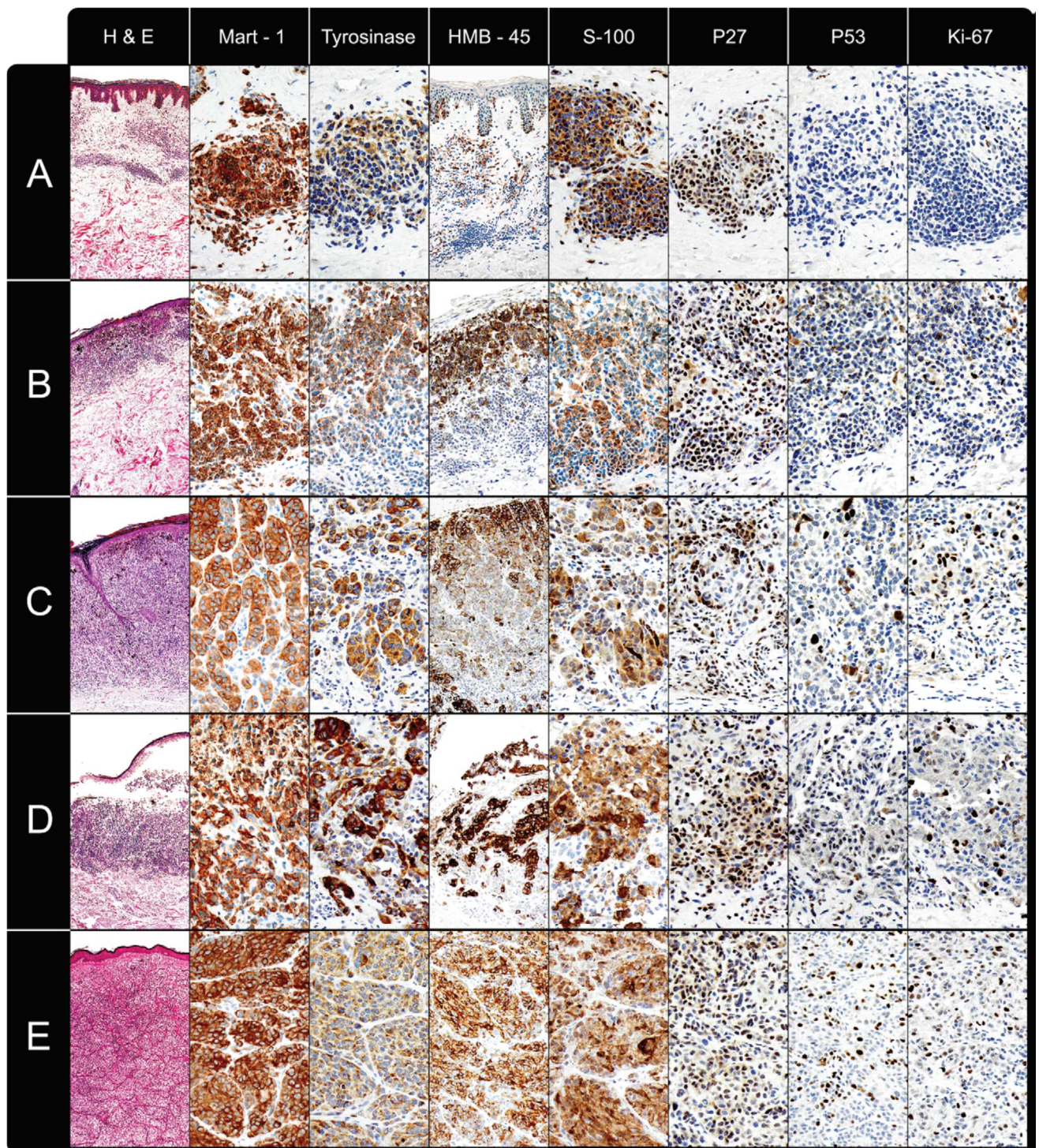


Figure 140: Comparaison de coloration à l'hématoxyline-éosine (H&E), MelanA, Tyrosinase, HMB45, S100, p27, p53 et Ki67, chacune effectuée sur des coupes histologiques de (A) nævus intradermique, (B) nævus dysplasique, (C) mélanome nævoïde, (D) mélanome primitif, (E) mélanome métastatique [140]

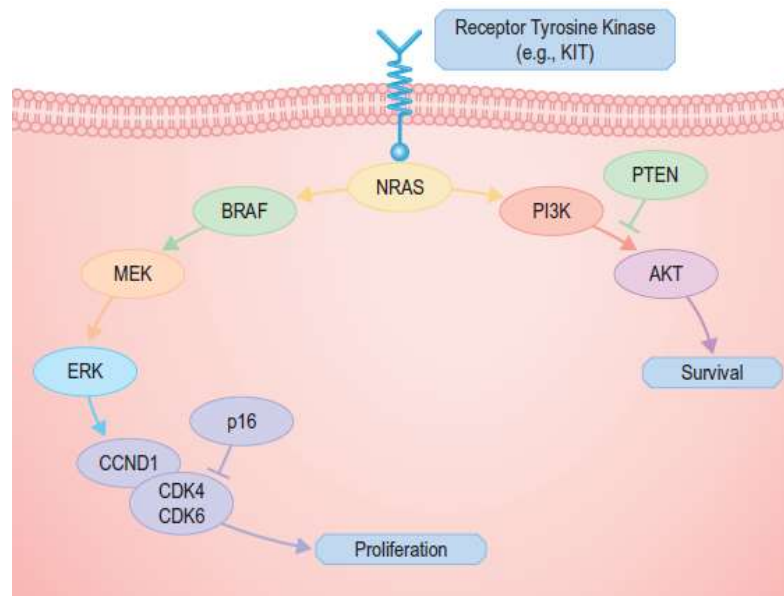
MelanA, Tyrosinase, et S100 sont tous fortement positifs dans les néoplasmes mélanocytaires bénins et malins. Dans les naevus bénins et dysplasiques, le HMB45 présente un gradient de coloration forte dans les cellules tumorales superficielles et de coloration faible à négative dans les cellules tumorales plus profondes. Dans le mélanome, la HMB45 présente une forte coloration même dans les cellules tumorales profondes. P27 peut colorer à la fois les naevus bénins et les mélanomes et donc n'a pas été démontré comme étant d'utilité clinique. P53 est généralement négatif dans les naevus communs mais présente une coloration dans les naevus dysplasiques et les mélanomes. Ki67 colore les mélanocytes de jonction dans les naevus communs, peut présenter une coloration accrue dans les naevus dysplasiques et présente généralement une coloration accrue dans les mélanomes, y compris une coloration vers la base de la lésion. [140]

#### **7.4 Anticorps spécifiques de mutations**

D'autres anticorps sont spécifiques de mutations : anti-BRAF muté (identifiant la présence d'une mutation V600E du gène BRAF), anti-NRAS muté. Leur coût est bien plus élevé que celui des anticorps classiques et ils ne sont donc pas utilisés en routine. Les anticorps anti-BAP1, anti-ALK, anti-NTRK1 ou anti-ROS1 sont utilisés dans le cadre des lésions spizoïdes[135].

## 7. Biologie moléculaire

Dans le cadre de rappel des bases moléculaires de la cancérogénèse des mélanomes, le développement des mélanomes nécessite le concours de plusieurs facteurs. Le MITF (principal médiateur de la voie MSH: MelanocyteStimulating Hormone) joue un rôle dans le développement et la survie des mélanocytes. La MSH induit le phénomène. Elle est ensuite relayée par des gènes de différenciation et de prolifération: HMB45, MelanA, Melastatine, p16/P21. Et donc le MITF et BRAF transforment les mélanocytes normaux en tumoraux (Figure 141). [6]



**Figure 141: Schéma simplifié des voies moléculaires impliquées dans le mélanome.**  
**En aval de certains récepteurs tyrosine kinases, se trouve Ras qui bifurque vers les voies BRAF/ERK et PI3K/AKT [95]**

En effet, le secteur de biologie moléculaire est en plein développement. Des travaux à visée diagnostique et pronostique sont en cours dans de nombreux grands centres spécialisés.

L'intérêt de l'étude moléculaire dans le mélanome consiste à [141]:

**Aide pour prédire la réponse aux thérapies ciblées**

(mélanome métastatique)

- BRAF, C-KIT, NRAS
- Immunohistochimie, biologie moléculaire (NGS, COBAS...)

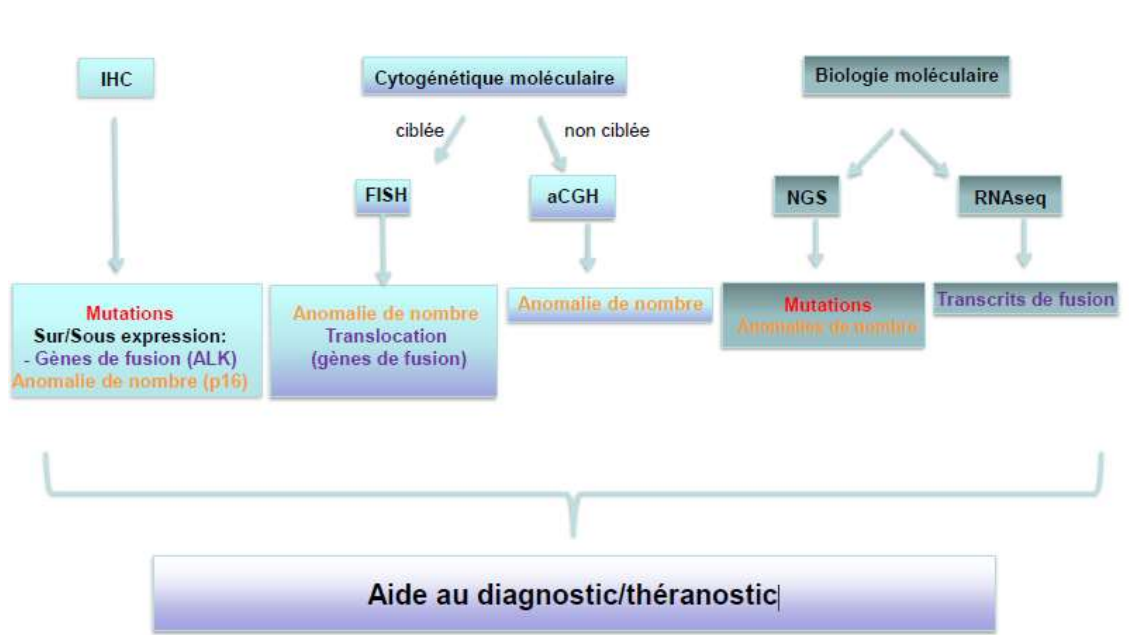
**Aide au diagnostic, pronostic**

(bénin vs malin, en particulier dans les tumeurs mélaniques «ambigües»)

- Immunohistochimie
- FISH
- CGH
- NGS, RNA Seq...

Parmi les principales techniques utilisées, après l'étude immunohistochimique en première intention (Figures 141 et 143): [6]

- La CGH (Hybridation Genomique Comparative) objective les gains et les pertes de chromosomes des cellules tumorales par rapport aux cellules saines. Les techniques de CGH ont permis de démontrer le caractère particulier du mélanome de type ALM par rapport aux autres mélanomes et pourraient aider à faire la distinction entre les nævus de Spitz et les mélanomes spitzoldes.
- Les techniques de RT-PCR se développent avec des sondes de plus en plus spécifiques notamment dans le ganglion sentinelle.
- Dans l'aide au diagnostic bénin/malin, les techniques de FISH (Fluorescent in situ hybridization) qui est technique de cytogénétique moléculaire permettant de visualiser par microscopie à fluorescence un (des) fragment(s) chromosomique(s) ou un (des) chromosome(s) entier(s) à l'aide de traceurs fluorescents (sondes couplées à un fluorochrome). Les études en cours (spécificité et sensibilité) sont prometteuses.



**Figure : Différents outils moléculaires d'aide au diagnostic de mélanome [141]**

Au fait, 66% des mélanomes présentent une mutation de BRAF qui code une forme activant la voie de cancérogenèse RAS/RAF/MAPK. La mutation de BRAF est significativement associée à des lésions moins épaisses et moins mitotiques. Elles sont plutôt de type SSM dans des sites soumis à des expositions solaires intermittentes. Les patients sont plus jeunes, sans antécédent de kératose actinique, et avec peu d'éphélides. Une exposition aux UV est nécessaire à la mutation de BRAF. Les mutations s'observent dans les nævus acquis et dans les mélanomes.

81% des mélanomes cutanés sans dommages actiniques sévères présentent des mutations des gènes BRAF et NRAS. La majorité des mélanomes restants ne sont mutés ni pour l'un ni pour l'autre (implication fréquente des oncogènes CDK4 et CCND1). Dans les mélanomes de site acral, il existe une amplification de la cycline D1 mise en évidence par la technique FISH [6].

Selon le Cancer Genome Atlas Network, la classification génétique des mélanomes cutanés [142] distingue 4 sous-groupes (Figure 142):

## Profil morphologique, immunohistochimique et moléculaire des tumeurs malignes à différenciation mélanocytaire

---

- Sous-type BRAF : le plus grand sous-type génomique, défini par la présence de mutations BRAF.
- Sous-type RAS : le deuxième sous-type majeur est défini par la présence de mutations RAS, y compris des modifications connues d'acides aminés ayant des conséquences fonctionnelles, dans les trois membres de la famille RAS (N-, K- et H-RAS).
- Sous-type NF1 : le troisième sous-type et le plus fréquemment observé dans la voie MAPK. Étant donné que NF1 est une protéine d'activation de la GTPase connu pour réguler l'activité de RAS par le biais de son activité GTPase intrinsèque, la mutation LoF de NF1 peut être considérée comme un moyen alternatif d'activer la voie de signalisation MAPK canonique.
- Sous-type Triple Wild-Type : défini comme un sous-groupe hétérogène caractérisé par l'absence de mutations BRAF, N/H/KRAS, ou NF1.

L'intérêt de cette classification est de guider la prise de décision clinique pour les thérapies ciblées.

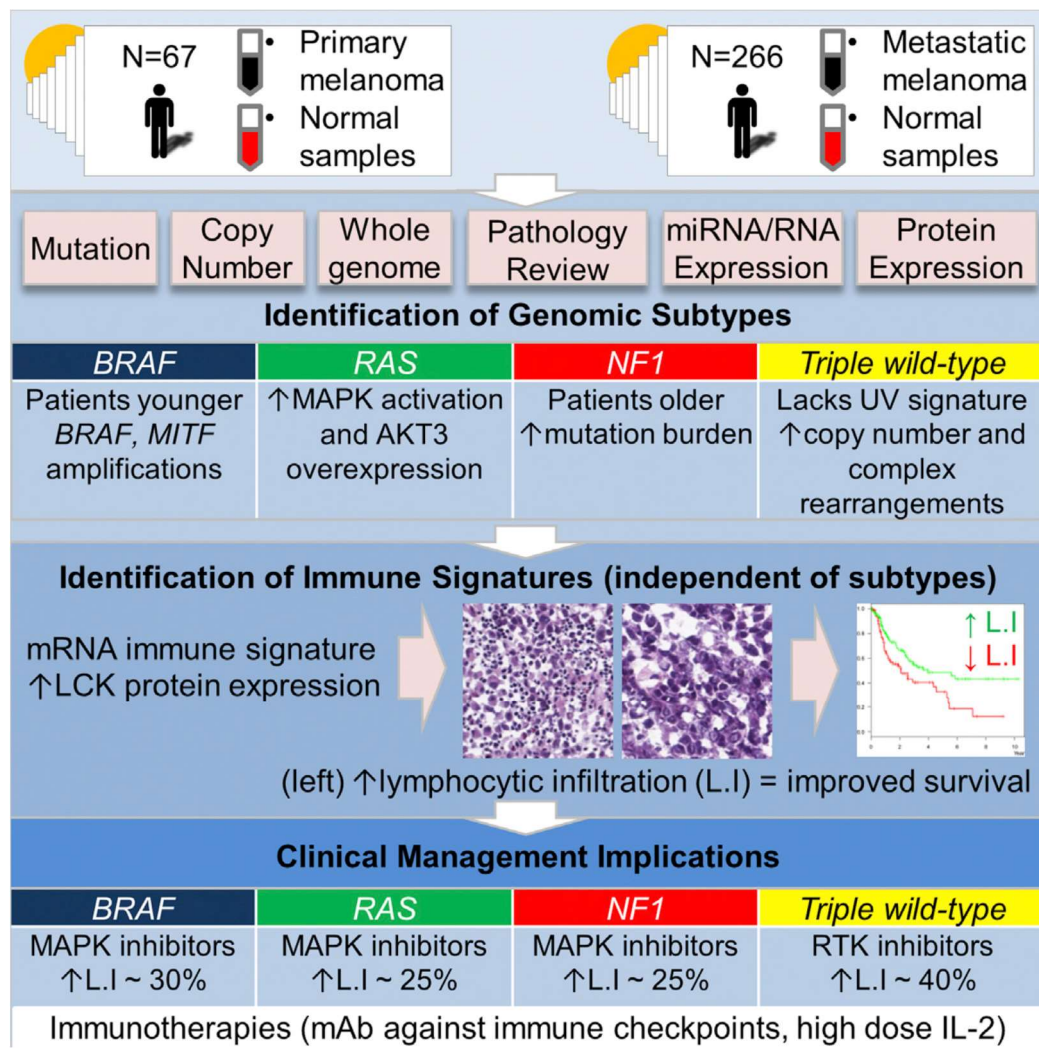
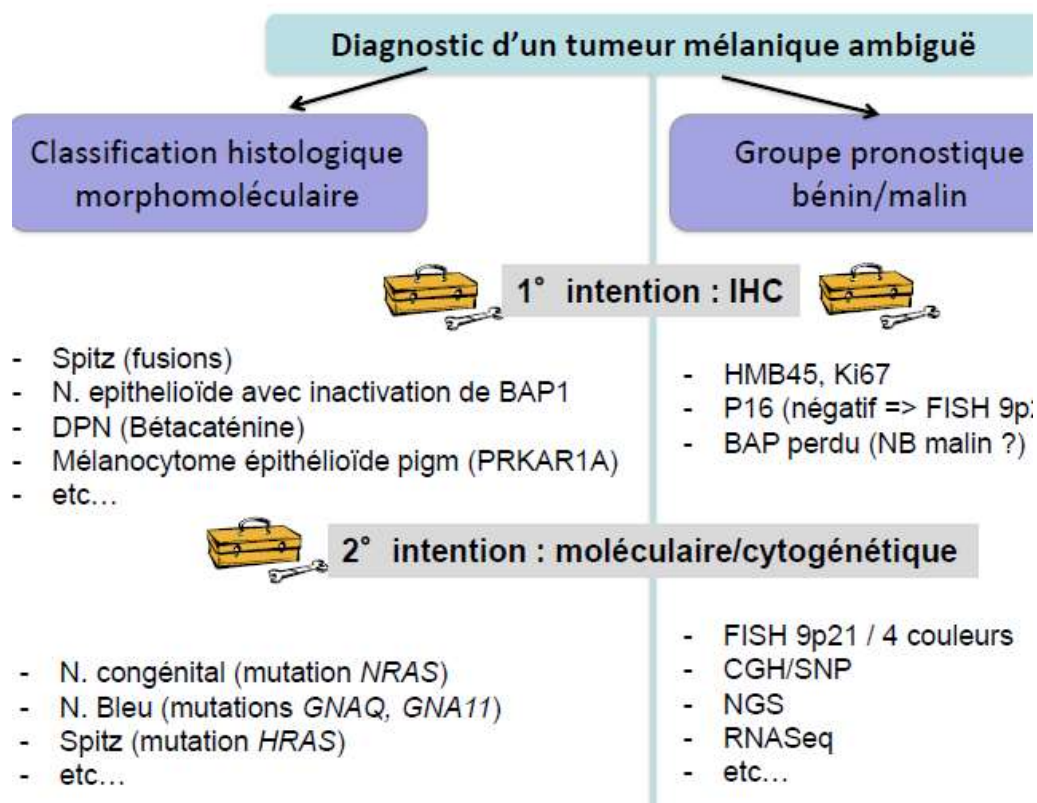


Figure 142: Classification génétique du Cancer Genome Atlas Network des mélanomes cutanés

[142]

En fait, ces données moléculaires récentes ont éclairé les schémas de classification traditionnels des mélanomes et donc ont offert la possibilité d'affiner les schémas existants de classification basés sur la morphologie.

En outre, ces outils moléculaires émergents peuvent également être utilisés pour le pronostic et le dépistage ainsi que la thérapeutique des mélanomes. Depuis l'avènement des thérapies ciblées, les techniques de cytogénétique sont devenues nécessaires dans un but thérapeutique [135].



**Figure 143 : Arbre décisionnel devant les tumeurs mélaniques ambiguës selon l'utilisation d'IHC et de techniques de biologie moléculaire et cytogénétiques[141]**

Dans l'étude de Broekaert et al [143], portant sur 365 cas de mélanomes cutanés, parmi les quatre principaux sous-types de mélanomes selon l'OMS des tumeurs cutanées (SSM, LMM, NM, ALM), 50,5% présentent une mutation BRAF, 16,6% présentent une mutation NRAS et 27% aucune mutation. 21,4% des mélanomes CDS présentent une mutation BRAF alors que 34,7 % présentent une mutation NRAS ; 59,7% des mélanomes non-CDS présentent une mutation BRAF alors que 15,6 % présentent une mutation NRAS. Les mélanomes avec mutation BRAF prédominent 57,1% au niveau du tronc, et ceux avec mutation NRAS 19,8% au niveau des extrémités. Dans 61,3% des mélanomes acraux, aucune mutation n'a été détectée.

Par ailleurs, dans l'étude de Ponti et al.[144], les mélanomes avec mutation BRAF étaient les plus fréquents, représentant 70% de la population étudiée, tandis que les mélanomes mutés

## **Profil morphologique, immunohistochimique et moléculaire des tumeurs malignes à différenciation mélanocytaire**

---

NRAS et C-KIT représentaient 19% et 11% respectivement. Les mélanomes avec mutation BRAF étaient principalement localisés sur des sites d'exposition solaire intermittente, et étaient associés à une épaisseur de Breslow plus élevée et à un nombre accru de mitoses. Les mélanomes avec mutation NRAS étaient principalement observés dans les zones d'exposition solaire chronique et avaient une valeur pronostique négative, avec un temps de progression plus court et une incidence élevée d'atteinte du système nerveux central.

Dans notre série, la mutation du gène BRAF a été recherchée par méthode RT-PCR chez 4 patients :

- Un homme de 59 ans présentant un mélanome nodulaire de la plante du pied, et une femme de 60 ans présentant un mélanome nodulaire de l'orteil ;
- Un homme de 60 ans présentant un mélanome rectal, et un homme de 68 ans présentant un mélanome nasal ;
- Un homme de 17 ans présentant un SCC au niveau de la cuisse.
- Elle a été détectée dans le cordon 600 (V600E) dans 4 cas de mélanomes cutanés et muqueux.

Par ailleurs, la recherche de mutation NRAS a été demandée dans notre étude chez 4 patients :

- Un homme de 59 ans présentant un mélanome nodulaire de la plante du pied, et une femme de 60 ans présentant un mélanome nodulaire de l'orteil ; la mutation n'a pas été détectée chez ceux-ci dans les cordons 12, 13, 59, 61, 117 et 146 du gène NRAS ;
- Un homme de 60 ans présentant un mélanome métastatique, chez lequel la mutation a été détectée dans le cordon 61 du gène NRAS, à savoir la mutation

Q61R, protéine p.Gln61Arg, changement de nucléotide c.182A>G ;

- Un homme de 17 ans présentant un SCC au niveau de la cuisse, sans mutation détectée dans les cordons 12, 13, 59, 61, 117 et 146 du gène NRAS.

Nos résultats s'ont assez éloignés de la littérature (Tableau XXXIX), sachant que la mutation BRAF et K- et N-RAS n'a été recherchée que chez 4 patients dans notre série, d'où la nécessité d'une recherche systématique de ces mutations dans les mélanomes ayant un fort potentiel métastatique pour permettre la détermination du statut mutationnel du mélanome et d'établir une classification moléculaire de ce type de tumeurs permettant une meilleure prise en charge des patients et l'amélioration de la survie.

**Tableau XXXI: Taux de mélanomes cutanés avec mutation BRAF, NRAS et KRAS**

<b>Auteurs</b>	<b>Mutation BRAF (%)</b>	<b>Mutation NRAS (%)</b>	<b>Mutation KRAS (%)</b>
Broekaert et al [143]	50,5	16,6	-
Ponti et al [144]	70	19	-
Notre série	12	3,2	3,2

## VII. Traitement

Cette section passe en revue les principales approches thérapeutiques disponibles pour traiter le mélanome.

### 1. Excision chirurgicale

L'exérèse chirurgicale est le traitement le plus courant et le mieux accepté du mélanome stade I (sans métastases). Les marges d'exérèse chirurgicales sont définies comme suit (Tableau XXXXII).

**Tableau XXXXII: Marges d'exérèse chirurgicales recommandées en fonction de l'épaisseur de Breslow, recommandée par la NCCN [145][83]**

Épaisseur selon Breslow	Marges chirurgicales recommandées
Intra-épidermique (in situ)	0,5 - 1 cm
< 1 mm	1,0 cm
1,0 - 2,0 mm	1,0 - 2,0 cm
> 2 mm	2,0 cm

### 2. Curage ganglionnaire

Le curage ganglionnaire consiste à retirer l'ensemble des ganglions lymphatiques localisés sur la zone de drainage du mélanome. C'est un traitement de référence lorsque le malade présente des ganglions locorégionaux atteints. Cependant cette méthode n'améliore point le pronostic vital. [146]

### 3. Radiothérapie palliative

Le mélanome malin cutané a longtemps été considéré comme une tumeur résistante à la radiothérapie. Cette idée était basée sur le fait que les mélanocytes sont connus pour réparer facilement les dommages de l'ADN induits par les rayonnements à faible dose. Cependant, les preuves cliniques suggèrent que certains types de mélanomes, en particulier les

mélanomesmuqueux de la région de la tête et du cou, devraient être traités par irradiation pour prévenir larécidive.

De plus, la radiothérapie locale permet depotentialiser la réponse locale antitumorale induite par l'immunothérapie pour le traitementdes métastases en transit de mélanome [147].

## **4. Traitement adjuvant du mélanome métastatique**

### **4.1 Immunothérapie**

Il a été démontré que le mélanome est une tumeur particulièrement immunogénique.

L'immunothérapie implique l'administration d'anticorps monoclonaux, de cellules T ou de cytokines immunostimulantes visant à amorcer le système immunitaire et à activer les réponses immunitaires contre les cellules tumorales résiduelles. Ainsi, les immunothérapies ont été développées pour les patients atteints de mélanome malin avec des métastases à distance (stade IV) et également pour les patients de stade II - III atteints de maladie micro-métastatique parmi la fraction des patients ayant une propagation microscopique de tumeurs détectée dans les ganglions lymphatiques [148].

#### **4-1-1 Interféron alpha 2b (IFN2b)**

Depuis 1986, la FDA américaine a admis l'utilisation de l'IFN- $\alpha$ comme agent d'immunothérapie contre le mélanome cutané à haut risque de rechute après excision chirurgicale totale (les mélanomes de stade II dont l'épaisseur excède 1,5 mm et/ou s'il y a présence d'ulcération ou pour quelques mélanomes de stade III). Cet agent a largement été connu pour ses nombreux effets secondaires et a révélé que son association à lachimiothérapie n'était pas plus efficace que la chimiothérapie seule [149].

#### **4-1.2 Cytokines**

Le traitement intraveineux à forte dose d'IL-2 s'est justifié efficace dans le traitement du mélanome stade IV et a été approuvé pour cet usage par la FDA en 1998. L'IL-2, une cytokine produite par les lymphocytes T, est impliquée dans les effets immunostimulants sur le système immunitaire, tels que la stimulation des cellules tueuses naturelles NK et l'augmentation de la

fonction des lymphocytes T. Les essais cliniques ont montré que l'administration d'IL-2 alpha (Aldesleukin, Proleukin, Prometheus Inc., CA, USA) à raison de 3 MUI\*3 par semaine pendant 18 mois améliore légèrement la survie à 5 ans pour les patients ayant un mélanome ulcéré ou plus de 2 mm de Breslow, sans signe de métastases [150]. Cependant, son utilisation à de telles doses est limitée par leur toxicité élevée.

#### **4-1-3 Immunothérapie adoptive**

L'immunothérapie adoptive est une méthode utilisant l'activation ex vivo et l'expansion des lymphocytes réactifs aux tumeurs du patient, qui sont ensuite administrés au même individu. Les lymphocytes infiltrant les tumeurs sont des lymphocytes T dotés d'une réactivité tumorale spécifique et ils offrent une stratégie de traitement prometteuse pour la régression tumorale et des techniques d'éradication tumorale ciblées dans lesquelles des taux de réponse atteignant 72% ont été observés. D'autres types de cellules, comme les cellules dendritiques et les macrophages, ont également été utilisés dans les essais de phase I [148].

#### **4-1.4 Inhibiteurs de check-point immunologique (ICP)**

##### **➤ Inhibiteurs de CTLA-4**

CTLA-4 est un récepteur inhibiteur exprimé sur les lymphocytes T activés par l'antigène, les cellules B et certaines myéloïdes. Le premier inhibiteur approuvé par la FDA fut l'ipilimumab (MDX-010) en 2011, qui est un anticorps monoclonal humain qui cible l'antigène 4 du lymphocyte T cytotoxique humain [83] et qui s'est révélé efficace lors de son usage dans le traitement des mélanomes métastatiques non mutés BRAFV600 que ce soit en monothérapie ou associé à d'autres agents, y compris des vaccins anticancéreux [151]. Cela a été appuyé par des études rétrospectives qui ont démontré que le traitement du stade IV à l'ipilimumab donnait des taux significativement plus élevés de survie sans récurrence à 5 ans (40,8 % contre 30,3%), survie à 5 ans sans métastases à distance et la survie globale à 5 ans (65,4 % contre 54,4%) par rapport aux patients à qui le placebo a été prescrit [152]. Cependant cette molécule (à la dose de 10 mg

/ kg) enregistre plusieurs événements indésirables d'origine immunitaire (IRAE) dont 15 à 30 % de grade 3 ou 4 [151].

➤ **Inhibiteur PD-1**

Le PD-1, tout comme le CTLA-4, est un régulateur immunitaire des cellules T clé appartenant à la famille des récepteurs co-stimulateurs CD28. Le ligand PDL-1 se trouve sur les cellules tumorales, tandis que les récepteurs PD-1 sont exprimés sélectivement sur les cellules T CD4 + et CD8 +, les monocytes, les cellules T NK, les cellules B et les cellules dendritiques [153][154].

En mars 2019, la FDA a approuvé six anticorps monoclonaux ciblant PD-L / PD-L1, dont l'atezolizumab, l'avelumab, le durvalumab, le cémipimab, le nivolumab (2014) et le pembrolizumab (2019) en monothérapie dans le traitement des patients atteints de mélanome métastatique ou non résecable quelque soit leur statut BRAF et présentant une progression de la maladie après avoir reçu un traitement de première intention. Le nivolumab (MDX-1146) est administré à raison de 3mg/kg durant 60 min toutes les 2 semaines et 2mg/kg durant 30 min toutes les 3 semaines pour le pembrolizumab tant que l'effet recherché est observé.

**4-5 Chimiothérapie cytotoxique**

Cette voie de rétablissement agit en arrêtant ou en ralentissant la croissance des cellules cancéreuses en interférant avec leur capacité à se diviser ou se reproduire. Elle est utilisée généralement après échec ou contre indication d'immunothérapie ou de thérapie ciblée dans le traitement de mélanome stade3 inopérable ou stade 4. Les agents chimiothérapeutiques les plus courants comprennent les agents alkylant (Dacarbazine, Témozolomide, Dotemustin,

Nitrosou), les analogues du platine et les toxines micro tubulaires.

**4-6 Thérapies ciblées**

Les thérapies ciblées se réfèrent à des traitements conçus pour inhiber les voies biochimiques activées par des mutations dans les tumeurs. Le succès de ces soins dépend de l'identification d'une «cible» ou d'une anomalie génétique dans un cancer et ainsi épargner les cellules saines de l'organisme.

## Profil morphologique, immunohistochimique et moléculaire des tumeurs malignes à différenciation mélanocytaire

---

Dans le mélanome, deux cibles ont été cliniquement validées dans les voies de signalisation de la protéine kinase, les mutations BRAF (retrouvé dans environ 66 % des mélanomes) et les mutations C-KIT.[148]

Les indications de traitement selon le stade de mélanome sont présentées dans le tableau XXXXIII.

**Tableau XXXXIII: Traitement standard du mélanome en fonction du stade [155]**

Stade	Traitement standard
Stade 0 (in situ)	Exérèse
Stade I (mélanome localisé NOMO à faible risque évolutif)	Exérèse ± curage
Stade II (mélanome localisé NOMO à risque de rechute) Exérèse ± curage	Exérèse ± curage
Stade III opérable (mélanome avec une atteinte ganglionnaire régionale N+M0)	Large excision de la tumeur primaire + curage ganglionnaire
Stade III inopérable, stade IV, mélanome récurrent	Immunothérapie
	ICP
	Chimiothérapie
	Radiothérapie palliatif

## VIII. Dépistage et prévention

### 1. Prévention primaire

La prévention primaire du mélanome passe par l'information des populations quant au risque lié aux expositions solaires et par la réduction de ces expositions (limitation des expositions aux heures de plus fort ensoleillement, protection vestimentaire et usage répété de photoprotecteurs externes).

Elle s'adresse en priorité aux enfants.

### 2. Prévention secondaire

La prévention secondaire ou dépistage doit être précoce pour améliorer le pronostic. En effet, plus un mélanome est dépisté tardivement, plus il a de risque d'être invasif (phase verticale), de donner des métastases et récidives, et de décès. (Tableau XXXXIV)

Les cliniciens doivent savoir examiner le tégument de leur patient dans son intégralité et doivent repérer les lésions pigmentées suspectes.

La population générale doit connaître les signes d'appel qui doivent inciter à consulter.

Les familles à haut risque doivent faire l'objet d'une surveillance médicale particulière.

Les sujets à risque doivent être informés et les sujets à très haut risque (premier mélanome, syndrome du nævus atypique) doivent avoir un suivi médicalisé spécifique (photographique, dermatoscopique).

Le dépistage clinique est parfois difficile dans les situations suivantes :

- mélanome au sein de nævus atypiques multiples dont beaucoup peuvent répondre aux critères ABCD ;

**Profil morphologique, immunohistochimique et moléculaire des tumeurs malignes à différenciation mélanocytaire**

---

- mélanome de l'appareil unguéal se présentant sous la forme d'une bande pigmentée longitudinale, s'élargissant lentement pour atteindre ou dépasser 5 mm de large ;
- mélanome achromique, souvent nodulaire et ulcéré, simulant un botriomycome ou une verrue irritée;
- mélanome des muqueuses, se présentant sous la forme d'une tache noire plane.[156]

**Tableau XXXIV: Risque de récurrence de décès à 5 et à 10 ans après exérèse d'un mélanome primitif [17]**

		Risque de récurrence	Risque de décès à 5 ans	Risque de décès à 10 ans
Mélanome primitive, après exérèse				
In situ		0%	-	-
Breslow	<0,75mm	<10%	<5 %	<5%
	0,75-1,5 mm	20%	10%	15 %
	1,5-4mm	40%	30%	40 %
	>4 mm	70 %	40 %	50 %

## Sarcome à cellules claires

### I. Généralités

Le SCC est une tumeur agressive rare des tissus mous. Antérieurement nommé « mélanome des tissus mous » [157] du fait de sa différenciation mélanocytaire et de son comportement clinique imitant le mélanome sous certains aspects : distribution distale des membres, métastases en transit, propagation ganglionnaire régionale et tendance à la récurrence locale ; et des caractéristiques morphologiques et immunohistochimiques semblables au mélanome malin.

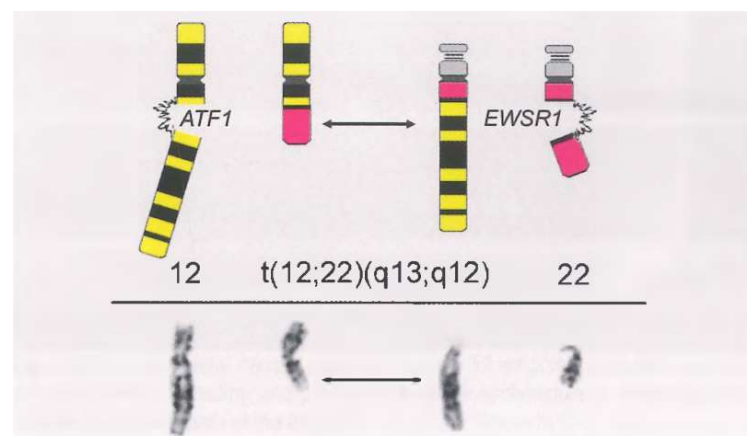
Il a été décrit initialement par Chung et Enzinger [157] en 1983, d'ailleurs qui a été la plus grande série de la littérature colligeant 141 cas provenant des dossiers de l'Institut d'Anatomopathologie des Forces Armées Américaines, au niveau des tendons et aponévroses des extrémités distales chez les adultes jeunes.

Cependant, le SCC reste un sarcome des tissus mous présentant des aspects distincts, entre autre sa localisation primaire dans les tissus mous profonds [158]. Ainsi qu'au début des années 1990, une translocation spécifique de type fusion EWSR1-ATF1 a été décrite dans le SCC, permettant de mieux distinguer cette tumeur des mélanomes. La nomenclature a donc été corrigée et le terme de sarcome à cellules claires a été retenu depuis lors [159,160].

## II. Etiopathogénie

### 1. Carcinogénèse

La caractéristique génétique du SCC est la translocation réciproque  $t(12;22)(q13;q12)$  (Figure 143), présente dans 70–90% des cas, qui fusionne EWSR1 avec ATF1. L'exon 8 de EWSR1 fusionne avec l'exon 4 de ATF1, ce qui a été désigné comme la fusion de type 1. Dans la protéine de fusion chimérique EWSR1–ATF1 résultante, l'extrémité N-terminale d'EWSR1 et le domaine basic leucine zipper (bZIP) de l'ATF1 sont liés. Par conséquent, l'ATF1, qui est un facteur de transcription normalement régulé par l'AMPc, devient un activateur transcriptionnel indépendant de l'AMPc et active de manière constitutive le promoteur de MITF, une cible de la voie MSH. Cette activation est responsable de la différenciation mélanocytaire et la croissance des SCC. [4]



**Figure 143: Caryotype schématique et partiel en bande G de la translocation 12;22 dans le sarcome à cellules claires [4]**

Bien que la majorité des SCC étudiés n'ont pas montré de mutations BRAF ou NRAS, des mutations BRAF p.Val600Glu ont été identifiées dans un petit sous-ensemble de tumeurs confirmées par voie moléculaire [161,162].

Par ailleurs, dans l'étude menée par Davis et al. [26], il est démontré que dans le SCC, la protéine de fusion EWS-ATF1 agit en ciblant le MITF pour promouvoir la survie et prolifération des cellules tumorales. En effet, le SCC est définie au niveau moléculaire par une translocation cytogénétique unique t(12;22)(q13;q12), joignant le gène associé au sarcome d'Ewing (EWS) au facteur de transcription activateur 1 (ATF1). En outre, la famille MIT est essentielle au développement normal de plusieurs lignées cellulaires [163]. Dans les mélanocytes, MITF est une cible de la voie de l'hormone stimulant les mélanocytes (MSH). La stimulation de celle-ci augmente l'AMPc intracellulaire, ce qui entraîne une activation du promoteur de MITF médiée par CREB/ATF1 [164].

D'après Davis et al. [26], le promoteur MITF spécifique des mélanocytes serait occupé et activé de manière constitutive par la translocation donnant le gène EWSR1-ATF1 dans le SCC. Étant donné que de nombreux gènes associés à la différenciation mélanocytaire sont des cibles de la protéine MITF, l'activation de MITF par EWS-ATF1 explique probablement le profil de différenciation des mélanocytes présenté par ces tumeurs.

Cependant, il est probable que certaines caractéristiques dépendantes du contexte contribuent de manière importante à l'expression et différenciation spécifiée par MITF, tel que la présence de SOX10, qui est typiquement limitée aux cellules dérivées de la crête neurale et du système nerveux central et périphérique.

## **2. Histopathogénèse**

Compte tenu des similitudes phénotypiques distinctes entre ces deux entités au niveau microscopique, des spéculations sont apparues concernant une possible relation histogénétique entre le SCC et le mélanome cutané. L'histogénèse du SCC est quelque peu énigmatique, car on ne sait pas si les mélanocytes sont présents dans les tendons et les aponévroses. La présence d'un petit nombre de mélanocytes à ces endroits reste cependant une possibilité théorique ; alternativement, le phénotype mélanocytaire des cellules tumorales du SCC peut éventuellement

apparaître à la suite d'un phénomène métaplasique. Cependant, des études cytogénétiques et moléculaires ont permis d'identifier de nombreuses anomalies caryotypiques et moléculaires qui pourraient potentiellement faire la lumière sur un éventuel lien histogénétique entre le SCC et le mélanome. [165]

Il a été proposé que le SCC provienne d'une cellule progénitrice de la crête neurale ayant le potentiel de différenciation mélanocytaire et de synthèse de mélanine. Les progéniteurs mélanocytaires migrent normalement de la crête neurale vers la couche basale de l'épiderme. Dans ce cas, la cellule progénitrice peut ne pas atteindre sa destination finale au cours de l'embryogenèse et rester dans les tissus mous profonds. [166]

### **III. Epidémiologie**

#### **1. Fréquence**

Les sarcomes à cellules claires sont des tumeurs de très faible incidence, représentant 1% de tous les sarcomes, mais leur incidence réelle reste inconnue [5].

En 2013, l'incidence annuelle de tous les sarcomes des tissus mous était de 220 au Danemark [167], et seulement 3 cas de SCC ont été signalés entre 2009 et 2013.

Aussi, d'après la base de données PALGA, qui est un système néerlandais contenant les données de tous les laboratoires de pathologie aux Pays-Bas, la fréquence de cette tumeur compte pour 1% de tous les sarcomes des tissus mous. [168]

Comme pour les mélanomes, son incidence est plus élevée chez les Caucasiens plus que dans les autres populations.[158]. En effet, selon l'étude américaine de Blazer et al. [169], les Caucasiens représentaient 71% des patients atteints, alors que les hispaniques que 15% et autres ethnies 13%.

## 2. Age

D'après la classification 2020 de l'OMS des tumeurs des tissus mous, le SCC atteint les sujets jeunes avec un pic d'incidence au 3ème et 4ème décennies de vie. [4]

Selon Blazer et al. [169], cette tumeur survient préférentiellement chez les adolescents et les jeunes adultes. L'âge médian au diagnostic est plus bas que pour les autres sarcomes, entre 26 et 42 ans, avec une médiane globale à 34,7 ans et une médiane à 37,2 ans pour d'autres séries avec confirmation par biologie moléculaire. Les cas de moins de 10 ans ou de plus de 60 ans sont rares. [158]

Dans notre série, la moyenne d'âge de survenue du SCC était de 21 ans, variant entre 17 et 25 ans, ce qui se rapproche des données de la littérature (Tableau XXXXV).

**Tableau XXXXV: Moyenne d'âge de survenue des SCC décrite par la littérature internationale**

Auteurs	Année	Nombre de patients	Age médian (ans)
Enzinger et al. [170]	1965	21	28
Chung et al. [156]	1983	141	27
Sara et al. [171]	1990	17	30
Kuiper et al. [172]	2003	8	29.5
Kawai et al. [173]	2007	75	36
Hisaoka et al. [174]	2008	33	30
Blazer et al. [169]	2009	52	41
Hocar et al. [161]	2012	52	33
Bianchi et al. [175]	2014	31	38
Notre série	2019-2020	2	21

### 3. Sexe

La tumeur touche presque également l'homme et la femme, avec un sex-ratio F/H de 1,13 dans la série de Chung et Enzinger [156]. Dans les séries les plus anciennes comme celle d'Eckardt et al. [176], le SCC est légèrement plus fréquent chez les femmes que chez les hommes alors que dans de nombreuses séries récentes parmi l'étude de Kuiper [172] et Coindre[159], rapportent une majorité d'hommes, ou une répartition égale [177] .

Les résultats de notre série se rapprochent de ceux des séries récentes, et se contredit avec ceux des séries anciennes (Tableau XXXXVI), sachant que notre série comportait seulement 2 patients.

**Tableau XXXXVI: Répartition des cas de SCC en fonction du sexe dans les différentes séries de la littérature**

Auteurs	Sexe		Sexe ratio H/F
	Masculin %	Féminin %	
Eckardt et al. [176] (1983)	33,3	66,7	0,5
Kuiper et al. [172] (2003)	63	37	1,6
Coindre et al. [159] (2006)	59	41	1,43
Kawai et al. [173] (2007)	54	46	1,17
Finley et al. [177] (2001)	51	49	1,04
Notre série	100	0	-

#### 4. Facteurs de risque

Dans presque tous les cas, on pense que les CCS apparaissent de novo et non à partir d'une lésion bénigne préexistante. Depuis sa première description par Enzinger et al. [170], l'hypothèse d'une différenciation mélanocytaire a été retenue. Certains auteurs ont avancé l'hypothèse d'une origine synoviale [178] ou schwannienne [179]. Cependant l'hypothèse la plus probable est une origine neuroectodermique[180].

La plupart des cas n'ont pas d'étiologie clairement définie, mais un certain nombre de facteurs associés ou prédisposants ont été identifiés, comme pour d'autres sarcomes des tissus mous, tels que la prédisposition familiale (mutation germinale de p53), les toxiques (acides acétiques, chlorophénols, dioxine), ou les facteurs immunosuppresseurs (virus, médicaments). [158]

Des antécédents de traumatisme ont été trouvés dans 38% des cas dans l'étude d'Enzinger et al. [170] mais il pourrait s'agir d'une coïncidence car la localisation préférentielle des CCS sont des sites sujets aux blessures.

Dans notre série, un patient a présenté la lésion suspecte dans un contexte post-traumatique et donc serait lié au SCC comme proposé dans la série d'Enzinger et al..

## **IV. Aspects cliniques et paracliniques**

### **1. Diagnostic positif**

Le SCC est une tumeur maligne des parties molles aggressive localisée sur les tendons et les aponévroses.[181]

Dans la majorité des cas publiés dans la littérature, le patient consulte pour une masse ayant augmenté progressivement de volume, indolore ou discrètement sensible. Ceci explique le délai souvent long entre l'apparition de la tumeur et la première consultation [182][183]. La peau en surface est généralement inchangée, parfois tendue, et classiquement il n'y a pas d'invasion osseuse sous-jacente.

En effet, Zhang [184] confirme que la présentation typique du SCC est une masse ferme, lentement évolutive et indolore apparaissant aux extrémités distales ou au niveau de la cheville, dont la taille varie généralement entre 5 et 7 cm.

En outre, dans plusieurs autres séries, la tumeur est le plus souvent localisée principalement aux extrémités (dans 75–90% des cas) préférentiellement distales. Le pied est la première localisation, compromettant la fonction des membres. La hanche, la cuisse, le genou et la main sont également des localisations fréquentes.[158]

Selon Chung [157], le mélanome des parties molles est de localisation ubiquitaire mais siège principalement sur les membres inférieurs (69 %), et surtout les pieds. L'atteinte des membres supérieurs est moins fréquente avec, là aussi, une nette prédominance pour l'atteinte distale.

Toutefois, on peut observer un large éventail de localisations [157]. Des sièges rares ont également été décrits, comme le rétropéritoine, les viscères, les os et le tractus gastro-intestinal.

Dans notre série, un patient a présenté à l'examen clinique un nodule violacé, d'environ 2/2 cm, indolore, dur, fixe, apparue 6 mois auparavant, évoluant dans un contexte d'altération de l'état général, associé à de multiples lésions nodulaires le long du membre inférieur

homolatéral, avec présence d'adénopathies inguinales homolatérales centimétriques, sans trouble moteur ni vasculaire associés. Le deuxième patient diagnostiqué pour SCC présentait une masse au niveau de l'orteil, indolore, augmentant progressivement pendant 18 mois avec une évolution marquée par la surinfection. Nous remarquons que ces résultats adhèrent à la littérature.

## **2. Examens paracliniques**

Une grande variété de masses peuvent se développer aux parties molles aux extrémités des membres, mais les SCC sont rares. L'évaluation initiale par imagerie est donc fondamentale, dans un but diagnostique ainsi que pronostique. Elle doit être effectuée avant la biopsie à visée diagnostique et avoir lieu aussi souvent que possible dans un centre de référence pour la gestion des tumeurs des tissus mous. [158].

### **a. Imagerie**

#### **❖ Imagerie par résonance magnétique (IRM)**

L'imagerie par résonance magnétique (IRM) est l'examen clé au diagnostic radiologique des tumeurs des tissus mous.

À l'examen IRM, les SCC ont généralement un aspect bénin trompeur, ils sont souvent petits et homogènes, avec des bords bien définis.

Dans une série de 21 cas de SCC [185], la forme était ovale, ronde, ou moins fréquemment multilobée. La nécrose intratumorale était rare (5%). La destruction de l'os adjacent était rapportée dans 10% des cas.

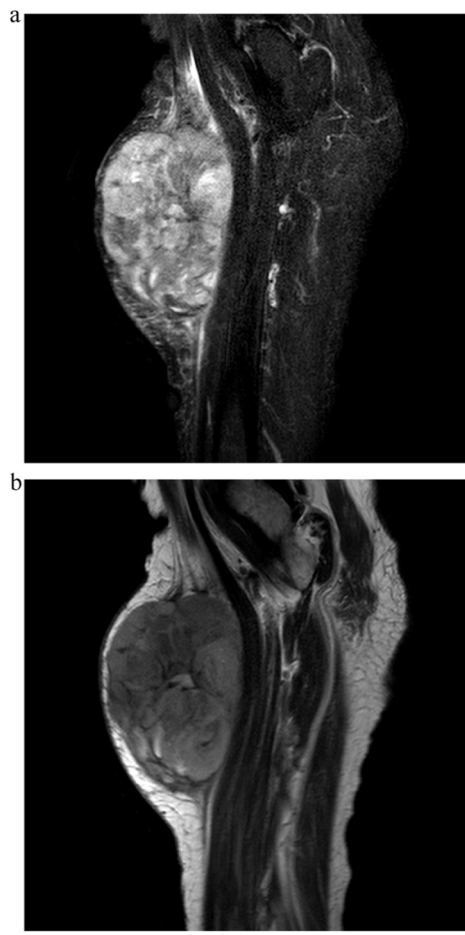
Sur les images pondérées en T1 dans, la moitié était légèrement hyperintense au muscle, ce qui reflète probablement le contenu tumoral en mélanine. Les autres cas étaient hypo ou iso-intenses [185].

Sur les images pondérées en T2, le signal était variable, d'une faible aide diagnostique. Les foyers hypo-intenses étaient corrélés à la présence de dépôts de fer ou de mélanine [186].

Plus important encore, deux tiers des lésions présentaient un rehaussement central moyen ou fort sur les images pondérées au Gadolinium, suggérant une masse agressive (Figure 144).

Un contact étroit entre un tendon ou un fascia adjacent a été observé dans deux tiers des cas [185].

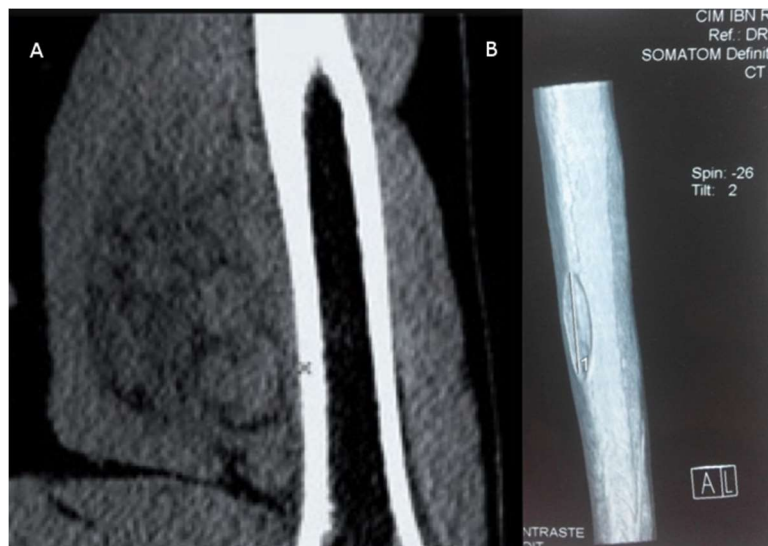Néanmoins, ces aspects ne permettent que d'évoquer le diagnostic, sans grande spécificité, vues les similitudes clinico-radiologiques avec les tumeurs des tissus mous, à savoir les tumeurs des gaines et tendons [187].



**Figure 144: Aspect typique d'un sarcome à cellules claires sur une IRM avec prise de contraste. (b) Aspect typique d'un sarcome à cellules claires sur une IRM sans prise de contraste**  
[188]

❖ **Tomodensitométrie (TDM)**

Son intérêt repose surtout sur l'atteinte de l'os et des structures de voisinage (Figure 145).

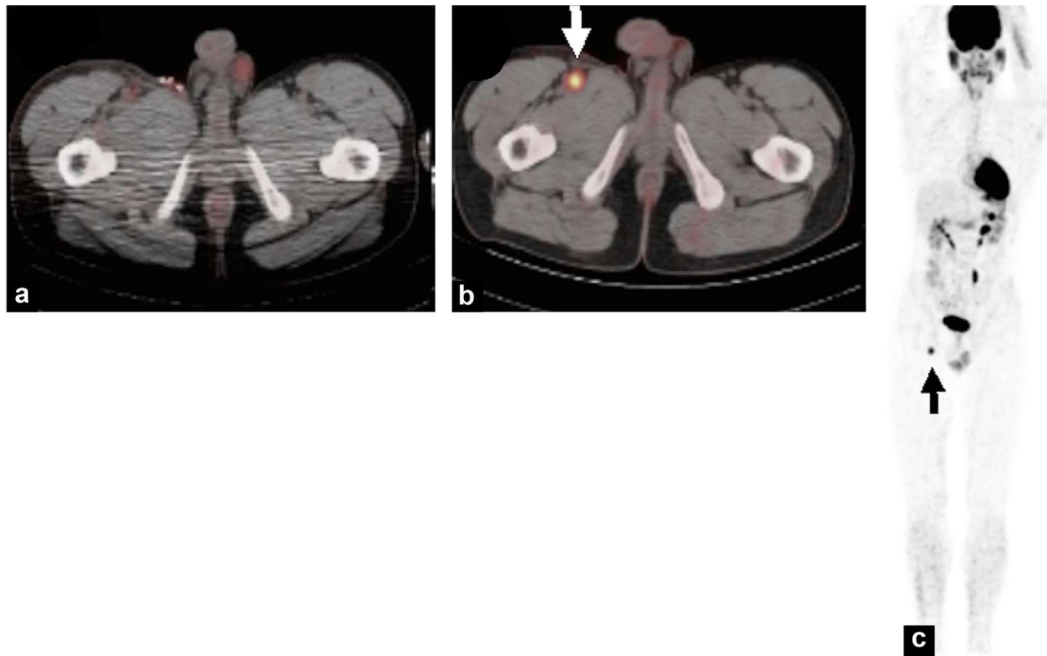


**Figure 145 : Un scanner du bras avec injection de produit de contraste montrant en reconstruction coronale, une lésion des parties molles du bras se rehaussant en périphérie avec une nécrose centrale, étendue à la corticale osseuse. a : TDM du bras avec injection de produit de contraste. b : Reconstruction TDM. [168]**

❖ **PET-TDM**

La tomographie à émission de positons au 2-18-Fluoro-2-désoxy-D-glucose couplée à un scanner dédié (TEP/TDM/FDG) s'est avérée être une modalité d'imagerie prometteuse (Figure 146). Cependant, il n'existe pas de standard dans les indications diagnostiques ou le suivi des SCC. Fuglo et al. [189] ont mené en 2012 une étude visant à évaluer la valeur diagnostique et pronostique de la TEP/TDM au 18F-FDG dans l'évaluation initiale des sarcomes des tissus mous. Ils ont conclu que cette technique présente une sensibilité, spécificité et précision élevées pour l'évaluation des métastases ganglionnaires et métastases à distance. La limite, cependant, est la faible valeur prédictive d'un test positif dans les sarcomes avec métastases ganglionnaires

La TEP/TDM au FDG pourrait également être utile pour détecter les récurrences postopératoires des SCC d'origine gastro-intestinale [190].



**Figure 146 : SCC de la gaine tendineuse du tiers inférieur de la cuisse droite [191]**

Au centre Mohammed VI de traitement des cancers du CHU Ibn Rochd de Casablanca [168], un cas de SCC a été rapporté et il s'agissait d'un homme âgé de 21 ans, qui avait présenté une masse des tissus mous du bras, sous forme d'une tuméfaction augmentant progressivement de volume. Une échographie avait montré une masse des tissus mous du tiers moyen du bras, hypoéchogène, hétérogène, vascularisée au Doppler, mesurant 27x14 mm. La tomodensitométrie mettait en évidence un aspect en faveur d'une lésion tissulaire de densité hétérogène avec nécrose centrale et extension à la corticale osseuse mesurant 3,75 cm de grand axe et à l'IRM une anomalie de signal des parties molles de la face antéro-latérale du bras droit. Le diagnostic positif a été confirmé par l'examen histopathologique d'une biopsie chirurgicale, qui avait mis en évidence un sarcome à cellules claires. Une exérèse large de la masse avec

marges saines était réalisée et l'évolution était marquée par une rechute ganglionnaire et métastatique pleurale dans un délai de 2 mois suivant la chirurgie.

Dans notre série, chez un de nos patients l'échographie du nodule avait montré une masse des tissus mous, hypoéchogène, hétérogène. La tomодensitométrie de la cheville mettait en évidence un processus lésionnel de la face médiale infiltrant les structures tendineuses et ligamentaires et englobant l'artère tibiale postérieure.

### **3. Diagnostic différentiel**

Autrefois, la dénomination mélanome des parties molles a été utilisée en raison de la similitude du tableau clinique (taux élevé de métastases ganglionnaires) et la ressemblance histopathologique (présence de mélanine, mise en évidence ultrastructurale de mélanosomes et positivité immunohistochimique de la protéine S-100 et l'antigène associé au mélanome HMB-45) [157]. Cependant, la caractérisation moléculaire du sarcome à cellules claires, a mis en évidence l'existence de la translocation chromosomique t (11, 21) qui en fait une entité génétiquement différente [192].

- Le mélanome cutané métastatique
- Le sarcome épithéloïde des parties molles
- le PECome
- La tumeur maligne des gaines nerveuses périphériques (MPNST)

En somme, devant les similarités et confusions que posent le SCC avec plusieurs autres tumeurs malignes, principalement le mélanome malin, seule la confrontation anatomo-clinique permet de retenir le diagnostic de SCC et donc, l'étude anatomopathologique, basée sur l'aspect histopathologique caractéristique, le profil immunohistochimique et moléculaire corrélé à un

contexte clinique approprié, sont les clés du trouve toute son importance du diagnostic de sarcome à cellules claires.

## **V. Etude anatomo–pathologique**

### **1. Prélèvement**

Le diagnostic de SCC est souvent difficile en raison de la rareté de ces tumeurs et de l'existence de lésions pseudo sarcomateuses parfois trompeuses. Pour que l'examen anatomopathologique se déroule dans les meilleures conditions, il est indispensable que le chirurgien et le pathologiste se soient accordés sur un certain nombre de points [193][194].

#### **1-1 Renseignements cliniques indispensables au diagnostic**

L'âge, le sexe, le siège précis, la topographie superficielle ou profonde (par rapport à l'aponévrose superficielle), la taille de la tumeur, les antécédents (dont radiothérapie), et le délai entre l'apparition de la tumeur et le prélèvement.

#### **1-2 Types de prélèvement**

Le diagnostic anatomopathologique des SCC est posé soit sur prélèvement tissulaire ou sur pièce de résection chirurgicale.

Du point de vue technique, on distingue deux catégories de prélèvement : les prélèvements percutanés (cyto–ponction, biopsie percutanée) et les biopsies à ciel ouvert ou biopsies chirurgicales (incisionnelle, excisionnelle).

La biopsie est donc un acte indispensable au diagnostic des SCC et doit précéder tout acte thérapeutique.

**a) Prélèvements percutanés**

Les prélèvements percutanés sont recommandés comme approche initiale.

- La biopsie à l'aiguille fine : peut permettre une orientation diagnostique et doit être utilisée avec beaucoup de prudence car peut conduire à des erreurs diagnostiques.
- La biopsie percutanée ou microbiopsie (réalisée au trocart) est de plus en plus utilisée en raison de sa facilité de réalisation et de son innocuité. La carotte tissulaire ramenée permet généralement le diagnostic de sarcome mais l'établissement du type et du grade est plus aléatoire. Ce type de prélèvement est à utiliser dans le cadre d'une prise en charge multidisciplinaire (sous contrôle échographique ou tomodensitométrie avec anesthésie locale le plus souvent).

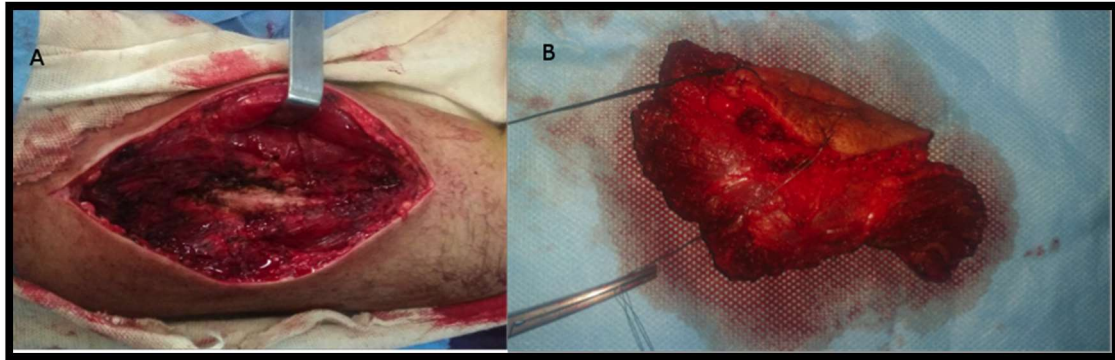
Si la place des deux techniques précédentes est restreinte dans le cadre du diagnostic initial, elles peuvent, en revanche aider pour documenter une récurrence locale ou l'évolution métastatique d'un sarcome connu.

**b) Biopsie chirurgicale**

Elle est classiquement requise pour le diagnostic histopathologique de SCC et l'établissement du score histopronostique. Son indication est justifiée lorsque la biopsie percutanée échoue et ne permet pas de prélever suffisamment de matériel tumoral. Elle est réalisée sous anesthésie générale et permet le prélèvement d'une quantité suffisante de tissus tumoraux, cependant l'abord chirurgical présente un risque d'hématome, de surinfection et de dissémination tumorale au niveau de la cicatrice cutanée. La biopsie chirurgicale peut être de deux formes :

- Incisionnelle : C'est la technique la plus courante. L'intervention consiste en une petite incision permettant de prélever un petit fragment de la lésion suspecte.

- Excisionnelle ou biopsie exérèse (Figure 147): Uniquement réservée aux tumeurs mesurant moins de 3 cm. L'intervention consiste en une incision autorisant le prélèvement intégral de la lésion suspecte.



**Figure 147 : Images per-opératoires d'une biopsie-exérèse de la masse. a : le lit tumoral. b : la pièce de résection orientée [168]**

Dans notre étude, chez nos 2 patients une biopsie-exérèse a été réalisée, avec chez un d'eux une biopsie ganglionnaire associée devant la présence d'adénopathies inguinales bilatérales.

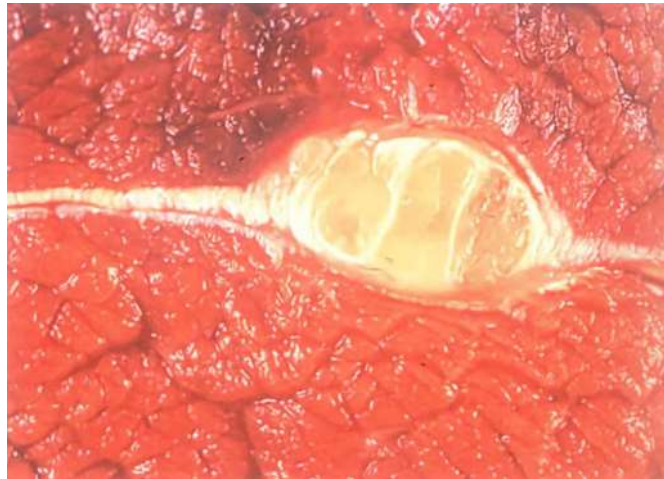
## **2 Etude macroscopique**

Concernant l'aspect macroscopique du SCC, la taille de la tumeur au moment du diagnostic varie entre 0,7 [175] et 25 cm [177], la majorité des tumeurs se situant autour de 4 cm [158,160,172,173]. Les tumeurs sont généralement rondes avec une surface lisse ou nodulaire, grises à blanches, et de consistance ferme. Elles sont bien délimitées par un tissu fibreux dense, souvent fermement attaché à un tendon ou à un fascia sous-jacent (Figure 148).

Selon la WHO classification [4] également, la plupart des SCC mesurent de 2 à 5 cm, mais des tumeurs de plus de 15 cm ont été rapportées. L'examen macroscopique révèle une masse

circonscrite d'aspect lobulé de couleur beige à blanc-grisâtre, certains avec une texture grossière ou granuleuse.

Un sous-ensemble de SCC peut présenter une pigmentation mélanique, une nécrose ou une modification kystique. [170]



**Figure 148: Aspect macroscopique d'un sarcome à cellules claires, la tumeur bien circonscrite est apparue dans le tendon plantaire d'une femme de 18 ans. Malgré la petite taille de la tumeur, elle est décédée de métastases disséminées 4 ans plus tard. [4]**

Dans notre étude, les pièces opératoires des SCC mesuraient en moyenne 1.93cm de longueur, 1.60cm de largeur et 0.73cm d'épaisseur, rejoignant plus les données de l'étude de Bianchi et al. [175], et pesaient en moyenne 0.75g.

Nos deux SCC prenaient une forme lobulaire, dans un cas la couleur de la tumeur était blanchâtre et dans l'autre grisâtre. La consistance était dans un cas ferme et dans l'autre dure. Toutes ces constatations rejoignent celles de la littérature.

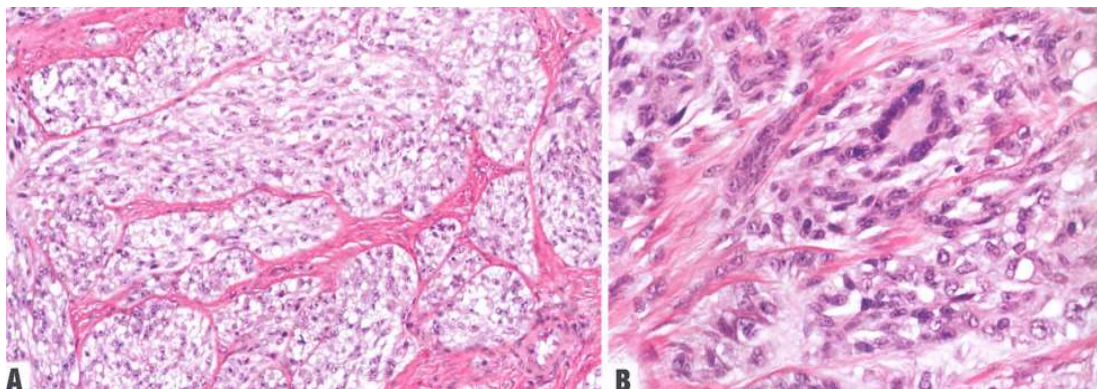
### **3 Etude microscopique**

Histopathologiquement, le SCC selon la WHO classification [4] et plusieurs auteurs [5,161,195], réalise une prolifération monomorphe de grosses cellules polygonales ou

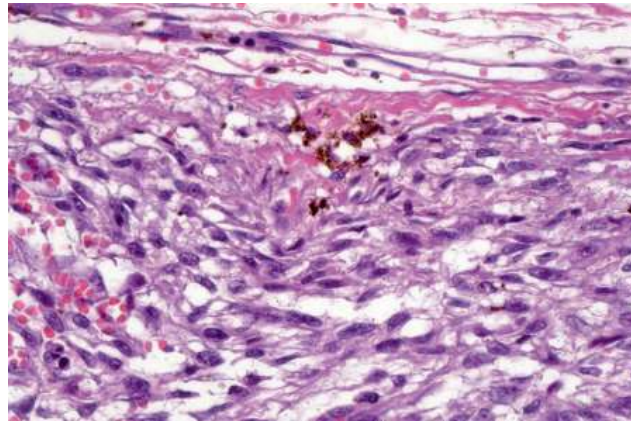
fusiformes, à cytoplasme pâle ou faiblement éosinophile, malgré son nom, contenant un noyau vésiculé, au sein duquel, on observe un ou plusieurs nucléoles basophiles proéminents (Figure 149 A). Ces cellules prennent parfois un aspect épithélioïde. Elles sont groupées en nid ou en lobules séparés par de fins septa fibreux (Figure 149). Le pléomorphisme est généralement absent, bien que des cellules géantes multinucléées éparses en forme de couronnes sont relativement fréquentes (Figure 149 B). Le pigment de mélanine est présent dans plus de la moitié des cas (Figure 150) mais est difficile à apprécier à la coloration HE.

Chung et Enzinger[157] notent dans leurs descriptions initiales, la présence dans 72% des cas de mélanine intra cytoplasmique. Les mitoses sont généralement peu nombreuses (< 3 mitoses/mm<sup>2</sup>, ce qui équivaut à < 5 mitoses pour 10 champs de 0,17 mm<sup>2</sup> de 0,17 mm<sup>2</sup>), et la nécrose est identifiée dans environ un tiers des cas.

En outre, les caractéristiques cytologiques du SCC sont similaires à celles du mélanome, les prélèvements cytologiques montrent des cellules uniques ou de petites grappes de cellules rondes à polygonales, avec un cytoplasme pâle et des nucléoles proéminents. [4]



**Figure 149: Aspect microscopique d'un SCC. A : Les cellules tumorales ont un cytoplasme éosinophile pâle avec des nucléoles proéminents. B : Les cellules géantes multinucléées en forme de couronne sont fréquentes [4]**



**Figure 150: Aspect microscopique d'un SCC, cette section montre une pigmentation mélanique focale [95]**

Dans notre série, la prolifération maligne des SCC était organisée en lobules et en nids séparés par des septas fibreux dans les 2 cas, les cellules tumorales étaient épithéloïdes dans 1 cas et rondes dans l'autre cas, le cytoplasme était éosinophile pâle et clarifié par places dans les 2 cas, les noyaux étaient ovoïdes, hyperchromes, à contours irréguliers, anisocaryotiques, nucléolés et siège de quelques, voire rares figures mitotiques. Le pigment mélanique était absent dans 1 cas de SCC et présent focalement dans l'autre cas. En effet, tous nos résultats appuient ceux de la littérature.

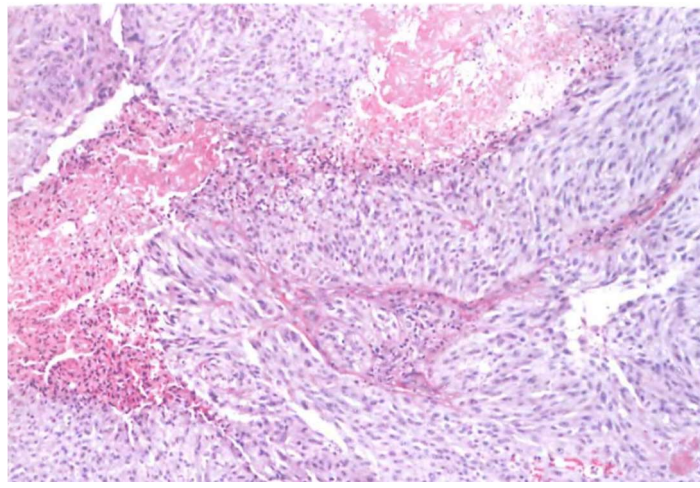
#### **4 Critères histopronostiques**

Plusieurs facteurs histopronostiques ont été évalués dans les séries d'Enziger[170], Deenik[180] et Kawai[173], dont les plus importants sont la taille, la présence de nécrose tumorale, le site, la qualité de résection, l'index mitotique, la récurrence locale et les métastases à distance.

En effet, le SCC est associé à un taux élevé de récurrence locale, de métastases à distance et de métastases ganglionnaires régionales [157,170]. Bien que l'extension ganglionnaire ne survienne que chez 2 à 6% des patients atteints de sarcomes des tissus mous de tous types

histologiques confondus, les métastases ganglionnaires apparaissent chez 12 à 43% des patients atteints de sarcome à cellules claires [160,171]. A noter que selon l'American Joint Committee on Cancer (AJCC) [169], les métastases ganglionnaires des sarcomes des tissus mous sont classées au stade IV de la maladie, alors que les métastases ganglionnaires d'une tumeur épithélioïde (comme le mélanome) sont classées au stade III de la maladie.

Par ailleurs, concernant la nécrose tumorale (Figure 151), c'est une caractéristique commune, en particulier dans les masses plus importantes. Sa présence est corrélée à une tumeur maligne et à une courte durée de survie dans un ensemble d'étude de 389 néoplasmes mélanocytaires contenant à la fois des lésions bénignes et malignes de divers endroits (bouche, pieds et lèvres, peau) [44].



**Figure 151: Aspect microscopique d'un SCC avec présence de nécrose [4]**

Dans notre série, les facteurs histopronostiques étudiés étaient comme suit : la taille moyenne des SCC était de 3.5cm, l'index mitotique était bas, les foyers de nécrose tumorale étaient absents dans 1 cas et des foyers hémorragiques étaient présents dans l'autre cas.

Par ailleurs, un patient a présenté des métastases ganglionnaires confirmées sur biopsie ganglionnaire inguinale et les marges d'exérèse des tumeurs des 2 patients étaient lésionnelles.

## **5 Classifications et Grades**

Il existe différentes classifications basées sur différents critères afin de classer les SCC.

### **5.1 Classification histopathologique de l'OMS 2020 des tumeurs des parties molles**

La WHO classification histologique des sarcomes des tissus mous [4] (Tableau XXXVII) est fondée sur l'identification de la ligne de différenciation (adipeuse, musculaire lisse, musculaire striée, cartilagineuse...) que la tumeur prend, comme critère principal, contrairement au tissu d'origine de la tumeur.

L'objectif de cette classification est d'établir un pronostic aussi précis que possible, afin de définir les risques de récurrence locale et de métastase à distance et d'établir la stratégie thérapeutique la plus adaptée.

#### **Tableau XXXVII : Classes histologiques des sarcomes des tissus mous selon l'OMS**

**Tumeurs adipeuses**  
**Tumeurs fibroblastiques/myofibroblastiques**  
**Tumeurs fibrohistiocytaires**  
**Tumeurs musculaires lisses**  
**Tumeurs péricytaires (périvasculaires)**  
**Tumeurs musculaires striées**  
**Tumeurs vasculaires**  
**Tumeurs chondro-osseuses**  
**Gastro-intestinal stromal tumor (GIST)**  
**Tumeur des gaines nerveuses**  
**Tumeurs à différenciation incertaine**  
**Sarcomes inclassés et indifférenciés**

Selon cette classification, le SCC a été reclassé dans le chapitre de tumeurs malignes à différenciation incertaine.

- **Grade histologique de la FNCLCC**

Plusieurs systèmes de grading de l'agressivité tumorale ont été proposés depuis les travaux de Broders [24] en 1939, mais le plus précis, le plus reproductible et le plus prédictif est le grade de la FNCLCC (Tableaux XXXXVIII et XXXXIX) décrit par Trojani et al. en 1984 [196]. Ce grade repose sur une évaluation de la tumeur initiale non traitée. Il tient compte de la différenciation tumorale, de l'index mitotique et de l'étendue de la nécrose tumorale, afin de calculer un score global dont la valeur équivaut à un grade.

**Tableau XXXXVIII : Description des scores la FNCLCC**

Différenciation tumorale

Score 1 : Sarcome ressemblant à un tissu normal

Score 2 : Sarcome à diagnostic histologique certain

Score 3 : Sarcomes embryonnaires, synoviosarcomes, sarcomes épithélioïdes, à **cellules claires**, alvéolaires des parties molles, sarcomes indifférenciés et sarcomes pour lesquels le type histologique est incertain

Index mitotique

(1 champ=0,1734mm<sup>2</sup>)

Score 1: 0 à 9 mitoses pour 10 champs

Score 2 : 10 à 19 mitoses pour 10 champs

Score 3 : Plus de 19 mitoses pour 10 champs

Nécrose tumorale

Score 1 : Pas de nécroses

Score 2 : Moins de 50 % de nécrose tumorale

Score 3 : Plus de 50 % de nécrose tumorale

**Tableau XXXIX: Grade histologique de la FNCLCC**

Grade 1 : Somme des scores : 2-3

Grade 2 : Somme des scores : 4-5

Grade 3 : Somme des scores : 6-8

La WHO classification des tumeurs des parties molles [4] suggère l'utilisation de la classification de l'American Joint Committee on Cancer (AJCC) ou la classification TNM de l'Union for International Cancer Control (UICC) pour la classification et stadification des SCC. En revanche, selon Chevreau et Italiano [158], malgré le fait que le SCC est une tumeur sarcomateuse des tissus mous, le système de classification du FNCLCC ne serait pas applicable aux SCC car ils présentent un risque élevé de métastases.

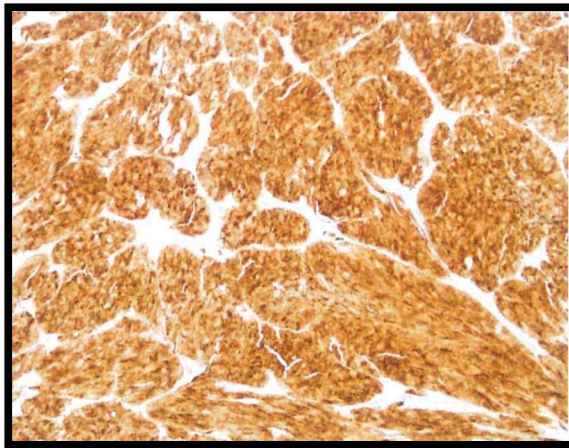
Dans notre série, nous avons adopté la classification TNM de l'AJCC/UICC et le grading de la FNCLCC des sarcomes des tissus mous, comme selon l'OMS [4] pour classer un patient en T1NxMx et l'autre patient en T1N1Mx, les 2 cas étaient de grade 2 de la FNCLCC.

## **6 Immunohistochimie**

Les immunomarquages permettent d'individualiser l'entité des SCC, avec une positivité pour les marqueurs mélanocytaires (HMB45, protéine S100, Melan A) d'où la suggestion de Chung et Enzinger de renommer le SCC, "mélanome des parties molles" [157]. Selon Hocar et al. [161] et Sara et al. [171], les cellules des SCC expriment systématiquement la PS100 (Figure 152) ainsi que les marqueurs de différenciation spécifiques HMB-45, MelanA et MITF dans environ 90 % des cas, l'expression de HMB-45 étant parfois focale.

Les SCC peuvent également exprimer, selon Hisaoaka[174], des marqueurs neuro-endocriniens et/ou liés à la gaine nerveuse tels que la synaptophysine (43% des cas), NSE, CD56, CD57 (75 % des cas) ; ils sont positifs au bcl-2 dans 93 % des cas.

En revanche, les marqueurs souvent retrouvés négatifs, principalement épithéliaux, sont la cytokératine, EMA, LCA et la desmine [5].



**Figure 152: Aspect microscopique d'un sarcome à cellules claires marqué à la PS100. Les cellules tumorales présentent une expression forte et diffuse de S100 [3]**

Dans notre série, l'expression des anticorps anti-PS100, Melan A et HMB45 a été positive dans nos 2 cas de SCC, ainsi que le Ki67 qui était de 80% chez un patient et 15% chez l'autre patient. Ainsi rejoignant les données de la littérature.

## **7 Biologie moléculaire**

La confirmation diagnostique du SCC selon l'OMS [4] se fait par les critères diagnostiques essentiels et souhaitables suivants : l'architecture caractéristique en nids ou lobules; les cellules fusiformes ou ovoïdes avec un cytoplasme légèrement éosinophile et des nucléoles proéminents;

## **Profil morphologique, immunohistochimique et moléculaire des tumeurs malignes à différenciation mélanocytaire**

---

l'expression des marqueurs mélanocytaires, notamment S100, SOX10, melan-A et HMB45 ; et la fusion génétique EWSR1-ATF1, qui permet de différencier ces néoplasmes du mélanome.

En effet, l'étude cytogénétique des SCC objective une translocation réciproque t(12;22)(q13;12) qui résulte de la fusion du gène EWSR1 avec le gène du facteur de transcription ATF1.

Le transcrit de fusion EWSR1/ATF1 est présent dans plus de 90 % des cas de SCC, mais jamais dans les mélanomes, ce qui constitue un marqueur diagnostique.

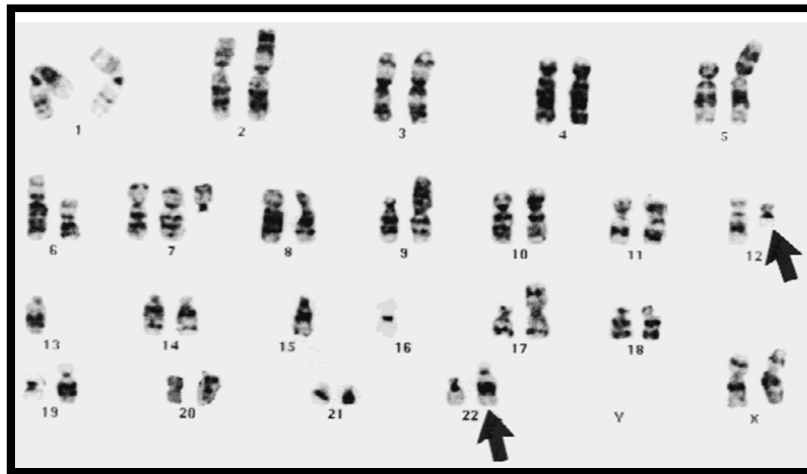
Quatre types de transcrits EWSR1/ATF1 ont été identifiés dans les SCC, désignés comme étant de type 1-4. Le transcrit de type 1 (50 % des cas [169]) est une fusion dans le cadre de l'exon 8 de l'EWS avec l'exon 4 de l'ATF1. Le transcrit de type 2 (45% des cas) est une fusion dans le cadre de l'exon 7 d'EWS avec l'exon 5 d'ATF1. Le type 3 (<5 % des cas) est une fusion dans le cadre de l'exon 10 de EWS avec l'exon 5 de ATF1 et le type 4 (<1% des cas) est une fusion hors cadre de l'exon 7 de l'EWS avec l'exon 7 de l'ATF1.

La présence de plusieurs transcriptions dans le même SCC (généralement les transcriptions 1 et 2) a été signalée dans certains cas. Aucune association significative entre le type de transcrit et l'issue du patient n'a été trouvée.

Par ailleurs, il a été démontré que la protéine de fusion EWSR1-ATF1 se lie au MiTF qui, en présence du facteur de transcription SOX10, régule la croissance et la survie des cellules tumorales de la SCC et déclenche la différenciation mélanocytaire des cellules tumorales du SCC [197].

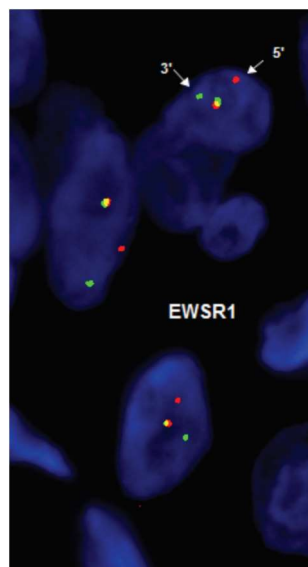
D'un point de vue technique, Il est probable que les translocations moléculaires ne soient pas détectables par l'analyse du caryotype (Figure 153) mais identifiables par les techniques plus

sensibles de l'hybridation in situ fluorescente (FISH) (Figure 154) et de l'amplification en chaîne par polymérase transcriptase inverse (RT-PCR) (Figure 155) [198].

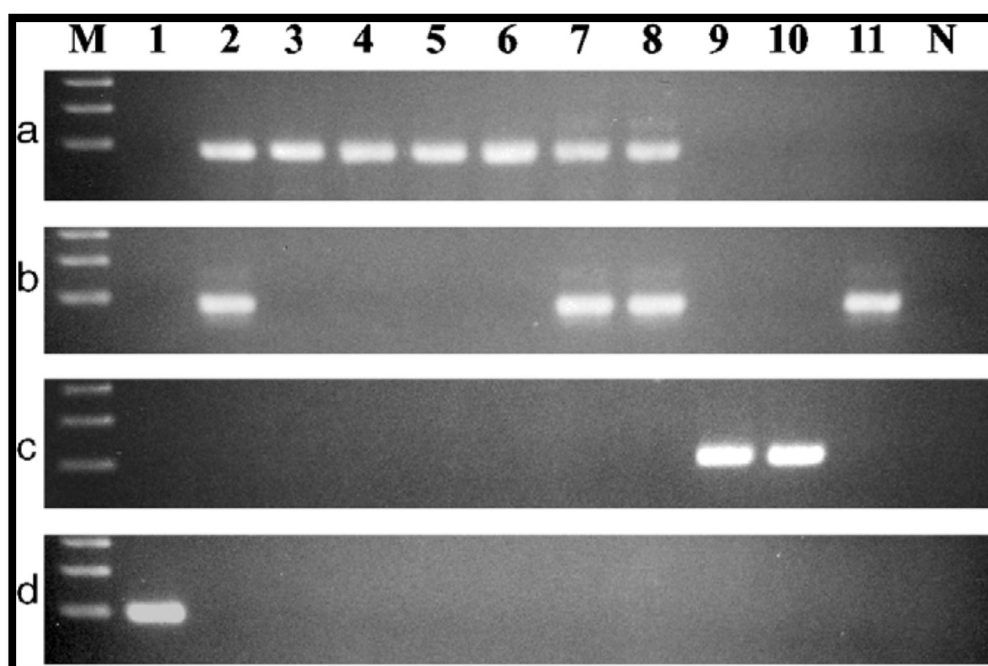


**Figure 153: Caryotype d'une cellule de SCC montrant la translocation caractéristique**

**t(12;22)[199]**



**Figure 154: Analyse des cellules de SCC par hybridation in situ en fluorescence (FISH). Le réarrangement de EWSR1 est vu comme une division du signal de fusion en une région centromérique 5' rouge et une région télomérique 3' verte (LSI EWSR1 Dual Color Break Apart Probe) [200]**



**Figure 155: Détection moléculaire des transcriptions EWSR1-ATF1 (a, type 1 ; b, type 2 ; et c, type 3) et EWSR1-CREB1 (d) par l'amplification en chaîne par polymérase transcriptase inverse (RT-PCR) [174]**

Néanmoins, dans les séries de Kawai [173] et Clark [201], la confirmation par biologie moléculaire était faible, environ 12% ou inconnue. Et dans celle de Thway[202], on a retrouvé une translocation t(2 ; 22) (q34 ; q12) produisant un gène de fusion EWSR1-CREB1 dans environ 6 % des cas.

En raison des similitudes cliniques, histopathologiques et immunohistochimiques avec le mélanome, Hocar et al. [161] ont analysé si le SCC présente également des mutations dans le gène BRAF et NRAS. Aucune mutation du gène BRAF ni du gène NRAS n'a été identifiée dans 95,54% des tumeurs analysées (21 tumeurs sur 22).

**Profil morphologique, immunohistochimique et moléculaire des tumeurs malignes à différenciation mélanocytaire**

Contrairement au mélanome, les mutations dans les exons 11 et 15 du gène BRAF n'ont pas été rapportées dans le CSS dans la série la plus ancienne de Panagopoulos[162] en 2002, mais des mutations BRAF ont été trouvées dans d'autres séries de SCC [203,204].

**Tableau XXXVIII: Répartition des cas de SCC en fonction des mutations BRAF et NRAS dans les différentes séries de la littérature**

Auteurs	Mutation BRAF (%)	Mutation NRAS (%)
Hocar et al. [161]	4,5	4,5
Panagopoulos et al. [162]	0	0
Notre série	0	0

Chromosome	CCS	Cutaneous melanoma
1		del(1), various break-points p+q q+ iso(1p/q)
2	2+	t(1;9), various break-points t(2;3), various break-points t(9;2), various break-points t(12;2), various break-points
3		del(3), various break-points t(8;3), various break-points
6		del(6)(q12-25)
7	7+	del(6)(q), various break-points 7+, q+
8	8+/multiples	del(7), various break-points p+q
9		t(9), involving a variety of chr. del(9), various break-points
11		q+
12	t(12;22)(p12-13;q12-13)	
15	t(15;22)(q10;q10)	

**Figure 156 : Comparaison des altérations génétiques les plus fréquemment décrites dans le SCC et le mélanome cutané [205]**

Dans notre série, l'étude cytogénétique à la recherche de translocation t(12 ;22) ou du gène EWS-ATF1 n'a pas été réalisée.

## VI. Traitement

La prise en charge du SCC est complexe et pluri-disciplinaire (dermatologue, chirurgiens, oncologues...). Il s'agit d'une tumeur mélanocytaire rare, de diagnostic difficile et à profil évolutif imprévisible d'où l'intérêt d'une prise en charge multidisciplinaire adaptée pour éviter les récives

Les aspects thérapeutiques sont très variés, en partie liés aux nombreux intervenants, soulevant, ainsi, un facteur important qui est celui de l'incertitude diagnostique. Le retard de la prise en charge semble être un facteur pronostique majeur des SCC [206].

La prise en charge commence par un diagnostic positif sur imagerie faite par l'IRM qui constitue le meilleur examen non invasif pour étayer l'origine d'une masse des tissus mous; elle est utile pour différencier les lésions bénignes des lésions malignes, et pour déterminer de façon optimale l'étendue de la lésion.

La réalisation d'une biopsie à l'aiguille, ou une biopsie incisionnelle est nécessaire pour une confirmation diagnostique devant une masse suspecte des parties molles dont l'étude morphologique, immunohistochimique et moléculaire permet de conclure à un sarcome à cellules claires [5].

Actuellement, le traitement pivot des sarcomes à cellules claires, au stade précoce est une résection chirurgicale [169,201].

Les compléments thérapeutiques radio-chimiothérapeutiques préconisés par certains auteurs, sont difficiles à analyser, et avec des indications non encore bien établies et validées. Le cours évolutif de cette tumeur n'est pas uniquement inconnu, mais surtout difficile à prédire dans l'état actuel des connaissances [181].

## VII. Evolution et pronostic

L'évolution du SCC est sombre, se rapprochant de celle des sarcomes, avec un taux de récurrences locales élevé (47% [207]), contrairement au mélanome où ce taux est de 5 à 10% selon l'indice de Breslow. Les métastases sont par ordre de fréquence décroissant, ganglionnaire, pulmonaire, cutanée, osseuse et hépatique, et seraient plus fréquentes quand la tumeur dépasse 5 cm de diamètre. L'existence d'une métastase ganglionnaire loco-régionale prédispose au risque de développement de métastases à distance [5].

Les facteurs de mauvais pronostic sont, en plus de la taille supérieure à 5cm, la présence de nécrose, la survenue de métastases, ou de récurrences après exérèse chirurgicale [5]. Cette dernière quand elle est complète et « large » est généralement suffisante. L'amputation du segment du membre concerné a été préconisée dans certains cas, sans pour autant que sa supériorité par rapport au traitement conservateur soit prouvée. La réalisation de l'étude du ganglion sentinelle semble justifiée et de plus en plus proposée pour détection précoce de métastases ganglionnaires occultes, et dont la prise en charge semblerait améliorer le pronostic [208].

**Tableau XXXX : Comparaison des profils histopathologiques, immunohistochimiques et moléculaires du mélanome cutané et du SCC [209]**

	Clear cell sarcoma	Malignant melanoma
Histology	Uniform rests of fusiform cells Clear cytoplasm Tendons or aponeuroses Basophilic nucleoli Glycogen Melanin in 20% [19, 20]	Less uniform Dermis Basophilic nucleoli Glycogen Melanin
Immunohistochemistry	S-100 positive staining [2]	S-100 positive staining
Electron microscopy	Melanosomes and premelanosomes of "neural crest" origin [21]	Melanosomes, premelanosomes of "neural crest" origin
Cytogenetics	1q, 6q, multiple copies of 7 and 8, t(12;22)(q13;q12) ~50% of cases, chromosome 22 [4-10]	1q, 6q, multiple copies of 7 and 8 [22]
Molecular genetics	Chimeric fusion protein EWS-AFT-1 gene [11,17] (EWS 22q11.2-12 breakpoint; more proximal than in CCS) Microsatellite instability: negative	Cutaneous malignant melanoma gene on 1p  Microsatellite instability: 3-30% positive [12, 13, 14]
Age	Young adults	Young adults
Regional spread	Satellites and lymph nodes	Satellites and lymph nodes
Distant metastases	Lung and skeleton	Lung, brain, liver, bone
10-Year survival	~33% overall 2-6 cm size ≥5 cm worse prognosis [3, 18, 23]	Depth of dermis infiltration: <0.76 mm 90% (thin <1) 0.76-1.49 83% 1.50-2.49 67% (intermediate 1-4) 2.50-3.99 56% 4.00-7.99 40% (thick >4) ≥8.00 [24] 25%



# **CONCLUSION**



Les tumeurs malignes à différenciation mélanocytaire, représentées dans notre étude par les mélanomes cutanés et les sarcomes à cellules claires, sont des tumeurs définies sur le plan histopathologique par une prolifération maligne à différenciation mélanocytaire, et sur le plan immunohistochimique par l'expression de marqueurs mélanocytaires.

Bien que ces deux tumeurs partagent de nombreuses similitudes morphologiques et immunohistochimiques, le développement des techniques de biologie moléculaire a permis de mieux comprendre la genèse des mélanomes et des SCC comme étant deux entités différentes. Celles-ci ont distingué les mélanomes par la fréquence d'expression de mutations NRAS et BRAF contrastant avec les SCC caractérisés par leur profil génétique de la translocation t(12;22) et la gène de fusion EWSR1-ATF1.

Le protocole de prise en charge de ces tumeurs est basé sur les classifications de l'OMS des tumeurs de la peau 2018 et des tumeurs de l'os et des tissus mous 2020 respectives, faisant l'objet d'un consensus international. L'anatomopathologiste joue donc un rôle déterminant pour confirmer le diagnostic et déterminer les facteurs histopronostiques et thérapeutiques. Pour cela, une analyse minutieuse et exhaustive de la pièce opératoire est nécessaire, à travers des étapes pré-analytique et morphologique bien codifiées, dans l'intérêt de l'élaboration d'un compte rendu anatomopathologique standardisé.

L'objectif de cette étude consiste à mettre en évidence l'importance de l'implication des cliniciens et des pathologistes dans les pratiques courantes afin d'améliorer leurs conditions de réalisation et leur impact théranostique pour une prise en charge optimale des patients atteints de tumeurs malignes à différenciation mélanocytaire.



**RECOMMANDATIONS**



**A travers cette étude, nous incitons à :**

- ✚ Prendre en considération la particularité du mélanome comme étant une lésion « grande simulatrice » car toute lésion pigmentée atypique cliniquement peut dévoiler une autre tumeur mélanocytaire de caractères évolutifs et thérapeutiques différents, notamment lorsqu'il s'agit d'un patient jeune présentant une lésion siégeant au niveau des parties molles avec à l'étude immunohistochimique l'expression de marqueurs mélanocytaires : c'est un sarcome à cellules claires jusqu'à preuve du contraire.
- ✚ Sensibiliser les cliniciens et chirurgiens sur l'importance des données cliniques et paracliniques pour une meilleure lecture histopathologique et immunohistochimique.
- ✚ Sensibiliser le personnel paramédical et essentiellement celui des blocs opératoires sur l'importance du respect de la phase pré-analytique à travers l'organisation de journées de formation et des posters affichés au bloc opératoire.
- ✚ Impliquer le laboratoire d'anatomie pathologique dans des protocoles d'assurance qualité.
- ✚ Elaborer un compte rendu anatomopathologique standardisé, comportant tous les facteurs histopronostiques et immunohistochimiques nécessaires à la prise en charge anatomopathologique adéquate des patients atteints de tumeurs à différenciation mélanocytaire.
- ✚ Développer et compléter l'étude anatomopathologique par une étude de biologie moléculaire à la recherche de mutation NRAS et BRAF car en présence d'une de ces anomalies génétiques, le pronostic de la maladie change radicalement, ouvrant accès à des thérapies ciblées spécifiques.
- ✚ Fournir un registre national des tumeurs malignes à différenciation mélanocytaire.
- ✚ Insister sur l'importance de staffs pluridisciplinaires.



# **ANNEXES**



## ANNEXE I : FICHE D'EXPLOITATION

### I. Renseignements

- Année :
- N° de dossier :
- Lieu de l'étude histologique :  Interne  Externe
- Sexe :
- Age (ans) :
- Antécédents/ Circonstances de découverte:
- Lésion: Description Aspect clinique+ Siège

### II. Macroscopie

#### 1) Pièce opératoire :

- Type de prélèvement :  Biopsie simple  Biopsie-exérèse
- Orientation :  Oui  Non
- Dimensions (cm) :
- Poids (g):
- Mode d'échantillonnage :

#### 2) Tumeur principale :

- Dimensions (cm) :
- Poids (g) :
- Description :
  - Aspect :
  - Couleur :
  - Siège :
  - Consistance :
  - Forme :  Plane  Nodulaire  Autre
  - Ulcération :  Oui  Non
  - Remaniements :  Nécrose  Zones de régression  Autre

#### 3) Autres lésions à distance : Oui Non

#### 4) Marges d'exérèse (cm) :

### III. Microscopie

- 1) Tissu :  cutané  muqueuse  ganglionnaire  autre
- 2) Siège de la prolifération :
- 3) Architecture :  lentigineuse  nodulaire  pagétoïde  travées/cordons/  
ams/nappes  autre
- 4) Taille cellulaire:
- 5) Type cellulaire :  épithéloïde  fusiforme  ballonisé  polymorphe  
 spitzoïde  naevocytoïde  autre
- 6) Atypies cytonucléaires :
  - Cytoplasme :
  - Noyau/ Nucléole :
- 7) Pigment mélanique :  Oui  Non
- 8) Type cutané :  Peau acrale  Kératose actinique  Élastose solaire  Autre
- 9) Réaction de l'hôte :
  - Epiderme :
  - Derme :
  - Hypoderme :
  - Stroma réaction :
- 10) Type histologique :  Mélanome de type SSM  de Dubreuilh  MAL  MN  
 Sarcome à cellules claires  Mélanome choroïdien épithéloïde  mixte  Métastase  
ganglionnaire  Autre
- 11) Invasion des structures de voisinage (dermique/tendons) :  Oui  Non
- 12) Phase de croissance :  verticale  horizontale

**IV. Critères histopronostiques**

- Type histologique :  Mélanome de type SSM  de Dubreuilh  MAL  MN  
 Sarcome à cellules claires  Métastase ganglionnaire  Autre
- Ulcération :  Oui  Non
- Taille (cm) :
- Epaisseur/ Breslow (mm) :
- Niveau d'invasion (Clark et Mihm) :  I  II  III  IV  V
- Classification TNM :
- Foyers de nécrose :  Oui  Non
- Zones de régression :  Oui  Non
- Index mitotique (n mitoses/10 CFG):
- Marges d'exérèse :  saines  lésionnelles
- Emboles vasculaires:  Oui  Non
- Microfoyers à distance :  Oui  Non
- Engainement péri-nerveux :  Oui  Non
- Lymphocytes intra-tumoraux (TIL) :  absents  présents  Brisk  Non-Brisk

**V. Immunohistochimie : Expression cytoplasmique de :**

- Ac anti-PS100 :  absente  modérée  intense  localisée  diffuse
- Ac anti-MelanA:  absente  modérée  intense  localisée  diffuse
- Ac anti-HMB45:  absente  modérée  intense  localisée  diffuse
- Ac anti-Vimentine:  absente  modérée  intense  localisée  diffuse
- Ac anti-Ki67:  absente  modérée  intense  localisée  diffuse
- Ac anti-Cytokératine:  absente  modérée  intense  localisée  diffuse
- Ac anti-Mélanosome:  absente  modérée  intense  localisée  diffuse
- Autre :                   :  absente  modérée  intense  localisée  diffuse

**VI. Biologie moléculaire : Mutation RAS– BRAF**

- **Génotype KRAS** (recherche de mutation dans le cordon 12 du gène KRAS):  absente  présente
- **Génotype NRAS** (recherche de mutation dans les cordons 12,13,59,61,117 et 146 du gène NRAS) :  absente  présente
- **Génotype BRAF** (recherche de mutation dans le cordon 600 du gène BRAF) :  absente  présente



# **RESUMES**



## **RÉSUMÉ**

Les tumeurs malignes à différenciation mélanocytaire, à savoir les mélanomes cutanés et les sarcomes à cellules claires, sont des tumeurs malignes développées au dépens des mélanocytes provenant de la cête neurale, et exprimant les marqueurs mélanocytaires.

Le diagnostic positif de ces tumeurs est basé sur l'étude anatomo-pathologique de la pièce opératoire, notamment la biopsie-exérèse.

Le traitement repose classiquement sur l'excision ou résection chirurgicale, associée ou non à la radiothérapie et/ou à la chimiothérapie et de plus en plus sur la thérapie ciblée et l'immunothérapie.

Notre étude a eu lieu au sein du service d'anatomie pathologique du CHU Mohammed VI de Marrakech. Le but de cette étude rétrospective est d'une part, d'établir le profil morphologique et immuno-histochimique des tumeurs mélanocytaires, pour démontrer les similitudes trompeuses entre ses types, en l'occurrence le mélanome cutané et le sarcome à cellules claires ; et d'autre part de définir le profil moléculaire via la recherche de mutations KRAS, NRAS et BRAF afin de différencier ces tumeurs et prédire la réponse aux thérapies ciblées et donc redresser le traitement dans certains stades avancés de la maladie.

Notre série étalée sur une période de 7 ans (2014-2020) était caractérisée par une moyenne de cas de tumeurs malignes à différenciation mélanocytaire de 4,7 cas par an. La moyenne d'âge était de 57,67 ans, avec prédominance de la tranche d'âge comprise entre 60 et 69 ans. Le sexe ratio était de 1,2 avec une légère prédominance masculine. Les prélèvements reçus étaient des biopsies simples ou des biopsies-exérèses fixées et incluses en paraffine, les biopsies-exérèses représentent 53% contre 25% de biopsies simples. La source de la demande provenait de laboratoires d'anatomie pathologique hors CHU dans 18% des cas contre 82% de cas du service d'anatomie pathologique du CHU.

Concernant l'examen morphologique, le site des tumeurs principales étaient au niveau du membre inférieur dans 52% des cas, de la tête et cou dans 30% des cas, des muqueuses dans 8% des cas et d'autres localisations distinctes dans le reste des cas. Les ganglions lymphatiques étaient le site métastatique le plus fréquent, retrouvé dans 15% des cas. Pour l'analyse histopathologique, 94% des tumeurs étaient des mélanomes, dont 44% des mélanomes nodulaires, 23% acro-lentigineux, 13% mélanomes de Dubreuilh et 10% mélanomes SSM; et 6% étaient des sarcomes à cellules claires. Les principaux facteurs histopronostiques étaient l'indice de Breslow qui était supérieur ou égal à 4mm dans 48% des cas, le niveau de Clark et Mihm, l'ulcération retrouvée dans 91% des cas, l'état des marges d'exérèse qui étaient lésionnelles dans 13% des cas contre saines dans 60% des cas et la classification TNM majorée par le stade T4NxMx dans 45% des cas.

## **Profil morphologique, immunohistochimique et moléculaire des tumeurs malignes à différenciation mélanocytaire**

---

Pour l'étude immuno-histochimique à la recherche de marqueurs mélanocytaires, la PS100 a été demandée dans 30% des cas et retrouvée dans 27%, le MelanA a été demandé et retrouvé dans 45% des cas et le HMB45 a été demandé et retrouvé dans 60% des cas.

Pour l'étude moléculaire par recherche des mutations des gènes RAS et BRAF, on a utilisé les techniques de biologie moléculaire se basant sur une plateforme de micro-puces à faible densité ou sur un système de test moléculaire entièrement automatisé basé sur la PCR en temps réel. Les mutations KRAS et NRAS ont été retrouvées dans 3% des cas chacune et la mutation BRAF a été objectivée dans 12% des cas.

A travers ces résultats, nous avons relevés plusieurs points positifs qui nous ont permis d'élaborer un algorithme décisionnel de l'étude immunohistochimique des tumeurs mélanocytaires et des comptes rendus anatomopathologiques standardisés. Cette étude incite donc à améliorer les différentes étapes de la phase pré-analytique, de sensibiliser et étudiants, internes et résidents à remplir des bons d'examens anatomopathologiques standardisés, d'attirer l'attention sur la grande similarité entre les tumeurs mélanocytaires d'où l'importance d'une corrélation clinico-pathologique, et enfin de développer des plateformes techniques selon les normes internationales plus sensibles et moins coûteuses ciblant les drivers oncogéniques pour permettre un traitement personnalisé « Traitement à la carte » des patients atteint de tumeurs malignes à différenciation mélanocytaire.

**ABSTRACT**

Malignant tumours with melanocytic differentiation, namely cutaneous melanomas and clear cell sarcomas, are malignant tumours that develop at the expense of melanocytes originating from the neural crest, and express melanocytic markers.

The positive diagnosis of these tumours is based on the anatomical–pathological study of the surgical specimen, in particular the exeresis biopsy.

Treatment is classically based on surgical excision or resection, with or without radiotherapy and/or chemotherapy and increasingly on targeted therapy and immunotherapy.

Our study took place in the department of pathological anatomy of the CHU Mohammed VI of Marrakech. The aim of this retrospective study is, on one hand, to establish the morphological and immuno–histochemical profile of melanocytic tumours, in order to demonstrate the deceptive similarities between these types, in this case cutaneous melanoma and clear cell sarcoma; and on the other hand, to define the molecular profile via the search for KRAS, NRAS and BRAF mutations in order to differentiate these tumours and predict the response to targeted therapies and therefore to adapt the treatment in certain advanced stages of the disease.

Our series spread over a period of 7 years (2014–2020) was characterised by an average of 4.7 case of melanocytic tumours per year. The average age was 57.67 years, with a predominance of the age range between 60–69 years. The sex ratio was 1.2 with a slight male predominance. The specimens received were simple biopsies or exeresis biopsies, which were fixed and paraffin–embedded, with exeresis biopsies accounting for 53% versus 25% of simple biopsies. The source of the request came from anatomical pathology laboratories outside the university hospital in 18% of cases compared to 82% of cases from the university hospital's anatomical pathology department.

Concerning the morphological examination, the main tumour sites were in the lower limb in 52% of cases, head and neck in 30% of cases, mucosal in 8% of cases and other distinct locations in the rest of cases. Lymph nodes were the most frequent metastatic site, found in 15% of cases. In the histopathological analysis, 94% of the tumours were melanomas, of which 44% were nodular melanomas, 23% acro–lentiginous, 13% lentigo malign melanomas and 10% SSM melanomas; and 6% were clear cell sarcomas. The main histopronostic factors were the Breslow index, which was greater than or equal to 4mm in 48% of cases, the Clark and Mihm levels, the ulceration found in 91% of cases, the state of the excision margins which were lesional in 13% of cases as opposed to unscathed in 60% of cases, and the TNM classification in the majority by the T4NxMx stage in 45% of cases.

For the immunohistochemical study in search of melanocytic markers, PS100 was requested in 30% of cases and found in 27%, MelanA was requested and found in 45% of cases and HMB45 was requested and found in 60% of cases.

For the molecular study of RAS and BRAF mutations, molecular biology techniques based on a low-density microarray platform or a fully automated molecular testing system based on real-time PCR were used. KRAS and NRAS mutations were found in 3% of cases each and BRAF mutation was found in 12% of cases.

Through these results, we found several positive points that allowed us to develop a decision algorithm for the immunohistochemical study of melanocytic tumours and standardised pathology reports. This study therefore encourages the improvement of the various stages of the pre-analytical phase, to raise awareness and to encourage students, interns and residents to fill in standardised anatomopathological examination forms, to draw attention to the great similarity between melanocytic tumours, hence the importance of a clinico-pathological correlation, and finally to develop technical platforms according to international standards that are more sensitive and less costly, targeting oncogenic drivers to allow personalised treatment of patients with malignant tumours with melanocytic differentiation.

## ملخص

الأورام الخبيثة ذات التمايز الميلانوسيتي ، أي الميلانوما الجلدية والساركومات ذات الخلايا الفاتحة ، هي أورام خبيثة تتطور على حساب الميلانوسينات الناشئة من السرة العصبية ، وتعتبر عن العلامات الميلانوسيتية.

يستند التشخيص الإيجابي لهذه الأورام إلى الدراسة التشريحية المرضية للعينة الجراحية.

ويستند العلاج كلاسكيا على الاستئصال الجراحي، مع العلاج الإشعاعي و/أو العلاج الكيميائي أو بدونهما، وبشكل متزايد على العلاج الموجه والعلاج المناعي.

وقد أجريت دراستنا في مصلحة علم التشريح المرضي التابع للمستشفى الجامعي محمد السادس بمراكش. والهدف من هذه الدراسة الرجعية هو ، من ناحية ، تحديد السمات الوراثية و المناعية للأورام الميلانوسية ، من أجل إظهار التشابه الخادع بين هذه الأنواع ، في هذه الحالة ، الورم الميلانومي الجلدي والساركوما ذو الخلايا الفاتحة ؛ ومن ناحية أخرى ، تحديد الموجز الجزيئي عن طريق البحث عن طفرات في نظام NRAS و BRAF من أجل التمييز بين هذه الأورام والتنبؤ بالاستجابة للعلاج الموجه وبالتالي تكييف العلاج في مراحل متقدمة معينة من المرض.

لقد اتسمت سلسلتنا التي انتشرت على مدى 7 سنوات (2014-2020) بمعدل 4,7 حالة من الأورام الميلانوسية سنويا. وكان متوسط العمر 57.67 سنة ، وكانت الغلبة في الفئة العمرية بين 60 و69 سنة. وكانت النسبة بين الجنسين 1.2 مع هيمنة طفيفة على الذكور. وكانت العينات التي تم تلقيها عبارة عن عينة بسيطة أو عينة جراحية ، والتي كانت مثبتة ومتضمنة في البارافين ، حيث بلغت نسبة 53% عينة جراحية مقابل 25% من عينة بسيطة. وجاء مصدر الطلب من مختبرات علم الأمراض التشريحي خارج المستشفى الجامعي في 18% من الحالات مقارنة بـ 82% من الحالات من مصلحة علم الأمراض التشريحي في المستشفى الجامعي.

وفيما يتعلق بالفحص المورفولوجي ، كانت مواقع الورم الرئيسية في الطرف السفلي في 52% من الحالات ، والرأس والرقبة في 30% من الحالات ، والمخاطية في 8% من الحالات ، وغيرها من المواقع المتميزة في بقية الحالات. وكانت العقد اللمفاوية أكثر المواقع انتشارا ، حيث وجدت في 15% من الحالات. وفي التحليل المجهرى ، كان 94% من الأورام من الميلانومات الجلدية ، منها 44% من الميلانومات العقدية ، و23% من الميلانومات الأكرولنتيجية ، و13% من ميلانومات ديبرو ، و10% من الميلانومات SSM؛ و6% كانوا ساركومات ذات خلايا واضحة. وكانت العوامل الرئيسية للهيستوبونوسية هي مؤشر بريزلو ، الذي كان أكبر من أو يساوي 4 مم في 48% من الحالات ، مستوى كلارك وميهم ، القرحة وجدت في 91% من الحالات ، وحالة هوامش العينة التي كانت متضررة في 13 في المائة من الحالات مقابل سليمة 60 في المائة من الحالات ، و كان التصنيف بالأغلبية حسب المرحلة T4NxMx في 45 في المائة من الحالات.

وبالنسبة للدراسة الكيميائية المناعية بحثاً عن العلامات الميلانوسية ، فقد طُلب PS100 في 30% من الحالات وُجدت في 27% ، وطُلب البحث عن MelanA وُجدت في 45% من الحالات ، وطُلب العثور على HMB45 في 60% من الحالات.

و في الدراسة الجزيئية لطفرات NRAS و BRAF ، استخدمت تقنيات علم الأحياء الجزيئي التي تستند إلى منصة مصغرة منخفضة الكثافة أو نظام اختبار جزيئي آلي بالكامل يستند إلى PCR في الوقت الحقيقي. ووجدت طفرات NRAS في 3 في المائة من الحالات ، ووجدت طفرات BRAF في 12 في المائة من الحالات.

من خلال هذه النتائج ، وجدنا العديد من النقاط الإيجابية التي سمحت لنا بتطوير خوارزمية القرار لدراسة الكيمياء المناعية للأورام الميلانوسية وتقارير علم الأمراض الموحدة. ولذلك تشجع هذه الدراسة على تحسين مختلف مراحل ما قبل التحليل ، وزيادة الوعي وتشجيع الطلاب والمتدربين والمقيمين على ملء استمارات الامتحانات التشريحية الموحدة ، ولفت الانتباه إلى التشابه الكبير بين الأورام الميلانوسية ، ومن هنا تأتي أهمية وجود ارتباط سريري-مرض ، وأخيرا تطوير مناهج تقنية وفقا للمعايير الدولية تكون أكثر حساسية وأقل تكلفة ، استهداف الجينات لإتاحة العلاج الشخصي للمرضى المصابين بأورام خبيثة بالتمايز الميلانوسيتي.



**BIBLIOGRAPHIE**



1. **R. L. Mort, I. J. Jackson, et E. E. Patton**  
« The melanocyte lineage in development and disease », *Development*, vol. 142, n° 4, p. 620-632, févr. 2015, doi: 10.1242/dev.106567.
2. **Registre de cancer du CHU de Fès, Maroc**
3. **The WHO Classification of Tumours Editorial Board. WHO Classification of Skin, 4th Edition. 2018**
4. **The WHO Classification of Tumours Editorial Board. WHO Classification of Tumours Soft Tissue and Bone Tumours, 5th edition, 2020**
5. **D.C. Dim, L.D. Cooley, R.N. Miranda**  
Clear cell sarcoma of tendons and aponeuroses: a review, *Arch. Pathol. Lab. Med.* 13
6. **J. Wechsler, I. Fraitag, S., & Moulouguet**  
Pathologie cutanée tumorale. (2016) (Ed.). Sauramps médical.
7. **Martin Catala, jean-Michel André et Jacques Poirier**  
Histologie: organes, systèmes et appareils. La peau et les phanères
8. **Structure de la peau. Ann Dermatol Venereol 2005; 1 32:8S5-48**
9. **H. Bachelez, N. Basset-Seguin, B. Crickx et al.**  
Les grandes fonctions de la peau. *Ann dermatol Venereol* 2005; 132 : 8S49 ».
10. **C. Prost-Squarcioni, M. Heller, S. Fraitag**  
Histologie et histophysiologie de la peau et de ses annexes. *Ann Dermatol Ve*
11. **Martin Catala, jean-Michel André et Jacques Poirier**  
Histologie : organes, systèmes et appareils. La peau et les phanères ».
12. **R. L. Mort, I. J. Jackson, et E. E. Patton**  
« The melanocyte lineage in development and disease », *Development*, vol. 142, n° 4, p. 620-632, févr. 2015, doi: 10.1242/dev.106567.
13. **L. S. Gammill et M. Bronner-Fraser**  
« Neural crest specification: migrating into genomics », *Nat Rev Neurosci*, vol. 4, n° 10, p. 795-805, oct. 2003, doi: 10.1038/nrn1219.
14. **M. Cichorek, M. Wachulska, A. Stasiewicz, et A. Tymińska**  
« Skin melanocytes: biology and development », *Postepy Dermatol Alergol*, vol. 30, n° 1, p. 30-41, févr. 2013, doi: 10.5114/pdia.2013.33376.
15. **S. A. N. D'Mello, G. J. Finlay, B. C. Baguley, et M. E. Askarian-Amiri**  
« Signaling Pathways in Melanogenesis », *International Journal of Molecular Sciences*, vol. 17, n° 7, Art. n° 7, juill. 2016, doi: 10.3390/ijms17071144.
16. **M. V. Schiaffino**  
« Signaling pathways in melanosome biogenesis and pathology », *The International Journal of Biochemistry & Cell Biology*, vol. 42, n° 7, p. 1094-1104, juill. 2010, doi: 10.1016/j.biocel.2010.03.023.

**17. S. T. Gallice**

« Nivolumab : une avancée majeure en immunothérapie dans le traitement du mélanome cutané métastatique », p. 117, juill. 2017.

**18. J. A. Avilés et P. Lázaro**

« Predisposición genética en el melanoma cutáneo », *Actas Dermo-Sifiliográficas*, vol. 97, n° 4, p. 229-240, mai 2006, doi: 10.1016/S0001-7310(06)73390-7.

**19. A. H. Shain et B. C. Bastian**

« From melanocytes to melanomas », *Nat Rev Cancer*, vol. 16, n° 6, p. 345-358, juin 2016, doi: 10.1038/nrc.2016.37.

**20. J.-L. Huret et al.**

« Atlas of Genetics and Cytogenetics in Oncology and Haematology in 2013 », *Nucleic Acids Research*, vol. 41, n° D1, p. D920-D924, janv. 2013, doi: 10.1093/nar/gks1082.

**21. M. A. Wilson et K. L. Nathanson**

« Molecular Testing in Melanoma », *Cancer J*, vol. 18, n° 2, p. 117-123, 2012, doi: 10.1097/PPO.0b013e31824f11bf.

**22. A. Platz, S. Egyhazi, U. Ringborg, et J. Hansson**

« Human cutaneous melanoma; a review of NRAS and BRAF mutation frequencies in relation to histogenetic subclass and body site », *Molecular Oncology*, vol. 1, n° 4, p. 395-405, 2008, doi: 10.1016/j.molonc.2007.12.003.

**23. Y. Yarden et al.**

« Human proto-oncogene c-kit: a new cell surface receptor tyrosine kinase for an unidentified ligand. », *The EMBO Journal*, vol. 6, n° 11, p. 3341-3351, nov. 1987, doi: 10.1002/j.1460-2075.1987.tb02655.x.

**24. S. Nishikawa et al.**

« In utero manipulation of coat color formation by a monoclonal anti-c-kit antibody: two distinct waves of c-kit-dependency during melanocyte development. », *The EMBO Journal*, vol. 10, n° 8, p. 2111-2118, août 1991, doi: 10.1002/j.1460-2075.1991.tb07744.x.

**25. L. N et B. S**

« Loss of c-kit expression in cultured melanoma cells. », *Oncogene*, vol. 7, n° 1, p. 51-56, janv. 1992.

**26. H. Davies et al.**

« Mutations of the BRAF gene in human cancer », *Nature*, vol. 417, n° 6892, p. 949-954, juin 2002, doi: 10.1038/nature00766.

**27. S. S. Shen, P. S. Zhang, O. Eton, et V. G. Prieto**

« Analysis of protein tyrosine kinase expression in melanocytic lesions by tissue array », *Journal of Cutaneous Pathology*, vol. 30, n° 9, p. 539-547, 2003, doi: 10.1034/j.1600-0560.2003.00090.x.

- 28. J. A. Curtin, K. Busam, D. Pinkel, et B. C. Bastian**  
« Somatic Activation of KIT in Distinct Subtypes of Melanoma », *JCO*, vol. 24, n° 26, p. 4340-4346, sept. 2006, doi: 10.1200/JCO.2006.06.2984.
- 29. Routier E., Benard J., Lacroix L., Tomasic G., Mateus C., Robert C**  
Mutations de KIT et de PDGFR dans les mélanomes acro-lentigineux
- 30. A. van Elsas et al.**  
« Relevance of ultraviolet-induced N-ras oncogene point mutations in development of primary human cutaneous melanoma. », *Am J Pathol*, vol. 149, n° 3, p. 883-893, sept. 1996.
- 31. J. Newton Bishop, M. Harland, et D. T. Bishop**  
« The genetics of melanoma », *Br J Hosp Med*, vol. 67, n° 6, p. 299-304, juin 2006, doi: 10.12968/hmed.2006.67.6.21288.
- 32. S. Yokoyama et al.**  
« A novel recurrent mutation in MITF predisposes to familial and sporadic melanoma », *Nature*, vol. 480, n° 7375, p. 99-103, déc. 2011, doi: 10.1038/nature10630.
- 33. T. Gromowski et al.**  
« Prevalence of the E318K and V320I MITF germline mutations in Polish cancer patients and multiorgan cancer risk—a population-based study », *Cancer Genetics*, vol. 207, n° 4, p. 128-132, avr. 2014, doi: 10.1016/j.cancergen.2014.03.003.
- 34. V. Gray-Schopfer, C. Wellbrock, et R. Marais**  
« Melanoma biology and new targeted therapy », *Nature*, vol. 445, n° 7130, p. 851-857, févr. 2007, doi: 10.1038/nature05661.
- 35. Béatrice Vergier, Arnaud de la Fouchardière**  
Département de Pathologie, CHU Bordeaux Plateforme Nationale des Discipline ».
- 36. Lipsker D, Cribier B.**  
Tumeurs cutanées épithéliales et mélaniques. *Ann Dermatol Venerol* 2003;130: 140–145 ».
- 37. F. S. Hodi**  
« Well-Defined Melanoma Antigens as Progression Markers for Melanoma: Insights into Differential Expression and Host Response Based on Stage », *Clin Cancer Res*, vol. 12, n° 3, p. 673-678, févr. 2006.
- 38. L. Denat et L. Larue**  
« Le mélanome malin cutané et le rôle de la protéine paradoxale Microphthalmia transcription factor », *Bulletin du Cancer*, vol. 94, n° 1, p. 81-92, janv. 2007, doi: 10.1684/bdc.2007.0180.
- 39. N. Aadjou**  
« Mélanome cutané : intérêt des thérapies actuelles et des marqueurs biologiques dans la prise en charge du mélanome métastatique », Thesis, 2014. Consulté le: juin 18, 2021. [En ligne]. Disponible sur: <http://ao.um5.ac.ma/xmlui/handle/123456789/14681>
- 40. Castanet J, JP. Ortonne**  
«Grain de beauté». *Encyclopédie Pratique de Médecine* 1-0620. »

- 41. Guessous I, F. de Sousa, E. Melo, L Vermeulon, J P. Medema**  
«Cellules souches cancéreuses et futures modalités thérapeutiques ».
- 42. M. M. Delaunay**  
« Cutaneous melanoma. The early diagnosis, a must for efficacy », *Rev Prat*, vol. 54, n° 11, p. 1179-1180, juin 2004.
- 43. J.-L. Bulliard et B. Cox**  
« Cutaneous malignant melanoma in New Zealand: trends by anatomical site, 1969-1993 », *International Journal of Epidemiology*, vol. 29, n° 3, p. 416-423, juin 2000, doi: 10.1093/ije/29.3.416.
- 44. M. Murph**  
*Melanoma: Current Clinical Management and Future Therapeutics*. BoD – Books on Demand, 2015.
- 45. C. M. Balch et al.**  
« An Evidence-based Staging System for Cutaneous Melanoma1 », *CA: A Cancer Journal for Clinicians*, vol. 54, n° 3, p. 131-149, 2004, doi: 10.3322/canjclin.54.3.131.
- 46. A. Romli**  
Le mélanome: étude à propos de dix cas et revue de la littérature[Thèse]. Rabat : Université Mohammed V, 2005 A ».
- 47. El Mesbahi, K. Zouhair, T. El Ouzzani, S. Azzouzi, H. Lakhdar.**  
Mélanome malin à Casablanca : une tumeur à ne pas méconnaître ; Service de dermatologie vénéréologie CHU Ibn Rochd- Casablanca. Journal du praticien 2005 ; tome XIV
- 48. L. Benzekri et al.**  
Les cancers cutanés à Rabat ; Service de dermatologie CHU Ibn Sina Rabat. Journal du praticien 2005 ; tome XIV supplément : 202-206
- 49. K. Zouhair, T. El Ouazzani, S. Lazrak, S. Azzouzi et H. Lakhdar**  
« Mélanome cutané à Casablanca : à propos de 82 cas », *Nouv. dermatol*, vol. 23, n° 6, p. 346-349, 2004.
- 50. P. Bernard, C. Derancourt, E. Arnoult-Coudoux, R. Picot, et C. Delvincourt**  
« Etude prospective de l'incidence des cancers cutanés dépistés en pratique dermatologique dans la région Champagne-Ardenne », *Ann. dermatol. vénéréol*, vol. 128, n° 8-9, p. 883-887, 2001.
- 51. E. Månsson-Brahme, H. Johansson, O. Larsson, L. E. Rutqvist, et U. Ringborg**  
« Trends in Incidence of Cutaneous Malignant Melanoma in a Swedish Population 1976-1994 », *Acta Oncologica*, vol. 41, n° 2, p. 138-146, janv. 2002, doi: 10.1080/028418602753669508.
- 52. Bennouna Biaz, M. Ait Ourghroui, Habib-Dine et al.**  
Le mélanome au Maroc.  
Les nouvelles dermatologiques 1998; 17 (2) : 56-59

**53. Bellut, I. Vivard, R. Unvois et al.**

Nouveaux cas de mélanomes en Lorraine en 2000 et 2001 : enquête prospective sur deux ans réalisée par l'Union régionale des médecins libéraux de Lorraine.

Nouv Dermatol 2003 ; 22 : 154-157.

**54. N. M. Fisher, J. V. Schaffer, M. Berwick, et J. L. Bologna**

« Breslow depth of cutaneous melanoma: Impact of factors related to surveillance of the skin, including prior skin biopsies and family history of melanoma », *Journal of the American Academy of Dermatology*, vol. 53, n° 3, p. 393-406, sept. 2005, doi: 10.1016/j.jaad.2005.03.004.

**55. J. M. Halna, M. Crandadam, et A. Buemi**

« Etude épidémiologique des cancers cutanés basée sur la population d'un département français de 1988 à 1996 résultats du registre des cancers du Haut-Rhin », *Nouv. dermatol*, vol. 19, n° 1, p. 48-55, 2000.

**56. M. Boniol, B. K. Armstrong, et J.-F. Doré**

« Variation in Incidence and Fatality of Melanoma by Season of Diagnosis in New South Wales, Australia », *Cancer Epidemiol Biomarkers Prev*, vol. 15, n° 3, p. 524-526, mars 2006.

**57. Kirkwood JM, Ibrahim JG, Sondak VK, et al.**

High- and low-dose interferon alfa-2b in high-risk melanoma (facts): first ».

**58. Kabigting et al.**

Malignant melanoma in African-Americans. University of California 2009 Evaluation of Sex-Specific Incidence of Melanoma. *JAMA Dermatology*

**59. Evaluation of Sex-Specific Incidence of Melanoma. JAMA Dermatology**

**60. Benarab S, Marcant P, Brissaud M, Sobaszek A, Nisse C, Mortier L**

Repérage de l'origine professionnelle des cancers cuta ».

**61. Agence Française de Sécurité Sanitaire Environnementale. Evaluation des risques liés à l'exposition aux ultraviolets**

**62. P. Saiag, J.-J. Grob, E. Grosshans**

Tumeurs cutanées épithéliales et mélaniques : mélanomes. *Ann Dermatol Venerol* 2002 »;

**63. Diffey BL. A**

quantitative estimate of melanoma mortality from ultraviolet A sunbed use in the U.K. *Br J Dermatol* 2003;14 ».

**64. Boniol M, Autier P, Boyle P, et al.**

Cutaneous melanoma attributable to sunbed use: systematic review and meta-analysis. ».

**65. Colantonio S, Bracken MB, Beecker J.**

The association of indoor tanning and melanoma in adults: Systematic review and met ».

**66. Ramid H., Labbardi W., Hali F. et Chiheb S.**

Mélanome plantaire : étude anatomoclinique de 51 cas. *Annales de* (2015)

- 67. Bourquin et al.**  
Rôles des traumatismes dans les mélanomes des paumes, des plantes et des ongles : première étude cas-témoin basée sur la population. *Annales de Dermatologie et de Vénérologie* (2018), 145(12), S322-S323.
- 68. H. Pujol, P. Banzet, J. P. Césarini**  
Mélanome: Données épidémiologiques: fréquence, causes. Monographie de l'association ».
- 69. H. Sanho-Garnier**  
Cancérologie dermatologique: soleil, phénotypes cutanés et mélanome. *Eurocancer 2003* : 213. »
- 70. Fitzpatrick, T.B.**  
"The validity and practicality of sun-reactive skin types", *Archives of Dermatology*(1988), 124 (6): »
- 71. Bonnet blanc Jean-Marie**  
«Tumeurs cutanées épithéliales et mélaniques- Mélanomes», *Annales de dermatologie et de vénéréologie* ».
- 72. MP Di Cesare, A Antunes, F. Truchetet**  
Mélanome. *Encycl Méd Chir; dermatologie 2000*; 98-595-A-10 : 1-15. »
- 73. J-J. Grob**  
Tumeurs cutanées épithéliales et mélaniques : Nævus. *Ann Dermatol venereol 2003* ; 130 :3S146 - 3S149 ».
- 74. Erika A. Rager, Edward P. Bridgeford, David W. Ollila**  
Cutaneous melanoma: Update on prevention, screening, diagnosis, a ».
- 75. Giannotti, P. Carli**  
Facteurs de risque de mélanome dans les populations méditerranéennes. *Ann Dermatol Venereol 2001* ; ».
- 76. Tucker MA, Halpern A, Holly EA, et al.**  
Clinically recognized dysplastic nevi. A central risk factor for cutaneous mela ».
- 77. Goggins WB, Tsao H**  
A population-based analysis of risk factors for a second primary cutaneous melanoma among melanoma s ».
- 78. Van der Leest RJ, Liu L, Coebergh JW, et al.**  
Risk of second primary in situ and invasive melanoma in a Dutch population- ».
- 79. Rosenberg CA, Khandekar J, Greenland P, et al.**  
Cutaneous melanoma in postmenopausal women after nonmelanoma skin carcin ».
- 80. Marghoob AA, Slade J, Salopek TG, et al.**  
Basal cell and squamous cell carcinomas are important risk factors for cutaneo ».
- 81. B. Fazza, M. Zghal, C. Bailly**  
Mélanome et xeroderma pigmentosum: 12 cas. *Ann dermatol Venereol 2001*; 128: 503-6 ».
- 82. Cherkaoui El Baraka F et al.**  
Mélanomes sur tatouage : deux observations

83. **Hartman RI, Lin JY**  
Cutaneous Melanoma—A Review in Detection, Staging, and Management. *Hematology/Oncology Clinics of North America*. Févr 2019;33(1):25–38.
84. **Friedman RJ, Rigel DS, Kopf AW**  
Early detection of malignant melanoma: the role of physician examination and self-examin ».
85. **Abbasi NR, Shaw HM, Rigel DS, et al.**  
Early diagnosis of cutaneous melanoma: revisiting the ABCD criteria. *JAMA*. 2004;292 ».
86. **Annales de dermatologie et de vénéréologie (2008) 135S, F147—F153**
87. **Ward WH, Lambreton F, Goel N, Yu JQ, Farma JM.**  
Clinical Presentation and Staging of Melanoma. *Cutaneous Melanoma: Etiolo* ».
88. **Michele M. Delaunay**  
Diagnostic et suivi du mélanome cutané. *La revue du praticien* 2004; 54:1193–1201. »
89. **Brochez L et al.**  
Inter-observer variation in the histopathological diagnosis of clinically suspicious pigmented skin lesions. *J Pathol* 2002;196(4):459–66.
90. **Lavie et al.**  
Mise au point sur la prise en charge chiru ».
91. **Tran KT, Wright NA, Cockerell CJ.**  
Biopsy of the pigmented lesion—when and how. *J Am Acad Dermatol*. 2008;59(5):852–871.
92. **H.Rais**  
Cours magistral, Anatomie pathologique générale : Techniques anatomopathologiques. 2019. Faculté de médecine de Marrakech
93. **Niezabitowski et al.**  
Prognostic evaluation of cutaneous malignant melanoma: A clinicopathologic and immunohistochemical study. *Journal of Surgical Oncology*(1999), 70(3), 150–160
94. **Cribier**  
Mélanome confrontation anatomoclinique pratique. *Réalités thérapeutiques en dermato-Vénérologie* 1999 ; 89: 36–37 ».
95. **E. Calonje, T. Brenn, A. Lazar**  
*Mckee's pathology of the skin* 5th edition with clinical correlations. 2 janvier 2019
96. **W. H. Clark, L. From, E. A. Bernardino, et M. C. Mihm**  
« The Histogenesis and Biologic Behavior of Primary Human Malignant Melanomas of the Skin », *Cancer Res*, vol. 29, n° 3, p. 705-727, mars 1969.
97. **Rastrelli M, Tropea S, Rossi CR, Alaibac M.**  
Melanoma: Epidemiology, Risk Factors, Pathogenesis, Diagnosis and Classification
98. **Mitchell TC, Karakousis G, Schuchter L.**  
Melanoma. In: *Niederhuber JE, Armitage JO, Kastan MB, Doroshow JH, Tepper J*

99. **Sharone K. Askari, Sarah E. Scheram, Rachel A. Wenner**  
Evaluation of prospectively collected presenting signs symptoms of biopsy-proven melanoma, basal cell carcinoma, squamous cell carcinoma, and seborrheic keratosis in an elderly male population. *J Am Acad Dermatol* 2007 ; 56 (5): 739–747.
100. **Michele McPherson, Mark elwood, Dallas. R.**  
Presentation and detection of invasive melanoma in high-risk population. *Am Acad Dermatol* 2006; 54 (5): 783–792.
101. **R Charles Scoggins, I Merrik Ross, S Douglas Reintgen et al.**  
Gender Related differences in outcome for melanoma patient
102. **Suasan M. swetter, Jennifer C. boldrick, Sandy Y. juny et al.**  
Increasing incidence of lentigo maligna melanoma subtypes
103. **F. Peko, M. honde, G. Moyen, C. Gombc-Mbalama**  
Mélanome cutané ; étude rétrospective de 270 observations à Brazzaville.
104. **Donald W. Shenenberger**  
Cutaneous Malignant Melanoma: A Primary Care Perspective Naval Medical Center Portsmouth, Portsmouth, Virginia *Am Fam Physician*. 2012 Jan 15;85(2):161–168
105. **Demierre MF, Chung C, Miller DR, Geller AC.**  
Early detection of thick melanomas in the United States: beware of the nodular subtype. *Arch Dermatol*. Jun 2005;141(6):745–50.
106. **Diagnosis of Primary Melanoma. Cutaneous Melanoma . Elsevier; 2017**
107. **Ingrid Tyler, Jason K. Rivers, Jean A. Shoveller et al.**  
Melanoma detection in British Columbia, Canada. *J Am Acad Dermatol* 2005; 52: 48–54
108. **Cricks B, Roujeau JC.**  
Tumeurs cutanées épithéliales et mélaniques». *Ann Dermatol Vénéreol* 2002; 129: 2S149–2S152.
109. **Mathiey Boniol, Bruce K. Armstrong, Jean-françois doré**  
Variation in incidence and fatality of melanoma by season of diagnosis in New South Wales, Australia
110. **Sharone K. Askari, Sarah E. Scheram, Rachel A. Wenner**  
Evaluation of prospectively collected presenting signs symptoms of biopsy-proven melanoma, basal cell carcinoma, squamous cell carcinoma, and seborrheic keratosis in an elderly male population.. *J Am Acad Dermatol* 2007 ; 56 (5): 739–747.
111. **Chopra A, Sharma R, Rao UNM**  
Pathology of Melanoma. *Surgical Clinics of North America*. févr 2020;100(1):43–59.
112. **I. Diomande, A. B. Effi, M. honde et al.**  
Mélanome malin en côte-d'Ivoire. Aspects épidémiologiques et histopronostiques : A propos de 195 cas.. *Archive d'anatomie et de cytologie pathologique* 1999 ; 47 (2): 92–95.
113. **Duncan L.**  
The Classification of Cutaneous Melanoma. *Hematology/Oncology*

114. Documents de pathologie humaine du service d'anatomie pathologique du CFB de Caen
115. Jain S, Allen PW.  
Desmoplastic malignant melanoma and its variants. A study of 45 cases. Am J Surg Pathol. May 1989;13
116. McLaughlin CC, Wu XC, Jemal A, Martin HJ, Roche LM, Chen VW.  
Incidence of noncutaneous melanomas in the U. S. Cancer. 2005;103:1000-7.
117. MJ, Flaitz CM.  
Oral mucosal melanoma: epidemiology and pathobiology. Oral Oncol. 2000;36:152-69 ».
118. Cheung MC et al.  
Defining the role of surgery for primary gastrointestinal tract melanoma. J Gastrointest Surg. 2008;12:731-8
119. Mehregan AH, Mehregan DA.  
Malignant melanoma in childhood. Cancer 1993;71:4096-4103
120. Boddie AW Jr, Smith JL Jr, McBride CM.  
Malignant melanoma in children and young adults: effect of diagnostic criteria on staging and end results. South Med J 1978;71:1074-1078
121. Garbe C, Amaral T, Peris K, Hauschild A, Arenberger P, Bastholt L, et al.  
European consensus-based interdisciplinary guideline for melanoma. Part 1: Diagnostics Update 2019. European Journal of Cancer. 1 févr 2020;126:141-58.
122. Shain AH, Bastian BC.  
From melanocytes to melanomas. Nat Rev Cancer. juin 2016;16(6):345-58.
123. Mélanome cutané – Institut National Du Cancer, haute autorité de santé , janvier 2012
124. Spatz European J Cancer 2003
125. Scolyer RA, Busam KJ.  
Prognosis, Staging, and Reporting of Melanomas. In Pathology of Melanocytic Tumors. Elsevier; 2019. p386-96
126. Sidibe et al.  
Concordance entre l'index mitotique et le ki67 dans l'elaboration du grade histop ».
127. Tejera-Vaquerizo et al.  
Survival analysis and sentinel lymph node status in thin cutaneous melanoma: A multicenter observational study. Cancer Medicine. 2019;8(9):4235-44.
128. Elder – Pathology, 2016 – Elsevier
129. Cook MG, Spatz A, Brocker EB, Rune DJ.  
Identification of histological features associated with metastatic potential in thin (< 1.0 mm) cutaneous melanoma with metastases. A study on behalf of the EORTC Melanoma Group. J Pathol. 2002;197(2)188-93.
130. Claudio G. et al.  
Cancer 199

131. **Zetterston**  
Facteurs pronostiques des mélanomes épais. *Cancer* 2002 ; 94 : 1049–56.
132. **J. Bonerandi.**  
A quoi servent les modifications de la classification du mélanome ?. *Ann Dermatol Venereol* 2005 ; 132: 205–207.
133. **Scolyer RA, Busam KJ.**  
Prognosis, Staging, and Reporting of Melanomas. In *Pathology of Melanocytic Tumors*. Elsevier; 2019. p.386–96.
134. **Guillot B, Dupuy A, Pracht M, Jeudy G, Hindie E, Desmedt E, et al.**  
Republication de : Actualisation des données concernant le mélanome stade III : nouvelles recommandations du groupe français de cancérologie cutanée. *Bulletin du Cancer*. juin 2019;106(6):560–73.
135. **I.Moulonguet**  
Immunohistochimie et biologie moléculaire des lésions mélanocytaires. Volume 6, numéro 3, Juillet–Août–Sep
136. **Bulletin de la division française de l'Académie Internationale de Pathologie (AIP). Tumeurs mélaniques cutanées. n40, décembre 2004**
137. **Dinehart MS, Dinehart SM, Sukpraput–Braaten S, High WA**  
Immunohistochemistry utilization in the diagnosis of melanoma.
138. **N.Rekhtman, M. K. Baine, J. A.**  
Bishop Quick Reference Handbook for Surgical Pathologists, Second Edition. Springer 2019.
139. **Chorny JA, Barr RJ, Kyshtobayeva A, Jakowatz J, Reed RJ.**  
Ki-67 and p53 expression in minimal deviation melanomas as compared with other nevocytic lesions. *Mod Pathol* 2003; 16: 525.
140. **Ohsie, S. J., Sarantopoulos, G. P., Cochran, A. J., & Binder, S. W.**  
Immunohistochemical characteristics of melanoma. *Journal of Cutaneous Pathology*(2008). 35(5), 433–444. doi:10.1111/j.1600–0560.2007.00891.x
141. **C. Dutriaux , S. Prey, E. Gérard, , M. Beylot, B. Vergier, E. Laharanne , C. Caumont.**  
  
DIU pathologie moléculaire: Tumeurs mélaniques. jan 2021, CHU de Bordeaux
142. **R. Akbani et al.**  
« Genomic Classification of Cutaneous Melanoma », *Cell*, vol. 161, n° 7, p. 1681-1696, juin 2015, doi: 10.1016/j.cell.2015.05.044.
143. **S. M. C. Broekaert et al.**  
« Genetic and morphologic features for melanoma classification: Features for melanoma classification », *Pigment Cell & Melanoma Research*, vol. 23, n° 6, p. 763-770, déc. 2010, doi: 10.1111/j.1755–148X.2010.00778.x.

144. **Ponti G, Manfredini M, Greco S, Pellacani G, Depenni R, Tomasi A, Maccaferri M, Cascinu S.** BRAF, NRAS and C-KIT Advanced Melanoma: Clinico-pathological Features, Targeted-Therapy Strategies and Survival. *Anticancer Res.* 2017 Dec;37(12):7043-7048. doi: 10.21873/anticancer.12175. PMID: 29187493.
145. **Collège des enseignants en dermatologie (France).** *Dermatologie.* Paris: Masson;2003.
146. **F.TABTI**  
Place de la technique du ganglion sentinelle dans la prise en charge du mélanome cutané à propos de 2 cas ».
147. **Dequidt L, Darrigade A-S, Gerard E, Prey S, Dutriaux C.** Potentialisation des effets de la radiothérapie par l'immunothérapie dans le mélanome avec métastases cutanées loco-régionales. *Annales de Dermatologie et de Vénérologie.* 1 déc 2016;143(12, Supplement):S371.
148. **Erdei E, Torres SM.** A new understanding in the epidemiology of melanoma. *Expert Rev Anticancer Ther.* nov 2010;10(11):1811 ».
149. **Gamboa AC, Lowe M, Yushak ML, Delman KA.** Surgical Considerations and Systemic Therapy of Melanoma. *Surgical Clinics of North America.* févr 2020;100(1):141-59.
150. **Wirth J, Battistella M.** Atlas de poche de dermatologie. Paris: Médecine sciences publications-Lavoisier; 2013
151. **Longvert C, Saiag P.** Actualités dans le mélanome cutané. *La Revue de Médecine Interne.* mars 2019;40(3):178-83. »
152. **Sentinel Lymph Node Biopsy: Past and Present Implications for the Management of Cutaneous Melanoma with Nodal Metastasis**
153. **Arora S, Velichinskii R, Lesh RW, Ali U, Kubiak M, Bansal P, et al.** Existing and Emerging Biomarkers for Immune Checkpoint Immunotherapy in Solid Tumors. *Advances in Therapy.* 2019;36(10):2638.
154. **Mateus C, Libenciuc C, Robert C.** Place des anti-PD1 dans la prise en charge des mélanomes cutanés. *Bulletin du Cancer.* ju ».
155. **Melanoma treatment.** Bethesda. National Cancer Institute (US); 2002
156. **Saiag, J-J. Grob, E. Grosshans.** Tumeurs cutanées épithéliales et mélaniques : mélanomes. *Ann Dermatol Venerol* 2002 ; 12 ».
157. **E. B. Chung et F. M. Enzinger,**  
« Malignant melanoma of soft parts: A reassessment of clear cell sarcoma: \* », *The American Journal of Surgical Pathology*, vol. 7, n° 5, p. 405-414, juill. 1983.

158. **C. Chevreau et A. Italiano,**  
*Rare Sarcomas.* Cham: Springer International Publishing, 2020. doi: 10.1007/978-3-030-24697-6.
159. **J.-M. Coindre et al.,**  
« Diagnosis of clear cell sarcoma by real-time reverse transcriptase-polymerase chain reaction analysis of paraffin embedded tissues: Clinicopathologic and molecular analysis of 44 patients from the French sarcoma group », *Cancer*, vol. 107, n° 5, p. 1055-1064, sept. 2006, doi: 10.1002/cncr.22099.
160. **Y. Fong, D. G. Coit, J. M. Woodruff, et M. F. Brennan**  
Node Metastasis From Soft Tissue Sarcoma in Adults Analysis of Data From a Prospective Database of 1772 Sarcoma Patients », *Annals of Surgery*, vol. 217, n° 1, p. 72-77, janv. 1993.
161. **O. Hocar et al.,**  
« Clear Cell Sarcoma (Malignant Melanoma) of Soft Parts: A Clinicopathologic Study of 52 Cases », *Dermatology Research and Practice*, vol. 2012, p. 1-8, 2012, doi: 10.1155/2012/984096.
162. **I. Panagopoulos et al.,**  
« Molecular genetic characterization of the EWS/ATF1 fusion gene in clear cell sarcoma of tendons and aponeuroses », *International Journal of Cancer*, vol. 99, n° 4, p. 560-567, 2002, doi: 10.1002/ijc.10404.
163. **E. Copeland, N.G. Jenkins**  
Melanocytes and the microphthalmia transcription factor network. *Annu. Rev. Genet.* (2004) 38, 365-411.
164. **Bertolotto, C., Abbe, P., Hemesath, T.J., Bille, K., Fisher, et al.**  
Microphthalmia gene product as a signal transducer in cAMP-induced differentiation of melanocytes. *J. Cell Biol.* (1998). 142, 827-835.)
165. **Jacob F. Graadt Van Roggen, Wolter J. Mooi and Pancras C. W. Hogendoorn**  
Clear Cell Sarcoma Of Tendons And Aponeuroses (Malignant Melanoma Of Soft Parts) And Cutaneous Melanoma: Exploring The Histogenetic Relationship Between These Two Clinicopathological Entities. The Netherlands. *Journal Of Pathology J. Pathol.* 186: 3-7 (1998).
166. **N. H. Segal et al.,**  
« Classification of Clear-Cell Sarcoma as a Subtype of Melanoma by Genomic Profiling », *JCO*, vol. 21, n° 9, p. 1775-1781, mai 2003, doi: 10.1200/JCO.2003.10.108.
167. **Dansk Sarkom Database (DSD) (2013)**
168. **M. Chellakhi et al.,**  
« Sarcome à cellules claires des tissus mous: A propos d'un cas », *Research*, vol. fr4, avr. 2017, doi: 10.13070/rs.fr.4.2263.

169. **D. G. Blazer et al.,**  
« Clinical outcomes of molecularly confirmed clear cell sarcoma from a single institution and in comparison with data from the Surveillance, Epidemiology, and End Results registry », *Cancer*, vol. 115, n° 13, p. 2971-2979, juill. 2009, doi: 10.1002/cncr.24322.
170. **F. M. Enzinger**  
« Clear-cell sarcoma of tendons and aponeuroses. An analysis of 21 cases », *Cancer*, vol. 18, n° 9, p. 1163-1174, 1965, doi: 10.1002/1097-0142(196509)18:9<1163::AID-CNCR2820180916>3.0.CO;2-0.
171. **A. S. Sara, H. L. Evans, et R. S. Benjamin,**  
« Malignant melanoma of soft parts (clear cell sarcoma). A study of 17 cases, with emphasis on prognostic factors », *Cancer*, vol. 65, n° 2, p. 367-374, 1990, doi: 10.1002/1097-0142(19900115)65:2<367::AID-CNCR2820650232>3.0.CO;2-X.
172. **Kuiper DR, Hoekstra HJ, Veth RPH, Wobbes T.**  
The management of clear cell sarcoma. *Eur J* ».
173. **A. Kawai et al.,**  
« Clear cell sarcoma of tendons and aponeuroses », *Cancer*, vol. 109, n° 1, p. 109-116, 2007, doi: 10.1002/cncr.22380.
174. **M. Hisaoka et al.,**  
« Clear Cell Sarcoma of Soft Tissue », *Am J Surg Pathol*, vol. 32, n° 3, p. 9, 2008.
175. **G. Bianchi et al.,**  
« Clear cell sarcoma of soft tissue: A retrospective review and analysis of 31 cases treated at Istituto Ortopedico Rizzoli », *European Journal of Surgical Oncology*, vol. 40, n° 5, p. 505-510, mai 2014, doi: 10.1016/j.ejso.2014.01.016.
176. **Eckardt JJ, Pritchard DJ, Soule EH.**  
Clear cell sarcoma. A clinicopathologic study of 27 cases. »
177. **J. W. Finley, B. Hanypsiak, B. Mcgrath, W. Kraybill, et J. F. Gibbs,**  
« Clear cell sarcoma: The Roswell Park experience », *Journal of Surgical Oncology*, vol. 77, n° 1, p. 16-20, 2001, doi: 10.1002/jso.1057.
178. **Tsuneyoshi M, Enjoji M, Kubo T.**  
Clear cell sarcoma of tendons and aponeuroses: a comparative ».
179. « **Yamada K, Ohno T, Aoki H, Semi K, Watanabe A, Moritake H, et al.**  
EWS/ATF1 expression ».
180. **W. Deenik, W. J. Mooi, E. J. Rutgers, J. L. Peterse, A. A. Hart, et al.**  
« Clear cell sarcoma (malignant melanoma) of soft parts », *Cancer*, vol. 86, n° 6, p. 969-975, 1999, doi: 10.1002/(SICI)1097-0142(19990915)86:6<969::AID-CNCR11>3.0.CO;2-Z.
181. **R. Frikh et al.,**  
« Mélanome des tissus mous: cas clinique », *Pan Afr Med J*, vol. 28, 2017, doi: 10.11604/pamj.2017.28.107.10316.

182. **Kazakos CJ, Galanis VG, Giatromanolaki A, Verettas DA, Sivridis E.**  
Clear cell sarcoma of the scapula – A case report and ».
183. **Ferlicot S, Guymar S, Chigot JP, Mosnier JF, Wechsler B, Hoang C.**  
Sarcome à cellules claires (mélanome malin des tissus )
184. **Zhang X, Hu C, Cai L.**  
A giant clear cell sarcoma on right scapular: A case report. *Acta Orthop Traumatol Turc.* 2016;50:4 ».
185. **L.H De Beuckeleer et al.**  
MR imaging of clear cell sarcoma (malignant melanoma of the soft parts): a multicenter correlative MRI–pathology study of 21 cases and literature review. *Skelet Radiol.* 2000;29(4):187–95.
186. **L.H. Wetzel, E. Levine**  
Soft–tissue tumors of the foot: value of MR imaging for specific diagnosis.
187. **Isoda H, Kuroda M, Saitoh M, Asakura T, Akai M, Ikeda K, et al.**  
MR findings of clear cell sarcoma: two case reports. *Cli* ».
188. **Juel, R.M. Ibrahim.**  
*International Journal of Surgery Case Reports* 36 (2017) 151–154 ».
189. **Fuglo HM, Jørgensen SM, Loft A, Hovgaard D, Petersen MM.**  
The diagnostic and prognostic ».
190. **Terazawa K, Otsuka H, Morita N, Yamashita K, Nishitani H.**  
Clear–cell sarcoma of the small intestine detected by FDG–PET/CT during comprehensive examination of an inflammatory reaction. *J Med Investig.* 2009;56(1–2):70–5.
191. **T. W. Kassem, O. Abdelaziz, et S. Emad–Eldin,**  
« Diagnostic value of 18F–FDG–PET/CT for the follow–up and restaging of soft tissue sarcomas in adults », *Diagnostic and Interventional Imaging*, vol. 98, n° 10, p. 693–698, oct. 2017, doi: 10.1016/j.diii.2017.06.006.
192. **Fujimoto T, Andoh T, Sudo T, Fujita I, Imabori M, Moritake H, et al.**  
Evaluation of BPA uptake in clear cell sarcoma (CCS) in vitro and development of an in vivo model of CCS for BNCT studies. *Appl Radiat Isot.* 2011;69(12):1713–6.
193. **Adem C. et Petit T.**  
*Mémento de Pathologie.* Paris : 5e éd VG ; 2017
194. **Emile J.F, Leteutre E, Guyétant S, directeus.**  
*Pathologie générale.* Elsevier Masson. Dragos Bobus. France ; 2007. pp 166
195. **Breton S, Dubois M, Geay J–F, Gillebert Q, Tordjman M, Guinebretière J–M, et al.**  
Sarcome à cellules claires ou tumeur neuroectodermique gastro–intestinale de la langue? Une observation avec revue de la littérature dans une localisation exceptionnelle. *Ann Pathol.* avr 2019;39(2):167–71.

196. **J. Costa, R. A. Wesley, E. Glatstein, et S. A. Rosenberg**  
« The grading of soft tissue sarcomas results of a clinicohistopathologic correlation in a series of 163 cases », *Cancer*, vol. 53, n° 3, p. 530-541, 1984,
197. **I. J. Davis et al.**  
« Oncogenic MITF dysregulation in clear cell sarcoma: Defining the MiT family of human cancers », *Cancer Cell*, vol. 9, n° 6, p. 473-484, juin 2006, doi: 10.1016/j.ccr.2006.04.021.
198. **G. Aue, L. K. Hedges, H. S. Schwartz, J. A. Bridge, J. R. Neff, et M. G. Butler,**  
« Clear Cell Sarcoma or Malignant Melanoma of Soft Parts: Molecular Analysis of Microsatellite Instability with Clinical Correlation », p. 5.
199. **Patel RM, Downs–Kelly E, Weiss SW, Folpe AL, Tubbs RR, Tuthill RJ, et al.**  
Dual–color, break–apart fluorescence in situ hybridization for EWS gene rearrangement distinguishes clear cell sarcoma of soft tissue from malignant melanoma. *Mod Pathol.* déc 2005;18(12):1585-90.
200. **I. E. Obiorah, P. Brenholz, et M. Özdemirli,**  
« Primary Clear Cell Sarcoma of the Dermis Mimicking Malignant Melanoma », *Balkan Med J*, vol. 35, n° 2, p. 203-207, mars 2018, doi: 10.4274/balkanmedj.2017.0796.
201. **M. A. Clark, M. B. Johnson, K. Thway, C. Fisher, J. M. Thomas, et A. J. Hayes,**  
« Clear cell sarcoma (melanoma of soft parts): The Royal Marsden Hospital experience », *European Journal of Surgical Oncology*, vol. 34, n° 7, p. 800-804, juill. 2008, doi: 10.1016/j.ejso.2007.10.006.
202. **K. Thway et C. Fisher,**  
« Tumors With EWSR1–CREB1 and EWSR1–ATF1 Fusions: The Current Status », *The American Journal of Surgical Pathology*, vol. 36, n° 7, p. e1, juill. 2012, doi: 10.1097/PAS.0b013e31825485c5.
203. **T. Negri et al.,**  
« Receptor tyrosine kinase pathway analysis sheds light on similarities between clear–cell sarcoma and metastatic melanoma », *Genes, Chromosomes and Cancer*, vol. 51, n° 2, p. 111-126, 2012, doi: 10.1002/gcc.20933.
204. **B. M. Park et al.,**  
« Two cases of clear cell sarcoma with different clinical and genetic features: cutaneous type with BRAF mutation and subcutaneous type with KIT mutation », *British Journal of Dermatology*, vol. 169, n° 6, p. 1346-1352, 2013, doi: 10.1111/bjd.12480.
205. **B. G. Zelger, M. Debiec–Rychter, R. Sciot, et B. Zelger,**  
« Cytogenetic comparison between clear cell sarcoma and a case of acral clear cell melanoma: Vergleich zwischen Klarzellsarkom und einem Fall von akralem Klarzellmelanom », *JDDG: Journal der Deutschen Dermatologischen Gesellschaft*, vol. 1, n° 5, p. 363-368, mai 2003, doi: 10.1046/j.1610–0387.2003.02043.x.
206. **Priesskorn DW, Irwin RB, Hankin R.**  
Clear cell sarcoma presenting as an interdigital neuroma. *Orthopaedic Review.* 1992 Aug ».

207. **S. S. Malchau, J. Hayden, F. Hornicek, et H. J. Mankin,**  
« Clear cell sarcoma of soft tissues », *Journal of Surgical Oncology*, vol. 95, n° 6, p. 519-522, 2007, doi: 10.1002/jso.20730.
208. **F. F. M. P, B. S, M. A, et C. Am,**  
« Sentinel lymph node biopsy in clear cell sarcoma. », *J Eur Acad Dermatol Venereol*, vol. 21, n° 9, p. 1271-1272, oct. 2007, doi: 10.1111/j.1468-3083.2007.02164.x.
209. **Jacob F. Graadt Van Roggen, Wolter J. Mooi, Pancras C. W. Hogendoorn**  
Clear cell sarcoma of tendons and aponeuroses (malignant melanoma of soft parts) and cutaneous melanoma: exploring the histogenetic relationship between these two clinicopathological entities. The Netherlands. *Journal Of Pathology* 186: 3-7 (1998).p. 5, 1998.



## أقسم بالله العظيم

أن أراقب الله في مهنتي.

وأن أصون حياة الإنسان في كافة أدوارها في كل الظروف  
والأحوال باذلة وسعي في استنقاذها من الهلاك والمرض

والألم والقلق.

وأن أحفظ للناس كرامتهم، وأستر عورتهم، وأكتم سرهم.  
وأن أكون على الدوام من وسائل رحمة الله، باذلة رعايتي الطبية للقريب والبعيد،  
للصالح والطالح، والصديق والعدو.

وأن أثابر على طلب العلم، أسخره لنفع الإنسان .. لا لأذاه.  
وأن أوقر من علمني، وأعلم من يصغرنني، وأكون أختا لكل زميل في المهنة  
الطبية

مُتعاونين على البر والتقوى.

وأن تكون حياتي مصداق إيماني في سرّي وعلانيتي، نقيّة مما يشينها تجاه

الله ورسوله والمؤمنين.

والله على ما أقول شهيدا



# الوصف المورفولوجي و الكيميائي المناعي و الجزيئي للأورام الخبيثة ذات تمايز ميلانوسيتي

## الأطروحة

قدمت ونوقشت علانية يوم 2021/06/28

## من طرف

الآنسة نهى بعزیز

المزادة في 26 شتنبر 1995 بمراكش

## لنيل شهادة الدكتوراه في الطب

### الكلمات الأساسية

الأورام الخبيثة ذات تمايز ميلانوسيتي- ميلانوما جلدي- ساركوما ذو خلايا فاتحة-  
الوصف الكيميائي المناعي - الجزيئي

## اللجنة

الرئيس

م.أ.بنهيمه

السيد

أستاذ في جراحة العظام و المفاصل

المشرفان

ح.رايس

السيدة

أستاذة في التشريح المرضي

أ.بليشير

السيد

أستاذ في التشريح المرضي

و.حكار

السيدة

أستاذة في طب الجلد

الحكام

ف.حزميري

السيدة

أستاذة في علم الأنسجة و الأجنة

