

UNIVERSITE MOHAMMED V - RABAT
FACULTE DE MEDECINE ET DE PHARMACIE - RABAT-

ANNEE: 2018

THESE N°: 185

**TRAITEMENT DES LUXATIONS
RETRO-LUNAIRES DU CARPE**

THÈSE

Présentée et soutenue publiquement le :

PAR

Mlle. Soukaina AZIB

Née le 13 Décembre 1992 à Casablanca

Pour l'Obtention du Doctorat en Médecine

MOTS CLES : Luxations – Rétro-lunaires – Carpe.

JURY

Mr. M. MAHFOUD

Professeur de Traumatologie Orthopédie

PRESIDENT

Mr. M. KHARMAZ

Professeur de Traumatologie Orthopédie

RAPPORTEUR

Mr. A. EL BARDOUNI

Professeur de Traumatologie Orthopédie

Mr. F. ZOUAIDIA

Professeur d'Anatomie Pathologique

} **JUGES**

بِسْمِ اللَّهِ الرَّحْمَنِ الرَّحِيمِ

سبحانك لا علم لنا إلا ما علمتنا إنك
أنت العليم الحكيم

سورة البقرة: الآية: 32



UNIVERSITE MOHAMMED V DE RABAT
FACULTE DE MEDECINE ET DE PHARMACIE - RABAT

DOYENS HONORAIRES :

1962 – 1969 : Professeur Abdelmalek FARAJ
1969 – 1974 : Professeur Abdellatif BERBICH
1974 – 1981 : Professeur Bachir LAZRAK
1981 – 1989 : Professeur Taieb CHKILI
1989 – 1997 : Professeur Mohamed Tahar ALAOUI
1997 – 2003 : Professeur Abdelmajid BELMAHI
2003 – 2013 : Professeur Najia HAJJAJ - HASSOUNI



ADMINISTRATION :

Doyen : Professeur Mohamed ADNAOUI
Vice Doyen chargé des Affaires Académiques et étudiantes
Professeur Mohammed AHALLAT
Vice Doyen chargé de la Recherche et de la Coopération
Professeur Taoufiq DAKKA
Vice Doyen chargé des Affaires Spécifiques à la Pharmacie
Professeur Jamal TAOUFIK
Secrétaire Général : Mr. Mohamed KARRA

1- ENSEIGNANTS-CHERCHEURS MEDECINS

**ET
PHARMACIENS**

PROFESSEURS :

Décembre 1984

Pr. MAAOUNI Abdelaziz	Médecine Interne – <i>Clinique Royale</i>
Pr. MAAZOUZI Ahmed Wajdi	Anesthésie -Réanimation
Pr. SETTAF Abdellatif	pathologie Chirurgicale

Novembre et Décembre 1985

Pr. BENSAID Younes	Pathologie Chirurgicale
--------------------	-------------------------

Janvier, Février et Décembre 1987

Pr. CHAHED OUAZZANI Houria	Gastro-Entérologie
Pr. LACHKAR Hassan	Médecine Interne
Pr. YAHYAOUI Mohamed	Neurologie

Décembre 1988

Pr. BENHAMAMOUCH Mohamed Najib	Chirurgie Pédiatrique
Pr. DAFIRI Rachida	Radiologie

Décembre 1989

Pr. ADNAOUI Mohamed
Pr. CHAD Bouziane
Pr. OUZZANI Taïbi Mohamed Réda

Médecine Interne – Doyen de la FMPR
Pathologie Chirurgicale
Neurologie

Janvier et Novembre 1990

Pr. CHKOFF Rachid
Pr. HACHIM Mohammed*
Pr. KHARBACH Aïcha
Pr. MANSOURI Fatima
Pr. TAZI Saoud Anas

Pathologie Chirurgicale
Médecine-Interne
Gynécologie -Obstétrique
Anatomie-Pathologique
Anesthésie Réanimation

Février Avril Juillet et Décembre 1991

Pr. AL HAMANY Zaïtounia
Pr. AZZOUZI Abderrahim
Pr. BAYAHIA Rabéa
Pr. BELKOUCHI Abdelkader
Pr. BENCHEKROUN Belabbes Abdellatif
Pr. BENSOUDA Yahia
Pr. BERRAHO Amina
Pr. BEZZAD Rachid
Pr. CHABRAOUI Layachi
Pr. CHERRAH Yahia
Pr. CHOKAIRI Omar
Pr. KHATTAB Mohamed
Pr. SOULAYMANI Rachida
Pr. TAOUFIK Jamal

Anatomie-Pathologique
Anesthésie Réanimation – Doyen de la FMPO
Néphrologie
Chirurgie Générale
Chirurgie Générale
Pharmacie galénique
Ophtalmologie
Gynécologie Obstétrique
Biochimie et Chimie
Pharmacologie
Histologie Embryologie
Pédiatrie
Pharmacologie – Dir. du Centre National PV
Chimie thérapeutique V.D à la pharmacie+Dir du CEDOC

Décembre 1992

Pr. AHALLAT Mohamed
Pr. BENSOUDA Adil
Pr. BOUJIDA Mohamed Najib
Pr. CHAHED OUZZANI Laaziza
Pr. CHRAIBI Chafiq
Pr. DEHAYNI Mohamed*
Pr. EL OUAHABI Abdessamad
Pr. FELLAT Rokaya
Pr. GHAFIR Driss*
Pr. JIDDANE Mohamed
Pr. TAGHY Ahmed
Pr. ZOUHDI Mimoun

Chirurgie Générale V.D Aff. Acad. et Estud
Anesthésie Réanimation
Radiologie
Gastro-Entérologie
Gynécologie Obstétrique
Gynécologie Obstétrique
Neurochirurgie
Cardiologie
Médecine Interne
Anatomie
Chirurgie Générale
Microbiologie

Mars 1994

Pr. BENJAAFAR Noureddine
Pr. BEN RAIS Nozha
Pr. CAOUI Malika
Pr. CHRAIBI Abdelmjid

Radiothérapie
Biophysique
Biophysique
Endocrinologie et Maladies Métaboliques Doyen de la



FMPA

Pr. EL AMRANI Sabah
Pr. EL BARDOUNI Ahmed
Pr. EL HASSANI My Rachid
Pr. ERROUGANI Abdelkader
Pr. ESSAKALI Malika
Pr. ETTAYEBI Fouad
Pr. HADRI Larbi*
Pr. HASSAM Badredine
Pr. IFRINE Lahssan
Pr. JELTHI Ahmed
Pr. MAHFOUD Mustapha
Pr. RHRAB Brahim
Pr. SENOUCI Karima

Mars 1994

Pr. ABBAR Mohamed*
Pr. ABDELHAK M'barek
Pr. BELAIDI Halima
Pr. BENTAHILA Abdelali
Pr. BENYAHIA Mohammed Ali
Pr. BERRADA Mohamed Saleh
Pr. CHAMI Ilham
Pr. CHERKAOUI Lalla Ouafae
Pr. JALIL Abdelouahed
Pr. LAKHDAR Amina
Pr. MOUANE Nezha

Mars 1995

Pr. ABOUQUAL Redouane
Pr. AMRAOUI Mohamed
Pr. BAIDADA Abdelaziz
Pr. BARGACH Samir
Pr. CHAARI Jilali*
Pr. DIMOU M'barek*
Pr. DRISSI KAMILI Med Nordine*
Pr. EL MESNAOUI Abbas
Pr. ESSAKALI HOUSSYNI Leila
Pr. HDA Abdelhamid*
Pr. IBEN ATTYA ANDALOUSSI Ahmed
Pr. OUAZZANI CHAHDI Bahia
Pr. SEFIANI Abdelaziz
Pr. ZEGGWAGH Amine Ali

Décembre 1996

Pr. AMIL Touriya*
Pr. BELKACEM Rachid
Pr. BOULANOUAR Abdelkrim
Pr. EL ALAMI EL FARICHA EL Hassan
Pr. GAOUZI Ahmed
Pr. MAHFOUDI M'barek*
Pr. OUADGHIRI Mohamed
Pr. OUZEDDOUN Naima
Pr. ZBIR EL Mehdi*

Gynécologie Obstétrique
Traumato-Orthopédie
Radiologie
Chirurgie Générale- Directeur CHIS
Immunologie
Chirurgie Pédiatrique
Médecine Interne
Dermatologie
Chirurgie Générale
Anatomie Pathologique
Traumatologie – Orthopédie
Gynécologie –Obstétrique
Dermatologie

Urologie
Chirurgie – Pédiatrique
Neurologie
Pédiatrie
Gynécologie – Obstétrique
Traumatologie – Orthopédie
Radiologie
Ophtalmologie
Chirurgie Générale
Gynécologie Obstétrique
Pédiatrie

Réanimation Médicale
Chirurgie Générale
Gynécologie Obstétrique
Gynécologie Obstétrique
Médecine Interne
Anesthésie Réanimation
Anesthésie Réanimation
Chirurgie Générale
Oto-Rhino-Laryngologie
Cardiologie - Directeur HMI Med V
Urologie
Ophtalmologie
Génétique
Réanimation Médicale

Radiologie
Chirurgie Pédiatrie
Ophtalmologie
Chirurgie Générale
Pédiatrie
Radiologie
Traumatologie-Orthopédie
Néphrologie
Cardiologie



Novembre 1997

Pr. ALAMI Mohamed Hassan
Pr. BEN SLIMANE Lounis
Pr. BIROUK Nazha
Pr. ERREIMI Naima
Pr. FELLAT Nadia
Pr. HAIMEUR Charki*
Pr. KADDOURI Nouredine
Pr. KOUTANI Abdellatif
Pr. LAHLOU Mohamed Khalid
Pr. MAHRAOUI CHAFIQ
Pr. TAOUFIQ Jallal
Pr. YOUSFI MALKI Mounia

Gynécologie-Obstétrique
Urologie
Neurologie
Pédiatrie
Cardiologie
Anesthésie Réanimation
Chirurgie Pédiatrique
Urologie
Chirurgie Générale
Pédiatrie
Psychiatrie
Gynécologie Obstétrique

Novembre 1998

Pr. AFIFI RAJAA
Pr. BENOMAR ALI
Pr. BOUGTAB Abdesslam
Pr. ER RIHANI Hassan
Pr. BENKIRANE Majid*
Pr. KHATOURI ALI*

Gastro-Entérologie
Neurologie – Doyen de la FMP Abulcassis
Chirurgie Générale
Oncologie Médicale
Hématologie
Cardiologie

Janvier 2000

Pr. ABID Ahmed*
Pr. AIT OUMAR Hassan
Pr. BENJELLOUN Dakhama Badr.Sououd
Pr. BOURKADI Jamal-Eddine
Pr. CHARIF CHEFCHAOUNI Al Montacer
Pr. ECHARRAB El Mahjoub
Pr. EL FTOUH Mustapha
Pr. EL MOSTARCHID Brahim*
Pr. ISMAILI Hassane*
Pr. MAHMOUDI Abdelkrim*
Pr. TACHINANTE Rajae
Pr. TAZI MEZALEK Zoubida

Pneumophtisiologie
Pédiatrie
Pédiatrie
Pneumo-phtisiologie
Chirurgie Générale
Chirurgie Générale
Pneumo-phtisiologie
Neurochirurgie
Traumatologie Orthopédie- Dir. Hop. Av. Marr.
Anesthésie-Réanimation Inspecteur du SSM
Anesthésie-Réanimation
Médecine Interne



Novembre 2000

Pr. AIDI Saadia
Pr. AJANA Fatima Zohra
Pr. BENAMR Said
Pr. CHERTI Mohammed
Pr. ECH-CHERIF EL KETTANI Selma
Pr. EL HASSANI Amine
Pr. EL KHADER Khalid
Pr. EL MAGHRAOUI Abdellah*
Pr. GHARBI Mohamed El Hassan
Pr. MAHASSINI Najat
Pr. MDAGHRI ALAOUI Asmae
Pr. ROUIMI Abdelhadi*

Neurologie
Gastro-Entérologie
Chirurgie Générale
Cardiologie
Anesthésie-Réanimation
Pédiatrie Directeur Hop. Chekikh Zaied
Urologie
Rhumatologie
Endocrinologie et Maladies Métaboliques
Anatomie Pathologique
Pédiatrie
Neurologie

Décembre 2000

Pr. ZOHAIR ABDELAH*

ORL

Décembre 2001

Pr. BALKHI Hicham*
Pr. BENABDELJLIL Maria
Pr. BENAMAR Loubna
Pr. BENAMOR Jouada
Pr. BENELBARHDADI Imane
Pr. BENNANI Rajae
Pr. BENOACHANE Thami
Pr. BEZZA Ahmed*
Pr. BOUCHIKHI IDRISSE Med Larbi
Pr. BOUMDIN El Hassane*
Pr. CHAT Latifa
Pr. DAALI Mustapha*
Pr. DRISSE Sidi Mourad*
Pr. EL HIJRI Ahmed
Pr. EL MAAQILI Moulay Rachid
Pr. EL MADHI Tarik
Pr. EL OUNANI Mohamed
Pr. ETTAIR Said
Pr. GAZZAZ Miloudi*
Pr. HRORA Abdelmalek
Pr. KABBAJ Saad
Pr. KABIRI EL Hassane*
Pr. LAMRANI Moulay Omar
Pr. LEKEHAL Brahim
Pr. MAHASSIN Fattouma*
Pr. MEDARHRI Jalil
Pr. MIKDAME Mohammed*
Pr. MOHSINE Raouf
Pr. NOUINI Yassine
Pr. SABBAH Farid
Pr. SEFIANI Yasser
Pr. TAOUFIQ BENCHEKROUN Soumia

Anesthésie-Réanimation
Neurologie
Néphrologie
Pneumo-phtisiologie
Gastro-Entérologie
Cardiologie
Pédiatrie
Rhumatologie
Anatomie
Radiologie
Radiologie
Chirurgie Générale
Radiologie
Anesthésie-Réanimation
Neuro-Chirurgie
Chirurgie-Pédiatrique
Chirurgie Générale
Pédiatrie ***Directeur. Hop.d'Enfants***
Neuro-Chirurgie
Chirurgie Générale
Anesthésie-Réanimation
Chirurgie Thoracique
Traumatologie Orthopédie
Chirurgie Vasculaire Périphérique
Médecine Interne
Chirurgie Générale
Hématologie Clinique
Chirurgie Générale
Urologie ***Directeur Hôpital Ibn Sina***
Chirurgie Générale
Chirurgie Vasculaire Périphérique
Pédiatrie



Décembre 2002

Pr. AL BOUZIDI Abderrahmane*
Pr. AMEUR Ahmed *
Pr. AMRI Rachida
Pr. AOURARH Aziz*
Pr. BAMOU Youssef *
Pr. BELMEJDOUB Ghizlene*
Pr. BENZEKRI Laila
Pr. BENZZOUBEIR Nadia
Pr. BERNOUSSI Zakiya
Pr. BICHRA Mohamed Zakariya*
Pr. CHOHO Abdelkrim *

Anatomie Pathologique
Urologie
Cardiologie
Gastro-Entérologie
Biochimie-Chimie
Endocrinologie et Maladies Métaboliques
Dermatologie
Gastro-Entérologie
Anatomie Pathologique
Psychiatrie
Chirurgie Générale

Pr. CHKIRATE Bouchra
 Pr. EL ALAMI EL FELLOUS Sidi Zouhair
 Pr. EL HAOURI Mohamed *
 Pr. FILALI ADIB Abdelhai
 Pr. HAJJI Zakia
 Pr. IKEN Ali
 Pr. JAAFAR Abdeloihab*
 Pr. KRIOUILE Yamina
 Pr. LAGHMARI Mina
 Pr. MABROUK Hfid*
 Pr. MOUSSAOUI RAHALI Driss*
 Pr. OUJILAL Abdelilah
 Pr. RACHID Khalid *
 Pr. RAISS Mohamed
 Pr. RGUIBI IDRISSE Sidi Mustapha*
 Pr. RHOU Hakima
 Pr. SIAH Samir *
 Pr. THIMOU Amal
 Pr. ZENTAR Aziz*

Janvier 2004

Pr. ABDELLAH El Hassan
 Pr. AMRANI Mariam
 Pr. BENBOUZID Mohammed Anas
 Pr. BENKIRANE Ahmed*
 Pr. BOUGHALEM Mohamed*
 Pr. BOULAADAS Malik
 Pr. BOURAZZA Ahmed*
 Pr. CHAGAR Belkacem*
 Pr. CHERRADI Nadia
 Pr. EL FENNI Jamal*
 Pr. EL HANCHI ZAKI
 Pr. EL KHORASSANI Mohamed
 Pr. EL YOUNASSI Badreddine*
 Pr. HACHI Hafid
 Pr. JABOUIRIK Fatima
 Pr. KHARMAZ Mohamed
 Pr. MOUGHIL Said
 Pr. OUBAAZ Abdelbarre*
 Pr. TARIB Abdelilah*
 Pr. TIJAMI Fouad
 Pr. ZARZUR Jamila

Janvier 2005

Pr. ABBASSI Abdellah
 Pr. AL KANDRY Sif Eddine*
 Pr. ALLALI Fadoua
 Pr. AMAZOUZI Abdellah
 Pr. AZIZ Nouredine*

Pr. ACHOUR Abdessamad*

Pédiatrie
 Chirurgie Pédiatrique
 Dermatologie
 Gynécologie Obstétrique
 Ophtalmologie
 Urologie
 Traumatologie Orthopédie
 Pédiatrie
 Ophtalmologie
 Traumatologie Orthopédie
 Gynécologie Obstétrique
 Oto-Rhino-Laryngologie
 Traumatologie Orthopédie
 Chirurgie Générale
 Pneumophtisiologie
 Néphrologie
 Anesthésie Réanimation
 Pédiatrie
 Chirurgie Générale

Ophtalmologie
 Anatomie Pathologique
 Oto-Rhino-Laryngologie
 Gastro-Entérologie
 Anesthésie Réanimation
 Stomatologie et Chirurgie Maxillo-faciale
 Neurologie
 Traumatologie Orthopédie
 Anatomie Pathologique
 Radiologie
 Gynécologie Obstétrique
 Pédiatrie
 Cardiologie
 Chirurgie Générale
 Pédiatrie
 Traumatologie Orthopédie
 Chirurgie Cardio-Vasculaire
 Ophtalmologie
 Pharmacie Clinique
 Chirurgie Générale
 Cardiologie

Chirurgie Réparatrice et Plastique
 Chirurgie Générale
 Rhumatologie
 Ophtalmologie
 Radiologie

Chirurgie générale



Pr. AIT HOUSSA Mahdi*
 Pr. AMHAJJI Larbi*
 Pr. AOUI Sarra
 Pr. BAITE Abdelouahed*
 Pr. BALOUCH Lhousaine*
 Pr. BENZIANE Hamid*
 Pr. BOUTIMZINE Nourdine
 Pr. CHARKAOUI Naoual*
 Pr. EHIRCHIOU Abdelkader*
 Pr. ELABSI Mohamed
 Pr. EL MOUSSAOUI Rachid
 Pr. EL OMARI Fatima
 Pr. GHARIB Nouredine
 Pr. HADADI Khalid*
 Pr. ICHOU Mohamed*
 Pr. ISMAILI Nadia
 Pr. KEBDANI Tayeb
 Pr. LALAOUI SALIM Jaafar*
 Pr. LOUZI Lhoussain*
 Pr. MADANI Naoufel
 Pr. MAHI Mohamed*
 Pr. MARC Karima
 Pr. MASRAR Azlarab
 Pr. MRABET Mustapha*
 Pr. MRANI Saad*
 Pr. OUZZIF Ez zohra*
 Pr. RABHI Monsef*
 Pr. RADOUANE Bouchaib*
 Pr. SEFFAR Myriame
 Pr. SEKHSOKH Yessine*
 Pr. SIFAT Hassan*
 Pr. TABERKANET Mustafa*
 Pr. TACHFOUTI Samira
 Pr. TAJDINE Mohammed Tariq*
 Pr. TANANE Mansour*
 Pr. TLIGUI Houssain
 Pr. TOUATI Zakia

Décembre 2007

Pr. DOUHAL ABDERRAHMAN

Décembre 2008

Pr ZOUBIR Mohamed*
 Pr TAHIRI My El Hassan*

Chirurgie cardio vasculaire
 Traumatologie orthopédie
 Parasitologie
 Anesthésie réanimation **Directeur ERSM**
 Biochimie-chimie
 Pharmacie clinique
 Ophtalmologie
 Pharmacie galénique
 Chirurgie générale
 Chirurgie générale
 Anesthésie réanimation
 Psychiatrie
 Chirurgie plastique et réparatrice
 Radiothérapie
 Oncologie médicale
 Dermatologie
 Radiothérapie
 Anesthésie réanimation
 Microbiologie
 Réanimation médicale
 Radiologie
 Pneumo phtisiologie
 Hématologie
 Médecine préventive santé publique et hygiène
 Virologie
 Biochimie-chimie
 Médecine interne
 Radiologie
 Microbiologie
 Microbiologie
 Radiothérapie
 Chirurgie vasculaire périphérique
 Ophtalmologie
 Chirurgie générale
 Traumatologie orthopédie
 Parasitologie
 Cardiologie



Ophtalmologie

Anesthésie Réanimation
 Chirurgie Générale

Mars 2009

Pr. ABOUZAHIR Ali*
Pr. AGDR Aomar*
Pr. AIT ALI Abdelmounaim*
Pr. AIT BENHADDOU El hachmia
Pr. AKHADDAR Ali*
Pr. ALLALI Nazik
Pr. AMINE Bouchra
Pr. ARKHA Yassir
Pr. BELYAMANI Lahcen*
Pr. BJIJOU Younes
Pr. BOUHSAIN Sanae*
Pr. BOUI Mohammed*
Pr. BOUNAIM Ahmed*
Pr. BOUSSOUGA Mostapha*
Pr. CHAKOUR Mohammed *
Pr. CHTATA Hassan Toufik*
Pr. DOGHMI Kamal*
Pr. EL MALKI Hadj Omar
Pr. EL OUENNASS Mostapha*
Pr. ENNIBI Khalid*
Pr. FATHI Khalid
Pr. HASSIKOU Hasna *
Pr. KABBAJ Nawal
Pr. KABIRI Meryem
Pr. KARBOUBI Lamya
Pr. L'KASSIMI Hachemi*
Pr. LAMSAOURI Jamal*
Pr. MARMADE Lahcen
Pr. MESKINI Toufik
Pr. MESSAOUDI Nezha *
Pr. MSSROURI Rahal
Pr. NASSAR Ittimade
Pr. OUKERRAJ Latifa
Pr. RHORFI Ismail Abderrahmani *

PROFESSEURS AGREGES :

Octobre 2010

Pr. ALILOU Mustapha
Pr. AMEZIANE Taoufiq*
Pr. BELAGUID Abdelaziz
Pr. BOUAITY Brahim*
Pr. CHADLI Mariama*
Pr. CHEMSI Mohamed*
Pr. DAMI Abdellah*
Pr. DARBI Abdellatif*
Pr. DENDANE Mohammed Anouar
Pr. EL HAFIDI Naima
Pr. EL KHARRAS Abdennasser*
Pr. EL MAZOUZ Samir

Médecine interne
Pédiatrie
Chirurgie Générale
Neurologie
Neuro-chirurgie
Radiologie
Rhumatologie
Neuro-chirurgie
Anesthésie Réanimation
Anatomie
Biochimie-chimie
Dermatologie
Chirurgie Générale
Traumatologie orthopédique
Hématologie biologique
Chirurgie vasculaire périphérique
Hématologie clinique
Chirurgie Générale
Microbiologie
Médecine interne
Gynécologie obstétrique
Rhumatologie
Gastro-entérologie
Pédiatrie
Pédiatrie
Microbiologie *Directeur Hôpital My Ismail*
Chimie Thérapeutique
Chirurgie Cardio-vasculaire
Pédiatrie
Hématologie biologique
Chirurgie Générale
Radiologie
Cardiologie
Pneumo-ptisiologie



Anesthésie réanimation
Médecine interne
Physiologie
ORL
Microbiologie
Médecine aéronautique
Biochimie chimie
Radiologie
Chirurgie pédiatrique
Pédiatrie
Radiologie
Chirurgie plastique et réparatrice

Pr. EL SAYEGH Hachem
Pr. ERRABIH Ikram
Pr. LAMALMI Najat
Pr. MOSADIK Ahlam
Pr. MOUJAHID Mountassir*
Pr. NAZIH Mouna*
Pr. ZOUAIDIA Fouad

Urologie
Gastro entérologie
Anatomie pathologique
Anesthésie Réanimation
Chirurgie générale
Hématologie
Anatomie pathologique

Mai 2012

Pr. AMRANI Abdelouahed
Pr. ABOUELALAA Khalil*
Pr. BELAIZI Mohamed*
Pr. BENCHEBBA Driss*
Pr. DRISSI Mohamed*
Pr. EL ALAOUI MHAMDI Mouna
Pr. EL KHATTABI Abdessadek*
Pr. EL OUAZZANI Hanane*
Pr. ER-RAJI Mounir
Pr. JAHID Ahmed
Pr. MEHSSANI Jamal*
Pr. RAISSOUNI Maha*

Chirurgie Pédiatrique
Anesthésie Réanimation
Psychiatrie
Traumatologie Orthopédique
Anesthésie Réanimation
Chirurgie Générale
Médecine Interne
Pneumophtisiologie
Chirurgie Pédiatrique
Anatomie pathologique
Psychiatrie
Cardiologie

Février 2013

Pr. AHID Samir
Pr. AIT EL CADI Mina
Pr. AMRANI HANCHI Laila
Pr. AMOUR Mourad
Pr. AWAB Almahdi
Pr. BELAYACHI Jihane
Pr. BELKHADIR Zakaria Houssain
Pr. BENCHEKROUN Laila
Pr. BENKIRANE Souad
Pr. BENNANA Ahmed*
0.
Pr. BENSGHIR Mustapha*
Pr. BENYAHIA Mohammed*
Pr. BOUATIA Mustapha
Pr. BOUABID Ahmed Salim*
Pr. BOUTARBOUCH Mahjouba
Pr. CHAIB Ali*
Pr. DENDANE Tarek
Pr. DINI Nouzha*
Pr. ECH-CHERIF EL KETTANI Mohamed Ali
Pr. ECH-CHERIF EL KETTANI Najwa
Pr. ELFATEMI Nizare
Pr. EL GUERROUJ Hasnae
Pr. EL HARTI Jaouad
Pr. EL JOUDI Rachid*
Pr. EL KABABRI Maria

Pharmacologie – Chimie
Toxicologie
Gastro-Entérologie
Anesthésie Réanimation
Anesthésie Réanimation
Réanimation Médicale
Anesthésie Réanimation
Biochimie-Chimie
Hématologie
Informatique Pharmaceutique

Anesthésie Réanimation
Néphrologie
Chimie Analytique
Traumatologie Orthopédie
Anatomie
Cardiologie
Réanimation Médicale
Pédiatrie
Anesthésie Réanimation
Radiologie
Neuro-Chirurgie
Médecine Nucléaire
Chimie Thérapeutique
Toxicologie
Pédiatrie



Pr. EL KHANNOUSSI Basma
 Pr. EL KHLOUFI Samir
 Pr. EL KORAICHI Alae
 Pr. EN-NOUALI Hassane*
 Pr. ERRGUIG Laila
 Pr. FIKRI Meryim
 Pr. GHFIR Imade
 Pr. IMANE Zineb
 Pr. IRAQI Hind
 Pr. KABBAJ Hakima
 Pr. KADIRI Mohamed*
 Pr. LATIB Rachida
 Pr. MAAMAR Mouna Fatima Zahra
 Pr. MEDDAH Bouchra
 Pr. MELHAOUI Adyl
 Pr. MRABTI Hind
 Pr. NEJJARI Rachid
 Pr. OUBEJJA Houda
 Pr. OUKABLI Mohamed*
 Pr. RAHALI Younes
 Pr. RATBI Ilham
 Pr. RAHMANI Mounia
 Pr. REDA Karim*
 Pr. REGRAGUI Wafa
 Pr. RKAIN Hanan
 Pr. ROSTOM Samira
 Pr. ROUAS Lamiaa
 Pr. ROUIBAA Fedoua*
 Pr. SALIHOUN Mouna
 Pr. SAYAH Rochde
 Pr. SEDDIK Hassan*
 Pr. ZERHOUNI Hicham
 Pr. ZINE Ali*

Anatomie Pathologie
 Anatomie
 Anesthésie Réanimation
 Radiologie
 Physiologie
 Radiologie
 Médecine Nucléaire
 Pédiatrie
 Endocrinologie et maladies métaboliques
 Microbiologie
 Psychiatrie
 Radiologie
 Médecine Interne
 Pharmacologie
 Neuro-chirurgie
 Oncologie Médicale
 Pharmacognosie
 Chirurgie Pédiatrique
 Anatomie Pathologique
 Pharmacie Galénique
 Génétique
 Neurologie
 Ophtalmologie
 Neurologie
 Physiologie
 Rhumatologie
 Anatomie Pathologique
 Gastro-Entérologie
 Gastro-Entérologie
 Chirurgie Cardio-Vasculaire
 Gastro-Entérologie
 Chirurgie Pédiatrique
 Traumatologie Orthopédie

Avril 2013

Pr. EL KHATIB Mohamed Karim*
 Pr. GHOUNDALE Omar*
 Pr. ZYANI Mohammad*

Stomatologie et Chirurgie Maxillo-faciale
 Urologie
 Médecine Interne

***Enseignants Militaires**



MARS 2014

ACHIR ABDELLAH
BENCHAKROUN MOHAMMED
BOUCHIKH MOHAMMED
EL KABBAJ DRISS
EL MACHTANI IDRISSE SAMIRA
HARDIZI HOUYAM
HASSANI AMALE
HERRAK LAILA
JANANE ABDELLA TIF
JEAIDI ANASS
KOUACH JAOUAD
LEMNOUER ABDELHAY
MAKRAM SANAA
OULAHYANE RACHID
RHISSASSI MOHAMED JM FAR
SABRY MOHAMED
SEKKACH YOUSSEF
TAZL MOUKBA. :LA.KLA.

***Enseignants Militaires**

DECEMBRE 2014

ABILKACEM RACHID'
AIT BOUGHIMA FADILA
BEKKALI HICHAM
BENAZZOU SALMA
BOUABDELLAH MOUNYA
BOUCHRIK MOURAD
DERRAJI SOUFIANE
DOBLALI TAOUFIK
EL AYOUBI EL IDRISSE ALI
EL GHADBANE ABDEDAIM HATIM
EL MARJANY MOHAMMED
FEJJAL NAWFAL
JAHIDI MOHAMED
LAKHAL ZOUHAIR
OUDGHIRI NEZHA
Rami Mohamed
SABIR MARIA
SBAI IDRISSE KARIM

***Enseignants Militaires**

Chirurgie Thoracique
Traumatologie- Orthopédie
Chirurgie Thoracique
Néphrologie
Biochimie-Chimie
Histologie- Embryologie-Cytogénétique
Pédiatrie
Pneumologie
Urologie
Hématologie Biologique
Généologie-Obstétrique
Microbiologie
Pharmacologie
Chirurgie Pédiatrique
CCV
Cardiologie
Médecine Interne
Généologie-Obstétrique

Pédiatrie
Médecine Légale
Anesthésie-Réanimation
Chirurgie Maxillo-Faciale
Biochimie-Chimie
Parasitologie
Pharmacie Clinique
Microbiologie
Anatomie
Anesthésie-Réanimation
Radiothérapie
Chirurgie Réparatrice et Plastique
O.R.L
Cardiologie
Anesthésie-Réanimation
Chirurgie Pédiatrique
Psychiatrie
Médecine préventive, santé publique et Hyg.



AOUT 2015

Meziane meryem
Tahri latifa

Dermatologie
Rhumatologie

JANVIER 2016

BENKABBOU AMINE
EL ASRI FOUAD
ERRAMI NOUREDDINE
NITASSI SOPHIA

Chirurgie Générale
Ophtalmologie
O.R.L
O.R.L

2- ENSEIGNANTS – CHERCHEURS SCIENTIFIQUES

PROFESSEURS / PRs. HABILITES

Pr. ABOUDRAR Saadia
Pr. ALAMI OUHABI Naima
Pr. ALAOUI KATIM
Pr. ALAOUI SLIMANI Lalla Naïma
Pr. ANSAR M'hammed
Pr. BOUHOUCHE Ahmed
Pr. BOUKLOUZE Abdelaziz
Pr. BOURJOUANE Mohamed
Pr. CHAHED OUAZZANI Lalla Chadia
Pr. DAKKA Taoufiq
Pr. DRAOUI Mustapha
Pr. EL GUESSABI Lahcen
Pr. ETTAIB Abdelkader
Pr. FAOUZI Moulay El Abbas
Pr. HAMZAOUI Laila
Pr. HMAMOUCHE Mohamed
Pr. IBRAHIMI Azeddine
Pr. KHANFRI Jamal Eddine
Pr. OULAD BOUYAHYA IDRISSE Med
Pr. REDHA Ahlam
Pr. TOUATI Driss
Pr. ZAHIDI Ahmed
Pr. ZELLOU Amina

Physiologie
Biochimie – chimie
Pharmacologie
Histologie-Embryologie
Chimie Organique et Pharmacie Chimique
Génétique Humaine
Applications Pharmaceutiques
Microbiologie
Biochimie – chimie
Physiologie
Chimie Analytique
Pharmacognosie
Zootechnie
Pharmacologie
Biophysique
Chimie Organique
Biologie moléculaire
Biologie
Chimie Organique
Chimie
Pharmacognosie
Pharmacologie
Chimie Organique

*Mise à jour le 14/12/2016 par le
Service des Ressources Humaines*





Dédicaces

A ma très chère mère

Khadija Ergouyeg

Pour l'affection, la tendresse et l'amour

que tu m'as toujours donnés,

Pour le sacrifice et le dévouement dont tu as toujours

fait preuve, aucun mot, aucune phrase ne peut exprimer

mes sentiments profonds d'amour, de respect et de reconnaissance.

Que ce modeste travail soit un début de mes récompenses envers toi

Puisse le grand puissant te donner bonne santé et longue vie...

A mon cher père

Boujemaaz Azib.

*Qui a toujours été un exemple pour ses enfants,
qui m'a toujours poussé à me surpasser dans tout ce que
j'entreprends qui m'a transmis cette rage de vaincre et de savoir.
Celui qui a été ma source de motivation, le moteur de mes
ambitions, qui m'a appris que le savoir est une richesse
que nul ne peut voler.*

*Je te serai cher père reconnaissante toute ma vie, pour tout
le mal que tu t'es donné pour moi à chaque étape de ma vie,
pour ta patience et ton amour. J'espère être la fille
que tu as voulu que je sois. Ce titre de docteur en médecine
je le porterai fièrement et je te le dédie tout particulièrement.*

A mes chères sœurs Nisrine Hasna et Nada.

*Je vous remercie pour le soutien et le dévouement
dont vous avez fait preuve le long de mes études et au cours
de la réalisation de ce travail.*

*Qu'il soit le témoignage de mon affection et la récompense
pour vos sacrifices.*

*Vous avez toujours été pour moi les amies, les sœurs
et les confidentes sur qui je peux compter.*


Je vous souhaite bonheur et succès.

À toutes mes amies.

*En souvenir des moments agréables passés ensemble,
veuillez trouver dans ce travail l'expression de ma tendre affection
et de mes sentiments les plus respectueux avec mes vœux
de bonheur et de bonne santé.*



Remerciements



*A Notre Maître et Président de Thèse
Monsieur Mustapha MAHFOUD
Professeur de Traumatologie-Orthopédie.*

Vous nous avez fait le grand honneur d'accepter la présidence du jury de cette thèse et nous vous remercions de la confiance que vous avez bien voulu témoigner. Nous avons eu de la chance de compter parmi vos étudiants et de profiter de l'étendue de votre savoir. Nous ne saurons jamais vous exprimer notre profonde gratitude. Vos remarquables qualités humaines et professionnelles ont toujours suscité notre profonde admiration. Nous vous prions de trouver dans ce travail le témoignage de notre reconnaissance et l'assurance de nos sentiments respectueux,

*A Notre Maître et Rapporteur de Thèse
Monsieur Mohammed KHARMAZ
Professeur de Traumatologie-Orthopédie.*

Nous tenons à vous déclarer nos remerciements les plus sincères pour avoir accepté de diriger ce travail et avoir vérifié à son élaboration avec patience et disponibilité. Votre dévouement au travail, votre modestie et votre gentillesse imposent le respect et représentent le modèle que nous serons toujours heureux de suivre. Mais au-delà de tous les mots de remerciements que nous vous adressons, nous voudrions louer en vous votre amabilité, votre courtoisie et votre générosité. Ce fut très agréable de travailler avec vous pendant cette période. Puisse ce travail être à la hauteur de la confiance que vous nous avez accordée.

*A Notre Maître et Juge de Thèse
Monsieur Ahmed EL BARDOUNI
Professeur de Traumatologie-Orthopédie.*

*Nous avons eu la chance de vous avoir parmi les membres
de notre jury, et nous vous remercions d'avoir bien voulu
en toute simplicité, nous faire l'honneur de juger ce travail.
Nous avons toujours été marqués par vos qualités humaines
et l'étendue de vos connaissances. Qu'il nous soit permis,
cher maître, de vous exprimer notre grande estime
et notre profonde reconnaissance.*

*A Notre Maître et Juge de Thèse Monsieur
Fouad Zouaidia Professeur agrégé
en Anatomie pathologique.*

Vous nous faites un immense plaisir en acceptant de juger notre thèse. Qu'il nous soit permis de témoigner à travers ces quelques lignes notre admiration à la valeur de votre compétence, votre rigueur ainsi que votre gentillesse, votre sympathie et votre dynamisme qui demeureront pour nous le meilleur exemple. Que ce travail soit une occasion de vous exprimer notre gratitude, de respect et d'admiration les plus sincères. Veuillez trouver ici l'expression de nos sincères remerciements.

*Au Dr Mohamed Ben-Aissi Résident
au Service de Traumatologie-Orthopédie
du C.H.U Ibn Sina- Rabat.*

*Vous nous avez marqué par votre disponibilité
et votre sens d'analyse.*

*Vos conseils précieux et vos remarques pertinentes
ont mené à bien ce travail.*

*Veillez trouver ici l'expression de mes
sentiments de reconnaissance et de respect.*



Liste des illustrations

LISTE DES FIGURES

Figure n°1 : Clichés pré-opératoires du poignet gauche de face et profil montrant une luxation trans-scapho rétro-lunaire du carpe.....	8
Figure n°2 : reconstructions scanographiques 3D du poignet gauche.....	9
Figure n°3 : Clichés post-opératoires du poignet gauche face et profil.	10
Figure n° 4: Clichés pré-opératoires du poignet droit face et profil montrant une luxation trans-scapho-lunaire du carpe.....	13
Figure n°5 : Clichés post-opératoires du poignet droit face et profil.	14
Figure n°6: Clichés pré-opératoires du poignet droit de face et profil.	
Figure n°7 : cliché postopératoire du poignet droit de profil.	18
Figure n°8 : Clichés pré-opératoires du poignet droit de face et profil.....	20
Figure n°9 : Clichés post-opératoires du poignet droit face et profil.	21
Figure n°10 : Clichés pré-opératoires du poignet gauche de face et profil.....	24
Figure n°11 : reconstructions scanographiques 3D du poignet gauche.....	25
Figure n°12 : clichés postopératoires du poignet gauche face et profil.	26
Figure n°13 : clichés pré-opératoires du poignet droit face et profil.....	29
Figure n°14 : reconstruction scanographique en 3D du poignet droit.	30
Figure n°15: clichés de contrôle à 1 mois après ablation des broches.	31
Figure n°16 : clichés pré-opératoires du poignet droit face et profil.....	33
Figure n°17 : cliché postopératoire du poignet gauche de face.....	34
Figure n°18 : clichés pré-opératoires du poignet gauche face et profil.	36
Figure n°19 : clichés de contrôle après réduction orthopédique du poignet gauche de face et profil.....	37
Figure n°20 : clichés pré-opératoires du poignet gauche de profil.	39
Figure n°21 : clichés postopératoires du poignet gauche face et profil.	39
Figure n°22: clichés pré-opératoires du poignet gauche face et profil.	41
Figure n°23: clichés postopératoires du poignet gauche de profil.	41
Figure n°24 : clichés pré-opératoires du poignet droit de profil.	43

Figure n°25 : image scopique peropératoire du poignet droit de face.....	44
Figure n°26: image scopique peropératoire du poignet droit de profil.	44
Figure n°27 : image scopique peropératoire du poignet droit de face.....	45
Figure n°28 : image scopique peropératoire du poignet droit face.	45
Figure n°29 : clichés postopératoires du poignet droit de face et profil.	46
Figure n°30 : cliché pré-opératoire du poignet gauche de face.....	48
Figure n°31 : clichés post-opératoires du poignet gauche de face et profil.	49
Figure n°32 : Réduction par manœuvre externe.....	55
Figure n°33 : Garrot pneumatique à la racine du membre.	56
Figure n°34 : voie d'abord dorsale médiane.	57
Figure n°35 : Immobilisation par une attelle plâtrée.....	59
Figure n°36 : Dynamomètre de JAMAR pour calculer la force de serrage.	60
Figure n°37: vue palmaire (antérieure) du poignet	66
Figure n°38: vue dorsale du poignet.....	66
Figure n°39: Schéma montrant l'appareil ligamentaire de la face palmaire du poignet.	67
Figure n°40: Schéma montrant l'appareil ligamentaire de la face dorsale du poignet.....	68
Figure n°41: Les ligaments capsulaires palmaires avec leur disposition particulière dessinant deux V. Le V proximal est constitué par le ligament radio-lunaire (grosse flèche) et les ligaments ulno-lunaire et ulno-triquétral (petites flèches)	70
Figure n°42: TFCC (Redessiné d'après Zeitoun et Dumontier	71
Figure n°43: Les ligaments capsulaires dorsaux.....	72
Figure n°44: Schéma montrant la surface articulaire du radius distal.	74
Figure n°45: Anastomoses des artères du poignet, vue antérieure.....	76
Figure n°46: schéma montrant la vascularisation rétrograde du poignet.....	79
Figure n°47: Nerf interosseux postérieur. Le plus gros nerf du carpe, facilement découvert entre les tendons extenseurs communs et du long extenseur du pouce.....	80
Figure n°48: Nerfs interosseux antérieurs, passe à la face profonde du carré pronateur ; ses branches articulaires distales remontent à la face antérieure de la capsule et se distribuent à la radio carpienne et à la radio cubitale.....	81
Figure n°49: ligne de dislocation du carpe selon Wagner.....	84
Figure n°50: Conception classique du mécanisme de luxation du carpe.....	85

Figure n°51: Mécanisme des luxations péri-lunaires postérieures selon Mayfield.	86
Figure n°52: Représentation de l'impact sur le versant ulnaire du carpe	93.
Figure n°53: Représentation de la protection qu'exerce le radius sur le versant latéral	93
Figure n°54: La schématisation des lésions à départ médial.	94
Figure n° 55: Classification de Herzberg selon la radiographie de face et profil.....	103
Figure n°56: Trajet de la ligne de rupture définissant le type de luxation et leur trait de facture.	103
Figure n°57: voies d'abord postérieurs et externes du poignet	113
Figure n°58: Voies d'abord antérieures du poignet	115

LISTE DES TABLEAUX

Tableau n° 1 : tableau récapitulatif des différents signes retrouvés :	52
Tableau n°2 : Tableau récapitulatif des lésions associées retrouvés.....	52
Tableau n°3 : Tableau récapitulatif des types de luxation.....	53
Tableau n°4 : types de lésions selon la classification d'Herzberg.....	54
Tableau n°5 : classification des ligaments selon SENNWALD.....	69
Tableau n°6 : Comparaison selon la moyenne d'âge.	97
Tableau n°7 : Comparaison selon le sexe.	98
Tableau n°8 : comparaison selon les circonstances du traumatisme.....	99
Tableau n°9: comparaison selon le côté lésé.....	100
Tableau n°10 : la fréquence des luxations rétro-lunaires négligées au départ.....	101
Tableau n°11: le traitement de première intention lors des luxations rétro-lunaires du carpe.	118
Tableau n° 12 : la voie d'abord utilisée lors du geste opératoire	119
Tableau n°13 : Score de Cooney.....	123
Tableau n°14 : Comparaison des résultats fonctionnels selon le score de Cooney.....	124

SOMMAIRE

INTRODUCTION	1
MATERIELS ET METHODES	4
RESULTATS	50
1. ÂGE	51
2. SEXE.....	51
3. LES CIRCONSTANCES DU TRAUMATISME	51
4. LE COTE ATTEINT :	51
5. LE TABLEAU CLINIQUE	52
6. LES LESIONS ASSOCIEES	52
7. LES RADIOGRAPHIES	53
8. TYPES DE LUXATIONS	53
9. CLASSIFICATION DES LUXATIONS :	54
10. DIAGNOSTIC	54
11. TRAITEMENT	55
12. EVOLUTION	59
DISCUSSION	61
1-DEFINITION	62
2-HISTORIQUE	63
3-RAPPEL ANATOMIQUE	65
4-MECANISME	82
5.DONNEES EPIDEMIOLOGIQUES	96
5-1. AGE	97
5-2. SEXE	98
5-3.CIRCONSTANCES DU TRAUMATISME	99

5-4. COTE LESE.....	100
6/ETUDE CLINIQUE.....	101
6-1. LE DIAGNOSTIC.....	101
6-2. CLASSIFICATIONS.....	102
6-3. LES LESIONS ASSOCIEES	106
6-4/TRAIEMENT	107
6-5/ REEDUCATION	122
6.5/EVOLUTIONS ET COMPLICATIONS.....	122
6.6 /PRONOSTIC	130
CONCLUSION	132
RESUMES.....	134
BIBLIOGRAPHIE.....	138



Introduction

INTRODUCTION :

Les luxations péri-lunaires du carpe sont des lésions traumatiques rares dont le pronostic fonctionnel peut être invalidant à distance.

Elles représentent 5 à 10% des lésions traumatiques du poignet.

Les luxations rétro-lunaires du carpe sont les plus fréquentes des luxations péri-lunaires. Elles résultent d'un choc violent dans le cadre d'un traumatisme à haute énergie, main en hyper extension et en inclinaison ulnaire, entraînant des lésions ostéoligamentaires importantes.

Elles passent le plus souvent inaperçues au service des urgences par la méconnaissance de la pathologie. Alors que le diagnostic est aisé par une radiographie standard de face et profil.

Ses modalités de prise en charge restent discutées : Si le traitement chirurgical fait aujourd'hui l'unanimité car lui seul peut limiter : l'instabilité carpienne résiduelle, une nécrose osseuse ou arthrose.

De nombreuses techniques de réparation ont été proposées, bien que sujet à controverse, les auteurs s'accordent à penser qu'une attitude maximaliste à foyer ouvert donne les meilleurs résultats.


Notre travail présente les résultats d'une série rétrospective de 12 cas de luxations rétro-lunaires du carpe, pris en charge au sein du service de traumatologie-orthopédie de l'hôpital Ibn Sina sur Rabat sur une période de 5 ans allant de 2013 à 2017.

L'intérêt de cette étude rétrospective est d'évaluer les résultats de cette série et les comparer aux données de la littérature.

Nous discuterons de l'épidémiologie de cette affection, des différents types de lésions, des modalités de traitement, des complications et des facteurs pronostiques.



Matériels et méthodes



1-DOSSIERS :

Notre travail qui consiste en une étude rétrospective, porte sur 12 cas de luxation et fracture luxation rétro-lunaire du carpe, traités au service de traumatologie- orthopédie de l'hôpital Avicenne de Rabat que nous avons rassemblés sur une période de 5 ans allant de 2013 à 2017.

Chaque cas est représenté sous forme d'un dossier qui comporte 2 parties : la clinique et l'iconographie.

DOSSIER n°162/16 :

Admis le: 09/02/2016.

Patient âgé de 28 ans de sexe masculin et sans antécédents pathologiques notables.

Victime d'un accident de la voie publique (conducteur de camion) avec impact sur le poignet gauche en hyperextension.

Cliniquement le patient présentait :

- Une douleur au niveau du poignet gauche.
- Une impotence fonctionnelle du membre supérieur gauche.
- Une déformation en dos de fourchette du poignet gauche.
- Tuméfaction de l'extrémité inférieure du bras et du poignet gauche, sans lésion cutanée ni vasculo-nerveuse associée.

Radiologiquement :

Des clichés de face et profil du poignet gauche (figures 1) complétés par un scanner 3D (figure 2), montrent :

Une luxation trans-scapho-lunaire gauche (stade 2a de Herzberg). Une tentative de réduction orthopédique a été réalisée mais sans réussite, imposant le recours au traitement chirurgical (figure 3).

- Anesthésie générale.
- Voie dorsale.
- Réduction de la luxation.
- Réduction de la fracture du scaphoïde.

- Ostéosynthèse par vis d'HERBERT.
- Mise en place d'une broche luno-triquetrale, radio-lunaire et capito-lunaire.
- Fermeture plan par plan.
- Immobilisation par attelle plâtrée anté-brachio- palmaire prenant le coude pendant 6 semaines.

L'évolution clinique :

- Arc de flexion-extension était de 80°.
- La force de serrage était de 85% par rapport au côté opposé.
- Douleur climatique.

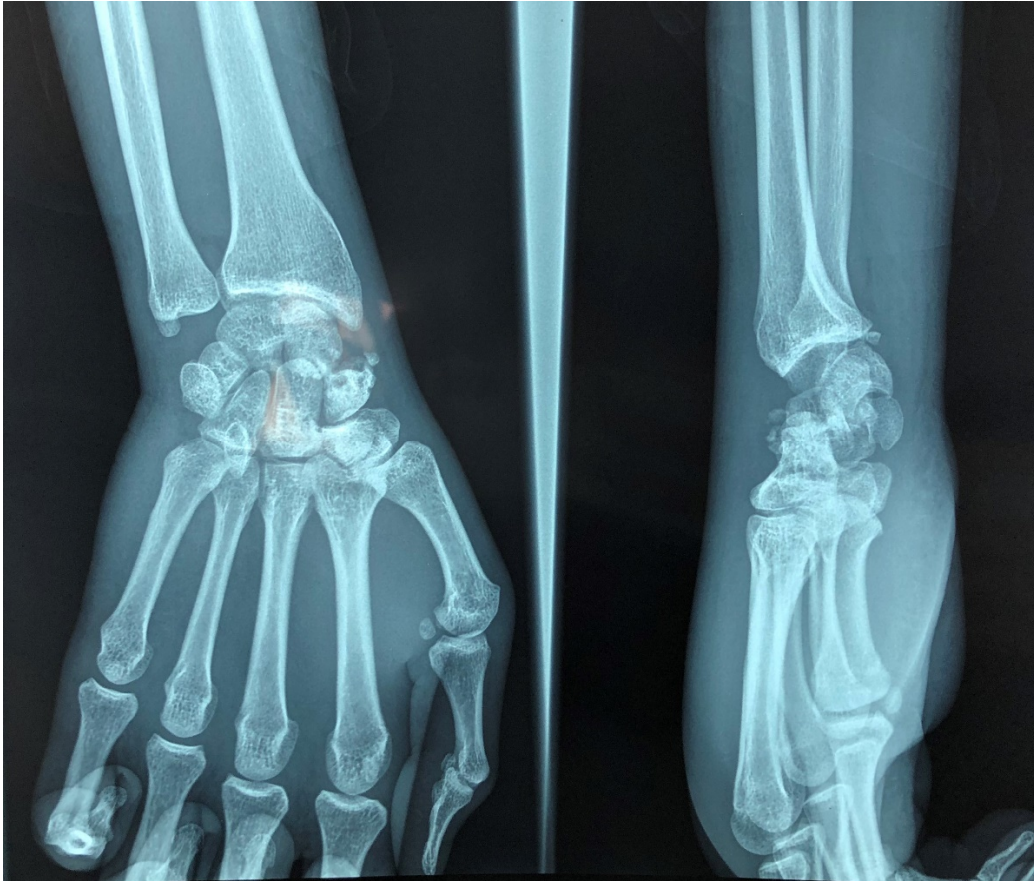


Figure n°1 : Clichés pré-opératoires du poignet gauche de face et profil montrant une luxation trans-scapho rétro-lunaire du carpe

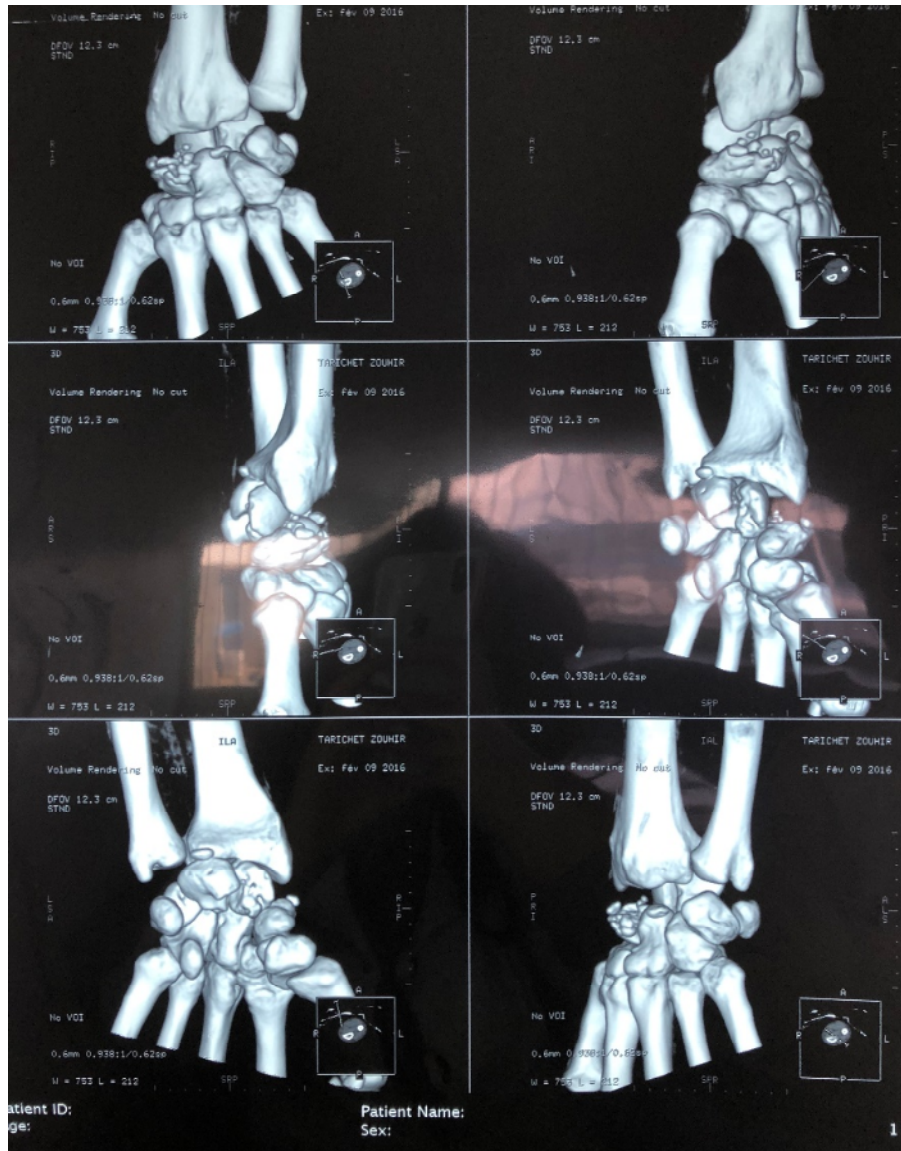


Figure n°2 : reconstructions scanographiques 3D du poignet gauche.

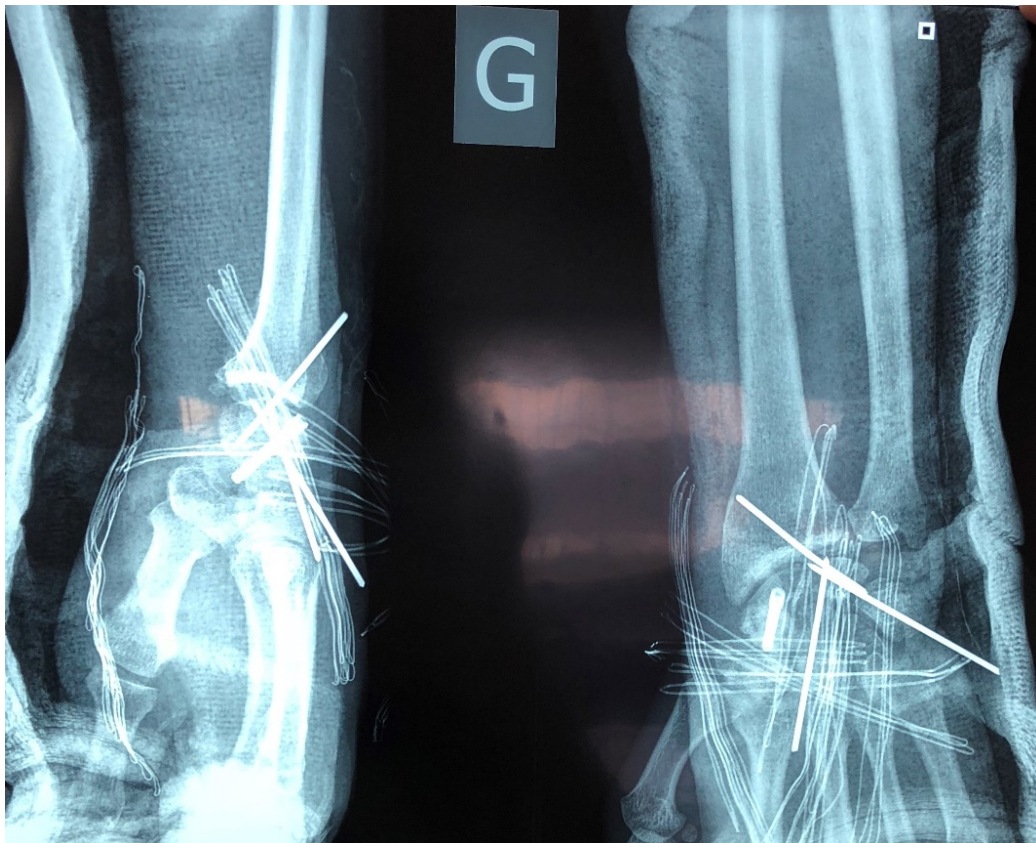


Figure n°3 : Clichés post-opératoires du poignet gauche face et profil.

DOSSIER N°1254/15 :

Admis Le :27/09/2015.

Patient âgé de 29 ans de sexe masculin et sans antécédents pathologiques notables.

Victime d'un accident de sport, chute de sa hauteur avec point d'impact au niveau du poignet droit en hyperextension.

Cliniquement, le patient présentait au niveau du poignet droit :

- Une douleur.
- Une impotence fonctionnelle.
- Une déformation du poignet en dos de fourchette.
- Un œdème.
- Pas de lésion cutanée ou trouble vasculo-nerveux.

Radiologiquement :

Des clichés de face et profil du poignet droit (figure 4) montrent :

- Fracture luxation transcapho-lunaire du carpe droit (stade 2a de HERZBERG).

Une tentative de réduction par manœuvre externe a été tentée sans résultat imposant le recours au traitement chirurgical (figure 5).

- Compte rendu opératoire :
 - Voie dorsale.
 - Anesthésie générale.

- Réduction de la luxation.
- Réduction de la fracture du scaphoïde.
- Embrochage du scaphoïde + embrochage radio-lunaire + embrochage luno-triquetrale.
- Immobilisation par attelle plâtrée antébrachiau-palmaire prenant le coude pendant 6 semaines

L'évolution clinique :

- Arc de flexion-extension était de 80°.
- La force de serrage était de 80%.

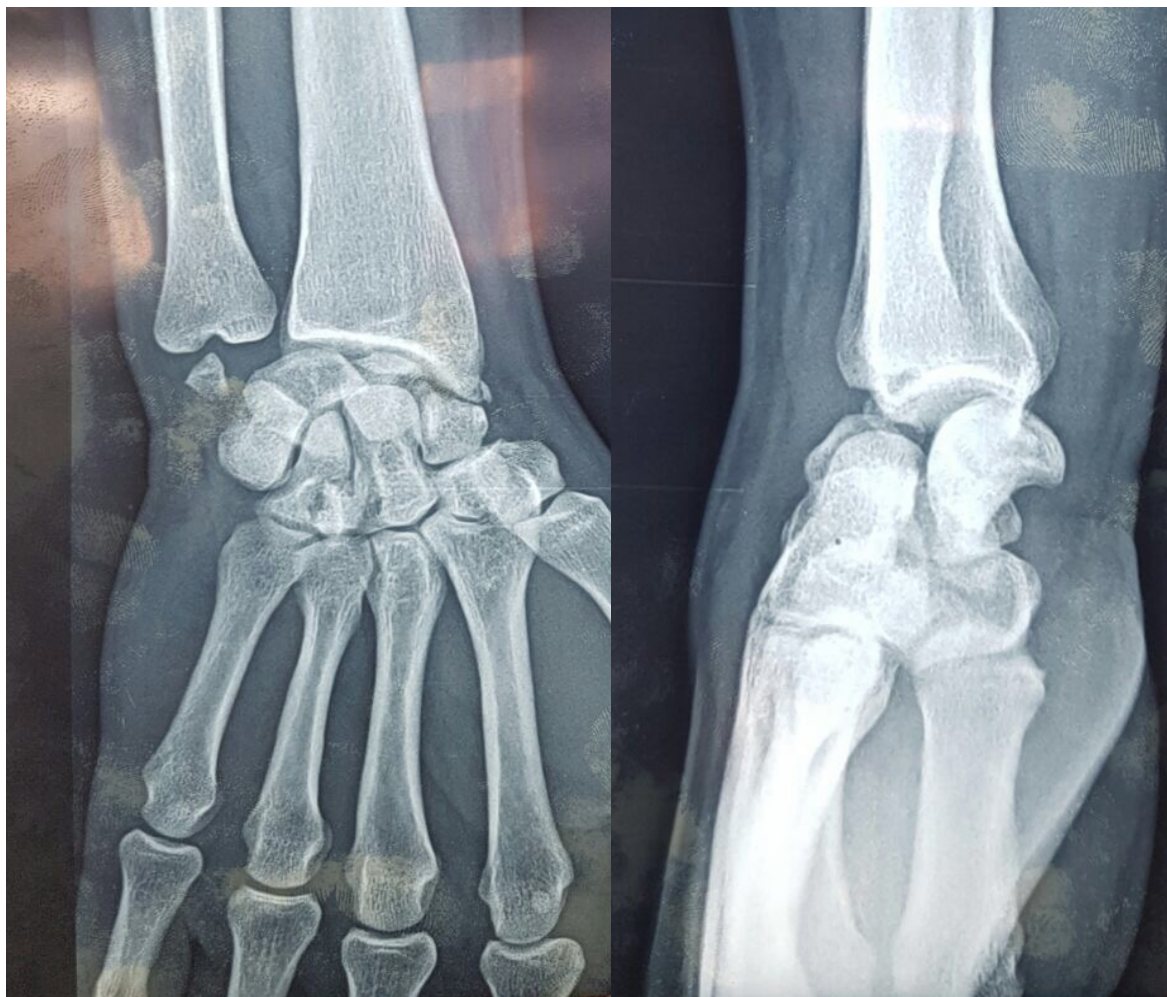

Figure n° 4: Clichés pré-opératoires du poignet droit face et profil montrant une luxation trans-scapho-lunaire du carpe.

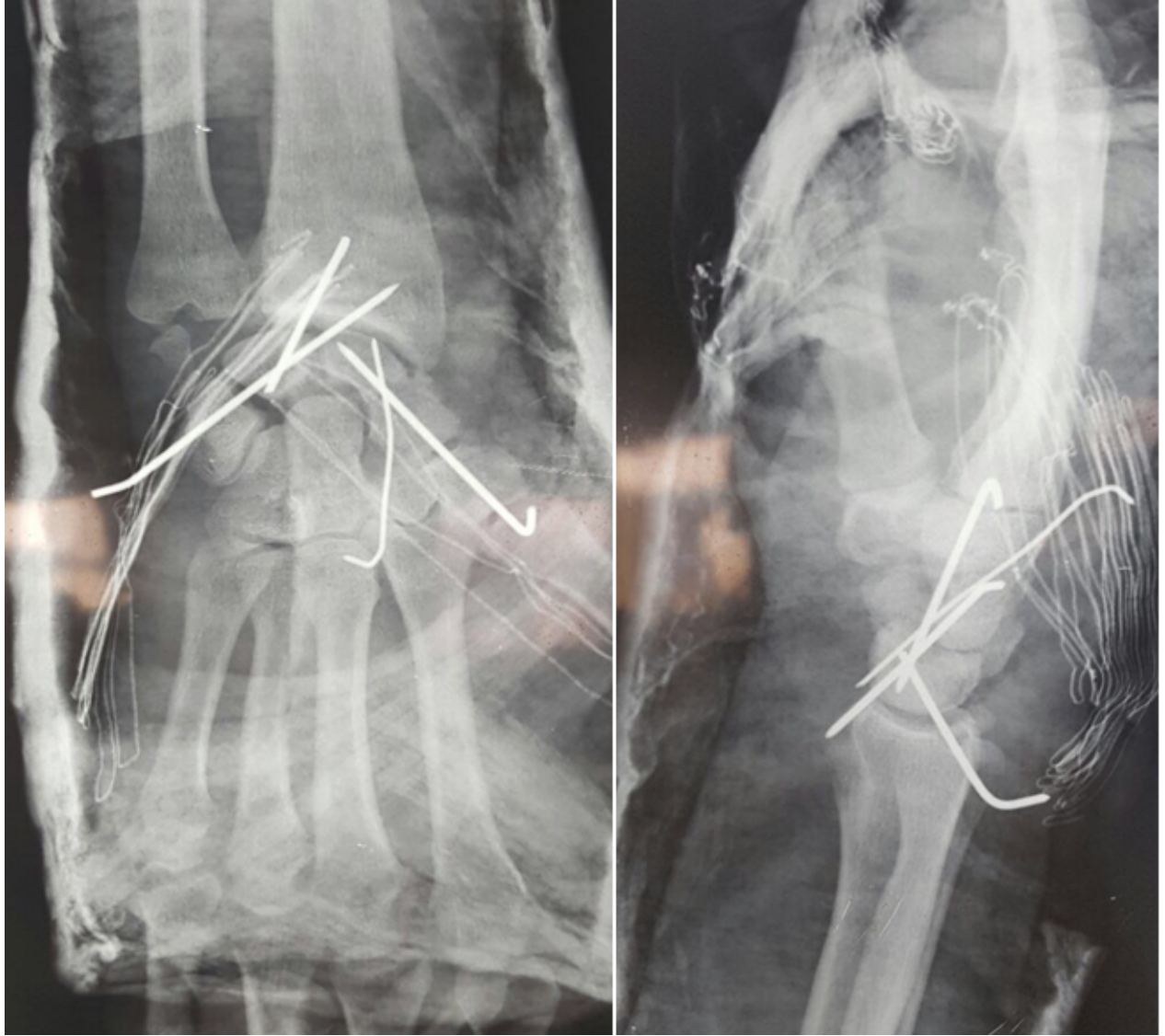


Figure n°5 : Clichés post-opératoires du poignet droit face et profil.

DOSSIER N °1387/15 :

Admis Le : 31/10/2015.

Patient âgé de 30 ans, de sexe masculin, sans antécédents pathologiques notables.

Victime d'une chute d'une hauteur 2 mètres avec réception sur son poignet droit en hyperextension.

Cliniquement, le patient présentait :

- Une douleur au niveau du poignet droit.
- Impotence fonctionnelle.
- Une tuméfaction du poignet avec déformation en dos de fourchette.
- Pas de lésions cutanée ou vasculo-nerveuse associées.

Radiologiquement, les clichés face et profil (figure 6) montrent :

- luxation trans-scapho-rétro-lunaire droite (stade 2b de Herzberg).

Une réduction par manœuvre externe avait échoué imposant un traitement chirurgical (figure 7):

Le compte rendu opératoire :

- Anesthésie générale.
- Abord dorsal.
- Réduction de la luxation au niveau du poignet droit.
- Vissage du scaphoïde.

- Embrochage luno-triquetral.
- Immobilisation plâtrée par attelle antérieure.
- L'évolution clinique :
 - Arc de flexion-extension était de 80°.
 - Force de serrage était de 80%.
 - Douleurs permanentes.

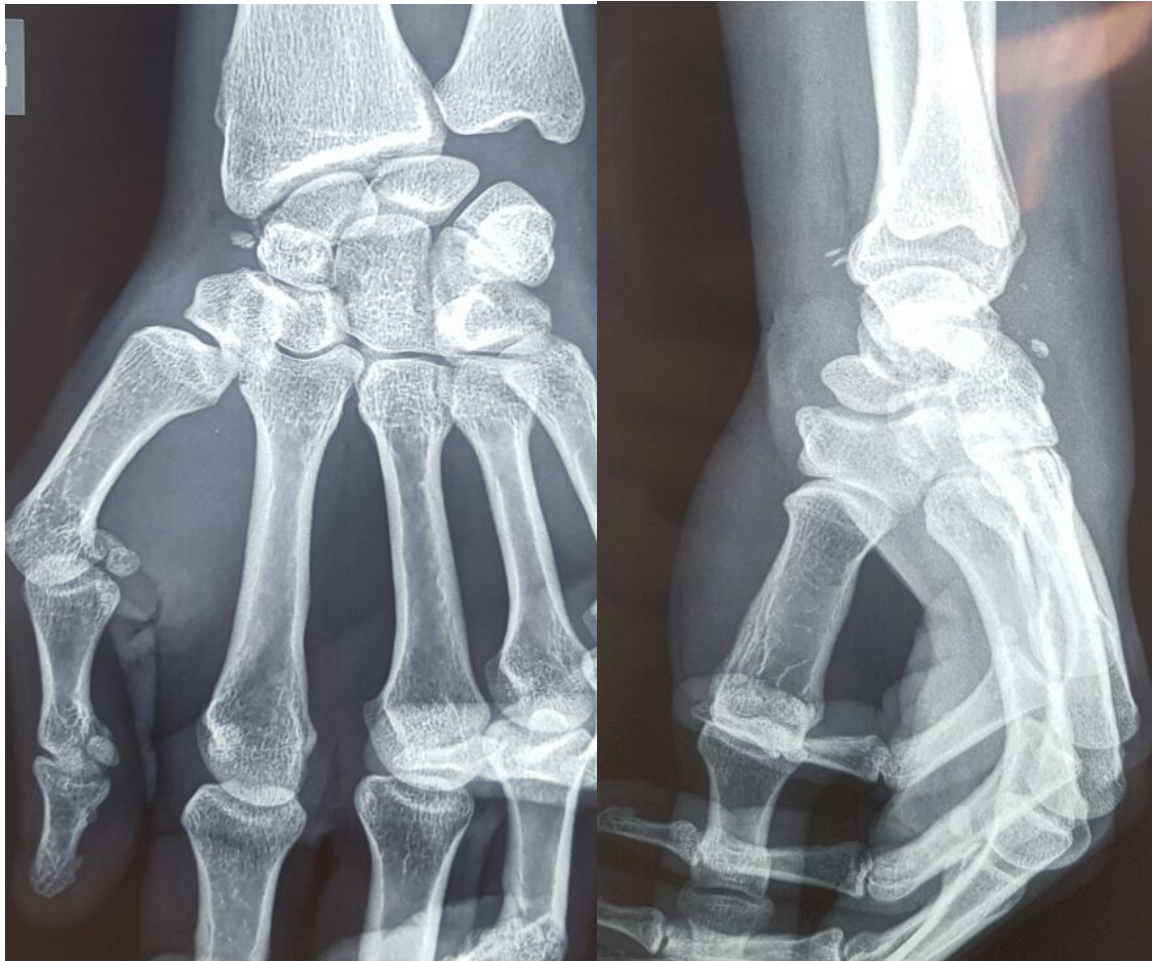


Figure n°6: Clichés pré-opératoires du poignet droit de face et profil.

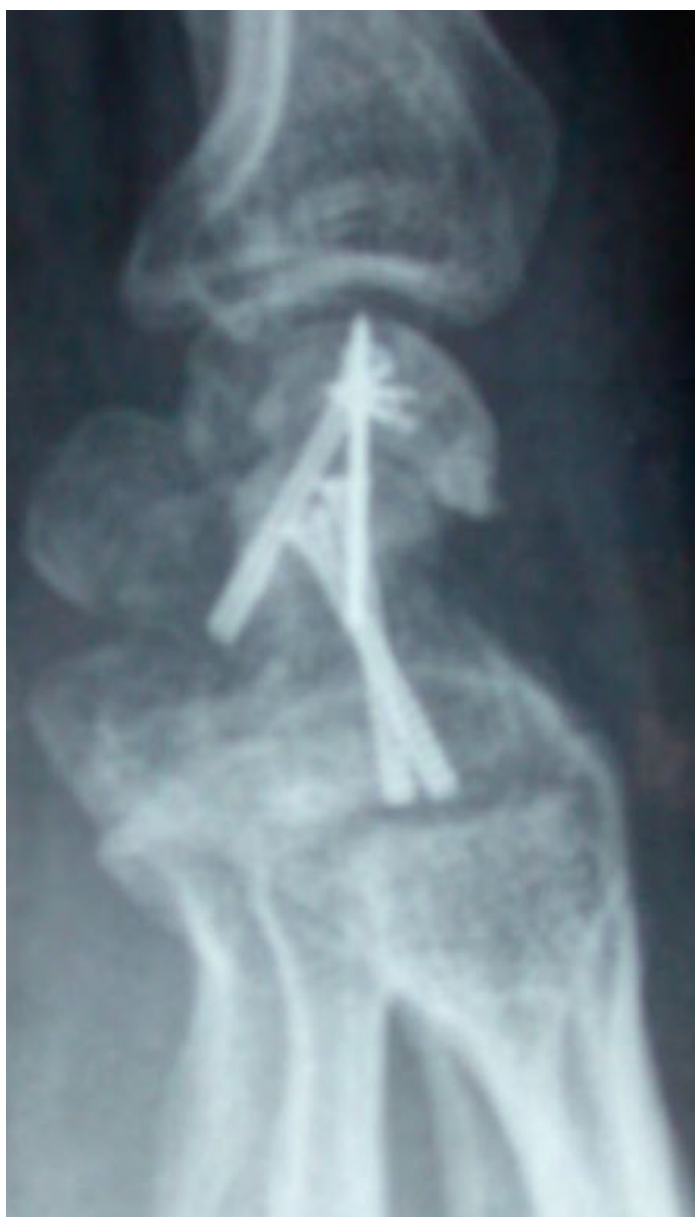

Figure n°7 : cliché postopératoire du poignet droit de profil.

DOSSIER N°1528/15 :

Admis Le :07/12/2015.

Patient de sexe masculin âgé de 28 ans, sans antécédents pathologiques notables

Victime d'un AVP remontant à 2 mois (piéton heurté par une voiture) avec réception sur le poignet droit en hyperextension.

Cliniquement, le patient présentait au niveau de son poignet droit :

- Une impotence fonctionnelle.
- Une déformation en dos de fourchette.
- Pas de lésion cutanée ou trouble vasculo-nerveux.

Radiologiquement :

Des clichés de face et de profil du poignet droit (figure 8) ont été réalisés et qui ont objectivé :

•Fracture luxation trans-scapho-lunaire du carpe droit (stade 2a de Herzberg).

Le traitement a été chirurgical (figure 9) :

- Anesthésie générale.
- Abord dorsal.
- Résection de la première rangée du carpe droit.
- Immobilisation plâtrée par attelle.

L'évolution clinique :

- Arc de flexion-extension était de 70°.
- Force de serrage était de 70%.

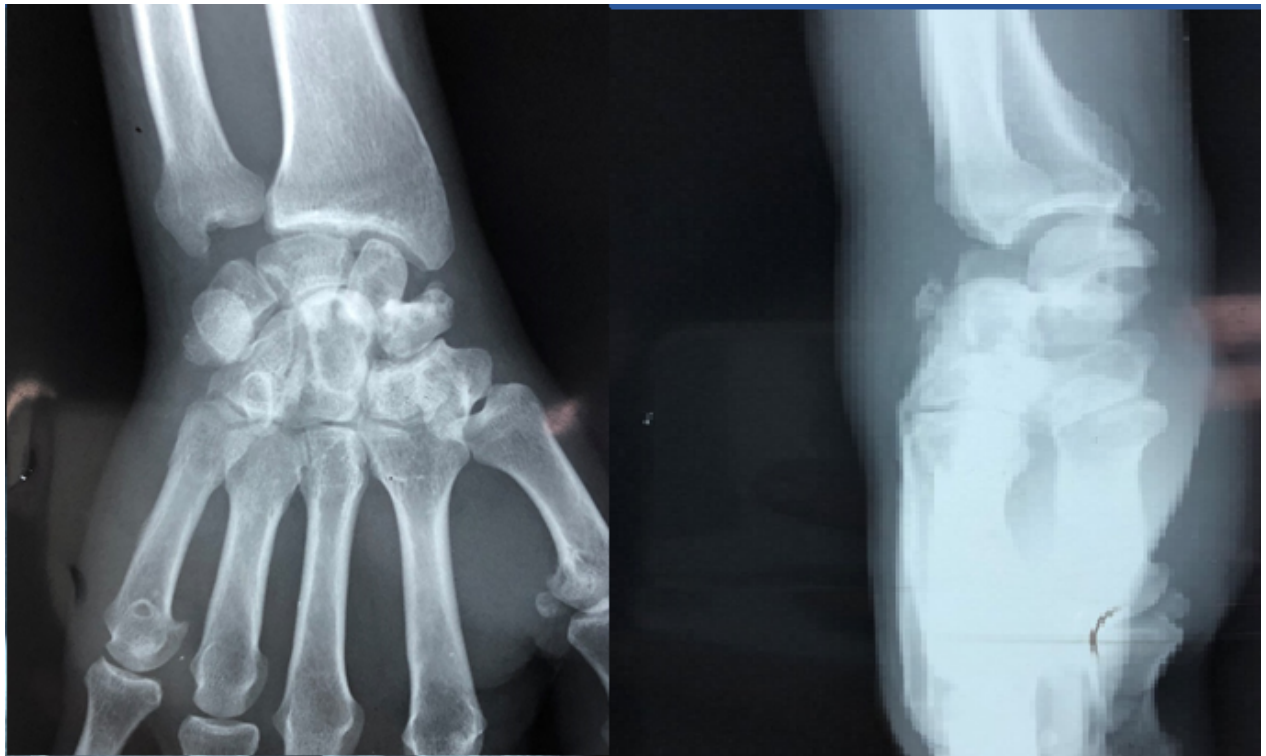


Figure n°8 : Clichés pré-opératoires du poignet droit de face et profil.

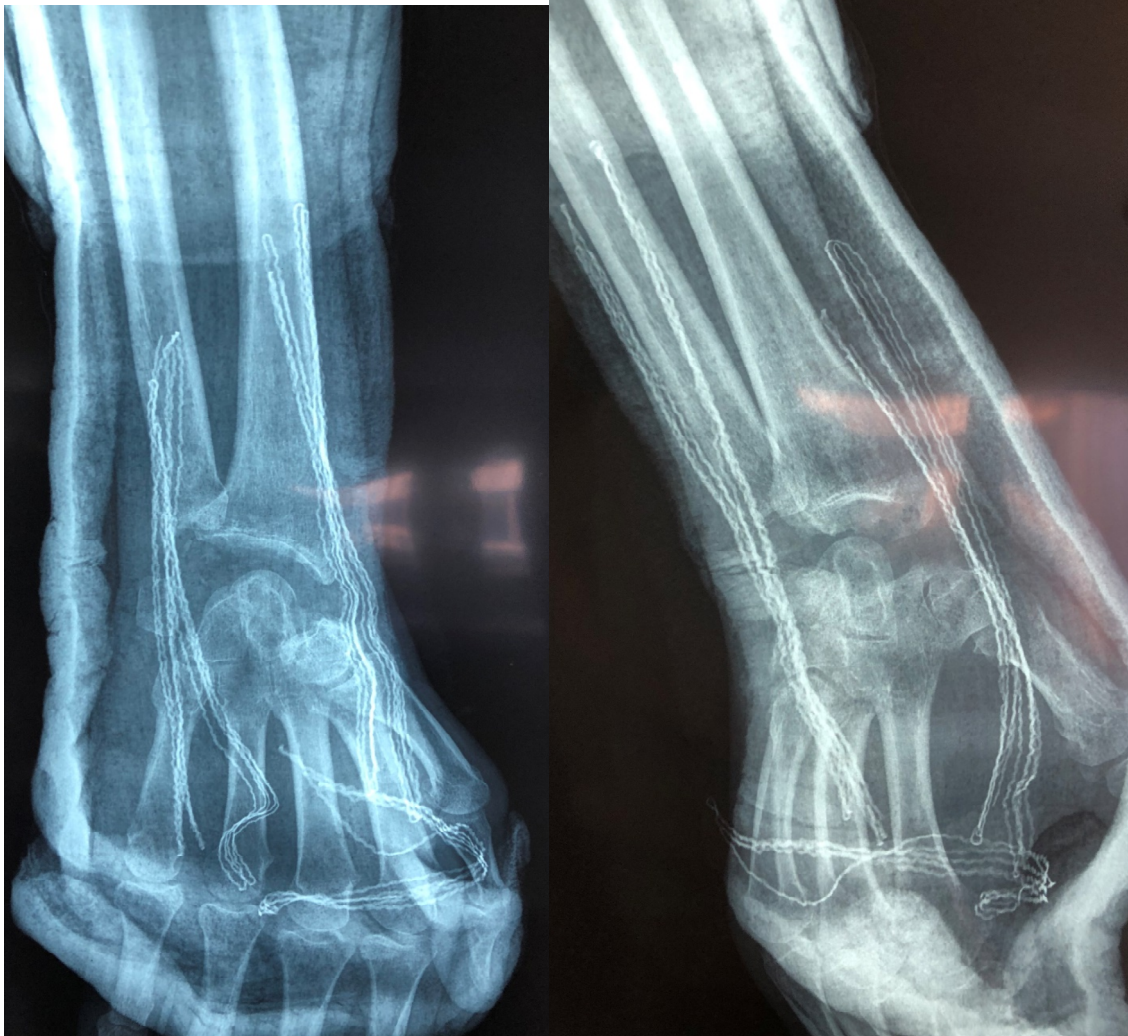

Figure n°9 : Clichés post-opératoires du poignet droit face et profil.

DOSSIER N °314/15 :

Admis Le :14/03/2015.

Patient âgé de 54 ans de sexe masculin sans antécédents pathologiques notables.

Victime d'un AVP (motocycliste heurté par une voiture) avec point d'impact sur l'épaule gauche, poignet gauche et au niveau du bassin.

Cliniquement, le patient était conscient, stable sur le plan hémodynamique et respiratoire,

- Une douleur à la palpation de l'épaule gauche et du bassin.
- Une douleur à la mobilisation du poignet gauche.
- Un œdème et une déformation du poignet gauche.
- Une impotence fonctionnelle.
- Absence de lésion cutanée ou trouble vasculo-nerveux.

Radiologiquement :

Des clichés face et profil du poignet gauche (figure 10), complétés par un scanner 3D (figure 11), ont objectivés :

- Luxation rétro-lunaire du poignet gauche (stade 2b de Herzberg).
- Fracture de la styloïde radiale et cubitale du poignet gauche.

La radiographie de l'épaule gauche et du bassin a objectivé :

- Fracture de l'acromion et de l'omoplate gauche.
- Fracture de la branche ischio-pubienne.
- Fracture parcellaire du sacrum.

Une réduction par manœuvre externe a été tentée sans résultant imposant le recours au traitement chirurgical (figure 12) :

- Compte-rendu opératoire :
 - Anesthésie générale.
 - Abord dorsal.
 - Réduction de la luxation rétro-lunaire.
 - Embrochage de la fracture de l'extrémité inférieure du radius et du cubitus.
 - Embrochage scapho-lunaire, luno-triquetral, capitato-lunaire et radio-lunaire.
 - Immobilisation plâtrée par attelle.

L'évolution clinique :

- Arc de flexion-extension était de 80°.
- Force de serrage était de 80%.
- Douleurs climatiques accentués au froid.

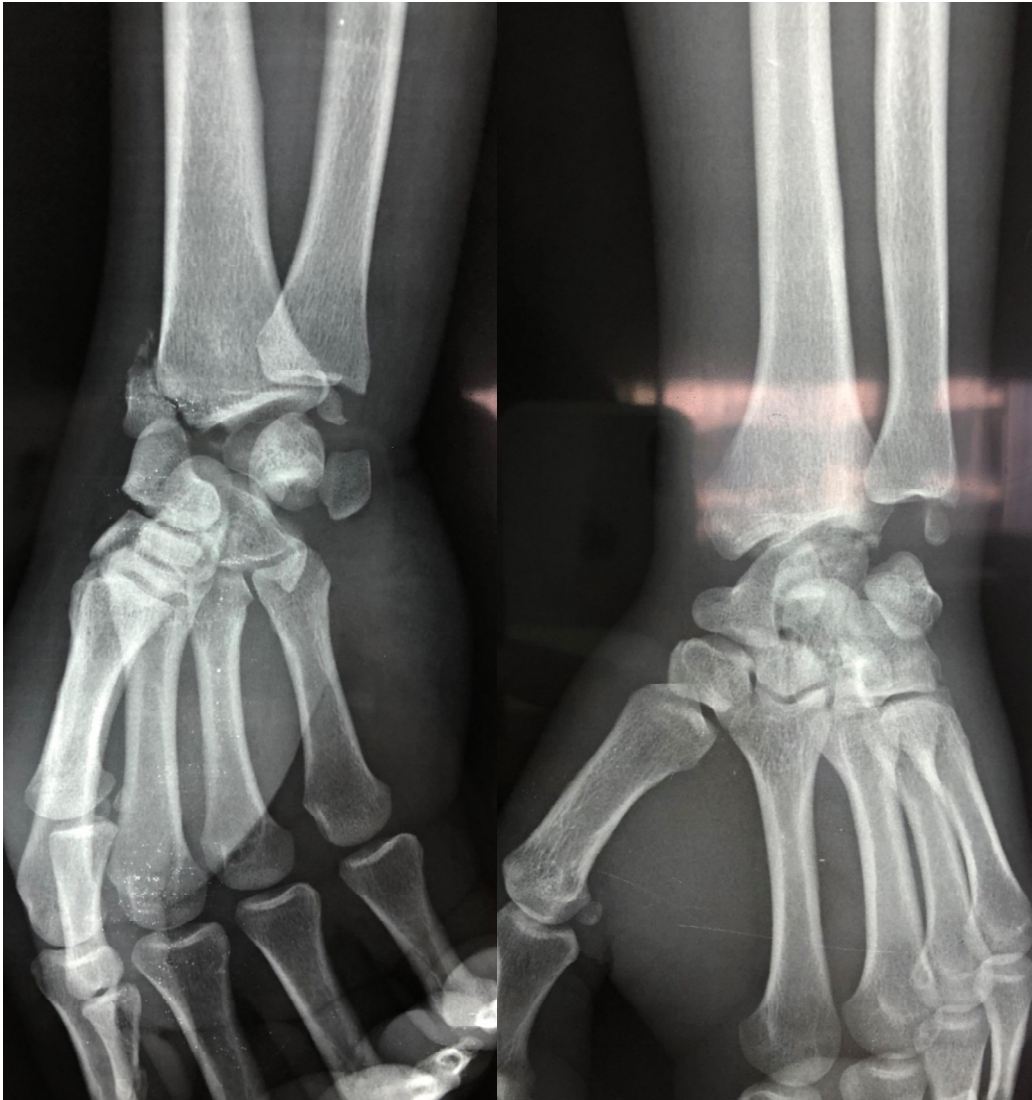

Figure n°10 : Clichés pré-opératoires du poignet gauche de face et profil.

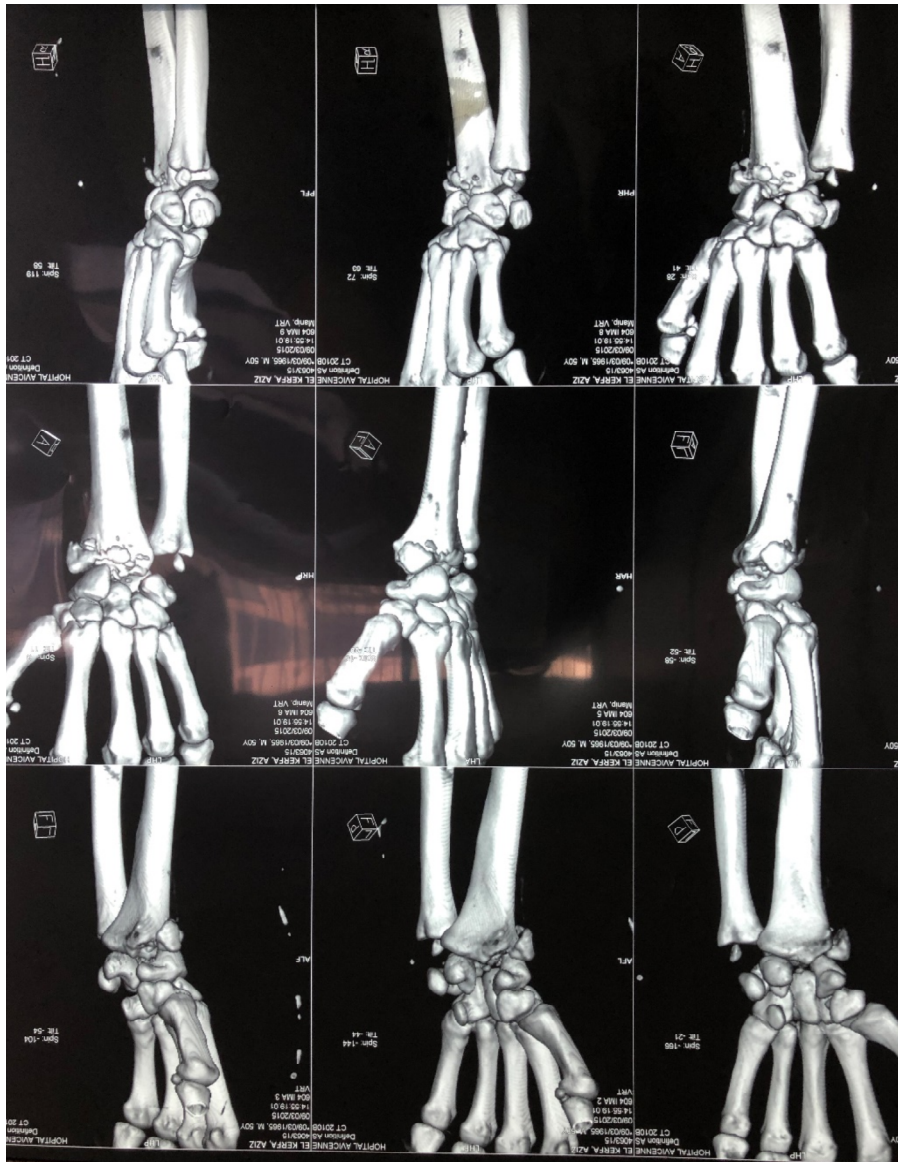


Figure n°11 : reconstructions scanographiques 3D du poignet gauche.

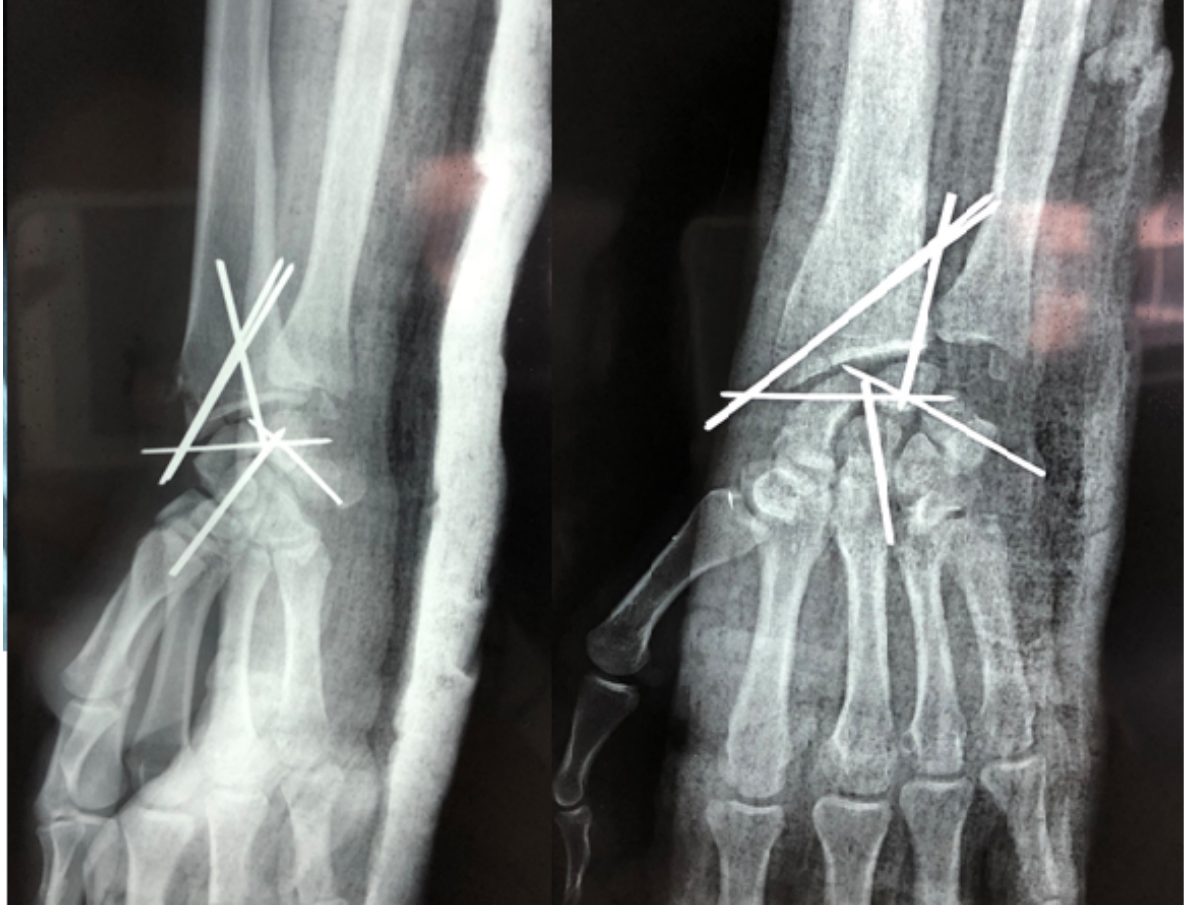


Figure n°12 : clichés postopératoires du poignet gauche face et profil.

DOSSIER N°449/13 :

Admis Le :26/03/2013.

Patient âgé de 23 ans de sexe masculin sans antécédents pathologiques notables

Victime d'une chute du 2^{ème} étage avec réception au niveau du poignet droit en hyperextension.

Cliniquement, le patient présentait au niveau du poignet droit :

- Une douleur.
- Déformation du poignet.
- Un œdème.
- Une impotence fonctionnelle.
- Absence de lésion cutanée ou trouble vasculo-nerveux.

Radiologiquement, les clichés de face et profil du poignet droit (figure 13) complétés par un scanner 3D (figure 14) montrent :

- Une luxation trans-scapho-lunaire du poignet droit (stade 2b d'Herzberg).

Une tentative de réduction par manœuvre externe avait échoué imposant le recours au traitement chirurgical :

Compte rendu opératoire :

- Anesthésie générale.
- Abord dorsal.
- Réduction de la luxation au niveau du poignet droit.
- Vissage du scaphoïde
- Embrochage luno-triquetral, capitato-lunaire et radio-lunaire.
- Immobilisation par une attelle plâtrée.

L'évolution clinique :

- Arc de flexion-extension était de 60°.
- Force de serrage était de 80% par rapport au côté opposé.

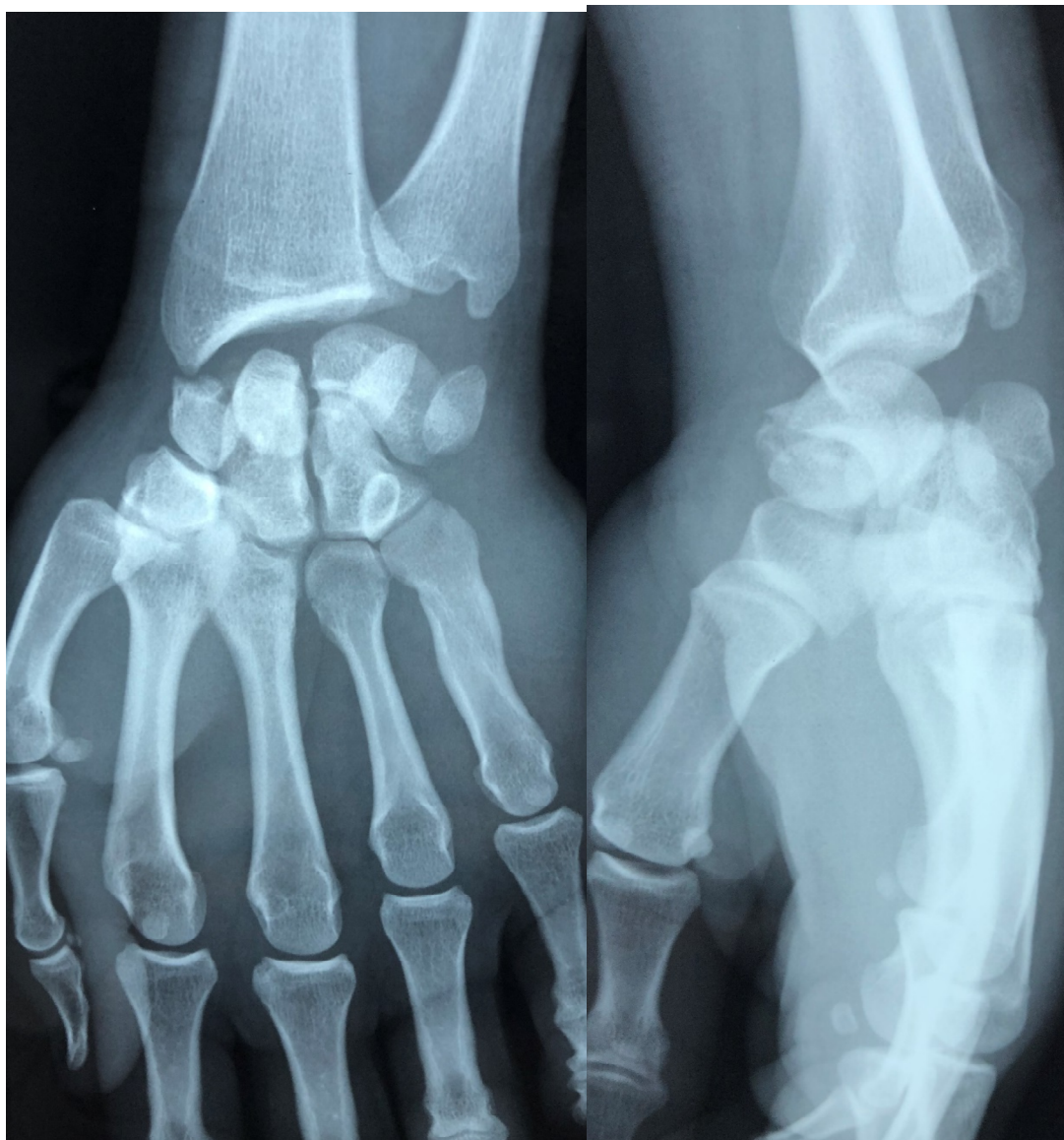

Figure n°13 : clichés pré-opératoires du poignet droit face et profil.

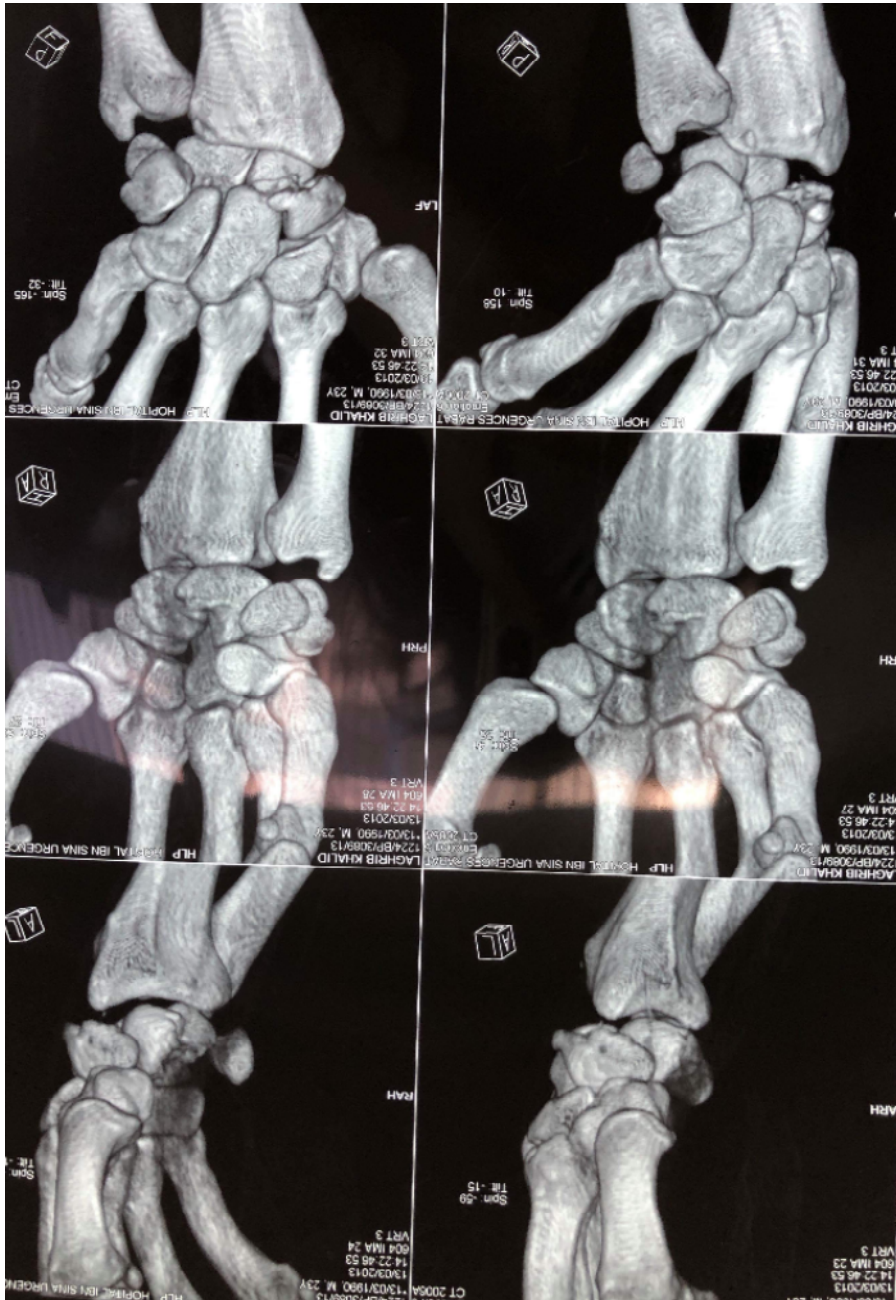


Figure n°14 : reconstruction scanographique en 3D du poignet droit.

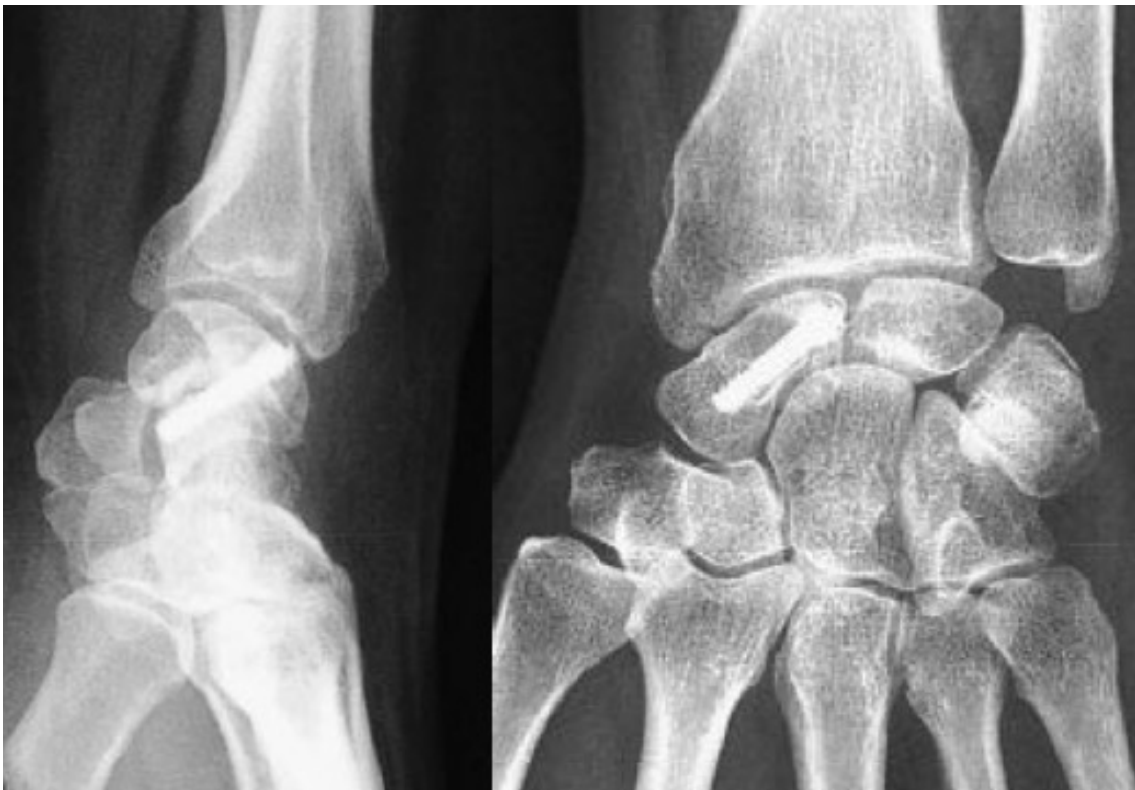

Figure n°15: clichés de contrôle à 1 mois après ablation des broches.

DOSSIER n°867/14 :

Admis le :09/06/2014.

Patient âgé de 30 ans de sexe masculin ayant comme antécédents :

- ❖ Traumatisme crânien suite à une syncope il y'a 6 mois.
- ❖ Tabagisme chronique 10 paquets /année.

Victime d'un AVP datant de 2 mois (motocycliste heurté par une voiture) avec réception au niveau du poignet droit en hyperextension.

Cliniquement, le patient présentait au niveau du poignet droit :

- Une impotence fonctionnelle.
- Sans lésions cutanées ou troubles vasculo-nerveux.

Radiologiquement, les clichés face et profil (figure 16) montrent :

•Luxation rétro-lunaire du carpe droit (stade 1 d'Herzberg) associée à une fracture de la styloïde cubitale.

Le traitement a été chirurgical (figure17) :

- Compte rendu opératoire :
 - Anesthésie générale.
 - Abord dorsal.
 - Résection de la première rangée du carpe.
 - Immobilisation par une attelle plâtrée.

L'évolution clinique :

- Arc de flexion-extension était de 60°.
- Force de serrage était de 80%.

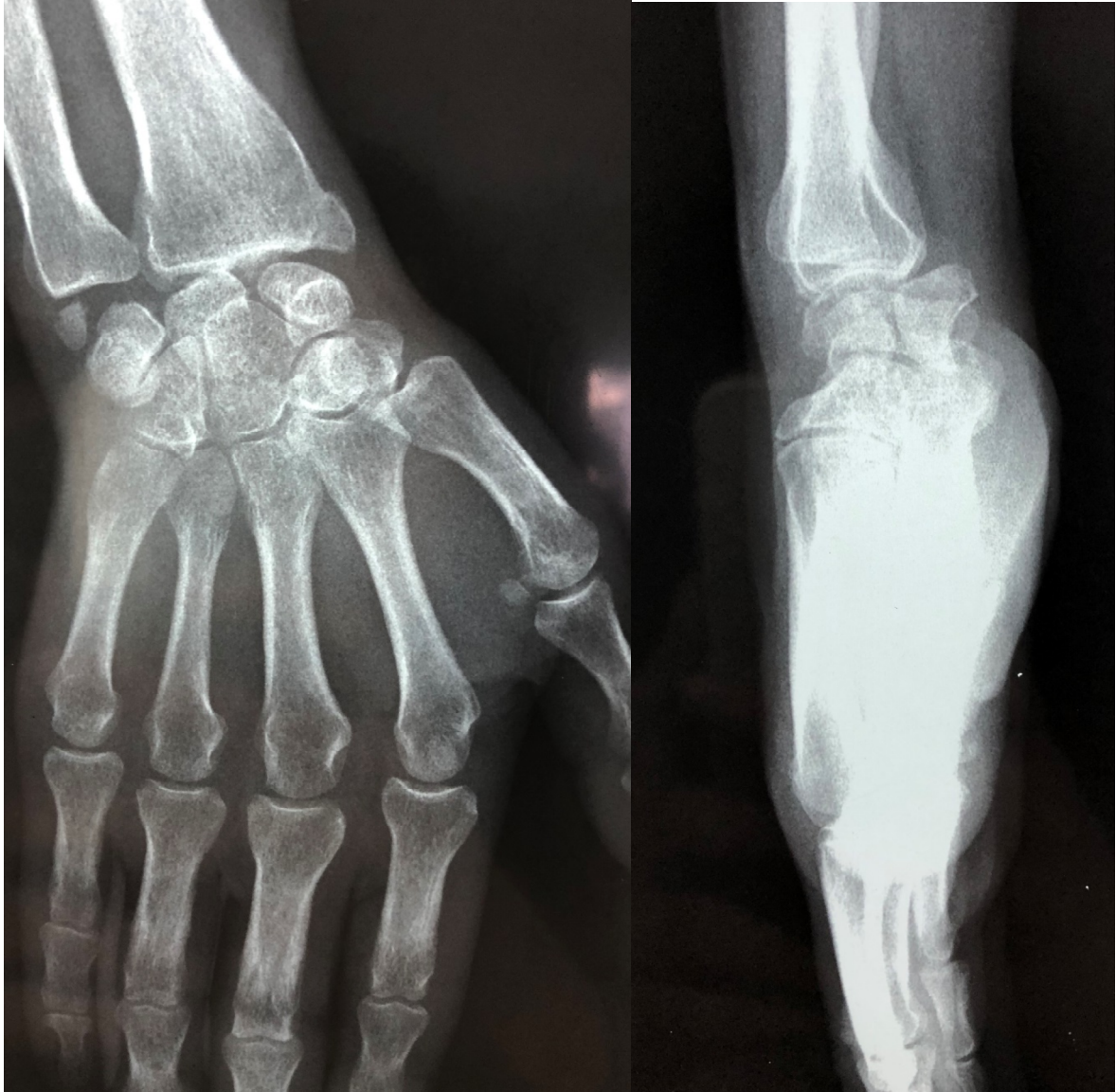


Figure n°16 : clichés pré-opératoires du poignet droit face et profil.

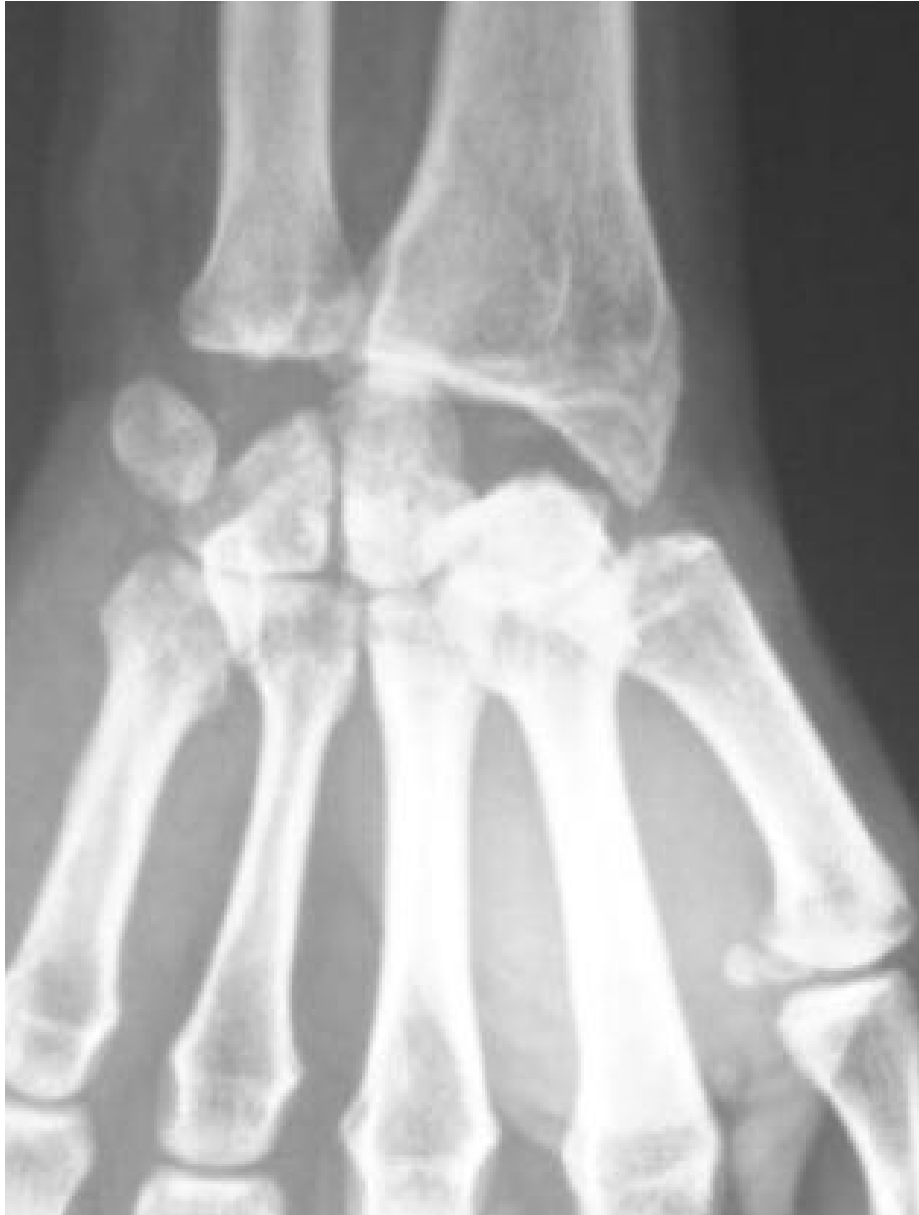

Figure n°17 : cliché postopératoire du poignet gauche de face.

DOSSIER n°88/17 :

Admis le : 12/11/2017.

Patient âgé de 20 ans de sexe masculin sans antécédents pathologiques notables

Victime d'une chute d'un lieu élevé (une hauteur de 2 mètres) avec réception sur le poignet gauche en hyperextension.

Cliniquement, le patient présentait au niveau du poignet gauche :

- Une douleur.
- Un œdème.
- Une impotence fonctionnelle.
- Et sans lésions cutanées ou troubles vasculo-nerveux.

Radiologiquement, les clichés face et profil (figure 18) montrent :

- Luxation rétro-lunaire du carpe gauche (stade 1 d'Herzberg).

Une réduction orthopédique a été réalisée avec succès suivie d'une immobilisation par une manchette plâtrée pendant 6 semaines (figure 19).

L'évolution clinique :

- Arc de flexion-extension était de 110°.
- Force de serrage était de 90%.
- Douleurs intermittentes d'intensité minime.

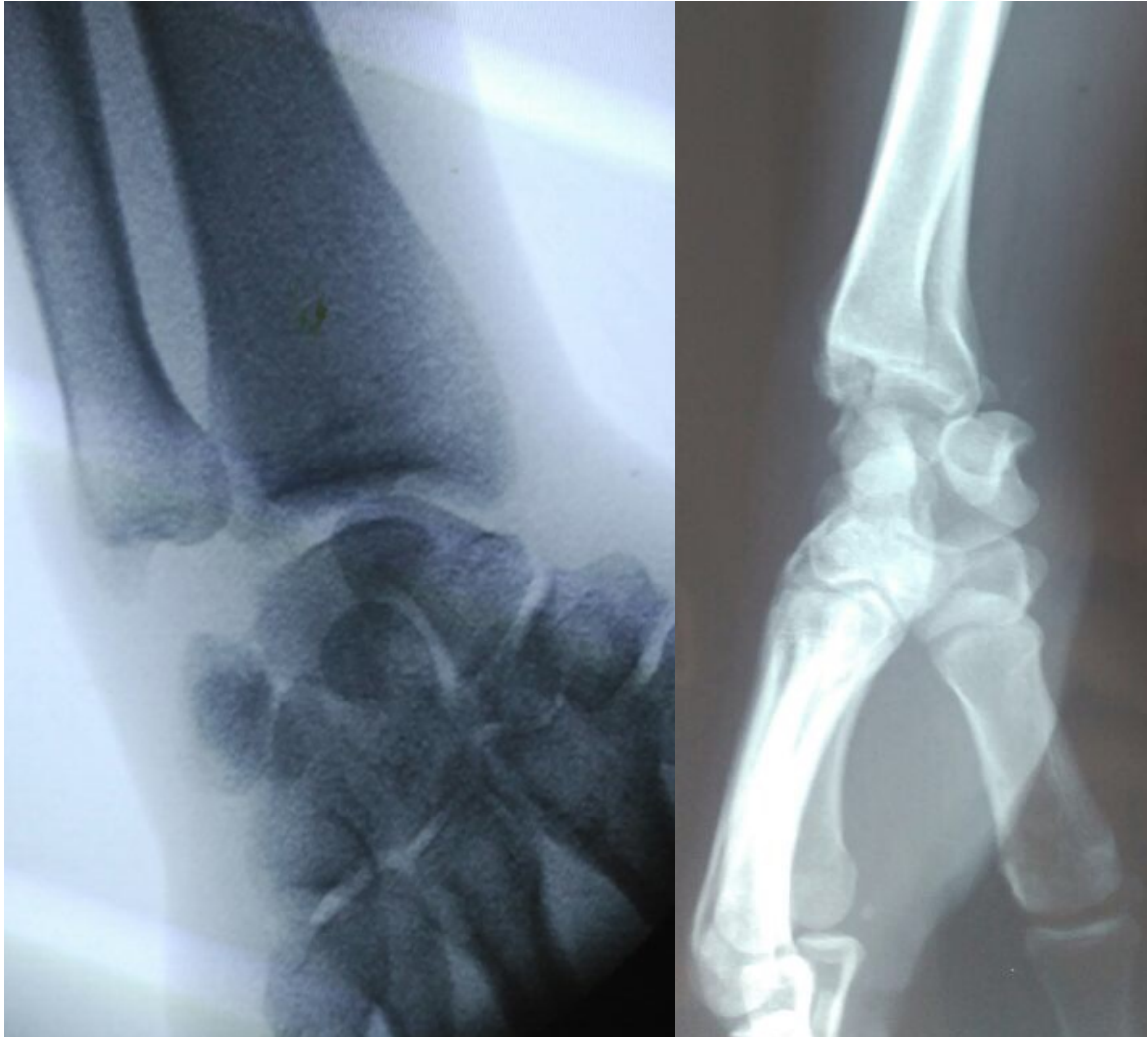
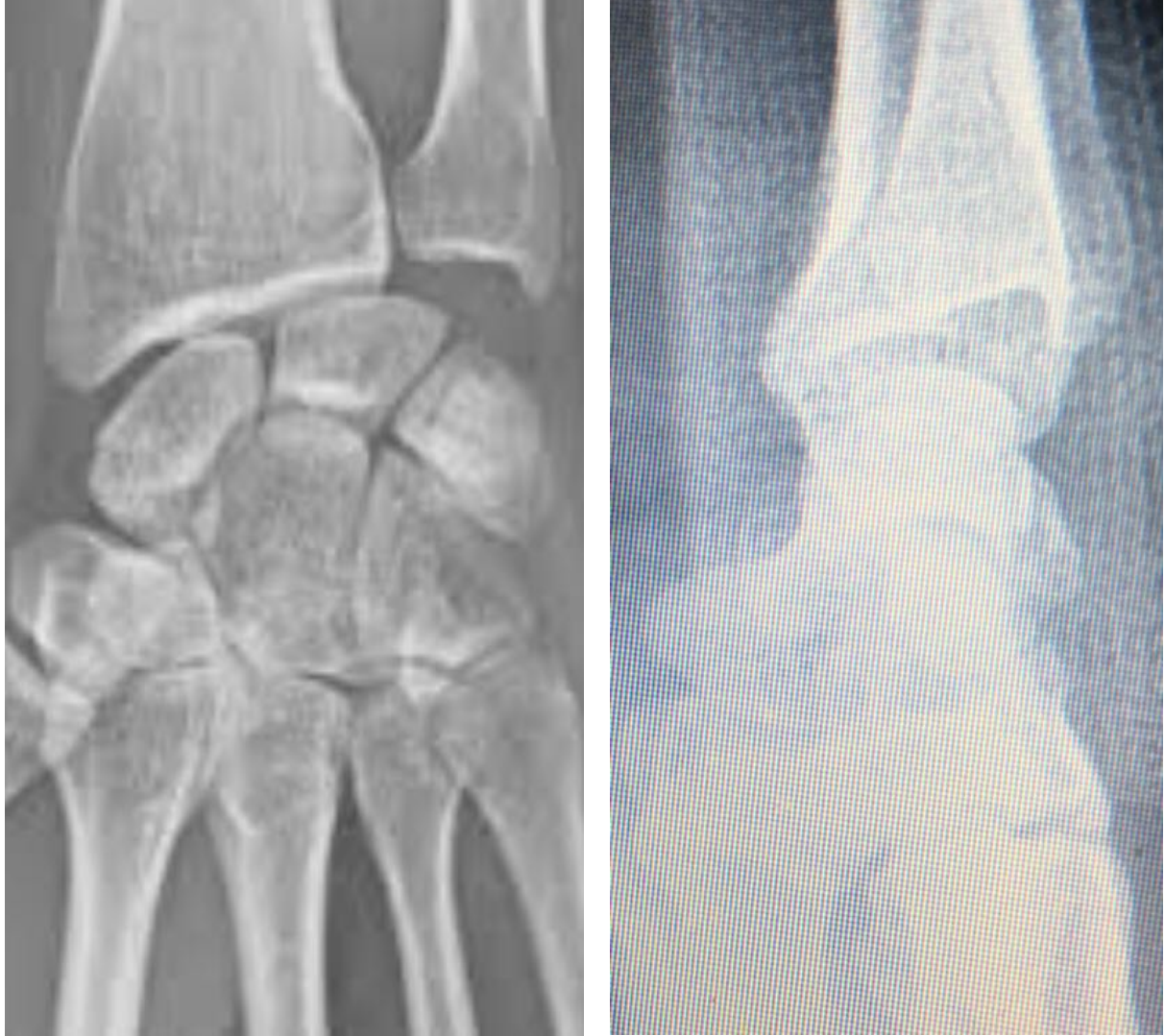


Figure n°18 : clichés pré-opératoires du poignet gauche face et profil.



**Figure n°19 : clichés de contrôle après réduction orthopédique
du poignet gauche de face et profil.**

DOSSIER n°43/17 :

Admis le : 02 /04/2017.

Patient âgé de 22 ans de sexe masculin sans antécédents pathologiques notables

Victime d'une chute d'une hauteur estimée à 3 mètres, avec réception sur le poignet gauche en hyperextension.

Cliniquement, le patient présentait au niveau du poignet gauche :

- Une douleur.
- Un œdème.
- Une impotence fonctionnelle.
- Sans lésions cutanées ou troubles vasculo-nerveux.

Radiologiquement, les clichés face et profil (figure 20) montrent :

- Luxation rétro-lunaire du carpe gauche (stade 2a d'Herzberg).

Le traitement a été chirurgical (figure 21) :

- Compte-rendu opératoire :
 - Anesthésie locorégionale.
 - Réduction de la luxation au niveau du poignet gauche.
 - Embrochage scapho-lunaire et pyramido-lunaire par des abords percutanés.
 - Immobilisation par une attelle plâtrée pendant 6 semaines.

L'évolution clinique :

- Arc de flexion-extension était de 110°.
- Force de serrage était de 90%.

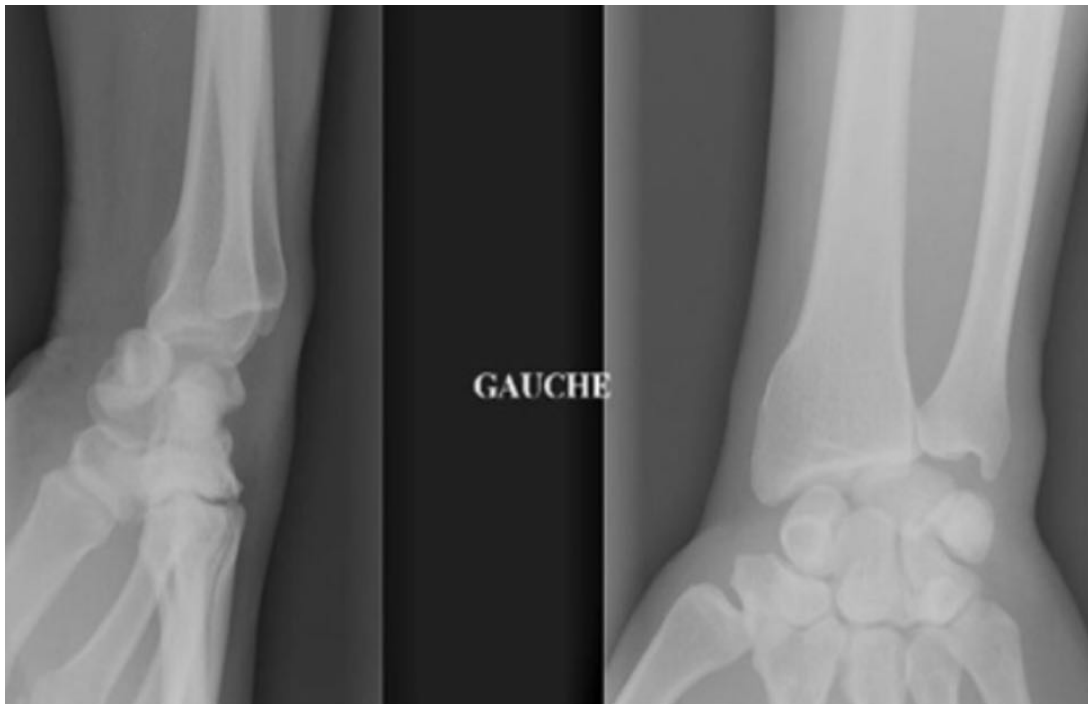

Figure n°20 : clichés pré-opératoires du poignet gauche de profil.

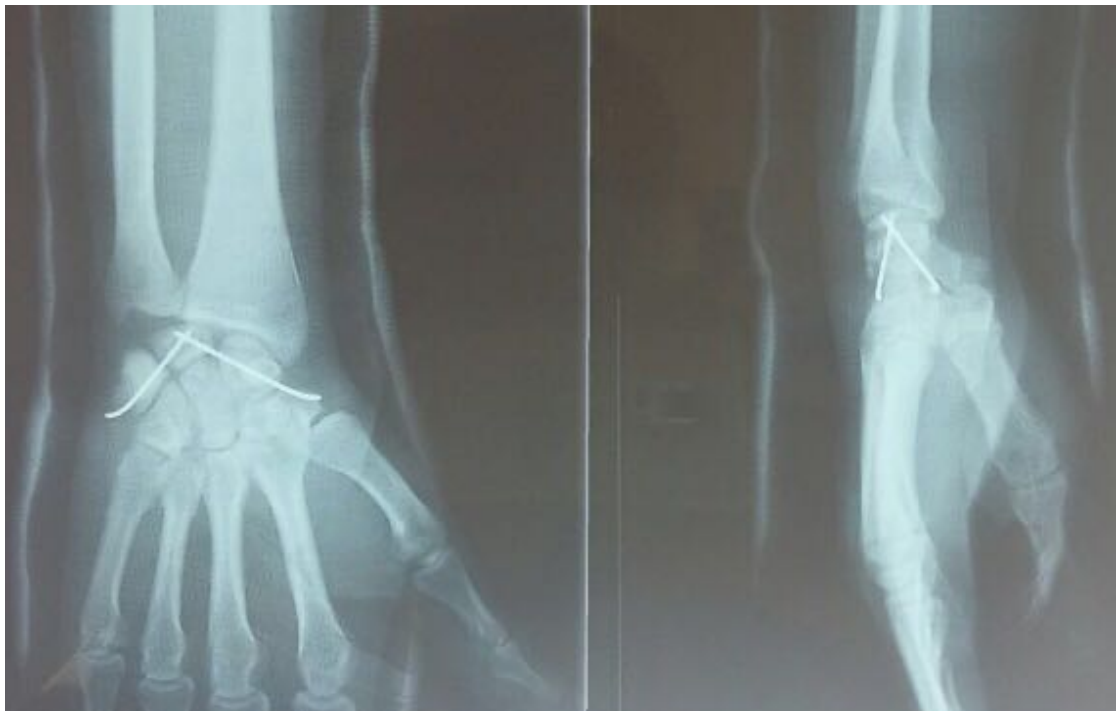

Figure n°21 : clichés postopératoires du poignet gauche face et profil.

DOSSIER N°100/17 :

Admis le :06/12/2017

Patient âgé de 32 ans de sexe masculin sans antécédents pathologiques notables

Victime d'un accident de travail (chute d'une hauteur de 5mètres) avec réception sur le poignet gauche.

Cliniquement, le patient présentait au niveau du poignet gauche :

- Une douleur.
- Un œdème.
- Une impotence fonctionnelle.
- Sans lésions cutanées ou troubles vasculo-nerveux.

Radiologiquement, les clichés face et profil (figure 22) montrent :

- Luxation rétro-lunaire du carpe gauche (stade 1 d'Herzberg).

Une tentative de réduction orthopédique a été faite, mais devant son échec, un traitement chirurgical a été réalisé (figure 23) :

- Compte rendu opératoire :
 - Anesthésie générale.
 - Abord dorsal.
 - Réduction de la luxation au niveau du poignet gauche.
 - Embrochage scapho-lunaire, pyramido-lunaire et capitato-lunaire.
 - Immobilisation par une attelle plâtrée pendant 6 semaines.

L'évolution clinique :

- Arc de flexion-extension était de 95°.
- Force de serrage était de 90%.

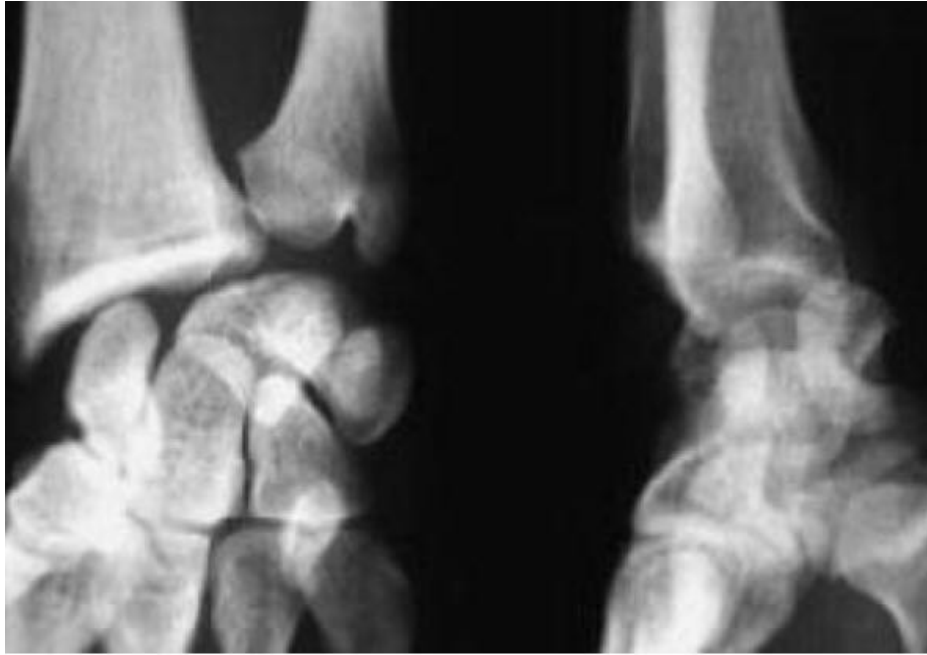

Figure n°22: clichés pré-opératoires du poignet gauche face et profil.

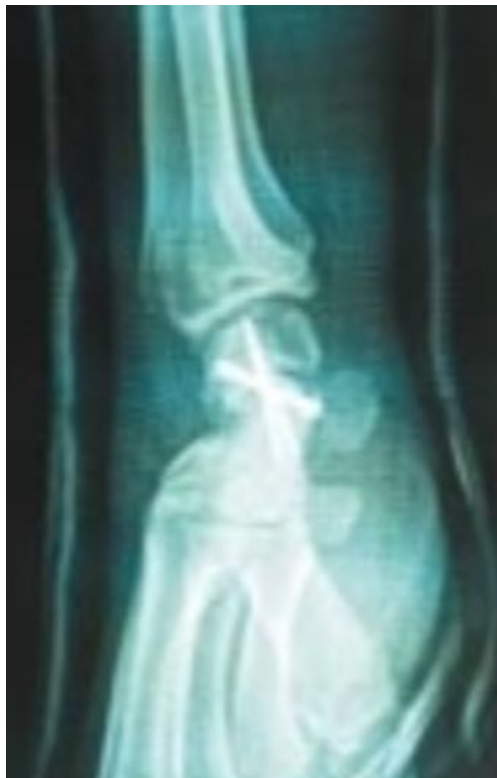

Figure n°23: clichés postopératoires du poignet gauche de profil.

DOSSIER N°74/17 :

Admis le : 10/06/2017

Patient âgé de 18 ans de sexe masculin sans aucun antécédent pathologique notables.

Victime d'un AVP (piéton heurté par une voiture) avec réception sur son poignet droit.

Cliniquement, le patient présentait au niveau du poignet droit :

- Une douleur.
- Un œdème.
- Une impotence fonctionnelle.
- Et sans lésions cutanées ou troubles vasculo-nerveux.

Radiologiquement, le cliché de profil (figure 24) montre :

- Luxation rétro-lunaire du carpe droit (stade 2b d'Herzberg).

Une réduction par manœuvre orthopédique a été réalisé avec succès, mais devant la persistance d'un diastasis scapho-lunaire, cette réduction a été suivie d'un traitement chirurgical (figure 25) :

- Compte rendu opératoire :
 - Anesthésie locorégionale.
 - Abord percutané.
 - Embrochage scapholunaire, pyramido-lunaire et capitato-lunaire.
 - Immobilisation par une attelle plâtrée pendant 6 semaines.

L'évolution clinique :

- Arc de flexion-extension était de 140°.
- Force de serrage était de 90°.

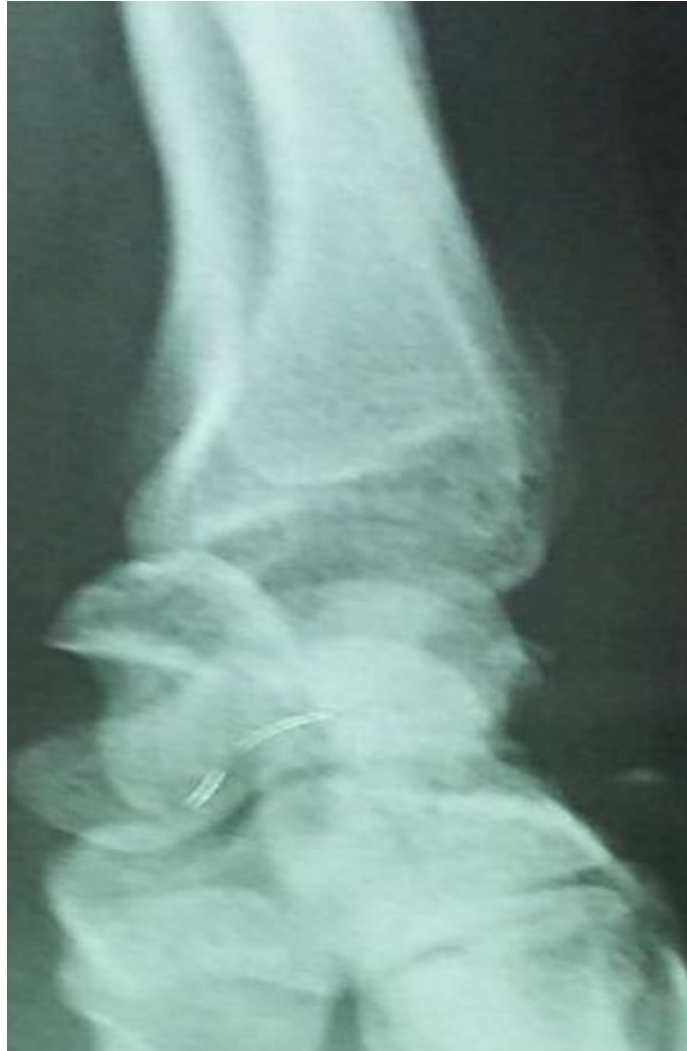

Figure n°24 : clichés pré-opératoires du poignet droit de profil.

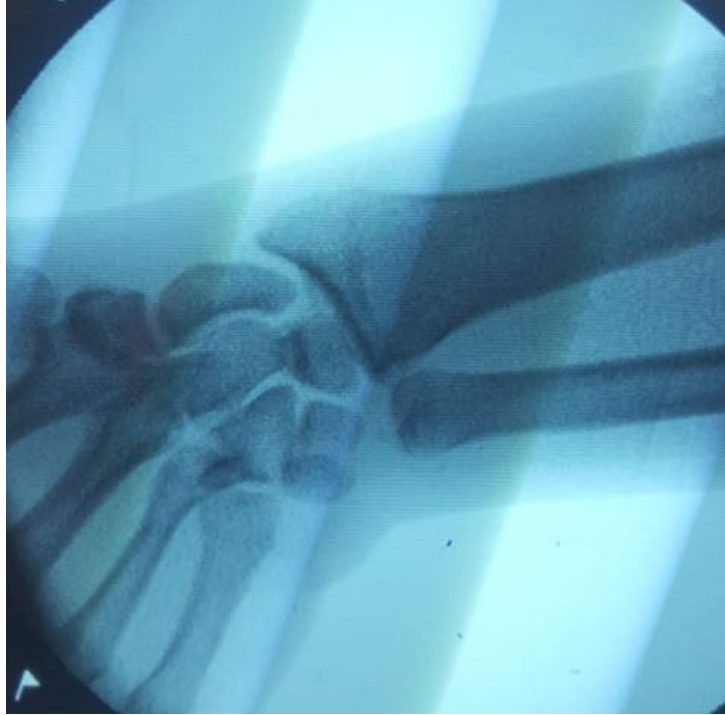

Figure n°25 : image scopique peropératoire du poignet droit de face.

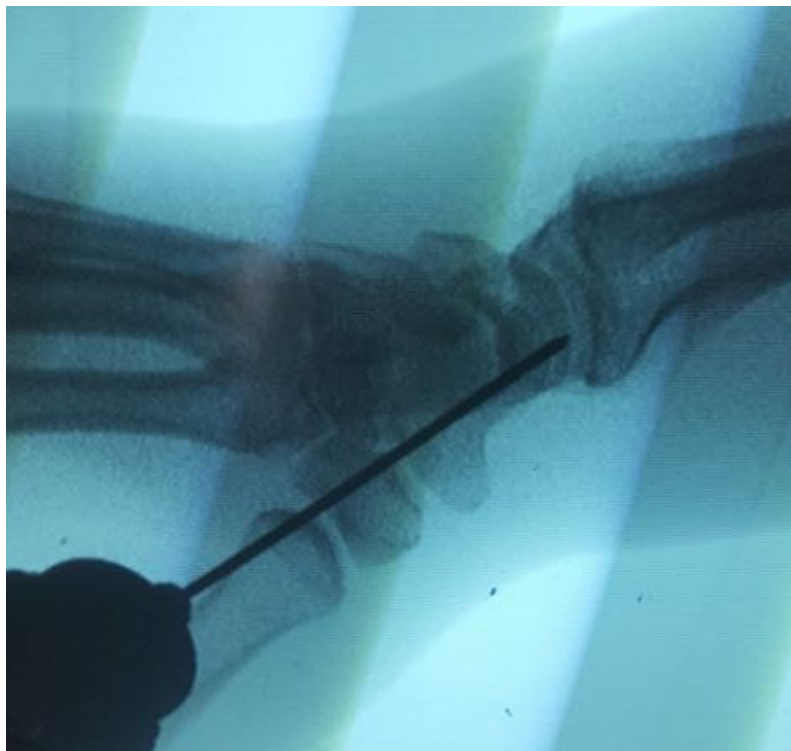

Figure n°26: image scopique peropératoire du poignet droit de profil.

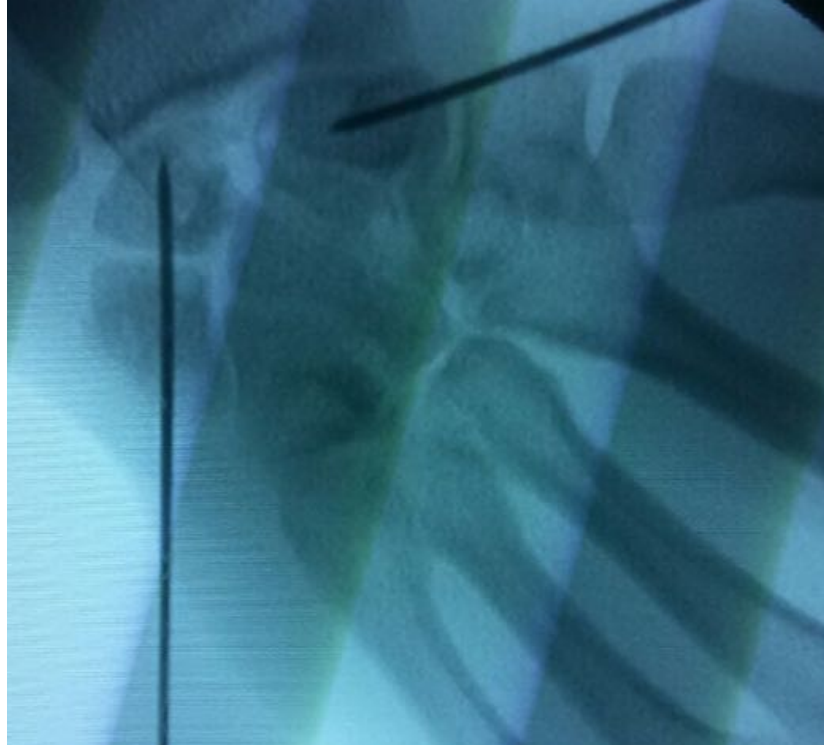


Figure n°27 : image scopique peropératoire du poignet droit de face.

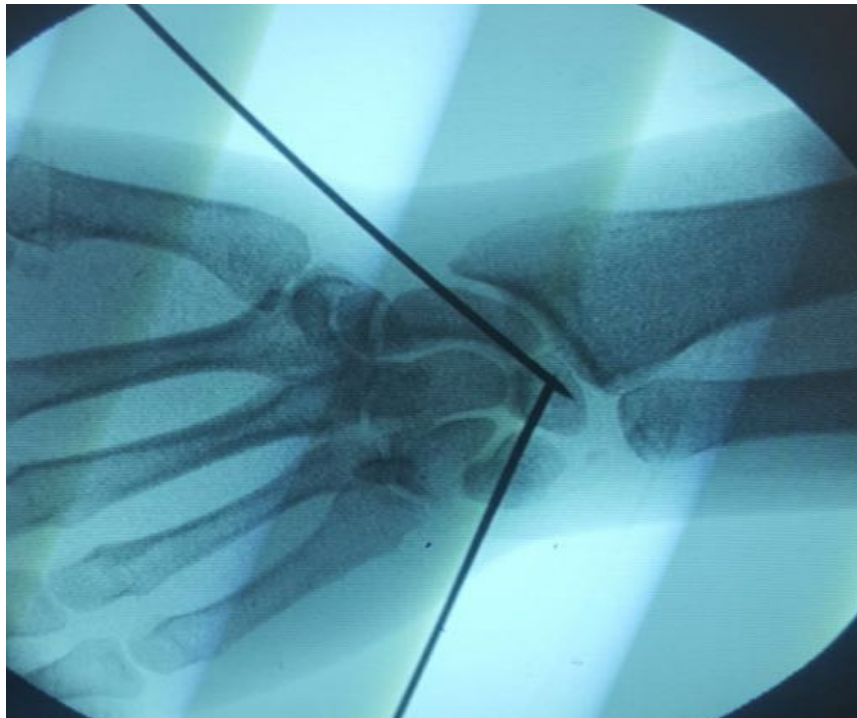


Figure n°28 : image scopique peropératoire du poignet droit face.

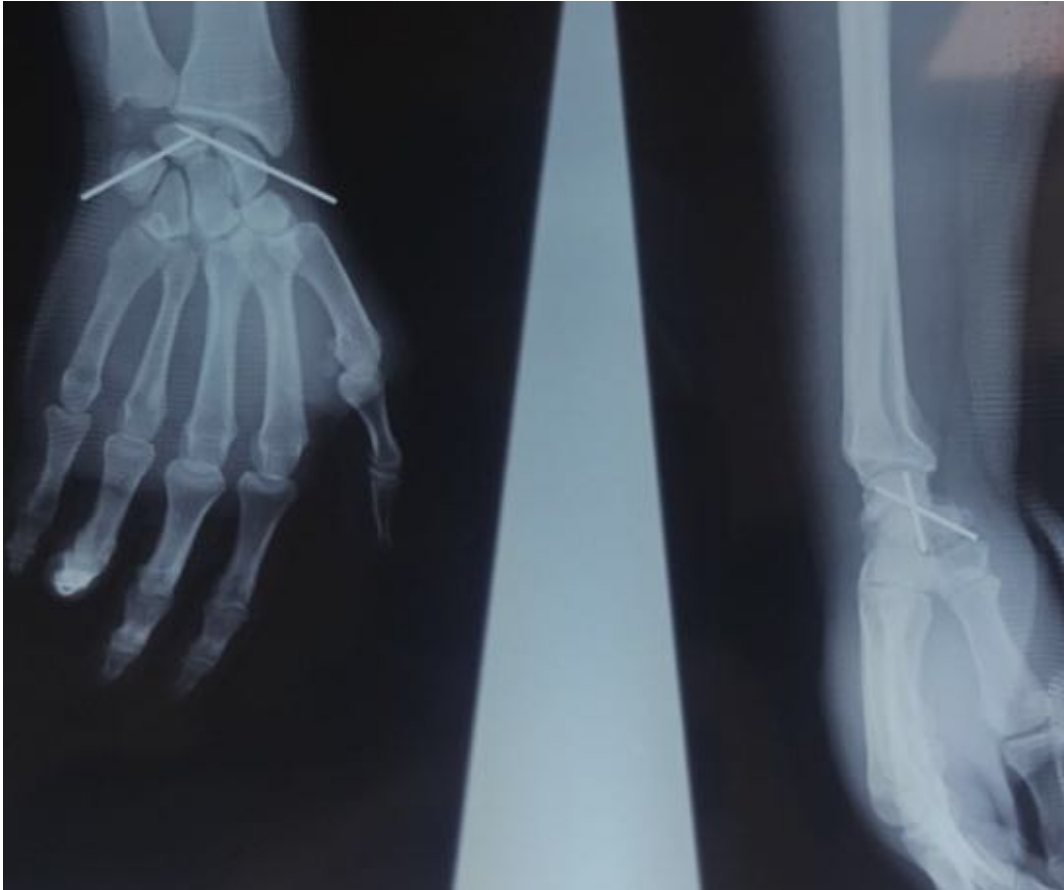

Figure n°29 : clichés postopératoires du poignet droit de face et profil.

DOSSIER N°80/17 :

Admis le :28/10/2017.

Patient âgé de 29 ans de sexe masculin sans aucun pathologies notables

Victime d'un AVP (motocycliste heurté par une voiture) avec point d'impact sur le poignet gauche en hyperextension.

Cliniquement, le patient présentait au niveau du poignet gauche :

- Une douleur.
- Un œdème.
- Une impotence fonctionnelle.
- Sans lésions cutanées ou troubles vasculo-nerveux.

Radiologiquement, les clichés face et profil montrent (figure30) :

- Luxation rétro-lunaire pure du carpe gauche (stade 2a d'Herzberg).

Devant l'échec de la réduction orthopédique, un traitement chirurgical a été nécessaire (figure31) :

- Compte rendu opératoire :
 - Anesthésie locorégionale.
 - Abord dorsal.
 - Réduction de la luxation au niveau du poignet gauche.
 - Embrochage scapholunaire, pyramido-lunaire et capitato-lunaire.
 - Immobilisation par une attelle plâtrée pendant 6 semaines.

L'évolution clinique :

- Arc de flexion-extension était de 130°.
- Force de serrage était de 95%.

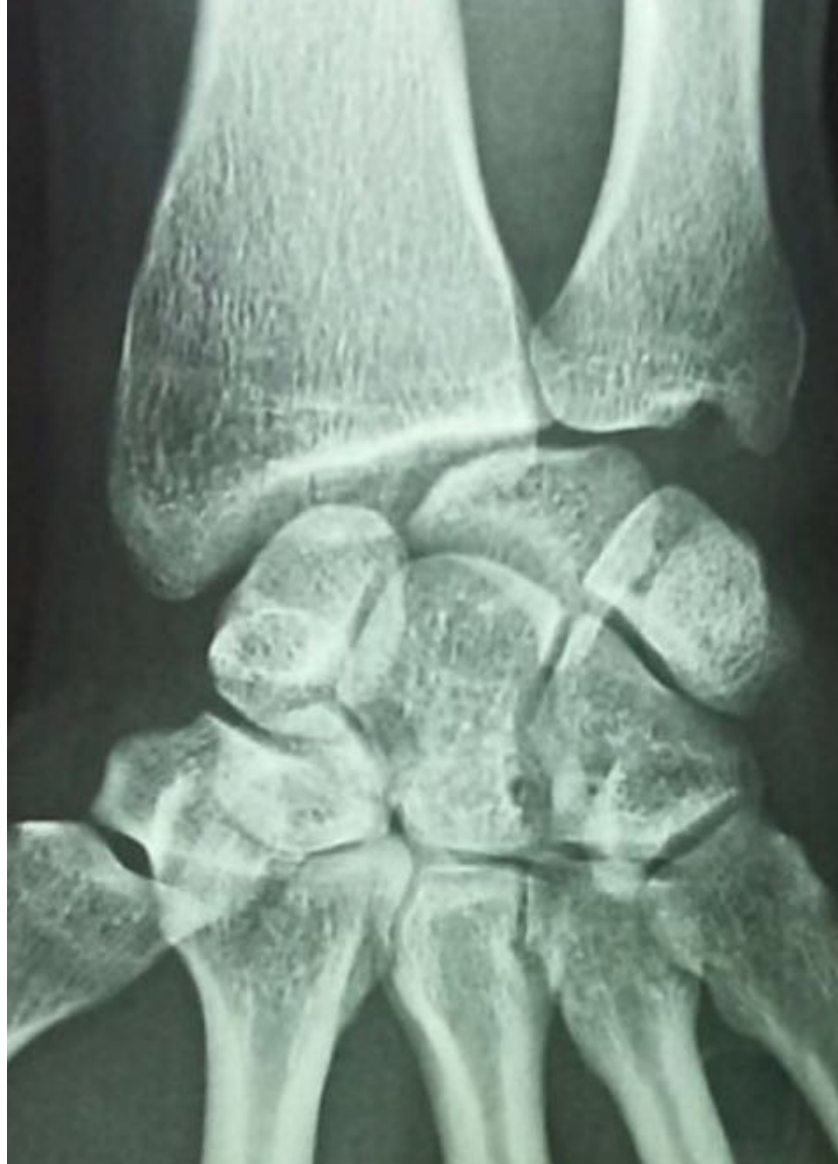

Figure n°30 : cliché pré-opératoire du poignet gauche de face.

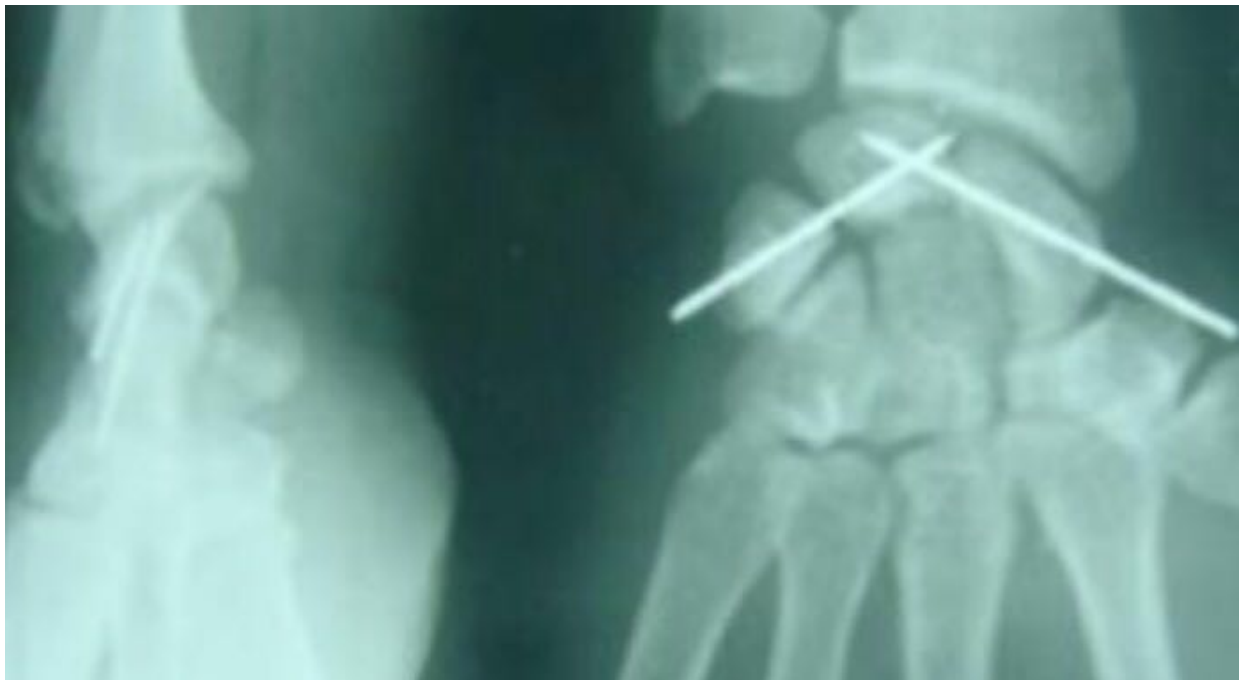

Figure n°31 : clichés post-opératoires du poignet gauche de face et profil.



Résultats

Notre étude rétrospective porte sur 12 cas de luxations et fractures luxations rétro-lunaire du carpe, traités et suivis au sein du service de traumatologie-orthopédie du CHU d'Avicenne de Rabat sur une période de 5 ans allant de 2013 à 2017.

1. ÂGE :

Il est l'apanage de l'adulte jeune, la moyenne d'âge au moment du traumatisme de notre série se situe autour de 29 ans avec des extrêmes (18-54 ans).

2. SEXE :

Dans notre série, 100% des cas sont de sexe masculin.

3. LES CIRCONSTANCES DU TRAUMATISME :

Les étiologies étaient principalement des traumatismes à haute énergie.

Trois causes ont été retrouvées pour ces luxations rétro-lunaires du carpe :

- 6 cas d'accident de la voie publique.
- 4 cas de chute d'un lieu élevé sur la main en hyperextension.
- 1 cas de chute dans le cadre d'un accident de travail.
- 1 cas d'accident de sport.

4. LE COTE ATTEINT :

Nous retrouvons que dans 6 cas la lésion siégeait à droite, 6 fois à gauche.

5. LE TABLEAU CLINIQUE :

La douleur, la tuméfaction, l'impotence fonctionnelle et la déformation du poignet étaient les principaux signes retrouvés chez nos malades.

Signes cliniques	Nombres de cas
Douleur	10cas
Œdème	10cas
Impotence fonctionnelle	12 cas
Déformation	5 cas
Atteinte vasculo-nerveuse	0 cas
Lésions cutanées	0 cas

Tableau n° 1 : tableau récapitulatif des différents signes retrouvés :

6. LES LESIONS ASSOCIEES :

- Dans notre série nous retrouvons :

Lésions associées	Nombre de cas
Fracture de la styloïde cubitale.	02 cas
Fracture de l'acromion et de l'omoplate gauche.	01 cas
Fracture parcellaire du sacrum.	01 cas
Fracture de la branche ischio-pubienne.	01 cas

Tableau n°2 : Tableau récapitulatif des lésions associées retrouvés.

7. LES RADIOGRAPHIES :

Les examens radiologiques standards ont permis de confirmer le diagnostic.

Les incidences demandées dans notre série étaient :

- des radiographies du poignet face et profil.

Par ailleurs un scanner de poignet a été demandé dans 04 cas.

Ces examens radiologiques ont permis de préciser :

- Le type de la luxation.
- Les fractures associées.
- Et de faire une classification.

8. Type de luxation :

Type de luxation	Nombre de cas
Luxation rétro-lunaire pure	06 cas.
Luxation rétro-lunaire avec fracture de la styloïde radiale.	01 cas.
Luxation transcapho-lunaire.	05 cas.

Tableau n°3 : Tableau récapitulatif des types de luxation.

9. CLASSIFICATION DES LUXATIONS :

Selon la classification d'HERZBERG :

- Les luxations stade 1 : 03 cas.
- Les luxations stade 2a : 05 cas.
- Les luxations stade 2b : 04 cas.

Le tableau suivant résume les lésions retrouvées selon la classification de Herzberg :

Lésion	Stade de (HERZBERG)			Total
	1	2a	2b	
Luxation rétro-lunaire pur.	03	02	01	06
Fracture luxation transcapho-lunaire.		03	02	05
Fracture luxation radio-lunaire			01	01

Tableau n°4 : types de lésions selon la classification d'Herzberg.

10. LE DIAGNOSTIC

Dans notre série, 10 cas ont été diagnostiqués au départ et 2 cas présentaient des luxations retro-lunaires négligées.

11. LE TRAITEMENT :

➤ Réduction par manœuvre externe (figure 32) :

Cette réduction orthopédique a été tentée sous anesthésie générale dans les 10 formes récentes dès leur admission aux urgences.

*Succès : 3 cas (30%)

*Echec de la réduction initiale : 7 cas (70%).

Dans les 3 cas de succès, la réduction a été suivie d'une immobilisation plâtrée dans 1 cas et d'un embrochage percutané dans 2 cas.

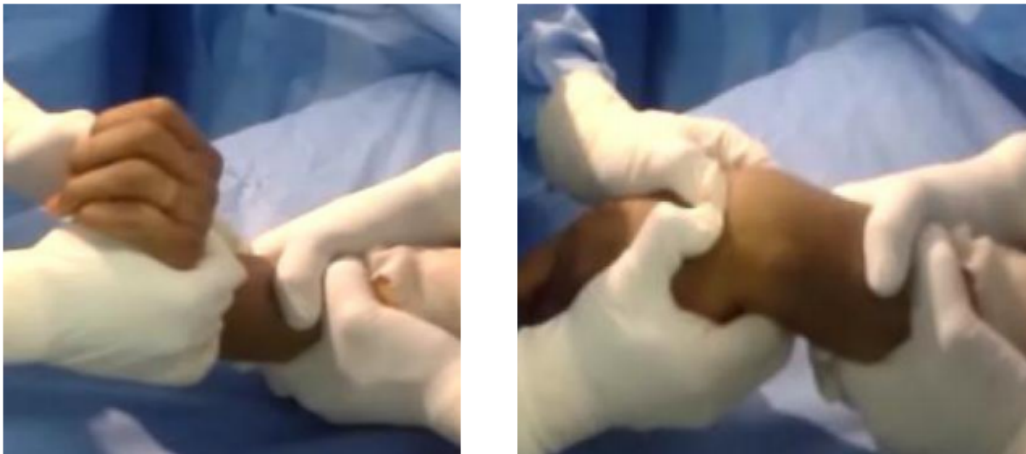

Figure n°32 : Réduction par manœuvre externe.

➤ Prise en charge chirurgicale :

•Le délai de la prise en charge chirurgicale : était de 10,5 heures chez 9 patients, avec des extrêmes entre 5 heures et 20 heures.

2 patients ont été opérés après 2 mois à la suite d'un traumatisme négligé du poignet

1 patient n'a pas été opéré

• **Anesthésie** : une anesthésie générale a été pratiquée dans 08 cas, alors qu'une anesthésie locorégionale a été pratiquée dans 4 cas.

• **Installation** (figure33): l'installation de tous nos patients a été en décubitus dorsal, avec membre supérieur traumatisé sur une table à bras, avec un garrot pneumatique à la racine du membre.

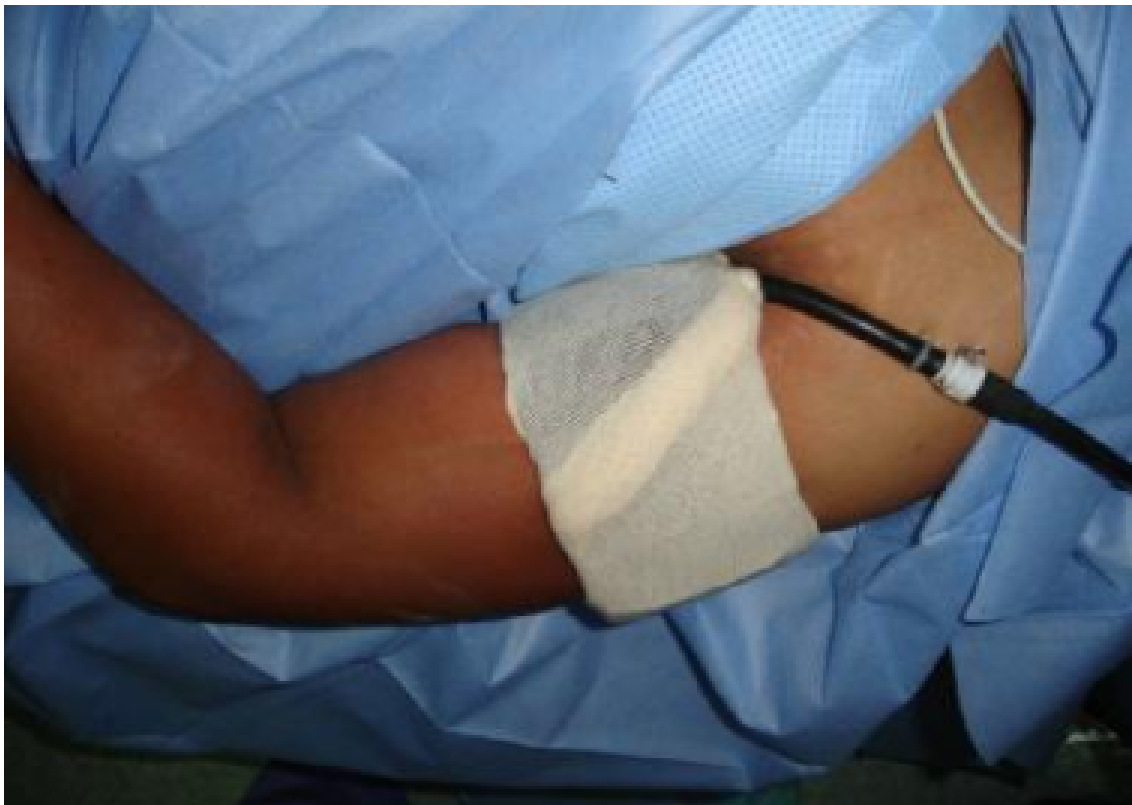

Figure n°33 : Garrot pneumatique à la racine du membre.

• **Voie d'abord (figure 34)** : la voie a été dorsale dans 08 cas et combiné (dorsale et ventrale) dans 01 cas.

2 cas ont bénéficié d'une ostéosynthèse par embrochage percutanée.

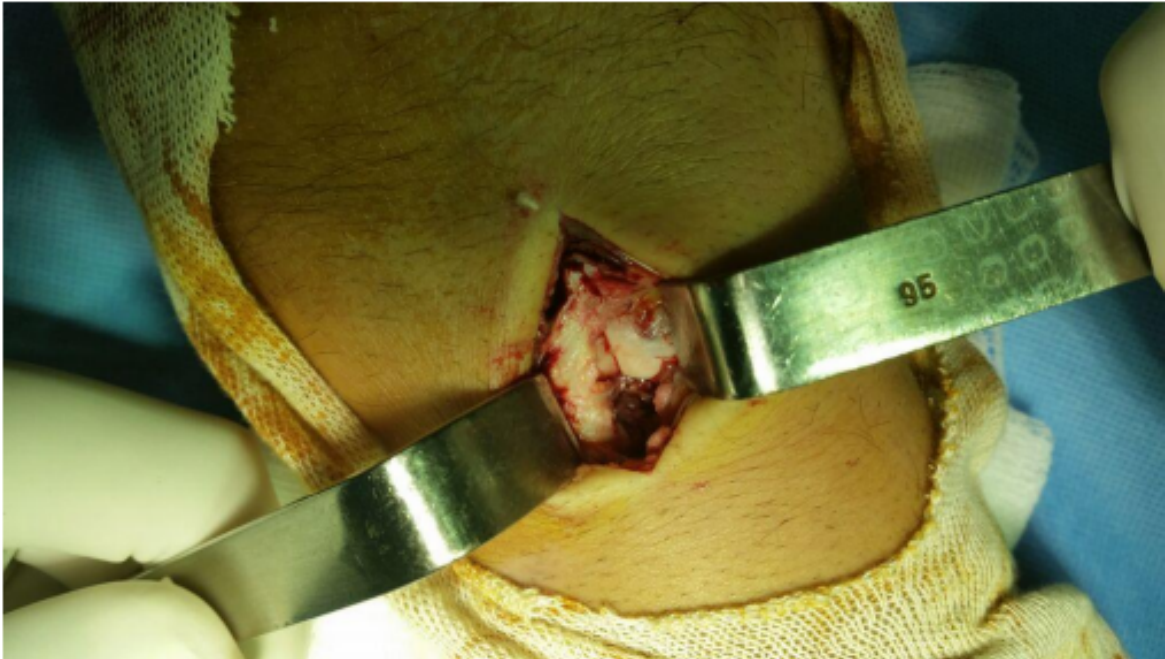

Figure n°34 : voie d'abord dorsale médiane.

• **Ouverture du canal carpien** : a été réalisé dans 03 cas.

• **Technique chirurgicale** : 09 cas ont bénéficié d'une ostéosynthèse, 02 cas ont subi une résection de la première rangée du carpe.

• **Technique d'ostéosynthèse :**

- Embrochage scapho-lunaire : 05 cas
- Embrochage pyramido-lunaire : 09 cas
- Embrochage capitato-lunaire : 04 cas
- Embrochage radio-lunaire : 04 cas
- Vissage du scaphoïde : 03 cas
- Embrochage du scaphoïde : 01 cas
- Embrochage de l'extrémité inférieure du radius : 01 cas

➤ **Méthode thérapeutique en fonction de la lésion :**

Type de lésion	Geste chirurgical	Total
Pure	-Traitement orthopédique. 1 cas -Embrochage scapho-lunaire et pyramido-lunaire. 4cas -Résection de la 1 ère rangée du carpe .1 cas	6 cas
Trans-scapho-lunaire	-Vissage du scaphoïde + embrochage pyramido-lunaire, capitato-lunaire et radio-lunaire. 2 cas -Vissage du scaphoïde +embrochage pyramido-lunaire et capitato-lunaire. 1 cas -Embrochage du scaphoïde +embrochage pyramido-lunaire et radio-lunaire .1 cas -Résection de la 1 ère rangée du carpe. 1 cas	5 cas
Radio-lunaire	-Embrochage de l'extrémité inférieure du radius+ embrochage scapho-lunaire, capitato-lunaire et radio-lunaire .1 cas	1 cas

➤ **Suivi post-opératoire :**

- En post-opératoire, tous nos malades ont été immobilisés par une attelle plâtrée (figure 35).

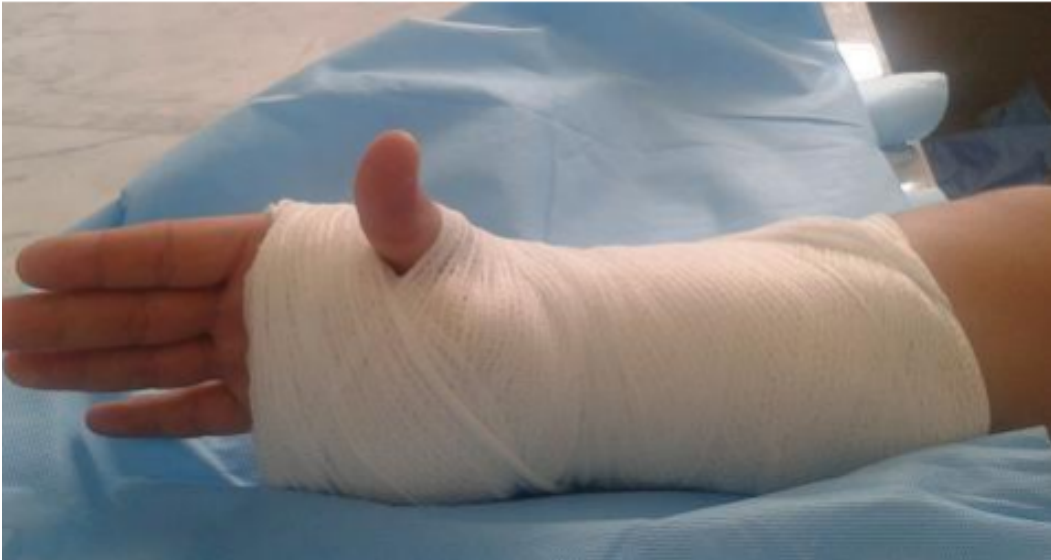

Figure n°35 : Immobilisation par une attelle plâtrée.

- Délai d'ablation du matériel : le délai moyen d'ablation des broches était de 49 jours avec des extrêmes entre 42 jours et 70 jours.
- La rééducation a été débutée dès l'ablation des broches.

12. EVOLUTION :

Le suivi chez nos patients n'a pas révélé de séquelles particulières.

Le recul moyen de la série était de : 12 mois.

- Le score de Cooney moyen était de : 78/100.
- Douleurs résiduelles : 04 cas

L'échelle visuelle analogique (EVA) était utilisée pour quantifier la douleur.

L'EVA moyenne était de 3,5/10.

- Douleurs climatiques : 02cas.
- Douleurs intermittentes : 01 cas.
- Douleurs permanentes : 01 cas.
- Arc flexion-extension moyen du côté traumatisé : 91°.
- Force de serrage moyenne (figure 36) : 85% par rapport au côté sain.



Figure n°36 : Dynamomètre de JAMAR pour calculer la force de serrage.



Discussion

1-DEFINITION :

La luxation rétro-lunaire du carpe est une perte des relations articulaires normales entre l'os lunatum et l'os capitatum, qui se déplace en arrière du lunatum. C'est la plus fréquente des luxations péri-lunaires.

Elle résulte d'un choc violent dans le cadre d'un traumatisme à haute énergie.

Elle est souvent sous-diagnostiquée aux Services des Urgences par la méconnaissance de la pathologie et la découverte tardive peut être préjudiciable et entraîner des séquelles majeures, d'où l'intérêt de bien connaître le mécanisme lésionnel.

2-HISTORIQUE :

A la fin du 18^{ème} siècle, les traumatismes graves du poignet et en particulier les fractures distales du radius étaient assimilées systématiquement à des luxations.


Les travaux du chirurgien lyonnais Pouteau, publiés dans ses œuvres posthumes en 1783, ont montré qu'il s'agissait de fractures et que les luxations étaient exceptionnelles. La notion de traumatisme péri lunaire du carpe est retrouvée dans le traité des fractures et luxations de Malgaigne en 1855 (1), mais ce n'est qu'à la fin du XIX^{ème} siècle et au début du XX^{ème} siècle que les premières descriptions radiologiques apparaissent avec Cousin en 1897.

Destot en 1902(2) et De Quervain (3) donnaient des descriptions plus approfondies notamment ligamentaires. La première série fut lyonnaise, publiée par Tavernier en 1906 (4). Depuis ces contributions historiques, la littérature s'est considérablement enrichie sans, cependant, apporter une ligne de conduite thérapeutique unanime.


Dans cette continuité de l'école Lyonnaise, les travaux de G. Herzberg (5) aidé de l'expérience nord-américaine de WP. Cooney, issu de la célèbre Mayo Clinic, ont permis de clarifier la prise en charge thérapeutique des traumatismes péri lunaires et de mettre en évidence certains facteurs pronostiques de ces traumatismes articulaires complexes. La précocité de la prise en charge, le caractère fermé du traumatisme et l'attitude résolument chirurgicale sont des critères pronostiques certains.



Claude Pouteau (1725-1775)



Joseph-François Malgaigne (1806-1865)



Louis Tavernier (1878-1951)



G. Herzberg



WP. Cooney

3-RAPPEL ANATOMIQUE :

Anatomie du poignet :

1-Anatomie des pièces osseuses (figure 37,38) :

Le poignet comprend huit os disposés en deux rangées :

- La rangée proximale : Formé de dehors en dedans par le scaphoïde (scaphoideum), le semilunaire (lunatum), le pyramidal (triquetrum) et le pisiforme.
- La rangée distale : comprenant latéralement le trapèze (trapezium), le trapézoïde (Trapezoideum), le grand os (capitatum) et l'os crochu (hamatum).

Le Pisiforme est souvent qualifié d'os sésamoïde ; Il est cependant le siège d'insertion d'importantes structures tendineuses comme le cubital antérieur et ligamentaire comme le ligament annulaire antérieur du carpe (retinaculum flexorum).

On peut également classer les os du carpe en trois colonnes :

- La colonne externe constituée par le scaphoïde, le trapèze et le trapézoïde.
- La colonne centrale constituée par le semi-lunaire et le grand os.
- La colonne interne formée par le pyramidal, le pisiforme et l'os crochu. L'ensemble formé par ces différents os du carpe s'articule en proximal avec l'extrémité distale du radius, le complexe triangulaire et l'extrémité distale du cubitus, et en distal avec les bases métacarpiennes.

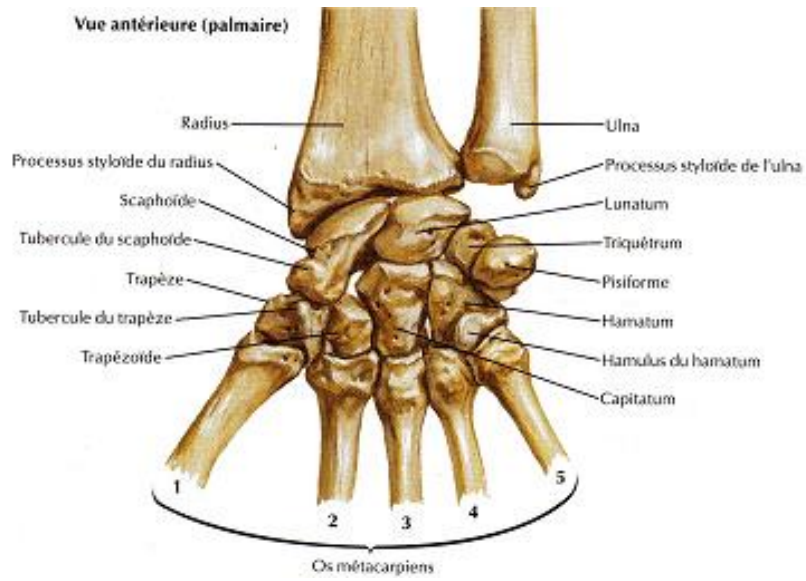


Figure n°37: vue palmaire (antérieure) du poignet

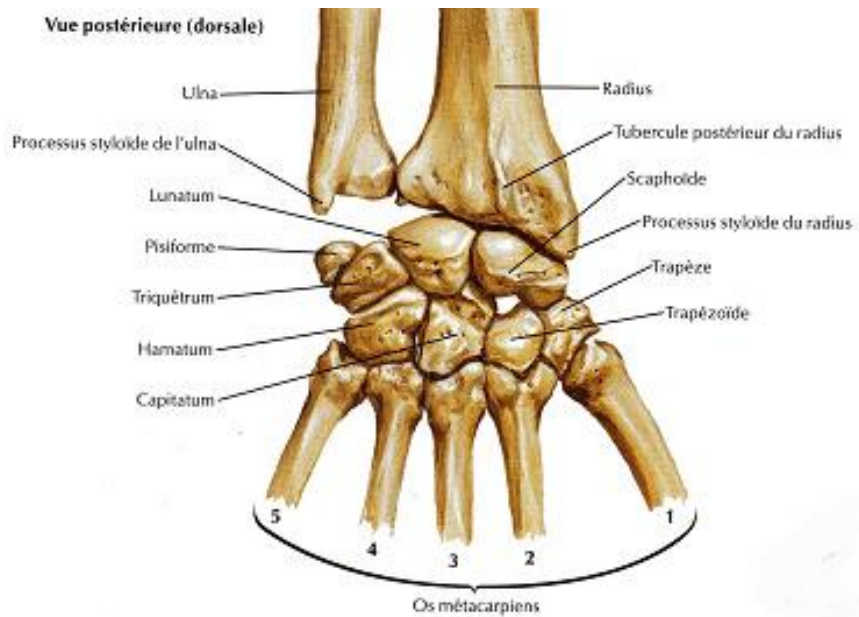


Figure n°38: vue dorsale du poignet

2- Anatomie ligamentaire :

Le carpe comprend 33 ligaments pour lesquels il existe plusieurs classifications.

Taleisnik, en 1976, les classe en ligaments intrinsèques et extrinsèques (6) :

- **Les ligaments extrinsèques** fixent le carpe soit au radius soit au métacarpe.
- **Les ligaments intrinsèques** unissent les différents os du carpe entre eux.

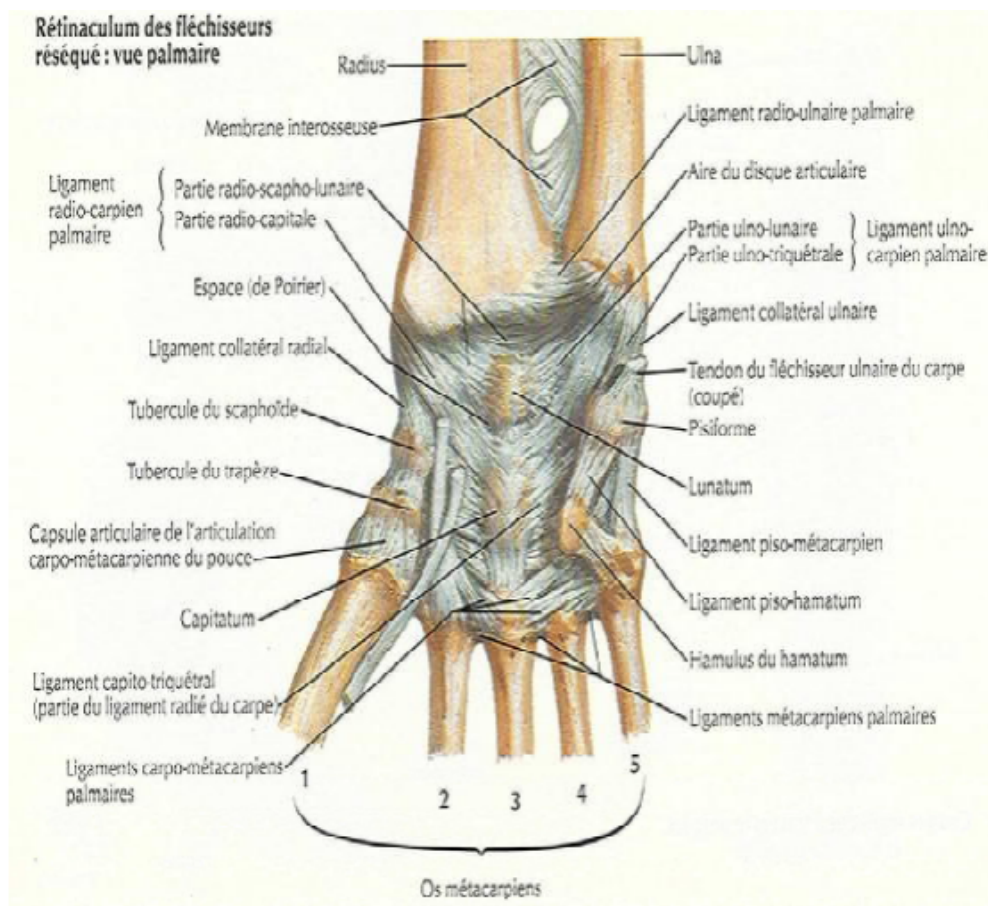


Figure n°39: Schéma montrant l'appareil ligamentaire de la face palmaire du poignet.

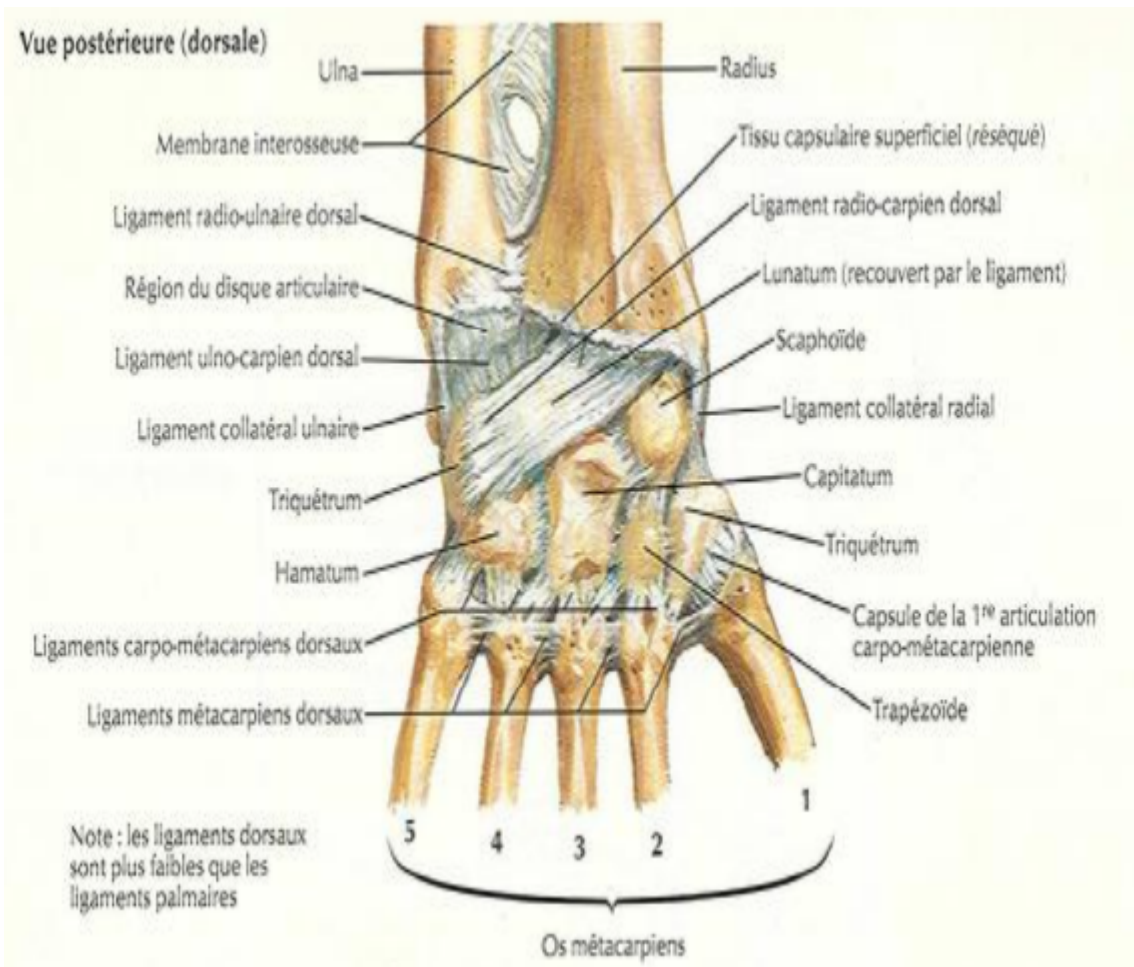


Figure n°40: Schéma montrant l'appareil ligamentaire de la face dorsale du poignet.

Bonnel et Allieu, en 1984, subdivisent les ligaments du carpe en ligaments Intra-articulaires, ligaments intra-capsulaires et ligaments extra-capsulaires (7).

Les ligaments intra-articulaires correspondent aux ligaments intrinsèques décrits par Taleisnik auxquels il ajoute le ligament radio-scapho-lunaire et le fibrocartilage triangulaire (figure 42).

Les ligaments extra-capsulaires correspondent aux ligaments annulaires antérieurs et postérieurs.

Les ligaments intra-capsulaires antérieurs et postérieurs unissent les os du carpe entre eux ainsi qu'au radius et aux métacarpiens.

Sennwald a décrit sa propre classification en s'inspirant des deux autres et a classé les ligaments en système ligamentaire articulaire et système ligamentaire extra-articulaire (8) (Tableau n°5).

Le système articulaire contient plusieurs sous-groupes :

- Le premier groupe est l'ensemble des ligaments interosseux comprenant les ligaments interosseux de la rangée distale ne permettant aucun degré de liberté entre les os de cette rangée et les ligaments interosseux proximaux scapho-lunaire et luno-triquetral qui présentent un grand degré de liberté entre les os de la rangée proximale. Ces derniers ont un rôle important dans la stabilité du lunatum.

Système articulaire	Système extra-articulaire
Ligaments interosseux Proximaux et distaux	Retinaculum des extenseurs
V palmaires proximal et distal	Retinaculum des fléchisseurs
V dorsal	
Complexe ulnaire	

Tableau n°5 : classification des ligaments selon SENNWALD

•Le deuxième groupe de ligaments correspond aux ligaments des V palmaires comprenant le V proximal unissant le radius, le lunatum et le complexe fibro-cartilagineux ulnaire ainsi que le V distal unissant le bord externe du radius au capitatum et se prolongeant sur le triquetrum et pisiforme via l'hamatum (Figure n°41).

Il est à noter que le V proximal constitue le plus puissant stabilisateur du lunatum. Ces fibres profondes se composent des ligaments radio-scapholunaires (comprenant les vaisseaux nourriciers radiolunaires) ainsi que des faisceaux ulno-carpiens.

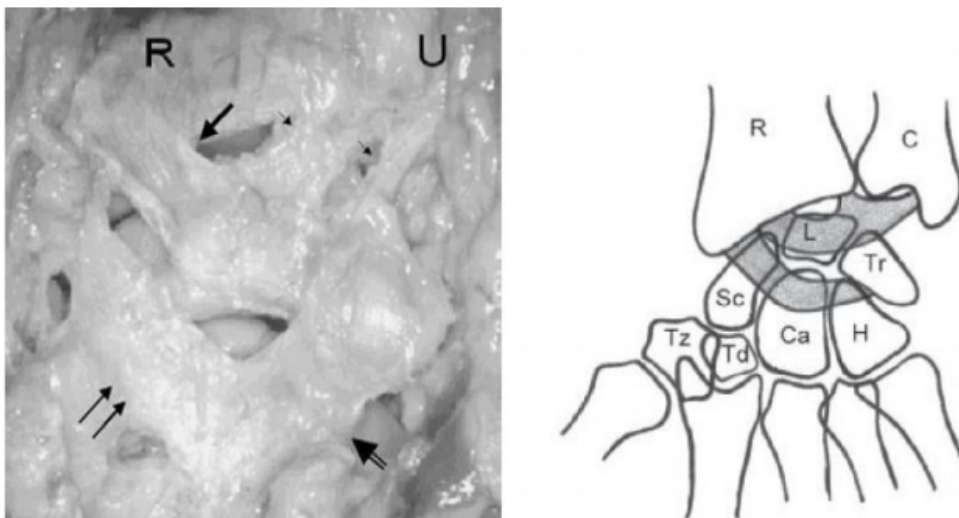


Figure n°41: Les ligaments capsulaires palmaires avec leur disposition particulière dessinant deux V. Le V proximal est constitué par le ligament radio-lunaire (grosse flèche) et les ligaments ulno-lunaire et ulno-triquétral (petites flèches) (69)

•Le troisième groupe de ligaments articulaires comprend le complexe fibrocartilagineux triangulaire ulnaire (figure n°42) comprenant cinq structures indissociables décrites par Palmer et Werner en 1981 (9) :

Le ligament collatéral ulnaire, le fibrocartilage triangulaire, le ménisque ulnocarpien (ligament radio-triquétral), le ligament ulnolunaire (partie ulnaire du V proximal) et la gaine du tendon de l'extensor carpi ulnaris.

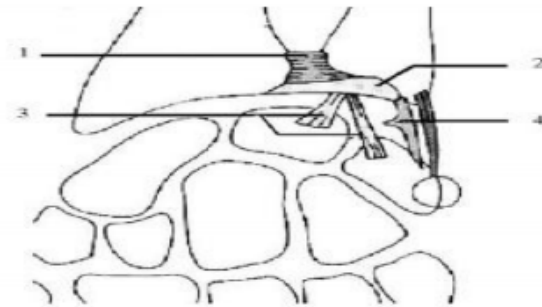


Figure n°42: TFCC (Redessiné d'après Zeitoun et Dumontier

1. Ligaments radio-ulnaires distaux antérieur et postérieur
2. Fibrocartilage triangulaire
3. Ligaments ulno-carpiens (ulno-lunaire et ulnotriquetral
4. Ménisque homologue
5. Le ligament collatéral ulnaire
6. La gaine synoviale de l'EUC

• Le dernier groupe des ligaments articulaires correspond aux ligaments du V dorsal (figure n°43).

- La première branche du V dorsal unit la face postérieure du radius à la face postérieure du triquetrum, en passant par la corne postérieure du lunatum qu'il stabilise.
- La deuxième branche unit le triquetrum au scaphoïde.

- Enfin, les ligaments du système extra-articulaire correspondent aux retinaculum extensorum et retinaculum flexorum.

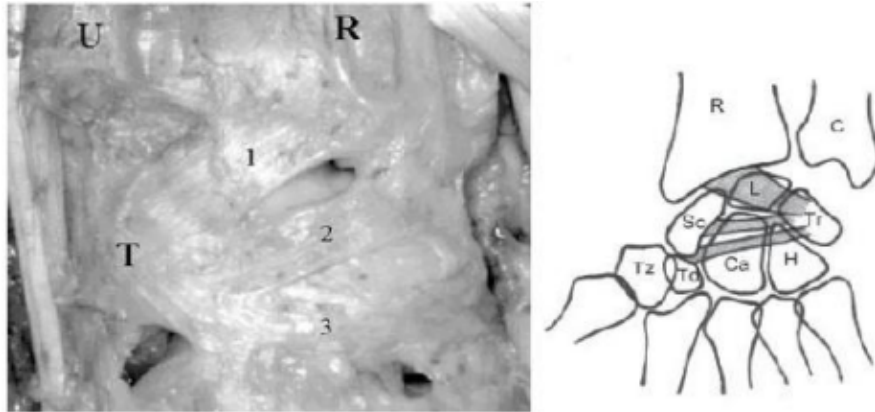


Figure n°43: Les ligaments capsulaires dorsaux

Branche proximale de V dorsal ou ligament radio-triquetral dorsal (1). Branche distale du V dorsal avec sa bande horizontale ou ligament scapho – triquetral dorsal (2) et sa bande oblique ou ligament oblique triquetro-trapézien (3) . U=Ulna – R : Radius – T : Triquetrum (70)

Il ressort donc des travaux de Sennwald que le système ligamentaire du carpe est subdivisé en deux parties complémentaires : Articulaire et extra-articulaire.

La cohésion du carpe ne dépend que des ligaments articulaires. Il constate que l'orientation des fibres des deux systèmes est oblique et qu'il n'existe pas de système ligamentaire longitudinal.

Selon Sennwald, le lunatum est à la fois la clef de voûte de la première rangée du carpe, unité intercalaire transverse, mobile et instable, et le centre de transmission des forces de la main à l'avant-bras, système axial.

Pour assurer ces rôles de maintien, stabilité, mobilité et coordination, il distingue trois types de ligaments articulaires :

- **Les ligaments “ de maintien ”** : il s'agit des ligaments interosseux distaux ne permettant aucun degré de liberté ;

- **Les ligaments “stabilisateurs ”** permettent la mobilité tout en assurant la cohésion, incluant les ligaments interosseux proximaux ainsi que les parties profondes des V palmaires

- **Les ligaments“ guides ”** constitués par les fibres superficielles des V palmaires.

3- Les articulations du poignet :

3.1. L'articulation radio-carpienne (figure n°44) : Comme nous l'avons vu précédemment, elle est constituée par la glène radiale et le condyle carpien qui est formé uniquement par la juxtaposition du scaphoïde, du semi-lunaire, et du pyramidal. Cette articulation condylienne présente deux courbures convexes : la courbure transversale qui est responsable des mouvements d'abduction-adduction, et la courbure antéropostérieure qui permet les mouvements de flexion-extension.

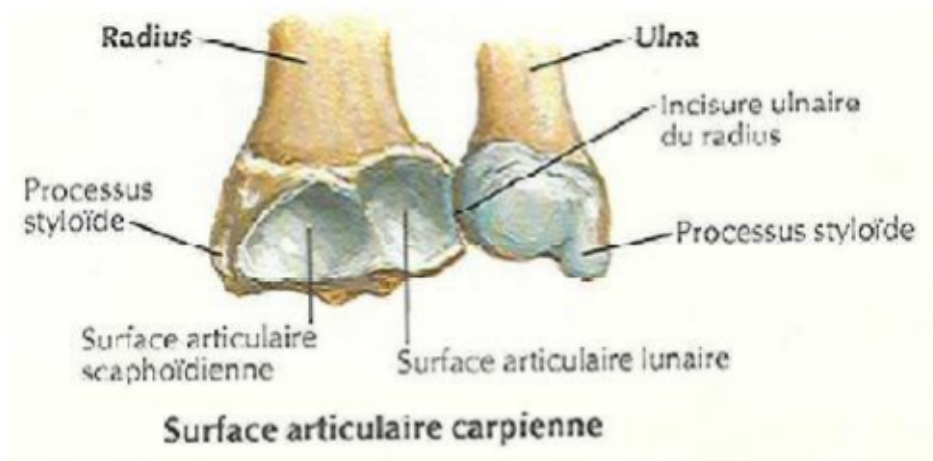


Figure n°44: Schéma montrant la surface articulaire du radius distal.

3.2. L'articulation médio-carpienne :

Elle est formée de deux parties :

- Une partie latérale, constituée des facettes planes du trapèze et du scaphoïde. Il s'agit d'une arthroïdie.
- Une partie médiale, formée par la surface convexe en tous sens de la tête, du grand os et de l'os crochu répondant à la concavité des trois os de la première rangée. C'est une condylienne.

3.3. L'articulation radio-ulnaire distale :

Les surfaces articulaires qui la composent sont : la tête de l'ulna, l'incisure ulnaire du radius et le complexe fibro-cartilagineux triangulaire.

Elle a une cavité articulaire propre qui, théoriquement, ne communique pas avec les deux autres cavités. Avec l'articulation radio-ulnaire proximale, elle permet les mouvements de prono-supination.

4. La vascularisation (figure n°45) :

Quelques notions d'anatomie vasculaire nous ont paru intéressantes à rappeler étant donné le risque de nécrose du semi-lunaire après luxations péri-lunaires, ou de nécrose du scaphoïde en cas de fracture associée à cet os.

MESTDAGH a montré que la vascularisation artérielle du carpe ne dépendait pas exclusivement des artères radiales et ulnaires et de l'arcade palmaire profonde, et a insisté sur l'importance du système interosseux :

- Sur la face palmaire, l'artère interosseuse antérieure s'unit, en amont de l'interligne radio-carpien à une fine branche de l'artère radiale pour former une arcade grêle : l'arcade transverse antérieure du carpe.
- Sur la face dorsale, les artères interosseuses postérieures et antérieures (cette dernière après avoir franchi la membrane interosseuse) se rejoignent et s'unissent à l'arcade dorsale du carpe.

De ces deux arcades naissent la plupart des vaisseaux destinés aux os du carpe.

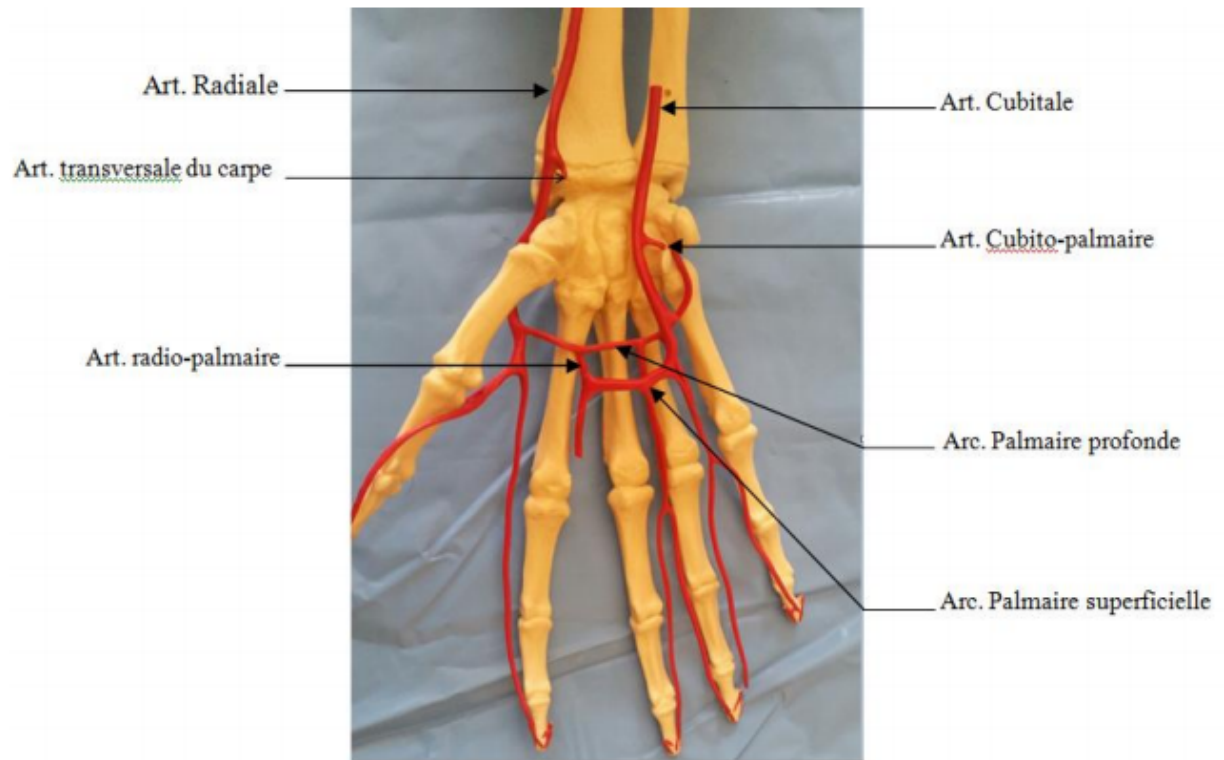


Figure n°45: Anastomoses des artères du poignet, vue antérieure.

4.1. La vascularisation du semi-lunaire :

4.1.1. La vascularisation antérieure :

La face antérieure est abordée par un ou plusieurs vaisseaux descendant de toute la largeur de l'arcade transverse antérieure du carpe. Leur destinée est souvent mixte, scapho-lunaire ou triquéto-lunaire. Un des rameaux apparaît exclusivement destiné au semi-lunaire, abordant sa face antérieure percée d'un orifice volumineux entouré d'orifices plus petits. Le « hile » du semi-lunaire semble véritablement situé à ce niveau.

L'artère ulnaire et l'artère du nerf médian ne participe pas à la vascularisation du semi-lunaire.

4.1.2. La vascularisation postérieure :

Les vaisseaux sont deux fois plus nombreux mais plus grêles. Ils montent de l'arcade dorsale du carpe, empruntant les interlignes scapho-lunaire et triquéto-lunaire pour pénétrer les multiples trous nourriciers. Parfois, l'artère radiale fournit, dans son segment dorsal, une branche transversale cheminant dans la gouttière postérieure du scaphoïde avant de se distribuer à la face postérieure du semi-lunaire : c'est l'artère scapho-lunaire postérieure.

En conclusion, le semi-lunaire semble ainsi être un os relativement bien vascularisé.

Les nécroses post-traumatiques, favorisées par l'absence d'anastomoses entre les systèmes antérieur et postérieur, ne semble pas devoir apparaître que pour des déplacements importants, et surtout si le déplacement lèse les différentes zones porte-vaisseaux : interlignes scapho-lunaires et triquéto-lunaires d'une part, frein antérieur du semi-lunaire d'autre part.

4.2. La vascularisation du scaphoïde :

Le groupe dorsal : Il est formé par de multiples rameaux issus du segment postérieur de l'artère radiale ou de l'arcade dorsale du carpe. Ils l'abordent sur toute l'étendue de sa gouttière postérieure où est concentrée la moitié des trous nourriciers : ces vaisseaux ont tous pratiquement le même diamètre.

Le groupe distal est issu de l'artère radiale ou de l'origine de sa branche palmaire superficielle, plus rarement, quelques branches montent de la portion externe de l'arcade palmaire profonde. Les vaisseaux moins nombreux sont de calibres plus importants qu'à la face dorsale et destinés essentiellement au tubercule du scaphoïde.

Le groupe externe comporte quelques vaisseaux courts nés de l'artère radiale ou de sa branche palmaire superficielle ; Ils abordent la partie inférieure de la face externe située au pied de la surface articulaire avec le radius et se continuant en avant avec la tubérosité.

Ainsi, si les pédicules se distribuent harmonieusement à la face postérieure de l'os dans la gouttière du scaphoïde, ils sont au contraire très inégalement répartis à la face palmaire.

En conclusion, on remarque le déficit de vascularisation propre du pôle proximal du scaphoïde qui sera exposé à la nécrose ischémique en cas de fracture.

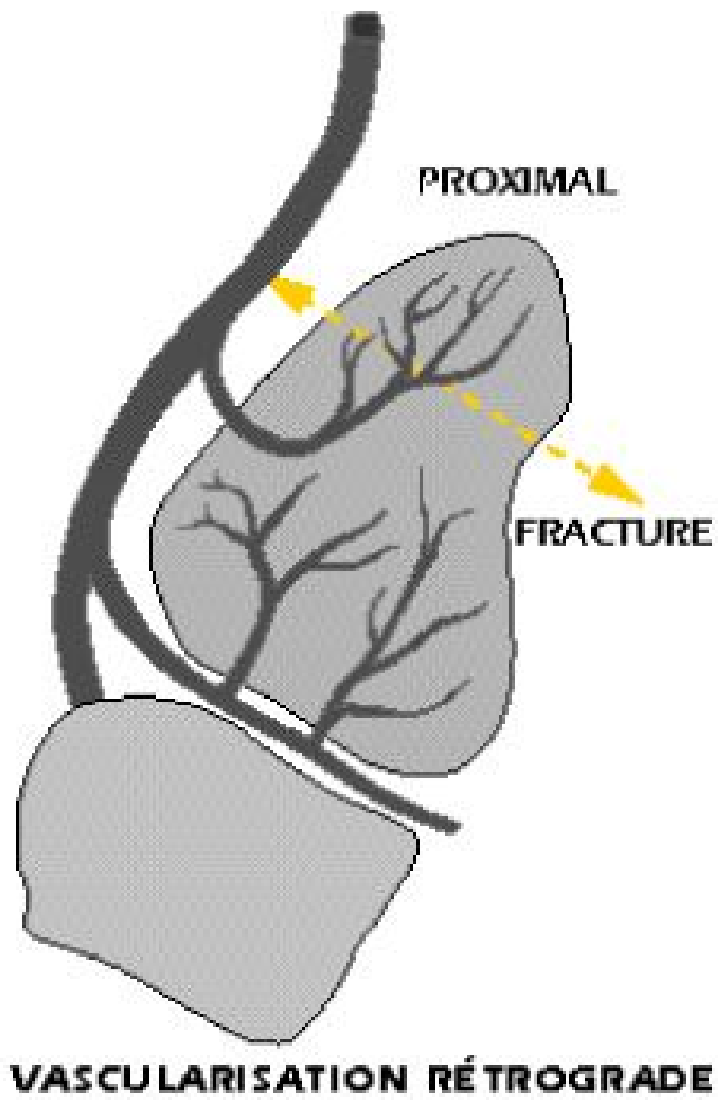


Figure n°46: schéma montrant la vascularisation rétrograde du poignet.

5. L'innervation : (figure n°47-48)

Elle est assurée, pour l'articulation radio-cubitale inférieure, par le nerf interosseux antérieur, branche du nerf médian, et par le nerf interosseux postérieur, branche du radial.

Pour l'articulation radio-carpienne l'innervation est assurée par le médian en avant, la branche profonde du cubital en avant et en dedans, la branche cutanée dorsale du cubital en arrière et en dedans, le nerf interosseux postérieur, branche du radial en arrière et en dehors.

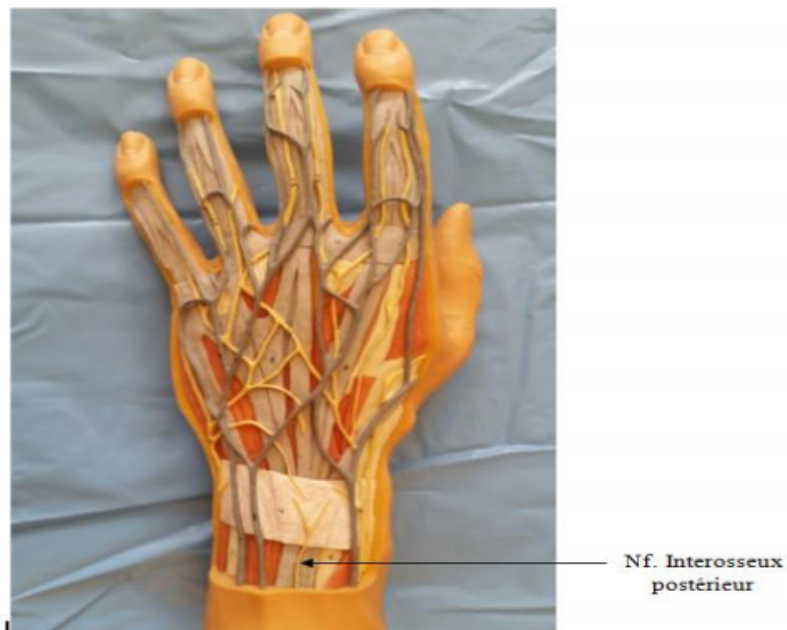


Figure n°47: Nerf interosseux postérieur. Le plus gros nerf du carpe, facilement découvert entre les tendons extenseurs communs et du long extenseur du pouce

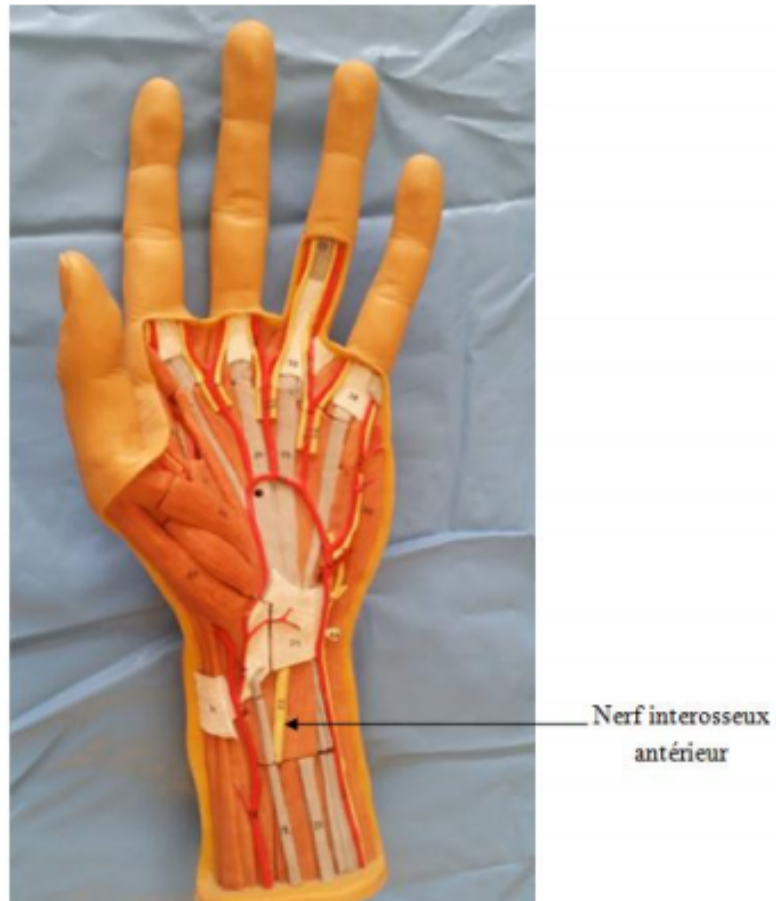

Figure n°48: Nerfs interosseux antérieurs, passe à la face profonde du carré pronateur ; ses branches articulaires distales remontent à la face antérieure de la capsule et se distribuent à la radio carpienne et à la radio cubitale

4-MECANISME :

Depuis un siècle que l'on connaît les luxations rétro-lunaires, plusieurs points ont été éclaircis pas à pas. Plusieurs théories sur le mécanisme et la séquence lésionnelle se sont succédées se complétant plus qu'elles ne s'opposent.

Il est acquis qu'un traumatisme à haute énergie est nécessaire pour disloquer l'interligne médio-carpien. Chute d'un lieu élevé (chute de plus de deux mètres), accident de la voie publique et principalement de motocyclette, chute lors de la pratique d'un jeu de ballon sont les trois principales circonstances de survenue des luxations rétro-lunaires. Dans 15% des cas, la luxation s'intègre à un polytraumatisme, pour HERZBERG (10) ce sont souvent accidents de travail.

A part une "impression d'hyperextension" de son poignet, le patient n'est guère capable de préciser la position de sa main lors du traumatisme. Il est de ce fait illusoire de chercher une corrélation entre les circonstances traumatiques et le type anatomique.

Plusieurs auteurs ont tenté de comprendre le mécanisme lésionnel.

L'anatomie est indispensable à cette compréhension.

4-1 La théorie classique :

Il est classiquement admis que les luxations péri-lunaires postérieures sont dues à un mécanisme d'hyperextension du poignet.

DESTOT(2) distinguait l'hyperextension appuyée responsable des fractures du radius et de certaines fractures du scaphoïde et l'hyperextension libre responsable des luxations péri-lunaires postérieures.

WAGNER [11] ne fait pas cette distinction et regroupe toutes les lésions du carpe qui seraient dues à une hyperextension en donnant à la luxation péri-lunaire postérieure une place prépondérante.

Il distingue deux blocs au niveau du massif carpien déterminés par la disposition ligamentaire. La conception biomécanique du carpe de TALEISNIK(12) retrouve les mêmes lignes de dislocation du carpe que WAGNER [11].

- Les ligaments radio-carpiens dorsaux maintiennent solidement le lunatum et le pôle proximal du scaphoïde.
- Les ligaments dorsaux de l'articulation médio et radio-carpienne réunissent en un seul bloc : capitatum, hamatum, triquétrum et pôle distal du scaphoïde
- Il faut remarquer que le scaphoïde, solidement fixé à chacun des blocs, fonctionne comme une bielle interposée.

Il existe ainsi une ligne de dislocation du carpe qui suit en dedans un trajet net entre lunatum d'une part, triquétrum et capitatum d'autre part, mais qui en dehors en raison de la position particulière du scaphoïde peut :

- Soit emprunter l'interligne scapho-lunaire.
- Soit fracturer le scaphoïde.
- Soit exceptionnellement contourner le pôle distal du scaphoïde et passer dans l'interligne STT (Scaphoïde-trapèze-trapèzoïde).

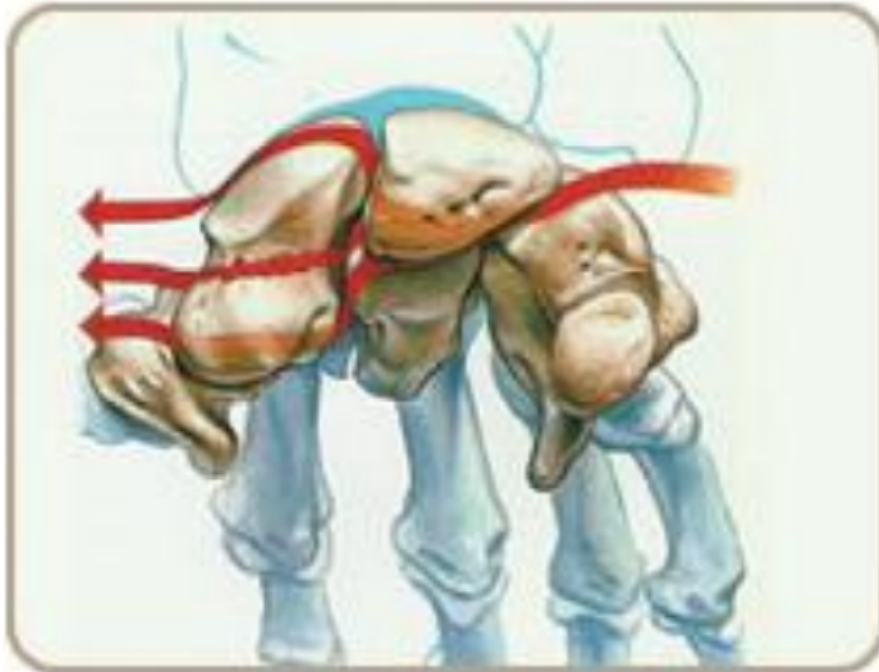

Figure n°49: ligne de dislocation du carpe selon Wagner.

Cette conception a été reprise et complétée par WAGNER [10].

Lors de l'hyperextension, si le bord postérieur du radius résiste, le carpe se disloquera selon sa ligne de moindre résistance. Il s'ensuivra une luxation rétro-lunaire classique ou une luxation trans-scapho-réto-lunaire si la ligne traverse le scaphoïde. Dans le premier cas, la rupture du ligament scapho-lunaire est obligatoire, alors que dans le deuxième cas, le pôle proximal du scaphoïde reste solidaire du lunatum. Exceptionnellement, la luxation sera rétro scapho-lunaire lorsque la ligne passe par le pôle distal du scaphoïde. Dans un deuxième temps, le lunatum peut être énuclée en avant.

WAGNER [11] regroupe au sein de cette théorie toutes les lésions du carpe. Contrairement à DESTOT (2), il ne différencie pas entre l'hyperextension appuyée et libre, et la direction de la force vulnérante par rapport à l'axe du radius.

- Si le traumatisme est insuffisant pour provoquer une luxation du poignet, il peut être responsable d'une fracture du scaphoïde ou une entorse médio-carpienne.
- Il existe des formes de transition entre la luxation rétro-lunaire et la luxation antérieure du lunatum qui ne tourne que de 60°. Au contraire, la rotation de 90° du lunatum énuclée en avant peut se poursuivre jusqu'à 270°. Dans ce cas, les freins du lunatum sont rompus et le risque de nécrose existe selon ALLIEU [13,14].

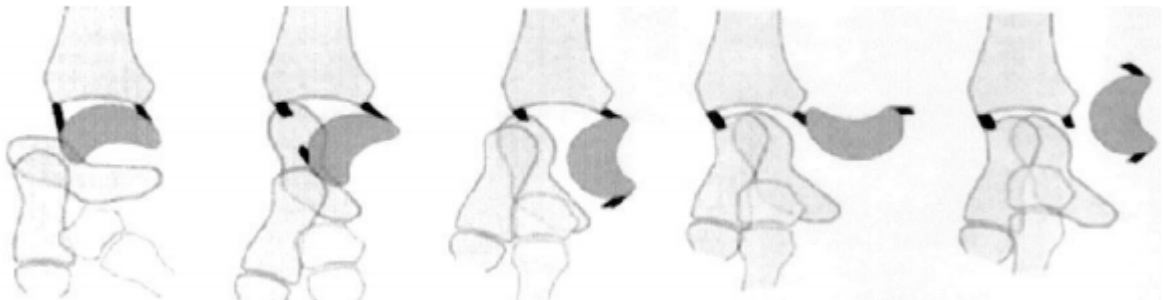


Figure n°50: Conception classique du mécanisme de luxation du carpe.

4-2 La théorie de MAYFIELD [15,16] :

A partir de la théorie classique, MAYFIELD introduisit la notion de mécanisme vulnérant dans les trois plans de l'espace. Se basant sur l'anatomie et la biomécanique ligamentaire, et à l'aide d'une étude expérimentale, MAYFIELD montre que pour obtenir une luxation péri-lunaire, l'hyperextension doit être associée à une inclinaison ulnaire et à une supination intra-carpienne qui paraît être le facteur principal de la déstabilisation du carpe.

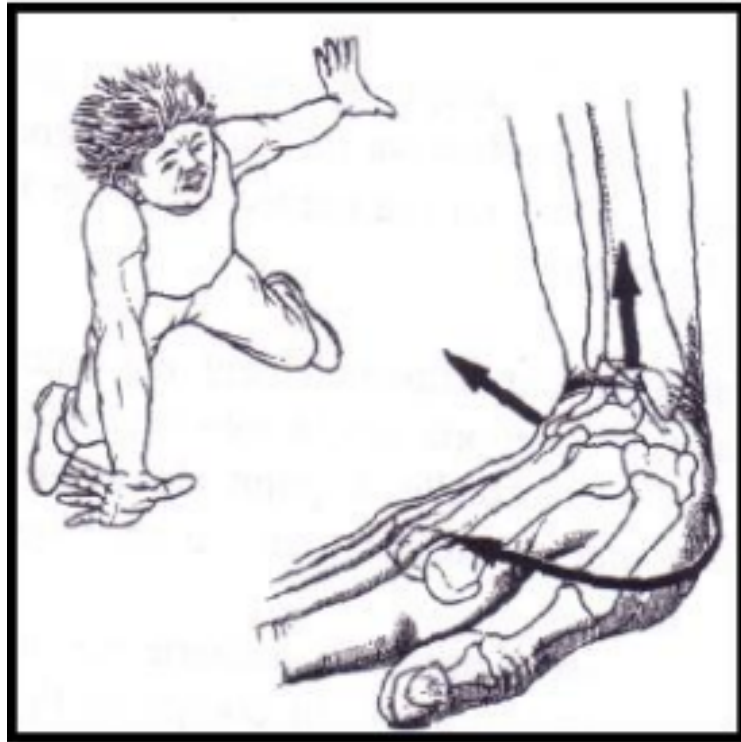


Figure n°51: Mécanisme des luxations péri-lunaires postérieures selon Mayfield.

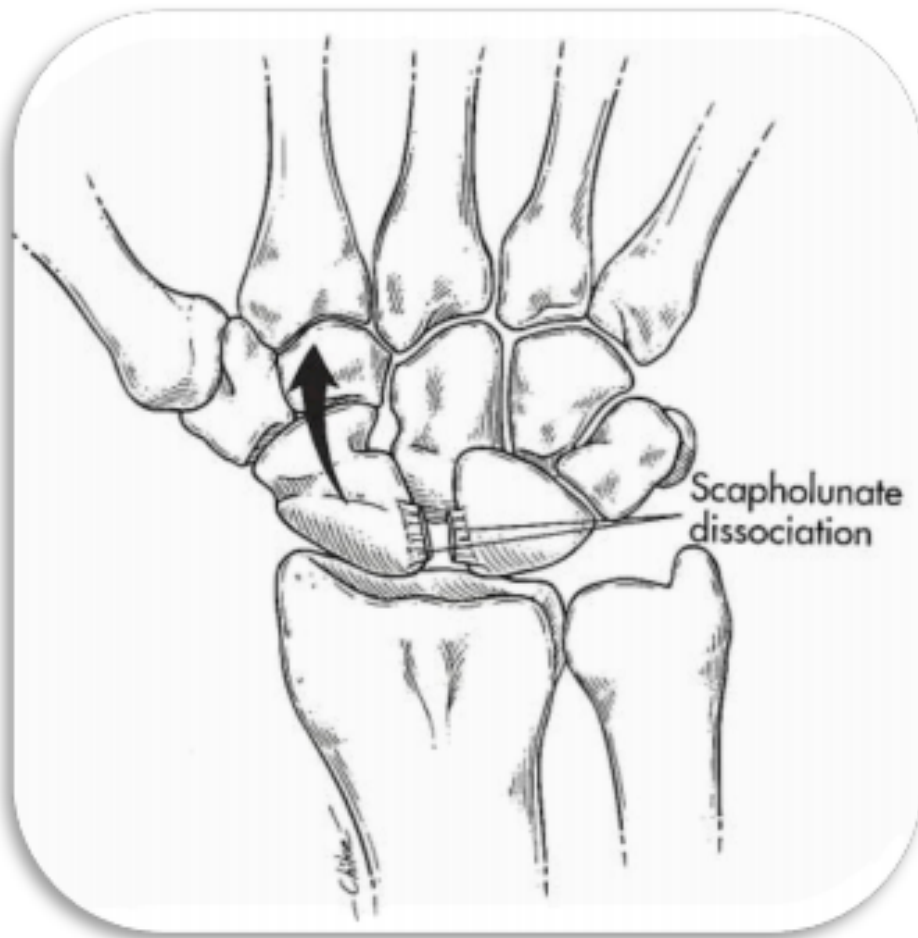
A la base de cette théorie, MAYFIELD rappelle que :

- Les ligaments les plus faibles du poignet sont radiaux.
- Le ligament radio-capital est tendu en hyperextension et inclinaison ulnaire.
- La première rangée du carpe est stabilisée à l'avant-bras par cinq ligaments, la rangée distale par un seul : le ligament radio-capital.
- Le lien le plus faible entre la rangée distale et l'avant-bras est le ligament radio-capital.

MAYFIELD reproduisit expérimentalement des luxations et fracture luxations péri-lunaires. Il rapporta des lésions de gravité croissante et en conclut une séquence lésionnelle à point de départ radial, le point d'impact du traumatisme se situant pour lui au niveau de l'éminence thénarienne.

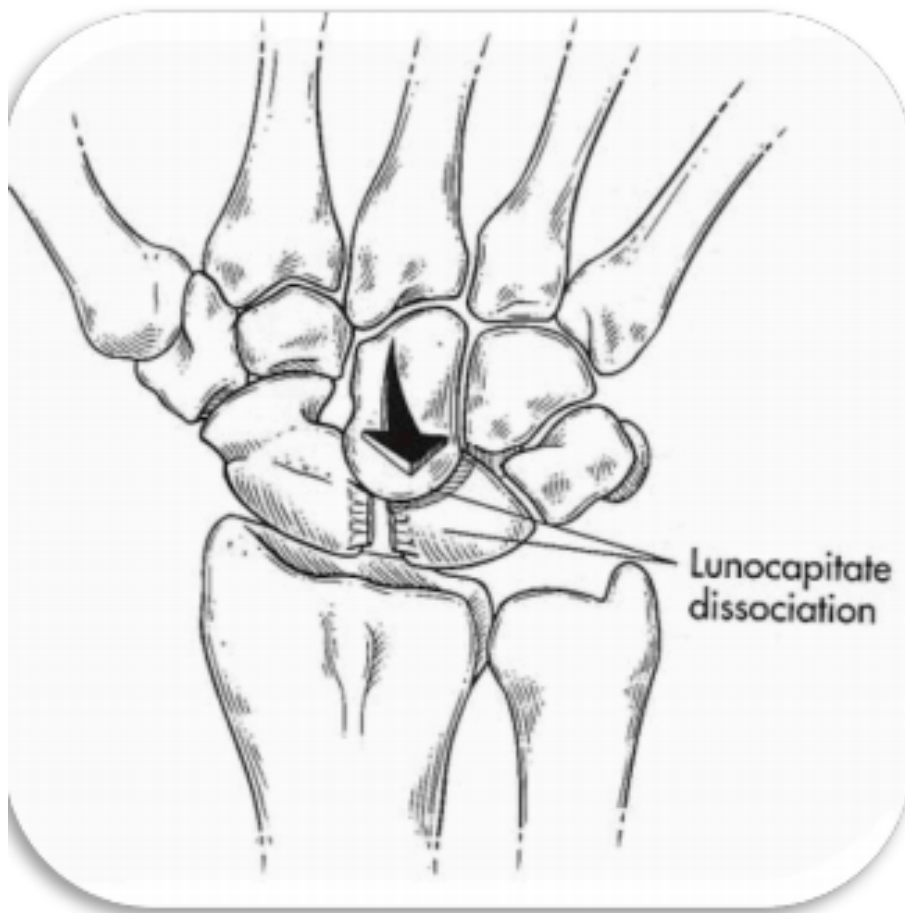➤ **Stade I de Mayfield :**

Lors d'une chute sur l'éminence thénar, la supination intra carpienne entraîne soit une rupture du complexe ligamentaire scapho-lunaire (disjonction scapho-lunaire), soit une fracture du scaphoïde. La fracture du scaphoïde serait la résultante de la compression directe de la marge postérieure du radius sur le scaphoïde.



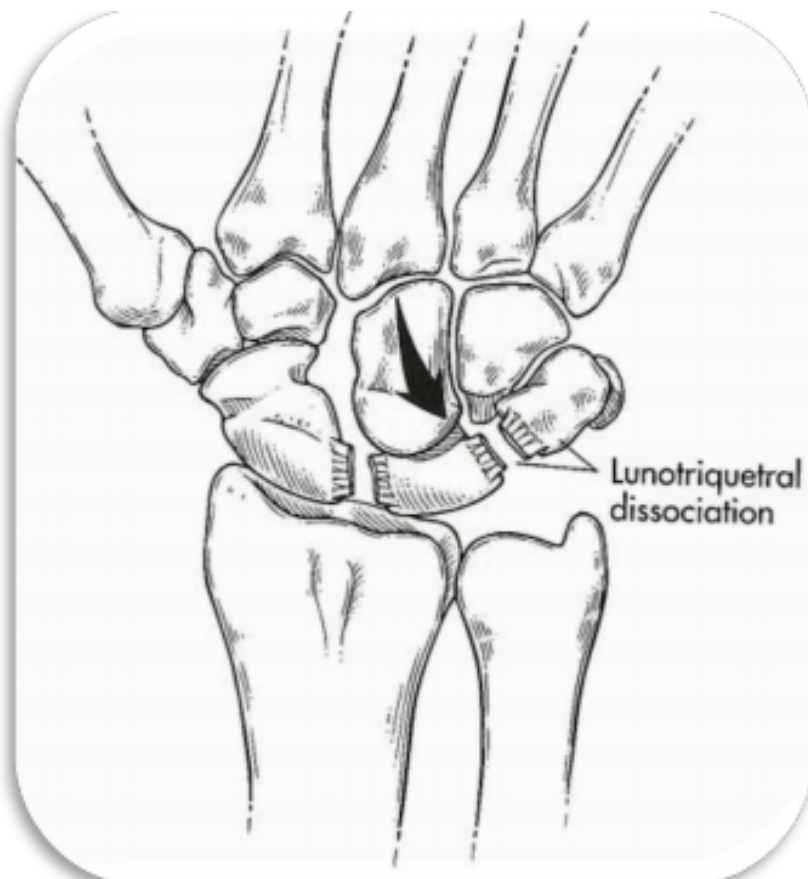
➤ **Stade II de Mayfield :**

La levée du verrou scaphoïdien du côté externe permet alors la progression de la lésion ligamentaire vers le dedans soit entre le lunatum et le capitatum (espace de Poirier), soit au niveau de la tête du capitatum (fracture de la tête du capitatum) : la luxation du capitatum en arrière du lunatum est alors possible.



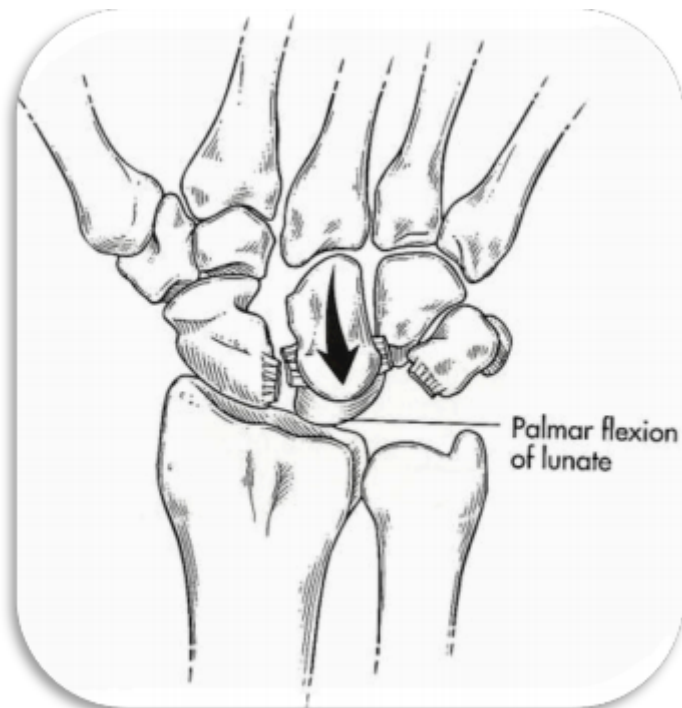➤ **Stade III de Mayfield :**

Enfin, le mécanisme vient s'épuiser sur le versant médial soit par une lésion triquétero-lunaire, soit par une fracture du triquetrum. La disjonction triquétero-lunaire, permet la désolidarisation de tout le massif carpien du lunatum; l'ensemble du carpe se luxe en arrière du lunatum en une luxation périlunaire postérieure. C'est la luxation rétro-lunaire du carpe. En fait, si le mouvement de torsion associé à l'hyperextension n'est pas discutable dans ce mécanisme, les lésions ligamentaires pourraient pour certains auteurs débiter et s'étendre de dedans en dehors à la faveur d'un mouvement de pronation forcée et débiter au niveau de l'articulation triquétero-lunaire dans un mouvement rotatoire inverse de celui décrit par Mayfield.



➤ **Stade IV de Mayfield :**

La luxation antérieure du lunatum est le terme ultime de la luxation rétro-lunaire. La force continuant à s'exercer, le capitatum chasse le lunatum en avant et se place sous le radius. Le lunatum tourne de 90° autour de son axe transversal et peut être complètement énuclé en avant, tournant de 270° en rompant ses attaches antérieures au radius. Il existe des formes de transition entre la luxation rétro-lunaire et l'énucléation du lunatum, le lunatum ne tournant que de 60°.



Cette théorie explique les lésions ligamentaires scapho-lunaire et les intègre dans les lunaires. Toutefois, cette théorie n'explique pas les lésions triquétro-lunaires isolées ou les fractures du scaphoïde associées à une lésion scapho-lunaire.

4-3 La théorie du mécanisme a début médial :

LINSCHIED [17,18] en 1972 est le premier à évoquer un mécanisme lésionnel à départ médial évoluant en latérale. D'autres suivent cette voie : REAGAN [19] en 1984, LABBE [20] en 1986, BOUR [21], en 1986, MATHOULIN [22] en 1990, LAULAN [23] en 1992, et CLEMENT [24] en 1995

Les publications sur cette théorie ne sont pas nombreuses, et malgré la pertinence de celles-ci, ce mécanisme reste débattu. Les lésions résultent dans ce cas d'une pronation aiguë du poignet, la main restante fixe avec une séquence lésionnelle de médial en latéral.

La chute se produit sur le talon de la main, poignet en hyperextension. Dans cette position, le scaphoïde et le lunatum sont stabilisés sous l'auvent radial. De plus, l'inclinaison ulnaire favorise la protection du lunatum par l'auvent radial et augmente encore la stabilisation du versant latéral. Elle initie également une pronation intra-carpienne. Dès lors, le déverrouillage du carpe peut s'effectuer plus aisément au niveau de l'espace triquétro-lunaire. Si le point d'impact est hypothénarien, cela facilite davantage le déverrouillage.

Une fracture par impaction du radius peut survenir si l'énergie est suffisante selon LAULAN [23].

Pour LABBE [20], les fractures de scaphoïde ne sont jamais des fractures comminutives par tassement et ne s'accompagnent jamais de fracture marginale postérieure du radius comme cela devrait être le cas selon la théorie de WAGNER [11] et MAYFIELD [15,16].

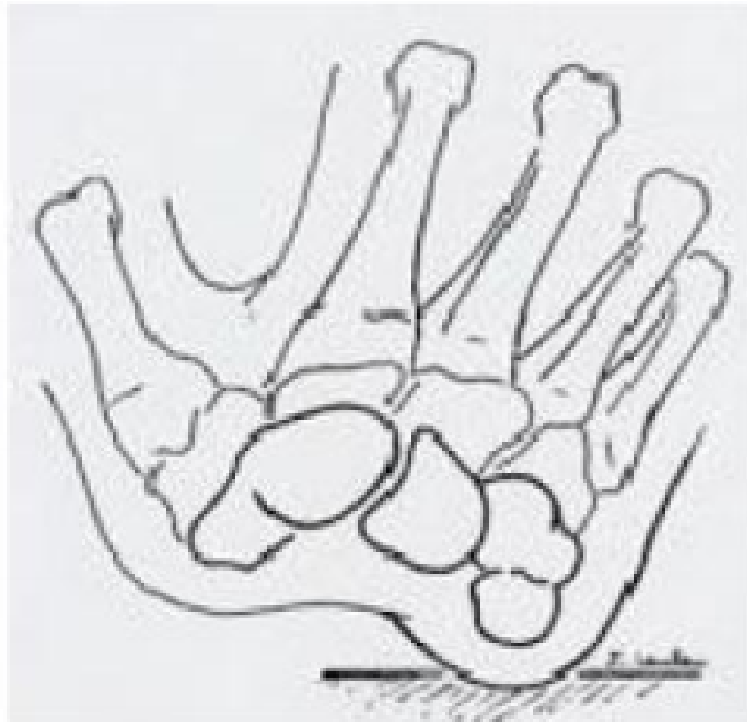

Figure n°52: Représentation de l'impact sur le versant ulnaire du carpe.

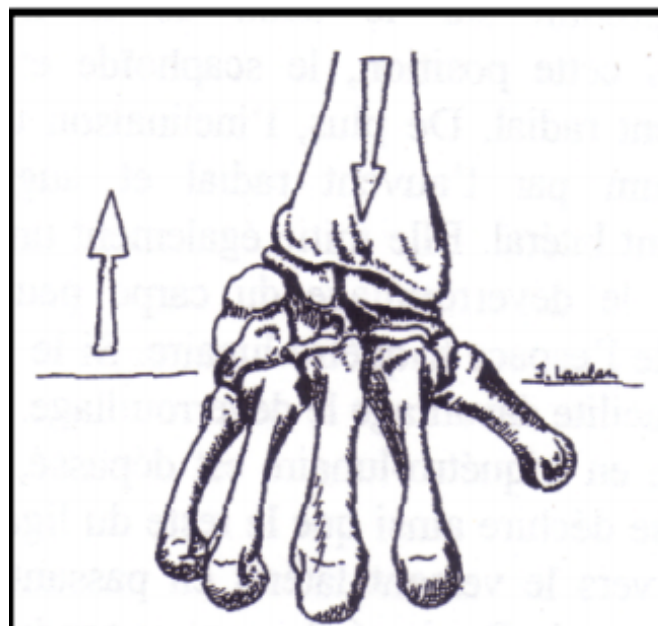


Figure n°53: Représentation de la protection qu'exerce le radius sur le versant latéral

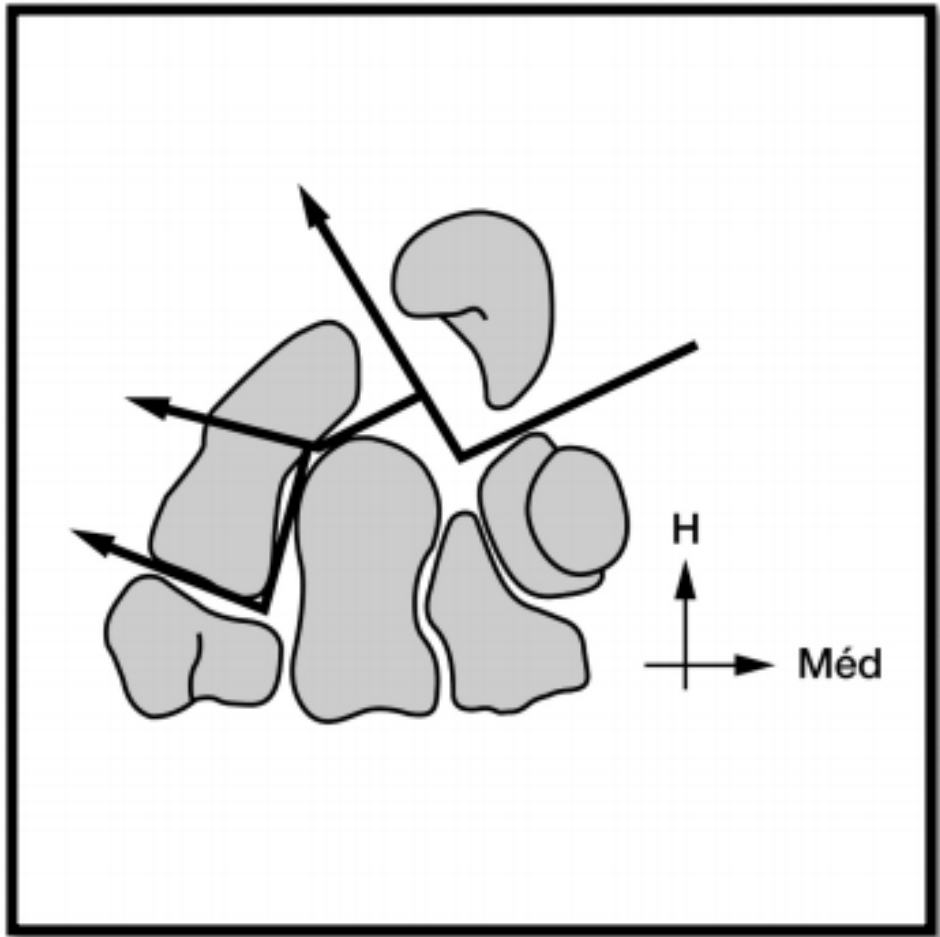


Figure n°54: La schématisation des lésions à départ médial.

4-4 Intérêt de la détermination du mécanisme :

L'intérêt de déterminer si une luxation est à début latéral ou médial peut paraître plus théorique que pratique. Néanmoins les travaux relatifs aux instabilités médiales nous montrent que ces lésions ne sont pas aussi qu'on le croit et surtout qu'elles peuvent être évolutives. En ce qui concerne les lésions latérales, leur pronostic évolutif défavorable est bien connu. En l'absence de traitement, elles conduisent à une instabilité scapho-lunaire et à terme à une arthrose intra-carpienne (SLAC : Scapho-Lunate Advanced Collapse).

Les lésions médiales n'ont pas été étudiées avec autant d'attention par la littérature.

Les lésions luno-triquétrales sont rarement diagnostiquées à la phase aiguë.

L'évolution se fait sur un mode douloureux sur le versant ulnaire. Pour de nombreux auteurs, le risque arthrogène n'existe pas ou dans des délais supérieurs à 10 ans.

MATHOULIN [22] est le seul à rapporter une évolution arthrogène précoce dans les suites d'une instabilité luno-triquétrale.

CLEMENT [24], LAULAN [23], LABBE [20], MATHOULIN [22], REAGAN [19], ont rapporté la morbidité des lésions médiales atténuant ainsi leur relative "bonne réputation". Ils ont montré que ces lésions ne devaient plus être ignorées ni négligées sous peine de dysfonctionnement du carpe et d'arthrose invalidante.

Cette prise de conscience souligne d'emblée l'importance d'un bilan lésionnel initial précis et exhaustif pour une prise en charge adaptée. La détermination du mécanisme lésionnel permet d'appréhender avant le temps opératoire ce bilan.

5. DONNEES EPIDEMIOLOGIQUES :

5-1. L'âge :

L'âge de nos patients se situe autour de 27 ans, ce qui concorde bien avec les données de la littérature internationale.

La prédominance chez l'adulte jeune peut être expliquée par :

- Les conditions du traumatisme : accident de la circulation, les chutes, accident de travail et accident de sport.
- La résistance de l'extrémité inférieure du radius à cet âge.
- La fréquence des accidents de la voie publique dans notre contexte marocain.

Au cours d'un traumatisme, le maximum de contrainte est absorbé par le carpe, et il y'aura un maximum de lésions capsulo-ligamentaires et osseuses à ce niveau.

Alors que chez le sujet relativement âgé (au-delà de la cinquantaine), ces traumatismes du poignet, réalisent plus volontiers des fractures de l'extrémité inférieure du radius, qui est moins résistante du fait de l'ostéoporose. Il en est de même chez l'enfant, qui présente avant tout, des fractures- décollement de l'extrémité inférieure ou du quart distal de l'avant-bras, dans ce cas les ligaments sont beaucoup plus résistants que l'os.

Auteurs	Pays/Ville	Moyens d'âge
Lacour et coll 25	France (Nice)	30 ans
Fikry 26	Casablanca	34 ans
Lukasiewicz 27	France (Toulouse)	35 ans
Martinage 28	France (Nice)	35 ans
Inoue et Kuwahta 29	Japon	38 ans
Nedjahi 30	Algérie	31 ans
Laporte 31	France (Paris)	38.9 ans
Dan israel 32	France (Toulouse)	33 ans
Hallouat 33	Fes	26 ans
Notre série	Rabat	27 ans

Tableau n°6 : Comparaison selon la moyenne d'âge.

5-2. Le sexe :

La majorité des études faites montrent que les luxations rétro-lunaire du carpe touchent généralement l'homme jeune. C'est le cas de notre série.

Cela peut être expliqué par l'exposition des hommes actifs à des traumatismes de haute énergie plus que les femmes.

Auteurs	Hommes	Femmes
Lacour et Coll 25	56	04
Fikry 26	37	02
Lukasiewicz 27	16	00
Martinage 28	14	00
Inoue et Kuwahata 29	13	01
Nedjahi 30	62	01
Laporte 31	15	02
Dan Israël 32	62	03
Hallouat 33	07	07
Notre série	12	00

Tableau n°7 : Comparaison selon le sexe.

5-3. Les circonstances du traumatisme :

Les causes les plus fréquentes des luxations rétro-lunaires du carpe sont :

- Les accidents de la circulation.
- Les chutes, les accidents du sport et du travail.

Dans notre série, l'accident de la voie publique représente la cause la plus fréquente de ces luxations, ceci est en corrélation avec les données de la littérature.

Auteurs	AVP	Chute d'un lieu élevé	Accident de sport ou de travail.
Lacour 25	24	12	12
Fikry 26	14	20	05
Lukasiewicz 27	09	07	00
Martinage 28	07	05	02
Inoue et Kuwahata 29	12	02	00
Nedjahi 30	11	23	29
Laporte 31	07	06	04
Dan Israël 32	29	23	13
Hallouat 33	03	02	02
Notre série	06	04	02

Tableau n°8 : comparaison selon les circonstances du traumatisme.

5-4. Le côté lésé :

Malgré que le côté droit soit instinctivement projeté en avant dans les chutes. On ne note pas de prédominance du côté lésé dans des nombreuses études faites. Dans notre série, on trouve 06 cas dans l'atteinte du côté gauche et 06 cas dans l'atteinte du côté droit.

Auteurs	Côté droit	Côté gauche
Lacour 25	28	34
Fikry 26	24	15
Lukasiewicz 27	09	07
Martinage 28	12	02
Inoue et Kuwahata 29	08	06
Nedjahi 30	39	23
Laporte 31	06	11
Dan Israël 32	30	35
Hallouat 33	03	03
Notre série	06	06

Tableau n°9: comparaison selon le côté lésé.

6/ETUDE CLINIQUE :

6-1. Le diagnostic :

Le diagnostic des luxations rétro-lunaires du carpe est uniquement radiologique, mais les clichés sont souvent difficiles à interpréter. Ceci explique la fréquence des lésions méconnues au départ.

Auteurs	Cas de diagnostic tardif	Fréquence
Lacour 25	10	16%
Fikry 26	13	33%
Lukasiewicz 27	0	NUL
Martinage 28	11	21%
Inoue et Kuwahta 29	0	NUL
Nedjahi 30	7	11%
Hallouat 33	0	NUL
Notre série	02	16%

Tableau n°10 : la fréquence des luxations rétro-lunaires négligées au départ.

6-2. Classification :

La classification d'Herzberg (5), en 1993, est actuellement la classification la plus utilisée dans la littérature. Son intérêt réside dans sa simplicité graphique, tout en étant la plus complète. C'est une classification radiologique et non pas anatomopathologique. Elle considère les déplacements dans les deux plans de l'espace et permet d'inclure les formes exceptionnelles comme variantes. Son but est de permettre d'orienter le traitement.

Toute luxation péri-lunaire ou fracture-luxation péri-lunaire est classée d'après les radiographies initiales selon trois critères successifs :

Direction du déplacement sagittal du capitatum par rapport au lunatum (dorsal /postérieur ou palmaire/antérieur).

- Degré du déplacement sagittal du lunatum par rapport au radius :
 - **Stade I** : lunatum en place sous le radius.
 - **Stade II** : subluxation ou luxation antérieure ou postérieure du lunatum.
⇒ Dans les luxations dorsales, le stade II est subdivisé :
 - **Stade II a** : rotation du lunatum inférieure à 90°.
 - **Stade II b** : rotation supérieure à 90°.

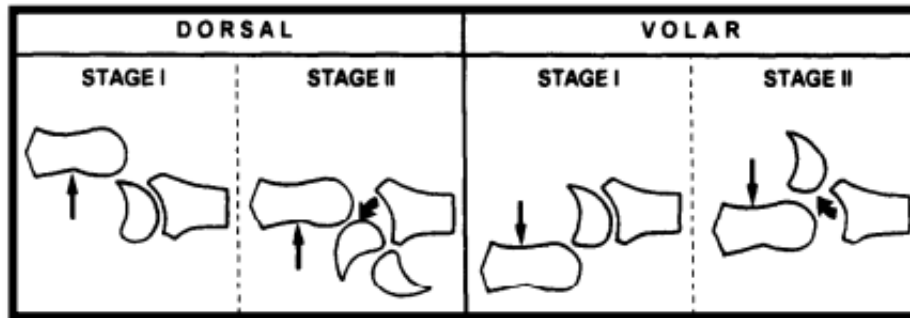
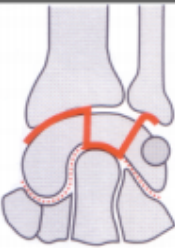
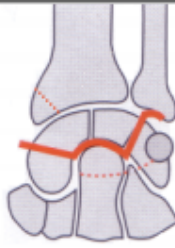
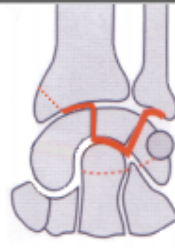


Figure 19 : Classification de Herzberg selon la radiographie de face et de profil.
 LPC : Luxation pure du carpe. FLPC : Fracture-luxation péri-lunaire du carpe.

Figure n° 55: Classification de Herzberg selon la radiographie de face et profil.

- Trajet de la ligne de rupture dans le plan frontal, définissant les luxations pures, les fractures-luxations avec leurs traits de fractures « essentiels » et d'« accompagnements ».

Luxation périlunaire pure	Fracture-luxation périlunaire trans-scaphoïdienne	Fracture-luxation périlunaire à scaphoïde
LPL	FLPL SC+	FLPL SC-
		

— : Ligne-classique
 : Ligne variable

Figure n°56: Trajet de la ligne de rupture définissant le type de luxation et leur trait de fracture.

Il différencie les fractures luxations avec scaphoïde intact (trans-styloïde radiale, transcapitale, trans-triquetrale et les diverses combinaisons) et les fractures-luxations trans scaphoïdiennes et leurs variantes (trans-scapho trans-styloïde radiale, trans-scapho transcapitale, trans-scapho trans-triquetrale etc....)

Herzberg ajoute à sa classification la présence ou non d'arrachement osseux ou fractures avulsions, reflète le plus souvent d'arrachements ligamentaires. Ces lésions intéressent la styloïde radiale ou ulnaire, la tête du capitatum, l'insertion triquetrale du ligament interosseux luno-triquetral et les lésions des cornes du lunatum.

La plupart du temps ces lésions ne demandent pas de traitement spécifique.

Il existe par ailleurs d'autres classifications :

La classification de Witvoet et Allieu(35) :

Cette classification est basée sur l'état des freins, portes vaisseaux antérieures et postérieures du semi-lunaire. Il s'agit d'une classification pronostic.

- **Type I** : les deux freins sont intacts, le semi-lunaire a conservé ses rapports normaux avec le radius il n'y a aucune nécrose possible, la vascularisation étant totalement conservée.
- **Type II** : le frein antérieur est rompu, le semi-lunaire peut alors tourner sur deux axes transversal et vertical.
- **Type III** : les deux freins ici rompus, le semi-lunaire est complètement libre et voué inéluctablement à la nécrose. Cette lésion est rare.

Green et Obrien(36) en 1980 décrivent 3 types en fonction de leur fréquence : LPL postérieure, luxation antérieure du lunatum et les FLPL transcaphoïdienne dorsales.

Jhonson(37), en 1980, met l'accent sur les lésions péri-lunaires, décrivant un « petit arc » lésionnel autour du lunatum à travers les ligaments, s'opposant aux lésions du « grand axe » transcaphoïdienne, trans-capitales et trans-triquetrales à travers le squelette carpien.

Cooney(38) en 1987, insiste sur la séparation :

- Des LPL pures ou le traitement vise à faire cicatriser les ligaments,
- Des FLPL ou le traitement a pour but la consolidation des fractures et a cicatrisation des ligaments.

6-3. Les lésions associées :

La lésion la plus fréquemment associée à la luxation péri-lunaire du carpe est la fracture du scaphoïde, elle est retrouvée dans 05 cas dans notre série. Mais, d'autres lésions peuvent se voir comme la fracture de la styloïde radiale qui est retrouvée dans 01cas.

Cooney(38) a démontré qu'il est important d'un point de vu thérapeutique de séparer les LPLC (luxation péri-lunaires du carpe) dites «pures» dont la ligne de rupture passe entre les os du carpe et les FLPLC (fractures luxations péri-lunaires du carpe), lésions mixtes osseuses et ligamentaires, dont la ligne passe à travers un des os voisins du semi-lunaire.

6-4/Traitement :

6.4.1/But :

C'est d'assurer une récupération fonctionnelle, le meilleur possible pour une réinsertion socioprofessionnelle normale. Ceci nécessite un rétablissement anatomique des os du carpe en urgence, et la réparation des lésions ligamentaires et osseuses associées, afin d'obtenir une bonne congruence articulaire évitant l'instabilité secondaire, la pseudarthrose et l'arthrose du carpe. Plusieurs auteurs s'accordent sur le fait qu'un traitement précoce est garant d'un meilleur résultat fonctionnel (5) (25) (39) (40) (41).

6.4.2/Moyens :

A/Traitement orthopédique :

1-La réduction (42) :

Elle est faite sous anesthésie générale ou bloc plexique. L'opérateur exerce une traction axiale progressive au niveau de la main, alors que l'assistant assure une contre-traction de l'avant-bras. Le poignet est porté en flexion puis en extension. Cette réduction doit être suivie immédiatement par un contrôle radiologique de face et profil strict, afin de préciser les lésions et de rechercher les défauts de réduction.

Des critères radiologiques caractérisent la réduction dite anatomique ont été définis :

- Sur le cliché de face :
 - Espace scapho-lunaire inférieure à 2 mm.
 - Espace triquetro-lunaire inférieure à 2 mm, sans fracture déplacée du triquetrum.
 - Scaphoïde non horizontalisé (pas de signe de l'anneau), bonne réduction de la fracture du scaphoïde.
- Sur le cliché de profil strict :
 - Angle radio-lunaire compris entre 10° palmaire et 25° dorsal.
 - Angle scapho-lunaire entre 30° et 60°.
 - Scaphoïde non horizontalisé. Bonne réduction d'une fracture du scaphoïde.

Plusieurs études ont montré que les réductions à foyer fermé ont un taux d'échec inacceptable en termes de qualité de réduction et des résultats obtenus (43). C'est la raison pour laquelle le traitement chirurgical est recommandé.

Dans notre série, 10 de nos malades ont bénéficié d'une tentative de réduction par manœuvre externe sous anesthésie générale dès leur admission aux urgences, réussie dans 03 cas seulement.

2-Immobilisation :

Dans les LRLC pures, elle se fait par un plâtre brachio-anté-brachio-palmaire en légère flexion du poignet et inclinaison radiale. Des contrôles radiologiques itératifs sont indispensables pour dépister un déplacement sous plâtre, surtout un déplacement scapho-lunaire qui nécessite alors soit un embrochage scapho-lunaire percutané, soit un abord chirurgical.

La durée totale du plâtre est de 4 à 6 semaines selon les auteurs (42) (43) (25) s'il y a fracture du scaphoïde associé : un plâtre BABP prenant la première phalange, doit être laissé en place 3 mois ou plus. Mais cette immobilisation n'est pas sans inconvénients, elle engendre l'ostéoporose, la raideur articulaire, et surtout peut entraîner une pseudarthrose du scaphoïde.

Adkinson (44) a montré en 1982 que seuls 40% des cas conservaient la réduction initiale sous immobilisation plâtrée.

B/Traitement chirurgical :

a. Intérêt :

Son intérêt résulte des insuffisances du traitement orthopédique. Ces insuffisances se situent essentiellement à 3 niveaux :

•**La réduction** : les défauts de réduction sont très fréquents après simple réduction orthopédique ; 31 des 33 cas étudiés pour Lacour et Coll (25), un quart des cas pour Panting et Coll. (45), presque constant pour Saffar (39).

•**La stabilité** : les déplacements secondaires sont également fréquents en cas de simple réduction orthopédique ; 59% des cas dans la série d'Adkinson (44) après réduction orthopédiques pourtant considérées comme anatomiques par l'auteur.

•**La fracture associée du scaphoïde** : c'est une fracture instable et souvent déplacée après réduction de la luxation Fisk (46) et donc une fracture à opérer. Deux fractures sur 3 évolueraient vers la pseudarthrose après traitement orthopédique Gerard et Coll. (47) Hawkins et Torkelson (48).

Seul le traitement chirurgical peut ainsi permettre :

- D'obtenir une réduction strictement anatomique, sans bascule lunaire résiduelle, sans diastasis scapho-lunaire ou pyramidolunaire, sans défaut de réduction d'une fracture du scaphoïde.
- De stabiliser la réduction par brochages temporaires appropriés et bien sûr par ostéosynthèse scaphoïdienne.
- De réaliser des sutures ligamentaires et de synthétiser certaines autres fractures associées (grand os, styloïde radiale, cubitale...).

b. Les voies d'abord (figures 57,58) :

▪ Voie externe :

L'incision cutanée est externe directement sur la styloïde radiale puis s'incline légèrement en dedans au niveau de la tabatière anatomique pour ensuite repartir verticalement dans l'axe du premier métacarpien. Il faut repérer les branches terminales du musculocutané et surtout de la branche antérieure du nerf radial et également l'artère radiale qui passe transversalement dans la tabatière anatomique. Les tendons, longs abducteurs, courts extenseurs seront repérés et si l'on souhaite aborder la styloïde radiale et l'articulation radiocarpienne, il faudra passer en dehors de ces tendons, en revanche, si l'on souhaite aborder le trapèze et l'articulation trapézométacarpienne, il faudra passer en dedans et ouvrir verticalement la capsule articulaire

Quelle que soit la voie d'abord utilisée, après réparation des lésions osseuses et ligamentaires, la fermeture se fera plan par plan avec le plus souvent un drainage par fil Redon® ou Manovac®.

▪ Voie postéroexterne :

Elle permet l'abord plus électif du scaphoïde et de l'articulation scapholunaire, avec une partie horizontale se dirigeant en dehors puis une branche distale verticale externe. Cette branche distale verticale externe de la voie postéroexterne peut être utilisée seule pour aborder par en arrière l'articulation scaphotrapézotrapézoidienne.

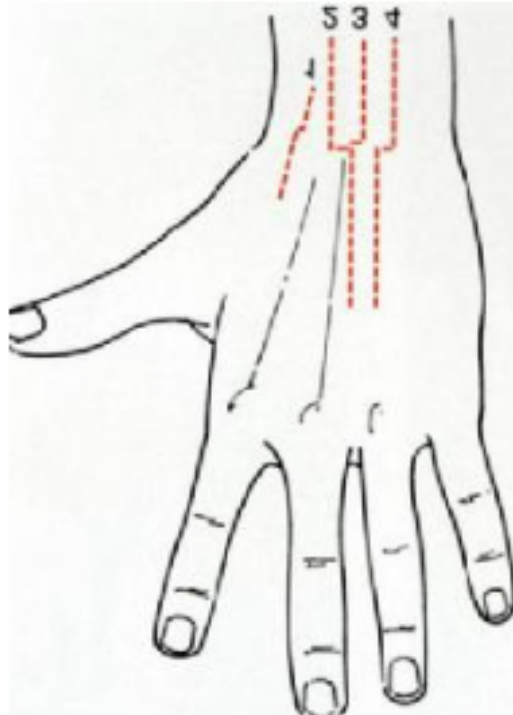
▪ **Voie postéro-interne :**

Elle permet l'abord plus électif du pyramidal, de l'articulation semi-lunaire pyramidal et de la radiocubitale inférieure, avec une partie horizontale se dirigeant en dedans puis une branche distale verticale interne.

▪ **Voie médiane :**

Elle permet une vue sur l'ensemble du condyle carpien et de la glène antibrachiale. L'incision cutanée comporte une branche proximale verticale médiane puis une branche horizontale dans le pli de flexion du poignet et enfin, selon que l'on souhaite aller en dehors ou en dedans, une branche verticale. Le ligament annulaire dorsal est sectionné verticalement de manière à aborder le troisième compartiment. Les tendons extenseurs des doigts sont mis sur lacs ainsi que le long extenseur du pouce. Le nerf interosseux postérieur est repéré et pourra être réséqué s'il a été rompu lors du traumatisme.

L'abord articulaire se fera avec une incision verticale et deux lambeaux latéraux permettant ainsi d'avoir une bonne vue sur la glène antibrachiale, la première rangée et la deuxième rangée du carpe. Cette voie postérieure médiane peut en fonction des lésions être limitée notamment dans sa branche horizontale, ou modifiée en postéroexterne ou postéro-interne.



Voies d'abord postérieures et externes.

- | | |
|-------------------------|-------------------------|
| 1. Voie externe. | 3. Voie médiane. |
| 2. Voie postéroexterne. | 4. Voie postéro-interne |

Figure n°57: voies d'abord postérieures et externes du poignet .

▪ **Voie d'abord antéroexterne antibrachiopalmaire**

L'incision cutanée comporte un court segment vertical en dehors du tendon du grand palmaire, puis elle bifurque transversalement en dehors au niveau du pli de flexion du poignet et reprend rapidement un trajet vertical vers le tubercule du scaphoïde.

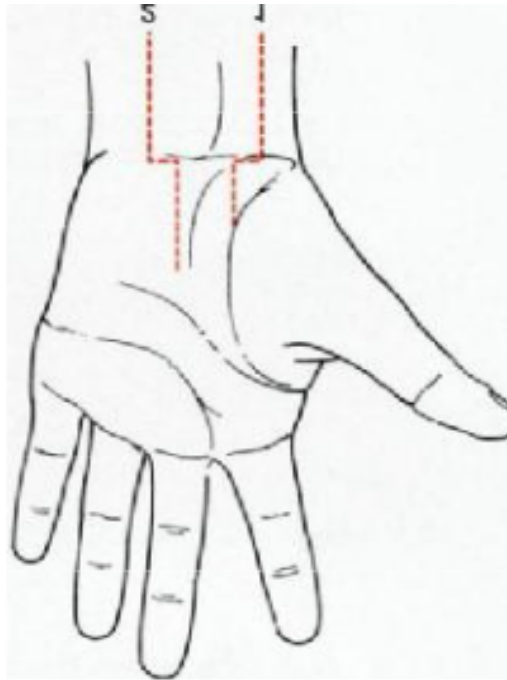
Il faut se méfier des branches terminales du nerf radial et surtout de la branche palmaire cutanée du nerf médian.

En proximal, l'abord se fait dans la gouttière du pouls en passant entre grand palmaire et artère radiale, et il faut souvent lier une petite branche interne venant de l'artère radiale ; en distal, il faut gagner le tubercule du scaphoïde et récliner les muscles thénariens.

L'abord articulaire se fait verticalement permettant d'aborder la styloïde radiale, le pôle proximal du scaphoïde et son tubercule. La branche distale verticale peut être utilisée seule, en la prolongeant vers le bas, pour aborder en avant l'articulation scaphotrapézoïdienne.

▪ **Voie d'abord antéro-interne antibrachiopalmaire**

Elle permet d'aborder le canal carpien. L'incision cutanée comporte une branche verticale interne en dehors du pédicule cubital, puis une branche horizontale dans le pli de flexion du poignet et enfin une branche verticale distale dans l'axe du troisième métacarpien. Le ligament annulaire antérieur est sectionné sur son bord cubital et l'on peut ainsi après avoir repéré d'une part le nerf médian et d'autre part les tendons fléchisseurs, aborder la face antérieure de la radiocarpienne et du carpe.



Voies d'abord antérieures.

- 1. Voie d'abord antéroexterne antibrachiopalmaire.**
- 2. Voie d'abord antéro-interne antibrachiopalmaire.**

Figure n°58: Voies d'abord antérieures du poignet .

Dans notre série la voie d'abord postérieure médiane a été utilisée chez 08 patients et qui a permis un abord de l'articulation radio carpienne et medio carpienne ce qui a facilité la réduction et la réparation des dégâts cartilagineux et ligamentaires.

La voie d'abord percutanée a été utilisée chez 02 patients de la série.

La voie d'abord combinée a été utilisée chez 01 patient de la série.

c. Modalités :

Il existe donc actuellement un consensus en faveur de la réduction ouverte avec fixation interne des LPLC du carpe (40)-(41)-(43)-(44)-(49)-(50)-(38)-(51)-(52)-(53)-(54).

Les modalités chirurgicales sont controversées.

Certains auteurs (51) (52) (53) (54) recommandent un double abord du poignet, antérieur de canal carpien et postérieur du carpe. Le premier permettant réparation de la fente capsulaire antérieure et décompression du nerf médian, le second la fixation par broches des os du carpe en bonne position.

A noter que certains auteurs rapportent actuellement des réductions sanglantes assistées par arthroscopie du poignet (55).

Pour le choix de la voie d'abord, certaines notions sont importantes :

- La présence de signes de souffrance du nerf médian imposant l'abord antérieur. Une fracture du scaphoïde est réduite et synthétisée de préférence par voie élective scaphoïdienne. [Voie antéro-externe de Russe (51). Seules les fractures polaires supérieures justifient plutôt un abord postérieur.
- En absence de fracture du scaphoïde, une voie d'abord postérieure médiane permet de contrôler l'ensemble des lésions carpiennes, à la fois externes (scapho-lunaires) et internes (pyramido-lunaires).
- Une fracture-arrachement du ligament luno-pyramidal postérieur justifie une réparation par abord postérieur, qui peut être limité à un petit abord postéro-interne [Labbe et Coll. (20)].

- L'ostéosynthèse du scaphoïde s'effectue par brochage ou de préférence par vissage en compression de distal à proximal, surtout la vis de Herbert qui donne de bons résultats fonctionnels (43).
- En cas de dissociation scapho-lunaire, la voie d'abord peut être dorsale, mais plusieurs auteurs préfèrent une voie d'abord double dorsale et palmaire.

Les gestes ligamentaires reposent sur des sutures directes par des ancrs métalliques, réinsertions ligamentaires à chaque fois que possible, et des brochages stabilisateurs temporaires.

L'association d'une broche scapholunaire et d'une broche triquetro-lunaire a l'intérêt de fixer les deux sites principaux d'instabilité post-traumatique, de maintenir solidement le semi-lunaire par deux broches (risque de rotation secondaire du semi-lunaire autour d'une broche unique), et de ne pas transfixer l'articulation radio carpienne.

- Dans les luxations trans-scapho-rétrolunaire : la broche triquetro-lunaire peut stabiliser le compartiment interne, une disjonction scapho-lunaire associée doit faire réaliser de plus le brochage scapho-lunaire.

Lors de leur mise en place, les broches doivent être dirigées vers le semilunaire, afin d'avoir tendance à réduire le diastasis scapho- ou triquetro-lunaire.

Le traitement chirurgical semble être dans notre série le plus adéquat pour les luxations et les fractures luxations rétro-lunaires du carpe.

La réduction à foyer fermé est insuffisante, donc elle est de réalisation exceptionnelle.

Auteurs	Traitement orthopédique	Chirurgical
Lacour 25	00	62
Fikry 26	13	26
Lukasiewicz 27	02	14
Inoue et Kuwahata 29	02	12
Zine Filali.N 57	01	05
Martinage A 28	00	14
Hallouat 33	01	07
Notre série	01	11

**Tableau n°11: le traitement de première intention
lors des luxations rétro-lunaires du carpe.**

La voie d'abord dorsale a été utilisée dans 08 cas, La voie d'abord percutanée 02 et la voie d'abord combinée 01 cas.

Auteurs	Voie d'abord			
	Dorsale	Palmaire	Combinée	Percutanée
Fikry 26	06	13	07	-
Inoue et Kuwahata 29	14	00	00	-
Zine Filali.N 57	03	02	00	-
Martinage A 28	13	00	01	-
Trumble et Verheyden 58	00	00	22	-
Sotereanos et al 59	00	00	11	-
Hallouat 33	07	01	00	-
Notre série	09	00	01	02

Tableau n° 12 : la voie d'abord utilisée lors du geste opératoire .

6.4.3/Protocole thérapeutique(71) :

➤ Dans les lésions récentes :

Toutes les luxations doivent être réduites en urgence.

Un contrôle radiologique (face et profil strict) après réduction est réalisé, afin de préciser les lésions et d'évaluer les imperfections de réduction.

En cas de luxation rétro-lunaire pure :

- Si la réduction est parfaitement anatomique, un traitement orthopédique peut être tenté, sous couvert d'une surveillance radiologique attentive détectant un déplacement secondaire.
- Sinon, un abord postérieur permettant la réduction complémentaire par brochages scapho-lunaires et pyramido-lunaires, et sutures ou réinsertions ligamentaires.

➤ **Dans les lésions anciennes :**

❖ **Avant 3 mois :**

Un traitement chirurgical « conservateur » doit être tenté, avec réduction et fixation souvent difficiles et nécessitant un double abord antérieur et postérieur [61]. En effet, le processus biologique de cicatrisation a fixé les déformations, et une libération chirurgicale des parties molles est nécessaire pour réduire.

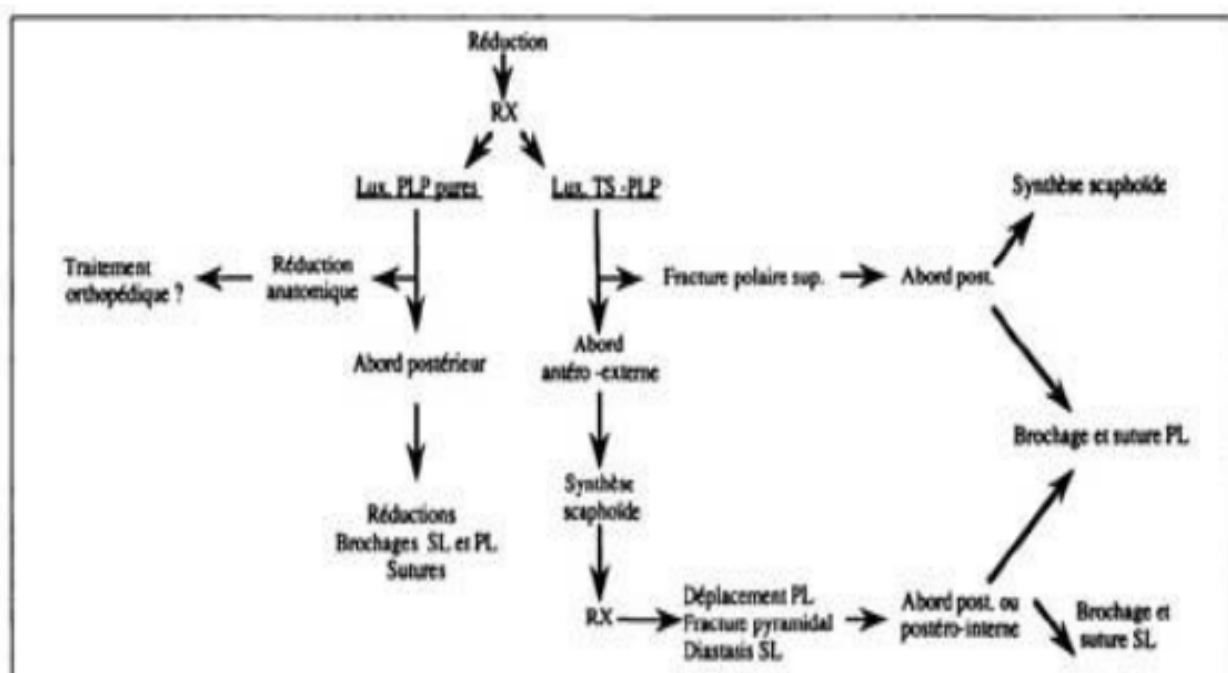
Le bilan de l'état des cartilages est fondamental car il guidera le choix thérapeutique. Une reconstruction sera préférée à chaque fois qu'elle paraît raisonnable sur le plan cartilagineux [62], ceci sera plus souvent possible dans les fracture-luxations [63].

❖ Après 3 mois :

Les lésions dégénératives sont généralement trop évoluées, pour ne pas imposer en cas de gêne fonctionnelle importante, une attitude plus radicale (résection de la première rangée, arthrodèse, chirurgie prothétique).

Inoue et Shionoya [61] recommandent la résection de la première rangée, pour les LPLC chroniques vues au-delà de 2 mois du traumatisme, si le cartilage de la tête du grand os est bien conservé.

Lorsque les indications d'une résection simple de la première rangée sont théoriquement contre-indiquées du fait d'une lésion importante, soit de la surface radiale du semi-lunaire soit de la tête du grand os et que l'indication est alors celle d'une arthrodèse ou arthroplastie, la reconstruction de la surface articulaire lésée est une bonne orientation permettant d'obtenir un poignet stable, indolore avec conservation d'une mobilité utile permettant la reprise d'un travail.



Protocole thérapeutique (lésions récentes) selon LACOUR et COLL

6.5/La rééducation :

La rééducation après une luxation du poignet doit être systématique. Elle dépend à la fois du type de fracture associée, du traitement réalisé et du patient.

La rééducation a été débuté chez tous nos malades dès l'ablation de matériel d'ostéosynthèse :

- 6-8 semaines pour les embrochages.
- 3 mois pour les fractures du scaphoïde (vissage ou embrochage).

Le but est de récupérer les amplitudes du poignet et la force. Il faut mobiliser sélectivement la radio-carpienne et la médio-carpienne, également mobiliser le carpe externe par rapport au carpe médian. La mobilisation se fait essentiellement en décoaptation pour éviter les compressions intra-carpiennes. Les prises manuelles sont courtes.

6.6/Évolution et complications (68) :

6.6.1/Évolution favorable :

Dans les cas traités correctement, l'évolution se fait vers une cicatrisation des ligaments qui permet la récupération d'une dynamique normale du carpe avec des os en bonne position aussi bien en statique qu'en dynamique.

Les éventuelles fractures consolident en une bonne position. Il ne faut pas s'étonner de voir pendant un ou deux ans une condensation du semi-lunaire ou du pôle proximal du scaphoïde. Cette condensation n'est absolument pas le signe de nécrose de cet os. Elle est passagère et l'on voit au bout de 1 ou 2 ans, réapparaître la densité normale des os ce qui indique une revascularisation spontanée : condensation ne vaut pas dire nécrose, il faut bien se garder d'intervenir même s'il existe une petite douleur.

Les résultats fonctionnels ont été évalués sur des critères cliniques selon le score de Cooney (tableau n°13) :

Critères	Résultats	Points
Douleur sur 25 points	Aucune	25
	Faible, occasionnelle	20
	Modérée, tolérable	15
	Sévère, intolérable	0
Fonction sur 25 points	Travail normal	25
	Travail aménagé	20
	Pourrait travailler, chômage	15
	Ne peut travailler (douleur)	0
Mobilité (arc flexion-extension en pourcentage par rapport au côté sain, en degré) sur 25 points	100 %, > 120°	25
	75-100 %, 90-120°	15
	50-75 %, 60-90°	10
	25-50 %, 30-60°	5
	< 25 %, < 30°	0
Force par rapport au côté sain sur 25 points	100 %	25
	75-100 %	15
	50-75 %	10
	25-50 %	5
	< 25 %	0
Résultat global sur 100 points	Excellent	90-100
	Bon	80-90
	Moyen	65-80
	Mauvais	< 65

Tableau n°13 : Score de Cooney.

Ces critères se basent sur la clinique, et surtout par des paramètres subjectifs. Ils ne tiennent pas compte de l'aspect radiologique, qui peut montrer une lésion asymptomatique au moment de l'examen, mais qui risque d'être invalidante dans l'avenir.

Auteurs	Recul moyen (mois)	Patients (N)	Score de Cooney	Arc Flexion extension moyen (% par rapport au côté sain)	Force de serrage moyenne (% par rapport au côté sain)
Herzberg ⁽⁶²⁾	103	14	76	112°	79%
Herzberg ⁽⁵⁾	75	64	63-86	-	-
Cooney ⁽²⁹⁾	50	21	65-75	76°	-
Trumble et Verheyden ⁽⁵³⁾	49	22	-	106°-80%	77%
Hildebrand ⁽⁴⁶⁾	37	23	66	82°,57%	73%
Sotereanos ⁽⁵⁰⁾	30	11	65	89°,71%	77%
Inoue et kuwahata ⁽¹⁵⁾	26	08	84	106°,80%	88%
Martinage A ⁽¹⁷⁾	25	14	72	91°,74%	77%
Inoue et imaeda ⁽³⁷⁾	24	29	76-81	96°,114%	80-81%
Lutz ⁽⁶³⁾	60	25	82	-	-
Forli ⁽⁶⁴⁾	156	17	75	95°,75%	87%
Laporte ⁽¹⁸⁾	26	17	63	101°,77%	71%
Notre série	12	12	78	91%	85%

Tableau n°14 : Comparaison des résultats fonctionnels selon le score de Cooney.

Si on compare notre série à celle de la littérature (Tableau n°14), le recul moyen de notre série était de 12 mois, inférieur à celui des autres (5, 29, 62, 63,64), qui dépassent les 50 mois. Sans tenir compte ni du type lésionnel ni de la thérapeutique, le score fonctionnel moyen de Cooney était de 78/100. Dans les autres séries, les résultats sont similaires, allant de 63 à 84/100. Les amplitudes articulaires en flexion-extension sont variables selon les études. Les résultats de la force de serrage de notre série sont aussi très proches de ceux de la littérature.

6.6.2/Complications :

a/Les instabilités résiduelles :

Nous nous intéresserons qu'aux instabilités liées aux lésions ligamentaires. Ces instabilités sont dues à des lésions ligamentaires passées inaperçues ou dont le traitement a été insuffisant.

Dans les suites des luxations péri-lunaires, deux types d'instabilité sont retrouvés principalement :

- L'instabilité scapho-lunaire.
- L'instabilité triquéto-lunaire.

L'instabilité conjointe scapho-lunaire et triquéto-lunaire est moins fréquente.

b/ L'instabilité scapho-lunaire :

C'est la plus fréquente et la plus décrite.

Après luxation rétro-lunaire du carpe, le délai de découverte est variable soit au stade d'instabilité dynamique ou statique soit au stade tardif d'arthrose constituée. Habituellement ce délai atteint 2 à 3 ans après le traumatisme.

Le patient consulte pour un poignet douloureux avec des ressauts et parfois une perte de force et de mobilité.

L'interrogatoire retrouve la notion de luxation rétro-lunaire traitée ou négligée. La gêne est apparue dans un délai variable après le traumatisme et l'aggravation a été progressive. L'examen clinique retrouve des signes d'instabilité. Le bilan radiologique confirme le diagnostic et détermine le caractère dynamique ou statique de l'instabilité.

L'enraidissement et la diminution de la force ont évolué lentement sans être notés par le patient. La douleur peut même apparaître à l'occasion d'un traumatisme mineur.

L'évolution arthrosique se fait en général en 2 à 5 ans mais parfois plus, en fonction des activités et de la gravité de l'instabilité. Cliniquement, le poignet est douloureux sur son versant latéral, augmenté de volume. La tabatière anatomique est comblée. Les mobilités sont diminuées surtout en inclinaison radiale et extension. La palpation de l'espace scapho-lunaire, de l'espace capito-lunaire et du scaphoïde est douloureuse. Le ballotement scapholunaire peut être retrouvé.

Le bilan radiologique confirme le diagnostic. De face, le capitatum est ascensionné et a tendance à s'insinuer dans l'espace scapho-lunaire. Le scaphoïde est horizontal avec un signe de l'anneau très net. Le lunatum est rejeté en dedans.

L'espace scapho-lunaire est très important. La hauteur du carpe est diminuée traduisant un collapsus. L'arthrose est d'abord radio-scaphoïdienne, puis le deuxième espace atteint est l'espace luno-capital. L'espace radio-lunaire est longtemps respecté.

➤ **L'instabilité triquétro-lunaire :**

Il s'agit d'une rupture complète ou partielle ou d'une distension du ligament luno-triquetral. Cette lésion donne une gêne fonctionnelle et des claquements douloureux ressentie par le patient. Les lésions associées de la partie ulnaire du poignet sont fréquentes et doivent être diagnostiquées et traitées en même temps sinon on s'expose à des déboires avec persistance de la douleur et de la gêne fonctionnelle.

L'examen clinique retrouve une douleur et ballotement au niveau de l'interligne luno-triquetral. Les mobilités peuvent être diminuées, surtout en flexion.

La force musculaire est atteinte une fois sur deux. L'intensité des symptômes dépend de l'ancienneté de l'instabilité.

Le bilan radiologique standard est normal dans plus de la moitié des cas. Il peut exister une Instabilité en flexion palmaire du semi-lunaire : VISI (volar intercalated segment instability). Un espace $> 2\text{mm}$ entre les deux os est suspect.

Une dissociation vraie est rare. La rupture des arcs de Gilula est le signe le plus important qui peut n'exister que sur les clichés dynamiques. Sinon des examens complémentaires (arthroscanner ou arthroscopie) sont nécessaires.

L'évolution des instabilités triquétro-lunaires est moins bien connue que celle des instabilités scapho-lunaires. Pour Saffar(64), Reagan(19) et Taleisnik(65) il n'y a pas d'évolution arthrosique même à long terme. Pour Clement(24), il a rapporté deux cas d'instabilité triquétro-lunaire négligée ayant entraîné une arthrose médio-carpienne à moins de cinq ans de recul.

b/ Les carpes adaptatifs :

Selon Allieu(66), les désaxations carpiennes d'adaptation sont secondaires à la perte de cohésion spatiale des os du carpe. Celle-ci peut être secondaire :

- Soit à une variation de forme ou de volume du carpe.
- Soit à une altération de l'arc-boutant radial.

Dans les suites des luxations péri-lunaires, il s'agit davantage de la première possibilité.

Ces désaxations s'accompagnent souvent de lésions ligamentaires primitives ou secondaires par distension ou rétraction et les deux facteurs osseux et ligamentaires sont souvent intriqués. Les carpes adaptatifs dans les suites des luxations péri-lunaires sont le fait de déformation du scaphoïde principalement ou du capitatum pour les syndromes de Fenton.

c/ La pseudarthrose du scaphoïde :

Par les publications de Green (17-67), Wagner (11), Cooney(38) , Witvoet(35) , nous savons que la pseudarthrose du scaphoïde était très fréquente dans les fractures luxations traités orthopédiquement. Avec le traitement chirurgical, cette fréquence a nettement diminué mais n'a pas disparu.

En absence de traitement, l'évolution de la pseudarthrose du scaphoïde se fait vers le SNAC (Scaphoïd Nonunion Advanced Collapse). La résorption osseuse au niveau du foyer de pseudarthrose est antérieure. Elle entraîne une déformation en flexion du scaphoïde. La résorption antérieure du scaphoïde va autoriser une bascule dorsale du couple formé par le pôle proximal du scaphoïde et le lunatum.

Dans cette position de bascule dorsale, le pôle proximal du scaphoïde cesse d'être congruent avec la fossette scaphoïdienne du radius, déterminant progressivement l'apparition d'une arthrose radio-scaphoïdienne.

L'arthrose gagnera par la suite les compartiments capito-lunaire et scaphocapital. Le compartiment radio-lunaire reste préservé, le lunatum restant congruent avec la fossette lunaire du radius.

d/ La nécrose du pôle proximal du scaphoïde et la nécrose du lunatum :

Par l'anatomie, nous connaissons la précarité de la vascularisation du lunatum et surtout du pôle proximal du scaphoïde. Aucune statistique n'existe quant à la fréquence des nécroses de ces deux os dans les suites des luxations péri-lunaires du carpe. Un aspect opaque du pôle proximal du scaphoïde peut exister sur des fractures hautes.

Cela ne doit pas faire affirmer une nécrose définitive mais témoigne simplement de la mauvaise vascularisation du fragment proximal. Cet aspect persiste jusqu'à la consolidation.

e/ L'arthrose :

Jusqu'à présent il n'y a pas de statistiques exactes concernant la fréquence de l'arthrose. Celle-ci a plusieurs étiologies : tout d'abord les lésions cartilagineuses contemporaines du traumatisme qui sont souvent méconnues, l'arthrose secondaire aux instabilités résiduelles, l'arthrose secondaire aux carpes adaptatifs ou celle secondaire à un exceptionnel sepsis.

Il est à noter également que peu de données concernant le sepsis apparaissent dans la littérature. Dans une étude multicentrique, Herzberg (5) cite brièvement quelques cas de sepsis consécutifs à l'abord chirurgical et jamais à une lésion ouverte.

6.7/Pronostic :

Des études internationales, ont montré que ni la présence de fractures associées, ni l'âge, ni le mécanisme ou le côté lésé ne déterminant significativement le pronostic de ces lésions.

Par contre, la bascule du semi-lunaire (supérieur à 90%), l'apparition de nécrose du semi-lunaire, et surtout le délai entre l'accident et la réduction de la luxation, jouent un rôle important dans la détermination du résultat.

Il est également évident que la réduction est un facteur très important à préciser, sachant que la plupart des études insistent sur l'intérêt de la réduction ouverte.

Les avis des différents auteurs divergent en ce qui concerne les facteurs déterminants le pronostic des luxations péri-lunaires. Ceci peut être expliqué par l'insuffisance de recul et la limitation des séries.

De point de vue statistique, nous avons pu préciser certains éléments influençant le pronostic tout en sachant que d'autres facteurs dans certains cas particuliers peuvent donner de mauvais résultats. Ainsi, nous insistons sur :

- L'ouverture cutanée type II et III de Cauchoix.
- Le traitement orthopédique, sans tenir compte du type de la luxation.

- L'absence de compression (par vis) d'une fracture du scaphoïde n'influence le pronostic qu'au long cours. Pour certains auteurs il n'y a pas de relation entre le délai thérapeutique et le résultat fonctionnel, ainsi que l'existence de fractures associées (car s'il n'y a pas de fractures, il y a des lésions ligamentaires importantes).
- Le mécanisme en hyperflexion ou en hyperextension ne semble pas influencer le résultat fonctionnel.
- L'intégrité du complexe formé par le radius, le fragment proximal du scaphoïde, le semi-lunaire, et leurs attaches ligamentaires respectives donne de bons résultats constants.



Conclusion

Les luxations rétro-lunaires du carpe sont les lésions les plus fréquentes des luxations intracarpiennes.

Elles constituent un traumatisme complexe et grave du poignet pouvant hypothéquer son pronostic fonctionnel. Elles passent inaperçues dans un tiers des cas.

Elles sont l'apanage de l'adulte jeune, souvent secondaire à un traumatisme violent, la chute d'un lieu élevé, ou l'accident à haute énergie, survenant sur une main en hyperextension et en inclinaison cubitale. La supination intracarpienne est le facteur déterminant des lésions capsulo-ligamentaires permettant la luxation postérieure.

Leur diagnostic repose essentiellement sur la radiographie standard du poignet de face et surtout de profil strict.


Les fractures du scaphoïde sont fréquentes par rapport aux autres lésions associées. Les luxations rétro-lunaires et trans-scapho-rétro-lunaires, mal ou non traitées, évoluent vers l'arthrose après une instabilité du carpe ou pseudarthrose du scaphoïde.

Diagnostic précoce et réduction anatomique parfaite d'une luxation rétro-lunaires nous semblent les meilleurs garants d'une évolution favorable.

La réduction orthopédique laisse généralement persister des imperfections que seule la chirurgie peut corriger, tout en assurant une bonne stabilisation par brochage et éventuellement ostéosynthèse scaphoïdienne.



Résumés



Résumé :

Titre : Traitement des luxations rétro-lunaires du carpe à propos de 12 cas.

Auteur : Azib Soukaina.

Mots-clés : luxations rétro-lunaires du carpe.

Notre travail consiste en une étude rétrospective de 12 cas de luxations rétro-lunaires du carpe, colligés entre 2013 et 2017, traités et suivis au sein du service de Traumatologie et orthopédie de l'hôpital Ibn Sina de rabat.

Les luxations rétro-lunaires du carpe, les plus fréquentes des luxations intracarpiennes, intéressent dans la majorité des cas des adultes jeunes de sexe masculin, et dont le traumatisme a été provoqué dans la moitié des cas par accident de la voie publique.

Le diagnostic est uniquement radiologique car la clinique est peu évocatrice.

Le traitement chirurgical a été préconisé dans 11 cas, à l'exception d'un seul patient qui a bénéficié uniquement d'un traitement orthopédique.

La voie d'abord postérieure a été réalisée dans 08cas, une voie combinée a été utilisée dans 01cas, alors qu'un embrochage percutané a été préconisé dans 01 cas.

Les malades ont été revus avec un recul moyen de 12mois pour évaluation clinique des résultats fonctionnels selon le score d'Herzberg.

ABSTRACT

Title : treatment of retrolunate dislocations about 12 cases.

Auteur : Azib Soukaina.

Key-words : dislocation - retrolunate- carp.

Our work consists of a retrospective study of 12 cases of retrolunate dislocation, brought together between 2013 and 2017, treated in the service of Traumatology and orthopaedics of the hospital Ibn Sina Rabat.

Retrolunate dislocation is the most frequent of intra-carpal dislocations, it interest in the majority of the cases of the male young adults, and whose traumatism was provoked in half of the cases accidentally by the public highway.

The diagnosis is only radiological because the clinical examination can be suggestive.

The surgical treatment was recommended in 11 cases, except for one case who has benefited only from orthopedic treatment .

The posterior way was realized in 8 cases, the double surgical approach was used in 1 case and percutaneous Kirshner (k)-wire fixation was used for 2 cases.

The patients were seen again with an average recession of 12 months for clinical evaluation according to the classification of Herzberg.

ملخص

العنوان : علاج الخلع الخلفي للمعصم بصدد 12 حالة

من طرف : عزيز سكيينة

الكلمات الأساسية : الفكوك – خلف العضم الهلالي – الرسغ

إن بحثنا هذا يتمثل في دراسة رجوعية ل 12 حالات للخلع الخلفي للمعصم، ثم حصرها بين سنتي 2013 و 2017، وعولجت بمصلحة جراحة العظام والمفاصل بمستشفى ابن سينا الرباط

يعتبر الخلع الخلفي للمعصم من أهم أنواع الخلع المعصمي، أغلب هاته الحالات وقعت لشبان من الذكور، وكانت الإصابة ناتجة في نصفها عن حوادث سير التشخيص يركز خاصة على الفحص الإشعاعي لأن الفحص السريري لا يساعد على تشخيص الحالة في أغلب الأحيان

طبقت الجراحة فقط في 11 حالة باستثناء حالة واحده الذي استفاد من العلاج التجبيرى ، وقد استخدمت الجهة الخلفية للرسغ في 8 حالات و الجهة المزدوجة في حالتين اما اسلاك كيشنر عبر الجلد فقد استعملت في حالتين.

المرضى تمت رؤيتهم بعد مدة متوسطها و12 أشهر من أجل اختبار سريري للنتائج الوظيفية حسب تصنيف " هرزبرغ



- [1] Malgaigne J. Traité des fractures et luxations. Paris : Baillière; 1855.
- [2] Destot E. Le poignet et les accidents du travail. Paris : Vigot; 1905.
- [3] De Quervain F. Beitrag zur Kenntnis der combinirten fracturen und luxationen der Handwurzelknochen. 1902 ;9
- [4] Tavernier L. Les déplacements traumatiques du semi-lunaire [these]. Lyon; 1906.
- [5] Herzberg G, Comtet JJ, Linscheid RL, Amadio PC, Cooney WP, Stalder J. Perilunate dislocations and fracture-dislocations: a multicenter study. J Hand Surg Am. 1993 Sep;18(5):768–79.
- [6] Taleisnik J. The ligaments of the wrist.J Hand Surg 1976 ; 1 : 110-8 .
- [7] Bonnel F, Allieu Y. Les articulations radio-cubito-carpienne et médio-carpienne. Organisation anatomique et bases biomécaniques. Ann Chir Main 1984 ; vol 3; n°04 : 287-296
- [8] Sennwald G. L'entité radius-carpe. Berlin, Springer-Verlag, 1987 : 13-45
- [9] Palmer AK, Werner FW. The triangular fibrocartilage complex of the wrist. Anatomy and function. J Hand Surg 1981 ; 6 : 153-62
- [10] HERZBERG G. Les luxations périlunaires du carpe. GEM N°8:1-14.
- [11] .WANGNER C.J. Perilunar dislocations. J Bone Surg, 1956; 38-A: 1198-1207.
- [12] TALEISNIK J. The wrist. Ed.Curchili Livingstone, New york., 1985.

- [13] ALLIEU Y. Entorses, subluxations et luxations du carpe. EMC 1982(Paris): 14088C10.
- [14] .ALLIEU Y., ASENSIO C.G. Luxations périlunaires du carpe .In : Tubiana R. Traité de chirurgie de la main, vol2. Paris, Masson Ed 1984:877-901.
- [15] .MAYFIELD J.K. Mechanism of carpal injuries. Clin Orthop., 1980 Jun; (149): 45-54.
- [16] .MAYFIELD J.K., JOHNSON RP., KILCOYNE RP. Carpal dislocations: pathomechanics and progressive perilunar Instability. J Hand Surg (Am)., 1980 May, 5(3): 226-41.
- [17] LINSCHIED RL., DOBYNS J.H. Beabout JW, Bryan RS. Traumatic instability of the wrist. Diagnosis, classification and Pathomechanics. J Bone Surg 1972; 54-A,6 :1612-1632.
- [18] LINSCHIED RL. Scapholunate ligamentous instabilities (dissociations, subdislocations, dislocations). Ann Chir Main., 1984, 3(4) : 323-30. [
- [19] REAGAN D.S., LINSCHIED R.L., DOBYNS J.H. Luno-triquetral sprains. J Hand Surg., /1984, Jul9(4)A: 502-14.
- [20] .LABBE J.L., V ACHAUD M., ROUGE D., FICA T P . Trans-scapho-perilunar dislocations with internal instability of the carpal bones. Rev chir Orthop Reparatrice Appar Mot., 1986, 72(1):53-62.
- [21] .BOUR C. Les instabilités post-traumatiques du carpe: contribution au traitement de l'instabilité interne du carpe. Thèse de médecine, Nancy., 1986.

- [22] .MATHOULIN C., SAFFAR P., ROUKOZ S. Les instabilités lunotriquétrales. Ann chir Main et Mb Sup., 1990,9, 1 :22-28.
- [23] 23.LAU LAN J., AMSALLEM G., GUEDEGBE F., BURDIN P. Mécanisme des luxations rétro-lunaires du carpe, A propos d'un cas démonstratif. Communication, 28° congrès de la s.F.C.M (GEM)., 1992.
- [24] 24.CLEMENT P. Contribution à l'étude des lésions ligamentaires médiales dans les traumatismes du carpe. Thèse de médecine, 1995, Tours.
- [25] LACOUR.C, DE PERETTI.F, BARRAUD.O, GIBOIN.P, PEQUIGNOT.J.P, ARGENSON.C. Luxations péri-lunaires du carpe. Intérêt du traitement chirurgical. Revue de chirurgie orthopédique, 1993, 79, 114-123.
- [26] FIKRY.T, LAMINE.A, I-IRFAOUI.A, DKHISSI.M, ESSADKI.B, ZRYOUIL.B, TRAFEH.M. Luxations péri-lunaires du carpe. Etude clinique(à propos de 39 cas) Acta Orthopaedica Belgica, vol 59, 3, 1993.
- [27] LUKASIEWICZ.M, VOCHE.Ph, DUPUY.M, DAUTEL.G, MERE.M Luxations et fractures luxations péri-lunaires du carpe : conduite thérapeutique d'après une série de 16 cas. SOFCOT.68ème réunion annuelle, 1993, 159-160.
- [28] Martinage A, T. Balaguer, B. Chignon-Sicard, M.-C. Monteil, N. Dréant, E. Lebreton. Luxations et fractures-luxations périlunaires du carpe, étude rétrospective d'une série de 14 cas. Chirurgie de la main 27 (2008) 31–39.

- [29] Inoue et Kuwahata. Y. Management of acute perilunate dislocations without fracture of the scaphoid. *Journal of hand surg. (British and European Volume, 1997)* 22B, n°5, 647-652.
- [30] NEDJAH I Luxations périlunaires du carpe étude rétrospective d'une série de 63 cas 2005 service d'orthopédie HUMC.
- [31] Laporte M, et al. Luxations et fractures-luxations périlunaires du carpe, étude rétrospective d'une série de 17 cas. *Chir Main* (2012), doi : 10.1016/j.main.2012.01.01
- [32] Dan Israël, Luxations et fractures-luxation péri-lunaires du carpe, Etude rétrospective de 65 cas sur 8 ans, thèse de médecine Hôpital Paul Sabatier Toulouse, France, 2013
- [33] Hallouat N. luxation péri-lunaire du carpe (à propos de 07 cas) Thèse de médecine Fès n°181/15.
- [34] Langry R. Les luxations retro-lunaires du carpe A propos de 8 cas. Thèse soutenue en 2010 Faculté de médecine et de pharmacie rabat.
- [35] WITVOET J., ALLIEU Y. Lésions traumatiques fraîches du semi-lunaire. *Rev Chir Orthop* 1973, 59 suppl. 1 : 98-125.
- [36] Green DP, O'Brien ET. Open reduction of carpal dislocations: indications and operative techniques. *J Hand Surg Am.* 1978 May;3(3):250-65.
- [37] Johnson RP. The acutely injured wrist and its residuals. *Clin. Orthop. Relat. Res.* 1980 Jun;(149):33-44.

- [38] Cooney WP, Bussey R, Dobyns JH, Linscheid RL. Difficult wrist fractures. Perilunate fracture-dislocations of the wrist. Clin. Orthop. Relat. Res. 1987 Jan;(214):136–47.
- [39] SAFAR.PH. Les luxations péri-lunaires du carpe. Communication GEM. 1986.
- [40] SCOTT.H, KOZIN. MD. Perilunate injuries : Diagnosis and treatment American academy of orthop. Surg. 1998, March/April. Vol: 6, n°2
- [41] SUCJ, CHANG. MC., LIU. Y., LO. WH. Lunate and perilunate dislocation. Chung Hua. 1. Hsueh Tsa Chih (Taipei) 1996 nov., 58(5) : 348-354.
- [42] HERZBERG.G. Les luxations péri-lunaires du carpe. Enseignement de la chirurgie de la main, 1996, vol 8, 1-14.
- [43] INOUE.G., IMAEDA.T. Management of trans-scaphoid peri lunate dislocations. Herbert screw Fixation, ligamentous repair and early wrist mobilization. Arch. 011 hop. Trauma. Surg. 1997; 116(6-7) : 338-340.
- [44] ADKINSON. JW., CHAPMAN. MW. Treatment of acute lunate and peri lunate dislocations. Clin. Orthop. 1982, 164, 199-207.
- [45] PANTING.AL, LAMB.DW, NOBLE.J, HAW.CS Dislocations of the lunate with and without fracture of the scaphoid. J.of Bone and joint Surgery.(Br) vol. 1984,66(3): 391-5.
- [46] FLSK.GR An overview of injuries of the wrist. Clin.Orthop., 1980, 149, 137-144.

- [47] GERARD.Y, SEGAL.Ph, BEDOUCHEA.JS, V AILLE.J Luxations Trans-scapho-rétro-lunaires du carpe. Rev. chir. Orthop, 1976, 62, suppl. 2, 97-105.
- [48] HAWKINS.L, TORKELSON.R Trans-navicular-perilunar fracture-dislocations of the wrist. J.Bone Joint Surg.(Am), 1974,56,1087.
- [49] APERGIS.E, MARIS..J, THEODORA TOS.G, PA VLAKIS.D, ANTONIOU.N Perilunate dislocations and fracture-dislocations. Closed and early open reduction compared in 28 cases. (Acta orthop. Scand. Suppl. 1997, oct; 275 :55-9.
- [50] BARROS. JW, OLIVEIRA. DJ, FERNANDES. CD Bilateral transscapholunate dislocations. J Hand. Surg. (Br), 1997 Apl; 22(2) : 169-72.
- [51] KEVIN A.HILDEBRAND, PATTERSON. SD, ROTH.JH Dorsal perilunate fracture-dislocations: Multidisciplinary evaluation. ASSH. Meeting. 1999.
- [52] TAKAMI. H, TAKAHASHI. S, MASUDA. A. Open reduction of chronic lunate and perilunate dislocations. Arch. Orthop. Traum. Surg. 1996 ; 11 5(2) : 104-7.
- [53] VOGELE. T, WOZASEK. GE, GOHRITZ. A, VECSEI. V Conservative versus surgical therapy of perilunar dislocation and dislocation fractures. Handchir. Mikrochir. Plast.Chir. 1999, Jul; 31(4): 248-52.
- [54] MELONE jr. Jr, M1.JRPHY. MS, RASKIN. KB Perilunate injuries. Repair by dual dorsal and volar' approaches. Hand.clin. 2000, Aug, 16(3): 439-48.

- [55] Park MJ, Ahn JH. Arthroscopically assisted reduction and percutaneous fixation of dorsal perilunate dislocations and fracture-dislocations. *Arthroscopy* 2005 ; 21 : 1153.
- [56] .Labbé JL, Vachaud M, Rouge D, Ficat P. [Trans-scapho-perilunar dislocations with internal instability of the carpal bones]. *Rev Chir Orthop Reparatrice Appar Mot.*
- [57] Zine Filali. N. Les luxations péri-lunaires du carpe (A propos de 6 cas). Thèse de médecine, Rabat, n°61, 2006.
- [58] Trumble T, Verheyden J. Treatment of isolated perilunate and lunate. Dislocations with combined dorsal and volar approach and intraosseous cerclage wire. *J Hand Surg Am* 2004;29(3):412–7
- [59] SOTEREANOS. DG, MITSIONIS. GJ, TOMAINO. MM, Perilunate dislocation and fracture dislocation: a critical analysis of the volar-dorsal approach. *J. Hand. Surg. (Am)*, 1997 ;jan :22(1): 49·56.
- [60] HERZBERG. G Fractures et pseudarthroses du scaphoïde carpien. *Rev. Chir. Orthop.* 1988,74: 711-713.
- [61] INOUE.G, SHIONOY A.K Late treatment of unreduced perilunate dislocations. *Journal of Hand surgery (British and European Volume, 1999) L 2413 , n°2,221-225.*
- [62] BONNEL.F, ALLIEU.Y Les articulations radio-cubito-carpienne et medio-carpienne; organisation anatomique et bases biomecaniques *Ann.Chir.Main*, 1984,vol 3, n°4 , 287-296.
- [63] ALLIEU.Y et BENICHOU.M Séquelles des traumatismes du carpe. *EMC. (Paris)*, 14046 FIO, 4-1989.

- [64] SAFFAR.PH. Instabilités ligamentaires traumatiques du carpe. So.F.C.o.T., Réunion annuelle, novembre 1992.
- [65] TALEISNIK J. CUIT and concepts review: carpal instability. J Bone Joint Surgery. 1988; 70 A: 1262-1268 .
- [66] ALLIEU Y., BRAHIN B., BONNEL F., ASENIO G. Déstabilisation du carpe par lésions ligamentaires et désaxations carpiennes d'adaptation. Monographie du GEM no 12. Le poignet : 151-157.
- [67] GREEN DP., O'BRIENT ET. Classification and management of carpal dislocations. Clin Orthop 1980 Jun, (149): 55-72.
- [68] Spiry, G. Bacle, E. Marteau, B. Charruau, J. Laulan
- [69] Radiocarpal dislocations and fracture-dislocations: Injury types and long-term outcomes Orthopaedics & Traumatology: Surgery & Research, Volume 104, Issue 2, April 2018, Pages 261-266
- [70] Blum A ; Bresler F ; Voche P ; Merle M ; Regent D. CT-Arthrography of the wrist. In « Imaging of the wrist and hand » by Gilula L.A & Yin Y. Ed Saunders 1996 : 367-400
- [71] Brown J ; Janzen D ; Adler B ; Stothers K ; Favero K ; Gropper p ; Connell D Arthrography of the contralateral asymptomatic wrist in patients with unilateral wrist pain. Can Assoc Radiol J 1994 ; 45 : 292-296.
- [72] Periulnar dislocations and fracture-dislocation of the carpal bones .
- [73] cases Volume 102, Issue 7, Supplement, November 2016, Page S172.

Serment d'Hippocrate

Au moment d'être admis à devenir membre de la profession médicale, je m'engage solennellement à consacrer ma vie au service de l'humanité.

- *Je traiterai mes maîtres avec le respect et la reconnaissance qui leur sont dus.*
- *Je pratiquerai ma profession avec conscience et dignité. La santé de mes malades sera mon premier but.*
- *Je ne trahirai pas les secrets qui me seront confiés.*
- *Je maintiendrai par tous les moyens en mon pouvoir l'honneur et les nobles traditions de la profession médicale.*
- *Les médecins seront mes frères.*
- *Aucune considération de religion, de nationalité, de race, aucune considération politique et sociale ne s'interposera entre mon devoir et mon patient.*
- *Je maintiendrai le respect de la vie humaine dès la conception.*
- *Même sous la menace, je n'userai pas de mes connaissances médicales d'une façon contraire aux lois de l'humanité.*
- *Je m'y engage librement et sur mon honneur.*

قسم أبقراط

بسم الله الرحمن الرحيم

أقسم بالله العظيم

في هذه اللحظة التي يتم فيها قبولي عضوا في المهنة الطبية أتعهد علانية:

- ◀ بأن أكرس حياتي لخدمة الإنسانية.
- ◀ وأن أحترم أساتذتي وأعترف لهم بالجهد الذي يستحقونه.
- ◀ وأن أمارس مهنتي بواجب من ضميري وشرفي في جعل صحة مريض هدي في الأول.
- ◀ وأن لا أفشي الأسرار المعهودة إلي.
- ◀ وأن أحافظ بكل ما لدي من وسائل على الشرف والتقاليد النبيلة لمهنة الطب.
- ◀ وأن أعتبر سائر الأطباء إخوة لي.
- ◀ وأن أقوم بواجبي نحو مرضاي بدون أي اعتبار ديني أو وطني أو عرقي أو سياسي أو اجتماعي.
- ◀ وأن أحافظ بكل حزم على احترام الحياة الإنسانية منذ نشأتها.
- ◀ وأن لا أستعمل معلوماتي الطبية بطرق يضر بحقوق الإنسان مهما لاقيت من تهديد.
- ◀ بكل هذا أتعهد عن كامل اختيار ومقسما بالله.

والله على ما أقول شهيد.

جامعة محمد الخامس – الرباط
كلية الطب والصيدلة بالرباط

أطروحة رقم: 185

سنة : 2018

علاج الخلع الخلفي للمعصم

أطروحة

قدمت ونوقشت علانية يوم:

من طرف

الآنسة: سكينة عزيز

المزودة في: 13 دجبر 1992 بالدار البيضاء

لنيل شهادة الدكتوراه في الطب

الكلمات الأساسية: الفكوك – خلف العضم الهلالي – الرسغ.

تحت إشراف اللجنة المكونة من الأساتذة

رئيس	السيد: مصطفى محفوظ
مشرف	أستاذ في جراحة العظام والمفاصل السيد: محمد خرماز
أعضاء	أستاذ في جراحة العظام والمفاصل السيد: أحمد البردوني
	أستاذ في جراحة العظام والمفاصل السيد: فؤاد الزويدية
	أستاذ في علم التشريح الدقيق