



**ROYAUME DU MAROC**  
**UNIVERSITE SIDI MOHAMMED BEN ABDELLAH**  
**FACULTE DE MEDECINE ET DE PHARMACIE**  
**FES**



Année 2015

Thèse N° 100/15

# **LE TRAITEMENT CHIRURGICAL DES FRACTURES DE LA TETE RADIALE**

## **( Etude rétrospectives à propos de 10 cas )**

THESE

PRESENTEE ET SOUTENUE PUBLIQUEMENT LE 02/06/2015

PAR

Mme. ZAIM AMINA

Née le 05 Septembre 1988 à Taza

**POUR L'OBTENTION DU DOCTORAT EN MEDECINE**

**MOTS-CLES :**

Tête radiale - Fracture - Ostéosynthèse - Résection de la tête radiale

**JURY**

M. EL MRINI ABDELMAJID..... PRESIDENT  
Professeur de Traumatologie-orthopédie

M. EL IBRAHIMI ABDELHALIM ..... RAPPORTEUR  
Professeur agrégé de Traumatologie-orthopédie

M. AFIFI MY ABDERRAHMANE.....

M. BOUARHROUM ABDELLATIF.....

Professeur de Chirurgie pédiatrique

Professeur de Chirurgie Vasculaire Périphérique

JUGES

# SOMMAIRE

<b>INTRODUCTION</b> .....	<b>4</b>
<b>MATERIELS ET METHODES</b> .....	<b>6</b>
I. Objectifs .....	7
II. Type d'Etude .....	7
III. Population d'Etude .....	7
IV. Méthode .....	7
1. Clinique.....	7
2. Paraclinique .....	7
3. Evaluation fonctionnelle.....	13
<b>RESULTATS</b> .....	<b>14</b>
I. Etude épidémiologique .....	15
1. Répartition selon l'âge .....	15
2. Répartition selon le sexe.....	16
3. Répartition selon le côté atteint.....	17
4. Répartition selon les circonstances étiologiques .....	18
II. Résultats cliniques .....	19
1. Délai de prise en charge.....	19
2. Symptomatologie.....	19
.....	
3. Examen clinique .....	19
III. Résultats radiologiques .....	21
IV. Traitement .....	27
1. Type d'anesthésie.....	27
2. Voie d'abord.....	27
3. Technique chirurgicale et gestes associés .....	27

4.Soin post-opératoires .....	33
V. Complications .....	33
VI. Résultats fonctionnels .....	35
<b>DISCUSSION .....</b>	<b>36</b>
I ANATOMIE FONCTIONNELLE .....	37
II. Analyse Epidémiologique de la série .....	43
1. Fréquence selon l'âge et le sexe.....	43
2. Fréquence selon le coté atteint.....	44
3. Fréquence selon les circonstances étiologiques .....	45
4. Fréquence selon le Type de fracture .....	45
5. Fréquence selon les lésions associées .....	48
III.Le Traitement chirurgical.....	48
1. Voies d'abord .....	44
2.Les techniques chirurgicales et indications .....	49
IV. La Rééducation .....	59
V.les Suites opératoires et complications .....	74
VI. Résultats fonctionnels .....	83
<b>CONCLUSION .....</b>	<b>84</b>
<b>RESUME .....</b>	<b>86</b>
<b>BIBLIOGRAPHIE .....</b>	<b>90</b>

# INTRODUCTION

La tête radiale, extrémité proximale du radius appartenant à part entière au complexe articulaire du coude, elle joue un rôle principal aussi bien dans la flexion-extension, à la pronosupination qu'à la stabilité du coude cette situation anatomique lui confère un rôle de verrou stabilisateur en valgus, présente donc un intérêt fonctionnel majeur. Par ailleurs, le coude est une articulation fréquemment exposée à des traumatismes divers, ceci peut entraîner l'atteinte isolée de la tête radiale ou faisant partie d'une association lésionnelle.

Les fractures de la tête radiale représentent 6% de l'ensemble des fractures « un-tiers » des fractures des coudes selon Morrey [1], son diagnostic est souvent facile, reposant sur les simples radiographies standards. Alors que les fractures peu ou pas déplacées, peuvent passer souvent inaperçues, le traitement orthopédique constitue l'essentiel du traitement. Pour autant, il est indispensable de s'intéresser aux lésions associées, notamment ligamentaire et ostéo-articulaire, dont le traitement reste nécessaire pour la prise en charge de ces fractures.

Toutefois, les fractures complexes et déplacées de la tête radiale ont vu leur traitement subir une véritable révolution en matière de traitement chirurgical, pendant ces deux dernières décennies, avec notamment l'alternance résection simple ou plus prothèse et ostéosynthèse. La chirurgie conservatrice a fait d'énormes progrès grâce à la miniaturisation de la visserie. Elle permet de rétablir automatiquement les contours articulaires et de redonner une rigidité immédiate, ce qui autorise une rééducation postopératoire précoce.

Nous rapportons dans ce travail, 10 observations de fractures de la tête radiale, établies dans le service de chirurgie ostéo-articulaire B4 du CHU HASSAN II de FES, étalées sur une période de 5 années allant de janvier 2009 au décembre 2014.

# MATERIELS ET METHODES

## **I/Type d'étude :**

Il s'agit d'une étude rétrospective monocentrique traitant les dossiers des malades présentant des fractures de la tête radiale et traités chirurgicalement colligés au service de chirurgie ostéo-articulaire B4 au sein de l'Hôpital Universitaire HASSAN II de FES, sur une période de 5 ans s'étalent de janvier 2009 à décembre 2014.

## **II/objectifs :**

- ✓ L'analyse clinique et radiologique des fractures de la tête radiale.
- ✓ L'étude des moyens thérapeutiques et leurs indications.
- ✓ L'évaluation des résultats radiologiques et fonctionnels du traitement chirurgical des fractures de la tête radiale.

## **III/Population d'Etude :**

- ✓ Critères d'inclusion :

Les sujets présentant une fracture de la tête radiale et traités chirurgicalement, et suivis à la consultation par un examen clinique et radiologique jusqu'au dernier recul.

- ✓ Critères d'exclusion :

- Les malades traités orthopédiquement.
- Les patients dont les dossiers sont inexploitable (dossiers non contenant d'informations).

## **IV-Méthode :**

### **1/Clinique :**

Nous avons apprécié à l'interrogatoire, l'identité du malade (l'âge, le sexe et les antécédents personnels et familiaux), les circonstances de survenue de traumatisme, et les signes fonctionnels tels que la douleur à la prono-supination et ou à la palpation postéro-externe du coude.

Dans une deuxième partie, on explore les données de l'examen clinique du coude atteint et du reste du membre supérieur homo et controlatéral.

### **2/Paraclinique :**

Le bilan radiologique comportait, systématiquement des radiographies de coude face et de profil et 3/4, il a été concluant dans tous les cas et a permis de poser le diagnostic et classifier la fracture de la tête radiale.

Des radiographies de l'épaule et du poignet ipsilatéraux face et profil, dans le cadre de la recherche des lésions associées, ont été demandés chez la majorité des cas.

L'rthroscanner a été demandé chez certains patients pour explorer l'extension osteo-cartilagineuses de la fracture

## Fiche d'exploitation

### I-Identité :

Numéro d'ordre	
Nom	
Prénom	
Age	
Sexe	Féminin <input type="checkbox"/> Masculin <input type="checkbox"/>

### II-Antécédents :

Médicaux	Diabète <input type="checkbox"/> HTA <input type="checkbox"/> Tuberculose <input type="checkbox"/> Tabagisme <input type="checkbox"/> Autres :
Chirurgicaux	-fracture de la tête radiale <input type="checkbox"/> -Autres :
Familiaux	-Fracture de la tête radiale : <input type="checkbox"/> -Autres :

## III-Données anamnétiques :

Date du traumatisme	
Délai de consultation	
Mécanisme de survenue	Chute <input type="checkbox"/> AVP <input type="checkbox"/> Sport <input type="checkbox"/> Accident de travail <input type="checkbox"/> Agression <input type="checkbox"/> Autres :
Signes fonctionnels	*Douleur à la prono-supination <input type="checkbox"/> *Douleur postéro-externe du coude <input type="checkbox"/> *Impotence fonctionnelle partielle <input type="checkbox"/>

## IV-Examen clinique préopératoire :

<b>Le coude atteint</b>	-Douleur à la prono-supination <input type="checkbox"/> -Douleur à la palpation postéro-externe du coude <input type="checkbox"/> -Déformation <input type="checkbox"/> -Ecchymose <input type="checkbox"/> -IFT/IFP <input type="checkbox"/>
<b>Le reste de l'examen ostéo-articulaire</b>	-Le membre supérieur homolatéral <input type="checkbox"/> -Le membre supérieur controlatéral <input type="checkbox"/> -Les 2 membres inférieurs <input type="checkbox"/>
<b>Le reste de l'examen somatique</b>	Normal <input type="checkbox"/> Anormal <input type="checkbox"/>

## V-Examen d'imagerie médicale préopératoire :

-Radiographie de coude face+Profil+3/4 :

Côté atteint	Droit <input type="checkbox"/> gauche <input type="checkbox"/>
Type de fracture (selon classification MASON modifiée par MORREY)	Type I <input type="checkbox"/> Type II <input type="checkbox"/> Type III <input type="checkbox"/> Type IV <input type="checkbox"/>

-Radiographie de l'Epaule ipsilatérale : Normale  Anormale -Radiographie du Poignet ipsilatéral : Normale  Anormale 

## VI- Intervention chirurgicale :

Délai préopératoire	
Type d'anesthésie	AG/Anesthésie locorégionale
Type d'intervention chirurgicale	*Ostéosynthèse <input type="checkbox"/> *Résection de la tête radiale <input type="checkbox"/> *Arthroplastie <input type="checkbox"/>

## VII–Les soins postopératoires :

Drain de REDON	Permet la surveillance et l'évacuation de tout épanchement articulaire
Antibiotiques +antalgiques	Pour prévenir l'infection et lutter contre la douleur
Rééducation précoce et prolongée	pour prévenir la raideur du coude

## VIII–Etude radio–clinique des complications secondaires :

Délai d'apparition de la complication	
Nature de la complication	*Raideur du coude <input type="checkbox"/> *Nécrose de la tête radiale <input type="checkbox"/> *Déplacement secondaire <input type="checkbox"/> *Ossifications péri–articulaires <input type="checkbox"/> *Syndrome d'ESSEX LOPRESTI <input type="checkbox"/> Autres :
Signes clinico–radiologiques Révélateurs	

IX-Evaluation fonctionnelle postopératoire :

Se fait grâce au Score de SOO (société orthopédique de l'ouest).

### **3-Evaluation fonctionnelle :**

Il existe plusieurs manières pour évaluer la satisfaction postopératoire des patients. On a recours dans un premier temps à une évaluation subjective, c'est-à-dire que le patient lui-même se classe dans un des cas suivants :

- ✓ Très satisfait.
- ✓ Satisfait.
- ✓ Déçu.
- ✓ Très déçu.

Sinon ,on a recours au score de la société orthopédique de l'ouest (SOO) ,qui permet une classification objective et correcte .La signification du score est comme suit :

- Résultats Excellents : 10 -11 pts
- Résultats Bons : 8 - 9 pts
- Résultats Médiocres : 5- 7 pts
- Résultats Mauvais : < 5 pts

**TABLEAU 1 : LE SCORE DE LA SOCIETE ORTHOPEDIQUE DE L'OUEST(SOO) [2]**

Paramètres	Les points
<b><u>MOBILITE :</u></b>	
Pas de raideur : FE > 140° / PS > 150°	03 points
Raideur modérée : Déficit FE < 40°/Déficit PS < 30°	02 points
Raideur moyenne : Déficit FE de 40 à 80°/Déficit PS de30à 80°	01 point
Raideur majeure : Déficit FE > 80°/Déficit PS > 80	00 point
<b><u>FORCE DE SERRAGE (en % par rapport au côté opposé) :</u></b>	
Symétrique (100 %)	02 points
Diminuée (50-80 %)	01 point
Très diminuée (< 50 %)	00 point
<b><u>DOULEUR :</u></b>	
Aucune	3points
Modérée ou épisodique	2points
Régulière à l'effort	1 point
Permanente ou intense	0point

# RESULTATS

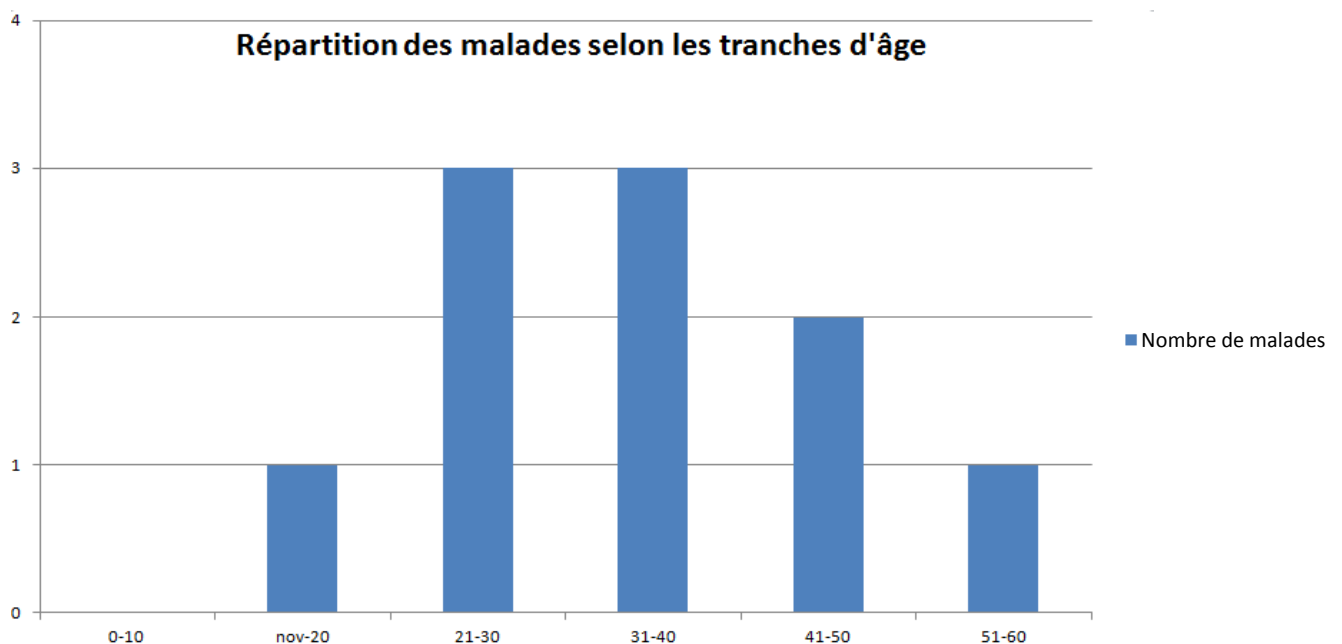
## I-Etude épidémiologique :

L'effectif de la série était de 10 dossiers exploitables :10 fractures de la tête radiale traitées chirurgicalement du 1<sup>er</sup> janvier 2009 au 31 décembre 2014 au sein du service de chirurgie ostéo-articulaire B4 au CHU HASSAN II FES avec un recul en moyenne de 38 mois.

### 1-Répartition selon l'âge:

L'âge de nos patients est en moyenne de 34ans avec des extrêmes allant de 20 à 51ans. (Graphique1)

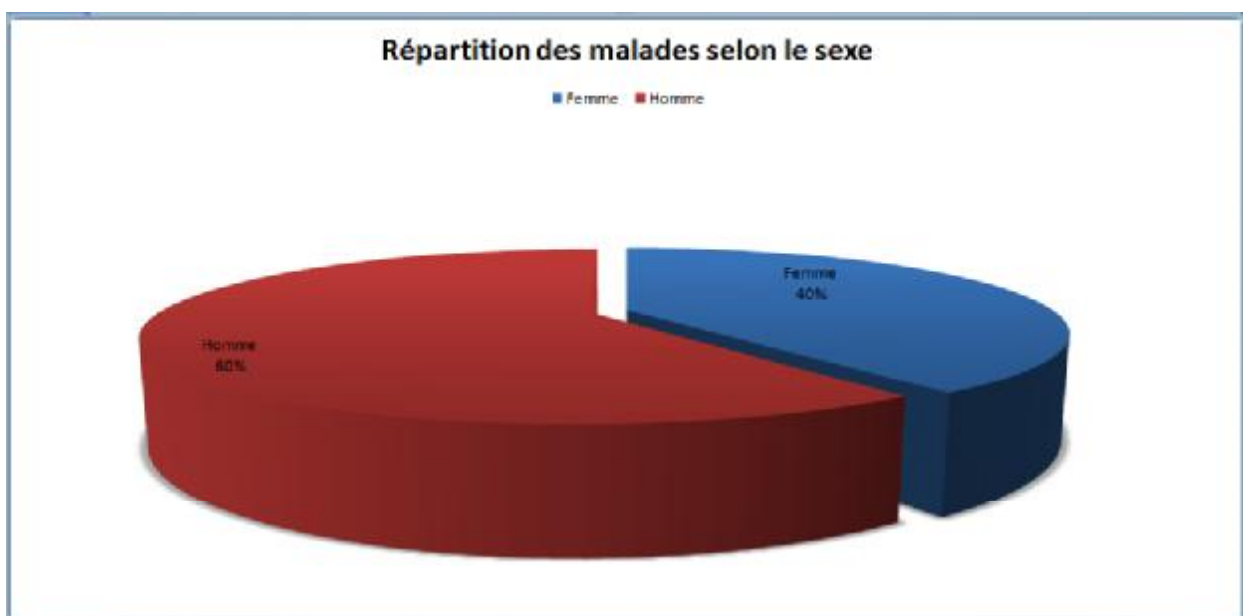
L'étude de la répartition des cas selon l'âge montre un pic de fréquence entre 21 et 40 ans.



Graphique 1 : Répartition des patients selon la tranche d'âge

## 2-Répartition selon le sexe :

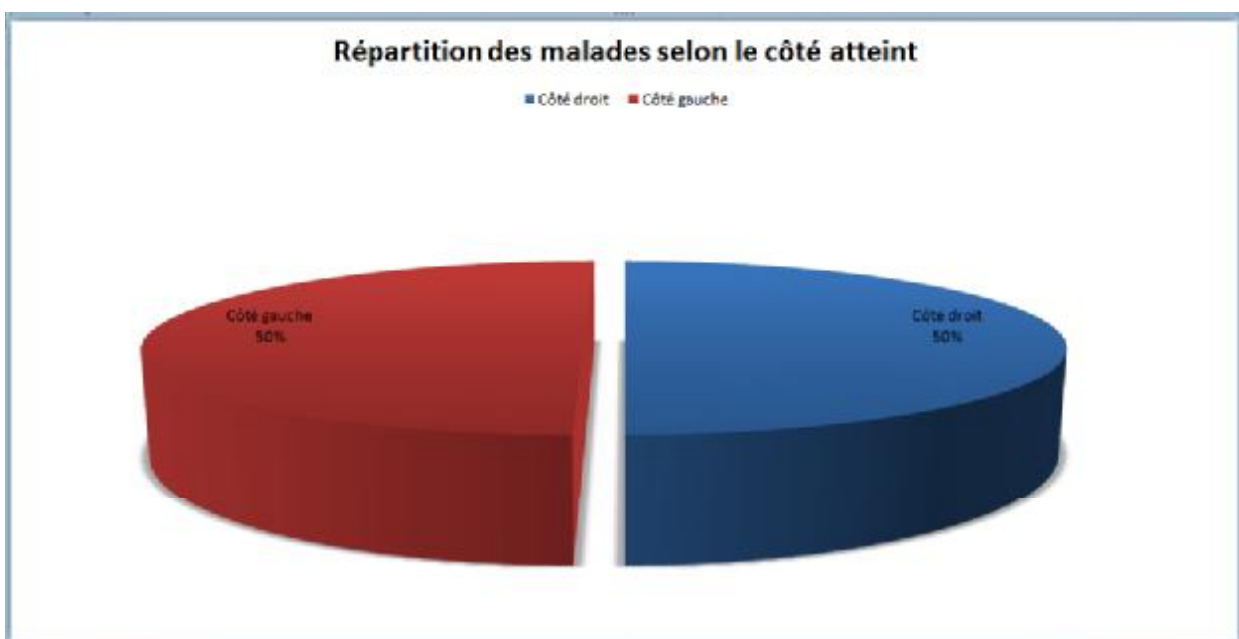
Dans notre série, on note une prédominance masculine .Les patients sont répartis 6 hommes et 4 femmes. (Graphique 2).Le sexe ratio est donc de 6/4.



Graphique 2 : Répartition des patients selon le sexe

### **3-Répartition selon le côté atteint :**

On note pas de prédominance d'un coté par rapport à l'autre avec une répartition égale des atteintes. (Graphique 3)

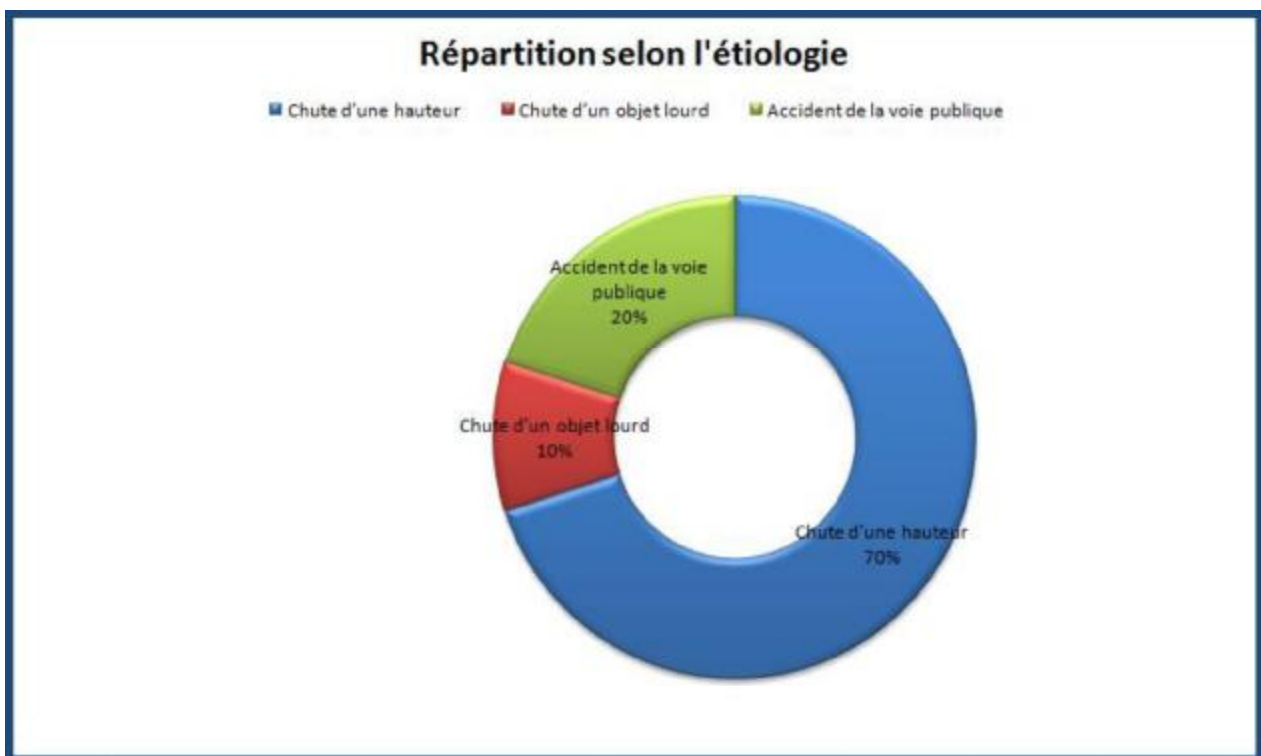


**Graphique 3 : Répartition des patients selon le côté atteint.**

#### **4-Les circonstances étiologiques :**

La plupart des lésions sont consécutives à une chute de la hauteur.

Dans notre série ,70% de nos patients sont victimes d'une chute d'une hauteur,20% d'accidents de la voie publique, et 10% suite à un objet lourd.(Graphique 4).



Graphique 4:Répartition des patients selon l'étiologie

## **II-Résultats cliniques :**

### **1/Délai de Prise en charge :**

Le délai de prise en charge correspond à la période écoulée entre le traumatisme et le traitement. Il variait dans notre série de 3 à 14 jours avec un délai moyen de 6 jours.

La plupart des patients se sont présentés en consultation dans un délai inférieur à 48 heures.

Tous les patients ont été opérés dans un délai inférieur à quatre jours après leur admission avec un délai moyen de deux jours et demi.

### **2/La symptomatologie :**

1-La douleur :

Présente chez tous les patients de notre série d'où leur consultation.

2-L'impotence fonctionnelle partielle :

On note une impotence fonctionnelle partielle du membre supérieur atteint dans tous les cas avec attitude du traumatisé du membre supérieur.

### **3/L'examen clinique :**

1-La douleur à la palpation postéro-externe du coude :

Elle est présente chez 50% des patients de notre série

2-La douleur à la prono-supination :

Elle est constatée chez 40% des patients .

3-Tuméfaction et ou œdème :

On les trouve chez 90% de nos patients .

4-La limitation d'extension et de la prono-supination :

Présente chez 100% des malades, elle est due à défaillance de la console latérale du coude atteint.

5-La perte des repères anatomiques du coude :

Elle est retrouvée chez 2 malades de notre série d'étude ,elle est due à la luxation de coude associée.

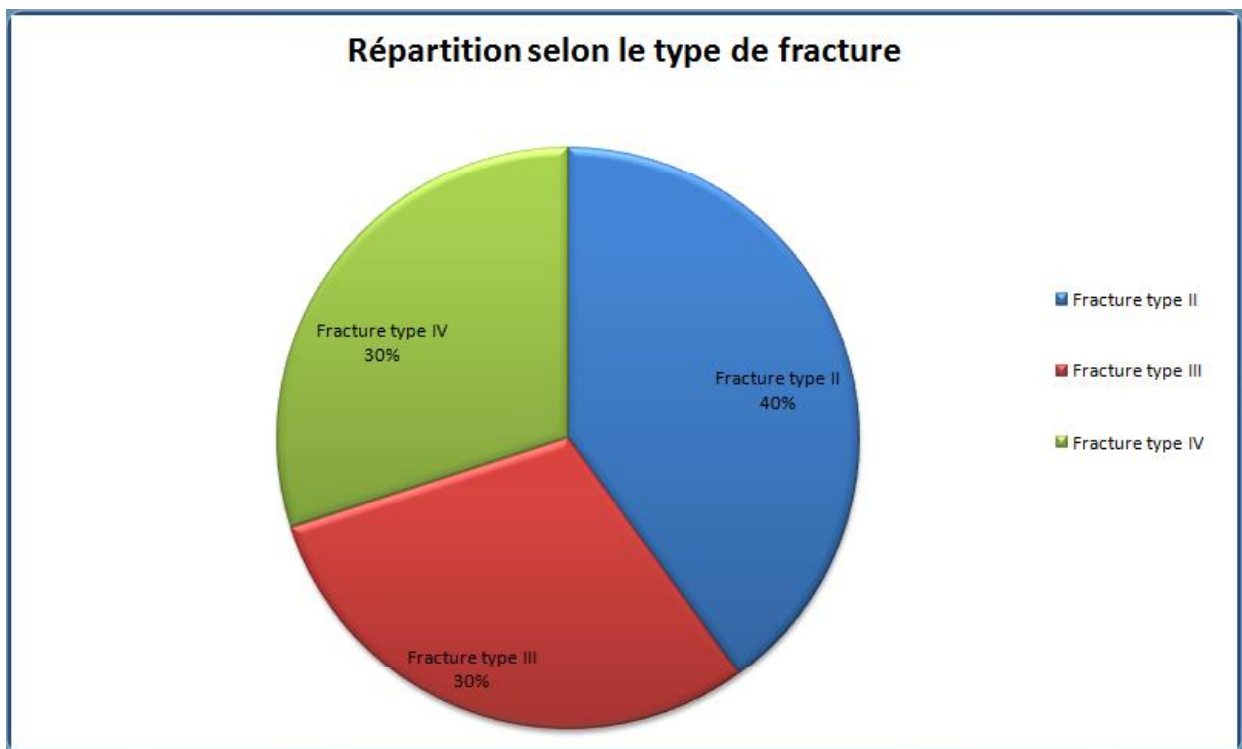
**Tableau2: Ensemble des résultats de l'évaluation des signes cliniques et fonctionnels des patients :**

<b>Evaluation clinique et fonctionnelle</b>	<b>Nombre de patient</b>	<b>Pourcentage</b>
Douleur à la palpation postéro-externe du coude	5	50%
Douleur à la prono- supination	5	50%
IFP	8	80%
Tuméfaction /œdème	9	90%
Limitation d'extension /prono-supination	10	100%
Perte des repères anatomiques du coude	2	20%

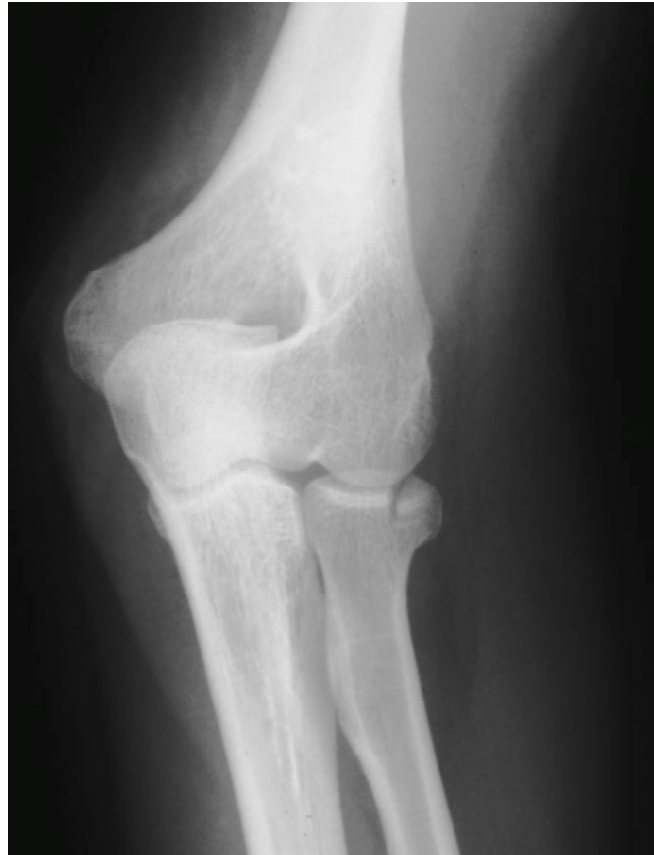### III-Résultats radiologiques :

#### 1/Le type de fracture de la tête radiale :

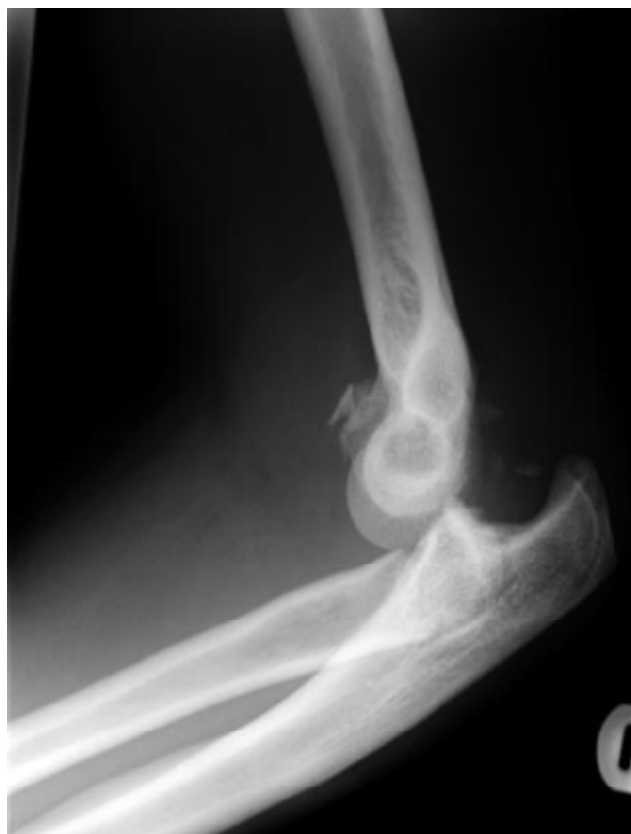Selon la classification MASON modifié par MORREY , on note que 40%de nos patients présentent des fractures Type II, et le reste des fractures sont réparties d'une façon égale ente le Type III et IV. (Graphique 5)



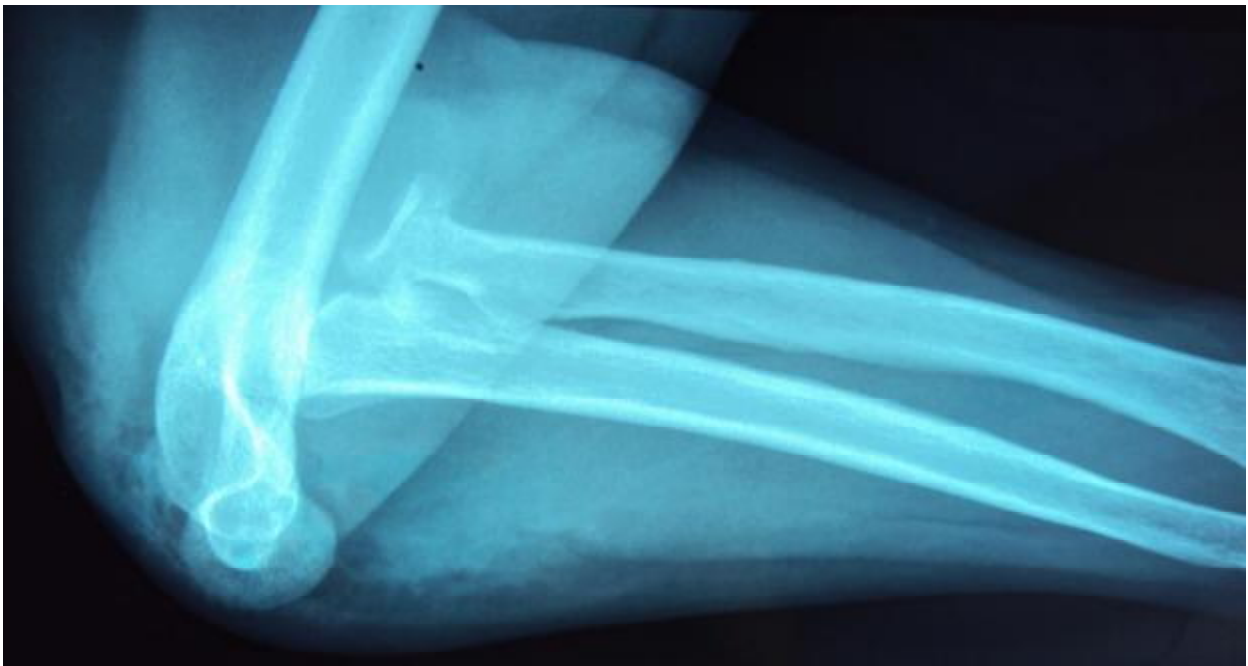**Graphique 5 : Répartition des malades selon le type de fracture**



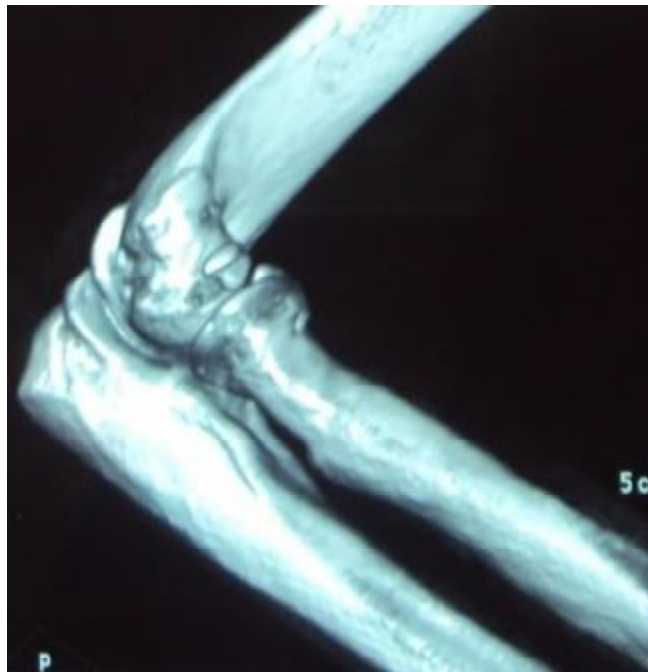**Figure 1: radiographie standard montrant une fracture type II de MASON  
(patient N°2)**



**Figure 2: radiographie standard montrant une fracture de la tête radiale type III de MASON (patient N°5)**



**Figure 3: Radiographie standard montrant une fracture de la tête radiale type IV de MASON (patient N°7)**



**Figure 4: un scanner montrant l'extension d'une fracture type IV de MASON  
(patient N°7)**

## **2/Les lésions associées :**

Dans notre série d'étude ,30% de nos patients ont présenté des lésions associées :

- Deux patients ont présenté une luxation postéro–externe du coude.
- Un seul patient a présenté une fracture de l'olécrâne.

Toutes les lésions étaient situées du côté homolatéral de la tête radiale Concernée.

**TABLEAU 3 : La répartition des malades selon les lésions associées.**

<b>Lésions associées</b>	<b>Effectif</b>	<b>Pourcentage</b>
Luxation du coude	2	20%
Fracture de l'olécrâne	1	10%

## **IV-Traitement :**

### **1/Type d'anesthésie :**

L'anesthésie générale a été réalisée chez 7 de nos patients, alors que 3 malades eux ont bénéficié d'une anesthésie locorégionale (bloc plexique).

### **2/Voie d'abord :**

Chez tous nos patients, on a accédé à la tête radiale par abord postéro-latérale de CADENAT.

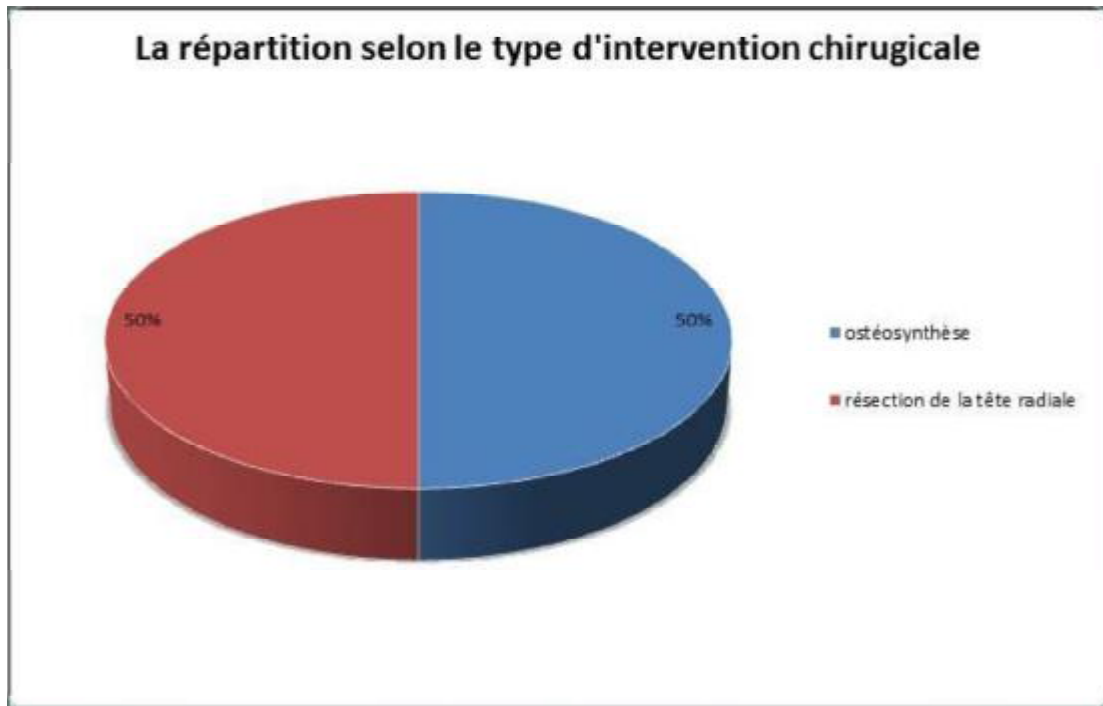
### **3/ Technique chirurgicale et gestes associés :**

Les interventions chirurgicales se répartissent d'une façon égale entre l'Ostéosynthèse et la Résection de la tête radiale .Aucune arthroplastie n'a été réalisée dans notre série d'étude. (Graphique 6)

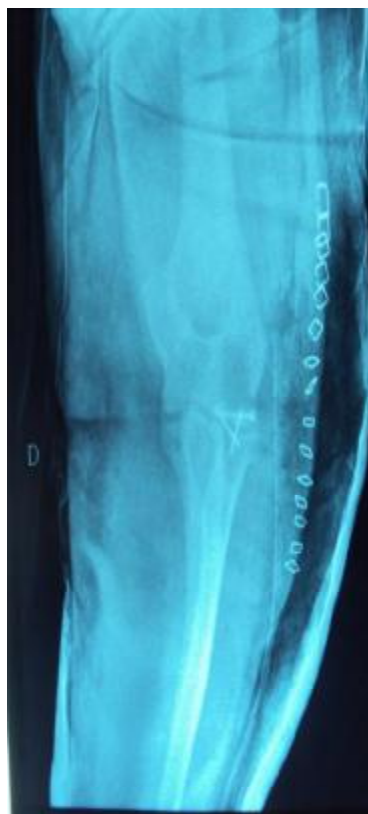Des gestes associés ont été associés à l'intervention à savoir :

-Réduction de luxation du coude : effectuée chez 2 patients.

-Ostéosynthèse d'une Fracture de l'olécrâne par embrochage-haubanage: effectuée chez 1 patient.



Graphique 6 : Répartition des patients selon le type d'intervention chirurgicale



**Figure 5: Réduction et vissage d'une fracture de la tête radiale type IV de MASSON  
(patient N°7)**

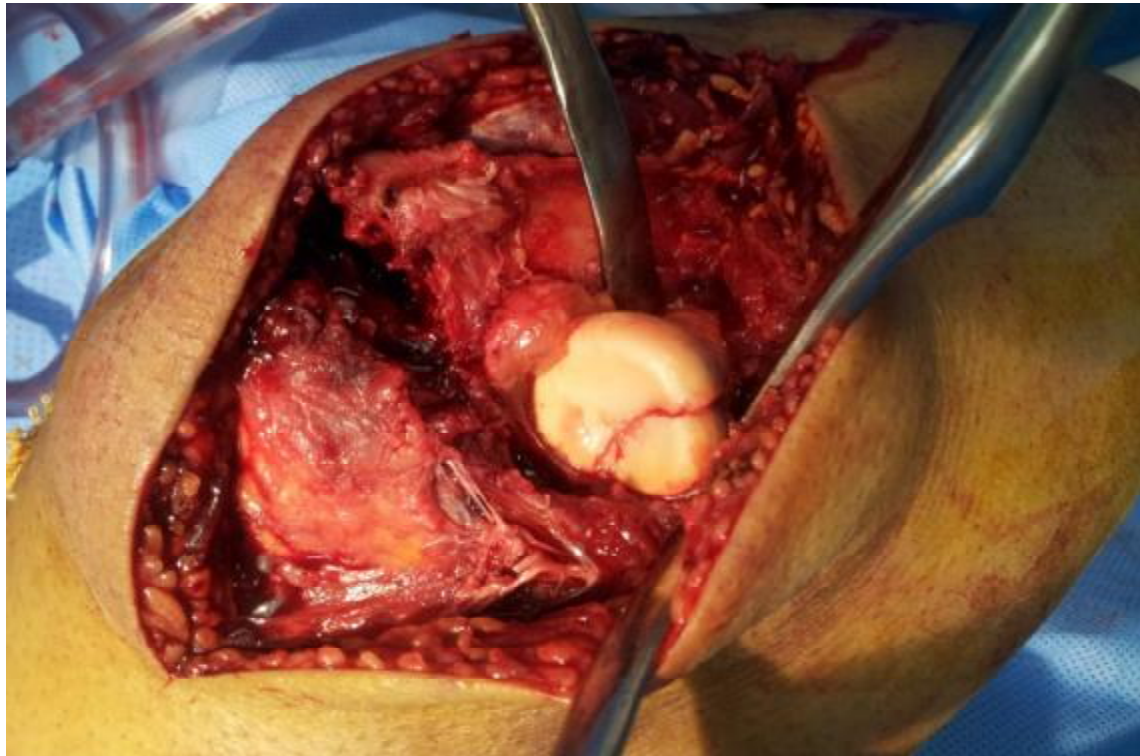


Figure 6 : La mise en place de vissage d'Herbet (patient N°4)

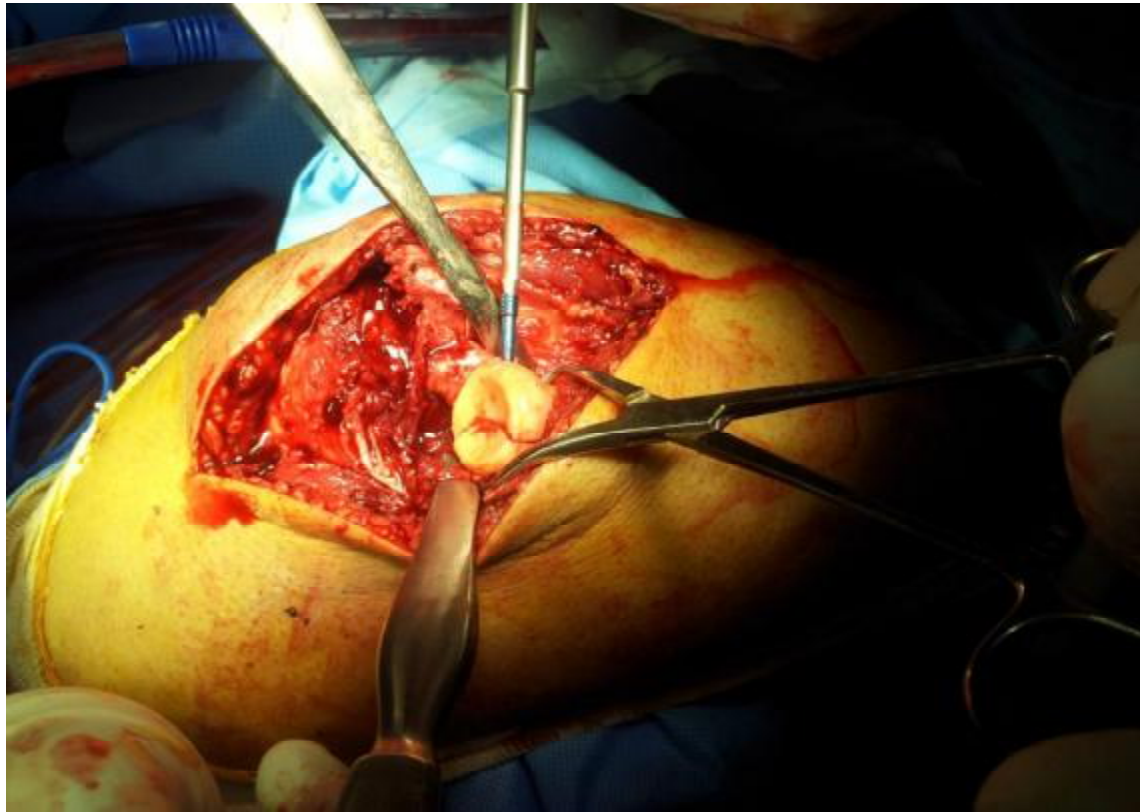
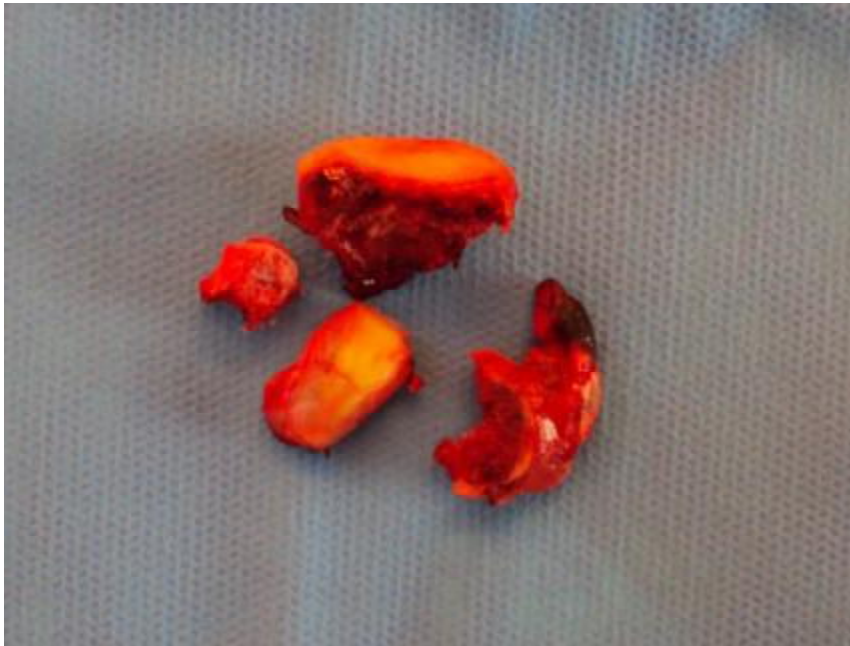

Figure 7 : une ostéosynthèse par vissage d'Herbet (patient N°4)



**Figure 8 :Une résection de la tête radiale (patient N° 6)**

#### **4/Les soins postopératoires :**

Le principe de la mobilisation précoce a été respecté pour tous nos patients. La mobilisation a été effectuée dès le troisième jour postopératoire après une courte immobilisation antalgique de 48heures. La rééducation du coude était réalisée par mobilisation active précoce. Sa durée a varié selon les patients, sa durée moyenne était de 3 mois.

#### **V-les complications :**

Les suites opératoires ont été simples dans la plupart des cas ;2 complications ont été observées dans notre série d'étude :une Raideur du coude, et paralysie du nerf cubital sur un valgus exagéré après résection de la tête radiale.

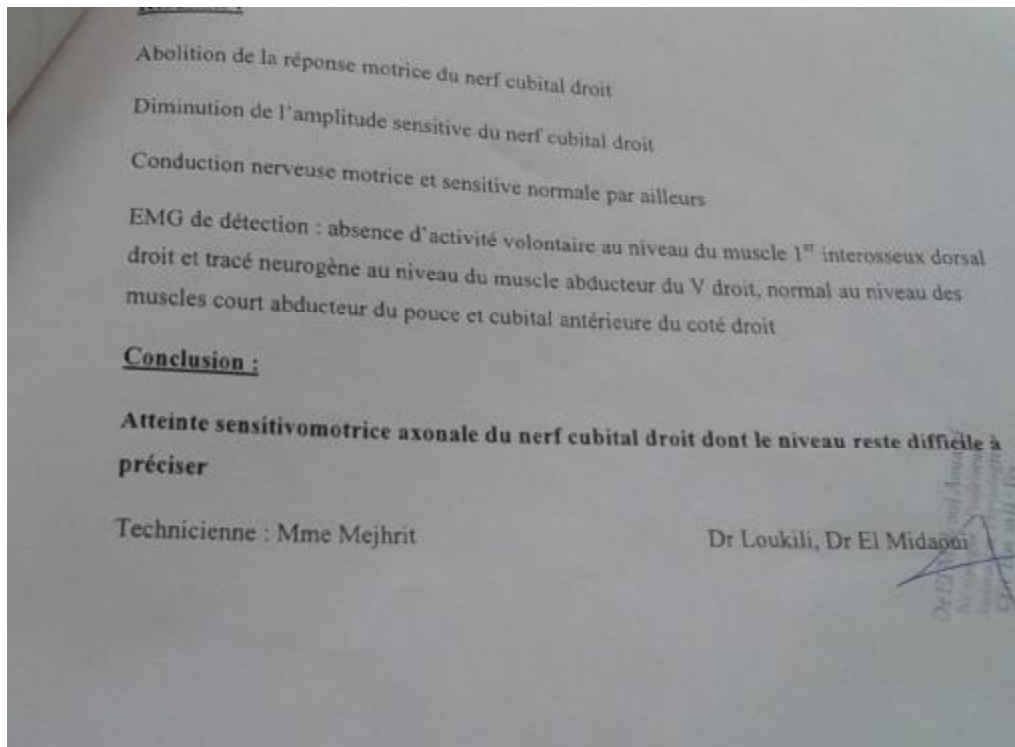
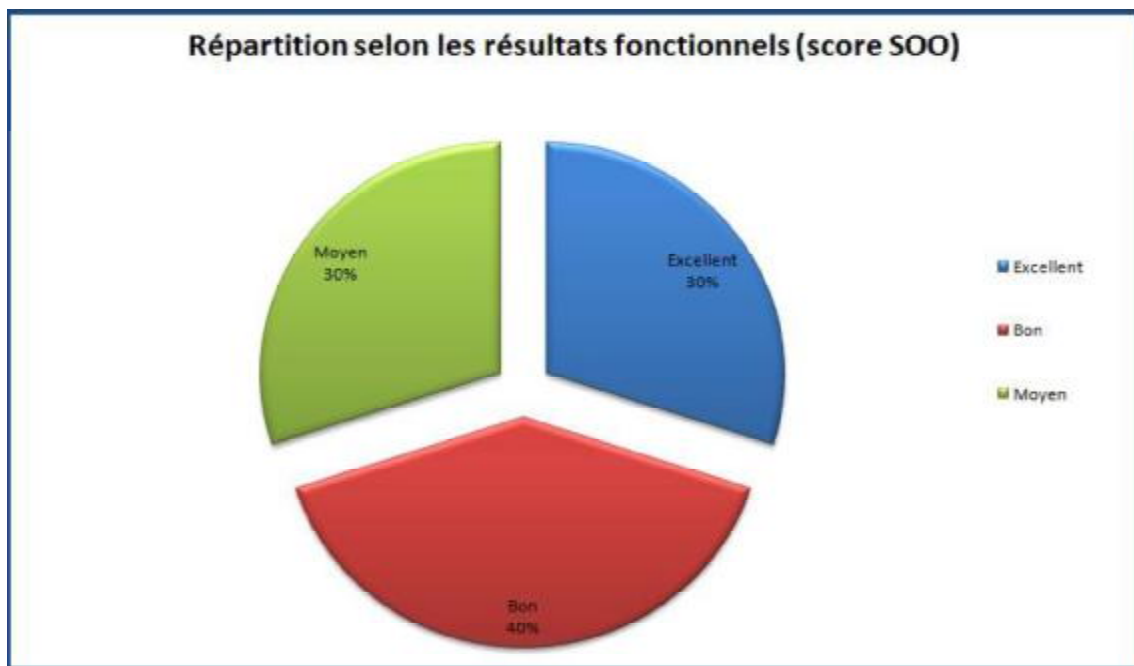


Figure 9 : EMG en faveur de paralysie du nerf cubital droit (patient N°3)

## VI- Les résultats fonctionnels :

On a utilisé le score de SOO pour évaluer l'efficacité de l'intervention chirurgicale.

Selon ce score, les résultats Moyen ,Bons ,et Excellents correspondent respectivement à 40%,30 % ,et 30% des coudes opérés.(Graphique7)



Graphique 7 : Répartition des patients selon les résultats fonctionnels(SOO)

# DISCUSSION

## I. ANATOMIE FONCTIONNELLE

La tête radiale peut être qualifiée d'après T. Judet [3] de « stabilisateur associé multi-fonction » du coude, car non seulement elle intervient dans les mouvements de flexion-extension et de prono-supination mais elle participe également à la stabilité tridimensionnelle du coude :

- \* Dans le plan sagittal, elle s'oppose à la luxation postérieure avec les formations postéro-latérales, le processus coronoïde et le plan ligamentaire médial;

- \* dans le plan frontal, elle lutte contre le valgus du coude en synergie avec le ligament collatéral médial.

- \* dans le plan horizontal, elle assure la stabilité mécanique nécessaire à la prono-supination avec la petite cavité sigmoïde de l'ulna, le ligament annulaire et le ligament carré de Denucé, et à distance avec les ligaments radio-ulnaires inférieurs antérieur et postérieur et le ligament triangulaire.

- \* dans le plan longitudinal, elle empêche avec la membrane interosseuse l'ascension de la diaphyse radiale.

La colonne latérale du coude transmet par l'articulation huméro-radiale 60 % des contraintes imposées au coude : la tête radiale est la clé de transmission de ces contraintes.

Les fractures de la tête radiale représentent 33 % des fractures du coude et 2 à 5 % de l'ensemble des fractures du membre supérieur. Elles résultent soit d'un mécanisme par choc direct, soit d'un mécanisme indirect, le plus souvent la réception d'une chute sur le membre supérieur, poignet en extension et coude en extension-valgus-supination. Ce mécanisme est responsable dans de nombreux cas de lésions associées : fracture du processus coronoïde, fracture

comminutive de l'extrémité supérieure de l'ulna de type dia-épiphysaire, atteinte du ligament collatéral médial du coude, lésions de la membrane interosseuse(syndrome d'Essex-Lopresty).

Toute atteinte de l'articulation radio-humérale rejaillit simultanément sur la mobilité aussi bien en flexion-extension qu'en prono-supination, sur la stabilité tridimensionnelle du coude et sur la biomécanique radio-ulnaire inférieure.

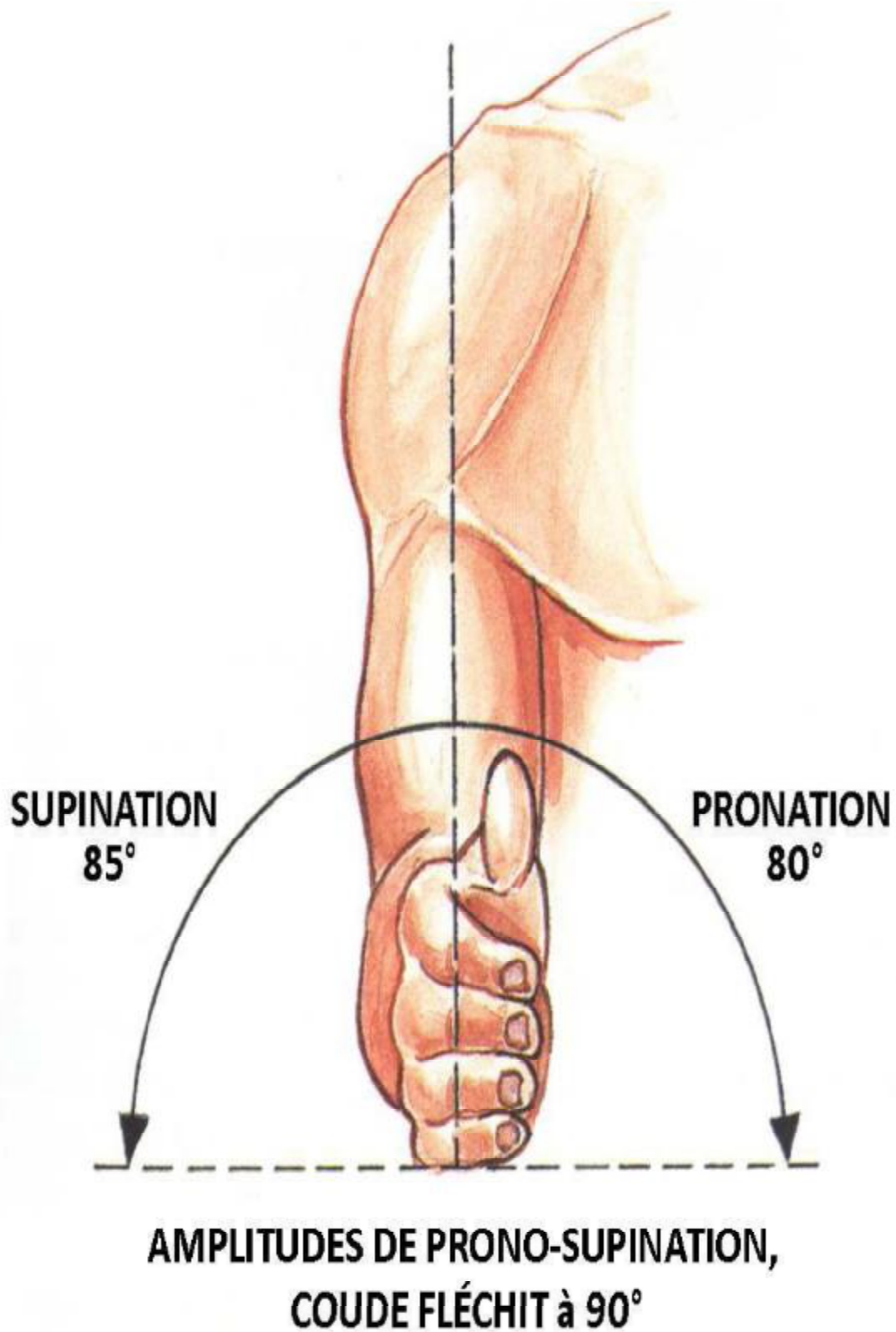
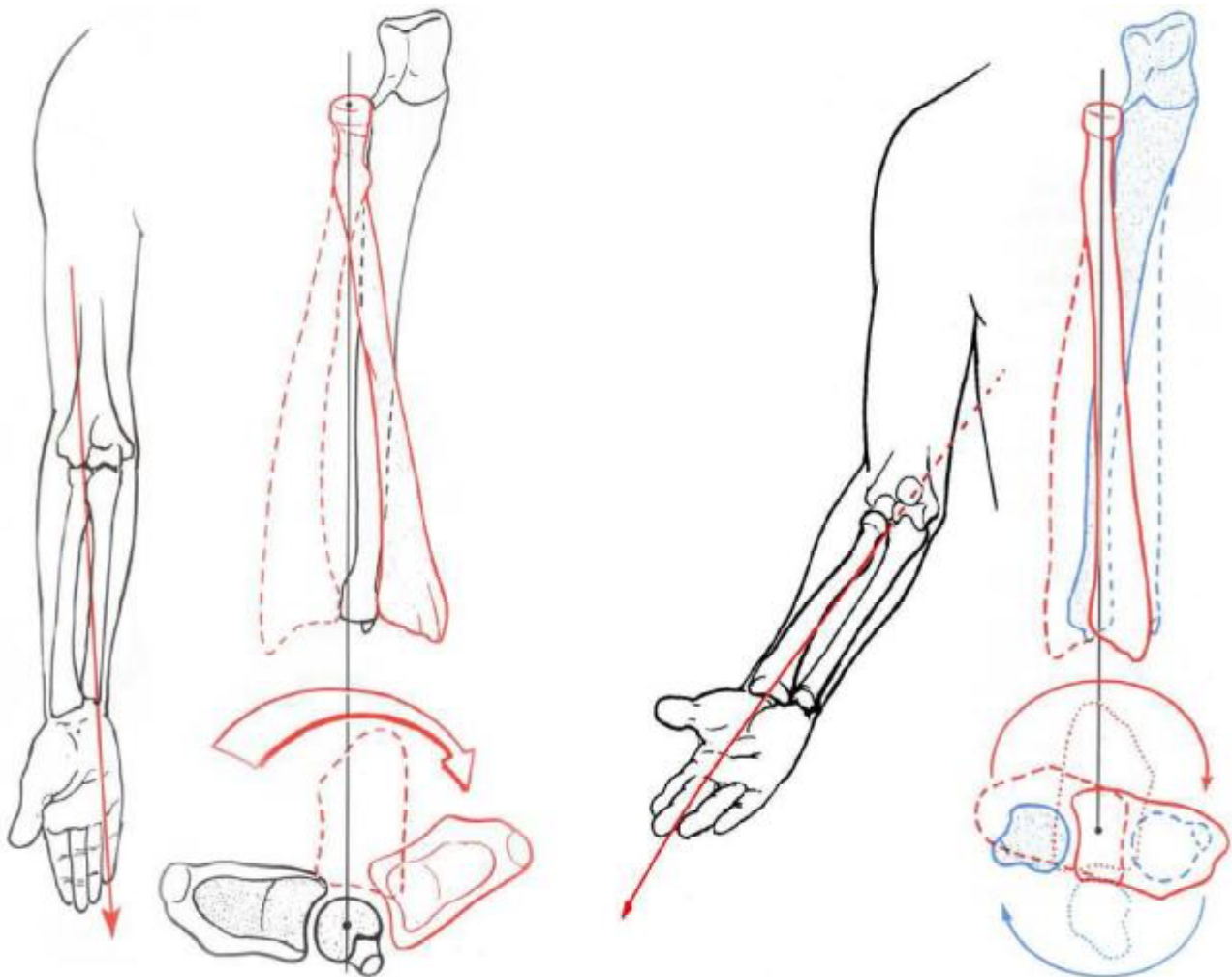


FIGURE 10: Les amplitudes normales de la prono-supination coude fléchi à 90° [4]



**MOUVEMENTS DE PRONO-SUPINATION, AVANT-BRAS EN EXTENSION**

**MOUVEMENTS DE PRONO-SUPINATION, AVANT-BRAS EN FLEXION**

**FIGURE 11: Rôle de la tête radiale dans la prono-supination [5]**

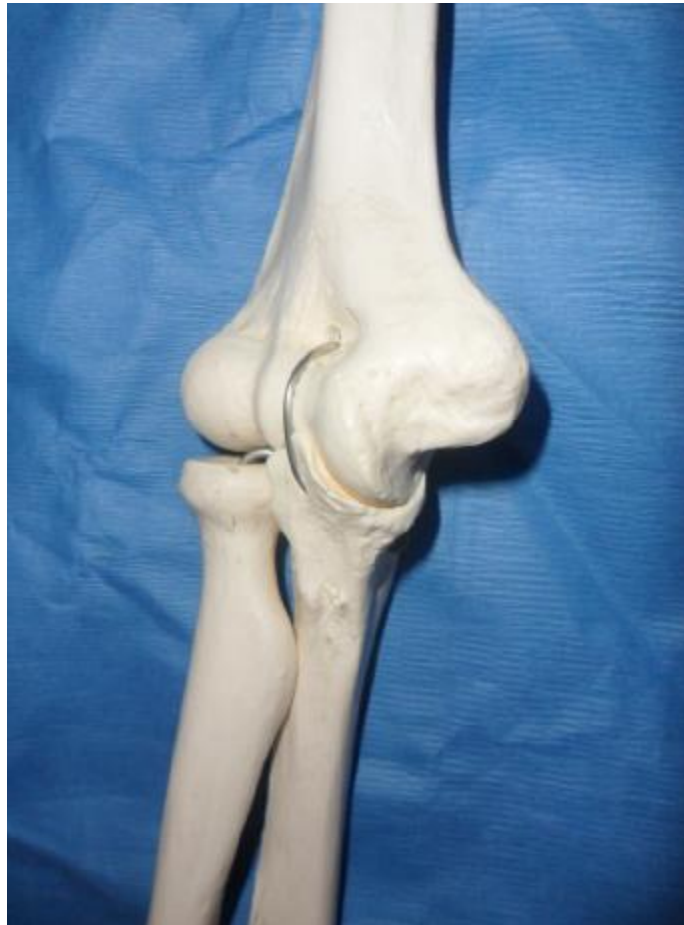

Figure 12 : Vue anatomique du coude [6]

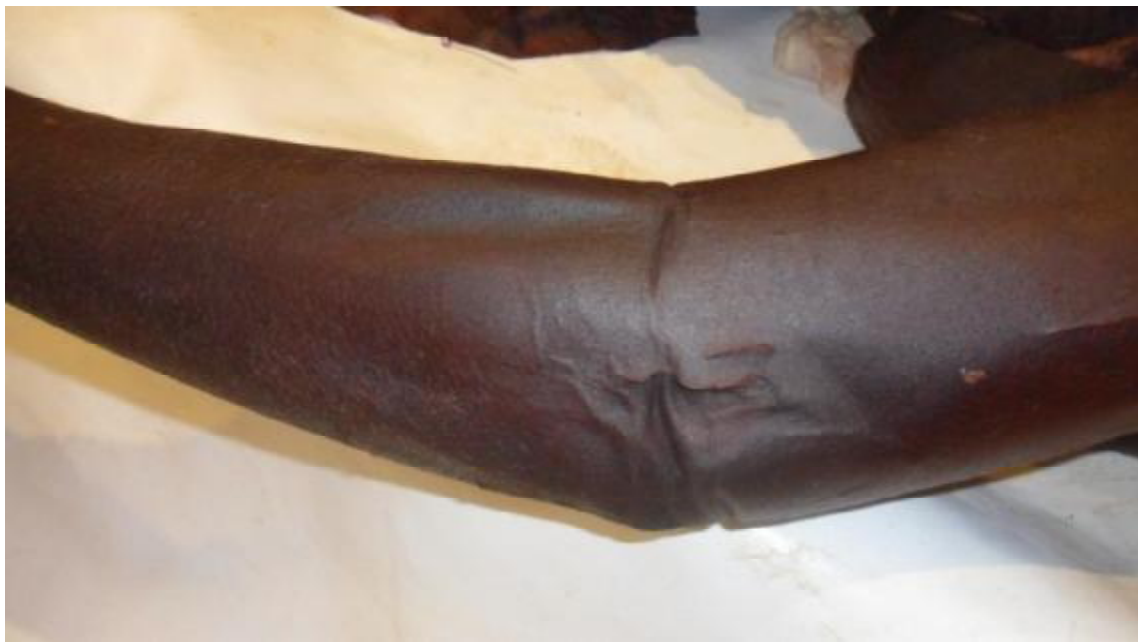

Figure 13 :Image cadavérique du coude gauche [7]

## **II-Analyse épidémiologique de la série :**

Notre travail porte sur 10 cas de fracture de la tête radiale, traitées chirurgicalement au sein du service de traumatologie-orthopédique B4 du CHU HASSAN II de FES entre janvier 2009 et décembre 2014.

On a 5 cas qui ont été traités par ostéosynthèse et les autres 5 cas ont bénéficié d'une résection de la tête radiale.

En effet, les fractures de la tête radiale sont peu fréquentes, elles sont difficiles à évaluer avec précision. En 1822, Astley Cooper affirmait ne jamais en avoir rencontré dans son traité « Dislocations and fractures ». Par ailleurs, en 1847, Malgaigne fut le premier à rapporter deux cas de fractures de la tête radiale.

Pour Bonneville [8], elles constituent 2 à 6% de l'ensemble des fractures et le tiers des traumatismes du coude. Elles ne représentent que 1 à 2% des fractures pour Hodge [9] et ne se rencontrent que dans 17 à 20% des traumatismes du coude selon Alnot [10]. Ceci est expliqué peut être par la difficulté du diagnostic surtout pour les fractures non déplacées, ou bien encore par les découvertes per-opératoires de certaines fractures de la tête radiale qui sont associées à d'autres lésions du coude. Aussi, en raison du caractère rétrospectif et ciblé sur les thérapeutiques proposées, notre étude ne nous permet pas d'évaluer avec précision la fréquence des fractures de la tête radiale.

### **1-Fréquence selon l'âge et le sexe :**

L'étude des fractures de la tête radiale a montré que c'est une pathologie qui touche surtout l'adulte jeune avec un âge moyen de 32 ans.

Asencio [11], Kelberine [12] et Chirg [13] retrouvent cette prédominance dans leurs séries et affirment que la fracture de la tête radiale constitue surtout une lésion de l'adulte jeune. Ceci s'explique par le fait que le sujet jeune est plus exposé au traumatisme violent tel que les accidents de la voie publique, accidents de travail, accidents de sport, et les agressions, tandis que les sujets âgés ont tendance à faire des fractures de la palette humérale, fracture du radius distal, ou l'humérus proximal .

En effet, nous nous accordons également avec Asencio [11], Kelberine [12] et Chirg [13] sur la prédominance de la fracture de la tête radiale chez le sujet de sexe masculin, ceci peut être exprimé par le fait que les hommes exercent des professions et des activités plus exposés au traumatisme violent.

**TABLEAU 4 : Comparaison de l'âge et du sexe des patients avec ceux de la littérature**

Auteurs	Age(années)		Sexe(%)	
	Moyen	extrêmes	Masculin	Féminin
Ascencio [11]	30	16-59	80	20
Kelberine [12]	33	16-74	52	48
Chirg [13]	38	18-86	66	34
Notre série	34	20-51	60	40

## **.2/Fréquence selon le coté atteint :**

Dans notre étude, la comparaison entre les différentes observations a montré qu'elle n'y a pas de prédominance d'un coté par rapport à l'autre.

Alors qu'Asencio [11] et Laques [14] retrouvaient que le côté droit était plus atteint que le côté gauche, ceci était expliqué par le fait que la majorité des personnes sont droitiers et que le côté dominant était plus exposé au traumatisme.

**TABLEAU 5 : Comparaison du côté atteint**

Auteurs	Côté atteint(%)	
	Droit	gauche
Ascencio [11]	63	37
Laques [14]	61	39
Dreoua [15]	53	47
Notre série	50	50

### **3/-Fréquence selon le circonstances étiologiques :**

Les chutes d'une hauteur (70%) constituaient dans notre série l'étiologie la plus fréquente de survenue de la fracture de la tête radiale, les accidents de la voie publique (10%) arrivent en deuxième position.

Mabit [16] et Picard [17] ont retrouvé des résultats similaires dans leurs séries. Pour Ascencio [11], les accidents de la voie publique représentaient l'étiologie la plus fréquente.

### **4/-Fréquence selon le type de fracture :**

Dans notre étude, nous avons classé les fractures de la tête radiale d'après les données radiologiques, selon la classification établie par Mason modifiée par Morrey. Dans notre série, la prédominance est constatée pour les fractures de type II de Mason( 40%) , les types III et typesIV viennent en deuxième position.

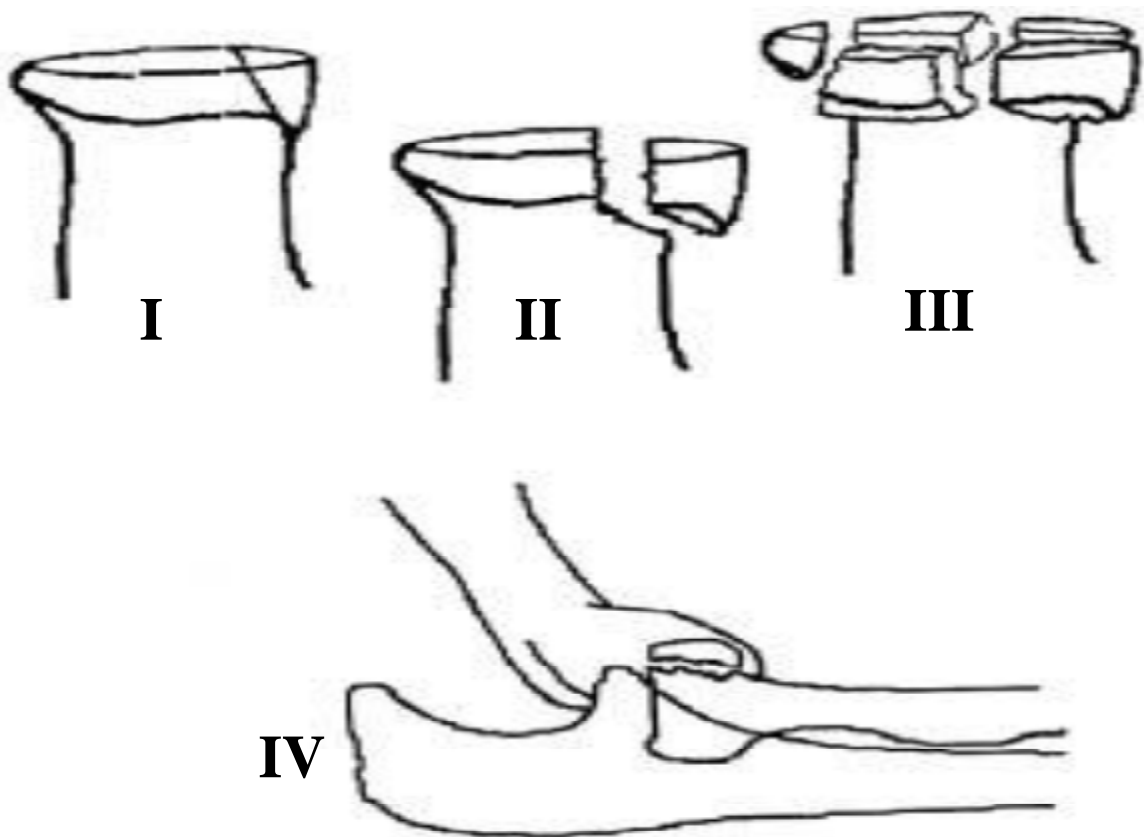
Dans les séries de Chauvet [18], Zerta [19], et Berger [20],on note une prédominance du type III.

TABLEAU 6: Etude comparative selon la classification Mason–Morrey

	classification	%		
Auteurs	Stade I	Stade II	Stade III	Stade IV
Chauvet [18]	0	8	69	23
Zerta [19]	0	33	54	13
Notre série	0	40	30	30

**La classification de MASSON modifiée par MORREY(6) décrit 4 types de fractures de la tête radiale :**

- Type I : fracture partielle non déplacée
- Type II : fracture partielle déplacée
- Type III : fracture comminutive
- Type IV : fracture luxation et/fracture du col radial



*Figure 14 : Classification de MASON modifiée par MORREY [1]*

**5/Fréquence selon les lésions associées :**

Dans notre série 30% de nos patients ont présenté des lésions associées (luxation du coude/fracture de l'olécrane).

Ces lésions aggravent le pronostic et s'expliquent par le mécanisme même de la fracture elle-même.

TABLEAU 7 : Comparaison de la fréquence des lésions associées

Auteurs	Effectifs	Lésions associées(%)
Mabit [16]	460	14,5
Ascencio [11]	30	46
Vichard [21]	73	64
Laques [11]	73	32
Notre série	10	30

**III-LE TRAITEMENT CHIRURGICAL DES FRACTURES DE LA TETE****RADIALE :**

Plusieurs techniques chirurgicales ont été proposées. Elles ont longtemps été dominées par la résection de la tête radiale qui était, à un moment donné, le meilleur choix thérapeutique.

Dans notre série, 50% des patient ont bénéficié d'ostéosynthèse ;et 50% de résection de la tête radiale ;aucune arthroplastie n'a été réalisée .

## **1. Voies d'abord de la tête radiale :**

L'abord de l'extrémité supérieure du radius doit être réalisé préférentiellement par voie latérale. C'est la voie la moins traumatisante pour la vascularisation de la tête radiale. L'abord postéro-latéral de Cadenet [19] peut également être utilisé, notamment en cas de lésions cubitales associées.

On peut aborder aussi par la voie de **Wrightington**, mais parfois on a recours à la l'abord postérieure surtout en cas de lésions associées.

### **I-Abord latéral :**

Cette incision permet d'aborder les deux tiers latéraux de l'articulation du coude : faces antérieure et postérieure de la palette humérale, tête radiale.

Le patient est installé en décubitus dorsal, épaule en rotation médiale, bras et avant-bras surélevés reposant sur une table.

L'incision cutanée débute deux à trois travers de doigts au-dessus du sommet de l'épicondyle latéral et s'étend également deux à trois travers de doigt au-dessous, en suivant l'axe de l'avant-bras (FIGURE 15 A) [22]. Après incision de la peau, le décollement cutané, sans danger aucun, permet l'exposition de la saillie osseuse de l'épicondyle latéral et de la nappe tendinomusculaire latérale du coude. Au bras, après incision de la cloison intermusculaire latérale, il faut passer entre brachioradial en avant et vaste latéral en arrière. À l'avant-bras, il est possible de passer entre les extenseurs radiaux du carpe et l'extenseur commun des doigts, ou plus en avant, entre les deux muscles extenseurs long et court du carpe (FIGURE 15 B) [22]. Les muscles sont écartés, ce qui permet d'exposer le muscle supinateur qui barre le passage à la partie basse de l'incision, ainsi que la capsule huméroradiale, relativement lâche, qu'on incise longitudinalement (FIGURE 15 C) [22].

Cet abord n'autorise pas ou difficilement l'exposition du tiers médial de l'articulation du coude, dont l'exploration peut nécessiter un abord médial complémentaire

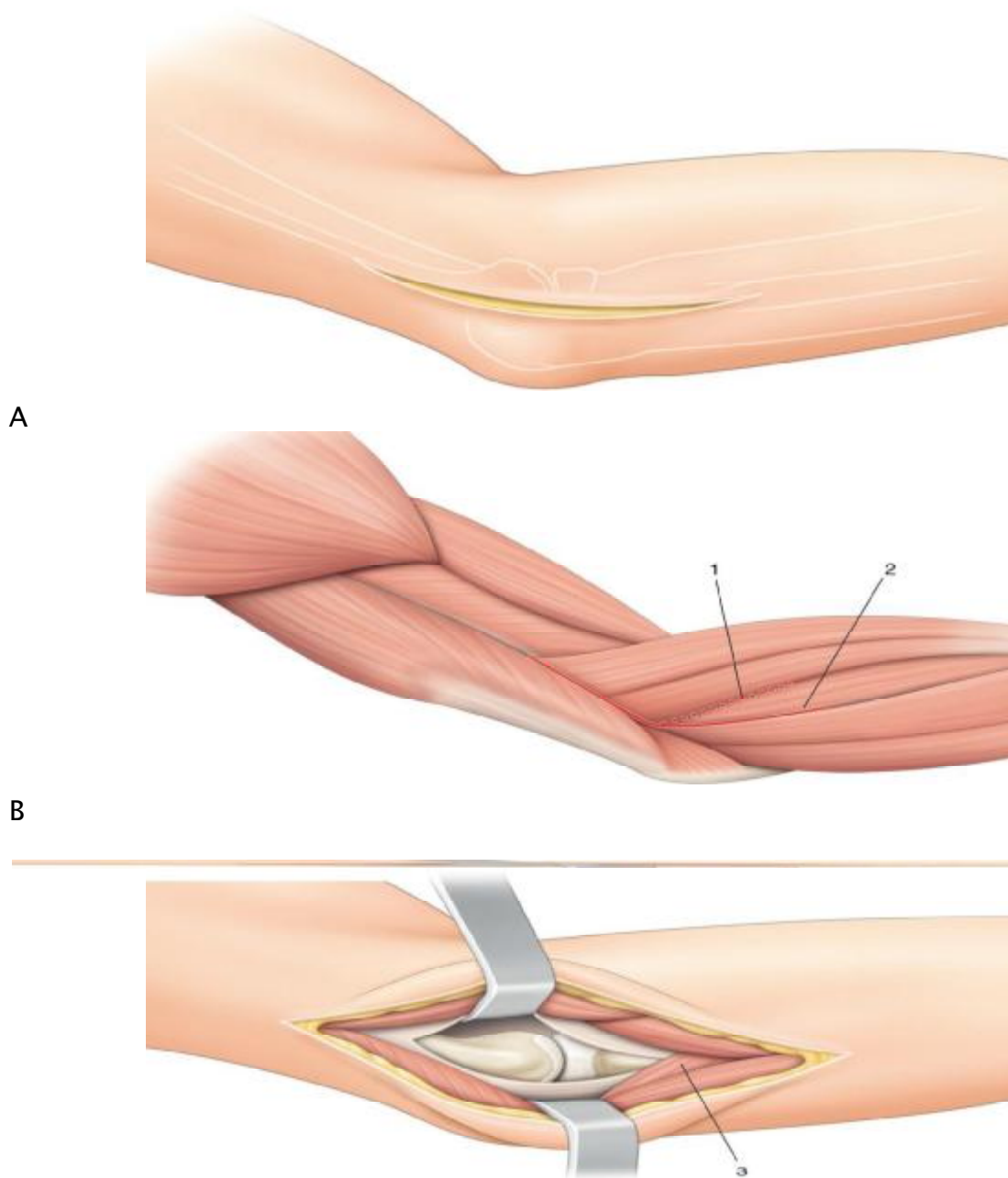
(Arthrolyse, synovectomie, fracture de la palette humérale). L'incision peut s'étendre vers le haut pour exposer la diaphyse humérale, entre brachioradial et vaste latéral, le nerf radial sera recherché et protégé. En revanche, l'extension vers le bas est limitée par la présence du nerf radial et du muscle supinateur.

Le danger essentiel de cet abord est représenté par le nerf radial qui contourne le col du radius d'avant en arrière. À la partie haute de l'incision, le nerf radial est rarement lésé lorsqu'il passe entre muscles brachial antérieur et brachioradial, étant plus à distance.

Il existe plusieurs variantes de cette voie ; à partir de l'épicondyle latéral, il est possible de passer plus en arrière au niveau de l'avant-bras, soit entre l'extenseur commun des doigts et l'extenseur ulnaire du carpe, soit entre l'extenseur ulnaire du carpe et l'Ancône, soit encore entre l'Ancône et le triceps.

Il faut savoir que cette voie est indiquée :

- En traumatologie : ostéosynthèse des fractures de la tête radiale, résection ou arthroplastie prothétique de la tête radiale, ostéosynthèse du condyle huméral, de la palette humérale.
- En orthopédie : ablation de corps étrangers, synovectomie, arthrolyse du coude, traitement des épicondylalgies, neuroblaste de la branche profonde du nerf radial.



**C**  
**Fig 15 : Abord latéral. A.** Incision cutanée. **B.** Différentes possibilités d'abord du coude. **C.** Exposition des deux tiers latéraux du coude. 1. Interstice entre long et court extenseurs radiaux du carpe. 2. Interstice entre court extenseur radial du carpe et extenseur commun des doigts. 3. Muscle supinateur

## **II–Abord postérolatéral (CADENAT) :**

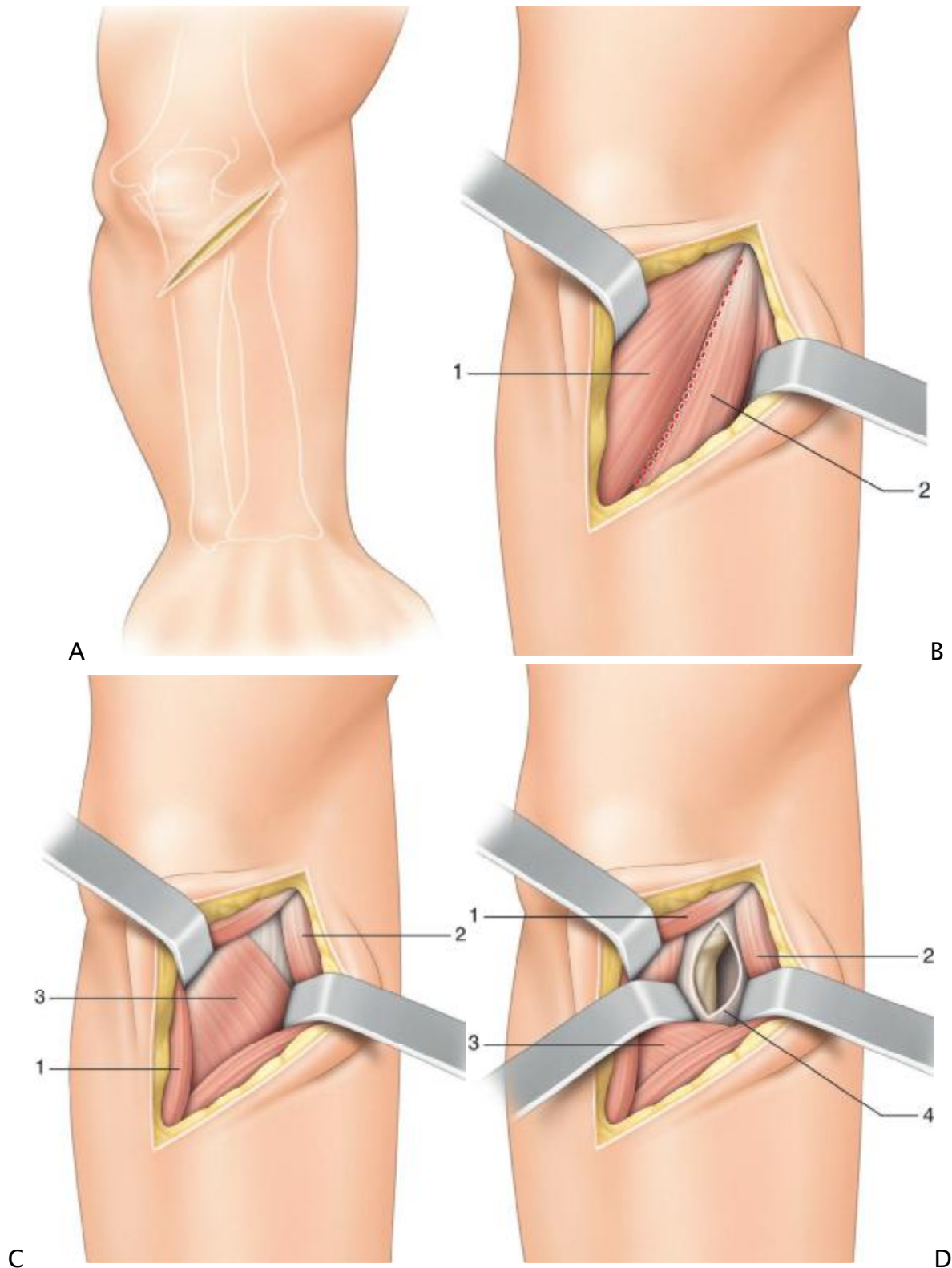
Cette voie oblique courte, limitée, permet d'aborder la face postérieure du condyle latéral et surtout la tête radiale.

Le patient est installé en décubitus dorsal, membre supérieur sur une table à bras, coude fléchi et avant-bras en pronation. On peut également installer le patient en décubitus latéral, le bras maintenu par un appui en « U », l'avant-bras pendant. L'incision est oblique, partant du bord postérieur de l'épicondyle latéral de l'humérus et se terminant sur le bord postérieur de l'ulna, à environ quatre travers de doigts du sommet de l'olécrane (FIGURE 16 A) [22].Après l'incision du fascia profond, il faut rechercher l'espace entre les muscles anconé et extenseur ulnaire du carpe (FIGURE 16B)[22]. L'incision se poursuit dans cet interstice, en longeant obliquement le bord inférieur du muscle anconé.

On récline à l'aide d'écarteurs le muscle anconé en dedans et le muscle extenseur ulnaire du carpe en dehors (FIGURE 16C) [22]. On expose ainsi le muscle supinateur, dont le bord supérieur est récliné vers le bas tout en ménageant la branche profonde du nerf radial qui décrit un trajet en spirale entre les deux faisceaux du muscle (FIGURE 16 D) [22]. Enfin, l'ouverture de la capsule et du ligament annulaire permet d'exposer la tête radiale et la métaphyse supérieure du radius.

Le risque majeur de cette voie, est la branche profonde du nerf radial qui est l'élément le plus exposé lors de cet abord. Il faut donc récliner délicatement le muscle supinateur qui protège normalement cette branche motrice.

Cet abord permet l'exposition de la tête radiale pour réaliser une ostéosynthèse, une résection avec pose de prothèse ou non.



**Fig 16. : Abord postérolatéral. A.** Incision cutanée. **B.** Incision entre muscles anconé et extenseur ulnaire du carpe. **C.** Exposition du muscle supinateur. **D.** Exposition articulaire. 1. Muscle anconé. 2. Muscle extenseur ulnaire du carpe. 3. Muscle supinateur. 4. Capsule articulaire.

### III-ABORD DE Wrightington :

Le patient est allongé dans le sens latéral la position avec le membre placé sur un bras reste. Un garrot peut être appliqué à la tige bras. Les repères chirurgicaux sont l'olécrane, l'épicondyle et la tête radiale. Une incision est faite curviligne, étendant de l'épicondyle à un point 3 cm à 4 cm distale de l'olécrane. Cette incision est ensuite prolongée de manière proximale pendant encore 2 à 3 cm vers la ligne médiane. Cette incision a l'avantage d'être une plaie plus petite , centrée sur la tête radiale (Fig. 12) [20].

Une alternative est d'utiliser l'incision postérieure de la peau de la ligne médiane, ce qui permet l'accès au côté médial de l'articulation, facilite la chirurgie avenir et est associé à moins de risque de formation d'un névrome.

L'incision est faite à travers la peau, les tissus sous-cutanés et aponévrose superficielle. Volets de pleine épaisseur sont élevés à exposer le fascia profond sur le muscle anconé. Ce fascia est incisée, laissant un 1 cm rabat fixé au cubitus. Le muscle anconé est disséquée du cubitus, et une arthrotomie est effectuée exposer la tête radiale, le ligament annulaire insérer dans la tubérosité supinateur et la membrane interosseuse. La tubérosité ulnaire peut être vue et palpée.

Une ostéotomie de la tubérosité ulnaire est ensuite effectuée à l'aide d'un ostéotome ; la coupe à travers la tubérosité doit être alignée avec l'arbre du cubitus . Avant-trou, la tubérosité peut être effectuée à l'aide de sa ré-attachement. Au moins de 0,5 cm de l'os osteotomisé, avec la annulaire ligament encore attaché. Il est important de séparer suffisamment os, de faire re-attachement possible. La tête peut maintenant être disloqué donnant un accès complet .

Nous avons développé cette approche essentiellement pour le remplacement de la tête radiale. Il permet à la prothèse d'essai pour être subluxée facilement dans

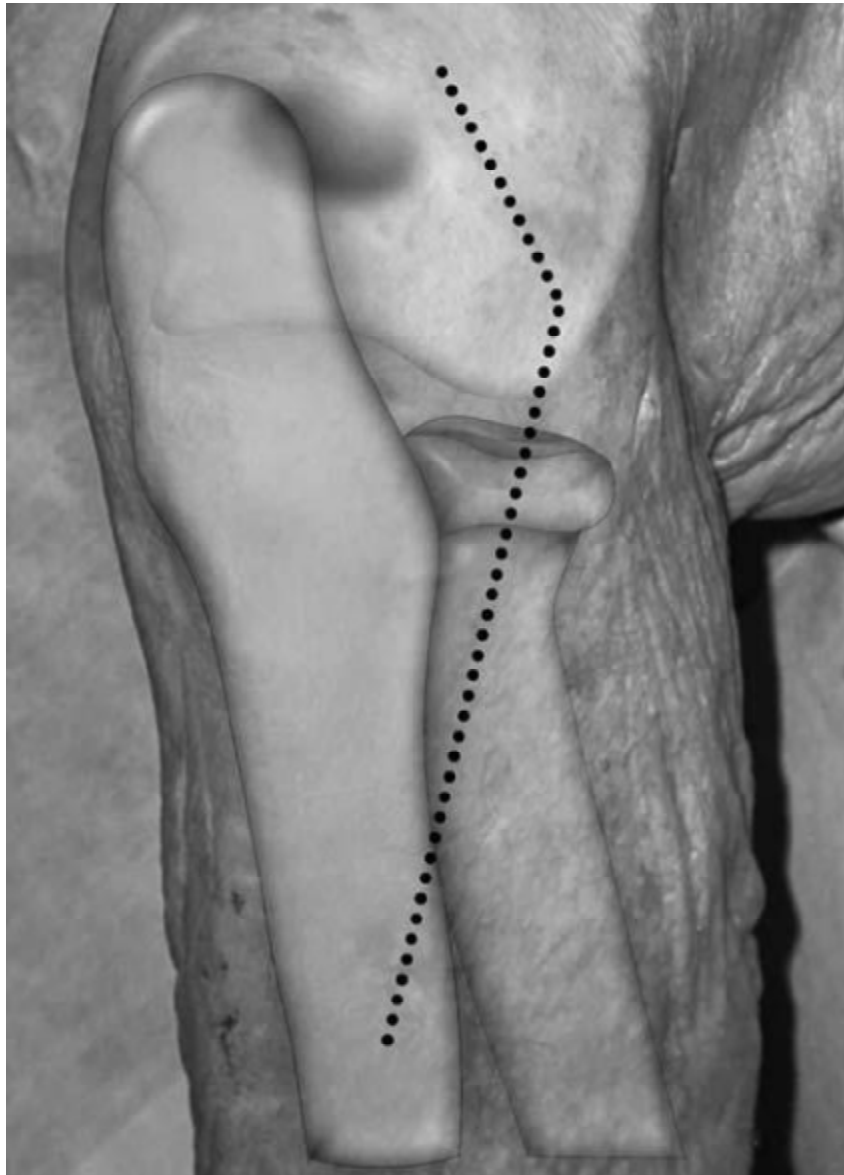
et hors de l'articulation afin d'obtenir l'optimum taille. Le fragment d'os détaché et le ligament annulaire peuvent maintenant être placés dos à son site d'origine, ce qui permet évaluation de la taille de la tête par la tension dans la annulaire ligament. Ensuite, le fragment d'os avec le ligament annulaire est remis en place.

Notre méthode préférée de la fixation est à la Mitek G-2 mini ancrages osseux dans l'os spongieux (Depuy / Mitek Inc., Raynham, Massachusetts). Cela diminue la risque de fracture de la tubérosité (FIGURE 13) [20]. Nous avons aussi Mini-fragment utilisé vis et le câblage de la bande de tension.

Lors de la fixation de l'ancre, la qualité de la spongieux osseuse doit être soigneusement évaluée.

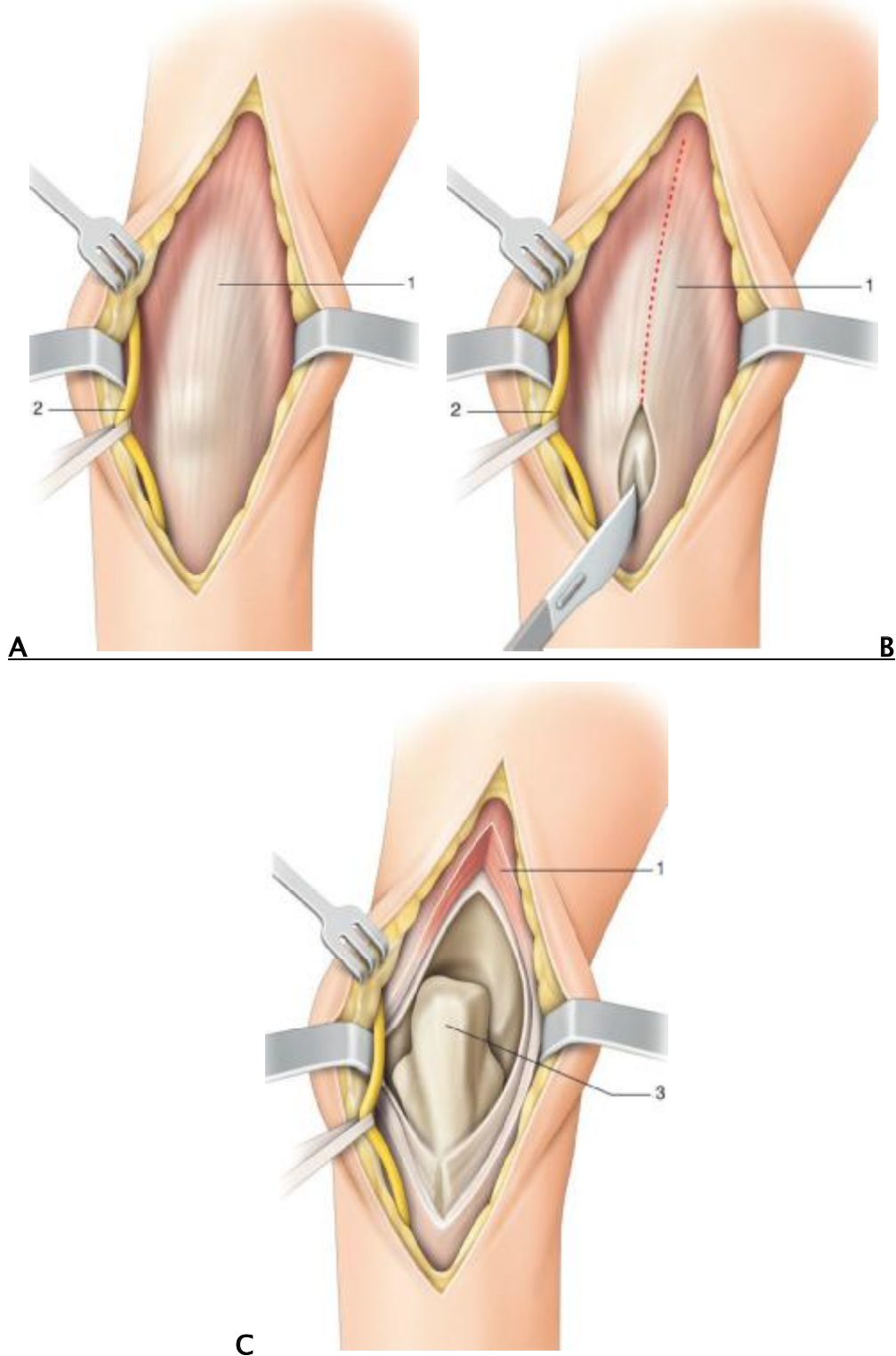
L'objectif de la réparation est pour obtenir, une réduction stable anatomique du fragment supinateur, permettant une mobilisation précoce . Le muscle anconé est refixé au cubitus, la profonde fascia et les tissus sous-cutanés sont réparés et la peau fermé. Cette réparation donne un coude stable permettant de commencer la mobilisation dès le premier ou le deuxième jour postopératoire si la douleur le permet.

Beaucoup de chirurgiens trouvent l'approche chirurgicale à la tête radiale difficile. L'approche postérieure modifiée est facile, sûre et reproductible. Elle évite les blessures d'importants nerfs, en particulier le nerf interosseux postérieur. Elle préserve le ligament annulaire, le ligament huméro-ulnaire, le complexe ligamentaire latéral et la membrane interosseuse. Elle permet aussi à la tête d'être disloqué en arrière donnant un excellent accès chirurgical et évitant les blessures de capitellum.



**FIGURE 17 :Schéma montrant l'anatomie de la surface de l'abord postérieur modifié  
(WRIGHTINGTON) [23]**

Il existe d'autres voies d'abord comme la voie postérieure qui peut être utilisée dans certaines associations lésionnelles, telles que les fractures de l'olécrane ou de l'apophyse coronoïde. ses modalités d'accès à l'articulation varient selon qu'on passe en trans-tricipital (longitudinal, «V » inversé), para-tricipital ou en relevant le tendon avec son insertion olécranienne (olécranotomie extra- ou intra-articulaire) (FIGURE 18) [22].



**FIGURE 18 [22] : Abord postérieur. Voie trans-tricipitale longitudinale.**  
**A.** Exposition du tendon du triceps. **B.** Incision du tendon du triceps. **C.** Exposition articulaire.

1. Tendon du triceps. 2. Nerf ulnaire. 3. Olécrane

## **2. Les différentes interventions chirurgicales :**

### **1 / OSTÉOSYNTHESE :**

Le traitement conservateur par ostéosynthèse est devenu, depuis l'apparition d'un matériel adapté, une des grandes options thérapeutiques des fractures de la tête radiale. La miniaturisation et la fiabilité du matériel ont accru les performances de l'ostéosynthèse, ce qui a contribué à la diminution des indications de la résection de la tête radiale.

L'ostéosynthèse constitue désormais une technique de choix dans la prise en charge des fractures simples et déplacées stade II de Mason, d'autant plus que l'évolution des résections de la tête radiale n'est pas dépourvue de complications, notamment en cas de lésions associées du coude, de l'avant-bras ou du poignet. Dans les fractures type II de Mason, un fragment de la tête radiale est encore attaché au col radial et sert de support à la reconstruction des fragments séparés.

L'ostéosynthèse est plus difficile dans les fractures comminutives de type III de Mason et la qualité des résultats est diminuée par l'association de lésions capsulo-ligamentaires du coude.

L'ostéosynthèse doit permettre une reconstruction la plus anatomique possible de la tête radiale et doit rétablir à la fois la congruence radio-humérale et radio-cubitale. L'abord chirurgical permet d'effectuer le bilan définitif des lésions, qui sont souvent plus comminutives que ne le laisse supposer la radiographie. La reconstitution de la tête radiale, sous contrôle de la vue, doit être méticuleuse. Le trait de séparation est ouvert délicatement et les fragments impactés sont relevés. La congruence de la tête radiale avec les surfaces adjacentes devra être vérifiée radiographiquement. La tête radiale doit être centrée sous le capitellum de face et

de profil et le niveau de la surface articulaire de la cupule radiale doit être au même niveau que celui de la face supérieure de l'apophyse coronoïde de face.

La préservation des attaches synoviales porte-vaisseaux, la manipulation délicate des fragments ostéo-cartilagineux détachés et leur réduction anatomique sont les clefs de la consolidation et de la revascularisation de la tête radiale lors des ostéosynthèses.

Les moyens d'ostéosynthèse disponibles actuellement sont les vis, les broches de Kirschner et les mini-plaques en L ou en T.

\*L'embrochage à foyer ouvert utilise des broches de Kirschner de petit diamètre qui sont placées soit obliquement, soit transversalement. Mais celles-ci sont susceptibles de migrer même après la consolidation. L'embrochage direct percutané doit être proscrit, ce dernier ne réduit pas correctement et n'assure pas une stabilité suffisante, il expose en plus à la raideur du fait de la saillie des broches dans les parties molles.

\*Les mini plaques en L ou en T de 1,5, 2 ou 2,7 millimètres sont parfois utilisées pour solidariser une fracture comminutive irradiant jusqu'au col radial.

Mais la fixation par simple vissage reste préférable si elle est possible.

\*Le vissage est le domaine où les progrès les plus importants ont été réalisés. Il représente actuellement le moyen d'ostéosynthèse le mieux adapté.

En effet, il permet une fixation stable de fragments parfois très petits, surtout depuis l'apparition des mini-vis et des vis d'Herbert. Le diamètre des vis utilisées est de 1,5, 2 ou 2.7 millimètres, leur longueur maximale est de 20 millimètres. On prépare d'abord le trajet par forage avec une mèche de diamètre 1,1, 1,5 ou 2 selon le diamètre des vis utilisées. Le fragment séparé est réduit et fixé temporairement par une petite broche de stabilisation provisoire. Le vissage est effectué en

compression en enfouissant la tête de la vis dans le pourtour de la tête avec une fraise à chambrer adéquate. La vis est placée le long du plus grand diamètre de la tête radiale. Sa longueur doit tenir compte de la compression et doit éviter la

protrusion de l'extrémité distale qui pourrait gêner la prono-supination et entraîner une symptomatologie douloureuse. La tête de la vis doit être enfouie dans le cartilage.

IL faut également s'assurer que le point d'entrée de la vis n'entraîne aucun conflit avec l'articulation radio-cubitale proximale. Fischer [24] avait déjà montré que le tiers postéro-externe de la tête radiale était l'endroit idéal pour la mise en place des vis. Plus récemment, une zone mieux définie appelée « safe zone » a été déterminée après des études expérimentales . Cette zone correspond à une portion de la tête radiale qui ne rentre jamais en contact avec la petite cavité sigmoïde du cubitus quelle que soit la position de prono-supination.

Elle représente environ 100° de la circonférence totale de la tête radiale et se situe de part et d'autre de la zone strictement latérale qui apparaît à l'ouverture, l'avant-bras étant en position neutre. C'est dans cet « arc de sureté » que les vis doivent être introduites.

Dans le cas où il existe plusieurs fragments séparés, il convient de solidariser d'abord les fragments séparés entre eux, puis de fixer cette partie reconstituée sur le fragment resté en place sur le col radial.

Tous les fragments ayant une taille suffisante doivent être ostéosynthés.

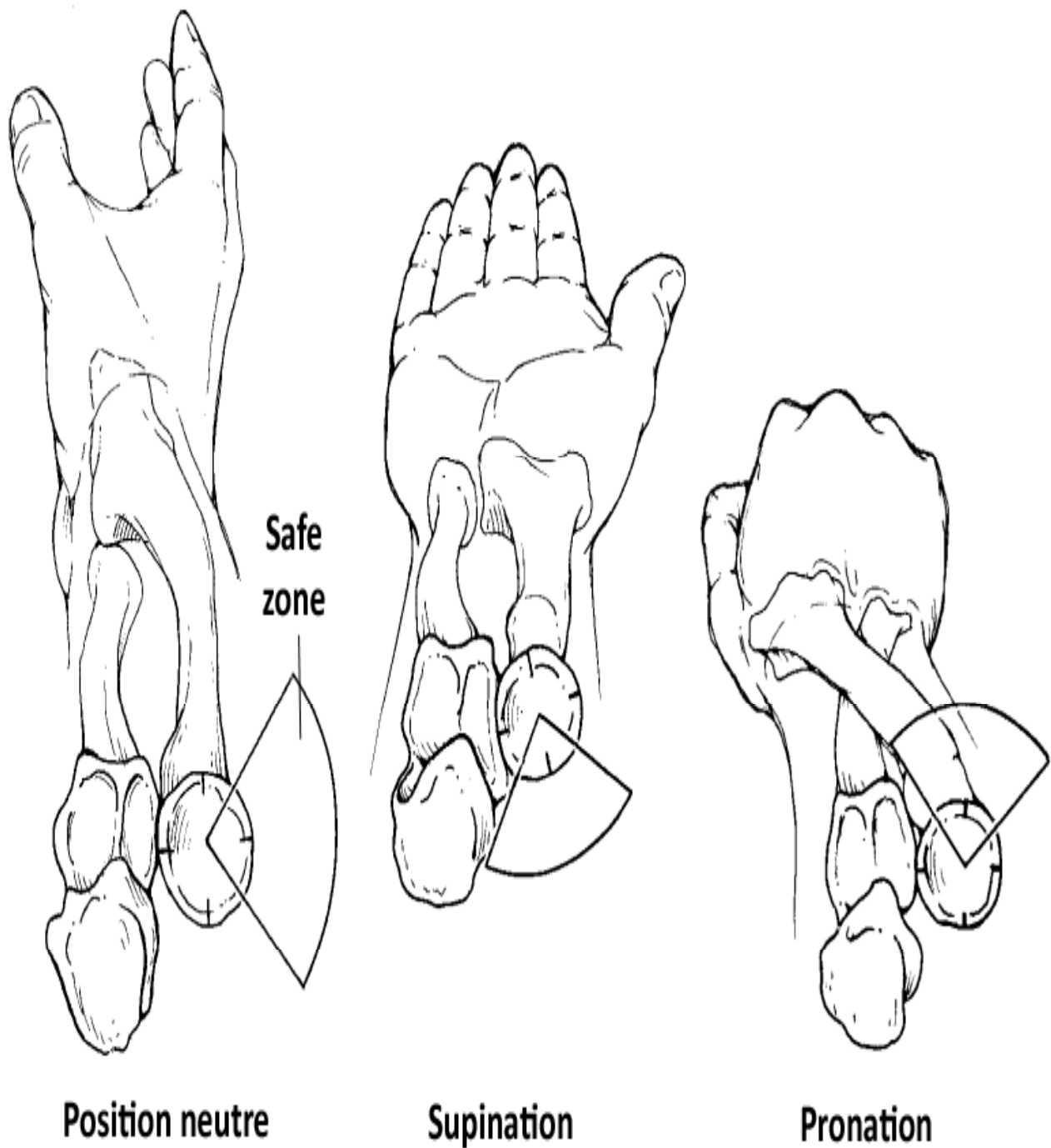
Les fragments de très petite taille peuvent faire l'objet d'une simple excision dans le cadre d'une véritable toilette articulaire précédant l'ostéosynthèse.

L'utilisation des vis d'Herbert, bien que plus onéreuse, est préconisée par certains auteurs en raison de leur commodité d'emploi, de la stabilité de leur fixation par la compression et de l'enfouissement facile de leurs extrémités .

Mais les bons résultats obtenus avec les mini-vis classiques ne justifient peut être pas leur emploi systématique. Plus récemment ont été proposées des broches résorbables, qui permettent de punaiser des fragments de petite taille avec un matériel peu invasif qui se résorbe spontanément. De même, une colle biologique à base de fibrine a été proposée pour s'affranchir de la nécessité d'enlever le matériel. Une fois le vissage terminé, il faut s'assurer de la liberté du coude dans tous les secteurs de la prono-supination. En fin, la résection de la tête radiale doit être envisagée en per-opératoire devant l'impossibilité de réaliser une ostéosynthèse Stable.

Quant à l'immobilisation après ostéosynthèse, celle-ci est variable selon les auteurs. Shmueli [25] a été le premier à démontrer l'intérêt du vissage, qui en fixant solidement les fragments facturés, permettait une mobilisation précoce.

Actuellement, la plupart des auteurs s'accordent à mobiliser le plus rapidement possible les fractures ostéosynthèses, sauf s'il existe une lésion associée nécessitant une immobilisation plus longue.



## ZONE SANS DANGER POUR LE VISSAGE DE LA TÊTE RADIALE

FIGURE 19 : Zone sans danger pour le vissage de la tête radiale [4].

## **2/ Résection de la tête radiale :**

La résection de la tête radiale correspond à l'excision d'un fragment ou de la totalité de la tête radiale et du col. Elle est préconisée pour permettre une mobilisation précoce du coude, afin d'éviter toute raideur articulaire.

La résection partielle d'un ou plusieurs fragments de la tête radiale ne se conçoit que dans le cadre d'une intégrité de la plus grande partie de la cupule radiale. Ce geste peut se justifier dans la mesure où les fragments détachés se comportent tel des corps étrangers intra-articulaires qui peuvent provoquer une raideur post-traumatique. La résection partielle est indiquée en cas de fragments séparés de petite taille non synthétiques. Il n'est donc pas question de réséquer un fragment volumineux accessible à l'ostéosynthèse. La résection partielle est en fait surtout pratiquée dans le cas des fractures-luxations qui correspondent à des lésions de « passage ». Il faut toutefois s'assurer que la tête radiale restante n'est pas traumatisante pour les autres éléments de l'articulation.

La résection totale a été la première intervention chirurgicale pratiquée sur la tête radiale. Sa première description remonte à 1876. Longtemps considérée comme la seule technique possible, elle permettait une bonne récupération fonctionnelle grâce à la mobilisation précoce qu'elle autorise.

En 1954, Masson [26] ne rapporte que des bons résultats après résection.

Quelques années plus tard, Radin [27] modère ces propos. Il admet que la résection totale ne procure pas toujours de bons résultats et réserve la résection aux fractures concernant plus des deux tiers de la surface articulaire et en l'absence de lésions associées.

Selon Benoît [28], la résection doit être réalisée en urgence dans les quarante-huit heures qui suivent le traumatisme, avant que le coude ne devienne trop inflammatoire. Elle doit être évitée ensuite durant les deux mois suivants, car le risque d'ossification est trop important du fait de l'inflammation. Les résultats les plus mauvais ont été rapportés lorsque la résection a été réalisée après une semaine. Au-delà et jusqu'au quatrième mois, elle peut être pratiquée avec les mêmes chances de succès que la résection réalisée précocement.

Effectuée indifféremment par voie latérale ou postéro-latérale de Cadenet, elle doit obéir à certaines règles. La résection doit être la plus économique possible et doit respecter la membrane interosseuse. Elle doit épargner le col radial et si possible le ligament carré de Dénoué. Elle ne doit laisser aucun fragment de la tête radiale qui pourrait constituer le point de départ d'une ossification postopératoire. La bonne hauteur de résection se situe au niveau du bord inférieur du ligament annulaire. Ce dernier peut être suturé et interposé dans le vide laissé par la résection. Idéalement, le moignon radial doit être laissé régulier sans indentation osseuse.

La résection totale de la tête radiale est contre-indiquée en cas de rupture du ligament collatéral interne, d'atteinte des ligaments de l'articulation radio-cubitale inférieure ou d'atteinte étendue de la membrane interosseuse avec disjonction radio-cubitale supérieure. Elle est déconseillée chez les patients ayant un index radio-cubital inversé. Ainsi, avant d'effectuer une résection totale de la tête radiale, il est recommandé d'effectuer un bilan clinique et radiographique du poignet sous-jacent. Les progrès de l'ostéosynthèse ont fait largement diminuer les indications de la résection totale. D'après Chebil [29], la résection totale de la tête radiale reste

indiquée dans les fractures type III de Masson. Elle donne des résultats fonctionnels satisfaisants, mais expose à des complications.

Ces complications sont liées à l'absence de la tête radiale et peuvent apparaître même en l'absence de lésions associées au niveau du coude, de la membrane interosseuse ou de l'articulation radio-cubitale inférieure. Elles sont liées à une migration proximale progressive du radius qui n'a plus d'obstacle.

Les conséquences sont :

· Une subluxation radio-cubitale inférieure qui se traduit par une diminution de la force de préhension et par des phénomènes douloureux d'intensité variable exacerbés par les mouvements de prono-supination.

- Une tension accrue de la membrane interosseuse avec limitation douloureuse de la supination.
- Une distension progressive du ligament collatéral interne qui entraîne un cubitus valgus avec un étirement du nerf cubital.
- Une diminution de la force de flexion du coude.

La fréquence et le retentissement clinique de ces complications sont différemment interprétés par les auteurs, mais les résultats à long terme, en l'absence de lésions associées, apparaissent satisfaisants.

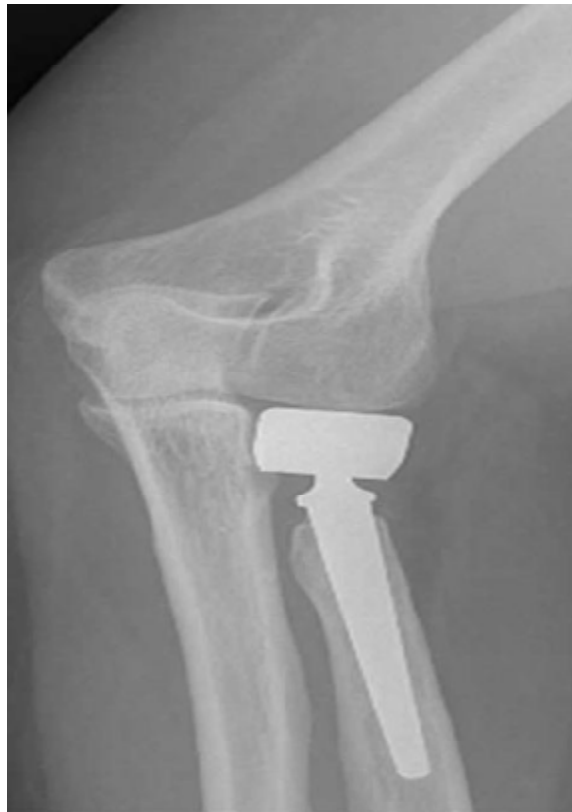### 3/Arthroplastie de la tête radiale :

Les divers inconvénients constatés parfois à long terme après résection isolée de la tête radiale ont conduit à utiliser des implants d'interposition dans le but de maintenir la longueur du radius. À l'origine, l'implant le plus utilisé était la prothèse souple en silicone de Swanson [30]. Mais les résultats à long terme ont montré que cette prothèse subissait une détérioration progressive et entraînait une destruction

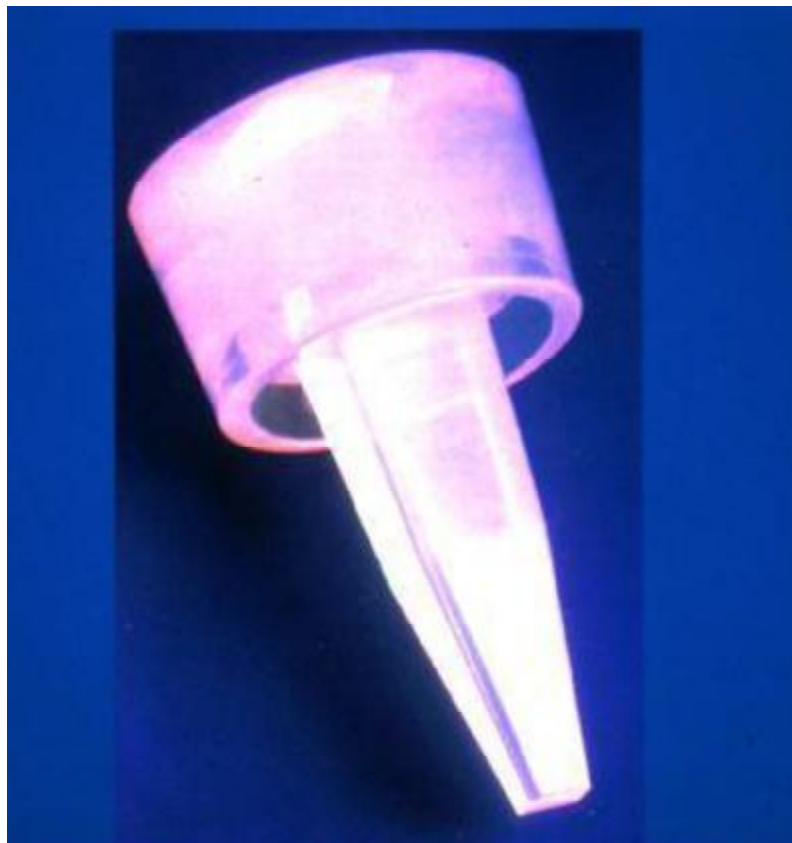articulaire par réaction inflammatoire liée aux débris d'usure. Son rôle même de support latéral a été remis en cause. En effet, des études ont démontré l'inefficacité de cet implant à prévenir la migration proximale du radius, à lutter contre le valgus et à transmettre les contraintes du radius au condyle huméral. Finalement, les résultats n'étaient pas meilleurs en termes de stabilité du coude que ceux des résections simples et la prothèse de Swanson a été abandonnée.

De nouveaux implants métalliques sont actuellement proposés. Ils se répartissent en deux catégories : les implants à cupule flottante et les implants à cupule fixe. Leur tolérance biologique et leurs propriétés mécaniques semblent bonnes, mais un risque de détérioration à long terme n'est pas exclu. Leur coût élevé constitue un frein à leur utilisation.

Les indications de l'arthroplastie restent rares. Les implants seront utilisés lorsqu'il existe des lésions associées déstabilisantes au niveau du coude, de l'avant-bras ou du poignet et chaque fois que les méthodes conservatrices ne sont pas réalisables.



**FIGURE 20 : Radiographie de face d'une prothèse de la tête radiale**



**FIGURE 21 :L'IMPLANT DE SWANSON**

### **3/ Traitement des lésions associées :**

Les luxations du coude associées à une fracture de la tête radiale avec luxation sont caractérisées par un pronostic plus mauvais. Leur réduction apporte en général une bonne stabilité du coude. Leur négligence est source de raideur post-traumatique.

Le syndrome d'Essex-Lopresti est une fracture-dislocation très instable qui doit être traitée chirurgicalement. Si une résection de la tête radiale est envisagée, elle devra s'accompagner d'une réduction puis d'un brochage radio-cubital en position de supination.

Les fractures osseuses associées peuvent être traitées orthopédiquement par simple immobilisation plâtrée pour les fractures non déplacées ou chirurgicalement par ostéosynthèse pour les fractures déplacées ou comminutives. Lorsqu'il s'agit d'une fracture de l'extrémité inférieure de l'humérus ou de l'extrémité supérieure du cubitus, il est souvent possible de

traiter la fracture de la tête radiale par la même voie d'abord que la fracture associée, en profitant de l'exposition qu'elle procure.

### **3-LES INDICATIONS :**

Les indications du traitement de la fracture de la tête radiale sont actuellement mieux définies.

\*Les fractures non déplacées sont traitées orthopédiquement. Le risque de déplacement secondaire des fragments représentant plus du tiers de la surface articulaire ne justifie pas l'ostéosynthèse, mais nécessite une surveillance radiologique régulière .

\*Les fractures partielles déplacées sont traitées par ostéosynthèse. Le vissage permet une reconstruction stable de la surface articulaire et autorise une mobilisation précoce.

\*Les fractures tassement doivent être réduites si le tassement est important. Le relèvement peut alors faire apparaître un vide qu'il convient de combler par un greffon osseux. L'ostéosynthèse sera assurée par vissage ou embrochage. Dans les rares cas de fractures avec énucléation, la résection de la tête radiale est préférée à cause du risque de nécrose.

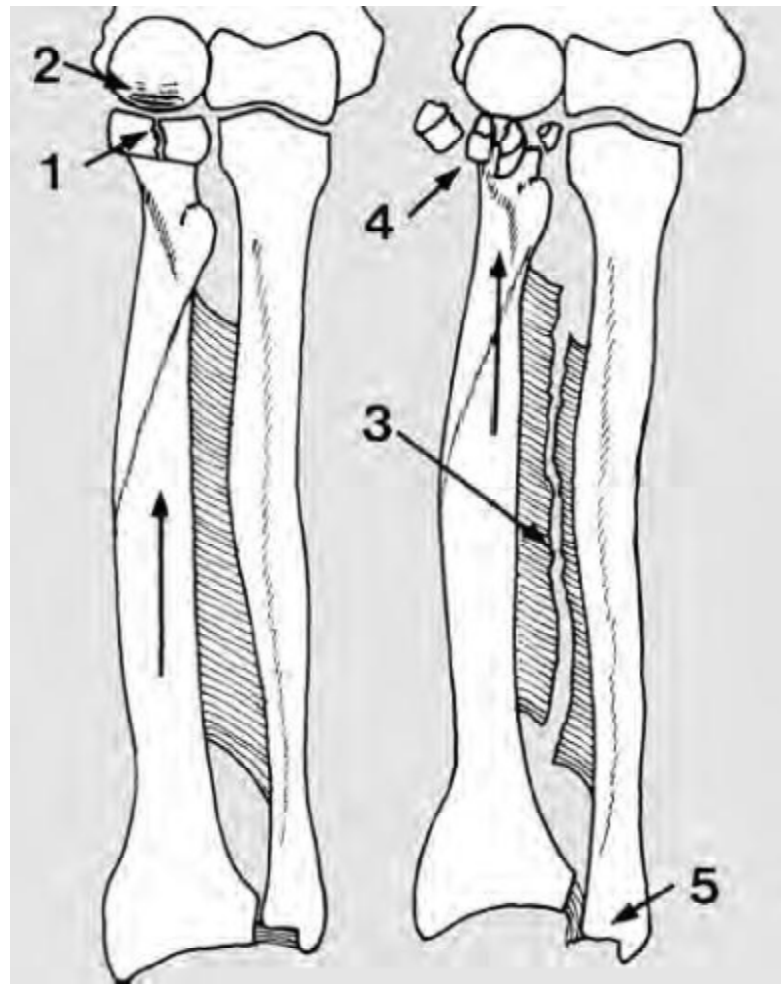
\*En cas de fractures mixtes séparation-tassement, l'ostéosynthèse peut être réalisée, mais sera difficile. Une résection de la tête radiale sera réalisée si la réduction est imparfaite ou si la solidité de la fixation est insuffisante pour permettre une mobilisation précoce.

\*En cas de fracture comminutive, la résection totale de la tête radiale est indiquée si le coude est stable et qu'il n'existe pas de lésions de la membrane interosseuse ou de l'articulation radio-cubitale inférieure. L'arthroplastie est indiquée dans le cas contraire. En cas d'indisponibilité des prothèses rigides, une prothèse de Swanson pourra être mise en place provisoirement. On effectuera son ablation six à douze mois plus tard, une fois que les lésions ligamentaires sont cicatrisées.

\*Les fractures anciennes négligées ou mal traitées entraînent une raideur douloureuse du coude. La résection de la tête radiale plus ou moins couplée à une arthrolyse permet souvent de libérer la pronosupination et parfois la flexion-extension.

\*Les synostoses radio-cubitales supérieures peuvent nécessiter une résection de la tête radiale et de la synostose si elles amputent le secteur de prono-supination utile.

\*Une instabilité en valgus ou une distorsion de l'articulation radio-cubitale inférieure peuvent apparaître après résection de la tête radiale chez un sujet jeune actif. La pose d'une prothèse peut alors se justifier si les lésions ne sont pas très anciennes et s'il est possible d'implanter la prothèse sans contraintes excessives pour capitellum. La surface cartilagineuse du capitellum doit être par ailleurs satisfaisante.



1 :Tête radiale      /2 :capitulum      /3 :membrane interosseuse  
4 :comminution importante de la tête radiale      /5 :l'extrémité inf de l'ulna

**FIGURE 22: LE SYNDROME D'ESSEX-LOPRESTI**

#### **IV–La Rééducation :**

Il convient enfin de rappeler que la précocité de la rééducation est un principe approuvé par tous les auteurs ; Les fractures de la tête radiale peuvent se compliquer de raideur du coude si une rééducation efficace n'a pas été réalisée. Le traitement fonctionnel n'est indiqué que lorsque la congruence articulaire est bonne, car les cals vicieux sont mal tolérés. La rééducation est alors immédiate sous couvert d'un traitement anti-inflammatoire et antalgique, associé à une immobilisation antalgique de 7 à 10 jours. Lorsque la fracture est déplacée, l'ostéosynthèse, la résection, ou même la prothèse de la tête radiale permettent une rééducation précoce. Dans notre contexte, la rééducation a démarré précocement avec une durée moyenne de 3mois.

La rééducation est un élément essentiel du traitement des fractures de la tête radiale. Elle doit être démarrée dès que possible, en fonction du traitement adopté et des lésions associées. Elle peut commencer sous le plâtre par des contractions isométriques des muscles du coude.

Pour être efficace, la rééducation doit être indolore afin d'éviter toute contracture musculaire et tout développement d'ossifications péri-articulaires.

La mobilisation doit être d'abord passive visant en priorité à récupérer les amplitudes articulaires.

Progressivement, la mobilisation active sera commencée, d'abord sans résistance, puis avec résistance, pour récupérer un bon tonus musculaire.

Au cours des fractures de la tête radiale, le problème est celui de la prévention de la raideur, hantise de tout thérapeute ; la constatation d'une raideur étant en soi un échec thérapeutique. La mobilité peut être limitée par différents facteurs : douloureux, cicatriciels, musculaires, articulaires.

Le diagnostic kinésithérapique permet d'identifier le ou plus fréquemment les causes de la limitation et oriente le traitement.

**\*La douleur :**

Initialement, les mobilités ne sont limitées que par la douleur, la raideur ne s'installe que vers le 10e jour postopératoire. L'œdème et l'ecchymose limitent la recherche des points douloureux à la période de début.

Le coude est une articulation douloureuse car elle est très innervée, comparativement à l'épaule. Les muscles de la ceinture scapulaire (Taz, SCM, ad. De l'omoplate, sus et sous épineux) le biceps, les épicondylites et épitrochléens présentent souvent des contractures de protection.

La douleur à la mobilisation est constante au début, avec parfois présence d'une douleur projetée au poignet.

La physiothérapie froide intéresse plus particulièrement les douleurs articulaires ; en postopératoire immédiat, les cold packs ou la glace permettent de réduire les phénomènes inflammatoires et douloureux. La physiothérapie chaude est mieux adaptée pour les douleurs d'origine musculaire car le chaud accroît l'extensibilité du collagène et du muscle.

**\*La raideur articulaire :**

Les secteurs difficiles à récupérer seront les derniers degrés d'extension ou de flexion et la supination.

Selon l'étude de Laques, il y a d'autant plus de perte de mobilité dans les différents secteurs que la fracture est déplacée et comminutive.

Cette constatation est surtout vraie en ce qui concerne la supination avec une supination moyenne de 71° pour les fractures de type I (fractures non déplacées ou

de déplacement < à 2 mm) et de 38° pour les types IV (traumatisme complexe avec lésions associées). Dans la série de l'auteur, le déficit moyen en flexion est de 12° , en extension de 19° , en supination de 28°, tout type de fracture confondu.

Pour le rééducateur, il faudra donc s'efforcer d'obtenir dès les premières semaines, la mobilité la plus complète possible en fonction du type de fracture, grâce à l'utilisation des mouvements combinés du coude de finesse : flexion + pronation et extension + supination, et grâce aux techniques de mobilisation analytique.

Le travail actif-aide en pronosupination, effectuée sans forcer en flexion aux environs de 90° (pour réduire les compensations), mais avec des temps de posture douce en fin de secteur angulaire (1 à 2 mn) permet au patient de contrôler le mouvement et de prendre conscience de ses capacités fonctionnelles.

Les stabilisations rythmées à la fin de chaque posture permettent de conserver activement le gain. Le coude de force (flexion +supination et extension + pronation) et le coude de finesse (flexion + pronation et extension+ supination ) favorisent, dès les premiers temps, la réintégration de la mobilité acquise dans les schémas fonctionnels.

Les arthromoteurs de coude et de poignet permettent, grâce à un réglage du secteur angulaire et de la vitesse, une mobilisation précoce en flexion-extension et en prono-supination de longue durée, des postures en fin de mouvement et le maintien du gain d'amplitude. L'avantage de cette technique réside dans le fait que le patient discipliné peut régler les différents paramètres et prolonger les bienfaits des techniques manuelles.

Au cours de la rééducation, le gain dans un secteur angulaire peut engendrer la perte dans le secteur opposé, le traitement sera donc adapté en fonction du secteur utile recherché.

A partir de la 6ème semaine, la récupération des mobilités de la radio-ulnaire inférieure en alternant os fixe et os mobile ainsi que le recouvrement des mouvements mineurs (baillements, décompression) sont nécessaires à la fluidité du mouvement.

Pour Lazennec, au cours de la flexion, il existe une ascension et une rotation du radius, ainsi qu'une rotation automatique du cubitus. La mobilisation en glissements antéro-postérieurs et de haut en bas de la tête radiale est pratiquée avant la recherche de mobilité en flexion-extension.

#### **\*La cicatrice :**

Les cicatrices cutanées peuvent être source de limitation de la mobilité du coude. En effet, l'évolution de la maturation cicatricielle augmente la résistance des téguments et s'accompagne des classiques phénomènes rétractiles.

La prise en charge des adhérences cicatricielles est réalisée grâce aux techniques de massage. Lorsque la peau est adhérente aux plans profonds, les pressions sont accompagnées de frictions pour mobiliser la cicatrice par rapport aux tissus sous-jacents.

Les étirements ont pour objectif de combattre la capacité de rétraction des fibres de collagène. Les pétrissages permettent d'assouplir et de modifier l'épaisseur des tissus en diminuant la fibrose et les adhérences. Les techniques de dépressothérapie mobilisent le revêtement cutané par rapport aux plans aponévrotiques sous-jacents, leur utilisation prudente évite les risques d'ecchymose.

**\*Les structures musculaires :**

Des cocontractions fléchisseurs–extenseurs et pronateurs–supinateurs s'installent fréquemment, dès les premiers temps, limitant la mobilité. Les techniques actives de contracté–relâché sont utilisées en respectant l'arc douloureux. Le biofeedback permet au patient de visualiser les cocontractions lors des mouvements et de prendre conscience du relâchement musculaire.

Les contractures réflexes de protection peuvent également majorer les limitations d'amplitude et la contraction musculaire isométrique ou par courant excito–moteur (1Hz avec intensité provoquant des secousses musculaires) permet de rompre le cercle vicieux douleur/contracture et de gagner quelques degrés.

A l'issue de la consolidation, le travail proprioceptif s'organise autour des stabilisations rythmées, des sollicitations multidirectionnelles, de la décharge vers la charge partielle puis totale (compression) et la traction (espalier).

Le travail de la vitesse d'exécution, de la coordination et de la propulsion s'effectue par diverses activités : par exemple ,les jeux de ballon.

En cas de lésions ligamentaires internes, les épicondyliens et épitrochléens seront renforcés dans leur fonction de stabilisateurs latéraux du coude.

Lors de la plupart des gestes de la vie courante, une bonne flexion est nécessaire (110°), peu de gestes nécessitent une supination importante. La pronation est facilement compensée par une ab–RI de l'épaule, alors que la supination est difficile à compenser par une ad–RE en raison du tronc.

A l'issue de la rééducation des fractures de la tête radiale, le déficit résiduel du coude porte peu sur la fonction de raccourcissement du membre supérieur, mais plus sur son rôle dans le positionnement de la main dans l'espace.

## **V-LES SUITES OPERATOIRES :**

Les suites opératoires sont généralement simples. Le degré de cette stabilité va conditionner la rééducation.

Les complications postopératoires sont différentes selon le type d'intervention chirurgicale utilisée :

### **1/Complications liées à la Résection simple de la tête radiale :**

La résection simple est source de 4 types de complications :

\*Ascension du radius dans le cadre d'un syndrome d'Essex-Lopresti, c'est-à-dire de déchirure de la membrane interosseuse associée (ayant pour conséquence des douleurs du poignet avec index radio-ulnaire inférieur inversé) .

\*cubitus valgus.

\* diminution de force

\*Arthrose humero-ulnaire à moyen terme .

### **2/Complications liées à l' ostéosynthèse incomplète :**

De nombreuses complications peuvent survenir en cas d'ostéosynthèse imparfaite. Il s'agit de déplacement secondaire, de pseudarthrose, de nécrose. Le dénominateur commun des ces complications à terme est l'installation d'une raideur du coude.

### **3/Complications liées à l'implant en silicone de SWANSON :**

Plus l'implant en silicone est proximal, plus les contraintes sont importantes et c'est la raison pour laquelle l'implant en silicone a été abandonné au niveau du coude, car il était source de « siliconite », véritable maladie locorégionale du coude

avec des conséquences fonctionnelles parfois irréversibles. De plus, l'implant en silicone est fragile et peut se fracturer.

#### **4/Complications liées aux prothèses de la tête radiale :**

\*les complications précoces :

-Malposition prothétique :elle s'agit d'une complication le plus souvent per-opératoire, c'est la malposition haute de la prothèse radiale responsable d'une subluxation permanente avec enraidissement douloureux et rapide du coude d'où l'importance d'une reprise immédiate ou précoce par extraction, recreusement du scellement à la mèche et réimplantation en position correcte.

-Sepsis post-opératoire :très rare après implantation de prothèse de la tête radiale.

\*les complications tardives :

-Ossification péri-prothétique: assez fréquente, souvent asymptomatique mais elle peut nécessiter une intervention chirurgicale s'elle devient symptomatique.

-Usure du compartiment humero-radial : il est due à la position trop haute de la prothèse, elle se traduit radiologiquement par une déminéralisation du condyle externe à surveiller via des clichés comparatifs, sans oublier l'intérêt de l'Arthro-scanner dans l'analyse des lésions osteo-cartilagineuses associées.

-Ostéolyse péri-prothétique :rare et beaucoup moins fréquent qu'avec les prothèses en silicone, elle peut être asymptomatique et non pas évoluer.

-Risque de Descellement :si osteolyse autour de la tige ,mais il ya pas de zonage radiologique décrit comme pour la prothèse de la hanche.

-Infection chronique.

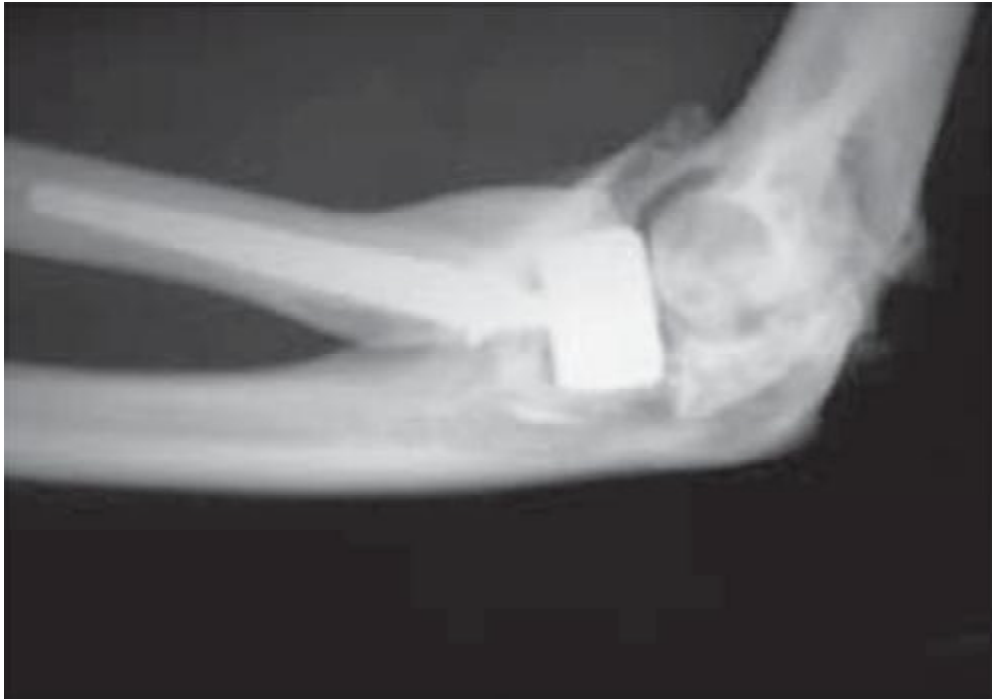Il faut aussi craindre d'autres complications qui peuvent survenir, retardant la rééducation et favorisant la survenue d'une raideur post-traumatique :

\* L'infection est la complication la plus redoutable. Elle aboutit à une arthrite du coude et oblige à un lavage rapide de l'articulation, avec mise en place d'un drainage et instauration d'une antibiothérapie adaptée. Elle nécessite l'extraction de tout matériel étranger avec résection de la tête radiale. Ceci impose une immobilisation qui entrainera un enraidissement inéluctable.

\* Le démontage d'une ostéosynthèse instable, généralement par broches, impose une ré-intervention pour effectuer une nouvelle ostéosynthèse ou une résection de la tête radiale.

\* Une atteinte ou parésie transitoire du nerf radial peut être due à une voie d'abord trop extensive.

\*L'algodystrophie est caractérisée par des douleurs, des troubles vasomoteurs, un enraidissement articulaire, des troubles trophiques et une ostéoporose qui sont liés à une perturbation de l'innervation sympathique. Elle peut être traitée par calcitonine et kinésithérapie.



**FIGURE 23 : Ossifications péri-prothétiques**

## VI-LES RESULTATS FONCTIONNELS :

Notre série compte 70% des résultats bons ou moyens selon le score de SOO(société orthopédique de l'ouest),ce qui est proche des résultats des différentes séries du traitement chirurgical des fractures de la tête radiale qui varie entre 100% pour Greel[31] et 76% selon Mabit [16] ;Cependant la comparaison entre les différentes séries est parfois difficile car les critères de jugement peuvent être différent selon les auteurs.

**Tableau 8: Comparaison des résultats de notre série avec ceux des principales séries récentes**

Auteurs	Effectifs	Résultats utiles% (Bon ou moyen)
Ascencio [11]	30	80
Greel [31]	19	100
Khalfayan [32]	26	69
Kelberine [12]	24	68
Esser [33]	26	77
Herbersston [34]	100	95
Laques [14]	46	85
Mabit [16]	111	76
Notre série	10	70

# CONCLUSION

Les fractures de la tête radiale sont relativement peu fréquentes et touchent surtout le sujet jeune. Elles sont parfois associées à d'autres lésions concomitantes ligamentaires et ostéo-articulaires qui aggravent le pronostic.

Le diagnostic est suspecté cliniquement et confirmé par des radiographies standards du coude, face et profil. Une lecture attentive des clichés est nécessaire pour ne pas méconnaître cette fracture. Diverses classifications ont été proposées, celle établie par Masson est la plus ancienne et la plus utilisée.

Le but du traitement est la récupération d'une articulation indolore, mobile et stable. Le choix thérapeutique, longtemps sujet à controverses, semble aujourd'hui mieux défini. Il a longtemps été dominé par la résection de la tête radiale qui était, à un moment donné, le meilleur choix thérapeutique. Actuellement, l'attitude conservatrice est préférée à la résection systématique chaque fois que la fracture est jugée synthésable. L'ostéosynthèse, en fixant solidement les fragments fracturés, permet une mobilisation précoce, ce qui prévient la raideur du coude. Dans cette perspective, le vissage semble répondre aux espoirs qui lui sont attachés. Dans tous les cas, l'ostéosynthèse ne devra être récusée qu'en préopératoire, devant l'impossibilité technique d'obtenir un montage anatomique et stable. L'attitude conservatrice a conduit régulièrement à des résultats satisfaisants comme le prouvent les séries récentes.

Rappelons aussi que la rééducation précoce constitue un appoint incontestable.

Enfin, l'utilisation de matériaux biodégradables permettra peut-être dans un avenir proche d'améliorer les résultats, lorsque les phénomènes inflammatoires dus à la résorption de ces matériaux, auront été maîtrisés.

# RESUME

## Résumé

**Objectifs:** Il s'agit d'une étude rétrospective évaluant les résultats fonctionnels d'une série de 10 patients traités chirurgicalement pour des fractures de la tête radiale au sein du service de chirurgie ostéo-articulaire B4 de CHU HASSAN II FES, durant une période de 5 ans allant de janvier 2009 au Décembre 2014.

**Matériels et méthodes:** Notre série comprend 6 Hommes et 4

Femmes dont l'âge moyen est de 34 ans. La plupart des patients étaient victimes de chutes ou d'accidents de la voie publique et ont présenté une fracture de type II, III, et IV de Mason. 3 patients présentaient des lésions associées du membre supérieur homolatéral. Le traitement était chirurgical et réparti d'une façon égale entre l'ostéosynthèse et la résection de la tête radiale avec le traitement des lésions associées. Aucune arthroplastie n'a été réalisée. Le principe de la mobilisation précoce a été respecté pour tous nos patients.

**Résultats:** les suites opératoires immédiates ont été simples dans la majorité des cas sauf chez 2 patients :une luxation postéro-externe du coude, et paralysie de nerf cubital. Le recul moyen de notre étude était de 38 mois. Les résultats fonctionnels ont été évalués selon les critères de SO, ils étaient bons ou excellents dans 70% des cas. La présence de lésions associées et le délai de traitement tardif ont constitué des facteurs de mauvais pronostic dans notre étude.

**Conclusion:** Les progrès de l'ostéosynthèse ont fait largement diminuer les indications de l'ablation de la tête radiale, il nous semble actuellement que la résection en urgence des fractures ostéosynthésables est abusive. Cependant la résection reste le traitement de choix dans les fractures comminutives.

**Mots clés :** Tête radiale – Fracture–Ostéosynthèse– Résection de la tête radiale.

## SUMMARY

**OBJECTIVES:** This is a retrospective study evaluating the functional results of a series of 10 patients treated with suture for fractures of the radial head in orthopedic service B4 of the teaching hospital center HASSAN II in FES, during a period of 5 years from January 2009 to December 2014.

**MATERIALS & METHODS :** Our series is characterized by masculine predominance, 6 men and 4 women, whose average age is 34 years, principally victims of falls or accident from the public highway, and have presented a type II, III, and IV of Mason. 3 patients had homolateral upper limb lesions associated. The treatment was, in our series, is surgical 50% received surgical treatment by resection of the radial head, while 50% have benefited from screwing of the radial head with treatment of associated lesions. The principle of early mobilization was observed for all our patients.

**RESULTS:** The immediate surgical suites were simple in all cases. 2 complications were observed: stiff elbow and paralysis of ulnar nerve. The average follow-up of our study was 38 months. The functional results were evaluated according to the criteria of SOO. On the whole, the results were favorable in 70% of patients. The presence of associated lesions and the delay of treatment were factors of bad prognosis in our study.

**CONCLUSION:** The progresses of osteosynthesis have greatly diminished the indications of the removal of the radial head. Resection in emergency of fracture that could be treated by osteosynthesis seems now unreasonable. However, the resection of the radial head remains the treatment of choice for comminuted fractures.

**Keywords :** Radial Head – Fracture–Ostéosynthèse– resection of the radial head.

## ملخص

**الاهداف :** يتعلق الامر بدراسة استرجاعية لتقييم النتائج الوظيفية تتكون من 10 مرضى

عولجوا جراحيا لكسر الراس الكعبري في مصلحة جراحة العظام بء 4 بالمركز الاستشفائي الجامعي الحسن الثاني بفاس ما بين يناير 2009 و دجنبر 2014.

**المواد و الاساليب :** تتميز الدراسة باغلبية ذكورية حيث تضم رجال و4 نساء معدل

عمرهم 34 سنة ضحايا سقوط اساسا اوحوادث سير. و اصابوا بكسر من نوع ماسن 2 و3 و4. 3 من المرضى اصابوا بافات متزامنة في الطرف العلوي من نفس الجهة جميع المرضى استفادوا من الجراحة حيث انقسموا بشكل متساوي بين بتر الراس الكعبري و جراحة لولبة الراس الكعبري مع معالجة الافات المتزامنة. و قد احترمت قاعدة التحريك المبكر عند كل المرضى.

**النتائج :** كانت فترة ما بعد الجراحة عادية في غالبية الحالات باستثناء مضاعفتين: الكوع

القاسية و شلل العصب الزندي. و كان التراجع المتوسط 38 شهرا. قيمت النتائج العملية حسب معايير SOO كانت جيدة الى ممتازة لدى 70 في المئة من المرضى. ان تواجد افات متزامنة و تاخير اجل العلاج شكلا عاملين سيئين في دراستنا هذه.

**الخلاصة :** نقد قلص التثبيت الاستجدالي من دواعي قطع الراس الكعبري و يبدو ان استئصال

الراس الكعبري في حالة الكسور القابلة للاستجدال صار متجاوزا الان.

**الكلمات الأساسية :** الراس الكعبري - كسر- التثبيت الاستجدالي - قطع الراس الكعبري

# BIBLIOGRAPHIE

**1. Morrey B.**

Radial head fractures. Saunders, 1993, pp 383–405.

**2 MASMEJEAN E, WATTINCOURT L., ALNOT J.-Y.** Séries GEEC. 1998 : Fractures totales de la tête radiale. In : “Les fractures de têtes radiales” : 87–99. Monographie du GEEC. Paris : Sauranges Ed., 1998.

**3 Judet T, Garreau de Loubresse C, Piriou P, Charnley G.** A floating prosthesis for radial head fractures. J Bone Joint Surg 1996;78B:244–9.

**4. MM Boubkraoui.** Fracture de la tête radiale chez l’adulte traitée par ostéosynthèse. Thèse 2004.

**5. MM Boubkraoui.** Fracture de la tête radiale chez l’adulte traitée par ostéosynthèse. Thèse 2009. FMPR .

**6. et 7 LABORATOIRE D’ANATOMIE .FMPF**

**8. Bonneville P.** Fractures récentes de l’extrémité proximale des deux os de l’avant-bras de l’adulte. Encycl Méd Chir, 2000, 13 p.

**9. Hodge J.** Bilateral radial head and neck fractures. J Emerg Med, 1999, n°17(5), pp 877–881.

**10. Alnot J.** Les fractures récentes de la tête radiale, classifications et traitements. Kines scientifique, XVIII journée de rééducation de la main et du membre supérieur, 2002, n°4–15, pp 18–23.

**11. Asencio G.** L’ostéosynthèse des **fractures** de la tête radiale chez l’adulte. Rev Chir Orthop, 1990, n°76, pp 445–450.

**12. Kelberine F.** Fractures de La tête radiale. Analyse d’une série de 62 cas traités chirurgicalement. Rev Chir Orthop, 1991, n° 77, pp 322–328

13. **CHIRG, COURT C., Nordin JY** Fractures complexes de l'extrémité supérieure des deux os de l'avantbras,chez l'adulte à propos de 38 cas.Rev. Chir. Orthop., 2001, 78, P773–785
14. **LAQUES D.**Indications de l'ostéosynthèse dans le traitement des fractures déplacées de la tête radiale.Sauraumps médical, 1999, P 144–149
15. **DREOUA N.**Les fractures de la tête radiale à propos de 61 cas.Thèse en médecine, 1997, 208 Casablanca
16. **MABIT CH., FRIEH J., HEIM U., LAULAN J., LECOUTEUR P., LENEN D.**Fractures récentes et anciennes de la tête radiale
17. **PICARD L.L., MORACE GB.**Resection our emplacement prothétique dans les fractures récentes de la tête radiale chez l'adulte.Actualités en rééducation fonctionnelle, 10ème série Mason, Paris,1985,P 267–274
18. **CHOVETT J., CASANOVA G., SHOSSARD JF.**Traitement par prothèse de la tête radiale.Rev. Chir. Orthop., 1995, p. 298.
19. **ZERTA H.**Complications des fractures de l'extrémité supérieure des deux os de l'avant-bras.Thèse de doctorat en médecine, Rabat, 2003, N°161.
20. **BERGER M., UROY PH., MESTADA GH.**Etude comparative du traitement des fractures de la tête radiale par résection ou par implant en Silastic de Sanson. Ann. Chir., 1991, 45, n° 5, p. 418 – 425.
21. **Vichard PH., Tropet Y., Dreyfus-schmidg.** Fracture de l'extrémité supérieure du radius, associée à d'autres lésions traumatiques du membre supérieur chez l'adulte à propos de 73 observations. Ann. Chir. Main. 1988, 7, 1, P45–52
22. **Dubrana F, LE Nen D, Gunepin FX et al.** Manuel des voies d'abords en chirurgie orthopédique et traumatologique. 2ème édition.

- 23. Stanley JK** , Penn DS, Wasseem M. Exposure of the head of the radius using the Wrightington approach. The journal of bone and joint surgery .2006.
- 24. Fischer L.** Possibilités de vissage dans certaines fractures simples de la tête radiale. Rev. Chir .Orthop, 1976, suppl n°02, pp 89–96.
- 25. Shmueli G.** Fractures of the head of the radius. J Bone Joint Surg Br, 1981, n°63, pp 535–538.
- 26. Mason M.** Some observations on fractures of the head of the radius with a review of one hundred cases.Br J Surg, 1954, n° 41, pp 123–132.
- 27. Radin E.**Fractures of the radial head. A review of 88 cases and analysis or the indications for excision of the radial and non operative treatment. J. Bone Joint Surg, 1966, n°48, pp 1055–1064.
- 28. Benoit J.**Techniques opératoires du coude. Encycl. Méd. Chir. Tech. Chir. Orth-traum, 44325,4,09,06
- 29. Chebil M.**La résection de la tête radiale chez l'adulte : à propos de 68 cas. Maghreb. Méd.,1995, 298.
- 30. Swanson A.**Comminuted fractures of the radial head. The role of silicone implant replace-ment arthroplasty. J Bone Joint Surg Am, 1981, n°63, pp 1039–1049.
- 31. Greel C.** Internal fixation of proximal radial head fractures. J Orthop Trauma, 1990, n°4, pp 270–274
- 32. Khalfayan E.** Mason type II radial head fractures: operative versus non operative treatment. J Orthop Trauma, 1992, n°6, pp 283–289.
- 33. Esser R.**Fractures of the radial head treated by internal fixation: late results in 26 cases. J Orthop Trauma, 1995, n°9, pp 318–323.

- 34. Herbertsson P.** Uncomplicated Mason Type-II and III Fractures of the Radial Head and Neck in Adults: A Long-Term Follow-up Study. *Journal of Bone and Joint Surgery – Series A*, 2004, 86 (3), pp 569–574.