



ANNEE 2011

THESE N° 57

# TRAITEMENT CHIRURGICAL DES FRACTURES DES PLATEAUX TIBIAUX

---

## THESE

PRESENTEE ET SOUTENUE PUBLIQUEMENT LE.../.../2011

PAR

**Mr. Yassine EL ALLOUCHI**

Née le 27 Août 1985 à Marrakech

POUR L'OBTENTION DU DOCTORAT EN MEDECINE

---

## MOTS CLES

Fractures de l'extrémité supérieure du fémur-Traitement

---

## JURY

**Mr. T. FIKRY**

Professeur de Traumatologie-orthopédie

PRESIDENT

**Mr. M. LATIFI**

Professeur de Traumatologie-orthopédie

RAPPORTEUR

**Mr. Y. NAJEB**

Professeur agrégé de Traumatologie-orthopédie

**Mr. H. SAIDI**

Professeur agrégé de Traumatologie-orthopédie

JUGES

**Mr. F. GALUIA**

Professeur agrégé de Traumatologie-orthopédie

قل إن صلاتي ونسكي  
ومحياي ومماتي لله رب  
العالمين لا شريك له وبذلك  
أمرت وأنا أول المسلمين.

صدق الله العظيم

الأنعام (162-163)

## Serment d'Hippocrate

*Au moment d'être admis à devenir membre de la profession médicale, je m'engage solennellement à consacrer ma vie au service de l'humanité.*

*Je traiterai mes maîtres avec le respect et la reconnaissance qui leur sont dus.*

*Je pratiquerai ma profession avec conscience et dignité. La santé de mes malades sera mon premier but.*

*Je ne trahirai pas les secrets qui me seront confiés.*

*Je maintiendrai par tous les moyens en mon pouvoir l'honneur et les nobles traditions de la profession médicale.*

*Les médecins seront mes frères.*

*Aucune considération de religion, de nationalité, de race, aucune considération politique et sociale, ne s'interposera entre mon devoir et mon patient.*

*Je maintiendrai strictement le respect de la vie humaine dès sa conception.*

*Même sous la menace, je n'userai pas mes connaissances médicales d'une façon contraire aux lois de l'humanité.*

*Je m'y engage librement et sur mon honneur.*

**Déclaration Genève, 1948**



*LISTE  
DES PROFESSEURS*

**UNIVERSITE CADI AYYAD**  
**FACULTE DE MEDECINE ET DE PHARMACIE**  
**MARRAKECH**

Doyen Honoraire

: Pr. Badie-Azzamann MEHADJI

**ADMINISTRATION**

Doyen

: Pr. Abdelhaq ALAOUI YAZIDI

Vice doyen

: Pr. Ahmed OUSEHAL

Vice doyen

: Pr. Ag Zakaria DAHAMI

Secrétaire Général

: Mr. Azzeddine EL HOUDAIGUI

**PROFESSEURS D'ENSEIGNEMENT SUPERIEUR**

ABOUSSAD	Abdelmounaim	Néonatalogie
AIT BENALI	Said	Neurochirurgie
ALAOUI YAZIDI	Abdelhaq	Pneumo-phtisiologie
BELAABIDIA	Badia	Anatomie-Pathologique
BOUSKRAOUI	Mohammed	Pédiatrie A
CHOULLI	Mohamed Khaled	Neuropharmacologie
EL HASSANI	Selma	Rhumatologie
ESSADKI	Omar	Radiologie
FIKRY	Tarik	Traumatologie- Orthopédie A
FINECH	Benasser	Chirurgie – Générale
KISSANI	Najib	Neurologie

## **Traitement chirurgical des fractures des plateaux tibiaux**

---

KRATI	Khadija	Gastro-Entérologie
LATIFI	Mohamed	Traumato – Orthopédie B
MOUTAOUAKIL	Abdeljalil	Ophtalmologie
OUSEHAL	Ahmed	Radiologie
RAJI	Abdelaziz	Oto-Rhino-Laryngologie
SARF	Ismail	Urologie
SBIHI	Mohamed	Pédiatrie B
SOUMMANI	Abderraouf	Gynécologie-Obstétrique A

## **PROFESSEURS AGREGES**

ABOULFALAH	Abderrahim	Gynécologie – Obstétrique B
AIT SAB	Imane	Pédiatrie B
AKHDARI	Nadia	Dermatologie
AMAL	Said	Dermatologie
ASMOUKI	Hamid	Gynécologie – Obstétrique A
ASRI	Fatima	Psychiatrie
BENELKHAÏAT BENOMAR	Ridouan	Chirurgie – Générale
BOUMZEBRA	Drissi	Chirurgie Cardiovasculaire
CHABAA	Laila	Biochimie
CHELLAK	Saliha	Biochimie-chimie
DAHAMI	Zakaria	Urologie
EL FEZZAZI	Redouane	Chirurgie Pédiatrique
EL HATTAOUI	Mustapha	Cardiologie
ELFIKRI	Abdelghani	Radiologie
ESSAADOUNI	Lamiaa	Médecine Interne
ETTALBI	Saloua	Chirurgie – Réparatrice et plastique
GHANNANE	Houssine	Neurochirurgie
LMEJJATTI	Mohamed	Neurochirurgie

## Traitement chirurgical des fractures des plateaux tibiaux

---

LOUZI	Abdelouahed	Chirurgie générale
MAHMAL	Lahoucine	Hématologie clinique
MANSOURI	Nadia	Chirurgie maxillo-faciale Et stomatologie
MOUDOUNI	Said mohammed	Urologie
NAJEB	Youssef	Traumato - Orthopédie B
OULAD SAIAD	Mohamed	Chirurgie pédiatrique
SAIDI	Halim	Traumato - Orthopédie A
SAMKAOUI	Mohamed	Anesthésie- Réanimation
	Abdenasser	
TAHRI JOUTEI HASSANI	Ali	Radiothérapie
YOUNOUS	Saïd	Anesthésie-Réanimation

## PROFESSEURS ASSISTANTS

ABKARI	Imad	Traumatologie-orthopédie B
ABOU EL HASSAN	Taoufik	Anesthésie - réanimation
ABOUSSAIR	Nisrine	Génétique
ADALI	Imane	Psychiatrie
ADALI	Nawal	Neurologie
ADERDOUR	Lahcen	Oto-Rhino-Laryngologie
ADMOU	Brahim	Immunologie
AGHOUTANE	El Mouhtadi	Chirurgie – pédiatrique
AIT BENKADDOUR	Yassir	Gynécologie – Obstétrique A
AIT ESSI	Fouad	Traumatologie-orthopédie B
ALAOUI	Mustapha	Chirurgie Vasculaire périphérique
ALJ	Soumaya	Radiologie
AMINE	Mohamed	Epidémiologie - Clinique
AMRO	Lamyae	Pneumo - phtisiologie
ANIBA	Khalid	Neurochirurgie

## Traitement chirurgical des fractures des plateaux tibiaux

---

ARSALANE	Lamiae	Microbiologie- Virologie
ATMANE	El Mehdi	Radiologie
BAHA ALI	Tarik	Ophtalmologie
BAIZRI	Hicham	Endocrinologie et maladies métaboliques
BASRAOUI	Dounia	Radiologie
BASSIR	Ahlam	Gynécologie – Obstétrique B
BELKHOUCHE	Ahlam	Rhumatologie
BEN DRISS	Laila	Cardiologie
BENCHAMKHA	Yassine	Chirurgie réparatrice et plastique
BENHADDOU	Rajaa	Ophtalmologie
BENHIMA	Mohamed Amine	Traumatologie-orthopédie B
BENJILALI	Laila	Médecine interne
BENZAROUEL	Dounia	Cardiologie
BOUCHENTOUF	Rachid	Pneumo-phtisiologie
BOUKHANNI	Lahcen	Gynécologie – Obstétrique B
BOURRAHOUCHE	Aicha	Pédiatrie
BOURROUS	Monir	Pédiatrie A
BSSIS	Mohammed Aziz	Biophysique
CHAFIK	Aziz	Chirurgie Thoracique
CHAFIK	Rachid	Traumatologie-orthopédie A
CHAIB	Ali	Cardiologie
CHERIF IDRISSE EL GANOUNI	Najat	Radiologie
DIFFAA	Azeddine	Gastro - entérologie
DRAISS	Ghizlane	Pédiatrie A
DRISSI	Mohamed	Anesthésie -Réanimation
EL ADIB	Ahmed rhasane	Anesthésie-Réanimation
EL ANSARI	Nawal	Endocrinologie et maladies métaboliques
EL BARNI	Rachid	Chirurgie Générale
EL BOUCHTI	Imane	Rhumatologie
EL BOUIHI	Mohamed	Stomatologie et chirurgie maxillo

## Traitement chirurgical des fractures des plateaux tibiaux

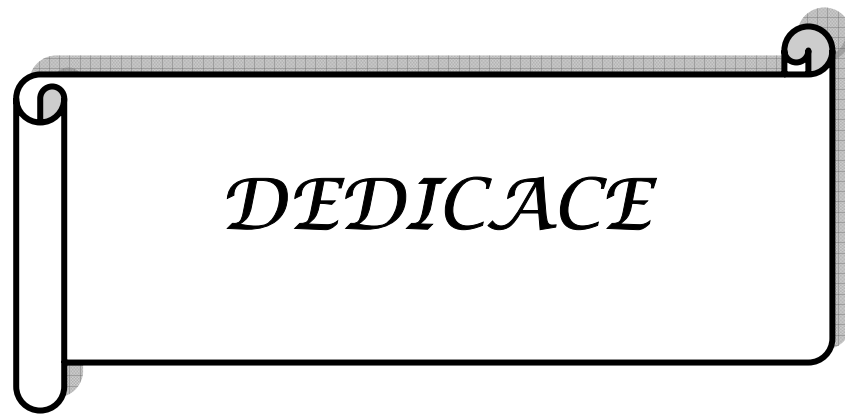
---

		faciale
EL HAOUATI	Rachid	Chirurgie Cardio Vasculaire
EL HAOURY	Hanane	Traumatologie-orthopédie A
EL HOUDZI	Jamila	Pédiatrie B
EL IDRISSE SLITINE	Nadia	Pédiatrie (Néonatalogie)
EL JASTIMI	Said	Gastro-Entérologie
EL KARIMI	Saloua	Cardiologie
EL KHAYARI	Mina	Réanimation médicale
EL MANSOURI	Fadoua	Anatomie - pathologique
EL MGHARI TABIB	Ghizlane	Endocrinologie et maladies métaboliques
EL OMRANI	Abdelhamid	Radiothérapie
FADILI	Wafaa	Néphrologie
FAKHIR	Bouchra	Gynécologie – Obstétrique B
FICHTALI	Karima	Gynécologie – Obstétrique B
HACHIMI	Abdelhamid	Réanimation médicale
HAJJI	Ibtissam	Ophtalmologie
HAOUACH	Khalil	Hématologie biologique
HAROU	Karam	Gynécologie – Obstétrique A
HERRAG	Mohammed	Pneumo-Phtisiologie
HOCAR	Ouafa	Dermatologie
JALAL	Hicham	Radiologie
KADDOURI	Said	Médecine interne
KAMILI	El ouafi el aouni	Chirurgie – pédiatrique générale
KHALLOUKI	Mohammed	Anesthésie-Réanimation
KHOUCHANI	Mouna	Radiothérapie
KHOULALI IDRISSE	Khalid	Traumatologie-orthopédie
LAGHMARI	Mehdi	Neurochirurgie
LAKMICH	Mohamed Amine	Urologie
LAOUAD	Inas	Néphrologie
LOUHAB	Nissrine	Neurologie
MADHAR	Si Mohamed	Traumatologie-orthopédie A

## Traitement chirurgical des fractures des plateaux tibiaux

---

MANOUDI	Fatiha	Psychiatrie
MAOULAININE	Fadlmrabihrabou	Pédiatrie (Néonatalogie)
MATRANE	Aboubakr	Médecine Nucléaire
MOUAFFAK	Youssef	Anesthésie - Réanimation
MOUFID	Kamal	Urologie
MSOUGGAR	Yassine	Chirurgie Thoracique
NARJIS	Youssef	Chirurgie générale
NEJMI	Hicham	Anesthésie - Réanimation
NOURI	Hassan	Oto-Rhino-Laryngologie
OUALI IDRISSE	Mariem	Radiologie
QACIF	Hassan	Médecine Interne
QAMOUSS	Youssef	Anesthésie - Réanimation
RABBANI	Khalid	Chirurgie générale
RADA	Noureddine	Pédiatrie
RAIS	Hanane	Anatomie-Pathologique
ROCHDI	Youssef	Oto-Rhino-Laryngologie
SAMLANI	Zouhour	Gastro - entérologie
SORAA	Nabila	Microbiologie virologie
TASSI	Noura	Maladies Infectieuses
TAZI	Mohamed Illias	Hématologie clinique
ZAHLANE	Mouna	Médecine interne
ZAHLANE	Kawtar	Microbiologie virologie
ZAQUI	Sanaa	Pharmacologie
ZIADI	Amra	Anesthésie - Réanimation
ZOUGAGHI	Laila	Parasitologie -Mycologie



# *Je dédie cette thèse*

## *A Ma TRÈS CHÈRE MÈRE RACHIDA,*

*Aucune parole ne peut être dite à sa juste valeur pour exprimer mon amour et mon attachement à toi. Tu a toujours été mon exemple car tout au long de ta vie, je n'ai vu que droiture, humanisme, sérieux et bonté. Tu m'as toujours donné de ton temps, de ton énergie, de la liberté, de ton cœur et de ton amour, sachant que tout ce que je pourrais faire ou dire ne pourrait égaler ce que tu m'as donné et fait pour moi. Puisse Dieu tout puissant vous protéger, vous procurer longue vie, santé et bonheur afin que je puisse vous rendre un minimum de ce que je vous dois.....✍*

## *A MON TRÈS CHER PÈRE ABDOLILAH,*

*Aucune dédicace ne saurait exprimer mon respect, mon amour éternel et ma considération pour les sacrifices consentis pour mon instruction et mon bien être. Tu as été pour moi durant toute ma vie le père exemplaire, l'ami et le conseiller. Tes prières ont été pour moi d'un grand soutien au cours de ce long parcours.*

*Que dieu, tout puissant, te garde, te procure santé, bonheur et longue vie pour que tu demeures le flambeau illuminant mon chemin.....✍*

## *A MON FRÈRE AYOUB ET MA SŒUR RAOUIA*

*Vous savez que l'affection et l'amour fraternel que je vous porte sont sans limite. Je vous dédie ce travail en témoignage de l'amour et des liens de sang qui nous unissent. Pussions-nous rester unis dans la tendresse et fidèles à l'éducation que nous avons reçue. J'implore Dieu qu'il vous apporte bonheur et vous aide à réaliser tous vos vœux.*

*A MA TANTE ZINEB ET SON MARI MOHAMED*

*Vous étiez ma petite famille.*

*Merci pour tous ce que vous avez fait pour moi.*

*Que ce travail soit pour vous le témoignage de ma vive reconnaissance pour votre aide et de ma  
profonde affection.*

*A MA TRÈS CHERE TANTE ZAHRA*

*A TOUS MES ONCLES*

*Mohamed et sa femme Khadija*

*Driss et sa femme Khadija*

*Abdelkader et sa femme rabia*

*Abdelatif et sa femme laïla*

*A TOUTES MES TANTES*

*Malika et son mari Khalifa*

*Khadija, Nezha*

*Aïcha et son mari Moustapha*

*Soumia et son mari Moustapha*

*Khadija et son mari el miloudi*

*Habiba et son mari Ibrahim*

*A TOUS MES COUSINS ET MES COUSINES*

*En témoignage de mon attachement et de ma grande considération.*

*Veillez trouvez en ce travail l'expression de ma gratitude et de ma profonde reconnaissance.*

*A TOUS LES AMIS(ES), ET COLLEQUES*

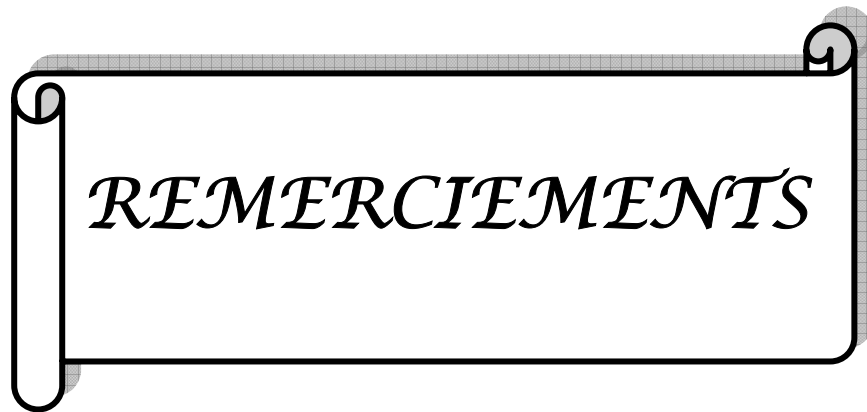
*En souvenir des moments agréables passés ensemble, veuillez trouver dans ce travail l'expression de mes sentiments les plus respectueux avec mes vœux de succès, de bonheur et de bonne santé.*

*ADIL, YASSINE, ABDEL FATTAH, MOHAMED, BACHIR, JAMAL, JAWAD,  
ABDELHAK, NAWAL, HIND, FATIMA-ZAHRA...*

*A TOUS CEUX QUI ME SONT CHERS ET QUE J'AI OMIS DE CITER MAIS  
QUE JE N'AI PAS OUBLIE.*

*A TOUS CEUX QUI ONT CONTRIBUE DE PRES OU DE LOIN A L'ELABORATION  
DE CE TRAVAIL.*

*Que Dieu vous bénisse et vous comble.*



*A notre maître et rapporteur de thèse : Professeur H. SAIDI*

*Professeur de traumatologie-orthopédie au CHU Mohammed VI de Marrakech*

*C'est avec un grand plaisir que nous nous sommes adressés à vous dans le but de bénéficier de votre encadrement. Vous êtes un Homme de science rigoureux et pointilleux respecté de tous, et une fierté pour notre faculté. Vous nous avez comblé de gratitude par votre gentillesse et votre modestie. En aucun moment, vous n'avez refusé de nous accueillir avec joie. Vous nous avez guidé tout au long de ce travail. Nous sommes très fiers d'avoir appris auprès de vous et espérons avoir été à la hauteur de votre attente.*

*Veillez trouver ici, cher Maître, le témoignage de notre haute considération, de notre profonde reconnaissance et de notre sincère respect.*

*A notre maître et président de thèse : Professeur T. FIKRI*

*Professeur de traumatologie-orthopédie au CHU Mohammed VI de Marrakech*

*Chef de service de traumatologie-orthopédie au CHU Mohammed VI de Marrakech*

*Nous sommes très sensibles à l'honneur que vous nous faites en acceptant de présider ce Jury malgré vos multiples occupations. Professeur de qualité et une fierté pour notre faculté. Nous avons été marqués par la qualité de votre encadrement au service et de votre enseignement. Vos qualités professionnelles et humaines nous serviront d'exemple. Nous vous remercions de bien vouloir porter intérêt à ce travail. Veillez trouver ici, Professeur, l'expression de nos sentiments les plus distingués.*

*A notre maître et juge de thèse : Professeur M. LATIFI*

*Professeur traumatologie-orthopédie*

*Chef de service de traumatologie-orthopédie au CHU Mohammed VI de Marrakech*

*Nous vous remercions de la spontanéité et la gentillesse avec lesquelles vous avez bien voulu accepter de juger ce travail. Votre modestie, votre compétence ainsi que votre dévouement dans le travail sont remarquables.*

*Veillez croire à l'expression de notre grande admiration et notre profond respect.*

*A notre maître et juge de thèse : Professeur F. GALVIA*

*Professeur de traumatologie-orthopédie*

*Chef de service de traumatologie-orthopédie à l'hôpital militaire Avicenne de Marrakech*

*Nous avons été marqués par la Clarté et la Rigueur de votre enseignement. Nous sommes toujours impressionnés par vos qualités humaines et professionnelles. En acceptant de juger ce travail, vous nous offrez par là l'occasion de vous exprimer nos vifs remerciements, tout le respect et toute l'estime dont vous êtes digne.*

*A notre maître et juge de thèse : Professeur Y. NAJEB*

*Professeur agrégé de traumatologie-orthopédie*

*au CHU Mohammed VI de Marrakech*

*Votre compétence, votre rigueur et vos qualités humaines exemplaires ont toujours suscité notre admiration. De votre enseignement brillant et précieux nous gardons les meilleurs souvenirs. Nous vous remercions vivement de l'honneur que vous nous faites en siégeant dans ce Jury.*

*Permettez-nous de vous exprimer nos sincères sentiments de respect et de considération.*

*Au Professeur CHAFIK*

*Professeur assistant de traumatologie-orthopédie*

*Vous avez largement contribué à la conception ainsi qu'à la réalisation de ce travail. Vos qualités scientifiques et humaines ainsi que votre modestie nous ont profondément marqués. Que ce travail soit le témoignage de notre grande reconnaissance et notre haute considération.*

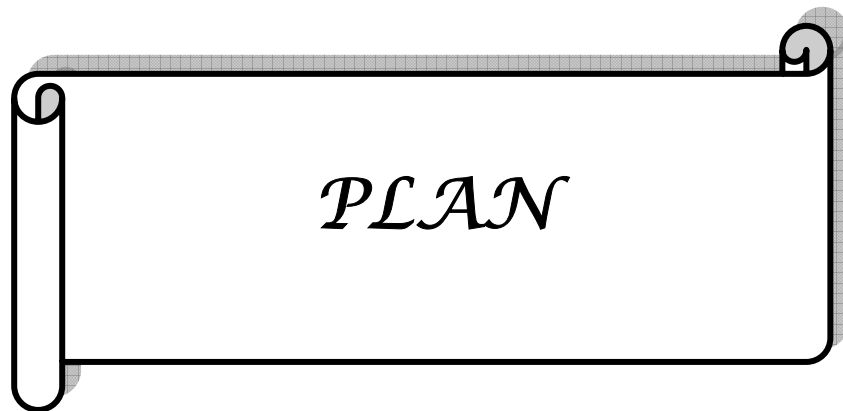
*AUX Dr MASSOUDI, RHIMINI, BOUSSLOUSS, AIT SOULTANA,  
MCHOVITE.*

*A tout le personnel médical et paramédical du service de traumatologie-orthopédie A  
du CHU Mohammed VI de Marrakech.*

*Nous vous remercions vivement de l'accueil chaleureux et de l'aide précieuse que  
vous nous avez réservés à chaque fois*

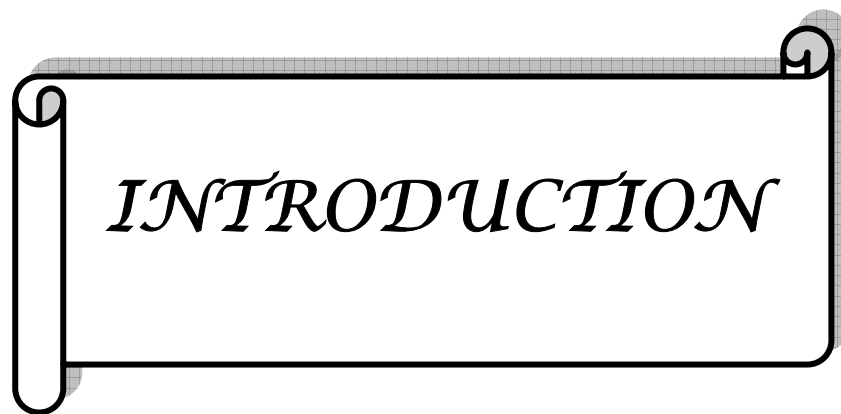
*A NOS MAITRES ET TOUS CEUX QUI ONT CONTRIBUE UN JOUR A  
NOTRE EDUCATION ET FORMATION DE MEDECIN.*

*A TOUTE PERSONNE QUI DE PRES OU DE LOIN A CONTRIBUE A LA  
REALISATION DE CE TRAVAIL*



<b>INTRODUCTION</b> .....	1
<b>MATERIEL ET METHODE</b> .....	3
<b>I- Type de l'étude :</b> .....	4
<b>II- Critères d'inclusion</b> .....	4
<b>III- Critères d'exclusion</b> .....	4
<b>IV- Etude radio-clinique</b> .....	4
<b>V- Critères d'appréciation des résultats</b> .....	5
<b>RESULTATS</b> .....	6
<b>I- Etude épidémiologique</b> .....	7
1- Age.....	7
2- Sexe.....	7
3- Circonstances étiologiques.....	8
4- Côté atteint.....	9
<b>II- Mécanisme</b> .....	9
<b>III- Anatomopathologie</b> .....	10
1-Type de fracture.....	10
2- Lésions associées.....	13
<b>IV- Traitement</b> .....	14
<b>V- Rééducation</b> .....	19
<b>VI- Complications</b> .....	19
1- Complications précoces.....	19
2- Complications secondaires.....	20
3- complications tardives.....	20
<b>VII- Evolution</b> .....	20
<b>DISCUSSION</b> .....	27
<b>I- Etude épidémiologique</b> .....	29
<b>II- Etude du mécanisme</b> .....	30
<b>III- Etude radio-clinique</b> .....	32
1- Etude clinique.....	32
2- Etude Radiologique.....	32
<b>IV- Anatomopathologie</b> .....	33
<b>V- Traitement</b> .....	44
1-But du traitement.....	44
2- Moyens.....	45
<b>VI- Rééducation</b> .....	56
<b>VII- Complications</b> .....	58
1-Complications septiques.....	58
2 - Cals vicieux articulaires.....	58
3- Les défauts d'axes.....	59
4- Les pseudarthroses.....	59
5- Les nécroses épiphysaires.....	59

6- Raideurs articulaires.....	60
7- Arthroses.....	61
VIII- Résultats.....	62
IX- Pronostic.....	62
<i>CONCLUSION</i> .....	65
RESUMES.....	67
<i>Annexes</i> .....	71
BIBLIOGRAPHIE.....	79



*INTRODUCTION*

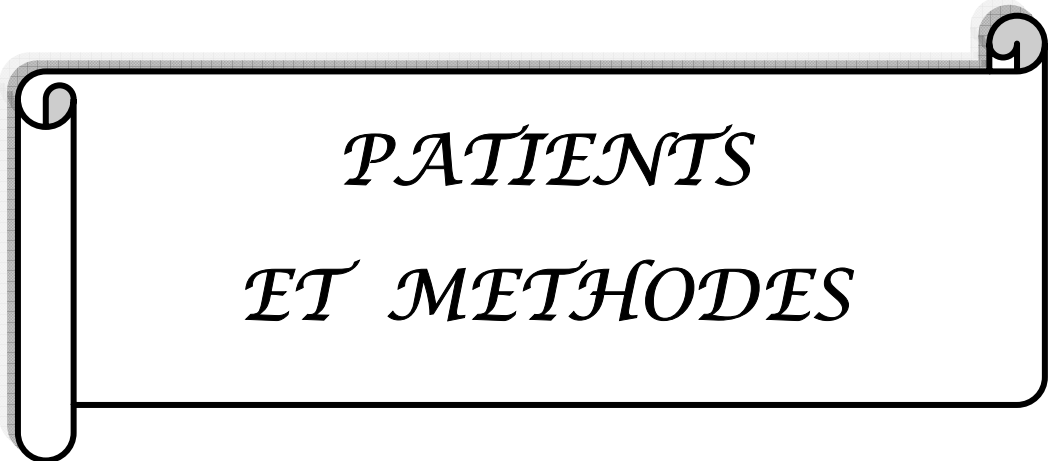
Les Fractures des plateaux tibiaux constituent un archétype des fractures articulaires du membre inférieur, ce sont des fractures du bloc métaphyso-épiphysaire de l'extrémité supérieure du tibia dont un trait au moins divise le cartilage articulaire (21, 42).

Ces fractures restent fréquentes et graves, en raison de leur caractère articulaire. Elles menacent la mobilité, la stabilité du genou et peuvent compromettre la marche ainsi que la stabilité debout.

Le traitement des fractures des plateaux tibiaux est délicat car il s'agit d'un os épiphysaire spongieux et les fragments ostéo-chondraux enfoncés sont souvent multiples dont l'ostéosynthèse est souvent difficile, ce qui explique la diversité des attitudes thérapeutiques.

Ces séquelles sont très variées et souvent associées, largement dominées par les cals vicieux et à moindre degré par les raideurs articulaires. Elles conduisent à l'arthrose post-traumatique.

Le but de ce travail est d'analyser l'aspect épidémiologique, anatomopathologique et surtout les aspects chirurgicaux et évolutifs d'une série de 50 cas de fractures des plateaux tibiaux, colligées au service de Traumatologie orthopédique A du CHU Mohamed VI de Marrakech durant une période allant de janvier 2005 à décembre 2009 et de les comparer à ceux de la littérature.



*PATIENTS  
ET METHODES*

## **I- TYPE DE L'ETUDE :**

Il s'agit d'une étude rétrospective de 50 observations colligées sur une période de 5 ans, de 2005 à 2009, qui a pour but d'étudier les différentes techniques chirurgicales dans le traitement des fractures des plateaux tibiaux.

Les données ont été accueillies à partir d'une fiche d'exploitation (annexe).

## **II- CRITERES D'INCLUSION :**

Nous avons inclus tous les patients qui ont des fractures récentes des plateaux tibiaux et qui sont traités chirurgicalement, puis suivis régulièrement au service de traumatologie A du CHU Mohamed VI de marrakech.

## **III- CRITERES D'EXCLUSION :**

Les patients traités orthopédiquement ou les patients perdus de vue ont été exclus de notre étude.

## **IV- ETUDE RADIO-CLINIQUE :**

### **1- Etude clinique**

Notre étude clinique est basée sur l'examen clinique des patients à leur admission aux urgences relevée sur les dossiers médicaux.

## **2- Etude radiologique :**

L'analyse radiologique a été faite à partir de deux clichés standards face et profil ; certains patients ont bénéficié d'un examen tomodensitométrique avec reconstruction 3D

Pour l'étude des différentes fractures, nous avons adopté la classification de Schatzker (annexe).

## **V- CRITERES D'APPRECIATION DES RESULTATS :**

L'évaluation de nos résultats était basée sur des critères de l'IKDC (annexe).



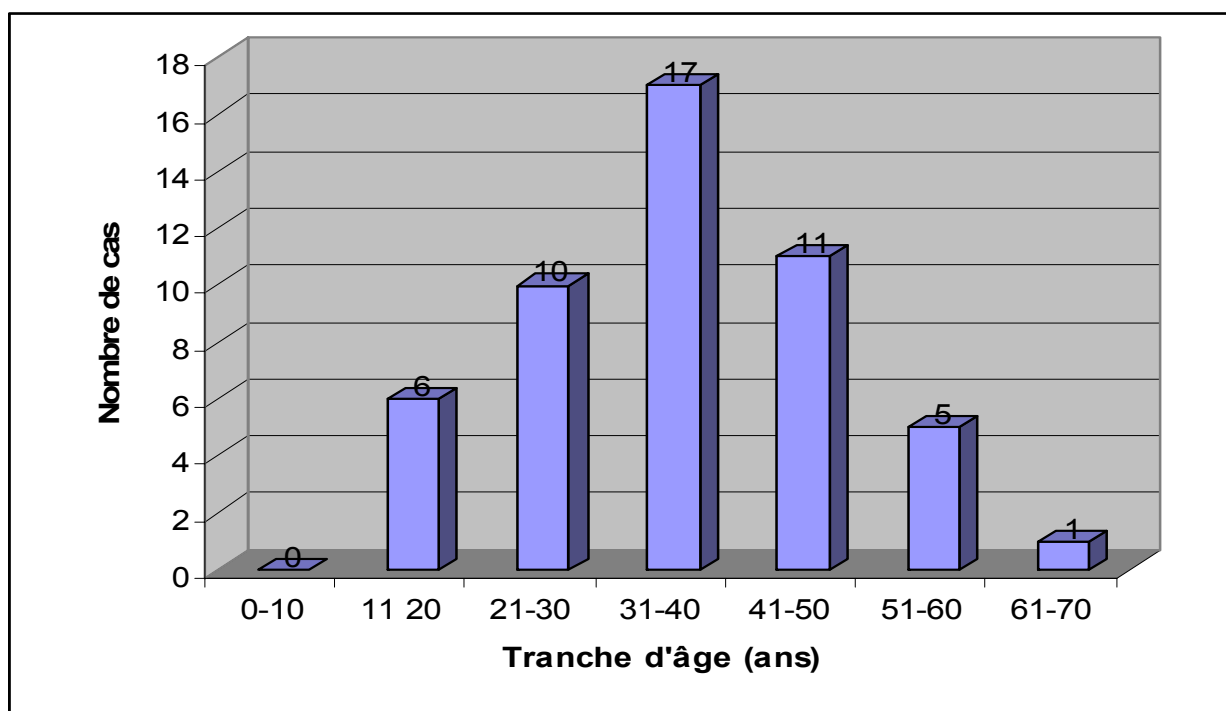
*RESULTATS*

## I- Etude épidémiologique :

### 1- âge :

La moyenne d'âge de nos malades est de 38ans, le plus a 17ans, le plus âgé 70ans.

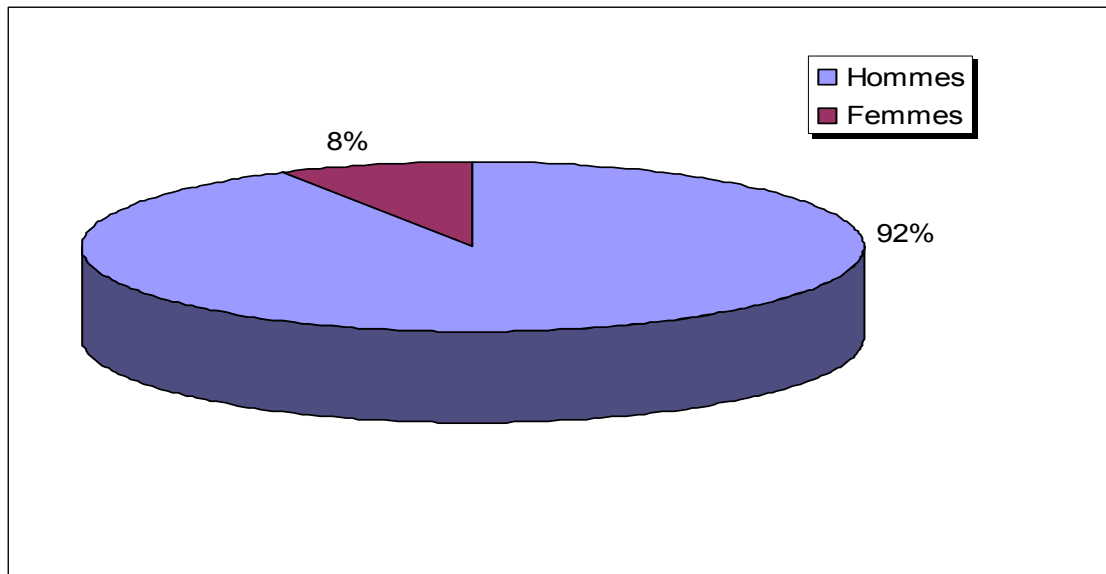
La répartition par tranche d'âge montre que ces fractures surviennent à tous les âges avec néanmoins un pic de fréquence entre 24 et 45ans (Figure 1).



**Figure.1 : Répartition des patients en tranches d'âge**

### 2- sexe :

Quarante six patients sont de sexe masculin et quatre de sexe féminin, soit un sex-ratio H/F de 11,5 (Figure 2).



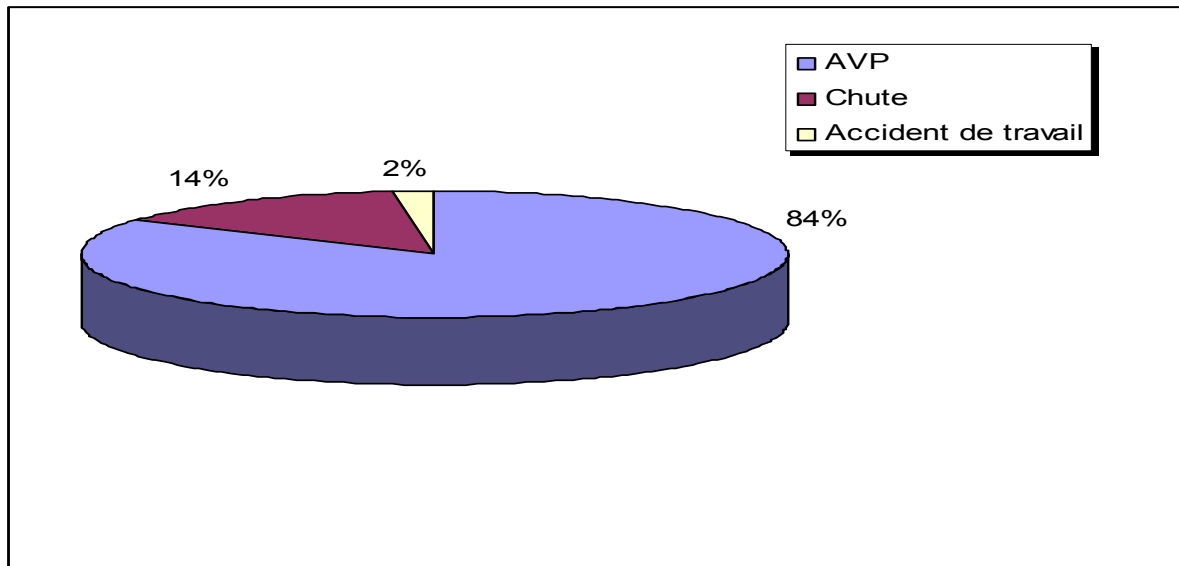
**Figure. 2 : Répartition des patients en fonction du sexe**

### **3- circonstances étiologiques :**

Les accidents de la voie publique constituent l'étiologie la plus fréquente des fractures des plateaux tibiaux dans 84% des cas (tableau III, Figure 3).

**Tableau III: les différentes étiologies**

Circonstance étiologique	Nombre de cas	Pourcentage (%)
AVP	42	84
Chute	07	14
Accident de travail	01	02



**Figure. 3 : Les différentes circonstances étiologiques**

#### **4- côté atteint :**

L'atteinte intéresse aussi bien le côté droit que le côté gauche avec une prédominance à gauche.

Le côté gauche est retrouvé dans 26 cas, le droit dans 24 cas.

## **II- MECANISMES:**

Nous avons noté :

Quarante-deux cas de fracture par compression latérale suite à un accident de la voie publique.

Huit cas de fracture par compression axiale à la suite d'une chute d'un lieu élevé (Tableau IV).

Tableau IV : les différents mécanismes.

mécanisme	Nombre de cas	Pourcentage (%)
Compression latérale	42	84
Compression axiale	08	16

### III- ANATOMOPATHOLOGIE :

#### 1- Type de fracture :

Tableau V : Classification des fractures selon Schatzker.

Type de fracture	Nombre de patient	Pourcentage (%)
Type 1	12	24
Type 2	07	14
Type 3	04	08
Type 4	11	22
Type 5	06	12
Type 6	10	20

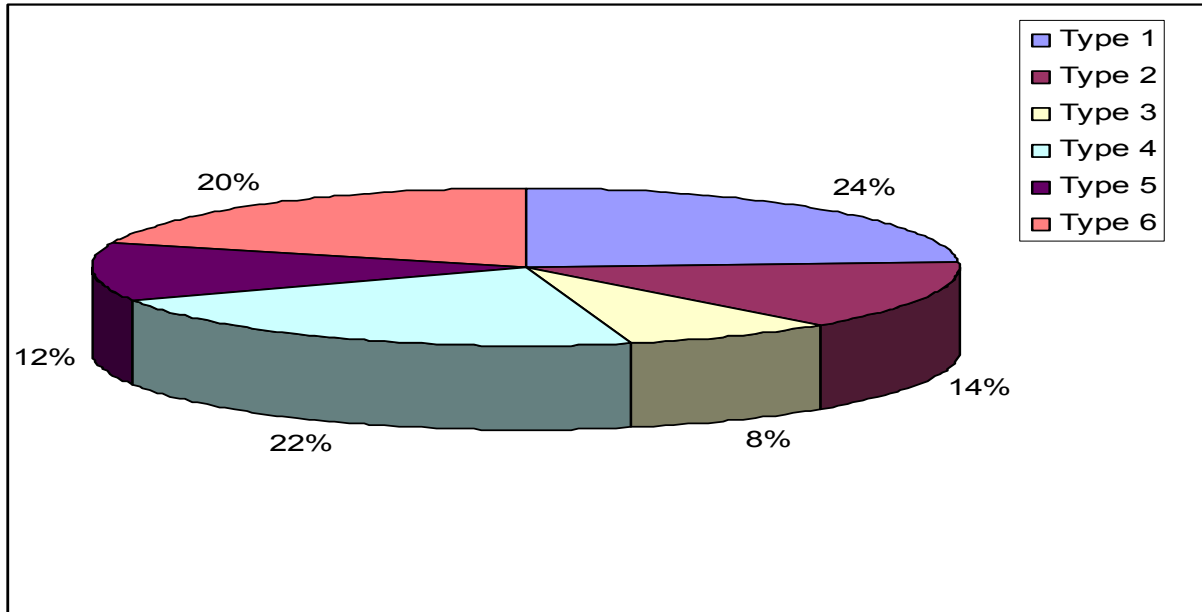


Figure.4 : Les différents types de fractures

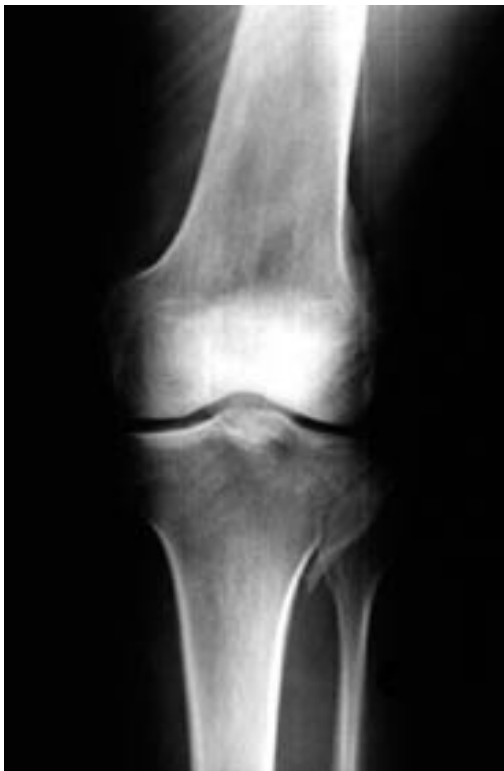

Photo n° 1 : Fracture type I de schatzker

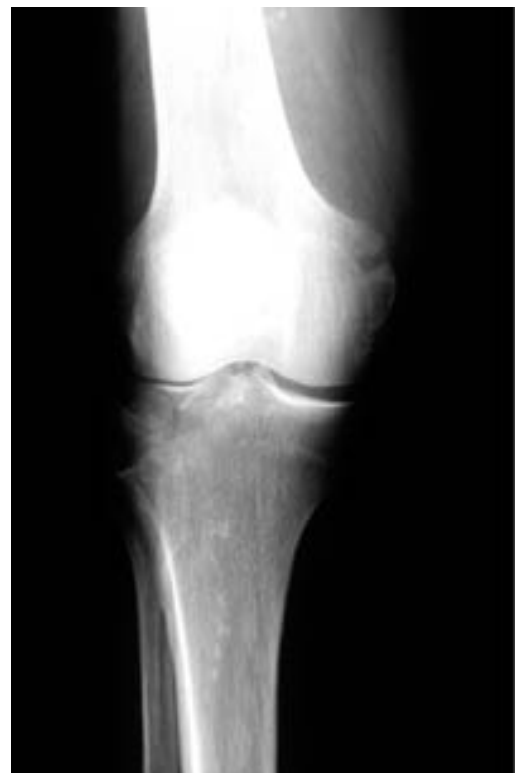
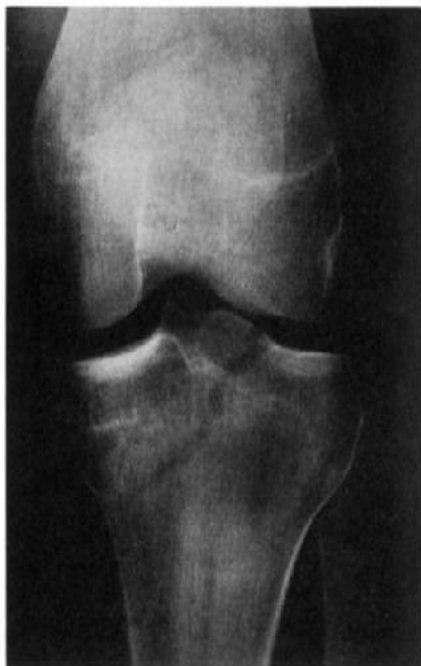
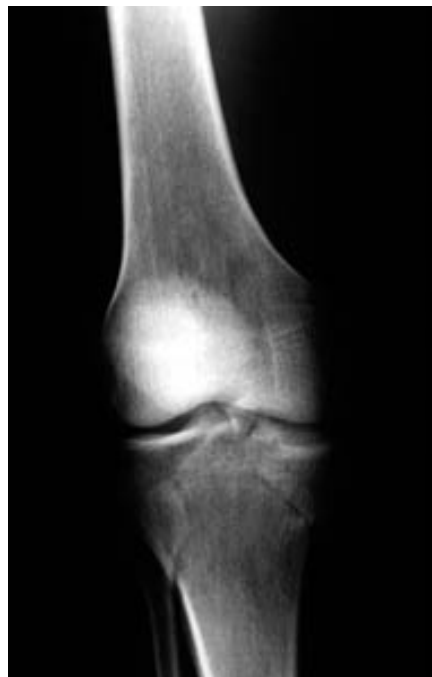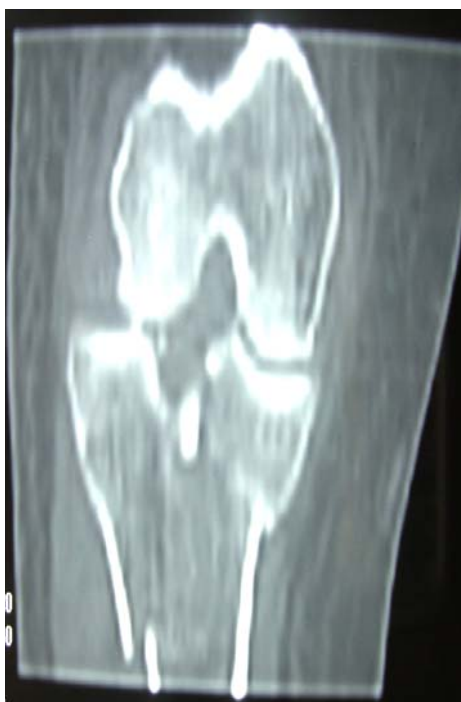Photo n° 2 : Fracture type I de schatzker



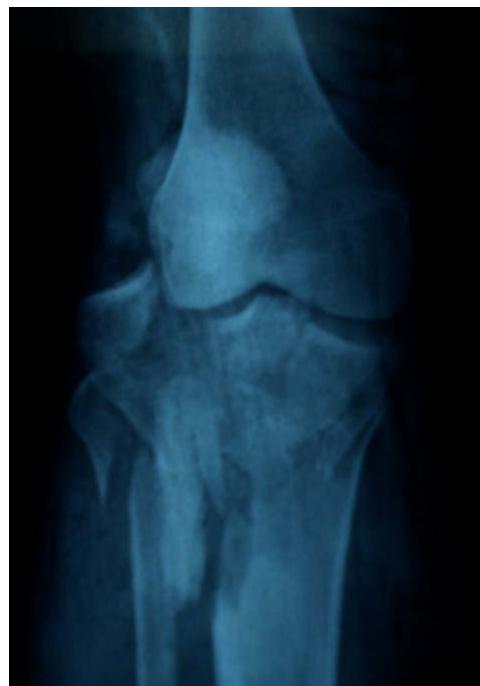**Photo n° 3 :** Fracture type IV de schatzker



**Photo n° 4 :** Fracture type V de schatzker



**Photo n° 5 :** TDM du genou G avec reconstruction montrant une fracture type IV de schatzker



**Photo n° 6 :** fracture comminutive du plateau tibial Dt.

## **2- lésions associées :**

### **2-1 Lésions cutanées :**

Neuf patients (18%) ont présenté une lésion cutanée classée selon Cauchoix et Duparc en :

- ♦ Type 1 : 6 cas
- ♦ Type 2 : 4 cas.

### **2-2 Lésions ligamentaires :**

Ces lésions ont été décelées au cours de l'acte chirurgical. Après réduction et ostéosynthèse de la fracture, un testing ligamentaire est réalisé basé sur la recherche d'un mouvement de tiroir dont la présence témoigne d'une atteinte des ligaments croisés, d'une laxité externe et interne à la recherche d'une lésion du ligament latéral externe et interne.

Sept patients ont présenté une lésion ligamentaire et se répartissaient ainsi :

- ↳ Lésion du ligament latéral interne dans un cas (2%).
- ↳ Lésion du ligament croisé antérieur dans 4 cas (8%).
- ↳ Lésion du ligament croisé antérieur et du ligament croisé postérieur dans 2 cas (4%).

### **2-3 lésions méniscales :**

Six cas (12%) de lésions méniscales ont été notés à type de :

- Désinsertion du ménisque externe dans 2 cas (4%).
- Désinsertion du ménisque interne dans 4 cas (8%).

### **2-4 lésions osseuses :**

Fractures du fibula ont été retrouvées dans 12 cas (24%).

Fractures de clavicule dans 1 seul cas (2%).

Fractures ulnaires dans 1 seul cas (2%).

**2-5 lésions vasculo-nerveuses :**

Dans notre série, nous n'avons noté aucun cas de lésion vasculo-nerveuse.

**V- TRAITEMENT:**

**1- Technique opératoire :**

**1-1 type d'anesthésie**

L'anesthésie générale était effectuée dans 13 cas (26%) et l'anesthésie locorégionale dans 37 cas (74%) à type de rachianesthésie.

**1-2 installation du malade**

Le patient était installé en décubitus dorsal, garrot pneumatique à la racine du membre, un coussin placé sous la fesse homolatérale pour maintenir le membre inférieur en rotation indifférente.

**1-3 voie d'abord**

Les fractures ont été abordées en fonction du type anatomopathologique :

- La voie de Gernez externe a été pratiquée dans 31 cas (62%)
- La voie de Gernez interne a été pratiquée dans 3 cas (6%)
- La double voie faisant intervenir la voie de Gernez externe et la voie de Gernez interne a été pratiquée dans 4 cas (8%)
- Un traitement percutané a été réalisé chez 10 patients (20%).
- La voie d'abord postérieure a été réalisée chez 1 patient (2%).
- L'arthroscopie a été réalisée chez un patient (2%).

#### 1-4 arthrotomie sous-méniscale

L'arthrotomie sous méniscale a permis après évacuation de l'hémarthrose, de faire le bilan articulaire, de vérifier l'intégrité des ménisques et d'explorer les ligaments latéraux et croisés.

#### 1-5 la réduction

La réduction était assurée par l'assemblage des fragments séparés ou par le relèvement des fragments tassés en bloc à l'aide d'une spatule.

Lorsque la séparation est associée à un enfoncement, le relèvement de la surface enfoncée est facilité par l'écartement temporaire du fragment séparé.

#### 1-6 l'ostéosynthèse

Matériel utilisé :

La stabilisation a été réalisée par vissage simple ou par plaque vissée ou par l'association des deux.

Sur les 50 cas de fractures traitées chirurgicalement, le matériel utilisé était réparti comme suit :

- Vissage : a été pratiqué dans 27 cas.
- Vissage isolé chez 11 patients avec fracture type I.
- Vissage associé aux plaques chez 16 patients avec fracture type II, IV.
  
- Plaque vissée a été utilisée chez 37 patients avec fracture type II, IV, V, et V.
- Plaque vissée isolée chez 21 avec fracture type III, V, et VI.
- Les fixateurs externes ont été pratiqués chez 2 patients ayant une ouverture cutanée.

**1-7 greffe osseuse**

Le comblement du vide métaphysaire, crée par le relèvement du plateau enfoncé, a été assuré par la mise en place d'une greffe cortico-spongieuse prélevée sur la crête iliaque homolatérale chez 20 patients, soit 40% des cas.

**1-8 attitude vis-à-vis du ménisque**

Nous avons noté dans notre série 6 cas de lésions méniscales à type de désinsertion du ménisque qui ont été traitées par réinsertion méniscale.

**1-9 réparation ligamentaire**

La réparation des lésions ligamentaires a été pratiquée en même temps que le traitement de la fracture des plateaux tibiaux chez 2 patients qui présentaient une désinsertion du ligament croisé antérieur. Ces patients ont bénéficié d'une réinsertion trans-osseuse. Pour les ruptures du ligament croisé antérieur, la réparation est prévue par ligamentoplastie différée chez 2 patients.

**1-10 soins post-opératoires**

Comme toutes les ostéosynthèses, celles des plateaux tibiaux sont drainées par un drain de redon pendant 24 à 48 heures.

Tous les patients opérés ont bénéficié d'une immobilisation plâtrée (attelle plâtrée) pendant 15 jours.

Un traitement médical à base d'anti-inflammatoires et anticoagulants a été instauré chez tous les patients au cours de la période d'hospitalisation ainsi qu'une antibioprophylaxie.

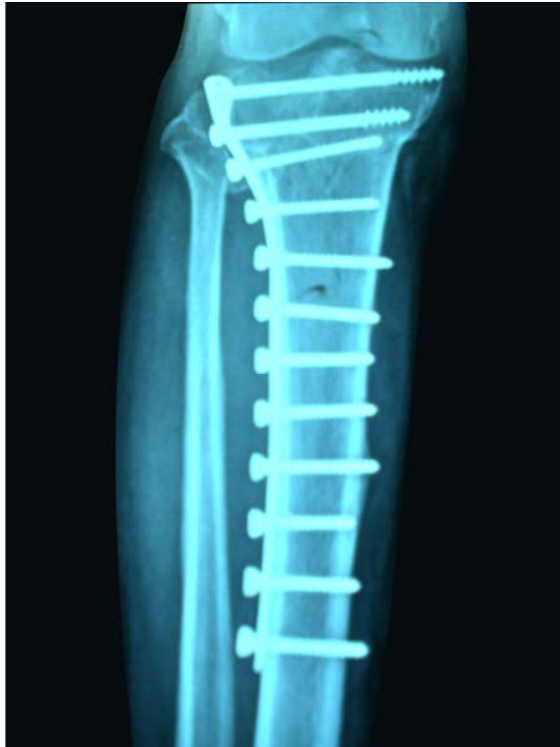

Photo n° 7 : ostéosynthèse par plaque en L  
Vue de face

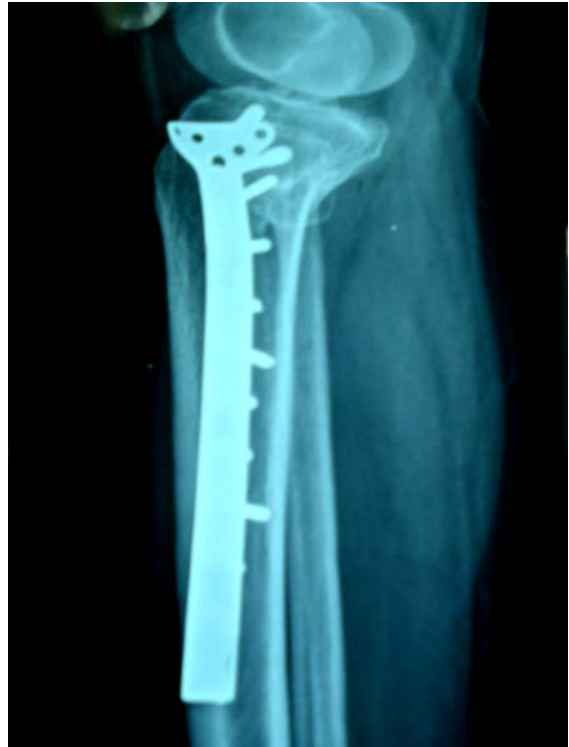

Photo n° 8 : ostéosynthèse par plaque en L  
Vue de profil

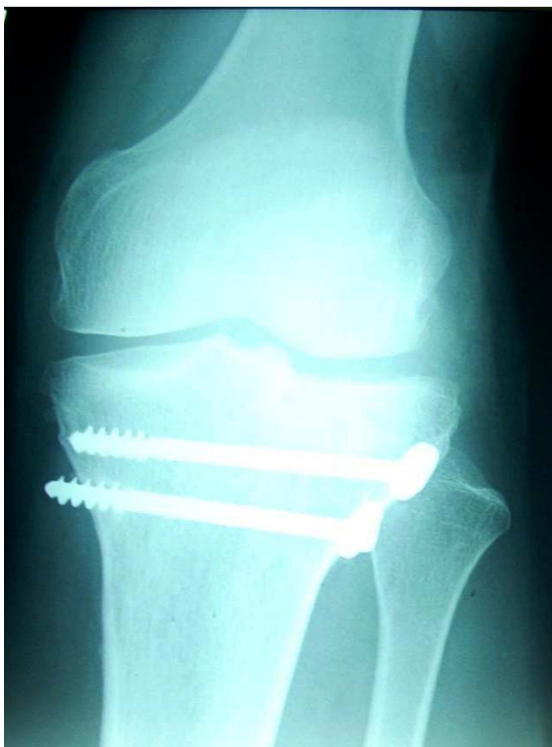

Photo n° 9 : ostéosynthèse par vis.  
Vue de face

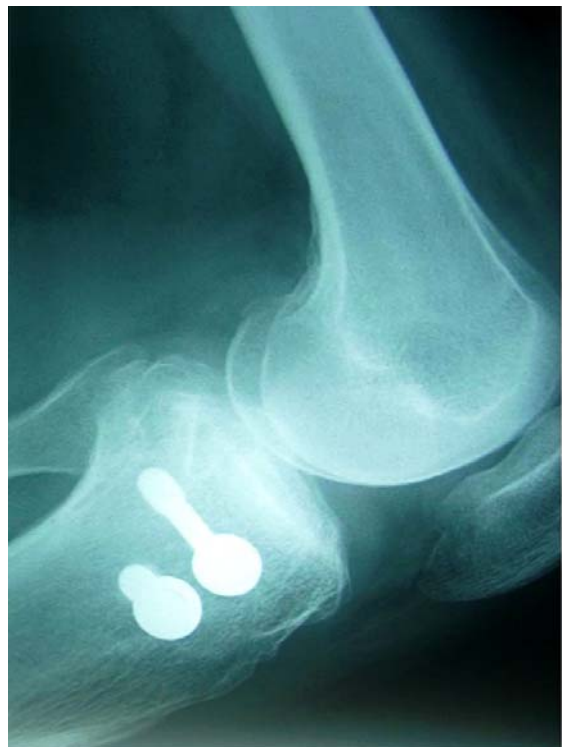
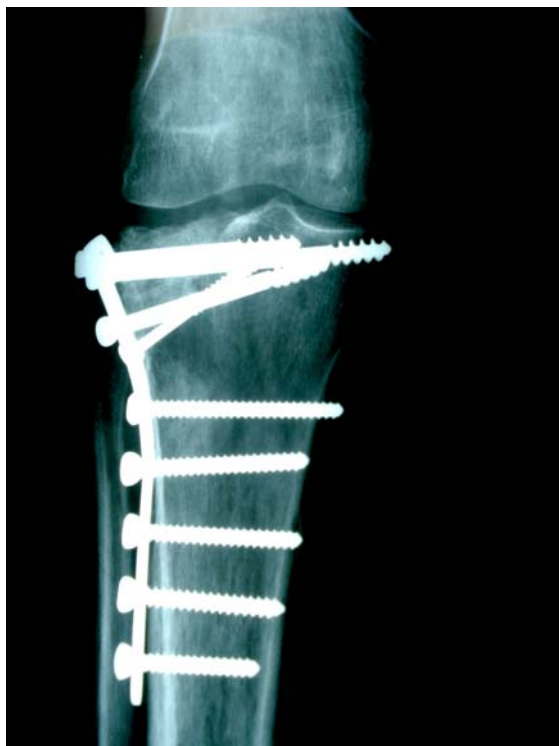
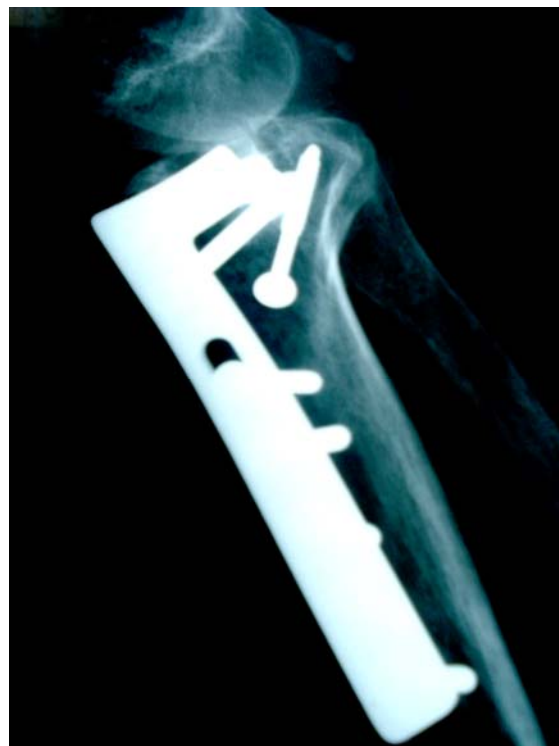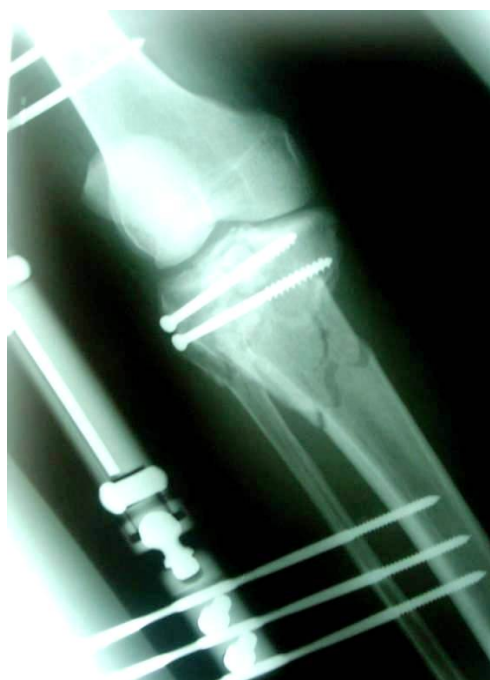Photo n° 10 : ostéosynthèse par vis  
Vue de profil



**Photo n°11** : ostéosynthèse par plaque + vis. Vue de face



**Photo n°12** : ostéosynthèse par plaque + vis. Vue de profil



**Photo n°13** : ostéosynthèse par fixateur externe.

## V- REEDUCATION :

Dans notre série, tous les patients ont suivi une rééducation. Celle-ci a été démarrée après cicatrisation de la plaie opératoire et lorsque le montage le permettait.

La rééducation consistait à une mobilisation active et passive du genou sans appui pendant quarante jours.

L'appui partiel a été autorisé après quarante-cinq jours chez 32 patients et différé jusqu'à 2 mois chez 18 patients.

L'appui total n'a été autorisé qu'après 3 mois.

## VI- COMPLICATIONS :

Sur un recul moyen de 2 ans, nous avons noté les complications suivantes :

### 1- Complication précoce :

#### 1-1 complications thrombo-emboliques :

Deux patients ont présenté une thrombose veineuse et sont suivis au service de cardiologie.

#### 1-2 complications septiques :

Dans notre série on a noté 2 cas d'infection sur matériel :

1<sup>er</sup> cas de sepsis précoce : le patient a été repris avec lavage du matériel. Les patients ont gardé une raideur.

2<sup>ème</sup> cas : le patient a été repris avec lavage du matériel, il a présenté à nouveau un sepsis sur matériel ce qui a poussé à traiter la fracture par des fixateurs externes.

## **2- complications secondaires :**

Aucune complication secondaire (infection, hématome, démontage du matériel d'ostéosynthèse...) n'a été notée dans notre série.

## **3- complications tardives:**

Sur les 50 cas de fracture des plateaux tibiaux, 9 cas ont présenté une complication tardive (Tableau VI).

**Tableau VI : complications tardives.**

complications	Nombre de cas	Pourcentage (%)
Cal vicieux articulaire	5	10
Défaut d'axe en valgus	1	2
Arthrose	0	0
Raideur articulaire	3	6

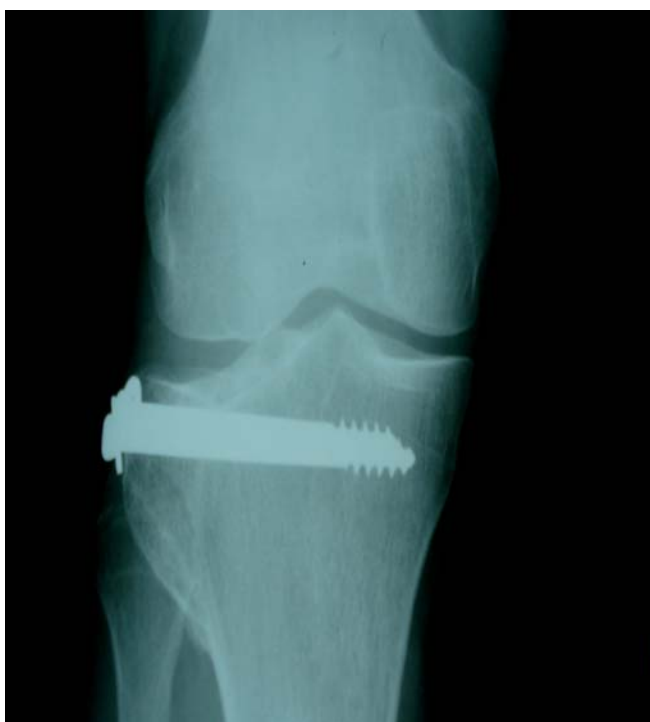## **VII- EVOLUTION**

Les résultats sont appréciés selon l'IKDC.

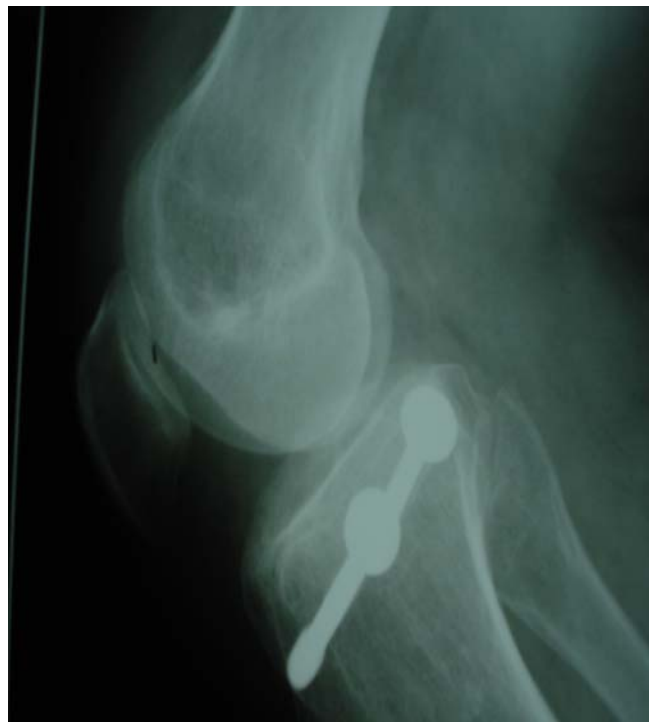Nous avons obtenu 60 % de bons et très bons résultats (tableau VII).

Tableau VII : Résultats dans notre série.

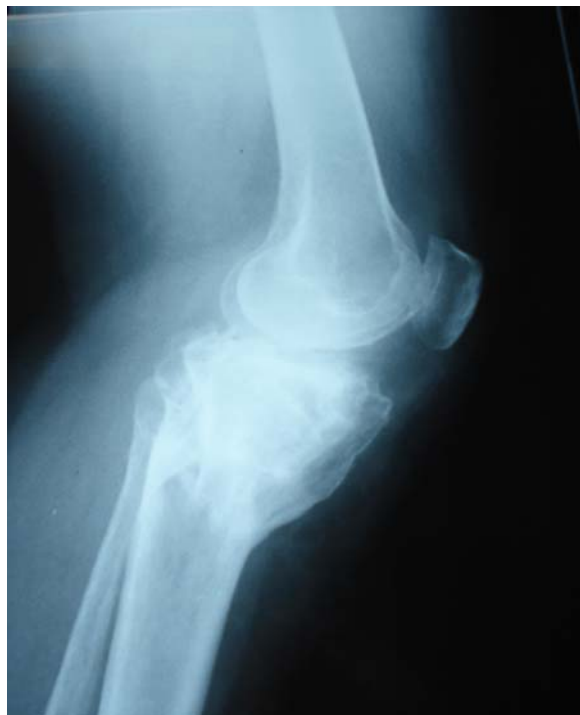Résultats	Très bons	Bons	Moyens	Mauvais	Bons et très bons
Nombre de cas	11	19	10	10	30
%	22	38	20	20	60



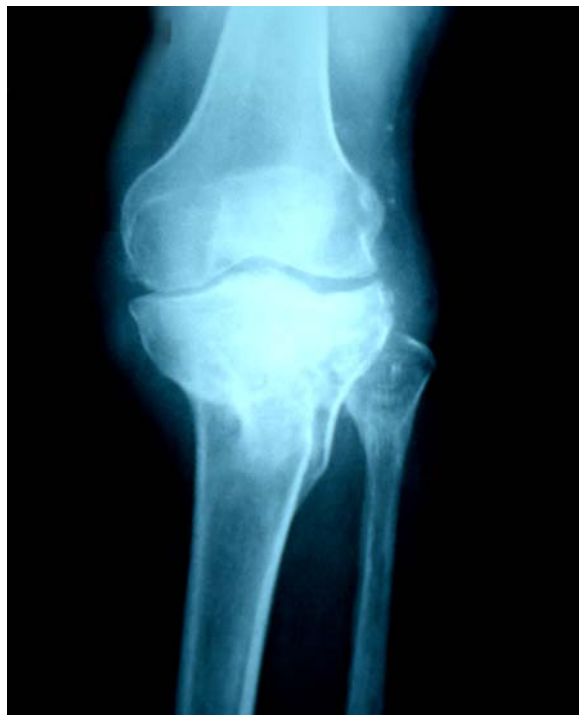**Photo n°14** : cal vicieux intra-articulaire.  
Vue de face.



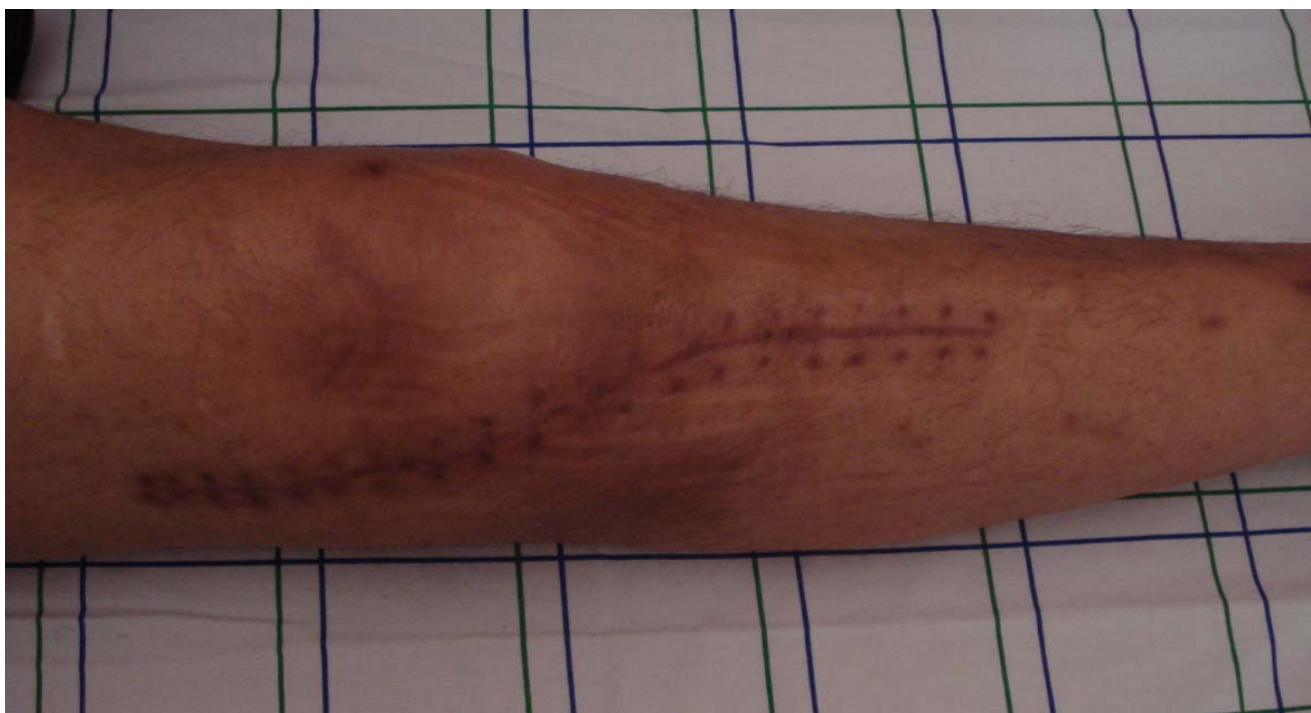
**Photo n°15** : cal vicieux intra-articulaire.  
Vue de profil.



**Photo n°16** : cal vicieux extra-articulaire.  
Vue de face



**Photo n° 17** : cal vicieux extra-articulaire  
Vue de profil



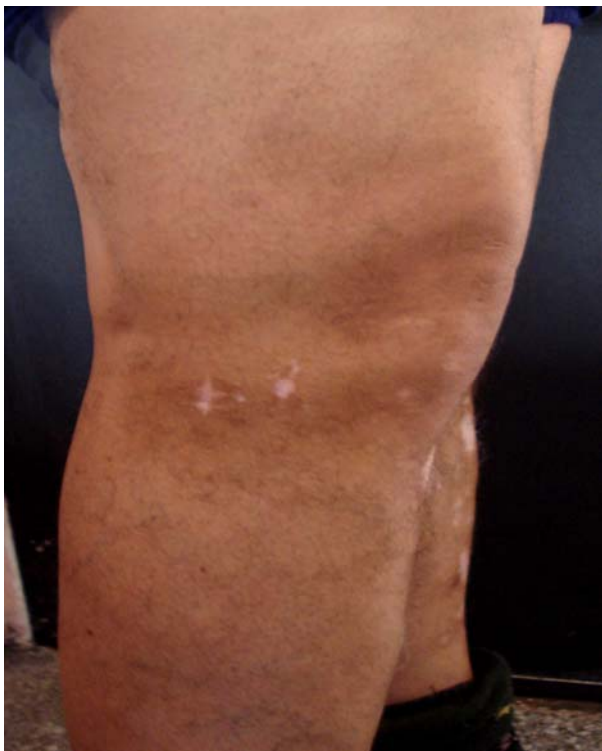
**Photo n° 18** : cicatrice de la voie de Genez externe.

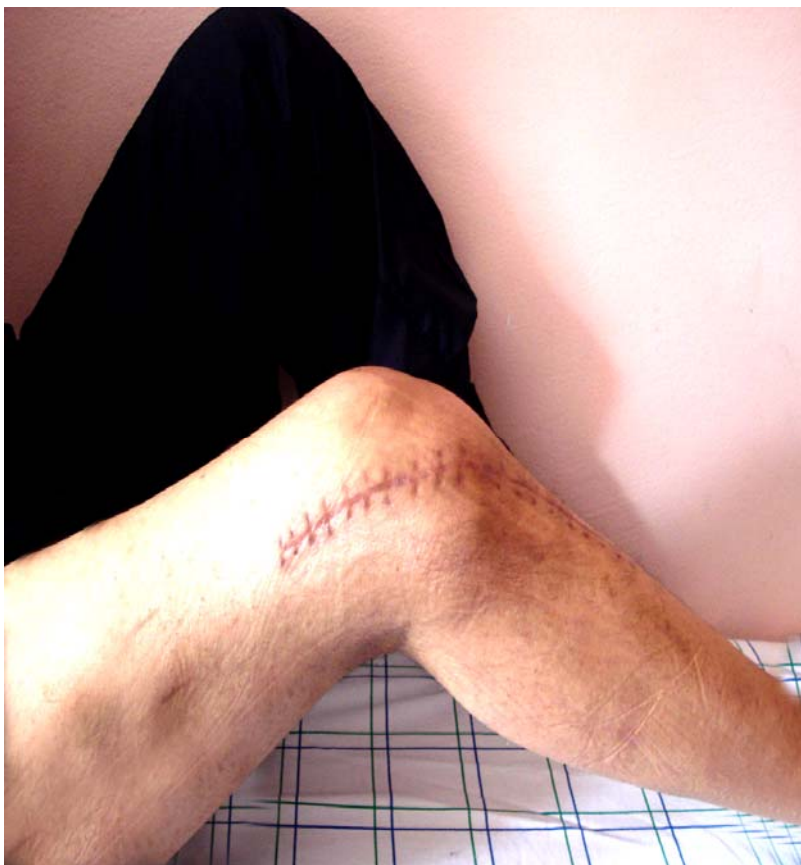

Photo n° 19 : flexion incomplète du genou suite à une Raideur

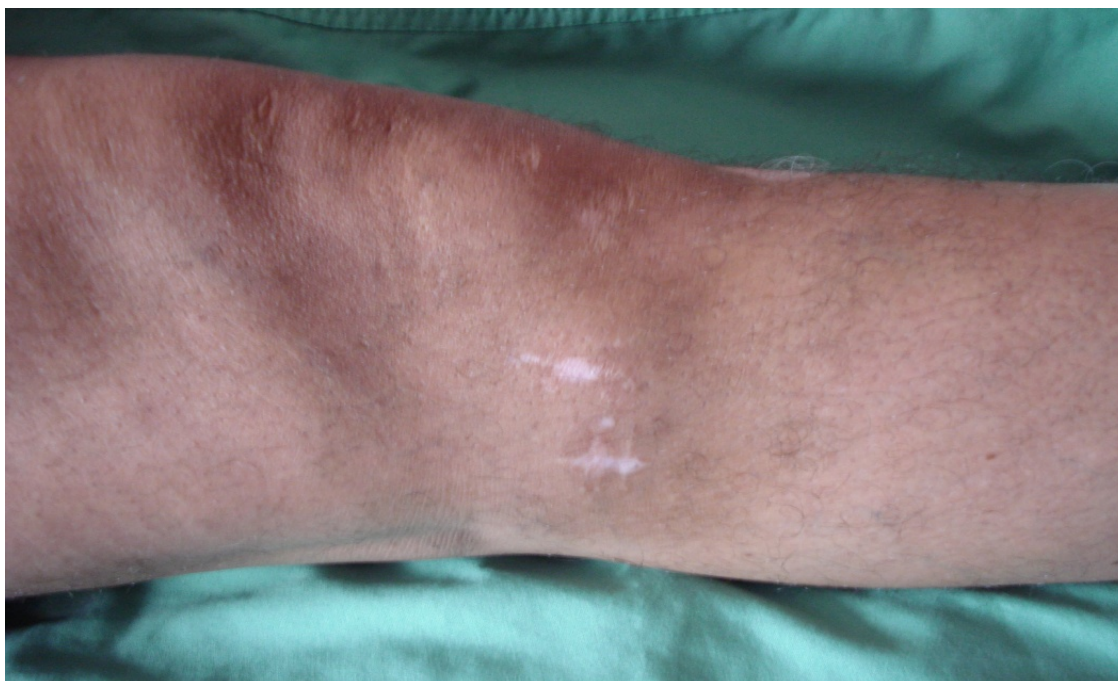

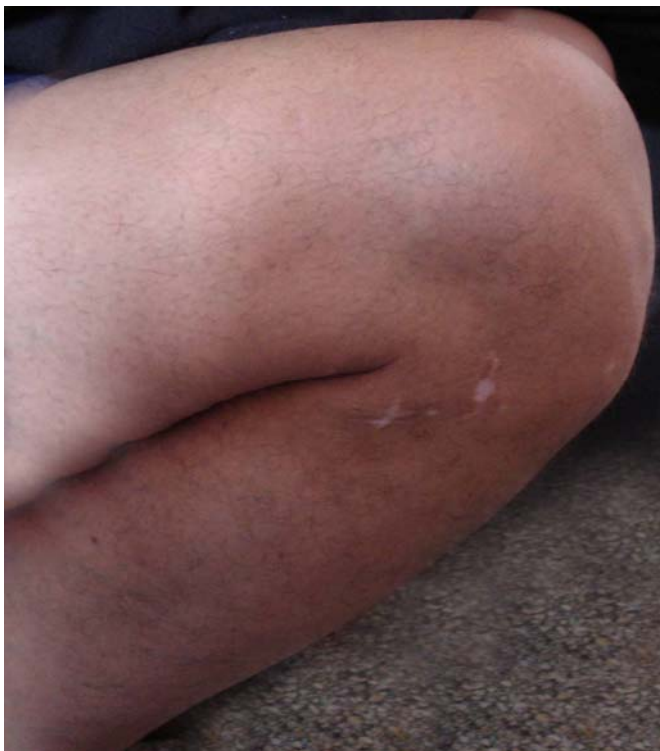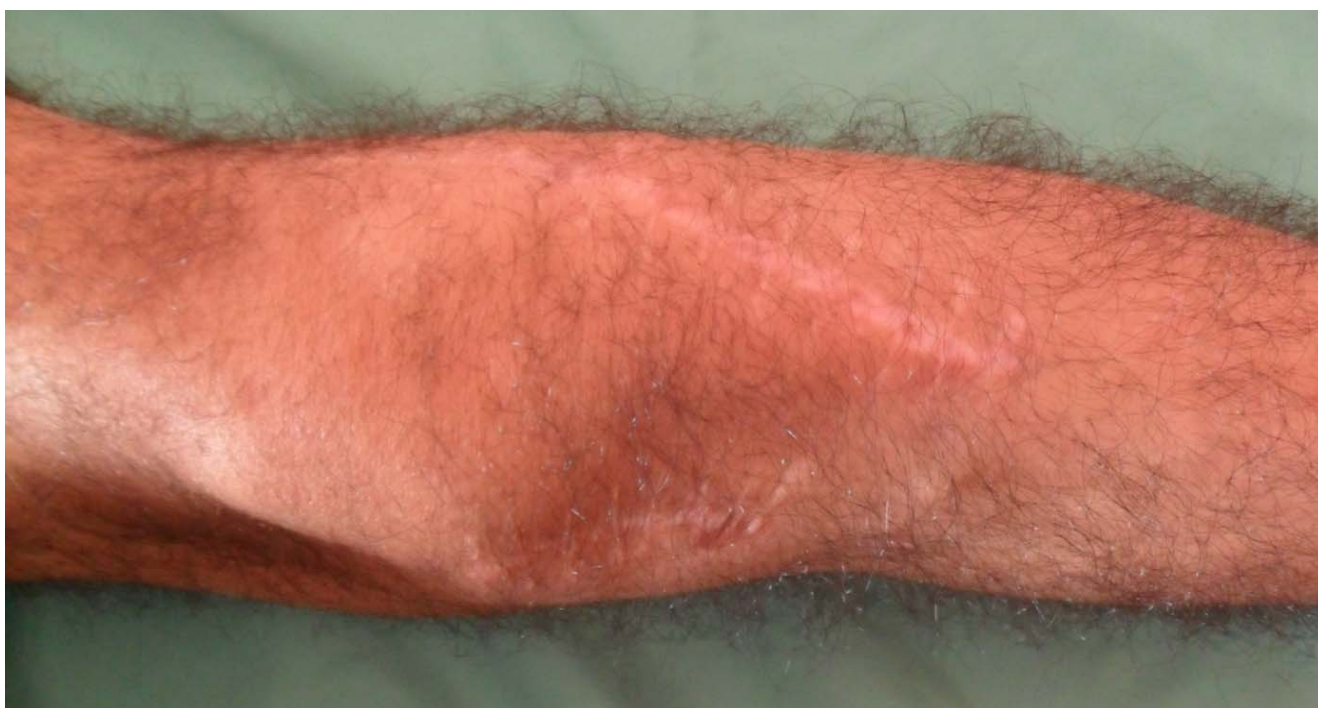Photo n° 20 : cicatrice de la voie percutanée



**Photo n°21** : extension du genou.



**Photo n°22** : flexion complète du genou.



**Photo n° 23** : cicatrice de la double voie d'abord

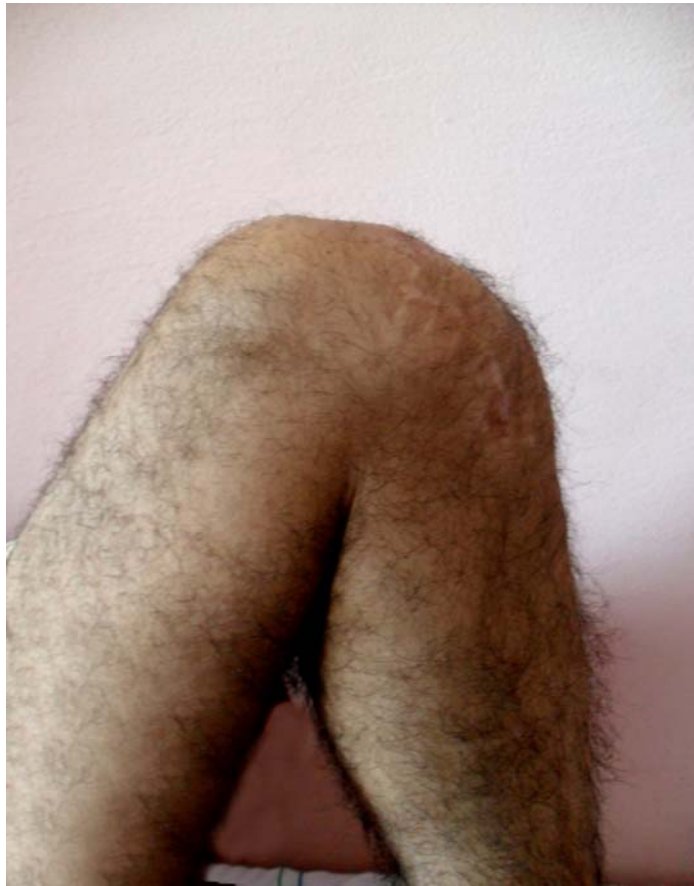

Photo n° 22 : flexion complète du genou



*DISCUSSION*

## I- ETUDE EPIDEMIOLOGIQUE :

### 1- âge

Les fractures des plateaux tibiaux peuvent survenir à n'importe quel âge, elles intéressent fréquemment le sujet jeune (tableau VIII).

Selon les séries de la littérature, la moyenne d'âge varie entre 38,8 et 50 ans.

Les résultats de notre série ont montré le jeune âge de nos patients, cette tranche d'âge correspond à la population active.

**Tableau VIII : Etude de la moyenne d'âge.**

Auteurs	Âge moyen (ans)
CASSARD (1)	42,3
DE BOECK (2)	42
DENDRINOS (3)	39
FOWBLE (4)	38,83
MIKULAK (5)	44,9
Notre série	38

### 2- sexe

Dans notre série, plus de 2/3 des malades sont de sexe masculin, ceci est en concordance avec les données de la littérature et peut s'expliquer par la nature d'activité des hommes et par leurs expositions de façon plus importante aux accidents de la voie publique (6,7).

### 3- côté atteint

La plupart des auteurs rapportent une légère prédominance des fractures des plateaux tibiaux du côté gauche et ceci concorde avec les résultats de notre série (Tableau IX).

**Tableau IX : Etude du côté atteint.**

Auteurs	Droit (%)	Gauche (%)
BIYANI (8)	38	62
GAUDINEZ (9)	46	54
TSCHERNE (10)	49	51
Notre série	48	52

### 4- Circonstances étiologiques :

Les accidents de la voie publique restent l'étiologie principale des fractures des plateaux tibiaux.

Les autres étiologies comme les chutes, les accidents sportifs, les accidents de travail et les agressions restent plus rares (Tableau X).

Certains auteurs rapportent des cas de fracture pathologique des plateaux tibiaux et notamment des fractures de fatigue qui restent exceptionnelles (11, 1, 3).

Tableau X : Etude de l'étiologie.

Auteurs	Accident de la voie publique (%)	Chute (%)	Autres (%)
BEJUI (11)	72,7	27,3	0
CASSARD (1)	69,2	7,7	23,1
DENDRINOS (3)	79	16,7	4,3
KEATING (12)	65,4	15,4	19,2
TSHERNE (10)	64	17	19
VEAUX (13)	75	0	25
ZECHER (14)	71,4	28,6	0
Notre série	84	16	0

### 5- Type anatomopathologique :

Selon les différentes séries de la littérature, les fractures type I, II, III sont de loin les lésions anatomopathologiques les plus fréquentes.

La fréquence des fractures type IV, V, VI est différente selon les auteurs (tableau XI).

Dans notre série, les fractures type IV, V, et VI sont les plus fréquentes, ceci est dû à la violence des traumatismes.

**Tableau XI : Les différents types anatomopathologiques**

Auteurs	Fracture type I (%)	Fracture type II (%)	Fracture type III (%)	Fracture type IV (%)	Fracture type V (%)	Fracture type VI (%)
Cemil (15)	33	47,5	19,5	00	00	00
DUAN (16)	10,2	30,8	23	31	5	00
Ozgur (9)	50	16,5	16,5	8,5	00	8,5
Cassard (17)	5,5	47,5	16,5	30,5	00	00
Notre série	24	14	08	22	12	20

## **II- ETUDE DU MECANISME :**

Les mécanismes de production des fractures des plateaux tibiaux associent des forces de désaxation frontales qui expliquent la latéralisation fréquente de ces fractures et des forces de compression verticales ; ces contraintes exagérées surviennent sur les genoux en position de flexion variable.

Les principaux mécanismes selon les différentes séries de la littérature sont : (18, 19, 20, 21, 13).

### **1- Compression axiale**

Elle survient lors de la chute sur les pieds d'un lieu élevé, genou en extension ou légèrement fléchi. La force vulnérante, qui est la réaction du sol transmise par la diaphyse

tibiale, peut être dirigée sur l'un ou sur les deux condyles en même temps, expliquant de multiples formes de fractures : fractures type V en cas de traumatisme axial pur, fractures type IV s'il s'y ajoute une composante latérale en valgus ou en varus (21).

## **2- compression latérale**

La compression latérale est le mécanisme physiopathologique le plus fréquent. Il s'agit d'un traumatisme latéral, le plus souvent sur la face externe du genou que sur la face interne. Le genou en extension et le pied bloqué au sol entraînent la classique fracture du pare-chocs (18, 21).

Le valgus forcé met en tension le ligament latéral interne, ce qui entraîne une fracture de la tubérosité externe si le ligament latéral interne résiste.

Au cours de ce traumatisme, l'articulation du genou peut être comparée à une casse-noix dont les deux bras sont le condyle fémoral et la partie résistante de la métaphyse tibiale et dont la charnière est le plan ligamentaire controlatéral (19, 22).

En varus forcé, la résistance du ligament latéral externe provoque une fracture de la tubérosité interne (20, 13).

## **3- compression mixte**

La compression axiale peut être associée à un mouvement de varus forcé ou du valgus forcé.

La résultante oblique des 2 forces vulnérantes s'exerce sur une seule tubérosité entraînant dans les cas typiques une fracture tubérositaire.

### III- ETUDE RADIO-CLINIQUE

#### 1- Etude clinique

Le diagnostic de fracture de l'extrémité supérieure du tibia est souvent évident.

Il importe de juger de l'état du blessé, de l'état cutané, de l'état vasculaire et d'une éventuelle atteinte du nerf sciatique poplité externe (18, 19, 20, 13).

Un double piège existe en pratique courante : établir le diagnostic d'entorse du genou sans radiographie devant l'épanchement articulaire et risquer de négliger les fractures, ou au contraire, faire le diagnostic de fracture en négligeant les lésions ligamentaires associées qui exposent ultérieurement à une instabilité et à un risque majeur d'arthrose (18).

#### 2- Etude Radiologique :

Le diagnostic précis de ces lésions dépend de la qualité du bilan qui précise les traits, les déplacements et le mécanisme de la fracture.

Le bilan doit comporter les radiographies standards de face, de profil, éventuellement complétées par les radiographies 3/4 internes et externes qui peuvent dévoiler des traits de fracture oblique (18, 19, 21, 13).

L'association de ces 4 clichés montre la solution de continuité de la surface articulaire, de la direction du trait de fracture et les déplacements des fragments épiphysaires, ainsi que l'importance de l'enfoncement, en sachant que les lésions sont toujours plus graves que ne le laissent supposer les radiographies (23, 24, 19, 13).

Lorsque l'analyse de la fracture est difficile, il est utile de pratiquer des clichés sous anesthésie en position forcée, ces radiographies sont sans danger car elles ne font que reproduire le déplacement Maximal survenu au cours du traumatisme, permettant ainsi une

meilleure étude du mécanisme de la fracture, des déplacements, des enfoncements et des lésions ligamentaires (25).

L'association aux tomographies a été d'un apport important dans l'analyse des différents fragments et dans l'appréciation du tassement et du déplacement.

La tomodensitométrie avec reconstructions en trois dimensions constitue actuellement un outil essentiel pour faire le diagnostic et planifier le geste opératoire. (26,18, 27, 28, 29).

Ce bilan lésionnel précis guidera utilement le choix thérapeutique et les décisions techniques dans le traitement chirurgical.

## **IV- ANATOMO-PATHOLOGIE :**

Plusieurs classifications des fractures des plateaux tibiaux ont été proposées, mais aucune n'est adoptée universellement du fait de la complexité des lésions anatomiques, les difficultés de leur évaluation et de leur traitement.

### **1- Classification :**

#### **1-1 La classification de HOHL**

Elle a été établie par HOHL et LUCK (1957), puis a été développée par HOHL (1967).

Elle est basée sur le siège de l'enfoncement, les déplacements et le mécanisme du traumatisme (33, 34, 35, 36).

#### **Classification de HOHL (schéma 1)**

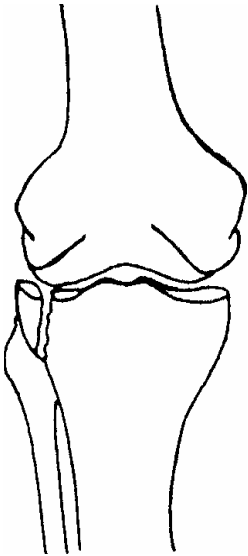
Type I : fracture séparation déplacée ou non déplacée du plateau tibial externe.

Type II : enfoncement central.

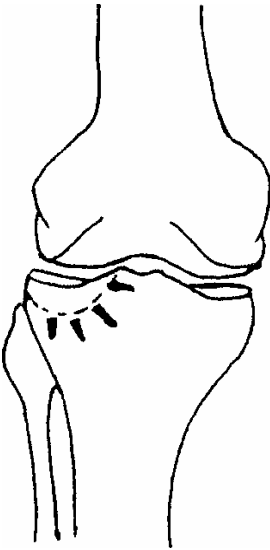Type III : fracture séparation-enfoncement.

Type IV : enfoncement total.

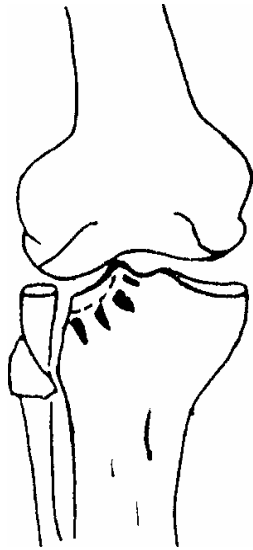
Type V : fracture séparation antérieure ou postérieure avec enfoncement central.



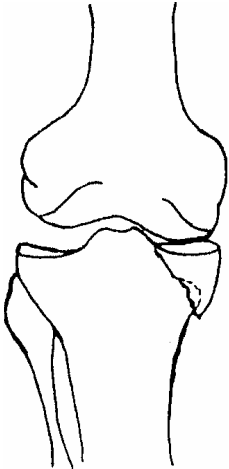
Type I



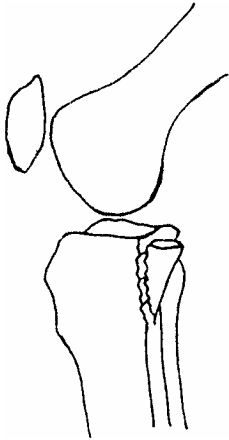
Type II



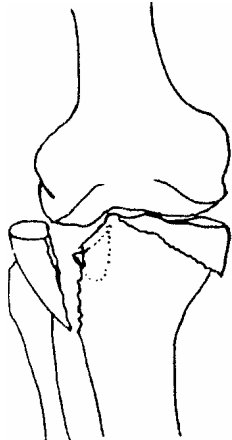
Type III



Type IV



Type V



Type IV

Schéma 1 : classification de HOHL

### 1- 2 classification de AO

Rapportée par COURVOISIER en 1959, elle est basée sur une schématisation des formes anatomiques des fractures (37,26, 10, 38).

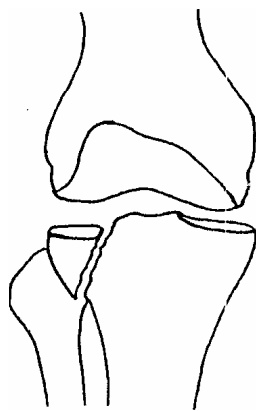
#### Classification de l'AO (Schéma 2)

Type I : fracture séparation.

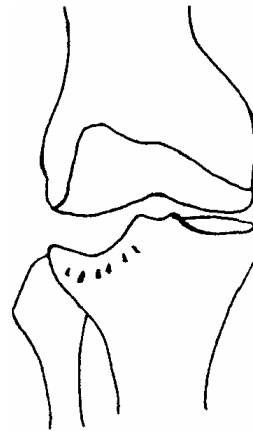Type II : enfoncement.

Type III : fracture séparation-enfoncement.

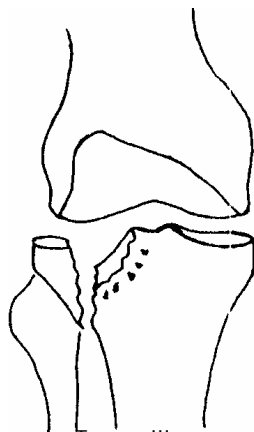
Type IV : fracture bitubérosaite comminutive.



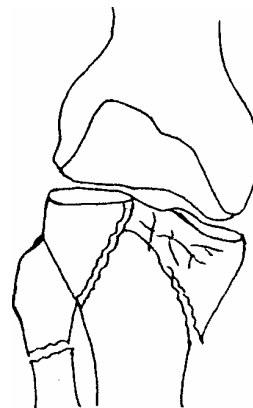
Type I



Type II



Type III



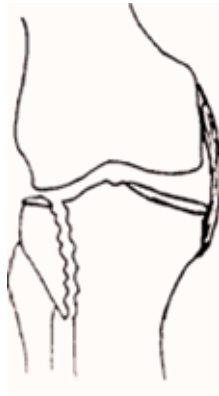Type III

Schéma 2: classification de l'AO.

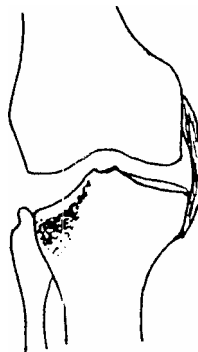
### 1-3 Classification de DUPARC et FICAT

Elle a été établie par DUPARC et FICAT, elle est basée sur le siège, le type des lésions élémentaires, notamment les lésions capsulo-ligamentaires. Elle a été simplifiée et complétée par les fractures postérieures (PASTEL et MAZAS en 1974) et les fractures spino-tubérositaires (DUPARC et FILIPE en 1975) (25, 19, 35).

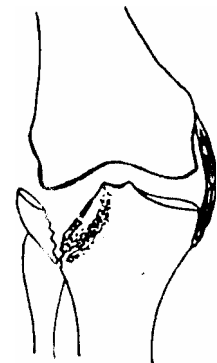
Elle regroupe quatre types de fractures (Schéma 3).



Séparation

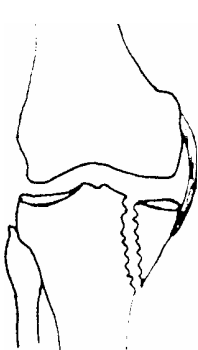


Tassement

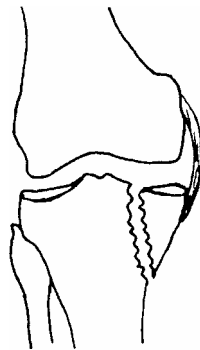


Mixte

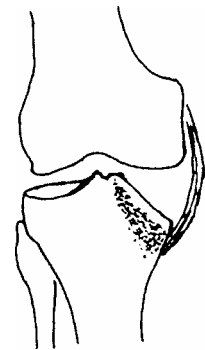
#### Fractures unitubérositaires externes.



Séparation



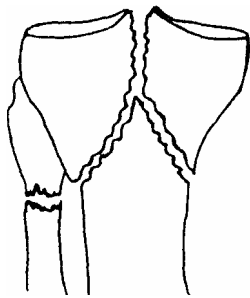
Tassement



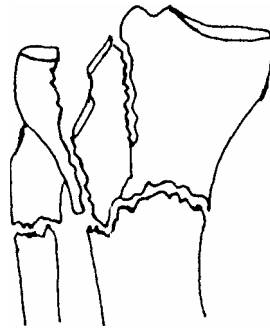
Mixte

#### Fractures unitubérositaires internes.

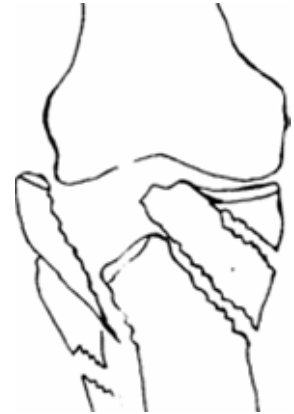**Schéma 3** : Classification de DUPARC et FICAT.



Simple

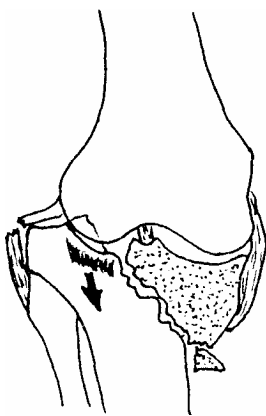


Complexe

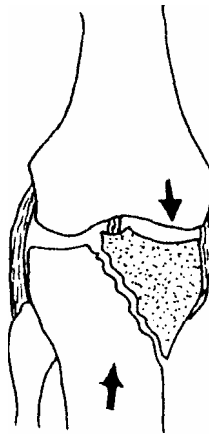


Comminutive

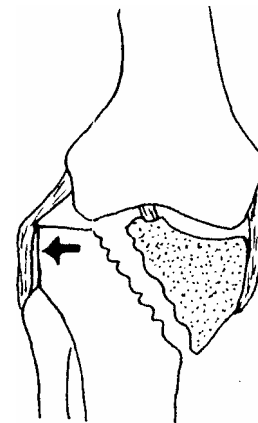
**Fractures bitubérositaires.**



1° degré



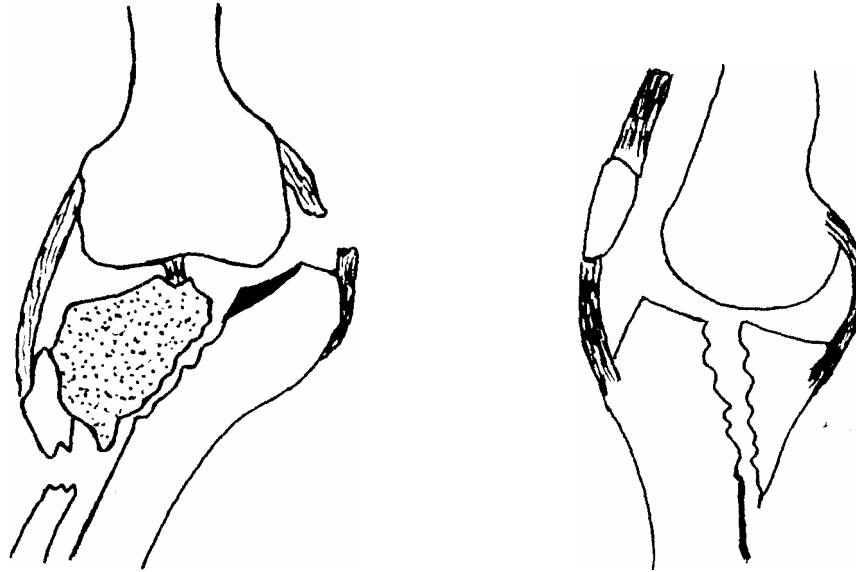
2° degré



3° degré

**Fractures spino-tubérositaire internes.**

**Schéma 3 : Classification de DUPARC et FICAT.**



Fractures spino-tubérositaire internes.

Fractures postérieures

Schéma 3 : Classification de DUPARC et FICAT.

#### 1-4 Classification de Schatzker

Elle a été établie par SCHATZKER en 1979 ; elle est basée sur la topographie de l'extrémité supérieure du tibia, elle regroupe 6 types de fractures (8, 39, 27, 40, 41, 42).

#### **Classification de schatzker (Schéma 4)**

Type 1 : fracture séparation pure de la tubérosité externe.

Type 2 : fracture mixte (séparation + enfoncement) de la tubérosité externe

Type 3 : fracture enfoncement pur de la tubérosité externe.

Type 4 : fracture de la cavité glénoïde interne.

Type 5 : fracture bitubérositaire.

Type 6 : fracture diacondyloire, il y a dissociation entre la diaphyse et la métaphyse avec fracture d'un ou des deux plateaux tibiaux.

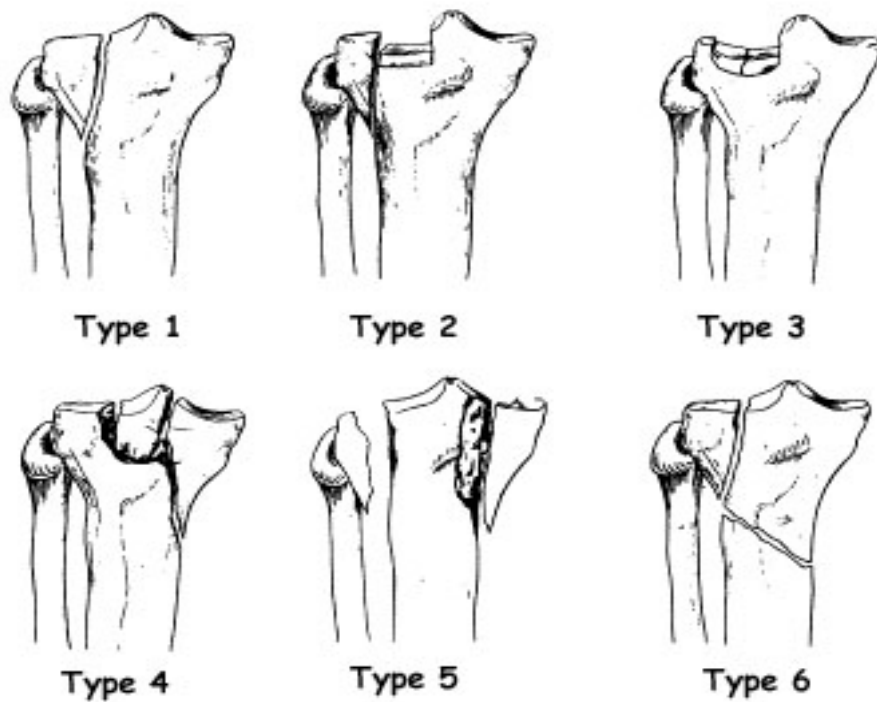


Schéma 4 : Classification de schatzker

## 2- Lésions associées

HOHL, dans une étude de 805 patients, reconnaît sans les chiffrer que de nombreuses fractures s'accompagnent de lésions significatives des tissus mous du genou. Les lésions nerveuses et vasculaires sont comparativement rares par rapport aux lésions ligamentaires et méniscales (43).

### 2-1- lésions cutanées :

Les lésions cutanées sont d'une importance variable et peuvent aller de la contusion minime au grand délabrement.

Les contusions cutanées sont plus fréquentes ; elles sont dues à un choc direct (20).

## Traitement chirurgical des fractures des plateaux tibiaux

---

Les fractures ouvertes sont souvent le fait de traumatisme à haute vélocité et exposent au risque majeur d'ostéochondrite et à d'éventuelles difficultés de recouvrement.

Les fractures ouvertes stade I et II de la classification de cauchoix ne contre-indiquent pas un geste chirurgical sous couvert d'un parage efficace et d'un traitement antibiotique prolongé de 2 à 3 semaines (44, 18).

Les ouvertures cutanées délabrantes nécessitent un parage en urgence et imposent une couverture cutanée (tableau XII).

Dans notre série, on a noté 18 % des cas d'ouverture cutanée. Cette fréquence est proche à celle retrouvée par plusieurs auteurs.

**Tableau XII: Lésions cutanées**

Auteurs	Lésions cutanées (%)
KEATING (12)	21,8
MARSH(45)	33,33
STAMER(41)	24
TSCHERNE(10)	24
WATSON(42)	30
YOUNG(38)	20
Notre série	18

**2-2- Fractures associées:**

Il s'agit essentiellement des fractures du péroné au niveau de son extrémité supérieure ; elles se rencontrent en général dans le cas de fracture-séparation du plateau tibial externe les fractures bi-tubérositaire (12, 13).

Nous avons observé 14 cas, soit 28 %. Cette fréquence est proche de celle retrouvée chez plusieurs auteurs (Tableau XIII).

**Tableau XIII : Fréquences des lésions osseuses associées.**

<b>Auteurs</b>	<b>Lésions osseuses (%)</b>
BEJUI (11)	24,24
KEATING (12)	36,3
NAEL (46)	24,24
Notre série	28

**2-3- lésions méniscales :**

Les lésions méniscales sont fréquentes (9, 19, 35), leur incidence est liée au degré d'enfoncement de la fracture et contribue à majorer le pronostic.

Il peut s'agir de dilacérations ou de désinsertions périphériques n'intéressant parfois qu'une corne, le ménisque étant enfoncé au fond de la cuvette tibiale par le condyle fémoral.

La conservation du ménisque est donc la règle chaque fois que cela est possible (Tableau XIV).

Dans notre série, la faible fréquence de ces lésions par rapport à la littérature est probablement due à une exploration insuffisante lors de l'acte chirurgical.

**Tableau XIV : Lésions méniscales**

Auteurs	Lésions méniscales (%)
CHAIX (44)	25
HONKONEN (47)	50
KOHUT (35)	16,8
LE REBELLER (21)	18
LOBENHOFFER (48)	25
PADANILAM (49)	22,22
SIMON (50)	40
TSCHERNE (10)	25
Notre série	12

**2-4- lésions ligamentaires :**

Les lésions ligamentaires sont suspectées de principe devant toute fracture des plateaux tibiaux à haute énergie (18).

Le plan ligamentaire du côté opposé de la fracture tubérositaire subit une forte distension qui peut provoquer la rupture du ligament collatéral médial ou latéral concerné. Un mécanisme de récurvatum, sous l'effet de fortes contraintes, peut léser les coques condyliennes.

A ces lésions du manchon ligamentaire périphérique peuvent s'associer des ruptures du pivot central, concernant l'un des ligaments croisés ou les deux (18,19).

Les lésions du ligament latéral interne et du ligament croisé antérieur, isolée ou combinées, sont les plus fréquentes et diminuent significativement le score fonctionnel à long

terme. L'instabilité résiduelle subjective ainsi qu'une laxité objective sont de mauvais pronostic, d'où la règle de tester le genou en peropératoire après ostéosynthèse, permettant ainsi de traiter immédiatement la lésion ligamentaire chaque fois que possible (25, 51).

Dans notre série, 7 patients ont présenté une lésion ligamentaire (14%), cette fréquence est variable selon les séries (tableau XV).

**Tableau XV : Lésions ligamentaires**

<b>Auteurs</b>	<b>Lésions ligamentaires (%)</b>
BERNFELD (33)	33,33
CASSARD (1)	11
DEJOUR (51)	20
DENDRINOS (3)	58
DUPARC (25)	12,7
HONKONEN (47)	11
KOECHLIN (52)	9
KOHUT (35)	21,2
LE REBELLER (21)	14
TSCHERNE (10)	33
Notre série	14

**2-5- Lésions vasculaires :**

Les lésions vasculaires sont rares et sont le plus souvent des contusions de l'artère poplitée, qui est juxtaosseuse dans sa partie basse par rapport à la surface rétrospinale.

Lors des déplacements importants ou des luxations associées survenant au moment de l'impact, le risque de section artérielle est plus important (18,19).

CHAIX et HERMAN ont noté un cas de syndrome de compression de l'artère poplitée, ayant immédiatement régressé après réduction d'une luxation postéro-interne diaphysaire du tibia dans une fracture spino-glénoidienne externe(44).

Dans notre série, nous n'avons noté aucun cas de lésion vasculaire.

**2-6- lésions nerveuses :**

Elles sont rares et atteignent le plus souvent le nerf sciatique poplité externe qui peut être lésé directement au contact d'une fracture du col ou de la tête du péroné ou indirectement par un mouvement de varus forcé ou un déplacement majeur au moment de l'impact (18,21).

CAVAGNA a relevé une lésion du nerf sciatique poplité externe dans le cadre d'une fracture type IV interne ayant nécessité une réparation nerveuse en urgence (25).

Dans notre série, nous n'avons noté aucun cas de lésion nerveuse.

## **V- TRAITEMENT**

### **1- But du traitement**

Le traitement vise à établir une fonction normale ou sub-normale du genou à savoir :

- indolence.
- stabilité.
- mobilité.

Pour obtenir ce but, le traitement doit respecter quatre principes généraux (2, 22, 54, 11).

-La précocité de la thérapeutique à cause du vieillissement rapide des fractures articulaires.

- la perfection de la réduction restituant un profil articulaire anatomique.

- la solidité et l'efficacité de la contention qui assurera une consolidation en bonne position, et une mobilisation précoce.

- la précocité de la rééducation et de l'ensemble des moyens physiothérapeutiques.

## **2-Moyens :**

### **2-1- Traitement chirurgical**

Le traitement chirurgical est le traitement prôné dans la majorité des auteurs. Il est pour eux, seul capable de déduire un enfoncement important, de fixer de façon stable une séparation et d'obtenir ainsi un montage autorisant une mobilisation immédiate (2, 52, 19, 26, 44).

L'intervention s'effectue en salle opératoire en respectant toutes les règles d'hygiène et d'asepsie de toute chirurgie et tout particulièrement de la chirurgie traumatolo-orthopédique.

#### **a- installation du malade**

L'abord chirurgical se fait sur table normale sous anesthésie générale ou rachianesthésie. Le patient est installé en décubitus dorsal strict au bord de la table de manière à pouvoir fléchir le genou au besoin. Un garrot pneumatique est mis en place et il est prudent de le gonfler sans utilisation de bande d'Esmach pour éviter les problèmes emboliques surtout lorsque le geste chirurgical est différé. Pour permettre un abord aisé en avant et en arrière, il est souhaitable de positionner soit un billot sous la cuisse, soit un appui permettant d'avoir le genou légèrement fléchi en permanence. Pour avoir un accès direct externe, voie d'abord classique, il est également souhaitable de positionner un coussin sous la fesse (2, 22).

### **b- Les voies d'abord**

De multiples voies d'abord sont décrites, le plus souvent antéro-latérale, pararotulienne, interne, externe voire mixte.

La voie latéro-rotulienne externe est le plus souvent utilisée en raison de la fréquence des lésions externes (19, 22, 55, 54, 51). Elle est pratiquée à 2 cm en arrière de la rotule et se prolonge sur l'extrémité supérieure du tibia, le fascia lata est incisé dans l'axe de ses fibres à l'aplomb du tubercule de Gerdy.

L'incision se poursuit ensuite sur l'aponévrose jambière, le long de la crête tibiale en ménageant un fragment d'aponévrose pour pouvoir refermer l'abord (20,22). La libération de la face externe du tibia doit être prudente.

Il faut préserver au maximum la vascularisation des fragments (22).

L'abord postéro-latéral des fractures postérieures du plateau externe se fait par cette voie d'abord en prenant soin de repérer le nerf sciatique poplité externe pour ne pas l'étirer lors des manoeuvres d'approche.

DUPARC a proposé pour les fractures postérieures de la tubérosité externe, une voie d'abord spécifique postéro-latérale, mais pour LE HUEC, cette voie n'est pas indispensable d'autant plus que ces fractures peuvent être traitées par technique percutanée (22, 20, 51).

La voie d'abord interne, suivant le même schéma de la voie d'abord externe, peut être utilisée lorsqu'il existe des lésions isolées du plateau tibial interne (45, 22).

Dans la fracture complexe, un contrôle complet des lésions est nécessaire et il faut réaliser soit une double voie d'abord interne et externe (19, 56, 22, 14), soit un relèvement de la tubérosité tibiale antérieure avec un abord sous méniscal des deux compartiments mais cette technique expose à un risque élevé de nécrose cutanée (57, 22, 14).

Dans notre série la voie d'abord externe est pratiquée chez 31 patients (62%) et la voie d'abord interne chez 3 cas (6%).

La double voie, interne et externe, n'a été pratiquée que chez 4 patients.

### **c- arthrotomie et attitude vis-à-vis du ménisque**

L'arthrotomie permet l'évacuation de l'hémarthrose et de faire le bilan des lésions intra-articulaire, d'explorer à nouveau les ligaments, de rechercher les lésions osseuses associées, de vérifier l'état du ménisque (10, 22, 55). Si la majorité des auteurs s'accorde sur la nécessité de l'arthrotomie, les avis divergent quant à son mode.

Pour CHAIX l'arthrotomie est longitudinale dans le prolongement du trait de séparation (sauf si le ménisque est sain et le contrôle de la réduction est facile). Le grand inconvénient de cette technique et d'imposer une méniscectomie de principe, ce problème lui paraît secondaire vis-à-vis de la nécessité de reconstituer le plateau tibial, pour rétablir l'axe du genou et la meilleure surface articulaire possible (45).

Moins agressif, PERRY, propose pour les fractures mixtes de détacher la corne antérieure du ménisque externe pour mieux contrôler la réduction de l'enfoncement. Il ouvre la séparation à la manière d'un livre et contrôle aussi mieux la réduction de l'enfoncement (10).

Actuellement, la plupart des auteurs utilisent plutôt la voie sous-méniscale, bien qu'elle soit insuffisante et ne permet pas toujours un bilan précis des lésions surtout l'enfoncement postérieur, elle reste la voie d'abord la plus anatomique et la moins invasive (20, 54, 14).

Cette voie est la plus utilisée dans notre série.

### **d- la réduction des lésions**

#### **Fractures type I, II, III :**

La réduction chirurgicale se présente différemment suivant le type de fracture :

Dans la fracture type I, la réduction est facilement obtenue par manoeuvres orthopédiques et le traitement opératoire se limite alors à l'ostéosynthèse simplement par vis ou

par plaque. Cependant, une action directe sur un fragment marginal plus ou moins volumineux et légèrement déplacé peut s'avérer nécessaire.

Cette réduction est toujours aisée (31, 37).

La fracture type II et III : ces fractures siègent le plus souvent au niveau de la glène du plateau tibial externe. Les manoeuvres orthopédiques sont vaines car elles tendent à rapprocher l'écaïlle externe mais n'ont aucune action sur les fragments enfoncés. Le fragment cortical externe est abordé au niveau du trait de fracture antérieure et est écarté comme un livre à charnière postérieure. Le fragment articulaire est alors remonté au niveau de la surface cartilagineuse et peut être maintenu à ce niveau par une fine broche déplacée en antéro-postérieure, légèrement oblique. Le fragment de corticale externe est alors remis en place et la fixation peut être assurée également par une broche temporaire avant la mise en place d'une ostéosynthèse par plaque externe vissée venant maintenir solidairement la corticale externe et le fragment articulaire remonté. Avant de refermer totalement le fragment cortical externe, il est souvent nécessaire d'effectuer une greffe cortico-spongieuse ou par substitut osseux du vide laissé au-dessous du fragment remonté pour éviter son affaissement secondaire (31, 44).

Lorsqu'il s'agit de fracture comminutive, la réduction est toujours beaucoup plus difficile. Les manoeuvres de réduction doivent être faites avec beaucoup de prudence pour ne pas aggraver les lésions. Après ouverture de la corticale externe au niveau du trait de fracture antérieure citée précédemment, il faut chercher à relever en masse les fragments pour éviter de les isoler les uns des autres. Tous les fragments doivent être conservés mais si l'un d'entre eux se détache, il faut préférer l'ablation plutôt que la persistance d'un fragment articulaire mobile. Dans ce cas, la greffe osseuse pour combler le vide sous la surface du plateau est également essentielle pour éviter les pertes de réduction secondaire. La mise en place de l'ostéosynthèse par plaque vissée ne présente pas de caractéristique particulière (31, 10, 44).

### **-Fracture type IV :**

Deux incisions sont nécessaires pour bien contrôler la réduction.

L'incision principale est faite du côté du fragment tubérositaire détaché et une petite arthrotomie du côté opposé permet un éventuel vissage complémentaire et le contrôle de la réduction (37, 41, 44).

### - fracture type V, VI :

La réduction métaphysaire est effectuée par la réduction épiphysaire dont la technique est proche de celle des fractures type I. La présence de lésion interne et externe nécessite souvent la réalisation d'un abord controlatéral pour contrôler la réduction par une petite arthrotomie. La synthèse est faite par vis à prise bi-corticale ou par broche temporaire. La réduction épiphysaire-diaphysaire s'effectue sur un genou en légère flexion.

Dans la fracture métaphysaire comminutive, il vaut mieux s'orienter vers une technique de pontage biologique, en ne réduisant éventuellement que les fragments les plus volumineux. Il est souvent utile de fixer la prise épiphysaire du matériel d'ostéosynthèse avant de réduire l'ensemble épiphysaire sur la diaphyse (37, 41).

### e-les moyens de fixation

Plusieurs méthodes sont décrites, parmi les plus utilisées :

#### e-1- Le vissage

Actuellement, plusieurs auteurs sont satisfaits de l'utilisation des vis à os spongieux.

Pour que cette ostéosynthèse soit efficace, il faut respecter certaines règles lors de la pose (58, 20, 59) :

- le vissage doit être réalisé sous contrôle d'un amplificateur de brillance.
- la vis doit être suffisamment longue pour avoir une prise sur la corticale de la tubérosité opposée. Elle doit être ascendante afin de constituer un effet du support.
- le fragment peut se déplacer au cours du vissage, ce qui oblige souvent l'opérateur d'assurer la contention provisoire par une broche avant de la visser.

– les vis devront être munies de rondelles de façon à éviter l'impaction de la tête de la vis lors du serrage du fait de la fragilité de la corticale.

– pour éviter les phénomènes de rotation, l'introduction de deux vis est souhaitable.

– les vissages peuvent être pratiqués en percutanée, éventuellement sous arthroscopie. Il faut se méfier lors du vissage en percutanée d'une bascule en hypercorrection du pavé fracturaire et réaliser au besoin une fixation première de la partie distale de l'écaïlle tibiale de la fracture (60, 14).

Dans notre série, le vissage a été pratiqué dans 11 cas (22%).

### **e-2- Le boulonnage**

JUVARA l'avait préconisé en 1920, puis il a été réintroduit dans l'attitude thérapeutique en 1933 par MERLE D'AUBIGNE (61).

Le boulon comporte une tige filetée munie d'une pointe lancéolée, d'un calibre supérieur permettant sa pénétration à travers les corticales épiphysaires et de deux écrous arrondis venant de telle sorte qu'ils puissent s'appliquer parfaitement sur les corticales tubérositaires.

Le boulon fixe très efficacement les traits de séparation. Il réalise une bonne compression en s'appuyant largement sur les deux corticales.

Il doit être mis horizontalement, perpendiculairement au trait de fracture à 1 cm de l'interligne articulaire (20).

Le boulonnage trouve son grand intérêt en cas de fracture sur un os ostéoporotique.

Nous n'avons jamais eu recours au boulonnage dans notre série.

### **e-3- L'embrochage**

Actuellement, les broches ne sont plus utilisées comme un moyen de soutien définitif, elles sont pratiquées soit en association avec un autre matériel d'ostéosynthèse, soit

provisoirement au cours de l'acte chirurgical avant une ostéosynthèse définitive plus efficace (57, 19, 20).

Cette technique n'a pas été utilisée dans notre série.

### **e-4- Les plaques de soutien**

Ce moyen de contention permet de réaliser un montage solide et stable autorisant au patient une mobilisation précoce. Il a l'avantage de combiner une compression transversale à un appui cortical (20, 51).

Lors de la pose de ce matériel, certains détails doivent être respectés (55, 51, 39) :

- il faut mouler la plaque parfaitement à la morphologie de la région, en modifiant le décalage au besoin, en la contournant de façon à ce que la partie supérieure de la plaque vienne épouser l'épiphyse fracturée.

- il faut placer la plaque de soutien légèrement en dessous de la surface articulaire pour que la réduction ne soit pas cachée par la plaque et soit appréciée sur les clichés radiologiques.

- la plaque doit être placée le plus en arrière possible car une plaque antérieure augmente les risques de nécrose cutanée en regard.

- certains auteurs évitent l'ostéosynthèse massive par deux plaques qui exposent à la nécrose cutanée et à l'infection.

- dans notre série, l'ostéosynthèse par plaque vissée a été réalisée dans 37 cas (74%).

Plusieurs types de plaques peuvent être utilisés :

- **la plaque en T de l'AO :**

C'est une plaque fine et modelable, son adaptation exacte à la forme des plateaux tibiaux est difficile (22, 55).

Cette plaque est souvent insuffisante en arrière pour certains enfoncements postérieurs.

### - la plaque en L :

Son adaptabilité à l'extrémité supérieure du tibia est bonne dans 80 % des cas car il existe des modèles internes et externes de tailles différentes.

Certaines plaques sont adhérentes à l'os sur leur face osseuse, ce qui mécaniquement protège les vis et améliore la vascularisation de l'os sous-jacent. Leur épaisseur intermédiaire de 2,5 à 3 mm en moyenne les laisse modelables tout en ayant une rigidité suffisante (22).

L'ostéosynthèse par plaque en L reste la méthode la plus utilisée dans notre série.

### -Les plaques de KERBOULL :

C'est une plaque épaisse et rigide s'adaptant parfaitement dans la plupart des cas. On s'assure de la qualité de la réduction, et de la perfection de son adaptation.

Si sa rigidité permet de maintenir une fracture tibiale métaphysaire, elle est insuffisante pour fixer une fracture complexe (22).

Les vis supérieures participent au maintien du relèvement et doivent toutes être utilisées.

Les vis inférieures solidarisent la plaque à la diaphyse.

### -La plaque diaphyso-épiphysaire semi-circulaire antérieure :

Cette plaque spécifique s'ajoute aux plaques préformées déjà largement répandues. Elle est indiquée pour toutes fractures complexes justifiant une reconstitution épiphysaire par voie endoarticulaire. Son utilisation s'inscrit dans un plan plus vaste comportant une traction en peropératoire et une voie d'abord antérieure élargie par le relèvement de la tubérosité antérieure du tibia. La plaque est guidée par un montage provisoire par broches. L'indication peut être étendue aux fractures de l'épiphysaire tibiale supérieure proche du plateau d'une prothèse totale du genou (57).

#### **e-5- Le fixateur externe**

Le traitement par fixateur externe ou fémoro-tibial type HOFFMAN, MULLRR ou ILIZAROV n'a que de rares indications, en dehors des fractures très comminutives de l'extrémité supérieure du tibia survenue suite à un traumatisme à très haute énergie provoquant souvent des fractures fémorales associées ainsi que des lésions cutanées majeures (4,6,41,15).

Cependant, certains fixateurs type orthofix ou HOFFMAN II, permettent de maintenir un alignement avec possibilité de changement du degré de flexion du genou. Ils gardent une utilité dans les fractures comminutives ou lorsque les lésions cutanées sont très importantes. Ils interdisent tout abord chirurgical immédiat (22). Dans ces cas, il est utile d'effectuer un rapprochement des glènes tibiales par un vissage percutané pour limiter un éventuel risque septique transmis à l'articulation par sepsis sur le trajet des broches, comme l'ont montré MARSH et coll (46).

La raideur du genou ainsi que l'insuffisance de réduction restent les deux inconvénients majeurs de cette technique.

Dans notre série, 2 patients ont bénéficié d'une ostéosynthèse par fixateur externe.

#### **f- La greffe cortico-spongieuse**

Les greffes osseuses sont utilisées pour combler le vide laissé dans l'os trabéculaire épiphysaire après relèvement d'un fragment enfoncé.

Elles ont aussi un rôle mécanique qui est le maintien de ce relèvement. Le prélèvement est fait sur la crête iliaque homolatérale (2,57,22,51,42).

La plupart des auteurs estiment que la greffe cortico-spongieuse est indispensable et a des avantages multiples (24, 19, 60, 20, 36, 6).

- Elle facilite la reconstruction du plateau articulaire comminutif.
- Elle évite les pertes de réduction secondaire
- Elle augmente la stabilité de l'ostéosynthèse.
- Elle favorise la revascularisation du plateau tibial.

PERETTI a utilisé des greffons de corail comme soutien d'un enfoncement articulaire traumatique. Les résultats obtenus sont très encourageants.

CASSARD, quant à lui, a utilisé pour combler la perte de substance spongieuse, des greffons d'hydroxyapatite et du ciment acrylique (62, 2).

Dans notre série, 40% (20 cas) ont bénéficié de greffe prélevée sur la crête iliaque homolatérale.

### **g – Techniques particulières**

#### **g-1 – L'arthroscopie**

Le traitement sous contrôle arthroscopique constitue une alternative de choix dans les fractures non complexes de plateaux tibiaux. D'une part, Il évite une voie d'abord large empêchant ainsi la dévascularisation du fragment séparé et élimine les problèmes de nécrose cutanée; il permet d'autre part de préserver l'esthétique du genou (64,54, 2, 63).

L'arthroscopie remplace avantageusement l'arthrotomie en permettant un bilan intra-articulaire complet (ligamentaire, cartilagineux et méniscal) ainsi qu'un traitement pour d'éventuelles lésions associées, souvent plus facile qu'à ciel ouvert. Elle visualise notamment la corne postérieure du ménisque inaccessible par arthrotomie et permet par le lavage articulaire de vider les fragments détachés et l'hémarthrose dont la présence est source de douleur prolongée (40, 2,65).

La présence de fractures complexes, ainsi que le risque de syndrome de loge limite son utilisation.

Dans notre série un seul patient a bénéficié de cette technique.

### **g-3- Les arthroplasties**

#### **- les prothèses**

Les prothèses à glissements, uni ou tricompartmentales sont pratiquement les seules utilisées dans les fractures anciennes des plateaux tibiaux. Elles ne sont indiquées que dans les cals vicieux articulaires majeurs ou compliqués d'une arthrose évoluée, chez des patients âgés et surtout après échec des interventions conservatrices (19). Les prothèses unicompartimentales sont réservées aux cals vicieuses mixtes graves ou plus rarement complexes sans atteinte des deux autres compartiments.

Les prothèses tricompartmentales sont le traitement des cals vicieux complexes et graves. Elles sont rarement indiquées dans les cals vicieux graves d'un seul plateau tibial, lorsqu'une importante perte de substance osseuse ne procure pas un appui suffisant à la pièce tibiale d'une prothèse unicompartimentale.

En raison de ses complications générales peropératoires et mécaniques, la prothèse charnière a été pratiquement abandonnée. Elle peut être un ultime recours, dans les cals vicieux les plus sévères chez des sujets auxquels on souhaite éviter les aléas d'une prothèse glissement difficile (67).

### **h- L'immobilisation plâtrée post-opératoire**

L'immobilisation plâtrée complémentaire est diversement conçue par les auteurs. Pour CHAIX (45), l'immobilisation plâtrée n'est pas indispensable parce qu'il accorde une confiance à son montage et à la solidité de l'ostéosynthèse donc le malade peut démarrer une rééducation précoce.

Pour VANDENBERGUE (23), il semble qu'une immobilisation plâtrée de six semaines est indispensable en cas de lésions ligamentaires associées et de quatre semaines en cas d'atteinte méniscale.

Pour RYD et LARSEN (68), la mise en décharge post-opératoire n'est pas indispensable pour les fractures enfoncées car elle n'empêche pas la récurrence de l'enfoncement du fragment relevé, donc une mobilisation précoce et active pourrait être envisagée.

KARAS (69) a aussi démontré que l'immobilisation post-opératoire prolongée est responsable de mauvais résultats. Elle peut être tolérée jusqu'à deux semaines.

Pour HUTEN (20) et LE HUEC (22), la solidité du montage est une condition dont dépend la durée de l'immobilisation plâtrée. Elle peut aller jusqu'à 6 semaines lorsqu'il paraît peu solide. Cette attitude expose à l'enraidissement et soumet la reconstruction articulaire à des forces plus importantes lors de la rééducation, mais elle évite les déplacements secondaires des ostéosynthèses imparfaites.

Dans notre série, les patients opérés ont bénéficié d'une immobilisation plâtrée post-opératoire pendant 15 jours à titre antalgique, pour améliorer le confort de l'opéré durant la période de cicatrisation.

## **VI- REEDUCATION**

La rééducation est une étape fondamentale qui ne doit surtout pas être négligée dans le traitement des fractures des plateaux tibiaux

(19, 20, 22, 51).

Elle permet :

-la transformation progressive du tissu fibreux en tissu cartilagineux.

## Traitement chirurgical des fractures des plateaux tibiaux

---

-le modelage du tissu d'interposition cicatriciel organisé à partir des caillots primitifs.

-le freinage de l'installation de l'arthro-fibrose post traumatique, pouvant conduire à l'ankylose complète.

Elle consiste initialement en une mobilisation passive qui pourra laisser place à un traitement actif lorsque la consolidation osseuse aura débuté. Lorsque celle-ci sera acquise, le travail à la phase de l'appui associera la poursuite de la mobilisation articulaire, l'entraînement à l'effort avec un affinage du contrôle proprioceptif et la recherche d'un bon contrôle musculaire périarticulaire.

Certains pièges doivent être évités dans la prescription d'une rééducation (19) :

-négliger la récupération de l'extension complète au profit d'un travail trop axé sur la flexion.

-travailler au dessus du seuil douloureux, ce qui est un facteur d'échec de la rééducation.

-commencer un renforcement musculaire intensif avant la récupération de mobilité articulaire subnormale.

- travailler le renforcement du quadriceps qui constitue l'élément musculaire visible, alors que les muscles postérieurs risquent d'être négligés.

La rééducation peut être réalisée à titre externe pour les fractures simples mais peut nécessiter un séjour dans un centre de rééducation en cas de fracture complexe surtout s'il existe d'autres lésions associées.

## VII- COMPLICATIONS

### 1- Complications septiques

Une infection post-traumatique ou post-opératoire peut entraîner une destruction articulaire par ostéoarthrite qui est la complication la plus redoutable.

Elle est le plus souvent due à une nécrose cutanée favorisée par une ouverture ou une contusion cutanée, par une chirurgie traumatique avec de grands décollements, par les doubles abords et les ostéosynthèses massives (20).

Dans les infections évolutives, il faut obtenir l'assèchement par ablation du matériel, excision des tissus infectés et une antibiothérapie sans sacrifier la mobilité articulaire. Si la fracture n'est pas consolidée, une stabilisation par fixateur externe avec ou sans pontage du genou est également indiquée. En cas d'échec ou d'emblée dans les fractures les plus graves, l'arthrodèse avec ostéosynthèse par fixateur à compression est un ultime recours (20, 67).

HONKONEN rapporte 3 cas de sepsis tardif sur une série de 76 patients traitées chirurgicalement, soit (3,9%). HUTEN rapporte 2 cas (2,4%) (48).

Dans notre série, nous avons noté 2 cas d'infection post-opératoire.

### 2 - Cals vicieux articulaires :

Les cals vicieux font suite à une insuffisance de réduction et peuvent être à l'origine d'une instabilité, surtout dans le cas d'une désaxation frontale. L'absence de réduction ou la réduction incomplète d'un enfoncement ne permet pas la restitution d'une surface articulaire harmonieuse et peut créer des lésions condyliennes fémorales en miroir, d'autant plus que le compartiment concerné est placé en surcharge par une déviation axiale en varus ou en valgus.

Des interventions correctrices sont justifiées si les délais ne sont pas trop tardifs (19).

Nous avons rapporté 5 cas de notre série.

### 3- Les défauts d'axes :

Il s'agit de défaut d'axe, soit de type genou varum, genu valgum ou recurvatum.

TSCHERNE a rapporté 5 cas de défaut d'axe sur une série de 126, soit 4% (11).

VANDENBERGUE a noté 2 cas de défaut d'axe type genou valgus sur une série de 50 patients, soit 4% (23).

RASMUSSEN a montré que le varus était plus arthrogène que le valgus avec 79% et 31%.

Dans notre travail, nous avons relevé un cas de défaut d'axe, soit 2 % qui est de type genou valgus.

### 4- Les pseudarthroses :

Pour HUTEN et DUPARC, les pseudarthroses sont exceptionnelles.

LAZAR a noté 4 cas de pseudarthrose (6,8%) sur une série de 75 patients (67).

Dans notre série, aucun cas n'a été noté.

### 5- Les nécroses épiphysaires :

La nécrose massive des fragments épiphysaires relevés est une complication rare mais grave des ostéosynthèses des fractures mixtes. Elle est surtout le fait des enfoncements complexes en mosaïque des patients âgés, en mauvais état général ou ayant un os fragile. Elle est également favorisée par une dévascularisation excessive des fragments, par un relèvement passant trop près de la surface articulaire, par une ostéosynthèse massive et une reprise trop précoce de l'appui (67).

Lors de la reprise, ceux-ci ont un aspect nécrotique et dépourvu de cartilage. Après excision de ces fragments, il existe une perte de substance ostéoarticulaire importante nécessitant une prothèse unicompartmentale (43,44). Dans les cas les plus sévères, le traitement repose sur une reconstruction du plateau tibial par greffe osseuse vissée ou une prothèse tricompartmentale ayant un appui osseux plus large et plus résistant (26).

DUPARC et FICAT rapportent 5 cas (4,5%) de nécrose épiphysaire, HUTEN rapporte 6 cas (7,2%) (26).

Dans notre série, aucun cas n'a été noté.

### 6- Raideurs articulaires :

La raideur articulaire post-traumatique représente l'une des complications les plus redoutées des fractures des plateaux tibiaux. Elle complique une immobilisation prolongée et nécessite la poursuite d'un travail de rééducation (19,20).

Lorsque la mobilité ne progresse pas malgré une reconstruction articulaire satisfaisante et une rééducation bien conduite, une mobilisation sous anesthésie peut accélérer la récupération.

La mobilisation doit être douce, les manœuvres de force peuvent entraîner un déplacement secondaire ou des lésions cartilagineuses. Au delà de quatre à six semaines, la raideur est constituée et les risques de la mobilisation doivent lui faire préférer une arthrolyse chirurgicale ou sous arthroscopie.

YOUNG rapporte 4 cas de raideur articulaire, soit 5,8% (39).

VANDENBERGUE rapporte 2 cas de raideur articulaire sur une série de 50 patients, soit 4%. Ces 2 cas ont subi une arthrolyse pour traitement (23).

Dans notre série, nous avons noté 6 cas de raideur sur les 50 patients, soit 12 %.

## 7- Arthroses :

L'arthrose post-traumatique peut compliquer une réduction imparfaite de la surface cartilagineuse ou une désaxation frontale résiduelle avec surcharge d'un compartiment fémoro-tibial.

Une ostéotomie tibiale pour correction de déviation angulaire peut être indiquée dans les formes peu évoluées, mais la destruction cartilagineuse pourra conduire à une arthroplastie prothétique mono-compartimentale, si un seul compartiment fémoro-tibial est lésé ou à une arthroplastie par prothèse totale si les lésions sont plus étendues chez un patient âgé (19).

SLEE a noté que l'arthrose apparaissait 18 mois à 3 ans après le traumatisme, localisée du côté lésé mais sans relation avec la sévérité du traumatisme.

DUPARC et FICAT ont trouvé dans leur étude, une arthrose anatomo-radiologique séquellaire quasi constante mais le plus souvent cliniquement muette même dans les formes avancées, habituellement limitée au compartiment initialement fracturé. En revanche, ils ont fait de la chirurgie un moyen de prévention.

Pour HOHL, il a observé dans son étude multicentrique de 805 patients, une fréquence plus élevée de l'arthrose chez les porteurs d'un varus ou d'un valgus séquellaire ou après une fracture comminutive.

LAZAR a rapporté 3 cas soit 12,5% et LE REBLLER rapporte 4 cas sur une série de 50, soit 8% (59).

Dans notre série, nous n'avons noté aucun cas d'arthrose, ceci est dû probablement au recul insuffisant.

## VIII– RESULTATS :

Les résultats fonctionnels ont été cotés selon l'IKDC.

Nous avons obtenu 60% de bons et très bons résultats, cela est inférieur aux résultats de la littérature et peut être expliqué par la gravité des traumatismes et la complexité des lésions dans notre série (Tableau XVI).

Tableau XVI : Comparaison de nos résultats avec ceux de quelques auteurs.

<b>Auteurs</b>	<b>Nombre de cas</b>	<b>Très bons (%)</b>	<b>Moyens (%)</b>	<b>Mauvais (%)</b>
BIYANI (9)	32	72	16	12
CHAIX (45)	100	86	6	8
DIRSHIL (24)	44	75	21	4
DUPARC (19)	110	79	12	9
KOHUT (36)	146	83	15	2
LOOCK (13)	110	79	16	5
REYNAUD (54)	159	74	20	6
VIELPEAU (70)	21	72	18	10
Notre série	50	60	20	20

## IX– PRONOSTIC

Le pronostic met en jeu l'intrication complexe de l'évolution osseuse vers la consolidation, de la restitution des surfaces cartilagineuses de bonne qualité, de la stabilité de l'articulation après d'éventuelles lésions capsulaires et ligamentaires (19,71). Le type de fracture ainsi que la rééducation semblent intervenir aussi dans le pronostic (72).

## 1. Le type de fracture

Nous avons déjà opposé les fractures simples dont l'évolution et le pronostic restent souvent favorables et les fractures complexes dont le pronostic est réservé (26).

## 2- L'altération traumatique du cartilage

Deux éléments paraissent péjoratifs : d'une part, les lésions de surface lorsque le condyle fémoral abrase la face superficielle du cartilage arrachant une couche mince dont la réparation semble aléatoire (69,36), d'autre part, la comminution est un élément défavorable.

Nous opposons, en effet les gros pavés articulaires qu'il est toujours possible de relever chirurgicalement et dont la réparation est constamment bonne, à l'enfoncement comminutif de la surface articulaire difficile à traiter (23,43).

## 3- Les lésions méniscales

Les lésions méniscales constituent sans doute un élément péjoratif. Le ménisque constitue un matériel d'interposition entre le condyle et le plateau tibial, cet effet d'interposition permet sans doute une tolérance des cals vicieux intra-articulaires minimes.

La règle reste donc la conservation du ménisque chaque fois que cela est possible (36,37).

## 4- Les lésions ligamentaires

Longtemps négligées ou méconnues, les lésions ligamentaires ne sont pas rares et peuvent altérer gravement le pronostic fonctionnel

lorsqu'elles ne sont pas traitées. Leur existence constitue un élément péjoratif (20).

Il est remarquable que la persistance d'une laxité ligamentaire, même si la réduction est anatomique, aboutit invariablement à une dégradation articulaire rapide. D'où la règle de tester le genou en peropérateur après ostéosynthèse (53,36).

### **5- la qualité du traitement**

L'évolution est d'autant plus favorable que la réduction et surtout l'ostéosynthèse sont de bonne qualité. La restitution exacte de l'anatomie du genou est indispensable (36).

### **6- La rééducation**

La rééducation est un complément indispensable du traitement des fractures des plateaux tibiaux. Elle doit être rapidement entreprise pour permettre une récupération fonctionnelle totale et stable dans le temps (19, 20).

Le choix de la technique d'ostéosynthèse et de la voie l'abord doivent prendre en compte les possibilités de la rééducation précoce. Une ostéosynthèse qui ne permettrait pas cette rééducation précoce exposerait à un enraidissement majeur car les facteurs de la raideur en rapport avec l'acte chirurgical viendraient s'ajouter aux facteurs d'enraidissement du traumatisme (19).



*CONCLUSION*

A l'issu de cette étude rétrospective de 50 observations colligées sur une période de 5 ans, nous pouvons tirer les conclusions suivantes :

- Il s'agit de lésions articulaires graves mettant en jeu le pronostic fonctionnel du genou.
- la complexité des lésions anatomiques et les difficultés de leur évaluation expliquent la multiplicité des classifications.
- Il faut décrire soigneusement le type anatomo-pathologique de chaque fracture, en se basant sur une analyse minutieuse des radiographies et au besoin des tomodensitométries.
- le traitement chirurgical doit être basé sur une parfaite connaissance des lésions anatomiques, aidé par voie d'abord adaptée, respectant au maximum les ménisques et permettant une réduction parfaite et une contention stable.
- Les fractures simples donnent de bons résultats avec une ostéosynthèse faite par vis, plaque vissée associées à une greffe osseuse si enfoncement.
- les fractures complexes à grand déplacement sont difficiles à traiter, posant de multiples problèmes techniques.
- La rééducation reste un complément thérapeutique essentiel. Elle doit être précoce et minutieuse pour récupérer le plus vite possible la fonction antérieure du genou.
- La complication redoutable à long terme est l'arthrose qui est favorisée par les lésions cartilagineuses, ligamentaires, méniscales et les cals vicieux.
- L'avènement de l'arthroscopie dans les dernières années a permis d'obtenir pour les fractures type I et les fractures peu déplacées, un résultat anatomique et fonctionnel satisfaisant tout en diminuant les risques septiques et les risques de raideurs post-opératoires.
- la prévention des accidents de la voie publique reste le meilleur moyen pour éviter les fractures complexes qui engage le pronostic fonctionnel de nos patient



*RESUMES*

### Résumé

Les fractures des plateaux tibiaux sont des fractures du bloc métaphyso-épiphysaire de l'extrémité supérieure du tibia dont un trait au moins divise le cartilage articulaire. Nous rapportons une étude rétrospective concernant 50 cas de fractures des plateaux tibiaux traitées chirurgicalement colligés durant une période de 5 ans, allant du 1<sup>er</sup> janvier 2005 au 31 décembre 2009. Le but de ce travail est d'évaluer les résultats du traitement chirurgical et de les comparer à ceux de la littérature. Le moyen d'âge de nos patients est de 38 ans. Le sexe masculin est atteint dans 92% avec un sex-ratio de 11,5. Les étiologies sont dominées par les accidents de la voie publique (84%). Dans notre étude, nous avons adopté la classification de schatzker. Les fractures type IV, V, VI représentent 44% de l'ensemble des fractures. Le traitement chirurgical était la règle pour tous nos patients. Nos résultats étaient inférieurs par rapport à ceux de la littérature, nous avons obtenu 60% de bons et très bons résultats, ce qui est dû à la gravité des traumatismes.

**Mots clés** classification de schatzker- fractures- plateau tibial.

## Summary

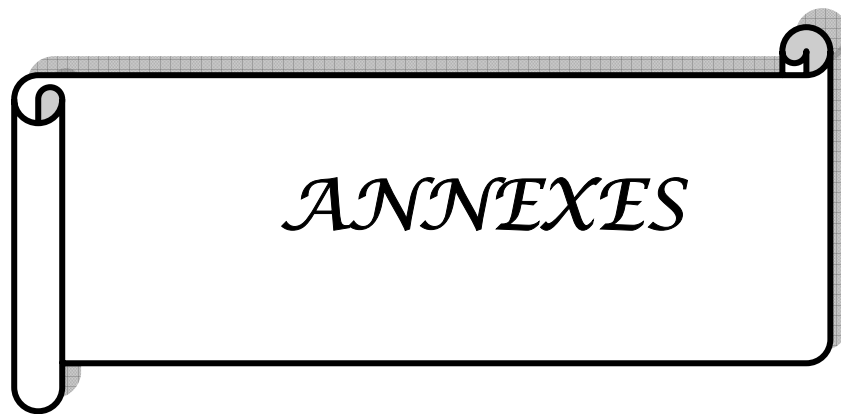
The fractures of tibial plateau are fractures metaphyso–epiphyseal block of the upper extremity of the tibia that at least a line divides the articular cartilage. We report a retrospective study about 50 cases of fractures of the tibial plateau treated surgically collected during 5 years, from January 1er, 2004 to December 31<sup>st</sup>, 2009. The purpose of this study is to assess results of the surgical treatment and to compare then to these of the literature. The age of the patients is between 17 and 70 years old, with mean age about 38 years old. The male sex represented 92% with a sex ratio of 11,5. The etiologies are dominated by the highway accidents (84%). In our study, we adopted schatzker's classification. The fracture type IV, V, VI represent 44% of all fractures. The surgical treatment was the rule for all our patients. Our results were lower compared to those in the literature, we obtained 60% good and excellent results, which due to the severity of injuries.

**Key words** Schatzker's classification– Fractures– Tibial plateau.

## ملخص

إن كسور سطوح الظنوب عبارة عن كسور إحصار كردوسي مشاشي بالطرف العلوي للظنوب حيث هناك خط على الأقل يقسم الغضروف المفصلي. نستعرض دراسة استعادية حول 50 حالة كسور السطوح الظنوبية التي عولجت بالجراحة والتي حصرت خلال 5 سنوات، من فاتح يناير 2004 إلى غاية 31 دجنبر 2020. إن الهدف من هذه الدراسة تقييم نتائج العلاج الجراحي ومقارنتها بتلك المدونة بالأدبيات الطبية. يتراوح سن المرضى بين 17 و 70 سنة، بمتوسط سن يبلغ 38 سنة. جنس الذكور عرف الغالبية ب 92 % مع نسبة جنس بلغت 11,5. وقد عرفت السببيات غالبية حوادث السير (84 %). اعتمدنا تصنيف Schatzker. كسر نوع IV , V , VI والسادس وتمثل 44 % من جميع الكسور. وكان العلاج الجراحي هو القاعدة لجميع المرضى كانت النتائج التي توصلنا إليها أقل مقارنة مع تلك الموجودة في الأدب، 60 % عن نتائج جيدة وممتازة، و هذا يرجع إلى شدة الإصابات.

الكلمات الأساسية -Schatzker - سطوح الظنوب- كسر



I- fiche d'exploitation :

<b>Fiche d'exploitation</b>
-----------------------------

Nom/prénom:..... Age: ..... Sexe:

Profession: .....

Numero d'entrée: .....

Côté atteint: Droit                       Gauche                       Bilatéral

Atcd personnels: .....

Atcd familiaux: .....

Circonstances étiologiques:

Mécanisme:

AVP                       compression axiale

Chute                       compression latérale                       Autres

compression mixte

• Examen clinique du membre atteint:

• Traumatisme isolé     Polytraumatisé

• Lésions associées:

Cutanées: écorchures                       ouverture                       perte de substance

Vasculo-nerveuses: .....

Osseuses associées: .....

Ligamentaires    LCA     LLI     LLE     LCP

Méniscales            interne     externe

Autres: .....

• Etude radiologique: type de fracture selon la classification de schatzker

• Séjour pré-opératoire:



• **Complications**

- Infection
- Raideur
- Cals vicieux
- Arthrose
- Défaut d'axe
- Pseudarthrose
- Nécrose épiphysaire
- Autres: .....

• **Résultats:**

Appréciation des résultats selon l'IKDC

**Critères fonctionnels:**

Douleur:

Aucune douleur 0 1 2 3 4 5 6 7 8 9 10 pire douleur

Niveau d'activité que vous pouvez accomplir:

Activité très intense: sauts, football...

Activité intense: ski, tennis...

Activité modérée: course à pied...

Activité douce: marche, ménage...

Aucune activité possible.

Stabilité du genou: stable  instable

**Critères anatomiques:**

Qualité de la reconstruction de la surface articulaire: .....

.....

Interligne: .....

Arthrose: .....

Déviati on axiale: .....

## II- critères de l'IKDC

### 1- critères fonctionnels.

- La douleur :

La douleur a été évaluée selon une échelle analogue allant de :

aucune douleur 0 1 2 3 4 5 6 7 8 9 10 pire douleur

-niveau d'activité :

Activité très intense : football, saut...

Activité intense : tennis, ski....

Activité modérée : course à pieds...

Activité douce : marche, ménage

Aucune activité possible.

- stabilité du genou.

En raison du rôle capital joué par la récupération musculaire, nous avons tenu compte :

De la laxité trouvée cliniquement : absence de laxités, laxité en flexion, laxité en extension.

De la stabilité dans les 4 épreuves :

- montée et surtout descente des escaliers.

- marche sur tout terrain plat, accidenté.

- station unipodale du côté fracturé.

- accroupissement en appui et unilatéral du côté fracturé.

• Stabilité parfaite : aucune laxité.

• Stabilité bonne : très légère laxité interne ou externe mais peuvent monter ou descendre les escaliers.

• Stabilité médiocre : genou instable interdisant la marche sans canne.

Ces critères fonctionnels ont permis de classer les résultats en quatre catégories (tableau I).

- **Très bons** : marche normale, pas de laxités, pas de douleur, extension complète et flexion à 120 degrés et plus.

- **Bons** : marche normale ou légère claudication après une marche prolongée, absence de laxité en extension, légère laxité semi-flexion, appui monopodal possible, accroupissement unilatéral possible mais avec difficulté minime, douleur rare et peu importante, flexion de plus de 90° et extension complète avec un flessum de moins de 10 degrés.

- **Moyen** : marche avec boiterie, port d'une canne, laxité en extension, accroupissement unilatéral impossible, douleur peu importante mais fréquente, flexion de 60 à 90° , flessum inférieur à 20°.

- **Mauvais** : marche impossible ou avec deux cannes, instabilité grave avec appui monopodal impossible, douleurs importantes et fréquentes, flexion inférieure à 60° et flessum supérieur à 20°.

**Tableau I** : critères fonctionnels

Critères	douleur	Niveau d'activité	Stabilité
Très bons	Pas de douleur	Activité très intense	Parfaite pas de laxité.
Bons	Douleurs rares et modérées	Activité intense	Absence de laxité en extension. Légère laxité en semi flexion. Appui monopodal. Accroupissement unilatéral. Possible mais avec difficulté minime
Moyens	Douleurs peu importantes mais fréquentes	Activité douce	Laxité en extension. Accroupissement unilatéral possible.
Mauvais	Douleurs importantes et fréquentes	Aucune activité	Instabilité grave. Appui monopodal impossible.

2- critères anatomiques :

L'évaluation de nos résultats était basée sur les critères de l'IKDC

Ces critères tiennent compte des quatre éléments :

- la qualité de la reconstruction de la surface articulaire.
- de l'interligne.
- de l'existence ou non d'une arthrose.
- de la déviation axiale.

Ces critères anatomiques ont permis de classer les résultats en trois catégories (Tableau II):

- **Très bons** : reconstruction parfaite des surfaces articulaires, absence d'enfoncement résiduel, interligne normal, absence d'arthrose, aucun défaut axe.
- 
- **Bons** : petit enfoncement résiduel et localisé, altération minime de l'interligne, signes d'arthrose incipiens, pas de déviation en varus, valgus jusqu'à 15 degrés.
- **Mauvais** : enfoncement important, altération grave de l'interligne, signes francs d'arthrose, déviation en varus ou déviation en valgus des plus de 15 degrés.

**Tableau II** : critères anatomiques

Critères	Surfaces articulaires	Interligne	Arthrose	Axe
Très bons	Reconstruction parfaite.	Normal	Absence	Aucun défaut d'axe
Bons	Petit enfoncement résiduel et localisé	Altération minime	Signes incipiens	Pas de déviation en varus. Valgus jusqu'à 15°
Mauvais	Enfoncement important	Altération grave	Signes francs	Déviation en varus ou déviation en valgus de plus de 15°

III- Classification de schatzker :

**Classification :**

La classification de schatzker sépare les fractures des plateaux tibiaux en 6 types :

Type 1 : fracture séparation pure du plateau tibial externe.

Type 2 : fracture séparation–enfonceur du plateau tibial externe.

Type 3 : fracture enfonceur pur du plateau tibial externe.

Type 4 : fracture séparation du plateau tibial interne associée ou non à une fracture du massif des épines.

Type 5 : fracture bitubéreuse.

Type 6 : fracture tubéreuse associée à une fracture diaphysaire haute du tibia.



*BIBLIOGRAPHIE*

**1. CASSARD X, BEAUFILS P, BLIN J.L, HARDY P.**

Ostéosynthèse sous contrôle arthroscopique des fractures  
Séparation–enfoncement des plateaux tibiaux.  
Rev. Chir. Orthop. 1999, 85 : 257–266.

**2. DE BOECK HUGO, PIERRE OPDECAM P.**

Postéromédial tibial plateau fractures operative treatment by posterior approach.  
Clin. Orthop. Related research 1995, 320: 125–128.

**3. DENDRINOS K, KONTOS SAVAS, DE METRIOS KATSENIS,**

Treatment of High–Energy tibial plateau fractures by the ilizarov circular fixator.  
J. BoneJoint. Surg. 1996, 78–B: 710–717.

**4. FOWBLE C, ZIMMER W, SCHEPSIS A.**

The role of arthroscopy in the assessment and treatment of tibial plateau fractures.  
J. Arthroscopie and related surg. 1993, 9, 5 : 584–590.

**5 .MIKULAKA, GOLD M, ZINARD.**

Small wire external fixation of high energy tibial plateau fractures.  
Clin. Orthop. Related Res. 1998, 356 : 230–238.

**6. YU.Baoquig, K. Han, C zhamg.**

Treatment of tibial plateau fractures with high strength uyeatable clain sulphate Int. Orthop ;  
2009733 : 1127–1133.

**7. O.Cetik, H cift, M. Asik**

Secrd look arthroscopy after arthuxopy–assisted treatment of tibial plateau fracture  
Knee sports trannatol ; 2007,15 :747–52.

**8. BIYANI A, REDDY S, CHAUDHYRY J, SIMISON M.**

The resultats of surgical mangement of displaced tibial plateau fractures in the eledrly.  
Injury, 1995,26, 5 : 291–297.

**9.GAUDINEZ F, ARA TI M, MONROE SZPORN.**

Hybrid extemal fixation of communuted tibial plateau fractures.  
Clin. Orthop. And related Res. 1996, 328 : 203–210.

**10.TSCHERNE HARALD, PHILIPP LOBENHOFFER.**

Tibial plateau fractures: management and expected resultats.  
Clin. Orthop. Related Res. 1993,292 : 87–100.

**11 . BEJUI J, QUINCON A, VARGAS J.**

Les fractures des plateaux tibiaux chez les sujets âgés de plus de 60 ans.  
Lyon Chzr. 1985,81, 1. 30-34.

**12.KEATING J.F, KUO R.S, COURT-BROWN CM.**

Bifocal factures of the tibia and fibula.  
J. Bone. Jomt. Surg. 1994, 76B. 295-400.

**13.VEAUX P.**

Traitement chirurgical à foyer fermé sous contrôle arthroscopique des fractures des plateaux tibiaux.Thèse Méd. Boreaux IL 1990, N°73.

**14.ZECHER, DAMZIGER, SEGAL D.**

Treatment ofhigh-energy proximal tibial fractures using the monticelli-spinelli external fixator.  
American J. Orthop. 1996,25, 1 : 49-54

**15. C.Kayali, H, Ozturk.**

Arthroscopically arristed partaneans ostoxynthesis of laterol tibial plateau fractures  
J.can.chir, vol, 51 N° 5 octobre 2005 :231-140.

**16. D.Jun, Y. Liu.G.lai.**

arthroscopically assised traitement for schetzken type I- V tibial Plateau fractures 18.  
Arthroscopie arestement of tibial plateau fractures cased, P. Beaufils.L.Blin. Rev. Chir. Orthop,  
1999 ; 85(3) : 257,66.

**17. DUPARC F.**

Reconnaître et traiter une fracture des plateaux tibiaux de l'adulte.  
Concours Méd., 1998, 120,16: 1179-1189.

**18. HUTEN D, DUPARC J, CA V AGNA R.**

Fractures des plateaux tibiaux de l'adulte.  
Encycl. Méd. Chir. (Paris), App locomoteur, 1990, 14082-A10 : 12p.

**19. LANSINGER O, BERGMAN B, KORER L, ANDERSON GBJ.**

Tibial condylar fractures: a twenty-year follow up.  
J. Bone. Joint. Surg. 1986, 68A : 13-19.

**20 .LE HUEC C.**

Fractures articulaires récentes de l'extrémité supérieure du tibia de l'adulte.  
Cahier d'enseignement de la SOFCOT, 1996 : 97-117.

**21. V ANDENBERGHE D, CUYPERS C, ROMBOUITS L.**

Internal fixation of tibial plateau fractures using the AG instrumentation.  
Acta. Orthop. Belgica, 1990, 56,2: 431-442.

**22. DIRSHL R, DAHNER L, CHAPEL HILL.**

Current treatment of tibial plateau fractures.  
J. Southern Orthop. Association 1997, 6, N°1.

**23. HOLT D, WILIAMS A, DENT M.**

MRI in the management of tibial plateau fractures.  
Injury 1995, 26,9: 595-599.

**24. DUP ARC J, CA V AGNA R.**

Résultats du traitement opératoire des fractures des plateaux tibiaux (à propos de 110 cas).  
International orthop (SICOT), 1987, II, 3 : 205-1213.

**25. BLASER F, WICKY S, HUSMANN O, MEULI A, LEYVRAZ F.**

Apport du CT-3D dans le diagnostic et le traitement des fractures ~ des plateaux tibiaux.  
SWISS surg. 1998, 4 : 180-186.

**26. KODE L, LIEBERMAN M, MOTTA A.**

Evaluation of tibial plateau fractures: Efficacy of MR imaging compared with CT.  
Am. J. Roentgenolgy, 1994, 163, 1 : 141-147.

**27. Mc ENERY, WILSON J, PILGRANI K, MURPHY A.**

Fractures of the tibial plateau: value of spiral CT coronal plane reconstructions for detecting displacement in vitro.  
Am. J. Roeng., 1994, 163,5 : 117-1181.

**28. SA VY J.M.**

Fractures occultes du plateau tibial interne.  
Ann. Radial. 1993, 36,3 : 231-234.

**29. GAUTCH T, JOHNSON E, SEEGER L.**

Three dimensional stereographie display of 3 D reconstructed CT scans of the pelvis and acetabulum.  
Clin. Orthop. 1994,305: 138-151.

**30. MAGID D, FISHMAN EK, NEY DR et al.**

Acetabular and pelvic fractures in the pediatric patients. Value and three dimensional imaging.  
J. Pediatr. Orthop. 1992, 12 : 621-625.

**31. MARTINEZ CR, DI PASQUALE TG et al.**

Evaluation of acetabular fractures with two and three dimensional CT.  
Radiographies 1992, 12 : 227-242.

**32. BERNFELD B, KLIGMON M, ROFFMAN M.**

Arthroscopie assistance for unselected tibial plateau fractures.  
The journal of arthroscopy and related surgery, 1996, 12, 5 : 598-602.

**33. KHAN SHAHZAD M, SHUJA H, AGHA J.**

Tibial plateau fractures: A new classification scheme.  
Clin. Orthop. Related. Res. 2000, 375 : 231-242.

**34. KOHUT M, LEYVRAZ F.**

Les lésions cartilagineuses, méniscales et ligamentaires dans le pronostic des fractures des plateaux tibiaux.  
Acta Orth. Belg. 1994, 60, 1 : 81-88.

**35. KOHUT M, LEYVRAZ F.**

Le pronostic des fractures des plateaux tibiaux: rôles des lésions I cartilagineuses, méniscales et ligamentaires.  
Med. Hyg. 1994,52 : 1193-1198.

**36. .ch. TROJANI. L.JACQUOT.T.AITSI SELMI.**

Fractures Récentes des plateaux tibiaux de L'ADULTE. D français. Orthopi ; 2004,08 ; 215-223.

**37. YOUNG M, BARRACK R.**

Complications of internal fixation of tibial plateau fractures.  
Orthopedie Review 1994, 23,2: 149-154.

**38. BUCHKO M, DONALD M, JOHSON D.**

Athroscopy assisted operative management of tibial plateau fractures.  
Clin. Orthop and related Res, 1996,332 : 29-36.

**39. MORANDI M, LANDI S, KILAGHBIAN V, RANDELI P.**

Schatzker type VI tibial plateau fractures and the Ilizarov circular external fixator.  
Bulletin Hosp. Joint. Diseases, 1997, 56, 1 : 46-48.

**40. ST AMER D, SCHENK R, ST AGGERS B, AURORI B, BEHRENS F.**

Bicondylar tibial plateau fractures treated with a hybrid ring external fixator.  
J. Orthop. Trauma. 1994, 8,6: 455-461.

**41. WATSON J. TRACY.**

High energy fractures of the tibial plateau.  
J Orthop. Clin. North America, 1994, 25,4 : 723-752.

**42. HOHL M.**

Tibial condylar fractures.  
J. Bone. Joint. Surg. 1987, 49A, 7. 1455-1467.

**43. CHAIX O, HERMAN S, COHEN P, LEBALCH T, LAMARE J.P.**

Ostéosynthèse par plaque épiphysaire dans les fractures des plateaux tibiaux (A propos de 111 cas).  
Rev. Chir. Orthop. 1982, 68 : 189-197.

**44. MARSH L, SMITH T, LOW ACITY I.**

External fixation and limited internal fixation for complex fractures of the tibial plateau.  
J. Bone. Joint. Surg. 1995, 771 (5) : 661-673.

**45. NAEL JF, APOIL A, KOEHLINP H.**

Anatomie pathologique et indications thérapeutiques des fractures des plateaux tibiaux.  
Ann. Chir. 1982, 36, 1 : 5-12.

**46. HONKONEN S, JARVIWEN M.**

Classification of fractures of the tibial condyles.  
J. Bone Joint Surg. 1992, 74B: 840-847.

**47. LOBENHOFFER P, SCHULZE M, GERICH T.**

Closed reduction/percutaneous fixation of tibial plateau fracture:  
Arthroscopie versus fluorscopic control of reduction.  
J. Orthop. Trauma, 1999, 13, 6: 426-431.

**48. PADANILAM G, EBRAHEIMI A, FROGAMEN A.**

Meniscal detachment to approach lateral tibial plateau fractures.  
Clin. Orthop. Related. Res. 1995,314 : 192-198.

**49. SIMON P, KEMPF J, HAMMER D.**

Les difficultés dans le traitement chirurgical des fractures unitubérositaires complexes.  
Rev. Chir. Orthop. 1989, 75 : 138-140.

**50. DEJOUR H, CHAMBAT P, CATON J, MELERE G.**

Les fractures des plateaux tibiaux avec lésions ligamentaires.  
Rev. Chir. Orthop. 1981, 67: 593-598.

**51. KOECHLIN P, NAEL J.F, BONNET J.C, D'YTHURBIDE B.**

Lesions ligamentaires associées aux fractures des plateaux tibiaux.  
Acta. Orthop. Belg. 1983,49, 6: 751-760.

**52. REYNAUD P, NEYRET PH.**

Fractures du plateau tibial externe ostéosynthèse à foyer fermé assistée par arthroscopie.  
Lyon Chir. 1997, 93, 1 : 46-49.

**53. PERRY R, EVANS L.G, LAWRENCE G, SAME RICE, LOUIS S.**

A new surgical approach to fractures of the lateral tibial plateau.  
J. Bone. Joint. Surg. 1984, 66, 8 : 1236-1240.

**54. GREGORY M.**

Combined anterior and posterior approaches for complex tibial plateau fractures.  
J. Bone. Joint. Surg. 1994, 76, B, 2 : 285-289.

**55. DE LA CAFFINIÈRE J.Y.**

Traitement des fractures bitubérositaires complexes du plateau tibial par plaque diaphyso-épiphysaire semi-circulaire antérieure.  
Rev. Chir. Orthop. 1997,83 : 730-733.

**56. BELANGER M, FADALE P.**

Compartment syndrome of the leg after arthroscopic examination of a tibial plateau fracture.  
The journal of arthroscopic and.  
Surg. 1997, 13,5 : 646-651.

**57. RAWES M.L, MARPER W, ONI O.**

A serious vascular complication of internal fixation of a tibial plateau fracture.  
J. Trauma, 1996, 40, 2 : 323-325.

**58. DUWELIUS P, RANGITSCH M, COLVILLE M, WOLL S.**

Treatment of tibial plateau fractures by limited internal fixation.  
Clin. Orthop. And Related Research, 1997,339 : 47-57.

**59. THOMAS D, DONALD D, JAMES V, ROBERT J, DOUGLAS R.**

Contact stress aberrations following imprecise reduction of simple tibial plateau fractures.  
J. Orthop. Res. 1988, 6 : 851-862.

**60. PERETTI F, TORJANI C, CAMBAS P, LOUBIERE R.**

Le corail comme soutien d'un enfoncement articulaire traumatique.  
Rev. Chir. Orthop. 1996, 82 : 234-240.

**61. CHAUVEAUX D, LE HUEC J.C, ROUGER D, THOMAS G.**

Traitement chirurgical sous contrôle arthroscopique des fractures des plateaux tibiaux (A propos de 20 cas).  
Rev. Chir. Orthop. 1991, Supp. 1: 288.

**62. MUEZZINOGLU S, GUNER G, GURFIDAN E.**

Arthroscopically assisted tibial plateau fracture management:A modified method.  
J. Arthroscop. And related Surg. 1995, 11,4 : 506-509.

**63. th.Scheerlinck, F. HANDELBERG**

Traitement percutané des fractures des plateaux tibiaux assisté par arthroscopie. J.  
Traumatol.Sport ; 2001,18 ; 19-26.

**64. KUMAR A, WHITTLE P.**

Treatment of complex fractures of the tibial plateau with circular wire external fixation.  
J. Orthop. Traum. 2000, 14,5 : 339-344.

**65. HUTEN D, DUPARC J.**

Fractures des plateaux tibiaux de l'adulte: fractions anciennes.  
Encycl. MM Chir. (Paris), App locomoteur, /990, /4082 EIO: 13p.

**66. RYD L, TOKSVIG-LARSEN.**

Stability of the elevated fragment in tibial plateau fractures.  
International Orthop. 1994, 18 : 131-134.

**67. KARAS E, WEINER L, YANG E.**

The use of an anterior incision of the meniscus for exposure of tibial plateau fractures requiring open reduction and internal fixation.  
J. Orthop. Trauma. 1996, 10, 4: 243-247.

**68. VIELPEAU C, LOCKER B, SEITE G.**

Les difficultés dans le traitement chirurgical des fractures bitubérositaires complexes.  
Rev. Chir. Orthop. 1989,75: 137-156.

**69. HONKONEN S.**

Indications for surgical treatment of tibial condyle fractures.  
Clin. Orthop. Related Res. 1994,302 : 199-205.

**70. BENCHEIKH M.**

Fracture des plateaux tibiaux.

Thèse Méd. Casablanca, 1999, N° 117.

## قسم الطبيب

بِسْمِ اللَّهِ الرَّحْمَنِ الرَّحِيمِ  
أَقْسِمُ بِاللَّهِ الْعَظِيمِ  
أَنْ أَر\_اقِبَ اللَّهَ فِي مِهْنَتِي  
وَأَنْ أَصُونَ حَيَاةَ الْإِنْسَانِ فِي كَافَّةِ أَطْوَارِهَا فِي كُلِّ الظُّرُوفِ  
وَالْأَحْوَالِ بِإِدْلَالٍ وَسَعْيٍ فِي اسْتِنْقَازِهَا مِنَ الْهَلَاكِ وَالْمَرَضِ  
وَالْأَلَمِ وَالْقَلْقِ.

وَأَنْ أَحْفَظَ لِلنَّاسِ كَرَامَتَهُمْ، وَأَسْتُرَ عَوْرَتَهُمْ، وَأَكْتُمَ سِرَّهُمْ.  
وَأَنْ أَكُونَ عَلَى الدَّوَامِ مِنْ وَسَائِلِ رَحْمَةِ اللَّهِ، بِإِدْلَالٍ رِعَايَتِي  
الطَّبِيبَةَ لِلقَرِيبِ وَالبَعِيدِ، لِلصَّالِحِ وَالطَّالِحِ، وَالصَّدِيقِ وَالعَدُوِّ.  
وَأَنْ أَثَابِرَ عَلَى طَلْبِ الْعِلْمِ، أَسْخِرَهُ لِنَفْعِ الْإِنْسَانِ. لَا لِأَذَاهِ.  
وَأَنْ أَوْقَرَ مَنْ عَلَّمَنِي، وَأَعَلَّمَ مَنْ يَصْنَعُنِي، وَأَكُونَ أَخًا لِكُلِّ  
زَمِيلٍ فِي المِهْنَةِ الطَّبِيبِيَّةِ مُتَعَاوِنِينَ عَلَى الْبِرِّ وَالتَّقْوَى.  
وَأَنْ تَكُونَ حَيَاتِي مِصْدَاقَ إِيمَانِي فِي سِرِّي وَعَلَانِيَتِي، نَقِيَّةً  
مِمَّا يُشِينُهَا تَجَاهَ اللَّهِ وَرَسُولِهِ وَالمُؤْمِنِينَ.

والله على ما أقول شهيد



## العلاج الجراحي لكسور سطوح الظنوب

### الأطروحة

قدمت ونوقشت علانية يوم .../.../2011

من طرف

**السيد ياسين العلوشي**

المزداد في 27 غشت 1985 بمراكش

لنيل شهادة الدكتوراه في الطب

الكلمات الأساسية:

كسور – العلاج الجراحي - تصنيف سالكير.

### الجنة

الرئيس	السيد	ط. فكري
		أستاذ في جراحة و تقويم العظام
المشرف	السيد	ح. السعيد
		أستاذ مبرز في جراحة و تقويم العظام
الحكام	السيد	م. لطيفي
		أستاذ في جراحة و تقويم العظام
	السيد	ف. كلويا
		أستاذ مبرز في جراحة و تقويم العظام
	السيد	ي. الناجب
		أستاذ مبرز في جراحة و تقويم العظام