

**UNIVERSITE MOHAMMED V- RABAT**

**FACULTE DE MEDECINE ET DE PHARMACIE – RABAT**

**ANNEE: 2016**

**THESE N°126**

**TRAITEMENT ORTHOPÉDIQUE PAR LA MÉTHODE DE  
PONSETI DU PIED BOT VARUS ÉQUIN IDIOPATHIQUE :  
ÉTUDE RÉTROSPECTIVE À PROPOS DE 16 CAS (24 PBVE).**

**THÈSE**

*Présentée et soutenue publiquement le :.....*

**PAR**

**Mr Achraf EL AHMAR**

*Né le 29 Juillet 1990 à TAOUNATE*

***Pour l'Obtention du Doctorat en Médecine***

**MOTS CLES :** - Pied bot varus équin – Traitement orthopédique – Méthode  
de Ponseti.

**JURY**

**Mr. T. EL MADHI**

Professeur de Chirurgie Pédiatrique

**PRESIDENT**

**Mr. H. ZERHOUNI**

Professeur de Chirurgie Pédiatrique

**RAPPORTEUR**

**Mr. M. ERRAJI**

Professeur de Chirurgie Pédiatrique

**JUGES**

**Mr. Z. F. EL ALAMI**

Professeur de Chirurgie Pédiatrique

بِسْمِ اللَّهِ الرَّحْمَنِ الرَّحِيمِ

سبحانك لا علم لنا إلا ما علمتنا

إننا أنت العليم الحكيم

سورة البقرة: الآية: 32

صَدَقَ اللَّهُ الْعَظِيمَ



**UNIVERSITE MOHAMMED V DE RABAT  
FACULTE DE MEDECINE ET DE PHARMACIE - RABAT**

**DOYENS HONORAIRES :**

1962 – 1969	: Professeur Abdelmalek FARAJ
1969 – 1974	: Professeur Abdellatif BERBICH
1974 – 1981	: Professeur Bachir LAZRAK
1981 – 1989	: Professeur Taieb CHKILI
1989 – 1997	: Professeur Mohamed Tahar ALAOUI
1997 – 2003	: Professeur Abdelmajid BELMAHI
2003 – 2013	: Professeur Najia HAJJAJ - HASSOUNI

**ADMINISTRATION :**

<b>Doyen</b>	: Professeur Mohamed ADNAOUI
<b>Vice Doyen chargé des Affaires Académiques et étudiantes</b>	Professeur Mohammed AHALLAT
<b>Vice Doyen chargé de la Recherche et de la Coopération</b>	Professeur Taoufiq DAKKA
<b>Vice Doyen chargé des Affaires Spécifiques à la Pharmacie</b>	Professeur Jamal TAOUFIK
<b>Secrétaire Général</b>	: Mr. El Hassane AHALLAT

**1- ENSEIGNANTS-CHERCHEURS MEDECINS  
ET  
PHARMACIENS**

**PROFESSEURS :**

**Mai et Octobre 1981**

Pr. MAAZOUZI Ahmed Wajih	Chirurgie Cardio-Vasculaire
Pr. TAOBANE Hamid*	Chirurgie Thoracique

**Mai et Novembre 1982**

Pr. BENOSMAN Abdellatif	Chirurgie Thoracique
-------------------------	----------------------

**Novembre 1983**

Pr. HAJJAJ Najia ép. HASSOUNI	Rhumatologie
-------------------------------	--------------

**Décembre 1984**

Pr. MAAOUNI Abdelaziz	Médecine Interne – <i>Clinique Royale</i>
Pr. MAAZOUZI Ahmed Wajdi	Anesthésie -Réanimation
Pr. SETTAF Abdellatif	pathologie Chirurgicale

**Novembre et Décembre 1985**

Pr. BENJELLOUN Halima	Cardiologie
Pr. BENS Aid Younes	Pathologie Chirurgicale
Pr. EL ALAOUI Faris Moulay El Mostafa	Neurologie

### **Janvier, Février et Décembre 1987**

Pr. AJANA Ali  
Pr. CHAHED OUZZANI Houria  
Pr. EL YAACOUBI Moradh  
Pr. ESSAID EL FEYDI Abdellah  
Pr. LACHKAR Hassan  
Pr. YAHYAOUI Mohamed

### **Décembre 1988**

Pr. BENHAMAMOUCH Mohamed Najib  
Pr. DAFIRI Rachida  
Pr. HERMAS Mohamed

### **Décembre 1989**

Pr. ADNAOUI Mohamed  
Pr. BOUKILI MAKHOUKHI Abdelali\*  
Pr. CHAD Bouziane  
Pr. OUZZANI Taïbi Mohamed Réda

### **Janvier et Novembre 1990**

Pr. CHKOFF Rachid  
Pr. HACHIM Mohammed\*  
Pr. KHARBACH Aïcha  
Pr. MANSOURI Fatima  
Pr. TAZI Saoud Anas

### **Février Avril Juillet et Décembre 1991**

Pr. AL HAMANY Zaïtounia  
Pr. AZZOUZI Abderrahim  
Pr. BAYAHIA Rabéa  
Pr. BELKOUCHI Abdelkader  
Pr. BENCHEKROUN Belabbes Abdellatif  
Pr. BENSOUDA Yahia  
Pr. BERRAHO Amina  
Pr. BEZZAD Rachid  
Pr. CHABRAOUI Layachi  
Pr. CHERRAH Yahia  
Pr. CHOKAIRI Omar  
Pr. KHATTAB Mohamed  
Pr. SOULAYMANI Rachida  
Pr. TAOUFIK Jamal

Radiologie  
Gastro-Entérologie  
Traumatologie Orthopédie  
Gastro-Entérologie  
Médecine Interne  
Neurologie

Chirurgie Pédiatrique  
Radiologie  
Traumatologie Orthopédie

Médecine Interne – **Doyen de la FMPR**  
Cardiologie  
Pathologie Chirurgicale  
Neurologie

Pathologie Chirurgicale  
Médecine-Interne  
Gynécologie -Obstétrique  
Anatomie-Pathologique  
Anesthésie Réanimation

Anatomie-Pathologique  
Anesthésie Réanimation – **Doyen de la FMPO**  
Néphrologie  
Chirurgie Générale  
Chirurgie Générale  
Pharmacie galénique  
Ophtalmologie  
Gynécologie Obstétrique  
Biochimie et Chimie  
Pharmacologie  
Histologie Embryologie  
Pédiatrie  
Pharmacologie – **Dir. du Centre National PV**  
Chimie thérapeutique

### **Décembre 1992**

Pr. AHALLAT Mohamed  
Pr. BENSOUA Adil  
Pr. BOUJIDA Mohamed Najib  
Pr. CHAHED OUZZANI Laaziza  
Pr. CHRAIBI Chafiq  
Pr. DAOUDI Rajae  
Pr. DEHAYNI Mohamed\*  
Pr. EL OUAHABI Abdessamad  
Pr. FELLAT Rokaya  
Pr. GHAFIR Driss\*  
Pr. JIDDANE Mohamed  
Pr. TAGHY Ahmed  
Pr. ZOUHDI Mimoun

### **Mars 1994**

Pr. BENJAAFAR Noureddine  
Pr. BEN RAIS Nozha  
Pr. CAOUI Malika  
Pr. CHRAIBI Abdelmjid  
Pr. EL AMRANI Sabah  
Pr. EL AOUAD Rajae  
Pr. EL BARDOUNI Ahmed  
Pr. EL HASSANI My Rachid  
Pr. ERROUGANI Abdelkader  
Pr. ESSAKALI Malika  
Pr. ETTAYEBI Fouad  
Pr. HADRI Larbi\*  
Pr. HASSAM Badredine  
Pr. IFRINE Lahssan  
Pr. JELTHI Ahmed  
Pr. MAHFOUD Mustapha  
Pr. MOUDENE Ahmed\*  
Pr. RHRAB Brahim  
Pr. SENOUCI Karima

### **Mars 1994**

Pr. ABBAR Mohamed\*  
Pr. ABDELHAK M'barek  
Pr. BELAIDI Halima  
Pr. BRAHMI Rida Slimane  
Pr. BENTAHILA Abdelali  
Pr. BENYAHIA Mohammed Ali  
Pr. BERRADA Mohamed Saleh  
Pr. CHAMI Ilham

Chirurgie Générale  
Anesthésie Réanimation  
Radiologie  
Gastro-Entérologie  
Gynécologie Obstétrique  
Ophtalmologie  
Gynécologie Obstétrique  
Neurochirurgie  
Cardiologie  
Médecine Interne  
Anatomie  
Chirurgie Générale  
Microbiologie

Radiothérapie  
Biophysique  
Biophysique  
Endocrinologie et Maladies Métaboliques  
Gynécologie Obstétrique  
Immunologie  
Traumato-Orthopédie  
Radiologie  
Chirurgie Générale- **Directeur CHIS**  
Immunologie  
Chirurgie Pédiatrique  
Médecine Interne  
Dermatologie  
Chirurgie Générale  
Anatomie Pathologique  
Traumatologie – Orthopédie  
Traumatologie- Orthopédie **Inspecteur du SS**  
Gynécologie –Obstétrique  
Dermatologie

Urologie  
Chirurgie – Pédiatrique  
Neurologie  
Gynécologie Obstétrique  
Pédiatrie  
Gynécologie – Obstétrique  
Traumatologie – Orthopédie  
Radiologie

Pr. CHERKAOUI Lalla Ouafae  
Pr. EL ABBADI Najia  
Pr. HANINE Ahmed\*  
Pr. JALIL Abdelouahed  
Pr. LAKHDAR Amina  
Pr. MOUANE Nezha

#### **Mars 1995**

Pr. ABOUQUAL Redouane  
Pr. AMRAOUI Mohamed  
Pr. BAIDADA Abdelaziz  
Pr. BARGACH Samir  
Pr. CHAARI Jilali\*  
Pr. DIMOU M'barek\*  
Pr. DRISSI KAMILI Med Nordine\*  
Pr. EL MESNAOUI Abbes  
Pr. ESSAKALI HOUSSYNI Leila  
Pr. HDA Abdelhamid\*  
Pr. IBEN ATTYA ANDALOUSSI Ahmed  
Pr. OUAZZANI CHAHDI Bahia  
Pr. SEFIANI Abdelaziz  
Pr. ZEGGWAGH Amine Ali

#### **Décembre 1996**

Pr. AMIL Touriya\*  
Pr. BELKACEM Rachid  
Pr. BOULANOUAR Abdelkrim  
Pr. EL ALAMI EL FARICHA EL Hassan  
Pr. GAOUZI Ahmed  
Pr. MAHFOUDI M'barek\*  
Pr. MOHAMMADI Mohamed  
Pr. OUADGHIRI Mohamed  
Pr. OUZEDDOUN Naima  
Pr. ZBIR EL Mehdi\*

#### **Novembre 1997**

Pr. ALAMI Mohamed Hassan  
Pr. BEN SLIMANE Lounis  
Pr. BIROUK Nazha  
Pr. CHAOURI Souad\*  
Pr. ERREIMI Naima  
Pr. FELLAT Nadia  
Pr. HAIMEUR Charki\*  
Pr. KADDOURI Noureddine  
Pr. KOUTANI Abdellatif  
Pr. LAHLOU Mohamed Khalid  
Pr. MAHRAOUI CHAFIQ  
Pr. OUAHABI Hamid\*  
Pr. TAOUFIQ Jallal  
Pr. YOUSFI MALKI Mounia

Ophthalmologie  
Neurochirurgie  
Radiologie  
Chirurgie Générale  
Gynécologie Obstétrique  
Pédiatrie

Réanimation Médicale  
Chirurgie Générale  
Gynécologie Obstétrique  
Gynécologie Obstétrique  
Médecine Interne  
Anesthésie Réanimation – **Dir. HMIM**  
Anesthésie Réanimation  
Chirurgie Générale  
Oto-Rhino-Laryngologie  
Cardiologie - **Directeur ERSM**  
Urologie  
Ophthalmologie  
Génétique  
Réanimation Médicale

Radiologie  
Chirurgie Pédiatrie  
Ophthalmologie  
Chirurgie Générale  
Pédiatrie  
Radiologie  
Médecine Interne  
Traumatologie-Orthopédie  
Néphrologie  
Cardiologie

Gynécologie-Obstétrique  
Urologie  
Neurologie  
Radiologie  
Pédiatrie  
Cardiologie  
Anesthésie Réanimation  
Chirurgie Pédiatrique  
Urologie  
Chirurgie Générale  
Pédiatrie  
Neurologie  
Psychiatrie  
Gynécologie Obstétrique

**Novembre 1998**

Pr. AFIFI RAJAA  
Pr. BENOMAR ALI  
Pr. BOUGTAB Abdesslam  
Pr. ER RIHANI Hassan  
Pr. EZZAITOUNI Fatima  
Pr. LAZRAK Khalid \*  
Pr. BENKIRANE Majid\*  
Pr. KHATOURI ALI\*  
Pr. LABRAIMI Ahmed\*

**Janvier 2000**

Pr. ABID Ahmed\*  
Pr. AIT OUMAR Hassan  
Pr. BENJELLOUN Dakhama Badr.Sououd  
Pr. BOURKADI Jamal-Eddine  
Pr. CHARIF CHEFCHAOUNI Al Montacer  
Pr. ECHARRAB El Mahjoub  
Pr. EL FTOUH Mustapha  
Pr. EL MOSTARCHID Brahim\*  
Pr. ISMAILI Hassane\*  
Pr. MAHMOUDI Abdelkrim\*  
Pr. TACHINANTE Rajac  
Pr. TAZI MEZALEK Zoubida

**Novembre 2000**

Pr. AIDI Saadia  
Pr. AIT OURHROUI Mohamed  
Pr. AJANA Fatima Zohra  
Pr. BENAMR Said  
Pr. CHERTI Mohammed  
Pr. ECH-CHERIF EL KETTANI Selma  
Pr. EL HASSANI Amine  
Pr. EL KHADER Khalid  
Pr. EL MAGHRAOUI Abdellah\*  
Pr. GHARBI Mohamed El Hassan  
Pr. HSSAIDA Rachid\*  
Pr. LAHLOU Abdou  
Pr. MAFTAH Mohamed\*  
Pr. MAHASSINI Najat  
Pr. MDAGHRI ALAOUI Asmae  
Pr. NASSIH Mohamed\*  
Pr. ROUIMI Abdelhadi\*

Gastro-Entérologie  
Neurologie – **Doyen Abulcassis**  
Chirurgie Générale  
Oncologie Médicale  
Néphrologie  
Traumatologie Orthopédie  
Hématologie  
Cardiologie  
Anatomie Pathologique

Pneumophtisiologie  
Pédiatrie  
Pédiatrie  
Pneumo-phtisiologie  
Chirurgie Générale  
Chirurgie Générale  
Pneumo-phtisiologie  
Neurochirurgie  
Traumatologie Orthopédie  
Anesthésie-Réanimation  
Anesthésie-Réanimation  
Médecine Interne

Neurologie  
Dermatologie  
Gastro-Entérologie  
Chirurgie Générale  
Cardiologie  
Anesthésie-Réanimation  
Pédiatrie  
Urologie  
Rhumatologie  
Endocrinologie et Maladies Métaboliques  
Anesthésie-Réanimation  
Traumatologie Orthopédie  
Neurochirurgie  
Anatomie Pathologique  
Pédiatrie  
Stomatologie Et Chirurgie Maxillo-Faciale  
Neurologie

### **Décembre 2000**

Pr. ZOHAIR ABDELAH\*

ORL

### **Décembre 2001**

Pr. ABABOU Adil  
Pr. BALKHI Hicham\*  
Pr. BENABDELJLIL Maria  
Pr. BENAMAR Loubna  
Pr. BENAMOR Jouda  
Pr. BENELBARHDADI Imane  
Pr. BENNANI Rajae  
Pr. BENOACHANE Thami  
Pr. BEZZA Ahmed\*  
Pr. BOUCHIKHI IDRISSE Med Larbi  
Pr. BOUMDIN El Hassane\*  
Pr. CHAT Latifa  
Pr. DAALI Mustapha\*  
Pr. DRISSI Sidi Mourad\*  
Pr. EL HIJRI Ahmed  
Pr. EL MAAQILI Moulay Rachid  
Pr. EL MADHI Tarik  
Pr. EL OUNANI Mohamed  
Pr. ETTAIR Said  
Pr. GAZZAZ Miloudi\*  
Pr. HRORA Abdelmalek  
Pr. KABBAJ Saad  
Pr. KABIRI EL Hassane\*  
Pr. LAMRANI Moulay Omar  
Pr. LEKEHAL Brahim  
Pr. MAHASSIN Fattouma\*  
Pr. MEDARHRI Jalil  
Pr. MIKDAME Mohammed\*  
Pr. MOHSINE Raouf  
Pr. NOUINI Yassine  
Pr. SABBAH Farid  
Pr. SEFIANI Yasser  
Pr. TAOUFIQ BENCHEKROUN Soumia

Anesthésie-Réanimation  
Anesthésie-Réanimation  
Neurologie  
Néphrologie  
Pneumo-phtisiologie  
Gastro-Entérologie  
Cardiologie  
Pédiatrie  
Rhumatologie  
Anatomie  
Radiologie  
Radiologie  
Chirurgie Générale  
Radiologie  
Anesthésie-Réanimation  
Neuro-Chirurgie  
Chirurgie-Pédiatrique  
Chirurgie Générale  
Pédiatrie  
Neuro-Chirurgie  
Chirurgie Générale  
Anesthésie-Réanimation  
Chirurgie Thoracique  
Traumatologie Orthopédie  
Chirurgie Vasculaire Périphérique  
Médecine Interne  
Chirurgie Générale  
Hématologie Clinique  
Chirurgie Générale  
Urologie  
Chirurgie Générale  
Chirurgie Vasculaire Périphérique  
Pédiatrie

### **Décembre 2002**

Pr. AL BOUZIDI Abderrahmane\*  
Pr. AMEUR Ahmed \*  
Pr. AMRI Rachida  
Pr. AOURARH Aziz\*  
Pr. BAMOU Youssef\*  
Pr. BELMEJDOUB Ghizlene\*  
Pr. BENZEKRI Laila

Anatomie Pathologique  
Urologie  
Cardiologie  
Gastro-Entérologie  
Biochimie-Chimie  
Endocrinologie et Maladies Métaboliques  
Dermatologie

Pr. BENZZOUBEIR Nadia  
 Pr. BERNOUSSI Zakiya  
 Pr. BICHA Mohamed Zakariya\*  
 Pr. CHOHO Abdelkrim \*  
 Pr. CHKIRATE Bouchra  
 Pr. EL ALAMI EL FELLOUS Sidi Zouhair  
 Pr. EL HAOURI Mohamed \*  
 Pr. EL MANSARI Omar\*  
 Pr. FILALI ADIB Abdelhai  
 Pr. HAJJI Zakia  
 Pr. IKEN Ali  
 Pr. JAAFAR Abdeloihab\*  
 Pr. KRIOUILE Yamina  
 Pr. LAGHMARI Mina  
 Pr. MABROUK Hfid\*  
 Pr. MOUSSAOUI RAHALI Driss\*  
 Pr. MOUSTAGHFIR Abdelhamid\*  
 Pr. NAITLHO Abdelhamid\*  
 Pr. OUJILAL Abdelilah  
 Pr. RACHID Khalid \*  
 Pr. RAISS Mohamed  
 Pr. RGUIBI IDRISSE Sidi Mustapha\*  
 Pr. RHOU Hakima  
 Pr. SIAH Samir \*  
 Pr. THIMOU Amal  
 Pr. ZENTAR Aziz\*

**Janvier 2004**

Pr. ABDELLAH El Hassan  
 Pr. AMRANI Mariam  
 Pr. BENBOUZID Mohammed Anas  
 Pr. BENKIRANE Ahmed\*  
 Pr. BOUGHALEM Mohamed\*  
 Pr. BOULAADAS Malik  
 Pr. BOURAZZA Ahmed\*  
 Pr. CHAGAR Belkacem\*  
 Pr. CHERRADI Nadia  
 Pr. EL FENNI Jamal\*  
 Pr. EL HANCHI ZAKI  
 Pr. EL KHORASSANI Mohamed  
 Pr. EL YOUNASSI Badreddine\*  
 Pr. HACHI Hafid  
 Pr. JABOUIRIK Fatima  
 Pr. KHABOUZE Samira  
 Pr. KHARMAZ Mohamed

Gastro-Entérologie  
 Anatomie Pathologique  
 Psychiatrie  
 Chirurgie Générale  
 Pédiatrie  
 Chirurgie Pédiatrique  
 Dermatologie  
 Chirurgie Générale  
 Gynécologie Obstétrique  
 Ophtalmologie  
 Urologie  
 Traumatologie Orthopédie  
 Pédiatrie  
 Ophtalmologie  
 Traumatologie Orthopédie  
 Gynécologie Obstétrique  
 Cardiologie  
 Médecine Interne  
 Oto-Rhino-Laryngologie  
 Traumatologie Orthopédie  
 Chirurgie Générale  
 Pneumophtisiologie  
 Néphrologie  
 Anesthésie Réanimation  
 Pédiatrie  
 Chirurgie Générale

Ophtalmologie  
 Anatomie Pathologique  
 Oto-Rhino-Laryngologie  
 Gastro-Entérologie  
 Anesthésie Réanimation  
 Stomatologie et Chirurgie Maxillo-faciale  
 Neurologie  
 Traumatologie Orthopédie  
 Anatomie Pathologique  
 Radiologie  
 Gynécologie Obstétrique  
 Pédiatrie  
 Cardiologie  
 Chirurgie Générale  
 Pédiatrie  
 Gynécologie Obstétrique  
 Traumatologie Orthopédie

Pr. LEZREK Mohammed\*  
Pr. MOUGHIL Said  
Pr. OUBAAZ Abdelbarre\*  
Pr. TARIB Abdelilah\*  
Pr. TIJAMI Fouad  
Pr. ZARZUR Jamila

**Janvier 2005**

Pr. ABBASSI Abdellah  
Pr. AL KANDRY Sif Eddine\*  
Pr. ALAOUI Ahmed Essaid  
Pr. ALLALI Fadoua  
Pr. AMAZOUZI Abdellah  
Pr. AZIZ Nouredine\*  
Pr. BAHIRI Rachid  
Pr. BARKAT Amina  
Pr. BENHALIMA Hanane  
Pr. BENYASS Aatif  
Pr. BERNOUSSI Abdelghani  
Pr. CHARIF CHEFCHAOUNI Mohamed  
Pr. DOUDOUH Abderrahim\*  
Pr. EL HAMZAQUI Sakina\*  
Pr. HAJJI Leila  
Pr. HESSISSEN Leila  
Pr. JIDAL Mohamed\*  
Pr. LAAROUSSI Mohamed  
Pr. LYAGOUBI Mohammed  
Pr. NIAMANE Radouane\*  
Pr. RAGALA Abdelhak  
Pr. SBIHI Souad  
Pr. ZERAIDI Najia

**Décembre 2005**

Pr. CHANI Mohamed

**Avril 2006**

Pr. ACHEMLAL Lahsen\*  
Pr. AKJOUJ Said\*  
Pr. BELMEKKI Abdelkader\*  
Pr. BENCHEIKH Razika  
Pr. BIYI Abdelhamid\*  
Pr. BOUHAFS Mohamed El Amine  
Pr. BOULAHYA Abdellatif\*  
Pr. CHENGUETI ANSARI Anas  
Pr. DOGHMI Nawal  
Pr. ESSAMRI Wafaa

Urologie  
Chirurgie Cardio-Vasculaire  
Ophtalmologie  
Pharmacie Clinique  
Chirurgie Générale  
Cardiologie

Chirurgie Réparatrice et Plastique  
Chirurgie Générale  
Microbiologie  
Rhumatologie  
Ophtalmologie  
Radiologie  
Rhumatologie  
Pédiatrie  
Stomatologie et Chirurgie Maxillo Faciale  
Cardiologie  
Ophtalmologie  
Ophtalmologie  
Biophysique  
Microbiologie  
Cardiologie *(mise en disponibilité)*  
Pédiatrie  
Radiologie  
Chirurgie Cardio-vasculaire  
Parasitologie  
Rhumatologie  
Gynécologie Obstétrique  
Histo-Embryologie Cytogénétique  
Gynécologie Obstétrique

Anesthésie Réanimation

Rhumatologie  
Radiologie  
Hématologie  
O.R.L  
Biophysique  
Chirurgie - Pédiatrique  
Chirurgie Cardio – Vasculaire  
Gynécologie Obstétrique  
Cardiologie  
Gastro-entérologie

Pr. FELLAT Ibtissam  
Pr. FAROUDY Mamoun  
Pr. GHADOUANE Mohammed\*  
Pr. HARMOUCHE Hicham  
Pr. HANAFI Sidi Mohamed\*  
Pr. IDRIS LAHLOU Amine\*  
Pr. JROUNDI Laila  
Pr. KARMOUNI Tariq  
Pr. KILI Amina  
Pr. KISRA Hassan  
Pr. KISRA Mounir  
Pr. LAATIRIS Abdelkader\*  
Pr. LMIMOUNI Badreddine\*  
Pr. MANSOURI Hamid\*  
Pr. OUANASS Abderrazzak  
Pr. SAFI Soumaya\*  
Pr. SEKKAT Fatima Zahra  
Pr. SOUALHI Mouna  
Pr. TELLAL Saida\*  
Pr. ZAHRAOUI Rachida

**Octobre 2007**

Pr. ABIDI Khalid  
Pr. ACHACHI Leila  
Pr. ACHOUR Abdessamad\*  
Pr. AIT HOUSSA Mahdi\*  
Pr. AMHAJJI Larbi\*  
Pr. AMMAR Haddou\*  
Pr. AOUI Sarra  
Pr. BAITE Abdelouahed\*  
Pr. BALOUCH Lhousaine\*  
Pr. BENZIANE Hamid\*  
Pr. BOUTIMZINE Nourdine  
Pr. CHARKAOUI Naoual\*  
Pr. EHIRCHIOU Abdelkader\*  
Pr. ELABSI Mohamed  
Pr. EL MOUSSAOUI Rachid  
Pr. EL OMARI Fatima  
Pr. GANA Rachid  
Pr. GHARIB Nouredine  
Pr. HADADI Khalid\*  
Pr. ICHOU Mohamed\*  
Pr. ISMAILI Nadia  
Pr. KEBDANI Tayeb  
Pr. LALAOUI SALIM Jaafar\*

Cardiologie  
Anesthésie Réanimation  
Urologie  
Médecine Interne  
Anesthésie Réanimation  
Microbiologie  
Radiologie  
Urologie  
Pédiatrie  
Psychiatrie  
Chirurgie – Pédiatrique  
Pharmacie Galénique  
Parasitologie  
Radiothérapie  
Psychiatrie  
Endocrinologie  
Psychiatrie  
Pneumo – Phtisiologie  
Biochimie  
Pneumo – Phtisiologie

Réanimation médicale  
Pneumo phtisiologie  
Chirurgie générale  
Chirurgie cardio vasculaire  
Traumatologie orthopédie  
ORL  
Parasitologie  
Anesthésie réanimation  
Biochimie-chimie  
Pharmacie clinique  
Ophtalmologie  
Pharmacie galénique  
Chirurgie générale  
Chirurgie générale  
Anesthésie réanimation  
Psychiatrie  
Neuro chirurgie  
Chirurgie plastique et réparatrice  
Radiothérapie  
Oncologie médicale  
Dermatologie  
Radiothérapie  
Anesthésie réanimation

Pr. LOUZI Lhoussain\*  
Pr. MADANI Naoufel  
Pr. MAHI Mohamed\*  
Pr. MARC Karima  
Pr. MASRAR Azlarab  
Pr. MOUTAJ Redouane \*  
Pr. MRABET Mustapha\*  
Pr. MRANI Saad\*  
Pr. OUZZIF Ez zohra\*  
Pr. RABHI Monsef\*  
Pr. RADOUANE Bouchaib\*  
Pr. SEFFAR Myriame  
Pr. SEKHSOKH Yessine\*  
Pr. SIFAT Hassan\*  
Pr. TABERKANET Mustafa\*  
Pr. TACHFOUTI Samira  
Pr. TAJDINE Mohammed Tariq\*  
Pr. TANANE Mansour\*  
Pr. TLIGUI Houssain  
Pr. TOUATI Zakia

**Décembre 2007**

Pr. DOUHAL ABDERRAHMAN

**Décembre 2008**

Pr ZOUBIR Mohamed\*  
Pr TAHIRI My El Hassan\*

**Mars 2009**

Pr. ABOUZAHIR Ali\*  
Pr. AGDR Aomar\*  
Pr. AIT ALI Abdelmounaim\*  
Pr. AIT BENHADDOU El hachmia  
Pr. AKHADDAR Ali\*  
Pr. ALLALI Nazik  
Pr. AMAHZOUNE Brahim\*  
Pr. AMINE Bouchra  
Pr. ARKHA Yassir  
Pr. AZENDOUR Hicham\*  
Pr. BELYAMANI Lahcen\*  
Pr. BJIJOU Younes  
Pr. BOUHSAIN Sanae\*  
Pr. BOUI Mohammed\*  
Pr. BOUNAIM Ahmed\*  
Pr. BOUSSOUGA Mostapha\*  
Pr. CHAKOUR Mohammed \*

Microbiologie  
Réanimation médicale  
Radiologie  
Pneumo phtisiologie  
Hématologique  
Parasitologie  
Médecine préventive santé publique et hygiène  
Virologie  
Biochimie-chimie  
Médecine interne  
Radiologie  
Microbiologie  
Microbiologie  
Radiothérapie  
Chirurgie vasculaire périphérique  
Ophtalmologie  
Chirurgie générale  
Traumatologie orthopédie  
Parasitologie  
Cardiologie

Ophtalmologie

Anesthésie Réanimation  
Chirurgie Générale

Médecine interne  
Pédiatrie  
Chirurgie Générale  
Neurologie  
Neuro-chirurgie  
Radiologie  
Chirurgie Cardio-vasculaire  
Rhumatologie  
Neuro-chirurgie  
Anesthésie Réanimation  
Anesthésie Réanimation  
Anatomie  
Biochimie-chimie  
Dermatologie  
Chirurgie Générale  
Traumatologie orthopédique  
Hématologie biologique



Pr. CHTATA Hassan Toufik\*  
 Pr. DOGHMI Kamal\*  
 Pr. EL MALKI Hadj Omar  
 Pr. EL OUENNASS Mostapha\*  
 Pr. ENNIBI Khalid\*  
 Pr. FATHI Khalid  
 Pr. HASSIKOU Hasna \*  
 Pr. KABBAJ Nawal  
 Pr. KABIRI Meryem  
 Pr. KARBOUBI Lamya  
 Pr. L'KASSIMI Hachemi\*  
 Pr. LAMSAOURI Jamal\*  
 Pr. MARMADÉ Lahcen  
 Pr. MESKINI Toufik  
 Pr. MESSAOUDI Nezha \*  
 Pr. MSSROURI Rahal  
 Pr. NASSAR Ittimade  
 Pr. OUKERRAJ Latifa  
 Pr. RHORFI Ismail Abderrahmani \*  
 Pr. ZOUHAIR Said\*

Chirurgie vasculaire périphérique  
 Hématologie clinique  
 Chirurgie Générale  
 Microbiologie  
 Médecine interne  
 Gynécologie obstétrique  
 Rhumatologie  
 Gastro-entérologie  
 Pédiatrie  
 Pédiatrie  
 Microbiologie  
 Chimie Thérapeutique  
 Chirurgie Cardio-vasculaire  
 Pédiatrie  
 Hématologie biologique  
 Chirurgie Générale  
 Radiologie  
 Cardiologie  
 Pneumo-phtisiologie  
 Microbiologie

**PROFESSEURS AGREGES :**

**Octobre 2010**

Pr. ALILOU Mustapha  
 Pr. AMEZIANE Taoufiq\*  
 Pr. BELAGUID Abdelaziz  
 Pr. BOUAITY Brahim\*  
 Pr. CHADLI Mariama\*  
 Pr. CHEMSI Mohamed\*  
 Pr. DAMI Abdellah\*  
 Pr. DARBI Abdellatif\*  
 Pr. DENDANE Mohammed Anouar  
 Pr. EL HAFIDI Naima  
 Pr. EL KHARRAS Abdennasser\*  
 Pr. EL MAZOUZ Samir  
 Pr. EL SAYEGH Hachem  
 Pr. ERRABIH Ikram  
 Pr. LAMALMI Najat  
 Pr. LEZREK Mounir  
 Pr. MALIH Mohamed\*  
 Pr. MOSADIK Ahlam  
 Pr. MOUJAHID Mountassir\*  
 Pr. NAZIH Mouna\*  
 Pr. ZOUAIDIA Fouad

Anesthésie réanimation  
 Médecine interne  
 Physiologie  
 ORL  
 Microbiologie  
 Médecine aéronautique  
 Biochimie chimie  
 Radiologie  
 Chirurgie pédiatrique  
 Pédiatrie  
 Radiologie  
 Chirurgie plastique et réparatrice  
 Urologie  
 Gastro entérologie  
 Anatomie pathologique  
 Ophtalmologie  
 Pédiatrie  
 Anesthésie Réanimation  
 Chirurgie générale  
 Hématologie  
 Anatomie pathologique

### **Mai 2012**

Pr. AMRANI Abdelouahed  
Pr. ABOUELALAA Khalil\*  
Pr. BELAIZI Mohamed\*  
Pr. BENCHEBBA Driss\*  
Pr. DRISSI Mohamed\*  
Pr. EL ALAOUI MHAMDI Mouna  
Pr. EL KHATTABI Abdessadek\*  
Pr. EL OUAZZANI Hanane\*  
Pr. ER-RAJI Mounir  
Pr. JAHID Ahmed  
Pr. MEHSSANI Jamal\*  
Pr. RAISSOUNI Maha\*

### **Février 2013**

Pr. AHID Samir  
Pr. AIT EL CADI Mina  
Pr. AMRANI HANCI Laila  
Pr. AMOUR Mourad  
Pr. AWAB Almahdi  
Pr. BELAYACHI Jihane  
Pr. BELKHADIR Zakaria Houssain  
Pr. BENCHEKROUN Laila  
Pr. BENKIRANE Souad  
Pr. BENNANA Ahmed\*  
Pr. BENSEFFAJ Nadia  
Pr. BENSGHIR Mustapha\*  
Pr. BENYAHIA Mohammed\*  
Pr. BOUATIA Mustapha  
Pr. BOUABID Ahmed Salim\*  
Pr. BOUTARBOUCH Mahjouba  
Pr. CHAIB Ali\*  
Pr. DENDANE Tarek  
Pr. DINI Nouzha\*  
Pr. ECH-CHERIF EL KETTANI Mohamed Ali  
Pr. ECH-CHERIF EL KETTANI Najwa  
Pr. ELFATEMI Nizare  
Pr. EL GUERROUJ Hasnae  
Pr. EL HARTI Jaouad  
Pr. EL JOUDI Rachid\*  
Pr. EL KABABRI Maria  
Pr. EL KHANNOUSSI Basma  
Pr. EL KHLOUFI Samir

Chirurgie Pédiatrique  
Anesthésie Réanimation  
Psychiatrie  
Traumatologie Orthopédique  
Anesthésie Réanimation  
Chirurgie Générale  
Médecine Interne  
Pneumophtisiologie  
Chirurgie Pédiatrique  
Anatomie pathologique  
Psychiatrie  
Cardiologie

Pharmacologie – Chimie  
Toxicologie  
Gastro-Entérologie  
Anesthésie Réanimation  
Anesthésie Réanimation  
Réanimation Médicale  
Anesthésie Réanimation  
Biochimie-Chimie  
Hématologie  
Informatique Pharmaceutique  
Immunologie  
Anesthésie Réanimation  
Néphrologie  
Chimie Analytique  
Traumatologie Orthopédie  
Anatomie  
Cardiologie  
Réanimation Médicale  
Pédiatrie  
Anesthésie Réanimation  
Radiologie  
Neuro-Chirurgie  
Médecine Nucléaire  
Chimie Thérapeutique  
Toxicologie  
Pédiatrie  
Anatomie Pathologie  
Anatomie



Pr. EL KORAICHI Alac	Anesthésie Réanimation
Pr. EN-NOUALI Hassane*	Radiologie
Pr. ERRGUIG Laila	Physiologie
Pr. FIKRI Meryim	Radiologie
Pr. GHANIMI Zineb	Pédiatrie
Pr. GHFIR Imade	Médecine Nucléaire
Pr. IMANE Zineb	Pédiatrie
Pr. IRAQI Hind	Endocrinologie et maladies métaboliques
Pr. KABBAJ Hakima	Microbiologie
Pr. KADIRI Mohamed*	Psychiatrie
Pr. LATIB Rachida	Radiologie
Pr. MAAMAR Mouna Fatima Zahra	Médecine Interne
Pr. MEDDAH Bouchra	Pharmacologie
Pr. MELHAOUT Adyl	Neuro-chirurgie
Pr. MRABTI Hind	Oncologie Médicale
Pr. NEJJARI Rachid	Pharmacognosie
Pr. OUBEJJA Houda	Chirurgie Pédiatrique
Pr. OUKABLI Mohamed*	Anatomie Pathologique
Pr. RAHALI Younes	Pharmacie Galénique
Pr. RATBI Ilham	Génétique
Pr. RAHMANI Mounia	Neurologie
Pr. REDA Karim*	Ophthalmologie
Pr. REGRAGUI Wafa	Neurologie
Pr. RKAIN Hanan	Physiologie
Pr. ROSTOM Samira	Rhumatologie
Pr. ROUAS Lamiaa	Anatomie Pathologique
Pr. ROUIBAA Fedoua*	Gastro-Entérologie
Pr. SALIHOUN Mouna	Gastro-Entérologie
Pr. SAYAH Rochde	Chirurgie Cardio-Vasculaire
Pr. SEDDIK Hassan*	Gastro-Entérologie
Pr. ZERHOUNI Hicham	Chirurgie Pédiatrique
Pr. ZINE Ali*	Traumatologie Orthopédie

#### **Avril 2013**

Pr. EL KHATIB Mohamed Karim*	Stomatologie et Chirurgie Maxillo-faciale
Pr. GHOUNDALE Omar*	Urologie
Pr. ZYANI Mohammad*	Médecine Interne

**\*Enseignants Militaires**

## 2- ENSEIGNANTS – CHERCHEURS SCIENTIFIQUES

### PROFESSEURS / PRs. HABILITES

Pr. ABOUDRAR Saadia	Physiologie
Pr. ALAMI OUHABI Naima	Biochimie – chimie
Pr. ALAOUI KATIM	Pharmacologie
Pr. ALAOUI SLIMANI Lalla Naïma	Histologie-Embryologie
Pr. ANSAR M’hammed	Chimie Organique et Pharmacie Chimique
Pr. BOUHOUCHE Ahmed	Génétique Humaine
Pr. BOUKLOUZE Abdelaziz	Applications Pharmaceutiques
Pr. BOURJOUANE Mohamed	Microbiologie
Pr. BARKYOU Malika	Histologie-Embryologie
Pr. CHAHED OUZZANI Lalla Chadia	Biochimie – chimie
Pr. DAKKA Taoufiq	Physiologie
Pr. DRAOUI Mustapha	Chimie Analytique
Pr. EL GUESSABI Lahcen	Pharmacognosie
Pr. ETTAIB Abdelkader	Zootchnie
Pr. FAOUZI Moulay El Abbas	Pharmacologie
Pr. HAMZAOUI Laila	Biophysique
Pr. HMAMOUCHE Mohamed	Chimie Organique
Pr. IBRAHIMI Azeddine	Biologie moléculaire
Pr. KHANFRI Jamal Eddine	Biologie
Pr. OULAD BOUYAHYA IDRISSE Med	Chimie Organique
Pr. REDHA Ahlam	Chimie
Pr. TOUATI Driss	Pharmacognosie
Pr. ZAHIDI Ahmed	Pharmacologie
Pr. ZELLOU Amina	Chimie Organique

*Mise à jour le 09/01/2015 par le  
Service des Ressources Humaines*

- 9 JAN 2015



# *Dédicaces*



## **A mon très cher père**

Vous êtes toujours présent dans mon cœur, Vous êtes  
pour moi le meilleur exemple.

Ce travail est le fruit de vos efforts et vos sacrifices que  
vous avez consenti pour mon éducation.

Que dieu vous garde et vous prête une longue vie.  
Aucune dédicace ne saurait exprimer à sa juste valeur,  
l'ampleur de l'affection et de l'admiration que j'éprouve  
pour vous.

## A ma très chère mère

Unique et irremplaçable, aucune dédicace ne saurait exprimer la reconnaissance, le respect et l'amour que je vous porte.

Vous avez fait plus qu'une mère puisse faire pour que ses enfants suivent le bon chemin dans leur vie et leurs études.

Votre aide, vos encouragements et vos prières m'ont été d'un grand secours tout au long de mes études.

Vous êtes symbole de bonté, de courage et de responsabilité.

Que dieu vous garde et vous prête une longue vie.

Sans vous je ne suis rien. Je vous dois tout.

## **A mon frère Abdouenasser**

En témoignage de ma grande affection.

Je te remercie pour ton soutien et encouragements.

Puisse Dieu combler ta vie de bonheur, santé et  
beaucoup de succès.

## **A mon petit frère Anas**

En témoignage de toute l'affection et les profonds  
sentiments fraternels que je te porte et de l'attachement  
qui nous unit. Je te souhaite du bonheur et du succès.

## **A mes sœurs Hana et Maroi**

En témoignage de ma grande affection.

Je vous dédie ce travail en vous souhaitons une vie  
meilleure, pleine de bonheur et de prospérité.

## **A Dr Chehouani Mohammed**

Merci pour vos efforts et votre dévouement, sans  
lesquelles ce travail n'aurait pas eu lieu.

Je vous souhaite une vie pleine de bonheur et de  
prospérité.

## **A Dr Demnati Samir**

Je vous suis particulièrement reconnaissant pour le  
soutien et l'aide que vous m'avez apportés.

Soyez assurés de mon profond respect.

**A mon cher cousin Mohammed Aghoutane,  
et sa femme Sanae Aghoutane.**

Merci pour l'accueil chaleureux, et d'avoir supporté ma mauvaise humeur les jours de préparation, je vous dédie ce travail en témoignage de mon amour et affection.

Que dieu vous protège.

**A mon oncle Hassan El Ahmar et sa femme.**

Vous m'avez encouragé et soutenu durant des moments difficiles.

Je prie Dieu pour que tu vis dans le bonheur et la santé.

## **A mon oncle Nouredine et ma tante Samia**

En témoignage de ma grande affection et mes sincères  
sentiments.

## **A ma grand-mère Rahma**

Ta présence dans la famille est le secret de notre  
bonheur.  
Que dieu te procure santé et joie pour le restant de ta  
vie.

## **A mes tantes, mes oncles, A mes cousins et mes cousines**

A travers mon travail, je vous transmets mes meilleurs  
sentiments d'amour.

Que Dieu vous donne longue vie pour le maintien de  
l'union de notre grande famille.

**A mes amis :** Karim, Houcin, Youssef, Lokman, Soufiane, Houssam, Abdelhafid, Hicham, Ossama, Fadoua, Mehdi, Mouad, Lotfi, Rachid, Abdelkrim, Yassir et Moustapha et tous ceux ou celles que j'aurais omis de citer.

*Que dieu vous bénisse.*

# *Remerciements*



**A**

**MON MAITRE ET PRESIDENT DE THESE**

**MONSIEUR T. EL MADHI**

**Professeur de chirurgie pédiatrique**

Qui m'a fait l'honneur en acceptant de présider le jury de cette thèse.

J'ai eu le privilège de profiter de votre enseignement, et j'espère être digne de votre confiance.

Que ces lignes puissent témoigner de mon grand respect, ma très haute considération et ma profonde reconnaissance.

**A**  
**MON MAITRE ET RAPPORTEUR DE**  
**THESE**

**MONSIEUR H. ZERHOUNI**

**Professeur de chirurgie pédiatrique**

C'est un grand honneur de me confier ce travail, je vous remercie d'avoir veillé à la réalisation de cette thèse.

J'espère avoir mérité votre confiance.

Veillez accepter l'expression de mes sentiments les plus respectueux et les plus reconnaissants.

**A**

**MON MAITRE ET JUGE DE THESE**

**MONSIEUR M.ERRAJI**

**Professeur en chirurgie pédiatrique**

Qui m'a fait l'honneur en siégeant parmi le jury de cette thèse.

La spontanéité avec laquelle il a accepté de juger ce travail signe une grande courtoisie.

Qu'il trouve dans ces lignes le témoignage de ma gratitude et de mon profond respect.

**A**

**MON MAITRE ET JUGE DE THESE**

**MONSIEUR Z.F EL ALAMI**

**Professeur de chirurgie pédiatrique**

Je suis très sensible à l'honneur que vous m'accordiez en acceptant de juger ma thèse.

Votre compétence et votre dynamisme ont suscité en nous une grande admiration.

Veillez agréer, Monsieur, l'expression de mes respects les plus distingués.

## Abréviations

- PBVE:** Pied bot varus équin
- OMS :** Organisation mondiale de la santé
- BCP :** *Bloc calcanéopédieux*
- AC :** Astragalo-calcaneen
- DB :** Denis Brown



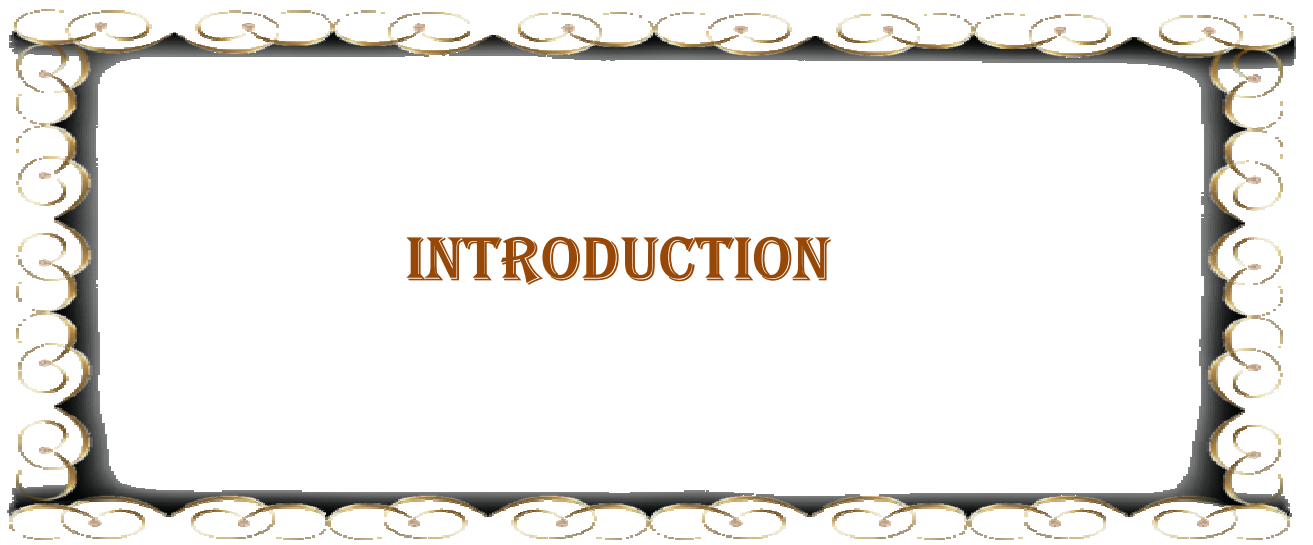# SOMMAIRE

<b>INTRODUCTION</b> .....	1
<b>HISTORIQUE</b> .....	4
<b>DÉFINITION</b> .....	8
<b>RAPPEL EMBRYOLOGIQUE</b> .....	12
<b>I -DEVELOPPEMENT DU PIED DE LA 4<sup>EME</sup> A LA 8<sup>EME</sup> SEMAINE : ..</b>	13
<b>II-DEVELOPPEMENT DU PIED DE LA 9<sup>EME</sup> A LA 12<sup>EME</sup> SEMAINE :</b>	14
<b>III-DEVELOPPEMENT DU PIED PENDANT LA VIE FCETALE : .....</b>	15
<b>1 - Chondrification et ossification :</b> .....	16
<b>2 - Formation des articulations :</b> .....	16
<b>3 - Formation des muscles :</b> .....	16
<b>4 - Formation des vaisseaux :</b> .....	16
<b>IV - CONCLUSION :</b> .....	17
<b>RAPPEL ANATOMIQUE</b> .....	18
<b>I – OSTEOLOGIE :</b> .....	19
<b>1 - LE TARSE POSTERIEUR :</b> .....	19
<b>2 - Le tarse antérieur :</b> .....	20
<b>II - ARTICULATIONS DU PIED :</b> .....	22
<b>1 - Articulation tibio-tarsienne :</b> .....	22
<b>2 - Articulation astragalo-calcanéenne ou sous-talienne :</b> .....	24
<b>3 - L’articulation médio-tarsienne (chopart) :</b> .....	24
<b>ETIOPATHOGÉNIE</b> .....	27
<b>MATÉRIEL ET MÉTHODES</b> .....	31
<b>I - OBJECTIF DE L’ETUDE :</b> .....	32

<b>II - CRITERES D'INCLUSION :</b> .....	32
<b>III - CRITERES D'EXCLUSION :</b> .....	32
<b>IV – LA COLLECTE DES DONNEES :</b> .....	33
<b>1 - Informations générales :</b> .....	33
<b>2 - Histoire familiale :</b> .....	33
<b>3 - Examen général :</b> .....	34
<b>V – L'ANALYSE DES DONNEES :</b> .....	37
<b>VI – ETHIQUE :</b> .....	37
<b>VII – OUTILS DE DIAGNOSTIC ET D'EVALUATION :</b> .....	37
<b>1 – Diagnostic positif :</b> .....	37
<b>2 – Diagnostic de gravité :</b> .....	37
<b>3 – Critères d'évaluation :</b> .....	38
<b>RÉSULTATS</b> .....	40
<b>I-ÉPIDEMIOLOGIE :</b> .....	41
<b>1 - Origine géographique :</b> .....	41
<b>2 - Age :</b> .....	41
<b>3 - Sexe :</b> .....	42
<b>4 – Antécédents :</b> .....	42
<b>II - CLINIQUE :</b> .....	43
<b>1 – Topographie :</b> .....	43
<b>2 – Degré de sévérité du PBVE :</b> .....	43
<b>III – LA PRISE EN CHARGE :</b> .....	44
<b>1 – Radiographie antérieure :</b> .....	44
<b>2 – Traitement :</b> .....	44

3 – le nombre de plâtres effectués pour chaque pied : .....	45
4 - Le nombre des plâtres réalisés selon le grade de sévérité du pied : .	46
<b>DISCUSSION</b> .....	51
<b>I – EPIDEMIOLOGIE</b> : .....	52
<b>II - DIAGNOSTIC</b> : .....	53
1 – Diagnostic clinique : .....	53
2 – Diagnostic anténatal : .....	57
3 - Diagnostic de gravité du pied bot varus équin congénital : .....	57
<b>III - EXAMENS COMPLEMENTAIRES</b> : .....	61
1 - Examen radiographique : .....	61
2 - Echographie : .....	62
3 - Tomodensitométrie : .....	63
4 - Imagerie par résonance magnétique (IRM) : .....	64
<b>IV – TRAITEMENT</b> : .....	65
1 – les objectifs du traitement : .....	65
2 – Technique fonctionnelle : .....	65
3 - Technique de Ponseti : .....	67
4 - Les complications du traitement orthopédique : .....	83
5 – Les erreurs de traitement : .....	84
6 – Le traitement chirurgical : .....	85
<b>V – EVALUATION DES RESULTATS DU TRAITEMENT</b> : .....	88
1 - Le Fonctional Rating System (F.R.S) de Laavag et Ponseti : .....	89
2 - La classification de Ghanem et Seringe : .....	92
3 - La classification de J. Gonzales-Ferre et J. Lloret: .....	96

<b>4-La classification de A. Dalmonté</b> :.....	97
<b>5 – Notre technique d'évaluation</b> : .....	98
<b>6 - L'analyse des résultats</b> : .....	99
<b>CONCLUSION</b> .....	102
<b>RÉSUMÉ</b> .....	104
<b>BIBLIOGRAPHIE</b> .....	108



# INTRODUCTION

Le pied bot varus équin congénital (PBVE) est la plus fréquente des véritables pathologies orthopédiques de l'enfant, avec la luxation congénitale de la hanche. C'est une déformation tridimensionnelle d'origine encore inconnue.

Le pied bot varus équin (PBVE) congénital idiopathique est une pathologie relativement fréquente affectant une naissance vivante sur 700. Les complications observées à moyen et long terme après traitement chirurgical expliquent le regain d'intérêt pour le traitement conservateur de cette pathologie au cours des 30 dernières années.

Le traitement conservateur fait appel essentiellement à deux techniques, la méthode fonctionnelle et celle de Ponseti.

Ignacio Ponseti a proposé une correction séquentielle avec plâtres successifs corrigeant les déformations une à une (adduction, varus, supination), la correction de l'équin étant différée. Cette technique :

- A facilité énormément la prise en charge du PBVE en passant d'une séance de rééducation quotidienne à une consultation toute les une ou deux semaines, avec des résultats très satisfaisants.

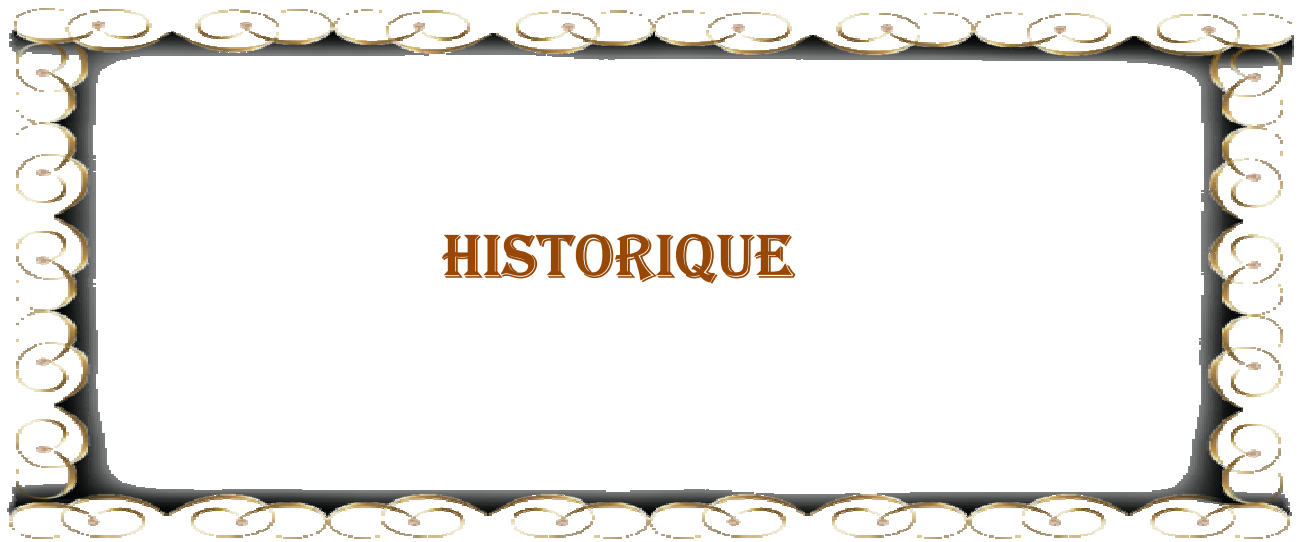- Elle ne recherche pas une correction de la déformation apparente, mais elle obéit à des règles élémentaires dictées par une meilleure connaissance anatomo-pathologique.

- C'est une excellente méthode de réduction, sous réserve d'une réalisation rigoureuse et méticuleuse.

Nous rapportons dans cette étude, les résultats de la prise en charge de 24 PBVE par Dr Chehouani Mohammed, chirurgien pédiatre au sein du service de chirurgie pédiatrique à l'hôpital régional Hassan 2 d'Agadir.

L'objectif de notre travail est de :

- Rapporter l'expérience de notre service en matière de prise en charge du PBVE par la technique de Ponseti.
- Évaluer l'efficacité de cette technique dans la prise en charge du PBVE.
- Déterminer les facteurs influençant l'efficacité de cette technique.



## **HISTORIQUE**



**Figure 1 - Dr Ignacio Ponseti**

Chirurgien orthopédique, né le 3 Juin, 1914, à Ciutadella, Iles Baléares en Espagne, et il est mort à l'Iowa City, aux États-Unis, le 18 octobre 2009, à l'âge de 95 ans.

Lorsque Ignacio Ponseti a rejoint l'Université de l'Iowa comme résident en 1941, un de ses projets était d'examiner les résultats du traitement chirurgical du PBVE fait les années précédentes par son chef de service, le chirurgien orthopédique Arthur Steindler.

Ponseti a vu que les résultats étaient terribles. "Les pieds étaient rigides et déformés", selon Fred Dietz, un chirurgien orthopédique travaillant maintenant à l'Université de l'Iowa. Certain qu'il devait être une meilleure méthode pour corriger le PBVE, Ponseti a entrepris une étude approfondie de l'anatomie du pied et en particulier, le rôle de l'articulation sous-astragalienne, la cheville et le talon.

"Il a très rapidement figuré un moyen de traitement orthopédique qu'il pensait pourrait corriger le PBVE ", dit Dietz, et cela a fonctionné. Ponseti a commencé à utiliser cette technique en routine dans les années 1950, mais elle n'a pas été encore prise par la grande communauté orthopédique. Les années 1980, la technique Ponseti a commencé à gagner de place dans la prise en charge du PBVE.

Ponseti a étudié la médecine à l'Université de Barcelone, Diplômé en 1936, l'année qui a connu le début de la guerre civile espagnole, il a rejoint l'armée républicaine, servant comme chirurgien, mais après le triomphe final des forces fascistes dirigées par Franco et l'installation d'une nouvelle dictature en Espagne, Ponseti s'est échappé à la France et il a ensuite déménagé au Mexique où il a travaillé dans un cabinet privé pendant 2 ans avant de partir à l'Université de l'Iowa. La méthode qu'il a conçue là-bas pour le traitement du PBVE reposait sur un processus par étapes de redressement et faire tourner les pieds dans leur position correcte. À chaque étape, il a utilisé un plâtre moulé pour tenir les pieds dans la nouvelle orientation. La plupart des cas des PBVE peuvent être corrigés à l'aide de trois à cinq plâtres sur une période de plusieurs semaines, selon Stuart Weinstein professeur de chirurgie orthopédique à l'Iowa. Par la suite, les enfants

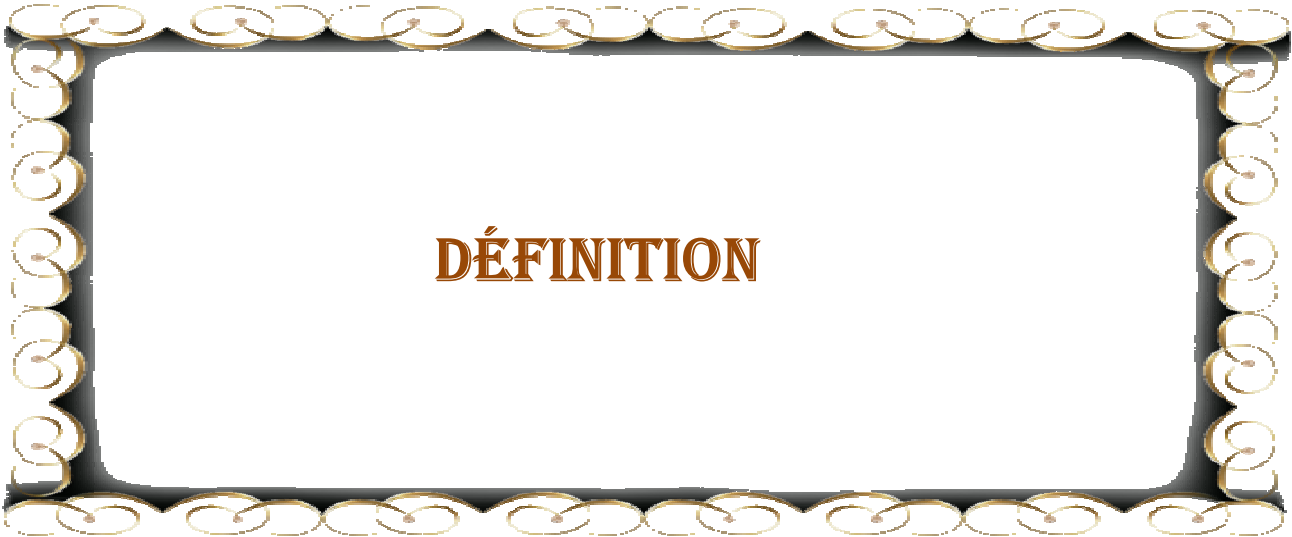
doivent porter une attelle à plein temps pendant quelques mois, puis la nuit pendant quelques années.

Ponseti a pris sa retraite en 1984, mais il est revenu quelques années plus tard, pour aider à enseigner le personnel la technique du traitement du pied bot." le pouvoir des parents a joué un grand rôle dans l'adoption de la technique, ajoute Naomi Davis de l'hôpital « Royal Manchester Children » qui a rencontré Ponseti quand elle est allée à l'Iowa pour apprendre la technique de Ponseti.

La technique de Ponseti est retenue maintenant comme traitement de première intention, et la plupart des enfants qui présentent le pied bot, sont dans les pays en voie de développement, et vu que la technique de Ponseti ne nécessite pas une intervention chirurgicale et elle n'est pas couteuse, elle présente alors une très bonne alternative pour le traitement des pieds bots. Ponseti voyait encore les patients 3 jours par semaine jusqu'en Janvier 2009. Mais pourquoi sa technique lui a fallu si longtemps pour faire sa place dans la prise en charge du PBVE? Weinstein suggère que les chirurgiens ont tendance à préférer le traitement chirurgical, et ils ont tout simplement ignoré la technique de Ponseti pendant 20 à 30 ans.

Dietz le décrit comme un géant en orthopédie pédiatrique. "Et pas seulement à cause du pied bot. Il a fait aussi un travail fondamental sur la scoliose, la maladie de Perthes et la luxation congénitale de la hanche.

"Il était un grand chirurgien, un homme doux et très agréable avec les enfants. Il avait une curiosité et une capacité intellectuelle qui lui ont permis de développer de nouvelles connaissances et de nouvelles approches pour de nombreuses maladies orthopédiques ", dit Dietz. Ponseti laisse une femme, Helena, et un fils [1].



**DÉFINITION**

Le pied bot varus équin (PBVE) n'est pas une malformation embryonnaire. Le pied normal au cours de son développement se transforme en PBVE au deuxième trimestre de la grossesse. Ainsi, comme la luxation congénitale de la hanche, c'est une malformation congénitale [2].

Broca [3] a donné au PBVE la définition suivante : « attitude vicieuse et permanente telle que le pied ne repose plus sur le sol par ses points d'appui normaux »

Le pied bot varus équin, comme son nom l'indique, se définit par l'association d'un varus, équin de l'arrière-pied, adduction de l'avant-pied (médiotarse) et surtout de l'arrière-pied (articulation sous-talienne). Ainsi, la plante du pied s'oriente vers l'arrière et le dedans (supination) [4].

Cette déformation est complexe, tridimensionnelle, à la fois osseuse (hypoplasie et désorientation des surfaces articulaires) et fibreuse par rétraction des parties molles (capsules, ligaments, tendons) au niveau de véritables verrous ou nœuds fibreux [4].

Le PBVE congénital est une déformation connue depuis l'antiquité avec le pharaon égyptien Siptah et le dieu du feu grec Héphaïstos, et Hippocrate en affirmait l'origine congénitale par compression in utero, et il recommandait les manipulations et les bandages en position de réduction dès la naissance [5].

En 1741 : définition du terme « pied bot » comme étant le pied qui ressemblait à celui d'un cheval encore appelé « pedesequinae », cette déformation devient célèbre et effrayante pour les parents [6].

Au XVI<sup>e</sup> siècle : la description des premiers appareillages par Ambroise Paré, tandis que la première ténotomie d'Achille fut réalisée par Lorenz en 1782 à Frankfort, et en 1831 fut la première ténotomie percutanée du tendon d'Achille par Stromeyer [5].

Le traitement chirurgical par voie percutanée était développé par Delpech à Montpellier, et par Stromeyer à Hanovre qui avait opéré le fameux patient Little. Puis, diffusion de la technique en Grande-Bretagne, ce geste ne corrigeait cependant que la composante « équin » [6].

À la fin du XIXe siècle : proposition de la libération postéro-interne des parties molles par Streckeisen puis Phelps. Dès lors, de nombreuses tendances se dégagèrent, soit en faveur du traitement orthopédique avec Thomas, Elmslie, Browne, Kite et Ponseti, soit en faveur du traitement chirurgical par libération des parties molles (Zadek, Codivilla, Ober ou Turco), ou par ostéotomies (Evans, Dwyer) [6].

En 1975, une table ronde de la SOFCOT dirigée par P. Masse définit les lésions anatomiques et leur interprétation radiologique qui sont aujourd'hui unanimement admises (travaux menés par R. Seringe, puis décrits en 1982 aux USA par Mc Kay) [6].

Selon l'Organisation Mondiale de la Santé (OMS), l'incidence du pied bot varus équin congénital varie de 0,42 à 1,85 pour 1000 naissances vivantes. Cette grande variation de l'incidence peut s'expliquer par l'inclusion des déformations posturales mineures avec les véritables déformations structurelles [7].

Un chiffre plus exact pour l'Europe est de 6,4 pour 10 000 naissances vivantes. En Inde, l'Afrique du Sud, et la Thaïlande, l'incidence est plus élevée, à 13, 15 et 16 pour 10 000 naissances vivantes, respectivement. Les enfants dont l'un des parents est touché au premier degré ont 25 fois plus de probabilité de naître avec cette malformation [7].

Le PBVE est deux fois plus fréquent chez les garçons et au moins la moitié des cas sont bilatéraux. Quand cela se produit, les pieds peuvent être de gravité différente [8].



## **RAPPEL EMBRYOLOGIQUE**

Les bourgeons des membres inférieurs constituent un « champ morphogénétique », qui est spécifié précocement et se développe selon un gradient proximo-distal grâce à des morphogènes intervenants notamment au niveau du segment distal ou autopode [9].

## **I -DEVELOPPEMENT DU PIED DE LA 4<sup>EME</sup>A LA 8<sup>EME</sup>SEMAINE :**

Les membres inférieurs se forment pendant la période postsomitique du développement embryonnaire, entre les stades 13 et 23 de la classification Carnegie (de la 4<sup>ème</sup> à la 8<sup>ème</sup> semaine du développement), « en retard » par rapport aux membres supérieurs.


La palette du pied apparaît au stade 15.

Au stade 16 (vers 37 j, 11 à 14 mm) s'individualisent trois centres de croissance dont le plus distal donnera le pied.

Au stade 17 (vers 41 j, 11 à 14 mm), des condensations mésenchymateuses distinctes apparaissent pour le tibia et la fibula tandis que les masses pré musculaires deviennent identifiables.

Le stade 18 (vers 44 j, 13 à 17 mm) se caractérise par l'allongement des membres inférieurs tandis que le tarse et le métatarse commencent leur chondrification et que les rayons des 2<sup>ème</sup> et 4<sup>ème</sup> orteils apparaissent comme des prolongements des condensations mésenchymateuses.

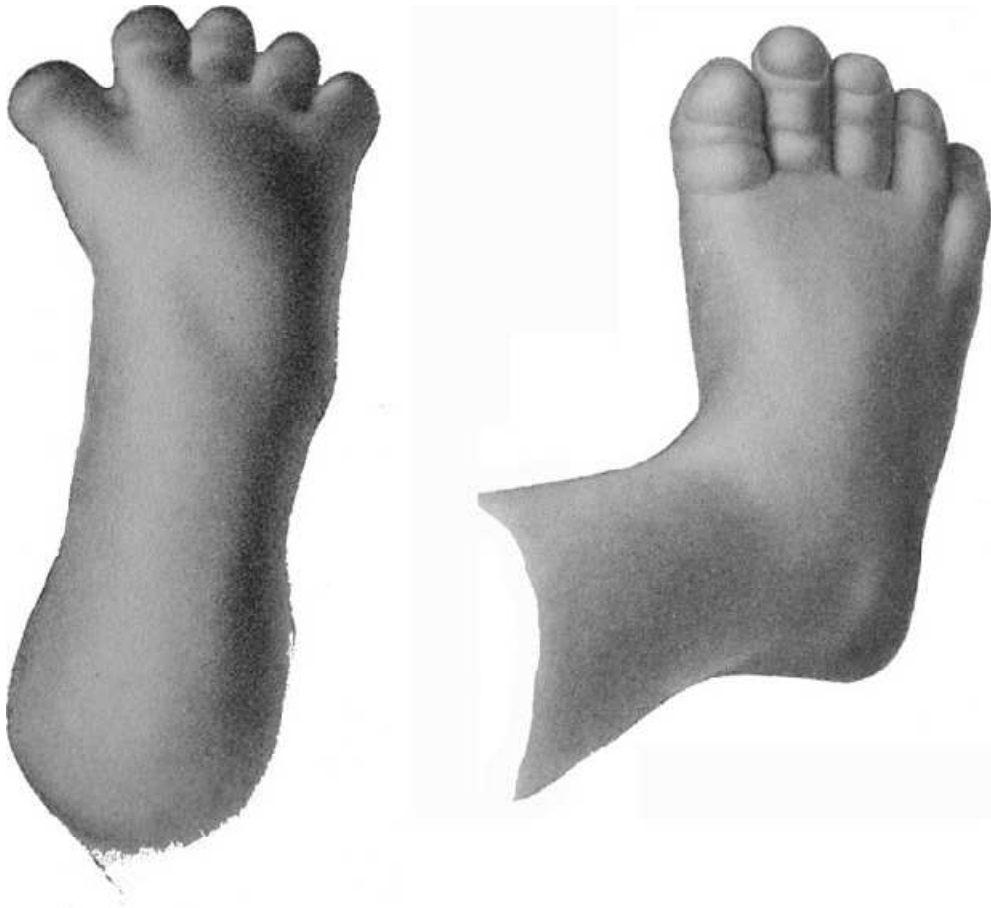
Au stade 23 (fin de la 8<sup>ème</sup> semaine, vers 56–57 j, 23 à 32 mm), les pieds, d'une longueur d'environ 4,5 mm, sont en varus équin-adduction et les surfaces plantaires se regardent l'une l'autre en direction médiale [19,20,21].



**Figure 2** - Vue inférieure d'un embryon au stade 22 (vers 54 j) [13].

## **II-DEVELOPPEMENT DU PIED DE LA 9<sup>EME</sup>A LA 12<sup>EME</sup> SEMAINE :**

Au niveau du pied, le degré d'équin, de varus et d'adduction diminue graduellement après 10 semaines et une position neutre est atteinte à la fin de la 11<sup>ème</sup> semaine en même temps que disparaît l'adduction du 1<sup>er</sup> métatarsien et du 1<sup>er</sup> orteil.



**Figure 3** - Vues dorsales du pied dans un embryon au stade 22 (vers 54 j)

### **III-DEVELOPPEMENT DU PIED PENDANT LA VIE FCETALE :**

La suite du développement est essentiellement marquée par des phénomènes de différenciation tissulaire et de croissance, qui s'accompagnent de modifications posturales significatives. Ainsi, le membre inférieur va subir une rotation médiale qui commence dès la fin de la période embryonnaire pour s'achever après la naissance [14].

### **1 - Chondrification et ossification :**

Pratiquement dès son apparition, le mésoblaste se condense pour former des ébauches « mésenchymateuses », qui se transforment rapidement en centres de chondrification. Les ébauches cartilagineuses à l'origine des futures pièces osseuses apparaissent précocement, selon un ordre proximo-distal jusqu'aux orteils qui, dans la plupart des cas, sont tous chondrifiés à la fin de la période embryonnaire [15].

### **2 - Formation des articulations :**

Pendant cette période, les articulations sont préformées entre les ébauches primordiales des os, tandis que les ligaments et tendons se forment in situ par condensation du mésenchyme. La cavitation de la cheville est habituellement visible vers 9 semaines, et l'ensemble de la cavité articulaire avec la synoviale est visible à 10–11 semaines, ce qui permet l'apparition du mouvement [15].

Finalement, une cavité articulaire avec des villosités synoviales se forme après 14 semaines dans la plupart des articulations du tarse [16,15,17].

### **3 - Formation des muscles :**

Les ébauches musculaires s'organisent d'abord en deux masses ventrale et dorsale colonisées par des précurseurs musculaires d'origine somitique, et conditionnent l'évolution parallèle des branches nerveuses homologues.

### **4 - Formation des vaisseaux :**

Les vaisseaux apparaissent dès les premiers stades, comme l'artère tibiale postérieure qui se termine par l'artère plantaire médiale, se continuant par l'arcade plantaire. L'artère plantaire latérale ne se forme que secondairement

[17]. Les réseaux veineux et lymphatiques se développent parallèlement et sont en place à la fin de la période embryonnaire.

#### **IV - CONCLUSION :**

Pour l'orthopédiste, l'élément le plus important du développement embryonnaire du pied se situe à la fin de la 8<sup>ème</sup> semaine : le pied est alors en position de « pied bot varus équin physiologique ». À partir de la 9<sup>ème</sup> semaine, le pied se redresse progressivement pour aboutir à un pied d'aspect normal et d'orientation neutre par rapport à la jambe à partir de la 12<sup>ème</sup> semaine [16,15].



## **RAPPEL ANATOMIQUE**

## **I – OSTEOLOGIE :**

Le squelette du cou-de-pied est formé par l'extrémité inférieure du tibia et du péroné solidarisés par l'articulation tibio-péronière inférieure formant une mortaise où se fixe l'astragale .Le tarse est constitué par 7 os courts, il représente, à lui seul, la moitié supérieure du squelette du pied, et s'élargit d'arrière en avant du tarse postérieur au tarse antérieur.

### **1 - LE TARSE POSTERIEUR :**

Formé par 2 os superposés de haut en bas : l'astragale et le calcanéum.

#### **a - l'astragale (Os talus):**

C'est un os court placé en superstructure au-dessus de la voûte plantaire, et solidement enclavé entre la mortaise tibio-péronière, le calcanéum et le scaphoïde. Il est cubique, allongé dans le sens antéropostérieur. Et on lui distingue trois parties : le corps, le col et la tête.

#### **b - le calcanéum (Calcanéus) :**

Le calcanéum est le plus volumineux des os du tarse, dont il constitue la partie postéro-inférieure, au-dessous de l'astragale. Il peut être divisé morphologiquement en trois portions :

- Le corps, qui forme le squelette du talon,
- La grande apophyse, qui s'articule en avant avec le cuboïde,
- La petite apophyse, qui surplombe en haut et en avant la gouttière calcanéenne.

## **2 - Le tarse antérieur :**

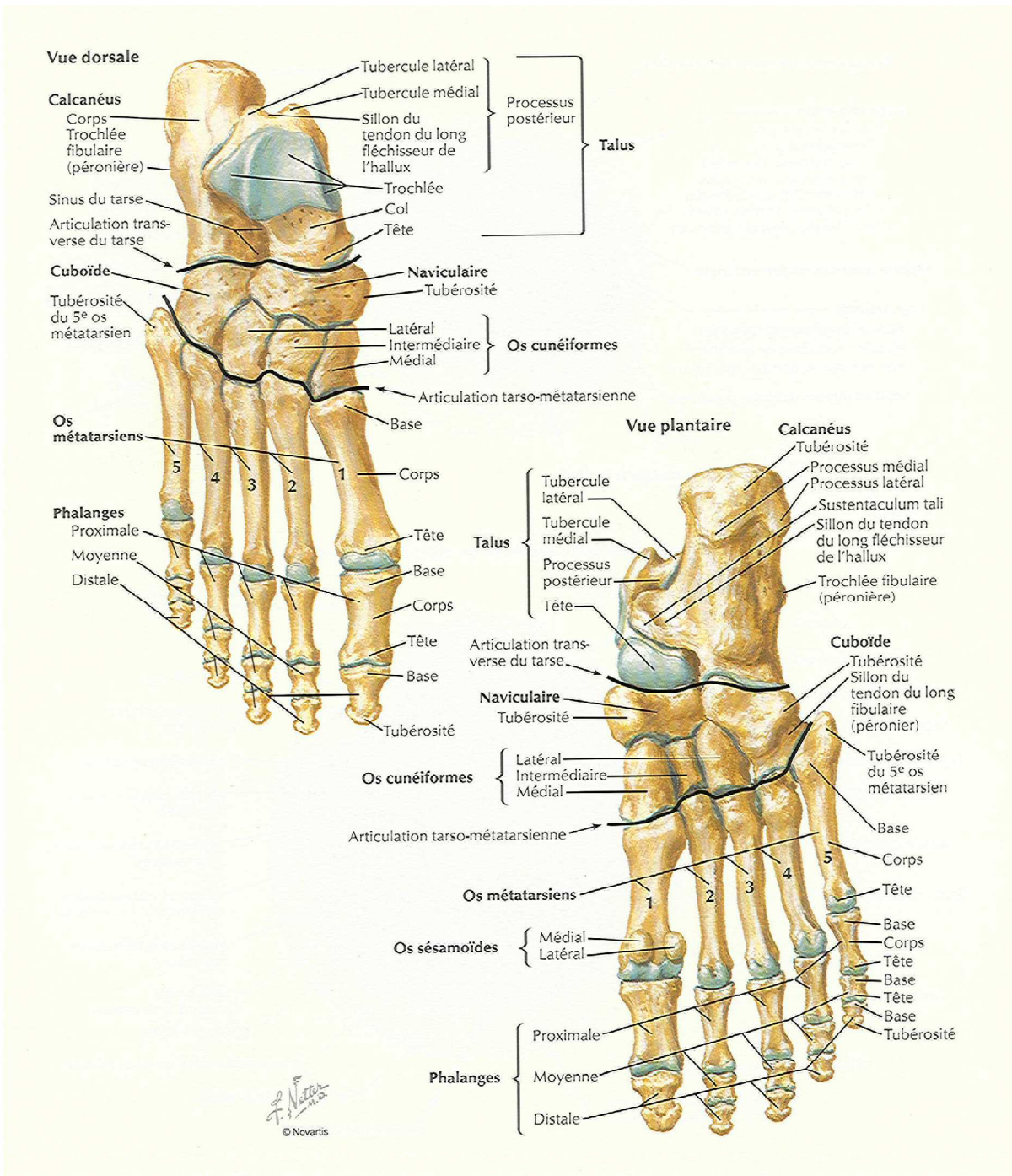
Comprend 5 os juxtaposés :

-Au niveau du 1/3 externe du pied : le cuboïde,

-Au niveau des 2/3 internes : le scaphoïde (postérieur) et les trois cunéiformes (antérieurs).

-L'os scaphoïde ou l'os naviculaire, en forme de <<nacelle>> : est plus large que haut, et aplati d'avant en arrière. Son aspect est arqué, à convexité supérieure, entre la tête de l'astragale et les trois cunéiformes.

-On lui distingue 4 faces (antérieure, postérieure, supérieure et inférieure) et deux extrémités (interne et externe).



**Figure 4 - Vue antérieure du squelette du pied**

## **II - ARTICULATIONS DU PIED :**

### **1 - Articulation tibio-tarsienne :**

Réunissant la jambe au pied, c'est une articulation trochléenne qui met en présence trois os : le tibia, le péroné et l'astragale.

- Les surfaces articulaires :

Les surfaces articulaires, tibia et péroné forment : la mortaise tibio-péronière, où vient s'encaster le tenon astragalien. Le tenon astragalien, est constitué par la face supérieure et les faces latérales du corps de l'astragale.

- Les moyens d'union :

Ils comprennent une capsule et des ligaments dont les plus importants sont les ligaments latéraux.

- Les ligaments :

Le ligament antérieur et le ligament postérieur ne sont que des renforcements inconstants de la capsule.

Le ligament latéral externe, comprend trois faisceaux : antérieur, moyen et postérieur.

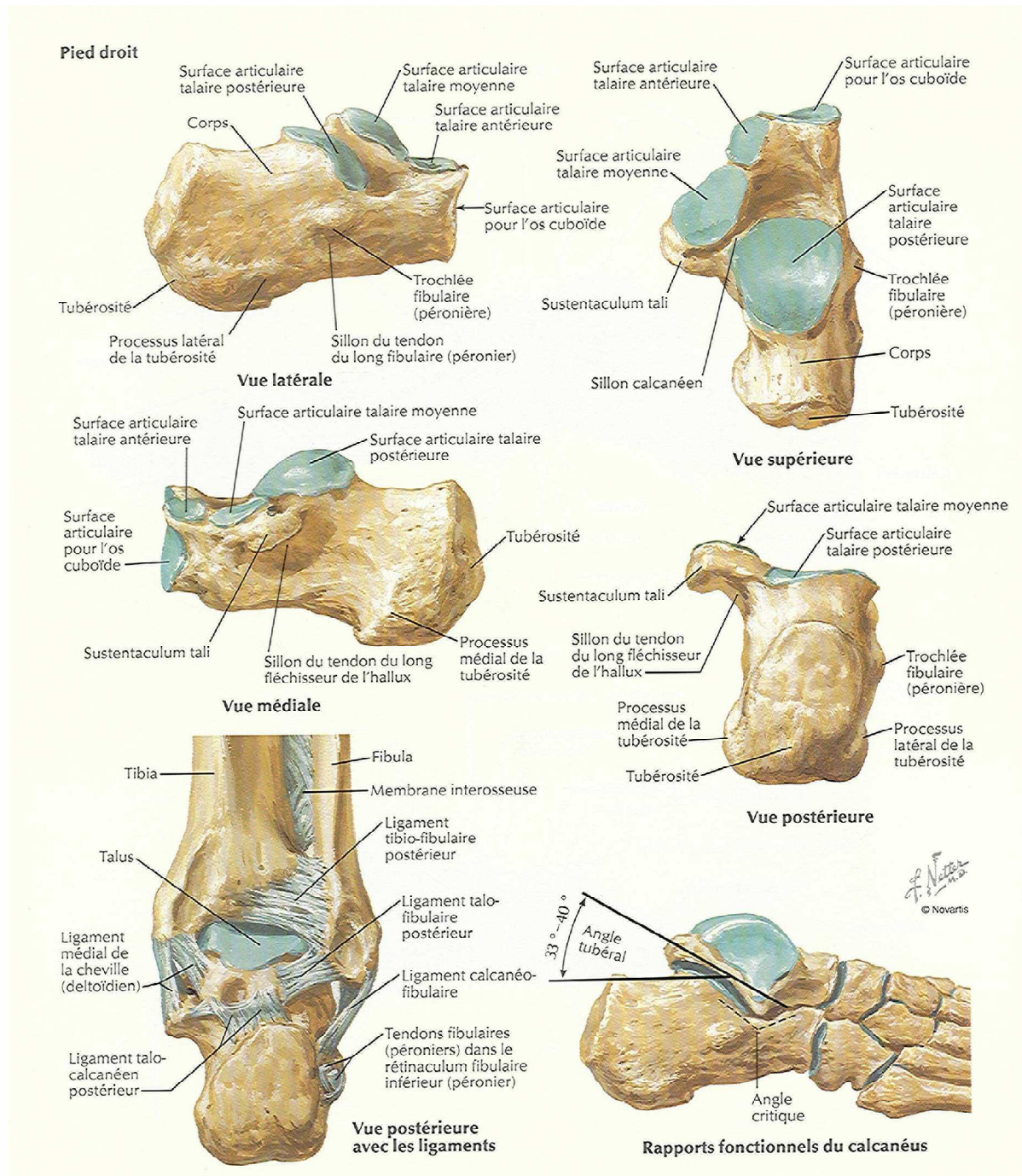
Le ligament latéral interne. Le plus résistant, il comprend deux plans :

\*Le plan profond tibio-astragalien est formé de deux faisceaux antérieur et postérieur.

\*Le plan superficiel, tibio-trans-astragalien forme le ligament deltoïdien de Farabeuf.

- La synoviale :

Tapissant la face profonde de l'articulation.



**Figure 6 - surface articulaire du calcaneum**

## **2 - Articulation astragalo-calcanéenne ou sous-talienne :**

- Les surfaces articulaires :

Forment une double arthroïdie avec deux facettes pour chaque os, séparées par le sinus du tarse.

- Les ligaments :

Comprennent deux ligaments périphériques, et un ligament interosseux qui est le plus important : situé dans le sinus du tarse, et porte parfois le nom de « ligament en haie ».

## **3 - L'articulation médio-tarsienne (chopart) :**

Unit le tarse postérieur au tarse antérieur. Encore connue sous le nom d'articulation de Chopart, elle se compose anatomiquement de deux articulations distinctes.

a - L'articulation astragalo-scaphoïdienne (l'articulation talo-naviculaire) en dedans :

- Surfaces articulaires :

\* En arrière : la tête de l'astragale, subdivisée en trois portions : scaphoïdienne, ligamentaire et calcanéenne.

\* En avant : la cavité glénoïde du scaphoïde.

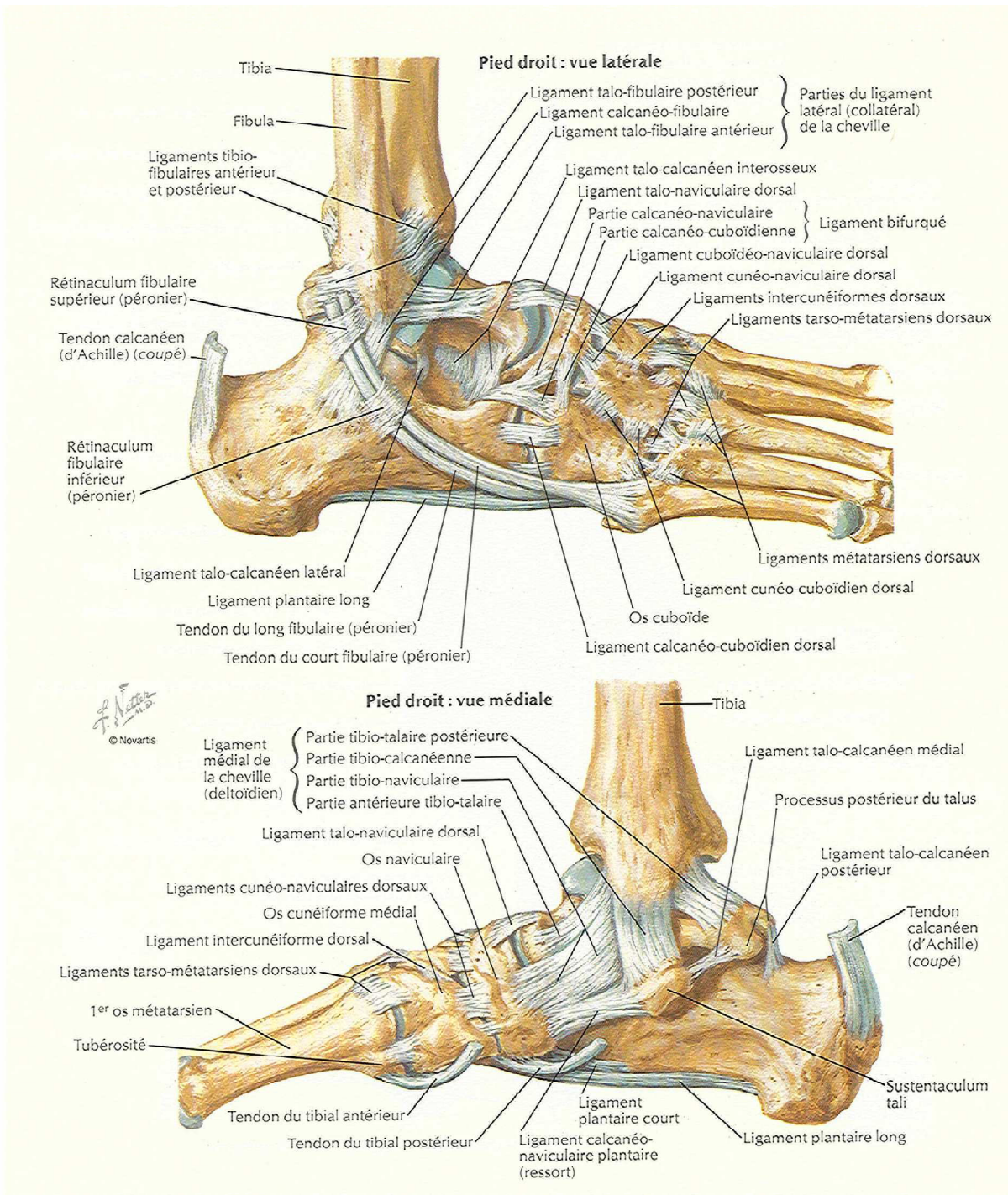
- Les ligaments :

\* Sa couche profonde forme « le ligament glénoïdien » ;

\* Sa couche superficielle joue un rôle important dans le maintien de la voûte plantaire dans la station debout et dans la marche.

- Synoviale :

Commune avec celle de l'articulation astragalo-calcanéenne antérieure, elle pousse de grosses franges entre les deux couches du ligament calcanéoscaphoïdien inférieur.



**Figure 7 - ligaments du pied**

b - L'articulation calcanéocuboidienne est une trochoïde, en dehors :

- Surfaces articulaires :

\* En arrière : la face antérieure du calcanéum,

\* En avant : la face postérieure du cuboïde, « en selle ».

- Ligaments :

\* Calcanéocuboidien supérieur ou dorsal.

\* Calcanéocuboidien inférieur ou plantaire.

- Synoviale :

Elle émet un diverticule externe.

Le ligament de Chopart, en Y, ou bifurqué, il se divise en deux branches d'un Y : (faisceau externe et interne).



## **ETIOPATHOGÉNIE**

Le PBVE a longtemps été associé à des maladies neuromusculaires et aux syndromes, soit le pied bot dysmorphique, mais le pied bot idiopathique a toujours été soupçonné du fait qu'il était souvent de survenu chez un enfant par ailleurs normal. On conclut que le pied bot idiopathique représente une dysplasie primaire mais locale de tous les tissus de l'extrémité affectée [18].

Diverses théories ont été avancées pour expliquer la cause du pied bot [19, 20] :

– Théorie posturale : est la première des théories, postulée par Hippocrate qui suggérait que la déformation du pied est due à une contrainte externe. Depuis l'étude réalisée de 1988 à 1990 sur 200 femmes enceintes, il est mis en évidence que cette déformation se met en place très précocement aux alentours de la 13<sup>ème</sup> semaine d'aménorrhée et elle est, par conséquent, indépendante de toute contrainte.

– Théorie neurogène : suggérée par la réduction des unités motrices présente dans le nerf sciatique poplité externe responsable cliniquement d'une faiblesse musculaire.

– Théorie myogène : suggérée par la présence d'une anomalie musculaire des muscles solaire accessoire, fléchisseur commun et le long accessoire, responsables de la déformation en varus équin.

– Théorie vasculaire : suggérée par la présence d'une diminution de la circulation sanguine dans l'artère tibiale antérieure et ses dérivées, comme peut l'authentifier le doppler couleur numérisé.

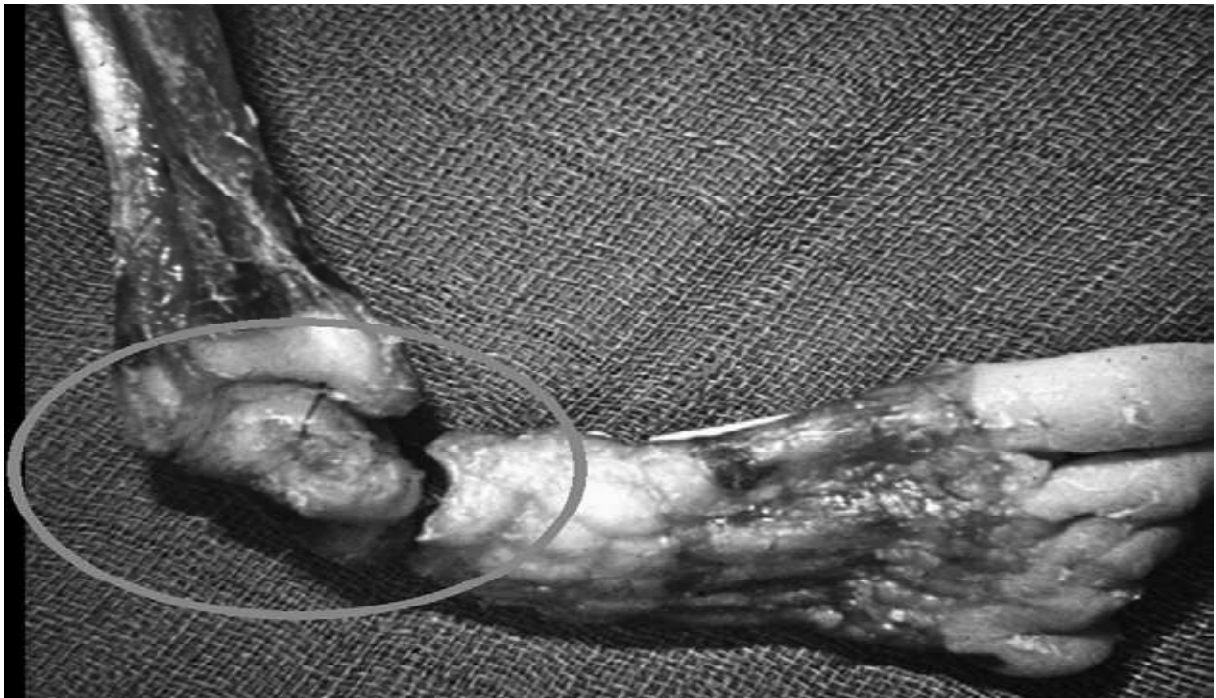Outres que les théories mentionnées précédemment, les possibilités suivantes ont été suggérées :

– Théorie embryonnaire : suggérée par la présence d'un défaut de développement qui survient à la 12<sup>ème</sup> semaine de vie intra-utérine.

– Théorie chromosomique : suggérée par la présence de certaines anomalies chromosomiques dans les cellules germinales non fécondées.

– Théorie ostéogénique : due à une cause indéterminée, il se produit un arrêt temporaire du développement entre la 7<sup>ème</sup> et la 8<sup>ème</sup> semaine de vie embryonnaire, ce qui peut conduire à un pied bot ou autres difformités.

– Théorie du bloc mécanique : il est possible de développer une malformation congénitale par obstruction mécanique au cours de la période intra-utérine du développement par exemple : bandes fibreuses, liquide amniotique de quantité diminué ou une cavité utérine disproportionnée.



**Figure 8** - Spécimen de PBVE néonatal

Ces derniers temps, il y a eu un intérêt considérable pour la génétique, et la recherche du mode de transmission possible associé au pied bot, de nombreuses études ont suggéré qu'il existe un mode de transmission génétique reflété dans l'augmentation de l'incidence du pied bot dans certains groupes ethniques, et dans de nombreux cas, des antécédents familiaux positifs peuvent être déterminés jusqu'à un quart des cas. Ces études ont suggéré qu'il existe un mode de transmission génétique de pénétrance variable mais la recherche du ou des gènes se poursuit [21].

Des études pratiques ont suggéré que l'étiologie pourrait être la conséquence d'accumulation des facteurs de risque. Ils soulignent l'interaction entre une prédisposition génétique avec des facteurs environnementaux qui augmentent la probabilité de la condition de survenue. (Théorie de l'hérédité multifactorielle polygénique) [21].



## **MATÉRIEL ET MÉTHODES**

Il s'agit d'une étude rétrospective de 16 enfants porteurs de 24 PBVE traités par la technique de Ponseti, qui a duré 14 mois, entre novembre 2013 et décembre 2014 au sein du service de chirurgie pédiatrique de l'hôpital Hassan 2 à Agadir par Dr Mohammed Chehouani, avec un recul moyen de 12 mois.

## **I - OBJECTIF DE L'ETUDE :**

L'analyse des aspects épidémiologiques et cliniques et l'évaluation des résultats du traitement orthopédique du PBVE par la méthode de Ponseti et comparaison avec les données de la littérature.

La possibilité de l'introduction de cette technique dans le système de santé marocain, et l'élaboration d'un programme de prise en charge du PBVE.

## **II - CRITERES D'INCLUSION :**

Les patients ayant :

- des pieds bots varus équins idiopathiques.
- des dossiers complets avec une bonne observance du traitement.

## **III - CRITERES D'EXCLUSION :**

Les patients ayant :

- des pieds bots varus équins secondaires ou syndromiques (maladie neurologique, autre.....)
- des dossiers incomplets

Les cas étudiés sont basés sur les dossiers des patients qui ont été pris en charge par Dr Chehouani Mohammed (Chirurgien pédiatre) au service de chirurgie pédiatrique à l'hôpital Hassan 2.

#### **IV – LA COLLECTE DES DONNEES :**

Et pour exploiter les dossiers, nous avons utilisé la fiche d'exploitation suivante:

##### **1 - Informations générales :**

- Sexe :                            masculin                            féminin
- l'Age à la première consultation :
- Ville :

##### **2 - Histoire familiale :**

- Antécédents familiaux :                            oui                            non
- Age de la grossesse :
- Grossesse suivie :                            oui                            non
- Si oui, nombre de consultations prénatales :
- suivie par :                            Sage-femme                            Médecin généraliste                            Gynécologue
- Problème au cours de la grossesse :
- Complications au cours de l'accouchement :                            oui                            non
- Accouchement médicalisé :
- examen à la naissance fait par : Sage-femme                            Médecin généraliste  
Gynécologue

- Référé depuis un : Centre de santé            Hôpital            Clinique privée
- Pied malade :                    droit                    gauche                    les deux pieds
- Diagnostic : PBVE idiopathique    PBVE syndromique    PBVE neurologique
- Déformation congénitale :                    oui                    non
- Traitement antérieur :                    oui                    non
- Diagnostic prénatal :                    oui                    non
- Degré de la déformation :
- Malformations associées :

### **3 - Examen général :**

- Echographie de la hanche :
- Radio du bassin :
- Nombre de plâtres :
- Complications :
  - \* Cutanées :
  - \* Articulaires :
  - \* Osseuses :
  - \* Autres :
- Séquelles :
  - \* Amyotrophie :
  - \* Inégalité de la longueur des pieds :
- Evaluation après l'âge de la marche :

**Tableaux 1 et 2 présentant les patients selon les différentes variables**

**Tableau 1 :**

Variables Patients	sexe	L'âge à première consultation	Unilatéral ou bilatéral	Malformations associées
1	masculin	3 mois	bilatéral	aucune
2	féminin	10 jours	bilatéral	aucune
3	masculin	20 jours	bilatéral	aucune
4	masculin	6 mois	bilatéral	aucune
5	masculin	3 mois	bilatéral	aucune
6	féminin	2 mois	bilatéral	aucune
7	féminin	15 jours	bilatéral	aucune
8	féminin	1 mois	bilatéral	aucune
9	féminin	15 jours	Unilatéral	aucune
10	masculin	45 jours	Unilatéral	aucune
11	féminin	20 jours	Unilatéral	aucune
12	féminin	5 mois	Unilatéral	aucune
13	masculin	21 jours	Unilatéral	aucune
14	masculin	4 mois	Unilatéral	aucune
15	masculin	3 mois	Unilatéral	aucune
16	masculin	2 mois	Unilatéral	aucune

**Tableau 2 :**

Variables Patients	Score de Diméglio	Nombre de plâtres	Ténotomie	Complications	Attelle de Denis Brown
1	17 (très sévère)	6	Oui	Aucune	Oui
2	11 (sévère)	4	Oui	Aucune	Oui
3	14 (sévère)	6	Oui	Aucune	Oui
4	7 (modéré)	3	Oui	Aucune	Oui
5	12 (sévère)	5	Oui	Aucune	Oui
6	11 (sévère)	5	Oui	Aucune	Oui
7	16 (très sévère)	6	Oui	Aucune	Oui
8	14 (sévère)	6	Oui	Aucune	Oui
9	8 (modéré)	4	Oui	Aucune	Oui
10	13 (sévère)	5	Oui	Aucune	Oui
11	6 (modéré)	2	Oui	Aucune	Oui
12	14 (sévère)	5	Oui	Aucune	Oui
13	7 (modéré)	4	Oui	Aucune	Oui
14	14 (sévère)	6	Oui	Aucune	Oui
15	12 (sévère)	5	Oui	Aucune	Oui
16	11 (sévère)	4	Oui	Aucune	Oui

## **V – L’ANALYSE DES DONNEES :**

L’analyse statistique des données a été réalisée à l’aide de Microsoft Office Excel, et pour comparer nos résultats avec ceux de la littérature, nous avons procédé à une recherche bibliographique.

## **VI – ETHIQUE :**

L’analyse des dossiers de manière rétrospective ne nécessite pas un consentement du patient, ce type de travail ne demande pas de soumission formelle à une commission d’éthique.

Pourtant, pour respecter le secret médical, on a gardé l’anonymat dans les fiches d’exploitations.

## **VII – OUTILS DE DIAGNOSTIC ET D’EVALUATION :**

### **1 – Diagnostic positif :**

Le diagnostic positif du pied bot varus équin dans notre série s’est fait dans la totalité des cas, en postnatal, par l’examen clinique permettant d’objectiver la déformation du pied en supination, adduction, varus et équin.

### **2 – Diagnostic de gravité :**

On a adopté pour évaluer la sévérité du pied bot la classification de Diméglio.

Ce score d’évaluation morphologique du pied se base sur l’évaluation de 8 paramètres cliniques divisés en 4 majeurs et 4 mineurs.

Les paramètres majeurs évaluent la réductibilité passive des principales déformations (varus de l’arrière pied, équin de l’arrière-pied, rotation du bloc calcanéopédieux et adduction de l’avant-pied). Chacun de ces paramètres

majeurs est coté sur quatre points selon leur degré de sévérité (un score de 0 à 4).

Les paramètres mineurs sont cotés 1 ou 0 selon leur présence (1) ou leur absence (0). Ce sont le sillon cutané marqué postérieur sus calcanéen, le sillon cutané marqué du bord interne du pied, le cavus du pied et l'hypertonie du pied. La somme de ces paramètres nous a donné un score final sur 20 qui représente une évaluation objective de la sévérité de la déformation du pied.

Ainsi un pied est considéré comme :

- bénin ou grade I si le score était de 0 à 5.
- modéré ou grade II de 6 à 10.
- sévère ou grade III de 11 à 15.
- très sévère ou grade IV de 16 à 20.

### **3 – Critères d'évaluation :**

Les critères d'évaluation adoptés ont été :

- Le degré de flexion dorsale du pied.
- La présence d'une ou plusieurs déformations résiduelles.
- Et la qualité de la marche.

La technique de Ponseti est un succès si le pied est classé comme très bon ou bon résultat.

Cette technique est un échec si le pied est classé comme moyen ou mauvais résultat, ou si le pied a nécessité le recours à la chirurgie.

<b>L'évaluation des résultats</b>	<b>La flexion dorsale</b>	<b>Déformations résiduelles</b>	<b>La marche</b>
<b>Très bon</b>	> ou = à 15 degrés	Aucune	Normale
<b>Bon</b>	0 à 15 degrés	Aucune	Normale
<b>Moyen</b>		Adduction-rotation interne. Varus non gênant. Hypercorrection.	Correcte
<b>Mauvais</b>		Equin important Varus important	Ne pose pas le talon. Marche sur le bord externe du pied.

**Tableau 3** – Les résultats du traitement en fonction des critères d'évaluation.



## RÉSULTATS

## I-ÉPIDEMIOLOGIE :

### 1 - Origine géographique :

Tous les patients habitent à la région d'Agadir (Souss-Massa-Drâa).

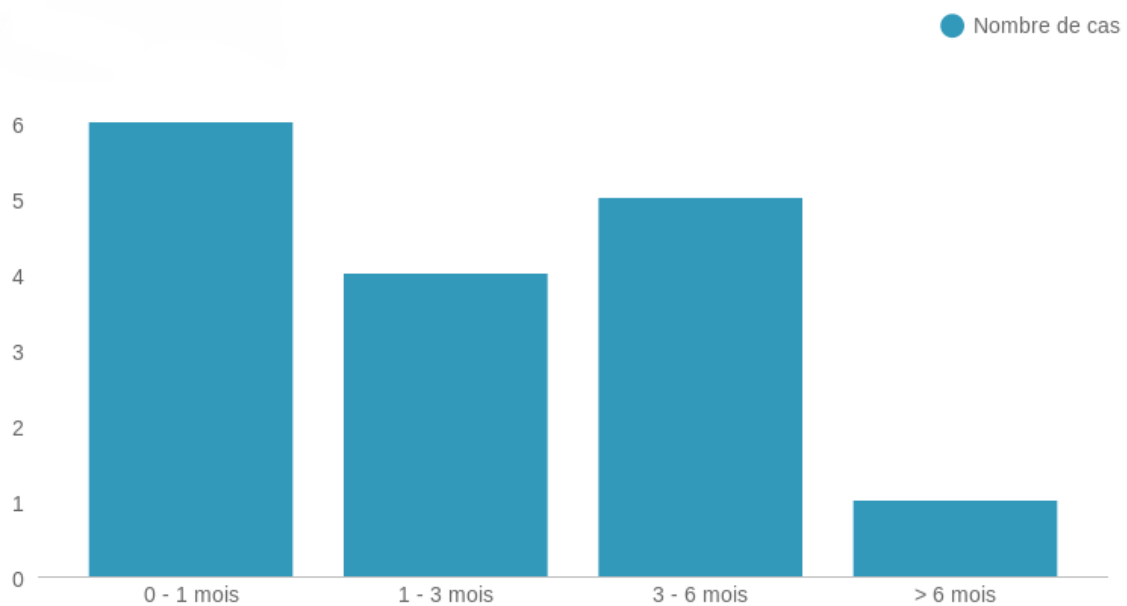
### 2 - Age :

L'âge de nos patients varie entre 10 jours de vie et 6 mois.

L'âge moyen de nos patients à la première consultation est : 9 semaines.

Sur nos 16 patients :

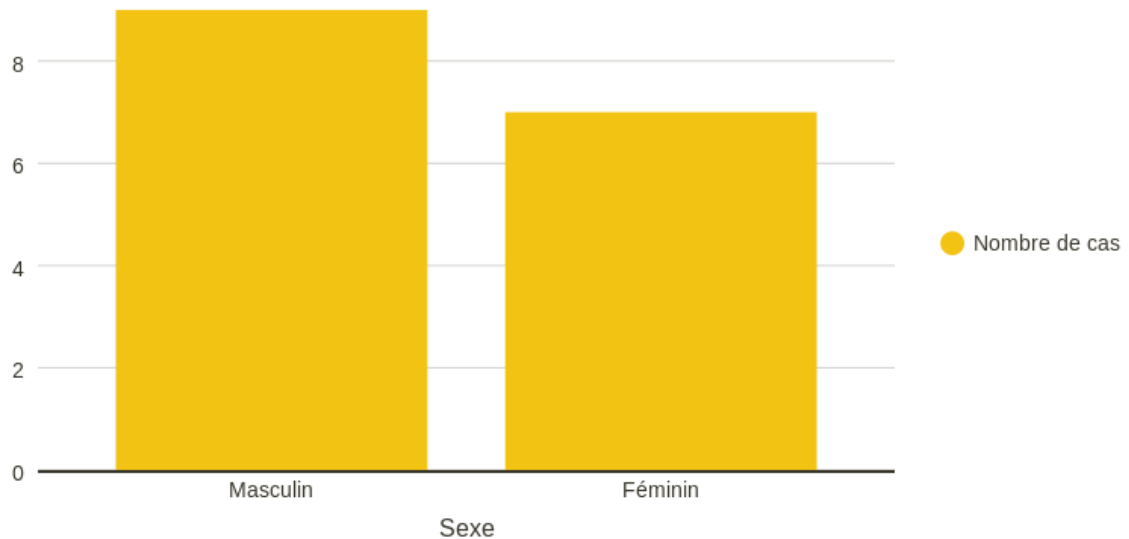
- 6 de nos patients ont été vus entre la naissance et 1 mois,
- 4 de nos patients ont été vus entre 1 mois et 3 mois,
- 5 de nos patients ont été vus entre 3 mois et 6 mois,
- 1 seul patient a été vu après l'âge de 6 mois.



**Figure 9 - Répartition selon l'âge à la première consultation**

### 3 - Sexe :

Les garçons sont 1,2 fois plus atteints que les filles, avec 9 garçons et 7 filles.



**Figure 20 - Répartition selon le sexe**

### 4 – Antécédents :

Dans notre série de cas, aucun de nos patients ne présente un des antécédents suivants :

- \* Consanguinité des parents
  - \* Cas similaire dans la famille
  - \* Cas de trisomie
  - \* Cardiopathies congénitales
  - \* Luxation congénitale de la hanche

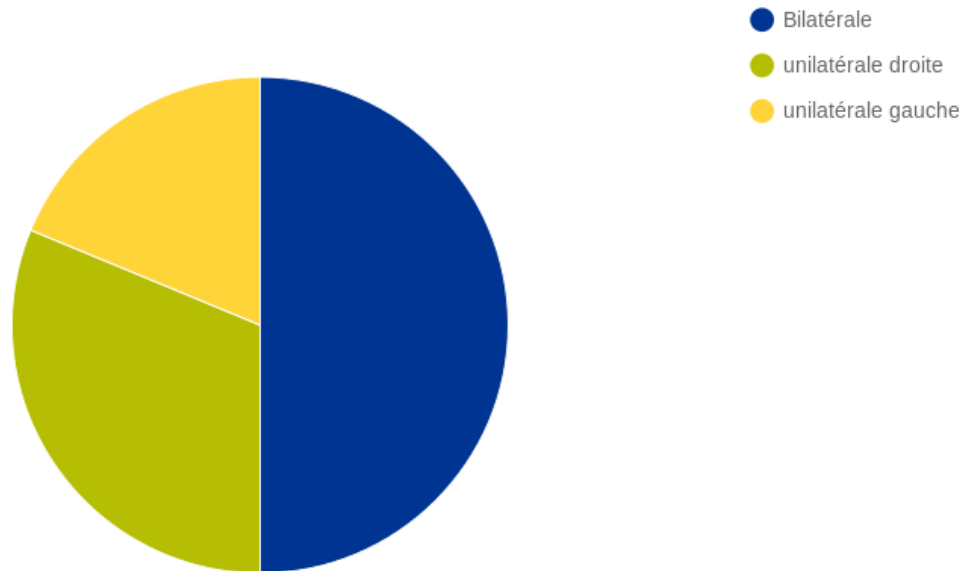
## II - CLINIQUE :

### 1 – Topographie :

Les 16 enfants que nous avons étudiés totalisent 24 cas PBVE dont :

- 8 PBVE bilatéraux.

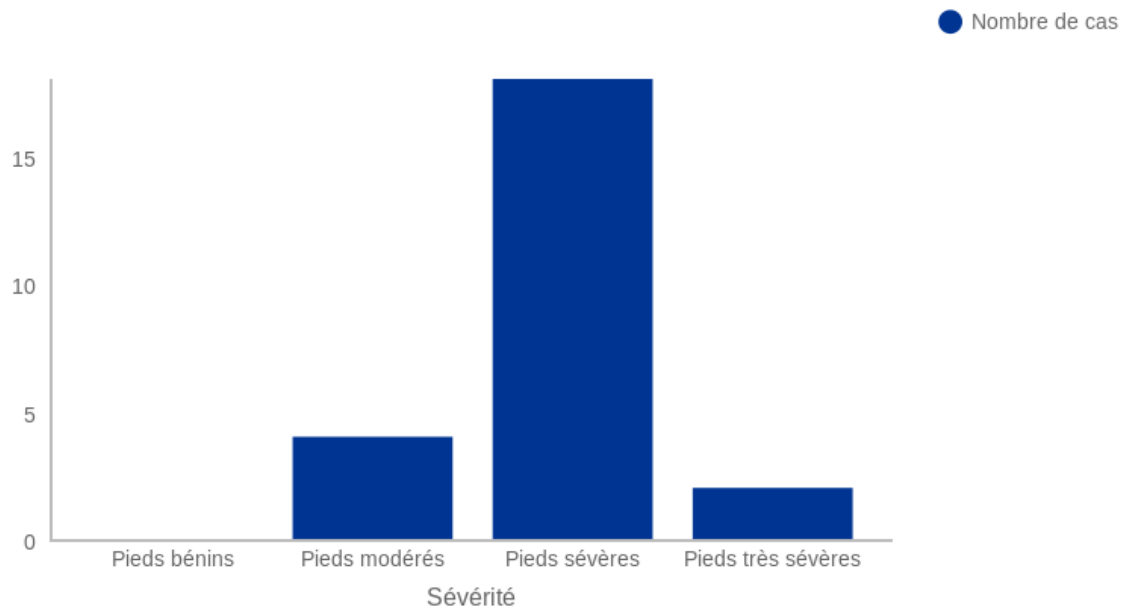
- 5 PBVE droits et 3 PBVE gauches.



**Figure 11 - Répartition selon la topographie**

### 2 – Degré de sévérité du PBVE :

Pour mesurer la sévérité du PBVE, on va utiliser la classification de Diméglio qui permet de séparer les pieds bots très sévères, sévères, modérés et bénins.



**Figure 13 - Nombre de cas selon la sévérité (Score de Diméglio)**

### **III – LA PRISE EN CHARGE :**

#### **1 – Radiographie antérieure :**

La radiographie est demandée pour étudier les différents axes et le degré des déformations, aussi pour évaluer et étudier la réductibilité.

Dans notre étude, elle a été réalisée chez tous nos patients de façon systématique.

#### **2 – Traitement :**

Dans notre série, le traitement fait appel seulement au traitement orthopédique selon la technique de Ponseti.

Pour tous nos patients, on a eu recours à la ténotomie du tendon d'Achille.

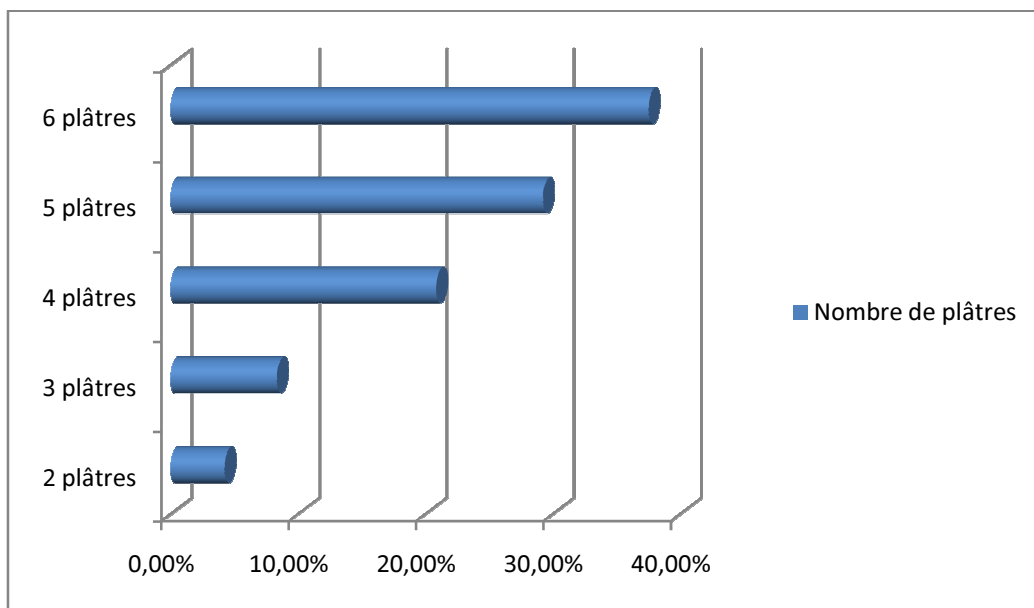
Dans notre série, 100% de nos patients ont bénéficié d'une réduction totale, et on a utilisé les attelles de DENIS BROWN pour tous nos patients, qui permettent le traitement des pieds dans plusieurs plans.

### 3 – le nombre de plâtres effectués pour chaque pied :

Le nombre de plâtres effectués pour chaque PBVE de notre série varie de 2 à 6 plâtres, avec une moyenne de 4,9 plâtres.

- 9 pieds (37,5%) chez 5 enfants ont eu une série de 6 plâtres.
- 7 pieds (29,2%) chez 5 enfants ont eu une série de 5 plâtres.
- 5 pieds (20,8%) chez 4 enfants ont eu une série de 4 plâtres.
- 2 pieds (8,3%) chez 1 enfant ont eu une série de 3 plâtres.
- 1 pied (4,2%) chez 1 enfant a eu une série de 2 plâtres.

La durée de chaque plâtre était 10 jours.



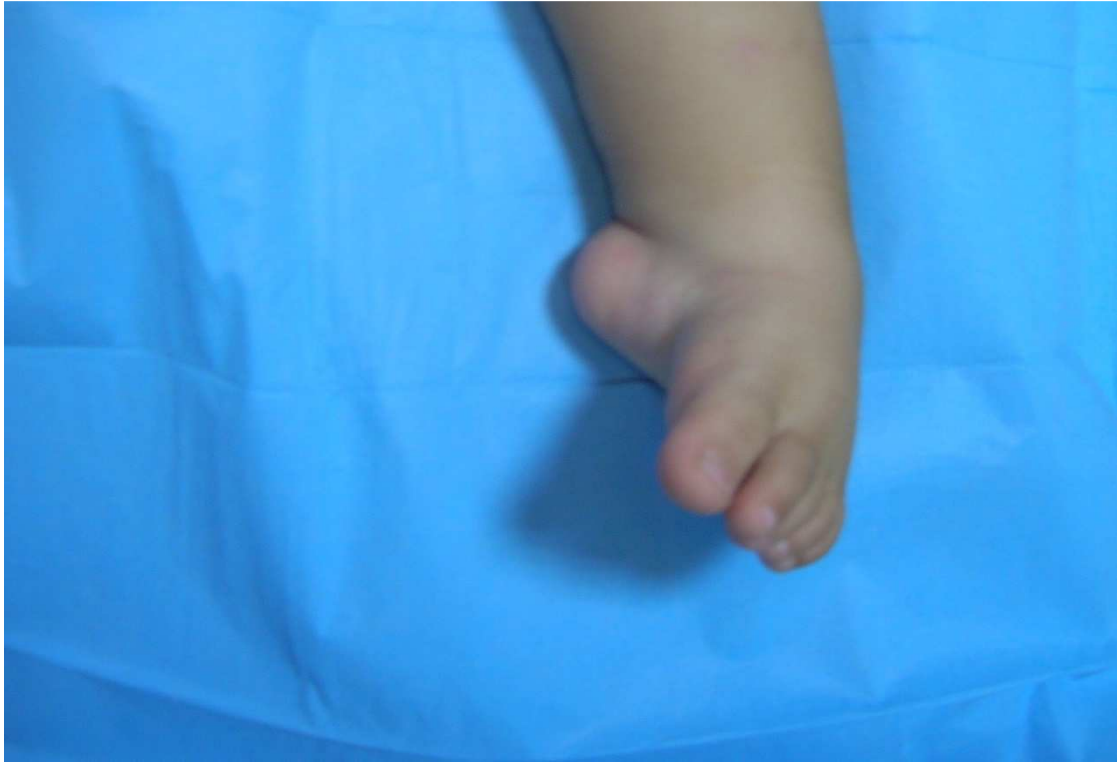**Figure 14** - Répartition du PBVE selon le nombre des plâtres effectués.

#### 4 - Le nombre des plâtres réalisés selon le grade de sévérité du pied :

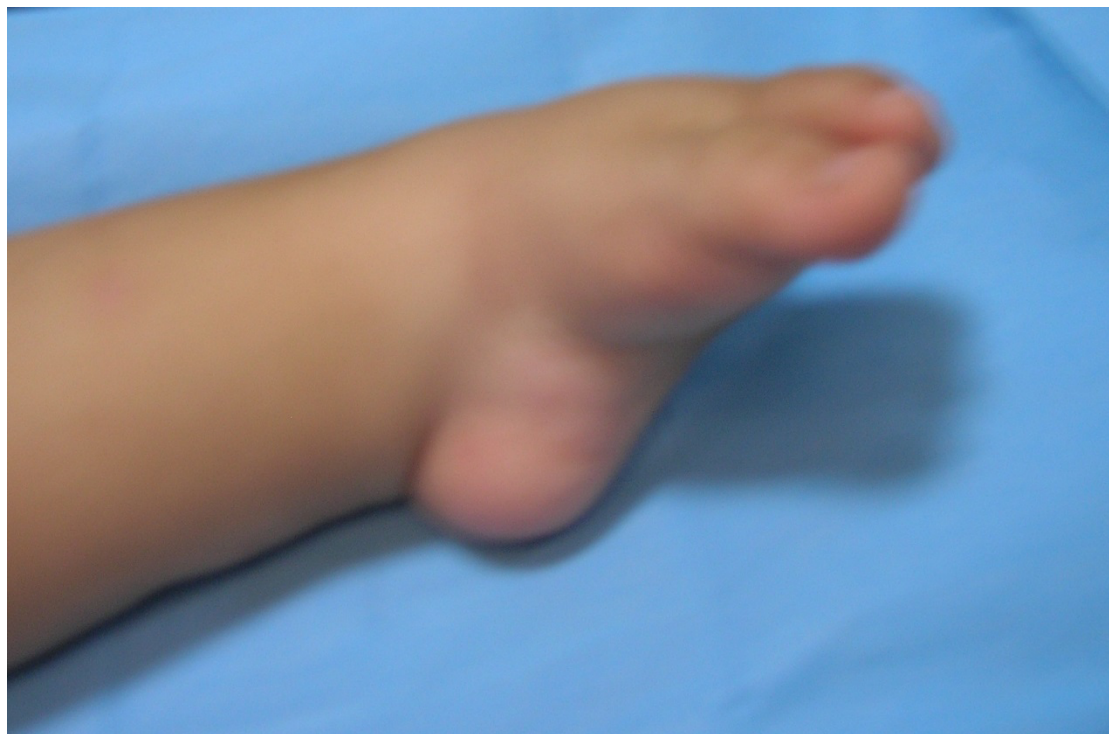On a noté que la variation du nombre de plâtre a été corrélée au grade de sévérité du pied bot, ainsi le nombre de plâtre augmente avec l'accroissement du grade de sévérité du pied.

<b>Nombre de plâtre</b>	<b>2</b>	<b>3</b>	<b>4</b>	<b>5</b>	<b>6</b>	<b>Total</b>
<b>Grade de sévérité</b>						
<b>Grade I</b>	*	*	*	*	*	*
<b>Grade II</b>	1	2	2	0	0	5
<b>Grade III</b>	0	0	3	7	5	15
<b>Grade IV</b>	0	0	0	0	4	4
<b>Total</b>	1	2	5	7	9	24

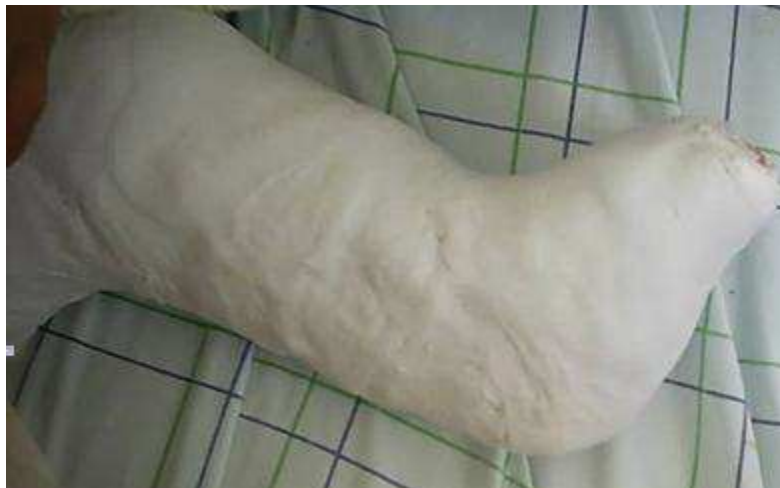**Tableau 4 - Répartition du nombre des plâtres effectués selon le grade de sévérité du PBVE**



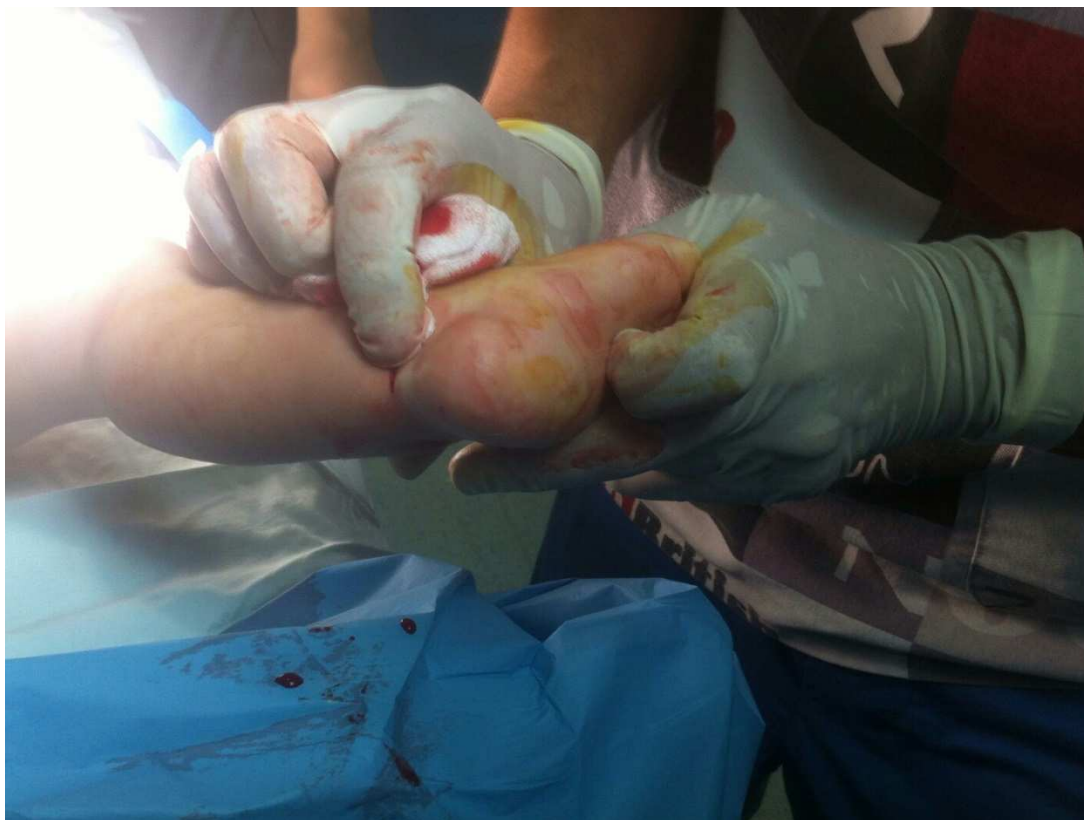**Figure 15** - Vue antérieure d'un PBVE gauche à la première consultation



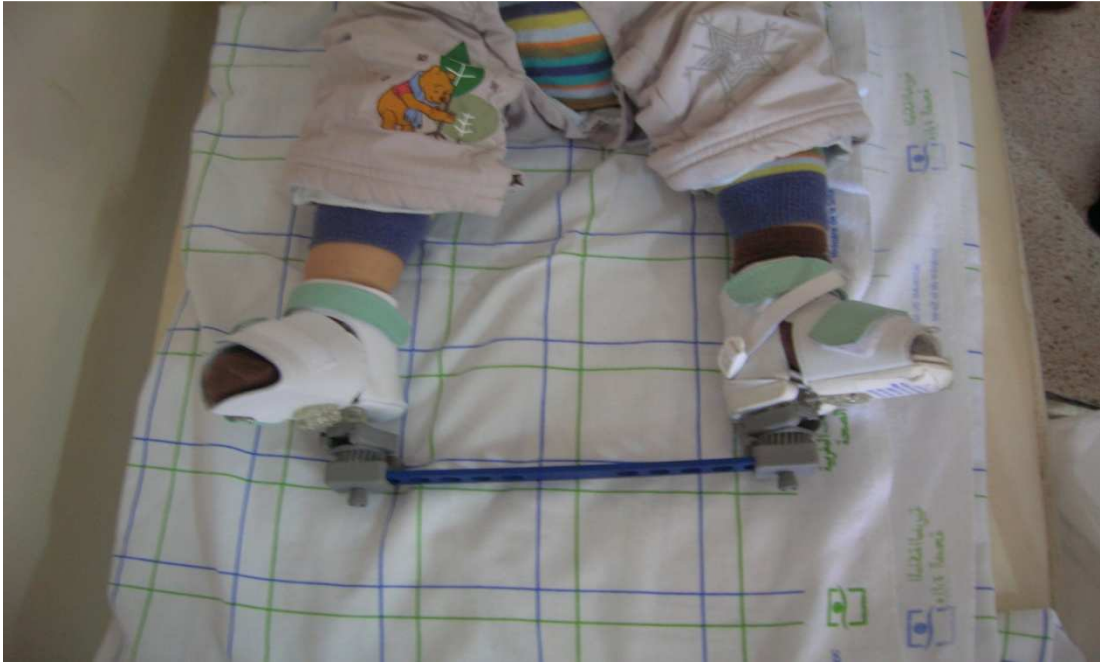**Figure 16** - Vue de profil d'un PBVE gauche à la première consultation



**Figure 17** – Plâtre après réduction



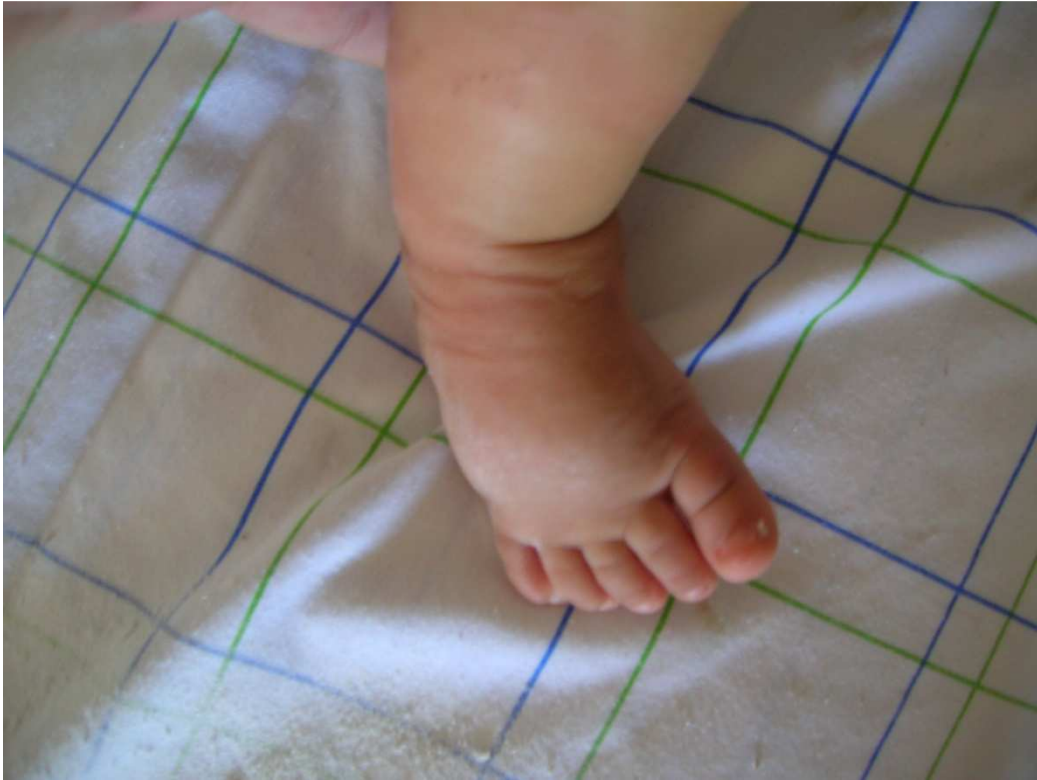**Figure 18** - Une ténotomie percutanée du tendon d'Achille



**Figure 19** - L'attelle de Denis Brown



**Figure 110** - L'attelle de Denis Brown



**Figure 20** - PBVE avec bon résultat après le traitement



## **I – EPIDEMIOLOGIE :**

Les travaux faits dans le cadre du PBVE idiopathique, par Wynnes-Davies [22] et de Cowell [23] suggèrent une hérédité multifactorielle plus ou moins influencée par des facteurs d'environnement intra-utérin, dont la fréquence présente environ 1/1000 en sachant que ce chiffre est plus élevé chez certaines races (HAWAII) et l'atteinte est deux fois plus élevée chez le garçon [24].

Quand les parents et les autres enfants sont affectés, le risque de survenue d'un pied bot varus équin est 17 fois plus élevé. Quand les oncles sont atteints, le risque est 6 fois plus élevé. Quand un garçon est porteur d'un PBVE le risque est de 1/42 si l'enfant qui va naître est une fille, quand une fille est porteuse d'un PBVE le risque est de 1/40 pour la sœur et quand un parent et un enfant sont atteints le risque est de 1/4.

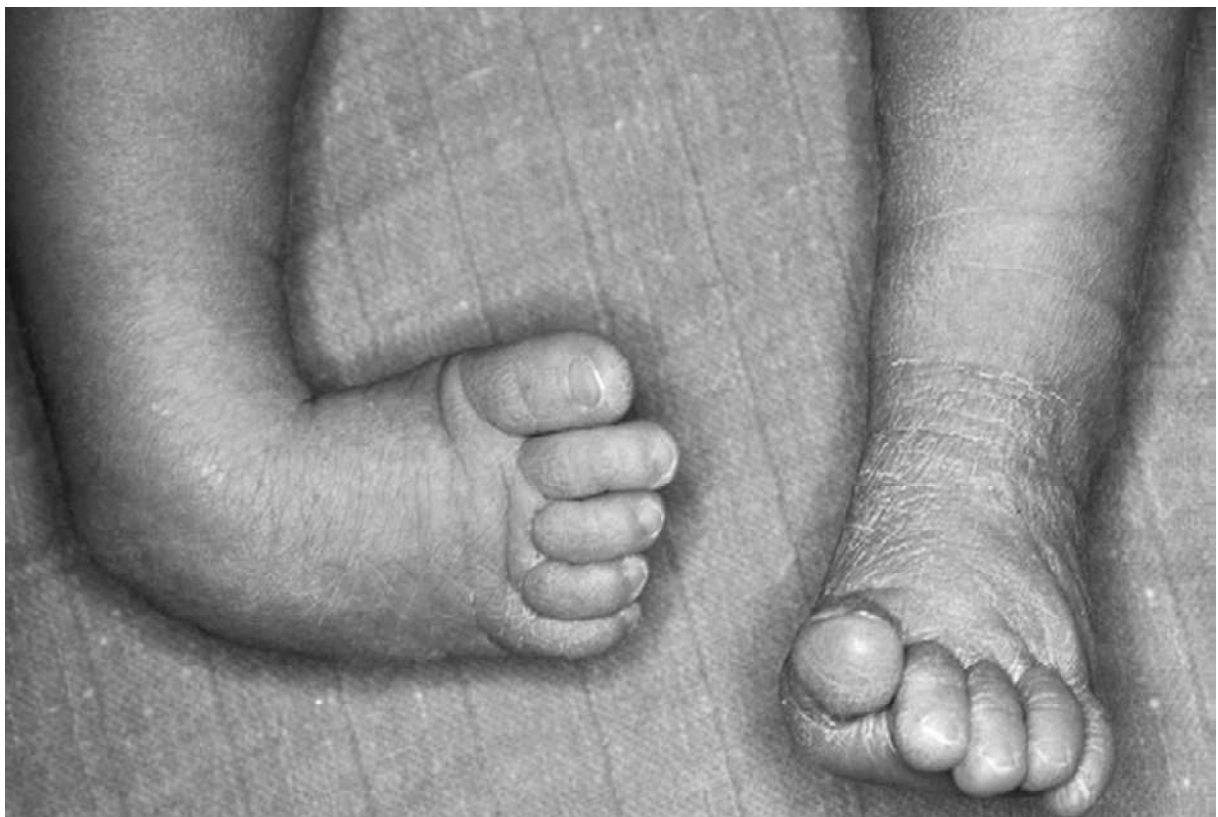Les facteurs génétiques ont un rôle au moins partiel dans la genèse du pied bot varus équin idiopathique [23]. Son incidence dans la race blanche est de 1,24‰ naissances alors qu'elle est de 0,5‰ chez les Japonais et de 7‰ dans la population d'Hawaï.

Les confrontations gémellaires montrent un taux de concordance de 32,5% chez les monozygotes contre 3% chez les dizygotes [23]. Palmer [24] a même fait ressortir un taux de récurrence au premier degré d'environ 1% en l'absence de cas familial et de 10% en cas d'antécédents familiaux. Les études génétiques sont en faveur d'un gène majeur pondéré par de nombreux gènes mineurs.

## II - DIAGNOSTIC :

### 1 – Diagnostic clinique :

Le PBVE est une déformation tridimensionnelle avec adduction, équin et supination. Une adduction du bloc calcanéopédieux (BCP) sous l'unité talo-tibio-fibulaire (provoquant un rapprochement de l'os naviculaire avec la malléole médiale et de la tubérosité calcanéenne avec la malléole latérale) est associée à une adduction de l'avant-pied par rapport à l'arrière-pied [25].



**Figure 20 - PBVE droit**

L'équin d'origine tibio-talienne et sous-talienne et l'adduction calcanéenne sont alors responsables de la supination de l'arrière-pied (« fausse supination »)

[25]). La supination de l'avant-pied, induite par celle de l'arrière-pied, est moins importante, donnant un aspect de « cavus » (1er rayon en pronation relative par rapport à l'arrière-pied).

Des déformations osseuses touchant le talus, la longueur des arches latérales et médiales du pied, la torsion et la longueur du squelette jambier sont associées à des rétractions des parties molles avec les nœuds fibreux (postéro-latéral, antéro-médial et antérolatéral) et à une amyotrophie constante des muscles de la jambe [26,27].

De nombreuses anomalies anatomiques peuvent aussi être présentes à des degrés variables : agénésie ou hypoplasie de l'artère tibiale antérieure ou postérieure, existence d'un muscle soléaire accessoire...

L'association avec une luxation congénitale de la hanche n'est pas formellement établie, mais il est classiquement recommandé de la rechercher.

## PLAN SAGITTAL & HORIZONTAL

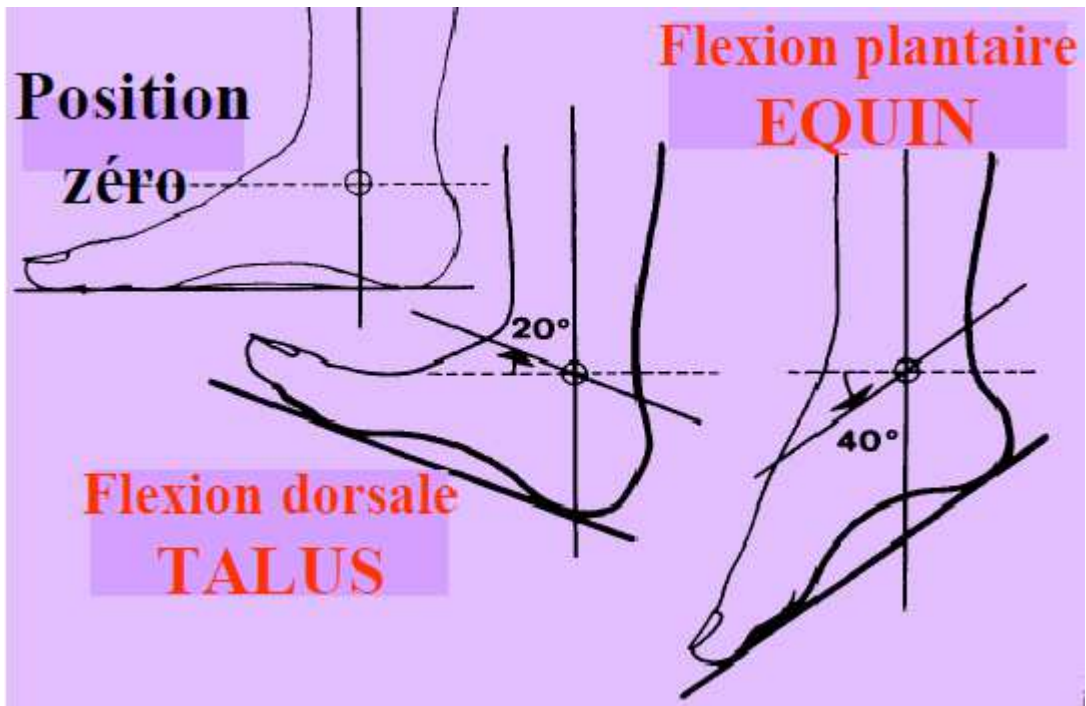


Figure 211 - Vue de profil

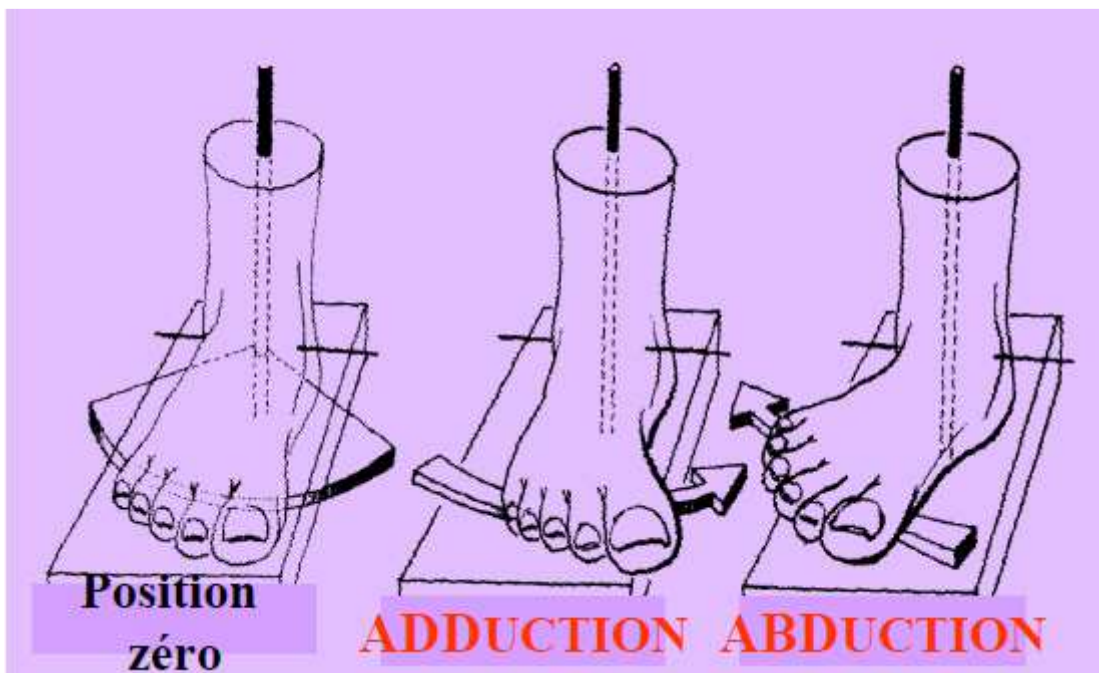


Figure 122 - Vue supérieure

## PLAN FRONTAL

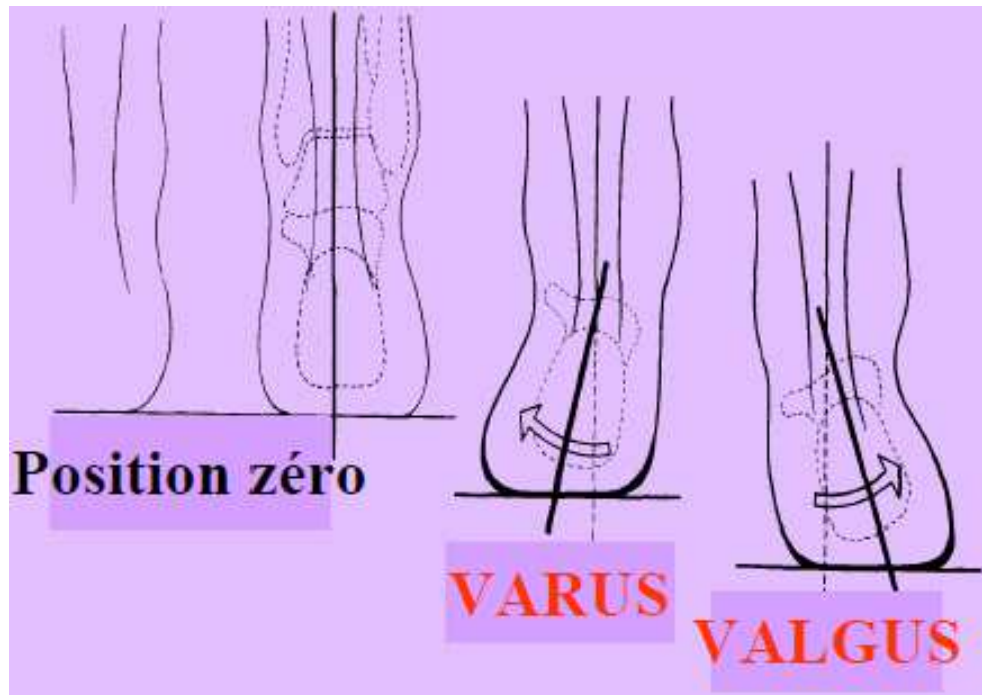


Figure 213 - Vue postérieure

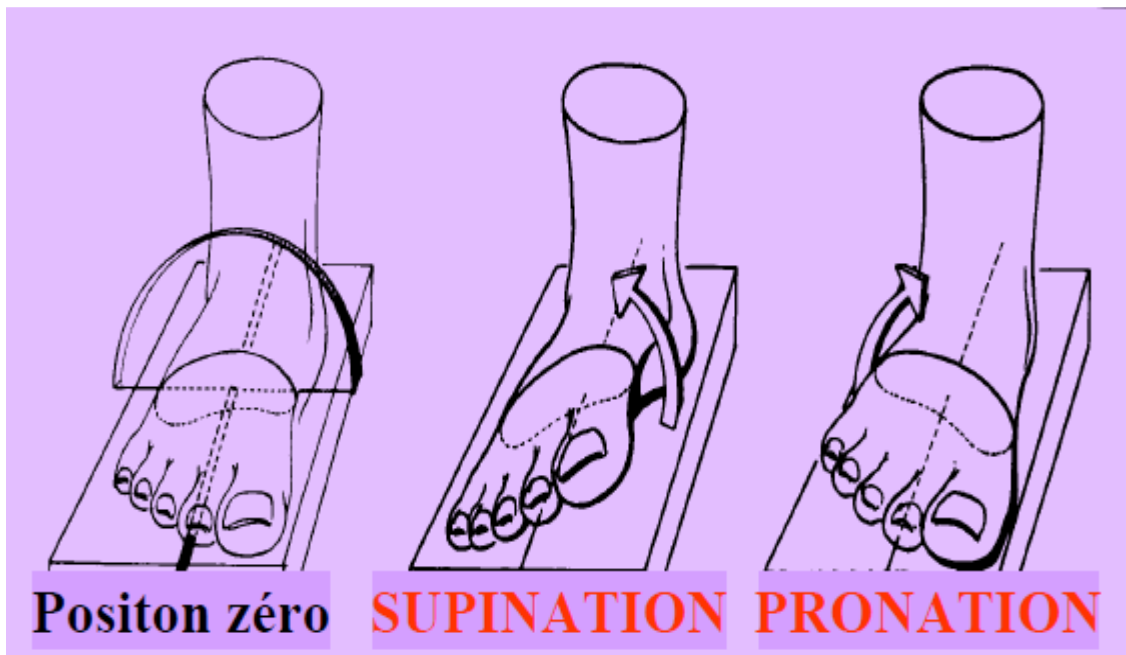


Figure 214 - Vue antérieure

## **2 – Diagnostic anténatal :**

Le dépistage échographique anténatal réalisé au second trimestre permet de dépister entre 60 % et 81 % des cas des pieds bots. Le taux de faux positifs rapporté varie entre 3,2 et 17 % en fonction des séries.

Une étude rétrospective américaine conduite dans 3 états sur 676 enfants nés avec des pieds bots a identifié des facteurs de détection anténatale de cette pathologie ; le caractère bilatéral des pieds bots, l'association à une autre pathologie et l'âge maternel supérieur à 35 ans.

Même si elle présente une sensibilité de 100 % et une spécificité de 85,2 %, l'IRM fœtale n'est pas indiquée en cas de PBVE et l'échographie anténatale de référence reste le gold standard [28].

Mais vu notre contexte marocain, il est difficile d'effectuer l'ensemble de ces examens pour le dépistage de cette malformation par manque de moyens.

## **3 - Diagnostic de gravité du pied bot varus équin congénital :**

On utilise la classification de Diméglio pour évaluer la gravité et la sévérité du pied bot, et on les classe ainsi en pieds bots très sévères, sévères, modérés et bénins.

L'évaluation de la réductibilité passive concerne chronologiquement :

- l'adduction de l'avant-pied,
- l'adduction du bloc calcanéo-pédieux,
- le varus de l'arrière-pied,
- l'équin.

L'adduction de l'avant-pied est évaluée, enfant en décubitus dorsal, en amenant l'avant-pied vers l'abduction, alors que l'arrière-pied est immobilisé par une contre prise enserrant les faces latérale et médiale du calcaneum.

L'adduction du bloc calcanéo-pédieux est évaluée, enfant en décubitus dorsal, genou fléchi à 90°, rotule au zénith. La dérotation du bloc calcanéo-pédieux s'effectue en amenant l'ensemble de ce bloc vers l'abduction avec une contre prise placée sur la face latérale du talus.

Le varus de l'arrière-pied est évalué, enfant en procubitus, en observant dans le plan frontal l'angle formé entre l'axe de la jambe (vue postérieure) et l'axe de la grosse tubérosité du calcaneum.

L'équin est évalué, enfant en décubitus dorsal, genou fléchi à 90°, en observant dans le plan sagittal l'angle formé entre l'axe de la jambe (vue médiale) et le bord médial du pied.

### **Secteurs de réductibilité :**

4 secteurs de réductibilité passive sont définis ainsi :

- la déformation se situe entre 90° et 45° : 4 points sont accordés,
- la déformation se situe entre 45° et 20° : 3 points sont accordés,
- la déformation se situe entre 20° et la position neutre : 2 points sont accordés,
- la correction dépasse la position neutre et peut aller jusqu'à 20° : 1 point est accordé,
- la correction arrive aux amplitudes physiologiques ou dépasse les 20° : 0 point.

### **Les critères morphologiques :**

- La présence d'un pli cutané médial ajoute un point.
- La présence d'un pli cutané postérieur ajoute un point.
- La présence d'un cavus ajoute un point.

### **Les critères musculaires :**

– La présence d'un seul élément (aspect fibreux des muscles, amyotrophie sévère, hypertonie globale) ajoute un point.

### **Classification :**

- Grade I : déformation bénigne, score  $< 5$ .
- Grade II : déformation modérée, score  $\geq 5 < 10$ .
- Grade III : déformation sévère, score  $\geq 10 < 15$ .
- Grade IV : déformation très sévère, score  $\geq 15$  à 20.

Nom : \_\_\_\_\_ Prénom : \_\_\_\_\_ Date de naissance : \_\_\_\_\_  
 Nom du praticien : \_\_\_\_\_ Score à la naissance et grade : \_\_\_\_\_ Date de l'examen : \_\_\_\_\_

ADDUCTION AVANT PIED GAUCHE	/4	ADDUCTION AVANT PIED DROIT	/4
-----------------------------	----	----------------------------	----

ADDUCTION BCP GAUCHE	/4	ADDUCTION BCP DROIT	/4
----------------------	----	---------------------	----

BCP = bloc calcanéopédieux

VARUS ARRIÈRE PIED GAUCHE	/4	VARUS ARRIÈRE PIED DROIT	/4
---------------------------	----	--------------------------	----

ÉQUIN GAUCHE	/4	ÉQUIN DROIT	/4
--------------	----	-------------	----

PLI CUTANÉ MÉDIAL GAUCHE	/1	PLI CUTANÉ MÉDIAL DROIT	/1
PLI CUTANÉ POSTÉRIEUR GAUCHE	/1	PLI CUTANÉ POSTÉRIEUR DROIT	/1
CAVUS GAUCHE	/1	CAVUS DROIT	/1
DÉFICIENCE MUSCULAIRE GAUCHE	/1	DÉFICIENCE MUSCULAIRE DROITE	/1
SCORE PIED GAUCHE	/20	SCORE PIED DROIT	/20
GRADE PIED GAUCHE	I II III IV	GRADE PIED DROIT	I II III IV

Figure 215 - La classification de Diméglio [29]

### III - EXAMENS COMPLEMENTAIRES :

#### 1 - Examen radiographique :

Son intérêt est discuté dans les premiers mois de la vie du fait de la forme et/ou de l'absence de noyaux d'ossification (os naviculaire invisible avant 3 ans).

Certaines équipes font cet examen régulièrement, d'autres le préconisent s'il existe un défaut de correction. Deux incidences sont utilisées : dorso-plantaire en position de réduction et de profil en flexion dorsale maximale. Après l'âge de la marche, ces clichés sont réalisés en charge (tableau 5).

Un angle tibio-calcanéen élevé est un argument en faveur de la réalisation d'une ténotomie d'Achille pour corriger l'équin. Si cet angle est élevé avec une flexion dorsale (FD) clinique normale, il s'agit d'une « cassure » du médio-pied (pied convexe iatrogène). L'index talo-calcanéen (somme des deux angles), pathologique si inférieur à 40°, représente une dérotation insuffisante du BCP [30].

<b>Mesures radiographiques habituellement utilisées. (Incidence)</b>	<b>Angles mesurés (en fonction des noyaux d'ossification)</b>
Dorsoplantaire	Talocalcanéen Talus-1er métatarsien Calcanéum-5e métatarsien
Profil	Talo-calcanéen Tibio-calcanéen Talus-1er métatarsien 1er-5e métatarsien Calcanéum-5e métatarsien

**Tableau 5** – Incidences et angles mesurés sur radiographie

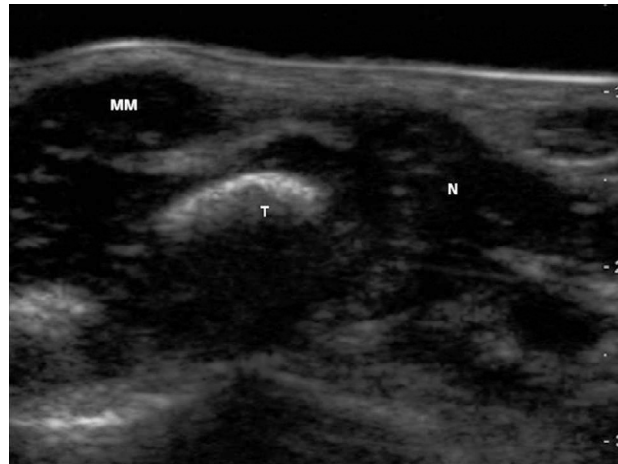
## 2 - Echographie :

Peu coûteuse, non irradiante et de réalisation aisée, elle permet d'explorer la maquette cartilagineuse du pied du petit enfant jusqu'à l'âge de 1 an. Différents plans de coupe sont déterminés (tableau 6) chez un enfant détendu avec un pied en position de réduction maximale (figure 26).

Cet examen peut apporter une aide précieuse pour les pieds dont l'évolution sous traitement est difficile ou inhabituelle, pour vérifier si la correction se fait dans les bonnes articulations. La coupe sagittale par voie antérieure permet d'éliminer une luxation dorsale du naviculaire (pied convexe iatrogène) [30].

<b>Plans de coupe</b>	<b>Pièces osseuses étudiées</b>	<b>Mesures possibles</b>
Axial par voie médiale	Malléole médiale Talus Naviculaire Cunéiforme médial 1er métatarsien	Distance malléole médiale-naviculaire Divergence talocalcanéenne Angles : – talonaviculaire – talocunéen – talométatarsien
Axial par voie latérale	Calcanéus Cuboïde 4e métatarsien	Divergence talocalcanéenne Angles : – calcanéométatarsien – calcanéocuboïdien
Sagittal par voie antérieure	Talus Naviculaire	
Sagittal par voie postérieure	Métaphyse-épiphyse distales tibiales Talus Calcanéus	Distance tibia-calcanéum Angle métaphyso-talocalcanéen
Plantaire	Calcanéus Cuboïde 4e métatarsien	Arrondi de l'arche plantaire

**Tableau 6** – Coupes et mesures possibles à l'échographie.



**Figure - 26** Coupe échographique axiale médiale au 36<sup>ème</sup> jour d'un pied traité selon la méthode de Ponseti.

**MM** : malléole médiale ; **T** : talus ; **N** : naviculaire.  
Collection C. Tréguier.

### **3 - Tomodensitométrie :**

Le scanner permet une bonne visualisation des structures osseuses, des parties molles et des structures musculo-tendineuses, mais le cartilage, la synoviale et la plupart des ligaments ne sont pas analysables sans injection intra articulaire du produit de contraste. Le scanner paraît donc assez peu informatif pour l'exploration du PBVE du jeune enfant. Par contre, lorsque l'enfant est plus grand, avec un pied ossifié, le scanner peut être intéressant : ainsi, la tomodensitométrie peut être utilisée en complément de la radiographie afin d'étudier l'arrière-pied avec notamment l'évaluation de déformations résiduelles à son niveau à type de subluxation latérale du calcaneum postérieur. Un des attraits du scanner est surtout la possibilité de reconstructions tridimensionnelles et d'analyse dans tous les plans de l'espace à partir de coupes obtenues dans un

seul plan. Mais du fait de l'absence de visualisation des cartilages, cette méthode ne peut être utilisée chez les nourrissons et s'applique par conséquent davantage à étudier des PBVE le plus souvent déjà traités [31].

#### **4 - Imagerie par résonance magnétique (IRM) :**

L'IRM permet une excellente étude anatomique grâce aux différents contrastes magnétiques spontanés des structures :

- En T1 : hypersignal franc de la graisse au sein de la moelle osseuse et des parties molles, hyposignal franc des ligaments, des corticales et du liquide intra-articulaire, signal intermédiaire des cartilages.

- Par contre chez l'enfant, ce contraste est moins net du fait de la pauvreté en graisse faisant préférer par certains auteurs les séquences T2, délimitant mieux les cartilages.

L'utilisation de l'IRM a l'avantage de situer les noyaux osseux par rapport aux contours cartilagineux, les alignements articulaires, les déformations osseuses, ainsi que les déformations osseuses évaluant les os qui ne sont pas encore ossifiés, dont l'os naviculaire, qui ne s'ossifie qu'à partir de l'âge de 3 ans.

Ainsi, la reconstruction tridimensionnelle par l'IRM a permis de visualiser le volume cartilagineux des os et la mesure des rapports du naviculaire avec le talus et les anomalies propres à chaque os.

Tous les auteurs sont unanimes sur l'intérêt de l'IRM, aussi bien dans l'étude précise des anomalies avec l'évaluation de la sévérité du PBVE, que dans la surveillance du traitement. Cependant, les indications de l'IRM restent limitées en raison :

- De la nécessité de prémédication sédatrice chez le jeune enfant, afin d'obtenir une immobilité absolue du pied.

- Du moins bon contraste spontané chez l'enfant, avec des difficultés d'analyse majorées si l'on ne dispose pas d'une IRM haut champ.
- Du prix élevé, ainsi que de la faible disponibilité des appareils [32,33].

## **IV – TRAITEMENT :**

### **1 – les objectifs du traitement :**

Les objectifs du traitement sont de corriger l'équinisme, l'adduction, la supination du pied, de maintenir cette correction dans le temps, de rétablir l'équilibre musculaire et de préserver une souplesse articulaire suffisante afin d'obtenir un pied plantigrade, chaussable avec une fonction la plus proche possible de la normale.

Sachant que quel que soit le traitement utilisé, orthopédique ou chirurgical on ne peut guère espérer transformer un PBVE en un pied strictement normal [34].

### **2 – Technique fonctionnelle :**

Développée en France sous l'impulsion de Masse et Daniel [35], elle a été reprise et adaptée par Bensahel et Guillaume [36] mais aussi par Seringe et Chedeville [37]. Dans ces méthodes, des actions séquentielles très précises sont effectuées en unité d'hospitalisation orthopédique par un kinésithérapeute spécialisé.

L'assouplissement de certaines interlignes est le préambule d'une mobilisation plus globale. Les séances sont à la fois passives et actives [38].

**a – Avantages [39] :**

Il serait plus apte pour les auteurs à l'obtention d'une bonne fonction cinétique et d'un schéma moteur équilibré tout en respectant la maturation psychomotrice de l'enfant.

Il permet un bon développement de l'activité musculaire, luttant contre l'amyotrophie locale. La mobilisation en traction est difficile à mettre en œuvre autrement que manuellement.

**b - Inconvénients [39] :**

Contrainte importante pour les familles : il s'agit d'un traitement "à plein temps" qui nécessite beaucoup d'assiduité et de discipline (séances quotidiennes pendant plusieurs semaines). L'hospitalisation prolongée en période néonatale est souvent obligatoire, en dehors du problème du coût, peut perturber gravement la relation mère-enfant.

Il s'agit d'un traitement délicat basé sur la compétence des kinésithérapeutes spécialisés spécifiquement formés. Cette prise en charge n'est malheureusement pas toujours possible (28% seulement des PBVE de la série de Seringe ayant pu en bénéficier).

Les manipulations obligent à la réfection quotidienne de la contention.

La mobilisation passive serait pour certains cas susceptible de stimuler la synthèse de collagène.

Les stimulations actives précoces sont peu fiables, les enfants contractent souvent préférentiellement les muscles hypertoniques quelle que soit la localisation du stimulus cutané.

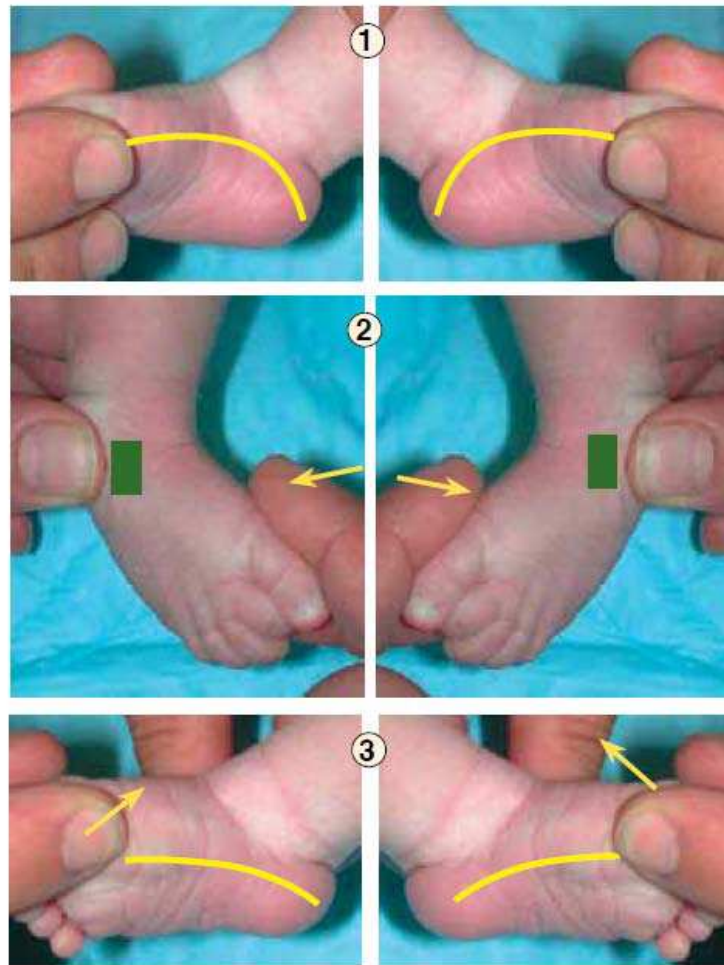
### **3 - Technique de Ponseti :**

#### a - La réduction :

Ponseti [40], s'oppose à de nombreux auteurs sur plusieurs points, et rapporte une dizaine d'erreurs thérapeutiques classiques à éviter. Il propose certaines règles que nous développerons :

**La première manipulation** consiste en **un alignement de la supination de l'avant-pied sur celle de l'arrière-pied**. Cette réduction de la pronation relative du premier métatarsien par rapport à l'arrière-pied est une manœuvre dite "anti-cavus" . L'accentuation de la supination de l'avant-pied obtenue par élévation en extension du premier rayon, donne l'apparence paradoxale d'une aggravation de la déformation. Elle permet toutefois un meilleur étirement du ligament glénoïdien [40].

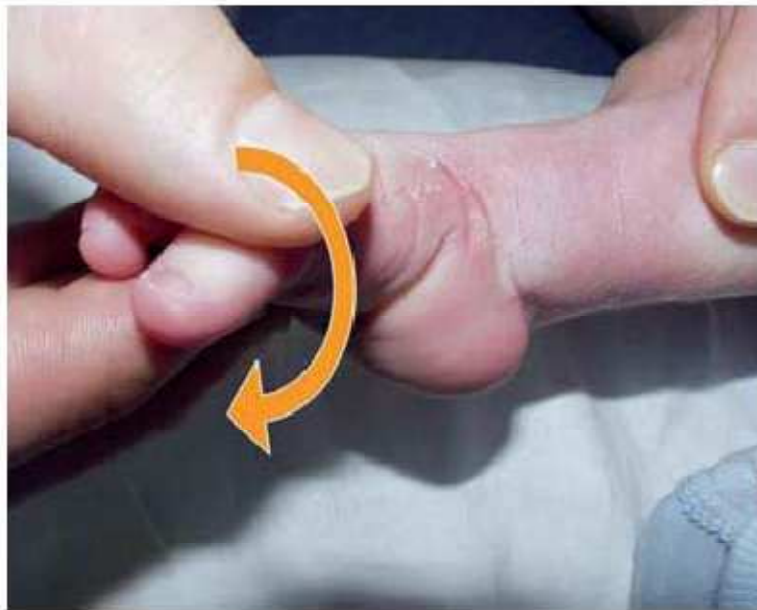Pour Ponseti [40] plus la déformation est sévère, plus l'avant pied en phase initiale, doit être porté en supination.



**Figure 216 - Première étape du traitement :** le cavus, qui correspond à l'arche médiale (1) est dû à la pronation de l'avant-pied par rapport à l'arrière-pied, et nécessite seulement de relever le premier rayon de l'avant-pied (avant-pied amené en supination) pour obtenir une arche plantaire longitudinale normale [2 et 3]. L'alignement de l'avant-pied avec l'arrière-pied est nécessaire pour obtenir une abduction efficace du pied qui corrigera ensuite l'adduction et le varus.

Ce point est essentiel, il diffère des méthodes conventionnelles où en réponse à la supination globale, le pied est porté en pronation. L'avant-pied plus souple que l'arrière-pied se trouve alors twisté en éversion. D'autre part, cette mise en

pronation est de nature à bloquer ou au moins à freiner le mouvement d'abduction du calcanéum sous le talus [41].

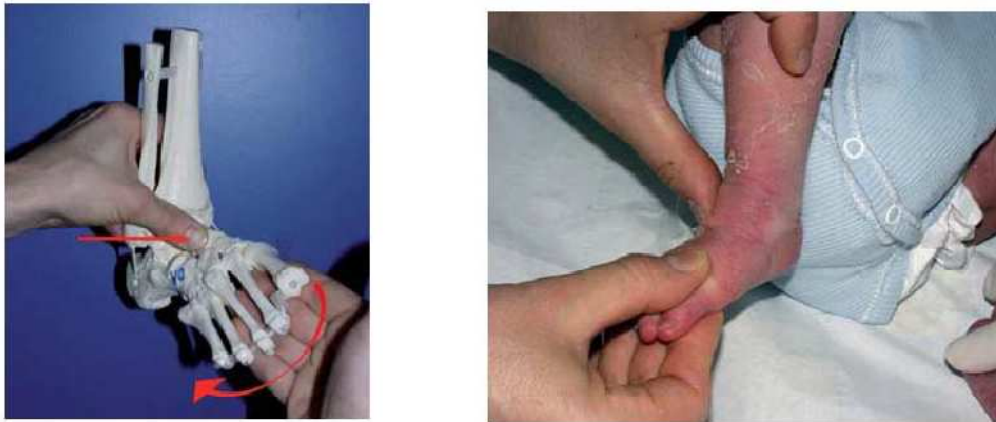


**Figure 217** - Cette situation aggrave la déformation en accentuant le cavus. La pronation ne permet pas l'abduction du calcanéum qui est en inversion et en pronation, et qui reste bloqué sous le talus. Cela crée également une nouvelle déformation en inversion donnant l'apparence d'un pied en forme de haricot.

Ainsi placé en supination, l'avant-pied (ou bloc calcanééo-pédieux) va pouvoir être porté **progressivement en abduction** : "le virage de l'abduction se fait par un engagement en supination" [40]. Cette abduction s'effectue avec contre-appui du col du talus, ce dernier étant maintenu dans la mortaise tibio-fibulaire par le pouce de l'opérateur.

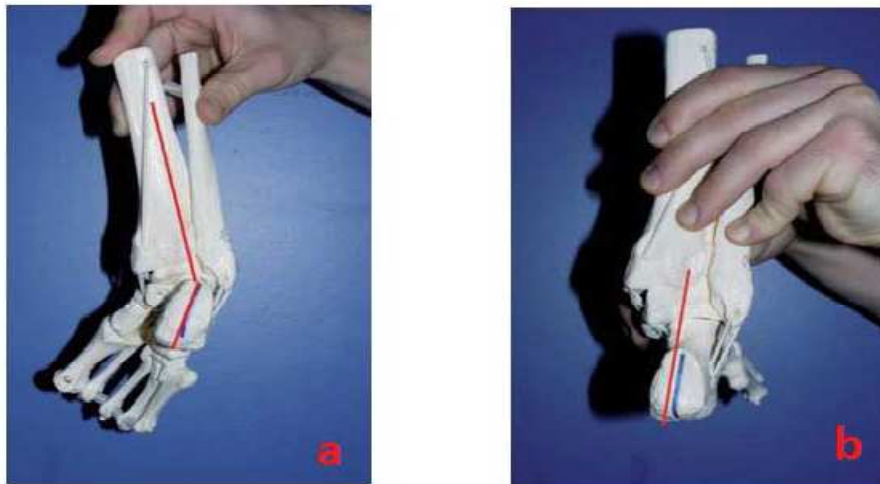
Il s'agit d'un second détail technique important. En effet porter le pied en abduction avec un contre-appui à la face latérale de l'articulation calcanéocuboidienne est une erreur car ceci aboutit à bloquer l'abduction du calcanéum et

du BCP, au profit d'une abduction purement médio-tarsienne voire tarsométatarsienne [41].



**Figure 218** - Dérotation du BCP. Le pouce fait contre appui sur le col du talus.  
L'autre main tient le 1er rayon entre le pouce et l'index pour entrainer progressivement le BCP en abduction.

Au cours du mouvement progressif d'abduction du pied, le calcanéum se déplace en extension et en éversion simultanément, ceci permet une correction automatique du varus du talon sans aucune manipulation directe à ce niveau [42].



**Figure 219** - la dérotation du BCP entraîne une correction automatique du varus, sans manœuvre au niveau du talon ; a= avant la dérotation du BCP, le talon est en varus ; b= après dérotation du BCP, l'orientation du talon se normalise.

Au fur et à mesure que la supination de l'arrière-pied se réduit et que l'interligne calcanéo-cuboïdien se latéralise à côté, et non plus sous le col talien, il faut diminuer la supination de l'avant-pied. Quand l'adduction est corrigée, le pied est en prono-supination neutre : à aucun moment il ne sera porté en pronation ! (contre-indication formelle de l'auteur) [42].

Les manœuvres directes qui, par un mouvement frontal, portent en valgus le calcaneum entre pouce et index sont à proscrire car elles imposent un bâillement articulaire potentiellement iatrogène pour l'articulation sous-talienne externe [41].

**Quand la correction complète de l'adduction du pied est obtenue, varus et supination sont alors corrigés (tous ces mouvements ont été simultanés).** Il ne persiste à ce stade que quelques degrés d'équin. L'équin sous-

talien est en grande partie réduit par restitution de la divergence physiologique talo-calcanéenne. En effet, le mouvement préalable d'abduction du calcanéum qui restitue la divergence de face permet de libérer la portion antérieure de celui-ci qui pourra alors ascensionner autorisant la descente de la grosse tubérosité. A ce stade, l'effort principal se porte sur l'équin tibio-talien [42].

Il est maintenant admis par tous que la correction de l'équin ne doit se faire qu'à la fin de la procédure de réduction. Dans le cas contraire la partie antérieure du calcanéum bloquée en adduction sous le talus, ne pourrait ascensionner correctement qu'au risque de conduire au pied convexe iatrogène. De plus, la tête du talus toujours déviée en adduction (angle de déclinaison) viendrait dans cette hypothèse, faire butoir contre la malléole interne lors de la flexion dorsale, ceci ayant pour effet de forcer le talus en rotation externe et d'entraîner la malléole externe en arrière (complication le plus souvent iatrogène) [41].

**Certaines remarques s'imposent** : La réduction de l'adduction peut se concevoir de plusieurs manières :

- Pour Ponseti [42], comme pour la plupart des auteurs [43, 44], la rotation du BCP est effectuée par l'intermédiaire d'une prise métatarsienne (prise "en berceau" de Seringe) c'est à-dire à distance du tarse postérieur.

- Ikeda [45] et Napiontek [45] proposent une action directe sur le tarse : le pouce de l'opérateur exerce une pression portée au niveau plantaire, à la face médiale de la calcanéocuboidienne pour pousser le calcanéum latéralement en dehors de la tête du talus, tandis que l'index de l'opérateur éloigne la tubérosité calcanéenne de la malléole externe. Ce mouvement est réalisé dans un plan proche de l'horizontal sans contrainte sur l'avant-pied, ce qui limite les risques iatrogènes.

## **b - Correction plâtrée :**

### Confectionnement des plâtres :

Le plâtre doit impérativement être confectionné sur un enfant détendu dans une pièce calme, l'enfant est laissé à jeun de telle sorte que le biberon soit donné par un des parents au cours du geste.

La confection du plâtre succède à une brève manipulation et elle est réalisée dans la position d'étirement ligamentaire maximal.

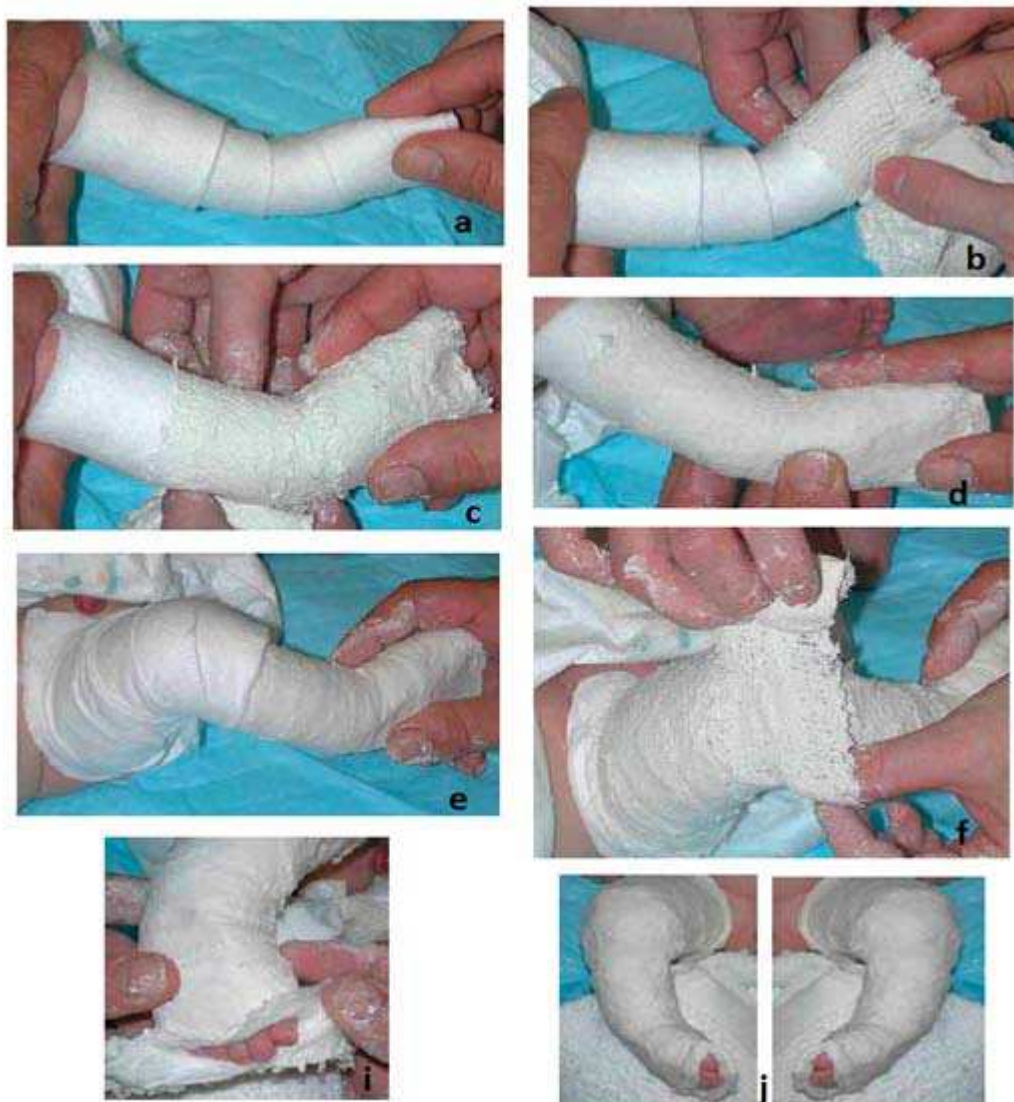Seul le plâtre de Paris, facile à modeler doit être utilisé. Une seule couche de coton ou de Velband<sup>®</sup> appliquée sur la peau de l'enfant sans jersey permet un bon ajustement du plâtre et une excellente tolérance cutanée.

Tandis que l'opérateur maintient le pied dans la position souhaitée, la bande de plâtre est déroulée de distal à proximal, dans le sens horaire pour un pied gauche, antihoraire pour un pied droit, en se limitant dans un premier temps au segment jambier. L'opérateur peut alors mouler et positionner le pied en rotation sous le talus, tandis que l'aide exerce un contre-appui sur la face dorsale de la cuisse ; la voûte plantaire est protégée par le pouce de la main "de maintien". La zone pré-malléolaire interne est modelée par le pouce de la main "modelante", aucun contact avec le talon n'est réalisé.

La botte plâtrée étant terminée, la contention est prolongée sur le genou et la cuisse. En effet seule une prise cruro-pédieuse permet de prévenir la perte de correction par rotation de la cheville et du talus. Le plâtre Cruro-pédieux, genou fléchi à 90 degré a pour autre avantage de détendre les jumeaux (action anti-équin), et d'éviter que le nouveau-né ne perde son plâtre (forme conique des

segments). La réalisation d'une contention par simple botte plâtrée serait pour l'auteur une erreur fondamentale.

La découpe distale vient achever la procédure. La face dorsale des orteils est dégagée, sans en dépasser la commissure (risque d'œdème). Il faut bien conserver le plâtre sous les orteils au-delà des pulpes pour permettre un étirement des fléchisseurs.



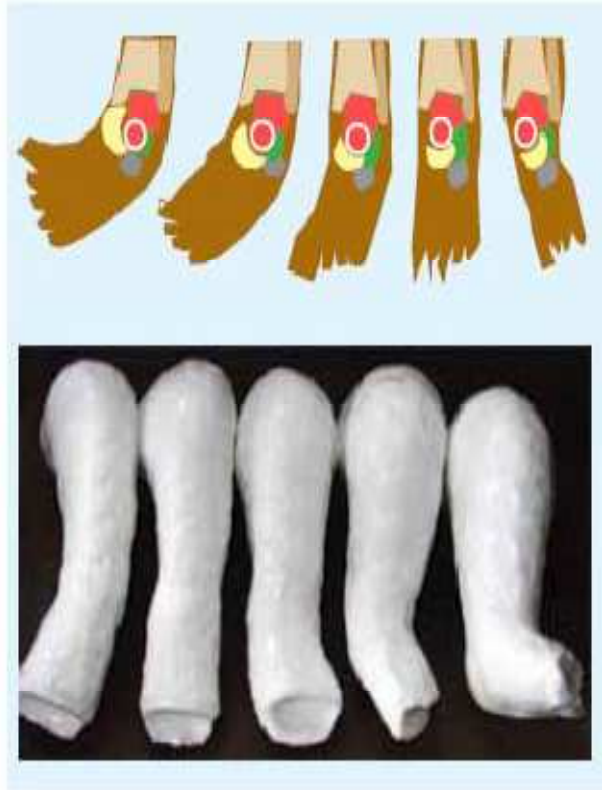
**Figure 30** - Etapes de l'application du plâtre selon Ponseti : a= Application de la ouate ; b-c= Application du plâtre ; d= Moulage du plâtre ; e-f= Prolongement du plâtre jusqu'à la cuisse ; i= Finitions du plâtre ; j= Résultat final.

**Quand débiter la série de plâtres :**

Selon Ponseti, il faut débiter le traitement rapidement après la naissance (7 à 10 jours). Cependant la plupart des déformations du pied bot peuvent être corrigées durant l'enfance par cette méthode [47].

### **Nombre de plâtres :**

Le nombre de plâtres nécessaires pour la correction des 3 déformations : adduction, supination et varus sont limités par Ponseti à 5 plâtres [48,49].



**Figure 31** - Moulage des 5 plâtres. On voit de gauche à droite la progression de la correction.

### **Durée des plâtres :**

Selon Ponseti [47, 49] et en accord avec d'autres publications [50, 51,52] la durée moyenne de chaque plâtre est de 7jours, avec des extrêmes allant de 5 à 10 jours.

### **c – La ténatomie :**

Elle fait partie intégrante de la technique de Ponseti.

Elle diminue les risques iatrogènes de lésion du dôme talien, elle doit être précoce avant que la rétraction capsulaire postérieure ne se fixe [41].

Forster [53], souligne l'innocuité de cette technique (elle ne semble pas entraîner d'insuffisance tricipitale à terme si elle est réalisée précocement et de façon percutanée). Pour Aronson [54] seuls des allongements répétés sont susceptibles de réduire la force en flexion plantaire et le diamètre du mollet.

Après correction des 3 déformations ; adduction, supination et varus, par les plâtres successifs, la ténatomie du tendon calcanéen [47,51] vient corriger l'équin quand la dorsiflexion de la cheville est inférieure à 10 degrés [47].

Avant de faire cette ténatomie, il faut être certain que l'abduction du pied est suffisante (50° à 60°). Le meilleur signe d'une abduction suffisante est la possibilité de palper la partie antérieure du calcaneum lors de la mise en abduction du pied [47, 51]. Une ténatomie réalisée avant 50° à 60° d'abduction du pied, n'en résultera qu'une correction inadéquate de l'équin [51].

Forester [53], a noté que la ténatomie du tendon calcanéen (TC) n'induit pas d'insuffisance tricipitale si elle est réalisée précocement. Ponseti réalise cette ténatomie après le 5<sup>ème</sup> plâtre soit vers la 5<sup>ème</sup> ou la 6<sup>ème</sup> semaine [50, 33,55], mais elle peut être pratiquée jusqu'à l'âge d'1 an surtout lors des récurrences de l'équin.

Dans la série de José A. Morcuendo [56], il conclut que la technique de Ponseti peut être utilisée comme traitement du PBVE chez les enfants jusqu'à l'âge de 2 ans.

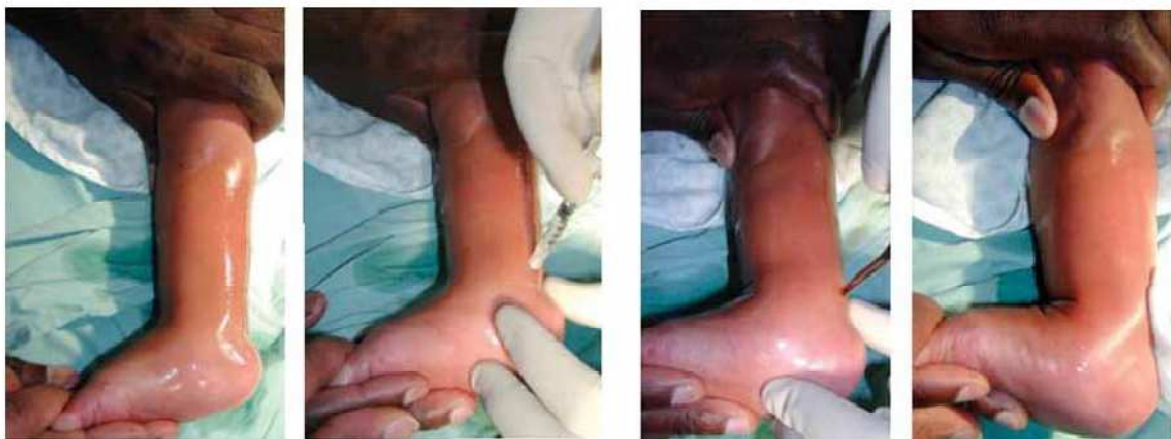M. Marleix [48] a réalisé la ténotomie du TC à un âge moyen de 6 semaines, et il est allé jusqu'à l'âge de 8 mois.

Pour David A. Spiegel [57], il a eu recours à la technique de Ponseti chez des enfants porteurs de PBVE et âgés de 1 à 6 ans. Dans 16% des cas la ténotomie a été pratiquée à l'âge de 5 ans.

Selon Ponseti la ténotomie du tendon calcanéen est une petite intervention qui se fait sous anesthésie locale en consultation (anesthésiant local<sup>3/4</sup> d'heure avant) [50].

Pour F. Chotel [52], la réalisation de la ténotomie se fait en principe sous anesthésie locale (forme unilatérale avec un tendon facilement palpable) ou plus souvent sous anesthésie générale.

En revanche, C. Bronfen [50] dans sa série a fait cette ténotomie sous anesthésie générale et caudale, ou rachianesthésie pour les enfants fragiles.



**Figure 32-** la ténotomie du tendon d'Achille.

#### **d - Le plâtre post ténotomie :**

Après correction de l'équin par la ténotomie, le pied est alors porté en abduction d'environ 70 degrés et en 15 degrés de dorsiflexion dans un plâtre

confectionné pour 3 semaines (ou deux plâtres de 10 jours) [1, 37, 41]. C'est le dernier plâtre du protocole thérapeutique.

Dans la série de C. Bronfen [50], le dernier plâtre était conservé pendant 3 à 6 semaines (deux fois 3 semaines). Pour Guillaume Riffard [42], la ténotomie était suivie de 2 plâtres de 15 jours chacun (même s'il a utilisé la résine à la place du plâtre de paris).

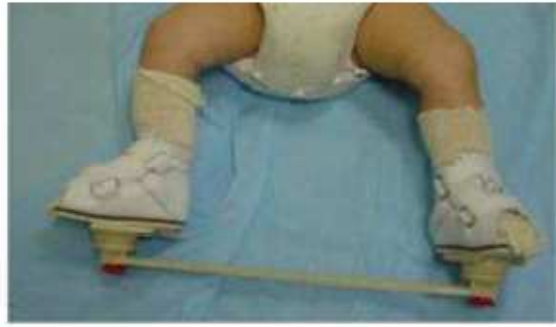A aucun moment la déformation ne sera hyper corrigée. Ceci est important car il y a peu de possibilités d'échappement sous plâtre contrairement aux méthodes de strapping et l'hypercorrection peut être source de douleurs de compressions voire d'escarres [41].

L'enfant est gardé 2 heures en secteur hospitalier pour surveillance de la bonne tolérance du plâtre. On conseillera de maintenir le membre surélevé les 24 premières heures.

#### **e - La phase de consolidation :**


Durant cette phase les postures occupent une place prépondérante. **L'attelle de Denis-Brown (DB)** est de très loin à cette phase l'appareillage de posture le plus utilisé [47,41].

Elle se compose de deux plaquettes ou semelles réglables essentiellement dans le plan horizontal et reliées entre elles par une barre transversale [42].



**Figure 33** - Attelle de Denis Brown.

Il en existe de multiples adaptations propres à chaque auteur : Ponseti préconise des sandales en cuir (Sandales Américaines) de modèle neutre. Il faut prendre soin de bien positionner le talon au fond de la sandale par serrage de la sangle dorsale située sur le coup de pied (système anti-équin). La largeur de la barre correspond à la distance bi-acromiale. Le réglage du pied sur l'attelle se fait avec un angle de  $70^\circ$  de rotation externe,  $10^\circ$  de flexion dorsale mais sans valgus ni pronation. Le port à temps complet (jour et nuit) des sandales sur la barre est recommandé pour 3 à 4 mois [41].



**Figure 34** - réglage de l'attelle de DB ; A= La longueur de la barre = la distance bi-acromiale ; B= Le réglage du pied bot sur l'attelle = un angle de  $70^\circ$ .

## **f - La phase de maintien et de gestion des récurrences :**

### **La phase de maintien :**

Les attitudes divergent :

Ponseti [58] utilise l'attelle de Denis Brown nocturne jusqu'à 3 à 4 ans, il privilégie la posture en abduction du pied (pied en rotation externe sous le talus) visant à maintenir une distance naviculo-malléolaire correcte. Il considère qu'un bon résultat au terme de la 3<sup>ème</sup> ou 4<sup>ème</sup> année se maintient avec la croissance résiduelle dans la mesure où un certain équilibre musculaire est acquis. L'absence de contention nocturne est pour Ponseti une erreur thérapeutique majeure [59]. Ce traitement permet de limiter la tendance à la rétraction ligamentaire source de récurrence.

Harrold [60] n'utilise aucune contention après la phase de consolidation, le pied étant libre nuit et jour : mais il rapporte environ 50 % de récurrences ! A l'opposé, Masse [61] maintient les attelles de DB nuit et jour jusqu'à environ 1 an, avec 2 ou 3 séances de rééducation par semaine, mais les résultats à maturation osseuse sont mauvais : 50% d'interventions itératives.

### **La gestion des récurrences :**

Pour Diméglio [62], il n'y a pas de récurrence en matière de PBVE, il n'y a que des traitements incomplets et des séquelles.

Pour de nombreux auteurs, la récurrence précoce doit être opérée. Cependant même dans cette alternative, le traitement orthopédique garde une place : il s'agit de préparer le pied au geste chirurgical et de faciliter celui-ci [41]. Turco [63] propose 3 mois de plâtres préopératoires pour assouplir le pied et limiter les risques de nécrose et de désunion cutanée postopératoires.

Pour Ponseti [40]. Les récurrences peuvent être corrigées orthopédiquement et aisément par 2 à 3 temps de plâtres successifs pour 4 à 8 semaines. En cas de deuxième récurrence, il propose le transfert du muscle tibial antérieur sur le troisième cunéiforme. Ce transfert corrige la divergence talo-calcanéenne de face, permet de prévenir les nouvelles récurrences et limite le risque d'avoir à réaliser une libération chirurgicale étendue. Selon lui, il faut éviter de rechercher à tout prix une correction chirurgicale anatomique. En effet, comme Napiontek [46], Ponseti ne trouve pas de corrélation entre la fonction et l'aspect radiologique du pied à long terme.

#### **g - Avantages et inconvénients :**

##### **Avantages :**

Très bonne technique de réduction, avec d'excellents résultats au long terme.

Ponseti, dans une série avec 35 ans de recul a objectivé que 95% des patients traités par technique de Ponseti avaient une excellente fonction motrice du pied sans douleur [64].

Les pieds corrigés par techniques de plâtres successifs sont souvent et paradoxalement extrêmement souples sans que l'on puisse savoir si ceci est lié à une diminution du taux de collagène des nœuds fibreux, à un meilleur contrôle de l'hypertonie musculaire, ou à une autre cause [41].

Cette procédure quasi ambulatoire, limite au maximum la période de séparation maternelle. Elle est très intéressante en cas d'éloignement géographique ou de contexte socioculturel défavorable : de plus elle est particulièrement économique pour la société [41].

## **Les inconvénients :**

L'ablation des plâtres à la scie oscillante peut être source de brûlures ou de coupures si elle n'est pas confiée à une personne prudente et avertie de ces risques [41].

Cette technique de réalisation rigoureuse et méticuleuse nécessite de la part de l'opérateur, un apprentissage basé sur de solides connaissances en physiopathologie pour limiter le risque iatrogène. L'emploi du temps du chirurgien devra être réorganisé en conséquence [41].

Les opposants à la technique lui reprochent le risque potentiel d'aggraver l'amyotrophie. Cependant Aronson ne retrouve pas de corrélation entre la durée d'immobilisation plâtrée et la circonférence du mollet ou la mobilité de cheville [54].

### **4 - Les complications du traitement orthopédique :[65]**

#### **a - Complications liées aux plâtres :**

**Le gonflement des orteils :** lié à un plâtre trop serré autour des orteils.

**Les complications cutanées :** en particulier les escarres restent peu fréquentes avec les précautions d'usage. Elles sont liées à une mauvaise technique et retrouvées habituellement au niveau de la tête du talus, au-dessus du talon, sous la tête du premier métatarsien, au niveau du creux poplité et au pli de l'aine. Les lésions cutanées superficielles sont gérées en appliquant un pansement et en mettant en place un nouveau plâtre avec un peu plus de ouate.

**Les complications osseuses et ostéochondrales :** ne devraient pas être observées si l'opérateur est bien formé à la méthode.

#### **L'hypercorrection ou la fausse correction :**

- La déformation en pied convexe est secondaire à une mauvaise technique liée aux tentatives de correction prématurée de l'équin avant la correction du varus du talon et de la supination du pied.

Un talon plat va survenir si pendant le plâtre une pression est appliquée sur le talon plutôt que de mouler le plâtre au-dessus de la cheville.

**L'écrasement du dôme du talus** : peut se produire, notamment en cas de manipulations forcées, ce qui entraîne plus tard une mobilité restreinte de la cheville.

#### **b – Complications liées à la ténotomie :**

**Œdème ou ischémie du pied** : oblige à changer le plâtre post-ténotomie en diminuant la correction, notamment la flexion dorsale et l'abduction.

**Echec de correction de l'équin** : dû à une ténotomie incomplète du tendon calcanéen, il nécessite de refaire la ténotomie.

#### **5 – Les erreurs de traitement :**

##### **a - Les erreurs de plâtrage :**

**Echec de manipulation** : le pied doit être immobilisé avec les ligaments rétractés au maximum de leur étirement obtenu après chaque manipulation.

Dans le plâtre, les ligaments se détendent, permettant un étirement plus important lors de la séance suivante.

**Botte plâtrée** : le plâtre doit aller jusqu'au pli de l'aîne. Les bottes plâtrées ne maintiennent pas le calcanéum en abduction.

**Correction prématurée de l'équin** : les tentatives pour corriger l'équin avant la correction du varus du talon et de la supination du pied aboutiront à un

pied convexe. L'équin peut être corrigé par l'abduction du calcaneum sous le talus.

### **b - Erreurs durant la ténotomie :**

**Correction prématurée de l'équin :** les tentatives pour corriger l'équin avant la correction du varus du talon et de la supination du pied aboutiront à un pied convexe. L'équin sous-talien peut être corrigé uniquement si le calcaneum peut être amené en abduction. La ténotomie est indiquée lorsque le cavus, l'adductus et le varus sont totalement corrigés.

**Ténotomie incomplète :** L'allongement soudain du tendon avec le "pop" signe la ténotomie complète. Si ce n'est pas le cas, il faut savoir refaire le geste de ténotomie jusqu'à avoir cette sensation.

## **6 – Le traitement chirurgical :**

Le traitement chirurgical porte essentiellement sur les parties molles insuffisamment étirées par le traitement orthopédique mais aussi sur le squelette, et il vient souvent après les récurrences et l'échec du traitement orthopédique.

Outre les complications inhérentes à toute chirurgie, les deux causes principales d'échec sont les hypocorrections et les hypercorrections.

### **a - Hypocorrection :**

Elle est secondaire à une insuffisance de libération des parties molles.

Puisqu'une partie de la correction nécessite un mouvement de dérotation autour du ligament interosseux, une libération incomplète postéro- externe ou antéro- interne donne forcément un mauvais résultat. Il est donc fondamental de

libérer toutes les structures anatomiques rétractées, en y associant d'autres gestes éventuels, décidés au fur et à mesure de l'intervention. C'est la raison pour laquelle les interventions partielles comme la ténotomie isolée du tendon d'Achille n'ont guère de place aujourd'hui, l'intérêt du traitement chirurgical complet en un temps ayant été clairement démontré.

En revanche, les récurrences à moyen terme, sur un pied initialement parfaitement corrigé doivent faire évoquer un PBVE non idiopathique et envisager un bilan neurologique, la recherche d'une synostose... ou font incriminer une insuffisance de rééducation post-opératoire.

#### **b - Hypercorrection :**

Elle est liée à la libération d'éléments qui n'étaient pas rétractés et qui ne devaient pas être sectionnés : principalement le ligament interosseux astragalocalcanéen ainsi que le ligament latéral interne du cou-de-pied dans son faisceau profond tibio- astragalien.

Dans ces cas, le pied devient plat avec un valgus marqué dont le traitement est difficile, soit par reprise du traitement orthopédique soit au prix d'une ré-intervention dont les résultats sont, de toute façon, moins favorables qu'après une première libération complète et bien faite. Une libération plantaire extensive peut également expliquer une telle évolution.

#### **c - Rétraction du jambier antérieur :**

Elle est favorisée par un traitement orthopédique au cours duquel le rééducateur n'a pas pris la précaution de l'étendre.

#### **d - Subluxation dorsale du scaphoïde :**

Elle peut être suspectée auparavant devant la persistance d'un creux plantaire ou d'une saillie dorsale du pied.

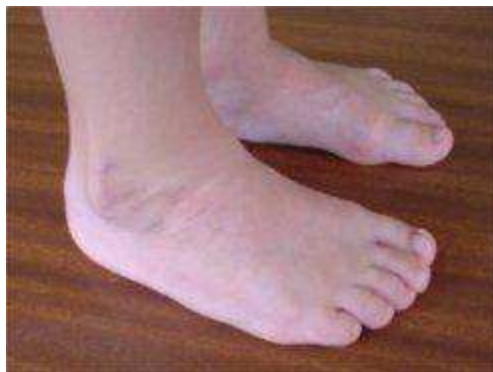#### **e - Metatarsusadductus :**

Il est lié soit à une insuffisance persistante des muscles péroniers, soit à l'absence de réalignement parfait de l'arche externe qui doit bénéficier, plus souvent que rapporté, de la résection du coin calcanéen antérieur.

Son traitement est essentiellement orthopédique.

#### **f - Séquelles :**

Certaines séquelles imprévisibles et inévitables sont inscrites dans la carte d'identité du PBVE. Il s'agit de l'atrophie constante, parfois extrême, des muscles de la jambe. La longueur du pied est dans certains cas plus courte d'une à deux pointures de chaussure que celle du pied controlatéral. Quant aux os du tarse, leur morphologie reste anormale, même si les amplitudes articulaires sont bonnes et si la fonction est excellente. Ainsi, en cas d'atteinte unilatérale, les deux pieds ne deviennent jamais identiques.



**Figure 35** - Excès de peau sur la face externe du pied.



**Figure 36** - La différence de pointure entre les deux pieds, est quasi constante pour les formes unilatérales de pied bot.

## **V – EVALUATION DES RESULTATS DU TRAITEMENT :**

L'analyse soigneuse des résultats est très difficile, car les séries sont différentes et les critères de sélection sont peu reproductibles. Ainsi, comme Pierre Petit le soulignait en 1977 [66], l'impossibilité de comparer les différentes séries publiées est à l'origine de l'absence de consensus qui persiste à ce jour dans la conduite à tenir face à un PBVE.

Cependant, si toutes les conditions tant orthopédiques que chirurgicales sont parfaitement réunies, plus de 80 % des résultats sont bons et excellents [67, 68, 69, 70, 71, 72, 73].

Ces résultats favorables se définissent par les critères morphologiques, radiologiques et fonctionnels suivants : des défauts esthétiques discrets et une limitation très faible des amplitudes articulaires sont tolérées, mais la fonction doit rester bonne : le saut à cloche-pied traduit l'efficacité du triceps, le déroulement du pas est harmonieux, l'attaque du talon et l'appui plantaire sont satisfaisants [67].

5 paramètres constituent le temps fort du bilan :

1 – la mobilité passive : de l'articulation du pied et tout particulièrement celle de l'arrière-pied.

2 – la morphologie du pied : les rapports de l'avant pied avec l'arrière-pied et la présence ou non d'une torsion tibiale de compensation. L'arche interne qui peut être effondrée (hyper réduction) ou au contraire creuse.

3 – la marche : possible sur une longue distance ou en terrain accidenté, déroulement correct du pied.

4 – la force musculaire : fondamentale est celle du triceps (propulsion : qui permet l'avancée du tibia au cours du pas portant) et du fléchisseur du gros orteil.

5 – l'état radiographique : la divergence astragalo-calcanéenne sur la face et sur le profil confirme la réduction ou la non réduction du pied ; la position du scaphoïde par rapport à l'astragale. Les troubles trophiques ou les fausses corrections sont démasquées.

6 – la satisfaction du malade : 20 points /100 sont attribués à ce paramètre dans l'évaluation de Laavag. Cependant, certains enfants ont une grande capacité d'adaptation fonctionnelle et restent très satisfaits malgré un mauvais résultat morphologique.

L'évaluation du PBVE est possible dès l'âge de 5 ans. La marche de l'enfant est mieux structurée, elle s'apparente à celle de l'adulte à 7 ans.

Plusieurs grilles ont été publiées : elles n'accordent pas toutes la même valeur aux mêmes paramètres.

Plusieurs classifications ont été établies pour l'évaluation du résultat.

#### **1 - Le Functional Rating System (F.R.S) de Laavag et Ponseti [74] :**

Le FRS de Laavag et Ponseti est un questionnaire sur 100 points destiné aux patients traités pour PBVE comprenant des questions relatives à la satisfaction

du patient (20 points), sa gêne fonctionnelle (20 points), la douleur (30 points), la position du talon en charge (10 points), la mobilité passive de la cheville (10 points) et la démarche (10 points).

Les résultats sont ensuite classés comme excellent (90-100 points), good (80-89), fair (70-79 points) ou poor (< 70 points).

<b>Catégorie</b>	<b>Points</b>
Satisfaction (20 point) : I am : <ul style="list-style-type: none"> <li>• Very satisfied with the end result</li> <li>• Satisfied with the end result</li> <li>• Neither satisfied nor unsatisfied with the end result</li> <li>• Unsatisfied with the end result</li> <li>• Vary unsatisfied with the end result</li> </ul>	20 16 12 8 4
Function (20 points) : In my daily living, my clubfoot : <ul style="list-style-type: none"> <li>• Does not limit my activities</li> <li>• Occasionally limits my strenuous activities</li> <li>• Usually limits me in strenuous activities</li> <li>• Limits me occasionally in routine activities</li> <li>• Limits me in walking</li> </ul>	20 16 12 8 4
Pain (30 points) : Myclubfoot : <ul style="list-style-type: none"> <li>• Is neverpainful</li> <li>• Occasionally cause mild in strenuous activities</li> <li>• Usually is painful after strenuous activities</li> <li>• Is usually painful during routine activities</li> <li>• Is painfulduringwalking</li> </ul>	30 24 18 12 6
Position of Heel when standing (10 points) : <ul style="list-style-type: none"> <li>• Heel varus 0° or some heel valgus</li> <li>• Heel varus 1 à 5°</li> <li>• Hell varus 6 à 10°</li> <li>• Hell varus greater 10°</li> </ul>	10 5 3 0
Passive Motion (10 points) : <ul style="list-style-type: none"> <li>• Dorsiflexion</li> <li>• Total varus-valgus motion of heel</li> <li>• Total anterior inversion-evrrsion of foot</li> </ul>	1 point per 5° (up to 5) 1 point per 10° (up to 3) 1 point per 25° (up to 2)

**Tableau 7 - Le Fonctional Rating System (FRS) de Laavag et Ponseti**

## **2 - La classification de Ghanem et Seringe [75] :**

Seringe et Ghanem ont adopté une étude clinique : dynamique, analytique, puis fonctionnelle, et une étude radiologique pour établir un score de GHANEM et SERINGE [76].

### **- Etude dynamique :**

L'examen dynamique recherche une supination de l'avant pied lors de la phase oscillante du pas ou lors de la flexion dorsale active, ainsi qu'une adduction dynamique des orteils. La fonction du triceps sural est évaluée par la marche sur les talons et sur la pointe des pieds, et surtout par le saut monopode sur la pointe.

### **- Etude analytique :**

L'examen analytique étudie l'appui antéro médial. L'amplitude de la flexion dorsale et plantaire du pied, de la mobilité sous talienne ainsi que l'amplitude de la prono-supination sont recueillies. L'orientation frontale de l'arrière pied est classée en valgus de plus de 5°, valgus physiologique, neutre ou varus. L'évaluation de l'adduction globale du pied dans le plan sagittal et de l'adduction de l'avant pied complète ce bilan.

### **- Etude Fonctionnelle :**

L'interrogatoire recherche une limitation des activités quotidiennes et sportives ainsi que la survenue des douleurs. Le type de chaussage, l'esthétique des cicatrices et le degré de satisfaction du patient complètent cet examen.

### **- Etude radiologique :**

La radiographie est basée sur 2 clichés en charge avec des incidences de face et de profil permettent des mesures de divergence Talo-calcanéenne [77]. On cherche sur le cliché de profil, une subluxation talo-naviculaire et apprécie la morphologie de l'os naviculaire.

Les autres paramètres radiologiques n'entrent pas dans la classification car ils font double emploi avec certains critères cliniques.

La cotation procède par pénalisation en retranchant des points pour chaque défaut en fonction de la sévérité. Un score global de 100 points est utilisé, 40 points sont affectés à la morphologie, 50 à la fonction et 10 à la satisfaction personnelle du patient.

L'attribution des points est définie comme suit :

❖ Morphologie :

✓ Avant-pied :

1-Adduction :

>20° -4

Entre 5° et 10° : -2

>-10° (hypercorrection) : -2

Bord latéral rectiligne mais adduction orteils : -1

2- Creux :

Cambrure légèrement exagérée : -1

Cambrure très exagérée : -2

Cambrure inexistante ou pied plat : -1

Pied convexe avec hypercorrection : -2

3. Supination :

Majeure irréductible : -4

Modérée (réductible jusqu'à 0° de pronation) : -2

Minime (réductible au-delà de 0° de pronation) : -1

✓ Arrière-pied :

Varus > 5° : -6

Varus < 5° : -2

Neutre : -4

Valgus > 10° (hypercorrection) : -6

Valgus léger mais > au valgus physiologique : -2

Forte translation du pied (à côté de la jambe) :	-10
✓ Divers :	
1- Adduction globale :	
0-10° :	-1
10-25° :	-2
25-40° :	-3
>40° :	-4
2- Chaussage :	
Chaussures spéciales (Basket) :	-4
Plus de 3 pointures de différence :	-2
3 - Cicatrices :	
Inesthétiques :	-1
❖ Radiologie :	
✓ Divergence Astragalo-Calcanéenne :	
<15° de face :	-1
<15° de profil :	-1
✓ Dôme talaire :	
Légèrement aplati :	-1
Très aplati (dôme carré) :	-2
✓ Subluxation Talo-Naviculaire :	
<1/3 hauteur talus :	-2
<1/3 hauteur talus+ Cunéiformisation :	-3
>1/3 hauteur talus :	-4
>1/3 hauteur talus+ Cunéiformisation :	-6
❖ Fonction :	
✓ Passive :	
1- Flexion Dorsale (FD) :	
<-10° :	-8
<0° et > -10° :	-4
>0° et < 10° :	-2

2- Flexion plantaire :	
<10° (avec FD>25°) :	-8
>ou égal à 10° et <30° :	-4
>ou égal à 30° et <40° :	-2
3- Sous-talienne :	
Complètement raide :	-4
Moyennement raide :	-2
✓ Active :	
1- Activité quotidienne Sport :	
Sérieusement limitée :	-8
Moyennement limitée :	-4
Légèrement limitée :	-2
2- Douleur :	
Permanente et sévère :	-8
Modérée aux activités quotidiennes :	-4
Après une activité sportive sérieuse :	-2
3- Triceps sural :	
Marche sur la pointe des pieds impossible :	-12
Saut monopode sur la pointe impossible :	-8
Saut monopode sur la pointe difficile :	-4
4- Fléchisseur du pied :	
Non fonctionnel :	-2
Hyperactif :	-2
Défaut d'appui antéro- médial :	-1
❖ Satisfaction du Patient :	
Très insatisfait :	-10
Moyennement satisfait :	-5

<b>SCORE (points)</b>	<b>RESULTAT</b>
Entre 85 et 100	Excellent
Entre 70 et 84	Bon
Entre 60 et 69	Moyen
< 60	Mauvais

**Tableau 8** - Résultats du traitement du PBVE en fonction du nombre des points  
(grille de GHANEM et SERINGE)

### **3 - La classification de J. Gonzales-Ferre et J. Lloret [75]:**

J. Gonzales-Ferre et J. Lloret ont classé les résultats comme : bons, réguliers, et mauvais, en tenant aux paramètres cliniques et radiologiques suivantes :

#### **a - Bons :**

- La morphologie statique et la dynamique sont correctes.
- Sur la radiographie de face, la divergence astragalo-calcanéenne est supérieure ou égale à 30 degrés, et le bord externe du pied calcanéum- 5ème métatarsien, est rectiligne.
- Sur le profil, la divergence astragalo- calcanéenne est supérieure ou égale à 30 degrés.

#### **b – Réguliers :**

- Cliniquement on a corrigé l'équin, et l'axe tibio-calcanéen est droit ou en léger varus calcanéen (5 à 10 degrés). Il y a à peu près 20 degrés d'adduction antérieure.

- Sur la radio de face, la divergence astragalo-calcanéenne est inférieure à 30 degrés, et le bord externe du pied forme un angle variable en dedans de 165 à 170 degrés.

- Sur le profil, la divergence astragalo- calcanéenne est inférieure à 30 degrés.

### **c - Mauvais :**

On considère ainsi les cas de récurrence totale avec tous ses composants, et lorsque les paramètres sont supérieurs à ceux cités dans les résultats réguliers.

La marche se fait sur le bord externe du pied, avec métatarsus varus accusé, qui se ressent davantage pendant la course. Le calcaneum se maintient fortement en varus équin.

### **4-La classification de A. Dalmonté [75] :**

A.Dalmonté [78] a fait une classification pour évaluer ses résultats :

#### **a - Degré 1 : très bon**

Pied cliniquement et radiologiquement parfait avec mobilité active normale aux différents niveaux. Il n'est pas possible de le distinguer d'un pied normal.

#### **b – Degré 2 : bon**

Arrière- pied en axe, adduction de l'avant- pied inférieure à 15 degrés, flexion-extension de 90 à 120 degrés, et prono-supination active de 30 degrés, radiologiquement : Angles AC inférieurs ou égaux à 5 degrés en comparaison des valeurs normales par rapport à l'âge.

#### **c – Degré 3 : mauvais**

Arrière pied en axe ou varus de 5 à 10 degrés et/ou adduction de l'avant-pied inférieur à 30 degrés, corrigible manuellement ; flexion-extension de la

tibiotarsienne de 100 à 120 degrés et prono-supination de l'avant- pied de 15 à 20 degrés.

Angles AC, ni supérieur ni inférieur de 5 à 10 degrés en comparaison de la normalité.

Il paraît que la classification de Ghanem et Seringe est la plus objective, car elle évalue les différents paramètres concernant la pathologie du pied bot varus équin, notamment les paramètres morphologiques, fonctionnels et personnels.

### **5 – Notre technique d'évaluation :**

Dans notre étude, et du fait de sa nature rétrospective et du faible recul que nous avons, l'évaluation des résultats post-thérapeutiques était basée sur des critères cliniques que nous avons déduit des autres séries proches de la nôtre [79, 67, 72, 80]. Ces critères évaluent en général la mobilité du pied et le degré des déformations résiduelles.

<b>Séries</b>	<b>Résultats</b>	<b>Très bon ou excellent %</b>	<b>Bon %</b>	<b>Moyen %</b>	<b>Mauvais %</b>
C. Bronfen [72]		33,4	28	21,33	17,33
S. Iltar [61]		74		18,5	7,5
S. Marleix [63]		72		10,5	17,5
D. Fron [73]		67		18	15
Notre série		17	3	1	3

**Tableau 9** - L'évaluation clinique des résultats finaux des différentes séries.

## 6 - L'analyse des résultats :

### a – Selon la sévérité initiale du pied :

La répartition de très bon et bon ou de mauvais résultats dans notre série a été conditionnée par le grade de sévérité initiale du pied. En effet le taux de très bon et bon résultats est plus marqué dans les grades I, II et III, alors que le taux de mauvais résultats augmente dans les grades III et IV. Cela concorde avec les données de la littérature [79, 69]. La série de S. Marleix [69] ne comportait pas de pieds grade I.

Series	Grade I %	Grade II %	Grade III %	Grade IV %
C. Bronfen [72]	95	89	80	50
S. Marleix [63]	-	88,5	71,5	68
Notre série	- *	100	86,5	50

**Tableau 10** - le taux de bon résultat en fonction du grade initial du pied selon les séries.

\* Notre série ne comprenait pas des patients présentant de pied bot grade I.

Series	Grade I %	Grade II %	Grade III %	Grade IV %
C. Bronfen [72]	0	5	10	30
S. Marleix [63]	-	0	6,5	19
Notre série	- *	0	6,5	50

**Tableau 11** - le taux de mauvais résultat en fonction du grade initial du pied selon les séries.

\* Notre série ne comprenait pas des patients présentant de pied bot grade I.

### **b - Selon l'âge du début des séries de plâtres :**

Ponseti a rapporté qu'il est plus facile de corriger un pied bot dans les premiers jours postnataux que tardivement [81].

Notre étude a trouvé que l'âge du début de la prise en charge influence le devenir du pied bot après le traitement, plus la prise en charge est précoce, plus les résultats sont bons, ainsi nous avons objectivé un taux de bons résultats qui a atteint 100% chez les pieds traités avant un mois (une ou deux semaines). Ce qui concorde avec les données rapportées par Hazem M. Eltayeby [75] qui trouve d'excellents résultats même chez les pieds sévères quand le début de la prise en charge est de 2 à 24 jours.

S. Iltar [67], par contre, rapporte que les enfants dont le traitement débute après l'âge d'un mois présentent d'excellents résultats cliniques que ceux traités avant un mois. Il explique cela par la difficulté de maintenir la réduction sous plâtre pour un très petit pied de nouveau-né.

D. Fron [80] conclut, dans son étude, que l'âge du début du traitement n'influence en aucun cas le devenir du pied bot.

### **c - Selon le sexe de l'enfant :**

Dans notre série, nous avons noté que le pourcentage de réussite thérapeutique chez les garçons (soit 70%) était inférieur à celui noté chez les filles (soit 100%). Ceci peut être expliqué par la fréquence élevée de pieds sévères à très sévères chez les garçons ; mais nous n'avons pas trouvé d'étude traitant ce paramètre.

#### **d - Analyse des cas d'échec :**

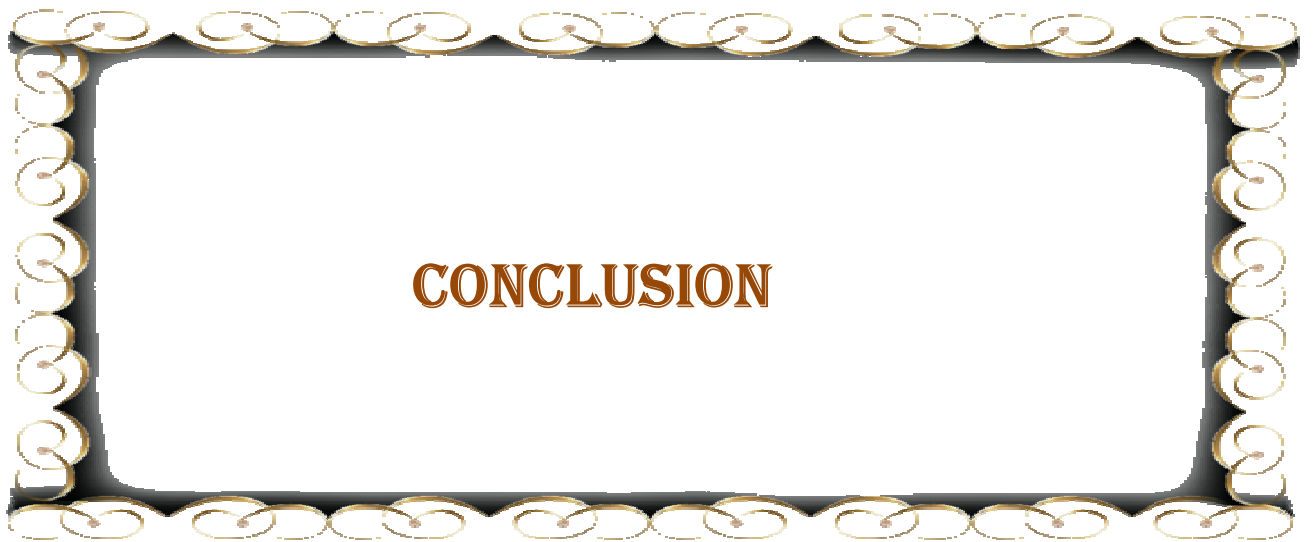Dans les cas d'échec thérapeutique observés dans notre série, nous avons constaté que l'échec est dû au non-respect de certaines règles de correction.

Notamment :

- La durée entre les plâtres.
- Et le non-respect du port de l'attelle d'immobilisation.

Ponseti [71] rapporte un taux de 78% de rechute chez les patients non coopérants surtout lors du port de l'attelle d'immobilisation.

D'autres séries [67, 82] ont soulevé ce point. Ainsi, le taux de récurrence de la déformation en pied bot atteint 6% pour S. Iltar [67] et 0% pour Hazem M. Eltayeby [82] chez les familles coopérantes, contre un taux de 80% pour S. Iltar [67] et 58% pour Hazem M. Eltayeby [82] retrouvé chez les familles non coopérantes.



Le pied bot varus équin congénital est la déformation la plus fréquente du pied chez l'enfant.

Son diagnostic est resté très longtemps clinique. Actuellement l'échographie anténatale représente un examen de dépistage très rentable dès la 16<sup>ème</sup> semaine d'aménorrhée, mais peu utilisé dans notre contexte, en matière du pied bot.

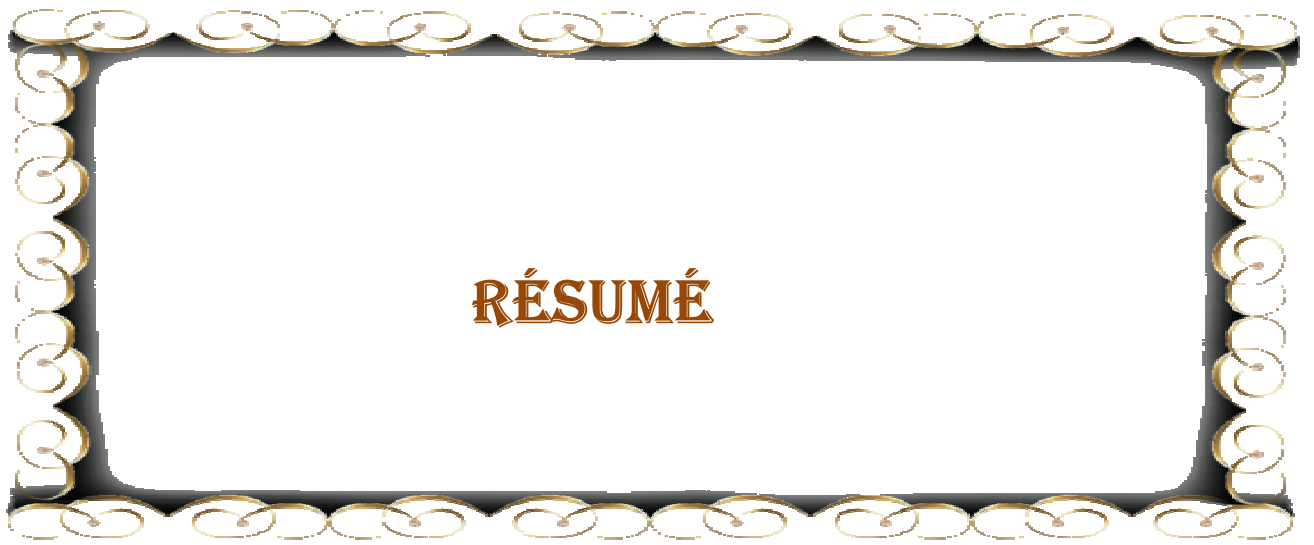Son traitement reste toujours controversé, mais tous les auteurs se sont mis d'accord pour commencer par le traitement orthopédique.

D'après notre étude qui évalue le traitement du pied bot par la technique de Ponseti on peut dire, que cette technique a donné dans notre pratique d'excellents résultats, sous réserve du jeune âge de nos patients au recul.

Il paraît que l'efficacité de cette technique dépend du degré de sévérité initiale du pied, du sexe de l'enfant et aussi du degré de participation des familles au traitement.

Tous nos patients ont été traités par le traitement orthopédique selon la méthode de Ponseti, et 100% de nos patients ont bénéficié d'une *ténotomie* du tendon d'Achille, avec une moyenne de plâtre de 4,9.

Parmi les obstacles qui ont limité notre étude, le recul insuffisant des observations, et la participation insuffisante des parents à la prise en charge, et surtout d'être conscients de l'importance du respect et du suivi des règles traitement.



## RESUME

**Titre :** Traitement orthopédique par la méthode de Ponseti du pied bot varus équin idiopathique : étude rétrospective à propos de 16 cas (24 PBVE).

**Auteur :** Achraf El Ahmar.

**Mots clés :** Pied bot varus équin – traitement orthopédique – méthode de Ponseti.

Le pied bot varus équin congénital idiopathique décrit une déformation ostéoarticulaire et musculoligamentaire complexe du pied. Son traitement demeure controversé, mais il est admis qu'initialement, il devrait être orthopédique.

Ce travail est l'évaluation des résultats du traitement orthopédique de 16cas, totalisant 24 pieds bots varus équins idiopathiques, pris en charge au service de chirurgie pédiatrique de l'hôpital régional Hassan 2 d'Agadir, durant la période allant de novembre 2013 à décembre 2014 avec un recul moyen de 12 mois.

Dans cette étude, on a pris en compte, l'âge de la première consultation, le nombre de plâtres et le degré de sévérité initiale de la déformation.

L'examen initial nous a permis de distinguer 20,5% des pieds bots grade II, 62,5% grade III et 16,5% grade IV selon la classification de Diméglio, ce qui a influencé les résultats du traitement orthopédique.

Le taux de très bons et bons résultats a atteint 83% des cas dans notre étude.

L'analyse de ces résultats a objectivé deux facteurs de bon pronostic, soit : les pieds classés grade I ou II et la prise en charge précoce.

Les causes d'échec du traitement sont : la prise en charge tardive et la non observance du traitement.

Devant ces faits, il convient d'insister sur la nécessité de la prise en charge précoce, le rôle de certains facteurs péjoratifs tels le sexe et l'importance initiale de la déformation, et surtout sur le rôle important des familles pour mener à bien le traitement de leurs enfants.

## SUMMARY

**Title :** Orthopedic treatment by Ponseti method of talipes equinovarus : a retrospective study of 16 cases (24 TEV).

**Author :** Achraf El Ahmar.

**Keywords :** talipes equinovarus - orthopedic treatment - Ponseti method.

Congenital idiopathic talipes equinovarus describes a complex osteoarticular, ligamentary and muscular deformation of the foot. Its treatment remains controversial, but it is assumed that initially, it should be orthopedic.

This work is the evaluation of the results of orthopedic treatment of 16 cases, totaling 24 idiopathic talipes equinovarus, treated in the pediatric surgery department of regional hospital Hassan 2 in Agadir, during the period from November 2013 to December 2014, with a decline of 12 months.

In this study, we took into account the age at the first consultation, the number of casts and the initial degree of severity of the deformity.

The initial examination has allowed us to distinguish 20.5% of clubfeet degree II, 62.5% degree III and 16.5% degree IV according to the classification of Diméglio, which influenced the results of the orthopedic treatment.

The rate of excellent and good results reached 83% of cases in our study. The analysis of these results objectified 2 favorable prognostic factors, namely: feet classified degree I or II and the early management.

And causes of treatment failure are: the late treatment and non-compliance.

Given these facts, it is important to emphasize the need for early treatment, the role of certain derogatory factors such the initial amount of deformation, especially on the important role of families to carry out the treatment of their children.

## ملخص

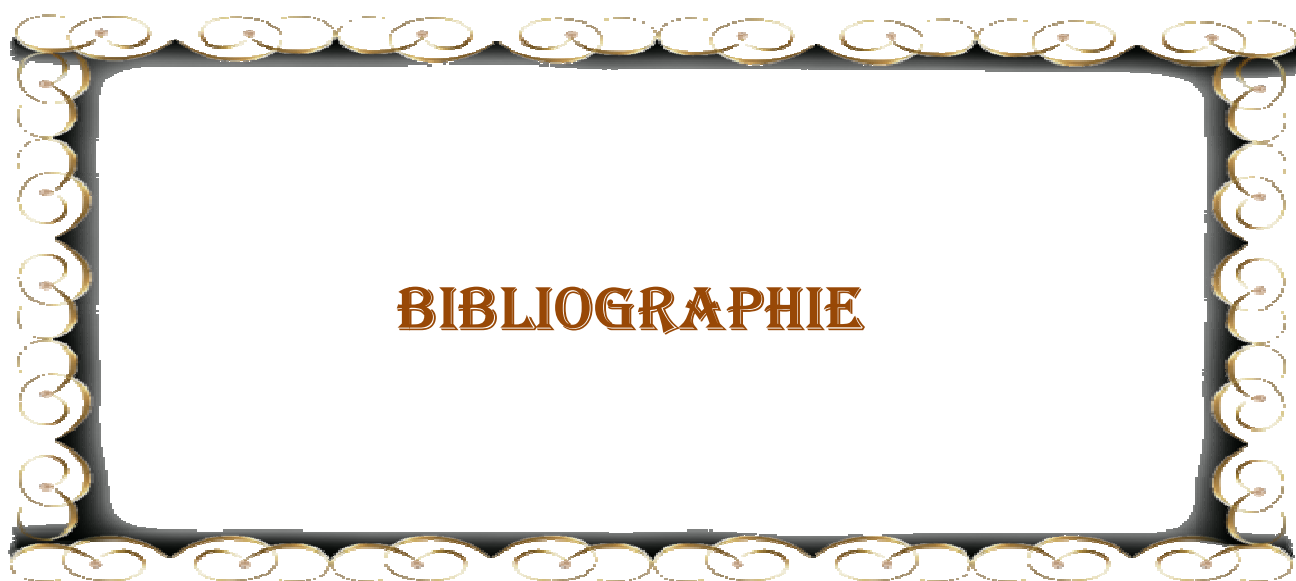
العنوان: العلاج الوظيفي للقدم الحنفاء المقوسة الفرسية، دراسة رجعية ل 16 حالة (24 قدم)

من طرف : أشرف الأحمر

الكلمات الأساسية : القدم الحنفاء المقوسة الفرسية – العلاج الوظيفي – طريقة Ponseti

القدم الحنفاء المقوسة الفرسية الخلقية، هي عبارة عن شذوذ عظمي و مفصلي مركب للقدم. علاجها لازال مثيرا للجدل، ولكن المتفق عليه، أن العلاج يجب أن يكون في البداية علاجاً وظيفياً. هذا العمل، هو تقييم نتائج العلاج الوظيفي ل 16 حالة (24 قدم حنفاء مقوسة فرسية خلقية) تم علاجها في مصلحة جراحة الأطفال في المستشفى الجهوي الحسن الثاني بأكادير، خلال الفترة الممتدة من نوفمبر 2013 إلى دجنبر 2014، برجوع زمني متوسطه 12 شهراً. في هذه الدراسة، أخذنا بعين الاعتبار العمر في الاستشارة الأولى، عدد الجبيرات الجبسية و الشدة الأولية للتشوه.

الفحص الأولي سمح لنا بتصنيف الأقدام إلى ،% 20.5 أقدام درجة II ، % 62.5 أقدام درجة III و % 16.5 أقدام درجة IV وفقاً لتصنيف Diméglio، و التي كان لها تأثير على نتائج العلاج. بلغ معدل النتائج الممتازة و الجيدة % 83 من الحالات في دراستنا، وتحليل هذه النتائج جسد العوامل المؤثرة التالية: الأقدام المصنفة ضمن الصنف الأول أو الثاني و العلاج المبكر. أسباب فشل العلاج هي: العلاج المتأخر و عدم الانضباط في العلاج. أمام هذه المعطيات، يجب التأكيد على أهمية العلاج المبكر، و دور بعض العوامل المهمة، كالدرجة الأولية للتشوه وخصوصاً التأكيد على الدور المهم للأسر في التتبع الجيد للعلاج.



**1 -Geoff Watts.**

The Lancet, 2009-12-12, Volume 374, Issue 9706, Pages 1962-1962

**2 - Dr. Lynn Staheli.**

Le Pied Bot : La Méthode Ponseti, 3ème édition Organisation GLOBAL HELP  
2009

**3 - C. Adamsbaum, C. Treguier, P. Wicort, R. Seringe.**

Pieds bots congénitaux ou déformations congénitales des pieds. EMC (Elsevier  
Masson SAS, Paris), Radiodiagnostic-Squelette normal-Neuroradiologie-  
Appareil locomoteur, 31-110-A-10, 2008.

**4 - F. Chotel et al.**

Déformations congénitales des pieds. Archive de pédiatrie 12(2005)797-801.

**5 -DrErpicum.**

Pathologie chirurgicale pédiatrique : Les malformations du pied. 4ème pédiatrie,  
année 2008-2009.

**6 -E.H. Strach.**

Clubfoot through the centuries. Prog.Pediatric.Surg.1986, 20, 215-237.

**7-Editorial.**

Congenital talipesquinovarus “not clubfoot”. Foot and Ankle Surgery 2001, 7,  
195.

**8 - John Anthony Herring.**

Pediatric Orthopaedics. Fourth edition 2009, volume 2, chapter 23, p1070.

**9 - Sadler TW.**

Langman's medical embryology. 10e éd. Baltimore : Lippincott Williams & Wilkins ; 2006.

**10 - O'Rahilly R, Müller F.**

Developmental stages in human embryos. Washington : Carnegie Institution of Washington ; 1987

**11 - Barbet JP.**

Pathologie embryofœtale. Paris : Masson ; 1997.

**12 - Retzius G.**

Zur Kenntnis der Entwicklung der Körperformen des Menschen während der Fötalen Lebensstufen. In : Biologische Untersuchungen von Prof. Dr. Gustaf Retzius. Neue Folge XI. Stockholm : Aftonbladets Druckerei ; 1904. p. 33-76. Taf. XIV-XXVI.

**13 - Heck AL, Bray MS, Scott A, Blanton SH, Hecht JT.**

Variation in CASP10 gene is associated with idiopathic talipes equinovarus. J Pediatr Orthop. 2005;25(5):598-602.

**14 - Kamina P.**

Précis d'anatomie clinique. Tome I. Paris : Maloine ; 2002.

**15 - Kawashima T, Uthoff HK.**

Development of the foot in prenatal life in relation to idiopathic clubfoot. J PediatrOrthop 1990 ; 10 : 232-7.

**16 - Kawashima T.**

Uthoff HK. The development of the ankle and foot. In : Uthoff HK, editor. The embryology of the human locomotor system. Berlin : Springer ; 1990. p. 141-53.

**17 - Gardner E, Gray DJ, O’Rahilly R.**

The prenatal development of the skeleton and joints of the human foot. J Bone Joint Surg 1959 ; 41 : 847-76.

**18 - C. Themar-Noel.**

A propos du pied bot varus équin congénital chez l’enfant.  
Travaux des spécialités, p177

**19 - John Anthony Herring.**

Pediatric Orthopaedics. Fourth edition 2009, volume 2, chapter 23, p1070.

**20 - Alf Bass.**

Update on Clubfoot. Symposium: Surgery and Orthopaedics.  
Pediatric and Child Health 2011, 22:6.

**21 - S. Pandey, A.K. Pandey.**

The classification of clubfoot a practical approach. The Foot 13(2003)61-65.

**22 - WYNNE-DAVIES R.**

Genetic and environmental factors in the etiologic of talipes equino-varus.  
Clin. Orthop. 1972,84,9.

**23 - COWELL H.R., WEIN L.K.**

Genetic aspects of clubfoot. J.B.J.S. 1980, 62-B, 1381;

**24 - FRANKE J., HEIN G.**

Our experiences with the early operation treatment of congenital club foot. J. Ped.  
Orthop., 1988, 8, 26-30.

**25 - Seringe R, Wicart P.**

Le concept de « bloc calcanéopédieux ». In : Cahier d'enseignement de la  
SOFOT no 94. Paris : Elsevier ; 2007. p. 177–90.

**26 - Lascombes P.**

Pied bot varus équin idiopathique congénital. Description et conduite à tenir  
avant l'âge de 2 ans. In : Cahier d'enseignement de la SOFOT no 38. Paris :  
Elsevier ; 1990. p. 67–84.

**27 - Wicart P, Tourné Y.**

Pied bot varus équin congénital. In : Les déformations du pied de l'enfant et de  
l'adulte. Cahiers d'enseignement de la SOFOT, Paris : Elsevier Masson ; 2010.  
p. 93–126.

**28 - S. Khodja Bach , V. Houfflin-Debarge , P. Vaast , C. Wapler , C. Coulon.**

Diagnostic ante´ natal de pied bot : la r´ealisation d'une amniocent`ese est-elle toujours justifi´ee ? A propos de 124 cas. Gyn´ecologie Obst´etricque & Fertilit´e, 2695; No. of Pages 6.

**29 - CLAUDE MARCHAL , JOELLE ANDR´E-VERT,**

Fiche d'´evaluation du pied bot varus ´equin cong´enital selon la classification de Dim´eglio, KinesitherRev 2006;(56-57):35-6.

**30 - F. BERGERAULT,**

Le pied bot varus ´equin cong´enital idiopathique : prise en charge initiale, p173, Conf´erences d'enseignement 2012.

**31 - J. Benis, F. Bonnel, A. Cottin, C. Cyteval,**

Radioanatomie du pied.

Encycl. M´ed. Chir (Paris, France). Radiodiagnostic-Squelette normal, 30-400-A, 2001, 14p.

**32 - M. Mamegaya, Y. Shinohara.**

Evaluation of pathologic abnormalities of clubfoot by magnetic resonance imaging. Clinical orthopaedics and related research, 2000, 379, 218-223.

**33 - Pirani et al.**

Magnetic resonance imaging study of the congenital clubfoot treated with the Ponseti method.

Journal of pediatric orthopaedics. 2001, 21(6), 719-726.

**34 - G. Philipe, K. Kalane.**

Le pied bot : Résultats à long terme, reprises tardives, séquelles.

Cahier d'enseignement de la SOFCOT n° 43, 1993, 73-85.

**35 - P. Masse.**

Le traitement du pied bot par la méthode fonctionnelle.

Cahier d'enseignement de la SOFCOT. Paris : Expansion scientifique française.

1977, 3, 51-56.

**36 - H. Bensahel, A. Guillaume.**

La rééducation dans le traitement du pied bot varus équin.

Encycl. Méd. Chir. Kinésithérapie, fasc. 26428, B10, 1-8.

**37 - R. Seringe, R. Chedville.**

Le pied bot au présent : Traitement non chirurgical.

Cahier d'enseignement de la SOFCOT n° 43. Paris : Expansion scientifique française, 1993, 41-53.

**38 - B. Chastan.**

Rééducation des pieds bots. Ed-Frison-Roche. Paris 1993.

**39 - F. Chotel, J. Bérard.**

Le traitement orthopédique du pied bot varus équin de la naissance à l'âge de la marche. Livre : Le pied bot de l'enfant, p289-304.

**40 - I.V. Ponseti.**

In congenital clubfoot: fundamentals for treatment. New York, Oxford University Press 1996, pp61-97.

**41 - F. Chotel, J. Bérard.**

Le traitement orthopédique du pied bot varus équin de la naissance à l'âge de la marche. Livre : Le pied bot de l'enfant, p289-304.

**42 - G. Riffard, F. Desens, S. Bourelle.**

Prise en charge des pieds bots varus équins selon la méthode de Ponseti. Kinesither. Rev 2010(101):19-22.

**43 - H. Bensahel, A. Guillaume.**

La rééducation dans le traitement du pied bot varus équin. Encycl. Méd. Chir. Kinésithérapie, fasc. 26428, B10, 1-8.

**44 - R. Seringe, R. Chedville.**

Le pied bot au présent : Traitement non chirurgical. Cahier d'enseignement de la SOFCOT n° 43. Paris : Expansion scientifique française, 1993, 41-53.

**45 - K. Ikeda.**

Conservative treatment of idiopathic clubfoot. J. Pediatr. Orthop 1992, 12, 217-223.

**46 - M. Napiontek.**

Clinical and radiographic appearance of congenital talipes equinovarus after successful nonoperative treatment.

J. Pediatr. Orthop. 1996, 16, 67-72.

**47 - Dr. Lynn Staheli.**

Le Pied Bot : La Méthode Ponseti, 3<sup>ème</sup> édition

Organisation GLOBAL HELP 2009.

**48 - S. Marleix et al.**

Intérêt de la ténotomie du tendon calcanéen dans le traitement du pied bot varus équin (PBVE) idiopathique selon la méthode de Ponseti.

Revue de chirurgie orthopédique et traumatologique (2012), 98S, S174-S178.

**49 - M. David.**

The Ponseti method for clubfoot correction. Operative Techniques in Orthopaedics. 2005, 08, 009.

**50 - C. Bronfen et al.**

Traitement du pied bot varus équin (PBVE) par la méthode de Ponseti. Etude rétrospective de 113 pieds chez 74 enfants. Revue de Chir. Orthop et Traum. 2009, 95S, S121-S127.

**51 - M. Colburn, M. Williams.**

Evaluation of the treatment of idiopathic clubfoot by using the Ponseti method.

The journal of foot and ankle surgery. 42, 5(2003).

**52 - F. Chotel et al.**

Prise en charge initiale du pied bot varus équin congénital selon la méthode de Ponseti. Revue de chirurgie orthopédique 2002, 88, 710-717.

**53 - I.V. Ponseti, E.N. Smoley.**

Congenital clubfoot: The result of treatment. ClinOrthopRelatRes 2009; 467:1133-45.

**54 - Forester et al.**

Result of percutaneous tendo-achillis lengthening. J. Pediatr. Orthop. 1996, 16, 549.

**55 - P. Wicart, B. Maton, R. Seringe.**

Ténotomie percutanée d'Achille pour pied bot varus équin congénital idiopathique : pour quel pied et quand ? SOFCOT-25-Chirurgie orthopédique. Archive de pédiatrie 2008 :15 :p1019-1030.

**56 - Damien Fron et al.**

Evaluation prospective à moyen terme de la technique de Ponseti dans la prise en charge du pied bot varus équin.

82<sup>ème</sup> réunion annuelle de la SOFCOT, 4S74, 96.

**57 - Jose A. Morcuende, Lori A. Dolan, Frederick R. Dietz et Ignacio V. Ponseti.**

Radical Reduction in Rate of Extensive Corrective Surgery For clubfoot Using the Ponseti Method. Pediatrics 2004;113;376.

**58 - I.V. Ponseti.**

Treatment of congenital clubfoot. J. Bone. Joint. Surg. 1992, 74A, 448-54.

**59 -I.V. Ponseti.**

Common errors in the treatment of congenital clubfoot. International Orthopaedics (SICOT) 1997, 21, 137-141.

**60 - A.J. Harrold, C.J. Walker.**

Treatment and prognosis in congenital clubfoot.

J. Bone. Joint. Surg. 1983, 65B 8-11.

**61 - P. Masse.**

Le traitement du pied bot par la méthode fonctionnelle. Cahier d'enseignement de la SOFCOT. Paris : Expansion scientifique française. 1977, 3, 51-56.

**62 - A. Dimeglio, F. Bonnet, P. Mazeau, V. De Rosa.**

Orthopedic treatment and passive motion machine: consequences for the surgical treatment of clubfoot. J. Pediatr. Orthop. 1996, 5, 137-80.

**63 - V.J. Turco.**

Present management of idiopathic clubfoot. J. Pediatr. Orthop. 1994, 3, 149-154.

**64 - Anne Foster et Naomi Davis.**

Congenital talipes equinovarus (clubfoot). Orthopaedic IV : Degenerative/ Paediatric Disorders. 2007 Elsevier Ltd.

**65 - G. Philipe, K. Kalane.**

Le pied bot : Résultats à long terme, reprises tardives, séquelles. Cahier d'enseignement de la SOFCOT n° 43, 1993, 73-85.

**66 - CARLIOZ H, POUSJ.G.-**

Le pied bot varus équin. In: Cahiers d'Enseignement de la SOFCOT n°3. (117 pages), Paris, Expansion Scientifique Française, 1977.

**67 - DIMEGLIO A., POUS J.G.**

Pied bot varus équin avant l'âge de 1 an. Encycl. Méd. Chir., Paris, Techniques Chirurgicales, Orthopédie, 4.2.06, 44921.

**68 - HARROLD A.J., WALKER C.J.-**

Treatment and Prognosis in congenital club feet. J. Bone Joint Surg., 1981, 1, 23-32.

**69 - MC KAY D.W.-**

New concept of and approach to club foot treatment: section I - principles and morbid anatomy. J. Pediat. Orthop. 1982, 2, 347-356; section II - correction of the club foot. J. Pediat. Orthop, 1983, 3, 10-21.

**70 - METAIZEAU J.P et LEMELLE J.L.**

Continuous passive motion in the treatment of the congenital clubfoot, Med Orth Tech, 111, 194-198 (1991)

**71 - SIMONS G W.-**

Complete subtalar release in club feet. J. Bone Joint Surg., 1986, 67A.1044-1065.

**72 - THOMPSON G.H., RICHARDSON A.B., WESTIN G.W.-**

Surgical management of resistant congenital talipes equinovarus deformities. J. Bone joint Surg., 1982, 64A, 652.

**73 - TURCO V.J.**

Resistant congenital clubfoot – one stage poster medial release with internal fixation. A follow-up report of a fifteen year experience. J. Bone joint surg, 1979, 61-A: 805-14.

**74 - S.J. Laaveg, I.V. Ponseti.**

Long term results of treatment of congenital clubfoot. Journal of bone and joint surgery, 1980, 62, p23-31.

**75 - N. Carroll.**

Clubfoot: What have we learned in the last quarter century? Journal of pediatric orthopaedics 1997, 17(1), 1-2.

**76 - R. Seringe.**

Le concept du Bloc Calcanéo-pédieux. 82<sup>ème</sup> réunion annuelle de la SOFCOT. 4S28.

**77 - James A. Gilbert.**

Histological abnormalities of the calcaneus in congenital talipes equinovarus. Journal of orthopaedics science. 2001, 6(6), 519-526.

**78 - A. Dimeglio.**

Le pied bot varus équin. Regard sur le monde actuel. Acta Orthopédica Belgica. 1998, 64(2).

**79 - C. Bronfen et al.**

Traitement du pied bot varus équin (PBVE) par la méthode de Ponseti. Etude rétrospective de 113 pieds chez 74 enfants. Revue de Chir. Orthop et Traum. 2009, 95S, S121-S127.

**80 - P. Wicart, B. Maton, R. Seringe.**

Ténotomie percutanée d'Achille pour pied bot varus équin congénital idiopathique : pour quel pied et quand ? SOFCOT-25-Chirurgie orthopédique. Archive de pédiatrie 2008 :15 :p1019-1030.

**81 - I.V. Ponseti.**

In congenital clubfoot: fundamentals for treatment. New York, Oxford University Press 1996, pp61-97.

**82 - Hazem M. ELTayeby.**

Multiple ténotomies after Ponseti Method for management of severe rigid Clubfoot. The Journal of foot and ankle surgery 51(2012) 156-160.1102-9.

# *Serment d'Hippocrate*

*Au moment d'être admis à devenir membre de la profession médicale, je m'engage solennellement à consacrer ma vie au service de l'humanité.*

*\* Je traiterai mes maîtres avec le respect et la reconnaissance qui leur sont dus.*

*\* Je pratiquerai ma profession avec conscience et dignité, la santé de mes malades sera mon premier but.*

*\* Je ne trahirai pas les secrets qui me seront confiés.*

*\* Je maintiendrai, par tous les moyens en mon pouvoir, honneur et les nobles traditions de la profession médicale.*

*\* Les médecins seront mes frères.*

*\* Aucune considération de religion, de nationalité, de race, aucune considération politique et sociale ne s'imposera entre mon devoir et mon patient.*

*\* Je maintiendrai le respect de la vie humaine dès la conception.*

*\* Même sous la menace, je n'userai pas de mes connaissances, médicales d'une façon contraire aux lois de l'humanité.*

*\* Je m'y engage librement et sur mon honneur.*

*Déclaration de Genève,*

*1948*

# قسم أبقراط

بسم الله الرحمن الرحيم

أقسم بالله العظيم

في هذه اللحظة التي يتم فيها قبولي عضوا في المهنة الصحية أتعهد علانية:

- بأن أكرس حياتي لخدمة الإنسانية؛
- وأن أحترم أساتذتي وأُعترف لهم بالجميل الذي يستحقونه؛
- وأن أمارس مهنتي بوازع من ضميري وشرفي جاعلا صحة مريض هدفي الأول؛
- وأن لا أفشي الأسرار المعمودة إلي؛
- وأن أحافظ بكل ما لدي من وسائل على الشرف والتقاليد النبيلة لمهنة الطب؛
- وأن أعتبر سائر الأطباء إخوة لي؛
- وأن أقوم بواجبي نحو مرضاي بدون أي اعتبار ديني أو وطني أو عرقي أو سياسي أو اجتماعي؛
- وأن أحافظ بكل حزم على احترام الحياة الإنسانية منذ نشأتها؛
- وأن لا أستعمل معلوماتي الصحية بصريق يضر بحقوق الإنسان مهما لاقيت من تهديد؛
- بكل هذا أتعهد عن كامل اختيار ومقسم بشرفي.

• والله على ما أقول شهيد.

العلاج الوظيفي للقدم الحنفاء المقوسة الفرنسية،  
دراسة رجعية ل 16 حالة (24 قدم)

أطروحة :

قدمت ونوقشت علانية يوم : .....  
من طرف

السيد : أشرف الأحمر

المزداد في 29 يوليوز 1990 بتاونات

لنيل شهادة الدكتوراه في الطب

الكلمات الأساسية : القدم الحنفاء المقوسة الفرنسية - العلاج الوظيفي - طريقة Ponseti

تحت إشراف اللجنة المكونة من الأساتذة :

رئيس

السيد : طارق المدحي

أستاذ في جراحة الأطفال

مشرف

السيد : هشام الزرهوني

أستاذ في جراحة الأطفال

السيد : منير الراجي

أستاذ في جراحة الأطفال

أعضاء

السيد : سيدي زهير الفلوس العلمي

أستاذ في جراحة الأطفال