



كلية الطب
والصيدلة - مراكش
FACULTÉ DE MÉDECINE
ET DE PHARMACIE - MARRAKECH

Année 2020

Thèse N° 144

**Enquête sur la perception de la beauté chez le
marocain et Etude de l'anatomie artistique du corps
humain**

THÈSE

PRÉSENTÉE ET SOUTENUE PUBLIQUEMENT LE 21 /07/2020

PAR

Mr. RAMI MOHAMMED

Né le 01/10/1992 à KRIFAT FKIH BEN SALAH

POUR L'OBTENTION DU DOCTORAT EN MÉDECINE

MOTS-CLÉS

Anatomie artistique, beauté, Chirurgie et médecine esthétiques.

JURY

M.	Y. BENCHAMKHA Professeur de chirurgie réparatrice et plastique.	PRESIDENT
M.	M. D. EL AMRANI Professeur agrégé de chirurgie réparatrice et plastique.	RAPPORTEUR
M.	K. TOURABI Professeur agrégé de chirurgie réparatrice et plastique.	
M.	A. ABOUCHADI Professeur de Stomatologie et chirurgie maxillo faciale	JUGES

مَدِينَةُ الْمَدِينَةِ

وَقُلْ رَبِّ اَبَا
خَلِنِي مَدْخَلِ صِدْقِي
خَرَجِي مَخْرَجِ صِدْقِي



Au moment d'être admis à devenir membre de la profession médicale, je m'engage solennellement à consacrer ma vie au service de l'humanité.

Je traiterai mes maîtres avec le respect et la reconnaissance qui leur sont dus.

Je pratiquerai ma profession avec conscience et dignité. La santé de mes malades sera mon premier but.

Je ne trahirai pas les secrets qui me seront confiés.

Je maintiendrai par tous les moyens en mon pouvoir l'honneur et les nobles traditions de la profession médicale.

Les médecins seront mes frères.

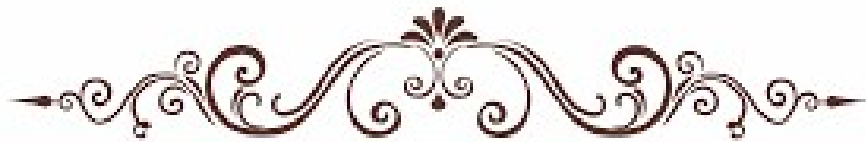Aucune considération de religion, de nationalité, de race, aucune considération politique et sociale, ne s'interposera entre mon devoir et mon patient.

Je maintiendrai strictement le respect de la vie humaine dès sa conception.

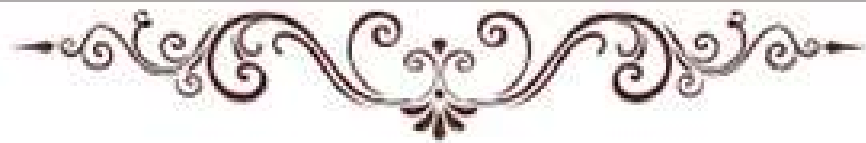Même sous la menace, je n'userai pas mes connaissances médicales d'une façon contraire aux lois de l'humanité.

Je m'y engage librement et sur mon honneur.

Déclaration Genève, 1948



LISTE DES PROFESSEURS



UNIVERSITE CADI AYYAD
FACULTE DE MEDECINE ET DE PHARMACIE
MARRAKECH

Doyens Honoraires

: Pr. Badie Azzaman MEHADJI
: Pr. Abdelhaq ALAOUI YAZIDI

ADMINISTRATION

Doyen

: Pr. Mohammed BOUSKRAOUI

Vice doyen à la Recherche et la Coopération

: Pr. Mohamed AMINE

Vice doyen aux Affaires Pédagogiques

: Pr. Redouane EL FEZZAZI

Secrétaire Générale

: Mr. Azzeddine EL HOUDAIGUI

Professeurs de l'enseignement supérieur

Nom et Prénom	Spécialité	Nom et Prénom	Spécialité
ABKARI Imad	Traumato- orthopédie	FAKHIR Bouchra	Gynécologie- obstétrique
ABOU EL HASSAN Taoufik	Anesthésie- réanimation	FINECH Benasser	Chirurgie - générale
ABOUCHADI Abdeljalil	Stomatologie et chir maxillo faciale	FOURAJI Karima	Chirurgie pédiatrique
ABOULFALAH Abderrahim	Gynécologie- obstétrique	GHANNANE Houssine	Neurochirurgie
ABOUSSAIR Nisrine	Génétique	GHOUNDALE Omar	Urologie
ADALI Imane	Psychiatrie	HACHIMI Abdelhamid	Réanimation médicale
ADERDOUR Lahcen	Oto- rhino- laryngologie	HAJJI Ibtissam	Ophtalmologie
ADMOU Brahim	Immunologie	HAROU Karam	Gynécologie- obstétrique
AGHOUTANE EI Mouhtadi	Chirurgie pédiatrique	HOCAR Ouafa	Dermatologie
AIT AMEUR Mustapha	Hématologie Biologique	JALAL Hicham	Radiologie
AIT BENALI Said	Neurochirurgie	KAMILI EI Ouafi EI Aouni	Chirurgie pédiatrique
AIT BENKADDOUR Yassir	Gynécologie- obstétrique	KHALLOUKI Mohammed	Anesthésie- réanimation
AIT-SAB Imane	Pédiatrie	KHATOURI Ali	Cardiologie
AKHDARI Nadia	Dermatologie	KHOUCANI Mouna	Radiothérapie
ALAOUI Mustapha	Chirurgie- vasculaire péripherique	KISSANI Najib	Neurologie
AMAL Said	Dermatologie	KOULALI IDRISSEI Khalid	Traumato- orthopédie
AMINE Mohamed	Epidémiologie- clinique	KRATI Khadija	Gastro- entérologie
AMMAR Haddou	Oto-rhino-laryngologie	KRIET Mohamed	Ophtalmologie
AMRO Lamyae	Pneumo- phtisiologie	LAGHMARI Mehdi	Neurochirurgie
ANIBA Khalid	Neurochirurgie	LAKMICHI Mohamed Amine	Urologie

ARSALANE Lamiae	Microbiologie –Virologie	LAOUAD Inass	Néphrologie
ASMOUKI Hamid	Gynécologie– obstétrique	LOUHAB Nisrine	Neurologie
ASRI Fatima	Psychiatrie	LOUZI Abdelouahed	Chirurgie – générale
BASRAOUI Dounia	Radiologie	MADHAR Si Mohamed	Traumato– orthopédie
BASSIR Ahlam	Gynécologie– obstétrique	MANOUDI Fatiha	Psychiatrie
BELKHOUE Ahlam	Rhumatologie	MANSOURI Nadia	Stomatologie et chiru maxillo faciale
BEN DRISS Laila	Cardiologie	MAOULAININE Fadl mrabih rabou	Pédiatrie (Neonatalogie)
BENCHAMKHA Yassine	Chirurgie réparatrice et Plastique	MATRANE Aboubakr	Médecine nucléaire
BENELKHAJAT BENOMAR Ridouan	Chirurgie – générale	MOUAFFAK Youssef	Anesthésie – réanimation
BENHIMA Mohamed Amine	Traumatologie – orthopédie	MOUDOUNI Said Mohammed	Urologie
BENJILALI Laila	Médecine interne	MOUFID Kamal	Urologie
BENZAROUEL Dounia	Cardiologie	MOUTAJ Redouane	Parasitologie
BOUAITY Brahim	Oto-rhino– laryngologie	MOUTAOUAKIL Abdeljalil	Ophtalmologie
BOUCHENTOUF Rachid	Pneumo– phtisiologie	MSOUGGAR Yassine	Chirurgie thoracique
BOUGHALEM Mohamed	Anesthésie – réanimation	NAJEB Youssef	Traumato– orthopédie
BOUKHANNI Lahcen	Gynécologie– obstétrique	NARJISS Youssef	Chirurgie générale
BOUKHIRA Abderrahman	Biochimie – chimie	NEJMI Hicham	Anesthésie– réanimation
BOUMZEBRA Drissi	Chirurgie Cardio– Vasculaire	NIAMANE Radouane	Rhumatologie
BOURRAHOUE Aicha	Pédiatrie	NOURI Hassan	Oto rhino laryngologie
BOURROUS Monir	Pédiatrie	OUALI IDRISSE Mariem	Radiologie
BOUSKRAOUI Mohammed	Pédiatrie	OULAD SAIAD Mohamed	Chirurgie pédiatrique
CHAFIK Rachid	Traumato– orthopédie	QACIF Hassan	Médecine interne
CHAKOUR Mohamed	Hématologie Biologique	QAMOUSS Youssef	Anesthésie– réanimation
CHELLAK Saliha	Biochimie– chimie	RABBANI Khalid	Chirurgie générale
CHERIF IDRISSE EL GANOUNI Najat	Radiologie	RADA Nouredine	Pédiatrie
CHOULLI Mohamed	Neuro pharmacologie	RAIS Hanane	Anatomie pathologique

Khaled			
DAHAMI Zakaria	Urologie	RAJI Abdelaziz	Oto-rhino-laryngologie
DRAISS Ghizlane	Pédiatrie	ROCHDI Youssef	Oto-rhino-laryngologie
EL ADIB Ahmed Rhassane	Anesthésie-réanimation	SAIDI Halim	Traumato-orthopédie
EL ANSARI Nawal	Endocrinologie et maladies métaboliques	SAMKAOUI Mohamed Abdenasser	Anesthésie-réanimation
EL BARNI Rachid	Chirurgie-générale	SAMLANI Zouhour	Gastro-entérologie
EL BOUCHTI Imane	Rhumatologie	SARF Ismail	Urologie
EL BOUIHI Mohamed	Stomatologie et chir maxillo faciale	SORAA Nabila	Microbiologie - Virologie
EL FEZZAZI Redouane	Chirurgie pédiatrique	SOUMMANI Abderraouf	Gynécologie-obstétrique
EL HAOURY Hanane	Traumato-orthopédie	TASSI Noura	Maladies infectieuses
EL HATTAOUI Mustapha	Cardiologie	TAZI Mohamed Illias	Hématologie-clinique
EL HOUDZI Jamila	Pédiatrie	YOUNOUS Said	Anesthésie-réanimation
EL IDRISSE SLITINE Nadia	Pédiatrie	ZAHLANE Kawtar	Microbiologie - virologie
EL KARIMI Saloua	Cardiologie	ZAHLANE Mouna	Médecine interne
EL KHAYARI Mina	Réanimation médicale	ZAOUI Sanaa	Pharmacologie
EL MGHARI TABIB Ghizlane	Endocrinologie et maladies	ZIADI Amra	Anesthésie - réanimation
ELFIKRI Abdelghani	Radiologie	ZOUHAIR Said	Microbiologie
ESSAADOUNI Lamiaa	Médecine interne	ZYANI Mohammed	Médecine interne
FADILI Wafaa	Néphrologie		

Professeurs Agrégés

Nom et Prénom	Spécialité	Nom et Prénom	Spécialité
ABIR Badreddine	Stomatologie et Chirurgie maxillo facial	HAZMIRI Fatima Ezzahra	Histologie - Embryologie - Cytogénétique
ADARMOUCH Latifa	Médecine Communautaire (médecine préventive, santé publique et hygiène)	IHBIBANE fatima	Maladies Infectieuses
AISSAOUI Younes	Anesthésie - réanimation	KADDOURI Said	Médecine interne
AIT BATAHAR Salma	Pneumo-phtisiologie	LAHKIM Mohammed	Chirurgie générale
ALJ Soumaya	Radiologie	LAKOUICHMI Mohammed	Stomatologie et Chirurgie maxillo faciale
ATMANE El Mehdi	Radiologie	MARGAD Omar	Traumatologie -

			orthopédie
BAIZRI Hicham	Endocrinologie et maladies métaboliques	MEJDANE Abdelhadi	Chirurgie Générale
BELBACHIR Anass	Anatomie- pathologique	MLIHA TOUATI Mohammed	Oto-Rhino - Laryngologie
BELBARAKA Rhizlane	Oncologie médicale	MOUHSINE Abdelilah	Radiologie
BENJELLOUN HARZIMI Amine	Pneumo- phtisiologie	NADER Youssef	Traumatologie - orthopédie
BENALI Abdeslam	Psychiatrie	OUBAHA Sofia	Physiologie
BSISS Mohamed Aziz	Biophysique	RBAIBI Aziz	Cardiologie
CHRAA Mohamed	Physiologie	SAJIAI Hafsa	Pneumo- phtisiologie
DAROUASSI Youssef	Oto-Rhino - Laryngologie	SALAMA Tarik	Chirurgie pédiatrique
EL AMRANI Moulay Driss	Anatomie	SEDDIKI Rachid	Anesthésie - Réanimation
EL HAOUATI Rachid	Chirurgie Cardiovasculaire	SERGHINI Issam	Anesthésie - Réanimation
EL KHADER Ahmed	Chirurgie générale	TOURABI Khalid	Chirurgie réparatrice et plastique
EL MEZOUARI El Moustafa	Parasitologie Mycologie	ZARROUKI Youssef	Anesthésie - Réanimation
EL OMRANI Abdelhamid	Radiothérapie	ZEMRAOUI Nadir	Néphrologie
FAKHRI Anass	Histologie- embyologie cytogénétique	ZIDANE Moulay Abdelfettah	Chirurgie Thoracique
GHAZI Mirieme	Rhumatologie		

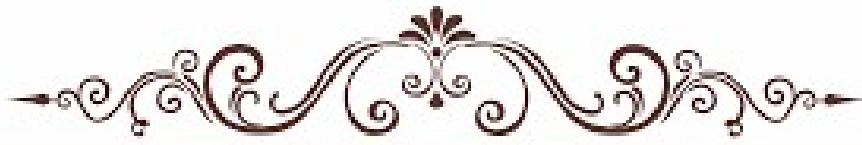Professeurs Assistants

Nom et Prénom	Spécialité	Nom et Prénom	Spécialité
ABDEFETTAH YOUNESS	Rééducation et Réhabilitation Fonctionnelle	ELOUARDI Youssef	Anesthésie réanimation
ABDOU Abdessamad	Chiru Cardio vasculaire	ELQATNI Mohamed	Médecine interne
AIT ERRAMI Adil	Gastro-entérologie	ESSADI Ismail	Oncologie Médicale
AKKA Rachid	Gastro - entérologie	FDIL Naima	Chimie de Coordination Bioorganique
ALAOUI Hassan	Anesthésie - Réanimation	FENNANE Hicham	Chirurgie Thoracique
AMINE Abdellah	Cardiologie	GHOZLANI Imad	Rhumatologie
ARABI Hafid	Médecine physique et réadaptation fonctionnelle	HAJJI Fouad	Urologie

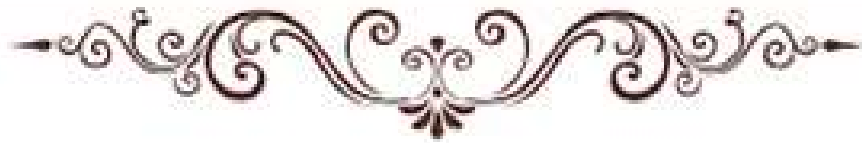
ARSALANE Adil	Chirurgie Thoracique	HAMMI Salah Eddine	Médecine interne
ASSERRAJI Mohammed	Néphrologie	Hammoune Nabil	Radiologie
AZIZ Zakaria	Stomatologie et chirurgie maxillo faciale	JALLAL Hamid	Cardiologie
BAALLAL Hassan	Neurochirurgie	JANAH Hicham	Pneumo- phtisiologie
BABA Hicham	Chirurgie générale	LAFFINTI Mahmoud Amine	Psychiatrie
BELARBI Marouane	Néphrologie	LAHLIMI Fatima Ezzahra	Hématologie clinique
BELFQUIH Hatim	Neurochirurgie	LAHMINE Widad	Pédiatrie
BELGHMAIDI Sarah	OPhtalmologie	LALYA Issam	Radiothérapie
BELHADJ Ayoub	Anesthésie – Réanimation	LOQMAN Souad	Microbiologie et toxicologie environnementale
BELLASRI Salah	Radiologie	MAHFOUD Tarik	Oncologie médicale
BENANTAR Lamia	Neurochirurgie	MILOUDI Mohcine	Microbiologie – Virologie
BENNAOUI Fatiha	Pédiatrie	MOUNACH Aziza	Rhumatologie
BOUCHENTOUF Sidi Mohammed	Chirurgie générale	NAOUI Hafida	Parasitologie Mycologie
BOUKHRIS Jalal	Traumatologie – Orthopédie	NASSIH Houda	Pédiatrie
BOUTAKIOUTE Badr	Radiologie	NASSIM SABAH Taoufik	Chirurgie Réparatrice et Plastique
BOUZERDA Abdelmajid	Cardiologie	NYA Fouad	Chirurgie Cardio – Vasculaire
CHETOUI Abdelkhalek	Cardiologie	OUERIAGLI NABIH Fadoua	Psychiatrie
CHETTATI Mariam	Néphrologie	OUMERZOUK Jawad	Neurologie
DAMI Abdallah	Médecine Légale	RAISSI Abderrahim	Hématologie clinique
DOUIREK Fouzia	Anesthésie–réanimation	REBAHI Houssam	Anesthésie – Réanimation
EL- AKHIRI Mohammed	Oto- rhino- laryngologie	RHARRASSI Isam	Anatomie–patologique
EL AMIRI My Ahmed	Chimie de Coordination bio–organnique	SAOUAB Rachida	Radiologie
EL FADLI Mohammed	Oncologie médicale	SAYAGH Sanae	Hématologie
EL FAKIRI Karima	Pédiatrie	SEBBANI Majda	Médecine Communautaire (médecine préventive, santé publique et hygiène)
EL HAKKOUNI Awatif	Parasitologie mycologie	TAMZAOURTE Mouna	Gastro – entérologie
EL HAMZAOUI Hamza	Anesthésie réanimation	WARDA Karima	Microbiologie
EL KAMOUNI Youssef	Microbiologie Virologie	ZBITOU Mohamed	Cardiologie

		Anas	
ELBAZ Meriem	Pédiatrie	ZOUIZRA Zahira	Chirurgie Cardio-vasculaire

LISTE ARRÊTÉE LE 24/09/2019



DÉDICACES



Toutes les lettres ne sauraient trouver les mots qu'il faut...

Tous les mots ne sauraient exprimer ma gratitude,

Mon amour, mon respect, et ma reconnaissance...

Aussi, c'est tout simplement que...



Je dédie cette thèse à...

A ma très chère mère,

*Quoique je fasse, ou que je dise je ne saurai exprimer mon amour
inconditionnel pour toi.*

*Je vois en toi la mère idéale, croyante, persévérante, gentille... Qui si
j'avais à choisir parmi toutes les mères du monde, je t'aurai choisi encore
et encore...*

*Tu étais là quand personne n'était présent, durant les moments les plus
difficiles, durant les temps de maladie, de solitude, d'échecs, de faiblesse...*

*Ton amour pour moi m'a permis de voir ce jour, tout le mérite de ce
travail revient pour toi.*

Je t'aime maman

A mon cher père

*Mon idole, ma fierté, tu es le père que j'aurai aussi choisi parmi tous les
papas du monde, un homme exceptionnel, qui a consacré sa vie pour sa
famille. Tu n'es parti de rien, je sais à quel point tu as sacrifié pour moi.
Tu as toujours su me soutenir quand il le faut. Merci de m'avoir inculqué
le goût de lecture, du travail, d'acharnement, de persévérance,
d'honnêteté et surtout de patience. Un de mes souhaits les plus chers est
que tu sois toujours fier de moi. Je t'aime énormément.*

A ma chère sœur Fadwa

*Fadwa est tout simplement mon enfance, j'ai grandi avec elle et par
conséquence une partie d'elle est toujours avec moi, la meilleure des
créatures seront parmi celle qui s'élèvent dans l'amour*

A mon chère petite frère Hicham

*Ma copie minuscule, une petite graine que j'ai vu naître et grandir
devant moi, c'est un peu fou à dire, après toutes ces années je réalise
vraiment ce que signifie avoir un frère et je me sens moins seul de t'avoir
là*

A mon cher ami et mon confrère Mohamed amine NOURI,
*un deuxième frère à moi, personne ne peut imaginer à quel point on
pense toujours à la même chose, sincère et honnête, tu peux toujours
compter sur lui waa.*

*A mon cher ami et mon confrère Yassine KHÉRECHTTOU,
si vous cherchez sur le dictionnaire le mot « Roujoula »
vous trouverez la définition avec la photo de Yassine juste au dessous,
sage et intelligent : il prendra toujours la bonne décision.*

*A mon cher ami et mon confrère Zakaria CHABIRI, AKA
le génie, une capacité incroyable de créer de la joie à partir des trucs
simple, je n'oublierai jamais tous ces moments de folie.*

*A mon cher ami et mon confrère Soufiane OUZOÛHOÛ,
la définition de la sagesse, Soufiane est le médecin intellectuel par
excellence, avec qui je peux discuter tout ce qui complot/métaphysique/
paranormal pendant des siècles.*

*A mon cher ami et mon confrère Zakaria ZTATI,
l'exemple parfait d'un vrai Mellali, un grand homme sur lequel vous
pouvez compter.*

*A mon cher ami et mon confrère Mohamed Amine KABIR,
the dude, that quarantine though, Amine is the pure definition of a
resilient gentleman.*

*A mon cher ami Oussama IFGUIS,
mon frère et ma copie mentale, une simple discussion de 5 minutes avec
Ousama et tu auras l'énergie / motivation nécessaire pour le reste de ta
vie.*

*A mon cher ami Mehdi MROÛSSI,
le frère et l'homme complet, pourvu d'un pouvoir compensateur
incomparable et d'une abilité incroyable à simplifier les choses, je te
demanderai toujours de me faire apprendre.*

*A mon cher ami Youssef IFGUIS,
Le grand frère que tu souhaites avoir, finalement j'ai ressenti à quoi
ressemble d'avoir un grand frère qui t'occupe de toi, te conseille est sur
qui tu peux compter à tout moment*

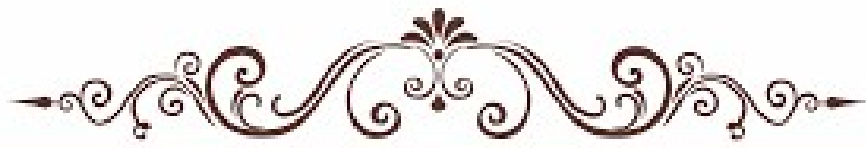Famille de faculté de médecine : hassan aziz, yasser dahbi, salah eddine youbi, anouar bouhlala, boussif mohamed, hamza lagtarna, youness elkhadir, yasser chbani, patrick neza, badr nacer amajid, soufiane amrani, mehdi saadoune, omar halloumi, nouriddine bouta, houssam biborchi, mohammed tebaa, abdellah chafyq, mohamedcheqboub, riad semlali soumleimans soussi, chamekh nouh,

Mon groupe de stage : rangouza acensition igor, mohamed amine outaghyam, adil outouzalt, alia rafi, hasna rafi, moustafa seyidi

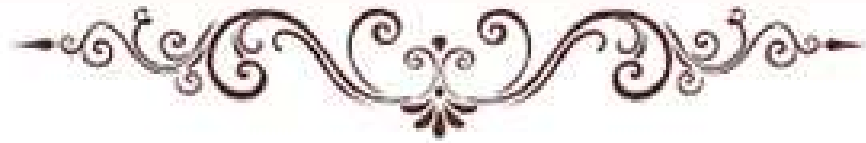Ouarzazate : mohamed orchi, yassine sabih, najib zahir, dr nassim iguelouane, abdelaziz rezaklah, Dr Imane ait belaid,

Beni mellal : cherkaoui halbi, nabil mroussi, mossaba elbacha, kawtar lebrakh, abdelmoula ait chebka, zin laabidin dab

Famille de faculté de médecine : hassan aziz, rangouza acensition igor, yasser dahbi, salah eddine youbi, anouar bouhlala, boussif mohamed, hamza lagtarna, youness elkhadir, yasser chbani, patrick neza, badr nacer amajid, soufiane amrani, mehdi saadoune, omar halloumi, nouriddine bouta, houssam biborchi, mohammed tebaa, abdellah chafyq, mohamedcheqboub, riad semlali soumleimans soussi, chamekh nouh,



REMERCIEMENTS



**A MON MAITRE ET RAPPORTEUR DE THESE : PROFESSEUR
MOULAY DRISS EL AMRANI
PROFESSEUR DE CHIRURGIE PLASTIQUE ET REPARATRICEAU
CHU MOHAMED VI DE MARRAKECH**

Je vous remercie de m'avoir confié ce travail auquel vous avez grandement contribué en me guidant, en me conseillant et en me consacrant une grande partie de votre précieux temps. Permettez- moi de vous exprimer ma profonde admiration envers vos qualités humaines et professionnelles jointes à votre compétence et votre dévouement pour votre profession, qui seront pour moi un exemple à suivre dans l'exercice de cette honorable mission. Je vous remercie également pour votre présence et votre disponibilité qui m'ont été précieuses, grâce à vous cher maître j'ai pu dépasser plusieurs épreuves difficiles, vous m'avez montré délicatement la signification morale de notre profession.

**A MON MAITRE ET PRESIDENT DE THESE : PROFESSEUR YASSINE
BENCHAMKHA CHEF DE SERVICE DE CHIRURGIE PLASTIQUE ET
REPARATRICE.**

Vous m'avez fait l'honneur d'accepter la présidence du jury de cette thèse et je vous remercie de la confiance que vous avez bien voulu m'accorder. J'ai eu la chance de compter parmi vos étudiants et de profiter de l'étendue de votre savoir. Vos remarquables qualités humaines et professionnelles ont toujours suscité ma profonde admiration. J'ai eu l'honneur de me rapprocher de vous et j'ai découvert le grand homme que vous êtes, le grand cœur que vous portez et toute l'amabilité que vous m'accordez à chaque rencontre. Je vous prie d'accepter le témoignage de ma reconnaissance et l'assurance de mes sentiments respectueux.

A MON MAÎTRE ET JUGE DE THÈSE : KHALID TOURABI
PROFESSEUR DE CHIRURGIE PLASTIQUE ET REPARATRICE A
L'HOPITAL MILITAIRE AVICENNE DE MARRAKECH

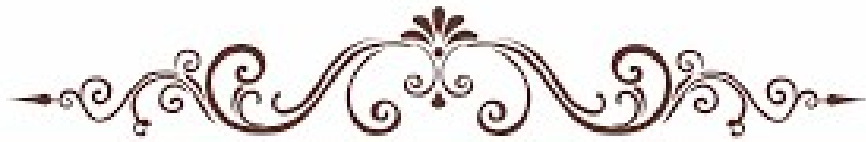
Veillez accepter Professeur, mes vifs remerciements pour l'intérêt que vous avez porté à ce travail en acceptant de faire partie de mon jury de thèse. Vous m'avez soutenu, encadré. Vos conseils et recommandations étaient pour moi d'une aide précieuse pendant mes études.

A MON MAÎTRE ET JUGE DE THÈSE ABDELJALIL ABOUCHADI
PROFESSEUR DE STOMATOLOGIE ET CHIRURGIE MAXILLO A
L'HOPITAL MILITAIRE AVICENNE DE MARRAKECH

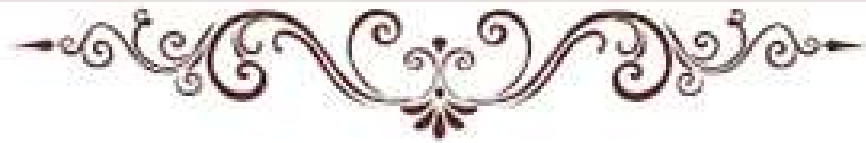Je vous remercie pour la grande amabilité avec laquelle vous m'avez accueilli, ainsi que pour l'intérêt que vous avez porté à ce travail en acceptant de le juger.

Femme de grandes valeurs, vous m'avez toujours marqué par vos qualités professionnelles et humaines, ainsi que par votre grande bienveillance et humilité.

Qu'il me soit permis, cher maître, de vous présenter à travers ce travail le témoignage de mon grand respect et l'expression de ma profonde reconnaissance.

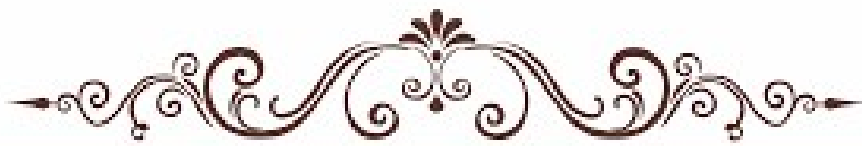

ABRÉVIATIONS



Liste des abréviations :

(C)	: point cervical
(Cm)	: point columellaire
(G)	: glabelle
(LI)	: labrale inferius
(LS)	: labrale superius
(MC)	: angle mentocervical
(Me)	: menton
(N)	: nasion
(NFa)	: nasofacial angle
(NFr)	: Angle naso-frontale
(NL)	: Angle naso-labiale
(obs)	: otobasion superieus
(Pg)	: pogonion
(pra)	: pré-aurale
(sa)	: supra-aurale
(sba)	: sub-aurale
(Sn)	: point subnasal
(T)	: la pointe du nez
(Tr)	: trichion
RTH	: ratio taille-hanche



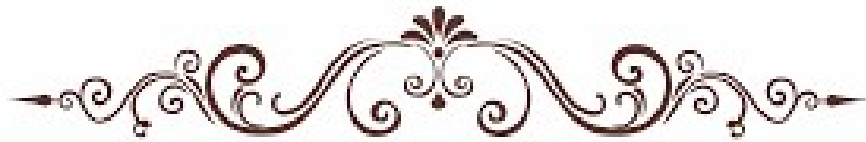PLAN



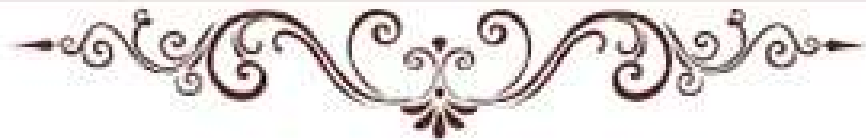INTRODUCTION	1
MATERIELS ET METHODES	3
RESULTATS	5
I. structure de la face	6
1. forme de la face	6
2. Equilibre de la face	8
II. unité Fronto-temporale	11
1. le front :	11
III. unité orbito palpébrale	14
1. Sourcil	14
2. yeux	16
IV. unité nasale	19
1. nez de profil	19
2. nez de face	21
V. unité génienne	23
1. Volume des Pommettes (face)	23
2. Volume des Pommettes (profil)	26
VI. unité bucco mentonnière	28
1. lèvre supérieure	28
2. lèvre inférieure	30
3. Définition des contours de la lèvre supérieure (ourlet, arc de cupidon, et philtrum)	32
4. L'équilibre entre les 2 lèvres sur une vue de profil	34
5. Projection du menton	36
VII. unité mandibulaire.	39
1. Contours et angle de la mandibule	39
VIII. unité cervicale	41
1. cou de face	41
2. cou de profil	43
IX. seins	45
1. taille du profil	45
2. taille des seins face	47
3. Orientation des mamelons	50
4. Forme des seins	52
X. Fesse	55
1. Formes des fesses	55
2. Taille de fesse (face)	58
3. Taille de fesse (profil)	60
XI. abdomen	63
DISCUSSION	65
ANATOMIE ARTISTIQUE DU CORPS HUMAIN	66
CHAPITRE I : ANATOMIE ARTISTIQUE ET ESTHETIQUE DE LA FACE	67

I.	Historique de la perception de la beauté.(1)	68
1.	L'art et l'anatomie	70
2.	Les déterminants de la taille et la forme humaines	72
3.	La symétrie et les proportions	74
	CHAPITRE 2 : FACE	77
I.	Analyse esthétique de la face	78
1.	Repères et points de référence (3)	78
2.	La symétrie	82
3.	convexité faciale :	94
II.	L'analyse par unités esthétiques	95
1.	L'unité fronto-temporale	95
2.	L'unité orbito-palpébrale	97
A.	Le sourcil	98
B.	Les paupières :	99
C.	Les variations de volume et de projection du contenu graisseux	109
D.	Le nez	110
✚	Scientifiquement	111
A.	Les angles :(3)	111
B.	La projection de la pointe du nez :	112
C.	La longueur :	114
D.	La largeur :	114
E.	Vue inférieure :	115
F.	vue latérale :	115
✚	Viellissement du nez :	117
A.	Les lèvres :	117
B.	Le menton :	120
	Chapitre II :ANATOMIE ARTISTIQUE ET ESTHETIQUE DU SEIN	132
I.	Introduction :	132
1.	Les mensurations du sein	133
2.	La plaque aréolo-mamelonnaire	136
3.	La base d'implantation du sein(14),(15)	137
4.	La peau du sein(14),(15)	137
5.	Le volume du sein et poids(14),(15)	138
6.	La consistance du sein(14),(15)	138
7.	La ptose du sein(16)	138
	Chapitre 3 :L'anatomie artistique et esthétique de l'abdomen	140
I.	Introduction :	141
II.	Anatomie musculaire et de surface :(18) (figure206)	141
III.	Anatomie artistique :(17),(19)	145
	Chapitre IV: Anatomie artistique et esthétique des fesses	149
I.	Introduction :	150
A.	Repères esthétique de la fesse	150

B. Les onze sous-unités fessières esthétiques	151
C. Forme globale de la région glutéale	152
D. Volume, projection et contours de la région glutéale(21)	154
E. Laxité cutanée(21)	155
F. Le Rapport Taille / Hanche (RTH) (22)	156
II. DISCUSSION DE NOS RESULTATS AVEC D'AUTRES ETUDES	157
III. unité Fronto-temporale :	159
IV. unité orbito palpébrale	160
V. unité nasale	164
VI. unité génienne	167
VII. unité bucco mentonnière :	168
VIII. unité mandibulaire.	173
IX. unité cervicale	174
X. Seins	174
XI. fesse	177
XII. abdomen	179
CONCLUSION	181
RESUMES	184
ANNEXES	181
BIBLIOGRAPHIE	196

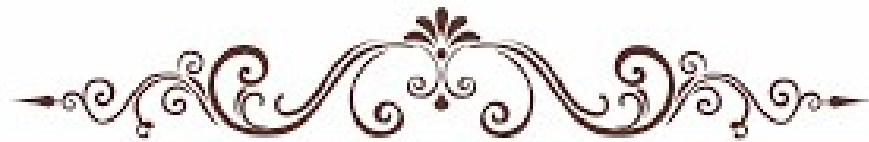


INTRODUCTION

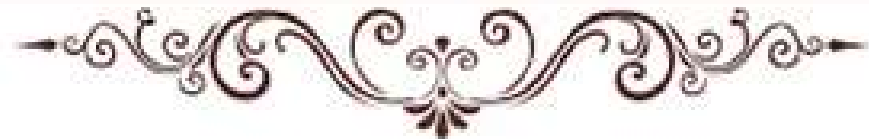

En chirurgie plastique, l'anatomie artistique possède une place cruciale, en effet elle permet au chirurgien d'inspecter les imperfections et les corriger.

La perception de l'aspect idéal du visage et du corps diffère d'une époque à l'autre, d'une région à l'autre, d'une ethnie à l'autre et d'un individu à l'autre, plusieurs études ont été réalisées sur plusieurs groupes ethniques, de là est venue l'idée de faire pareil chez nous: une étude sur le grand public marocain afin de déterminer l'aspect idéal de la beauté féminine, ainsi que la différence de perception selon l'âge, le sexe, la profession et la région géographique, en suite discuter nos résultats avec les données de la littérature par rapport à d'autres ethnies afin de reproduire un bon revue bibliographique discutant à quoi ressemble un visage et un corps féminin idéal.



MATÉRIELS ET MÉTHODES



I. PARTICIPANTS :

Ce travail est une enquête qui a intéressé 1000 individus, choisis d'une manière aléatoire, appartenant à plusieurs régions géographiques du Maroc.

II. MATERIEL :

- Un ensemble de crayons pour réaliser les dessins qui vont servir comme figures model pour l'enquête.
- Papier Conson blanc 24x32cm.
- Scanner Canon (canoScan LIDE 100).
- Adobe Photoshop CC 2018.
- Adobe Lightroom 5.4
- Microsoft Excel.
- Google Forms.

III. METHODES :

On a dessiné des portraits d'AMBER HEARD (considérée comme l'actrice la plus belle au monde avec une précision de 91.85% pour le nombre d'or) à partir desquels on a réalisé des images qu'on a pu modifier numériquement, qui ont servi comme figures models pour notre formulaire.

Des formulaires électroniques construits sur Google Forms on été envoyés aux participants par email et sur les réseaux sociaux.

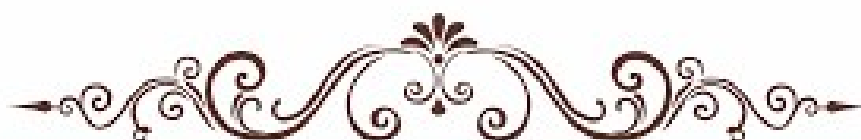IV. CRITERES D'INCLUSION :

On a inclus des individus marocains, hommes et femmes, âgés plus de 15 ans.

V. ANALYSE DES DONNEES :

La saisie des textes et des tableaux a été faite sur le logiciel Word 2007 et celle des graphiques sur le logiciel Excel 2007 et Google Forms.

- Les calculs des distances et des ratios ont été faits sur Adobe Photoshop CC 2018



RÉSULTATS



Le résultat de l'analyse statistique de cette enquête est catégorisé en 4 parties pour chaque rubrique du questionnaire

- **Total** : signifie les résultats de tous les participants confondus.
- **Selon le sexe** : ce que les hommes ont choisi versus ce que les femmes ont choisi.
- **Selon l'âge** : on a choisi les 3 tranches d'âges statistiquement significants, de 15 à 30ans, de 30 à 50ans et plus de 50ans.
- **Selon la région géographique** :
 - Nord : Al hoceima, Chaouen, Nador, Oujda, Tanger, Taza, Tetouan
 - Centre : Azilal, Béni-mellal, Bouleman, Casablanca, El jadida, Essaouira, Fes, Elkalaa, Kenitra, Khemissat, Khenifra, Khouribga, Marrakech, Meknes, Rabat, Safi, Setat.
 - Sud : Agadir, Errachidia, Figuig, Laayoune, Ouarzazate, Smara, Tan-tan, Tarfaya, Tiznit, Taroudant.

I. structure de la face

1- forme de la face :

Les différentes options sont venues comme cela sur le questionnaire :

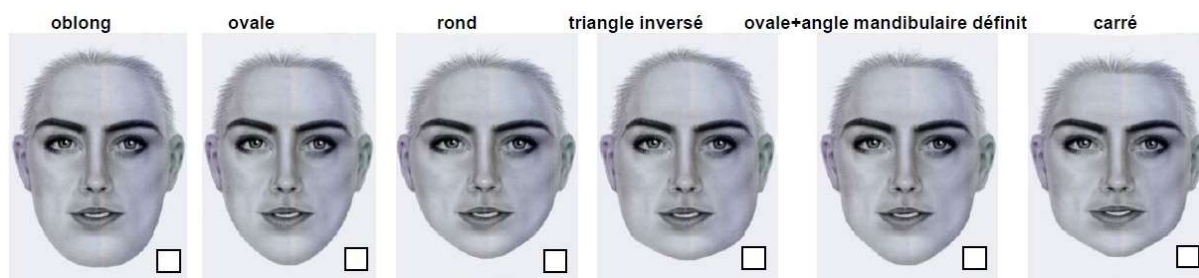


Figure 1: la rubrique "formes du visage" sur le questionnaire

Résultats sont venus comme cela :

La forme ovale a été choisie dans toutes les catégories statistiques.

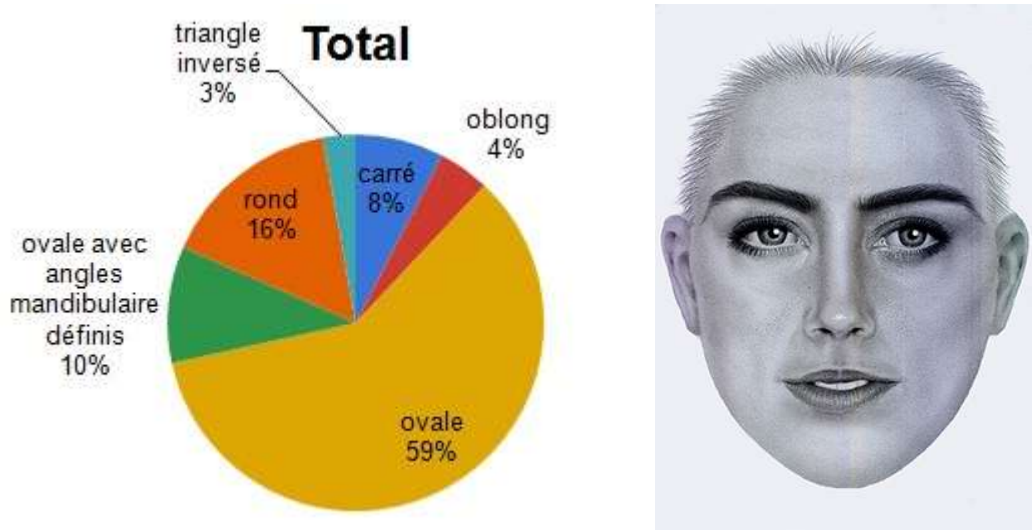


Figure 2: résultat de la rubrique « formes du visage »

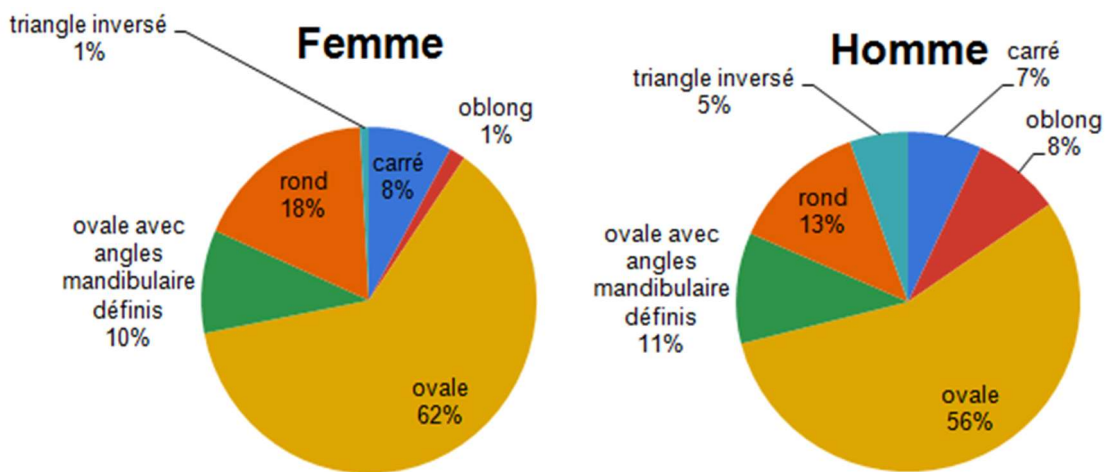


Figure 3: résultat de la rubrique « formes du visage » selon le sexe

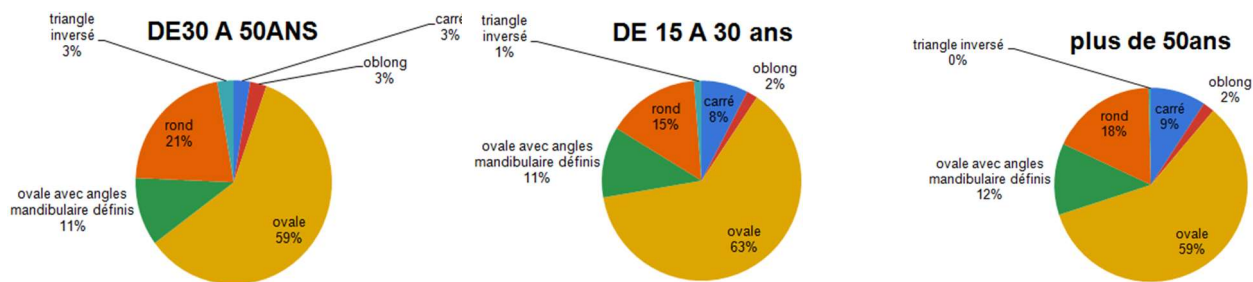


Figure 4 : résultat de la rubrique « équilibre du visage » selon l'âge

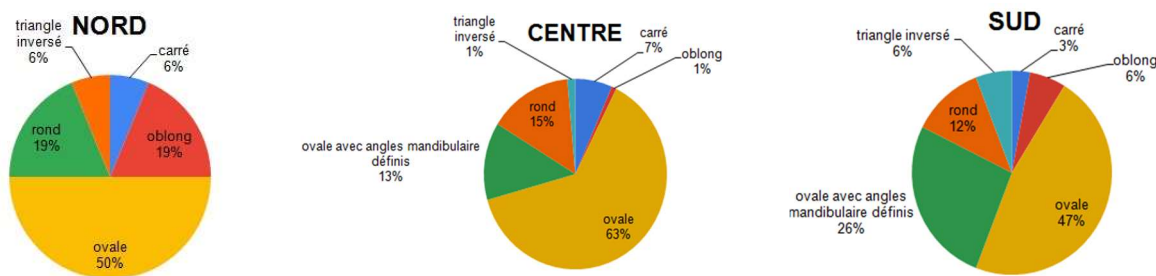


Figure 5 : résultat de la rubrique « formes du visage » selon la région géographique

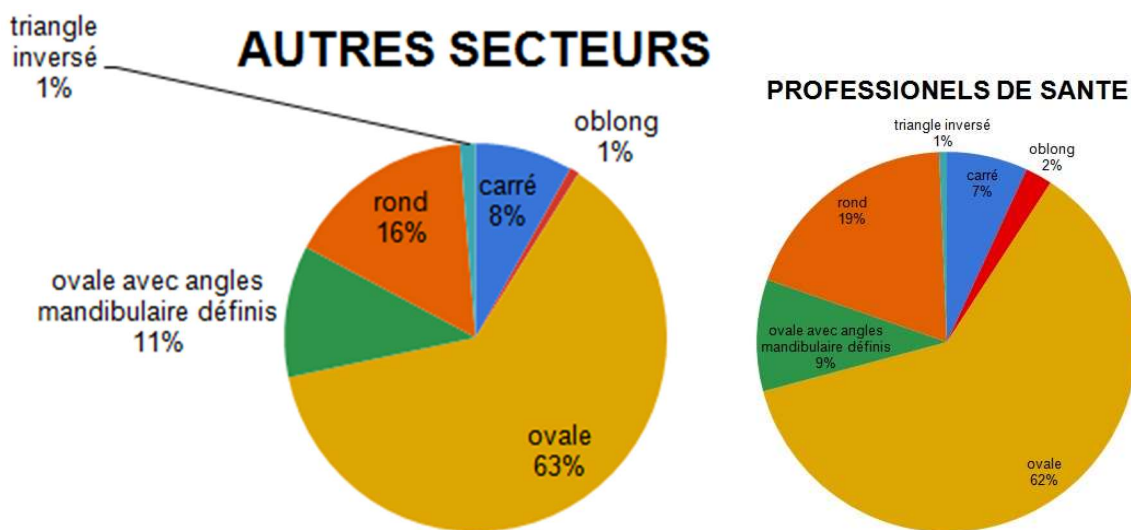


Figure 6 : résultat de la rubrique « formes du visage » selon la profession

2- Equilibre de la face :

On a testé la perception de l'équilibre de la face (la longueur des différents tiers horizontaux de la face).

Les différentes options sont venues comme cela sur le questionnaire :

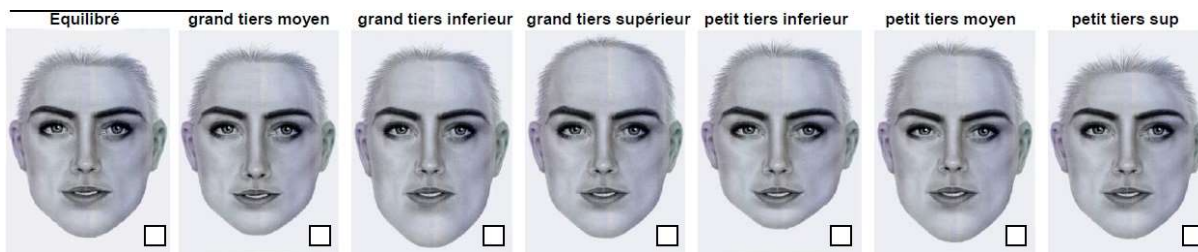


Figure 7: la rubrique "Equilibre du visage" sur le questionnaire

Les résultats sont venus comme cela :

Le visage équilibré (tiers supérieur = tiers moyen = tiers inférieur) a été choisi dans toutes les catégories statistiques.

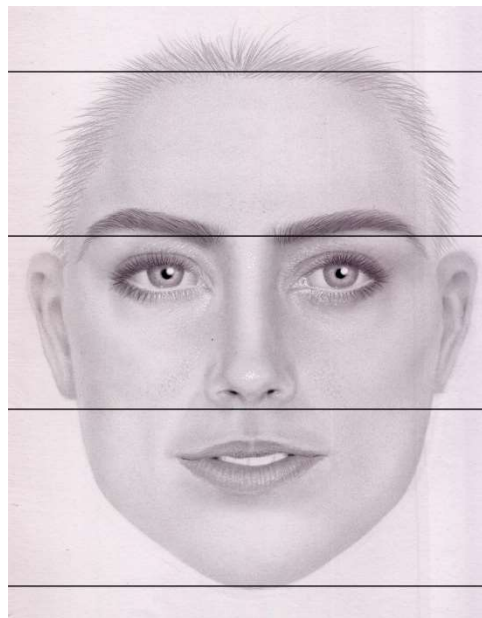
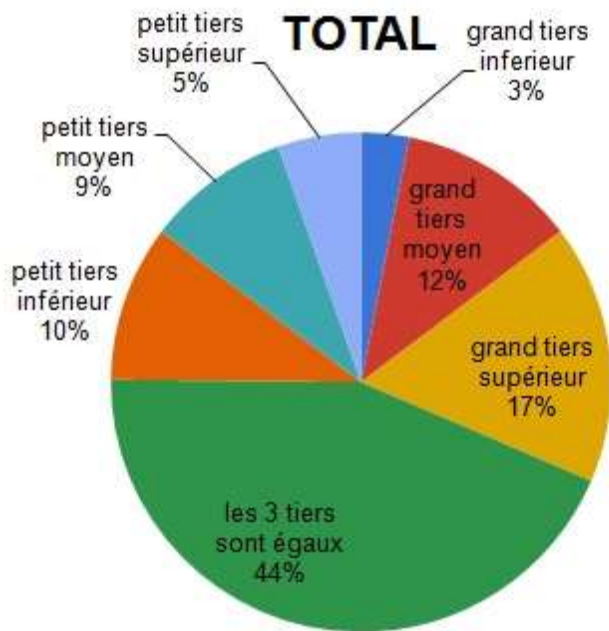


Figure 8 : résultat de la rubrique « équilibre du visage »

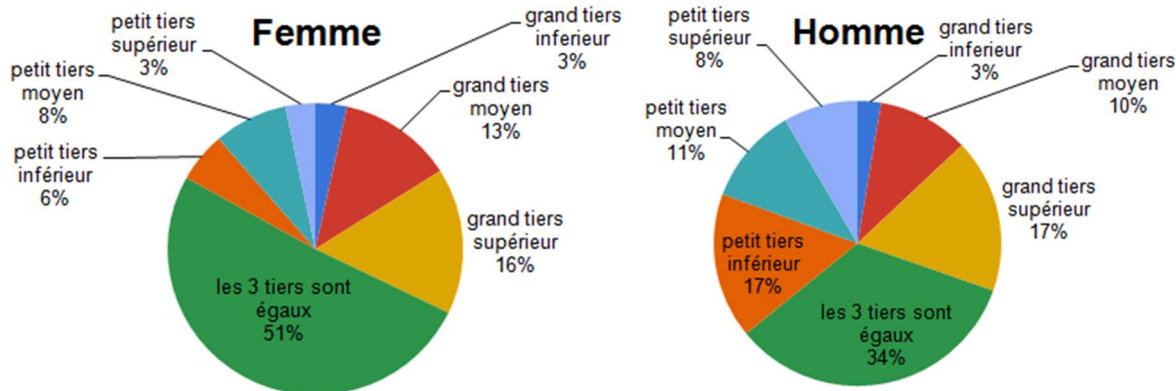


Figure 9 : résultat de la rubrique « équilibre du visage » selon le sexe

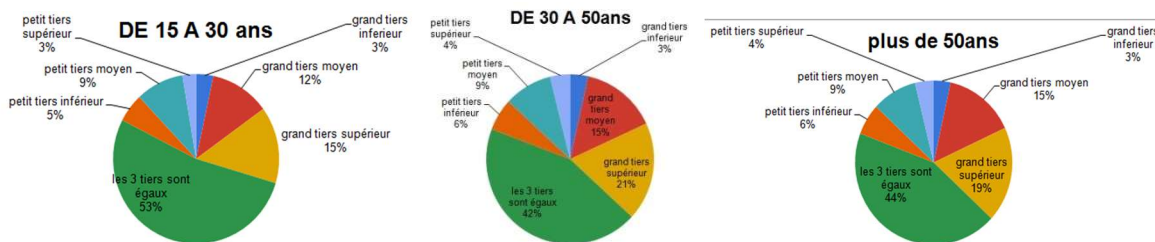


Figure 10 : résultat de la rubrique « équilibre du visage » selon l'âge

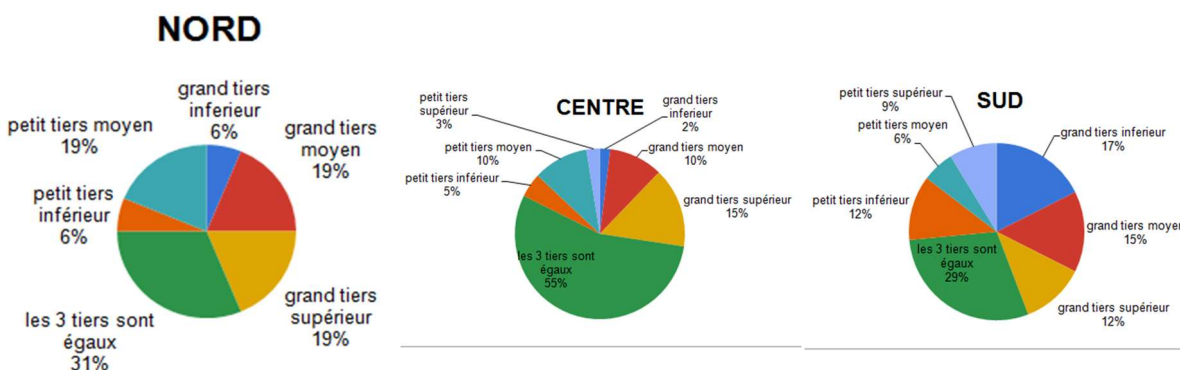


Figure 11 : résultat de la rubrique « équilibre du visage » selon la région géographique

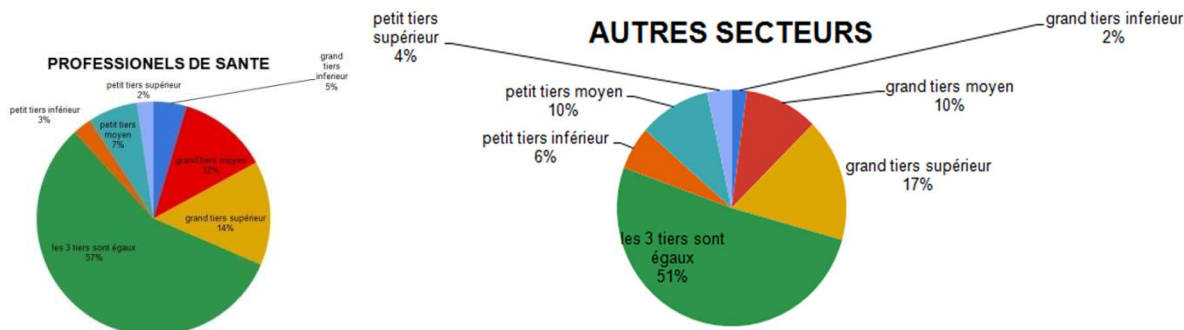


Figure 12 : résultat de la rubrique « équilibre du visage » selon la profession

II. unité Fronto-temporale :

1- le front :

Les différentes options sont venues comme cela sur le questionnaire :



Figure 13: la rubrique "Front" sur le questionnaire

On a testé la perception de la protrusion du front (figure 13) en posant sur le questionnaire des figures avec plusieurs degrés de protrusion frontale.

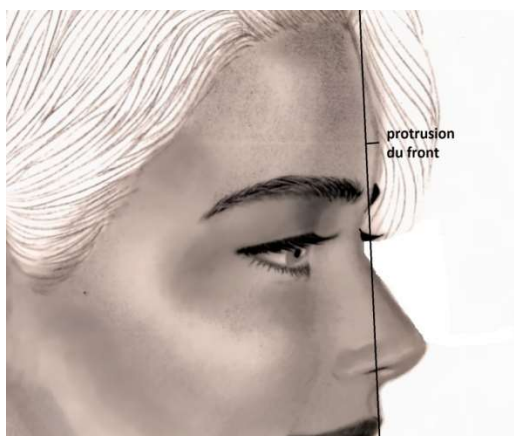


Figure 14:protrusion frontale

- 1=Un front légèrement proéminent : protrusion de 1.12mm.
- 2=Une Glabelle proéminente : protrusion de 1.5mm de la glabelle seulement.
- 3=Un front Plat : protrusion de 0mm
- 4=Une front très proéminent : protrusion de 2mm

Les résultats sont venus comme cela :

- **Toutes les catégories statistiques ont choisi un front légèrement proéminent sauf les participants âgés plus de 50 ans qui ont choisi un front plat**

TOTAL

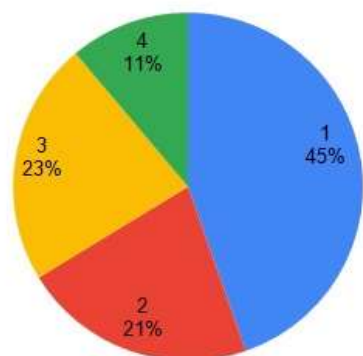
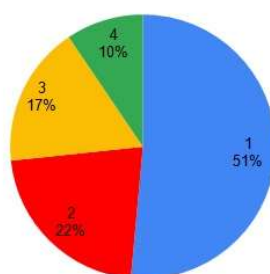


Figure 15: résultat de la rubrique « Front »

FEMME



HOMME

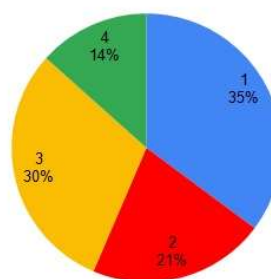


Figure 16: résultat de la rubrique « Front » selon le sexe

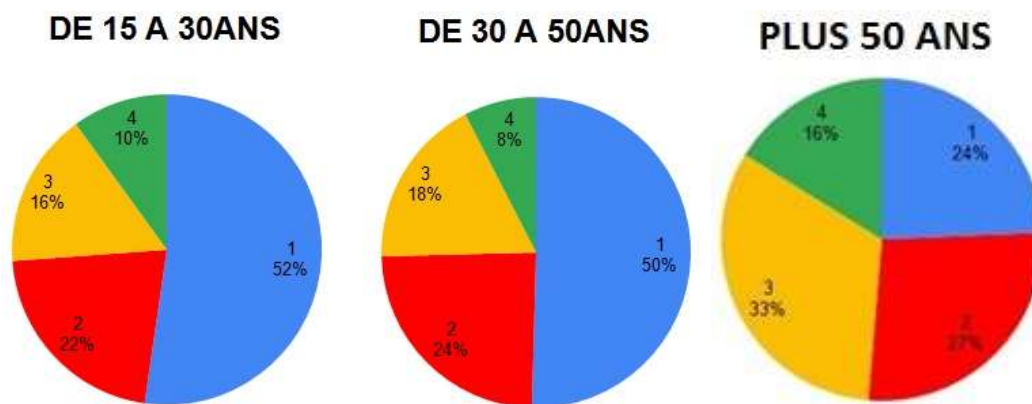


Figure 17: résultat de la rubrique « Front » selon l'âge

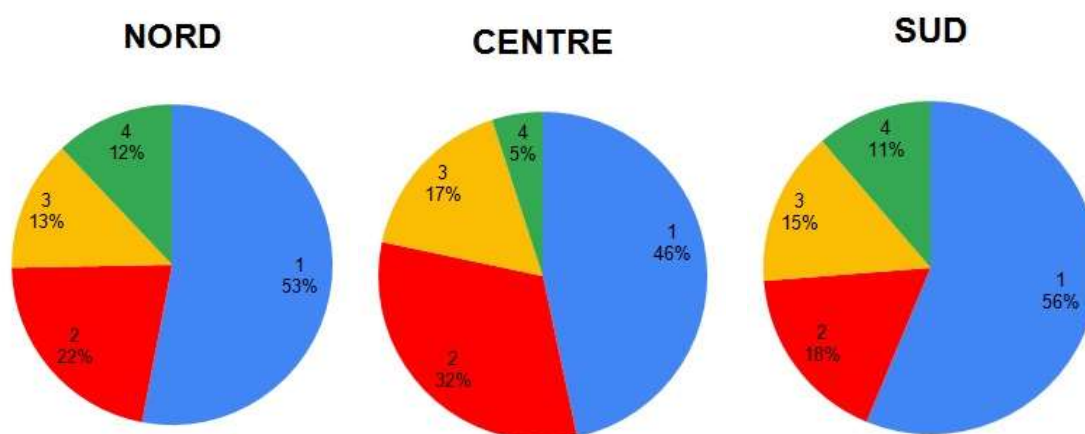


Figure 18: résultat de la rubrique « Front » selon la région géographique

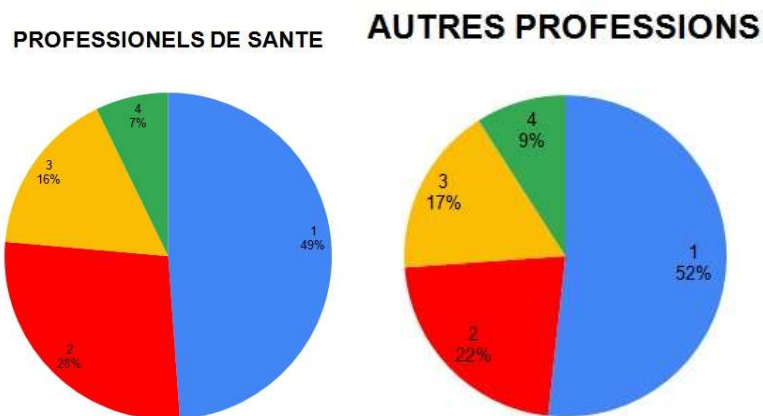


Figure 19: résultat de la rubrique « Front » selon la profession

III. unité orbito palpébrale

1- Sourcil

Les différentes options sont venues comme cela sur le questionnaire :



Figure 20: la rubrique "Sourcil" sur le questionnaire

Les résultats sont venus comme cela sur le questionnaire

- Toutes les catégories statistiques ont choisi le sourcil arqué

TOTAL




Figure 21: résultat de la rubrique «Sourcil »

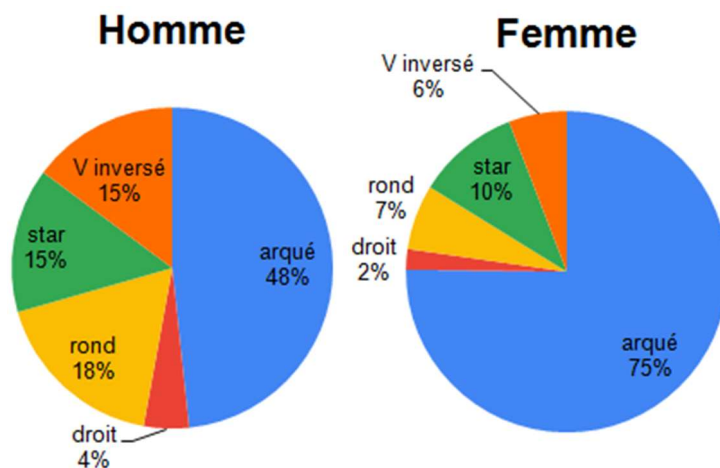


Figure: résultat de la rubrique «Sourcil » selon le sexe.

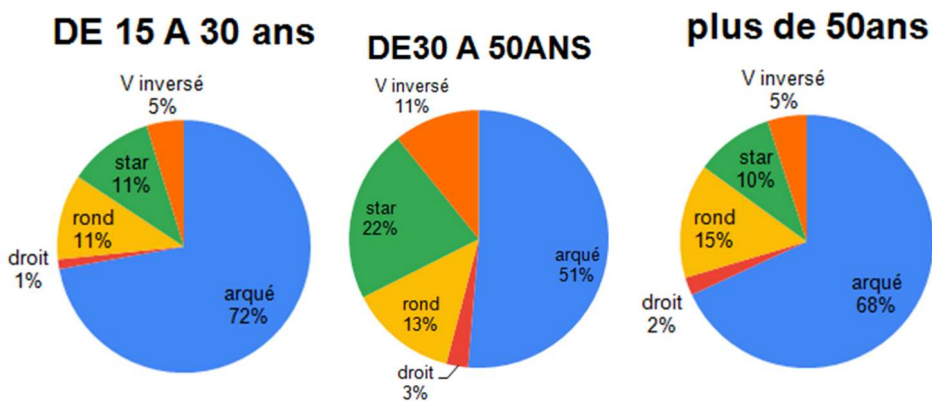


Figure 22: résultat de la rubrique «Sourcil » selon l'âge

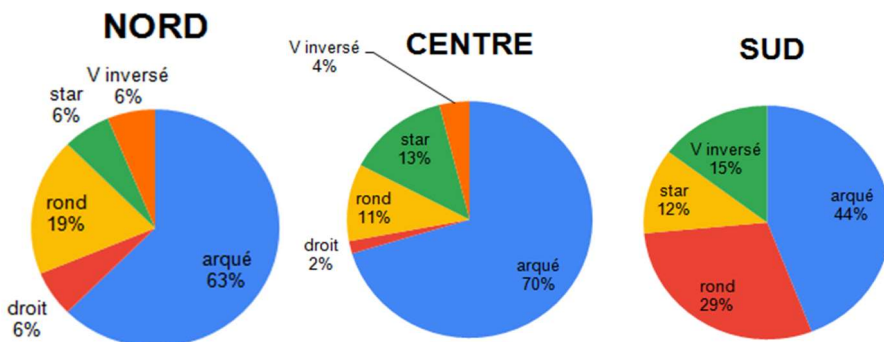


Figure 23: résultat de la rubrique «Sourcil » selon la région géographique

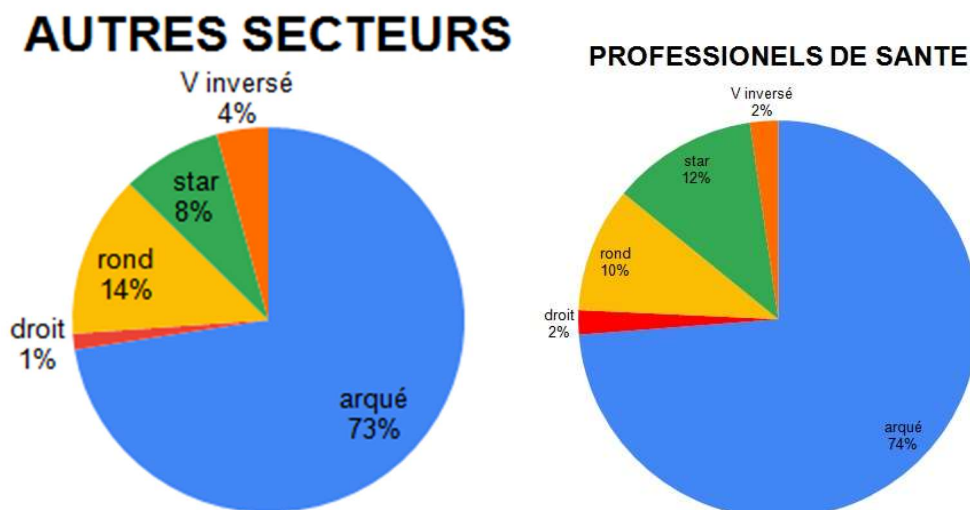


Figure 24: résultat de la rubrique «Sourcil » selon la profession

2- yeux

Les différentes options sont venues comme cela sur le questionnaire :

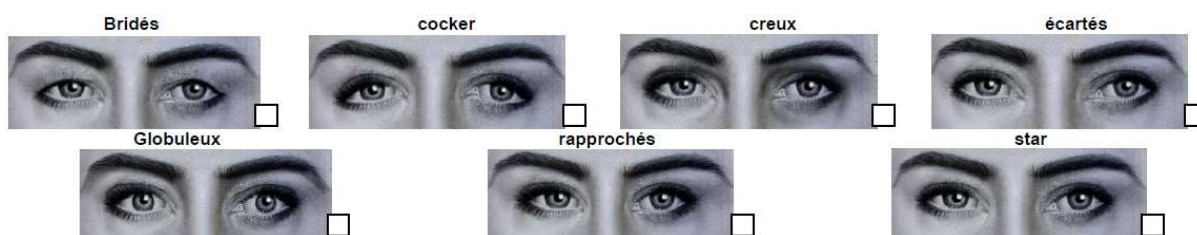


Figure 25: la rubrique "Yeux" sur le questionnaire

Toutes les catégories statistiques ont choisi l'œil de Star (possédant les caractéristiques suivantes :

- Hauteur de la fente palpébrale : 11.2mm
- Bord libre de la paupière supérieure–pli palpébral : 2.56mm
- La longueur de la fente palpébrale : 28.01mm
- L'inclinaison canthale (l'angle qui fait le droit passant par le canthus médial et latéral avec l'horizontale) :6.78°
- Distance intercanthale (distance entre les 2 canthus médiaux) :30mm

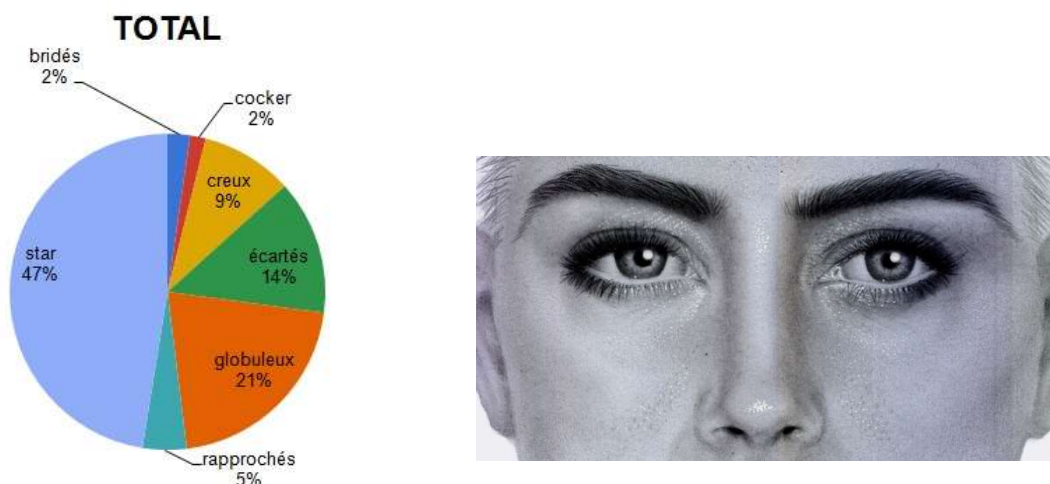


Figure 26: résultat de la rubrique « Yeux »

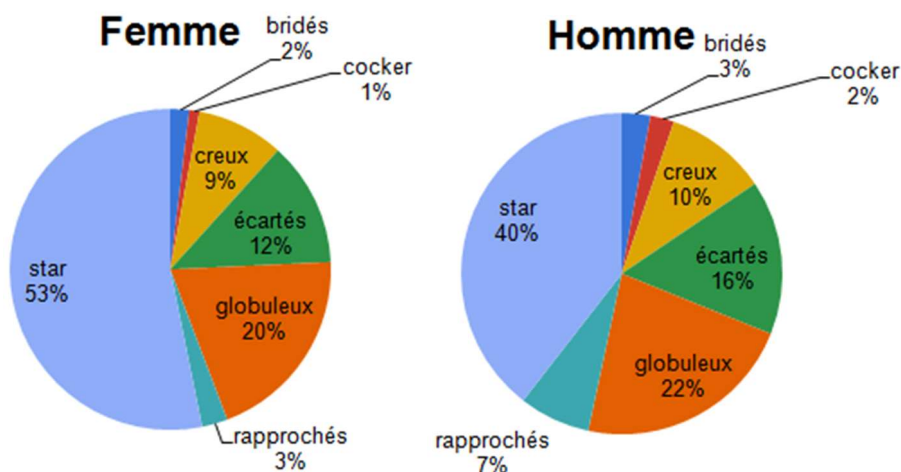


Figure 27: résultat de la rubrique « Yeux » le sexe

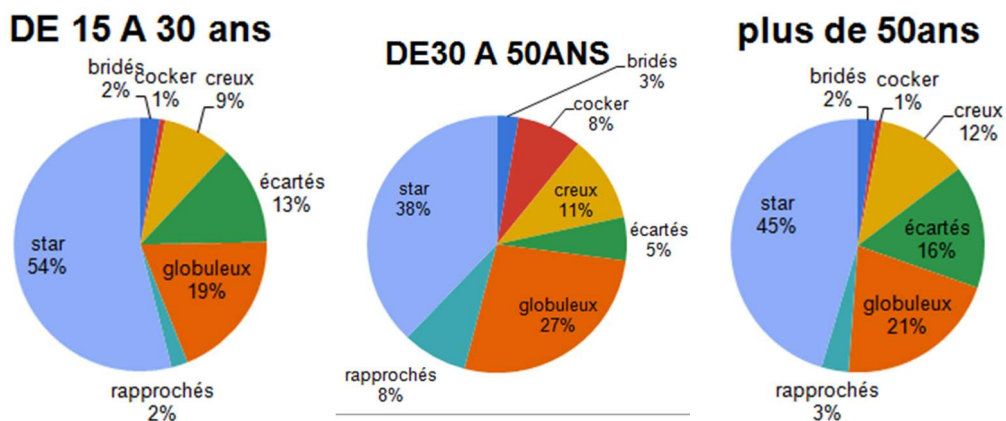


Figure 28: résultat de la rubrique « Yeux » selon l'âge

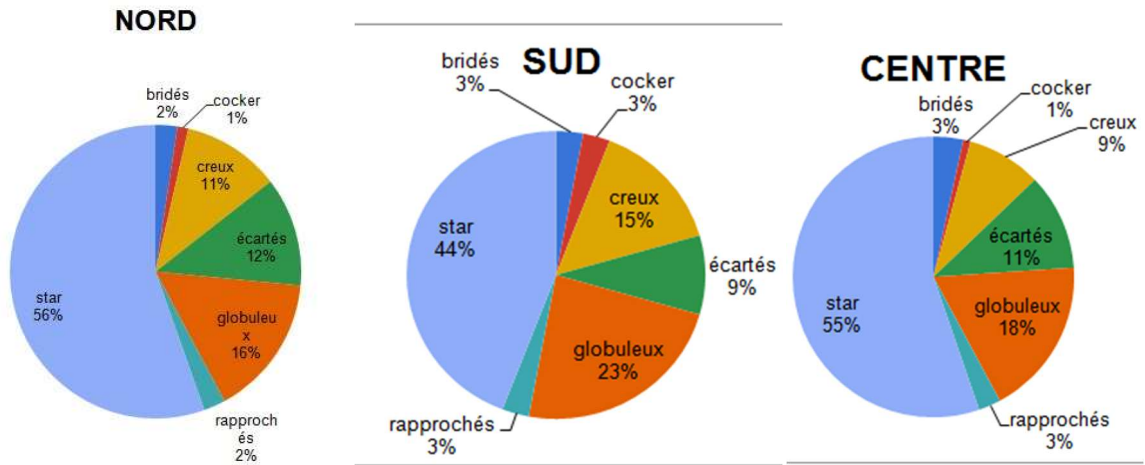


Figure 29: résultat de la rubrique « Yeux » selon la région géographique

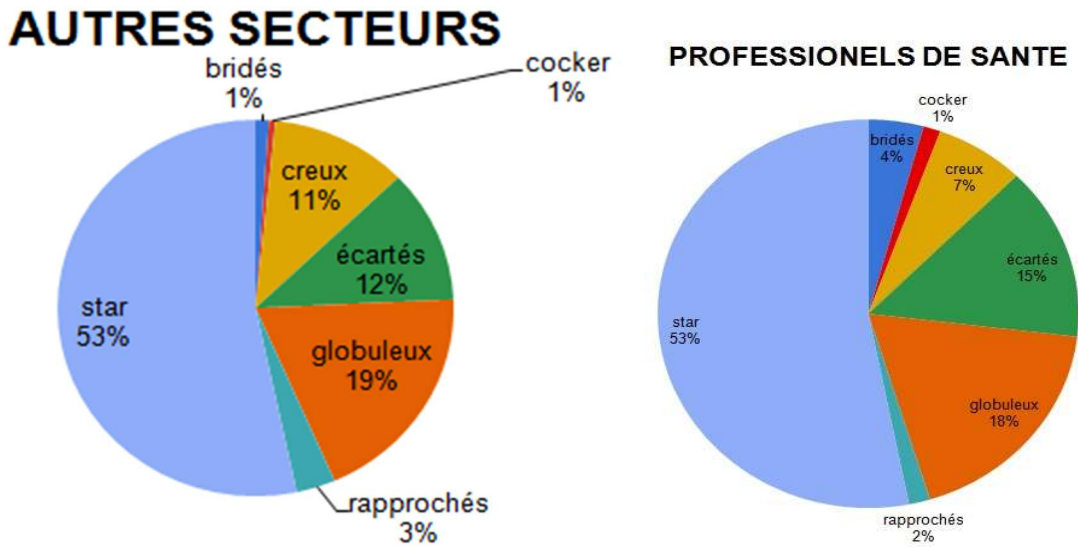


Figure 30: résultat de la rubrique « Yeux » selon la profession

IV. unité nasale

1- nez de profil

Les différentes options sont venues comme cela sur le questionnaire :

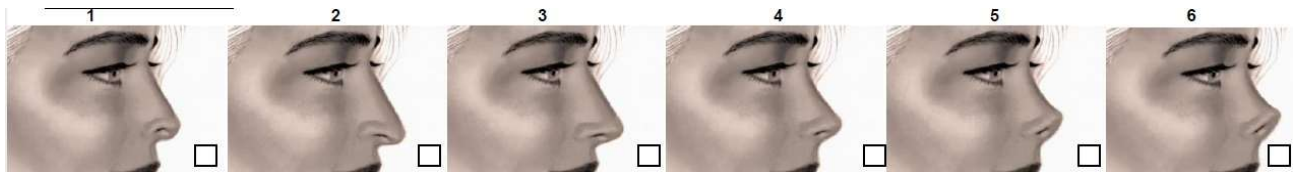


Figure 31: la rubrique "Nez de profil" sur le questionnaire

Les résultats sont venus comme cela :

- Toutes les catégories statistiques ont choisi le numéro 4 (qui correspond au nez concave) possédant les caractéristiques suivantes :
 - Position de la racine du nez : entre la pupille et le sillon palpébral
 - Dorsum : concave (situé à 2mm au dessous de la ligne qui passe entre le nasion et la pointe du nez)
 - Projection de la pointe du nez (selon la méthode de Goode) : 0.675
 - Angle naso-frontal : 122°
 - Angle naso-labial : 113°

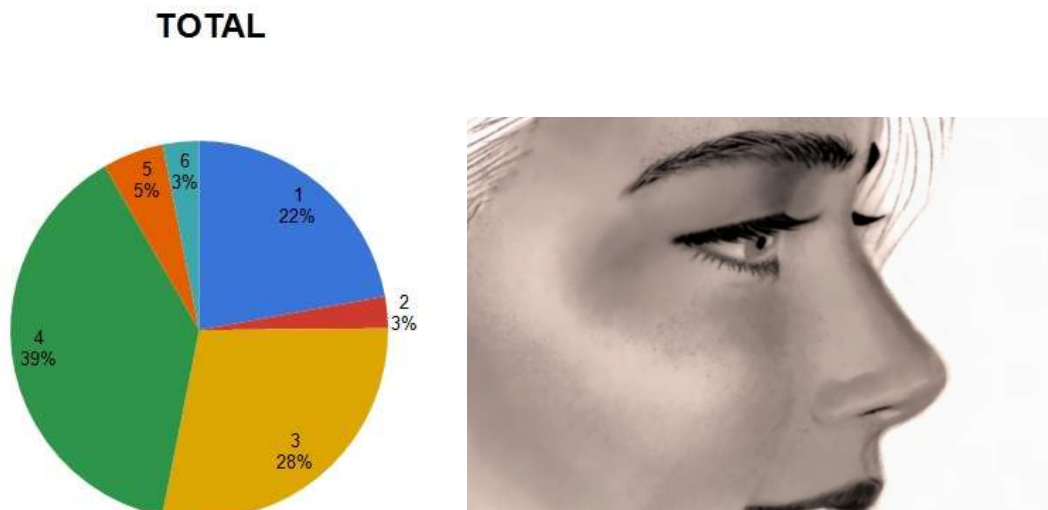


Figure 32: résultat de la rubrique « Nez de profil »

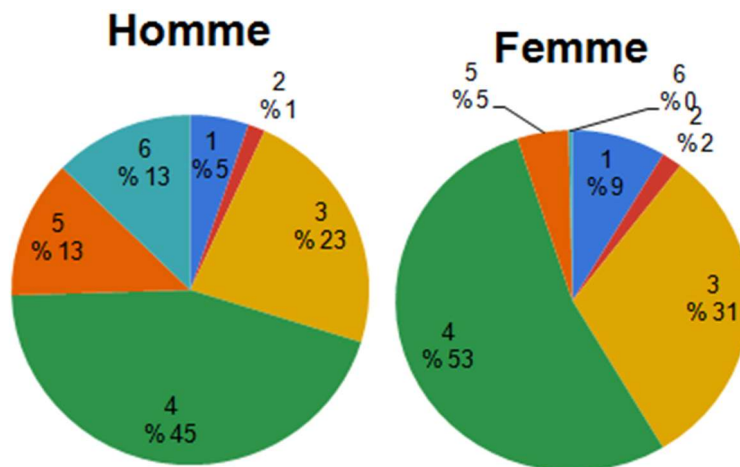


Figure 33: résultat de la rubrique « Nez de profil » selon le sexe

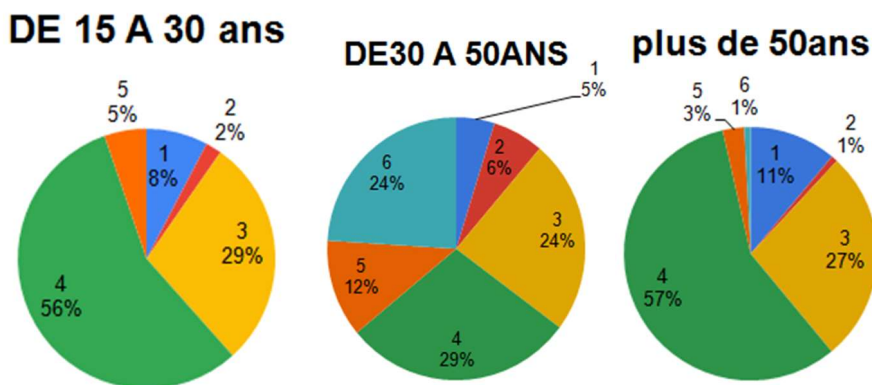


Figure 34 : résultat de la rubrique « Nez de profil » selon l'âge

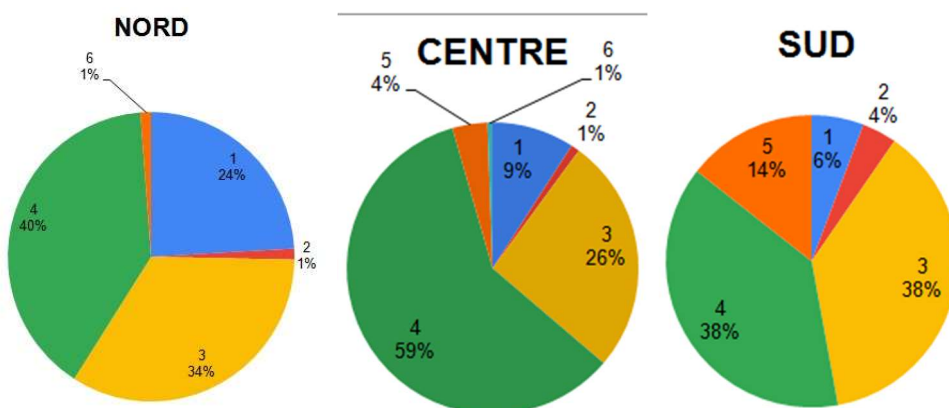


Figure 35: résultat de la rubrique « Nez de profil » selon la région géographique

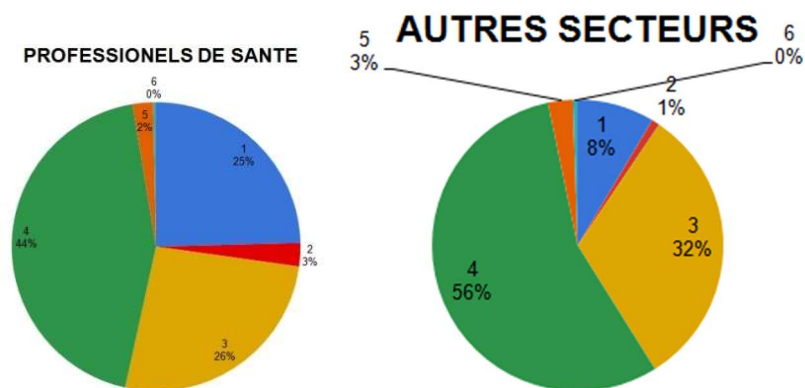


Figure 36: résultat de la rubrique « Nez de profil » selon la profession

2- nez de face

Les différentes options sont venues comme cela sur le questionnaire :

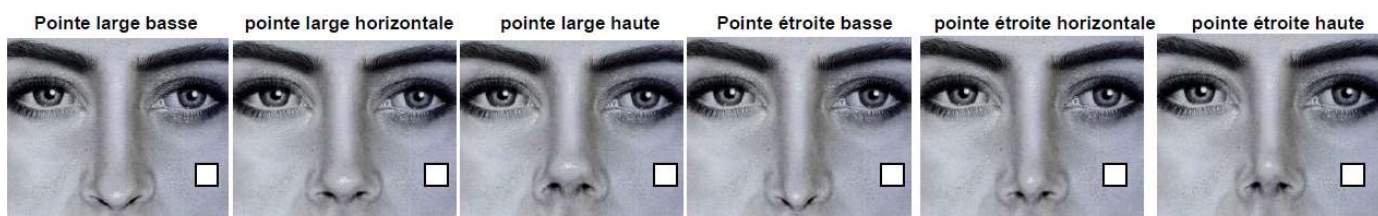


Figure 37: la rubrique "Nez de face " sur le questionnaire

Les résultats sont venus comme cela :

Toutes les catégories statistiques ont choisi le nez avec une pointe large arrondie et horizontale




Figure 38: résultat de la rubrique « Nez de face »

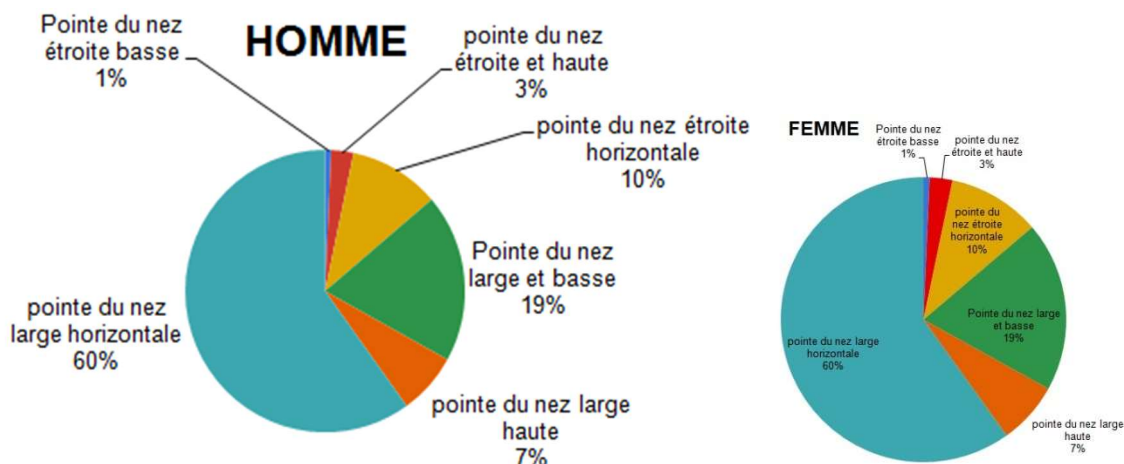


Figure 39 : résultat de la rubrique « Nez de face »selon le sexe

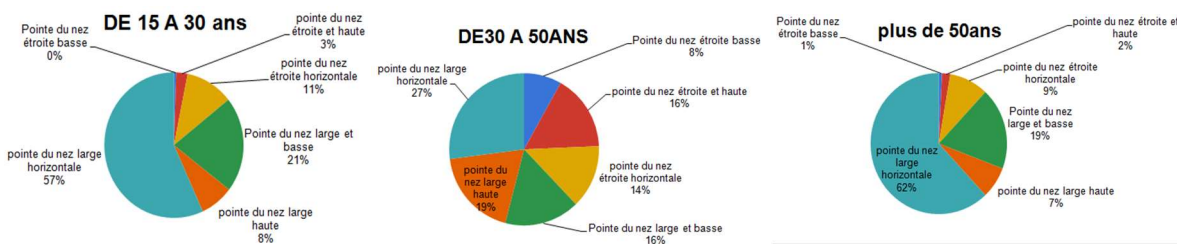


Figure 40: résultat de la rubrique « Nez de face »selon l'âge

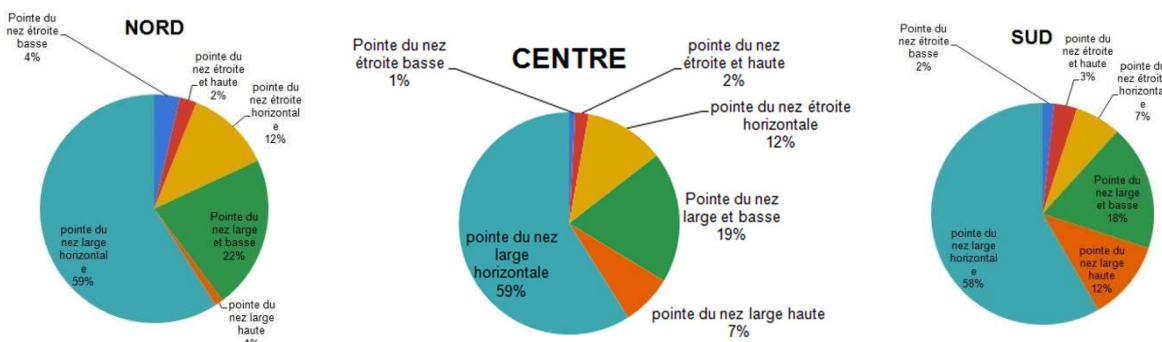


Figure 41: résultat de la rubrique « Nez de face »selon la région géographique

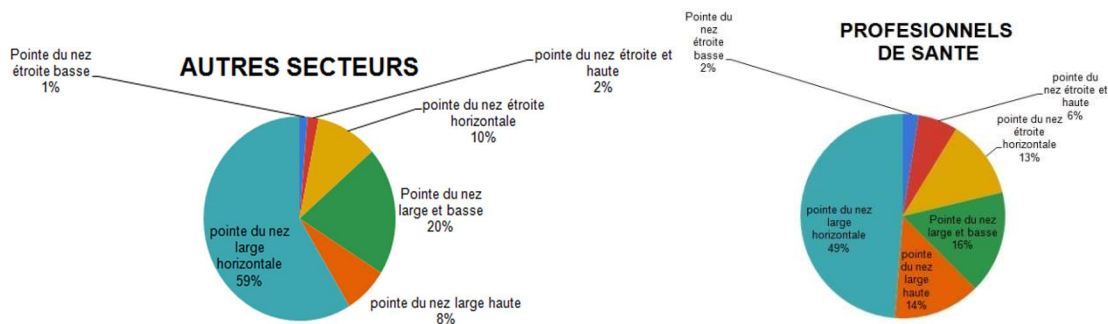


Figure 42: résultat de la rubrique « Nez de face »selon la profession

V. unité génienne

1- Volume des Pommettes (face)

Les différentes options sont venues comme cela sur le questionnaire :

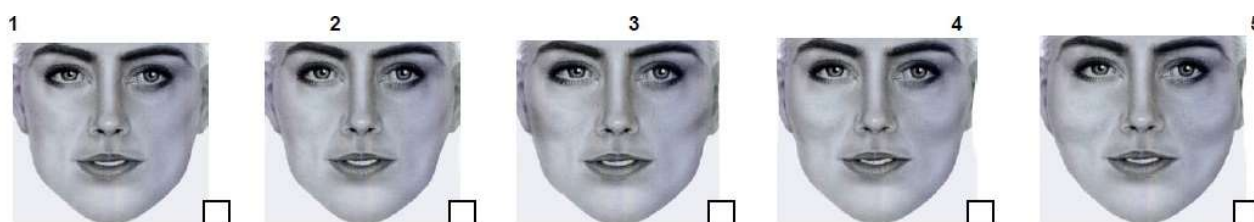


Figure 43: la rubrique "Volume des pommettes de face" sur le questionnaire

Les résultats sont venus comme cela :

- Toutes les catégories statistiques ont choisi le numéro 3(remplissage intermédiaire) sauf les participants âgés plus de 50ans qui ont choisi le numéro 2 (remplissage minime).

TOTAL

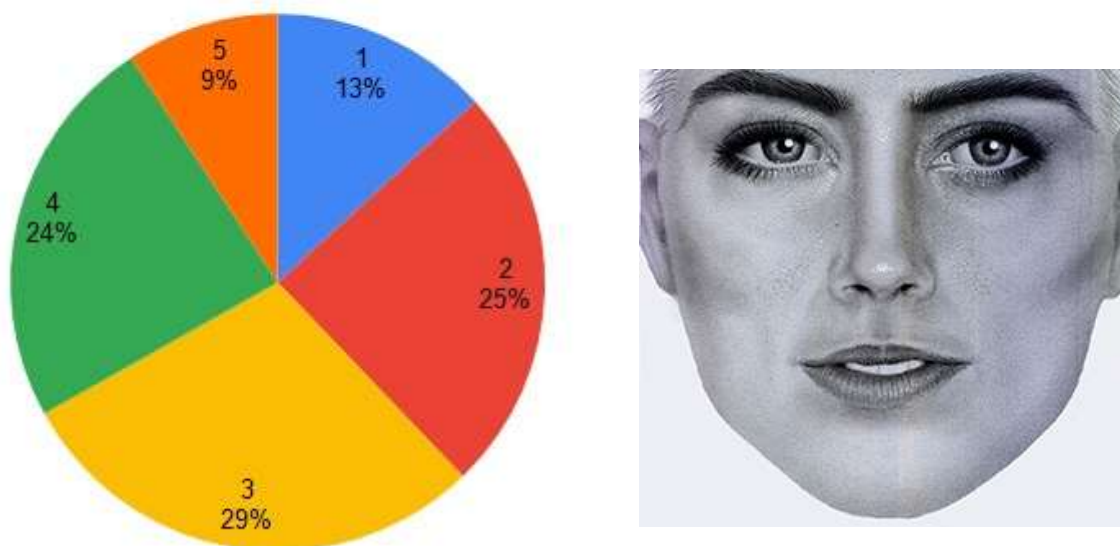


Figure 44: résultat de la rubrique « pommette de face » selon

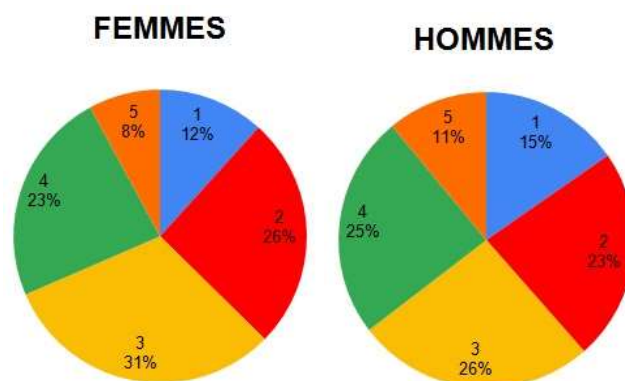


Figure 45: résultat de la rubrique « pommette de face » selon le sexe

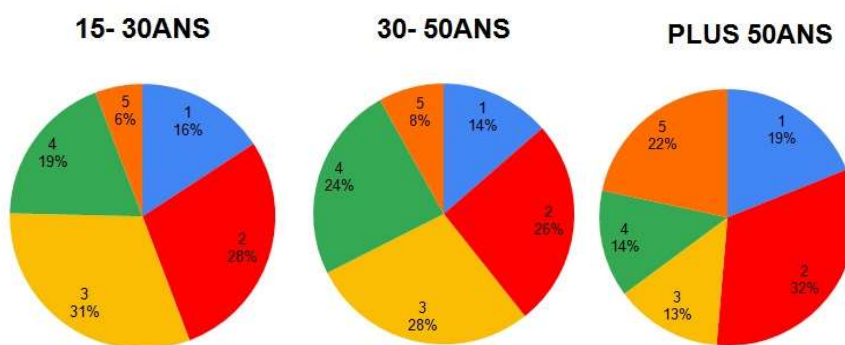


Figure 46: résultat de la rubrique « pommette de face » selon l'âge

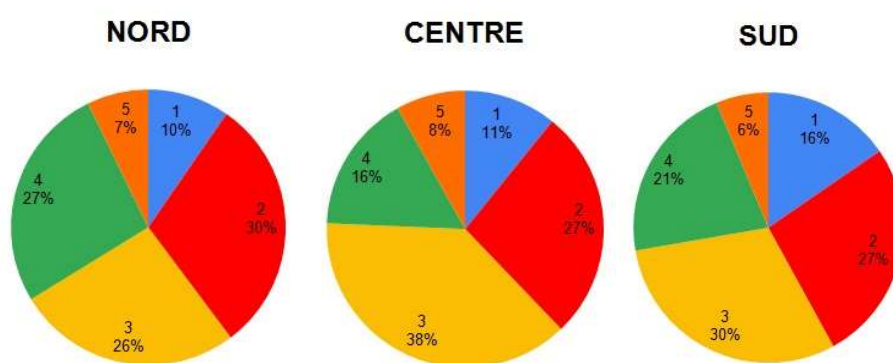


Figure 47: résultat de la rubrique « pommette de face » selon la région géographique

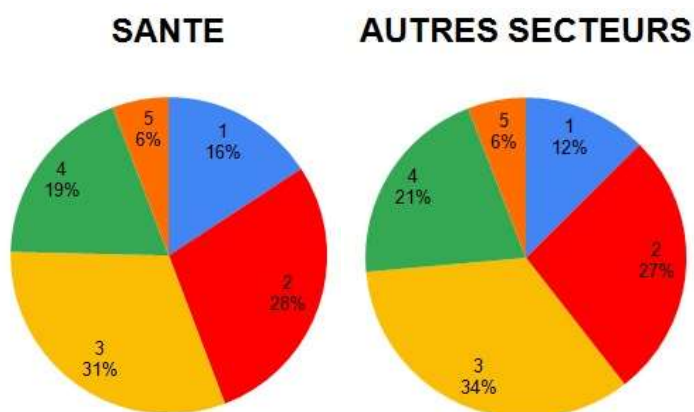


Figure 48: résultat de la rubrique « pommette de face » selon la profession

2- Volume des Pommettes (profil)

Les différentes options sont venues comme cela sur le questionnaire :

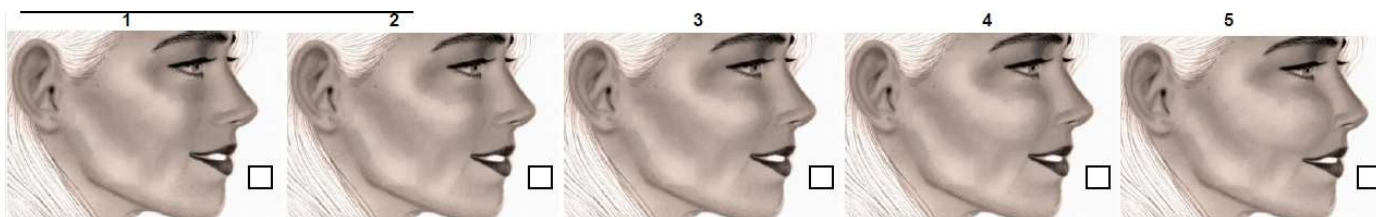


Figure 49: la rubrique "Volume des pommettes de profil " sur le questionnaire

Les résultats sont venus comme cela :

- Toutes les catégories statistiques ont choisi le numéro 2 (remplissage minime) sauf les participants du sud qui ont choisi le numéro 3 (remplissage intermédiaire).

TOTAL

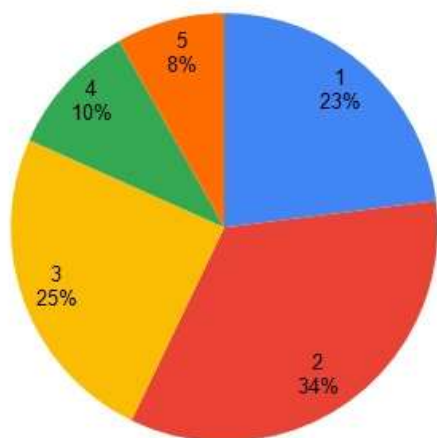


Figure 50: résultat de la rubrique « pommette de profil »

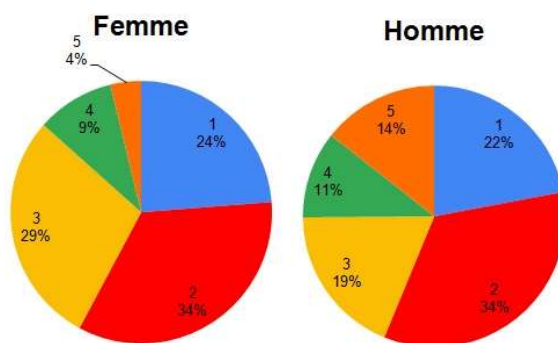


Figure 51: résultat de la rubrique « pommette de profil »selon le sexe

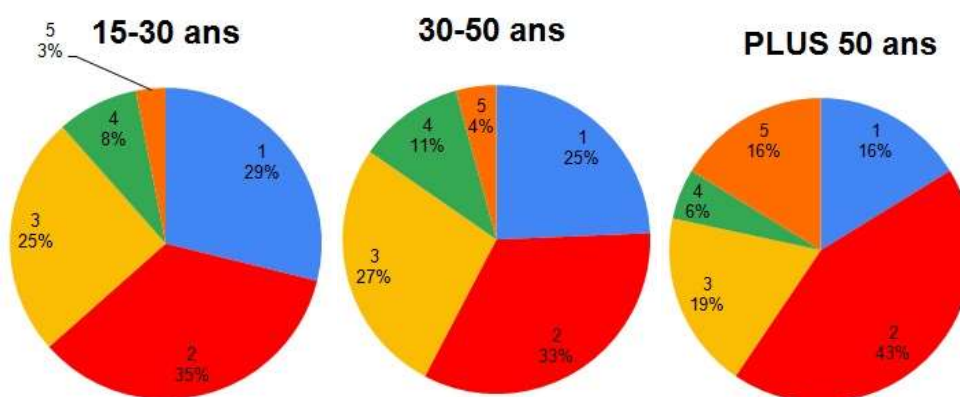


Figure 52: résultat de la rubrique « pommette de profil »selon l'âge

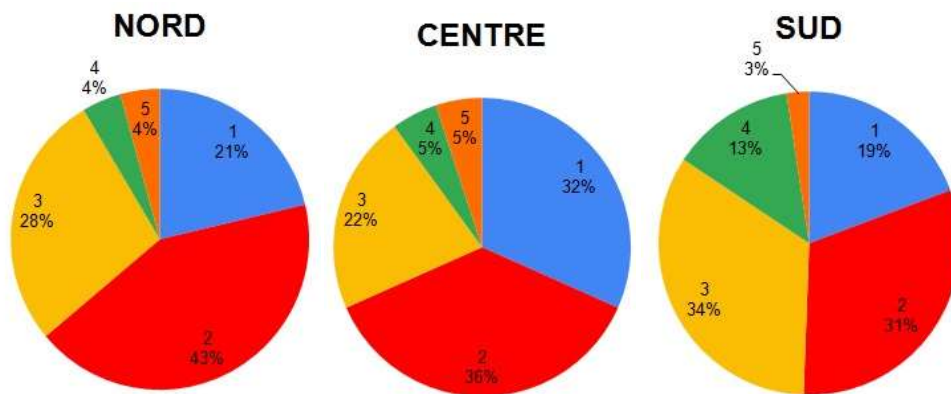


Figure 53: résultat de la rubrique « pommette de profil »selon la région géographique

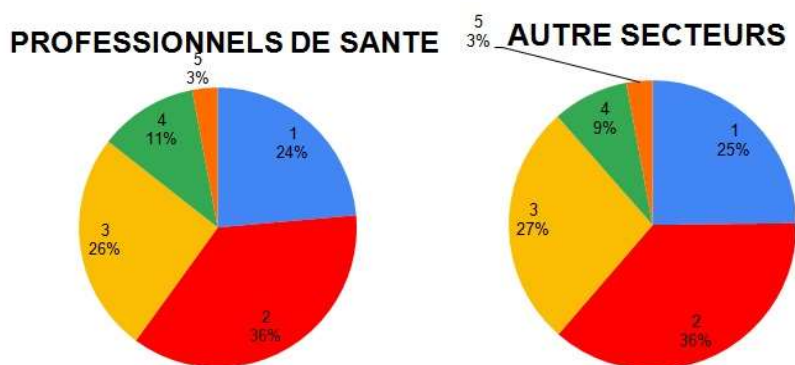


Figure 54: résultat de la rubrique « pommette de profil »selon la profession

VI. unité bucco mentonnière

1. lèvre supérieure

Les différentes options sont venues comme cela sur le questionnaire :

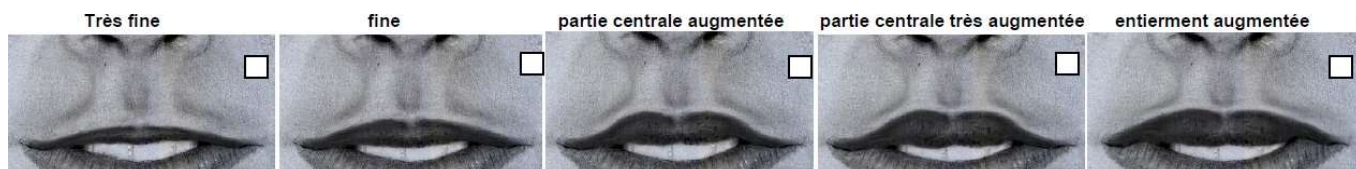

Figure 55: la rubrique "Lèvre supérieure" sur le questionnaire

Les résultats sont venus comme cela :

Toutes les catégories statistiques ont choisi la lèvre supérieure avec une partie centrale bien remplie sauf les participants âgés plus de 50 ans qui ont choisi la lèvre supérieure avec une partie centrale remplie.

TOTAL

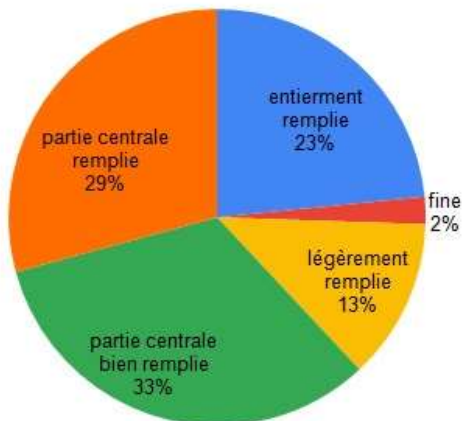
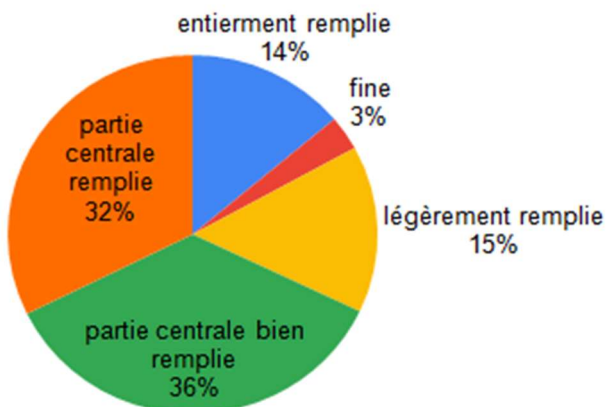


Figure 56: résultat de la rubrique « Lèvre supérieure »

Homme



FEMME

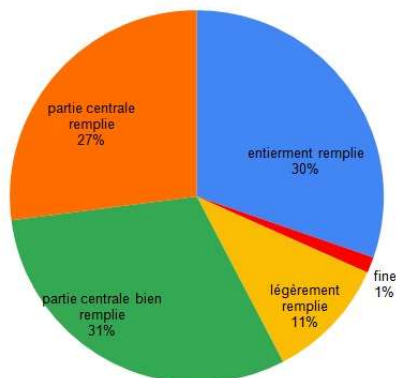
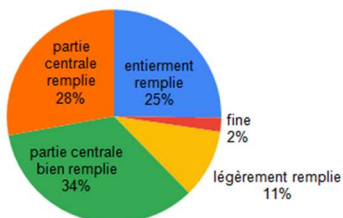
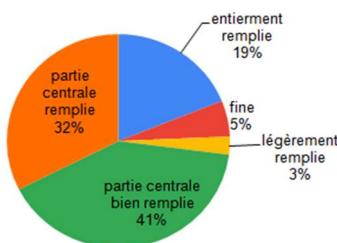


Figure 57 résultat de la rubrique « Lèvre supérieure »selon le sexe

DE 15 A 30 ans



DE 30 A 50 ans



plus de 50ans

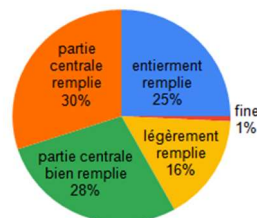


Figure 58 : résultat de la rubrique « Lèvre supérieure »selon l'âge

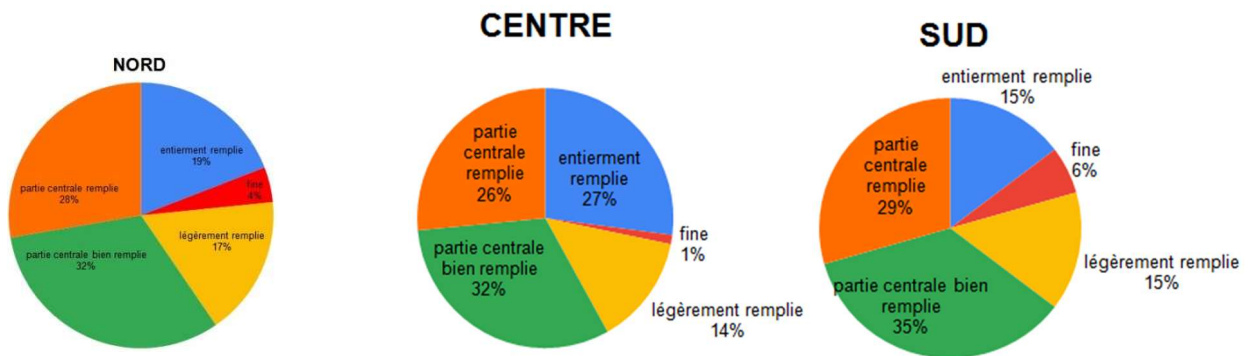


Figure 59 résultat de la rubrique « Lèvre supérieure »selon le région géographique

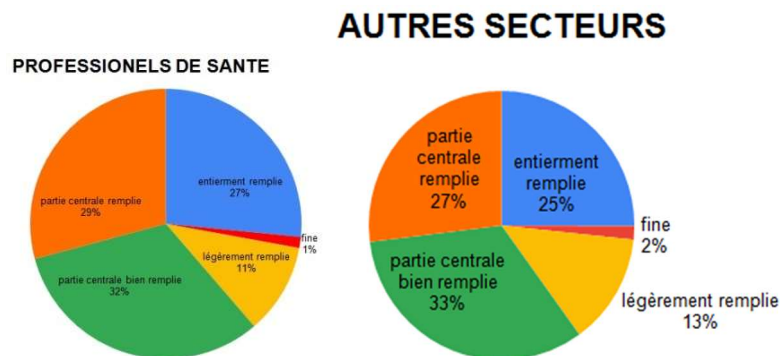


Figure 60 : résultat de la rubrique « Lèvre supérieure »selon la profession

2. lèvre inférieure

Les différentes options sont venues comme cela sur le questionnaire :

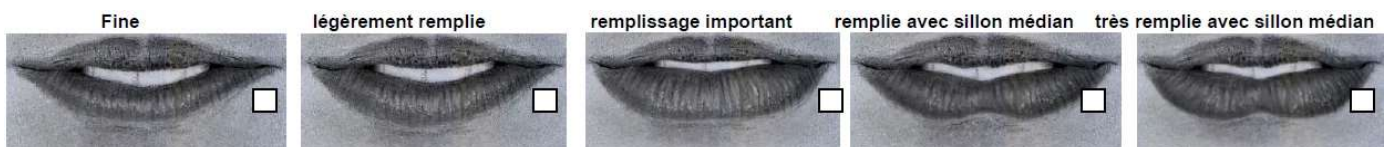

Figure 61: la rubrique "Lèvre inférieure " sur le questionnaire

Les résultats sont venus comme cela :

Toutes les catégories statistiques ont choisi la « lèvre inférieure avec remplissage important » avec les exceptions suivantes :

- Les hommes et les participants du nord préfèrent une lèvre inférieure légèrement remplie.
- les participants du sud préfèrent une lèvre inférieure bien remplie avec sillon médian.
- 34% des professionnels de santé préfèrent une lèvre inférieure avec remplissage important et 34% préfèrent une lèvre inférieure légèrement remplie.

TOTAL

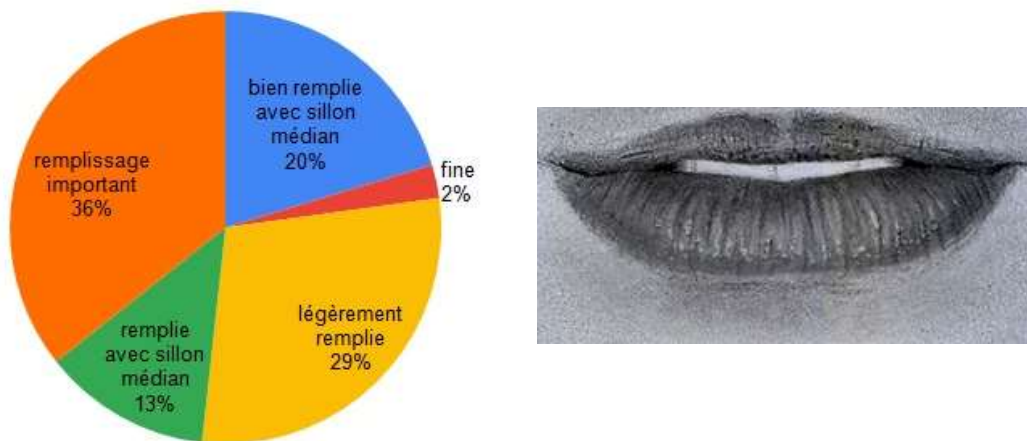


Figure 62: résultat de la rubrique « Lèvre inférieure »

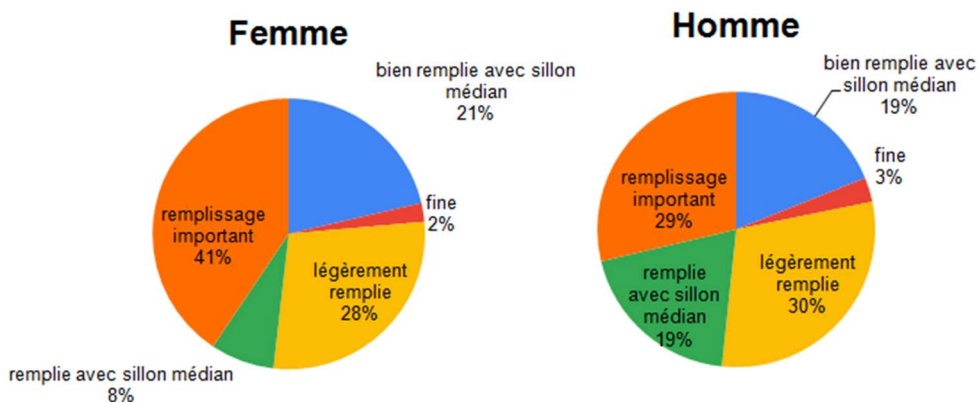


Figure 63: résultat de la rubrique « Lèvre inférieure » selon le sexe

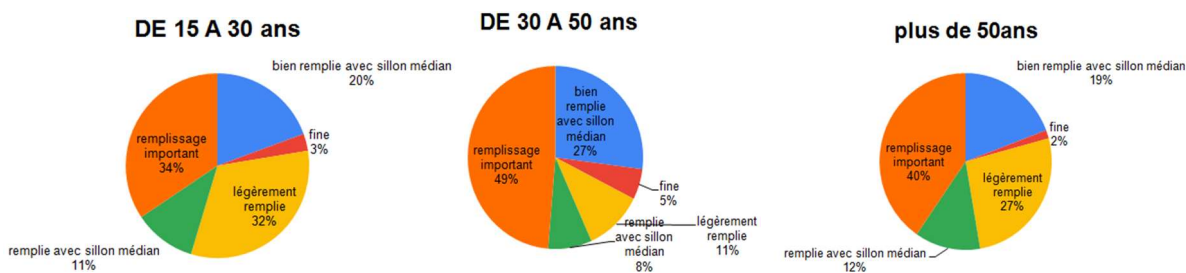


Figure 64: résultat de la rubrique « Lèvre inférieure » selon l'âge

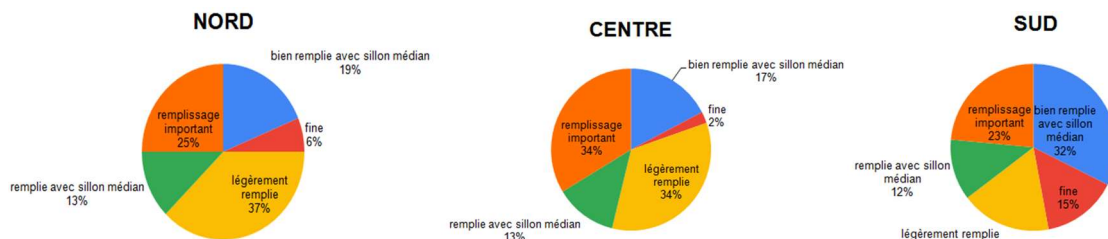


Figure 65: résultat de la rubrique « Lèvre inférieure » selon la région géographique

AUTRES SECTEURS

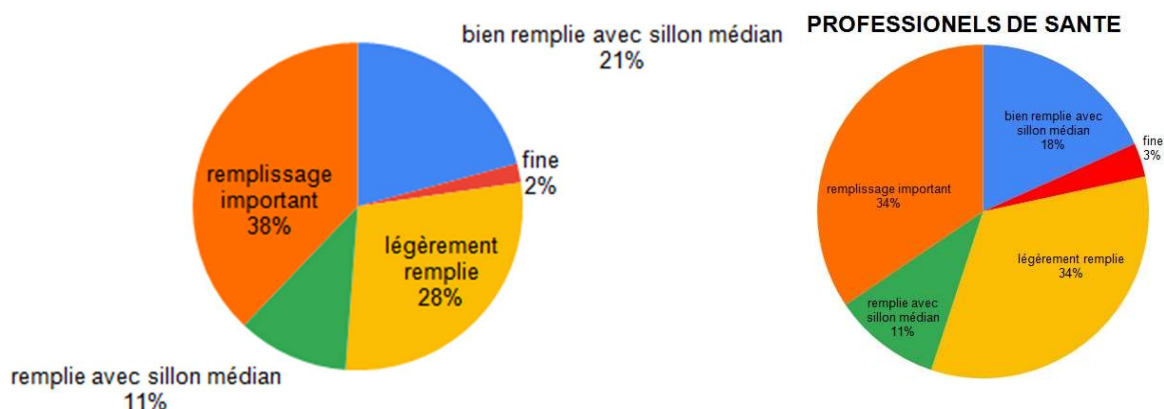


Figure 66: résultat de la rubrique « Lèvre inférieure » selon la profession

3. Définition des contours de la lèvre supérieure (ourlet, arc de cupidon, et philtrum)

Les différentes options sont venues comme cela sur le questionnaire :

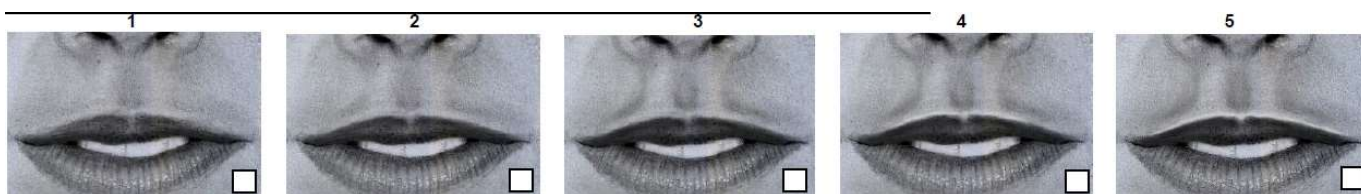


Figure 67: la rubrique "Définition du contour de la lèvre supérieure" sur le questionnaire

Les résultats sont venus comme cela :

Toutes les catégories statistiques ont choisi le numéro 2 : légère Définition du contour de la lèvre supérieure

TOTAL

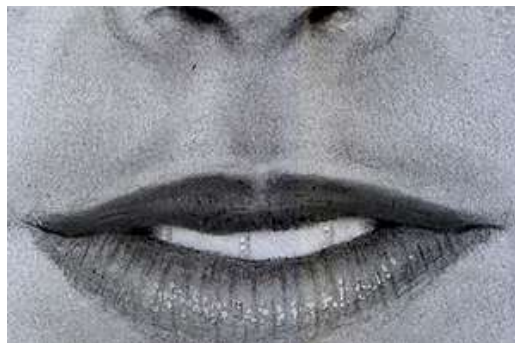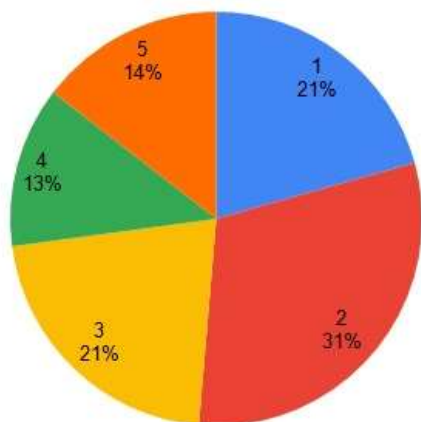


Figure 68: Résultat de la rubrique "Définition des contours de la lèvre supérieure "

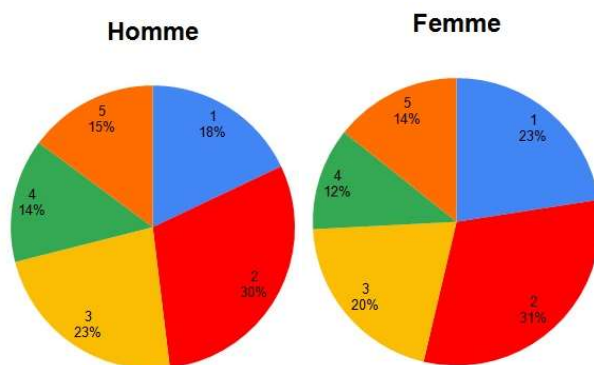


Figure 69: Résultat de la rubrique "Définition des contours de la lèvre supérieure " selon le sexe

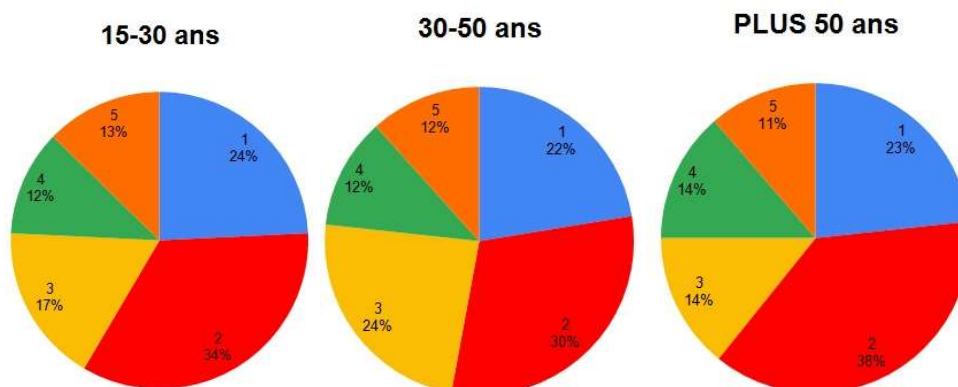


Figure 70: Résultat de la rubrique "Définition des contours de la lèvre supérieure " selon l'âge

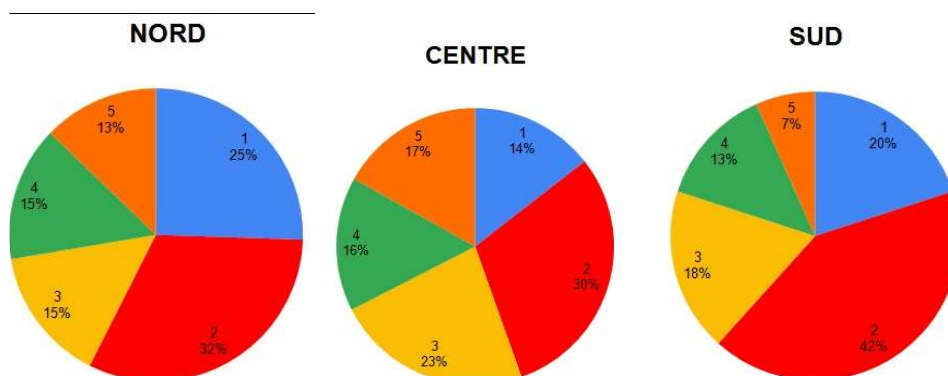


Figure 71: Résultat de la rubrique "Définition des contours de la lèvre supérieure " selon la région géographique

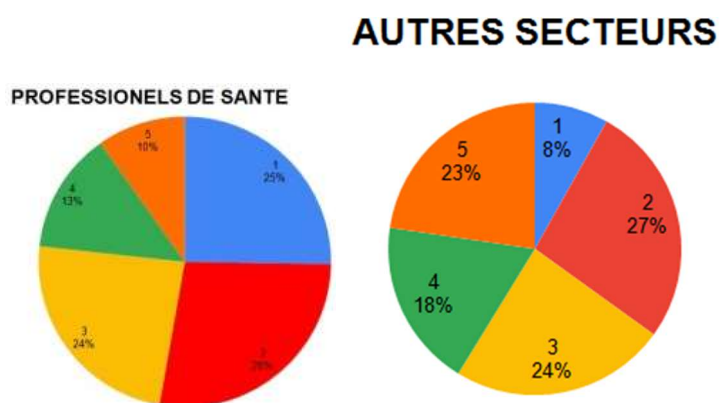


Figure 72: Résultat de la rubrique "Définition des contours de la lèvre supérieure " selon la profession

4. L'équilibre entre les 2 lèvres sur une vue de profil

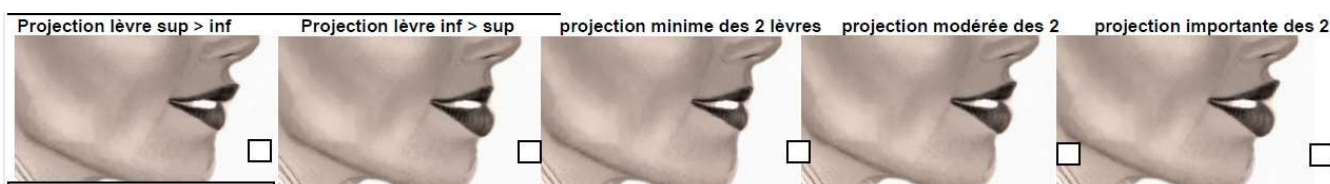

Figure 73: la rubrique "Equilibre entre les 2 lèvres sur une vue de profil" sur le questionnaire

Les résultats sont venus comme cela :

- Toutes les catégories statistiques ont choisi une projection modérée des lèvres sauf les participants du sud qui ont choisi une projection minimale des lèvres.

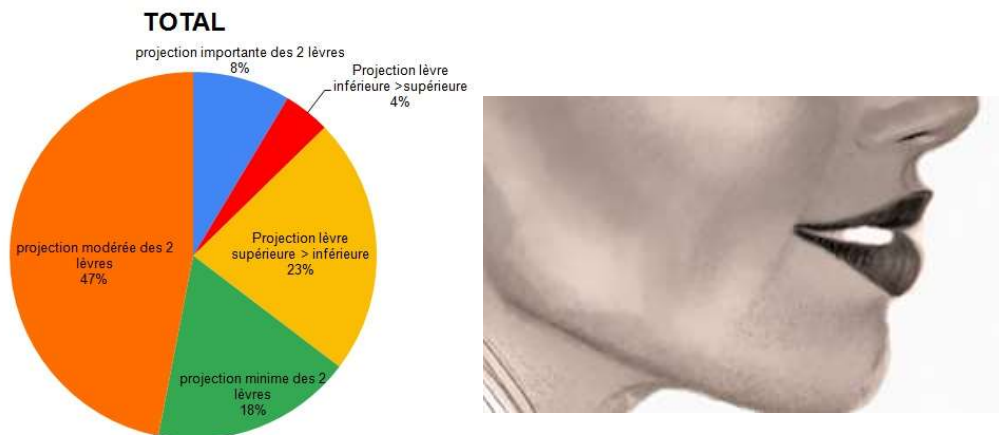


Figure 74 : Résultat de la rubrique " L'équilibre entre les 2 lèvres sur une vue de profil"

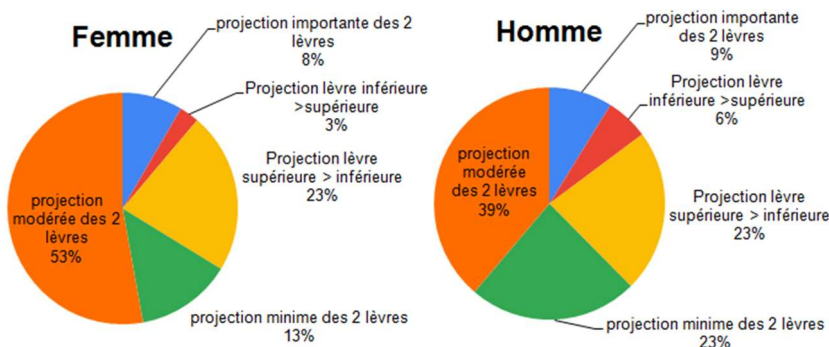


Figure 75: Résultat de la rubrique " L'équilibre entre les 2 lèvres sur une vue de profil" selon le sexe

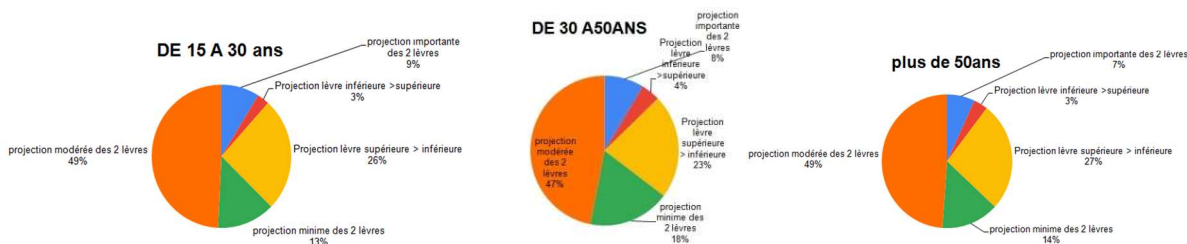


Figure 76: Résultat de la rubrique " L'équilibre entre les 2 lèvres sur une vue de profil" selon l'âge

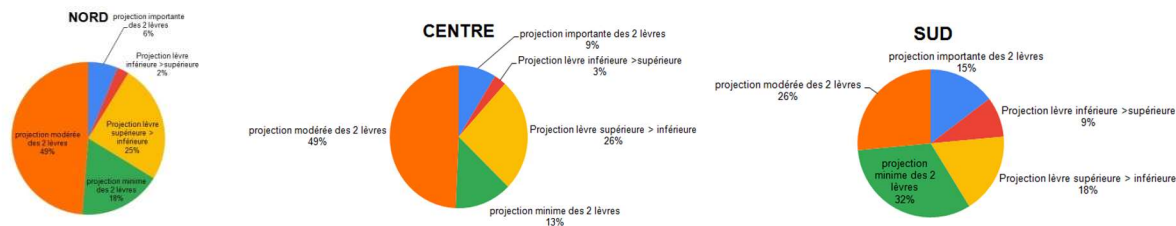


Figure 77: Résultat de la rubrique " L'équilibre entre les 2 lèvres sur une vue de profil" selon la région géographique

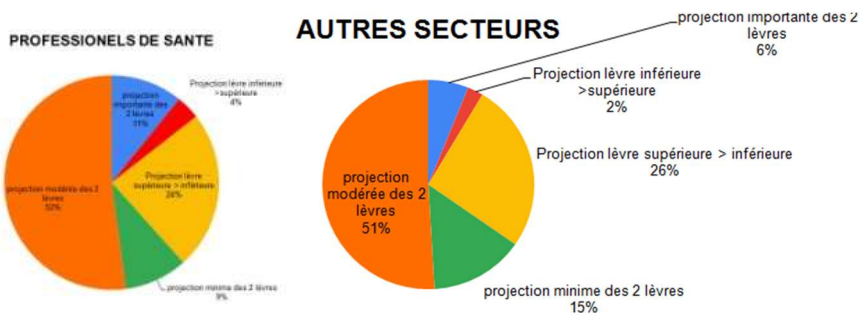


Figure 78: Résultat de la rubrique " L'équilibre entre les 2 lèvres sur une vue de profil" selon la profession

5. Projection du menton

Les différentes options sont venues comme cela sur le questionnaire :

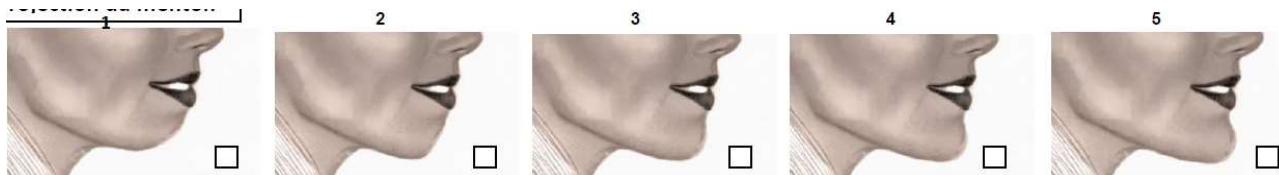

Figure 79 : la rubrique "Projection du menton" sur le questionnaire

Les résultats sont venus comme cela :

Toutes les catégories statistiques ont choisi l'option 3 qui correspond au menton tangent a la ligne qui passe par le la glabelle et le point subnasal c'est la projection idéale selon la littérature.

TOTAL

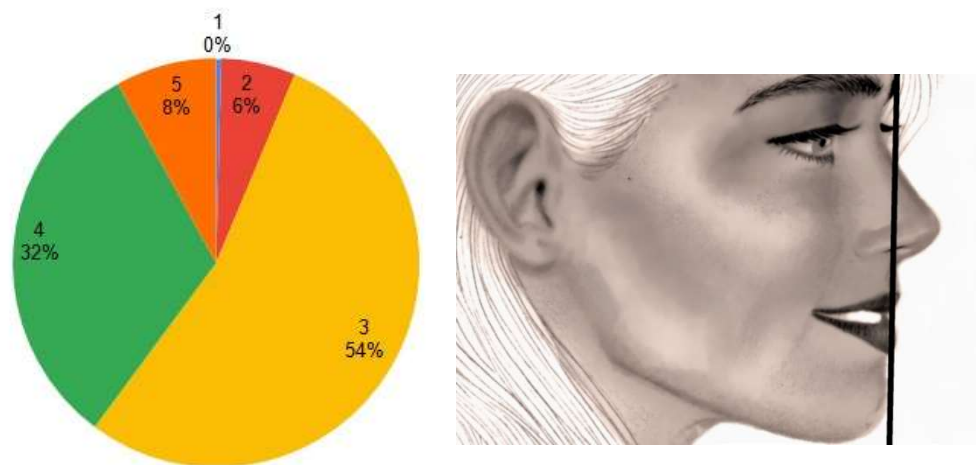


Figure 80: Résultat de la rubrique " Projection du menton"

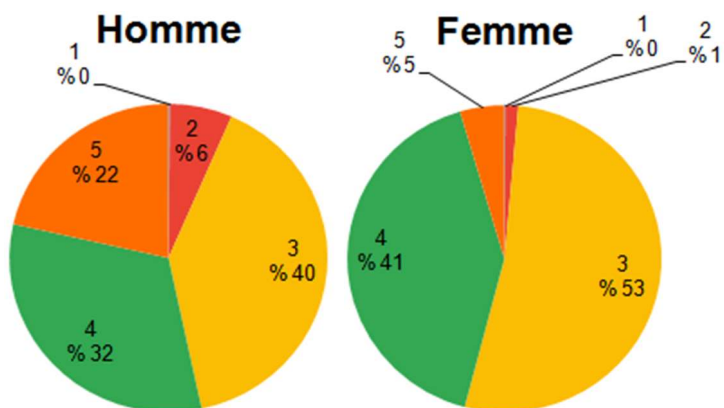


Figure 81: Résultat de la rubrique " Projection du menton" selon le sexe

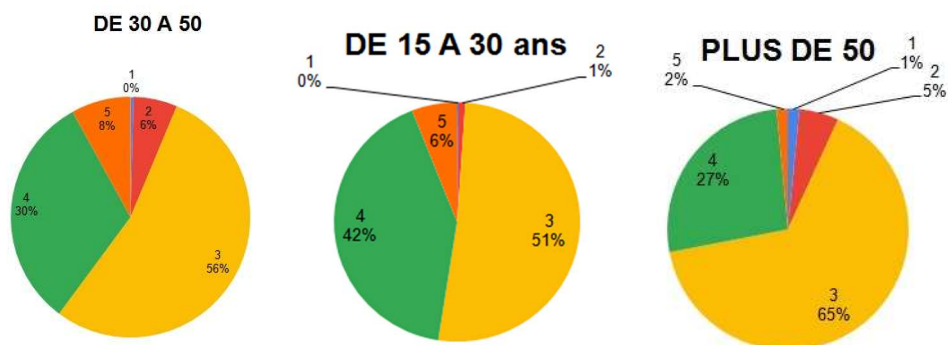


Figure 82: Résultat de la rubrique " Projection du menton" selon l'age

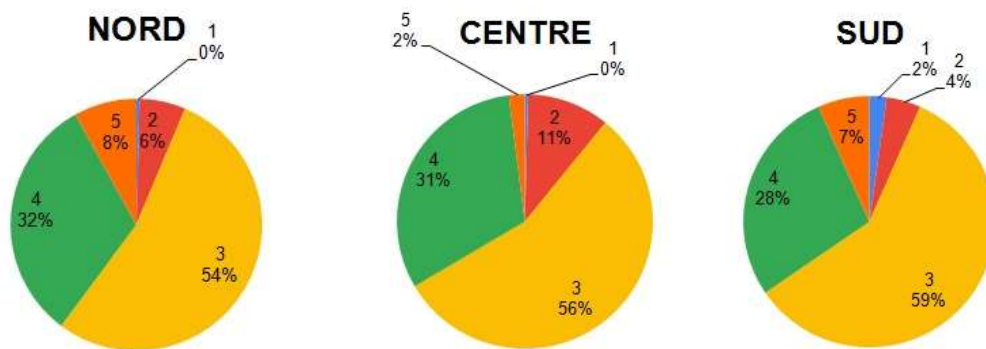


Figure 83: Résultat de la rubrique " Projection du menton" selon la région géographique

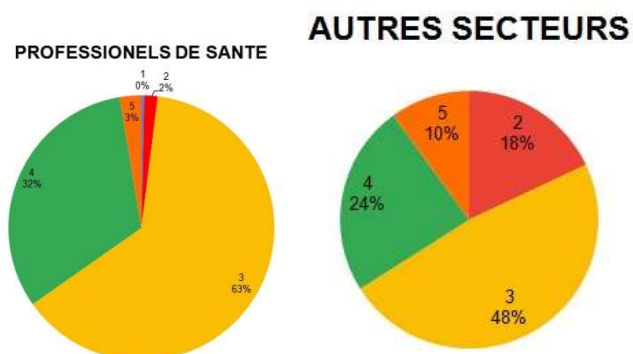


Figure 84: Résultat de la rubrique " Projection du menton" selon la profession

VII. unité mandibulaire.

1. Contours et angle de la mandibule

Les différentes options sont venues comme cela sur le questionnaire :

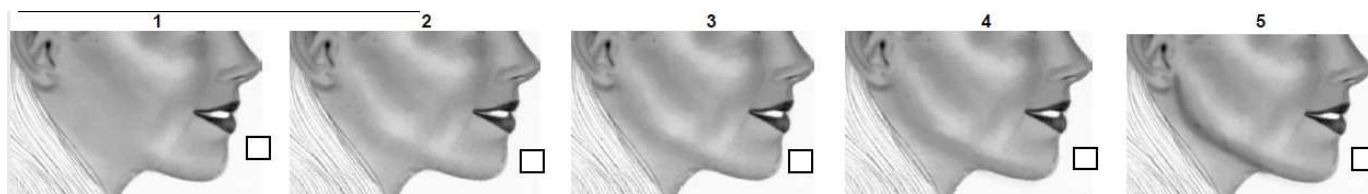


Figure 85 : la rubrique "contours et angle de la mâchoire" sur le questionnaire

Toutes les catégories statistiques ont choisi le numéro 3 (des contours mandibulaires très définis) avec les exceptions suivantes :

- Les participants âgés de 30 à 50ans ont choisi la mandibule définie (numéro 3)
- Les professionnels de santé ont choisi la mandibule peu définie (numéro 2)

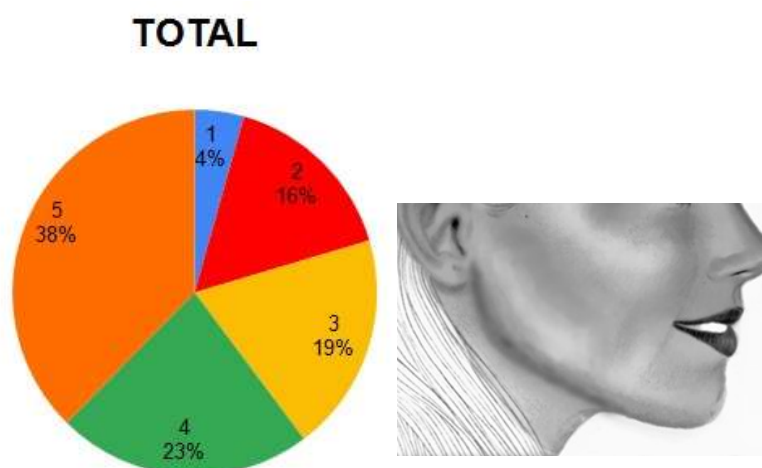


Figure 86: Résultat de la rubrique "Contours et angle de la mandibule"

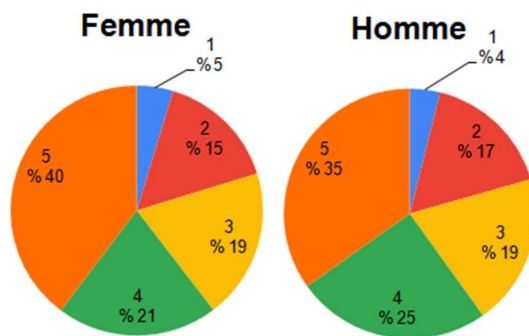


Figure 87: Résultat de la rubrique "Contours et angle de la mandibule" selon le sexe

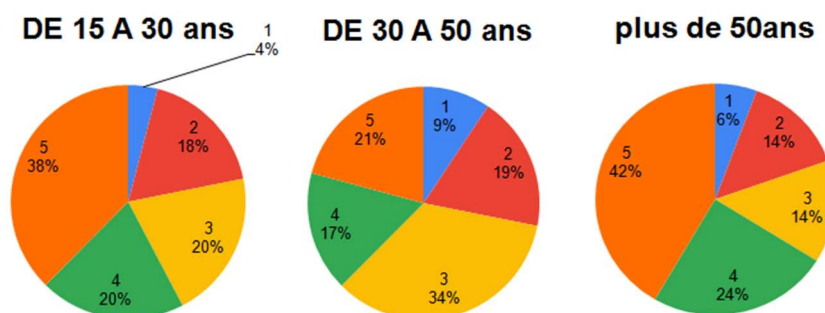


Figure 88: Résultat de la rubrique "Contours et angle de la mandibule" selon l'âge

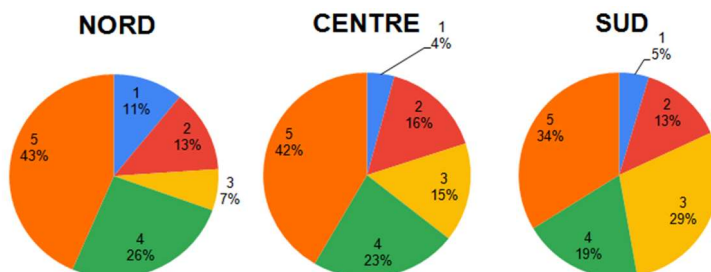


Figure 89: Résultat de la rubrique "Contours et angle de la mandibule" selon la région géographique

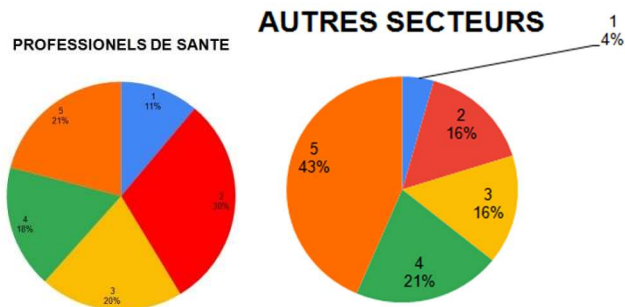


Figure 90: Résultat de la rubrique "Contours et angle de la mandibule" selon la profession

VIII. unité cervicale

1. cou de face

Les différentes options sont venues comme cela sur le questionnaire :

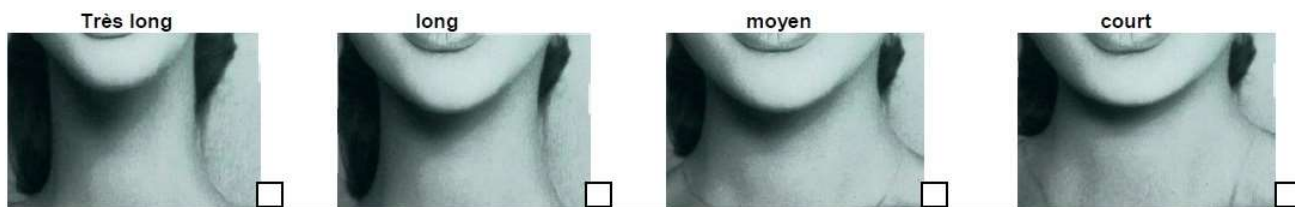


Figure 91 la rubrique "cou de face" sur le questionnaire

Les résultats sont venus comme cela :

- Toutes les catégories statistiques ont choisi un cou long.

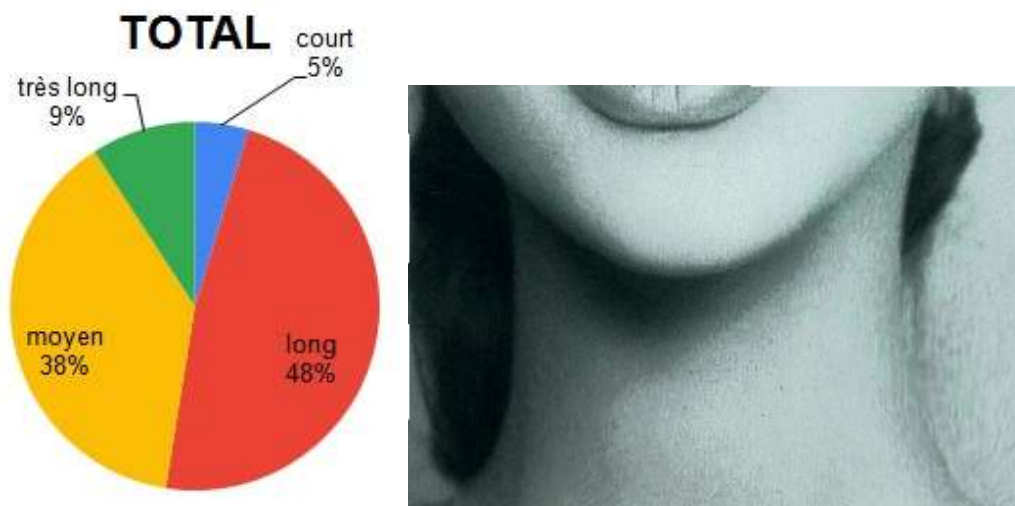


Figure 92: résultat de la rubrique "cou de face"

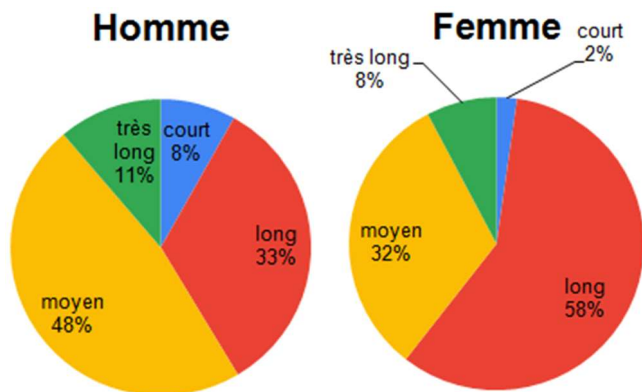


Figure 93: résultat de la rubrique "cou de face" selon le sexe

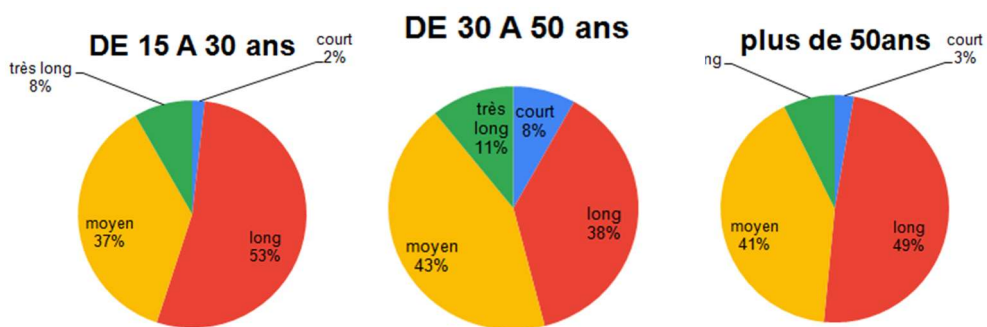


Figure 94: résultat de la rubrique "cou de face" selon l'âge

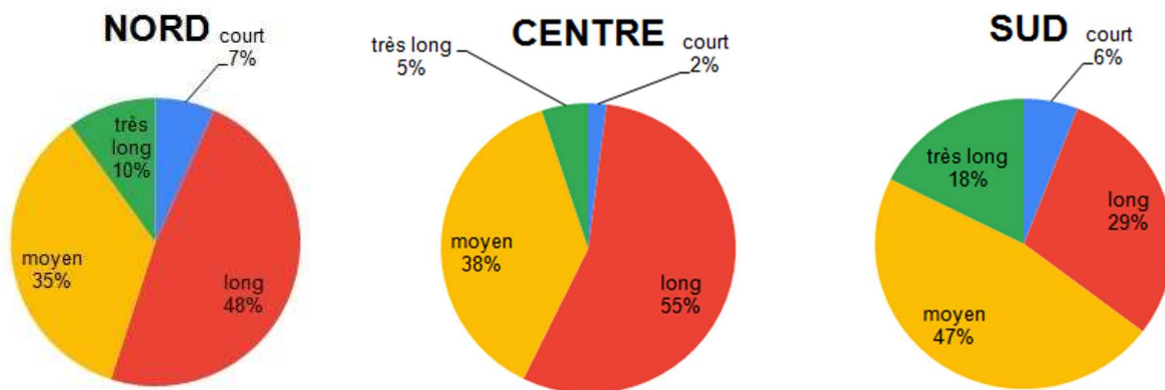


Figure 95: résultat de la rubrique "cou de face" selon la région géographique

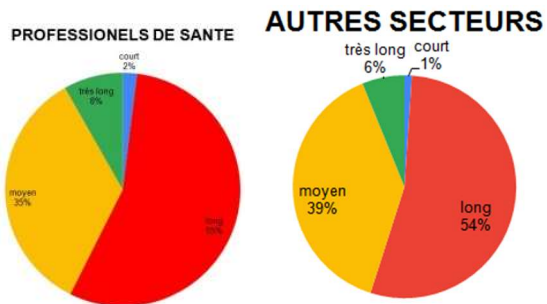


Figure 96: résultat de la rubrique "cou de face" selon la profession

2. cou de profil

Les différentes options sont venues comme cela sur le questionnaire :

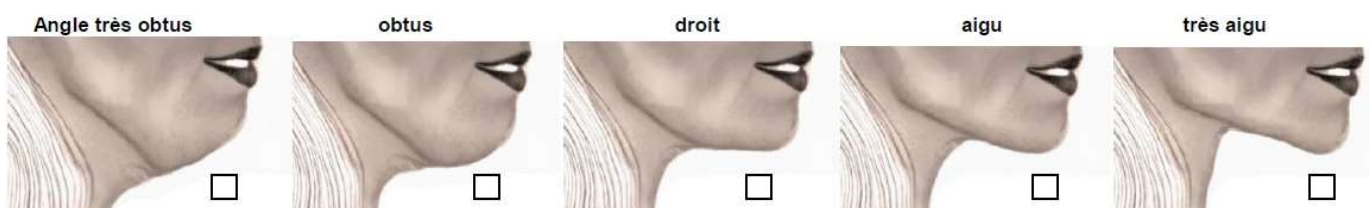


Figure 97: la rubrique "cou de profil" sur le questionnaire

Les résultats sont venus comme cela

Toutes les catégories statistiques ont choisi un angle mento-cervicale aigu (80 à 95°)

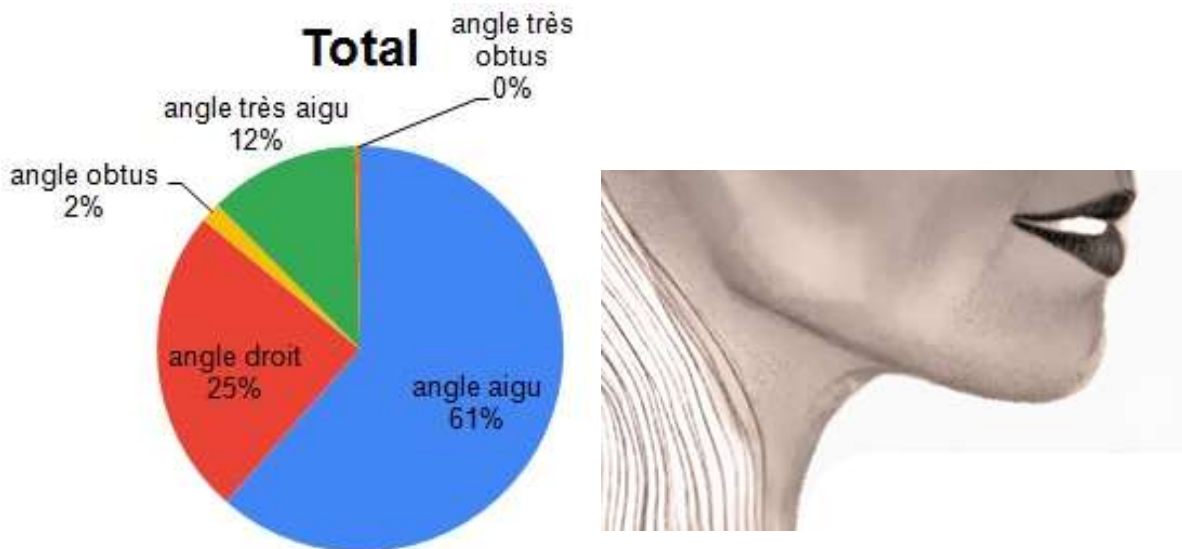


Figure 98: résultat de la rubrique " cou de profil"

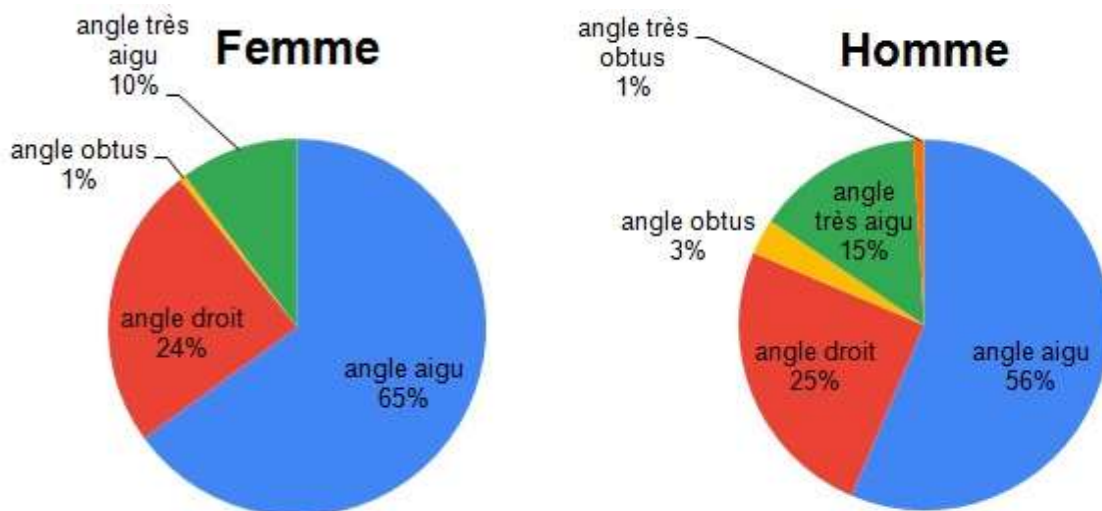


Figure 99: résultat de la rubrique " cou de profil" selon le sexe

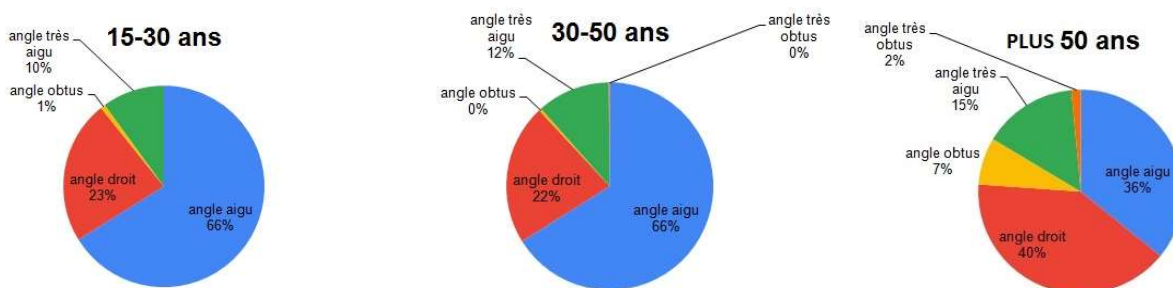


Figure 100: résultat de la rubrique " cou de profil" selon l'âge

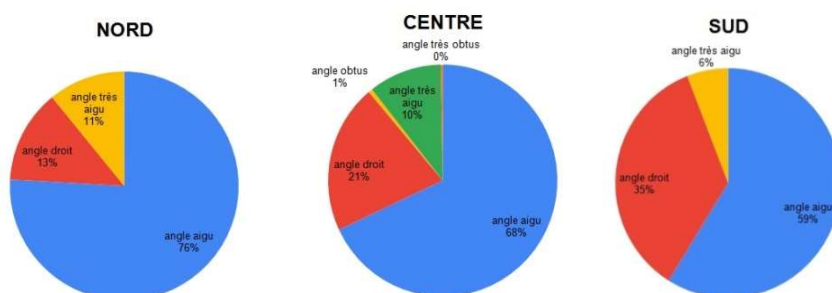


Figure 101: résultat de la rubrique " cou de profil" selon la région géographique

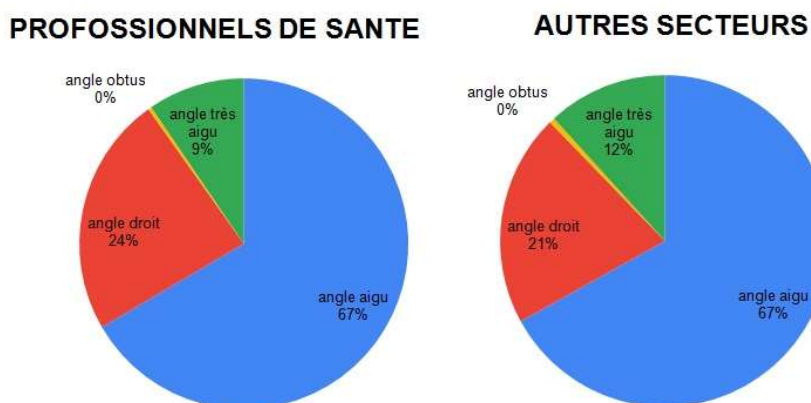


Figure 102: résultat de la rubrique " cou de profil" selon la profession

IX. seins

1. taille du profil

Les différentes options sont venues comme cela sur le questionnaire :

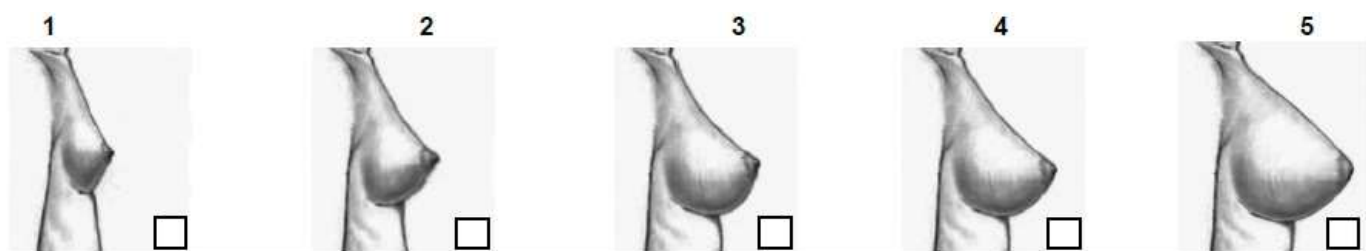


Figure 103 la rubrique "taille des seins de profil" sur le questionnaire

Les résultats sont venus comme cela

- Toutes les catégories statistiques ont choisi un sein de taille modérée (3) qui correspond à une taille du bonnet C.

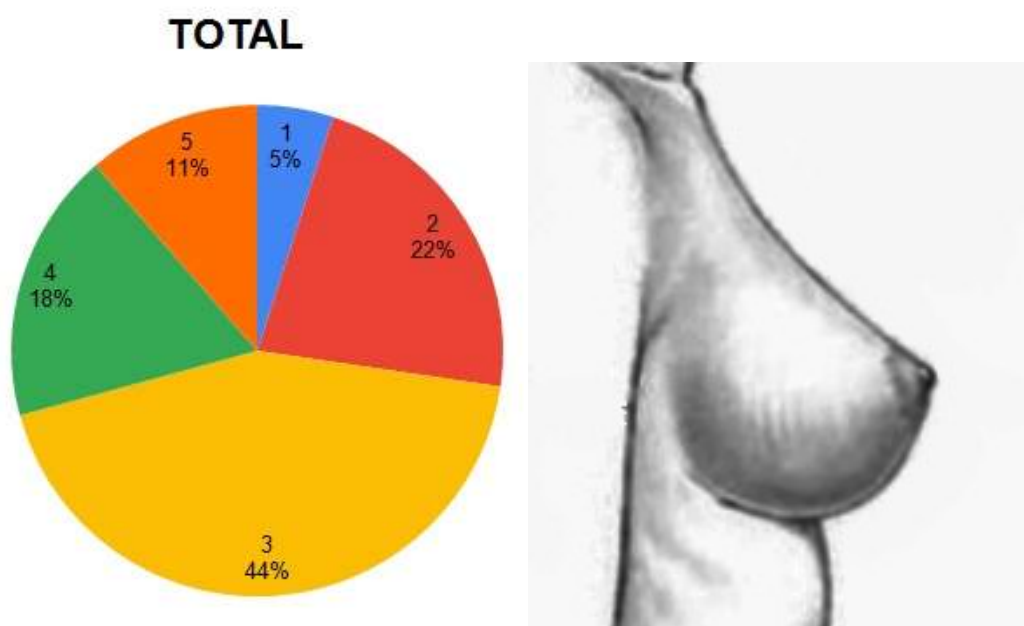


Figure 104: résultat de la rubrique " taille des seins de profil"

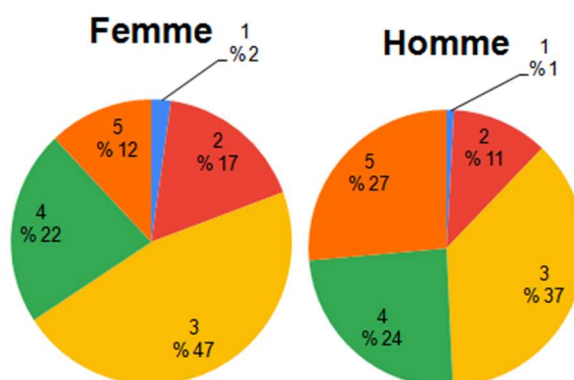


Figure 105: résultat de la rubrique " taille des seins de profil" selon le sexe

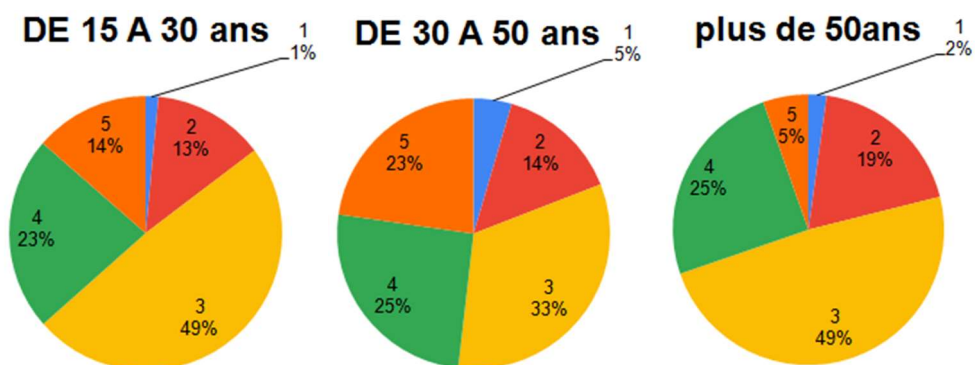


Figure 106: résultat de la rubrique " taille des seins de profil" selon l'âge

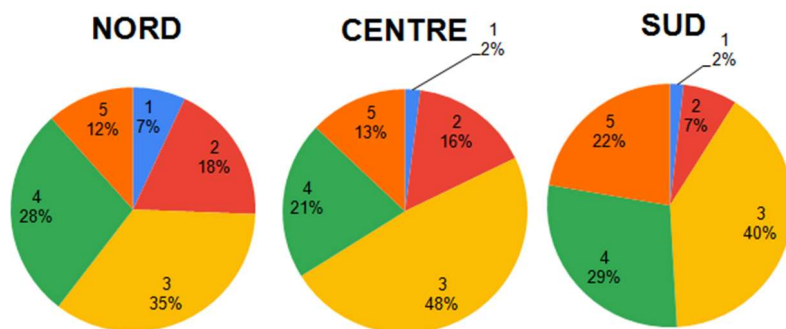


Figure 107: résultat de la rubrique " taille des seins de profil" selon la région géographique

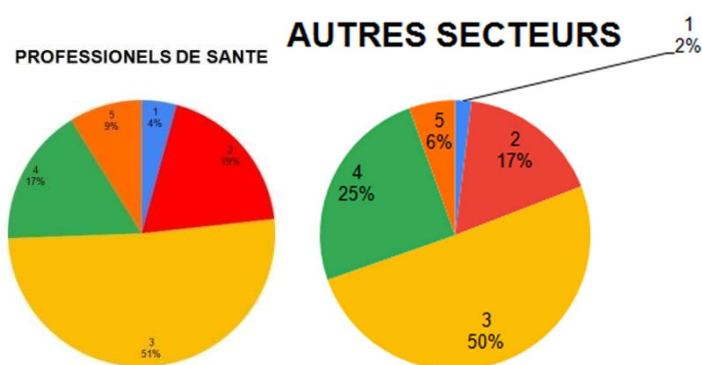


Figure 108: résultat de la rubrique " taille des seins de profil" selon la profession

2. taille des seins face

Les différentes options sont venues comme cela sur le questionnaire :

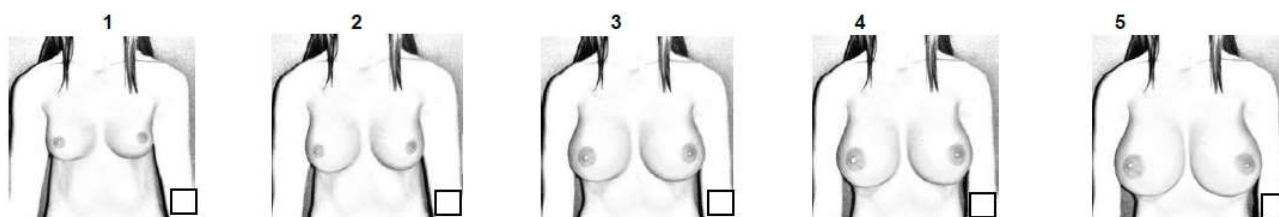


Figure 109 la rubrique "taille des seins de face" sur le questionnaire

Les résultats sont venus comme cela :

Toutes les catégories statistiques ont choisi un sein de taille modérée (3) qui correspond à une taille C du bonnet, avec les exceptions suivantes :

- les participants âgés de 30 à 50 ont choisi un sein de taille grande (4) : taille D du bonnet.

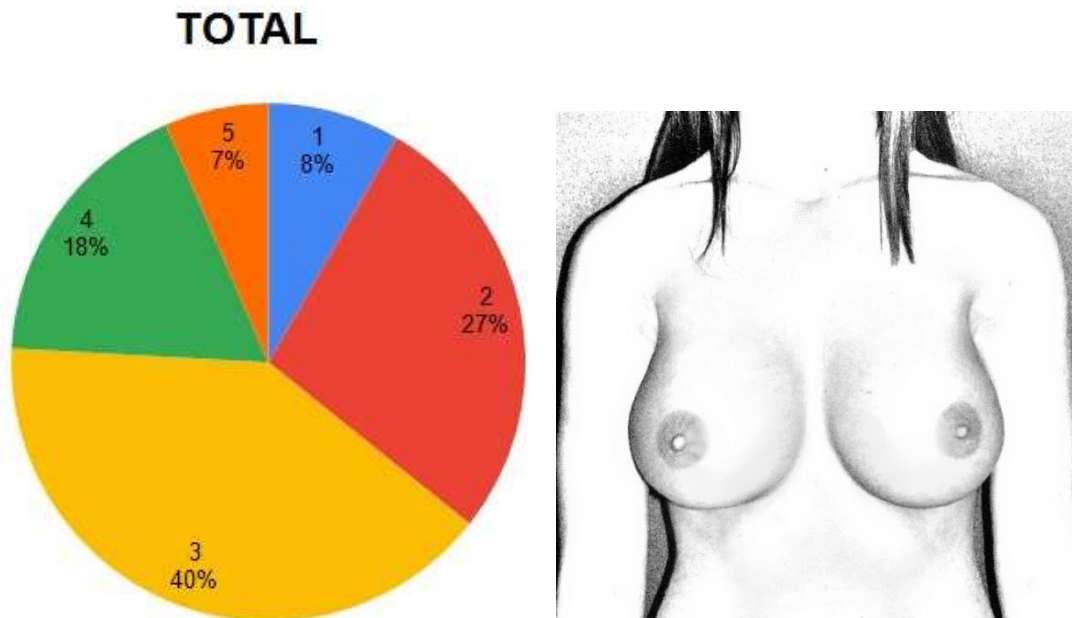


Figure 110: résultat de la rubrique « taille des seins face »

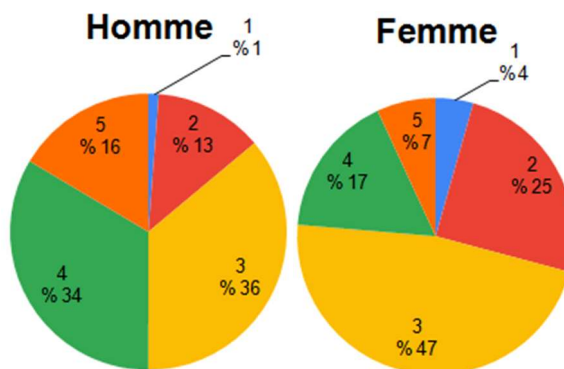


Figure 111: résultat de la rubrique « taille des seins face » selon le sexe

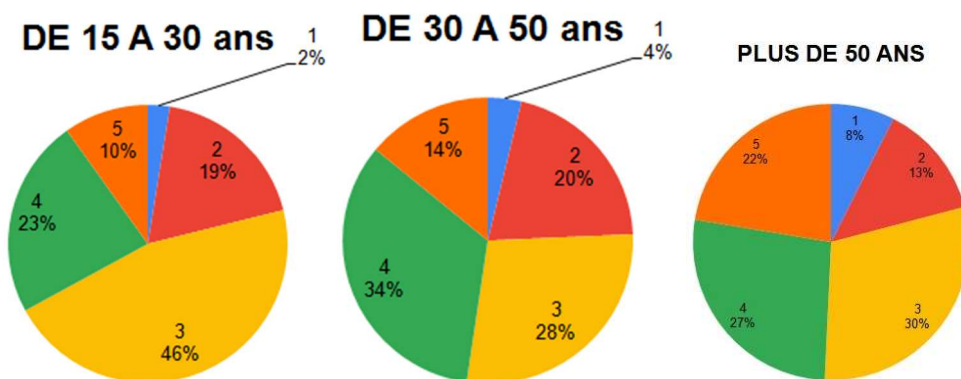


Figure 112: résultat de la rubrique « taille des seins face » selon l'âge

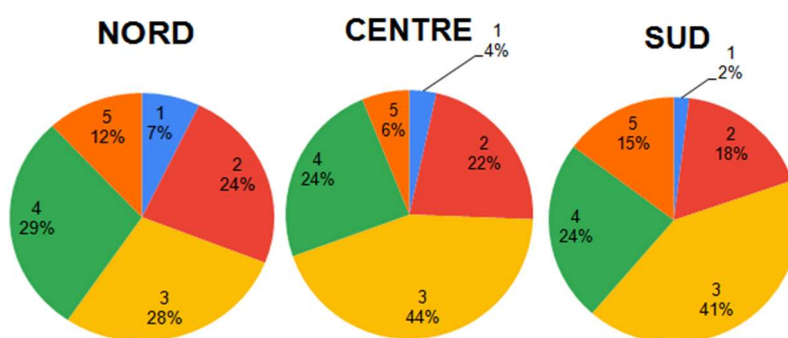


Figure 113: résultat de la rubrique « taille des seins face » selon la région géographique

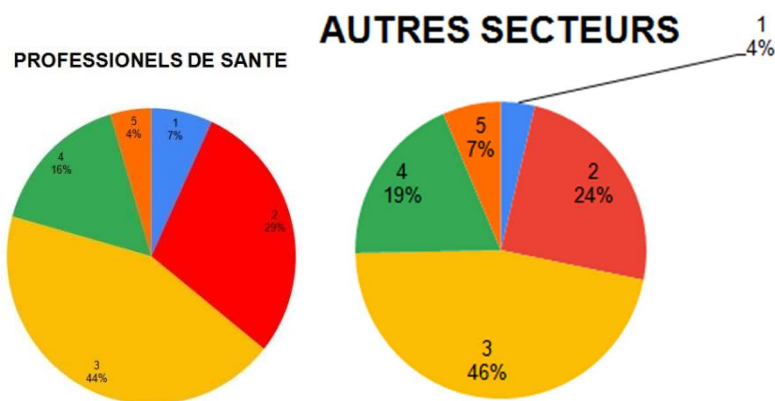


Figure 114: résultat de la rubrique « taille des seins face » selon la profession

3. Orientation des mamelons

Les différentes options sont venues comme cela sur le questionnaire :

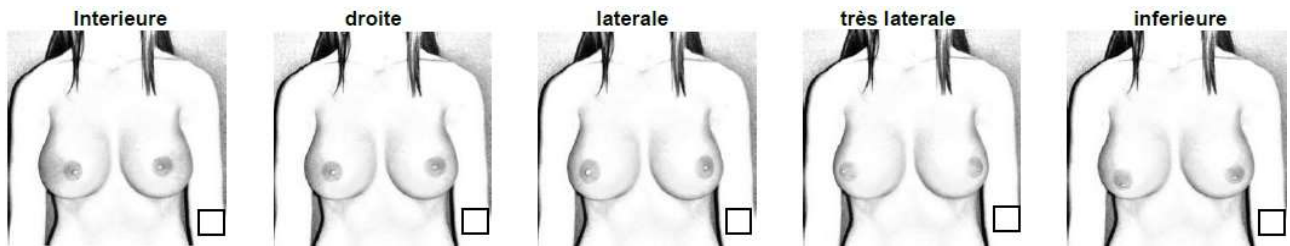


Figure 115 la rubrique "Orientation des mamelons" sur le questionnaire

Les résultats sont venus comme cela :

- Toutes les catégories statistiques ont choisi une orientation droite des mamelons (situé sur la ligne médio-claviculaire) sauf les participants du nord qui ont choisi une orientation latérale des mamelons (situé latéralement par rapport à la ligne médio-claviculaire).

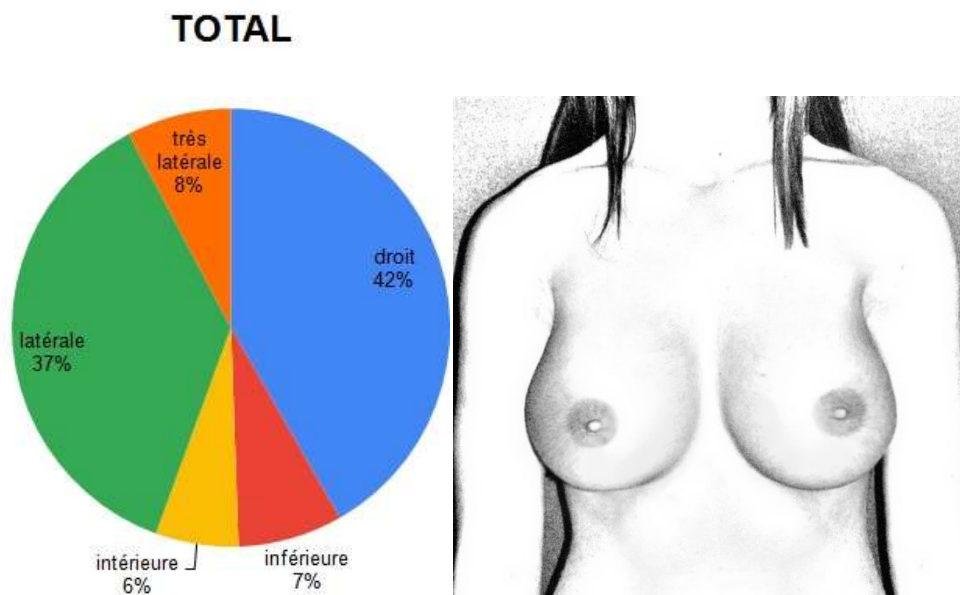


Figure 116: résultat de la rubrique "Orientation des mamelons" selon

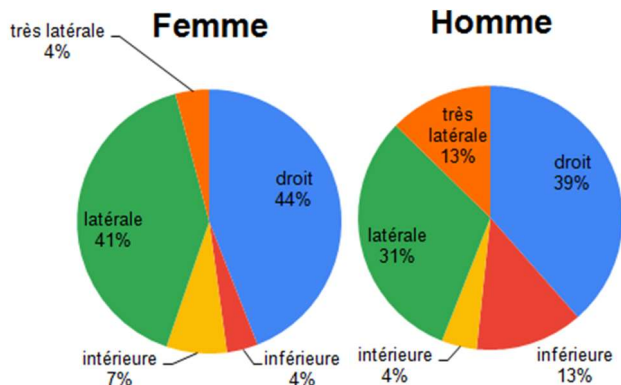


Figure 117: résultat de la rubrique "Orientation des mamelons" selon le sexe

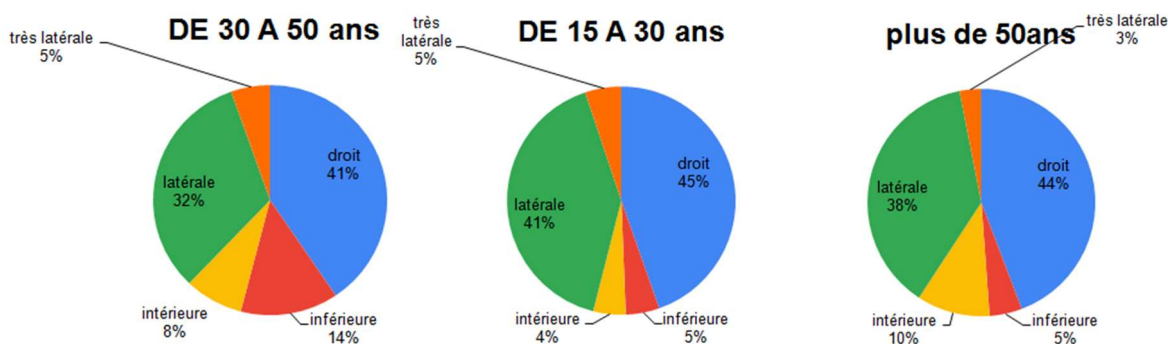


Figure 118: résultat de la rubrique "Orientation des mamelons" selon l'âge

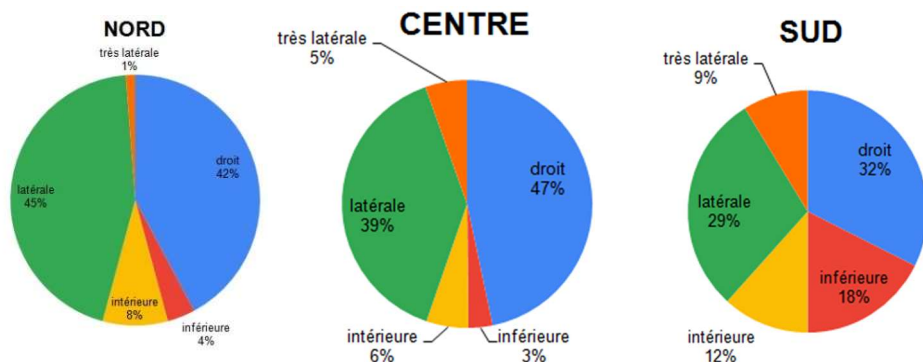


Figure 119: résultat de la rubrique "Orientation des mamelons" selon la région géographique

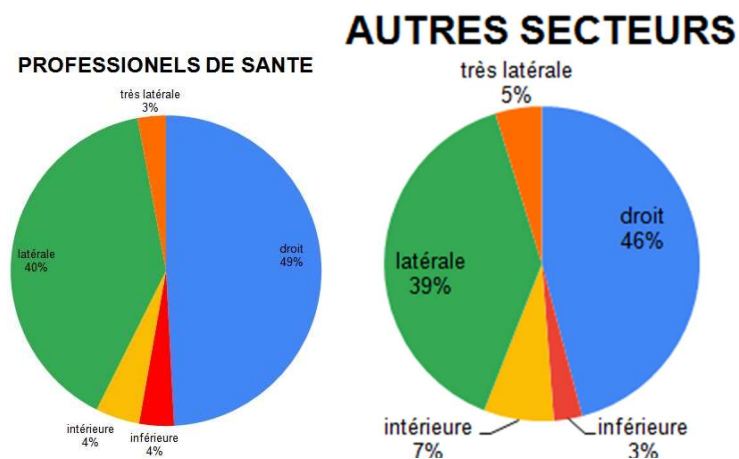


Figure 120: résultat de la rubrique "Orientation des mamelons" selon la profession

4. Forme des seins

Les différentes options sont venues comme cela sur le questionnaire :

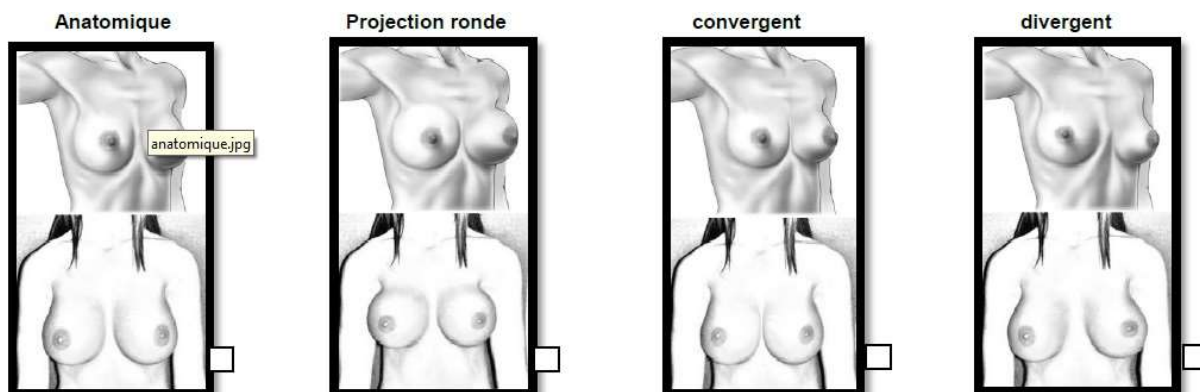


Figure 121 la rubrique "Forme des seins" sur le questionnaire

Les résultats sont venus comme cela :

Toutes les catégories statistiques ont choisi une forme anatomique des seins avec les exceptions suivantes :

- 35% des hommes ont choisi une projection ronde et 35% ont choisi une forme anatomique
- Les participants âgés de 30 à 50 ans ont choisi des seins convergents.

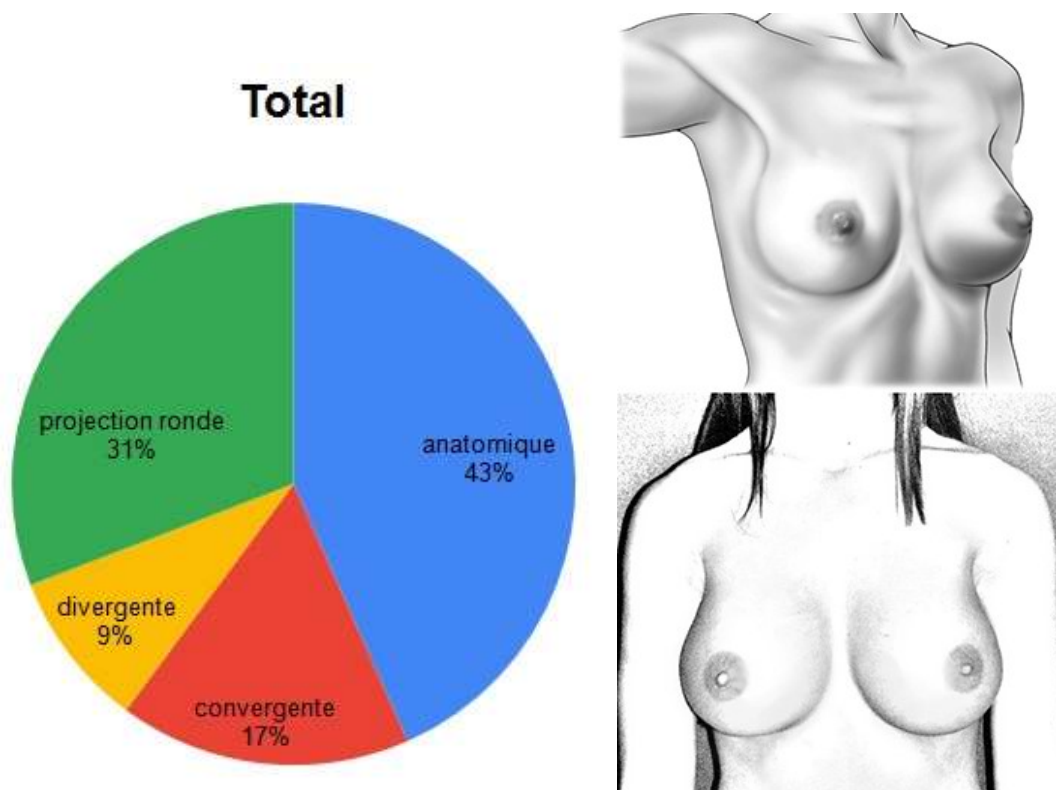


Figure 122: résultat de la rubrique "Formes des seins"

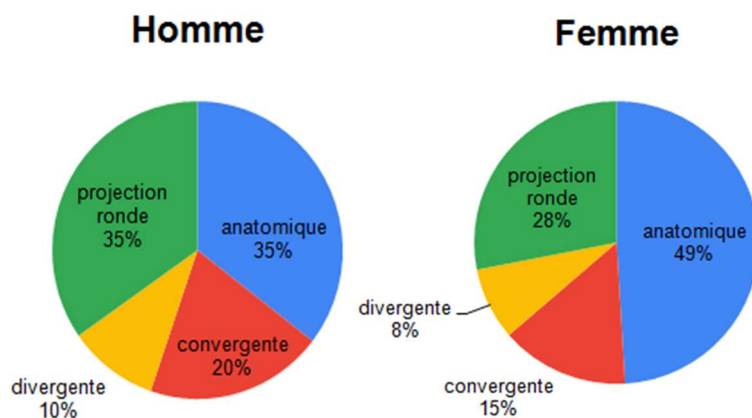


Figure 123: résultat de la rubrique "Formes des seins" selon le sexe

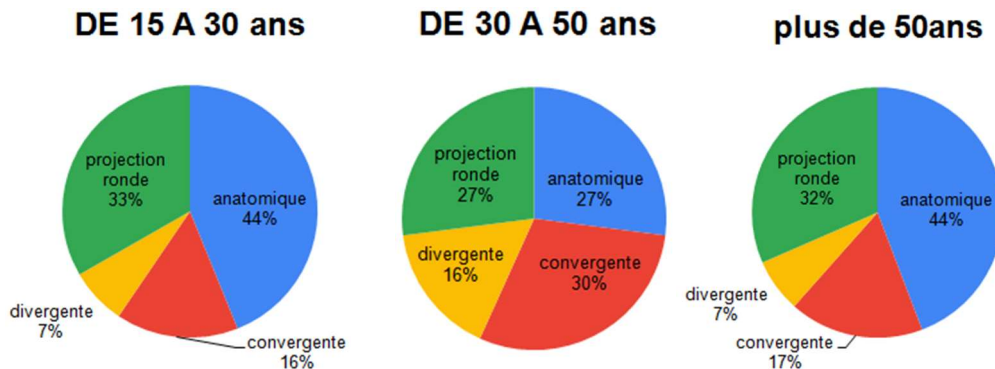


Figure 124: résultat de la rubrique "Formes des seins" selon l'âge

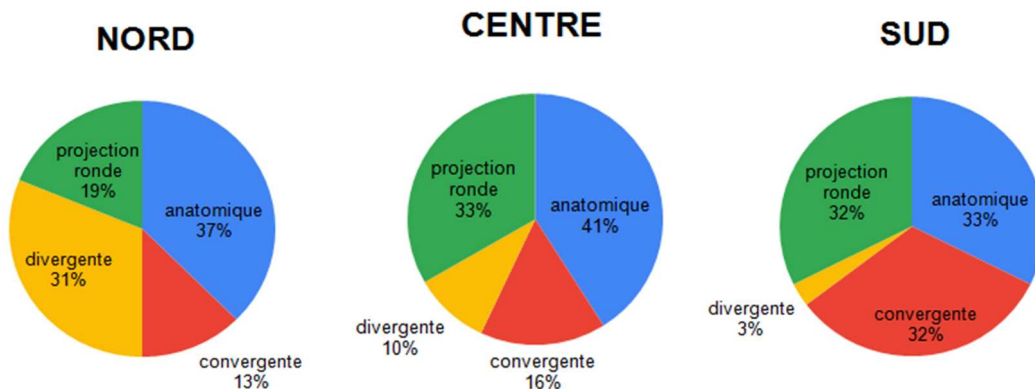


Figure 125: résultat de la rubrique "Formes des seins" selon la région géographique

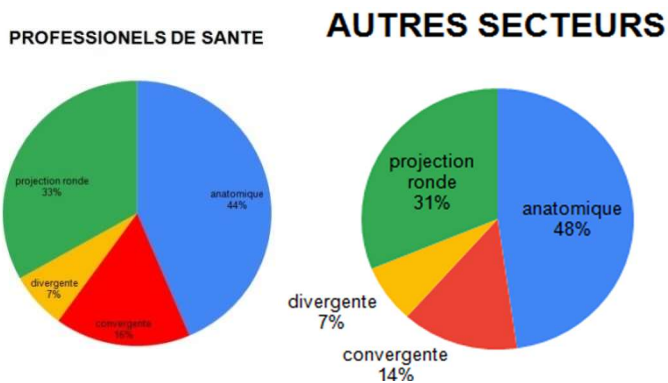


Figure 126: résultat de la rubrique "Formes des seins" selon la profession

X. Fesse

1. Formes des fesses

Les différentes options sont venues comme cela sur le questionnaire :

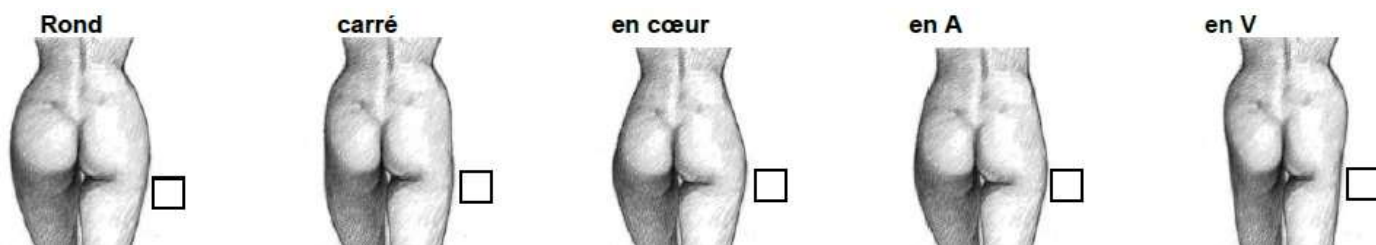


Figure 127 la rubrique "formes des fesses" sur le questionnaire

La description des différentes formes :

- **En cœur** : exprimant une plénitude latérale de la fesse (zone 8 de Mendieta) et de la cuisse (zone 5 de Mendieta).
- **En O** : exprimant une légère plénitude latérale de la fesse (zone 8 de Mendieta) et pas de plénitude latérale de la cuisse (zone 5 de Mendieta) donnant ainsi une forme ronde.
- **En V** : : exprimant plutôt une plénitude des poignets d'amour (zone 2 et 3 de Mendieta) et peu ou pas de plénitude latérale de la fesse et de la cuisse.
- **En A** : exprimant une légère plénitude des poignets d'amour (zone 2 et 3 de Mendieta), une plénitude latérale de la fesse (zone 8 de Mendieta) et de la cuisse (zone 5 de Mendieta)
- **En H** : : exprimant une plénitude des poignets d'amour (zone 2 et 3 de Mendieta), une plénitude latérale de la cuisse (zone 5 de Mendieta) et pas de plénitude latérale de la fesse donnant ainsi une forme carrée.

Toutes les catégories statistiques ont choisi la forme de fesse en cœur avec les exceptions suivantes :

- **Les hommes, les participants du nord et du sud, et les participants âgés de 30 à 50 ans préfèrent la forme ronde en O**

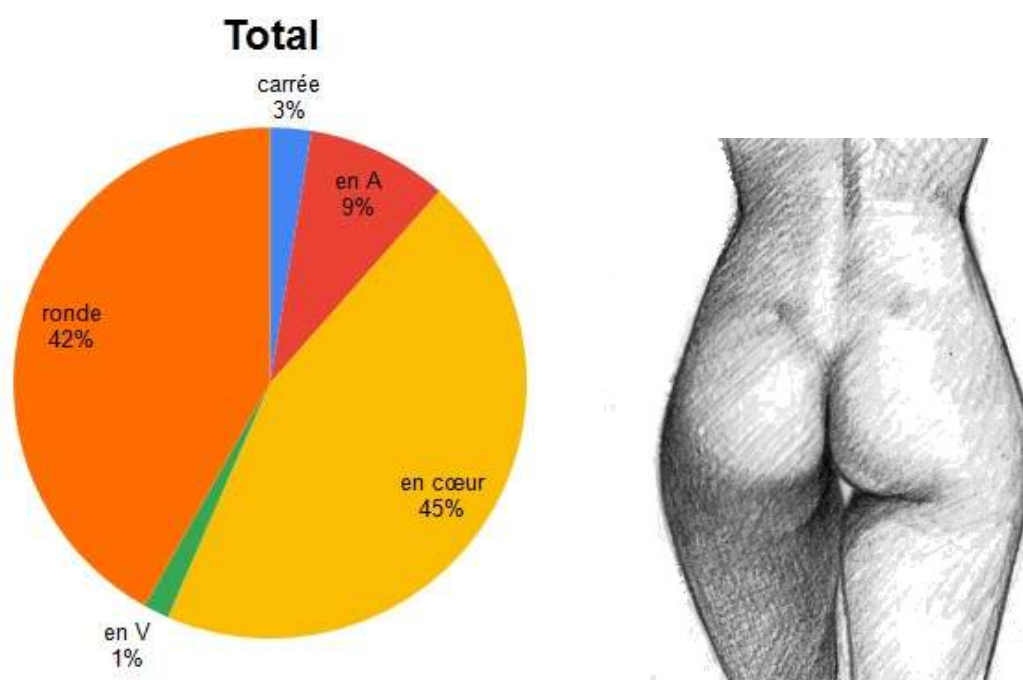


Figure 128: résultat de la rubrique "formes des fesses"

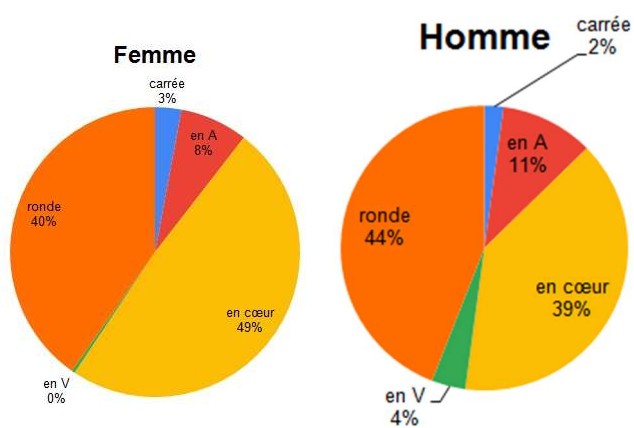


Figure 129: résultat de la rubrique "formes des fesses selon le sexe"

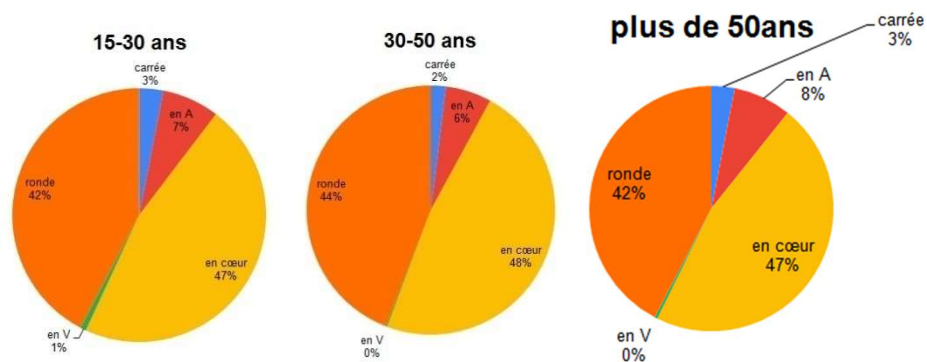


Figure 130: résultat de la rubrique "formes des fesses selon l'âge

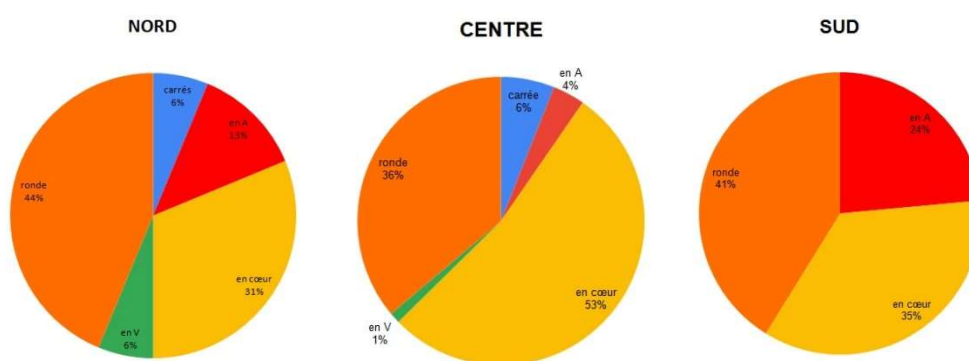


Figure 131: résultat de la rubrique "formes des fesses selon la région géographique

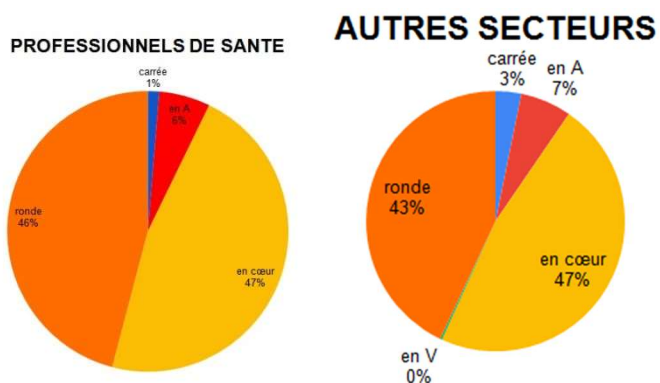


Figure 132: résultat de la rubrique "formes des fesses selon la profession

2. Taille de fesse (face)

Les différentes options sont venues comme cela sur le questionnaire :

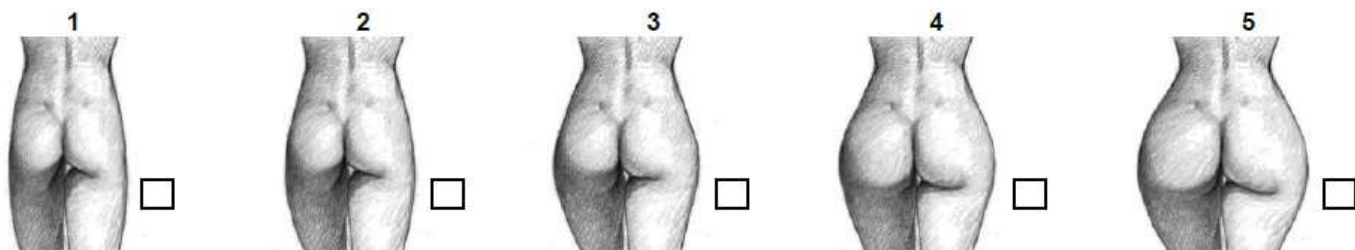


Figure 133 la rubrique "taille de fesse face" sur le questionnaire

Chaque taille correspond à un ratio taille-hanche :

- 1=0.77 (petite)
- 2=0.7 (modérée à petite)
- 3=0.62 (modérée)
- 4=0.58 (grande)
- 5=0.54 (très grande)

Les résultats sont venus comme cela :

Toutes les catégories statistiques ont choisi le numéro 4 (une taille grande) avec les exceptions suivantes :

- les participants âgés plus de 30 ans préfèrent une taille modérée.
- 38% des participants du nord préfèrent une taille modérée et 38% préfèrent une taille grande.

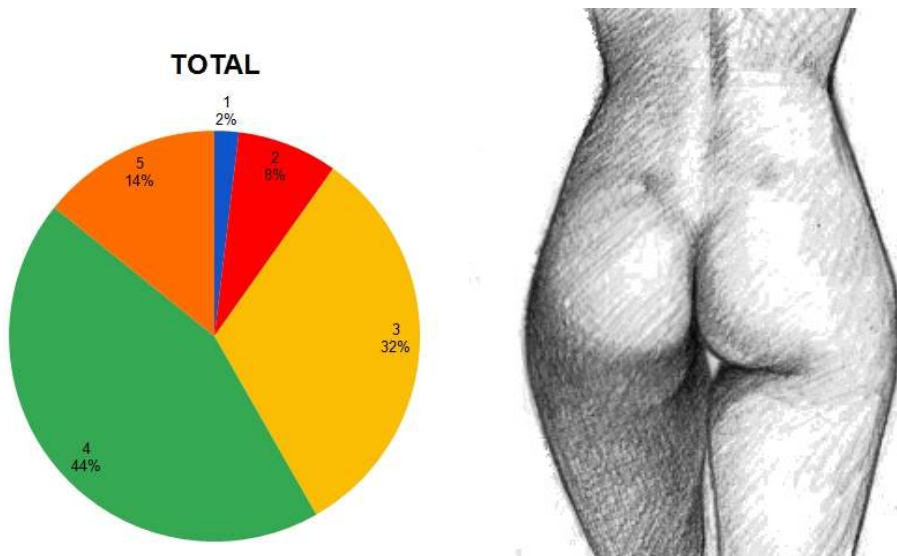


Figure 134: résultat de la rubrique « Taille de fesse (face) »

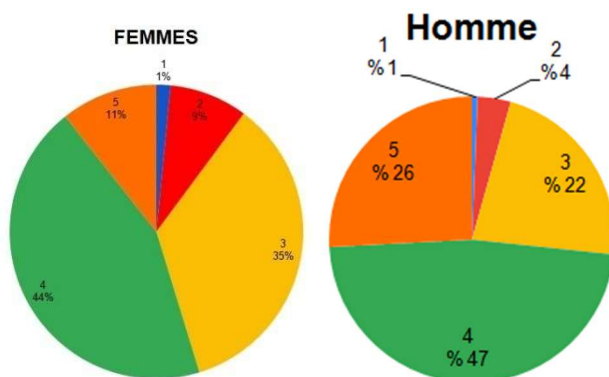


Figure 135: résultat de la rubrique « Taille de fesse (face) » selon le sexe

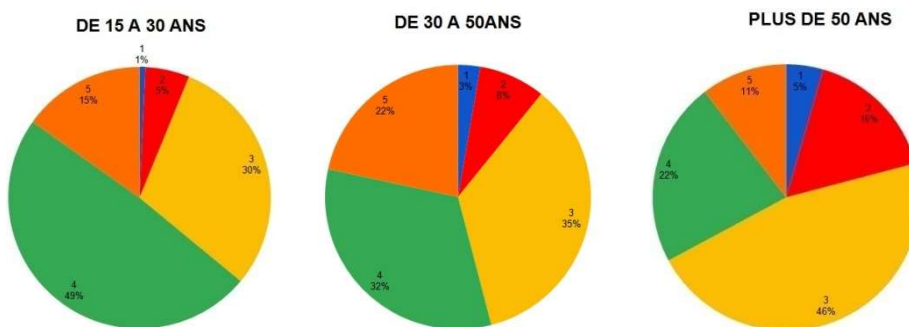


Figure 136: résultat de la rubrique « Taille de fesse (face) » selon l'âge

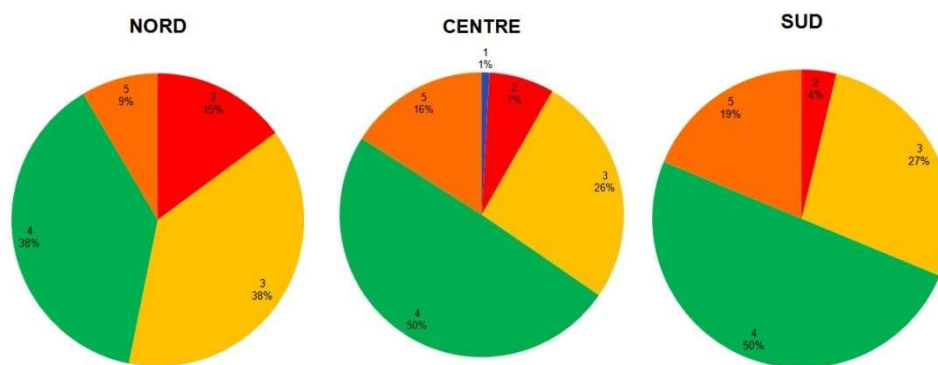


Figure 137: résultat de la rubrique « Taille de fesse (face) » selon la région géographique

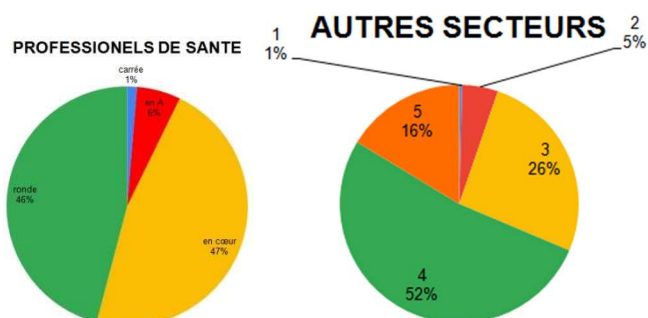


Figure 138: résultat de la rubrique « Taille de fesse (face) » selon la profession

3. Taille de fesse (profil)

Les différentes options sont venues comme cela sur le questionnaire :

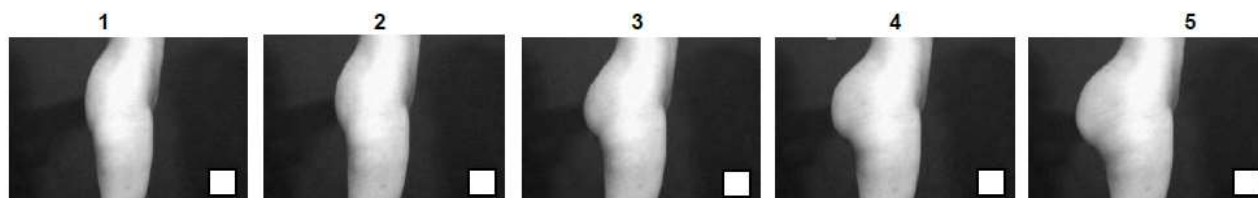


Figure 139 la rubrique "taille de fesse profil" sur le questionnaire

Chaque taille correspond a une ratio taille-hanche :

- 1=0.77 (petite)
- 2=0.7 (modérée à petite)
- 3=0.62 (modérée)
- 4=0.58 (grande)
- 5=0.54 (très grande)

Les résultats sont venus comme cela :

Toutes les catégories statistiques ont choisi le numéro 3 une (taille modérée) avec les exceptions suivantes :

- les hommes, les participants âgés moins de 50 ans préférèrent une taille grande.

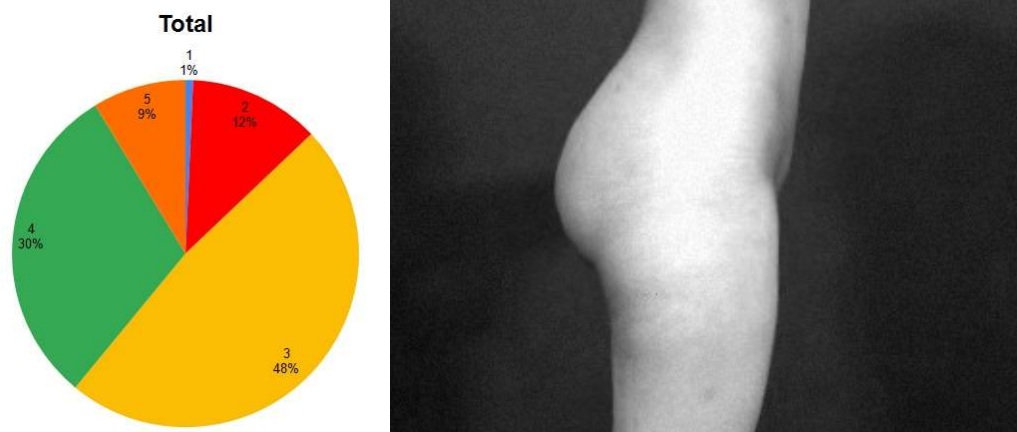

Figure 140: résultat de la rubrique "Taille de fesse (profil)".

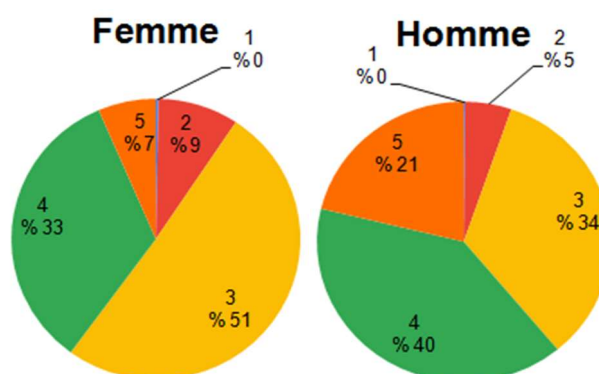


Figure 141: résultat de la rubrique "Taille de fesse (profil)" selon le sexe

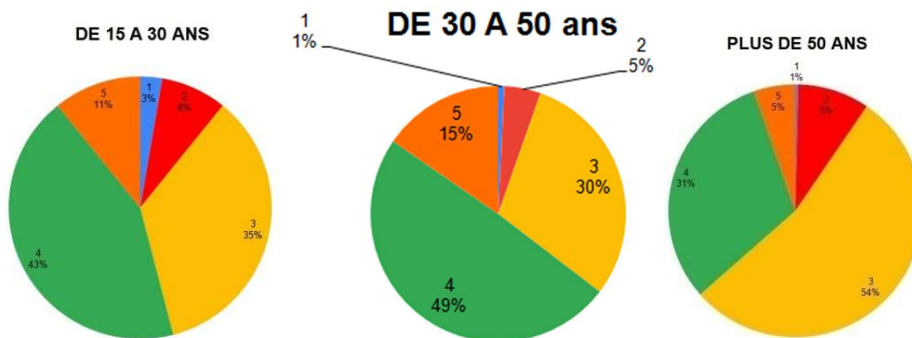


Figure 142: résultat de la rubrique "Taille de fesse (profil)"selon l'âge

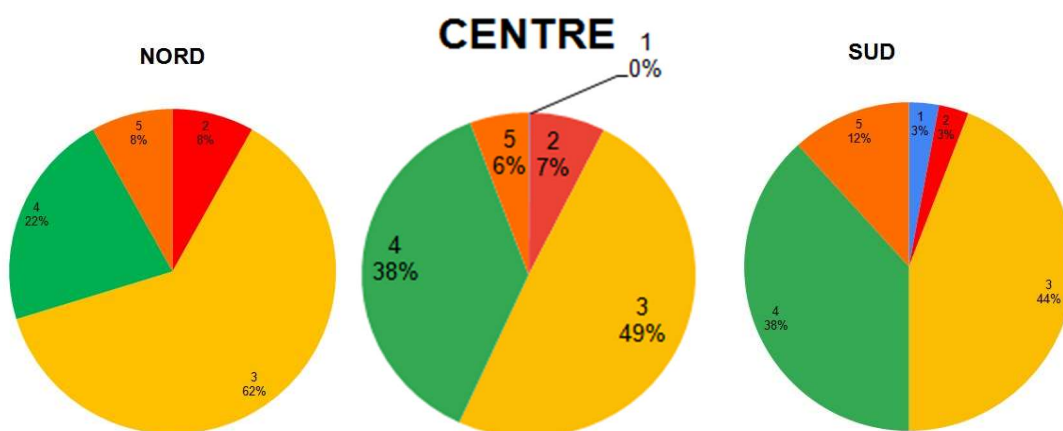


Figure 143: résultat de la rubrique "Taille de fesse (profil)"selon la région géographique

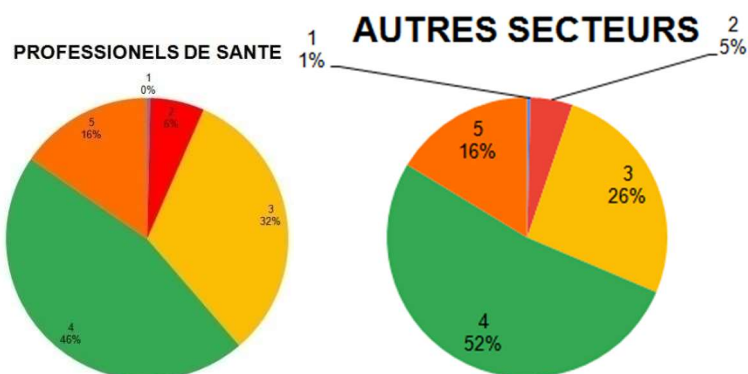


Figure 144: résultat de la rubrique "Taille de fesse (profil)"selon la profession

XI. abdomen

Les différentes options sont venues comme cela sur le questionnaire :

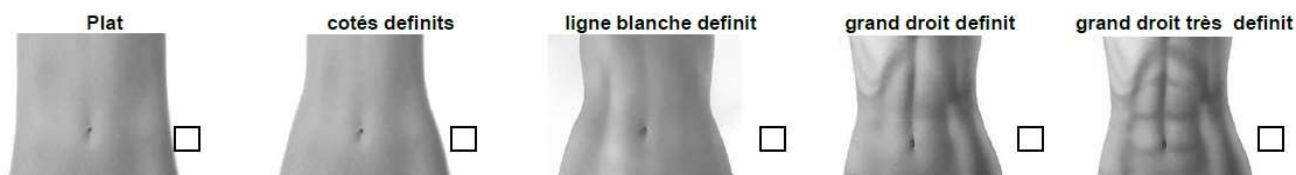

Figure 145 la rubrique "abdomen" sur le questionnaire

Les résultats sont venus comme cela :

- Toutes les catégories statistiques ont choisi un abdomen avec une ligne blanche définie.

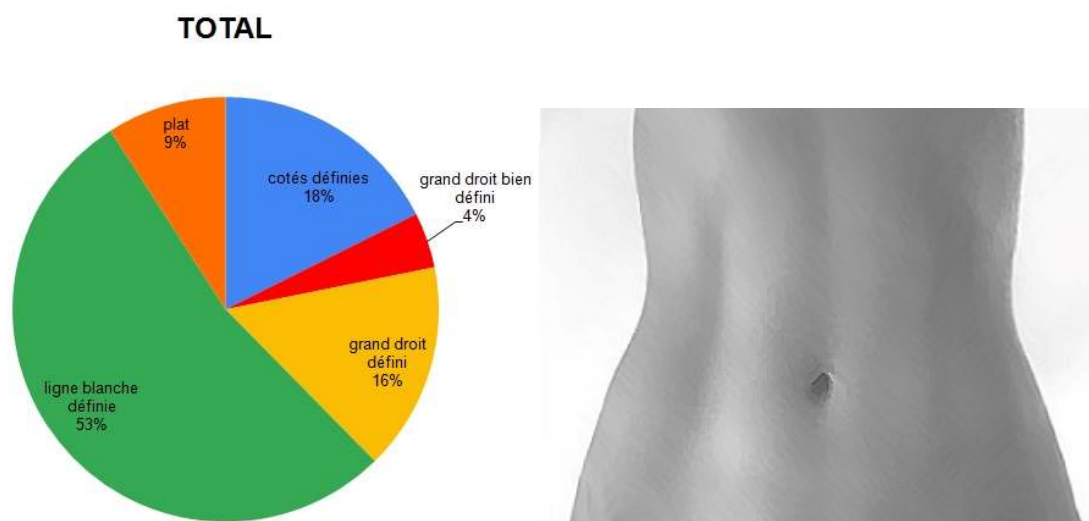


Figure 146: résultat de la rubrique ""abdomen""

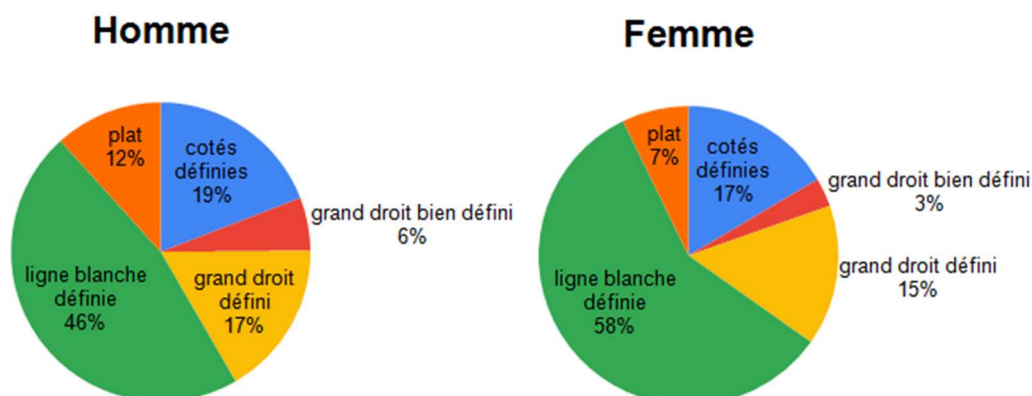


Figure 147: résultat de la rubrique ""abdomen"" selon le sexe

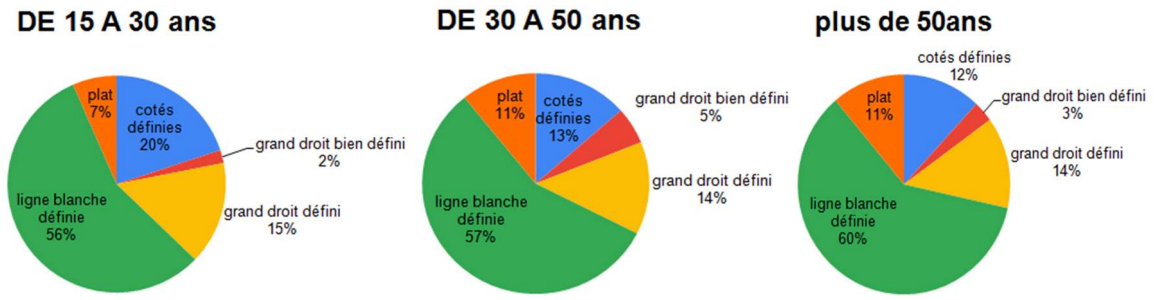


Figure 148: résultat de la rubrique "abdomen" selon l'âge

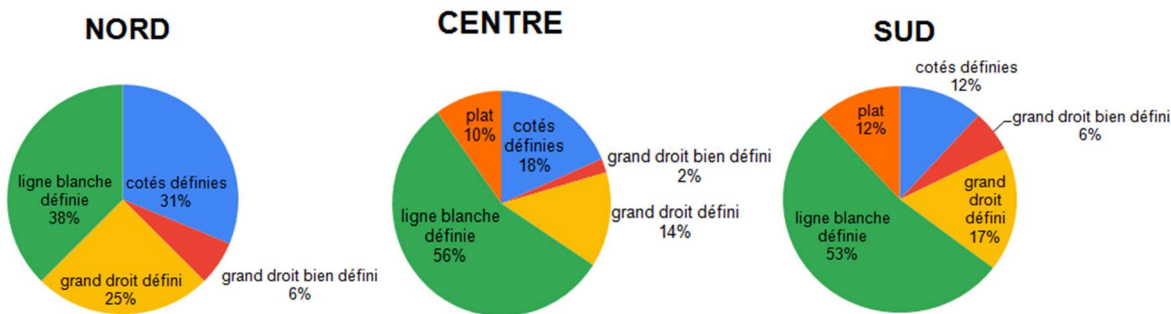


Figure 149: résultat de la rubrique "abdomen" selon la région géographique

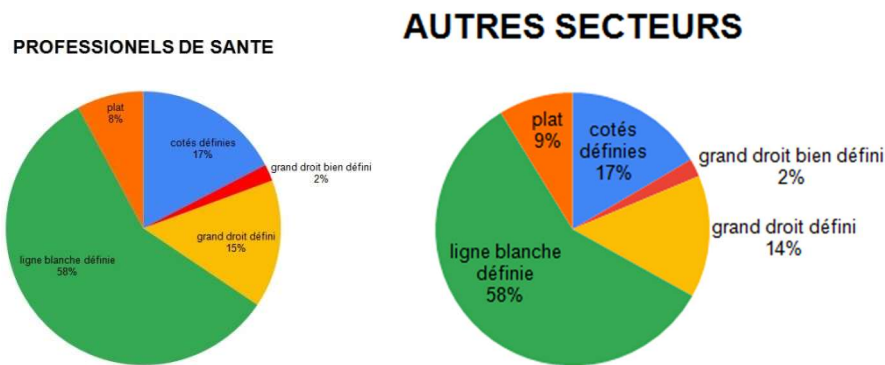
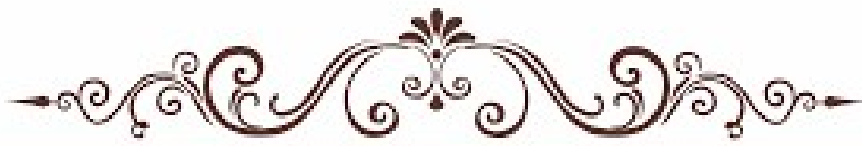
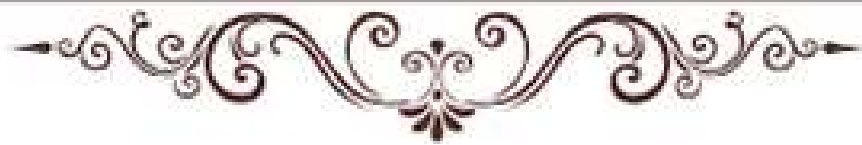
Figure 150: résultat de la rubrique "abdomen" selon la profession



DISCUSSION



ANATOMIE ARTISTIQUE DU CORPS HUMAIN

ANATOMIE ARTISTIQUE ET ESTHETIQUE

CHAPITRE I

ANATOMIE ARTISTIQUE ET ESTHETIQUE DE LA FACE

I. Historique de la perception de la beauté.(1)

Les critères de beauté féminine ont beaucoup évolué en fonction des siècles, des modes, et parce que la perception de la beauté est subjective les critères diffèrent d'une époque à l'autre et d'une ethnie l'autre.

Antiquité en Grèce et dans l'Empire Romain : Femme jeune, athlétique, et bien proportionnée, en accord avec l'amour du sport de l'époque, avec peu de maquillage.

Moyen Age : La femme avait un visage avec front haut, grand, pour donner un air juvénile, pré pubère. Peau la plus blanche possible, symbole de pureté et de classe sociale élevée (le paysan a la peau brunie par le soleil). Silhouette fine, les hanches étroites, les seins petits et écartés, même si le ventre est rebondi, signe de richesse (assez d'argent pour manger à sa faim). Maquillage interdit par l'Eglise, les femmes présentent leur visage sans artifice. Cheveux blonds et ondulés, couverts si la femme est mariée.

Renaissance : Cheveux d'un blond vénitien. Femmes charnues, silhouette en X pour avec une poitrine généreuse et des hanches larges grâce au corset et à l'accumulation de jupons dont un raidi par des fils métalliques. Peau toujours très blanche. Robes faites de dentelle, de soie ou de velours, accompagnée d'une traîne et colletées d'une fraise.

17^{eme} siècle : L'abondance et l'étalement des tissus symbolisent la richesse. Silhouette en X grâce à un corset et des paniers sur les hanches. Peau très blanche, très poudrée, avec les lèvres rouges, faisant ressortir la sensualité féminine. Parfois surlignage des veines de bleu, pour montrer leur lignage. Perruque poudrée de blanc, pouvant atteindre des tailles très importantes. Robes avec des manchons, signe de critère de rang social.

18^e siècle : La femme est vivante, souriante. Elle aime profiter de la vie et de ses plaisirs : le théâtre, les repas abondants, les boudoirs avec d'autres dames. La femme n'est plus une beauté statique. La reine Marie-Antoinette est celle qui lance la mode et toutes les femmes cherchent à lui ressembler. Teint de lait, d'où recours, abusif parfois, à des fards à base de céruse, poudres de riz, mais aussi des mouches, faux grains de beauté de mousseline noire,

collés sur le visage ou la poitrine, de perruques grises et de lèvres roses. Valorisation des rondeurs, signe de richesse et de santé.

19^e siècle : Le charme et la séduction sont présentés comme des armes et un pouvoir redoutable sur l'homme mais pour qu'on lui accorde quelque considération, c'est une nécessité à acquérir. On redécouvre la propreté et ses bienfaits. Deux idéaux de beauté féminine brune (rappel de l'exotisme et de la sensualité des femmes orientales, admirées à cette époque)

1900–1930 : 1900 : taille fine marquée par le corset et des rembourrages divers sur les hanches, pour accentuer visuellement la finesse de la taille. 1910 : femme raffinée et élégante se tenant bien droite, ce qui était possible grâce à des tissus et des baleines en ferrailles dans les cols pour tenir le cou. 1^{ère} chirurgie esthétique (1912) 1920 : Coco Chanel libère le corps de la femme et lui permet de pouvoir porter des vêtements dans lequel elle est à l'aise en enlevant principalement le corset. Look androgyne : jupes courtes, les cheveux courts et le ventre et les fesses aplatis souvent par des gaines, les seins de petite taille. Le sport est une nouvelle activité qui est permise aux femmes. Il leur permet de rester en bonne santé et de garder ou de sculpter leur corps de rêve avec une musculature.

1940–1950 : Dans les années 40 et 50, le glamour fait son apparition. La mode de la femme fatale est lancée. Deux égéries se disputent la première marche du podium: Audrey Hepburn au corps androgyne, très mince avec un visage d'ange. Marilyn Monroe la détrônera rapidement car avec le choc de la guerre, les femmes sont redevenues ménagères et veulent du glamour et du sensuel. La poitrine est généreuse et se dévoile, les lèvres sont pulpeuses, le corps est harmonieux avec des formes assumées. A cette période, la minceur est synonyme de mauvaise santé. Place à la libération de la femme. Dans les publicités, les pin-up font rage.

1960–1970 : 1959 : lancement de « Barbie » avec des mensurations dites parfaites et du mannequin Twiggy appelée « la brindille ». C'est le style à la garçonne avec très peu de maquillage. Les femmes sont minces avec de longues jambes 1970 : Style hippie, toutes les formes de corps sont acceptées même les plus rondes. Cheveux longs et plaqués pour montrer ce penchant pour la nature et dénoncer les guerres où les soldats avaient le crâne rasé ou coupe

afro pour faire référence au disco et à la permanente. C'est le style qui a permis aux femmes de se faire entendre et même de gagner des droits.

1980–1990 : corps sexy, maigre élancé et musclé, ventre plat, chairs fermes associées à la folie de l'aérobic. Emergence du top model 1990 : silhouette de la brindille, peau pâle, structure osseuse angulaire, membres très fins.

2000 : Cheveux lisses et des yeux cernés de noir. Minceur, critère absolu de la beauté, signe de bonne santé et de maîtrise de soi. Femme enfant : corps idéalisé des jeunes filles à l'adolescence, longiligne, dépourvue de hanche et de poitrine. Ou femme plantureuse, avec une forte poitrine même si fausse. Figure romantique du dandy, les modèles masculins commencent à allier la délicatesse à la force, la fragilité à la vigueur.

2010 : La femme : minceur, presque maigre selon la mode, élancée, les cuisses fines et la poitrine ronde, et de grande taille

1. L'art et l'anatomie

La fusion de l'art et de l'anatomie est peut-être le plus évident et le plus glorieux dans les œuvres de Léonard de Vinci. Ses manuscrits anatomiques sont remplis de dessins détaillés et complexes qui révèlent avec élégance anatomie musculaire, la symétrie, et les proportions humaines, ses connaissances sur l'anatomie ont été dérivées de ses propres dissections et recherches indépendantes. Cela est très évident également et magnifiquement représenté dans de nombreux de ses peintures renommées.

Michel-Ange de même a célébré la physicalité humaine à travers son travail comme artiste et sculpteur. « David » représente l'une des sculptures les plus reconnues de la Renaissance et met en valeur le corps humain dans toute sa force, son athlétisme et sa beauté juvénile. On peut considérer la sculpture artistique du corps comme une tentative d'atteindre la perfection du corps humaine. La représentation « parfaite » existe à peine et reste en tout cas subjectif, ce qui a poussé les artistes et les anatomistes à trouver des proportions, courbes, des repères, ratios et indices pour objectiver la perception de la beauté.

Phidias a utilisé un spécial ratio, proche de 1,618, pour ses créations. Ce nombre d'or, ou phi (φ), après Phidias, semble revêtir une importance particulière en esthétique dans le monde naturel.

Ces proportions idéales vont en parallèle avec la définition musculaire et athlétisme chez les hommes et les courbures chez les femmes, reflètent en fait la santé, la force et la fertilité.

On incluse plusieurs attributs physiques, notamment le type et forme du corps. Dans les années 40, le psychologue William Sheldon a proposé une classification des types de corps qui est encore largement utilisé aujourd'hui (figure 151). Ce système de somatotypologie décrit trois types de corps principaux: ectomorphe, mésomorphe et endomorphe.

Un ectomorphe est généralement de grande taille, mince avec une faible teneur en matières grasses, des épaules étroites et métabolisme élevé et prennent du poids difficilement.

Les mésomorphes sont musclés et maigres. Ils peuvent prendre de la graisse si l'apport calorifique est trop élevé ou si l'exercice est déficient.

Les endomorphes ont de gros os, une taille large, et une tendance à l'adiposité. Prennent du poids facilement.

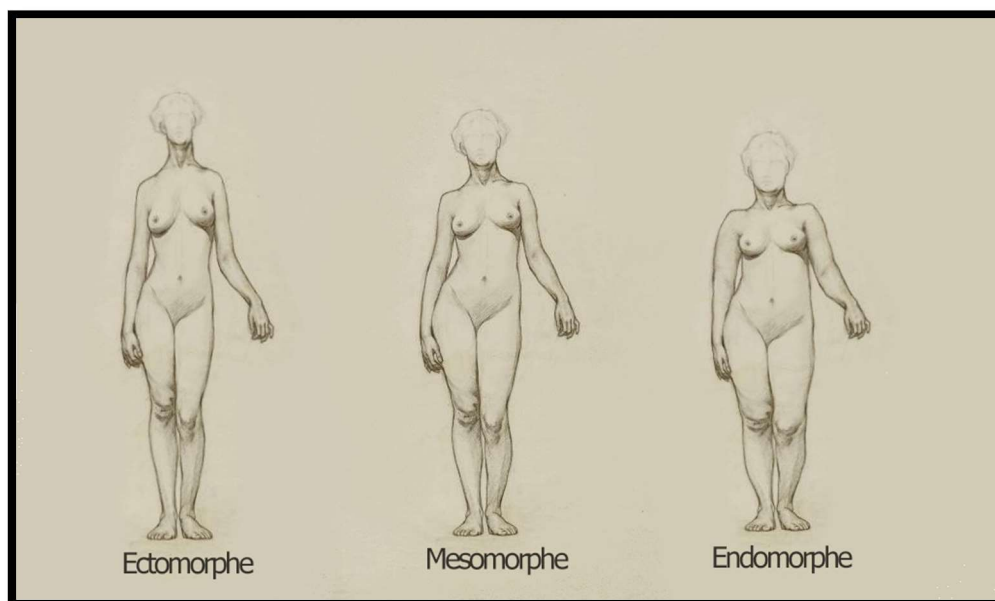


Figure 151:les 3 morphotypes humaines

2. Les déterminants de la taille et la forme humaines

La forme et la taille humaines ont plusieurs déterminants :

- La structure du squelette sous-jacent, la symétrie la masse musculaire, la distribution et le volume de graisse sous-cutanée.
- Le tonus musculaire surtout des muscles de la posture (le deltoïde, le rhomboïde, Le trapèze et les muscles scalènes). Une mauvaise posture liée au manque d'exercice ou du tonus affecte la forme du corps (figure152).

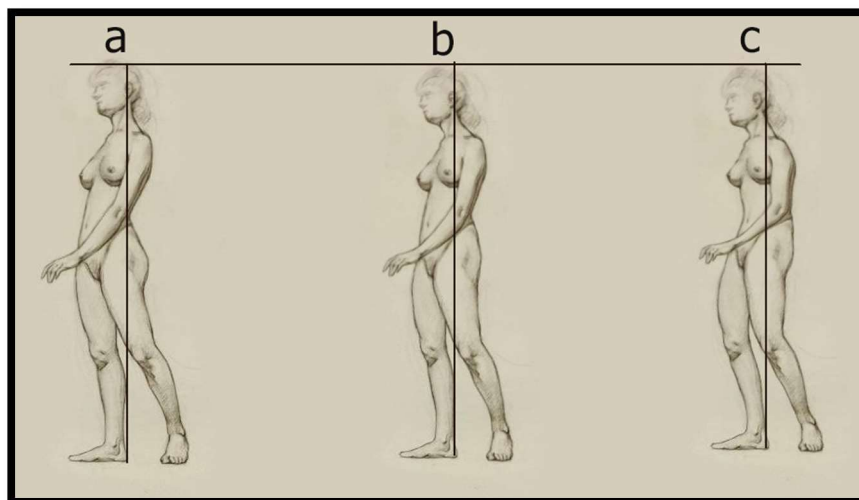


Figure 152: posture et tonus musculaire

Les courbes féminines sont résultats d'une bonne distribution graisseuse, reflétant un bon équilibre hormonal, l'athlétisme, la force, et la longévité. Ces formes comprennent les courbes «C», les courbes «S» et Courbes «R» (Figure153).

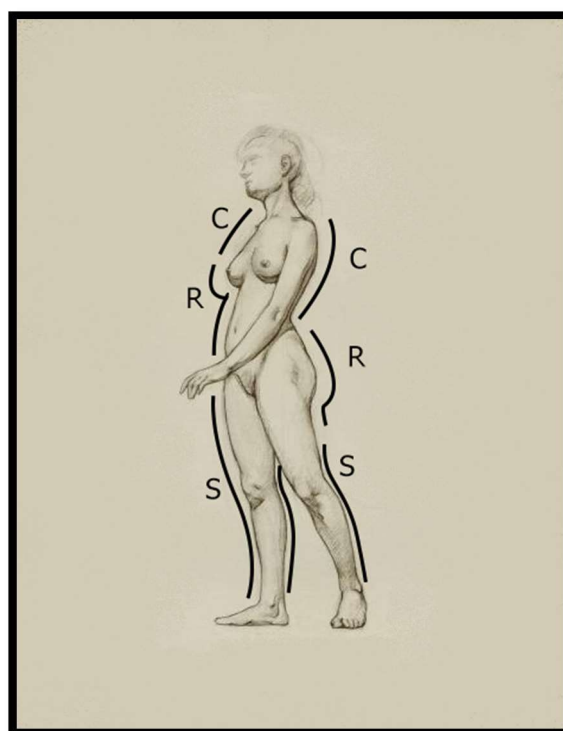


Figure 153: les courbes féminines

3. La symétrie et les proportions

Les travaux de Léonardo de Vinci Sur les proportions et les mouvements de la Figure humaine et les quatre livres d'Albrecht Dürer sur les proportions humaines détaillent ces dernières et soulignent l'importance que l'harmonie. Probablement la mesure la plus significative des proportions humaines et l'esthétique est le doré rapport mentionné précédemment dans ce chapitre, 1,618 (φ). Ce ratio, mesurable partout dans la nature, explique la symétrie dynamique chez l'être humaine.

Mathématiquement parlant, la symétrie dynamique est exprimée dans la série de Fibonacci qui explique comment dans une série de nombres où tout nombre de la série est la somme des deux nombres précédents: $1; 1 + 1 = 2; 1 + 2 = 3; 2 + 3 = 5; 3 + 5 = 8...$ Chaque nombre dans une somme divisé par le nombre précédent approximativement 1,62(φ). Cette paterne peut être projetée sur le corps humain en obtenant chaque fois des ratios proches du nombre d'or φ . (figure154)

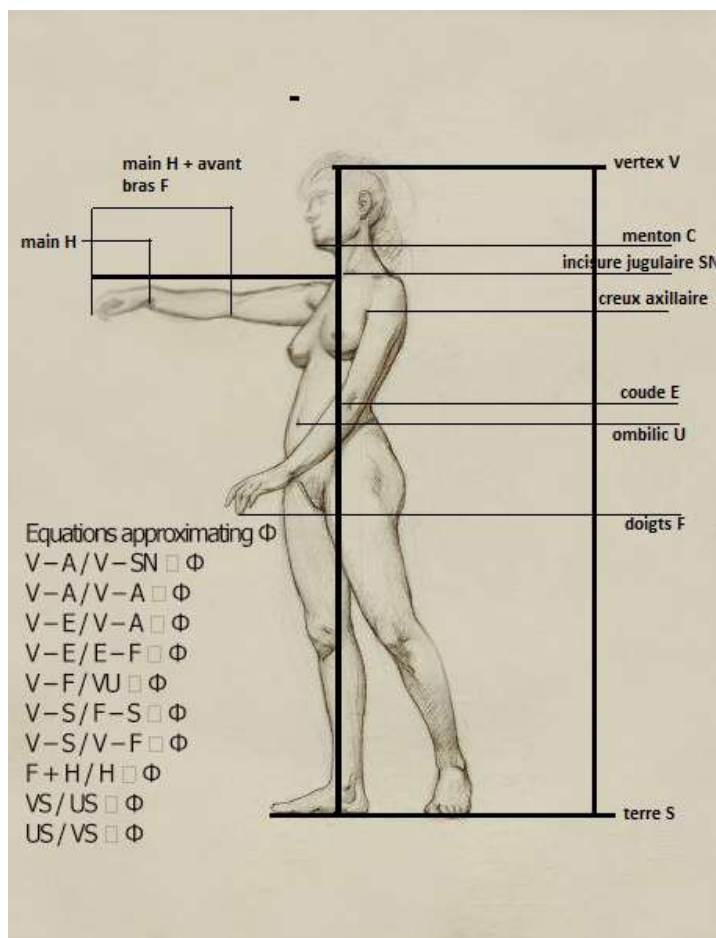


Figure 154: le nombre d'or et le corps humain

Aussitôt, Les proportions de la hauteur verticale du corps sont assez cohérentes. La longueur du corps à partir l'incisure jugulaire à la plante des pieds peut être divisée en tiers. Un tiers forme le torse de l'incisure jugulaire à la symphyse pubienne, un deuxième tiers correspond à la longueur de la cuisse à partir de l'épine iliaque antéro-supérieure à la rotule, un troisième tiers correspond au reste du membre inférieur, La hauteur de la tête est d'un huitième de la hauteur totale, et la hauteur du cou est la moitié de la hauteur de la tête (Figure. 155).

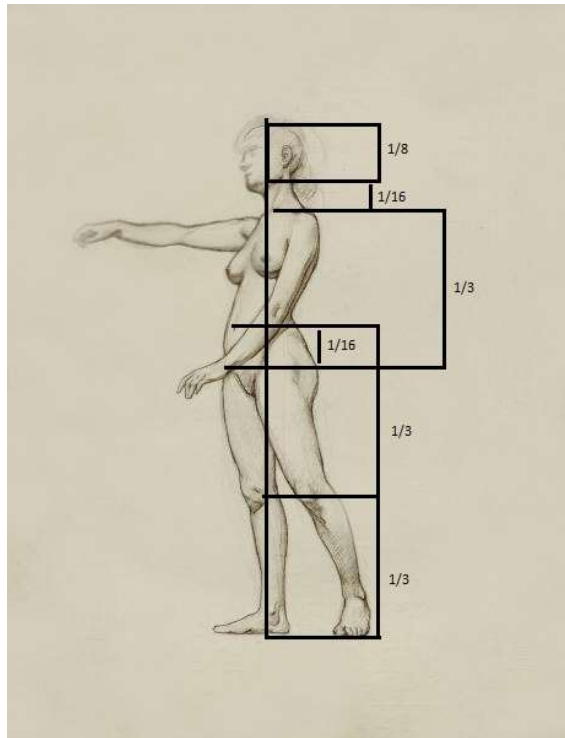


Figure 155: les tiers horizontaux du corps humain

Chapitre 2 : face

I. Analyse esthétique de la face

L'analyse esthétique faciale est une technique d'examen à mettre en œuvre devant tout patient ayant une demande de chirurgie correctrice.

Le chirurgien doit tout d'abord faire préciser par un interrogatoire approfondi la nature exacte de la demande ou du problème posé par le patient. Il ne faut en aucun cas se contenter d'un « mon visage a vieilli » ou « mon nez est trop long » et proposer immédiatement un lifting ou une rhinoplastie. Il en est de même pour la chirurgie des dysmorphoses maxillo-faciales l'interrogatoire doit aider le patient à exposer son problème et à apprécier ses motivations. Les craintes concernant l'acte opératoire et les espérances quant au résultat seront discutées.

Il est important d'analyser les traits faciaux dans une position reproductible pour obtenir à chaque examen les mêmes données.(2)

1. Repères et points de référence (3)

A. Face et cou

- Sillon naso-génien: jonction du sillon latéral de l'aille du nez et la joue.
- Point cervical (C): point de jonction sous-mentale et cervical.
- Point columellaire (Cm) : le point le plus antérieur du tissu mou formant la columelle
- Dorsum: la ligne qui passé par le nasion (N) et la pointe du nez (T);
- Plan de Frankfort : le plan qui passe antérieurement par le plancher de l'orbite et postérieurement au-dessus du méat auditif externe.
- Glabellle (G): le point le plus prominent du front sur une vue de profil.
- Labrale inferius (LI) le point le plus antérieur du vermillion de la lèvre inférieure sur une vue de profil.
- Labrale superius (LS) le point le plus antérieur du vermillion de la lèvre supérieure sur une vue de profil.
- Le plan facial supérieur : passe par la glabellle et le point subnasal.
- Le plan facial inférieur : passe par le point subnasal et le pogonion

- Angle mento–cervical (MC) ; jonction de la ligne qui passe par le menton et le point cervical avec le plan facial supérieur
- Menton (Me) le point le plus inférieur du tissu mou formant le menton
- Nasion (N) le point le plus profond de la racine du nez .
- angle naso–facial (NFa) jonction de la ligne dorsal (dorsum) et le plan facial supérieur
- Angle naso–frontale (NFr) : présente la transition entre le nez et le front, déterminée par la ligne tangente à la glabelle qui passe par le nasion et une autres ligne qui passe par le nasion et la pointe.
- Angle naso–labiale(NL) : présente la transition entre le nez et la lèvre supérieure, obtenue par le croisement de la ligne qui passe par le labrale superius et le point subnasal et la ligne qui passe par le point subnasal et le point columulaire.
- Pogonion (Pg) :le point le plus antérieur du tissue mou formant le menton .
- Point subnasal (Sn): jonction de la columelle avec la lèvre supérieure
- Trichion (Tr) Point où les racines des cheveux sont les plus haut placées, sur le front sur un vue de profil.

B. Oreille:

- Supra–aurale (sa): le point le haut de la relief helicèen
- Sub–aurale (sba): le point le plus bas du lobule
- Pré–aurale (pra): le point le plus antérieur, en avant de la racine de l'helix
- Post–aurale (pa): le point le plus postérieur du relièfe helicèen
- Otobasion superieus (obs): jonction entre lobule et region jugale.

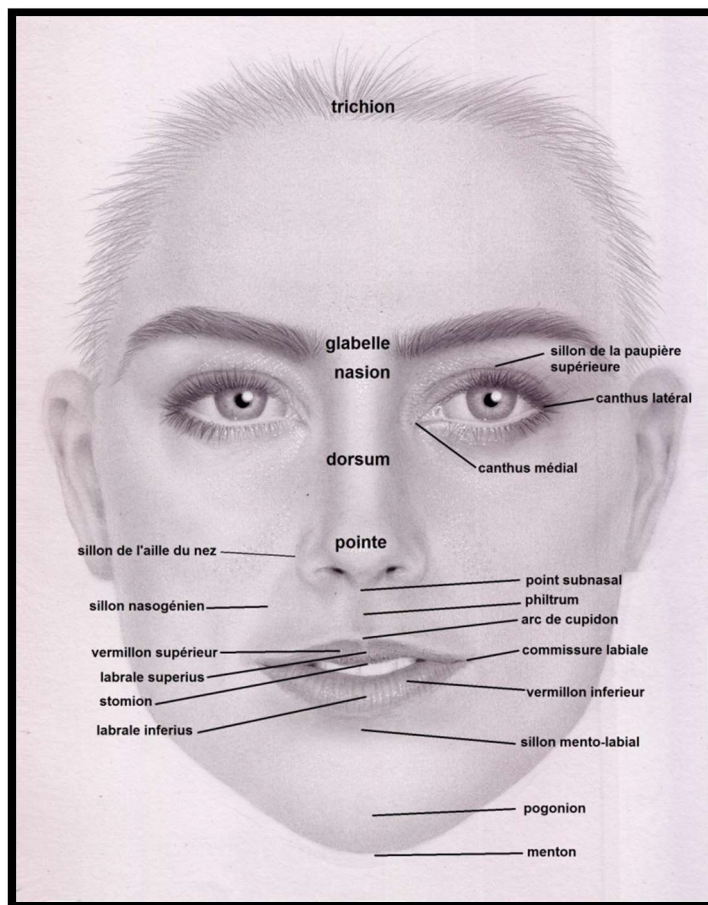


Figure 156: Repères et points de référence (face).

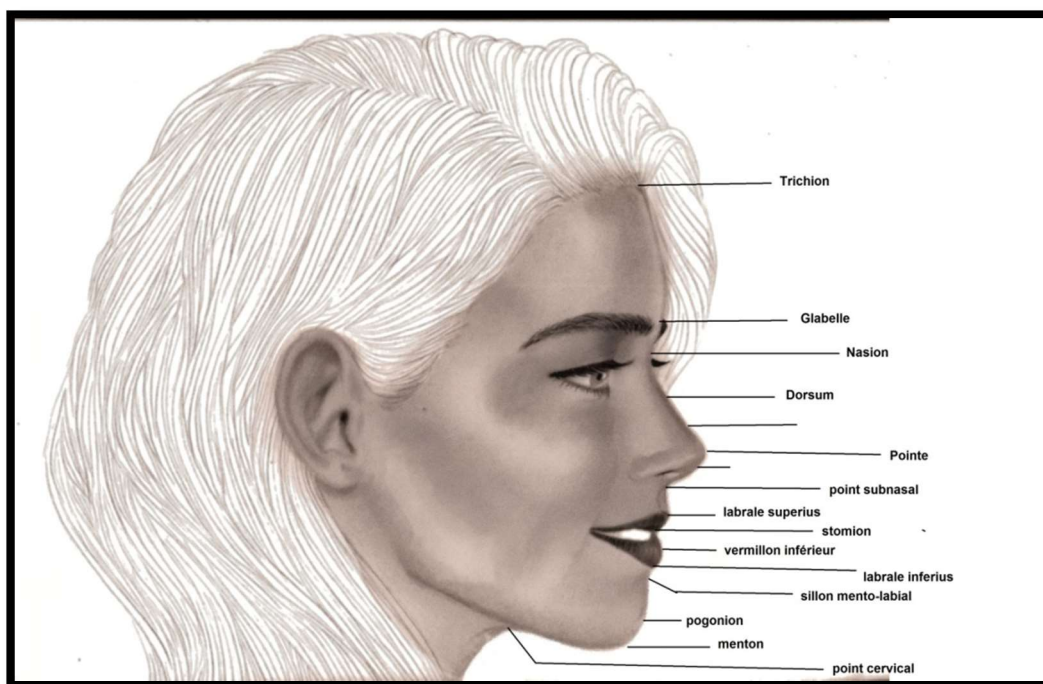


Figure 157: Repères et points de référence (profil).

C. La peau

a- Introduction :

La peau idéale est une peau équilibrée ni trop grasse, ni trop sèche, ne brille pas, ne tiraille pas, ne rougit pas aux changements brusques de la température.

La production du sébum est équilibrée, l'hydratation n'est globalement pas altérée, l'apparence et la qualité de la peau est dynamique et dépend de plusieurs facteurs, notamment l'âge, la santé du sujet, le climat, la pollution et de l'hygiène de vie.(4)

b- Les caractéristiques d'une peau esthétique

- **Le teint**: une peau idéale est veloutée, fraîche et homogène sans dégâts d'exposition solaire.
- **La texture** : douce et lisse et avec un aspect translucide et une couleur uniforme traduisant une bonne circulation sanguine.

- **Les pores** : fins et très peu visible traduisant une sécrétion adéquate de sébum a l'inverse de la peau grasse connue par une sécrétion excessive du sébum et des pores dilatés.
- **Imperfections** : absentes, notamment pas de cicatrices, Tâches pigmentaires ou d'acné.
- **Épaisseur** : modérée traduisant ainsi la jeunesse de la peau et un bon équilibre sébacé, au contraire de la peau grasse ou on retrouve une épaisseur augmentée ou bien diminuée dans le cas de la peau sèche ou vieillie.
- **Tonicité** : Bonne tonicité et fermeté, souvent perdue avec l'âge donnant ainsi une peau sénescence d'aspect **ridée et souvent relâchée** donnant naissance aux Poches, œdèmes, ptôse...
- **L'hydratation** : une peau idéale est bien hydratée, la déshydratation de la peau est souvent **temporaire** et se traduit par des ridules de déshydratation, un effet papier froissé lorsque l'on pince légèrement la peau ou permanent comme dans le cas de la peau vieillie.(4)

2. La symétrie

A- Le visage de face

a) Comparaison de la symétrie des deux hémiface

L'examen débute par une inspection de face, le visage au repos .Les mâchoires doivent être fermées, les dents en occlusion habituelle. Les lèvres sont dans leur position naturelle, sans contractions musculaires. Le regard est à l'horizontale.

L'examineur s'attache tout d'abord à vérifier la symétrie du visage. Une ligne imaginaire est tracée sur le visage du patient passant par le milieu du front, le milieu de la pyramide nasale et de la pointe du nez. Cette ligne médio-faciale coupe les lèvres et le menton en leur milieu.

Les deux hémifaces sont appréciées l'une par rapport à l'autre et l'on peut alors distinguer

- ✓ une asymétrie avec rupture de la ligne médio-faciale ;
- ✓ une dissymétrie, simple différence de volume entre les deux côtés, avec une ligne médiane correcte.

Il est utile dans les cas difficiles d'observer le patient en se plaçant derrière et au-dessus de lui. L'examineur peut être debout, le patient allongé ou assis. La ligne médiane est vérifiée à nouveau en s'aidant d'une vue tangentielle des différents reliefs malaires et goniatiques.(2)




Figure 158: comparaison de la symétrie des deux hémiface

b) comparaison des différents étages de la face

Le visage est ensuite divisé en ses trois étages classiques

Une ligne horizontale passant par le trichion limite le front en haut.

Une deuxième ligne passant par la glabelle marque sa partie inférieure

L'étage moyen est orbitaire et naso-sinusien. Il est limité vers le bas par une ligne horizontale passant par le point subnasal

L'étage inférieur est buccal. C'est le tiers inférieur comprenant l'arcade maxillaire et la mandibule mobile. Il est limité en bas par une horizontale tangente au menton.

En pratique seule la comparaison entre le tiers inférieur et le tiers moyen est utilisée.(2)

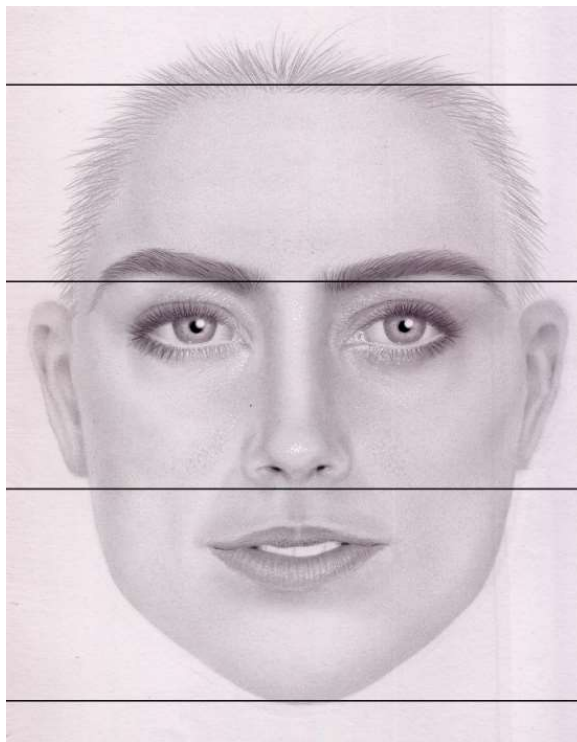


Figure 159: comparaison des différents étages de la face

Le tiers inférieur est lui-même subdivisé en deux parties inégales :

- la lèvre supérieure occupe un tiers de sa hauteur ;
- la lèvre inférieure et le menton représentent les deux autres tiers.(2)

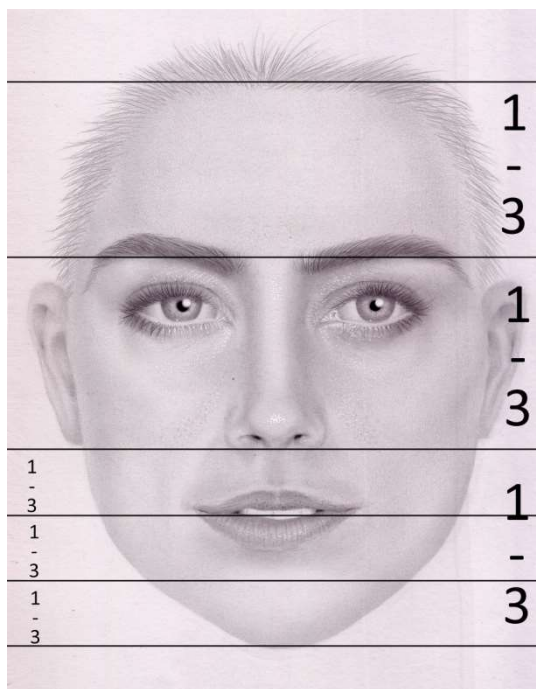


Figure 160 : comparaison des différents tiers de la face

La hauteur de chaque étage est évaluée par la main de l'examineur en écartant le pouce et l'index ou plus précisément en utilisant un pied à coulisse.

Lorsque ces deux étages sont d'une hauteur égale le visage est dit équilibré.(2)

B-Le visage de profil

L'examen clinique se poursuit par l'inspection du profil. Il est demandé au patient de se positionner strictement de profil, en ayant toujours le regard à l'horizontale et les mâchoires fermées et la hauteur des différents étages de la face est à nouveau appréciée.(2)

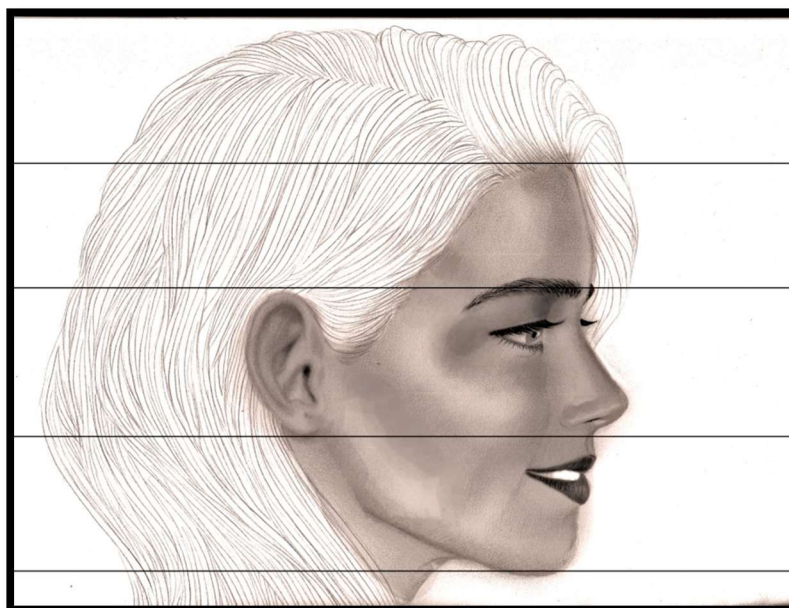


Figure 161 : comparaison des différents étages de la face (profil)

C- Le visage déséquilibré ou dysmorphique

Il y a une rupture de l'équilibre facial et donc de l'harmonie lorsqu'apparaît une inégalité de hauteur entre les étages moyen et inférieur. On s'éloigne de la position d'équilibre soit par excès, soit par défaut.

Le déficit de hauteur de l'étage inférieur aboutit à une typologie faciale dénommée sous les termes synonymes **d'hypodivergent**, de brachyfacial, de « short face » ou **Face courte**.

L'excès de hauteur est décrit sous les termes équivalents d' **hyperdivergent**, de dolychofacial, de « long face syndrome » ou plus simplement de **Face longue**.(2)

- **La face courte**

Cette typologie faciale s'accompagne d'un déficit de hauteur de l'étage inférieur de la face, observable de face comme de profil.

Au repos les lèvres s'affrontent, en s'ourlant l'une contre l'autre. C'est l'hypercompétence labiale. De profil cela accentue le sillon labio-mentonnier, apparaissant alors excessivement creusé.

Les incisives maxillaires au repos sont cachées par la lèvre supérieure.

Le sourire est peu exposé. C'est un sourire pauvre, masqué, rappelant celui de l'édenté. (2)

Figure 6



Figure 162: face équilibrée (à gauche) comparée à une face courte (à droite).

- **La face longue**

Cette typologie faciale s'accompagne d'un excès de hauteur du tiers inférieur de la face, observable de face comme de profil. Les caractéristiques générales de ces visages construits tout en hauteur sont les suivantes :

Une béance labiale est présente au repos. La lèvre supérieure est située nettement au-dessus du bord libre des incisives maxillaires, à plus de trois ou quatre millimètres, parfois en regard de la gencive.

La lèvre inférieure se positionne assez bas découvrant les incisives mandibulaires. La béance labiale mesure l'excès de hauteur du tiers inférieur et traduit « l'incompétence » des lèvres à assurer la fermeture de la cavité buccale.

Une contraction des lèvres et des muscles de la houppe du menton est nécessaire pour assurer la rencontre des lèvres et l'étanchéité de la cavité buccale .Ces contractions musculaires inesthétiques provoquent une ascension du menton cutané au-dessus du menton osseux.

Le sourire est trop exposé découvrant largement au-dessus des collets dentaires la gencive. C'est le sourire gingival ou sourire tout en gencive. Cela traduit une dérive verticale excessive du maxillaire vers le bas lors de la croissance. (2)



Figure 163: face équilibrée (à gauche) comparée à une face longue (à droite).

- Le déséquilibre du reste des tiers faciaux :

Grand tiers supérieur



Figure 164:grand tiers supérieur

Petit tiers supérieur



Figure 165:petit tiers supérieur

Grand tiers moyen



Figure 166: grand tiers moyen

Petit tiers moyen



Figure 167:petit tiers moyen

3. convexité faciale :

Déterminée sur une vue de profil, par le croisement des 2 plans faciaux :

- le plan facial supérieur : passe par la glabelle et le point subnasal.
- le plan facial inférieur : passe par le point subnasal et le pogonion.

Sa valeur est estimée à 8-16°

< De 16° = profil convexe

> De 8° = profil concave.(3)

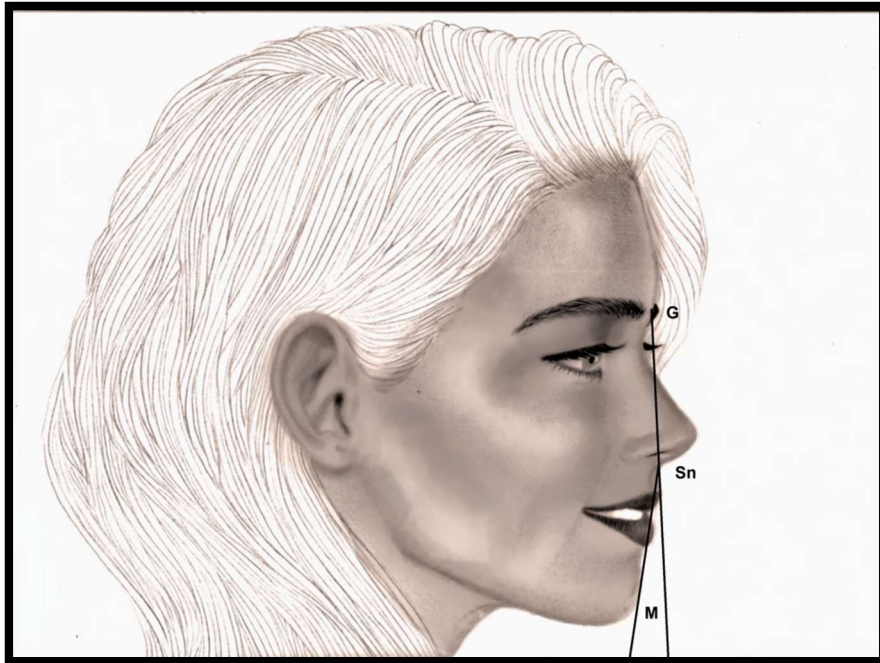


Figure 168: convexité faciale

II. L'analyse par unités esthétiques

1 – L'unité fronto-temporale

Occupe le tiers supérieur de la face, limité en bas par l'arcade sourcilière, en haut et des cotés par l'implantation des cheveux.(2)

- Artistiquement :

De profil le front est pourvu d'une douce convexité avec sa partie la plus saillante se trouve juste au dessus du nasion, en regard du rebord orbitaire supérieur.(5)

- Scientifiquement :

- **L'angle frontal** c'est l'angle qui fait la ligne tangente au front passant par le nasion avec la verticale : 10-17°(6)
- qui fait en moyenne 114 sur 51 mm, ou a une largeur qui est deux fois sa hauteur (5)

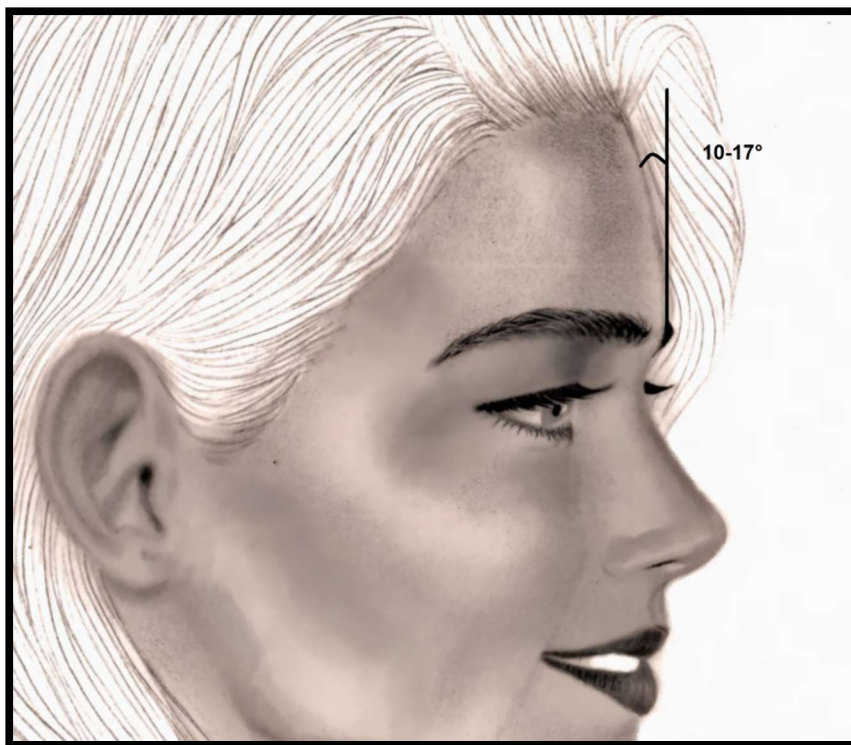


Figure 169: angle frontale

- **Vieillessement :**

- ✚ **Le vieillissement du front :**

Le complexe fronto-galéo-occipital est constitué d'un muscle digastrique, seul antagoniste des muscles abaisseurs des sourcils. Les rides frontales sont la traduction de la contraction chronique de ce muscle élévateur des sourcils et indirectement des paupières supérieures. La musculature ne se distend pas avec l'âge, mais devient rétractile et spastique.

Ce mécanisme de vieillissement musculaire explique en partie l'apparition des rides frontales.

Le front chez le sujet jeune n'a pas de ride au repos. La contraction du muscle frontal élève les sourcils de 1 cm en moyenne et l'apparition de 3 rides parallèles.

A partir de 40 ans, la contraction spastique chronique et la rétraction du muscle frontal se traduisent par la diminution de l'amplitude des mouvements des sourcils et l'apparition de rides apparentes au repos.

En dehors de la linéa temporalis, les rides frontales deviennent obliques vers le bas. (2)

- ✚ **Le vieillissement de la tempe**

Le vieillissement temporel et orbitaire externe est dominé par l'apparition des rides de la patte d'oie. Le facteur dynamique est ici prédominant sur le facteur statique de ptose.

L'apparition des rides de la patte d'oie se fait parallèlement à la ptose sourcilière et traduit la puissante contraction chronique du muscle orbiculaire non antagonisé par le muscle frontal en dehors de la linéa temporalis.

Chronologiquement, apparaît d'abord une extension latérale du pli de la paupière supérieure qui dépasse le rebord orbitaire externe, puis apparaissent les rides de la patte d'oie constituant un fin réseau en éventail prenant naissance près du canthus externe et se déployant dans deux directions , d'une part vers le haut en contournant le sourcil , d'autre part vers la pommette en arcs concentriques .

Le vieillissement temporel est également marqué par l'apparition de varicosités sinueuses dans le territoire de drainage de la veine temporale superficielle, majorée par la dégénérescence graisseuse au niveau de cette région, responsable de la constitution d'une fossette.

Le recul de la ligne d'implantation des cheveux, chez l'homme comme chez la femme, aggrave cette visibilité anormale des veines et participe à donner à la région un aspect vieilli. (2)

Le vieillissement de la glabelle

Le vieillissement glabellaire est plus complexe car il est bidirectionnel, à la fois transversal et vertical. Le revêtement tégumentaire glabellaire est épais, graisseux, l'axe, propice à l'apparition de rides profondes. Il est soumis à l'action de muscles donnant un plissement horizontal (*dépressor super cili*) et vertical (*corrugator*).

Chez le sujet jeune, la glabelle est dépourvue de rides, la distance entre la tête des sourcils est variable au repos (2,5 cm en moyenne). Le froncement des sourcils sous l'action des muscles corrugators diminue cette distance à 0,5 cm. La contraction chronique des

Muscles corrugators, depressor super cili et procerus, fait apparaître chronologiquement des rides verticales ou rides du lion et des rides horizontales au niveau de la racine du nez.

Plusieurs structures complémentaires peuvent apparaître :

- ❖ des rides obliques apparemment en continuité avec les rides du lion au niveau de la tête des sourcils, puis remontant en s'éloignant du rebord orbitaire ;
- ❖ des rides verticales au dessus des deux tiers internes des sourcils parallèles aux rides du lion, constituant à terme un véritable entre croisement avec les rides horizontales du front. (2)

2- L'unité orbito-palpébrale

La région orbito-palpébrale se compose d'une part d'un plan de recouvrement constitué par le système palpébro-sourcilier et d'autre part d'un support : l'orbite osseuse et son contenu (globe oculaire entouré des muscles et de graisse intra-orbitaire).

Le plan de recouvrement se compose des sourcils, des paupières supérieures et des paupières inférieures qui limitent la fente palpébrale dont l'orientation est définie par la position des canthi. (2)

A- Le sourcil

✚ Artistiquement :

Est composé d'une tête, d'un corps et d'une queue, arqué au niveau de la jonction du tiers moyen et du tiers latéral.

La queue est située plus haute que la tête.

Large au niveau de la tête et fin au niveau de la queue.

Un œuf de Fabergé est situé au dessous du sommet du sourcil, présente ainsi l'ensemble des parties molles sous le sourcil / paupière supérieure,

Doit être bien remplie surtout en latéral.

Chez le sujet jeune, les sourcils sont bien fournis, leur forme est harmonieuse.

Ils peuvent être étirés, droits ou en légère courbe. Ils sont placés au niveau du rebord orbitaire supérieur.

Dans l'idéal, la queue du sourcil suit la direction de la fente palpébrale.(5)

✚ Scientifiquement :

Une ligne passant par la tête et la queue fait de 10-20° avec l'horizontale.

La tête est située sur la verticale passant par le canthus interne et l'horizontale passant par la glabella.

La distance entre le sourcil et le pli palpébral supérieur fait de 1.6 à 2.5cm

La distance entre le sourcil et ligne d'implantation des cheveux fait de 5 à 6cm

Le sommet idéal est situé sur la ligne passant le point le plus latérale de l'aile du nez et le point le plus latéral du limbe.(3)

La queue est située sur la ligne passant par le point le plus latéral de l'aile du nez et le canthus latéral

🚩 **Vieillessement :**

L'évolution avec l'âge est marquée par une ptose du bourrelet graisseux de Charpy, un abaissement de la queue du sourcil et par un abaissement des têtes des sourcils.

Une queue de sourcil ptosée contribue à donner un regard triste, une tête de sourcil surélevée confère un air ahuri. Ainsi, il est important de ne pas négliger le sourcil car il participe à l'expression du regard et donc du visage. (2)




Figure 170: situation idéale du sourcil

B- Les paupières :

Assurent la protection et le soutien antérieur du globe oculaire qui est placé dans l'orbite osseuse. Par leur clignement, elles protègent, étalent les larmes sur la cornée et participent à leur évacuation. Elles sont également un élément déterminant dans l'esthétique du regard.(2)

- ❖ *La peau périorbitaire :* doit être lisse et exempte de défauts de contour (par exemple, rhytides, plis redondants), avec une région glabellaire exempte de rides. (7)

a- La paupière supérieure :

✚ Artistiquement :

Présente deux portions distinctes qui vieillissent indépendamment l'une de l'autre :

- ❖ la portion sous-sourcilière, immobile, est verticale et épaisse. Elle présente chez le sujet jeune un bombement harmonieux dû à la trophicité des parties molles et au soutien osseux. (2)

Un pli palpébral supérieure déprimé une portion sous-sourcilière creuse ont été longtemps considérés comme des composants classiques d'un beau œil. Néanmoins, les renseignements actuels suggèrent que le belle portion sous-sourcilière jeune est plutôt pleine, avec un pli net reflétant un bon support élastique des tissus mous sous-jacents, créant une tige lisse et tendue pré-tarsienne et pré-septale de la paupière. (2)

- ❖ la portion pré-tarsale est mobile, fine et adhérente au tarse;

La hauteur globale de la paupière supérieure, définie par la distance entre le rebord sourcilier et le bord libre de la paupière varie en fonction de l'âge, de la race et de la morphologie de l'œil.

La ligne grise sépare les zones cutanée et conjonctivale. Elle présente une grande importance dans l'aspect esthétique et le rôle fonctionnel de la paupière.

Les cils ont une forme arquée, denses plus long et plus large que les cils de la paupière inférieure.

La partie médiale du bord libre de la paupière supérieur doit être dans un plan plus oblique que la partie latérale

L'extrémité médiale du pli orbitaire supérieur ne doit pas dépasser étendue interne du canthus médial

L'extrémité latérale ne doit pas s'étendre au-delà du bord orbital latéral.(2)

🚩 **Scientifiquement :**

La hauteur globale de la paupière supérieure mesure en moyenne entre 3 et 6 cm. Le bord libre est arciforme et couvre la cornée de 2 à 3 mm. Il porte les cils en 3 ou 4 rangées de longueur et de courbure différentes(5)

❖ *Le pli palpébral*, situé de 3 à 10 (7-12) mm du bord libre, parallèle à la ligne d'implantation de cils et divise la paupière supérieure en 2/3 supérieures et 1/3 inférieure.

La paupière supérieure couvre 1 à 2 mm de l'iris(5)

L'apex de la paupière supérieure doit être centré sur limbe médial, et le point le plus bas de la paupière inférieure doit se trouver au niveau du limbe latéral.(7)

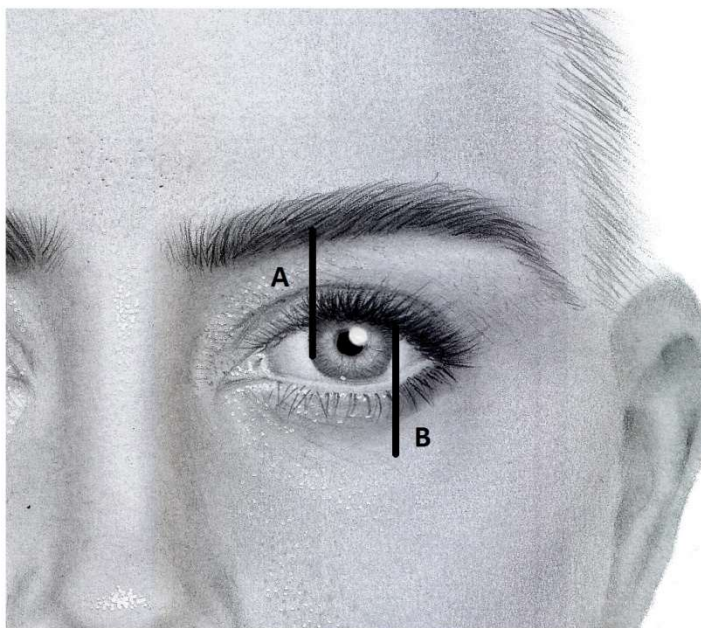


Figure 171 : L'apex de la paupière supérieure doit être centré sur limbe médial (ligne A), et le point le plus bas de la paupière inférieure (ligne B) doit se trouver au niveau du limbe latéral.(7)

✚ Vieillessement :

- ❖ Portion sous-sourcilière: Avec l'âge la trophicité des parties molles de la portion sous-sourcilière s'altère, démasquant parfois le rebord orbitaire supérieur qui prend un aspect proéminent. (2)
- ❖ Le pli palpébral, sépare ces deux portions. Les téguments s'allongent avec l'âge .Le pli palpébral remonte et se cache sous le rebord orbitaire supérieur dans l'œil creux ou descend et disparaît sous le bourrelet cutané-musculaire dans la paupière lourde (blépharochalasis). (2)

b- La paupière inférieure :

✚ Artistiquement :

Une transition douce est marquée entre la paupière inférieure et la joue supérieure en effet les concavités et les convexités dans cette zone nuisent à la présentation esthétique globale et donner l'apparence de fatigue ou de dissipation. (2)

La présence d'un léger renflement du muscle sous-ciliaire pré-tarsien donne la paupière inférieure un aspect particulièrement jeune. (2)

Le point le plus bas de la paupière inférieure doit se trouver au niveau du limbe latéral. (2)
présente un bord légèrement concave qui affleure le limbe cornéen. Ses cils sont plus courts, plus rares, plus clairs que ceux de la paupière supérieure .On lui décrit :

- ✚ une portion pré-tarsale bombée et mobile ;
- ✚ une portion pré-septale verticale, plate et immobile. (2)

- **Scientifiquement** : la distance entre le bord libre de la paupière inférieure et l'apex de la pommette doit faire moins de 27 mm.(5)
- **Vieillessement** : Avec l'âge, la portion pré-tarsale s'aplatit ou s'hypertrophie et la portion pré-septale s'arrondit sous la pression des poches graisseuses, sa trophicité s'altère .Sous les poches se forme une dépression disgracieuse, souvent colorée : le cerne. (2)

c- La fente palpébrale :

 Artistiquement :

Est limitée par les deux bords libres des paupières et les deux canthi, large et en forme d'amande(5)

Les deux bords libres des paupières sont légèrement asymétriques(5)

Le bord libre supérieur est légèrement élevé en médial tandis que le bord inférieur est légèrement déprimé. (5)

 Scientifiquement :

Sa hauteur est de 8 à 12 mm, sa longueur de 25 à 30 mm qui est elle-même la distance intercanthale interne qui égale à $1/5$ de la largeur de la face. (5)

d- Les canthi palpébraux

Résultent de l'union des deux bords libres des paupières et s'insèrent sur l'orbite par les tendons canthaux interne et externe. Leur forme et leur position varient selon l'âge et la morphologie de la région. (2)

- **L'angle médial** recouvre en partie la caroncule et est arrondi. (2)

- **L'angle latéral** forme un angle aigu et se situe normalement 2 ou 3 mm plus haut que l'angle médial. Cette différence de hauteur définit l'obliquité mongoloïde de la fente palpébrale, que l'on retrouve dans l'œil de Star. Un angle latéral plus bas que l'angle médial définit l'obliquité antimongoloïde que l'on retrouve typiquement dans l'œil de Cocker. (2)

La distance intercanthale interne doit faire $1/3$ de la largeur de la face

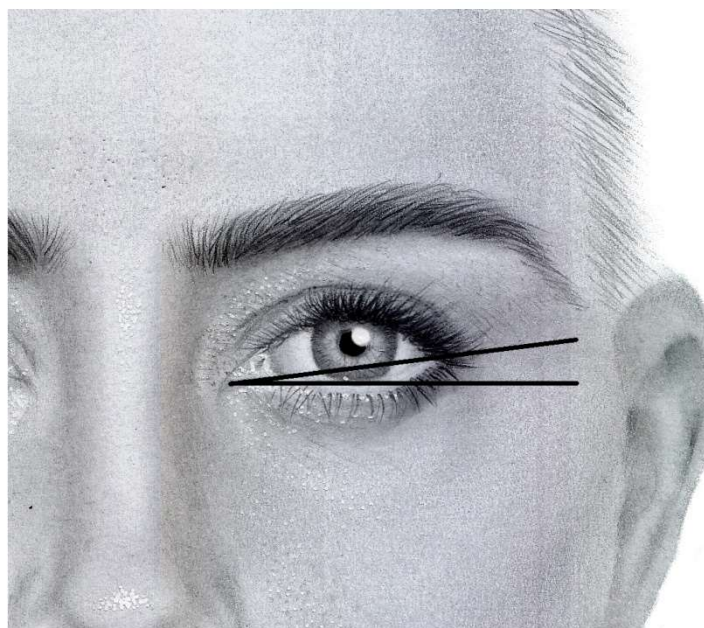

Figure 172: l'inclinaison canthale : l'axe intercanthale fait avec l'horizontale un angle de 4°(3)

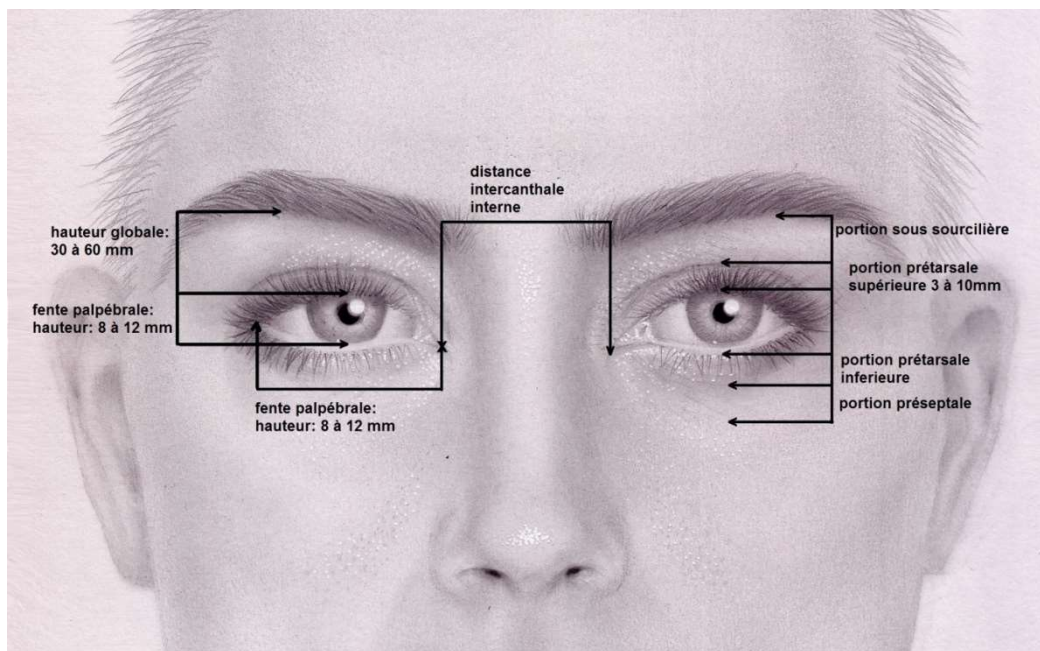


Figure 173: les différentes mensurations de la région palpébrale(2)

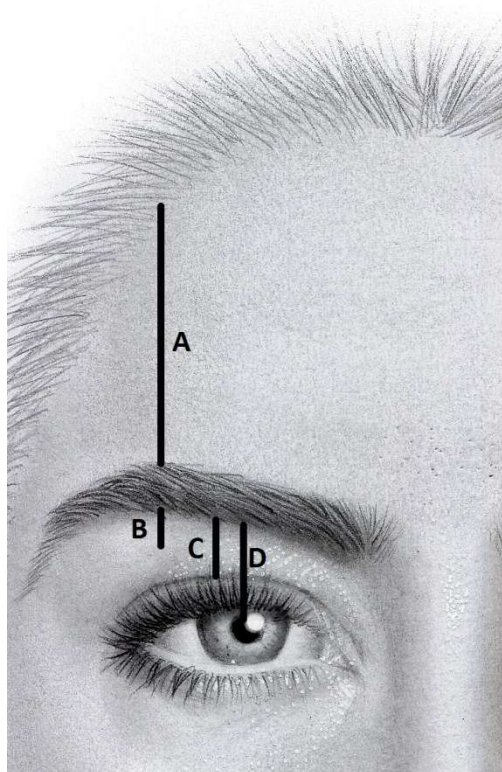


Figure 174 : Les valeurs numériques associées à l'esthétique de position sourcilière idéale. Du sourcil à la racine des cheveux (A) doit mesurer de 5 à 6 cm, Du sourcil au rebord supra orbitaire (B) doit mesurer 1 cm, Du sourcil au pli palpébral supérieur (C)

📌 Le vieillissement des parties molles

Relève dans un premier temps du processus naturel du vieillissement, auquel s'ajoutent les incontournables lois de la pesanteur. Cependant, le vécu personnel du patient nous apparaît comme étant de loin le facteur primordial du vieillissement des parties molles. En effet, humeur et mode de vie s'impriment sur le visage du patient et lui confèrent un type de vieillissement en relation avec sa personnalité. Un visage est bien souvent le reflet d'une âme, et les fameuses rides d'expression sont tout simplement l'expression de la personnalité profonde sur le visage.

Sa finesse tissulaire et son rôle fonctionnel font de la région orbito - palpébrale une zone privilégiée pour l'étude du vieillissement physiologique du visage.

Nous observons cliniquement trois formes de vieillissement tissulaire intéressant les parties molles : (2)

Le relâchement et la chute des parties molles

Ce type de vieillissement est le plus courant et relève de la formation d'un surplus cutané et musculaire qui étant soumis aux lois de la pesanteur engendre des plis et des bourrelets disgracieux qui ne peuvent que s'affaisser. L'entropion – trichiasis de la paupière supérieure et l'ectropion de la paupière inférieure en sont les complications tardives. (2)

La rétraction scléreuse des parties molles

Alors qu'un visage jeune offre un aspect lisse et tendu, dépourvu de rides, avec l'âge, la rétraction tissulaire peut rendre la peau épaisse, scléreuse, tout en lui conservant un aspect lisse et tendu.

Les complications majeures de la rétraction scléreuse sont l'ectropion et l'épiphora liés à des paupières devenues courtes et rigides. (2)

La squelettisation

La caractéristique de ce type de visage est de présenter un faciès où les parties molles atrophiées, rendent proéminents le squelette facial, soulignant le creux des orbites, le creux de la région prémaxillaire ainsi que le creux jugal.

La complication tardive du creusement de la paupière supérieure est le ptosis par désinsertion de l'aponévrose. (2)

Les principaux morphotypes de la région orbito–palpébrale

Il permet de décrire deux morphotypes principaux et opposés : l'œil de star et l'œil de cocker.

« L'œil de star » (œil de biche) est caractérisé par l'orientation mongoloïde du système blépharo-sourcilier. Il présente des portions harmonieuses qui évoquent beauté, plénitude et vitalité. L'analyse de ce type d'œil dégage de nombreux dénominateurs communs.

Les lignes sourcilières, le pli palpébral et la fente palpébrale sont globalement parallèles.

L'arcade sourcilière est bien dessinée, ni trop proéminente, ni trop effacée. Son rebord supéro-externe s'estompe en dehors accompagnant l'orientation globale du système palpébro-sourcilier en haut et en dehors et ouvrant ainsi le regard vers l'extérieur.

La fente palpébrale est légèrement étirée. Le canthus externe est positionné 2 à 3mm plus haut que le canthus interne. Le pli palpébral est situé à environ 8 mm du bord libre. La paupière supérieure couvre le bord supérieur de la cornée sur environ 1 à 2 mm. Le bord libre de la paupière inférieure est rectiligne et affleure la cornée. (2)

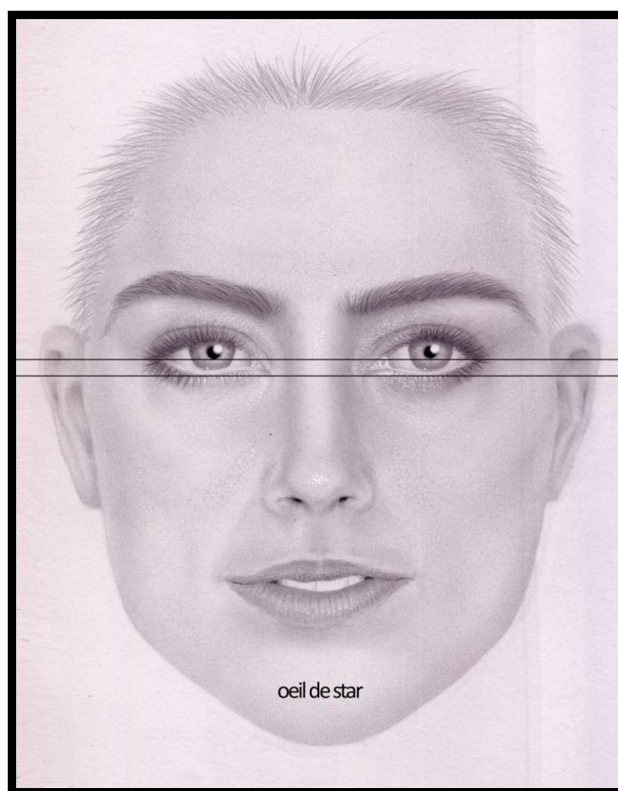


Figure 175: œil de star

« L'œil de cocker » est caractérisé par orientation antimongoloïde du système palpébro-sourcilier, c'est l'opposé de l'œil de star. Il en existe deux formes :

Une forme osseuse: Le cadre orbitaire normalement quadrangulaire prend ici une forme ovale à grand axe oblique en bas et en dehors.

De ce fait, la fente palpébrale devient horizontale ou oblique en bas et en dehors. Le rebord osseux supéro-externe ferme le regard en dehors, ce qui lui donne un aspect triste et lourd.

Une forme cutanée: À l'inverse du cas précédent, le cadre osseux est normal, mais c'est la chute des parties molles (queue du sourcil et de la paupière supérieure) qui donne cet aspect au regard, alors que la position du canthus externe est normale. Cet affaissement est majoré par le vieillissement et accentue encore plus le caractère triste de ce regard. (2)

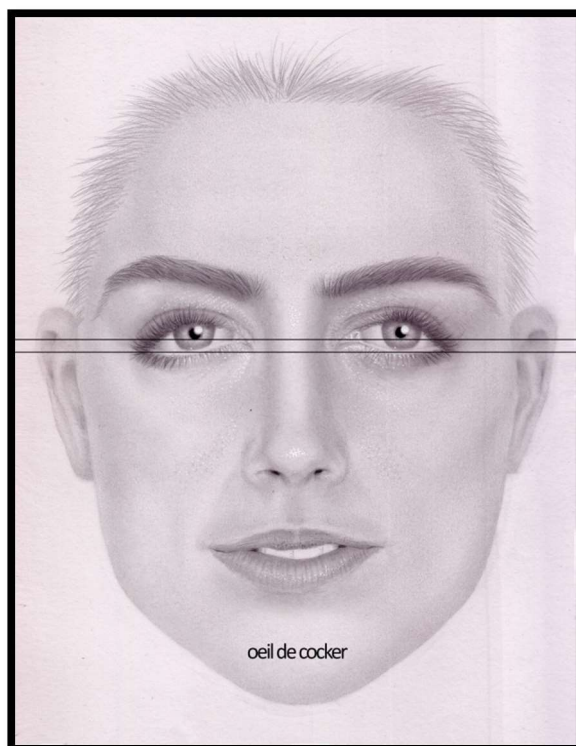


Figure 176: œil de cocker

C- Les variations de volume et de projection du contenu graisseux

« L'œil globuleux » est caractérisé par la protrusion du globe oculaire résultant d'une dysharmonie du rapport :

- contenant (orbite osseuse) ;
 - contenu (globe oculaire, muscles et graisse).
 - une forme osseuse dans laquelle le volume de l'orbite est diminué et le malaire plat. Le volume du globe oculaire est normal.
 - Une forme graisseuse : l'orbite osseuse est de volume normal. Par contre, le contenu orbitaire est trop volumineux (hypertrophie de la graisse intra conique et extra conique)
- (2)



Figure 177: œil globuleux

« L'œil creux » La dysharmonie contenant / contenu est ici inversée. L'orbite semble être trop grande pour l'œil par insuffisance de contenu graisseux. Il en existe trois formes, supérieure, inférieure et globale.

- La forme supérieure : le rebord orbitaire supérieur est proéminent, la paupière supérieure est distendue (jusqu'à 4 cm de longueur) et le pli palpébral est haut

situé (10 à 12 mm).Le ptosis engendré dans ce cas, majore l'aspect de vieillissement.

- La forme inférieure : le creux prédomine essentiellement dans la moitié interne de la paupière inférieure. Il est dû soit à une mauvaise répartition des tissus mous sous-jacents, soit à une atrophie graisseuse, soit à un rebord orbitaire inférieur trop proéminent.
- La forme globale associe les deux précédentes. (2)



Figure 178: œil creux

D- Le nez

Le nez est le centre de l'apparence faciale grâce à ça position dans le tiers moyen de la face.

✚ **Artistiquement** : doit apparaitre en harmonie avec le reste des unités esthétiques qu'elle entoure et ne doit pas attirer l'attention sur lui-même.

❖ Le drosum se fond smoothly dans un angle naso-frontale située sur la ligne supra-pupillaire .

Les lignes droites ne sont pas très esthétiquement attirantes, au contraire des lignes légèrement courbées.

L'arrêt du nez est légèrement étroit.

La pointe est aussi étroite et subtile.

Le dorsum est parallèle l'axe de l'oreille.

La pointe est la partie la plus proéminente du nez.

La pointe est pourvue d'un (double break) , le 1er break (supratip break) représente la jonction lobule-dorsum en antérieur, le 2ème break présente la jonction lobule-columelle en postérieur(5)

Chez la femme, un supra tip break prononcé est esthétiquement acceptable alors que chez l'homme il est souhaitable qu'il soit plat et invisible donnant l'aspect d'un dorsum strictement linéaire. (5)

Scientifiquement

A. Les angles :(3)

Naso-frontale (NFr): présente la transition entre le nez et le front, déterminée par la ligne tangente à la glabella qui passe par le nasion et une autre ligne qui passe par le nasion et la pointe, elle mesure 115–135°(3)

Naso-faciale (NFa): c'est l'inclinaison du dorsum (la ligne passant par le nasion et la pointe) sur la verticale qui passe par la glabella et le pogonion, elle mesure 36–40°.(3)

Naso-labiale(NL): présente la transition entre le nez et la lèvre supérieure, obtenue par le croisement de la ligne qui passe par le labrale superius et le point subnasal et la ligne qui passe par le point subnasal et le point columellaire. Elle mesure 95–105° chez la femme. (3)

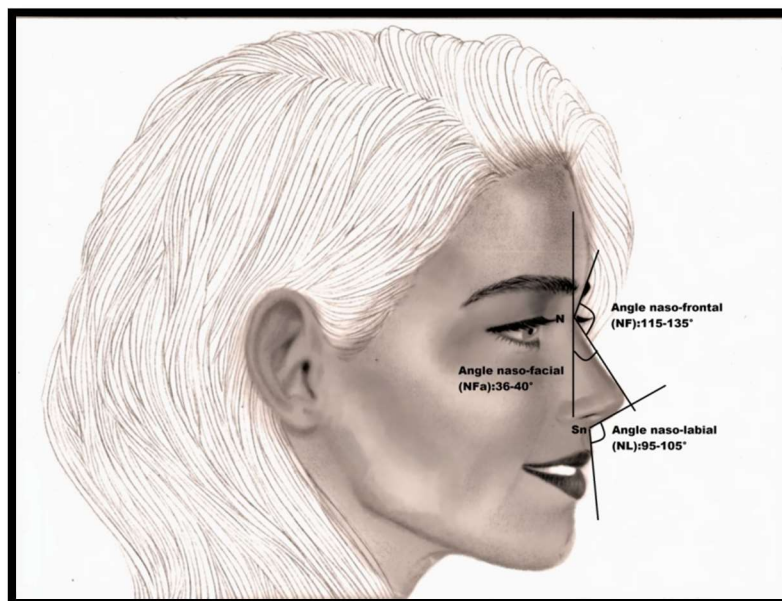


Figure 179: les différents angles du nez(3)

B. La projection de la pointe du nez :

*méthode 1 : la pointe doit se retrouver sur un cercle qui passe par le trichion et le menton avec son centre le conduit auditif externe(3)

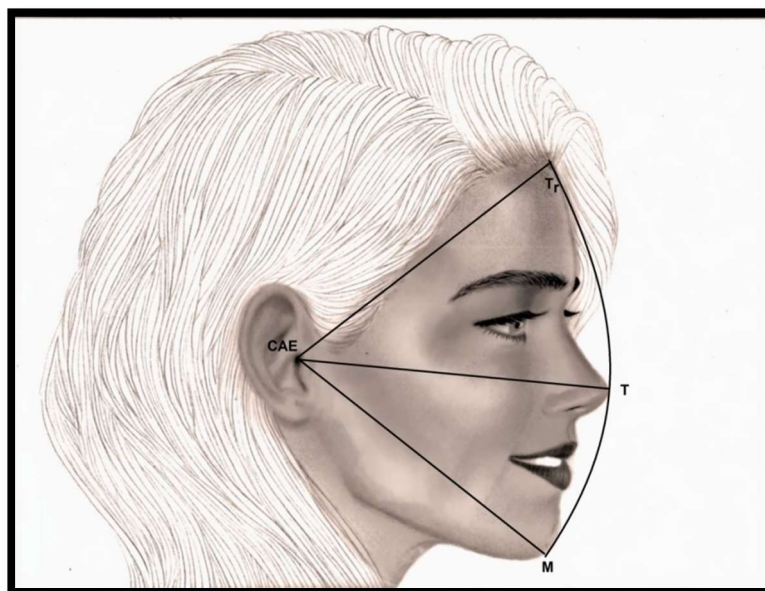


Figure 180: La projection de la pointe du nez (méthode 1) (3)

*methode2 (de Goode) : une ligne verticale tracé du nasion au sillon de l'aille du nez puis une autre ligne perpendiculaire au cette dernière qui va vers la pointe

Le ratio pointe-sillon/nasion-sillon doit faire entre 0.55 et 0.6. (3)

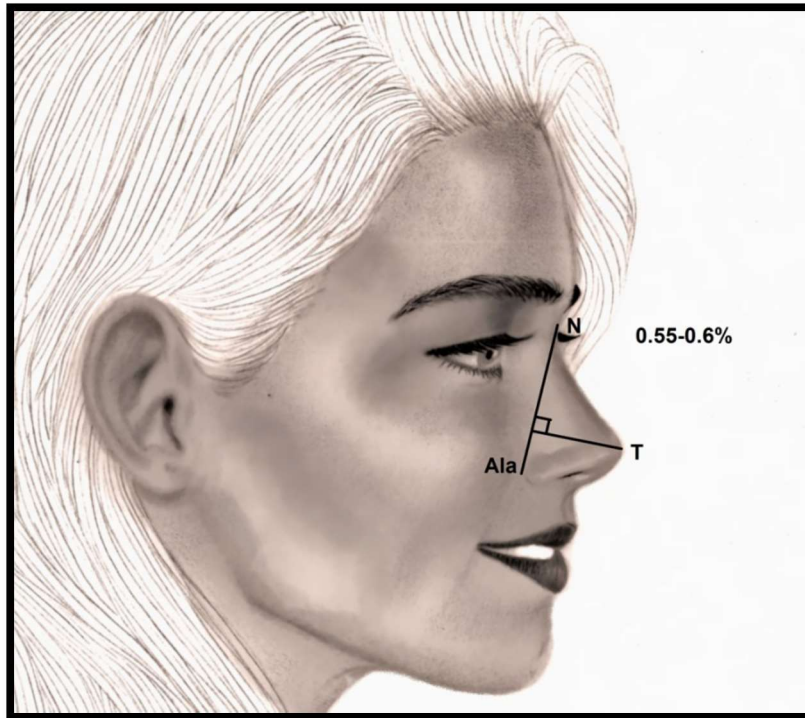


Figure 181: La projection de la pointe du nez (méthode 2) (3)

C. La longueur :

Présenté par la distance glabella-point subnasal = 1/3 de la longueur de la face(3)

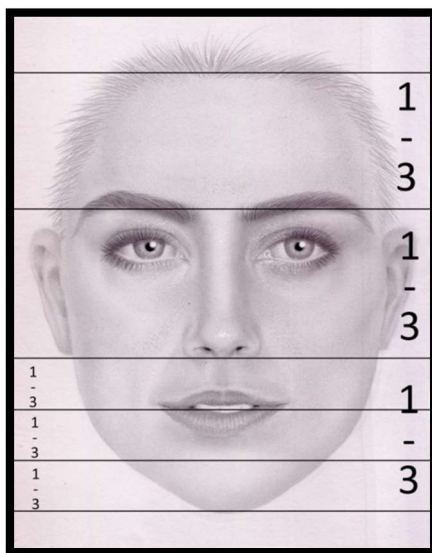


Figure 182: longueur du nez(3)

D. La largeur :

Représente 1/5 de la largeur de la face = la largeur de la fente palpébrale. (2)




Figure 183: largeur du nez(3)

E. Vue inférieure :

La pointe représente 1/3 de la longueur basale

Les narines représentent les 2/3 restants

Sur une vue inférieure les narines ont une forme ovoïde oblique vers la pointe du nez avec l'extrémité antérieure est plus étroite que l'extrémité postérieure qui est plus large et plus ronde.

Sur une vue frontale en position neutre les narines sont à peine visible.(8)

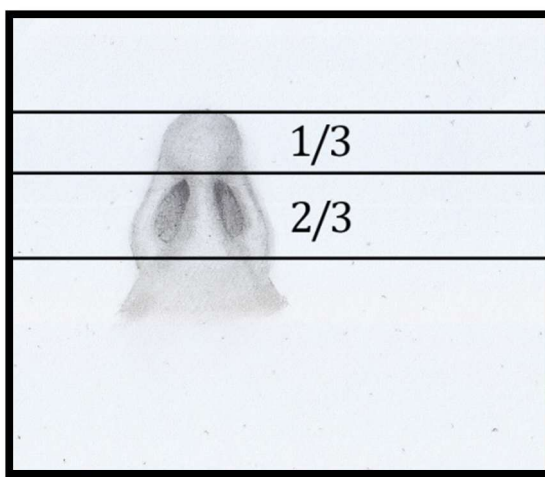


Figure 184: vue de la base du nez(8)

F. vue latérale :

Le dorsum doit être retrouvé à 2mm au dessous de la ligne qui passe par le nasion et la pointe du nez.(5)

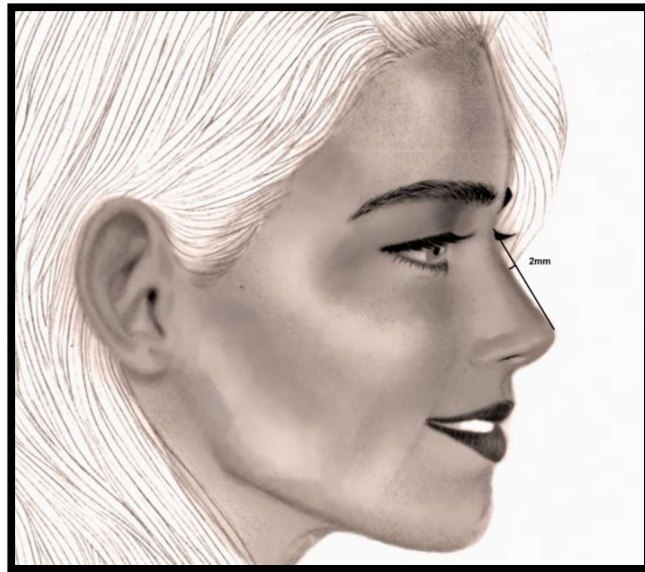


Figure 185: situation idéale du dorsum

La columelle est retrouvée à 2-3 mm au dessous du niveau des ailles du nez.(3)

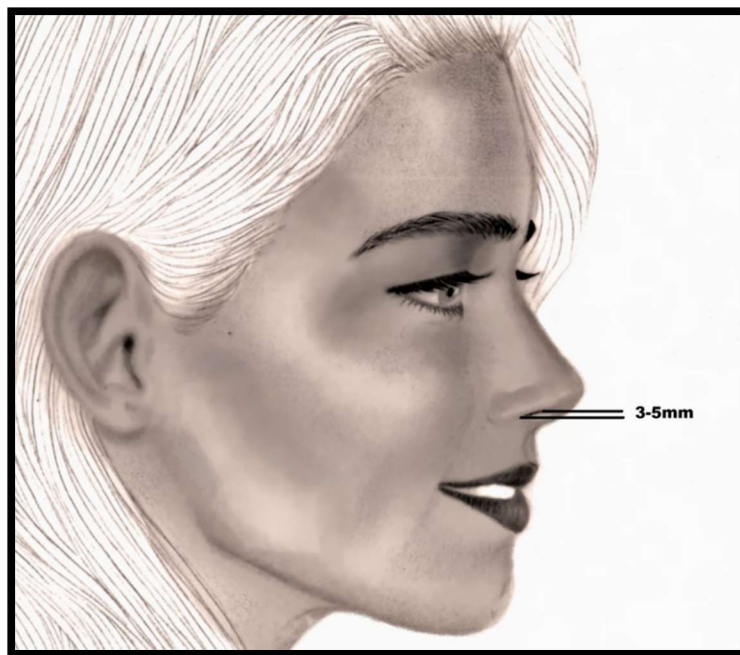


Figure 186: columellar show (3)

La distance sillon l'aile-narine = la distance narine- pointe du nez.




Figure 187: situation idéale de la narine(8)

✚ Vieillessement du nez :

La chute de la pointe et l'augmentation de la longueur du nez sont les caractéristiques spécifiques liées au vieillissement.

Les caractéristiques du nez évoluent, en effet, durant la vie. Dans l'enfance, le nez est concave et la pointe est projetée. Chez l'adulte, il devient droit et la pointe commence à s'effacer. Avec l'âge, il s'allonge et la pointe tombe. La modification la plus significative porte sur le nez cartilagineux et plus particulièrement la pointe. (2)

1- L'unité bucco-mentonnaire.

La région péri -buccale a de face la forme d'un trapèze à base inférieure. Les côtés du trapèze sont formés par les sillons naso-géniens, son sommet par la base du nez et sa base par le bord inférieur de la symphyse mandibulaire. Les lèvres, la bouche et la région labio-buccale, organes mouvants de la communication, de l'expression et de la vie sociale, sont rapidement marquées par le processus de vieillissement. (2)



Occupe le tiers inférieur de la face(2)

A- Les lèvres :

Artistiquement :(5)

- Sont remplies.
- Le philtrum est bien définit.
- en vue de profil la lèvre supérieure est plus proéminente que la lèvre inférieure, cette dernière est plus volumineuse et remplie.
- la lèvre inférieure doit être plus volumineuse que la lèvre supérieure
- le white roll est fin mais distinctif.
- l'arc de cupidon est bien dessiné et distinctif.
- la commissure de la lèvre doit être située sur la verticale qui passe par la pupille homolatérale.
- la ligne bi commissurale doit passer par le tiers inférieur de la lèvre supérieure.
- La posture des lèvres dépend majoritairement du support dental sous jacent.

Scientifiquement : (3)

- La largeur = 57 à 62 mm.
- La commissure labiale est située sur la verticale qui passe par le pupille.
- La longueur de la lèvre supérieure = 8.5-9mm.
- La longueur de la lèvre inférieure=9.5-10mm (le double de la LS)
- La largeur du philtrum a sa jonction avec le vermillon supérieur = 10-11 mm
- La distance point subnasal-labrale superius doit être égale ou inférieure à la distance bord libre de la paupière inférieure-pli palpébral supérieur.
- La gencive exposée lors d'un sourire gale 0-2mm au maximum.
- La projection des lèvres : (méthode de Ricketts) Sur une vue de profil : la situation des lèvres par rapport a la ligne qui passe la pointe du nez et le menton :
 -  4mm pour la lèvre supérieure.
 -  2mm pour la lèvre inférieure.

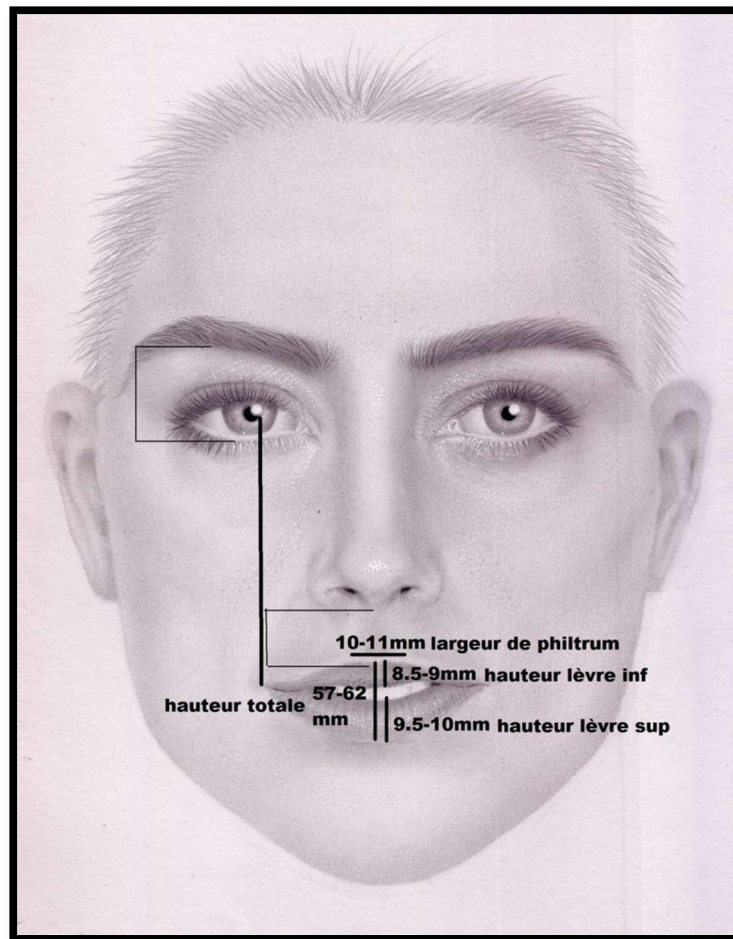


Figure 188 : mensuration de la région labiale (face).(5)

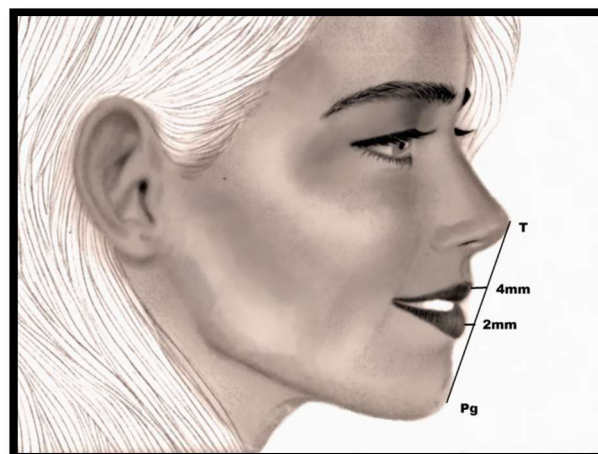


Figure 189 projection labiale(3)

 **Vieillessement :**

La coloration et la texture cutanée sont modifiées avec l'âge .La peau devient terne, grise, voire jaune chamois, parsemée de kératoses séniles, d'hémangiomes et/ou de cancers cutanés.

Les modifications hormonales entraînent une sécheresse cutanée et provoquent à moyen terme l'affinement et l'atonie cutanée, ainsi qu'une augmentation de la pilosité chez la femme.
(2)

Le vieillissement musculaire de la lèvre se traduit par une diminution de la masse musculaire et entraîne une perte d'épaisseur alors que la longueur du muscle est conservée. La lèvre blanche se distend, s'allonge; la lèvre rouge s'affine, perd son côté charnu et le dessin de l'arc de Cupidon devient flou. Il y a globalement une perte d'exposition de la lèvre rouge. On observe une atonie labiale supérieure qui contraste avec la contraction hypertonique de la houppe du menton et de la lèvre inférieure. (2)

B- Le menton :

 **Artistiquement : (5)**

un beau menton et une belle mandibule devraient avoir une forme douce légèrement incurvée et bien définit

Chez la femme le menton est plus doux et plus subtile

 **Scientifiquement : (3)**

- Le sillon labio-mentonnier doit être à 4mm derrière la ligne qui passe par la glabella et le point subnasal
- Le tissu mou formant le menton varie en épaisseur de 10 à 14 mm
- Le menton doit être tangent à cette ligne.

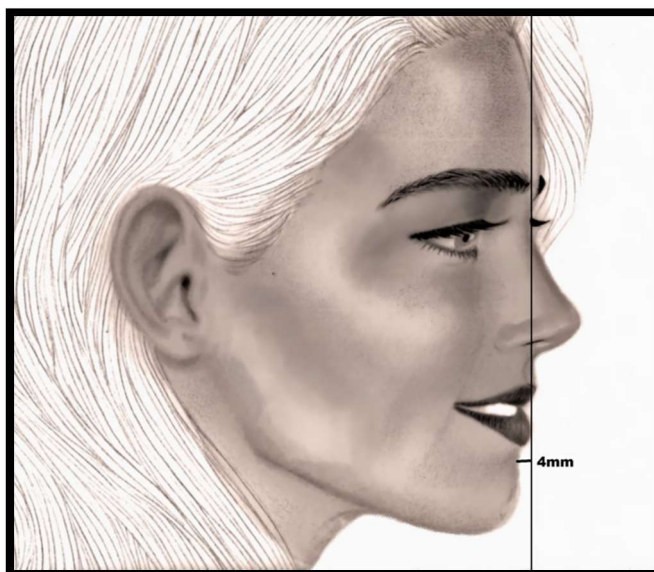


Figure 190: situation du sillon labio-mentonnier (3)

+ Vieillesse :

Le **sillon mento-labial** se marque vers la quatrième décennie; un peu plus tard , les commissures labiales s'abaissent et sont prolongées par des **sillons labio-mentonniers**; ces derniers sont la conséquence des contractions des abaisseurs de la lèvre et de la ptose progressive du SMAS et du tissu graisseux de la joue.

Au niveau du menton des irrégularités sous l'aspect de dépressions apparaissent en rapport avec la contraction du muscle carré du menton. (2)

2- L'unité malaire :

Ou région médio-faciale latérale séparé des régions orbitaire par un sillon haut et peu profond chez le sujet jeune (et donc peu visible) où il se confond avec le pli palpébral inférieur. (2)

 **Artistiquement : (5)**

- Une belle pommette est bien remplie et définie avec une forme ovoïde
- Le sommet de la pommette est lui-même celui de l'os malaire
- La partie la plus volumineuse de la joue doit être située sur l'os malaire est non en bas vers le sillon naso-génien comme cela est reproduit avec le vieillissement.
- Le pli naso-labial doit avoir une apparence minime voire absente.
- La bajoue doit être plate voire concave.

 **Scientifiquement : (5)**

- le sommet de la pommette doit se retrouver sur la verticale qui passe par le canthus externe et par l'horizontale qui passe par la jonction tiers moyen-tiers inférieur du nez et le tragus.
- La hauteur maximale mesurée de la joue doit être à 25-27 mm du canthus latéral
- Sur une vue de profil : la pointe de la joue est à 1cm au dessous de la ligne de Francfort
- La largeur de la pommette doit être aussi au moins large que la distance paupière inférieure- rebord sourcilière en horizontal.
- La distance entre les pommettes (sommet ou pointe) doit être égale à la largeur mandibulaire. Cette distance au moins 15% moins que la distance entre les 2 arcs zygomatiques.
- Les creux de la joue (ou empreintes de beauté) doivent être sur le plan occlusal ou au dessous de la ligne tracée entre le lobule de l'oreille et le sillon de l'aile du nez homolatéral.

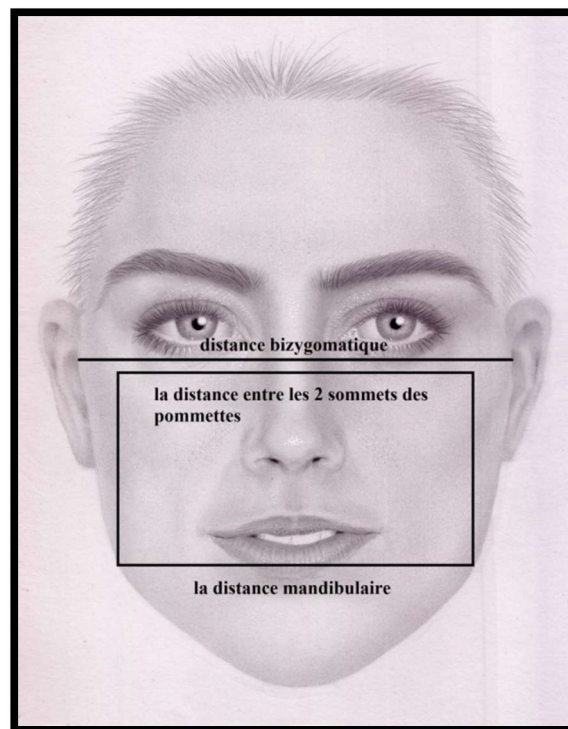


Figure 191: situation idéale des pommettes (face) (5)

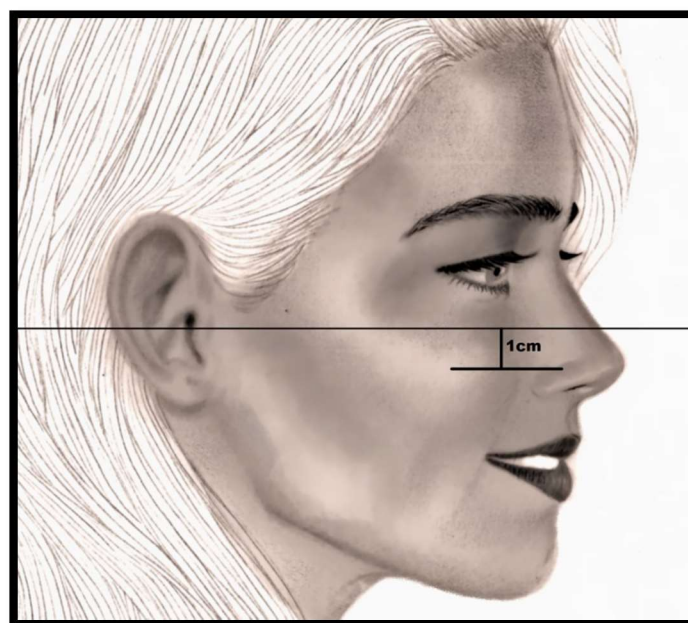


Figure 192: situation idéale des pommettes (profil) (5)

✚ **Vieillessement** : le mécanisme principal à l'origine des effets visibles du vieillissement est celui de la ptose qui entraîne vers le bas la paroi cutané-graisseuse alourdie; cette chute s'accompagne d'une modification des reliefs et de la silhouette et modifie les limites des unités esthétiques.

le mécanisme principal à l'origine des effets visibles du vieillissement est celui de la ptose qui entraîne cutané-graisseuse alourdie; cette chute s'accompagne d'une modification des reliefs et de la silhouette et modifie les limites des unités esthétiques. (2)

3- L'unité mandibulaire :

C'est l'unité limite entre la face et le cou correspond à la projection en surface du bord inférieur de l'arc mandibulaire (ou ligne mandibulaire) qui dessine l'ovale du visage, (2)

✚ **Artistiquement : (5)**

- l'ovale du visage doit être bien net et dessiné, relativement exempt de graisse ptotique.
- Une concavité est retrouvée juste en avant de l'angle mandibulaire cette concavité est de forme ovoïde subtile mais distinctif et souligné « highlighted », avec son angle parallèle à l'angle mandibulaire, elle représente le tissu mou situé sur le masséter
- Cette concavité est plus représentée dans une face masculine que féminine.

✚ **Scientifiquement :**

- l'angle formé par la différence entre la distance bizygomatique et bigoniale est de 10°.
- (9)

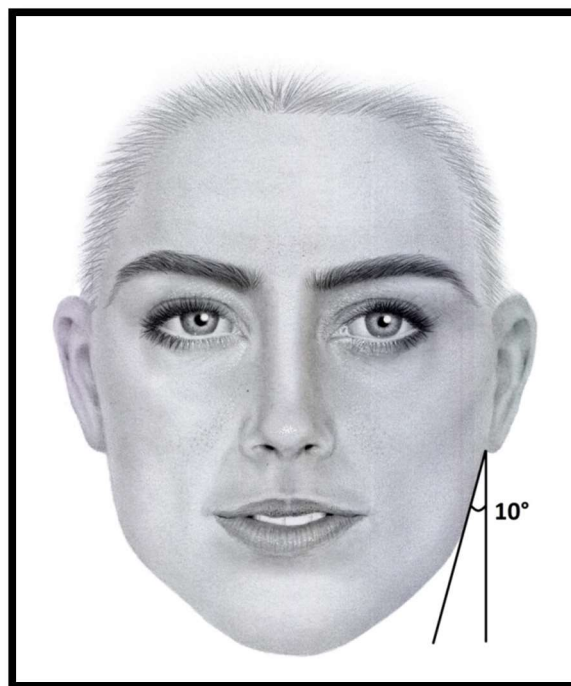


Figure 193: l'angle formé par la différence entre la distance bitygomatique et bigoniale(10)

- La valeur de l'angle mandibulaire permet de déterminer la forme de l'ovale de la face : (9)
 - Un angle aigu : $< 120^\circ$ (face carré)
 - Un angle neutre : entre 120 et 130°
 - Un angle obtus : $> 130^\circ$ (face ovale)




Figure 194 La valeur de l'angle mandibulaire : 1 : angle neutre, 2 : angle aigu, 3: Un angle obtus.(9)

✚ **Vieillesse** : le même que celui de l'unité malaire sachant qu'elles appartiennent à la même région anatomique. (2)

4- Le cou

D'un point de vue esthétique il faut distinguer le cou proprement dit avec ses trois sous unités : la région médiane ou viscérale et les deux régions latérales sterno-cléido-mastoïdiennes et la jonction cervico-faciale, zone de transition entre la face et le cou, avec une frontière théorique entre les deux qui se situe au niveau du bord inférieur de l'os mandibulaire et qui dessine la ligne mandibulaire. (2)

✚ **Artistiquement : (5)**

- Un beau cou est lisse et long , les bandes platysmales doivent être légèrement voire invisibles.
- La glande sous maxillaire doit être bien supportée et cachée
- La pomme d'Adam doit être très minimale et fine.
- La graisse sous mentale et le muscle digastrique ne doivent pas être proéminents
- L'os hyoïde doit être haut inséré.

✚ **Scientifiquement : (3)**

- la largeur du cou est égale à la distance intercanthale externe
- Sur une vue de profil l'axe du cou fait 60-70° avec l'horizontale
L'angle mento-cervicale fait 80-95°.

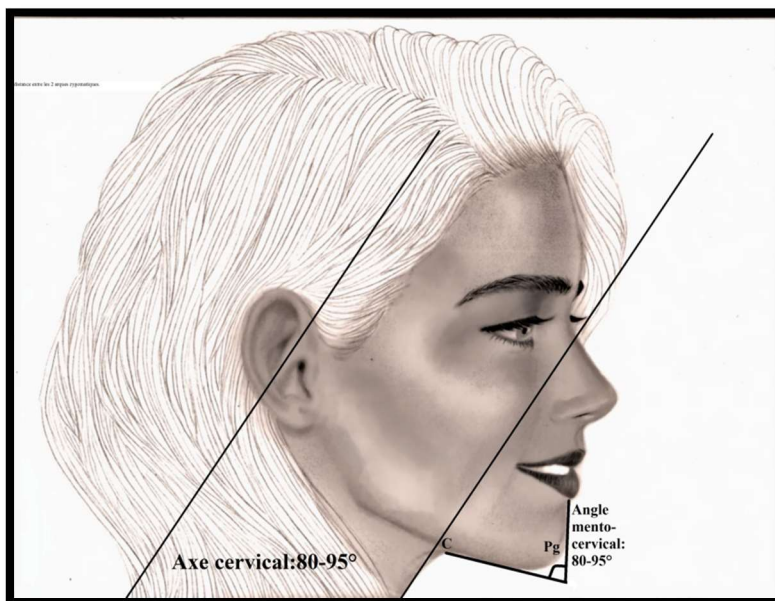


Figure 195: angles cervicaux (3)

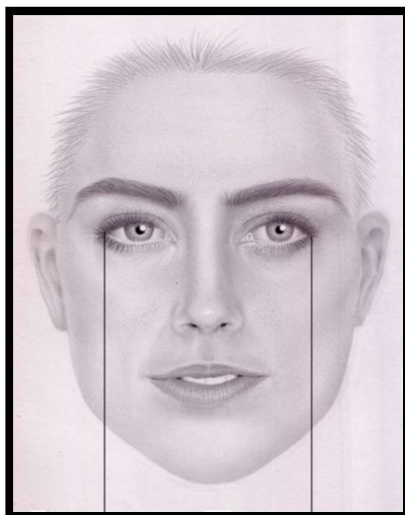


Figure 196: largeur du cou(5)

✚ Vieillessement :

L'aspect esthétique du cou se modifie de façon très importante avec l'âge et c'est certainement, avec les mains, l'une des régions dont les changements visibles concourent le plus à donner à l'individu un aspect « vieux ». À la différence de la face, les effets du vieillissement y sont difficiles à cacher et l'ensemble des techniques de cosmétologie y sont peu utilisées .Trois

composantes tissulaires interviennent dans le vieillissement du cou : la peau, le tissu gras sous-cutané, les muscles platysma; il faut y ajouter une possible participation d'organes profonds devenant apparents avec l'âge. (2)

5- Le pavillon de l'oreille :

Cornet acoustique d'architecture complexe dont le rôle est de concentrer les ondes sonores, le pavillon et aussi un élément fondamental de l'identité individuelle de par originalité de son dessin de sa projection de sa situation et de sa constitution.

+ Artistiquement :(5)

- le lobule de l'oreille a une taille moyenne
- l'hélix est lisse et net
- l'anthélix est pourvue d'une luminance « highlight » linéaire

+ Scientifiquement : (3)

- Le pavillon dans le 3 dimensions : les différents reliefs du pavillon appartient à des plans qui s'articulent entre eux à environ 90° les uns des autres.
- La conque projette le pavillon en dehors du plan crânien par sa forme concave selon un angle céphalo-conqual d'à peu près 80°.
- Le plan scapho-antihelicéen s'incline ensuite en arrière à 90° du mur postérieur de la conque.
- Le plan helicéen, à peu près parallèle au mur de la conque s'incline en dehors à 90° du plan scapho-antihelicéen
- Le tragus n'est pas dans le prolongement jugal mais fait avec ce plan un angle d'à peu près 45°, il s'avance en surplombant sur l'orifice de CAE témoignant ainsi de son existence.
- La ligne d'implantation de cheveux : elle entoure environ trois quarts de la périphérie du pavillon, au dessus et en arrière de lui.
- Chez la femme cette ligne débute habituellement à la hauteur des arcades zygomatique ou à peu près plus haut en regard du point (obs) elle est distante d'environ 5 mm de

l'implantation du pavillon sur le crane. Elle reste a cette distance jusqu'à l'aplomb du point SA puis se dirige en arrière vers la région occipitale en s'eloignant du pavillon jusqu'a un distance de 30 à 40 mm du sillon céphalo-conqual au niveau de la queue de l'hélix.

- C'est avant tout de profil que se définit la position du pavillon
- D'avant en arrière, l'oreille de déroule en arrière du méat qui est situé légèrement en avant de la mi-distance entre l'angle externe de l'œil et protubérance occipitale
- Le grand axe du pavillon est un peu oblique en bas et en avant, faisant avec la verticale un angle d'environ 10°, il est à peu près parallèle au dorsum du nez.
- La ligne (obs-obi) est parallèle à l'axe de la branche montante de la mandibule
- Le niveau de l'ensemble du pavillon est compris entre une horizontale passant par la queue du sourcil et une seconde passant par le point subnasal
- Le point (obs) est situé à la hauteur du canthus externe
- Le plan de francfort est tangent à la partie supérieure du tragus.
- Le pavillon de dégage du plan sagittal selon un angle céphalo-auriculaire inférieur à 40° et supérieure a 20°

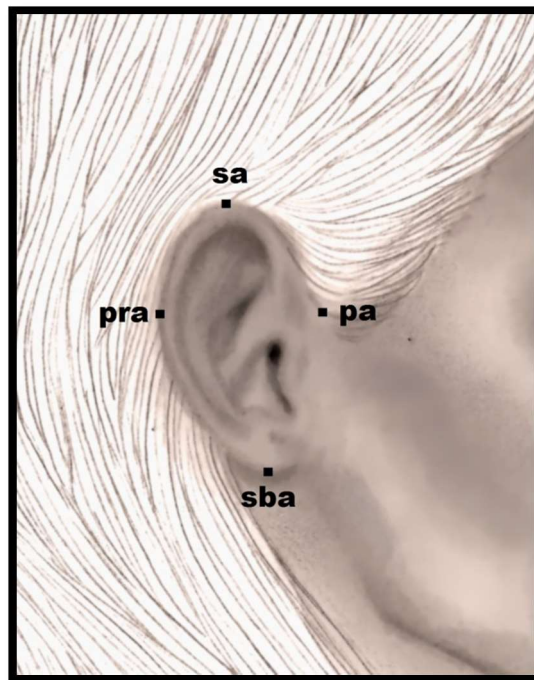


Figure 197: points de repères de l'oreille (profil)

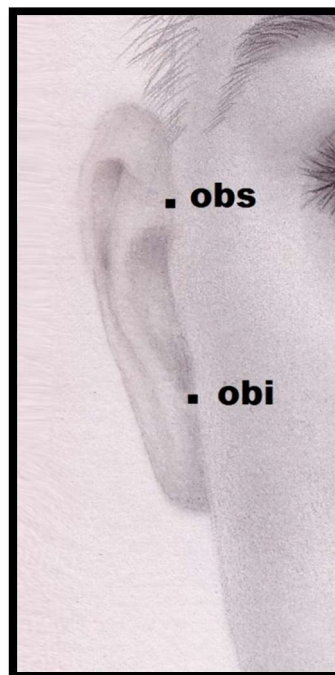


Figure 198: points de repères de l'oreille (face).

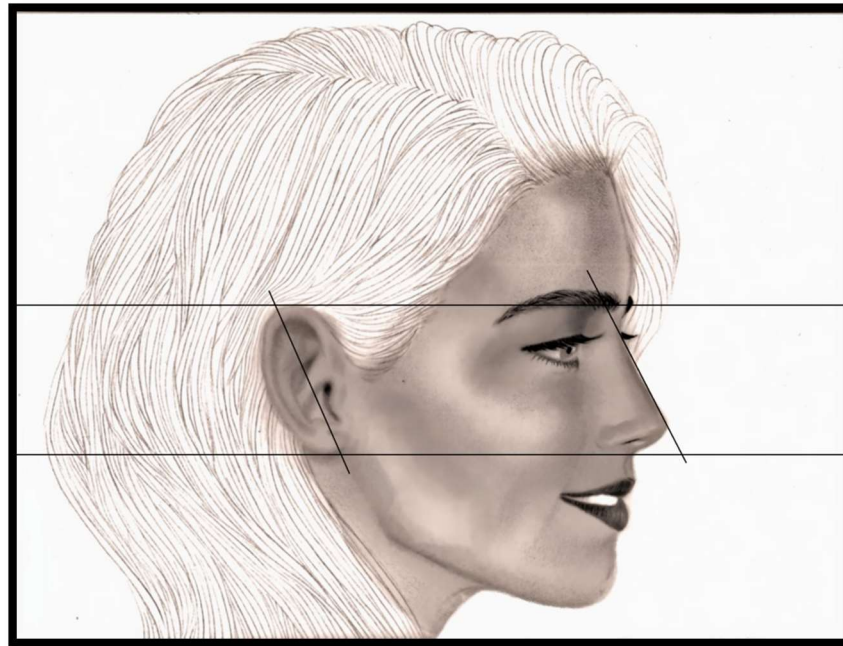


Figure 199: L'axe de l'oreille

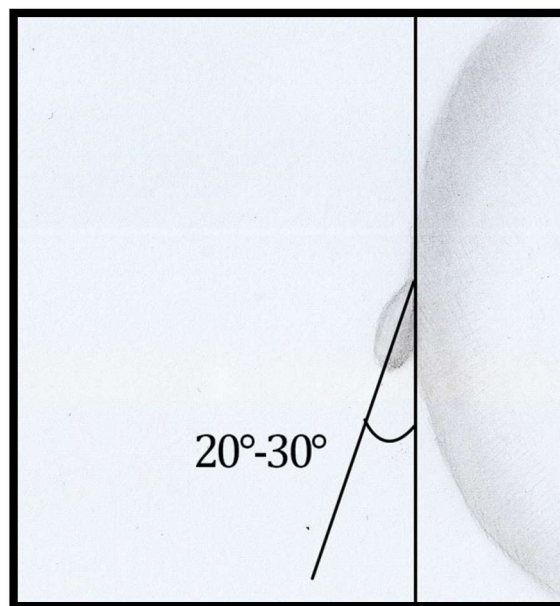


Figure 200 : l'angle céphalo-auriculaire

Chapitre II

ANATOMIE ARTISTIQUE ET ESTHETIQUE DU SEIN

I- Introduction :

Les critères de beauté du sein sont variables selon les époques, les pays et les individus. L'esthétique du sein dépend essentiellement de son galbe et de la topographie de l'aréole.

Les dimensions habituellement retenues, en chirurgie plastique, sont fonction de la taille du sujet.

Le sein est situé en regard de l'espace compris entre la 3ème et la 7ème côte. Il est limité par un sillon infra-mammaire et un sillon supra-mammaire, flou, mis en évidence par le refoulement du sein vers le haut.(11)

1- Les mensurations du sein

A- Repères et points de références :(12),(13)

- (a) Est la ligne horizontale qui passe par le mamelon
- (b) Est la ligne horizontale qui passe par la jonction du point le plus supérieur du sein est le thorax
- (c) Est la ligne horizontale qui passe par le sillon infra-mammaire.
- La distance (a-b) représente le pôle supérieur du sein
- La distance (b-c) représente le pôle inférieur du sein

- L'angle du mamelon : la jonction de la ligne qui passe par l'axe du mamelon est la ligne (a).

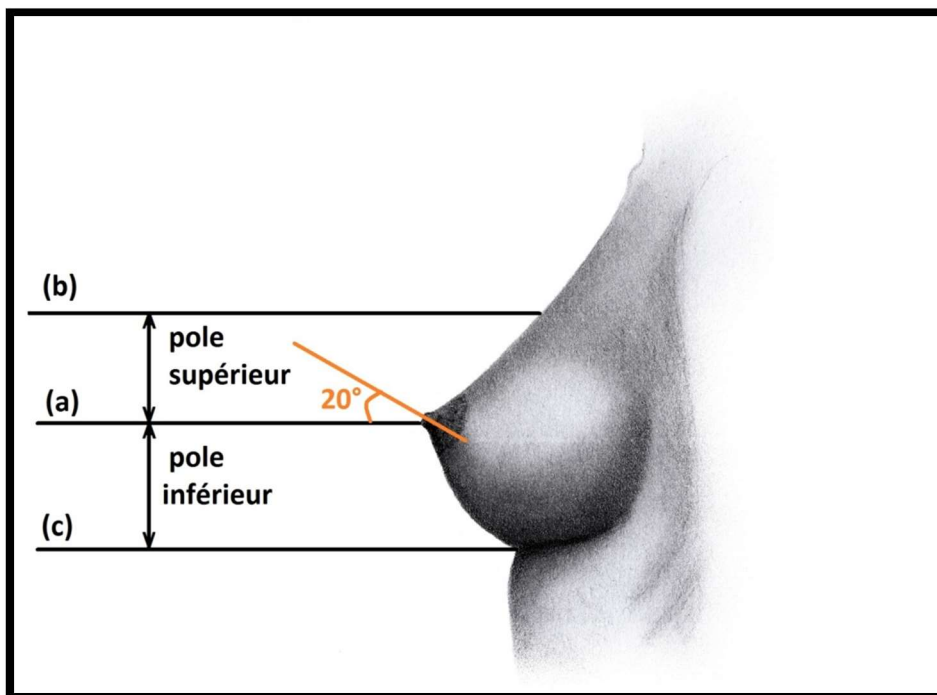


Figure 201: forme et orientation idéale du sein(12),(13)

B- Résultats (12),(13)

En proportion le rapport entre la pole supérieure et inférieure du sein doit être de **45/55**. Ainsi la partie inférieure du sein doit être un peu plus importante que la partie supérieure pour que celui-ci semble le plus naturel possible.

Le pole supérieur du sein doit être soit droit ou légèrement concave

Le pole inférieur du sein doit être convexe.

L'angle du mamelon égale à 20°.

Sur une vue de face

Repères et points de références :(14)

- **La distance incisure jugulaire- mamelon**
- **le segment I** : correspond à la partie thoracique antérieure allant de la clavicule jusqu'au sillon sus-mammaire
- **Segment II** : sillon sus-mammaire-bord supérieur de l'aréole
- **Segment III** : bord inférieur de la PAM- sillon sous-mammaire
- **Segment IV** : (peau thoracique allant du sillon sous-mammaire au rebord costal).
- **Sillon sous-mammaire** : partie inférieure du sein formant un sillon
- **Segment interne** la distance séparant la ligne médiane du bord interne de la PAM est d'environ
- **Vallée inter-mammaire** : distance entre les deux seins au niveau du sternum
- **Plaque aréolo-mamelonnaire** : elle contient l'aréole, le disque sur lequel vient se centrer le mamelon qui possède une fonction érectile.

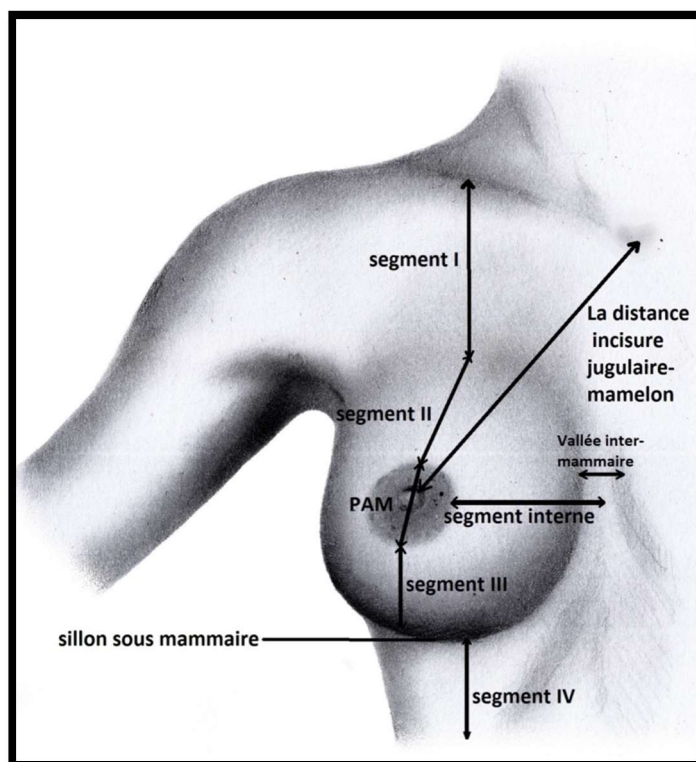


Figure 202 : distances et segments du sein(14)

C- Les principales dimensions du sein sont sur une vue de face : (14)

- les segments I et II additionnés mesurent environ 15 à 17 cm ;
- la PAM mesure 4 à 5 cm ;
- le segment III mesure 4 à 6 cm ;
- le segment interne est d'environ 8 à 11 cm.
- La hauteur mammaire est définie par la longueur des segments II, III et de la PAM.
- La distance incisive jugulaire- mamelon : **17 et 21 cm**

2- La plaque aréolo-mamelonnaire

A- L'aréole : (14),(15)

L'aréole est d'une couleur rosée chez les rousses et les blondes, brunâtre chez les brunes et d'un noir mat chez les noires. La teinte est plus foncée pendant la grossesse.

L'aréole, large de 35 à 50 mm de diamètre, est parsemée des tubercules (des glandes aréolaires) sous-jacentes. Sa peau est adhérente et immobile.

L'aréole doit être **centrée** par rapport au sein et à sa base. L'aréole doit regarder selon un **axe droit** et légèrement vers le haut. (angle alpha). En cas d'aréole non centrée, ou regardant vers le bas ou dans une autre direction on parle de dystopie aréolaire. L'aréole est idéalement bien ronde et mesure entre 3.5 et 5 cm de diamètre.

La Situation de l'aréole est légèrement latérale à la ligne médio-claviculaire, en regard du 4eme espace intercostal, et distante de 17 à 20cm de l'incisive jugulaire.

B- Le mamelon ou papille mammaire : (14),(15)

Saillant au centre de l'aréole, le mamelon est cylindrique ou conique. Il est long de 10 mm environ et large à sa base de 15mm.

Sur son apex s'ouvrent les ostiums papillaires: des conduits lactifères.

Il est rugueux, avec une pigmentation identique à celle de l'aréole, sauf l'apex qui est plus clair.

Le mamelon lui aussi est bien centré sur l'aréole et ne doit pas faire plus de 20% de la surface du mamelon (5 à 8 mm).

La projection idéale du mamelon est de 5 à 8 mm.

Le mamelon ne doit pas être invaginé ou rétracté.

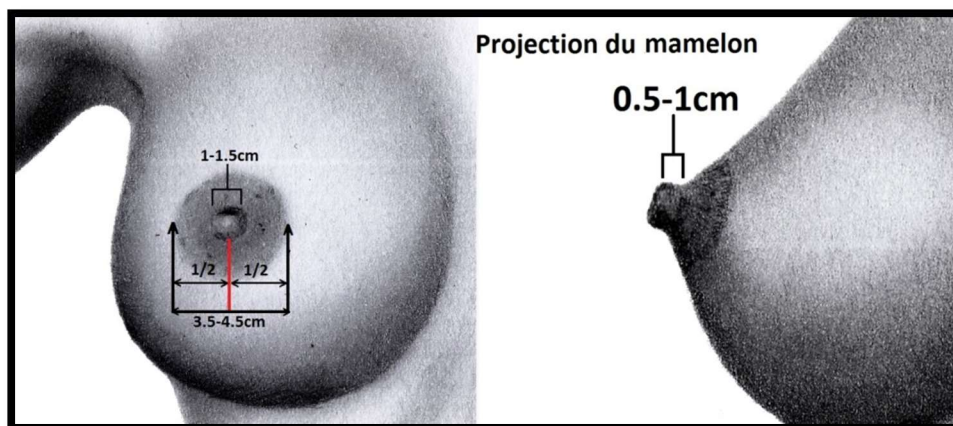


Figure 203: mensurations et situation de la PAM et projection du mamelon

3- La base d'implantation du sein(14),(15)

La vallée inter-mammaire doit mesurer entre **2 et 3 cm**.

En interne, près du sternum, la base des seins ne doit pas se toucher sinon on parle de seins jointifs ou **synmastie**.

En fonction de la taille de la patiente, la base du sein doit varier entre **11 et 14 cm**.

De face le sein ne doit pas venir dépasser trop loin sur le bras. On peut retrouver cet aspect non naturel dans le cas d'augmentation par prothèse à cause d'un choix de prothèse ayant une base trop large.

4- La peau du sein(14),(15)

Idéalement la peau du sein doit être lisse, **élastique** et **épaisse**. On le mesure en pinçant la peau (pinch) qui doit retrouver une épaisseur de peau suffisante quand on la pince entre deux doigts. (En général 2 cm).

Chez la gestante et la lactante, elle laisse transparaître les veines sous-cutanées.

5- Le volume du sein et poids(14),(15)

- pour le volume mammaire, de 200 à 350 cm³;
- Le sein pèse en moyenne 150 à 200 g chez la jeune fille, et 400 g, voire plus, chez la nourrice.

6- La consistance du sein(14),(15)

Un peu grenue à la palpation à pleine main. La pression contre la paroi thoracique fait disparaître cette sensation. Elle apparaît alors ferme et élastique.

7- La ptose du sein(16)

A- Classification anatomo-chirurgicale de la ptose :

- **Type 0 : hypotrophie sans ptose :**
- **Type1 : hypotrophie mammaire avec pseudo-ptose**
- L'aréole est en position normale, la glande a subi une fonte post-partum.
- **Type2 : hypotrophie mammaire avec ptose modérée**
- Le pole supérieur de l'aréole est à 14-17cm du bord inférieur de la clavicule sur l'axe mammaire. L'aréole est étalée (plus de 4.5cm) ou asymétrique en diamètre ou en hauteur.
- **Type3 : hypotrophie mammaire avec ptose marquée sans déroulement du segment III**

Le pole supérieur de l'aréole est à plus de 17cm du bord inférieur de la clavicule sur l'axe mammaire. L'aréole est étalée (plus de 5.5cm) ou asymétrique en diamètre ou en hauteur.

La hauteur du segment III est inférieure ou égale à 8cm, peau tendue.

- **Type4 : hypotrophie mammaire avec ptose marquée avec déroulement du segment III**

Le pole supérieur de l'aréole est à plus de 17cm du bord inférieur de la clavicule sur l'axe mammaire. L'aréole est étalée (plus de 5.5cm) ou asymétrique en diamètre ou en hauteur.

La hauteur du segment III est supérieure ou égale à 8cm, peau tendue.

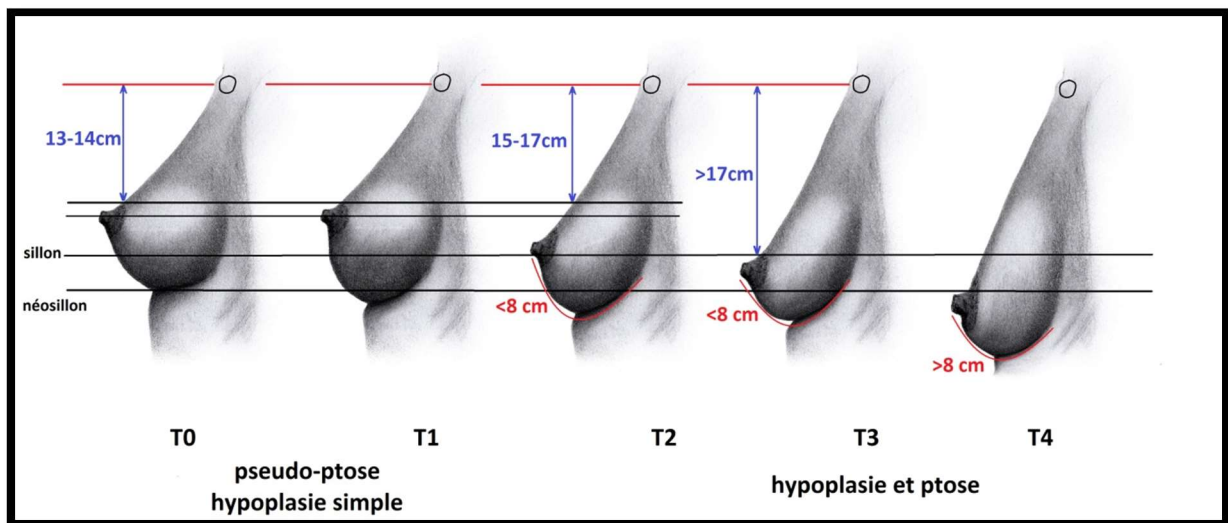


Figure 204: Classification anatomo-chirurgicale de la ptose

Chapitre 3

L'anatomie artistique et esthétique de l'abdomen

I- Introduction :

Après avoir été, au Moyen-âge, considéré comme le cœur du courage et de la pensée, l'abdomen ou le ventre, dans l'art et la littérature, a été souvent associé à la bonne chère et à la naissance à travers la symbolique du ventre de la mère. Chacun s'accorde à reconnaître les liens qui existent entre l'état des viscères contenus dans cette partie « charnue » de l'anatomie de l'individu et de son état général. L'abdomen est aussi considéré dans la culture asiatique comme le centre du corps physique et psychique. L'énergie nécessaire à la vie et à l'harmonie de l'homme serait centrée au pourtour de la région ombilicale, zone appelée selon les ethnies « Hara » ou « Ki ».(17)

II- Anatomie musculaire et de surface :(18) (figure206)

Les muscles du tronc sont reparties en 2 groupes : celui de la paroi antérolatérale et celui postérieur, il incluse aussi les muscles de la paroi thoracique.

La définition des muscles du tronc donne une apparence athlétique, et saine. Chez les hommes, les muscles du groupe postérieur créent une forme en V ou faites essentiellement par le muscle grand dorsal.

Chez les femmes, le tronc est plus mince. Postérieurement, la large forme en V manque, mais le muscle érecteur du rachis fournit une définition attrayante sur chaque côté de la ligne médiane. Antérieurement, la ligne blanche crée un relief donnant une belle définition de l'abdomen féminin

1. Le muscle grand droit

Est un muscle pair, plat, polygastrique, plus large en haut qu'en bas situé dans la paroi antérieure de l'abdomen, les 2 muscles droit de l'abdomen sont réunis au centre de l'abdomen par une ligne tendineuse= la ligne blanche qui commence depuis le processus xyphoïde et se termine au niveau de l'ombilic. Entre ces 2 repères, chaque muscle grand droit possède 3 à 4 intersections tendineuses horizontales, les intersections de chaque muscles peuvent être alignées avec les intersections controlatérales ou peuvent être un peu décalées, les intersections

proches de l'ombilic tendent d'être horizontales, alors que les intersections proches du xyphoïde sont diagonales

2. Le muscle oblique externe :

C'est un muscle large de la paroi latérale de l'abdomen. Il est pair et symétrique. L'origine du muscle oblique externe de l'abdomen se fait sur la partie osseuse des côtes 5 à 12. Les fibres ont ensuite un trajet ventral, caudal et médial.

La terminaison se fait par une aponévrose. Le pilier latéral vient s'insérer sur le ligament inguinal et le pubis, le pilier médial vient se fixer sur la symphyse pubienne et le pilier croisé va s'insérer sur la symphyse pubienne controlatérale.

Des fibres vont aussi former la ligne blanche et échanger des fibres avec le muscle controlatéral. Qu'elle se trouve au-dessus ou en dessous de la ligne arquée, ces fibres vont former la paroi antérieure de la gaine des muscles droits. Lorsque le pilier croisé est puissant il peut largement dépasser la ligne médiane et la symphyse et se fixer sur le pubis controlatéral réduisant ainsi la taille de l'orifice externe du canal inguinal.

3. Le muscle dentelé antérieur :

Seul muscle médial de l'épaule, est appliqué sur la paroi latérale du thorax, tendu des 10 premières côtes au bord spinal de la scapula. Mince, large, aplati, quadrilatère, il se compose de trois faisceaux.

Faisceau supérieur

Prend son origine par des fibres charnues, sur le bord externe de la première côte (inconstamment) et la face externe de la deuxième côte.

Son corps musculaire : lame épaisse, se portant en arrière et un peu en haut.

Il se termine par de courtes fibres tendineuses, sur une petite surface triangulaire, située à l'angle supéro-médial de la face antérieure de la scapula entre angulaire et Omo-hyoïdien.

Faisceau moyen

Prend son origine sur les faces latérales des 2^e à 4^e côtes par des insertions sous forme de digitations, ou dentelures, sur les côtes

Son corps musculaire est composé des fibres qui suivent un trajet orienté du dedans vers le dehors, du haut vers le bas et de l'arrière vers l'avant, contournant, d'arrière en avant, la face latérale de la paroi de la cage thoracique, séparées de celle-ci par la syssarcome serrato-thoracique et séparées en arrière de la scapula par la syssarcome serrato-scapulaire.

Il se termine sur la face antérieure de la scapula. L'insertion forme une mince bande évasée à ses extrémités et longe toute la hauteur du bord médial (ou spinal) de la scapula.

Faisceau inférieur

Prend son origine sur les faces latérales des 5^e à 9^e côtes (parfois 10^e).

4. Le muscle grand pectoral

C'est un muscle de la ceinture scapulaire situé sous la peau, ce muscle est large, triangulaire et puissant, c'est le plus volumineux du membre thoracique. Le grand pectoral est lié à la paroi antérieure du creux axillaire, dans un plan superficiel il naît d'origines multiples et étendues :

- Des 2/3 médiaux (interne) du bord antérieur de la clavicule : faisceau claviculaire ;
- Sur une très grande moitié supérieure du sternum : faisceau sterno-chondro-costal ;
- Des cartilages costaux de la 2^e à la 6^e côte ;
- De l'aponévrose du muscle grand droit.

Il possède un ventre épais triangulaire fait de la convergence des 3 faisceaux : des fibres claviculaires : vers le bas et l'extérieur ; des fibres sternales : horizontalement vers l'extérieur et

fibres abdominales : vers le haut et l'extérieur. La terminaison est tordue obliquement et vers le haut sur l'humérus.

5. Le muscle grand dorsal

C'est un muscle de la loge postérieure de l'épaule, et du tronc, agissant sur le membre thoracique. Il prend son origine par une aponévrose insérée verticalement depuis la vertèbre thoracique 7 (T7) jusqu'à la cinquième vertèbre lombaire (L5), puis au bas de la crête sacrale médiane, et remonte sur le bord latéral du sacrum et sur le tiers dorsal de la lèvre externe de la crête iliaque. Le corps est plat et superficiel en caudal, il a un trajet oblique en direction crâniale, ventrale et latérale. Il converge vers l'aisselle, en se fixant au passage sur la face postérieure des quatre dernières côtes.

Il se finit en un tendon aplati qui glisse dans le creux axillaire en vrillant sur lui-même lorsque l'humérus est abaissé contre le corps (ce tendon n'est plus vrillé lorsque l'humérus est en position haute), et s'insère au fond du sillon inter-tuberculaire ou gouttière bicipitale, à la face latérale de l'humérus. Il s'enroule autour du muscle grand rond. Les fibres les plus hautes insérées sur le rachis thoracique deviennent les fibres les plus basses sur la gouttière bicipitale de l'humérus du fait de son enroulement.

6. Les muscles érecteurs du rachis

Sont un groupe de trois muscles situés dans le bas du dos et permettant l'extension du rachis : les muscles ilio-costaux, longissimus et épineux, contribuent par un relief longitudinal de part et d'autre du rachis.

7. Le muscle transversaire épineux

C'est un muscle thoracique dorsal profond, pair, situé sur le rachis, constitué de quatre parties ou faisceaux :

court lamellaire (court rotateur), long lamellaire (long rotateur), court épineux (court multifide), long épineux (long multifide). Il se termine sur la lame de la vertèbre immédiatement

sus-jacente pour le court lamellaire, la lame de la deuxième vertèbre sus-jacente pour le long lamellaire, l'apophyse épineuse de la deuxième vertèbre sus-jacente pour court épineux et apophyse épineuse de la troisième vertèbre sus-jacente pour le long épineux.

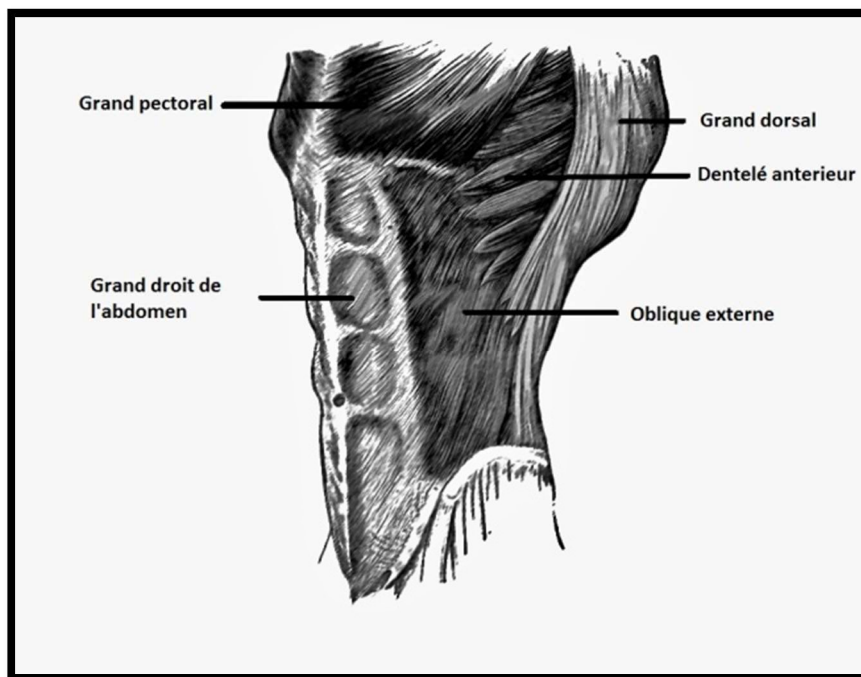


Figure 205:muscles de la sangle abdominale

III-Anatomie artistique :(17),(19)

Un beau ventre n'est pas uniformément plat mais offre une succession de concavités et de convexités, reflétant harmonieusement le modelé musculaire.

Les concavités correspondent aux insertions musculaires et sont définies par :

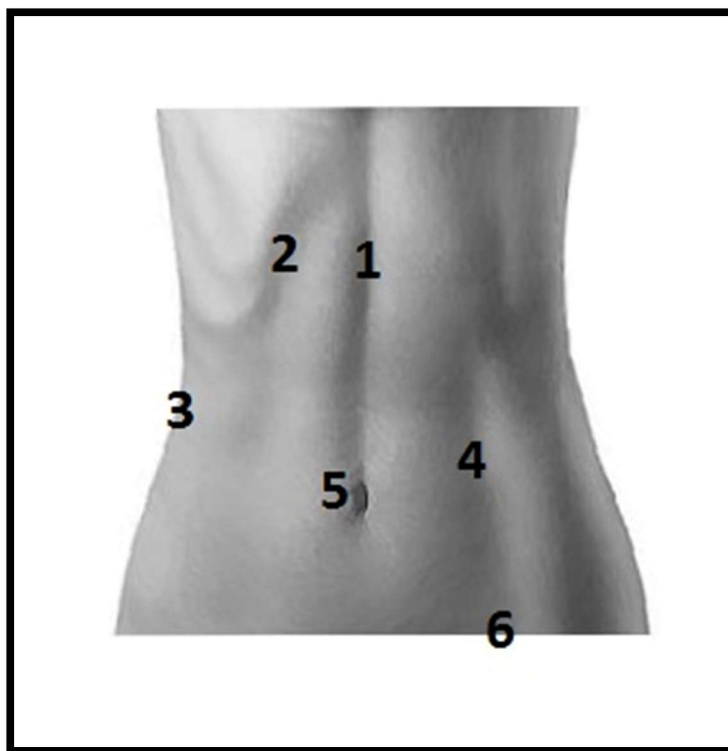


Figure 206: les concavités et convexité de la paroi abdominale. 1. la ligne médiane, du thorax à l'ombilic ; 2.la ligne sous costale, juste au dessous du rebord costal ; 3. La ligne latérale qui correspond à la taille ; 4. La ligne para médiane, au bord externe de

Figure1 : les concavités et convexité de la paroi abdominale. 1. la ligne médiane, du thorax à l'ombilic ; 2.la ligne sous costale, juste au dessous du rebord costal ; 3. La ligne latérale qui correspond à la taille ; 4. La ligne para médiane, au bord externe des muscles grands droits ; 5. La fossette péri-ombilicale ; 6. La fossette sus inguinale, au dessus de l'arcade crurale (6) ;

1. Les zones galbées sont définies par :

A- la zone médiane sus ombilicale

En regard du corps des deux muscles grands droits dans leur partie sus ombilicale avec leurs fameuses dépressions horizontales en barres, elle s'étend des côtes inférieures à l'ombilic.

B- la zone médiane sous ombilicale

En regard du corps des deux muscles grands droits dans leur partie sous ombilicale .Elle s'étend de l'ombilic jusqu'à quelques centimètres au dessus du pubis.

Il découle de cette étude des raffinements techniques originaux qui embellissent des aspects ciblés de l'abdomen : l'harmonie des ses courbes; l'ombilic ; le pubis ; la zone sus pubienne ; la taille et enfin, la cicatrice sus pubienne.

C- L'harmonie des courbes

La volupté des courbes est restaurée par la lipoaspiration nommée « sculpturale » car elle suit le modelé des muscles sous jacents. La quantité de graisse aspirée est accentuée en regard des zones d'insertions musculaires et, en revanche, plus modérée en regard du galbe des corps musculaires.

D- L'ombilic

L'ombilic est un élément majeur dans l'esthétique de la paroi abdominale antérieure :

Il permet de définir le sillon abdominal médial et a un rôle essentiel dans la limitation des contours de l'abdomen.

a- Sa forme

La forme générale de l'ombilic est très variable d'un individu à l'autre. Elle revêt normalement l'aspect d'une dépression arrondie de 1 cm de large et autant de profondeur, cette forme est variable selon la classification suivante, inspirée des travaux de Craig et al. [7] qui décrivent l'ombilic en cinq groupes : en forme de T ; vertical ; horizontal ; rond ; déformé ; protrus.

L'ombilic « idéal » est plutôt en forme de T ou vertical, petit sans protrusion.

Sa forme, sa taille et sa situation marquent toute la finesse de la qualité du résultat d'une plastie abdominale.

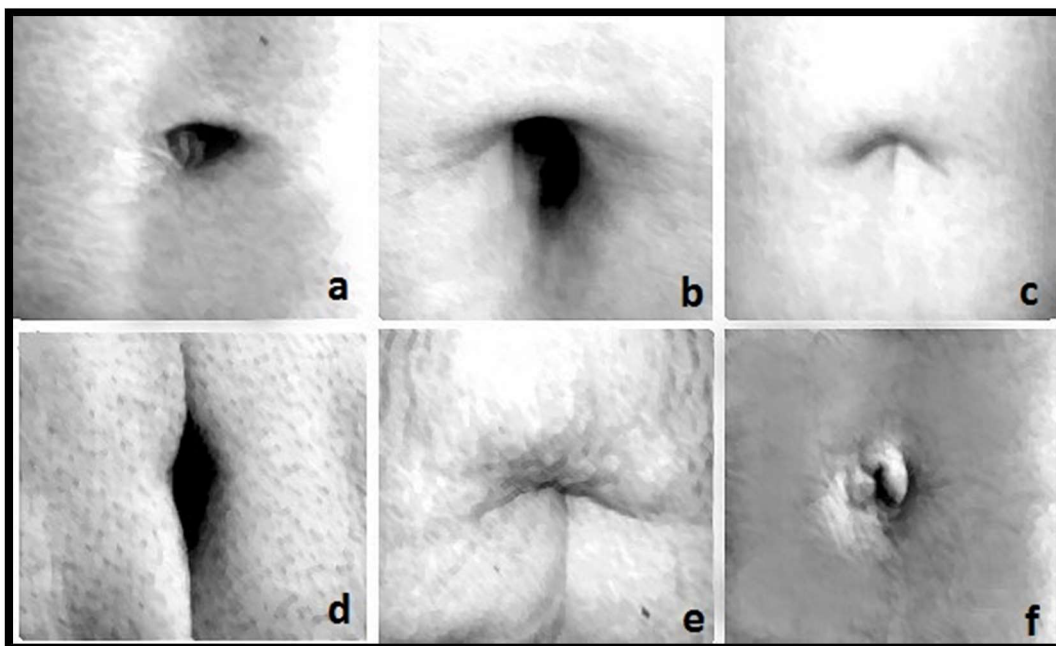


Figure 207: Les différentes formes d'ombilic. a : rond ; b : en T ; c : horizontal ; d : vertical ; e : déformé ; f : protrus.

L'ombilic est délimité en haut par un net repli cutané (le bord ombilical) qui s'estompe sur les côtés en contournant le sillon ombilical. Dans le fond de cette dépression, la peau remonte en une petite éminence à surface irrégulière. Elle doit être harmonieuse sans traction excessive vers le bas. Le conduit ombilical garde une direction perpendiculaire à la peau avec une tolérance de 45°.

Chapitre IV
Anatomie artistique et esthétique des fesses

I. Introduction :

La région glutéale revêt un attrait sexuel important et constitue un des symboles de la féminité.

1- Analyse esthétique de la région fessière :

L'anatomie des deux fesses, leurs contours et leurs rapports avec les régions adjacentes (dos, cuisses, périnée) s'apprécient sur des vues de dos, de trois quarts et de profil. L'analyse esthétique repose sur les éléments suivants :(20)

A- Repères esthétique de la fesse

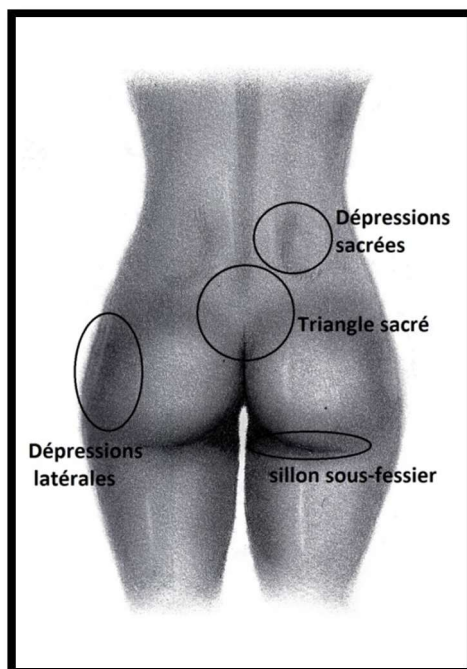


Figure 208: Repères esthétique de la fesse(20)

- Dépressions sacrées : sont 2 dépressions bien définies situées médialement par rapport à la crête iliaque, correspondantes aux épines iliaques postéro-supérieures.
- Triangle sacré : (zone1 de Mendieta) commence depuis la fin du sillon inter-fessier, en forme de V divergente vers les dépressions sacrées.

- Sillon infra-glutéal : court qui ne dépasse pas 2/3 internes de la racine de la cuisse sur une vue postérieur.
- Dépressions latérales : 2 dépressions situées au niveau de la partie moyenne et latérale de la fesse qui correspondent au grand trochanter.

La plupart de ces critères sont acceptés et désirés universellement par les différentes ethnies et cultures avec des différences spécifiques à quelques groupe ethnique par exemple, le critère 4 est moins souhaité par les communautés Hispanique-américains et afro-américaines alors qu'il est souhaité par les asiatiques. (21)

B- Les onze sous-unités fessières esthétiques

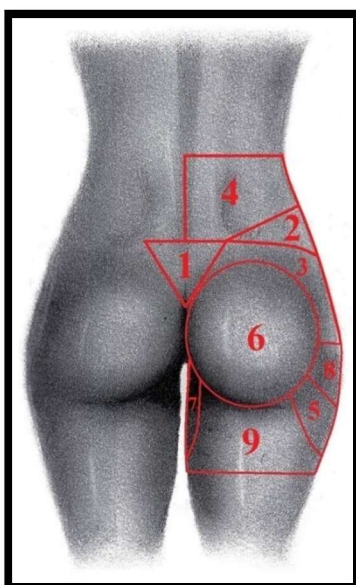


Figure 2 : Zones glutéales de Mendieta :

- 1) triangle sacré ; 2) flanc ; 3) partie supéro-latérale de la fesse ; 4) région lombaire ; 5) face latérale de la cuisse ; 6) fesse centrale ; 7) face interne de la cuisse ; 8) trochanter ; 9) face postérieure de la cuisse. (20)

Figure 209: Zones glutéales de Mendieta : 1) triangle

La région fessière comprend l'analyse des deux fesses. Paires et symétriques, les sous-unités esthétiques sont repérées par la palpation des éléments descriptifs osseux, musculaires, graisseux et cutanés. Elles se dessinent avec la patiente debout, en vue de dos, de trois quarts dos, et en vue de profil droit et gauche (avec les mains sur les épaules pour ne pas gêner le profil). L'analyse esthétique présentée ici s'inspire de l'analyse descriptive d'autres auteurs américains (Mendieta) et brésiliens (Gonzalez) . Elle se base également sur le respect des sous-unités esthétiques de la région glutéales en chirurgie reconstructrice afin de dissimuler la rançon cicatricielle et de maintenir une symétrie glutéales adaptée. (20)

C- Forme globale de la région glutéale

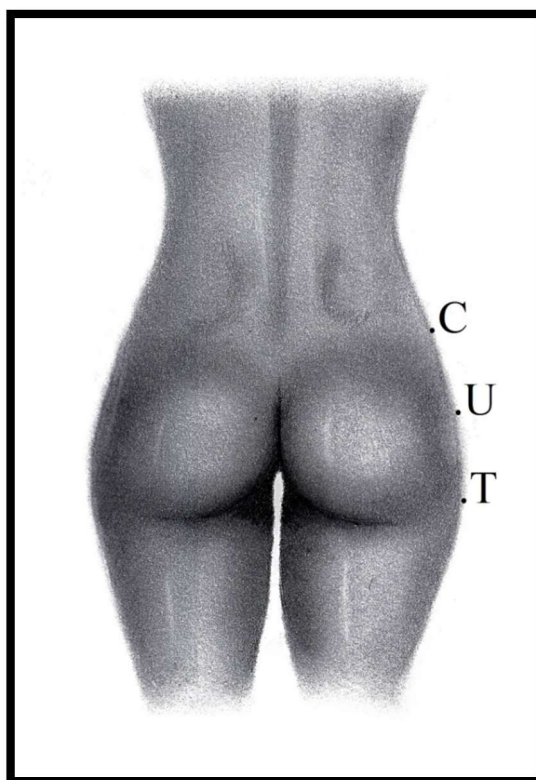


Figure 210: Forme globale de la région glutéale(20)

La forme de la région glutéales s'apprécie en vue postérieure.

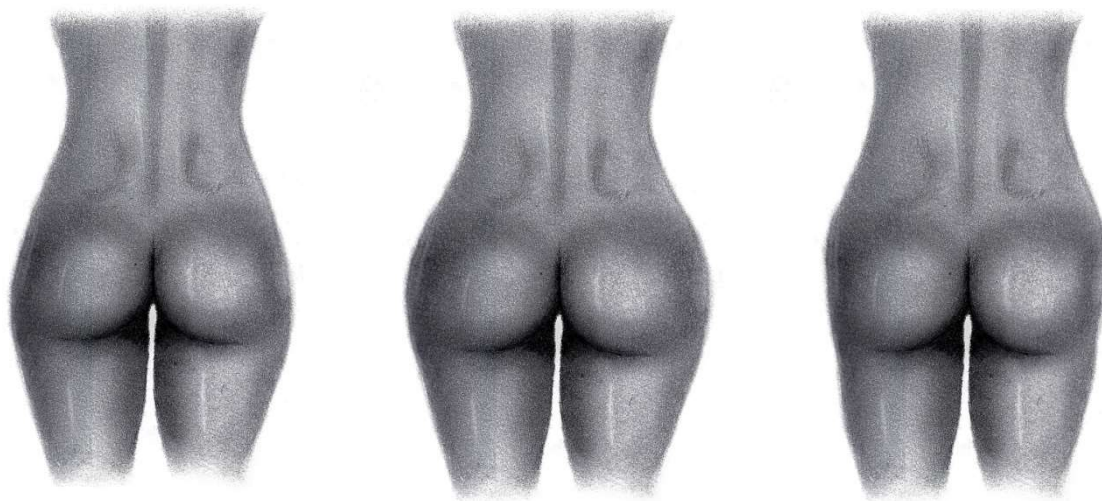
Elle est définie par les structures osseuses, graisseuses et cutanées.

La forme glutéale est définie par l'apex de la crête iliaque en haut

(Point C), le point proéminent du grand trochanter en bas (le point T) et le milieu des deux points précédents (point U). La ligne passant par ces trois points définit la courbure latérale (CUT), donnant ainsi la forme de la fesse. Il existe quatre types de formes globales de la région glutéale selon la disposition des points C, U et T sur un axe vertical :

- la forme A présente deux lignes CUT qui s'éloignent en bas et latéralement ;
- la forme V présente deux lignes CUT qui se rapprochent en bas et médialement ;
- la forme ronde présente un point U situé en dehors de la ligne verticale passant par les points C et T ;
- la forme rectangulaire présente deux lignes CUT pratiquement sur une même verticale.

(21)



En «A»

En «O»

En «V»

Figure 211: les différentes formes de la région glutéale(20)

D- Volume, projection et contours de la région glutéale(21)

Ils s'apprécient sur des photographies en vue postérieure et de profil. Le volume et la projection correspondent aux sous-unités esthétiques 6. Chaque zone 6 glutéales peut être divisée en quatre quadrants (jonction de la ligne horizontale et de la ligne verticale se croisant sur le point central). Pour une région glutéale harmonieuse, chaque quadrant doit présenter un volume équivalent. La projection est définie par le point central de projection maximal, située entre le sommet de la crête iliaque et le sillon sous-fessier. La projection de la fesse (volume et galbe) est en partie dépendante du volume musculaire des muscles grand fessier (dans la partie centrale) et moyen fessier (dans la partie supérieure).

Les contours de la fesse sont analysés en fonction des zones de transition entre les régions glutéales et périglutéales. Ils sont définis par des repères anatomiques liés aux structures osseuses et ligamentaires sous-jacentes. On distingue trois contours majeurs :

- le contour supérieur de la fesse correspond médialement au sillon latéral de la sous-unité esthétique 1 (« V » des zones 1 ou « Chute des reins »), et latéralement au sillon supérieur de la sous-unité esthétique 3 (ou relief osseux de la crête iliaque).

Dans notre expérience, ce contour marque est une demande très appréciée par les patientes ;

- le contour inféro-interne correspond à la transition entre la fesse et la racine médiale de la cuisse. Elle représente une courbe idéale de 45° par rapport à l'horizontale passant par le point le plus bas du sillon sous-fessier ;
- le contour inféro-latéral de la fesse est la jonction entre la région glutéale et la racine latérale de la cuisse. Cette transition doit être légèrement marquée. En effet, un sillon latéral trop marqué donnerait un résultat trop « dur » et inesthétique.

E- Laxité cutanée(21)

La laxité cutanée et la densité graisseuse sont des éléments importants à apprécier car elles participent à la courbure de la fesse. Le degré de ptose glutéale s'apprécie sur la vue de profil. Il est défini par rapport à l'angle que forment la fesse et la cuisse. Le sommet de l'angle est donc situé au niveau du sillon sous-fessier ;

- il n'existe pas de ptose glutéale devant l'absence d'excès cutané-graisseux recouvrant le sillon sous-fessier ;
- il existe une pseudo-ptose glutéale devant un excès cutané-graisseux situé sous le sillon, réalisant un véritable bourrelet sous-fessier sans recouvrement du sillon sous-fessier ;
- il existe une ptose glutéale vraie devant un excès cutané-graisseux recouvrant le sillon sous-fessier. L'excès cutané-graisseux est important à apprécier car il détermine l'indication d'un geste cutané associé (type bodylift) afin de réaliser un dérapage cutané adapté.

F- Le Rapport Taille / Hanche (RTH) (22)

Est le rapport entre la largeur de la taille et celle des hanches sur une vue dorsale et latérale

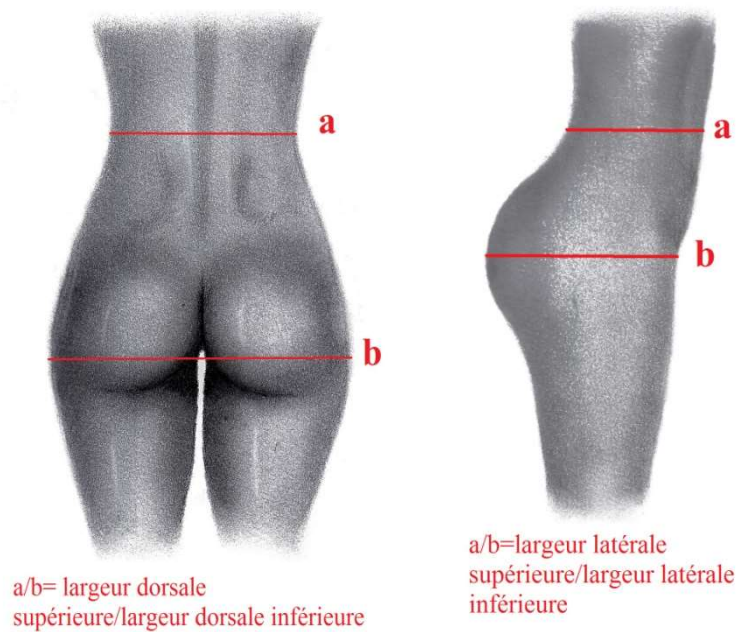


Figure 212 Le Rapport Taille / Hanche (RTH)

Largeur supérieure dorsale/ Largeur inférieure dorsale (DWS/DWI) = 0.75 chez la femme

Largeur supérieure latérale/ Largeur inférieure latérale (LWS/LWI) = 0.7 chez la femme

II. DISCUSSION DE NOS RESULTATS AVEC D'AUTRES ETUDES

1. structure de la face





a. forme de la face :

Pour cette rubrique on a pu comparer nos résultats avec 3 autres études similaires :

- une étude par Samizadeh et Wu qui a intéressée 1417 Chinois(23)
- une étude par Milutinovic et al qui a intéressée 107 caucasiens serbes(24)
- une étude par Kashmar et all qui a intéressée des arabes (Bahreïn, Dubaï, Egypt, Jordanie, Kuwait, Liban, Afrique du nord, Palestine, Qatar)(25)

On a comparé la perception de la forme globale de la face entre participants de notre étude, les chinois, les caucasiens et les arabes, le tableau 1 montre le résultat de cette comparaison :

Tableau I : formes de la face (selon la percetion de chaque ethnie)

	La forme de la face choisie par les participants de notre étude	La forme de la face choisie par les chinois	La forme de la face choisie par les caucasiens	La forme de la face choisie par les arabes
Le type de la forme choisi par chaque étude	ovale	ovale	ovale	ovale
Représentation de la forme choisie par chaque étude				





2. Equilibre de la face :

Pour cette rubrique on a pu comparer nos résultats avec 5 autres études similaires :

- Etude par Gao et al sur la population asiatique(26)
- une étude par Milutinovic et al qui a intéressée 107 caucasiens serbes(24)
- une étude par Kim et al sur 46 candidates de miss Corée (27)
- une étude par Jang et al sur 46 candidates de miss Corée (28)
- une étude par Al-Sebaei et al sur 168 Saoudiens(29)

On a comparé la perception de l'équilibre de la face (la longueur des différents tiers horizontaux de la face) entre participants de notre étude, les coréens, les caucasiens et les saoudiens, le tableau 2 montre le résultat de cette comparaison :

Tableau II : équilibre de la face (selon la percetion de chaque ethnie)

	Comparaison de la longueur des tiers horizontaux selon Notre étude	Comparaison de la longueur des tiers horizontaux selon Les coréens	Comparaison de la longueur des tiers horizontaux selon Les caucasiens	Comparaison de la longueur des tiers horizontaux selon Les saoudiens
Le tiers dominant selon chaque étude	Face équilibrée Les3 tiers sont égaux	petit tiers inférieur (Face courte)	Petit tiers moyen	grand tiers inférieur (Face longue)
Représentation de la forme choisie par chaque étude				

III. unité Fronto-temporale :

1- le front :

Pour cette rubrique on a pu comparer nos résultats avec 3 autres études similaires

- une étude par Oshagh et al qui a intéressée 310 iraniens de l'université de Shiraz(30)
- une étude par Kim et al sur 46 candidates de miss Corée (27)
- une étude par Jang et al sur 46 candidates de miss Corée (28)

On a comparé la perception du degré de protrusion du front sur une vue de profil (figure150) entre les participants de notre étude, les iraniens et les coréens, le tableau 3 montre le résultat de cette comparaison :

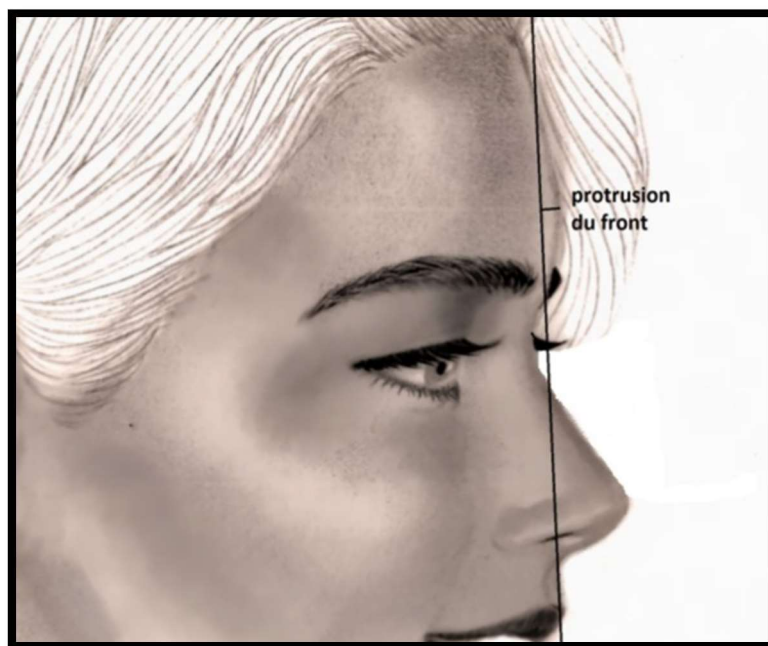





Figure 213:protrusion du front

Tableau III :front (selon la percetion de chaque ethnie)

	Le type de front choisi par les participants de notre étude	Le type de front choisi par les iraniens	Le type de front choisi par les coréens
Niveau de protrusion selon chaque ethnie	1.12mm	1.09mm	1.07mm
Représentation de la forme choisie par chaque étude			

IV. unité orbito palpébrale

1- sourcil

Pour cette rubrique on a pu comparer nos résultats avec 3 autres études similaires :

- Une étude par Schreiber et al qui a intéressée 100 Américains(70% caucasiens)(31)
- une étude par Kashmar et all qui a intéressée des arabes (Bahreïn, Dubaï, Egypt, Jordanie, Kuwait, Liban, Afrique du nord, Palestine, Qatar)(25)
- Etude par Gao et al sur la population asiatique(26)

On a comparé la perception de la forme du sourcil entre participants de notre étude, les asiatiques, les américains et les arabes.

Pour objectiver cette comparaison on s'est aidé des repères et ratios suivants (figure 150) :

ME :queue du sourcil

EAP : sommet de sourcil

LE : tête du sourcil

MC : canthus latéral

LL : canthus médial

EW : largeur de la fente palpébrale

ME-MC/EW

EAP-EW





LE-LL /EW

Le tableau 4 montre le résultat de cette comparaison :

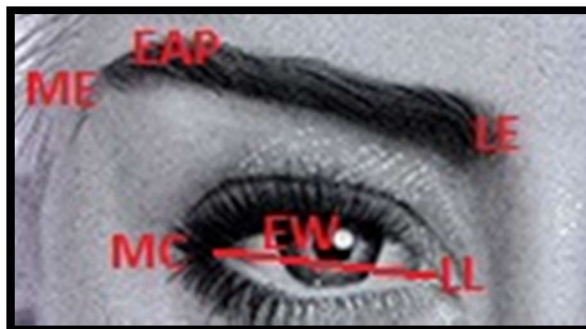

Figure 214: repères du sourcil

Tableau IV :sourcil (selon la percetion de chaque ethnie)

	Le type de sourcil choisi par les participants de notre étude	Le type de sourcil choisi par les américains	Le type de sourcil choisi par les asiatiques	Le type de sourcil choisi par les arabes
Description de la forme choisie par chaque étude	Arqué avec une élévation modérée (le sourcil est situé sur rebord orbitaire supérieur)	Arqué avec une élévation importante (le sourcil est au dessus du rebord orbitaire supérieur)	Arqué avec une élévation importante (le sourcil est au dessus du rebord orbitaire supérieur)	Arqué avec une élévation importante (le sourcil est au dessus du rebord orbitaire supérieur)
Les ratios retrouvés par chaque étude	ME-MC/EW=0.64 EAP-EW =0.57 LE-LL /EW=0.82	ME-MC/EW=0.57 EAP-EW =0.7 LE-LL /EW=0.66	Non disponible	Non disponible
Représentation de la forme choisie par chaque étude				

2- yeux

Pour cette rubrique on a pu comparer nos résultats avec une autre étude similaire par Rhee et al qui a comparé la population caucasienne contre celle asiatique et africaines(32)





On a comparé la perception de la forme des yeux entre participants de notre étude, les caucasiens les africains et les asiatiques.

Pour objectiver cette comparaison on s'est aidé des distances suivantes :

- Hauteur de la fente palpébrale
- Bord libre de la paupière supérieure–pli palpébral :
- La longueur de la fente palpébrale
- L'inclinaison canthale : l'angle qui fait le droit passant par le canthus médial et latéral avec l'horizontale
- Distance intercanthale : distance entre les 2 canthus médiaux

Le tableau 5 montre le résultat de cette comparaison :

Tableau V :yeux (selon la percetion de chaque ethnie)

	Le type des yeux choisi par les participants de notre étude	Le type des yeux choisi par les asiatiques	Le type des yeux choisi par les caucasiens	Le type des yeux choisi par les africains
Hauteur de la fente palpébrale choisie par chaque étude	11.2mm	12.49mm	10.12mm	9.83mm
La distance bord libre de la paupière supérieure–pli palpébral choisie par chaque étude	2.56mm	2.14mm	3.46mm	3.04mm
La longueur de la fente palpébrale choisie par chaque étude	28.01 mm	28.10mm	27.45mm	28.58mm
L'inclinaison canthale choisie par chaque étude	6.78°	8°	7.13°	9.98°
Distance intercanthale choisie par chaque étude	30mm	36.03mm	31.04mm	33.04mm
Description de la forme choisie par chaque étude	Variantes de l'œil de star (une inclinaison canthale positive)			
Représentation de la forme choisie par chaque étude				

V. unité nasale

Pour cette rubrique on a pu comparer nos résultats avec 3 autres études similaires

- une étude par Samizadeh et Wu qui a intéressée 1417 Chinois(23)
- une étude par Kashmar et all qui a intéressée des arabes (Bahreïn, Dubaï, Egypt, Jordanie, Kuwait, Liban, Afrique du nord, Palestine, Qatar)(25)
- Etude par Gao et al qui a comparé la population asiatique contre celle caucasienne(26)

1- nez de profil






On a comparé la perception de la formes du nez sur une vue de profil entre participants de notre étude, les asiatiques, les caucasiens, les chinois et les arabes.

Pour objectiver cette comparaison on s'est aidé des éléments suivants :

- La position de la racine du nez.
- La forme du dorsum (la partie du nez située entre le nasion et la pointe du nez.
- Projection de la pointe (méthode de Goode)
- Angle naso-frontal
- Angle naso-labiale

Le tableau 6 montre le résultat de cette comparaison

Tableau VI :nez de profil (selon la percetion de chaque ethnies)






	Le type de nez choisi par les participants de notre étude	Le type de nez choisi par les chinois	Le type de nez choisi par les asiatiques	Le type de nez choisi par les arabes	Le type de nez choisi par les caucasiens
Position de la racine du nez choisie par chaque étude	Entre pupille et sillon palpébral	En regard de la pupille	En regard de la pupille	En regard du sillon palpébral	En regard de la pupille
Dorsum choisi par chaque étude	Concave de 2mm au dessous de la ligne dorsal	droit	droit	droit	Concave de 2mm au dessous de la ligne dorsal
Projection de la pointe (méthode de Goode) choisie par chaque étude	0.675	-	0.536	-	0.575
Angle naso-frontal choisie par chaque étude	122°	-	140°	-	120°
Angle naso-labiale choisie par chaque étude	113°	-	87.1°	-	105°
Représentation de la forme choisie par chaque étude					

2- nez de face.

On a comparé la perception de la forme de la pointe (arrondie/large/étroite) du nez et sa positions (haut/horizontale/ basse) sur une vue de profil entre participants de notre étude, les asiatiques, les caucasiens, les chinois et les arabes.

Le tableau 7 montre le résultat de cette comparaison

Tableau VII : nez de face (selon la percetion de chaque ethnie)

	Le type de nez choisi par les participants de notre étude	Le type de nez choisi par les chinois	Le type de nez choisi par les asiatiques	Le type de nez choisi par les arabes	Le type de nez choisi par les caucasiens
Description de la pointe du nez choisie par chaque étude	Arrondie et large	Arrondie et large	Arrondie et large	Haute étroite	Arrondie et large
Représentation de la forme choisie par chaque étude					

VI. unité génienne :

1 – Volume des Pommettes




Pour cette rubrique on a pu comparer nos résultats avec 2 autres études similaires :

- une étude par Kashmar et al qui a intéressée des arabes (Bahreïn, Dubaï, Egypt, Jordanie, Kuwait, Liban, Afrique du nord, Palestine, Qatar)(25)
- Etude par Gao et al qui a comparé la population asiatique contre celle caucasienne(26)

On a comparé la perception du volume des pommettes entre participants de notre étude, les asiatiques, et les arabes.

Le tableau 8 montre le résultat de cette comparaison

Tableau IX : volume des pommettes (selon la percetion de chaque ethnie)

	Le volume des pommettes choisi par les participants de notre étude	Le volume des pommettes choisi par les arabes	Le volume des pommettes choisi par les asiatiques
Description de la forme des pommettes choisie par chaque étude	Légèrement définies avec une légère projection latérale	Définies avec une légère projection latérale	plats
Représentation de la forme choisie par chaque étude			

VII. unité bucco mentonnière :

Pour cette unité on a pu comparer nos résultats avec 7 autres études similaires :





- une étude par Samizadeh et Wu qui a intéressée 1417 Chinois(23)
- une étude par Kashmar et al qui a intéressée des arabes (Bahreïn, Dubaï, Egypt, Jordanie, Kuwait, Liban, Afrique du nord, Palestine, Qatar)(25)
- Etude par Rhee et al qui a comparé la population asiatique contre celle caucasienne(33)
- une étude par Kim et al sur 46 candidates de miss Corée (27)
- une étude par Jang et al sur 46 candidates de miss Corée (28)
- une étude par Hall et al qui a comparé la perception de 30 orthodontistes caucasiens américains, 18 orthodontistes afro-américaines et 20 caucasiens américains.(34)
- une étude par Erbay et al sur des adultes turques(35)

1- lèvre supérieure

On a comparé la perception la hauteur de la lèvre supérieure entre participants de notre étude, les asiatiques, les caucasiens, et les coréens.

Le tableau 9 montre le résultat de cette comparaison

Tableau IX : lèvre supérieure (selon la percetion de chaque ethnies)




	La lèvre supérieure choisie par les participants de notre étude	La lèvre supérieure choisie par les asiatiques	La lèvre supérieure choisie par les caucasiens	La lèvre supérieure choisie par les coréens
Hauteur moyenne choisie par chaque étude	10.12mm	6.3mm	6mm	6.10mm
Représentation de la forme choisie par chaque étude				

2- lèvre inférieure

On a comparé la perception la hauteur de la lèvre inférieure entre participants de notre étude, les asiatiques, les caucasiens, et les coréens.

Le tableau 10 montre le résultat de cette comparaison

Tableau X : lèvre inférieure (selon la percetion de chaque ethnies)





	La lèvre inférieure choisie par les participants de notre étude	La lèvre inférieure choisie par les asiatiques	La lèvre inférieure choisie par les caucasiens
Hauteur moyenne choisie par chaque étude	18.9mm	13.9mm	14.6mm
Représentation de la forme choisie par chaque étude			

3- Définition des contours de la lèvre supérieure (ourlet, arc de cupidon, et philtrum)

On a comparé la perception de la définition des contours de la lèvre supérieure (ourlet, arc de cupidon, et philtrum) entre participants de notre étude, les asiatiques, les caucasiens, et les coréens.

Le tableau 11 montre le résultat de cette comparaison

Tableau XI :Définition des contours de la lèvre supérieure (selon la percetion de chaque ethnie)






	Définition des contours de la lèvre supérieure choisie par les participants de notre étude	Définition des contours de la lèvre supérieure choisie par les asiatiques	Définition des contours de la lèvre supérieure choisie par les arabes	Définition des contours de la lèvre supérieure choisie par les caucasiens
Description du niveau de définition choisi par chaque étude	Légèrement défini	bien défini	bien défini	défini
Représentation de la forme choisie par chaque étude				

4- projection des lèvres

On a comparé la perception de la projection des lèvres sur une vue de profil (les deux lèvres ont le même degré de projection/ la lèvre supérieure est plus projetée que la lèvre inférieure / la lèvre inférieure est plus projetée que la lèvre supérieure) entre participants de notre étude, les turques, les arabes, les caucasiens, et les coréens.

Le tableau 12 montre le résultat de cette comparaison

Tableau XIV :projection des lèvres (selon la percetion de chaque ethnie)

	Niveau de projection des lèvres choisi par les participants de notre étude	Niveau de projection des lèvres choisi par les turques	Niveau de projection des lèvres choisi par les arabes	Niveau de projection des lèvres choisi par les caucasiens	Niveau de projection des lèvres choisi par les coréens
Description de la projection des lèvres	Les 2 lèvres possèdent le même niveau de projection	Lèvre supérieure plus projetée	Lèvre supérieure plus projetée	Lèvre supérieure plus projetée	Lèvre supérieure plus projetée
Représentation de la forme choisie par chaque étude					

5- Projection du menton

Pour cette rubrique on a pu comparer nos résultats avec 5 autres études similaires

- une étude par Mantzikos et al qui a intéressée 2651 japonais(36)
- une étude par Broer et al qui a intéressée 142 brésiliens(37)
- une étude par Johnston et al qui a intéressée 200 Anglais(38)
- une étude par Kim et al sur 46 candidates de miss Corée (27)
- une étude par Jang et al sur 46 candidates de miss Corée (28)






On a comparé la perception de la projection du menton sur une vue de profil (figure 152) entre participants de notre étude, les japonais, les brésiliens, les anglais, et les coréens.

Le tableau 13 montre le résultat de cette comparaison



Figure 215: projection du menton

Tableau XV : Projection du menton (selon la percetion de chaque ethnie)

	Niveau de projection du menton choisi par les participants de notre étude	Niveau de projection du menton choisi par les japonais	Niveau de projection du menton choisi par les brésiliens	Niveau de projection du menton choisi par les coréens	Niveau de projection du menton choisi par les anglais
Description de la projection choisie par chaque étude	Droit : tangent à la ligne de projection	Droit : tangent à la ligne de projection	Retrusion : en arrière de la ligne de projection	Retrusion : en arrière de la ligne de projection	Droit : tangent à la ligne de projection
Représentation de la forme choisie par chaque étude					

VIII. unité mandibulaire.

1. Contours et angle de la mandibule :






Pour cette rubrique on a pu comparer nos résultats avec 4 autres études similaires :

- une étude par Samizadeh et Wu qui a intéressée 1417 Chinois(23)
- une étude par Kashmar et al qui a intéressée des arabes (Bahreïn, Dubaï, Egypt, Jordanie, Kuwait, Liban, Afrique du nord, Palestine, Qatar)(25)
- Etude par Rhee et al qui a comparé la population asiatique contre celle caucasienne(33)
- Etude par Gao et al qui a comparé la population asiatique contre celle caucasienne(26)

On a comparé la perception du degré de la définition des contours et la valeur de l'angle mandibulaires entre les participants de notre étude, les asiatiques, les caucasiens, les chinois, et les arabes.

Le tableau 14 montre le résultat de cette comparaison

Tableau XVI : Contours et angle de la mandibule (selon la perception de chaque ethnie)

	Contours et angle de la mandibule choisi par les participants de notre étude	Contours et angle de la mandibule choisi par les asiatiques	Contours et angle de la mandibule choisi par les caucasiens	Contours et angle de la mandibule choisi par les chinois	Contours et angle de la mandibule choisi par les arabes
Valeur de l'angle mandibulaire selon chaque étude	137°	142.1°	130.4°	Non disponible	Non disponible
Description de la définition du contour choisi par chaque étude	Bien défini	défini	Bien défini	défini	légèrement défini
Représentation de la forme choisie par chaque étude					

IX. unité cervicale





Pour cette rubrique on a pu comparer nos résultats avec 3 autres études similaires :

- une étude par Oshagh et al qui a intéressée 310 iraniens de l'université de Shiraz(30)
- Etude par Naini et al qui a intéressée 310 indiens (39)
- Etude par Baumann et al qui a intéressée 400 américains(40)

On a comparé la perception de l'angle mento-cervicale entre participants de notre étude, iraniens, les indiens et les américains.

Le tableau 15 montre le résultat de cette comparaison

Tableau XVII :Angle mento-cervicale (selon la percetion de chaque ethnie)

	Angle mento-cervicale choisi par les participants de notre étude	Angle mento-cervicale choisi par les Iraniens	Angle mento-cervicale choisi par les indiens	Angle mento-cervicale choisi par les Américains
Valeur de l'angle mento-cervicale choisie par chaque étude	87°	90°	97.5°	90°
Représentation de la forme choisie par chaque étude				

X. Seins

1. taille des seins

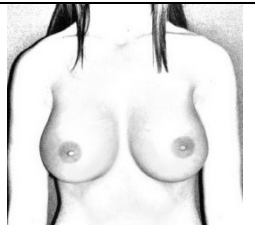
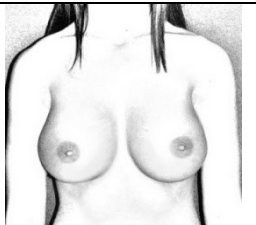
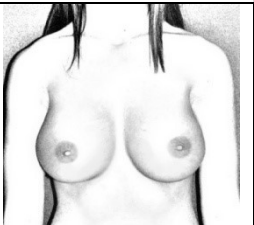
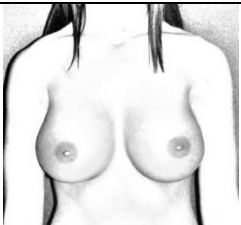
Pour cette rubrique on a pu comparer nos résultats avec 2 autres études similaires :

- une étude par Dixon et al qui a intéressée 137 européens(41)
- Etude par Prantl et al qui a intéressée 34,015 américains (42)
- Etude par Raposio et al qui a intéressée 958 Italiens(43)
- Etude par ZAVAMED.com faite sur 1000 européens et 1000 américains (44)

On a comparé la perception de la taille des seins (exprimée en taille bonnet) entre participants de notre étude, les asiatiques, les caucasiens, et les coréens.

Le tableau 11 montre le résultat de cette comparaison

Tableau XVII :taille des seins (selon la percetion de chaque ethnie)

	La taille des seins choisie par les participants de notre étude	La taille des seins choisie par les européens	La taille des seins choisie par les américains	La taille des seins choisie par les italiens
Taille du bonnet selon chaque étude	Moyen : bonnet C	Moyen : bonnet C	Moyen : bonnet C	Moyen : bonnet C
Représentation de la forme choisie par chaque étude				

2. Position des mamelons

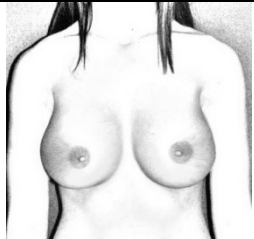
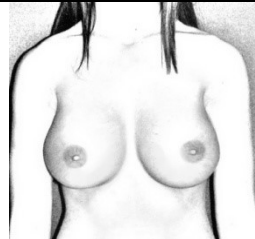
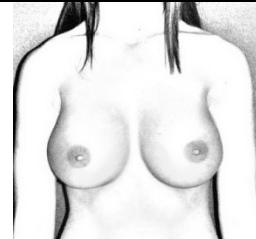
Pour cette rubrique on a pu comparer nos résultats avec 2 autres études similaires :

- une étude par Lewin et al qui a intéressée 2000 suédois(45)
- Etude par Lee et Ock qui a intéressée 1,012 asiatiques(46)

On a comparé la perception de la position de la plaque aréolo-mamelonnaire sur la glande mammaire entre participants de notre étude, les asiatiques, les suédois et les asiatiques.

Le tableau 17 montre le résultat de cette comparaison

Tableau XVIII :Position des mamelons (selon la percetion de chaque ethnie)

	La Position des mamelons choisie par les participants de notre étude	La Position des mamelons choisie par les suédois	La Position des mamelons choisie par les asiatiques
Description de la position selon chaque étude	Centré sur la glande, située sur ligne medio-claviculaire	Centré sur la glande, légèrement latéralisé par rapport à la ligne medio-claviculaire	Centré sur la glande, légèrement latéralisé par rapport à la ligne medio-claviculaire
Représentation de la forme choisie par chaque étude			

3. Forme des seins

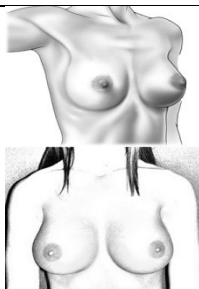
Pour cette rubrique on a pu comparer nos résultats avec 2 autres études similaires :

- une étude par Mallucci et al qui a intéressée 100 anglais(47)
- Etude par Mallucci et al qui a comparé 982 européen,209 asiatique et 89 américain (48)

On a comparé la perception de la forme des seins (la comparaison du volume du pole supérieur et inférieur par un ratio entre les participants de notre étude, les asiatiques, les américains et les caucasiens.

Le tableau 18 montre le résultat de cette comparaison

Tableau XIX :Forme des seins (selon la percetion de chaque ethnies)

	La forme des seins choisie par les participants de notre étude	La forme des seins choisie par les Caucasiens	La forme des seins choisie par les américains	La forme des seins choisie par les asiatiques
Description de la forme selon chaque étude	Anatomique : ratio de 44 :55, pole supérieur concave ou droit et pole inférieur convexe.			
Représentation de la forme choisie par chaque étude				

XI. fesse

Pour cette rubrique on a pu comparer nos résultats avec 6 autres études similaires

- Une étude par Lee et al qui a comparé la perception de la taille et la formes des fesses entre les afro-américains, les asiatiques, les caucasiens et les hispaniques (49)
- Une étude par Akande et al faite sur 62 nigériens(50)
- Etude par Mallucci et al qui a comparé 982 européen,209 asiatique et 89 américains (48)
- Une étude par Swami et al qui comparé la perception de 51 africains et 170 caucasiens anglais(51)
- Une étude par Wong et al faite sur 1146 participants de différentes ethnies(52)
- Une étude par Heidekrueger et al faite sur 231américains, 98 hispaniques,206 européens, 48asiatiques (53)

On a comparé la perception de la position de la plaque aréolo-mamelonnaire sur la glande mammaire entre participants de notre étude, les asiatiques, les suédois et les asiatiques.

Le tableau 17 montre le résultat de cette comparaison

1. formes des fesses






On a comparé la perception de la forme des fesses entre participants de notre étude, les asiatiques, les suédois et les asiatiques.

La description des différentes formes :

- En cœur : exprimant une Plénitude latérale de la fesse (zone 8 de Mendieta) et de la cuisse (zone 5 de Mendieta)
- En O : exprimant une légère Plénitude latérale de la fesse (zone 8 de Mendieta) et pas de plénitude latérale de la cuisse (zone 5 de Mendieta) donnant ainsi une forme ronde.
- En V : : exprimant plutôt une Plénitude des poignets d'amour (zone 2 et 3 de Mendieta) et peu ou pas de plénitude latérale de la fesse et de la cuisse

Le tableau 19 montre le résultat de cette comparaison

Tableau XX :formes des fesses (selon la percetion de chaque ethnie)


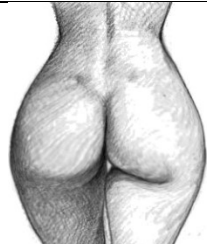
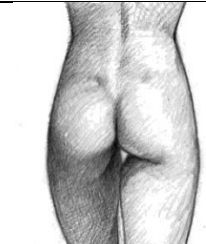
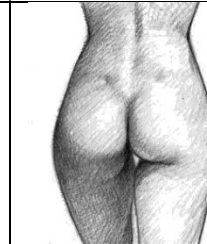
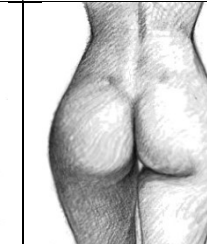
	La forme des fesses choisie par les participants de notre étude	La forme des fesses choisie par les afro-américains et africains	La forme des fesses choisie par les asiatiques	La forme des fesses choisie par les caucasiens La forme des fesses choisie par les hispaniques	
Plénitude latérale de la fesse dans chaque forme choisie	pleine	Très pleine	non	Ronde et athlétique	Très pleine
Plénitude latérale de la cuisse dans chaque forme choisie	pleine	Très pleine	non	non	pleine
Représentation de la forme choisie par chaque étude					

2. Taille des fesses

Tableau 2: tailles des fesses (selon la percetion de chaque ethnie)

On a comparé la perception de la taille des fesses selon le ratio taille-hanche entre participants de notre étude, les afro-américains les asiatiques, les caucasiens et les hispaniques.

Le tableau XXI montre le résultat de cette comparaison

	La taille des fesses choisie par les participants de notre étude	La taille des fesses choisie par les afro-américains et africains	La taille des fesses choisie par les asiatiques	La taille des fesses choisie par les caucasiens	La taille des fesses choisie par les hispaniques
Taille de fesse choisie selon chaque étude	grande	Très grande	Petite à modérée	modérée	grande
Ratio taille-hanche	0.58	0.54	0.72	0.7	0.58
Représentation de la forme choisie par chaque étude					

XII. abdomen





Pour cette rubrique on a pu comparer nos résultats avec 4 autres études similaires

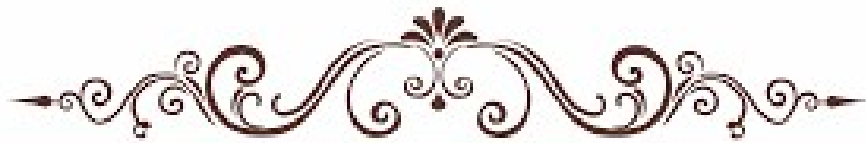- Une étude par Lee et al qui a comparé la perception de la taille et la formes des fesses entre les afro-américains, les asiatiques, les caucasiens et les hispaniques (49)
- Une étude par Naghshizadian et al faite sur 254 Afro-américains(54)
- Une étude par Naigaga et al faite sur 180 Réfugiés sahraouis (55)
- Une étude par Cachelin et al faite sur 288 asiatiques(56)

On a comparé la perception la beauté de la paroi abdominale antérieure en se basant sur l'indice de masse corporelle idéal chez les participants de notre étude, les asiatiques, les malaysiens et les afro-américains.

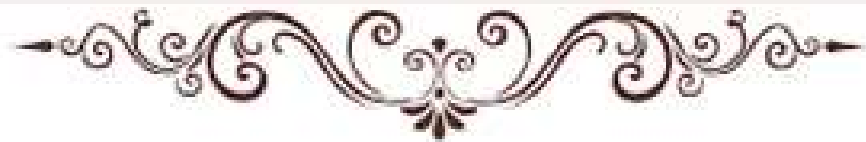Le tableau 21 montre le résultat de cette comparaison

Tableau XXII : abdomen (selon la percetion de chaque ethnie)

	L'abdomen choisi par les participants de notre étude	L'abdomen choisi par les Afro-américains	L'abdomen choisi par les malaysiens	L'abdomen choisi par les asiatiques
Indice de masse corporelle selon chaque étude	22	25.96	21.1	21.2
Représentation de la forme choisie par chaque étude				



CONCLUSION



En chirurgie plastique, l'anatomie artistique possède une place cruciale, en effet elle permet au chirurgien d'inspecter les imperfections et les corriger.

La perception de l'aspect idéal du visage et du corps diffère d'une époque à l'autre, d'une région à l'autre, d'une ethnie à l'autre et d'un individu à l'autre, plusieurs études ont été réalisées sur plusieurs groupes ethniques, de là est venue l'idée de faire pareil chez nous: une étude sur le grand public marocain afin de déterminer l'aspect idéal ainsi que la différence de perception de la beauté selon l'âge, le sexe, la profession et la région géographique, en suite discuter nos résultats avec les données de la littérature par rapport à d'autres ethnies afin de reproduire un bon revu bibliographique discutant à quoi ressemble un visage et un corps idéal féminin.

Selon notre étude la perception marocaine de la beauté féminine consiste à :

- **structure de la face** : une face ovale avec des tiers horizontaux égaux.
- **unité Fronto-temporale** :
 - Le front** : un front légèrement proéminent.
- **unité orbito palpébrale**
 - Sourcil** : arqué situé sur le rebord orbitaire supérieur.
 - Yeux** : l'œil de Star avec une inclinaison canthale positive.
- **unité nasale**
 - Nez** : un petit nez concave avec une pointe large arrondie et horizontale.
- **unité génienne**
 - Pommettes** : moyennement remplies.
- **unité bucco mentonnière**
 - Lèvres** : des lèvres volumineuses bien définies projetées au même niveau.
 - Projection du menton** : un menton droit ni en protrusion ni en retrusion.
 - Mandibule** : une mandibule possédant des contours bien définis.
- **unité cervicale**
 - Cou** : un cou long possédant un angle mento-cervical entre 85-90°.

- **seins** : une taille modérée et une forme anatomique avec une plaque aréolo-mamelonnaire situé sur la ligne médio-claviculaire.
- **Fesse** : en cœur, de grand taille sur une vue de face et de taille modérée sur un vue de profil.
- **Abdomen** : athlétique avec une ligne blanche définie.

D'après cette étude on peut tirer les déductions suivantes :

- 66% de nos résultats sont proches de la perception caucasienne (fondue sur les anciens canons esthétiques grecque (nombre d'or)), ce qui donne la possibilité de les appliquer chez nous.
- Les fluctuations de la perception de la beauté entre les différentes catégories statistiques (sexe, âge, région géographique et profession) sont minimales.
- L'évidente influence de la mondialisation et l'effet de la médiatisation sur notre perception de la beauté.

D'après les résultats de notre étude on a essayé de rassembler les différents critères sur des figures qu'on a dessiné :




Figure 216: réassemblage des différents critères (face)




Figure 217:Figure 216: réassemblage des différents critères (profil)

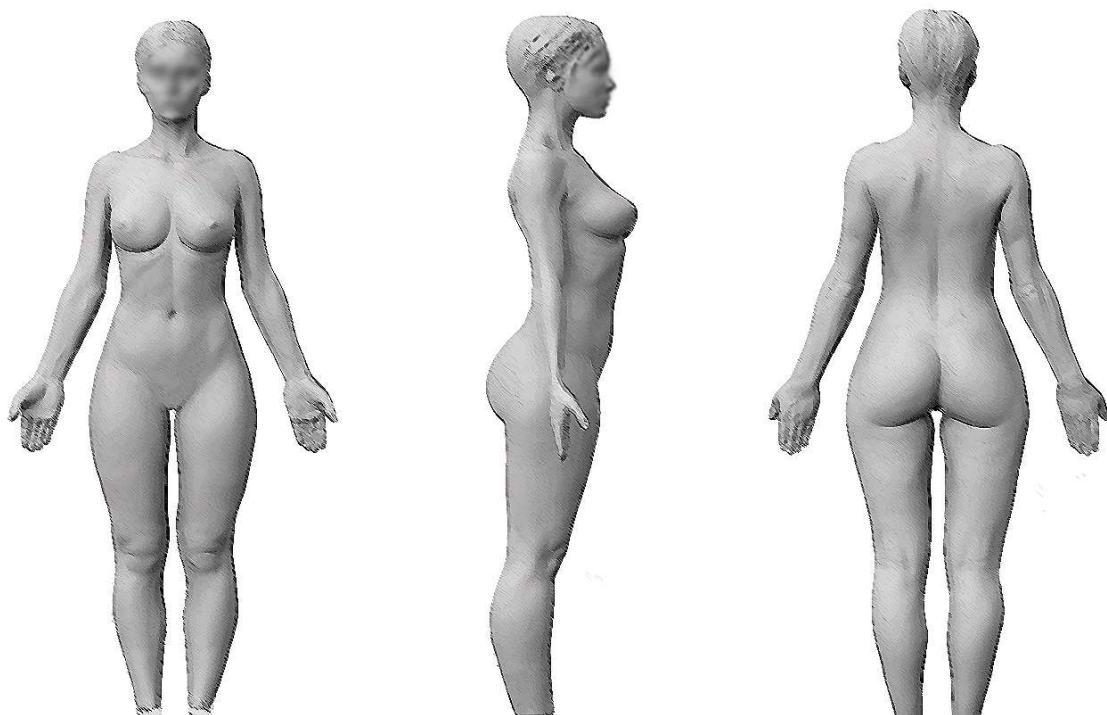
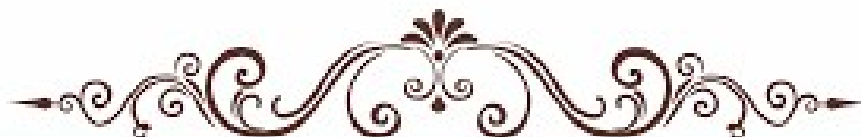

Figure 218:Figure 216: réassemblage des différents critères (corps)



RESUMES



RESUME

Introduction : En chirurgie plastique, l'anatomie artistique possède une place cruciale, en effet elle permet au chirurgien de déterminer les imperfections et les corriger.

La perception de l'aspect idéal du visage et du corps diffère d'une époque à l'autre, d'une région à l'autre, d'une ethnie à l'autre et d'un individu à l'autre, plusieurs études ont été réalisées sur plusieurs groupes ethniques, de la est venue l'idée de faire pareil chez nous.

L'Objectif de l'étude : c'est une étude sur le grand public marocain afin de déterminer l'aspect idéal ainsi que la différence de perception de la beauté selon l'âge, le sexe, la profession et la région géographique, en suite discuter nos résultats avec les donnés de la littérature par rapport à d'autres ethnies afin de reproduire un bon revu bibliographique discutant a quoi ressemble un visage et un corps idéal féminin.

Matériels et méthodes :

Ce travail est une enquête qui a intéressé 1000 individus marocains, hommes et femmes, âgés plus de 15 ans. Choisis d'une manière aléatoire, apparentant à plusieurs régions géographiques du Maroc.

On a dessiné des portraits d'AMBER HEARD (considérée comme l'actrice la plus belle au monde avec une précision de 91.85% pour le nombre d'or) à partir desquels on a réalisé des images qu'on a pu modifier numériquement qui ont servi comme figures models pour notre formulaire.

Des formulaires électroniques construits sur Google Forms on été envoyés aux participants par emails et sur les réseaux sociaux.

Résultats : Selon notre étude la perception marocaine de la beauté féminine consiste à :

- une face ovale avec des tiers horizontaux égaux.
- un front légèrement proéminent.

- **Sourcil** : arqué situé sur le rebord orbitaire supérieur.
- **Yeux** : l'œil de Star avec une inclinaison canthale positive.
- **unité nasale**
- **Nez** : un petit nez concave avec une pointe large arrondie et horizontale.
- **Pommettes** : moyennement remplies.
- **Lèvres** : des lèvres volumineuses bien définies projetées au même niveau.
- **Projection du menton** : un menton droit ni en protrusion ni en retrusion.
- **Mandibule** : une mandibule possédant des contours bien définis.
- **Cou** : un cou long possédant un angle mento-cervical entre 85-90°.
- **seins** : une taille modérée et une forme anatomique avec une plaque aréolo-mamelonnaire situé sur la ligne médio-claviculaire.
- **Fesse** : en cœur, de grand taille sur une vue de face et de taille modérée sur un vue de profil.
- **Abdomen** : athlétique avec une ligne blanche définie.

Conclusion :

- 66% de nos résultats sont proches de la perception caucasienne (fondue sur les anciens canons esthétiques grecque (nombre d'or)), ce qui donne la possibilité de les appliquer chez nous.
- Les fluctuations de la perception de la beauté entre les différentes catégories statistiques (sexe, âge, région géographique et profession) sont minimales.
- L'évidente influence de la mondialisation et l'effet de la médiatisation sur notre perception de la beauté.

Abstract

Introduction: In plastic surgery, artistic anatomy has a crucial place, in fact it allows the surgeon to determine the imperfections and correct them.

The perception of the ideal appearance of the face and body differs from one period to another, from one region to another, from one ethnic group to another and from one individual to another; several studies have been carried out on several ethnic groups, from which came the idea of doing the same with us.

Materials and methods:

This work is a survey which interested 1000 Moroccan individuals, men and women, aged over 15 years. Chosen in a random manner, related to several geographic regions of Morocco.

We drew portraits of AMBER HEARD (considered the most beautiful actress in the world with an accuracy of 91.85% for the golden ratio) from which we produced images that we were able to modify digitally which served as figures models for our form.

Electronic forms built on Google Forms were sent to participants by email and on social networks.

Results:

According to our study, the Moroccan perception of female beauty consists of:

- An oval face with equal horizontal thirds.
- A slightly prominent forehead.
- Eyebrow: arched on the upper orbital rim.
- Eyes: Star's eye with a positive canthal tilt.
- Nasal unit
- Nose: a small concave nose with a broad rounded and horizontal tip.
- Cheekbones: moderately filled.
- Lips: well defined voluminous lips projected at the same level.
- Projection of the chin: a straight chin neither in protrusion nor in retrusion.

- Mandible: a mandible with well defined contours.
- Neck: a long neck with a mento-cervical angle between 85-90 °.
- Breasts: moderate size and anatomical shape with an nipple located on the midclavicular line.
- Buttocks: heart shape, large in size on the front view and moderate in size in the side view.
- Abdomen: athletic with a defined linea alba.

Conclusion:

- 66% of our results were close to the Caucasian perception (based on the ancient Greek aesthetic canons (golden ratio)), which gives the possibility of application here.
- The fluctuations in the perception of beauty between the different statistical categories (sex, age, geographic region and profession) are minimal.
- The obvious influence of globalization and the effect of media coverage on our perception of beauty.

ملخص

مقدمة:

يعتبر التشريح الفني من الركائز الأساسية في الجراحة التجميلية حيث انه يمكن من إبراز العيوب بشكل أدق و تصحيحها
اختلف تصور المظهر المثالي للوجه والجسم من فترة إلى أخرى، ومن منطقة إلى أخرى، ومن مجموعة عرقية إلى أخرى ومن فرد إلى آخر ؛ تم إجراء العديد من الدراسات على عدة مجموعات عرقية ، جاءت منها فكرة القيام بنفس الشيء في هذه الدراسة
المواد والأساليب:

هذا العمل عبارة عن مسح درس 1000 مغربي من الرجال والنساء الذين تزيد أعمارهم عن 15 سنة ينتمون إلى مناطق مختلفة من المغرب. تم اختيارهم بطريقة عشوائية.
قمنا برسم عدة صور لـ AMBER HEARD (التي تعتبر أجمل ممثلة في العالم بدقة 91.85% للنسبة الذهبية) عدلنا بعضها رقمياً والتي كانت بمثابة نماذج للأشكال الخاصة بنا.
تم إرسال النماذج الإلكترونية التي تم إنشاؤها على forms Google إلى المشاركين عبر البريد الإلكتروني وعلى الشبكات الاجتماعية.
النتائج:

بحسب دراستنا فإن التصور المغربي للجمال الأنثوي يتلخص في:

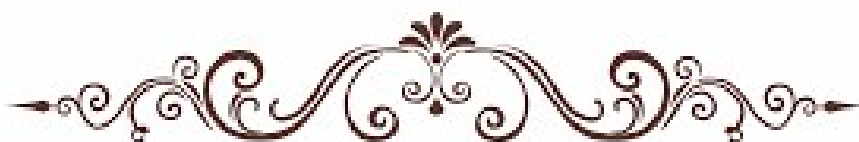- وجه بيضاوي ذو أثلث أفقية متساوية.
- جبهة بارزة قليلاً.
- الحاجب: مقوس يقع فوق على الحافة المدارية العليا العظم الجبهي
- العيون: عين النجم ذات إمالة موجبة.
- أنف: أنف صغير مقعر ذو طرف مستدير وأفقي عريض.
- عظام الوجنة: ممثلة باعتدال.
- الشفاه: الشفاه الضخمة محددة جيداً و متساوية البروز
- الذقن: ذقن مستقيم معتدل البروز
- الفك السفلي: محدد جيداً
- العنق: رقبة طويلة مع زاوية ذقنية عنقية محصورة بين 85 و 90 درجة.
- الثديين: حجم معتدل وشكل تشريحي مع حلمة تقع على الخط النصفي للترقوة.
- الأرداف: على شكل قلب ، كبير الحجم في المنظر الأمامي ومتوسط الحجم في المنظر الجانبي.

• البطن: رياضي و محدد.


خاتمة:

- 66% من نتائجنا كانت قريبة من التصور القوقازي الجمال (المبني على قوانين الجمال اليوناني القديم (النسبة الذهبية)) ، مما يمنح إمكانية التطبيق عندنا.
- تفاوت طفيف في تصور الجمال بين الفئات الإحصائية المختلفة (الجنس والعمر والمنطقة الجغرافية والمهنة).

- التأثير الواضح للعولمة و الاعلام على تصورنا للجمال.



ANNEXES

















































C'est un travail qui rentre dans le cadre d'une thèse en médecine afin d'avoir une idée sur la perception de la beauté chez le marocain.

Vous trouverez ci-dessous des différentes figures qui représentent plusieurs aspects esthétiques de différentes régions du corps féminin.






























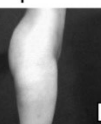





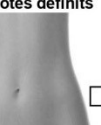



Veillez cocher dans chaque rubrique la représentation qui vous semble la plus belle.

ENQUETE SUR LA PERCEPTION DE LA BEAUTE

Vous trouverez ci-dessous des différentes figures représentant plusieurs aspects esthétiques de différentes régions du corps
 Veuillez cocher dans chaque rubrique la représentation qui vous semble la plus belle.

Fromes de visage	oblong	ovale	rond	triangle inversé	ovale+angle mandibulaire définit	carré	
							
	<input type="checkbox"/>	<input type="checkbox"/>	<input type="checkbox"/>	<input type="checkbox"/>	<input type="checkbox"/>	<input type="checkbox"/>	
	Equilibre du visage						
	Equilibré	grand tiers moyen	grand tiers inferieur	grand tiers supérieur	petit tiers inferieur	petit tiers moyen	petit tiers sup
							
<input type="checkbox"/>	<input type="checkbox"/>	<input type="checkbox"/>	<input type="checkbox"/>	<input type="checkbox"/>	<input type="checkbox"/>	<input type="checkbox"/>	
Front	équilibré	glabelle proéminent	plat	proéminent			
							
	<input type="checkbox"/>	<input type="checkbox"/>	<input type="checkbox"/>	<input type="checkbox"/>			
	Sourcil						
Arqué	rond	star	V inversé	droit			
							
<input type="checkbox"/>	<input type="checkbox"/>	<input type="checkbox"/>	<input type="checkbox"/>	<input type="checkbox"/>			
Yeux	Bridés	cocker	creux	écartés			
							
	<input type="checkbox"/>	<input type="checkbox"/>	<input type="checkbox"/>	<input type="checkbox"/>			
	Globuleux	rapprochés	star				
							
<input type="checkbox"/>	<input type="checkbox"/>	<input type="checkbox"/>					
Nez de profil							
1	2	3	4	5	6		
							
<input type="checkbox"/>	<input type="checkbox"/>	<input type="checkbox"/>	<input type="checkbox"/>	<input type="checkbox"/>	<input type="checkbox"/>		
Nez de face							
Pointe large basse	pointe large horizontale	pointe large haute	Pointe étroite basse	pointe étroite horizontale	pointe étroite haute		
							
<input type="checkbox"/>	<input type="checkbox"/>	<input type="checkbox"/>	<input type="checkbox"/>	<input type="checkbox"/>	<input type="checkbox"/>		
Volume des Pommettes (face)							
1	2	3	4	5			
							
<input type="checkbox"/>	<input type="checkbox"/>	<input type="checkbox"/>	<input type="checkbox"/>	<input type="checkbox"/>			

Volume des Pommettes (profil)					
1	2	3	4	5	
<input type="checkbox"/>	<input type="checkbox"/>	<input type="checkbox"/>	<input type="checkbox"/>	<input type="checkbox"/>	
Lèvre supérieure					
Très fine	fine	partie centrale augmentée	partie centrale très augmentée	entièrement augmentée	
<input type="checkbox"/>	<input type="checkbox"/>	<input type="checkbox"/>	<input type="checkbox"/>	<input type="checkbox"/>	
Lèvre inférieure					
Fine	légèrement remplie	remplissage important	remplie avec sillon médian	très remplie avec sillon médian	
<input type="checkbox"/>	<input type="checkbox"/>	<input type="checkbox"/>	<input type="checkbox"/>	<input type="checkbox"/>	
Définition des contours de la lèvre supérieure (ourlet, arc de cupidon, et philtrum)					
1	2	3	4	5	
<input type="checkbox"/>	<input type="checkbox"/>	<input type="checkbox"/>	<input type="checkbox"/>	<input type="checkbox"/>	
L'équilibre entre les 2 lèvres sur une vue de profil					
Projection lèvre sup > inf	Projection lèvre inf > sup	projection minimale des 2 lèvres	projection modérée des 2	projection importante des 2	
<input type="checkbox"/>	<input type="checkbox"/>	<input type="checkbox"/>	<input type="checkbox"/>	<input type="checkbox"/>	
Projection du menton					
	2	3	4	5	
<input type="checkbox"/>	<input type="checkbox"/>	<input type="checkbox"/>	<input type="checkbox"/>	<input type="checkbox"/>	
Contours et angle de la mâchoire					
1	2	3	4	5	
<input type="checkbox"/>	<input type="checkbox"/>	<input type="checkbox"/>	<input type="checkbox"/>	<input type="checkbox"/>	
Cou de face					
	Très long	long	moyen	court	
<input type="checkbox"/>	<input type="checkbox"/>	<input type="checkbox"/>	<input type="checkbox"/>	<input type="checkbox"/>	
Cou de profil					
	Angle très obtuse	obtuse	droite	aigüe	très aigüe
<input type="checkbox"/>	<input type="checkbox"/>	<input type="checkbox"/>	<input type="checkbox"/>	<input type="checkbox"/>	<input type="checkbox"/>

Taille de sein (Profil)	1 	2 	3 	4 	5 
Taille de sein (Face)	1 	2 	3 	4 	5 
Orientation des mamelons	Interieure 	droite 	laterale 	très laterale 	inferieure 
Fromes des seins	Anatomique 	Projection ronde 	convergent 	divergent 	
Fromes de fesse	Rond 	carré 	en cœur 	en A 	en V 
Taille de fesse (face)	1 	2 	3 	4 	5 
Taille de fesse (profil)	1 	2 	3 	4 	5 
Abdomen	Plat 	cotés definit 	ligne blanche definit 	grand droit definit 	grand droit très definit 
<p>Veillez mentionner s'il vous plait votre :</p> <ul style="list-style-type: none"> • Age : 15-21ans <input type="checkbox"/> 22-30ans <input type="checkbox"/> 31-40ans <input type="checkbox"/> 41-50ans <input type="checkbox"/> 51-60ans <input type="checkbox"/> plus de 60ans <input type="checkbox"/> • Genre : Homme <input type="checkbox"/> Femme <input type="checkbox"/> • Profession / Occupation : • Origine : <p style="text-align: right;">Merci pour votre coopération</p>					

Notre étude sous forme d'article

Enquête sur la perception de la beauté chez le marocain et Etude de l'anatomie artistique du corps humain

Résumé : Introduction : La perception de l'aspect idéal du visage et du corps diffère d'une époque à l'autre, d'une région à l'autre, d'une ethnie à l'autre et d'un individu à l'autre, plusieurs études ont été réalisées sur plusieurs groupes ethniques, de là est venue l'idée de faire pareil chez nous. L'Objectif de l'étude : c'est une étude sur le grand public marocain afin de déterminer l'aspect idéal ainsi que la différence de perception de la beauté selon l'âge, le sexe, la profession et la région géographique, en suite discuter nos résultats avec les données de la littérature par rapport à d'autres ethnies afin de reproduire un bon revu bibliographique discutant à quoi ressemble un visage et un corps idéal féminin. Matériels et méthodes : C'est une enquête qui a intéressé 1000 individus marocains, hommes et femmes, âgés plus de 15 ans. Choisis d'une manière aléatoire, appartenant à plusieurs régions géographiques du Maroc. On a dessiné des portraits d'AMBER HEARD (considérée comme l'actrice la plus belle au monde avec une précision de 91.85% pour le nombre d'or) à partir desquels on a réalisé des images qu'on a pu modifier numériquement qui ont servi comme figures modèles pour notre formulaire. Des formulaires électroniques construits sur Google Forms ont été envoyés aux participants par emails et sur les réseaux sociaux. Résultats : Selon notre étude la perception marocaine de la beauté féminine consiste à : une face ovale avec des tiers horizontaux égaux, un front légèrement proéminent, sourcil : arqué situé sur le rebord orbitaire supérieur, œil de Star avec une inclinaison canthale positive, un petit nez concave avec une pointe large arrondie et horizontale, des pommettes : moyennement remplies, Lèvres : des lèvres volumineuses bien définies projetées au même niveau, Projection du menton : un menton droit ni en protrusion ni en retrusion, Mandibule : une mandibule possédant des contours bien définis, Cou : un cou long possédant un angle mento-cervical entre 85-90°, seins : une taille modérée et une forme anatomique avec une plaque aréolo-mamelonnaire situé sur la ligne médio-claviculaire, Fesse : en cœur, de grand taille sur une vue de face et de taille modérée sur une vue de profil, Abdomen : athlétique avec une ligne blanche définie, Conclusion : 66% de nos résultats sont proches de la perception caucasienne (fondue sur les anciens canons esthétiques grecque (nombre d'or)), ce qui donne la possibilité de les appliquer chez nous. Les fluctuations de la perception de la beauté entre les

différentes catégories statistiques (sexe, âge, région géographique et profession) sont minimales. L'évidente influence de la mondialisation et l'effet de la médiatisation sur notre perception de la beauté.

Mots clés : Anatomie artistique, beauté, Chirurgie et médecine esthétiques.

Abstract: Introduction: In plastic surgery, artistic anatomy has a crucial place, in fact it allows the surgeon to determine the imperfections and correct them. The perception of the ideal appearance of the face and body differs from one period to another, from one region to another, from one ethnic group to another and from one individual to another; several studies have been carried out on several ethnic groups, from which came the idea of doing the same with us. Materials and methods: This work is a survey which interested 1000 Moroccan individuals, men and women, aged over 15 years. Chosen in a random manner, related to several geographic regions of Morocco. We drew portraits of AMBER HEARD (considered the most beautiful actress in the world with an accuracy of 91.85% for the golden ratio) from which we produced images that we were able to modify digitally which served as figures models for our form. Electronic forms built on Google Forms were sent to participants by email and on social networks. Results: According to our study, the Moroccan perception of female beauty consists of: An oval face with equal horizontal thirds. A slightly prominent forehead. Eyebrow: arched on the upper orbital rim. Eyes: Star's eye with a positive canthal tilt. Nasal unit, Nose: a small concave nose with a broad rounded and horizontal tip. Cheekbones: moderately filled. Lips: well defined voluminous lips projected at the same level. Projection of the chin: a straight chin neither in protrusion nor in retrusion. Mandible: a mandible with well defined contours. Neck: a long neck with a mento-cervical angle between 85-90 °. Breasts: moderate size and anatomical shape with a nipple located on the midclavicular line. Buttocks: heart shape, large in size on the front view and moderate in size in the side view. Abdomen: athletic with a defined linea alba. Conclusion: 66% of our results were close to the Caucasian perception (based on the ancient Greek aesthetic canons (golden ratio)), which gives the possibility of application here. The fluctuations in the perception of beauty between the different statistical categories (sex, age, geographic region and profession) are minimal. The obvious influence of globalization and the effect of media coverage on our perception of beauty.

Keys words : artistic Anatomy, beauty, esthetic medicine and surgery.

INTRODUCTION

En chirurgie plastique, l'anatomie artistique possède une place cruciale, en effet elle permet au chirurgien d'inspecter les imperfections et les corriger. La perception de l'aspect idéal du visage et du corps diffère d'une époque à l'autre, d'une région à l'autre, d'une ethnie à l'autre et d'un individu à l'autre, plusieurs

études ont été réalisées sur plusieurs groupes ethniques, de là est venue l'idée de faire pareil chez nous: une étude sur le grand public marocain afin de déterminer l'aspect idéal de la beauté féminine, ainsi que la différence de perception selon l'âge, le sexe, la profession et la région géographique, en suite discuter nos résultats avec les données de la littérature par rapport à d'autres ethnies afin de reproduire un bon rendu bibliographique discutant à quoi ressemble un visage et un corps féminin idéal.

MATÉRIELS ET MÉTHODES

1. PARTICIPANTS :

Ce travail est une enquête qui a intéressé 1000 individus, choisis d'une manière aléatoire, appartenant à plusieurs régions géographiques du Maroc.

2. MATÉRIEL :

- Un ensemble de crayons pour réaliser les dessins qui vont servir comme figures modèles pour l'enquête.
- Papier Conson blanc 24x32cm.
- Scanner Canon (CanoScan LIDE 100).
- Adobe Photoshop CC 2018.
- Adobe Lightroom 5.4
- Microsoft Excel.
- Google Forms.

3. MÉTHODES :

On a dessiné des portraits d'AMBER HEARD (considérée comme l'actrice la plus belle au monde avec une précision de 91.85% pour le nombre d'or) à partir desquels on a réalisé des images qu'on a pu modifier numériquement, qui ont servi comme figures modèles pour notre formulaire.

Des formulaires électroniques construits sur Google Forms ont été envoyés aux participants par email et sur les réseaux sociaux.

4. CRITÈRES D'INCLUSION :

On a inclus des individus marocains, hommes et femmes, âgés plus de 15 ans.

5. ANALYSE DES DONNÉES :

La saisie des textes et des tableaux a été faite sur le logiciel Word 2007 et celle des graphiques sur le logiciel Excel 2007 et Google Forms .Les calculs des distances et des ratios ont été faits sur Adobe Photoshop CC 2018

RÉSULTATS :

Le résultat de l'analyse statistique de cette enquête est catégorisé en 4 parties pour chaque rubrique du questionnaire

Total : signifie les résultats de tous les participants confondus.

Selon le sexe : ce que les hommes ont choisi versus ce que les femmes ont choisi.

Selon l'âge : on a choisi les 3 tranches d'âges statistiquement signifiants, de 15 à 30ans, de 30 à 50ans et plus de 50ans.

Selon la région géographique :

- Nord : Al hoceima, Chaouen, Nador, Oujda, Tanger, Taza, Tetouan
- Centre : Azilal, Béni-mellal, Bouleman, Casablanca, El jadida, Essaouira, Fes, Elkalaa, Kenitra, Khemissat, Khenifra, Khouribga, Marrakech, Meknes, Rabat, Safi, Setat.
- Sud : Agadir, Errachidia, Figuig, Laayoune, Ouarzazate, Smara, Tan-tan, Tarfaya, Tiznit, Taroudant.

I-structure de la face

1- forme de la face :

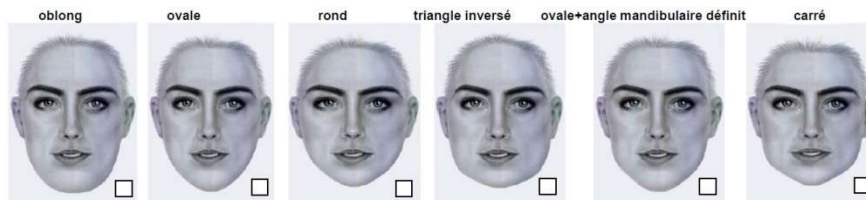


Figure 219: la rubrique "formes du visage" sur le questionnaire

La forme ovale a été choisie dans toutes les catégories statistiques plus de 50%

2- Equilibre de la face :

On a testé la perception de l'équilibre de la face (la longueur des différents tiers horizontaux de la face).

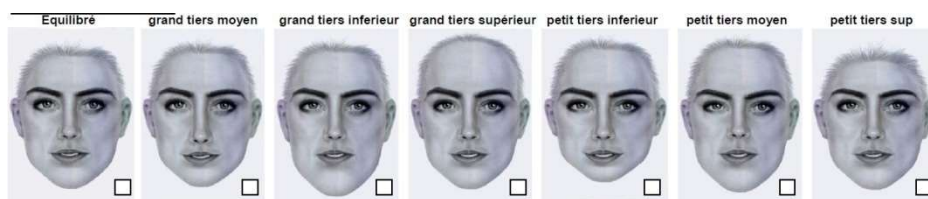


Figure 3: la rubrique "Equilibre du visage" sur le questionnaire

Le visage équilibré (tiers supérieur = tiers moyen = tiers inférieur) a été choisi dans toutes les catégories statistiques.

II- unité Fronto-temporale :

1- le front :



On a testé la perception de la protrusion du front en posant sur le questionnaire des figures avec plusieurs degrés de protrusion frontale. : **Toutes les catégories statistiques ont choisi un front légèrement proéminent sauf les participants âgés plus de 50 ans qui ont choisi un front plat**

III- unité orbito palpébrale

1- Sourcil



Toutes les catégories statistiques ont choisi le sourcil arqué possédant les caractéristiques suivantes :

Les repères du sourcil : ME :queue du sourcil, EAP : sommet de sourcil, LE : tête du sourcil, MC : canthus latéral, LL : canthus médial, EW : largeur de la fente palpébrale

Les ratios du sourcil : $ME-MC/EW=0.64$, $EAP-EW =0.57$, $LE-LL /EW=0.82$

2- yeux

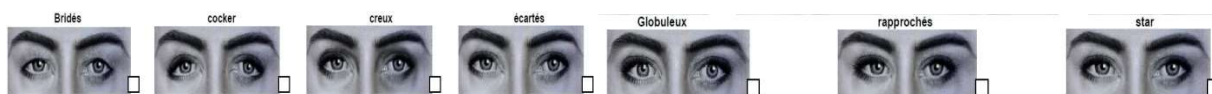


Figure 220: la rubrique "Yeux" sur le questionnaire

Toutes les catégories statistiques ont choisi l'œil de Star (possédant les caractéristiques suivantes : Hauteur de la fente palpébrale : 11.2mm, Bord libre de la paupière supérieure-pli palpébral : 2.56mm, La longueur de la fente palpébrale : 28.01mm, L'inclinaison canthale (l'angle qui fait le droit passant par le canthus médial et latéral avec l'horizontale) : 6.78°, Distance intercanthale (distance entre les 2 canthus médiaux) : 30mm

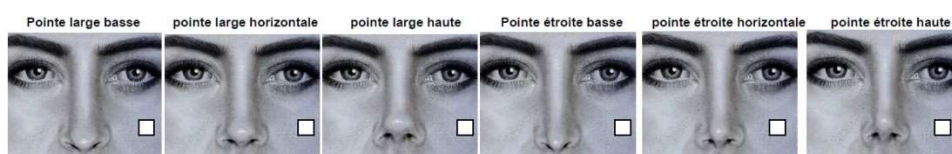
3- nez de profil



Figure 221: la rubrique "Nez de profil" sur le questionnaire

Toutes les catégories statistiques ont choisi le numéro 4 (qui correspond au nez concave) possédant les caractéristiques suivantes : Position de la racine du nez : entre la pupille et le sillon palpébral, Dorsum : concave (situé à 2mm au dessous de la ligne qui passe entre le nasion et la pointe du nez, Projection de la pointe du nez (selon la méthode de Goode) : 0.675, Angle naso-frontal : 122°, Angle naso-labial : 113°.

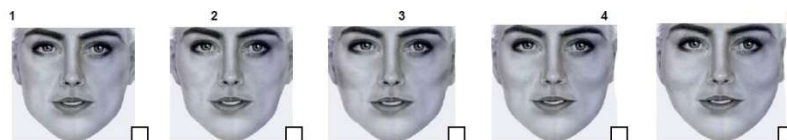
4- nez de face



Toutes les catégories statistiques ont choisi le nez avec une pointe large arrondie et horizontale

V-unité génienne

1- Volume des Pommettes (face)



Toutes les catégories statistiques ont choisi le numéro 3(remplissage intermédiaire) sauf les participants âgés plus de 50ans qui ont choisi le numéro 2 (remplissage minime).

2- Volume des Pommettes (profil)

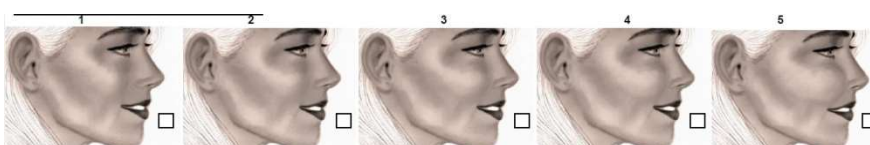

Figure 222: la rubrique "Volume des pommettes de profil " sur le questionnaire

Toutes les catégories statistiques ont choisi le numéro 2 (remplissage minime) sauf les participants du sud qui ont choisi le numéro 3(remplissage intermédiaire)

V-unité bucco mentonnière

1-lèvre supérieure

Les différentes options sont venues comme cela sur le questionnaire :

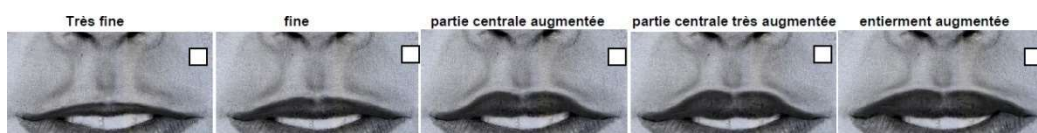

Figure 223: la rubrique "Lèvre supérieure" sur le questionnaire

Toutes les catégories statistiques ont choisi la lèvre supérieure avec une partie centrale bien remplie sauf les participants âgés plus de 50 ans qui ont choisi la lèvre supérieure avec une partie centrale remplie.

2-lèvre inférieure

Les différentes options sont venues comme cela sur le questionnaire :



Figure 224: la rubrique "Lèvre inférieure " sur le questionnaire

Toutes les catégories statistiques ont choisi la « lèvre inférieure avec remplissage important » avec les exceptions suivantes : Les hommes et les participants du nord préfèrent une lèvre inférieure légèrement remplie, les participants du sud préfèrent une lèvre inférieure bien remplie avec sillon médian. 34% des professionnels de santé préfèrent une lèvre inférieure avec remplissage important et 34% préfèrent une lèvre inférieure légèrement remplie.

3-Définition des contours de la lèvre supérieure (ourlet, arc de cupidon, et philtrum)

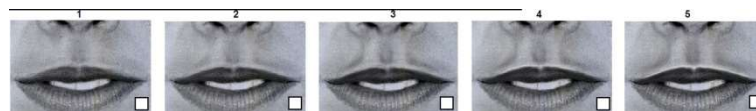

Figure 225: la rubrique "Définition du contour de la lèvre supérieure" sur le questionnaire

Toutes les catégories statistiques ont choisi le numéro 2 : légère Définition du contour de la lèvre supérieure

4-L'équilibre entre les 2 lèvres sur une vue de profil

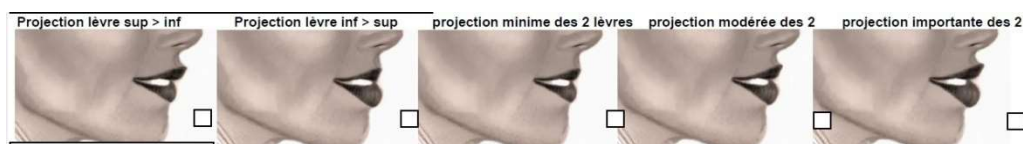

Figure 226: la rubrique "Equilibre entre les 2 lèvres sur une vue de profil" sur le questionnaire

Toutes les catégories statistiques ont choisi une projection modérée des lèvres sauf les participants du sud qui ont choisi une projection minime des lèvres.

5- Projection du menton

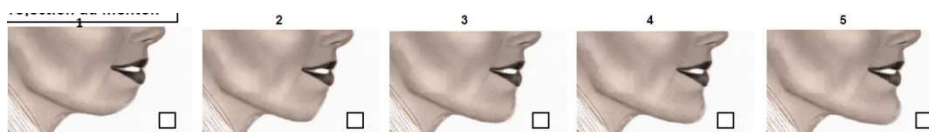

Figure 227 : la rubrique "Projection du menton" sur le questionnaire

Toutes les catégories statistiques ont choisi l'option 3 qui correspond au menton tangent a la ligne qui passe par le la glabelle et le point subnasal.

VII- unité mandibulaire.

1-Contours et angle de la mandibule

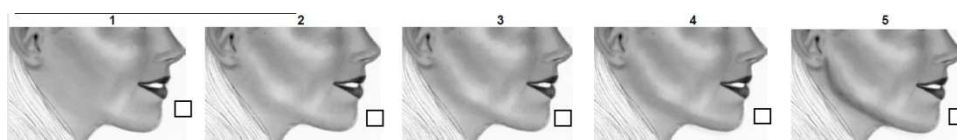


Figure 228 : la rubrique "contours et angle de la mâchoire" sur le questionnaire

Toutes les catégories statistiques ont choisi le numéro 3 (des contours mandibulaires très définis) avec les exceptions suivantes :

- Les participants âgés de 30 à 50ans ont choisi la mandibule définie (numéro 3)
- Les professionnels de santé ont choisi la mandibule peu définie (numéro 2)

VIII-unité cervicale

1-cou de face

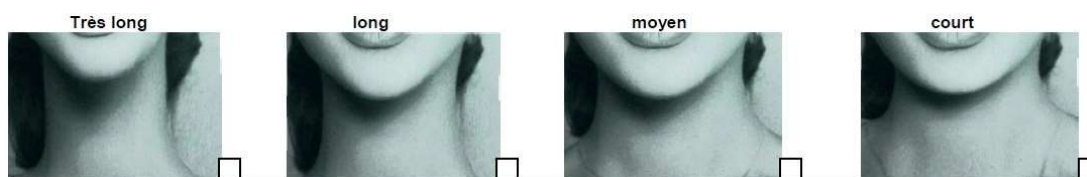

Figure 229 la rubrique "cou de face" sur le questionnaire

Toutes les catégories statistiques ont choisi un cou long.

2-cou de profil

Les différentes options sont venues comme cela sur le questionnaire :

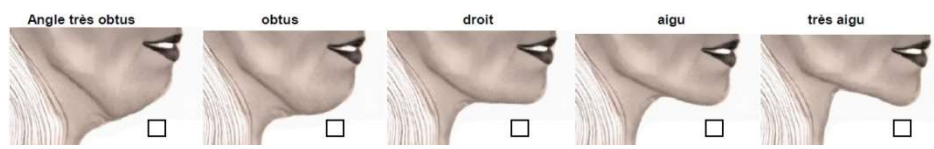


Figure 230: la rubrique "cou de profil" sur le questionnaire

Toutes les catégories statistiques ont choisi un angle mento-cervicale aigu (80 à 95°)

VII- seins

1- taille du profil

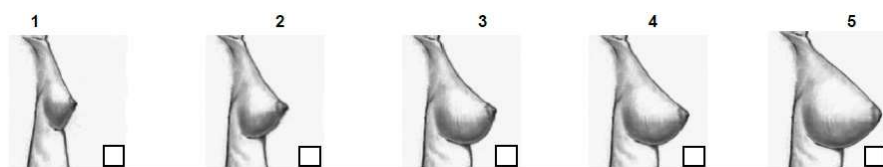


Figure 231 la rubrique "taille des seins de profil" sur le questionnaire

Toutes les catégories statistiques ont choisi un sein de taille modérée (3) qui correspond à une taille du bonnet C.

2- taille des seins face

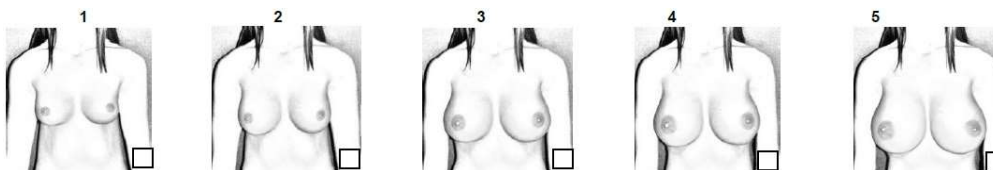


Figure 232 la rubrique "taille des seins de face" sur le questionnaire

Toutes les catégories statistiques ont choisi un sein de taille modérée (3) qui correspond à une taille C du bonnet, avec les exceptions suivantes :

- les participants âgés de 30 à 50 ont choisi un sein de taille grande (4) : taille D du bonnet.

3- Orientation des mamelons

Les différentes options sont venues comme cela sur le questionnaire :

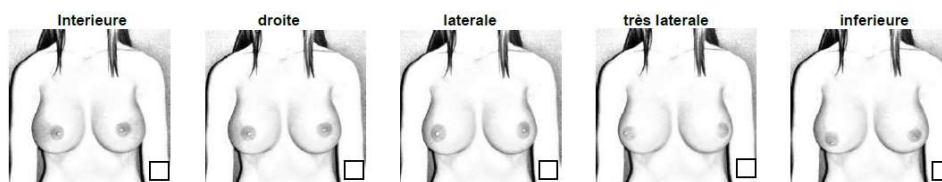


Figure 233 la rubrique "Orientation des mamelons" sur le questionnaire

Toutes les catégories statistiques ont choisi une orientation droite des mamelons (situé sur la ligne médio-claviculaire) sauf les participants du nord qui ont choisi une orientation latérale des mamelons (situé latéralement par rapport à la ligne médio-claviculaire).

4- Forme des seins

Les différentes options sont venues comme cela sur le questionnaire :

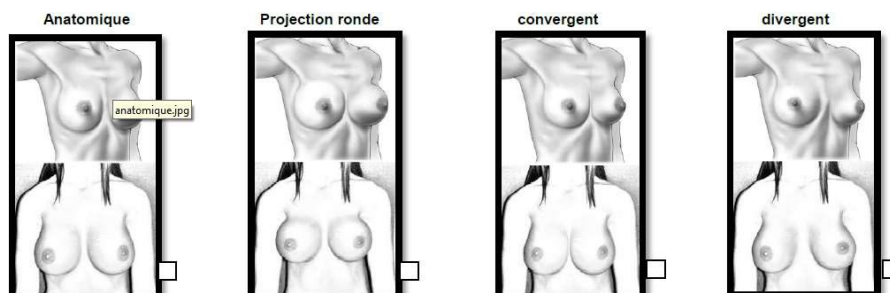


Figure 234 la rubrique "Forme des seins" sur le questionnaire

Toutes les catégories statistiques ont choisi une forme anatomique des seins avec les exceptions suivantes :

- 35% des hommes ont choisi une projection ronde et 35% ont choisi une forme anatomique
- Les participants âgés de 30 à 50 ans ont choisi des seins convergents.

VIII-fesse

1-formes des fesses

Les différentes options sont venues comme cela sur le questionnaire :

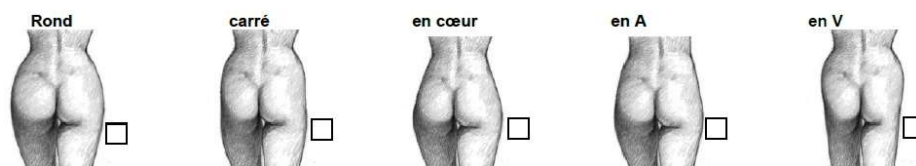


Figure 235 la rubrique "formes des fesses" sur le questionnaire

La description des différentes formes : **En cœur** : exprimant une plénitude latérale de la fesse (zone 8 de Mendieta) et de la cuisse (zone 5 de Mendieta). ; **En O** : exprimant une légère plénitude latérale de la fesse (zone 8 de Mendieta) et pas de plénitude latérale de la cuisse (zone 5 de Mendieta) donnant ainsi une forme ronde ; **En V** : : exprimant plutôt une plénitude des poignets d'amour (zone 2 et 3 de Mendieta) et peu ou pas de plénitude latérale de la fesse et de la cuisse. ; **En A** : exprimant une légère plénitude des poignets d'amour (zone 2 et 3 de Mendieta), une plénitude latérale de la fesse (zone 8 de Mendieta) et de la cuisse (zone 5 de Mendieta) ; **En H** : : exprimant une plénitude des poignets d'amour (zone 2 et 3 de Mendieta), une plénitude latérale de la cuisse (zone 5 de Mendieta) et pas de plénitude latérale de la fesse donnant ainsi une forme carrée.

Toutes les catégories statistiques ont choisi la forme de fesse en cœur avec les exceptions suivantes : Les hommes, les participants du nord et du sud, et les participants âgés de 30 à 50 ans préfèrent la forme ronde en O

2-Taille de fesse (face)

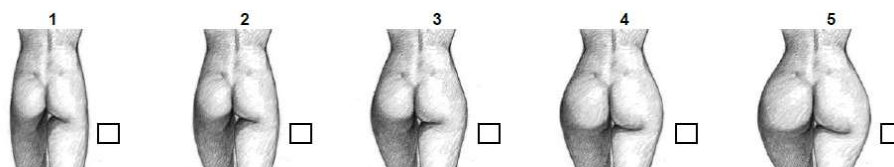


Figure 236 la rubrique "taille de fesse face" sur le questionnaire

Chaque taille correspond à un ratio taille-hanche : 1=0.77 (petite) ; 2=0.7 (modérée à petite) ; 3=0.62 (modérée) ; 4=0.58 (grande) ; 5=0.54 (très grande).

Toutes les catégories statistiques ont choisi le numéro 4 (une taille grande) avec les exceptions suivantes : les participants âgés plus de 30 ans préfèrent une taille modérée. 38% des participants du nord préfèrent une taille modérée et 38% préfèrent une taille grande.

3-Taille de fesse (profil)

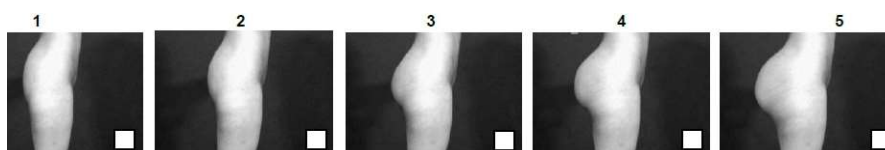


Figure 237 la rubrique "taille de fesse profil" sur le questionnaire

Chaque taille correspond a un ratio taille-hanche : 1=0.77 (petite), 2=0.7 (modérée à petite), 3=0.62 (modérée), 4=0.58 (grande), 5=0.54 (très grande).

Toutes les catégories statistiques ont choisi le numéro 3 une (taille modérée) avec les exceptions suivantes : les hommes, les participants âgés moins de 50 ans préfèrent une taille grande.

IX-abdomen

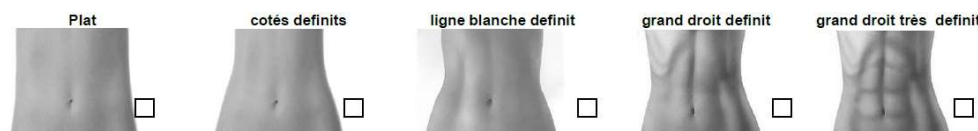

Figure 238 la rubrique "abdomen" sur le questionnaire

Toutes les catégories statistiques ont choisi un abdomen avec une ligne blanche définie.

DISCUSSION

1-structure de la face

Forme de la face :

Pour cette rubrique on a pu comparer nos résultats avec 3 autres études similaires :

- Une étude par Samizadeh et Wu qui a intéressée 1417 Chinois la forme préférée est ovale(1)
- Une étude par Milutinovic et al qui a intéressée 107 caucasiens serbes la forme préférée est ovale (2)
- Une étude par Kashmar et al qui a intéressée des arabes (Bahreïn, Dubaï, Egypt, Jordanie, Kuwait, Liban, Afrique du nord, Palestine, Qatar) la forme préférée est ovale (3)

2-Equilibre de la face :

Pour cette rubrique on a pu comparer nos résultats avec 5 autres études similaires :

- Etude par Gao et al sur la population asiatique qui ont choisi Face équilibrée (les3 tiers sont égaux) (4)
- Une étude par Milutinovic et al qui a intéressée 107 caucasiens serbes qui ont choisi un petit tiers moyen.(2)
- Une étude par Kim et al sur 46 candidates de miss Corée qui ont choisi un petit tiers inférieur (Face courte)(5)
- Une étude par Al-Sebaei et al sur 168 Saoudiens qui ont choisi un grand tiers inférieur (Face longue)(6)

II- unité Fronto-temporale :

1- le front :

Pour cette rubrique on a pu comparer nos résultats avec 3 autres études similaires

- -une étude par Oshagh et al qui a intéressée 310 iraniens de l'université de Shiraz qui ont choisi une protrusion de 1.09mm (7)
- -une étude par Kim et al sur 46 candidates de miss Corée qui ont choisi une protrusion de 1.07mm (5)
- Comparé à nos résultats : 1.12mm

III- unité orbito palpébrale

1 –sourcil

Pour cette rubrique on a pu comparer nos résultats avec 3 autres études similaires :

- Une étude par Schreiber et al qui a intéressée 100 Américains (70% caucasiens) qui préfèrent un sourcil élevé situé au dessus du rebord orbitaire supérieur ayant les ratios suivants : ME-MC/EW=0.57
- ;EAP-EW =0.7 ;LE-LL /EW=0.66(31)
- une étude par Kashmar et all qui a intéressée des arabes (Bahreïn, Dubaï, Egypt, Jordanie, Kuwait, Liban, Afrique du nord, Palestine, Qatar) qui préfèrent un sourcil élevé situé au dessus du rebord orbitaire supérieur (ratios non disponibles) (3)
- Etude par Gao et al sur la population asiatique(4)
- Comparé a notre étude : un sourcil arqué situé sur le rebord orbitaire supérieur ayant les ratios suivantes qui préfèrent un sourcil élevé situé au dessus du rebord orbitaire supérieur (ratios non disponibles): ME-MC/EW=0.64 ; EAP-EW =0.57 ;LE-LL /EW=0.82

2-2-yeux

Pour cette rubrique on a pu comparer nos résultats avec une autre étude similaire par Rhee et al qui a comparé la population caucasienne contre celle asiatique et africaines(8):

- Les caucasiens préfèrent un œil de star avec une inclinaison canthale de 7.13°
- Les africains préfèrent un œil de star avec une inclinaison canthale de 9.98°
- Les asiatique préfèrent un œil de star avec une inclinaison canthale de 8°
- On préfère un œil de star avec une inclinaison canthale de 6.78°

IV-unité nasale

Pour cette rubrique on a pu comparer nos résultats avec 3 autres études similaires

-Une étude par Samizadeh et Wu qui a intéressée 1417 Chinois qui préfèrent un nasion n regard de la pupille, un dorsum droit. (1)

-une étude par Kashmar et all qui a intéressée des arabes (Bahreïn, Dubaï, Egypt, Jordanie, Kuwait, Liban, Afrique du nord, Palestine, Qatar) préfèrent un nasion En regard du sillon palpébral une pointe Haute et étroite et un dorsum droit (3)

-Etude par Gao et al qui a comparé la population asiatique contre celle caucasienne(4)

-Les asiatiques préfèrent un nez avec un nasion En regard de la pupille, un dorsum droit, une pointe arrondie et large projetée de 0.536 selon la méthode de Goode, un Angle naso-frontal de 140°, un Angle naso-labiale de 87.1°.

-Les asiatiques caucasiens un nez avec un nasion En regard de la pupille, un dorsum concave, une pointe arrondie et large projetée de 0.575 selon la méthode de Goode, un Angle naso-frontal de 120°, un Angle naso-labiale de 105°.

-On préfère un nez avec un nasion Entre pupille et sillon palpébral, un dorsum concave, une pointe arrondie et large projetée de 0.675selon la méthode de Goode, un Angle naso-frontal de 122°, un Angle naso-labiale de 113°.

V-unité génienne :

I-Volume des Pommettes

Pour cette rubrique on a pu comparer nos résultats avec 2 autres études similaires :

-une étude par Kashmar et all qui a intéressée des arabes (Bahreïn, Dubaï, Egypt, Jordanie, Kuwait, Liban, Afrique du nord, Palestine, Qatar) qui préfèrent des pommettes définies avec une légère projection latérale (3)

-Etude par Gao et al qui a comparé la population asiatique contre celle caucasienne, les asiatiques préfèrent des pommettes plats, (4)

-On préfère des pommettes Légèrement définies avec une légère projection latérale

VI-unité bucco mentonnière :

Pour cette unité on a pu comparer nos résultats avec 3 autres études similaires :

- une étude par Samizadeh et Wu qui a intéressée 1417 Chinois qui préfèrent des lèvres remplies bien définies avec la lèvre supérieure légèrement plus projetée. (1)
- une étude par Kashmar et al qui a intéressée des arabes (Bahreïn, Dubaï, Egypt, Jordanie, Kuwait, Liban, Afrique du nord, Palestine, Qatar) qui préfèrent des lèvres volumineuse bien définies avec la lèvre supérieure légèrement plus projetée (3)
- Etude par Rhee et al qui a comparé la population asiatique contre celle caucasienne qui préfèrent des lèvres légèrement remplies bien définies avec la lèvre supérieure légèrement plus projetée (9)
- On qui préfère des lèvres volumineuse légèrement définies projetées au même niveau.

1- Projection du menton

Pour cette rubrique on a pu comparer nos résultats avec 5 autres études similaires

- une étude par Mantzikos et al qui a intéressée 2651 japonais qui préfèrent un menton droit(10)
 - une étude par Broer et al qui a intéressée 142 brésiliens japonais qui préfèrent un menton en retrusion (11)
 - une étude par Johnston et al qui a intéressée 200 Anglais qui préfèrent un menton droit(10) (12)
 - une étude par Kim et al sur 46 candidates de miss Corée qui préfèrent un menton en retrusion (5)
- On préfère un menton droit.

VII- unité mandibulaire.

Contours et angle de la mandibule

Pour cette rubrique on a pu comparer nos résultats avec 4 autres études similaires :

- une étude par Samizadeh et Wu qui a intéressée 1417 Chinois qui préfèrent des contours définis(1)

- une étude par Kashmar et al qui a intéressée des arabes (Bahreïn, Dubaï, Egypt, Jordanie, Kuwait, Liban, Afrique du nord, Palestine, Qatar) qui préfèrent des contours bien définis (3)
- Etude par Rhee et al qui a comparé la population asiatique contre celle caucasienne, les asiatiques préfèrent des contours définis, les caucasiens préfèrent des contours bien définis (9)
- on préfère des contours légèrement définis.

VIII-unité cervicale

Pour cette rubrique on a pu comparer nos résultats avec 3 autres études similaires :

- une étude par Oshagh et al qui a intéressée 310 iraniens de l'université de Shiraz qui préfèrent un angle mento-cervical de 90°(7)
- Etude par Naini et al qui a intéressée 310 indiens qui préfèrent un angle mento-cervical de 97.5° (21)
- Etude par Baumann et al qui a intéressée 400 américains qui préfèrent un angle mento-cervical de 90° (22)
- on préfère un angle mento-cervical de 87°.

VII- seins

1- taille des seins

Pour cette rubrique on a pu comparer nos résultats avec 2 autres études similaires :

- une étude par Dixson et al qui a intéressée 137 européens qui préfèrent des seins de taille modérée (taille C) des mamelon situé latéralement par rapport a la ligne medio-claviculaire et ayant un forme anatomique (un ratio de 44 :55) (13)
- Etude par Prantl et al qui a intéressée 34,015 américains qui préfèrent des seins de taille modérée (taille C) des mamelons situés latéralement par rapport a la ligne medio-claviculaire et ayant un forme anatomique (un ratio de 44 :55) (14)

-Etude par Raposio et al qui a intéressée 958 Italiens qui préfèrent des seins de taille modérée (taille C) des mamelons situés latéralement par rapport à la ligne medio-claviculaire et ayant une forme anatomique (un ratio de 44 :55) (15)

- on préfère des seins de taille modérée (taille C) des mamelons situés sur la ligne medio-claviculaire et ayant une forme anatomique (un ratio de 44 :55).

VIII-fesse

Pour cette rubrique on a pu comparer nos résultats avec 6 autres études similaires

-Une étude par Lee et al qui a comparé la perception de la taille et la forme des fesses entre les afro-américains, les asiatiques, les caucasiens et les hispaniques (16)

Etude par Mallucci et al qui a comparé 982 européens, 209 asiatiques et 89 américains (17)

Les caucasiens préfèrent des fesses rondes de taille modérée

Les afro-américaines préfèrent des fesses en cœur de taille très grande

Les hispaniques préfèrent des fesses en cœur de taille grande

Les asiatiques préfèrent des fesses rondes de taille petite à modérée

On préfère préfèrent des fesses en cœur de taille grande.

IX-abdomen

-Pour cette rubrique on a pu comparer nos résultats avec 6 autres études similaires





-Une étude par Naghshizadian et al faite sur 254 Afro-américains (18)

-Une étude par Naigaga et al faite sur 180 Réfugiés sahraouis (19)

Une étude par Cachelin et al faite sur 288 asiatiques (20)

Le tableau suivant résume les résultats

Tableau XXIV résultats de la comparaison de la perception de la beauté de la paroi abdominale antérieure

	L'abdomen choisi par les participants de notre étude	L'abdomen choisi par les Afro-américains	L'abdomen choisi par les malaysiens	L'abdomen choisi par les asiatiques
Indice de masse corporelle selon chaque étude	22	25.96	21.1	21.2
Représentation de la forme choisie par chaque étude				

CONCLUSION

-66% de nos résultats sont proches de la perception caucasienne (fondue sur les anciens canons esthétiques grecque (nombre d'or)), ce qui donne la possibilité de les appliquer chez nous.

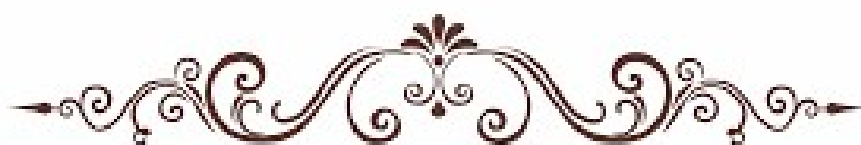-Les fluctuations de la perception de la beauté entre les différentes catégories statistiques (sexe, âge, région géographique et profession) sont minimales.

-L'évidente influence de la mondialisation et l'effet de la médiatisation sur notre perception de la beauté.

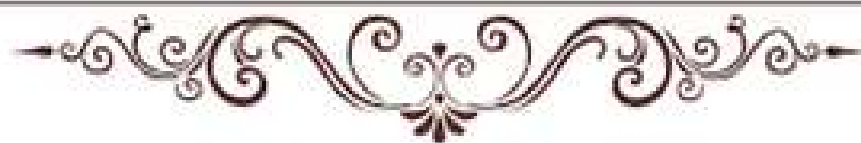BIBLIOGRAPHIE :

1. Samizadeh S, Wu W. Ideals of Facial Beauty Amongst the Chinese Population: Results from a Large National Survey. *Aesthetic Plast Surg.* déc 2018;42(6):1540-50.
2. Milutinovic J, Zelic K, Nedeljkovic N. Evaluation of Facial Beauty Using Anthropometric Proportions. *Sci World J.* 2014;2014:1-8.
3. Kashmar M, Alsufyani MA, Ghalamkarpour F, Chalouhi M, Alomer G, Ghannam S, et al. Consensus Opinions on Facial Beauty and Implications for Aesthetic Treatment in Middle Eastern Women: *Plast Reconstr Surg – Glob Open.* avr 2019;7(4):e2220.
4. Gao Y, Niddam J, Noel W, Hersant B, Meningaud JP. Comparison of aesthetic facial criteria between Caucasian and East Asian female populations: An esthetic surgeon's perspective. *Asian J Surg.* janv 2018;41(1):4-11.
5. Kim SY, Bayome M, Park JH, Kook Y-A, Kang JH, Kim KH, et al. Evaluation of the facial dimensions of young adult women with a preferred facial appearance. *Korean J Orthod.* 2015;45(5):253.
6. Al-Sebaei MO. The validity of three neo-classical facial canons in young adults originating from the Arabian Peninsula. *Head Face Med.* déc 2015;11(1):4.
7. Oshagh M, Aleyasin ZS, Roeinpekar M. The effects of forehead and neck positions on profile esthetics. *Clin Res.* :14.
8. Rhee SC, Woo K-S, Kwon B. Biometric Study of Eyelid Shape and Dimensions of Different Races with References to Beauty. *Aesthetic Plast Surg.* 1 oct 2012;36(5):1236-45.
9. Rhee SC. Differences between Caucasian and Asian attractive faces. *Skin Res Technol.* févr 2018;24(1):73-9.
10. Mantzikos T. Esthetic soft tissue profile preferences among the Japanese population. *Am J Orthod Dentofac Orthop Off Publ Am Assoc Orthod Its Const Soc Am Board Orthod.* juill 1998;114(1):1-7.
11. Broer PN, Juran S, Liu Y-J, Weichman K, Tanna N, Walker ME, et al. The Impact of Geographic, Ethnic, and Demographic Dynamics on the Perception of Beauty: *J Craniofac Surg.* mars 2014;25(2):e157-61.
12. Johnston C, Hunt O, Burden D, Stevenson M, Hepper P. The influence of mandibular prominence on facial attractiveness. *Eur J Orthod.* 1 janv 2005;27(2):129-33.
13. Dixson BJ, Grimshaw GM, Linklater WL, Dixson AF. Eye Tracking of Men's Preferences for Female Breast Size and Areola Pigmentation. *Arch Sex Behav.* févr 2011;40(1):51-8.
14. Prantl L, Gründl M. Males Prefer a Larger Bust Size in Women Than Females Themselves: An Experimental Study on Female Bodily Attractiveness with Varying Weight, Bust Size, Waist Width, Hip Width, and Leg Length Independently. *Aesthetic Plast Surg.* oct 2011;35(5):693-702.
15. Raposio E, Belgrano V, Santi P, Chiorri C. Which is the Ideal Breast Size?: Some Social Clues for Plastic Surgeons. *Ann Plast Surg.* mars 2016;76(3):340-5.
16. Mallucci P, Branford OA. Population Analysis of the Perfect Breast: A Morphometric Analysis. *Plast Reconstr Surg.* sept 2014;134(3):436-47.

17. Lee E, Roberts T, Bruner T. Ethnic Considerations in Buttock Aesthetics. *Semin Plast Surg.* août 2009;23(03):232-43.
18. Naghshizadian R, Rahnemai-Azar AA, Kella K, Weber MM, Calin ML, Bibi S, et al. Patient Perception of Ideal Body Weight and the Effect of Body Mass Index. *J Obes.* 2014;2014:1-5.
19. Naigaga DA, Jahanlu D, Claudius HM, Gjerlaug AK, Barikmo I, Henjum S. Body size perceptions and preferences favor overweight in adult Saharawi refugees. *Nutr J.* déc 2018;17(1):17.
20. Cachelin FM, Rebeck RM, Chung GH, Pelayo E. Does Ethnicity Influence Body-Size Preference? A Comparison of Body Image and Body Size. *Obes Res.* mars 2002;10(3):158-66.
21. Naini FB, Cobourne MT, McDonald F, Wertheim D. Submental-Cervical Angle: Perceived Attractiveness and Threshold Values of Desire for Surgery. *J Maxillofac Oral Surg.* déc 2016;15(4):469-77.
22. Baumann L, Shridharani SM, Humphrey S, Gallagher CJ. Personal (Self) Perceptions of Submental Fat Among Adults in the United States: *Dermatol Surg.* janv 2019;45(1):124-30.



BIBLIOGRAPHIE



1. **2_beaute_monde_histoire.pdf [Internet].**
[cité 14 juill 2020]. Disponible sur: http://moncorpsavivre.fr/wp-content/uploads/2017/04/2_beaute_monde_histoire.pdf
2. **Santini J, Krastinova D.**
Chirurgie plastique de la face: rajeunissement, embellissement, concepts et pratiques. Paris: Société française d'Oto-rhino-laryngologie et de chirurgie de la face et du cou; 1999.
3. **Facial_++Plastic_Reconstructive_and_Trauma_Surgery.pdf.**
4. **Huizing EH. Functional Reconstructive Nasal Surgery. :402.**
5. Panfilov DE, éditeur. Aesthetic surgery of the facial mosaic. Berlin ; New York: Springer; 2007. 713 p.
6. **Gola R.**
Chirurgie esthétique et fonctionnelle de la face. Paris; New York: Springer; 2005.
7. **Volpe CR, Ramirez OM. The Beautiful Eye.**
Facial Plast Surg Clin N Am. nov 2005;13(4):493-504.
8. **Erian A, Shiffman MA, éditeurs.**
Advanced Surgical Facial Rejuvenation: Art and Clinical Practice [Internet]. Berlin, Heidelberg: Springer Berlin Heidelberg; 2012 [cité 5 juill 2020]. Disponible sur: <http://link.springer.com/10.1007/978-3-642-17838-2>
9. **Meneghini F.**
Clinical facial analysis: elements, principles, techniques. Berlin ; New York: Springer; 2005. 182 p.
10. Flávio A. Dermal fillers for facial harmony. Chicago: Quintessence Publishing; 2019.
11. **Shiffman MA, éditeur.**
Breast Augmentation: Principles and Practice [Internet]. Berlin, Heidelberg: Springer Berlin Heidelberg; 2009 [cité 5 juill 2020]. Disponible sur: <http://link.springer.com/10.1007/978-3-540-78948-2>
12. **Swanson E. A Measurement System and Ideal Breast Shape.**
In: Evidence-Based Cosmetic Breast Surgery [Internet]. Cham: Springer International Publishing; 2017 [cité 5 juill 2020]. p. 19-31. Disponible sur: http://link.springer.com/10.1007/978-3-319-53958-4_2
13. **Mallucci P, Branford OA.**
Concepts in aesthetic breast dimensions: Analysis of the ideal breast. J Plast Reconstr Aesthet Surg. janv 2012;65(1):8-16.
14. **Chirurgie oncoplastique et reconstruction dans le cancer du sein [Internet].**
Paris: Springer Paris; 2008 [cité 5 juill 2020]. Disponible sur: <http://link.springer.com/10.1007/978-2-287-71476-4>

15. Kamina Anatomie Tome 3 :

Anatomie Clinique de Kamina Tome 3 – Anatomie Clinique Tome 3, Thorax, Abdomen de Pierre Kamina [Internet]. [cité 5 juill 2020]. Disponible sur: <https://www.livres-medicaux.com/anatomie-clinique-tome-3-thorax-et-abdomen.html>

16. Augmentation mammaire.pdf.

17. Lardry J-M, Raupp J-C, Damas P.

Étude morphologique de la région abdominale. *Kinésithérapie Rev.* 1 déc 2007;7(72):30-6.

18. Hoyos AE, Prendergast PM.

High Definition Body Sculpting [Internet]. Berlin, Heidelberg: Springer Berlin Heidelberg; 2014 [cité 12 juill 2020]. Disponible sur: <http://link.springer.com/10.1007/978-3-642-54891-8>

19. precis d'anatomie a l'usage des artistes de duval mathias – AbeBooks [Internet].

[cité 6 juill 2020]. Disponible sur: <https://www.abebooks.fr/rechercher-livre/titre/precis-d%27anatomie-a-l%27usage-des-artistes/auteur/duval-mathias/>

20. Quoc CH. Remodelage fessier esthétique. :10.

21. lipomodelage glutéal .pdf.

22. Nteli Chatzioglou G, Govsa F, Bicer A, Ozer MA, Pinar Y.

Physical attractiveness: analysis of buttocks patterns for planning body contouring treatment. *Surg Radiol Anat.* janv 2019;41(1):133-40.

23. Samizadeh S, Wu W.

Ideals of Facial Beauty Amongst the Chinese Population: Results from a Large National Survey. *Aesthetic Plast Surg.* déc 2018;42(6):1540-50.

24. Milutinovic J, Zelic K, Nedeljkovic N.

Evaluation of Facial Beauty Using Anthropometric Proportions. *Sci World J.* 2014;2014:1-8.

25. Kashmar M, Alsufyani MA, Ghalamkarpour F, Chalouhi M, Alomer G, Ghannam S, et al.

Consensus Opinions on Facial Beauty and Implications for Aesthetic Treatment in Middle Eastern Women: *Plast Reconstr Surg – Glob Open.* avr 2019;7(4):e2220.

26. Gao Y, Niddam J, Noel W, Hersant B, Meningaud JP.

Comparison of aesthetic facial criteria between Caucasian and East Asian female populations: An esthetic surgeon's perspective. *Asian J Surg.* janv 2018;41(1):4-11.

27. Kim SY, Bayome M, Park JH, Kook Y-A, Kang JH, Kim KH, et al.

Evaluation of the facial dimensions of young adult women with a preferred facial appearance. *Korean J Orthod.* 2015;45(5):253.

28. Jang KS, Bayome M, Park JH, Park K-H, Moon H-B, Kook Y-A.

A three-dimensional photogrammetric analysis of the facial esthetics of the Miss Korea pageant contestants. *Korean J Orthod.* 2017;47(2):87.

29. Al-Sebaei MO.

The validity of three neo-classical facial canons in young adults originating from the Arabian Peninsula. *Head Face Med.* déc 2015;11(1):4.

30. Oshagh M, Aleyasin ZS, Roeinpeikar M.

The effects of forehead and neck positions on profile esthetics. Clin Res. :14.

31. Schreiber J, Singh N, Klatsky S.

Beauty lies in the "Eyebrow" of the beholder: A public survey of eyebrow aesthetics. Aesthet Surg J. juill 2005;25(4):348-52.

32. Rhee SC, Woo K-S, Kwon B.

Biometric Study of Eyelid Shape and Dimensions of Different Races with References to Beauty. Aesthetic Plast Surg. 1 oct 2012;36(5):1236-45.

33. Rhee SC.

Differences between Caucasian and Asian attractive faces. Skin Res Technol. févr 2018;24(1):73-9.

34. Hall D, Taylor RW, Jacobson A, Sadowsky PL, Bartolucci A.

The perception of optimal profile in African Americans versus white Americans as assessed by orthodontists and the lay public. Am J Orthod Dentofacial Orthop. nov 2000;118(5):514-25.

35. Erbay EF, Caniklioğlu CM.

Soft tissue profile in Anatolian Turkish adults: Part II. Comparison of different soft tissue analyses in the evaluation of beauty. Am J Orthod Dentofacial Orthop. janv 2002;121(1):65-72.

36. Mantzikos T.

Esthetic soft tissue profile preferences among the Japanese population. Am J Orthod Dentofac Orthop Off Publ Am Assoc Orthod Its Const Soc Am Board Orthod. juill 1998;114(1):1-7.

37. Broer PN, Juran S, Liu Y-J, Weichman K, Tanna N, Walker ME, et al.

The Impact of Geographic, Ethnic, and Demographic Dynamics on the Perception of Beauty: J Craniofac Surg. mars 2014;25(2):e157-61.

38. Johnston C, Hunt O, Burden D, Stevenson M, Hepper P.

The influence of mandibular prominence on facial attractiveness. Eur J Orthod. 1 janv 2005;27(2):129-33.

39. Naini FB, Cobourne MT, McDonald F, Wertheim D.

Submental-Cervical Angle: Perceived Attractiveness and Threshold Values of Desire for Surgery. J Maxillofac Oral Surg. déc 2016;15(4):469-77.

40. Baumann L, Shridharani SM, Humphrey S, Gallagher CJ.

Personal (Self) Perceptions of Submental Fat Among Adults in the United States: Dermatol Surg. janv 2019;45(1):124-30.

41. Dixson BJ, Grimshaw GM, Linklater WL, Dixson AF.

Eye Tracking of Men's Preferences for Female Breast Size and Areola Pigmentation. Arch Sex Behav. févr 2011;40(1):51-8.

42. Prantl L, Gründl M.

Males Prefer a Larger Bust Size in Women Than Females Themselves: An Experimental Study on Female Bodily Attractiveness with Varying Weight, Bust Size, Waist Width, Hip Width, and Leg Length Independently. Aesthetic Plast Surg. oct 2011;35(5):693-702.

43. **Raposio E, Belgrano V, Santi P, Chiorri C.**
Which is the Ideal Breast Size?: Some Social Clues for Plastic Surgeons. *Ann Plast Surg.* mars 2016;76(3):340-5.
44. **Does Breast Size Matter? [Internet]. Zava. [cité 11 juill 2020]. Disponible sur:**
<https://www.zavamed.com/uk/does-breast-size-matter.html>
45. **Lewin R, Amoroso M, Plate N, Trogen C, Selvaggi G.**
The Aesthetically Ideal Position of the Nipple–Areola Complex on the Breast. *Aesthetic Plast Surg.* oct 2016;40(5):724-32.
46. **Lee HJ, Ock JJ.**
An Ideal Female Breast Shape in Balance with the Body Proportions of Asians: *Plast Reconstr Surg – Glob Open.* sept 2019;1.
47. **Mallucci P, Branford OA.**
Concepts in aesthetic breast dimensions: Analysis of the ideal breast. *J Plast Reconstr Aesthet Surg.* janv 2012;65(1):8-16.
48. **Mallucci P, Branford OA.**
Population Analysis of the Perfect Breast: A Morphometric Analysis. *Plast Reconstr Surg.* sept 2014;134(3):436-47.
49. **Lee E, Roberts T, Bruner T.**
Ethnic Considerations in Buttock Aesthetics. *Semin Plast Surg.* août 2009;23(03):232-43.
50. **Akande A.**
Sex differences in preferences for ideal female body shape. *Health Care Women Int.* mai 1993;14(3):249-59.
51. **Swami V, Jones J, Einon D, Furnham A.**
Men’s preferences for women’s profile waist-to-hip ratio, breast size, and ethnic group in Britain and South Africa. *Br J Psychol.* mai 2009;100(2):313-25.
52. **Wong WW, Motakef S, Lin Y, Gupta SC.**
Redefining the Ideal Buttocks: A Population Analysis. *Plast Reconstr Surg.* juin 2016;137(6):1739-47.
53. **Heidekrueger PI, Sinno S, Tanna N, Szpalski C, Juran S, Schmauss D, et al.**
The Ideal Buttock Size: A Sociodemographic Morphometric Evaluation. *Plast Reconstr Surg.* juill 2017;140(1):20e-32e.
54. **Naghshizadian R, Rahnemai–Azar AA, Kella K, Weber MM, Calin ML, Bibi S, et al.**
Patient Perception of Ideal Body Weight and the Effect of Body Mass Index. *J Obes.* 2014;2014:1-5.
55. **Naigaga DA, Jahanlu D, Claudius HM, Gjerlaug AK, Barikmo I, Henjum S.**
Body size perceptions and preferences favor overweight in adult Saharawi refugees. *Nutr J.* déc 2018;17(1):17.
56. **Cachelin FM, Rebeck RM, Chung GH, Pelayo E.**
Does Ethnicity Influence Body–Size Preference? A Comparison of Body Image and Body Size. *Obes Res.* mars 2002;10(3):158-66.

57. Lipomodelage glutéal à visée esthétique [Internet].

Réalités en Chirurgie Plastique. 2014 [cité 13 juill 2020]. Disponible sur: <https://www.realites-chirplastique.com/2014/02/10/lipomodelage-gluteal-a-visee-esthetique/>

قسم الطبیب

أقسم بالله العظيم

أن أراقب الله في مهنتي.

وأن أصون حياة الإنسان في كافة أطوارها في كل الظروف
والأحوال باذلاً وسعي في انقاذها من الهلاك و المرض
و الألم و القلق.

و أن أحفظ للناس كرامتهم، و أستتر عورتهم، و أكتم سرهم.

وأن أكون على الدوام من وسائل رحمة الله، باذلاً رعايتي الطبية للقريب و البعيد، للصالح و
الطالح، و الصديق و العدو.

و أن أثار على طلب العلم، و أسخره لنفع الإنسان ل لأداه.

وأن أوقر من علمني، و أعلم من يصغرنني، و أكون أبا لكل زميل في المهنة الطبية
متعاونين على البر و التقوى.

و أن تكون حياتي مصداق إيماني في سري و علانيتي، نقيّة مما يشينها تجاه
الله و رسوله و المؤمنين.

و الله على ما أقول شهيد

أطروحة رقم 144

سنة 2020

مسح حول تصور الجمال في المغرب ودراسة التشريح الفني لجسم الإنسان

الأطروحة

قدمت ونوقشت علانية يوم 2020/07/21
من طرف

السيد محمد الرامي

المزداد يوم 1992/10/01 بالكريفات الفقيه بن صالح
لنيل شهادة الدكتوراه في الطب

الكلمات الأساسية:

التشريح الفني - الجمال - الجراحة والطب التجميلي.
اللجنة

الرئيس

ي. بنشمخة

السيد

المشرف

أستاذ في الجراحة التقيومية والتجميلية.

م. د. العمراني

السيد

أستاذ مبرز في الجراحة التقيومية والتجميلية.

خ. الترابي

السيد

الحكام

أستاذ مبرز في الجراحة التقيومية والتجميلية.

ع. أبو شادي

السيد

أستاذ في جراحة الوجه والفكين وجراحة التجميل.

