



UNIVERSITE CADI AYYAD
FACULTE DE MEDECINE ET DE PHARMACIE
MARRAKECH

ANNEE 2010

THESE N° 105

LES CONTUSIONS ABDOMINALES

THESE

PRESENTEE ET SOUTENUE PUBLIQUEMENT LE .../.../2010

PAR

Mme. **Imane OUILKI**

Née le 25 Décembre 1980 à Marrakech

POUR L'OBTENTION DU DOCTORAT EN MEDECINE

MOTS CLES

Contusions abdominales – Diagnostic clinique

Paraclinique – Traitement

JURY

Mr. **A. EL IDRISI DAFALI**

Professeur de Chirurgie-Générale

Mr. **B. FINECH**

Professeur de Chirurgie-Générale

Mr. **R. BENELKHAIAT BENOMAR**

Professeur agrégé de Chirurgie-Générale

Mr. **A. LOUZI**

Professeur agrégé de Chirurgie-Générale

Mr. **S. YOUNOUS**


Professeur agrégé d'Anesthésie-Réanimation

JUGES

RAPPORTEUR

JUGES





Au moment d'être admis à devenir membre de la profession médicale, je m'engage solennellement à consacrer ma vie au service de l'humanité.

Je traiterai mes maîtres avec le respect et la reconnaissance qui leur sont dus.

Je pratiquerai ma profession avec conscience et dignité. La santé de mes malades sera mon premier but.

Je ne trahirai pas les secrets qui me seront confiés.

Je maintiendrai par tous les moyens en mon pouvoir l'honneur et les nobles traditions de la profession médicale.

Les médecins seront mes frères.

Aucune considération de religion, de nationalité, de race, aucune considération politique et sociale, ne s'interposera entre mon devoir et mon patient.

Je maintiendrai strictement le respect de la vie humaine dès sa conception.

Même sous la menace, je n'userai pas mes connaissances médicales d'une façon contraire aux lois de l'humanité.

Je m'y engage librement et sur mon honneur.

Déclaration Genève, 1948.



*LISTE
DES PROFESSEURS*

UNIVERSITE CADI AYYAD
FACULTE DE MEDECINE ET DE PHARMACIE
MARRAKECH

Doyen Honoraire

: Pr. Badie-Azzamann MEHADJI

ADMINISTRATION

Doyen

: Pr. Abdelhaq ALAOUI YAZIDI

Vice doyen

: Pr. Ahmed OUSEHAL

Secrétaire Général

: Mr. Azzeddine EL HOUDAIGUI

PROFESSEURS D'ENSEIGNEMENT SUPERIEUR

ABBASSI	Hassan	Gynécologie-Obstétrique A
AIT BENALI	Said	Neurochirurgie
ALAOUI YAZIDI	Abdelhaq	Pneumo-phtisiologie
ABOUSSAD	Abdelmounaim	Néonatalogie
BELAABIDIA	Badia	Anatomie-Pathologique
BOUSKRAOUI	Mohammed	Pédiatrie A

Les contusions abdominales

EL HASSANI	Selma	Rhumatologie
EL IDRISSI DAFALI	My abdelhamid	Chirurgie Générale
ESSADKI	Omar	Radiologie
FIKRY	Tarik	Traumatologie- Orthopédie A
FINECH	Benasser	Chirurgie – Générale
KISSANI	Najib	Neurologie
KRATI	Khadija	Gastro-Entérologie
LATIFI	Mohamed	Traumato – Orthopédie B
MOUTAOUAKIL	Abdeljalil	Ophtalmologie
OUSEHAL	Ahmed	Radiologie
RAJI	Abdelaziz	Oto-Rhino-Laryngologie
SARF	Ismail	Urologie
SBIHI	Mohamed	Pédiatrie B
SOUMMANI	Abderraouf	Gynécologie-Obstétrique A
TAZI	Imane	Psychiatrie

PROFESSEURS AGREGES

ABOULFALAH	Abderrahim	Gynécologie – Obstétrique B
AMAL	Said	Dermatoloaie
AIT SAB	Imane	Pédiatrie B
ASRI	Fatima	Psychiatrie
ASMOUKI	Hamid	Gynécologie – Obstétrique A
AKHDARI	Nadia	Dermatologie
BENELKHAÏAT BENOMAR	Ridouan	Chirurgie – Générale
BOUMZEBRA	Drissi	Chirurgie Cardiovasculaire
CHABAA	Laila	Biochimie
DAHAMI	Zakaria	Urologie
EL FEZZAZI	Redouane	Chirurgie Pédiatrique
ELFIKRI	Abdelghani	Radiologie
EL HATTAOUI	Mustapha	Cardiologie
ESSAADOUNI	Lamiaa	Médecine Interne
ETTALBI	Saloua	Chirurgie – Réparatrice et plastique
GHANNANE	Houssine	Neurochirurgie
LOUZI	Abdelouahed	Chirurgie générale
OULAD SAIAD	Mohamed	Chirurgie pédiatrique
MAHMAL	Lahoucine	Hématologie clinique
MANSOURI	Nadia	Chirurgie maxillo-faciale Et stomatologie
MOUDOUNI	Said mohammed	Urologie
NAJEB	Youssef	Traumato - Orthopédie B
LMEJJATTI	Mohamed	Neurochirurgie
SAMKAOUI	Mohamed	Anesthésie- Réanimation
SAIDI	Ahdenasser Halim	Traumato - Orthopédie A
TAHRI JOUTEI HASSANI	Ali	Radiothérapie
YOUNOUS	Saïd	Anesthésie-Réanimation

PROFESSEURS ASSISTANTS

ABKARI	Imad	Traumatologie-orthopédie B
ABOU EL HASSAN	Taoufik	Anesthésie - réanimation
ABOUSSAIR	Nisrine	Génétique
ADERDOUR	Lahcen	Oto-Rhino-Laryngologie
ADMOU	Brahim	Immunologie
AGHOUTANE	El Mouhtadi	Chirurgie – pédiatrique
AIT BENKADDOUR	Yassir	Gynécologie – Obstétrique A
AIT ESSI	Fouad	Traumatologie-orthopédie B
ALAOUI	Mustapha	Chirurgie Vasculaire périphérique
AMINE	Mohamed	Epidémiologie - Clinique
AMRO	Lamyae	Pneumo - phtisiologie
ARSALANE	Lamiae	Microbiologie- Virologie
ATMANE	El Mehdi	Radiologie
BAHA ALI	Tarik	Ophthalmologie
BASRAOUI	Dounia	Radiologie
BASSIR	Ahlam	Gynécologie – Obstétrique B
BENCHAMKHA	Yassine	Chirurgie réparatrice et plastique
BEN DRISS	Laila	Cardiologie
BENHADDOU	Rajaa	Ophthalmologie
BENJILALI	Laila	Médecine interne

Les contusions abdominales

BENZAROUEL	Dounia	Cardiologie
BOUCHENTOUF	Rachid	Pneumo-phtisiologie
BOUKHANNI	Lahcen	Gynécologie – Obstétrique B
BOURROUS	Mounir	Pédiatrie A
BSSIS	Mohammed Aziz	Biophysique
CHAFIK	Aziz	Chirurgie Thoracique
CHAFIK	Rachid	Traumatologie-orthopédie A
CHAIB	Ali	Cardiologie
CHERIF IDRISSE EL GANOUNI	Najat	Radiologie
DIFFAA	Azeddine	Gastro - entérologie
DRAISS	Ghizlane	Pédiatrie A
DRISSI	Mohamed	Anesthésie -Réanimation
EL ADIB	Ahmed rassane	Anesthésie-Réanimation
EL ANSARI	Nawal	Endocrinologie et maladies métaboliques
EL BARNI	Rachid	Chirurgie Générale
EL BOUCHTI	Imane	Rhumatologie
EL BOUIHI	Mohamed	Stomatologie et chirurgie maxillo faciale
EL HAOURY	Hanane	Traumatologie-orthopédie A
EL HOUDZI	Jamila	Pédiatrie B
EL JASTIMI	Said	Gastro-Entérologie

Les contusions abdominales

EL KARIMI	Saloua	Cardiologie
EL MANSOURI	Fadoua	Anatomie - pathologique
HAJJI	Ibtissam	Ophthalmologie
HAOUACH	Khalil	Hématologie biologique
HERRAG	Mohammed	Pneumo-Phtisiologie
HERRAK	Laila	Pneumo-Phtisiologie
HOCAR	Ouafa	Dermatologie
JALAL	Hicham	Radiologie
KAMILI	El ouafi el aouni	Chirurgie – pédiatrique générale
KHALLOUKI	Mohammed	Anesthésie-Réanimation
KHOUCHANI	Mouna	Radiothérapie
KHOULALI IDRISSE	Khalid	Traumatologie-orthopédie
LAGHMARI	Mehdi	Neurochirurgie
LAKMICHI	Mohamed Amine	Urologie
LAOUAD	Inas	Néphrologie
MADHAR	Si Mohamed	Traumatologie-orthopédie A
MANOUDI	Fatiha	Psychiatrie
MAOULAININE	Fadlmrabihrabou	Pédiatrie (Néonatalogie)
MOUFID	Kamal	Urologie
NARJIS	Youssef	Chirurgie générale

Les contusions abdominales

NEJMI	Hicham	Anesthésie - Réanimation
NOURI	Hassan	Oto-Rhino-Laryngologie
OUALI IDRISSE	Mariem	Radiologie
QACIF	Hassan	Médecine Interne
QAMOUSS	Youssef	Anesthésie - Réanimation
RABBANI	Khalid	Chirurgie générale
SAMLANI	Zouhour	Gastro - entérologie
SORAA	Nabila	Microbiologie virologie
TASSI	Noura	Maladies Infectieuses
ZAHLANE	Mouna	Médecine interne
ZAHLANE	Kawtar	Microbiologie virologie
ZOUGAGHI	Laila	Parasitologie - Mycologie





DEDICACES

*Toutes les lettres ne sauraient trouver les mots qu'il faut...
Tous les mots ne sauraient exprimer la gratitude l'amour, le
respect, la reconnaissance...*

*Aussi tout simplement que
Je dédie ce travail...*

A MON TRES CHER PERE

*A l'homme respectueux et dévoué qui m'a comblé de ses bienfaits et m'a inculqué
les principes moraux et mondains d'une vie équilibrée. Ton honnêteté, ton ardeur
dans le travail, et tes grandes qualités humaines font de toi un exemple à suivre.
En ce jour, ta fille espère être à la hauteur de tes espérances et réaliser l'un de tes
rêves.*

*Que ce travail soit l'exaucement de tes vœux et le fruit de tes innombrables
sacrifices consentis pour mes études et mon éducation, et témoigne de l'amour, de
l'affection et du profond respect que j'éprouve à ton égard. C'est ta réussite
avant d'être la mienne.*

Puisse Dieu, tout puissant, te protéger et t'accorder santé, bonheur et longue vie.

A MA TRES CHERE ET ADORABLE MERE

*Je te dédie le fruit de ton amour, de ta tendresse et de ton abnégation.
A toi maman, l'être le plus cher, qui a su être à mon écoute, me reconforter,
calquer mes humeurs... Tu n'as cessé de lutter pour m'éduquer, me rendre
heureuse.*

*Aucune dédicace ne saurait exprimer mon profond amour, mon ultime respect, ma
gratitude et ma reconnaissance.*

*En ce jour j'espère réaliser chère mère et douce créature un de tes rêves, sachant
que tout ce que je pourrais faire ou dire ne pourrait égaler ce que tu m'as donné et
fait pour moi. Puisse Dieu, tout puissant, te préserver du mal, te combler de
santé, de bonheur et te procurer longue vie afin que je puisse te combler à mon
tour.*

A MON TRES CHER ET UNIQUE FRERE

*Avec toute mon affection, je te souhaite tout le bonheur du monde et beaucoup
de réussite.*

*Trouve dans ce travail, mon estime, mon respect et mon amour. Que Dieu te
procure bonheur, santé et grand succès.*

A MON CHER MARI

Ta présence, ton encouragement et ton soutien m'ont toujours donné beaucoup de courage et de volonté pour aller de l'avant.

Que ce travail traduise toute mon affection et mes souhaits de santé, bonheur et réussite.

A MON ADORABLE PETITE FILLE CHERIE INASS

A toi mon petit bijou, à toi qui es la joie de notre maison. Avec tous mes vœux de bonheur et de réussite dans la vie qui s'annonce devant toi.

Que Dieu tout puissant, te préserve, te procure santé et bonheur pour que tu demeures le flambeau illuminant le chemin de notre famille.

A MES GRANDS PARENTS MATERNELS ET MA GRAND MERE PATERNELLE

Votre bénédiction, vos prières m'ont été toujours précieuses. Trouvez ici l'expression de ma tendresse, mon profond amour et ma reconnaissance.

Que Dieu vous accorde santé, longue vie et beaucoup de bonheur.

A LA MEMOIRE DE MON GRAND PERE PATERNEL

Vous resterez toujours dans mes pensées et mon cœur.

Puisse ce travail être une prière pour votre âme.

A MON ADORABLE BELLE FAMILLE

A tous les sentiments chers et éternels que j'ai pour vous. Merci d'avoir été pour moi une seconde vraie famille.

Trouvez dans ce travail, mon estime, mon respect et mon amour.

Que Dieu vous procure bonheur, santé et grand succès.

A MES ONCLES ET LEURES EPOUSES,

A MES TANTES ET LEURS EPOUX,

A TOUS MES COUSINS ET COUSINES

Je me souviendrai toujours des bons moments qu'on a vécus, et qu'on vivra ensemble inchaALLAH. Le bonheur que je ressens quand on est tous réunis est immense. Veuillez trouver dans ce travail l'expression de mon amour, mon profond attachement et mes souhaits de succès et de bonheur pour chacun de vous.

Que Dieu vous protège.

A TOUTE MA FAMILLE

Avec toute mon affection.

A MES CHERS AMIES ET COLLEGUES

Mery Ait Ouazar: Merci pour tous les moments de joie que nous avons passé ensemble durant toutes ces années, pour ton soutien et pour ton amitié qui, je l'espère, durera pour toujours.

Sofia Redouane, Fatima Ouhddouch, Ghita Harifi, Mereym Rachid, Amal Asabbane, Fatima Amenzouy, Noura Ouboulmane, Zineb Fouad, Jihane Ouhajjou, Bouchra Ouaggag, Najlaa Ghadfi, Hanaa Yacoubi, Kholoud Daouameur, Hafsa Benzzi, Ahlam Belkhou, Imane El Bouchti, Rachid Younsi, Ilham Lagrou, Bakka, Lamsaaf, Moudziri, et

Merci d'avoir été là dans les moments les plus difficiles, et d'avoir su me donner la force d'aller de l'avant.

Que ce travail soit le témoignage de ma profonde affection et ma grande estime.

A toute l'équipe médicale de Rhumatologie du CHU Mohammed VI de Marrakech

Mon très chère Maître Mme Le Professeur Selma El Hassani
Dr El Bouchti, Dr Belkhou, Dr Ait Ouazar, Dr Harifi, Dr Boujemaoui, Dr Rekkab.

A toute l'équipe paramédicale

Mme Malika, Mme Bouchra, Mme Rachida, Mme Fatima, Mme Laaziza, Mlle Najia, Mlle Houda, Mlle Asma, Mme Kaltoum, Mr Abdelilah, Mme Kabira, Mlle Loubna, Mlle Fatimzahra, Mlle Naima.

A tous les internes du CHU Mohammed VI

A tous mes enseignants du primaire, secondaire et de la faculté de médecine de Marrakech

Je vous dédie ce travail en témoignage de mon affection et mon profond respect.

A TOUS CEUX OU CELLES QUI ME SONT CHERS ET QUE J'AI OMIS DE CITER

Que cette thèse soit pour vous le témoignage de mes sentiments les plus sincères et les plus affectueux.



REMERCIEMENTS

A NOTRE MAITRE ET PRESIDENT DE THESE MONSIEUR LE
PROFESSEUR

H. EL IDRISSI DAFALI

PROFESSEUR DE CHIRURGIE VISCERALE

AU CHU Mohammed VI de Marrakech

Votre culture scientifique ainsi que votre professionnalisme ont été toujours pour nous une source d'admiration et de profond respect.

C'est un grand honneur que vous nous avez accordé en acceptant de présider le jury de notre thèse

Veillez trouver ici, cher Maître, l'expression de ma haute considération et de ma vive gratitude.

A NOTRE MAITRE ET RAPPORTEUR DE THESE MONSIEUR
LE PROFESSEUR

B. FINECH

PROFESSEUR DE CHIRURGIE VISCERALE

AU CHU Mohammed VI de Marrakech

Je vous remercie pour la gentillesse et la spontanéité avec lesquelles vous avez bien voulu diriger ce travail.

J'ai eu le grand plaisir de travailler sous votre direction et j'ai trouvé auprès de vous le conseiller et le guide qui m'a reçu en toute circonstance avec sympathie, sourire et bienveillance.

Veillez trouver ici, cher maître, l'expression de ma sincère reconnaissance et mon profond respect.

A NOTRE MAITRE ET JUGE DE THESE MONSIEUR LE
PROFESSEUR

R. BENELKHIAT

PROFESSEUR AGREGE DE CHIRURGIE VISCERALE

AU CHU Mohammed VI de Marrakech

Nous sommes très heureux que vous ayez accepté de nous honorer de votre présence au sein du jury de cette thèse

Votre gentillesse et votre serviabilité ont toujours suscité notre admiration.

Veillez accepter dans ce travail, Cher Maître, le témoignage de notre sincère respect et de notre profonde reconnaissance.

A NOTRE MAITRE ET JUGE DE THESE MONSIEUR LE
PROFESSEUR

A. LOUZI

PROFESSEUR AGREGE DE CHIRURGIE VISCERALE

AU CHU Mohammed VI de Marrakech

Je vous remercie du grand honneur que vous m'avez fait en acceptant aimablement de faire part de ce jury.

Veillez trouver dans ce travail, Cher Maître, l'expression de mon estime et ma considération.

A NOTRE MAITRE ET JUGE DE THESE MONSIEUR LE
PROFESSEUR

S. YOUNOUS

PROFESSEUR AGREGE D'ANESTHESIE-REANIMATION

AU CHU Mohammed VI de Marrakech

Je vous présente mes remerciements et ma gratitude les plus sincères pour l'honneur que vous m'avez fait en acceptant de siéger parmi cet honorable jury de thèse.

Je vous remercie pour tout le temps que vous m'avez accordé en dépit de toutes vos responsabilités.

A toute l'équipe de chirurgie viscérale qui a participé à la réalisation de ce travail et plus particulièrement

Dr Rebbani : *Veillez accepter mes remerciements les plus sincères pour votre accueil et votre attention. Votre modestie et votre gentillesse n'ont d'égale que votre compétence et savoir.*

Dr Harrab, Dr Hakkou

Je vous remercie vivement pour l'aide précieuse que vous m'avez apportée pour la conception de ce travail.

Veillez croire à l'expression de ma grande admiration et mon profond respect pour votre savoir faire, votre compétence et surtout pour votre confiance en voulant participer aimablement à la réalisation de notre travail

Un merci particulier à Mlle Samira du bureau de thèses et à l'équipe de
Mme Bayane.



ABBREVIATION

AIS	: Abbreviated Injury Score.
ASP	: Abdomen Sans Préparation.
AVP	: Accident de la Voie Publique.
CHU	: Centre Hospitalier Universitaire.
Dr	: Docteur.
Fig	: Figure.
IRM	: Imagerie par résonance Magnétique.
ISS	: Injury Severity Score.
LAPEC	: Laparotomie Ecourtée.
Melle	: Mademoiselle.
Mme	: Madame.
Mr	: Monsieur.
NFS	: Numération et Formule Sanguine.
PLP	: Ponction Lavage Péritonéale.
Pr	: Professeur.
TDM	: Tomodensitométrie.
UIV	: Urographie Intra Veineuse.



PLAN

INTRODUCTION	1
PATIENTS ET METHODES	3
RESULTATS	6
I- DONNEES EPIDEMIOLOGIQUES	7
1- FREQUENCE	7
2- AGE	7
3- SEXE	7
4- ETIOLOGIES	8
5- MECANISME LESIONEL	9
II- DONNEES CLINIQUES	9
1- FACTEURS DE COMORBIDITE	9
2- SIGNES GENERAUX	9
3- SIGNES FONCTIONNELS	9
4- SIGNES PHYSIQUES	10
4-1- Examen abdominal	10
4-2- Etat respiratoire	10
4-3- Etat hémodynamique	11
4-4- Etat neurologique	11
4-5- Recherche d'un polytraumatisme	11
III- DONNEES PARACLINIQUES	12
1-BILAN BIOLOGIQUE	12
1-1- Numération et formule sanguine	12
1-2- Groupage ABO et rhésus.....	12
1-3- Bilan hépatique.....	13
1-4- Enzymes pancréatiques.....	13
2-RADIOGRAPHIE STANDARD	13
2-1- Abdomen sans préparation	13
2-2- Radiographie du thorax	13
3- ECHOGRAPHIE ABDOMINALE	13
3-1- Epanchement péritonéal	14
3-2- Lésions viscérales	14
4- TOMODENSITOMETRIE	15
IV- PRISE EN CHARGE THERAPEUTIQUE	16
1- MESURES DE REANIMATION A L'ADMISSION	16
2- LAPAROTOMIE D'EMBLEE	17
3- TRAITEMENT NON OPERATOIRE	17
4- CHIRURGIE SECONDAIRE	18
5- RESULTATS	18
DISCUSSION	20
I- EPIDEMIOLOGIE	21
1- AGE	21

2- SEXE	21
3- ETIOLOGIES	22
II- PHYSIOPATHOLOGIE	23
1- MECANISME DIRECT	23
2- MECANISME INDIRECT	23
3- EFFET « BLAST »	24
III- ETUDE CLINIQUE	24
1- ETAT HEMODYNAMIQUE INSTABLE	25
1-1- Etat hémodynamique.....	25
1-2- Etat respiratoire	25
1-3- Etat neurologique	26
2- ETAT HEMODYNAMIQUE STABLE	26
2-1- Signes fonctionnels	26
a- Douleur	27
b- Autres signes fonctionnels	27
2-2- Signes physiques	28
a- Examen abdominal	28
b- Lésions associées	30
c- Score d'ISS : « Injury Severity Score »	30
IV- EXAMENS COMPLEMENTAIRES.....	31
1- BILAN BIOLOGIQUE	32
2- BILAN RADIOLOGIQUE	33
3- PONCTION LAVAGE PERITONEALE.....	39
4- COELIOSCOPIE DIAGNOSTIQUE	41
5- BILAN ENDOSCOPIQUE	41
V- BILAN LESIONNEL	41
1- LESIONS ELEMENTAIRES.....	41
2- LESIONS PARTICULIERES	44
VI- TRAITEMENT	50
1- BUTS	50
2- MOYENS.....	51
3- INDICATIONS.....	58
4- RESULTATS	68
VII- ARBRE DECISIONNEL	71
VIII- PRONOSTIC	72
CONCLUSION.....	74
RESUMES.	76
ANNEXES.....	80
BIBLIOGRAPHIE.....	87



INTRODUCTION

Les contusions abdominales

La contusion abdominale est définie par un traumatisme fermé de l'abdomen sans solution de continuité entre la cavité péritonéale et l'extérieur. Elle peut survenir de façon isolée (agression, accident de sport...), ou entrer dans le cadre d'un polytraumatisme [1].

Elle est fréquente puisque l'abdomen constitue la troisième région du corps la plus lésée chez les accidentés, d'autre part, elle est grave puisque les lésions de l'abdomen sont responsables d'environ 10% des décès par traumatisme.

Dans notre contexte, les étiologies sont dominées par les accidents de la voie publique.

L'examen clinique constitue une étape clé dans l'évaluation et la prise en charge des contusions abdominales. Cette prise en charge a considérablement évolué avec les données de l'imagerie et repose actuellement sur le traitement non opératoire dans beaucoup de situations.

Le pronostic dépend de la gravité des lésions initiales mais aussi de la rapidité et l'efficacité de leur prise en charge.

Le but de ce travail est de rapporter l'expérience du service de chirurgie générale au CHU Mohammed VI de Marrakech dans la prise en charge des contusions abdominales.



*PATIENS
ET METHODES*

Les contusions abdominales

Il s'agit d'une étude rétrospective portant sur 106 cas de contusions abdominales, hospitalisés au service de chirurgie générale sur une période de six ans allant du 01/01/2004 au 31/12/2009.

Les dossiers des patients ont été analysés selon une fiche d'exploitation (Annexe I) comportant les données suivantes :

- **Données épidémiologiques**
 - Age
 - Sexe
 - Etiologies
 - Mécanisme lésionnel
 - **Données cliniques**
 - Facteurs de comorbidité
 - Signes généraux
 - Signes fonctionnels
 - Signes physiques
 - ✓ Examen abdominal
 - ✓ Etat respiratoire
 - ✓ Etat hémodynamique
 - ✓ Etat neurologique
 - ✓ Recherche d'un poly traumatisme
 - **Données para cliniques**
 - Bilan biologique
 - ✓ Numération et formule sanguine
 - ✓ Groupage et rhésus
 - ✓ Bilan hépatique
 - ✓ Enzymes pancréatiques
 - Radiographie standard
-

Les contusions abdominales

- ✓ Abdomen sans préparation
- ✓ Radiographie du thorax
- Echographie abdominale
- ✓ Epanchement péritonéal
- ✓ Lésions viscérales
- Tomodensitométrie
- Examens spécialisés
- **Prise en charge thérapeutique**
 - Mesures de réanimation à l'admission
 - Laparotomie d'emblée
 - Traitement médical
 - Chirurgie secondaire
 - Surveillance
- **Evolution**
 - Favorable
 - Complications
 - Décès





RESULTATS

I- DONNEES EPIDEMIOLOGIQUES

1- Fréquence

Les contusions abdominales constituent un motif d'hospitalisation fréquent aux urgences de chirurgie générale.

Elles représentaient 49% de l'ensemble des traumatismes abdominaux (106 contusions abdominales parmi l'ensemble des 214 traumatismes abdominaux).

Durant les six années de l'étude, on notait en moyenne 17,6 cas de contusion abdominale par année.

2- Age

L'âge moyen était de 30,85 ans, avec des extrêmes allant de 10 à 73 ans.

L'adulte jeune représentait les deux tiers de la population.

3- Sexe

Notre population d'étude comportait 91 hommes (85,84%) et 15 femmes (14,16%), soit un sex-ratio 6/1, à prédominance masculine (figure 1).

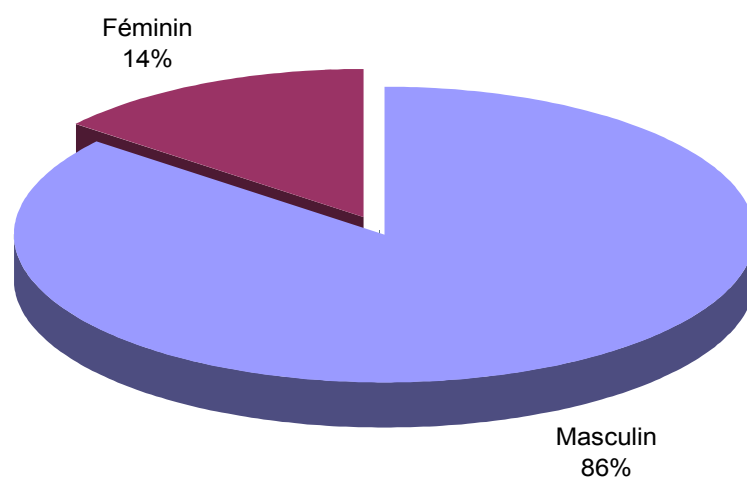


Figure 1 : Répartition des patients en fonction du sexe.

4- Etiologies

Les accidents de la voie publique représentaient la première étiologie des contusions abdominales puisqu'ils étaient à l'origine de 64% des contusions (68 cas).

Les chutes d'un lieu élevé constituaient la deuxième cause (19 cas, soit 17,9%), puis, les accidents de travail (7 cas, soit 6,6%), les coups de sabots (5 cas, soit 4,7%), alors que les agressions n'étaient à l'origine que d'un seul cas (soit 0,9%) de contusion abdominale (Figure 2, Tableau I).

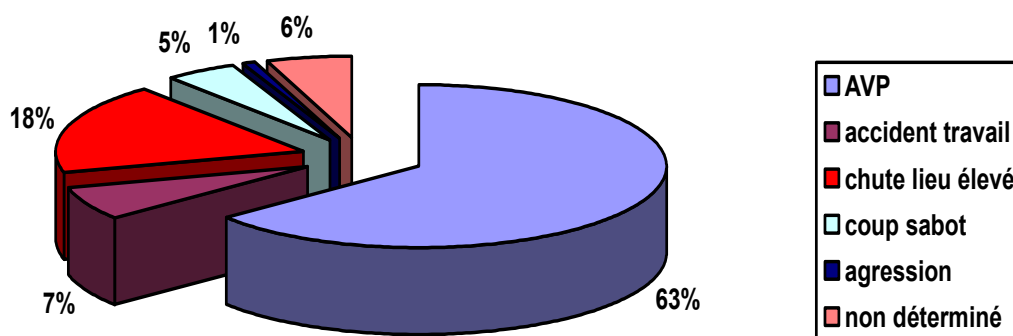


Figure 2: Etiologies des contusions abdominales.

Tableau I : Etiologies des contusions abdominales en nombre et en pourcentage

Etiologie	Nombre de cas	Pourcentage (%)
AVP	68	64,1
Chute d'un lieu élevé	19	17,9
Accident de travail	7	6,6
Coup de sabot	5	4,7
Agression	1	0,9
Non déterminée	6	5,6

5- Mécanisme Lésionnel

Parmi les 97 cas où le mécanisme de la contusion était déterminé, 86 malades (88%) avaient un mécanisme direct, alors que seulement 11 (12%) avaient un mécanisme indirect.

Pour les 9 autres cas, le mécanisme était inconnu pour raison de difficultés d'entretien avec ces patients (troubles de conscience, états d'ivresse).

II- DONNES CLINIQUES

1- Facteurs de comorbidité

Les facteurs de comorbidité étaient rarement retrouvés.

On avait noté deux cas de diabète, un cas d'hypertension artérielle, un cas d'obésité, ainsi que des antécédents d'ulcère gastrique (1 cas) et d'asthme (1 cas).

2- Signes généraux

Douze pour cent (13 cas) des patients se sont présentés dans un tableau d'état de choc.

Trois patients se sont présentés dans un tableau de détresse respiratoire avec polypnée et dyspnée.

Nos patients étaient tous apyrétiques à l'admission.

3- Signes fonctionnels

Les signes fonctionnels étaient dominés par la douleur qui était présente chez 89,6% des patients. Elle était abdominale dans 87 cas (91,5%) et basithoracique chez seulement 08 patients (8,5%).

Les contusions abdominales

Les autres signes fonctionnels qu'on avait notés étaient des vomissements chez 14 patients, une distension abdominale chez 05 patients et une hémorragie digestive chez 02 patients (hématémèses).

4- Signes physiques

4-1-Examen abdominal

Après évaluation des constantes vitales, l'examen a montré une défense abdominale chez 36% des malades (38 cas). Cette défense était localisée chez 23 patients (21,7%) et généralisée chez 15 patients (14%).

Une sensibilité abdominale a été retrouvée chez 71,7% de nos patients. Elle a été localisée dans 46 cas (43,4%) et généralisée dans 30 cas (28,3%).

Seulement un patient présentait une distension abdominale à l'examen physique (Tableau II).

Tableau II : Les différents éléments de l'examen abdominal

Signes physiques		Nombre de cas	Pourcentage (%)
Distension abdominale		1	0,9
Ecchymoses, hématomes		12	11,3
Sensibilité abdominale	localisée	46	43,4
	généralisée	30	28,3
Défense abdominale	Localisée	23	21,7
	généralisée	15	14
Contracture abdominale		2	1,8

4-2-Etat respiratoire

Trois patients se sont présentés dans un tableau de détresse respiratoire, avec un syndrome d'épanchement pleural liquidien chez un d'entre eux.

Les contusions abdominales

4-3- Etat hémodynamique

Un état de choc hémodynamique a été noté chez 13 patients (12,2%).

4-4- Etat neurologique

Un seul patient a eu un score de Glasgow inférieur à 8/15.

4-5- Recherche d'un polytraumatisme

Un polytraumatisme a été retrouvé chez 25,5% des patients soit 27 cas.

Il s'agissait en premier lieu de traumatismes des membres dans 19 cas, thoracique dans 18 cas et crânien dans 13 cas (Tableau III, Figure 3).

Tableau III : Les différents traumatismes associés au cours des contusions abdominales

Traumatisme associé	Nombre de cas	Pourcentage (%)
Membres	19	18
Thorax	18	17
Crâne	13	12,2
Rachis	3	3
ORL	2	1,8
Ophtalmologique	2	1,8
Bassin	2	1,8



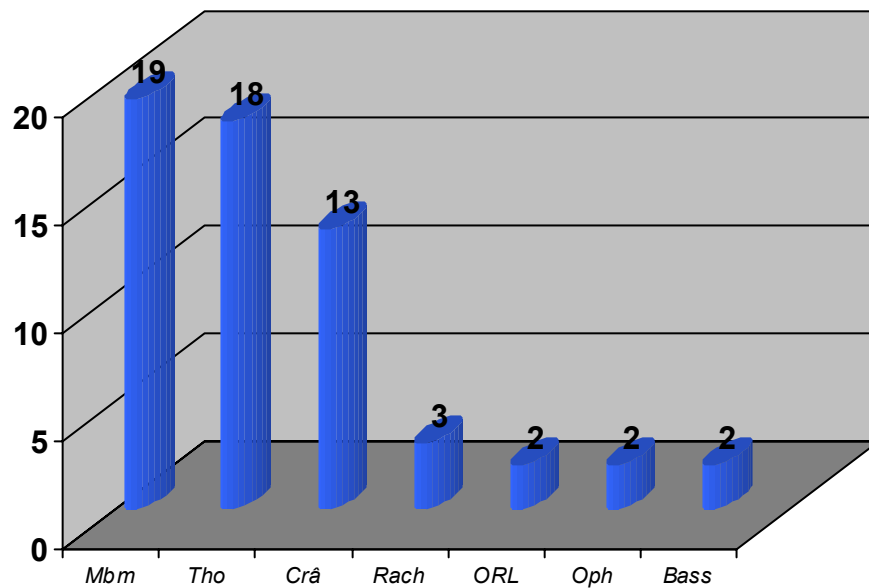


Figure 3: Lésions associées à la contusion abdominale.

III- Données paracliniques

1- Bilan biologique

1-1- Numération et formule sanguine (NFS)

Elle a été réalisée chez 70 patients (66%).

Une anémie normochrome normocytaire a été retrouvée chez 40 patients (37,7%).

Une hyperleucocytose a été retrouvée dans 4 cas.

Aucun de nos patients n'avait de thrombopénie à l'admission.

1-2- Groupage ABO et Rhésus

Le groupage a été réalisé chez 22 patients (20,7%).

Les contusions abdominales

1-3- Bilan hépatique

Le bilan hépatique a été réalisé dans 31 cas (29%). Il a montré une cytolysé dans 26 cas (24,5%) et une cholestase chez 4 patients (3,7%).

1-4-Enzymes pancréatiques

Le dosage des enzymes pancréatiques (amylasémie, lipasémie) n'a été réalisé que chez un seul patient devant une suspicion de traumatisme du pancréas et a été normal.

2- Radiographie standard

2-1- Abdomen sans préparation

La radiographie d'abdomen sans préparation a été effectuée chez 50 patients (47%). Elle avait objectivé :

- Des niveaux hydroaériques dans 4 cas (3,7%).
- Un pneumopéritoine dans 2 cas (1,8%).
- Un tassement vertébral L1 dans 1 cas (0,9%).

2-2- Radiographie du thorax

La radiographie du thorax a été réalisée chez 42 patients (39,6%). Elle avait montré :

- Un épanchement pleural dans 10 cas (9,4%).
- des fractures de côtes dans 06 cas (5,6%).
- des foyers de contusion pulmonaire dans 03 cas (2,8%).
- un pneumothorax dans 03 cas (2,8%).

3- Echographie abdominale

Elle a été réalisée en urgence chez tous les patients (100%). Elle a montré (Tableau IV):

Les contusions abdominales

3-1- Un épanchement intrapéritonéal dans 83 cas, soit 78% des patients. Cet épanchement était de :

- grande abondance dans 04 cas (4,8%).
- moyenne abondance dans 51 cas (61,4%).
- faible abondance dans 28 cas (33,8%).

3-2- Des lésions viscérales ont été retrouvées dans 60 cas (56,6%). Il s'agissait de :

- Lésions hépatiques dans 27 cas (45%):
 - 16 contusions
 - 06 fractures
 - 05 hématomes
- Lésions spléniques dans 21 cas (35%):
 - 14 contusions
 - 05 fractures
 - 02 hématomes

Tableau IV : Les différentes lésions viscérales au cours des contusions abdominales à l'échographie abdominale.

Lésion viscérale		Nombre de cas	Pourcentage (%)
Contusions hépatiques (N.B. possibilité de contusion de plusieurs segments chez le même patient)	Segment IV	6	10
	Segment V	11	18,3
	Segment VI	8	13,3
	Segment VII	6	10
	Segment VIII	7	11,6
Autres lésions hépatiques	Fracture	6	10
	Hématome	5	8,3
Lésions de rate	Contusion	14	23,3
	Fracture	5	8,3
	Hématome	2	3,3

4- Tomodensitométrie (TDM)

Un scanner abdominal a été réalisé dans 57 cas soit 53,7% des patients.

Il avait montré un épanchement intra péritonéal dans 42 cas, un épanchement pleural dans 09 cas et un pneumopéritoine dans 03 cas.

Les lésions hépatiques étaient les plus fréquentes, présentes dans 37 cas (65%). Elles étaient à type de :

- Contusion hépatique dans 24 cas
- Fracture hépatique dans 11 cas
- Hématome sous capsulaire dans 02 cas

Les lésions spléniques étaient retrouvées dans 19 cas (33,3%). Il s'agissait de :

- Contusion dans 06 cas
- Fracture dans 13 cas

D'autres lésions ont été retrouvées, il s'agissait de :

- Lésion pancréatique dans 02 cas
 - Lésion rénale dans 07 cas
 - Un hématome de la paroi vésicale
 - Un hématome de la paroi colique
 - Une plaie du grêle (tableau V)
-

Tableau V : Résultats du scanner abdominal au cours des contusions de l'abdomen

Résultats du scanner		Nombre de cas	Pourcentage (%)
Epanchement	intra péritonéal	42	39,6
	pleural	9	8,5
Pneumopéritoine		3	2,8
Fractures hépatiques		11	10,3
Contusions hépatiques	Segment IV	12	11,3
	Segment V	12	11,3
	Segment VI	13	12,2
	Segment VII	15	14,1
	Segment VIII	10	9,4
Lésions de rate	contusion	6	5,6
	fracture	13	12,2
Lésions rénales		7	6,6
Lésions de rate et foie		6	5,6
Lésions du pancréas		2	1,8
Hématome paroi vésicale		1	0,9
Hématome paroi colique		1	0,9
Plaie du grêle		1	0,9

IV- PRISE EN CHARGE THERAPEUTIQUE

1- Mesures de réanimation a l'admission

Une transfusion sanguine de culots globulaires était nécessaire chez 16 de nos patients (15%).

Treize patients (12 ,2%) ont été mis en condition à leur admission, avec :

- Deux voies veineuses périphériques.
 - Remplissage par du serum salé.
 - Mise en place d'une sonde gastrique et d'une sonde urinaire.
-

2- Laparotomie d'emblée

Une laparotomie en urgence était indiquée chez 10 patients (9,4%) devant :

- L'instabilité hémodynamique malgré les mesures de réanimation dans 7 cas (6,6%).
- Des signes de péritonite dans 3 cas (2,8%).

Les données de l'exploration chirurgicale ainsi que les gestes effectués sont résumés dans le tableau VI.

Tableau VI : Exploration chirurgicale et gestes effectués lors des laparotomies d'emblée

Patient	Exploration chirurgicale	Gestes effectués
Patient 1	Plaie du diaphragme, plaie gastrique, lésion du colon transverse	Suture du diaphragme, suture gastrique, colostomie
Patient 2	Plaie du dôme hépatique	Packing
Patient 3	Plaie jéjunale	Sutures simples
Patient 4	Plaie iléale	Sutures simples
Patient 5	Perforation du bas fond caecal	Caecostomie
Patient 6	Plaie jéjunale	Résection, sutures, drainage
Patient 7	Perforation iléale	Iléostomie
Patient 8	Plaie jéjunale	Ravivement, sutures
Patient 9	Hémopéritoine	Toilette péritonéale, drainage
Patient 10	Plaie de rate	Splénectomie

3- Traitement non opératoire

Un traitement non opératoire a été préconisé chez 96 patients (90%). Cette attitude était adoptée devant :

- La stabilité hémodynamique
- L'absence de pneumopéritoine, de contracture abdominale et de lésions cérébrales

Cette attitude thérapeutique était suffisante chez 87,7% des patients.

Les contusions abdominales

La répartition des différentes lésions, observées chez les patients pour lesquels on opté pour un traitement non opératoire, est précisée sur le tableau VII.

Tableau VII : Différentes lésions observées chez les patients mis sous surveillance (traitement non opératoire)

Lésions	Nombre de cas	Pourcentage
Foie	35	36,4
Rate	18	18,7
Rein	7	7,2
Pancréas	2	2

4- Chirurgie secondaire

Une laparotomie secondaire était nécessaire chez seulement 03 patients :

- Dans un cas : au deuxième jour, devant l'apparition d'un syndrome infectieux avec défense abdominale, fièvre et hyperleucocytose sur la NFS. L'exploration chirurgicale a trouvé une plaie du grêle moyen pour laquelle on a réalisé une résection anastomose avec drainage chirurgical.
- Dans deux cas : au deuxième et au troisième jour, devant l'altération secondaire de l'état hémodynamique. L'exploration chirurgicale a trouvé un saignement rétro péritonéal dans un cas et un hémopéritoine secondaire dans le deuxième cas. Le geste chirurgical a consisté en une hémostase par tamponnement pour le premier cas et un drainage chirurgical dans le deuxième cas.

5- Résultats

On a noté un taux de mortalité de 3,7% soit 04 cas.

Il s'agissait d'un cas de :

Les contusions abdominales

- Etat de choc septique suite à une péritonite par perforation grélique opérée.
- Etat de choc hémorragique à J3 suite à une fracture splénique non opérée.
- Traumatisme hépatique grave non opéré à J2
- Traumatisme crânien grave dans le cadre d'un polytraumatisme.

Des complications se sont survenues chez 07 patients (6,6%) avec un bilome dans 02 cas non opérés, une hémobilie dans 03 cas non opérés et une surinfection de la plaie chirurgicale dans 02 cas.

L'évolution a été jugée favorable chez 99 patients avec une durée moyenne d'hospitalisation de 4,92 jours (Tableau VIII).

Tableau VIII : Durée d'hospitalisation lors des contusions abdominales

Nombre de jours d'hospitalisation	Nombre de cas
02 jours	19
03 jours	19
04 jours	18
05 jours	19
06 jours	08
07 jours	04
08 jours	08
09 jours	02
10 jours	01
11 jours	01
15 jours	01
17 jours	01



DISCUSSION

I- EPIDEMIOLOGIE

1- Age

Dans notre population d'étude, l'âge moyen est de 30,85 ans avec une nette prédominance du sujet jeune, ceci concorde avec les données de la littérature où la tranche la plus touchée est le sujet jeune âgé de 20 à 40 ans [2-4]. En effet, l'adulte jeune est plus exposé vue son activité : accidents de la voie publique, accidents de travail, accidents de sport.

L'enfant est par contre peu touché par les contusions abdominales dans notre série (4%) et cela intéresse les enfants d'âge scolaire où l'activité de l'enfant en dehors de la surveillance parentale commence à se développer.

Le faible taux d'enfants hospitalisés au service de chirurgie viscérale pour contusions abdominales peut être expliqué par le mode de recrutement qui consiste à adresser les enfants d'emblée vers un service de chirurgie infantile.

2- Sexe

La majorité, soit 85,84%, des victimes des contusions abdominales chez nos patients sont de sexe masculin, ce qui donne un sexe ratio de 6/1. Cette constatation est concordante avec les résultats de la littérature [4-7].

La prédominance du sexe masculin peut être expliquée par le fait que les hommes sont plus exposés aux différentes étiologies des contusions abdominales par leurs activités professionnelles plus importantes.

3- Etiologies

3-1- Accidents de la voie publique (AVP)

Les accidents de la voie publique étaient l'étiologie la plus importante dans notre série puisque 68 de nos patients soit 64% avaient des contusions abdominales secondaires à des AVP.

Une revue de la littérature montre que les AVP constituent la première cause des contusions abdominales [3, 8-14].

Le respect du code de la route, le port de ceinture, le respect de la limitation de vitesse et le respect des panneaux signalétiques peuvent diminuer de façon considérable ce risque de contusion abdominale.

3-2- Chute d'un lieu élevé

Les chutes d'un lieu élevé représentent la deuxième cause de contusions abdominales dans notre série avec un pourcentage de 18%.

Des études montrent que la moitié des chutes rentrent dans le cadre des tentatives d'autolyse et que le sexe féminin est le plus touché par cette entité [2, 4, 7].

Dans notre série, il s'agissait plutôt de chute accidentelle.

D'autres études montrent que les contusions abdominales secondaires à des chutes d'un lieu élevé sont plus graves et rentrent souvent dans le cadre d'un poly traumatisme. Ainsi, Q. Nguyen–Thanh et al. ont trouvé que les polytraumatisés avec contusion abdominale sévère sont plus graves après chute d'une grande hauteur qu'après AVP [15].

3-3- Autres étiologies

Les autres étiologies des contusions abdominales sont représentées par les accidents de travail (6,6%) les coups de sabot (4,7%), et les agressions (1%). Cette prédominance des accidents de travail s'explique probablement par une grande importance de travaux à risque.

Kendja et al. ont trouvé, sur une série de 192 traumatismes abdominaux par agressions, 17,70% de contusions abdominales, il s'agit le plus souvent du sexe féminin,

alors que les agressions chez les hommes sont plutôt à l'origine de traumatismes ouverts [16].

II- PHYSIOPATHOLOGIE

1- Mécanisme direct

Le mécanisme direct était à l'origine de 88% des contusions abdominales parmi les 97 cas chez qui on a pu préciser le mécanisme de la contusion.

Le choc direct est le fait d'une percussion brutale de la cavité abdominale sous l'effet d'une force, agissant sur une surface limitée de la paroi abdominale [17]. Il peut être le mécanisme principal, les dégâts qui en découlent, dépendent, de la force et la durée du choc, de la masse du sujet et de la surface d'impact.

2- Mécanisme indirect

Le mécanisme essentiel du choc indirect est la décélération, qui se voit au cours des accidents de la route, des chutes des lieux élevés, et s'explique par le fait que le corps s'arrête brutalement, alors que les organes continuent leur mouvement avec énergie cinétique, proportionnelle à leur masse et au carré de la vitesse [18].

La décélération peut être horizontale (collision frontale avec un véhicule roulant à grande vitesse) ou verticale (chute d'un lieu élevé). Ce mécanisme provoque des étirements des zones d'attaches des organes que sont les pédicules vasculaires, les mésos et les ligaments. Des ruptures ou des déchirures peuvent intéresser directement ces zones et être à l'origine d'hémorragie, voire d'ischémie de l'organe. Les lésions peuvent également se produire dans l'organe lui même, à partir des points d'insertion des attaches [19].

3- Effet « BLAST »

L'effet de souffle ou « blast » est le pouvoir vulnérant commun à toute explosion. L'effet de souffle est généré par la libération d'énergie contemporaine de l'explosion ; cette pression dynamique, liée au déplacement d'air à grande vitesse sous l'effet de l'expansion gazeuse à partir du point d'explosion, est constituée d'une surpression brutale à laquelle fait suite une contre pression négative beaucoup moins intense. A partir de l'épicentre de l'explosion va se créer un train d'ondes alternatives dont les caractéristiques varient avec le milieu de propagation : air, eau, milieu solide.

L'effet de souffle provoque des lésions loco-régionales et à distance. Ainsi pourront être atteints les membres, l'abdomen, le thorax, le cerveau... Cette association demeure peu fréquente car les conditions de production sont différentes mais lorsqu'elle est réalisée le tableau est remarquable par sa gravité [20].

III- ETUDE CLINIQUE

Plusieurs tableaux cliniques peuvent se présenter aux urgences, allant de l'extrême urgence avec instabilité hémodynamique et état de choc jusqu'au tableau clinique sans lésion dramatique et stabilité hémodynamique.

Ainsi, l'examen clinique a plusieurs intérêts :

- Permet tout d'abord d'éliminer une urgence vitale qui nécessite des mesures de réanimation et parfois des interventions chirurgicales en urgence
 - Permet de réaliser un bilan lésionnel initial avec recherche de lésions associées
 - Permet d'orienter les investigations para cliniques
-

1 – Etat hémodynamique instable

Chez toute victime d'une contusion abdominale, il faut immédiatement apprécier les constantes vitales et réaliser un premier examen abdominal.

1-1- Etat hémodynamique

Les paramètres enregistrés à l'arrivée du blessé sont souvent perturbés par le stress et les lésions associées. Ce n'est qu'après avoir perfusé 1 à 1,5L de solution de cristalloïde que l'on pourra conclure à un choc :

- TA < 10 mmHg
- PVC < 10 cm H₂O
- Tachycardie > 120 battements/min

On appelle instabilité hémodynamique lorsque ces paramètres se détériorent dès que le débit de perfusion est ralenti [21–23].

L'existence d'une instabilité hémodynamique sans cause externe ou extériorisée (thoracique, rachidienne ou périphérique) évidente, doit faire suspecter un hémopéritoine ou un hématome rétro péritonéal [24].

La tachycardie réactionnelle est classique, mais une bradycardie paradoxale, classiquement de mauvais pronostic, est fréquemment observée chez les patients traumatisés [21, 25, 26].

Si l'état hémodynamique est instable, la laparotomie doit être effectuée en extrême urgence sans examens complémentaires à visée diagnostique. C'est le cas de toutes les contusions de l'abdomen avec choc hémodynamique résistant à la réanimation [3, 9, 27, 28].

1-2- Etat respiratoire

L'état respiratoire est apprécié par la recherche de signes de détresse respiratoire, ou d'un volet thoracique par palpation de la paroi.

L'auscultation est un élément important pour identifier des épanchements pleuraux [29].

Les contusions abdominales

Lorsque la détresse respiratoire est associée à des troubles de la conscience, le blessé est oxygéné puis intubé. Lorsque le blessé est conscient, il faut d'abord éliminer une tétraplégie haute ou un pneumothorax suffocant et/ou bilatéral qui doit être ponctionné puis drainé.

Si la détresse respiratoire persiste, la radiographie de thorax oriente vers une rupture trachéo-bronchique ou une contusion pulmonaire hypoxémiante [30].

L'existence d'un traumatisme thoracique avec des fractures de côtes basses doit faire rechercher une lésion hépatique ou splénique [21].

1-3- Etat neurologique

L'examen neurologique recherche l'état de la conscience, les signes de localisation, l'état des pupilles et chiffre le score de Glasgow avant toute sédation. Il devra également noter l'évolution depuis le premier examen clinique (aggravation d'un coma, apparition d'un déficit, modifications pupillaires, crises convulsives) ainsi que les traitements institués depuis l'accident [29, 31].

2- Etat hémodynamique stable

L'interrogatoire doit bien préciser les circonstances de survenue de la contusion, ainsi que le terrain du patient et ses signes fonctionnels, avant de compléter par l'examen physique et les examens complémentaires.

2-1- Signes fonctionnels

L'interrogatoire quant il est possible, avec le patient mais aussi avec son entourage permet de mettre en évidence les circonstances du traumatisme, le terrain du patient et les signes fonctionnels qui permettent d'orienter le bilan lésionnel.

Les contusions abdominales

a- Douleur

Parmi ces signes fonctionnels, la douleur représente le principal symptôme rapporté par les patients [2, 9].

La douleur abdominale est plus fréquente dans les contusions isolées de l'abdomen (85% contre 65%), cette douleur étant noyée dans un tableau d'ensemble, le malade étant angoissé, plus absorbé par une douleur d'un membre fracturé ou d'une détresse respiratoire causée par un hémopneumothorax ou un volet thoracique [27].

Si la douleur constitue un signe d'appel primordial dans les contusions abdominales, elle est loin d'être affirmative de l'existence de lésion viscérale, la douleur abdominale est plus souvent localisée que diffuse que cela soit dans la contusion isolée de l'abdomen ou chez le polytraumatisé, elle suit le plus souvent la projection de l'organe lésé sur la paroi abdominale :

- Foie : hypochondre droit
- Rate : hypochondre gauche
- Pancréas : périombilical
- Rein : lombaire et/ou flanc
- Vessie : pelvis

A l'inverse de tous les organes, le grêle donne plutôt une douleur diffuse [32].

Dans notre série, 89,6% des patients rapportaient une douleur abdominale notamment au niveau de l'hypochondre droit et/ou de la région péri ombilicale, alors que 8,5% des patients présentaient une douleur basithoracique.

b- Autres signes fonctionnels

Les vomissements sont sans spécificité d'organe, leur présence en dehors d'un traumatisme crânien associé témoigne d'une irritation péritonéale mais il serait dérisoire de se baser sur ce seul signe qui doit être intégré dans un tableau clinique d'ensemble [33].

Les contusions abdominales

Il faut aussi chercher la notion de fièvre qui permet d'orienter vers une origine infectieuse.

La distension abdominale ainsi que l'hémorragie digestive sont d'autres signes fonctionnels à rechercher de façon systématique.

La recherche d'une hématurie macro et microscopique est importante. La macroscopique témoigne en règle d'une lésion de la voie excrétrice sans préjugé de sa localisation, alors que la microscopique ne signifie que rarement l'existence d'une lésion chirurgicale de la voie excrétrice, mais apporte une notion de traumatisme violent [33].

2-2- Signes physiques

L'examen abdominal est peu contributif chez les patients inconscients, ventilés et curarisés [21, 22].

a- Examen abdominal

L'examen du patient doit être complet et méthodique, afin de mettre en évidence d'éventuels signes orientateurs et de guider les examens complémentaires ultérieurs.

❖ Inspection

Premier temps de l'examen, qui apprécie l'existence de traces de contusion :

- Ecorchures et ecchymoses qui signent l'impact de l'agent causal (34). La constatation d'une ecchymose sur le trajet de la ceinture de sécurité multiplie par huit le risque de lésions intra abdominales, notamment intestinale [21].
 - Météorisme abdominal.
 - La systématisation topographique de l'abdomen incite à ne pas omettre les flancs, les fosses lombaires, la région thoracoabdominale et abdominopelvienne [35].
-

❖ **Palpation**

C'est l'étape capitale de l'examen clinique, elle doit être douce et minutieuse. Elle permet de révéler une hyperesthésie cutanée, une douleur avec possibilité d'irradiation, une tuméfaction, une défense localisée ou généralisée ou une contracture témoignant d'une irritation péritonéale.

La défense abdominale est un signe fréquent, elle constitue un bon signe d'appel qui oriente vers l'abdomen et n'affirme nullement l'existence d'une lésion viscérale.

La contracture abdominale est moins fréquente que la défense, elle constitue un excellent signe dont la présence, traduit à coup sûr l'existence d'une lésion abdominale.

La recherche de ces réactions pariétales exige une grande minutie avec des mains réchauffées mises à plat sur l'abdomen sans brusquer la paroi, la palpation douce doit commencer par le côté le moins douloureux quadrant par quadrant sans omettre les fosses lombaires.

La défense est un durcissement de la paroi à la palpation qu'on arrive à vaincre avec la palpation douce. La contracture est évoquée dès l'inspection devant un abdomen rétracté immobile avec saillie des grands droits, confirmée à la palpation douce [32].

Dans notre série, on a trouvé une défense abdominale chez 36% des malades (38 cas). Cette défense était localisée chez 23 patients (21,7%) et généralisée chez 15 patients (14%).

Une sensibilité abdominale est retrouvée chez 71,7% de nos patients. Elle est localisée dans 46 cas (43,4%) et généralisée dans 30 cas (28,3%).

Seulement un patient présentait une distension abdominale à l'examen physique.

❖ **Percussion**

A la recherche d'une matité des flancs (épanchement intra péritonéal), une disparition de la matité pré hépatique (perforation d'organes creux) ou d'un météorisme abdominal (occlusion reflexe secondaire à l'hémopéritoine ou à une péritonite).

❖ **Touchers pelviens**

Ils doivent toujours terminer l'examen clinique car ils gardent un grand intérêt. En effet, une douleur vive dans le cul de sac de Douglas témoigne d'une irritation péritonéale alors que son bombement traduit un épanchement intra péritonéal.

b- Lésions associés

Les lésions associées sont très souvent la règle et témoignent de la sévérité du traumatisme, elles compliquent la démarche thérapeutique, guident la hiérarchisation des gestes et modifient le pronostic [33].

Il s'agit essentiellement de traumatisme crânien, thoracique, pelvien, du bassin ou des membres. Ces différentes localisations doivent être toujours recherchées.

Une fracture du bassin expose à la survenue d'hématome rétro péritonéal et des lésions vésicales surtout lorsque la fracture intéresse les branches pubiennes [36].

Les patients porteurs de fractures fémorales complexes ont une grande incidence de lésions intestinales [21].

Dans notre série, un polytraumatisme est retrouvé chez 25,5% des patients. Il s'agissait en premier lieu d'un traumatisme des membres dans 19 cas, d'un traumatisme thoracique dans 18 cas et d'un traumatisme crânien chez 13 patients.

c- Score d'ISS: « INJURY SEVERITY SCORE »

L'ISS, calculé à partir de l'AIS "Abbreviated injury score", et très pratique pour coter la gravité de l'ensemble des lésions chez un polytraumatisé (Annexe II).

Pour les auteurs Américains un score ISS plus de 16 points impose la mutation dans un trauma center, et pour d'autres le seuil de gravité se situe au dessus de 20 points ou 25 points [37].

Le score d'ISS est étroitement lié au taux de mortalité et le tableau VIII objective la corrélation entre l'ISS et la mortalité [38].

Tableau IX: La corrélation entre l'ISS et la mortalité

ISS	≤ 15	16-24	25-35	≥ 36
% de décès	2	2	61	86

IV- EXAMENS COMPLEMENTAIRES

Après la première étape représentée par l'interrogatoire et l'examen clinique, la prise en charge du patient victime d'une contusion abdominale passe, en dehors d'une laparotomie en urgence, par des examens complémentaires biologiques et radiologiques, qui ont pour objectif de compléter le bilan lésionnel et d'assurer une prise en charge thérapeutique adaptée.

Cette étape passe par :

- Des examens biologiques :
 - ✓ numération formule sanguine (NFS)
 - ✓ groupage
 - ✓ bilan hépatique
 - ✓ bilan pancréatique.
 - Un bilan radiologique de base :
 - ✓ abdomen sans préparation (ASP)
 - ✓ radiographie du thorax
 - ✓ échographie
 - ✓ tomodensitométrie (TDM).
 - Des examens complémentaires spécialisés :
 - ✓ urographie intraveineuse (UIV)
 - ✓ écho doppler
 - ✓ angiographie, angioscanner et angioIRM
 - ✓ coelioscopie
 - ✓ Bili IRM
-

1 – Bilan biologique

1-1-Numération formule sanguine (NFS)

Presque tous les auteurs s'accordent à dire que l'élément à rechercher en urgence n'est ni la baisse de l'hématocrite, ni celle du nombre des globules rouges, mais l'hyperleucocytose, qui permet d'orienter vers une surinfection d'un éventuel épanchement péritonéal. La baisse de l'hématocrite et du nombre de globules rouges sont de mauvais reflet du choc hypovolémique, par contre pour apprécier du remplissage vasculaire (transfusion exceptée), leur valeur est un indice de surveillance très précis [3, 12, 13].

Dans notre série, une anémie normochrome normocytaire était retrouvée chez 40 patients (37,7%). Une hyperleucocytose a été retrouvée dans 4 cas.

1-2-Groupage

La détermination du groupe sanguin, facteur rhésus doit être systématiquement pratiquée chez tout blessé, car il peut à tout moment nécessiter une transfusion.

1-3- Bilan hépatique

Le bilan hépatique présente peu d'intérêt dans le diagnostic des lésions hépatiques, l'élévation sérique des enzymes hépatiques n'est pas corrélée à la présence ou à la sévérité des lésions [39, 40].

Dans notre série, le bilan hépatique réalisé chez 29% des patients montrait une cytolysé dans 26 cas et une cholestase chez 4 patients.

1-4- Bilan pancréatique

L'élévation de l'amylasémie et l'amylasurie aide au diagnostic de contusion duodéno-pancréatique mais elle n'est pas spécifique et peut être tardive. L'hyperamylasémie, du fait de sa faible sensibilité, ne pourrait justifier l'indication d'une laparotomie [39, 41].

En fait, le dosage de l'amylase sérique oriente théoriquement vers le diagnostic de pancréatite traumatique, surtout si les taux sont élevés. Toutefois, l'amylasémie s'élève de

Les contusions abdominales

façon non spécifique au cours des traumatismes non abdominaux, notamment crânio-encéphalique, des états de choc et lors des contusions abdominales sans lésion pancréatique [21].

A l'inverse, l'amylase sérique peut être normale malgré l'existence de traumatismes pancréatiques graves [21].

La lipasémie apparaît comme étant le marqueur biologique le plus spécifique et le plus sensible et sa supériorité diagnostique a été confirmée.

L'interprétation de l'amylasémie et de la lipasémie est difficile en urgence. Bien qu'il n'existe pas de corrélation entre les taux de ces enzymes et une pancréatite aiguë traumatique, des valeurs supérieures à 5 fois la normale dès l'admission doivent faire évoquer ce diagnostic. Les traumatismes abdominaux sont fréquemment associés à une élévation modérée et transitoire de ces enzymes.

Dans notre série, le dosage des enzymes pancréatiques (amylasémie, lipasémie) n'était réalisé que chez un seul patient et était normal.

2- Bilan radiologique

L'imagerie occupe aujourd'hui une place prépondérante dans la prise en charge précoce des contusions abdominales. Son objectif est de faire le bilan de toutes les lésions chez un patient souvent polytraumatisé, sans multiplier les déplacements et ne doit être demandée que si l'état hémodynamique est stable [37, 42].

Même si les examens standards gardent une place dans le cadre de l'urgence, il faut reconnaître que l'échographie abdominale et la tomodensitométrie ont considérablement modifié les données du problème : la disponibilité de ces examens en urgence est aujourd'hui impérative dans les centres d'accueil d'urgence [43].

Les contusions abdominales

2-1- L'abdomen sans préparation (ASP)

L'ASP comprend classiquement trois incidences : deux clichés de face, debout et couché, et un cliché centré sur les coupes diaphragmatiques.

Son intérêt principal est de pouvoir mettre en évidence un pneumo ou rétropneumo-péritoine, signant une perforation d'un organe creux qui impose l'intervention [10].

Les autres signes moins évidents et difficiles à observer, sont les signes d'hémopéritoine et d'hématome rétro péritonéal [21].

La sensibilité de cet examen est faible : elle permet le diagnostic de rupture d'un organe creux dans moins de 50 % des cas [43]. Ainsi, l'absence d'épanchement gazeux n'est pas le garant de l'absence de perforation d'un organe creux. La présence d'un tel épanchement peut en outre signifier l'existence d'un pneumothorax ou d'une rupture vésicale après sondage [43].

Dans notre série, l'ASP était demandé dans cinquante cas, et avait montré des niveaux hydroaériques chez 04 malades, un pneumopéritoine chez 02 patients et un tassement vertébral L1 chez un autre patient.

2-2- La radiographie du thorax

La radiographie thoracique, dans le cadre d'une contusion abdominale recherche essentiellement une rupture diaphragmatique et des fractures des dernières côtes. Une rupture diaphragmatique survient dans 1 à 7 % des traumatismes abdominaux graves et passe inaperçue dans 66 % des cas [44]. Elle se manifeste par une discontinuité de la coupole ou par un épaississement focal du diaphragme. Le diagnostic est plus aisé quand il existe une herniation intrathoracique des organes abdominaux (estomac, rate, foie).

La radiographie thoracique recherche en outre, un pneumothorax et/ou un hémithorax, une surélévation des coupes diaphragmatiques ou une fracture des arcs costaux, notamment inférieurs. Là encore, la valeur de cet examen est faible par rapport à la tomodensitométrie thoracoabdominale.

Dans notre série, la radiographie du thorax réalisée chez 42 patients avait montré :

Les contusions abdominales

- Un épanchement pleural dans 10 cas (9,4%).
- des fractures de côtes dans 06 cas (5,6%).
- des foyers de contusion pulmonaire dans 03 cas (2,8%).
- un pneumothorax dans 03 cas (2,8%).

2-3- L'échographie abdominopelvienne

C'est actuellement l'examen de première ligne après l'examen clinique. Elle est recommandée dans l'examen initial de tout traumatisé abdominal en particulier lors de traumatisme fermé. L'échographie est non invasive et peut être réalisée au lit du blessé alors que les premiers soins sont apportés au patient. Sa sensibilité pour la décision d'une intervention est de 88 à 93 % et sa spécificité de 90 à 99 % [45,46].

Dans le cadre des urgences abdominales traumatiques, l'échographie constitue un outil essentiel permettant de faire le diagnostic des collections liquidiennes intra et rétro péritonéales et celui des lésions d'organes pleins ainsi que leur surveillance en cas de traitement conservateur [10, 33, 47-49].

Huang et al. ont établi un score échographique pour quantifier la collection intrapéritonéale (Tableau X) [50].

Les limites de cet examen en urgence sont liées au matériel disponible en urgence, dont la qualité n'est pas toujours optimale, à l'opérateur souvent peu aguerri à la réalisation d'examens en conditions difficiles, et enfin au malade lui même.

Il faut savoir que la localisation de l'épanchement à l'échographie n'a pas de valeur d'orientation topographique.

Tableau X : Score échographique de l'épanchement péritonéal, d'après Huang et al. [50]

Évaluation de la quantité de liquide intra-abdominal		Points
Espace de Morison	Significatif (> 2 mm)	2
	Minime (\leq 2 mm)	1
Cul-de-sac de Douglas	Significatif (> 2 mm)	2
	Minime (\leq 2 mm)	1
Espace périsplénique		1
Gouttière paracolique		1
Espace inter-anses intestinales		2

L'échographie couplée au doppler, pulsé et/ou couleur, permet un examen vasculaire de qualité, en particulier à la recherche de lésions vasculaires rénales et mésentériques [43].

Dans notre série, tous les patients avaient bénéficié d'une échographie abdominopelvienne. Elle avait montré un épanchement intrapéritonéal dans 83 cas (78%) et des lésions viscérales dans 60 cas (56,6%). En effet, dans notre contexte, l'échographie abdominopelvienne permet de régler plusieurs problèmes diagnostiques, surtout devant les difficultés de recours à la tomodensitométrie, examen qui n'est pas toujours disponible et dont le coût est parfois élevé.

2-4- La tomodensitométrie (TDM) abdominopelvienne

La TDM abdominopelvienne est aujourd'hui la méthode d'imagerie de choix pour l'exploration de l'abdomen en urgence [51].

Parce qu'elle permet une acquisition volumique rapide avec exploration de plusieurs régions anatomiques et une optimisation des temps d'exploration vasculaire, la TDM s'impose en cas de traumatisme grave supposé ou avéré [52, 53]. Elle n'est toutefois possible que pour un patient stable ou stabilisé sur le plan hémodynamique [54].

Cet examen permet en effet une étude précise des épanchements et des lésions des organes intra et rétro péritonéaux après une injection intraveineuse, voire une ingestion de

Les contusions abdominales

produit de contraste. Il peut aussi guider l'attitude thérapeutique : chirurgie ou surveillance radio clinique [10, 55, 56].

Les indications de la TDM selon DOWS [10] et BROOS [57] sont :

- L'existence d'un hémopéritoine sans lésion évidente à l'échographie.
- La constatation de lésions hépatiques complexes.
- La suspicion d'une atteinte pancréatique.
- La présence de lésions rénales sévères ou la TDM peut supplanter le couple échographie-urographie intra veineuse.
- L'existence d'une gêne à l'exploration ultrasonore (iléus réflexe, emphysème sous cutané).

En matière de TDM, l'hémopéritoine a une densité variable selon l'ancienneté. Cette densité, correspondant à du sang lysé, permet de différencier l'hémopéritoine des autres épanchements non sanglants [58].

Le risque de faux positifs de la TDM dans le diagnostic d'un hémopéritoine est très faible et aboutissant à une spécificité voisine à 100% par contre la fréquence de faux négatifs dégrade la sensibilité qui s'établit entre 40 et 85% [58-60].

Le scanner est moins opérateur dépendant que l'échographie, et offre une représentation des images interprétable par un médecin qui n'a pas réalisé lui-même l'examen. Il permet de visualiser la cavité péritonéale et les espaces anatomiques contigus (thorax, rétro péritoine, paroi, petit bassin et pelvis) [54].

L'exploration de l'abdomen débute par un passage en contraste spontané à la recherche d'hyperdensités spontanées traduisant la présence de sang. Cette séquence est importante pour détecter des petits hématomes, notamment mésentériques, et décider d'un éventuel temps artériel en cas d'hémopéritoine ; cette phase artérielle permettra une analyse en MIP utile pour l'analyse vasculaire en vue d'une éventuelle embolisation d'hémostase [54].

Le passage au temps portal est toutefois le temps le plus important car il permet l'analyse des parenchymes, des parois digestives et de l'ensemble des axes vasculaires ; une hémorragie active d'origine artérielle est encore correctement analysable à ce moment.

Les contusions abdominales

Un passage au temps sécrétoire doit être envisagé en cas de suspicion de lésion de l'appareil urinaire ; un clampage d'une éventuelle sonde urinaire doit être fait dès le début de l'examen [54].

Le coût élevé et la non disponibilité du scanner rendent compte du faible recours à cet examen dans notre contexte.

2-5- Les examens spécialisés

a- Urographie intraveineuse (UIV)

L'UIV doit toujours être pratiquée après l'échographie à laquelle elle apporte des renseignements complémentaires.

En cas de contusion abdominale avec forte suspicion de lésion rénale, l'UIV reste un examen de base [61–63]. Elle permet d'apporter des renseignements fonctionnels sur le rein traumatisé et de s'assurer de la présence du rein controlatéral [64].

Par ailleurs, l'UIV peut être interprétée comme étant normale dans 39% des traumatismes rénaux de gravité moyenne, et dans 20% des traumatismes graves [61].

Cet examen est limité par [7, 59]:

- Un rein non fonctionnel
- Un traumatisme sur rein pathologique ou précédemment opéré

b- Artériographie

Si son rôle diagnostique exclusif tend à diminuer, l'artériographie prend aujourd'hui une place de plus en plus importante dans le cadre de l'urgence en raison de son potentiel thérapeutique [43]. Ainsi, on peut avoir recours à l'artériographie standard, à l'angioscanner ou encore à l'angio IRM.

Actuellement, sa seule indication est thérapeutique. Il s'agit :

- soit d'une embolisation en cas de persistance d'une instabilité hémodynamique avec suspicion d'un saignement dans une zone peu accessible à un traitement chirurgical (rétro péritoine, pelvis), ou en cas d'une hémorragie
-

active hépatique, splénique ou rénale chez un patient stabilisé pour tenter un traitement conservateur [65].

La TDM oriente sur le site de saignement et dirige le cathétérisme. Le taux de réussite de l'embolisation sélective dans le cadre de la fracture complexe du pelvis est de 80 à 100 % [66].

L'embolisation chez le polytraumatisé ne s'applique qu'au versant artériel des lésions vasculaires.

➤ soit de la mise en place d'une endoprothèse dans le cadre de rupture traumatique de l'aorte, notamment en cas de contre indication à la circulation extracorporelle (CEC) [67].

c- Imagerie par résonance magnétique (IRM)

La réalisation de cet examen ne fait pas partie de l'arsenal conventionnel utilisé en urgence devant un traumatisme abdominal. Son bénéfice par rapport à l'examen TDM est faible. Sa principale indication est la recherche d'une rupture diaphragmatique lorsque la radiographie thoracique est équivoque. Il permet alors de mettre en évidence la poche et le contenu herniaire.

L'IRM sera, en revanche, un examen de seconde intention en cas de doute concernant des lésions viscérales ou vasculaires [43].

La bili-IRM est une technique non invasive d'imagerie des voies biliaires et pancréatiques. Cette technique permet d'analyser les voies biliaires extra-hépatiques et les voies biliaires accessoires.

3- Ponction lavage péritonéale (PLP)

La pratique de la PLP est actuellement remise en cause dans de nombreux centres [45]. L'intérêt de cet examen est diversement apprécié en fonction des équipes car il est grandement dépendant du plateau technique disponible en urgence et de l'habitude des

Les contusions abdominales

équipes [23]. Depuis l'avènement de l'échographie et du scanner, les équipes bénéficiant en urgence du matériel et du concours de radiologues entraînés ont peu recours à la PLP. Cependant, en l'absence de plateau technique adéquat ou disponible, la PLP reste un examen relativement performant en urgence pour les traumatismes abdominaux.

Une extravasation sanguine signe immédiatement une lésion vasculaire abdominale grave imposant une exploration chirurgicale.

Les critères de positivité de la PLP ont été définis en 1970 et sont toujours d'actualité [68, 69]:

- aspiration initiale de plus de 5 ml de sang
- compte de globules rouges supérieur à 100 000/mm³
- compte de globules blancs supérieur à 500/mm³
- présence d'autres produits (matières fécales, germes ou pus, bile, urine ...).

L'opérateur peut ainsi évaluer l'existence d'une complication. Des prélèvements peuvent également être réalisés pour dosage de l'amylase ou examen bactériologique. Bien réalisée, la PLP a une sensibilité de 90 à 99 % et une spécificité supérieure à 85 % [45, 70, 71]. Ses complications propres sont exceptionnelles.

Le risque de faux positif est important en cas d'hématome sous-péritonéal ou de fracture du bassin [72]. Le principal reproche de la technique est de ne donner aucune information sur l'organe lésé et le volume de l'hémopéritoine. Elle entraîne donc un nombre non négligeable de laparotomies inutiles. Elle détecte rapidement les hémorragies, mais doit être répétée car une lésion d'organe creux peut se traduire par une infection péritonéale après un délai de quelques heures.

L'utilisation de la PLP dépend donc de l'environnement médical et technique. On lui préférera dans la majorité des cas un examen ultrasonographique, rapidement complété par un examen TDM ou une laparoscopie exploratrice en cas de doute.

4- Coelioscopie diagnostique

Chez les polytraumatisés, il peut être difficile de reconnaître une hémorragie intra abdominale, dans ce cas, entre l'abstention qui peut être dangereuse et la laparotomie qui peut être blanche, l'équipe chirurgicale peut proposer la manœuvre diagnostique anodine de la coelioscopie qui, toujours dans les cas douteux, permettra un diagnostic rapide avec la plus grande sécurité. Cette méthode n'est possible que si le malade est stable hémodynamiquement, n'étant pas sous anticoagulant, non ascitique.

Des études ont montré que la coelioscopie diagnostique a une sensibilité inférieure à 50% dans le diagnostic de lésions des organes creux. Cette faible sensibilité ne permet pas de la recommander systématiquement parmi les moyens diagnostiques.

D'autre part, la coelioscopie est une méthode invasive, imposant une anesthésie générale. Elle peut être délétère chez les patients victimes d'un polytraumatisme avec traumatisme crânien sévère car l'insufflation intrapéritonéale augmente la pression intracrânienne [73-75].

5- Bilan endoscopique

Dans des contextes particuliers, on peut avoir recours à d'autres examens spécialisés, à savoir des examens endoscopiques (fibroscopie digestive haute ou basse), voire une thoracoscopie.

V- BILAN LESIONNEL

1- Lésions élémentaires

Leur identification est de difficulté variable.

Les contusions abdominales

1-1- L'hémoprotéine

C'est le premier élément à rechercher devant un traumatisme abdominal ; il est souvent facile à identifier sous forme d'un épanchement intra péritonéal spontanément hyperdense. Son importance, corrélée à la réanimation nécessaire au maintien d'un état hémodynamique satisfaisant, peut être appréciée par un score similaire à celui appliqué en échographie en codant sa présence dans chaque compartiment de l'abdomen (gouttières pariéto-coliques droite et gauche, espace inter-anses, espace de Morison, cul-de-sac de Douglas) [76, 77].

Sa localisation élective autour d'un organe, avec une densité spontanée élevée, attire l'attention sur cet organe, faisant rechercher une lésion parfois discrète de celui-ci : c'est le signe du caillot sentinelle [54].

1-2- Les lésions des organes pleins

Leur définition est commune à tous les organes. Il existe pour chacun d'eux une classification, gradant la gravité de l'atteinte établie par l'AAST (American Association for the Surgery of Trauma) [78, 79].

a- L'hématome

C'est une collection hématique, spontanément hyperdense et hypodense par rapport au parenchyme sain après injection IV de produit de contraste, il peut être intra parenchymateux ou sous capsulaire [54].

b- La contusion

Elle est produite par une « pression ou choc » du parenchyme [77]. Ses contours sont limités ; elle est hypodense avant et après injection IV de produit de contraste [54].

c- La lacération

C'est une lésion linéaire, visualisée sous forme d'un trait hypodense avant et après injection IV de produit de contraste. Au niveau du foie, elle se fait le long des axes

Les contusions abdominales

vasculaires. Elle est peu étendue (moins de 3 cm de longueur), et peut être profonde ou superficielle [54].

d- La fracture

C'est une lacération plus profonde. De longueur supérieure à 3 cm ou traversant complètement l'organe, elle peut être simple ou complexe [54].

1-3- La perforation digestive

Les segments digestifs le plus souvent atteints sont l'intestin grêle et le duodénum, puis le côlon et exceptionnellement l'estomac [80]. La présence de gaz extra digestif signe la perforation digestive. Le diagnostic est facile quand le pneumopéritoine est de grande abondance, associé à un épanchement liquidien, plus difficile lorsqu'il n'y a que quelques bulles d'air. Il faut alors savoir rechercher un défaut de la paroi digestive, une infiltration du mésentère ou un épaississement des parois digestives [81]. La perforation peut être de siège rétro péritonéal, notamment dans les atteintes duodénales.

1-4- L'hémorragie active

C'est un signe de gravité. Elle se traduit par une extravasation du produit de contraste ou « blush », réalisant une flaque de même densité que celle de l'aorte. Il est capital de préciser le siège exact de cette hémorragie afin de pouvoir guider un geste d'embolisation, réalisé en fonction de l'évolution de l'état hémodynamique du patient.

Il importe de souligner la difficulté d'abord chirurgical en cas d'hémorragie active pelvienne et l'apport des techniques d'embolisation guidées par la TDM [82].

1-5- Le choc hypovolémique

Les signes tomodensitométriques de choc hypovolémique doivent être connus pour ne pas être confondus avec une lésion traumatique. Il s'agit : d'une petite aorte, d'un spasme des artères viscérales, d'un défaut voire d'un non rehaussement de la rate en l'absence d'une atteinte pédiculaire splénique, d'une petite veine cave inférieure, d'un

Les contusions abdominales

rehaussement intense des parois des anses grêles qui sont dilatées ou d'un hyperrehaussement des deux glandes surrénales [83].

2- Lésions particulières

2-1- Les lésions spléniques

La rate est l'organe le plus souvent touché. La prise en charge des lésions est autant que possible conservatrice, compte tenu des risques infectieux à long terme en cas de splénectomie.

La classification AAST grade les lésions en 4 stades, de la lésion superficielle à la fragmentation splénique (Tableau XI). Quatre atteintes doivent être clairement identifiées : l'existence d'une hémorragie active, l'atteinte du hile splénique et l'atteinte du pédicule vasculaire qui vont conduire à un geste de chirurgie ou d'embolisation. L'existence d'un hématome sous capsulaire impose une surveillance attentive car il existe un haut risque de rupture secondaire [54].

Tableau XI: Classification des lésions traumatiques de la rate, d'après l'AAST [78]

Grade	Rate
1	Lacération superficielle < 1 cm ou hématome sous capsulaire
2	Rupture capsulaire ou plaie superficielle < 1 cm
3	Plaie profonde (> 1 cm) sans atteinte hilaire
4	Plaie atteignant le hile
5	Fragmentation splénique

2-2- Les lésions hépatiques

Le foie est le deuxième organe le plus atteint, le plus souvent au cours d'un polytraumatisme. Le traitement est habituellement conservateur [84]. La classification TDM de

Les contusions abdominales

Mirvis et al. [84] grade les lésions en 5 stades du petit hématome sous capsulaire à la dévascularisation lobaire (tableau XII).

Tableau XII: Classification TDM des lésions traumatiques du foie, d'après Mirvis et al. [84].

Grade	Foie
1	Avulsion capsulaire ; fracture superficielle < 1 cm Hématome sous capsulaire < 1 cm épaisseur ; infiltration péri portale.
2	Fracture de 1 à 3 cm de profondeur Hématome central ou sous capsulaire de 1 à 3 cm de diamètre. Fracture(s) > 3 cm
3	Hématome central ou sous capsulaire > 3 cm. Hématome sous capsulaire ou central > 10 cm
4	Destruction tissulaire ou dévascularisation d'un lobe. Destruction tissulaire ou dévascularisation des 2 lobes
5	Lésions des veines hépatiques ou de la veine cave rétro hépatique

Les points importants à signaler sont :

- le siège sous capsulaire d'un hématome en raison du risque de rupture
- le siège central d'une contusion ou d'une fracture en raison du degré d'atteinte biliaire au niveau de la confluence.

Les lésions vasculaires doivent être attentivement recherchées: l'atteinte des veines sus-hépatiques impose une manipulation prudente du foie lors de la chirurgie ; l'atteinte de l'artère hépatique et/ou de ses branches peut conduire à une embolisation. L'atteinte de la veine porte est plus rare et de pronostic plus péjoratif [54].

Les contusions abdominales

2-3- Les lésions vésiculaires

Elles sont rares, le plus souvent associées à une atteinte hépatique ou duodénale. Elles sont suspectées devant la présence d'une vésicule collabée, au contenu hémorragique, d'anomalies pariétales de la vésicule (épaississement irréguliers des parois) ou un épanchement périvésiculaire [85].

2-4- Les lésions pancréatiques

Rares, elles sont l'apanage de l'enfant et du sujet maigre (pancréas écrasé sur le billot rachidien). Elles sont rencontrées dans des traumatismes graves.

La classification AAST distingue 4 stades de la contusion à l'atteinte pancréatique (tableau XIII).

Les éléments de gravité qui vont conduire à un geste chirurgical sont [79]:

- ✓ l'existence d'une fracture
- ✓ une atteinte du canal de Wirsung
- ✓ une rupture duodénale

L'atteinte canalaire sera recherchée dans un second temps par cholangiopancréato-IRM.

Tableau XIII: Classification des lésions traumatiques du pancréas, d'après l'AAST [79].

Grade	Pancréas
1	Contusion ou lacération, canal de Wirsung intact, absence de lésion duodénale
2	Lacération, section complète corps ou queue, canal de Wirsung atteint, sans atteinte duodénale
3	Section complète de la tête
4	a : atteinte duodéno-pancréatique, atteinte pancréas limitée b : atteinte duodéno-pancréatique, atteinte pancréas sévère



Les contusions abdominales

2-5- Les lésions intestino-mésentériques

Elles relèvent d'un traumatisme violent par choc direct ou phénomène de décélération. Leur pronostic est mauvais avec un taux élevé de mortalité et de morbidité, essentiellement en raison du retard diagnostique [86]. Leur traitement est chirurgical.

Une rupture intestinale est aisément évoquée en cas de pneumopéritoine franc ; mais celui-ci peut se résumer à quelques bulles d'air extra-digestives ou être absent. L'atteinte du mésentère peut être oedémateuse ou hémorragique. Son retentissement sur la vascularisation des anses grêles doit être recherché (absence de rehaussement pariétal localisé). Au moindre doute clinique, une exploration chirurgicale de l'abdomen, à la recherche d'une perforation intestinale, est réalisée : tout le tube digestif est examiné en peropératoire et il n'est pas utile d'essayer de mettre en évidence en imagerie par une opacification digestive le siège de la perforation [54].

Une hémorragie active par plaie d'un vaisseau mésentérique peut bénéficier d'une embolisation, mais dans des délais rapides car elle est fréquemment abondante.

Le côlon est plus rarement touché. Il peut s'agir d'hématomes pariétaux, visualisés sous forme d'un épaissement localisé, modérément hyperdense avant contraste de la paroi colique ; ces hématomes ne relèvent pas de la chirurgie contrairement aux perforations.

Si le diagnostic de lésions intestino-mésentériques n'a pas été correctement porté lors du bilan initial, il faut savoir renouveler l'examen TDM abdominal en présence de douleurs ou d'un syndrome fébrile et traquer la moindre anomalie mésentérique [54].

2-6- Les lésions diaphragmatiques [87, 88]

Plus rares, elles peuvent être associées à des lésions thoraciques et abdominales ou isolées. La coupole gauche est plus souvent atteinte que la droite, le siège préférentiel est postérolatéral. La taille de la déchirure varie entre 2 et 20 centimètres. Elle se manifeste par une discontinuité de la coupole ou par un épaissement focal du diaphragme, visualisé au mieux sur les reconstructions frontales ou sagittales. Le diagnostic est plus aisé quand il

Les contusions abdominales

existe une herniation intrathoracique des organes abdominaux (estomac, rate, foie) et de la graisse péritonéale. Un signe précoce, avant la constitution de la hernie, est la modification des rapports anatomiques normaux des viscères sous diaphragmatiques avec une bascule postérieure de ceux-ci (signe des « viscères dépendants ») [54].

2-7- Les lésions surrénaliennes

Elles sont habituellement associées à des lésions hépatiques, spléniques ou rénales homolatérales ; la glande droite est plus souvent atteinte que la gauche [89]. L'hématome se traduit par une image nodulaire hyperdense en contraste spontané, hypodense après injection de produit de contraste ; une infiltration de la graisse péri-glandulaire est souvent associée.

Il n'y a pas d'insuffisance surrénalienne quand l'atteinte est unilatérale [54].

2-8- Les lésions rénales et de l'appareil excréteur [90, 91]

Le plus souvent, il s'agit de lésions mineures, fréquentes. La classification AAST distingue 4 stades comprenant les atteintes corticales, les lésions des voies excrétrices et les plaies vasculaires (tableau XIV).

Tableau XIV: Classification des lésions traumatiques des reins, d'après l'AAST [78].

Grade	Lésions
1	<ul style="list-style-type: none">• Contusion rénale, hématurie sans lésion rénale visible sur le bilan radiologique.• Hématome capsulaire non expansif sans atteinte du parenchyme.• Hématome périrénal limité.
2	Lésion du cortex rénal inférieur à 1 cm sans extravasation urinaire
3	Lésion du cortex rénal supérieur à 1 cm de profondeur sans atteinte de la voie excrétrice et sans extravasation urinaire
4	<ul style="list-style-type: none">• Lésion rénale touchant le système collecteur identifiée par une extravasation d'urine sur le bilan radiologique.• Atteinte des branches veineuses ou artérielle de l'artère rénale entraînant une dévascularisation est un infarctus de segment du parenchyme rénal
5	Situations où le risque vital est en jeu en raison de l'importance du traumatisme rénal : <ul style="list-style-type: none">• Thrombose de l'artère rénale• Avulsion du pédicule rénal• Rein détruit

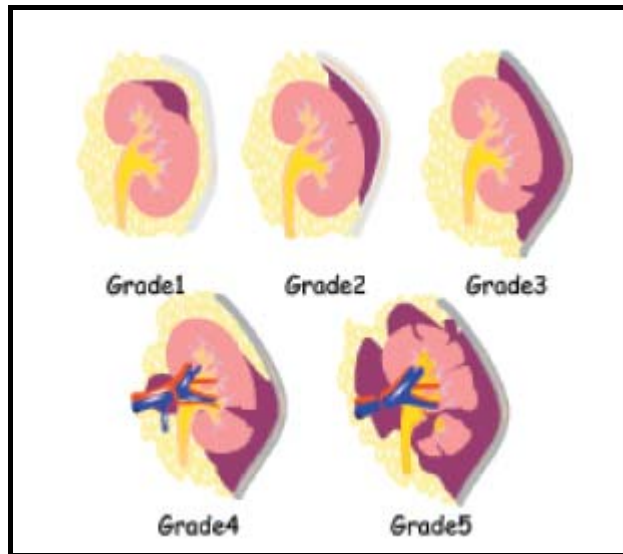


Figure 4 : Classification des lésions rénales selon l'AAST [78].

Les lésions de l'appareil excréteur peuvent être secondaires soit à une fracture rénale passant par les cavités, soit à une rupture de l'uretère siégeant habituellement au niveau de la jonction pyélourétérale. L'extravasation de l'urine et la constitution d'un urinome sont à rechercher sur un temps tardif [54].

L'atteinte vasculaire est classée en deux types, de sanction thérapeutique différente.

Les lésions de la vessie peuvent être associées à des fractures du bassin mais également observées dans les traumatismes fermés, surtout en cas de réplétion vésicale au moment de l'examen. La rupture est le plus souvent sous-péritonéale, objectivée par la présence d'urine dans l'espace de Retzius. La rupture intrapéritonéale a en revanche une sanction chirurgicale. Elle peut être plus difficile à mettre en évidence et doit être systématiquement recherchée par une acquisition au temps tardif en cas d'épanchement intrapéritonéal, surtout s'il n'a pas été visualisé de lésion intrapéritonéale et en cas de fracture de bassin [54].

Les contusions abdominales

2-9- Les lésions traumatiques de la veine cave inférieure et de l'aorte [92, 93]

- **Les lésions traumatiques de la veine cave inférieure**

Ce sont des lésions majeures, avec une mortalité élevée, notamment pour les atteintes rétro ou supra-hépatiques. Le diagnostic est évoqué en présence d'un hématome péri-cave, d'un aspect irrégulier des parois de la veine ou d'une extravasation du produit de contraste. Ce dernier signe est toutefois inconstant en raison du tamponnement par l'hématome adjacent ou d'une faible pression dans la veine cave. L'exploration chirurgicale s'impose.

- **Les lésions traumatiques de l'aorte**

Elles sont plus rares, souvent associées à des fractures rachidiennes et des lésions mésentérico-intestinales. Le siège est souvent sous-rénal. Il peut s'agir d'un hématome intramural (à rechercher sur la série sans injection), d'une déchirure intimale avec éventuelle thrombose (visible sous forme d'un flap pariétal et d'un rétrécissement de la lumière aortique) ou d'une rupture (se traduisant par une extravasation du produit de contraste). Quand elle est peu étendue, en l'absence de rupture, la lésion aortique est accessible à un traitement conservateur par stent. La rupture est le plus souvent létale.

2-10- Les lésions musculaires

Les lésions traumatiques musculaires peuvent être très hémorragiques. Quand il existe une hémorragie active, une embolisation sélective peut être proposée. Un hématome de la paroi abdominale ne doit pas être confondu avec un hémopéritoine [54].

VI- TRAITEMENT

1- Buts

Tout l'enjeu de la prise en charge thérapeutique des contusions abdominales est de sauver la vie du malade et les organes atteints. Cela passe par :

Les contusions abdominales

- La reconnaissance et le traitement des lésions abdominales, ce qui suppose un abord et une technique chirurgicale pour réduire la mortalité et la morbidité secondaire à une contusion de l'abdomen, tout en étant le plus conservateur possible.
- Le contrôle de l'hémorragie et sa compensation.
- Le traitement d'une éventuelle péritonite [33].

2- Moyens

Selon les circonstances et le lieu du traumatisme, le ramassage, le transport et le triage des patients traumatisés sont effectués par des équipes différentes (Samu, pompiers, militaires...).

Après la prise en charge pré hospitalière, une première évaluation rapide et globale du patient traumatisé peut être effectuée à l'aide de scores prenant en compte des données anatomiques et physiologiques [70]. Ceux-ci permettent une évaluation approximative du type d'hospitalisation nécessaire (Trauma Index), de la probabilité de survie (Trauma Score) ou du risque de décès (Injury Severity Score) en fonction de critères d'alerte traumatique (Tableau XV).

Tableau XV: Critères d'alerte traumatique (d'après American College of Surgeon [70]).

1	Pression artérielle systolique < 90 mmHg
2	Score de Glasgow \leq 12
3	Fréquence respiratoire < 10 ou > 29
4	Plaie pénétrante de la tête, du cou, du thorax ou de l'abdomen
5	Brûlure > 15 % de la surface corporelle
6	Déficit neurologique ou paralysie
7	Éjection d'un véhicule automobile
8	Patient nécessitant une désincarcération
9	Chute d'une hauteur supérieure à 6 m
10	Choc piéton-véhicule à plus de 35 km/h

Les contusions abdominales

2-1- Mesures d'urgence

La réanimation entreprise dès la prise en charge sur les lieux de l'accident est poursuivie à l'accueil du patient et a pour objectif le traitement d'un état de choc ou la prévention d'un choc latent. Elle vise à contrôler les fonctions vitales, puis cherche des lésions méconnues ou des complications.

Le maintien de la fonction respiratoire peut nécessiter une ventilation assistée. Celle-ci s'impose face à une détresse respiratoire et doit être envisagée si le patient n'est pas capable d'exécuter un ordre simple, avec un état hémodynamique instable et/ou une fréquence respiratoire supérieure à 30 cycles/minute [94].

Le maintien de la fonction cardiocirculatoire passe par la correction d'un état de choc hypovolémique ou d'une hypovolémie persistante. L'utilisation d'un pantalon antichoc permet, par une augmentation des résistances du système vasculaire périphérique, de conserver une tension suffisante pour tenter d'amener un patient vivant au bloc opératoire [95]. La surveillance clinique (pression artérielle, fréquence cardiaque, pression veineuse centrale, diurèse) et la transmission précise des données de réanimation (volumes et types de solutés perfusés, transfusions) permettent d'adapter le remplissage vasculaire.

La lutte contre l'hypothermie, définie comme une température centrale inférieure à 35°C, est fondamentale [96]. L'hypothermie est liée aux conditions de l'accident et au délai de transfert, mais également secondaire aux examens répétés, aux remplissages et transfusions massifs et aux interventions. Elle diminue la pression artérielle, la fréquence cardiaque et est responsable de troubles du rythme en dessous de 32-30°C. Elle diminue le niveau fonctionnel du système nerveux et perturbe l'hémostase. Sa correction est un objectif constant du réanimateur, et sera un des facteurs incitant à limiter les gestes chirurgicaux à leur strict nécessaire dans un premier temps, quitte à programmer d'emblée une réintervention à distance de la phase critique.

Devant un état de choc hypovolémique, le diagnostic peut être orienté par la clinique (pâleur, agitation, sueurs, vasoconstriction périphérique, tachypnée superficielle, tachycardie avec pouls faible et filant, pression artérielle pincée, abaissée, voire effondrée), mais les

Les contusions abdominales

paramètres hémodynamiques d'un blessé à l'arrivée sont souvent perturbés par le stress, le transport ou les lésions associées. Un état de choc hypovolémique (pression artérielle systolique < 80 mmHg) ou une instabilité hémodynamique ne sont confirmés qu'après avoir perfusé rapidement 1 000 à 1 500 ml de soluté de remplissage (macromolécules, cristalloïdes...) sans obtenir de gain sur la pression artérielle ou la fréquence cardiaque.

Une réanimation ayant pour objectif la restauration, au moins partielle, d'un état hémodynamique satisfaisant s'impose dans les plus brefs délais. Selon les pays et les choix techniques, cette étape peut être débutée lors de la phase préhospitalière de prise en charge du blessé. Lors du ramassage ou du transport, il est mis en place une ou plusieurs voies veineuses de gros calibre, perfusé des solutés cristalloïdes ou des macromolécules. Le patient peut être intubé pour ventilation assistée dès le ramassage ou pendant le transport. Dans les autres cas, le ramassage a pour but le transfert le plus rapide possible du blessé vers un centre spécialisé où est mise en œuvre la phase de réanimation.

En cas d'intervention chirurgicale d'hémostase urgente, un recueil sanguin précoce pour autotransfusion doit être envisagé [97]. Toutefois, les risques infectieux pouvant être liés à une contamination bactérienne d'un hémopéritoine en limitent l'utilisation [98].

2-2- Traitement conservateur

Le bilan lésionnel d'un patient présentant un état hémodynamique stable doit être réalisé sans retard. Il est le plus complet possible pour orienter la prescription des examens complémentaires. Dans ce cas, le patient bénéficie d'une surveillance neurologique basée sur l'état de vigilance, l'orientation temporo-spatiale, la réflexivité pupillaire, la recherche de signes de latéralisation, et elle est plus ou moins standardisée par les scores d'évaluation neurologique (Glasgow Coma Scale ou Echelle de Coma de Glasgow). Cet examen est impératif avant une sédation. Certains éléments de thérapeutique doivent être systématiquement envisagés et adaptés en fonction de la situation : antibioprophylaxie, prophylaxie antitétanique, prévention de l'hémorragie digestive de stress, prophylaxie antithrombotique, drogues vasoactives et diurétiques avec maintien d'une diurèse

Les contusions abdominales

abondante (100 ml/h), sédation. Les indications de cette dernière sont multiples (confort du patient, analgésie, état d'agitation, hypertension intracrânienne, hypothermie, adaptation au ventilateur), mais ses complications potentielles doivent être connues (problème de la surveillance neurologique, modification du tableau clinique, effet dépresseur circulatoire et ventilatoire) [94].

La solution de l'exploration chirurgicale de tout patient traumatisé de l'abdomen présentant un syndrome abdominal douloureux et un choc hypovolémique est une règle encore souvent rencontrée. Toutefois, le « triage » de ces patients, effectué à la lumière du premier bilan clinique et d'imagerie, est de plus en plus fréquent, tant pour des raisons de coûts que pour éviter les complications liées à des laparotomies inutiles [99]. Enfin, dans certains centres, le nombre de patients présentant un traumatisme abdominal ne permettrait pas de les explorer chirurgicalement d'une façon systématique. Pour ces raisons, la fréquence des interventions chirurgicales pour traumatisme abdominal diminue ces dernières années et l'évolution se fait vers une attitude conservatrice.

2-3- Traitement chirurgical

La décision opératoire sera prise après avis de tous les membres de l'équipe intervenante : le réanimateur, le chirurgien et le radiologue. Cependant, le chirurgien reste le seul juge de l'attitude pratique à adopter qui dépend de son expérience et des moyens techniques à sa disposition.

Dans le cas d'une contusion abdominale, il faut savoir ne pas passer à côté d'une indication chirurgicale. Les moyens diagnostiques actuels d'imagerie permettent une bonne évaluation lésionnelle et évitent le recours à l'exploration chirurgicale de principe.

En pratique, dans la plupart des centres européens, les indications de laparotomie exploratrice en urgence restent de mise en cas de doute diagnostique, et le taux de laparotomie exploratrice « blanche » (laparotomie ne révélant aucune lésion abdominale) avoisine les 30 % [43].

Les contusions abdominales

a- Laparotomie

La laparotomie par voie médiane est préférable en urgence aux autres voies d'abord. L'incision est orientée par le diagnostic lésionnel préopératoire. En cas d'exploration systématique, l'incision est périombilicale, sur environ 10cm. Elle permet une exploration systématique de l'ensemble de la cavité abdominale. Elle pourra être élargie vers le haut ou vers le bas selon les résultats de l'exploration, ou vers le thorax en cas de nécessité. Elle permet le traitement des lésions rencontrées et de lésions associées méconnues en préopératoire. Elle est indiquée de première intention, avant tout examen complémentaire risquant de retarder la chirurgie en cas de syndrome hémorragique persistant malgré une réanimation bien conduite. L'état hémodynamique du blessé est donc le premier argument de décision du geste chirurgical. Une laparotomie est indiquée en cas de positivité de la PLP ou d'échec ou d'insuffisance de la laparoscopie [94].

b- Laparoscopie

La laparoscopie exploratrice de l'abdomen est réalisée depuis plusieurs décennies [100, 101] même au lit du patient traumatisé dans certains cas [102], et son intérêt en urgence pour une équipe entraînée est certain. Cependant, il faut attendre le développement de la chirurgie laparoscopique viscérale et son évolution technologique (caméras tri-CCD, lumières froides, instrumentation) pour voir la laparoscopie d'urgence prendre son essor. Depuis 1992, de nombreuses équipes font état de leur expérience tant pour l'exploration [75] et le triage [103] que le traitement des traumatismes abdominaux en urgence : lésions spléniques [104] ou diaphragmatiques [105]. Cette nouvelle approche n'est pas encore consensuelle, mais elle est inéluctable et doit aujourd'hui faire partie des gestes envisagés dans la prise en charge des traumatismes abdominaux. La laparoscopie doit être considérée comme un moyen et non comme une fin en soi. Pour les équipes les plus entraînées à cette chirurgie laparoscopique, disposant de matériel de qualité pour la pratique de l'urgence, certains gestes thérapeutiques peuvent être réalisés : suture de plaie viscérale, splénectomie ou mise en place de filet périsplénique, hémostase, toilette péritonéale [104, 106].

Les contusions abdominales

Les contre-indications de la laparoscopie sont aujourd'hui bien cernées : ce sont tout d'abord l'instabilité hémodynamique ou le choc cardiocirculatoire. En effet, l'hyperpression intra-abdominale diminue le retour veineux central en augmentant les résistances périphériques, et fait chuter l'index cardiaque [107]. Ensuite, les troubles de l'hémostase non corrigés, l'hypertension intracrânienne ou la présence d'une valve de Leveen sont les plus classiques. Un trouble de conscience non étiqueté ou la suspicion d'un hématome intracérébral seront également considérés comme des contre-indications. Toutefois, le contexte de l'urgence en lui-même n'est pas une contre-indication.

Les indications opératoires de la laparoscopie recouvrent tous les champs d'application de la chirurgie exploratrice devant un traumatisme. Ainsi, elle évaluera l'étiologie et la gravité d'un hémopéritoine, recherchera l'origine d'un syndrome septique et jugera de la nécessité d'un geste opératoire complémentaire. En cas de doute lors de l'exploration par laparoscopie sur une lésion ou un organe, ou en cas d'impossibilité d'explorer de façon satisfaisante une partie de la cavité abdominale en raison de l'hématome ou de l'occlusion réflexe, la démarche diagnostique doit être poursuivie jusqu'à son terme et une conversion en laparotomie est de mise.

Les limites de la technique peuvent être liées au matériel. Pour permettre une exploration de bonne qualité, un matériel adéquat est requis : caméra tri CCD, lumière de forte puissance pour pallier la perte de lumière liée à la présence de sang dans le champ opératoire et optiques de bonne qualité. Le personnel médical doit également avoir une bonne expérience de cette chirurgie qui nécessite une parfaite collaboration entre le chirurgien et l'anesthésiste. Dans ces conditions, la laparoscopie apporte un bénéfice certain au patient en limitant les conséquences pariétales et souvent les complications respiratoires ou septiques d'une laparotomie inutile [94].

c- Minilaparotomie

La minilaparotomie représente l'alternative entre l'exploration par une laparotomie classique et la laparoscopie. Elle n'est plus de mise si cette dernière peut être réalisée. Elle

Les contusions abdominales

est souvent complémentaire de la PLP en permettant une exploration restreinte de la cavité abdominale mais elle est un geste chirurgical à part entière. La minilaparotomie n'est pas indiquée si le patient présente des signes imposant une exploration abdominale : celle-ci doit être de bonne qualité et complète, par laparoscopie ou par laparotomie. Un examen négatif risquerait de faussement rassurer l'équipe médicochirurgicale et de retarder la prise en charge d'une lésion majeure [94].

d- Laparotomie écourtée

Des progrès significatifs dans la gestion des traumatismes abdominaux hémorragiques sévères ont été réalisés au cours des dix dernières années grâce à une approche plus globale du blessé. Lors de la prise en charge initiale, les blessés hémodynamiquement stables bénéficient le plus souvent d'un traitement non opératoire. Ce sont désormais les blessés les plus graves qui sont opérés. Pour les cas les plus dramatiques, il est recommandé d'effectuer une laparotomie écourtée (LAPEC) ou abbreviated laparotomy [108], plus souvent appelée, dans les pays anglo saxons, « damage control laparotomy » [109, 110], terme qu'on pourrait traduire par « laparotomie réduite au contrôle des lésions ». Cette technique prend en compte à la fois l'ensemble des lésions extra- et intraabdominales et les capacités physiologiques du blessé à répondre à l'hémorragie [111, 112].

La LAPEC correspond à la réalisation d'un geste le plus rapide possible et donc incomplet, limité au constat des lésions et au contrôle sommaire d'une hémorragie active et/ou d'une fuite digestive, suivis de la fermeture de la laparotomie pour laisser la place au plus vite à la réanimation qui s'impose [113].

Même si les indications de la LAPEC sont relativement rares, elles doivent être connues de tous les chirurgiens susceptibles de prendre en charge des urgences traumatiques abdominales. Ces indications sont :

- **Tableau gravissime d'emblée : laparotomie d'extrême urgence**

Devant un tableau sévère de choc qui résiste aux thérapeutiques médicales énergiques, le bilan radiologique d'admission doit être succinct (échographie abdominale et radiographie pulmonaire) ou reporté à plus tard si le transfert au bloc s'impose. L'indication de LAPEC est très probable.

- **Intervention pour traumatisme abdominal prolongée : décision peropératoire de laparotomie écourtée**

À ventre ouvert, et même sans que cela ait été envisagé au départ, l'évolution du blessé peut imposer secondairement d'écourter la laparotomie. Le chirurgien doit savoir s'inquiéter du volume des transfusions, de la température et du pH du patient : ces indicateurs suffisent le plus souvent à sa décision [113].

3- Indications

Le premier principe de prise en charge d'un traumatisé abdominal est avant tout de ne pas sous-estimer la gravité potentielle des lésions. Dans le même ordre d'idées, les lésions multiples (crâne, rachis, membres...) et/ou les lésions des régions anatomiques voisines (thorax, périnée, rétropéritoine...) doivent être systématiquement recherchées. Certains auteurs proposent des critères d'alerte traumatique orientant vers un traitement chirurgical (Tableau XV) [70].

Il est plus difficile de poser une « bonne » indication chirurgicale, que de décider de la voie d'abord (laparotomie médiane ou autre, laparoscopie). Ce point technique dépendant de l'expérience de l'opérateur et de ses habitudes sera envisagé organe par organe. Lors de l'exploration chirurgicale de la cavité péritonéale, une méthodologie doit être respectée : la priorité est le contrôle d'une hémorragie, puis un examen visuel systématique de tous les organes est réalisé en y associant la palpation et en se méfiant d'une lésion de la « face cachée » difficile à mettre en évidence.

Les contusions abdominales

Enfin tout liquide intrapéritonéal anormal sera prélevé pour examen microbiologique afin de permettre une étude bactériologique et mycologique (Candida et levures souvent présents dans les lésions du tube digestif).

3-1- Indications de la chirurgie d'emblée

La chirurgie en urgence reste la règle chez le traumatisé abdominal dont l'état hémodynamique est instable malgré une réanimation bien menée, ou en cas de lésion évidente d'organe creux.

a- Péritonite

Dans le cadre d'un traumatisme abdominal, en l'absence d'hémorragie évidente et de contexte ascitique, tout épanchement intra péritonéal abondant doit faire suspecter une perforation d'organe creux. Le diagnostic est évident si un pneumopéritoine est associé, mais plus difficile si le patient présente des signes cliniques de péritonite (défense généralisée ou contracture abdominale). Dans ce contexte, il est possible de retarder quelque peu la chirurgie afin de conditionner le blessé en vue de l'intervention : réanimation hydroélectrolytique, aspiration gastrique, sondage vésical, administration d'antibiotiques.

b- Etat de choc

Un choc hypovolémique ou la persistance d'un état hémodynamique instable chez un patient ayant subi un traumatisme abdominal et qui est correctement réanimé, en dehors d'une autre cause de spoliation sanguine, doit inciter à une intervention chirurgicale en urgence. Dans ce cas précis, les examens complémentaires sont le plus souvent synonymes de perte de temps et donc de chance pour le patient. Seul un inventaire lésionnel extra abdominal rapide, thoracique et neurologique, éliminera une autre étiologie au choc chez le polytraumatisé.

L'exploration consistera en une laparotomie permettant l'exploration de toute la cavité péritonéale à la recherche d'une lésion qui est le plus souvent parenchymateuse ou vasculaire. La difficulté consiste à trier les patients devant bénéficier d'une imagerie

Les contusions abdominales

éventuellement « interventionnelle » (scanner, artériographie) de ceux nécessitant une laparotomie d'emblée. Dans ce cas, il n'y a pas de place pour la laparoscopie [94].

c- Indications opératoires relatives

La notion de relativité dans l'indication opératoire est plus le fait de l'évolution des tendances dans la prise en charge des traumatismes abdominaux que de la pathologie rencontrée. Cette évolution est liée à la moindre agressivité recherchée dans tous les domaines de la chirurgie. Elle dépend de l'équipe médicochirurgicale qui accueille le patient. Un chirurgien exerçant seul dans un centre où les moyens disponibles sont limités sera amené à avoir une conduite plus agressive et réalisera une laparotomie exploratrice chez un patient dont l'examen n'élimine pas de façon formelle une lésion viscérale. Il ne peut se permettre une surveillance rapprochée qui se prolongera éventuellement plusieurs jours. À l'inverse, un centre disposant de plusieurs équipes à même de prendre en charge un traumatisé pourra voir plusieurs membres de chaque spécialité (anesthésiste-réanimateur, chirurgien, radiologue) se relayer et assurer un suivi attentif du patient. Ainsi, un épanchement intrapéritonéal de faible abondance et/ou de nature indéterminée, une lésion rétropéritonéale, certaines lésions d'organes pleins, une incertitude diagnostique associée à un « abdomen chirurgical » pourront parfois être surveillés en milieu de soins intensifs [94].

3-2- Indications du traitement conservateur

a- Traumatismes hépatiques

Les traumatismes hépatiques restent graves, bien que leur pronostic se soit largement amélioré. Leur traitement est aujourd'hui dans la majorité des cas conservateur. La classification de Moore [78] permet de décrire les différents types de lésions. Les hématomes sous capsulaires du foie nécessitent exceptionnellement une intervention chirurgicale. Il en est de même des hémopéritoïnes chez un patient hémodynamiquement stable.

Cette notion de stabilité hémodynamique est le principal argument permettant de surseoir à un abord chirurgical en cas de lésion hépatique. Lorsque ces lésions sont de

Les contusions abdominales

découverte peropératoire, il n'y a pas de traitement codifié [114]: l'évolution de la prise en charge tend à limiter les gestes à effectuer en urgence. Aucun geste ne doit être réalisé en présence d'une lésion qui ne saigne plus, les éraillures et petites fractures du parenchyme hépatique sont traitées par électrocoagulation, tamponnement... Les sutures, traumatiques, sont évitées. Les résections hépatiques à la demande sont exceptionnelles, réservées aux traumatismes majeurs et associées à une mortalité importante.

Dans les faits, il n'existe pratiquement aucune indication de résection hépatique anatomique dans le cadre de l'urgence du fait de la très lourde morbidité et mortalité dans ce contexte. De la même façon, la réalisation de gros points de rapprochement hépatiques, source d'hématome et d'infection, ne doit plus être faite. On lui préfère, en urgence, le « *packing* hépatique » [115]. Il s'agit d'un tamponnement périhépatique qui permet de contrôler la grande majorité des hémorragies d'origine hépatique en tassant autour du foie des champs abdominaux et/ou de grandes compresses. Ceci comprime le foie en haut et en arrière, permettant ainsi une hémostase transitoire des plaies. La fermeture abdominale se fait champs en place et le patient est réanimé. Une artériographie et un geste endovasculaire (embolisation ou stent vasculaire) permettent un contrôle des lésions hémorragiques [116]. Une seconde intervention est réalisée de manière semi-réglée entre la 24^{ème} et la 72^{ème} heure afin d'ôter ces champs et de réaliser un geste d'hémostase complémentaire si cela s'avère nécessaire. Ce principe de chirurgie « de guerre » a permis de modifier considérablement le pronostic des traumatismes graves du foie. Il a l'avantage d'être rapide, de limiter les risques d'hypothermie et les conséquences de l'enchaînement transfusion-hypothermie acidose- troubles de l'hémostase rapidement à l'origine de complications vitales chez ces patients.

Dans notre série, un traitement conservateur était proposé pour 35 patients avec lésion hépatique, soit 94,6% de l'ensemble des lésions hépatiques, alors que seulement deux patients étaient opérés devant l'instabilité hémodynamique.

b- Traumatismes spléniques

La prise en charge des traumatismes spléniques a considérablement évolué ces dernières années. Du fait d'infections potentiellement mortelles après splénectomie, les indications d'un geste radical ont été revues à la baisse, tout particulièrement chez l'enfant. Avant l'âge de 4 ans, le risque d'infection gravissime est tel qu'une splénectomie ne doit être envisagée qu'en dernier recours. Le traitement est bien entendu conditionné par la gravité des lésions et l'état général du patient. Les traumatismes spléniques peuvent être classés en fonction de leur lésion anatomique ou échographique [117]. Le geste chirurgical dépend de la clinique et des tableaux de gravité variable peuvent être rencontrés. En cas d'hémopéritoine massif avec collapsus cardiovasculaire, véritable urgence vitale, il y a souvent une nécessité de splénectomie d'hémostase. La voie d'abord la plus classique reste l'incision abdominale médiane plutôt sus-ombilicale. Certaines équipes préfèrent la voie sous-costale. Devant un tableau d'hémopéritoine nécessitant une transfusion sanguine, l'abstention chirurgicale n'est pas appropriée.

Différentes options sont possibles. Si le patient est stable hémodynamiquement, une laparoscopie peut être envisagée. Les options thérapeutiques dépendent des lésions observées, de l'expérience et des habitudes des équipes : simple décaillotage, avec ou sans drainage, filets résorbables périspléniques, splénothèses, produits hémostatiques locaux (collagènes, celluloses) et colles biologiques ou splénectomie, totale ou partielle.

Un traitement conservateur est actuellement possible dans plus de 50 % des cas avec un faible taux de récurrence hémorragique (2 % pour Feliciano et al.) [118]. En cas de contusion simple et d'hémopéritoine ne nécessitant pas de transfusion, l'attitude actuelle est la surveillance « armée » et constante, en milieu chirurgical ou de réanimation. Cette surveillance est classiquement d'une durée de 21 jours.

Les critères de contre-indication du geste chirurgical différé sont [43] :

- ✓ Patient hémodynamiquement instable (pression artérielle systolique < 90 mmHg, pouls > 110/min) après remplissage vasculaire > 2 l
 - ✓ Age supérieur à 55 ans
-

Les contusions abdominales

- ✓ Traumatisme crânien associé (sauf enfant de moins de 15 ans)
- ✓ Importance des lésions à l'examen ultrasonographique [117] ou TDM
- ✓ Apparition de signes péritonéaux (lésions associées)
- ✓ Chute du taux d'hémoglobine nécessitant une transfusion sanguine.

La présence ou l'apparition de l'un de ces éléments conduit le plus souvent à une option chirurgicale.

Les suites opératoires après splénectomie totale nécessitent une surveillance de la numération plaquettaire qui s'élève classiquement dans les 10 jours suivant l'intervention, pouvant dépasser 800 000 à 1 million d'éléments/mm³, et imposant, pour certains, un traitement antiagrégant. Le risque d'infection postopératoire précoce et tardif, essentiellement à pneumocoque, justifie une vaccination antipneumococcique et, chez l'enfant, une antibioprophylaxie [94].

Dans notre série, un patient seulement a eu une splénectomie devant une plaie de rate avec instabilité hémodynamique, alors que 18 patients avaient bénéficié d'un traitement conservateur.

c- Traumatismes du pancréas

- En absence de lésion canalaire :

En cas de traumatisme pancréatique de type oedémateux, une surveillance attentive et quelques mesures thérapeutiques sont proposées, en milieu chirurgical. La surveillance repose sur des critères cliniques, biologiques (amylasémie, lipasémie) et surtout radiologiques, avec la TDM.

Le traitement médical comprend la diète hydrique, la sonde nasogastrique en cas de vomissements, un apport hydroélectrolytique adapté, des antalgiques, mais l'antibiothérapie préventive est discutée. L'administration d'octéotride est discutée.

C'est dans la majeure partie des cas l'aggravation clinique qui déclenche l'intervention [119].

- Si une atteinte du Wirsung est probable ou certaine :
-

Les contusions abdominales

Chez le blessé stable présentant une rupture du Wirsung, et non suspect d'une atteinte duodénale, le traitement dépend de la localisation de la lésion pancréatique et du contexte.

En cas d'atteinte canalaire, la mise en place d'une prothèse endocanalaire a donné d'excellents résultats au sein d'équipes entraînées. Si ce geste n'est pas réalisable, il existe deux options. La première, volontiers pratiquée chez l'enfant et probablement adaptable à l'adulte, consiste en un traitement médical et une surveillance très attentive en milieu chirurgical, suivie d'un éventuel geste de dérivation interne si un pseudokyste survient, ce qui se produira dans 80 % des cas. La deuxième, qui est souhaitable en cas de doute sur une lésion associée (duodénale notamment) est la laparotomie exploratrice avec un traitement des lésions par exérèse ou drainage. Les observations d'attitudes non opératoires sur rupture du wirsung se multiplient, qui s'appuient toujours sur la certitude d'une situation clinique parfaite, contrôlée plusieurs fois par jour, relayées par la prise en charge du pseudokyste qui s'installe [119].

d- Traumatismes vasculaires

Les plaies des mésos doivent être recherchées systématiquement. Certaines dilacérations ou plaies avec arrachement vasculaire peuvent nécessiter des résections intestinales, coliques ou grêles étendues.

Les atteintes des vaisseaux pelviens provoquent le plus souvent un hématome rétropéritonéal qui, en l'absence de signes hémodynamiques alarmants, doit être traité par surveillance simple. Si toutefois un geste s'avère nécessaire, il faut préférer une embolisation sous contrôle angiographique, lorsque cela est possible, à une hémostase par abord chirurgical direct dont la morbidité n'est pas négligeable.

Les plaies de l'aorte ou de ses collatérales nécessitent un clampage en urgence, plus rarement la mise en place d'une sonde à ballonnet occlusive [95]. Les plaies de la veine cave ou de ses branches, comme toutes les plaies veineuses, sont de réparation difficile. Une compression hémostatique doit être réalisée en urgence. La réparation de ces gros troncs,

Les contusions abdominales

d'indication et de réalisation compliquées, doit être confiée à un chirurgien entraîné à ce type de chirurgie. Leur pronostic est gravissime, associé à une lourde mortalité.

e- Traumatismes du diaphragme

Une rupture diaphragmatique reconnue constitue une indication opératoire, dès le diagnostic posé (un délai de quelques heures est possible), s'il n'y a pas d'autres priorités. Le risque évolutif est le volvulus d'un organe ascensionné, dont le pronostic est péjoratif.

Pour les lésions opérées en urgence, la voie abdominale est la voie de référence. Pour les lésions opérées à distance du traumatisme, la voie abdominale est adaptée aux lésions de la coupole gauche. La voie thoracique se justifie pour les lésions de la coupole droite [120].

La coelioscopie en position latérale est envisageable chez un patient en bon état hémodynamique, sans traumatisme crânien et sans lésion associée pouvant se décompenser rapidement.

La suture bord à bord des berges de la rupture est la règle. Dans les ruptures anciennes et importantes, l'utilisation de matériel prothétique est parfois nécessaire [120].

f- Traumatismes du tube digestif

Le diagnostic de rupture digestive impose une prise en charge chirurgicale précoce. Les hématomes pariétaux digestifs simples sont surveillés, en particulier par échographie, et se résolvent spontanément dans la majorité des cas [121]. Devant une infiltration isolée du mésentère ou un épaissement digestif, l'attitude dépend du contexte clinique : en cas de forte présomption clinique (signes péritonéaux, fièvre inexplicée, tachycardie), une chirurgie est recommandée. Dans le cas contraire, une surveillance clinique, la réalisation d'une ponction lavage du péritoine ou la répétition d'examens tomodensitométriques sont préconisées. De la même façon, devant un épanchement péritonéal isolé, sans étiologie évidente, en cas de forte suspicion clinique de lésions du tube digestif, une chirurgie exploratrice est recommandée [121].

Les contusions abdominales

Malgré la difficulté d'un diagnostic précoce, celui-ci reste primordial car la morbidité et la mortalité sont élevées, déterminées par l'importance des lésions associées et augmentées par le délai de prise en charge thérapeutique. Ainsi, un délai supérieur à 24 heures dans le cas de perforation duodénale fait passer la mortalité de 5 à 65 % [122, 123]; les complications les plus fréquentes des lésions traumatiques digestives méconnues étant infectieuses (péritonite, abcès, septicémie) et occlusives [124].

g- Lésions épiploïques

Les lésions épiploïques sont le plus souvent hémorragiques par arrachement, responsables de volumineux hématomes disséquants rendant le bilan lésionnel difficile. Leur traitement est une résection permettant d'obtenir une hémostase rapide et complète. Elles s'associent dans certains cas à une désinsertion mésentérique, responsable d'une ischémie intestinale souvent étendue [94].

h- Lésions rénales

Les lésions traumatiques du rein et de l'uretère sont susceptibles d'engager le pronostic vital à la phase initiale, et le pronostic fonctionnel par la suite. Il est donc indispensable d'effectuer un traitement et un suivi adaptés [125]. La plupart des traumatismes rénaux ne nécessitent pas d'exploration chirurgicale [126]. Le traitement conservateur est suffisant pour la très grande majorité des traumatismes fermés du rein [127, 128].

h.1- Lésions mineures du rein (grade I, II) : attitude conservatrice par surveillance.

Les traumatismes du rein n'atteignant pas la voie excrétrice et sans zones d'infarctus localisées sont de bon pronostic. Le risque hémorragique est faible car l'hématome est contenu par la capsule rénale dans les lésions de grades I et par la loge rénale dans les lésions de grade II [129].

h.2- Lésion intermédiaire (grade III) : En l'absence de signes cliniques de déglobulisation, la surveillance est la règle. Le scanner injecté avec des temps tardifs

Les contusions abdominales

est indispensable au moment de la prise en charge. En cas de fuite artérielle au scanner, l'embolisation endovasculaire sélective est proposée en urgence ou le lendemain en cas de persistance d'une fuite artérielle. Le scanner de contrôle est effectué sinon systématiquement au 5ème jour ou en namique [129].

h.3- Lésions majeures (grade IV et V) : Concernant les traumatismes grade IV, les attitudes controversées sont liées à l'hétérogénéité des lésions regroupées par cette classification. L'extravasation urinaire, si elle est présente, disparaît en règle sans traitement. Le scanner de contrôle au 5ème jour permet de juger de l'évolution de l'extravasation. Les indications de dérivation urinaire pour mettre le système à basse pression par sonde urétérale ou plus fréquemment par une sonde JJ complétée d'une sonde vésicale quelques jours sont essentiellement marquées par un caillotage de la voie excrétrice ou une fuite persistante avec absence d'opacification de l'uretère sous-jacent. Une fièvre supérieure à 39° fait évoquer une surinfection de l'urohématome qui nécessite un drainage de l'hématome. Le drainage percutané ou mieux chirurgical est accompagné d'une antibiothérapie à large spectre. Il n'existe pas de traitement spécifique des zones infarctées. L'exérèse des fragments dévascularisés n'est pas la règle. En effet, la fonction à long terme de ces reins n'est pas négligeable. Au-delà de 50% du volume parenchymateux dévascularisé, la fonction rénale moyenne est significativement abaissée. Chez ces patients, il pourrait y avoir une place à la néphrectomie. Les données collectées sont toutefois insuffisantes pour proposer une attitude interventionnelle systématique en l'absence de déglobulisation et de sepsis.

Le grade V correspond au rein détruit qui est une atteinte évolutive du grade IV. Cette lésion rare nécessite une néphrectomie afin d'éviter les complications douloureuses, hémorragiques et septiques initiales ainsi que les rares HTA réno-vasculaires secondaires. Un délai de plusieurs jours est préférable afin que l'hémorragie ne soit plus active au besoin en utilisant l'embolisation. L'atteinte du pédicule rénal constitue également d'après l'AAST un grade V. L'hématome rétropéritonéal pulsatile représente une indication chirurgicale en

Les contusions abdominales

urgence. La lésion pédiculaire la plus fréquente est la dissection traumatique de l'artère rénale le plus souvent associée à une thrombose (plaie sèche). Le traitement est extrêmement urgent et doit être effectuée dans les 4 heures afin d'éviter les lésions d'ischémie chaude irréversibles [129]. Dans une étude rétrospective étudiant les plaies sèches de l'artère rénale prises en charge en 5 ans, aucun rein n'a pu récupérer une fonction quelqu'en soit le traitement chirurgical (pontage ou auto transplantation), endovasculaire ou l'abstention [130].

4- Résultats

4-1- Mortalité

Les contusions abdominales sont souvent graves et le taux de mortalité peut atteindre 30%.

D'après une étude de LENRIOT et MENEGAUX [22, 23], le taux de mortalité atteint 15 à 20% pour ceux qui ont du être déchoqués en urgence. La grande majorité des décès est liée à l'existence d'atteinte cérébroméningée [21, 22].

Dans notre série, nous avons déploré 04 décès, soit un taux de mortalité de 3,7%.

4-2- Morbidité

Les complications de la chirurgie des contusions abdominales sont liées à l'évolution spontanée du traumatisme ou à sa prise en charge chirurgicale. Certaines de ces complications ne sont pas spécifiques. Ce sont les complications respiratoires, secondaires à un pneumothorax, un hémithorax, une surinfection pulmonaire, un syndrome de détresse respiratoire aigu de l'adulte (SDRA), une embolie pulmonaire avec ses conséquences cérébrales liées à l'hypoxémie. Ce sont également les complications cardiocirculatoires, secondaires à un choc hypovolémique, une rhabdomyolyse, un choc toxi-infectieux, ou des ischémies prolongées.

Ces complications non spécifiques sont encore infectieuses, imposant la recherche d'une porte d'entrée méconnue.

Les contusions abdominales

Une insuffisance rénale apparaît dans les suites d'une hypovolémie. Elle peut être mécanique par obstacle, ou fonctionnelle, entrant dans le cadre des défaillances polyviscérales.

Des complications métaboliques, liées à la réanimation, ne sont pas rares.

Enfin les complications abdominales chirurgicales doivent être recherchées systématiquement, hémorragiques, septiques et pariétales [94].

a- Complications hémorragiques

L'hémorragie postopératoire peut poser un problème majeur dans la détermination de son étiologie et de la conduite à tenir.

En effet, si une hémorragie brutale, avec ou sans extériorisation de sang, se produit au décours d'une splénectomie et s'accompagne d'une distension abdominale et d'un collapsus cardiovasculaire, la reprise chirurgicale s'impose. Aucun bilan complémentaire, biologique ou d'imagerie n'est nécessaire. À l'inverse, une déglobulisation progressive et constante avec chute de l'hématocrite et éventuellement extériorisation progressive mais lente de sang chez un traumatisé grave, pose le problème de l'indication de reprise chirurgicale. L'association des zones de suffusion hémorragique dans le foyer lésionnel à des troubles de la crase secondaires au remplissage massif, aux transfusions abondantes et à une hypothermie, ne permet pas toujours de trancher en faveur de la reprise ou de l'abstention. Une concertation rapprochée entre les différentes équipes médicales et chirurgicales assurant la prise en charge du patient et l'expérience de ces traumatismes permettent seuls de trancher. Les examens complémentaires, radiologie standard et TDM plus que l'échographie, apporteront leur contribution à cette discussion. En outre, il faut toujours rechercher une hémorragie liée au stress, se manifestant par des ulcères gastroduodénaux, en réalisant une gastro-duodéoscopie.

Les critères de reprise chirurgicale sont la mauvaise tolérance de l'hémorragie en l'absence de troubles majeurs de la crase et l'origine des lésions susceptibles de saigner (rate, foie, gros vaisseaux).

Les contusions abdominales

Il ne faut pas oublier qu'une hémorragie minime est aggravée par les troubles de la crase, qu'un caillot peut être responsable de troubles de la crase par fibrinolyse locale, mais à l'inverse qu'une laparotomie inutile peut aggraver l'état d'un patient en situation précaire.

b- Complications septiques

Le risque septique majeur chez le traumatisé abdominal est la gangrène gazeuse qui risque de se développer sur un terrain altéré. Sa mise en évidence repose sur une surveillance rigoureuse des pansements et de l'état général du patient. Son traitement fait appel à un débridement chirurgical large et à l'oxygénothérapie hyperbare.

Des complications septiques classiques peuvent apparaître au décours de l'intervention : infection péritonéale liée à un épanchement mal drainé ou à un hématome postopératoire ou à une perforation d'organes creux méconnue initialement.

L'examen du patient (altération de l'état général), la biologie (syndrome inflammatoire) et une hyperthermie amènent l'équipe médicochirurgicale à rechercher un foyer septique.

Outre l'examen des téguments et cicatrices à la recherche d'un abcès pariétal, un examen TDM recherche une collection profonde. Bien limitée, elle est le plus souvent traitée de façon conservatoire par ponction et drainage percutané sous contrôle échographique ou TDM. En cas de péritonite diffuse, une exploration chirurgicale s'impose. Une péritonite sans fistule impose une toilette et un drainage de la cavité péritonéale avec éventuelle exérèse de débris nécrotiques résiduels. La prise en charge d'une fistule digestive est plus compliquée. Responsable d'une péritonite, elle impose son extériorisation. Lorsqu'elle est d'origine sus-mésocolique, la fistule est dirigée à la peau.

Lorsque la fistule est sous-mésocolique, la réalisation d'une stomie doit être privilégiée. Une fois extériorisée, la fistule sera appareillée et traitée dans un deuxième temps. Les péritonites postopératoires sont toutefois grevées d'une mortalité avoisinant les 50 % [131].

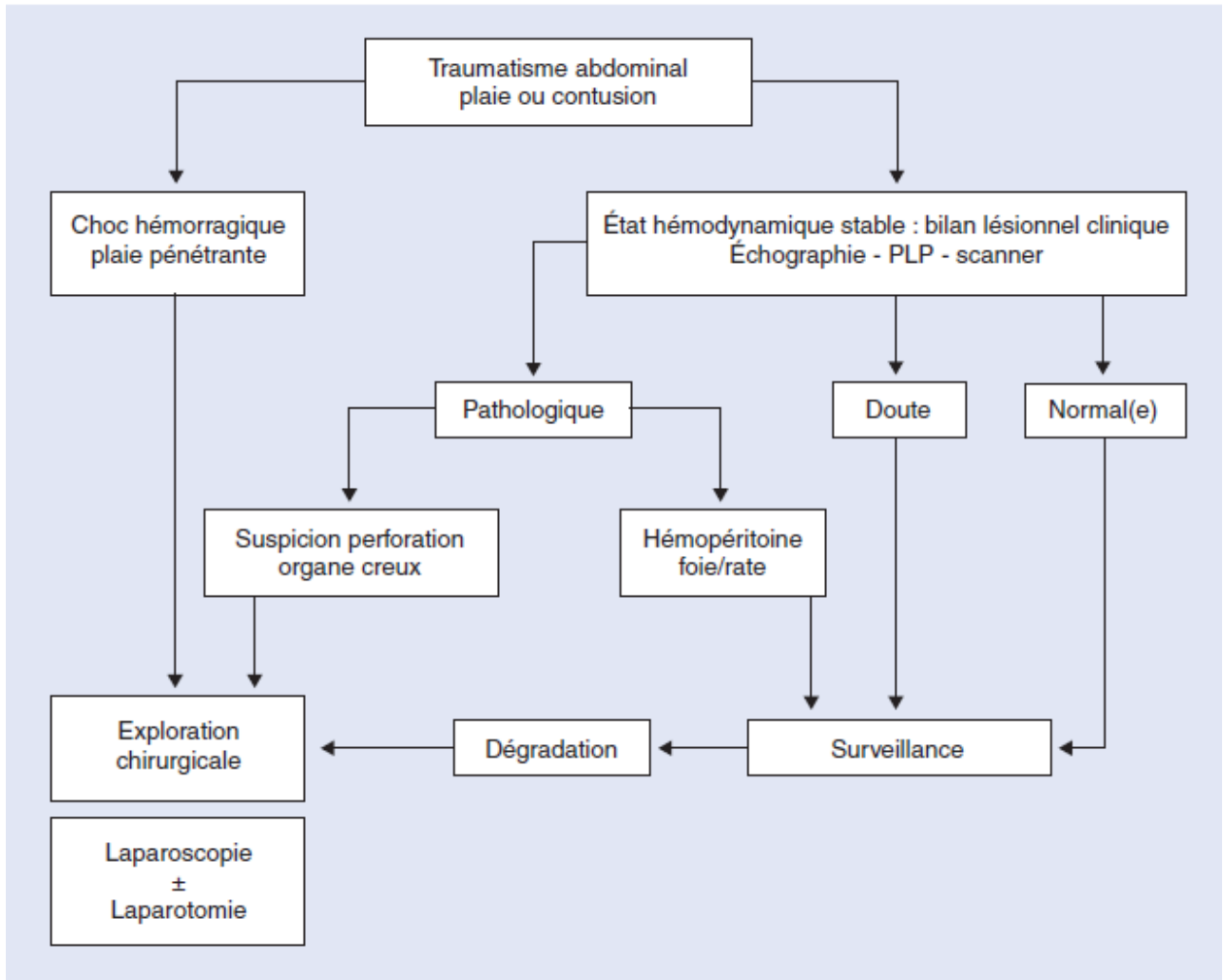
Les contusions abdominales

c- Complications pariétales

Des complications pariétales peuvent survenir à la suite de contusions majeures responsables d'ischémie et de nécrose tissulaire. Cela impose un débridement et une cicatrisation dirigée. Elles peuvent être la conséquence d'un problème septique secondaire à une intervention réalisée en urgence en milieu de péritonite, ou à un geste de sauvetage dans de mauvaises conditions d'asepsie peropératoire. Ces gestes, effectués dans des conditions difficiles et d'urgence vitale, sont à l'origine d'abcès pariétaux. Ils sont traités par une mise à plat et des soins locaux qui permettent leur guérison. Parfois, ils imposent une reprise chirurgicale. À distance, ces complications évoluent vers une éviscération secondaire dans 5 à 15 % des cas [132, 133]. Dans les cas les moins favorables, en particulier en cas de dénutrition et de troubles métaboliques associés liés à un séjour prolongé en réanimation, un abcès pariétal peut se compliquer d'une éviscération imposant une reprise chirurgicale en urgence. Il existe alors en outre un risque accru de fistule digestive, en particulier du grêle ou du côlon.

VII- ARBRE DECISIONNEL

Enfin, un arbre décisionnel simple peut être proposé [94].



VIII- PRONOSTIC

Le pronostic des contusions abdominales dépend généralement des lésions retrouvées et du délai de prise en charge.

Il est surtout variable en fonction des lésions associées avec une mortalité qui varie entre 25% chez les polytraumatisés et 10% pour les contusions isolées de l'abdomen [4].

Au cours des contusions abdominales graves, l'hémorragie conditionne le pronostic initial. Le type et le nombre des lésions influence la sévérité du saignement [21].

Les contusions abdominales

Le pronostic des contusions dépend également du :

- Degré du choc hémorragique
- Rapidité du diagnostic
- Associations lésionnelles viscérales
- Existence d'une pathologie sous jacente
- Cohérence du choix thérapeutique [33, 23].





CONCLUSION

Les contusions abdominales

Les contusions abdominales représentent un motif de consultation important aux urgences de chirurgie viscérale vue leur fréquence croissante et leur gravité potentielle.

Leur prise en charge initiale est primordiale. Elle doit être pluridisciplinaire associant des équipes médicales, chirurgicales et radiologiques disposant d'un maximum de moyens.

Le traitement conservateur occupe une place prépondérante dans la prise en charge thérapeutique.

Le plateau technique doit être complet et accessible en permanence aux équipes dédiées à la prise en charge des urgences. Il associe l'imagerie standard, échographie, TDM, artériographies diagnostiques et interventionnelles, la réanimation, l'anesthésie et la chirurgie.

Le couple échographie-TDM est d'un grand apport dans le bilan lésionnel.

En cas de moyens limités, l'équipe d'accueil doit prendre la décision d'une intervention de sauvetage pour assurer le transfert secondaire du patient dans les meilleures conditions.

Dans les centres équipés et préparés à l'accueil de ces traumatisés, le traitement « définitif » en un temps des lésions n'est plus un impératif. Il faut lui préférer le traitement pas à pas des lésions en fonction de leur urgence.

Dans notre contexte, les difficultés d'une prise en charge optimale sont souvent liées aux conditions de transfert qui ne sont pas toujours au point et à la limite des moyens de prise en charge diagnostiques et thérapeutiques.



RESUMES

Résumé

Nous avons mené une étude rétrospective portant sur 106 cas de contusions abdominales, hospitalisés au service de chirurgie générale sur une période de six ans allant du 01/01/2004 au 31/12/2009.

L'adulte jeune de sexe masculin est le plus touché.

Les accidents de la voie publique représentent la première étiologie. Le mécanisme lésionnel est essentiellement direct.

L'examen clinique constitue la première étape de la prise en charge. Il permet d'éliminer une urgence vitale nécessitant des mesures de réanimation ou des interventions chirurgicales urgentes, de réaliser un bilan lésionnel initial et d'orienter les investigations para cliniques.

L'imagerie occupe aujourd'hui une place prépondérante dans la prise en charge précoce des contusions abdominales. Même si les examens standards gardent une place dans le cadre de l'urgence, il faut reconnaître que l'échographie abdominale et la tomodensitométrie ont considérablement modifié le pronostic des ces patients.

En dehors d'une indication formelle d'une chirurgie d'emblée, la prise en charge thérapeutique doit être la plus conservatrice possible.

Le pronostic dépend essentiellement de la prise en charge pré hospitalière, mais aussi du bilan lésionnel et de la précocité du traitement.

Abstract

This retrospective study concerns 106 cases of blunt abdominal trauma, managed in general surgery service of Ibn Tofail teaching hospital from the 01/01/1004 to 31/12/2009.

The young adult of the male sex are the most affected.

The accidents of the trafic constitute the first etiology. The mechanism of injuries is essentially direct.

The clinical examination constitutes the first stage of the management. It allows to eliminate a vital emergency witch requires reanimation measures or urgent surgical interventions, to establish assessment of injuries, and to focus the paraclinic investigations.

The imaging is now preponderant for the earlier management of the abdominal contusions. Although standard tests hold a place in the urgent situations, it must acknowledge that abdominal ultrasonography and CT scanner had considerably modified the patient's prognosis.

A part from a formal indication for a first surgery, the management must be conservator as often as possible.

The prognosis depends essentially on the management before hospitalization and also on the assessment of injuries and the precocity of the treatment.

.2009/12/31 2004/01/01



ANNEXES

Annexe I:

Fiche d'exploitation: TRAUMATISMES ABDOMINAUX

Epidémiologie:

- NE : Année:
- Age :
- Sexe : Masculin Féminin
- Nature : Fermé Ouvert
- Etiologie:
 - AVP : Oui Non
 - Chute de lieu élevé : Oui Non
 - Accident de travail : Oui Non
 - Agression : Oui Non
 - Autres : Oui Non

-
- Mécanisme lésionnel:
 - Direct : Oui Non
 - Indirect : Oui Non
 - Délai entre l'accident et le ramassage :
 - Secours sur place :
-
- Transport médicalisé : Oui Non
 - Délai d'admission :

Clinique:

- Facteurs de comorbidité:

- HTA : Oui Non
-

Les contusions abdominales

- Diabète : Oui Non
- Obésité : Oui Non
- Cardiopathie : Oui Non
- Autres : Oui Non

- **SF:**

- Douleur : Oui Non
 - Vomissements: Oui Non
 - Hématémèses : Oui Non
 - Arrêt des matières et des gaz: Oui Non
 - Hématurie : Oui Non
 - Autres : Oui Non
-

- **SP:**

- Etat respiratoire : FR=
 - Etat hémodynamique : FC=
TA=
TRC=
 - Conscience : S G=
 - Examen abdominal :
 - Ecchymoses : Oui Non
 - Défense : Oui Non
 - Contracture : Oui Non
 - Sensibilité : Oui Non
 - Empâtement : Oui Non
 - TR :
 - Poly traumatisme:
-

Les contusions abdominales

- ❖ Neurologique : Oui Non
- ❖ Thoracique : Oui Non
- ❖ Traumatologique : Oui Non
- ❖ Urologique : Oui Non
- ❖ Autres :

Para clinique:

- **Biologie:**

- Hb..... Hte..... GB
- Groupage Rh
- ALAT..... ASAT
- PAL..... GGT
- Amylasémie..... Amylasurie.....

- **Rx standard:**

- ASP.....
- Rx thorax.....

- **Echographie abdominale:**

- Délai:
- Epanchement péritonéal : Oui Non

- Lésions viscérales : Oui Non

- **TDM:**

- **Ex. spécialisés:**



Les contusions abdominales

Bilan lésionnel:

- Isolé Associé

- Organes atteints:
.....
.....

CAT:

-Traitement:

- Hospitalisation : Oui Non
- SAT : Oui Non
- Réanimation : Oui Non
- Transfusion : Oui Non

Nbre de CG:

- Laparotomie d'emblée : Oui Non
- Ttt médical : Oui Non
- Ttt vidéo assisté : Oui Non
- Chirurgie secondaire : Oui Non
- Surveillance
 - Clinique:
 - Biologique:.....
 - Imagerie:



Les contusions abdominales

.....
Evolution:

Favorable

Complications

Décès

.....

.....
Si complications (à détailler):

.....
.....
.....



ANNEXE II:

Variables de l'Injury Severity Score

Principe:

Description et pondération des lésions présentes sur le corps, divisé en 6 régions anatomiques distinctes: tête et cou, face, thorax, abdomen/organes pelviens, extrémités/ceinture pelvienne et atteintes superficielles. La gravité de ces lésions est définie par l'AOS (Abbreviated Injury Score) (Tableau 1).

Modalités d'évaluation :

Pour chacune des 6 parties du corps considérées, les lésions constatées sont notées de 0 à 5, c'est l'AIS (Tableau 1).

L'AIS le plus élevé est déterminé pour chacune des régions.

Le score ISS est calculé à partir des 3 régions anatomiques les plus lésées, qui vont faire le pronostic du patient, c'est-à-dire celles dont l'AIS le plus élevé.

L'ISS est la somme du carré de chacune de ces 3 valeurs les plus élevées d'AIS.

Tableau 1 : AIS

Régions anatomiques atteintes	Sévérité selon ISS
1- Tête et cou	0 Pas de lésions
2- Face	1 Blessure légère
3- Thorax	2 Blessure modérée
4- Abdomen, organes pelviens	3 Blessure sérieuse
5- Extrémités, ceinture pelvienne	4 Blessure grave
6- Atteinte superficielle	5 Lésions mettant en jeu le pronostic vital



BIBLIOGRAPHIE

Les contusions abdominales

1. Menegaux F.

Plaies et contusions de l'abdomen.
EMC-Chirurgie 1 (2004) 18-31.

2. Charles JE, Juglard G.

Traumatismes fermés de l'abdomen.
Rev. Prat., 1993, 43 : 769-72.

3. Etienne JC.

Contusions et plaies de l'abdomen.
Encycl. Méd. Chir. Urgences, 1989, 24039-A-10 : 11p.

4. Faniez PL, Almou M.

Epidémiologie et pronostic des contusions de l'abdomen.
Rev. Prat., 1985, 35, 7.

5. Hollender LF.

Le chirurgien face aux traumatismes hépatiques.
J. Chir., 1991, 128 : 507-08.

6. Monnier L, Bouras T, Arrive L, Mehdi M, Labed MF, Tubiana JM.

Traumatismes de l'abdomen.
Ann. Radiol., 1996, 39: 45-56.

7. Paillet JL, Brissaud JC, Jancovici R, Vico P.

Contusions et plaies de l'abdomen.
Encycl. Méd. Chir. Ed techniques, estoma-intestin, 1990, 9007 A-10.

8. Sales J-P.

Prise en charge des ruptures d'organes creux lors des traumatismes fermés de l'abdomen.
In : Prise en charge d'un polytraumatisé. MAPAR ; 2002. p.553-561.

9. Barth X, Lombard PR.

Contusions de l'abdomen.
Rev. Prat., 1990, 40 : 673-75.

10. Downs C, Grenier N, Trillaud H, Palussiere J.

Stratégie actuelle d'exploration des traumatismes de l'abdomen.
Feuillets de radiologie, 1995, 35 : 165-173.

Les contusions abdominales

11. Elisabeth L, Bonnie L, Beaver, Alexhaller.

Abdominal injuries in restrained pediatric passengers.
J. Pediatr. Surg., 1993, 28: 915-19.

12. Flament JB.

Contusions de l'abdomen.
Impact d'internat, 1994, 51.

13. Lenriot JP, Paquet JC, Estephan H, Selcer D.

Traitement chirurgical des ruptures traumatiques du diaphragme.
Encycl. Méd. Chir. Ed techniques, Appareil digestif, 1994, 40-240.

14. Medix.

Plaies et traumatismes fermés de l'abdomen.
<http://www.medixdz.com/>, consulté le 18 Décembre 2008

15. Nguyen-Thanh Q, Trésallet C, Langeron O, Riou B, Menegaux F.

Les polytraumatismes sont plus graves après chute d'une grande hauteur qu'après accident de la voie publique.
Ann. Chir. 128(2003) 526-529.

16. Kendja KF, Kouame KM, Coulibaly A, Kouadio K, Koffi Konan B, Sissoko M et al.

Traumatisme de l'abdomen au cours des agressions à propos de 192 cas.
Médecine d'Afrique Noire : 1993, 40(10).

17. Fagnier PL, Almou M.

Epidémiologie et pronostic des contusions de l'abdomen.
Rev. Prat. T.35. n°1. (1 janvier 1985) p : 7-12.

18. Grosdidier J, Boissel P.

Contusions et plaies de l'abdomen.
E.M.C. (PARIS) 9007-A 10-4-1977.

19. Le Nee J-C, Barth X, Guillon F.

Traumatismes de l'abdomen.
Arnette ;2001.

20. Chauvet J.

Les lésions par explosion. « Blast Injury ».
Memento de chirurgie de guerre. Editions ORA-GEF, Paris, 1984, 231-241.

Les contusions abdominales

- 21. Muler L, Benezet JF, Nauarro F, Eledjam JJ, De La Coussaye JE.**
Contusions abdominales graves: stratégie diagnostique et thérapeutique.
Encycl Méd Chir 2003 ; 36-725-c-10 : 12c.
 - 22. Menegaux F.**
Lésions abdominales traumatiques.
Encycl Méd Chir Urgence,2003 : 24-105-A-30,2 : 7p.
 - 23. Lenriot JP.**
Stratégie diagnostique dans les contusions abdominales de l'adulte.
Ann Chir, 1994 ; 48, 2 : 126-139.
 - 24. Vialet R.**
Aspects hémodynamiques de la prise en charge du traumatisé.
Sponger Verlag, 2003 : 21-32.
 - 25. Tejerina A EA.**
Gastric rupture from blunt abdominal trauma.
Injury Int J Care Injured 2004; 35, 228-231.
 - 26. Thiounn N.**
Traumatismes urologiques.
J Urol 1999; 9: 464-469.
 - 27. Pailier JL.**
Plaie, contusion de l'abdomen. Orientation diagnostique et traitement d'urgence.
Rev. Prat., 1992, 42 : 2353-58.
 - 28. Menegaux F, Chigot JP.**
Problèmes diagnostiques et thérapeutiques posés par les abdomens medico-chirurgicaux.
Encycl. Méd. Chir. Thérapeutique, 1992, 25560 A10.
 - 29. Durandeau A.**
Problèmes diagnostiques et plateau technique.
Chirurgie, 1990 ; 116 : 627-632.
 - 30. Kienlen J, Coussaye J.**
Prise en charge du polytraumatisé aux urgences.
J Chir 1999 ; 136 : 240-251.
-

Les contusions abdominales

31. Wilson W, Patel N, Hoyt D, Murphy M.

Perioperative anesthetic management of patients with abdominal trauma.
Anesthesiology Clinics of North America 1999; 17, 1: 211–239.

32. Sbaa R.

Les contusions abdominales.
Th. D. Méd, Faculté Méd Univ HASSAN II, 2000.

33. Kamili EE.

Imagerie des contusions abdominales.
Thèse Méd Casablanca, 1997 ; n°280.

34. Clinical P.

Critical issues in the evaluation of adult patients presenting to the emergency department with acute blunt abdominal trauma.
ANN Emerg Med 2004; 43: 278–290.

35. Bahri A.

L'abdomen traumatique.
Th. D. Méd. Faculté Méd de Casablanca ; 1987.

36. Chu P.

Blunt abdominal trauma : Current concepts.
Current Orthopaedics 2003 ; 17 : 254–259.

37. Letoublon C, Arvieux.

Traumatismes fermés du foie.
Encycl Méd Chir 2003 ; 40–785 : 20p.

38. Pherwani A, Hannon R.

Penetrating and blunt abdominal trauma.
Surgery: 1998; 16: 4, 73.

39. Dondelinger RF, Kurdziel JC.

Plaidoyer pour un traitement conservateur sans coeliotomie des contusions hépatiques.
Ann. Chir., 1991, 45 : 863– 76.

40. Houssin D.

Contusions du foie.
Rev. Prat., 1985, 35 : 27– 33.

Les contusions abdominales

- 41. Johanet H, Fasan JJ, Marmuse JR., Ficaelle Saint-Marc C, Benhamou G, Charleux H.**
Traumatismes du pancréas : urgence diagnostique et thérapeutique à propos de 35 cas.
J. Chir., 1991, 128 : 337-342.
 - 42. Edouard A.**
Particularités des polytraumatisés à l'égard des infections nosocomiales.
Réanimation 2003 ; 12 : 227-234.
 - 43. Mutter D, Schmidt-Mutter C, Marescaux J.**
Contusions et plaies de l'abdomen.
EMC-Médecine 2 (2005) 424-447.
 - 44. Murray JG, Caoili E, Gruden JF, Evans SJJ, Halvorsen RA, Mackersie RC.**
Acute rupture of the diaphragm due to blunt trauma: diagnostic sensitivity and specificity of CT.
AJR Am J Roentgenol 1996;166:1035-9.
 - 45. MacKenney M, Lantz K, Nunez D, Sosa JL, Sleeman D, Axelrad A.**
Can ultrasound replace diagnostic peritoneal lavage in the assessment of blunt trauma?
J Trauma 1994; 37:439-41.
 - 46. Porter RS, Nester BA, Dalsey WC, O'Mara M, Gleeson T, Pennell R, et al.**
Use of ultrasound to determine need for laparotomy in trauma patients.
Ann Emerg Med 1997;29: 323-30.
 - 47. Gagnon N, Varrier V.**
Les traumatismes abdominaux: comment s'y trouver.
Le médecin du quebec, 2000 ; 35, 11.
 - 48. N'goan A, Aguehoude C, N'gbesso R, Moh N, Roux C, Keita K.**
Exploration échographique des contusions abdominales chez l'enfant: expérience du CHU de yopougon (cote d'ivoire).
Cahiers santé, 1997 ; 7, 5 : 300-302.
 - 49. Richards JR.**
Sonographic assesement of blunt abdominal trauma : 4 years prospective study.
J Clin Ultrasound 2002; 30 (2): 59-67.
 - 50. Huang MS, Liu M, Wu JK, Shih HC, Ko TJ, Lee CH.**
Ultrasonography for the evaluation of hemoperitoneum during resuscitation: a simple scoring system.
J Trauma 1994;36:173-7.
-

51. Hanks PW, Brody JM.

Blunt injury to mesentery and small bowel: CT evaluation.
Radiol Clin North Am 2003;41:1171-82.

52. Miller LA, Shanmuganathan K.

Multidetector CT evaluation of abdominal trauma.
Radiol Clin North Am 2005;43:1079-95.

53. Miele V, Andreoli C, Grassi R.

The management of emergency radiology: key facts.
Eur J Radiol 2006;59:311-4.

54. Ridereau-Zins C, Lebigot J, Bouhours G, Casa C, Aubé C.

Traumatismes abdominaux : les lésions élémentaires.
J Radiol 2008;89:1812-32.

55. Aubspin D.

Urgences abdominales traumatiques.
Feuillets de radiologie, 1995 ; 35, n°5, 390-391.

56. Bonnet F, Fulgencio JP, Guerrini P.

Apport de l'imagerie en pathologie traumatique abdominale.
Conférences d'actualisation SFAR 1996 ; 421-35.

57. Broos PLO.

Diagnostic procedures in abdominal trauma.
Jeur, 1992; 5: 134-143.

58. Lenriot JP.

Stratégie diagnostique dans les contusions abdominales de l'adulte.
Ann chir, 1994, 48 : 126-35.

59. Schmidlin F, Rohner S, Hadaya K, Iselin C, Verm Eulen B, Khan H et al.

Le traitement conservateur du traumatisme renal majeur.
Ann Urol, 1997, 31 : 246-52.

60. Thomas V, Ragozzino W, Ramshaw D, Churchill P, Covington D, Maxwell G.

Oral contrast is most necessary in the evaluation of blunt abdominal trauma by computed tomography.
Am J Surg, 1993, 166: 680-89.

Les contusions abdominales

61. Bennani S, Aboutaib R, Elmrini M, Benjelloun S.

Evaluation et traitement des traumatismes du rein.

J Chir, 1995, 132 : 142-51.

62. Henriet M, Delorme E, Du Bernard JM.

Les traumatismes des voies urinaires.

Rev Prat, 1985, 35 : 43-49.

63. Krid M, Bahloul A, Elhadad N, Trifa M, Mosbah AF, Mhiri MN.

Les traumatismes du rein chez l'enfant à propos de 65 cas.

Ann Urol, 1997, 31 : 259-265.

64. Ricard J, Richard L, Tourneur G, Planco M, Canarelli JP.

Les lésions du pédicule rénal dans les traumatismes fermés de l'abdomen chez l'enfant, à propos de 7 cas.

Progrès en urologie, 1994, 4 : 76-81.

65. Dondelinger RF, Trotteur G, Ghaye B, Szapiro D.

Traumatic injuries: radiological hemostatic intervention at admission.

Eur Radiol 2002;12:979-93.

66. Velmahos GC, Toutouzas KG, Vassiliu P et al.

A prospective study on the safety and efficacy of angiographic embolization for pelvic and visceral injuries.

J Trauma 2002;53:303-8.

67. Richeux L, Dambrin C, Marcheix B et al.

Vers une nouvelle prise en charge des ruptures traumatiques aiguës de l'isthme aortique.

J Radiol 2004;85:101-6.

68. MacKenney MG, Martin L, Lentz K, Lopez C, Sleeman D, Aristide G et al.

1000 consecutive ultrasounds for blunt abdominal trauma.

J Trauma 1996;40:607-12.

69. Perry JF, DeMeules JE, Root HD.

Diagnostic peritoneal lavage in blunt abdominal trauma.

Surg Gynecol Obstet 1970;131:742-4.

70. Grieshop NA, Jacobson LE, Gomez GA, Thompson CT, Solotkin KC.

Selective use of computed tomography and diagnostic peritoneal lavage in blunt abdominal trauma.

J Trauma 1995;38:727-31.

Les contusions abdominales

- 71. Sherman JC, Dekaurier GA, Wawkins ML, Brown LG, Treat RC, Mansberger AR.**
Percutaneous peritoneal lavage in blunt trauma patients: a safe and accurate diagnostic method.
J Trauma 1989;29:801-55.
- 72. Pattyn P, Vossaert R, Noterdaeme PM, Wehlou JM, Eeckout C, Berzsenyi G, et al.**
Peritoneal lavage after abdominal trauma: indications, technique, results.
Int Surg 1989; 74:17-9.
- 73. Baranger B, Vicq P.**
Contusions et plaies de l'abdomen. Traumatismes de la rate.
Encycl Med Chir Gastroentérologie, 1995, Fa 9-007-A-10.
- 74. Rossi P, Mullins D, Thal E.**
Role of laparoscopy in the evaluation of abdominal trauma.
Am J Surg, 1993, 166: 707-11.
- 75. Schrenk P, Woisetsclager R, Wayand W, Reiger.**
Diagnostic laparoscopy: a surgery of 92 patients.
Am J Surg, 1994, 168: 348-51.
- 76. Becker CD, Mentha G, Terrier F.**
Blunt abdominal trauma in adults: role of CT in the diagnosis and management of visceral injuries. Part 1: liver and spleen.
Eur Radiol 1998;8:553-62.
- 77. Danse E.**
Les lésions traumatiques abdominales de l'adulte: comment les diagnostiquer ? Comment les stadifier ?
Journées Françaises de Radiologie. Livre de Formation Médicale Continue 2006, p 435-48.
- 78. Moore EE, Shackford SR, Pachter HL et al.**
Organ injury scaling: spleen, liver, and kidney.
J Trauma 1989;29:1664-6.
- 79. Moore EE, Cogbill TH, Malangoni MA et al.**
Organ injury scaling, II: Pancreas, duodenum, small bowel, colon, and rectum.
J Trauma 1990;30:1427-9.
-

80. Scaglione M, de Lutio di Castelguidone E, Scialpi M et al.

Blunt trauma to the gastrointestinal tract and mesentery: is there a role for helical CT in the decision-making process?

Eur J Radiol 2004;50:67-73.

81. Brofman N, Atri M, Hanson JM, Grinblat L, Chughtai T, Brenneman F.

Evaluation of bowel and mesenteric blunt trauma with multidetector CT.

Radiographics 2006;26:1119-31.

82. Brasel KJ, Pham K, Yang H, Christensen R, Weigelt JA.

Significance of contrast extravasation in patients with pelvic fracture.

J Trauma 2007;62:1149-52.

83. Mirvis SE, Shanmuganathan K, Erb R.

Diffuse small-bowel ischemia in hypotensive adults after blunt trauma (shock bowel): CT findings and clinical significance.

AJR 1994;163:1375-9.

84. Mirvis SE, Whitley NO, Vainwright JR, Gens DR.

Blunt hepatic trauma in adults: CT-based classification and correlation with prognosis and treatment.

Radiology 1989;171:27-32.

85. Erb RE, Mirvis SE, Shanmuganathan K.

Gallbladder injury secondary to blunt trauma: CT findings.

J Comput Assist Tomogr 1994;18:778-84.

86. Killeen KL, Shanmuganathan K, Poletti PA, Cooper C, Mirvis SE.

Helical computed tomography of bowel and mesenteric injuries.

J Trauma 2001;51:26-36.

87. Iochum S, Ludig T, Walter F, Sebbag H, Grosdidier G, Blum AG.

Imaging of diaphragmatic injury: a diagnostic challenge?

Radiographics 2002;22:103-16.

88. Nchimi A, Szapiro D, Ghaye B et al.

Helical CT of blunt diaphragmatic rupture.

AJR 2005;184:24-30.

89. Pinto A, Scaglione M, Guidi G, Farina R, Acampora C, Romano L.

Role of multidetector row computed tomography in the assessment of adrenal gland injuries.

Eur J Radiol 2006;59:355-8.

Les contusions abdominales

90. Park SJ, Kim JK, Kim KW, Cho KS.

MDCT Findings of renal trauma.
AJR 2006;187:541–7.

91. Harris AC, Zwirewich CV, Lyburn ID, Torreggiani WC, Marchinkow LO.

CT findings in blunt renal trauma.
Radiographics 2001;21:S201–14.

92. Netto FA, Tien H, Hamilton P et al.

Diagnosis and outcome of blunt caval injuries in the modern trauma center.
J Trauma 2006;61:1053–7.

93. Nucifora G, Hysko F, Vasciaveo A.

Blunt traumatic abdominal aortic rupture: CT imaging.
Emerg Radiol 2008;15:211–3.

94. Mutter D, Schmidt–Mutter C, Marescaux J.

Contusions et plaies de l'abdomen.
EMC (Elsevier Masson SAS, Paris), Médecine d'urgence, 25–200–D–30, 2007.

95. Orliaguet G, Cohen S.

Traumatismes abdominaux.
In: Carli P, Riou B, editors. Urgences médico–chirurgicales de l'adulte. Paris: Arnette; 1991. p. 496–503.

96. Galani M, Thomas F.

Répercussion du traumatisme sur l'équilibre thermique.
In: Otteni JC, editor. Le polytraumatisé. Paris: Masson; 1986. p. 130–4.

97. Jancovici R, Diraison Y, Pons F, Jeanbourquin D, Dumurgier C, Brinquin L.

Chirurgie d'hémostase des plaies et traumatismes du thorax.
In: Barriot P, Riou B, editors. Le choc hémorragique. Paris: Masson; 1991. p. 125–33.

98. Barriot P, Riou B.

Autotransfusion préopératoire.
In: Barriot P, Riou B, editors. Le choc hémorragique. Paris: Masson; 1991. p. 39–41.

99. Demetriades D, Velmahos G.

Technology–driven triage of abdominal trauma: the emerging era of nonoperative management.
Annu Rev Med 2003;54:1–5.

Les contusions abdominales

100. Guazzaniga AB, Stanton WW, Bartlett RH.

Laparoscopy in the diagnosis of blunt and penetrating injuries to the abdomen.
Am J Surg 1976;131:315-8.

101. Sugarbaker PH, Bloom BS, Sanders JH, Wilson RE.

Preoperative laparoscopy in diagnosis of acute abdominal pain.
Lancet 1975;1: 442-5.

102. Berci G, Dunkelman D, Michel SL, Sanders G, Wahlstrom E, Morgensern L.

Emergency minilaparoscopy in abdominal trauma.
Am J Surg 1983;146:261-5.

103. Fernando HC, Alle KM, Chen J, Davis I, Klein SR.

Triage by laparoscopy in patients with penetrating abdominal trauma.
Br J Surg 1994;81:384-5.

104. Poulin EC, Thibault C, DesCôteaux JG, Côté G.

Partial laparoscopic splenectomy for trauma: technique and case report.
Surg Laparosc Endosc 1995;5:306-10.

105. Marks JM, Ramey RL, Baringer DC, Aszodi A, Ponsky JL.

Laparoscopic repair of a diaphragmatic laceration.
Surg Laparosc Endosc 1995;5:415-8.

106. Mutter D, Nord M, Vix M, Evrard S, Marescaux J.

Laparoscopic evaluation of abdominal stab wounds.
Dig Surg 1997;14:39-42.

107. Stuart Wolf J, Stoller ML.

The physiology of laparoscopy: basic principles, complications and other considerations.
J Urol 1994;152: 294-302.

108. Burch JM, Ortiz VB, Richardson RJ, Martin RR, Mattox KL, Jordan Jr GL.

Abbreviated laparotomy and planned reoperation for critically injured patients.
Ann Surg 1992;215:476-84.

109. Hirshberg A, Walden R.

Damage control for abdominal trauma.
Surg Clin North Am 1997;77:813-20.

Les contusions abdominales

110. Walker ML.

The damage control laparotomy.
J Natl Med Assoc 1995; 87:119-22.

111. Burch JM, Denton JR, Noble RD.

Physiologic rationale for abbreviated laparotomy.
Surg Clin North Am 1997;77:779-82.

112. Cinat ME, Wallace WC, Nastanski F, West J, Sloan S, Ocariz J et al.

Improved survival following massive transfusion in patients who have undergone trauma.
Arch Surg 1999;134:964-70.

113. Arvieux C, Létoublon C.

Laparotomie écourtée pour traitement des traumatismes abdominaux sévères : principes de technique et de tactique chirurgicales.
EMC (Elsevier SAS, Paris), Techniques chirurgicales – Appareil digestif, 40-095, 2005.

114. Letoublon C, Castaing D.

Les traumatismes fermés de foie.
Arnette Blackwell Editeur; 1996.

115. MacHenry CR, Fedele GM, Malangoni MA.

Arefinement in the technique of perihepatic packing.
Am J Surg 1994;168:280-3.

116. Burch JM.

New concepts in trauma.
Am J Surg 1997;173:44-6.

117. Krupnick AS, Teitelbaum TH, Geiger JD, Strouse PJ, Cox CS, Blane CE et al.

Use of abdominal ultrasonography to assess pediatric splenic trauma.
Ann Surg 1997;225:408-14.

118. Feliciano DV, Spjut-Patrinely V, Burch JM, Mattox KL, Bitondo CG, Cruse-Martocci P et al.

Splenorrhaphy. The alternative.
Ann Surg 1990; 211:569-82.

119. Arvieux C, Létoublon C.

Traumatismes du pancréas.
Annales de chirurgie 130 (2005) 190-198.

120. Favre J-P, Cheynel N, Benoit L, Favoulet P.

Traitement chirurgical des ruptures traumatiques du diaphragme.

EMC (Elsevier SAS, Paris), Techniques chirurgicales – Appareil digestif, 40-240, 2005.

121. Blayac PM, Kessler N, Lesnik A, Lopez FM, Bruel JP et Taourel P.

Traumatismes du tube digestif.

Encycl Méd Chir (Editions Scientifiques et Médicales Elsevier SAS, Paris, tous droits réservés), Radiodiagnostic – Appareil digestif, 33-016-A-40, 2002, 7 p.

122. Cone JB, Eidt JF.

Delayed diagnosis of duodenal rupture.

Am J Surg 1994 ; 168 : 676-679.

123. Raptopoulos V.

Abdominal trauma: emphasis on computed tomography.

Radiol Clin North Am 1994 ; 32 : 969-987.

124. Xeropotamos NS, Nousias VE, Ioannou HV, Kappas AM.

Mesenteric injury after blunt abdominal trauma.

Eur J Surg 2001 ; 167 : 106-109.

125. Uriot C, Hoa D, Leguen V, Lesnik A, Lopez F-M, Pujol J et all.

Traumatismes du rein et de l'uretère.

EMC (Elsevier SAS, Paris), Radiodiagnostic – Urologie-Gynécologie, 34-360-A-10, 2005.

126. Santucci RA.

Nonoperative management of blunt renal trauma: a prospective study.

Int Braz J Urol 2004;30:162-3.

127. Halachmi S, Chait P, Hodapp J, Bgli DG, McLorie GA, Khoury AE et al.

Renal pseudoaneurysm after blunt renal trauma in a pediatric patient: management by angiographic embolization.

Urology 2003 61:224.

128. Wein AJ, Murphy JJ, Mulholland SG, Chait AW, Arger PH.

A conservative approach to the management of blunt renal trauma.

JUrol 1977;117:425-7.

129. Long JA.

Traumatismes du Rein : Expérience Grenobloise.

Prog Urol 2007 ; 2 : 16-19.

Les contusions abdominales

130. Long JA, Manel A, Penillon S, Badet L, Sessa C, Descotes JL et al.

Dissection traumatique du pédicule rénal. Modalités de prise en charge chez l'adulte et l'enfant.

Prog Urol, 14: 302, 2004.

131. Champault G, Grosdidier J.

Les péritonites diffuses post-opératoires.

Paris: Masson; 1982.

132. Mac Gregor DB, Savage LE, MacVay CB.

Vagotomy and drainage for elective treatment of peptic ulcers.

Surg Gynecol Obstet 1978;146: 349-52.

133. Mudge M, Hughes LE.

Incisional hernia: a 10 years prospective study of incidences and attitudes.

Br J Surg 1985;72:70-1.
