



ANNEE 2011

THESE N° 03

# LES TROUBLES SENSITIFS LORS DES VOIES D'ABORD ANTERIEURES DU GENOU

---

THESE

PRESENTEE ET SOUTENUE PUBLIQUEMENT LE.../.../2011

PAR

**Mr. Rachid EL MCHIOUIT**

Née le 01 / 06 / 1981 à Sidi Ifni

POUR L'OBTENTION DU DOCTORAT EN MEDECINE

---

MOTS CLES

Voie d'abord antérieure-hypoesthésie-nerf saphène interne-genou.

---

JURY

- Mr. **T. FIKFRY**  
Professeur de traumatologie orthopédie
- Mr. **H. SAIDI**  
Professeur agrégé de traumatologie orthopédie
- Mr. **M. LATIFI**  
Professeur de traumatologie orthopédie
- Mr. **Y. NAJEB**  
Professeur agrégé de traumatologie orthopédie
- Mr. **F. GALUIA**  
Professeur agrégé de traumatologie orthopédie
- Mr. **M. A. SAMKAOUI**  
Professeur agrégé d'anesthésie-réanimation

PRESIDENT

RAPPORTEUR

JUGES



UNIVERSITE CADI AYYAD  
FACULTE DE MEDECINE ET DE PHARMACIE  
MARRAKECH

ANNEE 2011

THESE N° 03

# LES TROUBLES SENSITIFS LORS DES VOIES D'ABORD ANTERIEURES DU GENOU

---

THESE

PRESENTEE ET SOUTENUE PUBLIQUEMENT LE.../.../2011

PAR

**Mr. Rachid EL MCHIOUIT**

Née le 01 / 06 / 1981 à Sidi Ifni

POUR L'OBTENTION DU DOCTORAT EN MEDECINE

---

MOTS CLES

Voie d'abord antérieure-hypoesthésie-nerf saphène interne-genou.

---

JURY

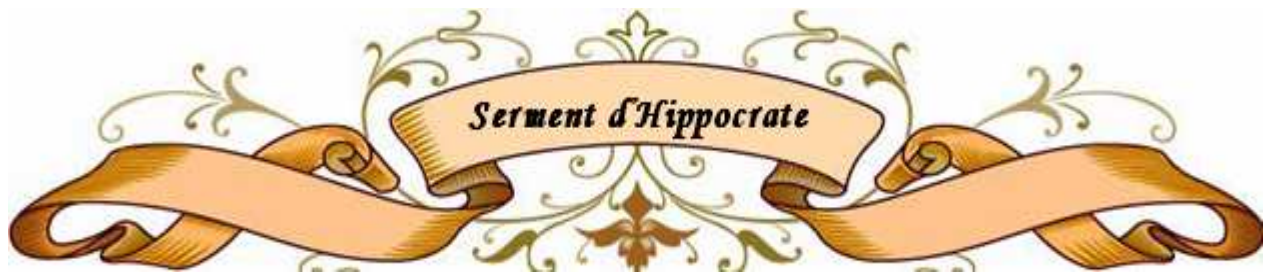Mr. <b>T. FIKFRY</b>	Professeur de traumatologie orthopédie	PRESIDENT
Mr. <b>H. SAIDI</b>	Professeur agrégé de traumatologie orthopédie	RAPPORTEUR
Mr. <b>M. LATIFI</b>	Professeur de traumatologie orthopédie	} JUGES
Mr. <b>Y. NAJEB</b>	Professeur agrégé de traumatologie orthopédie	
Mr. <b>F. GALUIA</b>	Professeur agrégé de traumatologie orthopédie	
Mr. <b>M. A. SAMKAOUI</b>	Professeur agrégé d'anesthésie-réanimation	

# بِسْمِ اللّٰهِ الرَّحْمٰنِ الرَّحِیْمِ

"رَبِّ أَوْزِعْنِي أَنْ أَشْكُرَ نِعْمَتَكَ الَّتِي  
أَنْعَمْتَ عَلَيَّ وَعَلَى وَالِدَيَّ وَأَنْ  
أَعْمَلَ صَالِحًا تَرْضَاهُ وَأَدْخِلْنِي  
بِرَحْمَتِكَ فِي عِبَادِكَ الصَّالِحِينَ."

صدق الله العظيم

سورة النمل الآية 19



*Au moment d'être admis à devenir membre de la profession médicale, je m'engage solennellement à consacrer ma vie au service de l'humanité.*

*Je traiterai mes maîtres avec le respect et la reconnaissance qui leur sont dus.*

*Je pratiquerai ma profession avec conscience et dignité. La santé de mes malades sera mon premier but.*

*Je ne trahirai pas les secrets qui me seront confiés.*

*Je maintiendrai par tous les moyens en mon pouvoir l'honneur et les nobles traditions de la profession médicale.*

*Les médecins seront mes frères.*

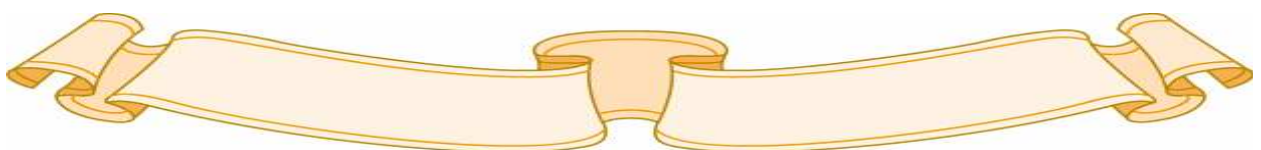
*Aucune considération de religion, de nationalité, de race, aucune considération politique et sociale, ne s'interposera entre mon devoir et mon patient.*

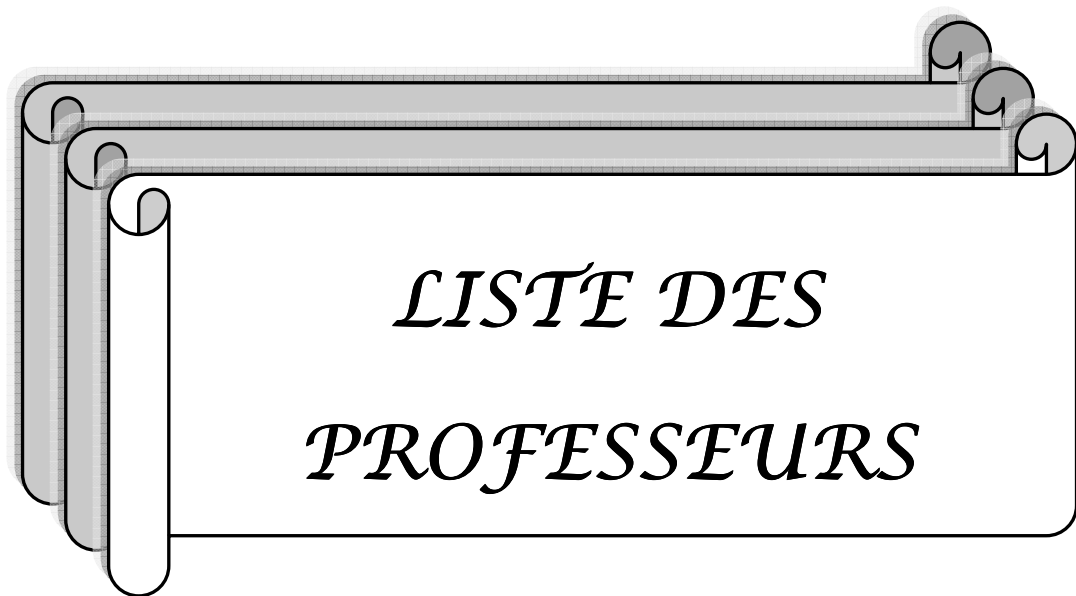*Je maintiendrai strictement le respect de la vie humaine dès sa conception.*

*Même sous la menace, je n'userai pas mes connaissances médicales d'une façon contraire aux lois de l'humanité.*

*Je m'y engage librement et sur mon honneur.*

*Déclaration Genève, 1948*





**UNIVERSITE CADI AYYAD**  
**FACULTE DE MEDECINE ET DE PHARMACIE**  
**MARRAKECH**

Doyen Honoraire

: Pr. Badie-Azzamann MEHADJI

**ADMINISTRATION**

Doyen

: Pr. Abdelhaq ALAOUI YAZIDI

Vice doyen

: Pr. Ahmed OUSEHAL

Secrétaire Général

: Mr. Azzeddine EL HOUDAIGUI

**PROFESSEURS D'ENSEIGNEMENT SUPERIEUR**

ABBASSI	Hassan	Gynécologie-Obstétrique A
ABOUSSAD	Abdelmounaim	Néonatalogie
AIT BENALI	Said	Neurochirurgie
ALAOUI YAZIDI	Abdelhaq	Pneumo-phtisiologie
BELAABIDIA	Badia	Anatomie-Pathologique
BOUSKRAOUI	Mohammed	Pédiatrie A
EL HASSANI	Selma	Rhumatologie
ESSADKI	Omar	Radiologie
FIKRY	Tarik	Traumatologie- Orthopédie A
FINECH	Benasser	Chirurgie – Générale
KISSANI	Najib	Neurologie
KRATI	Khadija	Gastro-Entérologie
LATIFI	Mohamed	Traumato – Orthopédie B
MOUTAOUAKIL	Abdeljalil	Ophtalmologie
OUSEHAL	Ahmed	Radiologie
RAJI	Abdelaziz	Oto-Rhino-Laryngologie

## Etude de Pneuocoque de portage phinopharygne chez le nourisson

### A Marrakech

---

SARF	Ismail	Urologie
SBIHI	Mohamed	Pédiatrie B
SOUMMANI	Abderraouf	Gynécologie-Obstétrique A
TAZI	Imane	Psychiatrie

### **PROFESSEURS AGREGES**

ABOULFALAH	Abderrahim	Gynécologie – Obstétrique B
AIT SAB	Imane	Pédiatrie B
AKHDARI	Nadia	Dermatologie
AMAL	Said	Dermatologie
ASMOUKI	Hamid	Gynécologie – Obstétrique A
ASRI	Fatima	Psychiatrie
BENELKHAIAI BENOMAR	Ridouan	Chirurgie – Générale
BOUMZEBRA	Drissi	Chirurgie Cardiovasculaire
CHABAA	Laila	Biochimie
CHELLAK	Saliha	Biochimie-chimie
DAHAMI	Zakaria	Urologie
EL FEZZAZI	Redouane	Chirurgie Pédiatrique
EL HATTAOUI	Mustapha	Cardiologie
ELFIKRI	Abdelghani	Radiologie
ESSAADOUNI	Lamiaa	Médecine Interne
ETTALBI	Saloua	Chirurgie – Réparatrice et plastique
GHANNANE	Houssine	Neurochirurgie
LMEJJATTI	Mohamed	Neurochirurgie
LOUZI	Abdelouahed	Chirurgie générale
MAHMAL	Lahoucine	Hématologie clinique
MANSOURI	Nadia	Chirurgie maxillo-faciale Et stomatologie

## Etude de Pneucoque de portage phinopharygne chez le nourisson

### A Marrakech

---

MOUDOUNI	Said mohammed	Urologie
NAJEB	Youssef	Traumato - Orthopédie B
OULAD SAIAD	Mohamed	Chirurgie pédiatrique
SAIDI	Halim	Traumato - Orthopédie A
SAMKAOUI	Mohamed Abdenasser	Anesthésie- Réanimation
TAHRI JOUTEI HASSANI	Ali	Radiothérapie
YOUNOUS	Saïd	Anesthésie-Réanimation

### **PROFESSEURS ASSISTANTS**

ABKARI	Imad	Traumatologie-orthopédie B
ABOU EL HASSAN	Taoufik	Anesthésie - réanimation
ABOUSSAIR	Nisrine	Génétique
ADERDOUR	Lahcen	Oto-Rhino-Laryngologie
ADMOU	Brahim	Immunologie
AGHOUTANE	El Mouhtadi	Chirurgie – pédiatrique
AIT BENKADDOUR	Yassir	Gynécologie – Obstétrique A
AIT ESSI	Fouad	Traumatologie-orthopédie B
ALAOUI	Mustapha	Chirurgie Vasculaire périphérique
ALJ	Soumaya	Radiologie
AMINE	Mohamed	Epidémiologie - Clinique
AMRO	Lamyae	Pneumo - phtisiologie
ANIBA	Khalid	Neurochirurgie
ARSALANE	Lamiae	Microbiologie- Virologie
ATMANE	El Mehdi	Radiologie
BAHA ALI	Tarik	Ophtalmologie
BAIZRI	Hicham	Endocrinologie et maladies métaboliques
BASRAOUI	Dounia	Radiologie
BASSIR	Ahlam	Gynécologie – Obstétrique B
BELKHOUS	Ahlam	Rhumatologie

## Etude de Pneucoque de portage phinopharygne chez le nourisson

### A Marrakech

---

BEN DRISS	Laila	Cardiologie
BENCHAMKHA	Yassine	Chirurgie réparatrice et plastique
BENHADDOU	Rajaa	Ophtalmologie
BENHIMA	Mohamed Amine	Traumatologie-orthopédie B
BENJILALI	Laila	Médecine interne
BENZAROUEL	Dounia	Cardiologie
BOUCHENTOUF	Rachid	Pneumo-phtisiologie
BOUKHANNI	Lahcen	Gynécologie – Obstétrique B
BOURROUS	Monir	Pédiatrie A
BSSIS	Mohammed Aziz	Biophysique
CHAFIK	Aziz	Chirurgie Thoracique
CHAFIK	Rachid	Traumatologie-orthopédie A
CHAIB	Ali	Cardiologie
CHERIF IDRISSE EL GANOUNI	Najat	Radiologie
DIFFAA	Azeddine	Gastro - entérologie
DRAISS	Ghizlane	Pédiatrie A
DRISSI	Mohamed	Anesthésie -Réanimation
EL ADIB	Ahmed rhassane	Anesthésie-Réanimation
EL ANSARI	Nawal	Endocrinologie et maladies métaboliques
EL BARNI	Rachid	Chirurgie Générale
EL BOUCHTI	Imane	Rhumatologie
EL BOUIHI	Mohamed	Stomatologie et chirurgie maxillo faciale
EL HAOUATI	Rachid	Chirurgie Cardio Vasculaire
EL HAOURY	Hanane	Traumatologie-orthopédie A
EL HOUDZI	Jamila	Pédiatrie B
EL IDRISSE SLITINE	Nadia	Pédiatrie (Néonatalogie)
EL JASTIMI	Said	Gastro-Entérologie
EL KARIMI	Saloua	Cardiologie
EL KHAYARI	Mina	Réanimation médicale
EL MANSOURI	Fadoua	Anatomie - pathologique
EL MGHARI TABIB	Ghizlane	Endocrinologie et maladies métaboliques

## Etude de Pneucoque de portage phinopharygne chez le nourisson

### A Marrakech

---

EL OMRANI	Abdelhamid	Radiothérapie
FADILI	Wafaa	Néphrologie
FAKHIR	Bouchra	Gynécologie – Obstétrique B
FICHTALI	Karima	Gynécologie – Obstétrique B
HACHIMI	Abdelhamid	Réanimation médicale
HAJJI	Ibtissam	Ophtalmologie
HAOUACH	Khalil	Hématologie biologique
HAROU	Karam	Gynécologie – Obstétrique A
HERRAG	Mohammed	Pneumo-Phtisiologie
HOCAR	Ouafa	Dermatologie
JALAL	Hicham	Radiologie
KADDOURI	Said	Médecine interne
KAMILI	El ouafi el aouni	Chirurgie – pédiatrique générale
KHALLOUKI	Mohammed	Anesthésie-Réanimation
KHOUCHANI	Mouna	Radiothérapie
KHOULALI IDRISSE	Khalid	Traumatologie-orthopédie
LAGHMARI	Mehdi	Neurochirurgie
LAKMICH	Mohamed Amine	Urologie
LAOUAD	Inas	Néphrologie
LOUHAB	Nissrine	Neurologie
MADHAR	Si Mohamed	Traumatologie-orthopédie A
MANOUDI	Fatiha	Psychiatrie
MAOULAININE	Fadlmrabihrabou	Pédiatrie (Néonatalogie)
MATRANE	Aboubakr	Médecine Nucléaire
MOUAFFAK	Youssef	Anesthésie - Réanimation
MOUFID	Kamal	Urologie
NARJIS	Youssef	Chirurgie générale
NEJMI	Hicham	Anesthésie - Réanimation
NOURI	Hassan	Oto-Rhino-Laryngologie
OUALI IDRISSE	Mariem	Radiologie
QACIF	Hassan	Médecine Interne

## Etude de Pneucocque de portage phinopharygne chez le nourisson

### A Marrakech

---

QAMOUSS	Youssef	Anesthésie - Réanimation
RABBANI	Khalid	Chirurgie générale
RAIS	Hanane	Anatomie-Pathologique
ROCHDI	Youssef	Oto-Rhino-Laryngologie
SAMLANI	Zouhour	Gastro - entérologie
SORAA	Nabila	Microbiologie virologie
TASSI	Noura	Maladies Infectieuses
TAZI	Mohamed Illias	Hématologie clinique
ZAHLANE	Mouna	Médecine interne
ZAHLANE	Kawtar	Microbiologie virologie
ZAOUI	Sanaa	Pharmacologie
ZOUGAGHI	Laila	Parasitologie –Mycologie



# ***Dédicaces***



*A Mes Très Chère Parents :*

*Aucun mot ne saurait exprimer ma profonde gratitude et ma sincère reconnaissance envers les deux personnes les plus chères mon cœur ! Si mes expressions pourraient avoir quelque pouvoir, j'en serais profondément heureux. Je vous dois ce que je suis. Vos prières et vos sacrifices m'ont comblé tout au long de mon existence. Que cette thèse soit au niveau de vos attentes, présente pour vous l'estime et le respect que je vous dois, et qu'elle soit le témoignage de la fierté et l'estime que je ressens envers vous. Puisse Dieu tout puissant vous procurer santé, bonheur et prospérité.*

*A mes très chers frères :*

*Abderrahmane, Abdesslam, Abdellah et Khalid.*

*A mes très chères sœurs :*

*ELkhouïdam et Layla.*

*Je vous dédie cette thèse avec tout mon amour, puisse Dieu nous garder toujours solidaires et unis.*

*A La Famille EL MCHIOUIT.*

*A La famille BOULGADIM.*

*Vous m'avez soutenu et comblé tout au long de mon parcours. Que ce travail soit témoignage mes sentiments les plus sincères et les plus affectueux. Puisse dieu vous procurer bonheur et prospérité.*

*A ma très chère grande mère*

*Puisse Dieu tout puissant vous procurer santé et longévité*

*A mes oncles maternels et paternels.*

*Je vous dédie ce travail avec tout mon amour et mon affection*

*Aux Familles :*

*HAMZAOUI, FAGHIRE, MOUHARRAF, BOUKRAA  
ET EL ATIQI.*

*A mon frère et ami HAMZAOU.*

*Tes qualités humaines m'impressionneront pour toute ma vie. Je te  
souhatte le bonheur et la réussite.*

*A mes amis :*

*Med cheikh, Haydar, Aziz, Brahim, Youssef, Nassim, Houssam,  
Mustapha, Med Ali Latifa, Mohamed, Farid, Rachid, Abderrahmane, El  
hafed, Saïd, Khalid, Mouna, Hind, Ouahid et Abderrahim.*

*A tous*

*les membres de l'association des Médecins Internes de Marrakech  
(AMIMA).*

*A tous mes amis et frère du CHU de Marrakech.*

*A tous ceux qui me sont chers .....*



# ***Remerciements***



***A NOTRE MAITRE ET PRESIDENT DE THESE :***

***Professeur Tarik FIKRV***

*Vous nous avez fait un grand honneur en acceptant aimablement la présidence de notre jury. Vos qualités professionnelles nous ont beaucoup marquées mais encore plus votre gentillesse et votre sympathie.*

*Veillez accepter, cher maître, dans ce travail nos sincères remerciements et toute la reconnaissance que nous vous témoignons.*

***A NOTRE MAITRE ET RAPPORTEUR DE THESE :***

***Professeur Halim SAIDI***

*Nous sommes très touchés par l'honneur que vous nous avez fait en acceptant de nous confier ce travail. Vous m'avez inspiré ce sujet. Vous m'avez toujours accueilli avec bienveillance et sympathie tout au long de l'élaboration de ce travail que vous avez guidé par vos précieux conseils. Veillez trouver ici le témoignage de notre profonde reconnaissance et de notre gratitude.*

*Puisse Dieu, tout puissant vous accorde longue vie, santé et bonheur.*

***A NOTRE MAITRE ET JUGE : Professeur Mohamed LATIFI:***

*Nous vous remercions pour nous avoir honorés par votre présence. Vous avez accepté aimablement de juger cette thèse. Cet honneur nous touche infiniment et nous tenons à vous exprimer notre profonde reconnaissance.*

*Veillez accepter, cher maître, dans ce travail l'assurance de notre estime et notre profond respect.*

*A NOTRE MAITRE ET JUGE :Professeur Youssef NAJEB:*

*Votre gentillesse, vos qualités humaines, votre modestie n'ont rien d'égal que votre compétence. Vous nous faites l'honneur de juger ce modeste travail. Soyez assurés de notre grand respect.*

*A NOTRE MAITRE ET JUGE :Professeur Farid GALUIA:*

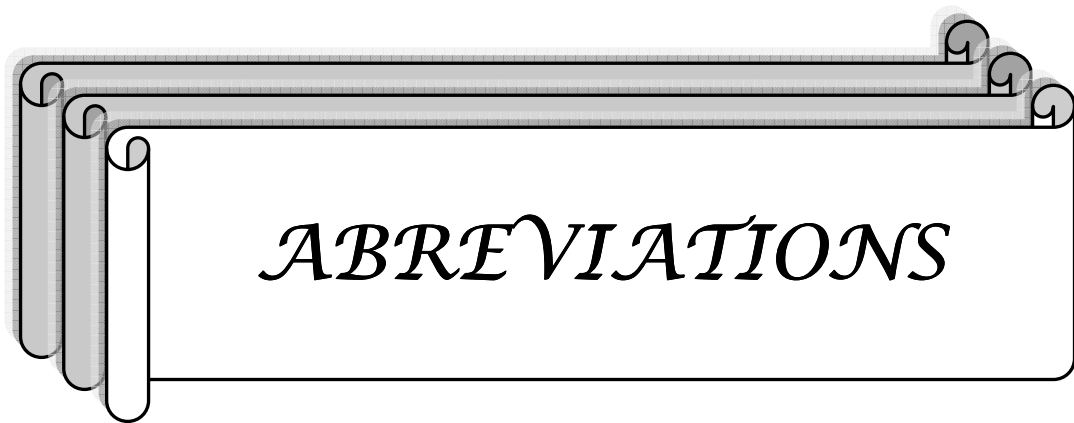
*Nous sommes toujours impressionnés par vos qualités humaines et professionnelles. Nous vous remercions pour le grand honneur que vous nous faites en acceptant de faire partie de notre jury.*

*A NOTRE MAITRE ET JUGE :*

*Professeur Mohamed-abdenasser SAMKAOUI:*

*Nous sommes toujours impressionnés par vos qualités humaines et professionnelles. Nous vous remercions pour le grand honneur que vous nous faites en acceptant de faire partie de notre jury.*

*A l'ensemble du personnel médical et paramédical de l'hôpital  
Ibn Tophail à Marrakech.*



**LCA** : Ligament croisé antérieur.

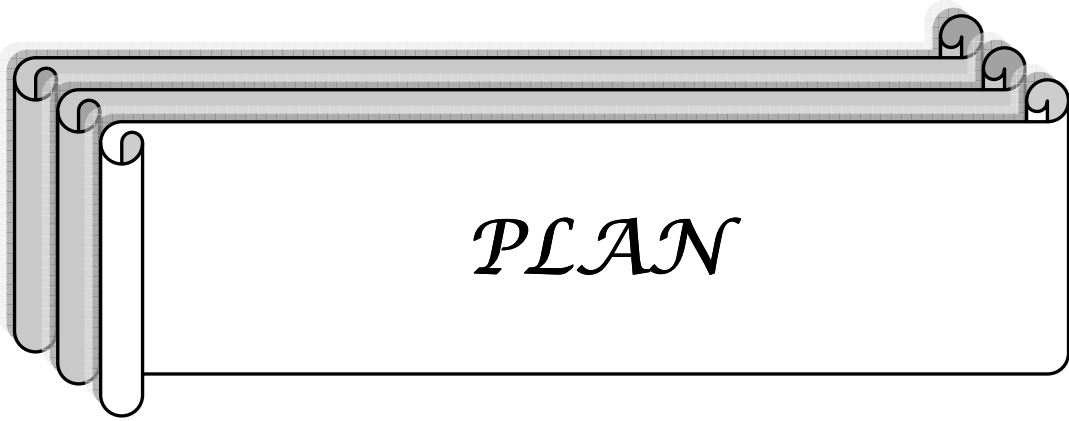
**PTG** : Prothèse totale du genou.

**RTR** : Rupture du tendon rotulien.

**FFR** : Fracture fermée de la rotule.

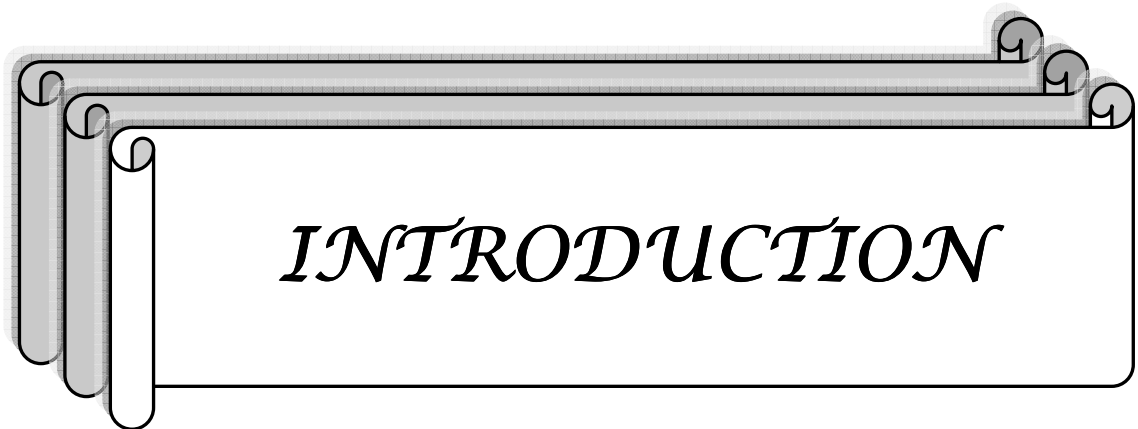
**TTA** : Tubérosité tibiale antérieure

**IPBNS** : branche infrapatellaire du nerf saphène interne.



<b>INTRODUCTION</b> .....	<b>1</b>
<b>MATERIELS ET METHODES :</b> .....	<b>3</b>
<b>RESULTATS</b> .....	<b>9</b>
I- Epidémiologie.....	10
1- Age : .....	10
2- Sexe : .....	10
3- Motif d'hospitalisation : .....	11
II- Antécédents .....	12
III- Examen préopératoire .....	13
IV- La voie d'abord : .....	13
V- Evaluation clinique : .....	16
1- Evaluation clinique à J15 postopératoire .....	16
1-1- Les signes fonctionnels .....	16
1-2 - Le siège : .....	17
1-3 - La taille : .....	17
1-4 - Possibilité de la marche à genoux : .....	17
1-5 - Pique touche test : .....	18
2- Evaluation clinique à J30 postopératoire .....	18
2-1- Les signes fonctionnels.....	18
2-2- Le siège .....	19
2-3- La taille .....	19
2-4- Possibilité de la marche à genoux : .....	19
2-5- Pique touche test : .....	20
3- Evaluation clinique à 6 mois du postopératoire .....	20
3-1- Les signes fonctionnels .....	20
3-2- Le siège .....	21
3-3- La taille .....	21
3-4- Possibilité de la marche à genoux : .....	21
3-5- Pique touche test : .....	22
VI- Evolution : .....	22
1- Signes fonctionnels .....	22
2- Possibilité de la marche à genoux .....	23
3- Pique touche test .....	24
4- Taille .....	25
<b>DISCUSSION</b> .....	<b>26</b>
I- Généralités .....	27
1- Particularités anatomiques .....	27
1-1- Nerfs : .....	27

1-2- ARTÈRES : .....	27
1-3- LYMPHATIQUES : .....	28
2-Anatomie du nerf saphène interne : .....	28
3- Variation anatomique de La branche infrapatellaire nerf saphène interne : .....	29
4- Voies antérieures .....	37
4-1- VOIE ANTÉRIEURE ET MÉDIALE .....	37
a- variantes de la voie d'abord .....	38
b- Avantages .....	40
c- Inconvénients .....	41
d- Indications .....	41
4-2 VOIE ANTÉRIEURE ET LATÉRALE .....	41
a- Variantes de la voie antérolatérale .....	42
b- Avantages.....	44
c-Inconvénients .....	44
d-Indications .....	44
5- Voies d'abord antérieures et risques lésionnels en fonction des structures anatomiques sous-cutanées : .....	45
II- Discussion des résultats: .....	45
1- Epidémiologie : .....	45
2- Données cliniques : .....	45
2-1- Les voies d'abords :.....	45
2-2- Signes cliniques en rapport avec la lésion de l'IPBNS : .....	46
2-3- Taille : .....	46
2-4- Névrome douloureux post opératoire : .....	46
2-5- Algodystrophie : .....	48
2-6 le retentissement des troubles sensitifs sur la vie quotidienne .....	50
III- Recommandation : .....	50
1- Abords mini-invasifs : .....	50
1-1- Abords mini-invasif : vertical .....	50
1-2- Abord mini-invasif horizontal .....	51
2- Le repérage par transillumination arthroscopique .....	51
3- L'information et éducation préopératoire .....	52
<b>CONCLUSION</b> .....	<b>53</b>
<b>ANNEXES</b> .....	<b>55</b>
<b>RESUMES</b>	
<b>BIBLIOGRAPHIE</b>	



*INTRODUCTION*

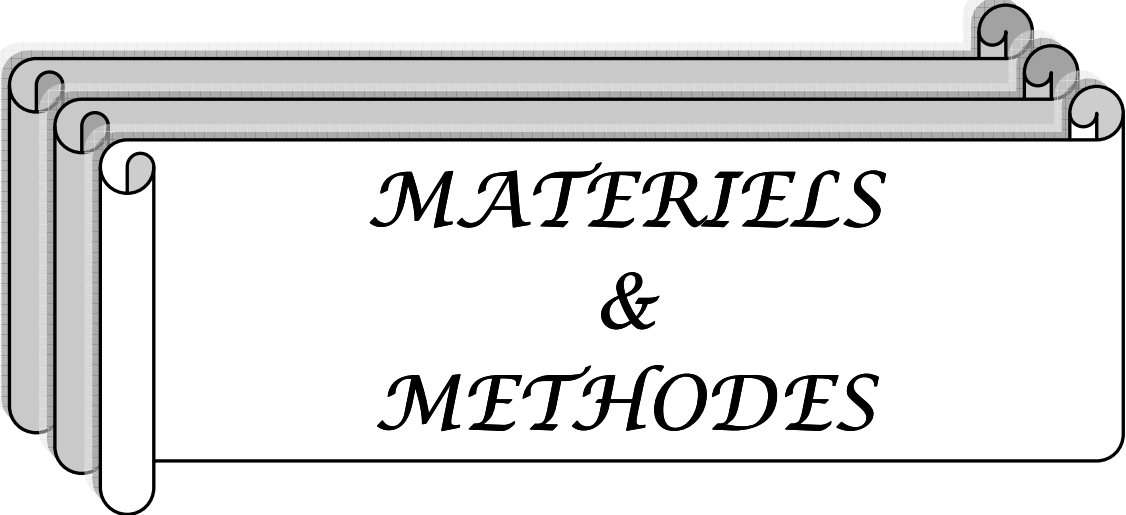
Les voies d'abord chirurgicales du genou sont très variées, les variétés antérieures sont couramment pratiquées en chirurgie orthopédique et traumatologique aussi bien en urgence qu'en chirurgie programmée.

L'apparition post opératoire de troubles sensitifs sur la face antérieure et latérale du genou est une complication dont l'incidence est rarement évaluée, malgré sa possible participation à la majoration des syndromes douloureux résiduels péjorant le résultat final. L'information préalable des patients de la possibilité de survenue de trouble sensitif résiduel après la chirurgie du genou par voie antérieure est obligatoire d'autant plus s'il s'agit d'une chirurgie fonctionnelle et programmée.

Les buts de notre étude sont :

- La confirmation de l'existence et l'évaluation de l'étendu de ces troubles sensitifs antérieurs persistants plus d'au moins six mois après chirurgie du genou par voie antérieure et leurs conséquences sur la vie quotidienne du patients.

- Mettre l'accent sur les variations anatomiques de la branche infrapatellaire du nerf saphène interne.



*MATERIELS  
&  
METHODES*

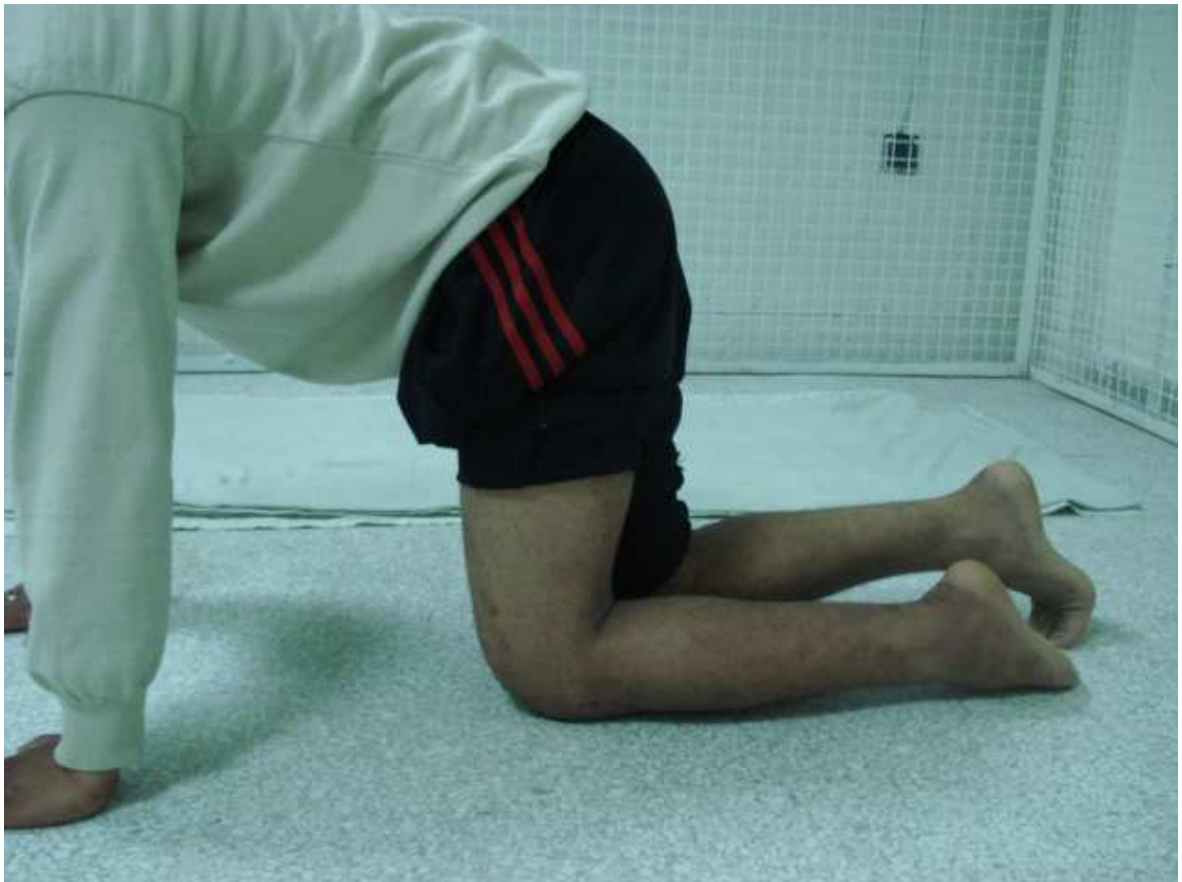Notre étude est un travail prospectif réalisée sur une série de cinquante patients opérés par voie d'abord antérieure du genou au service de traumatologie-orthopédie-A entre janvier 2008 et decembre2009, 48 parmi eux ont été suivi et évalué à l'aide d'un examen clinique et un questionnaire avec un recul supérieur à 6 mois.

Les critères d'inclusion étaient la réalisation de l'intervention chirurgicale sur le genou par voie d'abord antérieure. Nous avons exclu de cette étude les patients ayant un antécédent de neuropathie périphérique ainsi que les patients qui ont été opérés à travers une plaie préopératoire inhérente à la voie d'abord (ex : fracture ouverte de rotule). Les interventions chirurgicales par voie d'abord antérieure dans cette étude sont : les arthroplasties du genou(PTG), ligamentoplastie du ligament croisé antérieur(LCA) par technique de Kenneth Jones, la rupture du tendon rotulien(RTR) et les fractures fermées de la rotule(FFR).

La voie d'abord était dans la majorité des cas verticale centrée sur la rotule ou légèrement médiale par rapport à celle-ci.

L'évaluation a été faite à l'aide :

- Un questionnaire subjectif centré sur la perception de signes neurologiques à type de dysesthésies et/ou de douleur ou encore des névralgies à la face antérieure du genou.
- L'examen clinique :
  - mesure la superficie des zones d hypoesthésie ou anesthésie à l'aide d'une feuille graduée.
  - précise la topographie de ces zones à l'aide d'un calque transparent précisant leur situation par rapport à la rotule ; tubérosité tibiale antérieure(TTA) et la cicatrice opératoire.
- La possibilité de marche à genoux quatre pas sur terrain dur et sur terrain mou (figure1-2).
- Un test objectif : pique touche test à l'aide d'un crayon
  - Perception, par le patient yeux fermés, du toucher par la pointe ou la tête du crayon (figure 3-4).



**Figure 1** : test de la marche à genoux sur sol dur.

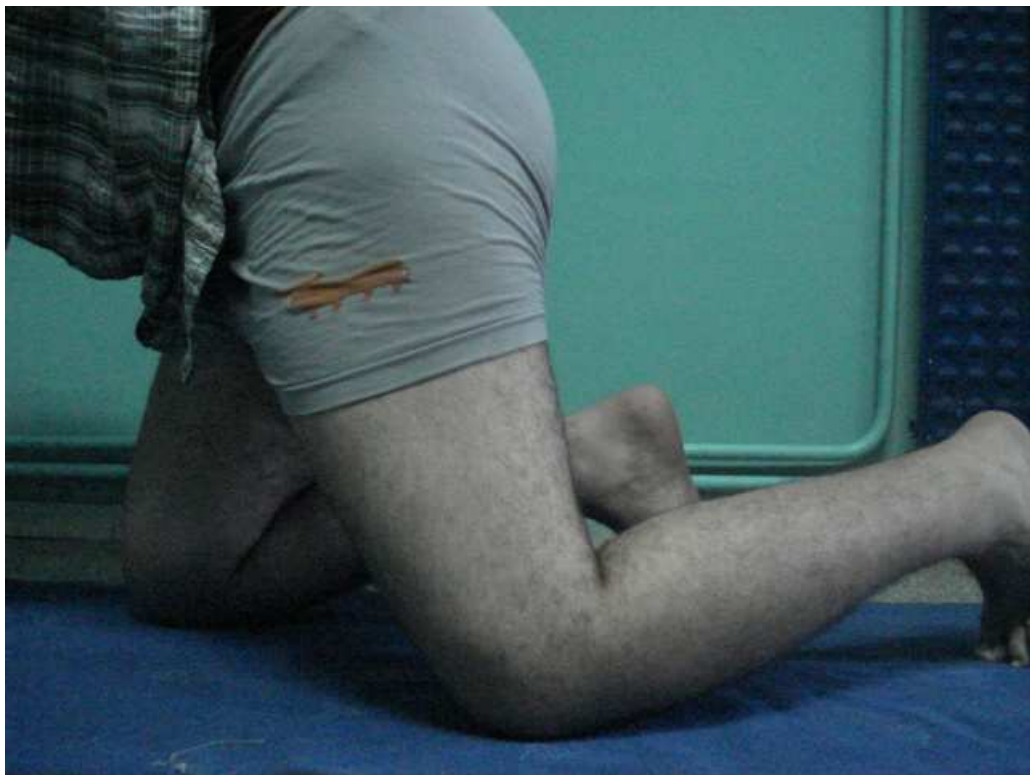

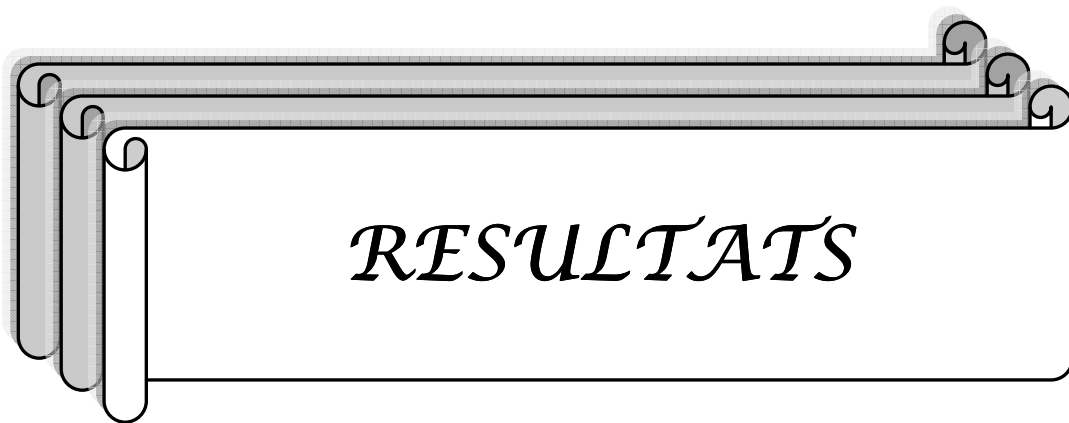
Figure 2 : test de la marche à genoux sur sol mou.

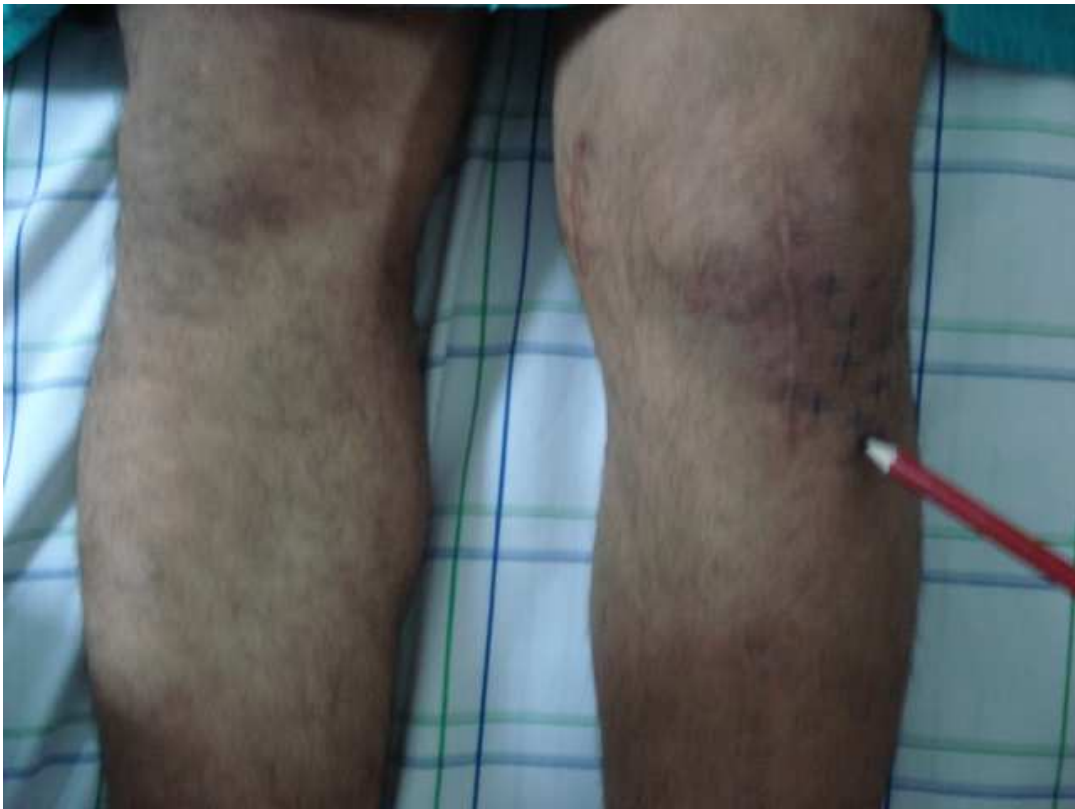
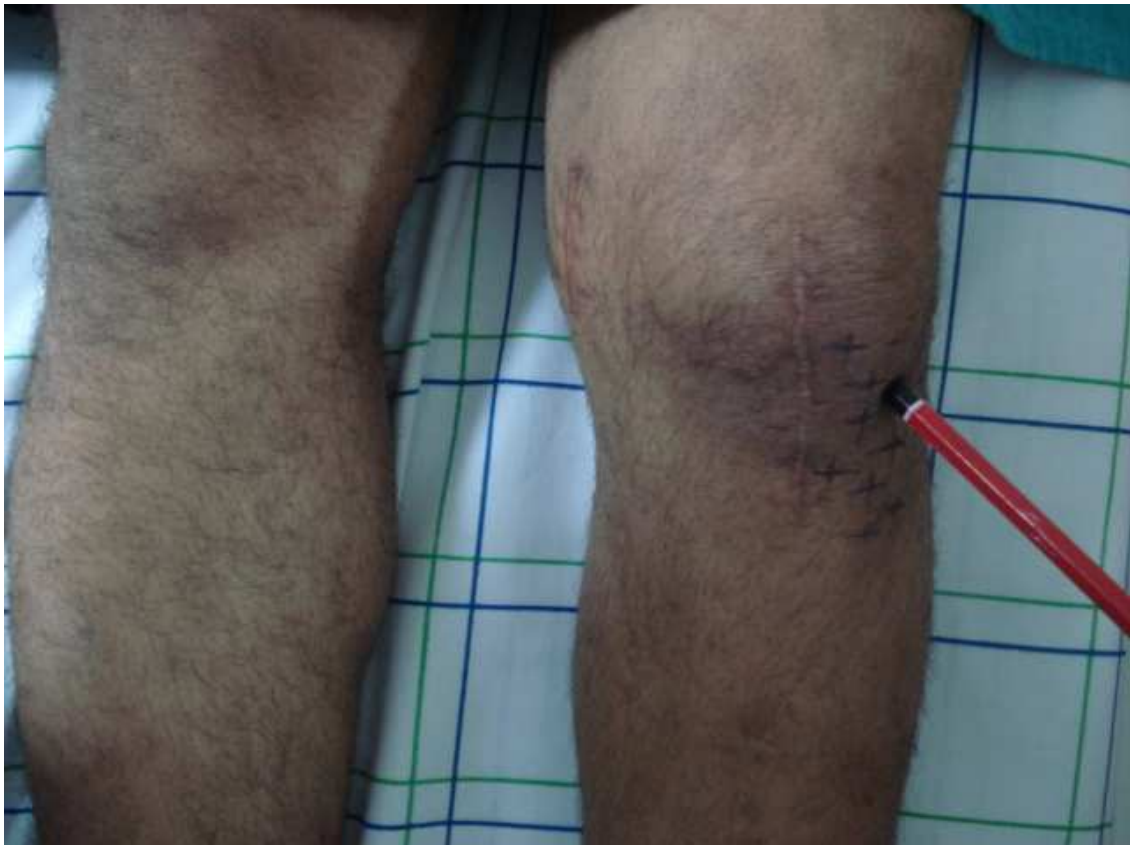
Figure 3 : pique touche test-pointe du crayon.



**Figure 3** : pique touche test-tête du crayon.



*RESULTATS*

## I. Epidémiologie

### 1- Age :

Quarante-huit patients ont été suivis et examinés respectivement au quinzième jour, un mois et à six mois postopératoires. 13 femmes (26 %) et 37 hommes (74 %) l'âge moyen est de 40 ans avec des extrêmes allant de 17 à 70 ans. Le tableau I résume la répartition des patients par tranche d'âge.

**Tableau I : Répartition des malades selon l'âge :**

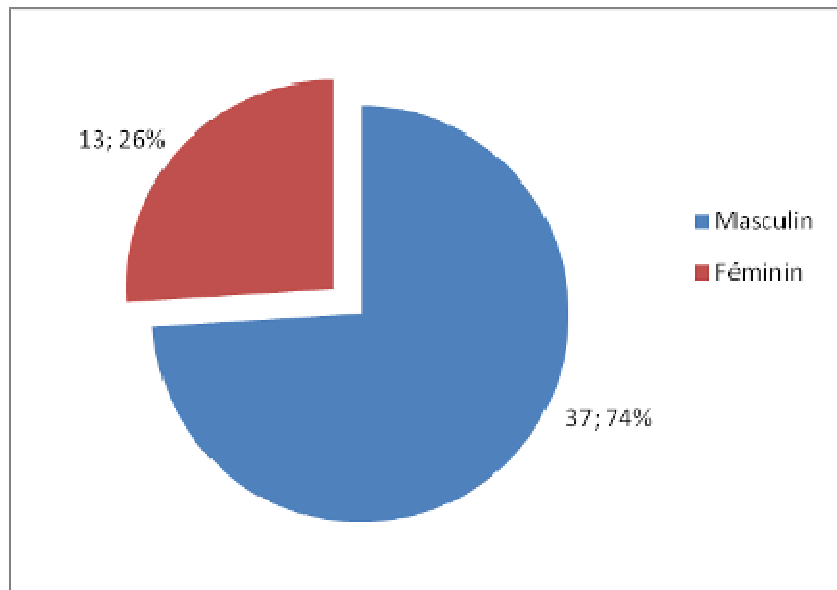
Age:	Nombre	Pourcentage
De 17 à 25	7	14,0%
De 25 à 35	14	28,0%
De 35 à 45	11	22,0%
45 et plus	18	36,0%
TOTAL	50	100%

### 2- Sexe :

La prédominance masculine était nette, avec 37 hommes (74%) contre 13 femmes (26%).  
Sex-ratio était de 2,84.

**Tableau II : Répartition des malades selon le sexe :**

Sexe	Nombre	Pourcentage
Masculin	37	74%
Féminin	13	26,0 %
TOTAL	50	100 %



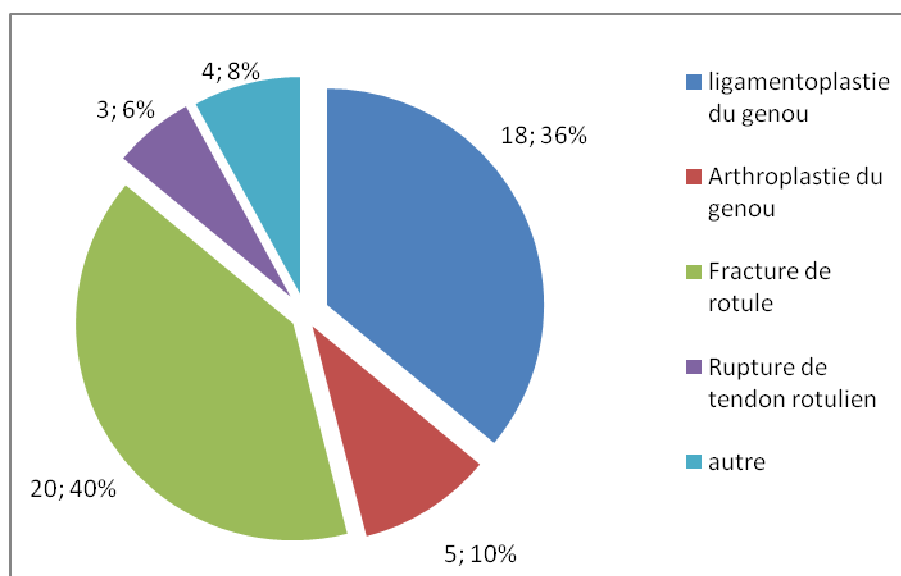
**Figure 5: Répartition des malades selon le sexe**

### 3- Motif d'hospitalisation :

Les fractures fermées de rotule viennent en tête représentées par 20 cas (40%), suivies par ligamentoplastie du LCA selon la technique os-tendon-os 18 cas (36%), les PTG 5 cas (10%) et les ruptures du tendon rotulien 3 cas (6%).

**Tableau III : Répartition des cas selon le motif d'hospitalisation :**

Motif :	Nombre	Pourcentage
Ligamentoplastie du LCA	18	36,0 %
Arthroplastie du genou	5	10,0 %
Fracture de rotule	20	40,0 %
Rupture de tendon rotulien	3	6,0 %
Autre	4	8,0 %
<b>TOTAL</b>	<b>50</b>	<b>100 %</b>



**Figure 6: Répartition des cas selon le motif d'hospitalisation.**

## II. Antécédents :

44 de nos patients n'ont aucun antécédent (88%).

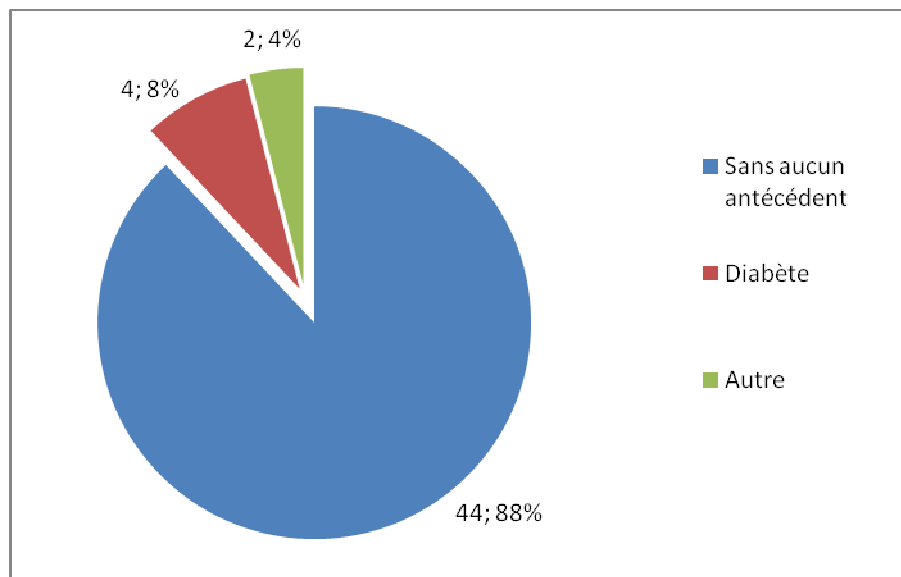
4 patients avait un diabète équilibré: de type 1 pour un patient, et de type 2 pour les autres.

Antécédent de méniscectomie pour un patient et

Un tabagisme chiffré à 4 paquet/année pour un patient.

**Tableau IV : Répartition des cas selon les antécédents:**

Antécédents	Nombre	Pourcentage
Sans aucun antécédent	44	88,0%
Diabète	4	8,0%
Neuropathie	0	0,0%
Autre	2	4,0%
TOTAL	50	100%



**Figure 7 : Répartition des cas selon les antécédents**

### **III. Examen préopératoire :**

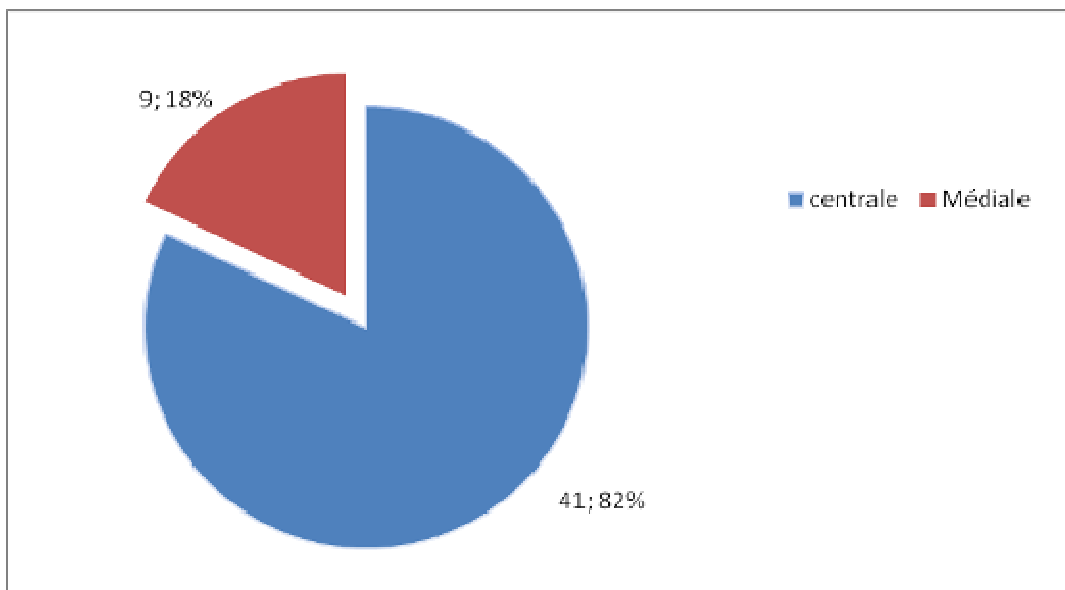
La sensibilité du genou à opérer était normale pour tous les patients

### **IV. La voie d'abord :**

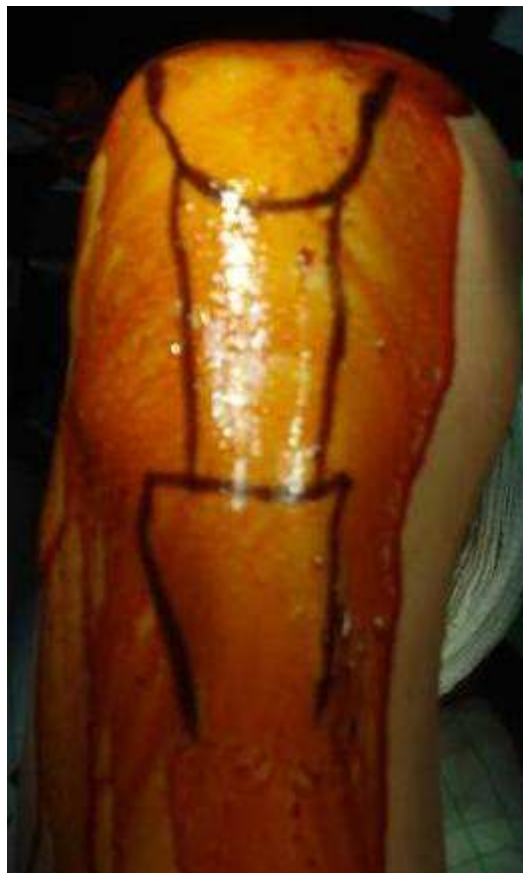La voie d'abord antérieure était centrée sur la pointe de la rotule et le tendon rotulien dans 41 (82%) des cas et légèrement médiale par rapport a celle-ci dans 9 (18%) cas.

**Tableau Répartition des voies d'abord:**

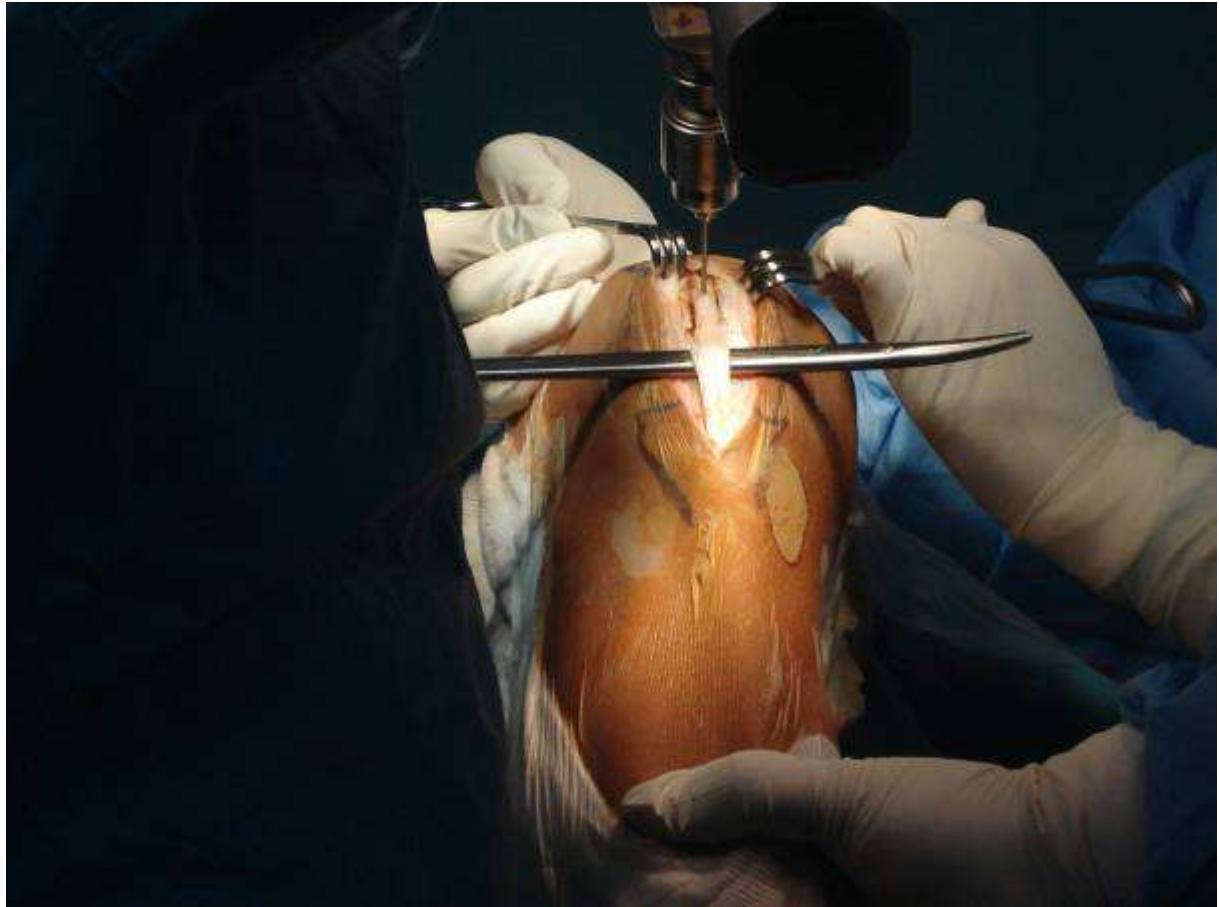
Voie antérieure	Nombre	Pourcentage
Centrale	41	82,0%
Médiale	9	18,0%
Latérale	0	0,0%
TOTAL	50	100%



**Figure 8 : Répartition des voies d'abord**



**Figure 9** : Abord chirurgical pour ligamentoplastie



**Figure 10** : prélèvement du greffon os-tendon-os

## V. Evaluation clinique :

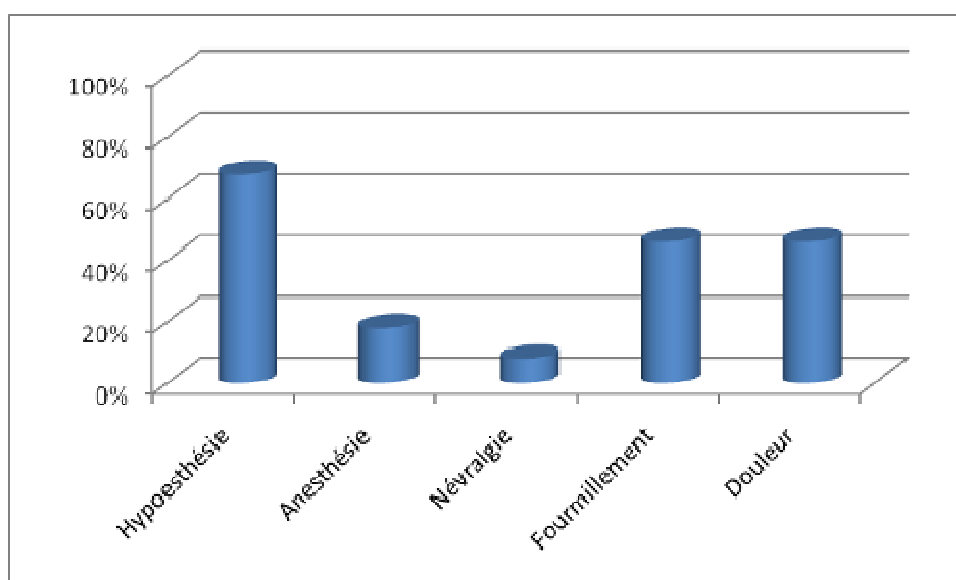
### 1- Evaluation clinique à J15 postopératoire

#### 1-1 Les signes fonctionnels

Les signes fonctionnels rapportés par nos malades ont été majorés par la douleur et les dysesthésies à type d'hypoesthésie, fourmillement et quelques cas de névralgies.

**Tableau VI : Pourcentage des signes fonctionnels a J15:**

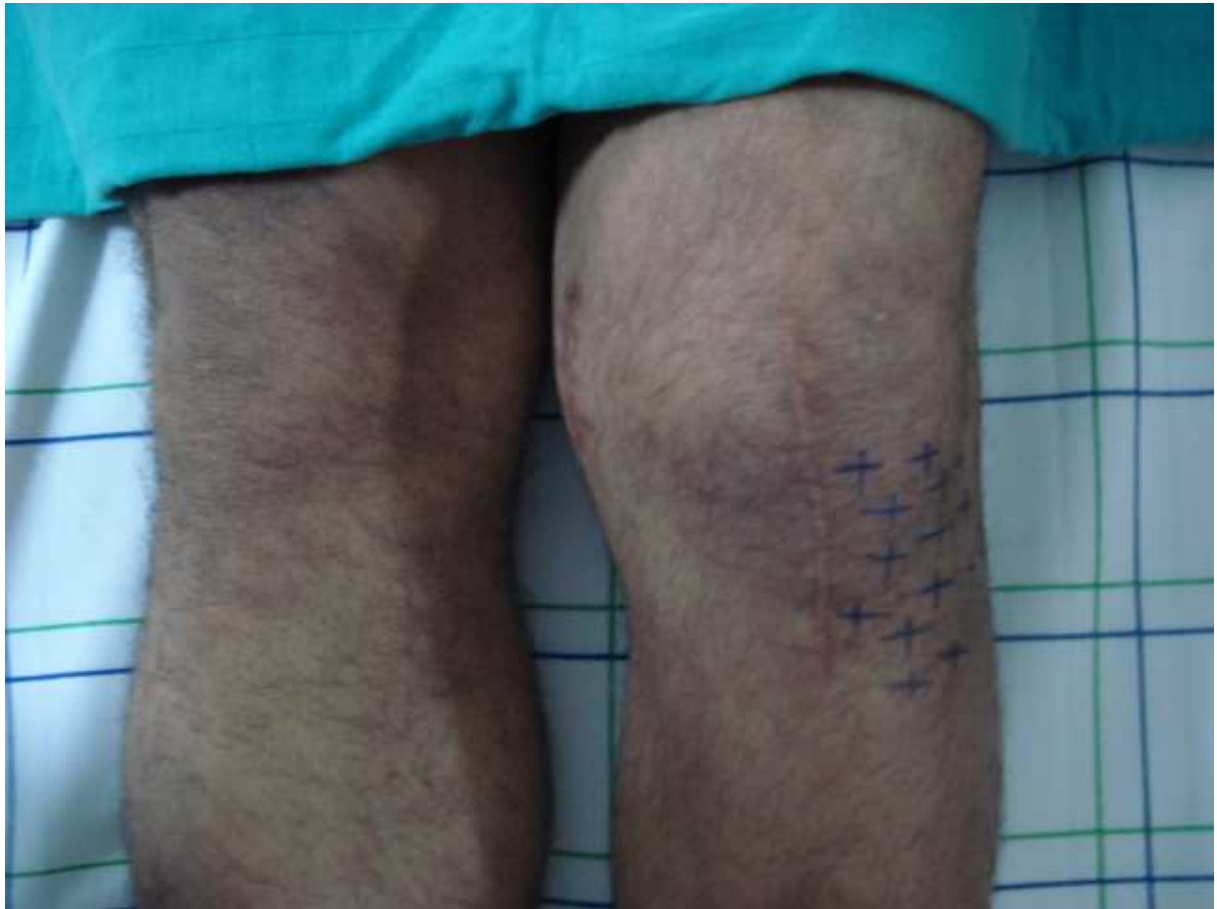
Signes fonctionnels	Nombre	Pourcentage
Hypoesthésie	34	68%
Anesthésie	9	18%
Névralgie	4	8%
Fourmillement	23	46%
Douleur	23	46%



**Figure 11 : Pourcentage des signes fonctionnels:**

**1-2 Le siège :**

Les troubles sensitifs siégeaient toujours du coté latéral de l'incision.



**Figure 12:** le siège des dysesthésies sur un genou gauche

**1-3 La taille :**

La taille des zones de dysesthésie varie entre des extrêmes allant de 0 à 60 cm<sup>2</sup>, avec une moyenne de 34,41cm<sup>2</sup>.

**1-4 Possibilité de la marche à genoux :**

**Tableau VII : Résultats de l'épreuve de la marche à genoux.**

	Sol dur		Sol mou	
	Nombre	Pourcentage	Nombre	Pourcentage
<b>Oui</b>	2	4,0%	2	4,0%

**Etude de Pneuocoque de portage phinopharygne chez le nourisson  
A Marrakech**

<b>Non</b>	48	96,0%	48	96,0%
<b>TOTAL</b>	50	100%	50	100%

1-5 Pique touche test :

**Tableau VIII : Réactions des patients au pique touche test**

	Tête du crayon		Pointe du crayon	
	Nombre	Pourcentage	Nombre	Pourcentage
<b>Positif</b>	8	16,0%	39	78,0%
<b>Négatif</b>	42	84,0%	11	22,0%
<b>TOTAL</b>	50	100%	50	100%

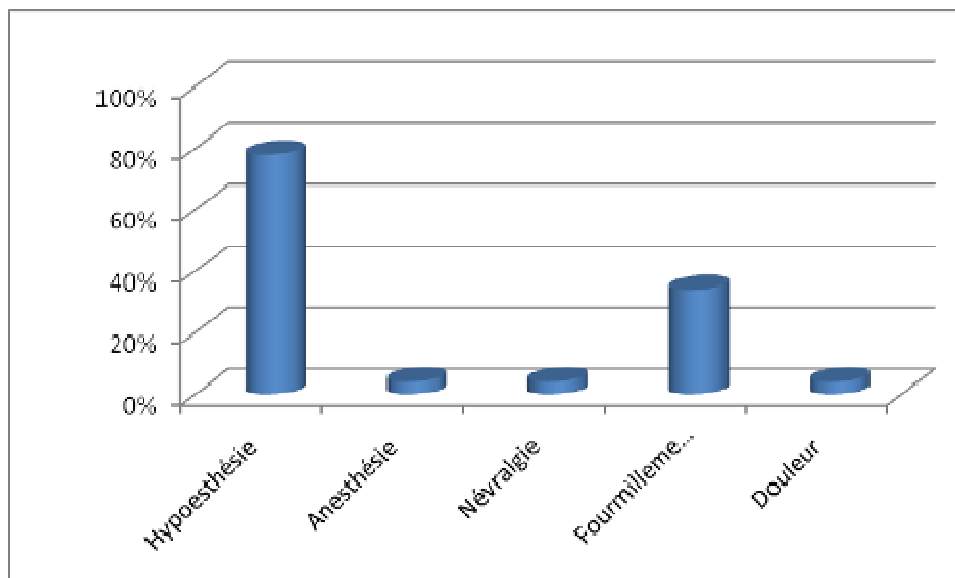
**2- Evaluation clinique à J30 postopératoire**

**2-1 Les signes fonctionnels**

A J30, les signes fonctionnels rapportés par nos malades ont été majorés par les dysesthésies à type d'hypoesthésie, fourmillement et 2 cas de névralgies. La sensation douloureuse a été pratiquement absente sauf pour 2 cas de nos malades.

**Tableau IX : Pourcentage des signes fonctionnels à J30:**

Signes fonctionnels	Nombre	Pourcentage
<b>Hypoesthésie</b>	39	78%
<b>Anesthésie</b>	2	4%
<b>Névralgie</b>	2	4%
<b>Fourmillement</b>	17	34%
<b>Douleur</b>	2	4%



**Figure 13:** Pourcentage des signes fonctionnels à J30:

**2-2 Le siège :**

Etait toujours du coté latéral de l'incision.

**2-3 La taille :**

La taille des zones de dysesthésie varie entre des extrêmes allant de 0 à 50 cm<sup>2</sup>, avec une moyenne de 32,20 cm<sup>2</sup>.

**2-4 Possibilité de la marche à genoux :**

**Tableau X :** Possibilité de la marche à genoux à J30:

	Sol dur		Sol mou	
	Nombre	Pourcentage	Nombre	Pourcentage
Oui	5	10%	28	56%
Non	43	86%	20	40%
Perdu	2	4%	2	4%
<b>TOTAL</b>	<b>50</b>	<b>100%</b>	<b>50</b>	<b>100%</b>

2-5 Pique touche test :

**Tableau XI : Réaction des patients au pique touche test à J30**

	Tête du crayon		Pointe du crayon	
	Nombre	Pourcentage	Nombre	Pourcentage
Positif	17	34%	41	82%
Négatif	31	62%	7	14%
Perdu	2	4%	2	4%
TOTAL	50	100%	50	100%

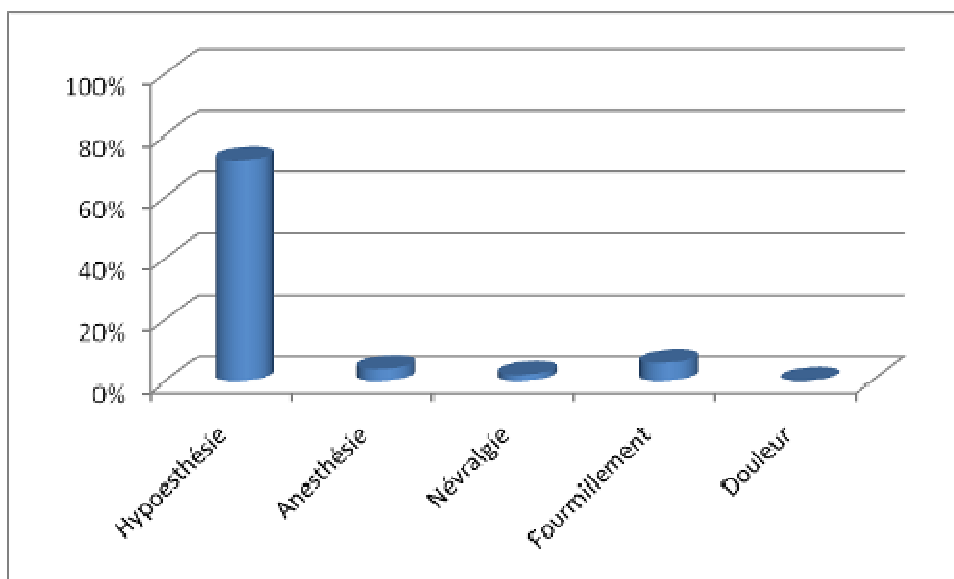
3- Evaluation clinique à 6 mois du postopératoire

3-1 Les signes fonctionnels :

A 6 mois d'évolution, 72% des cas étudiés ont gardé la perception d'hypoesthésie, 6% cas de fourmillement, 4,2% cas d'anesthésie et 1 cas (2,1%) de névralgie.

**Tableau XII : Pourcentage des signes fonctionnels à 6 mois**

Signes fonctionnels	Nombre	Pourcentage
Hypoesthésie	36	72,0%
Anesthésie	2	4%
Névralgie	1	2%
Fourmillement	3	6%
Douleur	0	0,0%



**Figure 14:** Pourcentage des signes fonctionnels à 6 mois

**3-2 Le siège :**

Etait toujours du coté latéral de l'incision.

**3-3 La taille :**

La taille des zones de dysesthésie varie entre des extrêmes allant de 0 à 48 cm<sup>2</sup>, avec une moyenne de 28,93 cm<sup>2</sup>.

**3-4 Possibilité de la marche :**

**Tableau XIII : Possibilité de la marche à 6 mois:**

	Sol dur		Sol mou	
	Nombre	Pourcentage	Nombre	Pourcentage
<b>Oui</b>	36	72,0%	44	88%
<b>Non</b>	12	24,0%	4	8%
<b>Perdu</b>	2	4%	2	4%
<b>TOTAL</b>	50	100%	50	100%

3-5 Pique touche test

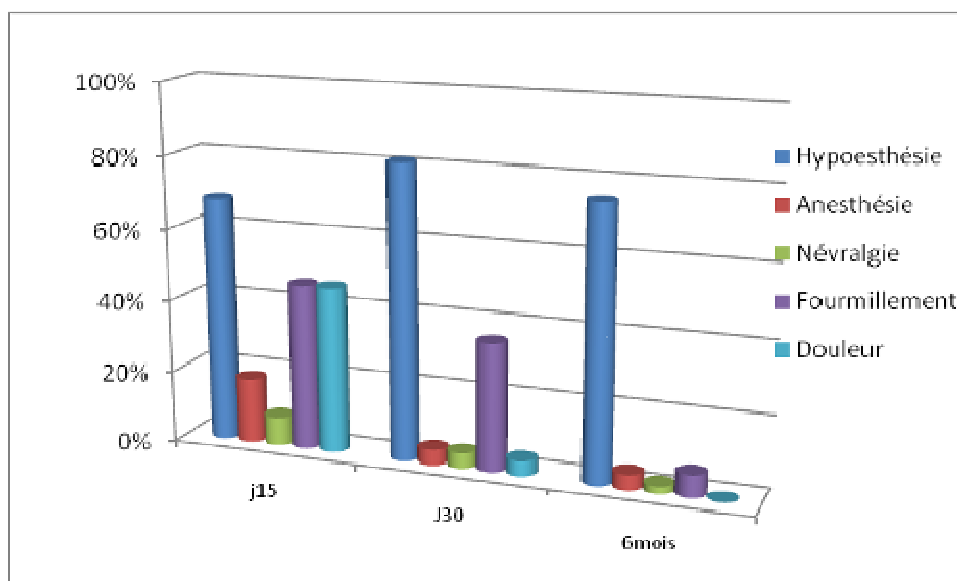
**Tableau XIV : Réaction des patients au pique touche test à 6 mois**

	Tête du crayon		Pointe du crayon	
	Nombre	Pourcentage	Nombre	Pourcentage
<b>Positif</b>	32	64%	43	86%
<b>Négatif</b>	16	32%	5	10%
<b>Perdu</b>	2	4%	2	4%
<b>TOTAL</b>	50	100%	50	100%

**VI. Evolution :**

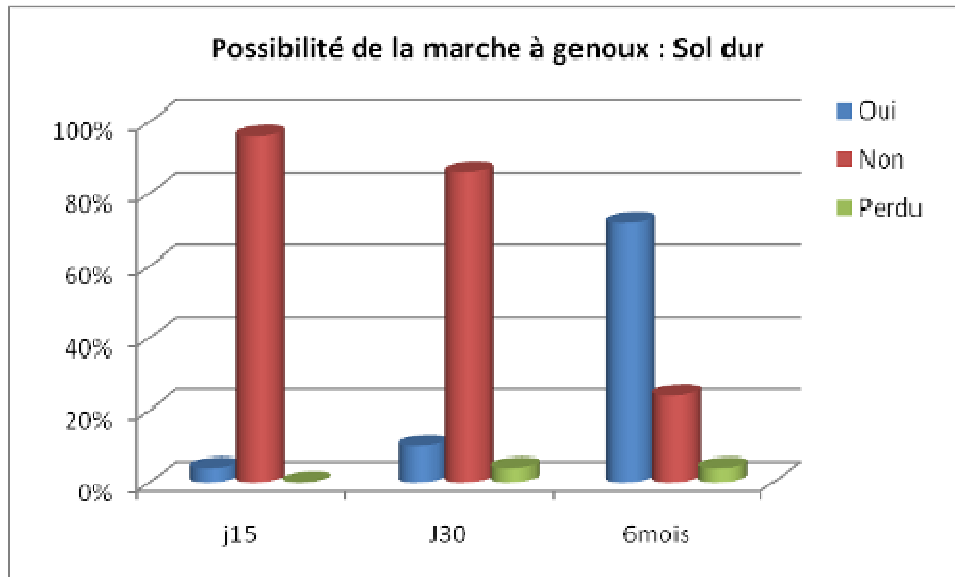
L'évolution des signes cliniques, de la marche à genoux, de la réaction au pique touche test et de la taille des zones de dysesthésies, est résumée dans les figures 11-16.

**1- signes fonctionnels :**

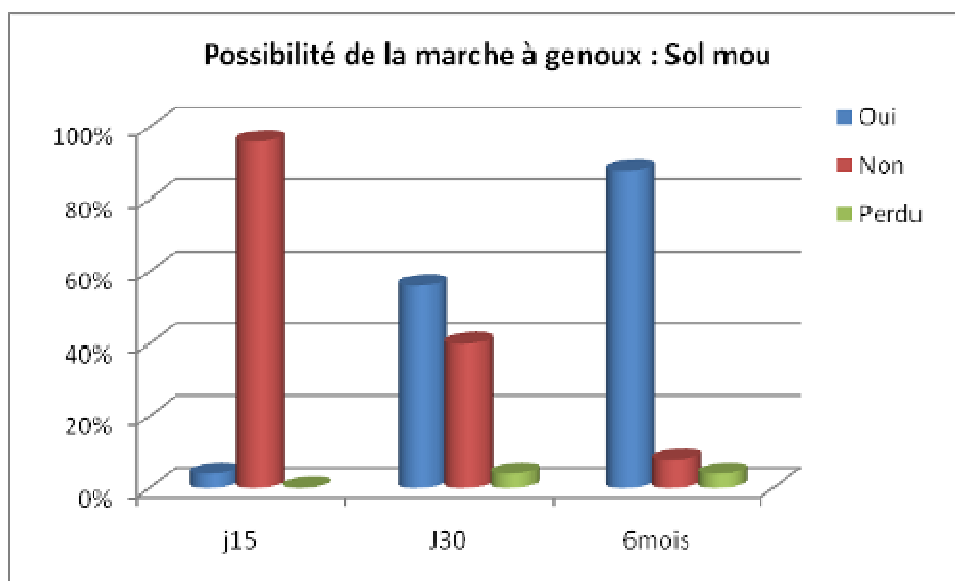


**Figure 15: Evolution des signes fonctionnels**

**2- Possibilité de la marche à genoux :**

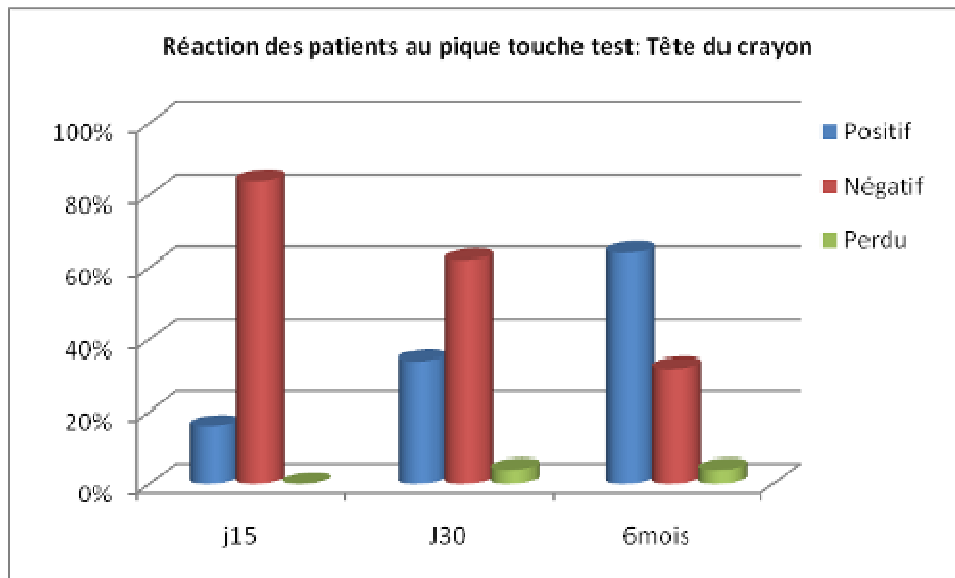


**Figure 16:** Evolution de la marche à genoux sur sol dur

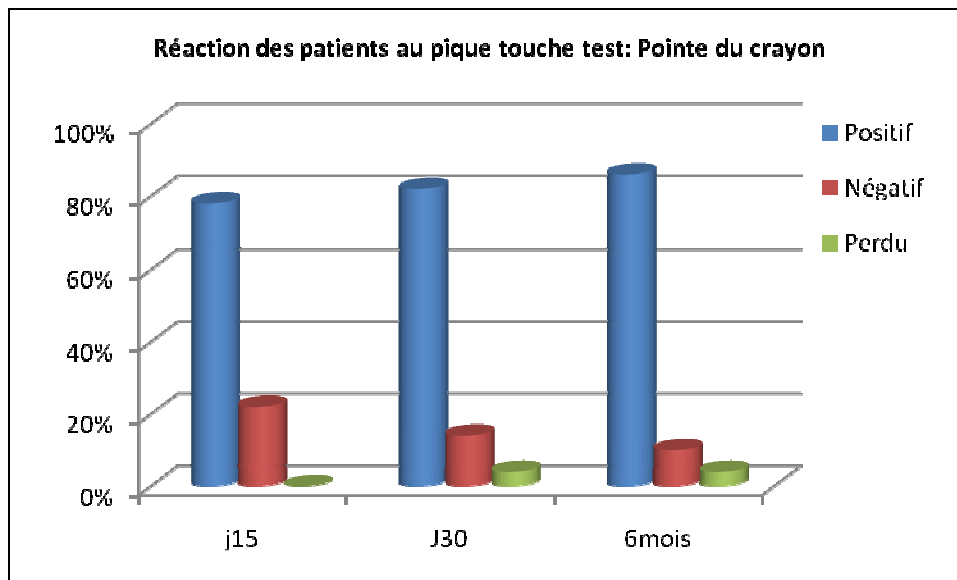


**Figure 17:** Evolution de la marche à genoux sur sol mou

### 3- Pique touche test :

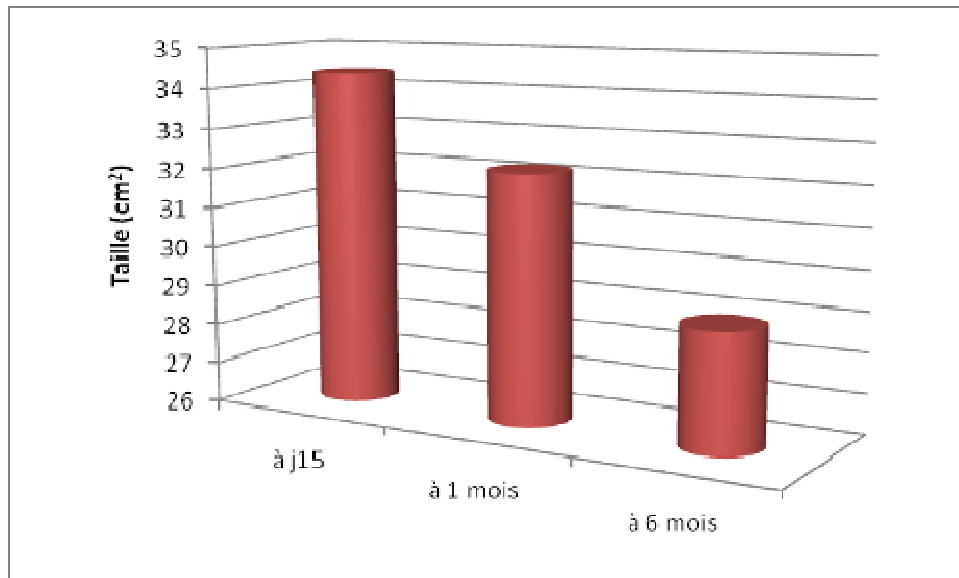


**Figure 18:** Evolution de la réaction au pique touche test : Tête du crayon.

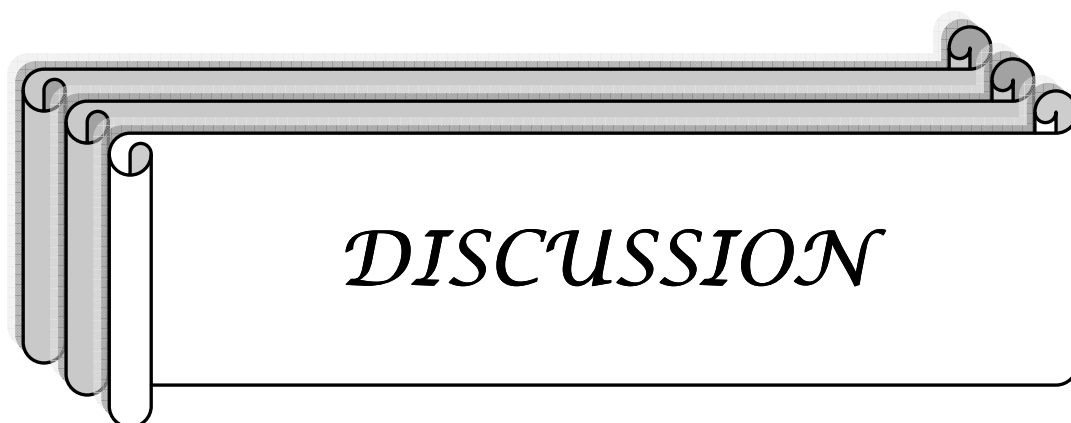


**Figure 19:** Evolution de la réaction au pique touche test : Pointe du crayon.

**4- Taille :**



**Figure 20 :** Evolution de la taille de dysesthésie



*DISCUSSION*

## I- Généralités :

L'articulation du genou est superficielle. Elle est à la fois mobile et stable. Ces voies d'abord chirurgicales sont antérieures et postérieures. Elle présente plusieurs particularités anatomiques du fait du passage d'éléments nerveux, vasculaires et lymphatiques qui peuvent être lésés au cours des interventions chirurgicales.

Les lésions nerveuses constituent une complication assez fréquente lors des voies d'abord antérieures. [1,2].

### 1-Particularités anatomiques :

#### 1-1 Nerfs :

Deux branches du nerf saphène innervent la face antérieure et antéromédiale du genou. Elles cheminent dans le tissu cellulaire sous-cutané, le plus souvent accompagnées par une veinule [3].

La branche supérieure croise l'articulation fémorotibiale à 2 cm en dedans du ligament patellaire (tendon rotulien) et donne des branches terminales cutanées et articulaires [4, 5]. La branche inférieure croise l'articulation en arrière du ligament collatéral tibial (ligament latéral interne) et passe à 6 cm sous la patella. Lorsque le genou est en flexion, la distance entre la patella et la branche inférieure augmente de 10 mm [5]. La branche inférieure du nerf saphène doit être repérée dans la partie basse des incisions parapatellaires internes, car sa section est source d'hypoesthésie, de névralgies et d'algodystrophie [1,2]. Les incisions en flexion limitent le risque de lésion nerveuse [5].

#### 1-2 ARTÈRES :

Le système artériel du genou est représenté par un tronc unique, l'artère poplitée, aux collatérales nombreuses. L'artère est fixée en haut du creux poplité par ses connections avec le

muscle grand adducteur et en bas par le muscle soléaire [6]. Elle est, du fait de contraintes biomécaniques, plus proche du plan osteoarticulaire en flexion qu'en extension. Les branches collatérales sont nombreuses et forment, d'après Scapinelli [7], le cercle artériel de la patella. Les vaisseaux cheminent dans l'épaisseur du fascia superficiel et fournissent aux téguments une riche vascularisation. À la face profonde, les vaisseaux convergent vers le quadrant inférolatéral de la patella, formant d'après Müller [3] une étoile vasculaire qui constitue le départ principal de la vascularisation de la patella. La vascularisation cutanée est différente. Il existe une pauvreté latérale comparée à la richesse des vaisseaux médiaux provenant du muscle vaste interne [1]. Pour limiter le risque de souffrance cutanée, il faut préférer les incisions cutanées médianes qui épargnent les artères Superficielles internes et les artères profondes externes. Toute dissection doit être faite au ras du surtout fibreux pré patellaire pour limiter le risque de nécrose cutanée.

### **1-3 LYMPHATIQUES :**

Les lymphatiques de l'articulation du genou sont satellites des artères et aboutissent dans le grand courant lymphatique saphénien qui accompagne la grande veine saphène [6]. Le risque de lymphoedème postopératoire par lésion des troncs collecteurs doit faire préférer les incisions verticales, centrales ou latérales. Il faut éviter les incisions horizontales, notamment à la face médiale du genou.

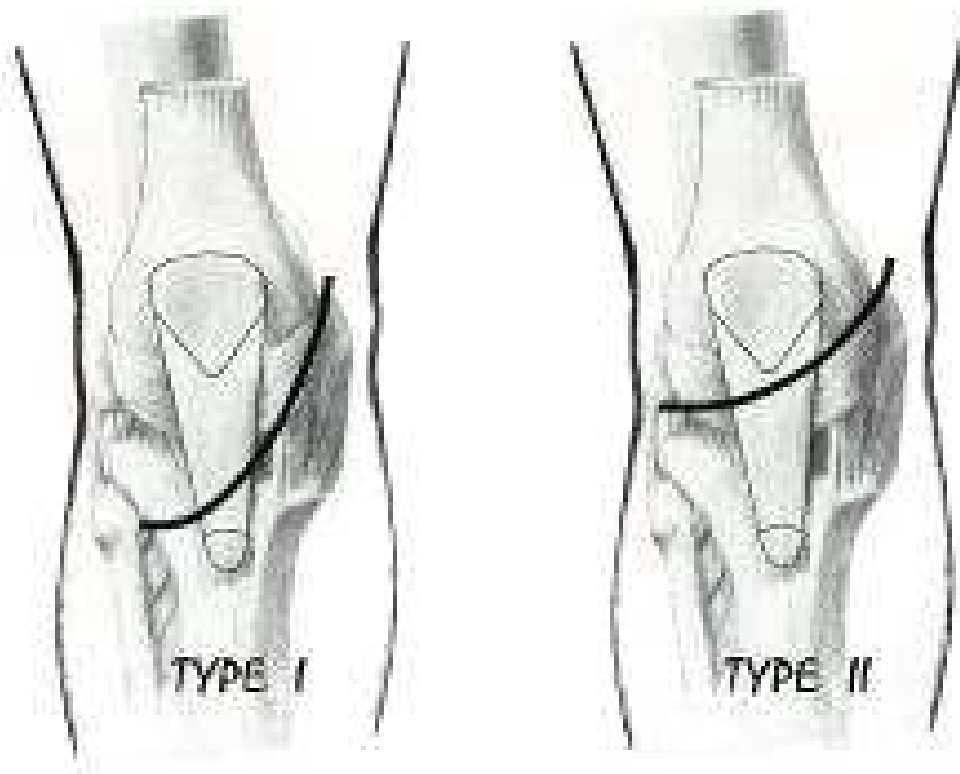
## **2- Anatomie du nerf saphène interne :**

Le nerf saphène est la branche terminale la plus longue du nerf fémoral. C'est un nerf purement sensitif, destiné uniquement à l'innervation cutanée. Accompagné des rameaux de la veine saphène interne. Le nerf saphène longe le côté médian du genou derrière le muscle sartorius. Il se divise alors en deux branches : infrapatellaire, qui innerve la face antérieure du genou, et terminale. La branche terminale traverse le fascia lata entre les tendons des muscles sartorius et gracilis. Elle devient sous-cutanée au-dessous du genou et descend le long de la

face médiane de la jambe, entre la tubérosité tibiale antérieure et le chef médian du muscle gastrocnémien. Le nerf saphène est accolé à la grande veine saphène tout au long de son trajet. Il assure l'innervation cutanée de la face antéromédiane de la jambe, de la malléole interne et de la partie médiane du pied sur une distance variable pouvant aller jusqu'au gros orteil.

### **3- Variation anatomique de La branche infrapatellaire nerf saphène interne :**

La branche infrapatellaire du nerf saphène interne(IPBNS) est une branche purement sensitive innervant la face antérieure du genou. Sa distribution au niveau de la partie antéromédiale du genou est très variable [8, 9], plusieurs petites branches vont se réunir pour former deux troncs principaux qui à leur tour vont s'unifier au niveau de la partie distale est médiale de la cuisse pour former le nerf saphène interne qui va monter dans le canal des abducteurs. Des études cadavériques [10] ont révélé qu'il existe deux types de distribution de cette branche infrapatellaire. Dans le type I la branche passe en regard de l'extrémité supérieure du tibia puis le bord médial du tendon rotulien. Dans le type II la branche infra patellaire n'atteint pas l'extrémité supérieure du tibia mais passe en regard de la partie articulaire supérieure du tibia (figure 17).



**Figure 21 : les deux types de l'IPBNS.**

Dans une étude anatomique Kartus et al [11] a montré 9 types de distribution de la branche infra patellaire de la face antérieure du genou :

- dans le type 1 : 1.65% des cas les 2 branches du nerf saphène interne ne passent pas dans l'espace compris entre la pointe de la rotule et la TTA, la branche supérieure passe au-dessus de la base de la patella la 2<sup>ème</sup> inférieure passe à 10 mm sous la TTA (figure 18).
- dans le type 2 : les branches infra patellaires du nerf saphène interne passent dans l'espace compris entre la pointe de la rotule et la TTA :
  - dans 25% des cas existe une seule branche (figure 19). qui va se ramifier sur la face antérolatérale du genou.
  - dans 61.6 % passent 2 branches infra patellaires (figure 20) qui vont se terminer sur les deux quadrants superolatéral et inferolatéral du genou.
  - dans 10% des cas passent 3 branches (figure 21) soit par bifurcation direct de l'IPBNS ou la division de la branche inférieure.

- dans 1.66 % des cas passent 4 branches (figure 22)

L'IPBNS va se diviser en deux troncs chacun va se diviser à son tour en deux branches supérieure et inférieure donnant naissance à un ensemble de quatre branches dans l'espace compris entre la pointe de la patella et la TTA.

- dans le type 3 : les branches infra patellaire du nerf saphène passent de part et d'autre de la patella dans 1% des cas. (Figure 23) l'IPBNS va se diviser en deux petites branches supérieure et inférieure, la supérieure passe juste en avant la base de la patella et l'inférieure jusque sous la pointe de celle-ci.

L'auteur a conclu que dans 22% des cas de dissection le nerf infra patellaire ou l'une de ses branches ont été sacrifiés.

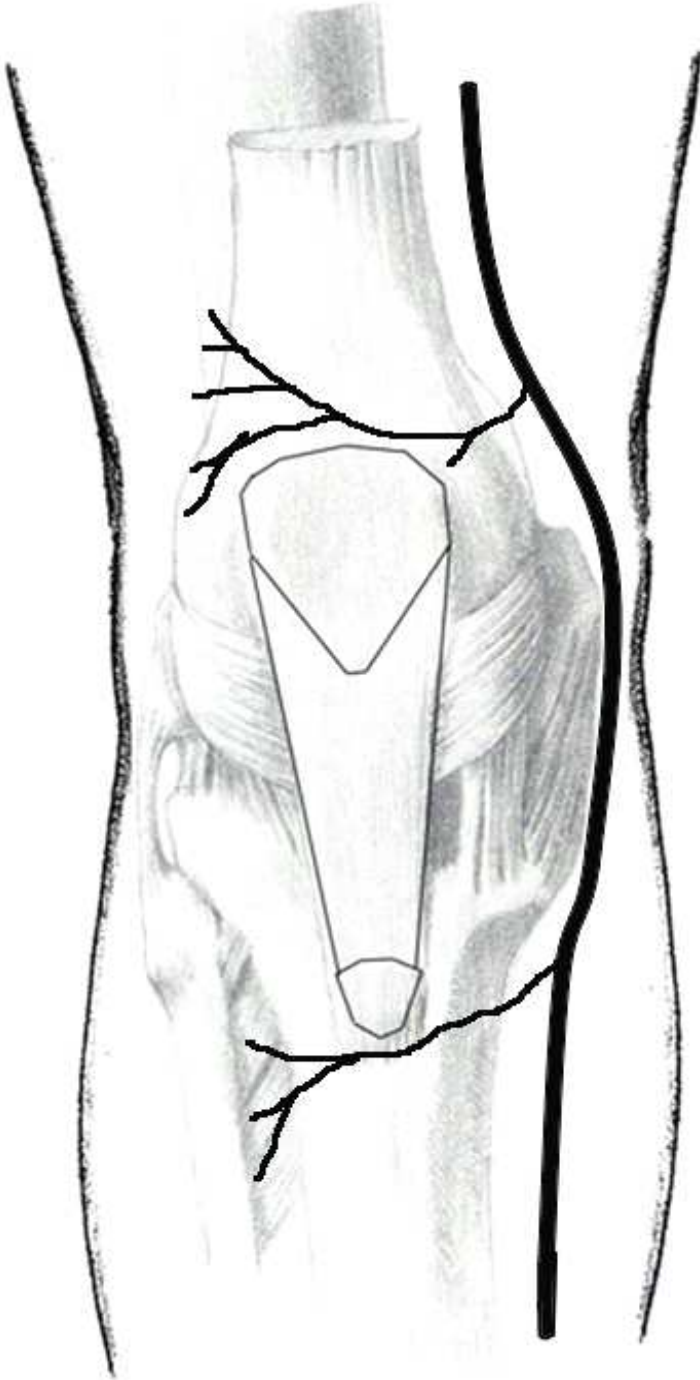
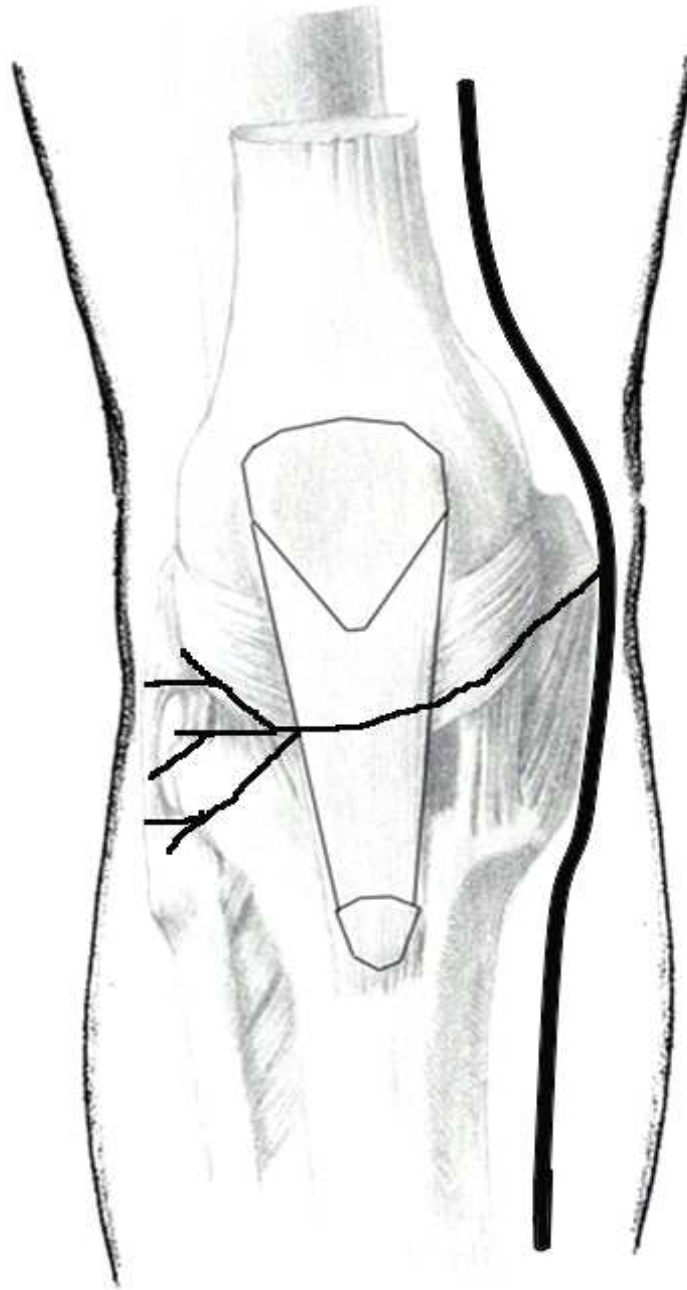


Figure 22: variation anatomique de type I



**Figure 23: variation anatomique de type II avec une seule branche**

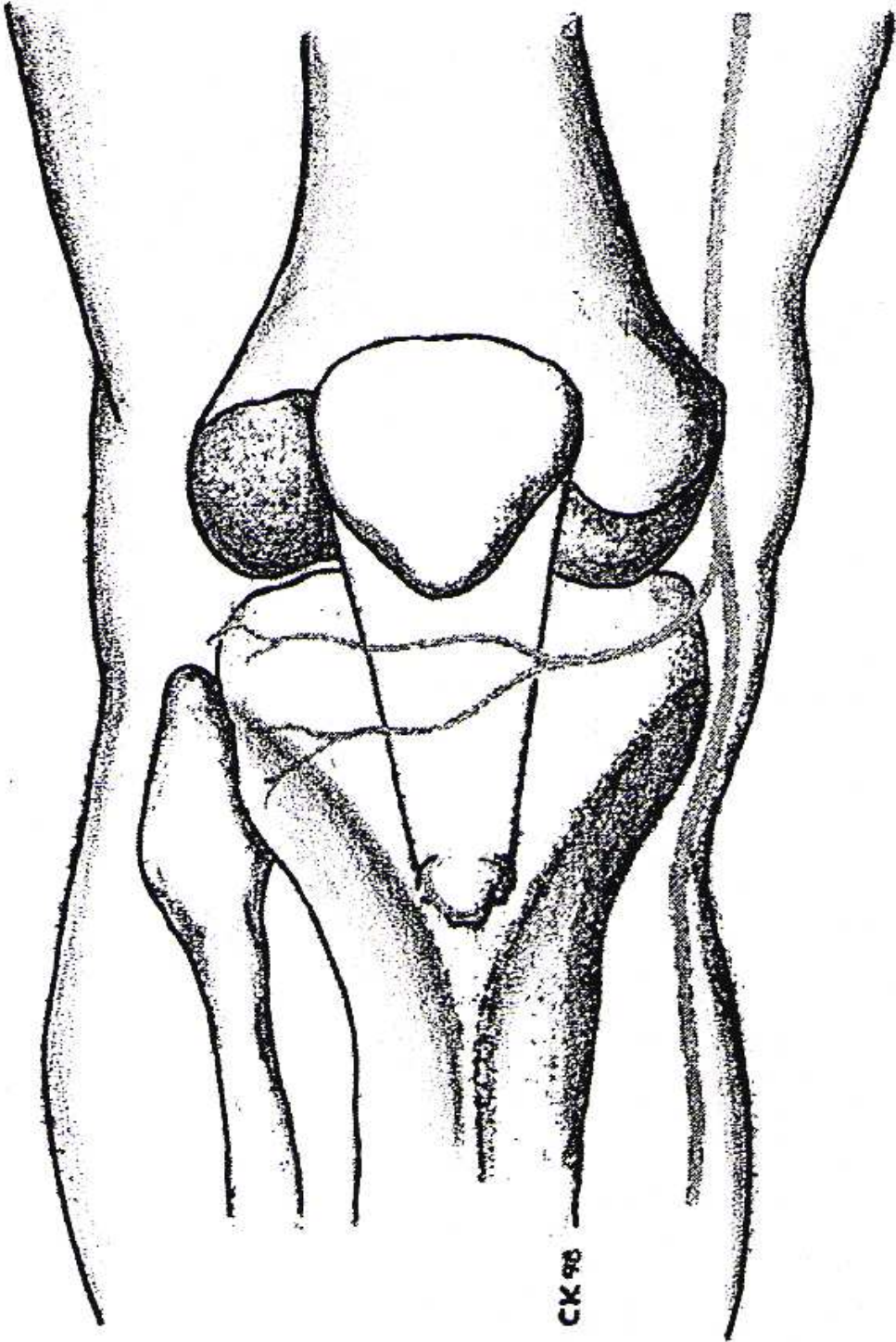


Figure 24: variation anatomique de type II avec deux branches

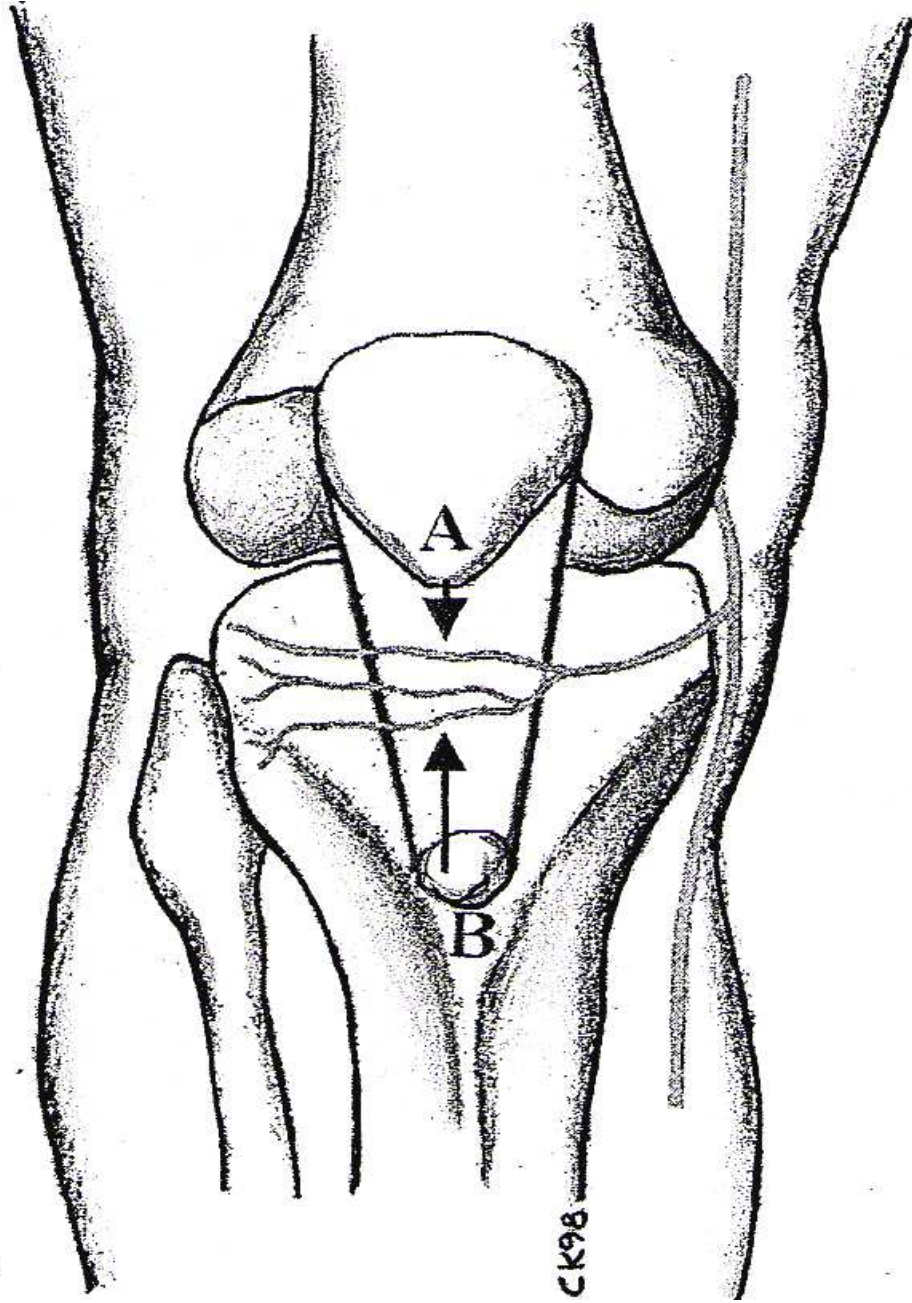
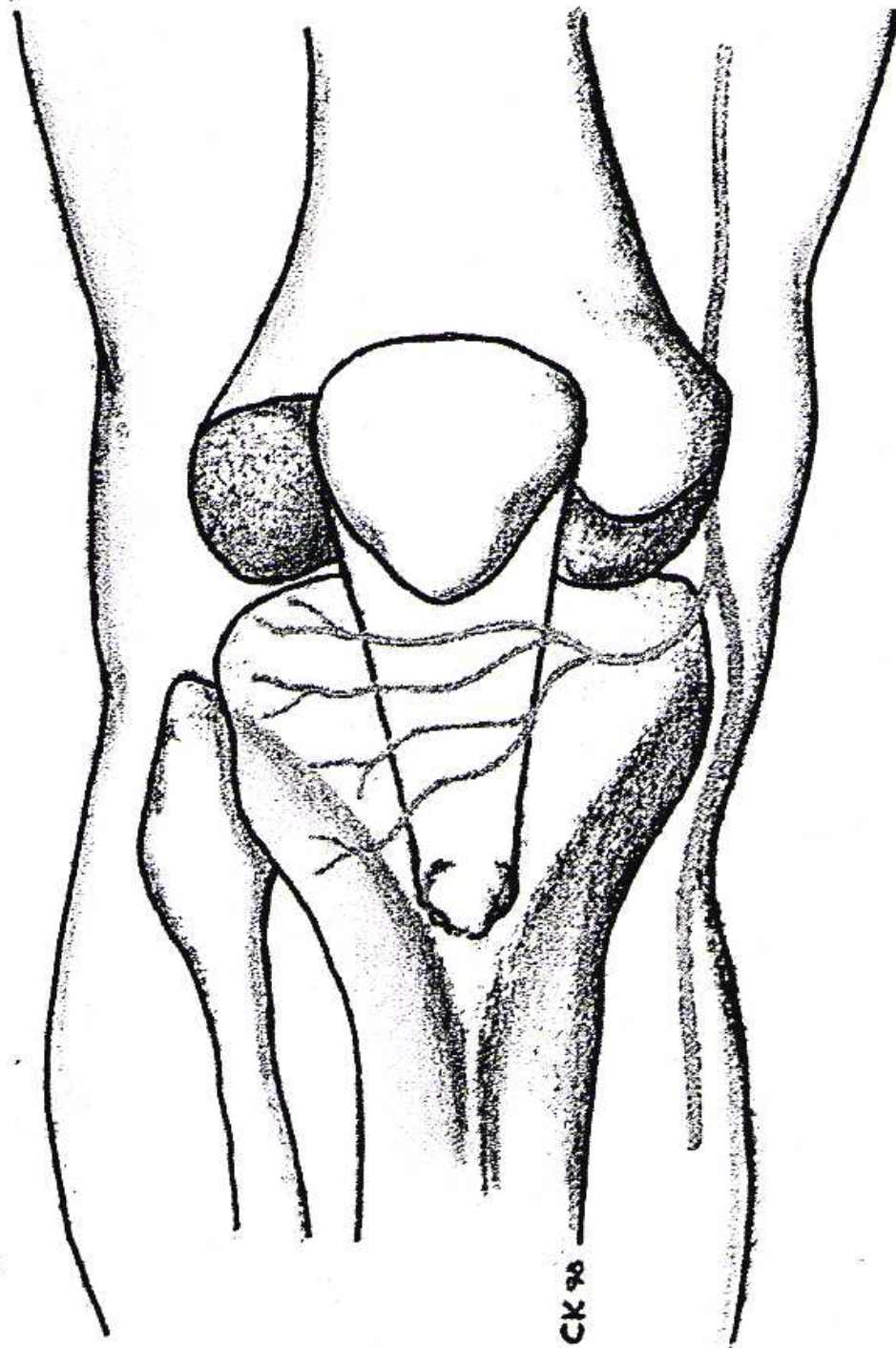


Figure 25: variation anatomique de type II avec trois branches



**Figure 26: variation anatomique de type II avec quatre branches**

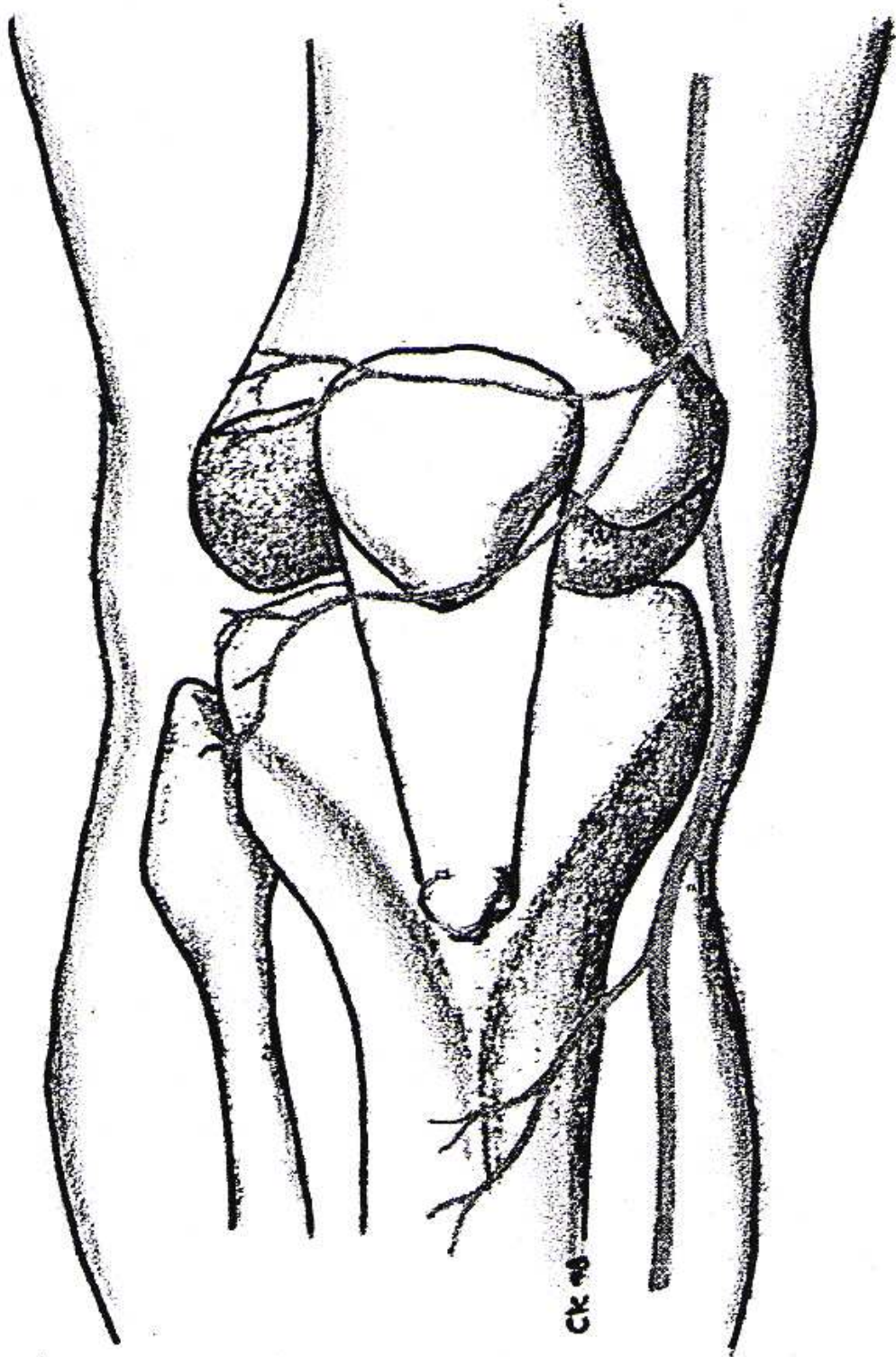


Figure 27: variation anatomique de type III

#### 4- Voies antérieures

##### 4-1 VOIE ANTÉRIEURE ET MÉDIALE

C'est la voie la plus utilisée. De nombreuses variantes ont été décrites par Cadenat [12] (voies transtubérositaires ou transpatellaires).

##### ➤ **Installation**

Patient installé en décubitus dorsal, un contre-appui est positionné à la face externe de la cuisse. Il empêche la chute du membre en rotation externe de hanche. Un deuxième contre-appui, mis au niveau du pied, maintient le genou fléchi à 90°. Un garrot peut être placé à la racine de la cuisse en fonction des préférences personnelles de l'opérateur. L'installation des champs doit permettre de repérer l'épine iliaque antérosupérieure. Le centre de la tête fémorale se projette en moyenne deux travers de doigt en dedans de l'épine iliaque antérosupérieure, permettant de vérifier si besoin l'axe du membre inférieur en cours d'intervention.

##### ➤ **Incision**

L'incision cutanée et sous-cutanée est médiane et verticale. Sa longueur est variable. Elle s'étend de 5 cm au-dessus de la patella à 2 cm sous la tubérosité tibiale. L'incision médiane est préférable car elle épargne les vaisseaux nourriciers du réseau vasculaire antérieur et sectionne les nerfs près de leur terminaison.

Elle est faite le genou fléchi à 90°, ce qui permet de centrer l'incision sur la patella et éloigne la branche inférieure du nerf saphène. Cette incision peut être légèrement décalée en dedans, particulièrement si un abord médial doit être fait. Toute dissection sous-cutanée doit être évitée pour limiter le risque de nécrose. Les lambeaux cutanés et sous-cutanés doivent être disséqués au ras du surtout fibreux prérotulien. Le décollement interne est limité et laisse en dedans le rameau rotulien du nerf saphène.

➤ **Exposition**

L'ouverture de l'articulation se fait de haut en bas. L'incision débute au niveau du tendon quadricipital, quelques millimètres en dehors de l'insertion du muscle vaste médial, puis s'incurve au niveau du rétinaculum et passe 2 cm en dedans de la patella et du ligament patellaire (un travers de doigt). Le plan capsulaire est ouvert dans le même temps. À la partie basse de l'incision, le ménisque médial doit être préservé. La jambe en extension, la patella est si besoin retournée et luxée en dehors ; elle se maintient luxée en fléchissant doucement le genou jusqu'à 90° et l'on obtient une large exposition articulaire. Une désinsertion sous-périostée inférieure à 10 mm de l'insertion haute du ligament patellaire est parfois nécessaire pour éviter son arrachement lors du retournement.

➤ **Fermeture**

La réparation de cette voie nécessite la réinsertion du muscle vaste médial sur le tendon quadricipital, la suture en un plan du rétinaculum et du plan capsulaire. En général, la réparation doit se faire le genou fléchi entre 40° et 60°. Un drain aspiratif est placé dans l'articulation, un autre en sous-cutané.

**a- variantes de la voie d'abord**

▪ **Extension vers le bas**

Pour explorer les tendons de la patte d'oie, le muscle semi membraneux et le ligament collatéral médial, l'incision est décalée en dedans et prolongée vers le bas de 5 cm. Si besoin, seule la partie basse de l'incision peut être réalisée. Il faut repérer le rameau inférieur du nerf saphène. La section du muscle sartorius (muscle couturier) sur son insertion tibiale permet d'aborder de haut en bas les insertions des muscles gracilis (droit interne), semi-tendineux et en profondeur semi-membraneux.

▪ **Voie médiale sous le muscle vaste médial : subvastus**

Cet abord respecte l'appareil extenseur et la vascularisation de la patella [13,14,15]. L'incision cutanée est variable et dépend de l'intervention à pratiquer. Elle peut être verticale, centrée sur la patella, ou interne et suit alors le relief postérieur du muscle vaste médial pour se terminer en dedans de la tubérosité tibiale. L'incision s'effectue le genou fléchi à 90°. Après l'ouverture du fascia superficiel, le bord inférieur du muscle vaste médial est repéré et décollé à l'aide d'un doigt du septum intermusculaire sur une distance de 10 cm. L'ouverture articulaire s'effectue en «L» inversé, section horizontale de l'insertion du rétinaculum sur le muscle vaste médial, puis section verticale du rétinaculum à 2 cm du bord interne de la patella. La jambe en extension, la patella peut être luxée en dehors si la libération du muscle vaste médial est suffisante. Il existe des contre-indications qui sont liées à la difficulté de la luxation de l'appareil extenseur : antécédents d'arthrotomie et d'ostéotomie tibiale, reprises de prothèses de genou, patella baja et obésité.

▪ **Voie médiale à travers le muscle vaste médial (midvastus)**

Cet abord transmusculaire respecte le tendon quadricipital, l'insertion suprapatellaire du muscle vaste médial et les branches sus-patellaires du cercle artériel de la patella [16]. L'incision cutanée est identique à la voie subvastus. Après l'ouverture du fascia superficiel, le coin supéro-interne de la patella est repéré. La dissection est faite au ras surtout fibreux prépatellaire, permettant de visualiser la surface antérieure de la patella, le tendon quadricipital et le muscle vaste médial. Le genou fléchi à 90°, le muscle vaste médial est incisé puis dissocié au doigt dans le sens de ses fibres. La dissection doit s'arrêter 4 cm au-dessus du coin supérointerne de la patella pour ne pas léser la veine et le nerf saphène [16]. L'ouverture articulaire s'effectue en « L » inversé et la patella peut être luxée en dehors sans difficulté. La fermeture s'effectue le genou fléchi à 60°, permettant une tension correcte du système extenseur [16]. Une suture est faite à l'insertion de l'incision musculaire et capsulaire ; la partie haute du muscle n'a pas besoin d'être suturée. Les contre-indications sont les mêmes que pour la voie subvastus.

▪ **Plasties quadricipitales**

Ces plasties sont utilisées pour éviter la rupture de l'appareil extenseur.

- *Plastie en « Y » de Coonse et Adams [17,18]*. L'incision sus-patellaire verticale se situe au milieu du tendon quadricipital et s'arrête 2 cm au-dessus de la base de la patella. Les incisions obliques se situent sur le bord médial et latéral de la patella. Pour ne pas compromettre la vascularisation de la patella, la base tibiale de la plastie doit être large.

- *Plastie en « V » inversé d'Insall [17,18]*. Il s'agit d'une variante de la technique de Coonse et Adams. L'abord est conventionnel antéromédial. À l'apex du tendon quadricipital, une deuxième incision, oblique à 45° vers le bas et le dehors, est faite. Elle intéresse le rétinaculum latéral et s'arrête à la partie supérieure du tractus iliotibial.

- *Plastie en « L » inversé (rectus snip) [17,19]*. L'abord est antéromédial, à 2 cm sous l'apex du tendon quadricipital. L'incision devient oblique en s'étendant latéralement à travers le tendon jusqu'aux fibres musculaires du vaste latéral. Du fait de l'atteinte de l'appareil extenseur, ces voies d'abords sont d'utilisation exceptionnelle car elles peuvent être responsables d'un déficit d'extension [17]. Les principales indications sont la chirurgie prothétique de reprise et les abords de genoux raides. Les plasties en « V » ou en « L » inversé ont notre préférence car elles se greffent sur une voie d'abord conventionnelle et peuvent être faites à la demande. La fermeture s'effectue le genou fléchi à 30°, limitant ainsi le déficit d'extension. En premier, on suture le rétinaculum médial de bas en haut, puis le rétinaculum latéral.

**b- Avantages**

La voie antéromédiale et ses variantes sont des voies d'abord simples et rapides qui permettent de luxer la patella et qui donnent une bonne visualisation de l'articulation. Elles respectent la veine saphène, les troncs collecteurs lymphatiques et la branche inférieure du nerf saphène.

**c- Inconvénients**

Au cours de la voie antérieure, l'appareil extenseur est sectionné, exposant ainsi aux subluxations de la patella et compliquant la rééducation. Si elles sont possibles, les voies médiales préservant l'appareil extenseur doivent être préférées.

**d- Indications**

Les principales indications sont les arthroplasties, la synovectomie, l'arthrodèse, les plasties ligamentaires, les traumatismes de l'extrémité inférieure du fémur.

**4-2 VOIE ANTÉRIEURE ET LATÉRALE**

La voie antérolatérale est symétrique à la voie antéromédiale. Cependant, cette voie ne permet qu'une vision partielle, car la patella ne peut pas se retourner en totalité. L'ostéotomie de la tubérosité tibiale [17, 19, 20, 21, 22] et les modifications décrites par Keblish [23 ,24] permettent toutefois une bonne visualisation de l'articulation.

**➤ Installation**

Elle est identique à la voie antéromédiale.

**➤ Incision**

L'incision cutanée et sous-cutanée est médiane ou légèrement latérale, ce qui évite les pertes de sensibilité, en avant de la patella et de la tubérosité tibiale. Sa longueur est variable. Elle s'étend de 5 cm au-dessus du bord de la patella, à 2 cm sous le bord latéral de la tubérosité tibiale. Elle est faite le genou fléchi à 90°, ce qui permet de bien positionner l'incision, surtout lors de déformations importantes en valgus.

**➤ Exposition**

L'ouverture de l'articulation se fait de haut en bas. L'incision débute au niveau du tendon quadricipital, quelques millimètres en dedans de l'insertion du muscle vaste latéral, puis s'incurve en incisant le rétinaculum à 2 cm en dedans de la patella et du ligament patellaire. À la

partie haute de l'incision chemine l'artère proximolaterale du genou et, à la partie basse, l'artère distolaterale dont l'hémostase soigneuse doit être réalisée. Le plan capsulaire est ouvert dans le même temps. À la partie basse de l'incision, le ménisque latéral et le corps adipeux infrapatellaire (ligament adipeux de Hoffa) doivent être préservés.

➤ **Fermeture**

La réparation de cette voie nécessite la suture en un plan du rétinaculum et du plan capsulaire. Un drain aspiratif est placé dans l'articulation et un autre en sous-cutané.

**a- Variantes de la voie antérolatérale**

➤ **Éversion de la tubérosité tibiale**

Une extension de la voie antérolatérale est possible en réalisant une éversion de la tubérosité tibiale. Cette ostéotomie doit respecter quatre critères, selon Vielpeau et al [24] :

- i. une longueur de baguette de 7 cm ;
- ii. la confection d'une marche d'escalier servant de butée à la partie proximale pour éviter l'arrachement de la tubérosité tibiale lors de la contraction du quadriceps ;
- iii. la préservation d'une charnière interne de bonne qualité ;
- iv. la terminaison de l'ostéotomie en pente douce pour éviter une fracture du tibia sous-jacente.

Avant de réaliser les coupes osseuses, on fore à la mèche les trajets des vis qui serviront à la réinsertion. Les coupes sont faites à la scie oscillante ou à l'ostéotome. En cas d'abord extensif, le relèvement de la tubérosité tibiale est possible. Il s'effectue sans difficulté après avoir sectionné le rétinaculum patellaire médial et coupé les attaches basses du corps adipeux infrapatellaire. La fermeture des deux rétinaculums et des plans capsulaires s'effectue par des points séparés, en commençant par l'interne. Si la tension est trop importante après la fermeture capsulaire, le rétinaculum externe est laissé ouvert. La réinsertion de la tubérosité tibiale est

faite avec des vis corticales. Cependant, si la charnière interne est en continuité, Vielpeau et al [22] préconisent une fixation par deux sutures transosseuses au fil résorbable.

➤ **Variante de Keblish**

La voie externe initialement décrite par Keblish [23] ne nécessitait pas, pour son auteur, d'ostéotomie de la tubérosité tibiale. Elle permettait de luxer la patella en dedans et de fermer l'articulation du genou sans tension grâce à l'utilisation d'un lambeau du corps adipeux infrapatellaire [21-23]. Keblish utilise actuellement un abord simplifié permettant d'éviter l'utilisation d'un lambeau [24]. Cet abord est basé sur l'anatomie en « feuillets » des formations périphériques parapatellaire en trois plans :

- un plan superficiel, formé par le fascia superficiel et le tractus iliotibial en continuité ;
- i. un plan moyen, présent sur les deux tiers supérieurs : il correspond au rétinaculum qui est formé par la jonction du tendon du vaste latéral et de l'aileron patellaire ;
- ii. un plan profond, au niveau de l'articulation, formé par la capsule articulaire et la synoviale.

L'abord de Keblish [24] réalise une incision décalée de ces trois plans.

L'incision cutanée est identique à la voie antérolatérale, mais s'étend 7 cm au-dessus de la patella. L'incision se continue en profondeur à travers le fascia superficiel puis s'incurve le long du bord latéral de la patella. À la partie haute, le muscle vaste latéral est décollé au doigt pour exposer le fémur, et l'on sectionne les insertions fémorales du septum intermusculaire latéral jusqu'aux attaches condyliennes. Ces insertions sont en continuité avec la bandelette iliotibiale et sont responsables de la fixation du varus. L'incision du plan moyen débute au niveau du tendon quadricipital, quelques millimètres en dedans du muscle vaste latéral, jusqu'à la partie haute de la patella, puis elle s'incurve en parapatellaire externe et passe à 3 cm de la patella. L'épaisseur du rétinaculum à ce niveau permet de réaliser une plastie frontale en « Z ». Une hémostase soigneuse doit être réalisée. L'ouverture du plan profond capsulaire s'effectue à l'aplomb du bord rotulien, puis se continue à travers le corps adipeux infrapatellaire. L'appareil extenseur est ensuite basculé en dedans, ce qui offre un bon jour sur l'articulation.

Cette voie peut être complétée si besoin en relevant le tubercule du tractus iliotibial (tubercule de Gerdy). Il faut poursuivre alors l'incision dans l'aponévrose jambière. Puis le décollement souspériosté s'effectue à l'ostéotome, en avant vers la tubérosité tibiale, et en arrière, en direction de l'angle postérolatéral du tibia.

La fermeture s'effectue genou fléchi, en rattachant les deux berges du tractus iliotibial. La capsule est suturée si besoin au bord externe du rétinaculum, réalisant ainsi un effet d'allongement.

Si l'on utilise cette voie lors de genu varum ou lors d'importantes déformations en genu valgum, l'utilisation d'un lambeau du corps adipeux infrapatellaire initialement décrit par Keblish [23] peut s'avérer nécessaire [21,22]. Il faut repérer la bourse séparant le corps adipeux infrapatellaire du pôle supérieur de la tubérosité tibiale antérieure. La synoviale et le corps adipeux sont séparés de la face profonde du tendon rotulien. En soulevant l'appareil extenseur, on incise le pôle interne du corps adipeux infrapatellaire qui est récliné autour d'un pédicule externe, comportant si besoin le segment antérieur du ménisque latéral. Ce lambeau est suturé au bord externe du rétinaculum, réalisant ainsi un effet d'allongement.

#### **b- Avantages**

La voie antérolatérale est simple et rapide. En réalisant une ostéotomie de la tubérosité tibiale ou la libération de Keblish, elle permet de luxer la patella. Si le plan fibreux externe est rétracté, la fermeture de cette voie est facilitée en utilisant la plastie en « Z » du rétinaculum ou le lambeau du corps adipeux infrapatellaire.

#### **c- Inconvénients**

Il existe un risque de nécrose cutanée lors d'une dissection externe extensive. Le prélèvement de la tubérosité tibiale doit être assez long pour limiter le risque de fracture et de pseudarthrose.

#### **d- Indications**

Ce sont les arthroplasties et les fractures de l'extrémité distale du fémur.

## 5- Voies d'abord antérieures et risques lésionnels en fonction des structures anatomiques sous-cutanées :

Ils sont résumés dans les tableaux XV [25].

**Tableau XV : risques lésionnels en fonction de la voie d'abord**

Incisions	Antérieure			médiale		latérale	
	médiale	centrale	Latérale				
artères	+	0	+	+		+	
nerfs	+	0	0	+		0	
lymphatiques	+	0	0	+		0	

## II. Discussion des résultats:

### 1- Epidémiologie :

#### 1-1 L'incidence :

L'incidence des troubles sensitifs après chirurgie du genou par voie d'abord antérieure est variable selon les données de la littérature [26–28] mais reste proche dans la majorité des études au taux de dysesthésies constatées dans notre étude (tableauXVI).

**Tableau XVI : L'incidence des troubles sensitifs en fonction des séries.**

	DINSHAW [29]	Seil [30]	Sgaglione et al [28]	Spicer [31]	Swanson [32]	Notre série
Incidence	70%	12,9%	37%	50%	63,2%	72%

### 2-Données cliniques :

#### 2-1- les voies d'abords :

Cette complication intéresse surtout la voie d'abord antéromédiale, dans notre série elle concerne les voies d'abord médiales et transpatellaires [33].

Des cas de troubles sensitifs par lésion de l'IPBNS ont été rapportés après injection intra-articulaire par voie médiale lors des infiltrations du genou [34].

**2-2- signes cliniques en rapport avec la lésion de l'IPBNS :**

Les signes neurologiques retrouvées après des lésions iatrogènes de l'IPBNS sont dominées par l'hypoesthésie à la face antérieure et latérale du genou opéré et parfois anesthésie totale. La douleur est un signe plurifactoriel qui pourra être lié à plusieurs étiologies entre autre l'origine neurogène est rapportée dans la littérature comme complication iatrogène liée à la lésion ou la souffrance des rameaux nerveux de l'IPBNS [35-41].

**2-3- Taille :**

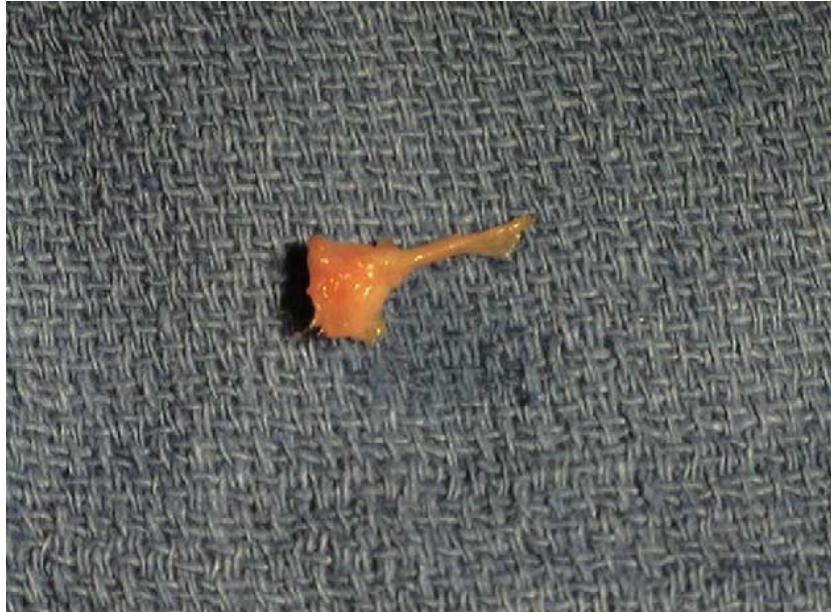La taille des zones de dysesthésie observée au-delà de 6 mois varie entre 13,6 et 53,2 cm<sup>2</sup> [42,43], dans notre travail elle est de 28,93 cm<sup>2</sup>.

**Tableau XVII : La taille des zones de dysesthésie en fonction des séries.**

	<b>Johanson et al [44]</b>	<b>Mochizuki T [ 42]</b>	<b>Drain O [43]</b>	<b>Spicer [31]</b>	<b>Notre série</b>
la taille	31 cm <sup>2</sup>	53,2 cm <sup>2</sup>	13,6 cm <sup>2</sup>	16 cm <sup>2</sup>	28,93 cm <sup>2</sup>

**2-4- névrome douloureux post opératoire :**

Le névrome douloureux est une complication moins fréquente mais sa survenue après chirurgie de genou représente un facteur important d'insatisfaction postopératoire surtout lorsqu'il s'agit de chirurgie fonctionnelle. Quelques cas de névrome postopératoire par lésion de l'IPBNS ont été rapportés qui ont nécessité la résection chirurgicale [45-54]. Dans notre série nous n'avons trouvé aucun cas (figure 24).



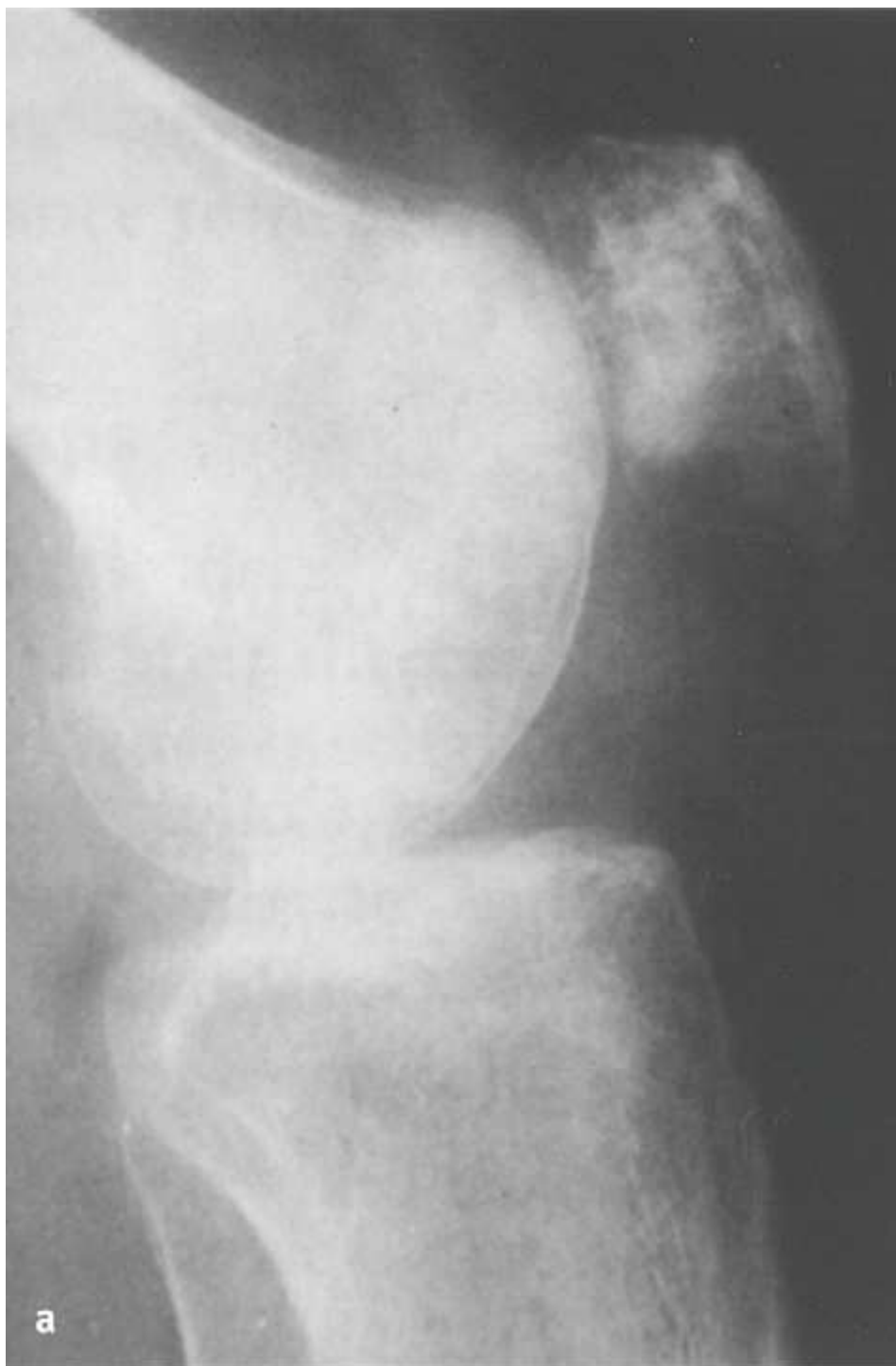**Figure 28: Image postopératoire d'un névrome**

**2-5- algodystrophie :**

L'algodystrophie est un ensemble de symptômes qui a confondu les médecins depuis sa description initiale en 1864 [55]. Nombreuses, sont les investigations qui ont été tentés pour maitriser ce syndrome persistant et douloureux afin de classer, diagnostiquer, traiter et prévenir ce problème [56–62]. Par contre, aucune lutte efficace contre la variabilité de présentation clinique du syndrome algodystrophique [62].

L'algodystrophie du genou est un problème extrêmement difficile à traiter. Beaucoup d'études ont examiné la relation possible entre la lésion isolée de l'IPBSN, l'étiologie et l'évolution naturelle de ce syndrome. Poehling GG et al, [2] ont rapporté dans une étude rétrospective menée sur une série de cinquante sept patients opérés par voie d'abord antérieure que 61% d'entre eux ont développés un syndrome algodystrophique du genou (figure25) et que tous les patients atteints avaient des signes cliniques de lésion iatrogène de l'IPBSN.

Dans notre série nous n'avons trouvé aucun cas d'algodystrophie. Il est clair que les résultats de ces études ne démontrent pas une relation étiologique directe entre l'algodystrophie et les traumatismes de l'IPBSN. Cependant, une forte corrélation clinique entre les signes de lésions nerveuses et vasomoteurs anormaux est suggérée. Par conséquent, puisque une algodystrophie désastreuse du genou peut affecter un individu en bonne santé, cette étude suggère, si possible, d'éviter les traumatismes à la IPBSN [62].



**Figure 29 : aspect radiologique d'un genou atteint d'algodystrophie.**

**2-6- Le retentissement des troubles sensitifs sur la vie quotidienne :**

Le retentissement fonctionnel des troubles sensitifs sur la vie quotidienne des patients reste minime au delà de six mois après l'intervention, le test de marche à genoux confirme la bonne tolérance fonctionnelle des troubles sensitifs : seuls 12% des patients éprouvent une gêne sur sol mou uniquement, dans notre contexte les patients éprouvent des exacerbations douloureuses lors de la pratique religieuse, dans une étude similaire Mochizuki.T [42] rapporte un taux de 28%.

Dans une étude prospective Dinshaw [29] a montré que dans 75% des cas éprouvant des signes cliniques de lésion de l'IPBSN, 10% seulement ont un mauvais score de satisfaction selon le British Orthopedic Satisfaction Score(BOSS). L'étude confirme qu'il n'y a pas de corrélation entre le BOSS et l'incidence de troubles sensitifs.

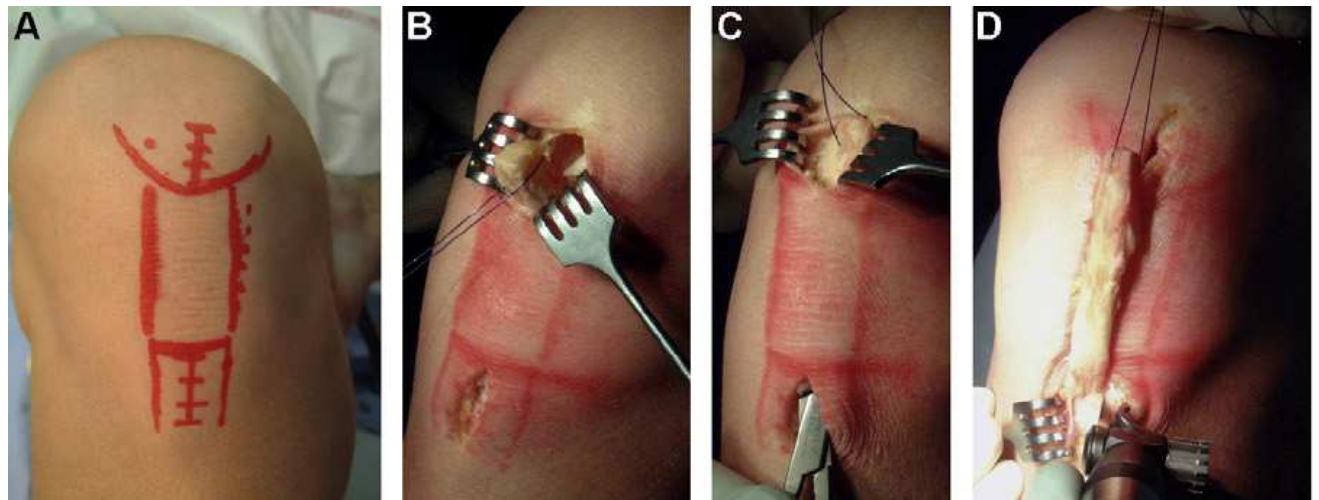
### **III. Recommandation**

#### **1- Abords mini-invasifs :**

##### **1-1 Abords mini-invasif : vertical**

Pour diminuer le risque de lésion de l'IPBSN certains auteurs ont développé une technique de prélèvement du greffon os-tendon-os pour ligamentoplastie du LCA qui consiste en une double voie mini-invasive verticale de 2 cm, la première sous la pointe de la rotule et la deuxième centrée sur la TTA [63,64]. (Figure 26).

Les auteurs de cette technique ont noté significativement moins de douleur antérieure en fréquence (19% versus 58%). et en surface (4,9 cm<sup>2</sup> vs 11,5 cm<sup>2</sup>). Le test de marche à genoux était significativement meilleur dans le groupe double voie.



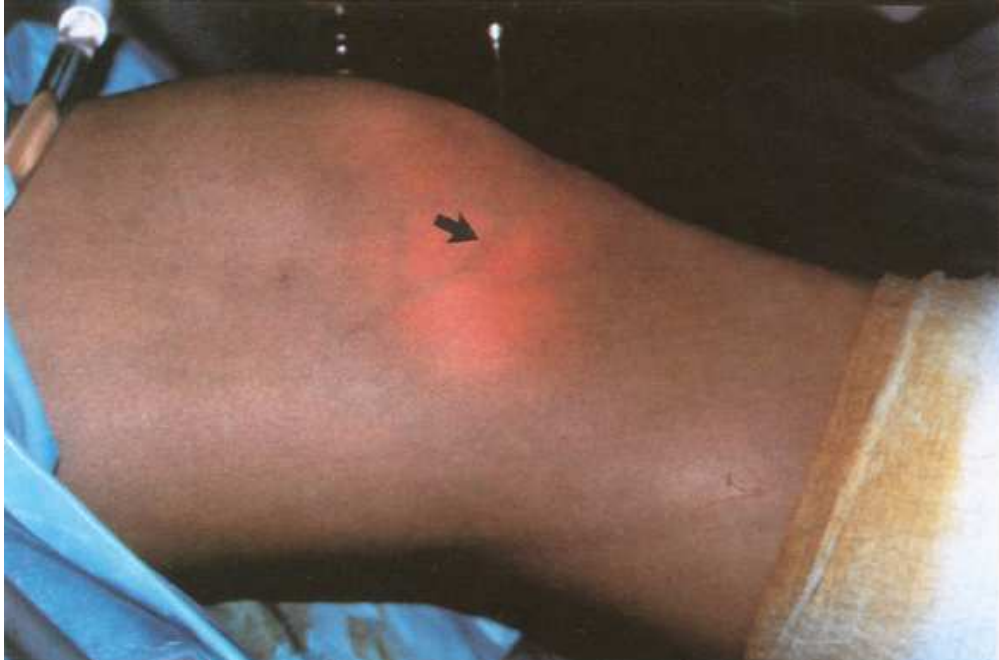**Figure 30 : Technique de prélèvement par deux voies. A. Tracé des deux incisions. B. Prélèvement de la baguette patellaire armée par un fil. C. Décollement entre péritendon et tendon patellaire. La pince saisit de bas en haut la baguette patellaire. D. La baguette patellaire et le tiers moyen du tendon sont attirés dans la voie d'abord distale. La baguette distale est ensuite prélevée.**

#### 1-2 Abord mini-invasif horizontal [65 ,66]

La technique consiste dans la réalisation de deux incisions mini-invasives horizontales de première et de quatre centimètres centré sur le pôle inférieur de la rotule. La deuxième sur le bord supérieur de la TTA, un centimètre en dehors de celle-ci et deux centimètre en dedans.

#### 2- Le repérage par transillumination arthroscopique [2]

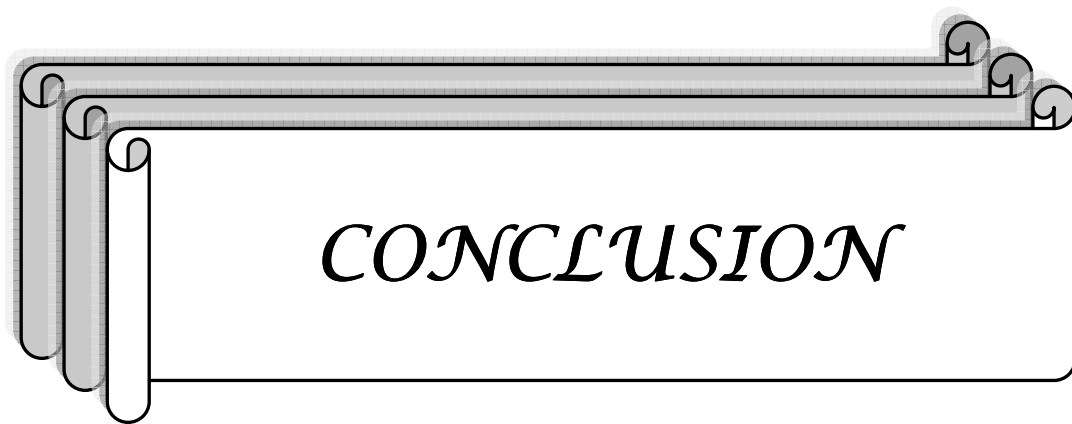
Cette technique consiste dans le repérage par transillumination arthroscopique, à l'aide de la lumière de fibroscope, des rameaux veineux de la veine saphène interne en tant que rapport intime des rameaux nerveux afin de les éviter dans la voie d'abord antéromédiale du genou (Figure 27).



**Figure31 : Vue de transillumination d'une veine (Flèche) accompagnée souvent le nerf saphène.**

### **3- L'information et éducation préopératoire**

L'incidence des changements sensoriels de la face antérieure et latérale du genou et non négligeable. Ils peuvent être péjoratifs sur le résultat postopératoire et surtout sur la satisfaction fonctionnelle des patients. Ceci rend la définition du cahier de charge entre le médecin et le malade obligatoire notamment en cas de chirurgie fonctionnelle et programmée [25,67-68].



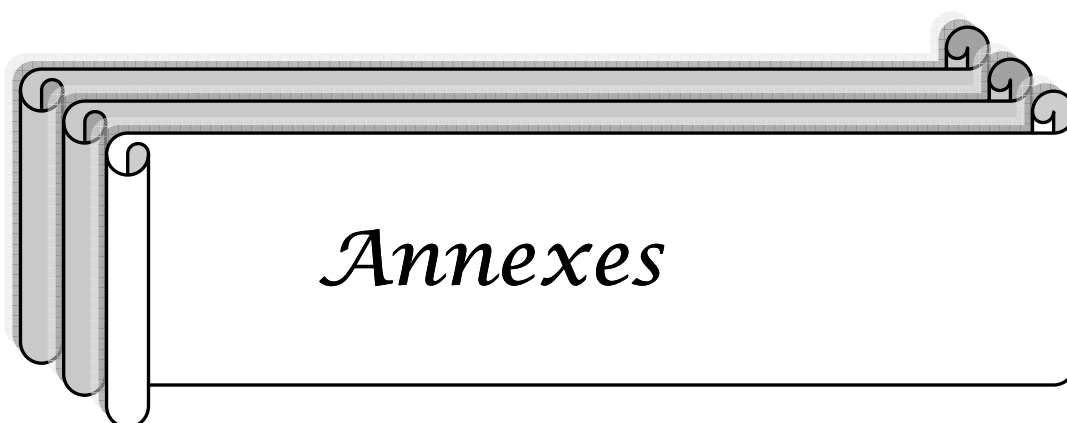
La survenue de troubles sensitifs par lésions de l'IPBSN, dans les suites postopératoires de la chirurgie du genou par voie antérieure est un sujet qui suscite de plus en plus l'intérêt des auteurs.

La fréquence des troubles sensitifs est très variable selon les études ce qui peut être expliqué par les multiples types de distribution de l'IPBNS ainsi que le nombre et les variétés importantes des voies d'abord antérieures du genou.

Le retentissement des troubles sensitifs sur la vie quotidienne des patients reste minime malgré les cas lourds d'algodystrophie et des névromes douloureux qui sont peu fréquents

L'évolution de cette complication est encore mal élucidée par la littérature, nécessitant des études de plus en plus poussées et des séries homogènes, incluant un nombre assez important de patients et sur une durée assez longue.

L'information des patients de la possibilité de survenue de ces troubles résiduels est obligatoire.





**Etude de Pneucocque de portage phinopharygne chez le nourisson  
A Marrakech**

---

**Examen à J15 du post opératoire :**

- Signes fonctionnels

	Oui	Non
▪ Hypoesthésie	<input type="checkbox"/>	<input type="checkbox"/>
▪ Anesthésie	<input type="checkbox"/>	<input type="checkbox"/>
▪ Névralgie	<input type="checkbox"/>	<input type="checkbox"/>
▪ Fourmillement	<input type="checkbox"/>	<input type="checkbox"/>
▪ Autre :.....		

- Siège : Voir Schéma

- Tailles :                   cm2

- Possibilités de marcher 4 pas à genou :

	Oui	Non
▪ Sol dur	<input type="checkbox"/>	<input type="checkbox"/>
▪ Sol mou	<input type="checkbox"/>	<input type="checkbox"/>

**Examen à J30 du post opératoire :**

- Signes fonctionnels

	Oui	Non
▪ Hypoesthésie	<input type="checkbox"/>	<input type="checkbox"/>
▪ Anesthésie	<input type="checkbox"/>	<input type="checkbox"/>
▪ Névralgie	<input type="checkbox"/>	<input type="checkbox"/>
▪ Fourmillement	<input type="checkbox"/>	<input type="checkbox"/>
▪ Autre :.....		

- Siège : Voir Schéma

- Tailles :                   cm2

- Possibilités de marcher 4 pas à genou :

	Oui	Non
▪ Sol dur	<input type="checkbox"/>	<input type="checkbox"/>
▪ Sol mou	<input type="checkbox"/>	<input type="checkbox"/>

**Examen à 6 mois du post opératoire :**

- Signes fonctionnels

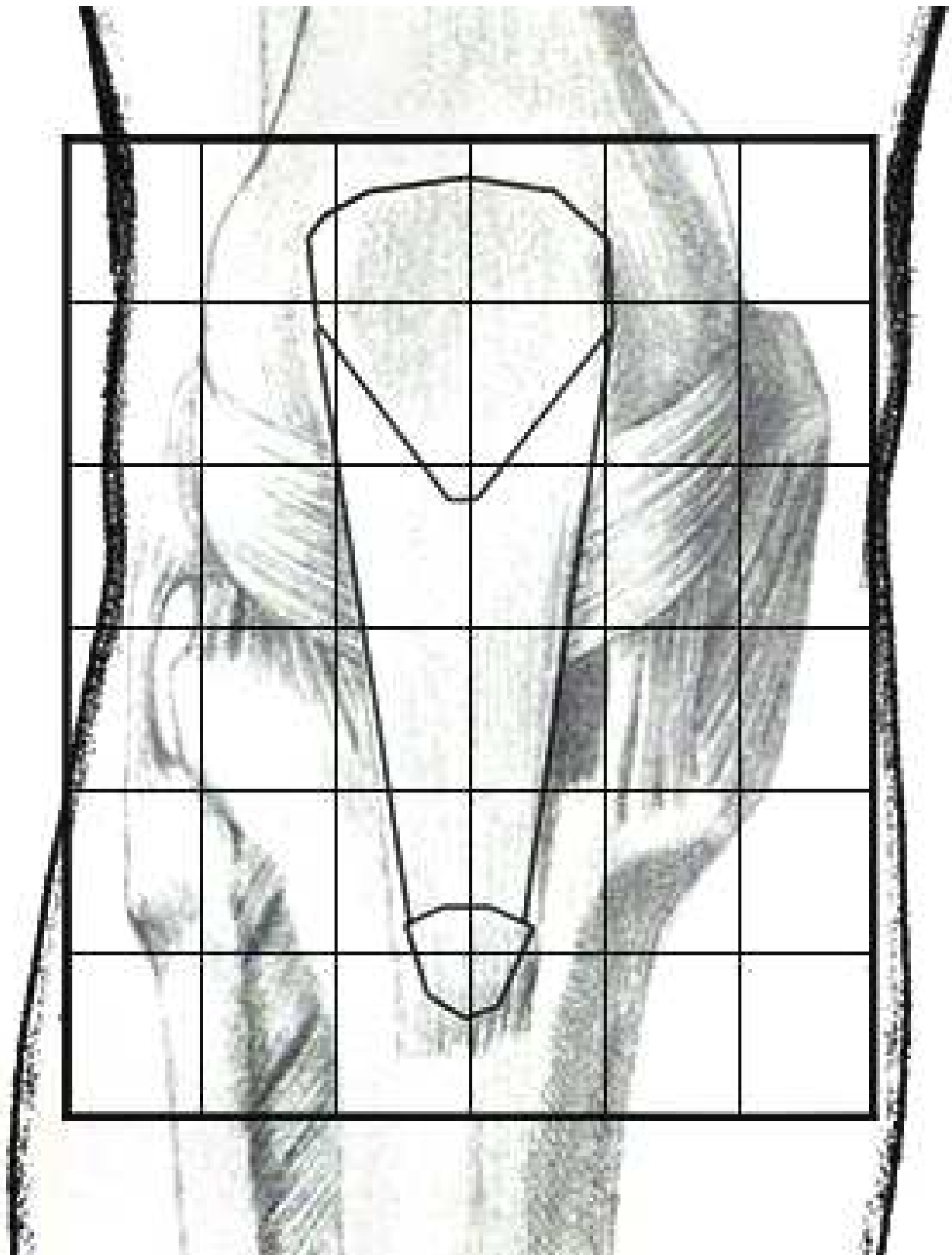
	Oui	Non
▪ Hypoesthésie	<input type="checkbox"/>	<input type="checkbox"/>
▪ Anesthésie	<input type="checkbox"/>	<input type="checkbox"/>
▪ Névralgie	<input type="checkbox"/>	<input type="checkbox"/>
▪ Fourmillement	<input type="checkbox"/>	<input type="checkbox"/>
▪ Autre :.....		

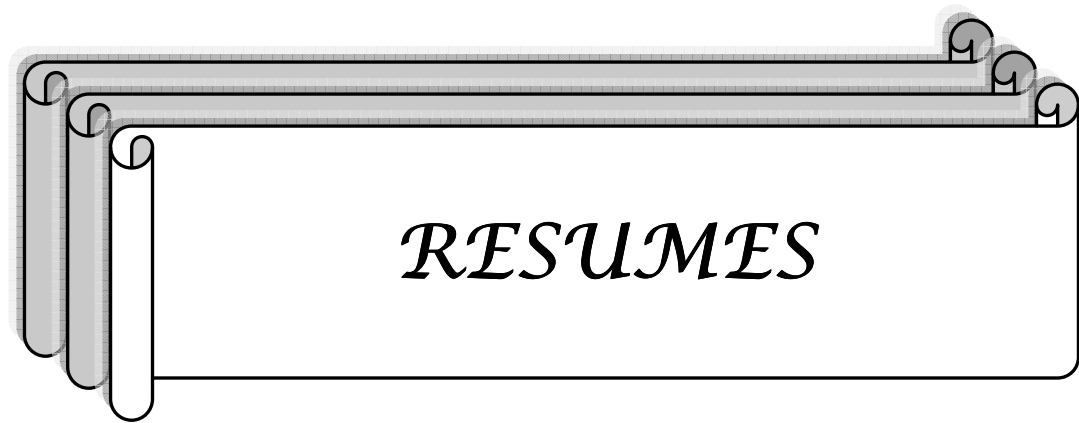
- Siège : Voir Schéma

- Tailles :                    cm2

- Possibilités de marcher 4 pas à genou :

	Oui	Non
▪ Sol dur	<input type="checkbox"/>	<input type="checkbox"/>
▪ Sol mou	<input type="checkbox"/>	<input type="checkbox"/>





## Résumé

Les troubles sensitifs après chirurgie de genou par voie d'abord antérieure constituent une complication dont la fréquence est rarement évaluée malgré sa participation à la majoration du syndrome douloureux postopératoire. A travers une étude prospective portant sur 50 cas opérés et suivis au sein du service de traumatologie orthopédie A du CHU MOHAMED VI durant la période allant de Janvier 2008 à Décembre 2009 avec un recul minimum de six mois. L'âge moyen de nos patients était de 40 ans avec un sexe ratio de 2,82. La voie d'abord antérieure était centrale dans 82% des cas, légèrement médiale dans 18% des cas. Les signes fonctionnels rapportés ont été dominés par l'hypoesthésie dans 72% des cas, 6% de cas de fourmillement, 4,2% de cas d'anesthésie et 2,2% de cas de névralgie. Le siège était toujours latéral à l'incision. La taille moyenne des zones de dysesthésie est de 28,93 cm<sup>2</sup>. La possibilité de marche à genou était possible dans 72% des cas sur sol dur et de 88% sur sol mou. La pathologie traumatologique chirurgicale du genou dont l'abord chirurgical se fait par voie antérieure prédomine chez les sujets jeunes de sexe masculin. Parmi les troubles sensitifs postopératoires rapportés par de nombreuses études, notre travail a objectivé que l'hypoesthésie est la complication la plus couramment retrouvée. Le siège et la taille des troubles sensitifs varient selon les variations anatomiques des branches du nerf saphène interne au niveau de la face antérieure du genou.

## Abstract

The sensitive disorders after surgery of knee by anterior approach constitute a complication whose frequency is seldom evaluated in spite of its participation in the increase of the postoperative painful syndrome. The Purpose of the study is to evaluate the existence of sensitive disorders after surgery by anterior approach of the knee, their extended, their topography and their evolution. It is a retrospective study relating to 50 operated cases in orthopedic department A of the university hospital Mohammed VI in the period of January 2008 to December 2009 with six months a minimum passing. The average Age of our patients was 40 years with a sex ratio of 2.82. The anterior approach was central in 82% of the cases, slightly medial in 18% of the cases. The functional signs were dominated by the hypoesthesia in 72% of the cases, 6% of case of swarming, 4.2% of case of anesthesia and 2.2% of case of neuralgia. The seat was always side with the incision. The intermediate size of the zones of dysesthesy is of 28.93 cm<sup>2</sup>.The possibility of walking with the knee was possible in 72% of the cases on hard ground and 88% on soft ground. The surgical traumato-orthopedic pathology of the knee by anterior approach is prevails at the young subjects of male sex. Among the postoperative sensitive disorders reported by many studies, our work objectified that the hypoesthesia is the complication most usually found. The seat and the size of the sensitive disorders vary according to the anatomical variations of the branches of the saphenous nerve on the level of the former face of the knee.

## ملخص

الاضطرابات الحسية بعد جراحة الركبة بطريقة الجراحة الأمامية تعتبر من المضاعفات التي قلما يتم تقييمها رغم تأثيرها في زيادة ألم ما بعد الجراحة. إن هدف هذه الدراسة هو تقييم وجود اضطرابات حسية بعد الجراحة بالطريقة الأمامية للركبة، توسعها، موضعها، وأيضاً تطورها، فهي دراسة استشرافية حول 50 حالة أجريت لها عمليات جراحية على مستوى الوجه الأمامي للركبة داخل مصلحة جراحة العظام و المفاصل أ بالمركز الاستشفائي الجامعي محمد السادس خلال الفترة ما بين يناير 2008 وديسمبر 2009 مع تأخر دوني بستة أشهر. متوسط العمر للمرضى هو 40 سنة مع نسبة 2،82 الذكور إلى الإناث، الجراحة الأمامية كانت مركزية على مستوى الردفة بنسبة 82 % و داخلية بنسبة 18 % أما الأعراض الوظيفية المصرح بها يغلب عليها نقص الحساسية في 72 % من الحالات و التنمل بنسبة 6 % و التخدير في 4.2 % و الألم العصبي في 2.2 % من الحالات. وكان موضع الاختلالات مركز في الجهة الخارجية للجرح و متوسط مساحة مواضع نقص الإحساس هو 28.93 سنتيمتر مربع و قدرة السير على الركبة كانت ممكنة بنسبة 72 % على أرض صلبة ، و 88 % على الأرض اللينة. تعتبر الجراحة الأمامية للركبة شائعة عند البالغين من الذكور و من بين الاضطرابات الحسية الناتجة بعد الجراحة توضح دراستنا أن نقص الإحساس هو الأكثر حدوثاً. مساحة و طول الاضطرابات تتنوع حسب التغيرات التشريحية لفروع العصب الحسي اللفيني على مستوى الوجه الأمامي للركبة. إن أهمية الاضطرابات الحسية الناتجة بعد الجراحة الأمامية للركبة تستوجب إعلام المرضى بإمكانية حدوث نقص الإحساس خصوصاً حين يتعلق الأمر بجراحة وظيفية مبرمجة



*BIBLIOGRAPHIE*

1. **De Peretti F, Argenson C, Beracassat R, Bourgeon Y.**  
Problèmes artériels et nerveux posés par les incisions antérieures au niveau de l'articulation du genou.  
*Rev Chir Orthop* 1987; 73 (suppl II) : 231–233
2. **Poehling GG, Pollock FE, Kroman LA.**  
Reflex sympathetic dystrophy of the knee after sensory nerve injury.  
*Arthroscopy* 1988 ; 4 : 31–35
3. **Müller W.**  
Le genou : anatomie, biomécanique et reconstruction ligamentaire.  
Berlin : Springer-Verlag, 1994 : 158–170
4. **Poitout DG.**  
Atlas de techniques chirurgicales du genou.  
Paris : Masson, 1993 : 86–88
5. **Tifford CD, Spero L, Luke T, Plancher KD.**  
The relationship of the infrapatellar branches saphenous nerve to arthroscopy portals and incisions for anterior cruciate ligament surgery. An anatomy study.  
*Am J Sports Med* 2000 ; 28 562–567
6. **Scapinelli R.**  
Blood supply of the human patella: its relation to ischaemic necrosis after fracture.  
*J Bone Joint Surg Br* 1967 ; 49 : 563–570
7. **Bonnel R, Chevrel JP, Outrequin G.**  
Anatomie clinique : les membres.  
Paris : Springer-Verlag, 1991 : 395–459
8. **Bertram C, Porsch M, Hackenbroch MH, Terhaag D.**  
Saphenous neuralgia after arthroscopically assisted anterior cruciate ligament reconstruction with semitendinosus and gracilis tendon graft.  
*Arthroscopy* 2000 oct; 16 (7): 763–6.
9. **Wijdicks CA, Westerhaus BD, Brand EJ, Lars Engebretsen SJ, LaPrade RF.**  
Sartorial branch of the saphenous nerve in relation to a medial knee ligament repair or reconstruction.

Knee Surgery Sports Traumatology Arthroscopy 2009; 009: 0934–6.

10. **Mochida, Hiroshi MD; Kikuchi, Shinichi MD.**  
Injury to Infrapatellar Branch of Saphenous Nerve in Arthroscopic Knee Surgery.  
*Clinical Orthopaedics and Related Research* 1995; 320 : 88–94.
11. **Kartus J, Ejerhed L, Eriksson B, Karlsson J.**  
The Localization of the Infrapatellar Nerves in the Anterior Knee Region With Special  
Emphasis on Central Third Patellar Tendon Harvest: A Dissection Study on Cadaver and  
Amputated Specimens.  
*The Journal of Arthroscopic & Related Surgery* Sep 1999; 15: 577–586.
12. **Cadenat FM.**  
Les voies de pénétration des membres.  
Paris : Doin, 1978 : 283–308
13. **Cuny C, Beau P, Delagoutte JP.**  
L'abord interne du genou dans la chirurgie prothétique.  
*Rev Chir Orthop* 1990 ; 76 :344–346
14. **Hofmann AA, Plaster RL, Murdock LE.**  
Subvastus (southern) approach for primary total knee arthroplasty.  
*Clin Orthop* 1991 ; 269 : 70–77
15. **Matsueda M, Gustilo RB.**  
Subvastus and medial parapatellar approaches in total knee arthroplasty.  
*ClinOrthop*2000; 371 : 161–168
16. **Engh GA, Parks NL.**  
Surgical technique of the midvastus arthrotomy.  
*Clin Orthop* 1998 ; 351: 270–274
17. **Berger RA, Rosenberg AG.**  
Surgical exposures in revision total knee arthroplasty. In : Lokte PA, Garino JP eds.  
Revision total knee arthroplasty.  
Philadelphia : Lippincott–Raven, 1999 : 157–172
18. **Insall JN, Windsor RE, Norman Scott W, Kelly MA, Aglietti P.**

- Surgery of the knee.  
New York : Churchill Livingstone, 1993 : 135-148
19. **Garvin KL, Scuderi G, Insall JN.**  
Evolution of the quadriceps snip.  
*Clin Orthop* 1995 ; 321 : 131-137
20. **Burki H, Von Knoch M, Heiss C, Drobny T, Munzinger U.**  
Lateral approach with osteotomy of the tibial tubercule in primary total knee arthroplasty.  
*Clin Orthop* 1999 ; 362 : 156-161
21. **Mertl P, Jarde O, Blejwas D, Vives P.**  
L'abord latéral du genou avec relèvement de la tubérosité tibiale pour la chirurgie prothétique.  
*Rev Chir Orthop* 1992 ; 78 : 264-267
22. **Vielpeau C, Hulet C, Tallier E, Locker B.**  
La voie antérolatérale dans les prothèses totales du genou pour gonarthrose sur genu varum.  
*Ann Orthop Ouest* 2000 ; 32 : 67-71
23. **Keblish PA.**  
The lateral approach to the valgus knee: surgical technique and analysis of 53 cases with over two-year follow-up evaluation.  
*Clin Orthop* 1991 ; 271 : 52-62
24. **Keblish PA.**  
La voie d'abord externe dans la chirurgie prothétique du genou.  
*Maîtrise Orthop* 2000 ; 96 : 6-15
25. **F Dubrana .Y Poureyron.P Brunet.W Hu.C Lefevre.**  
Voies d'abord du genou .  
EMC,2001 :448-721
26. **Plancher KD, Steadman JR, Briggs KK, Hutton KS.**  
Reconstruction of the anterior cruciate ligament in patients who are at least 40 years old. A long-term follow-up and outcome study.  
*J Bone Joint Surg Am* 1998; 80: 184-97.

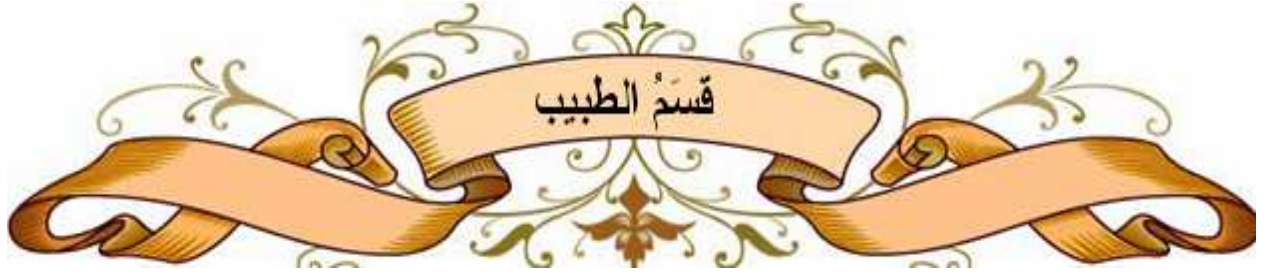27. **Shaieb MD, Kan DM, Chang SK, Marumoto JM, Richardson AB.**  
A prospective randomized comparison of patellar tendon versus semitendinosus and gracilis tendon autografts for anterior cruciate ligament reconstruction.  
Am J Sports Med 2002; 30: 214–20.
28. **Nicholas A, Sgaglione MD.**  
Primary repair with semitendinosus tendon augmentation of acute anterior cruciate ligament injuries.  
Am J Sports Med 1990; 18: 64–73.
29. **Dinshaw Mystry and Christopher O’meeghan.**  
Fate of the infrapatellar branch of the saphenous nerve post total knee arthroplasty.  
Anz J. surg. 2005;75:822–824
30. **R. Seil, N. Van Giffen, D.Pape.**  
Trente ans de sutures meniscales arthroscopique: que reste-t-il à faire?  
*Rev Chir Orthop(2009)955,5357–5370*
31. **D. D. M. Spicer S. E. Blagg A. J. Unwin R. L. Allum**  
Anterior knee symptoms after four–strand hamstring tendon anterior cruciate ligament reconstruction.  
Knee Surg, Sports Traumatol, Arthrosc(2000) 8 :286–289
32. **Swanson A.G**  
The incidence of prepatellar neuropathy following medial meniscectomy.  
Clin ortho (1983)181: 151–153
33. **Tifford CD, Spero L, Luke T, Plancher KD**  
The relationship of the infrapatellar branches of the saphenous nerve to arthroscopy portals and incisions for anterior cruciate ligament surgery.  
Am J Sports Med 2000; 28 : 562–567.
34. **Iizuka M, Yao R, Wainapel S.**  
Saphenous nerve injury following medial knee joint injection: a case report.  
Arch Phys Med Rehabil 2005;86:2062–5.
35. **Aglietti P, Buzzi R, Andria SD, Zaccherotti G**  
Arthroscopic anterior cruciate ligament reconstruction with patellar tendon.  
Arthroscopy 1992; 8:510–516

- 36. Bach BR, Tradonsky S, Bojchuk J, Levy ME, Bush-Joseph CA, Khan NH**  
Arthroscopically assisted anterior cruciate reconstruction using patellar tendon autograft  
5-9 yr follow-up evaluation.  
Am J Sports Med 1998; 26:20-29
  
- 37. Burwell JMR, Davies AJ, Allum RL**  
Anterior knee symptoms after reconstruction of the anterior cruciate ligament using  
patellar tendon as a graft.  
Knee 1998; 5:245-248
  
- 38. O'Brien SJ, Warren RF, Pavlov H, Panariello R, Wickiewicz TL**  
Reconstruction of the chronically insufficient anterior cruciate ligament with the central  
third of the patellar ligament.  
J Bone Joint Surg Am 1991; 73: 278-286
  
- 39. Rosenberg TD, Franklin JL, Baldwin GN, Nelson KA**  
Extensor mechanism function after patellar tendon graft harvest for anterior cruciate  
ligament reconstruction.  
Am J Sports Med 1992; 20:519-526
  
- 40. Sachs RA, Daniel DM, Stone ML, Garfein RF**  
Patello femoral problems after anterior cruciate ligament reconstruction.  
Am J Sports Med 1989; 17:760-765
  
- 41. Wojtys EM**  
The ACL deficient knee.  
American Academy of Orthopaedic Surgeons monograph (ed) 1994; 90
  
- 42. Mochizuki T, Muneta T, Yagishita K, Shinomiya K, Sekiya I.**  
Skin sensory change after arthroscopically-assisted anterior cruciate ligament  
reconstruction using medial hamstring tendons with a vertical incision.  
Knee Surgery. Sports Traumatology, Arthroscopy. 2004 ; 12:198-202.
  
- 43. Drain O, Thevenin-Lemoine C, Boggione C, Charrois O, Boisrenoult P, Beaufile P.**  
Reconstruction du ligament croisé antérieur par transplant os-tendon-os : technique  
double voie sous-cutanée.  
Revue de Chirurgie Orthopédique et Traumatologique. 2005; 91: 55-60.
  
- 44. Johnson DF,Love DT,Love BR,Lester DK.**

- Dermal hypoesthesia after total knee arthroplasty.  
Am. J. Orthopedics 2000; 29:863–6.
45. **Tennent TD, Birch NC, Holmes MJ**  
Knee pain and the infrapatellar branch of the saphenous nerve.  
J R Soc Med 1998; 91:573.
46. **Mistry D, O'Meeghan C.**  
Fate of the infrapatellar branch of the saphenous nerve post total knee arthroplasty. Aust  
N Z J of Surg 2005; 75:822.
47. **Hoppenfeld S, DeBoer P.**  
Surgical exposures in orthopaedics.  
Philadelphia: J.B. Lippincott Company; 1994.
48. **Detenbeck LC.**  
Infrapatellar traumatic neuroma resulting from dashboard injury.  
J Bone Joint SurgAm1972;54:170.
49. **Worth RM, Kettelkamp DB, Defalque RJ**  
Saphenous nerve entrapment. A cause of medial knee pain.  
Am J Sports Med 1984;12:80.
50. **Carnesale PG.**  
Soft tissue tumors and non-neoplastic conditions simulating bone tumors.  
In: Canale ST, editor. Campbell's operative orthopedics. St. Louis: Mosby; 1998; p. 754.
51. **Nahabedian MY, Johnson CA.**  
Operative management of neuromatous knee pain: patient selection and outcome.  
Ann Plast Surg 2001;46:15.
52. **Dellon AL, Mont MA, Krackow KA**  
Partial denervation for persistent neuroma pain after total knee arthroplasty.  
Clin Orthop 1995;316:145.
53. **Pinar H, Ozkan M, Akseki D**  
Traumatic prepatellar neuroma: an unusual cause of anterior knee pain.  
Knee Surg Sports Traumatol Arthrosc 1996; 4:154. 930
54. **M. Kachar, DO, Kristopher M. Williams, DO and Henry A. Finn, MD,**
-

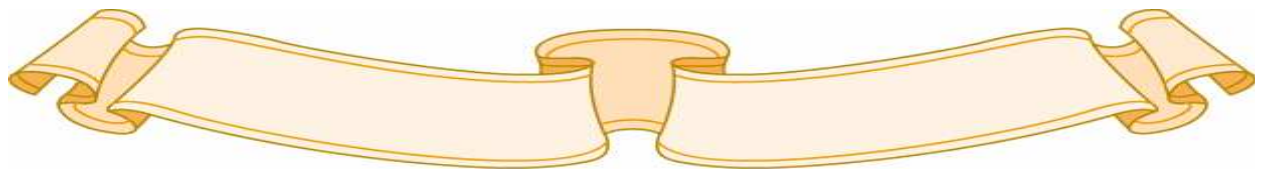
- FACS Neuroma of the Infrapatellar Branch of the Saphenous Nerve A Cause of Reversible Knee Stiffness After Total Knee Arthroplasty.  
The Journal of Arthroplasty 2008; Vol. 23 No. 6
- 55. Mckhell SW.**  
Injuries of nerves and their consequences.  
Philadelphia: JB Lippincott, 1872:11.
- 56. Betcher AM.**  
Casten DE Reflex sympathetic dystrophy: criteria for diagnosis and treatment.  
Anesthesiology 1955; 16:994–1003.
- 57. De No RL.**  
Analysis of the activity of the chains of internuncial neurons.  
J Neurophysiol 1938;1:207–44.
- 58. Lankford LL, Thompson JE.**  
Reflex sympathetic dystrophy, upper and lower extremity: diagnosis and management.  
Instr Course Lect 1977;26:163–78.
- 59. Procacci P, Francini F, Zoppi M, Maresca M, Giovannini L.**  
Role of sympathetic system in reflex dystrophies.  
In: Bonica JJ, Albe-Fessard D, eds. Advances in pain research and therapy, Vol 1. New York: Raven Press, 1976:953–57.
- 60. Steinbrocker O.**  
The shoulder–hand syndrome: present perspective.  
Arch Phys Med Rehabil 1968; 49:388–95.
- 61. Sudeck P.**  
Uber die acute entzundliche Knochenatrophie.  
Arch Klin Chit 1900;62:147–56.
- 62. Bonica JJ.**  
Causalgia and other reflex sympathetic dystrophies.  
In: Bonica JJ, Liebeskind JC, Albe-Fessard DG, et al, eds. Advances in pain research and therapy, vol 3. New York: Raven Press, 1979:141–66.
- 63. Kartus J, Ejerhed L, Sernert N, Brandsson S, Karlsson J.**
-


- Comparison of traditional and subcutaneous patellar tendon harvest. A prospective study of donor site-related problems after anterior cruciate ligament reconstruction using different graft harvesting techniques.  
Am J Sports Med 2000;28:328—35.
- 64. F. Gaudot, J.B. Leymarie, O. Drain, P. Boisrenoult, O. Charrois, P.**  
Beaufils Prélèvement par double voie du transplant os-tendon patellaire-os pour ligamentoplastie du genou : influence sur les douleurs antérieures.  
Revue de chirurgie orthopédique et traumatologique (2009) 95, 28—35
- 65. Tsuda E, Okamura Y, Ishibashi Y, Otsuka H, Toh S.**  
Techniques for reducing anterior knee symptoms after anterior cruciate ligament reconstruction using a bone-patellar tendon-bone autograft.  
Am J Sports Med 2001;29:450—6.
- 66. Mishra AK, Fanton GS, Dillinham MF, Carver TJ.**  
Patellar tendon graft harvesting using horizontal incisions for anterior cruciate ligament reconstruction.  
Arthroscopy 1995;11:749—52.
- 67. Corry IS, Webb JM, Clingeleffer AJ, Pinczewski LA**  
Arthroscopic reconstruction of the anterior cruciate ligament. A comparison of patellar tendon autograft and four-strand hamstring tendon autograft.  
Am J Sports Med 1999; 27:444-454
- 68. Karlson JA, Steiner ME, Brown CH, Johnson J**  
Anterior cruciate ligament reconstruction using gracilis and semitendinosus tendons. Comparison of through-the-condyle and over-thetop graft placements.  
Am J Sports Med 1994; 22:659-666
- 69. Post WR, Fulkerson J**  
Knee pain diagrams. Correlation with physical examination findings in patients with anterior knee pain.  
Arthroscopy 1994; 10:618-623



## اقسِمُ بِاللَّهِ الْعَظِيمِ

أَنْ أَرَأَيْتَ اللَّهَ فِي مِهْنَتِي.  
وَأَنْ أَصُونَ حَيَاةَ الْإِنْسَانِ فِي كَافَّةِ أَطْوَارِهَا، فِي كُلِّ الظُّرُوفِ وَالْأَحْوَالِ بِإِذْنِ وَسْعِي  
فِي اسْتِنْقَاذِهَا مِنَ الْهَلَاكِ وَالْمَرَضِ وَالْأَلَمِ وَالْقَلْقِ.  
وَأَنْ أَحْفَظَ لِلنَّاسِ كِرَامَتَهُمْ، وَأَسْتُرَ عَوْرَتَهُمْ، وَأَكْتَمَ سِرَّهُمْ.  
وَأَنْ أَكُونَ عَلَى الدَّوَامِ مِنْ وَسَائِلِ رَحْمَةِ اللَّهِ، بِإِذْنِ رِعَايَتِي الطَّبِيبِيَّةِ لِلْقَرِيبِ وَالْبَعِيدِ،  
لِلصَّالِحِ وَالطَّالِحِ، وَالصَّدِيقِ وَالْعَدُوِّ.  
وَأَنْ أَثَابِرَ عَلَى طَلْبِ الْعِلْمِ، أَسْخِرَهُ لِنَفْعِ الْإِنْسَانِ .. لَا لِأَذَاهِ.  
وَأَنْ أَوْقِرَ مَنْ عَلَّمَنِي، وَأَعْلَمَ مَنْ يَصْغُرَنِي، وَأَكُونَ أَخًا لِكُلِّ زَمِيلٍ فِي الْمِهْنَةِ الطَّبِيبِيَّةِ  
مُتَعَاوِنِينَ عَلَى الْبِرِّ وَالتَّقْوَى.  
وَأَنْ تَكُونَ حَيَاتِي مِصْدَاقَ إِيمَانِي فِي سِرِّي وَعَلَانِيَتِي ، نَقِيَّةً مِمَّا يُشِينُهَا تَجَاهَ اللَّهِ  
وَرَسُولِهِ وَالْمُؤْمِنِينَ.  
وَاللَّهُ عَلَى مَا أَقُولُ شَهِيدٌ





جامعة القاضي عياض  
كلية الطب و الصيدلة  
مراكش

سنة 2011

أطروحة رقم 03

الاضطرابات الحسية  
بعد الجراحة الأمامية للركبة

الأطروحة

قدمت ونوقشت علانية يوم 2011/.../... من طرف

من طرف

السيد رشيد المشيوط

المزداد بتاريخ 1 يونيو 1981 بسيدي افني


لنيل شهادة الدكتوراه في الطب

الكلمات الأساسية :

الجراحة الأمامية- نقص الإحساس - عصب الحس الصفياني - ركبة

اللجنة

الرئيس	السيد	ط. فكري
		أستاذ في جراحة العظام و المفاصل
المشرف	السيد	ح. سعدي
		أستاذ مبرز في جراحة العظام و المفاصل
الحكام	السيد	م. لطيفي
		أستاذ في جراحة العظام و المفاصل
	السيد	ي. ناجب
		أستاذ مبرز في جراحة العظام و المفاصل
	السيد	ف. كلوية
		أستاذ مبرز في جراحة العظام و المفاصل
	السيد	م. ع. صمكاوي
		أستاذ مبرز في الإنعاش والتخدير



جامعة القاضي عياض  
كلية الطب و الصيدلة  
مراكش

أطروحة رقم 03

سنة 2011

الاضطرابات الحسية  
بعد الجراحة الأمامية للركبة

الأطروحة

قدمت ونوقشت علانية يوم 2011/.../... من طرف

من طرف

السيد رشيد المشيوط

المزداد بتاريخ 1 يونيو 1981 بسيدي افني

لنيل شهادة الدكتوراه في الطب

الكلمات الأساسية :

الجراحة الأمامية - نقص الإحساس - عصب الحس الصفياني - ركبة

اللجنة

الرئيس	السيد	ط. فكري
		أستاذ في جراحة العظام و المفاصل
المشرف	السيد	ح. سعدي
		أستاذ مبرز في جراحة العظام و المفاصل
الحكام	السيد	م. لطيفي
		أستاذ في جراحة العظام و المفاصل
	السيد	ي. ناجب
		أستاذ مبرز في جراحة العظام و المفاصل
	السيد	ف. كلوية
		أستاذ مبرز في جراحة العظام و المفاصل
	السيد	م. ع. صمكاوي
		أستاذ مبرز في الإنعاش والتخدير