



UNIVERSITE CADI AYYAD
FACULTE DE MEDECINE ET DE
PHARMACIE
MARRAKECH

ANNEE 2012

THESE N°122

Les occlusions sur brides

THESE

PRESENTEE ET SOUTENUE PUBLIQUEMENT LE.../.../....

PAR

Mlle. **KENZA OUIDER**

Née le 20 Janvier 1984 à Safi

POUR L'OBTENTION DU DOCTORAT EN MEDECINE

MOTS CLES

Occlusion intestinale - Bride - Urgence
Tomodensitométrie - Nécrose - Morbidité

JURY

Mr. **B. FINECH**

Professeur de Chirurgie Générale

PRESIDENT

Mr. **R. BENELKHAÏAT BENOMAR**

Professeur de Chirurgie Générale

RAPPORTEUR

Mr. **A. LOUZI**

Professeur Agrégé de Chirurgie Générale

Mr. **A. ACHOUR**

Professeur Agrégé de Chirurgie Générale

Mr. **H. NEJMI**

Professeur Agrégé d'Anesthésie- Réanimation

} JURY

"رَبِّ أَوْزَعْنِي أَنْ أَشْكُرَ نِعْمَتَكَ الَّتِي
أَنْعَمْتَ عَلَيَّ وَعَلَى وَالِدَيَّ وَأَنْ أَعْمَلَ
صَالِحاً تَرْضَاهُ وَأَدْخِلْنِي بِرَحْمَتِكَ فِي
عِبَادِكَ الصَّالِحِينَ."

صدق الله العظيم



Serment d'Hippocrate

Au moment d'être admis à devenir membre de la profession médicale, je m'engage solennellement à consacrer ma vie au service de l'humanité.

Je traiterai mes maîtres avec le respect et la reconnaissance qui leur sont dus.

Je pratiquerai ma profession avec conscience et dignité. La santé de mes malades sera mon premier but.

Je ne trahirai pas les secrets qui me seront confiés.

Je maintiendrai par tous les moyens en mon pouvoir l'honneur et les nobles traditions de la profession médicale.

Les médecins seront mes frères.

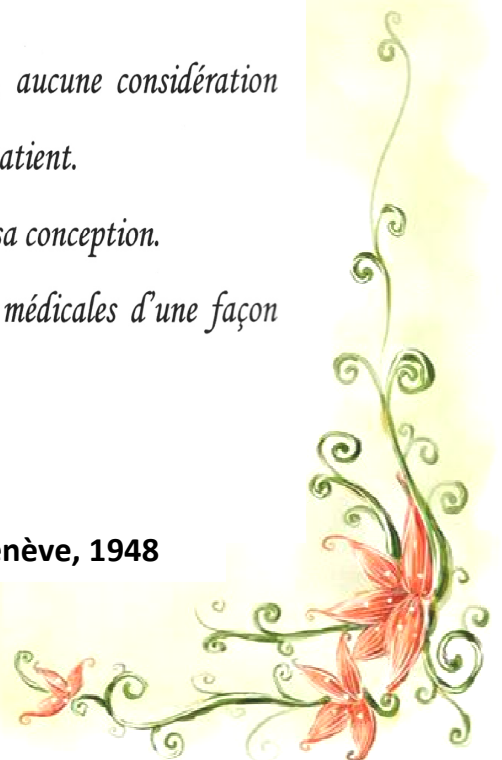
Aucune considération de religion, de nationalité, de race, aucune considération politique et sociale, ne s'interposera entre mon devoir et mon patient.

Je maintiendrai strictement le respect de la vie humaine dès sa conception.

Même sous la menace, je n'userai pas mes connaissances médicales d'une façon contraire aux lois de l'humanité.

Je m'y engage librement et sur mon honneur.

Déclaration Genève, 1948





LISTE DES PROFESSEURS

UNIVERSITE CADI AYYAD
FACULTE DE MEDECINE ET DE PHARMACIE
MARRAKECH

Doyen Honoraire

: Pr. Badie-Azzamann MEHADJI

ADMINISTRATION

Doyen

: Pr. Abdelhaq ALAOUI YAZIDI

Vice doyen à la recherche

: Pr. Badia BELAABIDIA

Vice doyen aux affaires pédagogiques

: Pr. Ag Zakaria DAHAMI

Secrétaire Général

: Mr. Azzeddine EL HOUDAIGUI

PROFESSEURS D'ENSEIGNEMENT SUPERIEUR

ABOUSSAD

Abdelmounaim

Néonatalogie

AMAL

Said

Dermatologie

ASMOUKI

Hamid

Gynécologie – Obstétrique A

ASRI

Fatima

Psychiatrie

AIT BENALI

Said

Neurochirurgie

ALAOUI YAZIDI	Abdelhaq	Pneumo-phtisiologie
BENELKHAIAT BENOMAR	Ridouan	Chirurgie – Générale
BELAABIDIA	Badia	Anatomie-Pathologique
BOUMZEBRA	Drissi	Chirurgie Cardiovasculaire
BOUSKRAOUI	Mohammed	Pédiatrie A
CHABAA	Laila	Biochimie
CHOULLI	Mohamed Khaled	Neuropharmacologie
ESSAADOUNI	Lamiaa	Médecine Interne
FIKRY	Tarik	Traumatologie- Orthopédie A
FINECH	Benasser	Chirurgie – Générale
KISSANI	Najib	Neurologie
KRATI	Khadija	Gastro-Entérologie
MOUDOUNI	Said mohammed	Urologie
MOUTAOUAKIL	Abdeljalil	Ophtalmologie
RAJI	Abdelaziz	Oto-Rhino-Laryngologie
SARF	Ismail	Urologie
SBIHI	Mohamed	Pédiatrie B
SOUMMANI	Abderraouf	Gynécologie-Obstétrique A

PROFESSEURS AGREGES

ABOULFALAH	Abderrahim	Gynécologie – Obstétrique B
ADERDOUR	Lahcen	Oto-Rhino-Laryngologie

AMINE	Mohamed	Epidémiologie - Clinique
AIT SAB	Imane	Pédiatrie B
AKHDARI	Nadia	Dermatologie
BOURROUS	Monir	Pédiatrie A
CHELLAK	Saliha	Biochimie-chimie (Militaire)
DAHAMI	Zakaria	Urologie
EL ADIB	Ahmed rhassane	Anesthésie-Réanimation
EL FEZZAZI	Redouane	Chirurgie Pédiatrique
EL HATTAOUI	Mustapha	Cardiologie
ELFIKRI	Abdelghani	Radiologie (Militaire)
ETTALBI	Saloua	Chirurgie – Réparatrice et plastique
GHANNANE	Houssine	Neurochirurgie
LMEJJATI	Mohamed	Neurochirurgie
LOUZI	Abdelouahed	Chirurgie générale
MAHMAL	Lahoucine	Hématologie clinique
MANOUDI	Fatiha	Psychiatrie
MANSOURI	Nadia	Chirurgie maxillo-faciale Et stomatologie
NAJEB	Youssef	Traumato - Orthopédie B
NEJMI	Hicham	Anesthésie - Réanimation
OULAD SAIAD	Mohamed	Chirurgie pédiatrique
SAIDI	Halim	Traumato - Orthopédie A
SAMKAOUI	Mohamed Abdenasser	Anesthésie- Réanimation
TASSI	Noura	Maladies Infectieuses
YOUNOUS	Saïd	Anesthésie-Réanimation

PROFESSEURS ASSISTANTS

ABKARI	Imad	Traumatologie-orthopédie B
ABOU EL HASSAN	Taoufik	Anesthésie - réanimation
ABOUSSAIR	Nisrine	Génétique
ADALI	Imane	Psychiatrie
ADALI	Nawal	Neurologie
ADMOU	Brahim	Immunologie
AGHOUTANE	El Mouhtadi	Chirurgie – pédiatrique
AISSAOUI	Younes	Anesthésie Réanimation (Militaire)
AIT BENKADDOUR	Yassir	Gynécologie – Obstétrique A
AIT ESSI	Fouad	Traumatologie-orthopédie B
ALAOUI	Mustapha	Chirurgie Vasculaire périphérique (Militaire)
ALJ	Soumaya	Radiologie
AMRO	Lamyae	Pneumo - phtisiologie
ANIBA	Khalid	Neurochirurgie
ARSALANE	Lamiae	Microbiologie- Virologie (Militaire)
BAHA ALI	Tarik	Ophtalmologie
BAIZRI	Hicham	Endocrinologie et maladies métaboliques (Militaire)
BASRAOUI	Dounia	Radiologie
BASSIR	Ahlam	Gynécologie – Obstétrique B
BELBARAKA	Rhizlane	Oncologie Médicale

BELKHOUCHE	Ahlam	Rhumatologie
BEN DRISS	Laila	Cardiologie (Militaire)
BENCHAMKHA	Yassine	Chirurgie réparatrice et plastique
BENHADDOU	Rajaa	Ophtalmologie
BENHIMA	Mohamed Amine	Traumatologie-orthopédie B
BENJILALI	Laila	Médecine interne
BENZAROUEL	Dounia	Cardiologie
BOUCHENTOUF	Rachid	Pneumo-phtisiologie (Militaire)
BOUKHANNI	Lahcen	Gynécologie – Obstétrique B
BOURRAHOUCHE	Aicha	Pédiatrie
BSSIS	Mohammed Aziz	Biophysique
CHAFIK	Aziz	Chirurgie Thoracique (Militaire)
CHAFIK	Rachid	Traumatologie-orthopédie A
CHERIF IDRISSE EL GANOUNI	Najat	Radiologie
DAROUASSI	Youssef	Oto-Rhino – Laryngologie (Militaire)
DIFFAA	Azeddine	Gastro - entérologie
DRAISS	Ghizlane	Pédiatrie A
EL AMRANI	Moulay Driss	Anatomie
EL ANSARI	Nawal	Endocrinologie et maladies métaboliques
EL BARNI	Rachid	Chirurgie Générale (Militaire)
EL BOUCHTI	Imane	Rhumatologie
EL BOUIHI	Mohamed	Stomatologie et chirurgie maxillo faciale

EL HAOUATI	Rachid	Chirurgie Cardio Vasculaire
EL HAOURY	Hanane	Traumatologie-orthopédie A
EL HOUDZI	Jamila	Pédiatrie B
EL IDRISSI SLITINE	Nadia	Pédiatrie (Néonatalogie)
EL KARIMI	Saloua	Cardiologie
EL KHADER	Ahmed	Chirurgie Générale (Militaire)
EL KHAYARI	Mina	Réanimation médicale
EL MANSOURI	Fadoua	Anatomie – pathologique
EL MEHDI	Atmane	Radiologie (Militaire)
EL MGHARI TABIB	Ghizlane	Endocrinologie et maladies métaboliques
EL OMRANI	Abdelhamid	Radiothérapie
FADILI	Wafaa	Néphrologie
FAKHIR	Bouchra	Gynécologie – Obstétrique B
FAKHIR	Anass	Histologie -embyologie cytogénétique
FICHTALI	Karima	Gynécologie – Obstétrique B
HACHIMI	Abdelhamid	Réanimation médicale
HAJJI	Ibtissam	Ophtalmologie
HAOUACH	Khalil	Hématologie biologique
HAROU	Karam	Gynécologie – Obstétrique A
HOCAR	Ouafa	Dermatologie
JALAL	Hicham	Radiologie
KADDOURI	Said	Médecine interne (Militaire)

KAMILI	El ouafi el aouni	Chirurgie – pédiatrique générale
KHALLOUKI	Mohammed	Anesthésie-Réanimation
KHOUCHANI	Mouna	Radiothérapie
KHOULALI IDRISSE	Khalid	Traumatologie-orthopédie (Militaire)
LAGHMARI	Mehdi	Neurochirurgie
LAKMICHI	Mohamed Amine	Urologie
LAKOUICHMI	Mohammed	Chirurgie maxillo faciale et Stomatologie (Militaire)
LAOUAD	Inas	Néphrologie
LOUHAB	Nissrine	Neurologie
MADHAR	Si Mohamed	Traumatologie-orthopédie A
MAOULAININE	Fadlmrabihrabou	Pédiatrie (Néonatalogie)
MARGAD	Omar	Traumatologie – Orthopédie B
MATRANE	Aboubakr	Médecine Nucléaire
MOUAFFAK	Youssef	Anesthésie - Réanimation
MOUFID	Kamal	Urologie (Militaire)
MSOUGGAR	Yassine	Chirurgie Thoracique
NARJIS	Youssef	Chirurgie générale
NOURI	Hassan	Oto-Rhino-Laryngologie
OUALI IDRISSE	Mariem	Radiologie
OUBAHA	Sofia	Physiologie
OUEIAGLI NABIH	Fadoua	Psychiatrie (Militaire)

QACIF	Hassan	Médecine Interne (Militaire)
QAMOUSS	Youssef	Anesthésie - Réanimation (Militaire)
RABBANI	Khalid	Chirurgie générale
RADA	Noureddine	Pédiatrie
RAIS	Hanane	Anatomie-Pathologique
ROCHDI	Youssef	Oto-Rhino-Laryngologie
SAMLANI	Zouhour	Gastro - entérologie
SORAA	Nabila	Microbiologie virologie
TAZI	Mohamed Illias	Hématologie clinique
ZAHLANE	Mouna	Médecine interne
ZAHLANE	Kawtar	Microbiologie virologie
ZAOUI	Sanaa	Pharmacologie
ZIADI	Amra	Anesthésie - Réanimation



DEDICACES

Je dédie cette thèse à ...



A MON ADORABLE MERE,

Merci maman pour ton affection, ta protection, ta tendresse et ton amour pour moi. Aucune parole ne peut être dite à ta juste valeur pour exprimer mon amour. Tu es la maman la plus adorable et la plus douce. Merci infiniment pour tes sacrifices et ton soutien pour faire de moi un médecin. J'espère réaliser ce jour un de tes rêves et ne jamais te décevoir et être digne de toi.

Que dieu tout puissant, te garde, te procure santé, bonheur et longue vie pour que je puisse te rendre un minimum de ce que je te dois.

A LA MEMOIRE DE MON P PERE,

Aucune dédicace ne saurait exprimer mon amour, mon respect éternel et ma gratitude pour tout ce que tu as fait pour moi pour assurer mon instruction, mon éducation et mon bien être. J'espère être digne de ton nom, ton éducation et ta confiance. Puisse ton âme reposer en paix. Que dieu tout puissant te couvre de sa sainte miséricorde.

A MON CHER FRERE MAROUANE,

Aucun mot ne pourrait exprimer mon amour et mon attachement. Merci d'être toujours avec moi, merci pour les beaux moments d'enfance qu'on a passé ensemble. Tes sacrifices, tes sages conseils ont été d'un soutien inestimable pour ma réussite. Que cette thèse soit l'expression de toute mon affection et mon respect à ton égard.

A MA TRES CHERE GRANDE MERE AABOUCH,

A la plus douce et la plus tendre des grandes mères. J'ai bien espéré que tu sois avec moi le jour de ma soutenance. Que Dieu, tout puissant, te garde, te procure santé et longue vie

A Ma CHÈRE OMI LHAJA,

Votre gentillesse et votre tendresse m'ont beaucoup marqué. Vous avez été pour moi plus qu'une grande mère. Ce travail est la réponse à toutes vos prières. Que dieu te garde, te procure santé, bonheur et longue vie.

A MA TRÈS CHÈRE TANTE ZOHRA ET ONCLE ABDELALI,

Aucun mot ne pourrait exprimer mon amour et mon attachement. Merci pour votre soutien, votre tendresse et votre grand cœur.

A MA TANTE NAIMA ET MES COUSINS PRÉFÉRÉS SOUKAINA SARA ET AMINE,

Que cette thèse soit pour vous le témoignage de mes sentiments les plus sincères et les plus affectueux. Je vous souhaite à tous longue vie pleine de bonheur et de prospérité.

A LA MÉMOIRE DE TATA JAMILA ELMAARI

J'aurais aimé que tu sois à mes côtés dans un jour pareil, tu étais pour moi plus qu'une tante, tu étais une amie aussi, tu m'as offert ma première blouse blanche, et je n'oublierai jamais ce geste.

Je te dédie cette thèse très chère et inoubliable tante. Que dieu tout puissant te couvre de sa sainte miséricorde.

A LA FAMILLE OUIDER, KAROUANI, ELMAARI ET OUAZZAD

Que cette thèse soit pour vous le témoignage de mes sentiments les plus sincères et les plus affectueux.

A MA TRÈS CHÈRE COUSINE MERYEM QAADOUN

A la plus douce et la plus tendre des cousines, tu étais pour moi une amie et une sœur, je ne pourrais exprimer mon attachement, mon amour tu étais tout le temps près de moi. Merci pour ton soutien et ton profond amour. Je t'adore...

A MA TRÈS CHÈRE AMIE SALWA,

Plus qu'une amie; tu es devenue une sœur pour moi.

Aucune dédicace ne pourrait exprimer mon amour. Merci pour ton amitié sans faille, pour nos rires, nos galères, nos soirées, nos vacances, merci pour tous nos moments passés ensemble et pour tout ce qu'il reste à venir...je serais toujours là pour toi. Je t'aime...

A MES CHÈRES AMIES ET COLLEQUES:

**WAFA SANBI, MERIEM ET ZINEB BENDAOUIA, MANAR QUORAICHI,
MERIEM BELARBI, FOUZIA DOUIREK, HANANE HBIHIB,
FATIMAZEHRA MERZOUK, FATIMZEHRA OUAHIDI, LAMIA
MABROUKI, NEZHA OUMGHAR, RAJAA ELOUARRADI, GHIZLANE
BOULIZAR, ANGE CHRISTELLE MOUKAM, SARA IGHORA, SIOUAR
QACHAB, KHADIJA QUIZAD, KAOUTHAR RAZZOUKI, ASMA
LHAMOUAD, IMANE OULKHIR, JAMILA , SAMIA OUSSMANE, ILHAM
DELMAKI**

Merci pour votre amour, votre gentillesse et votre générosité. Merci de m'avoir accompagné et soutenu toutes ces longues années. Merci pour tous les bons moments qu'on a passé ensemble. Que chacune trouve ici l'expression de mon profond attachement. Je vous souhaite à toutes une longue vie pleine de bonheur et de prospérité. Je vous dédie ce travail en témoignage de ma reconnaissance et de mon respect.

A MES CHÈRES AMIS:

**SOUFIANE IGHORA, ANIS LOTFY, ZAKI ET MOUNAIM TALOUDI, MEHDI
ZEGUZOUTI, HAJIB OUHSSAIN, ABDELHADI SOULAYMANE, ALAA
MOUTOUAJ, YOUNES ET YASSINE BOUKAIDI, NAJIB HOUNANE ADIL
DAHAAZ, ANSELME PODA, ABDELLAH LOTFY, YASSINE AHEROUI, ADIL
AITRAI, SALAH ZAINI, SOUFIANE HIROUAL, FOUAD BAKAL,
HOUSSAM TROUMY.**

Merci pour votre gentillesse, votre amour et votre générosité. Merci de m'avoir accompagné et soutenu toutes ces longues années. Merci pour tous ce qu'on a passé ensemble.

A MES AMIES DE COLLEGE ET DE LYCEE:

**NAJOUA DOUNIA, FATIMZEHRA ABDELMOUMNI, AMAL BENRKIA,
AICHA NEZHI, AMINA BENOMAR, MAHA LEHKIM,**

Je vous remercie pour votre amour et votre gentillesse.

***A TOUS MES ENSEIGNANTS DU PRIMAIRE, SECONDAIRE ET DE LA
FACULTÉ DE MEDECINE DE MARRAKECH***

*Aucune dédicace ne saurait exprimer le respect que je vous porte de même que
ma reconnaissance pour tous les sacrifices consentis pour mon éducation, mon
instruction et mon bien être.*

***A MON PROFESSEUR DE MATHÉMATIQUE DU SECONDAIRE
MR. MISSBAH***

*Merci pour votre confiance et votre gentillesse, sans vos efforts et votre soutien
jamais je ne serai arrivé à ce stade.*

A Dr. JGOUNI, Dr. BENABDALLAH, ET Dr. BENBRAHIM,

*Aucune dédicace ne saurait exprimer le respect que je vous porte. Merci pour
tout l'intérêt que vous accordez aux étudiants en plus de la formation que vous
dispensez.*

A TOUS CEUX QUE J'AI OMIS DE CITER MAIS QUI COMPENT POUR MOI.



REMERCIEMENTS

***A DIEU TOUT PUISSANT POUR NOUS AVOIR PERMIS DE VOIR CE JOUR
TANT ATTENDU.***

A NOTRE MAITRE ET RAPPORTEUR DE THÈSE: Pr. R. BENELKHALAT.

Il nous est impossible de dire en quelques mots ce que nous vous devons. Vous nous avez fait le grand honneur de nous confier ce travail et d'accepter de le diriger. Ce travail est le fruit de vos efforts. Je ne vous adresserai point d'inutiles compliments qui pourraient vous faire douter des sentiments de mon cœur, personne mieux de vos élèves ne connaît vos qualités car personne n'éprouve aussi souvent les effets de votre dévouement. Nous avons été fiers de compter parmi vos élèves. Vous incarnez des qualités sociales enviabiles: une modestie exemplaire et un sens élevé de l'honneur. Nous avons été fascinés par votre savoir-faire et vos qualités scientifiques. Soyez-en remercié du fond du cœur et recevez cher Maître nos sentiments de reconnaissance, de respect et de profonde sympathie.

A NOTRE MAITRE ET PRESIDENT DE THÈSE: Pr. B. FINECH.

Vous nous avez fait un grand honneur en acceptant aimablement la présidence de notre jury. Vos qualités professionnelles nous ont beaucoup marqués mais encore plus votre gentillesse et votre sympathie. Veuillez accepter, cher Maître, dans ce travail nos sincères remerciements et toute la reconnaissance que nous vous témoignons.

A NOTRE MAITRE ET JUGE: Pr. A. LOUZI.

Vous nous faites un grand honneur en acceptant de juger mon sujet de thèse. Modèle d'un chirurgien exemplaire, votre travail tant dans l'enseignement que dans la pratique hospitalière a contribué à la promotion de la chirurgie. Convaincue que vous êtes un modèle d'intellectuel et de cadre pour notre pays. Nous sommes fiers d'avoir appris à vos cotés. Nous vous prions, cher Maître, de bien vouloir trouver ici l'expression de notre profond respect et notre profonde reconnaissance.

A NOTRE MAITRE ET JUGE: Pr.NEJMI.

Nous vous remercions de nous avoir honoré par votre présence. Vous avez accepté aimablement de juger cette thèse. Cet honneur nous touche infiniment et nous tenons à vous exprimer notre profonde reconnaissance. Veuillez accepter, cher Maître, dans ce travail l'assurance de notre estime et notre profond respect.

A NOTRE MAITRE ET JUGE: Pr.ACHOUR.

Nous vous remercions de nous avoir honoré par votre présence. Vous avez accepté aimablement de juger cette thèse. Cet honneur nous touche infiniment et nous tenons à vous exprimer notre profonde reconnaissance. Veuillez accepter, cher Maître, dans ce travail l'assurance de notre estime et notre profond respect.

AU PERSONNEL DU SERVICE DE LA CHIRURGIE VISCERALE

La réussite de ce travail sera aussi la votre.

*A TOUTE PERSONNE QUI A CONTRIBUE DE PRES OU DE LOIN A LA
REALISATION DE CE TRAVAIL.*



ABBREVIATIONS

Liste des abréviations

HTA	:	hypertension artérielle
TBK	:	tuberculose
ATCD	:	antécédent
RAA	:	rhumatisme articulaire aigu
FID	:	fosse iliaque droite
FIG	:	fosse iliaque gauche
HCD	:	hypocondre droit
HCG	:	hypocondre gauche
NFS	:	numération formule sanguine
BHE	:	bilan hydroélectrolytique
ASP	:	abdomen sans préparation
NHA	:	niveaux hydroaériques
TDM	:	tomodensitométrie
IV	:	intraveineuse
OMPG	:	occlusions mécaniques postopératoires du grêle
PC	:	produit de contraste
BAIP	:	bride et adhérences intrapéritonéale
CPK	:	créatinine phosphokinase

A decorative scroll-like frame with a grey grid pattern and a white interior. The frame is oriented horizontally and has a rolled-up appearance at both ends. The word "PLAN" is centered within the white interior in a black, serif, italicized font.

PLAN

<u>INTRODUCTION</u>	01
<u>MATERIEL ET METHODES</u>	03
<u>RESULTATS</u>	06
I-Données épidémiologiques	07
1-Age	07
2-Sexe	07
3-Antécédents	08
II-Données cliniques	11
1-Signes fonctionnels	11
2-Mode de début	12
3-Durée d'évolution de la maladie	13
4-Signes généraux	14
5-Signes physiques	14
6-Examen des autres appareils	15
III-Données paracliniques	15
1-Imagerie	15
2-Biologie	19
IV-Traitement	20
1-Prise en charge médicale	20
2-Prise en charge chirurgicale	20
V-Evolution	24
1-Mortalité postopératoire	24
2-Morbidité postopératoire	24
3-Evolution des malades non opérés	25
4-Complication à moyen et à long terme	25
5-Durée d'hospitalisation	25
6-Recul	26
<u>DISCUSSION</u>	27
I-Données épidémiologiques	28

1-Prévalence	28
2-Age	28
3-Sexe	29
4-Antécédents médicaux	29
5-Nature de l'intervention initiale	30
6-Délai entre l'intervention initiale et l'occlusion	31
7-Facteurs de risque des occlusions sur brides post opératoires	32
8-Brides congénitales	32
II-Données cliniques	33
1- Durée d'évolution de la maladie	33
2-Signes fonctionnels	33
3-signes généraux	35
4- Signes physiques	35
5-Examen des autres appareils	36
III-Données paracliniques	36
1-Imagerie	36
2-Biologie	43
IV-Traitement	45
1-Prise en charge médicale	45
2-Prise en charge chirurgicale	49
V-Evolution	64
1-Mortalité postopératoire	64
2-Morbidité	65
3-Récidive	66
4-Le séjour moyen d'hospitalisation postopératoire	66
VI-Prévention des occlusions sur bride	67
1-Intubation intestinale per-opératoire (Intraluminal stenting) :	68
2- Les fixations intestinales et mésentériques : opérations de Childs- Phillips et de Noble :	68
3- Contrôle des adhérences par différents dispositifs intapéritonéaux :	68

<u>CONCLUSION</u>	71
<u>ANNEXE I : LES RAPPELS</u>	73
<u>ANNEXE II : LA FICHE D'EXPLOITATION</u>	87
<u>RESUMES</u>	92
<u>BIBLIOGRAPHIE</u>	96



قسم الطبيب

بِسْمِ اللَّهِ الرَّحْمَنِ الرَّحِيمِ

أُقْسِمُ بِاللَّهِ الْعَظِيمِ

أَنْ أَرِاقِبَ اللَّهَ فِي مِهْنَتِي

وَأَنْ أَصُونَ حَيَاةَ الْإِنْسَانِ فِي كَافَّةِ أَطْوَارِهَا فِي كُلِّ الظُّرُوفِ وَالْأَحْوَالِ

بِإِذْنِ اللَّهِ وَسَعْيِي فِي اسْتِنْقَاذِهَا مِنَ الْهَلَاكِ وَالْمَرَضِ وَالْأَلَمِ وَالْقَلْقِ.

وَأَنْ أَحْفَظَ لِلنَّاسِ كَرَامَتَهُمْ، وَأَسْتُرَ عَوْرَتَهُمْ، وَأَكْتُمَ سِرَّهُمْ.

وَأَنْ أَكُونَ عَلَى الدَّوَامِ مِنْ وَسَائِلِ رَحْمَةِ اللَّهِ، بِإِذْنِ اللَّهِ رِعَايَتِي الطَّبِيبِيَّةَ

لِلْقَرِيبِ وَالْبَعِيدِ، لِلصَّالِحِ وَالطَّالِحِ، وَالصَّدِيقِ وَالْعَدُوِّ.

وَأَنْ أَثَابِرَ عَلَى طَلَبِ الْعِلْمِ، أَسْخِرَهُ لِنَفْعِ الْإِنْسَانِ.. لَا لِأَدَاةٍ.

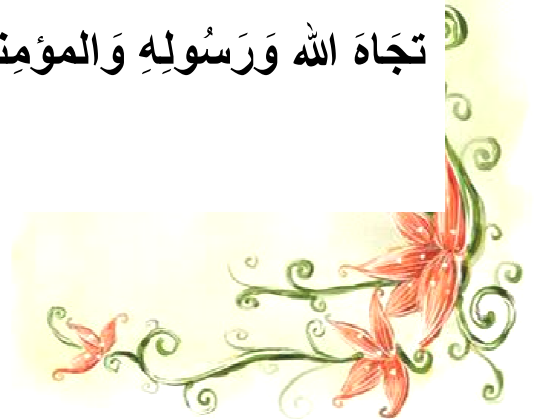وَأَنْ أَوْقِرَ مَنْ عَلَّمَنِي، وَأُعَلِّمَ مَنْ يَصْغُرْنِي، وَأَكُونَ أَخًا لِكُلِّ زَمِيلٍ فِي

الْمِهْنَةِ الطَّبِيبِيَّةِ مُتَعَاوِنِينَ عَلَى الْبِرِّ وَالتَّقْوَى.

وَأَنْ تَكُونَ حَيَاتِي مِصْدَاقَ إِيمَانِي فِي سِرِّي وَعَلَانِيَتِي، نَقِيَّةً مِمَّا يُشِينُهَا

تَجَاهَ اللَّهِ وَرَسُولِهِ وَالْمُؤْمِنِينَ.

والله علمي، ما أقول شهيد





Introduction

L'occlusion intestinale se définit comme un empêchement à la progression aborale du contenu intestinal du fait d'un obstacle mécanique ou de la faillite de l'activité musculaire intestinale. On distingue les occlusions par obstruction, par strangulation et les occlusions fonctionnelles.

L'occlusion sur bride est la cause la plus fréquente de l'occlusion intestinale aiguë ; par strangulation ou compression ou les deux à la fois. C'est avant tout une maladie du patient laparotomisé.

La bride intrapéritonéale est définie par la réunion congénitale ou cicatricielle de deux surfaces péritonéales contiguës normalement indépendantes.

L'occlusion sur bride constitue un des motifs les plus fréquents d'admission dans les services d'urgences et de chirurgie. La philosophie classique résumée par la phrase « ne jamais laisser le soleil se lever ou se coucher en cas d'occlusion mécanique de l'intestin grêle » a été remplacée par une nouvelle prise en charge basée essentiellement sur la sévérité de l'obstruction et autorisant un choix, le plus souvent adapté, entre un traitement médical et un traitement chirurgical par laparotomie ou laparoscopie.

Récemment, la tomographie contribue énormément au diagnostic positif, topographique et de sévérité de l'occlusion sur bride.

Le but de notre travail est de décrire les aspects diagnostiques et thérapeutiques de cette pathologie, en comparaison avec la littérature.



Matériel et méthode

I-Malades:

1-Nombre de malades :

Il s'agit d'une étude réalisée au sein du service de Chirurgie Viscérale de l'Hôpital Ibn Tofail de Marrakech, auprès de 163 malades admis aux urgences pour occlusion sur bride durant 5 ans allant du 1^{er} Janvier 2007 au 31 Décembre 2011. La collecte des données a été faite à partir des dossiers médicaux et des comptes rendus opératoires.

2-Les critères d'inclusion :

Ont été inclus dans cette étude, tous les patients âgés de plus de 15 ans admis aux urgences de l'hôpital Ibn Tofail pour occlusion sur bride, traités médicalement ou chirurgicalement.

3-Les critères d'exclusion :

Ont été exclus de notre étude les patients âgés de moins de 15 ans, les patients présentant un autre type d'occlusion et les dossiers incomplets.

II-Méthodes :

1-But de l'étude :

Nous avons réalisé une série de cas rétrospective à visée descriptive, afin d'évaluer l'occlusion sur bride et sa prise en charge au sein du Service de Chirurgie Viscérale de l'Hôpital Ibn Tofail de Marrakech.

2-Evaluation des patients :

Nous avons commencé notre étude par l'élaboration d'une fiche d'exploitation type (voir annexe). Les paramètres soumis à l'analyse ont été: les caractéristiques individuelles (âge, sexe, ATCD), le délai entre le début de la maladie et l'admission à l'hôpital, les données cliniques (motif de consultation, signes généraux, signes physiques) et paracliniques, les modalités thérapeutiques et l'évolution.

3-Analyse des données :

Les résultats ont été consignés sur fiche papier puis saisis sur fiche informatique et analysés à l'aide du logiciel SPHINX et ont été donnés sous forme de pourcentages et effectifs pour les variables qualitatives et sous forme de moyennes pour les variables quantitatives.

4-Considérations éthiques :

La confidentialité des informations a été respectée.



Résultats

I-Données épidémiologiques :

1-Age :

L'âge moyen de nos patients était de 43 ans avec des extrêmes allant de 15 ans à 90 ans. Sur la figure 1, nous rapportons que la tranche d'âge la plus touchée se situe entre 30 à 40 ans, soit 20.9%

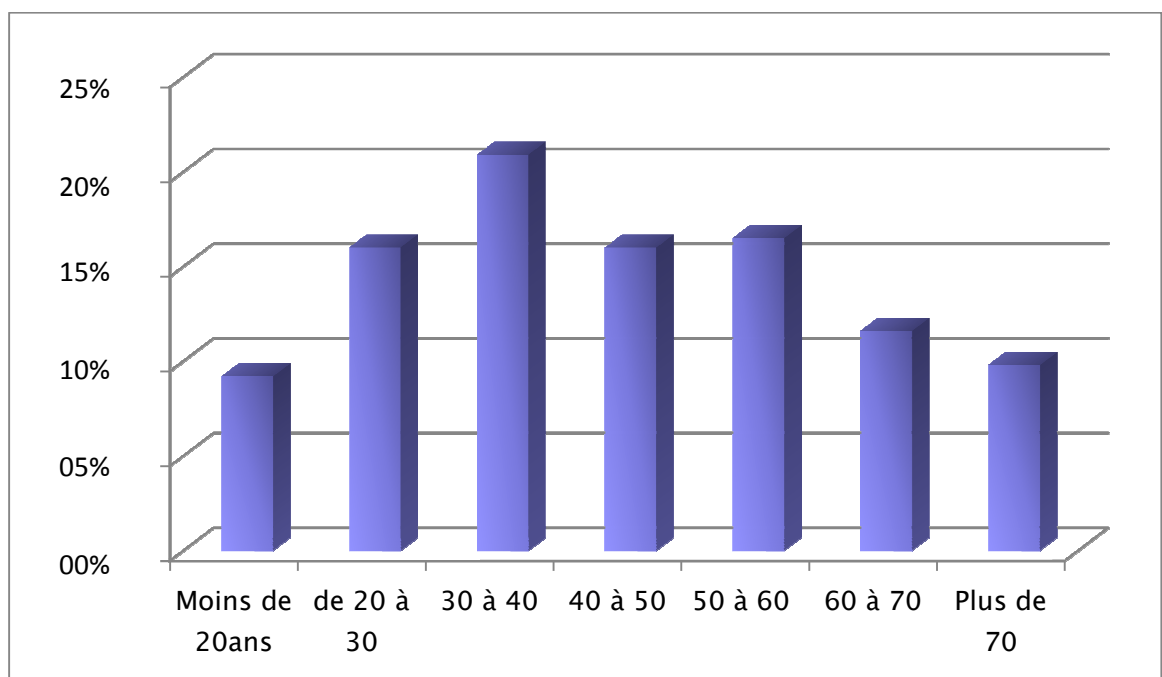


Figure 1: Répartition des patients selon les tranches d'âge

2 -Sexe :

Le sexe masculin marque une grande prédominance dans notre étude avec 102 cas parmi 163, soit 62,6 % de l'ensemble des patients, contre 37,4 % pour le sexe féminin (61 patientes). Soit un sex-ratio de 1,6. Cette répartition est illustrée dans la figure 2.

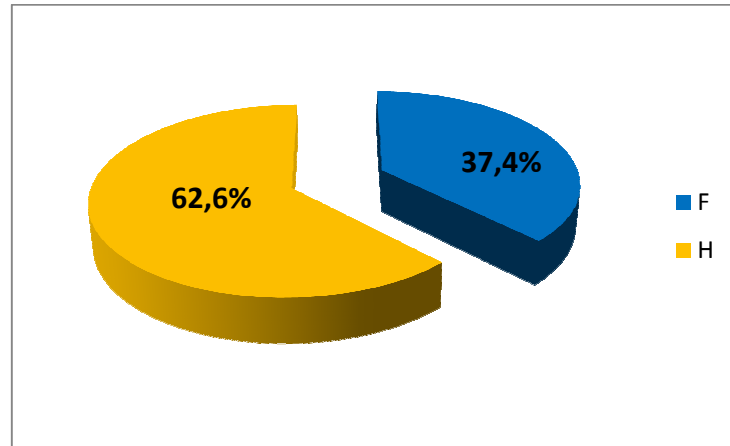


Figure 2: Répartition des patients en fonction du sexe

3-Antécédents :

3-1- Antécédents médicaux :

Trois patients étaient porteurs d'une TBK péritonéale, et 2 avaient une TBK pulmonaire.

Trois patients avaient une constipation chronique.

Deux patients suivis pour gastrite chronique et deux pour ulcère gastrique.

Un patient suivi pour un lymphome.

Seize de nos patients souffraient de tares cardio-vasculaires et endocriniennes :

- ❖ Diabète chez 8 patients.
- ❖ L'HTA chez 6 patients.
- ❖ Une cardiopathie chez 2 patients (une cardiopathie ischémique et une insuffisance mitrale associée à un rétrécissement aortique).

Quatre patients étaient asthmatiques.

Dix patients étaient tabagiques.

Une patiente avait un ATCD de RAA.

Un patient suivi pour une épilepsie.

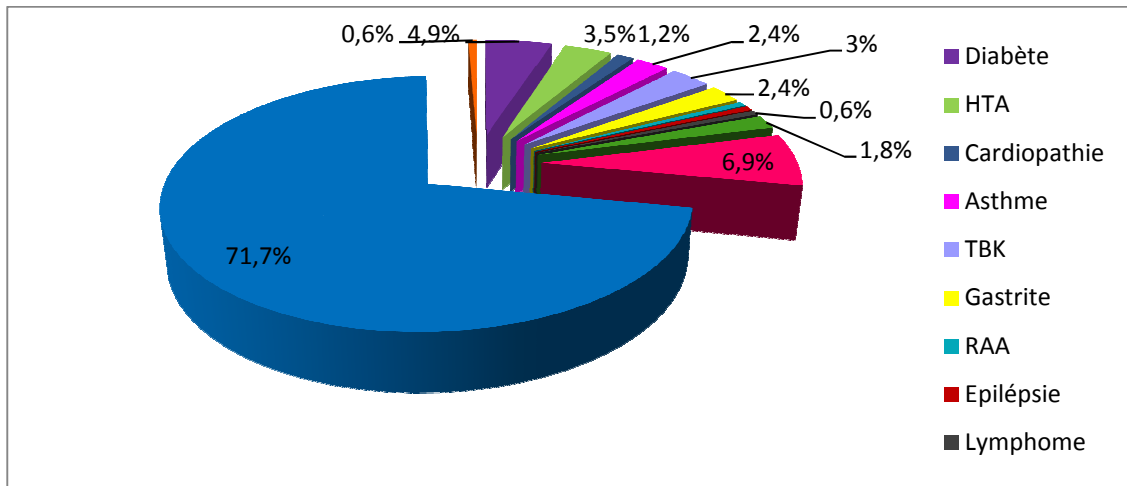


Figure 3: Répartition des ATCDs médicaux

3-2-Antécédents chirurgicaux :

Dans notre série, 157 patients (96.7%) avaient un ATCD chirurgical; le plus retrouvé était l'ATCD d'appendicectomie (20.4%). Cependant 6 patients n'avaient aucun ATCD de chirurgie, et chez qui on avait trouvé des brides en per-opératoire. Cinq patients avaient plus d'un ATCD chirurgical :

- ❖ Une patiente opérée 5 fois pour hernie ombilicale.
- ❖ Une patiente avec un ATCD de cholécystite et néo du col.
- ❖ Un patient avec un ATCD de traumatisme abdominal et d'occlusion sur bride traitée chirurgicalement.
- ❖ Un patient avec ATCD de hernie inguinale et de cholécystectomie compliquée d'occlusion sur bride traitée de façon médicale. Les résultats sont présentés sur le tableau ci-dessous :

Tableau I: Différents ATCDs chirurgicaux

Antécédents chirurgicaux		Nombre	Fréquence %
Appendicite		32	20.4
Péritonite	Appendiculaire	17	10.8
	Par perforation d'ulcère	13	8.3
Cholécystite		22	14
Tumeur abdomino-pelvienne	Tm pelviennes	18	11.5
	Tm colorectale	9	5.7
	Tm gastriques	3	1.9
	Divers	2	1.3
Occlusions sur bride		2	1.3
Hernies		11	7
Volvulus du sigmoïde		5	3.2
Traumatismes abdominaux		9	5.7
Grossesses extra-utérine		4	2.5
Césariennes		7	4.4
Autres		5	3.2
Absents		6	3.8

NB : Autres = faux anévrisme de l'artère splénique, laparotomie exploratrice, collection sous phrénique, diverticulite perforée, dolichocôlon sigmoïde.

Divers : kyste hydatique du foie et carcinose péritonéale.

3-3- Délai entre l'intervention initiale et l'occlusion :

- Dans notre série ; 23 patients soit (14.6 %) ont développé une occlusion sur bride postopératoire précoce c'est-à-dire une occlusion survenant au cours des 4 à 6 semaines postopératoires.

Les occlusions sur brides

– Cent trente quatre patients soit (85.4%) ont présenté une occlusion sur bride tardive (au-delà de 6 semaines): chez 52 patients (38.8%) l'occlusion est survenue dans la première année qui suit l'intervention, cependant 3 patients ont développé l'occlusion 30 ans après l'intervention.

II-Données cliniques :

1-Signes fonctionnels :

1-1-Douleur :

La douleur était présente chez 156 patients (95.7%) et inexistante chez 7 patients (4.3%). Son caractère n'est généralement pas précisé. Par ailleurs, le siège a été noté chez la plupart des malades ; ainsi, chez 111 patients (68%); la douleur était diffuse, tandis qu'elle était localisée chez 45 patients (27.6%). Les résultats sont présentés sur le tableau II.

Tableau II: Siège de la douleur.

Douleur		Nombre de cas	Pourcentage %
Diffuse		111	68
Localisé	FID	6	3.7
	FIG	2	1.2
	Flanc droit	0	0
	Flanc gauche	0	0
	Hypogastre	18	11
	Ombilicale	12	7.4
	Epigastre	5	3.1
	HCD	2	1.2
	HCG	0	0
Absente		7	4.3

Les occlusions sur brides

1-2 Vomissement :

Ce symptôme a été retrouvé chez 133 patients (81.6%). Les vomissements étaient alimentaires chez 76 malades (57.1%) ; bilieux chez 15 malades (11.3%) ; fécaloïdes chez 4 malades (3%) ; de nature non précisée chez 38 d'entre eux. Cependant ils étaient absents chez 30 patients (18.4%). Les résultats sont présentés sur le tableau III :

Tableau III : Nature des vomissements

Nature	Nombre	Fréquence %
Alimentaires	76	57.1
Fécaloïdes	4	3
Bilieux	15	11.3
Non précisés	38	28.6
Total	133	100
Absence de vomissement	30	18.4

1-3- Arrêt de matières et des gaz :

L'arrêt de matières et des gaz était présent chez 119 patients (73%), absent chez 40 patients (24.5%), et non précisé chez 4 patients.

1-4- Autres signes retrouvés :

Les diarrhées ont été retrouvées chez 6 cas (3.7%), la constipation chez 6 autres et 2 cas d'hémorragie digestive à type de mélaena (1.2%).

2-Mode de début :

Le début était brutal chez 145 patients (89%), alors qu'il était progressif chez le reste (11%).

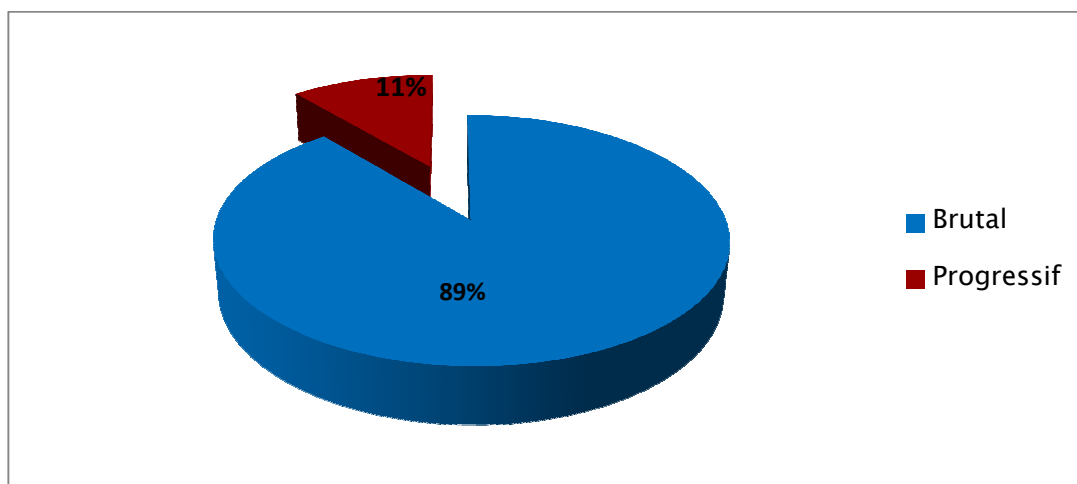


Figure 4 : Répartition selon le mode d'installation

3- Durée d'évolution de la maladie :

C'est le temps écoulé entre les premiers signes ressentis par le patient et celui de l'admission à l'hôpital. Le délai moyen de consultation de nos malades était de 4 jours avec des extrêmes allant de quelques heures à 30 jours. Seulement 18.4% (30 cas) ont consulté avant 24h. (Tableau IV)

Tableau IV: Délai entre le début de la maladie et l'admission à l'hôpital

Durée d'évolution de la maladie	Nombre de cas	Fréquence %
Moins de 24heures	30	18.4
Entre 24h et 2jours	8	4.9
Entre 2 et 4 jours	59	36.2
Entre 4 et 6 jours	36	22.1
Entre 6 et 8 jours	15	9.2
Entre 8 et 10 jours	4	2.4
Entre 10 et 12 jours	5	3.1
Au-delà de 12 jours	6	3.7
Total	163	100

4 – Signes généraux :

L'altération de l'état général a été retrouvée chez 18 patients (11%). La fièvre chez 20 patients (12.3%). Quinze patients (9.2%) avaient une déshydratation aiguë. Deux malades ont présenté un état de choc septique.

5- Signes physiques :

La cicatrice abdominale était présente dans 96.3% des cas, la laparotomie médiane était la plus fréquente dans notre série. La distension abdominale a été retrouvée chez 77.9 % des patients, seulement 8 cas (4.9%) ont présenté une défense abdominale. L'association avec une hernie a été retrouvée chez 3.7% (6 cas). Le toucher rectal a retrouvé une ampoule vide chez 76.8%. L'analyse clinique des observations est résumée sur le tableau V.

Tableau V : Analyse clinique des observations.

Signes généraux	Fièvre	12.3 %
	Déshydratation aiguë	9.6 %
	Altération de l'état général	11 %
Signes physiques	Cicatrice abdominale	96.3 %
	Distension abdominale	77.9 %
	Ondulations péristaltiques	1.2 %
	Masse abdominale	0.8 %
	Défense abdominale	4.9%
	Tympanisme	42.3 %
	Ampoule rectale	
	Présence de matières	12.9 %
	Vide	74.8 %
Non précisé	12.3 %	
Présence d'une hernie associée	3.7 %	

6-Examen des autres appareils :

L'examen des autres appareils était strictement normal sauf pour 2 patients chez qui l'examen avait montré un souffle mitral et des signes d'insuffisance cardiaque.

III-Données Paracliniques:

1-Imagerie

1-1- Abdomen sans préparation (ASP) :

L'abdomen sans préparation (ASP) de face debout a été fait chez 159 patients (97.5%) et a permis de noter :

- * des niveaux hydro-aériques (NHA) grêliques chez 134 patients (Figure6), associés à des grisailles chez un patient,
- * des NHA coliques chez 3 patients,
- * des NHA mixtes chez 14 patients,
- * et chez 8 patients, absence de NHA ; il y avait seulement une distension grêlique.

Les résultats sont présentés dans la figure 5 :

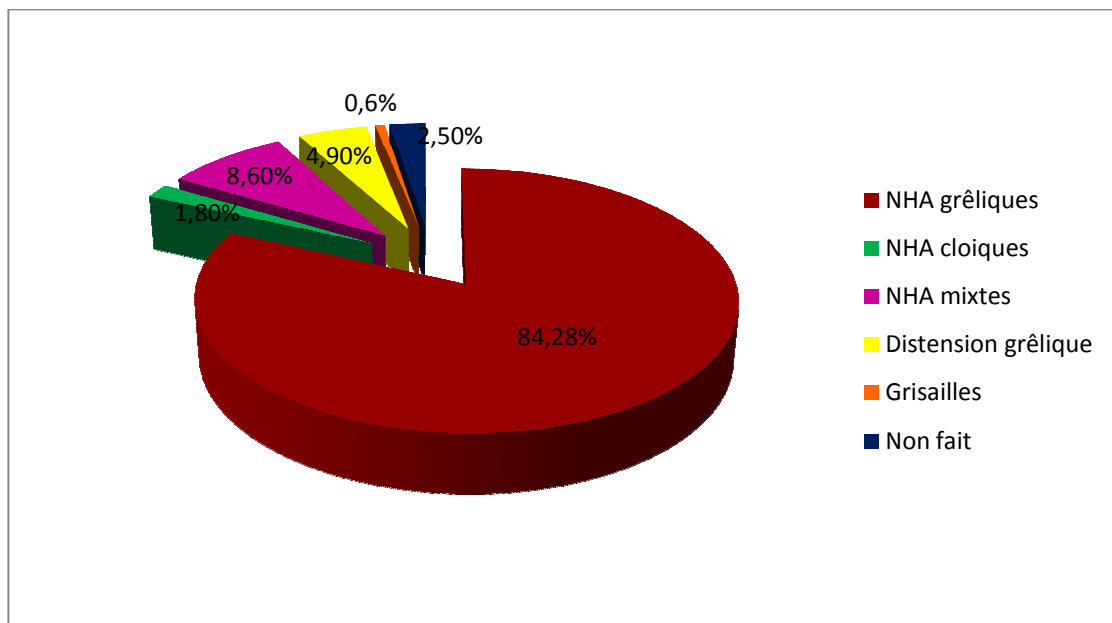


Figure5 : Résultat de l'ASP

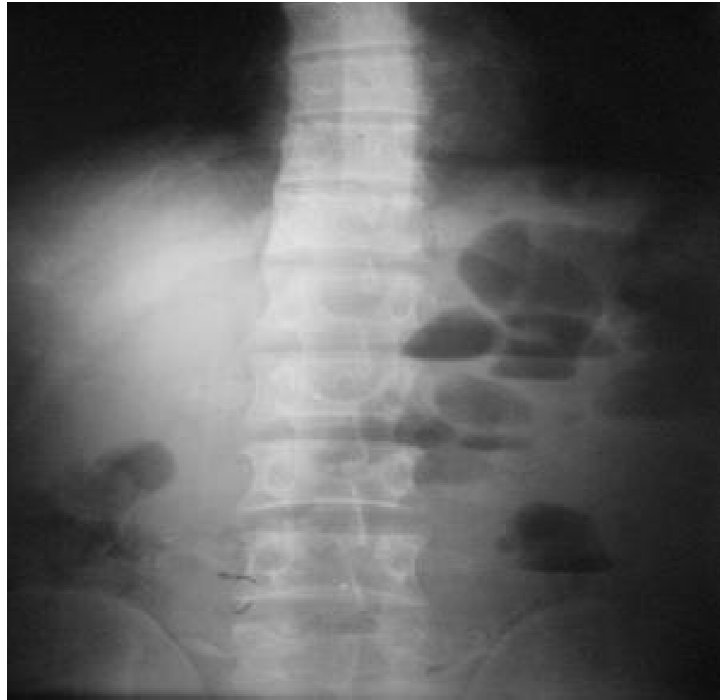

Figure 6 : ASP de face debout montrant des NHA type grêle

1-2 – Echographie abdominale :

Cet examen a été réalisé chez 49 patients (30%). Chez 41 patients (25 %) il était anormal; il a montré : Une distension abdominale isolée chez 18 patients. Par contre, dans 23 cas la distension abdominale a été associée à :

- Un épanchement péritonéal chez 20 patients,
- Un épaissement grêle chez 1 patient,
- Une appendicite chez 1 patient,
- Et un angiome des segments III, IV, VIII chez 1 patient. (Tableau VI)

Tableau VI : Résultats de l'échographie

Résultat de l'échographie	Nombre de cas	Fréquence %
Echographie normale	8	5
Distension grêlique isolée	18	11
+Epanchement péritonéal	20	12.2
+Epaississement grêlique	1	0.6
+Appendicite	1	0.6
+Angiome du segment III IV VIII	1	0.6

1-3-Tomodensitométrie (TDM):

La TDM abdominale a été demandée chez 41 patients (25.2%), et faite chez 30 seulement (18.4%). Elle a porté le diagnostic d'occlusion intestinale sur bride chez 11 patients (figure 7, 8, 9), avec des signes d'ischémie chez deux cas. Elle a objectivé chez 5 patients en plus de l'occlusion : Un volvulus du sigmoïde, deux cas de pancréatite, un épanchement pleural et une vésicule biliaire lithiasique.

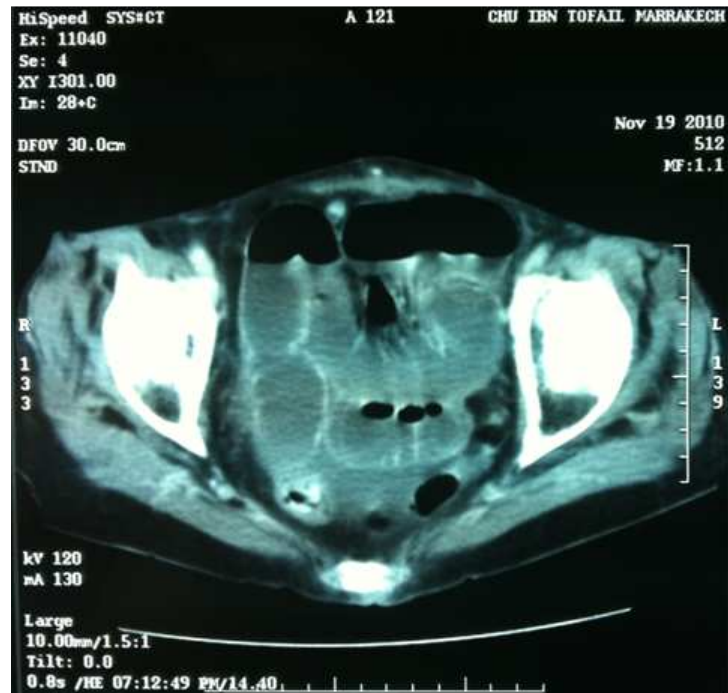

Figure 7: TDM en coupe transversale montrant des anses dilatées

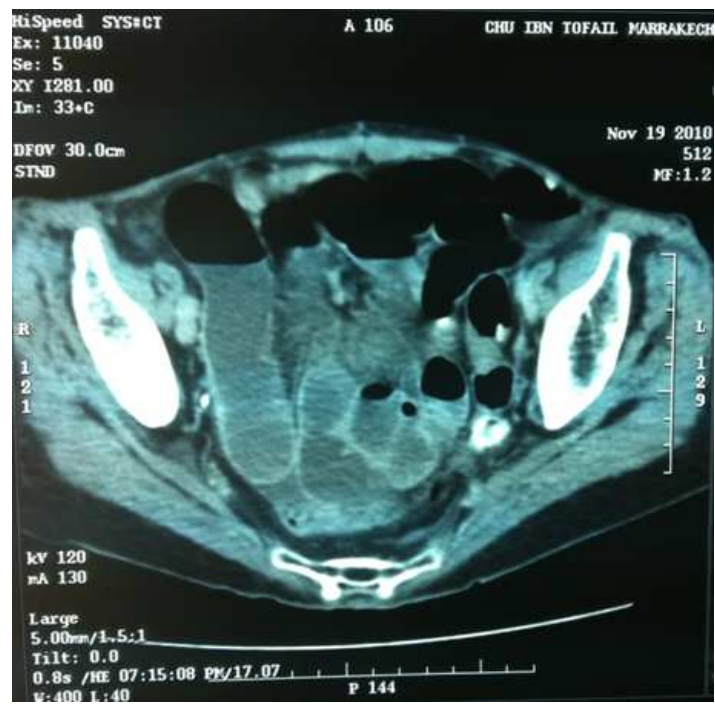

Figure 8 : TDM en coupe transversale montrant des anses dilatées

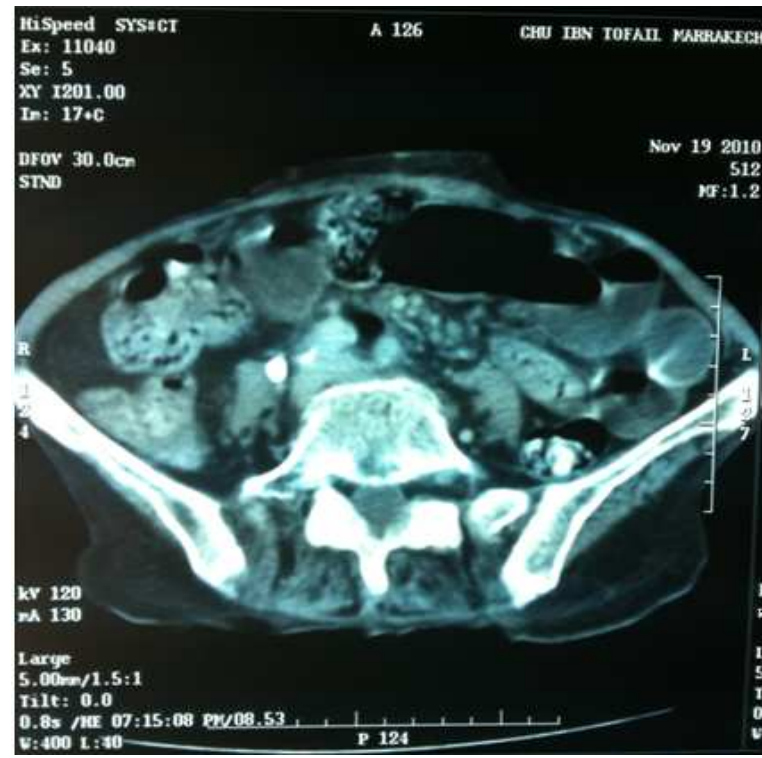

Figure 9: TDM en coupe transversale montrant faces sign en faveur d'une occlusion intestinale

2- Biologie :

Un bilan biologique de retentissement a été réalisé chez tous nos patients fait de :

- Numération formule sanguine.
- Lonogramme.
- Urée, créatinine.
- Glycémie

IV-Traitement :

1-Prise en charge médicale :

1-1-Correction des troubles hydro-électrolytiques :

Tous nos malades ont bénéficié d'une aspiration digestive par sonde nasogastrique et d'une réanimation médicale, qui a consisté en la mise en place d'une perfusion de sérum et électrolytes dont la quantité et la durée étaient en fonction du délai de consultation et l'état clinique du malade.

1-2-Traitement médical :

Une antibioprofylaxie a été prescrite chez 74 patients (45.4%) par voie générale. Elle faisait appel à la triple association : Bêtalactamine+aminoside+Métronidazole. Un traitement antalgique par voie IV (intraveineuse) a été administré chez 143 patients (87.7%). Un traitement antispasmodique par voie IV chez 74 patients et un traitement antiémétique chez 20 patients.

2-Prise en charge chirurgicale :

Parmi nos 163 patients, 57 ont été opérés (soit 35%), quant au reste des patients, la prise en charge a consisté en une surveillance avec traitement médical.

2-1- Délai entre l'hospitalisation et l'intervention :

Ce délai oscillait entre 2 heures et 15 jours. Vingt huit patients (49.1%) ont été opéré le même jour de leur hospitalisation, dont 3, ont été opéré d'emblée car ils présentaient des signes de gravité à type de fièvre, tachycardie et défense abdominale. Neuf patients ont été opérés entre 1 et 2 jours et 15 patients (26.3%) entre 2 et 4 jours. Chez 5 patients le délai était supérieur à 4 jours (Tableau VII).

Tableau VII : Durée entre l'hospitalisation et traitement chirurgical

Durée d'observation	Nombre	Fréquence (%)
<1jours	28	49
1 à 2j	9	15.8
2 à 4j	15	26.3
4 à 6j	1	1.8
6 à 8j	1	1.8
8 à 10j	2	3.5
10 à 12j	0	0
≥12j	1	1.8

2-2-Bilan préopératoire :

- Tous nos malades ont bénéficié d'un bilan préopératoire biologique comportant un bilan d'hémostase, un groupage sanguin et une numération formule sanguine (NFS).
- La radiographie de thorax a été réalisée chez 43 patients (75.4%). Elle a mis en évidence : 1 cas d'emphysème pulmonaire, et un cas de cardiomégalie.
- Tous les patients âgés de plus de 50 ans et les patients diabétiques ont bénéficiés d'un ECG, qui était pathologique chez 2 patients :
 - ❖ Hypertrophie ventriculaire électrique chez un malade.
 - ❖ Bloc de bronche droit incomplet chez un autre.

2-3-choix d'anesthésie :

L'anesthésie générale (AG) a été utilisée chez tous nos malades opérés.

2-4-Voie d'abord :

Une laparotomie médiane à cheval sur l'ombilic a été réalisée dans toutes les interventions.

2-5-Exploration :

L'exploration chirurgicale a retrouvé les résultats illustrés dans le tableau ci-dessous:

Tableau VIII: Résultats de l'exploration chirurgicale

Contenu	Nombre de cas	Fréquence %
Bride unique	30	52.6
Brides multiples	21	36.8
Adhérences	31	54.4
Distension grêlique	42	73.7
Nécrose intestinale	10	17.6
Epanchement péritonéal	23	40.4
Volvulus du sigmoïde	2	3.5
Perforation grêlique	5	8.8
Tumeur	3	5.3
Appendicite	3	5.3
Hernie	3	5.3

2-6-Technique opératoire :

- Chez 32 patients soit (56.1%), on a procédé à un débridement avec adhésiolyse.
- Une section de bride simple a été pratiquée chez 19 patients (33.3%).
- Une adhésiolyse seule est faite chez 6 patients (10.5%).
- Une entérovidange a été réalisée chez tous les patients opérés.

Les occlusions sur brides

-Dans 21% (12 cas) : une résection intestinale a été pratiquée avec anastomose termino-terminale chez 8 patients et iléostomie chez 4 patients.

-Dans 26.3% (15 cas) : Une aspiration du liquide péritonéal a été réalisée.

-Dans 5.2% (3 cas) une appendicectomie a été faite chez les patients qui avaient une appendicite associée.

-Dans 8.7% (5 cas) :

- Deux cas de volvulus du sigmoïde ont nécessité une détorsion du colon sigmoïde
- Un cas de hernie de la ligne blanche et un cas de hernie interne qui ont bénéficié de la Cure appropriée.
- Biopsie du péritoine.

Tableau IX: Répartition selon la technique opératoire

Technique opératoire	Nombre de cas	Fréquence %
Débridement et adhésiolyse	32	56.1
Section simple de la bride	19	33.3
Adhésiolyse	6	10.5
Entérovidange	57	100
Résection anastomose	8	14
Résection iléostomie	4	7
Aspiration du liquide péritonéale	15	26.3
Autre	8	14

V-Evolution :

Seules les données sur l'évolution à court terme étaient disponibles.

1- Mortalité :

Le taux de mortalité était de 1,8% (3 décès):

- Un homme de 75 ans, dont l'intervention a nécessité une résection de 15 cm de grêle nécrosé; décédé suite à une défaillance cardiaque.
- Un homme de 62 ans, admis dans un tableau de péritonite, décédé sur la table opératoire après résection du grêle nécrosé et toilette péritonéale.
- Une femme de 28 ans, admise dans un tableau de choc septique.

2- Morbidité précoce :

Les suites postopératoires précoces ont été simples chez 52 malades et compliquées chez 5 autres:

- ❖ Trois cas de surinfection de la paroi ayant nécessité une antibiothérapie et des soins locaux.
- ❖ Un cas de saignement important de la stomie jugulé par une transfusion.

Et une péritonite postopératoire (il s'agissait d'une occlusion sur bride avec un intestin souffrant mais viable et dont la conduite était la conservation de l'anse; à 3 jours du postopératoire, ayant fait une perforation de la même anse) reprise chirurgicalement par voie d'abord médiane. On a procédé à une résection du grêle nécrosé avec stomie et un lavage péritonéal. Les suites postopératoires ont été simples (Figure

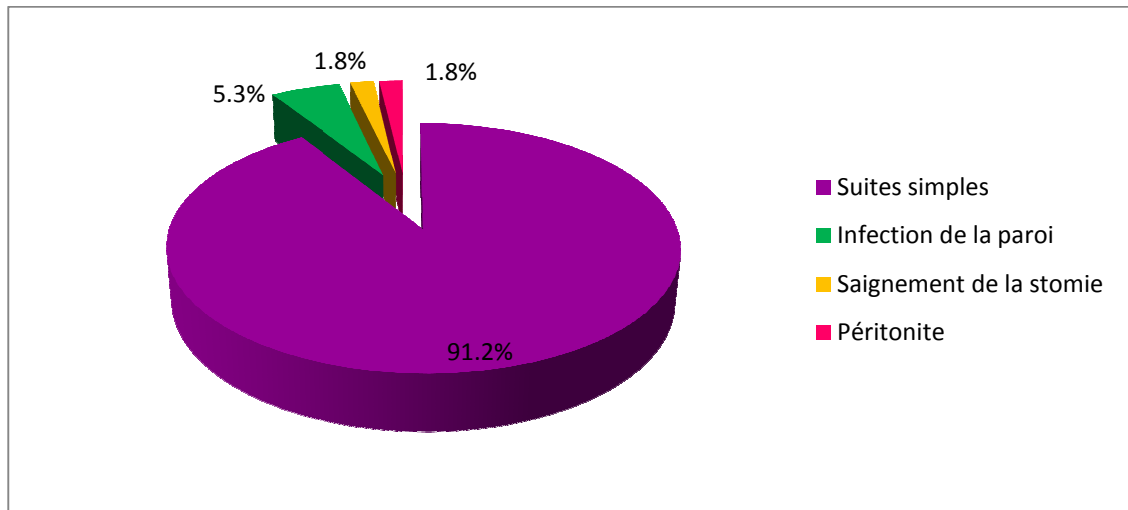


Figure 10: Répartition selon les suites post-opératoire

3-Evolution des malades non opérés

Parmi nos malades chez qui on avait opté pour une surveillance et un traitement médical ; l'évolution était bonne sauf pour 5 cas qui ont été opérés secondairement suite à l'apparition de signes de gravité.

4-Complications à moyen et à long terme :

Les complications à moyen et à long terme n'ont pas pu être déterminées par manque de données dans les dossiers médicaux et vu que les patients ont été perdus de vue.

5-Durée d'hospitalisation :

Le séjour à l'hôpital était de 5 jours en moyenne avec des extrêmes allant de 1 à 30 jours.

- 35.6% des patients ont séjourné d'une durée de 2 à 4 jours (58 patients).
- 28.2% des patients ont séjourné d'une durée de 4 à 6 jours (46 patients).
- 10.4% des patients ont séjourné d'une durée moins de 2 jours (17 patients).
- et 4.3% sont restés plus de 12 jours (7 patients).

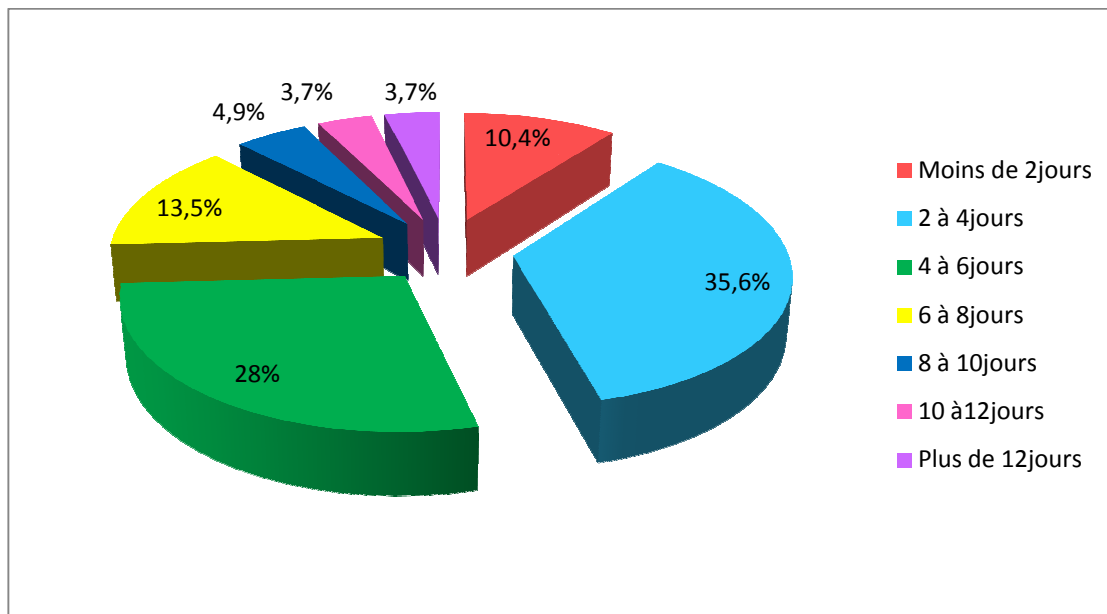


Figure 11: Répartition des occlusions sur brides selon la durée d'hospitalisation

6-Recul :

Les patients ne reviennent plus après une première consultation postopératoire.



Discussion

I-Données épidémiologiques:

1-Prévalence :

Les interventions s'accompagnant d'une ouverture de la cavité péritonéale entraînent la formation de brides et d'adhérences chez 80 à 95% des patients après une chirurgie abdominale et 60 à 90% après une chirurgie gynécologique (1, 2, 3). Cependant il existe des brides spontanées sans ATCD de chirurgie, qui peuvent être congénitales (4) ou résultants d'un processus inflammatoire ou infectieux passé inaperçu et représentent 4.8 à 28 % des cas (1, 5, 6).

2-Age :

Les résultats de notre étude montrent que l'occlusion sur bride survient surtout chez des patients jeunes (l'âge moyen de nos malades était de 43 ans), ce qui concorde avec les données de la littérature : Miller (7) a rapporté une moyenne d'âge de 46ans, Harouna (8) 32ans et Diakité 39.7ans (9). Cependant Catel (10) et Hiki (11) ont trouvé une population plus âgée (61 et 59.6 ans). Ceci pourrait être expliqué par le jeune âge de la population africaine (9,1). Le tableau X résume les résultats rencontrés dans la littérature.

Tableau X : Age moyen des patients selon les séries

Auteurs	Nombre de cas	Moyenne d'âge
Diakité (9)	54	39.7ans
Harouna (8)	87	32ans
Uludag(12)	152	55.5ans
Hiki (11)	233	59.6ans
Catel(10)	43	61ans
H.Ould Mhalla(1)	52	36.4ans
Kossi(13)	101	66,8ans
G.Miller(7)	175	46ans
Notre série	163	43ans

3-Sexe :

Nous avons noté une prédominance masculine de 62.5 % (102 homme) ; un sex-ratio de 1.6, ce qui rejoint les données de la littérature (8, 9, 11,14). Le tableau XI résume les résultats rapportés.

Tableau XI : sex-ratio selon les séries.

Auteurs	Effectif	Sex-ratio
Diakité(9)	54	1.1
Harouna (8)	87	2.4
Hiki(11)	233	2
Kuremi(14)	93	1.6
Zerey (15)	33	0.6
Duron(16)	186	0.5
Kossi(13)	101	0.7
Notre série	163	1.6

4-Antécédents médicaux :

Ils font partie intégrante de l'enquête diagnostique. Citons la recherche d'antécédents de pathologies infectieuses notamment la tuberculose, de maladie inflammatoire intestinale chronique, d'un terrain vasculaire, d'une pathologie néoplasique. L'interrogatoire recherche aussi la notion de constipation chronique, et de prise médicamenteuse.

Dans la littérature : peu d'auteurs rapportent la notion d'antécédents médicaux ; Ould Mhalla a trouvé des antécédents médicaux chez 20% des patients.

Dans notre série on a noté la présence d'antécédents médicaux dans 28.3% des cas.

5- Nature de l'intervention initiale :

De nombreuses études montrent que la chirurgie sous-mésocolique est certainement la plus pourvoyeuse d'occlusion sur bride (4, 8, 9, 17).

Dans la littérature : pour S.Sarrafi-Yazidi (18) et M.Ouasssi(19), la chirurgie colorectale semblerait être la plus exposée aux adhérences.

Pour Shih, la chirurgie gynéco-obstétricale est une cause significative d'occlusion de l'intestin grêle(4), selon A. Audebert près d'une réhospitalisation sur 20 liées à des adhérences après laparotomie gynécologique est due à une occlusion intestinale du grêle. Une analyse des hospitalisations pour occlusion intestinale non liée à un cancer a montré que dans 50,4 % des cas, l'occlusion a pour origine une intervention gynécologique antérieure, le plus souvent une hystérectomie abdominale (3,21).

Selon F. Boria (22), Arshad (23) et Y.zahang (24), l'appendicectomie reste la plus pourvoyeuse d'occlusion par bride, même constatation a été signalée dans notre étude. Pour A.Reb (25) le risque est encore plus élevé après intervention pour appendicite perforée.

Le tableau XII résume les résultats rencontrés dans la littérature.

Tableau XII: Nature de l'intervention initiale selon la littérature.

Auteur	SC.Shih (4)	H.Ould Mhalla (1)	Y.Zhang (24)	Notre série
Chirurgie Gynécologique	23.2	11.5	11	18.4
Appendicectomie	17.4	28	22	20.4
Chirurgie colorectale	16	1.9	-	5.7
Cholécystite	8.4	3.9	18.3	14
Occlusion intestinale	9	3.9	-	4.5
Chirurgie gastrique	12.2	36.5	12	1.9

6-Délai entre l'intervention initiale et l'occlusion :

L'occlusion postopératoire précoce : est une occlusion survenant dans les 4 à 6 semaines postopératoires (26, 27, 28, 29, 30, 31, 32). Cette définition englobe d'authentiques occlusions par brides postopératoires mais peut aussi recouvrir des occlusions à composante inflammatoire et ou infectieuse (1, 18, 17). La survenue d'une occlusion mécanique postopératoire du grêle (OMPG) précoce est rare, son incidence est de 0,69 % dans une cohorte de 8 098 patients (27). Une bride ou adhérence intra-péritonéale peut se former en 7 jours (33), aussi dès cette date on peut évoquer une OMPG précoce par bride. Le diagnostic entre une réelle OMPG par brides et/ou adhérences, un retard à la reprise du transit et une occlusion mixte (inflammatoire et/ou infectieuse et/ou mécanique) est difficile et sans signe spécifique, donc une reprise du transit suivie d'un nouvel arrêt doit être particulièrement prise en considération. Le scanner présente certainement là tout son intérêt (10,34).

L'occlusion postopératoire tardive : Un tiers des occlusions sur bride survient dans la première année qui suit l'intervention ; mais l'occlusion peut survenir 20 ans après l'occlusion (1,35).

Dans la littérature : Les brides sont susceptibles d'entraîner une occlusion mécanique du grêle dès j5 de la phase postopératoire précoce et ce, tout au long de la vie (2). Selon M.Ouassi le délai entre l'intervention « index » et le premier épisode d'occlusion sur bride varie très largement de 8 jours à 60 ans pour les extrêmes et de 3,7 ans à 8,9 ans en moyenne (13).

Pour Shih le délai entre l'intervention initiale et l'occlusion oscille entre 2 semaines et 30ans (4).

Dans notre série : Seulement 23 patients (14.6%) ont accusé une occlusion par bride postopératoire précoce, pour 134 patients soit (85.3%) l'occlusion est survenue entre 2mois et 30ans.

7-Facteurs de risque des occlusions sur brides postopératoires :

Non seulement la nature d'intervention est un facteur de risque d'occlusion postopératoire mais aussi le nombre d'intervention (1, 19, 36) ; et le type de traitement index, laparoscopique ou conventionnel. Ainsi une étude rétrospective des associations de recherche en chirurgie faite par J.Duron (36) a montré que les OMPG, existaient après chirurgie laparoscopique digestive, et que pour certaines interventions, le risque relatif était plus important qu'en chirurgie conventionnelle (cholécystectomie).

8-Brides congénitales :

L'occlusion sur bride congénitale survient chez des patients qui n'ont pas d'antécédents de chirurgie abdominale, de péritonite primitive, secondaire ou tuberculeuse et qui ne sont pas porteurs de maladie systémique, de maladie inflammatoire chronique du tube digestif, de hernie étranglée ou d'événement étranglée. Elle représente 2 à 6% des occlusions de l'intestin grêle sur bride.

La bride congénitale peut provenir de structures embryonnaires telles que le canal vitellin, l'artère vitelline, la veine vitelline et l'ouraque. En raison de sa rareté, le diagnostic est rarement posé en préopératoire. E .Habib (37) rapporte des brides congénitales chez 16adultes.

Dans notre série : six patients avaient des brides en per-opératoire et n'avaient pas d'antécédent chirurgical. Cependant 1 d'entre eux avait aussi un ATCD de tuberculeuse pulmonaire, donc l'origine inflammatoire ou congénitale de ces brides reste douteuse.

II-Données cliniques :

1-Durée d'évolution de la maladie:

L'anamnèse précise le délai entre les premiers symptômes ressentis par le malade et la consultation. Ce délai joue un rôle considérable sur la gravité des troubles et sur le pronostic des patients ; plus les délais sont longs, plus la vitalité de l'intestin est en jeu. Dans notre série 59 (36.2%) patients ont consulté entre 2 et 4 jours ; seulement 30 (18.4%) patients ont consulté dans les 24h. Ceci est nettement supérieur à ce que Arshad (23) a trouvé dans son étude (3.5%).

Ce retard à la consultation pourrait être expliqué par les difficultés liées à l'accessibilité qui sont multidimensionnelles associant des problèmes de transport, d'accessibilité financière, géographique, culturelle et psychologique.

2-Signes fonctionnels :

2-1-Douleur abdominale :

La douleur occlusive, représente 8% du registre des douleurs abdominales, Les topographies ombilicales ou péri-ombilicales ou diffuses apparaissent avec une relative fréquence. Son caractère intermittent, paroxystique et non constant est un facteur prédictif intéressant pour le diagnostic positif d'OMPG par brides et/ou adhérences. Elle a un mode d'installation le plus souvent brutal ou rapide, que progressif. L'intensité de la douleur est le plus souvent sévère dans les occlusions par brides.

Dans notre série : La douleur est présente chez 156 patients (95.7%) ; ce qui concorde avec la fréquence rapportée par Diakité (9), Harouna(8) et Arshad (23) ; elle est diffuse chez 68% patients, péri-ombilicale chez 11% et absente chez 4.3% des cas.

2-2-Vomissements :

Les vomissements accompagnent les douleurs abdominales dans plus de 80 % des cas, ils surviennent précocement ou de façon concomitante aux douleurs (2), Leur caractère bilieux, alimentaire ou fécaloïde est à interpréter en fonction du délai écoulé et de l'abondance des vomissements avant l'admission (35). Dans notre série : 133 patients (81.6%) ont accusé de vomissements, les autres auteurs ont trouvé une fréquence allant de 75 à 98.1% (9,8,23)

2-3-Arrêt des matières et des gaz :

L'arrêt des matières et surtout des gaz, lorsqu'il est franc, signe le diagnostic d'occlusion. Cependant, il n'est pas toujours facile à préciser chez des patients constipés chroniques, Son délai d'apparition dépend surtout de la localisation de l'obstacle sur le grêle, il peut être aussi tardif lorsque le segment intestinal en aval de l'obstacle continuant à se vidanger souvent pendant plusieurs heures, parfois sous la forme de diarrhées.

Dans notre série : l'arrêt est présent chez 119 patients (73%), une fréquence inférieure à celle retrouvée dans la littérature allant de 81.5% à 90% (9,8,23).

Le tableau XIII englobe tous les signes fonctionnels retrouvés la littérature.

Tableau XIII: Signes fonctionnels rapportés par les auteurs :

Auteurs	Douleur abdominale (%)	Vomissements (%)	Arrêt des matières et gaz (%)
Harouna(8)	100	98.5	90
Diakité(9)	100	98.1	81.5
Arshad(34)	75	73	88
Dembélé(38)	100	98	88
Notre série	73	95.7	81.6

3-Signes généraux :

L'état général du patient est un bon indicateur de la durée d'évolution du syndrome occlusif et de sa gravité. La tolérance clinique d'une occlusion par bride après plusieurs heures d'évolution est souvent mauvaise avec tachycardie, fièvre, hypotension, déshydratation ; ces signes viennent corroborer l'idée de retard de prise en charge et annonce le plus souvent la nécrose intestinale.

Dans notre série : l'altération de l'état général est retrouvée chez 18 (11%) patients, la fièvre est présente chez 20 (12.3%) patients ; la déshydratation est retrouvée chez 9.2% et un choc septique chez 2 patients (1.2%).

4-Signes physiques :

4-1-Inspection :

Le malade peut présenter un météorisme dans l'occlusion du grêle, ce signe peut faire défaut (occlusion à ventre plat). Les ondulations péristaltiques sont rarement visible sous la paroi, la recherche d'une cicatrice abdominale évidente après chirurgie conventionnelle mais peut ne pas l'être après chirurgie laparoscopique, surtout chez l'obèse.

4-2-Palpation :

La palpation abdominale, quadrant par quadrant, retrouve le plus souvent une sensibilité abdominale diffuse. Elle recherche une localisation plus particulièrement douloureuse évoquant une souffrance d'anse. La défense abdominale, localisée ou généralisée, est inconstante, mais signe une souffrance intestinale avancée ou une péritonite. De même, les orifices herniaires (ombilical, inguinal, crural) doivent être systématiquement explorés, à la recherche d'une éventuelle hernie associée. Les touchers pelviens (rectal et/ou vaginal) doivent être faits systématiquement.

4-3-Percussion :

La percussion retrouve, selon l'importance du météorisme, un tympanisme abdominal localisé ou généralisé. Une matité des flancs indique la présence d'un épanchement péritonéal liquidien, très fréquemment associé à des occlusions évoluées.

4-4-Auscultation :

L'auscultation abdominale permet parfois de préciser la gravité d'un syndrome occlusif, en particulier du grêle. Il faut savoir patienter pendant l'auscultation au moins 1 minute à la recherche de bruits intestinaux (gargouillements), leur absence complète est de mauvais pronostic, pouvant correspondre à une souffrance intestinale. À l'inverse, des bruits fréquents et intenses plaident en faveur d'une lutte intestinale contre un obstacle (39).

5-Examen des autres appareils :

Un examen clinique Complet et systématique a été réalisé pour apprécier la fonction respiratoire, hépatique, la fonction cardiaque et l'examen des aires ganglionnaires.

III-Données Paracliniques :

1-Imagerie :

1-1-Abdomen sans préparation(ASP) :

On entend par clichés standards d'abdomen sans préparation : le cliché couché rayon vertical, le cliché debout de face et le cliché centré sur les coupes diaphragmatiques.

La rétention de gaz est précoce dès les premières heures de l'occlusion. Elle dessine en négatif les plis intestinaux. La rétention liquidienne se traduit par le niveau hydroaérique sur le cliché debout. Dans l'occlusion du grêle les niveaux hydroaériques (NHA) sont nombreux, de siège central, et plus larges que hauts.

L'abdomen sans préparation est l'examen de première intention par sa facilité d'obtention et son coût malgré que sa sensibilité et sa spécificité sont faibles aussi bien pour le diagnostic d'occlusion du grêle (40) que pour la détermination de sa cause ou de son niveau. Il faut cependant rappeler que des clichés normaux n'éliminent en rien le diagnostic, en particulier lorsque le siège de l'occlusion est très haut situé sur le grêle (40, 41, 42, 43).

Dans la littérature, la spécificité de l'ASP pour l'occlusion du grêle est de 57% et la sensibilité varie entre 50 à 60% selon Dean et Boria (22, 39).

Dans notre série : 159 (97.5%) patients ont fait un ASP, avec des NHA grêliques chez 82.2% des patients et une simple distension chez 4.9%.

1-2-Echographie :

Classiquement, l'échographie n'a pas été reconnue comme une technique utilisable dans le cadre des syndromes occlusifs, en raison de la barrière acoustique réalisée par la présence de gaz contenu dans les anses intestinales dilatées. Cependant, les développements technologiques récents des appareils d'échographie, notamment l'apparition et l'amélioration des sondes de haute fréquence couplées à l'étude Doppler couleur et pulsé, ont permis son utilisation dans les syndromes occlusifs. L'échographie présente comme intérêts ; sa facilité d'accès, son caractère non ionisant qui est intéressant chez la femme enceinte et l'enfant, comme inconvénients ; son caractère opérateur-dépendant et sa limitation par les artefacts gazeux et notamment la présence d'un pneumopéritoine (45, 46, 47). L'étude de Danse montre que l'échographie a une sensibilité diagnostique pour les occlusions de 96 %, une sensibilité pour la localisation du niveau de l'occlusion de 86 % et une sensibilité étiologique de 41 % (48,49).

Les critères échographiques d'occlusion mécanique du grêle consistent en l'association d'anses intestinales collabées et d'anses dilatées de diamètre supérieur à 30mm, mesurant plus de 10 cm de longueur, remplies de liquide et présentant un péristaltisme accéléré (47).

Le diagnostic étiologique et du siège de l'occlusion fait appel à une sémiologie échographique qui commence à être bien documentée (34, 47, 49). Pour ce qui est des brides,

elles ne sont pas directement visibles en échographie ; elles sont le plus souvent identifiées comme une zone transitionnelle franche sans processus lésionnel pariétal ou extrapariétal notable en regard. La visualisation d'une bande hypoéchogène enserrant les anses sur le site obstructif pourrait correspondre à la visualisation directe de la bride elle-même.

1-3-Tomodensitométrie :

Le scanner, et récemment le scanner multibarettes porte le diagnostic d'occlusion du grêle avec une sensibilité de 94 à 100% et une spécificité de 90% à 95% (1). Il permet non seulement de faire le diagnostic positif et étiologique précis (sensibilité de 73 à 95%), mais aussi de rechercher les signes d'ischémie intestinale, et ainsi prédire la conduite thérapeutique (1, 20, 50, 51).

a-Techniques d'examen :

Les premières images comportent une exploration en contraste spontané de toute la cavité abdominale depuis les coupes diaphragmatiques jusqu'au pubis. Ensuite une série d'images est réalisée avec injection IV de produit de contraste (PC) iodé. La quantité de PC est de 1,5 à 2ml/kg de poids corporel avec un débit de 2ml/s, réalisée au temps portal (70s). Les coupes de 5mm d'épaisseur sont jointives en mode monocoupes ou de 1 ou 2mm d'épaisseur reconstruites en coupes axiales de 5mm d'épaisseur. Une reconstruction multiplanaire dans le plan frontal sagittal et oblique est faite par la suite (50).

b-Signes tomodensitométriques d'occlusion mécanique de l'intestin grêle :

Ils comportent :

- Présence d'anses grêles dilatées de diamètre supérieur ou égal à 25 mm, épaisseur de la paroi comprise (figure 12).
- Une zone de transition grêle dilaté – grêle collabé (figure 13, 15).
- un calibre normal de l'intestin en aval de la zone de transition.

- *small bowel feces sign* (figure 14,15) est un critère positif de non sévérité des occlusions du grêle (2,20), il traduit la présence d'une occlusion d'apparition rapidement progressive responsable d'une augmentation de l'absorption hydrique intestinale avec formation de matières fécales au sein de l'intestin grêle (1,20,2,22,50,52). Ce signe est très spécifique d'occlusion mécanique du grêle mais à une faible prévalence puisqu'il n'est retrouvé que dans 7 à 8 % des cas (22,53).

c-Signes tomodynamométrique en faveur de brides :

Il peut exister une zone de transition brutale sans cause individualisable à hauteur de la zone d'obstruction, avec un fréquent « signe du bec » (1,2,22,50). (figure 16)

Les signes d'occlusion sur bride par incarceration peuvent être ceux : d'une occlusion à anse fermée ; d'une anse incarcérée en forme de C ou de U (figure 17), remplie quasi totalement de liquide ; d'une distribution radiaire des vaisseaux mésentériques vers le site d'incarcération.

Parmi les signes d'occlusion avec volvulus de l'anse incarcéré ; le signe du tourbillon ou *whirl sign* est l'image de la rotation des vaisseaux mésentériques à l'endroit où le mésentère est volvulé (22,50).

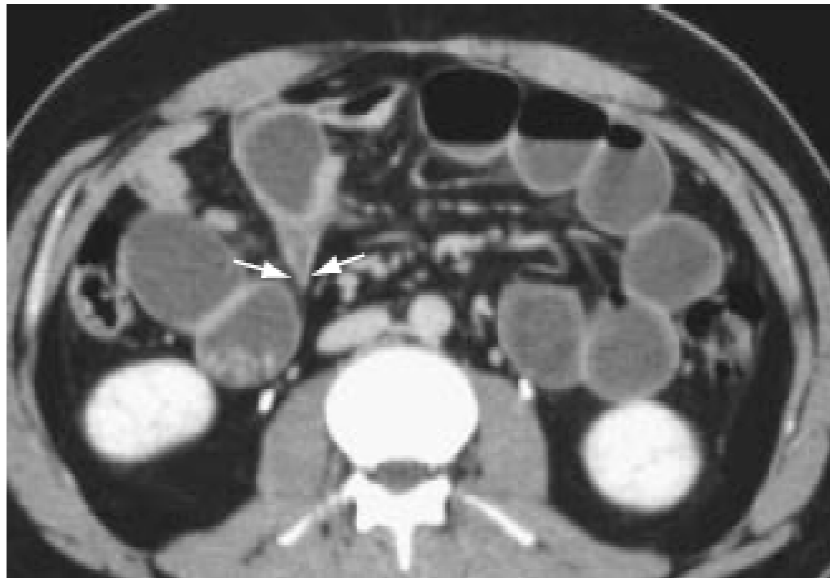


Figure 16 : TDM abdominale en coupe transversale avec injection de PC chez un patient présentant une occlusion sur bride sans strangulation mettant en évidence le signe du bec (flèche) (10).

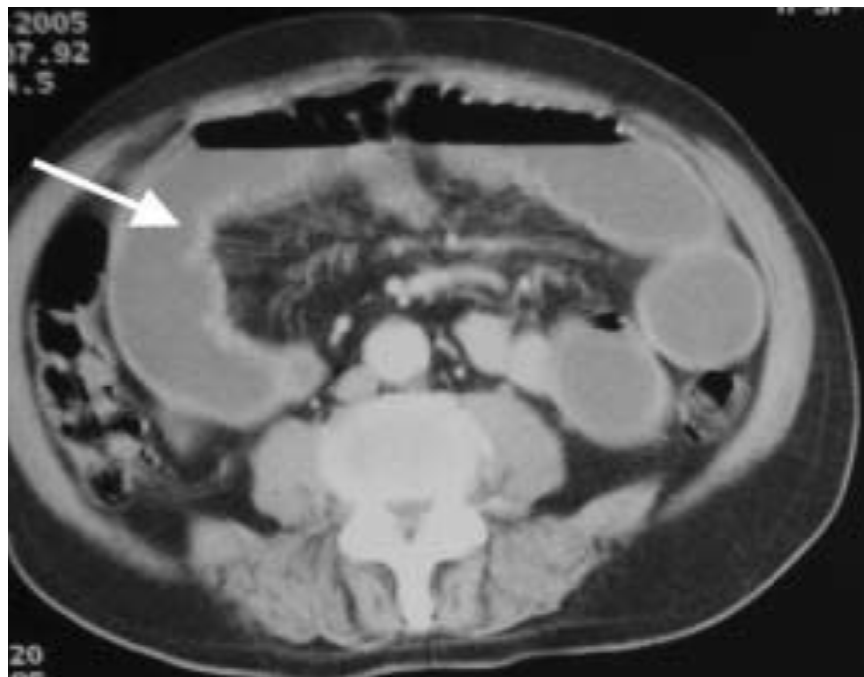

Figure 17 : TDM abdominale en coupe transversale montrant une anse grêle incarcerated en « U » (50).

d-Diagnostic d'une souffrance ischémique intestinale :

En plus de confirmer le diagnostic d'occlusion sur bride, le scanner permet de différencier une occlusion simple d'une occlusion compliquée et guider la conduite thérapeutique (22,51) ; tout en recherchant les signes spécifiques suivants décrits par Catel (5) et Taourel(51) :

- Epaissement pariétal : Ce signe présente une spécificité de 100 % et une sensibilité de 36 % pour un seuil pathologique de 3mm (figure 18).
- Défaut de rehaussement de paroi : d'excellente spécificité (100%) reflète un trouble de la dynamique de perfusion de la microvascularisation pariétale du grêle.
- Amincissement de paroi : Correspond à une épaisseur inférieure à 1mm. Ce signe de faible sensibilité (35 %) mais de grande spécificité (93 %) et de bonne reproductibilité doit être retenu.
- Épanchements liquidiens : La relation entre les épanchements liquidiens et la souffrance intestinale a une spécificité de 87 % et une sensibilité de 75 %.
- Congestion du mésentère : Retrouvée dans 6 sur 13 cas de souffrance chirurgicalement authentifiée (1).

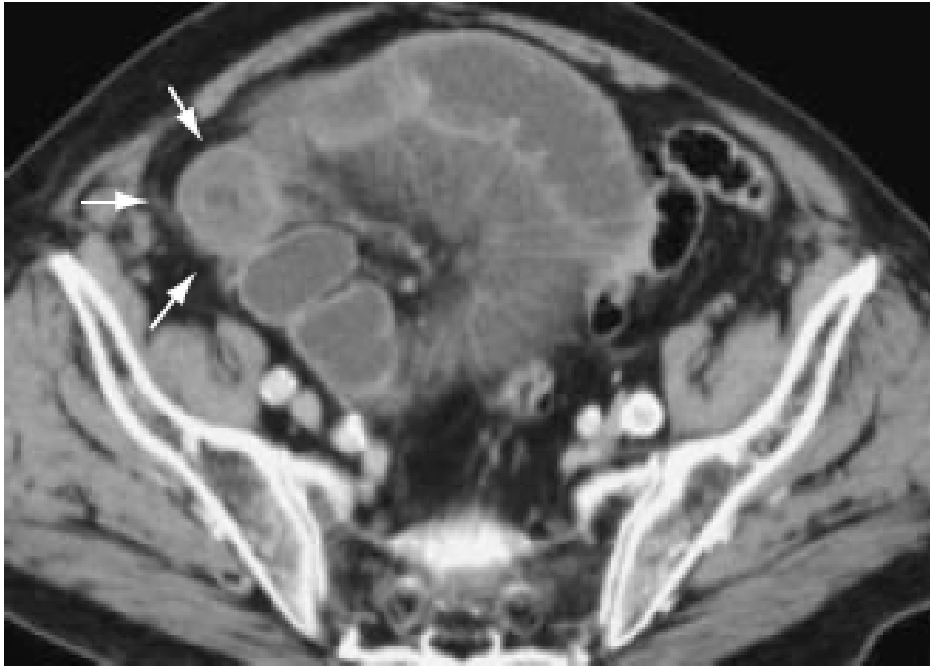

Figure 18 : Occlusion du grêle sur bride avec signe d'irritation péritonéale.
Scanner abdominal avec injection de produit de contraste montrant l'épaississement pariétal de l'anse souffrante (10).

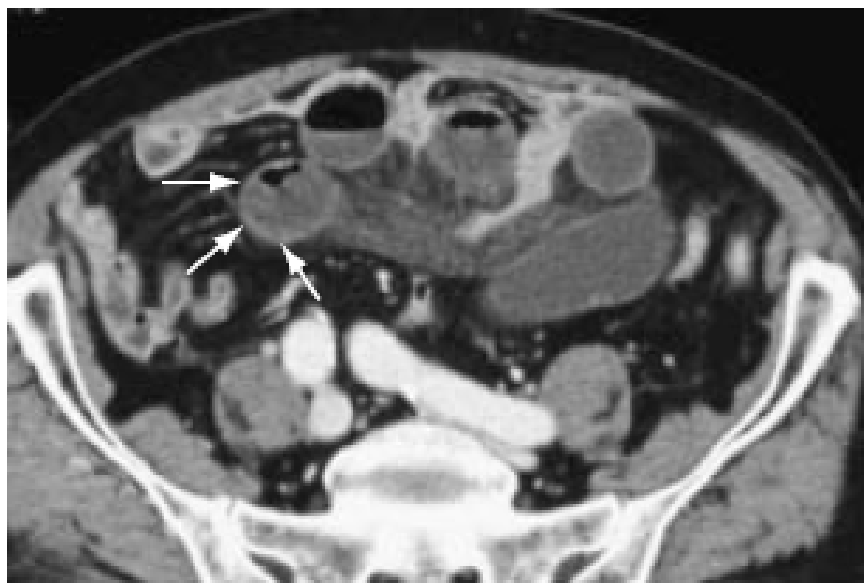

Figure 19 : Scanner abdominal avec injection de PC objectivant le retard de rehaussement pariétal de l'anse souffrante (10).

Dans le cadre d'une analyse multifactorielle des cas signes ; il apparaît que 71 % des patients présentant une souffrance ou une nécrose sont porteurs de l'association épaissement pariétal avec défaut de rehaussement. À l'inverse, l'absence d'épaississement de paroi et/ou de défaut de rehaussement de paroi permet de présager une évolution favorable (5).

L. Catel (5) conclue à l'issue de son travail qu'il apparaît clairement que le scanner ne permet pas de poser avec une précision satisfaisante une indication chirurgicale. Cependant, il pourrait guider le clinicien dans certaines circonstances de dissociation anatomoclinique ou pour les patients à très haut risque chirurgical chez qui l'indication opératoire doit être particulièrement mesurée. La mise en évidence de certains signes pariétaux et surtout d'un défaut de rehaussement qui présente une meilleure sensibilité aiderait alors à prendre une indication opératoire délicate. En revanche du fait de sa trop grande sensibilité, le scanner augmente probablement le nombre de laparotomies précoces, peut être inutiles chez des malades ayant une occlusion du grêle sur adhérences diffuses sans signes de souffrance digestive, comme l'a montré le travail de Vibert (54) qui souligne une surestimation scanographique de la gravité des lésions grêliques.

2-Biologie :

2-1-Bilan de retentissement de l'occlusion :

On fait une NFS et BHE à la recherche d'une déshydratation qui se traduit par une augmentation de l'hématocrite et la protidémie et d'une insuffisance rénale fonctionnelle.

On fait un ionogramme complet à la recherche de désordres acido-basiques et de pertes hydroélectrolytiques à savoir une alcalose métabolique par vomissement, une hypokaliémie et hyponatrémie (1).

2-2-Signes biologique en faveur d la nécrose :

Parmi ces signes biologiques, aucun d'entre eux n'est spécifique, mais ils permettent d'apprécier le retentissement et la gravité du syndrome occlusif sur l'homéostasie.

- A la NFS : L'hyperleucocytose n'est associée à la nécrose intestinale qu'au seuil de 18000/mm³ (35,55)

- Les taux sériques de la créatinine phosphokinase (CPK) et ses isoenzymes augmentent dans les nécroses intestinales par strangulation .L'isoenzyme BB de la CPK est un témoin de l'ischémie de la paroi musculaire lisse intestinale.

-Le taux de la malondialdéhyde (MDA) plasmatique augmente consécutivement dans l'ischémie intestinale et dans la production de radicaux d'oxygène libres. Des taux significativement élevés ont été rapportés chez les patients ayant une strangulation.

-Le taux de bicarbonate : seul un déficit en bicarbonate supérieur à 2 meq/l serait associé à la strangulation, mais la sensibilité de ce signe est faible (35,56).

- L'augmentation du taux sanguin d'amylase comme signe associé à la nécrose intestinale n'a pas fait l'objet d'études prospectives. Il serait spécifique de la strangulation et/ou de la nécrose intestinale, mais sa faible sensibilité, inférieure à 10 %, en réduit la valeur informationnelle (52).

Dans une étude portant sur 204 patients (24) évaluant les paramètres biologiques pour prédire l'intérêt d'une intervention chirurgicale dans l'occlusion du grêle, Sur les 66 patients (32.4%) nécessitant une opération :

- 90% des patients ont un taux anormal de potassium.
- 52% des patients ont un taux élevé de lactate.
- 56% de patients ont un taux de magnésium diminué ; une grande mortalité est associée à : Une hyperleucocytose, anémie, et hyponatrémie.

2-3-Bilan préopératoire :

Un bilan d'hémostase minimum doit être prélevé dans la perspective d'une chirurgie. Les patients en choc hémodynamique peuvent présenter des troubles importants de coagulation nécessitant une correction pré- ou peropératoire, un groupage sanguin avec compatibilité Rhésus peut compléter le bilan.

Dans notre série : l'ionogramme était anormal chez 26 malades, une hyperleucocytose était retrouvée chez 14 patients, une pancréatite aigue chez 6 patients et une insuffisance rénale fonctionnelle chez 8 patients. Trois patients avaient un trouble de l'hémostase.

IV-Traitement :

1-Prise en charge médicale :

1-1-Mesures thérapeutiques initiales :

a-Voie veineuse :

La mise en place d'une voie veineuse doit tenir compte de l'importance des débits à perfuser. Une voie centrale permet la mesure de la pression veineuse et guide les possibilités de réanimation selon l'âge du patient, ses antécédents cardiovasculaires et sa fonction rénale.

b-Aspiration gastro-duodénale continue :

Elle assure une vacuité gastrique et supprime les vomissements. Elle sera mise en place avant l'ASP. Ce qui permettra de vérifier qu'elle est en bonne position dans l'estomac. Elle minimise le risque d'inhalation au moment de l'induction anesthésique. La sonde d'aspiration doit être d'un calibre suffisant pour permettre l'aspiration d'éventuelles particules alimentaires, être radio opaque et pourvue d'une prise d'air évitant la succion muqueuse. Sans oublier d'en vérifier périodiquement la perméabilité.

c-Sonde vésicale à demeure :

Permet de contrôler en quantité et en qualité la diurèse.

1-2-Correction des troubles hydro-électrolytiques :

- Le déficit en eau et en sodium : Le traitement initial doit corriger en priorité ce déficit et la réanimation initiale doit compenser la moitié du déficit global. Les débits sont en fonction de l'importance estimée des 3 secteurs exprimés en pourcentage du poids corporel.

- La déplétion en potassium : L'occlusion intestinale entraîne une déplétion potassique. Des sels de potassium doivent être administrés par voie veineuse avec du sérum glucosé sans dépasser 20meq/h.

- Les désordres acido-basiques : L'acidose métabolique légère ou modérée ne justifie pas de mesures spécifiques, l'acidose sévère justifie l'apport de bicarbonates en intraveineux. L'alcalose métabolique justifie une compensation en chlore.

1-3-Autres mesures thérapeutiques :

- L'antibioprophylaxie : visant les germes Gram négatifs et les anaérobies, est systématiquement associée à ce premier traitement médical ou en postopératoire ; du fait du risque septique engendré par la stase et l'ischémie

- Les antispasmodiques et antalgiques : leur prescription permet souvent une nette amélioration du confort du patient sans masquer de façon notable d'éventuels signes d'irritation péritonéale et sans faire disparaître une défense initiale.

Ces traitements n'empêchent pas la surveillance du patient et ne masquent pas des signes d'aggravation ou de non-amélioration (2).

1-4-Traitement non opératoire des occlusions sur bride dans la littérature :

Toutes les occlusions intestinales ne relèvent pas systématiquement d'un traitement chirurgical, notamment en l'absence de souffrance intestinale. En dehors du conditionnement médical décrit précédemment, de nombreux essais sont en cours à travers le monde sur les

possibles vertus thérapeutiques des produits de contraste hydrosolubles (Gastrografine) dans le cadre des occlusions intestinales aiguës.

-Méthyglutamine diatriazote : Gastrografine : En plus de sa valeur prédictive de 91% pour une identification rapide des patients stratifiés pour un traitement non opératoire (58), l'utilisation de la gastrografine a diminué le recours à la chirurgie de 74%, et aucune complication n'a été observé (59), et la résolution complète de l'occlusion par bride a été réalisé dans les 24h dans 75% des cas (60).

L'administration combinée de l'ocréatide : un analogue de somatostatine, utilisé comme analgésique, et de la méthylglutamine diatriazote a pu accélérer cette résolution complète de l'occlusion avec une amélioration de la morbidité.

-Loxitalamate de méglumine (Télébrex) : La sensibilité, la spécificité et la pertinence d'un test négatif par le télébrex comme prédictif d'une évolution simple sous traitement conservateur étaient respectivement de 98%,100% et 98 % (1).

-Médication spéciale à base d'oxyde de magnésium, L'acidophilus et simethicon: Shyr-Chyr Chen (62, 63) a réalisé 2 études dont le but est d'évaluer l'intérêt d'une médication oral spécifique afin de diminuer le recours aux interventions chirurgicales dans l'occlusion partielle du grêle. Ce cocktail de médicaments a résolu non chirurgicalement l'occlusion et a réduit la durée d'hospitalisation.

-Long tube : George.F (64) rapporte une réussite de 90% par la décompression pendant 48h à 72h par un long tube avancé dans jéjunum en 20min, en cas d'occlusion par brides et adhérences et en absence de signes de strangulation (Fig 20). Dans notre série aucune de ces techniques non chirurgicales n'a été pratiquée.




Figure 20 : a) Le long tube intestinal avec le ballon gonflable est inséré dans l'estomac. Notez la suture 1-0 de Prolene® de 5 centimètres (polypropylène) attachée à son bout
b) L'endoscope fibroptique est inséré dans l'estomac ; l'air et le liquide sont aspirés de l'estomac et du duodénum.
c) Le forceps de biopsie saisit la suture et l'endoscope avec le tube sont avancés dans le duodénum et le jéjunum.
d) Le ballon est gonflé pour dégager la paroi, la suture est libérée et l'endoscope est enlevé (64)

2-Prise en charge chirurgicale :

L'intervention chirurgicale dans le cadre des occlusions sur brides est réalisée en urgence chez des patients en état septique (fièvre nette avec ou sans choc), en cas de douleur provoquée nette et localisée ou a fortiori une défense, ou en cas de mauvaise tolérance clinique à l'occlusion. La chirurgie se décide aussi de façon différée en cas d'échec, d'absence d'amélioration ou d'aggravation sous traitement médical bien conduit.

2-1-Délai entre l'hospitalisation et l'intervention :

La durée optimum et raisonnable, pendant laquelle un malade présentant une occlusion sur bride peut être traité de façon conservatrice, est importante à préciser (18,65). Ceci dit, en prolongeant la durée du traitement conservateur on diminue le nombre d'interventions et le risque de récurrences. Au fil des publications une augmentation de la durée « admissible » du traitement conservateur a été observée, de 24 à 48 heures en 1992 (66), jusqu'à 8 à 14 jours dans les plus récentes publications (4,18,17,28,67). Les résultats dépendent en fait du type de patients sélectionnés, ce délai est aussi modulé par les conditions d'admission (2,68).

Dans notre série : Ce délai oscille entre 2h et 10 jours, avec une durée moyenne de 1.95 jour, une durée plus courte que celle retrouvée dans la littérature (tableau XIV) :

Tableau XIV : Durée du traitement conservateur selon SC.shih

Durée d'observation (jours)	Traitement médical (n=220)	Traitement chirurgical	
		Occlusion simple (n=46)	Occlusion compliquée (n=27)
<1 jour	0	2	4
1 à 2j	15	3	5
3 à 4 j	38	11	8
5 à 6j	51	12	5
7 à 8j	49	8	3
9 à 10j	33	5	2
11 à 12j	34	3	0
13 à 14j	0	2	0

Dans l'étude de SC.shih (4), portant sur 293 patients évaluant la tolérance au traitement conservateur. La durée moyenne dans le traitement conservateur est de 6.9 jours, pour tous les patients traités chirurgicalement la moyenne est de 5.4 jours, dont 6.1 jours pour les occlusion simple et 4.1 jours pour les occlusions compliquées.

2-2-Critères d'indication opératoire:

Les signes et symptômes enseignés comme permettant de prévoir la souffrance, c'est-à-dire l'ischémie intestinale; sont la modification des douleurs abdominales, qui de coliques paroxystiques deviennent intenses et continues (18,22), et quatre signes dits « classiques »:

- ◆ La température à l'admission ($> 37,8\text{ °C}$ ou $< 36,5\text{ °C}$) ;
- ◆ les signes péritonéaux : défense localisée ou contracture ;
- ◆ la tachycardie (> 100 Battements/min) ;
- ◆ l'augmentation de la leucocytose ($> 15\ 000$ Eléments/mm³).

Ces signes doivent être soigneusement examinés, leur présence suggère la nécessité d'une chirurgie en urgence (4).

Dans l'étude de Shih (4), parmi les 73 patients opérés, 46 avaient une occlusion simple et 27 une occlusion compliquée. Le site de laparotomie initial ne semble pas influencer la présence ou l'absence d'ischémie, la fièvre était présente chez 18 patients (67%) et une hyperleucocytose supérieure à 15 000 Eléments/mm³ chez 20 patients (74%). Aucun des patients avec une occlusion simple n'avait ses signes. Les résultats sont décrits dans le tableau XV.

Tableau XV : comparaison entre occlusion simple et compliquée.

Nature de l'occlusion		Simple (n=46)	Compliquée (n=27)
		%	%
ATCD chirurgical	Sus-mésocolique	37	33
	Sous-mésocolique		
Défense abdominale		63	93
Fièvre		0	67
Tachycardie		33	74
Leucocyte > 15 000/mm ³		0	74
Hématocrite		43	89
Amylasémie		4.3	37
Phosphatase alcaline		6.5	26
Acidose métabolique		0	15

2-3-Anesthésie :

L'intervention doit être menée sous anesthésie générale, après une vidange aussi complète que possible de l'estomac par la sonde nasogastrique, de façon à limiter le risque d'inhalation bronchique par le liquide de stase gastrique lors de l'induction ou de l'intubation, la curarisation doit être profonde afin d'obtenir un relâchement complet de la paroi abdominale, qui permet des gestes opératoires atraumatiques et une exploration complète de la cavité péritonéale.

4-2-Voie d'abord :

On procède soit par laparotomie ou par ceolioscopie.

a-Laparotomie :

La voie d'abord est en règle une laparotomie médiane à cheval sur l'ombilic, lorsque le malade a des antécédents de laparotomie transversale sus ombilicale ou périombilicale, cette voie d'abord peut être éventuellement réutilisée, en prenant garde qu'elle ne compromette pas la réalisation éventuelle de stomies en bonne place.

Dans tous les cas, après avoir franchi les plans musculoaponévrotiques, l'incision du péritoine pariétal antérieur doit être prudente. La possibilité d'adhérences du grêle à la face profonde de la paroi abdominale antérieure ou la présence d'anses grêles dilatées et sous tension immédiatement sous le péritoine, peuvent en effet conduire à une ouverture accidentelle du tube digestif lors de la laparotomie, source de contamination péritonéale et de complications postopératoires sévères (fistule digestive, éviscération).

b-Laparoscopie : (Figure 21,22)

Le traitement laparoscopique des occlusions sur brides est une alternative à la laparotomie chez des malades sélectionnés. Sa meilleure indication pourrait être l'occlusion sur bride unique. Cette alternative à la laparotomie pourrait réduire la formation d'adhérences, et diminuer les prochains épisodes occlusifs ; des études récentes expérimentales ont suggéré l'intérêt de la cœlioscopie dans la prévention des adhérences (19,72). Cependant J Duron (36) s'oppose à cette idée, il a montré qu'ils existaient des OMPG après chirurgie laparoscopique digestive et que pour certaines interventions le risque était plus important qu'en chirurgie conventionnelle.

La manipulation du grêle distendu doit être extrêmement prudente, faite sous contrôle de la vue avec des pinces atraumatiques. La vision est gênée par la distension intestinale et l'obstacle reste souvent d'un accès difficile. Les difficultés d'exposition, la découverte d'adhérences multiples ou d'une autre lésion occlusive inaccessible au traitement cœlioscopie et l'existence de lésions ischémiques irréversibles nécessitant une résection; expliquent la

Les occlusions sur brides

fréquence des conversions secondaires en laparotomie qui est de 30 à 60% pour Barth et de 8 à 46% pour Navez (73,74,75,76).

Dans l'étude de B.Ghariani (72), celle de Nagle (77) et de Strickland (78), la cœlioscopie offre un certain nombre d'avantages décrits dans le tableau suivant :

Tableau XVI: Avantages de la cœlioscopie selon B.Ghariani

	Laparoscopie (n=18)	Conversion (n=14)
Durée moyenne de l'intervention (min)	52	100
Délai moyen de rétablissement de transit (jours)	1.5	2.5
Durée moyenne de séjour postopératoire (jours)	2.4	7

Dans notre série : tous nos malades ont été opérés par une laparotomie médiane.

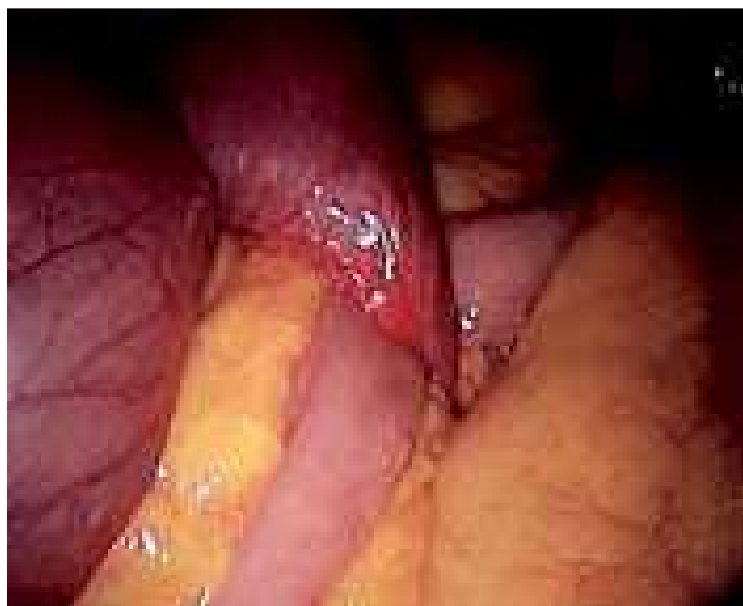

Figure 21 : Bride vue sous coelioscopie (70).

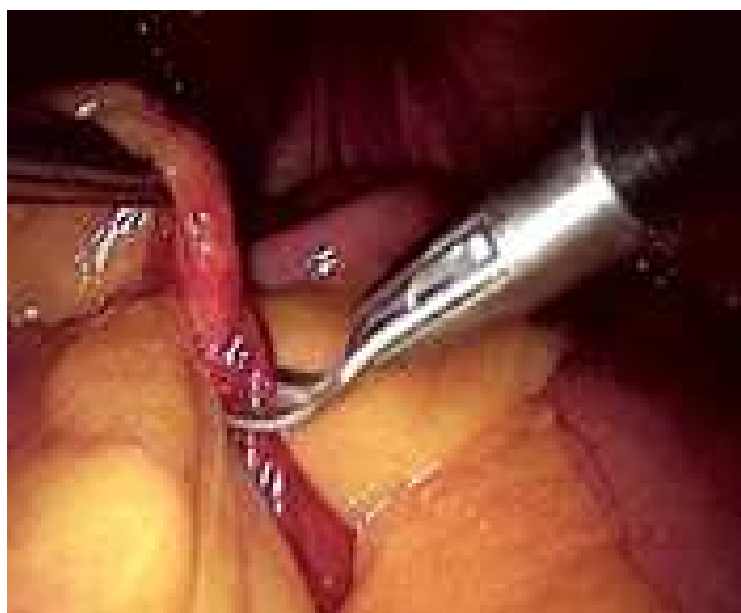

Figure 22 : Section de bride sous cœlioscopie (70)

2-5-Exploration :

L'exploration de la cavité abdominale doit être la plus complète possible, que ce soit par cœlioscopie ou par laparotomie. Elle n'est parfois possible qu'après une laborieuse adhésiolyse de l'ensemble des structures digestives. Cette exploration vise plusieurs objectifs :

a-Prélèvement bactériologique et tissulaire :

La présence d'un épanchement liquidien péritonéal est très fréquente lors d'une occlusion intestinale. La plupart du temps sérohématique, cet épanchement est parfois purulent ou fait de liquide digestif en cas de perforation d'organe creux ou de péritonite. Dans tous les cas, il faut effectuer un prélèvement à visée bactériologique qui guidera une éventuelle antibiothérapie postopératoire, la constatation de lésions tissulaires suspectes doit conduire à leur biopsie pour examen anatomopathologique, bactériologique ou virologique.

b-Mise en évidence de la zone responsable de l'occlusion :

Le siège de l'occlusion et de la bride sont repérés en étudiant la jonction entre le grêle dilaté en amont de l'obstacle et le grêle plat en aval (syndrome jonctionnel) (figure 23,24). Ce repérage peut nécessiter la section de plusieurs adhérences intestinales ou pariéto-intestinale qui se tendent sous forme de cordons, barrant la cavité abdominale entre deux points d'insertion: de la paroi abdominale antérieure ou postérieure au mésentère ou à partir d'un point quelconque de l'abdomen. On peut procéder de 2 façons, soit partir du caecum et des dernières anses iléales plates et dérouler le grêle dans le sens antipéristaltique, soit au contraire éviscérer les anses grêles d'amont dilatées et les dérouler dans le sens péristaltique. Ces manœuvres d'éviscération ne sont faites qu'après en avoir averti l'équipe anesthésique, car elles peuvent être source d'un état de choc. Les anses grêles distendues doivent être extériorisées avec douceur, tout effort excessif de traction exposant au risque d'éraillure séreuse ou séromusculaire pouvant aller jusqu'à l'ouverture intempestive de la lumière digestive (2,35,69).

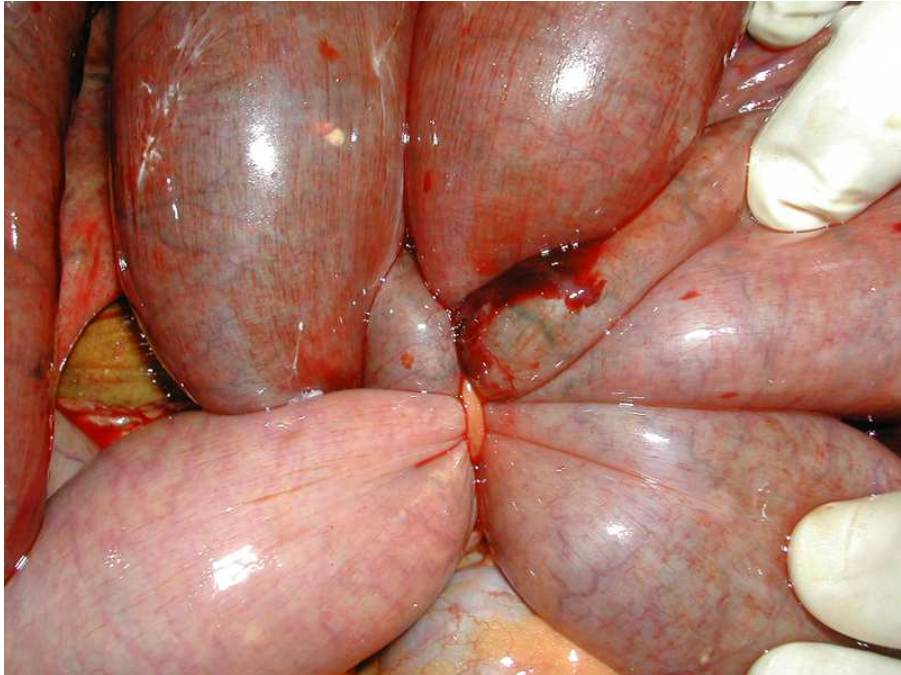


Figure 23: Bride postopératoire (69)

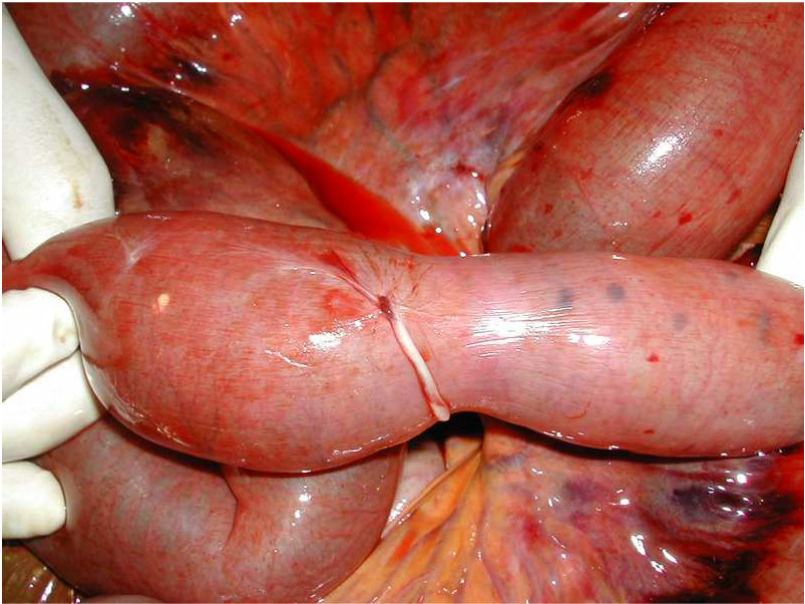


Figure 24: Bride après section (69)

c-Appréciation de la vitalité intestinale :

Dans une occlusion par strangulation, l'appréciation peropératoire de la vitalité intestinale prend place après la levée de l'obstacle, elle est subjective et imprécise ; lorsque le grêle est perforé, la question est plus facile à résoudre, car il est recommandé d'effectuer une résection anastomose du segment intestinal centré par la perforation, mais lorsque le grêle a souffert d'un processus ischémique prolongé, les parois de l'intestin sont souvent pâles ou violacées, avec des stries marrons ou grises, elles peuvent aussi comporter de simples pétéchies ou des hématomes pariétaux limités. Enfin, un grêle franchement ischémique est facile à reconnaître : les parois sont atones, sans péristaltisme, parfois fines ou au contraire très oedématisées, rouges violacés, sans battement artériel perceptible dans le mésentère en regard du grêle suspect. Dans ces cas caractéristiques, la résection est impérative.

En cas de doute sur la viabilité, le grêle est enveloppé dans des champs imbibés de sérum chaud dont la température est maintenue pendant 10 à 15 minutes. L'absence de recoloration correcte et rapide, de reprise du péristaltisme ou de pouls perçu dans le mésentère en regard de la zone douteuse doit conduire à sa résection (1,70,71). Le risque est en effet de laisser en place un segment intestinal mal vascularisé qui peut se compliquer de perforation et de péritonite postopératoire à court terme ou de sténose ischémique à long terme (2).

Un travail fait par La Gamma (79) montre que la nécrose intestinale est significativement plus fréquente en cas de brides qu'en cas d'adhérences diffuses.

d-Exploration du reste de la cavité abdominale :

Il est en effet indispensable de palper le cadre colique dans son ensemble afin de localiser une éventuelle lésion organique associée et de la traiter si nécessaire, de réaliser une palpation hépatique afin de réaliser des biopsies de zones suspectes (cirrhose ou des lésions métastatiques) de palper la vésicule, l'appendice à la recherche de cholécystite ou appendicite associée, d'examiner les annexes et enfin de vérifier le bon positionnement de la sonde

gastrique. Le plus souvent en fin d'intervention où ces manœuvres sont plus aisées une fois la vidange du grêle réalisée.

2-6-Technique opératoire :

a-Toilette péritonéale :

Lorsqu'on est en présence d'une péritonite, il est nécessaire de réaliser une première toilette au sérum physiologique réchauffé (afin d'éviter de majorer l'hypothermie peropératoire). Cela permet d'éviter une contamination pariétale prolongée pendant l'adhésiolyse et de diminuer les risques d'abcès de paroi, de contrôler un éventuel choc septique évolutif et d'augmenter l'efficacité de l'antibiothérapie administrée en cours d'intervention. Ce premier lavage ne dispense pas d'un second beaucoup plus complet en fin d'intervention.

b-Entérovidange :

Une vidange aussi complète que possible du grêle d'amont doit toujours être faite. Deux techniques peuvent être envisagées : l'entérovidange rétrograde et l'entérotomie qui est dangereuse et rarement utilisée (fig 25,26).

L'entérovidange rétrograde est la technique la plus sûre, elle doit être utilisée dans la quasi-totalité des cas, puisqu'elle ne comporte aucune ouverture digestive et évite par conséquent tout risque de contamination de la cavité abdominale ou de fistule postopératoire du grêle comme c'est le cas de l'entérotomie. L'entérovidange rétrograde permet de vidanger un intestin grêle très dilaté en amont de l'obstacle, responsable d'un troisième secteur séquestrant parfois plusieurs litres de sécrétions digestives, qu'il faut quantifier pour assurer la compensation liquidienne. L'entérovidange rétrograde n'est réalisable que par laparotomie. Elle permet :

- d'assurer la décompression de l'intestin qui peut souffrir d'une ischémie de distension.
- de traiter plus facilement la cause de l'occlusion.
- d'explorer de façon plus fiable l'ensemble de la cavité abdominale.
- de fermer la paroi abdominale plus facilement et sans tension en fin d'intervention.

- de réduire les risques de complications respiratoires postopératoires liées au ballonnement abdominal et au risque d'inhalation.

En revanche, il n'est pas prouvé qu'elle facilite la reprise du transit selon Trésallet (15) car ce geste induit un traumatisme intestinal qui peut en soi prolonger l'iléus paralytique postopératoire. Dans tous les cas, les manœuvres de vidange doivent être douces car l'intestin, fragilisé par la distension, peut se déchirer ou être traumatisé (hématomes de la paroi intestinale ou du mésentère, plaies séreuses, perforation).

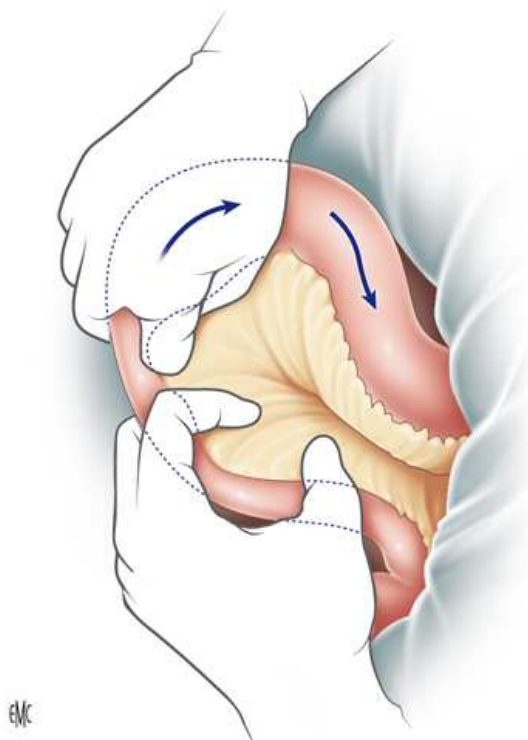


Figure 25 : Entérovidange rétrograde (Vue opératoire) (2)

Techniquement, l'entérovidange consiste à mobiliser la colonne de sécrétions digestives par des mouvements doux dans le sens antipéristaltique, de l'obstacle du grêle vers l'angle duodéno-jéjunal. Pour ce faire, l'index et le médius de la main droite chassent la colonne de liquide sur 20 à 30 cm de grêle pendant que deux doigts de l'autre main immobilisent et

clament le segment digestif d'aval. L'aide opératoire prend soin d'aider l'opérateur en déroulant le grêle en amont afin d'éviter de faire buter la colonne liquidienne mobilisée sur les angulations du grêle et de majorer ainsi l'hyperpression intraluminal. Après chaque mouvement, la main gauche rejoint la droite et clampé le segment digestif ainsi vidé et la chasse recommence pour le segment d'amont suivant. Lorsque le grêle est très distendu dans son ensemble, il est préférable de commencer la vidange proche de l'angle duodéno-jéjunal pour ensuite progressivement se rapprocher de l'obstacle, cela afin d'éviter de mobiliser une colonne liquidienne qui va progressivement distendre le grêle de façon alarmante. La difficulté est parfois de faire franchir le contenu digestif dans le cadre duodénal, l'angulation de l'angle duodéno-jéjunal étant souvent un obstacle. Dans ce cas, il faut effectuer des manœuvres de massage ou de pressions douces de cet angle et vérifier périodiquement que la sonde gastrique n'est pas obstruée ou collabée sur la muqueuse gastrique. Là aussi, des compressions de l'estomac sont souvent nécessaires pour faciliter l'aspiration.

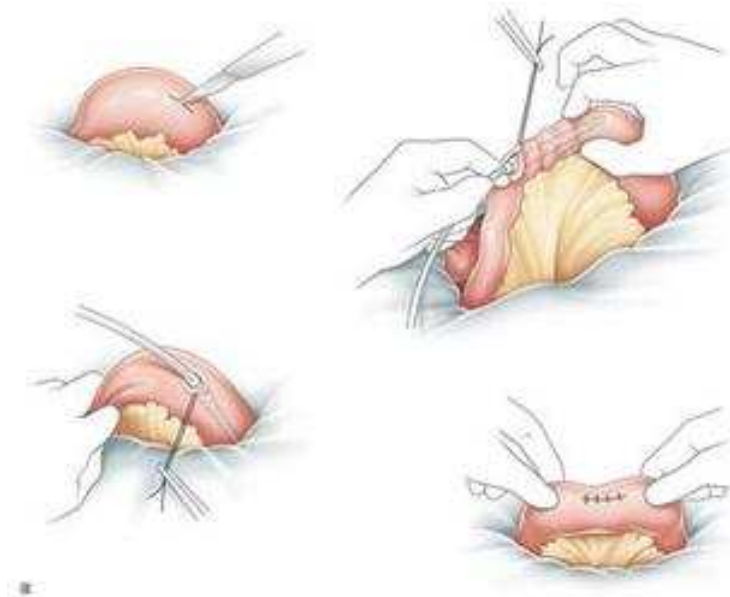


Figure 26 : Entérotomie de vidange (vue opératoire).

c-Adhésiolyse:

c-1-Section de bride simple :

La section de la bride est réalisée soit aux ciseaux, soit par électrocoagulation ou section entre deux ligatures lorsque la bride paraît vascularisée. Ce geste peut être difficile lorsque la bride est très courte, avec de nombreuses anses grêles très dilatées en amont qui gênent l'exposition du foyer lésionnel, ou encore lorsque la bride siège dans une zone d'accès malaisé (bride pelvienne, bride siégeant dans l'hypocondre gauche après splénectomie). Dans ces situations, il peut être utile de mieux exposer la bride en la sous-tendant par un passe-fil et mieux vaut, si besoin, agrandir la laparotomie initialement réalisée plutôt que de blesser accidentellement par un geste aveugle une anse grêle fragilisée.

c-2-Adhésiolyse difficile :

Il est fréquent de constater l'existence d'autres brides ou adhérences entre les anses grêles nécessitant une entérolyse complète. Ce temps opératoire peut être rapide, lorsqu'il s'agit d'adhérences lâches, d'allure vélamenteuse, faciles à effondrer aux ciseaux ou au doigt. L'entérolyse complète peut à l'inverse être dans certains cas particulièrement difficile et nécessiter jusqu'à plusieurs heures de dissection, surtout lorsqu'il s'agit d'adhérences très serrées, épaisses et inflammatoires, il existe alors un risque majeur de brèche séromusculaire ou d'ouverture accidentelle de la paroi intestinale, ce risque est mis en évidence par un travail récent de Vanderkrabben (81) qui décrit qu'en cas de dissection difficile, la sagesse incite à ne traiter que la cause évidente ainsi une adhésiolyse partielle peut être la solution (17).

Dans les deux cas, la dissection doit être prudente et progressive, en évitant tout geste brutal et toute dissection instrumentale aveugle sans avoir parfaitement repéré les limites des berges pariétales intestinales.

La section de bride a été la technique la plus utilisée (51 à 65,5% des cas) dans la littérature, dans notre étude c'est le débridement avec adhésiolyse qui a été le plus préconisé (tableau XVII). Cependant, le caractère complet ou non de l'adhésiolyse n'a pas été précisé.

Tableau XVII : Techniques opératoires selon les auteurs

Technique opératoire	Kaoudi(41) (%)	Harouna(8) (%)	Diakité(9) (%)	Notre étude (%)
Section de bride simple	51	65.5	63	33.3
Adhésiolyse	10.2	0	9.1	10.5
Débridement et adhésiolyse	4.1	17.8	13	56.1
Résection anastomose	34.7	3.6	13	14
Résection iléostomie	00	13.1	1.9	7

d-Résection intestinale – anastomose:

Elle doit emporter la totalité des lésions ischémiques jugées irréversibles, les limites de la résection passant à 5 cm au moins au-delà des lésions macroscopiques. L'anse intestinale d'amont sur laquelle porte l'anastomose fait l'objet d'une vidange rétrograde, puis des clamps intestinaux souples sont placés en zone saine de part et d'autre de l'anse à réséquer. Le champ opératoire est isolé du reste de la cavité péritonéale par des compresses abdominales imbibées de sérum chaud, de façon à limiter au maximum le risque de contamination péritonéale.

La résection de l'anse grêle ne présente pas de particularité technique, il convient simplement de s'assurer lors des sections digestives que les futures tranches anastomotiques sont parfaitement vascularisées. Malgré la vidange préalable de l'anse d'amont, il persiste généralement une disparité de calibre importante entre les deux tranches anastomotiques.

L'anastomose terminoterminal, réalisée en un plan extramuqueux au fil non résorbable ou à résorption lente, par des points séparés ou plusieurs portions de surjets, en corrigeant par des prises inégales l'incongruence entre les deux extrémités digestives. Si celle-ci est trop importante, le calibre de la tranche anastomotique d'aval peut être agrandi par une section oblique de l'intestin. Lorsque l'incongruence entre les anses grêles d'amont et d'aval paraît trop

importante, on réalisé une anastomose latéroterminale ou latérolatérale, faite manuellement ou à la pince automatique GIA, en prenant garde de conserver deux culs-de-sac intestinaux aussi courts que possible de part et d'autre de l'anastomose.

L'étanchéité de l'anastomose peut être contrôlée par des manœuvres douces de vidange des anses grêles de voisinage et la brèche mésentérique est refermée par quelques points de suture séparés, en prenant garde de ne pas léser les vaisseaux du méso de part et d'autre de la zone anastomotique.

Lorsque les conditions anatomiques locales (vitalité incertaine du grêle, péritonite par perforation ou par diffusion, distension majeure du grêle d'amont dont la paroi est particulièrement fragile et coupe sous les fils) ou l'état hémodynamique précaire du malade (choc septique) rendent dangereuse la réalisation d'une anastomose d'emblée, mieux vaut y renoncer au profit d'une double entérostomie terminale temporaire.

Enfin, il ne faut pas oublier de mesurer la longueur du grêle restant en amont et en aval de l'anastomose ; cette information doit être consignée dans le compte rendu opératoire, car elle peut influencer la prise en charge nutritionnelle postopératoire en cas de grêle court, Elle constitue surtout une donnée fondamentale dans certaines situations où les patients sont susceptibles d'être opérés plusieurs fois.

Dans notre série : Douze résections ont été effectuées avec huit anastomoses termino-terminales et quatre iléostomies.

e- Aspiration et lavage :

Un second lavage beaucoup plus complet en fin d'intervention doit être réalisé avec une aspiration douce.

f-Drainage :

Le drainage est décidé selon les conditions locales et les risques attendus de fistule anastomotique. Il n'est pas recommandé de façon systématique, même en cas de péritonite (83). Les drains sont retirés le plus précocement possible (avant j5 au mieux) afin d'éviter les

complications liées aux érosions sur le tube digestif, aux douleurs pariétales ou abdominales, à l'iléus créé par un corps étranger intra-abdominal.

g-Fermeture pariétale :

Si une cœlioscopie a été réalisée, les orifices des plus gros trocarts (diamètre supérieur à 10 mm) doivent être refermés par du fil lentement résorbable (Vicryl 0) en prenant soin de prendre franchement l'aponévrose. La fermeture d'une laparotomie s'effectue par deux à plusieurs surjets de fils lentement résorbables (Vicryl 1) en un plan musculoaponévrotiques prenant au mieux le péritoine. La peau est refermée par un surjet intradermique de fil résorbable (Monocryl 3/0), ou encollée (Dermabond) en cas de chirurgie propre. Des points séparés de fils non résorbables ou des agrafes sont appliqués en cas de chirurgie contaminée avec risque élevé d'abcès pariétal.

V-Evolution :

1-Mortalité postopératoire:

En un siècle, la mortalité globale des occlusions du grêle a décliné passant de 50% (67,58) à moins de 5% pour Duron (2,22,26); Tandis que Mergenthaler (80) rapporte un taux de 2% à 28 % dans une étude incluant 1 million d'occlusions collectés entre 1991 et 2002.

La mortalité des occlusions par strangulation est comprise entre 3 et 5% lorsque l'intestin est viable après levée de l'obstacle ; elle descend rarement en dessous de 15% lorsque la nécrose impose la résection (6). Une autre étude récente faite par M.Ouaissi (19) rapporte une mortalité postopératoire de l'occlusion aiguë du grêle d'origine adhérentielle de moins de 10 % et qu'en revanche, la nécessité d'une résection intestinale n'apparaissait pas comme un facteur de risque de mortalité (93).

La mortalité est liée à l'âge des patients, la présence d'une comorbidité, la survenue d'incidents peropératoire et l'existence de complications médicales postopératoires.

Les occlusions sur brides

Pour les occlusions postopératoires précoces, la mortalité semble élevée (2,4 à 17,8%) (27,71).

Les séries retenues retrouvent des taux de mortalité allant de 2 à 14,3%. Le notre était de 5.3% (tableau XVIII).

Tableau XVIII: Mortalité post-opératoire selon les auteurs.

	Effectif	Mortalité (%)
Kossi (13)	101	2
Uludaq (12)	152	4
Duron (16)	286	10
Beyront (102)	258	2
Kouadio (41)	49	14.3
Harouna (8)	87	8
Diakité (9)	54	5.5
Notre étude	57	5.3

2-Morbidité postopératoire:

La morbidité touche 21 à 27 % des patients (25, 92), elle est liée à l'âge, à la comorbidité au nombre d'intervention préalable, à l'ischémie irréversible (entraînant de 11 à 15 % de résections) et au retard opératoire de plus de 24 heures ; même si on se trouve aujourd'hui confronté à l'alternative relativement paradoxale de vouloir prolonger le traitement conservateur sans entraîner un retard opératoire. C'est probablement en intervenant sur ce facteur que l'on pourra améliorer le pronostic des occlusions postopératoire.

3-Récidive :

Curieusement, alors que tout patient ayant eu une ouverture du péritoine est susceptible de présenter une OMPG, les interrogations et les craintes concernant une nouvelle hospitalisation ou une nouvelle intervention ne débutent souvent qu'après une première OMPG.

Le taux de réadmission après OMPG varie de 33 à 53% sur une période de 10 ans (7,17). Le nombre d'épisodes occlusifs préalables semble un facteur de récurrence (28, 82,83), alors que le type d'adhérences et le type de traitement (conservateur ou chirurgical) sont des facteurs discutés.

4-Le séjour moyen d'hospitalisation:

La durée moyenne d'hospitalisation est fonction de la modalité thérapeutique et de la survenue de complications, plus longue chez les patients ayant subi une résection que chez ceux à intestin viable, ou encore lorsqu'on opte pour un traitement conservateur avant de passer à la chirurgie.

Dans notre série : la durée moyenne était de 5 jours avec des extrêmes allant de 1 à 30 jours (tableau XIX).

Tableau XIX: Durée moyenne d'hospitalisation selon les auteurs

	Effectif	Durée moyenne (jours)
Williams (84)	187	12
Kossi (13)	101	11
Harouna(8)	87	15
Kouadio (41)	49	11
Diakité(9)	54	14.8
Notre série	163	5

VI-Prévention des occlusions sur bride :

Les facteurs favorisant l'apparition d'adhérences sont mieux connus et il est important de les éviter par une technique chirurgicale adaptée et atraumatique (70,85) en respectant de multiples précautions :

- la manipulation des viscères abdominaux doit être douce, la préhension des anses intestinales avec des instruments traumatisants doit être proscrite, toute déperitonisation viscérale doit être suturée.
- la masse des anses grêles, en cas d'éviscération prolongée, doit être protégée par des champs humides.
- une hémostase rigoureuse au fur et à mesure de l'intervention et l'isolement du foyer opératoire vis à vis du reste de la cavité péritonéale en cas de temps septique comportant une ouverture du tube digestif constituent des précautions élémentaires.
- certaines substances ont un rôle irritant vis-à-vis du péritoine et doivent donc être proscrites ; il en est ainsi de toutes les solutions alcooliques, des poudres antibiotiques, du talc et des colles.
- Supprimer toute brèche créée au cours d'intervention à travers le méso ou résultant d'une résection intestinale, à travers laquelle une anse grêle pourrait s'engager et s'étrangler.
- ne pas laisser en contact le grêle et l'incision péritonéale, en conservant et en interposant le grand épiploon.
- ne pas mettre directement en contact le grêle avec une anastomose digestive.

Dans le cadre des occlusions sur brides récidivantes il est nécessaire de s'interroger sur les « moyens chirurgicaux » de prévention, même si certains sont peu ou pas employés en raison de leur risque ou de leur inefficacité.

1-Intubation intestinale per-opératoire (Intraluminal stenting) :

C'est une méthode ancienne qui a montré des résultats favorables, concernant les occlusions tardives. Elle consiste à introduire un long tube à travers le grêle, puis faire les plicatures (figure 27).

2- Les fixations intestinales et mésentériques : opérations de Childs- Phillips et de Noble :

Un accueil favorable avait été fait initialement à ces techniques chirurgicales, désormais anciennes. Il est impossible d'apporter une appréciation renouvelée ; même si des publications plus récentes, toutes rétrospectives, leurs sont plus favorables.

2-1- Mésentéricoptychie de Childs- Phillips :

Visé à obtenir le même ordonnancement des anses grêles qui sont solidarisées grâce au passage à travers le mésentère, de trois points U transfixant chacun des feuilletts mésentériques et noués sur eux même, après un trajet de retour analogue (80,81,82,83,84) (figure 28).

2-2- Entéroptychie de Noble :

Consiste en une plicature de la totalité du grêle en suturant chaque anse sur toute sa longueur à l'anse sus- et sous -jacente de façon à réaliser un « accordéon » harmonieux (91) figure (29).

3- Contrôle des adhérences par différents dispositifs intapéritonéaux :

Parmi ces dispositifs : les gels et les liquides, qui par une présence intrapéritonéale prolongée dans le postopératoire (effet barrière) peuvent être intéressants. Il s'agit avant tout de dérivés de l'acide hyaluronique, associé ou non à des degrés divers à d'autres molécules ou ions.

Une étude récente publiée en 2006 a montré l'efficacité de 0.5% de l'acide ferric hyaluronique (inter gel) dans la prévention des brides (92).

Des barrières non liquidiennes ont montré leurs efficacités dans la prévention des brides comme : Interced*, le Seprafilm* et les membranes de Goretex (92,93,94,95,96)

Ainsi la prévention des occlusions sur bride repose sur certaines règles :

- Une plus grande attention opératoire.
- L'utilisation de films biologiques en intrapéritonéale.
- Développement de l'abord coelioscopique, source de moins d'adhérences.
- Respecter les moyens chirurgicaux de prévention.

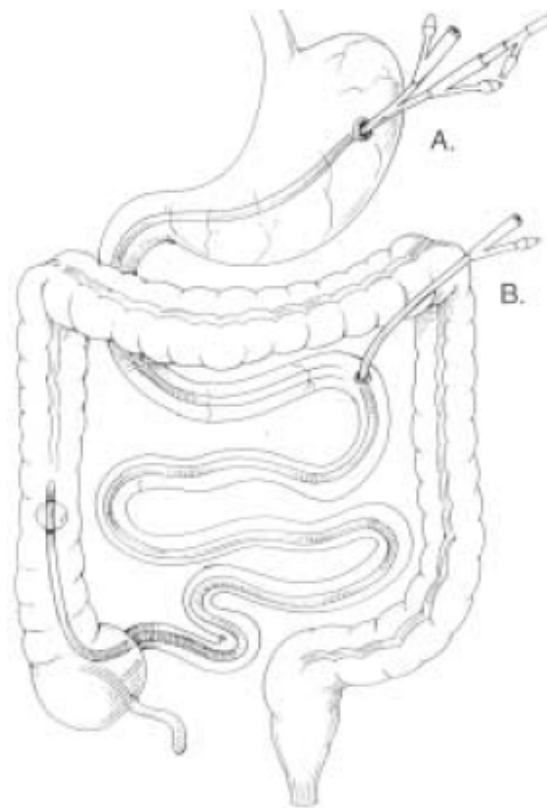


Figure 27 : Intraluminal stenting (1).

A) Sonde de gastrostomie.

B) Sonde de jéjunostomie.

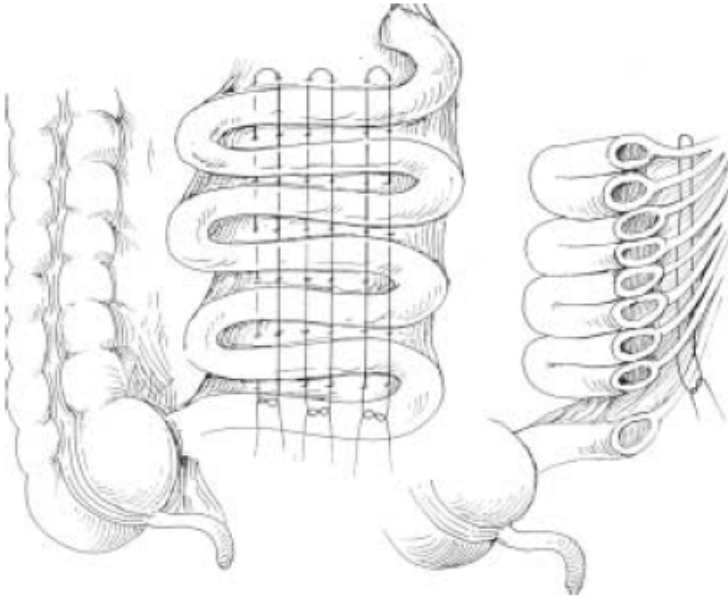


Figure 28 : Plicature de Childs- Phillips (1)

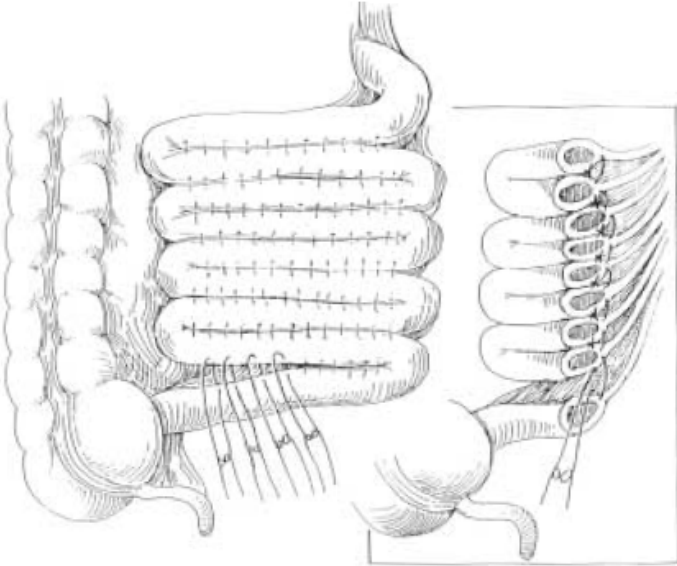


Figure 29 : Plicature de noble (1)



Conclusion

L'occlusion sur bride reste la complication la plus redoutable chez tout patient ayant un antécédent chirurgical surtout la chirurgie sous mésocolique, qui reste très pourvoyeuse de ce type de complications.

La TDM représente une avancée en matière de diagnostic positif et étiologique d'occlusion, elle requière un grand intérêt pour prédire la conduite thérapeutique en démontrant l'ischémie intestinale.

Il n'existe pas de consensus entre une intervention chirurgicale d'emblée et un traitement conservateur, qui trouve toute sa justification chez les patients sans signes de gravité clinique et biologique. Cependant ce traitement risque de méconnaître une nécrose qui nécessiterait alors une résection.

Malgré le développement de la cœlioscopie, l'abord chirurgical est le plus souvent une laparotomie dans notre contexte, en matière d'occlusion sur bride, vu le taux de conversion qui reste élevé.

Le pronostic des occlusions ne peut être amélioré que par la prévention, Une plus grande attention opératoire, L'utilisation de films biologiques en intrapéritonéale et le développement de l'abord coelioscopique.



Annexes I

Rappel anatomique :

1-Généralité : (98)

C'est la partie mobile du tube digestif qui fait suite au duodénum au niveau de l'angle duodénojéjunal. On lui distingue une première partie, le jéjunum, et une seconde, l'iléon. L'intestin grêle se termine à l'angle iléo-caecal et se poursuit par le colon, leur fonction essentielle est l'absorption des aliments.

2-Anatomie macroscopique :

Les anses grêles ont l'aspect d'un tube cylindrique, décrivant une série de flexuosités, depuis l'angle duodénojéjunal jusqu'à l'angle iléo-cæcal. Ce tube mesure 6 m de long en moyenne et 3 cm de diamètre au jéjunum et 2 cm au niveau de l'iléon. Leur lumière s'ouvre dans le cæcum par un orifice muni d'un repli muqueux (valvule de Bauhin). Les anses ont en commun :

- Deux faces convexes en contact avec les anses voisines,
- Un bord libre convexe, un bord adhérent concave, en regard duquel le péritoine se continue par les feuillettes du mésentère.
- Des villosités intestinales et des valvules conniventes, nombreuses sur le jéjunum mais absentes sur l'iléum terminal.

3-Anatomie microscopique :

Les parois des anses grêles sont constituées de 4 tuniques (figure 30) superposées de dehors en dedans :

Une séreuse péritonéale, une couche musculaire longitudinale superficielle, puis circulaire profonde, une sous muqueuse faite d'un tissu cellulaire lâche et une muqueuse qui porte des amas de follicules lymphoïdes (plaques de Peyer) siégeant surtout sur l'iléum terminal.

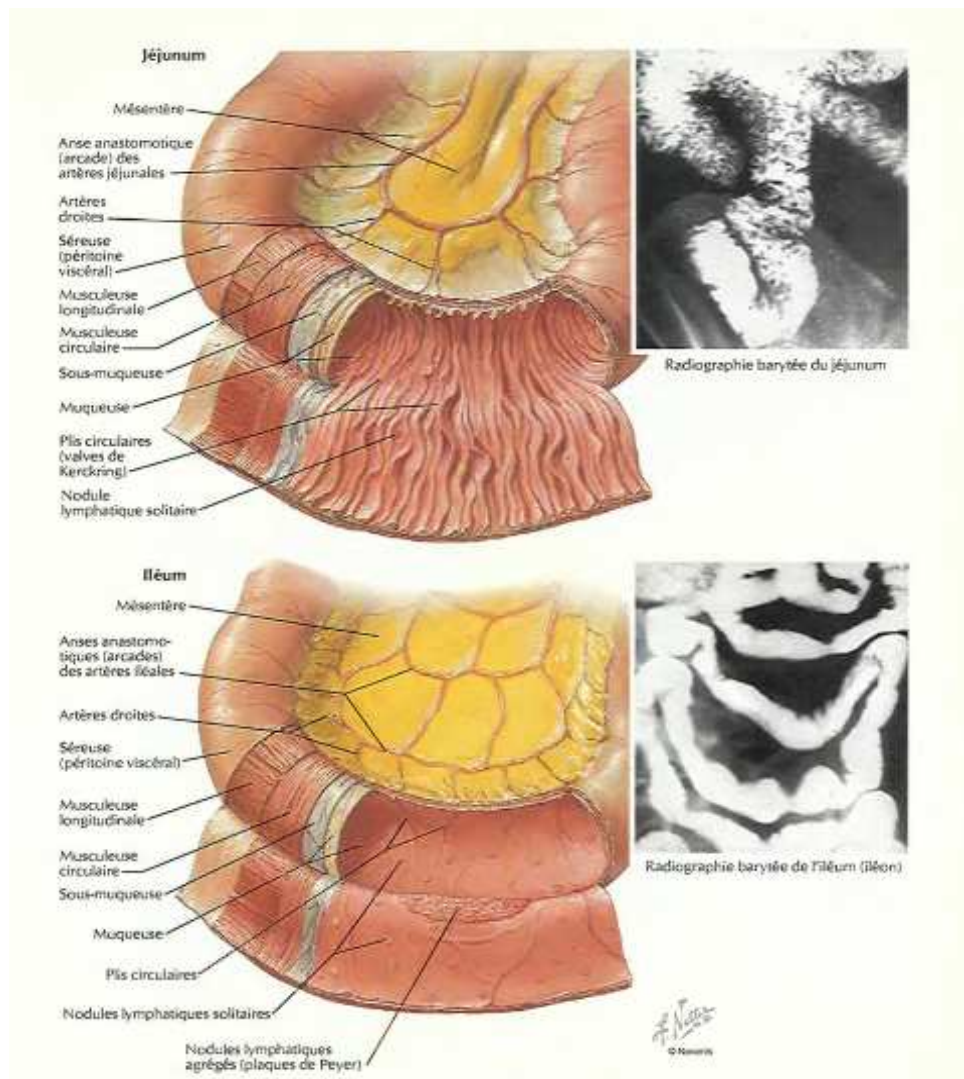


Figure 30 : Structure de l'intestin grêle.

4-Moyens de fixité :

Le jéjunum et l'iléum sont des anses très mobiles, fixés seulement par :

- Les extrémités (angle duodéno-jéjunal et angle iléo-cæcal),
- Et un long méso : le mésentère.

5-Rapports de l'iléum et jéjunum : (figure 31)

5-1-Rapport péritonéaux :

Se font avec le mésentère ; c'est un méso qui relie les anses grêles et la paroi postérieure et véhicule leurs vaisseaux et nerfs.

Le mésentère est un méso à double lame péritonéale, qui présente :

- Deux faces, antérieure et postérieure;
- Un bord libre sinueux se confondant avec les anses intestinales
- Un bord adhérent à la paroi dorsale, la *racine du mésentère*.

Le mésentère contient, noyés dans la graisse, l'artère et la veine mésentériques supérieures, les nœuds et vaisseaux lymphatiques mésentériques supérieurs et les rameaux nerveux du plexus mésentérique supérieur.

5-2-Rapports avec les organes de voisinage :

Le jéjunum et l'iléum répondent :

En avant, à la paroi abdominale antérieure dont le sépare le grand omentum.

En arrière, à la veine cave, à l'aorte, au pôle inférieur du rein droit, aux uretères et au côlon descendant, à *droite*, au caecum et au côlon ascendant, à *gauche*, à la paroi abdominale et au colon gauche, *en haut*, au côlon transverse, *en bas*, à la vessie, au côlon sigmoïde et, chez la femme, à l'utérus.

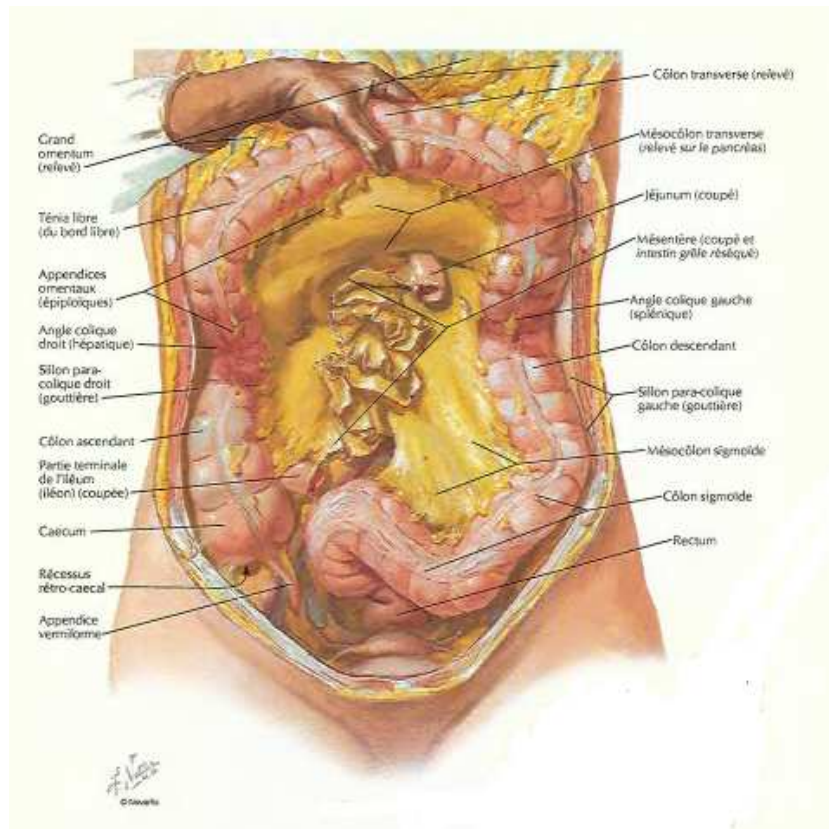


Figure 31 : Rapport mésentérique de l'intestin grêle.

6-Anatomie topographique :

Les anses grêles occupent l'étage sous-mésocolique de l'abdomen (figure 32). Il existe environ 16 anses grêles, en forme de U avec 2 branches presque parallèles (branche afférente et branche efférente).

- Les anses proximales (2/5), constituent le jéjunum sont empilées de façon horizontale ; elles occupent la partie supéro-gauche de l'étage sous-mésocolique de l'abdomen.
- Les anses distales (3/5), constituent l'iléum sont juxtaposées de façon verticale ; elles occupent la partie inféro-droite de l'étage sous-mésocolique.

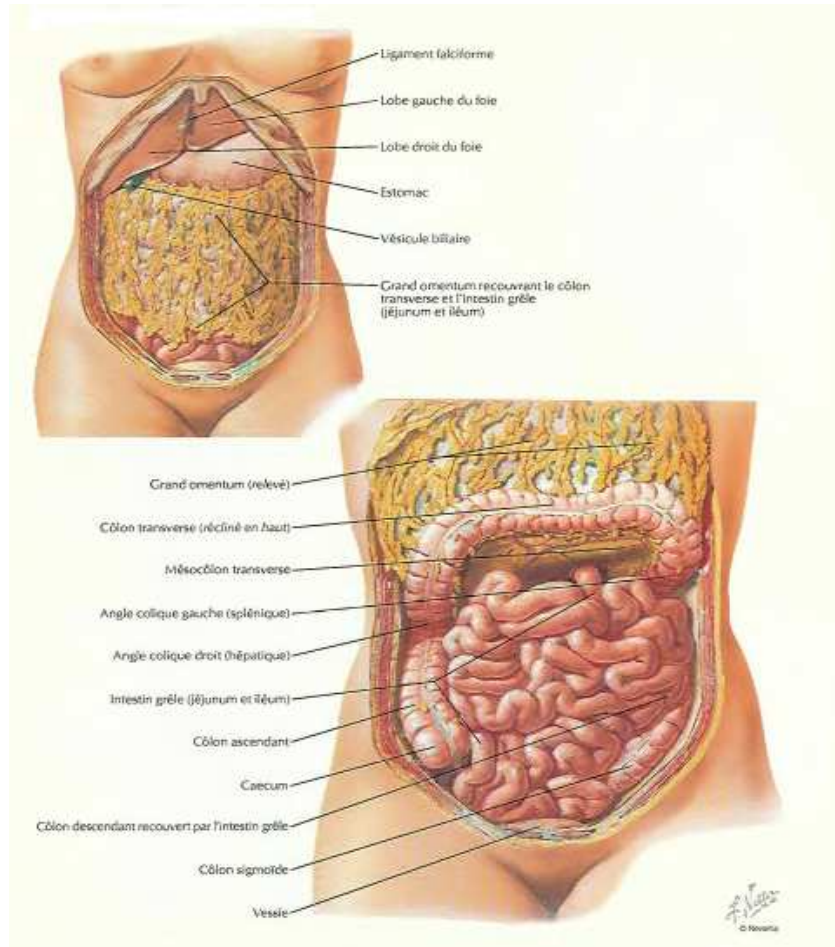


Figure 32: Situation topographique de l'intestin grêle.

7-Vascularisation : (98)

7-1- Artérielle: (figure 33)

L'irrigation artérielle est assurée essentiellement par l'artère mésentérique supérieure, branche de l'aorte.

Du tronc principal se détache d'abord l'artère colique moyenne et ensuite une série de vaisseaux qui se connectent en arcades. De celles-ci se détachent les vaisseaux droits qui se rendent à l'intestin lui-même.

L'artère mésentérique est connectée au réseau du tronc coeliaque au niveau des arcades pancréatico-duodénales. À l'autre extrémité, elle est connectée à l'artère mésentérique inférieure par l'artère iléo-colique qui constitue le début de l'arcade vasculaire du côlon.

7-2-Veineuse :

Les veines jéjunales et iléales, nées d'arcades veineuses intestinales superposables aux arcades artérielles, se drainent en effet vers la veine mésentérique supérieure, celle-ci longe le bord droit de l'artère mésentérique supérieure pour rejoindre la veine porte.

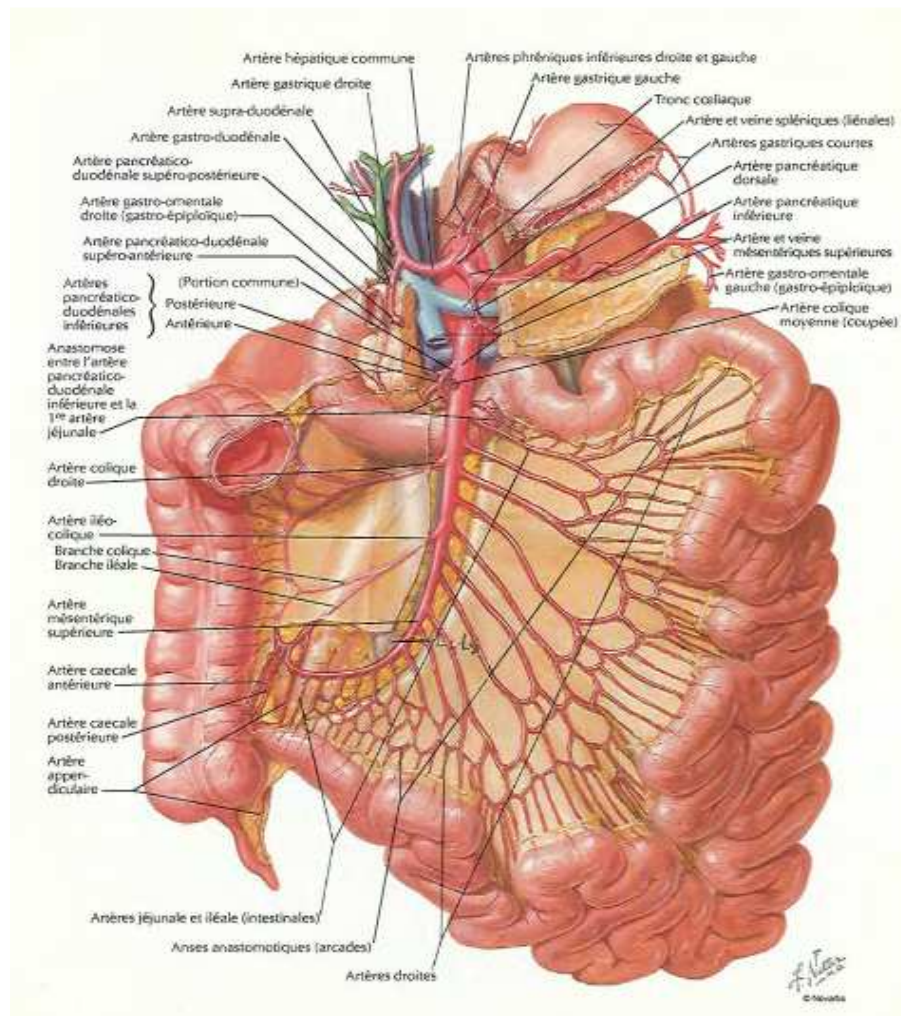


Figure 33: Artères de l'intestin grêle.

7-3-Lymphatique :

Les lymphatiques comprennent trois réseaux anastomosés : un réseau muqueux, un réseau sous-muqueux et un réseau sous séreux qui se réunissent pour donner des collecteurs, très nombreux, arrêtés par 3 relais ganglionnaires : périphérique, intermédiaire et central.

Ensuite le tronc iléal, véhicule la lymphe vers le tronc lombaire, gauche, puis vers l'origine du canal thoracique.

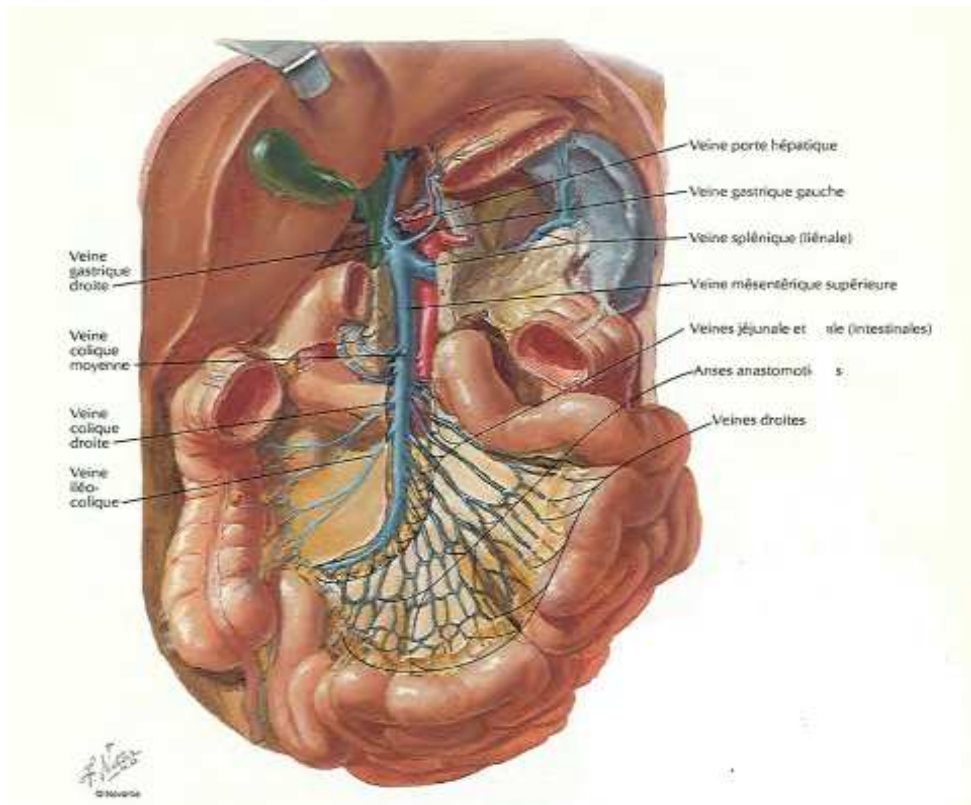


Figure 30: Veines de l'intestin grêle.

8-Innervation :

La double innervation sympathique et parasympathique des anses grêles provient du plexus mésentérique supérieur.

Rappel physiologique :

La physiologie de la digestion est l'ensemble des actes mécaniques, sécrétoires et chimiques qui concourent à réduire les aliments à un petit nombre de corps directement absorbables et assimilables que l'on dénomme nutriments.

1-Sécrétion :

Le duodénum est plus sécréteur qu'absorbant et le jéjuno-iléon plus absorbant que sécréteur. Il se caractérise histologiquement par la présence de glandes de Brunner qui secrètent un suc alcalin riche en mucus. La principale fonction du suc est la protection de la muqueuse du D1 contre le chyme acide provenant de l'estomac.

Le jéjuno-iléon : A l'inverse du suc duodéal, l'existence d'une sécrétion intestinale propre n'est pas totalement démontrée chez l'homme dans les conditions physiologiques.

2-Absorption :

L'intestin grêle assure la totalité de l'absorption digestive, il est spécialement adapté à cette fonction. Les valvules conniventes et les villosités au nombre approximatif de 10 millions, augmentent considérablement la surface d'absorption.

Il absorbe les glucides, lipides, protides, électrolytes et vitamines.

Physiopathologie :

1-Genèse des brides et adhérences intrapéritonéale :

1-1-Brides postopératoires :

Après traumatisme, la cicatrisation du péritoine, la plus grande séreuse de l'organisme, peut se faire de deux manières :

- la première est dite physiologique aboutissant à une restitution ad intégrum du péritoine.
- la seconde est pathologique avec formation de brides ou adhérences, même si des progrès très nets ont permis de mieux comprendre ces deux voies de cicatrisation, un grand nombre de points reste encore en discussion.

Lors de la restitution ad intégrum, le phénomène est très différent de la cicatrisation que l'on constate au niveau du revêtement cutané. Quelque soit la surface péritonéale altérée, la cicatrisation s'effectue dans des délais identiques ; cette notion est déjà ancienne.

La cicatrisation est considérée comme obtenue lorsque la surface cruentée est complètement recouverte d'une couche continue de cellules mésothéliales. L'origine de ces nouvelles cellules mésothéliales est très discutée. Jusqu'à ces dernières années, on estimait qu'elles provenaient de cellules multipotentes sous- mésothéliales (110,111), mais des travaux plus récents ont mis en évidence l'importance de l'intervention de cellules adjacentes ou même flottantes du liquide péritonéal, ce qui expliquerait la chronologie rapide du phénomène de cicatrisation (104,112).

En cas de cicatrisation pathologique (formation de BAIP) ; on se trouve devant ce qu'il est convenu d'appeler une cascade physiopathologique, pour utiliser une terminologie anglo - Saxonne. Cette comparaison aquatique débute par augmentation de la perméabilité vasculaire et l'apparition d'un exsudat inflammatoire. Se forme alors une matrice fibreuse qui :

- Soit subit des phénomènes de fibrinolyse et une destruction pour aboutir à une cicatrisation dite physiologique et à une restitution ad intégrum
- Soit évolue vers la colonisation par des fibroblastes et une angiogenèse aboutissant à la formation d'une bride et/ou adhérence (113). Des phénomènes plus complexes d'activation ou d'inhibition au niveau du plasminogène interviennent ici et certaines substances peuvent être des marqueurs de cette cicatrisation pathologique (activateur et inhibiteur du plasminogène) (106,107).

L'ensemble des étapes physiopathologiques est relativement rapide, d'une durée globale de 6 à 8 jours, mais il est difficile de préciser aujourd'hui dans quels délais une adhérence est constituée de manière définitive.

En effet, l'histologie des BAIP montre une évolution longue et constante des phénomènes inflammatoires et cellulaires, pouvant aboutir à distance à des structures histologiques évoquant des formations cartilagineuses ou même osseuses (114).

Trois problèmes méritent d'être soulignés dans la genèse des BAIP

- La nécessité d'un traumatisme de deux aires péritonéales voisines (115).
- Le rôle du surfactant recouvrant l'ensemble de la cavité Péritonéale (108).
- L'identité du phénomène de cicatrisation en tout lieu de la cavité péritonéale (109).

1-2-Brides congénitales :

La bride congénitale peut provenir de structures embryonnaires (37,99,100). Elle peut résulter d'un accolement anormal des feuillets péritonéaux durant l'embryogenèse (99,101,102).

Dans ce cas, l'épiploon, le mésentère, le péritoine pariétal et le tube digestif peuvent être impliqués dans la genèse de la bride, avec une prédilection pour l'épiploon et le mésentère dont la surface est très importante.

2-Localisation :

Les brides ou adhérences péritonéales se situent préférentiellement à proximité du site opératoire initial : sous les cicatrices de laparotomies, sous les orifices de trocarts ou au niveau du geste opératoire réalisé : fosse iliaque droite après appendicectomie, pelvis après hystérectomie, etc. L'épiploon peut aussi être responsable de brides, en particulier en cas de brèche épiploïque non refermée au cours d'une intervention.

3-Mécanisme :

L'occlusion sur bride est strictement mécanique, soit par compression extrinsèque directe de la bride sur la lumière intestinale entraînant son obstruction, soit par volvulus, l'anse intestinale s'enroulant autour de la bride avec son mésentère, soit les deux. Dans les deux situations, la compression ou la torsion du mésentère risque d'induire une ischémie de l'anse intestinale qu'il irrigue.

L'anatomie pathologique des brides ou adhérences a aussi des conséquences sur le mécanisme de l'occlusion. Les brides charnues sont une cause potentielle d'étranglement ou de volvulus intestinal ; elles entraînent une occlusion intestinale complète et comportent un risque majeur d'ischémie intestinale. Les adhérences sont responsables d'agglutination des anses ; elles ne seront symptomatiques que si cette adhérence se fait en position vicieuse pour le transit intestinal (coudures ou plicatures). Elles peuvent ne devenir symptomatiques que dans des circonstances particulières, repas riches en fibres notamment. Elles sont surtout responsables d'occlusions incomplètes et ne menacent pas, en principe, la vitalité du tube digestif. Parfois, l'adhérence postopératoire crée un orifice interne dans lequel vient s'introduire une partie plus ou moins importante de tube digestif ; il s'agit de hernies internes acquises (2,22).

5-Conséquences :

5-1-Augmentation du péristaltisme:

Est la conséquence d'une exagération de l'activité motrice intrinsèque en amont et en aval de l'obstacle. L'arrêt des gaz et des matières n'est apparent qu'après la vidange de l'intestin distal (1).

5-2-Distension gazeuse et liquidienne :

L'accumulation de gaz en amont de l'obstacle est la première cause de la distension. Les gaz intestinaux proviennent à 80% de l'air dégluti ; la contribution de la fermentation bactérienne intestinale et de la diffusion à partir des gaz du sang est mineure. La rétention des gaz est précoce, dès les premières heures de l'occlusion (1).

La rétention liquidienne est plus tardive et n'a que peu ou pas de conséquences générales avant 6 heures d'évolution ; elle est constante au-delà de la 12 heures, l'accumulation de liquide, à la fois par diminution de l'absorption et par exagération de la sécrétion, majore la distension intestinale.

5-3- Contraction des volumes extracellulaire :

La distension d'un viscère creux digestif entraîne une hypersécrétion liquidienne et une exsudation de protéines. Le grêle distendu peut se décompresser en partie par régurgitation du liquide dans l'estomac et vomissements. Le liquide qui reste dans l'intestin constitue le 3^e secteur ; responsable d'une hypovolémie, une acidose métabolique et hypokaliémie. Du fait des contractions péristaltiques, la pression intraluminaire augmente à 10 fois la valeur normale (normale : 2 à 4 mmhg). Une stase lymphatique apparaît lorsque la pression dépasse 30mmhg et une stase veineuse lorsqu'elle dépasse 50 mmhg (1).

5-4-Pullulation microbienne :

Elle débute dans le liquide de stase intestinale après quelques heures d'obstruction .En l'absence d'ischémie, la barrière muqueuse intestinale s'oppose physiologiquement à la

Les occlusions sur brides

contamination bactérienne et au passage d'endotoxines et de germes dans la circulation veineuse et lymphatique.

Par contre en cas d'ischémie, il y a passage de bactéries et de toxines dans la circulation générale et dans la cavité péritonéale au travers de la paroi intestinale nécrosée, ainsi que des pertes plasmatiques et sanguines dans la lumière intestinale. Les chocs bactériens ou endotoxiniques aggravent l'état hémodynamique général, et leurs conséquences sont majorées par l'hypovolémie.



Annexe II

Les occlusions sur brides

Identité

1. Nom et prénom

2. Age

3. Sexe

1. H 2. F

4. Date d'admission

Antécédents

5. Médicaux

1. Oui 2. Non

Aller à '6. Médicaux(préciser)' si Médicaux = "Oui"

Aller à '7. Chirurgicaux' si Médicaux = "Non"

6. Médicaux(préciser)

7. Chirurgicaux

- 1. Appendicite
- 2. Occlusion intestinale
- 3. Césarienne
- 4. Hernie
- 5. Cholécystite
- 6. Volvulus du sigmoïde
- 7. GEU
- 8. Tumeur abdominopelvienne
- 9. Péritonite
- 10. Autres
- 11. Abscents

Vous pouvez cocher plusieurs cases.

8. Le délai d'apparition de l'occlusion sur bride (mois)

Motif de consultation

9. Douleurs abdominales

1. Oui 2. Non

10. Siége de la douleur

- 1. FID
- 2. FIG
- 3. Hypogastre
- 4. Flanc droit
- 5. Flanc gauche
- 6. Epigastre
- 7. Hypochondre droit
- 8. Hypochondre gauche
- 9. Diffuse
- 10. Omphalique

11. Vomissements

1. Oui 2. Non

Aller à '12. Nature' si Vomissements = "Oui"

Aller à '13. AMG' si Vomissements = "Non"

12. Nature

1. Alimentaire 2. Biliaux 3. Fécaloïdes

13. AMG

1. Oui 2. Non

14. Autres signes

- 1. Diarrhées
- 2. Constipation
- 3. Rectorragies
- 4. Méléna
- 5. Hématémèse
- 6. Nausées
- 7. Autres

Evolution

15. Durée d'évolution de la maladie (Jours)

Mode de début

16. Début

1. Brutal 2. Progressif

Signes généraux

17. Etat général

1. Conservé 2. Altéré

18. Fièvre

1. Oui 2. Non

19. DHA

1. Oui 2. Non

Signes physiques

20. Cicatrice

1. Oui 2. Non

*Aller à '21. Cicatrice (préciser)' si Cicatrice = "Oui"
Aller à '22. Distension abdominale' si Cicatrice = "Non"*

21. Cicatrice (préciser)

1. Inguinale 2. laparotomie médiane
 3. Incision de Mac Burney 4. Sous costale droite
 5. Autres

Vous pouvez cocher plusieurs cases.

22. Distension abdominale

1. Oui 2. Non

23. Ondulations péristaltiques

1. Oui 2. Non

24. Défense abdominale

1. Oui 2. Non

25. Contracture abdominale

1. Oui 2. Non

26. Orifices herniaires

1. Libres 2. Non

27. Masse

1. Oui 2. Non

28. Tympanisme

1. Oui 2. Non

29. Matité

1. Oui 2. Non

30. Toucher rectale

Examen des autres appareils

31. Examen des aires ganglionnaires

1. Normal 2. Anormal

32. Examen cardiovasculaire

1. Normal 2. Anormal

33. Examen pleuropulmonaire

1. Normal 2. Anormal

Bilan paraclinique

34. NFS

1. Normal 2. Anormal 3. Non fait

35. Urée

1. Normal 2. Anormal 3. Non fait

36. Créatinine

1. Normal 2. Anormal 3. Non fait

37. Glycémie

1. Normal 2. Anormal 3. Non fait

38. Ionogramme

1. Normal 2. Anormal 3. Non fait

39. Bilan d'hémostase

1. Normal 2. Anormal 3. Non fait

40. ASP

1. NHA grêliques 2. NHA coliques
 3. NHA mixtes 4. Grisâilles
 5. Pneumopéritoine 6. Non fait
 7. Distension grêlique

Vous pouvez cocher plusieurs cases (5 au maximum).

41. Echographie abdominale

1. Non réalisée 2. Normale 3. Anormale

42. Préciser

La question n'est pertinente que si Echographie abdominale = "Anormale"

43. TDM abdominale

44. Radiographie thoracique

45. ECG

Prise en charge médicale

46. Aspiration gastrique

1. Oui 2. Non

47. Réanimation

1. Oui 2. Non

48. Antibioprophylaxie

1. Oui 2. Non

49. Antalgiques

1. Oui 2. Non

50. Antispasmodiques

1. Oui 2. Non

51. Antiémétiques

1. Oui 2. Non

Prise en charge chirurgicale

52. Patient opéré

1. Oui 2. Non

Aller à '53. Durée' si Patient opéré = "Oui"

Aller à '60. Evolution' si Patient opéré = "Non"

53. Durée entre le diagnostic de l'occlusion et la chirurgie (jours)

54. Voie d'abord

55. Exploration

- 1. Bride unique
- 2. Brides multiples
- 3. Adhérences
- 4. Nécrose intestinale
- 5. Volvulus du sigmoïde
- 6. Distension grêlique
- 7. Perforation grêlique
- 8. Intestin normal
- 9. Tumeur
- 10. Epanchement péritonéal
- 11. Appendicite
- 12. Autres

Vous pouvez cocher plusieurs cases (11 au maximum).

56. Technique opératoire

- 1. Débridement
- 2. Adhésiolyse
- 3. Résection anastomose
- 4. Entérovidange rétrograde
- 5. Résection iléostomie
- 6. Aspiration du liquide
- 7. Appendicectomie
- 8. Autres

Vous pouvez cocher plusieurs cases (6 au maximum).

Suites post-opératoires

57. Suites

1. Simples 2. Complicquées

Aller à '58. Complications' si Suites = "Complicquées"

Aller à '62. Durée (jours)' si Suites = "Simples"

58. Complications

- 1. Infections du site opératoire
- 2. Péritonites
- 3. Suppurations
- 4. fistule digestives
- 5. Décès
- 6. Autres

Vous pouvez cocher plusieurs cases (5 au maximum).

Aller à '59. Préciser2' si Complications = "Autres"

59. Préciser2

Evolution des malades non opérés

60. Evolution

1. Favorable 2. Défavorable

La question n'est pertinente que si Patient opéré = "Non"

61. Préciser1

La question n'est pertinente que si Evolution = "Défavorable"

Durée d'hospitalisation

62. Durée (jours)

Recul

63. Recul



Résumés

Résumé

L'occlusion sur bride est une pathologie fréquente en chirurgie viscérale. Elle est la première étiologie de l'occlusion intestinale aigue. Notre étude porte sur une série de 163 cas d'occlusion sur bride de l'adulte, recueillies dans le service de chirurgie viscérale du CHU Mohammed VI de Marrakech, sur une période de 5 ans (2007-2011); dans le but de rapporter les données épidémiologiques, cliniques, pronostiques et thérapeutiques posés par cette affection, on note une prédominance du sexe masculin dans 62.6%, l'âge moyen est de 43 ans.

L'antécédent chirurgical le plus fréquent était l'appendicectomie. La clinique est dominée par la douleur abdominale (95.7%) et l'arrêt des matières et des gaz (85,3%). La TDM représente une avancée en matière de diagnostic positif d'occlusion intestinale sur bride, elle requière un grand intérêt pour prédire la conduite thérapeutique en démontrant l'ischémie intestinale. Dans 65%, le traitement était médical par aspiration digestive et correction des désordres hydroélectrolytiques, le traitement chirurgical a été réalisé chez 35 %, en urgence en présence de signe de gravité ou différé après échec d'un traitement médical bien conduit, et a consisté en une section de bride ou/et adhésiolyse avec entérovidange. Dans 21% des cas, un geste de résection intestinale a été pratiqué vu l'existence de lésions très avancées ou de doute sur la viabilité de l'intestin. La morbidité postopératoire était de 8,8%. Le taux relativement faible de mortalité (3 décès) serait du à l'âge jeune de nos malades, aux taux faible des tares associées. Le séjour moyen d'hospitalisation postopératoire est 2 fois plus élevé chez les malades à intestin nécrosé que chez les malades à intestin viable. Le pronostic des occlusions peut être amélioré par la prévention.

Summary

Abstract Occlusions on flanges is a common disease in visceral surgery. It is the first etiology of acute intestinal obstruction. Our study focuses on a series of 163 cases of occlusion on flanges among adults, collected in the visceral surgery department of the Mohammed VI University Hospital of Marrakesh over a period of five years (2007–2011), in order to report the epidemiological, clinical, prognostic and therapeutic data related to this disease. Intestinal occlusion represents 36% of all acute intestinal occlusion, with male predominance in 62.6%, the average age is 43 years old. The most common previous surgery was an appendectomy. The clinic is dominated by abdominal pain (95.7%) and stop of materials and gas (85.3%). The computed tomography represents a breakthrough in positive diagnosis of intestinal occlusion on flange; it requires a great interest in predicting the therapeutic management by demonstrating intestinal ischemia. In 65%, treatment was medical by digestive aspiration and correction of electrolytes disorders, surgical treatment was performed in 35% of cases, in emergency with presence of severity signs or delayed after failure of a well-conducted medical treatment, and consisted in a flange section and / or with adhesiolysis with enterocutaneous draining. In 21% of cases, an intestinal resection was performed due to the existence of very advanced lesions or doubt on the viability of the intestine. Postoperative morbidity was 8,8%. The relatively low rate of mortality (3 deaths) would be due to the young age of our patients and the low rate of associated defects. The average postoperative stay in hospital is two times higher among patients with bowel necrosis than patients with viable bowel. The prognosis of occlusions can be improved by prevention.

ملخص

يعتبر الانسداد بالعرووات المرض الاكثر شيوعا في الجراحة الباطنية, إذ تعد السبب الأول للانسداد المعوي. نتناول في دراستنا مجموعة تتكون من 163 حالة انسداد بالعرووات لدى البالغ تم انتقاؤها بمصلحة الجراحة الباطنية بالمركز الاستشفائي الجامعي ابن طفيل بمراكش خلال خمس سنوات والممتدة بين (2007-2011) بهدف دراسة المعطيات الوبائية والمظاهر السريرية وكذا مختلف المشاكل العلاجية المطروحة من طرف هذا المرض. لوحظ هيمنة العنصر الذكري 62.6 % ومتوسط العمر هو 43 سنة. شكلت عملية استئصال الزائدة المعوية السابقة الجراحة الأكثر شيوعا. هيمنت الآلام البطنية بنسبة 95.7% و توقف المواد و الغاز بنسبة 85.3 % على التشخيص السريري. مثل التصوير المقطعي نقلة نوعية في مجال التشخيص و له اهمية كبرى في تكهن استراتيجية العلاج مفسرا الإقفار المعوي. في 65% من الحالات تم العلاج بالشفط المعدي و تصحيح الشوارذ. تم العلاج الجراحي في 35% من الحالات. إما بطريقة مستعجلة اثناء وجود علامات خطيرة أو بطريقة متأنية اثناء فشل العلاج الطبي الذي أجري بطريقة جيدة و يعتمد العلاج الجراحي على قطع العرووات او إزالة الالتصاقات. فيما تم استئصال الأحشاء لدى 21% من المرضى نظرا لتواجد إصابات متطورة أو بسبب الشك في عيوشة هذه. و كانت معدلات الاعتلال بعد الجراحة 8,8%. ترجع النسبة الضعيفة للوفيات (3 وفيات) في سلسلتنا إلى معدل السن الصغير لمرضانا و النسبة الضعيفة للاعتلالات المرافقة. و كان متوسط الإقامة بالمستشفى بعد الجراحة أعلى بمرتين عند المرضى الذين يعانون من نخر في الأمعاء. يمكن تحسين مآل الانسدادات المعوية بالوقاية.



Bibliographie

1. Ould Mhalla H.

Les occlusions du grêle.

Thèse de Doctorat Médecine, Casablanca 2006;272:57-69.

2. Trésallet C, Roya B, Menegaux F.

Occlusion aigues du grêle de l'adulte.

EMC Techniques chirurgicales-appareil digestif 2010;53:430-40.

3. Audebert A. Darai E. Benifla JL. Yazbeck C. Déchaud H. Wattiez A et al.

Adhérences postopératoires et leur prévention en chirurgie gynécologique : I. Ce qu'il faut savoir.

EMC Gynécologie obstétrique et fertilité 2011;10:1010-6.

4. Shih SC, Jeng KS, Lin SC, Kao CR, Chou SY, Wang HY et al.

Adhesive small bowel obstruction: How long can patients tolerate conservative treatment ?

World J Gastroenterol 2003;9:603-5.

5. McEntee G, Pender D, Mulvin D.

Current spectrum of intestinal obstruction.

Br J Surg 1987;74:976-80.

6. Weibel MA, Majno G.

Peritoneal adhesions and their relation to abdominal surgery. A post mortem study.

Am J Surg 1973;126:345-53.

7. Miller G. Boman J, Shier I.

Natural history of patients With adhesive small bowel obstruction.

Br J Surg 2000;8:1240-7.

8. Harouna Y, Maazou I, Almoustapha I, Samir R, Amadou S, Baoua A et al.

Les occlusions intestinales aiguës par brides : A propos de 87 cas.

Med Afr Noire 2005;935:317-9.

9. Kuremu RT, Jumbi G.

Adhésive intestinal obstruction.

East Afr Med J 2006;83:333-6.

10. Catel L, Lefèvre F, Laurent V. Canard L, Bresier L, Guillemin FD et al.

Occlusion sur bride. Quels critères scanographiques de gravité rechercher ?

J radiol 2003;84:27-31.

11. Hiki N. Takeshita Y. Kubota K. Tsugi E, Yamaguchi H, Shimizu N et al

A seasonal variation in the onset of postoperative adhesive small bowel obstruction is related to changes in the climate.

Dig liver Dis 2004;36:125-9.

12. Uludag M, Akgun I, Yetkin G, Kebudi A, Isgor A, Sener A.

Factors affecting morbidity and mortality in mechanical intestinal obstruction.

Ulus Travma Derg 2004;10:177-84.

13. Kossi J, Salminen P, Laato M. Nyhus L, Condon R.

The epidemiology and treatment patterns of postoperative adhesion induced intestinal obstruction in varsinais-suomi Hospital District.

Scand J Surg 2004;93:68-80,.

14. Kuremu RT, Jumbi G.

Adhesive intestinal obstruction.

East afr Med J 2006; 83:333-6.

15. Zerey M, Sechrist CW, Kercher KW, Sing RF, Matthews BD, Heniford BT.

Laparoscopic management of adhesive small bowel obstruction.

Am surg 2007;73:3-8.

16. Duron JJ, Silva NJ, Du Montcel ST, Berger A, Muscari F, Hennes H et al.

Adhesive postoperative small bowel obstruction : Incidence and risk factors of recurrence after surgical treatment: a multicenter prospective study.

Ann surg 2006;244:750-7.

17. Duron JJ.

Pathologie occlusive post-opératoire.

J Chir Visc 2003;140:325-34.

18. Sarraf S Y, Shapiro ML.

Small bowel obstruction: The eternal dilemma of when to intervene.

Scand J Surg 2010;99:78-80.

19. Ouaisi M, Gaujoux S, Veyrie N, Denève E, Bergand C, Castel B et al.

Les adhérences postopératoires après chirurgie digestive et leurs préventions: revue de la littérature.

J Chir Visc 2011;60:21-8.

20. Delabrousse E, Bouland R, Salière P, Mickalakis D, Rodiere E, Kastler B.

Le faces sign : valeur d'un signe TDM dans l'occlusion du grêle sur bride ou adhérence péritonéale.

J Radiol 2005;86:393-8.

21. Al-Sunaidi M, Tulandi T.

Adhesion-related bowel obstruction after hysterectomy for benign conditions.

Obstet Gynecol 2006;108:1162-6.

22. Borie F, Guillon F, Aufort S.

Occlusions intestinales aiguës de l'adulte: diagnostic.

EMC Gastro-entérologie 2009 ;10 :44-9.

23. M Malik A. Shah M. Pathan R.

Pattern of acute intestinal obstruction: Is there a change in the underlying etiology ?

Saudi J Gastroenterol 2010;16:272-4.

24. Zhang YA, Gaob Y, Maa Q.

Randomised clinical trial investigating the effects of combined administration of octreotide and methylglucamine diatrizoate in the older persons with adhesive small bowel obstruction ;

Dig Liver Dis 2006;38:188-94.

25. Reb A.

Small bowel obstruction after appendicectomy.

Br J Surg 2001;88:1387-91.

26. Fevang BT, Fevang JM, Soreide O.

Delay in operative treatment among patients with small bowel obstruction.

Scand J Surg 2003;92:131-7.

27. Stewart RM, Page CP, Brender J.

The incidence and risk of early postoperative small bowel obstruction. A cohort study.

Am J Surg 1987;154:643-7.

28. Fevang BT, Jensen D, Svanes K.

Early operation or conservative management of patients with small bowel obstruction?

Eur J Surg 2002;168:475-81.

29. Quatromoni JC, Rosoff L Sr, Halls JM.

Early postoperative small bowel obstruction.

Ann Surg 1980;191:72-4.

30. Ellozy SH. Harris MT. Bawer JJ.

Early postoperative small bowel obstruction: a prospective evaluation in 242 consecutive abdominal operation.

Dis colon rectum 2002;45:1214-7.

31. Pickleman J, Lee RM.

The management of patients with suspected early postoperative small bowel obstruction.

Ann Surg 1989;210:216-9.

32. Sannella NA.

Early and late obstruction of the small bowel after abdominoperineal resection.

Am J Surg 1975;130:270-2.

33. Ellis H.

Internal overhealing: the problem of intraperitoneal adhesions.

World J Surg 1980;4:303-6.

34. Suri S, Gupta S, Sudhakar PJ.

Comparative evaluation of plain films, ultrasound and CT in the diagnosis of intestinal obstruction

Acta Radiol 1999;40:422-8.

35. Millat B, Guillon F, Avila JM.

Occlusions intestinales aiguës de l'adulte.

EMC Gastro-entérologie 1993;10:44-9,

36. Duron JJ, Olivier L, Khosrosrovani C, Gineste G, Jost JL, Keilani K.

Histoire naturelle des adhérences intra – péritonéales post – opératoires : une question vraiment à l'ordre du jour.

J Chir 1993;130: 385-90

37. Habib E. Elhadad A.

Occlusion de l'intestin grêle sur bride congénitale chez 16 adultes.

Ann Chir 2003;128:94-7.

38. Dembélé BT. Traoré A. Diakité I. Kanté L. Togo A. Maiga A et al.

Occlusion du grêle sur brides et adhérences en chirurgie générale CHU Gabriel Tourée.

Mali Médical 2011;26 :12-5.

39. Sidibé MB.

Aspects épidémiologiques cliniques et prise en charge des occlusions intestinales aiguës mécaniques dans le service de chirurgie générale et pédiatrique du CHU Gabriel Tourée.

Thèse Doctorat Médecine, Bamako 2003.

40. Portier F.

Techniques radiologiques d'exploration du grêle :quel type d'examen prescrire et lequel privilégier en 2004 en fonction des différentes situations cliniques ?

J Radiol 2002;83:173-6.

41. Kouadio GK , Turquin HT.

Prise en charge des occlusions post-opératoires du grêle par brides et adhérences au CHU de Treich ville à Abidjan.

Med Afr Noire 2004;51:12-9.

42. Maglinte DD, Reyes BL, Harmon BH.

Reliability and role of plain film radiography and CT in the diagnosis of small-bowel obstruction.

AJR Am J Roentgenol 1996;167:1451-5

43. Lappas JC, Reyes BL, Maglinte DD.

Abdominal radiography findings in small-bowel obstruction: relevance to triage for additional diagnostic imaging.

AJR Am J Roentgenol 2001;176:167-74.

44. Dean DT, Maglinte J, Darel E, Heitkamp C.

Current concepts in imaging of small bowel obstruction (S.B.O).

Radiol Clinics N Am 2003;41:263-83.

45. Deneuille M, Beot S, Chapuis F, Bazin C, Boccaccini H, Régent D.

Imagerie des occlusions intestinales aiguës de l'adulte.

EMC Radiodiagnostic – Appareil digestif 1997 ;10 :710-33.

46. Bland KI.

Abdominal sonography for the diagnosis of bowel obstruction.

Ann Surg 1996;223:235-6.

47. Ko YT, Lim JH.

CT and small bowel obstruction Sonographic evaluation.

J Radiol 1994;162:649-53.

48. Danse EM, Van Beers BE, Goncette L, Dardenne AN, Detry R, Pringot J.

Intérêt de l'échographie dans le diagnostic de l'occlusion intestinale aiguë.

J Radiol 1996;77:1223-7.

49. Ogata M, Mateer JR, Condon RE.

Prospective evaluation of abdominal sonography for the diagnosis of bowel obstruction.

Ann Surg 1996;223:237-41.

50. Nassar I. Hammani L. Imani F.

Aspects tomodensitométriques des occlusions sur brides.

EMC J chir 2008;145:162-4.

51. Taourel PG, Fabre JM, Pradel JA, Seneterre EJ, Megibow AJ, Bruel JM.

Value of CT in the diagnosis and management patients with suspected acute small-bowel obstruction.

Am J Roentgenol 1995;165:1187-92.

52. Fuchsjäger MH.

The small-bowel feces sign.

J Radiol 2002; 225:378-9.

53. Catalano O.

The feces sign: a CT finding in small-bowel obstruction.

J Radiol 1997;37:417-9.

54. Vibert E. Regimbeau JM. Panis Y. Lê P. Soyer P. Boudiaf M et al.

Occlusion du grêle sur bride: le scanner spirale surestime la gravité des lésions.

EMC Ann Chir 2002;127:765-70.

55. Otamiri T, Sjödaahl R, Ihse I.

Intestinal obstruction with strangulation of the small bowel Acta Chir.

Scand J Surg 1987;153:307-10.

56. Queneau P, Navez ML, Peyron R.

Introduction to pain pathophysiology. Applications to visceral pain.

Gastroenterol Clin Biol 2003;27:59-67.

57. Shatila AH, Chamberlain BE., Webb WR.

Current status of diagnosis and management of strangulation obstruction of the small bowel

Am. J. Surg 1976;132:299-303.

58. Graeme R.

Role of gastrografin in assigning patients to a non operative course in adhesive (SBO)

ANZ J Surg 2004;74:830-2.

59. Choi HK, Chu K.

Therapeutic value of gastrografin in adhesive S.B.O after unsuccessful conservative treatment.

Ann Surg 2002;236:1-6.

60. Burge J. Saleh M. Abbas SM. Graeme R.

Randomized controlled trial of Gastrogrfin in adhesive S.B.O;

ANZ journal of Surg 2005;75:672-4.

61. Aulin A, Sales JP.

Telebrix Gastro in the management of adhesive small bowel obstruction.

Gastroenterol Clinic Bio 2005;29:501-4.

62. Chen SC. Yen ZS,

Non surgical management of partial adhesive S.B.O with oral therapy:

CMAJ 2005;173:45-8.

63, Chen SC. Lee CC,

Specific oral medications decrease the need for surgery in a small bowel obstruction.

J Surg 2006;139:312-6.

64. George F. Gowen M.

Long tube decompression is successful in 90% of patients A.S.B.O

Am J Surg 2003;185:512-5.

65. Wangenstein OH.

Historical aspects of the management of acute intestinal obstruction.

J Surg 1969;65:363-83.

66. Sosa J, Gardner B.

Management of patients diagnosed as acute intestinal obstruction secondary to adhesions.

Am Surg 1993;59:125-8.

67. Cox MR, Gunn IF, Eastman MC.

The safety and duration of non-operative treatment for adhesive small bowel obstruction.

Aust N Z J Surg 1993;63:367-71.

68. Malangoni MA, Times ML, Kozik D.

Admitting service influences the outcomes of patients with small bowel obstruction.

J Surg 2001;130:706-11.

69. Barth X. Gruner L.

Chirurgie des occlusions aiguës du grêle de l'adulte.

EMC Techniques chirurgicales – Appareil digestif 1998;24:430-40,

70. F Borie, A Herrero.

Occlusions intestinales aiguës de l'adulte : Traitement.

EMC Gastro-entérologie 2009;11:44-9.

71. Amano H, Bulkley GB, Gorey T, Hamilton SR, Horn SD, Zuidema GD.

The role of microvascular patency in the recovery of small intestine from ischemic injury Surg.

Forum 1980;31:157-9.

72. Ghariani B, Houssa H, Sebai F.

Traitement laparoscopique des occlusions mécaniques du grêle.

Tunis Med 2011;89:274-7.

73. Barth X. Gruner L.

Chirurgie des occlusions aiguës du grêle de l'adulte

EMC Techniques chirurgicales 1998;153:430-40.

74. Slim K.

Traitement coelioscopique des occlusions du grêle.

EMC Chirurgie 1999;124:171-81.

75. Navez B, Arimont JM, Guiot P.

Laparoscopic approach in acute small bowel obstruction. A review of 68 patients.

Hepatogastroenterology 1998;45:2146-50.

76. Franklin ME Jr, Gonzalez JJ Jr, Miter DB, Glass JL, Paulson D.

Laparoscopic diagnosis and treatment of intestinal obstruction.

Surg Endosc 2004;18:26-30.

77. Nagle A, Ujiki M, Denham W.

Laparoscopic dhesiolysis for small bowel obstruction.

Am J Surg 2004;187:464-70.

78. Strickland P, Lourie DJ, Suddleson E.A, Blitz JB, Stain SC.

Is laparoscopy safe and effective for treatment of acute small-bowel obstruction?

Surg Endosc 1999;13:695-8.

79. La Gamma A, Letoquart JP, Kunin N, Chaperon J. Mambrini A.

Les occlusions du grêle par brides et adhérences. Analyse sur 157 cas opérés

J Chir 1994 ;131:279 -84.

80. Margenthaler JA, Longo WE,

Risk Factors for Adverse Outcomes Following Surgery for S.B.O

Ann Surg 2006;243:176-83.

81. Van Der Krabben AA, Dijkstra FR.

Morbidity and mortality of inadvertent enterotomy during adhesiotomy.

Br J Surg 2000;87:467-71

82. Landercasper J, Cogbill TH, Merry WH.

Long-term outcome after hospitalization for small-bowel obstruction.

Arch Surg 1993;128:765-70.

83. Wilson MS, Hawkswell J, McCloy RF.

Natural history of adhesional small bowel obstruction: counting the cost.

Br J Surg 1998;85:1294-8.

84. Willians SB, Greenspon J, Young HA, Orkin BA.

Small bowel obstruction: conservative VS, Surgical management.

Dis Colon Rectum 2005;48:1140-6.

85. Liakakos T, Thomakos N, Fine PM, Dervenis C, Young RL.

Peritoneal adhesions: etiology, pathophysiology, and clinical significance. Recent advances in prevention and management.

Dig Surg 2001;18:260-73.

86. Richard CA.

Prevention and treatment of recurrent obstruction by Childs-Phillips mesenteric plication.

Presse Med 1969;77:1647-8.

87. Vayre P, Hureau J.

Childs-Phillips mesenteric plication.

Presse Med 1970;78:479-8.

88. McCarthy JD.

Further experience with the Childs-Phillips plication operation.

Am J Surg 1975;130:15-9.

89. Martinez Hernandez Magro P, Martinez Ordaz JL, Blanco Benavides R.

Transmesenteric intestinal plication for intestinal occlusion secondary to disseminated adhesions. A 12 year experience.

Rev Gastroenterol Mex 2001;66:90-5.

90. Sclabas G, Heller G, Ludin A.

Late results of Childs-Phillips mesenteric plication for therapy and prevention of small intestinal ileus.

J Chir 1997;68:693-9.

91. Bergqvist D. Krause U.

Noble plication for intestinal obstruction.

Scand J Gastroenterol 1971;6:699-705.

92. Shipkov CD. Uchikov AP.

Small Bowel Obstruction by the Silicone Tube of the Gastric Band,

Obesity Surg 2004;14:21-3.

93. Beck DE., Cohen Z., Fleshman JW, Kaufman HS, Van Goor H, Wolff B.G al.

A prospective, multicenter, controlled study of the safety of Seprafilm® adhesion barrier in abdominal pelvic surgery of the intestine.

Dis Colon Rectum 2003;46:1310-9.

94. Fazio VW, Cohen Z, Fleshman JW, Van Goor H, Bauer JJ, Wolff BG et al.

Reduction in adhesive small-bowel obstruction by Seprafilm® adhesion barrier after intestinal resection.

Dis Colon Rectum 2006;49:1-11.

95. Duron JJ.

Les brides et adhérences,caues et moyens de Prévention.

J chir 2003;14(4).

96. Tjandra JJ, Chan MKY.

A sprayable hydrogel adhesion barrier facilitates closure of defunctioning loop ileostomy: a randomized trial.

Dis Colon Rectum 2008;51(6):956-60.

97. Tang CL, Jayne DG, Seow Choen F, Ng YY, Eu KW, Mustapha N.

A randomized controlled trial of 0.5 % ferric hyaluronate gel (Intergel®) in the prevention of adhesions following abdominal surgery.

Rev Gastroenterol Mex 2002;44:101-10.

98. Cahier d'anatomie. Anatomie 3

(4ème éd. 2ème tir) P:122-33.

99. Akgur FM, Tanyel FC, Büyükpamukçu N, Hiçsönmez A.

Anomalous congenital bands causing intestinal obstruction in children.

J Pediatr Surg 1992;27:471-3.

100. Ventura Braswell AM, Satin AJ, Higby K.

Delayed diagnosis of bowel infarction secondary to maternal midgut volvulus at term.

Obstet Gynecol 1998;91:808-10.

101. Ikeda H, Matsuyama S, Suzuki N, Takahashi A, Kuroiwa M, Hatakeyama S.

Small bowel obstruction in children: review of 10 years experience.

Acta Paediatr Jpn 1993;35:504-7.

102. Puppala AR, Mustafa SG, Moorman RH, Howard CH.

Small bowel obstruction due to disease of epiploic appendage.

Am J Gastroenterol 1981;75:382-3.

103. Beyrou I, Gargouri F, Gharbi A, Beyrou R, Fki I, Dhieb N et al.

Late post-operative adhesive small-bowel occlusions. About 258 Cases.

Tunis Med 2006;84:9-15.

104. Mutsaers SE, Whitaker D, Papadimitriou JM.

Mesothélium regeneration is not dependant on subserosal cells.

J Path 2000;190: 86-92.

105. Di Zerega GS, Rodgers KE.

Intrapéritoneal adhésions, in the péritoneum springler-Verlag

Am J Surj 1992:274-306.

106. Homdahl L, Eriksson E, Risberg B.

Fibrinolysis in human péritoneum during operation

surgery 1996;119:701-5.

107. Homdahl L, Eriksson E, Eriksson BI, Risberg B.

Depression of peritoneal fibrinolysis during surgery is a local reponse to trauma.

J Surg 1998;123:539-44.

108. Hills BA.

Rôle of surfactant in péritoneal dialysis.

Peri dial Int 2000;20:503-15.

109. Serre V, Duron JJ.

In vivo protein markers of human peritoneal mesothelial cells: are they different according to the anatomical sites?

Eur J Pain 2008;12:214-25.

110. Raftery AT.

Regeneration of Parietal and Visceral Peritoneum. An elctron microscopical study.

J Surg 1973;60:293-9

111. Ellis H, Harison W, Hugh TB.

The healing of Péritoneum under normal and pathological conditions.

Br J Surg 1965;52:471-4.

112. Foley Corner AJ, Herrick SE, Mishabt A, Prele CM, Laurent GJ, Mutsaers SE.

Evidence for incorporation of free floating mesothelial cells as a mechanism of serosal healing.

J Cell Sci 2002;48:280-8.

113. Di Zerega GS, Campeau JD.

Péritoneal repair and post-surgical adhesion formation.

Hum Reprod update 2001;7:547 - 55.

114. Duron JJ, keilani K, Barrat C, Chamagne AM, Olivier L.

contamination per-opératoire de la cavité péritonéale par des micros corps étrangers.

J Chir 1996;121:175-80.

115. Haney AF, Doty E.

The formation of coalescing péritoneal adhesion requires injury of both contacting peritoneal surfaces.

Fertil steril 1994;61:765-75.

قسم الطبيب

بِسْمِ اللَّهِ الرَّحْمَنِ الرَّحِيمِ

أُقْسِمُ بِاللَّهِ الْعَظِيمِ

أَنْ أَر_اقِبَ اللَّهَ فِي مِهْنَتِي

وَأَنْ أَصُونَ حَيَاةَ الْإِنْسَانِ فِي كَافَّةِ أَطْوَارِهَا فِي كُلِّ الظُّرُوفِ وَالْأَحْوَالِ
بِإِذْنِ اللَّهِ وَسَعْيِي فِي اسْتِنْقَازِهَا مِنَ الْهَلَاكِ وَالْمَرَضِ وَالْأَلَمِ وَالْقَلْقِ.

وَأَنْ أَحْفَظَ لِلنَّاسِ كَرَامَتَهُمْ، وَأَسْتُرَ عَوْرَتَهُمْ، وَأَكْتَمَ سِرَّهُمْ.

وَأَنْ أَكُونَ عَلَى الدَّوَامِ مِنَ وَسَائِلِ رَحْمَةِ اللَّهِ، بِإِذْنِ اللَّهِ رِعَايَتِي الطَّبِيبَةَ
لِلْقَرِيبِ وَالْبَعِيدِ، لِلصَّالِحِ وَالطَّالِحِ، وَالصَّدِيقِ وَالْعَدُوِّ.

وَأَنْ أَثَابِرَ عَلَى طَلَبِ الْعِلْمِ، أُسَخِّرُهُ لِنَفْعِ الْإِنْسَانِ.. لَا لِأَدَاةٍ.

وَأَنْ أُوَقِّرَ مَنْ عَلَّمَنِي، وَأُعَلِّمَ مَنْ يَصْنَعُنِي، وَأَكُونَ أَخًا لِكُلِّ زَمِيلٍ فِي
الْمِهْنَةِ الطَّبِيبِيَّةِ مُتَعَاوِنِينَ عَلَى الْبِرِّ وَالتَّقْوَى.

وَأَنْ تَكُونَ حَيَاتِي مِصْدَاقَ إِيمَانِي فِي سِرِّي وَعَلَانِيَتِي، نَقِيَّةً مِمَّا يُشِينُهَا
تَجَاهَ اللَّهِ وَرَسُولِهِ وَالْمُؤْمِنِينَ.

والله على ما أقول شهيد





جامعة القاضي عياض كلية الطب و الصيدلة مراكش

أطروحة رقم 122

سنة 2012

الانسداد بالعرووات

الأطروحة

قدمت ونوقشت علانية يوم .../.../...
من طرف

الآنسة كنزة ويدر

المزدادة بتاريخ 20 يناير 1984 بأسفي
لنيل شهادة الدكتوراه في الطب

الكلمات الأساسية:

الانسداد المعوي - عروة - حالة مستعجلة
التصوير المقطعي - نخر - اعتلال

اللجنة

الرئيس	السيد	ب. الفينش
		أستاذ في الجراحة العامة
المشرف	السيد	ر. بن الخياط بنعمر
		أستاذ في الجراحة العامة
الحكام	السيد	ع. لوزي
		أستاذ مبرز في الجراحة العامة
	السيد	ع. عاشور
		أستاذ مبرز في الجراحة العامة
	السيد	ه. نجمي
		أستاذ مبرز في التخدير و الانعاش