



unique

UNIVERSITE CADI AYYAD

~~FACULTE DE MEDECINE ET DE PHARMACIE~~

MARRAKECH

ANNEE 2011

THESE N°114

# LA NEPHROLITHOTOMIE PERCUTANEE SUR REIN UNIQUE

---

THESE

PRESENTEE ET SOUTENUE PUBLIQUEMENT LE.../.../2011

PAR

**Mlle. Safae TAMOUH**

Née le 10 Juin 1979 à RABAT

POUR L'OBTENTION DU DOCTORAT EN MEDECINE

---

MOTS CLES :

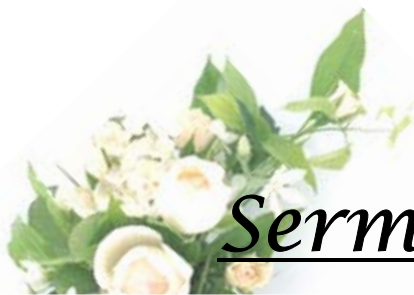
Rein unique–Lithiases–Néphrolithotomie percutanée  
Fonction rénale

---

## JURY

<b>Mr. I. SARF</b> Professeur d'Urologie	PRESIDENT
<b>Mr. D. TOUITI</b> Professeur d'Urologie	RAPPORTEUR
<b>Mr. Z. DAHAMI</b> Professeur agrégé d'Urologie	JUGES
<b>Mr. M. BOUGUALEM</b> Professeur de Réanimation et Urgences	
<b>Mr. A. ACHOUR</b> Professeur agrégé en Chirurgie générale	

بِسْمِ اللّٰهِ الرَّحْمٰنِ الرَّحِیْمِ



Serment d'Hippocrate



*LISTE  
DES PROFESSEURS*

**UNIVERSITE CADI AYYAD  
FACULTE DE MEDECINE ET DE PHARMACIE  
MARRAKECH**

Doyen Honoraire

: Pr. Badie-Azzamann MEHADJI

**ADMINISTRATION**

Doyen

: Pr. Abdelhaq ALAOUI YAZIDI

Vice doyen

: Pr. Ahmed OUSEHAL

Vice doyen

: Pr. Ag Zakaria DAHAMI

Secrétaire Général

: Mr. Azzeddine EL HOUDAIGUI

**PROFESSEURS D'ENSEIGNEMENT SUPERIEUR**

ABOUSSAD	Abdelmounaim	Néonatalogie
AIT BENALI	Said	Neurochirurgie
ALAOUI YAZIDI	Abdelhaq	Pneumo-phtisiologie
BELAABIDIA	Badia	Anatomie-Pathologique
BOUSKRAOUI	Mohammed	Pédiatrie A
CHOULLI	Mohamed Khaled	Neuropharmacologie
EL HASSANI	Selma	Rhumatologie
ESSADKI	Omar	Radiologie

## La nephrolithotomie percutanée sur rein unique

---

FIKRY	Tarik	Traumatologie- Orthopédie A
FINECH	Benasser	Chirurgie – Générale
KISSANI	Najib	Neurologie
KRATI	Khadija	Gastro-Entérologie
LATIFI	Mohamed	Traumato – Orthopédie B
MOUTAOUAKIL	Abdeljalil	Ophtalmologie
OUSEHAL	Ahmed	Radiologie
RAJI	Abdelaziz	Oto-Rhino-Laryngologie
SARF	Ismail	Urologie
SBIHI	Mohamed	Pédiatrie B
SOUMMANI	Abderraouf	Gynécologie-Obstétrique A

## **PROFESSEURS AGREGES**

ABOULFALAH	Abderrahim	Gynécologie – Obstétrique B
AIT SAB	Imane	Pédiatrie B
AKHDARI	Nadia	Dermatologie
AMAL	Said	Dermatologie
ASMOUKI	Hamid	Gynécologie – Obstétrique A
ASRI	Fatima	Psychiatrie
BENELKHAÏAT BENOMAR	Ridouan	Chirurgie – Générale
BOUMZEBRA	Drissi	Chirurgie Cardiovasculaire
CHABAA	Laila	Biochimie
CHELLAK	Saliha	Biochimie-chimie

## La nephrolithotomie percutanée sur rein unique

---

DAHAMI	Zakaria	Urologie
EL FEZZAZI	Redouane	Chirurgie Pédiatrique
EL HATTAOUI	Mustapha	Cardiologie
ELFIKRI	Abdelghani	Radiologie
ESSAADOUNI	Lamiaa	Médecine Interne
ETTALBI	Saloua	Chirurgie – Réparatrice et plastique
GHANNANE	Houssine	Neurochirurgie
LMEJJATTI	Mohamed	Neurochirurgie
LOUZI	Abdelouahed	Chirurgie générale
MAHMAL	Lahoucine	Hématologie clinique
MANSOURI	Nadia	Chirurgie maxillo-faciale Et stomatologie
MOUDOUNI	Said mohammed	Urologie
NAJEB	Youssef	Traumato - Orthopédie B
OULAD SAIAD	Mohamed	Chirurgie pédiatrique
SAIDI	Halim	Traumato - Orthopédie A
SAMKAOUI	Mohamed Abdenasser	Anesthésie- Réanimation
TAHRI JOUTEI HASSANI	Ali	Radiothérapie
YOUNOUS	Saïd	Anesthésie-Réanimation

## **PROFESSEURS ASSISTANTS**

ABKARI	Imad	Traumatologie-orthopédie B
ABOU EL HASSAN	Taoufik	Anesthésie - réanimation
ABOUSSAIR	Nisrine	Génétique
ADALI	Imane	Psychiatrie

## La nephrolithotomie percutanée sur rein unique

---

ADALI	Nawal	Neurologie
ADERDOUR	Lahcen	Oto-Rhino-Laryngologie
ADMOU	Brahim	Immunologie
AGHOUTANE	El Mouhtadi	Chirurgie – pédiatrique
AIT BENKADDOUR	Yassir	Gynécologie – Obstétrique A
AIT ESSI	Fouad	Traumatologie-orthopédie B
ALAOUI	Mustapha	Chirurgie Vasculaire périphérique
ALJ	Soumaya	Radiologie
AMINE	Mohamed	Epidémiologie - Clinique
AMRO	Lamyae	Pneumo - phtisiologie
ANIBA	Khalid	Neurochirurgie
ARSALANE	Lamiae	Microbiologie- Virologie
ATMANE	El Mehdi	Radiologie
BAHA ALI	Tarik	Ophtalmologie
BAIZRI	Hicham	Endocrinologie et maladies métaboliques
BASRAOUI	Dounia	Radiologie
BASSIR	Ahlam	Gynécologie – Obstétrique B
BELKHOU	Ahlam	Rhumatologie
BEN DRISS	Laila	Cardiologie
BENCHAMKHA	Yassine	Chirurgie réparatrice et plastique
BENHADDOU	Rajaa	Ophtalmologie

## La nephrolithotomie percutanée sur rein unique

---

BENHIMA	Mohamed Amine	Traumatologie-orthopédie B
BENJILALI	Laila	Médecine interne
BENZAROUEL	Dounia	Cardiologie
BOUCHENTOUF	Rachid	Pneumo-phtisiologie
BOUKHANNI	Lahcen	Gynécologie – Obstétrique B
BOURRAHOUAT	Aicha	Pédiatrie
BOURROUS	Monir	Pédiatrie A
BSSIS	Mohammed Aziz	Biophysique
CHAFIK	Aziz	Chirurgie Thoracique
CHAFIK	Rachid	Traumatologie-orthopédie A
CHAIB	Ali	Cardiologie
CHERIF IDRISSE EL GANOUNI	Najat	Radiologie
DIFFAA	Azeddine	Gastro - entérologie
DRAISS	Ghizlane	Pédiatrie A
DRISSI	Mohamed	Anesthésie -Réanimation
EL ADIB	Ahmed rhasane	Anesthésie-Réanimation
EL ANSARI	Nawal	Endocrinologie et maladies métaboliques
EL BARNI	Rachid	Chirurgie Générale
EL BOUCHTI	Imane	Rhumatologie
EL BOUIHI	Mohamed	Stomatologie et chirurgie maxillo faciale
EL HAOUATI	Rachid	Chirurgie Cardio Vasculaire

## La nephrolithotomie percutanée sur rein unique

---

EL HAOURY	Hanane	Traumatologie-orthopédie A
EL HOUDZI	Jamila	Pédiatrie B
EL IDRISSE SLITINE	Nadia	Pédiatrie (Néonatalogie)
EL JASTIMI	Said	Gastro-Entérologie
EL KARIMI	Saloua	Cardiologie
EL KHAYARI	Mina	Réanimation médicale
EL MANSOURI	Fadoua	Anatomie - pathologique
EL MGHARI TABIB	Ghizlane	Endocrinologie et maladies métaboliques
EL OMRANI	Abdelhamid	Radiothérapie
FADILI	Wafaa	Néphrologie
FAKHIR	Bouchra	Gynécologie – Obstétrique B
FICHTALI	Karima	Gynécologie – Obstétrique B
HACHIMI	Abdelhamid	Réanimation médicale
HAJJI	Ibtissam	Ophtalmologie
HAOUACH	Khalil	Hématologie biologique
HAROU	Karam	Gynécologie – Obstétrique A
HERRAG	Mohammed	Pneumo-Phtisiologie
HOCAR	Ouafa	Dermatologie
JALAL	Hicham	Radiologie
KADDOURI	Said	Médecine interne
KAMILI	El ouafi el aouni	Chirurgie – pédiatrique générale

## La nephrolithotomie percutanée sur rein unique

---

KHALLOUKI	Mohammed	Anesthésie-Réanimation
KHOUCHANI	Mouna	Radiothérapie
KHOULALI IDRISSE	Khalid	Traumatologie-orthopédie
LAGHMARI	Mehdi	Neurochirurgie
LAKMICHI	Mohamed Amine	Urologie
LAOUAD	Inas	Néphrologie
LOUHAB	Nissrine	Neurologie
MADHAR	Si Mohamed	Traumatologie-orthopédie A
MANOUDI	Fatiha	Psychiatrie
MAOULAININE	Fadlmrabihrabou	Pédiatrie (Néonatalogie)
MATRANE	Aboubakr	Médecine Nucléaire
MOUAFFAK	Youssef	Anesthésie - Réanimation
MOUFID	Kamal	Urologie
MSOUGGAR	Yassine	Chirurgie Thoracique
NARJIS	Youssef	Chirurgie générale
NEJMI	Hicham	Anesthésie - Réanimation
NOURI	Hassan	Oto-Rhino-Laryngologie
OUALI IDRISSE	Mariem	Radiologie
QACIF	Hassan	Médecine Interne
QAMOUSS	Youssef	Anesthésie - Réanimation
RABBANI	Khalid	Chirurgie générale

## La nephrolithotomie percutanée sur rein unique

---

RADA	Noureddine	Pédiatrie
RAIS	Hanane	Anatomie-Pathologique
ROCHDI	Youssef	Oto-Rhino-Laryngologie
SAMLANI	Zouhour	Gastro - entérologie
SORAA	Nabila	Microbiologie virologie
TASSI	Noura	Maladies Infectieuses
TAZI	Mohamed Illias	Hématologie clinique
ZAHLANE	Mouna	Médecine interne
ZAHLANE	Kawtar	Microbiologie virologie
ZAOUI	Sanaa	Pharmacologie
ZIADI	Amra	Anesthésie - Réanimation
ZOUGAGHI	Laila	Parasitologie –Mycologie



*DEDICACES*

*Je dédie cette thèse...* ✍️



**A MA TRÈS CHÈRE MÈRE :**

*Aucun mot ne saurait exprimer ma profonde gratitude et ma sincère reconnaissance envers toi ! Si mes expressions pourraient avoir quelque pouvoir, j'en serais profondément heureuse. Je te dois ce que je suis. Tes prières et tes sacrifices m'ont comblés tout au long de mon existence. Que cette thèse soit au niveau de tes attentes, présente pour toi l'estime et le respect que je voue, et qu'elle soit le témoignage de la fierté et l'estime que je ressens. Puisse dieu, tout puissant, te combler de santé, de bonheur et te procurer une longue vie afin que je puisse te rendre un minimum de ce que je te dois.*

**A LA MÉMOIRE DE MON TRÈS CHÈRE PÈRE :**

*Tu resteras toujours dans mes pensées et mon cœur. Puisse ce travail être une prière pour ton âme.*

**A MA TRÈS CHÈRE SŒUR HIND ET SON MARI ET SES DEUX PETITES FILLES :**

*A la plus douce et la plus tendre des sœurs. Aucune dédicace ne saurait exprimer ma reconnaissance, mon grand attachement et mon grand amour. Que cette thèse soit le témoignage de ma profonde affection et de mon humble reconnaissance pour les nombreux sacrifices que tu as consentis à mon égard. Que dieu tout puissant réalise tes rêves et tes ambitions et te préserve ta petite famille.*

**A MON CHÈRE FRÈRE FADEL ET SA PETITE FAMILLE :**

**A MON CHÈRE FRÈRE JAAFAR ET SA PETITE FAMILLE :**

**A MON CHÈRE FRÈRE RACHID ET SA PETITE FAMILLE :**

**A MA CHÈRE SŒUR HOURIA ET SA PETITE FAMILLE :**

**A MON CHÈRE FRÈRE MEHDI:**

*Je vous aime énormément et je vous remercie pour tous ce que vous aviez faits pour moi le long de mon parcours médical. Merci encore une fois. Que dieu tout puissant vous apporte bonheur et vous aide à réaliser tous vos vœux.*

**A MA TRÈS CHÈRE TANTE ZAHRA JAMALI :**

*Tu étais une deuxième mère pour moi. Merci pour tes sacrifices, tes prières et ton soutien qui m'a accompagné le long de mes études. Puisse dieu, tout puissant, te préserver du mal, te combler de santé et de bonheur.*

**A MA TRÈS CHÈRE TANTE PATERNELLE FATIMA-ZAHRA :**

*Je te suis reconnaissante. Mille merci pour ton soutien et tes sacrifices. Trouve dans ce travail, mon estime, mon respect et mon amour. Que dieu te procure bonheur, santé et une longue vie.*

**A TOUTE MA FAMILLE :** *Avec toute mon affection.*

**A MES TRÈS CHÈRES AMIES: OUILKI IMANE, OUHDOUCH FATIMA, SERARFI FATIMA, IRFANE NEZHA, ZEROUALI HANANE, TEMCANILHAM, ZAIDI HAFIDA :**

*Merci d'avoir été là dans les moments les plus difficiles, et d'avoir su me donner la force d'aller de l'avant. Que ce travail soit le témoignage de ma profonde gratitude et ma sincère reconnaissance envers vous toutes.*

**A TOUS CEUX QUI ME SONT CHÈRES ET QUE J'AI OMIS DE CITER MAIS QUE JE N'AI PAS OUBLIÉ ET A TOUS CEUX QUI FERONT PARTIE DE MA VIE :**

*Que cette thèse soit pour vous le témoignage de mes sentiments les plus sincères et les plus affectueux.*



*REMERCIEMENTS*

A NOTRE MAITRE ET PRESIDENT DE THESE MONSIEUR  
LE PROFESSEUR  
I.SARF  
PROFESSEUR D'ENSEIGNEMENT SUPERIEUR  
D'UROLOGIE  
ET CHEF DE SERVICE D'UROLOGIE  
AU CHU MOHAMMED VI DE MARRAKECH

*Vous m'avez accordé un grand honneur en acceptant de  
présider le jury de ce travail.  
Veuillez trouver ici, cher Maître, le témoignage de ma haute  
considération et de ma profonde reconnaissance.*

A NOTRE MAITRE ET RAPPORTEUR DE THESE  
MONSIEUR  
LE PROFESSEUR  
D. TOUITI  
PROFESSEUR D'ENSEIGNEMENT SUPERIEUR  
D'UROLOGIE  
ET CHEF DE SERVICE D'UROLOGIE  
A L'HOPITAL MILITAIRE AVICENNE DE MARRAKECH

*Je vous remercie pour la gentillesse et la spontanéité  
avec lesquelles vous avez  
bien voulu diriger ce travail.  
J'ai eu le grand plaisir de travailler sous votre direction et j'ai  
trouvé auprès de  
vous le conseiller et le guide qui m'a reçu en toute circonstance  
avec sympathie,  
sourire et bien vaillance.  
Veuillez trouver ici, cher maître, l'expression de ma sincère  
reconnaissance et mon profond respect.*

A NOTRE MAITRE ET JUGE DE THESE MONSIEUR  
LE PROFESSEUR  
Z.DAHAMI  
PROFESSEUR AGREGÉ D'UROLOGIE  
AU CHU MOHAMMED VI DE MARRAKECH

*Nous sommes très heureux que vous ayez accepté de nous honorer de votre présence au sein du jury de cette thèse. Votre gentillesse et votre serviabilité ont toujours suscité notre admiration.*

*Veillez accepter dans ce travail, Cher Maître, le témoignage de notre sincère respect et de notre profonde reconnaissance.*

A NOTRE MAITRE ET JUGE DE THESE MONSIEUR  
LE PROFESSEUR  
M.BOUGHALEM  
PROFESSEUR AGREGÉ ET CHEF DE SERVICE  
A L'HOPITAL MILITAIRE AVICENNE DE MARRAKECH

*Je vous remercie vivement de l'honneur que vous me faites en siégeant dans ce jury.*

*Veillez croire, cher Maître, à l'assurance de mon respect et ma grande reconnaissance.*

*A NOTRE MAITRE ET JUGE DE THESE MONSIEUR*  
*LE PROFESSEUR*  
*A.ACHOUR*  
*PROFESSEUR AGREGÉ DE CHIRURGIE GÉNÉRALE*  
*A L'HOPITAL MILITAIRE AVICENNE DE*  
*MARRAKECH*

*Je vous remercie du grand honneur que vous m'avez fait en acceptant aimablement de faire part de ce jury. Veuillez trouver dans ce travail, Cher Maître, l'expression de mon estime et ma considération.*

*A MONSIEUR O.GHOUNDALÉ*  
*PROFESSEUR ASSISTANT EN UROLOGIE*  
*A L'HOPITAL MILITAIRE AVICENNE DE*  
*MARRAKECH*

*Nous sommes très heureux de l'honneur que vous nous avez fait en témoignant un vif intérêt pour ce travail. Vous nous avez guidé en nous conseillant et en consacrant une partie de votre temps précieux. Vous nous avez à chaque fois réservé un accueil aimable et bienveillant.*

*Veillez trouver ici, l'assurance de notre admiration et de notre profond respect.*

*A MONSIEUR Y.ELHARRECH*  
*UROLOGUE*  
*A L'HOPITAL Militaire Avicenne de Marrakech*

*Je vous remercie vivement pour l'aide précieuse que vous m'avez apportée.*

*Veillez croire à l'expression de ma grande admiration et mon profond respect pour votre savoir faire, votre compétence et surtout pour votre confiance en voulant participer aimablement à la réalisation de ce travail.*



*ABREVIATIONS*

<b>NLPC</b>	:	Néphrolithotomie Percutanée
<b>AUSP</b>	:	Arbre Urinaire Sans Préparation
<b>UIV</b>	:	Urographie Intraveineuse
<b>TDM</b>	:	Tomodensitométrie
<b>ECBU</b>	:	Examen Cytobactériologique des Urines
<b>URS</b>	:	Urétérorénoscopie
<b>SFR</b>	:	Sans Fragments Résiduels
<b>LEC</b>	:	Lithotritie Extracorporelle
<b>MDRD</b>	:	Modification of Diet in RenalDisease
<b>DFG</b>	:	Débit de Filtration Glomérulaire
<b>EAU</b>	:	European Association of Urology
<b>ASA</b>	:	American Society of Anesthesiologists

*PLAN*

<b>INTRODUCTION</b> .....	<b>1</b>
<b>HISTORIQUE</b> .....	<b>3</b>
<b>MATERIELS ET METHODES :</b> .....	<b>6</b>
I- Paramètres étudiés.....	7
II- Technique de la NLPC en position de décubitus dorsale modifié.....	8
<b>RESULTATS :</b> .....	<b>20</b>
I-Données épidémiologiques :.....	21
1-fréquence.....	21
2-âge.....	22
3-sexe.....	22
4-étiologies.....	23
5-traitement antérieur.....	24
II-Données cliniques :.....	24
1-symptomatologie :.....	24
1-1.la douleur.....	25
1-2.l'hématurie.....	25
1-3.l'infection urinaire.....	25
2-examen physique.....	26
III-Données paracliniques :.....	26
1-Radiographie de l'arbre urinaire sans préparation(AUSP).....	26
2-Echographie vésico-rénale.....	27
3-Urographie intra-veineuse (UIV).....	28
4-Tomodensitométrie.....	28

5-Caractéristiques des calculs :.....	29
5-1.type.....	29
5-2 .latéralité.....	29
5-3 .nombre.....	29
5-4.taille.....	30
6-Bilan biologique :.....	31
6-1.étude de la fonction rénale.....	31
6-2 .hémoglobininémie.....	32
6-3.bilan de la coagulation.....	32
6-4.examen cyto bactériologique des urines(ECBU).....	32
IV-Résultats opératoires :.....	32
1- Durée moyenne de l'intervention.....	32
2-Anesthésie.....	32
3- Antibio prophylaxie.....	33
4-Position de l'opéré.....	33
5-Déroulement de la procédure :.....	34
5-1.la ponction.....	34
5-2.la dilatation.....	34
5-3.la fragmentation des calculs.....	35
5-4 .l'extraction des calculs.....	35
5-5.le drainage.....	35
V-Données post-opératoires :.....	35
1- Durée moyenne de drainage par néphrostomie.....	35

2-Durée moyenne de séjour hospitalier.....	36
VI-Incidents et complications :.....	36
1-Per-opératoires.....	36
2-post-opératoires.....	36
VII-Recul et évolution :.....	37
1-Recul moyen.....	37
2-Evolution :.....	37
2-1.clinique.....	37
2-2.biologique.....	38
a-ECBU.....	38
b-fonction rénale.....	38
c-hémoglobininémie.....	39
2-3.Radiologie « sans fragment résiduel ».....	39
2-4 .Traitement complémentaire.....	40
<b>DISCUSSION</b> :.....	<b>41</b>
I.RAPPEL ANATOMIQUE APPLIQUE A LA NLPC :.....	<b>42</b>
1. Anatomie descriptive.....	<b>42</b>
1-1.Situation des reins.....	<b>42</b>
1-2.Configuration externe des reins.....	<b>42</b>
1-3.Morphologie et orientation du système collecteur rénal :.....	<b>43</b>
a-Etude morphologique .....	<b>43</b>
b-Orientation du système collecteur rénal.....	<b>45</b>
c-conséquences techniques.....	<b>47</b>
1-4.Rapports du rein et organes de voisinage :.....	<b>49</b>
a-Rapports postérieurs.....	

	49
b–Rapports antérieurs.....	51
c–Rapports externes.....	52
d–Rapports internes.....	52
2–La vascularisation rénale.....	53
II. Intérêt de l'étude du rein unique.....	54
III. Calcul coralliforme et fonction rénale.....	55
IV. Dysfonction rénale pré–opérateur.....	56
V. Rein unique et lithiase.....	58
VI.NLPC sur rein unique et risque hémorragique.....	59
VII. Fonction rénale après NLPC sur rein unique.....	61
VIII. Succès.....	65
IX.Les complications de la NLPC :.....	66
1. Généralités.....	66
2–Complications per–opératoires :.....	67
2–1. les difficultés de ponction.....	67
2– 2.les perforations pyéliqués.....	67
2–3 .ponction et tunnelisation transpleurale.....	67
2–4 .complications digestives.....	67
2–5 .les complications hémorragiques.....	68
2–6.état septique.....	70
2–7.les phénomènes de réabsorption du soluté d'irrigation.....	70
3–Complications post–opératoires :.....	71
3–1.les douleurs.....	71
3–2.l'hémorragie secondaire.....	71
3–3.l'iléus.....	71
3–4 .l'état septique.....	72

3-5 .le retard de fermeture de l'orifice de néphrostomie.....	72
3-6.l'obstruction de la jonction pyélo-urétérale.....	72
3-7 .les séquelles.....	73
<b>CONCLUSION.....</b>	<b>74</b>
<b>RESUMES.....</b>	<b>76</b>
<b>BIBLIOGRAPHIE.....</b>	<b>80</b>



*INTRODUCTION*

La néphrolithotomie percutanée (NLPC) représente l'option thérapeutique la plus importante dans la prise en charge des calculs de grande taille ou complexes du rein (1).

Des taux de réussite élevés de plus de 90% ont été rapportés avec la NLPC(2).

Néanmoins, le saignement peropératoire reste encore l'une des complications les plus fréquentes et les plus redoutables. Une néphrectomie est rarement nécessaire pour le contrôle hémorragique. Par conséquent, la NLPC pose un problème particulier pour les reins uniques. L'impact de la chirurgie percutanée sur la fonction rénale est l'un des facteurs les plus importants. Cependant, la confusion que peut présenter le rein controlatéral peut constituer un obstacle à l'évaluation précise des effets de la NLPC sur la fonction rénale.

Par conséquent, l'évaluation de l'impact de la NLPC sur la fonction rénale serait plus efficace chez les patients à rein unique.

En dépit de divers rapports sur des modèles animaux sur l'impact de la chirurgie rénale percutanée sur la fonction rénale en utilisant la scintigraphie nucléaire ou des dosages sérologiques ou urinaires, à notre connaissance, peu d'études cliniques ont été réalisées (3,4).

Dans la présente étude, nous avons étudié les résultats de la chirurgie percutanée pour lithiase chez des patients avec un rein unique en insistant sur les exigences de la transfusion, les complications, et la fonction rénale en début et fin de l'intervention.



# *HISTORIQUE*

Les origines modernes de la NLPC remontent à Goodwin, rapportant ses premiers succès de néphrostomie percutanée en 1955 (5). Les procédés de cette dernière sont l'application de techniques angiographiques et de la méthode de Seldinger, et font partie de la sous-spécialité de l'Uroradiologie interventionnelle. Avec l'arrivée de moyens radioscopiques améliorés, et d'équipements mieux adaptés à la ponction des cavités rénales, la néphrostomie percutanée s'imposa progressivement comme la méthode de choix pour le drainage de la voie excrétrice supérieure obstruée.

L'utilisation d'un tractus de néphrostomie percutanée comme voie d'abord du rein pour l'extraction des calculs rénaux s'imposait comme suite logique, et c'est en 1974 que Fernström et Johanson ont mis en place une néphrostomie percutanée dans l'unique but d'extraire un calcul (6).

A la suite de ces travaux, des équipes urologiques en Allemagne et en Grande-Bretagne développaient la technique d'extraction des calculs sous contrôle direct de la vision à l'aide d'un néphroscope, apportant ainsi une dimension visuelle endoscopique.

La paternité de la technique, telle qu'elle est utilisée actuellement est diversement appréciée. Les premiers à comprendre son importance, et à lui apporter sa dimension endoscopique, étaient les équipes urologiques allemandes avec P. Alken et D. Marberger, britanniques avec J. Wickham, et américains avec A. Smith.

Ce fut notamment P. Alken qui popularisa cette technique en combinant les avantages de la radiologie interventionnelle et de l'endoscopie opératoire(7).

Néanmoins, c'est Fernström qui est actuellement reconnu comme le pionnier de cette technique. Son mérite est d'autant plus grand qu'il était radiologue, et qu'il avait une très grande expérience des néphrostomies percutanées.

Ainsi, on pourrait considérer que la création de la chirurgie rénale percutanée revient à Fernström, la mise au point à P. Alken et M. Marberger, et la diffusion à J. Segura et R. Clayman (8).

A peine née, la NLPC a rapidement trouvé une concurrente sérieuse avec l'apparition en 1980 de la lithotritie extracorporelle.

Néanmoins, après une dizaine d'années d'exploitation de ces deux techniques, avec l'apparition d'effets secondaires et la baisse des taux de succès de la lithotritie extracorporelle, la NLPC vit un regain d'intérêt pour le traitement de première intention de certains calculs rénaux.

Au Maroc, la NLPC a été introduite en Octobre 1985, et réalisée pour la première fois au service d'urologie A (Hôpital Avicenne, Rabat).

*MATERIELS  
ET METHODES*

Cette étude rétrospective a porté sur 20 patients hospitalisés au service d'urologie de l'hôpital militaire Avicenne de Marrakech sur une période de 9 ans, s'étalant de Janvier 2002 à Décembre 2010.

Ont été retenus dans cette étude tous les patients qui présentaient un ou plusieurs calculs sur un rein unique, anatomique ou fonctionnel, et traités par néphrolithotomie percutanée.

Les patients ayant été opérés chirurgicalement pour le rein porteur du calcul, les calculs coralliformes et complexes du rein, les calculs associés à une malformation urinaire et les patients obèses n'ont pas été exclus.

Seuls les patients ayant des contre-indications anesthésiques ou des troubles de l'hémostase non contrôlés en préopératoire ont été exclus.

## **I. PARAMETRES ETUDIÉS :**

Nous avons établi, pour ce travail, une fiche d'exploitation comprenant les éléments suivants :

- Données anamnestiques : identité du malade, son âge et ses antécédents médico-Chirurgicaux et particulièrement ceux de pyélotomie ou de lithotritie extracorporelle.
- Données cliniques : symptomatologie, examen physique.
- Données paracliniques: bilan radiologique et biologique.
- Caractéristiques de la lithiase : taille, type, nombre, latéralité et retentissement sur le haut appareil urinaire.
- Technique opératoire : déroulement, temps opératoire, difficultés et complications per et post-opératoires.
- Résultats et pertinence d'un traitement complémentaire.

## **II. TECHNIQUE DE LA NLPC EN POSITION DE DECUBITUS DORSAL MODIFIE :**

A partir de 2004, la technique ci dessous décrite a été adoptée par notre service.

La chirurgie percutanée du rein pour lithiase comporte cinq étapes :

1. La montée de sonde urétérale.
2. La ponction calicielle.
3. La création du tunnel cutanéocalicielle.
4. L'extraction du calcul
5. Le drainage

Toutes les étapes présentent quelques modifications par rapport à la technique de référence, nous tenterons de les rappeler au fur et à mesure de la description de la technique.

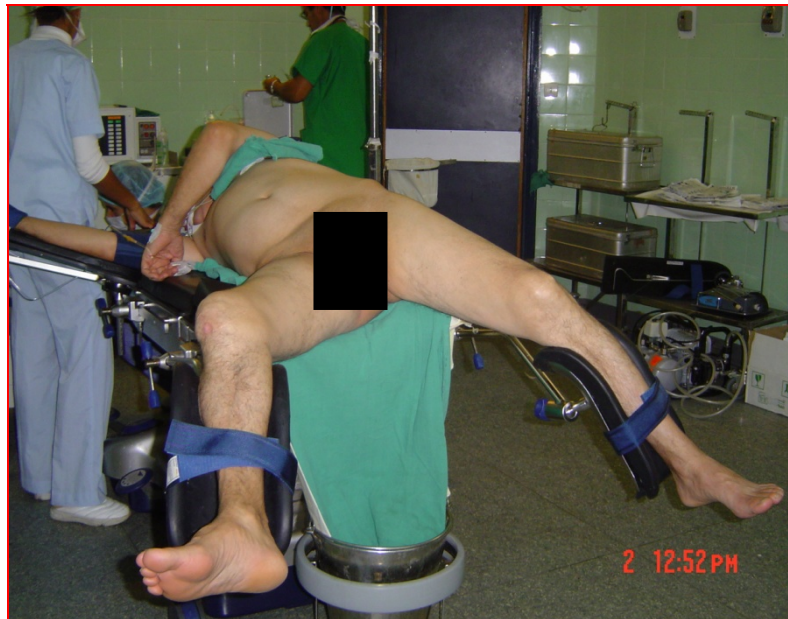### **1. Anesthésie :**

L'intervention s'est déroulée sous anesthésie générale avec une antibioprophylaxie à base de céphalosporine de 3ème génération, sauf pour les patients ayant une infection urinaire confirmée où une antibiothérapie a été démarrée 5 jours avant l'opération.

### **2. Position et montée de la sonde urétérale :**

Selon que le calcul siège exclusivement dans les cavités pyélocalicielles ou qu'il soit associé à une autre localisation urétérale, l'installation du patient sera différente.

a-Lorsqu'un geste par urétéroscopie antérograde ou rétrograde a été envisagé, le patient a été installé en décubitus dorsal avec billot sous le dos, bras surélevés et membres inférieurs en position gynécologique, cette position n'a pas été modifiée jusqu'à la fin de l'intervention, ce qui représentait une économie de temps et de linge et permettait de réduire le risque infectieux (Figure 1).



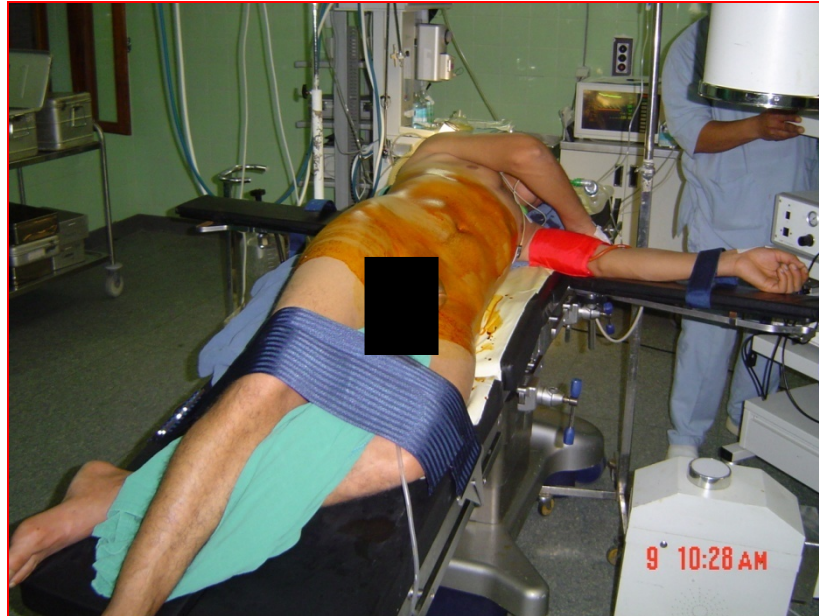**Figure 1** : Position associant décubitus latéral et position de la taille.

**b**–Lorsque le calcul rénal est unique, l'intervention s'est déroulée en deux temps :

T1–position de la taille (cuisses fléchies) pour la montée de sonde urétérale.

T2–secondairement, le patient a été allongé en décubitus dorsal avec billot sous le dos.

Les autres étapes de l'intervention ont toutes été réalisées dans cette position (Figure 2).



**Figure 2 : Position de décubitus latéral modifié.**

Dans les deux cas, le patient a été installé sur une table radio-transparente permettant un contrôle par amplificateur de brillance. L'intervention débutait par la mise en place d'une sonde urétérale permettant :

- l'opacification des cavités excrétrices par du produit de contraste dilué, ce qui facilite la ponction calicelle sous amplificateur de brillance.
- l'obstruction de l'uretère pendant la lithotritie, ce qui évite la migration des débris calculeux dans l'uretère.
- un drainage efficace de la voie excrétrice en fin d'intervention.

La sonde urétérale étant en place, le cystoscope a été retiré et une sonde vésicale type Foley a été introduite. Les deux sondes ont été solidarisées l'une à l'autre.

La sonde urétérale a été raccordée à une seringue contenant du produit de contraste dilué dans du sérum physiologique.

### **3. la ponction calicielle :**

Il s'agit d'un temps essentiel dont dépendra le bon déroulement de la suite du geste.

❖ L'aiguille munie d'un mandrin, doit avoir un diamètre interne admettant un fil-guide de 0,35 mm. Elle doit être assez rigide, car il faut parfois franchir une sclérose péri-rénale post-opératoire importante. Dans notre série, nous avons eu recours dans tous les cas à l'aiguille dite de Chiba 18G.

❖ La zone de ponction cutanée : contrairement à la technique de référence en décubitus ventral, en DLM, la ponction a été faite sur la ligne axillaire postérieure ou quelques millimètres en arrière (figure 3), entre la 12<sup>ème</sup> côte et la crête iliaque. Rarement, en cas de ponction d'un calice moyen ou supérieur, il a fallu passer entre la 11<sup>ème</sup> et la 12<sup>ème</sup> côte.

❖ La progression de l'aiguille se faisait selon un trajet oblique d'arrière vers l'avant sous contrôle fluoroscopique. Le franchissement de la capsule rénale a été apprécié par le mouvement rénal, ce dernier constitue le principal handicap pour la NLPC en décubitus dorsal modifié. Dans cette position le rein a tendance à fuir vers l'avant au moment de la ponction mais également lors de la dilatation.

Lorsque les mouvements du rein ont été très gênants, un contre appui sur le flanc avec la main gauche de l'opérateur a été réalisé mais en faisant attention à ne pas utiliser d'irradiation à ce moment de l'intervention.

❖ L'aiguille a toujours visé le fond caliciel, pour réduire le risque hémorragique en cas de ponction de l'espace inter-caliciel (figure 4).

❖ Dans cette position le fond caliciel postérieur est ponctionné sans aucune difficulté, il est mieux axé par rapport à la surface cutanée, permet d'atteindre le calice inférieur, le bassinot voire le calice supérieur. Il comporte peu de risques car il est à distance des principaux axes vasculaires et des branches inter-lobaires.

❖ L'entrée de l'aiguille de ponction dans les cavités a été appréciée par le reflux d'urines et de produit de contraste à l'ablation du mandrin (figure 5).

❖ La mise en place du fil-guide :

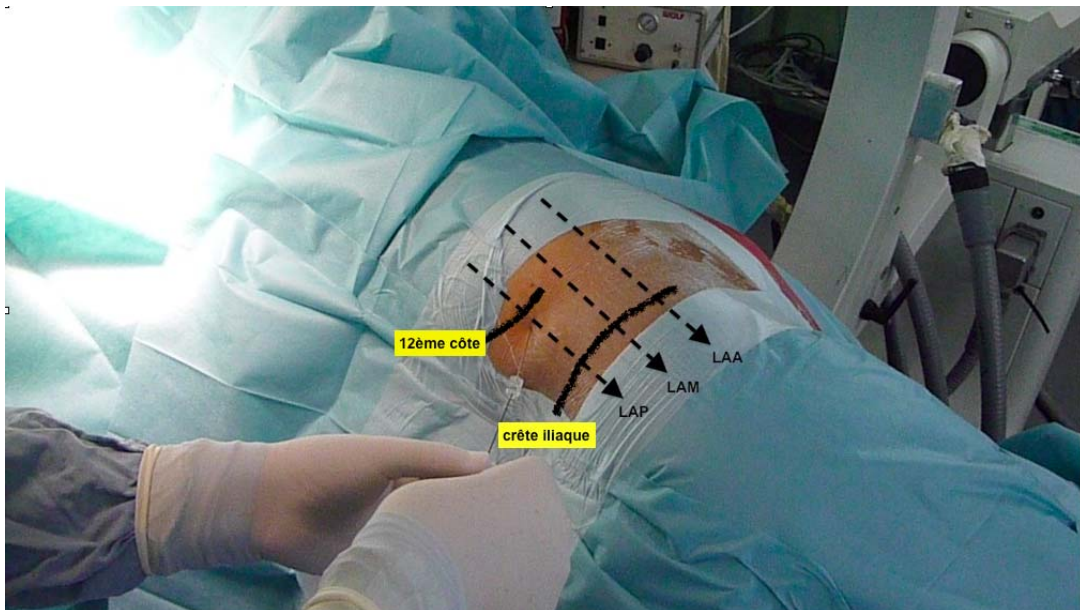
Après l'ablation du mandrin de l'aiguille, un fil-guide a été introduit dans l'aiguille sous contrôle scopique. Le cas idéal étant un guide traversant le calice ponctionné, le bassin et puis descendant à travers la jonction le long de l'uretère (figure 6).

Le fil-guide utilisé a été de type Lunderquist : c'est un guide rigide, sauf à son extrémité.

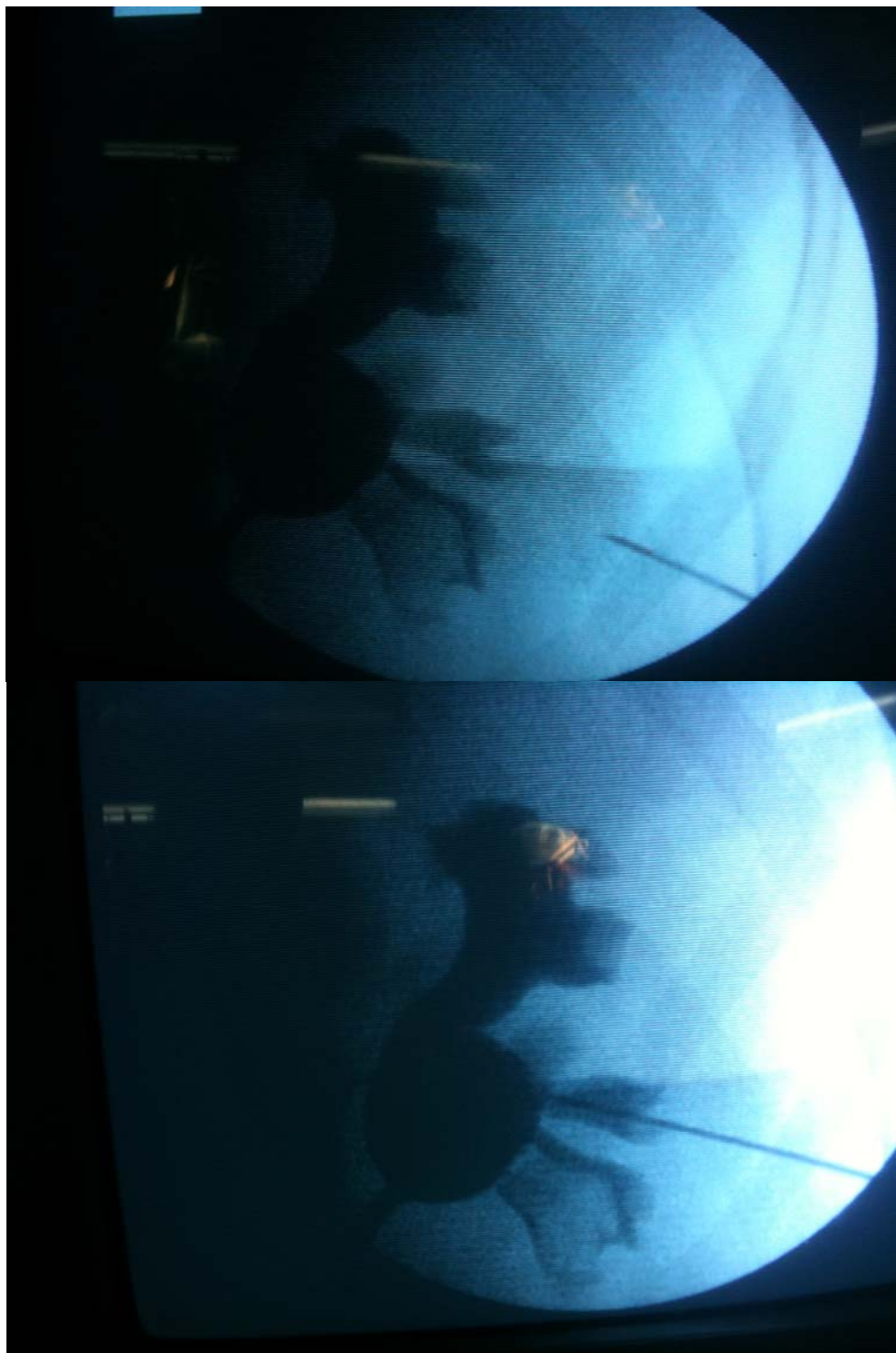
Il semblerait qu'il est plus facile de faire passer le guide dans l'uretère en position de décubitus latéral.

Nous avons utilisé le plus souvent un guide, parfois deux :

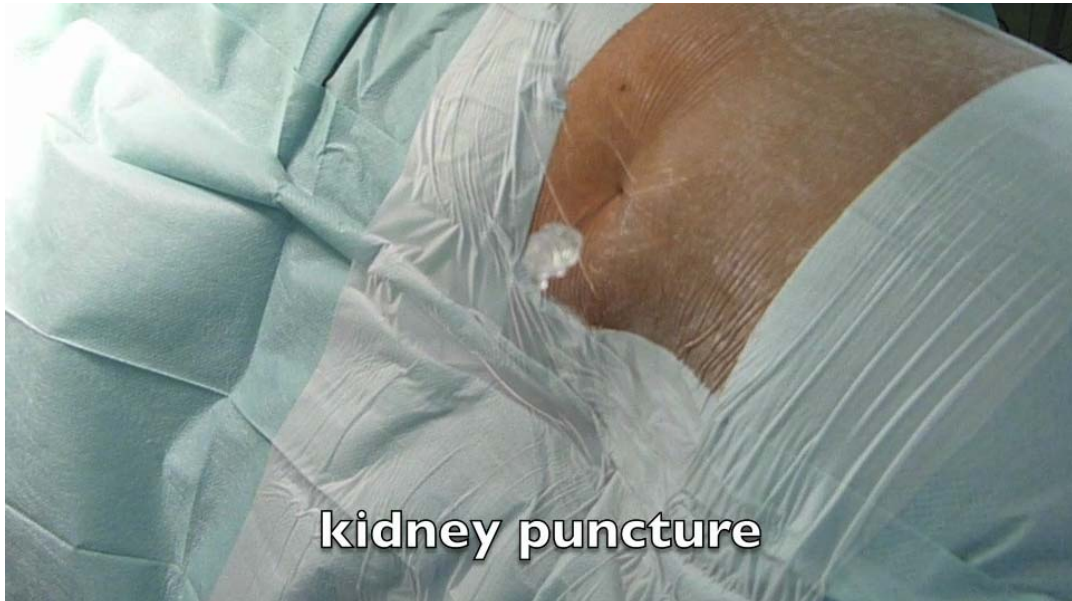- ✓ Le premier sert d'axe aux dilateurs.
- ✓ Le deuxième pour sauvegarder le trajet de ponction en cas de retrait involontaire du néphroscope ou de la gaine d'Amplatz.



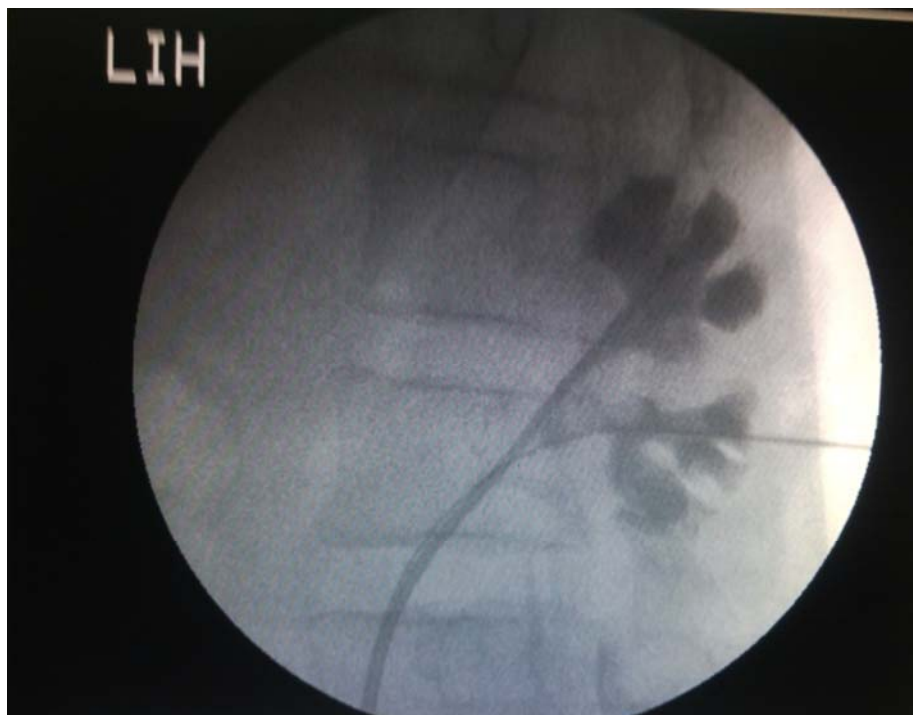**figure 3** : repères de la ponction en DLM (LA : ligne axillaire, A : antérieure, M : moyenne, P : postérieure)



**figure 4 :** orientation sous contrôle scopique de l'aiguille vers un fond de calice



**figure 5** : reflux d'urines à l'ablation du mandrin



**Figure 6** : guide traversant le calice ponctionné, le bassinet puis descendant à travers la jonction le long de l'uretère

#### **4. Troisième étape : la création du tunnel cutané-caliciel :**

Le but de la dilatation est d'obtenir un tunnel suffisamment large pour faire passer les instruments et pour extraire les débris lithiasiques.

→Les dilateurs utilisés dans notre étude ont été de deux types :

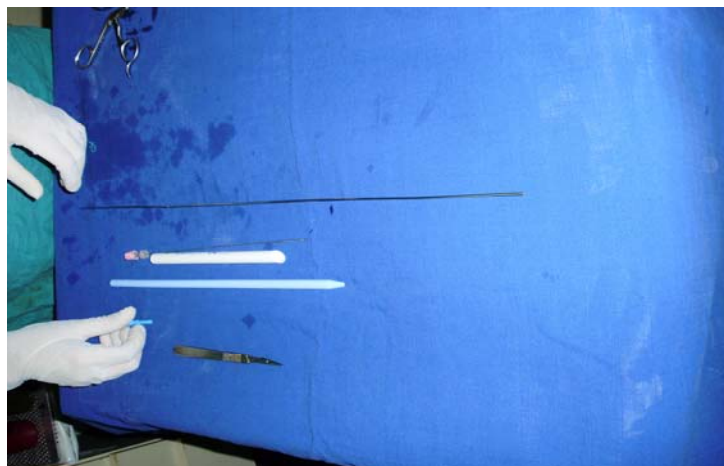
- Les tubes métalliques télescopiques
- La dilatation par tubes métalliques télescopiques est très performante, il faut toutefois éviter de perforer la paroi pyélique opposée, surtout avec le premier tube de dilatation qui est relativement fin.

Une fois L'aiguille de ponction retirée, une petite incision au bistouri a été réalisée pour faciliter l'introduction des dilateurs. Par la suite, a été mise en place la tige centrale des dilateurs télescopiques glissant le long du fil-guide.

En tournant les dilateurs sur eux-mêmes pendant leur progression, ceux ci ont été empilés successivement: chaque dilateur sur le précédent sous contrôle strict de la scopie.

Là également une main servant de contre appui a été utile lorsque le rein était mobile.

- Dilatateur d'Amplatz : c'est un dilateur unique qui va être glissé sur la tige centrale en imprégnant les mouvements de rotation jusqu'à ce que son extrémité arrive au niveau caliciel (figure 7).

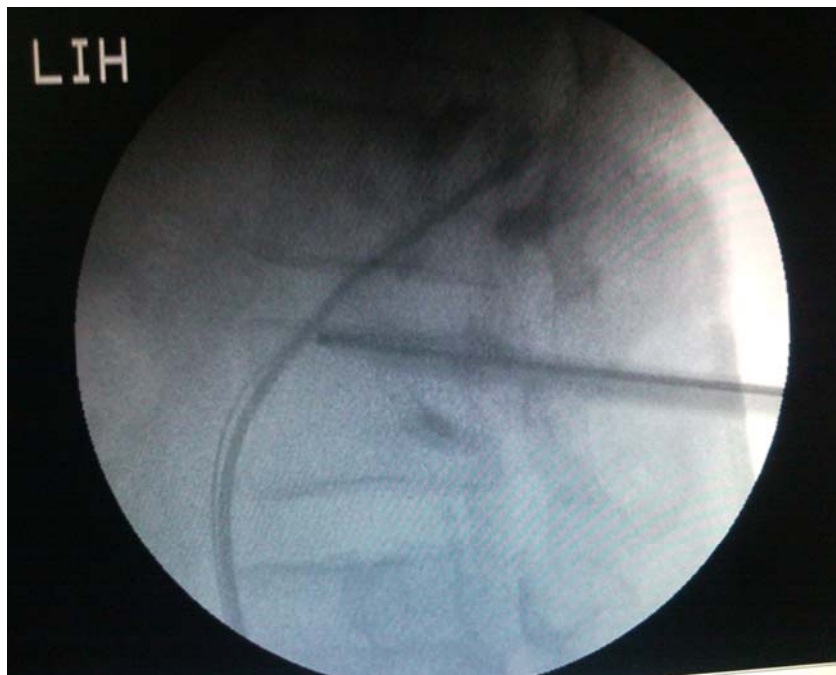


**figure 7** : kit de dilatation one shot

→La mise en place de la gaine de travail (Figure 8):

La gaine d'Amplatz est une gaine de plastique téflonisée, qui a été glissée sur les dilateurs métalliques. Cette gaine:

- matérialise le trajet une fois le jeu de dilateurs métallique retirés, permettant ainsi l'entrée et la sortie du rein.
- permet de laisser en place le fil-guide, qui joue alors un rôle de guide de sécurité.
- permet un travail intra-cavitaire à basse pression, limitant ainsi le risque de résorption du soluté d'irrigation.
- assure une hémostase du trajet, en particulier dans sa partie intraparenchymateuse.
- facilite enfin d'intervention, la mise en place de la sonde de néphrostomie.



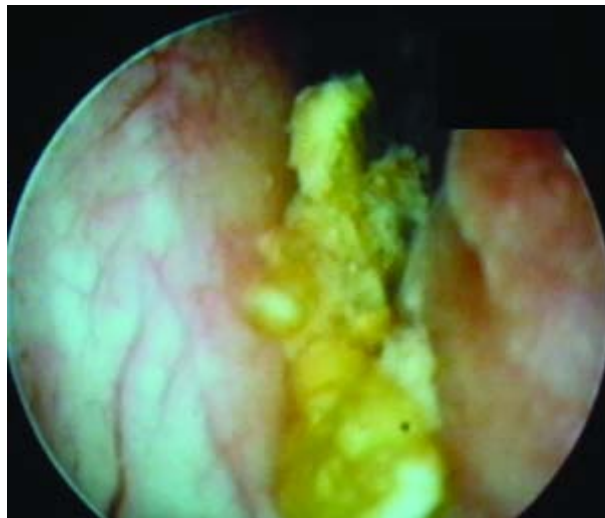
**Figure 8** : Mise en place de la gaine de travail.

→La mise en place du néphroscope rigide :

Après contrôle scopique et issu du sérum injecté par la sonde urétérale à travers la gaine d'Amplatz, la tige centrale et le dilateur sont enlevés et le néphroscope est introduit.

Il faut noter que le rein est très mobile dans sa loge et qu'il est très souvent possible d'engager le néphroscope en haut du calice supérieur dans un sens et vers le début de l'uretère lombaire dans l'autre sens. La gaine d'Amplatz présente un biseau qui doit être utilisé comme un instrument. Ce biseau permet d'élargir, sans la déchirer, une tige calicielle ou d'obstruer un secteur du rein afin d'éviter la migration de fragments vers un calice secondaire inaccessible.

L'irrigation doit être obtenue avec un débit assez élevé afin d'assurer une vision en milieu clair et d'avoir suffisamment d'espace pyélocaliciel qui a tendance à se collaber spontanément.



**Figure 9** : Vue percutanée d'un calcul du bassin.

## **5. Quatrième étape : la destruction des calculs :**

Deux types de lithotripteurs ont été utilisés :

- La lithotritie aux ondes de choc pneumatique (lithoclast Suisse)
- La lithotritie à ultrasons (sonotrodewolf Germany)

Une fois la lithotritie réalisée, les débris calculeux seront retirés à l'aide d'une pince.

## **6. Cinquième étape : le drainage :**

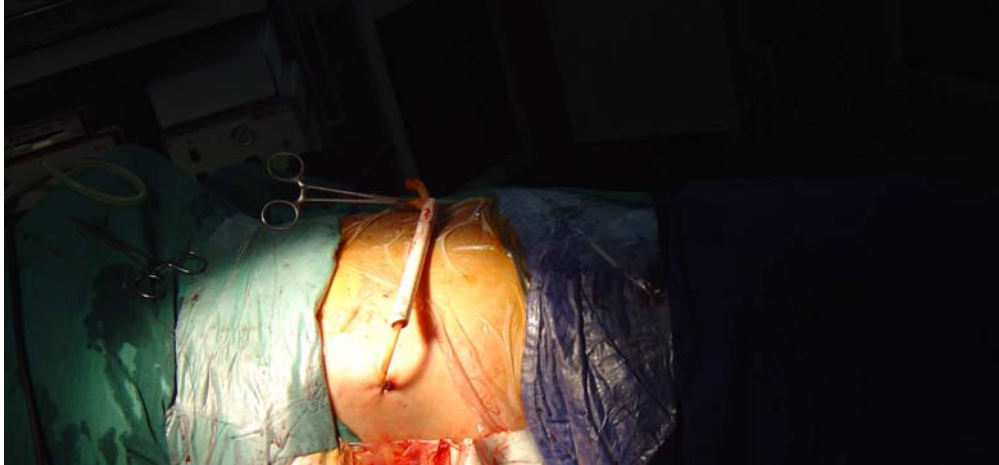Une fois les calculs retirés, une ultime vérification a été réalisée, endoscopique et radiologique, pour s'assurer de l'absence de calculs résiduels.

Deux possibilités s'offraient à la fin de l'intervention

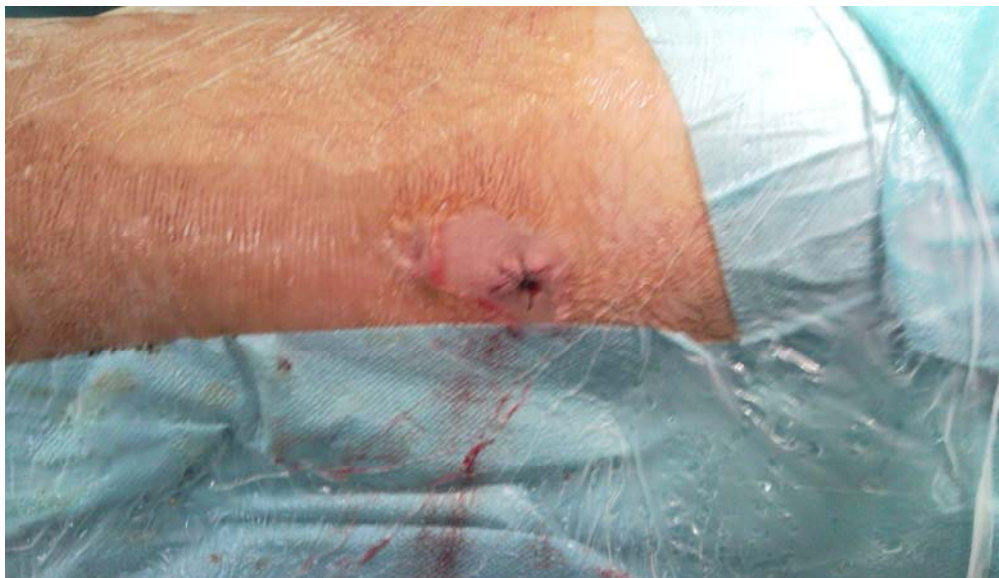- la mise en place d'une sonde de néphrostomie, généralement une sonde de Foley, dont le ballonnet est gonflé ou non dans le bassinnet (figure 10).

Cette sonde de néphrostomie à quatre avantages :

- ✓ Elle assure un drainage efficace dans les heures qui suivent l'intervention.
  - ✓ Elle conserve le tunnel, en attendant un contrôle radiologique de qualité ; si un calcul résiduel est découvert, il sera possible, sous simple anesthésie locale, de retourner 3 jours plus tard, et d'extraire ce calcul, par ce même tunnel.
  - ✓ Elle assure l'hémostase du trajet.
  - ✓ Elle permet la guérison d'une éventuelle brèche pyélique.
- L'approche « tubeless » : une sonde JJ est mise en place par voie antégrade sur un fil guide après ablation de la sonde urétérale. Aucune sonde de néphrostomie n'est laissée (figure 11).
  - L'approche « totally tubeless » : seule la sonde urétérale est gardée pendant 24 à 48 heures et ni la néphrostomie ni la sonde JJ ne sont laissées en place.



**Figure 10** : mise en place de la sonde de néphrostomie



**figure 11** : orifice de néphroscopie sans drainage dans l'approche tubeless

## **7. La surveillance :**

La sonde de néphrostomie si elle a été laissée en place a été clampée à j1, et retirée à j2 en l'absence de douleur, de fuite ou de fièvre, puis la sonde urétérale est retirée le lendemain.

Pour tous les patients, la température, la diurèse, la coloration des urines, l'intensité de la douleur ainsi que l'orifice de néphroscopie ont été surveillés en postopératoire.



*RESULTATS*

## I- DONNEES EPIDEMIOLOGIQUES :

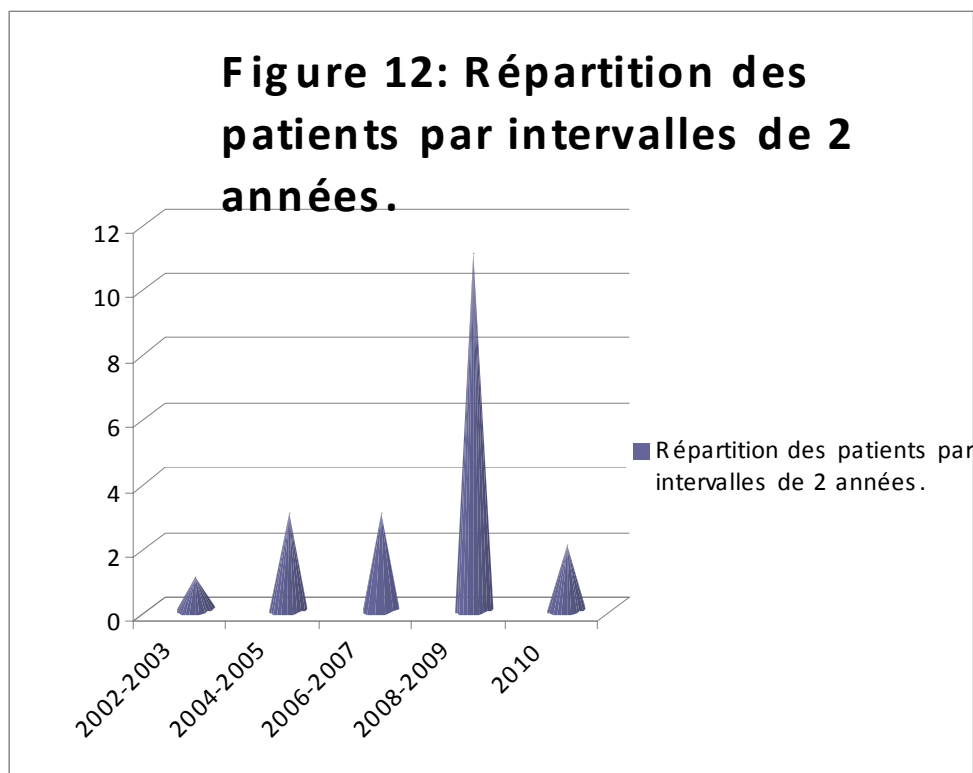
### 1- Fréquence : (Figure 12).

Durant la période d'étude, nous avons pu sortir 22 dossiers de patients porteurs d'un ou plusieurs calculs sur rein unique et tous traités par néphrolithotomie percutanée (NLPC).

Vingt dossiers ont été retenus, les deux exclus manquaient de données importantes sur l'évolution et donc considérés comme inexploitable.

Pendant la même période, le nombre de NLPC pour calcul réalisées dans le service s'élevait à 523. La NLPC sur rein unique a représenté de ce fait 3,82% des abords du rein par cette technique.

Cette fréquence était variable dans le temps puisque 11 patients, soit 55% des cas de la série, ont été recrutés entre 2008 et 2009.



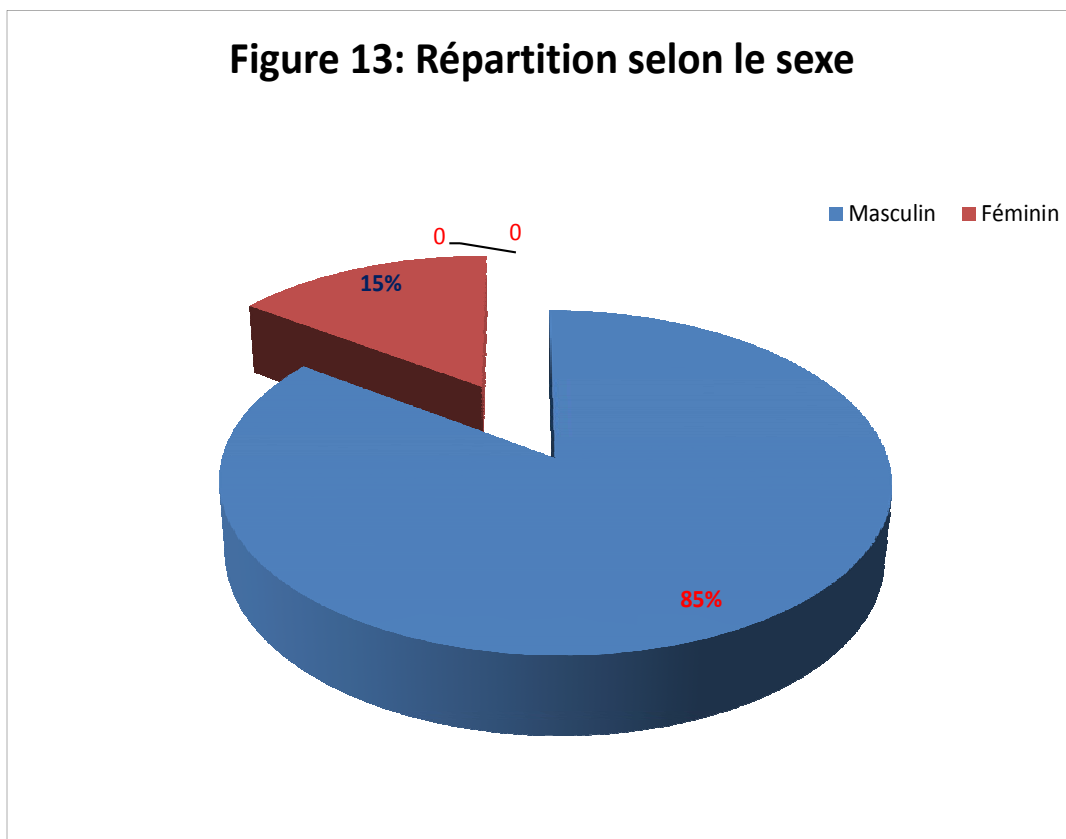
## 2 -Age :

L'âge moyen de nos patients est de 39 ans avec des extrêmes allant de 23 à 56 ans.

La tranche d'âge la plus touchée est de 30 à 35 ans.

## 3-SEXE : (Figure 13)

Notre série est caractérisée par une nette prédominance masculine avec 17 hommes (85% des cas) et 3 femmes (15% des cas), soit un sexe ratio de 5,6. Cette différence est liée à la nature de la patientèle de notre structure, destinée essentiellement à une population de jeunes militaires.



#### **4-Etiologies :(Figure 14)**

Il s'agissait d'un rein unique anatomique dans 16 cas, les patients ayant subi une néphrectomie controlatérale pour les étiologies suivantes :

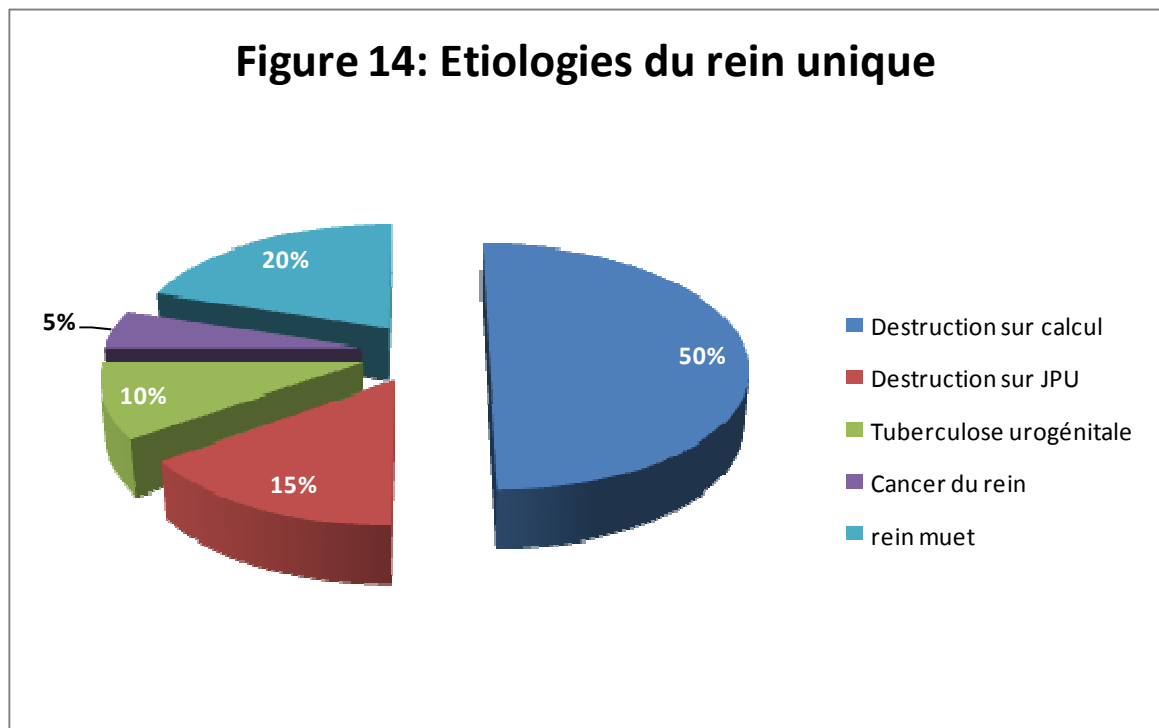
Rein détruit sur lithiase dans 10 cas.

Rein détruit dans les suites d'un syndrome de la jonction pyélourétérale dans 3 cas.

Une tuberculose rénale destructrice dans 2 cas.

Néphrectomie totale élargie pour cancer du rein dans un cas.

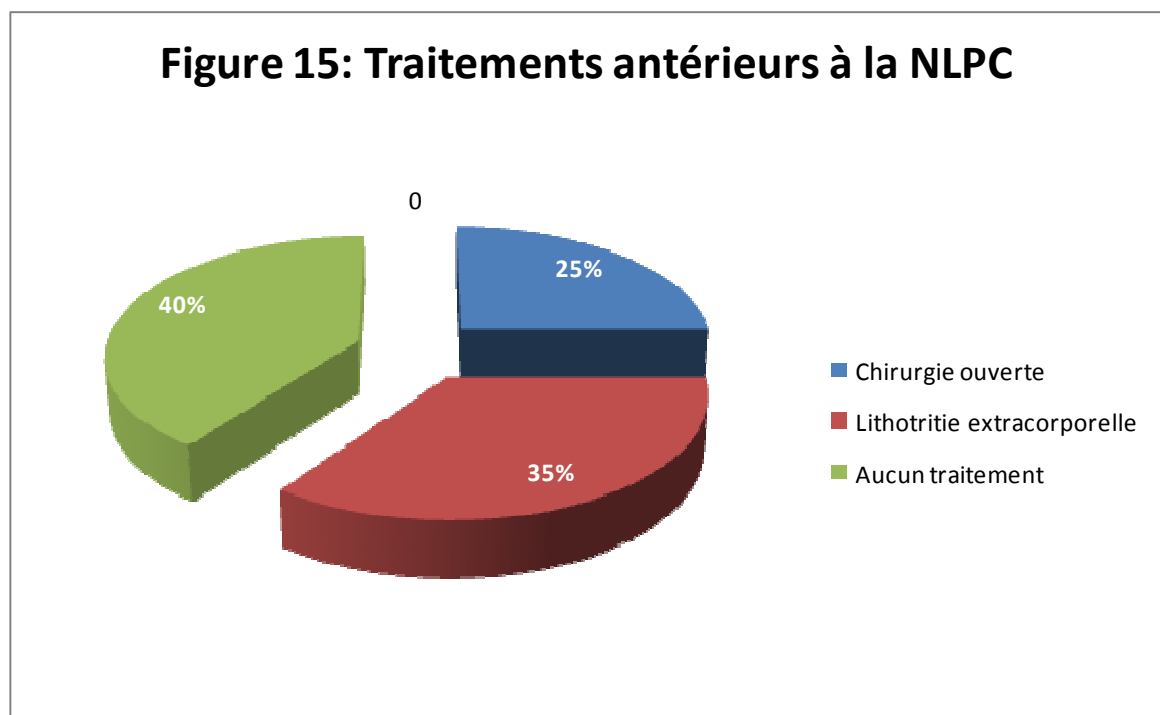
Enfin, quatre patients avaient un rein controlatéral muet sur les données de l'urographie intraveineuse.



## 5- Traitements antérieurs:(Figure 15)

Parmi les 20 reins uniques de la série, cinq (25% des cas) ont déjà été abordés chirurgicalement, pour extraction de calcul dans 4 cas et pour cure associée d'une jonction pyélourétérale dans un cas.

Chez sept patients (35% des cas), un traitement par lithotritie extracorporelle avait été réalisé et soldé par un échec dans 5 cas. Dans les 2 autres cas, il s'agissait d'une récurrence lithiasique.



## II- DONNEES CLINIQUES :

### 1- Symptomatologie :(Figure 16)

La symptomatologie clinique est très variable avec néanmoins l'absence de tout signe clinique chez 7 patients (35% des cas).

**1-1. La douleur :**

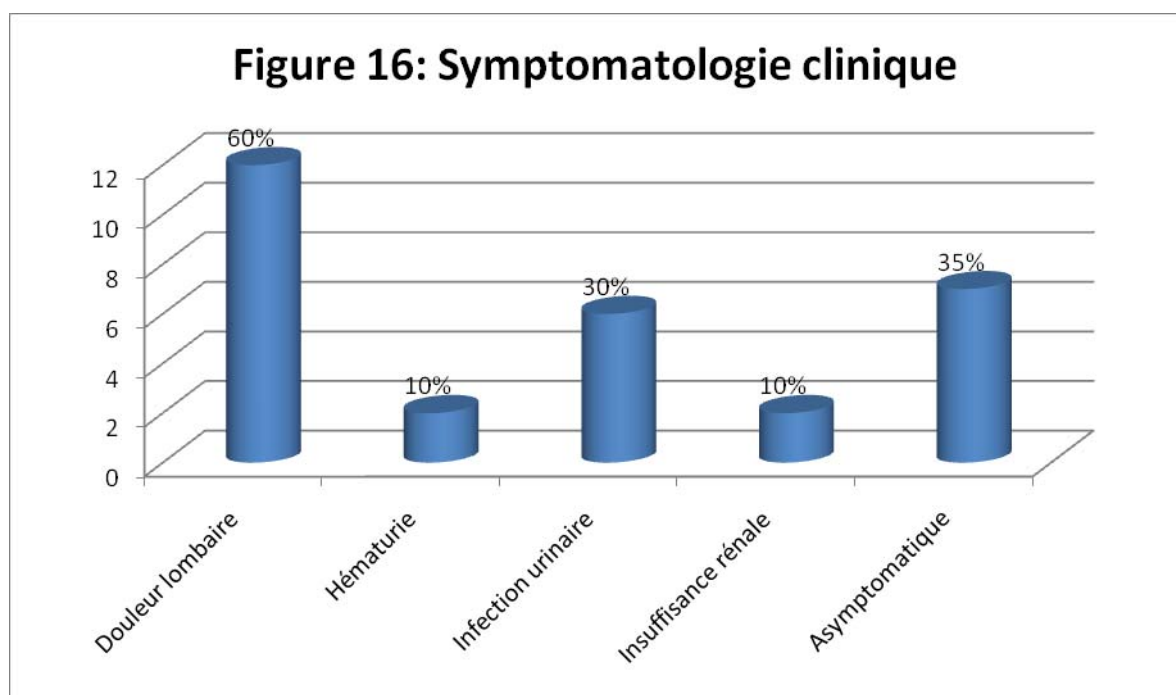
La douleur est le maître symptôme, présente chez 12 patients de la série (60% des cas). Il s'agit d'une douleur lombaire profonde, homolatérale au calcul. Une colique néphrétique typique a été notée chez 3 patients (15% des cas).

**1-2. L'hématurie :**

Ce symptôme a été rapporté par 2 patients (10% des cas). Il s'agissait d'une hématurie totale, de faible abondance, non caillotante, accompagnant la colique néphrétique dans 2 cas.

**1-3. L'infection urinaire :**

Des signes d'infection urinaire avec pollakiurie et brûlures mictionnelles ont été rapportés par 6 patients (30% des cas).



## **2- Examen physique :**

Chez tous les patients, l'examen clinique était systématique. L'examen des fosses lombaires n'a pas retrouvé de gros rein à la palpation; en revanche la percussion a réveillé une douleur lombaire du côté du rein lithiasique chez 11 patients (55% des cas).

Une analyse des urines par bandelette réactive a été réalisée dans 15 cas et était positive chez 10 patients parmi eux.

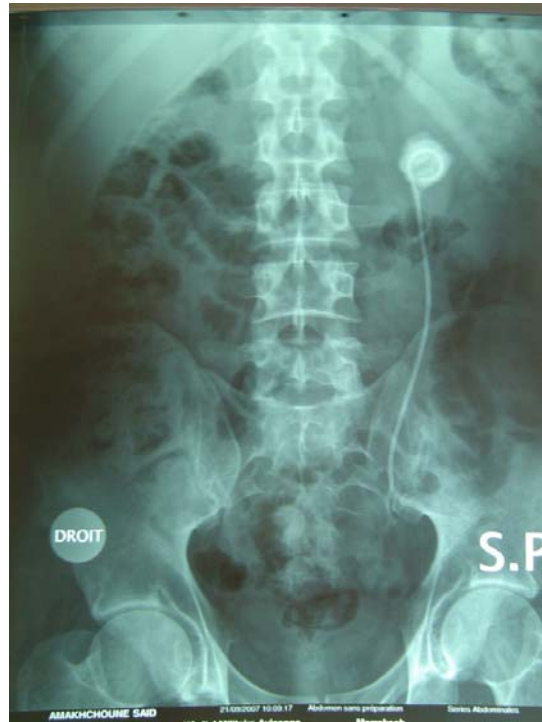## **III- DONNEES PARACLINIQUES :**

### **1- Radiographie de l'arbre urinaire sans préparation (AUSP) :**

L'arbre urinaire sans préparation est indiqué pour montrer une lithiase, apprécier sa taille, sa situation topographique ainsi que son caractère unique ou multiple.

Cet examen de débrouillage a été réalisé chez tous les patients et a objectivé des calculs franchement radio opaques chez 18 patients (90% des cas) et faiblement opaques dans 2 cas (10%).

Chez un patient de la série, l'AUSP a objectivé un calcul coralliforme formé autour de la boucle proximale d'une sonde double J (Figure 17).



**Figure 17 : AUSP ; Calcul coralliforme gauche sur sonde double J ayant été mise en place pour rein unique gauche.**

## **2- Echographie vésico-rénale :**

Tous les patients de la série ont bénéficié d'un examen ultrasonographique. Le but était de rechercher un retentissement sur le haut appareil urinaire sous forme d'une dilatation des cavités rénales et/ou un amincissement du parenchyme rénal. Cet examen avait également permis de visualiser le calcul et en donner les dimensions.

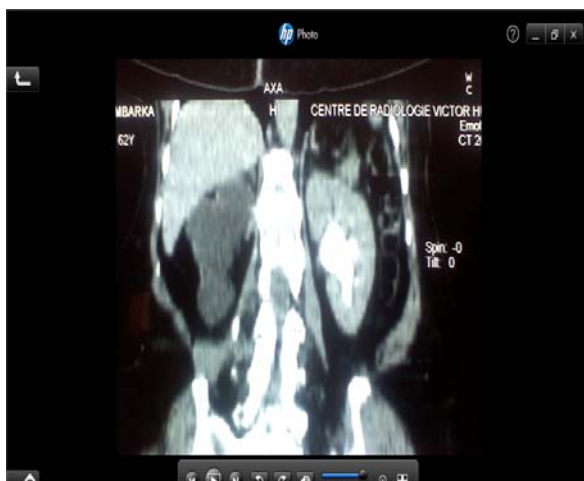Dans notre étude, une hydronéphrose a été retrouvée dans 17 cas (85% des cas). L'épaisseur du parenchyme rénal a été réduite à moins de 1 centimètre dans deux cas.

### 3- Urographie intra veineuse (uiv):

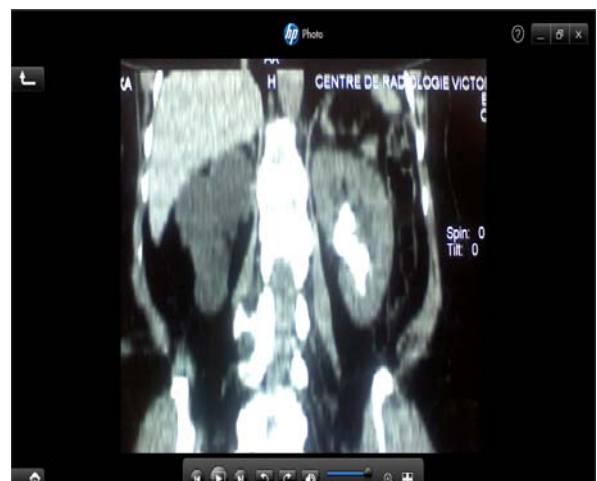Cet examen, demandé essentiellement pour explorer l'uretère restant et la voie urinaire sous-jacente, a été réalisé chez l'ensemble des patients. L'UIV a permis de confirmer les 85% de cas de dilatation des cavités rénales mises en évidence par l'échographie. Dans tous les cas, l'uretère était libre et non dilaté, la vessie de capacité normale et l'urètre sans anomalies sur les clichés permictionnels.

### 4- Tomodensitométrie :( figure 18A et 18B)

Un scanner abdominal sans injection de produit de contraste a été réalisé chez les 5 patients aux antécédents de chirurgie ouverte sur le rein restant. Cet examen n'a pas objectivé de modifications importantes de l'orientation ou des rapports anatomiques du rein opéré.



**figure 18 A : calcul coralliforme à gauche+rein muet à droite (coupe transversale)**



**Figure 18 B : calcul coralliforme à gauche+rein muet à droite (coupe frontale)**

## **5- Caractéristiques des calculs :**

Ces caractéristiques ont été déterminées en se basant sur les données de l'AUSP réalisé en préopératoire

### **5-1. Type :**

Un calcul radio opaque a été retrouvé dans 18 cas (90% des cas). Cinq parmi eux étaient plus opaques que la côte voisine et de contours réguliers évoquant un calcul d'oxalate de calcium monohydraté.

Dans un cas, il s'agissait d'un calcul constitué autour de la boucle proximale d'une sonde double J.

Deux calculs étaient faiblement radio opaques de nature cystinique probable.

### **5-2. Latéralité :**

Le rein unique était du côté droit dans 13 cas (65%) et du côté gauche dans 7 cas (35%).

### **5-3. Nombre :**

Le caractère multiple a été noté dans 4 cas (20%).

Deux patients avaient 2 calculs pyéliqués (10% des cas).

Un patient avait 3 pièces pyéliqués (5% des cas).

Le quatrième patient avait 5 calculs (5% des cas), dont 3 pyéliqués, un caliciel moyen et un caliciel inférieur.

#### 5-4. Taille :

Nous avons déterminé pour chaque calcul une longueur et une largeur. Celles-ci avaient servi pour calculer la surface du calcul selon les recommandations de l'European Association of Urology (EAU) :  $SC=LxI \times 0,25$

SC : surface du calcul

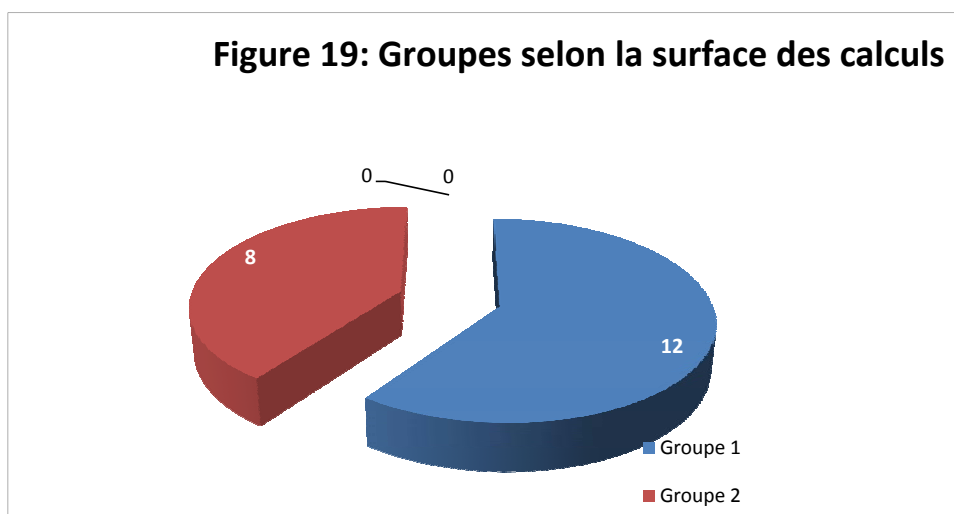
L : longueur

I : largeur.

La surface moyenne des calculs était de 900 mm<sup>2</sup> avec des extrêmes de 200 à 1800mm<sup>2</sup>.

En cas de calculs multiples, la surface correspondait à la somme des surfaces de ces calculs.

Cette détermination de la taille a permis de distinguer deux groupes de patients. Le groupe 1 était constitué de 12 patients avec des calculs mesurant plus de 800mm<sup>2</sup> de surface. Le groupe 2 comportait 8 patients avec des calculs de moins de 800mm<sup>2</sup> de surface (Figure 19).



## **6- Bilan biologique :**

### **6-1. Etude de la fonction rénale: (Tableau 1)**

- La créatininémie : Ce dosage a été réalisé systématiquement chez tous les patients en préopératoire immédiat, au premier jour postopératoire puis à chaque contrôle trimestriel pendant un an. La valeur moyenne préopératoire a été de 110 micromoles/litre avec des extrêmes allant de 75 à 210 micromoles/litre.

- La clearance de la créatinine (CC): Plus sensible que la créatininémie pour rendre compte du degré de l'insuffisance rénale, la détermination de cette valeur a fait appel à la formule de Cockroft et Gault.

$$CC = \frac{140 - \text{âge (années)} \times \text{Poids (kilogrammes)} \times F}{\text{Créatininémie} \left( \frac{\text{micromoles}}{\text{litre}} \right)}$$

F= 1,04 chez l'homme

0,85 chez la femme.

En préopératoire, quinze patients avaient une fonction rénale normale avec une clearance de la créatinine calculée supérieure à 90 ml/mn.

Deux patients présentaient une insuffisance rénale légère avec une valeur de la clearance de la créatinine entre 60 et 89 ml/mn. Cette valeur était comprise entre 30 et 59 ml/mn chez trois patients qui présentaient de ce fait une insuffisance rénale modérée.

**Tableau I : Fonction rénale en préopératoire :**

<b>Fonction rénale (Clearance créatinine)</b>	<b>Nombre de patients (%)</b>
Stade 1 (>90 ml/mn)	15 (75%)
Stade 2 (60-89 ml/mn)	2 (10%)
Stade 3 (30-59 ml/mn)	3 (15%)

### **6-2. Hémoglobinémie:**

Le taux d'hémoglobine dans le sang a été déterminé en préopératoire et à la fin de l'intervention.

### **6-3. Bilan de la coagulation :**

Le taux de plaquettes, le taux de prothrombine et le temps de céphaline activé réalisés chez tous les patients étaient dans les limites de la normale.

### **6-4. Etude cyto bactériologique des urines (ECBU) :**

Cet examen réalisé dans tous les cas a retrouvé une infection urinaire dans 8 cas (40%); à Escherichia Coli dans 6 cas et à Proteus Mirabilis dans 2 cas. L'infection a été traitée par antibiothérapie selon l'antibiogramme 10 jours avant l'intervention sur le calcul.

## **IV- RESULTATS OPERATOIRES :**

### **1- Durée moyenne de l'intervention :**

Elle a été de 87 minutes (extrêmes de 60 à 145 minutes). Cette durée a été plus longue dans le groupe 1, avec une moyenne de 110 mn.

### **2- Anesthésie :**

Tous les patients ont été opérés sous anesthésie générale après une consultation pré-anesthésique explorant les grandes fonctions vitales. La posologie des drogues anesthésiques a tenu compte de la clearance de la créatinine altérée chez quatre patients classés type III selon la classification de la société américaine des anesthésistes (American Society of Anesthesiologists : ASA). Les autres patients (16) ont été classés type I (ASA I).

### **3- Antibioprophylaxie :**

Les patients avec infection urinaire ont été traités avec succès par antibiothérapie adaptée aux données de l'antibiogramme.


A la période d'induction anesthésique, tous les patients avaient bénéficié d'une antibioprophylaxie à base de ceftriaxone à la dose de 2 grammes par voie intra veineuse.

### **4- Position de l'opéré :**

Nous distinguons deux périodes (Figure 20):

I. Avant 2004 : période pendant laquelle tous les patients étaient opérés dans une position classique de décubitus ventral. Trois patients de notre série étaient abordés dans cette position (15% des cas).

II. A partir de Février 2004 : Cette date correspond à l'introduction de la position de décubitus latéral modifié dans le service et qui a représenté depuis l'approche exclusive pour l'ensemble des abords percutanés du rein. Cette position avait concerné 17 patients de la série, soit 85% des cas.



## **5- Déroulement de la procédure :**

Dans 18 cas (90% des cas), une sonde urétérale Charrière 7 a été positionnée au niveau du groupe caliciel supérieur ou moyen. La sonde n'a pas dépassé le calcul dans 2 cas.

L'injection du produit de contraste iodé par la sonde urétérale a permis une opacification rétrograde des cavités rénales, guidant ainsi la ponction rénale.

### **5-1. La ponction :**

- Le siège de ponction était :

Sous-costal dans 16 cas

Intercostal dans 4 cas.

- La ponction avait intéressé :

Le groupe caliciel inférieur dans 14 cas

Le groupe caliciel moyen dans 4 cas

Un double abord caliciel inférieur et moyen dans 2 cas. Ces deux patients appartenaient au groupe 1 à calcul coralliforme.

### **5-2. La dilatation :**

Nous avons procédé dans tous les cas à la mise en place de 2 fils guides dont un de sécurité. Le cathétérisme urétéral antérograde a été possible dans 16 cas.

La dilatation du trajet de ponction s'est faite en utilisant les dilateurs mécaniques télescopiques d'Alken dans 12 cas. Les huit derniers malades de la série ont bénéficié de la dilatation en un seul temps par la technique du « One-step », récemment introduite dans notre pratique.

Nous avons dans tous les cas mis en place une gaine d'Amplatz charrière 30. Celle-ci permet de travailler sous faible pression tout en autorisant l'extraction de gros fragments lithiasiques.

### **5-3. La fragmentation des calculs :**

Pour la fragmentation des calculs, nous avons utilisé le lithotriteur pneumatique balistique (Lithoclast Swiss) dans 17 cas (85% des cas). La fragmentation par des ultrasons a été adoptée dans 3 cas (15% des cas).

### **5-4. L'extraction des calculs :**

Nous avons utilisé pour extraire les fragments lithiasiques selon leur taille et selon les habitudes de l'opérateur une pince bipode (pince Crocodile) ou une pince tripode.

Les petits fragments ont été retirés par aspiration sous contrôle de la vue selon la technique du « vacuum-cleaner ». Cette dernière consiste à brancher la tubulure d'aspiration sur le canal opérateur du néphroscope.

Ce geste a été nécessaire chez neuf patients.

### **5-5. Le drainage :**

Dans tous 18 cas (90% des cas), une sonde de Foley charrière 18 a été mise en place dans le bassinnet, ballonnet gonflé à 5 cc. Cette sonde était clampée pendant les deux premières heures post-opératoires.

Dans les deux derniers cas, nous avons adopté la technique du « Tubeless » chez un patient et « totally tubeless » chez l'autre.

## **V- DONNEES POST-OPERATOIRES :**

### **1- Durée moyenne de drainage par néphrotomie :**

La durée moyenne de drainage par sonde de néphrostomie était dans notre série de 2,16 jours.

La sonde urétérale et la sonde vésicale étaient retirées au 3<sup>ème</sup> jour post-opératoire.

## **2- Durée moyenne de séjour hospitalier :**

Les patients ont été hospitalisés en moyenne 3,2 jours. Cette durée variait entre trois et six jours.

## **VI- INCIDENTS ET COMPLICATIONS :**

### **1- PER-OPERATOIRES :**

Deux incidents per-opératoires ont été notés dans notre série, essentiellement dans le groupe 1 de patients à calcul coralliforme.

Dans un premier cas, il s'agissait d'une hémorragie abondante après la création du trajet. L'état hémodynamique du patient et la mauvaise visibilité gênaient la poursuite de la procédure. L'hémostase a été obtenue en gonflant le ballonnet de la sonde de néphrostomie dans le bassin à 15 ml. Le patient a reçu trois culots globulaires et l'intervention fut reprise le lendemain avec succès.

Dans un second cas, l'abord supra-costal a été à l'origine d'une perforation pleurale. L'intervention a été poursuivie, avec mise en place d'un drainage thoracique à la fin. L'évolution a été favorable.

Nous n'avons pas relevé de perforation colique ou de lésions d'autres viscères de voisinage.

### **2- Post-opératoires :**

Nous avons noté dans notre série deux complications post-opératoires.

Un patient du groupe 1 avait présenté au quatrième jour post-opératoire un tableau de pyélonéphrite aiguë avec fièvre à 39,5°C et frissons. Un scanner abdomino-pelvien spiralé sans

injection de produit de contraste réalisé en urgence n'avait pas objectivé d'obstacle urétéral. L'évolution a été favorable sous une céphalosporine de troisième génération pendant 15 jours.

La deuxième complication a intéressé une patiente du groupe 2 qui, au septième jour post-opératoire, avait présenté une cystite aiguë qui a évolué favorablement après antibiothérapie.

## **VII- REcul ET EVOLUTION :**

### **1- Recul moyen :**

Nous disposons actuellement d'un recul moyen de 39 mois.

Signalons qu'un patient opéré en 2005 et un autre en 2007 ont été perdus de vue.

### **2- Evolution :**

Le but du traitement était de soulager les symptômes, obtenir le maximum de « sans fragment résiduel » et améliorer la fonction rénale dans les cas où celle-ci était altérée.

Les résultats ont été jugés sur des arguments cliniques, biologiques et radiologiques.

#### **2-1. Clinique :**

Tous les patients de notre série ont exprimé une nette amélioration de leur symptomatologie clinique antérieure.

Les douze patients algiques ne l'étaient plus en post-opératoire.

Il en était de même pour les deux patients qui présentaient une hématurie pré-opératoire.

**2-2. Biologique :**

**a- ECBU :**

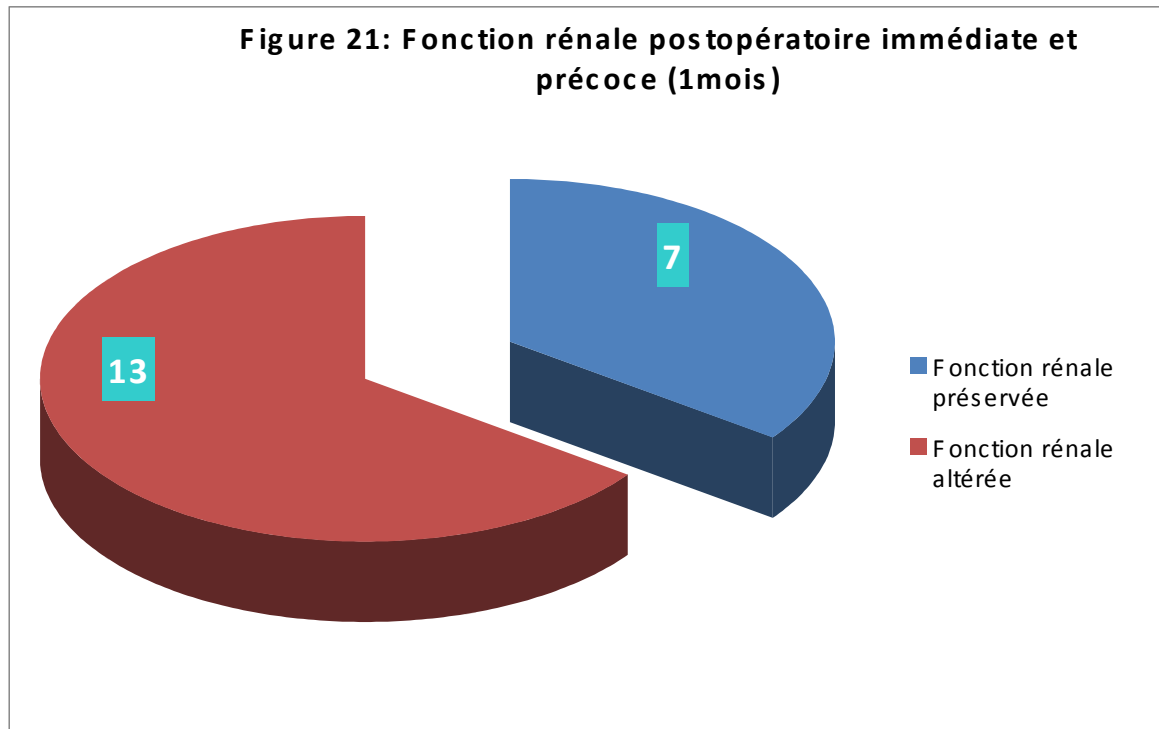
Dans deux cas, ceux de l'infection urinaire post-opératoire (un cas de pyélonéphrite et un cas de cystite aiguë), l'ECBU a été positif. Le germe identifié a été un *Escherichia Coli* dans cas et un *Klebsiella* dans l'autre. Dans les autres cas, les ECBU réalisés en post-opératoire précoce ou de contrôle à distance étaient stériles.

**b- Fonction rénale : (figure 21)**

La fonction rénale a connu une dégradation modérée en postopératoire immédiat et au contrôle à un mois après l'intervention chez 13 patients (65%) dont les cinq patients en état d'insuffisance rénale préopératoire. Dans ce groupe de 13 patients, la clearance moyenne de la créatinine était de 72 mn/mn au premier jour postopératoire (extrêmes de 47 à 86 ml/mn) et de 85 ml/mn à un mois postopératoire (extrêmes de 62 à 94 ml/mn).

Cette fonction rénale est restée inchangée chez les 7 autres patients (35%).

A trois mois de l'intervention, la fonction rénale s'est corrigée pour l'ensemble des patients. Cette amélioration était maintenue à un an pour 18 patients, délai retenu pour arrêter cette surveillance. Les deux derniers patients recrutés dans cette série sont toujours en observation.



**c- Hémoglobininémie:**

Hormis le seul cas d'hémorragie massive qui a nécessité une transfusion sanguine, la moyenne de la différentielle entre l'hémoglobininémie pré et post-opératoire immédiate était de 2,17g/100ml.

**2-3. Radiologie« sans fragment résiduel »:**

Un contrôle radiologique postopératoire basé sur la réalisation de clichés de l'abdomen sans préparation (AUSP) était effectué au premier jour postopératoire, à un mois et à trois mois.

Etaient considérés comme « sans fragments résiduels » les patients dont l'AUSP ne montrait pas de fragments de plus de 3 mm de diamètre au troisième mois postopératoire.

Les résultats variaient en fonction du groupe de patients.(Tableau 2)

**Tableau II : Résultats en fonction des groupes de patients.**

	<b>Fragments résiduels (J1)</b>	<b>Fragments résiduels (1 mois)</b>	<b>Sans fragments résiduels (3 mois)</b>
Groupe1 (12patients)	3	2	84%
Groupe2(8 patients)	1	1	87,5%
Total (20patients)	4	3	85%

**2-4. Traitement complémentaire:**

Un traitement complémentaire par lithotritie extracorporelle a été nécessaire chez les trois patients qui présentaient des fragments résiduels à 3 mois de l'intervention. Ce traitement a été efficace pour 2 patients portant le taux des « sans fragments résiduels » à 95%. La LEC a été inefficace chez le troisième patient. Ce patient, asymptomatique, est actuellement en surveillance et aucun traitement complémentaire n'est prévu.

*DISCUSSION*

## **I-RAPPEL ANATOMIQUE APPLIQUE A LA NLPC :**

Depuis 1980, le développement de l'endourologie notamment de la néphrolithotomie percutanée et plus récemment de l'endopyélotomie a permis de reconsidérer l'intérêt d'un appui anatomique pour la réalisation de telles procédures (9).

Parmi les travaux qui se sont intéressés à l'étude du système collecteur rénal, sa configuration, son orientation dans l'espace et ses rapports vasculaires, on trouve la célèbre série autopsique de FRANCISCO JOSE BARCELLOS SAMPAIO(10).

En effet, cet anatomiste a réalisé une importante série de moulages tridimensionnels en résine polyester de systèmes collecteurs rénaux avec les artères et les veines intra-rénales, obtenus par la méthode d'injection-corrosion. Cet intéressant travail a permis la compréhension de l'anatomie complexe du système collecteur rénal et ses rapports vasculaires permettant ainsi de mieux raffiner les procédures endourologiques, pour une meilleure précision opératoire et moins de complications surtout d'ordre hémorragique.

### **1- Anatomie descriptive :**

#### **1-1.Situation des reins :**

Les reins sont deux organes rétropéritonéaux se plaçant de part et d'autre des gros vaisseaux. Le rein droit s'étend du disque intervertébral D11-D12 en haut, jusqu'à la partie moyenne de L3 en bas. Le rein gauche s'étend de la partie moyenne de D11 en haut, jusqu'au disque intervertébral L2-L3 en bas.

#### **1-2.Configuration externe des reins :**

- Les reins sont deux organes pairs, bruns, rougeâtres, parenchymateux. Chaque rein a la forme d'un gros haricot à hile interne, au niveau duquel cheminent les vaisseaux rénaux.

- Le rein présente deux faces convexes, l'une antérieure, l'autre postérieure ; Deux bords, l'un externe convexe, l'autre interne qui répond au hile de l'organe ; Deux pôles, l'un supérieur, l'autre inférieur.

- le poids moyen est d'environ 150g chez l'homme et 135g chez la femme.

-le rein mesure en moyenne 12cm de longueur, 6cm de largeur et 3cm d'épaisseur.

### **1-3. Morphologie et orientation du système collecteur rénal :**

#### **a-Etude morphologique :**

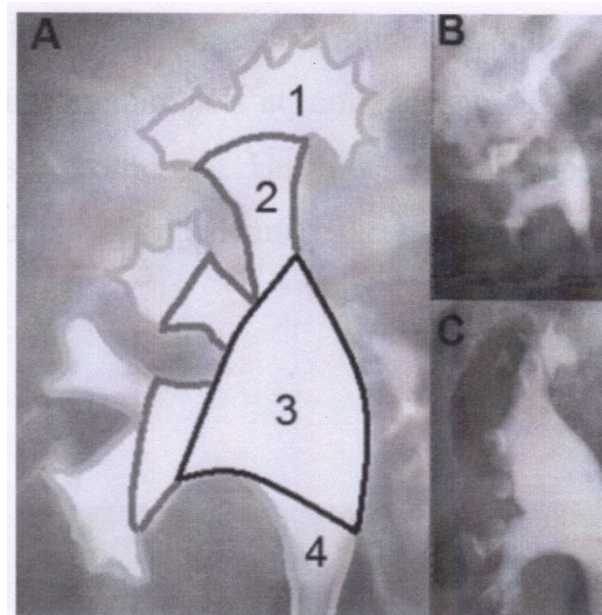
Le système collecteur rénal est constitué du pyélon rénal et des grands et petits calices. Ceux-ci, portion initiale du système collecteur rénal, recueillent les urines excrétées par l'aire criblée des papilles rénales. Les grands calices leur font suite et se jettent dans le pyélon rénal, cavité excrétrice centrale du sinus rénal.

#### **• Pyélon rénal :**

Il a une forme triangulaire, aplati d'avant en arrière dans l'axe du sinus rénal. Il possède deux faces : antérieure et postérieure ; un bord médial presque vertical, un bord inférieur horizontal et concave, et un sommet inférieur qui répond à l'abouchement de l'uretère pour former la jonction pyélourétérale. La base du triangle reçoit les grands calices.

Sa morphologie est variable et dépend du nombre de calices qu'il reçoit. Dans le cas le plus fréquent (65%), il reçoit deux grands calices. On parle alors de pyélon rénal bifide. S'il reçoit trois grands calices, il est dit pyélique (32%). Rarement, il peut recevoir directement les petits calices et prendre une forme globuleuse (3%) (Figure 22).

Le pyélon s'enfonce assez peu dans le sinus rénal : le segment intrasinusal ne dépasse pas un demi-centimètre. Seuls les pyélons rénaux globuleux s'enfoncent plus profondément dans le sinus rénal en raison de l'absence de grands calices. La JPU est ainsi extrasinusale, le pyélon occupant les trois quarts ou la moitié inférieure du hile rénal.

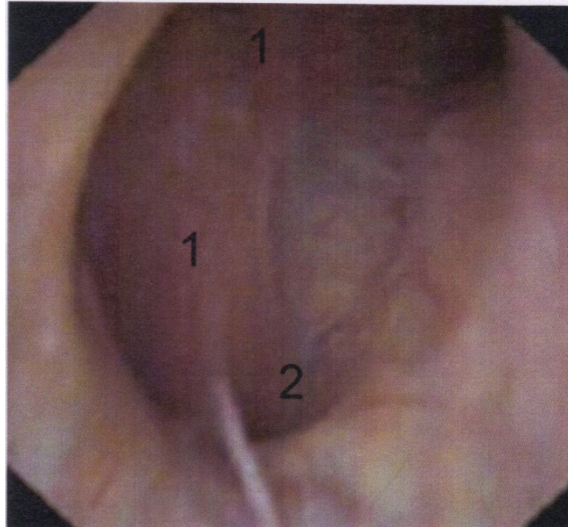


**Figure 22** : Variations morphologiques du système collecteur rénal sur des clichés d'UIV de face.  
A. Type pyélique : 1. Petits calices. 2. Grands calices. 3. Pyélon rénal. 4. Uretère. B. Type bifide.  
C. Type globuleux(9).

• **Calices** :

Les grands calices, appelés « tiges calicielles » dans le jargon urologique, sont formés par la confluence de deux à quatre petits calices. Ils sont disposés dans le plan frontal du rein et dans le même plan que le pyélon. Dans deux tiers des cas, il existe donc deux grands calices : supérieur et inférieur, et dans presque un tiers des cas, trois : supérieur, moyen et inférieur. La longueur et la largeur des grands calices sont variables, mais ils confluent tous vers le pyélon.

Les petits calices sont des conduits moulés sur les papilles rénales. Ils forment ainsi des cavités convexes vers l'extérieur, dont le nombre est égal à celui des papilles rénales (huit à douze). D'une longueur de 1 à 2 cm, ils s'insèrent sur le pourtour des aires criblées par un anneau fibreux circulaire appelé fornix. Les petits calices sont multidirectionnels et, comme pour les papilles, il existe des petits calices simples et composés. Un petit calice composé est plus large et correspond à la réunion de plusieurs calices simples autour d'une papille composée (Figure 23).



**Figure 23:** Vue antérieure d'une papille et d'un petit calice. 1. Papille. 2. Fornix.

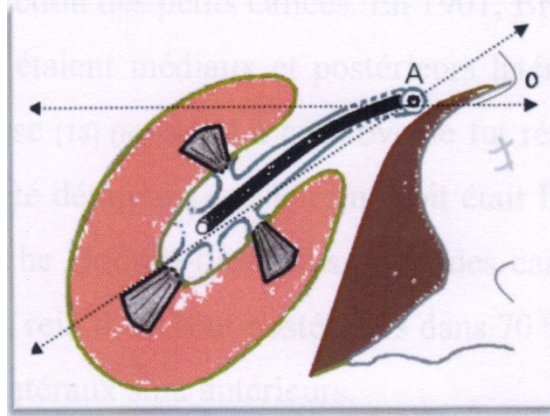
**b- Orientation du système collecteur rénal :**

**• Orientation du pyélon et des grands calices :**

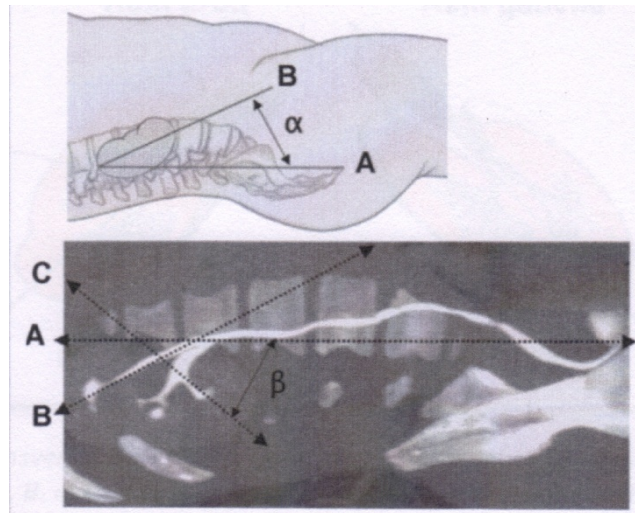
Les grands calices et le pyélon sont situés dans le plan du sinus rénal, qui du fait de l'obliquité du rein varie de 30 à 50° en arrière du plan coronal (Figure 24).

Le grand calice supérieur est long et étroit, ascendant vers le pôle supérieur, dans la continuité de l'axe urétéral. Du fait de la courbure lombaire, les reins sont inclinés d'environ 25° vers le bas et vers l'avant dans le plan horizontal, passant par l'axe urétéral.

Le grand calice inférieur est plus court et plus large, faisant un angle variable (en moyenne 60°) avec l'axe urétéral (Figure 25). Il reçoit les petits calices moyens, sauf quand il existe un grand calice moyen. Il se draine alors dans le pyélon avec un angle de 90° par rapport à l'axe vertical de l'uretère.



**Figure 24** : Coupe transversale du rein droit. A. axe urétéral.  $\alpha$ . Angle entre l'axe urétéral et l'axe du pyélon rénal (30 à 50°) (9).



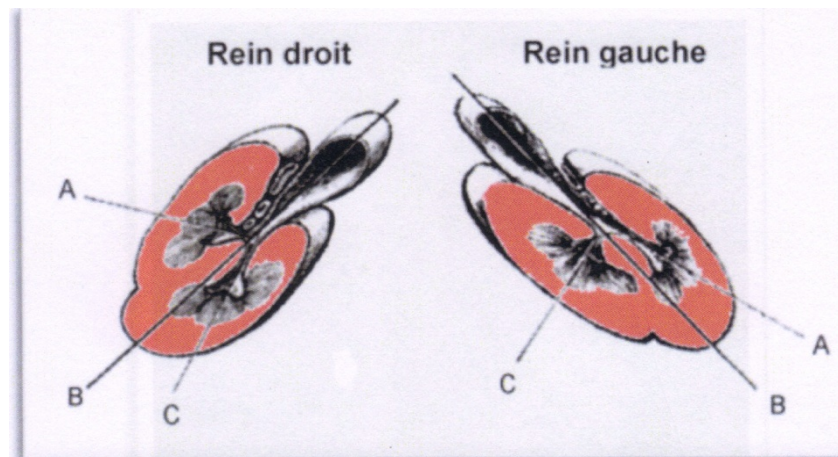
**Figure 25** : Vue sagittale du système collecteur rénal sur un schéma et sur un cliché reconstruit d'uro-TDM. A. axe horizontal assimilable à l'axe urétéral. B. axe du grand calice supérieur. C. axe du grand calice inférieur.  $\alpha$ . Angle entre A et B.  $\beta$ . Angle entre B et C (9).

- **Orientation des petits calices** :

Les petits calices sont multidirectionnels et situés dans l'axe des pyramides rénales et de leurs papilles. Depuis plus d'un siècle, les anatomistes se sont intéressés à la direction des petits calices.

En 1901, Brödel démontrait que les calices antérieurs étaient médiaux et postérieurs latéraux (11). Par la suite, Hodson démontrait l'inverse (12)(Figure 26). La controverse fut

résolue au début des années 1980, quand il a été démontré que le rein droit était Brödel-type dans 70% des cas et le rein gauche Hodson-type dans 80% des cas. Autrement dit, les petits calices latéraux du rein droit sont postérieurs dans 70% des cas. A gauche, 80% des petits calices latéraux sont antérieurs.



**Figure 26:** Coupes transversales des deux reins montrant l'orientation des petits calices. A. axe des petits calices antérieurs. B. axe du pyélon rénal. C. axe des petits calices postérieurs (9).

#### c- Conséquences techniques:

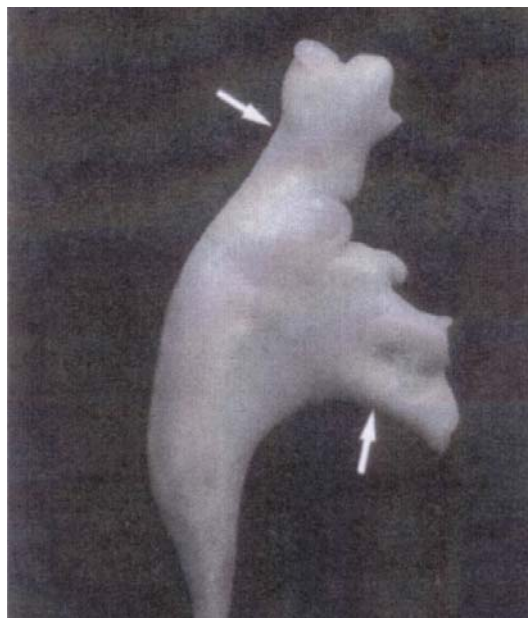
Il faut noter que le système collecteur rénal peut être le siège de nombreuses variations anatomiques qui peuvent influencer considérablement les procédures endourologiques (10,13, 14, 15,16).

A titre d'exemple, la figure 27 montre un moulage d'un système collecteur rénal avec un calice supérieur long et étroit. Une telle formation anatomique causera bien entendu des difficultés lors de l'introduction et la manipulation du néphroscope au niveau du pôle rénal supérieur. Donc l'abord percutané rénal devra être réalisé par ponction du calice (15).



**Figure 27:** Moulage d'un système collecteur gauche montrant un grand calice supérieur long et étroit.

Par contre la figure 28 montre un moulage avec de grands calices supérieur et inférieur qui sont courts et larges et qui faciliteront certainement l'introduction et la manipulation d'un néphroscope. Dans ce cas, la ponction peut être réalisée à travers le calice supérieur ou inférieur.

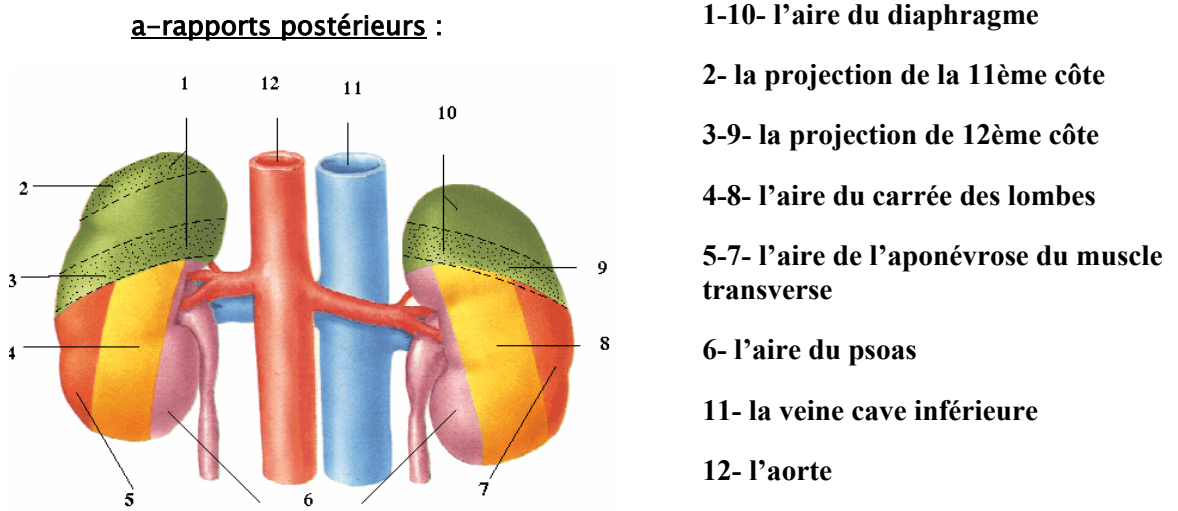


**Figure 28:** Moulage d'un système collecteur gauche montrant des grands calices courts et larges.

La morphologie et l'orientation des calices a également une application en matière d'urétérorénoscopie flexible (URS). Le point clé pour s'orienter dans le système collecteur rénal est de comprendre son orientation par rapport à l'axe urétéral, qui est l'axe de l'urétéroscope (URS). Le pyélon rénal et les grands calices sont situés dans le même plan, en arrière de l'axe urétéral et en dehors (avec un axe de 45°).

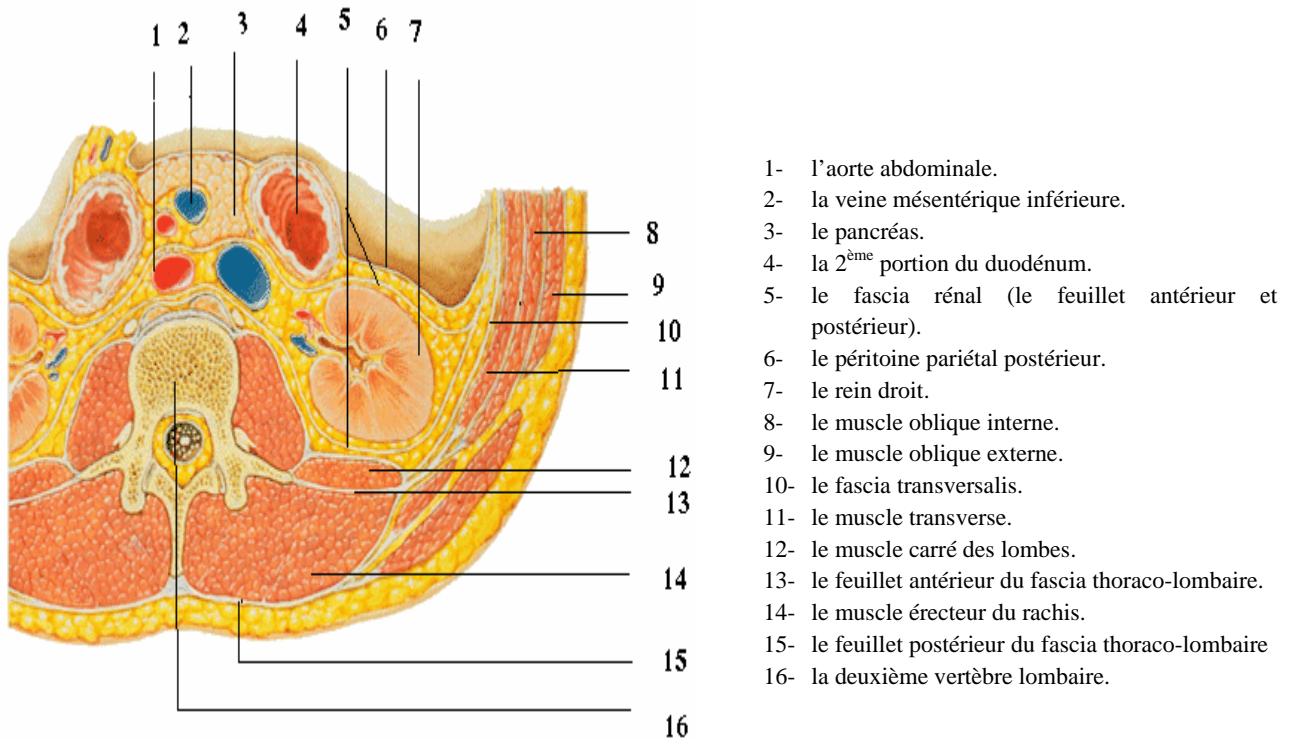
De cette orientation découle la gestuelle chirurgicale. Une fois l'URS arrivé au niveau de la JPU, la poignée de déflection est poussée vers le haut pour que l'extrémité de l'URS bascule en arrière et pénètre dans le pyélon et les grands calices. En même temps, l'axe de l'URS tourne de 45° dans le sens horaire à droite et dans le sens anti-horaire à gauche, pour orienter l'extrémité de l'URS dans l'axe du pyélon rénal et des grands calices. La déflection est minimale pour pénétrer dans le grand calice supérieur qui est dans l'axe de l'uretère. Elle est maximale pour accéder au grand calice inférieur. Pour accéder aux petits calices qui apparaissent latéraux sur la radioscopie per-opératoire, il faut retenir qu'ils sont postérieurs dans 70% des cas à droite et antérieurs dans 80% des cas à gauche.

#### **1-4.Rapports du rein et organes de voisinage :**



**Figure 29: Rapports postérieurs des reins**





**Figure 31 :** Coupe transversale passant par L2 montrant les rapports postérieurs du rein.

**b-Rapports antérieurs: (Figure 32)**

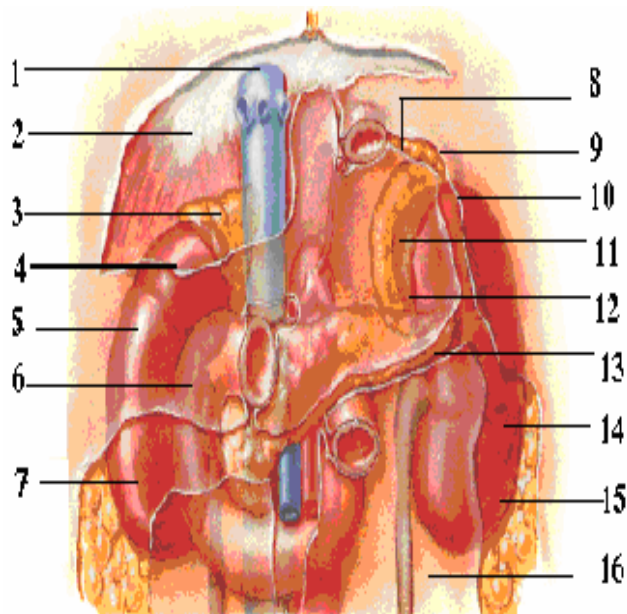
☐ A droite :

Le rein est presque entièrement sous mésocolique et répond par l'intermédiaire du péritoine pariétal postérieur à la face inférieure du foie. Plus bas, il répond au deuxième duodénum qui est précroisé par la racine du mésocôlon transverse. Plus bas encore, les rapports s'effectuent avec l'angle colique droit. Tous ces éléments sont recouverts par la face inférieure du foie et de la vésicule biliaire qui retombent sur eux comme un couvercle.

☐ A gauche :

Les rapports s'effectuent en haut avec la queue du pancréas qui croise la partie supérieure du rein. Plus en dehors, la face interne de la rate est séparée de la face antérieure du rein par le péritoine pariétal postérieur. Plus en avant, par l'intermédiaire de l'arrière cavité des

épiploons, le rein entre en rapport avec la grande courbure gastrique, l'épiploon gastro-splénique et la partie gauche du ligament gastro-colique. Plus bas, le rein répond à l'angle colique gauche, au mésocolon gauche et aux vaisseaux coliques supérieurs gauches.



1. la veine cave inférieure.
2. le foie.
3. la surrénale droite.
4. le péritoine sectionné.
5. le rein droit.
6. le duodéno-pancréas.
7. l'aire de l'angle colique droit.
8. le ligament gastrophrénique.
9. le ligament gastrosplénique.
10. le ligament spléno-rénal.
11. la surrénale gauche.
12. l'aire de l'estomac.
13. la queue du pancréas.
14. le colon gauche.
15. angle colique gauche.
16. la racine du mésentère.

**Figure 32 : Les rapports antérieurs des reins**

**c- Rapports externes :**

Le bord externe du rein est revêtu par le péritoine pariétal postérieur qui forme la gouttière pariéto-colique.

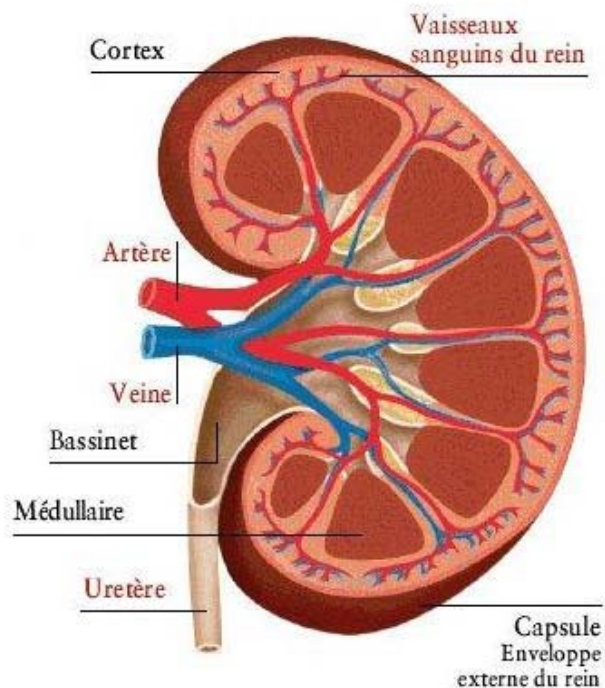
**d- Rapports internes :**

Le bord interne répond en haut à la surrénale. Plus à distance et plus bas le rein droit répond à la veine cave inférieure, le rein gauche à l'aorte.

## 2- La vascularisation rénale :

Chaque artère rénale se divise au voisinage du hile en deux branches terminales principales, l'une antérieure ou prépyélique, l'autre postérieure ou rétropyélique. Ces deux branches se subdivisent plusieurs fois et la séparation entre les deux territoires est indiquée sur la face externe du rein par une ligne menée parallèlement au bord externe du rein, à 1 cm en arrière de ce bord (ligne avasculaire de Brödel).

Les veines interlobulaires naissent à la surface du rein. Elles se dirigent vers la base de la pyramide de Malpighi, reçoivent d'autres réseaux veineux et donnent naissance aux veines lobaires qui gagnent le sinus. À cet endroit, on distingue un plan veineux antérieur prépyélique, un plan postérieur rétropyélique et des veines intermédiaires qui les unissent et qui passent dans les intervalles séparant les calices. Ce sont ces veines qui saignent lorsque la ponction est extracalicielle.



**Figure 33 : vascularisation rénale**

La connaissance de l'anatomie vasculaire intra rénale et de ses relations avec le système collecteur améliore la sécurité de l'abord percutané avec pour objectif de préserver au maximum les vaisseaux durant la ponction.

Il faut souligner le danger de la ponction percutanée infundibulaire: risque important de saignement par blessure de vaisseaux interlobaires, risque de ponction transfixiante avec lésion des vaisseaux antérieurs beaucoup plus nombreux.

## **II- INTERET DE L'ETUDE DU REIN UNIQUE :**

La chirurgie percutanée garde une place comme une technique invasive dans le traitement des calculs volumineux et complexes ou ceux qui résistent à la lithotritie extracorporelle.

Les études morphologiques et fonctionnelles chez l'animal ont montré que l'abord percutané du rein s'accompagne de lésions cicatricielles minimales et de variations non significatives de la fonction rénale, au moins dans le cas de deux reins fonctionnels(17).

L'impact sur la fonction rénale d'une intervention chirurgicale pour lithiase est un déterminant important pour choisir un traitement optimal. Plusieurs chercheurs ont étudié l'impact de la chirurgie rénale percutanée sur la fonction rénale en utilisant des modèles animaux (surtout les porcs), la scintigraphie nucléaire ou sérum / analyse biochimique urine. L'impact de la chirurgie percutanée sur la fonction rénale dépend de la présence et du degré d'obstruction rénale, la présence d'une infection rénale préexistante ou d'une insuffisance rénale (17).

En outre, la confusion que peut constituer le rein controlatéral peut entraver l'évaluation précise des effets de la chirurgie rénale percutanée sur la fonction rénale.

Les indications actuelles de la chirurgie percutanée ont été élargies pour intéresser la lithiase rénale, en particulier chez les patients avec un capital néphronique limité. Le rein unique

représente un modèle optimal pour l'étude de la fonction rénale après une néphrolithotomie percutanée. Il permet par ailleurs d'évaluer les variables prédictives d'amélioration ou de détérioration de la fonction rénale post-opératoire.

### **III- CALCUL CORALLIFORME ET FONCTION RENALE :**

Le calcul coralliforme est un facteur de gravité pour la fonction rénale(18).

Il existe une dégradation de la fonction rénale chez près de 30 % des patients ayant un calcul coralliforme avant tout acte thérapeutique. Les facteurs de risque de dégradation de la fonction rénale sont : un rein unique (risque : 40 %), une HTA (risque : 50 %), un calcul coralliforme complet (risque : 34 %), une vessie neurologique (risque : 47 %), un drainage urinaire (risque :58 %), un refus traitement (risque : 100%) (18).

Dans notre série, les 12 patients constituant le groupe 1 (60% des cas) ont un calcul coralliforme sur rein unique et présentent de ce fait au moins 2 facteurs de risque d'altération de la fonction rénale.

Le traitement du calcul coralliforme est recommandé et doit être systématique. Le risque de décès de cause rénale pour un calcul coralliforme est de zéro s'il n'y a plus de calcul, de 3 % s'il persiste des fragments et de 67 % en cas de non traitement (19).

Par ailleurs, en cas de calcul coralliforme, l'évolution vers l'insuffisance rénale chronique terminale peut être rapide (7 ans en moyenne) (20).

Les autres complications graves des calculs coralliformes sont essentiellement infectieuses, septicémie, pyonéphrose, pyélonéphrite xanthogranulomateuse. Pour ces raisons, sauf cas particulier, il n'y a pas de place pour le traitement conservateur des calculs coralliformes (19).

En outre, il ne faut pas omettre de réaliser systématiquement un bilan métabolique en cas de calcul coralliforme compte tenu du taux d'anomalies métaboliques associées, hypercalciurie (40 %), hyperuricémie (15 %) ou cystinurie (2 %) (21).

## **IV-DYSFONCTION RENALE PRE-OPERATOIRE :**

L'évaluation de la fonction rénale préopératoire repose sur le dosage de la créatininémie et sur l'évaluation de la clairance de la créatinine par les formules de Cockcroft et Gault. Celle-ci, bien qu'imprécise pour les valeurs de clairance en dehors de l'intervalle 50-90 ml/mn, est le moyen le plus utilisé pour évaluer la fonction rénale en consultation d'anesthésie pour une chirurgie réglée. On peut utiliser l'équation à 4 variables de l'étude « Modification of Diet in Renal Disease » (MDRD), et prendre le seuil de 75 ml/mn de clairance pour une surface corporelle de 1,73 m<sup>2</sup>. Cette formule permet une excellente évaluation du débit de filtration glomérulaire (DFG) dans les situations pathologiques comme dans les situations normales. Mais celle-ci n'apporte pas de réel avantage par rapport à la formule de Cockcroft et Gault (3,87).

Les patients avec une fonction rénale préopératoire altérée présentent le risque de survenue d'événements cardiaques peropératoires. Un cas de tachycardie ventriculaire avec arrêt cardiaque au premier jour postopératoire a été rapporté. Les études contemporaines ont confirmé une association indépendante entre l'aggravation de la filtration glomérulaire et l'apparition des événements cardio-vasculaires avec décès (22, 23).

Dans notre série, bien que la créatinine préopératoire puisse augmenter transitoirement par des facteurs réversibles tels que l'obstruction et l'infection, il est néanmoins intéressant de constater que la fonction rénale diminue presque régulièrement. En outre, un nombre non négligeable avait subi auparavant une chirurgie rénale ouverte ou une dérivation urinaire. Une préoccupation majeure lors de la réalisation d'une chirurgie rénale percutanée dans ce groupe de patients à rein unique est le risque de complications aiguës. Cela souligne l'importance de la stratification préopératoire des patients en fonction du risque de complications quand une intervention chirurgicale est programmée chez des patients avec une fonction rénale altérée.

En outre, la chirurgie percutanée sur un rein unique anatomiquement ou fonctionnellement sous entend la préoccupation supplémentaire de préserver la fonction rénale à court terme et à long terme.

La dysfonction rénale pré-opératoire est un facteur de risque majeur de développer une IRA péri-opératoire. Le dépistage chez les patients à risque [patient âgé, diabète, hypertension artérielle (HTA), néphropathies ascendantes . . .] ne peut reposer en pratique sur la concentration de créatinine plasmatique, car celle-ci ne reflète que de façon approximative le débit de filtration glomérulaire réel du patient. Une élévation pré-opératoire de la créatinine plasmatique traduit une réduction déjà marquée de la filtration glomérulaire et indique de fait un malade particulièrement à risque d'aggraver encore un peu plus sa fonction rénale au cours de l'agression péri-opératoire (24).

Des situations à risque ont été authentifiées dans le contexte péri-opératoire : la dysfonction rénale antérieure surtout, l'âge de plus de 56 ans, la maladie thrombo-occlusive artérielle, la bronchopathie chronique obstructive, l'insuffisance cardiaque, l'hypertension artérielle et le diabète, un indice de masse corporelle au-dessus de 32, l'administration de vasopresseurs ou de furosémides, la chirurgie en urgence et les actes de chirurgie lourde, les hépatopathies (24).

Le contexte opératoire est un puissant facteur d'agression rénale. Les modifications de la fonction rénale au cours et au décours d'un acte chirurgical sont à la fois liées à une dégradation microcirculatoire et à des mécanismes tubulaires lésionnels (24).

Les modifications de la fonction rénale peuvent revêtir différents aspects durant la période péri-opératoire.

Il a ainsi été constaté que les modifications hémodynamiques systémiques et hormonales induites par l'anesthésie, le stress chirurgical et la ventilation mécanique provoquaient une baisse d'intensité variable du débit sanguin rénal, du débit de filtration glomérulaire, de la diurèse et de la natriurèse sans atteinte organique de la fonction rénale. De même, quelle qu'en soit la cause, la baisse des paramètres de perfusion rénale induit des mécanismes d'adaptation

de la physiologie rénale conduisant à un profil d'insuffisance rénale fonctionnelle particulièrement fréquente dans ce contexte (25).

Sur le plan de technique chirurgicale, un point mérite d'être souligné : il s'agit de l'abord coelioscopique du rein dans le traitement des calculs rénaux. La chirurgie sous coelioscopie, par augmentation des pressions intra-abdominales, diminue le débit sanguin rénal, le débit de filtration glomérulaire et le débit urinaire. En fait, ces modifications sont rapidement réversibles avec la normalisation de la pression périrénale. Le risque est d'autant plus minimisé que la pression d'insufflation est maintenue en dessous de 15 mmHg (26).

Ces considérations doivent être prises en compte lorsqu'un abord laparoscopique a été retenu pour traiter un calcul rénal.

## **V- REIN UNIQUE ET LITHIASE :**

Les patients avec un rein unique représentent un excellent modèle pour l'étude de l'évolution de la fonction rénale en cas d'insuffisance rénale chronique. La détection d'une détérioration minime de la fonction rénale est difficile devant deux unités rénales fonctionnelles en raison de la compensation par le rein controlatéral (27).

Peu de séries ont étudié les facteurs influençant la fonction rénale après NLPC chez les patients à rein unique. Les patients avec rein unique et qui présentent des facteurs de comorbidité comme le diabète ou l'athérosclérose sont des sujets à haut risque d'atteinte rénale à long terme (28).

Tous les traitements sont possibles pour les calculs sur rein unique mais la LEC a souvent représenté le traitement de première intention au moins jusqu'au début des années 1990. Compte tenu du risque d'empierrement et de dégradation définitive de la fonction rénale, il est préférable de mettre en place auparavant une sonde double J (29).

La chirurgie percutanée a connu un regain d'intérêt après les mauvais résultats obtenus par la LEC pour le traitement des calculs volumineux ou résistants aux ondes de choc.

La NLPC est en effet recommandée comme le traitement le plus approprié pour les calculs rénaux de plus de 300 mm<sup>2</sup> de surface (1).

Cette technique permet un meilleur nettoyage des cavités rénales avec un coût moindre quand elle est comparée aux autres alternatives thérapeutiques telles la lithotritie extracorporelle ou la chirurgie ouverte.

Les patients présentant un rein unique et qui nécessitent une NLPC constituent un groupe à haut risque. La majorité d'entre eux présentent une baisse du débit de filtration glomérulaire. La chirurgie percutanée est sûre avec un taux de complication acceptable. La fonction rénale globale est préservée et la survenue d'une insuffisance rénale aiguë ou la progression vers le stade terminal dans l'année est rare. Dans la série de Canes, l'hydronéphrose et l'infection ne sont pas prédictives de l'installation d'une insuffisance rénale après une chirurgie percutanée. Une amélioration initiale du débit de filtration glomérulaire en postopératoire est maintenue au contrôle à un an (3).

Les études cliniques menées chez des patients à rein unique ont également montré que la NLPC ne présente pas davantage de répercussions significatives sur la fonction rénale.

Cependant, les complications de la NLPC représentent une préoccupation majeure chez des patients avec un rein unique par rapport aux patients avec deux reins normaux (30).

Le taux global de complications de 8,7% dans la série de Canes témoigne de la sécurité globale de la NLPC sur rein unique (3).

Ce taux est de 10% dans notre série.

## **VI- NLPC SUR REIN UNIQUE ET RISQUE HEMORRAGIQUE :**

L'une des complications critiques de la NLPC est certainement l'hémorragie incontrôlable qui peut nécessiter une embolisation voire une néphrectomie totale (30). L'hémorragie nécessitant la transfusion a été rapportée dans 0.8 à 54% selon les séries (31, 32, 33).

Dans une revue rétrospective de 3878 NLPC, El-Nahas et al ont rapporté comme principal facteur de risque d'hémorragie massive post- NLPC, la ponction du calice supérieur, le calcul coralliforme, les ponctions multiples, le manque d'expérience du chirurgien et la présence d'un rein unique (34).

Le diabète sucré, le temps opératoire, le calibre d'accès au rein et le type de lithotriteur sont d'autres facteurs favorisant le saignement (35).

Dans notre série, un seul patient avait présenté un saignement peropératoire assez abondant pour imposer l'interruption de l'intervention. Il s'agissait d'un patient du groupe 1 à calcul coralliforme (5% des cas). Mais dans aucun cas une embolisation ou une néphrectomie d'hémostase n'ont été nécessaires. Ce taux est proche de celui de la série d'Akman et al avec un taux de saignement important dans 6,8% des cas (28).

Ce taux n'est pas non plus significatif quand on le compare aux autres séries de NLPC chez des patients avec leurs deux reins normaux (36).

Concernant le cas de saignement massif de notre série, il s'agissait d'un patient qui avait requis un double abord, caliciel moyen et inférieur.

Pour minimiser le risque hémorragique favorisé par un abord multiple, il est possible d'utiliser alternativement le néphroscope souple et l'urétéroscope via un seul abord percutané.

Marguet et al ont montré que la NLPC associant néphroscopie et urétéroscopie peut effectivement réduire le nombre de trajets d'accès sans influencer le taux de « stone free » ni le temps opératoire (37).

Par ailleurs, même si nous avons souvent utilisé une gaine d'Amplatz 30 charrières dans notre série, l'emploi de trajets de calibre réduit serait moins traumatique pour les unités rénales aux calices non dilatés et à infundibulum étroit, et pourrait réduire l'hémorragie durant la NLPC.

Lors de la NLPC sur rein unique, la mini-percutanée et/ou l'association d'un seul abord aux instruments souples doivent être préférées.

## VII- FONCTION RENALE APRES NLPC SUR REIN UNIQUE :

Quand une NLPC est réalisée sur un rein unique anatomique ou fonctionnel, le deuxième problème qui se pose est celui de l'évolution de la fonction rénale à court et à long terme.

L'insuffisance rénale chronique en présence d'une maladie lithiasique est attribuée à l'obstruction partielle, l'infection ou à l'irritation (38).

La revue de la littérature fait état de grandes divergences dans les conclusions concernant le devenir de la fonction rénale (tableau 3).

**Tableau III : Fonction rénale après NLPC sur rein unique**

Références	Nombre de NLPC	Evaluation fonction rénale	Délai avant évaluation final	Evolution fonction rénale		
				Améliorée	stable	aggravée
Streem et al. 1986 (39)	5	Créatinine sérique	1 mois	--oui	--	
Jones et al. 1991(4)	53	Créatinine sérique	Post-opératoire	oui	--	--
Chandhoke et al. 1992 (40)	31	Clearance créatinine	Variable	oui	oui	oui
Liou et al. 2001 (41)	30	Clearance créatinine	Variable	--	oui	--
Notre série	20	Clearance créatinine	Variable	oui	--	--

La plupart des données suggèrent que la fonction rénale est préservée, comme nous l'avons montré. D'autres études ont identifié des sous-groupes dans lesquels la fonction rénale

s'est améliorée après l'intervention percutanée. Une question s'impose néanmoins : l'inclusion de patients avec des calculs obstructifs n'aurait-elle pas influencé les résultats obtenus ?

On aurait pu s'attendre à ce que l'existence d'une hydronéphrose en amont d'un calcul puisse constituer un facteur prédictif de l'amélioration de la fonction rénale dans notre étude, mais ce ne fut pas le cas dans notre série.

En effet, chez des patients présentant une lithiase obstructive sur un rein unique et qui ont subi une néphrolithotomie percutanée, l'obstruction a été soulagée par drainage percutané à l'aide d'une sonde de néphrostomie ou par cathétérisme urétéral. Cela aurait conduit à la diminution et la stabilisation éventuelle de la créatinine sérique (3).

Dans une étude de 15 patients avec un rein controlatéral normal, Mayo et al ont trouvé une fonction rénale améliorée dans le sous-groupe avec des calculs infectés(42).

Dans leur série de 53 patients avec un rein unique, Jones et al ont relevé une amélioration globale modérée pour l'ensemble de la cohorte (4).

Ce résultat est comparable à celui de notre série avec une amélioration globale de la fonction rénale chez la totalité de nos patients.

Un des facteurs de risque d'altération rénale après NLPC sur rein unique pourrait être l'effet potentiel des abords multiples.

Notre série rétrospective a montré que la fonction rénale postopératoire précoce et tardive n'a pas été dégradée par la création d'abords percutanés multiples. Mais cette approche multiple n'ayant été réalisée que chez deux de nos patients, nous ne pouvons tirer de conclusions à ce sujet.

Traxer et al ont comparé l'étendue des lésions rénales provoquées par différents calibres de néphrostomie chez des femelles de cochons (11 Francium versus 30 Francium).

Le trajet de la néphrostomie, quelque soit son calibre, est à l'origine d'une perte néphronique peu importante. Celle-ci fait place à une cicatrice parenchymateuse minime d'autant plus que le volume global du rein est grand, ce qui correspond au rein unique souvent

en hypertrophie compensatrice. La taille de la cicatrice n'a pas d'impact réel sur la fonction rénale (43).

Dans une étude récente, les effets secondaires de la lithotritie extracorporelle, de la NLPC et de l'abstention-observation ont été comparés chez des patients avec des calculs caliciels inférieurs asymptomatiques. L'évaluation rénale a été réalisée à l'aide d'une scintigraphie rénale au Dimercapto-succinate acide (DMSA) à 6 semaines et à 12 mois. Une cicatrice polaire inférieure a été notée dans 16,1% des cas après lithotritie contre seulement 1% des patients après NLPC (44).

En cas de rein unique, le traitement du calcul améliore la fonction rénale mais, il peut exister une dégradation dans près de 10 % des cas. En cas de fragments résiduels, les résultats sur l'amélioration de la fonction rénale sont moins bons et les risques de dégradation sont augmentés (27).

Parmi 1000 patients traités pour lithiase rénale par voie percutanée à la Mayo clinic, quinze présentaient un rein unique (31). La fonction rénale évaluée en postopératoire immédiat était globalement inchangée.

A la clinique de Cleveland, un groupe similaire de patients avec rein unique et qui avaient bénéficié d'un traitement par NLPC n'avaient pas enregistré de changement important de leur fonction rénale à un mois de suivi postopératoire (39).

Cependant, aucune des deux études n'avait rapporté le devenir de cette fonction rénale à long terme.

En 2002, Liou et Strem n'ont rapporté aucun changement significatif de la clairance de la créatinine estimée dans une comparaison du traitement par voie percutanée, par lithotritie extracorporelle ou par leur combinaison devant des calculs sur rein unique (41).

Si l'on veut critiquer cette étude de Liou et Strem, on peut s'arrêter sur la grande variation dans le temps considéré pour l'évaluation finale de la fonction rénale. Pour une appréciation plus rationnelle, Canes et al ont fixé ce délai à une année pour tous les patients de leur série

Ceci avait pour but de mettre l'accent sur l'impact de l'intervention chirurgicale sur la fonction rénale et d'assurer la cohérence de l'ensemble de données(3).

Dans notre étude, nous avons comme Canes et al fixé ce délai d'évaluation de la fonction rénale à une année.

En analysant l'impact de la NLPC sur la fonction rénale chez 81 patients avec un rein unique, Canes et al rapportent une amélioration de la fonction glomérulaire moyenne passant de 44,9ml/mn/1,73m<sup>2</sup> en préopératoire à 51,5ml/mn/1,73m<sup>2</sup> en postopératoire à un an de l'intervention. Dans leur étude, la fonction rénale avait baissé chez seulement 6,8% des patients (3).

Witherow et Wickham ont rapporté une augmentation significative de la clearance de la créatinine après NLPC chez des patients à fonction rénale altérée du fait de la maladie lithiasique (45).

Akman et al, quant à eux, avaient noté d'abord une légère baisse au contrôle précoce avant une amélioration de la fonction rénale à un stade plus tardif.

Cette baisse initiale de la filtration glomérulaire fût attribuée à l'effet de drogues anesthésiques et aux médicaments (antibiotiques) ou à l'hydrodistension occasionnée par l'intervention (28).

Dans notre série, nous avons noté de la même façon une dégradation modérée de la fonction rénale en postopératoire immédiat et au contrôle à un mois après l'intervention chez 13 patients. Cette fonction s'est corrigée pour l'ensemble des patients à trois mois de l'intervention et avait été maintenue lors du contrôle à un an.

A l'opposé, la fonction rénale était restée inchangée chez 35% des patients.

Dans notre série, nous n'avons pas noté de corrélation entre la fonction rénale postopératoire et les facteurs liés au patient tels l'âge, le sexe, les antécédents de chirurgie rénale ouverte ou le grade d'hydronéphrose.

Canes et al ont identifié deux facteurs prédictifs de l'amélioration de la fonction rénale à 1 an : une amélioration du DFG à la première mesure postopératoire et, le sexe féminin qui semble avoir un effet protecteur de la fonction rénale (3).

En effet, les femmes ont trois fois plus de chance que les hommes d'améliorer leur fonction rénale à une année postopératoire et ceci indépendamment de facteurs de comorbidité telle une hypertension artérielle ou un diabète.

Les oestrogènes circulants ou d'autres facteurs encore inconnus auraient-ils un effet protecteur sur le rein ?

Certaines études chez l'animal permettent d'appuyer cette observation. Dans un modèle d'hypertension artérielle chez le rat, Sandberka constaté que les rats mâles avaient une glomérulosclérose plus avancée et une protéinurie plus marquée. Il a constaté également que l'orchidectomie diminuait la sévérité des lésions rénales alors que l'ovariectomie aggravait ces lésions(46).

L'importance de la signalisation de l'oxyde nitrique dans la sensibilité masculine aux lésions rénales chez les rats a également été supportée par d'autres auteurs (47, 48).

Chang et al ont récemment indiqué que les œstrogènes et la progestérone affectent l'expression de l'ARN et l'activité du canal sodique du rein chez le rat(49).

Certes, ces différences entre les sexes en matière de protection contre les lésions rénales justifient d'autres études.

Dans notre série, le nombre de femmes étant limité, de l'ordre de 15%, nous n'avons pu étudier l'impact du facteur sexe sur nos résultats.

## **VIII-SUCCES :**

Le taux de stone free dans notre série est de 85%. Ce taux est légèrement inférieur à celui de notre série globale qui était de 97,6% (50). Ceci peut s'expliquer par le caractère précieux du rein unique poussant le chirurgien à prendre moins de risque pour aborder des groupes caliciels

qui apparaissent difficile d'accès et aussi par leur tendance à abréger la durée opératoire pour réduire le risqué de saignement.

Ce taux reste pourtant identique à celui retrouvé dans la littérature notamment dans un article récent de 2011 où ce taux a été de 84.5% (40/47) après une session de NLPC (51).

## **IX-LES COMPLICATIONS DE LA NLPC :**

Dans ce chapitre nous passerons en revue de façon globale les complications de la NLPC pour insister sur le fait que la NLPC sur rein unique n'expose pas à plus de complications que la NLPC standard.

Rappelons que seuls deux complications peropératoires ont été notées dans notre série (un cas de saignement abondant et un cas de perforation pleurale) et deux complications infectieuses postopératoires.

### **1- Généralités :(52, 53,54)**

Le taux de complications de la NLPC est de 10 à 15%, les complications peuvent être dues à l'expérience, à un défaut technique, à des pathologies associées ou à des variations anatomiques.

Les complications peuvent être classées en :

- Graves : décès, existence d'une lésion nécessitant une sanction chirurgicale ou de radiologie interventionnelle.
- Mineures : Nécessité de la mise en route d'un traitement médical ou d'une intervention mineure n'aboutissant pas à des séquelles ou à une hospitalisation prolongée.
- Le taux de mortalité est de 0,1% à 0,7%, les causes de décès sont :
  - Un choc septique incontrôlable.
  - Un choc hémorragique.
- Le taux de néphrectomie est faible : 0.1 - 0.2%

## **2- Complications per-opératoires :**

### **2-1. Les difficultés de ponction :**

A tout moment, l'opérateur doit avoir la certitude qu'il est en place dans la voie excrétrice. Il ne faut donc en aucun cas dilater un trajet incertain. De même, si un extravasât de produit de contraste gêne la visibilité au fluoroscope, il faut savoir renoncer et attendre un jour ou deux, la sonde urétérale en place, que la voie excrétrice cicatrise avant de refaire une tentative.

### **2-2. Les perforations pyéliquies :**

Elles sont fréquentes mais le plus souvent sans gravité, le taux de perforations pyéliquies est de 3 à 6% des cas.

Elles résultent d'une pression mécanique excessive. Elles sont plus fréquentes lorsque la voie excrétrice est fragilisée par des phénomènes inflammatoires.

Le diagnostic est visuel direct, ou radiologique. Elles nécessitent l'arrêt de l'intervention, un drainage urinaire prolongé et une pyélographie avant ablation du drainage urinaire (4ème jour).

### **2-3. Ponction et tunnelisation transpleurale : (55, 56)**

Le risque est d'obtenir une diffusion du produit d'irrigation dans la cavité thoracique. Il est alors plus prudent d'interrompre l'intervention.

Néanmoins, certains opérateurs choisissent délibérément cette voie d'abord. La mise en place d'un drain thoracique post-opératoire leur permet d'obtenir des suites considérées comme simples.

### **2-4. Complications digestives : (55, 57, 58).**

L'organe creux le plus menacé est le côlon qui, dans 1% des cas, se glisse dans la gouttière pariéto-colique, en arrière de la convexité du rein.

Il faut donc être méfiant chez les patients déjà opérés (scanner préopératoire), mais surtout lors de la ponction, il faut être particulièrement attentif aux images gazeuses du côlon souvent présentes. Toutes mobilisations anormales des images gazeuses coliques imposent une ponction plus postérieure.

Les conséquences d'une plaie colique méconnue sont souvent dramatiques : apparition d'un empatement du flanc et d'un état septique gravissime. Cette cellulite rétro-péritonéale impose un drainage chirurgical, souvent associé dans les cas publiés à une hémicolectomie.

Si la plaie colique est par contre reconnue immédiatement ou précocement, un traitement conservateur est possible, qui associe :

- Alimentation parentérale.
- Antibiothérapie.
- Drainage urinaire par une sonde urétérale ou par une nouvelle néphrostomie, l'extrémité de la sonde doit être placée au contact de la plaie colique en dehors du rein, voire même, si cela est possible, directement dans le côlon.

Ainsi on crée une fistule colique latérale dirigée, le drain peut être retiré progressivement, le trajet se fermant alors spontanément.

Plus rarement, des lésions duodénales ont pu être décrites (lésions du deuxième duodénum). Le traitement conservateur est plus difficile (néphrostomie en bonne place, aspiration duodénale) et compte tenu des risques liés au liquide pancréatique, il ne faut pas hésiter à réaliser un drainage chirurgical.

#### **2-5. Les complications hémorragiques : (58, 59, 60, 61)**

La complication hémorragique est définie par une perte sanguine nécessitant un geste de transfusion sanguine et/ou un geste d'hémostase. L'hémorragie peut être provoquée par une plaie veineuse, une plaie artérielle, ou une fistule artério-veineuse.

**\*Plaie veineuse :**

Le diagnostic est facile. Une hémorragie per-opératoire apparaît, colorant le liquide d'irrigation. L'injection du produit de contraste visualise la brèche veineuse et opacifie la veine rénale. Il s'agit en général de la déchirure d'une veine péricalicielle. Si la plaie est dans le tunnel, il suffit quelque fois d'avancer simplement un peu le tube d'Amplatz pour obtenir une hémostase suffisante, ce qui permet de terminer l'intervention. Si la plaie est plus en avant dans la tige calicielle, il vaut mieux interrompre le geste et mettre en place une sonde de Foley dont on gonflera le ballonnet dans la tige calicielle, réalisant une hémostase par compression.

**\*Hémorragie artérielle :**

Elle est beaucoup plus grave que l'hémorragie veineuse, se traduisant par une coloration rouge vif du liquide de lavage sans opacification du système veineux lorsqu'on injecte le produit de contraste. Elle traduit la plaie d'une artériole dans le tunnel parenchymateux. Cette complication s'observe dans 1% des cas.

L'hémostase peut être réalisée par compression en mettant en place, dans le tunnel, une sonde à ballonnet. Il faut laisser le ballonnet gonflé pendant 30 min au moins, ce qui provoque un caillottage complet des cavités rénales.

Si l'hémorragie paraît contrôlée (tension artérielle et hématocrite stables), il faut laisser le ballonnet en place 24 à 48 heures sans chercher à décailloter le rein.

Si l'hémostase ne se fait pas, il faut réaliser une angiographie immédiate avec embolisation sélective de la branche du pédicule artériel rénal qui alimente l'extravasât.

Si cette embolisation n'est pas efficace, ou si l'on ne peut pas réaliser l'embolisation sélective, il faut intervenir chirurgicalement, pour réaliser, après contrôle du pédicule, une néphrectomie partielle, ou une hémostase directe de la plaie parenchymateuse.

Cependant, dans un certain nombre de cas, la néphrectomie peut être nécessaire surtout sur des reins multiopérés et en présence de troubles graves de la coagulation liés à l'hémorragie.

**\*Règles préventives :**

- Exclure les patients porteurs d'un trouble de l'hémostase non corrigé ou d'une hypertension artérielle mal contrôlée.
- Créer un tunnel court, un peu en arrière de la convexité du rein en visant un fond de calice. Eviter de s'égarer entre deux calices en plein sinus, ce qui augmente nettement les chances de rencontrer une des cinq artères segmentaires.
- limiter le nombre de tunnels à 3 au maximum.
- Effectuer toutes les manipulations avec douceur, en évitant les mouvements forcés.

**2-6. Etat septique :(57, 62, 63 ,64).**

Lorsque les règles de préparation à la NLPC ne sont pas respectées (ECBU positif ou non fait), un état infectieux sévère peut se déclencher en per-opératoire avec frissons, collapsus et hypothermie par choc septique.

Si la ponction des cavités rénales révèle la présence de pus en amont du calcul ; mais, même en présence d'urines apparemment claires mais septiques, l'hyperpression provoquée par la chirurgie percutanée peut déclencher une septicémie si une antibiothérapie adaptée n'est pas entreprise plusieurs jours auparavant (l'antibiothérapie préopératoire et l'utilisation systématique d'une gaine de travail ne mettent pas à l'abri de ce type de complications).

**2-7. Les phénomènes de réabsorption du soluté d'irrigation :**

Il s'agit d'une hémodilution attestée par :

- Baisse de la natrémie.
- Baisse de la protidémie.
- Baisse de l'hématocrite.

Cette réabsorption est comparable à celle observée au cours des résections endoscopiques de prostate.

L'utilisation d'une gaine d'Amplatz permet de travailler à basse pression et, réduit le risque du syndrome de réabsorption.

Les autres mesures sont :

- la réduction du temps de l'intervention à 2 heures maximum.
- Le volume du liquide d'irrigation ne devant pas dépasser 30 litres.
- Il est préférable que le liquide d'irrigation soit chauffé pour éviter l'hypothermie et ses complications.

### **3- Complications post-opératoires :**

#### **3-1. Les douleurs :**

La NLPC est une opération peu douloureuse en dehors de la tolérance des sondes urinaires. L'abord intercostal serait plus douloureux .Une douleur rénale post-opératoire doit faire rechercher une obstruction, ou un déplacement de la sonde de néphrostomie ou un excès de remplissage de ballonnet de la sonde de néphrostomie.

#### **3-2. L'hémorragie secondaire :**

La survenue d'une hémorragie retardée par rapport à l'acte opératoire doit faire évoquer l'existence d'une fistule artério-veineuse, qui peut se manifester cliniquement par des douleurs, hématuries, exceptionnellement une anémie. Elle impose l'artériographie en urgence avec tentative d'embolisation sélective. Si cette embolisation est inefficace ou impossible, et si la mise en place d'un dispositif de compression dans le tunnel n'apporte pas une hémostase satisfaisante, il faudra intervenir chirurgicalement, et réaliser une néphrectomie partielle, exceptionnellement une néphrectomie totale.

### **3-3. L'iléus :**

Il est le plus souvent secondaire à un extravasât per-opératoire, mais parfois, il peut être secondaire à la perforation méconnue d'un viscère creux. Il faut donc rechercher cette perforation en injectant produit de contraste dans le trajet, car la thérapeutique est très différente.

### **3-4. Etat septique :**

Le plus souvent il s'agit d'une infection urinaire liée à une contamination per-opératoire non contrôlée par les antibiotiques et/ou à un mauvais fonctionnement de la néphrostomie. Il faut instaurer une antibiothérapie adaptée, et s'assurer de la perméabilité, et de bonne position de la néphrostomie. Mais tout état septique inexplicé, surtout associé à un iléus, doit faire suspecter une perforation mécanique d'un viscère creux.

#### **•Règles préventives :**

- Utilisation d'une antibioprophylaxie, qui, doit commencer au moment de l'induction anesthésique, et pendant 48 heures au maximum.
- Assurer la liberté des voies excrétrices, et l'ablation complète des calculs.
- L'intervention doit être réalisée avec des urines stériles, ou, du moins sous antibiotiques, pour lesquels la durée opératoire doit être inférieure à 1 heure.

### **3-5. Retard de fermeture de l'orifice de néphrostomie :**

En principe, le trajet de la néphrostomie doit se fermer en 24 heures environ après l'ablation du drain. Tout retard doit faire évoquer une obstruction totale ou partielle de l'uretère par un débris calculeux ou par de l'œdème. Pour prévenir cette complication, il suffit de réaliser avant l'ablation du drain, une épreuve de clampage. Le drain ne sera enlevé que si le clampage n'entraîne ni douleur ni fuite autour de la néphrostomie.

En cas de fragments calculeux urétéraux, l'attitude varie selon la taille :

-Si les débris sont volumineux, le traitement de choix est l'extraction rétrograde à l'aide d'une sonde de Dormia de haut en bas sous contrôle néphroscopique.

-Si les débris calculeux sont très petits, il suffit de mettre en place une seconde sonde double J pour assécher la fistule réno-cutanée, ces débris s'évacueront le long de la sonde double J.

### **3-6. Obstruction de la jonction pyélo-urétérale : (65).**

Il s'agit d'une complication rare (0.5% des cas) et tardive, d'origine mal déterminée, car elle peut survenir même en l'absence d'extravasation ou de traumatisme per-urétérale : L'urographie intra-veineuse de contrôle révèle une sténose rigide de l'uretère lombaire sous pyélique, plus ou moins étendue. Le traitement est délicat, il consiste en la dilatation, suivie d'une intubation urétérale prolongée associée à des corticoïdes pendant 6 semaines. En cas d'échec, la chirurgie conventionnelle est indiquée. En général, l'exploration découvre une sclérose péri-urétérale intense, le geste chirurgical consiste à réaliser une anastomose pyélo-urétérale ou calicio-urétérale satisfaisante.

### **3-7. Séquelles : (66, 67).**

Les études morphologiques réalisées par UIV, TDM, artériographie et scintigraphie n'ont révélé aucune lésion importante. La NLPC est donc une intervention sûre, bien tolérée par le rein et sans séquelles.

*CONCLUSION*

Les patients avec un rein unique et opérés par voie percutanée représentent un groupe à risque élevé, dont la plupart ont diminué modérément leur débit de filtration glomérulaire.

La chirurgie percutanée peut être menée en toute sécurité avec un taux de complication faible et acceptable. Dans l'ensemble, la fonction rénale est préservée et la survenue d'une insuffisance rénale aiguë ou la progression d'une insuffisance rénale chronique terminale reste rare. Une amélioration initiale de la fonction de filtration glomérulaire dans la période postopératoire précoce est susceptible d'être maintenue de façon significative à 1 an.

Nous reconnaissons certaines limites à cette étude. Il s'agit d'une étude rétrospective s'étalant sur plus de dix ans, période au cours de laquelle des modifications techniques pour l'accès percutané ont été réalisées.

Notre étude a plusieurs conséquences importantes. La cohorte de patients avec un rein unique et présentant une lithiase rénale est un groupe à haut risque dont la fonction rénale de base est plus ou moins altérée. Comme les études précédentes l'avaient démontré, la coexistence d'une lithiase et d'une fonction rénale altérée est garant du caractère agressif du traitement.

L'analyse des résultats obtenus dans notre série permet de constater que la néphrolithotomie percutanée sur rein unique est une intervention entourée d'une sécurité globale permettant une meilleure préservation de la fonction rénale.



*RESUMES*

## Résumé :

La néphrolithotomie percutanée (NLPC) représente l'alternative thérapeutique la plus importante dans la prise en charge des calculs de grande taille ou complexes du rein. Nous étudions, à travers une série de 20 patients, la faisabilité et la morbidité de cette technique devant des calculs sur rein unique. Nous rapportons de façon rétrospective, une série de vingt patients avec un calcul sur rein unique anatomique ou fonctionnel, recrutés au service d'urologie de l'hôpital militaire Avicenne de Marrakech sur une période de 9 ans, tous traités par une néphrolithotomie percutanée (NLPC). Nous avons analysé de façon univariée les résultats de cette technique en insistant sur les complications avec une note particulière sur l'évolution de la fonction rénale. Les patients ont été répartis en 2 groupes selon la taille du calcul. L'âge moyen est de 39 ans (23 à 56 ans). La douleur était le symptôme dominant, retrouvée chez 60% des patients. Le rein unique lithiasique était du côté droit dans 65% des cas. La fonction rénale préopératoire estimée par la mesure de la clearance de la créatinine était normale dans 75% des cas. Après une dégradation modérée en postopératoire immédiat, la fonction rénale s'est améliorée au contrôle à un mois et cette amélioration est restée maintenue à un an. Un incident hémorragique nécessitant la transfusion et le report de la procédure à un temps ultérieur était survenu chez un patient du groupe 1 (taille calcul > 800mm<sup>2</sup>). Le taux de « stone free » était de 87,5% dans le groupe 1 et de 84% dans le groupe 2. Un traitement complémentaire était nécessaire dans 3 cas. Au départ détrônée par la lithotritie extracorporelle, la NLPC a connu un regain d'intérêt et ses indications se sont étendues aux calculs rénaux de grande taille ou complexes. Le rein unique se prête bien à cette technique. A la lumière des séries publiées, la NLPC sur rein unique est entourée d'une grande sécurité et les résultats sont comparables avec ceux obtenus devant deux reins fonctionnels, en particulier la fonction rénale n'est pas dégradée à moyen et à long terme. La NLPC sur rein unique est une technique faisable, sûre et efficace.

### **Abstract :**

Percutaneous nephrolithotomy (PCNL) is the most important therapeutic alternative in support of large or complex renal calculi. We study, through a series of 20 patients, the feasibility and morbidity of this technique to calculi on single kidney. We report on a retrospective series of twenty patients with stones on anatomical or functional solitary kidney, recruited in urology department of the military hospital Avicenne for Marrakech on a 9-year period, all treated by PCNL. We analyzed way univariate results of this technique emphasis on complications with a note particular on the evolution of renal function. Patients were divided into 2 groups depending on the size of the stone. The average age was 39 years (23 to 56 years). Pain was the dominant symptom, found in 60% of patients. The single kidney was on the right side in 65% of cases. The preoperative renal function estimated by measuring the creatinine clearance was normal in 75% of cases. After a moderate deterioration in immediate postoperative, the renal function was improved at a month control and this improvement was maintained at a year. A hemorrhagic incident requiring transfusion and the postponement of the proceedings at a later time was occurred in one patient in group 1 (size stone > 800mm<sup>2</sup>). The rate of "Stone Free" was 87.5% in the Group 1 and 84% in group 2. Additional treatment was necessary in 3 cases. Initially replaced by extracorporeal lithotripsy, the NLPC has been a renewed interest and its indications have extended to large or complex renal calculi. The solitary kidney is well suited this technique. In light of the published series, the PCNL in the solitary kidney is surrounded by high security and the results are comparable with those obtained before two functional kidneys, particularly renal function is not degraded in the medium and long term. PCNL in the solitary kidney is a feasible, safe and effective porcedure.

## ملخص

إن استخراج حصى الكلي عبر ثقب الجلد الخارجي يشغل مكانة هامة في التعامل مع حصى الكلي الكبيرة أو المعقدة. و سوف نقوم بدراسة الاعتلال و جدوى هذه التقنية على الحصى عند المرضى ذوي الكلية الواحدة، وذلك من خلال مجموعة تتكون من 20 مريضاً. سوف نقدم تقريرنا، بأثر رجعي، حول مجموعة من المرضى يعانون من حصى في كلية واحدة تشريحية أو وظيفية. وقد تم اختيارهم من قسم جراحة المسالك البولية، مستشفى ابن سينا العسكري بمراكش، لفترة 9 سنوات. وتم علاجهم كلهم بواسطة استخراج حصى الكلي عبر ثقب الجلد الخارجي. لقد قمنا بتحليل نتائج هذه التقنية، بطريقة ثابتة، مع التركيز على المضاعفات ومع ملاحظة تطور وظيفة الكلي بوجه خاص. تم تقسيم المرضى إلى مجموعتين حسب حجم الحصى، وكان متوسط الأعمار هو 39 سنة ( بين 23 و 56 سنة). الألم هو أحد الأعراض المهيمنة حيث كان يعاني منه 60% من المرضى. وكانت الكلية الواحدة التي بها حصى توجد في الجانب الأيمن بالنسبة 65% من الحالات. وظيفة الكلي قبل الجراحة، و التي تم تقديرها عن طريق قياس تصفية الكرياتينين كانت عادية في 75% من الحالات. وما تم استنتاجه هو أنه بعد تدهور متوسط في الفترة المباشرة لما بعد الجراحة تحسنت وظيفة الكلي عند المراقبة التي تمت خلال شهر وتمت المحافظة على هذا التحسن بعد سنة. كان هنالك حادث نزيف واحد، تطلب نقل الدم وتأجيل العملية إلى وقت لاحق. تعرض لها مريض واحد في المجموعة 1 ( حجم الحصى  $800\text{mm}^2$  ). وكان معدل "التحرر من الحصى" هو 87،5% في المجموعة 1 و 84% في المجموعة 2. وكانت الحاجة لعلاجات إضافية ضرورية في 3 حالات. عرفت تقنية استخراج حصى الكلي عبر ثقب الجلد الخارجي عودة الاهتمام من جديد بعد أن تم تهميشها بواسطة تفتيت الحصى بالأشعة واتسعت مؤشراتها لتشمل حصى الكلي سواء الكبيرة أو المعقدة. وتعد الكلية الوحيدة ملائمة لاستعمال هذه التقنية. وعلى ضوء سلسلة المنشورات حول الموضوع، فإن استعمال تقنية استخراج حصى الكلي عبر ثقب الجلد الخارجي على الكلية الوحيدة يحضاً بأمن كبير، وتعد نتائجها مشابهة مع تلك التي تم الحصول عليها بالنسبة لكليتين وظيفيتين. خاصة وأن الوظيفة الكلوية لم تتدهور سواء على المدى المتوسط أو الطويل. أن استعمال استخراج حصى الكلي عبر ثقب الجلد الخارجي في حالة الكلية الوحيدة، هي تقنية مجدية وآمنة وفعالة.



# *BIBLIOGRAPHIE*

1. **Tiselius HG, Alken P, Buck C, et al.**  
Guidelines on Urolithiasis.  
EurAssocUrol. 2008.
2. **Matlaga BR, Kim SC, Lingeman JE.**  
Improving outcomes of percutaneous nephrolithotomy: access.  
EurUrol. *EAU Update Ser.* 2005;3:37-43.
3. **Canes D, Hegarty NJ, Kamoi K, Haber GP, Berger A, Aron M, Desai MM.**  
Functional outcomes following percutaneous surgery in the solitary kidney.  
J Urol. 2009;181: 154-160.
4. **Jones DJ, Kellett MJ, Wickham JE.**  
Percutaneous nephrolithotomy and the solitary kidney.  
J Urol. 1991;145:477-480.
5. **Goodwin WE, Casey WC, Wolf W.**  
Percutaneous nephrostomy in hydronephrosis.  
JAMA 1955;157:891-894.
6. **Fernström I, Johanson B.**  
Percutaneous pyelolithotomy, a new extraction technique.  
Scand J UrolNephrol 1976;10:257.
7. **Alken P, Hutshenreiter G, Gunther G, Marberger M.**  
Percutaneous stone manipulation.  
J Urol 1981;125:463-466.
8. **Preminger GM, Clayman RV, Hardeman SW, Franklin J, Curry T, Petters PC.**  
Percutaneous nephrostomy VS open surgery for renal calculi: a comparative study.  
JAMA 1985;254:1055-1058.
9. **Sebe P, Traxer O, Lechevallier E, Saussine C.**  
Anatomy of intrarenal urinary tract : Anatomic considerations in endo-urology.  
Progrès en Urologie2008 ; 18 :837-840.
10. **Sampaio FJB, Mandarim-De-Ladera CA.**  
Le système collecteur rénal chez l'homme : Systématisation et morphométrie d'après 100 moulages en résine polyester.  
Bull Ass. Anat. 1985 ; 69 :297-304.

**11. Brödel M.**

The intrinsic blood-vessels of the kidney and their significance in nephrotomy.  
Bull Johns hospital 1901 ; 12 :10.

**12. Kaye KW, Reinke DB.**

Detailed caliceal anatomy for endourology.  
J Urol 1984;132:1085-8.

**13. Sampaio FJB.**

Sistematizaçãopiocalicial: Morfometriarenal e Moldagemdascavidadescoletorascomresina de poliester. Thèse, Rio de Janeiro 1986.

**14. Sampaio FJB, Mandarin-De-Ladera CA.**

Système collecteur du rein : Anatomie appliquée d'après l'analyse des moulages tridimensionnels.  
J Urol 1987; 93: 183-185.

**15. Sampaio FJB, Mandarin-De-Ladera CA.**

Anatomic classification of the kidney collecting systems procedures.  
Journal of endourology 1988;3:247-251.

**16. Sampaio FJB, Mandarin-De-Ladera CA.**

3-dimensional and radiological pelvicaliceal anatomy for endourological procedures.  
J Urol 1988;140:1352-1355.

**17. Webb DR, Fitzpatrick JM.**

Percutaneous nephrolithotripsy: a functional and morphological study.  
J Urol, 134:587,1985.

**18. Teichman JM, Long RD, Hulbert JC.**

Long-term renal fate and prognosis after staghorn calculus management.  
J Urol 1995;153:1403-7.

**19. Rous SN, Turner WR.**

Retrospective study of 95 patients with staghorn calculus disease.  
J Urol 1977;118:902-4.

**20. Holmgren K, Danielson BG, Fellstrom B.**

Infection-induced urinary calculi and renal failure.  
Scand J UrolNephrol 1987;21:219-23.

- 21. Akagashi K, Tanda H, Kato S, Ohnishi S, Nakajima H, Nanbu A, Nitta T, Koroku M, Sato Y, Hanzawa T.**  
Characteristics of patients with staghorn calculi in our experience.  
Int J Urol 2004;11:276–81.
- 22. Hoste EA, Damen J, Vanholder RC, Lameire NH, Delanghe JR, Van den Hauwe K et al.**  
Assessment of renal function in recently admitted critically ill patients with normal serum creatinine.  
Nephrol Dial Transplant 2005;20:747–53.
- 23. Go AS, Chertow GM, Fan D, McCulloch CE, Hsu CY.**  
Chronic kidney disease and the risks of death, cardiovascular events, and hospitalization.  
N Engl J Med 2004; 351:1296.
- 24. Bourgeois E, Bataille A, Jacob L.**  
Modifications péri-opératoires de la fonction rénale.  
Presse Med. 2009; 38: 1621–1629.
- 25. Uchino S, Kellum JA, Bellomo R, Doig GS, Morimatsu H, Morgera S et al.**  
Acute renal failure in critically ill patients: a multinational, multicenter study.  
JAMA 2005;294: 813–8.
- 26. Demyttenaere S, Feldman LS, Fried GM.**  
Effect of pneumoperitoneum on renal perfusion and function: a systematic review.  
SurgEndosc 2007;21:152–60.
- 27. Goel MC, Ahlawat R, Kumar M, Kapoor R.**  
Chronic renal failure and nephrolithiasis in a solitary kidney: role of intervention.  
The Journal of Urology 1997;157:1574–1577.
- 28. Akman T, Binbay M, Tekinarslan E, Ozkuvan U, Kezer C, Erbin A, Berberoglu Y, Muslumanoglu AY.**  
Outcomes of percutaneous nephrolithotomy in patients with solitary kidneys: a single-center experience.  
Urology 2011; in press.
- 29. Al-Awadi K, Abdulhaleem H, Al-Tawheed A, Kehinde E.**  
Extracorporeal shock wave lithotripsy as monotherapy for staghorn calculi—is reduced renal function a relative contraindication?  
Scand J Urol Nephrol 1999;33:291–3.

**30. Mahboub MR, Shakibi MH.**

Percutaneous nephrolithotomy in patients with solitary kidney.  
Urol J 2008;5:24-27.

**31. Segura JW, Peterson DE, Leroy AJ, Williams HJ, Barrett DM, Benson RC .**

Percutaneous removal of kidney stones, a review on 1000 cases.  
J. Urol 1985; 134:1077-1081.

**32. Stoller ML, Wolf JS, Lezin MA.**

Estimated blood loss and transfusion rates associated with percutaneous nephrolithotomy.  
J Urol.1994;152:1977-1981.

**33. Liatsikos EN, Kapoor R, Lee B, et al.**

Angular percutaneous renal access. Multiple tracts through a single incision for staghorn calculous treatment in a single session.  
Eur Urol. 2005;48:832-837.

**34. El-Nahas AR, Shokeir AA, El-Assmy AM, et al.**

Post-percutaneous nephrolithotomy extensive hemorrhage: a study of risk factors.  
J Urol. 2007;177:576-579.

**35. Kukreja R, Desai M, Patel S, et al.**

Factors affecting blood loss during percutaneous nephrolithotomy: prospective study.  
J Endourol. 2004;18:715-722.

**36. Yuruk E, Tefekli A, Sari E, et al.**

Does previous extracorporeal shock wave lithotripsy affect the performance and outcome of percutaneous nephrolithotomy?  
J Urol. 2009;181:663-667.

**37. Marguet CG, Springhart WP, Tan YH, et al.**

Simultaneous combined use of flexible ureteroscopy and percutaneous nephrolithotomy to reduce the number of access tracts in the management of complex renal calculi.  
BJU Int. 2005;96:1097-1100.

**38. Singh M, Chapman R, Trisidder GC, Blandy JP.**

The fate of the unoperated staghorn calculus.  
Brit. J. Urol 1973;45:581.

**39. Strem SB, Zelch MG, Risius B, Geisinger MA.**

Percutaneous extraction of renal calculi in patients with solitary kidneys.  
Urology 1986; 27:247.

**40. Chandhoke PS, Albala DM, Clayman RV.**

Long-term comparison of renal function in patients with solitary kidneys and/or moderate renal insufficiency undergoing extracorporeal shock wave lithotripsy or percutaneous nephrolithotomy.  
J Urol 1992; 147:1226–1230.

**41. Liou LS, Strem SB.**

Long-term renal functional effects of shock wave lithotripsy, percutaneous nephrolithotomy and combination therapy: a comparative study of patients with solitary kidney.  
J Urol 2001; 166:36.

**42. Mayo ME, Krieger JN, Rudd TG.**

Effect of percutaneous nephrostolithotomy on renal function.  
J Urol 1985; 133:167.

**43. Traxer O, Smith TG 3rd, Pearle MS, et al.**

Renal parenchymal injury after standard and mini percutaneous nephrostolithotomy.  
J Urol. 2001;165:1693–1695.

**44. Yuruk E, Binbay M, Sari E, et al.**

A prospective, randomized trial of management for asymptomatic lower pole calculi.  
J Urol. 2010;183:1424–1428.

**45. Witherow RO, Wickham JE.**

Nephrolithotomy in chronic renal failure: saved from dialysis.  
Br J Urol. 1980;52:419–421.

**46. Sandberk K: Mechanisms underlying sex differences in progressive renal disease.**

Gend Med 2008; 5: 10.

**47. Erdely A, Greenfeld Z, Wagner L, Baylis C.**

Sexual dimorphism in the aging kidney: effects on injury and nitric oxide system.  
Kidney Int 2003;63:1021.

**48. Tofovic SP, Salah EM, Dubey RK, Melhem MF, Jackson EK.**

Estradiol metabolites attenuate renal and cardiovascular injury induced by chronic nitric oxide synthase inhibition.

J CardiovascPharmacol 2005; 46:25.

**49. Chang CT, Sun CY, Pong CY, Chen YC, Lin GP, Chang TC et al.**

Interaction of estrogen and progesterone in the regulation of sodium channels in collecting tubular cells. Chang Gung Med J 2007;30:305

**50. NORA BENDRISS. LA NEPHROLITHOTOMIE PERCUTANEE EN DECUBITUS LATERAL. THESE N° 41. ANNEE 2010. UNIVERSITE CADI AYYAD FACULTE DE MEDECINE ET DE PHARMACIE MARRAKECH.**

**51. TolgaAkman, Murat Binbay, ErdemTekinarslan, UnsalOzkuvanci, Cem Kezer, AkifErbin, Yalcin Berberoglu, and Ahmet Yaser–Muslumanoglu. Outcomes of Percutaneous Nephrolithotomy in Patients With Solitary Kidneys: a Single–center Experience. Urology 2011 article in press**

**52. Bon Doré B, Fournier F, Houndette F, Irani J, Aulbert J.**

NLPC après échec de la LEC par ondes de choc, indications, résultats, perspectives.

Prog.Urol1993 ;3:951–958.

**53. Le Duc A, Desgrandchamps F, Cortesse A, Cussenot O, Teillac P.**

Chirurgie percutanée du rein pour lithiase. Ency. Méd. Chirurgie. Techniques Chirurgicales. Uro. 41,090,b,1999,14 P.

**54. Lechevallier E, Meria P, Conort P, Ferrier JM, Dore B.**

Nephrolithotomie percutanée.

Prog. Urol. 1999 ;9 :63–73.

**55. Colijamien D, Katz D, Vestanding A, Sasson T, Landua E, Meretyk S.**

The supracostal percutaneous nephrostomy for treatment of staghorn and complex kidney stones.

J Endourol 1998; 12: 403–405.

**56. EL kennawy MR, El Kabbany HA, El Diasty TA, Ghoneim MA.**

Percutaneous nephrolithotry for renal stones in over 1000 Patients.

Br. J. Urol 1992; 69:470–475.

**57. Lang EK.**

Percutaneous nephrolithotry and lithotripsy.A multi institutional survey of complications.

Radiology 1987;162:25–30.

**58. LeDuc A.**

Complications immédiates de la chirurgie percutanée du rein.  
Prog .Urol 1991 ; 1 : 94-98.

**59. Viville C.**

La NLPC: bilan de 250 NLPC par le même opérateur.  
Prog.Urol1993 ; 3 :238-251.

**60. Gemmo E, Ballanger P, Dore B, Aubert J.**

Complications hémorragiques au cours de la NLPC, étude rétrospective à partir de 772 cas.

**61. Kessarid D, Bellman GC, Pardalidis NP, Smith AG.**

Management of hemorrhage after percutaneous surgery.  
J. urol1991 ; 1 : 94-98.

**62. Charlton M, Vallencien G, Veillon B, Brisser JM.**

Urinary tract infection in percutaneous surgery for renal calculi.  
J Urol 1986; 135:15-17.

**63. Jeffery A, Cadeddu, Roland C, Jay B, Kavoussi IR.**

Clinical significance of fever after percutaneous nephrolithotry.  
Urology 1998;52,1:48-50.

**64. Rao PN, Dube DA, Weightan NC, Oppenheim BA, Morris J.**

Prediction of septicemia following endurological manipulation for stones in the upper urinary tract.  
J Urol 1991;146:955-960.

**65. Michael JW, RJ Honey.**

Complete infundibular obliteration following percutaneous nephrolithotry.  
J. Urol1999 ; 161 :1274-1275.

**66. El kelind L, Lindstedt E, Lundquist SB, Sudin T, White T.**

Studies on renal danger from percutaneous nephrolithotry.  
J. Urol 1989;135: 682-685.

**67. Marberger M, Stackl W, Hruby W, Kroiss A.**

Late Sequellae of ultrasonic lithotripsy of renal calculi.  
J. Urol 1985 ;133 :170-173.





114

20 11

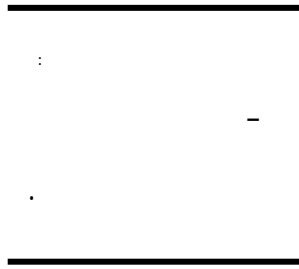
استخراج حصى الكلي عبر ثقب الجلد الخارجي عند المرضى ذوي  
الكلية الواحدة

2011/.../...

الآنسة صفاء طاموح

1979

10



إ. صرف

ز. دحمي

م. بوغالم

ع. عاشور



