



UNIVERSITE CADI AYYAD

FACULTE DE MEDECINE ET DE PHARMACIE

Année 2011

Thèse N°145

**LAMBEAUX NASOGENIENS ET LEURS APPLICATIONS
DANS LA CHIRURGIE Tumorale DE LA FACE :
A PROPOS DE 40 CAS**

THESE

PRESENTEE ET SOUTENUE PUBLIQUEMENT LE .../.../2011

PAR

Mlle. MERIEM DLIMI

Née le 05 Novembre 1984 à Marrakech

Médecin interne au CHU Mohammed VI

POUR L'OBTENTION DU DOCTORAT EN MEDECINE

MOTS-CLES :

Pathologie tumorale-face-perte de substance-lambeau nasogénien

JURY

Mr. S. AMAL

Professeur de Dermatologie-Vénérologie

PRESIDENT

Mme. S. ETTALBI

Professeur agrégé de Chirurgie réparatrice-plastique

RAPPORTEUR

Mme. N. AKHDARI

Professeur agrégé de Dermatologie-Vénérologie

Mr. L. ADERDOUR

Professeur agrégé d'Oto-Rhino-Laryngologie

Mr. M. LMEJJATI

Professeur agrégé de Neurochirurgie

Mme. L. ESSAADOUNI


Professeur de Médecine interne

JUGES

بِسْمِ اللّٰهِ الرَّحْمٰنِ الرَّحِیْمِ

"رَبِّ أَوْزَعْنِي أَنْ أَشْكُرَ نِعْمَتَكَ الَّتِي
أَنْعَمْتَ عَلَيَّ وَعَلَى وَالِدَيَّ وَأَنْ أَعْمَلَ
صَالِحاً تَرْضَاهُ وَأَدْخِلْنِي بِرَحْمَتِكَ فِي
عِبَادِكَ الصَّالِحِينَ."

صدق الله العظيم



Serment d'Hippocrate

Au moment d'être admis à devenir membre de la profession médicale, je m'engage solennellement à consacrer ma vie au service de l'humanité.

Je traiterai mes maîtres avec le respect et la reconnaissance qui leur sont dus.

Je pratiquerai ma profession avec conscience et dignité. La santé de mes malades sera mon premier but.

Je ne trahirai pas les secrets qui me seront confiés.

Je maintiendrai par tous les moyens en mon pouvoir l'honneur et les nobles traditions de la profession médicale.

Les médecins seront mes frères.

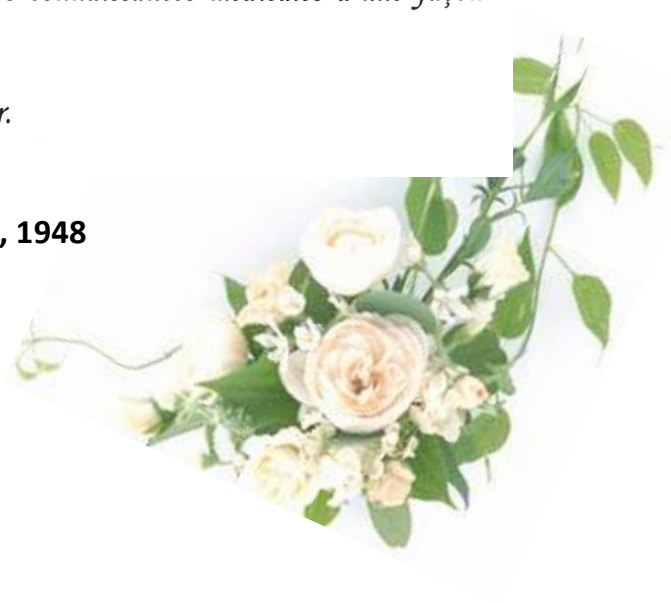Aucune considération de religion, de nationalité, de race, aucune considération politique et sociale, ne s'interposera entre mon devoir et mon patient.

Je maintiendrai strictement le respect de la vie humaine dès sa conception.

Même sous la menace, je n'userai pas mes connaissances médicales d'une façon contraire aux lois de l'humanité.

Je m'y engage librement et sur mon honneur.

Déclaration Genève, 1948





LISTE DES PROFESSEURS

UNIVERSITE CADI AYYAD
FACULTE DE MEDECINE ET DE PHARMACIE
MARRAKECH

Doyen Honoraire : Pr. Badie–Azzamann MEHADJI

ADMINISTRATION

Doyen : Pr. Abdelhaq ALAOUI YAZIDI
Vice doyen à la recherche : Pr. Badia BELAABIDIA
Vice doyen aux affaires pédagogiques : Pr. Ag Zakaria DAHAMI
Secrétaire Général : Mr. Azzeddine EL HOUDAIGUI

PROFESSEURS D'ENSEIGNEMENT SUPERIEUR

ABOUSSAD	Abdelmounaim	Néonatalogie
AMAL	Said	Dermatologie
ASMOUKI	Hamid	Gynécologie – Obstétrique A
ASRI	Fatima	Psychiatrie
AIT BENALI	Said	Neurochirurgie
ALAOUI YAZIDI	Abdelhaq	Pneumo–phtisiologie
BENELKHAÏAT BENOMAR	Ridouan	Chirurgie – Générale
BELAABIDIA	Badia	Anatomie–Pathologique
BOUMZEBRA	Drissi	Chirurgie Cardiovasculaire
BOUSKRAOUI	Mohammed	Pédiatrie A
CHABAA	Laila	Biochimie
CHOULLI	Mohamed Khaled	Neuropharmacologie

EL HASSANI	Selma	Rhumatologie
ESSAADOUNI	Lamiaa	Médecine Interne
ESSADKI	Omar	Radiologie
FIKRY	Tarik	Traumatologie– Orthopédie A
FINECH	Benasser	Chirurgie – Générale
KISSANI	Najib	Neurologie
KRATI	Khadija	Gastro–Entérologie
LATIFI	Mohamed	Traumato – Orthopédie B
MOUDOUNI	Said mohammed	Urologie
MOUTAOUAKIL	Abdeljalil	Ophtalmologie
OUSEHAL	Ahmed	Radiologie
RAJI	Abdelaziz	Oto–Rhino–Laryngologie
SARF	Ismail	Urologie
SBIHI	Mohamed	Pédiatrie B
SOUMMANI	Abderraouf	Gynécologie–Obstétrique A

PROFESSEURS AGREGES

ABOULFALAH	Abderrahim	Gynécologie – Obstétrique B
AIT SAB	Imane	Pédiatrie B
AKHDARI	Nadia	Dermatologie
CHELLAK	Saliha	Biochimie–chimie (Militaire)
DAHAMI	Zakaria	Urologie
EL FEZZAZI	Redouane	Chirurgie Pédiatrique
EL HATTAOUI	Mustapha	Cardiologie
ELFIKRI	Abdelghani	Radiologie (Militaire)
ETTALBI	Saloua	Chirurgie – Réparatrice et plastique
GHANNANE	Houssine	Neurochirurgie

LMEJJATI	Mohamed	Neurochirurgie
LOUZI	Abdelouahed	Chirurgie générale
LRHEZZIOUI	Jawad	Neurochirurgie(Militaire)
MAHMAL	Lahoucine	Hématologie clinique
MANSOURI	Nadia	Chirurgie maxillo-faciale Et stomatologie
NAJEB	Youssef	Traumato – Orthopédie B
OULAD SAIAD	Mohamed	Chirurgie pédiatrique
SAIDI	Halim	Traumato – Orthopédie A
SAMKAOUI	Mohamed Abdenasser	Anesthésie– Réanimation
TAHRI JOUTEI HASSANI	Ali	Radiothérapie
YOUNOUS	Saïd	Anesthésie–Réanimation

PROFESSEURS ASSISTANTS

ABKARI	Imad	Traumatologie–orthopédie B
ABOU EL HASSAN	Taoufik	Anesthésie – réanimation
ABOUSSAIR	Nisrine	Génétique
ADALI	Imane	Psychiatrie
ADALI	Nawal	Neurologie
ADERDOUR	Lahcen	Oto–Rhino–Laryngologie
ADMOU	Brahim	Immunologie
AGHOUTANE	El Mouhtadi	Chirurgie – pédiatrique
AISSAOUI	Younes	Anesthésie Réanimation (Militaire)
AIT BENKADDOUR	Yassir	Gynécologie – Obstétrique A
AIT ESSI	Fouad	Traumatologie–orthopédie B
ALAOUI	Mustapha	Chirurgie Vasculaire périphérique

		(Militaire)
ALJ	Soumaya	Radiologie
AMINE	Mohamed	Epidémiologie – Clinique
AMRO	Lamyae	Pneumo – phtisiologie
ANIBA	Khalid	Neurochirurgie
ARSALANE	Lamiaie	Microbiologie– Virologie (Militaire)
BAHA ALI	Tarik	Ophtalmologie
BAIZRI	Hicham	Endocrinologie et maladies métaboliques (Militaire)
BASRAOUI	Dounia	Radiologie
BASSIR	Ahlam	Gynécologie – Obstétrique B
BELBARAKA	Rhizlane	Oncologie Médicale
BELKHOU	Ahlam	Rhumatologie
BEN DRISS	Laila	Cardiologie (Militaire)
BENCHAMKHA	Yassine	Chirurgie réparatrice et plastique
BENHADDOU	Rajaa	Ophtalmologie
BENHIMA	Mohamed Amine	Traumatologie–orthopédie B
BENJILALI	Laila	Médecine interne
BENZAROUEL	Dounia	Cardiologie
BOUCHENTOUF	Rachid	Pneumo–phtisiologie (Militaire)
BOUKHANNI	Lahcen	Gynécologie – Obstétrique B
BOURRAHOuat	Aicha	Pédiatrie
BOURROUS	Monir	Pédiatrie A
BSSIS	Mohammed Aziz	Biophysique
CHAFIK	Aziz	Chirurgie Thoracique (Militaire)
CHAFIK	Rachid	Traumatologie–orthopédie A

CHERIF IDRISSE EL GANOUNI	Najat	Radiologie
DAROUASSI	Youssef	Oto-Rhino – Laryngologie (Militaire)
DIFFAA	Azeddine	Gastro – entérologie
DRAISS	Ghizlane	Pédiatrie A
EL ADIB	Ahmed rhassane	Anesthésie–Réanimation
EL AMRANI	Moulay Driss	Anatomie
EL ANSARI	Nawal	Endocrinologie et maladies métaboliques
EL BARNI	Rachid	Chirurgie Générale (Militaire)
EL BOUCHTI	Imane	Rhumatologie
EL BOUIHI	Mohamed	Stomatologie et chirurgie maxillo faciale
EL HAOUATI	Rachid	Chirurgie Cardio Vasculaire
EL HAOURY	Hanane	Traumatologie–orthopédie A
EL HOUDZI	Jamila	Pédiatrie B
EL IDRISSE SLITINE	Nadia	Pédiatrie (Néonatalogie)
EL KARIMI	Saloua	Cardiologie
EL KHADER	Ahmed	Chirurgie Générale (Militaire)
EL KHAYARI	Mina	Réanimation médicale
EL MANSOURI	Fadoua	Anatomie – pathologique (Militaire)
EL MEHDI	Atmane	Radiologie
EL MGHARI TABIB	Ghizlane	Endocrinologie et maladies métaboliques
EL OMRANI	Abdelhamid	Radiothérapie
FADILI	Wafaa	Néphrologie
FAKHIR	Bouchra	Gynécologie – Obstétrique B

FAKHIR	Anass	Histologie –embryologie cytogénétique
FICHTALI	Karima	Gynécologie – Obstétrique B
HACHIMI	Abdelhamid	Réanimation médicale
HAJJI	Ibtissam	Ophtalmologie
HAOUACH	Khalil	Hématologie biologique
HAROU	Karam	Gynécologie – Obstétrique A
HOCAR	Ouafa	Dermatologie
JALAL	Hicham	Radiologie
KADDOURI	Said	Médecine interne (Militaire)
KAMILI	El ouafi el aouni	Chirurgie – pédiatrique générale
KHALLOUKI	Mohammed	Anesthésie–Réanimation
KHOUCHANI	Mouna	Radiothérapie
KHOULALI IDRISSE	Khalid	Traumatologie–orthopédie (Militaire)
LAGHMARI	Mehdi	Neurochirurgie
LAKMICHI	Mohamed Amine	Urologie
LAKOUICHMI	Mohammed	Chirurgie maxillo faciale et Stomatologie (Militaire)
LAOUAD	Inas	Néphrologie
LOUHAB	Nissrine	Neurologie
MADHAR	Si Mohamed	Traumatologie–orthopédie A
MANOUDI	Fatiha	Psychiatrie
MAOULAININE	Fadlmrabihrabou	Pédiatrie (Néonatalogie)
MARGAD	Omar	Traumatologie – Orthopédie B
MATRANE	Aboubakr	Médecine Nucléaire
MOUAFFAK	Youssef	Anesthésie – Réanimation
MOUFID	Kamal	Urologie (Militaire)

MSOUGGAR	Yassine	Chirurgie Thoracique
NARJIS	Youssef	Chirurgie générale
NEJMI	Hicham	Anesthésie – Réanimation
NOURI	Hassan	Oto-Rhino-Laryngologie
OUALI IDRISSE	Mariem	Radiologie
OUBAHA	Sofia	Physiologie
OUERAGLI NABIH	Fadoua	Psychiatrie (Militaire)
QACIF	Hassan	Médecine Interne (Militaire)
QAMOUSS	Youssef	Anesthésie – Réanimation (Militaire)
RABBANI	Khalid	Chirurgie générale
RADA	Noureddine	Pédiatrie
RAIS	Hanane	Anatomie-Pathologique
ROCHDI	Youssef	Oto-Rhino-Laryngologie
SAMLANI	Zouhour	Gastro – entérologie
SORAA	Nabila	Microbiologie virologie
TASSI	Noura	Maladies Infectieuses
TAZI	Mohamed Illias	Hématologie clinique
ZAHLANE	Mouna	Médecine interne
ZAHLANE	Kawtar	Microbiologie virologie
ZAQUI	Sanaa	Pharmacologie
ZIADI	Amra	Anesthésie – Réanimation
ZOUGAGHI	Laila	Parasitologie –Mycologie

A decorative, ornate frame with intricate scrollwork and flourishes. The word "DEDICATES" is written in a bold, serif, all-caps font across the center of the frame. The frame has a double-line border and is symmetrical on both sides.

DEDICATES

*Toutes les lettres ne sauraient trouver les mots qu'il faut...
Tous les mots ne sauraient exprimer la gratitude,
L'amour, le respect, la reconnaissance...
Aussi, c'est tout simplement que*



Je dédie cette thèse à ...

A MES TRÈS CHERS PARENTS : MINA ET BRAHIM

Les mots ne sauraient exprimer ma profonde gratitude et ma sincère reconnaissance envers les deux personnes les plus chères à mon cœur :

Vous nous avez donné, mes frères, ma sœur et moi, le meilleur de vous, j'espère que j'étais à la hauteur de vos espérances et que je n'ai jamais trahi vos espoirs ainsi que tous les principes que vous m'avez inculqué. J'exprime envers vous amour, respect, reconnaissance et dévouement inconditionnels.

A TOI MAMAN : A la plus douce et la plus tendre des mères. Aucune dédicace ne saurait exprimer ma reconnaissance, mon grand attachement et mon grand amour.

A TOI PAPA : Aucune dédicace ne saurait exprimer ma reconnaissance, mon grand attachement et mon grand amour.

A MA TRÈS CHÈRE GRANDE MÈRE LHAJA FATNA

Vous étiez toujours et vous le continuez à être un exemple à suivre. Vous avez toujours exprimé envers nous amour et soutien. J'exprime envers vous reconnaissance et amour inconditionnels. Puisse Dieu vous procure longue vie

A LA MÉMOIRE DE MON DÉFUNT GRAND PÈRE AZINE SIDI MOHAMMED

Je ne vous ai connu que peu, mais votre souvenir chez moi et l'éducation que j'ai reçue en héritage de vous à travers ma mère m'ont toujours guidé.

A MON CHER GRAND PÈRE LHAI ABDELLAH ET A MA CHÈRE GRANDE MÈRE JMIAA

J'exprime pour vous fierté, amour, reconnaissance et attachement inconditionnels

A MON TRÈS CHER GRAND FRÈRE YASSINE

J'exprime pour toi fierté, amour, reconnaissance et attachement inconditionnels. Je te souhaite Que du bonheur dans ta vie et saches que tu resteras toujours mon grand frère adoré.

A MON TRÈS CHER FRÈRE SALAH

J'exprime pour toi fierté, amour, reconnaissance et attachement inconditionnels. Je te souhaite Plus de succès dans ta vie, je t'aime.

A MA TRÈS CHÈRE SŒUR KHDIDIJ

J'exprime pour toi fierté, amour, reconnaissance et attachement inconditionnels. Je te souhaite plus de succès, de réussite et beaucoup de bonheur, je t'adore.

A MES TRÈS CHÈRES TANTES ZINEB, HALIMA, KHADIJA, NADIA, GHITA ET RACHIDA

Je n'oublierai jamais l'aide et le soutien que vous nous avez apporté. J'exprime envers vous reconnaissance, attachement et amour inconditionnels.

A MES CHERS ONCLES ABDELKARIM ET SAAD
J'exprime pour vous fierté, amour et attachement inconditionnels

A MA TRÈS CHÈRE COUSINE KHOUKHA
J'exprime pour toi fierté, amour, reconnaissance et attachement inconditionnels. Je te souhaite plus de succès, de réussite et beaucoup de bonheur.

A MES CHERS ONCLES ET TANTES PATERNELS
J'exprime pour vous fierté, amour et attachement inconditionnels

A MES CHERS COUSINS ET COUSINES MATERNELS MOHSSANA, HIND, OMAR, MEHDI, SARA ET CHAHD

A TOUTE LA FAMILLE DLIMI

A TOUTE LA FAMILLE AZINE

A UNE PERSONNE TRÈS CHÈRE A MOI Dr IBNOUZAHIR MUSTAPHA
*Je ne pourrai jamais exprimer mon immense reconnaissance pour toute l'aide et le soutien que vous avez procuré à moi.
Aucune dédicace ne saurait exprimer ma reconnaissance, et mon grand respect.*

A MON AMIE ET SŒUR KHOUKHA
Aucune dédicace ne saurait exprimer ma reconnaissance, mon grand attachement et mon grand amour, je te souhaite tout le bonheur et toute la réussite.

A MES AMIES ET SOEURS

ASMAA : tu étais et tu resterais toujours ma sœur, beaucoup de bonheur à toi et à toute ta famille.

OUMKELTOUM : je ne peux exprimer ma reconnaissance pour toute l'aide et la compréhension que tu m'as procurée, merci beaucoup chère amie, je te souhaite beaucoup de bonheur.

SAMIRA : j'exprime pour toi reconnaissance et respect, merci pour ta compréhension, je te souhaite que du bonheur.

SAFA : une chère amie et sœur, merci pour ton aide et ton soutien.

NAOUAL : je te souhaite beaucoup de succès.

LATIFA : j'exprime pour toi respect et amour, et je te souhaite que du bonheur.

JAMILA, YOUSRA, CHADIA, ZAHIRA...

A MES AMIS ET FRERES

AMINE, NAJIB, HOUSSAM, HATIM, DANY, IMAD, NAZIH, ET AZIZ.

A TOUS LES MEMBRES DE L'ASSOCIATION DES MEDECINS INTERNES ET RESIDENTS DE MARRAKECH A.M.I.M.A

DEDICACES SPECIALES A TOUTE L'EQUIPE DE CHIRURGIE PLASTIQUE RECONSTRUCTRICE ET BRULES :

Pr ETTATLI SALOUA : un grand respect

Dr BENCHAMKHA YASSINE

Dr ELAMRANI MOULAY DRISS

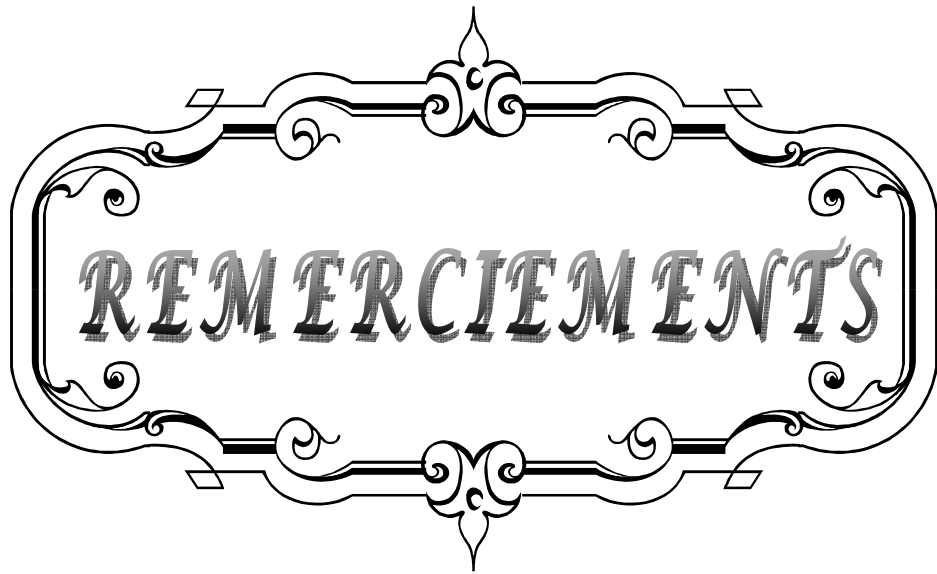
Dr DROUSSI HATIM ; Dr OUAHBI SAFA ; Dr BOUKIND SAMIRA ; Dr ELATIQUI OUMKELTOUM ET Dr ATARGUINE HANANE

KHADIJA; SIMOHAMED; AMINA; YOUSSEF; SOUMIA; AMAL; ZAHIRA

A TOUT LE PERSONNEL DU SERVICE DE TRAUMATOLOGIE B CHU MOHAMMED VI DE MARRAKECH

A TOUS CEUX QUI ME SONT CHERS ET QUE J'AI OMIS DE CITER MAIS QUE JE N'AI PAS OUBLIE

ET A TOUS CEUX QUI FERONT PARTIE DE MA VIE...

A decorative, ornate frame with intricate scrollwork and flourishes. The word "REMERCIEMENTS" is centered within the frame in a bold, serif, all-caps font. The frame has a double-line border and features symmetrical designs on all four sides, with a central pointed flourish at the top and bottom.

REMERCIEMENTS

A notre Maître et rapporteur de thèse : Pr. S.ETTALBI chef du service de chirurgie réparatrice et plastique au CHU Mohammed VI

Vous nous avez fait un grand honneur en acceptant de nous confier ce travail, Je ne saurai exprimer ma gratitude pour toute l'aide et le soutien que vous m'avez apporté depuis que j'ai commencé mon cursus de résidanat dans votre service. Je tiens aussi à vous montrer ma reconnaissance pour votre confiance en m'accordant ce travail et qui ; sans vous ; n'aurait jamais pu voir le jour. Veuillez croire en mes sentiments les plus respectueux,

A notre maître et président de thèse :

Pr. S.Amal, chef du service de Dermatologie- vénérologie CHU Mohamed VI :

Nous vous remercions de l'honneur que vous nous avez fait en acceptant de présider notre jury. Nous vous remercions de votre enseignement et nous vous sommes très reconnaissants de bien vouloir porter intérêt à ce travail. Nous garderons de vous le souvenir d'un homme généreux, très sensible, ambitieux et très assidu. Veuillez trouver ici, Professeur, l'expression de nos sincères remerciements.

A notre maître et juge de thèse :

Pr. N.AKHIDARI professeur agrégé en de Dermatologie vénérologie CHU Mohamed VI

Vous avez accepté très spontanément de faire partie de notre jury. Nous vous remercions de votre enseignement et de l'intérêt que vous avez porté à ce travail. Veuillez trouver ici, Professeur, l'expression de notre profond respect.

A notre maître et juge Pr.L.ADERDOUR professeur agrégé d'Oto-rhino-laryngologie CHU Mohammed VI :

Vous nous avez fait l'honneur de faire partie de notre jury. Nous avons pu apprécier l'étendue de vos connaissances.

Veuillez accepter, Professeur, nos sincères remerciements et notre profond respect.

A notre maître et juge de thèse Pr M.LMEJJATI professeur agrégé en neurochirurgie CHU Mohamed VI :

Vous avez spontanément accepté de faire partie de notre jury. Nous apprécions vos qualités humaines et professionnelles. Veuillez trouver ici, Professeur, l'expression de notre profond respect.

*A notre maître et juge Pr.L.ESSAADOUNI chef du service de médecine interne CHU
Mohammed VI :*

*Vous nous avez fait l'honneur de faire partie de notre jury. Nous avons pu apprécier l'étendue
de vos connaissances.*

Veillez accepter, Professeur, nos sincères remerciements et notre profond respect.

A Mon senior

Dr. MUSTAPHA IBNOUZAHIR, Chirurgien plasticien à l'hôpital Mohamed V de Meknès.

*Vous tenez une place particulière et votre soutien professionnel et personnel fera que je
n'oublierai jamais.*

*Nous vous sommes infiniment reconnaissants. Nous vous remercions pour votre soutien et votre
disponibilité, vos encouragements et vos critiques constructives, pour la rigueur que vous avez su
nous donner dans la réalisation de ce travail.*

*A Dr H.DROUSSI Résident au service de chirurgie réparatrice et plastique CHU Mohamed VI
Marrakech*

Nous vous remercions de nous avoir aidés à réaliser ce travail de thèse.

A toute personne qui, de près ou de loin, a contribué à la réalisation de ce travail.



INTRODUCTION	1
PATIENTS ET METHODES :	4
I. Patients :	5
II. Méthodes :	5
1. Etude histopathologique des lésions :	5
2. Technique chirurgicale:	6
2.1 l'installation du malade	6
2.2 Dessin du lambeau nasogénien:	6
2.3 Anesthésie :	7
2.4 Antibioprophylaxie :	7
2.5 Le temps d'exérèse de la lésion :	7
2.6 La levée du lambeau	8
2.7 La mise en place du lambeau :	12
RESULTATS :	13
I. Epidémiologie :	13
1. Fréquence :	13
2. Sexe :	14
3. Age :	15
4. Profession :	15
5. Etude anatomopathologique des lésions :.....	
II. Etude clinique :	17
1. Antécédents pathologiques :	17
1.1 Personnels :.....	
1.1.1 Médicaux :	17
1.1.2 Chirurgicaux :	17
1.1.3 Toxiques :	17
1.2 Familiaux :.....	18

3. Technique chirurgicale :	18
III. Suites opératoires et complications :	18
1. Court et moyen termes :	18
2. A distance :	19
3. Le suivi carcinologique :	
IV. Cas cliniques :	19
1. Cas 1	22
2. Cas 2	24
3. Cas 3	25
4. Cas 4	26
5. Cas 5	27
6. Cas 6	28
DISCUSSION	30
I. Rappel anatomique et histologique :	31
1. Histologie de la peau :	31
2. Vascularisation de la peau	33
2.1 Vascularisation artérielle :	33
2.2 Le retour veineux :	34
2.3 Les lymphatiques :	35
II. Rappel anatomique de la face :	36
1. Particularités anatomiques de la face	36
1.1 Généralités	
1.2 Vascularisation de la face	
1.3 Unités esthétiques de la face	
1.4 Lignes de Langerhans	
2. Anatomie du nez	
3. Anatomie des lèvres	
4. Anatomie des paupières	

III. Généralités sur les tumeurs cutanées de la face	
1. Tumeurs cutanées malignes	
2. Etats précancéreux	
3. Tumeurs cutanées bénignes	
III. Généralités sur les lambeaux :	40
1. Définition :	40
2. Classification.....	41
3. Lambeaux cutanés :	41
3.1 Les lambeaux cutanés « au hasard »	43
3.2 Les lambeaux cutanés « axiaux » ou à « réseau vasculaire ».....	
IV. Le lambeau nasogénien	48
V. Les variantes techniques du lambeau nasogénien :	51
1. LNG à pédicule supérieur.....	51
2. Lambeau de PERS.....	
3. LNG à pédicule inférieur.....	51
VI. Généralités sur les lambeaux de la région centofaciale autres que le lambeau nasogénien.....	51
1. Définition :	51
2. Classification:.....	52
VII. Indication, contre indications et limites :	61
Selon le terrain :	
<u>2.1</u> La dénutrition :	
<u>2.2</u> L'insuffisance cardiaque :	
<u>2.3</u> L'ethnie :	
<u>2.4</u> L'âge et la grossesse :	
<u>2.5</u> Les pathologies sous-jacentes :	
VIII. Avantages et inconvénients :	62
1. Avantages	
2. Inconvénients	63

- IX. Le suivi carcinologique :.....
- X. La prévention des tumeurs cutanées de la face :.....

CONCLUSION	80
ANNEXES	84
RESUMES	88
REFERENCES	92



INTRODUCTION

Les tumeurs cutanées de la région centrofaciale sont fréquentes et polymorphes. Leur sémiologie clinique, variée et parfois trompeuse, impose un examen anatomopathologique, seul garant d'une certitude diagnostique.

L'exérèse chirurgicale, qu'elle soit de première intention ou appliquée aux récurrences, est le traitement majeur des cancers cutanés de la face.

La reconstruction des pertes de substance engendrées par cette exérèse doit être simple en apportant un tissu fiable, glabre, peu épais, résistant aux éventuelles radiations postopératoires, cette reconstruction doit avoir une morbidité limitée avec une rançon cicatricielle acceptable.

En effet, les pertes de substance de la région centrofaciale, imposent le choix de la reconstruction la plus esthétique possible sur une zone socialement exposée, tout l'intérêt des lambeaux locaux notamment le lambeau nasogénien.

Le lambeau nasogénien est un lambeau au hasard de rotation dont la vascularisation provient du plexus vasculaire dermique et sous cutané qui sont très riches, il peut être à pédicule supérieur ou inférieur. Sa première publication date de 1842 par Blasius [1] pour la correction d'un ectropion avec un lambeau à pédicule supérieur.

Il a pour avantage d'être un lambeau de réalisation rapide, fiable, le champ opératoire est unique, il permet une bonne fonction et laisse peu de séquelles. Le sillon nasogénien est un pli physiologique connu pour rendre les cicatrices discrètes, de plus, il existe une réserve cutanée jugale plus ou moins importante, donc il peut être prélevé sans trop de souci sur la fermeture du site donneur avec rarement la nécessité de réaliser un lambeau d'avancement jugal.

Ses indications sont multiples dans la reconstruction des pertes de substances de la face qu'il s'agisse de la columelle, de pertes de substance partielles de la pyramide nasale, des lèvres ainsi que de la cavité buccale et enfin de l'aile du nez +++.

**LAMBEAUX NASOGENIENS ET LEURS APPLICATIONS DANS LA CHIRURGIE TUMORALE DE LA FACE
A PROPOS DE 40 CAS**

Le but principal est d'optimiser la réhabilitation sociale du patient en lui rendant une apparence la plus proche de la normale, et cela sans stigmates en relation avec le geste chirurgical

Nous avons essayé, à travers ce travail, de mettre le point sur la facilité de sa mise en oeuvre et surtout sa reproductibilité, même chez le sujet jeune ayant une élasticité cutanée modérée.



I. Patients :

Il s'agit d'une étude rétrospective au cours de laquelle 40 malades ont été pris en charge entre janvier 2005 et Janvier 2009 dans l'unité de chirurgie plastique et réparatrice au service de traumatologie-orthopédie B du CHU MOHAMMED VI pour des pertes de substance secondaires à une exérèse tumorale au niveau de la région centofaciale et reconstruites par le lambeau nasogénien.

34 de ces malades ont été revus dans le cadre du rythme de suivi des tumeurs malignes et dans un but d'évaluer le résultat esthétique de l'intervention. 2 patients n'ont pas répondu à la convocation.

60 patients présentaient des tumeurs de la région centofaciale traités par d'autres techniques chirurgicales durant la même période d'étude.

Le suivi des patients a été réalisé par deux opérateurs.

II. Méthodes :

Les données des patients ont été recueillies à partir des dossiers du service et des registres du bloc de façon rétrospective.

Une fiche d'exploitation pré établie a été élaborée dans ce but englobant des données épidémiologiques (âge, sexe, antécédents) cliniques (motif de consultation, caractéristiques de la lésion tumorale) et thérapeutiques (technique chirurgicale, suites post opératoires). (Voir annexe).

L'analyse des résultats s'est faite lors des rendez-vous de consultation des malades. Tous les patients ont été revus par les deux opérateurs.

L'évaluation des résultats a été basée sur les limites de résection tumorale ; la réussite de la couverture, la discrétion des cicatrices et la satisfaction des patients selon une échelle subjective (tableau I)

Tableau I : l'évaluation des résultats

Satisfaction	Cotation
Non satisfait	0
Satisfait	1
Très satisfait	2

1. Etude histopathologique des lésions :

La nature histopathologique des lésions a été identifiée par l'étude anatomopathologique des biopsies réalisées pour toutes les lésions tumorales de la face traitées par le lambeau nasogénien.

Cette étude a été réalisée par biopsie simple; pour les carcinomes basocellulaires et épidermoïdes, ou par biopsie-exérèse pour les trois cas de mélanomes suspectés cliniquement.

2. Technique chirurgicale

2-1 L'installation du malade :

L'installation doit être confortable chez les malades éveillés. La disposition des champs doit laisser un champ opératoire le plus large possible pour bien réussir son lambeau et constater dans l'immédiat les conséquences de sa mobilisation sur les structures adjacentes, notamment au niveau de la face . Le chirurgien se place du côté où le lambeau sera taillé.

2-2 dessin du lambeau : [2]

On dessine le tracé de la palette cutanée avec un stylo dermatographique ou au bleu de méthylène, il est réalisé un peu en dehors du sillon nasogénien, d'après un patron de la perte de substance. Le rapport longueur sur largeur peut atteindre 5/1 sans risque vasculaire. Une largeur allant jusqu'à 2,5 à 3 cm permet une reconstruction aisée, tout en gardant la possibilité d'une fermeture directe du site donneur.

2-3 Anesthésie : [3,4]

En fonction du siège de la pathologie au niveau de la face ainsi que du choix des patients, plusieurs types d'anesthésie ont été utilisés.

Un seul patient (sujet âgé) a bénéficié d'une anesthésie générale avec hospitalisation pendant deux jours ; 39 sous anesthésie locale seule (xylocaïne 1% avec ou sans adrénaline).

L'infiltration se fait à l'aide d'une seringue intradermique, le plus souvent pour diminuer au maximum les sensations douloureuses ainsi que la lenteur de l'injection pour éviter la distension rapide et douloureuse.

L'infiltration intéresse le tissu cellulaire partout où devront être créés des décollements, et doit être en couronne en évitant d'être en intra lésionnel. Elle doit être plus superficielle au niveau des tracés de l'incision.

2-4 Antibioprophylaxie :

Tous nos malades ont bénéficié d'une antibiothérapie par voie générale à base d'amoxicilline + inhibiteurs de Béta-lactamases (à type d'acide clavulanique) au début de l'intervention, selon le protocole établi (lors de l'induction en cas d'anesthésie générale).

2-5 Le temps d'exérèse de la lésion :

Les tracés de l'excision de la lésion et du lambeau sont préétablis au stylo dermographique avant toute infiltration locale. La résection de la lésion se fait au bistouri froid, emportant d'emblée le quartier cutané et l'atmosphère sous cutanée en s'élargissant en profondeur ; et doit respecter impérativement les marges de sécurité qui dépendent des facteurs pronostics de chaque lésion.

2-6 La levée du lambeau : [5, 6, 7, 8,9, 10,11]

Le chirurgien change de gants et l'instrumentation ayant servi au premier temps, pour éviter l'ensemencement de la zone saine, par des cellules malignes en cas de pathologie tumorale.

Il est nécessaire de réaliser un patron sur mesure de la perte de substance, celui-ci est ensuite retourné pour avoir la représentation exacte du lambeau à prélever.

Après repérage du sillon nasogénien, le patron du lambeau est reproduit juste au dessus du pli, en ajoutant 1 à 2 mm à toutes ses dimensions (afin de compenser sa rétraction après sa levée).l'extrémité distale du lambeau est tracée à hauteur de la commissure buccale. Le lambeau comprend la peau et le tissu cellulaire sous cutané, sa vascularisation étant assurée par les branches superficielles dermiques.

L'incision cutanée se fait grâce à une lame de bistouri n°15, la dissection du lambeau s'effectue à l'aide de ciseaux fins courbes, de distal en proximal.

A proximité du sillon alo-génien, la dissection devient plus prudente et on respecte un large pédicule sous cutané du lambeau. Le lambeau est dégraissé sur toute sa longueur jusqu'au derme .le pédicule étant situé très haut par rapport à l'aile du nez. La mobilisation est poursuivie ; elle permet grâce à une transposition de 150° d'atteindre la perte de substance.

L'hémostase est faite à l'aide d'un bistouri électrique bipolaire pour les perforantes fines.

La fermeture du site donneur se fait par simple décollement de la joue.

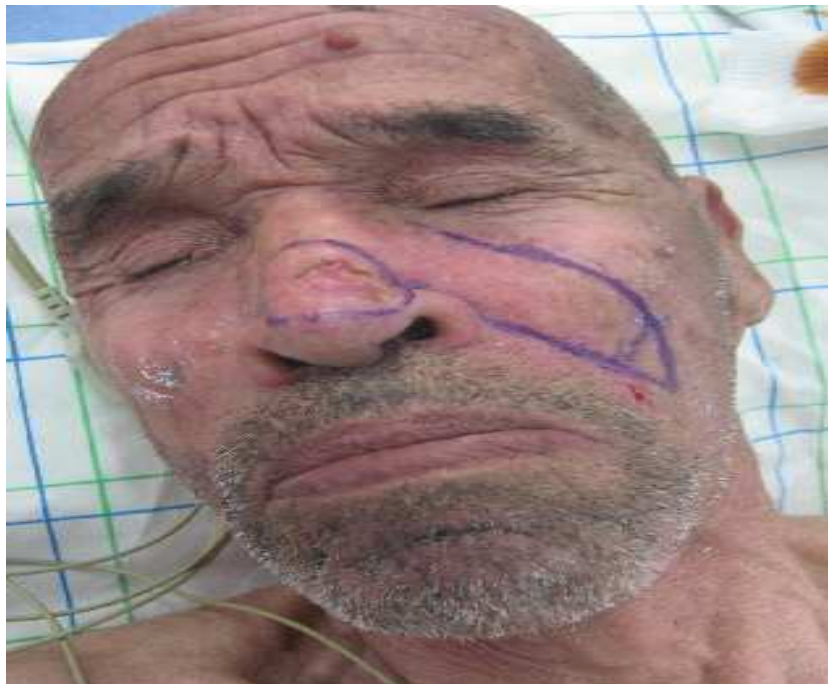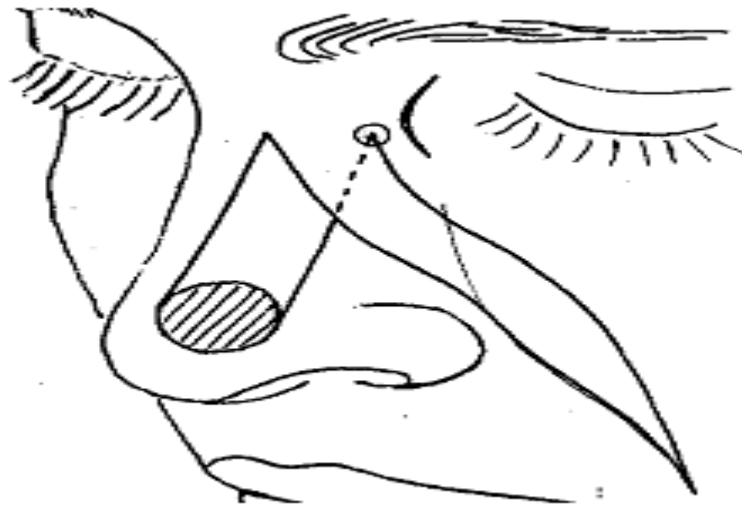


Figure 1 : dessin du lambeau nasogénien à pédicule supérieur

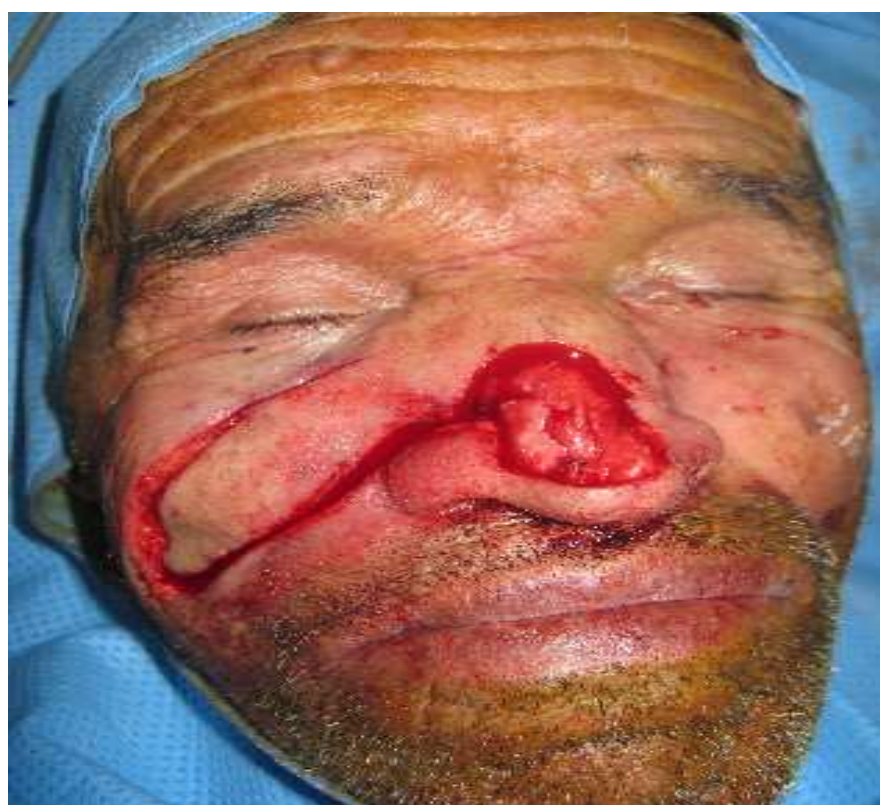

Figure 2 : la levée du lambeau

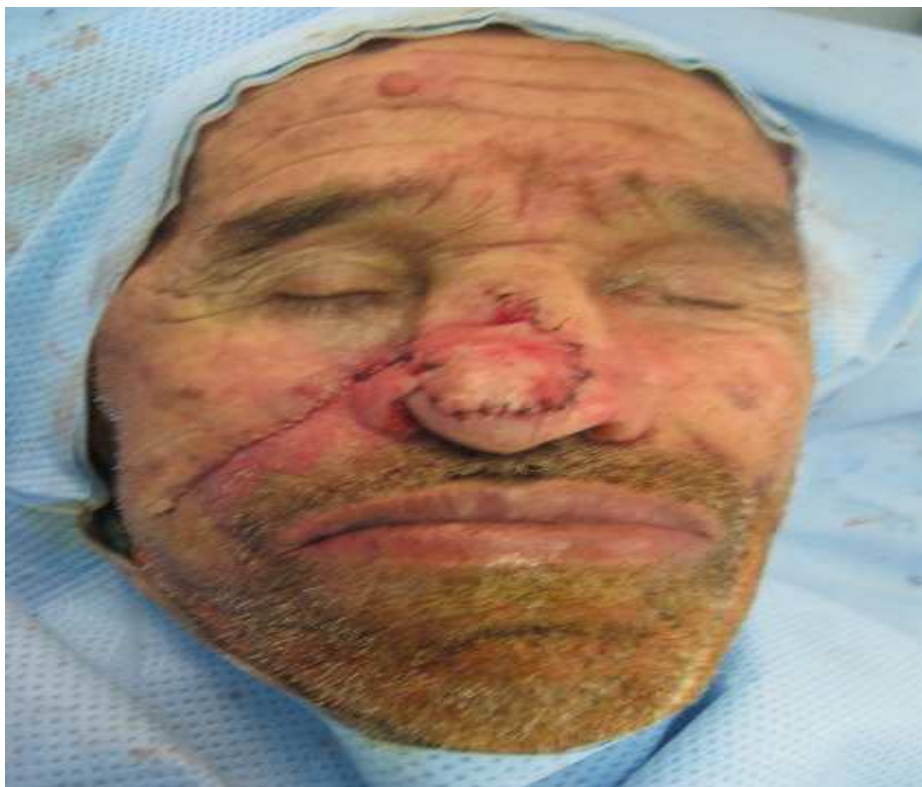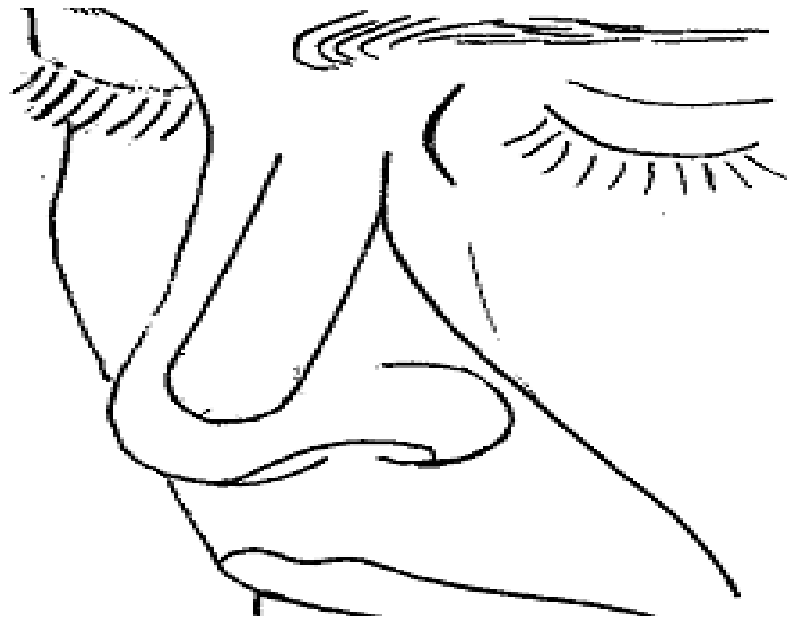


Figure 3 : aspect final après suture en deux plans

2-7 La mise en place du lambeau :

La transposition n'entraîne le plus souvent pas d'oreille liée à la rotation mais une exérèse complémentaire est à réaliser le long du trajet du lambeau pour le positionner.

Le lambeau levé est transposé ,positionné au niveau de la perte de substance et suturé par des points séparés dermiques à nœud inversé qui sont réalisés à l'aide d'un fil tressé résorbable (Vicryl®), ou mieux du monofil à résorption lente type Monocryl®.

Un surjet intradermique, au monofil résorbable 4/0 ou 5/0 renforcé par quelques points superficiels de 6/0, assure le rapprochement des berges mais sans serrer pour ne pas provoquer de petits foyers de nécrose, souvent responsables de cicatrices inesthétiques

La zone donneuse est refermée après décollement latéral par des points séparés dermiques à nœud inversé qui sont réalisés à l'aide d'un fil tressé résorbable (Vicryl®), ou mieux du monofil à résorption lente type Monocryl®, puis un surjet dermo-épidermique au prolène® 6/0, assure le rapprochement des berges.

Nous prenons soin d'éverser légèrement les tranches cutanées et pour cela de prendre plus large en profondeur qu'en superficie.

La plaie est recouverte d'un pansement au tulle gras ou compresse vaselinée non adhésive, doublée de compresses stériles.

Une légère compression externe et un méchage sont souhaitables pour éviter un hématome, qui est le risque principal de cette technique ,par ailleurs très fiable.

L'ablation du fil a été réalisée entre j5 et j7 du post opératoire.



RESULTATS

I. ÉPIDÉMIOLOGIE :

1- Fréquence :

Il s'agit d'une étude rétrospective entre janvier 2005 et Janvier 2009 sur 4 ans, menée au sein de l'unité de chirurgie plastique et réparatrice du service de traumatologie-orthopédie B du CHU MOHAMMED VI.

- quarante patients ont bénéficié d'un lambeau nasogénien pour la couverture des pertes de substance au niveau de la région centofaciale après exérèse tumorale, soit à peu près 40% de l'ensemble des patients pris en charge pour perte de substance au niveau de la région centofaciale durant cette période.

Tous nos patients présentaient une pathologie tumorale de la face : 30 cas de carcinomes basocellulaires, 2 mélanoses de Dubreuil, un cas de Rhinophyma, 6 cas de carcinomes épidermoïdes et 1 naevus naevocellulaire. (tableau II)

Les localisations des pertes de substance siégeaient : Ailes du nez (18 cas), faces latérales du nez (10 cas), pointe du nez (4 cas), aile et pointe (6 cas), lèvre supérieure (2 cas). (tableau III)

Tableau II : différents types de lésion retrouvée avec le type de reconstruction choisi

Type de lésion	Nombre de cas
Carcinome basocellulaire	30
Carcinome spinocellulaire	6
Mélanose de Dubreuil	2
Rhinophyma	1
Naevus naevocellulaire	1

Tableau III : localisations de pertes de substance

Localisation	Nombre de cas
Ailes du nez	18
Faces latérales du nez	9
Aile et Pointe du nez	6
Pointe du nez	4
Lèvre supérieure	2
Paupière inférieure	1

2- **SEXE** :

Notre série d'étude comporte 40 patients dont :

- 25 femmes, soit 62,5%
- 15 hommes, soit 37,5%

Avec un sexe ratio proche de 1/2.

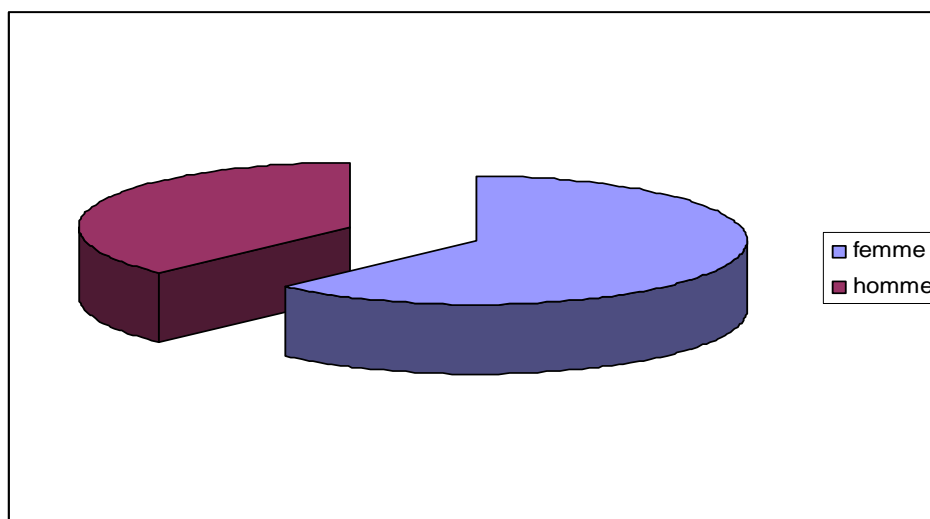


Figure 4 : Répartition des patients selon le sexe

3-AGE :

La moyenne d'âge dans notre série est de 46 ans avec des extrêmes d'âge allant de 32ans et 76 ans. (Figure 5)

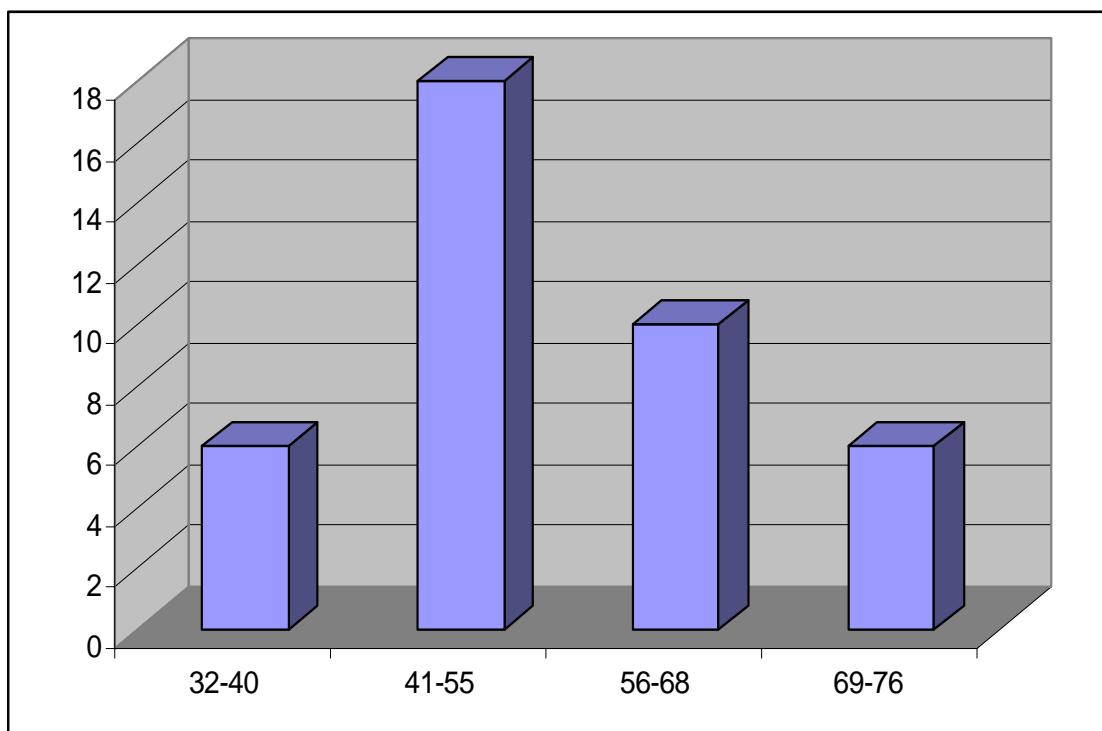


Figure 5 : Répartition des malades selon les tranches d'âge

4- PROFESSION:

Vingt deux patients avaient des professions exposant au soleil (agriculteur ; chauffeur de taxi ; maçons ;...).

5- Etude anatomopathologique des lésions :

Tous nos patients présentaient une pathologie tumorale de la face : 30 cas de carcinomes basocellulaires, 2 mélanoses de Dubreuil, un cas de Rhinophyma, 6 cas de carcinomes épidermoïdes et 1 naevus naevocellulaire.

Pour les patients dont la biopsie a objectivé un carcinome spinocellulaire, on a demandé des explorations à la recherche d'une localisation secondaire (bilan d'extension), une échographie des axes ganglionnaires cervicaux a été aussi demandé ce qui nous a permis de stadifier nos six patients qui présentaient un carcinome spinocellulaire en T1 N0 M0, donc ils ont tous bénéficié d'une exérèse tumorale sans curage ganglionnaire cervical après une concertation avec les oncologues.

On a réalisé une reconstruction immédiate pour les carcinomes basocellulaires bien différenciés, non sclérodermiformes, les mélanoses de Dubreuil, le naevus et le rhinophyma, et une reconstruction différée pour les carcinomes basocellulaires sclérodermiformes, les carcinomes basocellulaires nodulaires dans une zone à haut risque de récurrence : nez et zones péri-orificielles de l'extrémité céphalique, et les carcinomes spinocellulaires. (tableau IV)

Tableau IV : différents types de lésion retrouvée avec le type de reconstruction choisi

Type de lésion	Nombre de cas	Reconstruction
Carcinome basocellulaire	30	Immédiate
Carcinome spinocellulaire	6	Différée
Mélanose de Dubreuil	2	Immédiate
Rhinophyma	1	Immédiate
Naevus naevocellulaire	1	Immédiate

II. ETUDE CLINIQUE :

1- Antécédents pathologiques :

1-1 Personnels :

a- Médicaux

- deux patients étaient diabétiques sous insuline.
- Huit étaient hypertendus.
- Aucun patient n'était sous immunosuppresseurs.

b- Chirurgicaux :

- Sans particularités.

c- Toxiques :

- Neuf patients étaient des fumeurs chroniques avec une consommation de 6 paquets/années en moyenne.
- Trois patients consommaient occasionnellement de l'alcool.

1-2 Familiaux :

Pas de cas similaire dans la famille.

2- Technique chirurgicale :

Tous les patients ont bénéficié d'un seul lambeau nasogénien.

Nous avons eu recours à 2 lambeaux nasogéniens à pédicule supérieur pour les deux pertes de substance de la lèvre supérieure, vu la grande perte de substance engendrée après exérèse de la tumeur (un rhinophyma), pour recréer la doublure muqueuse nasale.

III. Suites opératoires et complications:

Tous les patients ont été traités en ambulatoire à l'exception d'un sujet âgé, qui a bénéficié d'une anesthésie générale et donc a été hospitalisés pour une durée de 2 jours.

1- court et moyen termes :

Cinq patients ont bénéficié d'un traitement antalgique palier I (paracétamol)

Les autres ont été mis directement sous traitement antalgique palier II (paracétamol+ dextropropoxyphène ou codéïne) avec une surveillance de l'état général du patient et notamment de sa température, dont l'élévation peut être en rapport avec une infection précoce.

Cette surveillance s'attache surtout à la vérification quotidienne de la vitalité du lambeau. Le « monitoring » surveille la coloration, la chaleur du lambeau, et son pouls capillaire par le test à la vitropression.

Aucun cas de nécrose totale ou partielle n'a été observé.

Aucun cas d'hématome n'a été observé.

Une infection locale est survenue chez 2 patients, rapidement jugulée par des soins rapprochés à base d'antiseptiques locaux.

L'ablation des points superficiels a été faite entre j5 et j7 pour tous les patients.

L'affrontement des berges a été maintenu grâce à des bandelettes adhésives de type Steristrip®.

2- A distance :

Dans tous les cas, l'utilisation de topiques cicatrisants en massage a été utilisée à partir de la quatrième semaine.

La photo protection a été prescrite chez tous les patients.

Deux cas de cicatrices hypertrophiques ont été notés, nécessitant le recours aux dermocorticoïdes de classe IV en massage limitant ainsi le prurit et diminuant l'hypertrophie.

3- le suivi carcinologique :

Tous nos patients ont bénéficié d'une surveillance tous les trois à quatre mois pendant la première année après la reconstruction.

La surveillance consistait en un examen clinique intéressant tout le tégument afin de diagnostiquer et traiter une récurrence, ou d'autres lésions, avec un examen ganglionnaire pour explorer les aires ganglionnaires de drainage.

Cette surveillance était renforcée en cas de facteurs de risque de récurrence.

Après la première année, trente patients ont été suivis pendant trois ans, sans aucun cas de récurrence tumorale. Cinq patients ont été suivis pendant quatre ans, sans aucune récurrence tumorale. Trois patients ont été suivis pendant cinq ans, sans aucune récurrence tumorale. Et deux patients qui ont été perdus de vue.

IV. CAS CLINIQUES :

1- Cas 1 :

Il s'agit d'un patient âgé de 55ans, qui présentait un carcinome basocellulaire de l'aile nasale gauche. Le dessin de la zone à exciser et celui du lambeau ont été réalisés (Figure 5). La résection de la tumeur avec hémostase soignée et la dissection du lambeau ont été faites, puis on a procédé à la transposition du lambeau vers la perte de substance et suture du lambeau et du site donneur (Figure 6), puis résultat après une semaine (Figure 7)

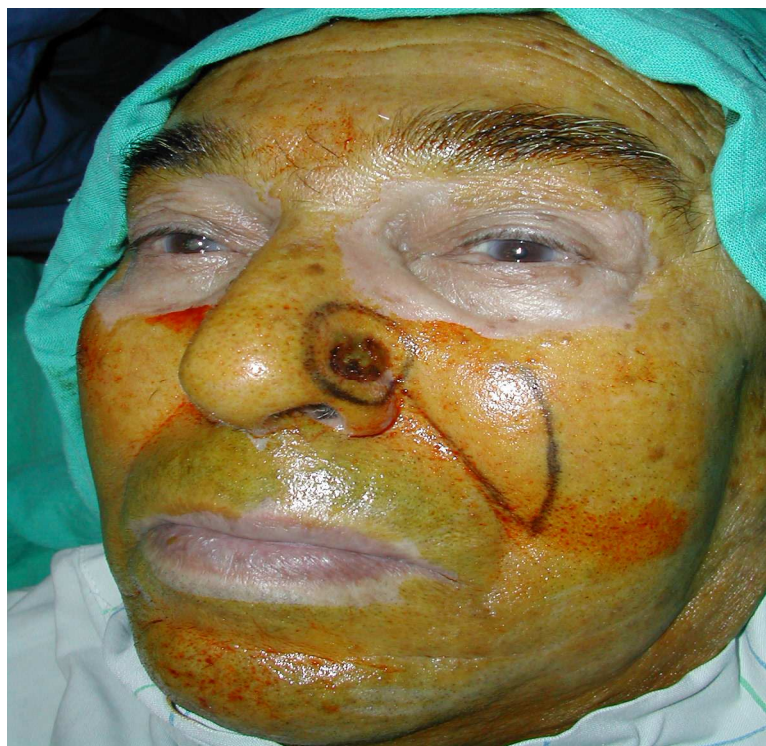

Figure 5 : dessin de la zone à exciser et celui du lambeau

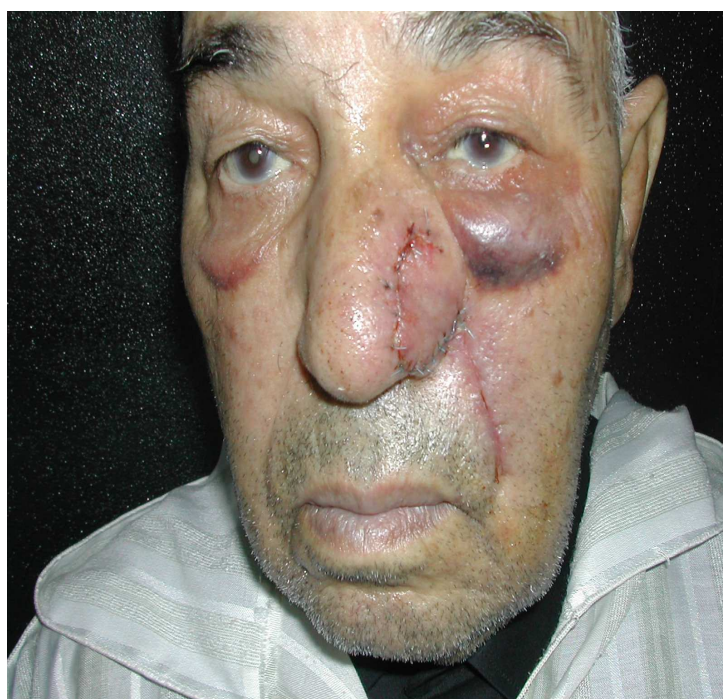


Figure 6 : Aspect après 2 jours

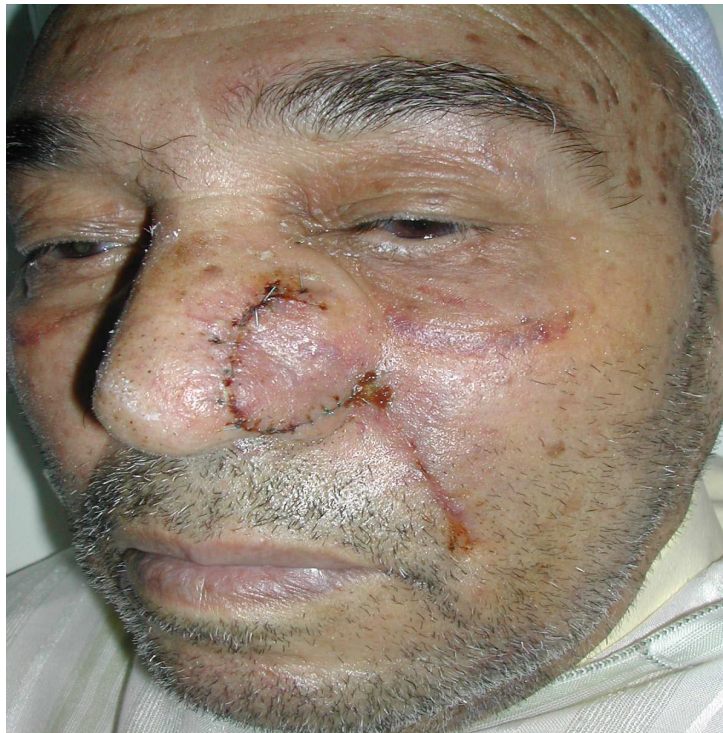

Figure 7 : Résultat après une semaine

2- Cas 2 :

Une patiente âgée de 65 ans, présente un carcinome basocellulaire nodulaire de l'aile du nez. La zone à exciser est dessinée puis le dessin du lambeau est effectué (Figure 8). La résection de la tumeur et la dissection du lambeau ont été réalisées (Figure 9). A prés

On a suturé le lambeau et le site donneur (Figure 10).aspect après 10 jours (Figure 11)

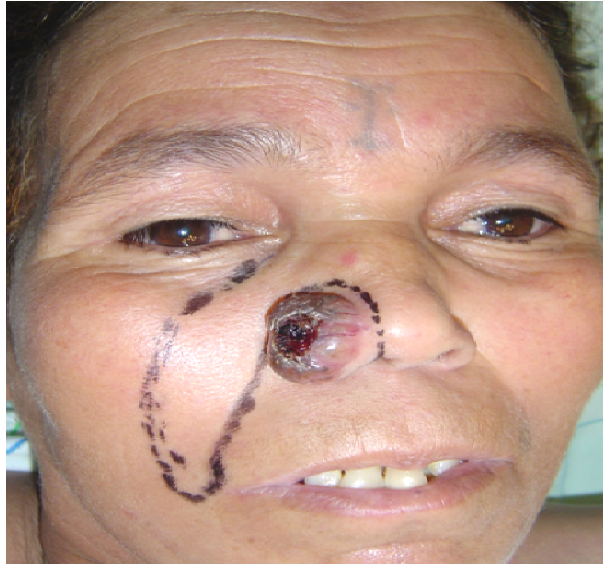

Figure 8 : Dessin de la zone à exciser et du lambeau nasogénien

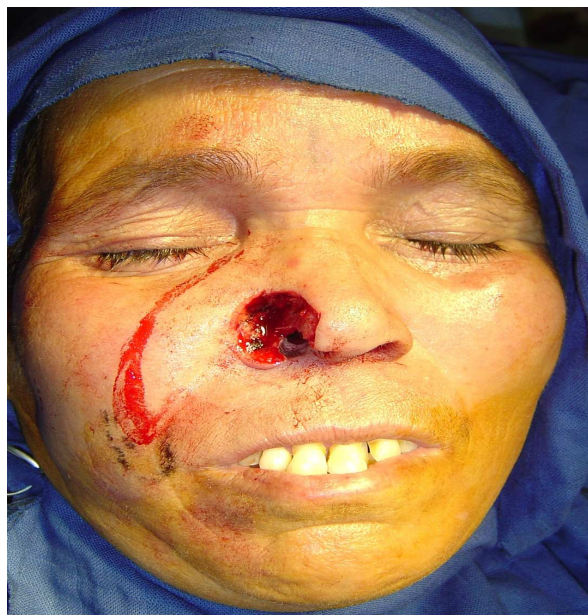

Figure 9 : Excision de la tumeur.

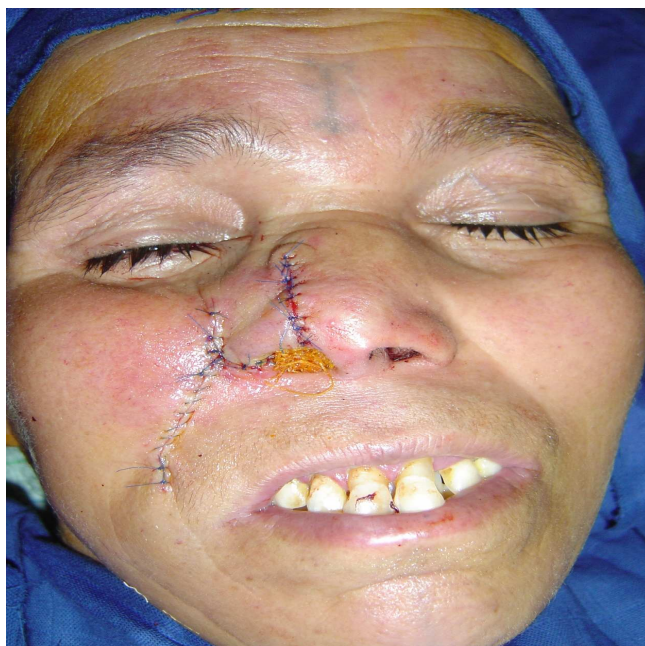

Figure 10 : Aspect en post opératoire immédiat.

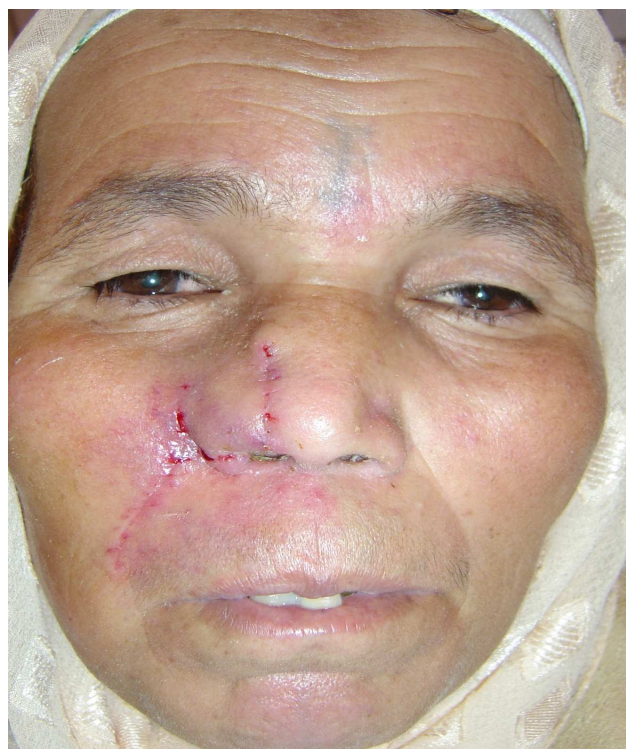

Figure 11 : aspect après 10 jours.

3- Cas 3 :

Une patiente, âgée de 60 ans, présente un carcinome basocellulaire pagétoïde de la pointe du nez. On a réalisé le dessin de la zone à exciser (Figure 12). La résection de la tumeur était réalisée (Figure 13). Résultats en post opératoire immédiat (Figure 14).aspect après 3 mois (Figure 15).

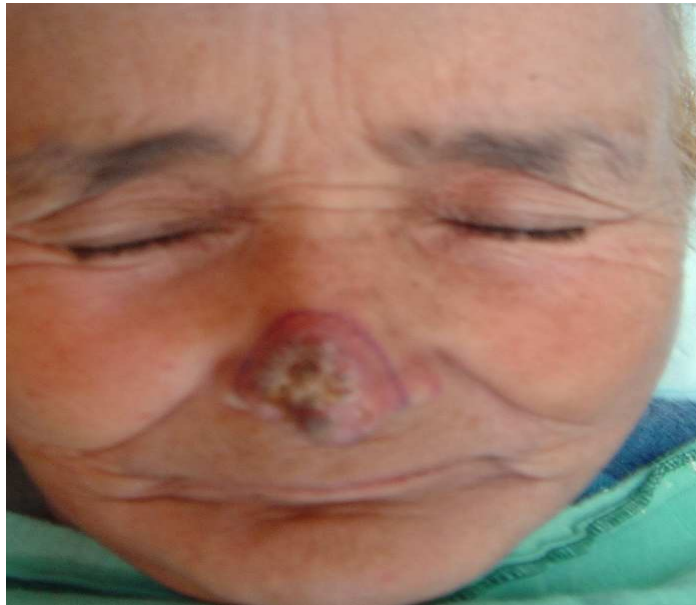

Figure 12 : dessin de la zone à exciser

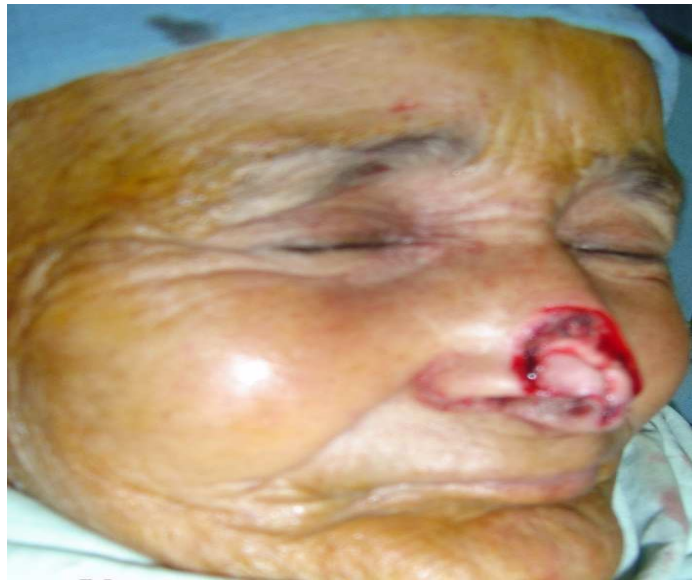

Figure 13 : exérèse de la tumeur.

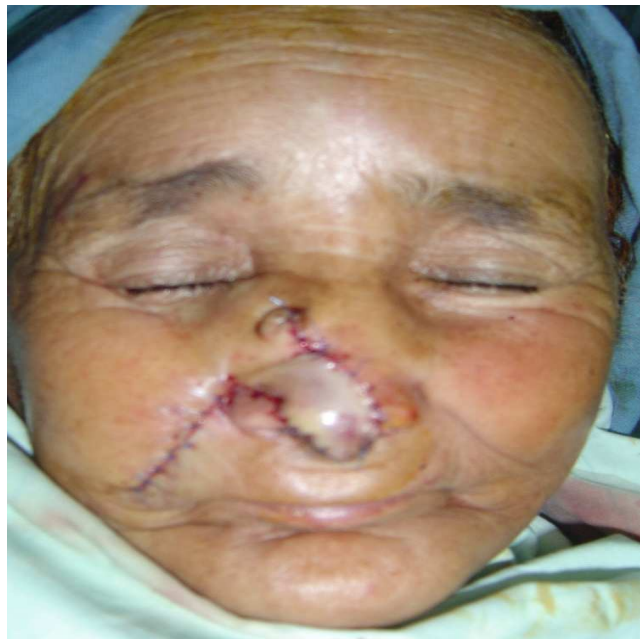

Figure 14 : Aspect en post opératoire immédiat.

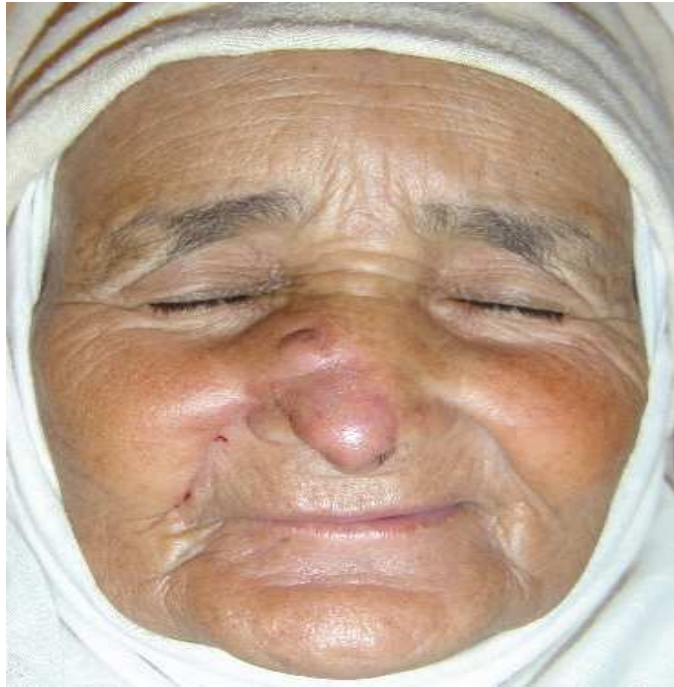

Figure 15 : aspect après 3mois.

4- Cas 4 :

Un patient, âgé de 50 ans, présente un carcinome basocellulaire à cheval entre l'unité jugale et la lèvre supérieure. On a réalisé le dessin de la zone à exciser et du lambeau (Figure 16). La levée du lambeau et l'exérèse de la tumeur ont été réalisées (Figure 17). Résultats en post opératoire immédiat (Figure 18).

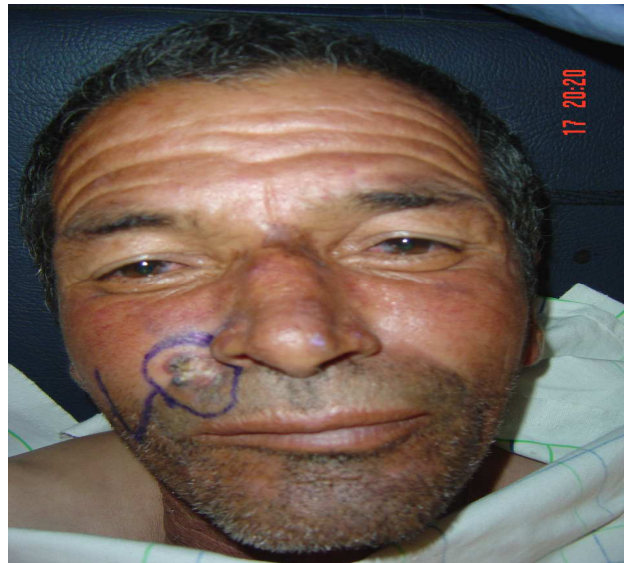

Figure 16 : dessin de la zone à exciser et du lambeau.

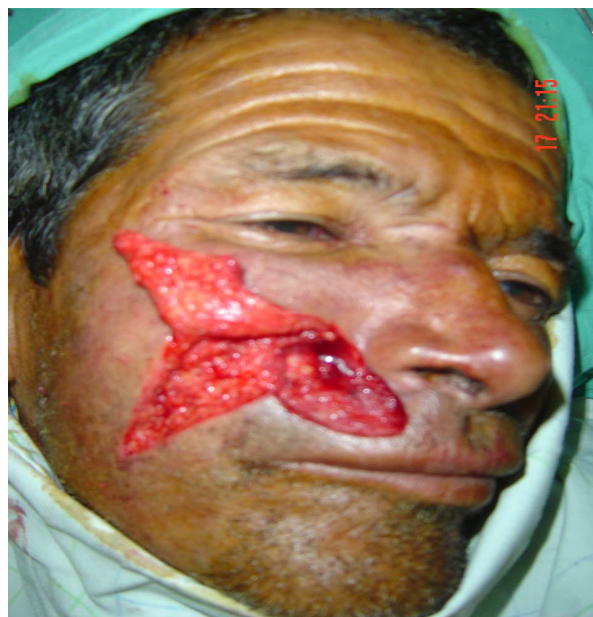

Figure 17 : exérèse de la tumeur et levée du lambeau.

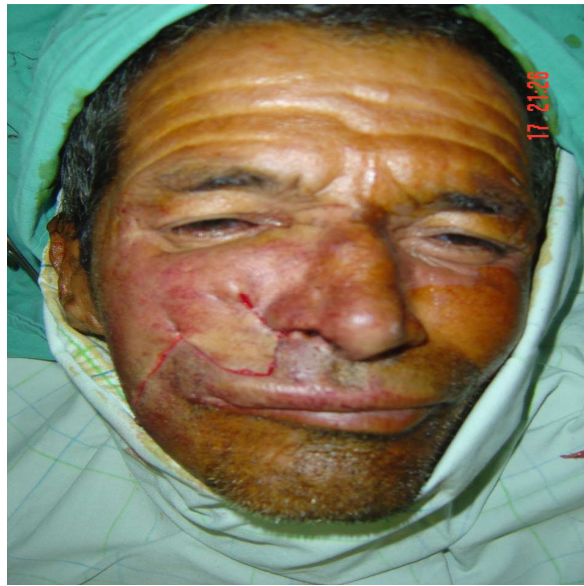

Figure 18 : aspect en postopératoire immédiat.

5-Cas 5

Il s'agit d'une patiente âgée de 55ans, qui présentait un carcinome basocellulaire à cheval entre l'aile narinaire gauche et la lèvre supérieure. Le dessin de la zone à exciser et celui du lambeau ont été réalisés (Figure 19). La résection de la tumeur avec hémostase soigneuse et la dissection du lambeau ont été faite, puis on a procédé à la transposition du lambeau vers la perte de substance et suture du lambeau et du site donneur (Figure 20).Aspect après 6jours (Figure 21).

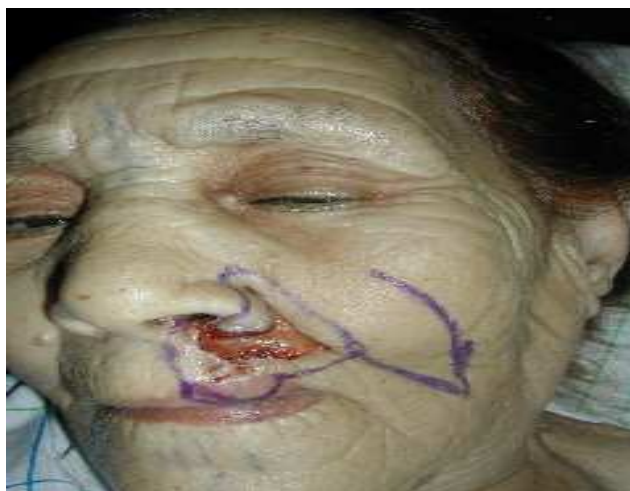

Figure 19 : dessin de la zone à exciser et du lambeau

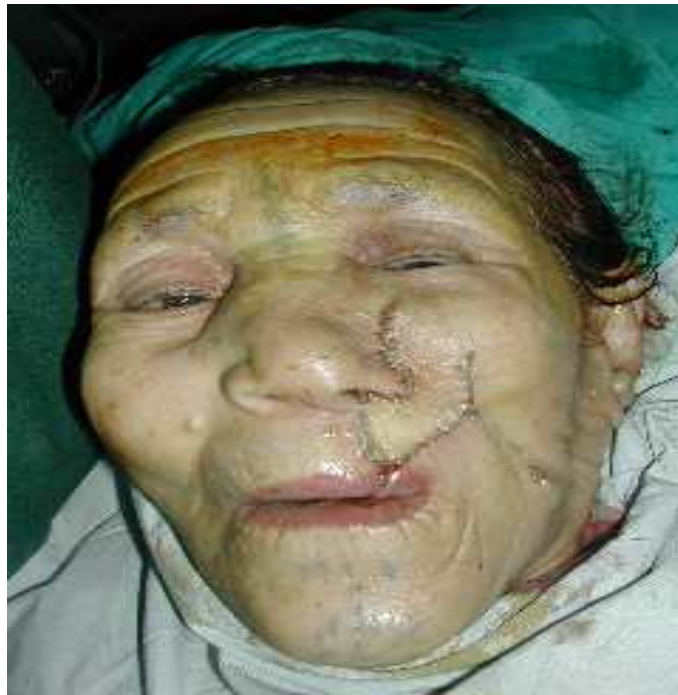

Figure 20 : aspect en post opératoire immédiat

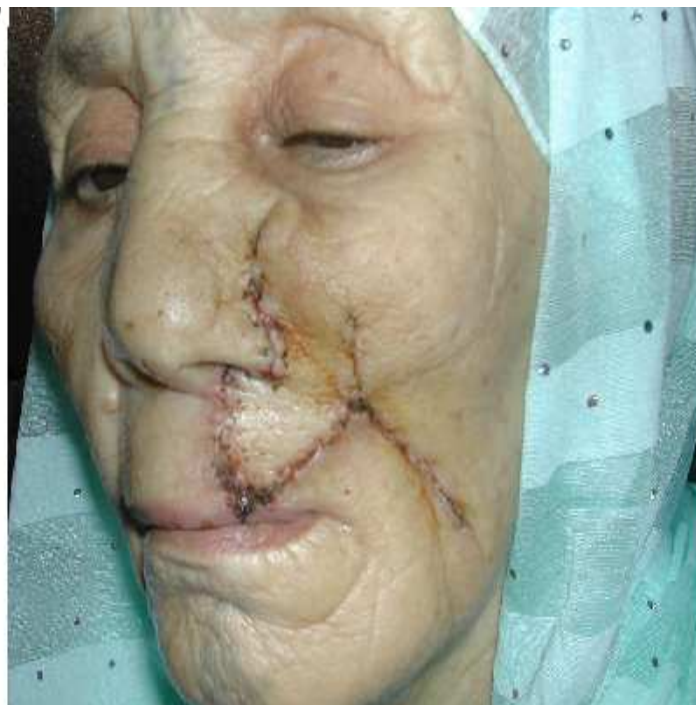

Figure 21 : Aspect après 6 jours

6-cas 6 :

Il s'agit d'un patient âgé de 55ans, qui présentait un carcinome basocellulaire en paranasal droit. Le dessin de la zone à exciser et celui du lambeau ont été réalisés. La résection de la tumeur avec hémostase soigneuse et la dissection du lambeau ont été faite (Figure 22), puis on a procédé à la transposition du lambeau vers la perte de substance (Figure 23) et suture du lambeau et du site donneur. Aspect après 6 jours (Figure 24).

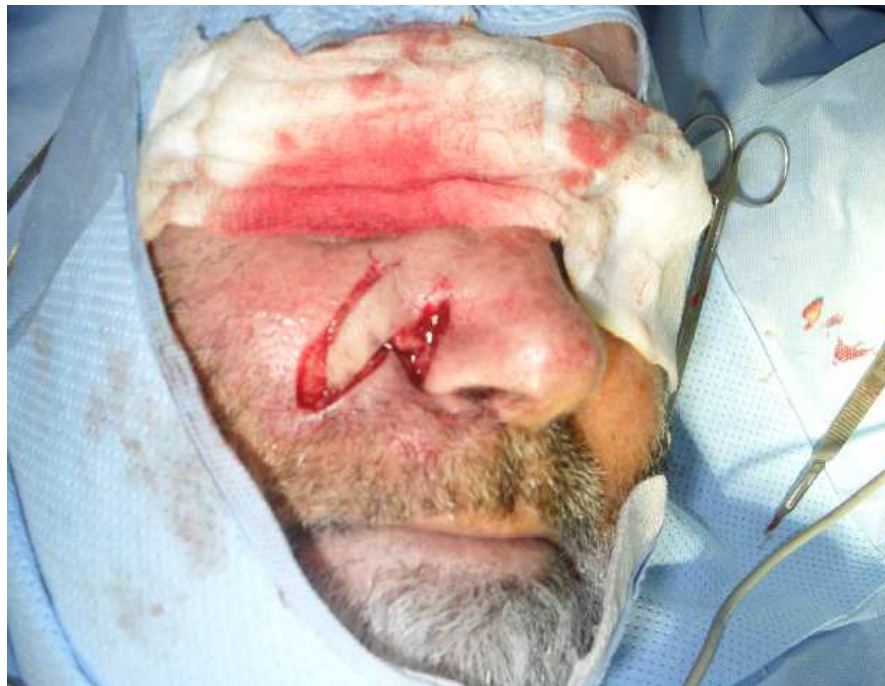

Figure 22 : la levée du lambeau après excision de la tumeur

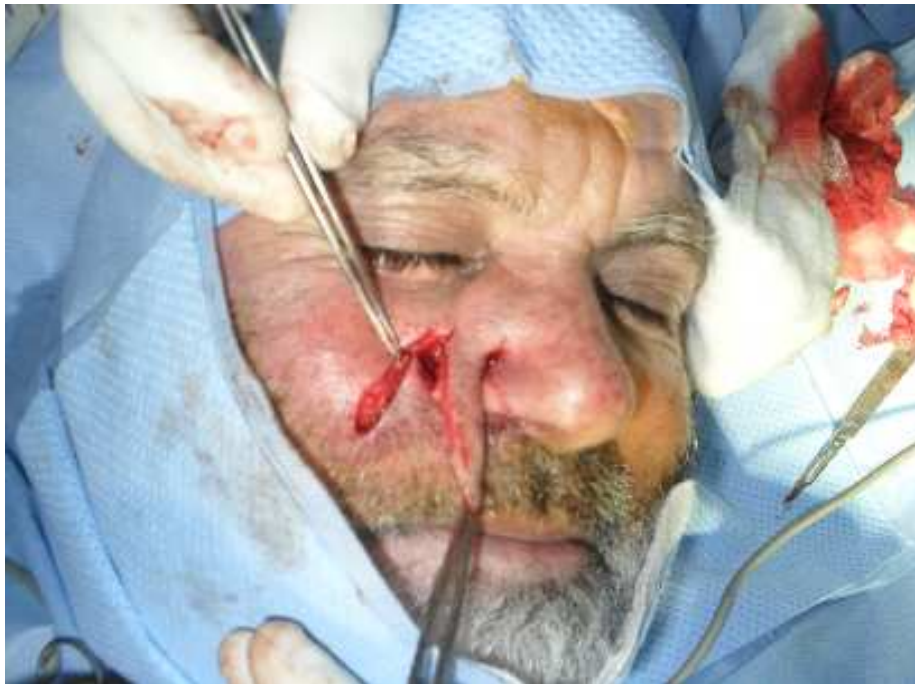

Figure 23 : la transposition du lambeau vers la perte de substance

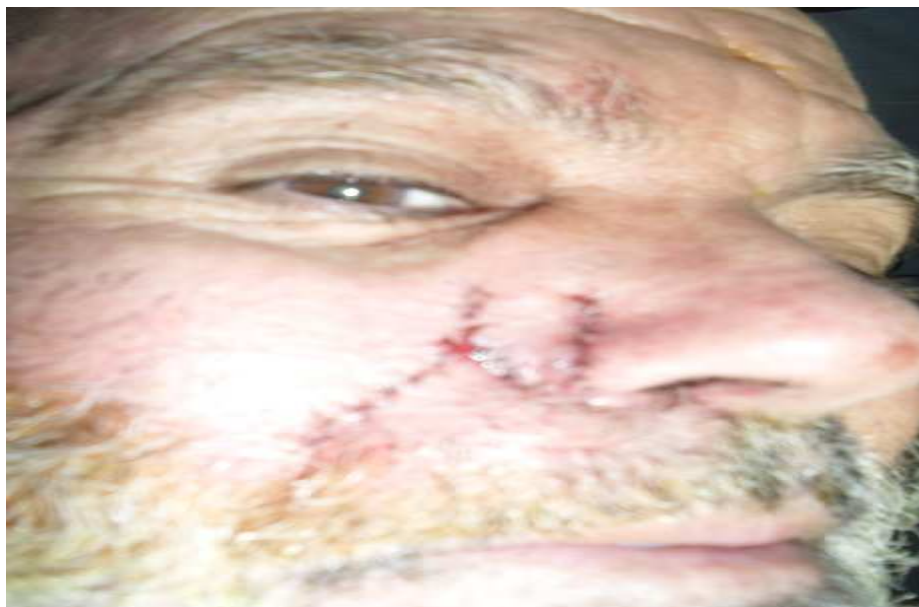

Figure 24 : aspect après 6 jours



DISCUSSION

I. Rappel anatomique et histologique :

1- Histologie de la peau : [12]

La peau est l'organe le plus grand et le plus lourd de l'organisme. Elle a une architecture complexe et assure plusieurs rôles dont la protection contre les agressions externes et la régulation des échanges avec le milieu externe.

Elle est constituée de trois couches qui sont de la superficie à la profondeur :

- l'épiderme ;
- le derme ;
- l'hypoderme.

- Épiderme :

Son épaisseur moyenne est de 0,1 mm environ, en sachant qu'il existe des variations importantes selon la localisation anatomique. Les cinq couches le composant sont de dehors en dedans :

- ✓ Le stratum corneum ;
- ✓ Le stratum lucidum ;
- ✓ Le stratum granulosum ;
- ✓ Le stratum spinosum ;
- ✓ Le stratum basale. } Zone germinative

- La zone germinative constitue les couches où se produisent les mitoses , assurant le renouvellement de la peau en 27 jours.

- il renferme plusieurs autres types de cellules et structures à savoir : des mélanocytes ; des cellules de Langerhans ; des cellules de Merkel ; des annexes : les glandes sébacées et sudoripares ainsi que les follicules pileux.

- Derme:

Il est représenté par deux couches différentes:

Le stratum papillaire ou derme papillaire qui est rattaché à la couche basale de l'épiderme par les papilles conjonctives où siègent les vaisseaux capillaires lymphatiques, les thermorécepteurs et les mécanorécepteurs) et renferme différentes cellules constitutives du derme telles les fibroblastes, mastocytes, lymphocytes, macrophages, monocytes et polynucléaires éosinophiles.

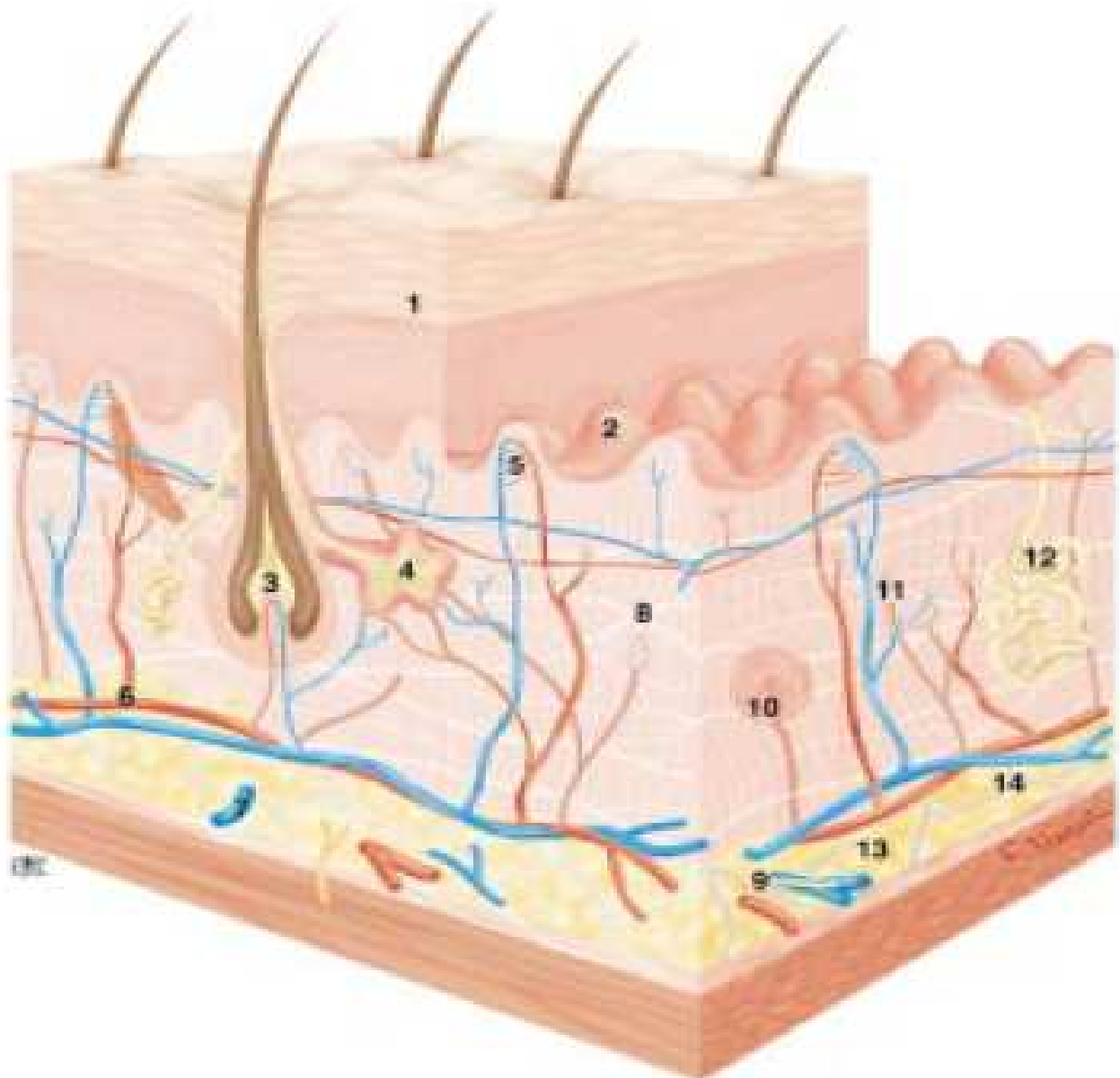
Le stratum réticulaire ou derme réticulaire est moins cellulaire, mais se caractérise par un réseau dense de fibres de collagène et d'élastine orientées parallèlement aux lignes de tension cutanée (lignes de moindre extensibilité cutanée).

- Hypoderme ou Couche de transition :

Il est fait de lobules graisseux entre lesquels passent des septums fibreux rattachant le derme réticulaire aux fascias sous-jacents.

Cette graisse sous-cutanée est variable selon la topographie et la profondeur et constitue soit :

- Une graisse de structure: non mobilisable assurant protection mécanique et thermique.
- Une graisse de dépôt: mobilisable jouant le rôle de stock des triglycérides.



1 Structure de la peau.

1. Épiderme; 2. derme papillaire; 3. follicule pileux; 4. glande sébacée; 5. capillaire terminal; 6. artériole; 7. veinule; 8. lymphatique; 9. nerf sensitif; 10. corpuscule de Vater; 11. corpuscule de Meissner; 12. glande sudoripare avec son canal excréteur; 13. tissu sous-cutané; 14. travées conjonctives.

Figure 25 : structure de la peau. [12]

2- Vascularisation de la peau :

La vascularisation de la peau a été étudiée de façon magistrale depuis près d'un siècle par l'allemand Manchot et le français Salmon. [13,14]

2-1 Vascularisation artérielle : [15, 16, 17, 18, 19, 20, 21]

L'épiderme est totalement avasculaire et se nourrit par imbibition. C'est le derme qui est la structure nourricière essentielle de la peau. Il contient les vaisseaux sous forme de plexus plus ou moins denses : un plexus dermique profond, dit sous dermique, à la face profonde du derme, à mailles larges et variables selon la localisation et un plexus dermique superficiel, sous papillaire, dit intradermique, à mailles serrées, alimentant les papilles par des vaisseaux ascendants, lui même alimenté par le réseau sous dermique (figure 28).

Dans le derme, des collatérales partent en direction des follicules pilo-sébacés ou des glandes sudoripares. De ce plexus superficiel, naissent perpendiculairement à la surface cutanée les anses capillaires destinées aux papilles dermiques.

La pression qui règne dans ces réseaux superficiels (dermiques) est variable mais toujours faible, de l'ordre de 1 à 2 mm de mercure, expliquant la possibilité de nécrose cutanée par simple pression extérieure (mécanisme habituel des escarres), ainsi que la souffrance voire, la nécrose d'un lambeau cutané après une manipulation intempestive.

Ce qui est important à retenir à ce stade, c'est que ces fragiles réseaux qui alimenteront un lambeau de peau incisé et levé doivent être impérativement respectés en incorporant le tissu graisseux sous-jacent : la survie du lambeau en dépend.

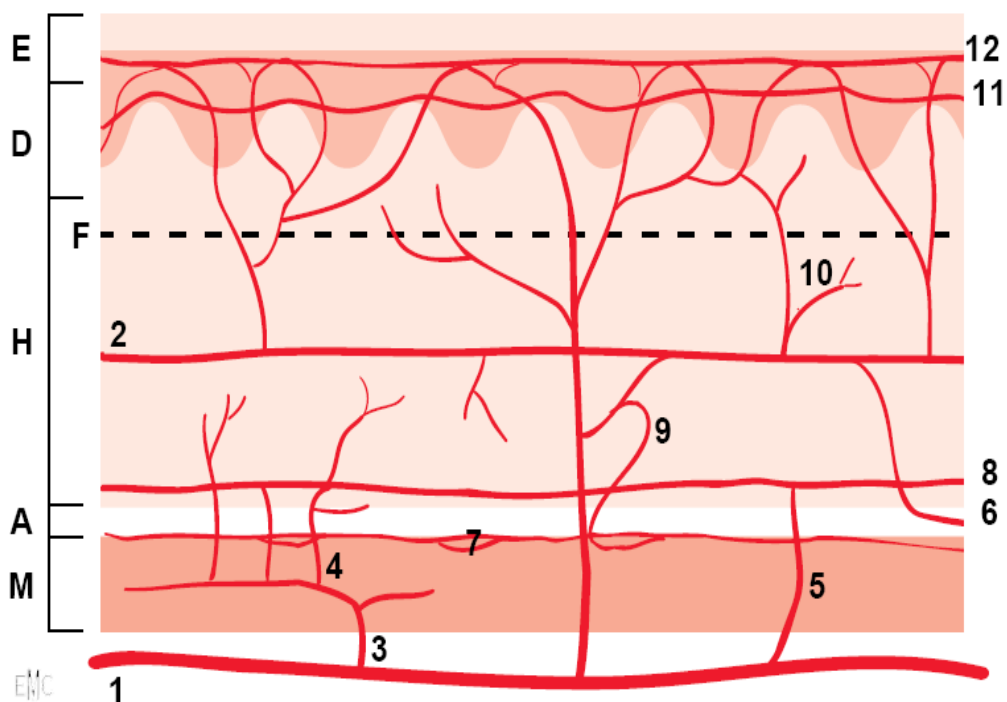
Les plexus sous et intra-dermiques ne sont qu'un réseau distributeur chargé de répartir dans la peau une vascularisation qui provient de plusieurs types d'artères, plus ou moins richement anastomosées entre elles selon les régions :

- Les artères cutanées directes : sont des artères principales de la vascularisation cutanée provenant d'un axe artériel principal, exemple : l'artère circonflexe iliaque

superficielle qui est à la base du lambeau inguinal et qui provient de l'artère fémorale commune.

- Les artères cutanées indirectes : constituent la vascularisation secondaire de la peau.

Inexistantes dans les régions où les muscles glissent sous la peau, elles sont retrouvées dans les régions où la peau est fixe au plan profond. Elles émergent alors du fascia profond sous forme de branches terminales d'artères initialement destinées aux muscles ou aux autres tissus (artères musculo-cutanées, septo ou fascio-cutanées, neuro-cutanées), elles sont à l'origine des lambeaux musculo-cutanés, fascio-cutanés et neuro-cutanés.



Vascularisation de la peau : différentes modalités.

1. Artère principale ou secondaire ; 2. artère cutanée directe ; 3. artère musculaire ; 4. perforantes musculocutanées ; 5. perforantes septocutanées ; 6. artère fasciocutanée longitudinale ; 7. réseau anastomotique sous-aponévrotique ; 8. réseau anastomotique sus-aponévrotique ; 9. artère récurrente de Schäfer ; 10. plexus anastomotique hypodermique ; 11. plexus anastomotique sous-dermique ; 12. plexus anastomotique sus-dermique ; A. aponévrose (fascia profond) ; D. derme ; E. épiderme ; F. fascia superficiel ; H. hypoderme (panculus adiposus) ; M. muscles.

Figure 26 : Vascularisation artérielle de la peau

2-2 Le retour veineux :

La systématisation veineuse semble plus inconstante que celle des artères, néanmoins, on peut les répartir en deux groupes :

- **Les veines superficielles :** immédiatement sous le derme au niveau du fascia superficialis, pouvant accompagner une artère superficielle cutanée directe située au dessus du plan aponévrotique.
- **Les veines profondes :** qui accompagnent par deux les artères de petite et moyenne taille, anastomosées entre elles par de courtes branches transversales.

On schématise globalement de la surface vers la profondeur : [16]

- Un réseau hypodermique superficiel, se drainant dans les veines segmentaires superficielles de direction plus ou moins verticale.
- Un réseau hypodermique moyen anastomotique.
- Un réseau hypodermique profond, représenté par des veines segmentaires profondes se drainant dans des grandes veines superficielles de passage ou dans des veines à destinée profonde.
- Un plexus péri-fascial à deux étages, plus riche en anastomoses péri-aponévrotiques qui se drainent dans des veines comittantes (musculo-cutanées, fascio-cutanées et septo-cutanées).

2-3 Les lymphatiques : [22]

Parallèlement à la vascularisation sanguine, il existe dans la peau une vascularisation lymphatique. On retrouve alors des capillaires lymphatiques se rejoignant pour former des vaisseaux lymphatiques conduisant la lymphe aux ganglions lymphatiques. Comme pour les vaisseaux sanguins, on trouve des plexus lymphatiques dans le derme superficiel et dans le derme profond. La répartition des vaisseaux lymphatiques est très inégale.

Leur importance réside, au cours de la taille d'un lambeau, dans le fait que sa base doit être orientée dans le sens du flux lymphatique pour prévenir un lymphoedème.

II. Rappel anatomique de la face :

1- Particularités anatomiques de la face : [23 ,24 ,25 ,26 ,27]

1.1 Généralités :

La peau de la face est caractérisée par sa souplesse, elle a une épaisseur inégale (la peau palpébrale est quatre fois moins épaisse que la peau jugale) ; la coloration est également variable d'un territoire à l'autre et l'on peut isoler des zones esthétiques qui devront toujours être considérées dans leur ensemble structural lors des actes chirurgicaux.

Ce tégument est mobilisé par l'action du SMAS et des muscles peauciers (Figure 29), dont la résultante des forces marque, avec le temps, les lignes de tension qui deviennent des rides.

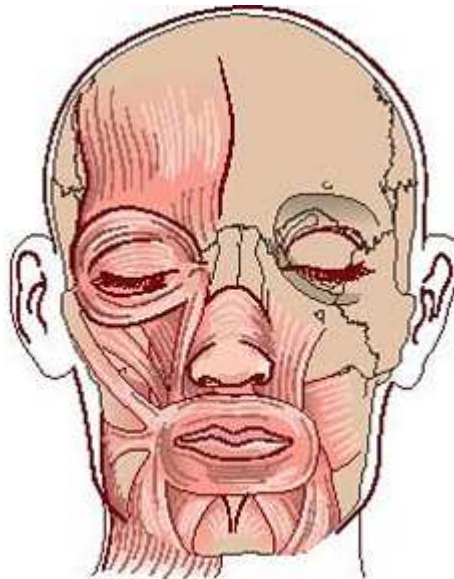


Figure 27 : Les muscles peauciers

Le SMAS est une unité anatomique à cheval sur la face et le cou, indépendant des muscles périonficiels et du muscle occipito- frontal. Il est constitué d'une partie latéro- faciale essentiellement aponévrotique, d'une partie latéro- cervicale qui correspond au platysma

Le SMAS facial est constitué du fascia jugal, du fascia pré-parotidien, du muscle risorus, et de la partie supérieure du platysma.

Il se prolonge dans la région angulo- mandibulaire et mastoïdienne par la lame superficielle du fascia cervical.

1.2 Vascularisation de la face :

Le réseau artériel et veineux de la face sont particulièrement riches, ils reposent sur des systèmes anastomotiques, ceci explique la fiabilité des différents procédés de réparation, notamment le lambeau nasogénien.

Presque toute la face est vascularisée par les branches collatérales ou terminales du système carotidien externe.

Les anastomoses sont nombreuses, ce qui explique l'abondance des saignements en traumatologie faciale, mais aussi l'excellente vascularisation du tégument facial.

Le carrefour des systèmes carotide interne/carotide externe se situe médialement dans la région orbitonasale. Ces anastomoses doivent toujours être présentes à l'esprit (Figure 30).

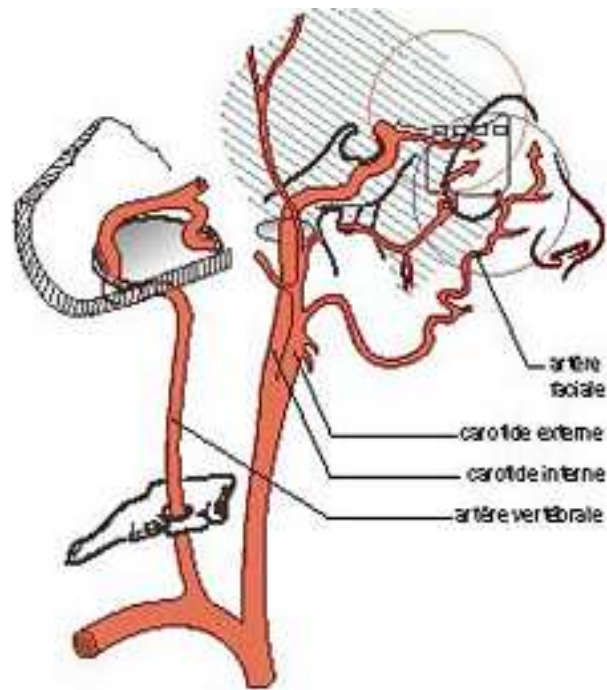


Figure 28 : Le carrefour vasculaire entre les systèmes carotide interne et carotide externe.

1.3 Unités esthétiques de la face :

Les caractères de la peau varient suivant les régions anatomiques du corps. Il en est de même au niveau de la face. Et l'on distingue ainsi : le front, les paupières supérieures, inférieures, le nez, les joues, les oreilles, la lèvre supérieure, inférieure, et le menton). Certaines de ces unités esthétiques seront subdivisées en sous-unités esthétiques.




Figure 29 : Unités esthétiques de la face

1.4 Lignes de Langerhans :

Elles correspondent aux lignes de moindre extensibilité de la peau.

En effet, le derme réticulaire est composé d'un très dense réseau de fibres de collagène et d'élastine intimement enchevêtrées et orientées selon les lignes de tension cutanée.

Ainsi, des incisions perpendiculaires à ces lignes entraînent une suture sous tension qui compromet la qualité **finale** de la cicatrice.

Les incisions parallèles aux lignes de tension cutanée doivent être privilégiées ; sinon, des artifices techniques visant à modifier l'orientation de la cicatrice améliorent son résultat esthétique.

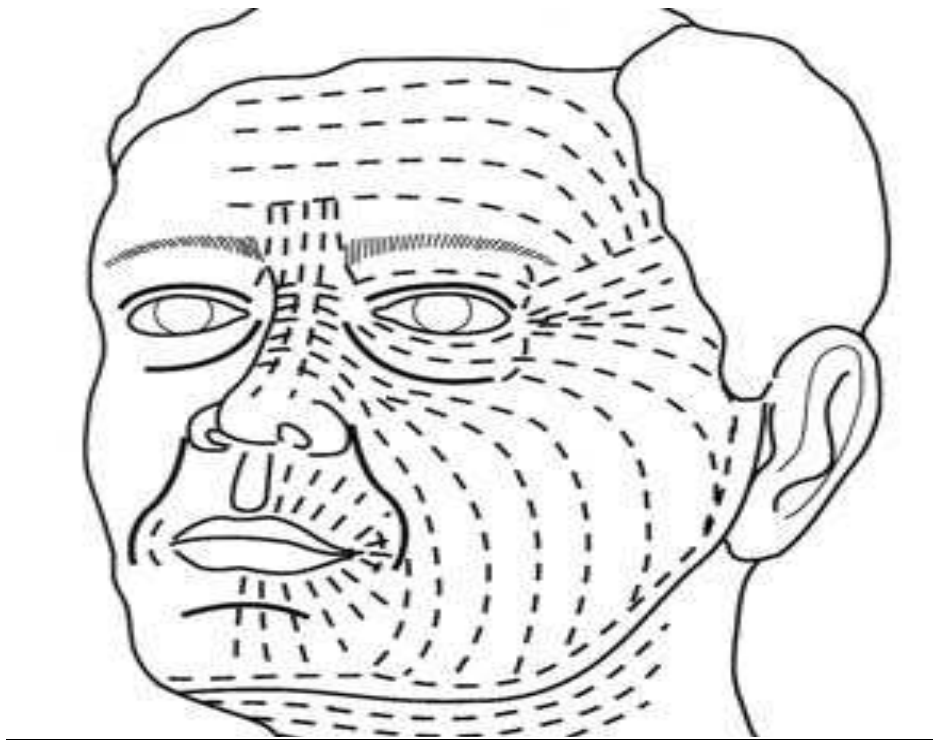


Figure 30 : Lignes de Langerhans

2-Anatomie du nez : [28]

La structure anatomique du nez est complexe, associant des plans de nature différente, certains assurant la couverture, d'autres le maintien de la projection et de la fonction.

La pyramide nasale peut être divisée en 4 sous unités :(figure 31)

- le dorsum, zone elliptique médiane, s'étendant entre la racine du nez et le relief lobulaire.
- les faces latérales, correspondent aux auvents osseux et cartilagineux du nez.
- le lobule.
- la columelle.

Le nez et les fosses nasales sont richement vascularisés, à la fois par des branches des territoires carotidiens externes et interne.

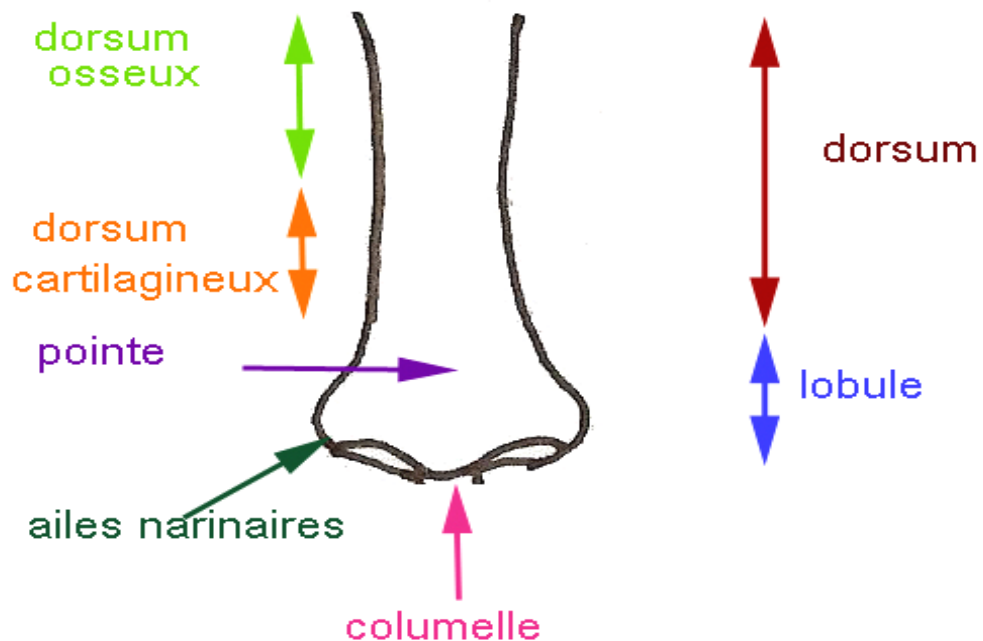


Figure 31 : sous unités anatomiques du nez

3-Anatomie des lèvres : [28]

La région labiale est limitée :

- en haut par le nez.
- en bas par le sillon mento-labial
- latéralement par les sillons nasogéniens

La lèvre supérieure, moins charnue que la lèvre inférieure. Elle présente une partie cutanée ou lèvre blanche, et une partie muqueuse ou lèvre rouge qui est formé par une portion intérieure muqueuse et par une portion extérieure semi muqueuse

La lèvre supérieure présente une dépression médiane : le philtrum qui est bordé par les crêtes filtrales.

La continuité de la jonction cutanéomuqueuse est un élément esthétique fondamental, qui doit absolument être retrouvé chirurgicalement sans aucun décalage.

Les muscles des lèvres sont tous des muscles peauciers innervés par le facial. On les distingue en deux groupes : constricteurs, et dilatateurs

Les lèvres sont essentiellement vascularisées par les artères coronaires supérieure et inférieure qui sont des branches de l'artère faciale.

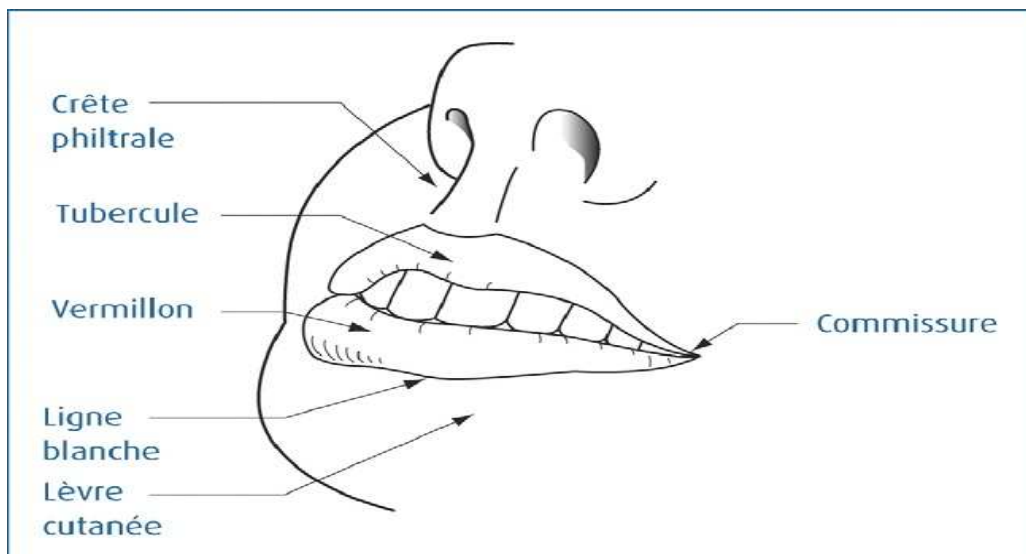


Figure 32 : Anatomie des lèvres

4. Anatomie des paupières : [28]

La peau palpébrale est caractérisée par sa finesse au niveau des portions pré tarsale et pré septale Adhérente au muscle orbiculaire et au tendon canthal interne, Elle est également fragile chez le vieillard où la traction tend à provoquer des déchirures.

Sa vascularisation est assurée par les branches terminales de l'artère ophtalmique (carotide interne), et les branches supplémentaires par branches de l'artère faciale (carotide externe)

Les artères ciliaires vascularisent la conjonctive bulbaire et le limbe.

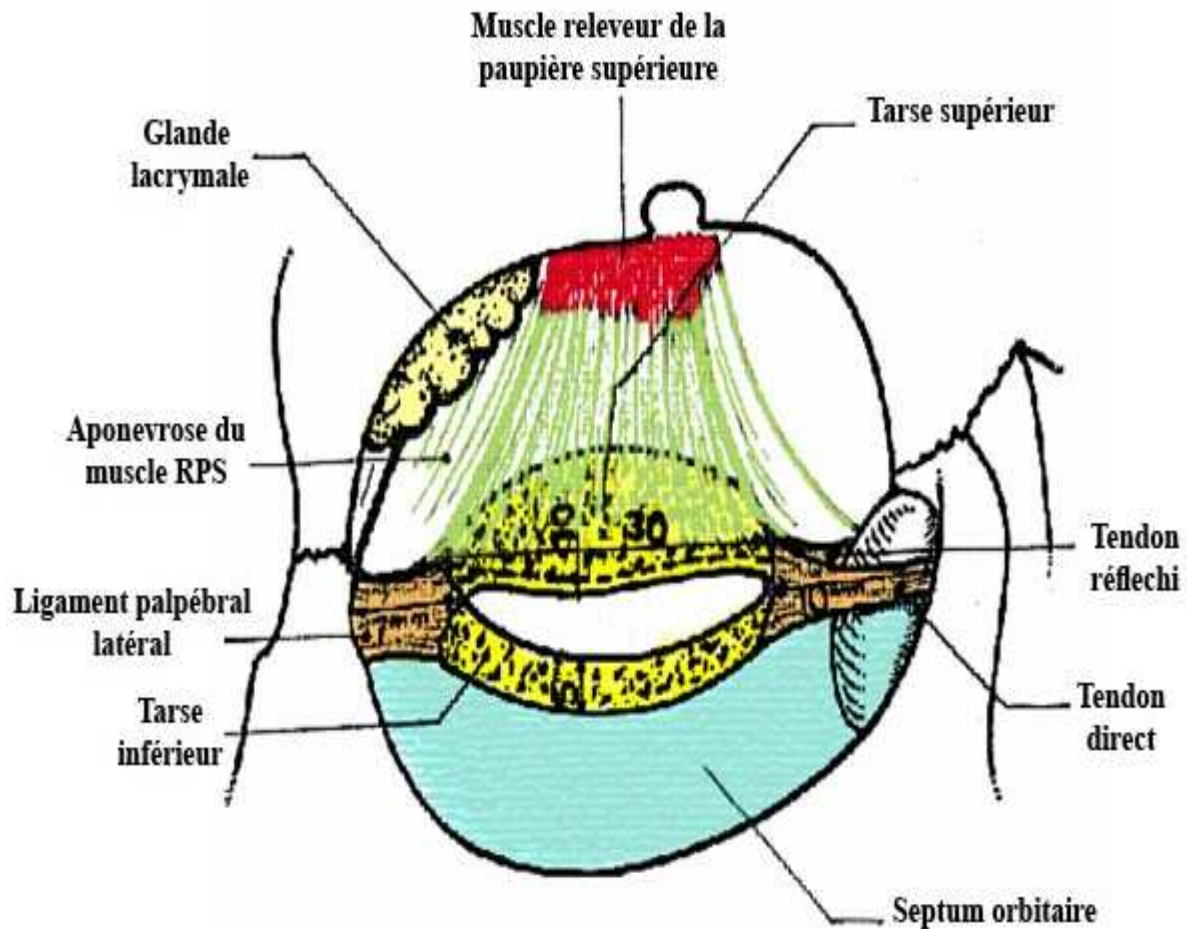


Figure 33 : Anatomie des paupières

III. Généralités sur les tumeurs cutanées de la face : [29]

Toutes les structures de la peau peuvent être à l'origine d'une tumeur. il existe donc une grande variété des tumeurs bénignes et malignes pouvant naître des diverses cellules de l'épiderme, du derme, de ses annexes pilosébacées ou sudorales, et des divers constituants du tissu conjonctif.

Les tumeurs cutanées de la face sont d'une grande diversité. les tumeurs bénignes, qui ne nécessitent qu'une exérèse simple, ont de nombreuses origines tant pathogéniques

(Hamartomes, naevus...) qu'anatomiques (tumeurs naissant des nombreuses annexes de la peau). parmi les tumeurs malignes, la plupart n'ont qu'une malignité locale ; cependant certaines ont un comportement particulièrement invasif et récidivant, nécessitant une exérèse chirurgicale adaptée, d'autres présentent une malignité plus marquée et devront être l'objet d'une stratégie thérapeutique complexe.

Leur diagnostic peut être évoqué cliniquement, le diagnostic précis et formel est porté par l'examen anatomo-pathologique.

1- Tumeurs cutanées malignes :

Ces tumeurs se développent le plus souvent à partir de l'épiderme, les carcinomes développés à partir des annexes pilo-sébacées ou sudorales restant très rares

1-1 Carcinome basocellulaire :

Tumeur maligne cutanée la plus fréquente. Se voit à partir de l'âge de 40 ans mais on peut la rencontrer chez le sujet jeune. Siège dans 80 % des cas sur le visage : angle interne de l'œil, sillon naso-génien nez, front, tempes. N'atteint jamais les muqueuses, ne métastase presque jamais. C'est un carcinome à malignité locale, dont l'exérèse chirurgicale peut être délabrante notamment lors des récurrences, pour la forme térébrante et sclérodermiforme.

1-2 Carcinome spinocellulaire :

Se voit chez les sujets âgés (50-60 ans). Les carcinomes spino-cellulaires ont une évolution rapide, un pouvoir envahissant local, régional et général important. Les métastases se font par voie lymphatique ou sanguine.

Ils se développent souvent sur des lésions précancéreuses particulièrement les kératoses séniles, la radiodermite, les cicatrices de brûlure et de lupus. Peuvent se localiser sur n'importe quelle zone des téguments de la face, particulièrement sur les muqueuses (lèvre inférieure+++)

1-3 mélanome :

Les mélanomes sont des tumeurs malignes développées à partir des mélanocytes épidermiques ou des naevocytes accumulés à la jonction dermo-épidermique et dans le derme formant les naevi naevo-cellulaires. C'est le cancer qui a le plus grand potentiel métastasant : quelques mm de tumeur peuvent être à l'origine d'un envahissement métastatique majeur.

Malgré la multiplicité des formes anatomo-clinique, un diagnostic précoce est possible et souhaitable et doit être suspecté devant toute lésion pigmentée. C'est en effet, à ce stade de début que la guérison peut être obtenue grâce au traitement chirurgical. Tout l'effort est donc actuellement centré sur la prévention.

1-4 Fibrosarcome de Darier Ferrand :

Le dermatofibrosarcome de Darier et Ferrand (ou DFS) est une tumeur dermique à cellules fusiformes de malignité intermédiaire caractérisée par une évolution lente avec un risque majeur de récurrence en cas d'exérèse insuffisante.

2-Etats précancéreux :

- Mélanose de Dubreuil : c'est une tache polychrome de taille variable apparaissant sur les régions découvertes (visage surtout) à partir de la cinquantaine. il s'agit d'un mélanome insitu susceptible de devenir invasif, et donc à traiter de façon préventive.
- kératoses actiniques
- radiodermes chroniques
- naevus verruco-sébacé de Jadassohn
- maladies génétiques : xéoderma pigmentosum, épidermodysplasie verruciforme de Lutz-Lewandowsky et l'albinisme
- maladie de Bowen
- toutes les lésions inflammatoires chroniques cutanées

- naevomatose basocellulaire
- tumeur fibroépithéliale de pinkus
- chéilite actinique
- leucokératoses
- maladie de Bowen

3-Tumeurs cutanées bénignes :

3-1 Naevus naevo-cellulaire:

Les naevi sont des tumeurs bénignes d'origine mélanocytaire qui se développent à partir de la couche basale de l'épiderme. Ces naevi siègent soit à la jonction dermo épidermique (naevus jonctionnel), soit dans le derme (naevus dermique pur), soit dans ces deux zones (naevus composé).

3-2 Tumeurs épithéliales

- tumeurs épidermiques : verrues séborrhéiques, naevus verruqueux, certaines lésions pré-épithéliomateuses (kératose actiniques, maladie de Bowen) et les lésions épidermiques infectieuses.
- tumeurs annexielles : kystes épidermiques, kyste trichilemmel, pilomatrixome, trichoépithéliome, kératoachantome, tumeurs eccrines, tumeurs apocrines et cylindromes

3-3 tumeurs conjonctives :

tumeurs fibro-histiocytaires (fibromes, histiocytofibrome, molluscum pendulum), tumeurs vasculaires (botriomycome, tumeur glomique), tumeurs nerveuses (schwannomes, neurofibromes), tumeurs graisseuses (lipome) et tumeurs musculaires lisses (leiomyomes et angioliomyomes).

IV. Généralités sur les lambeaux :

1. Définition : [14,15]

Les lambeaux sont des structures tissulaires d'emblée vivantes conservant leur vascularisation par un pédicule qui sera gardé définitivement ou temporairement en continuité avec la zone donneuse ou immédiatement anastomosé sur des pédicules proches de la zone receveuse. Les lambeaux diffèrent des greffes qui sont des structures tissulaires dont la survie est liée à la revascularisation spontanée par la zone receveuse.

2- Classification :

Les lambeaux peuvent être classés selon : [16,17,18,19,20]

2-1 Leur composition tissulaire :

On distingue les lambeaux ne comportant pas de peau (lambeau musculaire, lambeau aponévrotique, épiploïque, intestinal, etc.) de ceux qui en comportent.

2-2 Leur vascularisation :

La compréhension de la vascularisation cutanée a permis de lever :

- Les lambeaux cutanés « au hasard »
- Les lambeaux cutanés axiaux.
- Les lambeaux fascio-cutanés.
- Les lambeaux musculo-cutanés.
- Les lambeaux ostéo-myo-cutanés.
- Les lambeaux ostéo-septo-cutanés.

2-3 Leur localisation :

On distingue :

- Les lambeaux locaux
- Les lambeaux régionaux
- Les lambeaux à distance ou lambeaux libres.

Les lambeaux cutanés qui nous concernent dans ce travail sont les plus utilisés en pratique courante en chirurgie réparatrice de la face.

3- Lambeaux cutanés :

Un lambeau cutané est un segment de peau et de tissu cellulaire sous cutané conservant une vascularisation autonome passant par un pédicule avec lequel il reste en contact par la profondeur. Le pédicule du lambeau est un pont cutané ou base, soit très large, soit très étroit, voire réduit à une artère et une veine vascularisant directement la palette du lambeau. Il est dit alors en îlot.

Depuis McGregor (1973), [15,16], on distingue les lambeaux cutanés « au hasard » et les lambeaux cutanés axiaux ou « à méso vasculaire ».

3-1 Les lambeaux cutanés « au hasard » :

Lorsque les lambeaux cutané-graisseux sont levés en ne tenant compte que du double réseau vasculaire dermique et sous dermique, ces lambeaux sont dits « au hasard » et leur rapport longueur sur largeur en fonction de la richesse du réseau sous-dermique :

- Réseau riche de la région cervico-céphalique : ratio 3/1
- Réseau moyen du tronc : ratio 2/1
- Réseau pauvre des membres : ratio 1/1

Ces lambeaux survivent donc par les plexus vasculaires dermiques à condition, lorsqu'ils sont rectangulaires, que le rapport de leur longueur sur leur largeur ne dépasse pas 1,5.

Toutefois, comme précité dans certaines régions comme le visage, ce rapport peut atteindre 3 sans nécrose du lambeau. En fait, la richesse du réseau vasculaire dermique à ce niveau est plutôt liée à l'existence d'un véritable réseau vasculaire axial inclus par hasard dans la partie proximale du lambeau, la zone distale peut être considérée comme une zone « au hasard ». Si au niveau de la base du lambeau, on excise une certaine quantité de tissu que le réseau n'aura plus à perfuser, le flux disponible augmente à la fin du réseau vasculaire et peut perfuser une portion au hasard plus grande.

Par contre, il ne doit pas dépasser 1 au niveau des membres inférieurs en particulier au dessous du genou en raison de la pauvreté des anastomoses des réseaux cutanés à ce niveau.

Par ailleurs, Milton a montré que le rapport de longueur et de largeur ne suffit pas pour tailler des lambeaux viables « au hasard ». Lorsque les lambeaux taillés au hasard sont grands, c'est beaucoup plus leur surface que leur rapport de longueur et de largeur qui est l'élément déterminant de leur survie.

Selon la façon dont on les mobilise, on distingue 3 types : [38 ,15,16]

- **Le lambeau d'avancement** (fig.36): est schématiquement un rectangle dont le petit côté coïncide avec le grand côté d'une zone receveuse de forme rectangulaire. L'avancement du lambeau sur sa zone receveuse n'est lié qu'à l'élasticité cutanée et à la longueur du lambeau.

Il peut être facilité par l'excision de deux triangles de part et d'autre du pédicule du lambeau «triangle de décharge ».

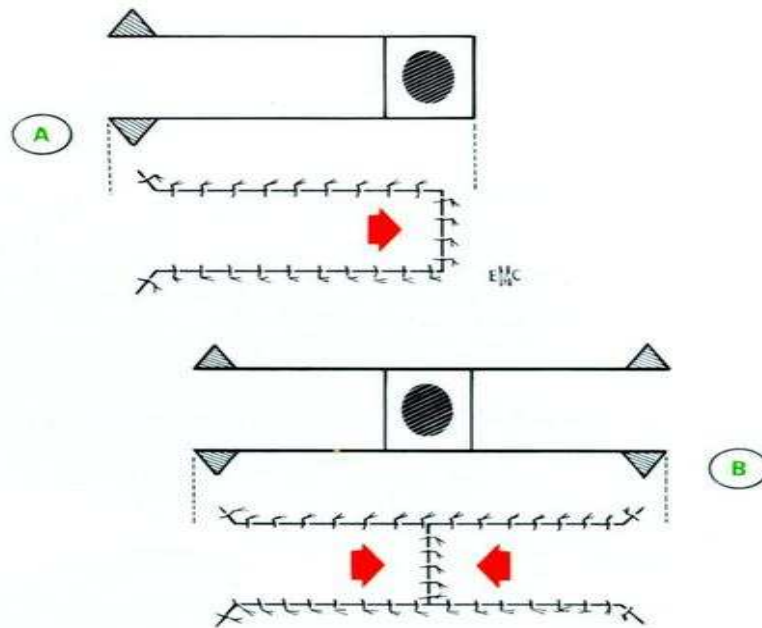


Figure 34 : Lambeau d'avancement selon Servat (deux triangles excisés à la base du lambeau pour faciliter son avancement).

A : un seul lambeau B : Deux lambeaux réalisant la plastie en H

La plastie « en V-Y », destinée à augmenter une longueur, et la plastie en « Y-V », destinée à diminuer une longueur, sont des lambeaux d'avancement particuliers dont la dénomination correspond parfaitement au tracé.

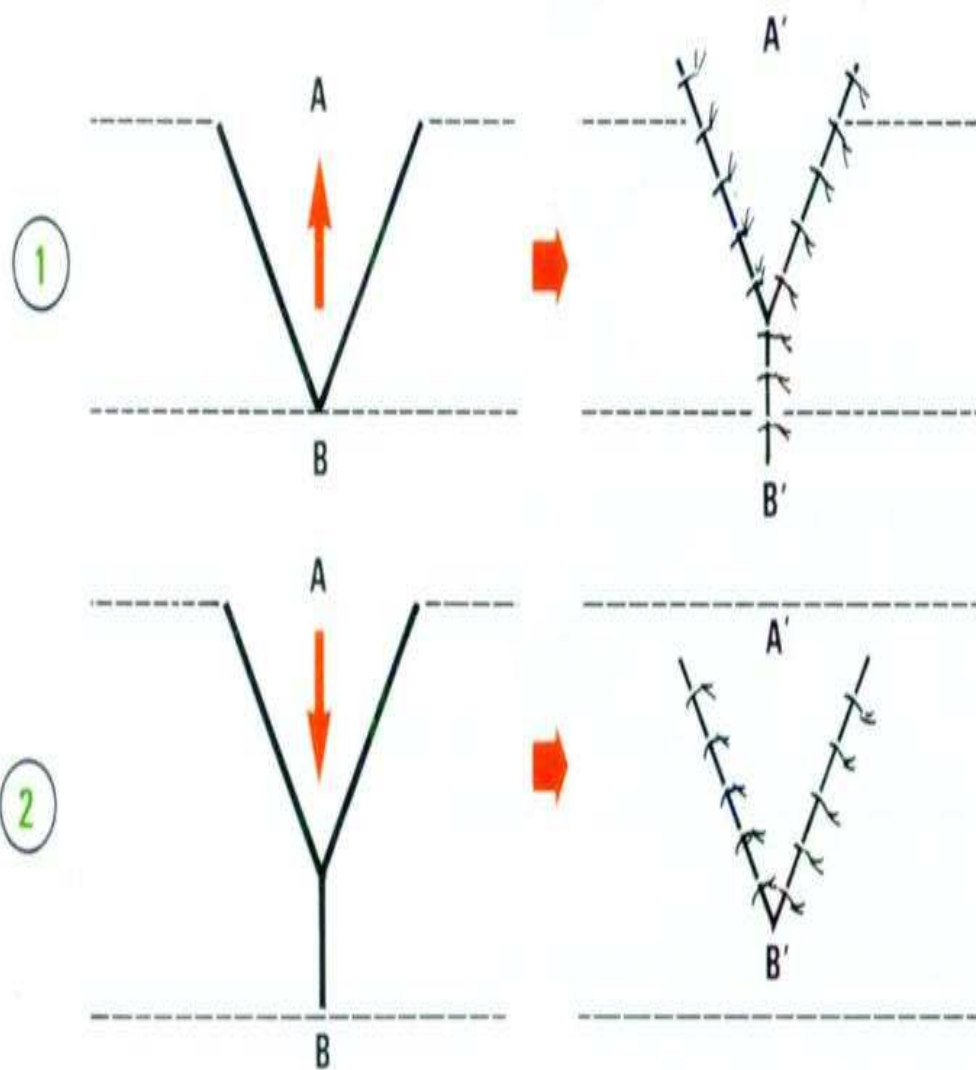


Figure 35 : (1)=Plastie en VY ; (2)=Plastie en YV

- **Le lambeau de rotation** : est schématiquement un arc de cercle taillé dans le prolongement de la base d'une zone receveuse de forme triangulaire. La rotation du lambeau sur sa zone receveuse se fait grâce à l'élasticité cutanée.

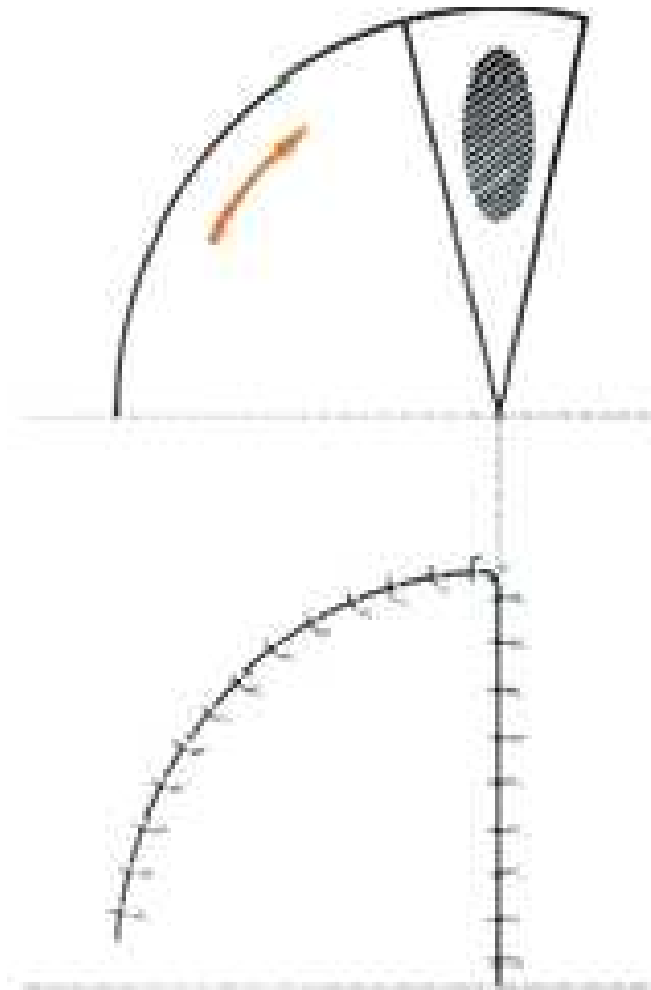


Figure 36 : Lambeau de rotation simple.

- **Le lambeau de transposition** : vrai enjambe une zone non décollée, ou îlot d'arrêt, Pour couvrir sa zone receveuse. Lorsqu'il est adjacent à la zone receveuse, c'est un lambeau de translation sans enjambement. Dans les deux cas, la mobilisation du lambeau se fait grâce à une torsion de son pédicule, et le lambeau peut être mis en place sans aucune tension. La zone donneuse est, selon les cas, suturée directement ou en V-Y, greffée ou comblée par un autre lambeau. Le point pivot, ou point limitant du lambeau, est situé à sa base, du côté opposé

au sens de la mobilisation lorsque la laxité des téguments est homogène ; la zone receveuse du lambeau est d'autant plus facile à couvrir que ce lambeau est long et que son point pivot est proche d'elle.

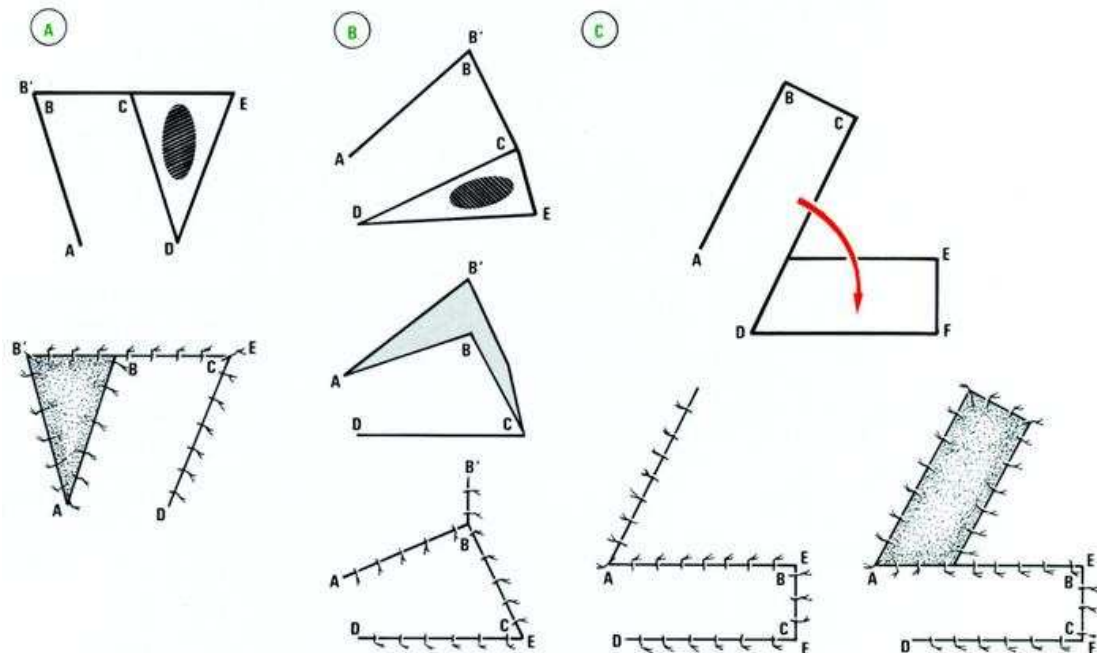


Figure 37 : Lambeaux de translation et de transposition.

A : Lambeau de Translation avec greffe de la zone donneuse

B : Lambeau de translation avec suture directe du site donneur.

C : Lambeau de transposition avec enjambement d'un « ilot d'arrêt » cutané et greffe de la zone donneuse

Un lambeau de transposition peut être mis en place soit en un seul temps (en particulier après tunnellisation de son pédicule désépidermisé ou sous-cutané), soit en deux temps. Dans ce dernier cas, il faut attendre pendant quelques semaines que la palette distale du lambeau soit revascularisée par sa zone receveuse avant de sectionner son pédicule.

Le lambeau en L pour losange dit « LLL » de C. Dufourmentel est un cas particulier de lambeau de transposition autofermant à côté de la plastie en Z.

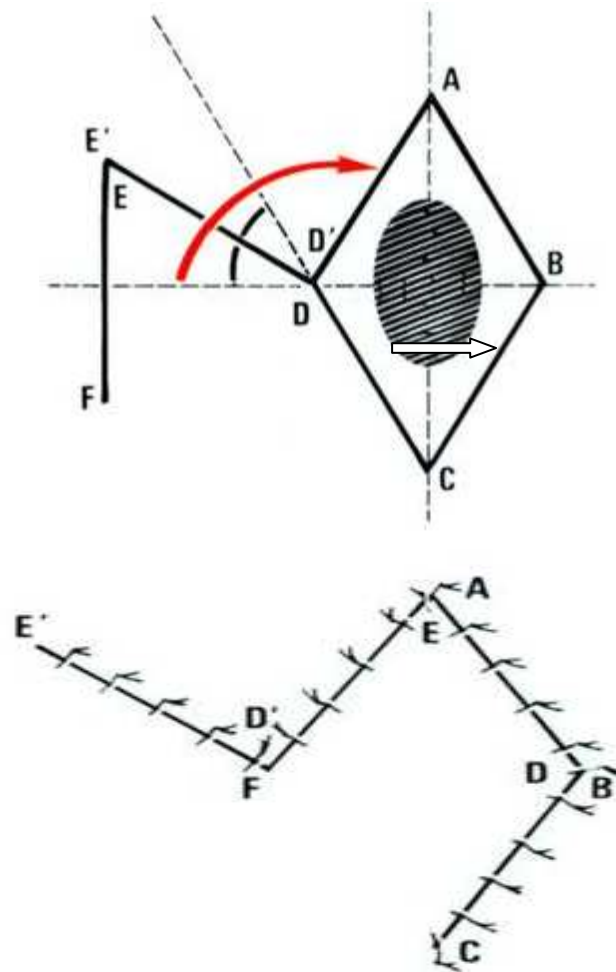


Figure 38 : Lambeau en L pour losange dit en « LLL »

3-2 Les lambeaux cutanés « axiaux » ou « à réseau vasculaire » :

Contiennent par définition un système artério-veineux anatomique qui les perfuse de façon fiable malgré un rapport longueur/largeur supérieur à 1,5. L'extrémité de ce type de lambeau se comporte comme un lambeau classique au hasard dont la surface perfusée efficacement par le réseau dermique et sous-dermique dépend du flux sanguin disponible à la fin du réseau vasculaire.

Selon la disposition anatomique de leur système artério-veineux, on distingue trois sortes de lambeaux cutanés à réseau vasculaire :

- **Lambeaux à réseau vasculaire axial où l'artère et la veine sont satellites** : c'est le cas le plus fréquent. Le réseau vasculaire peut être constitué d'une artère et d'une veine satellite très fines non isolables au risque de les traumatiser. Le lambeau rectangulaire sera plus long qu'un lambeau classique.
- **Lambeaux à réseau vasculaire axial où l'artère est prédominante** : l'artère est plus volumineuse que la veine. Dans ce cas le retour veineux utilise la veine satellite de l'artère mais également le réseau dermique et sous-dermique de la base du lambeau.
- **Lambeaux à réseau vasculaire axial où la veine est prédominante** : l'existence de cette veine diminue la résistance au retour veineux et permet à de petites artères de perfuser le lambeau plus efficacement. L'artère est en général de petit diamètre et non satellite de la veine.

IV. LE LAMBEAU NASOGENIEN :[30,31,32,33,34,35,36,37,38]

Le lambeau nasogénien est un lambeau au hasard de rotation dont la vascularisation provient du plexus vasculaire dermique et sous-cutané qui est très riche, il peut être à pédicule supérieur ou inférieur. Le lambeau nasogénien (LNG) est connu depuis plus de 2000 ans avant J.C. Les premières publications datent des années 1950-1960. De multiples applications de ce lambeau ont été décrites, dans la reconstruction de l'aile du nez, de la columelle, des pertes de substance partielles de la pyramide nasale, de la lèvre supérieure et inférieure.

Classiquement on distingue 2 types de LNG, soit à pédicule supérieur, soit à pédicule inférieur. Son excellente vascularisation et le peu de contrainte physique autorisent un dégraissage important voire agressif lors de la levée du lambeau. Ainsi, des retouches ultérieures sont rares et en tout cas non systématiques. Cela est à nuancer chez les fumeurs, où un dégraissage prudent voire minime s'impose. Ses indications sont multiples dans la

reconstruction des pertes de substances de la face qu'il s'agisse de la columelle, de pertes de substance partielles de la pyramide nasale, des lèvres ainsi que de la cavité buccale et enfin de l'aile du nez.

Le lambeau nasogénien est un lambeau au hasard de rotation dont la vascularisation provient du plexus vasculaire dermique et sous-cutané qui est très riche, il peut être à pédicule supérieur ou inférieur. Le lambeau nasogénien (LNG) est connu depuis plus de 2000 ans avant J.C. Les premières publications datent des années 1950-1960. De multiples applications de ce lambeau ont été décrites, dans la reconstruction de l'aile du nez, de la columelle, des pertes de substance partielles de la pyramide nasale, de la lèvre supérieure et inférieure.

Les pertes de substance de la région centrofaciale, notamment du nez, de la paupière inférieure et de la de la lèvre supérieure imposent le choix de la reconstruction la plus esthétique possible sur une zone socialement exposée. De nombreuses techniques ont été proposées pour la reconstruction du nez et des lèvres. Si quelques bons résultats ont été obtenus, surtout dans les cas de pertes de substance réduites, il faut cependant déplorer des résultats moins satisfaisants avec la cicatrisation dirigée : une élévation de l'aile du nez, une déformation des contours, des distorsions anatomiques, des obstructions voire des gênes fonctionnelles (à type de collapsus) sont couramment observées. Les greffes composées permettent de meilleurs résultats. Elles devront, cependant, être de taille limitée et resteront dépendantes d'une technique rigoureuse. Et de ce fait, il est communément admis qu'elles ne doivent être préconisées que pour des petites pertes de substance, plus étendues, les résultats risqueraient d'être trop souvent grevés par des nécroses, des dyschromies et des dépressions centrales.

L'intérêt des lambeaux locaux dans ces reconstructions repose sur le fait que la texture cutanée est la plus proche de celle recherchée; ce qui rend le lambeau nasogénien une meilleure alternative thérapeutique pour reconstruire les pertes de substances post exérèse tumorale de la région centrofaciale à notre sens puisqu'il apporte une texture cutanée proche de celle recherchée tout en minimisant les séquelles esthétiques du site donneur afin d'optimiser la réhabilitation sociale du patient en lui rendant une apparence la plus proche de la normale.

Le lambeau nasogénien est connu et a été décrit par de nombreux auteurs depuis de nombreuses années pour la reconstruction du nez, des lèvres ainsi de la cavité buccale.

Pers a été l'un des premiers à utiliser le lambeau nasogénien plicature pour reconstruire une perte de substance transfixiante de l'aile narinaire. Malgré le bénéfice d'un temps opératoire unique, ce lambeau, de réalisation délicate, est épais. Majoré par l'absence d'armature cartilagineuse, cet épaissement peut être à l'origine d'une obstruction nasale. Enfin, Pers utilise pour fermer la zone donneuse un deuxième lambeau en ilot par avancement en VY ou un lambeau jugal d'avancement.

Spear et al. ont amélioré la technique en la simplifiant : fermeture directe de la zone donneuse sans plastie complémentaire avec respect du sillon alogénien.

On peut également citer le lambeau nasogénien replié de Préaux, toujours décrit sans apport de cartilage. Il nécessite le sacrifice de deux sous-unités esthétiques puisque la face latérale du nez est excisée pour permettre la mise en place du lambeau. Le sillon sus-narinaire est alors sacrifié et la rotation du lambeau entraîne un petit excès interne disgracieux.

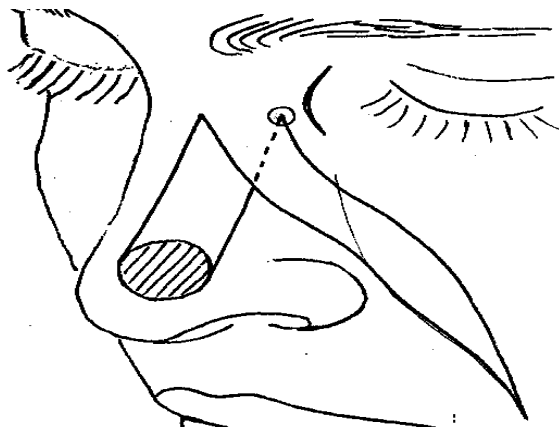


Figure 39 : Dessin du lambeau de préaux

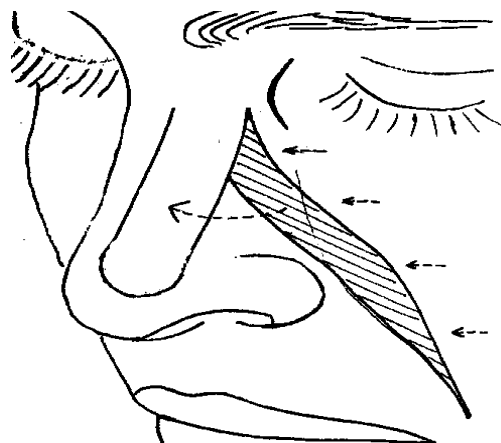


Figure 40 : Mise en place du lambeau

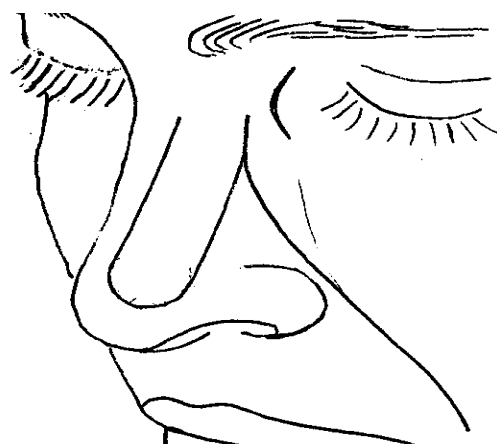

Figure 41 : aspect final

Dans un travail élaboré par une équipe française de chirurgie plastique de l'hôpital Emile-Muller sur la reconstruction de l'aile nasale par lambeau nasogénien à pédicule supérieur : à propos de sept cas, le lambeau nasogénien a été adopté pour traiter des pertes de substance de l'aile du nez, transfixiantes et non transfixiantes. La technique est similaire si ce n'est la réalisation d'un lambeau charnière mis en place pour reconstruire la doublure nasale. On adjoint au lambeau nasogénien une greffe de cartilage constituant soutien et armature, cela en maintenant en place la reconstruction de l'aile nasale lui assure, non seulement, une perméabilité fonctionnelle, mais constitue, par ailleurs, un support résistant aux forces de rétractions post cicatricielles potentiellement génératrices de déformations. [39]

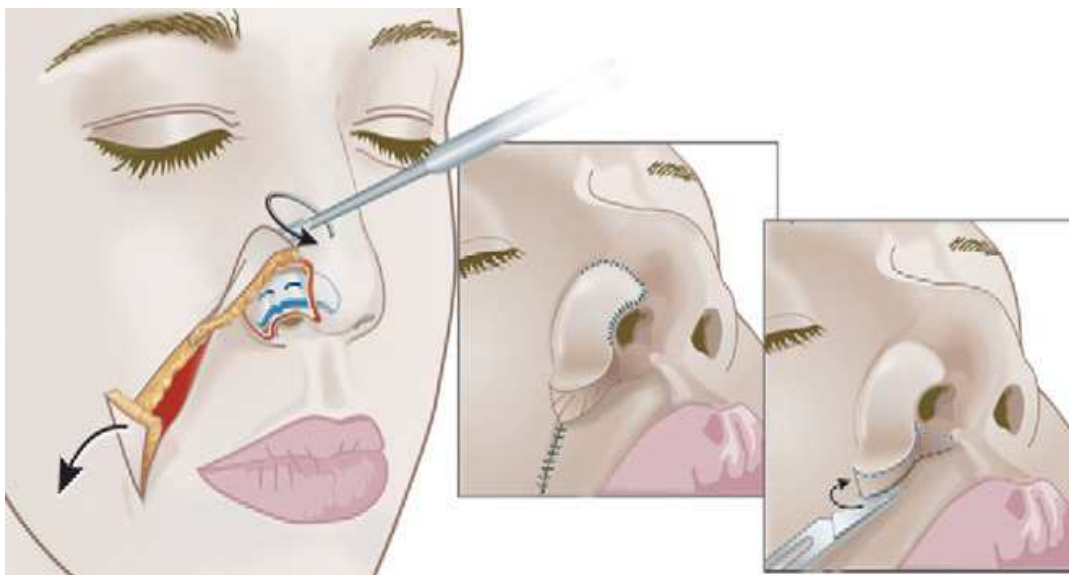


Figure 42 : Mise en place du lambeau pédiculé recouvrant la greffe cartilagineuse et résection de l'oreille cutanée. Section du pédicule pour le sevrage du lambeau à trois semaines

Les résultats fonctionnels et esthétiques de ce travail ont été jugés très satisfaisants par les patients et les chirurgiens. Les cicatrices sont toutes situées dans les sillons naturels du visage. Une seule complication a été notée, il s'agissait d'un hématome au niveau du sillon nasogénien. Son traitement chirurgical n'a laissé aucune séquelle ayant pu grever le résultat esthétique de la reconstruction.

Dans notre série, Les résultats fonctionnels et esthétiques des reconstructions des pertes de substance du nez ont été jugés très satisfaisants par les patients et les chirurgiens .il n y avait pas de comblement du sillon nasogénien.une seule complication a été notée, il s'agissait d'une infection locale jugulée par des soins rapprochées avec un pansement adapté.

Dans une autre série de l'équipe de l'hôpital général Thessalonique de Grèce de 15 patients qui ont bénéficié de 22 lambeaux nasogéniens pour la couverture du plancher buccal, le nez et le menton : 16 lambeaux à pédicule inférieur, 14 bilatéral et 2 unilatéral, et 6 lambeaux à pédicule supérieur unilatéral.les résultats ont été marqué par la survenue d'une seule complication une nécrose partielle du lambeau.

Dans notre série on a réalisé 41 lambeaux nasogéniens pour la couverture du nez, la paupière inférieure et la lèvre supérieure. Les résultats ont été marqués par la survenue d'une seule complication à type d'infection locale.

Dans un travail d'une équipe française du CHU Caen sur trois cas de reconstruction collumellaire par le lambeau nasogénien on note que l'utilisation d'un lambeau nasogénien à pédicule supérieur semble représenter un bon compromis pour reconstruire la columelle .la technique consiste à désinsérer l'aile du nez, de façon à laisser le chemin libre au pédicule cutané, puis secondairement lors du sevrage du lambeau le pédicule est sectionné et l'aile du nez réinsérée, la cicatrice étant alors masquée dans le sillon alogénien. Plus que l'absence de rançon cicatricielle De plus, la fiabilité des lambeaux nasogéniens permet de les affiner de façon importante, d'emblée, pour les replier sur eux mêmes, et d'obtenir une columelle fine, n'obstruant pas les orifices narinaires et permettant un flux aérien normal.

Le résultat était bon, excepté un décalage entre la columelle et la pointe du nez qui pourra être corrigé facilement ultérieurement.

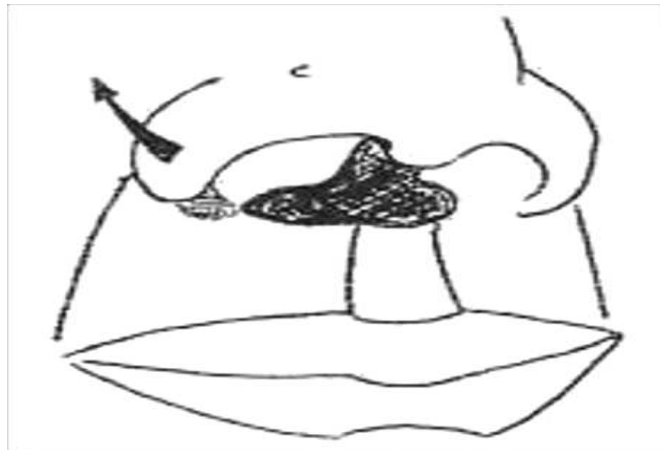

Figure 43 : Premier temps : exérèse carcinome columellaire avec désinsertion alaire

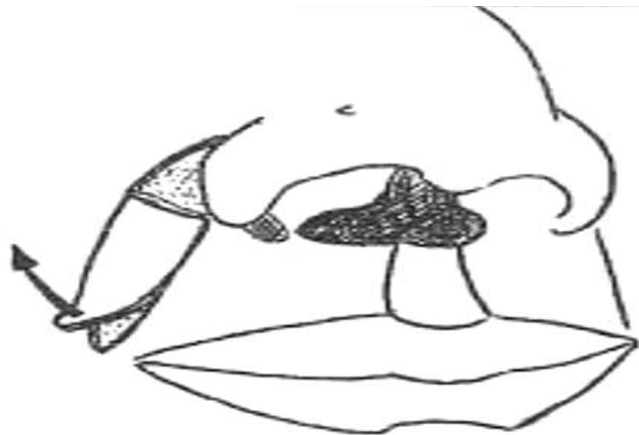


Figure 44 : Levée du lambeau nasogénien à pédicule supérieur et désépidermisation proximale.

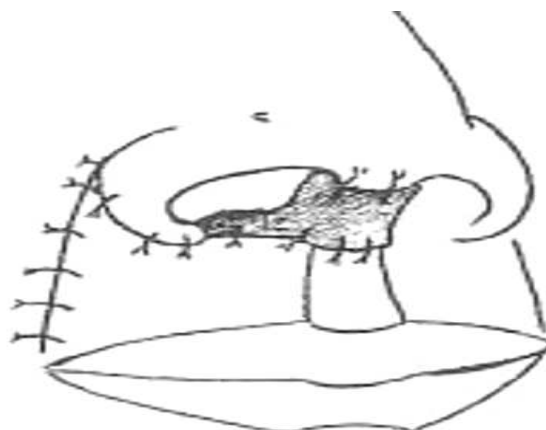


Figure 45 : Aspect final après suture

Tableau V : tableau comparatif entre les séries pré-citées

Séries	Type de lambeau nasogénien	Pertes de substance	Complications
Première série l'hôpital Emilie-Muller	7 cas à pédicule supérieur de burget	Aile du nez	Un hématome au niveau du sillon nasogénien
Deuxième série :Hôpital .Thessalonique de Grèce	16 à pédicule inférieur 6 à pédicule supérieur	Plancher buccal, nez et menton	Une Nécrose partielle du lambeau
Troisième série CHU Caen	3 à pédicule supérieur	La collumelle	Un décollage entre la columelle et la pointe du nez
Notre série	39 à pédicule supérieur 2 à pédicule inférieur	Nez, paupière inférieure et lèvre supérieure	Une Infection locale

V. VARIANTES TECHNIQUES DU LAMBEAU NASOGENIEN :

1. A pédicule supérieur : [40]

c'est un lambeau de transposition, dessiné au niveau de la joue, légèrement en-dehors du sillon naso-génien dans une zone non pileuse. Le lambeau comprend la peau et le tissu cellulaire sous-cutané. Il est décollé dans un plan superficiel et sa vascularisation étant assurée par les branches superficielles dermiques. La fermeture du site donneur se fait par simple décollement de la joue, la cicatrice de la fermeture devant recréer un véritable sillon naso-génien. Même lorsqu'il est parfaitement réalisé.

2. Lambeau de PERS : [56]

Le lambeau de PERS est un lambeau nasogénien en îlot avec pédicule sous cutané, c'est un procédé très pratique permettant de réaliser, en un seul temps, la réparation de PDS transfixiantes plus ou moins importantes de l'aile du nez.

Il utilise une peau voisine dont la coloration et la texture sont identiques à celle du nez.

Il donne un résultat anatomique avec conservation du sillon alaire et respect des frontières de l'unité esthétique.

Il donne également un bon résultat fonctionnel par la qualité de la reconstruction du plan endo-nasal, bien amarré sur ses bords et n'ayant pas tendance à se rétracter.

2. A pédicule inférieur : [40]

C'est un bon procédé pour les reconstructions columellaires, le lambeau est désépidermisé dans sa partie intermédiaire passant sous l'aile du nez.

V. GENERALITES SUR LES LAMBEAUX DE LA REGION CENTROFACIALE AUTRES QUE LE LAMBEAU NASOGENIEN :

1- Définition : [41 ,42]

Les lambeaux cutanés de la face ont souvent une vascularisation aléatoire mais la richesse de la vascularisation cutanée a permis la description élevée de lambeaux offrant à l'opérateur un vaste choix de possibilités.

2- Classification :

2-1 Lambeaux locaux pour la reconstruction nasale : [43,44,45,46,47,48]

Comme ils sont prélevés sur le nez, leur utilisation est limitée par la surface de peau disponible.ils ne sont réalisables qu'en présence d'une perte de substance de dimension

relativement faible et non transfixiante. Le choix entre ces divers lambeaux dépend de la région nasale à recouvrir.

a- Lambeau en hachette :

Il s'agit d'un lambeau triangulaire de rotation avec un pédicule cutané assez étroit. Une résection triangulaire à l'opposé du lambeau permet de rétrécir la perte de substance et de faciliter la suture du lambeau avec une moindre tension. Il est surtout indiqué dans la région sus-apicale ou il pivote selon un axe proche de la verticale pour des pertes de substance de 1 cm.

Notre raisonnement de reconstruction s'est orienté vers le lambeau nasogénien, qui laisse peu de séquelles esthétiques, facile à réaliser, très fiable, et qui peut couvrir de grandes pertes de substance dépassant 1 cm.

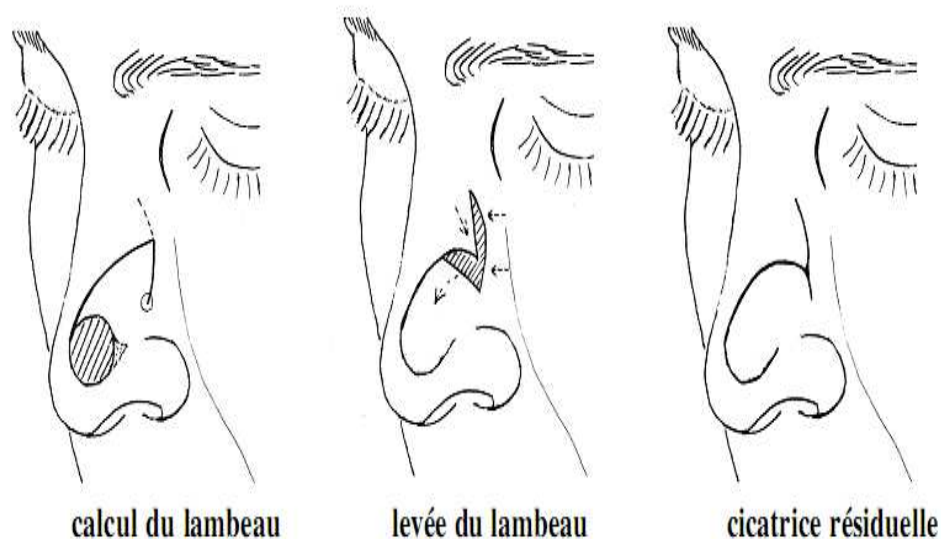


Figure 46 : lambeau en hachette

b- Lambeaux bi foliés :

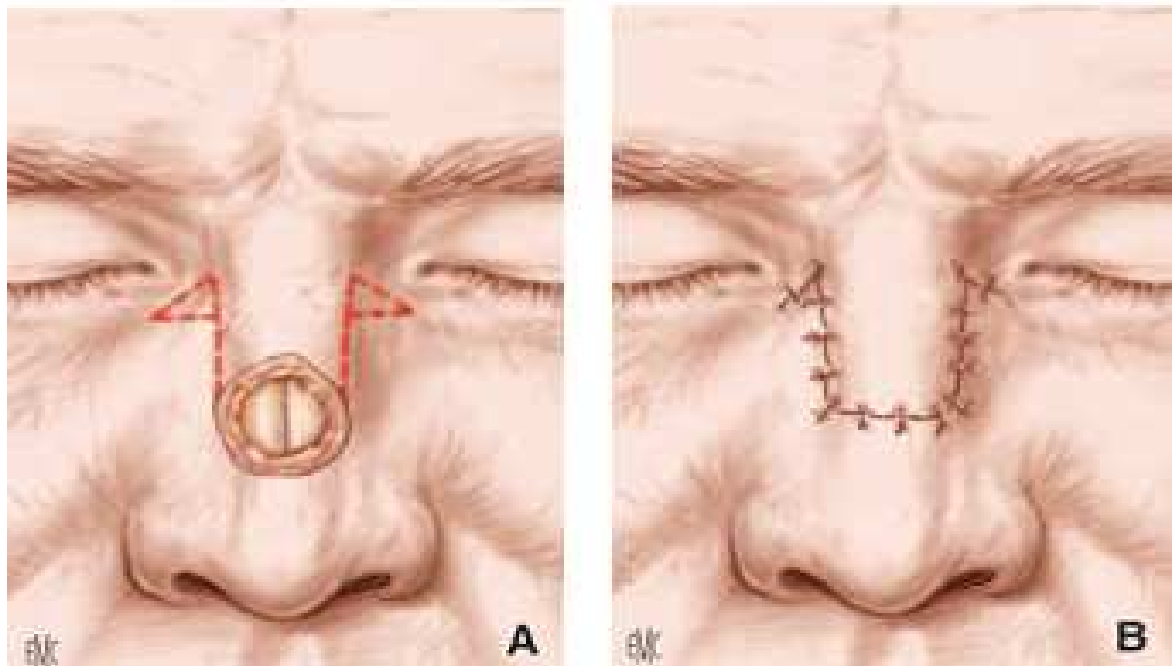
L'intérêt de ces lambeaux est de prélever les téguments nécessaires à la couverture de la perte de substance à proximité de celle-ci, alors que la laxité cutanée ne permet pas de suturer la zone de prélèvement. Celle-ci est fermée par un deuxième lambeau prélevé au voisinage du

premier.les deux lambeaux ont une base commune, qui doit être largement décollée pour faciliter leur mise en place. Chacun des lambeaux effectue une translation d'environ 45° sans créer de distorsion notable.la rançon cicatricielle est importante, ce dont on doit tenir compte chez un sujet jeune.

Ils sont surtout indiqués pour des pertes de substance de 1cm environ.

c- Lambeau en U :

Il a été décrit pour des pertes de substances de la partie inférieure de l'arête nasale. Il s'agit d'un lambeau d'avancement ; l'élasticité des téguments au niveau du nez étant faible, il doit être dessiné assez long.des résections triangulaires sont faites de part et d'autre de la base du lambeau pour faciliter sa mobilisation. Le décollement réalisé juste au dessus du périchondre et du périoste pour assurer un meilleur apport vasculaire .Malgré cette précaution, une souffrance de la pointe du lambeau n'est pas rare. L'ascension de la pointe du nez est inévitable.Les cicatrices latérales peuvent être responsable des brides dans la région canthale interne, et l'angle nasofrontal parait souvent effacé après l'avancement du lambeau, chose qu'on n'a pas remarqué avec le lambeau nasogénien.



Lambeau d'avancement en « U » de Rintala (A,B)

Figure 47 : lambeau en U

d- Lambeau musculo cutané en ilot :

Décrit par Rybka, est un lambeau d'avancement musculo-cutané, à pédicule vasculaire, basé sur les fibres inférieures du muscle du transverse du nez. La dissection est profonde, sous le plan musculaire. La fermeture, réalisée par une plastie en VY, s'effectue sans tension, en deux plans. La mobilité du lambeau musculo-cutané du transverse est limitée, celui-ci ne s'adresse qu'à des pertes de substance médianes ou paramédianes de la pointe du nez, inférieures à 15 mm. La perte de substance doit se situer à distance du rebord narinaire afin d'éviter une déformation secondaire par rétraction de l'aile narinaire.

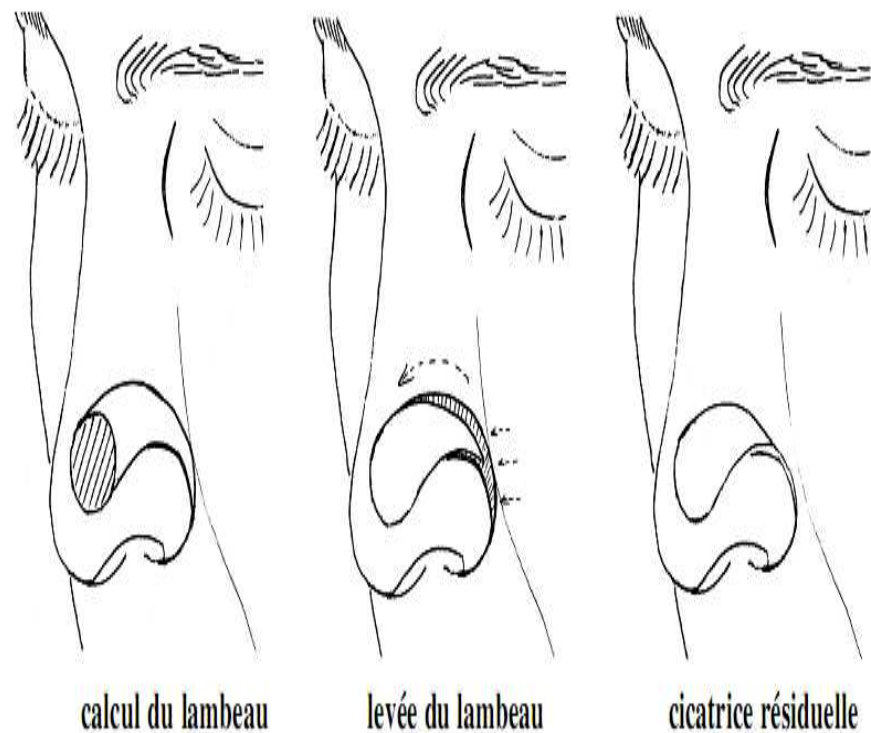


Figure 48 : lambeau musculo cutané en ilot

Par contre le lambeau nasogénien peut être utilisé pour des pertes de substances supérieures à 15 mm, qu'elles soit à proximité ou à distance du rebord narinaire sans entrainer une rétraction de l'aile narinaire .

e- Lambeau LLL :

Il Peut rendre des services dans cette topographie où son tracé reste délicat. Même s'il n'est pas évident, le déplacement naso-génien est indispensable à sa fermeture.

L'axe de rotation est alaire. Il en induit un deuxième, spontané, dorsal.

Ce lambeau est bien systématisé et auto-fermant.

L'aspect assez disgracieux des cicatrices et la taille de l'exérèse sont démotivants .

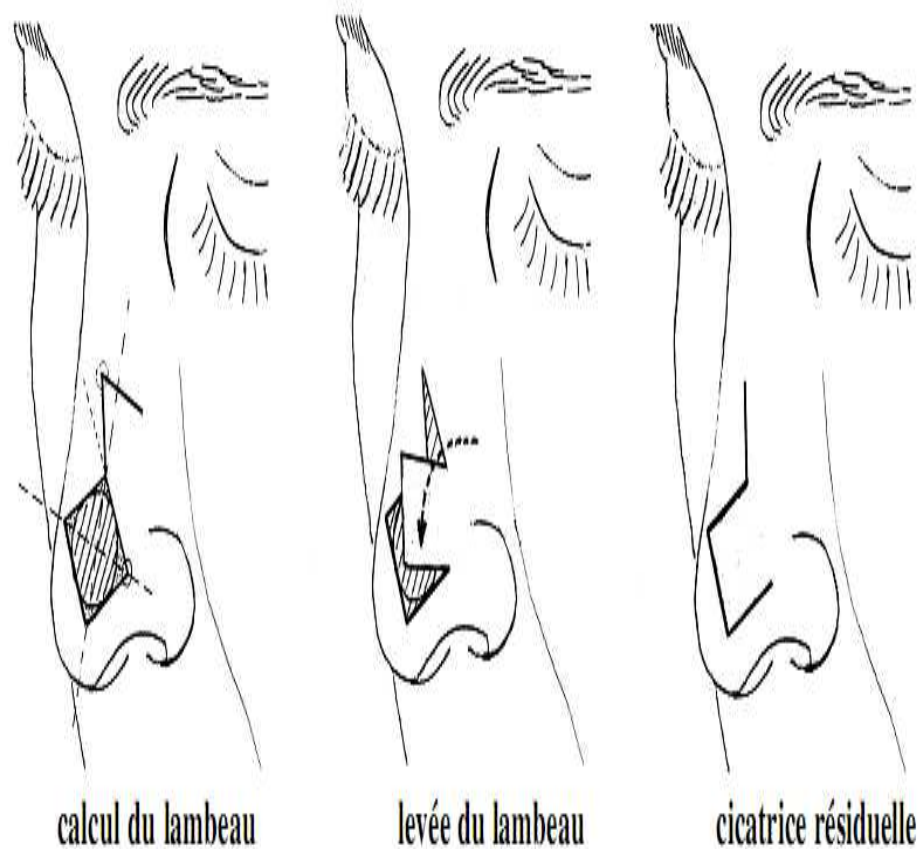


Figure 49 : lambeau en LLL

f- Le lambeau nasal de Rieger :

IL associe un décollement de l'ensemble des téguments de la pyramide nasale permettant la reconstruction des pertes de substance de la pointe du nez, médiane ou paramédiane. La technique a été reprise par Marchac, permettant ainsi la reconstruction des pertes de substance plus haut situées sur la pyramide nasale. Le dessin du lambeau doit être précis afin d'éviter une déformation de la pointe ou de l'aile. Ce lambeau effectue essentiellement une rotation à partir d'un point pivot situé légèrement en dedans du cantus interne, du côté opposé à la perte de substance. La dissection, au niveau du nez, se fait dans le plan de la rhinoplastie, au-dessus du périoste et du périchondre ; elle est sous-

LAMBEAUX NASOGENIENS ET LEURS APPLICATIONS DANS LA CHIRURGIE TUMORALE DE LA FACE A PROPOS DE 40 CAS

cutanée au niveau glabellaire. Un soin tout particulier est apporté à la fermeture cutanée notamment au niveau de la cicatrice horizontale de la partie basse du nez.

L'importance du décollement nécessite une hémostase rigoureuse, l'hématome est le risque majeur de ce type de reconstruction. Ce lambeau est irremplaçable pour la réparation des pertes de substance non transfixiantes de la pointe du nez de taille inférieure à 2 cm en restant toutefois prudent dans son utilisation chez le sujet jeune en raison de la rançon cicatricielle imprévisible. Le lambeau de Rieger ne permet pas la reconstruction des pertes de substance du rebord alaire ou de la columelle. Comparé aux lambeaux nasogéniens c'est un lambeau qui ne comble pas le sillon nasogénien mais qui peut être utilisé pour des pertes de substance qui ne dépassent pas 2 cm.

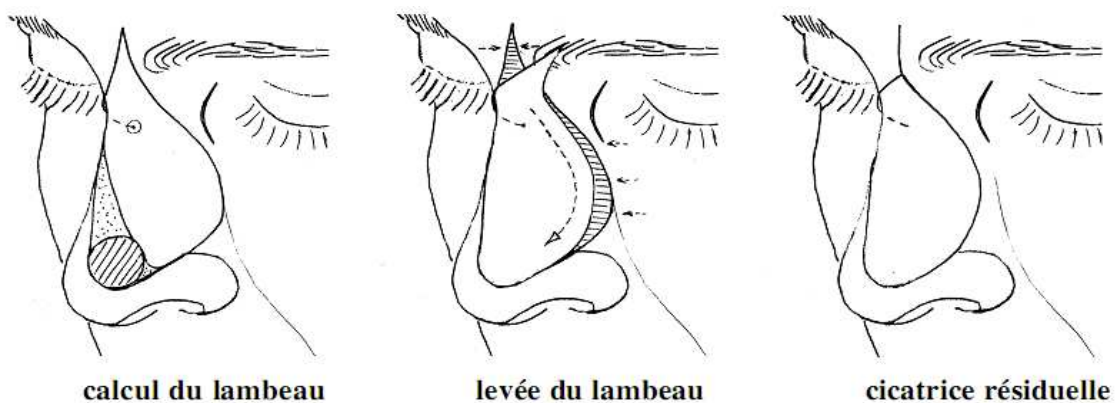


Figure 50 : lambeau de rieger

2-2 Lambeaux régionaux pour la reconstruction du nez : [49, 50,51, 52, 69, 70, 71,72]

a- Lambeaux frontaux :

Le lambeau frontal paramédian : Le plus couramment utilisé, centré sur une seule artère supra-trochléaire qui s'adresse à toute perte de substance étendue du nez quelle que soit la taille ou la localisation en particulier la pointe, l'aile ou la columelle. La dissection du lambeau débute à la partie supérieure de la palette cutanée et se fait classiquement dans trois plans différents:

- au niveau de l'extrémité distale, la dissection est strictement sous-cutanée
- au niveau du tiers moyen, la dissection est sous-musculaire
- dans la partie proximale, environ 5 mm au dessus de l'arcade sourcilière, la dissection devient sous-périostée ce qui améliore la rotation du lambeau et surtout ménage le pédicule vasculaire.

La fermeture au niveau du pédicule se fait en deux plans après réajustement des rides frontales. Au niveau de la palette cutanée, plusieurs possibilités sont offertes en fonction de la taille de la perte de substance :

- une perte de substance de taille inférieure à 3 cm peut être fermée sans grande difficulté par simple rapprochement
- si la zone donneuse ne peut être refermée par simple rapprochement, elle sera laissée à la cicatrisation dirigée.

Le sevrage du lambeau est habituellement réalisé au bout de trois semaines.

Après section du pédicule, la base du lambeau est dégraissée et replacée entre les sourcils évitant ainsi toute distorsion.

Lors de pertes de substance transfixiantes de la pointe du nez les lambeaux peuvent être armés de cartilage (septal, conque) pour préserver le rôle fonctionnel ventilatoire du nez.

Le lambeau frontal paramédian est un bon procédé pour la couverture d'une perte de substance nasale, mais au prix de séquelles esthétiques au niveau de sa zone donneuse.

b- Les lambeaux frontaux scalpants :

Le lambeau frontal à pédicule supérieur :

Le pédicule est situé dans le cuir chevelu, le dessin inspiré de celui de Converse. Ce lambeau est utilisé dans les pertes de substance distales avec front bas ou s'il existe une contre-indication au lambeau frontal paramédian. La dissection du pédicule s'étend jusqu'à la racine de l'hélix de sorte que le lambeau puisse atteindre sans difficulté la columelle. Il a l'avantage de laisser peu de cicatrice, la cicatrice frontale médiane est de bonne qualité, les autres étant cachées dans le cuir chevelu ; son long pédicule lui permet d'atteindre facilement la partie distale du nez .

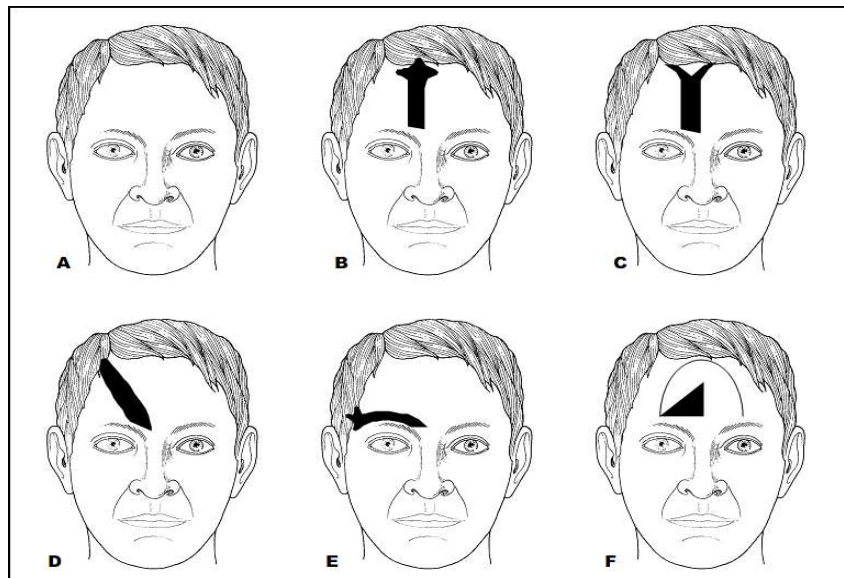


Figure 51 :

Les différents lambeaux frontaux. A : lambeau frontal paramédian, B : lambeau en aile de mouette de Millard, C : lambeau fourchu de Pollet, D : lambeau frontal oblique, E : lambeau fronto-temporal supra-sourcilier de Schmitt-Meyer, F : lambeau up and down de Gillies,

c- Lambeau rétro auriculaire de Washio :

Sa vascularisation est assurée par la branche temporale de l'artère temporale superficielle, la palette du lambeau comprend la peau rétro auriculaire et la peau glabre de la région mastoïdienne. Le lambeau est décollé, basculé vers l'avant, puis replié à 180° avant de subir une rotation qui amène la palette vers la région nasale.

Il doit être réservé à des indications très particulières en raison du risque de souffrance de la pointe, de la surface de décollement et de l'inconfort qui précède le sevrage.

2-3 lambeaux de reconstruction de la lèvre supérieure : [56,57,58,59,60,61,62,63,64,65]

a- Lambeau LLL de Dufourmentel :

Lambeau de transposition losangique dérivé du lambeau de Limberg.

b- Lambeau en ilot nasogénien :

– de type Von Bruns : il s'agit d'un lambeau de rotation à pédicule inféro-latéral à l'extrémité sous et latéro-nasale remontant plus ou moins haut dans le sillon nasogénien. Il est utilisé pour les pertes de substances médianes des lèvres, apportant leur propre doublure muqueuse, de bonne coloration, à cicatrice peu marquée mais donnant une lèvre supérieure un peu tendue après suture des zones d'empreintes dans le sillon naso-génien

– de type Ginestet : il permet la reconstruction subtotale de la lèvre supérieure mais à doublure incomplète aux extrémités et au bord rouge non reconstitué, il est parfois utilisé chez le sujet âgé aux tissus souples et aux plis accentués

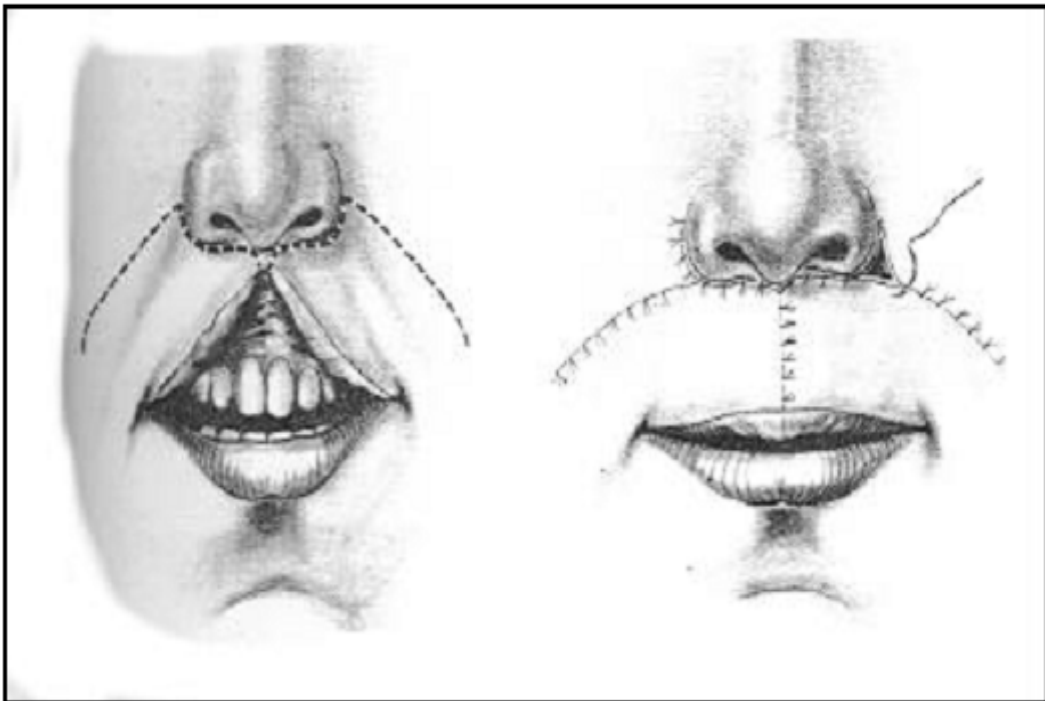


Figure 52 : Lambeaux nasolabiaux de VON BRUNS

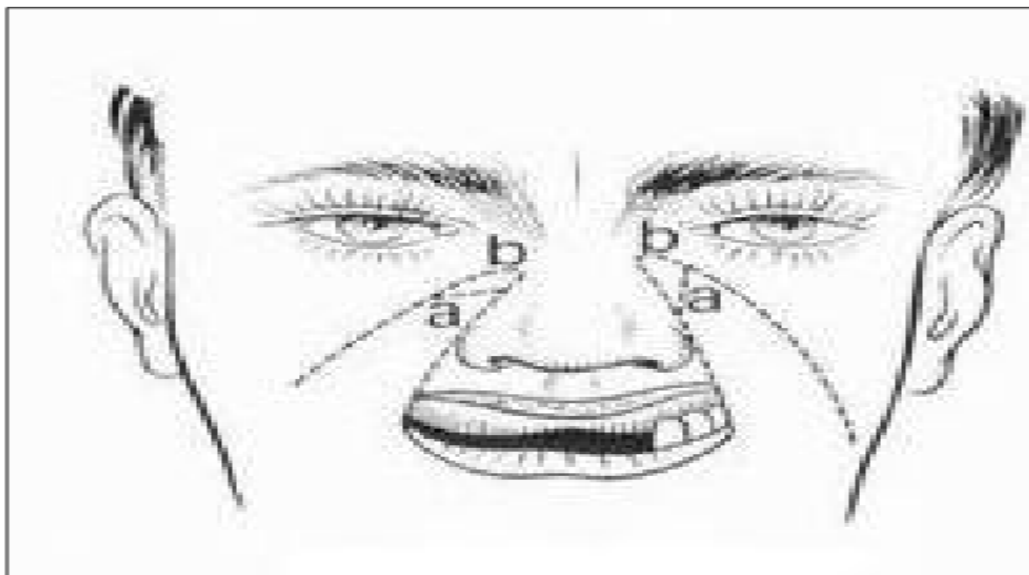

Figure 53 : Lambeaux nasolabiaux de type Ginestet

c-Lambeau hétéro-labial d'Abbé-estlander :

C'est un lambeau triangulaire de pleine épaisseur, retourné à 180° vers la lèvre opposée et autonomisé sur l'artère coronaire labiale pendant trois semaines. la largeur du lambeau doit correspondre à la moitié de la largeur de la perte de substance. la longueur du lambeau correspond à la longueur de la perte de substance

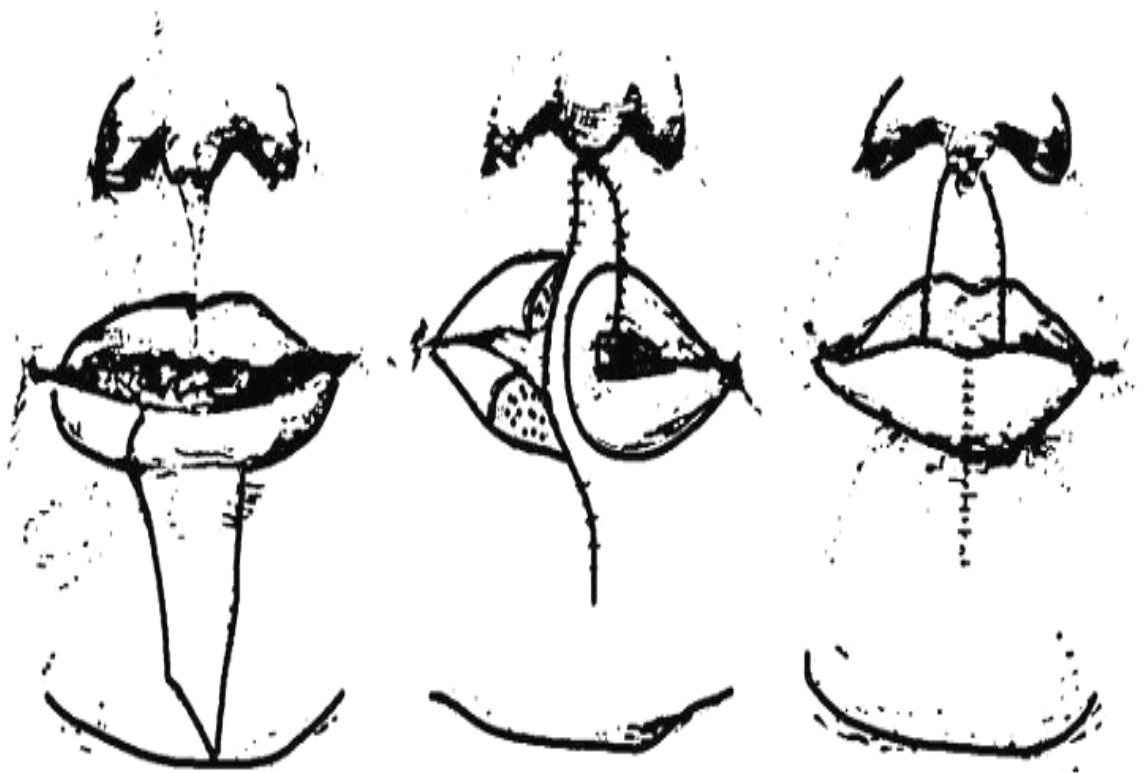


Figure 54 : Lambeau d'Abbé estlander

VII. Indications, contre indications et limites du Lambeau nasogénien: Selon le terrain : [53]

1- La dénutrition :

Comme tout lambeau, il est contre-indiqué chez les patients en très mauvais état général.

2- L'insuffisance cardiaque :

En général, le mauvais état circulatoire n'autorise pas la levée du lambeau.

3- L'âge et la grossesse :

Chez l'enfant et la femme enceinte, il existe un risque de cicatrice hypertrophique.

4- Les pathologies sous-jacentes :

L'existence d'une pathologie sous-jacente, maladie de système (sclérodermie) par exemple, réduit considérablement l'élasticité cutanée et contre-indique ce type de lambeau.

VIII. Avantages et inconvénients : [54]

1- Avantages :

C'est un procédé de choix pour les pertes de substance situées dans la région Centro-faciale.

Sa réalisation en un seul temps.

La levée du lambeau est techniquement facile avec une bonne fiabilité vasculaire.

Un large spectre d'indications.

Il apporte une texture cutanée identique à celle de la perte de substance à recouvrir avec un résultat fonctionnel et esthétique optimal et ce, par rapport à la greffe cutanée qui donne un aspect à l'emporte pièce ou en « patchwork » avec un risque de dyschromie et une rétraction ultérieure.

En réparation immédiate, il peut être pratiqué en ambulatoire réduisant ainsi l'hospitalisation et améliorant la qualité de vie des patients

2- Inconvénients :

Un possible œdème, lié à sa vascularisation veineuse à contre-courant, qui persiste plusieurs semaines.

Une possible rétraction.

Son épaisseur, gênante sur cette zone à peau fine.

Parfois un dégraissage secondaire est possible.

Parfois un comblement du sillon nasogénien.

IX. LE SUIVI CARCINOLOGIQUE : [66, 67,68]

1- Pour le carcinome basocellulaire :

Une consultation au minimum une fois par an pendant au moins 5 ans, renforcée en cas de facteurs de risque de récurrence.

L'examen intéresse tout le tégument afin de diagnostiquer et traiter au plus tôt des lésions de petite taille.

2- Pour le carcinome spinocellulaire :

Une surveillance tous les 3 à 4 mois pendant la première année, en particulier pour explorer les aires ganglionnaires. Ensuite espacée à deux fois par an en moyenne.

Cette surveillance est pour dépister l'apparition de toute nouvelle lésion dont la fréquence est fonction du nombre de lésions déjà traitées.

3- Pour le mélanome :

Indice de Breslow < ou égal à 1,5 mm : examen clinique complet tous les 6 mois pendant 5 ans, puis tous les ans pendant toute la vie + éducation du patient à l'autodépistage d'un nouveau mélanome et à l'autodétection d'une récurrence.

Aucun examen d'imagerie complémentaire en dehors de signes d'appel.

Indice de Breslow > 1,5 mm : examen clinique complet tous les 3 mois pendant 5 ans, puis une fois par an toute la vie + éducation du patient à l'autodépistage d'un nouveau mélanome et à l'autodétection d'une récurrence. Une échographie locorégionale de la zone de drainage peut être réalisée tous les 3 à 6 mois pendant les 5 premières années. En l'absence de ganglion atteint à l'histologie, aucun examen d'imagerie complémentaire n'est recommandé en dehors de signes d'appels ou pour les patients qui reçoivent un traitement adjuvant.

4 -Pour la mélanose de Dubreuil :

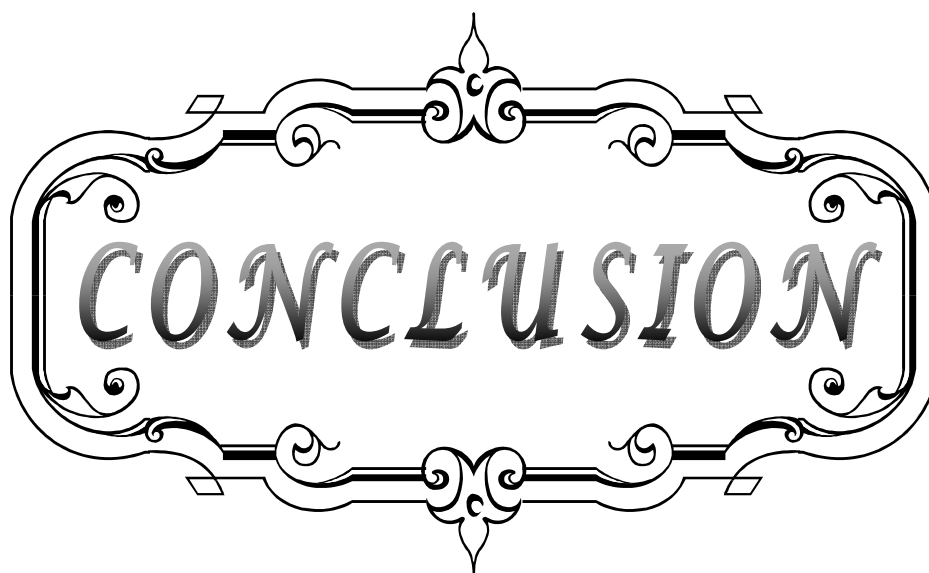
Une surveillance clinique est indispensable à la recherche d'une autre lésion selon un rythme semestriel pendant toute la vie.

X. LA PREVENTION DES TUMEURS CUTANÉES : [55]

Le traitement préventif des tumeurs est possible et devrait être plus largement exploité. Il repose sur plusieurs principes. Le premier est la photo protection solaire puisque le soleil est le principal agent carcinogène.

L'éducation de la population grâce aux campagnes de dépistage et d'information permet progressivement de voir un changement de comportement. Cependant, l'augmentation du temps de loisir, le développement de vacances bon marché dans les pays exotiques et de courte durée, l'augmentation de la longévité, sont responsables d'une augmentation importante de l'incidence de ces tumeurs. Il faut donc continuer à informer les gens des risques liés à l'exposition excessive au soleil. L'utilisation d'écrans solaires puissants (facteur de protection solaire supérieur à 30) et couvrant UVB et UVA est à recommander. Cependant, leur utilisation ne doit pas entraîner un comportement paradoxal, à savoir une longue exposition solaire.


Le deuxième principe repose sur le traitement de toute lésion précancéreuse cutanéomuqueuse et le troisième principe sur la surveillance régulière des patients (deux à trois fois par an, voire tous les mois pour les sujets à haut risque).



CONCLUSION

Le lambeau nasogénien est un lambeau au hasard de rotation dont la vascularisation provient du plexus vasculaire dermique et sous-cutané qui est très riche, il peut être à pédicule supérieur ou inférieur. De multiples applications de ce lambeau ont été décrites, dans la reconstruction de l'aile du nez, de la columelle, des pertes de substance partielles de la pyramide nasale, de la lèvre supérieure et inférieure.

Actuellement les lambeaux nasogéniens occupent une place privilégiée en matière de reconstruction de la pyramide nasale et de la lèvre supérieure. Sa réalisation rapide, sous anesthésie locale avec un champ unique et les bons résultats esthétiques et fonctionnels qu'il permet devront le faire adopter par les chirurgiens plasticiens et le préférer aux autres techniques de reconstruction des pertes de substance centofaciales.



ANNEXES

Service de traumatologie-orthopédie B
Unité de chirurgie plastique, esthétique et brûlés

FICHE D'EXPLOITATION

Nom :

Prénom :

Date d'admission :

Numéro d'entrée :

Adresse :

I / Données générales :

1- Age : ans

2- Sexe : M F

3- Profession :

II/ Antécédents

1- Médicaux : diabète HTA Autres :

2- Chirurgicaux :

 a. Tumeur cutanée : maligne bénigne

 b. Récidive

3- Toxiques : Tabac alcool

4- allergiques :

5- Facteurs de risque : exposition au soleil

III/ clinique :

 Motif de consultation :

-Tumeur cutanée : maligne igne

-Localisation :

-Anatomopathologie :

-récidive : carcinome basocellulaire carcinome spinocellulaire

mélanome

LAMBEAUX NASOGENIENS ET LEURS APPLICATIONS DANS LA CHIRURGIE Tumorale DE LA FACE
A PROPOS DE 40 CAS

IV/ examens complémentaires :

- Biopsie de la lésion avec étude anatomopathologique
- échographie abdominale
- TDM
- Radiographie du thorax

V/ Geste Chirurgicales :

- 1- Anesthésie : Générale locale : avec adrénaline sans adrénaline
- 2- Technique : LNG à pédicule supérieur LNG à pédicule inférieur Autre
- 3- Fil utilisé : Monocryle vicryl prolène non
- 4- Pommade : fucidine pommade rifoderm pommade vaseline officinale
- 5- Traitement médical :
 1. antalgique PI PII PIII
 2. antibiotique : Peni M Peni A Association :
Amoxicilline Acide clavulanique

VI/ suites postopératoires :

- 1- Durée d'hospitalisation : j
- 2- Premier pansement : j
- 3- Ablation de fil : point simple j point d'angle : j
- 4- Complications :
 - °Précoces :
 - a. Infection
 - b. Hématome
 - c. Lâchage de sutures
 - d. Souffrance du lambeau
 - e. Nécrose : totale partielle
 - °Tardives :
 - a. cicatrice hypertrophique
 - b. chéloïde
 - c. récurrence

LAMBEAUX NASOGENIENS ET LEURS APPLICATIONS DANS LA CHIRURGIE TUMORALE DE LA FACE
A PROPOS DE 40 CAS

5- Suivi de la cicatrice opératoire :

- a. Topique locaux : dermocorticoïde pommade hydratante
- b. Ecran total
- c. Emulsion cicatrisante :
- d. Autres :

6- Satisfaction :

Evaluation subjective selon une échelle :

- Non satisfait
- Peu satisfait
- Très satisfait



RESUMES

RESUME

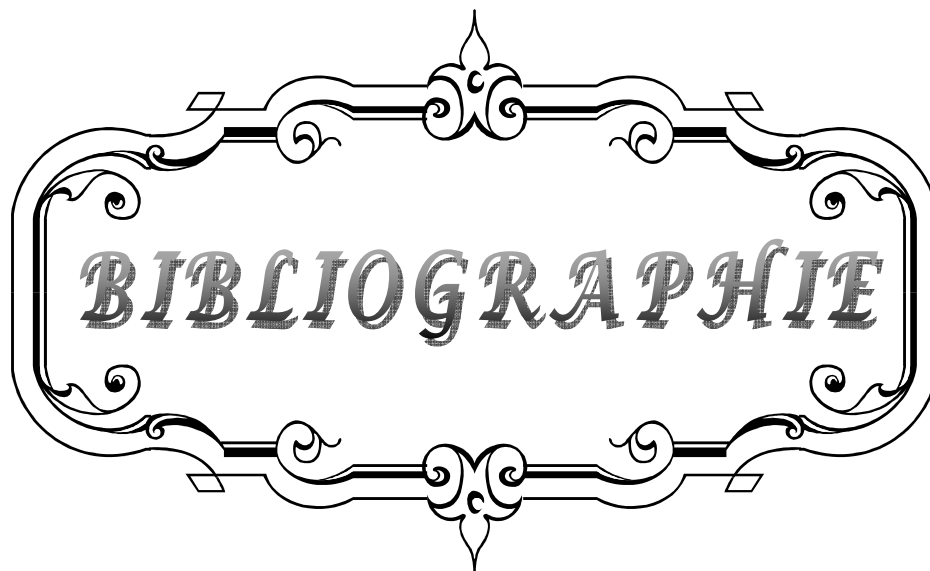
Nous avons mené un travail rétrospectif concernant 40 patients pendant une durée de 4 ans, traités pour des pertes de substance post exérèse tumorale au niveau de la face reconstruites par le lambeau nasogénien, dont le but est de mettre le point sur la facilité de sa mise en œuvre et surtout sa reproductibilité, même chez le sujet jeune ayant une élasticité cutanée modérée, d'optimiser la réhabilitation sociale du patient en lui rendant une apparence la plus proche de la normale, et d'évaluer les résultats. L'âge moyen de nos patients était de 46 ans (32-76 ans), avec prédominance féminine dans 62,5% des cas. Tous nos patients présentaient une pathologie tumorale de la face : 30 cas de carcinomes basocellulaires, 2 mélanoses de Dubreuil, un cas de rhinophyma, 6 cas des carcinomes épidermoïdes et 1 naevus naevocellulaire. Les complications étaient dominées par trois cas de souffrance distale avec épidermolyse qui ont bien évolué sous traitement médical. Les résultats fonctionnels et esthétiques ont été jugés satisfaisants par les patients et les chirurgiens. Les cicatrices sont presque toutes situées dans les sillons naturels de la face. La comparaison de nos résultats avec ceux de la littérature confirment l'intérêt du lambeau nasogénien dans la chirurgie tumorale de la face.

ABSTRACT

we realized a retrospective study about 40 patients (4 years) treated for substance losses post tumor removal of the face by nasolabial flap, the aim of this work is to evidence the ease and reproducibility of this flap, optimize the social rehabilitation of the patient by making an appearance in 62,5% of cases. All our patients had a tumor of the face the complication were dominated by three cases of pain distal epidermal. The functional and aesthetic results were satisfactory to both patients and surgeons. Comparing our results with those of the literature confirms the interest of the flap nasolabial in tumor surgery of the face.

ملخص

أجريت دراسة بأثر رجعي على 40 مريضا على مدى 4 سنوات, عولجوا إثر أورام سرطانية بالوجه. الهدف من هذه الدراسة هو إبراز سهول تنفيذ هذا النوع من السدائل إضافة إلى إعادة التأهيل الاجتماعي الأمثل للمريض من خلال جعل مظهره أقرب إلى وضعه الطبيعي و تقييم النتائج. كان متوسط العمر عند المرضى هو 46 سنة (32-76 سنة) مع غلبة الإناث في 62,5 % ن الحالات. جميع المرضى كانوا مصابين بورم في الوجه: 30 حالة من سرطان الخلايا القاعدية, حالتان من سرطان الجلد دوبروي, حالة فيمه الأنف, 6 حالات سرطان الخلايا و حالة وحممة. على العموم كانت النتائج على حد السواء مرضية للمرضى و الجراحين. و مقارنة نتائنا مع باقي النتائج أكدت جدوى استخدام سديلة أنفية لعلاج الخسائر الجلدية الناتجة عن جراحة الأورام في الوجه



BIBLIOGRAPHIE

1. **Ugleshic V, Virag M.**
Musculomucosal nasolabial island flaps for floor of mouth reconstruction.
Br J Plast Surg 1995;48:8-10.
2. **2.Ruban JM, DeFeligonde OP, Trepsat F.**
Les lambeaux nasogéniens et reconstructions palpébrales. Bull Soc Ophtalmol Fr
1987;87:609-10.
3. **3.Dufourmentel C.**
Plaies et cicatrices de la face (brulures exceptées)
Masson Ed-Paris 1966.
4. **4.Cariou JL.**
Dix ans de lambeaux cutanés. Les progrès et évolutions conceptuels ou évolution des
concepts vasculaires, des classifications et des concepts cliniques. Ann Chir Plast Esthét
1995;40(5):447-525
5. **5. Tirone L, Moscatiello F, Molea G.**
Reconstruction of the upper lip and philtrum. J Plast Reconstr Aesthet Surg
2006;59:865e6.
6. **6. Haybrock G.**
Some applications of the nasolabial flap in reconstruction of the nose and lips. Br J Plast
Surg 1970;23:26e7.
7. **7. Da Silva G.**
A new method of reconstructing the columella with a nasolabial flap. Plast Reconstr Surg
1964;34:63e7.
8. **8. Georgiade NG.**
The nasolabial tunnel flap. Plast Reconstr Surg 1969;43:
9. **9. Shipkov C, Simov R, Bukov Y, et al.**
Le lambeau nasogénien et le lambeau du buccinateur. Etude anatomique et à propos de 2
cas cliniques reports. Ann Chir Plast Esthet 2003;48:152e8.
10. **10. Soh KBK, Soo KC.**
Reconstruction of moderate sized intra-oral defects using the nasolabial flap. Ann Acad
Med Singapore 1994; 23: 891-5.

11. 11. Lazardis N, Zouloumis L, Venetis G, Karakasis D.
The inferiorly and superiorly based nasolabial flap for the reconstruction of nose
12. 12. Gerbault O.
Cicatrisation cutanée. *Encycl Méd. Chir (Elsevier, Paris), Techniques chirurgicales - Chirurgie plastique reconstructrice et esthétique, 45-010, 1999, 19 p.*
13. 13. Gilbert. A, Sanguina.M :
Lambeaux et anatomie.
SOFcot, réunion annuelle novembre 1993 rev chir orthop 1994 80 suppl
14. 14. Sabiani p. Le Treut Y.P, Bouloudnine G., Maillet B., Bricot R.
Le traitement de la maladie pilonidale par la technique d'exerese plastie en « LLL ». *Ann. Gastrentero. Hépat., 1985, 21, 5, 287-290.*
15. 15. Bonel F; Canovas.f; D'Ingrado Ph; Delagoutte. J.P
Vascularisation artérielle cutanée et musculaire. *Med. Chir. Pied, 1997, 13, 1, 14-17.*
16. 16. Limberg, A
Mathematical principles of local plastic procedures on the surface of the human body.
Leningrad: Medgis. . A. (1946).
17. 17. Servan J.M ; Revol M. :
Les lambeaux cutanés . *Editions techniques. Encycl. Méd. Chi. (Paris, France), Techniques chirurgicales, chirurgie plastique, 45080,6-1990, 21P.*
18. 18. Servant J.M ; Revol M.
Les lambeaux fascio-cutanées: *Editions techniques. Encycl. Méd. Chi. (Paris, France), Techniques chirurgicales, chirurgie plastique, 45090,6-1990,2P.*
19. 19. Servant J.M ; Revol M.
Les lambeaux musculo-cutanées: *Editions techniques. Encycl. Méd. Chi. (Paris, France), Techniques chirurgicales, chirurgie plastique, 45085,6-1990,9P.*
20. 20. Cariou J.L
1984-1994 : Dix ans de lambeaux cutanés. *Les progrès et évolution conceptuels.*

21. **21. Casey R. Darsonval V.**
Les lambeaux fasciocutanés pédiculés à la jambe. *Encycl. Méd. Chi. (Paris, France), Techniques chirurgicales, chirurgie réparatrice, 45850,4.11.11, 23p.*
22. **22. Misery L.**
Vascularisation et innervation cutanée. *Encyc. Medic. Chirur (Edition Scientifique et medicale Elsevier SAS, (Paris, France) cosmétologie et dermatologie esthétique. 50-020-E-10, 2000, 4p.*
23. **23. Rocca A.**
Reconstruction of the skin of the lower eyelid by orbito-nasolabial flap. *Ann Chir Plast Esthet 1995;40(1):46-52.*
24. **24. Tei TM, Larsen J.**
Use of the subcutaneously based nasolabial flap in lower eyelid reconstruction. *Br J Plast Surg 2003;56(4):420-3.*
25. **25. Fabrizio T, Savani A, Sanna M, Biazzini M, Tunesi G.**
The retroangular flap for nasal reconstruction. *Plast Reconstr Surg 1996;97(2):431-5.*
26. **26. Iida N, Ohsumi N, Tsutsumi Y.**
Use of bilateral retroangular flaps for reconstruction of the glabella and nose. *Br J Plast Surg 2001;54(5):451-4.*
27. **27. Mitz V, Ricbourg B, Lassau JP.**
Facial branches of the facial artery in adults, typology, variations and respective cutaneous areas. *Ann Chir Plast 1973;18(4):339-50.*
28. **28. Servant J.M ; Revol M.**
Anatomie tête et cou. *Editions techniques. Encycl. Méd. Chi. (Paris, France), Techniques chirurgicales, chirurgie plastique, 45085,6-1990,9P.*
29. **BALCH CM, BUZAID AC, SOONG SJ, et al**
Final version of the American joint committee on cancer staging system for cutaneous melanoma. *J Clin Oncol, 2001, 19(16):3635-3648*

30. **30 .Rougier J, Tessier P, Hervouet F, Woillez M, Lekieffre M, Derome P.**
Chirurgie plastique orbitopalpébrale.
Paris: Masson ed.; 1977.
31. **31. Ruban JM, DeFeligonde OP, Trepsat F.**
Les lambeaux nasogéniens et reconstructions palpébrales. Bull Soc
Ophtalmol Fr 1987;87:609-10.
32. **32. Stricker M, Gola R.**
Chirurgie plastique et réparatrice des paupières et de leurs annexes. Paris: Masson; 1990.
33. **33. Rocca A.**
La reconstruction du plan cutané palpébral inférieur par lambeau orbitonasogénien. Ann
Chir Plast Esthét 1995;40(1):46-52.
34. **34. Fabrizio T, Savani A, Sanna M, Biazzi M, Tunesi G.**
The retroangular flap for nasal reconstruction. Plast Reconstr
Surg 1996;97(2):431-5.
35. **35 .Paturet G.**
Traité d'anatomie humaine, Tome III, Fascicule I Appareil circulatoire (à l'exclusion des
veines). Paris: Masson et Cie ed.; 1958.
36. **36. Williams PL, Bannister LH, Berry MM, et al.**
Gray's Anatomy, 38e Édition. New York, Edinburgh, London,
Tokyo, Madrid, Melbourne: Churchill Livingstone ed.; 1995.
37. **37. Kamina P.**
Anatomie tête et cou — muscles, vaisseaux, nerfs et viscères — Tome 1. Paris: Maloine
ed.; 1996.
38. **38. Rouvière H, Delmas A.**
Anatomie humaine, Tome 1 tête et
cou, 15e édition. Paris: Masson ed.; 2002.

39. **39. Le Quang C.**
Le lambeau génien de pleine épaisseur à pédicule vasculaire rétrograde. Communication au XXXIe congrès national de la société française de chirurgie plastique reconstructrice et esthétique. 23 octobre 1986,(Paris).
40. **40. Le Quang C.**
The reversed vascular island nasolabial musculo-muco-cutaneous flap. In: Maneksha RJ, editor. Transactions of the IXth international congress of plastic and reconstructive surgery. New Delhi: Tata McGraw-Hill Publishing Company; 1987. p. 98-9.
41. **41. Ebelin M., Auclair E., Leviet D.**
Couverture de la main et des doigts. *Editions Techniques, Encyc. Med. Chir. (Paris, France) Techniques chirurgicales, chirurgie plastique, 45700, 1991, 20p.*
42. **42. Boring CC, Squires TS, Tong T, Montgomery S.**
Cancer statistics. *C A Cancer J Clin* 1994;44(1):7-26.
43. **43 .Lazaridis N.**
Unilateral subcutaneous pedicled nasolabial island flap for anterior mouth floor reconstruction. *J Oral Maxillofac Surg* 2003;61(2):182-90.41. Birt BD, Gruss JS. Intra-oral reconstruction using the nasolabial flap. *J Otolaryngol* 1985;14:233.
44. **44 .Ugleshic V, Virag M.**
Musculomucosal nasolabial island flaps for floor of mouth reconstruction. *Br J Plast Surg* 1995;48: 8-10.
45. **45. Thiersch C.**
Verschluss eines loches im harten gaumen durch dic weichtheile der wange. *Arch Heilkunde* 1868;9:159.
46. **46. Esser JFS.**
Deckung von gaumendefekten mittels gestielter naso-labial-haultlappen. *Deutsch Zeitschrift für Chir* 1918; 147:128.

47. **47. Cramer LM.**
Anterior mandibular defects of the oral cavity. Amsterdam The Netherlands: Excerpta Medica; 1964 p.569.
48. **48. Wallace AF.**
Esser's skin flap for closing large palatal fistulae. Br J Plast Surg 1966;58:201.
49. **49. Rose EH.**
One staged arterialised nasolabial island flap for floor of mouth reconstruction. Ann Plast Surg 1981;6:71.
50. **50. Herbert DC, Harrison RG.**
Nasolabial subcutaneous pedicle flaps. Br J Plast Surg 1975;28:85.
51. **51 .Taylor GI, Palmer JH.**
The vascular territories of the body, experimental study and clinical applications. Br J Plast Surg 1987;40:112-41.
52. **52 .Shipkov C, Simov R, Bukov Y, Piral T, Anastassov Y.**
Le lambeau nasogénien et le lambeau du buccinateur. Ann Chir Plast Esthét 2003;48:152-8.
53. **53 .Fossion E.**
The inferiorly and superiorly based nasolabial flap for reconstruction of moderate-sized oronasal defects. J Oral Maxillofac Surg 1998;56:1260.
54. **54.Jervis KE Salyer W., Vargas Busquets M.A., Aktins R.W.,**
Further applications of the Limberg and Dufourmentel Flap.
Plast. Reconstr. Surg. 1974, 54, 3, 335-340.
55. **55.HUBAULT-MARCADE.P, DARSONVAL.V, SIMON.PH, DULY.TH, DELAHAYE.JF.**
Le lambeau de PERS dans la reconstruction nasale distale. Ann Chir Plast Esthét 1991,36,3,228-234.

56. **E Simon, M Stricker, F Duroure**
Les pertes de substance de la lèvre rouge. Techniques de reconstruction et indications
Annales de Chirurgie Plastique Esthétique, Volume 47, Issue 5, Pages 436–448
57. **D Montandon, B Pittet**
Reconstruction labiale dans les séquelles de noma
Annales de Chirurgie Plastique Esthétique, Volume 47, Issue 5, Pages 520–535
58. **Sédillot C.**
Nouveau procédé de la chéiloplastie, procédé à double lambeau. *Gaz Med Paris* 1848:3–8.
59. **60. Ahuja RB.**
Vermilion reconstruction with labial minora graft. *Plast Reconstr Surg* 1993;92:1418–9.
60. **61. Vecchione TR.**
Split vermilion grafts in reconstructive lip surgery. *Br J Plast Surg* 1982;35(1):67–71.
61. **62. Vecchione TR.**
Correction of the whistling tip deformity using a palatal mucosal graft. *Plast Reconstr Surg* 1982; 69:344.
62. **63.C. Nelaton, L. Ombredanne.**
Les autoplasties, lèvres, joues, oreilles, tronc, membres. Paris ; 1907.
63. **64. Manstein CH.**
Vermilionectomy and mucosal advancement. *Plast Reconstr Surg* 1997;100(5):1363.
64. **65.Goldstein MH**
A tissue–expanding vermilion myocutaneous flap for lip repair. *Plast Reconstr Surg* 1984;73:768.
65. **66.Goldstein MH.**
The elastic flap for lip repair. *Plast Reconstr Surg* 1990;85:446–52.

66. **67.Sawada Y, Ara M, Nomura K.**
Bilateral vermilion flap. A modification of Goldstein's technique. Int J Oral Maxillofac Surg 1988;17(4):257-9.
67. **68.Sakai S, Soeda S, Terayama I.**
Bilateral island vermilion flaps for vermilion border reconstruction. Ann Chir Plast 1988;32:214.
68. **69. Iwahira Y, Maruyama Y, Yoshitake M.**
A miniunit approach to lip reconstruction. Plast Reconstr Surg 1994;93(6):1282-5.
69. **70. Iwahira Y, Yataka M, Maruyama Y.**
The sliding door flap for repair of vermilion defects. Ann Plast Surg 1998;41(3):300-3.
70. **71. Haramoto U, Yamada A, Kobayashi S, Ohmori K.**
Quarter vermilion flap: a method for symmetrical lower vermilion reconstruction. Plast Reconstr Surg 1998;101(5):1334-7.
71. **72. Gillies H, Millard DR.**
The principles and art plastic surgery. Boston: Little Brown; 1957.

قسم الطيبه

اقسم بالله العظيمة

ان اراقب الله في مهنتي.

وان اصون حياة الإنسان في كافة أحوالها في كل الظروف والأحوال بإحلالاً

وسعي في استنقاذها من الفلك والمريض والألم والقلق.

وان أحفظ للناس حرمتهم، وأستر عورتهم، وأحتم سرهم.

وان أصون على الدواء من وسائل رحمة الله، بإحلال رعايتي الطبية للقريب

والبعيد، لل صالح والطالح، والصديق والعدو.

وان أثار على طلب العلم، أسخره لنفع الإنسان .. لا لأحائه.

وان أوقر من علمي، وأعلم من يصغرنى، وأحون أبا لي زميل في المهنة

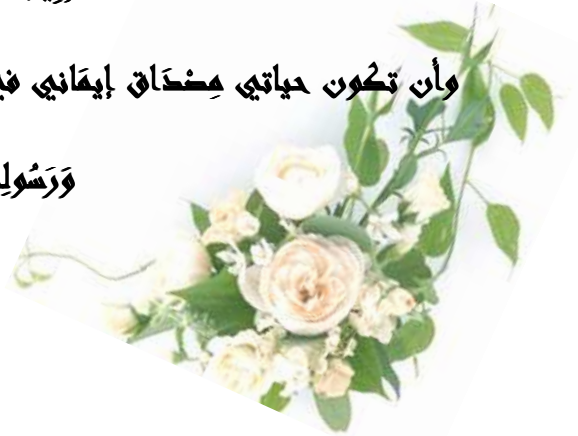الطبية

متعاونين على البر والتقوى.

وان تكون حياتي مضيق إيماني في سري وعلايتي ، نعتة مما يشينها تجاه الله

ورسوله والمؤمنين.

والله على ما أقول شهيد





استخدام السدائل الأنفية في جراحة أورام الوجه:
بصدد 40 حالة

الأطروحة

قدمت ونوقشت علانية يوم .../.../2011

من طرف

الآنسة **مريم الدليمي**

المزودة بتاريخ 05 نونبر 1984 بمراكش
طبيبة داخلية بالمركز الاستشفائي محمد السادس
لنيل شهادة الدكتوراه في الطب

الكلمات الأساسية:

سديلة أنفية - ورم - وجه

اللجنة

الرئيس

السيد **س. أمال**

أستاذ في الأمراض الجلدية

المشرف

السيدة **س. الطالبي**

أستاذة مبرزة في جراحة التجميل و الحروق

الحكام

السيدة **ن. أخضاري**

أستاذة مبرزة في الأمراض الجلدية

السيد **ل. أدرور**

أستاذ مبرز في جراحة الأنف، الأذن و الحنجرة

السيد **م. لمجاطي**

أستاذ مبرز في جراحة الأعصاب

السيدة **ل. السعدوني**

أستاذة في الأمراض الباطنية