

UNIVERSITE MOHAMMED V- RABAT
FACULTE DE MEDECINE ET DE PHARMACIE
-RABAT-

ANNEE 2017

THESE N°:150

**LES RUPTURES NEGLIGÉES DU
TENDON D'ACHILLE :
À PROPOS DE HUIT CAS**

THÈSE

Présentée et soutenue publiquement le :

PAR

Mr. RHOULAM AHMED

Né le 01 Septembre 1988 à Sidi Slimane

De l'Ecole Royale du Service de Santé Militaire- Rabat

Pour l'Obtention du doctorat en médecine

MOTS CLES : Tendon Achille, Rupture négligée , Lambeau V-Y.

JURY

Mr. M. BOUSSOUGA

Professeur de Traumato-Orthopédie

Mr. S. BOUABID

Professeur de Traumato-Orthopédie

Mr. M. TANANE

Professeur de Traumato-Orthopédie

Mr. D. BENCHEBBA

Professeur de Traumato-Orthopédie

Mr. M. A. DENDANE

Professeur de Chirurgie Pédiatrique

PRESIDENT

RAPPORTEUR

JUGES



بِسْمِ اللَّهِ الرَّحْمَنِ الرَّحِيمِ

سبحانك لا علم لنا إلا ما علمتنا
إنك أنت العليم الحكيم

سورة البقرة: الآية 31



بِسْمِ اللَّهِ
الرَّحْمَنِ الرَّحِيمِ

**UNIVERSITE MOHAMMED V DE RABAT
FACULTE DE MEDECINE ET DE PHARMACIE - RABAT**

DOYENS HONORAIRES :

1962 – 1969 : Professeur Abdelmalek FARAJ
1969 – 1974 : Professeur Abdellatif BERBICH
1974 – 1981 : Professeur Bachir LAZRAK
1981 – 1989 : Professeur Taieb CHKILI
1989 – 1997 : Professeur Mohamed Tahar ALAOUI
1997 – 2003 : Professeur Abdelmajid BELMAHI
2003 – 2013 : Professeur Najia HAJJAJ - HASSOUNI



ADMINISTRATION :

Doyen : Professeur Mohamed ADNAOUI
Vice Doyen chargé des Affaires Académiques et étudiantes
Professeur Mohammed AHALLAT
Vice Doyen chargé de la Recherche et de la Coopération
Professeur Taoufiq DAKKA
Vice Doyen chargé des Affaires Spécifiques à la Pharmacie
Professeur Jamal TAOUFIK
Secrétaire Général : Mr. Mohamed KARRA

**1- ENSEIGNANTS-CHERCHEURS MEDECINS
ET
PHARMACIENS**

PROFESSEURS :

Décembre 1984

Pr. MAAOUNI Abdelaziz	Médecine Interne – <u>Clinique Royale</u>
Pr. MAAZOUZI Ahmed Wajdi	Anesthésie -Réanimation
Pr. SETTAF Abdellatif	pathologie Chirurgicale

Novembre et Décembre 1985

Pr. BENSAID Younes	Pathologie Chirurgicale
--------------------	-------------------------

Janvier, Février et Décembre 1987

Pr. CHAHED OUZZANI Houria	Gastro-Entérologie
Pr. LACHKAR Hassan	Médecine Interne
Pr. YAHYAOUI Mohamed	Neurologie

Décembre 1988

Pr. BENHAMAMOUCHE Mohamed Najib	Chirurgie Pédiatrique
Pr. DAFIRI Rachida	Radiologie

Décembre 1989

Pr. ADNAOUI Mohamed	Médecine Interne – <u>Doyen de la FMPR</u>
---------------------	--

Pr. CHAD Bouziane
Pr. OUAZZANI Taïbi Mohamed Réda

Pathologie Chirurgicale
Neurologie

Janvier et Novembre 1990

Pr. CHKOFF Rachid
Pr. HACHIM Mohammed*
Pr. KHARBACH Aïcha
Pr. MANSOURI Fatima
Pr. TAZI Saoud Anas

Pathologie Chirurgicale
Médecine-Interne
Gynécologie -Obstétrique
Anatomie-Pathologique
Anesthésie Réanimation

Février Avril Juillet et Décembre 1991

Pr. AL HAMANY Zaïtounia
Pr. AZZOUZI Abderrahim
Pr. BAYAHIA Rabéa
Pr. BELKOUCHI Abdelkader
Pr. BENCHEKROUN Belabbes Abdellatif
Pr. BENSOUDA Yahia
Pr. BERRAHO Amina
Pr. BEZZAD Rachid
Pr. CHABRAOUI Layachi
Pr. CHERRAH Yahia
Pr. CHOKAIRI Omar
Pr. KHATTAB Mohamed
Pr. SOULAYMANI Rachida

Anatomie-Pathologique
Anesthésie Réanimation – **Doyen de la FMPO**

Néphrologie
Chirurgie Générale
Chirurgie Générale
Pharmacie galénique
Ophtalmologie
Gynécologie Obstétrique
Biochimie et Chimie
Pharmacologie
Histologie Embryologie
Pédiatrie
Pharmacologie –



Pr. TAOUFIK Jamal

Dir. du Centre National PV
Chimie thérapeutique
V.D à la pharmacie+Dir du CEDOC

Décembre 1992

Pr. AHALLAT Mohamed
Pr. BENSOUDA Adil
Pr. BOUJIDA Mohamed Najib
Pr. CHAHED OUAZZANI Laaziza
Pr. CHRAIBI Chafiq
Pr. DEHAYNI Mohamed*
Pr. EL OUAHABI Abdessamad
Pr. FELLAT Rokaya
Pr. GHAFIR Driss*
Pr. JIDDANE Mohamed
Pr. TAGHY Ahmed
Pr. ZOUHDI Mimoun

Chirurgie Générale V.D Aff. Acad. et Estud
Anesthésie Réanimation
Radiologie
Gastro-Entérologie
Gynécologie Obstétrique
Gynécologie Obstétrique
Neurochirurgie
Cardiologie
Médecine Interne
Anatomie
Chirurgie Générale
Microbiologie

Mars 1994

Pr. BENJAAFAR Noureddine
Pr. BEN RAIS Nozha
Pr. CAOUI Malika

Radiothérapie
Biophysique
Biophysique

Pr. CHRAIBI Abdelmjid

Pr. EL AMRANI Sabah
Pr. EL BARDOUNI Ahmed
Pr. EL HASSANI My Rachid
Pr. ERROUGANI Abdelkader
Pr. ESSAKALI Malika
Pr. ETTAYEBI Fouad
Pr. HADRI Larbi*
Pr. HASSAM Badredine
Pr. IFRINE Lahssan
Pr. JELTHI Ahmed
Pr. MAHFOUD Mustapha
Pr. RHRAB Brahim
Pr. SENOUCI Karima

Mars 1994

Pr. ABBAR Mohamed*
Pr. ABDELHAK M'barek
Pr. BELAIDI Halima
Pr. BENTAHILA Abdelali
Pr. BENYAHIA Mohammed Ali
Pr. BERRADA Mohamed Saleh
Pr. CHAMI Ilham
Pr. CHERKAOUI Lalla Ouafae
Pr. JALIL Abdelouahed
Pr. LAKHDAR Amina
Pr. MOUANE Nezha

Mars 1995

Pr. ABOUQUAL Redouane
Pr. AMRAOUI Mohamed
Pr. BAIDADA Abdelaziz
Pr. BARGACH Samir
Pr. CHAARI Jilali*
Pr. DIMOU M'barek*
Pr. DRISSI KAMILI Med Nordine*
Pr. EL MESNAOUI Abbes
Pr. ESSAKALI HOUSSYNI Leila
Pr. HDA Abdelhamid*
Pr. IBEN ATTYA ANDALOUSSI Ahmed
Pr. OUAZZANI CHAHDI Bahia
Pr. SEFIANI Abdelaziz
Pr. ZEGGWAGH Amine Ali

Endocrinologie et Maladies Métaboliques

Doyen de la FMPA

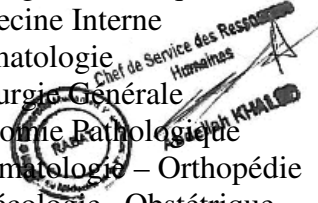
Gynécologie Obstétrique
Traumato-Orthopédie
Radiologie
Chirurgie Générale- Directeur CHIS
Immunologie
Chirurgie Pédiatrique
Médecine Interne
Dermatologie
Chirurgie Générale
Anatomie Pathologique
Traumatologie – Orthopédie
Gynécologie – Obstétrique
Dermatologie

Urologie

Chirurgie – Pédiatrique
Neurologie
Pédiatrie
Gynécologie – Obstétrique
Traumatologie – Orthopédie
Radiologie
Ophtalmologie
Chirurgie Générale
Gynécologie Obstétrique
Pédiatrie

Réanimation Médicale

Chirurgie Générale
Gynécologie Obstétrique
Gynécologie Obstétrique
Médecine Interne
Anesthésie Réanimation
Anesthésie Réanimation
Chirurgie Générale
Oto-Rhino-Laryngologie
Cardiologie - Directeur HMI Med V
Urologie
Ophtalmologie
Génétique
Réanimation Médicale



Décembre 1996

Pr. AMIL Touriya*
Pr. BELKACEM Rachid
Pr. BOULANOUAR Abdelkrim
Pr. EL ALAMI EL FARICHA EL Hassan
Pr. GAOUZI Ahmed
Pr. MAHFOUDI M'barek*
Pr. OUADGHIRI Mohamed
Pr. OUZEDDOUN Naima
Pr. ZBIR EL Mehdi*

Radiologie
Chirurgie Pédiatrie
Ophtalmologie
Chirurgie Générale
Pédiatrie
Radiologie
Traumatologie-Orthopédie
Néphrologie
Cardiologie

Novembre 1997

Pr. ALAMI Mohamed Hassan
Pr. BEN SLIMANE Lounis
Pr. BIROUK Nazha
Pr. ERREIMI Naima
Pr. FELLAT Nadia
Pr. HAIMEUR Charki*
Pr. KADDOURI Nouredine
Pr. KOUTANI Abdellatif
Pr. LAHLOU Mohamed Khalid
Pr. MAHRAOUI CHAFIQ
Pr. TAOUFIQ Jallal
Pr. YOUSFI MALKI Mounia

Gynécologie-Obstétrique
Urologie
Neurologie
Pédiatrie
Cardiologie
Anesthésie-Réanimation
Chirurgie Pédiatrique
Urologie
Chirurgie Générale
Pédiatrie
Psychiatrie
Gynécologie Obstétrique



Novembre 1998

Pr. AFIFI RAJAA
Pr. BENOMAR ALI
Pr. BOUGTAB Abdesslam
Pr. ER RIHANI Hassan
Pr. BENKIRANE Majid*
Pr. KHATOURI ALI*

Gastro-Entérologie
Neurologie – *Doyen de la FMP Abulcassis*
Chirurgie Générale
Oncologie Médicale
Hématologie
Cardiologie

Janvier 2000

Pr. ABID Ahmed*
Pr. AIT OUMAR Hassan
Pr. BENJELLOUN Dakhama Badr.Sououd
Pr. BOURKADI Jamal-Eddine
Pr. CHARIF CHEFCHAOUNI Al Montacer
Pr. ECHARRAB El Mahjoub
Pr. EL FTOUH Mustapha
Pr. EL MOSTARCHID Brahim*
Pr. ISMAILI Hassane*

Pr. MAHMOUDI Abdelkrim*

Pneumophtisiologie
Pédiatrie
Pédiatrie
Pneumo-phtisiologie
Chirurgie Générale
Chirurgie Générale
Pneumo-phtisiologie
Neurochirurgie
Traumatologie Orthopédie-
Dir. Hop. Av. Marr.
Anesthésie-Réanimation *Inspecteur du SSM*

Pr. TACHINANTE Rajae
Pr. TAZI MEZALEK Zoubida

Anesthésie-Réanimation
Médecine Interne

Novembre 2000

Pr. AIDI Saadia
Pr. AJANA Fatima Zohra
Pr. BENAMR Said
Pr. CHERTI Mohammed
Pr. ECH-CHERIF EL KETTANI Selma
Pr. EL HASSANI Amine
Pr. EL KHADER Khalid
Pr. EL MAGHRAOUI Abdellah*
Pr. GHARBI Mohamed El Hassan
Pr. MAHASSINI Najat
Pr. MDAGHRI ALAOUI Asmae
Pr. ROUIMI Abdelhadi*

Neurologie
Gastro-Entérologie
Chirurgie Générale
Cardiologie
Anesthésie-Réanimation
Pédiatrie **Directeur Hop. Chekikh Zaied**
Urologie
Rhumatologie
Endocrinologie et Maladies Métaboliques
Anatomie Pathologique
Pédiatrie
Neurologie

Décembre 2000

Pr. ZOHAIR ABDELAH*

ORL

Décembre 2001

Pr. BALKHI Hicham*
Pr. BENABDELJLIL Maria
Pr. BENAMAR Loubna
Pr. BENAMOR Jouda
Pr. BENELBARHDADI Imane
Pr. BENNANI Rajae
Pr. BENOACHANE Thami
Pr. BEZZA Ahmed*
Pr. BOUCHIKHI IDRISSE Med Larbi
Pr. BOUMDIN El Hassane*
Pr. CHAT Latifa
Pr. DAALI Mustapha*
Pr. DRISSI Sidi Mourad*
Pr. EL HIJRI Ahmed
Pr. EL MAAQILI Moulay Rachid
Pr. EL MADHI Tarik
Pr. EL OUNANI Mohamed
Pr. ETTAIR Said
Pr. GAZZAZ Miloudi*
Pr. HRORA Abdelmalek
Pr. KABBAJ Saad
Pr. KABIRI EL Hassane*
Pr. LAMRANI Moulay Omar
Pr. LEKEHAL Brahim
Pr. MAHASSIN Fattouma*

Anesthésie-Réanimation
Neurologie
Néphrologie
Pneumo-physiologie
Gastro-Entérologie
Cardiologie
Pédiatrie
Rhumatologie
Anatomie
Radiologie
Radiologie
Chirurgie Générale
Radiologie
Anesthésie-Réanimation
Neuro-Chirurgie
Chirurgie-Pédiatrique
Chirurgie Générale
Pédiatrie **Directeur. Hop.d'Enfants**
Neuro-Chirurgie
Chirurgie Générale
Anesthésie-Réanimation
Chirurgie Thoracique
Traumatologie Orthopédie
Chirurgie Vasculaire Périphérique
Médecine Interne



Pr. MEDARHRI Jalil
Pr. MIKDAME Mohammed*
Pr. MOHSINE Raouf
Pr. NOUINI Yassine
Pr. SABBAH Farid
Pr. SEFIANI Yasser
Pr. TAOUFIQ BENCHEKROUN Soumia

Chirurgie Générale
Hématologie Clinique
Chirurgie Générale
Urologie ***Directeur Hôpital Ibn Sina***
Chirurgie Générale
Chirurgie Vasculaire Périphérique
Pédiatrie

Décembre 2002

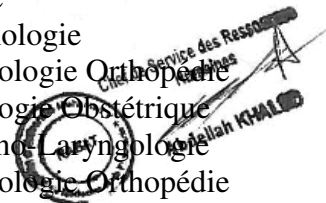Pr. AL BOUZIDI Abderrahmane*
Pr. AMEUR Ahmed *
Pr. AMRI Rachida
Pr. AOURARH Aziz*
Pr. BAMOU Youssef *
Pr. BELMEJDOUB Ghizlene*
Pr. BENZEKRI Laila
Pr. BENZZOUBEIR Nadia
Pr. BERNOUSSI Zakiya
Pr. BICHA Mohamed Zakariya*
Pr. CHOHO Abdelkrim *
Pr. CHKIRATE Bouchra
Pr. EL ALAMI EL FELLOUS Sidi Zouhair
Pr. EL HAOURI Mohamed *
Pr. FILALI ADIB Abdelhai
Pr. HAJJI Zakia
Pr. IKEN Ali
Pr. JAAFAR Abdeloihab*
Pr. KRIOUILE Yamina
Pr. LAGHMARI Mina
Pr. MABROUK Hfid*
Pr. MOUSSAOUI RAHALI Driss*
Pr. OUJILAL Abdelilah
Pr. RACHID Khalid *
Pr. RAISS Mohamed
Pr. RGUIBI IDRISSE Sidi Mustapha*
Pr. RHOU Hakima
Pr. SIAH Samir *
Pr. THIMOU Amal
Pr. ZENTAR Aziz*

Anatomie Pathologique
Urologie
Cardiologie
Gastro-Entérologie
Biochimie-Chimie
Endocrinologie et Maladies Métaboliques
Dermatologie
Gastro-Entérologie
Anatomie Pathologique
Psychiatrie
Chirurgie Générale
Pédiatrie
Chirurgie Pédiatrique
Dermatologie
Gynécologie Obstétrique
Ophtalmologie
Urologie
Traumatologie Orthopédie
Pédiatrie
Ophtalmologie
Traumatologie Orthopédie
Gynécologie Obstétrique
Oto-Rhino-Laryngologie
Traumatologie Orthopédie
Chirurgie Générale
Pneumophtisiologie
Néphrologie
Anesthésie Réanimation
Pédiatrie
Chirurgie Générale

Janvier 2004

Pr. ABDELLAH El Hassan
Pr. AMRANI Mariam
Pr. BENBOUZID Mohammed Anas

Ophtalmologie
Anatomie Pathologique
Oto-Rhino-Laryngologie



Pr. BENKIRANE Ahmed*
Pr. BOUGHALEM Mohamed*
Pr. BOULAADAS Malik
Pr. BOURAZZA Ahmed*
Pr. CHAGAR Belkacem*
Pr. CHERRADI Nadia
Pr. EL FENNI Jamal*
Pr. EL HANCHI ZAKI
Pr. EL KHORASSANI Mohamed
Pr. EL YOUNASSI Badreddine*
Pr. HACHI Hafid
Pr. JABOUIRIK Fatima
Pr. KHARMAZ Mohamed
Pr. MOUGHIL Said
Pr. OUBAAZ Abdelbarre*
Pr. TARIB Abdelilah*
Pr. TIJAMI Fouad
Pr. ZARZUR Jamila

Janvier 2005

Pr. ABBASSI Abdellah
Pr. AL KANDRY Sif Eddine*
Pr. ALLALI Fadoua
Pr. AMAZOUZI Abdellah
Pr. AZIZ Nouredine*
Pr. BAHIRI Rachid
Pr. BARKAT Amina
Pr. BENYASS Aatif
Pr. BERNOUSSI Abdelghani
Pr. DOUDOUH Abderrahim*
Pr. EL HAMZAOUI Sakina*
Pr. HAJJI Leila
Pr. HESSISSEN Leila
Pr. JIDAL Mohamed*
Pr. LAAROUSSI Mohamed
Pr. LYAGOUBI Mohammed
Pr. NIAMANE Radouane*
Pr. RAGALA Abdelhak
Pr. SBIHI Souad
Pr. ZERAIDI Najia

Décembre 2005

Pr. CHANI Mohamed

Avril 2006

Gastro-Entérologie
Anesthésie Réanimation
Stomatologie et Chirurgie Maxillo-faciale
Neurologie
Traumatologie Orthopédie
Anatomie Pathologique
Radiologie
Gynécologie Obstétrique
Pédiatrie
Cardiologie
Chirurgie Générale
Pédiatrie
Traumatologie Orthopédie
Chirurgie Cardio-Vasculaire
Ophtalmologie
Pharmacie Clinique
Chirurgie Générale
Cardiologie

Chirurgie Réparatrice et Plastique
Chirurgie Générale
Rhumatologie
Ophtalmologie
Radiologie
Rhumatologie
Pédiatrie
Cardiologie
Ophtalmologie
Biophysique
Microbiologie
Cardiologie
Pédiatrie
Radiologie
Chirurgie Cardio-vasculaire
Parasitologie
Rhumatologie
Gynécologie Obstétrique
Histo-Embryologie Cytogénétique
Gynécologie Obstétrique



Anesthésie Réanimation

Pr. ACHEMLAL Lahsen*
 Pr. AKJOUJ Said*
 Pr. BELMEKKI Abdelkader*
 Pr. BENCHEIKH Razika
 Pr. BIYI Abdelhamid*
 Pr. BOUHAFS Mohamed El Amine
 Pr. BOULAHYA Abdellatif*
 Pr. CHENGUETI ANSARI Anas
 Pr. DOGHMI Nawal
 Pr. FELLAT Ibtissam
 Pr. FAROUDY Mamoun
 Pr. HARMOUCHE Hicham
 Pr. HANAFI Sidi Mohamed*
 Pr. IDRIS LAHLOU Amine*
 Pr. JROUNDI Laila
 Pr. KARMOUNI Tariq
 Pr. KILI Amina
 Pr. KISRA Hassan
 Pr. KISRA Mounir
 Pr. LAATIRIS Abdelkader*
 Pr. LMIMOUNI Badreddine*
 Pr. MANSOURI Hamid*
 Pr. OUANASS Abderrazzak
 Pr. SAFI Soumaya*
 Pr. SEKKAT Fatima Zahra
 Pr. SOUALHI Mouna
 Pr. TELLAL Saida*
 Pr. ZAHRAOUI Rachida

Octobre 2007

Pr. ABIDI Khalid
 Pr. ACHACHI Leila
 Pr. ACHOUR Abdessamad*
 Pr. AIT HOUSSA Mahdi*
 Pr. AMHAJJI Larbi*
 Pr. AOUI Sarra
 Pr. BAITE Abdelouahed*
 Pr. BALOUCH Lhousaine*
 Pr. BENZIANE Hamid*
 Pr. BOUTIMZINE Nourdine
 Pr. CHARKAOUI Naoual*
 Pr. EHIRCHIOU Abdelkader*
 Pr. ELABSI Mohamed
 Pr. EL MOUSSAOUI Rachid

Rhumatologie
 Radiologie
 Hématologie
 O.R.L
 Biophysique
 Chirurgie - Pédiatrique
 Chirurgie Cardio – Vasculaire
 Gynécologie Obstétrique
 Cardiologie
 Cardiologie
 Anesthésie Réanimation
 Médecine Interne
 Anesthésie Réanimation
 Microbiologie
 Radiologie
 Urologie
 Pédiatrie
 Psychiatrie
 Chirurgie – Pédiatrique
 Pharmacie Galénique
 Parasitologie
 Radiothérapie
 Psychiatrie
 Endocrinologie
 Psychiatrie
 Pneumo – Phtisiologie
 Biochimie
 Pneumo – Phtisiologie

Réanimation médicale
 Pneumo phtisiologie
 Chirurgie générale
 Chirurgie cardio vasculaire
 Traumatologie orthopédie
 Parasitologie
 Anesthésie réanimation **Directeur ERSM**
 Biochimie-chimie
 Pharmacie clinique
 Ophtalmologie
 Pharmacie galénique
 Chirurgie générale
 Chirurgie générale
 Anesthésie réanimation



Pr. EL OMARI Fatima
 Pr. GHARIB Nouredine
 Pr. HADADI Khalid*
 Pr. ICHOU Mohamed*
 Pr. ISMAILI Nadia
 Pr. KEBDANI Tayeb
 Pr. LALAOUI SALIM Jaafar*
 Pr. LOUZI Lhoussain*
 Pr. MADANI Naoufel
 Pr. MAHI Mohamed*
 Pr. MARC Karima
 Pr. MASRAR Azlarab
 Pr. MRABET Mustapha*
 Pr. MRANI Saad*
 Pr. OUZZIF Ez zohra*
 Pr. RABHI Monsef*
 Pr. RADOUANE Bouchaib*
 Pr. SEFFAR Myriame
 Pr. SEKHSOKH Yessine*
 Pr. SIFAT Hassan*
 Pr. TABERKANET Mustafa*
 Pr. TACHFOUTI Samira
 Pr. TAJDINE Mohammed Tariq*
 Pr. TANANE Mansour*
 Pr. TLIGUI Houssain
 Pr. TOUATI Zakia

Décembre 2007

Pr. DOUHAL ABDERRAHMAN

Décembre 2008

Pr ZOUBIR Mohamed*
 Pr TAHIRI My El Hassan*
Mars 2009
 Pr. ABOUZAHIR Ali*
 Pr. AGDR Aomar*
 Pr. AIT ALI Abdelmounaim*
 Pr. AIT BENHADDOU El hachmia
 Pr. AKHADDAR Ali*
 Pr. ALLALI Nazik
 Pr. AMINE Bouchra
 Pr. ARKHA Yassir
 Pr. BELYAMANI Lahcen*
 Pr. BJIJOU Younes
 Pr. BOUHSAIN Sanae*

Psychiatrie
 Chirurgie plastique et réparatrice
 Radiothérapie
 Oncologie médicale
 Dermatologie
 Radiothérapie
 Anesthésie réanimation
 Microbiologie
 Réanimation médicale
 Radiologie
 Pneumo phtisiologie
 Hématologique
 Médecine préventive santé publique et hygiène
 Virologie
 Biochimie-chimie
 Médecine interne
 Radiologie
 Microbiologie
 Microbiologie
 Radiothérapie
 Chirurgie vasculaire périphérique
 Ophtalmologie
 Chirurgie générale
 Traumatologie orthopédie
 Parasitologie
 Cardiologie



Ophtalmologie

Anesthésie Réanimation
 Chirurgie Générale


Médecine interne
 Pédiatre
 Chirurgie Générale
 Neurologie
 Neuro-chirurgie
 Radiologie
 Rhumatologie
 Neuro-chirurgie
 Anesthésie Réanimation
 Anatomie
 Biochimie-chimie

Pr. BOUI Mohammed*
 Pr. BOUNAIM Ahmed*
 Pr. BOUSSOUGA Mostapha*
 Pr. CHAKOUR Mohammed *
 Pr. CHTATA Hassan Toufik*
 Pr. DOGHMI Kamal*
 Pr. EL MALKI Hadj Omar
 Pr. EL OUENNASS Mostapha*
 Pr. ENNIBI Khalid*
 Pr. FATHI Khalid
 Pr. HASSIKOU Hasna *
 Pr. KABBAJ Nawal
 Pr. KABIRI Meryem
 Pr. KARBOUBI Lamy
 Pr. L'KASSIMI Hachemi*
 Pr. LAMSAOURI Jamal*
 Pr. MARMADÉ Lahcen
 Pr. MESKINI Toufik
 Pr. MESSAOUDI Nezha *
 Pr. MSSROURI Rahal
 Pr. NASSAR Ittimade
 Pr. OUKERRAJ Latifa
 Pr. RHORFI Ismail Abderrahmani *

PROFESSEURS AGREGES :
Octobre 2010

Pr. ALILOU Mustapha
 Pr. AMEZIANE Taoufiq*
 Pr. BELAGUID Abdelaziz
 Pr. BOUAITY Brahim*
 Pr. CHADLI Mariama*
 Pr. CHEMSI Mohamed*
 Pr. DAMI Abdellah*
 Pr. DARBI Abdellatif*
 Pr. DENDANE Mohammed Anouar
 Pr. EL HAFIDI Naima
 Pr. EL KHARRAS Abdennasser*
 Pr. EL MAZOUZ Samir
 Pr. EL SAYEGH Hachem
 Pr. ERRABIH Ikram
 Pr. LAMALMI Najat
 Pr. MOSADIK Ahlam
 Pr. MOUJAHID Mountassir*
 Pr. NAZIH Mouna*
 Pr. ZOUAIDIA Fouad

Dermatologie
 Chirurgie Générale
 Traumatologie orthopédique
 Hématologie biologique
 Chirurgie vasculaire périphérique
 Hématologie clinique
 Chirurgie Générale
 Microbiologie
 Médecine interne
 Gynécologie obstétrique
 Rhumatologie
 Gastro-entérologie
 Pédiatrie
 Pédiatrie
 Microbiologie
 Chimie Thérapeutique
 Chirurgie Cardio-vasculaire
 Pédiatrie
 Hématologie biologique
 Chirurgie Générale
 Radiologie
 Cardiologie
 Pneumo-phtisiologie



Directeur Hôpital My Ismail

Anesthésie réanimation
 Médecine interne
 Physiologie
 ORL
 Microbiologie
 Médecine aéronautique
 Biochimie chimie
 Radiologie
 Chirurgie pédiatrique
 Pédiatrie
 Radiologie
 Chirurgie plastique et réparatrice
 Urologie
 Gastro entérologie
 Anatomie pathologique
 Anesthésie Réanimation
 Chirurgie générale
 Hématologie
 Anatomie pathologique

Mai 2012

Pr. AMRANI Abdelouahed
Pr. ABOUELALAA Khalil*
Pr. BELAIZI Mohamed*
Pr. BENCHEBBA Driss*
Pr. DRISSI Mohamed*
Pr. EL ALAOUI MHAMDI Mouna
Pr. EL KHATTABI Abdessadek*
Pr. EL OUAZZANI Hanane*
Pr. ER-RAJI Mounir
Pr. JAHID Ahmed
Pr. MEHSSANI Jamal*
Pr. RAISSOUNI Maha*

Chirurgie Pédiatrique
Anesthésie Réanimation
Psychiatrie
Traumatologie Orthopédique
Anesthésie Réanimation
Chirurgie Générale
Médecine Interne
Pneumophtisiologie
Chirurgie Pédiatrique
Anatomie pathologique
Psychiatrie
Cardiologie



Février 2013

Pr. AHID Samir
Pr. AIT EL CADI Mina
Pr. AMRANI HANCHI Laila
Pr. AMOUR Mourad
Pr. AWAB Almahdi
Pr. BELAYACHI Jihane
Pr. BELKHADIR Zakaria Houssain
Pr. BENCHEKROUN Laila
Pr. BENKIRANE Souad
Pr. BENNANA Ahmed*
Pr. BENSNGHIR Mustapha*
Pr. BENYAHIA Mohammed*
Pr. BOUATIA Mustapha
Pr. BOUABID Ahmed Salim*
Pr. BOUTARBOUCH Mahjouba
Pr. CHAIB Ali*
Pr. DENDANE Tarek
Pr. DINI Nouzha*
Pr. ECH-CHERIF EL KETTANI Mohamed Ali
Pr. ECH-CHERIF EL KETTANI Najwa
Pr. ELFATEMI Nizare
Pr. EL GUERROUJ Hasnae
Pr. EL HARTI Jaouad
Pr. EL JOUDI Rachid*
Pr. EL KABABRI Maria
Pr. EL KHANNOUSSI Basma
Pr. EL KHLOUFI Samir

Pharmacologie – Chimie
Toxicologie
Gastro-Entérologie
Anesthésie Réanimation
Anesthésie Réanimation
Réanimation Médicale
Anesthésie Réanimation
Biochimie-Chimie
Hématologie
Informatique Pharmaceutique
Anesthésie Réanimation
Néphrologie
Chimie Analytique
Traumatologie Orthopédie
Anatomie
Cardiologie
Réanimation Médicale
Pédiatrie
Anesthésie Réanimation
Radiologie
Neuro-Chirurgie
Médecine Nucléaire
Chimie Thérapeutique
Toxicologie
Pédiatrie
Anatomie Pathologie
Anatomie

Pr. EL KORAICHI Alae	Anesthésie Réanimation
Pr. EN-NOUALI Hassane*	Radiologie
Pr. ERRGUIG Laila	Physiologie
Pr. FIKRI Meryim	Radiologie
Pr. GHFIR Imade	Médecine Nucléaire
Pr. IMANE Zineb	Pédiatrie
Pr. IRAQI Hind	Endocrinologie et maladies métaboliques
Pr. KABBAJ Hakima	Microbiologie
Pr. KADIRI Mohamed*	Psychiatrie
Pr. LATIB Rachida	Radiologie
Pr. MAAMAR Mouna Fatima Zahra	Médecine Interne
Pr. MEDDAH Bouchra	Pharmacologie
Pr. MELHAOUI Adyl	Neuro-chirurgie
Pr. MRABTI Hind	Oncologie Médicale
Pr. NEJJARI Rachid	Pharmacognosie
Pr. OUBEJJA Houda	Chirurgie Pédiatrique
Pr. OUKABLI Mohamed*	Anatomie Pathologique
Pr. RAHALI Younes	Pharmacie Galénique
Pr. RATBI Ilham	Génétique
Pr. RAHMANI Mounia	Neurologie
Pr. REDA Karim*	Ophtalmologie
Pr. REGRAGUI Wafa	Neurologie
Pr. RKAIN Hanan	Physiologie
Pr. ROSTOM Samira	Rhumatologie
Pr. ROUAS Lamiaa	Anatomie Pathologique
Pr. ROUIBAA Fedoua*	Gastro-Entérologie
Pr. SALIHOUN Mouna	Gastro-Entérologie
Pr. SAYAH Rochde	Chirurgie Cardio-Vasculaire
Pr. SEDDIK Hassan*	Gastro-Entérologie
Pr. ZERHOUNI Hicham	Chirurgie Pédiatrique
Pr. ZINE Ali*	Traumatologie Orthopédie

Avril 2013

Pr. EL KHATIB Mohamed Karim*	Stomatologie et Chirurgie Maxillo-faciale
Pr. GHOUNDALE Omar*	Urologie
Pr. ZYANI Mohammad*	Médecine Interne

****Enseignants Militaires***

MARS 2014

ACHIR ABDELLAH
BENCHAKROUN MOHAMMED
BOUCHIKH MOHAMMED
EL KABBAJ DRISS
EL MACHTANI IDRISSE SAMIRA
HARDIZI HOUYAM
HASSANI AMALE
HERRAK LAILA
JANANE ABDELLA TIF
JEAIDI ANASS
KOUACH JAOUAD
LEMNOUER ABDELHAY
MAKRAM SANAA
OULAHYANE RACHID
RHISSASSI MOHAMED JMFAR
SABRY MOHAMED
SEKKACH YOUSSEF
TAZL MOUKBA. :LA.KLA.

***Enseignants Militaires**

DECEMBRE 2014

ABILKACEM RACHID'
AIT BOUGHIMA FADILA
BEKKALI HICHAM
BENAZZOU SALMA
BOUABDELLAH MOUNYA
BOUCHRIK MOURAD
DERRAJI SOUFIANE
DOBLALI TAOUFIK
EL AYOUBI EL IDRISSE ALI
EL GHADBANE ABDEDAIM HATIM
EL MARJANY MOHAMMED
FEJJAL NAWFAL
JAHIDI MOHAMED
LAKHAL ZOUHAIR
OUDGHIRI NEZHA
Rami Mohamed
SABIR MARIA
SBAI IDRISSE KARIM

***Enseignants Militaires**

Chirurgie Thoracique
Traumatologie- Orthopédie
Chirurgie Thoracique
Néphrologie
Biochimie-Chimie
Histologie- Embryologie-Cytogénétique
Pédiatrie
Pneumologie
Urologie
Hématologie- Biologie
Génécologie-Obstétrique
Microbiologie
Pharmacologie
Chirurgie Pédiatrique
CCV
Cardiologie
Médecine Interne
Génécologie-Obstétrique



Pédiatrie
Médecine Légale
Anesthésie-Réanimation
Chirurgie Maxillo-Faciale
Biochimie-Chimie
Parasitologie
Pharmacie Clinique
Microbiologie
Anatomie
Anesthésie-Réanimation
Radiothérapie
Chirurgie Réparatrice et Plastique
O.R.L
Cardiologie
Anesthésie-Réanimation
Chirurgie Pédiatrique
Psychiatrie
Médecine préventive, santé publique et Hyg.

AOUT 2015

Meziane meryem
Tahri latifa

Dermatologie
Rhumatologie

JANVIER 2016

BENKABBOU AMINE
EL ASRI FOUAD
ERRAMI NOUREDDINE
NITASSI SOPHIA

Chirurgie Générale
Ophtalmologie
O.P.I. Chef de Service
Humaines
Abdelilah KHALIL


2- ENSEIGNANTS – CHERCHEURS SCIENTIFIQUES

PROFESSEURS / PRs. HABILITES

Pr. ABOUDRAR Saadia	Physiologie
Pr. ALAMI OUHABI Naima	Biochimie – chimie
Pr. ALAOUI KATIM	Pharmacologie
Pr. ALAOUI SLIMANI Lalla Naïma	Histologie-Embryologie
Pr. ANSAR M'hammed	Chimie Organique et Pharmacie Chimique
Pr. BOUHOUCHE Ahmed	Génétique Humaine
Pr. BOUKLOUZE Abdelaziz	Applications Pharmaceutiques
Pr. BOURJOUANE Mohamed	Microbiologie
Pr. CHAHED OUAZZANI Lalla Chadia	Biochimie – chimie
Pr. DAKKA Taoufiq	Physiologie
Pr. DRAOUI Mustapha	Chimie Analytique
Pr. EL GUESSABI Lahcen	Pharmacognosie
Pr. ETTAIB Abdelkader	Zootecnie
Pr. FAOUZI Moulay El Abbes	Pharmacologie
Pr. HAMZAOUI Laila	Biophysique
Pr. HMAMOUCHE Mohamed	Chimie Organique
Pr. IBRAHIMI Azeddine	Biologie moléculaire
Pr. KHANFRI Jamal Eddine	Biologie
Pr. OULAD BOUYAHYA IDRISSE Med	Chimie Organique
Pr. REDHA Ahlam	Chimie
Pr. TOUATI Driss	Pharmacognosie
Pr. ZAHIDI Ahmed	Pharmacologie
Pr. ZELLOU Amina	Chimie Organique

Mise à jour le 14/12/2016 par le

Service des Ressources Humaines

DEDICACES



Louange à Dieu,

Merci Allah de m'avoir donné la capacité d'écrire et de réfléchir, la force d'y croire, la patience d'aller jusqu'au bout du rêve et le bonheur de lever mes mains vers le ciel et de dire "Ya Kayoum " Et à son prophète Muhammad, paix et salut sur lui

Seigneur merci pour tout ce qui arrive dans notre vie, particulièrement en ce jour bénit où je m'apprête à faire un pas décisif dans ma vie. Aujourd'hui j'ose vous demander une chose, l'esprit, non pas celui de gouverner mais celui d'un bon médecin qui saura appliquer la science qu'il a apprise dans les plus grands respects des principes fondamentales de la vie.

A
FEU SA MAJESTE LE ROI
HASSAN II



Que Dieu ait son âme en sa Sainte Miséricorde.

A
SA MAJESTE LE ROI
MOHAMED VI
Chef Suprême et Chef d'Etat-Major Général des Forces
Armées Royales.
Roi du MAROC et garant de son intégrité territoriale



Qu'Allah le glorifie et préserve Son Royaume

A
SON ALTESSE ROYALE
LE PRINCE HERITIER
MOULAY EL HASSAN



Que Dieu le garde

A

SON ALTESSE ROYALE

LE PRINCE MOULAY RACHID



Que Dieu le protège

A

TOUTE LA FAMILLE ROYALE

A

Monsieur le Général de Corps d'Armée ARROUB BOUCHAIB

Inspecteur général des Forces Armées Royales

En témoignage de mes plus hautes considérations.

A

Monsieur le Médecin Général de brigade M. Abdelkarim MAHMOUDI

Professeur d'Anesthésie-Réanimation

Inspecteur du service de santé des Forces Armées Royales

En témoignage de mes sentiments les plus distingués.

A

Monsieur le Médecin Colonel- Major HDA ABDELHAMID

Professeur de cardiologie

Médecin chef de l'HMIMV-Rabat

C'était un grand honneur que d'être Elève Officier Médecin dans l'école que vous dirigiez.

Mes mots ne sauraient dire ma fierté.

Je vous prie, Monsieur, de croire à ma profonde gratitude, et en mes sentiments les plus distingués.

A

Monsieur le Médecin Colonel Major Hachemi L’KASSMI

Professeur de biologie

Médecin chef de l’HMMI-Meknès

En témoignage de mes sentiments les plus distingués.

A

Monsieur le Médecin Colonel Major ISMAILI Hassan

Professeur de traumatologie Orthopédie

Médecin chef de l’Hôpital Militaire Avicenne de Marrakech

En témoignage de mes sentiments les plus distingués.

A

Monsieur le Médecin Colonel BAITE Abdelouahed

Professeur d’Anesthésie-Réanimation

Directeur de l’E.R.S.S.M et de l’E.R.M.I.M

C’était un honneur et une chance inouïe que d’apprendre dans votre service. Je vous prie, Monsieur de croire en mes sentiments les plus distingués.

A ma très chère mère MALIKA

*A celle qui m'a tout donné sans attendre le moindre retour A celle qui
m'épaulait quand j'en avais le plus besoin*

*Tu représente le symbole de la bonté par excellence, la source de tendresse et
l'exemple du dévouement qui n'a pas cessé de m'encourager et de prier pour
moi.. Ta prière et ta bénédiction m'ont été d'un grand secours pour mener aussi
bien mes études que ma vie familiale.*

*Aucune dédicace ne saurait être assez éloquente pour exprimer ce que tu
Mérites pour tous les sacrifices que tu n'as cessé de me donner depuis ma
naissance ; durant mon enfance et même enfant que mère.*

*Tu as fait plus qu'une mère puisse faire pour que son fils puisse réaliser ses
rêves et suit le bon chemin ; merci maman pour l'amour, la tendresse et surtout
pour ta présence dans mes moments les plus difficiles, et si j'en suis arrivé là ce
n'est que grâce ALLAH puis à toi ma maman adorée.*

Ce modeste travail paraît bien dérisoire pour traduire une reconnaissance infinie envers une mère aussi merveilleuse dont j'ai la fierté d'être le fils.

Puisse ce jour être la récompense de tous les efforts et l'exaucement de tes prières tant formulées.

Puisse Dieu te prêter longue vie et bonne santé afin que je puisse te combler à mon tour

Je t'aime très fort



*A mon très cher père
Rhoulam Abdellah*

Ces quelques lignes ne sauraient exprimer mon affection, mon amour, ma gratitude et tout le respect que je vous dois.

Rien au monde ne pourrait compenser les efforts et les sacrifices que vous avez déployés pour mon éducation et mon bien être. Veuillez trouver dans ce modeste travail la récompense de vos Sacrifices, le fruit de vos efforts et l'expression de ma profonde gratitude.

Puisse Dieu le plus puissant vous comble de santé, prospérité et Vous accorde une longue vie.

*A mes frères Mohammed et Zakaria
A ma sœur El batoul*

Veillez trouver dans ce travail le témoignage de ma profonde affection et ma reconnaissance pour les encouragements et les efforts que vous avez fournis pour la réalisation de ce travail. Qu'il me soit permis de vous assurer à jamais mon soutien, mon respect et ma profonde affection.

Que Dieu puissant vous accorde une vie pleine de bonheur, de joie, de santé et de succès.

À la mémoire de mes chers grands-parents

*J'aurais tant aimé que vous soyez présents. Que Dieu ait vos âmes dans sa
sainte miséricorde.*

A tous mes amis

*Que ce travail vous témoigne de mes sentiments de respect, ma
profonde affection. Avec tous mes vœux de bonheur et de santé.
Dédicace spéciale à Issam Noukass, Yassine Bellaajal, et Issam
Rahmouni avec tous mes souhaits de bonheur et de santé.*

A Tous mes collègues

*Je ne peux trouver les mots justes et sincères pour vous exprimer mon
affection et mes pensées, vous êtes pour moi des frères et des sœurs
sur qui je peux compter*

*Merci pour les bons moments qu'on a passé ensemble, de votre
soutien et de votre serviabilité.*

*En témoignage de l'amitié qui nous uni et des souvenirs de tous les
moments que nous avons passé ensemble,*

*Je vous dédie ce travail et je vous souhaite une vie pleine de santé et
de bonheur.*

*Que Dieu vous protèges et vous procures joie et bonheur et que notre
amitié reste à jamais.*

*Et à tous ceux ou celles qui me sont chers et que j'ai omis
involontairement de citer.*

A Tous Mes enseignants tout au long de mes études.

*A tous ceux qui m'ont aidé à réaliser mes rêves et participés de près
ou de loin à la réalisation de ce travail.*

REMERCIEMENTS



*À notre président de thèse Professeur
Mustapha BOUSSOUGA, Chef de service de
Traumato-Orthopédie II , Hôpital Militaire
Mohammed V Rabat*

*Vous nous faites un immense plaisir en acceptant de juger notre
thèse.*

*Qu'il nous soit permis de témoigner à travers ces quelques
lignes notre admiration à la valeur de votre compétence, votre rigueur
ainsi que votre gentillesse, votre sympathie et votre dynamisme qui
demeureront pour nous le meilleur exemple Que ce travail soit une
occasion de vous exprimer notre gratitude, de respect et d'admiration
les plus sincères.*

*À notre maître et rapporteur de thèse,
Professeur Salim BOUABID Service de
Traumato-Orthopédie II,
Hôpital Militaire Mohammed V Rabat*

Nous tenons à vous déclarer nos remerciements les plus sincères pour avoir accepté de diriger ce travail et avoir vérifié à son élaboration avec patience et disponibilité

Votre dévouement au travail, votre modestie et votre gentillesse imposent le respect et représentent le modèle que nous serons toujours heureux de suivre. Mais au-delà de tous les mots de remerciements que nous vous adressons, nous voudrions louer en vous votre amabilité, votre courtoisie et votre générosité. Ce fut très agréable de travailler avec vous pendant cette période.

Puisse ce travail être à la hauteur de la confiance que vous nous avez accordée.

Au Docteur Youssef BENYASS, co-rapporteur de thèse, Résident en Traumatologie Orthopédique II, Hôpital Militaire Mohammed V Rabat

Nous vous remercions d'avoir contribué à ce travail par votre aide.

Veillez trouver dans cette thèse le témoignage de ma reconnaissance la plus sincère.

*À notre maître et juge de thèse, Professeur
Mansour TANANE Service de Traumato-
Orthopédie I,
Hôpital Militaire Mohammed V Rabat*

*Nous vous remercions vivement pour l'honneur que vous nous
faites en acceptant de juger ce travail.*

*Nous sommes très sensibles à votre gentillesse et à votre
accueil très aimable.*

Veillez croire en nos sentiments les plus respectueux.

*À notre maître et juge de thèse,
Professeur Driss BENCHEBBA
Service de Traumato-Orthopédie II,
Hôpital Militaire Mohammed V Rabat*

*Nous sommes très sensibles à l'honneur que vous nous faites
en acceptant de juger notre travail.*


*Veillez accepter nos remerciements ainsi que le témoignage
de notre respect et notre gratitude.*

*À notre maître et juge de thèse, Professeur
Mohammed Anouar DENDANE Service de
Traumato-Orthopédie pédiatrique, CHU Ibn
Sina - Rabat*

*Nous sommes très sensibles par l'honneur que vous nous faites
en acceptant de juger notre travail.*

*Je vous suis très reconnaissante de la spontanéité et de
l'amabilité avec lesquelles vous avez accepté de juger ce travail.*

*Veillez trouver, cher maître, à travers ce modeste travail la
manifestation de notre plus haute estime et de nos sentiments les plus
respectueux.*



SOMMAIRE

Table des matières

INTRODUCTION	1
MATERIEL ET METHODE	3
I. Matériel :	4
1. Nature et durée de l'étude :	4
2. Critères d'inclusion :	4
3. Critères d'exclusion :	4
4. Etude épidémiologique :	4
5. Clinique et paraclinique :	10
II. Méthodes :	11
1. Délai de consultation et d'intervention :	13
2. Préparation du malade :	13
3. Anesthésie :	14
4. Technique opératoire :	14
5. Evolution post-opératoire :	17
RESULTATS	19
1. Les critères d'évaluation :	20
2. Synthèse :	20
DISCUSSION	24
III. Historique :	25
IV. Rappel anatomique :	25
1. Anatomie macroscopique :	25
2. Anatomie microscopique :	42
3. Anatomie fonctionnelle :	44
V. Etiopathogénie :	47

1.	Théorie de la dégénérescence :	47
2.	Théorie vasculaire :	48
3.	Théorie mécaniste :	48
4.	Autres facteurs :	48
5.	Mécanisme lésionnel :	51
VI.	Examen clinique et paraclinique : -----	52
1.	Examen clinique :	52
2.	Examens paracliniques :	57
VII.	Traitement : -----	61
1.	Le but	61
2.	Moyens thérapeutiques :	61
3.	Indications:	79
4.	Complications :	79
5.	Rééducation :	81

COMPARAISON DES RÉSULTATS AVEC LES AUTRES

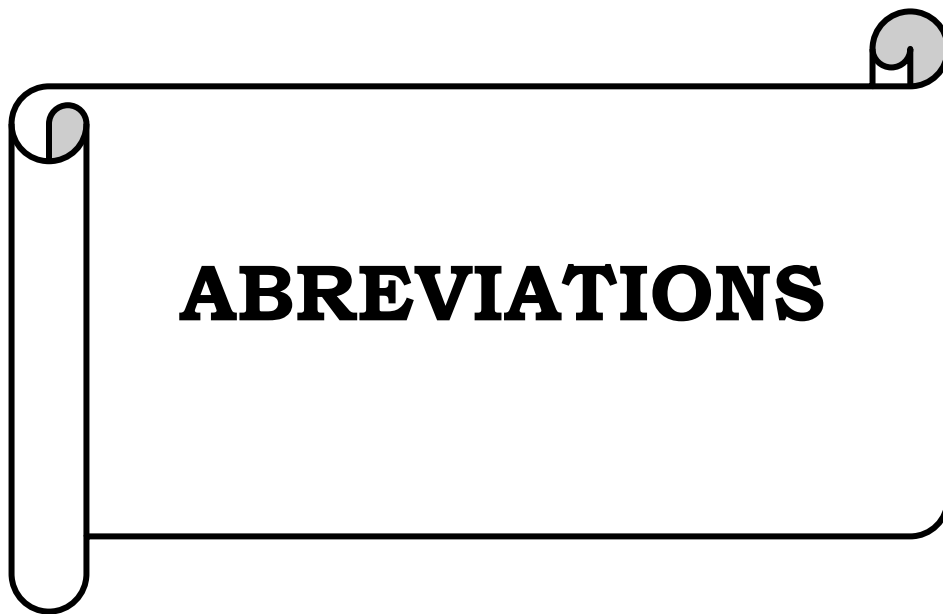TECHNIQUES -----82

1.	Les complications:	83
2.	Les résultats :	84
3.	Analyse des résultats:	84

CONCLUSION -----85

RESUMES -----88

REFERENCES BIBLIOGRAPHIQUES -----92



ABBREVIATIONS

AD	: accident domestique
AS	: accident de sport
AT	: accident de travail
AVP	: accident de la voie publique
FHL	: flexor hallucis longus
FDL	: flexor digitorum longus
IRM	: Imagerie par résonance magnétique
TA	: tendon d'Achille
Nbre	: nombre
Coté dt	: coté droit
Coté gh	: coté gauche
Atcds	: antécédents
DNID	: diabète non insulino dépendant
RAS	: rien à signaler
Méconn	: méconnue
Post	: postérieur
Ex	: examen
S	: subjectif
MS	: moyennement subjectif
NS	: nullement subjectif

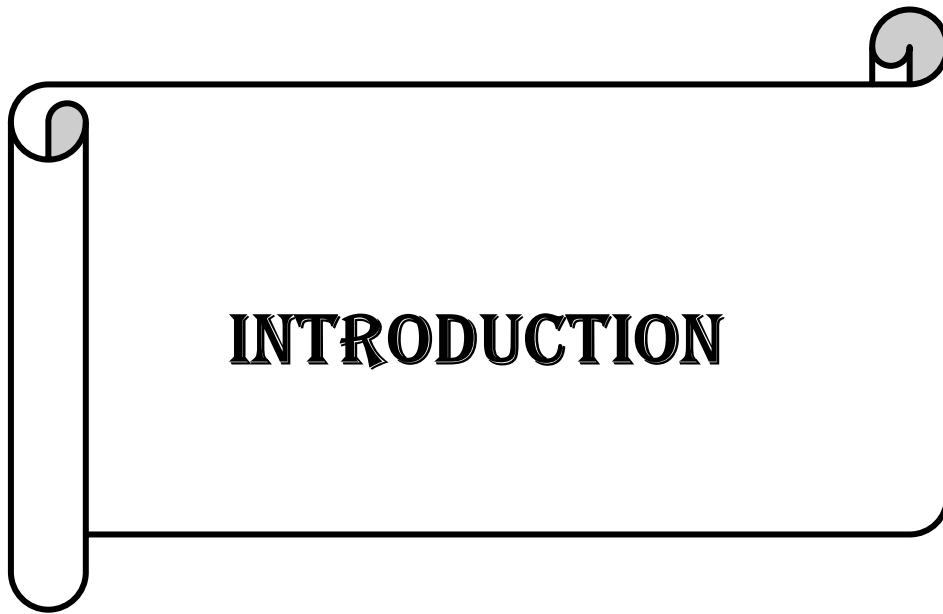
Liste des tableaux

Tableau 1 : récapitulatif des résultats de notre étude	13
Tableau 2 : Echelle MRC (Medical Research Council of Great Britain) de 0 à 5	20
Tableau 3 : douleur - œdème- raideur préopératoire	21
Tableau 4 : Score fonctionnel de Kitaoka	22
Tableau 5: Complications des techniques chirurgicales les plus utilisées	83
Tableau 6: Les résultats rapportés selon les différentes techniques	84

Liste des figures

Figure 1 : Image montrant le coup de hache postérieur ou hiatus.....	10
Figure 2 : Echographie montrant une discontinuité du tendon d'Achille au niveau de la jonction myotendineuse avec individualisation d'un nodule fibreux.....	11
Figure 3: Schéma de la voie d'abord postéro-médiale sur une cheville droite	15
Figure 4: Image montrant un tissu fibreux cicatriciel	15
Figure 5: Image montrant la perte de substance après résection du tissu fibreux cicatriciel	16
Figure 6: Image montrant la plastie myotendineuse en V-Y : section en « V ».....	16
Figure 7: Image montrant la transformation du « V » en« Y » de la plastie	17
Figure 8: Lames tendineuses du triceps sural direction et diffusion	27
Figure 9: Vue postérieure du tendon calcanéen et du groupe musculaire postérieure de la jambe	28
Figure 10: Système suro-achilléo-calcaneo-plantaire	29
Figure 11: Vue sagittale du tendon calcanéen et ses bourses.....	32
Figure 12: Coupe sagittale de la cheville : A. Tendon d'Achille B. Calcaneus C. Triangle de Kager.....	33
Figure 13: Vue latérale de la cheville montrant les structures adjacentes du tendon d'Achille	35
Figure 14: Schéma anatomique du tendon d'Achille en vue axiale, 5 mm au-dessus de l'interligne tibio-astragaliennne	36
Figure 15: Vascularisation artérielle du tendon d'Achille	39
Figure 16: Nerfs du tendon d'Achille	41

Figure 17: Coupe sagittale en vue microscopique du tendon d'Achille normal montrant les cloisons endoténiennes qui entourent les vaisseaux de collagène et qui contiennent les vaisseaux	43
Figure 18: Schéma de la structure spiralée des fibres tendineuses du tendon d'Achille :	
Figure 19 : Relation étirement/rupture tendineuse	
Figure 20: Photo montrant une impossibilité d'appui unipodal sur la pointe du pied :	54
Figure 21: Photo montrant le signe de Brunet Guedi :	54
Figure 22: Photo montrant le hiatus dans le trajet du tendon d'Achille	55
Figure 23: Photo montrant la manœuvre de Thompson :	55
Figure 24: Photo montrant l'exagération de la flexion passive du pied du pied atteint par rapport au côté sain :	56
Figure 25 : Echographie du tendon d'Achille. Coupe longitudinale A et axiale B. Rupture complète du tendon d'Achille à la jonction myotendineuse (flèche) avec diastasis entre les deux extrémités rompues (astérisque). T : tendon, M : muscle :	58
Figure 26: Imagerie par résonance magnétique montrant un grand défaut (flèche) chez un patient avec une rupture négligée du tendon d'Achille :	60
Figure 27: schéma représentant une plastie en VY d'Abraham :	63
Figure 28: Lambeau de retournement proximal selon la technique de Bosworth :	65
Figure 29 : schéma montrant une plastie avec le plantaire grêle :	67
Figure 30 : Schéma montrant le transfert avec du tendon court fibulaire	69
Figure 31: Schéma montrant le transfert du muscle court fibulaire	70
Figure 32: Technique de transfert du fléchisseur propre du gros orteil	
Figure 33: Allogreffe d'Achille + transfert du FHL.	74
Figure 34: Allogreffe d'Achille avec insertion osseuse (grande tubérosité calcanéenne)...75	
Figure 35: Schéma montrant l'utilisation de matériau prothétique type Marlex®	77
Figure 36: Schéma montrant l'utilisation de matériau prothétique type Dacron®	77
Figure 37: Schéma montrant le principe de la suture percutanée avec le Tenolig :	78



On regroupe sous le terme de ruptures anciennes trois situations :

Les ruptures aiguës du tendon calcanéen non diagnostiquées que ce soit par méconnaissance des signes pathognomoniques (perte de l'équin physiologique en décubitus ventral et manœuvre de Thomson) ou par diagnostic erroné de rupture partielle souvent induit par une échographie complémentaire.

Les ruptures itératives, survenant plus fréquemment après traitement orthopédique par immobilisation plâtrée (10 à 15%) ou après traitement fonctionnel (5 à 15%), mais également après chirurgie percutanée (4 à 10% dans les séries de Tenolig®), et beaucoup plus rarement après chirurgie conventionnelle (taux inférieur à 2%).

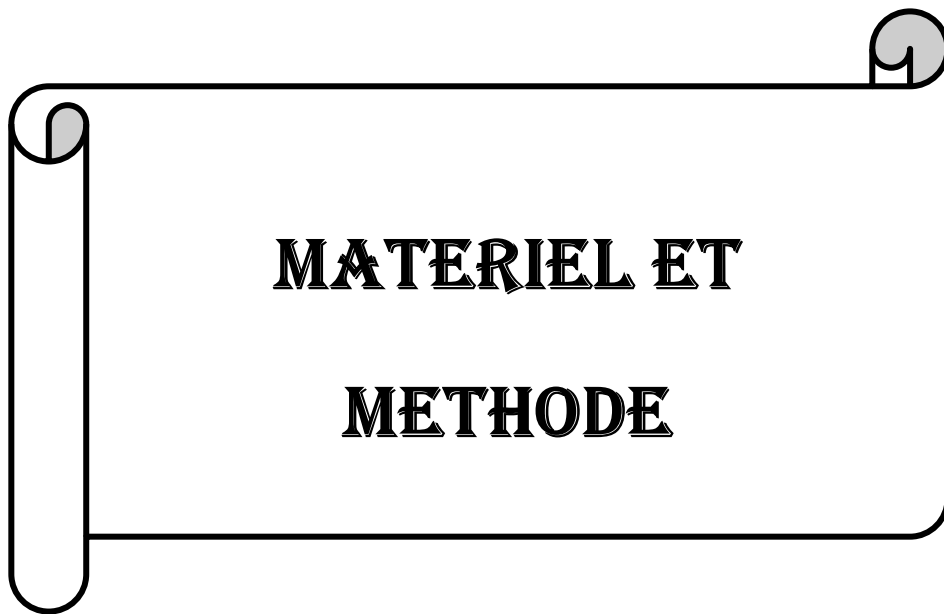Le tendon calcanéen « trop long » par défaut de gestion du traitement orthopédique ou du traitement chirurgical : gouttière plâtrée postérieure avec équin insuffisant, défaut de coopération du patient, rééducation trop précoce.

Le tendon d'Achille ou tendon calcanéen est le plus volumineux, le plus épais et le plus résistant des tendons de l'organisme. Il présente une zone plus étroite située entre trois et six centimètres de l'insertion sur le calcanéus, qui est le siège électif des ruptures.

La recrudescence des activités sportives, de loisirs ou professionnelles, a entraîné une augmentation des pathologies traumatiques et micro traumatiques du tendon calcanéen. L'hypo vascularisation au niveau de son insertion et de sa portion rétrécie, le vieillissement comme celui de tous les tendons de l'organisme mais également certaines thérapeutiques (fluoroquinolones, infiltrations de corticoïdes...) peuvent également expliquer la fréquence des lésions du tendon calcanéen.

Le traitement est chirurgical et les techniques opératoires sont nombreuses et tributaires des indications.

A ce propos huit cas de rupture négligée du tendon Achilléen opérés par plastie en V-Y d'Abraham ont été étudiés.



I. Matériel :

1. Nature et durée de l'étude :

Nous rapportons une étude rétrospective de huit patients présentant une rupture négligée du tendon d'Achille traitée chirurgicalement par plastie myotendineuse en V-Y selon la technique d'Abraham. Ces cas ont été répertoriés dans les archives du service de Chirurgie Traumatologique et Orthopédie II de l'Hôpital Militaire d'Instruction Mohammed V de Rabat entre Janvier 2010 et Mars 2015.

2. Critères d'inclusion :

Afin de pouvoir comparer notre série à celles retrouvées dans la littérature, nous avons retenu les patients présentant une rupture négligée du tendon d'Achille ayant bénéficié d'un traitement chirurgical par plastie myotendineuse en V-Y.

3. Critères d'exclusion :

Pour obtenir une étude homogène, nous avons volontairement exclu plusieurs groupes de sujet. Dans ce but ont été écartés :

- les sujets qui ont bénéficiés d'une autre technique opératoire.
- les dossiers non exploitables.
- le manque de suivi.

4. Etude épidémiologique :

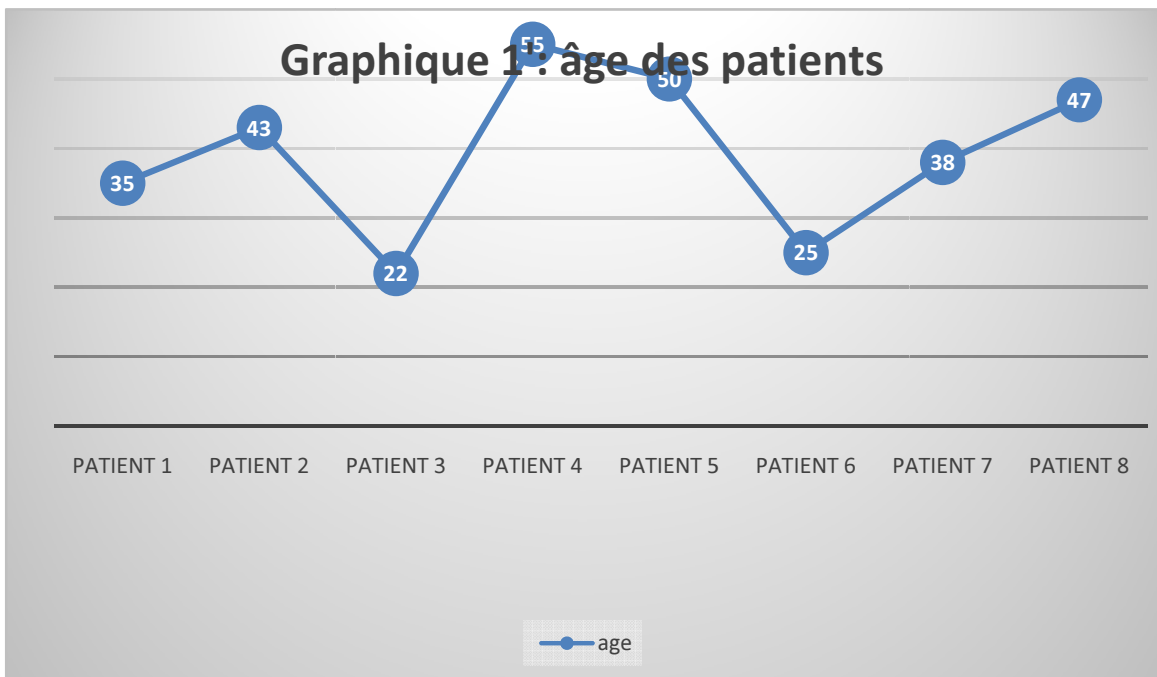
a. Age :

L'âge moyen global de nos patients était de 40,5 ans avec des extrêmes allant de 22 ans à 55 ans. Deux patients (25%) étaient d'âge inférieur à 30 ans, cinq d'âge compris (62,5%) entre 31 et 50 ans et un cas (12,5%) d'âge supérieur à 50 ans (graphique 1).

Graphique 1: nombre de patient / tranche d'âge

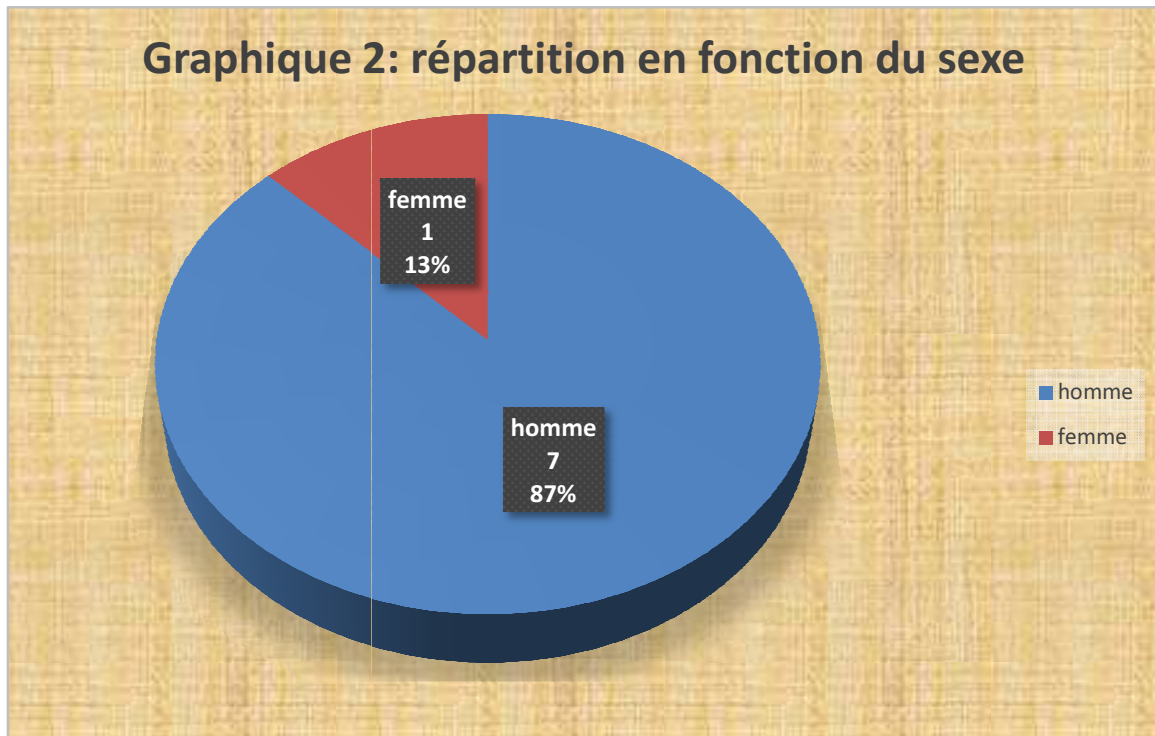


Graphique 1: âge des patients



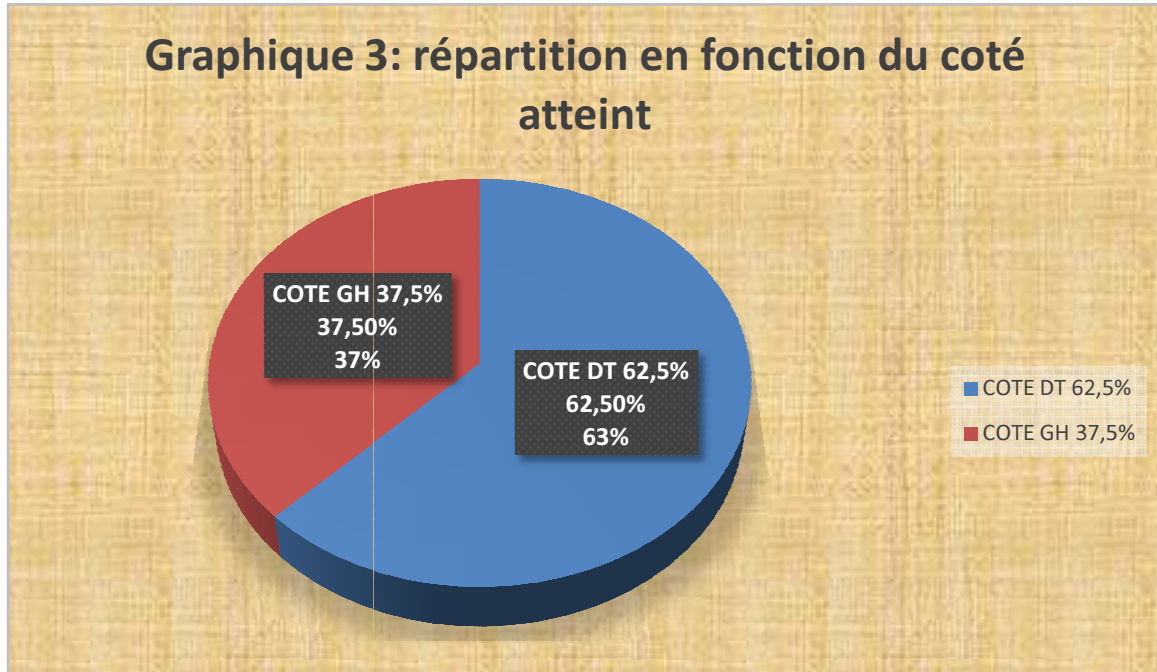
b. Sexe :

Notre étude comptait une nette prédominance masculine. Elle était composée de sept patients de sexe masculin (87,5%) et une patiente de sexe féminin (12,5%) (Graphique 2).



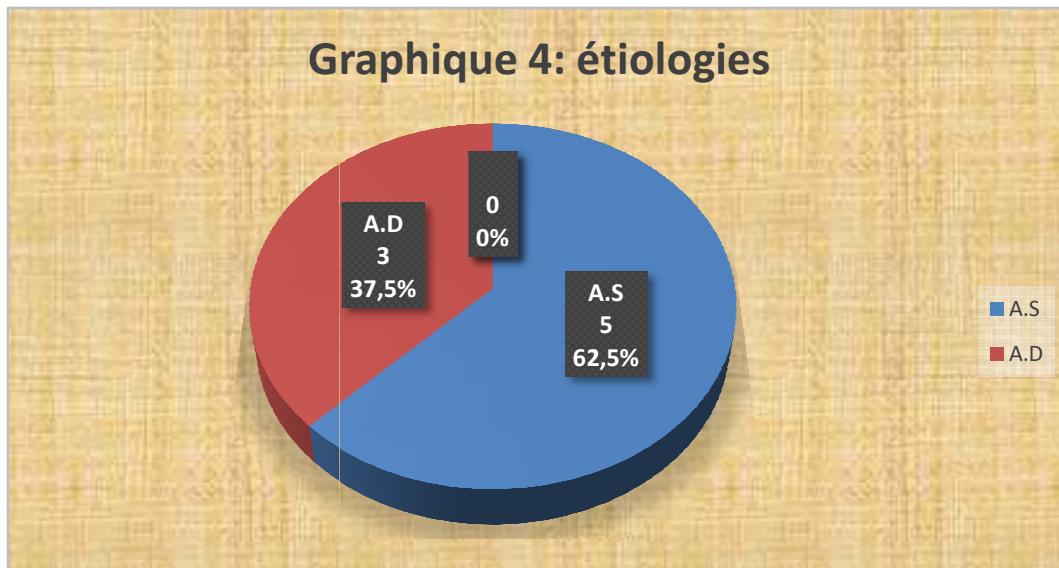
c. Coté atteint :

Nous avons noté une légère prédominance du côté droit avec cinq patients soit 62,5 % par rapport au côté gauche avec trois patients soit 37,5 % des cas (Graphique 3).



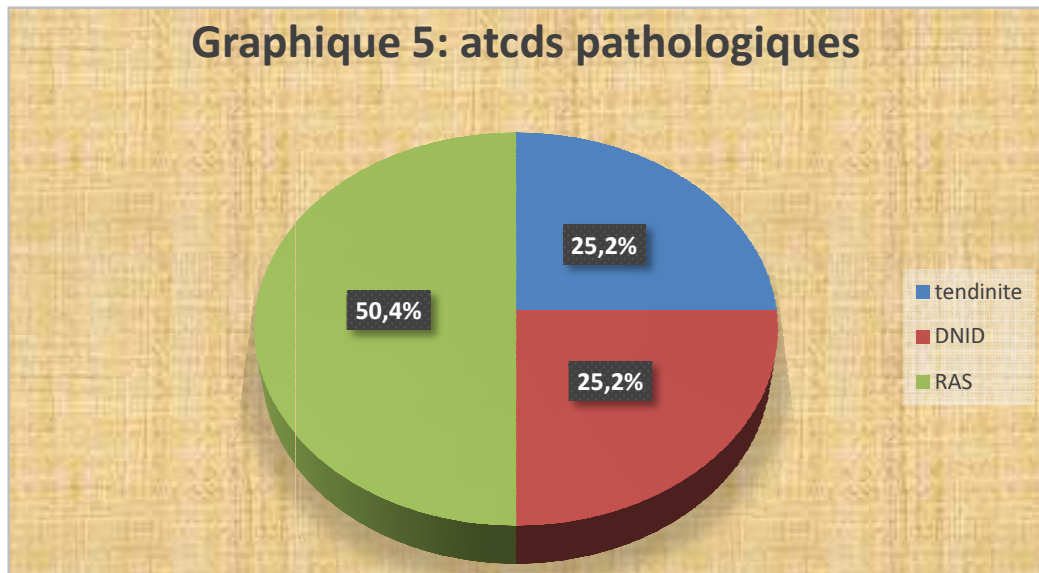
d. Circonstances de traumatisme :

Pour cinq patients de notre étude (62,5%) la rupture négligée résultait d'un accident de sport. Les trois autres cas (37,5%) étaient secondaires à un accident domestique (chute d'escalier) en l'occurrence (Graphique 4).



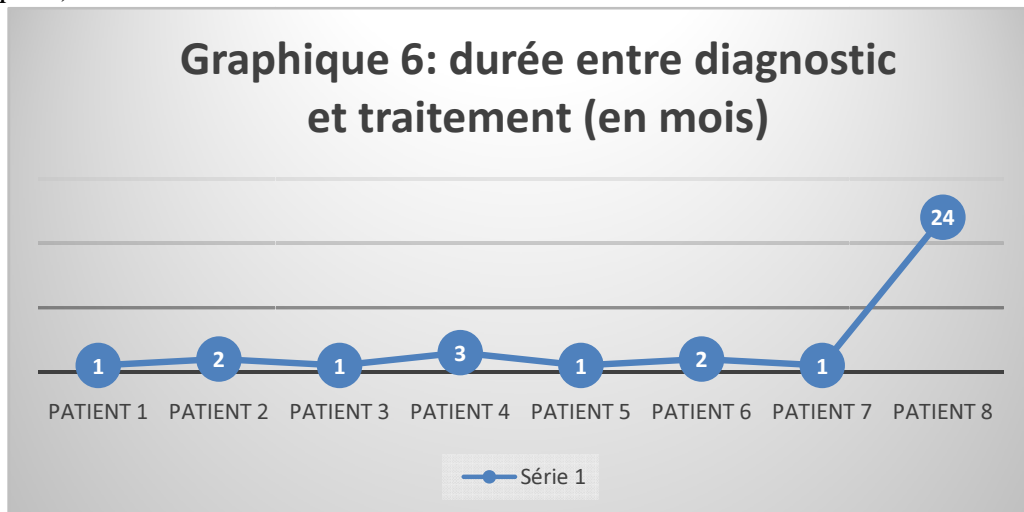
e. Les antécédents pathologiques :

Quatre de nos patients (50 %) n'avaient aucun antécédent pathologique particulier tandis que dans deux cas, soit 25% des cas, un diabète de type II a été répertorié et dans deux cas (25%) les patients sportifs amateurs avaient une tendinite du tendon d'Achille (Graphique 5).



f. Le délai entre le diagnostic et le traitement :

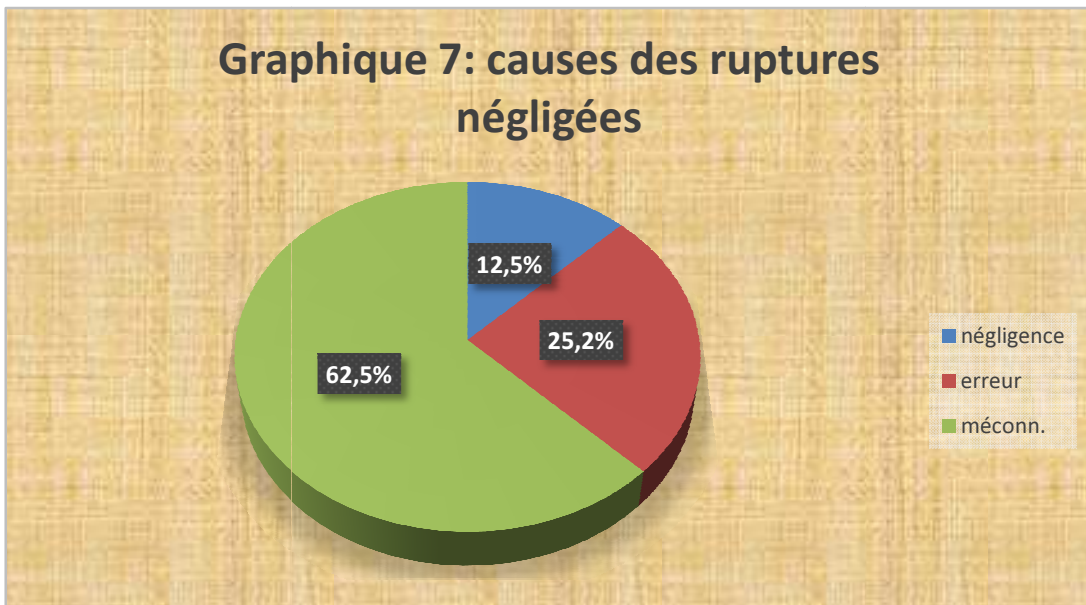
Le délai entre le diagnostic et le traitement variait de quatre semaines à deux années (Graphique 6).



g. Les causes du retard diagnostique :

Les causes du retard de diagnostic ont été :

- une erreur du diagnostic dans deux cas soit 25% chez deux sportifs dont la rupture était prise pour la tendinite diagnostiquée au paravent.
- une méconnaissance du diagnostic chez cinq patients soit 62,5% des cas.
- une négligence chez l'unique patiente de notre étude pendant deux ans soit 12,5%.



5. Clinique et paraclinique :

a. Clinique :

Tous les patients (100%) ont présenté une boiterie associée à une fatigabilité à la marche avec notamment une difficulté à la montée des escaliers. A l'examen clinique on a trouvé à l'inspection un coup de hache postérieur ou hiatus signant la localisation de la rupture (Figure 1), une perte de l'équin physiologique du pied atteint (100%). La manœuvre de Thompson était positive chez tous nos patients. L'appui monopodal a été impossible pour l'ensemble des patients.

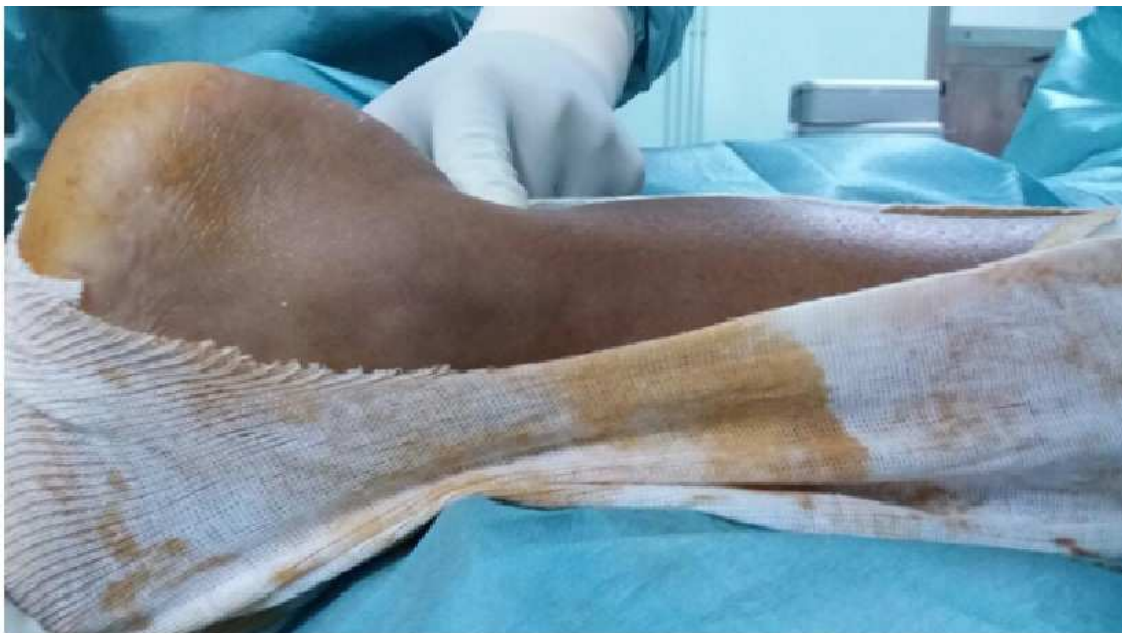

Figure 1 : Image montrant le coup de hache postérieur ou hiatus

b. Paraclinique :

Tous nos patients ont bénéficié d'un bilan radiologique conventionnel comprenant deux clichés de cheville de face et de profil pour éliminer les diagnostics différentiels tels les avulsions calcanéennes ou d'autres lésions osseuses.

L'échographie a été demandée chez tous les patients afin de confirmer le diagnostic (Figure 2). Cependant aucun patient n'a bénéficié d'une IRM.

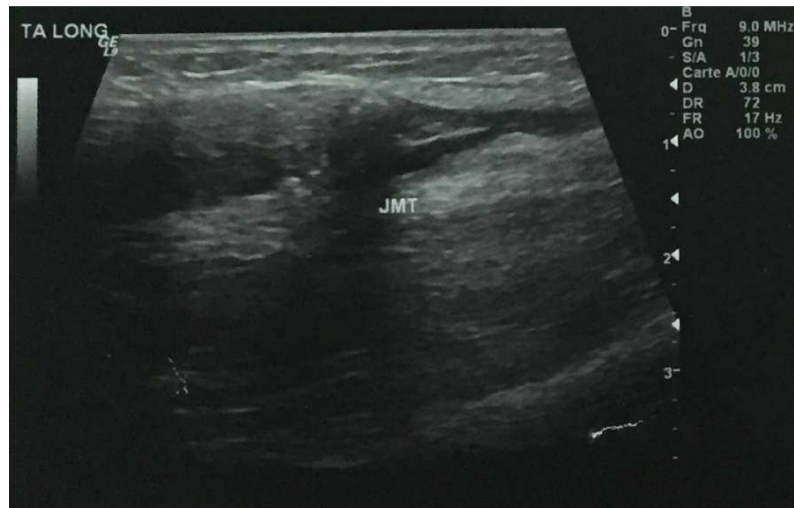


Figure 2 : Echographie montrant une discontinuité du tendon d'Achille au niveau de la jonction myotendineuse avec individualisation d'un nodule fibreux

II. Méthodes :

Le recueil des données a été effectué à partir d'une fiche d'exploitation. Des données d'ordre épidémiologique, clinique, paraclinique, thérapeutique et d'évolution des patients ont été relevées sur le modèle de fiche (**annexe**).

N° de DOSSIER :

<u>AGE :</u>				
<u>SEXE :</u>				
<u>STATUT SOCIAL :</u>	<u>CIVIL :</u>		<u>MILITAIRE :</u>	
<u>CIRCONSTANCES :</u>	A.S	A.T	A.D (CHUTE)	AUTRE
<u>ANTECEDENTS :</u>	MEDICAUX		CHIRURGICAUX	
<u>COTE :</u>	D :		G :	
<u>CLINIQUE :</u>				
<u>SIGNES FONCTIONNELS :</u>	DOULEUR	BOITERIE	RAIDEUR	MOBILITES
<u>SIGNES PHYSIQUES :</u> HIATUS	APPUI MONOPODAL		SIGNE DE THOMPSON	
<u>IMAGERIE :</u> - RX STANDARDS : - ECHOGRAPHIE : - IRM :				
<u>BIOLOGIE:</u>	NFS	IONOGRAMME SANGUIN	TP /TCA	AUTRES
<u>ANESTHESIE :</u>	RA	BLOCS	AG	
<u>GARROT:</u>	DUREE			
<u>VOIE D'ABORD :</u>				
<u>TECHNIQUE OPERATOIRE :</u>				
<u>SUITES :</u> - ANTIBIOPROPHYLAXIE : - ANTICOAGULATION : - SEJOURS HOSPITALIER : - IMMOBILISATION : - ABLATION FILS : - APPUI :	TYPE : TYPE :		DUREE : DUREE :	
<u>REEDUCATION :</u>				
<u>RESULTATS :</u> - FONCTIONNEL - SUBJECTIF		BOITERIE S	MARCHE MS	MOBILITEE NS

Tableau 1 : récapitulatif des résultats de notre étude

CAS	SEXE/AGE (années)	MECANISME RUPTURE	LONGUEUR DEFECT TENDINEUX (en cm)	DUREE SYMPTOME (mois)	DUREE DE SUIVI (semaine)	RESULTATS
1	M/35	SPORT	5	1	16	EXCELLENT
2	M/43	SPORT	N/C	2	28	EXCELLENT
3	M/22	SPORT	5	1	16	EXCELLENT
4	M/55	CHUTE ESCALIERS	6	3	22	SATISFAIT
5	M/50	CHUTE ESCALIERS	N/C	1	30	SATISFAIT
6	M/25	SPORT	5	2	22	EXCELLENT
7	M/38	SPORT	3,5	1	16	EXCELLENT
8	F/47	CHUTE ESCALIERS	5	1	28	EXCELLENT

1. Délai de consultation et d'intervention :

Le délai entre le traumatisme et l'hospitalisation dans notre étude a été de un à vingt-quatre mois, avec une moyenne de 4,3 mois.

Le délai entre l'hospitalisation et l'intervention était entre un et quatre jours, avec une moyenne de 2,25 jours.

2. Préparation du malade :

Tous nos patients (100%) ont bénéficié d'un examen clinique systématique et complet à la recherche d'une pathologie sous-jacente.

Un bilan systématique a été réalisé pour tous les patients. Ce bilan comprenait :

- une numération de formule sanguine et un ionogramme sanguin
- une demande de sang conforme au groupage et rhésus

- le bilan d'hémostase : le taux de prothrombine et le temps de céphaline activée.

3. Anesthésie :

Dans notre série, tous les patients (100 %) ont été opérés sous rachianesthésie.

4. Technique opératoire :

Après anesthésie, nos patients ont été installés en décubitus ventral avec mise en place d'un garrot pneumatique à la racine du membre et un billot sous la jambe atteinte. Ensuite, on a réalisé un badigeonnage et un champage en laissant le membre inférieur libre et mobilisable. Une Incision cutanée postéro-médiale d'environ dix centimètres est faite (**Figure 3**). Une hémostase soignée est réalisée, la gaine du tendon d'Achille ou mésotendon, est fendue dans le sens longitudinal. On a procédé au repérage de la zone de rupture avec mise en évidence du tissu fibreux cicatriciel (**Figure 4**). On a ensuite effectué la résection de la zone fibreuse afin de retrouver une zone tendineuse saine (**Figure 5**) puis on a mesuré la perte de substance en équin maximal. Une plastie myotendineuse en V-Y selon Abraham a été décidée conformément au staff précédant chaque intervention. On a procédé à la localisation de la jonction myotendineuse, suivie d'une préparation et réalisation d'une incision en V inversé dans la partie proximale du tendon (**Figure 6**). Elle a été réparée en forme de Y par du fil Vicryl N°2 avec le pied en équin (**Figure 7**). Enfin, un lavage abondant a été fait suivi de la fermeture de l'aponévrose puis de la fermeture plan par plan sur un Redon aspiratif.

Les suites opératoires ont été complétées par une immobilisation par une attelle plâtrée en équin.

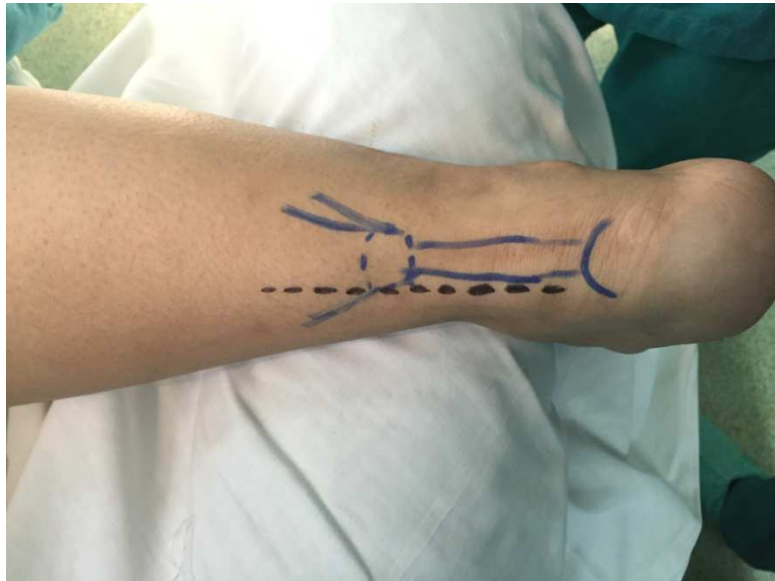

Figure 3: Schéma de la voie d'abord postéro-médiale sur une cheville droite

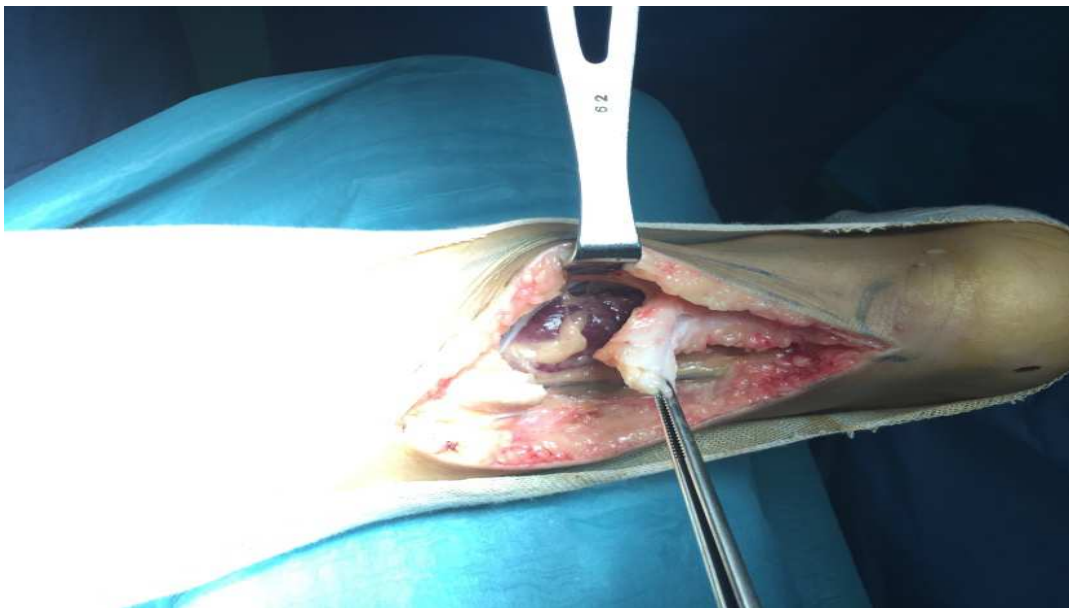

Figure 4: Image montrant un tissu fibreux cicatriciel

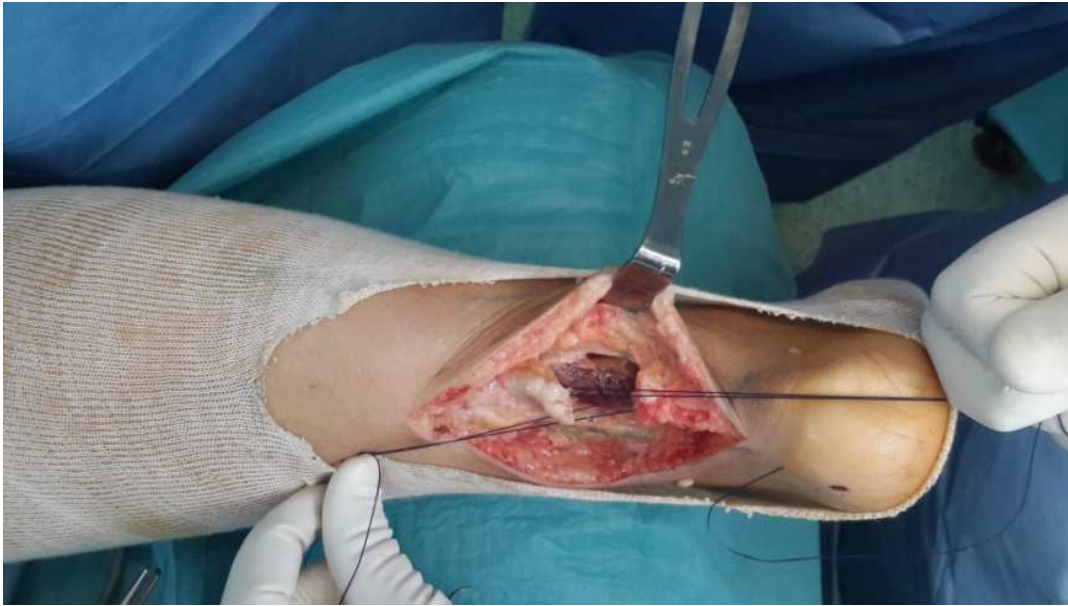


Figure 5: Image montrant la perte de substance après résection du tissu fibreux cicatriciel

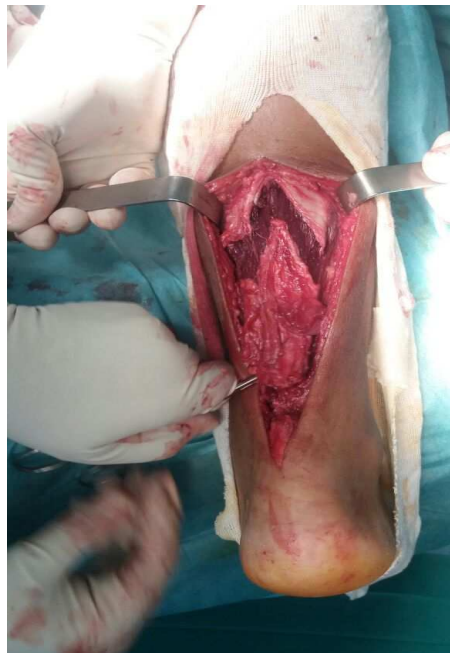


Figure 6: Image montrant la plastie myotendineuse en V-Y : section en « V »

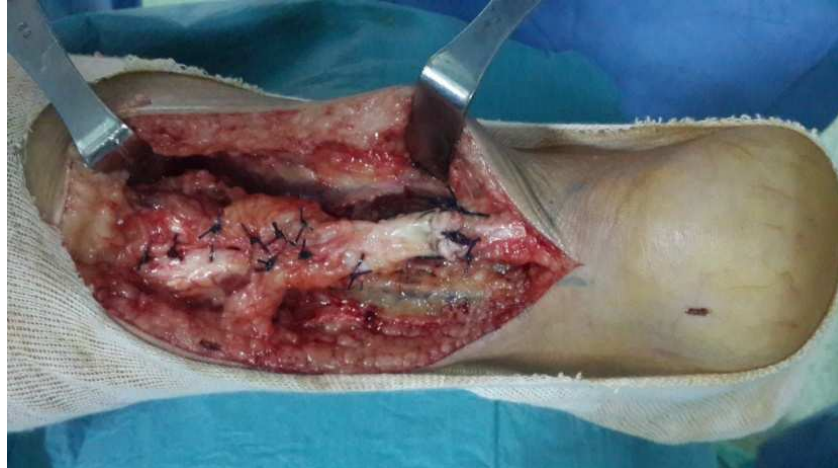

Figure 7: Image montrant la transformation du « V » en « Y » de la plastie

5. Evolution post-opératoire :

a. Suites locales :

Après l'intervention, tous les patients ont bénéficié d'un changement du drain de Redon aspiratif puis son ablation après 48 heures. Il s'en est suivi une confection d'une botte en résine en léger équin d'environ 30° durant 3 semaines puis 3 semaines supplémentaires pied en position à 90°. Nous avons respecté une absence d'appui jusqu'à la cinquième semaine post opératoire. La dernière semaine, le patient a été autorisé à reprendre l'appui sur la botte en résine avec confection d'une talonnette de marche. Les fils de suture ont été enlevés lors du changement de plâtre à la troisième semaine.

Dans notre étude, les suites post opératoires ont été sans particularités.

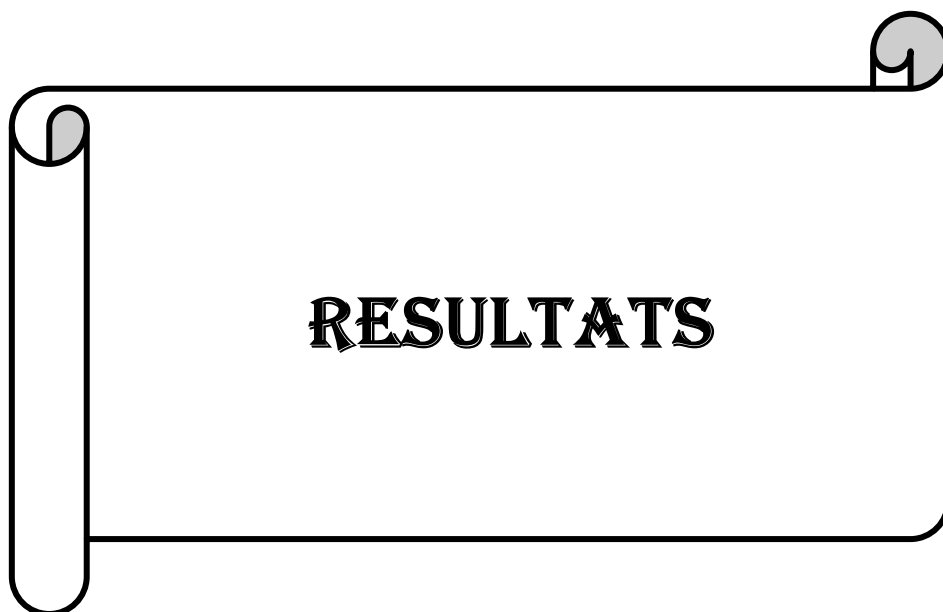b. Traitement médical :

Dans le post-opératoire immédiat nos patients (100%) ont bénéficié d'une prophylaxie thromboembolique systématique. Celle-ci était à base d'héparine de bas poids moléculaire (HBPM) à sa dose préventive de 0,4 millilitre par jour.

Une antibioprofylaxie pendant 48 heures ainsi qu'un traitement antalgique (allant du palier 1 au palier 2) ont été administrés chez tous nos patients (100%).

c. Rééducation :

La rééducation a été débutée dès l'ablation de la botte plâtrée. Elle a consisté en la récupération des mobilités articulaires, renforcement musculaire notamment du muscle triceps sural région potentielle de tiraillement. Enfin un travail proprioceptif a été également entrepris afin de retrouver l'ensemble des aptitudes antérieures (« re-cortication » des réflexes).



1. Les critères d'évaluation :

Les critères retenus pour juger du résultat sont exclusivement clinique :

- La possibilité d'un appui unipodal.
- L'absence de douleur.
- La force de flexion plantaire du pied contre résistance scorée selon l'échelle MRC (Medical Research Council of Great Britain) afin d'évaluer la compétence du muscle triceps sural (**Tableau 2**).
- L'arc de mobilité et la recherche du signe de Thompson.
- Le retour aux activités antérieures au traumatisme.
- L'évaluation selon le score de KITAOKA.

Le recul minimal que nous avons fixé dans notre étude a été de douze mois, le recul maximal a été de cinq ans avec un recul moyen de trois ans.

Tableau 2 : Echelle MRC (Medical Research Council of Great Britain) de 0 à 5

5	Force normale
4	Capacité de lutter contre la pesanteur et contre résistance
3	Capacité de lutter contre la pesanteur mais non contre résistance
2	Possibilité de mouvement, une fois éliminée la pesanteur
1	Ebauche de mouvement
0	Aucun mouvement

2. Synthèse :

La prévalence de la douleur préopératoire, de la raideur et de l'œdème est résumée dans le (tableau 2). Nous avons observé que pour la majorité des patients, les symptômes sont faibles voire absents. Les patients pour lesquels une des trois entités à savoir la douleur,

l'œdème et la raideur sont présents sont ceux qui ont été pris en charge à une date proche du traumatisme, à un mois en l'occurrence et ceci dans quatre cas (50%).

Tableau 3 : douleur - œdème- raideur préopératoire

	DOULEUR	OEDEME	RAIDEUR
AUCUNE	3	3	7
FAIBLE	3	5	1
MODEREE	2	0	0
SEVERE	0	0	0

La reprise du plein appui se faisait à la cinquième semaine post opératoire, après l'ablation du plâtre. La reprise des activités usuelles et totales s'est effectuée en moyenne au-delà de la neuvième semaine. Les patients ont retrouvé leurs activités sportives (marche normale à marche soutenue) après une moyenne de 22 semaines +/- 6 semaines.

Au dernier recul tous nos patients (100%) étaient capables de se tenir sur la pointe des pieds.

L'ensemble des patients a retrouvé une flexion plantaire et dorsale du pied comparable au côté controlatéral chez sept patients (87,5%) légèrement diminuée dans un cas (12,5%).

L'étude de la force de contraction du triceps sural selon l'échelle MRC retrouve une force normale du muscle triceps sural cotée à 5 chez sept patients (62,5%) et à 4 chez un patient (37,5%).

Aucun patient n'a présenté de complications post opératoires. Aucune lésion du nerf sural, ni de désunion cutanée, ni de surinfection de la voie d'abord chirurgicale. Au dernier recul, aucun cas de rupture itérative n'a été relevé.

Dans notre étude, le score moyen de KITAOKA était de 89%. Ce résultat nous paraît excellent et rejoint le score obtenu chez la plupart des auteurs [79] [80] [81] [82].

Tableau 4 : Score fonctionnel de Kitaoka

1) DOULEUR :

Aucune	40 points
Minime, occasionnelle	30 points
Modérée quotidienne	20 points
Sévère, presque toujours présente	0 point

2) FONCTION :

➤ **Limitation des activités:**

Pas de limitation	10 points
Pas de limitation des activités quotidiennes, limitation des activités de détente	7 points
Limitation des activités quotidiennes et de détente	4 points
Limitation sévère des activités quotidiennes et de détente avec nécessité d'une aide telles que des cannes, un cadre de marche voire fauteuil roulant	0 point

➤ **Distance maximale de marche**

> 1500 mètres	5 points
Entre 1000 et 1500 mètres	4 points
Entre 500 et 1000 mètres	2 points
< 500 mètres	0 point

➤ **Surfaces de marche**

Aucune difficulté quelle que soit la surface	5 points
Quelques difficultés sur terrain irrégulier, dans les escaliers, lors de la marche en descente, sur les échelles	3 points
Sévères difficultés sur terrain irrégulier, dans les escaliers, lors de la marche en descente, sur les échelles	0 point

3) Boiterie

Aucune ou minime	8 points
Evidente	4 points
Marquée	0 point

4) Mobilité dans le plan sagittal (flexion-extension)

Normal ou limitation minime (30° ou plus)	8 points
Limitation modérée (15°-29°)	4points
Limitation sévère (< 15°)	0 point

5) Mobilité de l'arrière-pied (inversion-éversion)

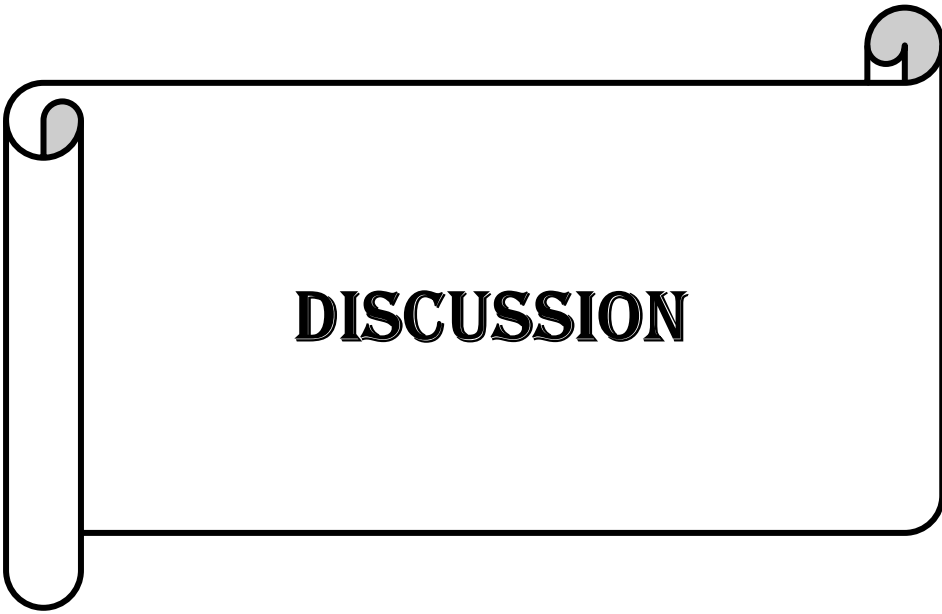
Normal ou limitation minime (75% à 100% de la normale)	6 points
Limitation modérée (25% à 74% de la normale)	3 points
Limitation sévère (< 25% de la normale)	0 point

6) Impression subjective de stabilité de la cheville

Stable	8 points
Manifestement instable	0 point

7) Alignement avant/arrière pieds :

Bon	10 points
Moyen	5 point
Mauvais	0 point



III. Historique :

Achille, guerrier et héros de l'Illiade d'Homère, a laissé son nom au tendon d'Achille, le tendon le plus épais du corps humain. La légende dit que Thétis, la mère d'Achille, rendit son fils invulnérable à toute blessure physique en l'immergeant dans le Styx après avoir appris par prophétie qu'Achille mourrait bientôt dans une bataille. Cependant, le talon par lequel il était retenu ne fut pas immergé dans l'eau divine, ce qui conféra un point vulnérable pour Achille.

Surnommé «le puissant bouclier de l'armée», il prit part à la destruction de nombreuses villes.

A la tête de l'armée grecque dans la guerre de Troie, Achille fit des prodiges et permit à son armée d'entrer dans cette cité si convoitée. Mais Pâris, pris de jalousie meurtrière envers le succès inébranlable d'Achille et guidé par Apollon, lui décocha une flèche qui s'enfonça dans le talon: Achille s'écroula «comme une tour que renverse le vent» [7].

IV. Rappel anatomique :

1. Anatomie macroscopique :

1.1. Appareil extenseur achilléen:

Il comprend:

- Un muscle moteur: le triceps sural.
- Une courroie de transmission: le tendon d'Achille (tendon calcanéen).
- Une attache calcanéenne.

a. Triceps sural:

Il se compose des muscles gastrocnémiens et du muscle soléaire:

Les deux muscles gastrocnémiens s'insèrent de façon symétrique sur les tubercules supracondyliens de l'extrémité distale du fémur et sur la partie adjacente des coques condyliennes et de la fossette intercondylienne, par un tendon épais, et se réunissent en

dessous de l'interligne articulaire du genou. Les fibres musculaires se terminent sur la face postérieure d'une longue lame aponévrotique disposée dans un plan frontal, qui s'étend sur presque toute la hauteur de la jambe et qui fusionnera en bas avec celle du muscle soléaire.

- Le muscle soléaire forme le plan profond du triceps et prend son origine sur les deux os de la jambe et sur l'arcade fibreuse qui les unit (arcade tendineuse du soléaire):
- Sur le tibia, l'insertion se fait sur une crête osseuse de la face postérieure du tibia (ligne du soléaire), située sous la zone d'insertion du muscle poplité et se prolonge sur le tiers moyen du bord médial du tibia.

L'insertion fibulaire intéresse la face postérieure de la tête de la fibula et le tiers supérieur de sa face postérieure et de son bord latéral.

b. Tendon d'Achille :

L'extrémité proximale du tendon d'Achille se constitue par l'accolement de deux lames fibreuses, gastrocnémiens en arrière, et soléaire en avant, qui ont reçu de façon progressive l'implantation des fibres musculaires correspondantes, respectivement sur leur face postérieure et antérieure, et qui se disposent dans un plan frontal (**Figure 8**).

Ces lames vont progressivement fusionner, en s'épaississant dans le plan sagittal, et en se rétrécissant dans le plan frontal, pour constituer le tendon calcanéen.

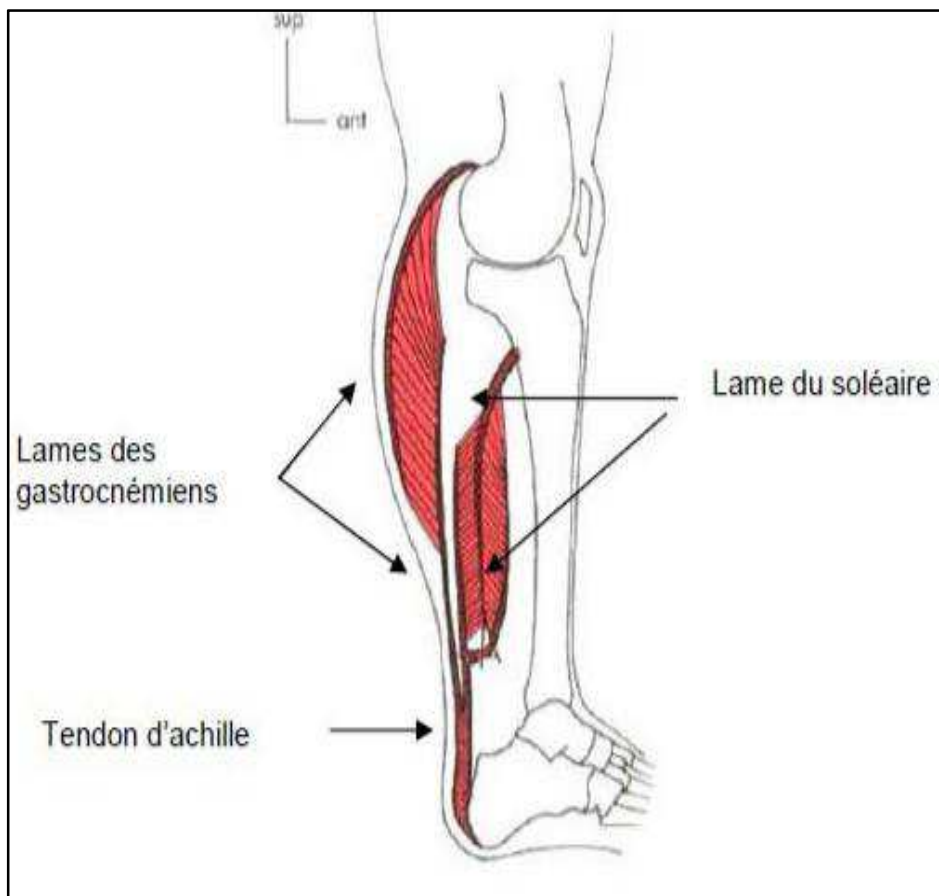


Figure 8: Lames tendineuses du triceps sural direction et diffusion [2]

C'est une structure fibreuse, verticale, à légère concavité antérieure. Il a la forme d'un cylindre aplati, de section ovale, dont les dimensions sont en moyenne de 6 cm à 15 cm de hauteur, 12 mm de largeur et 6 mm d'épaisseur. **(Figure 9)**

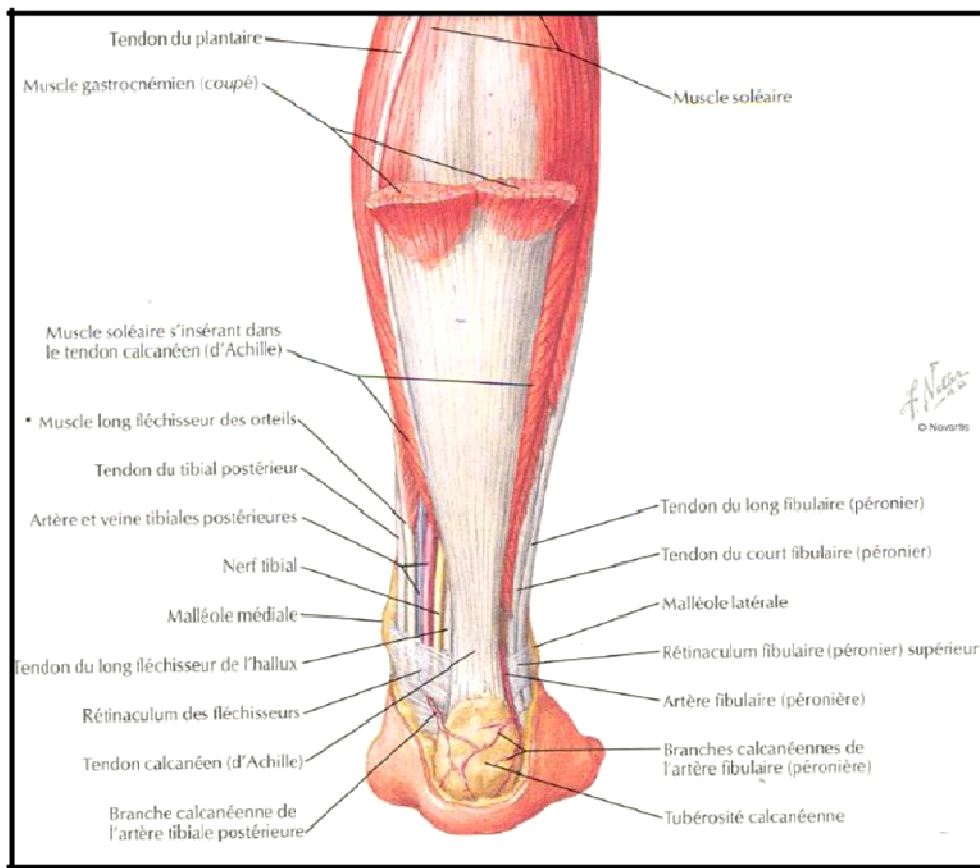


Figure 9: Vue postérieure du tendon calcanéen et du groupe musculaire postérieure de la jambe [3]

Il descend verticalement en situation médiane en arrière du plan musculaire profond (flexor hallucis longus) et du paquet vasculo-nerveux, son calibre n'est pas uniforme. De haut en bas, il va d'abord en se rétrécissant entre 2 cm et 6 cm au-dessus du calcanéus, qui correspond aussi à une zone vasculaire critique, et également de torsion maximale du tendon, et qui constitue le site habituel de sa rupture, il atteint son calibre minimal en arrière de l'articulation talo-crurale (épaisseur de 6 à 8mm largeur de 12 à 15 mm) avant de s'élargir à nouveau. Il reste à distance de la moitié supérieure de la face postérieure du calcanéus, avant de s'insérer sur la moitié inférieure sur une large surface triangulaire rugueuse.

Les fibres les plus superficielles du tendon se terminent sur des crêtes verticales occupant toute la partie postéro-inférieure de l'os, où elles se joignent aux fibres postérieures de l'aponévrose plantaire moyenne réalisant le système fonctionnel dynamique **suro-achilléo-calcanéo-plantaire d'Arandes-Adan et Viladot (Figure 10)**, qui permet aux muscles courts plantaires de poursuivre et soutenir l'effort propulsif du triceps lors des impulsions. Dans toute sa longueur le tendon est séparé des muscles profonds par un tissu adipeux.

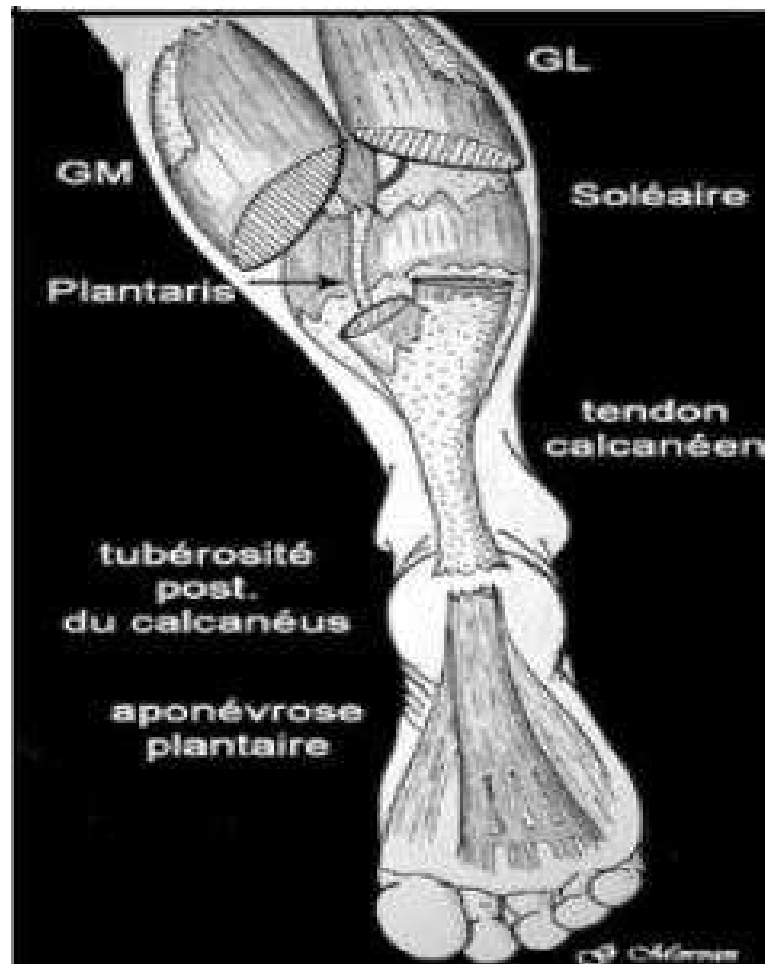


Figure 10: Système suro-achilléo-calcanéo-plantaire [4]

c. Insertion calcanéenne:

La surface d'insertion, étroite en haut et plus large en bas, se subdivise en trois parties :

- Une partie supérieure, formée d'une surface lisse répondant à la bourse séreuse rétroachillienne, la séparant du tendon calcanéen.

- Une partie moyenne représentée par une surface rugueuse qui donne insertion au tendon calcanéen et au muscle plantaire grêle.
- Une partie inférieure, oblique en bas et en avant, présentant des stries verticales où s'attachent les fibres superficielles du tendon calcanéen (qui se prolongent jusqu'au bord postérieur de l'aponévrose plantaire moyenne).

La continuité entre le tendon calcanéen et l'aponévrose plantaire constitue un ensemble fonctionnel dynamique : Le système Achilléen-calcaneo-plantaire qui joue un rôle mécanique fondamental dans la suspension, le soutènement, l'adhérence au sol et la propulsion.

La terminaison peut se faire parfois plus haut au niveau du tiers supérieur et beaucoup plus rarement au niveau de son tiers inférieur.

Dans le plan horizontal, la forme en «croissant» de l'insertion achilléenne a été soulignée par plusieurs travaux. Cette insertion atteint la face médiale du calcaneus sur trois millimètres et sa face latérale de un millimètre environ à partir du point le plus postérieur de la tubérosité calcanéenne.

1.2. Structures adjacentes :

a. Gaines tendineuses:

Le tendon d'Achille est entouré de deux gaines :

- **la gaine aponévrotique** qui n'est que le dédoublement de l'aponévrose jambière présente deux feuillets ; un feuillet antérieur le sépare des éléments de la loge profonde et un feuillet postérieur, renforcé par des fibres transversales tendues d'une malléole à l'autre, le sépare du revêtement cutané. Il lui intimement lié, surtout dans sa partie inférieure et toute dissection excessive est une source de dévascularisation de la peau ou d'adhérences.
- **le peritenonium (ou pérítendon)** n'est pas une gaine synoviale. Sa structure histologique est différente: mince membrane de tissu fibrillaire lâche de même structure que les cloisons endoténiennes qui en sont, en fait, les prolongements intratendineux.

b. Paratendon:

Le tendon d'Achille est la seule structure tendineuse de l'arrière-pied et de la cheville qui n'est pas revêtue par une gaine synoviale, ce qui s'explique par l'absence de poulie de réflexion sur son trajet globalement rectiligne. Il est entouré par un espace de glissement constitué d'un tissu conjonctif lâche que limite le dédoublement du fascia crural. Richement innervé et vascularisé, il participe à la vascularisation du tendon lui-même par l'intermédiaire d'un mésotendon. Cet ensemble constitue le paratendon.

Le paratendon achilléen est donc épargné par les maladies propres de la synoviale, en particulier inflammatoires, mais celles-ci peuvent affecter les bourses séreuses voisines, en particulier la bourse séreuse pré-achilléenne. On revanche, on peut observer des lésions essentiellement mécaniques de cet espace : les paratendinopathies. Au-dessus du calcaneus, le fascia crural vient se confondre avec le paratendon pour constituer l'équivalent d'un rétinaculum, qui explique la concavité du tendon dans le plan sagittal. Cette structure lui permet de suivre harmonieusement les mouvements de flexion dorsale et plantaire du pied.

c. Bourses séreuses:

Deux bourses séreuses sont disposées en avant et en arrière de son insertion distale et sont le siège d'une pathologie courante. Elles sont indispensables pour permettre le glissement du tendon:

- La bourse antérieure, appelée bourse du tendon calcaneus, ou bourse rétro-calcaneus, ou pré-achilléenne, sépare le tendon du tiers supérieur de la face postérieure du calcaneus. Moulée sur l'angle antéro-supérieur du calcaneus, elle a la forme d'une «coiffe» à concavité antérieure. Son volume est de 1 à 1,5 ml. Ses dimensions normales ne doivent pas excéder 1 mm de dimension antéropostérieure, 11 mm de dimension transversale, et 7 mm de dimension cranio-caudale. Elle est entièrement tapissée de membrane synoviale à sa face profonde. Des fibres musculaires viennent s'insérer à la partie supérieure de cette bourse, qui lui permettant de s'adapter aux mouvements du pied.
- La bourse postérieure, résultat de la délamination du tissu cellulaire conjonctif ; appelée bourse calcaneus sous-cutanée ou rétro-achilléenne [bourses de Bovis], disposée entre le tendon et le tissu sous-cutané, est destinée à faciliter les

déplacements du tendon par rapport au tissu cutané. Une communication entre les deux bourses est possible. Des contraintes mécaniques excessives exercées entre l'os, d'une part, et la chaussure, d'autre part, ont à l'origine de lésions inflammatoires des bourses avec épanchement et épaissement.

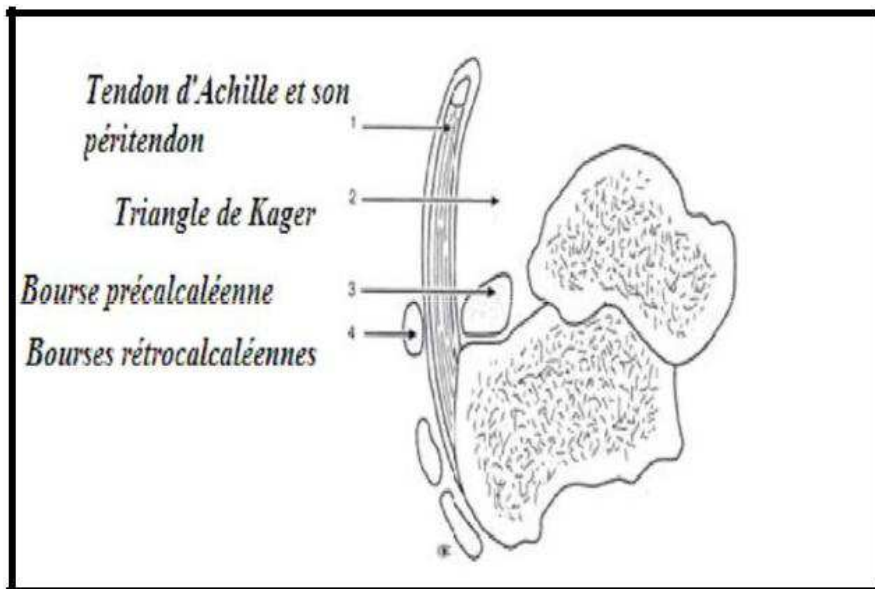


Figure 11: Vue sagittale du tendon calcaneén et ses bourses [4]

d. Revêtement cutané:

Mince et mobile dans la partie supérieure du tendon, il devient plus épais et adhérent en s'approchant de son insertion distale. Les risques de nécrose cutanée après abord chirurgical exposant à la surinfection, voire à la nécrose tendineuse, sont bien connus et grèvent, parfois lourdement, les suites opératoires et les résultats. Pourtant, la vascularisation cutanée locale n'offre rien de particulier et ces problèmes de cicatrisation semblent davantage relever d'autres causes, parmi lesquelles deux surtout sont à isoler:

- les traumatismes opératoires vis-à-vis de la peau: dissection «au ras» excessive, décollement, écarteurs agressifs, sutures nécrosantes, autant de précautions opératoires à respecter scrupuleusement.
- les positions d'immobilisation. Une étude récente de la vascularisation cutanée réalisée par Poynton et al. [5] a prouvé que la perfusion cutanée est maximale pour une flexion

plantaire de 20 à 25° mais que, en revanche, elle est diminuée jusqu'à 49 % en flexion plantaire maximale. On conçoit ainsi les dangers d'une immobilisation postopératoire en grand équin, une position qu'il faut donc proscrire.

e. Triangle adipeux préachilléen [triangle de Kager]:

Cet espace triangulaire est limité en avant par le muscle long fléchisseur de l'hallux, en arrière par le tendon d'Achille et en bas par le calcanéus. Il contient du tissu adipeux et sépare le tendon d'Achille du plan profond de la loge postérieure de la jambe. Il est parfois occupé par un muscle surnuméraire, le muscle soléaire accessoire. Des anomalies d'échogénicité et/ou de signal IRM peuvent s'observer dans ce triangle au cours des para-tendinopathies (**Figure 12**).

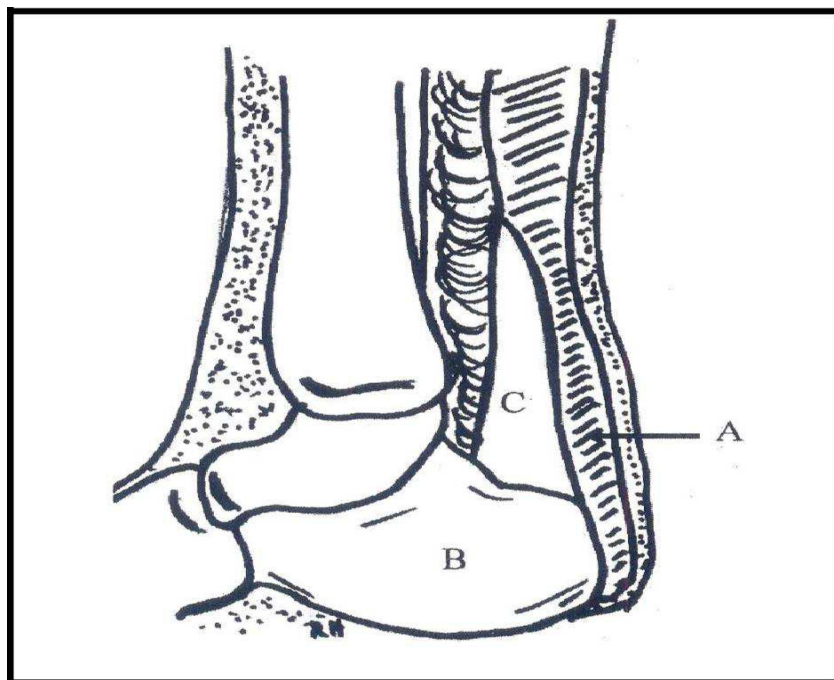


Figure 12: Coupe sagittale de la cheville : A. Tendon d'Achille B. Calcaneus C. Triangle de Kager [6]

f. Muscle plantaire grêle:

Le muscle plantaire grêle, inconstant, correspond à l'involution phylogénétique d'un muscle destiné à mettre en tension l'aponévrose plantaire. Il est présent dans environ 80% des cas. Il s'insère sur le condyle fémoral latéral et présente un corps charnu court et aplati, mesurant en moyenne cinq centimètres, se poursuivant par un long tendon qui suit le trajet du chef médial du gastrocnémien puis du tendon d'Achille, sur son bord médial, et se termine de façon variable. Les dimensions moyennes du tendon sont de l'ordre de 3,5mm de diamètre et de 35cm de longueur. Le plus souvent, il se termine sur le calcaneus en dedans de l'insertion du tendon d'Achille, parfois un peu en avant de celle-ci, et parfois sur la bourse rétrocalcaneenne. Dans 10% à 20% des cas, il se confond avec le tendon d'Achille, à une hauteur variable de son insertion calcaneenne.

Son rôle fonctionnel étant modeste, il est classiquement utilisé pour la réalisation de suture en cas de rupture du tendon d'Achille ou comme matériel de greffe ostéotendineuse. Des ruptures isolées de ce tendon ont été décrites et peuvent simuler une lésion du tendon d'Achille.

1.3. Rapports:

Le tendon d'Achille appartient à la région jambière postérieure et à la région postérieure du cou-de-pied.

a. Gaines et bourses:

Dans son trajet, le tendon d'Achille est engagé dans un dédoublement de l'aponévrose jambière : en arrière par la partie postérieure de l'aponévrose superficielle qui est renforcée par des fibres transversales d'une malléole à l'autre, et en avant par l'aponévrose jambière profonde (**Figure 13**).

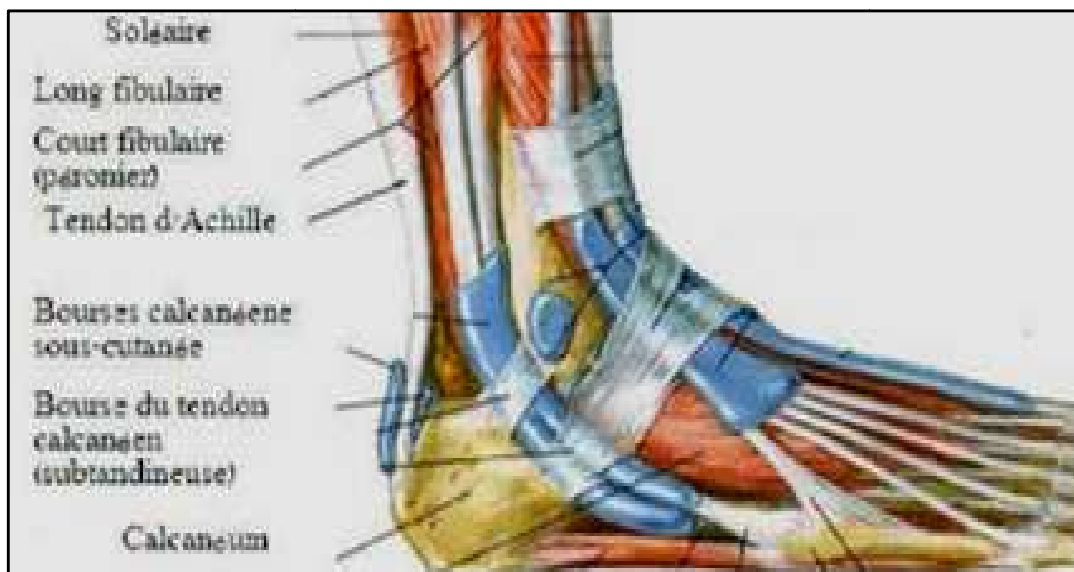


Figure 13: Vue latérale de la cheville montrant les structures adjacentes du tendon d'Achille [3]

Entre cette gaine aponévrotique et le péri tendon on trouve le para tendon qui est constitué par deux feuillets : un viscéral, adhérent au tendon proprement dit, et un pariétal tapissant la gaine aponévrotique. Dans l'espace virtuel entre les deux feuillets, se trouve une petite quantité de liquide identique au liquide synovial articulaire, ayant trois fonctions : un rôle de glissement, un rôle trophique et une fonction protectrice grâce à des amas histiocytaires. Le tendon avec ses gaines est séparé de la face postéro-supérieure du calcaneum par une bourse séreuse pré-achilléenne de Bovis.

Le rôle de ces différentes enveloppes est de faciliter le glissement lors des mouvements.

b. A travers les gaines et les bourses (figure 14):

❖ En avant:

Il rentre en rapport avec les muscles du plan profond de la loge postérieure qui sont de dedans en dehors: le long fléchisseur commun des orteils, le jambier postérieur et le long fléchisseur du gros orteil. Ces muscles forment avec le tendon d'Achille en arrière et le talus en bas le triangle de Kager.

❖ En dedans:

Le tendon du plantaire grêle, inconstant, accolé à la face interne du tendon d'Achille, et qui se termine en dedans de lui sur la face postérieure du calcanéum.

❖ En dehors:

Le tissu sous cutané contient la veine et le nerf saphène externe qui contournent en arrière la malléole externe. Les tendons des muscles péroniers latéraux cheminent dans la coulisse ostéo-fibreuse rétro malléolaire externe.

❖ En arrière:

Le tendon calcanéen est en position sous-cutanée. A ce niveau, la peau est épaisse. Le feuillet postérieur de la gaine aponévrotique (dédoublément de l'aponévrose jambière), renforcé par des fibres transversales, tendues d'une malléole à l'autre, le sépare du revêtement cutané.

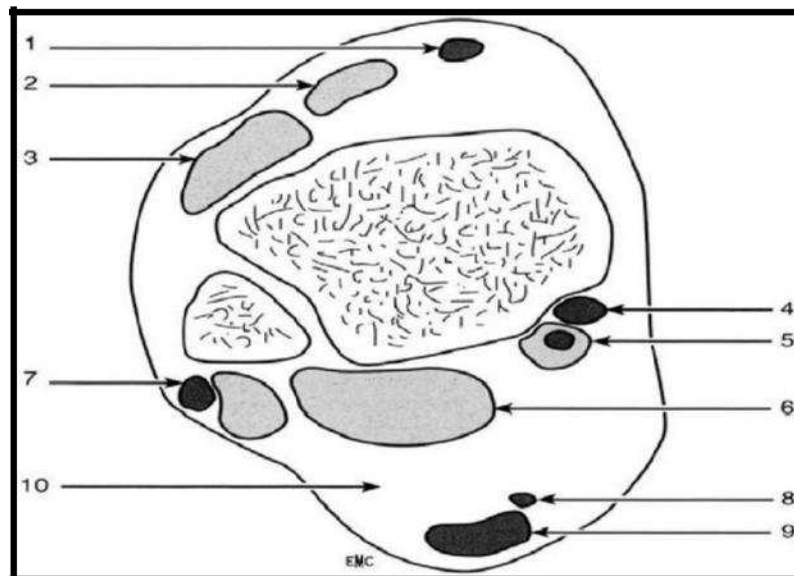


Figure 14: Schéma anatomique du tendon d'Achille en vue axiale, 5 mm au-dessus de l'interligne tibio-astragalien [7]

Légendes du schéma de la figure(14) :

1) tendon du tibial antérieur; 2) muscle long extenseur de l'hallux; 3) muscle long extenseur des orteils; 4) tendon du tibial postérieur ; 5) tendon et muscle long fléchisseur des orteils; 6) muscle long fléchisseur de l'hallux; 7) tendons et muscles fibulaires (court et long); 8) tendon du muscle plantaire grêle; 9) tendon d'Achille; 10) triangle graisseux de Kager.

1.4. Vascularisation:

a. La vascularisation du tendon d'Achille:

Origine:

Les sources artérielles sont représentées par des branches de l'artère tibiale postérieure et de l'artère péronière qui se distribuent en deux groupes : les artères périphériques et les artères des extrémités (**Figure 15**).

- **Les artères périphériques:** elles donnent des branches qui s'épanouissent sur la gaine, véritable membrane porte vaisseaux entourant le tendon. Ce réseau artériel est vertical avec des anastomose transversale prédomine à la face antérieure du tendon. De nombreuses branches pénètrent le tendon et se dirigent d'avant en arrière, se dispersant entre les faisceaux fibreux du tendon.
- **Les artères des extrémités:** elles assurent la vascularisation de la partie supérieure du tendon par les branches terminales des artères du triceps sural, et de l'extrémité inférieure par des branches récurrentes des rameaux calcanéens. Ce système assure une bonne vascularisation de la face antérieure par rapport à la face postérieure, et des deux extrémités supérieure et inférieure par rapport à la partie moyenne qui est une zone hypovasculaire.

Theobalb [9] a démontré que le tendon d'Achille a une zone hypovascularisée de deux à six centimètres au-dessus de son insertion calcanéenne. Cette zone est le site le plus commun des péricallendinites, des tendinites, et de la rupture du tendon.

La vascularisation veineuse du tendon est très pauvre et elle ne concerne que la partie antérieure du tendon.

Vascularisation intra-tendineuse:

Aux extrémités, les artères s'épuisent rapidement en branches verticales et transversales. Leur territoire vasculaire est peu étendu. Les artères périphériques jouent un rôle beaucoup plus important. Elles perforent le peritenon surtout par sa face antérieure. Elles se dirigent d'avant en arrière, donnant surtout des branches transversales, cheminant dans les cloisons endoténiennes.

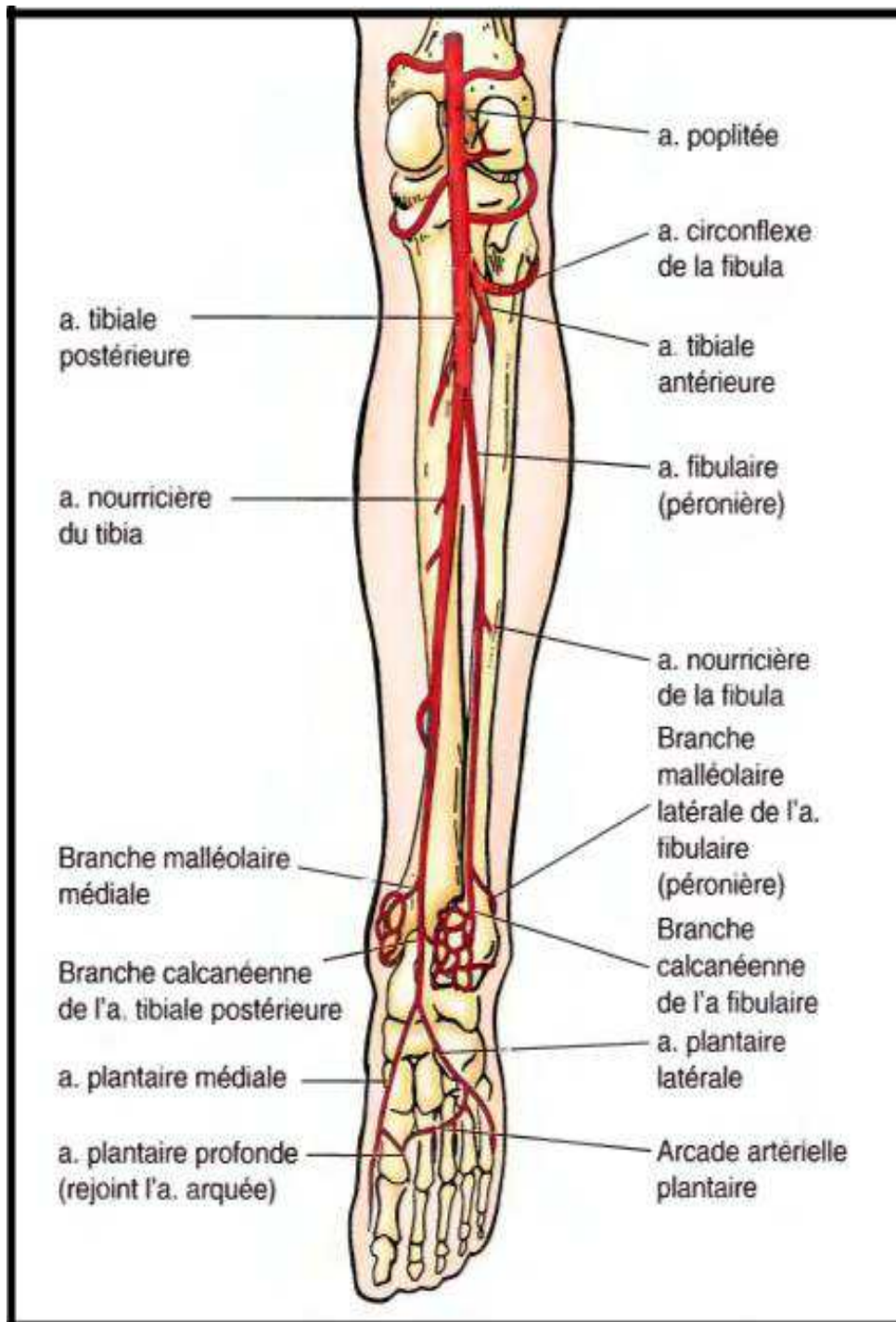


Figure 15: Vascularisation artérielle du tendon d'Achille [8]

De cette étude de la vascularisation, il faut retenir qu'il existe, dans le tendon lui-même, une zone pratiquement avasculaire de quatre à six centimètres au-dessus de l'insertion calcanéenne, correspondant à la portion rétrécie du tendon. Dans l'étude de Kouvalchouk [10], Carr a bien montré la pauvreté en nombre de vaisseaux à ce niveau. Par rapport à la jonction musculo-tendineuse ou à la zone d'insertion. Ce n'est certainement pas un hasard si cette région est justement celle des localisations préférentielles des tendinopathies et ruptures.

b. La vascularisation de la peau de la face postérieure de la Cheville:

La précarité de la vascularisation cutanée de la face postérieure de la cheville pose un problème pour la cicatrisation des plaies de cette région et multiplie le risque d'infection.

1.5. Innervation:

Elle possède des rameaux sensitifs qui ont une double origine (**Figure 16**):

- ❖ En dedans, du nerf tibial postérieur par l'intermédiaire d'un rameau sus-malléolaire, qui innerve le tendon et la peau postéro-médiale de la cheville.
- ❖ En dehors, du nerf saphène externe qui envoie un rameau achilléen qui naît à 3cm au-dessus de la malléole externe et innerve les téguments de la région malléolaire externe et le bord externe du talon.

A l'intérieur du tendon, les rameaux nerveux cheminent dans les cloisons endoténiennes. Les terminaisons nerveuses sont classées en deux catégories d'organes musculo-tendineux jouant un rôle essentiel dans la proprioceptivité de la cheville :

- Type I à III (propriocepteurs) : corpuscules de Ruffini et de Pacini et organes tendineux de Golgi (capteurs de pression et de tension) ;
- Type IV (nocicepteurs).

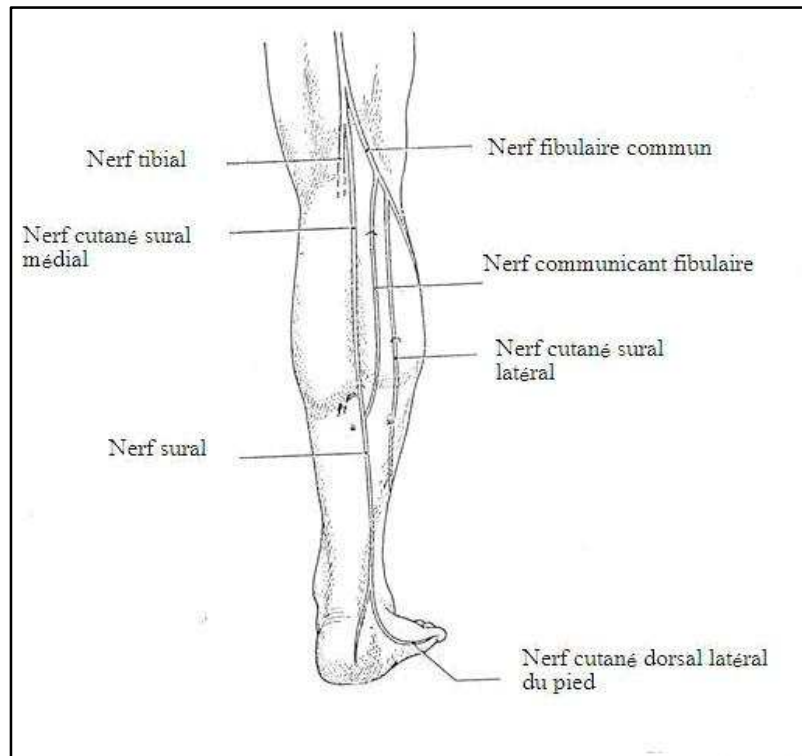


Figure 16: Nerfs du tendon d'Achille [4]

Cette richesse de l'innervation a une double conséquence :

- Par la présence de ces mécanorécepteurs qui interviennent dans la régulation de la contraction musculaire, elle explique le rôle du tendon dans le contrôle proprioceptif de la cheville et rend compte de l'importance que prend ce type de rééducation dans le traitement des pathologies du tendon.
- Elle explique aussi la fréquence des dysesthésies et des névromes après abord chirurgical.

Il faut noter qu'il existe une région à innervation plus restreinte qui correspond, à peu près, à la zone hypovascularisée. La richesse des ramifications nerveuses sous-cutanées explique les douleurs cicatricielles.

2. Anatomie microscopique :

1.1. *Tendon* :

La structure de base est le faisceau de premier ordre. Il est composé de quatre éléments (**Figure 17**) :

- **les fibres de collagène** : C'est l'unité de base du tendon. Elles sont disposées parallèlement aux lignes de forces du tendon et composées d'un nombre variable de fibrilles dont le diamètre augmente avec l'âge, unies les unes aux autres, par une substance mucopolysaccharide. Le collagène de type I représente 97,5%. Il est responsable des propriétés mécanique du tendon.

- **les fibres d'élastine** : elles sont rares et ne représentent que 2 %. Elles sont disposées entre les fibres de collagène et parallèlement à elles.
- **les tendinocytes** : ce sont des cellules de type fibroblastique, elles sont agencées en rangées parallèles émettant des prolongements cytoplasmiques qui entourent chaque fibre de collagène. Elles contiennent un appareil de Golgi très développé et des vésicules constituées d'actines et de myosines. Elles participent donc à la phase de la réparation tendineuse.
- **la substance fondamentale** : elle remplit les espaces inter-fibreux. Elle est composée d'eau, de protéoglycanes et de glycoprotéines (fibronectine, thrombospondine, tenascine). Elle comprend aussi des substances minérales, notamment le cuivre (lésions intercollagéniques), le manganèse (réactions enzymatiques), le calcium (jonction tendon-os).

Chaque faisceau de premier ordre est entouré d'un tissu fibrillaire lâche appelé cloison endoténienne. Au repos, il présente une architecture en «vague». Plusieurs faisceaux de premier ordre forment les faisceaux de deuxième ordre dont la réunion constitue le tendon entouré par le péri-tendon ou peritenomium de même constitution que les cloisons endoténiennes, qui n'en sont que les prolongements intratendineux contenant les vaisseaux et les rameaux nerveux.

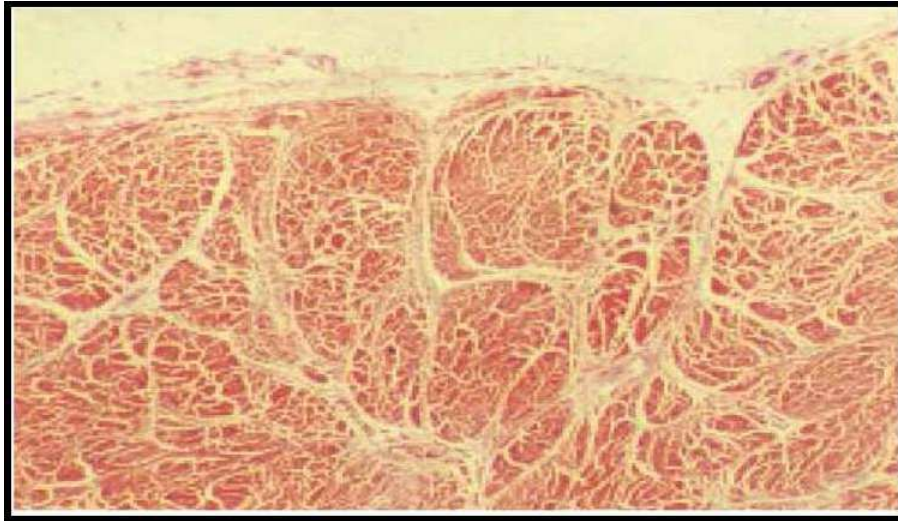


Figure 17: Coupe sagittale en vue microscopique du tendon d'Achille normal montrant les cloisons endoténiennes qui entourent les vaisseaux de collagène et qui contiennent les vaisseaux [10]

1.2. Zone d'insertion achilléenne:

Les fibres les plus superficielles forment le système suro-achilléo-plantaire déjà évoqué. Les fibres centrales, ou fibres de Shapey pénètrent la corticale et vont se fondre dans la trame osseuse par une succession de transformations. Au tendon proprement dit, fait suite une bande fibro-cartilagineuse dans laquelle les fibres de collagène poursuivent leur trajet. Les cellules deviennent de type chondrocytaire. Puis apparaît une zone fibro-cartilagineuse minéralisée, séparée de la précédente par la «ligne bleue». Le dépôt calcique masque les fibres conjonctives. Au-delà de cette zone, le collagène du tendon se confond avec celui de la matrice osseuse. Cette description rend compte des particularités des tendinopathies d'insertion ou enthésopathies.

1.3. Torsion:

Les fibres tendineuses présentent une torsion de sorte que les fibres postérieures, d'origine gastrocnémienne, deviennent latérales, alors que ses fibres antérieures, soléaires, deviennent et médiales. Le degré de cette torsion présente d'importantes variations individuelles, pouvant aller jusqu'à 90° disposée inversement par rapport à la rotation tibiale,

elle confère une certaine élasticité au tendon, qu'elle contribue ainsi à protéger des microlésions mécaniques. Elle permet en particulier une adaptation précise à la composante de rotation de la jambe fréquemment associée à sa flexion, ainsi qu'aux mouvements et éversion du pied.

3. Anatomie fonctionnelle :

3.1. *Propriétés physiques :*

Le tendon d'Achille appartient au système suro-achilléo-calcanéo-plantaire, système de propulsion essentiel à la marche humaine. Ce système est une unité fonctionnelle qui réalise une continuité fibreuse de la partie distale du fémur jusqu'à l'avant-pied, pontant plusieurs articulations, animé par un muscle puissant, le triceps sural. Le tendon d'Achille est l'un des éléments principaux de transmission de ce système avec l'aponévrose plantaire. Il est donc l'objet d'importantes sollicitations mécaniques et exposé à une pathologie particulièrement fréquente.

- **Résistance :**

Le tendon d'Achille est le plus épais et le plus résistant des tendons de l'organisme. Sa résistance moyenne est de 2200 Newton. La force qu'il transmet lors d'un démarrage à la course est de sept fois le poids du corps, et en station debout elle correspond à environ la moitié du poids du corps.

Le tendon calcanéen est un tendon long (12 à 15 cm) et volumineux. Ses fibres ont une rotation antihoraire de 90° et il tire probablement de cette orientation son importante résistance ultime à la tension (estimée autour de 7000N). (**Figure 18**).

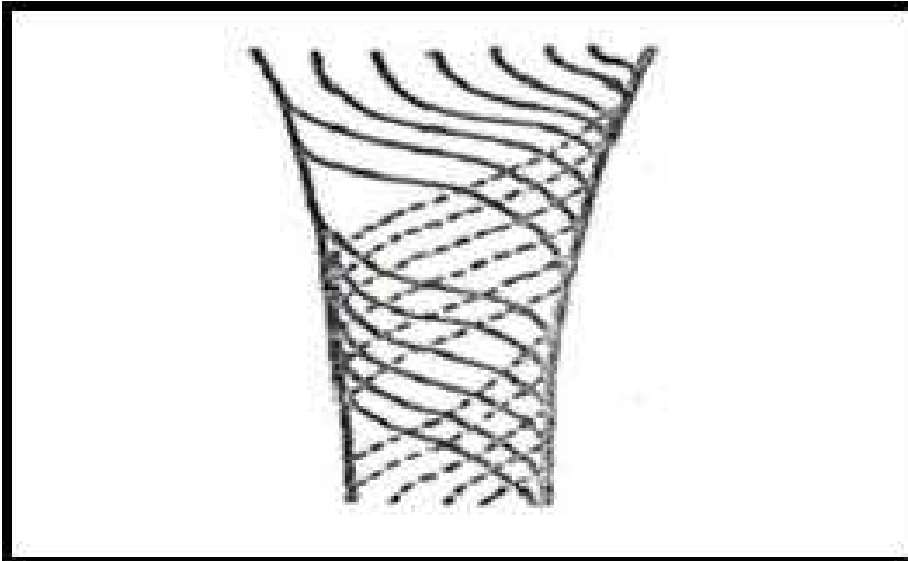


Figure 18: Shéma de la structure spiralée des fibres tendineuses du tendon d'achille [4]

- Viscoélasticité:

Le tendon calcanéen est caractérisé aussi par son comportement viscoélastique. Lorsqu'il est soumis à une tension progressive, à vitesse constante, il subit d'abord un allongement de 2% environ par alignement des fibres de collagène. Puis, la courbe d'allongement devient linéaire jusqu'à une élongation de 4%, avec une raideur importante lui permettant de résister à des tractions considérables (**Figure 19**).

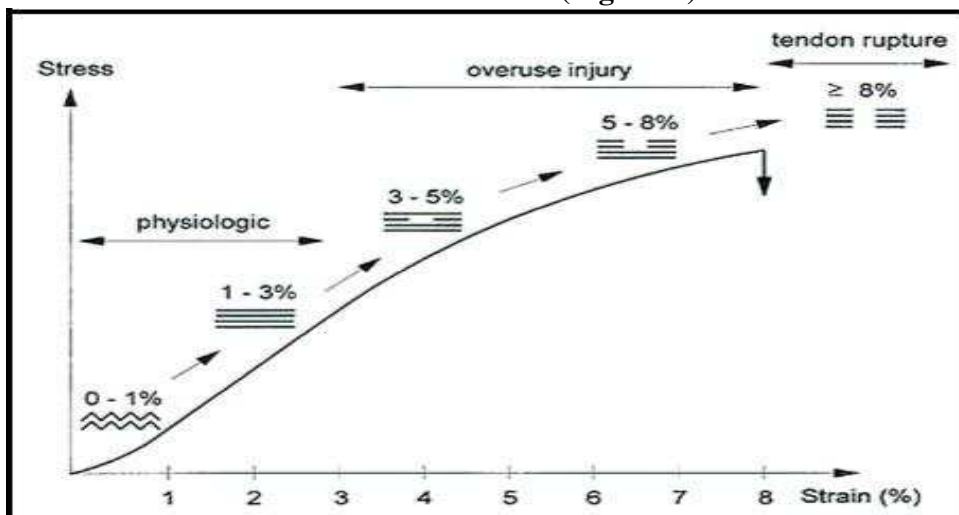


Figure 19: Relation étirement/ Rupture tendineuse [11]

Au-delà de cette zone d'allongement élastique, se produisent les ruptures des connections entre les fibrilles de collagène à l'origine de lésions macroscopiques de rupture partielle de quelques trousseaux, avant d'arriver à la rupture totale du tendon [12]. Mais une contraction «explosive» du triceps modifie ce schéma, surtout s'il s'agit d'une contraction excentrique (contraction sur le muscle en position d'allongement), expliquant certains mécanismes de rupture pour des contraintes apparemment moins importantes.

3.2. *Facteurs influençant les propriétés physiques :*

- Les propriétés physiques du tendon, et notamment son élasticité, varient selon la **température**, justifiant l'importance de l'échauffement progressif avant l'exercice sportif pour la prévention des lésions tendineuses.

Globalement, elles sont sous la dépendance de sa **constitution histochimique** : teneur en eau, en fibres élastiques, en protéoglycanes, en lipides, et selon la qualité du collagène.

Or, ces propriétés et cette qualité varient avec l'âge, introduisant cette notion capitale: le «vieillessement» du tendon.

- Le tendon d'Achille se modifie avec **l'âge**. Pour Kouvalchouk [13], Ippolito a montré qu'il existait une augmentation de charge de rupture de 3,5 à 7,8 kg/mm² de 10 à 30 ans, mais qu'ensuite «la résistance du tendon à des sollicitations tensorielles s'abaisse jusqu'à 4,8 kg/mm² à l'âge de 70 ans», pour des allongements au moment de la rupture de 14 à 18% chez l'enfant contre 10 à 12% chez l'adulte. Les tendons des sujets jeunes sont donc plus faibles, mais plus élastiques que ceux des sujets âgés. Pour Ippolito, l'explication en est à la différence de structure physico-chimique des fibres de collagène par variation quantitative et qualitative que subissent les fibres avec l'âge, à la diminution des protéoglycanes et du contenu hydrique. Il s'y ajoute, selon lui, des modifications morphologiques des cellules: allongement et développement des prolongements cytoplasmiques leur donnant un aspect en «étoile». Dans une autre étude de Kouvalchouk [10], Fonzone, de son côté, par une étude histochimique a montré que progressivement, avec l'âge, la teneur en eau et en aminosucres diminuait alors que celle en lipides augmentait.

V. Etiopathogénie :

De nombreuses théories sont avancées pour comprendre comment le plus volumineux tendon du corps, pouvant supporter expérimentalement 400 Kg, peut se rompre à la suite d'un traumatisme quelquefois mineur. Pour certains auteurs la rupture ne peut se produire que sur un tendon pathologique et pour d'autres, sous certaines conditions mécaniques et biomécaniques, la contraction du triceps sural peut rompre le tendon d'Achille.

1. Théorie de la dégénérescence :

D'un point de vue histologique, une tendinite a certains caractères communs avec une dégénérescence tendineuse, c'est un facteur favorisant à une rupture et peut même être considérée comme un état de pré-rupture. Certains auteurs pensent que la rupture survient sur un tendon fragilisé dans sa structure. Ils ont constaté des anomalies histologiques à type de dégénérescence avec altération des fibres de collagène.

Les études de Kannus [14] et de Puddu dans l'étude de Delagoutte [15] ont mis en évidence des altérations des mitochondries, des tendinocytes, ainsi que des déchirures et des clivages des fibres avec désintégration, perte du sens longitudinal, position plus au moins anarchique au niveau du collagène. D'après ces études, la rupture n'est que la conséquence la plus sévère des lésions tendineuses dégénératives. Mais d'autres auteurs affirment que cette dégénérescence n'est pas responsable à elle seule de rupture tendineuse.

Ainsi pour Guillet [16] et Maffuli [17], la rareté des ruptures bilatérales et la non-récidive de rupture après une bonne réparation sont en faveur d'autres théories. La présence de lésions dégénératives n'est pas forcément un argument pour une éventuelle rupture.

À ce titre, il pourrait paraître paradoxal que dans toutes les séries la proportion de tendinopathies préexistantes n'excède pas 10% environ. Cette disproportion ne doit pas cependant étonner, dans la mesure où ces lésions dégénératives, de fréquence croissante avec l'âge, sont le plus souvent asymptomatiques pour l'ensemble de la population.

2. Théorie vasculaire :

D'un point de vue anatomique, il existe une zone hypovascularisée au tiers moyen du tendon. La vascularisation intratendineuse diminue considérablement après 30 ans, responsable d'une hypoxie et d'une dégénérescence tendineuse asymptomatique. Cependant cette affirmation semble être remise en cause et notamment par les travaux de Graf [18] qui confirment l'existence d'une densité vasculaire moindre au niveau de la zone rétrécie du tendon mais que la relation entre la fréquence des ruptures et cette zone hypovascularisée n'est pas établie.

3. Théorie mécaniste :

Tous les tests de laboratoires prouvent qu'il faut développer une force de 400 Kg pour obtenir la rupture de tendon d'Achille en statique. En dynamique, il est prouvé qu'une rupture achilléenne survient toujours sur un triceps contracté. Sur un muscle au repos, pour une force égale, la déchirure serait plutôt musculaire ou provoquerait d'autres dégâts associés.

Pour Ippolito et al. Dans l'étude Delagoutte [15], l'origine de la lésion serait une disproportion volumétrique entre le muscle, dont la force est améliorée par l'entraînement et le tendon dont la structure et les qualités d'adaptation ne se modifient plus à partir de la fin de la croissance. Cette disproportion a donc tendance à s'accroître avec l'entraînement pouvant également être aggravée par la prise d'anabolisants.

4. Autres facteurs :

4.1. Facteurs iatrogènes :

a. Infiltration de corticoïdes [19] :

Le rôle des infiltrations locales de corticoïdes ne saurait être nié, même s'il est peut-être moins important qu'on a bien voulu le dire. Il est probable toutefois qu'elles ont une action néfaste par une double action: mécanique, par dissociation des fibres plus que leur rôle catabolique, et permissive dans la mesure où, calmant les douleurs, elles permettent une activité sportive inopportune. L'étude expérimentale comparative de Mahler [20] sur le tendon

d'Achille de lapin albinos adulte, montre bien les conséquences d'une injection de corticostéroïdes directement dans le corps du tendon. La comparaison de deux groupes, l'un ayant reçu une injection intratendineuse de corticoïde et l'autre une injection péri-tendineuse a clairement démontré que 100% des cas ayant reçu l'injection intratendineuse étaient suivis d'une nécrose tendineuse localisée au niveau du site d'injection. Dans le groupe ayant reçu l'injection dans l'espace péri-tendineux, 95% des cas préservaient une structure interne intacte.

Dans l'étude menée par Sanjitpal et al. [21] sur une série de quatre-vingt-trois patients traités par des injections à faible dose de corticostéroïdes dans l'espace péri-tendineux en étudiant leur efficacité et surtout leurs complications avec un suivi de deux ans minimum, aucune complication n'avait été notée. On pouvait donc conclure que l'injection intratendineuse de corticostéroïdes est très néfaste, pouvant favoriser la rupture tendineuse, raison pour laquelle il faut strictement l'interdire, alors qu'on peut se permettre à l'injection péri-tendineuse. Dans notre étude, aucun patient n'a fait l'objet d'infiltration de corticoïdes.

b. Fluoroquinolones [19] :

La rupture peut également survenir, parfois de façon bilatérale, à la suite d'une prise médicamenteuse, en particulier de fluoroquinolones. Le mécanisme d'action de cet antibiotique a été étudié en particulier par Akali et Niranjana [22] et par Childs [23]. La prise de quinolones entraîne dès la 72^e heure les modifications suivantes : baisse de la synthèse du collagène et des protéoglycanes, de la prolifération des fibroblastes et augmentation de l'activité protéolytique de la matrice. Les fluoroquinolones ont un effet chélateur sur le magnésium responsable de la baisse d'activité des fibroblastes. Par ailleurs, des études ont démontré un œdème interstitiel et une nécrose par toxicité directe sur les cellules tendineuses. Cet effet toxique induit une tendinopathie par initiation de phénomènes d'apoptose et altère les capacités de régénération du tendon. Cet effet survient en moyenne au 13^e jour après le début de la prise du médicament, délai compris entre le 1^{er} et le 90^e jour ; Sode et al. [24] ont montré que les patients de moins de 60 ans ayant été exposés aux fluoroquinolones présenteraient un risque deux fois et demi plus élevé de rupture et les sujets de plus de 60 ans, quatre fois plus élevé. Le risque de rupture reste cependant faible, de l'ordre de 12 sur 100 000 patients traités. Certaines molécules seraient plus pourvoyeuses de tels accidents et ont été

retirées du marché. Il faut rappeler que toute prise médicamenteuse de ce type doit être immédiatement arrêtée en cas d'apparition de douleurs tendineuses et qu'il faut, de façon très précise avertir le patient. Dans notre étude, aucun patient ne prenait de quinolones.

4.2. *Les troubles métaboliques:*

a. Diabète :

Selon Holmes [25], une relation statistique a été notée entre le diabète et la tendinopathie d'Achille surtout pour les patients de moins de 44 ans. Dans notre étude, deux patients soit 25% des cas sont diabétiques non insulino-dépendants.

b. Goutte :

Elle a été évoquée par certaines études [26]. Aucun patient dans notre étude n'est connu ou suivi pour maladie goutteuse.

c. Obésité :

Selon l'étude de Taner [27], les concentrations élevées en lipides au niveau du sérum pourraient être considérées, comme un facteur de risque de la rupture complète du tendon d'Achille. Dans notre étude, l'obésité a été relevée dans un cas (12,5%).

d. Syndrome de Cushing :

Le syndrome de Cushing peut être révélé par une rupture récidivante spontanée du tendon d'Achille [28]. Dans notre étude aucun patient n'a été connu ou suivi pour syndrome ou maladie de Cushing.

4.3. *Autres:*

- **Groupe sanguin:** Il y aurait une relation entre la haute incidence de groupe sanguin O et des ruptures de tendon. Pour Josza [29], dans les cas de ruptures multiples et des « re-ruptures », la fréquence de groupe sanguin O était de 71 %. Dans notre étude, le groupe sanguin n'a été déterminé chez aucun des patients.

- **Sport:** les sujets sportifs représentent la majeure partie des ruptures du tendon d'Achille. Ainsi, l'augmentation de la pratique sportive dans la population avec des échauffements insuffisants, des entraînements peu suivis, un mauvais programme de progression, des mauvaises règles hygiéno-diététiques, sont responsables de nombreux accidents sportifs et de la rupture du tendon d'Achille.

L'ensemble de ces notions fondamentales permet d'éclairer les phénomènes pathologiques qui intéressent le tendon d'Achille et, notamment :

La localisation préférentielle au niveau de la partie la plus étroite du tendon soumise à des contraintes maximales, du fait de son diamètre et de la torsion des fibres et la plus mal vascularisée, donc la plus exposée aux phénomènes du vieillissement.

Le rôle du surmenage, surtout chez les sportifs assidus ou de compétition et la plus grande fréquence dans les sports exposant au démarrage et aux impulsions.

L'âge des patients. Il s'agit soit de sujets âgés (rupture), soit de sujets dans la quatrième décennie (rupture ou tendinopathie), mais dans ce cas, d'autant plus jeunes que le surmenage sportif a été plus intense et plus précoce.

Dans notre étude, trois patients soit 37,5% des cas sont des sportifs, amateurs, d'âge jeune respectivement de 22 ans 25 ans et 35 ans dont deux soit 25% des cas étaient suivis pour tendinite d'Achille.

5. Mécanisme lésionnel :

Le mécanisme relève de deux types : «L'automatisme trompé» et la mise en tension exagérée du tendon.

– «l'automatisme trompé». C'est l'accident sportif typique, relevé dans cinq cas dans notre série (62,5%), lors d'un démarrage brutal, d'un changement de pied, d'une brusque détente, le tout imprévu et non contrôlé, du fait de l'âge moyen des pratiquants de loisir. C'est par la contraction du triceps, explosive et non maîtrisée, surtout si la cheville est en flexion dorsale (contraction excentrique), que la rupture se produit, mais, à condition, qu'il y ait des lésions dégénératives préexistantes.

– La mise en tension exagérée du tendon. L'exemple typique en est la « chute avant » à ski, la spatule se plante dans la neige sans que les fixations ne lâchent. Dans toutes les statistiques, le ski est l'une des causes les plus fréquentes. Il a été évoqué la responsabilité des chaussures à tige haute qui entraîneraient, au niveau de la partie basse du soléaire, des troubles circulatoires avec œdème du tendon et ischémie transitoire. Chez le sujet âgé, c'est la pointe du pied qui glisse sur une marche d'escalier ou le bord d'un trottoir. Dans notre étude, dans trois cas (37,5%) ce type de mécanisme était à l'origine de la rupture du tendon d'Achille.

VI. Examen clinique et paraclinique :

1. Examen clinique :

Le diagnostic de rupture est toujours confirmé par le seul examen clinique.

Les examens complémentaires quant à eux sont nécessaires au diagnostic mais peuvent retarder la prise en charge dans certaines circonstances.

1.1. Interrogatoire :

Il renseigne sur l'âge du patient, ses antécédents, ses activités sportives, les circonstances de survenue et les causes de retard de consultation, ainsi la rupture survient lors d'une contraction violente du triceps sural après un faux pas ou un démarrage, dorsiflexion ou impulsion brutale, le blessé a senti comme un coup de fouet ou un choc direct au niveau de son talon. Dans le même temps, il a perçu un craquement et éprouvé une douleur aiguë entraînant parfois la chute. Mais très vite, les signes locaux s'atténuent. Il peut se relever et faire quelques pas. Très vite une marche presque normale est possible et le tableau peut paraître rassurant pour le patient. Seule la mise en charge lors d'un mouvement de flexion plantaire de la cheville étant douloureuse, voire impossible. Cela explique le retard à la consultation médicale et même, parfois, des diagnostics erronés de la part du médecin. Un traumatisme direct est plus rarement en cause. Cette symptomatologie a été retrouvée, à

postérieur, chez six patients (75%) probablement en rapport évident avec l'ancienneté du traumatisme (24 mois dans un cas).

Sur le plan épidémiologique, la rupture du tendon d'Achille atteint une population jeune [11]. Ainsi le pic d'incidence est atteint entre 30 et 40 ans. La moyenne d'âge de nos patients était de 39,3 ans corroborant les données de la littérature. La prédominance masculine est retenue dans toutes les séries. Elle varie entre 66 et 100% [31] [32] [33], tel était le cas dans notre étude puisque 87,5% de nos patients étaient de sexe masculin. En moyenne 75% des ruptures du tendon d'Achille décrites sont liées aux accidents de sport (11), ce taux était de 62,5% dans notre étude, proche des données de la littérature. Les ruptures bilatérales du tendon d'Achille sont rares [12], elles surviennent généralement chez des patients âgés avec des pathologies systémiques sous-jacentes. Dans notre étude, aucun cas d'atteinte bilatérale du tendon d'Achille n'a été soulevé.

Selon Kouvalchouk [30], les ruptures négligées du tendon d'Achille sont de plus en plus fréquentes. Il compte des taux de 20 à 30% de ruptures non diagnostiquées avant la troisième semaine. Dans notre série, le retard diagnostique était dû d'une part à la négligence du patient, dans 12,5% des cas pour un délai de deux années, d'autre part à l'erreur du dans 25% des cas ainsi qu'une méconnaissance de la pathologie, hélas, chez certains médecins non orthopédistes et ceci dans 62,5% des cas.

Examen physique:

Il suffit pour affirmer le diagnostic avec certitude.

a. Inspection :

On note que le blessé marche « en talonnant », c'est-à-dire en appuyant la totalité du pied au sol et ne pouvant décoller le talon, par perte de l'intégrité du système de propulsion physiologique. Ce type de marche a été retrouvé chez tous nos patients (100%).

- Impossibilité de se tenir sur la pointe du pied (Figure 20) : il existe une impossibilité absolue de se tenir sur la pointe du pied du côté atteint.

En situation bipodale, l'élévation sur la pointe du pied est possible, le blessé effectuant le mouvement grâce au côté sain, source d'erreur de diagnostic. Cette situation pourrait expliquer nos deux cas (25%) « d'erreur diagnostique ».

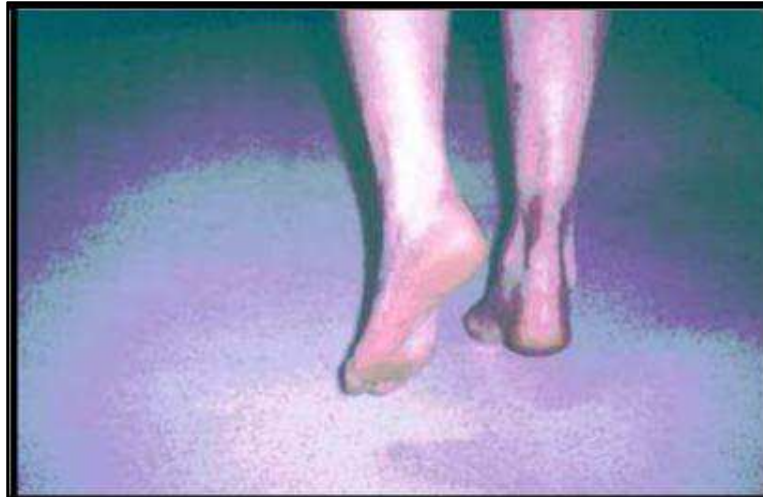

Figure 20: Photo montrant une impossibilité d'appui unipodal sur la pointe du pied [35]

- Un œdème locorégional en règle modéré de la région postérieure de la cheville, comblant la région rétro-malléolaire et respectant les régions sous-malléolaires qui sont par ailleurs indemnes d'ecchymose. Cette symptomatologie peut être retrouvée en aigu.

- Signe de Brunet-Guedj [36] : Sur un blessé en décubitus ventral, les pieds dépassant la table d'examen, on remarque que du côté blessé, le pied tombe à angle droit, alors que du côté sain existe un équinisme physiologique dû au tonus du triceps (**Figure 21**). Le signe de Brunet-Guedj a été retrouvé chez tous nos patients (100%).

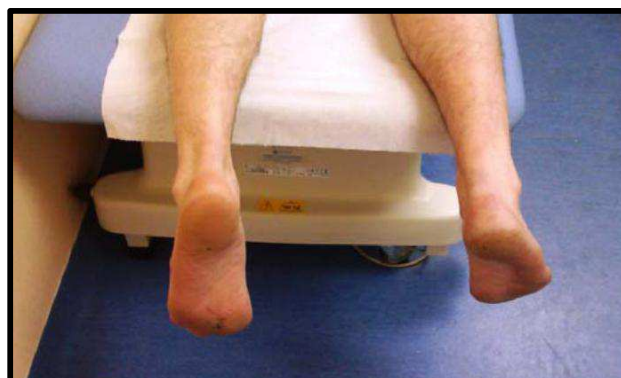

Figure 21: Photo montrant le signe de Brunet Guedj [36]

b. Palpation :

On retrouve:

- Une encoche sur le trajet du tendon (Figure 22): à 4 ou 6 cm environ au -dessus de son insertion. Cette solution de continuité est large et évidente, parfois même visible. Mais, dans les ruptures négligées, cette encoche est parfois comblée par l'hématome local et le tissu fibreux [37]. Cette encoche a été retrouvée chez tous nos patients (100%).

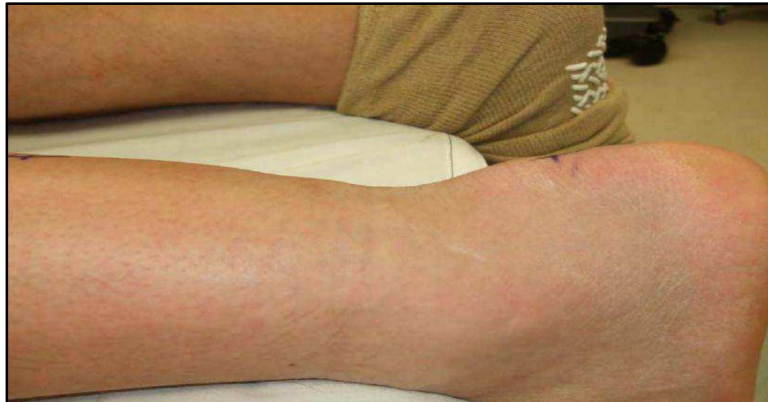

Figure 22: Photo montrant le hiatus dans le trajet du tendon d'Achille

Manœuvre de Thompson (Figure 23): elle est pathognomonique. Elle est effectuée sur le patient en décubitus ventral, pied dépassant l'extrémité de la table, par pression des masses musculaires du mollet. Du côté sain, il se produit une flexion plantaire automatique, alors qu'elle n'a aucun effet du côté blessé. Le signe de Thompson a été retrouvé chez tous nos patients (100%).

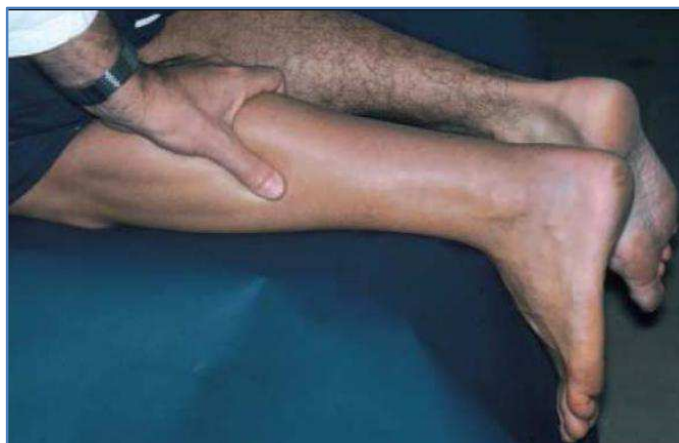


Figure 23: Photo montrant la manœuvre de Thompson [38]

- Augmentation de l'amplitude du mouvement de flexion dorsale (Figure 24): l'exagération de la flexion dorsale passive est mise en évidence sur le patient en décubitus dorsal, genou en extension, traduisant la perte de la limitation passive par le triceps. Elle a été retrouvée chez sept patients soit 87,5% des cas.

Il est clair qu'un examen clinique, même rapide, qui recherche ces différents signes, ne saurait passer à côté du diagnostic. Tous ces signes physiques sus cités ont été retrouvés chez nos patients dans notre structure hospitalière.

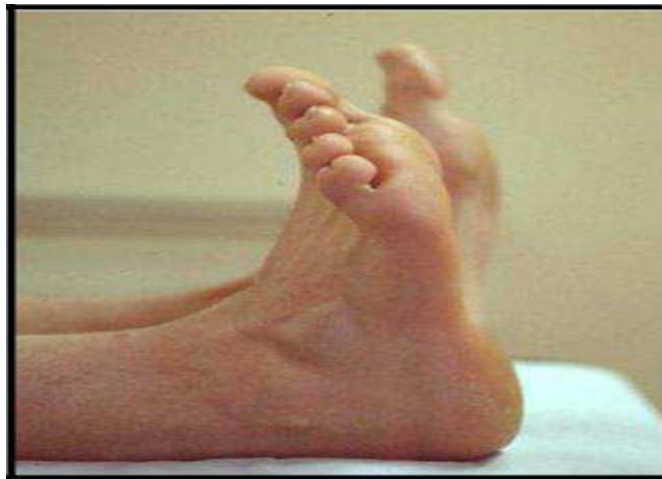

Figure 24: Photo montrant l'exagération de la flexion passive du pied du pied atteint par rapport au côté sain [39]

Le travail de Maffuli [40] confirme ces notions, tant pour la sensibilité que pour la spécificité de ces différents signes. Néanmoins, le diagnostic n'est parfois porté que tardivement dans des délais qui dépassent quatre semaines, comme les sept cas de notre série (87,5%) où il y a eu des erreurs et méconnaissances du diagnostic voire de la symptomatologie. L'autre cas de retard diagnostique était dû à la négligence du patient (12,5%).

2. Examens paracliniques :

En principe, le rôle de l'imagerie n'est pas de faire le diagnostic qui devrait être clinique, mais de préciser les éléments qui vont permettre le choix de la thérapeutique la plus adaptée.

6.1. *Radiographie conventionnelle :*

La radiographie conventionnelle permet de rechercher un arrachement osseux de la tubérosité calcanéenne, visualiser des lésions osseuses associées à la lésion tendineuse, de mettre en évidence des calcifications et d'analyser la silhouette tendineuse [41].

Ce sont les radiographies à rayons mous qui peuvent montrer l'opacification du triangle préachilléen de Kager ou comblement du Kager. Ce triangle est bordé antérieurement par le muscle long fléchisseur de l'hallux, postérieurement par le tendon d'Achille et en bas par le calcanéus.

Mais ces modifications peuvent se voir aussi en cas d'œdème ou tendinite. Dans notre étude, tous nos patients (100%) ont bénéficié d'une radiographie conventionnelle dans le but surtout d'éliminer une lésion associée.

6.2. *Échographie :*

Elle s'effectue en décubitus ventral, cheville et pied dépassant le bord de la table d'examen. Une sonde de haute fréquence est indispensable (au moins 7 Mhz) pour obtenir une haute définition et pour produire une image dynamique et panoramique du tendon. Il faut que l'exploration bidimensionnelle soit comparative.

Les difficultés échographiques ont deux causes principales :

- le siège de la lésion est souvent comblé de débris fibronécrotiques.
- la rupture ne comporte pas de berges nettes et des fibres tendineuses sont toujours présentes.

- Les ruptures siégeant à la jonction myo-aponévrotique se comportent comme des désinsertions avec interposition d'un tissu d'échogénicité intermédiaire difficile à différencier du muscle soléaire.

Le tendon d'Achille se compose de paquets longitudinalement disposés de collagène réfléchissant le faisceau d'ultrasons. Un tendon d'Achille normal apparaît comme un ruban. Les fibres de tendon paraissent comme une alternance de bandes hypoéchogènes et hyperéchogènes qui sont séparées quand le tendon est détendu et sont plus serrées quand le tendon est tendu (**Figure 25**).

En cas de rupture du tendon d'Achille, l'échographie permet de quantifier l'étendue de la rupture et son siège (le plus souvent entre 2 à 4 cm au-dessus de l'insertion calcanéenne), on retrouvera :

- Une zone hypoéchogène avec des bords épais et irréguliers.
- Une réduction localisée du diamètre du tendon ou une solution de continuité totale avec deux moignons séparés.
- Un défaut du contour tendineux.
- Des images hyperéchogènes irrégulières correspondant aux fibres musculaires enroulées sur elles-mêmes.

En outre, l'échographie peut être employée pour différencier la rupture complète de la rupture partielle du tendon ou aussi de la tendinite.

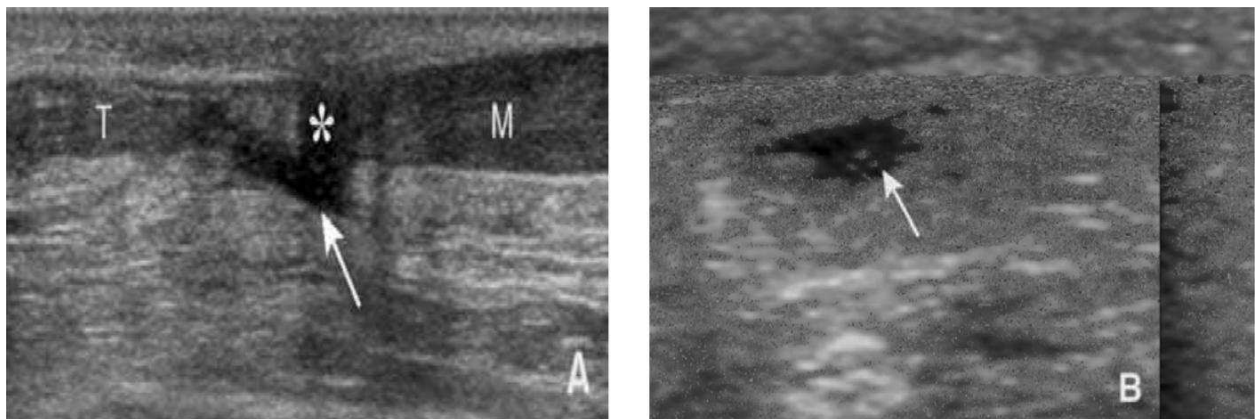


Figure 25 : Echographie du tendon d'Achille. Coupe longitudinale A et axiale B. Rupture complète du tendon d'Achille à la jonction myotendineuse (flèche) avec diastasis entre les deux extrémités rompues (astérisque). T : tendon, M : muscle [4]

Le doppler couleur permet d'évaluer la présence ou l'absence de tendinopathie préexistante, il peut aider à différencier les zones hématiques organisées avasculaires des zones de tendinopathies habituellement hypervascularisées [42]. L'échographie peut être malheureusement trompeuse dans des mains peu expérimentées. En effet, la rupture du tendon n'est qu'une dilacération complète des fibres, ne laissant pas de véritable solution de continuité et faisant parler à tort de tendinopathie ou de rupture partielle.

C'est, actuellement, la principale cause d'erreur de diagnostic ou de retard ce qui peut avoir de lourdes conséquences quant au choix de la thérapeutique. Dans notre études, dans deux cas (25%) une erreur diagnostique est survenue ou la rupture a été prise pour une tendinite ; source de rupture négligée du tendon d'Achille. A l'admission dans notre service, l'échographie a été demandée à tous nos patients (100%) pour appuyer notre diagnostic de rupture négligée.

Paradoxalement selon certains auteurs (10), l'échographie ne semble pas être un bon examen dans le dépistage d'une rupture aigue du tendon d'Achille, tout en sachant que cet examen est opérateur dépendant. L'échographie a été d'ailleurs la cause du retard diagnostique dans 25 % des cas dans notre étude.

6.3. *Imagerie par résonance magnétique (IRM) :*

Elle peut souffrir des mêmes critiques, à un moindre degré toutefois. Il serait cependant injustifié de faire systématiquement pratiquer cet examen (10).

Cependant, l'IRM reste l'examen le plus sensible pour dépister les lésions intra-tendineuses, car elle permet une excellente résolution tissulaire et l'exploration de toute la hauteur du tendon.

En IRM, le tendon est en hyposignal et homogène, présente des contours nets et réguliers avec une concavité antérieure en coupes transversales.

En cas de rupture, le diagnostic se fait sur les arguments suivants : **(Figure 26)**

- Un diastasis plus ou moins prononcé entre les deux extrémités tendineuses en hypersignal en T2, comblé par des remaniements œdémateux et hémorragiques.
- Une rétraction du fragment proximal.
- Un élargissement fusiforme du tendon (surtout quand la rupture survient sur une tendinopathie préexistante).

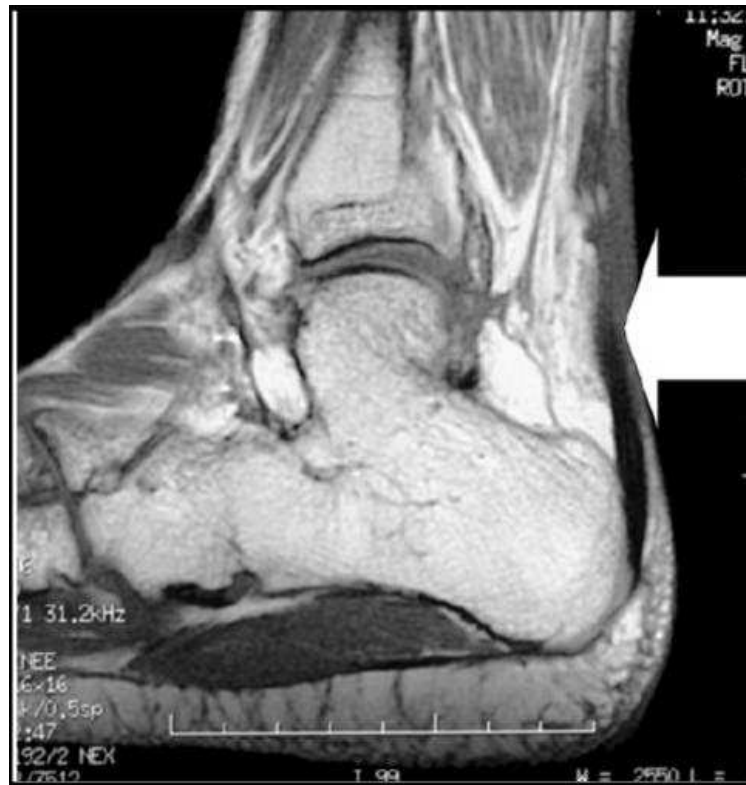

Figure 26: Imagerie par résonance magnétique montrant un grand défaut (flèche) chez un patient avec une rupture négligée du tendon d'Achille [43]

Certaines équipes utilisent l'IRM comme moyen de suivi postopératoire des ruptures du tendon d'Achille. Wagnon [44] a essayé dans une étude sur 40 patients d'évaluer l'apport de l'IRM dans l'étude du tendon d'Achille opéré, en recherchant des corrélations entre les

données cliniques et les mesures reproductibles sur les coupes d'imagerie déjà décrites dans la littérature.

Les auteurs (10) ont conclu que l'IRM n'a pas d'intérêt en pratique clinique dans le suivi d'une rupture du tendon d'Achille opérée. Elle doit par conséquent rester d'une utilisation ciblée dans les cas litigieux comme la rupture secondaire« partielle ».

Dans les ruptures négligées du tendon d'Achille, l'IRM garde son intérêt pour mesurer la longueur de la perte de substance et la position exacte de la rupture.

JL Besse [83] préconise un examen IRM à titre systématique en préopératoire afin de préciser l'étendue du défaut (ou de la fibrose d'interposition) et son siège par rapport à l'insertion au calcaneus, ainsi que pour l'atrophie musculaire dans les cas très anciens.

Dans notre étude, aucune IRM n'a été demandée.

VII. Traitement :

1. Le but

Le but du traitement de la rupture ancienne du tendon calcaneen est de rétablir la continuité tendineuse et sa fonction.

2. Moyens thérapeutiques :

Les possibilités thérapeutiques sont :

a. La procédure conservatrice :

Compte tenu de la gêne fonctionnelle engendrée par ces ruptures négligées, le traitement non chirurgical n'est proposé qu'en cas de contre-indication à la chirurgie (artériopathie, diabète avec neuropathie et/ou artériopathie, traitement corticoïde au long cours, sujet âgé, l'intoxication tabagique marquée, une dermatose localisée). La perte d'impulsion peut être compensée chez la femme par une augmentation de la hauteur du talon de la chaussure. Il a également été proposé des orthèses pied-cheville (ankle-foot orthosis),

mais généralement ces appareillages sont relativement mal tolérés. En dehors de contre-indications, le traitement chirurgical est proposé.

Il est maintenant admis que le traitement des ruptures négligées du tendon d'Achille est chirurgical. Aucune référence d'auteurs utilisant un traitement purement orthopédique par plâtre dans cette circonstance n'a été retrouvé.

b. La procédure chirurgicale :

Il peut s'agir d'une résection partielle de la fibrose et d'une suture bout à bout [68] mais il existe un risque de distension secondaire, aussi il est préférable de proposer une véritable reconstruction du tendon calcanéen.

2.1. Traitement chirurgical :

Dans les ruptures négligées, l'immobilisation plâtrée est toujours utilisée uniquement comme complément à la chirurgie.

De multiples procédés techniques ont été décrits dans la littérature pour le traitement de ces lésions chroniques. C'est une chirurgie à la carte, la technique doit être adaptée à la forme anatomique rencontrée en répondant à un cahier des charges codifié, simple mais précis : bien évidemment assurer la continuité tendineuse de façon solide et fiable, par une plastie la plus fine possible pour autoriser la fermeture impérative de la gaine du tendon. Pour cela, le chirurgien doit maîtriser les différentes techniques de plasties locales et loco - régionales.

De nombreuses techniques chirurgicales ont été proposées dans la littérature. Il peut s'agir soit d'augmentation tendineuse à partir du triceps (Bosworth, plastie en VY....) ou de tendons locaux (plantaires grêle, tendon fibulaire....) soit de véritables techniques de transfert tendineux avec le court fibulaire ou les tendons fléchisseurs.

2.1.1. Augmentations tendineuses :

a. Technique de lambeau VY d'Abraham :

Cette technique décrite par Abraham en 1975 consiste en un allongement myotendineux en VY (**Figure 27**). Abraham et Pankovich [45] ont décrit l'utilisation d'un

lambeau en VY pour la réparation de la rupture négligée du tendon d'Achille. Ils ont adopté cette technique en conséquence des expériences pauvres utilisant les lambeaux de retournement et les transferts du fascia lata. Ils ont constaté que ces procédures ont mené aux adhérences cutanées au niveau du site de réparation et à la faiblesse des muscles du mollet, constatée par la diminution de la force lors de la poussée. Ils ont rapporté des résultats de quatre patients avec une rupture chronique d'Achille, avec un écart tendineux de cinq à six centimètres. Trois sur quatre patients ont regagné la force complète. La longueur de l'écart a été mesurée avec le genou à 30° de flexion et la cheville à 20° de flexion plantaire.

L'intervention se déroule en décubitus ventral, garrot pneumatique à la racine du membre, par un abord para-achilléenne interne suivi d'une dissection et avivement des deux fragments. A la jonction musculo-tendineuse, l'aponévrose sur toute son épaisseur est incisée en V à point supérieure. La longueur de chacun des bras du V inversé doit être au moins égale à deux fois la hauteur du défaut. Le lambeau musculo-aponévrotique est translaté vers le bas puis suturé au fragment distal par du fil résorbable type vicryl no 2. La zone de prélèvement est refermée en dessinant un Y renversé. Le pied étant maintenu en équin pendant la suture.

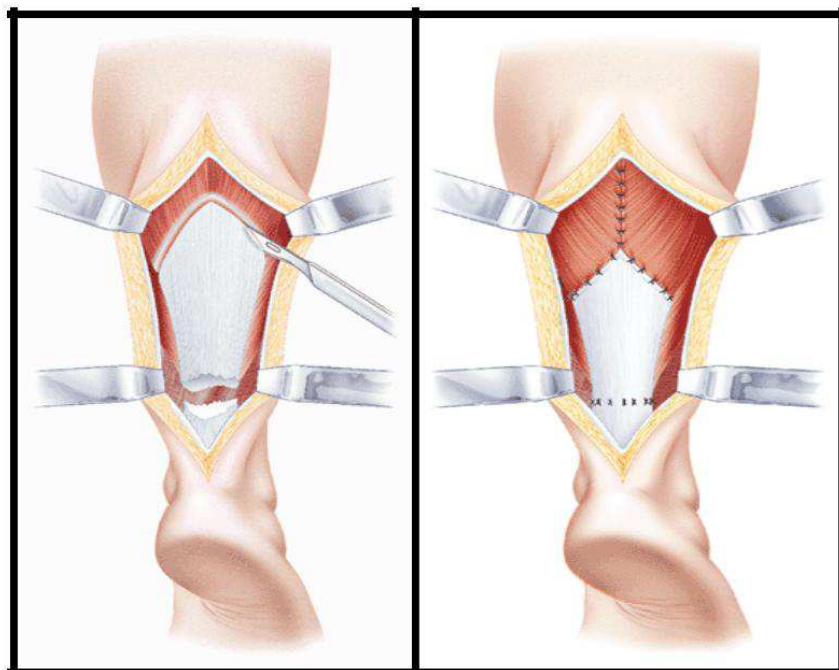


Figure 27: schéma représentant une plastie en VY d'Abraham [35]

La fermeture de la gaine est un geste primordial, la section de son plan antérieur la rend plus aisée par le procédé de La Caffinière. La fermeture des plans sous-cutané et cutané se fait sur un drain de Redon aspiratif.

Les auteurs, dans l'étude menée par Thomas [43] ont spéculé que la dissection peut rendre le lambeau exempt d'apport sanguin, mais il devient revascularisé à partir soit du voisinage soit du paratendon. Myerson [73] a déclaré que le volet peut être avancé pour rattraper un écart de longueur de cinq centimètres et préserver toujours l'attachement de muscle postérieur. Les écarts plus grands que cela, peuvent mener au détachement du groupe de muscle postérieur. Leitner et al. [74] ont fait un rapport sur trois patients qui avaient une perte de substance de 8 à 10 cm. Ils ont eu de bons résultats par l'utilisation de cette technique. Parker et Repinecz [75], dans leur rapport ont noté qu'une technique d'avancement du tendon avait l'avantage de permettre l'apposition saine de tendon à tendon, minimisant la tension au site de réparation et évitant des matériels étrangers au site de guérison. Us et al. [76] ont fait un rapport sur six patients traités par cette technique. Tous les six patients ont pu marcher sur leurs orteils et le retour aux activités antérieures. Le Cybex testing [76], de ces patients a noté un manque de moment de torsion maximal de 2.5 % à 22.0 % par rapport au membre controlatéral. Ils ont déduit que le lambeau en VY permet la cicatrisation intrinsèque aboutissant à un tendon avec une élasticité, une force et une mobilité améliorée et en plus il permet d'éviter le sacrifice d'autres tendons de membre inférieurs.

Cette technique a été adoptée par tous les praticiens du service, sans être une affaire d'école, car elle est de réalisation simple, ne sacrifie pas un autre tendon du membre inférieur comme il a été relaté par différents auteurs, néanmoins elle voit sa limite dans les grands écarts inter-fragmentaires dépassant les 8 à 10 cm.

b. Lambeau de retournement proximal ou technique dite de Bosworth [46] :

Décrite par Bosworth en 1956 [46], elle a été la première technique de reconstruction décrite (**Figure 28**).

L'incision prolongée vers le haut et doit exposer toute l'aponévrose du triceps sural. Un lambeau de 2 cm de large, plus ou moins long en fonction de l'étendue de la zone de rupture à

ponter, est prélevé dans l'épaisseur de l'aponévrose tricipitale. Son pédicule inférieur est situé à environ 2 cm au-dessus de la zone de rupture.

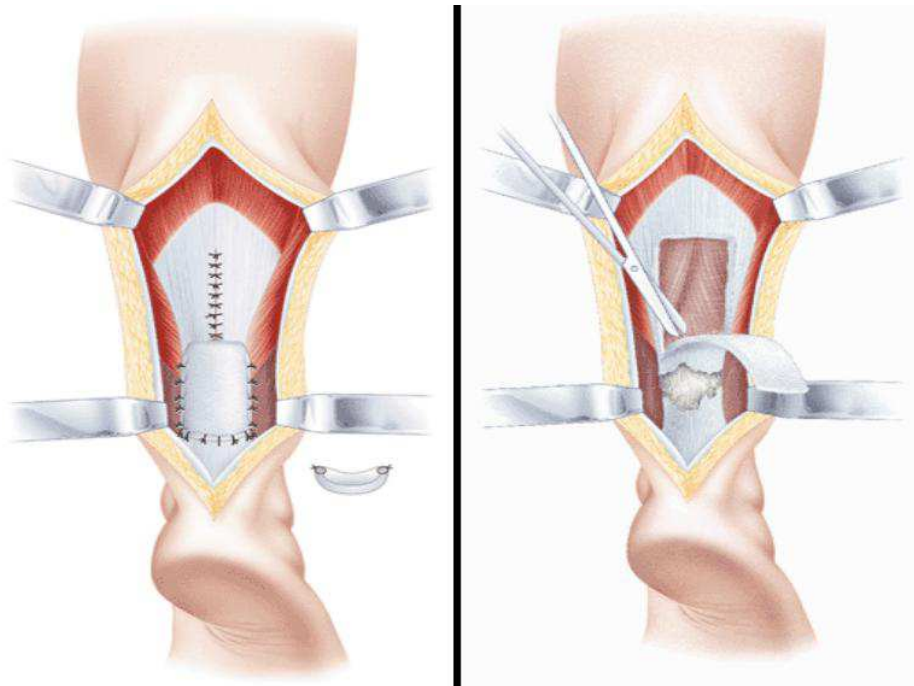


Figure 28: Lambeau de retournement proximal selon la technique de Bosworth [35]

Idéalement, il est souhaitable de ne pas prélever toute l'épaisseur de l'aponévrose afin de ne pas fragiliser la jonction musculo-aponévrotique et de limiter les phénomènes douloureux secondaires à la partie haute du mollet. Le lambeau prélevé est retourné puis suturé au fragment distal avec plusieurs points séparés de fil à résorption lente (type Vicryl®). Les bords du lambeau sont suturés au tendon calcanéen restant avec des surjets, afin de tubuliser au maximum la reconstruction du tendon Achilléen.

Cette technique est recommandée comme renfort d'une suture bout à bout précaire ou avec des tissus de mauvaise qualité, plutôt qu'en tant que technique de reconstruction.

La variante de la technique de Bosworth : plusieurs modifications de cette technique ont été proposées. La variante la plus utilisée consiste en un prélèvement de la bandelette

aponévrotique la plus longue jusqu'à 10-12 cm et la plus large possible jusqu'à 3 cm mais en restant toujours partielle en épaisseur. Après son prélèvement, elle est séparée en trois brins. Chacun des brins retournés est passé à travers l'extrémité inférieure du fragment proximal puis pénètre en avant du fragment distal, ressort soit postérieurement soit latéralement pour être suturé sur lui-même. Si la longueur du prélèvement est suffisante ainsi qu'en fonction de la taille et de la situation de la perte de substance, nous suturons les extrémités des différents brins à nouveau sur le fragment proximal du tendon calcanéen. Cette modification avec suture en aller-retour des différents brins permet de combler le défaut en reconstruisant un véritable tendon.

2.1.2. Plasties avec les tendons locaux :

a. Plasties avec le tendon du muscle plantaire grêle :

Elle a été décrite en 1956 par Chigot [47] comme complément de la suture directe pour les ruptures récentes (**Figure 29**). Prise isolément, elle est insuffisante, mais elle peut éventuellement servir de renfort aux plasties avec l'aponévrose du triceps (Bosworth). Le tendon du muscle plantaire grêle est alors repéré au bord médial du tendon calcanéen. Pour le prélever, une incision proximale et médiale de la jambe est réalisée à environ quatre travers de doigt en dessous de l'interligne articulaire du genou. Le bord médial du muscle jumeau médial est repéré. Un doigt est ensuite glissé dans l'espace entre le muscle jumeau médial et le muscle soléaire, permettant d'accrocher la partie proximale du tendon du muscle plantaire grêle. Elle est d'autant plus facile à repérer si on mobilise dans le même temps sa portion distale.

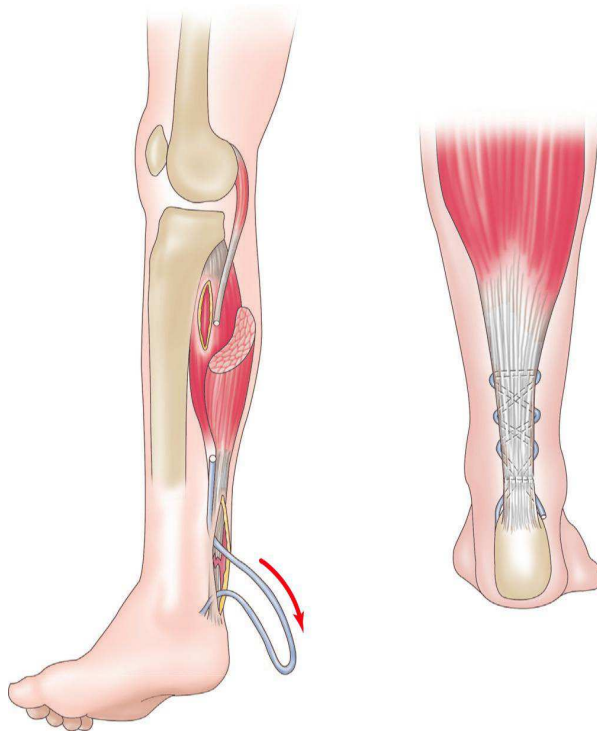


Figure 29 : schéma montrant une plastie avec le plantaire grêle [1]

Le tendon est sectionné au bistouri fin le plus haut possible et ramené par coulissement au niveau de l'incision distale. On obtient alors un transplant d'environ 25 à 30 cm. Celui-ci est ensuite lacé dans le tendon calcanéen de part et d'autre de la rupture en utilisant soit une aiguille à large chas soit par une série de mouchetures au bistouri fin au travers du tendon calcanéen. Des points d'arrêt sont réalisés par des points de fil résorbable. Cependant, le muscle plantaire grêle est inconstant et, pris isolément, il est insuffisant, mais il peut éventuellement servir de renfort aux plasties avec l'aponévrose du triceps.

Dans le cadre des ruptures anciennes ou négligées du tendon d'Achille, le tendon du plantaire grêle est utilisé comme complément aux plasties. Dans notre étude, nous ne l'avons pas utilisé comme renfort du lambeau en VY d'Abraham.

b. Plasties avec l'hémi-court fibulaire et l'hémi-long fibulaire [77] :

Décrite par Moyen en 1981, elle s'inspire du transfert avec le court fibulaire proposé par Perez Teufer [48]. Le patient peut être installé en décubitus ventral mais, le plus souvent, l'intervention est réalisée en décubitus latéral sous garrot pneumatique de cuisse. L'abord est latéro-achilléen sur une hauteur de 20 cm avec dissection du pédicule sural qui est isolé. Après le temps de ténolyse et de résection de la fibrose d'interposition, la gaine des fibulaires est ouverte jusqu'à la coulisse rétromalléolaire latérale. La moitié des tendons du court fibulaire et du long fibulaire est prélevée en les laissant pédiculés au niveau proximal du tendon rompu, puis ils pontent le défaut et passent en intratendineux dans l'extrémité distale du tendon calcanéen ou ils sont fixés avec des points résorbables (la tension est réglée pieds en équin à 30°). Si la longueur des deux hémi-tendons est suffisante et si la perte de substance n'est pas trop étendue, il est possible de faire un aller-retour de les fixer à nouveau sur l'extrémité proximale du tendon calcanéen, ce qui permet d'avoir une reconstruction avec quatre brins tendineux. En fonction du résultat obtenu, on peut renforcer cette reconstruction soit en utilisant le plantaire grêle, soit en associant une plastie de retournement de type Bosworth.

Après l'intervention, une immobilisation plâtrée sans appui pied en équin (et initialement prenant le genou au début de notre expérience) est laissée 4 semaines, puis relayée avec une immobilisation de type botte plâtrée avec appui pendant 4 semaines en réduisant progressivement l'équin.

L'étude de Besse J-L [83] sur onze cas traités par cette technique, avec un recul moyen de 7,5 ans les résultats fonctionnels ont été satisfaisants (score de Kitaoka 92,7/100), un patient a eu une rupture itérative. Cependant compte tenu du décollement cutané, cette technique expose à des troubles de cicatrisation ; avec onze nécrose superficielle. Elle a été réservée aux pertes de substances supérieure à 5 cm, et ne concernant pas l'insertion.

2.1.3. Les transferts tendineux :

a. Transfert avec le court fibulaire (Perez-Teuffer) :

Décrite en 1972 par Perez-Teuffer c'est la première technique de reconstruction à proposer une fixation trans-calcanéenne.

En plus de l'abord para-achilléen latéral étendu, une petite incision au niveau de la base du 5eme métatarsien est pratiquée pour sectionner l'insertion distale du court fibulaire, un tunnel trans-calcanéen transversal-horizontale est foré de dehors en dedans avec une mèche de 4,5 cm à la partie postéro-supérieure de la grosse tubérosité du calcaneus. L'extrémité distale du court fibulaire est passée dans le tunnel horizontal en trans-osseux avec l'aide d'un passe fil, puis suturée à la face médiale du tendon calcaneéen réalisant ainsi un « U » (**Figure 30**).

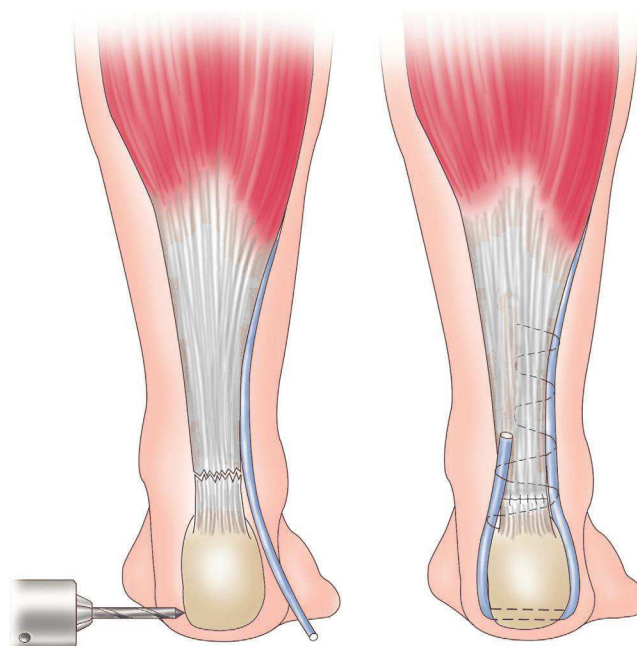


Figure 30 : Schéma montrant le transfert avec du tendon court fibulaire

D'autres auteurs ont proposé une variante de la technique première comportant la mobilisation du corps musculaire du muscle court fibulaire, après désinsertion de ses fibres de la face externe de la fibula, afin de combler la perte de substance et de le suturer aux extrémités tendineuses du tendon calcanéen restant (**Figure 31**).

Cette technique présente l'inconvénient d'utiliser un muscle important dans la stabilité de la balance inverseur/éverseur. Elle permet cependant de combler une large perte de substance en apportant un transplant épais et bien vascularisé. Elle est réservée aux cas où la perte de substance est très importante.

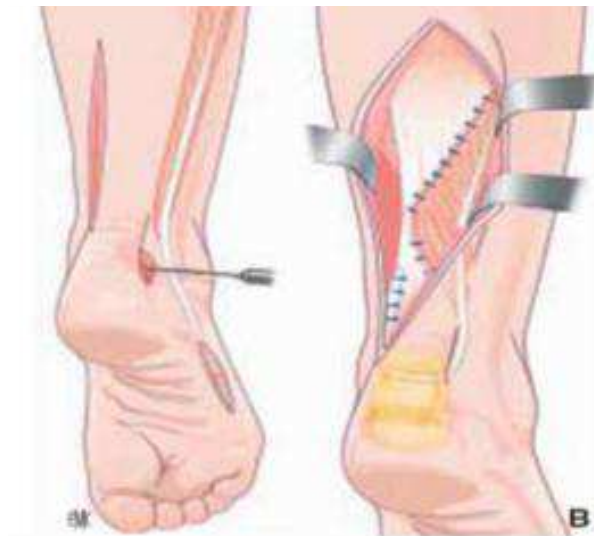


Figure 31: Schéma montrant le transfert du muscle court fibulaire

b. Transfert avec un tendon fléchisseur des orteils :

En 1991, d'autres techniques de transfert tendineux ont été proposées en utilisant les fléchisseurs des orteils et du gros orteil.

- Tendon du muscle fléchisseur commun des orteils (flexor digitorum longus - FDL)(Mann) [49].

Par une deuxième incision pratiquée au bord inféro-médial du pied sous le naviculaire jusqu'à la première articulation métatarso-phalangienne, le muscle abducteur de l'hallux est récliné pour exposer les tendons des muscles FDL et FHL. Le tendon du fléchisseur commun des orteils est sectionné juste avant sa division. L'extrémité distale est suturée en latéro-

terminal au tendon du muscle fléchisseur propre du gros orteil. Le tendon du muscle fléchisseur commun est récupéré dans la voie d'abord principale postérieure puis passé dans un tunnel trans-calcanéen ramené et fixé sur lui-même ou sur le tendon calcanéen, comme dans la technique avec le tendon du muscle court fibulaire [49].

- Tendon du muscle fléchisseur propre du gros orteil (flexor hallucis longus - FHL) (Wapner) [50].

Décrit en 1991, ce transfert tendineux [43] utilise le tendon du muscle fléchisseur propre du gros orteil, muscle plus puissant que le muscle fléchisseur commun des orteils, au tendon plus facilement accessible et dont le corps musculaire est juste en avant du tendon calcanéen. De plus, le muscle fléchisseur propre du gros orteil s'étend plus distalement vers la cheville que le muscle fléchisseur commun des orteils, aussi lors de son transfert, la vascularisation de ce muscle peut contribuer à la revascularisation du tendon calcanéen. Depuis sa description [50], plusieurs variantes de prélèvement du tendon, de réalisation du tunnel et de fixation ont été décrites (**Figure 32**).

L'intervention est réalisée en décubitus ventral avec un abord strictement postérieur. Après ouverture de la gaine du tendon calcanéen, la fibrose d'interposition est réséquée, mais en essayant de conserver deux lambeaux proximal et distal, même fibreux de tendon calcanéen. Après ouverture du fascia pré-achilléen, le muscle FHL est isolé avec son tendon après avoir repéré le pédicule tibial postérieur. Un tunnel transversal au niveau postéro-supérieur de la grosse tubérosité du calcanéus est réalisé à la mèche de 4,5 cm.

Un court abord plantaire médial est nécessaire pour sectionner distalement le tendon du muscle FHL. Préalablement, les connections avec le tendon du muscle FDL doivent être libérées, parfois il est nécessaire d'utiliser un stripeur ouvert (type stripeur pour prélèvement du droit interne plus demi-tendineux [DIDT] au genou) pour sectionner d'autres adhérences du tendon du muscle FHL avec le muscle carré plantaire et pouvoir récupérer le tendon au niveau de l'abord postérieur. Le tendon du muscle FHL est passé de dedans en dehors dans le tunnel osseux, puis suturé sur lui-même en réglant la tension pied en équin à 30°. Ce transfert est renforcé en suturant les deux lambeaux fibreux restants de tendon calcanéen et en amarrant cette suture au transfert tendineux. En cas d'absence complète de tendon calcanéen,

le transfert est renforcé par une plastie de retournement de Bosworth. Le patient est immobilisé par une botte plâtrée circulaire fenêtrée pied en équin pendant trois semaines, puis par un second plâtre pied à 90° pendant trois semaines. Au 45^e jour, l'appui est autorisé et la rééducation débutée [78].

La perte de flexion active de l'inter-phalangienne du gros orteil n'entraîne pas de gêne fonctionnelle y compris pour les patients sportifs, la flexion active du gros orteil restant satisfaisante par l'action du muscle court fléchisseur du gros orteil.

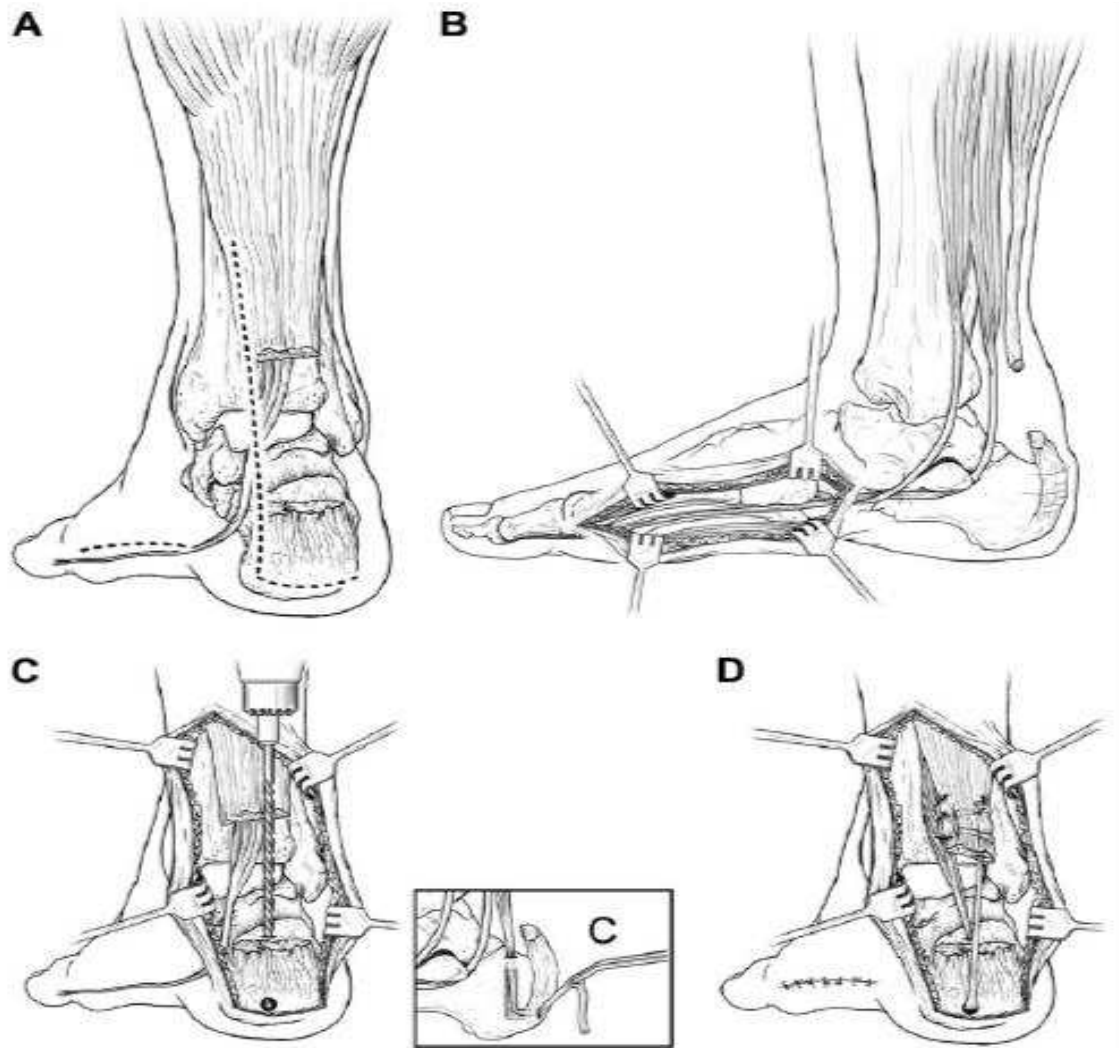


Figure 32: Technique de transfert du fléchisseur propre du gros orteil [43]

Légendes du schéma de la figure (32) :

A-Incision postéro-médiale en regard de la rupture aussi bien que l'incision médiale à mi-pied
B- Incision médiale de la tubérosité naviculaire au premier métatarsien, le tendon de FHL est récupéré distalement avant d'être apporté dans l'incision postérieure
C- Un forage est fait au niveau de la tubérosité calcanéenne sur la ligne médiale, par la suite le tendon du FHL est apporté par le tunnel osseux créé.
D- Le tendon du FHL est alors suturé à la partie proximale du tendon d'Achille

Quelle que soit la technique de plastie utilisée, l'intervention doit respecter l'environnement vasculaire pour prévenir les complications cutanées par un maniement de la plaie opératoire en évitant le décollement cutané. Un bon réglage de la suture est essentiel tout en mettant le genou en flexion à 90° et en respectant l'équin physiologique de 15 à 20°. La fermeture de la gaine du tendon doit être systématique en utilisant au besoin le procédé de La Caffinière si la suture paraît difficile à obtenir.

2.1.4. *Autres techniques :*

Beaucoup d'autres techniques ont été proposées :

– Fascia lata:

Il peut s'agir de bandelettes de fascia lata soit autologues, soit d'allogreffes conservées. Cependant, leur caractère non vascularisé augmente les risques de nécrose et d'infection. Elles ne sont plus utilisées actuellement [51,52].

– Allogreffes:(Figures 33, 34)

Proposées en 1996 par Nellas [53], les allogreffes exposent aux transmissions de maladie virale et ont une incorporation plus lente. Le risque lié au virus de l'immunodéficience humaine (VIH) a freiné la diffusion de ces allogreffes pour des indications purement fonctionnelles. Leur utilisation n'est possible que dans le cadre de banques de tissus très sécurisées.

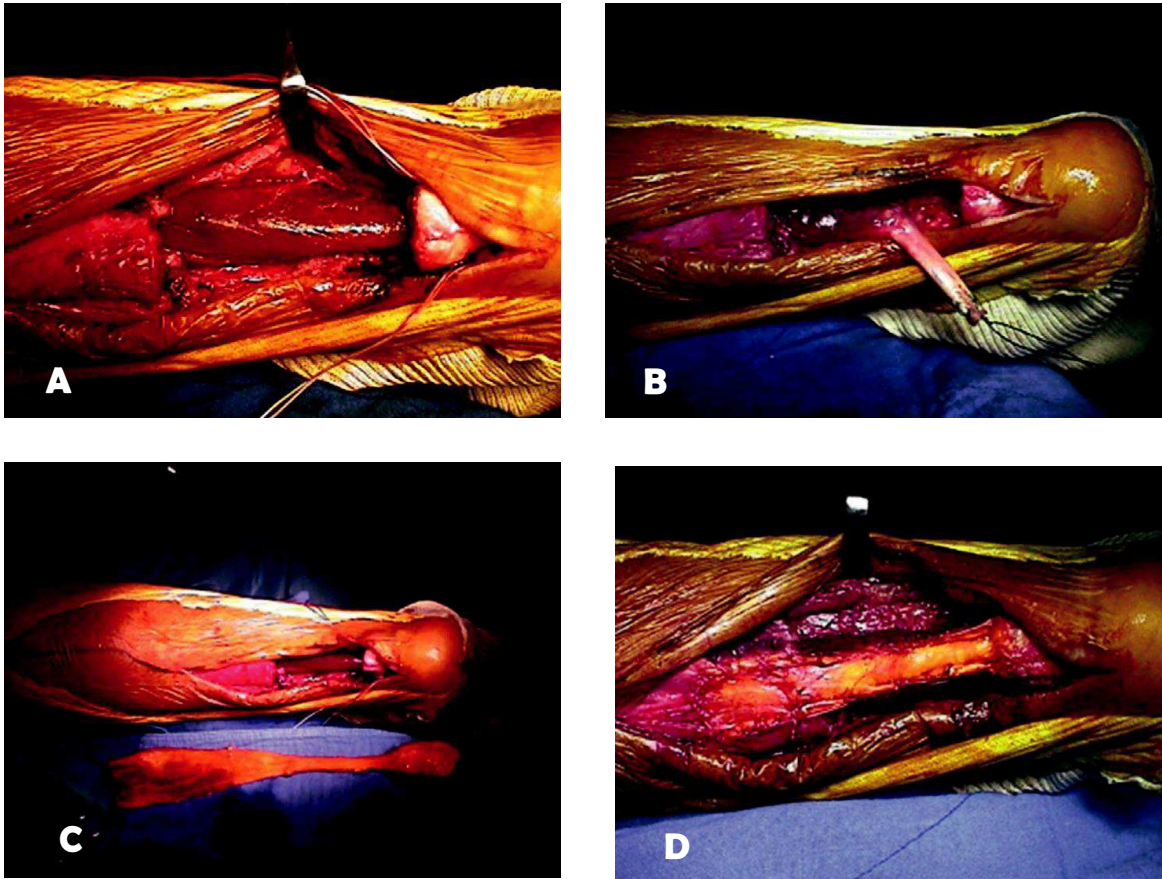


Figure 33: Allogreffe d'Achille + transfert du FHL.

A. Résection de la fibrose d'interposition en conservant deux lambeaux de tendon d'Achille.

B. Le muscle FHL est isolé avec suture de verrouillage au niveau de l'extrémité distale du tendon ; il est ensuite amarré au calcaneus avec le passage du tendon dans le tunnel vertical en direction de la coque talonnière.

C. Préparation de l'allogreffe : l'allogreffe est réchauffée dans du sérum physiologique contenant une ampoule de rifampicine durant 20 minutes.

D. L'allogreffe est suturée aux deux lambeaux de tendon d'Achille à l'aide d'un fil non résorbable. Des sutures additionnelles sont réalisées avec des fils non résorbables au niveau de chaque zone de transition entre l'allogreffe et le tendon d'Achille et ventralement entre l'allogreffe et le FHL pour améliorer la revascularisation de la greffe.

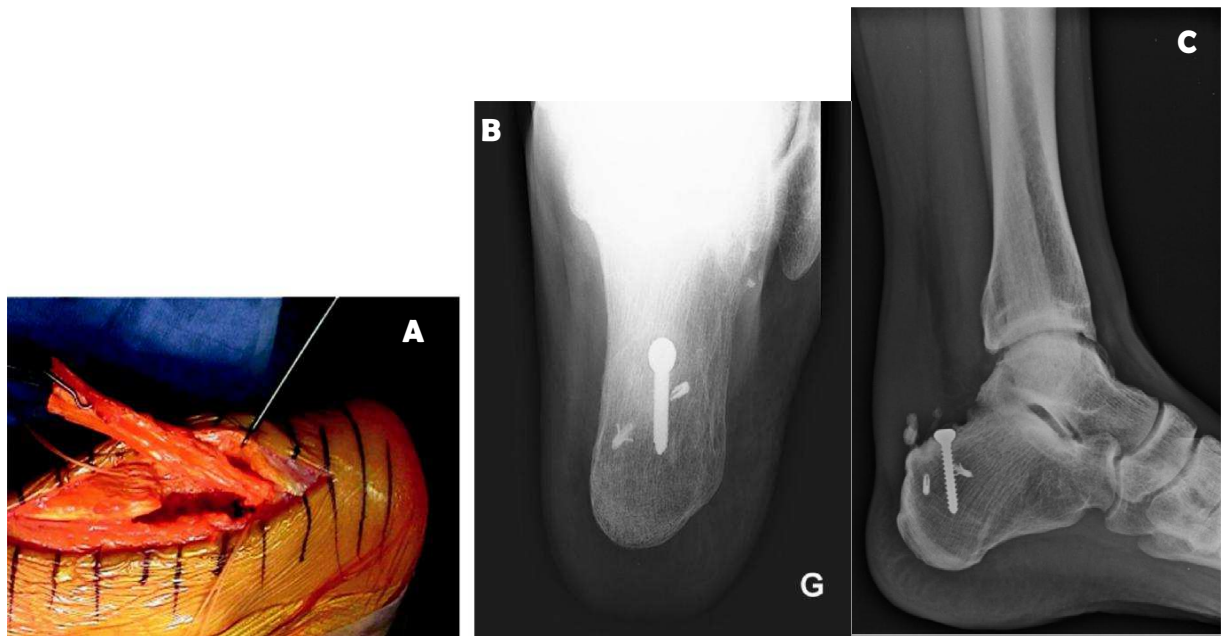


Figure 34: Allogreffe d'Achille avec insertion osseuse (grande tubérosité calcanéenne).

A. Vue peropératoire : l'allogreffe est suturée proximale avec un fil non résorbable et distalement sur les deux ancrés.

B et C. Vues radiologiques : une tranchée est réalisée sur la face postérieure de la tubérosité calcanéenne afin de préparer la zone d'insertion osseuse de l'allo-greffe. Deux ancrés sont insérées dans la tranchée osseuse en périphérie de l'allogreffe. L'insertion osseuse de l'allogreffe est ensuite fixée à l'aide d'une vis d'interférence au calcaneus.

– Lambeau libre:

Pour les cas exceptionnels imposant une reconstruction du tendon d'Achille mais également de l'insertion osseuse calcanéenne et des parties molles cutanées, il a été proposé (sous forme de fait clinique) différentes techniques de lambeau libre, comme le lambeau inguinal vascularisé (peau-aponévrose-os) par Wei [54] en 1988.

– Cicatrisation dirigée (technique de Dautry):

En cas de complications infectieuses et/ou cutanées graves, après chirurgie du tendon calcanéen, et comme alternative aux lambeaux musculaires souvent libres, la technique de Dautry [55] a été proposée. Elle voit ses indications dans les nécroses suppurées. Elle consiste en la résection complète du tendon infecté mais en respectant la zone d'insertion, suivie d'une cicatrisation dirigée avec des irrigations quotidiennes, inspirées de la méthode de Papineau pour les pertes de substance osseuse. Fourniols [56] a rapporté une série de 20 patients pris en charge par cette technique entre 1994 et 2003 avec des résultats anatomiques et fonctionnels très bons et notamment la formation d'un néotendon.

2.1.5. Plastie utilisant des matériaux synthétiques:

a. Reconstruction avec maille de Marlex® (polypropylène) [57]

Après résection du tissu cicatriciel, les extrémités rompues se trouvent séparées par le tissu cicatriciel qui va être réséqué. Les deux bouts seront divisés horizontalement en deux couches de 2 cm. La maille de Marlex® pliée en trois couches va être alors interposée ainsi entre les deux couches du tendon en créant un segment de tendon artificiel.

b. Reconstruction avec le ligament artificiel de Leeds-Keio (polyester):

C'est une technique qui a été proposée par Fujii [58]. Elle commence par une incision légèrement incurvée au-dessus du tendon d'Achille et sera allongée selon la taille du défaut. Les deux moignons sont exposés et suturés en utilisant le ligament artificiel plié de Leeds-Keio (largeur de ruban type 15 mm). Le tissu occupant l'espace entre le moignon proximal et distal a été incisé longitudinalement, mais sans être enlevé, et les ligaments artificiels de Leeds-Keio seront enfouis sur lui pour éviter l'irritation de la peau.

c. Matériaux artificiels:

Plusieurs matériaux prothétiques (**Figures 35, 36**) identiques à ceux qui ont été proposés pour les reconstructions ligamentaires du genou ont été utilisés : Polyester (Dacron®), Polypropylène (Marlex®) et Carbone [59].

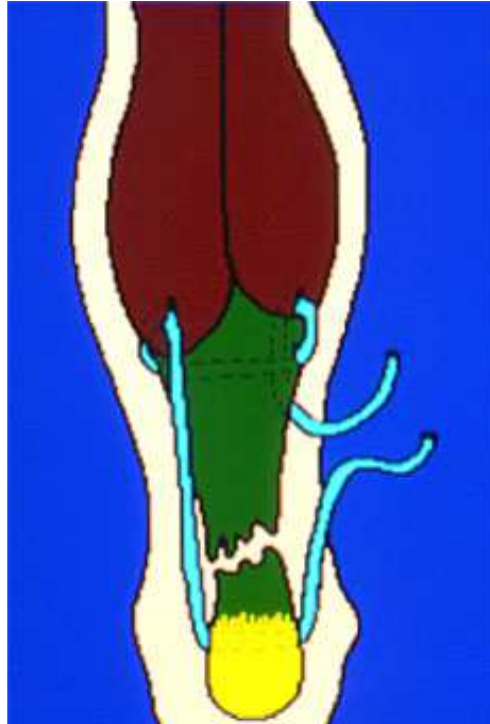


Figure 35: Schéma montrant l'utilisation de matériau prothétique type Marlex®

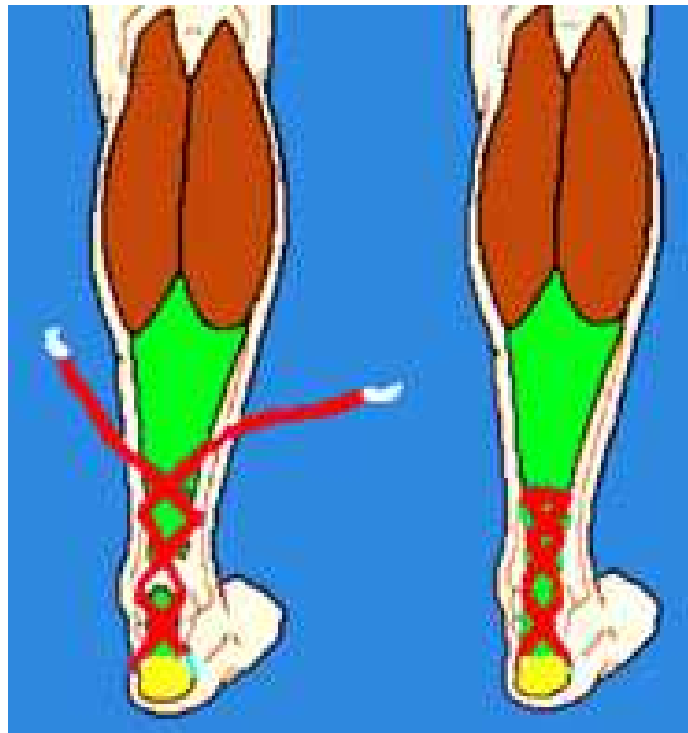


Figure 36: Schéma montrant l'utilisation de matériau prothétique type Dacron®

Des intolérances biologiques, tatouage en noir des tissus par les fibres de carbone, ainsi que les fractures de fatigue de ces prothèses ont conduit alors à leur abandon. Ils ne sont plus utilisés de nos jours.

2.2. *Chirurgie percutanée:*

La technique la plus retenue est la technique développée par Delponte [60] en utilisant le matériel de type Ténolig[®] (**Figure 35**). Cependant, Bertelli et al. [61] ont rapporté récemment des résultats encourageants avec une nouvelle technique appelée suture percutanée pour le traitement des ruptures négligées du tendon d'Achille.

La nécessité de l'ablation de la cicatrice fibreuse et la difficulté de la dissection des extrémités tendineuses rendent difficiles les méthodes de réparation percutanée. Bertelli a pu cependant obtenir de bons résultats en utilisant les techniques percutanées chez 20 patients avec ruptures anciennes du tendon d'Achille.

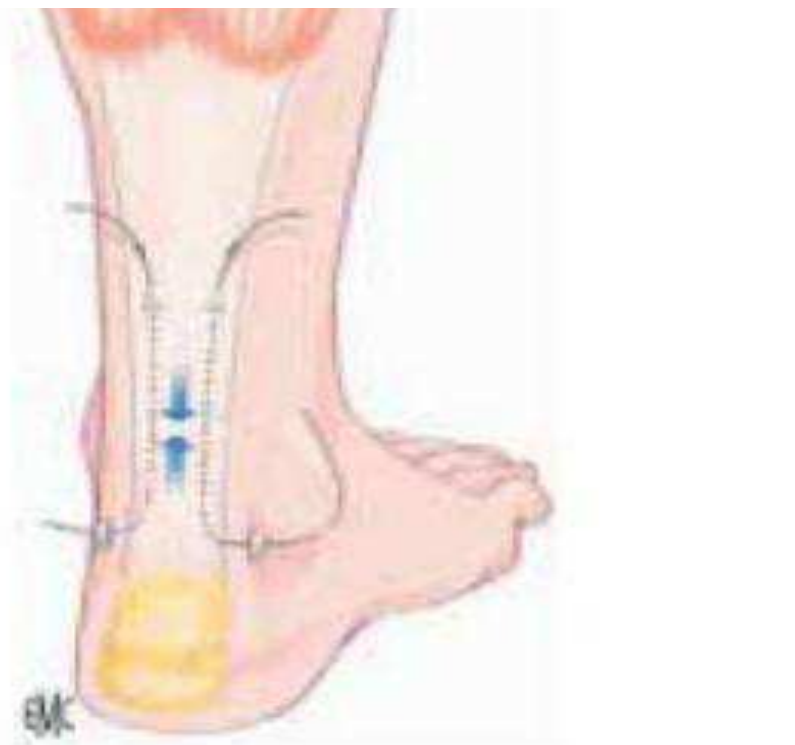


Figure 37: Schéma montrant le principe de la suture percutanée avec le Ténolig[®]

3. Indications:

L'indication de la technique chirurgicale dépend essentiellement de l'importance de l'écart inter-fragmentaire qui existe après régularisation des berges de la rupture.

➤ Ruptures négligées avec un défaut moins de 2 cm :

La résection et la suture bout à bout sont possibles. Si nécessaire, la suture peut être renforcée avec le tendon du muscle plantaire grêle ou la technique dite de Chigot.

➤ Défaut de 2 à 6 cm :

Les pertes de substances entre 2 et 6 cm trouvent leur indication dans la plastie VY d'Abraham.

Le Bosworth avec division de l'aponévrose du triceps sural en plusieurs brins réalisant un véritable comblement de la perte de substance avec des allers retours en « *inlay* » dans les portions proximales et distales du tendon d'Achille trouve également son indication dans ce cas d'écart inter-fragmentaire entre 2 cm et 6 cm.

En cas de nécessité, il est possible de renforcer la reconstruction avec un héli-tendon du muscle court fibulaire ou du muscle long fibulaire.

➤ Défaut supérieur à 6 cm :

Pour les pertes de substance étendues (6 cm et plus) ou intéressant l'insertion du tendon calcanéen, le transfert du tendon du muscle fléchisseur propre du gros orteil est une technique de choix.

Notre expérience est très encourageante en ce qui concerne l'utilisation de la plastie V-Y d'Abraham avec un score moyen de Kitaoka de 89%.

4. Complications :

La prise en charge des ruptures négligées du tendon calcanéen n'est pas dénuée de complications qui peuvent être :

4.1. *Précoces:*

4.1.1. Générales :

Elles sont d'abord liées à la chirurgie et à l'immobilisation plâtrée telles que la phlébite et l'embolie pulmonaire.

4.1.2. Locales :

- **Une suppuration:** retardant la cicatrisation cutanée.
- **La nécrose cutanée:** complication majeure, elle peut aboutir à de véritables catastrophes esthétiques et surtout fonctionnelles. La cicatrisation dans certains cas ne peut être assurée que par des gestes spécifiques de chirurgie plastique. Elle doit être prévenue par un décollement cutané limité.
- **La nécrose tendineuse:** c'est la complication la plus grave. Elle est secondaire à la nécrose cutanée et le tendon, faute de couverture. Du fait de la précarité de sa vascularisation, elle s'élimine progressivement, dans un tableau de nécrose septique. Le pronostic fonctionnel, autrefois catastrophique, est aujourd'hui nettement amélioré grâce aux techniques réparatrices de la chirurgie plastique. Cette nécrose tendineuse peut être prévenue par la fermeture impérative de la gaine.
- **Les lésions nerveuses:** sont ceux du nerf sural qui donnent une hypoesthésie du bord externe du pied, ou de névrome douloureux. La voie d'abord para-achilléenne interne permet d'éviter le nerf sural, cette complication en l'occurrence.

4.2. *Secondaires :*

- **les ruptures itératives :**

Le pourcentage des ruptures itératives, après chirurgie, n'atteint pas celui du traitement orthopédique (8 à 30%), mais il est loin d'être négligeable (3 à 5%) [13]. Elles semblent être liées à la cicatrice fibreuse du tendon qui le prédispose à une nouvelle rupture qui se fait rarement dans le même endroit.

- **La raideur articulaire**
- **Le conflit avec les chaussures par une cicatrice chéloïde**
- **La difficulté ou l'impossibilité de reprise du sport**

5. Rééducation :

L'appui est repris progressivement, la rééducation vise surtout dans un premier temps à restaurer les amplitudes articulaires de la cheville et à faire un renforcement musculaire statique, le travail musculaire actif du triceps est réalisé dans un second temps. La marche sur la pointe des pieds est autorisée vers le 3^{ème} mois et le footing vers le 4^{ème} mois. Les activités sportives avec impulsion ne sont reprises qu'après le 6^{ème} mois.

Les protocoles postopératoires sont très variables d'une équipe à l'autre qu'il s'agisse du type d'immobilisation (cruro-pédiéux, botte plâtrée, attelle articulée), de sa durée, du délai de reprise de l'appui (avec ou sans immobilisation) et des délais de reprise d'activités sportives. Ces variations existent quelle que soit la méthode thérapeutique et la technique chirurgicale.



**COMPARAISON DES
RÉSULTATS AVEC LES
AUTRES TECHNIQUES**

Les autres techniques les plus utilisées dans le traitement chirurgical des ruptures négligées du tendon d'Achille sont:

- Technique de retournement proximal (Bosworth)
- Technique du transfert du muscle fléchisseur propre du gros orteil (Wapner)
- Technique de transfert avec le tendon du muscle court fibulaire (Perez Teuffer)

1. Les complications:

D'une technique à l'autre les complications sont différentes, ainsi on peut les résumer dans le tableau suivant : **(Tableau 5)**

Tableau 5: Complications des techniques chirurgicales les plus utilisées

	Notre série	Bouabdellah et al. [31] (Bosworth)	Ravindra et al. [32] (transfert du FHL)	Kundu et al. [33] (Perez Teuffer)
Complications	-Pas de complications	-2 cas de sepsis superficiel -3 cas de retard de cicatrisation -2 cas de nécrose cutanée -2 cas d'infection -1 cas de rupture après deux mois	-5 cas de nécrose cutanée	-1 cas de nécrose cutanée -1 cas de paresthésie (atteinte de la branche cutanée du nerf sural) -1 cas de douleurs chroniques (10 mois)

2. Les résultats :

Tableau 6: Les résultats rapportés selon les différentes techniques

	Notre série	Bouabdellah et al. [30]	Ravindra et al. [31]	Kundu et al. [32]
Résultats Globaux	7 bons 1 Moyens	11 Bons 4 Moyens	28 Bons 8 Moyens	20 Bons 3 Moyens

3. Analyse des résultats:

Il ne semble pas exister de relation entre la diminution du périmètre du mollet et une perte de la force en flexion plantaire. Selon les auteurs, les résultats sur la force en flexion plantaire après une rupture du tendon d'Achille opérée varie avec un déficit, par rapport au côté non opéré allant de 0 à 35%. Shields et coll (21) notent sur un échantillon de 32 patients dont les ruptures du tendon d'Achille étaient anciennes et récentes, un déficit de la force en flexion plantaire de 16,4% par rapport au côté non opéré. Ce taux était de 22 à 30% dans l'étude de Kissel et coll (16) pour les opérés selon la technique d'Abraham renforcée par le plantaire grêle.

Dans notre série un déficit de 15° de la flexion plantaire ainsi que l'amyotrophie du triceps étaient objectivées dans un cas soit 12,5%.

Dans notre série, le score moyen de Kitaoka était de 89%. Ce résultat nous paraît très satisfaisant et rejoint le score obtenu chez la plupart des auteurs [79] [80] [81] [82].

De nombreuses techniques chirurgicales ont été proposées afin de prendre en charge les ruptures chroniques du tendon d'Achille. Le but de l'ensemble de ces techniques est le rétablissement de l'intégrité du tendon et surtout de sa fonction.

Certaines techniques peuvent remplacer avec succès le défaut cicatriciel du tendon mais ne sont pas propices à la guérison du tendon intrinsèque. La cicatrisation tendineuse est le but principal à atteindre afin de restaurer une élasticité et une résistance au TA.

3.1. *Plastie en VY :*

La technique de réparation utilisée chez nos patients répond à pratiquement l'ensemble de ces critères en plus de la résection du tissu cicatriciel. Elle a comme avantage l'utilisation de tissu soumis aux mêmes contraintes que le tendon d'Achille natif. Sur le plan biomécanique, la répartition harmonieuse, la multiplication des points de sutures permet un équilibrage des forces et un rétablissement de la fonction du triceps sural. Enfin, dès qu'il est présent, un renforcement de la suture à l'aide du plantaire grêle peut être réalisé. Dans aucun cas le renfort par le plantaire grêle « Chigot » n'a été utilisé dans notre étude.

3.2. *Plastie de retournement (Bosworth):*

L'utilisation de l'aponévrose du triceps sural présente plusieurs avantages tels l'absence et le respect d'utilisation de tendon des muscles propulseurs tel que les tendons des muscles fléchisseurs des orteils, le fléchisseur de l'hallux.... Elle permet de retrouver une force satisfaisante de la flexion plantaire particulièrement importante chez les sportifs de compétition ou amateurs.

3.3. *Les autres techniques :*

Développées actuellement comme le transfert du long fléchisseur de l'hallux [62] ou l'utilisation du court fibulaire [63] sont séduisantes. De plus de nombreuses études attestent de la non morbidité du prélèvement de ces tendons [64]. Cependant, il ne nous semble pas logique en première intention de les sacrifier. En revanche, elles nous laissent une autre opportunité en cas de nouvelle rupture.

Le profil épidémiologique de notre étude ne correspond pas à celui retrouvé dans certaines séries telles que celles publiées par Lee [65] et Leppilahti [66]. Ils rapportent des groupes de patients plus âgés en moyenne, ce qui, selon nous, peut être lié à une population

âgée non sportive. Le retour aux activités socio professionnelles voire sportives « amateurs » est plus précoce dans notre étude que celui rapporté dans la littérature [65, 66]. Saxena et Cheung [67] décrivent une série de cinq patients traités par lambeau de retournement « Bosworth » avec ou sans renforcement ou ils rapportent un retour aux activités en moyenne à 34 semaines. Dans une série de onze patients traités par résection du tissu fibreux cicatriciel et anastomose termino-terminale, Porter et al [68] rapportent un temps moyen de retour à l'activité sportive de 5 à 8 mois (2,5-9 mois). Un fait intéressant dans la série décrite par Lee [65], le temps de retour à l'activité variait de 15,2 à 17 semaines. Le retour rapide à l'activité a été attribué à l'utilisation d'une matrice cellulaire humaine dermique afin d'accélérer la cicatrisation. Dans notre étude, le retour à l'activité sportive n'a pas été pris en considération. En ce qui concerne les « ruptures secondaires » du tendon d'Achille après chirurgie de reconstruction, les taux varient de 1,4% à 3% pour les plus basses [68,69] à des taux élevé à 17% [70, 71]. Dans notre étude, aucun cas de nouvelle rupture n'a été observé avec un recul moyen de deux ans. Cette absence attesterait de la résistance apportée par notre réparation utilisant le lambeau V-Y d'Abraham.

Comme avec la plupart des séries rétrospectives, un certain nombre de problèmes méthodologiques existent pouvant nuancer la validité des conclusions.

Par exemple dans notre étude, bien qu'elle représente un échantillon non significatif par rapport à la littérature, les patients sont relativement jeunes et ne comprenant que des sportifs amateurs. Ceci peut expliquer de meilleurs résultats par rapport à des patients plus âgés et moins actifs dans les autres études. L'effectif est faible et les résultats sont subjectifs sans statistiques.

En outre, nous n'avons pas réalisé de comparaison ou d'évaluation par rapport à d'autres facteurs de risques pouvant influencer les résultats fonctionnels tel que l'indice de masse corporelle ou d'autres comorbidités.

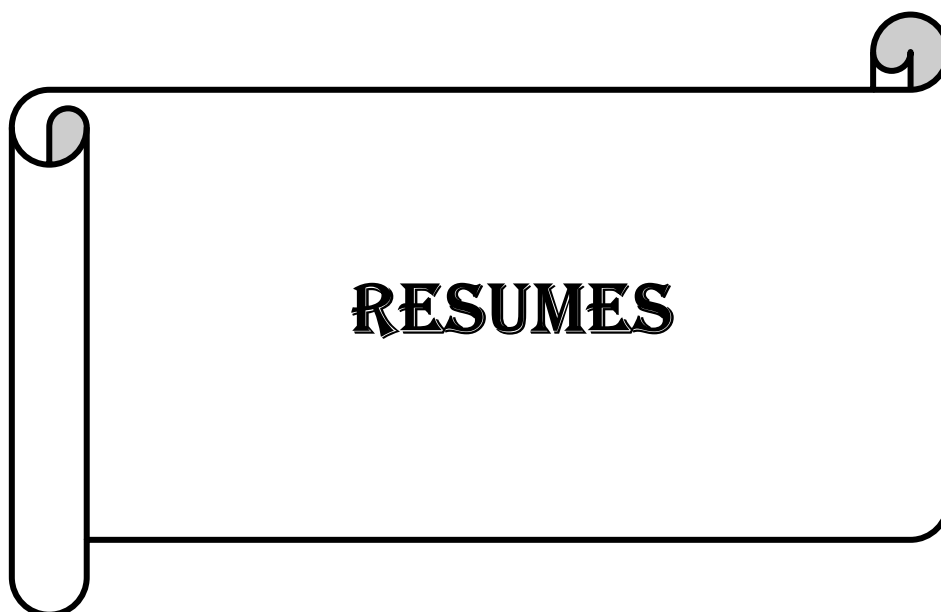Les ruptures négligées du tendon d'Achille sont de plus en plus fréquentes bien que le diagnostic de rupture aigue repose essentiellement sur les données de l'examen clinique. L'échographie appuie le diagnostic tandis que l'IRM est rarement demandée.

L'étiologie de la rupture est multifactorielle, les accidents de sport en représentent la cause principale.

Le traitement est chirurgical. Les techniques sont nombreuses et variées. Celle utilisant la plastie par lambeau V-Y d'Abraham nous a donné des résultats fonctionnels et cliniques très satisfaisants comparables aux données de la littérature. Elle trouve ses indications dans les ruptures négligées du tendon d'Achille avec perte de substance allant jusqu'à six centimètres. Toutes les techniques chirurgicales obéissent aux mêmes règles : un respect de l'environnement vasculaire en évitant le décollement cutané associé à une plastie de renforcement solide et peu encombrante.

La rééducation fonctionnelle précoce est garante d'une récupération optimale des amplitudes articulaires, de la marche voire de la reprise des activités sportives à un certain degré.

Le retard diagnostique à l'origine de rupture négligée du tendon d'Achille est attribué à une méconnaissance de cette affection voire une erreur diagnostique et de la négligence du patient d'où l'intérêt d'une sensibilisation à cette pathologie.



RESUME

Titre : Les ruptures negligees du tendon calcaneen : a propos de huit cas

Auteur : RHOULAM Ahmed

Mots clés : Tendon Achille, Rupture négligée , Lambeau V-Y.

Ce travail est une étude rétrospective de huit cas de rupture négligée du tendon d'Achille traités chirurgicalement par plastie myotendineuse en V-Y selon Abraham, répertoriés dans les archives du service de Traumatologie et d'Orthopédie II de l'Hôpital Militaire d'Instruction Mohammed V de Rabat entre 2010 et 2015. Le but de cette étude est de mettre l'accent sur la difficulté de poser le diagnostic dans certaines circonstances devenant la cause de ruptures négligées et de souligner l'intérêt du traitement chirurgical par la plastie myotendineuse en « V-Y ».

L'âge moyen de nos patients était de 40,5 ans avec des extrêmes allant de 22 à 55 ans. La majorité des patients était de sexe masculin dans 87,5% des cas. Le côté droit était atteint dans 62,5% des cas. La rupture du tendon d'Achille était secondaire majoritairement à un accident de sport dans 62,5% des cas. Le délai entre le diagnostic et le traitement allait de quatre semaines à deux années. La cause de la négligence de la rupture du tendon d'Achille était une erreur diagnostique dans 25% des cas, une méconnaissance de la pathologie dans 62,5% des cas et une négligence dans 12,5% des cas.

Le diagnostic était confirmé par l'examen clinique et l'imagerie dans tous les cas. Le défaut tendineux moyen était de 4,9 centimètres. Le traitement était strictement chirurgical par une augmentation tendineuse utilisant uniquement la plastie en « VY » selon Abraham avec une immobilisation plâtrée globale de six semaines. Les suites post-opératoires étaient très satisfaisantes dans la mesure où aucune complication n'a été répertoriée.

Une rééducation fonctionnelle a été effectuée par tous nos patients (100%).

Les résultats ont été évalués selon le score de Kitaoka après un recul moyen de trois ans. Ils étaient très satisfaisants avec un score de 89%.

ABSTRACT

Title : Neglected ruptures of achille's tendon

Author : Ahmed **RHOULAM**

Key words : Achille tendon, Neglected rupture, Lambeau V-Y

This work is a retrospective study of eight cases of neglected Achille's tendon rupture treated surgically by V-Y myotendinous plasty according to Abraham. They were reported in the archives of the Traumatology and Orthopedics Department II of Mohammed V Military Hospital of Instruction in Rabat between 2010 and 2015. The objective of this study is to underline difficulty to make a diagnosis in certain circumstances becoming the cause of neglected ruptures and to emphasise the interest of the surgical treatment by the V-Y myotendinous plasty.

The average age of our patients was 40,5 years with extremes from 22 to 55 years. The majority of patients were males in 87,5% of cases. The right side were affected in 62,5% of cases. The Achilles tendon rupture was largely caused by a sports accident in 62,5% of cases. The periode between the diagnosis and the treatment was between four weeks and two years. The cause of the negligence of the Achilles tendon rupture was a diagnostic error in 25% of the cases, a misreading of the pathology in 62,5% of cases and a negligence in 12,5% of cases.

The diagnosis was confirmed by the clinical examination and the imaging in all cases. The average tendon defect 4,9 centimetres. The treatment was strictly surgical by a tendinous increase using only the V-Y plasty according to Abraham with a global immobilisation by plaster of six weeks. The postoperative effects were very satisfactory in as mush as no complication was reported. A functional rehabilitation was made by all our patients (100%).

The results were assessed according to the Kitaoka score after a mean follow-up of three years. They were very satisfactory with a score of 89%.

ملخص

العنوان: التمزقات المهملة لوتر العرقوب

المؤلف: غلام أحمد

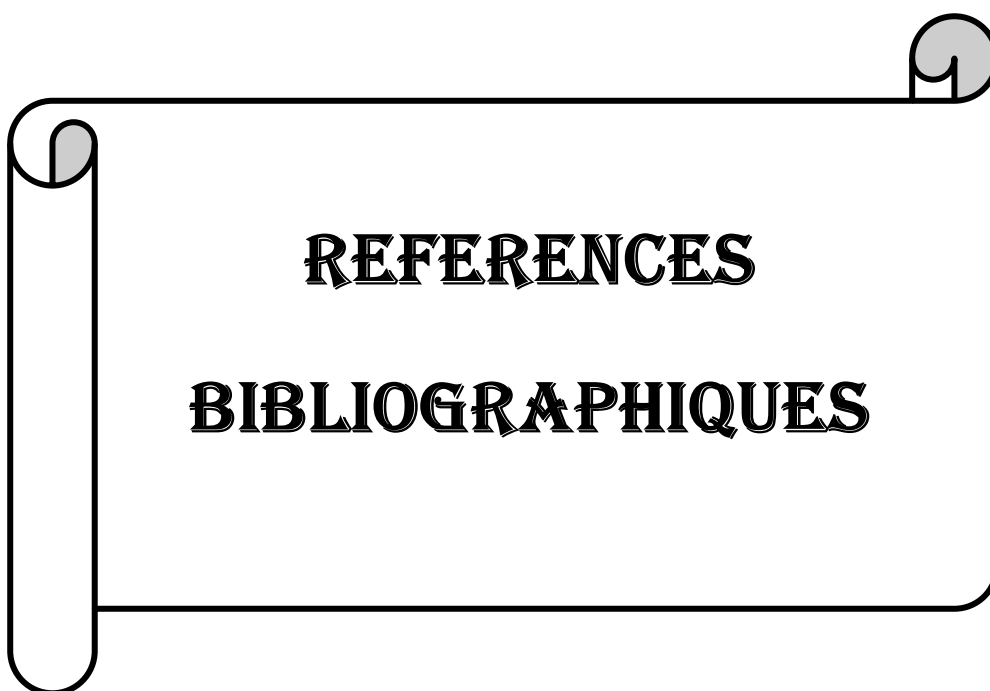
الكلمات الرئيسية: وتر العرقوب، تمزق مهمل، راب Y-V

هذا العمل هو عبارة عن دراسة استيعادية لثمان حالات تمزق مهمل لوتر العرقوب معالجة جراحيا بواسطة الجراحة الرأبئية العضلية الوترية عن طريق سديلة Y-V حسب أبراهام. وقد تم رصد هذه الحالات بأرشيف مصلحة العظام والمفاصل الثاني بالمستشفى العسكري محمد الخامس بالرباط ما بين 2010 و 2015. ويتمثل الهدف من وراء هذه الدراسة في التشديد على الصعوبة في القيام بالتشخيص في بعض الظروف والذي يصبح سبب التمزقات المهملة والتأكيد على أهمية العلاج الجراحي بواسطة الجراحة الرأبئية العضلية الوترية عن طريق سديلة Y-V لأبراهام.

وقد كان السن المتوسط لمرضاينا هو 40.5 سنة مع حدين يتراوحين ما بين 22 و 55 سنة. أغلبية المرضى كانوا ذكورا في 87.5% من الحالات. الجانب الأيمن كان مصابا في 62.5% من الحالات. وقد كان تمزق وتر العرقوب في أغلب الأحيان نتيجة حادث رياضي في 62.5% من الحالات. وتراوحت الفترة بين التشخيص والعلاج ما بين أربعة أسابيع وستين. وكان سبب إهمال تمزق وتر العرقوب خطأ في التشخيص في 25% من الحالات، عدم معرفة المرض في 62.5% من الحالات والإهمال في 12.5% من الحالات.

تم تأكيد التشخيص بواسطة الفحص السريري والتصوير الطبي في جميع الحالات. و كان الخلل الوتري المتوسط هو 4.9 سنتمتر. كان العلاج جراحيا بشكل حصري بواسطة زيادة وترية باستعمال فقط الجراحة الرأبئية عن طريق سديلة Y-V حسب أبراهام مع تثبيت بالجبس أو الجبيرة لمدة إجمالية تقدر بستة أسابيع. تبعات ما بعد العمليات الجراحية كانت جد مرضية حيث أنه لم يتم تسجيل أية مضاعفات. وقد تم القيام بتأهيل وظيفي لكافة مرضانا (100%).

تم تقييم النتائج حسب إحصاء كيتاوكا بعد رجوع متوسط لثلاث سنوات. وقد كانت جد مرضية بنسبة 89%.



- 1- Wegrzyn J., Besse JL. Pathologie et chirurgies du tendon calcanéen. Rupture fraîche, ruptures chroniques et tendinopathie; *Encyclopédie Médico-Chirurgicale: Techniques chirurgicales-Orthopédie-Traumatologie*; 2009 ; 44-910.
- 2- Letouvet B. Laboratoire d'anatomie de la faculté de médecine de Nantes ; *Mémoire pour le Certificat d'Anatomie, d'Imagerie et de Morphogénèse*; 2003-2004.
- 3- Frank H. Netter, John T. Hansen. Atlas d'anatomie humaine. 4ème édition ; *Elsevier Masson, 2007*.
- 4- El moutaouakkil K. Les plaies du tendon calcanéen. Thèse N°118/2011; *Université Cadi Ayyad Faculté de Médecine et de Pharmacie, Marrakech*.
- 5- Poynton AR., Bennett D., O'Rourke SK. An analysis of skin perfusion over the Achilles tendon in varying degrees of ankle plantar flexion; *J Bone Joint Surg [Br] 1998; 80(suppl III): 183*.
- 6- Ufberg J., Harrigan MA., Cruz T., Perron AD. Orthopedic Pitfalls in the ED: Achilles tendon rupture; *The American Journal of Emergency Medicine, 2004; 22: 596-600*.
- 7- HANI R. Modalités thérapeutiques des ruptures du tendon d'achille: étude rétrospective à propos de 38 cas. Thèse N°: 32/2013 ; *Université Mohammed V – Souissi; Faculté de médecine et de pharmacie- Rabat*.
- 8- Keith L., Moore, Arthur Dalley F. Anatomie médicale: Aspects fondamentaux et applications cliniques 5ème édition ; *Anatomy clinically oriented*; 2006.
- 9- Theobald P., Benjamin M., Nokes L., Pugh N. Review of the vascularisation of the human Achilles tendon Injury; *2005 Nov;36(11):1267-72. Epub 2005 Apr 19*.
- 10- Kouvalchouk, Hassan E. Pathologie du tendon calcanéen (tendon d'Achille): tendinopathies, ruptures, plaies; *Encyclopédie Médico-chirurgicale; Podologie (2006)27-090-A-10*.
- 11- Ziltener J-L., Leal S., Grosclaude M. Lésions du tendon d'Achille chez le «sportif» : étiologie et prise en charge ; *Revue Medicale Suisse 201; 7:595-603*.
- 12- Kjaer M. Role of extracellular matrix in adaptation of tendon and skeletal muscle to mechanical loading; *Physiological Reviews. Apr 2004;84(2):649-98*.
- 13- Kouvalchouk, Hassan E. Pathologie du tendon calcanéen (tendon d'Achille): tendinopathies, ruptures, plaies; *Encyclopédie Médico-Chirurgicale; Appareil locomoteur, 1999, 14-090-A-10, 12p*.

- 14- Kannus P., Jozsa L. Histopathological changes preceding spontaneous rupture of a tendon. A controlled study of 891 patients; *Journal of Bone and Joint Surgery*. 1991, 73-A: 1507-1525.
- 15- Delagoutte J-P., Gervaise A. Pathologie du tendon calcanéen; *Encyclopédie Médico-chirurgicale Podologie 2010*; 27-090-A-10.
- 16- Guillet R., Genety J., Brunet-Guedj E., Brazas J. Ruptures et plaies du tendon d'Achille; *Encyclopédie Médico-chirurgicale, Appareil locomoteur, fasc. (1993)14090 A-10*.
- 17- Maffuli N., Testa V. Achilles tendon rupture in athletes; *Histochemistry of the triceps sura muscle. J. Foot Surg.*, 1991; 30(6): 529-533.
- 18- Graf J., Scheider U., Niethard F.U. The microcirculation of the Achille tendon and importance of the paratendon. A study with a new method; *Handchir. Microchir. Plast. Chir.*, 1990; 22(3): 163-166.
- 19- Vaucher N., Mosquet B.R., Levast M. Rupture du tendon d'achille lors d'un traitement par solution auriculaire d'ofloxacine précédée d'une courte cure orale de prednisolone; *Presse Médicale*, 2006 ; 35 :1271-2.
- 20- Mahler F., Fritschy D. Le point sur le rôle des injections locales de corticostéroïdes dans les ruptures d'Achille ; *Médecine et hygiène 1993*, vol: 51, 1988, p: 1888.
- 21- Sanjital B. Fluoroscopically Guided Low-Volume Peritendinous Corticosteroid injection for Achilles Tendinopathy; *The journal of Bone and Joint Surgery, April 2004*; Vol 86-A. Num4.
- 22- Akali AU., Niranjana NS. Management of bilateral Achilles tendon rupture associated with ciprofloxacin: a review and case presentation; *Journal of Plastic, Reconstructive & Aesthetic Surgery 2008*; 61:830-4.
- 23- Childs SG. Pathogenesis of tendon rupture secondary to fluoroquinolone therapy; *Orthopaedic Nursing 2007 May-Jun*; 26(3):175-82; quiz 183-4.
- 24- Sode J., Obel N., Hallas J., Lassen A. Use of fluoroquinolone and risk of Achilles tendon rupture: a population-based cohort study; *European Journal of Clinical Pharmacology 2007 May*; 63(5):499-503. Epub 2007 Mar 3.
- 25- Holmes GB., Lin J. Etiologic factors associated with symptomatic achilles tendinopathy; *Foot Ankle Int.* 2006 Nov; 27(11):952-9.
- 26- Pineda C., Amezcua-Guerra LM., Solano C., Rodriguez-Henríquez P., Hernández-Díaz C., et al. Joint and tendon subclinical involvement suggestive of gouty arthritis in asymptomatic hyperuricemia: an ultrasound controlled study; *Arthritis Research & Therapy*. 2011 Jan 17; 13(1):R4.

27. Taner O., Cemil Y., Muhittin S., Sabri A., Turker K. Is high concentration of serum lipids a risk factor of Achilles tendon rupture? *Clinica Chimica Acta* 331(2003) 25-28.
28. Batisse M., Somda F., Delorme J.-P., Desbiez F., Thieblot P., Tauveron I. Spontaneous rupture of Achilles tendon and Cushing's disease. Case report; *Annales d'Endocrinol.* 2008; 69(6):530-1.
- 29- Józsa L., Kvist M., Bálint BJ., Reffy A., Järvinen M., et al. The role of recreational sport activity in Achilles tendon rupture. A clinical, pathoanatomical, and sociological study of 292 cases; *The American Journal of Sports Medicine*;1989; 17(3):338-43.
- 30- Kouvalchouck J.F., Watin-Augouard L. Chirg des ruptures du tendon d'Achille ; Editions Techniques ; *Encyclopédie Médico-Chirurgicale., Techniques Chirurgicales - Orthopédie-Traumatologie*,44-910, 1993, 9p.
- 31- Bouabdellah M., Njah M., Ezzaouia K., Bouzidi R., Zarrouk A., et al. Traitement chirurgical des ruptures du tendon d'Achille selon la technique de Bosworth à propos de 15 cas ; *Tunisie Orthopédique* 2008, 1(1): 41 43.
- 32- Ravindra H., Mahajan, Rakesh B Dalal. Flexor hallucis longus tendon transfer for reconstruction of chronically ruptured Achilles Tendons; *Journal of Orthopaedic Surgery* 2009; 17(2):194-8.
- 33- Kundu Z S., Sangwan SS., Mittal R., Jain S., Siwach R C. Neglected tendo-achillis rupture - results of peroneus brevis tendon transfer; *Indian Journal of Orthopaedics* 2003; 37:10.
- 34- Puddu G., Ippolito E., Postacchini F. A. Classification of Achilles tendon disease; *The American Journal of Sports Medecine*1976; 4; 145-150.
- 35- Buttet M. Les ruptures anciennes du tendon d'Achille. A propos d'une série de 14 cas opérés ; *Maîtrise Orthopédique n°106 / août-septembre 2001.*
- 36- Daniel Y., Moulis F., Rocheteau A., Mardegan P. Images en médecine d'urgence / Images in emergency medicine : Le signe de Brunet-Guedj ; *Annales françaises de médecine d'urgence* (2011) 1:21.
- 37- Lee J., Schubert JM. Surgical Treatment of the Neglected Achilles tendon Rupture; *Achilles tendon, Prof. Andrej Cretnik (Ed.), 2012; ISBN: 978-953-51-0264-9, InTech,*
- ❖ Available from: <http://www.intechopen.com/books/achilles-tendon/surgical-treatment-of-neglected-achilles-tendon-rupture>
- 38- Thompson TC., Doherty JK. Spontaneous rupture of tendon of Achille: a new clinical diagnosis; *Journal of Trauma* 1962; 2: 126-9.

- 39- Hahn F., Maiwald C., Horstmann TH., Vienne P. Changes in plantar pressure distribution after Achilles tendon augmentation with flexor hallucis longus transfer; *J Clinical Biomechanics* 2007; 08, 015.
- 40- Maffulli N. The clinical diagnosis of subcutaneous tear of the Achilles tendon. A prospective study in 174 patients; *The American Journal of Sports Medicine*. 1998; 26(2):266-70.
- 41- Grignon B., Mainard D. Imagerie du tendon d'Achille; *Encyclopédie Médico-Chirurgicale, Radiologie et imagerie médicale-musculosquelettique-neurologique-maxillofaciale* 2011 ; 31-390-A-30.
- 42- Lefebvre E., Borgoin R., Montagnon D. Apport du Doppler couleur en ostéo-articulaire ; *Journal de radiologie*; 2005 ;Vol 86, N° 12-C2 : 1879-1891.
- 43- Thomas G. Padanilam, MD. Chronic Achilles Tendon Ruptures; *Foot Ankle Clin N Am* (2009) 14 711–728.
- 44- Wagon R., Akayi M. Aspects IRM post-opératoires du tendon d'Achille et corrélations avec les résultats fonctionnels: à propos de 40 observations; *Journal de Radiologie*; 2005;Vol 86-N° 12-C1.
- 45- Abraham E., Pankovich A.M. Neglected rupture of the Achilles tendon. Treatment by V-Y Tendinous Flap; *Journal of Bone and Joint Surgery*, 1975, 57-A, n°2, 253-255.
- 46- Bosworth D.M. Repair of defects in the tendo Achillis; *Journal of Bone and Joint Surgery*, 1956, 38 - A, 111 -114.
- 47- Chigot P., Herlemont X., Fourrier X. Treatment of Achilles tendon ruptures by thin plantaris muscle autografts; *Memoires Academie de Chirurgie (Paris)* 1957;83 :194-8.
- 48- Perez Teuffer A., Ilizaliturri VM., Martinez del Campo F. Ruptures traumatiques du tendon d'Achille. Description d'une technique opératoire de la reconstruction par transplant de greffe en utilisant le court péronier latéral ; *Revue de Chirurgie Orthopédique* ; 1972;58 (suppl1):219-22.
- 49- Mann RA., Holmes GB Jr., Seale KS., et al. Chronic rupture of the Achilles tendon:a new technique of repair; *Journal of Bone Joint Surg*;1991; 73:214–9.
- 50- Wapner KL., Pavlock GS., Hecht PJ., et al. Repair of chronic Achilles tendon rupture with flexor hallucis longus tendon transfer; *Foot Ankle* 1993; 14: 443–9.
- 51- Bugg E.I., Boyd B.M. Repair of neglected rupture or laceration of Achilles tendon; *Clinical Orthopaedics*, 1968, 56: 73-75.

- 52- Zadek I. Repair of old rupture of the Achilles tendon by means of fascia lata: report of a case; *Journal of Bone Joint Surgery*, 1940, 22A: 1070-1071.
- 53- Nellas ZJ., Loder BG., Weirtheimer SJ. Reconstruction of an Achilles tendon defect utilizing an Achilles tendon allograft; *The Journal of Foot Surgery* 1996; 35:144-8.
- 54- Wei FC., Chen HC., Chuang CC., Noor Dhoff M. Reconstruction of Achilles tendon and Calcaneus defects with skin-aponeurosis-bone composite free tissue from the groin region. *Plastic and Reconstructive Surgery* 1988; 8: 579-86p.
- 55- Dautry P., Isserlis G., Apoil A., Monet P., Vivier J. Le traitement des nécroses du tendon d'Achille ; *Annales de Chirurgie* 1975; 29:1093-8.
- 56- Fourniols E., Rousseau MA., Biette G., Lazennec JY., Catonne Y. Traitement chirurgical des infections après chirurgie de tendon d'Achille :une méthode simple et efficace ; *Revue de Chirurgie Orthopédique* 2007; 93(suppl7) (4S.90-91).
- 57- Fridman R., Rahimi F., Lucas P., Daugherty R., Hoffmann H. Repair of Neglected Achilles Tendon Rupture with Monofilament Polypropylene Mesh: A Case Study of 12 Patients; *The Foot & Ankle Journal* 2008.
- 58- Fujii T., Tanaka Y., Takakura Y. Reconstruction of neglected Achilles tendon rupture with Leeds-Keio artificial ligament; *The Foot* 1997; 7 :139-143.
- 59- Howard C.B., Winston I., Bell W., Jenkins D.R.H. Late repair of the calcaneal tendon with carbone fibre; *Journal of Bone Joint Surgery*, 1984, 66B: 20.
- 60- Delponte P. Suture percutanée du tendon calcanéen par matériel biorésorbable. Étude préliminaire sur 24 cas; *J Traumatol Sport* 2003; 20: 146-50.
- 61- Bertelli R., Gaiani L., Palmonari M. Neglected rupture of the Achilles tendon treated with a percutaneous technique; *Foot Ankle Surg* (2009) 15:169–73.
- 62- Coull R., Flavin R., Stephens MM. Flexor hallucis longus tendon transfer: evaluation of postoperative morbidity; *Foot Ankle International* 2003; 24(12):931-4.
- 63- Miskulin M., Miskulin A., Klobucar H., Kovalja S. Neglected rupture of the Achilles tendon treated with peroneus brevis transfer: a functional assessment of 5 cases; *Journal of Foot & Ankle Surgery* 2005; 44(1):49-56.
- 64- Richardson DR., Willers J., Cohen BE., Davis WH., Jones CP., Anderson RB. Evaluation of the hallux morbidity of single-incision flexor hallucis longus tendon transfer; *Foot Ankle International* 2009;30 (7):627-30.
- 65- Lee DK. Achilles tendon repair with acellular tissue graft augmentations in neglected ruptures; *Journal Foot Ankle Surgery* 2007.46:451–455.

- 66- Leppilahti J., Puranen J., Orava S. Incidence of Achilles tendon rupture; *Acta Orthop Scand* 1996;67: 277–279.
- 67- Saxena A., Cheung S. Surgery for chronic Achilles tendinopathy, Review of 91 procedures over 10 years; *Journal of the American Podiatric Medical Association*, 2003; 93: 283–291.
- 68- Porter DA., Mannarino FP., Snead D., Gabel SJ., Ostrowski M. Primary repair without augmentation for early neglected Achilles tendon ruptures in the recreational athlete; *Foot Ankle International* 1997; 18:557–564.
- 69- Bhandari M., Guyatt GH., Siddiqui F., Morrow F., Busse J., Leighton RK., et al. Treatment of acute Achilles tendon ruptures: a systematic overview and metaanalysis; *Clin Orthop Relat Res* (400)2002; 190–200.
70. Cetti R., Christensen SE., Ejsted R., Jensen NM., Jorgensen U. Operative versus nonoperative treatment of Achilles tendon rupture. A prospective randomized study and review of the literature; *Am J Sports Med* 1993; 21: 791–799.
- 71- Retting AC., Liotta FJ., Klootwyk TE., Porter DA., Mieling P. Potential risk of rerupture in primary Achilles tendon repair in athletes younger than 30 years of age; *Am J Sports Med* 2005; 33:119.
- 72- Kann JN., Myerson MS. Surgical management of chronic ruptures of the Achilles tendon. In: Myerson MS, Mandelbaum BR, eds. *Foot and Ankle Clinics*. Philadelphia, Pennsylvania: WB Saunders Company; 1997;2:535-545.
- 73- Leitner A., Voigt C., Rahmzadeh R. Treatment of extensive aseptic defects in old Achilles tendon ruptures: methods and case reports; *Foot Ankle*. 1992;13(4):176-180.
- 74- Parker R., Repinecz M. Neglected rupture of the Achilles tendon: treatment by modified Strayer gastrocnemius recession; *J Am Podiatry Assoc* 1979;69:548–555.
- 75- US A. K., BilginS.S., AydinT., MergenE. *Arch Orthop Trauma Surg*; 116 (6-7), 408-411. 1997.
- 76- Brun E., Hager JP., Moyen B., Besse JL. Reconstruction des ruptures anciennes du tendon calcanéen avec un hémi-CPL et un hémi-LPL. Journées de printemps de l’AFCP (association française de chirurgie du pied), Lyon, Mai 1999.
- 77- Lustig S., Bess JL., Lerat JL. Reconstruction des ruptures anciennes du tendon calcanéen avec un transfert du fléchisseur propre du gros orteil; *Rev Chir Orthop* 2006 ; 92, Suppl 6 : 3S.129.
- 78- Ellert U., Bellach BM. Der SF-36 im Bundesgesundheitsurvey— Beschreibung einer aktuellen Normstichprobe; *Gesundheitswesen* 1999;61:S184–90 [Spec. no.].

79- Kitaoka HB., Patzer GL. Analysis of clinical grading scales for the foot and ankle; *Foot Ankle Int* 1997;18(7):443–6.

80- Kitaoka HB., Alexander IJ., Adelaar RS., Nunley JA., Myerson MS., Sanders M. Clinical rating systems for the ankle-hindfoot, midfoot, hallux, and lesser toes ; *Foot Ankle Int* 1994;15(7):349–53.

81- Domsic RT., Saltzman CL. Ankle osteoarthritis scale ; *Foot Ankle Int* 1998;19(7):466–71.

82- Wegrzyn J., Luciani JF., Philippot R., Brunet-Guedj E., Moyon B., Besse JL. Chronic Achilles tendon rupture reconstruction using a modified flexor hallucis longus transfer; *Int Orthop* 2010 ; 34 : 1187-1192.

Serment d'Hippocrate

Au moment d'être admis à devenir membre de la profession médicale, je m'engage solennellement à consacrer ma vie au service de l'humanité.

** Je traiterai mes maîtres avec le respect et la reconnaissance qui leur sont dûs.*

** Je pratiquerai ma profession avec conscience et dignité, la santé de mes malades sera mon premier but.*

** Je ne trahirai pas les secrets qui me seront confiés.*

** Je maintiendrai, par tous les moyens en mon pouvoir, honneur et les nobles traditions de la profession médicale.*

** Les médecins seront mes frères.*

** Aucune considération de religion, de nationalité, de race, aucune considération politique et sociale ne s'imposera entre mon devoir et mon patient.*

** Je maintiendrai le respect de la vie humaine dès la conception.*

** Même sous la menace, je n'userai pas de mes connaissances, médicales d'une façon contraire aux lois de l'humanité.*

** Je m'y engage librement et sur mon honneur.*

Déclaration de Genève, 1948

قسم ابوقرط

بسم الله الرحمن الرحيم

أقسم بالله العظيم

في هذه اللحظة التي يتم فيها قبولي عضوا في المهنة الطبية أتعهد علانية:

- بأن أكرس حياتي لخدمة الإنسانية؛
- وأن أحترم أساتذتي وأتصرف لهم بالجميل الذي يستحقونه؛
- وأن أمارس مهنتي بوازع من ضميري وشرفي جاعلا صحة مريضى هدفي الأول؛
- وأن لا أفشي الأسرار المعصودة إلي؛
- وأن أحافظ بكل ما لدي من وسائل على الشرف والتقاليد النبيلة لمهنة الطب؛
- وأن أعتبر سائر الأطباء إخوة لي؛
- وأن أقوم بواجبي نحو مرضاي بدون أي اعتبار ديني أو وطني أو عرقي أو سياسي أو اجتماعي؛
- وأن أحافظ بكل حزم على احترام الحياة الإنسانية منذ نشأتها؛
- وأن لا أستعمل معلوماتي الطبية بطريق يضر بحقوق الإنسان مهما لاقيت من تهديد؛
- بكل هذا أتعهد عن كامل اختيار ومقسم بشرفي.

والله على ما أقول شهيد.

جامعة محمد الخامس - الرباط
كلية الطب والصيدلة بالرباط

أطروحة رقم: 150

سنة: 2017

التمزيقات الممثلة

لوتر العرقوب

أطروحة:

..... قدمت ونوقشت علانية يوم.....

من طرفه

السيد : غلام احمد

المزاداد في 01 شتنبر 1988 بسيدي سليمان

لنيل شهادة الدكتوراه في الطب

من المدرسة الملكية لمصلحة الصحة العسكرية - الرباط

الكلمات الأساسية: وتر العرقوب، تمزق مهمل، رأب Y-V

تحت إشراف اللجنة المكونة من الأساتذة:

رئيس	السيد: مصطفى بوسوكة أستاذ في جراحة العظام والمفاصل
مشرف	السيد: سليم بوعبيد أستاذ في جراحة العظام والمفاصل
أعضاء	السيد: منصور طنان أستاذ في جراحة العظام والمفاصل
	السيد: إدريس بنشبة أستاذ في جراحة العظام والمفاصل
	السيد: محمد أنور دندان أستاذ في جراحة الأطفال