



كلية الطب  
والصيدلة - مراكش  
FACULTÉ DE MÉDECINE  
ET DE PHARMACIE - MARRAKECH

Année 2017

Thèse N° 139

## Les arthrodèses de la cheville

---

### THESE

PRESENTEE ET SOUTENUE PUBLIQUEMENT LE 04/07/2017

PAR

**Mlle.Yousra TAJEDDINE**

Née le 05 octobre 1991 à Fkih Ben Salah

POUR L'OBTENTION DU DOCTORAT EN MEDECINE

---

### MOTS-CLES :

Arthrodèse-Cheville-Arthrose

---

### JURY

**Mr. Y. NAJEB**

Professeur de traumatologie-orthopédie

PRÉSIDENT

**Mr. H. SAIDI**

Professeur de traumatologie-orthopédie

RAPPORTEUR

**Mr. M.A. BENHIMA**

Professeur agrégé de traumatologie-orthopédie

**Mme. I. EL BOUCHTI**

Professeur agrégée de rhumatologie

**Mme. M. OUALI IDRISI**

Professeur agrégée de radiologie

**Mr. I.ABKARI**

Professeur agrégé de traumatologie-orthopédie

JUGES

# بِسْمِ اللَّهِ الرَّحْمَنِ الرَّحِيمِ

"رب أوزعني أن أشكر نعمتك  
التي أنعمت علي وعلى والدي  
وأن أعمل صالحا ترضاه  
وأصلح لي في ذريتي إني تبت  
إليك وإني من المسلمين"  
صدق الله العظيم

سورة الأحقاف الآية 15



# *Serment d'hippocrate*

*Au moment d'être admis à devenir membre de la profession médicale, je m'engage solennellement à consacrer ma vie au service de l'humanité.*

*Je traiterai mes maîtres avec le respect et la reconnaissance qui leur sont dus.*

*Je pratiquerai ma profession avec conscience et dignité. La santé de mes malades sera mon premier but.*

*Je ne trahirai pas les secrets qui me seront confiés.*

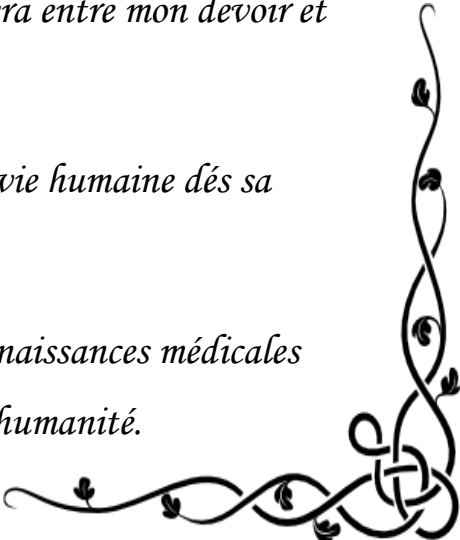
*Je maintiendrai par tous les moyens en mon pouvoir l'honneur et les nobles traditions de la profession médicale.*

*Les médecins seront mes frères.*

*Aucune considération de religion, de nationalité, de race, aucune considération politique et sociale, ne s'interposera entre mon devoir et mon patient.*

*Je maintiendrai strictement le respect de la vie humaine dès sa conception.*

*Même sous la menace, je n'userai pas mes connaissances médicales d'une façon contraire aux lois de l'humanité.*





---

*LISTE DES*

*PROFESSEURS*



---

**UNIVERSITE CADI AYYAD**  
**FACULTE DE MEDECINE ET DE PHARMACIE**  
**MARRAKECH**

Doyens Honoraires : Pr. Badie Azzaman MEHADJI  
: Pr. Abdelhaq ALAOUI YAZIDI

ADMINISTRATION

Doyen : Pr. Mohammed BOUSKRAOUI  
Vice doyen à la Recherche et la Coopération : Pr. Mohamed AMINE  
Vice doyen aux Affaires Pédagogiques : Pr. Redouane EL FEZZAZI  
Secrétaire Générale : Mr. Azzeddine EL HOUDAIGUI

Professeurs de l'enseignement supérieur

Nom et Prénom	Spécialité	Nom et Prénom	Spécialité
ABOULFALAH Abderrahim	Gynécologie- obstétrique	ETTALBI Saloua	Chirurgie réparatrice et plastique
ADERDOUR Lahcen	Oto- rhino- laryngologie	FINECH Benasser	Chirurgie – générale
ADMOU Brahim	Immunologie	FOURAIJI Karima	Chirurgie pédiatrique B
AIT BENALI Said	Neurochirurgie	GHANNANE Houssine	Neurochirurgie
AIT-SAB Imane	Pédiatrie	KHATOURI Ali	Cardiologie
AKHDARI Nadia	Dermatologie	KISSANI Najib	Neurologie
AMAL Said	Dermatologie	KOULALI IDRISSEI Khalid	Traumato- orthopédie
AMINE Mohamed	Epidémiologie- clinique	KRATI Khadija	Gastro- entérologie
AMMAR Haddou	Oto-rhino-laryngologie	LAOUAD Inass	Néphrologie
ARSALANE Lamiae	Microbiologie -Virologie	LMEJJATI Mohamed	Neurochirurgie
ASMOUKI Hamid	Gynécologie- obstétrique B	LOUZI Abdelouahed	Chirurgie – générale
ASRI Fatima	Psychiatrie	MAHMAL Lahoucine	Hématologie - clinique

BENELKHAÏAT BENOMAR Ridouan	Chirurgie - générale	MANOUDI Fatiha	Psychiatrie
BOUAÏTY Brahim	Oto-rhino- laryngologie	MANSOURI Nadia	Stomatologie et chiru maxillo faciale
BOUGHALEM Mohamed	Anesthésie - réanimation	MOUDOUNI Said Mohammed	Urologie
BOUKHIRA Abderrahman	Biochimie - chimie	MOUTAJ Redouane	Parasitologie
BOUMZEBRA Drissi	Chirurgie Cardio-Vasculaire	MOUTAOUAKIL Abdeljalil	Ophtalmologie
BOURROUS Monir	Pédiatrie A	NAJEB Youssef	Traumato- orthopédie
BOUSKRAOUI Mohammed	Pédiatrie A	NEJMI Hicham	Anesthésie- réanimation
CHABAA Laila	Biochimie	NIAMANE Radouane	Rhumatologie
CHAKOUR Mohamed	Hématologie	OULAD SAIAD Mohamed	Chirurgie pédiatrique
CHELLAK Saliha	Biochimie- chimie	RAJI Abdelaziz	Oto-rhino-laryngologie
CHERIF IDRISSE EL GANOUNI Najat	Radiologie	SAIDI Halim	Traumato- orthopédie
CHOULLI Mohamed Khaled	Neuro pharmacologie	SAMKAOUI Mohamed Abdenasser	Anesthésie- réanimation
DAHAMI Zakaria	Urologie	SARF Ismail	Urologie
EL ADIB Ahmed Rhassane	Anesthésie- réanimation	SBIHI Mohamed	Pédiatrie B
EL FEZZAZI Redouane	Chirurgie pédiatrique	SOUMMANI Abderraouf	Gynécologie- obstétrique A/B
EL HATTAOUI Mustapha	Cardiologie	TASSI Noura	Maladies infectieuses
EL HOUDZI Jamila	Pédiatrie B	YOUNOUS Said	Anesthésie- réanimation
ELFIKRI Abdelghani	Radiologie	ZOUHAIR Said	Microbiologie
ESSAADOUNI Lamiaa	Médecine interne		

### Professeurs Agrégés

Nom et Prénom	Spécialité	Nom et Prénom	Spécialité
ABKARI Imad	Traumato- orthopédie B	FADILI Wafaa	Néphrologie
ABOU EL HASSAN Taoufik	Anesthésie- réanimation	FAKHIR Bouchra	Gynécologie- obstétrique A
ABOUCHADI Abdeljalil	Stomatologie et chir maxillo faciale	GHOUNDALE Omar	Urologie
ABOUSSAIR Nisrine	Génétique	HACHIMI Abdelhamid	Réanimation médicale
ADALI Imane	Psychiatrie	HADEF Rachid	Immunologie

ADALI Nawal	Neurologie	HAJJI Ibtissam	Ophtalmologie
AGHOUTANE EI Mouhtadi	Chirurgie pédiatrique A	HAOUACH Khalil	Hématologie biologique
AISSAOUI Younes	Anesthésie - réanimation	HAROU Karam	Gynécologie-obstétrique B
AIT AMEUR Mustapha	Hématologie Biologique	HOCAR Ouafa	Dermatologie
AIT BENKADDOUR Yassir	Gynécologie-obstétrique A	JALAL Hicham	Radiologie
ALAOUI Mustapha	Chirurgie- vasculaire périphérique	KAMILI EI Ouafi EI Aouni	Chirurgie pédiatrique B
ALJ Soumaya	Radiologie	KHALLOUKI Mohammed	Anesthésie-réanimation
AMRO Lamyae	Pneumo- ptisiologie	KHOUCHANI Mouna	Radiothérapie
ANIBA Khalid	Neurochirurgie	KRIET Mohamed	Ophtalmologie
ATMANE EI Mehdi	Radiologie	LAGHMARI Mehdi	Neurochirurgie
BAHA ALI Tarik	Ophtalmologie	LAKMICHY Mohamed Amine	Urologie
BAIZRI Hicham	Endocrinologie et maladies métaboliques	LOUHAB Nisrine	Neurologie
BASRAOUI Dounia	Radiologie	MADHAR Si Mohamed	Traumato- orthopédie A
BASSIR Ahlam	Gynécologie- obstétrique A	MAOULAININE Fadl mrabih rabou	Pédiatrie (Neonatalogie)
BELBARAKA Rhizlane	Oncologie médicale	MATRANE Aboubakr	Médecine nucléaire
BELKHOU Ahlam	Rhumatologie	MEJDANE Abdelhadi	Chirurgie Générale
BEN DRISS Laila	Cardiologie	MOUAFFAK Youssef	Anesthésie - réanimation
BENCHAMKHA Yassine	Chirurgie réparatrice et plastique	MOUFID Kamal	Urologie
BENHIMA Mohamed Amine	Traumatologie - orthopédie B	MSOUGGAR Yassine	Chirurgie thoracique
BENJILALI Laila	Médecine interne	NARJISS Youssef	Chirurgie générale
BENLAI Abdeslam	Psychiatrie	NOURI Hassan	Oto rhino laryngologie
BENZAROUEL Dounia	Cardiologie	OUALI IDRISSE Mariem	Radiologie
BOUCHENTOUF Rachid	Pneumo- ptisiologie	OUBAHA Sofia	Physiologie
BOUKHANNI Lahcen	Gynécologie- obstétrique B	QACIF Hassan	Médecine interne
BOURRAHOUEAT Aicha	Pédiatrie B	QAMOUSS Youssef	Anesthésie-réanimation
BSISS Mohamed Aziz	Biophysique	RABBANI Khalid	Chirurgie générale

CHAFIK Rachid	Traumato- orthopédie A	RADA Nouredine	Pédiatrie A
DRAISS Ghizlane	Pédiatrie	RAIS Hanane	Anatomie pathologique
EL AMRANI Moulay Driss	Anatomie	RBAIBI Aziz	Cardiologie
EL ANSARI Nawal	Endocrinologie et maladies métaboliques	ROCHDI Youssef	Oto-rhino-laryngologie
EL BARNI Rachid	Chirurgie- générale	SAMLANI Zouhour	Gastro- entérologie
EL BOUCHTI Imane	Rhumatologie	SORAA Nabila	Microbiologie - virologie
EL BOUIHI Mohamed	Stomatologie et chir maxillo faciale	TAZI Mohamed Illias	Hématologie- clinique
EL HAOUATI Rachid	Chiru Cardio vasculaire	ZAHLANE Kawtar	Microbiologie - virologie
EL HAOURY Hanane	Traumato- orthopédie A	ZAHLANE Mouna	Médecine interne
EL IDRISSE SLITINE Nadia	Pédiatrie	ZAOUI Sanaa	Pharmacologie
EL KARIMI Saloua	Cardiologie	ZIADI Amra	Anesthésie - réanimation
EL KHAYARI Mina	Réanimation médicale	ZYANI Mohammed	Médecine interne
EL MGHARI TABIB Ghizlane	Endocrinologie et maladies métaboliques	RAFIK Redda	Neurologie

### Professeurs Assistants

Nom et Prénom	Spécialité	Nom et Prénom	Spécialité
ABDELFETTAH Youness	Rééducation et Réhabilitation Fonctionnelle	HAZMIRI Fatima Ezzahra	Histologie – Embryologie - Cytogénétique
ABDOU Abdessamad	Chiru Cardio vasculaire	IHBIBANE fatima	Maladies Infectieuses
ABIR Badreddine	Stomatologie et Chirurgie maxillo faciale	JANAH Hicham	Pneumo- phtisiologie
ADARMOUCH Latifa	Médecine Communautaire (médecine préventive, santé publique et hygiène)	KADDOURI Said	Médecine interne
AIT BATAHAR Salma	Pneumo- phtisiologie	LAFFINTI Mahmoud Amine	Psychiatrie
ALAOUI Hassan	Anesthésie - Réanimation	LAHKIM Mohammed	Chirurgie générale
AMINE Abdellah	Cardiologie	LAKOUICHMI Mohammed	Stomatologie et Chirurgie maxillo faciale
ARABI Hafid	Médecine physique et réadaptation fonctionnelle	LALYA Issam	Radiothérapie
ARSALANE Adil	Chirurgie Thoracique	LOQMAN Souad	Microbiologie et toxicologie environnementale

ASSERRAJI Mohammed	Néphrologie	MAHFOUD Tarik	Oncologie médicale
BELBACHIR Anass	Anatomie- pathologique	MARGAD Omar	Traumatologie - orthopédie
BELHADJ Ayoub	Anesthésie -Réanimation	MLIHA TOUATI Mohammed	Oto-Rhino - Laryngologie
BENHADDOU Rajaa	Ophthalmologie	MOUHADI Khalid	Psychiatrie
BENJELLOUN HARZIMI Amine	Pneumo- phtisiologie	MOUHSINE Abdelilah	Radiologie
BENNAOUI Fatiha	Pédiatrie (Neonatologie)	MOUNACH Aziza	Rhumatologie
BOUCHAMA Rachid	Chirurgie générale	MOUZARI Yassine	Ophthalmologie
BOUCHENTOUF Sidi Mohammed	Chirurgie générale	NADER Youssef	Traumatologie - orthopédie
BOUKHRIS Jalal	Traumatologie - orthopédie	NADOUR Karim	Oto-Rhino - Laryngologie
BOUZERDA Abdelmajid	Cardiologie	NAOUI Hafida	Parasitologie Mycologie
CHETOUI Abdelkhalek	Cardiologie	NASSIM SABAH Taoufik	Chirurgie Réparatrice et Plastique
CHRAA Mohamed	Physiologie	OUEIAGLI NABIH Fadoua	Psychiatrie
DAROUASSI Youssef	Oto-Rhino - Laryngologie	REBAHI Houssam	Anesthésie - Réanimation
DIFFAA Azeddine	Gastro- entérologie	RHARRASSI Isam	Anatomie-pathologique
EL HARRECH Youness	Urologie	SAJIAI Hafsa	Pneumo- phtisiologie
EL KAMOUNI Youssef	Microbiologie Virologie	SALAMA Tarik	Chirurgie pédiatrique
EL KHADER Ahmed	Chirurgie générale	SAOUAB Rachida	Radiologie
EL MEZOUARI EI Moustafa	Parasitologie Mycologie	SEBBANI Majda	Médecine Communautaire (médecine préventive, santé publique et hygiène)
EL OMRANI Abdelhamid	Radiothérapie	SEDDIKI Rachid	Anesthésie - Réanimation
ELQATNI Mohamed	Médecine interne	SERGHINI Issam	Anesthésie - Réanimation
ESSADI Ismail	Oncologie Médicale	SERHANE Hind	Pneumo- phtisiologie
FAKHRI Anass	Histologie- embryologie cytogénétique	TOURABI Khalid	Chirurgie réparatrice et plastique
FDIL Naima	Chimie de Coordination Bio-organique	YASSIR Zakaria	Pneumo- phtisiologie
FENNANE Hicham	Chirurgie Thoracique	ZARROUKI Youssef	Anesthésie - Réanimation
GHAZI Mirieme	Rhumatologie	ZEMRAOUI Nadir	Néphrologie
GHOZLANI Imad	Rhumatologie	ZIDANE Moulay Abdelfettah	Chirurgie Thoracique
Hammoune Nabil	Radiologie	ZOUIZRA Zahira	Chirurgie Cardio-Vasculaire



*DÉDICACES*



*« Soyons reconnaissants aux personnes qui nous donnent du bonheur ; elles sont les charmants jardiniers par qui nos âmes sont fleuries »*

*Marcel Proust.*

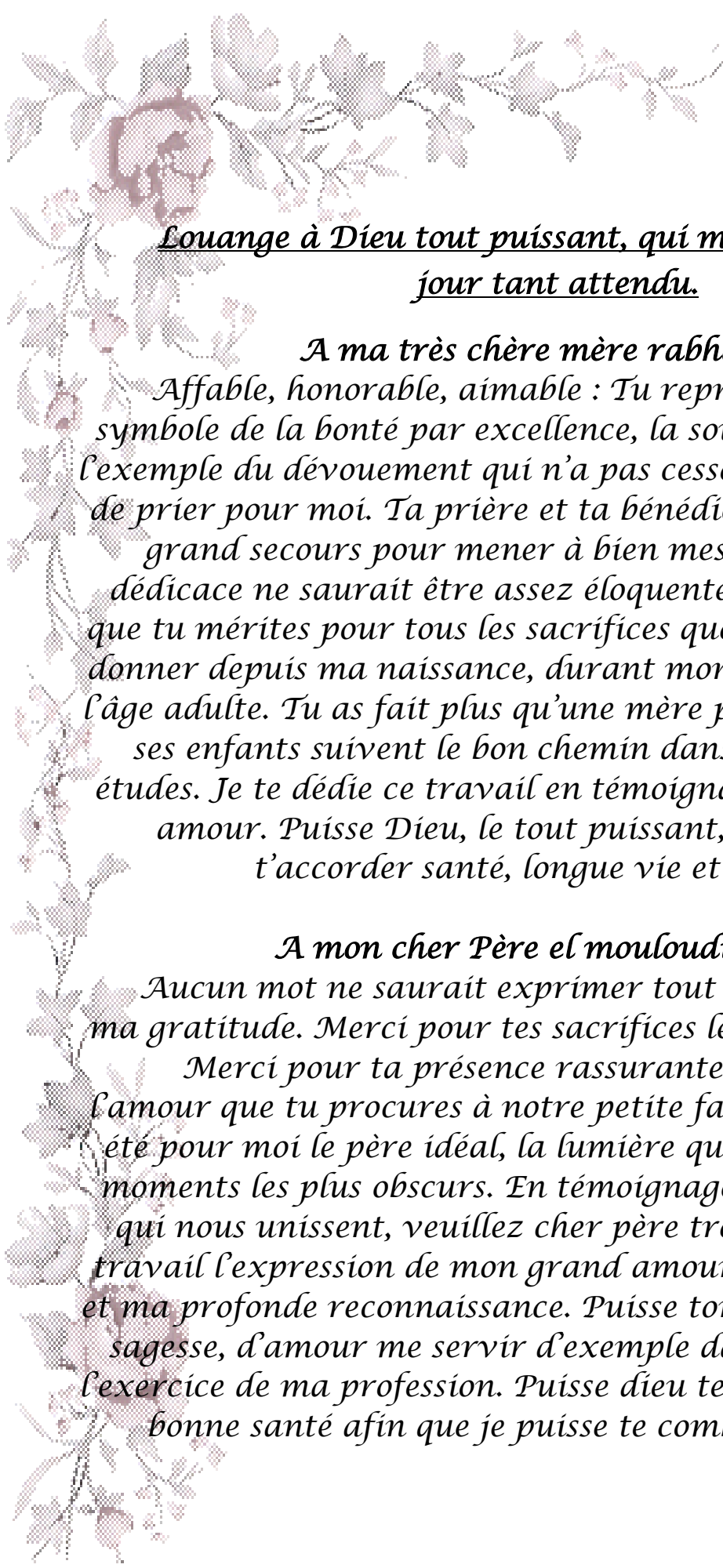


*Je me dois d'avouer pleinement ma reconnaissance à toutes les personnes qui m'ont soutenue durant mon parcours, qui ont su me hisser vers le haut pour atteindre mon objectif. C'est avec amour, respect et gratitude que*

*je dédie cette thèse ...* 

الله أكبر

*Louange à Dieu tout puissant,  
qui m'a permis de voir ce jour tant attendu.*



*Louange à Dieu tout puissant, qui m'a permis de voir ce  
jour tant attendu.*


*A ma très chère mère rabha boumlik*

*Affable, honorable, aimable : Tu représentes pour moi le symbole de la bonté par excellence, la source de tendresse et l'exemple du dévouement qui n'a pas cessé de m'encourager et de prier pour moi. Ta prière et ta bénédiction m'ont été d'un grand secours pour mener à bien mes études. Aucune dédicace ne saurait être assez éloquente pour exprimer ce que tu mérites pour tous les sacrifices que tu n'as cessé de me donner depuis ma naissance, durant mon enfance et même à l'âge adulte. Tu as fait plus qu'une mère puisse faire pour que ses enfants suivent le bon chemin dans leur vie et leurs études. Je te dédie ce travail en témoignage de mon profond amour. Puisse Dieu, le tout puissant, te préserver et t'accorder santé, longue vie et bonheur.*

*A mon cher Père el mouloudi Tajeddine.*

*Aucun mot ne saurait exprimer tout mon amour et toute ma gratitude. Merci pour tes sacrifices le long de ces années.*

*Merci pour ta présence rassurante. Merci pour tout l'amour que tu procures à notre petite famille. Tu as toujours été pour moi le père idéal, la lumière qui me guide dans les moments les plus obscurs. En témoignage des profonds liens qui nous unissent, veuillez cher père trouver à travers ce travail l'expression de mon grand amour, mon attachement et ma profonde reconnaissance. Puisse ton existence pleine de sagesse, d'amour me servir d'exemple dans ma vie et dans l'exercice de ma profession. Puisse dieu te prêter longue vie et bonne santé afin que je puisse te combler à mon tour.*



*A mes chers frères Youness, faycal et leurs petites familles  
Vous avez Toujours été là pour moi, à partager les  
moments les plus difficiles, mais aussi les plus joyeux. Je vous  
dédie ce travail, en guise de reconnaissance de votre amour,  
votre affection, votre tendresse, votre compréhension et votre  
générosité avec tous mes voeux de bonheur. Je  
prie Dieu le tout puissant pour nous garder, à jamais,  
unis en pleine amour, joie et prospérité. J'espère que vous  
soyez aujourd'hui fiers de moi, je suis fière de vous.*

*A tous les membres de la famille TAJEDDINE et la  
famille BOUMLIK, sans exception  
Je vous exprime ma reconnaissance et je vous souhaite  
ainsi qu'à vos enfants bonheur et bonne santé*

*A MA grand mère Mehjouba  
Que ce modeste travail soit pour vous un témoignage de  
ma grande  
Considération et mon grand amour. Avec tous mes  
souhaits de longue vie et bonne santé*

*A la mémoire de mes grands parents  
J'aurais tant aimé que vous soyez présents .Que Dieu ait  
vos âmes dans sa sainte miséricorde*



*A ma chère amie sara benbiba.*

*Ma chère amie, qui m'a assisté dans les moments difficiles et m'a pris doucement par la main pour traverser ensemble des épreuves pénible. Je te suis très reconnaissante, et je ne te remercierai jamais assez pour ton amabilité, ta générosité, ton aide précieuse.*

*A mes chères amies, habiba tebaa, jihan farahat,asmaa taïq,hafssa et nadia farik et à tous ceux que j'ai omis involontairement de citer.*

*Vous êtes pour moi plus que des amies! Je ne saurais trouver une expression témoignant de ma reconnaissance et des sentiments de fraternité que je vous porte. Je vous dédie ce travail en témoignage de notre amitié que j'espère durera toute la vie.*



*REMERCIEMENTS*



**A NOTRE CHER MAITRE ET PRESIDENT DE THESE :**

**PR. Youssef NAJEB**

*Nous sommes très sensibles au grand honneur que vous nous faites en acceptant avec bienveillance de présider le jury de notre thèse.*

*Nous avons eu le privilège d'être un de vos élèves.*

*Nous avons toujours admiré la simplicité, la facilité de votre abord et largement bénéficié de l'étendue de votre savoir et de vos hauts talents pédagogiques. Vos hautes qualités humaines et professionnelles ainsi que votre sérieux ont toujours suscité notre profond respect.*

*Veillez trouver dans ce travail, les marques de notre profonde gratitude et l'expression d'une infinie reconnaissance.*

**A NOTRE CHER MAITRE ET RAPPORTEUR DE THESE :**

**Pr. HALIM SAIDI**

*Vous nous avez fait l'honneur d'accepter de nous offrir l'opportunité de diriger ce travail, vous nous avez signifié par la même occasion votre confiance. Professeur admiré par tous, et réputé pour votre rigueur, compétence, et vos qualités de pédagogue, nous avons été très impressionnés par votre grande disponibilité et votre simplicité. Vos remarques toujours précises, associées à votre sagesse ont été importantes pour nous.*

*J'ai pour vous cher maître, l'estime et l'admiration qu'imposent votre compétence, votre sérieux, votre dynamisme et votre gentillesse sans limite. Les mots nous manquent pour vous exprimer toute notre gratitude, veuillez toutefois accepter nos sincères remerciements et surtout notre indéfectible attachement.*

*En reconnaissance des efforts que vous avez fournis en dirigeant ce travail avec autant de simplicité que de sympathie, et en espérant être digne de votre confiance, veuillez trouver ici l'expression d'un très grand respect.*

**A NOTRE CHÈRE MAÎTRE ET JUGE DE THÈSE :**  
**PR. Mariem OUALI IDRISSE**

*L'accueil que vous nous avez réservé et la spontanéité avec laquelle vous avez accepté de siéger dans ce jury nous sont allés droit au cœur. Votre rigueur dans le travail, votre disponibilité, votre gentillesse et votre conscience professionnelle font de vous un praticien exemplaire. Permettez-nous, de vous adresser ici nos sincères remerciements.*

**A NOTRE CHÈRE MAÎTRE ET JUGE DE THÈSE :**  
**PR. Imane EL BOUCHTI**

*Nous sommes particulièrement touchés par la gentillesse avec laquelle vous avez bien voulu accepter de juger ce travail. Votre parcours professionnel, votre compétence incontestable, votre charisme et vos qualités humaines font de vous un grand professeur et nous inspirent une grande admiration et un profond respect. Permettez nous, Cher Maître de vous exprimer notre profond respect et notre sincère gratitude.*

**A NOTRE CHÈRE MAÎTRE ET JUGE DE THÈSE**

**PR. Imad ABKARI**

*Vous nous faites un grand honneur de siéger au sein de notre respectable jury. Nous sommes très reconnaissants de la simplicité avec laquelle vous avez accepté de juger ce travail. Nous avons apprécié votre rigueur, votre gentillesse et nous vous portons une grande considération pour vos qualités humaines et votre compétence professionnelle. Que ce travail soit pour nous l'occasion de vous exprimer notre gratitude et notre profond respect.*

**A NOTRE CHÈRE MAÎTRE ET JUGE DE THÈSE :**

**PR. Mohamed amine BENHIMA**

*L'amabilité dont vous avez fait preuve en recevant cette thèse m'a particulièrement touchée. Je vous remercie pour votre disponibilité, votre gentillesse et votre conscience professionnelle qui font de vous un praticien exemplaire.*

*Veillez trouver ici, cher maître, le témoignage de ma haute considération, de ma profonde reconnaissance et de mon sincère respect.*



*ABBREVIATIONS*



## Liste des abréviations

**CHU** : Centre hospitalier universitaire

**Cm** : centimètre

**HTA** : Hypertension artérielle

**IM** : Intramusculaire

**MI** : Membre inférieur

**Mm** : millimètre

**NFS** : Numération formule sanguine

**PBVE** : Pied bot varus équin

**TIFA** : Le ligament tibio-fibulaire antérieur



*PLAN*



<b>INTRODUCTION .....</b>	<b>1</b>
<b>PATIENTS ET METHODES .....</b>	<b>3</b>
<b>I. Patients.....</b>	<b>4</b>
<b>II. Méthodes.....</b>	<b>4</b>
<b>III. But de l'étude .....</b>	<b>4</b>
<b>RESULTATS .....</b>	<b>5</b>
<b>I. Etude épidémiologique .....</b>	<b>6</b>
1. Fréquence .....	6
2. Répartition selon l'âge.....	6
3. Répartition selon l'origine géographique .....	7
4. Répartition selon le sexe.....	8
5. Répartition selon le côté atteint .....	8
6. Antécédents.....	9
7. Indications.....	10
<b>II. Etude radio clinique .....</b>	<b>11</b>
1. Etude clinique.....	11
2. Imagerie.....	13
3. Electromyogramme (EMG°).....	14
<b>III. Etude d'opérabilité.....</b>	<b>14</b>
<b>IV. Traitement.....</b>	<b>14</b>
1. Anesthésie.....	14
2. Antibioprophylaxie.....	14
3. L'installation du malade.....	15
4. Techniques chirurgicales .....	15
5. Immobilisation et rééducation.....	18
6. Soins post opératoires.....	18
7. Soins post opératoires.....	19
<b>V. Résultats .....</b>	<b>20</b>
1. Résultats fonctionnels .....	20

2. Résultats radiologiques .....	20
<b>ICONOGRAPHIE .....</b>	<b>21</b>
<b>DISCUSSION .....</b>	<b>29</b>
<b>I. ETUDE EPIDEMIOLOGIQUE .....</b>	<b>30</b>
1. AGE.....	30
2. Sexe.....	30
3. LE COTE ATTEINT .....	31
<b>II. Etiopathogénie .....</b>	<b>32</b>
1. Les pieds bots congénitaux .....	32
2. Les pieds paralytiques .....	37
3. Les cals vicieux de la cheville .....	41
4. L'arthrose talo-curale .....	42
5. L'instabilité chronique de la cheville.....	47
6. Les arthrites septiques de la cheville.....	49
<b>III. Techniques chirurgicales .....</b>	<b>53</b>
1. Généralités .....	53
2. Principaux types d'arthrodèses .....	54
3. Voies d'abord .....	55
4. Les Techniques chirurgicales.....	68
5. Comparaisons fixation interne et fixation externe.....	108
<b>IV. Evolution .....</b>	<b>109</b>
1. LES CO PSEUDARTHRODESE .....	109
2. PSEUDARTHRODESE .....	110
3. COMPLICATIONS NERVEUSES.....	110
4. AUTRES COMPLICATIONS .....	111
<b>V. RESULTAS THERAPEUTIQUES .....</b>	<b>112</b>
<b>VI. Retentissement de l'arthrodèse .....</b>	<b>113</b>
1. Retentissement de l'arthrodèse talo-curale sur la sous talienne	113
2. Retentissement de l'arthrodèse talo-curale sur la marche	114

<b>CONCLUSION.....</b>	<b>116</b>
<b>ANNEXES .....</b>	<b>118</b>
<b>RESUMES .....</b>	<b>125</b>
<b>BIBLIOGRAPHIE .....</b>	<b>128</b>



# *INTRODUCTION*



## **Les arthrodèses de la cheville**

---

L'arthrodèse tibio-talienne est une intervention classique en chirurgie orthopédique. Elle a été décrite pour la première fois en 1879 par Albert [1] comme traitement des séquelles d'un pied neurologique, mais c'est Sir Charnley [2], en 1951, qui a réalisé la première arthrodèse. Depuis lors, de nombreuses techniques ont été publiées. Jusqu'au milieu des années 1970, la fixation externe était la technique de référence. Vint alors le bouleversement de la fixation interne au cours des années 1980 puis l'avènement de l'arthroscopie.

L'arthrodèse de la cheville opération destinée à produire une ankylose de l'articulation talo-crurale, demeure donc une intervention de sauvetage dans les destructions articulaires de la cheville et les anomalies architecturales, afin de lui restituer une indolence parfaite et une bonne stabilité, locomotion plantigrade, mais ses résultats ne peuvent être obtenus que par l'utilisation d'une technique précise, amenant à la fusion de la cheville dans une position précise dans les 3 plans de l'espace. Soulignant par là qu'il n'existe pas une seule méthode simple, efficace et fiable. Il existe deux groupes d'intervention suivant le type de stabilisation choisie ; interne (bloc osseux, vissage, plaque) ou externe à l'aide d'un compresseur.



---

*PATIENTS ET  
MÉTODES*



---

## **I. Patients**

Entre janvier 2009 et décembre 2016, 17 patients ont été opérés, pour arthrodèse talo-tibiale de la cheville au sein du service de traumatologie orthopédie du CHU Mohammed VI Marrakech.

## **II. Méthodes**

Les dossiers des patients ont été analysés de façon rétrospective à partir des archives du service et des registres du bloc opératoire.

L'exploitation des données s'est basée sur une fiche d'exploitation préétablie ET englobant toutes les données épidémiologiques, cliniques, thérapeutiques et évolutives. On a pu revoir tous les patients. (annexe1)

## **III. But de l'étude :**

L'objectif de notre étude est d'élucider les différentes techniques d'arthrodèse, présenter l'expérience du CHU Mohammed VI de Marrakech dans ce type de chirurgie et de comparer nos résultats à ceux de la littérature.



---

*RESULTATS*



## I. Etude épidémiologique

### 1. Fréquence :

Notre série comporte 17 cas d'arthrodèses réalisées au sein du service de traumatologie et orthopédie du CHU Mohammed VI de Marrakech, sur une période de 7 ans allant de janvier 2009 à décembre 2016.

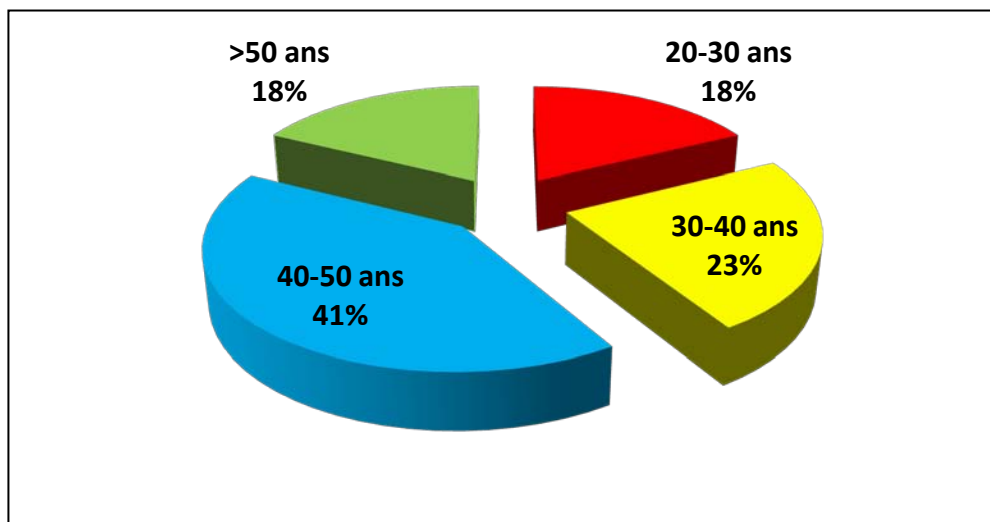
La fréquence selon les années était comme si dessous :

**Tableau I** : la fréquence selon les années.

	2010	2011	2012	2013	2014	2015	2016
Effectif	2	3	1	4	2	3	2
pourcentage	11,7%	17,6%	5,8%	23,5%	11,7%	17,6%	11,7%

### 2. Répartition selon l'âge

Dans notre série, le nombre des patients ayant un âge entre 20 et 30 ans est de 3 cas soit (18%), 4 patients soit (23,5%) dont l'âge varie entre 30 et 40, 7 patients soit (41%) ayant un âge entre 40 et 50 ans et 3 cas soit (18%) sont âgés de plus de 50 ans.



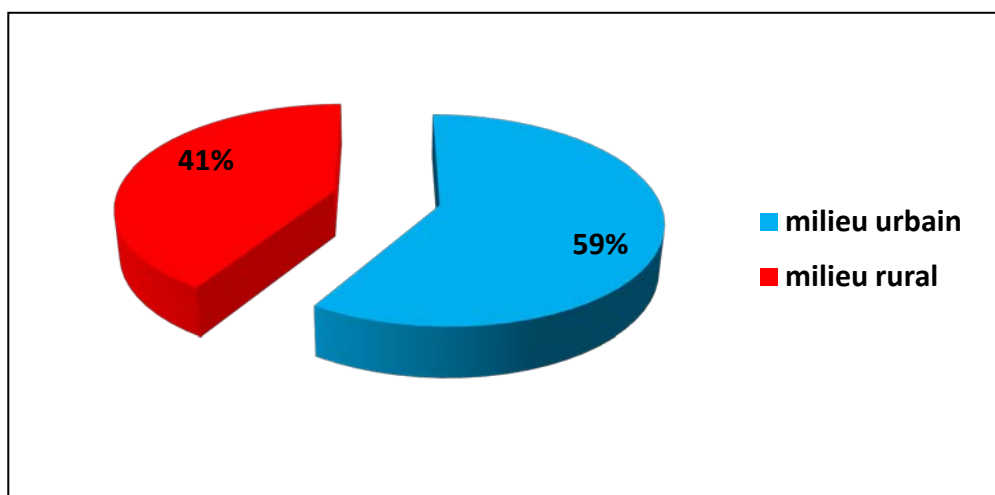
**Figure 1** : Répartition selon la tranche d'âge.

L'âge moyen de nos patients, lors de l'arthrodèse, est de 48,8 ans avec des extrêmes de 32 ans et 58 ans.

### **3. Répartition selon l'origine géographique :**

Dans notre étude :

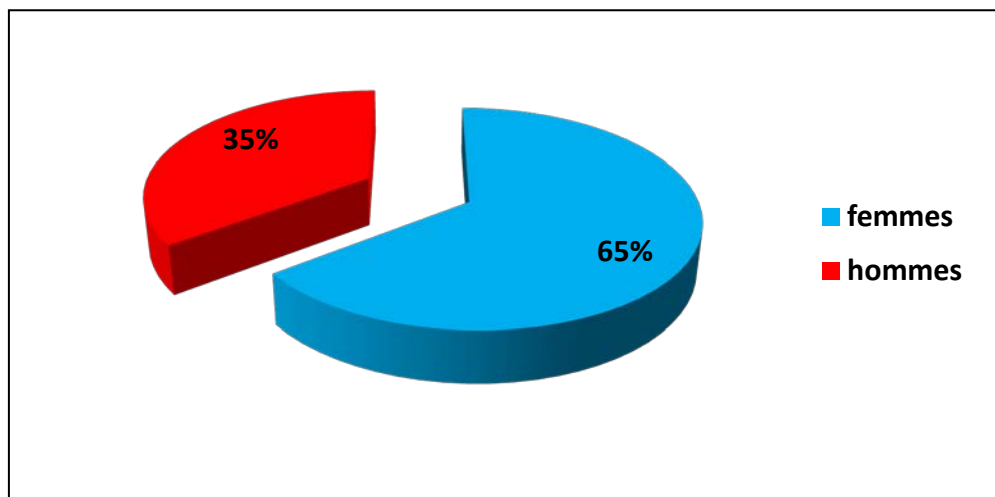
10 cas étaient d'origine urbaine et 7 cas étaient d'origine rurale.



**Figure 2** : Répartition selon l'origine géographique.

#### 4. Répartition selon le sexe

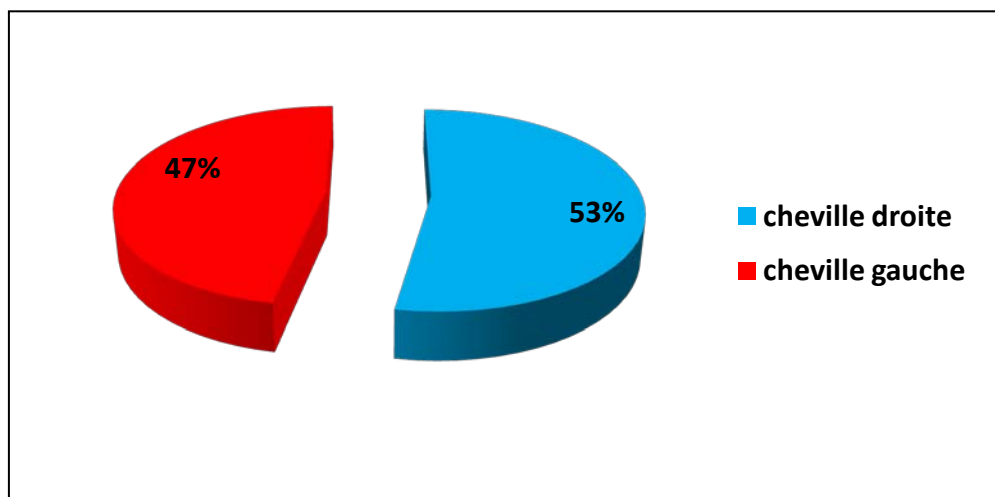
Notre série comporte 17 patients qui se répartissent en 6 hommes et 11 femmes, le sexe féminin représente 65 % de nos patients contre 35 % pour le sexe masculin, le sexe ratio était de 1/1,8.



**Figure 3:** Répartition des patients selon le sexe.

#### 5. Répartition selon le côté atteint

La cheville droite fut opérée dans 9 cas, soit (53 %) et la cheville gauche dans 8 cas, soit (47 %).



**Figure 4 :** Répartition selon le côté atteint.

## 6. Antécédents

Dans notre série, nous avons relevé les antécédents suivants :

### ✚ Les antécédents médicaux :

- ✓ Obésité chez 9 patients soit (52,9 %).
- ✓ 5 cas sont suivis pour arthrose soit (29,4 %).
- ✓ HTA chez 3 patients soit (17,6 %).
- ✓ Diabète type II chez 2 patients soit (11,7%).
- ✓ 1 cas suivi pour la granulomatose de Wegener soit (5,8 %).
- ✓ 1 cas avait comme antécédent une arthrite juvénile idiopathique soit (5,8%)

### ✚ Les antécédents chirurgicaux :

- ✓ 6 patient étaient opérés pour fracture de la cheville soit (35,2%) (5 cas de fracture bi-malléolaires et 1 cas de fracture de la malléole interne)
- ✓ 3 patient étaient opérés pour cholécystectomie soit (17,6 %).
- ✓ 1 cas opéré pour fracture du rachis dorsal (5,8 %).

### ✚ Toxico-allergiques :

- ✓ 3 patients sont tabagiques chroniques soit (17,64 %).
- ✓ 1 patient suivis pour asthme allergique soit (5,8 %).

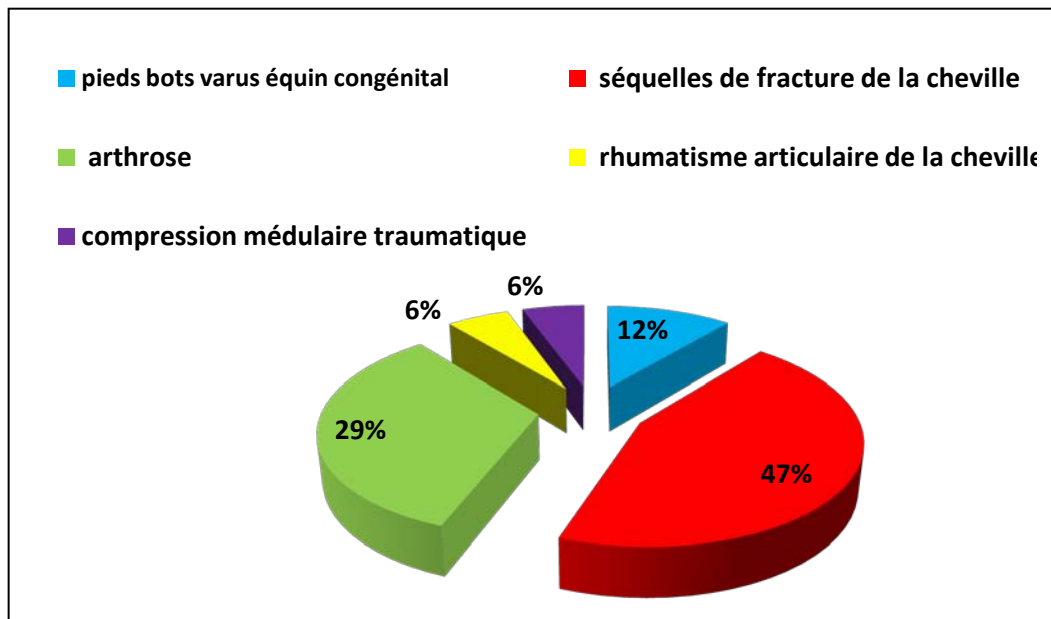
**Tableau II** : Répartition selon les antécédents.

		effectif	pourcentage
<b>Antécédents médicaux</b>	HTA	3	17,6 %
	Diabète type II	2	11,7 %
	Obésité	9	52,9 %
	arthrose	5	29,4 %
	Granulomatose de Wegener	1	5,8 %
	Arthrite juvénile idiopathique	1	5,8 %
<b>Antécédents chirurgicaux</b>	fracture du rachis dorsal	1	5,8 %
	Cholécystectomie	3	17,6 %
	Chirurgie pour fracture de la cheville	6	35,2%
<b>Antécédents toxico-allergiques</b>	Tabagisme	3	17,64 %
	Asthme allergique	1	5,8 %

## **7. Indications**

L'indication a été posée chez :

- 8 patients pour séquelles de fracture de la cheville, soit (47%). (6 cals vicieux, 1 déplacement et 1 cas de pseudarthrose).
- 5 patients pour arthrose, soit (29 %).
- 2 patients pour pieds bots varus équien congénital soit (12 %).
- 1 patient avec rhumatisme articulaire de la cheville, soit (6 %).
- 1 pied paralytique (compression médullaire traumatique) soit (6%).



**Figure 5** : Répartition selon les indications d'arthrodèse dans notre série.

## II. Etude radio clinique

### 1. Etude clinique

#### 1.1 Signes fonctionnels :

##### 1.1-1 La douleur :

Elle représente le signe clinique prédominant dans notre série, retrouvée chez 15 patients soit (88 %) de nos patients.

##### 1.1-2 La boiterie

Était : • Importante dans 3 cas (17,65%).

• Moyenne dans 3 cas (17,65%).

• Légère dans 6 cas (35%).

• Absente dans 5 cas (29%).

## Les arthrodèses de la cheville

---

### 1.1-3 L'œdème :

L'œdème était présent chez 3 patients soit (17,64 %).

### 1.1-4 La déformation :

Notre série comporte 2 déformations du pied à type de pied bot varus équin.

### 1.1-5 Le craquement :

Le craquement était présent chez 5 patients soit (29,4 %).

### 1.1-6 L'impotence fonctionnelle :

*L'impotence fonctionnelle était :*

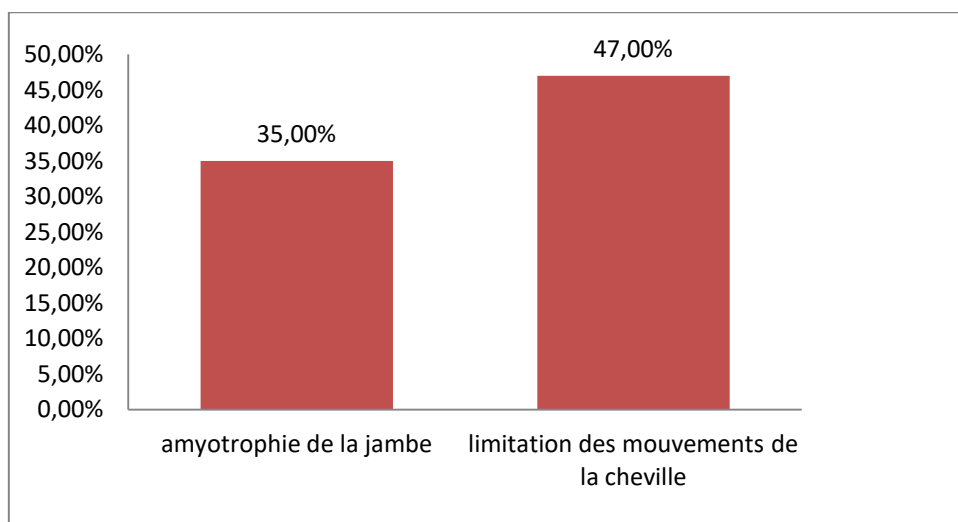
- Absolus chez 5 patients soit (29 %).
- Modérée chez 10 patients soit (58 %).
- légère chez 2 patients soit (11 %).

**Tableau III** : Répartition selon les signes fonctionnels.

		Effectif	Pourcentage
L'Impotence fonctionnelle	Légère	2	11%
	Modérée	10	58%
	Absolue	5	29%
La douleur		15	88%
La Déformation	pieds bots varus équins (PBVE)	6	35%
La Boiterie	Absente	6	35%
	Légère	5	29%
	Modérée	3	17,64%
	Importante	3	17,64%
L'Œdème		3	17,64%
Le Craquement		5	39,4%

### 1.2 Examen clinique :

- ❖ Limitation des mouvements de la cheville est retrouvée dans 8 cas, soit (47 %).
- ❖ Amyotrophie de la jambe est retrouvée dans 6 cas, soit (35 %).



**Figure 6:** Répartition des signes cliniques dans notre série

## 2. Imagerie

Tous nos patients ont bénéficié d'un bilan radiologique standard consistant, selon les cas, en une radiographie de la cheville en charge face, et une radiographie du pied en charge face et profil. Dans notre étude la radiographie standard a révélé les anomalies suivantes :

**Tableau IV:** répartition selon les anomalies radiologiques.

		Effectif	Pourcentage
Séquelles de fractures de la cheville	Cal vicieux	6	35.3%
	Pseudarthrodèse	1	6%
	Déplacement secondaire	1	6%
Arthrose talo-tibiale		5	27%
PBVE		2	12%
Arthrite de la cheville [rhumatisme]		1	6%
Radiographie normale		1	6%

### **3. Electromyogramme (EMG) :**

L'EMG a été réalisé chez 1 patient présentant un déficit moteur des 2 membres inférieurs

Suite à une compression médullaire traumatique en vue d'évaluer la motricité des deux membres inférieurs.

L'EMG a objectivé un syndrome neurogène périphérique bilatérale.

## **III. Etude d'opérabilité**

Tous nos patients ont bénéficiés d'un examen clinique complet et d'un bilan para clinique fait de : NFS, ionogramme sanguin, bilan d'hémostase, groupage, bilan rénale à la recherche d'une pathologie contre-indiquant l'acte chirurgical.

D'autres examens para cliniques spécifiques et consultation spécialisées ont été réalisés selon la nécessité :

- Echo-cœur.
- Exploration de la fonction respiratoire.
- Consultation endocrinologique (suivi du diabète et obésité).

## **IV. Traitement**

### **1. Anesthésie**

L'opération s'est déroulée sous anesthésie générale dans 5 cas soit (29,4 %), et sous rachianesthésie dans 12 cas soit (70,6%).

### **2. Antibioprophylaxie**

L'Antibioprophylaxie était systématique chez tous nos patients, à visée anti staphylococcique.

A type d'Amoxicilline protégée ou céphalosporines de 2ème génération.

### 3. L'installation du malade

Le patient est installé en décubitus dorsal, un garrot pneumatique placé à la racine du membre inférieur, le genou étant laissé libre, permettant de juger pendant l'intervention de l'axe talonnier par rapport à l'axe jambier.

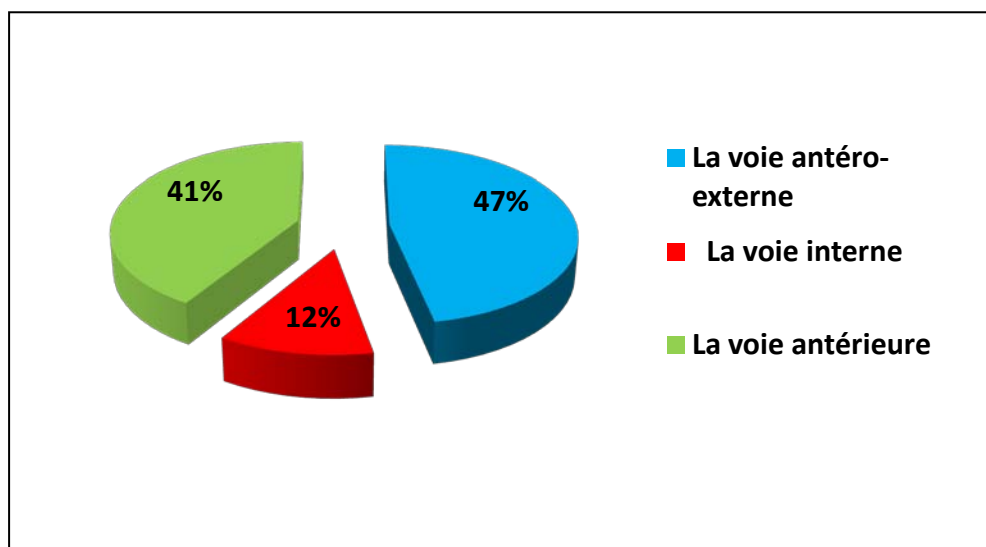
La crête iliaque est préparée chez tous les malades pour une éventuelle greffe osseuse.

### 4. Techniques chirurgicales :

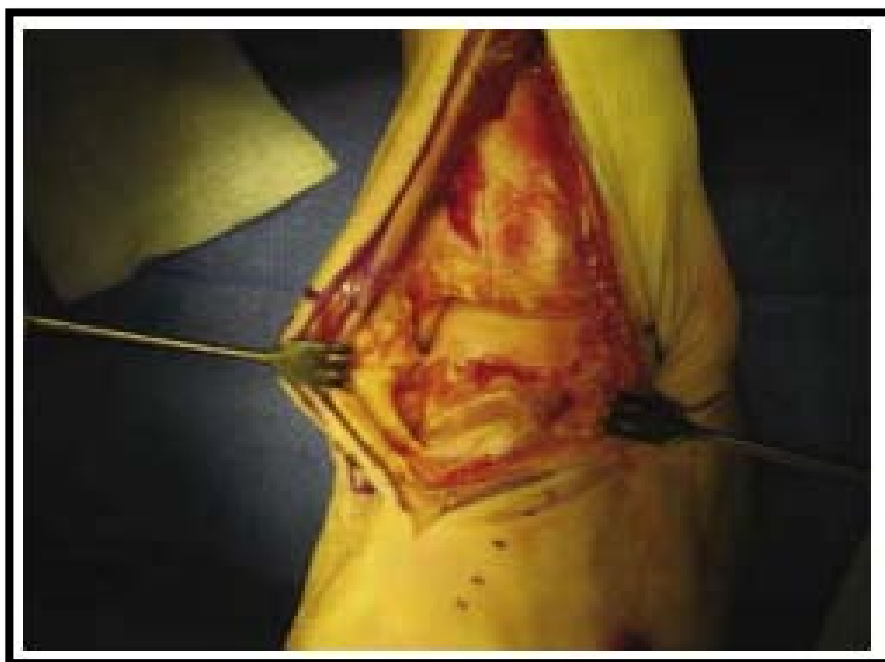#### 4.1 Voies d'abord :

Dans notre série trois voies d'abord ont été utilisées :

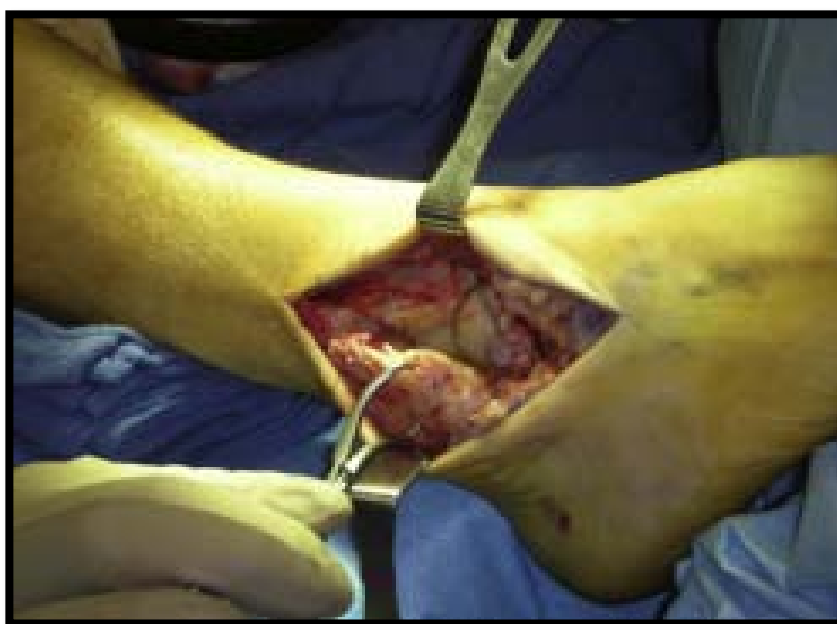- ✚ La voie antéro-externe a été préconisée dans 8 cas (47 %).
- ✚ La voie antérieure a été utilisée dans 7 cas (41%).
- ✚ La voie interne a été utilisée dans 2 cas (12 %).



**Figure 7** : Répartition selon la voie d'abord.



**Figure 8** : Abord antérieur pour arthrodèse talo-crurale (service de traumatologie orthopédie A, Marrakech)



**Figure 9** : Abord antéro-externe pour arthrodèse talo-crurale (service de traumatologie orthopédie A, Marrakech)

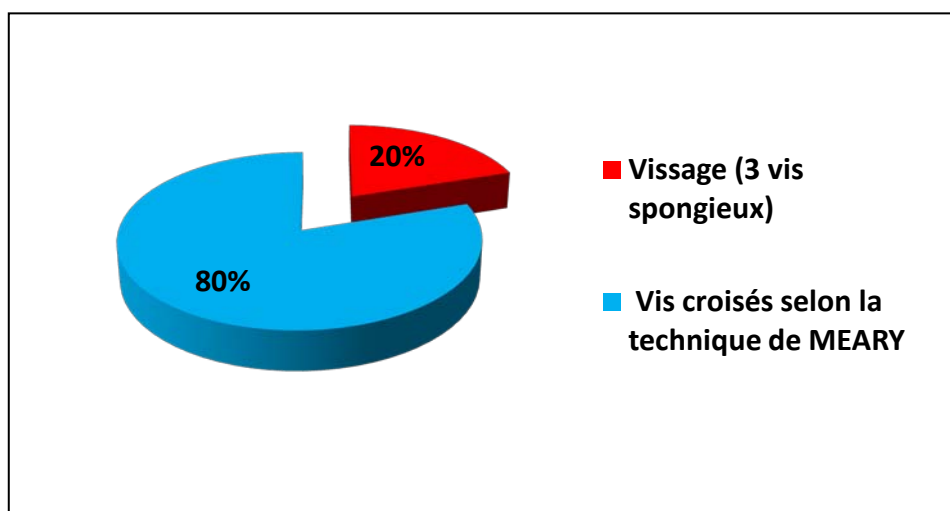
### 4.2 Type d'arthrodèse :

Dans notre étude l'arthrodèse Tibio-astragalienne était réalisée dans tous les cas.

### 4.3 Matériel d'ostéosynthèse

Dans notre série le matériel d'ostéosynthèse était utilisé chez tous les patients :

- ❖ Vis croisés selon la technique de MEARY chez 14 patients soit (80%).
- ❖ Vissage (3 vis spongieux) chez 3 patients soit (20%).



**Figure 10** : Répartition selon le type du matériel d'ostéosynthèse.

### 4.4 Gestes associés :

#### 4.4-1 Gestes osseux

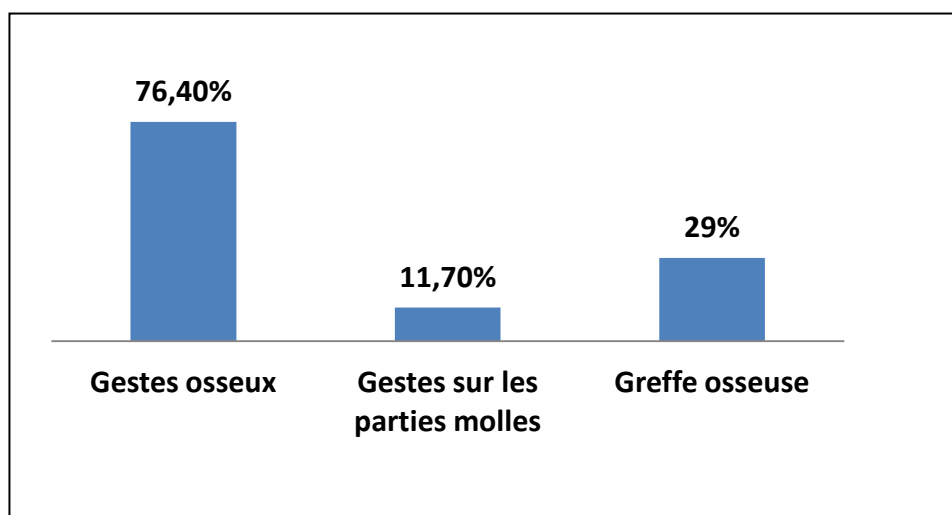
Réalisés dans 13 cas soit (76,4%) qui consistaient à une ostéotomie de la tête de l'astragale et du pilon tibial avec résection du cartilage articulaire.

### 4.4-2 Gestes sur les parties molles

- ❖ Un allongement du tendon d'Achille chez 2 patients soit (11,7 %) ayant un PBVE, dont le but de réduire l'équin congénital.

### 4.4-3 Grefe osseuse

Un greffon cortico-spongieux prélevé à partir de la crête iliaque a été positionné chez 5 patients soit (29 %), afin de favoriser une fusion parfaite de la cheville après arthrodèse.



**Figure 11** : Répartition selon les gestes associés.

## 5. Immobilisation et rééducation

Tous nos patients ont bénéficié d'une immobilisation, en utilisant une botte plâtrée ou attelle plâtrée jambier-pédieuse pour une durée moyenne de deux mois et rééducation active dès l'ablation du plâtre.

## 6. Soins post opératoires

- La durée moyenne de séjour a été de 6 jours allant de 3 jours à 14 jours.
- L'antibiothérapie était prescrite chez les patients à risque infectieux majeur.

## Les arthrodèses de la cheville

---

- La prophylaxie de la maladie thrombo-embolique est systématique, à base d'héparine à bas poids moléculaire pour des durées variables selon les patients.
- Le traitement par les AINS et les antalgiques a été systématique chez tous nos patients.

### 7. Complications

Dans notre série les complications ont été divisées en deux : précoces et tardives.

#### 7.1 Complications précoces

1 de nos patients diabétique a présenté une infection de la plaie opératoire, soit (5,8 %), cette infection a pu être contrôlée par soins locaux et antibiothérapie et équilibre glycémique optimale en collaboration avec le service d'endocrinologie.

Le reste des patients avaient des suites simples soit (94,1 %).

**Tableau V** : Répartition selon les complications précoces.

	Effectif	Pourcentage
Suites simples	16	94,1%
Infection de la plaie	1	5,8%

#### 7.2 Complications tardives

On a enregistré trois complications tardives :

- Une pseudarthrose sous astragalienne était marquée chez 1 patient soit (5,8 %).
- Une douleur résiduelle était présente dans 2 cas soit (11 %).
- Les troubles trophiques étaient marqués chez 1 patient soit (5,8 %).

**Tableau VI** : Répartition selon les complications tardives.

Complications	effectif	pourcentage
Douleur résiduelle	3	11%
Pseudarthrose	1	5,8 %
Troubles trophiques	1	5,8%

## V. Résultats

### 1. Résultats fonctionnels :

#### 1.1 La douleur.

La douleur disparaissait dans 15 cas soit (88%), alors que dans 2 cas soit (12%), une douleur résiduelle persistait.

#### 1.2 La locomotion.

Le résultat d'une arthrodèse se juge aussi sur la qualité de la marche. En effet chez tous nos patients on a noté l'amélioration de la locomotion ce qui leurs permet une autonomie plus remarquable qu'en préopératoire.

### 2. Résultats radiologiques :

#### ✚ Taux de fusion :

Dans notre étude 16 arthrodèses ont fusionné en première intention soit (94,1%).

#### ✚ La reprise d'arthrodèse :

Dans notre série 1 cas nécessitait une reprise de l'arthrodèse pour pseudarthrodèse.



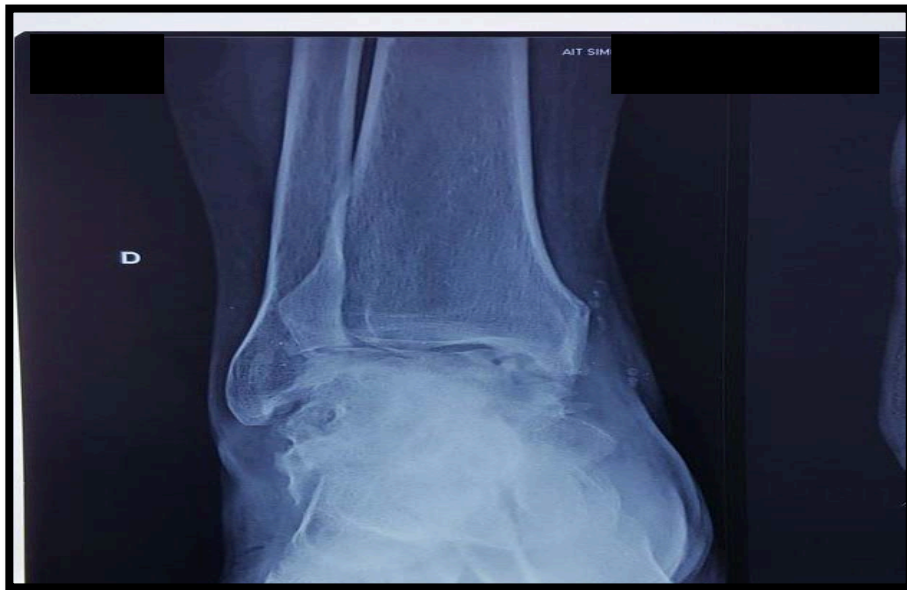---

*Iconographie*

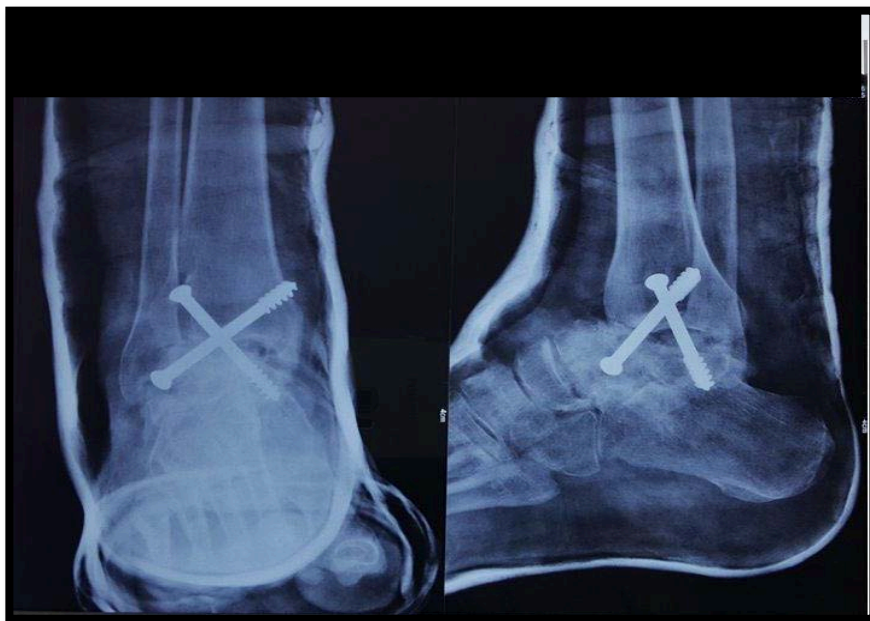

---

Cas 1 :

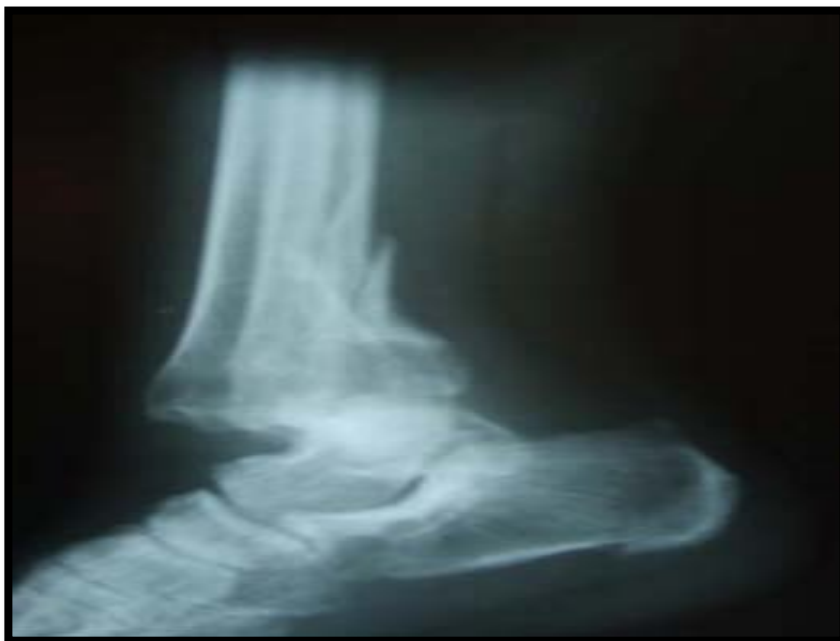

**Figure 12 :** Séquelles de fracture de la cheville avec important remaniement de l'astragale, pincement articulaire de la cheville et ankylose partielle astragalo-calcanéenne.

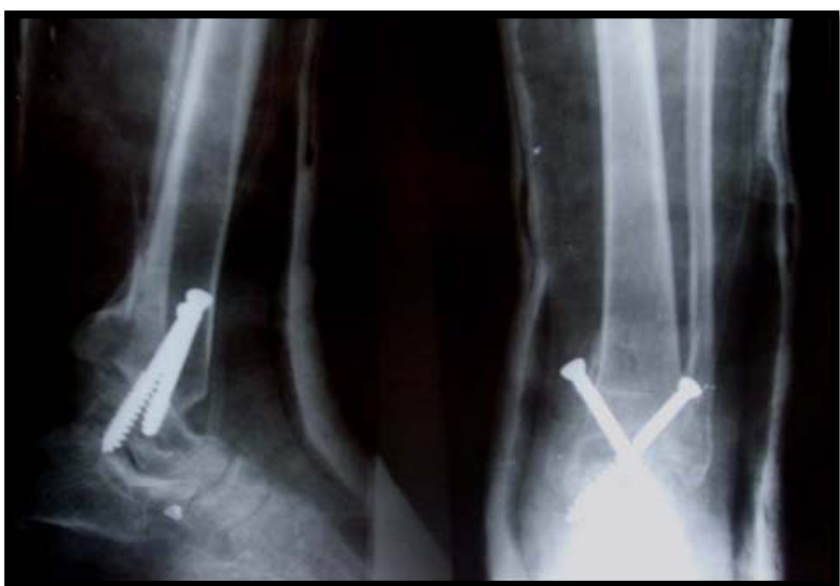

**Figure 13 :** Le traitement chirurgical consistait à une arthrodèse par 2 vis croisées 6,5 cm sous contrôle scopique.

Cas 2 :

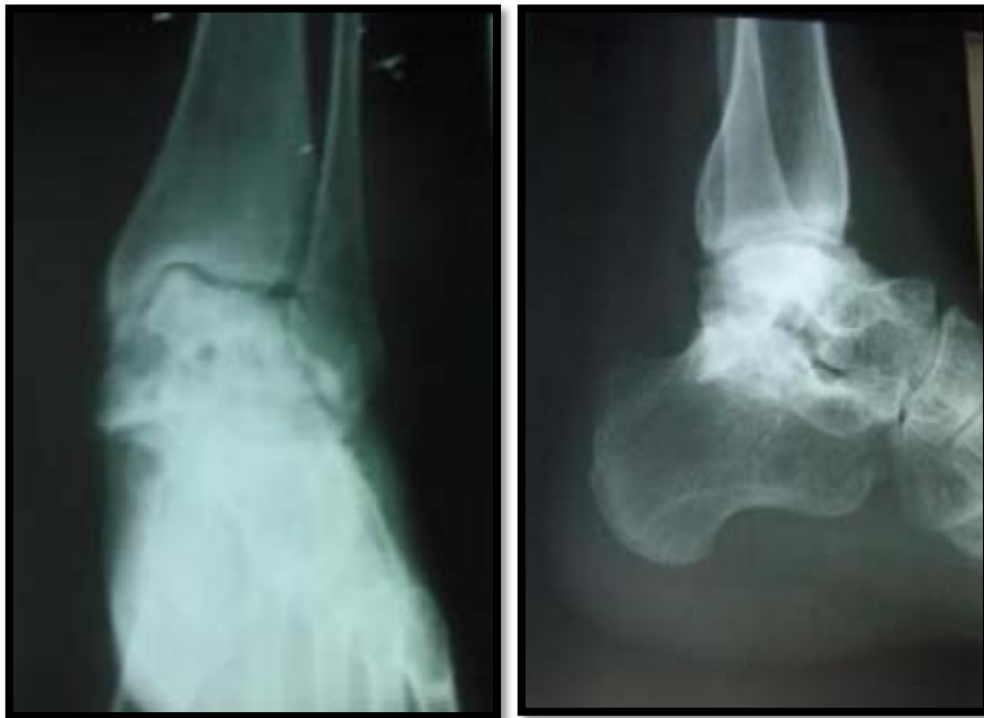

**Figure 14:** Fracture tri-malléolaire avec luxation tibio-astragaliennne négligée.

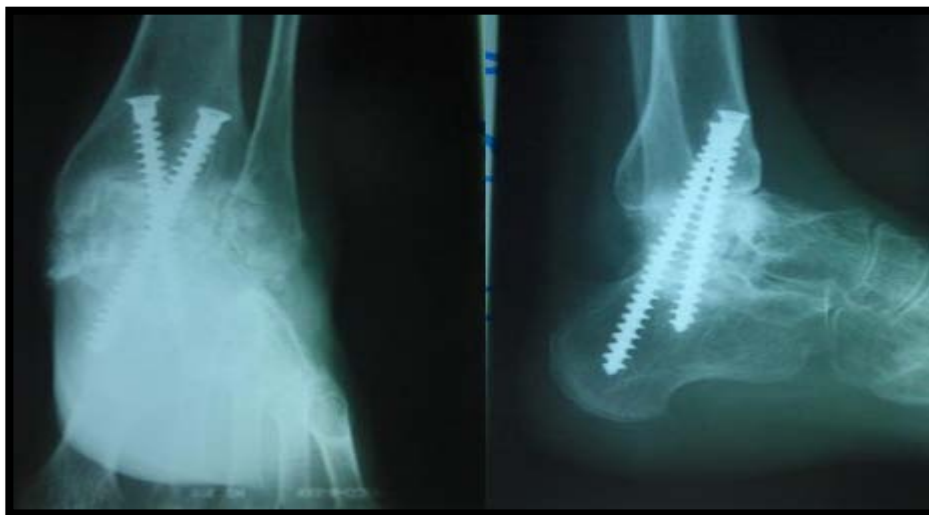


**Figure15 :** Arthrodèse tibio-astragaliennne par deux vis croisées selon la technique de Meary.

Cas 3 :

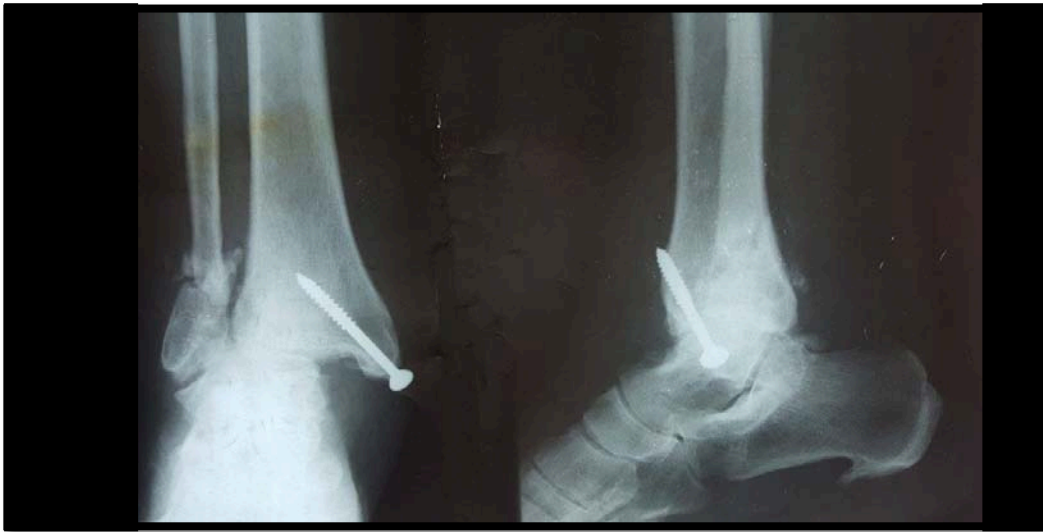

**Figure 16 :** Arthrose évoluée tibio-astragaliennne + Sous-talienne sur fracture ouverte du calcanéum.

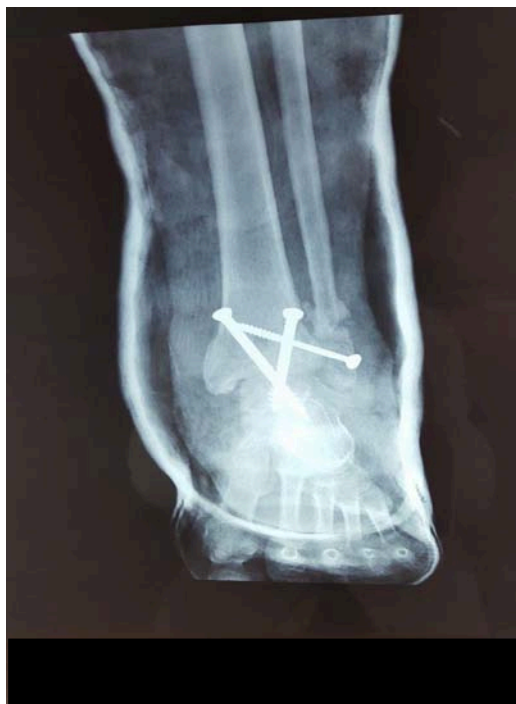

**Figure17 :** Arthrodèse tibio-astragalo-calcanéenne par deux vis croisées descendant.

Cas 4 :

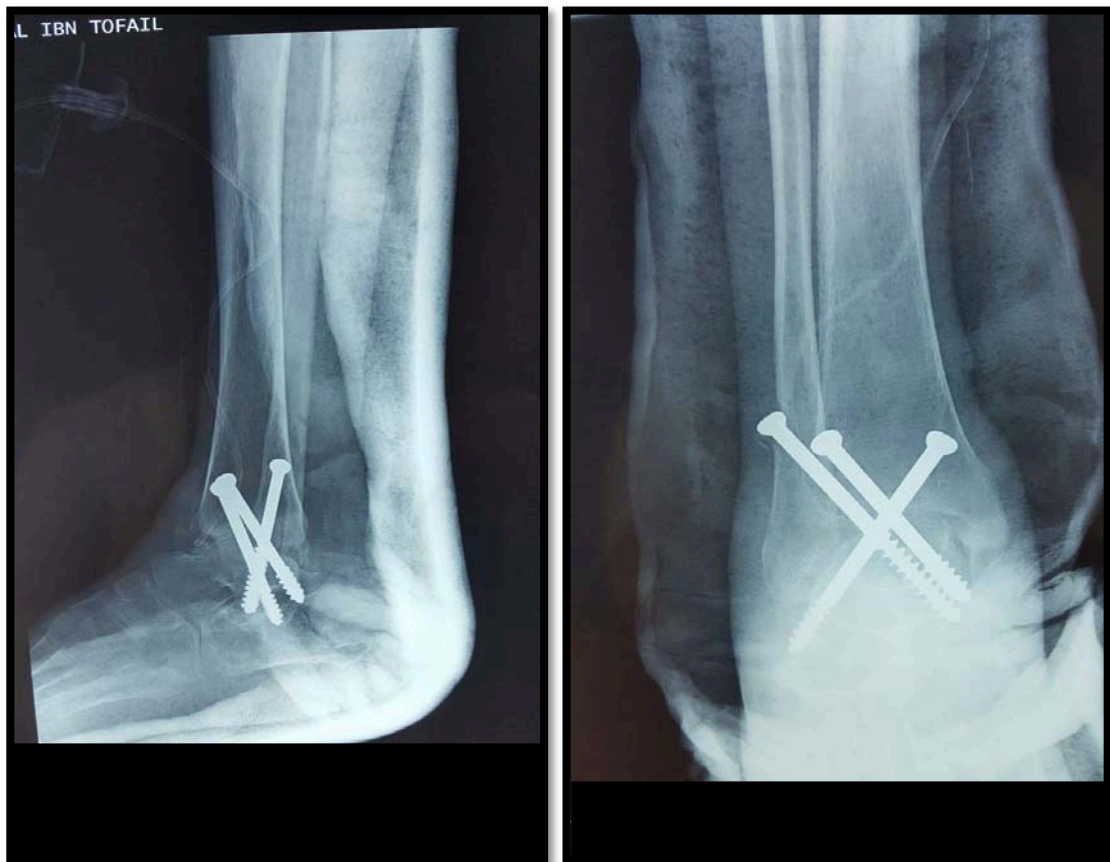

**Figure 18 :** Image radiologique d'une fracture bi-malléolaire avec pseudarthrose et déplacement talo-tibial interne.



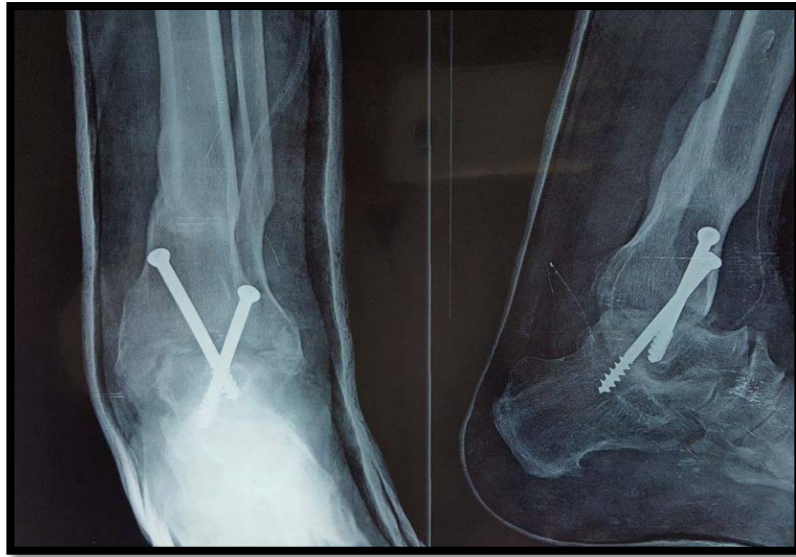**Figure19 :** Arthrodèse tibio-talienne par 3 vis spongieuses.

Cas 5 :



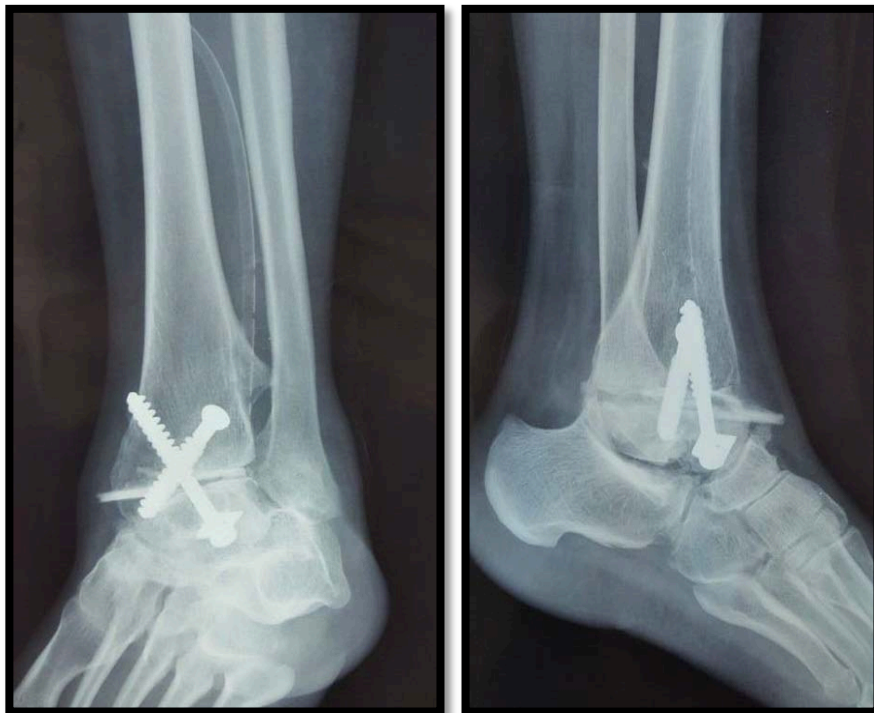**Figure20** : Arthrodèse tibio-talienne par 3 vis spongieuses chez un patient suivi pour syndrome de compression médullaire suite à une fracture du rachis lombaire.

Cas 6 :



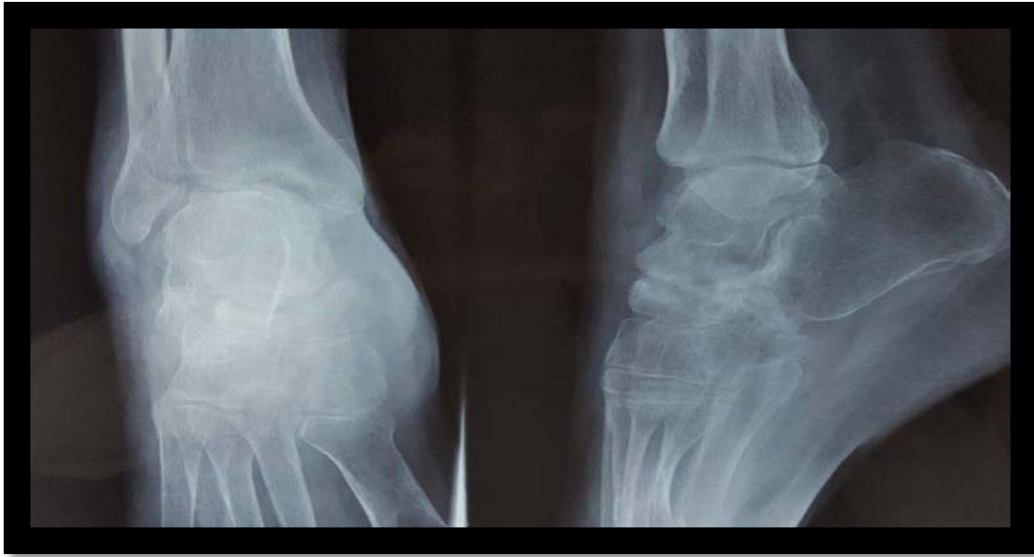
**Figure21** : Arthrodèse tibio-talienne par 2 vis spongieuse chez un patient suivi pour une fracture bi-malléolaire compliquée de pseudarthrose.

Cas 7 :

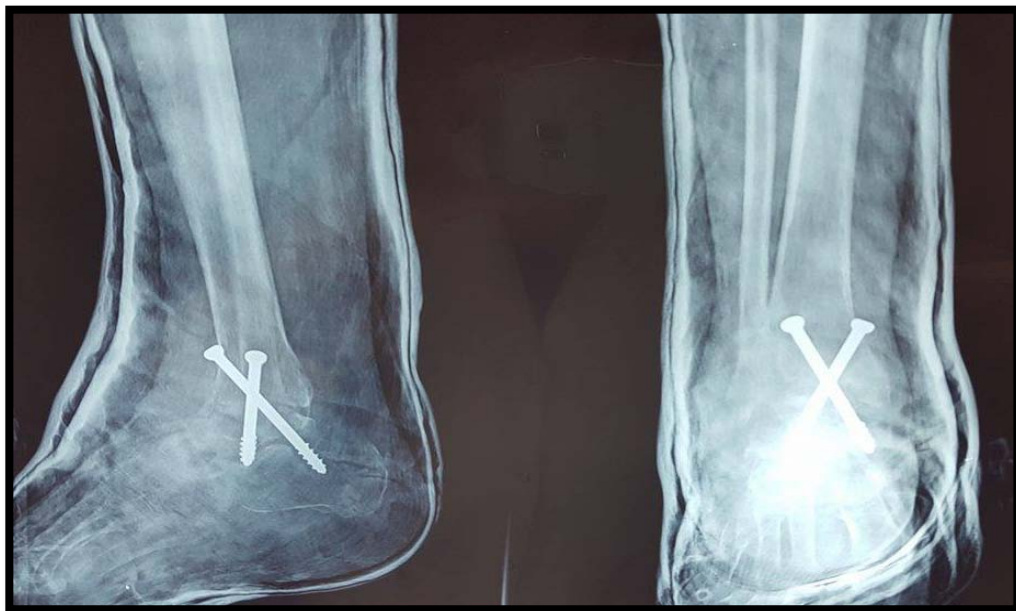


**Figure22** : Arthrodèse talo-tibiale par deux vis croisées pour une patiente suivie pour arthrose talo-tibiale.

Cas 8 :



**Figure23 :** Arthrose évoluée tibio–astragaliennne sur fracture de la cheville.



**Figure24 :** Arthrodèse talo–tibiale par deux vis croisées descendants.



*DISCUSSION*



## I. ETUDE EPIDEMIOLOGIQUE :

### 1. AGE:

L'âge moyen de nos patients lors de l'arthrodèse est de 48,8 ans, ces données sont à peu près identiques à ce qui est rapporté dans les différentes publications comme le montre le tableau suivant :

Tableau VII:Répartition selon l'âge moyen selon la littérature.

Auteurs	Année	effectif	Age moyen
Notre série	2016	17	48,8
KAMAL FATH [3]	2003	91	36
NOUR-EDDINE BEN HADOU [4]	2003	18	38
TRICHARD et al. [5]	2006	36	46
BEN AMOR et al. [6]	1999	36	32
Dalat F [7]	2014	32	50
Sain D et al [8]	2007	26	46
El Idrissi M et al [9]	2014	10	45
Boumaaz M [10]	2009	15	50

### 2. Sexe :

La plupart des séries de la littérature rapporte une prédominance masculine. Tandis que dans notre série le sexe féminin prédomine par rapport au sexe masculin rejoignant la série de Boumaaz M. [10]

**Tableau IIX:** Répartition selon le sexe dans la littérature.

auteurs	Hommes (%)	Femme (%)
Notre série	35%	65%
KAMAL FATH [3]	67.05%	32.95%
NOUR-EDDINE BEN HADOU [4]	52.9%	47.1%
TRICHARD et al. [5]	72%	28%
BEN AMOR et al. [6]	61%	39%
Sain D et al [8]	63%	37%
El Idrissi M et al [9]	60%	40%
Boumaaz M V [10]	33.3%	66.7%
Jarde et al. [11]	62.5%	37.5%

### 3. LE COTE ATTEINT :

La prédominance de l'atteinte du côté droit est notée dans toutes les statistiques.

**Tableau IX:** Répartition selon le côté atteint dans la littérature.

Auteurs	Coté droit (%)	Coté gauche (%)
Notre série	53%	47%
NOUR-EDDINE BEN HADOU [4]	64,7%	35,3%
BEN AMOR et al. [6]	66,7%	33,3%
Boumaaz M [10]	46.7%	53.3%
Jarde et al [11]	50%	50%

## **II. Etiopathogénie :**

### **1. Les pieds bots congénitaux : [12]**

Parmi les grands chapitres de l'orthopédie, celui qui concerne le pied bot est sans doute l'un des plus diversement rédigé. L'accord est loin d'être fait parmi les spécialistes, sur l'origine des pieds bots, sur l'interprétation des déformations et sur les méthodes de traitement comme sur leurs indications.

Le terme de pied bot s'adresse d'une manière générale à l'attitude vicieuse du pied telle qu'il ne repose plus sur le sol par ses points d'appui normaux. Alors que le pied bot invétéré désigne tout pied bot négligé non corrigé pendant la vie infantile. On distingue 5 grandes variétés suivant le sens de déviation : Equin, talus, varus, valgus et creux.

Le pied bot n'est pas une simple attitude vicieuse qu'il convient de redresser par des méthodes sanglantes ou non, c'est une déformation qui laissera, après traitement, des séquelles plus ou moins importantes suivant la gravité initiale de la lésion. La correction anatomique et fonctionnelle n'est jamais parfaite.

#### **1.1 Etude clinique :**

L'aspect du pied impose le diagnostic :

##### **Le varus :**

Sur le malade en décubitus dorsal, le varus est le plus explicite à première vue, les expansions plantaires sont particulièrement étendues et résistantes fixant le varus et la supination. Le tendon d'Achille est court et contribue à fixer la supination. L'adducteur du premier orteil fixe l'adduction. Les muscles péroniers sont au contraire détendus et étirés.

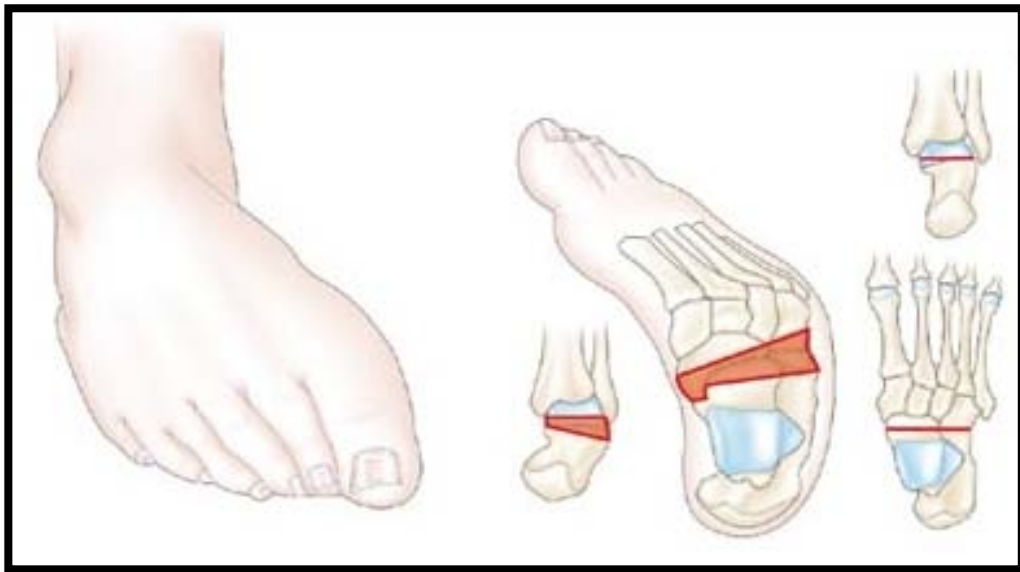
Le mouvement d'action des muscles comme le jambier antérieur se modifie et contribue à exagérer les déformations, il associe : une supination du pied ou volution telle que la plante du pied ne regarde plus en avant mais en dedans, une adduction de l'avant du pied qui est coudé

## Les arthrodèses de la cheville

---

sur l'arrière pied, se voit bien sur la vue plantaire adduction de l'axe antéro-postérieur du pied : l'axe projeté du tibia devant passer par le premier métatarsien, passe nettement en dehors.

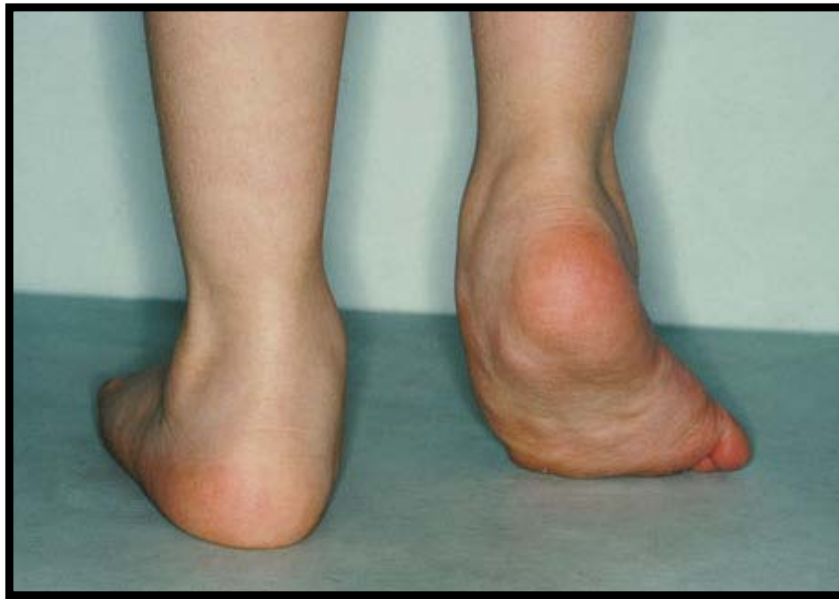On peut rencontrer une torsion interne du squelette jambier, ainsi la malléole externe peut être sur un plan plus antérieur que la malléole interne ; ou une torsion externe du squelette, là c'est la malléole interne qui se placera dans un plan plus antérieur que la malléole externe. De plus, la voûte plantaire cavus peut être convexe (Figure 25).



**Figure 25:**Aspect du pied varus. [12]

### ✚ L'équinisme :

Du fait de l'enroulement du pied, l'équinisme peut être masqué et ne peut être apprécié correctement qu'après réduction du varus. Il se caractérise par un abaissement de la pointe du pied, le talon remonte fortement tiré par le tendon d'Achille, entraînant la marche sur la pointe du pied (Figure 26).



**Figure 26** : image illustrant l'aspect de l'équinisme [13].

### ✚ La recherche du degré de réductibilité:

Par manipulation, la malformation est réductible si on peut placer manuellement le pied en position normale. Partiellement réductible, si on arrive à réduire manuellement la déformation. Et irréductible, si quelque soit l'effort de la réduction manuelle, on n'arrive pas à donner au pied une position qui s'approche de la normale [13].

### ✚ Le pied bot varus équin congénital est :

- Facilement réductible jusqu'à 18 mois.
- Partiellement réductible de 18 mois à 4 – 5ans.
- Absolument irréductible après 5 ans.

### 1.2 Traitement

Le pied bot congénital doit faire appel à un traitement orthopédique dès la période néonatale.

## Les arthrodèses de la cheville

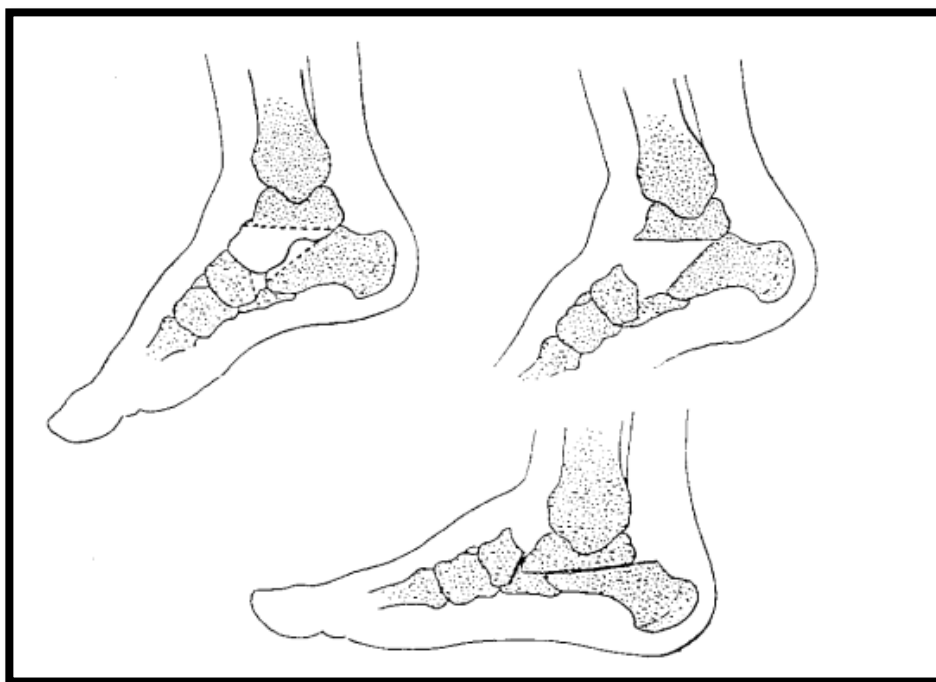
---

Le traitement chirurgical, souvent nécessaire comme complément du traitement orthopédique de base, on le pratique en général dans le 6<sup>ème</sup> mois. Selon l'importance de la déformation et l'âge de l'enfant on pourra proposer :

- Un allongement du tendon d'Achille associé ou non à une capsulotomie postérieure.
- Un allongement du jambier postérieur.
- Une libération interne.
- Une ostéotomie du calcaneum.
- Par contre, l'arthrodèse s'adresse aux grosses déformations résiduelles, soit sur des pieds bots suivis, mais dont l'évolution s'est révélée défavorable, soit quand le pied bot est vu à un âge où toute autre intervention est impossible devant l'importance des déformations osseuses. [12]

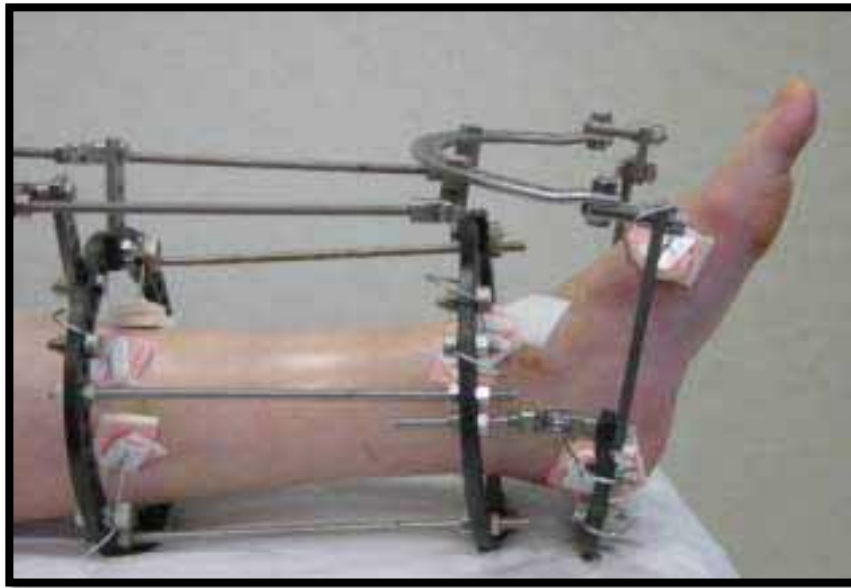
Différentes techniques ont été proposées pour traiter un pied varus équin chez l'adulte. L'importance de la déformation fixée exige pour la correction une résection osseuse à un niveau ou à un autre. Johnson et al [13] ont proposé la panarthrodèse entraînant un blocage définitif de l'arrière-pied et du médio-pied.

Hall et Calvert [14] ont rapporté une série d'arthrodèses associées à l'artifice d'arthrolyse de Lambrinudi (figure 27), qui consiste en une ostéotomie triangulaire de soustraction au niveau de la sous-talienne, permettant de corriger l'équin. On peut aussi réaliser une correction progressive du pied varus en recourant à la fixation externe selon Ilizarov qui a l'avantage de ne pas nécessiter d'astragalectomie [16].



**Figure 27** : Arthrolyse de Lambrinudi [16].

Rezzouk et Laville [16] ont rapporté une série de 17 patients (21 pieds) ayant des déformations sévères du pied traitées par appareil d'Ilizarov entre 1988 et 1998 (figure 28), et revus avec un recul moyen de 6 ans. Sur le plan étiologique, il y avait 18 pieds bots varus équins congénitaux et 3 pieds varus équins secondaires.



**Figure 28 :** arthrodèse par voie externe utilisant l'appareil d'Ilizarov [16].

Enfin Whitman [17] en 1901 a utilisé la talectomie pour traiter un calcanéo-valgus paralytique. Blair [34] a décrit en 1943 une technique d'arthrodèse entre le tibia et la tête du talus laissée en place, en faisant glisser une baguette osseuse détachée de la face antérieure du tibia.

Cette technique a ensuite été modifiée par Lionberger et al [18] en 1982. Dans les déformations importantes et fixées de la cheville et du pied en varus équin, l'arthrodèse tibio-calcanéenne permet dans la majorité des cas d'obtenir un appui plantigrade indolore et stable sans risque vasculaire, ni cutané. Les résultats semblent être meilleurs dans le groupe post traumatique.

### **2. Les pieds paralytiques :**

De nombreuses affections sont responsables d'un pied paralytique, qui gêne considérablement la marche, le pied butant facilement sur un obstacle, ou le genou devant être plus fléchi que normalement au cours de la phase oscillante du pas, notamment lors de la montée des escaliers.

### 2.1 Mécanisme de production des attitudes vicieuses

A l'extrémité du squelette jambier le pied est un plateau maintenu en équilibre par un certain nombre de tracteurs musculaires insérés vers la périphérie de cette aire d'une part, et allant tous d'autre part s'attacher en haut sur le squelette jambier : telle est l'image très schématique qu'on peut se faire de l'équilibre du pied par rapport à la jambe.

La perte fonctionnelle d'un seul de ces tracteurs va rompre l'équilibre du plateau et provoquer son inclinaison du côté opposé entraînant ainsi une attitude vicieuse du pied.

Dans le pied bot varus équin, la déformation est due à une paralysie des péroniers latéraux et de l'extenseur communs des orteils. Cette attitude réductible au début finit par se fixer si elle n'est pas traitée, le mécanisme de la fixation est complexe :

- ✓ Quand les muscles antagonistes sont sains, il se produit seulement une adaptation du muscle à sa nouvelle longueur.
- ✓ Quand ils sont partiellement touchés, il se produit des lésions trophiques du muscle d'où rétraction.
- ✓ On considère alors que le pied est fixé par adaptation-rétraction : il est ainsi au stade de réductibilité relative. Cette adaptation-rétraction intéresse le triceps sural et les muscles jambiers dans la déformation en varus équin.

Les déplacements précédents se fixent d'abord par la rétraction fibreuse et musculaire.

C'est la phase d'irréductibilité relative, puis par le jeu de la loi de DELPECH, les os augmentent de volume là où les pressions normales ont disparu ; ce qui entraîne l'apparition des saillies osseuses qui déforment définitivement les osselets : c'est la phase d'irréductibilité absolue.

Ainsi, il se constitue sur l'astragale deux saillies osseuses anormalement exubérantes.

Selon les muscles paralysés, on distingue cinq types :

- ✚ **Type I** : Paralysie isolée des péroniers. Elle est responsable d'un varus pur qui est rare et s'associe le plus souvent à une atteinte même légère des muscles de la loge antérieure. Quand elle est réelle : l'équin est très minime et a peu d'importance alors que le varus est le plus souvent limité à l'arrière pied et tend à s'accroître.
- ✚ **Type II** : Paralysie associée des péroniers et de l'extenseur commun des orteils. Elle a pour conséquence une prédominance du varus, les deux jambiers et l'extenseur propre du gros orteil ayant perdu tout antagonisme.
- ✚ **Type III** : C'est le cas de paralysie associée du jambier antérieur et des péroniers. Là, c'est l'équin qui prédomine tandis que le varus est minime, puisqu'il y a atteinte concomitante des adducteurs et abducteurs du pied. La perte du jambier antérieur entraîne une chute de l'avant pied, tandis que l'intégrité des extenseurs des orteils a pour conséquence la griffe qui s'accompagne d'un certain degré de creux au niveau de la plante du pied.
- ✚ **Type IV** : C'est la paralysie de l'extenseur commun des orteils, du jambier antérieur et des péroniers. Là, l'unique muscle antéro-externe survivant étant l'extenseur propre du gros orteil, le varus et l'équin sont très marqués alors que la griffe est limitée au gros orteil.
- ✚ **Type V** : C'est la paralysie de tous les muscles du pied avec intégrité du seul triceps. Elle donne un varus équin.

### *L'évolution du pied paralytique passe par trois stades :*

- ❖ Attitude vicieuse réductible sans difficulté.
- ❖ L'irréductibilité relative par adaptation-rétraction des muscles paralysés et des ligaments.
- ❖ Enfin l'irréductibilité absolue par déformations osseuses secondaire [29].

### 2.2 La poliomyélite [19, 20, 21, 22].

La poliomyélite, également appelée paralysie spinale infantile est une maladie infectieuse aiguë est contagieuse spécifiquement humaine causée par le poliovirus. L'infection, transmise par voie digestive, est le plus souvent asymptomatique ou s'exprime par des symptômes le plus souvent bénins et non spécifiques. La poliomyélite antérieure aiguë proprement dite est l'atteinte de la moelle épinière. Elle peut entraîner une paralysie touchant le plus souvent les membres inférieurs et pouvant atteindre l'appareil respiratoire.

Dans la poliomyélite, il existe une rupture de l'équilibre dynamique du pied aboutissant à une contracture des muscles indemnes et à l'apparition des déformations qui seront en fonction des muscles atteints.

L'appareillage ou une correction chirurgicale s'avère indispensable lorsque la déformation est suffisamment importante pour gêner la marche.

Pour l'arthrodèse tibio-astragalienne, Mezzari [18] disait qu'il n'y a pas d'indication à réaliser une arthrodèse tibio-astragalienne puisqu'elle rend le pas raide, supprimant le déroulement du pied au sol. Peu de séries d'arthrodèses tibio-astragalienne pour déformation poliomyélitique du pied ont été publiés.

### 2.3 Paralysie sciatique post injection IM

Les paralysies sciatiques représentent les complications les plus sévères, secondaires aux injections intramusculaires au niveau des fesses. En effet, après la baisse spectaculaire de l'incidence de la poliomyélite, elles sont devenues une des principales causes d'infirmité de l'enfant et ceci par la lésion du nerf sciatique lors d'une injection intramusculaire intempestive dans la région fessière.

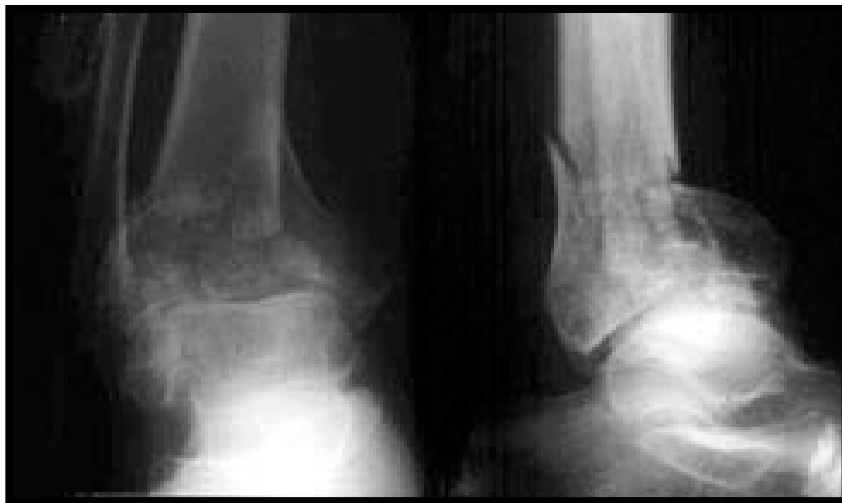Dans la paralysie sciatique par séquelle d'injection intra fessière le diagnostic est aisé par la notion d'injection intra fessière et la survenue de douleur vive au moment de l'injection, cette

douleur irradie tout au long du membre jusqu'au niveau du Pied et la paralysie survienne immédiatement [24].

### **3. Les cals vicieux de la cheville [25].**

On appelle cal vicieux toute consolidation en position anormale d'une fracture, et qui aboutit à une altération structurale de l'os (figure 29). Cette consolidation anormale peut aboutir à l'angulation, au décalage ou au chevauchement. Il existe plusieurs classifications en fonction du degré du retentissement du cal vicieux sur la morphologie osseuse et articulaire, on trouve ainsi :

- ✓ Les cals vicieux sans retentissement fonctionnel.
- ✓ Les cals vicieux mineurs.
- ✓ Les cals vicieux majeures.



**Figure29** : cal vicieux en valgus avec subluxation postérieur [25].

**Les facteurs qui interviennent dans la classification sont :**

Le raccourcissement, la rotation, l'angulation et la désaxation. Lorsqu'une fracture de la cheville, essentiellement malléolaire ou du pilon tibial est incorrectement réduite, s'il existe un déplacement secondaire sous plâtre ou lorsque la fracture était négligée ou insuffisamment immobilisée, celle-ci consolide en position vicieuse, et cet état va favoriser l'apparition de troubles graves, ainsi l'équilibre va se perturber, l'articulation tibio-talienne s'altère, le pied se déforme, évoluant tôt ou tard vers l'arthrose :

Complication gravissime par l'intensité de ses signes cliniques et les problèmes thérapeutiques qu'elle pose.

Les cals vicieux de la cheville ont plusieurs étiologies, leurs manifestations cliniques sont diverses et leurs moyens thérapeutiques peuvent dans la plupart des cas compromettre la mobilité de l'articulation de la cheville. Tous ces problèmes peuvent être évités par une réduction parfaite, une contention suffisante, et une surveillance thérapeutique rigoureuse.

Suivant les méthodes thérapeutiques utilisées : on trouve que la méthode orthopédique est celle qui donne le plus grand nombre de cal vicieux.

Pour certains auteurs l'arthrodèse tibio-astragalienne entre en concurrence directe avec les ostéotomies correctrices.

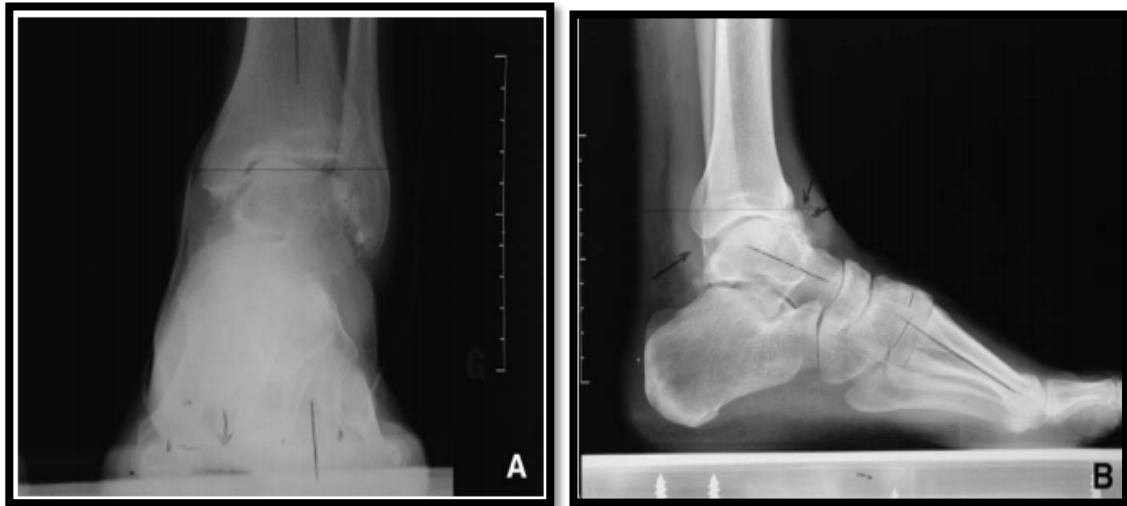#### **4. L'arthrose talo-crurale [25] (figure 30) :**

L'arthrose est pratiquement toujours post-traumatique qu'il s'agisse de fracture bimalléolaire ou du pilon tibial ou de séquelles de sérieuses entorses à répétition (figure 30). Il faut rappeler que le meilleur traitement de l'arthrose est préventif, à savoir réduction exacte sans défaut, et stabilisation chirurgicale de toute fracture bimalléolaire déplacée.

## Les arthrodèses de la cheville

---

De même, le dépistage précoce de tout vis réductionnel (même minime) en per- et en postopératoire avec l'objectif d'une reprise pour parfaire la réduction relève du même raisonnement. L'idéal est de procéder à cette reprise avant consolidation et a fortiori avant l'apparition des phénomènes dégénératifs, tant une éventuelle ostéotomie des cals soulève d'importantes difficultés techniques et se révèle aléatoire dans ses résultats [25].



**Figure 30:** Arthrose tibio-talienne après entorse à répétitions.

(A) de face, la bascule talienne en varus, l'absence de dislocation de la pince.

(B) profil, la subluxation antérieure du dôme talien (flèches) et le pied creux interne (ligne de Meary).

Trois méthodes peuvent en pratique se discuter. L'arthrodèse représente le traitement de base, l'arthroscopie interventionnelle et la prothèse totale de cheville demandent à être validées.

Tous les auteurs s'accordent pour préciser que la prothèse totale de la cheville ne remplace pas l'arthrodèse.

Pour Pietu [26] l'objectif prioritaire est l'obtention d'une consolidation en bonne position. Il est fondamental d'être en mesure d'évaluer avec précision l'état de la sous-talienne et la

## Les arthrodèses de la cheville

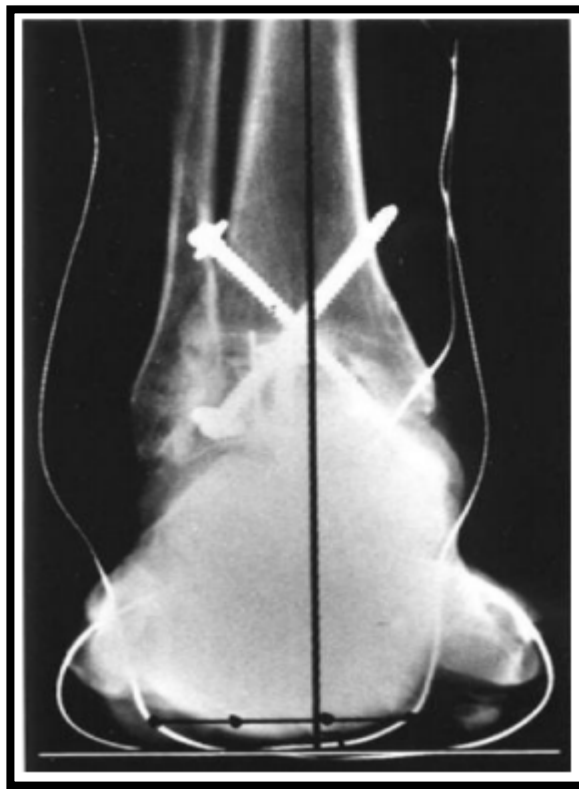
---

nécessité ou non d'étendre la fusion à cet interligne, avec l'objectif de tout régler en un seul temps.

De même le positionnement doit permettre le meilleur résultat fonctionnel en préservant au mieux et le plus longtemps possible les articulations d'aval.

***Dans le plan frontal*** : aucun degré de varus ne doit être toléré sous peine d'entraîner une souffrance sous-talienne par rattrapage. La position doit être contrôlée en peropératoire par des clichés cerclés (figure31) :

Cerclage talonnier type Meary mais aussi cerclage de l'avant-pied dans le plan des têtes métatarsiennes. Ce double cerclage doit contrôler la présence de 5° de valgus talonnier et la bonne position de l'avant pied (bande d'appui métatarsienne) qui doit se situer dans un plan strictement perpendiculaire à l'axe du tibia. On évite ainsi de laisser une verticalisation du premier métatarsien, facteur de pronation de l'avant pied et de varus sous talien compensateur [25].



**Figure 31** : Cliché cerclé de MEARY [25].

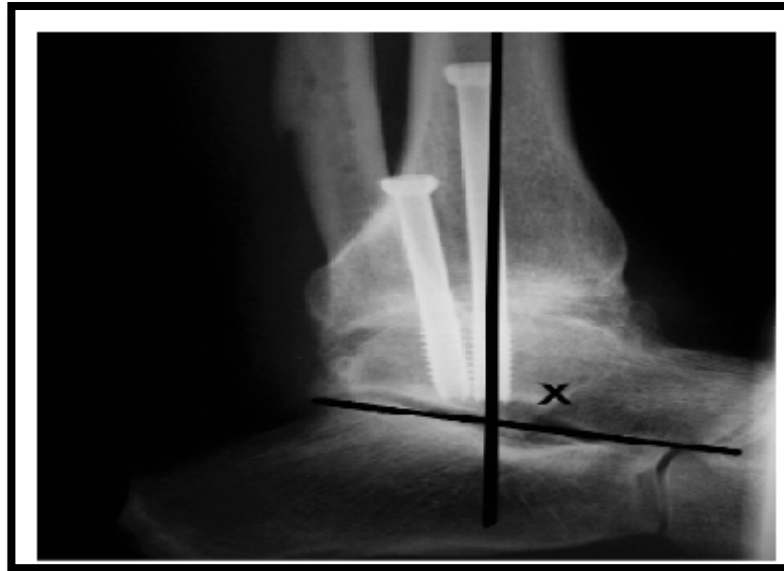*Dans le plan sagittal* : l'arthrodèse ne doit pas être positionnée en équin. Il faut absolument ménager un peu de talus pour créer une réserve de flexion dorsale.

Cette dernière permet d'allonger la phase d'appui plantaire et de sauvegarder la sous-talienne.

En théorie, la position dans le plan sagittal se détermine par référence à l'angle tibio-talienne sagittal décrit par l'axe tibial longitudinal et l'axe longitudinal du talus, de profil (figure 32).

L'angle idéal étant de 105°. Mais cet angle n'a de valeur qu'en l'absence de trouble morphostatique du pied. C'est pourquoi, en pratique, il est préférable de déterminer la position par la répartition réglée de l'amplitude résiduelle globale après fixation provisoire de l'arthrodèse, de sorte que, comme l'a proposé Meary, la mobilité globale résiduelle se répartisse

en un tiers de flexion dorsale et deux tiers de flexion plantaire. Ceci aboutit à régler l'arthrodèse en léger talus [27,28].



**Figure 32 :** Mesure de l'angle entre l'axe du tibia et l'axe du talus sur une radiographie de profil en charge [28],

La technique standard de l'arthrodèse tibio-talienne isolée est celle de Meary [28].

L'exposition doit permettre un avivement parfait et le réglage du positionnement, contrôlé en peropératoire, après immobilisation provisoire par broches. Lorsque la position est parfaitement déterminée, l'ostéosynthèse est réalisée par deux vis en croix en compression. Il faut être certain de ne pas léser la sous taliennne. Les taux de consolidation dans les diverses séries de la littérature sont élevés et compris entre 80 et 90 % pour ce qui concerne les arthroses isolées de la tibio-talienne.

- ✚ Cette technique comporte une variante : elle peut en effet être réalisée sous arthroscopie, ce qui a l'avantage d'alléger les suites et probablement d'augmenter les chances de consolidation. La technique n'est applicable qu'aux arthroses centrées sans désaxation majeure [29].

Les résultats fonctionnels sont satisfaisants avec plus de 80 % de patients satisfaits et un maintien des résultats à long terme. L'arthrodèse est particulièrement indiquée chez le sujet jeune, réalisant un travail de force. Enfin, l'extension à la sous-talienne postérieure doit être systématique en cas de pied creux interne en raison de la surcharge obligée du couple de torsion induite par ce trouble morphostatique [25],

### 5. L'instabilité chronique de la cheville.

L'instabilité de la cheville est une sensation subjective. On parle d'instabilité chronique si elle persiste depuis plus de 6 mois. Elle survient dans les suites de 10 à 20 % des entorses aiguës.

Il peut s'agir d'une instabilité fonctionnelle, d'une laxité ligamentaire et/ou de la combinaison des deux.

#### 5.1 Aspects

L'instabilité de la cheville se présente sous différents aspects. Le plus souvent, il s'agit d'entorses à répétition survenant dans des circonstances banales : marche en terrain accidenté, faux pas, descente d'un escalier. Ces entorses peu douloureuses guérissent rapidement, jusqu'à ce qu'un nouvel accident se produise. Plus rarement, il s'agit d'entorses plus sévères, se reproduisant plus ou moins fréquemment.

Dans certains cas, il s'agit d'une impression permanente d'insécurité, sans véritable entorse. Cliniquement, la laxité est mise en évidence par la présence de mouvements anormaux :

- ✚ le varus forcé augmenté par rapport au côté opposé.
- ✚ le tiroir antérieur.

Toutefois, une instabilité peut être liée à d'autres anomalies ostéoarticulaires ou musculotendineuses.

## **Les arthrodèses de la cheville**

---

Les examens complémentaires permettent de préciser la lésion.

Les clichés en position forcée mettent en évidence la bascule du talus et le tiroir antérieur en cas de lésion ligamentaire. Si les clichés dynamiques sont normaux, en l'absence d'autre lésion, on parle d'instabilité fonctionnelle.

L'existence d'une lésion du nerf péronier superficiel ou du nerf sural peut sûrement contribuer à une instabilité de la cheville [30. 31. 32 .33],

### **5.2 Traitement**

Le traitement d'une instabilité chronique de la cheville doit comporter une rééducation de longue durée associant gain d'amplitude si des limitations persistent, renforcement musculaire et reprogrammation neuromusculaire. En effet, 50 % des patients présentant une instabilité de cheville guérissent après 12 semaines de rééducation.

Le traitement est parfois nécessaire, le plus souvent chez le sportif de haut niveau, en cas d'échec de la rééducation proprioceptive et si une laxité est retrouvée.

Plus de 50 interventions chirurgicales différentes ont été décrites. Toutes nécessitent une immobilisation plâtrée de 6 semaines en moyenne. La plupart de ces interventions sont des reconstructions non anatomiques telles que les interventions de Watson-Jones, Elmslie, Evans, et Chrisman-Snook ou des techniques dérivées. Elles donnent en général de bons résultats à court terme, mais moins bons à long terme.

Les autres interventions sont des reconstructions anatomiques : interventions de Karlsson et al, Gould et al qui donneraient de très bons résultats fonctionnels [34],

❖ **Cas particulier : entorse de l'athlète de haut niveau**

## **Les arthrodèses de la cheville**

---

L'objectif du traitement est toujours le même : rapidité des soins pour un retour en compétition le plus précoce possible. Ainsi, le traitement orthopédique n'a aucune place. Le traitement fonctionnel est le traitement de choix.

La chirurgie trouve sa place à la phase initiale lorsque des lésions ostéochondrales sont associées au traumatisme ligamentaire.

Les suites opératoires imposent une immobilisation de 6 semaines suivie de rééducation, ce qui entraîne un délai de 2 à 3 mois pour la reprise du sport. Elle est plus souvent discutée si le traitement médical est inefficace [35.36.37.38],

### **6. Les arthrites septiques de la cheville [11].**

L'arthrodèse n'est bien évidemment jamais proposée en première intention dans le traitement d'une ostéoarthrite sauf les exceptionnels cas vus très tardivement. L'arthrodèse est proposée à des patients en échec de multiples traitements souvent faute de prise en charge initiale dans un centre spécialisé.

Une articulation au stade d'ostéoarthrite a une fonction gravement pénalisée. En général, l'articulation s'enraidit dans une position non fonctionnelle et, qui plus est, douloureuse. L'arthrodèse a le mérite de mettre l'articulation dans la situation mécanique la moins mauvaise possible et de supprimer complètement la douleur.

#### **6.1 La voie d'abord**

Dépend de deux choses : l'abord apportant la meilleure exposition de l'articulation (voies d'abord classiques des articulations) ou parfois la nécessité d'exciser des zones infectées au niveau des parties molles (cicatrices inflammatoires, fistules, abcès) ce qui peut modifier la voie d'abord habituelle.

### 6.2 L'avivement

Correspond à la nécessité d'obtenir des coupes osseuses propres après avoir éliminé le cartilage et son os sous-chondral. Il peut être difficile de savoir où s'arrête l'excision, car il n'est pas toujours aisé de différencier macroscopiquement l'os infecté de l'os sain. Parfois, se pose alors le problème de perte de substance osseuse générée par l'infection elle-même ou l'excision :

Soit elle permet tout de même une mise en contact des deux fragments épiphysaires au prix d'un raccourcissement du membre concerné, soit la mise en contact est impossible et on doit alors avoir recours à un apport osseux.

Dans un cas comme dans l'autre, le recours à une stabilisation des fragments est utile pour obtenir la fusion osseuse.

### 6.3 Stabilisation

La stabilisation mécanique est assurée par une ostéosynthèse qui doit être rigide avec un effet durable dans le temps car les délais de fusion d'arthrodèse après infection sont souvent très longs. Deux types d'ostéosynthèse sont réalisables :

Une ostéosynthèse interne (plaque vissée, clou centromédullaire, vissage) qui a l'avantage d'apporter une bonne rigidité du foyer avec quand même les risques d'entretenir l'infection (présence de corps étranger au sein de l'infection) et celui de démontage secondaire.

Une ostéosynthèse par fixateur externe qui permet de ponter le foyer, surtout s'il existe une perte de substance osseuse avec comme inconvénients l'encombrement externe du fixateur et la possibilité de faillite mécanique à long terme (ostéolyse autour des fiches).

### 6.4 Consolidation

Le délai de consolidation d'un os infecté est plus long que celui d'un os sain car le tissu osseux perd son pouvoir ostéogénique. La fusion de l'arthrodèse pour arthrite septique est donc plus difficile à obtenir que pour une arthrite inflammatoire ou une arthrose, ce d'autant qu'il existe une perte de substance associée. La consolidation s'échelonne entre trois et six mois, au-delà de ce terme, on parle de pseudarthrodèse, complication qui nécessite un traitement chirurgical adapté [39].

### 6.5 Mise en charge

La mise en charge, au membre inférieur, n'est autorisée qu'après un certain délai de début de consolidation qui protège de la faillite mécanique de l'ostéosynthèse.

Elle a même un effet bénéfique sur la consolidation et sur la trophicité musculaire à condition que le matériel d'ostéosynthèse puisse être dynamisé.

### 6.6 Greffe osseuse

C'est un moyen de combler la perte de substance osseuse. Deux types de greffe osseuse peuvent être nécessaires: un apport structural d'os, c'est-à-dire un os rigide permettant d'assurer une fonction mécanique entre deux fragments ou un apport osseux de comblement (renforcement d'un os continu fragilisé par une cavité).

La greffe corticospongieuse autologue (provenant du patient) est la seule solution d'apport osseux structural. Les sites de prélèvement se feront toujours en zone saine : crêtes iliaques, fibula, crête tibiale. La greffe osseuse hétérologue (provenant d'un autre patient) n'a aucune indication dans la chirurgie septique.

Le comblement osseux est réalisé au mieux par un apport spongieux autologue (os iliaque, épiphyses). Des substituts osseux existent cependant (inducteurs ostéogéniques) dans les cas où les patients ont déjà été prélevés à plusieurs reprises [39].

## Les arthrodèses de la cheville

---

Pour Stahl [40], la conduite à tenir devant une arthrite septique de la tibio-astragaliennne doit comporter deux étapes, car pour lui l'arthrodèse doit être réalisée en l'absence de signes infectieux :

- ✚ Tarir l'infection par une excision complète associée à une antibiothérapie adaptée.
- ✚ Réaliser l'arthrodèse dans un deuxième temps, mais parfois l'arthrodèse est la seule solution pour obtenir la guérison.
- ✚ Lortat-Jacob [41], sur une série de 28 arthrodèses tibio-tarsiennes réalisées pour arthrite septique, dont 20 réalisées en première intention et 8 en deux temps après un premier temps d'excision large, retrouvait 75% de guérison à un an et 6 échecs dont 3 défauts de fusion aseptique, 2 récurrences septiques sans pseudarthrose et pseudarthrose septique.

Pour Lortat-Jacob, l'arthrodèse tibio-astragaliennne est réalisable par ostéosynthèse interne ou par fixateur externe dans les arthrites aiguës peu destructives relevant d'une excision limitée.

Dans les arthrites destructives quand l'excision est large, et face à un défaut osseux important, 2 éventualités sont possibles :

- ✚ Une greffe cortico-spongieuse avec fermeture cutanée per-premium si la perte osseuse et cutanée est peu importante.
- ✚ Une arthrodèse en deux temps avec greffe spongieuse et fixateur externe lorsque la perte de substance est importante.

Cierny [42] insiste sur la nécessité de monter l'arthrodèse par un fixateur externe après une excision complète et minutieuse. De plus, il insiste sur le besoin d'avoir un lit vasculaire de bonne qualité.

## Les arthrodèses de la cheville

---

L'arthrodèse tibio-tarsienne apparaît donc être la solution adéquate pour le traitement des séquelles d'arthrite de la cheville puisqu'elle permet la guérison de l'infection, assure l'indolence et procure un résultat fonctionnel satisfaisant.

Dans notre série on note la prédominance de l'étiologie traumatique avec un pourcentage de 47%, ce qui rejoint les séries de la littérature rapportées.

**Tableau X:** répartition selon les étiologies.

	post traumatique	arthrose	Pied paralytique	Pied bot congénitale	arthrite
Notre série	47%	29%	6%	12%	6%
KAMAL FATH [3]	50%	11,11%	27,77%	5,55%	0%
N. BEN HADOU [4]	51%	0	35%	10%	14%
TRICHARD et al. [5]	90%	0	10%	0	0
BEN AMOR et al. [6]	50%	5%	20%	5%	20%
Boumaaz M [10]	60%	13,4%	6,6%	0	20%

### III. Techniques chirurgicales :

#### 1. Généralités [11]

L'arthrodèse de la cheville réalise un blocage de l'articulation talo-crurale, en empêchant les mouvements de flexion-extension.

De nombreuses techniques d'arthrodèse talo-crurale ont été écrites, dont les variations tiennent essentiellement à la voie d'abord utilisée et à la méthode de fixation.

### 2. Principaux types d'arthrodèses [44] :

- ❖ **L'arthrodèse in situ** : elle est réalisée sur des chevilles dont l'anatomie osseuse est intacte, sans perte de substance osseuse importante. Elle ne requiert qu'une fixation légère, idéalement en compression. La consolidation attendue est endostée et primaire.
- ❖ **L'arthrodèse-réaxation** : elle est réalisée sur des chevilles présentant des déformations importantes. Dans ces cas, la correction des déformations au cours de l'arthrodèse nécessite des gestes spécifiques d'arthrolyse, de ténotomie ou de résection osseuse pour réaxer le pied sous-jacent. Elle requiert une fixation qui doit prendre en compte les contraintes déformantes des parties molles.
- ❖ **L'arthrodèse-reconstruction** : elle est réalisée sur des chevilles présentant une perte de substance osseuse qui doit être comblée. La consolidation définitive est secondaire, après intégration du greffon.

Les arthrodèses extra articulaires et par enchevillement ont eu leur heure de gloire, mais l'arthrodèse par avivement des surfaces articulaires est la technique de mise actuellement: Technique décrite initialement par CAMPBELL [45], il utilisait 2 voies d'abord: antéro externe et postéro interne et utilise des greffons de part et d'autre de l'articulation. BRITTAIN [46] a introduit les techniques de verrouillage tibio-tarsien.

Différents moyens d'ostéosynthèse : CRAWFORD ADAMS [53] a utilisé le péroné vissé par voie transmalléolaire externe, FJERMEROS a utilisé des agrafes postérieures. Que ce soit sous arthroscopie ou à ciel ouvert, les techniques les plus utilisées sont celles qui avivent les surfaces articulaires et réalisent une ostéosynthèse en croix. MEARY [48] a été le premier à avoir décrit il y a plus de 40 ans une technique d'arthrodèse basée sur ce principe.

### 3. Voies d'abord [49] :

## **Les arthrodèses de la cheville**

---

La voie d'abord est le plus souvent imposée soit par les voies d'abords préalables du patient, l'état de son enveloppe cutanée et son état vasculaire, soit par le matériel choisi pour la fixation. Elles peuvent être simples ou combinées.

Dans tous les cas, elles devront permettre la correction des déformations, l'avivement articulaire et le comblement des éventuelles pertes de substance osseuse [50]. La vascularisation osseuse du tibia distal est de 60 % à 75 % moins riche que le tibia proximal [51]. Ceci permet de mieux comprendre le nécessaire respect des parties molles au cours du geste chirurgical.

Il en va de même avec le ligament deltoïde qui contribue à la vascularisation du talus, au point que les pseudarthrodèses sont plus fréquentes en cas de résection de la malléole tibiale lors de la voie d'abord [52].

### **3.1 Voie antéro latérale.**

Le patient installé en décubitus dorsal, un

coussin placé sous la fesse homolatérale pour corriger la rotation externe du membre inférieur.

Cette voie est attribuée à Böhler par les auteurs anglo-saxons mais elle est plus connue dans le monde francophone sous le nom de voie de MEARY [48],

Elle donne un large accès à la fibula, à la face latérale et antérieure du tibia ainsi qu'au versant latéral du corps et du col du talus.

L'incision cutanée débute 8 cm au dessus de la pointe de la malléole latérale, descend de façon rectiligne en regard de l'espace inter-tibio-fibulaire puis s'incurve en bas et en avant pour s'achever à 2 cm en dessous et 3 cm en avant de la malléole externe. Elle est parallèle aux branches du nerf fibulaire superficiel qu'il faut repérer et récliner.

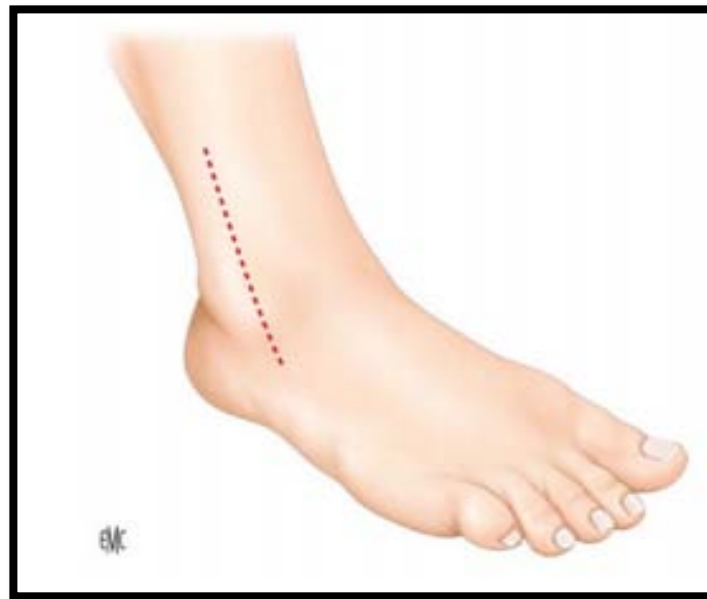## Les arthrodèses de la cheville

---

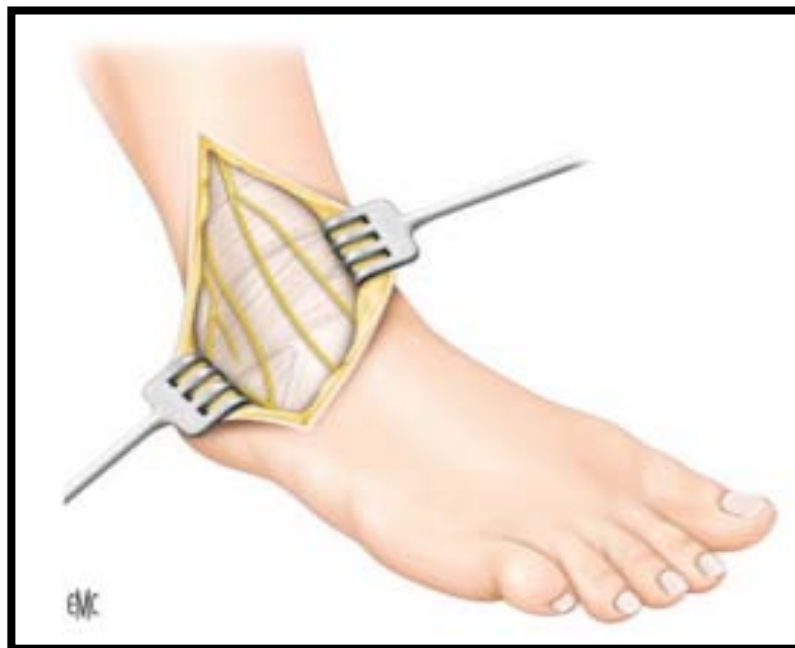
L'incision du rétinaculum des extenseurs est réalisée au bord latéral du tendon fibulaire antérieur ou du long extenseur du quintus. Cela permet d'exposer la fibula à sa partie distale ainsi que le tubercule antérieur du tibia. La progression se fait de latéral en médial. La capsule antérieure de la cheville est séparée des tendons de la loge antérieure de la jambe et du pédicule vasculo-nerveux tibial antérieur qui sont réclinés en bloc par un écarteur (figure 33).

L'espace inter-tibio-fibulaire peut être ouvert en livre en s'aidant de la section des ligaments tibio-fibulaires et de la membrane interosseuse. La fibula est alors réclinée par un écarteur positionné à la face postérieure du tibia. Une ostéotomie de la fibula peut être réalisée selon la technique d'Adams [53]. Dans ce cas, le greffon fibulaire est laissé pédiculé sur ses attaches distales et postérieures pour en faire un lambeau pédiculé. MANN réalise une fibulectomie distale [52] mais ce geste semble compromettre la stabilité du foyer d'arthrodèse.

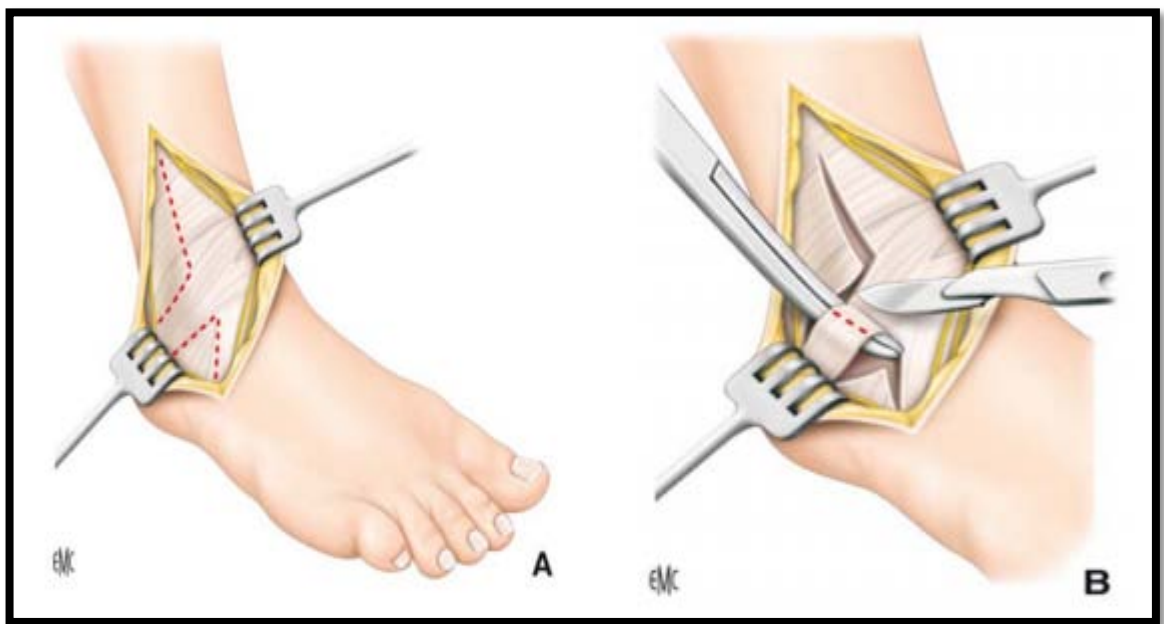
L'avivement est habituellement réalisé de façon anatomique en s'aidant d'une pince écartante de type MEARY ou d'une rugine permettant d'exposer successivement les surfaces articulaires à aviver. Dans notre série, cette voie d'abord a été réalisée chez 12 patients soit (92.3 %).



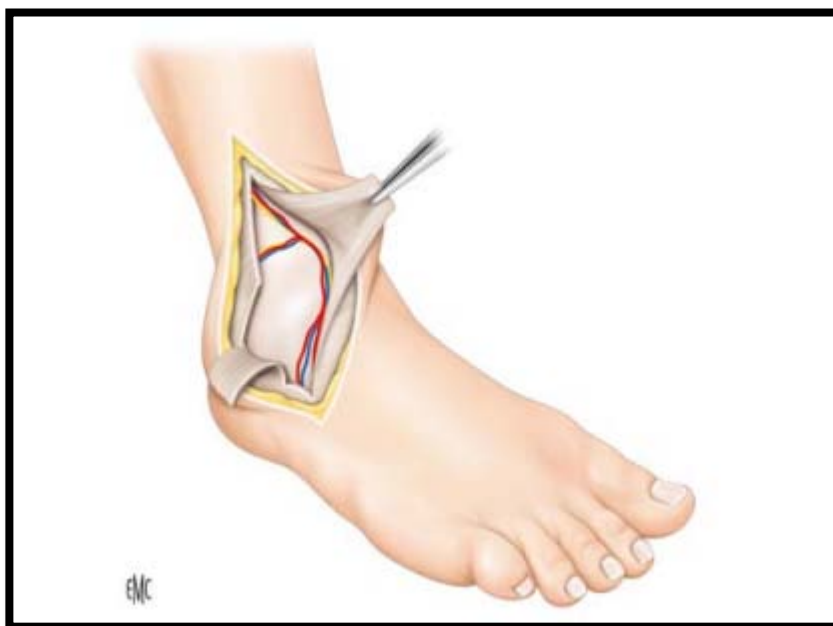
**Figure 33:** Trajet de l'incision de la voie de MEARY, cheville droite. La voie est verticale antérolatérale [43].



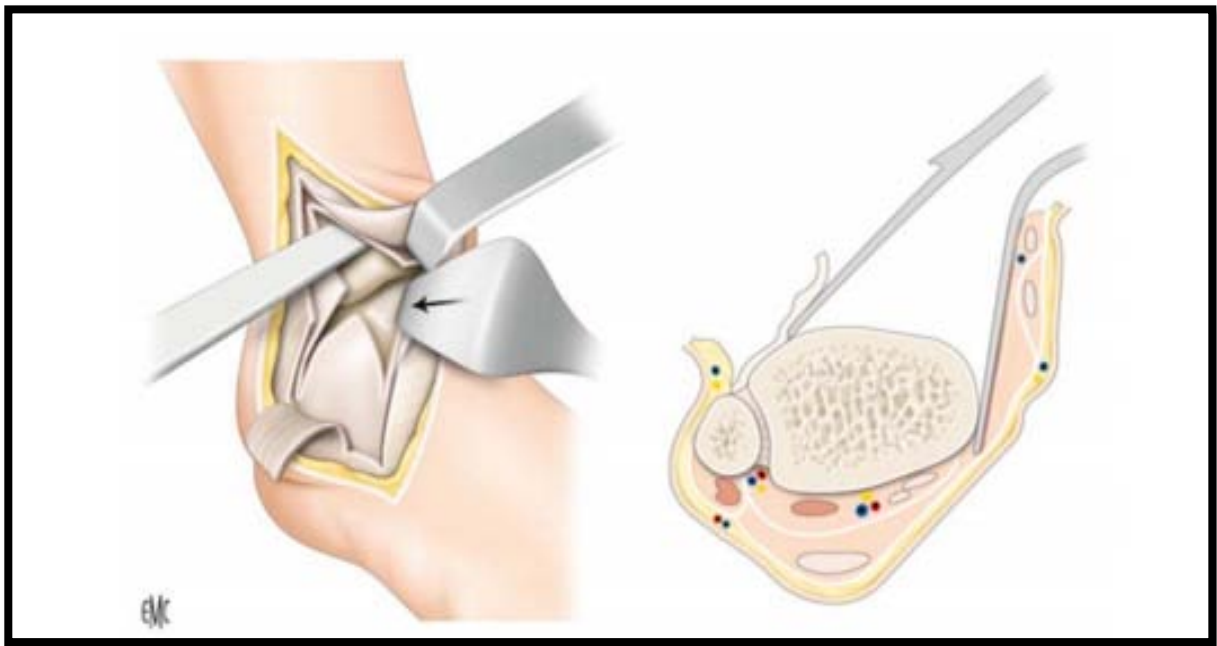
**Figure 34:** Repérage des branches du nerf fibulaire superficiel [43].



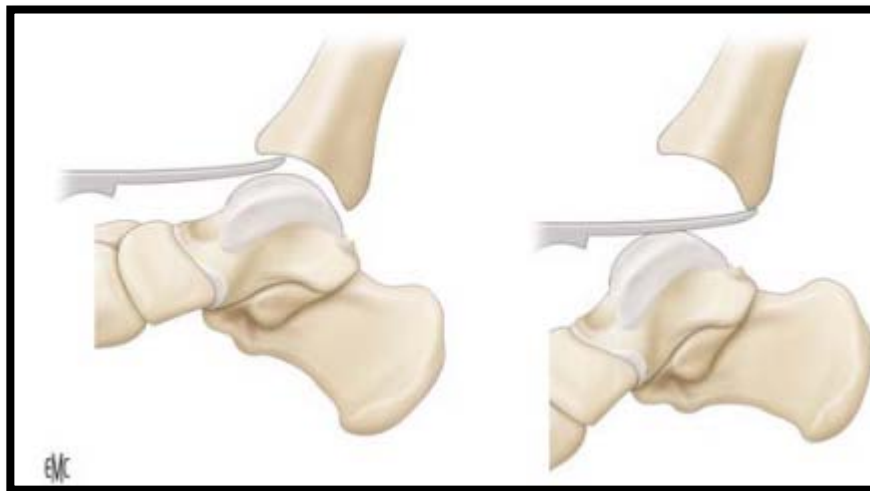
**Figure 35:** A et B : Incision du plan aponévrotique, avec individualisation du ligament frondiforme, section du plan superficiel (A, B) [43].



**Figure 36 :** Le ligament frondiforme est incisé et relevé. À sa face profonde chemine le paquet vasculo-nerveux tibial antérieur qui est récliné en dedans [43].



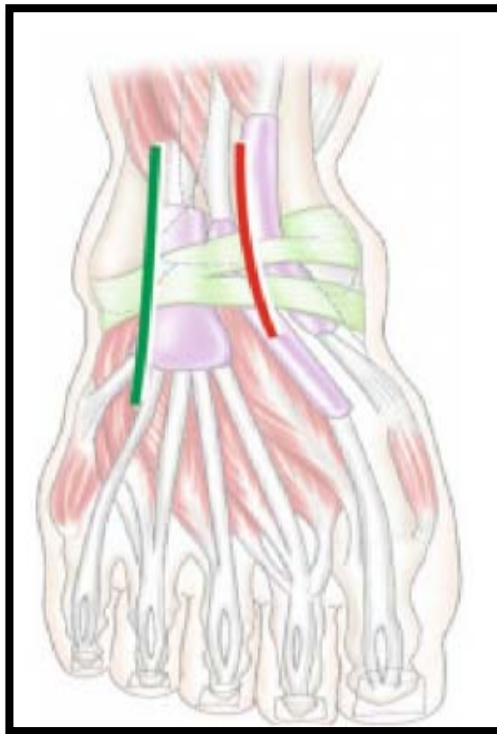
**Figure 37:** Décollement sous-périosté prudent qui permet d'exposer le pilon tibial et d'aborder l'articulation [43].



**Figure 38:** L'exposition de la face inférieure du pilon tibial sera facilitée par la mise en place d'un instrument, en l'occurrence une rugine. Par un mouvement de levier, la surface tibiale est dégagée [43].

### 3.2 Voie antéro médiale (Figure 39 : la ligne rouge) :

Voie peu décrite dans la littérature, une voie utilisée par MEARS [87] pour la réalisation d'arthrodèses stabilisées par une plaque antérieure. L'incision cutanée est longitudinale antérieure de 6 cm en dehors du tendon tibial antérieur, le rétinaculum des extenseurs est ensuite incisé verticalement, les tendons extenseurs avec le pédicule neurovasculaire en dehors et le tendon tibial antérieur est récliné en dedans. La capsule articulaire est ensuite ouverte exposant la face antérieure du tibia et la face supérieure du col du talus. Cette voie comporte un risque vasculaire plus important sans offrir une exposition supérieure à la voie antérolatérale [55],



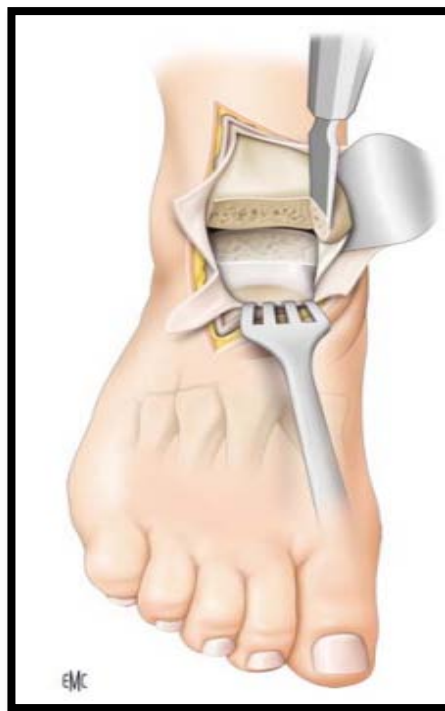
**Figure 39:** Voie antérolatérale en vert, voie antéromédiale en rouge [55].

### 3.3 Double voie

La double voie permet d'améliorer l'exposition articulaire. Elle s'avère parfois nécessaire. KOPP [56] réalise une incision latérale sur 6 cm et une incision médiale débutant à 1 cm de la pointe de la malléole et va longitudinalement vers le haut sur une longueur de 10 cm. Elle permet l'accès articulaire par une double ostéotomie malléolaire. MAURER [57] pratique une

double voie antérolatérale et antéromédiale d'une longueur de 2.5 à 4 cm sans ostéotomie malléolaire.

PARMEN réalise une voie d'abord qui s'approche de la chirurgie arthroscopique, permettant ainsi de minimiser la souffrance des parties molles, mais elle ne s'adapte pas aux chevilles très déformées. Cette voie associe une double mini arthrotomie antéro latérale et médiale de 2 cm. Dans notre série, une voie double associant un abord antérolatéral et antéromédial a été réalisée dans 1 cas.



**Figure 40** : Exposition de l'articulation tibi-talienne et préparation des rampes malléolaires latérale et médiale [43].

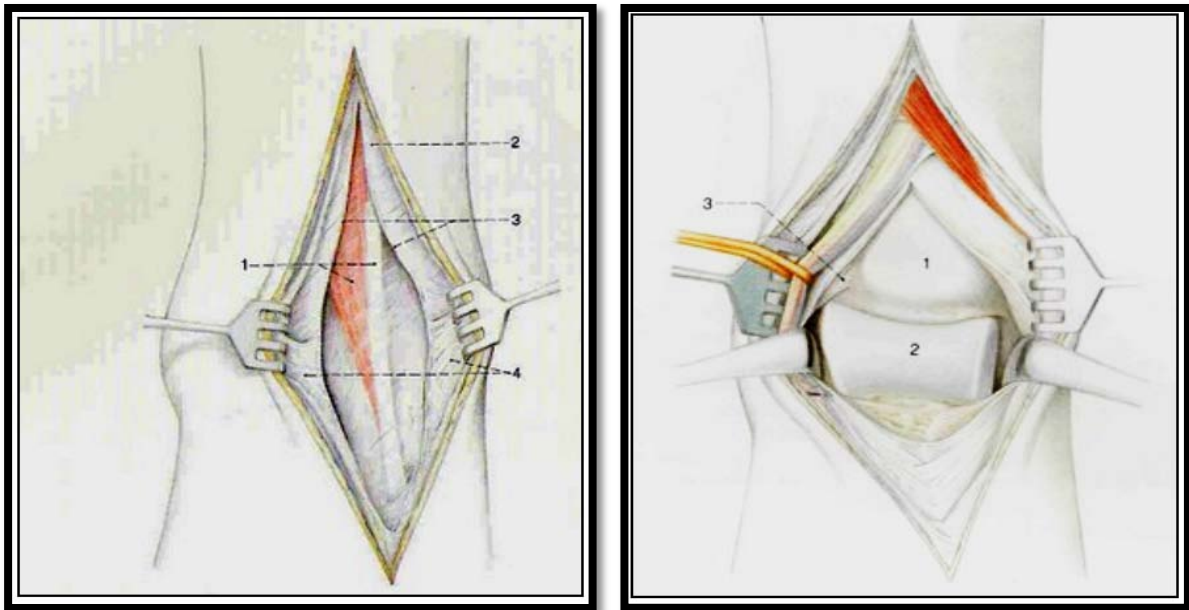
### 3.4 Voie antérieure. (figure 41)

C'est une voie d'abord peu utilisée, elle présente le risque de léser le paquet vasculo-nerveux tibial antérieur qu'il convient de récliner, tout en évitant l'ouverture des gaines synoviales des tendons [57].

## Les arthrodèses de la cheville

---

Elle est verticale passant sur la face antérieure de la jambe sur une longueur de 8 cm et la face dorsale du pied sur 4 cm, soit entre l'extenseur propre du gros orteil et l'extenseur commun des orteils, soit entre le jambier antérieur et l'extenseur propre du gros orteil, plus rarement entre l'extenseur du 2ème et 3ème orteil .



**Figure 41:**

**A GAUCHE :**

- 1) Muscle long extenseur de l'hallux
- 2) Aponévrose jambière
- 3) Rétinaculum des extenseurs
- 4) Rétinaculum des extenseurs

**A DROITE :**

- 1) Tibia
- 2) Talus
- 3) Pédicule tibial antérieur

### 3.5 Voie latérale transfibulaire

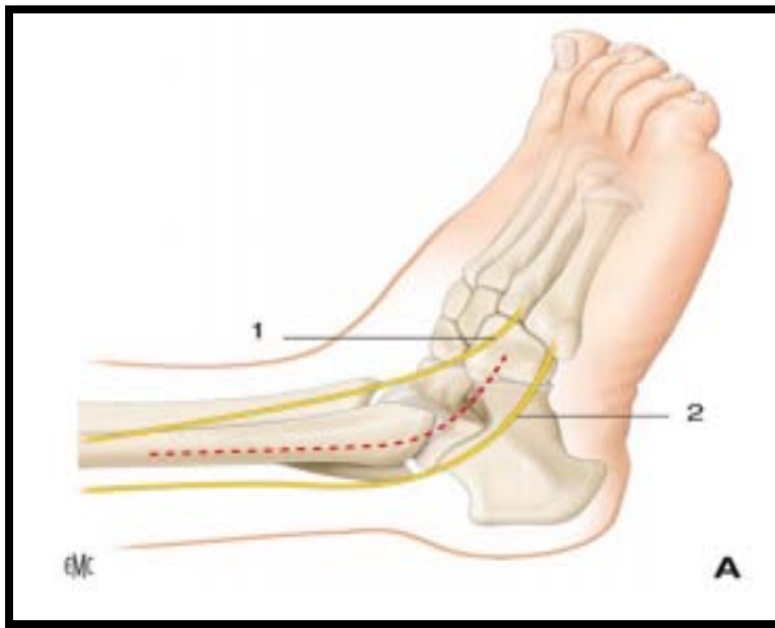
Cette technique offre une bonne exposition articulaire, mais MAYNOU [58] a mis le point sur les difficultés de compression fréquemment rencontrés avec cette voie, d'où l'hypothèse que celle-ci entrave la bonne compression du foyer d'arthrodèse.

L'incision débute 1 cm en arrière de la pointe de la malléole externe, croise celle-ci sous sa pointe et se termine sur le dos du pied, ADAMS [53] (figure 42) réalisait une ostéotomie fibulaire à 8 cm de l'extrémité distale de la fibula en adoptant cette voie transfibulaire.

Pour de nombreux auteurs, cette voie est associée à un taux élevé de complications notamment les infections, les pseudarthroses et le risque de léser les nerfs fibulaire superficiel et sural.

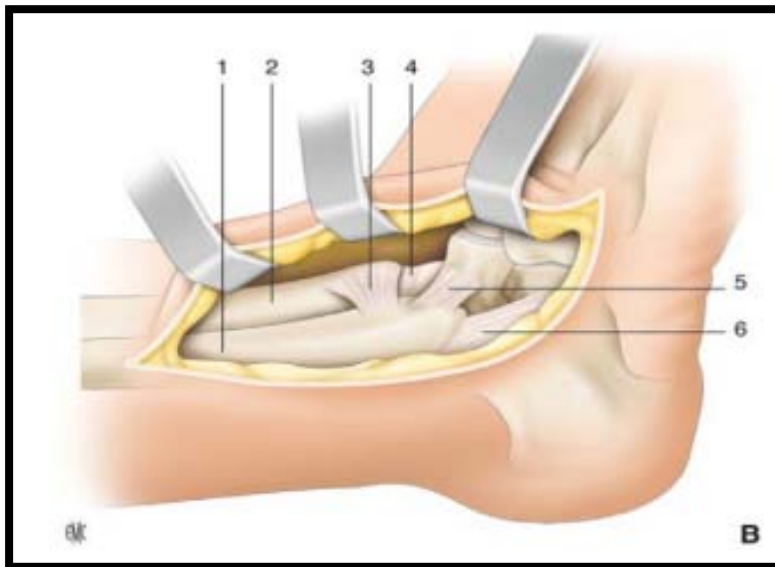
MANN [52] défend la voie latérale par les arguments suivants :

- ❖ L'exposition articulaire est excellente ce qui permet un réalignement et une ostéosynthèse de qualité.
- ❖ Le prélèvement fibulaire n'altère pas la fonction de la sous talienne mais son apposition latérale améliore la fusion de l'arthrodèse talo-crutale.
- ❖ Une incision passant entre le nerf fibulaire superficiel en avant et sural en arrière limite les risques de lésions accidentelles.



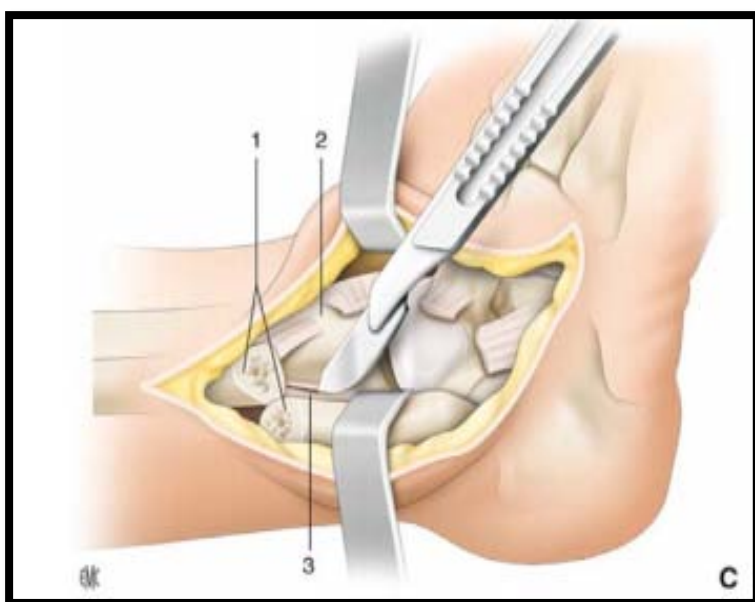
1. Nerf fibulaire superficiel,
2. Nerf sural.

**Figure 42:** Voie d'abord selon Adams. Trajet de l'incision [43]



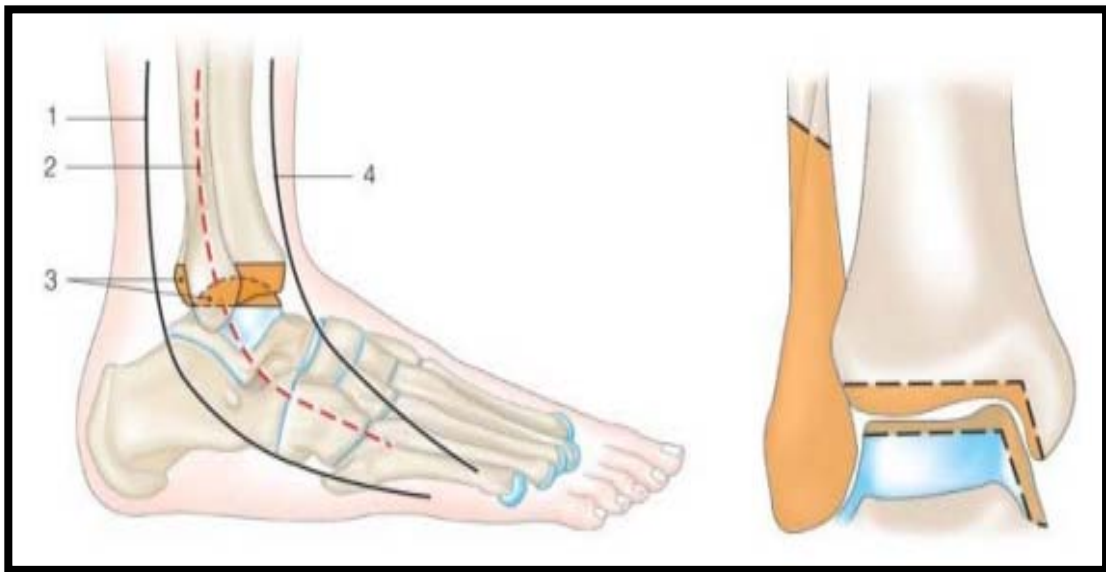
1. Fibula
2. Tibia
3. Syndesmosse
4. Capsule articulaire
5. Ligament fibulo-talien antérieur
6. Ligament fibulo-calcanéen

**Figure 43** : Dissection au ras de la fibula en se portant en avant et en dedans en sous-périoste sur le pilon tibial et le talus [43],



1. Fibula
2. Tibia
3. Syndesmosse.

**Figure 44** : Ostéotomie proximale fibulaire, libération ligamentaire, retournement fibulaire et abord articulaire [43],



**Figure 45** : Voie latérale transfibulaire [58],

**A.** Voie latérale selon Mann :

1. nerf sural,
2. incision cutanée,
3. représentation de la résection osseuse,
4. Nerf fibulaire superficiel

**B.** Résection fibulaire et coupe osseuse selon Mann.

**3.6 Voie médiale**

C'est une voie d'abord qui s'étend sur la face médiale de la malléole médiale et l'extrémité distale du tibia sur une longueur de 10 cm. C'est une technique qui récline le pédicule vasculo-nerveux saphène médial en avant et pédicule vasculo-nerveux rétromalléolaire médial en arrière [59].

Les avantages de cette voie [60] :

- ❖ L'exposition opératoire est de bonne qualité, et l'utilisation d'une scie oscillante est moins risquée.
- ❖ La correction d'une bascule latérale du talus est plus simple.

- ❖ Le positionnement des vis est plus simple par rapport à la voie latérale permettant une meilleure compression du foyer.

Cependant son principal inconvénient est le risque de léser l'artère perforante fibulaire exposant ainsi à une redoutable complication qui est la pseudarthrodèse estimée fréquente par rapport à la voie latérale.

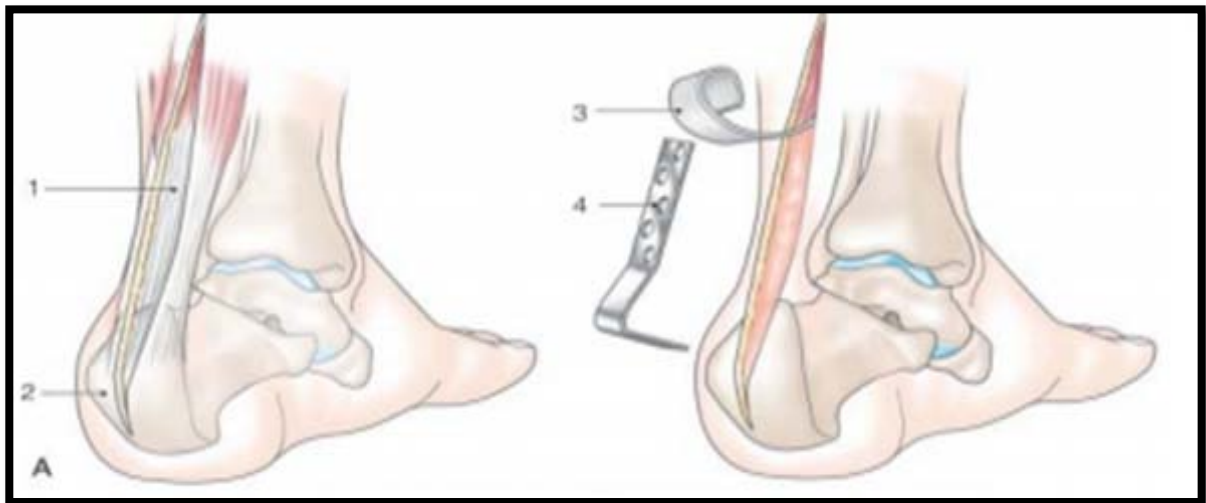
### 3.7 Voie postérieure (figure 46)

Son principal avantage c'est qu'elle présente un revêtement cutané intact et un abord en zone saine, la diaphyse tibiale postérieure se prête à la réalisation d'une ostéosynthèse rigide.

Elle permet également la réalisation d'un lambeau libre par la facilité d'accès au pédicule tibial postérieur qui s'avère parfois nécessaire sur un plan antérieur dévitalisé [58].

L'intérêt principal de cette voie d'abord se trouve dans les reconstructions de pseudarthroses post traumatiques infectées de l'extrémité distale du tibia avec destruction articulaire talo-crurale et sous talienne. Chez ces patients la vitalité des tissus mous est souvent compromise par les interventions antérieures.

La particularité de cette technique est que le patient est installé en décubitus ventral, sous garrot pneumatique avec une incision cutanée longue médiane de 15 à 20 cm. Le tendon calcanéen est libéré sur la longueur de l'incision, une ostéotomie calcanéenne est ensuite réalisée. Le tendon est récliné vers le haut ce qui permet une exposition des articulations talo-crurale et sous talienne.



**Figure 46:** Arthrodèse par voie postérieure ostéosynthésée par plaque vissée [58].

1. : Tendon calcanéen,
2. : Grosse tubérosité,
3. : Tendon récliné,
4. : Lame plaque.

#### 4. Les Techniques chirurgicales

Dans l'ère de l'arthroplastie, l'arthrodèse talo-crurale reste une intervention fiable qui offre des résultats fonctionnels satisfaisants. Mais ceci est obtenu à condition de la réaliser dans une position précise dans les 3 plans de l'espace.

De multiples modes de fixation du site d'arthrodèse ont été proposés. Ils peuvent être isolés ou combinés pour obtenir la stabilité recherchée. C'est le stock osseux, sa quantité et sa qualité qui détermineront le mode de fixation adapté à chaque cas [44],

Positionnement du pied lors de l'arthrodèse :

MEARY [48], RATTILIF [61], BUCK [62] [63], MEZUR [65] et HEFTI [72]proposent tous d'arthrodéser la cheville en position neutre, ou avec quelques degrés de talus, estimant que la

## Les arthrodèses de la cheville

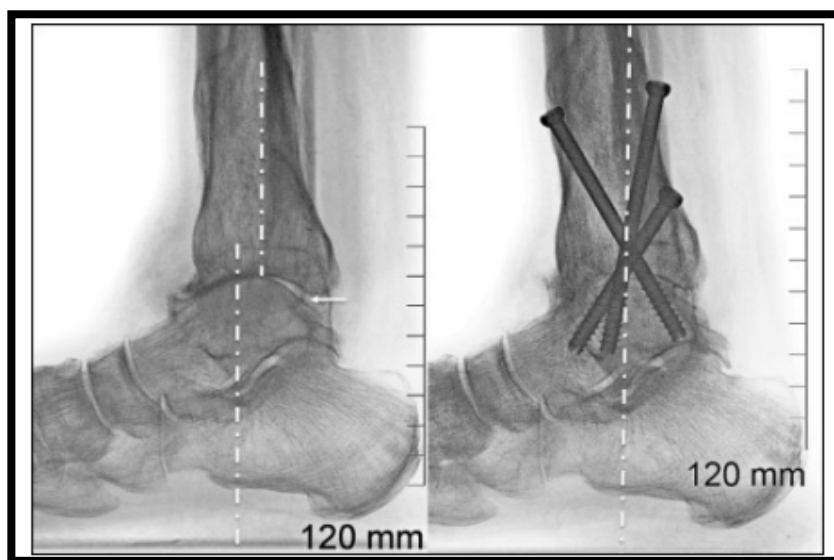
---

médiotarsienne ne compensait la perte de mobilité de la talo-crurale qu'en flexion plantaire. BRESLER [66] et DUQUENNOY [130] proposent d'arthrodéser la cheville avec 0 à 5° d'équin chez la femme et 0 à 5° de talus chez l'homme.

BENAMOR [68] et BRESLER [69] ont montré les effets néfastes d'un équin supérieur à 5° sur le reste du pied. En effet, il augmente les contraintes en cisaillement au niveau de la sous-talienne entraînant son altération et des douleurs.

La plupart des auteurs préconisent de garder le valgus physiologique, et afin de faciliter l'enroulement du pas, il est préférable d'après MANN de donner une rotation externe de 5 à 10° au pied [70], [69], [71], [72].

À l'exception des patients n'ayant pas un quadriceps leur permettant de verrouiller leur genou, le varus et l'équin doivent être à tout prix évités. De ce fait, il est recommandé d'inclure le genou dans le champ opératoire pour mieux visualiser la position du pied dans son ensemble lors de la mise en charge simulée. Les radiographies avec double cerclage de l'arrière-pied et de l'avant-pied en charge simulée, recommandées par Biga, sont particulièrement utiles pour juger la qualité du positionnement de l'arthrodèse [86].



**Figure 47:** Positionnement de l'arthrodèse de la cheville [86].

Les lignes pointillées objectivent la subluxation antérieure du talus et la flèche pointe le vide postérieur préopératoire. Le recentrage du talus sous le tibia est objectivé par l'alignement de l'axe du talus et du tibia, tous les deux perpendiculaires au sol sur ce cliché en charge [73] (figure 47).

### 4.1 par vissage

La fixation par vis est le mode de fixation le moins invasif et le plus répandu. Si les modes de vissage restent très variés, le développement des vis canulées a simplifié la technique opératoire. Une fois les surfaces avivées et affrontées en bonne position, la stabilisation temporaire fait appel aux broches qui servent de guide aux vis définitives, évitant ainsi un encombrement du foyer d'arthrodèse préjudiciable au positionnement adéquat des vis et permettant la mesure directe de la longueur requise [16].

L'utilisation d'un clou transplantaire temporaire peut s'avérer nécessaire dans les rares cas où la médiocre qualité osseuse rend la stabilisation par broches insuffisante. Elle risque cependant d'altérer le recouvrement cartilagineux de l'articulation sous-talienne.

Un montage à deux vis croisées est préconisé par la plupart des auteurs qui s'accordent à n'utiliser une troisième vis qu'en présence d'une stabilité insuffisante. À partir d'une étude menée sur 40 pièces anatomiques [74], il a été démontré que l'adjonction d'une troisième vis au montage ne diminue pas de façon significative la surface osseuse disponible pour la fusion de l'arthrodèse.

Le débat sur la position et le nombre des vis n'est donc pas tranché, mais ces dernières années, certains auteurs s'accordent à conseiller un triple vissage pour améliorer la stabilité du montage et garantir un taux de fusion satisfaisant.

En effet, il faut trouver un compromis entre l'importance de l'enfouissement de la tête de la vis qui augmente la compression et la perte de stabilité par glissement à l'intérieur de la corticale

## **Les arthrodèses de la cheville**

---

tibiale au sein de l'os spongieux qui est instable. Non enfouie, elle risque cependant d'entraîner un léger conflit sous-cutané [58].

Chaque vis permet de mettre en compression 11 % de la surface articulaire totale de la cheville. De ce fait, en dehors des arthrodèses arthroscopiques, de nombreux auteurs recommandent un montage à trois vis positionnées en tripode [76], [77], [78], [79]. Les vis sont introduites de proximal en distal permettant une prise optimale du filetage dans l'os dense du talus. Elles procurent une stabilité maximale lorsqu'elles forment un angle de 30° avec l'axe mécanique du tibia et se croisent en amont du foyer d'arthrodèse.

### **4.1-1 Technique de MEARY : (figure 48)**

C'est une technique rigoureuse utilisée depuis plus de 40 ans, amenant à la fusion talo-crurale dans une position précise dans les trois plans de l'espace.

L'incision cutanée est antéro-externe [59], l'ouverture de l'articulation talo-crurale se fait par la section en croix de la capsule articulaire, le pied est porté en flexion plantaire maximale.

Une rugine est utilisée pour exposer la face inférieure du pilon tibial. Les  $\frac{3}{4}$  antérieurs du cartilage inférieur du tibia sont enlevés au ciseau, en respectant le  $\frac{1}{4}$  postérieur qui sera enlevé à la pince-gouge, le dôme talien sera ensuite réséqué au ciseau frappé. Puis, vient l'étape de l'avivement des berges malléolaire et des faces latérales du talus.

La fixation utilise 2 vis de 4.5 à 5 mm de diamètre, la première vis est talo-crurale, la deuxième est cruro-talienne, elles divergent dans les trois plans de l'espace réalisant un montage en croix, ensuite la fermeture avec reconstruction soignée du plan aponévrotique doit isoler de façon parfaite le plan osseux du plan cutané. Un drain de Redon est mis en place, ainsi qu'une botte plâtrée, cette dernière est conservée cinq semaines, elle est remplacée par une botte de marche pour encore cinq autres semaines.

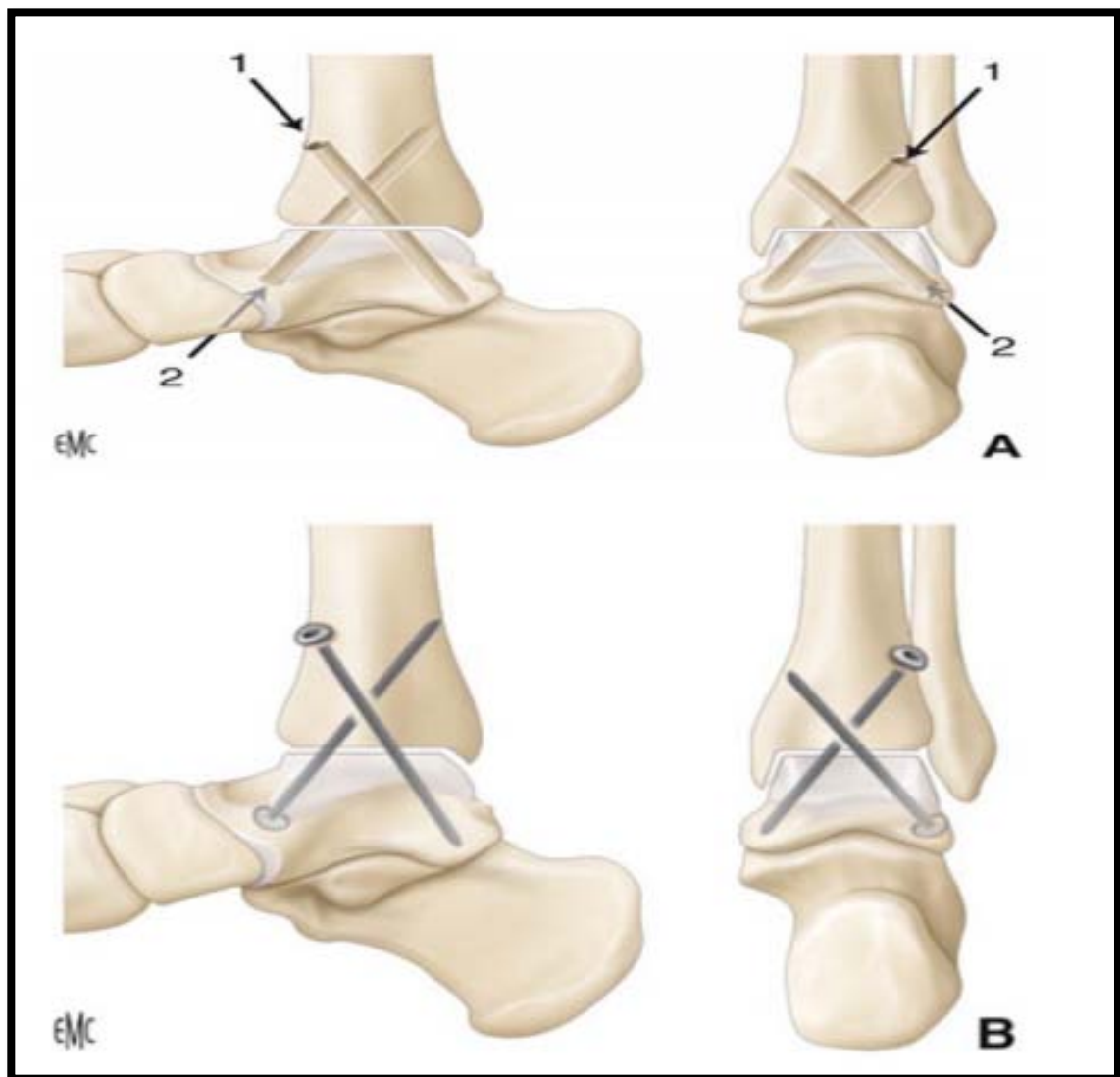
## Les arthrodèses de la cheville

---

A l'ablation du plâtre, la rééducation est entreprise. On constate que la technique de MEARY est la plus utilisée dans notre série, vu sa voie d'abord, sa simplicité, et la solidarité de sa fixation. Cette technique comporte une variante : elle peut être réalisée sous arthroscopie, ce qui a l'avantage d'alléger les suites et de probablement d'augmenter les chances de consolidation, les impératifs de positionnement sont identiques à ceux de la chirurgie à ciel ouvert [80].

Il convient de mentionner quelques variantes de la technique :

- ❖ Il est possible de commencer par la vis talo-crutale si nécessaire.
- ❖ Il est possible de mettre en place une agrafe talo-crutale sur la face antérieure en cas de difficulté de tenue.
- ❖ Des greffons d'os spongieux prélevés à partir des coupes réalisées peuvent combler les interstices latéraux pour assurer un contact parfait entre la malléole et la face latérale du corps du talus.
- ❖ Si le défaut osseux est important, on peut réaliser d'emblée une greffe corticospongieuse iliaque ou tibiale encastrée à la face antérieure de l'articulation avivée.



**Figure 48:** Fixation de l'arthrodèse: Mise en place des vis [43]

A. (1) La première vis est orientée du haut vers le bas et de dehors en dedans.

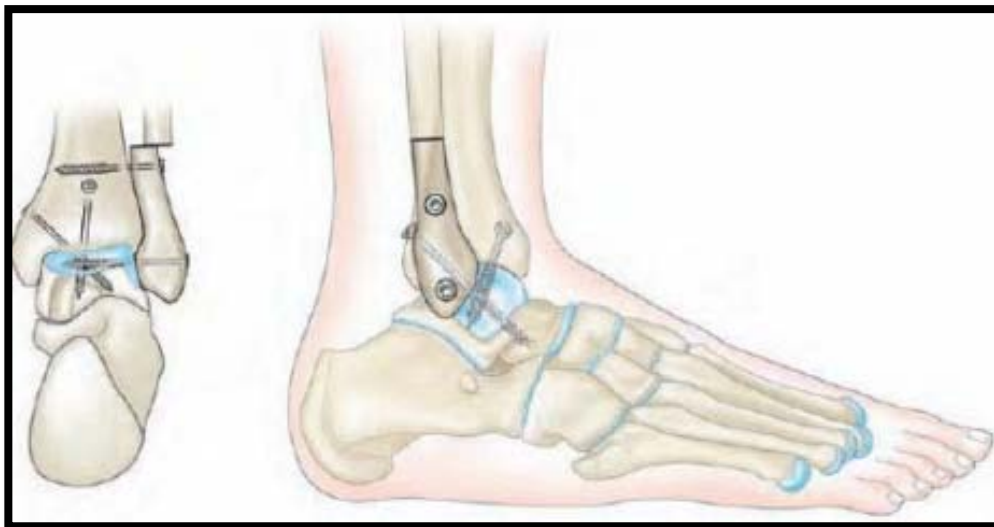
(2). La deuxième vis est orientée du bas vers le haut et de dehors en dedans, ou du haut vers le bas et de dedans en dehors en fonction de la facilité d'accès (2). Le but est le croisement des vis dans les trois plans de l'espace.

### 4.1-2 Technique de HOLT [77] (figure 49) :

Holt [77] privilégie un double vissage descendant.

Lorsque la voie d'abord est antérieure, une mèche de 4,5 mm est introduite par le plafond tibial d'avant en arrière, pied en flexion plantaire et en translation postérieure, l'orientation de la mèche est angulée d'environ 50° par rapport à l'horizontale et pénètre la corticale tibiale postérieure en dehors du tendon calcanéen. Une contre-incision cutanée postérolatérale de 2 cm, permet l'introduction d'une mèche de 3,5 mm qui fore le tunnel talien. Pied en position d'arthrodèse. Une vis de diamètre 6,5 mm est introduite d'arrière en avant d'une longueur approximative de 75 mm. Une deuxième vis en compression est introduite par la malléole médiale d'une longueur de 50-55 mm et pénétrant le talus en son centre.

Lorsque la voie d'abord est latérale, le vissage est postéro-antérieur à partir de la malléole postérieure à l'aide d'un trou de glissement tibial à la mèche de 4,5 mm, poursuivi dans le col du talus par un orifice de diamètre 3,5 mm.



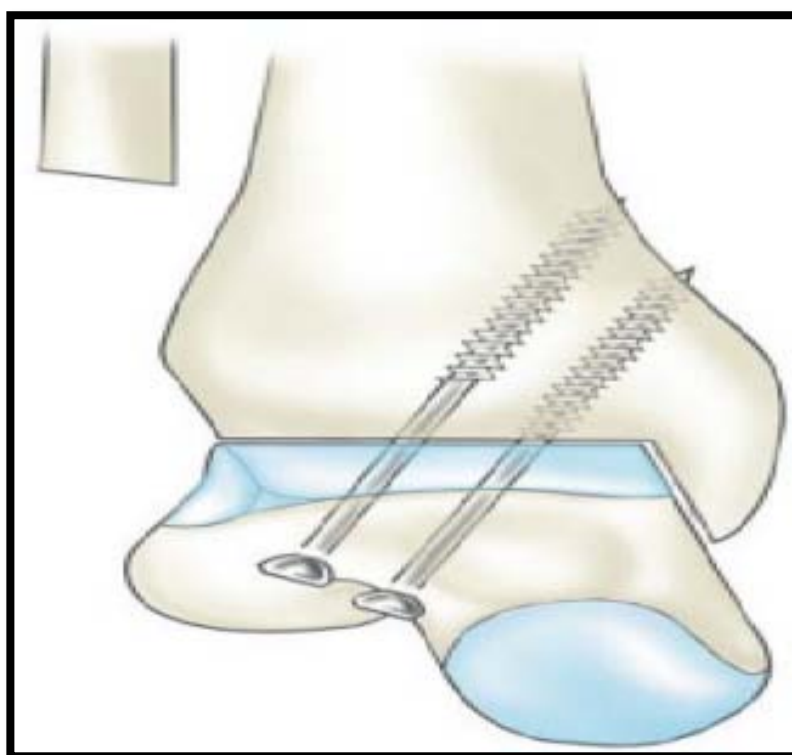
**Figure 49:** Technique de HOLT [77]

### 4.1-3 Technique de MANN (figure 50) :

Pour Mann [71], la stabilisation définitive de l'arthrodèse fait appel à deux vis parallèles de 6,5 mm de diamètre, spongieuses à filetage long, introduites par la face latérale du talus.

Les deux vis doivent avoir une prise corticale sur la face médiale du tibia et le filetage doit intégralement franchir le foyer d'arthrodèse pour obtenir une compression satisfaisante.

Si la stabilité du montage paraît insuffisante, une troisième vis descendante est insérée à partir de la face latérale ou de la face médiale du tibia.

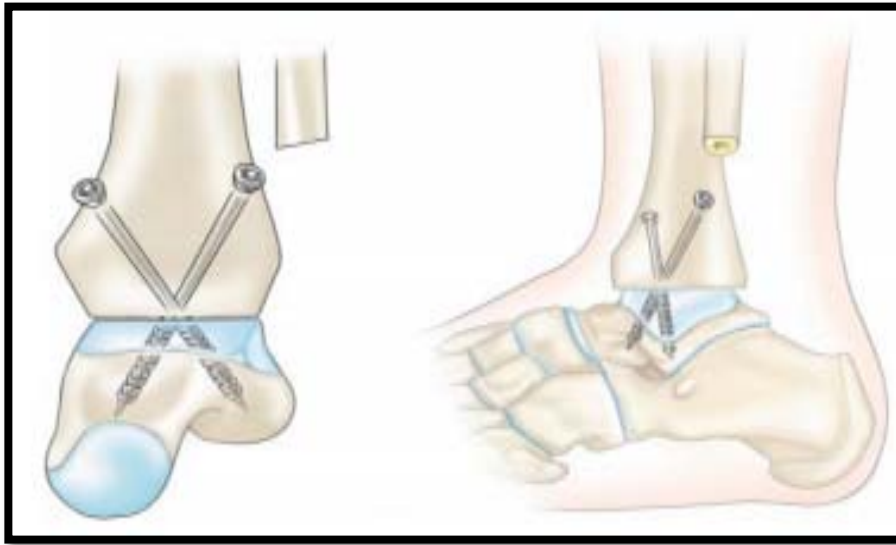


**Figure 50:** Vissage ascendant selon MANN [71].

### 4.1-4 Technique de MAURER (figure 51)

Maurer [57] réalise un double vissage descendant avec des vis corticales de 4,5 mm de diamètre ou des vis spongieuses à filetage court de 6,5 mm de diamètre orientées d'avant en arrière selon un angle de 45°.

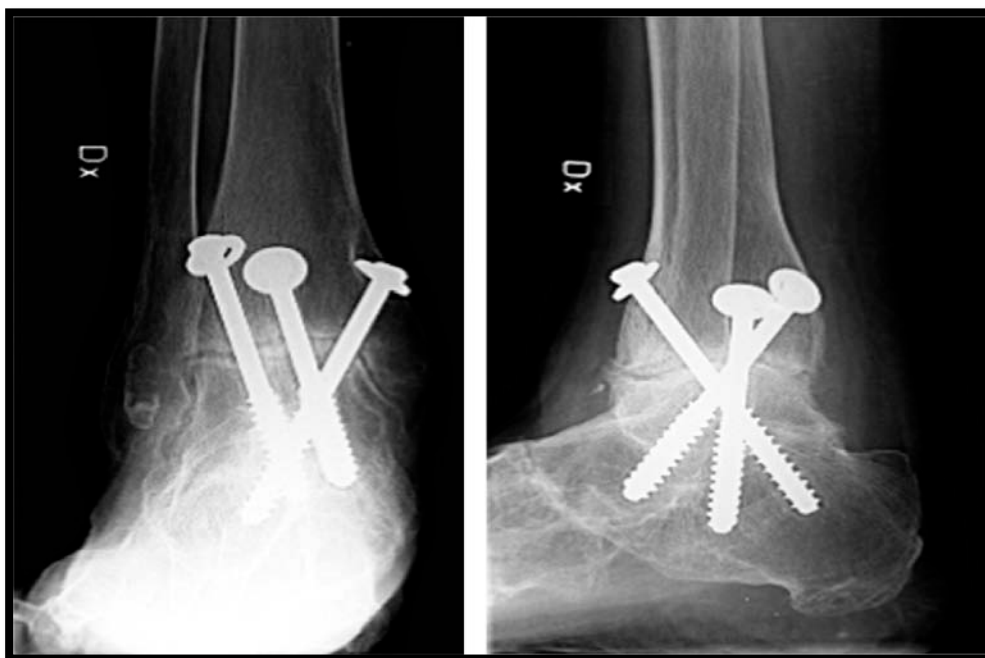
Cette technique a été utilisée chez 4 de nos patients.



**Figure 51:** Double vissage de MAURER [57].

### 4.1-5 Technique de KENNEDY [81] (figure 52):

Kennedy et al. Réalisent une fixation par 3 vis spongieuses à filetage court de 6,5 mm de diamètre, introduites de façon parallèle par la face antérieure du tibia de sorte que deux vis pénètrent la partie postérieure du talus, la troisième étant orientée dans le col du talus. Selon KENNEDY le parallélisme des vis permet une meilleure compression du foyer. Un angle de 15 à 20° par rapport au grand axe du tibia est optimal, un angle supérieur entraîne un positionnement trop postérieur.

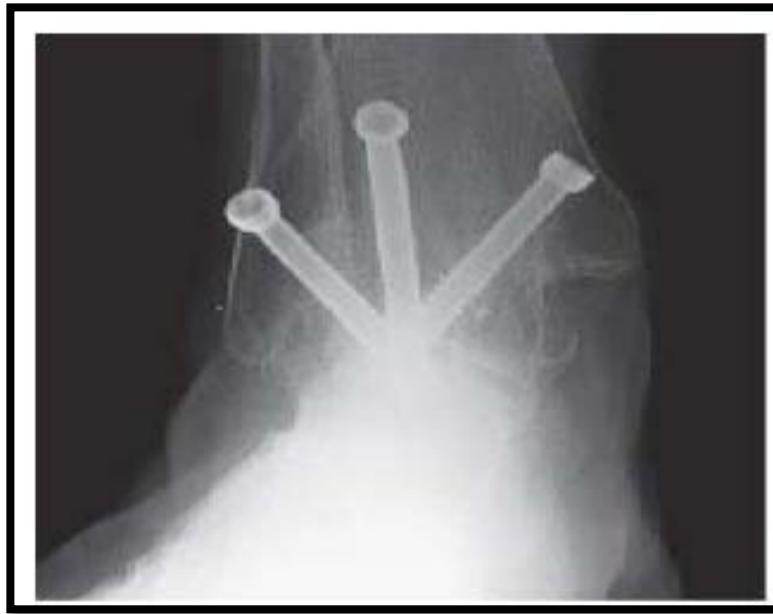

**Figure52** : arthrodèse de la cheville selon KENNEDY [81].

**4.1-6 Technique de SCHUBERTH [54] (figure 53) :**

Cette technique réalise un montage de 3 vis en tripode par voie médiane transmalléolaire.

- ❖ 1ère : Postéro médiale, du tibia vers la tête du talus.
- ❖ 2ème : Du milieu de la MI vers le processus latéral du talus.
- ❖ 3ème : Antérolatérale, du tibia vers la partie postérieure du talus.



**Figure 53:** Triple vissage de SCHUBERTH [113].

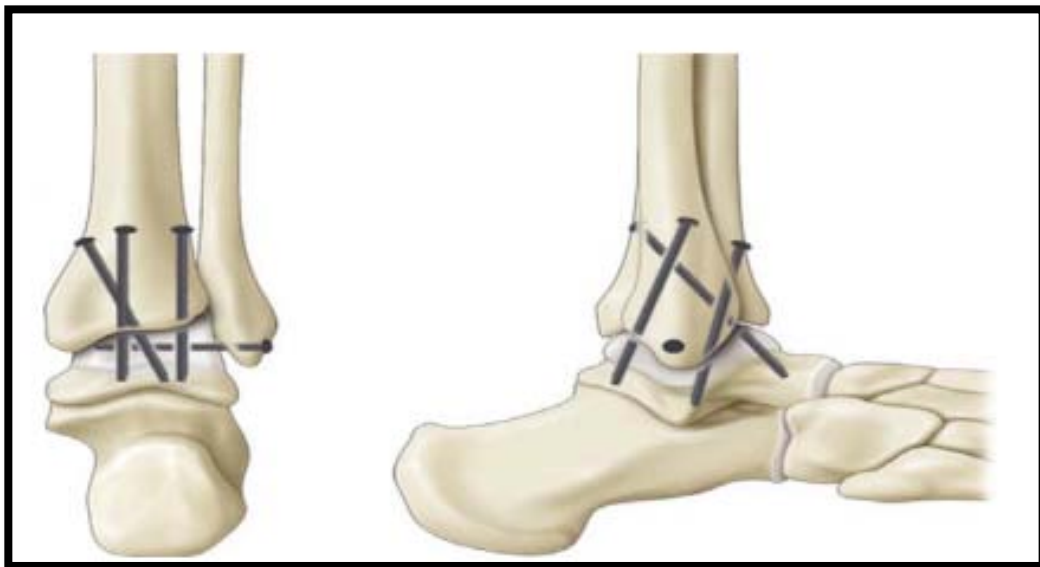
#### 4.1-7 Technique d'ENDRES: vissage quadruple (figure 54)

C'est une technique qui permet une meilleure stabilité rotatoire et transversale.

Les 2 premières vis sont antéropostérieures parallèles allant vers la partie postérieure du talus.

Le 3ème est postéro-médiane vers le col du talus et la 4ème vis percutanée fixant la partie distale de la fibula au talus.

Ainsi, Zwipp [83] rapporte un taux de fusion de 99 % en utilisant quatre vis spongieuses confirmant ainsi les études expérimentales de Ogilvie-Harris [84] et de Alonso-Vasquez [85],[86] qui attestent de la supériorité mécanique des montages à trois vis par rapport à ceux utilisant 2 vis.



**Figure 54:** Vissage quadruple selon ENDERS [43].

#### 4.2 Arthrodèse talo-crurale par plaque vissée (figure 55) :

Jusqu'à dans les années 2000, les ostéosynthèses par plaque étaient peu utilisées, car l'encombrement du matériel impose une voie d'abord extensive, la compression du foyer d'arthrodèse est difficilement obtenue par le simple vissage de la plaque, et l'ablation secondaire du matériel est fréquemment nécessaire, car il gêne la course tendineuse [58]. Une fois les surfaces articulaires avivées et affrontées en bonne position, une tranchée de 1 cm de profondeur est creusée dans le col du talus pour accepter une plaque de 4,5mm d'épaisseur qui sert pour l'ostéosynthèse définitive.

La plaque est chantournée pour s'adapter parfaitement sur la métaphyse tibiale, impactée dans la tranchée talienne puis vissée. La première vis est insérée dans le talus en prenant garde d'éviter toute effraction sous-talienne. La deuxième vis tibiale est légèrement ascendante de sorte que le vissage permet une compression du foyer d'arthrodèse.

Chez les patients qui ne requièrent qu'une résection osseuse minimale, la conservation du tendon calcanéen en arrière garantit l'absence d'hypercorrection en flexion dorsale de la cheville. Mears [83] conseille cette technique pour des déformations modérées et comportant un

## Les arthrodèses de la cheville

---

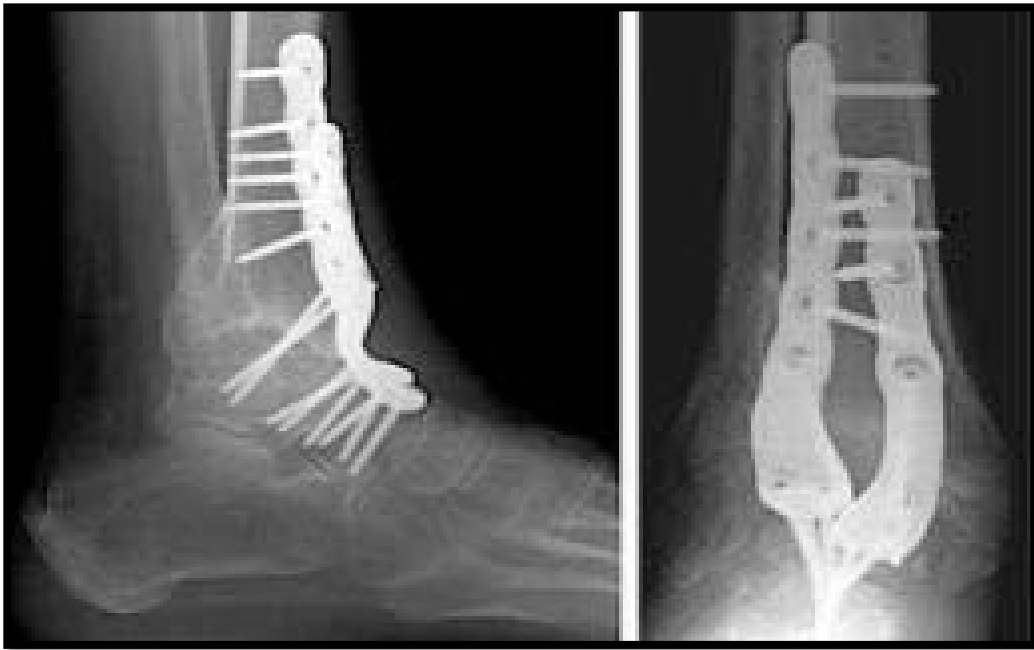stock osseux satisfaisant, notamment s'il existe un équinisme qui bénéficie de la tension antérieure procurée par la plaque. Par contre, Mohamedean [88] et Guo [89] obtiennent 100 % de fusion de leurs arthrodèses stabilisées par plaque antérieure et conseillent ce mode d'ostéosynthèse lorsque le stock osseux est de médiocre qualité notamment en cas de nécrose talienne ou reprise de prothèse.

L'avantage biomécanique du montage par double plaque antérieure a été confirmé par Betz en 2013 par rapport au triple vissage [79]. Par ailleurs, l'étude expérimentale de Kestner [90] comparant des montages à simple et double plaque rapporte une meilleure rigidité à l'aide de deux plaques.

Ces constatations biomécaniques sont confirmées par les résultats cliniques publiés par Plaass [91] sur une série de 29 patients dont l'arthrodèse est stabilisée par deux plaques antérieures. Wiewiorski [64] rapporte une fusion osseuse obtenue à 3 mois par une nouvelle plaque anatomiquement préformée permettant une plus petite voie d'abord par rapport à la technique utilisant 2 plaques et évitant une tension importante sur les tissus mous adjacents.

L'adjonction d'une plaque antérieure au vissage permet d'augmenter d'un facteur 3,5 la rigidité d'un montage par vis [92]. L'apparition des plaques à vis solidaires avec lesquelles un appui immédiat peut être redonné au patient sous couvert d'une botte de marche [93] s'est avéré très utile chez les patients qui ne parviennent pas à béquiller où en cas d'arthrodèse reconstruction, dont le temps de consolidation est d'habitude prolongé au-delà de 2 mois de décharge.

La rigidité du montage expose au risque de fracture de contrainte du tibia à hauteur de l'extrémité proximale de la plaque [94].



**Figure 55:** radiographie peropératoire d'une arthrodèse talo-crurale par plaque vissée antérieure [58].

#### 4.3 Arthrodèse talo-crurale par exofixateur (figure 56) :

Malgré ses nombreux inconvénients largement rapportés dans la littérature : infections sur fiches, encombrement, démontage, raideurs articulaires, lésions vasculonerveuses, et des complications trophiques, le fixateur externe garde sa place en matière d'arthrodèse talo-crurale car il présente l'avantage de procurer une compression continue bien supérieure aux autres modes de fixation et d'être peu invasif [95], [96]. Les petites dimensions du talus limitent les possibilités d'ancrage tibio-talien des fixateurs externes et conduisent à étendre la fixation au pied ou à y associer une fixation interne [97].

Charnley décrit une technique de fixation externe [98] : après une incision sur la face antérieure de la cheville et avivement des 2 extrémités articulaires et le montage par un fixateur externe est fait en simple cadre : deux clous de Steinmann introduits transversalement et perpendiculairement à l'axe du tibia, le premier à la limite du col et corps du talus, le clou supérieur traverse le tibia 8 cm au-dessus de l'interligne. Les deux compresseurs sont serrés progressivement en contrôlant cliniquement et radiologiquement la bonne position du talus par

## Les arthrodèses de la cheville

---

rapport au tibia. La stabilité de ce montage reste précaire et il expose aux dangers de fractures du tibia et aux difficultés de réglage de la position.

Actuellement, un fixateur de type Hoffmann ou Ilizarov est utilisé, il permet la contention avec compression de l'arthrodèse dans de meilleures conditions que la technique de Charnley avec un réglage précis de la position à fixer. Mais cette technique est réservée aux foyers septiques ou ayant été récemment septiques contre indiquant l'utilisation d'une ostéosynthèse interne ou comme moyen de sauvetage quand il est impossible d'obtenir un montage stable par une autre technique.

Par ailleurs dans une série égyptienne, KLOUCHE [99] a utilisé chez 20 patients infectés une technique d'ostéosynthèse interne: technique de MEARY et CRAWFORD-ADAMS et rapporte un taux de fusion de 89.5%.

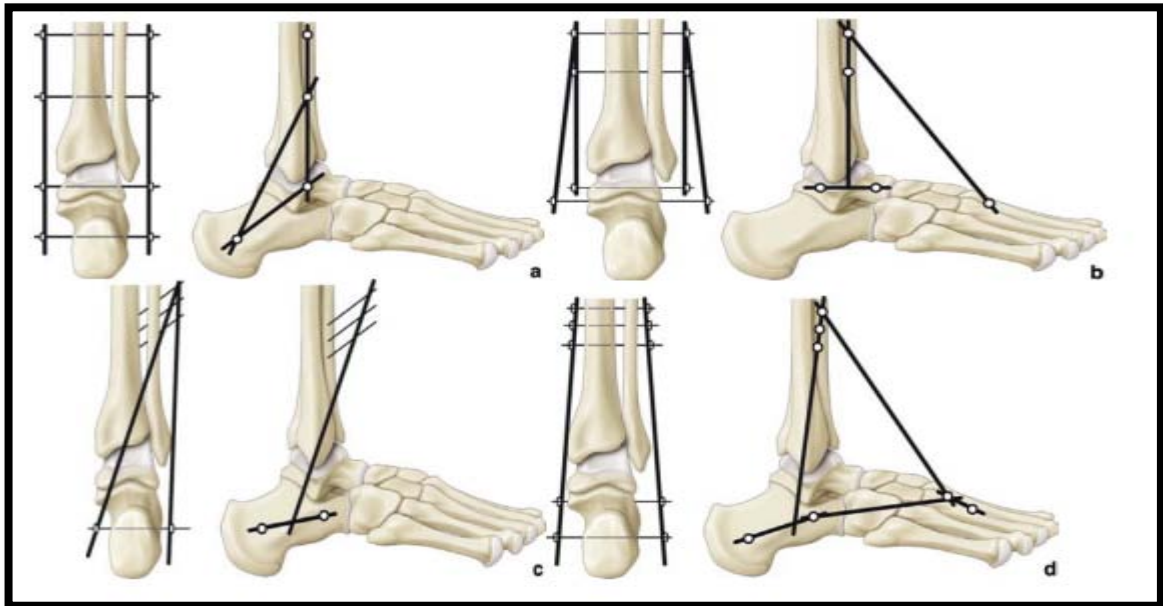
Lavoie antérieure de Charnley [98] est abandonnée au profit des voies antérolatérales ou antéromédiales qui respectent le pédicule vasculo-nerveux et les éléments tendineux.

Les fixateurs externes circulaires semblent plus adaptés par la tension appliquée aux fiches et la résistance aux contraintes torsionnelles, permettant une stabilité multi planaire à condition d'utiliser un montage à 4 anneaux.

Le fixateur est maintenu pendant une période de 3 mois, ensuite remplacé par une botte en résine pour une durée supplémentaire de 2 à 6 semaines avec appui progressif.[99] l'utilisation d'un exofixateur vit des limites des ostéosynthèses internes en cas de perte osseuse importante, arthropathie de Charcot, infection active ou latente, échec de fusion, ostéopénie, lésion des parties molles. [100] qui déplore 55 % de pseudarthrodèses, notamment s'il existe une nécrose du talus.

L'arthropathie de Charcot est particulièrement difficile à traiter [101] car elle associe une résorption osseuse du talus, une infection et une déformation axiale importante.

Par ailleurs, l'appui n'est pas toujours envisageable, car la tenue des fiches dans l'os distal est médiocre et il existe souvent un stock osseux déficitaire. On a obtenu des résultats satisfaisants sur les pieds de Charcot en prenant la précaution de ne pas opérer les pieds en phase évolutive.



**Figure 56:** Schéma simplifié des différents montages par fixation externe décrits dans la littérature [43].

A. Montage Schoenhaus.

B. Montage Berman.

c.Montage Saragaglia.

d.Montage Newmann.

#### 4.4 Arthrodèse talo-crurale par clou centromédullaire

Le patient est installé en décubitus dorsal, le membre inférieur surélevé par rapport au membre controlatéral.

### 4.4-1 Plusieurs abords sont utilisés :

#### ❖ **Abord plantaire [102] :**

La face inférieure est abordée par une voie réalisée dans l'axe du 4ème rayon, en avant de l'appui talonnier, il est conseillé de palper la corticale plantaire du calcaneum pour être sûr de la bonne position.

Après avoir récliné les parties molles au moyen d'un écarteur plantaire montée sur le moteur, une broche filetée est introduite en transosseux de manière ascendante en contrôlant sa progression à l'amplificateur. Celle-ci doit se situer au centre du pilon tibial de face comme de profil, l'arrière-pied étant axé. Les corticales osseuses sont effondrées à l'aide d'un foret canulé, avant le passage d'alésoirs à main ou classiques sur un moteur. À ce stade, il est préférable de remplacer la broche à embout fileté par une tige-guide classique d'enclouage. En cas de résistance osseuse, il est possible d'avoir recours à un alésage mécanisé.

#### ❖ **Abord talo-crurale :**

Il s'agit d'une voie antérieure classique pratiquée entre les tendons du tibial antérieur et de l'extenseur propre de l'hallux après section du rétinaculum des extenseurs, en respectant le pédicule dorsal du pied. Elle reste une voie d'abord exceptionnelle.

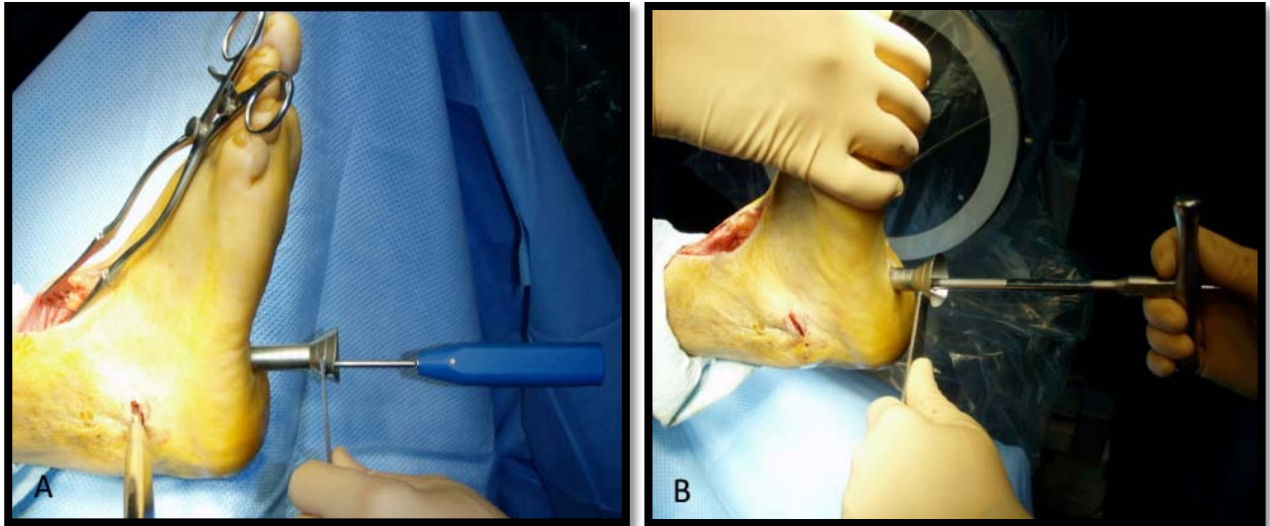
#### ❖ **Abord sous-talien :**

Il s'agit d'un abord réalisable par une voie mini invasive pratiquée sur l'orifice latéral de projection du sinus du tarse.

### 4.4-2 Mise en place du clou (figure 57,58) :

Le diamètre et la longueur du clou sont prédéterminés radiologiquement, celui-ci est ensuite introduit sur la tige-guide et traverse les interlignes sous-talienne et talo-crurale.

Le clou est enfoncé à la masse en maintenant corrigé l'axe de l'arrière pied, de manière à ce que son extrémité distale affleure la corticale inférieure du calcaneum.



**Figure 57** : A. Repérage du point d'entrée à l'aide d'une pointe carré.

B. Passage d'alésoir à main. Photographie peropératoire [102].

#### 4.4-3 Verrouillage latéral :

Selon les modèles, de deux à quatre vis proximales et trois distales peuvent être utilisées. Selon les modèles, il existe une étape de mise en compression avant le verrouillage distal, tant dans le plan frontal que sagittal.

#### 4.4-4 Verrouillage postéro-antérieur :

Il est essentiel et tous les implants modernes en proposent un par clavette ou vis. Une moucheture cutanée postérieure permet l'introduction du système de visée jusqu'au contact osseux.

Par ailleurs, Carrier [103] privilégie un autre type d'enclouage utilisant un clou de Steinman dans certaines situations délicates associant une ostéopénie et une médiocrité des parties molles péri-articulaires, susceptibles de rendre difficile une arthrodèse par les techniques

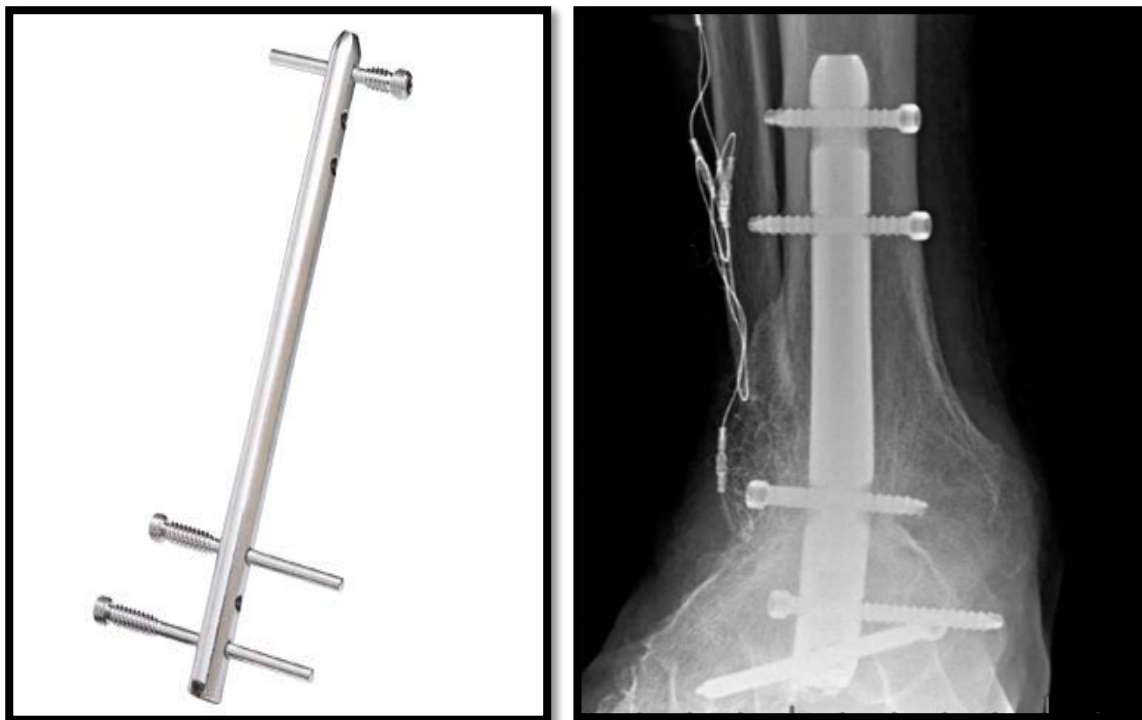
## Les arthrodèses de la cheville

---

conventionnelles. Cette situation est préférentiellement rencontrée dans les maladies inflammatoires telles que la polyarthrite rhumatoïde. Une botte plâtrée est confectionnée, avec un appui partiel à la 2<sup>ème</sup> semaine. Les clous sont retirés entre la 7<sup>ème</sup> et la 12<sup>ème</sup> semaine postopératoire.

Sur sa série de 5 chevilles rhumatoïdes opérées par clou transplantaire, la fusion est obtenue dans tous les cas, bien que trois migrations de clou soient observées.

Mais ce type d'ostéosynthèse est supplanté par l'utilisation des clous transplantaires verrouillés, car il permet de stabiliser le montage et de mettre en compression le foyer d'arthrodèse, mais il impose la réalisation d'une arthrodèse tibio-talo-calcaneenne [104]. (Figure 40).



**Figure 58:** Cliché radiologique de face d'une arthrodèse de cheville par un clou rétrograde [104].

### 4.5 Ostéosynthèse par des agrafes

Ce mode d'ostéosynthèse n'est plus utilisé isolément, car il ne procure aucune stabilité ni compression au foyer d'arthrodèse. Kopp [56] utilise deux agrafes latérales et une agrafe antéromédiale pour assurer la fixation définitive de l'arthrodèse, mais il pratique des coupes osseuses en chevron afin de procurer une stabilité intrinsèque. Par ailleurs, il complète le montage par un clou de Steinman transcalcaneen ôté dans un délai de 2 à 3 semaines postopératoires. En pratique, un agrafage n'est envisageable qu'en complément d'une ostéosynthèse interne de stabilité insuffisante.

Dans notre série, une patiente a bénéficié d'une arthrodèse talo-crurale pour son pied de Charcot par un double vissage associé à un agrafage en complément. La fusion osseuse a été obtenue et son résultat fonctionnel était bon.

### 4.6 Arthrodèse talo-crurale par arthroscopie [55]

Depuis l'introduction de l'arthroscopie de la cheville par Schneider en 1983 et son développement par Morgan en 1987, de nombreux auteurs [105],[106],[107] ont rapporté les avantages des arthrodèses arthroscopiques en termes de: délai de fusion ,durée d'hospitalisation, morbidité (pertes sanguines limitées, peu de complications infectieuses, diminution des douleurs postopératoires, rares complications vasculonerveuses), préjudice esthétique et réduction de la période d'incapacité professionnelle.

Le patient idéal qui nécessite une arthrodèse in situ est celui présente une arthropathie centrée. En cas de déformation en varus, en valgus ou si translation antéropostérieure ou dans les défauts osseux importants observés dans les nécroses taliennes étendues, la chirurgie à ciel ouvert reste préférable.

L'anatomie de la cheville est conservée, car il s'agit d'un avivement par resurfaçage et le contact entre les deux surfaces est satisfaisant. Par ailleurs, l'absence de raccourcissement et la faible rançon cicatricielle facilitent le chaussage du commerce.

## **Les arthrodèses de la cheville**

---

L'arthroscopie permet de ménager la vascularisation péri-articulaire, d'éviter la dissection des parties molles et un déperiostage large expliquant ainsi des délais de fusion rapides inférieurs de 4 à 8 semaines par rapport aux techniques conventionnelles et un taux de pseudarthrodèse réduit de 0% à 11 % selon les auteurs [108],[78],[109]. Il est utile de mentionner que les praticiens optant pour cette technique doivent être capables de convertir à ciel ouvert en cas de besoin.

### **❖ La technique chirurgicale :**

Le patient est en décubitus dorsal, un garrot pneumatique est gonflé à la racine du membre inférieur. La hanche est fléchie à 30° par un coussin placé sous la fesse homolatérale afin de basculer la jambe, mettant la cheville au zénith.

L'anesthésie peut être générale ou locorégionale.

L'intervention nécessite un arthroscope de 4 ou 2,7 mm, selon les auteurs, avec une optique angulée à 30°, des curettes incurvées à 15°, un résecteur et une fraise motorisée et des vis canulées compressives à filetage court de 6,5 ou 7,3 mm de diamètre. Une arthropompe à faible débit de pression 30 mmHg environ, peut être utile pour faciliter l'exposition et l'évacuation des débris liés à l'avivement, mais n'est pas indispensable, tout comme une sonde de radiofréquence.

### **❖ Traction exposition**

L'exposition articulaire nécessite une traction manuelle ou par sangle, cette dernière est préférée, et dans tous les cas la traction se doit d'être non agressive.

Une traction par sangle « au corps » du chirurgien permet une distraction quand l'accès articulaire est profond. A partir de ce moment, l'intervention peut commencer sans distraction au niveau de la chambre antérieure mais si elle s'avère nécessaire la sangle de distraction peut être appliquée.

Si en préopératoire une flexion dorsale de la cheville ne peut être obtenue, il faut réaliser une ténotomie percutanée du tendon calcanéen, ce qui facilite l'ouverture de la cheville et le bon positionnement du pied en dorsiflexion neutre. Cependant très souvent, le manque de dorsiflexion peut être lié au blocage articulaire mécanique par la présence des ostéophytes antérieurs. Leur résection permet parfois d'obtenir l'angle droit et limite donc la nécessité d'un geste d'allongement postérieur complémentaire.

### ❖ Voies d'Abords (figure 59)

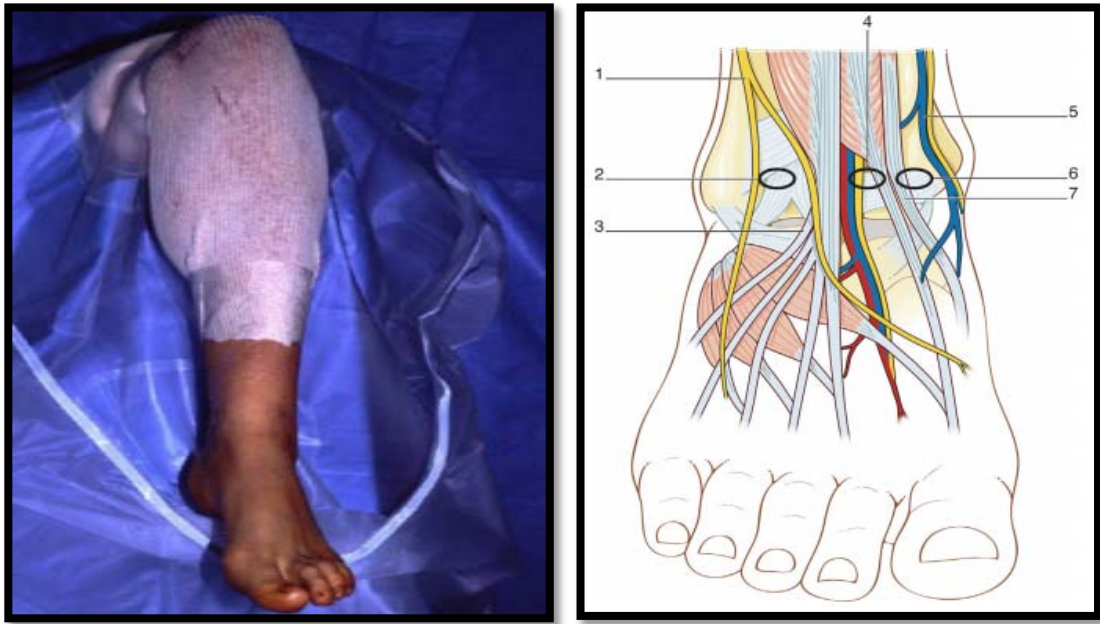
Les voies d'abords sont antérieures latérales en dehors de l'extenseur commun et médiales en dedans du tibial antérieur, permettant le débridement initial de l'hypertrophie synoviale et l'ablation de fragments ostéocartilagineux antérieurs.

Une injection intra-articulaire de 20 ml de sérum physiologique semble nécessaire pour certains auteurs afin d'obtenir une distension articulaire et réaliser la voie antéromédiale en toute sécurité.

La voie antérolatérale est faite par transillumination sous contrôle arthroscopique. En cas de limitation de la dorsiflexion, il faut débiter l'arthroscopie par le débridement à la fraise des ostéophytes antérieurs. Celle-ci est introduite par voie antérieure, en utilisant alternativement les voies médiales et latérales. On peut également s'aider d'un petit ostéotome introduit par l'une des deux voies antérieures.

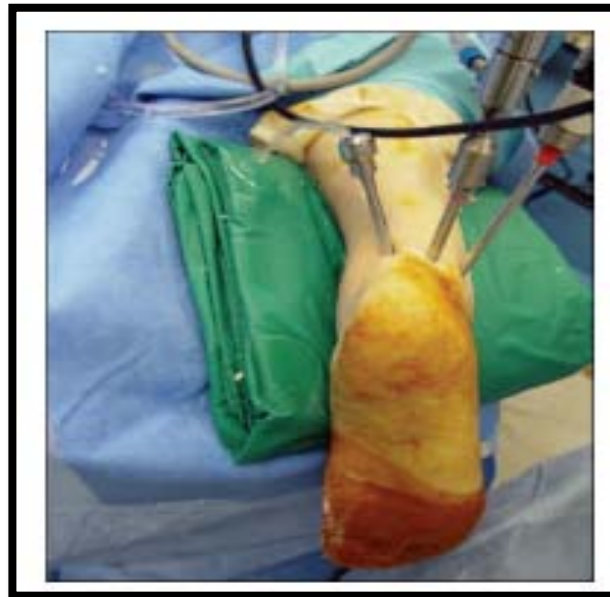Si on obtient l'angle droit en préopératoire, on peut conserver les ostéophytes antérieurs lors de l'avivement, ce qui augmente le taux de fusion par un élargissement de la zone de contact entre les surfaces articulaires

Une voie d'abord postérolatérale peut être réalisée pour l'irrigation articulaire ou comme voie instrumentale du compartiment postérieur. Pour s'assurer d'une bonne stimulation de la moelle osseuse, le débridement est alors complété par des micros fractures (Figure 60),



**Figure 59:**Abord arthroscopique antéro-médial et antérolatéral [56].

- 1) Nerf fibulaire superficiel.
- 2) Point de pénétration antérolatéral.
- 3) 3ème fibulaire
- 4) Point de pénétration antéro-central.
- 5) Veine saphène,
- 6) Point de pénétration antéro-médial.
- 7) Tendon du tibial antérieur



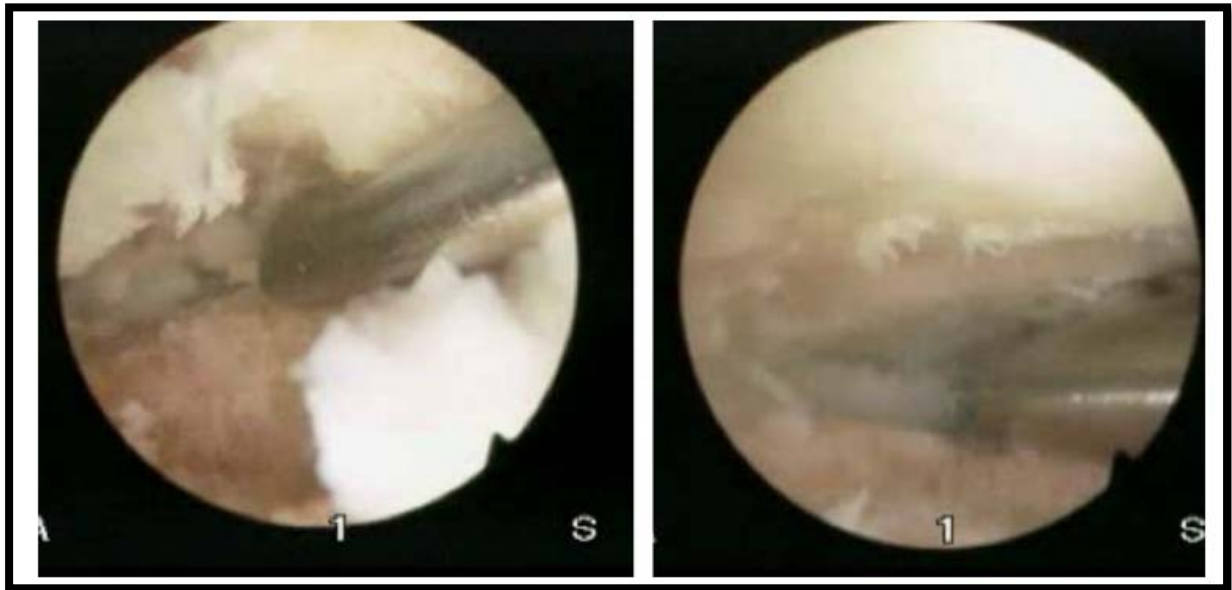
**Figure 60:**la voie d'abord postérieure d'une arthrodèse talo-crurale par arthroscopie [56].

### ❖ Avivement débridement

Les surfaces taliennes et tibiales ainsi que les gouttières talo-malléolaires latérale et médiale sont libérées et nettoyées des reliquats cartilagineux jusqu'en os sous-chondral saignant.

Cette phase se réalise à la curette et au moteur à l'aide d'une fraise ronde ou ovalaire de 4 ou 5 mm de diamètre. Durant ce débridement, il faut essayer de conserver les contours osseux anatomiques du talus et du tibia pour garantir un bon contact des deux extrémités osseuses. En général, le débridement de la moitié médiale de l'articulation est réalisé avec l'arthroscope en position antérolatérale et les instruments en position antéromédiale.

L'arthroscope et les instruments sont inversés pour aviver la partie antérolatérale de l'articulation. Le nettoyage se réalise progressivement d'avant en arrière, créant un espace de travail pour progresser vers la partie postérieure de l'articulation. L'abrasion de la partie postérieure peut se réaliser par la voie postérieure ou par la voie antérieure en utilisant la distraction articulaire. Une curette inclinée à 15° facilite l'ablation d'un os sclérotique. Pour s'assurer d'une bonne stimulation de la moelle osseuse, le débridement est alors complété par des micros fractures (Figure 61),



**Figure 61:** Vue peropératoire d'une arthrodèse talo-crurale par arthroscopie [56].

❖ **L'Ostéosynthèse (figure 62)**

Une fois l'avivement terminé, la cheville est fixée par deux vis canulées croisées ou obliques et parallèles. Un amplificateur de brillance est souhaitable pour vérifier le bon positionnement des broches et des vis d'ostéosynthèse. Le garrot pneumatique peut être lâché une fois l'avivement réalisé pour juger de la qualité de ce dernier. La position des broches, et donc des vis définitives, varie selon les auteurs. Dans tous les cas, les broches sont introduites 25 à 30 mm au-dessus de l'interligne talo-crurale. Le point de pénétration des broches, au niveau du plafond tibial et de la malléole latérale, peut être contrôlé par voie intra-articulaire, ce qui permet d'en modifier la position au besoin. L'arthroscope est alors retiré de l'articulation, la distraction est ôtée et les deux surfaces avivées sont mises au contact, puis les broches-guides sont avancées dans le talus.

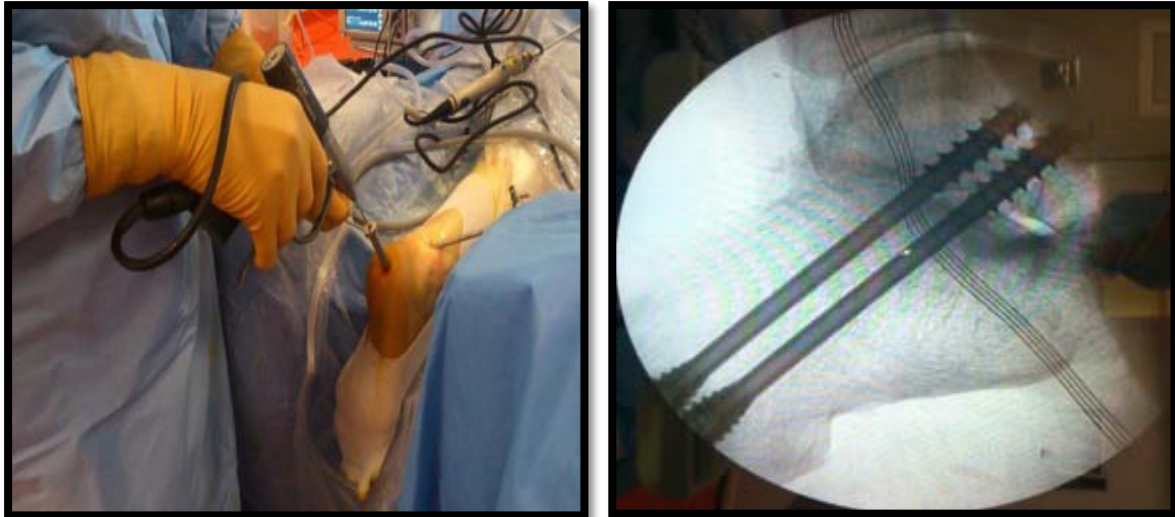
La position des broches est contrôlée sous amplificateur de brillance, la longueur des vis est déterminée et les vis sont insérées sur les broches-guides tout en ne franchissant pas

## Les arthrodèses de la cheville

---

l'articulation sous-talienne. Le contrôle définitif de la longueur des vis nécessite une radiographie peropératoire.

Une troisième vis peut être utilisée dans les chevilles rhumatoïdes sur un os ostéopénique, ou si une ténotomie d'allongement du tendon calcanéen a été nécessaire afin d'améliorer la stabilité du montage.



**Figure 62** : arthrodèse talo-crurale par arthroscopie utilisant des vis d'ostéosynthèse [56].

### ❖ Soins postopératoires

La peau est refermée au nylon et une orthèse temporaire est mise en place en attendant la disparition de l'œdème postopératoire. Une botte en résine est confectionnée à la 1ère semaine postopératoire.

Un bilan radiographique est habituellement réalisé à la 8<sup>ème</sup> et 12<sup>ème</sup> semaine pour évaluer la progression de la fusion osseuse. En cas de gêne secondaire, les vis peuvent être ôtées après le 6<sup>ème</sup> mois.

Glick [110] considère qu'une infection active ou des désordres neurologiques sont des contre-indications à l'arthrodèse arthroscopique.

## Les arthrodèses de la cheville

---

Winson [111] souligne qu'il est possible de proposer cette technique pour des déformations allant jusqu'à 10 à 15° dans le plan frontal, sous réserve d'avoir un appui plantigrade de l'avant-pied et de corriger les déformations résiduelles de l'arrière-pied par une ostéotomie calcanéenne complémentaire.

Ainsi, Winson a pu utiliser la technique arthroscopique dans plus de 90 % de ses indications d'arthrodèses.

Danawi [112] compare deux cohortes de patients opérés d'une arthrodèse par arthroscopie avec une déformation dans le plan frontal supérieure et inférieure à 15°. À terme, les résultats cliniques sont équivalents mis à part que le délai de consolidation est plus long lorsque la déformation est supérieure à 15° en valgus ou en varus.

Selon Collman [113] d'autres facteurs peuvent influencer le délai de fusion de l'arthrodèse malgré le caractère peu dévascularisant de la technique: l'obésité (IMC > 25 kg/m<sup>2</sup>) et le tabagisme exposent à des délais de fusion prolongés et à un taux de pseudarthrodèse plus élevé.

O'Brien [114] obtient des taux de fusion comparables aux techniques à ciel ouvert mais soulignent les avantages de l'arthroscopie concernant la morbidité, le temps opératoire et la durée d'hospitalisation.

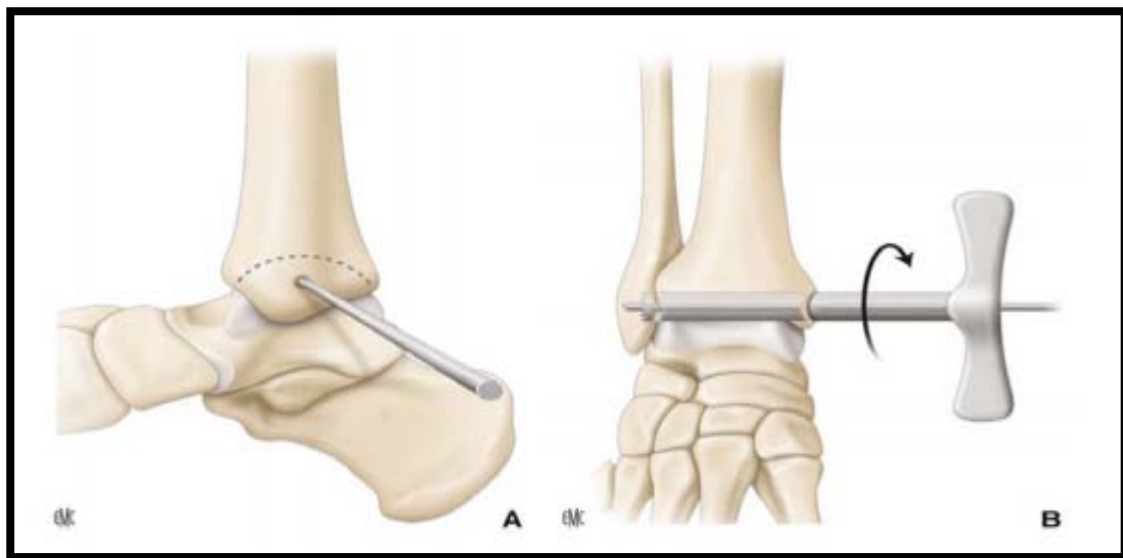
La technique arthroscopique est privilégiée si la trophicité du membre est médiocre: maladie vasculaire, diabète, arthrite rhumatoïde, traitement corticoïde, peau fragile ou cicatrices multiples.

Pour Turan [115], les patients atteints d'une polyarthrite rhumatoïde associent une ostéopénie, une vascularisation précaire, une trophicité médiocre et une atteinte fréquente de l'articulation sous-talienne, donnant tout son intérêt aux techniques arthroscopiques qui permettent de réduire le traumatisme chirurgical et la morbidité postopératoire.

### 4.7 Autres techniques

#### 4.7-1 Arthrodèse talo-crurale percutanée de BACIU [116] (figure 63)

Par la voie d'abord percutanée transmalléolaire médiale, il introduit une tréphine centrée sur une broche de Kirchner, permettant de réséquer une carotte ostéochondrale. La tréphine passe par la malléole médiale, emporte le cartilage tibial et talien avec une partie d'os sous-chondral, puis va se fixer dans l'articulation tibio-fibulaire distale dont il faut également réséquer un fragment, laissant intact la corticale latérale fibulaire. Cette carotte est tournée de 90°, permettant de mettre en contact les surfaces osseuses. Il s'agit d'une technique simple, rapide, mais qui nécessite un axe préopératoire parfait et un stock osseux conservé. Elle n'utilise pas de fixation complémentaire, seul un plâtre en postopératoire est mis en place. Sur une série de 72 patients, le taux de fusions est de 92 %. Mann et al [117] ont repris cette technique par une voie d'abord transmalléolaire médiale sagittale. Ils ont décrit cette technique chez l'hémophile avec une série de huit patients au recul moyen de 4 ans et 100 % de fusion. Les résultats cliniques étaient bons et très bons chez sept patients.



**Figure 63:** Arthrodèse talo-crurale percutanée de BACIU [43].

A. Introduction d'une broche repère.

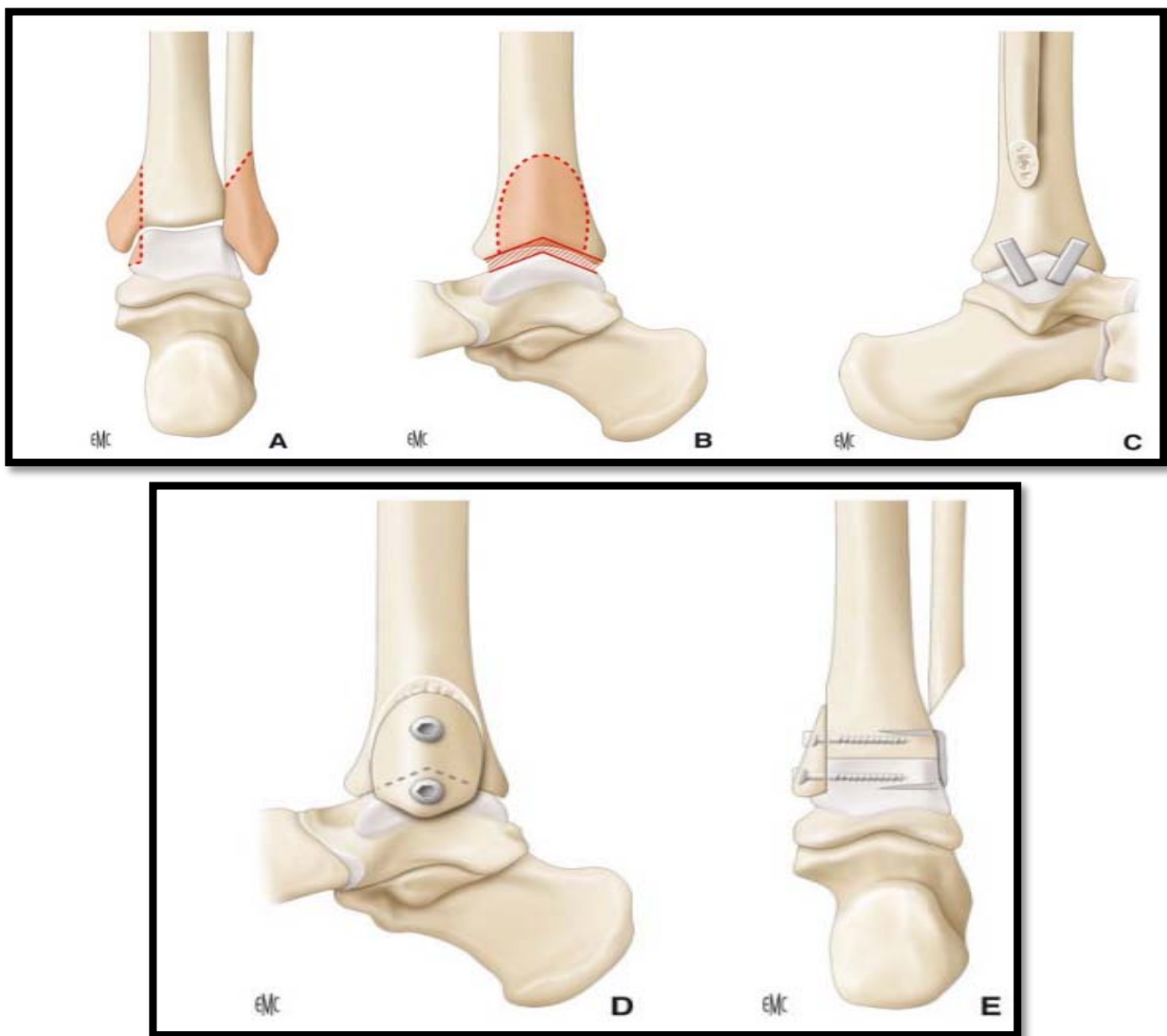
B. Pivotelement du greffon.

### 4.7-2 Technique en chevron de Heitel et Marcus (figure 64)

Kopp et al [56] rapportent une série de 41 arthrodèses inspirées de la technique de Heitel et Marcus. Après une voie d'abord par une double ostéotomie malléolaire sagittale, les surfaces articulaires sont préparées en chevron dans un plan sagittal. L'arthrodèse est stabilisée par deux agrafes latérales et une médiale. La malléole médiale est fixée par deux vis corticales de 3,5 mm stabilisant encore l'arthrodèse. Une stabilisation temporaire par un clou de Steinmann est laissée en place pendant 2-3 semaines. Les résultats sont très satisfaisants avec un taux de fusion de 93 % et 29 patients présentant des résultats bons ou très bons.

Les auteurs justifient leur choix par le fait que l'abord est parfait pour préparer les surfaces articulaires, que la surface de contact est importante et intime, la fixation interne est rigide, permettant une bonne compression et qu'il existe une greffe autologue morcelée prise aux dépens de la malléole latérale réséquée.

Le taux de fusion est de 93 % avec plus de 90 % de patients satisfaits.



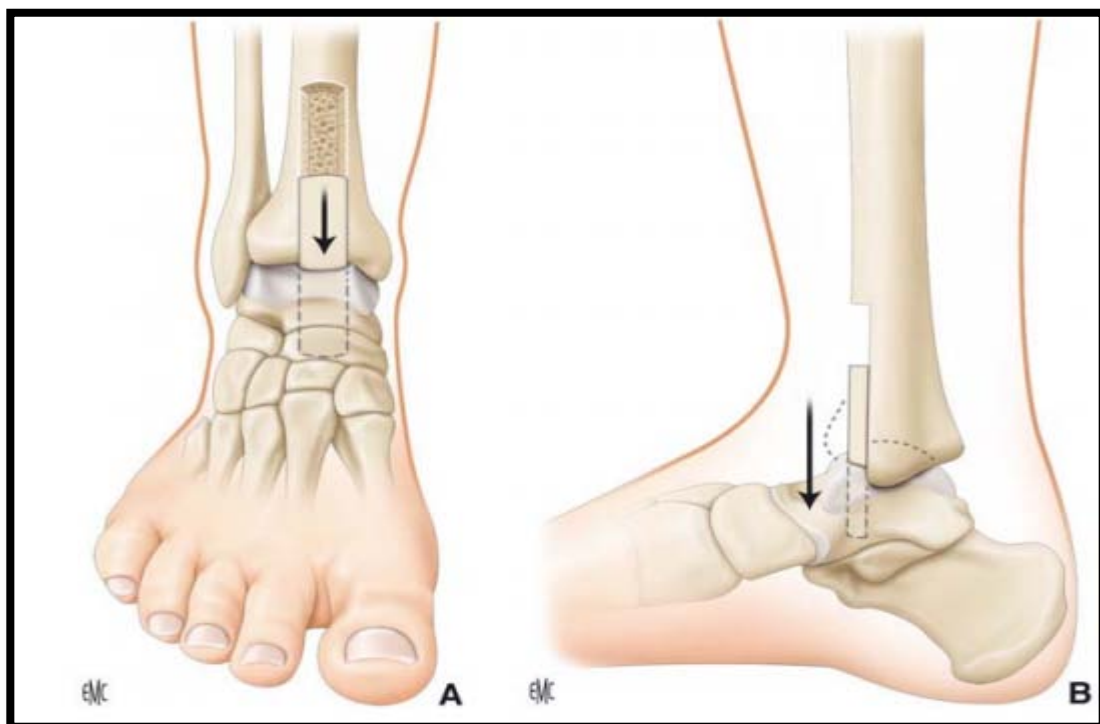
**Figure 64** : Arthrodèse en chevron selon Heitel et Marcus [43].

- A. Ostéotomie malléolaire bilatérale, avec résection fibulaire.
- B. Préparation en chevron des surfaces articulaires tibiales et taliennes.
- C. Vue latérale de profil : fixation par deux agrafes.
- D. Vue médiale avec fixation par vis de l'ostéotomie malléolaire médiale.
- E. Vue de face de l'arthrodèse en chevron fixée par agrafes latérales et médiales.

### 4.7-3 Technique de WATSON-JONES (figure 65)

Watson-Jones, en 1960 [118], a décrit une technique d'arthrodèse dite antérieure par glissement d'un greffon rectangulaire pris aux dépens du tibial distal et antérieur introduit dans une tranchée préalablement préparée sur le talus. La voie d'abord est antérieure classique.

La fixation du greffon est assurée par un vissage antéropostérieur. Cette technique a été reprise récemment par Patterson et al [120] qui rapportent un taux de fusion de 95 % dans un délai moyen de 13,5 semaines et des complications chez 9 patients : 5 fractures tibiales de stress, illustrant la nécessité d'une prise de greffe peu profonde. Cette technique présente un intérêt en première intention, mais surtout en cas de non-fusion évitant ainsi la prise de greffe iliaque.



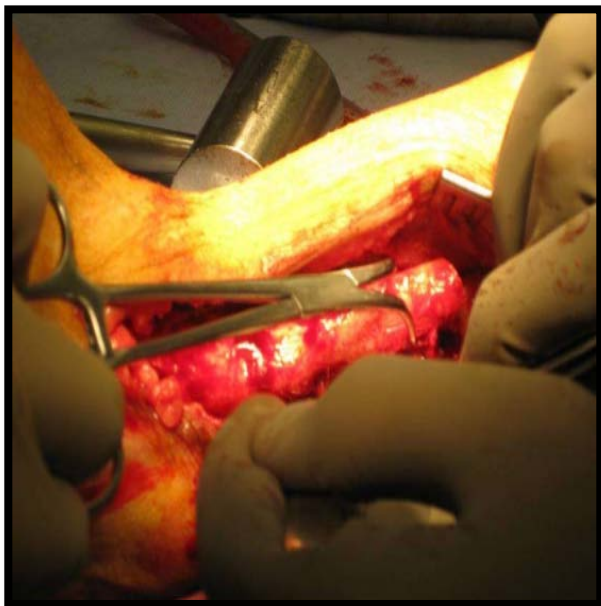
**Figure 65** : Arthrodèse antérieure de Watson-Jones (A, B) [43].

Individualisation d'un greffon pris aux dépens du tibia distal et antérieur et Descente de celui-ci et impaction dans une tranchée talienne.

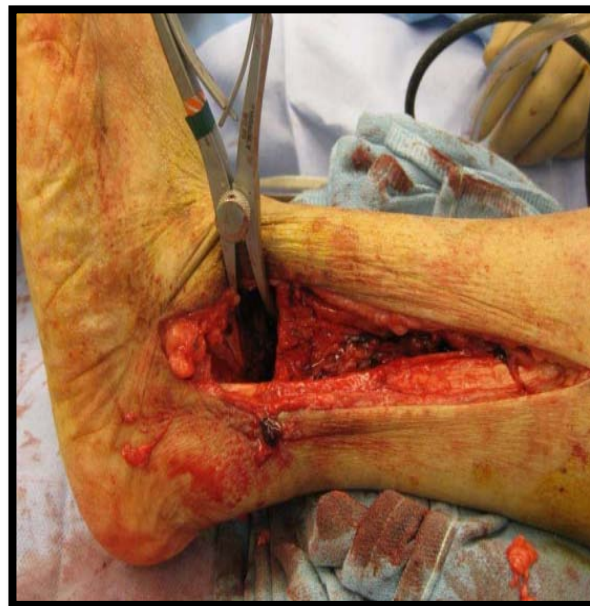### 4.7-4 Technique de Colgrove et Bruffey (figure 66)

Colgrove et Bruffey [97] proposent une fixation hybride par fixation externe et interne. Sur une série de 26 chevilles, ils rapportent 100 % de fusion dans un délai moyen de 11,3 semaines avec 12 % d'infections sur fiche et 15 % d'irritations cutanées sur fiche. Compte tenu des complications septiques et de l'irritation cutanée par les fiches, les auteurs privilégient ce montage dans les cas de situations à risque d'échec ou de très mauvaise qualité osseuse. Ils fixent l'arthrodèse par un vissage frontal médial descendant avec une vis antérieure de 7,3 mm canulée spongieuse et une vis postérieure corticale de 4,5 mm. Dans un second temps sont mis en place les clamps avec deux fiches frontales de 4,5 mm entre les deux vis déjà positionnées. La fiche talienne est située à 1 cm sous la surface articulaire et la fiche tibiale 10 cm au-dessus de ce niveau. Les clamps sont enlevés à la sixième semaine. Ils justifient ce double montage par quatre points :

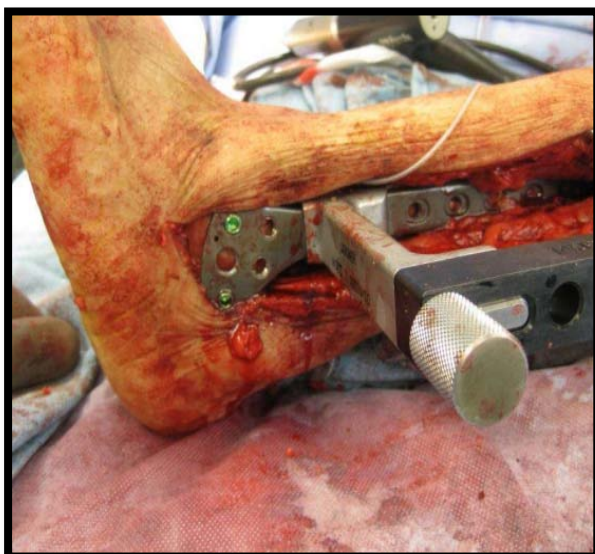
- ❖ l'association des deux types de synthèse présente une rigidité supérieure à chaque type individuellement.
- ❖ les clamps sont à l'origine d'une compression constante additionnelle à la compression initiale des vis.
- ❖ le parallélisme du vissage interne aux clamps externes permet un meilleur contrôle des forces de coaptation.
- ❖ le vissage peut pallier les faiblesses du clamp externe dans la résistance aux forces de torsion.



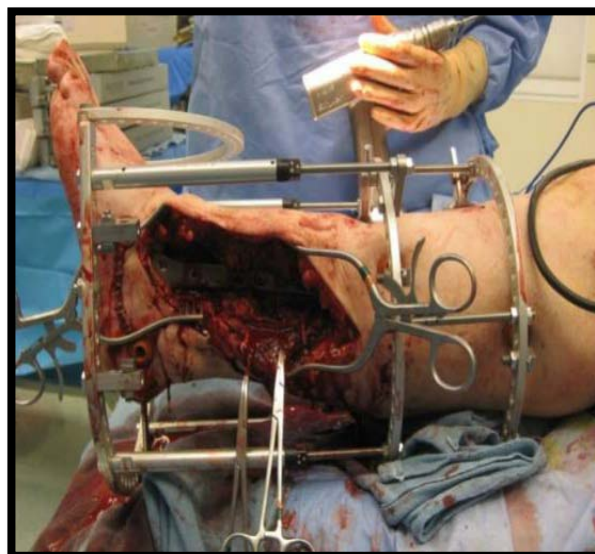
**Etape 1:** résection de l'extrémité distale.



**Etape 2:** résection de la jonction talo-tibiale du fibula



**Etape 3:** mise en place de la plaque vissée



**Etape 4 :** mise en place d'un fixateur externe.

**Figure 66 :** arthrodèse selon la technique de Colgrove et Bruffey [97].

### 4.7-5 La technique de Blair (figure 67) [121] :

En 1943, Blair décrit une technique d'arthrodèse originale réservée aux cas d'arthroses talo-crurales secondaires à un collapsus et à une nécrose post-traumatique du talus, Technique utilisant un greffon tibial glissé afin d'améliorer les conditions vasculaires propices à la fusion osseuse.

La technique décrite initialement par Blair du greffon tibial glissé satisfait aux trois exigences nécessaires à la fusion d'une arthrodèse :

- ✓ apport d'un os spongieux vascularisé.
- ✓ immobilisation rigide.
- ✓ compression du foyer d'arthrodèse

Patterson et al. [120] utilisent une voie d'abord antéromédiale. Le déperiostage de la face antérieure du tibia doit être limité à la zone de prélèvement du greffon tibial. Une synovectomie antérieure améliore l'exposition opératoire. La cheville est débarrassée de toute interposition fibreuse et du cartilage restant. La zone de nécrose est intégralement excisée et le fond de la niche est avivé jusqu'en os sain.

Le greffon tibial antérieur mesure approximativement 1,2 cm de profondeur, 1,5 cm de largeur et 5 cm de longueur. Le pied est ensuite placé en position adéquate et temporairement stabilisé par un embrochage. Un quadrilatère osseux est alors taillé dans le col du talus adapté à la dimension du greffon tibial.

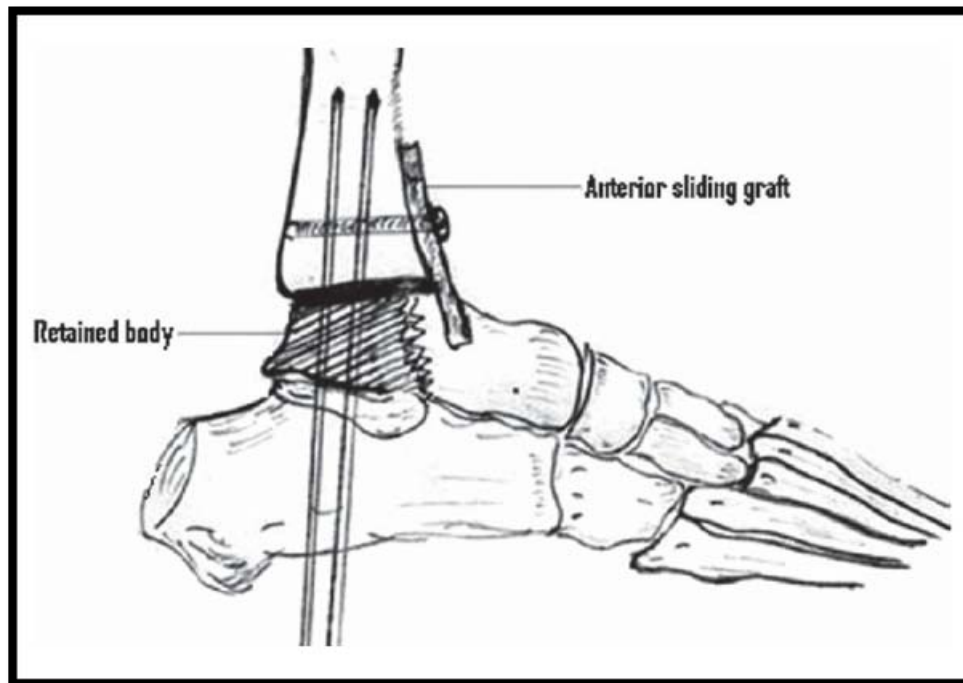
L'ostéosynthèse est assurée par des vis spongieuses de 6,5 mm. La première vis est introduite par la face tibiale médiale dans la région sus-malléolaire orientée vers le bas et vers l'avant dans le col du talus.

La deuxième vis est introduite de haut en bas et d'avant en arrière à partir de la face antérolatérale du tibia.

## Les arthrodèses de la cheville

---

La greffe tibiale est impactée dans la loquette creusée dans le col du talus et fixée par une ou deux vis corticales de 4,5 mm. Le vissage de la greffe ne doit pas précéder la fixation de l'arthrodèse talo-crurale, car elle risque de gêner la compression des deux surfaces.



**Figure 67** : arthrodèse talo-crurale selon la technique de BLAIR [121].

### ❖ Technique de Blair modifiée (figure 68) :

Le principe de l'utilisation de la face antérieure du tibia comme surface de fusion est maintenu, mais la technique se limite à un simple avivement de celle-ci [121]. Le corps nécrosé du talus est excisé et le col du talus est libéré des tissus avasculaires et nécrotiques.

La surface antérieure du tibia est décortiquée et le col du talus est placé au contact de la face antérieure du tibia en position adéquate. Une autogreffe iliaque complémentaire permet de greffer l'espace restant entre l'extrémité distale du tibia et le talus.

## Les arthrodèses de la cheville

---

La fixation est assurée par une vis spongieuse de 6,5 mm introduite par la face postérieure du tibia jusqu'au col du talus en conservant un contact osseux satisfaisant à la face antérieure du tibia.

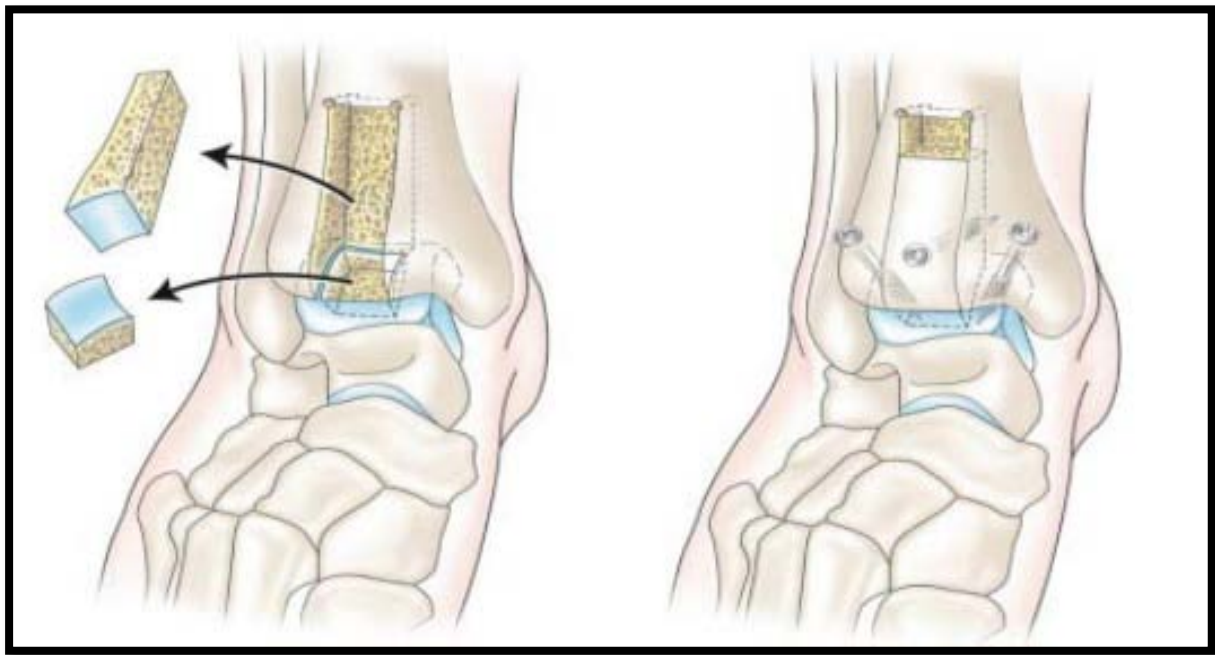
Si la stabilité de l'arthrodèse est insuffisante, une plaque antérieure ou un clou de Steinman transcalcanéen, peuvent être utilisés.

Le patient est immobilisé dans une botte en résine pour une durée de 6 à 8 semaines sans appui. Un appui complet est autorisé à la 12ème semaine.

Les avantages de la technique de Blair :

- ✚ la conservation d'une mobilité sous-talienne.
- ✚ le maintien de la hauteur de l'arrière-pied.
- ✚ une apparence normale de la cheville.

Mais cette technique reste limitée aux nécroses partielles ne nécessitant pas l'ablation complète du corps du talus, lesquelles imposent la réalisation d'une arthrodèse tibio-calcanéenne dont les résultats cliniques, fonctionnels et esthétiques sont notablement inférieurs.



**Figure 68:** Glissement du greffon tibial selon Blair modifié [58].

**4.7-6 Technique de Crawford-Adams [47] (figure 69) :**

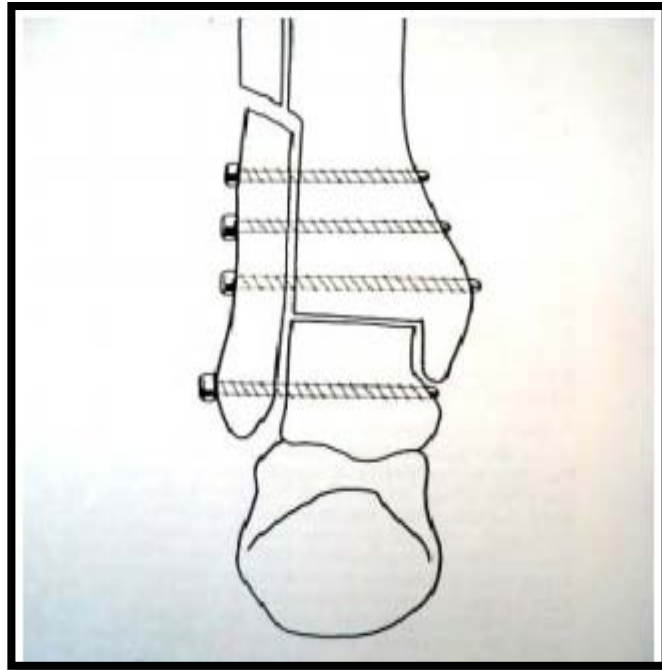
L'incision est réalisée sur la face externe de l'extrémité inférieure du péroné sur une longueur de 10 cm, avec résection temporaire du quart inférieur du péroné.

Le lit de la gouttière de la face externe du tibia est nettoyé, les faces antérieures et postérieures du tibia sont dégagées.

Les surfaces articulaires sont taillées , le montage est facilité par la mise temporaire d'un clou de STEINMAN introduit dans le talon à travers le calcanéum, le talus et le tibia, il est assuré par la refixation du greffon péronier avivé à sa face profonde, contre la face externe du tibia par 2 vis et la face externe du talus par 1 vis. Elle est actuellement peu utilisée du fait de :

- l'absence d'isolement entre plans cutanés et osseux.
- un moins bon contrôle de l'articulation, en particulier lors d'éventuelles corrections à réaliser.
- Une longue immobilisation plâtrée du fait de la stabilité précaire du montage.

- Un taux de pseudarthrodèse et d'infection qui paraît plus élevé que dans les autres techniques.



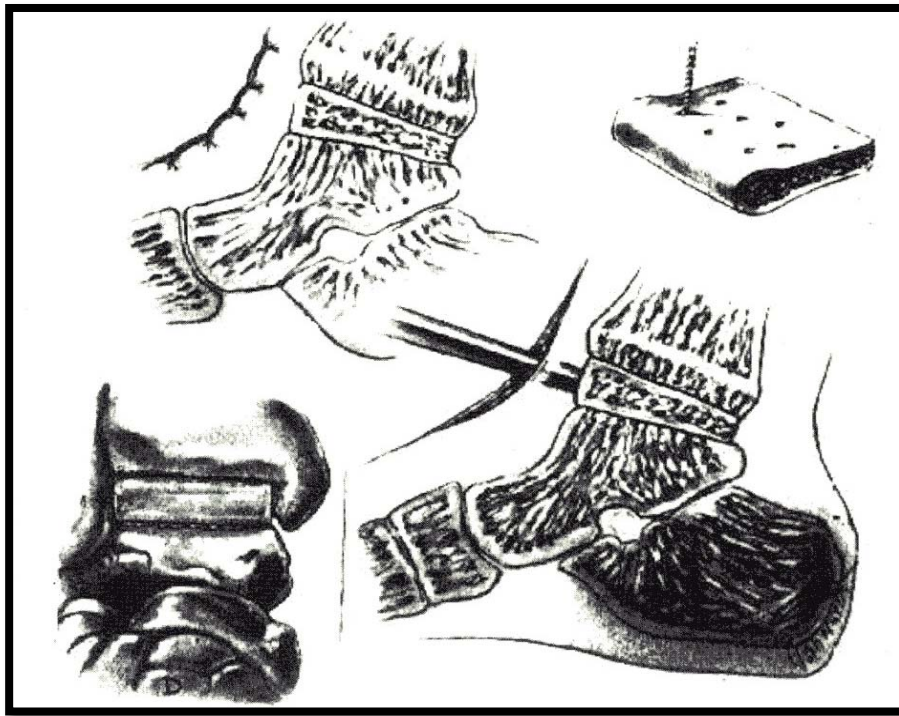
**Figure 69:** Arthrodèse talo-crurale selon Crawford -Adams [47].

#### 4.7-7 Arthrodèse talo-crurale de CHUINARD et PETERSON [122]

Technique d'arthrodèse destinée essentiellement à l'enfant, car elle respecte le cartilage de croissance de l'extrémité inférieure du tibia en interposant un greffon iliaque, elle offre également l'avantage de ne pas raccourcir le membre inférieur.

C'est également une technique utilisée chez l'adulte essentiellement en cas de perte de substance talienne ou tibiale. L'incision est antéro-externe ou antérieure, elle commence à 7 cm au dessous de l'interligne et se prolonge 4 cm au dessous dans l'axe du 3ème métatarsien, entre l'extenseur propre et l'extenseur commun. Le ligament frondiforme est sectionné dans l'axe de l'incision, le paquet pédieux est repéré et écarté en dehors avec les tendons extenseurs, puis incision transversale de la capsule articulaire. Les deux surfaces cartilagineuses sont excisées à l'ostéotome avec l'os sous chondral, en ne laissant pas de cartilage en arrière. Un fragment de

l'os iliaque bi cortical est prélevé à la largeur voulue et perforé de nombreux trous, éventuellement recoupé en cas de correction à réaliser, le greffon est encastré en force entre les deux surfaces avivées. Une radio de contrôle de face et de profil vérifie la bonne position du pied, dans les plans frontal et sagittal (figure 70).



**Figure70** : Arthrodèse talo-crurale de CHUINARD et PETERSON [122].

### 4.7-8 Technique de SOULIER et DUQUENNOY [123]

Cette technique utilise des greffons cylindriques pour permettre la fusion (figure 71), elle fait appel à une voie d'abord antérolatérale. La fixation utilise un clou de STEINMAN. Quatre greffons cylindriques sont prélevés sur la crête iliaque, deux antéropostérieurs sont forés à l'aide d'une tréphine à cheval sur l'interligne talo-crurale, le cylindre médial en dedans du clou emporte la moitié médiale de l'interligne talo-crurale et la face latérale de la malléole médiale, quant au cylindre latéral emporte la moitié latérale de l'interligne talo-crurale et la face médiale de la malléole latérale.

Le clou de STEINMAN est laissé en place durant 6 semaines et une botte plâtrée est confectionnée pour une durée de 10 semaines sans appui. Cette intervention ne permet pas un bon avivement des surfaces articulaires, et offre une stabilisation précaire par clou transplantaire. Une lyse partielle des greffons n'est pas rare, rendant hypothétique la fusion de l'arthrodèse.

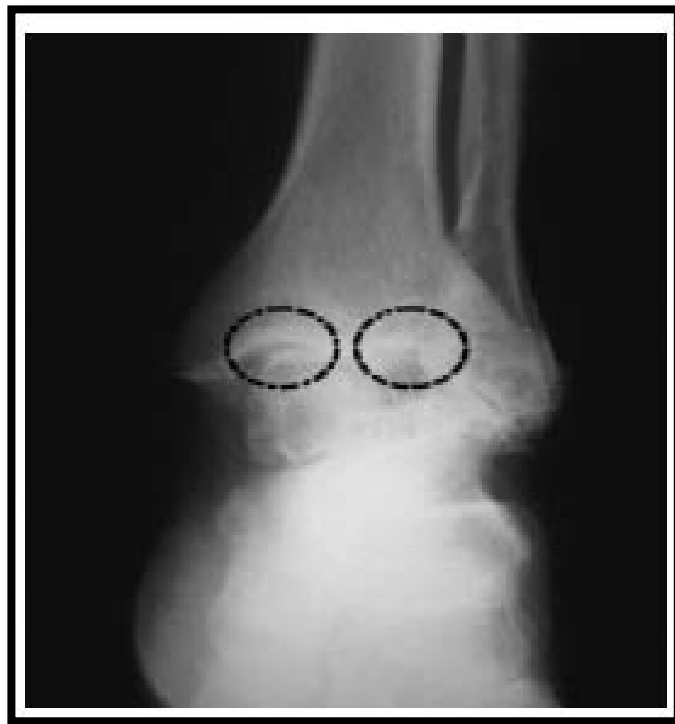### 4.8 Greffe osseuse complémentaire

L'utilisation d'une autogreffe complémentaire est fréquemment rapportée dans les diverses séries publiées [124]. La greffe est iliaque ou tibiale métaphysaire distale selon la quantité d'os souhaité. Les partisans des voies latérales profitent souvent de l'ostéotomie fibulaire pour aviver la fibula et l'utiliser comme autogreffe apposée ou fragmentée, cet usage est l'un des arguments fondant à privilégier cet abord chirurgical.

Les greffons servent la plupart du temps à combler les interstices osseux laissés libres après l'ostéosynthèse des surfaces avivées afin d'augmenter les surfaces de contact et favoriser la fusion osseuse.

En l'absence d'os autologue en quantité ou qualité suffisante, l'utilisation d'allogreffes cryoconservées est envisageable, Kim ayant montré l'ostéo-intégration d'allogreffes structurelles comme alternative possible à l'autogreffe. Comme dans toute arthrodèse, c'est l'avivement des surfaces articulaires qui reste le point essentiel de succès.

L'apport d'os autologue iliaque est défendu par Soulier et Duquennoy [123] sous la forme de greffons cylindriques iliaques (Figure 71).



**Figure 71:** Interposition de greffons cylindriques selon SOULIER et DUQUENNOY [123].

### 5. Comparaisons fixation interne et fixation externe :

Chacune de ces techniques dote d'avantages et d'inconvénient comme décrit dans ce tableau :

**Tableau XI :** Comparaisons fixation interne et fixation externe [49].

	<b>Avantages</b>	<b>Inconvénients</b>
<b>Fixation interne</b>	Montage mécaniquement plus stable Faible morbidité Fort taux de fusion	
<b>Fixation externe</b>	Indiquée dans les chevilles septiques (actives, séquellaires) Indiquée dans les grandes déformations Indiquée dans les grandes pertes de substances osseuses	Risque septique sur fiches Image sociale

## Les arthrodèses de la cheville

---

Dans notre série le vissage était la technique de référence dans la prise en charge, ce qui rejoint les données rapportés par les autres séries.

**Tableau XII** : répartition selon la technique chirurgicale selon la littérature.

techniques Auteurs	VISSAGE		Fixateur externe	Enclouage centromédullaire	autres
	Technique de MEARY	Autres types de vissage			
Notre série	80%	20%	0	0	0
KAMAL FATH [3]	72%	0	27,77%	0	0
NOUR-EDDINE BEN HADOU [4]	20%	0	16,4%	47%	16,6%
TRICHARD et al. [5]	50%		24%		26%
BEN AMOR et al. [6]	60 %	0	25 %	0	15 %
El Idrissi M et al [9]	100 %	0	0	0	0
Boumaaz M [10]	20 %	0	16.4 %	47 %	16.6 %

## IV. Evolution :

L'analyse de la littérature mettait en évidence un certain nombre de complications, Leurs fréquence était variable selon les séries.

### 1. LES COMPLICATIONS INFECTIEUSES :

Elles sont préoccupantes par leur fréquence et leur gravité. Ces complications peuvent être locales mineures facile à contrôler par antibiothérapie et soins locaux, cependant certaines infections sont graves et extrêmement difficiles à traiter.

### 2. PSEUDARTHRODESE :

La pseudarthrodèse constitue un échec de fusion des surfaces osseuses, elle se traduit par une mobilité de la talo-crurale, une douleur intermittente, l'appui total sur le pied est impossible.

D'après la littérature ces échecs de fusion sont dus :

- ✓ Soit à une infection du foyer arthrodésé (pseudarthrose septique).
- ✓ Soit à des erreurs techniques (défaut d'avivement des joues taliennes et des surfaces malléolaires).
- ✓ Soit à une reprise d'appui précoce.

D'après les auteurs, les facteurs de risque sont nombreux : tabac, diabète, toxicomanie, maladies neuropsychiatriques, antécédents de traumatisme à haute énergie.

Il n'y a pas de consensus pour le traitement : ultrasons, protéines ostéoinductrices, mais la reprise chirurgicale par nouvelle greffe et ostéosynthèse semble être la meilleure solution.

### 3. COMPLICATIONS NERVEUSES [125] :

Les complications nerveuses sont rares, souvent sous estimées, elles sont le plus souvent en rapport avec une atteinte du musculo-cutané qui émerge de l'aponévrose jambière à la partie haute de l'incision.

Il peut s'agir soit d'une section, soit d'une irritation vraisemblablement par englobement du nerf dans la cicatrice.

#### **4. AUTRES COMPLICATIONS :**

##### **4.1 L'instabilité de la tibio tarsienne**

Certains auteurs ont rapportés, au cours de la DA, l'instabilité de la tibio-tarsienne [126.127] serait la conséquence d'une dissection agressive et d'une libération étendue des parties molles.

Cette complication n'a pas été notée dans notre série.

##### **4.2 La raideur de la cheville**

En cas de double arthrodèse, la limitation de la mobilité atteint essentiellement l'inversion et l'éversion du pied, diminution de la flexion dorsale.

En cas d'arthrodèse tibio-talienne, Jarde O [128] rapporte un enraidissement de la sous talienne dans 46.15%. En revanche, la médio-tarsienne est peu modifiée.

Selon G Simon [129], la libération des parties molles modifie peu la mobilité de la cheville. Dans notre série aucun cas de raideur n'est enregistré.

##### **4.3 Troubles trophiques :**

Ils sont à type de :

- ✓ Retard de cicatrisation.
- ✓ Désunion cutanée.
- ✓ Œdème résiduel qui va gêner le chaussage.

Dans notre série les taux de complications sont proches de ceux de littératures concernant l'infection, la pseudarthrose et les complications nerveuses.

**Tableau XIII:** répartition selon la qualité des résultats selon la littérature.

	infection	pseudarthrose	Complications nerveuses	Autres
Notre série	5,8%	5,8%	0	<ul style="list-style-type: none"><li>• Troubles trophiques : 5,8%</li><li>• Douleur résiduelle : 11%</li></ul>
KAMAL FATH [3]	6%	9	0	<ul style="list-style-type: none"><li>• hypoesthésie du dos du pied : 1 cas</li></ul>
NOUR-EDDINE BEN HADOU [4]	10%	12%	0	<ul style="list-style-type: none"><li>• Amputation : 2%</li></ul>
TRICHARD et al. [5]	17%	15%	0	0
Sain D et al [8]	0 %	18 %	0	0
El Idrissi M et al: [9]	0 %	0	0	<ul style="list-style-type: none"><li>• Ostéoporose : 10%</li><li>• Déformation en valgus : 20 %</li></ul>

## V. RESULTAS THERAPEUTIQUES :

Plusieurs cotations ont été établies, par exemple : la cotation de DUQUENNOY [130], la cotation de KITAOKA [131].

Nous avons adopté le système d'évaluation fonctionnelle proposé par DUQUENNOY en 1985 qui se base sur 4 critères (la douleur, la fonction, la trophicité et la mobilité).

Chaque paramètre clinique est noté, et la somme des points permet de classer les résultats en grades (très bon, bon, moyen, mauvais).

Ce système d'évaluation numérique permet de juger le progrès des performances du sujet à court et à long terme.

Il permet aussi la comparaison des résultats des différentes méthodes thérapeutiques.

**Tableau XIV** : répartition des résultats thérapeutiques selon la littérature

	Très bon %	Bon %	Moyen %	Mauvais %
Notre série	87,4%		5,8%	5,8%
KAMAL FATH [3]	29,09%		65,45%	5,45%
NOUR-EDDINE BEN HADOU [4]	20%	40%	26,66%	13,33%
TRICHARD et al. [5]	28%	32%	20%	20%
BEN AMOR et al. [6]	11%	47%	30%	12%
Sain D et al [8]	81%		19%	
El Idrissi M et al [9]	70%		20%	10%
Jarde et al. [11]	15%	47,5%	25%	12,5%

## **VI. Retentissement de l'arthrodèse :**

### **1. Retentissement de l'arthrodèse talo-crurale sur la sous talienne :**

L'arthrodèse talo-crurale modifie l'anatomie normale de la cheville et du pied, où les articulations sous jacentes se trouvent hyper sollicitées et en surcharge. Ceci se traduit cliniquement par des douleurs souvent intenses témoignant d'une atteinte surtout de l'articulation sous talienne. Certains auteurs proposent d'associer l'arthrodèse sous talienne à celle de la talo-crurale. BROQUIN [132] définit des critères pour l'extension de l'arthrodèse à la sous talienne:

- ✓Présence de signes cliniques et radiologiques de souffrance de la sous talienne.
- ✓La position en équin de l'arthrodèse.
- ✓Activité professionnelle exigeante.

**BRESLER [133] ajoute :**

- ✓ La verticalisation excessive des métatarsiens témoignant d'un équin et d'un pied creux antérieur.
- ✓ Instabilité de la sous talienne.
- ✓ Désaxation frontale.
- ✓ La rapidité d'installation de la souffrance talo-crurale après son arthrodèse, ne laissant pas à l'articulation sous talienne le temps de s'adapter.

DUQUENOY [134], limite l'indication de réaliser une arthrodèse de la sous talienne associée seulement s'il existe une arthrose de la sous talienne postérieure radiologique et symptomatique.

## 2. Retentissement de l'arthrodèse talo-crurale sur la marche :

Le déroulement du pas ne peut plus se faire du fait de l'arthrodèse talo-crurale, il existe des moyens de suppléance :

- ✓ **Le genou** : une sorte de flexion plantaire est obtenue par l'augmentation de la flexion du genou, ce qui permet le déroulement du pas [135].
- ✓ **La médio-tarsienne**: Dans la flexion plantaire, il existe une hyper mobilité compensatrice de la médio-tarsienne.
- ✓ **La métatarso-phalangienne du gros orteil**: la persistance d'une dorsi flexion efficace, permet un déroulement du pied satisfaisant.

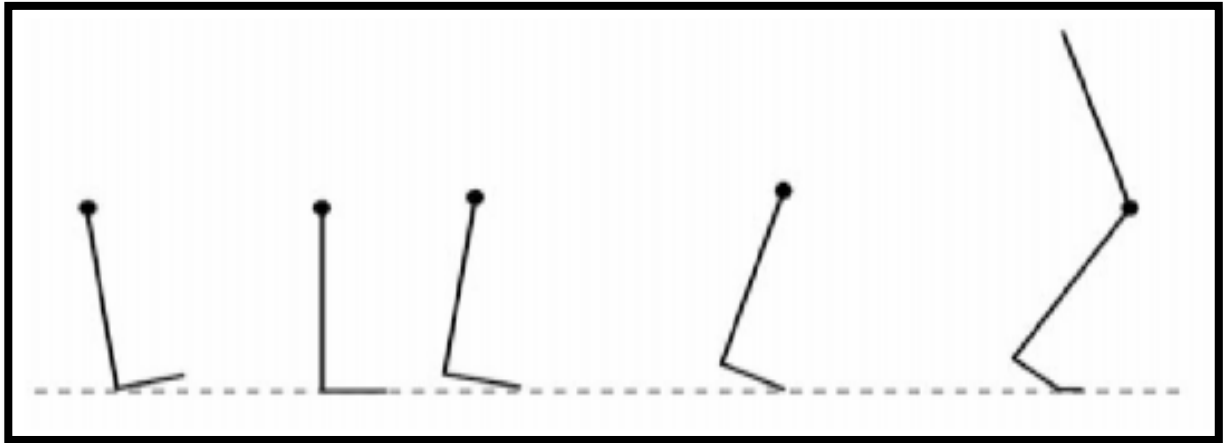
Après l'arthrodèse de cheville, 3 types de marche à pieds nus sont possibles : [134]

- **Type1** : La dorsiflexion est compensée par les articulations métatarsophalangiennes et la flexion plantaire est assurée par l'hyper mobilité de la médio-tarsienne. Cette marche est la plus proche de la physiologie normale et elle ne s'accompagne pas d'une hyper flexion du genou.

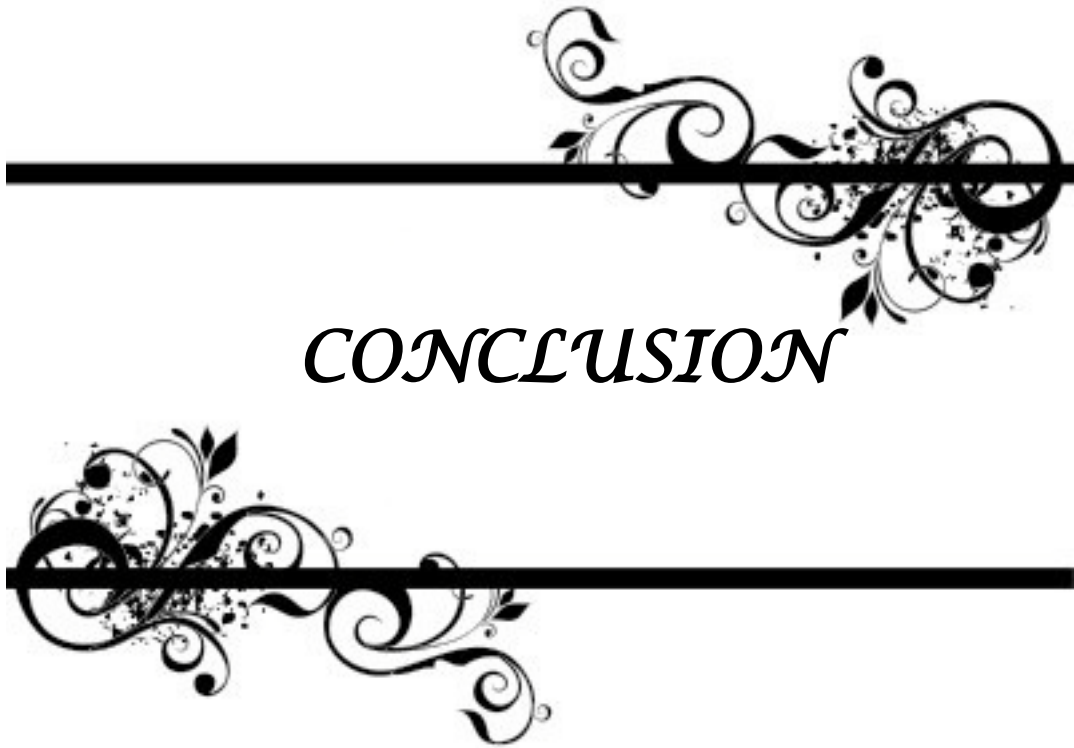
## Les arthrodèses de la cheville

---

- **Type 2** : Elle associe la marche type I à une flexion du genou plus importante.
- **Type 3** : C'est la marche produite lorsque le pied est en équin. La compensation de la flexion plantaire est assurée par la médio-tarsienne. La flexion du genou est presque nulle et lors du passage du pas, celui-ci part même en léger recurvatum puis, lors du décolllement du talon, il repasse en légère flexion jusqu'au décolllement des orteils. Par contre, dès que l'on porte un talon, une position neutre est rétablie entre l'axe de la jambe et le plan du sol. Ceci explique la diminution de la boiterie constatée lors de la marche chaussée.



**Figure 72** : Décollement prématuré du talon lors de l'arthrodèse de cheville [13].



*CONCLUSION*



## **Les arthrodèses de la cheville**

---

L'arthrodèse de la cheville est un choix thérapeutique de référence dans les atteintes articulaires importantes.

Les indications de l'arthrodèse Talo crurale ne cessent de s'élargir, témoignant du bénéfice que celle-ci apporte au patient quand le traitement conservateur est impossible.

Plusieurs études ont été menées, détaillant toutes les techniques chirurgicales et évaluant les résultats thérapeutiques à court moyen et long terme

Le critère principal qui juge la réussite de l'arthrodèse est la fusion qui doit être obtenue dans de bons délais et aussi sur la bonne correction sans déformation de la cheville.

Enfin, l'arthrodèse de la cheville permet au patient de retrouver une bonne fonction au pied avec en particulier indolence et déambulation, sans grands risques de dégradation ultérieure.



## *ANNEXES*



*Les arthrodèses de la cheville*

➤ **identité :**

Numéro d'entrée :

Date d'entrée :

Date de sortie :

Nom, prénom :

Age :

Sexe : F  H

Profession :

Activité sportive : oui  non  si oui type :

Coté atteint : D  G

➤ **Antécédents :**

**Personnels :**

Médicaux : Diabète

HTA

Tuberculose

Obésité

cardiopathie

Néphropathie

Hépatopathie

Autres : .....

**Chirurgicaux:**

Intervention chirurgicale : .....

Autres : .....

**Allergiques :** .....

**Toxiques:**

Tabagisme  alcool  autres :

**Familiaux** : .....

➤ *L'indication de l'arthrodèse :*

**Traumatique** : fracture

entorses

délabrement

cal vicieux

nécrose du talus

pseudarthrose

**Infectieuse** : Ostéoarthrite

**Dégénérative** : arthrose de la cheville

arthrose sous astragaliennne

arthrose medio tarsienne

**Rhumatismale** : polyarthrite rhumatoïde

goutte

rhumatisme psoriasique

**Neurologique** :Charcot Marie Tooth

séquelle de l'infimuté motrice cérébrale

myopathie

**neuropathie centrale** :myélopathie

pyramidale

**atteinte périphérique** :poliomyélite antérieure aigue

séquelle de spina bifida

post traumatique

**tabès**

**Malformative** :congénitale

acquise

➤ *Etude clinique :*

Douleur

CEdème

## Les arthrodèses de la cheville

---

Craquement

Déformation : En valgus pied plat  En varus pied creux   
En équin  PBVE   
Pied talus

Impotence fonctionnelle :.....

L'état cutanée:.....

Mobilité de la cheville et du pied :

Abduction :  adduction :   
Pronation :  supination :   
Flexion :  extension :   
Le testing musculaire : jambiers antérieurs :   
Fléchisseurs :   
Jambiers postérieurs :   
Extenseurs :   
Péroniers :   
Triceps:

L'amyotrophie :.....

### ➤ Bilan paraclinique :

**Radiographies de la cheville standards face et profil et du pied :**

Séquelles de : Fractures unimalleolaires  Fracture bimalléolaire   
Fracture trimalléolaire Fracture du pilon tibial   
Fracture/ luxation/ nécrose du talus  Fracture du calcanéum

Signes d'arthrose : pincement artriculaire   
géodes sous chondrales   
ostéophytose marginales

Signes d'ostéite chronique :.....

Calcifications :.....

Synostoses.....

**TDM :**.....

**IRM :**.....

**EMG :**.....

**Bilan biologique :** NFS   
Ionogramme sanguin   
Bilan d hémostasé   
groupage   
Radiographie du thorax   
ECG

➤ **Prise en charge :**

**Type d'anesthésie :**

Général  rachianesthésie  Péridural

**Voies d'abord :**

Antéro-externe  Externe  Antérieure   
Antéro-interne  Interne  Postéro interne   
Postérieure  Postéro externe

**Types d arthrodèse :**

Tibio-astragaliénne : technique de MEARY   
Autre : Sous astragaliénne   
Medio tarsienne   
Double arthrodèse calcanéó cuboïdiénne   
Tibio calcanéénne   
Talo naviculaire

**Matériel d ostéosynthèse utilisé :**

## Les arthrodèses de la cheville

---

- Plaque vissée
- Vis spongieux
- Broches
- Agrafes de Blount
- Fixateur externe
- Clou rétrograde

### Gestes associés :

- Allongement du tendon d'Achille
- Transfert musculaire
- Section tendineuse
- Ostéotomie
- Lavage articulaire
- Réduction
- Libération du plan postérieur capsulaire

### ➤ Soins post opératoires :

- Pansement
- Antibio prophylaxie : Type .....Durée .....
- Anticoagulants : Type ..... Durée .....
- AINS : Oui  Non  Type ..... Durée.....
- Antalgiques : Oui  Non  Type ..... Durée.....
- Immobilisation :  Durée .....
- Reprise de la marche  Délai .....
- Rééducation : Oui  Non  Durée .....

### Complications :

- Infection
- Désunion cutanée
- Vasculo-nerveuses

## Les arthrodèses de la cheville

---

- Fractures
- Douleurs résiduelles
- Pseudarthrose
- Cal vicieux
- Algodystrophie
- Troubles trophiques
- Raccourcissement

Traitement des complications .....

### ➤ Résultats :

- Recul : .....
- La fusion osseuse :  Délai .....
- Douleurs : oui  non  Siège .....
- Locomotion : Marche correcte   
Marche avec béquille   
Boiterie
- Périmètre de marche : .....
- Reprise de l'arthrodèse : oui  non  si oui : Pourquoi .....



---

*RÉSUMÉS*



---

### Résumé :

Nous rapportons une étude rétrospective de 17 cas d'arthrodèse de la Talo-crurale colligés au service de traumatologie-orthopédie du CHU Mohamed VI de Marrakech sur une période de 7ans (de janvier 2009 à décembre 2016).

L'âge moyen de nos patients était de 48,8 ans (32-58ans), sexe ratio de 1/1,8. Le côté droit été atteint dans 53% contre 47% dans le côté gauche.

Les étiologies étaient dominées essentiellement par les causes post traumatiques (47%) suivies de l'arthrose (29%), le pied bot (12%), l'arthrite (6%) et le pied paralytique (6%).

Le traitement a consisté à une arthrodèse de la cheville selon la technique de Meary chez 80 % des patients et par un vissage (3 vis) dans 20% des patients.

Les complications étaient en fréquence égale entre l'infection, la pseudarthrose et les troubles trophiques avec un pourcentage de 5,8% suivies de la douleur résiduelle dans 11%.

Selon le score de DUQUENOY on a obtenue 87,4% d'excellent et de bons résultats, 5,8 % de moyen résultat et 5,8% de mauvais résultat.

**Summary:**

We report a retrospective study of 17 cases of Talo-crural arthrodesis collected in the traumatology-orthopedics department of the Marrakech CHU Mohamed VI over a period of 7 years (from January 2009 to December 2016).

The average age of our patients was 48.8 years (32-58 years), sex ratio of 1/1,8. The right side was reached in 53% against 47% in the left side.

Etiologies were dominated mainly by post traumatic causes (47%) followed by osteoarthritis (29%), clubfoot (12%), arthritis (6%) and paralytic foot (6%).

The treatment consisted of 80% of Meary's ankle arthrodesis and 20% of the patients were screwed (3 screws) in.

Complications were equal in frequency between infection, pseudarthrosis and trophic disorders with a percentage of 5.8% followed by residual pain in 11%.

According to the DUQUENOY score, 87,4 % of excellent and good results were obtained, 5,8% of average result and 5,8 % of bad result.

## ملخص

نستعرض في هذا البحث دراسة بأثر رجعي لسبعة عشر حالة استفادت من العلاج بإيثاق الكاحل في قسم جراحة العظام والمفاصل بالمستشفى الجامعي بمراكش خلال الفترة الممتدة من يناير 2009 إلى دجنبر 2016.

ويبلغ متوسط العمر عند المرضى 48 عام (من 32 إلى 58 عام)، نسبة الجنس 1/1.8 لصالح الجنس الذكري، وتمت الجراحة على الكاحل الأيسر في 7 حالات 47% والكاحل الأيمن في 6 حالات 53%. كانت الأسباب ناتجة أساسا عن الصدمات بنسبة (29,4%) متبوع بالاغتيال المفصلي (26,6%)، القدم مشوهة حنفاء (11,9%)، التهاب المفصل (5,8%) والقدم المشلول (5,8%).

لقد تم العلاج الجراحي بتقنية "مياري" في 80% من الحالات، و باستعمال البراغي (ثلاثة براغي) في 20% من الحالات.

و قد كانت نسبة حالات التعفن، غير الاتحاد والضمور بالتساوي 5,8% متبوعين بالألم الدائم في 11% من الحالات.

تم الحصول حسب تقييم "ديكينوي" على نتيجة ممتازة في 87,4%، متوسطة في 5,8% و سيئة في 5,8% من الحالات.



---

***BIBLIOGRAPHIE***



1. **ALBERT et al.**  
zur resektion des kniegelenkes.  
Wien Med Press 1879; 20 : 705–08
2. **Charnley**  
Compression arthrodesis of the ankle and shoulder.  
J Bone Joint 1953 ; 33–:180 – 91
3. **KAMAL FATH**  
Les arthrodèses de la cheville, à propos de 18 cas Faculté de médecine casa.  
Thèse numéro 36, 2003
4. **NOUR-EDDINE BEN HADOU**  
Les arthrodèses de la cheville, à propos de 91 cas Faculté de médecine RABAT, 2003
5. **TRICHARD et al.**  
Evolution à long terme de 25 arthrodèse talo–crurales Revue de chirurgie orthopédique, 2006,  
92,701–707.
6. **BEN AMOR et al.**  
Etude du retentissement de l'arthrodèse tibio–talienne sur le pied. A propos de 36 cas. Acta  
Orthopaedica Belgica, vol.65–1– 1999.
7. **Dalat F:**  
Comparaison des résultats fonctionnels après prothèse totale de cheville et arthrodèse tibio–  
talienne. Série rétrospective de 83 cas, 2014.
8. **Sain D et al :**  
Arthrodèse talo–crurale : Technique opératoire et retentissement sur les articulations sous  
jacentes : à propos de 11 cas ,2007  
Médecine et chirurgie du pied 2007; 28–34
9. **El Idrissi M et al:**  
Ankle arthrodesis: technic and results about 10 cases  
Pan Afr Med J. 2014, 17–80.
10. **Boumaaz M:**  
Apport de l'arthrodèse de la cheville selon la technique de Méary modifiée : à propos de 15 cas  
Faculté de médecine militaire Rabat 2009.

11. **Jarde et al.**  
Arthrose de la cheville : arthrodèse ou prothèse.  
Mémoire de l'académie nationale de chirurgie, 2004, pages : 7-13.
12. **Mourlaye Cisse.**  
La double arthrodèse associée à la libération postéro-interne dans le traitement du pied bot varus équin invétéré de l'adolescent et de l'adulte. A propos de 19 CAS.  
Thèse méd.Katé. 2005.
13. **Johnson G, Han P, Giacomelli J.**  
Role of talectomy in the treatment of rigid talipes equinovarus deformities.  
J Am Pediatric Assoc. 1995; 15: 189-197.
14. **Hall J E, Calvert P T, Lambrinudi.**  
Triple arthrodesis a review with particular reference to the technique of operation.  
J Pediatr Orthop 1987; 7:19-24.
15. **Chaix O, Masse P. Taussig G.**  
La double arthrodèse dans le traitement du PBVEC.  
Rev Chir Orthop suppl 1983; 2 (69): 141-148
16. **Rezzouk J, Laville J M.**  
Devenir de la correction par appareil d'Ilizarov des déformations sévères du pied.  
Rev Chir Orthop 2001; 87: 61-66.
17. **Whitman R.**  
The operative treatment of paralytic talipes of the calcaneus type.  
Am J Med Sci 1901;122, 593-597.
18. **Mezzari A.**  
La poliomyélite diagnostic et traitement des séquelles.  
Maloine Paris 1965
19. **Broquin J, Emani A, Maurer P, Tomeno B.**  
Arthrodèse tibio-tarsienne, étude des complications et de la tolérance. A propos de 134 cas. Rev  
Chir Orthop 1979; 65(3) : 393-401
20. **T Trichard, F.Remy, J Girard, M Soenen, A Duquennoy, H Migaud.**  
Long-term behavior of ankle fusion.  
Revue de chirurgie orthopédique 2006; 92: 701-707.

21. **huinard EG, Peterson RE.**  
Distraction compression bon graft arthrodesis of the ankle.  
J Bone Surg 1963; 45-A (3): 481-490.
22. **Ben amor H et al.**  
Place de l'arthrodèse tibio astragalienne dans le traitement des déformations poliomyélitiques du pied de l'adulte.  
Med Chir Pied 1999; 15(2): 76-80.
23. **M Mahjoub, T Jrad, S Touati, S Romdhane.**  
Paralysies sciatiques secondaires aux injections intramusculaires chez l'enfant.  
Recherche clinique Archives de Pédiatrie 2008; 15 : 1031-1038.
24. **Mourlaye Cisse.**  
La double arthrodèse associée à la libération postéro-interne dans le traitement du pied bot varus équin invétéré de l'adolescent et de l'adulte. A propos de 19 cas.  
Thèse méd. Katé. 2005.
25. **N Biga, R Beccari, J Simonet.**  
Arthrose de la cheville et de la sous-talienne.  
Encycl Méd Chir 2005; 27-080-A-25.
26. **Pietu G.**  
Arthrose tibio-tarsienne.  
Table ronde Ann Orthop Ouest 2001; 33 : 205-236.
27. **Bresler F, Mole D, Blum A, Rio B, Schmitt D.**  
Arthrodèse tibioastragalienne retentissement de la position de fixation du pied.  
Rev Chir Orthop 1993; 79:643-9.
28. **Tomeno B, Piat C.**  
Arthrodèse tibio-astragalienne.  
Encycl. Méd. Chir.  
Techniques chirurgicales - Orthopédietraumatologie 1990 ; 10 (14) :44-902.
29. **Pierre A, Hulet C, Locker B, Souquet D, Jambou S, Vielpeau C.**  
Arthrodèse arthroscopique de la cheville : indications et limites à propos d'une série de 20 patients.  
Rev Chir Orthop 2003; 89:144-51.

- 30. Brosky T, Nyland J, Nitz A, Caborn DN.**  
The ankle ligaments: consideration of syndesmotic injury and implications for rehabilitation.  
J Orthop Sports Phys Ther 1995; 21:197–205.
- 31. Gross MT et al.**  
Effect of ankle orthoses on functional performance for individuals with recurrent lateral ankle sprains.  
J Orthop Sports Phys Ther 1997; 25: 245–252.
- 32. Liu SH, Nguyen TM.**  
Ankle sprains and other soft tissue injuries.  
Curr Opin Rheumatol 1999; 11: 132–137.
- 33. Sammarco GJ, Idusuyi OB.**  
Reconstruction of the lateral ankle ligaments using a split peroneus brevis tendon graft.  
Foot Ankle Int 1999; 20 : 97–103.
- 34. B Barrois, P Ribinik, B Davenne.**  
Entorses de cheville.  
Encyc Chir Med 2002 ; 26–250–D–10.
- 35. Bonnomet F, Clavert P, Kempf JF.**  
Entorses de la cheville.  
Encycl Méd Chir Appareil locomoteur ; 1999 : 14–089–A–10, 1–8.
- 36. Hockenbury RT, Sammarco GJ.**  
Evaluation and treatment of ankle sprains. Clinical recommendations for a positive outcome. The Physician and Sportsmedicine on line 2001; 29 (2).
- 37. Povacz P, Unger F, Miller K, Tockner R, Resch H.**  
A randomized prospective study of operative and non operative treatment of injuries of the fibular collateral ligaments of the ankle.  
J Bone Joint Surg Am 1998; 80: 345–351.
- 38. Safran MR, Zachazewski JE, Benedetti RS, Bartolozzi AR 3rd, Mandelbaum R.**  
Lateral ankle sprains: a comprehensive review part 2: treatment and rehabilitation with an emphasis on the athlete.  
Med Sci Sports Exerc 1999; 31 (suppl 7): S438–S447.

- 39. Philippe Piriou, Grégory Sorriaux, Doric Passeron.**  
Prise en charge thérapeutique de l'infection articulaire. Le point de vue du chirurgien.  
Revue du Rhumatisme 2006; 73: 191-198.
- 40. Stahl P.**  
Arthrodèse tibio-tarsienne, techniques, résultats et indications. A propos de 109 cas.  
Thèse méd. Lille ; 1983 :350.
- 41. Lortat-Jacob A, Beaufils P, Goignard D, Elhamadi J.**  
L'arthrodèse tibio-tarsienne en milieu septique.  
Rev Chir Orthop 1984; 70 (6): 449-456.
- 42. Cierny G, Cook WG, Mader IT.**  
Ankle arthrodesis in the presence of ongoing sepsis indications methods and results.  
Orthop Clin North Am 1989; 20(4): 709-21.
- 43. Ehlinger M. Adam P. et Bonnomet F :**  
Arthrodèse tibiotarsienne à foyer ouvert  
Encyclopédie médicochirurgicale 2011, Volume 6, Numéro 2, Pages 1-12
- 44. Brihault L :**  
Ankle arthrodesis  
techniques in ankle and foot surgery 2011.  
Vol. 8 - Numéro 2: pp 99-103.
- 45. Campbell.**  
Arthrodesis of the ankle with modified distraction.  
Compression and bone grafting  
J Bone Joint Surg 1990; 72,4 : 552-56
- 46. Hallock G, Anous M, Sheridan B :**  
The surgical anatomy of the principal nutrient vessel of the tibia.  
Plast Reconstr Surg 1993; 92: pp. 49-54
- 47. Siguier et al :**  
Arthrodèse talo-crurale selon la technique de Crawford adams  
Rev. Chir. ortho, 1999, 137-138.

- 48. Meary :**  
Position du pied dans l'arthrodèse de l'articulation tibio-tarsienne supérieure.  
Zschr Ortho 1965; 99,4 :518-19.
- 49. Brihault L :**  
Ankle arthrodesis  
techniques in ankle and foot surgery 2011.  
Vol. 8 – Numéro 2: pp 99-103.
- 50. Attinger CE, Evans K, Bulan E, Blume P, Cooper P:**  
Angiosomes of the foot and ankle and clinical implications for limb salvage :  
reconstruction, incisions, and revascularization.  
Plast Reconstr Surg 2006; 117: pp. 2615-2693.
- 51. Hallock G, Anous M, Sheridan B :**  
The surgical anatomy of the principal nutrient vessel of the tibia.  
Plast Reconstr Surg 1993; 92: pp. 49-54
- 52. Mann R.A., and Rongstad K.M.:**  
Arthrodesis of the ankle : a critical analysis.  
Foot Ankle Int 1998; 19: pp. 3-9
- 53. ADAMS JC et al.**  
Arthrodesis of the ankle joint. Experiences with the transfibular approach.  
J Bone Joint Surg 1948; 506-11.
- 54. Schuberth et al :**  
The medial malleolar approach for arthrodesis of the ankle: A report of 13 cases.  
J Foot Ankle Surg 2005 ; 44 : 125-32.
- 55. Maynou C, Szymanski Ch, Vervoort T, Bourgault C, Devos B :**  
Pathologie de la cheville et du pied, arthrodèse talo-crurale,  
Chapitre 25, 473-495, Elsevier Masson 2ème édition 2015.
- 56. Kopp FJ, Banks M, Marcus RE :**  
Clinical outcome of tibiotalar arthrodesis utilizing the chevron technique.  
Foot Ankle Int 2004; 25: 225-30.

- 57. Maurer RC et al :**  
Transarticular cross-screw fixation.  
Clin Orthop Rel Res 1991 ; 268 : 56-64.
- 58. Maynou C, Szymanski Ch, Vervoort T, Bourgault C, Devos B :**  
Pathologie de la cheville et du pied, arthrodèse talo-crurale,  
Chapitre 25, 473-495, Elsevier Masson 2ème édition 2015.
- 59. Meary A, Roger A, Tomento. B :**  
Encyclopédie médicochirurgicale  
Arthrodèse tibio-astragalienne: techniques chirurgicales  
Orthopédie-traumatologie, 44-902.
- 60. Ogilvie-harris DJ, Lieberman I, Fitsialos D :**  
Arthroscopically assisted ankle arthrodesis for osteoarthrotic ankles.  
J Bone Joint Surg Am 1993; 75:1167-74.
- 61. Rattclif A et al :**  
Compression arthrodesis of the ankle.  
J Bone Joint Surg 1959; 41,3:524-34
- 62. Buck P, Morry B et al :**  
The optimum position of arthrodesis in the ankle.  
J Bone Joint Surg 1987; 69,7 : 1025-62.
- 63. Buck P, Morrey B, Chao E :**  
The optimum position of arthrodesis of the ankle.  
A gait study of the knee and ankle.  
J Bone Joint Surg Am 1987; 69: pp. 1052-1062
- 64. Wieowiorke M, Barg A, Schlemmer T, Valderrabano V :**  
Ankle Joint Fusion With an Anatomically Preshaped Anterior Locking Plate  
The Journal of Foot & Ankle Surgery 55; 2016: 414-417
- 65. Mezur J, Swartz E, Simon SR :**  
Ankle arthrodesis long term follow-up with fait analysis.  
J Bone Joint Surg 1979; 61-A,7: 964-75

- 66. Bresler et al.**  
Arthrodèse tibiotalienne.  
Rev Chir Orthop 1994; 81: 128–35
- 67. Duquennoy A, Mestdagh H, Tillie B, Stahl P :**  
Résultats fonctionnels de l'arthrodèse de tibio-astragalienne à propos de 52 cas revus.  
Rev Chir Orthop 1985; 71, 4 :251–61.
- 68. Ben amor H , Skalle S ,Karrey S, Saadaoui F, Zouari M, Litaïem T, Douik M :**  
Etude du retentissement de l'arthrodèse tibio talienne sur le pied.  
A propos de 36 cas  
Acta Orthopaedica Belgica, vol 65–1–1999.
- 69. Bresler et al.**  
Arthrodèse tibiotalienne.  
Rev Chir Orthop 1994; 81: 128–35
- 70. Broquin et al.**  
Arthrodèse Tibio–Tarsienne,  
Etude des complications et de la tolérance  
A propos de 134 cas.  
Rev Chir Orthop 1979; 393–01
- 71. Mann RA.**  
Arthrodesis of the foot and ankle In . Coughlin MJ Mann RA.  
Dir Surgery of the foot and ankle 1997, 7th ed Mosby Inc.
- 72. Hefti F, Bauman J, Morscher EW :**  
Ankle joint fusion, determination of optimal position by gait analysis.  
Arch Orthop Trauma Surg 1980 ; 96,3:187–95.
- 73. Biga N, Polle G, Bocquet G :**  
Arthrodèse tibio-tarsienne: quelques points techniques.  
Ann Orthop Ouest 2001; pp. 33.
- 74. Brodsky AR, Bohne W., Huffard B., and Kennedy J.G.:**  
An analysis of talar surface area occupied by screw fixation in ankle fusions.  
Foot Ankle Int 2006; 27: pp. 53–55.

- 75. eng C, Baumbach S.F., Campbell J, Kalesan B, Myerson M :**  
Comparison of initial compression of the medial, lateral, and posterior screws in an ankle fusion construct.  
Foot Ankle Int 2011; 32: pp. 71–76.
- 76. Alonso Vazquez A, Lauge–Pedersen H, Lidgren L, Taylor M :**  
Initial stability of ankle arthrodesis with three–screw fixation.  
A finite element analysis. Clin Biomech 2004; 19: pp. 751–759.
- 77. Holt E, Hansen S, Mayo K, Sangeorzon B :**  
Ankle arthrodesis usin internal screw fixation.  
Clin Orthop Rel Res 1991; 268: 21–28
- 78. Ogilvie–harris DJ, Lieberman I, Fitsialos D :**  
Arthroscopically assisted ankle arthrodesis for osteoarthrotic ankles.  
J Bone Joint Surg Am 1993; 75:1167–74.
- 79. Betz M, Benninger E, Favre P, Wieser K, Vich M, Espinosa N :**  
Primary stability and stiffness in ankle arthrodesis–crossed screws versus anterior plating.  
Foot Ankle Surg 2013; 19 (3): 168–72
- 80. iga N, Beccari R, Simonet J :**  
Encyclopédie médicochirurgicale Rhumatologie orthopédie  
Arthrose de la cheville et de la sous talienne,2004 :343–53.
- 81. Kennedy JG, Harty J, Casey K, et al :**  
Outcome after single technique ankle arthrodesis in patients with rheumatoid arthritis.  
Clin Orthop Rel Res 2003; 412: pp. 131–138
- 82. El alami B:**  
Les arthrodèses de la cheville à propos de 8 cas  
Faculté de médecine de Fès.
- 83. Zwipp H, Rammelt S, Endres T, Heineck J :**  
High union rates and function scores at midterm follow up with ankle arthrodesis using a four screw technique.  
Clin Orthop Rel Res 2010; 468: pp. 958–968

84. **Ogilvie–Harris DJ, Fitsialos D, Hedman TP :**  
Arthrodesis of the ankle: A comparison of two versus three screw fixation in a crossed configuration.  
Clin Orthop Rel Res 1994; 304: pp. 195–199
85. **Alonso–Vasquez A, Lauge–Pedersen, Lidgren L, Taylor M :**  
Initial stability of ankle arthrodesis with three screw fixation. A finite element analysis.  
Clin Biomech 2004; 19: pp. 751–759.
86. **Alonso–Vasquez A, Lauge–Pedersen, Lidgren L, Taylor M :**  
The effect of bone quality on the stability of ankle arthrodesis A finite element study.  
Foot Ankle Int 2004; 25 pp. 258–272.
87. **Mears DC, Gordon RG, Kann SE, Kann JN :**  
Ankle arthrodesis with an anterior tension plate.  
Clin Orthop Rel Res 1991 ; 268 : 70–7
88. **Mohamedean A, Said H, El–Sharkawi M, et al :**  
Technique and short–term results of ankle arthrodesis using anterior plating.  
Int Orthop 2010; 34 (6): 833–837.
89. **Guo C, Yan Z, Barield W, Hartsock L :**  
Ankle arthrodesis using anatomically contoured anterior plate.  
Foot Ankle Int 2010; 31(6):492–8
90. **Kestner C, Glisson R, DeOrio J, Nunley J :**  
A biomechanical analysis of two anterior ankle arthrodesis systems.  
Foot Ankle Int 2013; 34 (7): 1006–11
91. **Plaass C, Knupp M, Barg A, and Hintermann B :**  
Anterior double plating for rigid fixation of isolated tibiotalar arthrodesis.  
Foot Ankle Int 2009; 30 (7): 631–9.
92. **Tarkini S, Mormino M, Clare M, Haider H, Walling A, Sanders R :**  
Anterior plate supplementation increases ankle arthrodesis construct rigidity.  
Foot Ankle Int 2007; 28 (2): 219–23.

- 93. Leibner E, Brodsky J, Pollo F, Baum, Edmonds B :**  
Unloading mechanism in the total contact cast.  
Foot Ankle Int 2006; 27 (4): 281–5
- 94. Clare M, Sanders R :**  
The anatomic compression arthrodesis technique with anterior plate augmentation for ankle arthrodesis.  
Foot Ankle Clin 2011. 16 (1): 91–101
- 95. Terjesen T, and Apalset K :**  
The influence of different degrees of stiffness of fixation plates on experimental bone healing.  
J Orthop Res 1988 Volume 6 , numéro 2 , pages 293–299
- 96. Yakacki C, Khalil H, Dixon S, Gall K, Pacaccio D :**  
Compression forces of internal and external ankle fixation devices with simulated bone resorption.  
Foot Ankle Int 2010; 31 (1): 76–85.
- 97. Colgrove R, Bruffey J :**  
Ankle arthrodesis: combined internal–external fixation.  
Foot Ankle Int 2001; 22 : 92 – 97
- 98. Charnley :**  
Compression arthrodesis of the ankle and shoulder.  
J Bone Joint 1953 ; 33–:180 – 91
- 99. Shahnaz K, et al :**  
Journal of Foot and Ankle Surgery, 2011; 50 (1): 25–30  
Arthrodesis with Internal Fixation of the Infected Ankle
- 100. Ferkel R, and Hewitt M :**  
Long term results of arthroscopic ankle arthrodesis.  
Foot Ankle Int 2005; 26 (4): 275–80.
- 101. A Caravaggi C, Cimmino M, Caruso S, Dalla noce S :**  
Intramedullary compressive nail fixation for the treatment of severe Charcot Deformity of the ankle and rear.  
Foot J Foot Ankle Surg 2006; 45: 20–4.

- 102. Moorjani N, Buckingham R, Winson I :**  
Optimal insertion site for intramedullary nails during combined ankle and subtalar arthrodesis.  
Foot Ankle Surg 1998 ; 4 : 21–6.
- 103. Carrier D, and Harris C :**  
Ankle arthrodesis with vertical Steinmann's pins in rheumatoid arthritis.  
Clin Orthop Rel Res 1991;268:10–14
- 104. Easley M, Montijo H, Wilson J, Fitch R, and Nunley J :**  
Revision tibiotalar arthrodesis.  
J Bone Joint Surg, 2008; 90 (6): 1212–23
- 105. Corso SJ, Zimmer TJ :**  
Techniques and clinical evaluation of arthroscopic ankle arthrodesis  
Arthroscopy 1995; 11: 585–90.
- 106. Nielsen K.K., Linde F., and Jensen N.C.:**  
The outcome of arthroscopic and open surgery ankle arthrodesis.  
Foot Ankle Surg 2008; 14: pp. 153–157,
- 107. Townsend D, Di Silvestro M, Krause F, et al:**  
Arthroscopic versus open ankle arthrodesis : a multicenter comparative case series.  
J Bone Joint Surg (Am) 2013; 95: pp. 98–102
- 108. Abicht B, Roukis T :**  
Incidence of non union after isolated arthroscopic ankle arthrodesis.  
Arthroscopy 2013; 29: 949–54.
- 109. Zvijac J, Lemak L, Shurhoff M, Hechtman K, and Uribe J :**  
Analysis of arthroscopically assisted ankle arthrodesis.  
Arthroscopy 2002; 18:70–5
- 110. Glick JM, Morgan CD, Myerson MS, Sampson TG, and Mann JA :**  
Ankle arthrodesis using an arthroscopic method.  
Arthroscopy 1996; 12: pp. 428–434

- 111. Winson IG, Robinson DE, and Allen PE :**  
Arthroscopic ankle arthrodesis.  
J Bone Joint Surg (Br) 2005; 3: pp. 343–347
- 112. Dannawi Z, Nawabi D.H, Patel A, Leong JJ, and Moore DJ :**  
Arthroscopic ankle arthrodesis .  
Foot Ankle Surg 2011; 17: pp. 249
- 113. Schuberth J.M Collmann D.R, , and Kaas M.H:**  
Arthroscopic ankle arthrodesis .  
Foot Ankle Int 2006; 27: pp. 1079–1085
- 114. O'Brien T, Hart T, Shereff M, Stone J, and Johnson J.:**  
Open versus arthroscopic ankle arthrodesis .  
Foot Ankle Int 1999; 20: pp. 368–374
- 115. Turan I, Wredmark T, and Fellander–Tsai L :**  
Arthroscopic ankle arthrodesis in rheumatoid arthritis.  
Clin Orthop Rel Res 1995; 320: pp. 110–114
- 116. Baciu C et al :**  
A simple technique for arthrodesis of the ankle.  
J. Bone Joint Surg. Br. 1986; 68: pp. 266–267
- 117. Mann H, Biring G, Choudhury M, Lee C, and Goddard N :**  
Ankle arthropathy in the haemophilic patient: a description of a novel ankle arthrodesis technique.  
Haemophilia 2009; 15: pp. 458–463
- 118. Watson–Jones R et al :**  
Fractures and joint injuries.  
Edinburgh: Churchill Livingstone, 1960.
- 119. Stahl P.**  
Arthrodèse tibio–tarsienne. Technique, résultats et indications.  
A propos de 109 cas. Thèse Méd Lille 1983.
- 120. Patterson BM, Onglis A, and Moeckel B :**  
Anterior sliding graft for tibio–talar arthrodesis.  
Foot Ankle Int. 1997; 18: pp. 330–334

- 121. Van Bergeyk A, Stotler W, Beals T, and Manoli A :**  
Functional outcome after modified Blair tibio talar arthrodesis for talar osteonecrosis.  
Foot Ankle Int 2003; 24 (10): 765–70.
- 122. Chuinard EG, Paterson R:**  
Distraction compression bone graft arthrodesis of the ankle.  
A method especially applicable in children.
- 123. Soulier A, Duquennoy A:**  
Arthrodèse tibio-tarsienne par greffons cylindriques.  
Acta Orthop Belgique 1969; 35,2 :377–91
- 124. Nodzo SR, Kaplan N, Hohman D, Ritter C :**  
A radiographic and clinical comparison of reamer – irrigator – aspirator versus iliac crest bone graft in ankle arthrodesis.  
Int Orthop 2014; 38: pp. 1199–1203
- 125. Mezur J, Swartz E, Simon SR :**  
Ankle arthrodesis long term follow-up with finite element analysis.  
J Bone Joint Surg 1979; 61-A,7: 964–75
- 126. Peter D, Angus H, Cowell.**  
Triple arthrodesis a critical long term review.  
J Bone Joint Surg 1986;68-B(2):260–265.
- 127. Volger.**  
Triple arthrodesis as salvage for and stage flat foot.  
Clin Pediatr Med Surg 1989; 6:591–604.
- 128. Jardé O, Trinquier JL, Renaux P, Mauger S, Vives P.**  
Arthrodèse sousastragalienne pour séquelles de fracture du calcaneum à propos de 57 cas.  
Rev Chir Orthop 1994; 80:728–33
- 129. G. SIMON.**  
La mobilité de la cheville dans le pied bot varus équin Le pied bot.  
Sauramps médical 1985 :180
- 130. DUQUENNOY A , MESTDAGH H , TILLIE B , STAHLÉ .P**

## Les arthrodèses de la cheville

---

Résultats fonctionnels de l'arthrodèse de tibio-astragaliennne a propos de 52 cas revus. Rev Chir Orthop 1985 ; 71, 4 :251-61.

**131. KITAOKA et al .**

Survivorship analysis of the Mayo total ankle arthroplasty.  
J Bone Joint Surg 1994; 76: 974-79.

**132. Broquin et al.**

Arthrodèse Tibio-Tarsienne,  
Etude des complications et de la tolérance A propos de 134 cas.  
Rev Chir Orthop 1979; 393-0

**133. Bresler et al.**

Arthrodèse tibiotaliennne.  
Rev Chir Orthop 1994; 81: 128-35

**134. Duquennoy A, Mestdagh H, Tillie B, Stahl P :**

Résultats fonctionnels de l'arthrodèse de tibio-astragaliennne à propos de 52 cas revus.  
Rev Chir Orthop 1985; 71, 4 :251-61.

**135. Morry B et al :**

The optimum position of arthrodesis in the ankle.  
J Bone Joint Surg 1987; 69,7 : 1025-6

# قسم الطبيب

أقسم بالله العظيم

أن أراقب الله في مهنتي.

وأن أصون حياة الإنسان في كافة أطوارها في كل الظروف

والأحوال باذلة وسعي في إنقاذها من الهلاك والمرض

والألم والقلق.

وأن أحفظ للناس كرامتهم، وأستر عورتهم، وأكتم سرهم.

وأن أكون على الدوام من وسائل رحمة الله، باذلة رعايتي الطبية للقريب والبعيد،

للصالح والطالح، والصديق والعدو.

وأن أثابر على طلب العلم، وأسخره لنفع الإنسان لا لأذاه.

وأن أوقر من علمني، وأعلم من يصغرنني، وأكون أختاً لكل زميل في المهنة

الطبية متعاونين على البر والتقوى.

وأن تكون حياتي مصداق إيماني في سري وعلانيتي، نقيّة مما يشينها تجاه

الله ورسوله والمؤمنين.

والله على ما أقول شهيدا

## إيتاق مفصل الكاحل

### الأطروحة

قدمت ونوقشت علانية يوم 04 يوليوز 2017

من طرف

الآنسة : يسرى تاج الدين

المزداة في 05 اكتوبر 1991 ب فقيه بن صالح

لنيل شهادة الدكتوراة في الطب

الكلمات الأساسية:

الإيتاق - الكاحل - هشاشة العظام

### اللجنة

الرئيس

المشرف

القضاة

السيد **ي.ناجب**

أستاذ في جراحة العظام والمفاصل.

السيد **ح.سعيد**

أستاذ في جراحة العظام والمفاصل.

السيد **م.أ. بنهيمه**

أستاذ مبرز في جراحة العظام والمفاصل.

السيدة **إ.البوشي**

أستاذة مبرزة في طب المفاصل

السيدة **م. والي ادريسي**

أستاذة مبرزة في الطب الإشعاعي

السيد **ع.عقري**

أستاذ مبرز في جراحة العظام والمفاصل

