



UNIVERSITE CADI AYYAD
FACULTE DE MEDECINE ET DE PHARMACIE
MARRAKECH

ANNEE 2007

THESE N° 69

**L'APPORT DE L'IMAGERIE PAR RESONANCE
MAGNETIQUE DANS LA SCLEROSE EN PLAQUES
« À propos de 52 cas »**

THESE

PRESENTEE ET SOUTENUE PUBLIQUEMENT LE/.../2007

PAR

Mlle Nassima BNOUACHIR

Née le 29/08/1981 à Marrakech

POUR L'OBTENTION DU DOCTORAT EN MEDECINE

MOTS CLES

SCLEROSE EN PLAQUES - IMAGERIE - IRM

JURY

Mr. O. ESSADKI
Professeur de Radiologie

Mr. A. OUSEHAL
Professeur de Radiologie

Mr. S. AIT BENALI
Professeur de Neurochirurgie

Mme. I. TAZI
Professeur de Psychiatrie

Mr. N. KISSANI
Professeur de Neurologie

Mme. L. ESSADOUNI
Professeur agrégée de Médecine Interne

PRESIDENT

RAPPORTEUR

JUGES

ABREVIATIONS

SEP	sclérose en plaques
IRM	imagerie par résonance magnétique
SNC	système nerveux central
SBAN	substance blanche en apparence normale
LCR	liquide céphalo-rachidien
ITM	IRM par transfert de magnétisation
ITA	IRM par transfert d'aimantation
ID	IRM de diffusion
SRM	spectroscopie par résonance magnétique
BHE	barrière hémato-encéphalique
OIA	ophtalmoplégie internucléaire
IgG	immunoglobulines G
EAE	encéphalite allergique expérimentale
EAD	encéphalomyélite aiguë disséminée
Gd	gadolinium
ZHT2	zones d'hypersignal observées sur les séquences pondérées en T2
VOI	volume de substance blanche étudié en spectroscopie

PLAN

INTRODUCTION	1
PATIENTS ET METHODES	4
RESULTATS	14
I. Données épidémiologiques	15
II. Données cliniques	17
1. Signes inauguraux.....	17
2. Signes fonctionnels.....	18
3. Signes physiques.....	20
III. Les formes évolutives	21
IV. Données biologiques	22
1. Liquide céphalo-rachidien.....	22
2. Vitesse de sédimentation	23
V. Données du potentiel évoqué visuel (PEV)	23
VI. Données de l'imagerie par résonance magnétique	23
1. IRM cérébrale	24
1-1. Type de lésion.....	24
1-2. Caractéristiques des plaques.....	26
2. IRM médullaire	43
2-1. Type de lésion.....	43
2-2. Caractéristiques des plaques.....	45
3. IRM de surveillance	52
DISCUSSION	53
I. Historique	54
II. Physiopathologie	56
III. Epidémiologie	63
IV. Diagnostic positif	65

1. Étude clinique	65
1-1. Approche symptomatique.....	65
a. Signes inauguraux.....	65
b. Signes cliniques.....	66
b-1) Troubles visuels et neuropathie optique rétro bulbaire	66
b-2) Les manifestations motrices	67
b-3) Les manifestations sensibles.....	68
b-4) Atteinte du tronc cérébral.....	69
b-5) Atteinte cérébelleuse.....	70
b-6) Troubles sphinctériens et génitaux.....	71
b-7) Troubles neuropsychologiques	71
b-8) Autres manifestations.....	72
1-2. Les formes évolutives	73
a. Formes de début rémittent.....	74
b. Formes progressives secondaires.....	74
c. Formes progressives primaires.....	74
1-3. Approche diagnostique.....	75
2. Étude biologique	76
2-1. Étude du liquide céphalorachidien (LCR).....	76
2-2. Bilan biologique	76
3. Étude électrophysiologique	76
4. L'imagerie	77
4-1. La tomodensitométrie (TDM)	77
a. La sémiologie TDM de la sclérose en plaques.....	77
b. Corrélation clinique -TDM.....	79
4-2. L'imagerie par résonance magnétique nucléaire (IRM).....	79
a. Techniques.....	80
a-1) La séquence sagittale T1	80
a-2) Les séquences T2 (classique et FLAIR).....	80
a-3) La séquence transverse T1 avant contraste	81
a-4) La séquence transverse T1 après contraste	81

a-5) L'examen de la moelle	81
a-6) L'examen des nerfs optiques	82
b. Résultats.....	82
b-1) Aspect des lésions.....	82
b-2) Localisation des lésions.....	85
b-3) Dissémination dans l'espace	86
b-4) Dissémination dans le temps	87
c. Les nouvelles techniques de l'IRM.....	87
c-1) La spectroscopie par résonance magnétique (SRM).....	88
c-2) L'imagerie par transfert d'aimantation (ITA).....	91
c-3) L'imagerie de diffusion (ID)	93
c-4) L'imagerie fonctionnelle.....	94
c-5) L'étude des courbes de décroissance du T2.....	95
4-3. Les critères diagnostiques de la sclérose en plaques.....	95
4-4. Les formes frontières de la sclérose en plaques.....	99
a. La sclérose en plaques chez l'enfant.....	99
b. La sclérose en plaques à début tardif.....	100
c. La sclérose en plaques pseudo tumorale.....	100
d. La sclérose concentrique de Baló.....	101
e. La maladie de Schilder	101
f. L'encéphalomyélite aiguë disséminée	101
g. La neuromyéélite optique de Devic	102
V. Diagnostic différentiel à l'IRM	103
1. Les maladies multifocales non démyélinisantes du SNC.....	103
1-1. Les maladies systémiques	103
1-2. Les maladies cérébro-vasculaires.....	105
1-3. Les maladies infectieuses.....	105
2. Les maladies multifocales démyélinisantes du SNC.....	106
2-1. Encéphalomyélite aiguë disséminée.....	106
2-2. Leucodystrophies	106
3. Les maladies focales.....	107

VI. Evolution et pronostic	108
1. Evolution spontanée.....	108
2. Apport de l'IRM dans l'évolution de la SEP.....	111
2-1. La discordance radio clinique dans la SEP.....	111
2-2. Valeurs prédictives et pronostiques de l'IRM.....	112
a. La valeur prédictive de l'évolution vers une SEP certaine.....	112
b. La valeur prédictive de la fréquence des poussées.....	113
c. La valeur pronostique de l'IRM.....	114
d. Le pronostic de la SEP et la substance blanche en apparence normale	115
2-3. IRM et le suivi évolutif	116
a. Paramètres recueillis en IRM conventionnelle.....	116
b. Intérêt des IRM répétées dans le suivi évolutif	118
VII. Traitement	120
1. Traitement des poussées	120
2. Traitement des symptômes	120
3. Traitement de fond	122
<u>CONCLUSION</u>	123

RESUMES

BIBLIOGRAPHIE

INTRODUCTION

La sclérose en plaques (SEP) est la principale maladie inflammatoire démyélinisante du système nerveux central (SNC), touchant essentiellement la substance blanche. Inégalement répartie dans le monde, elle affecte près d'un million de jeunes adultes chez qui elle représente la première cause non traumatique de handicap neurologique. C'est une affection chronique évoluant le plus souvent par poussées plus ou moins régressives aboutissant à un déclin physique sur plusieurs dizaines d'années.

Bien que son étiologie ne soit pas complètement élucidée, les études réalisées ces dernières années ont considérablement contribué à une meilleure compréhension des concepts physiopathologiques, notamment immunopathogéniques, ce qui permettra des progrès importants dans le domaine thérapeutique (1).

La sclérose en plaques est caractérisée par son polymorphisme clinique d'où la diversité de ses tableaux cliniques. La variété topographique des signes neurologiques est liée à la dissémination des lésions dans l'espace, alors que le profil évolutif récurrent est souvent décrit comme une dissémination des lésions dans le temps. Ces caractéristiques sont à la base des critères diagnostiques de la maladie.

La généralisation de l'utilisation de l'imagerie par résonance magnétique (IRM) dans la démarche diagnostique de la sclérose en plaques (SEP) à un stade très précoce de la maladie a fait reconsidérer les conditions dans lesquelles ce diagnostic est fait. De nouveaux critères diagnostiques de SEP ont été proposés qui tiennent compte des signes IRM, en particulier pour établir très tôt le caractère évolutif dans le temps de l'affection en cas de syndrome cliniquement isolé (2). Au delà des aspects diagnostiques, l'IRM offre l'opportunité d'observer l'évolution des lésions de la maladie ou du moins de leur évaluation par différentes techniques (transfert

L'imagerie par résonance magnétique dans la sclérose en plaques: à propos de 52 cas

d'aimantation, imagerie de diffusion), permettant de mieux connaître la dynamique physiopathologique de la SEP. La validation de ces techniques devrait permettre d'accroître la place de l'IRM dans le suivi évolutif des patients au delà de son apport déjà considérable dans l'évaluation des thérapeutiques (3).

Le but de notre travail est de préciser l'apport de l'IRM dans le diagnostic positif, le bilan et le suivi de la SEP à travers une étude rétrospective de 52 cas.

PATIENTS ET METHODES

C'est une étude rétrospective portant sur une série de 52 cas, colligés dans les services de neurologie et de radiologie du centre hospitalo-universitaire Mohammed VI de Marrakech, sur une période de 6 années s'étalant du mois d'avril 2001 au mois de novembre 2006.

Dans cette étude, est éliminé un certain nombre de malades chez qui le diagnostic de SEP n'était pas certain ainsi que plusieurs dossiers incomplets.

La méthodologie de l'étude a consisté en l'exploitation des dossiers des patients présentant une SEP définie selon les critères de Poser et de Mc Donald. Une fiche d'exploitation a été établie, contenant les paramètres cliniques et paracliniques notamment l'IRM qui est l'objectif de notre étude.

Sur le plan technique, 4 types de séquences ont été utilisés de façon variable et chacune de ces séquences a été réalisée systématiquement selon les plans suivants :

Au niveau cérébral :

- La séquence T1 sans gadolinium : coupes axiale et sagittale
- La séquence T2 : coupe axiale
- La séquence T2 FLAIR : coupe axiale
- La séquence T1 avec gadolinium : coupe axiale

Au niveau médullaire :

- La séquence T1 sans gadolinium : coupe sagittale
 - La séquence T2 : coupes sagittale et axiale
 - La séquence T1 avec gadolinium : coupe sagittale et axiale
-

Tableau I : Répartition selon les séquences d'IRM cérébrale utilisées (n=50)

Séquence	Nombre de cas	Fréquence (%)
T1 sans gadolinium	42	84 %
T1 avec gadolinium	20	40 %
T2	50	100 %
T2 FLAIR	50	100 %

Tableau II : Répartition selon les séquences d'IRM médullaire utilisées (n=33)

Séquence	Nombre de cas	Fréquence (%)
T1 sans gadolinium	22	66,7 %
T1 avec gadolinium	7	21,2 %
T2	33	100 %

Pour l'analyse statistique des résultats nous avons utilisé le logiciel EPI6FR qu'on a installé sur l'Excel 2003 et qui nous a permis d'obtenir les différentes valeurs retrouvées dans notre travail.

FICHE D'EXPLOITATION

IDENTITE

Nom :

Prénom :

Age :

Sexe :

Médecin traitant :

N°d'IRM :

N°d'entrée :

CLINIQUE

1/Antécédents

- Personnels : – diabète
- HTA
- toxiques
- Familiaux : – consanguinité
- cas similaires dans la famille

2/ la symptomatologie :

*Age de début (/an) :

- *Mode de révélation : – Mono symptomatique
- Pluri symptomatique

*Signes fonctionnels :

	<u>Au début</u>	<u>Au cours de l'évolution</u>
Troubles de marche	<input type="checkbox"/>	<input type="checkbox"/>
Troubles moteurs	<input type="checkbox"/>	<input type="checkbox"/>
Troubles de sensibilité :	<input type="checkbox"/>	<input type="checkbox"/>
–paresthésie	<input type="checkbox"/>	<input type="checkbox"/>
–dysesthésie	<input type="checkbox"/>	<input type="checkbox"/>
–douleur	<input type="checkbox"/>	<input type="checkbox"/>
Troubles visuels :	<input type="checkbox"/>	<input type="checkbox"/>

L'imagerie par résonance magnétique dans la sclérose en plaques: à propos de 52 cas

-BAV	<input type="checkbox"/>	<input type="checkbox"/>
-diplopie	<input type="checkbox"/>	<input type="checkbox"/>
-brouillard visuel	<input type="checkbox"/>	<input type="checkbox"/>
-trouble du champ visuel	<input type="checkbox"/>	<input type="checkbox"/>
Vertige	<input type="checkbox"/>	<input type="checkbox"/>
Tremblements	<input type="checkbox"/>	<input type="checkbox"/>
Troubles d'équilibre	<input type="checkbox"/>	<input type="checkbox"/>
Troubles de parole	<input type="checkbox"/>	<input type="checkbox"/>
Troubles génito-sphinctériens :	<input type="checkbox"/>	<input type="checkbox"/>
-impériosité mictionnelle	<input type="checkbox"/>	<input type="checkbox"/>
-incontinence urinaire	<input type="checkbox"/>	<input type="checkbox"/>
-rétention urinaire	<input type="checkbox"/>	<input type="checkbox"/>
-constipation	<input type="checkbox"/>	<input type="checkbox"/>
-incontinence anale	<input type="checkbox"/>	<input type="checkbox"/>
-impuissance sexuelle	<input type="checkbox"/>	<input type="checkbox"/>
Céphalées	<input type="checkbox"/>	<input type="checkbox"/>
Fatigue	<input type="checkbox"/>	<input type="checkbox"/>
Déficit auditif	<input type="checkbox"/>	<input type="checkbox"/>
Troubles de Comportement	<input type="checkbox"/>	<input type="checkbox"/>
Aggravation par chaleur/bain maure	<input type="checkbox"/>	<input type="checkbox"/>
Autres :		

3/ Examen physique :

- Syndrome pyramidal
 - Syndrome cordonal postérieur
 - Syndrome spinothalamique
 - Syndrome cérébelleux
 - Syndrome vestibulaire
 - Atteinte oculomotrice
 - Atteinte des autres paires crâniennes à préciser :

 - Troubles cognitifs :
- amnésie
- aphasie
-

L'imagerie par résonance magnétique dans la sclérose en plaques: à propos de 52 cas

-apraxie
-agnosie

▪ Troubles de l'humeur :

▪ Fond d'œil : oui non

-Normal
-Œdème
-Pâleur
-Atrophie optique

Autres :

4/ Forme évolutive :

Rémittente
Primitivement progressive
Secondairement progressive

LIQUIDE CEPHALO-RACHIDIEN : oui non

➤ Résultats :

-Normal
-Hypercytose modérée
-Hyperproteïnorrhée modérée

➤ Electrophorèse LCR : oui non

-Normale
-Hypergammaglobulinémie
-Profil oligoclonal

VITESSE DE SEDIMENTATION : oui non

Augmentée
Normale

L'imagerie par résonance magnétique dans la sclérose en plaques: à propos de 52 cas

+Caractéristiques des plaques de démyélinisation :

➤ Sièges :

Sustentorial : oui non

- Cortico-sous cortical :

- Centre semi ovale
- Frontal
- Pariétal
- Temporal
- Occipital

-Péri ventriculaire

-Jonction SB/SG

-Voies optiques

Tronc cérébral : oui non

-protubérance

-Bulbe

-Mésencéphale

Cervelet : oui non

-Vermis

-hémisphères cérébelleux

➤ Nombre :

➤ Taille :

Minimale (mm) :

Maximale (mm) :

➤ Forme :

Ovale

Arrondie

Allongée

➤ Aspect confluent : oui non

➤ Signal :

T1 sans gadolinium :

-Isosignal

-Hyposignal

L'imagerie par résonance magnétique dans la sclérose en plaques: à propos de 52 cas

T1 avec gadolinium :

- Prise de contraste
- Annulaire
- Homogène
- Hétérogène
- Absence de prise de contraste

T2 :

- Isosignal
- Hypersignal

T2 Flair :

- Isosignal
- Hypersignal

➤ Œdème perilésionnel : oui non

➤ Effet de masse sur les structures adjacentes :
oui non

➤ Autres lésions associées :

2/IRM médullaire : oui non

a- Technique :

+Les séquences :

- T1 sans gadolinium
- T1 avec gadolinium
- T2

+Les coupes :

- Axiale
- Sagittale

b- Résultats : normale lésion

+Type de lésion :

- Démyélinisation
- Atrophie médullaire
-

+Caractéristiques des plaques de démyélinisation :

➤ Segment médullaire où siège des lésions :

Cervical
Thoracique
Lombaire

➤ Siège :

Centromédullaire
Périphérique :
▪ Antérieur
▪ Postérieur

➤ Nombre :

➤ Taille :

Minimale (mm) :
Maximale (mm) :

➤ Forme :

Ovale
Arrondie
Allongée

➤ Signal :

T1 sans gadolinium :

-Isosignal
-Hyposignal

T1 avec gadolinium :

-Prise de contraste
Annulaire
Homogène
Hétérogène
-Absence de prise de contraste

T2 :

-Isosignal
-Hypersignal

RESULTATS

I – DONNEES EPIDEMIOLOGIQUES

1 – Répartition selon le sexe :

Dans notre série, 32 femmes ont présenté la SEP contre seulement 20 hommes, avec un sex ratio de 1,6.

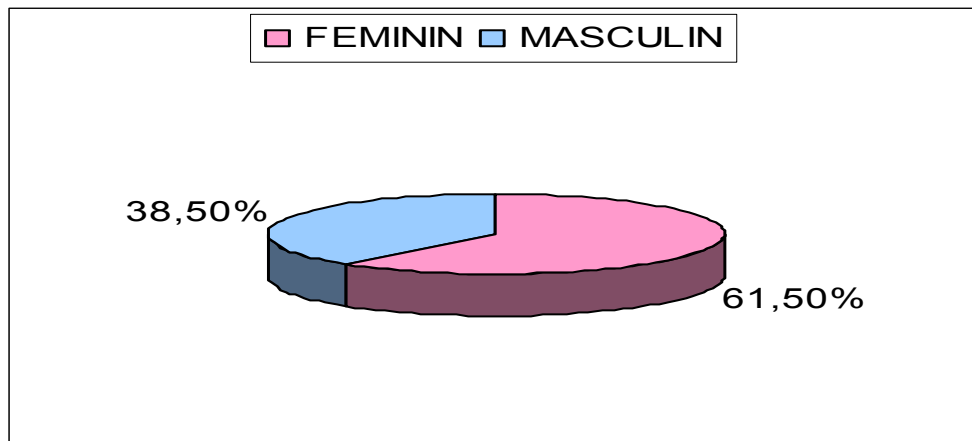


Fig.1 : Répartition selon le sexe

2 – Répartition selon l'âge du diagnostic :

L'âge des patients au moment du diagnostic variait entre 13 ans et 65 ans avec un pic de fréquence à 35 ans (6 cas). L'âge moyen du diagnostic a été de 36,6 ans.

Tableau III : Répartition par tranche d'âge du diagnostic

Age en année	Nombre de cas	Fréquence (%)
10 – 20	4	7,7 %
20 – 30	11	21,2 %
30 – 40	18	34,6 %
40 – 50	10	19,2 %
50 – 60	8	15,4 %
60 – 70	1	1,9 %

3 – Répartition selon l'âge du début :

L'âge de début de la symptomatologie retrouvé dans notre série s'échelonnait entre 13 et 54 ans avec un pic de fréquence situé dans la tranche d'âge comprise entre 30 ans et 40 ans (38,5%) :

Tableau IV : Répartition par tranche d'âge du début de la symptomatologie

Age en année	Nombre de cas	Fréquence (%)
10 – 20	4	7,7 %
20 – 30	16	30,7 %
30 – 40	20	38,5 %
40 – 50	10	19,2 %
50 – 60	2	3,8 %

L'âge moyen de début était de 32,5 ans, alors que l'âge moyen du diagnostic se situait à 36,6 ans, soit un délai distingué moyen de 4,1 ans.

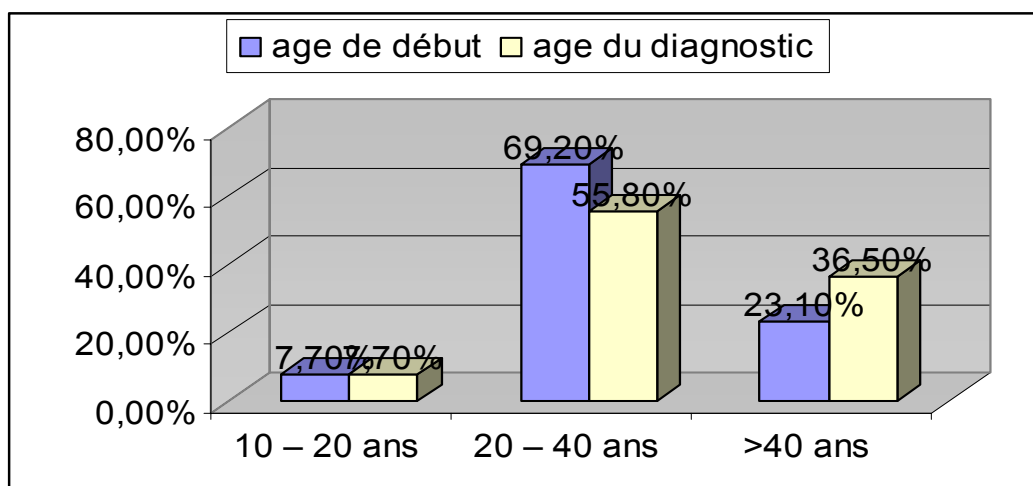


Fig. 2 : comparaison des âges du début et du diagnostic

On constate donc l'âge jeune de nos malades et on note l'existence d'un décalage important entre l'âge du début des symptômes et l'âge du diagnostic.

4 – Fréquence des antécédents familiaux et personnels :

Sur les 52 malades de notre série, on a observé un seul cas familial correspondant à la mère d'une patiente, soit 1, 9 % des cas.

Pour les antécédents pathologiques, on a trouvé 1 malade hypertendu, 2 malades diabétiques et 5 avec des antécédents toxiques (tabac, alcool, drogue).

La notion de consanguinité chez les parents a été rapportée dans 4 cas (7,7 %).

II – DONNEES CLINIQUES :

1. Signes inauguraux :

Dans notre étude, les signes inauguraux étaient polymorphes et se révélaient souvent sous forme mono symptomatique :

Tableau V : Répartition selon le mode de révélation

Mode de révélation	Nombre de cas	Fréquence (%)
Mono symptomatique	34	65,4 %
Pluri symptomatique	18	34,6 %

La majorité de ces signes se retrouvait plus tard à un stade évolué de la maladie et faisait partie du tableau clinique. Ainsi survenait au trois premiers rangs et par ordre de fréquence :

- Les troubles moteurs avec 65,4 % des cas
 - Les troubles visuels avec 38,5 % des cas, représentés par la baisse de l'acuité visuelle (50 %) puis le brouillard visuel (30 %) et la diplopie (20 %).
 - Les troubles de la sensibilité avec 19,2 % des cas, représentés totalement par une paresthésie qui est associée dans 20 % des cas à une dysesthésie.
-

Tableau VI : Répartition selon les signes inauguraux

Signes inauguraux	Nombre de cas	Fréquence (%)
Les troubles moteurs	34	65,4 %
Les troubles visuels	20	38,5 %
Les troubles de la sensibilité	10	19,2 %
Les troubles de la marche	7	13,5 %
Les troubles sphinctériens	3	5,8 %

2. Signes fonctionnels :

- a) **Manifestations motrices** : présentes chez 49 patients soit 94,2 %.
- b) **Manifestations sensibles** : présentes chez 22 patients soit 42,3 %. Les paresthésies étaient les plus retrouvées avec 19 cas soit 86,3 %.
- c) **Manifestations visuelles** : ces troubles présentaient une grande fréquence que ce soit au début de la SEP ou au cours de son évolution. Elles existaient dans 63,4 % des cas, soit 33 patients sur les 52 de notre série. Plusieurs troubles visuels pouvaient se manifester chez le même patient au cours de l'évolution de sa maladie.

Tableau VII : Répartition des troubles visuels

Troubles visuels	Nombre de cas	Fréquence (%)
Baisse de l'acuité visuelle	21	63,6 %
Brouillard visuel	12	36,3 %
Diplopie	10	30,3 %
Trouble du champ visuel	2	6,1 %

- d) **Manifestations cérébelleuses et vestibulaires** : présentes chez 36 patients, soit 69,2 % des cas. Ces manifestations s'étaient révélées à un stade évolué chez 29 malades soit 80,5 % des cas.

Tableau VIII : Fréquence des différents troubles cérébelleux et vestibulaires

Les troubles retrouvés	Nombre de cas	Fréquence (%)
Trouble de la marche	30	57,6 %
Vertige	19	36,5 %
Dysarthrie	8	15,3 %
Trouble de l'équilibre	5	9,6 %
Tremblement	4	7,7 %

- e) **Manifestations génito-sphinctériennes** : présentes chez 34 malades, soit 65,3 % alors qu'elles n'étaient révélatrices que dans près de 6 % des cas. Ces troubles ont été dominés par l'impériosité mictionnelle avec 67,6 % des cas.

Tableau IX : Répartition des troubles génito-sphinctériens

Les troubles retrouvés	Nombre de cas	Fréquence (%)
Impériosité mictionnelle	23	67,6 %
Incontinence urinaire	7	20,5 %
Constipation	7	20,5 %
Rétention urinaire	3	8,8 %
Incontinence anale	3	8,8 %
Impuissance sexuelle	2	5,8 %

L'histogramme suivant résume les signes fonctionnels retrouvés dans la série :

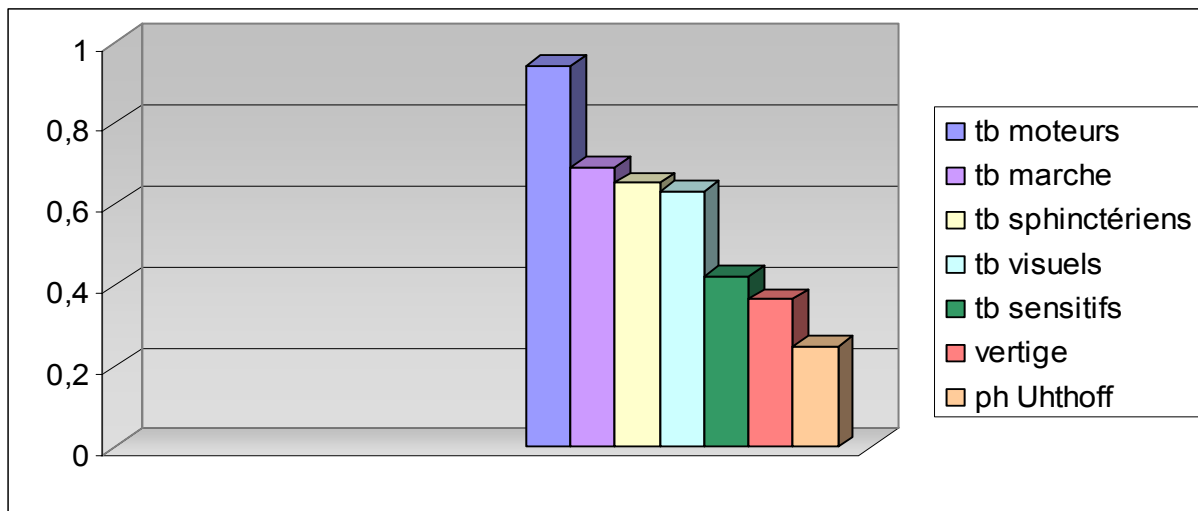


Fig. 3 : les signes fonctionnels de la SEP retrouvés dans la série

3. Signes physiques :

3-1. Les syndromes :

Nous avons classé, par ordre de fréquence décroissant, les différents syndromes retrouvés dans notre étude. Le résultat est résumé dans le tableau suivant :

Tableau X : Répartition des différents syndromes

Syndrome	Nombre de cas	Fréquence (%)
pyramidal	50	96,1 %
Cérébelleux	25	48,1 %
vestibulaire	19	36,5 %
Cordonal postérieur	8	15,4 %
spinothalamique	2	3,8 %

L'association entre un ou plusieurs syndromes était souvent présente, témoignant de l'atteinte multifocale lors de la SEP.

3-2. Atteinte des paires crâniennes :

Sur les 52 malades, 10 présentaient des troubles oculomoteurs soit 19,2 %, tous sous forme d'ophtalmoplégie internucléaire antérieure (OIA).

L'atteinte des autres paires crâniennes était retrouvée chez 7 patients soit 13,5 %, avec une atteinte prédominante du nerf facial 57,1 %.

3-3. Atteinte neuropsychologique :

Les troubles de l'humeur étaient présents chez 6 patients soit 11,5 % des cas, 4 sous forme de troubles anxio-dépressifs et 2 sous forme d'euphorie.

Dans notre étude, seulement 4 patients présentaient des troubles cognitifs (tous sous forme d'amnésie) soit 7,7 % des cas.

3-4. Fond d'œil :

Le fond d'œil a été pratiqué chez 24 patients. Il a été normal dans 21 cas, a trouvé une pâleur dans 2 cas et un cas d'atrophie optique.

III – LES FORMES EVOLUTIVES :

Selon le mode d'évolution, trois formes sont distinguées :

Tableau XI : Répartition selon les formes évolutives

Formes	Nombre de cas	Fréquence (%)
Rémittente (SEP-R)	24	46,1 %
Progressive secondaire (SEP-SP)	20	38,5 %
Progressive primaire (SEP – PP)	8	15,4 %

Ainsi, on remarque dans notre série la fréquence des deux formes rémittente et progressive secondaire avec une légère prédominance de la première. Par contre la forme progressive primaire est plus rare.

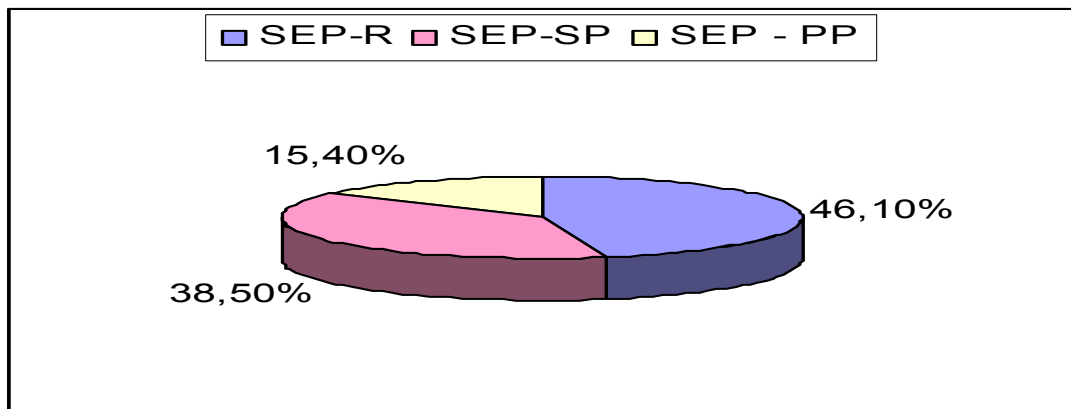


Fig.4 : Répartition des formes évolutives

IV – DONNEES BIOLOGIQUES :

1 – Etude du liquide céphalo-rachidien :

La ponction lombaire a été réalisée chez 43 malades soit 82,7 % des cas. Elle s'est révélée normale dans 76,8 % des cas :

Tableau XII : Etude du liquide céphalo-rachidien (LCR)

Aspect du LCR	Nombre de cas	Fréquence (%)
Normal	33	76,8 %
Hpercytose	10	23,2 %
Hyperprotéïnorachie	9	20,9 %

Parmi les 43 patients qui ont eu une ponction lombaire, l'électrophorèse a été réalisée chez 36 d'entre eux soit 83,7 %. L'hypergammaglobulinémie a été retrouvée chez 20 malades soit 55,6 % alors que le profil oligoclonal n'a été précisé que dans 8 cas.

2- Vitesse de sédimentation :

Sur un ensemble de 43 dossiers où la vitesse de sédimentation a été réalisée, on a constaté son augmentation dans 14 cas soit 32,6 % alors que 67,4 % des patients ne présentaient pas de syndrome inflammatoire biologique.

V- DONNEES DU POTENTIEL EVOQUE VISUEL (PEV) :

Dans notre série, le PEV a été pratiqué chez seulement 33 patients (65,4 %). Tous ces malades présentaient une altération du PEV avec allongement de latence P100 témoignant d'une neuropathie optique rétro bulbaire.

VI - DONNEES DE L'IMAGERIE PAR RESONANCE MAGNETIQUE :

Sur les 52 patients de notre série et tout au long de l'évolution de la maladie, l'IRM a été réalisée une seule fois chez 49 malades (soit 94,2 %) et deux fois chez 3 malades (soit 5,8 %). La deuxième IRM a été demandée devant un doute diagnostique ou une aggravation secondaire.

Selon les critères de dissémination temporelle proposés par Mc Donald, nous avons choisi de répartir nos malades selon le délai de réalisation de la première IRM par rapport au début de l'épisode clinique en prenant comme référence la période de 3 mois :

Tableau XIII : Délai de réalisation de la 1ère IRM/ début de l'épisode clinique

Délai	Nombre de cas	Fréquence (%)
Moins de 3 mois	17	32,7 %
3 mois ou plus	35	67,3 %

1. IRM cérébrale :

Dans notre série, 50 malades ont bénéficié d'une IRM cérébrale soit 96,2 % des cas. Les deux restants ont bénéficié seulement d'une IRM médullaire qui a été suffisante pour poser le diagnostic. Chez les 50 patients, 49 présentaient une ou plusieurs lésions cérébrales soit 98 % des cas. Dans un cas, le résultat était normal.

1-1. Type de lésion :

La démyélinisation a constitué la lésion constante chez l'ensemble des malades. L'atrophie cérébrale a été rencontrée dans 14,3 % des cas. (*Images 1-2*)

Tableau XIV : Répartition selon le type de lésion cérébrale

Type de lésion	Nombre de cas	Fréquence (%)
Démyélinisation	49	100 %
Atrophie cérébrale	7	14,3 %
Atrophie du corps calleux	3	6,1 %

L'atrophie cérébrale siégeait chez les 7 patients au niveau sus tentorial alors que 3 parmi eux présentaient une association avec l'atrophie sous tentorielle.

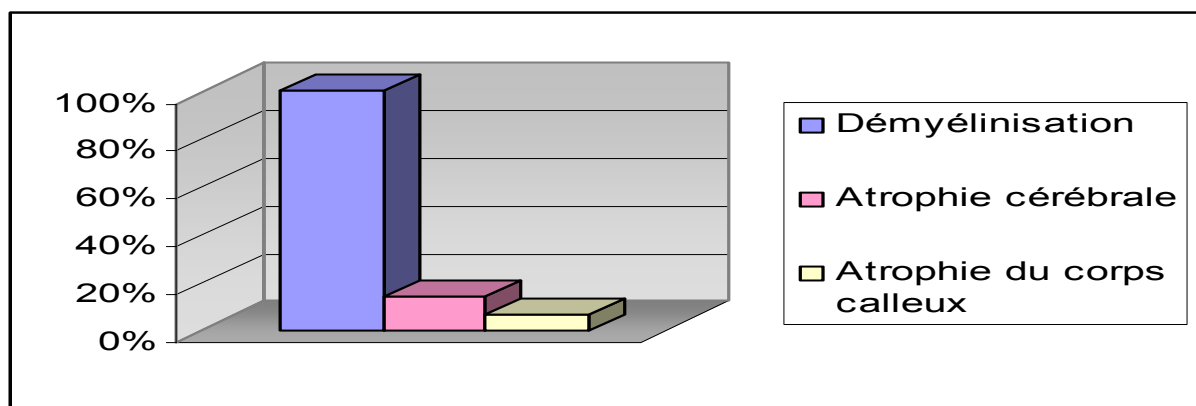


Fig.5 : Répartition selon le type de lésion cérébrale

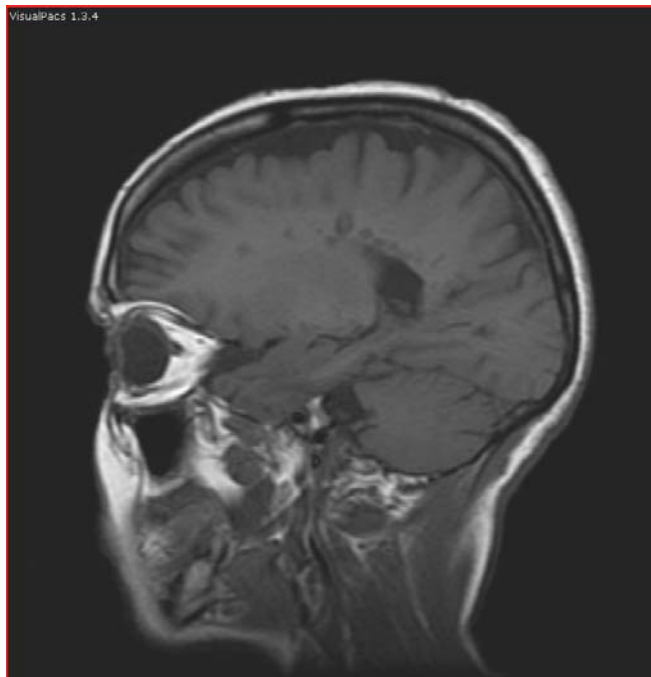


Image 1.

Coupe sagittale en séquence T1 : plaques en hyposignal, multiples, de siège périventriculaire et sous corticale associées à une atrophie corticale.

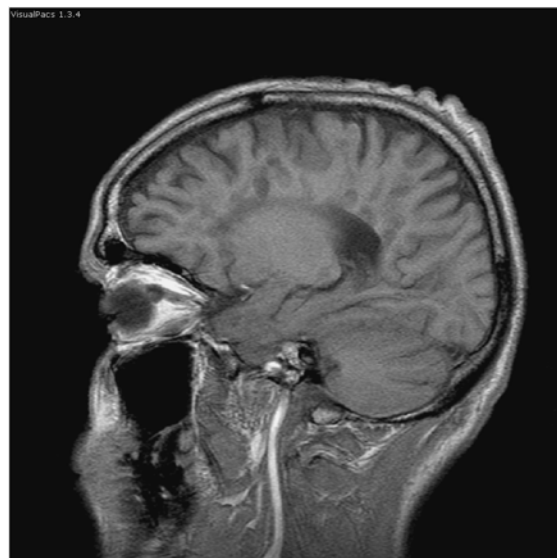
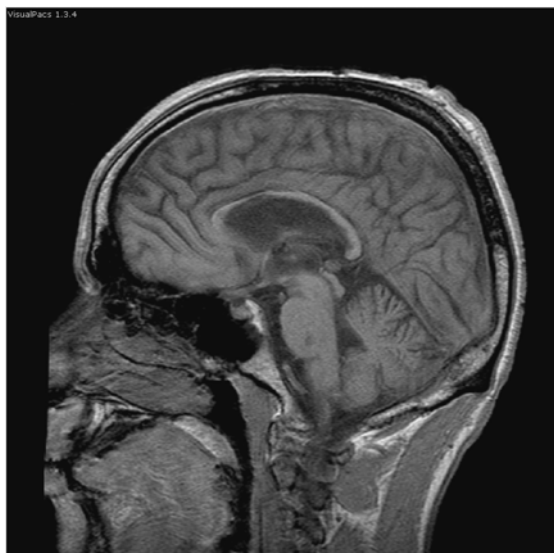


Image 2.

Coupes sagittales en séquence T1 objectivant une atrophie corticale et du corps calleux avec des plaques de démyélinisation en hyposignal dans la zone périventriculaire et dans la protubérance.

1-2. Caractéristiques des plaques de démyélinisation :

a. Siège des plaques

Les plaques de démyélinisation siégeaient constamment au niveau sus tentoriel (*Image 3*), 51% des patients présentaient des plaques au niveau du tronc cérébral et seulement 30,6 % au niveau du cervelet (*Image 4*).

Tableau XV : Répartition selon le siège des plaques de démyélinisation cérébrales

Siège des plaques	Nombre de cas	Fréquence (%)
sustentoriel	49	100 %
Tronc cérébral	25	51 %
Cervelet	15	30,6 %

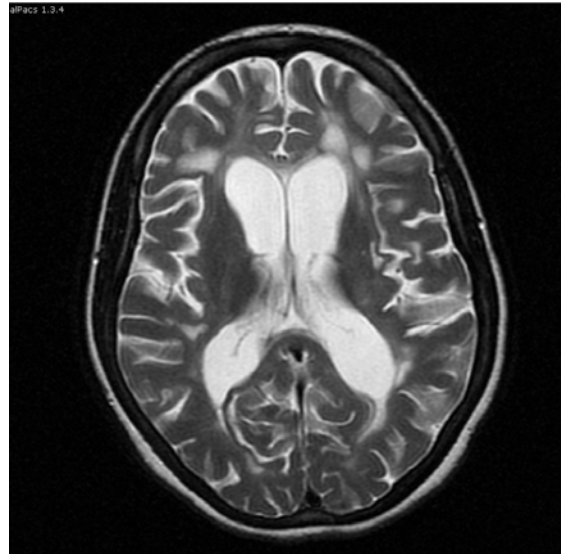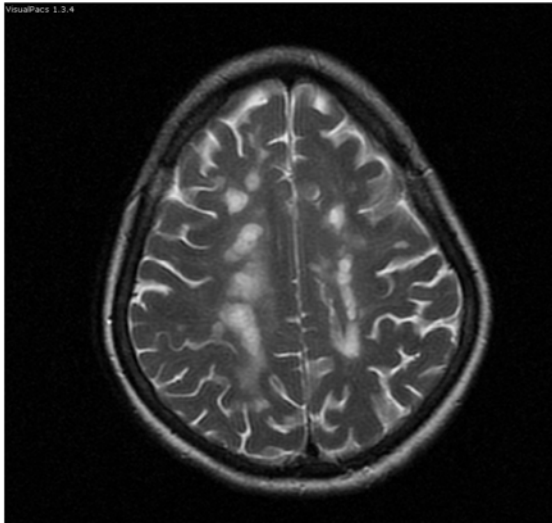


Image 3.

Coupes axiales en séquence T2 : plaques nodulaires en hypersignal siégeant en cortico-sous corticale, dans les centres semi ovales et la région péri ventriculaire.

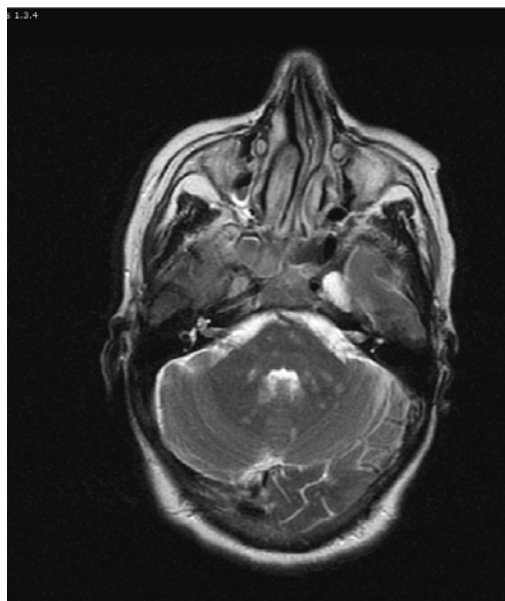


Image 4.

Coupe axiale en séquence T2 : hypersignaux punctiformes dans les deux hémisphères cérébelleux et le tronc cérébral.

A l'étage sustentorien, les localisations péri ventriculaires (93,9%) et cortico sous corticales (83,7 %) étaient les plus fréquentes (*Images 5-6*).

Les plaques cortico sous corticales intéressaient essentiellement les centres semi ovales (66,7 %) puis les lobes frontaux (40,5 %) et pariétaux (33,4 %).

Tableau XVI : Répartition des plaques à l'étage sus tentorien

Siège sustentorien	Nombre de cas	Fréquence (%)
Péri ventriculaire	46	93,9 %
Cortico sous cortical	41	83,7 %
Jonction SB/ SG	5	10,2 %
Formations optiques	1	2 %

Tableau XVII : Répartition des plaques de siège cortico sous cortical

Siège cortico sous cortical	Nombre de cas	Fréquence (%)
Centres semi ovales	28	66,7 %
Lobes frontaux	17	40,5 %
Lobes pariétaux	14	33,4 %
Lobes temporaux	8	19 %
Lobes occipitaux	2	4,8 %

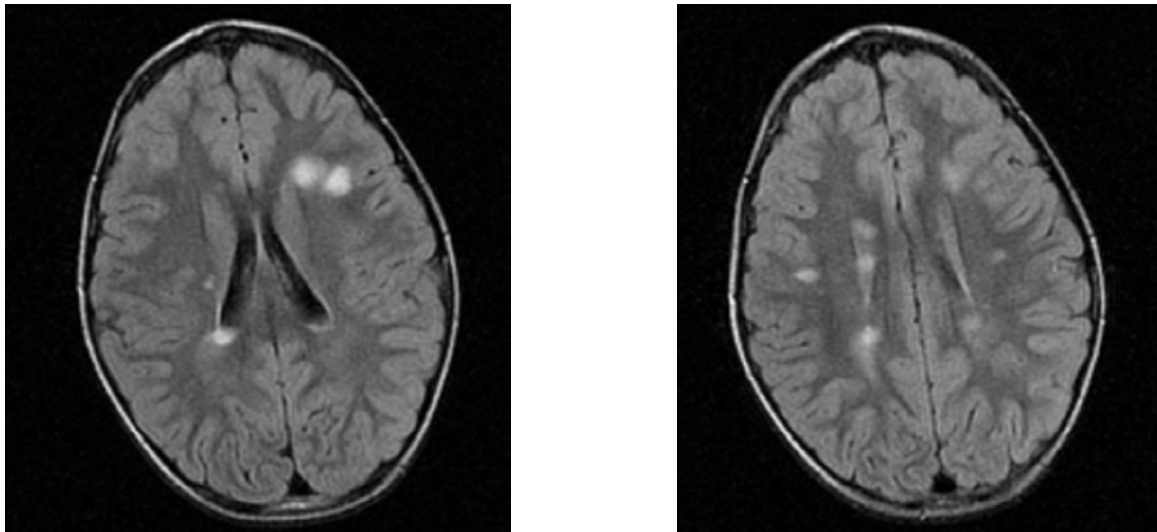


Image 5.

Coupes axiales en séquence T2 FLAIR : nombreuses plaques en hypersignal dans la substance blanche périventriculaire.

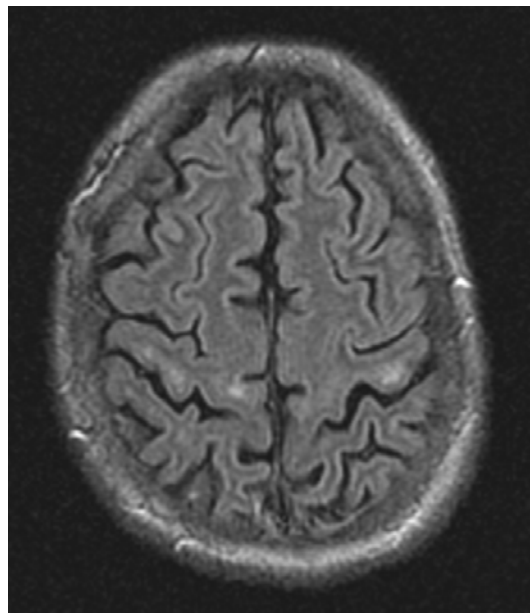


Image 6.

Coupe axiale en séquence T2 FLAIR : plaques sous corticales en hypersignal associées à une atrophie corticale.

Dans l'atteinte du tronc cérébral, 76 % des plaques siégeaient au niveau de la protubérance, 60 % au niveau du mésencéphale et 44 % au niveau du bulbe.

Par ailleurs, les 15 plaques détectées au niveau du cervelet siégeaient toutes au niveau des hémisphères cérébelleux.

En dehors des localisations déjà citées, des plaques ont été observées dans : les thalami (2 cas), le corps calleux (1 cas) et les noyaux gris centraux (1 cas).

b. Nombre de plaques (Images 7-8)

Le nombre de plaques cérébrales était très variable (l'écart type est de l'ordre de 13 témoignant de la grande dispersion de la population) :

- La valeur minimale était 1 plaque
 - La valeur maximale était 45 plaques ou plus
 - La valeur moyenne était 29,1 plaques
 - La médiane était chiffrée à 33 plaques.
-

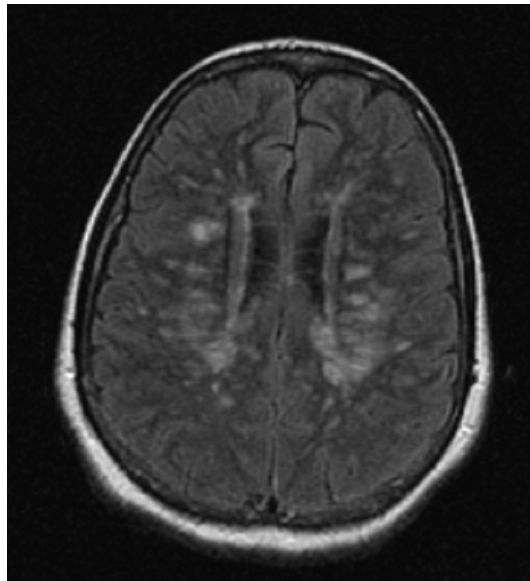


Image 7.

Coupe axiale en séquence T2 FLAIR : multiples plaques de démyélinisation ovalaires en hypersignal siégeant dans la substance blanche péri ventriculaire.

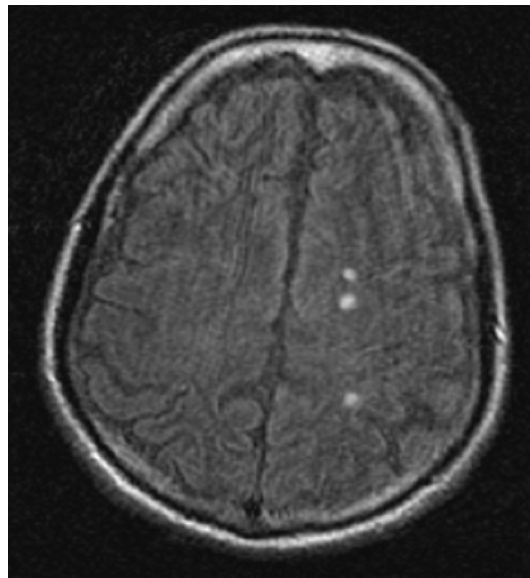


Image 8.

Coupe axiale en séquence T2 FLAIR : trois plaques en hypersignal au niveau du centre semi ovale gauche.

c. Taille des plaques (Images 9-10)

Chez le même patient, on trouvait des plaques de taille différente ; la plus petite a été chiffrée à 1 mm et la plus grande à 27mm.

Tableau XVIII : Répartition des plaques cérébrales selon la taille

Les valeurs	Taille minimale (mm)	Taille maximale (mm)
La minimale	1	3
La maximale	8	27
La moyenne	2,4	13,6
L'écart type	1,4	6,2

d. Forme des plaques (Image 11)

L'association de différentes formes était fréquente. Sur les 49 dossiers où on a trouvé des plaques, elles étaient surtout arrondies (95,9%) et ovalaires (55,1 %).

L'aspect confluent des plaques a été noté dans 63,3 % des cas.

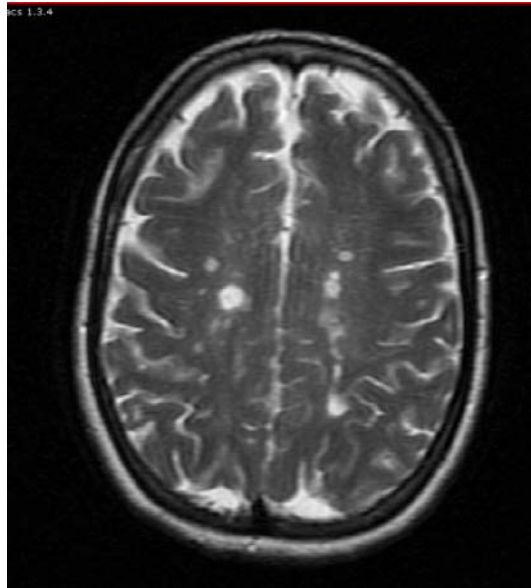


Image 9.

Coupe axiale en séquence T2 : nombreuses plaques en hypersignal, de taille variable, arrondies, parfois confluentes siégeant au niveau des centres semi ovaux.

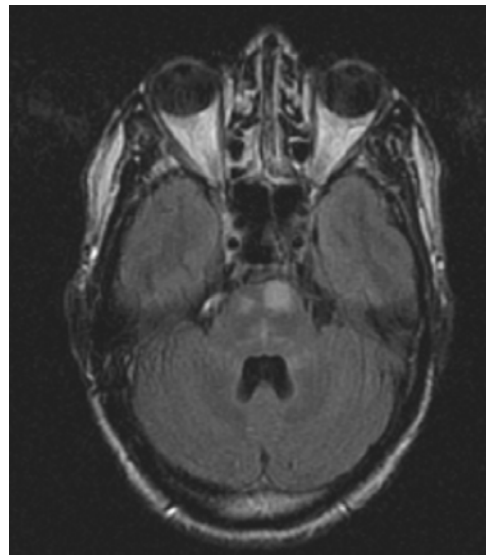
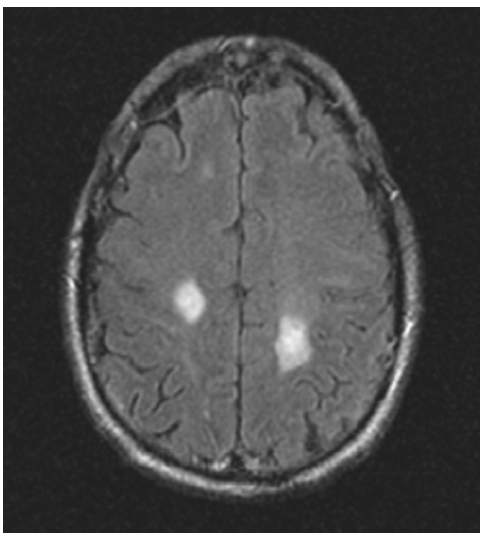


Image 10.

Coupes axiales en séquence T2 FLAIR : plaques de grande taille en hypersignal au niveau du tronc cérébral et des centres semi ovaux.

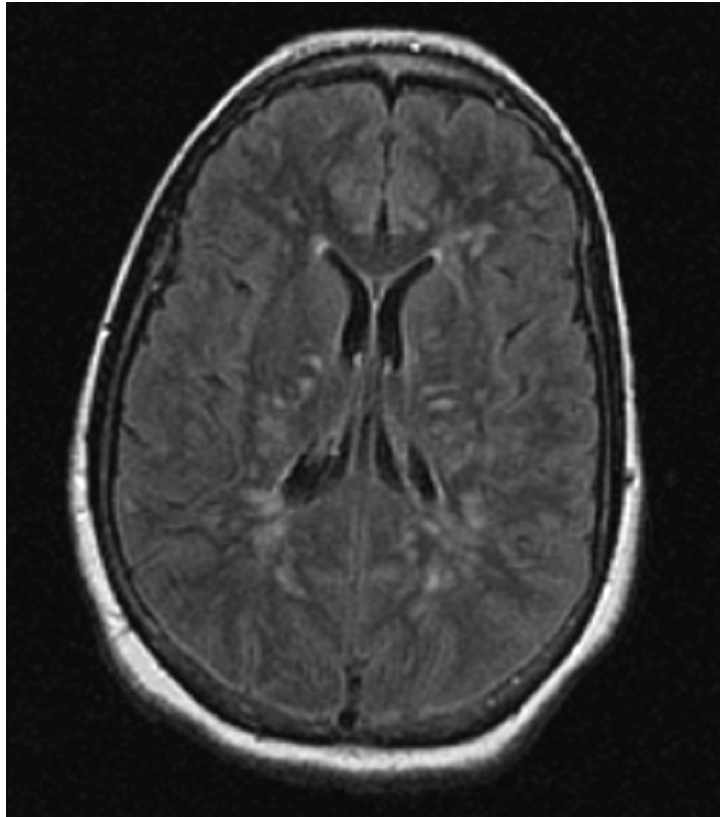


Image 11.

Coupe axiale en séquence T2 FLAIR objectivant de multiples plaques péri ventriculaires arrondies et ovalaires à grand axe perpendiculaire aux ventricules latéraux.

e. Le signal

L'aspect du signal sur la séquence T1 sans gadolinium (*Images 12-13*) est résumé dans le tableau suivant :

Tableau XIX : Répartition des plaques cérébrales selon le signal détecté en T1 sans Gd (n=42)

Séquence T1 sans Gd	Nombre de cas	Fréquence (%)
iso signal	20	47,6 %
Hypo signal	22	52,4 %

Selon que l'IRM ait été réalisée avant ou après 3 mois, on a constaté que l'hyposignal devenait moins fréquent lorsque l'IRM était pratiquée loin du début de l'épisode clinique :

Tableau XX : Le signal des plaques cérébrales en T1 selon le délai de réalisation de l'IRM

Signal en T1	Nombre de cas	Fréquence (%)
Le délai est inférieur à 3 mois		
iso signal	6	40 %
Hypo signal	9	60 %
Le délai est égal ou supérieur à 3 mois		
iso signal	15	55,6 %
Hypo signal	12	44,5 %

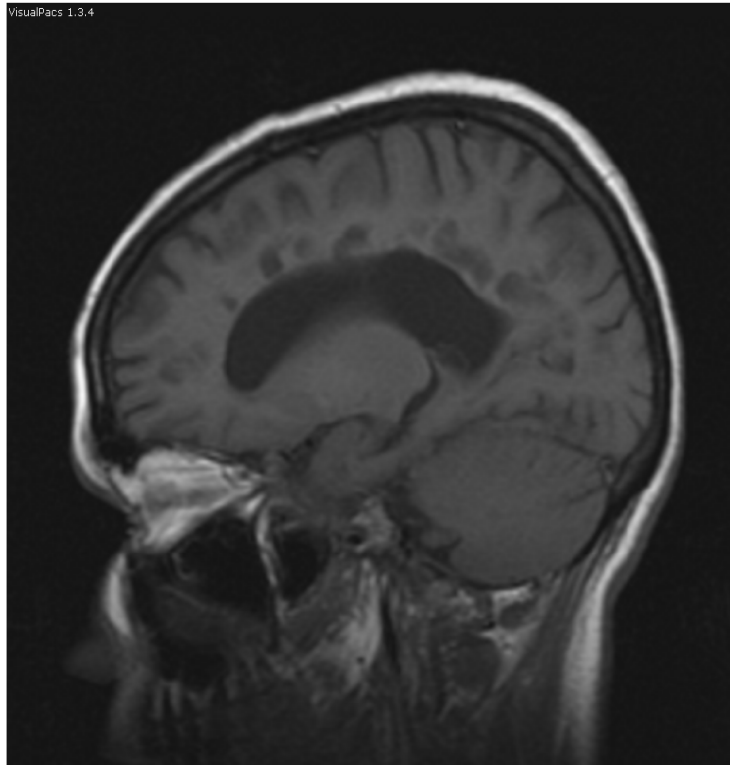
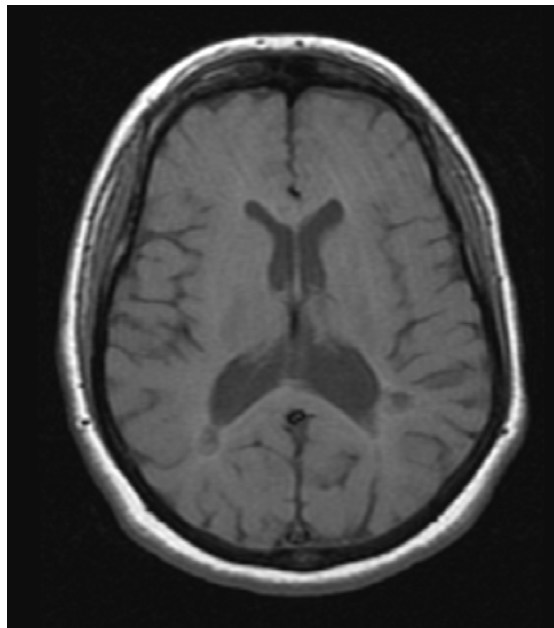
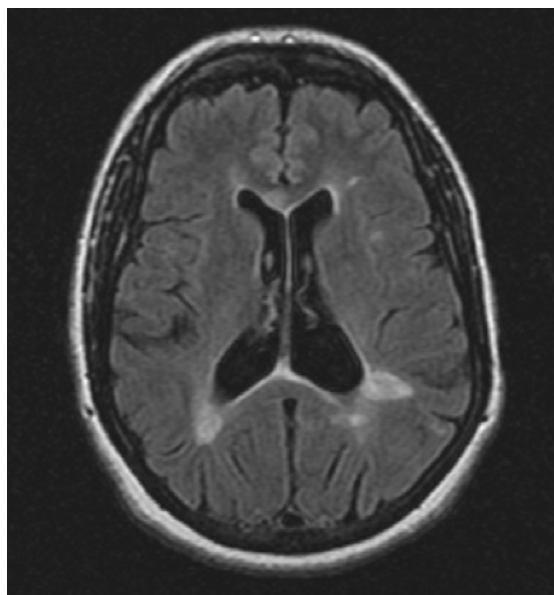


Image 12.

Coupe sagittale en séquence T1 : plaques périventriculaires en hyposignal.



a) Coupe axiale en séquence T1



b) Coupe axiale en séquence T2 FLAIR

Image 13.

a) Plaques en hyposignal dans la région périventriculaire.

b) Plaques en hypersignal ovalaires en périventriculaire et d'autres de petite taille en cortico sous-corticale.

Après injection de gadolinium (*Images 14-15*), 55 % des plaques ne prenaient pas le contraste :

Tableau XXI : Répartition des plaques cérébrales selon le signal détecté en T1 avec Gd (n=20)

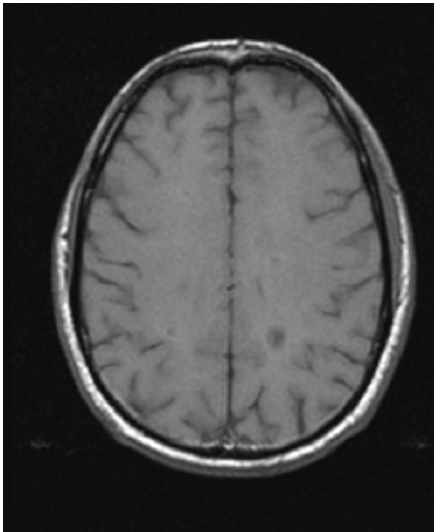
Séquence T1 avec Gd	Nombre de cas	Fréquence (%)
Prise de contraste	9	45 %
Pas de prise de contraste	11	55 %
Total	20	

La prise de contraste se faisait essentiellement de façon annulaire (6 cas de l'ensemble de 9 soit 66,7 %), de façon homogène (2 cas) et de façon hétérogène (1 cas).

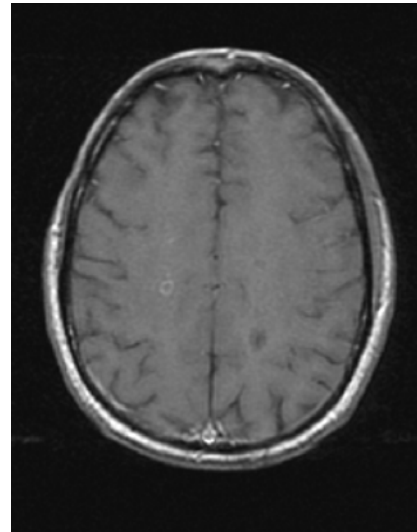
La prise de contraste a été le plus souvent observée chez les patients ayant des lésions aiguës ; 70 % des plaques vues au cours de la phase aiguë ont pris le contraste :

Tableau XXII : Le signal des plaques cérébrales en T1 après injection de gadolinium selon le délai de réalisation de l'IRM

Signal en T1 avec Gd	Nombre de cas	Fréquence (%)
Le délai est inférieur à 3 mois		
Prise de contraste	7	70 %
Pas de prise de contraste	3	30 %
Le délai est égal ou supérieur à 3 mois		
Prise de contraste	2	20 %
Pas de prise de contraste	8	80 %



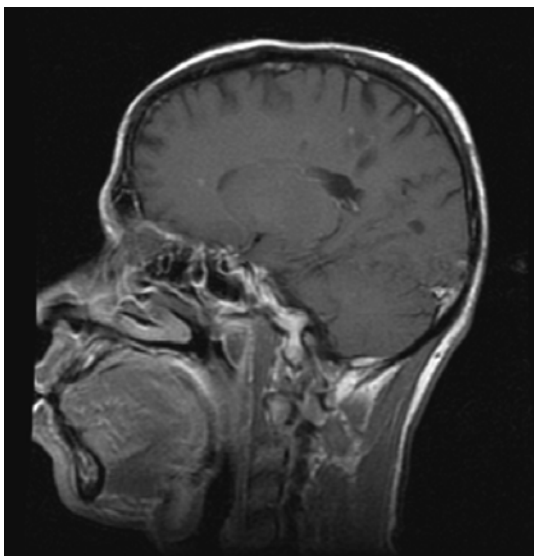
a) Coupe axiale en séquence T1 sans injection de gadolinium



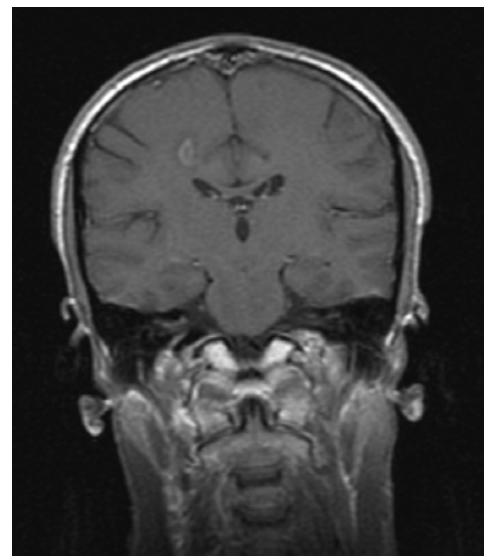
b) Coupe axiale en séquence T1 avec injection de gadolinium

Image 14.

- a) Lésions en hyposignal au niveau des centres semi ovales.
- b) Prise de contraste annulaire de la plaque droite.



a) Coupe sagittale en séquence T1 avec injection de gadolinium



b) Coupe coronale en séquence T1 avec injection de gadolinium

Image 15.

- a) Prise de contraste homogène des plaques péri ventriculaires et cortico sous corticales.
 - b) Prise de contraste annulaire d'une plaque péri ventriculaire droite.
-

Sur les séquences T2 et T2 FLAIR, toutes les plaques de démyélinisation présentaient un hyper signal (*Images 16-17*).

L'œdème péri lésionnel n'a été objectivé que chez 3 patients. L'effet de masse sur les structures adjacentes était présent dans un seul cas, au cours de la phase aigue.

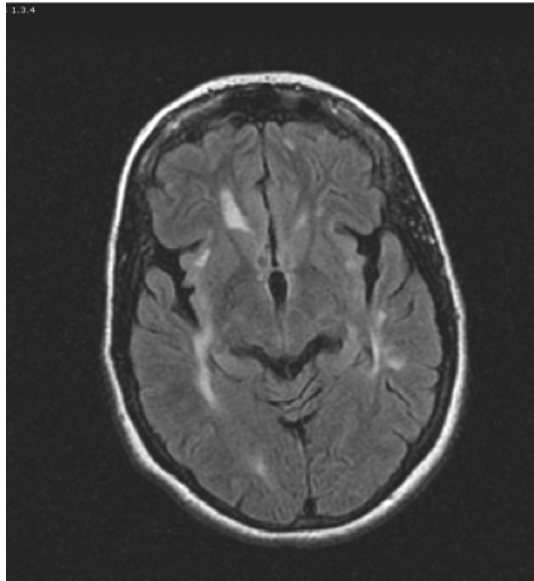
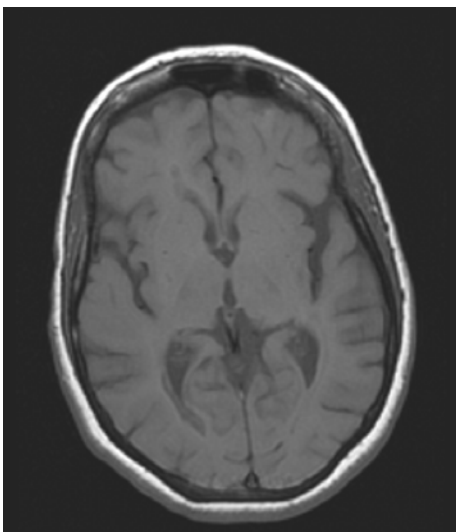
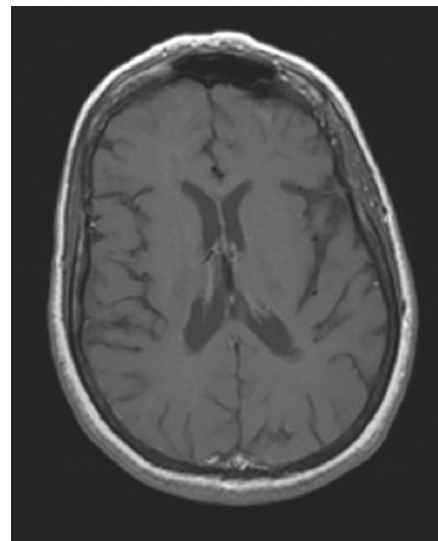


Image 16a.

Coupe axiale en séquence T2 FLAIR : plaques en hypersignal dans les régions périventriculaires et en sous cortical.



a) Coupe axiale en séquence T1 avant injection de gadolinium



b) Coupe axiale en séquence T1 après injection de gadolinium

Image 16b.

a) Les plaques sont en isosignal T1.
b) Absence de prise de contraste.

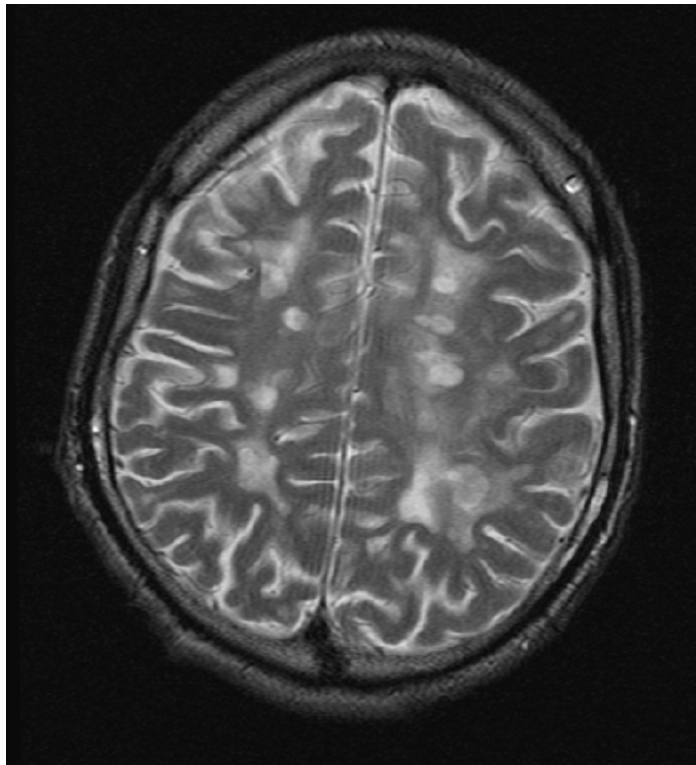


Image 17.

Coupe axiale en séquence T2 : nombreuses plaques nodulaires en hypersignal au niveau de la jonction cortico- sous corticale et en périventriculaire entourées d'œdème périlésionnel.

2- IRM médullaire

Dans notre série, 33 malades ont bénéficié d'une IRM médullaire soit 63,5 % des cas. Parmi les 33 patients, 26 présentaient une ou plusieurs lésions médullaires soit 78,8 % des cas. Par contre, 7 malades avaient une IRM médullaire normale.

2-1. Type de lésion

Comme à l'étage cérébral, la démyélinisation (*Image 18*) a constitué la lésion constante chez l'ensemble des malades (100 % des cas). L'atrophie médullaire (*Image 19*) a été observée dans 19,2 % des cas.

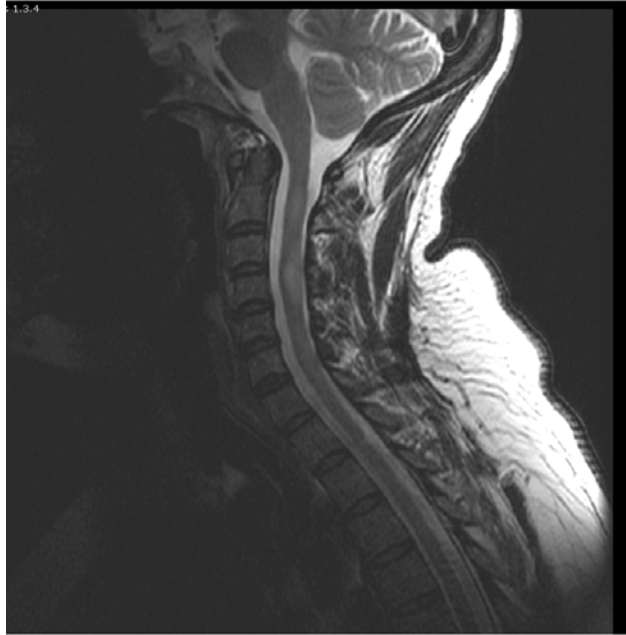


Image 18.

Coupe sagittale en séquence T2 : plaques de démyélinisation, allongées, siégeant dans la région cervicale entre C2 et C6.

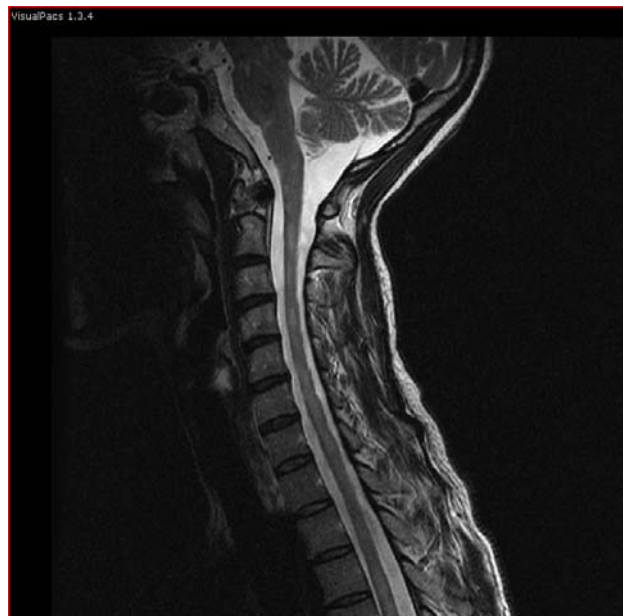

Image 19.

Coupe sagittale en séquence T2 : plaques en hypersignal de forme ovale et allongée siégeant au niveau du tronc cérébral et dans la région cervical entre C1 et D1 associées à une légère atrophie médullaire.

2-2. Caractéristiques des plaques de démyélinisation :

a. Siège des plaques

Les plaques de démyélinisation siégeaient le plus souvent au niveau cervical avec une fréquence de 96 %. Seulement dans 16 % des cas (4 patients), les plaques étaient retrouvées au niveau thoracique (*Image 20*) dont 2 malades présentaient une association avec le siège cervical.

Ces plaques étaient centromédullaires dans 22 cas soit 88 % et périphériques dans 11 cas soit 44% (on peut voir chez le même malade des plaques centromédullaires et autres périphériques).

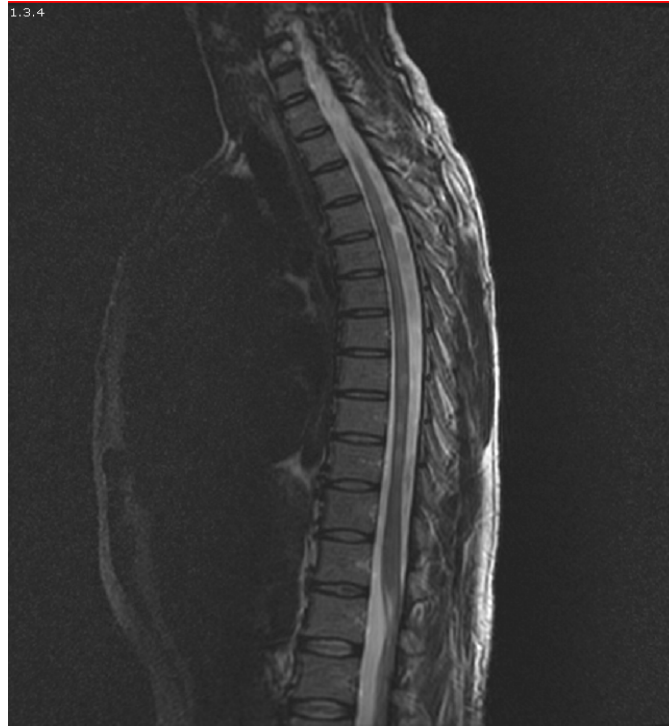

Image 20.

Coupe sagittale en séquence T2 : plusieurs plaques de démyélinisation en hypersignal de siège thoracique et de forme ovale.

b. Nombre des plaques (Images 21-22)

Le nombre de plaques médullaires était variable mais avec un écart type (2,5) moindre qu'au niveau cérébral :

- la valeur minimale était 1 plaque
- la valeur maximale était 10 plaques
- la valeur moyenne était 3,2 plaques
- la médiane était chiffrée à 2 plaques.

c. Taille des plaques

La taille des plaques au niveau médullaire s'échelonnait entre 2 et 30 mm.

Tableau XXIII : Répartition des plaques médullaires selon la taille

Les valeurs	Taille minimale (mm)	Taille maximale (mm)
La minimale	2	5
La maximale	14	30
La moyenne	5,1	13,2
L'écart type	4,6	6,3

d. Forme des plaques

La forme des plaques médullaires était souvent ovale (72 %). En deuxième position, il y avait la forme allongée (56 %) qui se voyait surtout avec les plaques d'une plus grande taille.

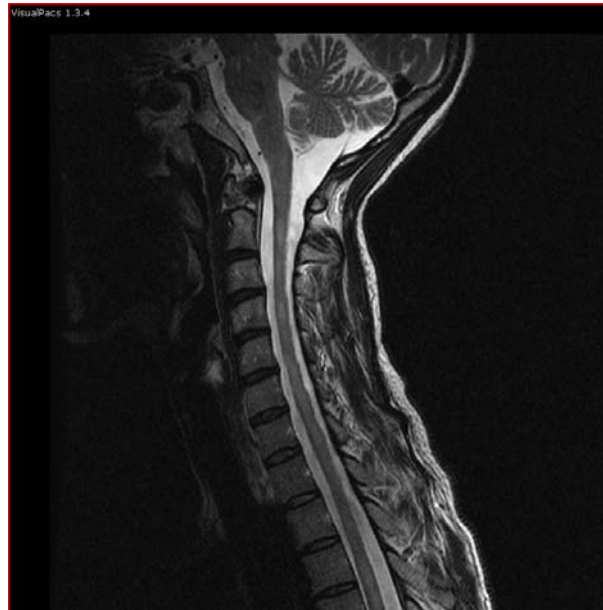

Image 21.

Coupe sagittale en séquence T2 : plaques en hypersignal de forme ovale et allongée siégeant au niveau du tronc cérébral et dans la région cervical entre C1 et D1.

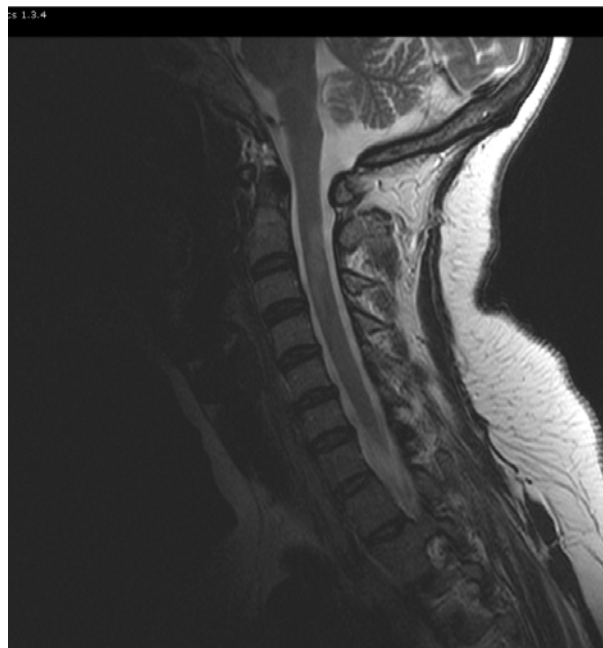


Image 22.

Coupe sagittale en séquence T2 : plaque de démyélinisation de siège cervical étendue de C2 à C4.

e. Le signal

En Séquence T1 sans gadolinium (*Image 23*), 17 malades parmi les 22 présentaient des plaques médullaires, les 5 restants avaient une IRM médullaire normale. L'iso signal (82,3 %) était prédominant par rapport à l'hypo signal (17,6 %).

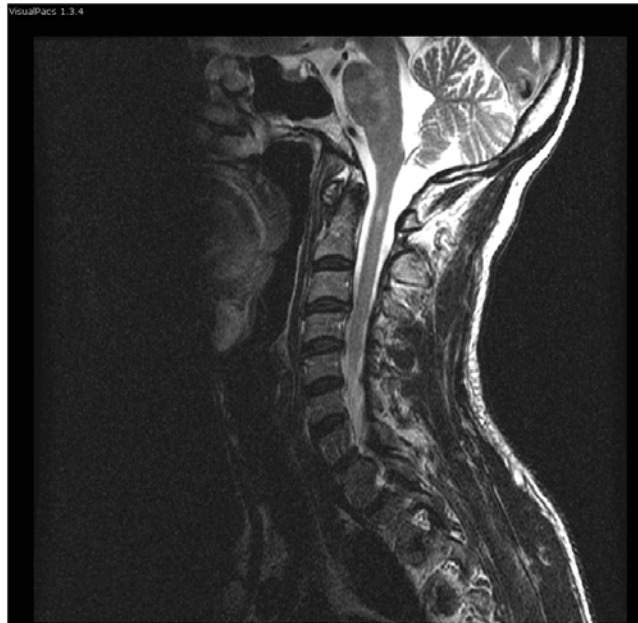Tableau XXIV : Répartition des plaques médullaires selon le signal détecté en T1 sans Gd (n=17)

Séquence T1 sans Gd	Nombre de cas	Fréquence (%)
iso signal	14	82,3 %
Hypo signal	3	17,6 %

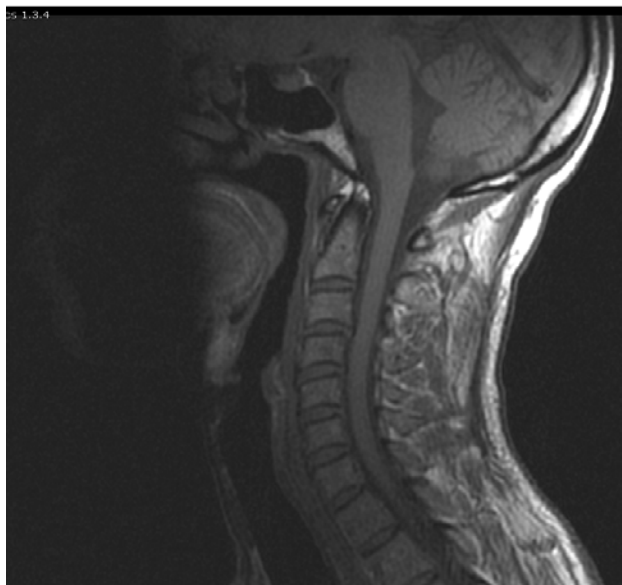
Conformément à ce qui a été trouvé au niveau cérébral, l'hypo signal au niveau médullaire devenait aussi moins fréquent lorsque l'IRM a été pratiquée loin du début de l'épisode clinique avec une fréquence de seulement 9 % :

Tableau XXV : Le signal des plaques médullaires en T1 selon le délai de réalisation de l'IRM

Signal en T1	Nombre de cas	Fréquence (%)
Le délai est inférieur à 3 mois		
iso signal	4	66,7 %
Hypo signal	2	33,4 %
Le délai est égal ou supérieur à 3 mois		
Iso signal	10	90,9 %
Hypo signal	1	9,1 %



a) Coupe sagittale en séquence T2



b) Coupe sagittale en séquence T1

Image 23.

- a) Lésion cervicale en hypersignal, ovalaire, en regard de C1 associée à des hypersignaux au niveau du tronc cérébral.
- b) Les lésions sont en isosignal.

Après injection de gadolinium, 71,4 % des plaques ne prenaient pas le contraste tandis que les 28,6 % restantes se rehaussaient de façon hétérogène.

Tableau XXVI : Répartition des plaques médullaires selon le signal détecté en T1 avec Gd (n=7)

Séquence T1 avec Gd	Nombre de cas	Fréquence (%)
Prise de contraste	2	28,6 %
Pas de prise de contraste	5	71,4 %

La prise de contraste a été observée chez 50 % des patients ayant des lésions aiguës. Par contre, seulement 20 % des lésions chroniques prenaient le contraste :

Tableau XXVII : Le signal des plaques médullaires en T1 après injection de gadolinium selon le délai de réalisation de l'IRM

Signal en T1 avec Gd	Nombre de cas	Fréquence (%)
Le délai est inférieur à 3 mois		
Prise de contraste	1	50 %
Pas de prise de contraste	1	50 %
Le délai est égal ou supérieur à 3 mois		
Prise de contraste	1	20 %
Pas de prise de contraste	4	80 %

Sur les séquences T2, toutes les plaques de démyélinisation étaient en hyper signal.

3- IRM de surveillance :

Sur les 52 malades, seulement un patient a bénéficié d'une IRM de surveillance ; faite après deux ans d'évolution suite à une aggravation brutale du tableau clinique (troubles de conscience associés à une tétraplégie flasque).

A côté des lésions de démyélinisation, l'IRM cérébrale de surveillance a objectivé d'autres types de lésions par rapport à la 1ère IRM à savoir : l'atrophie cortico-sous corticale diffuse, l'atrophie des hémisphères cérébelleux et l'atrophie du corps calleux.

Les caractéristiques des plaques de démyélinisation ont été nettement modifiées témoignant de l'aggravation des lésions cérébrales chez ce patient :

- Siège des plaques : Les plaques de démyélinisation siégeaient à l'étage sustentorien mais aussi au niveau du tronc cérébral qui n'était pas atteint à la première IRM.
 - Nombre des plaques : a nettement augmenté par rapport à la première IRM ; allant de 10 à plus de 45 plaques.
 - Taille des plaques : s'échelonnait entre 2 et 15 mm. On a constaté une augmentation de la valeur maximale chiffrée à 5 mm.
 - Forme des plaques : ovale et arrondie avec un aspect confluent qui manquait au début de la maladie.
 - Le signal : en séquence T1 sans gadolinium, on a observé des plaques en hypo signal qui ont été absentes au niveau de la première IRM. Les séquences T2 et T2 FLAIR objectivaient toujours des hyper signaux.
-

DISCUSSION

I. HISTORIQUE

1. Les premières descriptions:

La sclérose en plaques est une maladie ancienne, les premières descriptions remontent au XIV^{ème} siècle lorsque, Sainte Ludivine de Schiedam (Hollande), présente les symptômes de la SEP (4).

Ce ne fut qu'au XIX^{ème} siècle, que Sir Augustus Frederick d'Esté, cousin de la Reine Victoria, rapporte et détaille dans son journal et ses lettres de 1822 à 1848, les symptômes polymorphes de sa maladie, permettant un diagnostic certain (5).

2. Les premières études:

La première étude anatomique est classiquement attribuée au Professeur Jean Cruveilhier (1835, 1842) (6) ; qui a décrit la maladie sous le terme de «paraplégie par dégénération grise des cordons de la moelle », et rapporte la première étude anatomique en parlant de « Sclérose en taches » ou en « îles » et en montrant pour la première fois, en 1842 les plaques qui ont donné son nom à la maladie.

Plus tard, Friedreich en 1849, rapporte plusieurs descriptions cliniques de la « Sclérose de la moelle» évoluant par poussées suivies de rémissions, touchant préférentiellement les sujets jeunes et caractérisée essentiellement par une paraplégie et des troubles sensitifs.

En réalité, la première mise au point clinique reste incontestablement, l'œuvre de Charcot (7). C'est en effet lui, qui fait la première corrélation entre la symptomatologie clinique et les altérations pathologiques, et distingue la SEP de la paralysie générale. Il apporte plusieurs cas en

collaboration avec Vulpian et le 9 mai 1866, le terme de « Sclérose en plaques» fait sa première apparition dans la littérature médicale, dans une publication de la société médicale des hôpitaux comprenant trois observations. En 1868, Charcot détaille la description histologique, constate la démyélinisation, décrit les symptômes cliniques et l'évolution capricieuse de la maladie (7). Plus tard, en 1879, il décrit la triade symptomatique qui porte son nom « paroles scandées, nystagmus et tremblement intentionnel» et attire l'attention sur les formes frustes et atypiques.

3. Les premières hypothèses:

A la fin du XIX ème siècle, la maladie était donc bien connue sur le plan clinique et anatomopathologique ; mais l'étiologie, la pathogénie et par conséquent le traitement restaient totalement inconnus.

Le neurologue Pierre -Marie (8) observe, en 1884, la coïncidence de la SEP avec diverses maladies infectieuses et depuis, le rôle des agents infectieux a fréquemment été soulevé. En 1896 : Hermann Eichhorst rapporte des cas de SEP infantile héréditaire et soulève la piste des facteurs génétiques (9). En 1906, Marburg parle d'une toxine myéline-toxique et en 1931, Brickner soulève l'existence d'une enzyme lipolytique.

II. PHYSIOPATHOLOGIE

1. Anatomopathologie (10, 11)

La sclérose en plaques est la plus fréquente des affections inflammatoires du système nerveux central (SNC). Elle est définie par les lésions neuropathologiques et se caractérise sur le plan anatomique par la présence de plaques de démyélinisation siégeant essentiellement dans la substance blanche du SNC. Il en résulte une altération de la conduction de l'influx nerveux expliquant les signes cliniques.

1-1. Macroscopie :

L'examen macroscopique du SNC est caractérisé par la présence de multiples plaques fermes, bien délimitées, de taille, de forme, de couleur et de répartition variables.

Le plus souvent elles sont largement distribuées dans la substance blanche, prédominant aux régions proches des ventricules, en particulier latéraux, le plancher de l'aqueduc et le quatrième ventricule. Les autres plaques encéphaliques se répartissent dans la substance blanche lobaire et à la jonction substance blanche – substance grise (environ 17 %).

Environ 10 % des plaques se situent dans la substance grise (50 % dans le cortex et 50 % dans la substance grise profonde). Les nerfs et voies optiques sont très fréquemment atteints de façon extensive. L'examen macroscopique sous-estime les plaques du tronc cérébral et du cervelet alors qu'elles y sont nombreuses.

Les plaques sont très nombreuses dans la moelle surtout cervicale. Les patients présentant une forme médullaire peuvent avoir une atteinte extensive de la moelle, mais très peu de lésions encéphaliques.

L'importance de l'atteinte de la substance blanche d'apparence normale (SBAN) et de l'atteinte axonale a particulièrement été soulignée ces dernières années.

1-2. Microscopie :

L'examen microscopique retrouve un aspect histologique différent en fonction de l'âge des lésions mais il existe toujours une atteinte sélective de la myéline associée à des degrés divers d'atteinte axonale.

On distingue classiquement :

- Des plaques récentes ou actives, où le processus de démyélinisation est en cours. Elles sont caractérisées par des infiltrats périveinulaires à prédominance lymphoplasmocytaire, par une gliose réactionnelle (réaction des astrocytes) et par un œdème témoignant de la rupture de la barrière hémato-encéphalique.
- Des plaques chroniques inactives où le processus de démyélinisation est terminé. Elles sont caractérisées par l'astrogliose et l'absence de cellules digérant les débris myéliniques.

Bien que signalées dans les travaux initiaux de Charcot, les lésions axonales ont longtemps été sous-évaluées. Classiquement, elles n'atteindraient de façon notable que 10 % des plaques. Des études récentes ont montré l'importance et la précocité des lésions axonales (10).

2. Physiopathologie : (1, 10, 11)

La sclérose en plaques est probablement une maladie multifactorielle où s'associent des facteurs environnementaux et des facteurs propres à l'individu.

2-1. Facteurs environnementaux

a. La migration

Les études consacrées aux migrations de pays de haute prévalence vers les pays de plus basse prévalence, comme l'Afrique du Sud ont montré des prévalences en général intermédiaires entre celle du pays d'origine et celle du pays d'accueil. Les études menées par l'administration américaine des anciens combattants, ainsi que celles effectuées en Israël et en Australie, ont confirmé cette diminution de prévalence après migration en provenance d'un pays de forte prévalence. Par ailleurs, la prévalence dans la population migrante est en fonction de l'âge de migration : elle est proche de celle du pays d'accueil si l'immigration a eu lieu avant l'âge de 15 ans, elle reste proche de celle du pays d'origine quand l'immigration se produit à l'âge adulte.

b. Facteurs infectieux

L'implication d'un ou de plusieurs agents infectieux dans la pathogenèse de la SEP peut être envisagée de deux manières (11) :

- Une responsabilité directe dans la survenue des lésions de démyélinisation,
- Une responsabilité indirecte par le biais d'une dysrégulation du système immunitaire.

Aucun agent infectieux spécifique n'a été identifié mais il a été rapporté une association de la SEP avec des taux élevés d'anticorps contre différents virus dans le LCR ou le sérum (rougeole, rubéole, Epstein Barr virus , cytomégalovirus, *herpes simplex virus 1* [HSV]1, HSV2, *human herpes virus 6* [HHV6], HHV8, paramyxovirus, oreillons, *Haemophilus influenzae* ...), des séquences virales dans le cerveau (herpès virus humain 6, rougeole, corona-virus) ou les méninges (rétrovirus MSRV). Aucun n'est retrouvé systématiquement et ne distingue les SEP des contrôles. Il faut cependant noter que la large introduction des vaccinations contre les maladies virales éruptives de l'enfance, qui a fait effondrer leur prévalence, n'a pas affecté celle de la SEP.

(10)

c. Autres facteurs environnementaux

L'influence du climat a été également proposée, en particulier l'influence de l'ensoleillement pouvant jouer sur l'immunité via la vitamine D. L'influence des saisons sur les poussées est difficile à distinguer de celle des infections saisonnières. L'alimentation a été étudiée, mais ce type d'étude est difficile et expose à des faux positifs en négligeant des facteurs associés...

Aucun facteur environnemental n'est actuellement admis de façon consensuelle. (10)

2-2. Facteurs génétiques

Certains arguments plaident en faveur de facteurs génétiques prédisposant à la SEP : l'affection touche deux fois plus la femme que l'homme ; le risque relatif d'un individu, ayant un parent au premier degré atteint de SEP, est 20 à 50 fois supérieur à celui de la population générale ; l'association préférentielle à certains antigènes du système HLA (DR2 chez les Caucasiens) et la fréquence particulière de certaines affections dysimmunitaires dans les familles des patients atteints. (11)

Toutefois, la génétique de la SEP est complexe. Les études n'ont pas montré de gène majeur déterminant le développement de la maladie dans les familles et le nombre de gènes contribuant à la prédisposition ainsi que le mode de transmission restent inconnus. (10)

2-3. Facteurs immunologiques (1, 10)

La sclérose en plaques est considérée comme une maladie dysimmunitaire, voire auto-immune, touchant le système nerveux central, sur plusieurs arguments :

- Une infiltration intra-parenchymateuse de cellules immunitaires (lymphocytes T et B, macrophages),

- Une réactivité accrue des lymphocytes T vis-à-vis d'antigènes myéliniques,
- Une réponse positive aux traitements immunosuppresseurs et immunomodulateurs dans la phase inflammatoire de la maladie,
- Une liaison et une association aux gènes du système HLA,
- Un sex-ratio indiquant une prédominance féminine comme dans la plupart des maladies auto-immunes (thyroïdites, maladie de Gougerot- Sjögren, Lupus, polyarthrite rhumatoïde),
- Une "accalmie" au cours de la grossesse qui correspond à une période naturelle de tolérance sur le plan immunologique,
- Et enfin l'existence d'un modèle animal, l'encéphalomyélite auto-immune expérimentale (EAE) dont les composantes immunopathologiques sont parfois proches de la maladie humaine.

De nombreux progrès ont été réalisés ces dernières années pour la compréhension des mécanismes immunologiques sous-tendant la SEP, toutefois il reste encore de nombreux champs d'investigations à explorer pour répondre aux questions qui surgissent au fur et à mesure des découvertes. Ces progrès ont permis, au cours de ces dernières années, la mise en place de nouvelles stratégies thérapeutiques qui semblent efficaces (anticorps anti-VLA4, natalizumab), ou qui sont encore en cours d'évaluation (peptides-ligands altérés, anticorps anti-IL2R...). (12, 1)

a. Immunité humorale

Les anticorps pourraient participer à la démyélinisation en permettant la fixation des cellules microgliales ou d'autres cellules mononucléées sur la membrane myélinique. (10)

La spécificité des anticorps présents dans le LCR des patients souffrant de SEP est mal connue. L'étude de Y. Qin (13) a permis pour la première fois la mise en évidence d'une réaction immunitaire spécifique anti-axone dans la SEP et indiquant que les immunoglobulines pourraient ainsi jouer un rôle dans la destruction axonale précoce dans la SEP.

Les avancées technologiques récentes ont permis la mise au point de puces à protéines qui pourraient permettre la caractérisation dans le LCR, le sérum ou les urines, de protéines spécifiques permettant d'une part une meilleure compréhension des phénomènes physiopathologiques ou pouvant servir de critères diagnostiques, de gravité ou de réponse à un traitement donné. En effet, dans l'étude de D. Irani (14), une protéine de 12,5 kD était présente chez tous les patients atteints de SEP et aucun des témoins. D'autres études sont nécessaires pour confirmer ces résultats, tenter d'identifier cette protéine (séquençage) et connaître son intérêt en tant que biomarqueur de la maladie (12).

b. Immunité cellulaire

D'après les théories immunopathologiques de la SEP, cette maladie serait principalement médiée par des lymphocytes T CD4+ vis-à-vis d'antigènes de la myéline. Cependant, au cours des trois dernières années, de nombreux articles sont venus soutenir la thèse de l'importance des lymphocytes T CD8+ dans cette pathologie.

La répartition des lymphocytes T varie en fonction de l'ancienneté et de l'activité des plaques. Les lymphocytes T CD8+ prédominent près des vaisseaux alors que les lymphocytes T auxiliaires CD4+ sont plus nombreux en périphérie des lésions actives, au sein des zones de progression de la démyélinisation.(10)

La recherche de corrélations entre les marqueurs lymphocytaires et l'activité en IRM indique une corrélation importante entre la présence de CD8+ cytotoxiques et la présence de lésions prenant le gadolinium suggérant un rôle de ces cellules dans l'activité de la maladie.(12)

2-4. Le mécanisme lésionnel

Les symptômes lors des poussées peuvent traduire l'existence de troubles de la conduction, favorisés par l'œdème myélinique, ou par l'effet direct des substances toxiques sur la transmission axonale, comme cela a été montré avec des cytokines et le monoxyde d'azote.

Mais les études en ITM et en SRM ont montré que la démyélinisation et même une atteinte axonale aiguë pouvaient être très précoces dans la survenue des lésions et contribuer à la symptomatologie. Le retour de la conduction, par disparition de l'œdème ou des produits toxiques (effet des corticoïdes) contribue probablement à la récupération précoce des signes de la poussée dont le niveau des séquelles dépendra du degré d'atteinte axonale et myélinique définitive. (10)

III. EPIDEMIOLOGIE

1. Prévalence et incidence

Les nombreuses études épidémiologiques réalisées dans la sclérose en plaques ont permis d'établir la prévalence de la maladie dans de nombreux pays. Cette prévalence varie entre 20 et 180/100 000 habitants. (10)

Il existe une répartition géographique inégale de la maladie dont la prévalence croît lorsqu'on s'éloigne de l'équateur (15). Ainsi, ont été définies :

- Des zones de haute prévalence (>30/100 000 habitants), situées au dessus de 40° de latitude nord et de 30° de latitude sud (Scandinavie, Ecosse, Europe du nord, Canada, nord des Etats-Unis) ;
- Des zones de moyenne prévalence (entre 5 et 30/100 000 habitants), au sud de l'Europe, au bassin méditerranéen, au sud des Etats-Unis et de l'Australie ;
- Des zones de basse prévalence intertropicales (<5/100 000 habitants).

Au Maroc, il n'existe pas de données épidémiologiques mais l'incidence semble se rapprocher de celle du sud de l'Europe (16). En Tunisie, une étude rétrospective portant sur 1058 patients atteints de SEP et s'étalant sur une période de 26 ans (de 1974 à 2000) a objectivé une incidence estimée à 1,3/100 000 habitants (17).

Certaines données laissent penser que l'incidence augmente depuis quelques décennies, mais il n'est pas certain que cela ne soit pas dû à une amélioration des moyens diagnostiques et des méthodes épidémiologiques. L'incidence annuelle varie selon les régions d'Europe entre 0,8 et 5,9/100 000 habitants. (10)

2. Sexe

La sclérose en plaques est souvent décrite comme une maladie à prédominance féminine. Effectivement dans la plupart des études, elle présente une nette prédominance féminine avec un sex-ratio qui varie entre 1,5 et 3 (18, 19, 20).

Au Maroc, deux études rétrospectives réalisées à 5 ans d'intervalle et portant sur 95 patients pour la première de Bennani (21) et 38 patients pour la deuxième de Tahiri (22) ont révélé le même sex-ratio femme/homme 1,3.

Dans notre série, il apparaît une prédominance féminine avec 61,5 % de femmes contre seulement 38,5% d'hommes (sex-ratio=1,6). Ces données rejoignent les résultats de la littérature.

3. Âge

La SEP est une maladie du sujet jeune. Dans la cohorte lyonnaise (23), 70 % des patients ont débuté leur maladie entre l'âge de 20 et 40 ans avec un âge de début moyen égal à 30 ans.

Dans notre série, l'âge de début présente un pic de fréquence (38,5 % des cas) dans la tranche d'âge comprise entre 30 et 40 ans. L'âge moyen de début est estimé à 32,5 ans qui est non loin de celui retrouvé dans les deux séries marocaines : 29,8 ans (21) et 27,8 ans (22).

4. Vaccination contre l'hépatite B

Ces dernières années, une grande polémique a été déclenchée autour de la vaccination contre l'hépatite B suite à des cas qui avaient été rapportés au décours d'une campagne de vaccination en France.

Jusqu'ici, les études ayant tenté de mettre en évidence une association entre le vaccin contre l'hépatite B et la SEP s'étaient avérées négatives (24), y compris l'étude la plus récente du Dr.Hernan (25) dont les résultats sont basés sur une étude cas-témoins réalisée à l'aide du registre de médecins généralistes du Royaume-Uni.

IV. DIAGNOSTIC POSITIF

En l'absence de marqueur diagnostique spécifique, c'est un faisceau d'arguments cliniques, para cliniques et évolutifs qui permet d'aboutir au diagnostic de la sclérose en plaques. Il suppose l'absence d'une autre affection susceptible d'expliquer les signes observés. (18)

1. Etude clinique :

La clinique de la SEP est caractérisée par la variété topographique des symptômes rencontrés, liée à la dissémination des lésions dans l'espace et le profil évolutif récurrent de cette maladie.

1-1. Approche symptomatique :

a. Signes inauguraux :

La symptomatologie révélatrice peut être bruyante ou discrète ; elle est variable d'un cas à l'autre et aussi selon les régions du monde. Les résultats des études anciennes et récentes ne concordent pas toujours, cependant la plupart des séries classent aux trois premiers rangs les troubles moteurs, visuels et sensitifs avec une plus grande fréquence pour ces derniers dans les séries récentes :

- Névrite optique : en Asie, elle représente le signe inaugural le plus habituel (10). Selon MacAlpine (26), elle représente 22 % et pour Weinshenker (27) 17,2 %.

- Déficits moteurs : ils sont les signes révélateurs les plus fréquents, portent généralement sur la motricité d'un ou plusieurs membres surtout les membres inférieurs. MacAlpine rapporte une incidence de 40 % et Anderson (28) 59 %.
- Troubles sensitifs : ils sont fréquents au début, très variés et parfois intenses. MacAlpine rapporte 21 % et Anderson 18 %.

Dans notre série, comme la plupart des études dans la littérature, les troubles moteurs ont constitué les premiers signes inauguraux de la maladie avec 65,4 % des cas. Les troubles visuels ont représenté 38,5 % et les troubles sensitifs 19,2 %. Par contre, on trouve dans la série de Bennani (21) une prépondérance des signes sensitifs avec 65 % des cas par rapport aux signes moteurs qui ne représentaient que 37,8 % des cas.

Dans 30 à 53 % des cas, le début est poly symptomatique associant le plus souvent un tableau de type myélite et une atteinte du tronc cérébral (10). Dans notre étude ainsi que celle de Tahiri (22) le mode de révélation le plus fréquent est mono symptomatique avec respectivement 65,4 % et 71 % des cas.

b. Signes cliniques

b-1. Troubles visuels et neuropathie optique rétro bulbaire

Les troubles visuels sont très fréquents au cours de la SEP, présents au début, ils sont d'autant plus rapportés tout au cours de l'évolution. Dans notre série, ces troubles ont été observés chez 63,4 % des patients, une incidence qui est proche de celle retrouvée dans la série de Bennani (21) avec 65 %. La série d'Anderson (28) rapporte 41%.

La neuropathie optique rétro bulbaire révèle la maladie dans un tiers des cas ; elle peut se manifester au cours de la SEP par une baisse de l'acuité visuelle, un scotome central ou paracentral ou un trouble de la vision des couleurs avec une dyschromatopsie d'axe rouge-vert souvent précoce. La baisse de l'acuité visuelle est habituellement rapide et dans la majorité des

cas unilatérale. Dans 80% des cas, elle s'accompagne d'une douleur orbitaire ou périorbitaire favorisée par la mobilisation des globes oculaires (11).

Le fond d'œil est initialement normal, la pâleur à prédominance temporale n'apparaît qu'à partir de la deuxième semaine. Une névrite optique de type antérieur, avec œdème papillaire est observée dans 10 % des cas (10).

L'évolution est le plus souvent favorable en quelques semaines : avant le sixième mois, 75% des patients retrouvent une acuité visuelle supérieure à 7/10^e. (29, 11)

A distance, il peut persister des signes de dysfonctionnement du nerf optique : c'est le phénomène d'Uhthoff, se traduisant par un flou visuel, une baisse de l'acuité visuelle ou une dénaturation des couleurs survenant à l'effort, ou lors de l'augmentation de la température corporelle.

Enfin, l'atteinte du nerf optique peut être muette, découverte seulement au fond d'œil ou devant un allongement des latences des potentiels évoqués visuels (11).

b-2. Les manifestations motrices : (16, 26)

L'atteinte pyramidale est retrouvée chez plus de 80% des patients. Elle peut être d'emblée grave ou de gravité évolutive.

Lors des phases progressives de la maladie, la constitution insidieuse d'un déficit paraparétique est très fréquente. Il peut être précédé d'une véritable claudication intermittente médullaire. Pendant longtemps, le déficit peut prédominer à un membre inférieur, mais des signes pyramidaux, sont retrouvés de façon bilatérale. L'évolution se fait vers une paraplégie spasmodique ou vers une tétraparésie. Plus rarement, l'atteinte monoparétique inférieure progressive se complètera par un déficit du membre supérieur homolatéral, réalisant une hémiplégie progressive.

Au cours des formes rémittentes les tableaux pyramidaux peuvent être plus variés. Une paraparésie aiguë peut constituer la poussée inaugurale de la maladie. Lors des poussées ultérieures, les déficits intéressent des combinaisons variées des quatre membres.

La répétition des poussées pourra laisser un déficit pyramidal permanent s'enrichissant à chaque épisode qui, s'il s'associe aux signes cérébelleux, réalisera l'atteinte cérébello-spasmodique décrite par Charcot.

Dans notre étude, les troubles moteurs sont présents dans 94,2 % des cas et l'atteinte pyramidale dans 96,1 % ; cette atteinte représente 92 % selon MacAlpine (26), 96 % selon Anderson (28) et 83,2 % d'après la série de Bennani (21).

b-3. Les manifestations sensitives : (29, 10)

Les troubles sensitifs sont très variés et fréquents dès le début de la maladie, ils en constituent les premières manifestations dans 20 % des cas. Pour MacAlpine, ils représentent 70 % des cas et pour Anderson 49 %. Chez nos patients, nous avons noté des troubles sensitifs dans seulement 42,3 % des cas.

Dans la SEP, il existe une atteinte prédominante des voies myélinisées tactiles et proprioceptives ; Les patients décrivent souvent des dysesthésies de contact, des paresthésies, des sensations d'engourdissement, de cartonnement, de ruissellement d'eau sur la peau...

La topographie peut être distale (pieds, mains) ou de répartition médullaire avec un niveau supérieur variable, souvent thoracique. Au cours de l'évolution de la SEP, les déficits sensitifs observés prédominent aux membres inférieurs.

Le signe de Lhermitte est un symptôme fréquent de paresthésies (il surviendrait dans 40 % des cas à un moment ou un autre de l'évolution) à type de décharge électrique ou de piqûres,

déclenchées par la flexion du cou. Il s'observe en cas de lésion cervicale haute de toute origine, mais la SEP en est la cause la plus fréquente.

b-4. Atteinte du tronc cérébral:

Au cours de l'évolution de la maladie, plus de 75 % des patients présentent des troubles par atteinte du tronc cérébral (10).

▪ *Les troubles oculomoteurs :*

Les paralysies oculomotrices sont révélatrices de la SEP dans 10% des cas. Il s'agit le plus souvent d'une diplopie par atteinte de la VIème paire crânienne, ou plus rarement de la IIIème paire. (11, 29)

A un stade évolué, l'ophtalmoplégie internucléaire antérieure témoignant d'une lésion de la bandelette longitudinale postérieure (BLP) reliant les noyaux du VI et du III, constitue un signe très évocateur de la SEP. Elle se manifeste au début par une asynergie oculaire puis apparaît un nystagmus de l'œil en abduction, associé dans les cas les plus sévères à une limitation de l'adduction de l'œil controlatéral, alors que la convergence est conservée. Elle est souvent bilatérale quand la maladie évolue. La SEP constitue la principale cause d'ophtalmoplégie internucléaire. (11, 10)

Dans notre série, l'ophtalmoplégie internucléaire antérieure a été notée chez 19,2 % des patients.

▪ *Atteinte vestibulaire :*

Vertiges et impressions vertigineuses peuvent rarement révéler la sclérose en plaques (5 à 10 % des cas). Le syndrome vestibulaire est dysharmonieux avec une atteinte de type central (11). MacAlpine (26) rapporte que 25 % des malades présentaient un vertige, la série de Bennani (21) rapporte 17 % et enfin 36,5 % dans la notre.

▪ *Atteinte des autres paires crâniennes* (26)

La névralgie du trijumeau peut survenir au cours d'une SEP et parfois être révélatrice : 2 à 3 % des cas de névralgies du V sont liés à une SEP et près de 2 % des SEP ont une névralgie du V. Le risque est très supérieur à celui de la population générale.

L'atteinte faciale de type périphérique n'est pas rare, inaugurale dans 4,8 % des cas et survenant dans 10 % des cas au cours de l'évolution. L'atteinte de la déglutition est rare. Les troubles olfactifs sont rarement l'objet de plaintes, mais ils seraient fréquents et associés à des lésions frontales inférieures et temporales.

b-5. Atteinte cérébelleuse :

Les troubles liés à une atteinte cérébelleuse révèlent la SEP dans seulement 10 % des cas. Par contre, ils sont très fréquemment associés aux troubles pyramidaux à un stade évolué de la maladie, réalisant la marche cérébellospasmodique. L'analyse de leur fréquence est rendue difficile car de nombreuses séries ne les distinguent pas de l'ensemble des troubles moteurs ou des troubles vestibulaires. (16, 10)

L'atteinte cérébelleuse peut se manifester par des troubles de la statique et de la marche réalisant un syndrome cérébelleux statique ou une incoordination dans le mouvement réalisant un syndrome cérébelleux cinétique. Une dysarthrie caractérisée par une voix explosive et scandée et un tremblement intentionnel aggravent encore le handicap au cours de l'évolution. (29)

L'atteinte cérébelleuse est retrouvée dans 31 % des cas chez MacAlpine (26), 51% chez Anderson (28). Dans notre étude, 48,1 % des patients ont présenté un syndrome cérébelleux contre 57,9 % dans la série de Bennani (21).

b-6. Troubles sphinctériens et génitaux :

Longtemps sous-estimés, les troubles génito-sphinctériens sont actuellement reconnus comme l'une des causes les plus importantes de handicap dans la SEP ; la série de MacAlpine (26) rapporte 92 %. Les symptômes les plus fréquents sont les mictions impérieuses, la pollakiurie, l'incontinence urinaire, la dysurie, l'interruption du débit, une sensation de miction incomplète et l'énurésie (30). Ces troubles sont principalement liés à la présence de plaques médullaires. Les explorations urodynamiques permettent de préciser le mécanisme de l'atteinte (souvent plurifactorielle) et de guider le traitement. (11)

Les troubles de l'évacuation rectale et la constipation sont fréquemment associés aux troubles urinaires dans le cadre des formes spinales. L'incontinence fécale a été rapportée dans 29 % des cas d'une série non sélectionnée et la constipation dans 51 % des cas. Les troubles sexuels sont également très fréquents, jusqu'à 82 % chez l'homme et 52 % chez la femme dans la même étude. (10)

Dans notre série, les troubles génito-sphinctériens ont été retrouvés chez 65,3 % des patients (chiffre identique à celui retrouvé dans la série de Bennani (21)) avec une prédominance importante de l'impériosité mictionnelle (67,6 %).

b-7. Troubles psychiatriques et neuropsychologiques: (31, 10)

▪ *Troubles thymiques*

La dépression est très fréquente au cours de la SEP, de 25 à 55 % des cas selon les séries. Elle est souvent modérée à sévère, caractérisée plus par l'irritabilité et l'inquiétude que l'autodépréciation et la perte d'intérêt. Ces troubles peuvent précéder le début de la sclérose en plaques.

L'euphorie décrite classiquement dans la SEP est caractérisée par un état permanent d'optimisme et de satisfaction malgré un état d'invalidité dont le patient est conscient. Son incidence a été estimée entre 0 et 65 % des cas selon les séries et elle est plus fréquente dans les stades évolués de la maladie.

- Troubles cognitifs

De nombreuses études ont montré que les troubles cognitifs sont fréquents, atteignant 40 à 70 % des cas. Ces troubles intéressent l'attention, la mémoire, le raisonnement, l'abstraction, la vitesse de traitement de l'information et le transfert inter hémisphérique. 10 % des patients présenteraient un véritable tableau de démence. Les troubles cognitifs seraient plus fréquents dans les phases avancées de la maladie. Cependant, des études ont prouvé qu'ils pouvaient survenir à des stades très précoces.

Il n'existe qu'une faible corrélation des troubles avec le degré du handicap moteur ; Des cas de SEP d'expression purement cognitive sans atteinte neurologique ont été rapportés et à l'inverse, des patients très handicapés peuvent avoir un bilan cognitif normal.

Une corrélation modérée mais significative a été établie dans diverses études avec certaines variables morphologiques mesurées sur l'IRM ; la charge lésionnelle, l'atrophie calleuse et le volume cérébral.

b-8. Autres manifestations :

- Troubles paroxystiques

Les patients peuvent présenter plusieurs troubles paroxystiques (la névralgie essentielle du V, la diplopie paroxystique, le signe de Lhermitte, les crises toniques...). Ces manifestations durent quelques dizaines de secondes et sont très évocatrices de la SEP.

La fréquence des crises comitiales varie de 1 à 8 % des cas selon les séries, alors que la prévalence de l'épilepsie dans la population générale est de 0,5 à 1 %. C'est pourquoi, même si des associations fortuites sont possibles, la survenue de crises est considérée comme un symptôme de SEP. Cette hypothèse a été confortée par la mise en évidence des lésions corticales ou à la limite du cortex prenant le contraste sur les IRM de patients ayant eu une crise quelques jours auparavant. (10)

- *Fatigue*

Elle touche près de 75 à 95 % des patients à un moment ou un autre de l'évolution de la maladie. Sa physiopathologie est encore mal connue (31).

1-2. Les formes évolutives : (10, 32)

La classification des formes évolutives de la SEP sur laquelle reposent les indications des traitements de fond a fait l'objet d'une tentative de consensus international. Il a été proposé de retenir quatre formes (fig.6):

- la forme rémittente (SEP-R)
- la forme progressive secondaire (SEP-SP)
- la forme progressive primaire (SEP-PP)
- la forme progressive à rechutes (SEP-PR), caractérisée par une évolution progressive d'emblée émaillée de poussées. (L'individualisation de cette dernière forme est discutée).

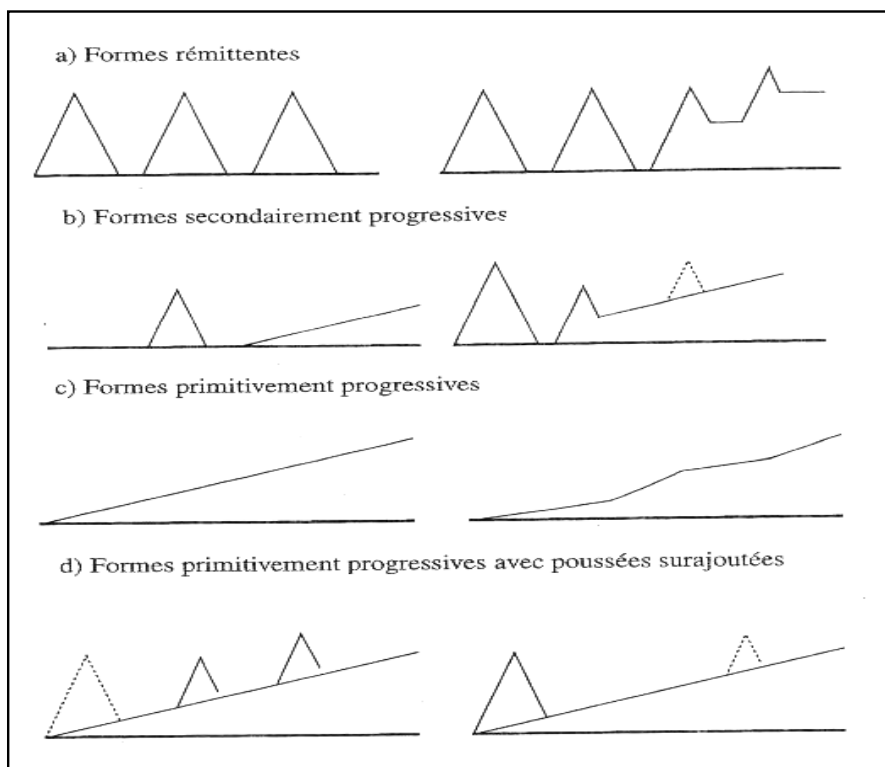


Figure 6: Les formes évolutives de la sclérose en plaques (32)

a. Formes de début rémittent

Le début de la maladie est rémittent dans 85 à 90 % des cas selon les séries (10). L'âge de début moyen est de 29 ans. La maladie est caractérisée au début par des poussées cliniques et des rémissions.

Les poussées sont définies par l'apparition, la réapparition ou l'aggravation des symptômes et des signes neurologiques centraux durant au moins 24 heures, avec un début subaigu. Par définition, deux poussées doivent être séparées d'au moins un mois (on parle d'une rémission) et les symptômes apparaissant dans une période d'un mois sont considérés comme faisant partie de la même poussée.

b. Formes progressives secondaires

La très grande majorité des patients ayant une évolution initiale rémittente évoluent secondairement sur un mode progressif : 50 % dans les 10 ans, 70 % dans les 20 ans et jusqu'à 90 à 95 % durant leur vie (10).

L'évolution progressive est en général définie par une progression confirmée du handicap au-delà de six mois en dehors de toute poussée. Le passage à la phase progressive survient en moyenne après 7 ans d'évolution rémittente. La phase progressive secondaire peut être émaillée de poussées surajoutées qui tendent à être plus rares à mesure que la maladie évolue.

c. Formes progressives primaires

La forme progressive primaire est retrouvée chez 10 à 20 % des patients selon les séries (10). Elle représentait 18 % dans la cohorte lyonnaise (23) et 20 % dans la cohorte rennaise (33). Dans l'étude faite en Ontario (27), 20 % des 1044 patients débutaient leur SEP d'emblée par une évolution progressive dont 15 % avec formes progressives primaires pures et 5 % avec poussées surajoutées.

Le tableau est habituellement celui d'une atteinte médullaire progressive isolée à laquelle se surajoutent ultérieurement d'autres signes. Dans d'autres cas on observe un tableau cérébelleux progressif. L'âge de début se situe en moyenne à 39 ans (ce qui correspond aussi à l'âge du début moyen des formes secondairement progressives). Ces patients présentent moins de lésions focales en IRM encéphalique et ces lésions sont très peu rehaussées par le gadolinium. En revanche, il existe une atrophie importante.

Dans notre étude, la forme rémittente s'est classée au premier rang avec 46,1 % des cas, suivie de la forme progressive secondaire (38,5 %) et en dernier lieu de la forme progressive primaire avec seulement 15,4 % des cas. Ces résultats sont très proches de ceux retrouvés dans la littérature, contrairement à la série de Bennani (21) où la forme progressive apparaissait nettement prédominante (50,5 %).

1-3. Approche diagnostique : (18, 29,11)

Quatre critères cliniques, non spécifiques sont nécessaires au diagnostic de sclérose en plaques :

- L'âge de début est un élément d'orientation : il est entre 20 à 40 ans dans 70% des cas avec une prépondérance féminine (environ 3 femmes pour 2 hommes).
 - La notion de dissémination des signes dans l'espace et surtout dans le temps, obtenue avec ou sans le recours aux examens para cliniques.
 - La notion de la nette prépondérance des signes cliniques et des anomalies neuroradiologiques témoignant les uns et les autres de la prédominance de l'atteinte de la substance blanche du système nerveux central.
 - Enfin, il ne doit pas être trouvé de meilleure explication diagnostique ; cela suppose de chercher systématiquement des signes pouvant s'intégrer dans le cadre d'une autre affection qui peut mimer la SEP.
-

2- Étude biologique :

2-1. Étude du liquide céphalorachidien (LCR)

Malgré que l'étude du LCR n'est plus obligatoire lorsque la dissémination spatiale et temporelle est démontrée, l'apport de l'IRM au diagnostic de SEP ne doit pas faire négliger l'étude du LCR qui apporte deux types de renseignements essentiels au diagnostic de cette maladie : l'affirmation d'une réaction inflammatoire dans le SNC et l'élimination d'une autre cause (processus infectieux ou malin en particulier). (18, 10)

Trois paramètres sont étudiés : le principal est la mise en évidence de bandes oligoclonales d'IgG, le deuxième est l'augmentation de l'index d'IgG dans le LCR (rapport entre le quotient d'IgG LCR/sérum et le quotient d'albumine LCR/sérum > 0,7) et le troisième est une réaction lymphocytaire (>4 éléments /mm³) présente dans 50 % des cas mais dépassant rarement 35/mm³. Une hyperalbuminorachie est observée chez 15 à 20 % des cas mais reste modérée. (34)

L'étude du LCR contribue au diagnostic différentiel : une hypercellularité > 50 éléments/mm³ et/ou une protéinorachie > 1g/l doivent remettre en question le diagnostic de SEP. (34, 18)

2-2. Bilan biologique :

Tous les examens usuels réalisés dans le sang sont habituellement normaux dans la SEP. En particulier on ne doit pas noter de syndrome inflammatoire périphérique.

3- Étude électrophysiologique :

Les potentiels évoqués (PE) sont des potentiels électriques recueillis après une brève stimulation soit visuelle (PEV) soit auditive (PEA) soit somesthésique (PES) soit motrice (PEM). Leur atteinte signe une souffrance de la voie étudiée au sein du SNC.

L'IRM a supplanté les potentiels évoqués dans la recherche d'une dissémination des lésions dans l'espace. Ils peuvent être utiles quand la réalité de l'atteinte d'une voie de conduction n'est pas établie par la clinique. Les potentiels évoqués visuels (PEV) permettent d'objectiver l'atteinte du nerf optique quand il existe une latence allongée de l'onde P100. Leur étude est utile dans les formes progressives primaires quand l'IRM n'est pas suffisante pour établir le diagnostic. Les autres potentiels évoqués ont moins d'intérêt sauf en cas de doute sur l'organicité des symptômes.

Aucun de ces examens ne constitue un marqueur spécifique de la maladie et leurs perturbations peuvent être retrouvées dans des maladies pouvant simuler la SEP. (10)

4- L'imagerie :

Ces dernières années l'IRM s'est très rapidement imposée comme la méthode d'imagerie de référence pour le diagnostic de la sclérose en plaques. Les progrès des scanographes avec l'amélioration de la résolution spatiale et de la résolution en contraste permettent cependant d'observer des anomalies dans des formes évoluées de la sclérose de plaques.

4-1. La tomodensitométrie (TDM) : (35)

L'apport de la TDM au diagnostic de la sclérose en plaques est variable, les possibilités de visualisation étant inconstantes, en fonction de l'allure évolutive et de la topographie lésionnelle. Les signes TDM de la SEP sont directs (« plaques »visibles spontanément ou après contraste) et/ou indirects (atrophie).

a. La sémiologie TDM de la sclérose en plaques

a-1) Les plaques

La fréquence de visualisation TDM de plaques hypodenses hémisphériques cérébrales dans la SEP est diversement rapportée dans la littérature, de 12 à 79 % avec une moyenne de 29 % des cas.

Les plaques se présentent habituellement sous la forme de plages d'hypodensités spontanées et plus rarement de densité intermédiaire entre celle de la substance blanche normale et celle du LCR. Ces hypodensités sont souvent bien limitées, mais leurs limites sont parfois moins nettes avec la substance blanche environnante ou avec les parois ventriculaires. La taille des plaques est très variable, de quelques millimètres à plusieurs centimètres dans certaines plaques confluentes périventriculaires. Seules ces plaques volumineuses peuvent être visibles en TDM d'où la prédominance des lésions TDM en périventriculaire et dans le centre semi ovale.

La prise de contraste anormale dans les SEP (16% des cas) s'observe en règle lors des poussées aiguës et au début de l'évolution de la maladie. Elle est variable, pouvant siéger soit au sein de la plaque soit à sa périphérie.

Les causes d'absence de visibilité des plaques en TDM sont multiples : trop petite taille de la lésion, différence de densité trop discrète avec le parenchyme cérébral sain avoisinant, limites lésionnelles floues, effet de volume partiel (les coupes devant être les plus fines possibles et se chevaucher pour pouvoir visualiser les plaques avec le maximum de probabilité), topographie lésionnelle...

a-2) Atrophie cérébrale

La fréquence des dilatations ventriculaires et des élargissements des citernes et des sillons corticaux dans les SEP est diversement notée dans la littérature, elle est entre 11 à 78 % des cas avec une moyenne de 45 %.

Les atrophies cérébrales sont plus fréquentes chez les patients âgés et ceux présentant une longue évolution de leur maladie. Elles sont souvent associées à des lésions TDM de la substance blanche, en particulier les dilatations ventriculaires qui sont secondaires à la sclérose de la substance blanche. A l'inverse, certaines atrophies corticales apparaissent isolées.

b. Corrélations clinico-TDM

Les corrélations entre l'état clinique et l'aspect TDM dans la SEP sont variables. C'est dans les démences que les corrélations clinico-TDM sont les meilleures, révélant une atrophie marquée et/ou de larges lésions confluentes de la substance blanche. Par contre, elles sont souvent décevantes en cas de plaques hémisphériques cérébrales localisées en TDM et souvent asymptomatiques cliniquement ; alors que le nombre de plaques dont la topographie est bien localisée cliniquement demeurent invisibles en TDM, en particulier au niveau de la fosse postérieure (en raison des artéfacts osseux).

Les progrès de l'imagerie par résonance magnétique ont permis à cette technique de supplanter la TDM dans l'exploration des SEP. Actuellement, seule l'IRM est recommandée en première intention devant la suspicion d'une sclérose en plaques (36) et ceci pour différentes raisons :

- L'IRM est beaucoup plus sensible que la TDM pour la détection des affections de la substance blanche.
- L'IRM est plus efficace que la TDM pour délimiter, apprécier le volume et localiser les atteintes de la substance blanche, en particulier au niveau de la fosse postérieure.
- Les nouveaux critères diagnostiques de la sclérose en plaques (Mc Donald- Barkhof) intègrent les données de l'IRM.

4-2. L'imagerie par résonance magnétique nucléaire (IRM)

L'imagerie par résonance magnétique (IRM) est aujourd'hui l'examen le plus utile au diagnostic positif et différentiel de la SEP, en explorant l'ensemble du système nerveux central, toutefois il reste très important d'interpréter les anomalies d'IRM en fonction du contexte clinique. En effet, dans la SEP, l'IRM est un examen très sensible (elle révèle des lésions chez plus de 95 % des patients atteints de SEP cliniquement définie (37)) mais peu spécifique. (38, 18)

a. Techniques: (3)

Des progrès techniques et matériels importants ont été réalisés ces dernières années permettant dans la plupart des centres de réaliser des séquences encéphaliques et médullaires au cours d'un même examen et d'utiliser les séquences les plus sensibles avec une qualité satisfaisante dans un temps limité. Il n'y a pas de consensus récent dans la littérature internationale qui tienne compte de ces progrès et l'utilisation des séquences diagnostiques n'a pas fait l'objet d'évaluation systématique récente. Le protocole type que nous proposons et qui rejoint pour l'essentiel le protocole récemment proposé de façon consensuelle en France (39), associe systématiquement pour l'encéphale, une séquence T1 sagittale turbo spin echo (TSE) et une séquence transverse FLAIR (3).

Dans notre étude, 84 % des IRM cérébrales ont comporté des séquences pondérées en T1 en coupe axiale et sagittale, tandis que l'injection de gadolinium n'a été pratiquée que dans 20% des cas. Les séquences axiales pondérées en T2 (classique et FLAIR) ont été réalisées dans toutes les IRM cérébrales.

a-1. La séquence sagittale T1

Elle est nécessaire pour le positionnement des coupes et permet de rechercher une atrophie du corps calleux, structure fortement myélinisée et qui n'est pas habituellement concernée par les lésions vasculaires dégénératives.

a-2. Les séquences T2

La séquence FLAIR (fluid attenuated inversion recovery) est une séquence en pondération T2 dont le signal des liquides est annulé par une inversion-récupération. Cette séquence permet une meilleure distinction que sur les séquences T2 classiques entre le liquide céphalo-rachidien (LCR) qui apparaît en noir et les lésions périventriculaires en blanc (40). Si la qualité de la séquence FLAIR n'est pas optimale il sera nécessaire de compléter par une séquence transverse

T2 classique pour analyser la fosse postérieure sur la séquence en densités de protons (premier écho du T2). Les coupes coronales sont inutiles.

a-3. La séquence transverse T1 sans gadolinium (Gd)

Elle permet de montrer des hyposignaux qui peuvent aider à différencier les plaques de lésions vasculaires chez les sujets âgés de plus de 50 ans. Ils ne sont pas requis dans les critères du diagnostic mais cette séquence sera réalisée pour disposer d'une image de référence en vue d'un suivi IRM ultérieur.

a-4. La séquence transverse T1 avec injection de gadolinium (Gd)

Contrairement à la séquence avant contraste, la séquence après contraste apporte des éléments essentiels au diagnostic. La prise de contraste d'une lésion traduit le passage osmotique du Gd et donc l'existence d'une rupture de la barrière hémato-encéphalique (BHE). L'utilisation de triples doses de Gd permet de voir plus de lésions rehaussées par le contraste mais sans que l'on sache quelle valeur leur donner puisque les études prospectives ont concerné les simples doses et elle n'est donc pas recommandée. Dans le cas des formes à début progressif les lésions rehaussées par le Gd sont plus rares mais si elles sont présentes leur valeur est importante puisque dans ces cas on cherche à faire la distinction avec des lésions vasculaires dégénératives qui ne prennent pas le contraste.

a-5. L'imagerie de la moelle

L'examen de la moelle épinière doit faire partie du bilan diagnostique habituel (41). Si la symptomatologie d'appel est médullaire, il permet d'éliminer les diagnostics différentiels. Dans les autres cas il peut apporter des éléments essentiels au diagnostic et constituer un examen de référence pour le suivi. Quand son obtention est difficile ses indications seront réservées aux situations dans lesquelles la symptomatologie oriente vers la moelle ou quand le reste du bilan ne permet pas d'établir avec certitude le diagnostic, en particulier si le nombre de lésions encéphaliques est faible ou nul. Dans une étude sur des patients atteints d'un syndrome

démyélinisant cliniquement isolé, il a été observé une fréquence de près de 30 % de lésions silencieuses de la moelle (42).

L'examen doit comprendre une séquence pondérée en T2 (TSE) sagittale avec des coupes transverses sur les zones suspectes d'être pathologiques. Le plan sagittal, qui est le plan de référence, doit intéresser toute la moelle et pas seulement la moelle cervicale. Le rehaussement lésionnel dans la SEP étant beaucoup moins fréquent que dans le cerveau, l'injection de gadolinium n'est pas systématique (sauf doute sur une autre pathologie). (39,3)

Dans notre série, 63,5 % des malades ont bénéficié d'une IRM médullaire. La séquence T2 a été pratiquée dans 97 % des cas et la séquence T1 dans 66,7 %. L'injection de gadolinium n'a été réalisée que dans 21% des cas.

a-6. L'examen des nerfs optiques

Il n'est utile au diagnostic que dans de rares cas. Son intérêt n'a pas été évalué en comparaison avec les potentiels évoqués visuels dans les formes progressives médullaires à IRM encéphalique normale.

b. Résultats : la sémiologie IRM de la sclérose en plaques :

L'IRM permet de détecter des lésions intracérébrales dans 95 % des SEP certaines (38). Le chiffre est entre 50 à 90 % en cas d'exploration de la moelle (43).

Dans notre étude, 98 % des IRM cérébrales réalisées présentaient des lésions cérébrales tandis que seulement 78,8 % des IRM médullaires ont détecté des anomalies médullaires.

b-1. Aspect des lésions :

* Les plaques :

Les anomalies les plus fréquentes au cours de la SEP sont visibles sous forme de zones d'hypersignal sur les séquences pondérées en T2 et ceci qu'il s'agisse de lésions aiguës ou chroniques. Les lésions sont généralement multiples, bilatérales, asymétriques et relativement bien circonscrites (37).

Dans notre série, les plaques de démyélinisation ont été observées sous forme d'hypersignal en T2 chez l'ensemble des patients avec IRM cérébrale ou médullaire anormale.

✧ Nombre et taille des plaques :

Leur nombre est très variable. L'IRM peut être normale ou montrer plus d'une centaine de plaques. Leur taille varie de lésions indétectables à l'oeil nu à plusieurs centimètres, elles mesurent le plus souvent 2 ou 3 mm jusqu'à 2,5 cm. Leurs limites sont nettes ou floues.

L'utilisation de coupes fines (millimétriques) permet de mettre en évidence de petites lésions non détectables sur les coupes d'épaisseur standard. Elle donne une meilleure délimitation des lésions entre elles ou avec le système ventriculaire (36).

Chez nos patients, le nombre de plaques était aussi très variable allant de 1 à plus de 45 au niveau cérébral et de 1 à 10 au niveau médullaire. La taille mesurait 1 à 27 mm au niveau cérébral et 2 à 30 mm au niveau médullaire.

✧ Forme des plaques :

La forme des lésions est elle aussi variable : arrondie, polylobée, punctiforme. La forme ovoïde à grand axe perpendiculaire à l'axe des ventricules latéraux serait relativement spécifique de la SEP (44). Les plaques irrégulières sont souvent le résultat de la confluence des lésions. Très rarement, les lésions peuvent prendre un aspect pseudo tumoral mais il n'y a pas d'effet de masse sur les structures adjacentes. (36)

Dans notre série, les formes prédominantes et souvent associées étaient d'abord la forme arrondie (96 %) puis ovalaire (55 %). L'aspect confluent était noté dans 63,3 % des cas.

✧ Le signal :

10 à 20 % des zones d'hyper signal en T2 apparaissent en hyposignal en T1. À la phase aiguë, les hyposignaux en T1 sont une conséquence de l'oedème avec ou sans destruction de la matrice. Les lésions chroniques hypointenses en T1 sont nommées des « trous noirs » et sont des

zones où les dégâts tissulaires sont sévères. Ces lésions supratentorielles sont mieux vues en séquences FLAIR que sur les séquences T1 ou T2 probablement en raison du meilleur contraste lésionnel. En sous-tentorial, les lésions de SEP sont souvent plus diffuses et moins hyperintenses et évoluent très rarement vers des hyposignaux en T1. (37)

Après injection d'un produit de contraste paramagnétique, le rehaussement du signal en T1 indique une perméabilisation de la barrière hémato-encéphalique (BHE), qui peut persister entre 2 et 6 semaines (38). La prise de contraste se fait de façon homogène, hétérogène ou en cocarde (36). L'activité de la maladie, incluant les prises de contraste et le développement de nouvelles lésions, est bien moins fréquemment visualisable dans la moelle que dans le cerveau (37).

Dans notre étude, les hyposignaux en T1 ont été observés sur 52,4 % des IRM cérébrales et sur seulement 17,6 % des IRM médullaires. Par ailleurs, ces hyposignaux étaient plus fréquents à la phase aigüe qu'à la phase chronique: 60 % contre 44 % au niveau cérébral et 33 % contre 9 % au niveau médullaire.

Sur l'ensemble des séquences T1 réalisées après injection de gadolinium, on a constaté une prise de contraste prédominante à la phase aigüe (70 % des plaques cérébrales, 50 % des plaques médullaires) contre seulement 20 % à la phase chronique.

* Atrophie cérébro-médullaire :

L'atrophie cérébrale est d'autant plus marquée que la SEP évolue depuis longtemps. Elle intéresse aussi le corps calleux (45) et se traduit par une dilatation des ventricules et des espaces sous-arachnoïdiens (46). Une atrophie médullaire est aussi rapportée chez les patients sévèrement handicapés (41), elle est estimée à 12 % des cas (47).

Dans notre série, on a noté la présence d'une atrophie cérébrale dans 14 %, une atrophie du corps calleux dans 6 % et une atrophie médullaire dans 19 % des cas.

b-2. Localisation des lésions :

La localisation des lésions prédomine dans la substance blanche péri ventriculaire comprenant le corps calleux, les régions cortico-sous-corticales et les régions sous-tentorielles.

Les lésions périventriculaires se situent autour des cornes frontales et des cornes postérieures et sont rarement retrouvées dans d'autres pathologies. Les lésions du corps calleux sont localisées au bord inférieur vers le ventricule latéral et peuvent s'étendre à la périphérie, ce sont les « crêtes de coq », ou encore l'équivalent des « doigts de Dawson » en neuropathologie, qui sont bien vues en densité de protons et en T2 sur les coupes sagittales.

Des lésions corticales ont été rapportées en neuropathologie, mais on retrouve peu de description de telles lésions en IRM, peut être en raison de la petite taille de ces anomalies, de leur différenciation peu importante par rapport à la substance grise et de l'effet de volume partiel. Un algorithme segmentaire a été développé récemment permettant de mieux voir les lésions corticales (48). Les zones d'hyper signal adjacentes au cortex plus facilement visualisées en IRM conventionnelle, sont retrouvées chez 2/3 des patients ayant une SEP cliniquement définie et se rencontrent plutôt aux premiers stades de la maladie. La détection de ces lésions a été améliorée par le FLAIR et l'administration de produit de contraste (49).

Les lésions sous-tentorielles touchent plutôt le plancher du 4^e ventricule, les pédoncules cérébelleux et la protubérance (37).

Nos résultats rejoignent ceux de la littérature ;les plaques siégeaient d'abord au niveau péri ventriculaire (94 %), puis dans les régions cortico sous corticales (84 %), ensuite le tronc cérébral (51 %) et enfin le cervelet (31 %).

Les lésions médullaires partagent presque les mêmes caractéristiques que les lésions cérébrales. Sur les coupes sagittales, les lésions ont une forme de cigare et peuvent être localisées au centre, en antérieur ou en postérieur. Les coupes axiales montrent leur extension vers la périphérie. Les lésions occupent rarement plus de la moitié de l'aire médullaire en transversal et excèdent rarement plus de 2 corps vertébraux en hauteur (37). Les lésions sont le plus souvent visualisées en cervical avec atteinte prédominante des colonnes dorsolatérales (50).

Dans notre série, le siège cervical présentait 96 % des localisations des plaques médullaires avec atteinte prédominante de la région centromédullaire (88 %).

b-3. Dissémination dans l'espace :

L'IRM permet facilement de montrer l'existence de lésions multiples. Les critères actuellement retenus sont les critères de Barkhof (49) qui constituent le meilleur compromis sensibilité-spécificité pour le diagnostic de dissémination spatiale. Au moins trois des quatre critères suivants sont requis pour retenir le diagnostic de SEP :

- Une lésion T1 rehaussée par le gadolinium ou 9 lésions hyperintenses T2
- au moins 1 lésion sous-tentorielle
- au moins 1 lésion juxta-corticale
- au moins 3 lésions péri ventriculaires.

Une lésion médullaire peut remplacer une lésion cérébrale dans ces critères d'où l'importance de réaliser une IRM de la moelle.

Les critères moins spécifiques de Paty ou de Fazekas sont cependant plus fréquemment retrouvés au début (Tableau 28)

Tableau XXVIII : Critères diagnostiques de la SEP en IRM (37)

Critères de Paty ,1988 : 4 lésions ou 3 lésions dont 1 lésion périventriculaire
Critères de Fazekas, 1988 : 3 lésions, incluant 2 des caractéristiques suivantes : <ul style="list-style-type: none">▪ Localisation sous tentorielle▪ Localisation périventriculaire▪ Lésion > 6 mm
Critères de Barkhof, 1977: <ul style="list-style-type: none">▪ 1 lésion prenant le contraste (gadolinium) ou au moins 9 lésions en T2▪ 1 lésion sous tentorielle▪ 1 lésion cortico-sous corticale▪ 3 lésions périventriculaires
Critères de Mc Donald, 2001 : 3 des 4 critères de Barkhof, sachant qu'une lésion médullaire peut valoir une lésion cérébrale.

b-4. Dissémination dans le temps

L'existence de lésions multiples et prenant le contraste ne suffit pas pour affirmer un diagnostic de SEP. Devant un épisode clinique unique, l'IRM peut démontrer qu'il s'agit d'une maladie chronique à condition de répéter les examens. Le comité d'experts réunis autour de McDonald a défini les critères IRM de dissémination temporelle. (Tableau 29) (2)

Les examens doivent être comparables (même champs, mêmes séquences, même positionnement).

Tableau XXIX : Critères IRM de dissémination temporelle (McDonald 2001) (2)

- **Si l'IRM initiale est réalisée plus de 3 mois après la poussée inaugurale :**
 - Prise de contraste d'une lésion sans concordance topographique avec la poussée ;
 - A défaut, nouvelle lésion (en T2 ou prise de contraste) sur une deuxième IRM > 3mois
- **Si l'IRM initiale est réalisée moins de 3 mois après la poussée inaugurale :**
 - Prise de contraste nouvelle sur une deuxième IRM > 3mois de la poussée ;
 - Si pas de prise de contraste, une troisième IRM > 3mois devra montrer une nouvelle lésion en T2 ou une prise de contraste.

c. Les nouvelles techniques de l'IRM

Plusieurs phénomènes se produisent successivement au cours du développement d'une plaque de démyélinisation : l'œdème, la lyse membranaire, la démyélinisation, l'infiltration cellulaire, la gliose et la raréfaction axonale. Tous ces phénomènes donnent des hypersignaux en T2. La responsabilité respective de ces différents processus varie au cours du temps, ce qui rend compte notamment de la réversibilité lésionnelle. La possibilité de subdiviser plus précisément l'aspect des plaques par IRM en exploitant les différences de retentissement des constituants sur la physique du signal est donc certainement une voie d'avenir dans la compréhension de la maladie (37, 51)

Les nouvelles techniques permettent de pondérer le signal par le mouvement (imagerie de diffusion), par la complexité de l'architecture moléculaire (imagerie de transfert d'aimantation), par le déplacement chimique (imagerie spectroscopique) ou par l'oxygénation locale (IRM fonctionnelle). (52)

c-1. La spectroscopie par résonance magnétique (SRM) : (52, 53, 54, 55)

* Technique de la spectroscopie :

En IRM conventionnelle, l'image est fournie par l'étude du proton de l'eau. La spectroscopie du proton étudie le proton au sein d'autres molécules présentes en abondance dans le cerveau : N acetyl aspartate (NAA), choline, myoinositol, lipides, lactate, créatine.

Le spectre est formé de plusieurs pics, chaque métabolite est identifié par sa position (ou fréquence de résonance) sur le spectre. La surface sous le pic est un reflet de la concentration du métabolite. La créatine totale, reflet des réserves énergétiques, est considérée comme stable ou constante dans les maladies démyélinisantes comme la SEP. L'expression des résultats des autres métabolites se fait par rapport à la créatine sous la forme d'un ratio : amplitude ou aire du métabolite/ amplitude ou aire de la créatine.

En pratique, la spectroscopie s'effectue à la suite d'une IRM standard (champ magnétique de 1,5 Tesla). Le volume de substance cérébrale à étudier (VOI) en spectroscopie est localisé sur l'IRM. Il s'agit de la technique en simple voxel. Il est possible aussi de réaliser une carte de distribution des métabolites dans un plan de coupe (imagerie spectroscopique). Les techniques d'acquisition et d'analyse des spectres sont diverses. En pratique, deux temps d'écho sont utilisés : un TE court (entre 18 et 30 ms) pour visualiser les lipides, le myoinositol et le lactate et un TE long (136 ms) pour la quantification du NAA, de la créatine et de la choline. La durée d'une séquence est de 7 minutes environ.

* Résultats spectroscopiques dans la SEP :

Une approche globale de la variation des différents métabolites est nécessaire dans l'interprétation des données spectroscopiques. De cette manière une analyse temporelle des lésions est possible :

La lésion aiguë active se caractérise par une élévation de la choline, éventuellement du myoinositol et par la présence de lipides et de lactate. Le NAA est bas et présente des fluctuations tant que la lésion n'est pas à un stade d'irréversibilité. Au stade chronique, le NAA reste bas, la choline s'est normalisée, les lipides et le lactate ne sont plus détectables. L'élévation du myoinositol traduit alors le développement d'une gliose cicatricielle chronique irréversible. Les données spectroscopiques peuvent être confrontées aux données de l'IRM, pour affiner l'analyse de la lésion.

* Apports de la spectroscopie par rapport à l'IRM: (53)

◇ Augmentation de la spécificité neuropathologique : développement d'un marqueur axonal

La SEP est une maladie inflammatoire et démyélinisante épargnant relativement l'axone. Toutefois, des anomalies axonales ont été rapportées dans les lésions aiguës et chroniques et des signes de dégénérescence wallérienne dans les SEP évoluées (53). Au cours de l'évolution de la maladie, le délai d'apparition de l'atteinte axonale demeure inconnu. De même, on ignore si les lésions axonales se développent progressivement au fil de l'évolution de la maladie ou si elles surviennent épisodiquement au cours des poussées. Ces études soulignent l'intérêt de développer des techniques non invasives, telle la spectroscopie, permettant une évaluation axonale.

L'IRM manque de spécificité neuropathologique ; l'œdème, la démyélinisation, la gliose, l'inflammation, la perte axonale ont un aspect en hypersignal sur les séquences pondérées T2. De ce fait, l'étendue lésionnelle mesurée sur ces séquences demeure faiblement corrélée au handicap qui peut être lié à une démyélinisation persistante et/ou à la perte axonale. La

spectroscopie permet d'améliorer la spécificité neuropathologique de l'IRM (tableau 30).
L'évaluation de la perte axonale paraît fournir une meilleure corrélation avec le handicap.

**Tableau XXX : corrélation entre l'histologie lésionnelle,
les données spectroscopiques et l'IRM (53)**

Histologie	IRM	SRM (dimension des pics)
Perméabilisation de la barrière hématoencéphalique	SpT1 après Gadolinium : prise de contraste	Choline : augmentation
Inflammation	SpT2 : hyper signal	
Démyélinisation	Fast FLAIR : hyper signal SpT2 : hyper signal Disparition du T2 court	Choline : augmentation Lipides : augmentation
Perte et/ou dysfonctionnement axonal	Atrophie cervicale en C5 et/ou cérébrale	NAA : réduction
Gliose	SpT1 : hypo signal SpT2 : hyper signal	Myoinositol: augmentation

✧ *Augmentation de la sensibilité :*

La spectroscopie permet de détecter, chez les patients atteints de SEP, des anomalies biochimiques au sein de la substance blanche en apparence normale (SBAN) en IRM. Il s'agit d'une réduction du taux de NAA associée ou non à une élévation de la choline. La diminution du NAA dans la SBAN correspond à une altération axonale liée à une lésion précédente ou à la dégénérescence wallérienne de lésions situées à distance.

✧ *Amélioration de la corrélation anatomoclinique :*

Il existe une corrélation inverse entre les taux de NAA et le handicap évalué par l'échelle de KURTZKE/EDSS (56). La récupération fonctionnelle est corrélée à une ascension du NAA et donc à la réparation de l'atteinte ou du dysfonctionnement axonal. L'étude spectroscopique des

lésions de SEP a mis en évidence une corrélation inverse entre les fluctuations du NAA et les variations de la surface lésionnelle totale en T2. L'existence d'une telle corrélation implique que l'accroissement de la surface lésionnelle dans une région du cerveau a une répercussion sur le niveau de NAA, à distance de cette région, dans un volume donné de substance blanche. Ainsi les modifications biochimiques au sein du VOI pourraient refléter une atteinte survenue en n'importe quel endroit sur le trajet d'une projection axonale.

Les patients à handicap lourd ou dont l'évolution est sévère ont des anomalies métaboliques de la substance blanche en apparence normale. Inversement, les patients avec un faible handicap, ou débutant leur maladie, présentent peu ou pas d'altération de celle-ci. Par conséquent, l'existence d'anomalies de la substance blanche en apparence normale en spectroscopie, chez un patient débutant une SEP, pourrait avoir une valeur pronostique (57).

Ainsi l'imagerie spectroscopique fournit des indications sur l'activité générale et la diffusion de la maladie.

En conclusion, le profil métabolique des lésions de SEP n'est pas spécifique de cette affection. Aussi la spectroscopie ne saurait être un outil diagnostique dans la SEP. Elle fournit une approche physiopathologique des lésions et permet d'appréhender les mécanismes à l'origine de la maladie. Ces propriétés pourraient être utiles pour le choix et la surveillance des traitements.

c-2. L'imagerie par transfert d'aimantation (ITA) : (3, 37, 52, 58, 59)

L'ITA est fondée sur les propriétés magnétiques différentes des molécules d'eau selon qu'elles sont libres ou liées à des macromolécules au sein de membranes. Cette méthode d'imagerie montre les échanges chimiques des molécules d'eau entre plusieurs compartiments et plus précisément, les transferts des molécules d'eau à partir du compartiment de l'eau très liée dont les protons sont « invisibles » spontanément en IRM à cause d'un T1 trop long et d'un T2 trop court.

La contribution préférentielle au signal est réalisée lorsque les conditions de relaxation sont optimales, c'est-à-dire pour une mobilité moléculaire moyenne correspondant à celle de protons de l'eau liée adsorbée sur des molécules de taille moyenne. Ces conditions ne sont pas réalisées pour les protons de molécules d'eau trop immobilisées sur des structures très complexes comme l'est la myéline dont les molécules d'eau environnantes font partie du pool « invisible ». Ce sont les échanges entre ces 2 états de l'eau qui sont exprimés par le taux de transfert d'aimantation.

Les applications du transfert d'aimantation peuvent être divisées en deux catégories, la première permet d'améliorer le contraste pour une imagerie qualitative. La deuxième donne une information quantitative à partir de l'étude du taux de transfert d'aimantation.

Dans la SEP, le contraste de transfert d'aimantation a été appliqué à l'étude du cerveau, de la moelle épinière et des nerfs optiques. Au niveau cervical, le transfert d'aimantation permet d'obtenir un meilleur contraste que les séquences en écho de gradient conventionnelles, aussi bien entre la moelle et le LCR qu'entre les lésions de la moelle.

Le contraste par transfert d'aimantation est aussi bien utilisé pour améliorer la définition et le contraste entre les lésions rehaussées par le gadolinium et la substance blanche normale. En revanche, l'analyse qualitative du transfert d'aimantation n'est pas sensible aux lésions « microscopiques » de la SBAN contrairement à l'analyse quantitative, basée sur le calcul du taux de transfert d'aimantation, qui s'avère extrêmement intéressante.

Le taux de transfert d'aimantation est le pourcentage de baisse de signal, en présence d'une impulsion de saturation, par rapport à la situation spontanée. Il permet de traduire le degré de démyélinisation et de perte axonale du parenchyme cérébral ; tous deux à l'origine de l'handicap fonctionnel.

Les résultats sont aussi exprimés sous forme d'histogrammes appréciant de manière globale les valeurs du taux de transfert d'aimantation dans l'ensemble du volume cérébral, indépendamment du caractère macroscopique ou microscopique des lésions.

Le taux de transfert d'aimantation a trois principaux avantages sur les séquences conventionnelles pondérées en T1 et T2. D'abord, il donne une information à la fois qualitative et quantitative, avec une plus grande spécificité que les séquences conventionnelles. La démyélinisation et/ou la perte axonale sont responsables des taux de transfert d'aimantation très bas observés dans certaines lésions de SEP. Par contre, une diminution plus modeste (de l'ordre de 5 à 10%) peut être due à l'inflammation, l'œdème ou une démyélinisation modérée. Ensuite, le taux de transfert d'aimantation permet d'évaluer l'importance des lésions « microscopiques » de la SBAN. Enfin, l'histogramme du taux de transfert d'aimantation est une méthode simple qui donne plusieurs paramètres influencés à la fois par les lésions focales et « invisibles ». L'utilisation de l'histogramme pour présenter les valeurs de taux de transfert d'aimantation semble très prometteuse du fait de la corrélation de certains de ses paramètres avec le handicap. Certes, leur interprétation reste évasive. Toutefois, le taux de transfert d'aimantation est la première étape vers une analyse quantitative des IRM. Comme l'IRM de perfusion et de diffusion, elle va bénéficier des progrès attendus des imageurs.

c-3. L'imagerie de diffusion (ID) : (52, 37, 3, 60)

L'imagerie de diffusion dépend des mouvements microscopiques de diffusion des molécules d'eau, qui dépendent de l'anisotropie des tissus et donc de leur intégrité.

La méthode consiste à appliquer 2 gradients bipolaires symétriques de part et d'autre de l'impulsion de 180° d'une séquence écho de spin, pour accentuer le déphasage des spins mobiles et produire une atténuation du signal relative au mouvement des spins à l'intérieur du voxel. Ceci est quantifiable par la mesure de l'ADC (Apparent Diffusion Coefficient). Aujourd'hui la méthode utilise le recueil du signal par écho-planar qui permettant de diminuer les temps d'acquisition évite les artéfacts de mouvement. Les directions privilégiées de diffusion sont ainsi facilement

déterminables et l'on note en particulier une anisotropie importante le long des tractus des fibres myélinisées. (37)

Dans la SEP, les lésions présentent une augmentation du coefficient de diffusion attribuable à la conjugaison de la raréfaction axonale et de la démyélinisation. Il a même été possible de mettre en évidence des différences entre les lésions aiguës et chroniques (52). Il semblerait que la SBAN de patients atteints de SEP ait une augmentation globale de coefficient de diffusion et une baisse d'anisotropie par rapport à la normale.

La technique est particulièrement délicate à mettre en œuvre car elle demande des séquences échoplanar sophistiquées. Cependant elle pourrait à terme être standardisable et utilisable non seulement en essais thérapeutiques mais aussi à titre individuel.

c-4. L'imagerie fonctionnelle : (37, 51, 61)

L'influence de l'oxygénation sanguine capillaire sur la susceptibilité magnétique a permis d'utiliser un type de pondération d'image reflétant un effet appelé B.O.L.D. (blood oxygen level dépendent). L'application principale est la recherche de zones d'activation cérébrales lors de la réalisation de paradigmes.

La concentration locale en désoxyhémoglobine baisse par surcompensation de la consommation locale d'oxygène et le signal pondéré en susceptibilité magnétique augmente. L'extraction de ces variations de signal est difficile car elles sont faibles. On emploie des comparaisons statistiques pixel à pixel permettant d'identifier les régions répondant significativement. Leur localisation anatomique est ensuite aidée d'une addition d'image de contraste morphologique. Ces protocoles ont l'avantage par rapport aux techniques radio-isotopiques, de permettre des études individuelles et d'être répétables.

Cette exploration effectuée de manière intégrée, système fonctionnel par système fonctionnel, semble devoir aider à apprécier les voies de compensation des déficits fonctionnels qui constituent sans nul doute le facteur pronostique le plus important à long terme dans la sclérose en plaques.

c-5. L'étude des courbes de décroissance du T2

La courbe de décroissance du T2, ou courbe de relaxation transversale, est en rapport étroit avec la composition physico-chimique des tissus et chaque tissu a une courbe qui lui est propre. Dans une matière homogène, telle que l'eau, la courbe de décroissance du T2 est exponentielle. Par contre, les courbes de décroissance du T2 au niveau du cerveau ne peuvent pas être assimilées sous la forme d'une unique exponentielle, ce qui indique la présence d'au moins deux compartiments d'eau. Les courbes de décroissance du T2 mesurées au niveau de différentes régions de la substance blanche et de la substance grise ont des formes différentes. De plus, les courbes de décroissance du T2 de différentes lésions ou de diverses régions de la substance blanche apparemment normale sont de formes variées. (36)

Une seule étude a montré que les lésions caractérisées par une courbe de décroissance du T2 bi-exponentielle étaient plus fréquemment observées chez les patients handicapés atteints de forme secondairement progressive que chez ceux peu handicapés malgré une longue évolution de leur SEP (62). Toutefois, cette association n'a pas été retrouvée dans d'autres études.

4-3. Les critères diagnostiques de la sclérose en plaques :

En l'absence de marqueur diagnostique spécifique, c'est un faisceau d'arguments cliniques, para cliniques et évolutifs qui permet d'aboutir au diagnostic de la sclérose en plaques. Il est fondé sur la mise en évidence d'une dissémination des lésions dans l'espace et dans le temps et sur l'absence d'autre diagnostic expliquant les signes observés.

Depuis 1983, un large consensus s'est développé autour des critères de Poser, qui distinguaient 4 formes de SEP définies ou probables et qui prenaient uniquement en compte les événements cliniques et les résultats de la ponction lombaire (18) (tableau 31).

Tableau XXXI : Critères de Poser (1983) (18)

Catégorie	Nombre de poussées	Nombre de lésions		Bandes oligoclonales ou index IgG
		Clinique	Paraclinique	
Cliniquement définie	2	2		
	2	1	et 1	
Biologiquement définie	2	1	ou 1	+
	1	2		+
	1	1	et 1	+
Cliniquement probable	2	1		
	1	2		
	1	1	et 1	
Biologiquement probable	2	-	-	+

Les progrès de l'IRM ont permis leur révision par McDonald pour formaliser les critères diagnostiques de sclérose en plaques retenus par consensus en 2001(18) (tableau 32).

Tableau XXXII : Critères de McDonald (2001) (18)

Présentation clinique	Examens complémentaires ou profil évolutif requis pour le diagnostic de SEP
<p>≥ 2 poussées ≥ 2 Lésions</p>	Aucun a
<p>≥ 2 poussées 1 lésion</p>	Dissémination spatiale démontrée par : - IRM b ou - ≥ 2 lésions IRM évocatrices et LCR + c ou - poussée suivante dans un site différent
<p>1 poussée ≥ 2 lésions</p>	Dissémination temporelle démontrée par : - IRM d ou - deuxième poussée
<p>1 poussée 1 lésion (présentation monosymptomatique, syndrome clinique isolé)</p>	Dissémination spatiale démontrée par : - IRM b ou - ≥ 2 lésions IRM évocatrices et LCR + c et Dissémination temporelle démontrée par : - IRM d ou - deuxième poussée
<p>Progression insidieuse évocatrice de SEP</p>	LCR + c et Dissémination spatiale démontrée par : - ≥ 9 lésions T2 à l'IRM cérébrale ou ≥ 2 lésions à l'IRM médullaire ou 4 à 8 lésions cérébrales et 1 médullaire ou - PEV anormaux associés à 4 à 8 lésions cérébrales à l'IRM ou < 4 lésions cérébrales et 1 médullaire et Dissémination temporelle démontrée par : - IRM d ou - progression continue pendant 1 an

- a : Pas d'examens exigé ,mais si l'IRM et le LCR sont normaux , le diagnostic doit être posé avec précaution.
 b : Critères IRM : ceux de Barkhof (1997), avec une lésion médullaire pouvant remplacer une lésion encéphalique.
 c : LCR+ : soit présence de bandes oligoclonales d'IgG, soit élévation de l'index d'IgG.
 d : Critères IRM de dissémination temporelle (tableau 33)

Les nouveaux critères permettent un diagnostic plus précoce et plus sûr dans un certain nombre de cas. Notamment, le diagnostic de sclérose en plaques peut être dorénavant posé dès la première poussée neurologique de la maladie si les critères IRM ou/et les potentiels évoqués visuels sont remplis. Pour affirmer le diagnostic de sclérose en plaques, il faut mettre en évidence l'existence de multiples atteintes apparues à distance les unes des autres dans le temps et dans l'espace. Il faut également que l'examen neurologique ait montré au moins une fois des anomalies significatives d'une atteinte du système nerveux central et qu'un bilan minimum et un interrogatoire précis aient éliminé une autre cause, en particulier une autre maladie inflammatoire du système nerveux et il ne doit pas exister d'autre explication diagnostique plus satisfaisante de la maladie.

En fonction de cette classification, le patient pourra être considéré comme ayant une SEP (remplissant les critères) ou n'ayant pas de SEP (ne remplissant pas les critères). Il n'y a plus de classification intermédiaire (« probable sclérose en plaques...») comme auparavant. Cependant, on peut parler d'une sclérose en plaques « possible » si la clinique est évocatrice en l'absence des examens complémentaires. (10)

Dans le contexte particulier des patients développant un déficit progressif, le principal problème diagnostique posé en IRM est représenté par les anomalies non spécifiques vasculaires plus communes dans la tranche d'âge habituelle où la forme progressive primaire survient. Dans cette situation le tableau clinique est représenté dans près de 80% des cas par une paraparésie spastique et dans les autres cas par une atteinte cérébelleuse progressive et plus rarement cognitive (63).

Les critères de diagnostic récemment proposés par Thompson (64) pour les formes progressives primaires de SEP retiennent comme arguments IRM l'existence de 9 lésions encéphaliques en hyper signal sur la séquence T2 ou de 2 lésions médullaires. Il est important dans ces formes progressives de porter attention à la distribution des lésions. Ainsi l'existence de

lésions encéphaliques nombreuses, mais grossièrement symétriques épargnant le corps calleux, la fosse postérieure et les régions péri ventriculaires n'est pas évocateur de SEP.

Ces critères permettent d'établir qu'une IRM est compatible avec le critère de dissémination spatiale des lésions. Le diagnostic de SEP nécessite ensuite que l'on établisse l'existence d'une dissémination temporelle soit cliniquement soit par l'IRM selon McDonald (2) (tableau 2).

N.B : Les nouvelles techniques d'IRM (spectroscopie, transfert de magnétisation, imagerie fonctionnelle ou de diffusion) ne participent pas à la définition des critères diagnostiques actuels.

4-4. Les formes frontières de la sclérose en plaques (65, 11,10)

Les formes frontières de sclérose en plaques sont de deux types : soit elles appartiennent à l'entité SEP, soit elles constituent des entités distinctes mais ayant des caractéristiques communes avec la SEP. Ce sont toutes des maladies démyélinisantes du système nerveux central. Nous décrivons, pour le premier groupe, la SEP chez l'enfant, la SEP à début tardif, la sclérose concentrique de Balò, la maladie de Schilder et la sclérose pseudotumorale et pour le second groupe, l'encéphalomyélite aiguë disséminée et la neuromyéélite optique de Devic.

a. La sclérose en plaques chez l'enfant

L'incidence des SEP avant 16 ans a été estimée entre 1,2 et 6 % des cas. L'âge de début le plus précoce d'un cas prouvé à l'autopsie a été de 10 mois. Les formes de l'adolescent ne sont pas rares. Les formes de début avant 10 ans sont en revanche exceptionnelles. Le sex-ratio avant la puberté serait de 1/1. Le début est souvent comparable à celui des formes de l'adulte mais dans certains cas, il prend la forme d'un tableau évocateur d'encéphalomyélite aiguë disséminée (EAD) ou de maladie de Schilder avec des lésions extensives ou pseudotumorales, très inflammatoires. Il semble en revanche que l'évolution de ces formes précoces soit moins rapide que celle des formes de l'adulte. (10)

b. La sclérose en plaques à début tardif

Les critères de Poser (18) pour le diagnostic de la SEP spécifiaient que l'âge de début acceptable pour les protocoles de recherche se situait entre 10 et 59 ans. Mais plusieurs auteurs ont rapporté les cas de patients dont le premier symptôme survenait après 59 ans (65). La symptomatologie initiale des SEP à début tardif est le plus souvent médullaire et motrice dans 67 % des cas par rapport aux patients ayant un âge de début plus précoce et l'évolution se fait sous la forme d'une SEP progressive d'emblée chez 83 % des patients contre 15 % seulement chez les sujets plus jeunes. Le sex ratio est le même et les sites de démyélinisation sont comparables avec les formes à début plus jeune.

Le diagnostic est difficile en raison de la coexistence possible de plusieurs pathologies fréquentes (hypertension artérielle et myélopathie cervicarthrosique) qui associées à la SEP, rendent l'interprétation de l'IRM plus délicate d'où l'intérêt particulier de l'étude du LCR (65).

c. La sclérose en plaques pseudo tumorale

Les formes pseudo tumorales posent des problèmes diagnostiques et nosologiques difficiles surtout s'il s'agit de la première manifestation de SEP. La biopsie cérébrale peut être d'interprétation difficile et montre le plus souvent une gliose astrocytaire réactionnelle plutôt qu'une prolifération astrocytaire avec des zones de prédilection pour la substance blanche et en particulier péri-ventriculaire. Les colorations de la myéline montrent une raréfaction myélinique avec des axones qui peuvent être préservés.

Un suivi en IRM semble très utile pour confirmer le diagnostic ; la prise de contraste en « anneau ouvert » constitue un signe neuroradiologique d'une grande spécificité (de 84 à 94 %) pour les lésions démyélinisantes atypiques d'aspect pseudo tumoral par rapport aux lésions tumorales ou infectieuses qui ont une prise de contraste plutôt en « anneau fermé »(65). les nouvelles techniques d'imagerie, notamment la spectroscopie, contribuent à faire le diagnostic différentiel entre une tumeur cérébrale et une lésion non tumorale y compris la SEP (66)

d. La sclérose concentrique de Baló

La sclérose concentrique de Baló a été considérée pendant longtemps comme une maladie démyélinisante d'évolution aiguë et habituellement fatale distincte de la SEP. L'IRM a permis de montrer que des patients évoluant de manière comparable aux SEP habituelles pouvaient présenter des lésions cérébrales typiques de sclérose de Baló.

L'aspect pathologique typique est représenté par une lésion composée d'alternance de couches démyélinisées et peu démyélinisées ou remyélinisées. L'IRM montre ces couches concentriques : Le noyau central est très hypo-intense en T1 et hyper intense en T2 et est bordé par une fine couche spontanément hyper-intense en T1, iso intense en T2 et rehaussée en T1 après injection de Gd. La couche périphérique est hypo-intense en T1, hyper intense en T2 mais plus modérément que le noyau. Comme ce dernier elle ne prend pas le contraste. Ces aspects suggèrent que le noyau est plus fortement démyélinisé que la couche périphérique elle-même plus démyélinisée que la zone intermédiaire siège d'une rupture de la BHE. (3, 55)

e. Maladie de Schilder : sclérose diffuse myélinoclastique

Cette affection, considérée comme une variante de la SEP, se caractérise par la survenue rapidement progressive chez des sujets jeunes (avant l'âge de 20 ans) de manifestations sévères à type de céphalées, vertiges, diplopie, changement de personnalité. Un syndrome pseudobulbaire et des signes démentiels se constituent rapidement. L'imagerie montre de larges et confluentes zones de démyélinisation intéressant le centre semi ovale, le corps calleux, les capsules internes et le pédoncule cérébral. Cette affection se distingue de la SEP habituelle par la taille des lésions, le degré de dégénérescence neuronale et l'absence de lésions dans la moelle épinière. Son évolution est rapidement progressive. (11, 65)

f. L'encéphalomyélite aiguë disséminée

L'encéphalomyélite aiguë disséminée (EMAD) est une encéphalomyélite multifocale inflammatoire du SNC d'installation brutale, qui évolue généralement sur un mode

monophasique. Elle est caractérisée par la survenue, 2 à 3 semaines après une infection virale ou une vaccination, d'un épisode grippal (fièvre, céphalées, raideur de nuque, myalgies, arthralgies), suivi 48 heures plus tard par des symptômes variés évoquant une atteinte de la substance blanche encéphalique, médullaire et des nerfs optiques.

L'EMAD est caractérisée au plan neuropathologique par l'existence d'infiltrats inflammatoires périveinulaires intenses, de lésions de démyélinisation dans le SNC et d'un oedème cérébral diffus. Il existe une tendance au développement de lésions hémorragiques et les zones de prédilection sont la substance blanche sous-corticale au contact de la substance grise, les noyaux gris centraux, le tronc cérébral et la moelle.

L'IRM cérébrale montre des lésions de la substance blanche sous-corticale, épargnant les régions périventriculaires, avec une prédominance fronto-pariétale asymétrique. Elles peuvent être plus typiques, formant des plages larges, confluentes, impliquant la substance grise, les ganglions de la base, le thalamus et le tronc cérébral avec une prise de contraste de la plupart des lésions. (67)

L'évolution est très variable, avec une mortalité pouvant dépasser 10 %. La rémission complète est estimée à plus de 50 %, la régression des signes débutant habituellement en quelques jours et s'étendant sur une période de quelques semaines à 6 mois. (11, 65)

g. La neuromyéélite optique de Devic

Classiquement, il s'agit d'un syndrome associant une myélite sévère et une neuropathie optique. La neuromyéélite optique de Devic a été longtemps considérée dans le passé comme une forme possible de SEP et la plupart des auteurs actuellement s'accordent pour en faire une maladie différente.

Ces formes rémittentes touchent cinq fois plus de femmes, débutent en moyenne vers 40 ans et sont souvent associées à d'autres maladies auto-immunes ou à la présence d'anticorps antinucléaires positifs. Plusieurs critères diagnostiques ont été proposés par différents auteurs.

En 1996, O'Riordan et son équipe ont étudié 12 patients et ont proposé les critères diagnostiques suivants (68) :

- Une myélite aiguë transverse sévère ;
- Une neuropathie optique aiguë unilatérale ou bilatérale ;
- Pas d'amélioration clinique concernant l'atteinte médullaire ou des nerfs optiques ;
- Une évolution monophasique ou multiphasique.

L'IRM de l'encéphale est normale alors que des lésions sont retrouvées sur la moelle (plusieurs segments vertébraux) et les nerfs optiques. Il existe fréquemment une pleïocytose dans le LCR mais un profil oligoclonal n'est retrouvé que dans un cas sur trois.

Les données pathologiques montrent des lésions de type vascularite faisant intervenir l'immunité humorale, ce qui laisse penser qu'il s'agit d'une affection différente de la SEP. (10)

Le pronostic reste sombre (paraplégie, cécité) et le décès est fréquemment lié à une défaillance respiratoire. (10, 65)

V. DIAGNOSTIC DIFFERENTIEL A L'IRM

1. Maladies multifocales non démyélinisantes du SNC :

1-1. Les maladies systémiques :

Un certain nombre de maladies de système peuvent présenter, de façon inaugurale ou au cours de leur évolution, une atteinte neurologique centrale. Lorsque cette atteinte est prédominante, le diagnostic différentiel avec la sclérose en plaques est difficile, parfois même impossible et seule l'évolution, avec l'apparition de symptômes et/ou de signes paracliniques extraneurologiques, permettra d'apporter des arguments de certitude. (69)

a. Maladie de Behçet

L'atteinte neurologique centrale est fréquemment rencontrée dans la maladie de Behçet. Parmi elle, l'atteinte du tronc cérébral ainsi que les manifestations psychiatriques seraient les plus fréquentes (69). D'un point de vue paraclinique, la présence d'une méningite lymphocytaire associée à une hyperprotéinorachie est habituelle, mais la présence de bandes d'immunoglobulines oligoclonales a été rapportée de façon beaucoup plus rare. Enfin, outre l'existence d'anomalies de signal diffuses localisées dans la substance blanche encéphalique à l'IRM, l'atteinte du tronc cérébral et des ganglions de la base apparaît largement prédominante et pourrait représenter un élément différentiel du diagnostic de sclérose en plaques (70).

b. Lupus érythémateux aigu disséminé

L'atteinte neurologique centrale révélatrice de lupus érythémateux aigu disséminé n'est pas exceptionnelle, elle est principalement représentée par une neuropathie optique unilatérale ou une myélopathie aiguë. L'étude immunologique du LCR peut mettre en évidence la présence de bandes d'immunoglobulines oligoclonales, rendant le diagnostic différentiel avec la sclérose en plaques difficile, d'autant que l'aspect à l'IRM peut apparaître tout à fait compatible avec celui d'une sclérose en plaques : anomalies de signal encéphaliques de topographie périventriculaire ou intramédullaire pouvant être réhaussées par l'injection de gadolinium (71). L'existence d'une protéinurie, d'une anémie, d'une leucolymphopénie, d'une thrombopénie, ainsi que la présence d'anticorps antinucléaires à un taux élevé doit faire évoquer le diagnostic. (69)

c. Sarcoïdose

L'atteinte neurologique centrale est fréquemment représentée par l'atteinte des nerfs crâniens mais l'existence d'une neuropathie optique unilatérale ou d'une myélopathie d'évolution subaiguë ou chronique révélatrice est parfois difficile à différencier de la sclérose en plaques. L'IRM peut en effet mettre en évidence la présence d'anomalies de signal périventriculaires qui, associées à l'existence de bandes d'immunoglobulines oligoclonales dans le liquide céphalorachidien et en l'absence d'atteinte méningée ou diencéphalique, apparaissent compatibles avec le diagnostic de sclérose en plaques. La recherche d'une atteinte

extraneurologique et le dosage de l'enzyme de conversion de l'angiotensine dans le sang et le liquide céphalorachidien peuvent permettre d'orienter le diagnostic. (69)

d. Syndrome de Gougerot-Sjögren

Il est l'un des diagnostics différentiels les plus difficiles, il peut simuler en tous points la SEP, avec notamment une distribution oligoclonale des Immunoglobulines G fréquente à l'analyse du LCR. La recherche à l'interrogatoire d'un syndrome sec doit donc être faite. (20)

Cliniquement, il s'agit souvent d'une myélopathie d'évolution insidieuse qui, associée à de fréquents troubles cognitifs et/ou psychiatriques, peut donner le change avec une forme progressive primaire de sclérose en plaques. Les anomalies de signal constatées à l'IRM, outre leur fréquence, ne sont pas différentes de celles décrites dans la sclérose en plaques. (69)

1-2. Les maladies cérébro-vasculaires :

Les maladies cérébrovasculaires à attaques successives peuvent simuler une SEP rémittente. La recherche des facteurs de risque vasculaires à l'interrogatoire et l'absence de bandes oligoclonales dans le LCR sont des arguments pour évoquer ces maladies.

1-3. Les maladies infectieuses :

a) L'infection à VIH : elle peut donner une atteinte multifocale du SNC d'où l'importance de la sérologie à VIH.

b) La maladie de Lyme : Il s'agit souvent d'une méningo-radiculite secondaire à une morsure de tique mais elle peut aussi correspondre à une atteinte centrale avec des hypersignaux de la substance blanche en T2 et un profil oligoclonal des Immunoglobulines dans le LCR et dans le sérum.

c) La Neurosyphilis : qui peut donner une atteinte de la moelle (tabès), du nerf optique et de l'encéphale.

d) L'infection à HTLV-1 : Responsable de la paraplégie spasmodique progressive chez les patients originaires des Antilles, d'Extrême-Orient et d'Afrique tropicale.

2. Maladies multifocales démyélinisantes du SNC :

2-1. Encéphalomyélite aiguë disséminée

Les encéphalomyélites aiguës disséminées (EAD) font typiquement suite à une infection ou à une vaccination et atteignent volontiers les sujets jeunes, notamment les enfants. Cependant certaines premières poussées remplissent ces caractéristiques, d'autant que les poussées de SEP sont également connues comme plus fréquentes après des épisodes infectieux atteignant les voies ORL et aériennes hautes. Les séries récentes montrent par ailleurs que de nombreux épisodes considérés initialement comme des EAD même typiques évoluent vers des SEP définies si le suivi est suffisamment long (72).

Dans l'encéphalomyélite aiguë disséminée, l'IRM montre des lésions de la substance blanche sous-corticale, épargnant les régions périventriculaires, avec une prédominance fronto-pariétale asymétrique. Souvent, on a une prise de contraste de la plupart des lésions et une évolution vers la régression tout au moins partielle après corticothérapie. (67)

2-2. Leucodystrophies

Ces maladies sont relativement nombreuses, elles sont souvent héréditaires et liées à un trouble métabolique d'origine enzymatique qui est responsable d'une myéline mal formée ou mal maintenue. Il existe plusieurs formes différentes:

a. L'adrénoleucodystrophie

L'adrénoleucodystrophie est une maladie récessive liée au sexe qui débute en général chez l'enfant entre 5 et 15 ans par une atteinte progressive des fonctions supérieures, notamment par l'apparition de troubles de l'audition et de troubles visuels. L'IRM révèle des anomalies touchant la substance blanche pariéto-occipitale de manière symétrique avec hypointensité en T1, prise de contraste en bande après injection de Gadolinium et signal hyperintense en densité protonique et en T2.

b. La leucodystrophie métachromatique

Cette affection débute soit immédiatement après la naissance avec apparition d'un retard psychomoteur, soit ultérieurement par l'apparition de troubles psychiatriques. La maladie touche de manière diffuse la substance blanche sus-tentorielle avec un début frontal des lésions. L'IRM révèle en T1 une hypointensité diffuse de la substance blanche sus-tentorielle avec présence de zones de cavitation au sein desquelles le signal est liquidien. En densité protonique et en T2 il existe un hypersignal diffus avec préservation des fibres sous-corticales.

c. La maladie de Krabbe

La maladie de Krabbe débute entre l'âge de 3 et 6 mois et se traduit par un retard psychomoteur. Les lésions débutent au niveau du centre ovale par des foyers de signaux hyperintenses bilatéraux et symétriques en T2.

3. Maladies focales:

Les atteintes neurologiques localisées même si elles évoluent par poussées, doivent faire rechercher une tumeur, une malformation vasculaire ou une anomalie d'Arnold-Chiari. La neuroimagerie (le scanner mais surtout l'IRM) élimineront ces diagnostics.

VI. EVOLUTION ET PRONOSTIC DE LA SEP

1 – Evolution spontanée

La sclérose en plaques est une maladie dont l'évolution générale et le pronostic sont hétérogènes et considérés comme peu prévisibles. L'évolution de la maladie peut être totalement bénigne, sans aucun handicap, ou au contraire particulièrement sévère confinant le patient au fauteuil roulant (32). La sclérose en plaques constitue la première cause non traumatique de handicap sévère acquis du sujet jeune (19).

1-1. Evolution et pronostic

Dans la majorité des cas (85%), la SEP évolue d'emblée par poussées (forme rémittente). Au début de la maladie, les poussées régressent puis au bout de quelques années, elles laissent des séquelles. Après 10 ans d'évolution, la moitié des malades présenteront une forme secondairement progressive de la maladie (une aggravation progressive continue de l'état neurologique pendant au moins 6 mois).

Chez 15% des malades et surtout ceux débutant la maladie après 40 ans, la SEP est d'emblée progressive avec une expression clinique avant tout médullaire (forme primitivement progressive).

Le pronostic est imprévisible pour un individu donné. Sur des grandes séries de malades, il est estimé que la moitié des patients aura une gêne à la marche après 8 ans d'évolution, nécessité de prendre une canne après 15 ans et un fauteuil roulant après 30 ans.

Plus de la moitié des patients décèdent de leur maladie ou de l'une de ses complications. Globalement, la SEP reste cependant plus sévère par le handicap qu'elle entraîne que par la diminution de la longévité. (10)

1-2. Les échelles d'évaluation clinique

La sclérose en plaques est une maladie aux dimensions cliniques multiples qu'il est nécessaire de prendre en compte dans le suivi. Les échelles d'évaluation clinique, principalement développées pour la réalisation d'essais cliniques, peuvent aider le clinicien dans cette évaluation pluridimensionnelle (56). L'échelle Expanded Disability Status Scale (EDSS) (tableau 33) (73) est la plus utilisée. Elle évalue essentiellement les déficits neurologiques en cas de handicap faible mais ne rend compte que de l'évolution motrice et de l'ambulation aux stades les plus sévères.

Tableau XXXIII : Cotation du handicap dans la sclérose en plaques
(échelle de KURTZKE /EDSS) (73)

- | |
|---|
| <p>0. Examen neurologique normal (tous les paramètres fonctionnels (PF) à 0 ; le niveau du PF mental peut être coté à 1).</p> <p>1.0 Pas de handicap, signes minimes d'un des PF (c'est-à-dire niveau 1 sauf PF mental)</p> <p>1.5 Pas de handicap, signes minimes dans plus d'un des PF (plus d'un niveau 1 à l'exclusion PF mental)</p> <p>2.0 Handicap minime d'un des PF (un niveau 2, les autres niveau 0 ou 1)</p> <p>2.5 Handicap minime dans deux PF (deux niveaux 2, les autres niveau 0 ou 1)</p> <p>3.0 Handicap modéré d'un PF (un PF à 3, les autres à 0 ou 1, ou handicap léger au niveau de 3 ou 4 PF (3 ou 4 PF à 2, les autres à 0 ou 1), pas de problème de déambulation)</p> <p>3.5 Pas de problème de déambulation mais handicap modéré dans un PF (1 PF à 3) et 1 ou 2 PF à 2 ; ou 2 PF à 3 ; ou 5 PF à 2</p> <p>4.0 Pas de problème de déambulation (sans aide), indépendant, debout 12 heures par jour en dépit d'un handicap relativement sévère consistant en un PF à 4 (les autres à 0 ou 1), ou l'association de niveaux inférieurs dépassant les limites des degrés précédents. Capable de marcher 500 mètres sans aide et sans repos.</p> <p>4.5 Déambulation sans aide, debout la plupart du temps durant la journée, capable de travailler une journée entière, peut cependant avoir une limitation dans une activité complète ou réclamer une assistance minimale ; handicap relativement sévère, habituellement caractérisé par un PF à 4 (les autres à 0 ou 1) ou l'association de niveaux inférieurs dépassant les limites des grades précédents. Capable de marcher 300 mètres sans aide et sans repos.</p> <p>5.0 Déambulation sans aide ou repos sur une distance d'environ 200 mètres ; handicap suffisamment sévère pour altérer les activités de tous les jours. (Habituellement, un PF est à 5, les autres à 0 ou 1 ; ou association de niveaux plus faibles dépassant ceux du grade 4.0)</p> <p>5.5 Déambulation sans aide ou repos sur une distance d'environ 100 mètres ; handicap suffisant pour exclure toute activité complète au cours de la journée</p> <p>6.0 Aide unilatérale (cane, canne anglaise, béquille), constante ou intermittente, nécessaire pour parcourir environ 100 mètres avec ou sans repos intermédiaire</p> <p>6.5 Aide permanente et bilatérale (cannes, cannes anglaises, béquilles) nécessaire pour marcher 20 m sans s'arrêter</p> <p>7.0 Ne peut marcher plus de 5 m avec aide, essentiellement confiné au fauteuil roulant ; fait avancer lui-même son fauteuil et effectue le transfert ; est au fauteuil roulant au moins 12 h par jour</p> <p>7.5 Incapable de faire quelques pas ; strictement confiné au fauteuil roulant ; a parfois besoin d'une aide pour le transfert; peut faire avancer lui-même son fauteuil ; ne peut y rester tout la journée ; peut avoir besoin d'un fauteuil électrique</p> <p>8.0 Essentiellement confiné au lit ou au fauteuil, ou promené en fauteuil par une autre personne ; peut rester hors du lit la majeure partie de la journée : conserve la plupart des fonctions élémentaires ; conserve en général l'usage effectif des bras</p> <p>8.5 Confiné au lit la majeure partie de la journée, garde un usage partiel des bras -, conserve quelques fonctions élémentaires</p> <p>9.0 Patient grabataire ; peut communiquer et manger</p> <p>9.5 Patient totalement impotent, ne peut plus manger ou avaler ni communiquer</p> <p>10.0 Décès lié à la SEP</p> |
|---|

Un score composite a été proposé récemment, surtout dans une optique de recherche, pour évaluer l'importance de l'impact de la maladie dans trois domaines : la marche, l'habileté manuelle et l'attention. Les échelles de handicap et de qualité de vie, comme l'échelle SEP 59, permettent une appréciation plus globale des limitations fonctionnelles dues à la maladie. (56, 74)

1-3. Formes bénignes

Les formes dites « bénignes » sont définies comme une absence d'invalidité après 15 ans d'évolution, leur fréquence est estimée de 5 à 40 %. Les résultats de différentes études récentes montrent qu'environ la moitié des formes bénignes ne le sont plus après dix ans supplémentaires d'évolution, ce qui tend à faire penser que les formes réellement bénignes à terme sont rares. (75)

L'évolution bénigne est corrélée à une faible activité initiale de la maladie en IRM, c'est-à-dire à un nombre faible de lésions nouvelles. (10)

1-4. Facteurs pronostiques

Peu de facteurs cliniques prédictifs d'évolution ont pu être mis en évidence. L'âge de début jeune, le mode rémittent, un long délai entre les deux premières poussées, une névrite optique inaugurale semblent plutôt de meilleur pronostic. A l'opposé, les SEP débutant après 40 ans plutôt de type primitivement progressive avec une atteinte motrice initiale sont de mauvais pronostic.

La fréquence des poussées diminue pendant la grossesse, surtout au troisième trimestre, mais réaugmente dans les 3 mois du post-partum pour rejoindre ensuite le taux qui existait avant la grossesse. Globalement le pronostic n'est pas influencé par la grossesse. (10)

2. Apport de l'IRM dans l'évolution de la SEP

2-1. La discordance radio-clinique dans la SEP :

De nombreuses études transversales ont montré que la corrélation entre le handicap mesuré sur l'échelle EDSS et la surface ou le volume des lésions cérébrales sur les séquences T2, était statistiquement significative mais trop faible pour avoir un intérêt clinique. De même, il n'existe aucune corrélation entre le nombre ou le volume des lésions rehaussées par le gadolinium sur les séquences T1 et le handicap. Enfin, l'idée que les lésions en hyposignal sur les séquences T1 soient un bon marqueur du handicap a été évoquée, mais les études étaient controversées. (76)

La discordance entre le volume des lésions focales et les données cliniques a donc probablement plusieurs causes :

- La localisation des lésions : une atteinte extensive de la substance blanche frontale contribue peu au handicap locomoteur, tandis qu'une seule lésion localisée au niveau du tronc cérébral ou de la moelle épinière peut y contribuer de façon importante. Cela dit, certaines lésions situées en des endroits cruciaux sur le plan fonctionnel ne produisent pas de déficit. Ce paradoxe est probablement dû à l'hétérogénéité histologique des lésions, même si leur aspect à l'IRM conventionnelle est identique car seuls les blocs de conduction permanents dus à la démyélinisation et la perte axonale semblent être responsables du handicap fonctionnel irréversible.
 - La façon dont est mesurée l'invalidité : habituellement, l'invalidité est cotée selon l'échelle de Kurtzke (EDSS) qui privilégie le handicap locomoteur, lequel est souvent secondaire à l'atteinte médullaire et néglige les déficits cognitifs. Elle mélange les données dites objectives de l'examen neurologique avec le handicap fonctionnel.(36) Deux études laissent à penser que le score obtenu grâce à une échelle composite (77), serait mieux corrélé au volume lésionnel.
-

Contrairement au volume des lésions focales, l'atrophie cérébrale et surtout médullaire, est bien corrélée au handicap.

Cela suggère que l'origine du handicap pourrait se situer au niveau des lésions diffuses invisibles sur l'IRM par les techniques morphologiques conventionnelles. En effet, plusieurs équipes ont prouvé la présence d'anomalies histologiques « microscopiques » au sein de la substance blanche d'apparence normale sur l'IRM conventionnelle (SBAN) mais qui peuvent être mises en évidence par l'analyse des temps de relaxation et par de nouveaux paramètres IRM. Ils semblent être de bons marqueurs de la démyélinisation et/ou de la perte axonale. Récemment, deux équipes ont également trouvé ces anomalies « microscopiques » au niveau de la substance grise d'apparence normale (78, 79).

Jusqu'à présent, les études ne corrélaient qu'un seul paramètre IRM avec le handicap et donc se privaient d'une partie de l'information disponible. Une solution serait d'élaborer un score composite IRM prenant en compte les informations complémentaires issues des séquences conventionnelles (volume lésionnel, atrophie, temps de relaxation) et des nouvelles techniques IRM (transfert d'aimantation, diffusion, spectroscopie) (80). Une autre solution serait d'utiliser une technique statistique permettant de faire la synthèse de l'information contenue dans un grand nombre de paramètres. (81, 82, 76)

2-2. Valeur prédictive et pronostique de l'IRM : (83, 84, 38)

a. La valeur prédictive de l'évolution vers une SEP certaine :

Plusieurs études prospectives sur une durée de 1 à 5 ans, ont montré que le risque de développer une SEP certaine est faible (5 à 25 % après 5 ans) si l'IRM initiale est normale. S'il existe de multiples lésions dans la substance blanche, le risque est nettement augmenté (65 % après 5 ans). De plus, il existe une corrélation entre le nombre de lésions sur l'IRM au début de la maladie et le risque de développer une SEP. (37)

La combinaison de deux facteurs IRM pourrait prédire l'évolution ultérieure devant des symptômes cliniquement isolés et pour les formes débutantes de SEP (85) : il s'agit d'une part de l'existence de lésions prenant le contraste sur l'IRM initiale et d'autre part de l'apparition de nouvelles lésions en T2. De plus, la fréquence de développement ultérieur d'une SEP est plus élevée (48 %) pour les patients qui ont des lésions dans le cerveau et dans la moelle par rapport aux patients qui n'ont que des lésions cérébrales.

Chez les patients atteints de SEP, il existe fréquemment une atteinte clinique du tronc cérébral et du cervelet pouvant révéler la maladie et les lésions de ces structures sont responsables du handicap à long terme dans les formes définies. Chez les patients ayant un syndrome clinique isolé du tronc cérébral, la lésion responsable est souvent non détectée en IRM. Mais les patients qui ont des lésions asymptomatiques sous-tentorielles développent une SEP dans 65 % des cas. (37)

b. La valeur prédictive de la fréquence des poussées :

La valeur prédictive de l'IRM quant à la fréquence des poussées évolutives n'a été étudiée que dans les formes « cliniquement certaines ». Les patients dont l'IRM cérébrale comporte au moins une lésion prenant le contraste ont un risque de poussée dans les 6 mois suivants multiplié par 3,2 par rapport aux patients dont l'IRM ne montre pas de prise de contraste anormale.

Une récente méta-analyse de 9 études prospectives a montré que le nombre de lésions prenant le contraste est corrélé à la fréquence des poussées évolutives aux cours du premier semestre et peut être du deuxième semestre suivant l'IRM. En revanche, il n'existe pas de corrélation entre le nombre des lésions prenant le contraste et le handicap fonctionnel.

Les séquences pondérées en T1 après injection d'une double voire d'une triple dose de gadolinium et de nouvelles séquences douées d'une plus grande sensibilité, n'ont pas encore été évaluées quant à leur valeur prédictive. (83)

c. La valeur pronostique de l'IRM :

La plupart des études ne retrouvent qu'une faible corrélation entre les paramètres de l'IRM conventionnelle et le handicap évalué par l'échelle de l'EDSS. En fait les lésions responsables du handicap clinique fonctionnel ne peuvent probablement pas encore être visibles ou visualisées de façon suffisamment exhaustive par l'IRM. L'activité en IRM (charge lésionnelle en T2) est bien corrélée avec les poussées cliniques mais reste encore mal corrélée avec le handicap. L'une des raisons tient certainement au fait que l'outil clinique comporte des insuffisances sérieuses : ainsi le handicap cognitif, fréquent dans la SEP, est très mal évalué par l'EDSS, alors que l'évolution de la charge lésionnelle mesurée sur les images visibles de la séquence T2, du fait de leur localisation prévalente, semble devoir être mise plutôt en relation avec des modifications de performances cognitives. D'ailleurs, une corrélation a récemment été mise en évidence entre la charge lésionnelle et les altérations cognitives décelées à l'aide de tests neuropsychologiques fins.

L'imprécision de la quantification des images IRM est certainement aussi un facteur majeur de discordance avec la clinique. En effet, la segmentation des lésions en IRM n'est pas très facile et nécessite un protocole extrêmement strict. Il existe plusieurs méthodes dont aucune n'est vraiment parfaite, chacune de ces méthodes essayant de concilier précision, objectivité et économie de temps en faisant en particulier appel à des étapes d'analyse automatisée. (37)

Des études transversales montrent que le volume total des hyposignaux sur les séquences pondérées en T1 (trous noirs), l'atrophie cérébrale et l'atrophie médullaire sont mieux corrélés au handicap clinique que la charge lésionnelle ; tous trois indiquent une perte tissulaire peu réversible. (38, 83, 84)

d. Le pronostic de la SEP et la substance blanche en apparence normale en IRM :

Les techniques nouvelles de la résonance magnétique permettent de détecter des anomalies non visibles en IRM sur les séquences conventionnelles. Ces anomalies diverses sont différentes d'une phase à l'autre de la maladie. Pouvant expliquer la classique discordance anatomo-clinique, elles sont corrélées aux modalités évolutives et pourraient orienter dans l'avenir le choix des traitements.

➤ Résonance magnétique et SBAN :

Les anomalies de la SBAN peuvent modifier la proportion de protons mobiles et immobiles et la composition neurochimique du tissu. Ainsi, elles sont mises en évidence par divers techniques : mesure des temps de relaxation T2, imagerie par transfert d'aimantation (ITA), imagerie de diffusion (ID), spectroscopie par résonance magnétique (SRM). Ces anomalies semblent bien corrélées à la durée de la maladie et au degré de handicap clinique et elles peuvent avoir une bonne valeur prédictive de l'évolution rapide vers la sclérose en plaques « cliniquement certaine ». (84)

➤ SBAN : handicap et formes évolutives de la SEP

La nature et l'extension des anomalies dans la SBAN sont mieux corrélées à l'évolution de la maladie que ne le sont les lésions visibles en IRM qui ne représentent qu'une partie des anomalies tissulaires. Ainsi, les taux de transfert d'aimantation sont bas dans les formes bénignes et les formes rémittentes et ils restent stables avec le temps lorsque la maladie le demeure. En revanche, ils diminuent progressivement dans les formes secondairement progressives de la maladie.

Les études de SRM ont montré l'existence d'anomalies du fonctionnement axonal dans la SBAN (baisse du NAA) des patients atteints de formes secondairement progressives par rapport à des témoins et à des patients atteints d'une forme rémittente de la maladie.

L'étude de la SBAN permet de séparer les deux formes. Le pic NAA est inversement corrélé au handicap clinique mesuré par l'EDSS.

Dans la SEP, les lésions visibles en IRM sont un bon témoin diagnostique. Les anomalies invisibles en IRM sont vraisemblablement un meilleur indicateur prédictif de la progression de la maladie. Des études longitudinales sont nécessaires pour confirmer l'intérêt de l'étude de la SBAN par les nouvelles techniques de l'IRM. (84)

2-3. IRM et le suivi évolutif

L'IRM a permis de mieux comprendre l'histoire naturelle de la SEP, montrant 5 à 10 fois plus d'activité lésionnelle que d'épisodes cliniques. L'utilisation de l'IRM a permis de raccourcir la durée des essais thérapeutiques et de diminuer le nombre de patients requis pour montrer l'efficacité des traitements immunomodulateurs.

Un certain nombre de problèmes persistent en pratique clinique, en dehors de l'accessibilité et du coût de l'IRM, quant à l'utilisation de cet examen pour la surveillance des patients atteints de la SEP. Certains problèmes sont d'ordre technique, d'autres tiennent aux corrélations entre les paramètres recueillis en IRM et les paramètres cliniques (notamment l'EDSS) qui restent actuellement faibles. (86, 87)

a. Paramètres recueillis en IRM conventionnelle :

Il s'agit essentiellement de la charge lésionnelle, de l'activité lésionnelle, du volume des trous noirs et de l'atrophie cérébrale et médullaire.

➤ La charge lésionnelle :

La charge lésionnelle représente la surface ou le volume de l'ensemble des zones d'hypersignal observées sur les séquences pondérées en T2 [ZHST2]. Elles ne sont pas spécifiques et ne suffisent pas à porter le diagnostic de la SEP.

Dans les syndromes cliniquement isolés, la présence de plus de trois ZHST2 augmente le risque de survenue d'un deuxième épisode clinique à 5 et 10 ans (42). Dans les SEP confirmées,

la corrélation entre la charge lésionnelle et le handicap clinique est faible voire absente. Ces discordances pourraient être en partie liées aux insuffisances des échelles cliniques utilisées dans la SEP. D'autres explications comprennent le fait que toutes les anomalies ne soient pas comptabilisées dans le calcul de la charge lésionnelle, notamment les ZHST2 de la moelle épinière et les anomalies récemment décrites dans la substance blanche en apparence normale en IRM, utilisant les nouvelles techniques de la résonance magnétique (81).

La médiane de l'augmentation de la charge lésionnelle chez les patients non traités atteints de SEP rémittente varie de 7,1 à 10,9 % la première année et de 8,7 à 16,5 % la deuxième année (88). Malgré cette augmentation de la charge lésionnelle annuelle, il ne semble pas exister de corrélation entre la durée d'évolution de la maladie et la charge lésionnelle, alors que la durée d'évolution est corrélée à l'EDSS (88). Là encore, on peut incriminer dans cette discordance, les lésions médullaires et les anomalies de la substance blanche en apparence normale en IRM. (86, 74)

➤ L'activité lésionnelle :

L'activité lésionnelle représente le volume des lésions dont le signal est rehaussé après injection de gadolinium. Lorsque l'IRM est répétée, on peut y ajouter les nouvelles ou l'extension des ZHST2. L'existence d'une activité lésionnelle augmente la spécificité diagnostique et permet de répondre au critère de dissémination temporelle. Elle n'est pas prédictive du handicap clinique, mais prédictive de la persistance de l'activité en IRM et de la survenue de poussées cliniques (86).

➤ Les trous noirs et l'atrophie cérébrale et médullaire :

Les trous noirs sont des zones lésionnelles visibles en hyposignal sur les séquences pondérées en T1. Le volume des trous noirs et son augmentation sur deux examens successifs sont mieux corrélés au handicap clinique que ne l'est la charge lésionnelle. Il en est de même pour l'atrophie cérébrale et médullaire. Volume des trous noirs et atrophie sont corrélés à la

perte axonale. Toutefois, ces paramètres ne sont pas toujours notés, particulièrement en début de maladie. Par ailleurs, ils sont probablement peu réversibles. (86)

Le calcul de ces paramètres n'est pas réalisé en routine clinique. Seuls quelques centres spécialisés disposent des outils de traitement informatique pour le réaliser. Par ailleurs, la reproductibilité des examens selon des protocoles standardisés demeure le problème actuel pour comparer des examens réalisés à des temps différents. Des recommandations ont été récemment publiées dans ce sens (39), mais en l'absence de stricte reproductibilité et de résultats quantifiés, la comparaison des deux examens est aléatoire et inutile. (86, 87)

b. Intérêt des IRM répétées dans le suivi évolutif

Dans les essais cliniques, l'intérêt de l'IRM comme paramètre secondaire est certain, permettant de raccourcir la durée des essais et de rendre les résultats plus objectifs. L'absence de corrélation nette avec les paramètres cliniques limite son utilisation en pratique clinique. Effectivement ; sur les 52 patients de notre étude, un seulement a bénéficié d'une IRM de contrôle suite à une aggravation brutale du tableau clinique.

Dans les formes rémittentes et secondairement progressives de SEP, les séquences T2 et les séquences T1 après injection de gadolinium sont utilisées comme paramètres primaires, dans les études évaluant l'efficacité de nouveaux agents thérapeutiques.

De tous les éléments présentés précédemment, il apparaît qu'il n'est pas actuellement souhaitable de réaliser des examens d'IRM destinés à la surveillance systématique des patients atteints de la SEP. Par ailleurs, l'indication de la mise en route d'un traitement immunomodulateur est actuellement fondée sur les seuls critères cliniques.

On peut être amené à demander des IRM de contrôle dans certains cas particuliers. On peut schématiquement distinguer deux situations : les syndromes cliniquement isolés d'une part, et la SEP confirmée de l'autre :

- En pratique clinique, dans les syndromes cliniquement isolés où le diagnostic de SEP reste possible (après exclusion d'autres diagnostics), une IRM de surveillance peut être réalisée au moins trois mois après la première pour mettre en évidence le caractère de dissémination temporelle (3) confortant le diagnostic de la SEP. Toujours dans le cadre de ces syndromes isolés, une surveillance en IRM peut être nécessaire pour suivre une lésion inhabituelle (de gros volume ou exerçant un effet de masse sur les structures avoisinantes) qui peut révéler une SEP par la suite. L'examen de surveillance est alors effectué dans le double but du diagnostic positif et différentiel.

- Dans les SEP confirmées, une IRM de surveillance peut être demandée en cas de survenue d'un symptôme inhabituel pour la SEP (5 % des cas). Il s'agit de la survenue d'une crise comitiale, d'une surdité brusque ou progressive, d'un syndrome extrapyramidal ou d'une symptomatologie d'origine corticale. Dans ces cas, l'IRM a pour but d'éliminer une autre affection pouvant s'associer de manière fortuite à la SEP. Dans d'autres cas, il s'agit de poser l'indication thérapeutique par un immunosuppresseur, dans le cas où l'affection est très active ou échappe aux thérapeutiques immunomodulatrices. L'existence sur l'examen de contrôle de lésions actives conforte alors l'indication de la mise en route de ce traitement. (86)

Le suivi en IRM des patients atteints de la SEP peut actuellement s'envisager pour l'aide au diagnostic et à la décision thérapeutique. Il n'est pas souhaitable d'effectuer ce suivi en routine pour dégager des éléments pronostiques ou bien pour surveiller l'efficacité des traitements de fond, à l'échelle individuelle.

VII. TRAITEMENT DE LA SCLEROSE EN PLAQUES

En l'absence de traitement curable, les procédés thérapeutiques ont pour but de réduire l'intensité des poussées, d'atténuer les symptômes et de diminuer l'évolutivité lorsque celle-ci existe.

Il faut distinguer le traitement symptomatique visant à une récupération clinique lors d'une poussée et le traitement de fond visant à enrayer le processus physiopathologique. L'avenir permettra peut-être également d'envisager un traitement neuroprotecteur, voire de réparation myélinique. (10)

1. Traitement des poussées

Le traitement des poussées associe principalement le repos et la corticothérapie. Les études montrent que ce traitement améliore rapidement les patients avec une réduction de la durée des poussées et des déficits à 30 jours. (10, 89)

On recommande actuellement des perfusions de méthylprednisolone à forte dose et de durée brève (3 grammes en perfusion sur 3 à 6 jours). Le bénéfice d'un relais par la corticothérapie orale reste l'objet de discussions. (11)

2. Traitement des symptômes (10, 11)

2-1 Rééducation neurologique

La rééducation fonctionnelle douce permet de prévenir les conséquences des déficits neurologiques et d'améliorer les capacités fonctionnelles du patient. Elle doit être pluridisciplinaire et centrée sur la qualité de vie des patients.

2-2 Traitement de spasticité

La lutte contre la spasticité fait appel à la rééducation, les applications de froid (cryothérapie), le traitement de toutes les épines irritatives (escarres, infections, constipation) et des moyens plus spécifiques (baclofène intrathécal..) .(90)

2-3 Prise en charge des troubles génito-sphinctériens

Les troubles génito-sphinctériens nécessitent de lutter contre les infections et d'assurer une hydratation suffisante. Le bilan urodynamique permet de définir le type de dysfonctionnement sphinctérien qui est traité de manière spécifique.

2-4 Traitement de la douleur

Les douleurs d'origine ostéoarticulaire, fréquentes dans la SEP, relèvent avant tout de mesures adaptées de rééducation, qui devront être adaptées à la maladie. Par contre, les douleurs neurogènes relèvent d'un traitement spécifique notamment les antiépileptiques.

2-5 Traitement de la fatigue

La fatigue est une source majeure de handicap dans la SEP. Le repos est indispensable lors des poussées. En dehors de celles-ci l'exercice régulier et la rééducation sont conseillés.

L'amantadine à la dose de 200 mg /j est proposée à la suite de plusieurs études contrôlées montrant son efficacité.

2-6 Traitement du tremblement

Les rares tremblements d'attitude peuvent être traités par les B-bloquants ou la primidone. Le tremblement cérébelleux, souvent très invalidant, répond très mal aux thérapeutiques médicamenteuses.

2-7 Traitement des troubles thymiques et cognitifs

La prise en charge psychologique de ces patients, par une psychothérapie de soutien associée à un antidépresseur (les inhibiteurs de la recapture de la sérotonine) est d'une importance considérable. (9)

3. Traitement de fond

Il a pour but de prévenir la survenue du handicap fonctionnel ou son aggravation. Il est différent selon que la maladie évolue sur un mode rémittent, rémittent secondairement progressif ou progressif d'emblée.

Trois types de traitements spécifiques agissant directement sur le processus inflammatoire ont été approuvés par les autorités françaises de santé au cours des 10 dernières années dans la forme rémittente de sclérose en plaques (92):

- Médicaments de première ligne : l'interféron bêta et l'acétate de glatiramère qui sont classés parmi les immunomodulateurs et s'administrent par voie parentérale. ils réduisent d'environ 30 % le risque de survenue de poussée et à court terme, la progression des handicaps.

- Médicament de seconde ligne : la mitoxantrone qui est un immunosuppresseur administré sous forme de perfusion intraveineuse mensuelle. Elle est autorisée dans les formes agressives de sclérose en plaques lorsque le processus inflammatoire est mal contrôlé par les immunomodulateurs.

Les traitements actuels de la sclérose en plaques n'ont qu'une efficacité partielle, limitée à certaines formes de la maladie. Des perspectives thérapeutiques novatrices émergent (93):

À court terme, le blocage de l'entrée du lymphocyte activé dans le système nerveux central, des combinaisons d'immunomodulateurs et/ou d'immunosuppresseurs et des stratégies d'immunothérapie plus spécifiques se développent. À plus long terme, des stratégies dont l'objectif est de réparer les lésions tissulaires (myéliniques ou axonales) suscitent un grand intérêt.

CONCLUSION

L'imagerie par résonance magnétique a constitué une révolution en matière de la sclérose en plaques, notamment au niveau de son approche diagnostique et physiopathologique.

Le rôle primordial de l'IRM dans la démarche diagnostique de la SEP est actuellement bien défini à travers les nouveaux critères diagnostiques de McDonald fondés essentiellement sur la mise en évidence de la dissémination spatiale et temporelle de la maladie. Cependant, malgré sa grande sensibilité, l'IRM reste un examen peu spécifique d'où l'intérêt d'interpréter ses anomalies en fonction du contexte clinique.

L'IRM a permis de mieux comprendre l'histoire naturelle de la SEP. Elle est actuellement utilisée pour suivre l'efficacité des thérapeutiques dans les essais cliniques. Toutefois, la surveillance de tous les patients atteints de SEP en IRM n'est pas actuellement recommandée du fait de la pauvreté des corrélations entre les paramètres recueillis en IRM et les paramètres cliniques (notamment l'EDSS).

Les nouvelles techniques de la résonance magnétique ont l'avantage de pouvoir détecter des anomalies non visibles en IRM conventionnelle (SBAN) qui constituent un très bon indicateur prédictif de la progression de la maladie. Il reste maintenant à déterminer si elles permettent de prévoir et de suivre l'évolution lésionnelle à l'échelon individuel et ainsi d'adapter au mieux les thérapeutiques.

RESUMES

Résumé

Introduction : La sclérose en plaques est une maladie inflammatoire du système nerveux central se traduisant par une symptomatologie polymorphe et source majeure d'handicap chez le sujet jeune.

Patients et méthodes : Notre étude rétrospective a porté sur une série de 52 patients atteints de SEP, colligés dans les services de radiologie et de neurologie du CHU Mohammed VI de Marrakech, sur une période de 6 années (avril 2001– novembre 2006). Le but de ce travail est de préciser l'apport de l'IRM dans le diagnostic positif, le bilan et le suivi de la SEP.

Résultats : Cliniquement, la symptomatologie était dominée par les troubles moteurs (94 %), les troubles visuels (63 %) et les troubles sensitifs (42 %). La forme évolutive rémittente était la plus fréquente (46 %), suivie de la forme progressive secondaire (38 %) et enfin de la forme progressive primaire (15 %).

Radiologiquement, 98 % des IRM cérébrales réalisées détectaient des anomalies lésionnelles contre seulement 78 % des IRM médullaires. Les plaques ont constitué la lésion constante chez l'ensemble des patients avec IRM cérébrale ou médullaire anormale. L'atrophie cérébrale présentait 14 % des cas et l'atrophie médullaire 19 %. En séquence T1, les hyposignaux ont été observés sur 52 % des IRM cérébrales et sur seulement 17 % des IRM médullaires. Les hyposignaux, ainsi que la prise de contraste, étaient plus fréquents à la phase aiguë qu'à la phase chronique. En séquences T2 et T2 FLAIR, toutes les plaques étaient en hyper signal. Au niveau cérébral, les plaques siégeaient fréquemment dans la zone péri ventriculaire (94 %), les régions cortico sous corticales (84 %), le tronc cérébral (51 %) et le cervelet (31 %). Au niveau médullaire, le siège cervical présentait 96 % des cas. L'IRM de surveillance n'est pas de pratique courante, elle a été réalisée chez un seul patient suite à une aggravation brutale de son tableau clinique.

Discussion : L'IRM a constitué une révolution en matière de SEP. Son rôle primordial dans la démarche diagnostique est actuellement bien défini à travers les nouveaux critères de McDonald. L'IRM a permis de mieux comprendre l'histoire naturelle de la SEP, toutefois, la surveillance de tous les patients en IRM n'est pas recommandée du fait de la pauvreté des corrélations entre les paramètres cliniques et radiologiques. Grâce à leur pouvoir de détecter des anomalies non visibles en IRM conventionnelle, les nouvelles techniques sont très prometteuses dans la surveillance de l'évolution lésionnelle à l'échelon individuel permettant ainsi une meilleure adaptation thérapeutique.

Conclusion : Nous retenons de cette étude l'importance diagnostique de l'IRM et son utilisation limitée dans le suivi des malades malgré son rôle prometteur dans la surveillance évolutive de la SEP.

Abstract

Introduction: Multiple sclerosis (MS) is a demyelinating disease of central nervous system characterized clinically by a variety of neurological deficits and it is source major of disability to young subject.

Patients and methods: We report a retrospective study of 52 patients with MS in departments of radiology and neurology in Ibn Tofail hospital of Marrakech during the period 2001–2006. The aim of this paper is to specify the contribution of the MRI in the diagnosis and the follow-up of the MS.

Results: the symptomatology was dominated by motor disorders (94 %), visual (63 %) and sensory (42 %) problems. Relapsing–remitting MS was the most frequent (46 %), followed of secondary–progressive MS (38 %) and finally of primary–progressive MS (15 %). 98 % of brain MRI and 78 % of spinal cord MRI detected MS lesions. The brain atrophy presented 14 % of the cases and spinal atrophy 19 %. Hypointense T1–weighted lesions were observed in 52 % in the brain and 17 % in the spinal cord. Hypointense and Gd–enhancing lesions were frequent with acute phase. Hyperintense T2–weighted lesions were present in all MS patients. Brain lesions have been identified primarily in the periventricular zone (94 %) but also in juxtacortical regions (84 %), the brain stem (51 %) and the cerebellum (31 %). Spinal lesions were in 96 % cervical. Only one patient had a MRI of monitoring after a brutal clinical aggravation.

Comment: Today, the MRI has a major role in the diagnosis and the physiopathological exploration of the MS. advanced MRI techniques allow the exploration of normal appearing white matter on MRI, which will provide the possibility of individual evaluation.

In conclusion, we deduce from this study that MRI has a major impact on diagnosing MS but its use in the follow-up of patients is limited in spite of his promising role in the monitoring of this disease.

ملخص

يعتبر التصلب متعدد الصفيحات مرضا التهابيا للجهاز العصبي المركزي يتميز باضطرابات عصبية متنوعة و بكونه مصدرا أساسيا للعجز عند الشاب.

تتناول دراستنا الاستعادية 52 حالة مسجلة بمصلحتي الأشعة والأمراض العصبية بمستشفى ابن طفيل بمراكش، تم حصرها خلال ست سنوات من 2001 إلى 2006. الهدف من هذا البحث هو تحديد دور التصوير بالرنين المغناطيسي في تشخيص و تتبع هذا المرض.

تمثلت الأعراض أساسا في الاضطرابات الحركية (94%)، الاضطرابات البصرية (63%)، و الاضطرابات الحسية (42%). شكلت الهيئة التطورية المترددة للمرض الهيئة الأكثر انتشارا (46%)، تلتها الهيئة التصاعدية بصفة ثانوية (38%)، ثم التصاعدية بصفة أولية (46%). كشفت 98% من الصور الدماغية و 78% من الصور النخاعية المنجزة عن خلل نسيجي. شكلت الصفيحات الخلل الثابت بينما مثل الضمور الدماغى 14% من الحالات والضمور النخاعي 19%. في المنظومة T1، لاحظنا إشارات منخفضة في 52% من الصور الدماغية و 17% من الصور النخاعية. من جهة أخرى تبين أن الإشارات المنخفضة والتباين الناتج عن امتصاص الغا دولينيوم تظهر بالخصوص خلال الفترة الحادة. أما في المنظومة T2، فإن جميع الصفيحات أنتجت إشارات مرتفعة. الصفيحات الدماغية تموضعت أساسا في المنطقة المحيطة بالبطينات (94%)، فالمناطق القشرية و التحقشيرية (84%)، ثم الجذع الدماغى (51%) و أخيرا المخيخ (31%)، بينما تركزت الصفيحات النخاعية بالمنطقة العنقية بنسبة 96%. لم يتم استخدام الفحص بالرنين المغناطيسي بهدف المراقبة إلا في حالة واحدة بعد تدهور صحى مبالغت.

يضطلع التصوير بالرنين المغناطيسي بدور أساسى في التشخيص و المقاربة الفيزيوميومية لمرض التصلب متعدد الصفيحات. ينتظر من التقنيات الحديثة مستقبلا أن تلعب دورا رئيسيا في مراقبة الأفراد، وذلك بفضل قدرتها على كشف التشوهات غير المرئية بالتقنية الكلاسيكية.

نستنتج من هذه الدراسة الأهمية التشخيصية للفحص بالرنين المغناطيسى ودوره الواعد في متابعة تطور هذا المرض.

BIBLIOGRAPHIE

1. **Kappos L, Bellaiche Y, Steck A, Liblau R**
Sclérose en plaques.
E.M.C, Neurologie, 1998 ; 17-003-k-13, 4p
 2. **McDonald WI, Compston A, Dan G**
Recommended diagnostic criteria for multiple sclerosis: guidelines from the international panel on the diagnosis of multiple sclerosis.
Ann Neurol, 2001; 50:121-127
 3. **Brochet B, Dousset V**
Imagerie par résonance magnétique et sclérose en plaques.
Rev Neurol, 2002; 158: 10, 1025-1032
 4. **Meador R**
Does the history of multiple sclerosis go back as far as the 14 th century.
Acta, Neurol Scand, 1979; 60:189-192
 5. **The cases of Augustus d'Esté (1794-1848)**
The first account disseminated sclerosis.
Proc, Roy Soc Med, 1941; 34: 381-384
 6. **Cruveilhier J**
Anatomie pathologique du corps humain.
Baillere, Paris. 1842
 7. **7- charcot JM**
Histologie de la sclérose en plaques
CR. Séance SOC. Biol Fil, 1868; 20:13-14
 8. **Pierre Marie**
Sclérose en plaques et maladies infectieuses.
Prog Med, 1884; 12: 287-366
 9. **Herman E**
On childhood and hereditary multiple sclerosis.
Arch Patho-Anat-Physio, 1896; 146: 173-192
 10. **Ouallet JC, Brochet B**
Aspects cliniques, physiopathologiques et thérapeutiques de la sclérose en plaques.
EMC-Neurologie, 2004; 1: 415-457
-

11. **Lyon-Caen O**
Neurologie. Sclérose en plaques.
Paris : Flammarion, 1999, p141-145
 12. **Laplaud D**
Immunologie de la sclérose en plaques : vers de nouvelles pistes thérapeutiques.
Neuro 2004 ; 7 : 307-310
 13. **Qin Y**
Axon specific autoimmunity in the central nervous system of patients with multiple sclerosis.
Neurology 2004, 62: 114-115
 14. **Irani D**
MS analysis identifies unique protein expression pattern in cerebrospinal fluid samples from patients with relapsing-remitting multiple sclerosis.
Neurology 2004, 62: 39-40
 15. **Forbes RB, Wilson SV, Swingler RJ**
The prevalence of multiple sclerosis in Tayside, Scotland: do latitudinal gradients really exist?
J neurol, 1999; 246: 1033-1040
 16. **Agoumi S, Benabdeljalil M, El Alaoui Faris M**
La sclérose en plaques : Physiopathologie, clinique et diagnostic
Espérance médicale, 2005, 12 : 122, 584-590
 17. **Ammar N, Gouider-khouja N, Hentati F**
Étude comparative des aspects cliniques et para cliniques de la sclérose en plaques en Tunisie.
Rev. Neurol, 2006, 162: 6-7, 729-733
 18. **Conférence de consensus sur la sclérose en plaques organisée par la Fédération Française de Neurologie.**
Rev Neurol, 2001; 157: 8-9, 1184-1192
 19. **Inglese M**
Multiple sclerosis: new insights and trends
American Journal of Neuroradiology, 2006; 27: 954-957
-

20. **Brochet B**
Démarche diagnostique dans la sclérose en plaques.
Rev Prat, 1999; 49:1861-1865
 21. **Bennani baiti M**
La sclérose en plaques : étude clinique à propos de 95 cas.
Thèse publiée en 2000, N°M1102000 - Rabat
 22. **Tahiri S**
Traitement de la sclérose en plaques par interféron bêta à propos de 38 cas.
Thèse publiée en 2005, N°M3172005 - Rabat
 23. **Confavreux C, Aimard G, Devic M**
Course and prognosis of multiple sclerosis assessed by the computerized data processing of 349 patients.
Brain, 1980; 103: 281-300
 24. **Boazis M**
Vaccin contre l'hépatite B et sclérose en plaques : bilan des dernières études épidémiologiques.
Journal de Pharmacie Clinique, 2002 ; 21 :4, 228-235
 25. **Hernan MA, Jick SS, Olek MJ, Jick H**
Recombinant Hepatitis B Vaccine and the Risk of Multiple Sclerosis. A prospective Study.
Neurology, 2004; 63: 838-842
 26. **Matthews B**
Symptoms and signs of multiple sclerosis. McAlpine's multiple sclerosis.
London: Churchill Livingstone; 1998, p145-190
 27. **Weinshenker BG, Bass B, Rice GP, Noseworthy J, Carriere W**
The natural history of multiple sclerosis: a geographically based study. I. Clinical course and disability.
Brain 1989; 112:133-146
 28. **Andersson PB, Waubant E, Gee L, Goodkin DE**
Multiple sclerosis that is progressive from the time of onset: Clinical characteristics and progression of disability.
Arch Neurol, 1999; 56: 1138-1142
-

29. **Serratrice G, Autret A**
Neurologie. Sclérose en plaques.
Paris : Ellipses, 1996, p472-477
 30. **Amarenco G, Bosc S, Boiteau F**
Les complications urologiques de la sclérose en plaques, 180 cas.
Presse Méd, 1996; 25:1007-1010
 31. **Pelletier J, Benoit N, Montreuil M, Habib M**
Troubles cognitifs et émotionnels dans la sclérose en plaques.
Pathol Biol, 2000; 48:121-131
 32. **Vukusic S, Moreau T, Bouhour F, Adeleine P, Confavreux C**
Sclérose en plaques: évolution spontanée, histoire naturelle.
Rev Neurol, 2001 ; 157 : 8-9, 753-756
 33. **Coustans M, LeDuff F, Brunet P, LePage E, Chaperon J**
Facteurs pronostiques dans la sclérose en plaques : résultats d'une étude de 1243 patients de la clinique de la sclérose en plaques à Rennes.
Rev Neurol, 2000 ; 156: 50-52
 34. **Dimitri D**
Critères diagnostiques de la sclérose en plaques selon les différentes formes cliniques. *Rev Neurol, 2001 ; 157 :8-9, 914-928*
 35. **Gardeur D**
Tomodensitométrie intra- crânienne, livre III, Pathologies neurologiques. Lésions élémentaires TDM en pathologies de la substance blanche.
Paris : Ellipses, 1984, p149-162
 36. **Grimaud J, Hermier M, Pachai Ch, Confavreux Ch**
Apport de l'IRM à l'étude de la sclérose en plaques
Rev Neurol, 1997 ; 153 :12, 754-770
 37. **Dupel-Pottier C**
Critères diagnostiques de la sclérose en plaques en neuroimagerie .
Rev Neurol, 2001 ; 157 : 8-9, 949-962
 38. **Tourbah A, Lyon-Caen O**
IRM et SEP : intérêt dans le diagnostic et la connaissance de l'histoire naturelle.
Rev Neurol, 2001; 157:8-9, 757-760
-

39. **Tourbah A, Berry I**
Recommandations pour la pratique de l'IRM dans la SEP.
Rev Neurol, 2001; 157: 1, 122-125
 40. **Bakshi R, Ariyaratana S, Benedict R, Jacobs L**
Fluid- attenuated inversion recovery magnetic resonance imaging detects cortical and juxtacortical multiple sclerosis lesions.
Arch Neurol. 2001; 58:742-748
 41. **Simon JH.**
The contribution of spinal cord MRI to the diagnosis and differential diagnosis of multiple sclerosis.
J Neurol Sci, 2000; 172: 32-35.
 42. **O'Riordan JI, Losseff NA, Phatouros C, Thompson AJ, Moseley IF, MacManus DG**
Asymptomatic spinal cord lesions in clinically isolated optic nerve, brain stem and spinal cord syndromes suggestive of demyelination.
J. Neurol. Neurosurg. Psychiatry, 1998; 64: 353-357
 43. **Bakshi R**
Magnetic resonance imaging advances in multiple sclerosis.
J Neuroimaging 2005; 15: 5-9
 44. **Horowitz AL, Kaplan RD, Grewe G, White RT**
The ovoid lesion: a new observation in patients with multiple sclerosis.
AmJ Neuroradiol, 1989; 10: 303-305
 45. **Pelletier J, Habib M, Lyon-Caen O, Salamon G**
Functionnal and magnetic resonance imaging correlates of callosal involvement in multiple sclerosis.
Arch Neurol, 1993; 50: 1077-1082.
 46. **Losseff NA, Wang L, Lai HM, Yoo DS, Grawne-Cain ML, McDonald WI**
Progressive cerebral atrophy in multiple sclerosis.
Brain, 1996; 119: 2009-2019
 47. **Tartaglino LM, Friedman DP, Flanders AE, Lublin FD**
Multiple sclerosis in spinal cord: MR appearance and correlations with clinical parameters. *Radiology, 1995; 195:725-732*
 48. **Catalaa I, Grossman RI, Kolson DL, Udupa JK, Nyul LG, Wei L**
-

Multiple Sclerosis: Magnetization Transfer Histogram Analysis of Segmented Normal-appearing White Matter.
Radiology 2000; 216: 351-355

49. **Barkhof F, Filippi M, Miller DH, Cheltens P, Campi A, Polman CH, Adèr HJ**
Comparison of MRI criteria at first presentation to predict conversion to clinically definite multiple sclerosis.
Brain, 1997; 120: 2059-2069.

 50. **Tench CR, Morgan PS, Jaspan T, Auer DP, Constantinescu CS**
Spinal cord imaging in multiple sclerosis.
J Neuroimaging 2005; 15: 94-102

 51. **Berry I, Ranjeva J P, Manelfe C, Clanet M**
Visualisation IRM des lésions de SEP.
Rev Neurol, 1998 ; 154 :8-9, 607-607

 52. **Berry I, Cassol E, Ibarrola D, Manelfe C, Clanet M**
Nouvelles techniques IRM et SEP : IRM de diffusion, spectroscopie et transfert d'aimantation.
Rev Neurol, 2001 ; 157 :8-9, 769-776

 53. **Viala K, Stievenart J L, Cabanis E A, Lyon-Caen O, Tourbah A**
Spectroscopie par résonance magnétique et sclérose en plaques.
Rev Neurol, 2000 ; 156 : 12, 1078-1086

 54. **Blamire AM**
Spectroscopie par résonance magnétique et affections démyélinisantes.
Rev Neurol, 2002 ; 158 :2, 263-267

 55. **Bruneteau G, Guillevin R, Tourbah A, Papeix C, Chiras J, Pierrot-Deseilligny C**
Intérêt de la spectroscopie par résonance magnétique dans la sclérose concentrique de Baló.
Rev Neurol, 2005 ; 161 : 4, 455-458

 56. **Brochet B**
Principales échelles utilisées en pratique neurologique courante: sclérose en plaques
E.M.C, Neurologie, 2001,17-035-A-81, 9p

 57. **Tourbah A, Stievenart JL, Gout O, Fontaine B, Liblau R, Lubetzki C, Cabanis EA**
Localized proton MR spectroscopy in relapsing remitting vs secondary progressive
-

multiple sclerosis.

Neurology, 1999; 53: 1091-1097

58. Grimaud J, Zhou L Q, Zhu Y M

Application de l'IRM par transfert d'aimantation à l'étude de la sclérose en plaques: revue et analyse de la littérature.

Rev Neurol, 2002; 158: 12, 1157-1173

59. Horsfield MA

Magnetization transfer imaging in multiple sclerosis.

J Neuroimaging 2005; 15: 58-67

60. Goldberg-Zimring D, Mewes AUJ, Maddah M, Warfield SK

Diffusion tensor magnetic resonance imaging in multiple sclerosis.

J Neuroimaging 2005; 15: 68-81

61. Buckle GJ

Functional magnetic resonance imaging and multiple sclerosis : the evidence for neuronal plasticity.

J Neuroimaging 2005; 15: 82-93

62. Fillipi M, Barker GJ, Horsfield MA, Sacares PR, Macmanus DG, Thompson AJ

Benign and secondary progressive multiple sclerosis: a preliminary quantitative MRI study. *J Neurol* 1994; 241: 246-251

63. Thompson AJ, Polman CH, Miller DH, McDonald WI, Brochet B

Primary progressive multiple sclerosis

Brain, 1997; 120: 1085 - 1096

64. Thompson AJ, Montalban X, Barkhof F

Diagnostic criteria for primary progressive multiple sclerosis: a position paper.

Ann Neurol, 2000; 47:831-835.

65. Dupel-Pottier C

Critères diagnostiques des formes frontières de la sclérose en plaques.

Rev Neurol, 2001; 157:8-9, 935-943

66. Galanaud D, Nicoli F, Figarella-Branger D, Roche P

Spectroscopie par résonance magnétique des tumeurs cérébrales

Journal de radiologie, 2006, 87: 6, 822-832

67. Lebrun C, Ghetau G, Bourg V, Chanalet S, Chatel M

Sclérose en plaques rémittente ou encéphalomyélite multiphasique disséminée?

Rev Neurol, 2005; 161: 2, 228-233

- 68. O'Riordan JI, Gallagher HL, Thompson AJ**
Clinical, CSF, and MRI finding in Devic's neuromyelitis optica.
Neurol Neurosurg Psychiatr 1996, 60: 382-387
- 69. Pelletier J, Ali Chérif A**
Sclérose en plaques plus : les leucoencéphalopathies aux frontières de la médecine interne.
La Revue de Médecine Interne, 2000, 21 :12, 1104-1113
- 70. Coban O, Bahar S, Akman-Demir G, Taşçı B, Yurdakul S, Yazici H**
Masked assessment of MRI findings: is it possible to differentiate neuro-Behçet's disease from other central nervous system diseases?
Neuroradiology 1999; 41: 255-260
- 71. Miller DH, Buchanan N, Barker G, Morissey SP, Kendall BE**
Gadolinium-enhanced magnetic resonance imaging of the central nervous system in systemic lupus erythematosus.
J Neurol, 1992; 239: 460-464
- 72. Schwarz S, Mohr A, Knauth M, Wilde-Mann B, Storch-Hagenlocher B**
Acute disseminated encephalomyelitis: a follow-up study of 40 adult patients.
Neurology, 2001; 56: 1313-1318
- 73. Kurtzke JF**
Rating neurological impairment in multiple sclerosis: an expanded disability status scale.
Neurology, 1983; 33: 1444-1452
- 74. Couvreur G**
Évaluation du suivi et de l'évolution de la sclérose en plaques.
Rev Neurol, 2001; 157:8-9, 1143-1151
- 75. Hawkins SA, McDonnell GV**
Benign multiple sclerosis? Clinical course, long-term follow-up, and assessment of prognostic factors.
J Neurol Neurosurg Psychiatry 1999; 67: 148-152
-

76. **Grimaud J, Pageot N, Rovaris M**
Parallèle entre les aspects cliniques et l'IRM dans la sclérose en plaques.
Rev Neurol, 2001; 157:8-9, 884-890
77. **Rudick RA, Cutter G, Baier M, Dougherty D, Weinstock-Guttman B**
Use of the multiple sclerosis functional composite to predict disability in relapsing MS. *Neurology, 2001 ; 56: 1324-1330*
78. **Cercignani M, Bozzali M, Lannucci G, Comi G, Filippi M**
Magnetisation transfer ratio and mean diffusivity of normal appearing white and grey matter from patients with multiple sclerosis
J. Neurol. Neurosurg. Psychiatry, 2001; 70: 311-317
79. **Kapeller P, McLean MA, Riffin CM**
Preliminary evidence for neuronal damage in cortical grey matter and normal appearing white matter in short duration relapsing-remitting multiple sclerosis: a quantitative MR spectroscopic imaging study.
J Neurol, 2001; 248: 131-138.
80. **Mainero C, De Stefano N, Lannucci G**
Correlates of MS disability assessed in vivo using aggregates of MR quantities.
Neurology, 2001; 56: 1331-1334.
81. **Tourbah A, Fontaine B, Lubetzki C, Stievenart JL, Lyon-Caen O**
MR multiparameters in multiple sclerosis: correlation with clinical findings.
Rev Neurol, 2000; 156: 98-101.
82. **82- Dehmeshki J, Silver NC, Leary SM, Tofts PS, Thompson AJ, Miller DH**
Magnetisation transfer ratio histogram analysis of primary progressive and other multiple sclerosis subgroups.
J Neurol, 2001; 185: 11-17
83. **Grimaud J, Hermier M, Rovaris M**
Qu'attendre de l'IRM cérébrale au début de la sclérose en plaques?
Rev Neurol, 2001; 157:1, 13-19
84. **Tourbah A, Fontaine B, Cabanis E A, Lyon-Caen O**
Le pronostic de la SEP pourrait être lié à l'atteinte de la substance blanche en apparence normale en IRM.
Rev Neurol, 2000; 156: 6-7, 591-593
-

- 85. Brex PA, O'Riordan JI, Miszkiel KA, Moseley IF, Thompson AJ, Plant GT** Multisequence MRI in clinically isolated syndromes and the early development of MS.
Neurology, 1999 ; 53: 1184-1190
- 86. Tourbah A**
Intérêt du suivi en IRM des patients atteints de la sclérose en plaques.
Rev Neurol, 2001 ; 157 : 8-9, 1124-1127
- 87. Lebrun C, Rey D, Chanalet S, Bourg V, Bensa C, Chatel M, Ayache N**
Intérêt du recalage automatique des IRM cérébrales dans le suivi des scléroses en plaques.
Rev Neurol, 2004; 160: 8-9, 805-810
- 88. Miki Y, Grossman RI, Udupa JK, Wei L, Polanski M, Mannon LJ, Kolson DL**
Relapsing–remitting multiple sclerosis: longitudinal analysis of MRI images–lack of correlations between changes in T2 lesion volume and clinical findings.
Radiology, 1999; 213: 395-399
- 89. Brochet B**
Immunosuppression non spécifique et sclérose en plaques.
Rev Neurol 1998; 154:629-634
- 90. Kita M**
Treatment of spasticity. Multiple sclerosis therapeutics.
London: Martin Dunitz; 1999, 475-488
- 91. Minden SL**
Treatment of mood and affective disorders. Multiple sclerosis therapeutics.
London: Martin Dunitz; 1999, 517-539
- 92. Le Page E, Edan G**
Les traitements actuels dans la sclérose en plaques
Rev Prat, 2006 ; 56 :12, 1336-1346
- 93. Lubetzki C**
Perspectives thérapeutiques dans la sclérose en plaques.
Rev Prat, 2006 ; 56 : 12, 1347-1352
-