

Année: 2021

Thèse N°: 371

# CANCER COLIQUE EN OCCLUSION : ETUDE PRATIQUE A PROPOS DE 39 CAS

## THESE

*Présentée et soutenue publiquement le : / /2021*

PAR

**Monsieur Zakaria TROUNJI**

*Né le 19 Juin 1995*

*Pour l'Obtention du Diplôme de*  
**Docteur en Médecine**

**Mots Clés** : Cancer; Colon; Occlusion; Chirurgie

**Membres du Jury** :

**Monsieur Said BENAMR**

Professeur de Chirurgie Générale

**Monsieur Jalil MDAGHRI**

Professeur de Chirurgie Générale et Viscérale

**Monsieur Rahal MSSROURI**

Professeur de Chirurgie Générale et Viscérale

**Monsieur Ahmed JAHID**

Professeur d'Anatomie Pathologique

**Président**

**Rapporteur**

**Juge**

**Juge**



بِسْمِ اللَّهِ الرَّحْمَنِ الرَّحِيمِ

سبحانك لا علم لنا إلا ما علمتنا

إنك أنت العليم الحكيم

اللَّهُ  
صَدِيقُ  
الْعَظِيمِ

سورة البقرة: الآية: 31



**UNIVERSITE MOHAMMED V**

**FACULTE DE MEDECINE ET DE PHARMACIE**

**RABAT**

**DOYENS HONORAIRES :**

1962 - 1969: Professeur Abdelmalek FARAJ  
1969 - 1974: Professeur Abdellatif BERBICH  
1974 - 1981: Professeur Bachir LAZRAK  
1981 - 1989: Professeur Taieb CHKILI  
1989 - 1997: Professeur Mohamed Tahar ALAOUI  
1997 - 2003: Professeur Abdelmajid BELMAHI  
2003 - 2013: Professeur Najia HAJJAJ - HASSOUNI

**ADMINISTRATION :**

**Doyen :**  
**Professeur Mohamed ADNAOUI**

**Vice-Doyen chargé des Affaires Académiques et estudiantines**  
Professeur Brahim LEKEHAL

**Vice-Doyen chargé de la Recherche et de la Coopération**  
Professeur Taoufiq DAKKA

**Vice-Doyen chargé des Affaires Spécifiques à la Pharmacie**  
Professeur Younes RAHALI

**Secrétaire Général**  
Mr. Mohamed KARRA

\*Enseignant militaire

**1 - ENSEIGNANTS-CHERCHEURS MEDECINS ET PHARMACIENS  
PROFESSEURS DE L'ENSEIGNEMENT SUPERIEUR :**

**Décembre 1984**

Pr. MAAOUNI Abdelaziz  
Pr. MAAZOUZI Ahmed Wajdi  
Pr. SETTAF Abdellatif

Médecine Interne - [Clinique Royale](#)  
Anesthésie -Réanimation  
Pathologie Chirurgicale

**Décembre 1989**

Pr. ADNAOUI Mohamed  
Pr. OUZZANI Taïbi Mohamed Réda

Médecine Interne - [Doyen de la FMPR](#)  
Neurologie

**Janvier et Novembre 1990**

Pr. KHARBACH Aïcha  
Pr. TAZI Saoud Anas

Gynécologie -Obstétrique  
Anesthésie Réanimation

**Février Avril Juillet et Décembre 1991**

Pr. AZZOUZI Abderrahim  
Pr. BAYAHIA Rabéa  
Pr. BELKOUCHI Abdelkader  
Pr. BENSOUA Yahia  
Pr. BERRAHO Amina  
Pr. BEZAD Rachid  
Pr. CHERRAH Yahia  
Pr. CHOKAIRI Omar  
Pr. KHATTAB Mohamed  
Pr. SOULAYMANI Rachida  
Pr. TAOUFIK Jamal

Anesthésie Réanimation  
Néphrologie  
Chirurgie Générale  
Pharmacie galénique  
Ophtalmologie  
Gynécologie Obstétrique Méd. [Chef Maternité des Orangers](#)  
Pharmacologie  
Histologie Embryologie  
Pédiatrie  
Pharmacologie- [Dir. du Centre National PV Rabat](#)  
Chimie thérapeutique

**Décembre 1992**

Pr. AHALLAT Mohamed  
Pr. BENSOUA Adil  
Pr. CHAHED OUZZANI Laaziza  
Pr. CHRAIBI Chafiq  
Pr. EL OUAHABI Abdessamad  
Pr. FELLAT Rokaya  
Pr. JIDDANE Mohamed  
Pr. ZOUHDI Mimoun

Chirurgie Générale [Doyen de FMPT](#)  
Anesthésie Réanimation  
Gastro-Entérologie  
Gynécologie Obstétrique  
Neurochirurgie  
Cardiologie  
Anatomie  
Microbiologie

**Mars 1994**

Pr. BENJAAFAR Noureddine  
Pr. BEN RAIS Nozha  
Pr. CAOUI Malika  
Pr. CHRAIBI Abdelmjid  
Pr. EL AMRANI Sabah  
Pr. ERROUGANI Abdelkader  
Pr. ESSAKALI Malika  
Pr. ETTAYEBI Fouad  
Pr. IFRINE Lahssan  
Pr. RHRAB Brahim  
Pr. SENOUCI Karima

Radiothérapie  
Biophysique  
Biophysique  
Endocrinologie et Maladies Métaboliques [Doyen de la FMPA](#)  
Gynécologie Obstétrique  
Chirurgie Générale - [Directeur du CHIS](#)  
Immunologie  
Chirurgie Pédiatrique  
Chirurgie Générale  
Gynécologie -Obstétrique  
Dermatologie

**Mars 1994**

Pr. ABBAR Mohamed\*  
Pr. BENTAHILA Abdelali  
Pr. BERRADA Mohamed Saleh  
Pr. CHERKAOUI Lalla Ouafae  
Pr. LAKHDAR Amina  
Pr. MOUANE Nezha

Urologie [Inspecteur du SSM](#)  
Pédiatrie  
Traumatologie - Orthopédie  
Ophtalmologie  
Gynécologie Obstétrique  
Pédiatrie

\*Enseignant militaire

### **Mars 1995**

Pr. ABOUQUAL Redouane  
Pr. AMRAOUI Mohamed  
Pr. BAIDADA Abdelaziz  
Pr. BARGACH Samir  
Pr. EL MESNAOUI Abbes  
Pr. ESSAKALI HOUSSYNI Leila  
Pr. IBEN ATTYA ANDALOUSSI Ahmed  
Pr. OUZZANI CHAHDI Bahia  
Pr. SEFIANI Abdelaziz  
Pr. ZEGGWAGH Amine Ali

### **Décembre 1996**

Pr. BELKACEM Rachid  
Pr. BOULANOVAR Abdelkrim  
Pr. EL ALAMI EL FARICHA EL Hassan  
Pr. GAOUZI Ahmed  
Pr. OUZEDDOUN Naima  
Pr. ZBIR EL Mehdi\*

### **Novembre 1997**

Pr. ALAMI Mohamed Hassan  
Pr. BIROUK Nazha  
Pr. FELLAT Nadia  
Pr. KADDOURI Nouredine  
Pr. KOUTANI Abdellatif  
Pr. LAHLOU Mohamed Khalid  
Pr. MAHRAOUI CHAFIQ  
Pr. TOUFIQ Jallal  
Pr. YOUSFI MALKI Mounia

### **Novembre 1998**

Pr. BENOMAR ALI  
Pr. BOUGTAB Abdesslam  
Pr. ER RIHANI Hassan  
Pr. BENKIRANE Majid\*

### **Janvier 2000**

Pr. ABID Ahmed\*  
Pr. AIT OUAMAR Hassan  
Pr. BENJELLOUN Dakhama Badr Sououd  
Pr. BOURKADI Jamal-Eddine  
Pr. CHARIF CHEFCHAOUNI Al Montacer  
Pr. ECHARRAB El Mahjoub  
Pr. EL FTOUH Mustapha  
Pr. EL MOSTARCHID Brahim\*  
Pr. TACHINANTE Rajae  
Pr. TAZI MEZALEK Zoubida

### **Novembre 2000**

Pr. AIDI Saadia  
Pr. AJANA Fatima Zohra  
Pr. BENAMR Said  
Pr. CHERTI Mohammed  
Pr. ECH-CHERIF EL KETTANI Selma  
Pr. EL HASSANI Amine  
Pr. EL KHADER Khalid  
Pr. GHARBI Mohamed El Hassan  
Pr. MDAGHRI ALAOUI Asmae

Réanimation Médicale  
Chirurgie Générale  
Gynécologie Obstétrique  
Gynécologie Obstétrique  
Chirurgie Générale  
Oto-Rhino-Laryngologie  
Urologie  
Ophtalmologie  
Génétique  
Réanimation Médicale

Chirurgie Pédiatrie  
Ophtalmologie  
Chirurgie Générale  
Pédiatrie  
Néphrologie  
Cardiologie [Directeur HMI Mohammed V](#)

Gynécologie-Obstétrique  
Neurologie  
Cardiologie  
Chirurgie Pédiatrique  
Urologie  
Chirurgie Générale  
Pédiatrie  
Psychiatrie [Directeur Hôp.Ar-razi Salé](#)  
Gynécologie Obstétrique

Neurologie Doyen de la FMP Abulcassis  
Chirurgie Générale  
Oncologie Médicale  
Hématologie

Pneumo-phtisiologie  
Pédiatrie  
Pédiatrie  
Pneumo-phtisiologie  
Chirurgie Générale  
Chirurgie Générale  
Pneumo-phtisiologie  
Neurochirurgie  
Anesthésie-Réanimation  
Médecine Interne

Neurologie  
Gastro-Entérologie  
Chirurgie Générale  
Cardiologie  
Anesthésie-Réanimation  
Pédiatrie - [Directeur Hôp.Cheikh Zaid](#)  
Urologie  
Endocrinologie et Maladies Métaboliques  
Pédiatrie

\*Enseignant militaire

### **Décembre 2001**

Pr. BALKHI Hicham\*  
Pr. BENABDELJLIL Maria  
Pr. BENAMAR Loubna  
Pr. BENAMOR Jouda  
Pr. BENELBARHDADI Imane  
Pr. BENNANI Rajae  
Pr. BENOUACHANE Thami  
Pr. BEZZA Ahmed\*  
Pr. BOUCHIKHI IDRISSE Med Larbi  
Pr. BOUMDIN El Hassane\*  
Pr. CHAT Latifa  
Pr. EL HIJRI Ahmed  
Pr. EL MAAQILI Moulay Rachid  
Pr. EL MADHI Tarik  
Pr. EL OUNANI Mohamed  
Pr. ETTAIR Said  
Pr. GAZZAZ Miloudi\*  
Pr. HROUA Abdelmalek  
Pr. KABIRI EL Hassane\*  
Pr. LAMRANI Moulay Omar  
Pr. LEKEHAL Brahim  
Pr. MEDARHRI Jalil  
Pr. MIKDAME Mohammed\*  
Pr. MOHSINE Raouf  
Pr. NOUINI Yassine  
Pr. SABBAAH Farid  
Pr. SEFIANI Yasser  
Pr. TAOUFIQ BENCHEKROUN Soumia

### **Décembre 2002**

Pr. AMEUR Ahmed \*  
Pr. AMRI Rachida  
Pr. AOURARH Aziz\*  
Pr. BAMOU Youssef \*  
Pr. BELMEJDOUB Ghizlene\*  
Pr. BENZEKRI Laila  
Pr. BENZZOUBEIR Nadia  
Pr. BERNOUSSI Zakiya  
Pr. CHOHO Abdelkrim \*  
Pr. CHKIRATE Bouchra  
Pr. EL ALAMI EL Fellous Sidi Zouhair  
Pr. FILALI ADIB Abdelhai  
Pr. HAJJI Zakia  
Pr. KRIOUILE Yamina  
Pr. OUJILAL Abdelilah  
Pr. RAISS Mohamed  
Pr. SIAH Samir \*  
Pr. THIMOU Amal  
Pr. ZENTAR Aziz\*

### **Janvier 2004**

Pr. ABDELLAH El Hassan  
Pr. AMRANI Mariam  
Pr. BENBOUZID Mohammed Anas  
Pr. BENKIRANE Ahmed\*  
Pr. BOULAADAS Malik  
Pr. BOURAZZA Ahmed\*  
Pr. CHAGAR Belkacem\*

Anesthésie-Réanimation  
Neurologie  
Néphrologie  
Pneumo-phtisiologie  
Gastro-Entérologie  
Cardiologie  
Pédiatrie  
Rhumatologie  
Anatomie  
Radiologie  
Radiologie  
Anesthésie-Réanimation  
Neuro-Chirurgie  
Chirurgie-Pédiatrique Directeur Hôp. Des Enfants Rabat  
Chirurgie Générale  
Pédiatrie - Directeur Hôp. Univ. International (Cheikh Khalifa)  
Neuro-Chirurgie  
Chirurgie Générale Directeur Hôpital Ibn Sina  
Chirurgie Thoracique  
Traumatologie Orthopédie  
Chirurgie Vasculaire Périphérique V-D chargé Aff Acad. Est.  
Chirurgie Générale  
Hématologie Clinique  
Chirurgie Générale  
Urologie  
Chirurgie Générale  
Chirurgie Vasculaire Périphérique  
Pédiatrie

Urologie  
Cardiologie  
Gastro-Entérologie  
Biochimie-Chimie  
Endocrinologie et Maladies Métaboliques  
Dermatologie  
Gastro-Entérologie  
Anatomie Pathologique  
Chirurgie Générale  
Pédiatrie  
Chirurgie Pédiatrique  
Gynécologie Obstétrique  
Ophtalmologie  
Pédiatrie  
Oto-Rhino-Laryngologie  
Chirurgie Générale  
Anesthésie Réanimation  
Pédiatrie  
Chirurgie Générale

Ophtalmologie  
Anatomie Pathologique  
Oto-Rhino-Laryngologie  
Gastro-Entérologie  
Stomatologie et Chirurgie Maxillo-faciale  
Neurologie  
Traumatologie Orthopédie

\*Enseignant militaire

Pr. CHERRADI Nadia  
Pr. EL FENNI Jamal\*  
Pr. EL HANCHI ZAKI  
Pr. EL KHORASSANI Mohamed  
Pr. HACHI Hafid  
Pr. JABOUIRIK Fatima  
Pr. KHARMAZ Mohamed  
Pr. MOUGHIL Said  
Pr. OUBAAZ Abdelbarre \*  
Pr. TARIB Abdelilah\*  
Pr. TIJAMI Fouad  
Pr. ZARZUR Jamila

#### **Janvier 2005**

Pr. ABBASSI Abdellah  
Pr. AL KANDRY Sif Eddine\*  
Pr. ALLALI Fadoua  
Pr. AMAZOUZI Abdellah  
Pr. BAHIRI Rachid  
Pr. BARKAT Amina  
Pr. BENYASS Aatif\*  
Pr. DOUDOUH Abderrahim\*  
Pr. HAJJI Leila  
Pr. HESSISSEN Leila  
Pr. JIDAL Mohamed\*  
Pr. LAAROUSSI Mohamed  
Pr. LYAGOUBI Mohammed  
Pr. SBIHI Souad  
Pr. ZERAIDI Najia

#### **AVRIL 2006**

Pr. ACHEMLAL Lahsen\*  
Pr. BELMEKKI Abdelkader\*  
Pr. BENCHEIKH Razika  
Pr. BOUHAFS Mohamed El Amine  
Pr. BOULAHYA Abdellatif\*  
Pr. CHENGUETI ANSARI Anas  
Pr. DOGHMI Nawal  
Pr. FELLAT Ibtissam  
Pr. FAROUDY Mamoun  
Pr. HARMOUCHE Hicham  
Pr. IDRIS LAHLOU Amine\*  
Pr. JROUNDI Laila  
Pr. KARMOUNI Tariq  
Pr. KILI Amina  
Pr. KISRA Hassan  
Pr. KISRA Mounir  
Pr. LAATIRIS Abdelkader\*  
Pr. LMIMOUNI Badreddine\*  
Pr. MANSOURI Hamid\*  
Pr. OUANASS Abderrazzak  
Pr. SAFI Soumaya\*  
Pr. SOUALHI Mouna  
Pr. TELLAL Saida\*  
Pr. ZAHRAOUI Rachida

Anatomie Pathologique  
Radiologie  
Gynécologie Obstétrique  
Pédiatrie  
Chirurgie Générale  
Pédiatrie  
Traumatologie Orthopédie  
Chirurgie Cardio-Vasculaire  
Ophtalmologie  
Pharmacie Clinique  
Chirurgie Générale  
Cardiologie

Chirurgie Réparatrice et Plastique  
Chirurgie Générale  
Rhumatologie  
Ophtalmologie  
Rhumatologie **Directeur Hôp. Al Ayachi Salé**  
Pédiatrie  
Cardiologie  
Biophysique  
Cardiologie (mise en disponibilité)  
Pédiatrie  
Radiologie  
Chirurgie Cardio-vasculaire  
Parasitologie  
Histo-Embryologie Cytogénétique  
Gynécologie Obstétrique

Rhumatologie  
Hématologie  
O.R.L  
Chirurgie - Pédiatrique  
Chirurgie Cardio – Vasculaire. **Directeur Hôpital Ibn Sina Marr.**  
Gynécologie Obstétrique  
Cardiologie  
Cardiologie  
Anesthésie Réanimation  
Médecine Interne  
Microbiologie  
Radiologie  
Urologie  
Pédiatrie  
Psychiatrie  
Chirurgie – Pédiatrique  
Pharmacie Galénique  
Parasitologie  
Radiothérapie  
Psychiatrie  
Endocrinologie  
Pneumo – Phtisiologie  
Biochimie  
Pneumo – Phtisiologie

\*Enseignant militaire

### Octobre 2007

Pr. ABIDI Khalid  
Pr. ACHACHI Leila  
Pr. AMHAJJI Larbi \*  
Pr. AOUI Sarra  
Pr. BAITE Abdelouahed \*  
Pr. BALOUCH Lhousaine \*  
Pr. BENZIANE Hamid \*  
Pr. BOUTIMZINE Nourdine  
Pr. CHERKAOUI Naoual \*  
Pr. EL BEKKALI Youssef \*  
Pr. EL ABSI Mohamed  
Pr. EL MOUSSAOUI Rachid  
Pr. EL OMARI Fatima  
Pr. GHARIB Nouredine  
Pr. HADADI Khalid \*  
Pr. ICHOU Mohamed \*  
Pr. ISMAILI Nadia  
Pr. KEBDANI Tayeb  
Pr. LOUZI Lhoussain \*  
Pr. MADANI Naoufel  
Pr. MARC Karima  
Pr. MASRAR Azlarab  
Pr. OUZZIF Ez zohra \*  
Pr. SEFFAR Myriame  
Pr. SEKHSOKH Yessine \*  
Pr. SIFAT Hassan \*  
Pr. TACHFOUTI Samira  
Pr. TAJDINE Mohammed Tariq\*  
Pr. TANANE Mansour \*  
Pr. TLIGUI Houssain  
Pr. TOUATI Zakia

### Mars 2009

Pr. ABOUZAHIR Ali \*  
Pr. AGADR Aomar \*  
Pr. AIT ALI Abdelmounaim \*  
Pr. AKHADDAR Ali \*  
Pr. ALLALI Nazik  
Pr. AMINE Bouchra  
Pr. ARKHA Yassir  
Pr. BELYAMANI Lahcen \*  
Pr. BJIJOU Younes  
Pr. BOUHSAIN Sanae \*  
Pr. BOUI Mohammed \*  
Pr. BOUNAIM Ahmed \*  
Pr. BOUSSOUGA Mostapha \*  
Pr. CHTATA Hassan Toufik \*  
Pr. DOGHMI Kamal \*  
Pr. EL MALKI Hadj Omar  
Pr. EL OUENNASS Mostapha\*  
Pr. ENNIBI Khalid \*  
Pr. FATHI Khalid  
Pr. HASSIKOU Hasna \*  
Pr. KABBAJ Nawal  
Pr. KABIRI Meryem  
Pr. KARBOUBI Lamy  
Pr. LAMSAOURI Jamal \*

Réanimation médicale  
Pneumo phtisiologie  
Traumatologie orthopédie  
Parasitologie  
Anesthésie réanimation  
Biochimie-chimie  
Pharmacie clinique  
Ophtalmologie  
Pharmacie galénique  
Chirurgie cardio-vasculaire  
Chirurgie générale  
Anesthésie réanimation  
Psychiatrie  
Chirurgie plastique et réparatrice  
Radiothérapie  
Oncologie médicale  
Dermatologie  
Radiothérapie  
Microbiologie  
Réanimation médicale  
Pneumo phtisiologie  
Hématologie biologique  
Biochimie-chimie  
Microbiologie  
Microbiologie  
Radiothérapie  
Ophtalmologie  
Chirurgie générale  
Traumatologie-orthopédie  
Parasitologie  
Cardiologie

Médecine interne  
Pédiatrie  
Chirurgie Générale  
Neuro-chirurgie  
Radiologie  
Rhumatologie  
Neuro-chirurgie [Directeur Hôp.des Spécialités](#)  
Anesthésie Réanimation  
Anatomie  
Biochimie-chimie  
Dermatologie  
Chirurgie Générale  
Traumatologie-orthopédie  
Chirurgie Vasculaire Périphérique  
Hématologie clinique  
Chirurgie Générale  
Microbiologie  
Médecine interne  
Gynécologie obstétrique  
Rhumatologie  
Gastro-entérologie  
Pédiatrie  
Pédiatrie  
Chimie Thérapeutique

\*Enseignant militaire

Pr. MARMADE Lahcen  
Pr. MESKINI Toufik  
Pr. MESSAOUDI Nezha \*  
Pr. MSSROURI Rahal  
Pr. NASSAR Ittimade  
Pr. OUKERRAJ Latifa  
Pr. RHORFI Ismail Abderrahmani \*

#### **Octobre 2010**

Pr. ALILOU Mustapha  
Pr. AMEZIANE Taoufiq\*  
Pr. BELAGUID Abdelaziz  
Pr. CHADLI Mariama\*  
Pr. CHEMSI Mohamed\*  
Pr. DAMI Abdellah\*  
Pr. DARBI Abdellatif\*  
Pr. DENDANE Mohammed Anouar  
Pr. EL HAFIDI Naima  
Pr. EL KHARRAS Abdennasser\*  
Pr. EL MAZOUZ Samir  
Pr. EL SAYEGH Hachem  
Pr. ERRABIH Ikram  
Pr. LAMALMI Najat  
Pr. MOSADIK Ahlam  
Pr. MOUJAHID Mountassir\*  
Pr. ZOUAIDIA Fouad

#### **Decembre 2010**

Pr. ZNATI Kaoutar

#### **Mai 2012**

Pr. AMRANI Abdelouahed  
Pr. ABOUELALAA Khalil \*  
Pr. BENCHEBBA Driss \*  
Pr. DRISSI Mohamed \*  
Pr. EL ALAOUI MHAMDI Mouna  
Pr. EL OUAZZANI Hanane \*  
Pr. ER-RAJI Mounir  
Pr. JAHID Ahmed

#### **Février 2013**

Pr. AHID Samir  
Pr. AIT EL CADI Mina  
Pr. AMRANI HANCI Laila  
Pr. AMOR Mourad  
Pr. AWAB Almahdi  
Pr. BELAYACHI Jihane  
Pr. BELKHADIR Zakaria Houssain  
Pr. BENCHEKROUN Laila  
Pr. BENKIRANE Souad  
Pr. BENSCHIR Mustapha \*  
Pr. BENYAHIA Mohammed \*  
Pr. BOUATIA Mustapha  
Pr. BOUABID Ahmed Salim\*  
Pr. BOUTARBOUCH Mahjouba  
Pr. CHAIB Ali \*  
Pr. DENDANE Tarek  
Pr. DINI Nouzha \*  
Pr. ECH-CHERIF EL KETTANI Mohamed Ali  
Pr. ECH-CHERIF EL KETTANI Najwa  
Pr. ELFATEMI NIZARE

Chirurgie Cardio-vasculaire  
Pédiatrie  
Hématologie biologique  
Chirurgie Générale  
Radiologie  
Cardiologie  
Pneumo-Phtisiologie

Anesthésie réanimation  
Médecine Interne **Directeur ERSSM**  
Physiologie  
Microbiologie  
Médecine Aéronautique  
Biochimie- Chimie  
Radiologie  
Chirurgie Pédiatrique  
Pédiatrie  
Radiologie  
Chirurgie Plastique et Réparatrice  
Urologie  
Gastro-Entérologie  
Anatomie Pathologique  
Anesthésie Réanimation  
Chirurgie Générale  
Anatomie Pathologique

Anatomie Pathologique

Chirurgie pédiatrique  
Anesthésie Réanimation  
Traumatologie-orthopédie  
Anesthésie Réanimation  
Chirurgie Générale  
Pneumophtisiologie  
Chirurgie Pédiatrique  
Anatomie Pathologique

Pharmacologie  
Toxicologie  
Gastro-Entérologie  
Anesthésie-Réanimation  
Anesthésie-Réanimation  
Réanimation Médicale  
Anesthésie-Réanimation  
Biochimie-Chimie  
Hématologie  
Anesthésie Réanimation  
Néphrologie  
Chimie Analytique et Bromatologie  
Traumatologie orthopédie  
Anatomie  
Cardiologie  
Réanimation Médicale  
Pédiatrie  
Anesthésie Réanimation  
Radiologie  
Neuro-chirurgie

\*Enseignant militaire

Pr.EL GUERROUJ Hasnae  
 Pr.EL HARTI Jaouad  
 Pr.EL JAOUADI Rachid \*  
 Pr.EL KABABRI Maria  
 Pr.EL KHANNOUSSI Basma  
 Pr.EL KHLOUFI Samir  
 Pr.EL KORAICHI Alae  
 Pr.EN-NOUALI Hassane \*  
 Pr.ERRGUIG Laila  
 Pr.FIKRI Meryem  
 Pr.GHFIR Imade  
 Pr.IMANE Zineb  
 Pr.IRAQI Hind  
 Pr.KABBAJ Hakima  
 Pr.KADIRI Mohamed \*  
 Pr.LATIB Rachida  
 Pr.MAAMAR Mouna Fatima Zahra  
 Pr.MEDDAH Bouchra  
 Pr.MELHAOUI Adyl  
 Pr.MRABTI Hind  
 Pr.NEJJARI Rachid  
 Pr.OUBEJJA Houda  
 Pr.OUKABLI Mohamed \*  
 Pr.RAHALI Younes  
 Pr.RATBI Ilham  
 Pr.RAHMANI Mounia  
 Pr.REDA Karim \*  
 Pr.REGRAGUI Wafa  
 Pr.RKAIN Hanan  
 Pr.ROSTOM Samira  
 Pr.ROUAS Lamiaa  
 Pr.ROUIBAA Fedoua \*  
 Pr.SALIHOUN Mouna  
 Pr.SAYAH Rochde  
 Pr.SEDDIK Hassan \*  
 Pr.ZERHOUNI Hicham  
 Pr.ZINE Ali \*

**AVRIL 2013**

Pr.EL KHATIB MOHAMED KARIM \*

**MAI 2013**

Pr. BOUSLIMAN Yassir\*

**MARS 2014**

Pr. ACHIR Abdellah  
 Pr.BENCHAKROUN Mohammed \*  
 Pr.BOUCHIKH Mohammed  
 Pr. EL KABBAJ Driss \*  
 Pr. EL MACHTANI IDRISSE Samira \*  
 Pr. HARDIZI Houyam  
 Pr. HASSANI Amale \*  
 Pr. HERRAK Laila  
 Pr. JEAIDI Anass \*  
 Pr. KOUACH Jaouad\*  
 Pr. MAKRAM Sanaa \*  
 Pr. RHISSASSI Mohamed Jaafar  
 Pr. SEKKACH Youssef\*  
 Pr. TAZI MOUKHA Zakia

Médecine Nucléaire  
 Chimie Thérapeutique  
 Toxicologie  
 Pédiatrie  
 Anatomie Pathologique  
 Anatomie  
 Anesthésie Réanimation  
 Radiologie  
 Physiologie  
 Radiologie  
 Médecine Nucléaire  
 Pédiatrie  
 Endocrinologie et maladies métaboliques  
 Microbiologie  
 Psychiatrie  
 Radiologie  
 Médecine Interne  
 Pharmacologie  
 Neuro-chirurgie  
 Oncologie Médicale  
 Pharmacognosie  
 Chirurgie Pédiatrique  
 Anatomie Pathologique  
 Pharmacie Galénique **Vice-Doyen à la Pharmacie**  
 Génétique  
 Neurologie  
 Ophtalmologie  
 Neurologie  
 Physiologie  
 Rhumatologie  
 Anatomie Pathologique  
 Gastro-Entérologie  
 Gastro-Entérologie  
 Chirurgie Cardio-Vasculaire  
 Gastro-Entérologie  
 Chirurgie Pédiatrique  
 Traumatologie Orthopédie  
  
 Stomatologie et Chirurgie Maxillo-faciale  
  
 Toxicologie  
  
 Chirurgie Thoracique  
 Traumatologie- Orthopédie  
 Chirurgie Thoracique  
 Néphrologie  
 Biochimie-Chimie  
 Histologie- Embryologie-Cytogénétique  
 Pédiatrie  
 Pneumologie  
 Hématologie Biologique  
 Gynécologie-Obstétrique  
 Pharmacologie  
 CCV  
 Médecine Interne  
 Gynécologie-Obstétrique

\*Enseignant militaire

**DECEMBRE 2014**

Pr. ABILKACEM Rachid\*  
Pr. AIT BOUGHIMA Fadila  
Pr. BEKKALI Hicham \*  
Pr. BENAZZOU Salma  
Pr. BOUABDELLAH Mounya  
Pr. BOUCHRIK Mourad\*  
Pr. DERRAJI Soufiane\*  
Pr. EL AYOUBI EL IDRISSE Ali  
Pr. EL GHADBANE Abdedaim Hatim\*  
Pr. EL MARJANY Mohammed\*  
Pr. FEJJAL Nawfal  
Pr. JAHIDI Mohamed\*  
Pr. LAKHAL Zouhair\*  
Pr. OUDGHIRI NEZHA  
Pr. RAMI Mohamed  
Pr. SABIR Maria  
Pr. SBAI IDRISSE Karim\*

**AOUT 2015**

Pr. MEZIANE Meryem  
Pr. TAHIRI Latifa Rhumatologie

**PROFESSEURS AGREGES :****JANVIER 2016**

Pr. BENKABBOU Amine  
Pr. EL ASRI Fouad\*  
Pr. ERRAMI Nouredine\*  
Pr. NITASSI Sophia

**JUIN 2017**

Pr. ABI Rachid\*  
Pr. ASFALOU Ilyasse\*  
Pr. BOUAITI El Arbi\*  
Pr. BOUTAYEB Saber  
Pr. EL GHISSASSI Ibrahim  
Pr. HAFIDI Jawad Anatomie  
Pr. MAJBAR Mohammed Anas  
Pr. OURAINI Saloua\*  
Pr. RAZINE Rachid  
Pr. SOUADKA Amine  
Pr. ZRARA Abdelhamid\*

**MAI 2018**

Pr. AMMOURI Wafa  
Pr. BENTALHA Aziza  
Pr. EL AHMADI Brahim  
Pr. EL HARRECH Youness\*  
Pr. EL KACEMI Hanan  
Pr. EL MAJJAOUI Sanaa  
Pr. FATIHI Jamal\*  
Pr. GHANNAM Abdel-Ilah  
Pr. JROUNDI Imane  
Pr. MOATASSIM BILLAH Nabil  
Pr. TADILI Sidi Jawad  
Pr. TANZ Rachid\*

**NOVEMBRE 2018**

Pr. AMELLAL Mina  
Pr. SOULY Karim  
Pr. TAHRI Rajae

Pédiatrie  
Médecine Légale  
Anesthésie-Réanimation  
Chirurgie Maxillo-Faciale  
Biochimie-Chimie  
Parasitologie  
Pharmacie Clinique  
Anatomie  
Anesthésie-Réanimation  
Radiothérapie  
Chirurgie Réparatrice et Plastique  
O.R.L  
Cardiologie  
Anesthésie-Réanimation  
Chirurgie Pédiatrique  
Psychiatrie  
Médecine préventive, santé publique et Hyg.

Dermatologie

Chirurgie Générale  
Ophtalmologie  
O.R.L  
O.R.L

Microbiologie  
Cardiologie  
Médecine préventive, santé publique et Hyg.  
Oncologie Médicale  
Oncologie Médicale

Chirurgie Générale  
O.R.L  
Médecine préventive, santé publique et Hyg.  
Chirurgie Générale  
Immunologie

Médecine interne  
Anesthésie-Réanimation  
Anesthésie-Réanimation  
Urologie  
Radiothérapie  
Radiothérapie  
Médecine Interne  
Anesthésie-Réanimation  
Médecine préventive, santé publique et Hyg.  
Radiologie  
Anesthésie-Réanimation  
Oncologie Médicale

Anatomie  
Microbiologie  
Histologie-Embryologie-Cytogénétique

\*Enseignant militaire

## **NOVEMBRE 2019**

Pr. AATIF Taoufiq*	Néphrologie
Pr. ACHBOUK Abdelhafid *	Chirurgie réparatrice et plastique
Pr. ANDALOUSSI SAGHIR Khalid	Radiothérapie
Pr. BABA HABIB Moulay Abdellah*	Gynécologie-Obstétrique
Pr. BASSIR RIDA ALLAH	Anatomie
Pr. BOUATTAR TARIK	Néphrologie
Pr. BOUFETTAL MONSEF	Anatomie
Pr. BOUCHENTOUF Sidi Mohammed *	Chirurgie-Générale
Pr. BOUZELMAT HICHAM *	Cardiologie
Pr. BOUKHRIS JALAL *	Traumatologie-Orthopédie
Pr. CHAFRY BOUCHAIB *	Traumatologie-Orthopédie
Pr. CHAHDI HAFSA*	Anatomie pathologique
Pr. CHERIF EL ASRI ABAD *	Neuro-chirurgie
Pr. DAMIRI AMAL *	Anatomie Pathologique
Pr. DOGHMI NAWFAL*	Anesthésie-Réanimation
Pr. ELALAOUI SIDI-YASSIR	Pharmacie-Galénique
Pr. EL ANNAZ HICHAM*	Virologie
Pr. EL HASSANI MOULAY EL MEHDI*	Gynécologie-Obstétrique
Pr. EL HJOUJI ABDERRAHMAN *	Chirurgie Générale
Pr. EL KAOUI HAKIM *	Chirurgie Générale
Pr. EL WALI ABDERRAHMAN*	Anesthésie-Réanimation
Pr. EN-NAFAA ISSAM *	Radiologie
Pr. HAMAMA JALAL *	Stomatologie et Chirurgie Maxillo-faciale
Pr. HEMMAOUI BOUCHAIB*	O.R.L
Pr. HJIRA NAOUFAL *	Dermatologie
Pr. JIRA MOHAMED *	Médecine interne
Pr. JNIENE ASMAA	Physiologie
Pr. LARAQUI HICHAM *	Chirurgie-Générale
Pr. MAHFOUD TARIK *	Oncologie Médicale
Pr. MEZIANE MOHAMMED *	Anesthésie-Réanimation
Pr. MOUTAKI ALLAH YOUNES *	Chirurgie Cardio-Vasculaire
Pr. MOUZARI YASSINE *	Ophtalmologie
Pr. NAOUI HAFIDA *	Parasitologie-Mycologie
Pr. OBTEL MAJDOULINE	Médecine préventive, santé publique et Hyg.
Pr. OURRAI ABDELHAKIM *	Pédiatrie
Pr. SAOUAB RACHIDA *	Radiologie
Pr. SBITTI YASSIR *	Oncologie Médicale
Pr. ZADDOUG OMAR*	Traumatologie-Orthopédie
Pr. ZIDOUH SAAD *	Anesthésie-Réanimation

\*Enseignant militaire

## 2 - ENSEIGNANTS-CHERCHEURS SCIENTIFIQUE

### **PROFESSEURS DE L'ENSEIGNEMENT SUPERIEUR :**

Pr. ABOUDRAR Saadia	Physiologie
Pr. ALAMI OUHABI Naima	Biochimie-chimie
Pr. ALAOUI KATIM	Pharmacologie
Pr. ALAOUI SLIMANI Lalla Naïma	Histologie-Embryologie
Pr. ANSAR M'hammed	Chimie Organique et Pharmacie Chimique
Pr .BARKIYOU Malika	Histologie-Embryologie
Pr. BOUHOUCHE Ahmed	Génétique Humaine
Pr. BOUKLOUZE Abdelaziz	Applications Pharmaceutiques
Pr. DAKKA Taoufiq	Physiologie <b><u>Vice-Doyen chargé de la Rech. et de la Coop.</u></b>
Pr. FAOUZI Moulay El Abbas	Pharmacologie
Pr. IBRAHIMI Azeddine	Biologie moléculaire/Biotechnologie
Pr. OULAD BOUYAHYA IDRISSE Med	Chimie Organique
Pr. RIDHA Ahlam	Chimie
Pr. TOUATI Driss	Pharmacognosie
Pr. ZAHIDI Ahmed	Pharmacologie

### **PROFESSEURS HABILITES :**

Pr .BENZEID Hanane	Chimie
Pr. CHAHED OUZZANI Lalla Chadia	Biochimie-chimie
Pr .DOUKKALI Anass	Chimie Analytique
Pr .EL JASTIMI Jamila	Chimie
Pr. KHANFRI Jamal Eddine	Histologie-Embryologie
Pr.LYAHYAI Jaber	Génétique
Pr. OUADGHIRI Mouna	Microbiologie et Biologie
Pr. RAMLI Youssef	Chimie
Pr. SERRAGUI Samira	Pharmacologie
Pr. TAZI Ahnini	Génétique
Pr. YAGOUBI Maamar	Eau, Environnement

Mise à jour le 09/04/2021

KHALED Abdellah

Chef du Service des Ressources Humaines

FMPR

\*Enseignant militaire



# *Dédicaces*

***Je dédie ce travail à :***

***Ma mère Khadija***

*Grâce à toi, je suis devenu l'homme que je suis aujourd'hui.*

*Tu m'as tout donner sans jamais compter, tu as sacrifié ta vie pour moi, tu as joué le rôle du père et de la mère, comment je serai capable de trouver les mots pour exprimer ma gratitude...*

*Maman, merci pour tout, pour la vie que tu m'as donnée, pour la tendresse, pour le bonheur, la sécurité et l'affection dont j'ai eu besoin, tu es le guide de mon existence et ma raison de vivre. Je t'aime plus que tu ne saurais croire.*

*Ce travail est le fruit de toutes ces années de patience et de sacrifices, J'espère du fond du cœur que j'ai pu te rendre fière.*

بِسْمِ اللَّهِ الرَّحْمَنِ الرَّحِيمِ  
وَإِخْفِضْ لَهُمَا جَنَاحَ الذُّلِّ مِنَ الرَّحْمَةِ  
وَقُلْ رَبِّ أَرْحَمُهُمَا  
كَمَا رَبَّيَانِي صَغِيرًا

***A l'esprit de mon père Abderrahmane, Mon grand-père Taibi***

*Qui ont été toujours dans mon esprit et dans mon cœur, aucune dédicace ne  
pourra traduire mon amour et ma profonde gratitude.*

*J'aurais bien voulu que vous soyez parmi nous en ce jour mémorable.*

*Que Dieu tout puissant vous accueille dans son vaste paradis.*

## ***A ma grand-mère Tamou***

*Tes prières à Dieu le tout puissant m'ont été un grand appui tout au long de ce parcours.*

*J'implore Dieu tout puissant de vous garder en bonne santé et qu'il me permette de jouir de ton amour, ton soutien et de ta présence à mes côtés.*

## ***A ma femme Widad***

*Comment puis-je exprimer ma profonde tendresse et mon immense amour pour tous les sacrifices consentis, ton aide et ta générosité a été pour moi une source de courage et de persévérance.*

*Merci d'être toujours là à mes côtés, de me soutenir aux moments les plus difficiles, merci de m'accorder ta patience, ta confiance et ton amour.*

*J'implore Dieu tout puissant pour qu'il nous préserve un avenir meilleur.*

## ***A mon petit frère Fayssal***

*Le petit adorable au grand cœur, toujours calme, toujours présent à mes côtés, je te souhaite un meilleur parcours plein de succès et de réussite. Je t'offre ce travail en témoignage de mes sentiments d'amour et de fraternité tout en espérant que tu sois fier de ton grand frère.*

## ***A mes tantes et spécialement ma tante Halima***

*Ma deuxième mère, tu m'as appris, soutenue et encouragée tout au long de mon existence. Je te dédie ce travail en guise de ma reconnaissance éternelle.*

***A tous les membres de la famille ; A mes oncles et mes tantes***

***Particulièrement à mon oncle Mly Abdesslam, Mly Abdellah, Mly Thami, Sidi Mouhammed, Mly Driss, Mly Hicham, Mly Abdelmalek, Simohamed...***

*Puisse Dieu vous donne force, bonheur et santé.*

***A tous mes cousins et cousines***

*Spécial dédicace à mon cousin Youssef, Adam, grand et petit Ilyass, sans oublier le champion zakaria...*

***A mon beau père Dr. Driss Rahli et ma belle mère Khadija***

*Merci pour votre grand soutien et votre grand amour. Que Dieu vous protège et vous garde en bonne santé.*

***A mes meilleurs amis***

*Driss, Achraf, Sami, Oussama, Youness, Yassin, Bassam, Imane, Firdaous, Lghalia...*



# *Remerciements*

***A mon Maître et Président de Thèse***

***Monsieur BENAMR Said***

***Professeur De Chirurgie Générale***

***Hôpital Ibn Sina Rabat***

*Je tiens à exprimer mes vifs remerciements en acceptant la présidence de cet honorable jury de thèse, Votre compétence, votre dynamisme et votre modestie ont toujours suscité en nous grande estime. Veuillez, cher maître, trouver dans ce modeste travail, l'expression de ma haute estime.*

***A mon Maître et Rapporteur de Thèse***

***Monsieur MDAGHRI Jalil***

***Professeur De Chirurgie Viscérale et Générale***

***Hôpital Ibn Sina Rabat***

*Mes vives gratitudee et mes remerciements les plus sincères pour le partage de vos connaissances, votre grande générosité, votre gentillesse et pour tous vos conseils qui m'ont été d'une grande aide pour la réalisation de ce mémoire de fin d'études. Veuillez trouver ici, cher maître, le témoignage de mon égard et mon profond respect.*

***A mon Maitre et Juge de Thèse***

***Monsieur MSSROURI Rahal***

***Professeur De Chirurgie Viscérale et Générale***

***Hôpital Ibn Sina Rabat***

*Nous sommes profondément reconnaissants pour votre grand honneur en acceptant aimablement d'être un membre de jury de thèse. Je tiens à vous exprimer ma profonde gratitude en guise de votre bienveillance. Veuillez trouver ici, cher Professeur, le témoignage de ma profonde gratitude.*

***A mon Maitre et Juge de Thèse***  
***Monsieur JAHID Ahmed***  
***Professeur Anatomopathologiste***  
***Hôpital Ibn Sina Rabat***

*Vous avez accepté avec bienveillance de participer au jugement de ce travail. Votre présence est pour nous, l'occasion de vous exprimer notre admiration de votre grande compétence. Puisse ce travail témoigner notre grand respect et notre sincère admiration.*

***A Toute L'équipe de Chirurgie B***

***Hôpital Ibn Sina Rabat***

*Professeurs, infirmiers, et un spécial remerciement au Dr Moufid et Mme  
Amina.*



## ***Liste des abréviations***

**ACE** : Antigène carcino-embryonnaire.

**ADP** : Adénopathie.

**ADK** : Adénocarcinome.

**AEG** : Altération de l'état général.

**AMS** : Artère mésentérique supérieure.

**ASP** : Abdomen sans préparation.

**CA 19-9** : Antigène carbohydate 19-9.

**CCR** : Cancer colorectal.

**D2** : 2ème portion du duodénum.

**ECG** : Electrocardiogramme.

**HTA** : Hypertension artérielle.

**NFS** : Numération formule sanguine.

**NHA** : Niveau hydro aérique.

**PAF** : Polypose adénomateuse familiale.

**RCH** : Rectocolite hémorragique.

**TDM** : Tomodensitométrie.

**TCA** : Temps de céphaline activée.

**TP** : Taux de prothrombine.



***Liste des illustrations***

## LISTE DES FIGURES

<b>Figure 1:</b> Incidence des cancers coliques en occlusion.....	7
<b>Figure 2:</b> Répartition des patients en fonction de la tranche d'âge.....	8
<b>Figure 3:</b> Nombre de patients selon la tranche d'âge.....	8
<b>Figure 4:</b> Répartition des malades en fonction du sexe.....	9
<b>Figure 5:</b> Répartition entre milieu urbain et rural.....	10
<b>Figure 6:</b> Répartition des patients selon le motif d'hospitalisation.....	10
<b>Figure 7:</b> Antécédents des patients .....	12
<b>Figure 8:</b> Signes fonctionnels révélateurs .....	13
<b>Figure 9:</b> Signes généraux.....	14
<b>Figure 10:</b> Les principaux signes physiques.....	15
<b>Figure 11:</b> Aspects de l'ASP .....	16
<b>Figure 12:</b> NHA de type colique chez un patient n°1 de notre série hospitalisé au sein du service des UCV Avicenne Rabat .....	16
<b>Figure 13:</b> Localisation tumorale objectivée par la TDM abdominale .....	17
<b>Figure 14:</b> Anomalies secondaires détectées par la TDM abdominale. ....	18
<b>Figure 15:</b> TDM abdominale révélant un épanchement péritonéal liquidien (Ascite) de faible abondance chez un patient n°2 de notre série. ....	19
<b>Figure 16:</b> TDM abdominale montrant une occlusion colique sur un processus tumoral colique gauche infiltrant la graisse périe digestive et de petits ganglions satellites chez un patient n°3 de notre série..	19
<b>Figure 17:</b> TDM abdominale objectivant un processus tumoral de l'angle colique droit avec de multiples NHA grêlo-colique chez un malade n°4 de notre série.....	20
<b>Figure 18:</b> TDM abdominale révélant une occlusion du sigmoïde sur un processus tumoral avec importante distension d'amont et épanchement péritonéal réactionnel chez un patient n°5 de notre série.....	20
<b>Figure 19:</b> Coloscopie montrant une lésion polypoïde ulcérée occupant presque le $\frac{3}{4}$ de la circonférence à 65 cm de la MA chez un patient n°6 de notre série. ....	21
<b>Figure 20:</b> Examens paracliniques réalisés dans notre série .....	23
<b>Figure 21:</b> Localisation tumorale.....	26
<b>Figure 22:</b> Exploration chirurgicale. ....	27
<b>Figure 23:</b> Interventions chirurgicales .....	28
<b>Figure 24:</b> Type histologique des cancers coliques .....	32
<b>Figure 25:</b> Les différents segments coliques .....	35
<b>Figure 26:</b> Situation générale du cadre colique au sein du modèle d'organisation en 9 régions .....	36
<b>Figure 27:</b> Configuration externe.....	37
<b>Figure 28:</b> La vascularisation artérielle du colon.....	42
<b>Figure 29:</b> Drainage veineux du colon.....	43
<b>Figure 30:</b> Histologie élémentaire de la paroi colique .....	45
<b>Figure 31:</b> Deux illustrations objectivant la séquence adénome => adénocarcinome .....	47
<b>Figure 32:</b> ADK bien différencié: aspect macroscopique au sein du service d'anatomopathologie Avicenne Rabat .....	48

<b>Figure 33:</b> ADK du colon moyennement différencié.....	48
<b>Figure 34:</b> ADK peu différencié: aspect macroscopique au sein du service d'anatomopathologie Avicenne Rabat .....	48
<b>Figure 35:</b> ADK liberkhunien infiltrant la sous muqueuse .....	50
<b>Figure 36:</b> ADK mucineux avec quelques lambeaux de cellules tumorales flottant dans des flaques de mucus .....	50
<b>Figure 37:</b> Stade pTNM ( 2017, 8ème édition) .....	52
<b>Figure 38:</b> Incidence mondiale du cancer colorectal (GLOBOCAN 2012, Centre international de recherche sur le cancer).....	59
<b>Figure 39:</b> NHA de type colique.....	65
<b>Figure 40:</b> TDM objectivant une tumeur sigmoïdienne avec distension colique importante .....	67
<b>Figure 41:</b> Installation du patient pour une éventuelle laparotomie médiane.....	75
<b>Figure 42:</b> (A) : Emplacement des trocarts pour colectomie droite coelioscopique. (B) : Emplacement des trocarts pour colectomie gauche coelioscopique .....	76
<b>Figure 43:</b> Emplacement des trocarts pour colectomie totale ou subtotale coelioscopique .....	77
<b>Figure 44:</b> Localisation des incisions pour la réalisation d'une colostomie latérale. L'incision doit être pratiquée sur le bord extérieur de la gaine du grand droit.....	83
<b>Figure 45:</b> Vidange du contenu colique .....	83
<b>Figure 46:</b> Fixation du colon au péritoine .....	84
<b>Figure 47:</b> Positionnement de la baguette .....	84
<b>Figure 48:</b> Ouverture de la colostomie avec une incision longitudinale .....	84
<b>Figure 49:</b> Position du patient.....	88
<b>Figure 50:</b> Incision et prévention d'une déchirure capsulaire liée à la traction.....	88
<b>Figure 51:</b> Mobilisation de la flexion splénique et du colon gauche + identification de l'uretère .....	88
<b>Figure 52:</b> Division du mésocolon gauche et du mésorectum + fermeture du moignon rectale.....	89
<b>Figure 53:</b> Confection d'une colostomie terminale .....	89
<b>Figure 54:</b> Technique du lavage colique peropératoire.....	96
<b>Figure 55:</b> (A) Colectomie droite pour cancer du côlon ascendant ; (B) Colectomie droite élargie à gauche pour cancer du côlon transverse.....	98
<b>Figure 56:</b> (A) Occlusion tumorale du sigmoïde et insertion d'une prothèse métallique auto-expansive sous endoscopie ; (B) Placement du stent ; (C) Placement du stent, vue radioscopique ; (D) Contrôle radioscopique avec injection du produit de contraste .....	101
<b>Figure 57:</b> Arbre décisionnel lors d'un cancer colique occlusif .....	112

## LISTE DES TABLEAUX

<b>Tableau 1:</b> Troubles biologiques objectivés dans notre série .....	23
<b>Tableau 2:</b> Types d'interventions chirurgicales.....	27
<b>Tableau 3:</b> La morbidité des gestes chirurgicaux dans notre série .....	31
<b>Tableau 4:</b> L'âge moyenne par série .....	58
<b>Tableau 5:</b> Incidence selon le sexe.....	58
<b>Tableau 6:</b> Répartition des signes fonctionnels .....	62
<b>Tableau 7:</b> Type des NHA.....	66
<b>Tableau 8:</b> Localisation tumorale.....	78
<b>Tableau 9:</b> Résécabilité par série .....	105
<b>Tableau 10:</b> Mortalité par série .....	105
<b>Tableau 11:</b> Morbidité dans notre série.....	106



# ***Sommaire***

<b>Introduction</b> .....	1
<b>Matériels et Méthodes</b> .....	3
I. Type d'étude : .....	4
II. Population d'étude : .....	4
1. Critères d'inclusion : .....	4
2. Critères d'exclusion : .....	4
III. Méthodes de recueil des données : .....	5
1. Collecte de données : .....	5
2. Paramètres recueillis : .....	5
<b>Résultats</b> .....	6
I. Etude épidémiologique : .....	7
1. Fréquence : .....	7
2. Age : .....	7
3. Sexe : .....	9
4. Origine géographique : .....	10
5. Motif d'hospitalisation : .....	10
6. Antécédents : .....	11
II. Etude clinique : .....	13
1. Délai d'apparition du syndrome occlusif : .....	13
2. Signes fonctionnels : .....	13
3. Signes Généraux : .....	14
4. Sg physiques : .....	14
III. Etude paraclinique : .....	16
1. L'ASP : .....	16
2. TDM abdominale : .....	17
3. La colonoscopie : .....	21
4. Radio thorax : .....	21
5. Echographie abdominale : .....	22

6. Bilan biologique : .....	22
IV. Prise en charge thérapeutique : .....	24
1. But : .....	24
2. Moyen : .....	24
2.1. Médicaux : .....	24
2.2. Chirurgicaux : .....	25
2.2.1. Voie d'abord : .....	25
2.2.2. Exploration chirurgicale : .....	25
2.2.3. Technique chirurgicale : .....	27
2.3. Moyens instrumentaux : .....	28
2.4. Chimiothérapie : .....	28
3. Résultats : .....	29
3.1. Colostomie 1 <sup>ère</sup> : .....	29
3.2. Résection avec stomie : .....	30
3.3. Résection avec anastomose : .....	31
V. Etude anatomopathologique de la pièce opératoire : .....	32
1. Type histologique : .....	32
2. Classification TNM : .....	33
VI. Survie .....	33
<b>Discussion</b> .....	34
I. Généralités : .....	35
1. Rappel anatomique : .....	35
1.1. Introduction : .....	35
1.2. Disposition générale .....	36
1.3. Morphologie externe : .....	37
1.4. Structure : .....	37
1.5. Anatomie segmentaire : .....	38
1.6. Vascularisation : .....	40
1.6.1. Artérielle : .....	40
1.6.2. Veineuse : .....	42

1.6.3. Innervation :	44
1.6.4. Drainage lymphatique :	44
2. Rappel anatomopathologique :	45
2.1. Histologie de la paroi colique :	45
2.2. La cancérogénèse :	46
2.3. Macroscopie :	47
2.4. Microscopie :	49
2.5. Extension tumorale :	51
2.5.1. Extension pariétale :	51
2.5.2. Extension ganglionnaire :	51
2.5.3. Extension à distance :	51
2.6. Classification des cancers coliques :	51
3. Rappel physiopathologique :	53
3.1. Augmentation de la pression intraluminale :	53
3.2. Accumulation de gaz et de liquides :	54
3.3. Hypersécrétion réactionnelle :	55
3.4. Pullulation bactérienne :	55
II. Donnés épidémiologiques des cancers coliques en occlusion :	57
1. Fréquence :	57
2. Age :	57
3. Sexe :	58
4. Origine géographique :	59
III. Donnés cliniques	60
1. Antécédents :	60
2. Délai de consultation :	60
3. Les signes fonctionnels :	61
4. Signes généraux :	63
5. Signes physiques :	63
IV. Etude paraclinique :	65
1. L'ASP :	65

2.	La TDM :	66
3.	La colonoscopie :	68
4.	Radio thorax :	68
5.	Echographie abdominale :	69
6.	Biologie :	69
V.	Diagnostic différentiel :	71
VI.	Prise en charge thérapeutique :	72
1.	Les buts de la prise en charge :	72
2.	Les moyens et indications thérapeutique :	72
2.1.	Traitement médical :	72
2.2.	Traitement chirurgical :	75
2.2.1.	Chirurgie en plusieurs temps :	81
2.2.1.1.	La colostomie 1 <sup>ère</sup> :	81
2.2.1.2.	La résection avec stomie :	85
2.2.1.3.	Résection avec anastomose protégée :	90
2.2.1.4.	Chirurgie en trois temps :	90
2.2.2.	Chirurgie en un seul temps :	90
2.2.2.1.	Résection et anastomose en un seul temps :	90
2.2.2.2.	Colectomie totale ou subtotala :	93
2.2.2.3.	Résection segmentaire avec lavage colique peropératoire et anastomose immédiate :	95
2.2.3.	Les dérivations internes :	97
2.2.4.	Traitement du cancer colique droit en occlusion :	97
2.3.	Techniques nos chirurgicales :	98
2.4.	Prise en charge à distance du cancer colique :	101
2.4.1.	Chimiothérapie adjuvante :	101
2.4.2.	Chimiothérapie locorégionale :	102
2.4.3.	Chimiothérapie palliative :	103
2.4.4.	Place de la radiothérapie :	103
2.4.5.	L'immunothérapie :	103

2.4.6. Prise en charge psychologique :.....	104
3. Résultats :.....	104
3.1. Résécabilité :.....	104
3.2. Mortalité :.....	105
3.2.1. Mortalité globale :.....	105
3.2.2. Mortalité en fonction de la stratégie thérapeutique :.....	106
3.3. Morbidité :.....	106
VII. Pronostic :.....	107
VIII.Surveillance :.....	108
1. Buts :.....	108
2. Rythme, moyens et indications :.....	108
IX. Prévention et dépistage :.....	110
<b>Conclusion</b> .....	113
<b>Résumés</b> .....	115
<b>Annexes</b> .....	119
<b>Bibliographie</b> .....	123



# ***Introduction***

Le cancer du côlon est une néoformation proliférative maligne développée aux dépens de la paroi colique.

L'occlusion colique est définie par l'interruption du transit intestinal normal, elle représente le mode de révélation de 8 à 29 % des cancers coliques [1].

Le cancer colorectal, deuxième cause de mortalité lié au cancer, et troisième cancer le plus diagnostiqué [2,3]. Selon les estimations de l'American Cancer Society pour l'année 2020, 43 340 cas de cancer du rectum et 104 610 cas de cancer du côlon ont été diagnostiqués [4].

Au Maroc, ce type de cancer occupe la 3ème place chez l'homme et la 4ème place chez la femme selon le dernier registre des cancers de la région du grand Casablanca [5]. Cependant son incidence dans notre pays reste moins élevée que celle des pays occidentaux (2.5 à 3.3/100 000 habitants) [6].

Environ 7–29 % des CCR se compliquent d'obstruction aiguë, quasiment 30 % dans le côlon proximal et 70 % dans le côlon distal [7,8].

Le cancer colique en occlusion pose une double problématique :

- D'une part, l'occlusion et son retentissement potentiel notamment d'ordre général ou intestinal d'amont.
- D'autre part, elle révèle un diagnostic tardif associé le plus souvent à une tumeur localement avancée ou métastatique.

Néanmoins une amélioration de la prise en charge médico-chirurgicale abouti à une diminution de la morbidité et de la mortalité à court et à long terme.



***Matériels  
et  
Méthodes***

## **I. Type d'étude :**

Ce travail est une étude rétrospective à visée descriptive s'étalant sur une période de 5ans, allant du premier juillet 2017 au premier juillet 2021, au sein du service de chirurgie B de l'hôpital Avicenne Rabat.

### **OBJECTIF**

Les objectifs de notre thèse sont :

- Evaluer les différents aspects épidémiologique, clinique et thérapeutique du cancer colique en occlusion.
- Décrire les stratégies de la prise en charge du cancer colique en occlusion.
- Comparer les résultats des différentes techniques chirurgicales proposés, et choisir la méthode la mieux adaptée à notre contexte.

## **II. Population d'étude :**

### **1. Critères d'inclusion :**

Nous avons inclus dans cette étude tous les cas de tumeur colique compliqué d'occlusion diagnostiqués et opérés au service de chirurgie B de l'hôpital Avicenne Rabat.

### **2. Critères d'exclusion :**

- Les patients opérés pour cancer colique non occlusif.
- Les patients opérés pour occlusion colique non tumorale.
- L'absence de confirmation histologique.
- Quelques dossiers incomplets, pareillement a l'indisponibilité des informations sur le suivi de certains patients.

### **III. Méthodes de recueil des données :**

#### **1. Collecte de données :**

Afin d'identifier les patients, on a eu recours au registre d'hospitalisation du service de Chirurgie B de l'hôpital Avicenne Rabat.

Le recueil des données a été fait à partir :

- Des dossiers médicaux d'hospitalisation.
- Les comptes rendus opératoires.
- Les comptes rendus anatomopathologiques.

#### **2. Paramètres recueillis :**

Les différents renseignements cliniques, paracliniques et évolutifs ont été collectés selon une fiche d'exploitation (voir annexes).

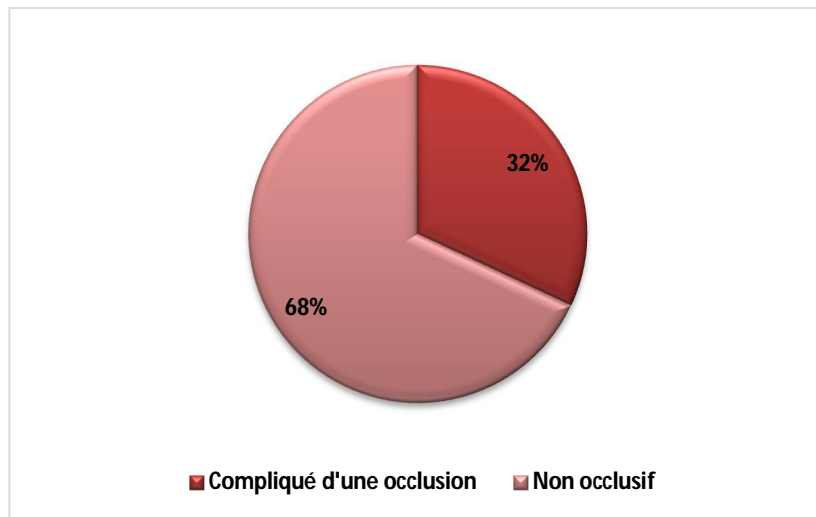


# ***Résultats***

## I. Etude épidémiologique :

### 1. Fréquence :

Durant la période d'étude qui s'étale du premier juillet 2017 au juillet 2021, nous avons pu relever 82 cas de cancer colique dont 39 ont été compliqué d'une occlusion soit 32% des patients.

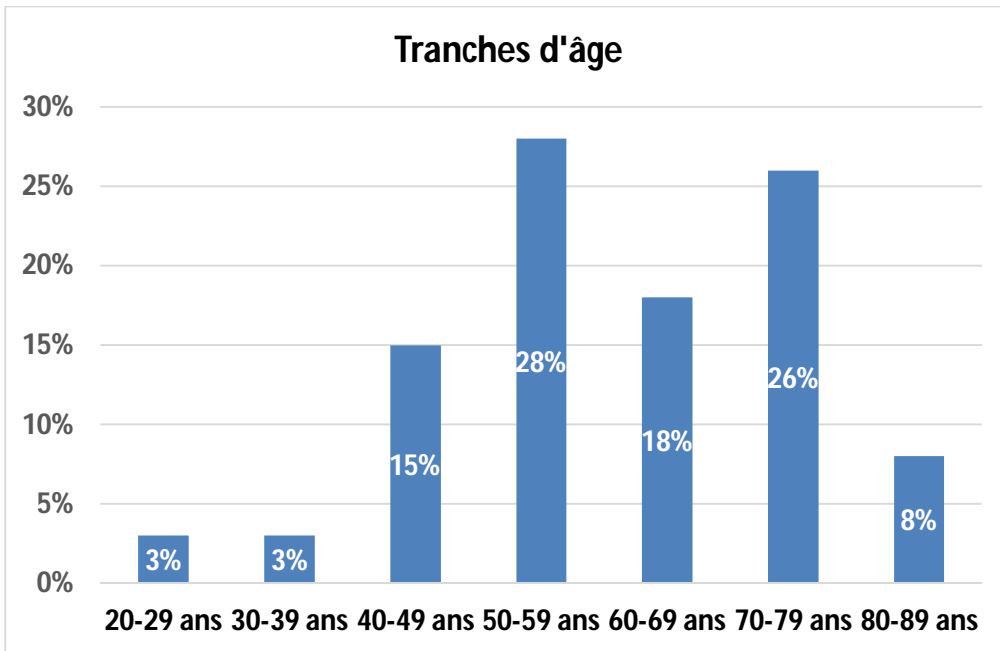


**Figure 1:** Incidence des cancers coliques en occlusion

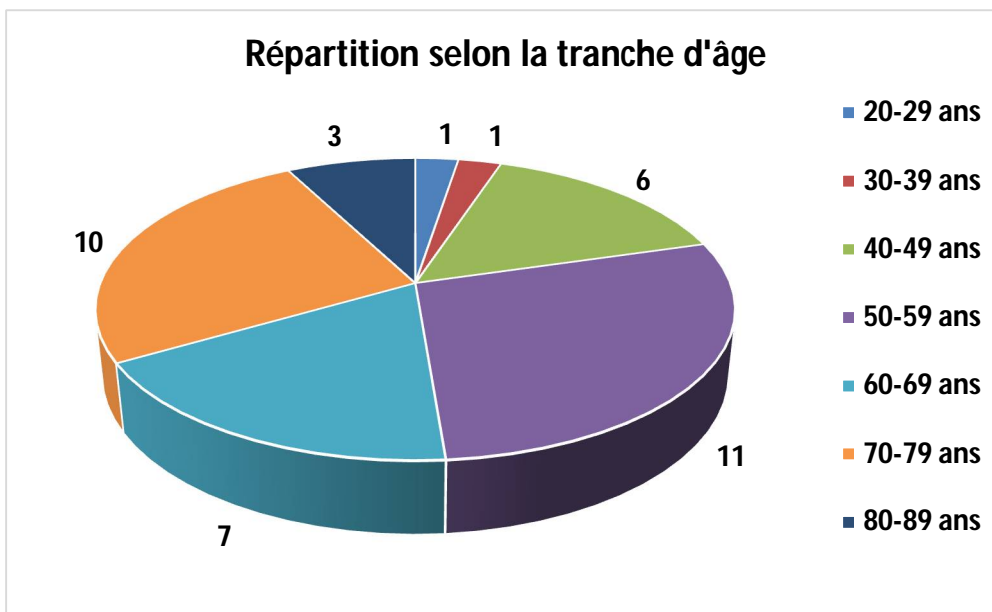
### 2. Age :

Dans notre étude, la moyenne d'âge des malades était de 60 ans, avec des extrêmes allant de 83 ans à 28 ans.

- 28 % des patients sont à la cinquième décade.
- Plus de 80 % des patients sont âgés au-delà de 50 ans.
- Tandis que le 1/5 des malades sont âgés en deçà de 50 ans.



**Figure 2:** Répartition des patients en fonction de la tranche d'âge

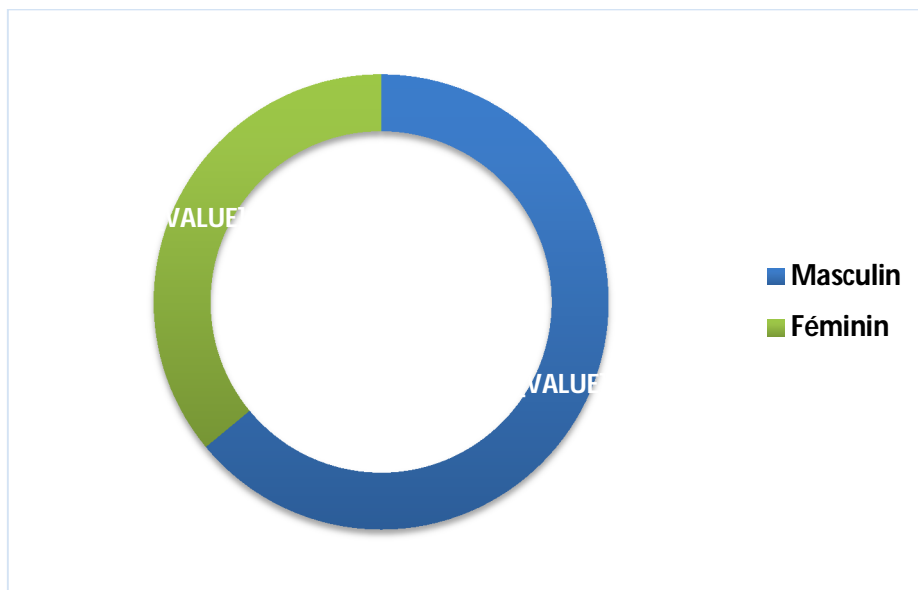


**Figure 3:** Nombre de patients selon la tranche d'âge

### 3. Sexe :

Sur les 39 patients présentant un cancer colique en occlusion, on a pu dénombrer :

- 14 de sexe féminin soit 36 %.
- 25 de sexe masculin soit 64 %.
- Ce qui fait un sexe ratio de 1,77 en faveur des hommes.

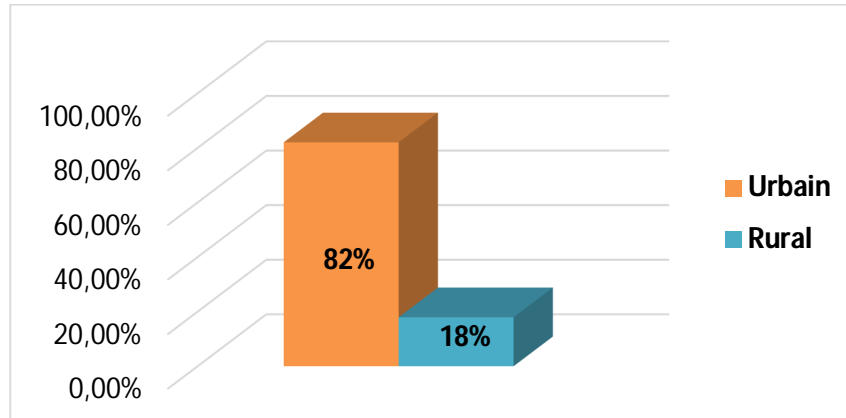


**Figure 4:** Répartition des malades en fonction du sexe

#### 4. Origine géographique :

Dans notre série on note une prédominance de l'origine urbaine.

32 de nos patients proviennent du milieu urbain soit 82 %, et 7 patients proviennent du milieu rural soit 18 %.

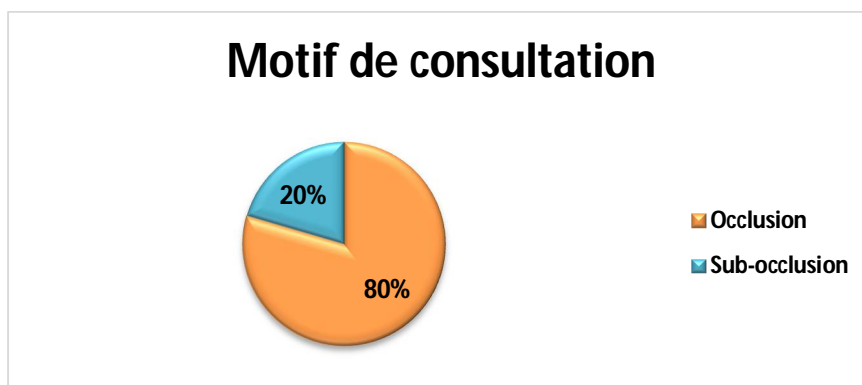


**Figure 5:** Répartition entre milieu urbain et rural

#### 5. Motif d'hospitalisation :

Sur les 39 patients présentant un cancer colique ;

- 31 patients ont été admis dans un tableau d'occlusion franche soit 80 %.
- 8 patients ont été admis dans un tableau de sub-occlusion soit 20 %.



**Figure 6:** Répartition des patients selon le motif d'hospitalisation

## 6. Antécédents :

- **Médicaux**

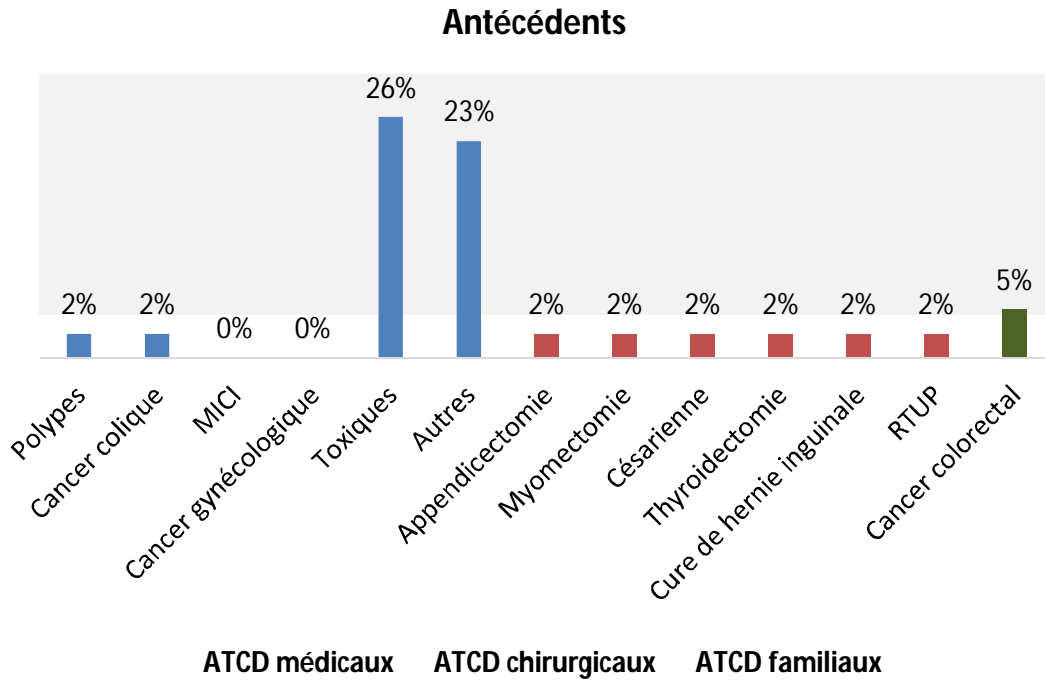
- Un de nos patients était porteur de polypes soit 2 %.
- Un patient était suivi pour tumeur du sigmoïde soit 2 %.
- Dix patients étaient tabagiques chroniques soit 26 %, dont trois étaient alcooliques soit 8 %, et un consommé du cannabis soit 2 %.
- Neuf patients présentaient des comorbidités sous-jacents (à savoir l'HTA et le diabète) soit 23 %.
- Trois étaient suivis pour des cardiopathies (pas de documents) soit 8 %.

- **Chirurgicaux**

- Un patient est opéré pour appendicite 6 mois avant son hospitalisation pour occlusion colique.
- Une patiente est opérée pour myomectomie 9 mois avant son hospitalisation pour occlusion colique.
- Une patiente est opérée pour césarienne (MFIU) il y a 22 ans.
- Une patiente est opérée à 2 reprises pour goitre multi nodulaire il y a 20 ans (pas de documents).
- Un patient est opéré pour cure de hernie inguinale 3 ans avant son admission pour occlusion colique, l'autre est opéré pour résection trans urétral de la prostate (HBP) 1an avant son admission pour occlusion colique.

- **Familiaux**

- Deux de nos patients avaient une parenté de 2ème degré porteurs de cancer colorectal soit 5 %.
- Par ailleurs, pas d'antécédents de PAF dans notre série.



**Figure 7:** Antécédents des patients

## II. Etude clinique :

### 1. Délai d'apparition du syndrome occlusif :

Le délai de consultation moyen chez nos patients était de 6 jours avec des extrêmes allant de 1 jour à 15 jours que ce soit :

- Une occlusion franche avec installation de la triade classique de l'occlusion.
- Une sub-occlusion avec exacerbation de la symptomatologie initiale.
- Ou l'apparition des signes d'alerte (tachypnée ; bradypnée ; hypotension ; agitation...).

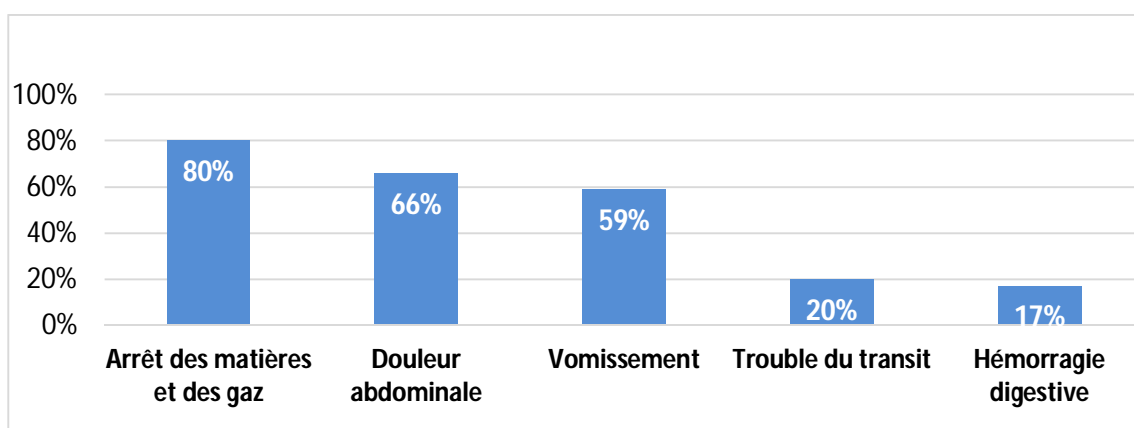
### 2. Signes fonctionnels :

L'arrêt des matières et des gaz reste de loin le symptôme le plus fréquent retrouvé chez 31 de nos patients soit 80 %.

26 de nos patients ont présenté des douleurs abdominales soit 66 %, et 59 % avaient des vomissements dont 1 avait des vomissements fécaloïdes soit 2 %, et un autre des vomissements bilieux.

Un arrêt de l'émission de selles sans arrêt franc des gaz a été rapporté chez 8 patients soit 20%.

Néanmoins 17 % des patients présentaient des rectorragies.

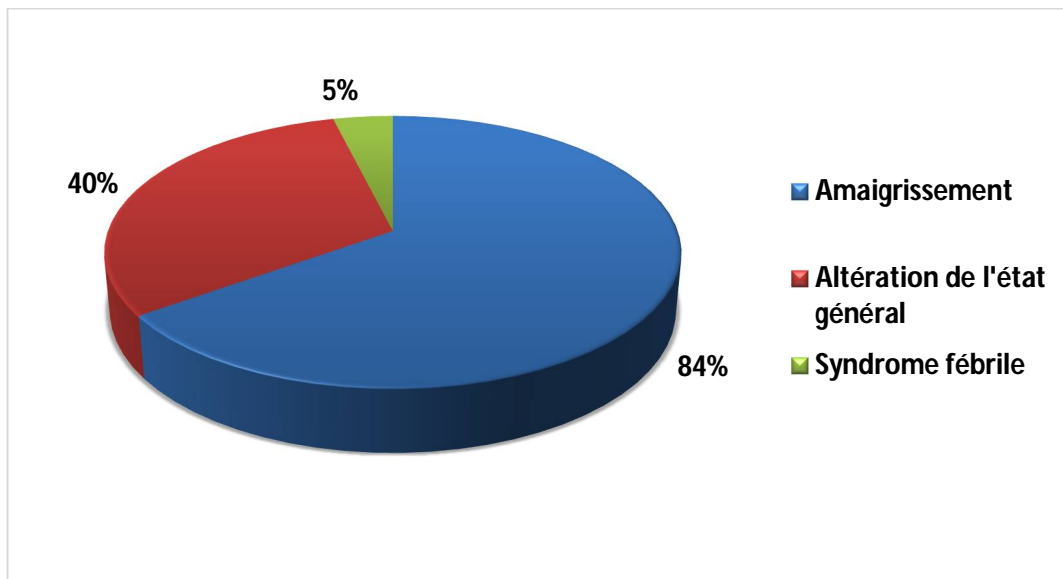


**Figure 8:** Signes fonctionnels révélateurs

### 3. Signes Généraux :

Des signes généraux ont été fréquemment identifiés, 84% de nos patients ont noté une notion d'amaigrissement, et 40% une notion d'altération de l'état général.

Néanmoins, le syndrome fébrile a été rapporté chez 2 patients soit 5%.



**Figure 9:** Signes généraux

### 4. Sg physiques :

L'examen clinique a objectivé :

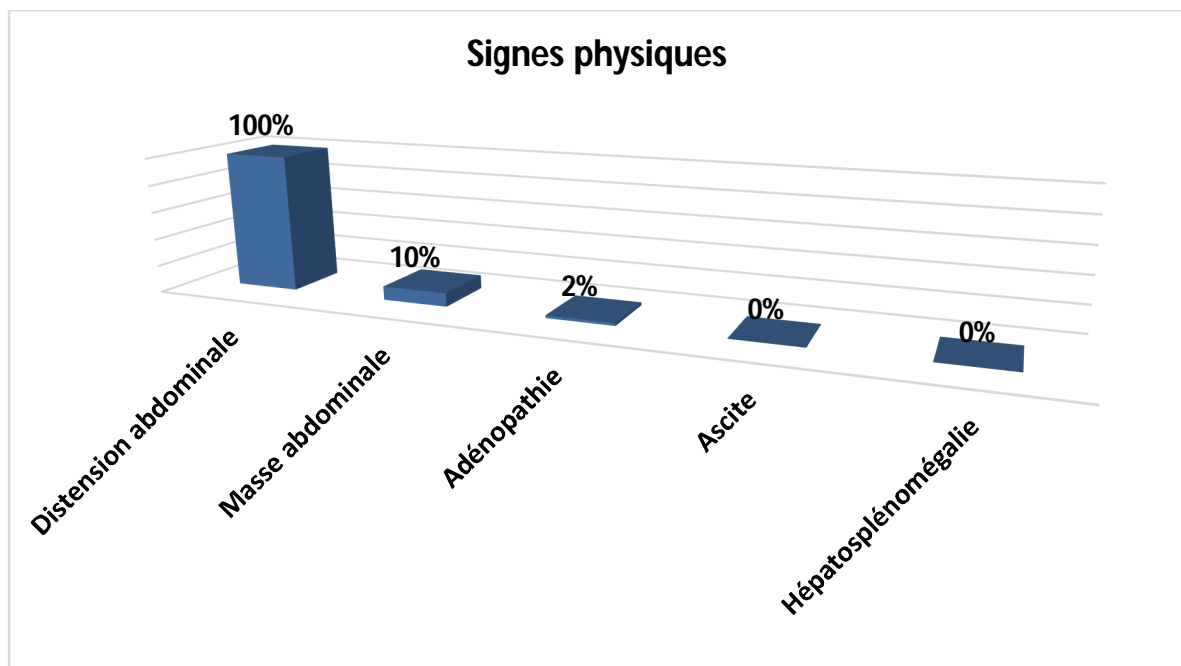
- Une distension abdominale chez tous nos patients soit 100 %.
- Une masse abdominale palpable chez 4 de nos patients soit 10 %, dont 1 parmi eux avait une parenté de 2ème degré porteur de cancer colorectal.
- Des adénopathies inguinales gauches chez une de nos malades soit 2 %.

- Une cicatrice abdominale de McBurney chez 1 patient.
- Deux cicatrices de laparotomie horizontale chez 2 patientes soit 5%, une pour césarienne et l'autre pour une myomectomie.

Par ailleurs, pas d'hépatosplénomégalie ni d'ascite dans notre série.

**Le toucher rectal** a été réaliser pour tous les patients, 35 se présentaient avec une ampoule rectale vide soit 90 %, et 3 avaient des stigmates d'hémorragie soit 8 %.

Un fécalome a été objectivé chez un patient soit 2 %, et une hypertrophie prostatique de découverte fortuite chez un patient ayant comme antécédent une cure d'hernie inguinale.



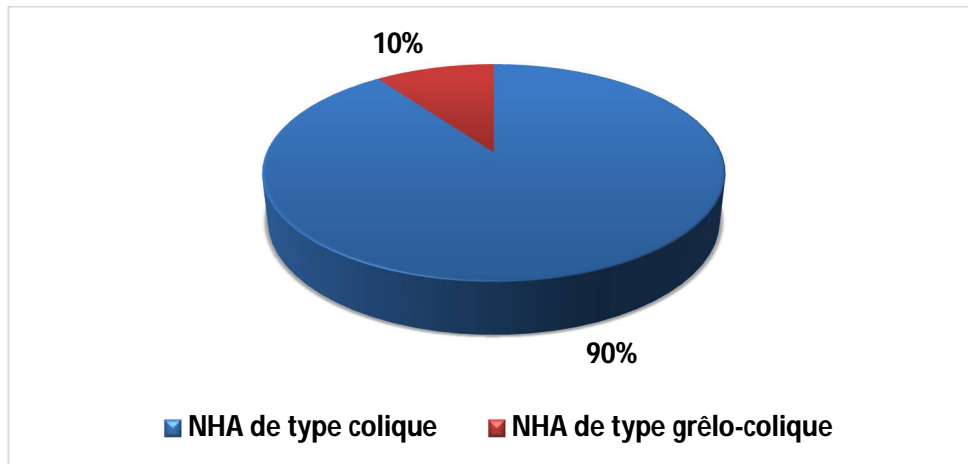
**Figure 10:** Les principaux signes physiques

### III. Etude paraclinique :

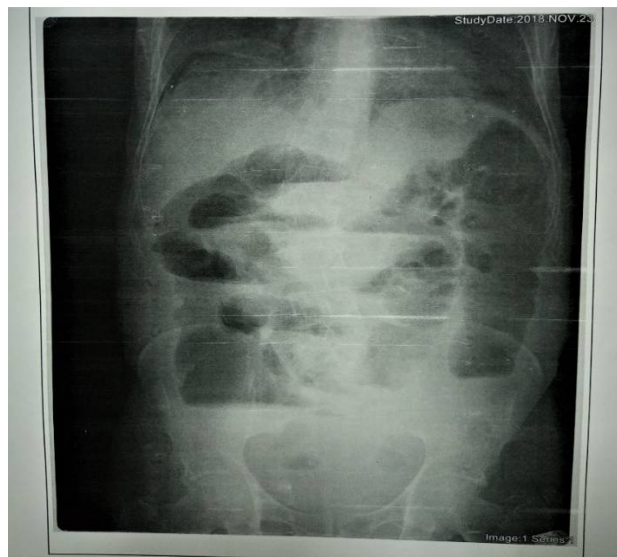
#### 1. L'ASP :

IL a été réalisé chez tous nos patients comme examen de 1<sup>ère</sup> intention .

Des NHA de type colique ont été objectivés chez 35 patients soit 90 %, et de type grêlo-colique chez 4 de nos patients soit 10%.



**Figure 11:** Aspects de l'ASP



**Figure 12:** NHA de type colique chez un patient n°1 de notre série hospitalisé au sein du service des UCV Avicenne Rabat

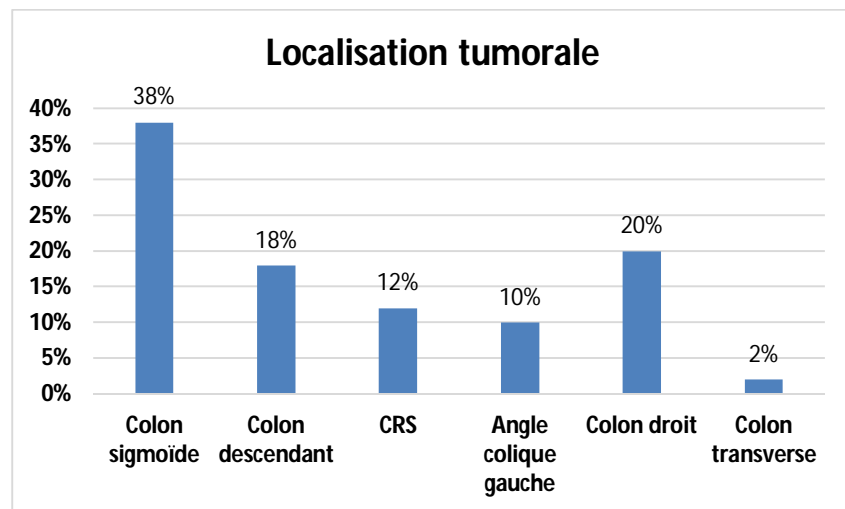
## 2. TDM abdominale :

Le scanner abdominal est l'examen de référence pour le diagnostic de certitude du cancer colique en occlusion [9], réalisé chez tous nos malades, soit 100%.

IL a permis de préciser le siège de l'occlusion tumoral (masse tissulaire pariétale intestinale, avec dilatation en amont).

Dans notre série le siège tumoral a été retrouvé au niveau :

- Du sigmoïde chez 15 patients soit 38 %.
- Le colon descendant chez 7 patients soit 18 %.
- La charnière recto-sigmoïdienne chez 5 patients soit 12 %.
- L'angle colique gauche chez 4 patients soit 10 %.
- Le colon droit chez 8 patients soit 20 %.
- Le colon transverse chez 1 patient soit 2 %.



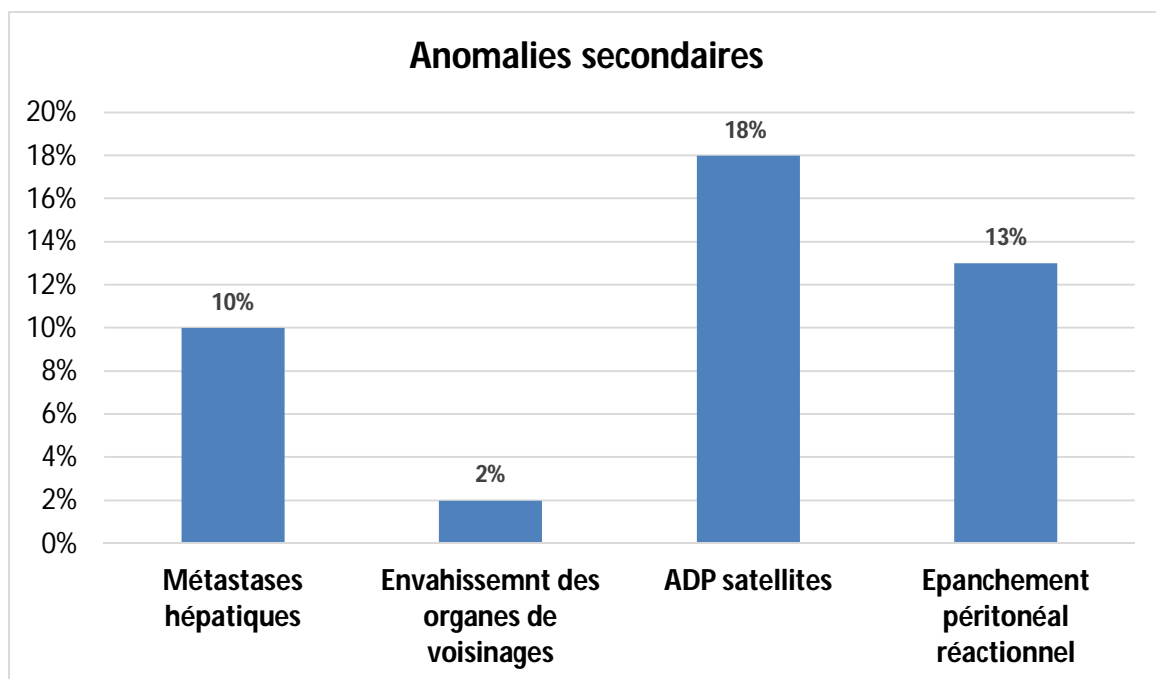
**Figure 13:** Localisation tumorale objectivée par la TDM abdominale

La TDM abdominale a détecté :

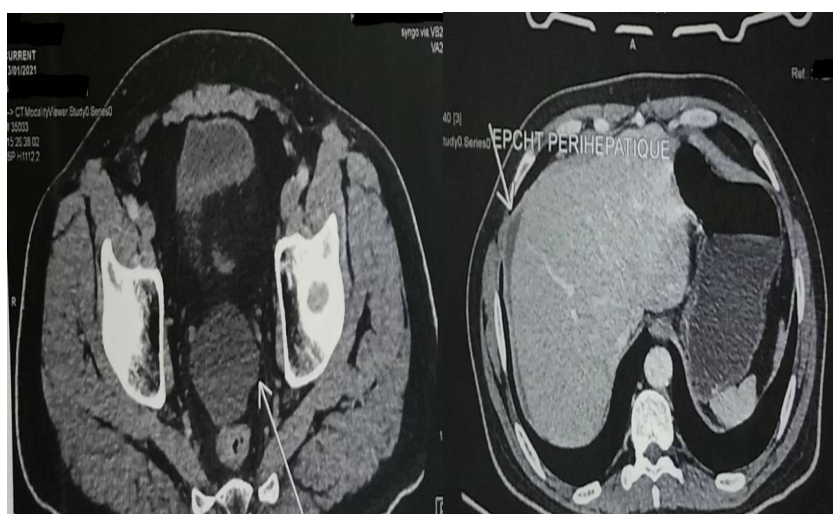
- La présence de métastases hépatiques chez 4 patients soit 10%.
- Un envahissement du grêle et de la vessie chez un seul patient soit 2%.
- Des adénopathies satellites chez 7 patients soit 18%.
- Un épanchement péritonéal réactionnel chez 5 patients soit 13%.

Par ailleurs ;

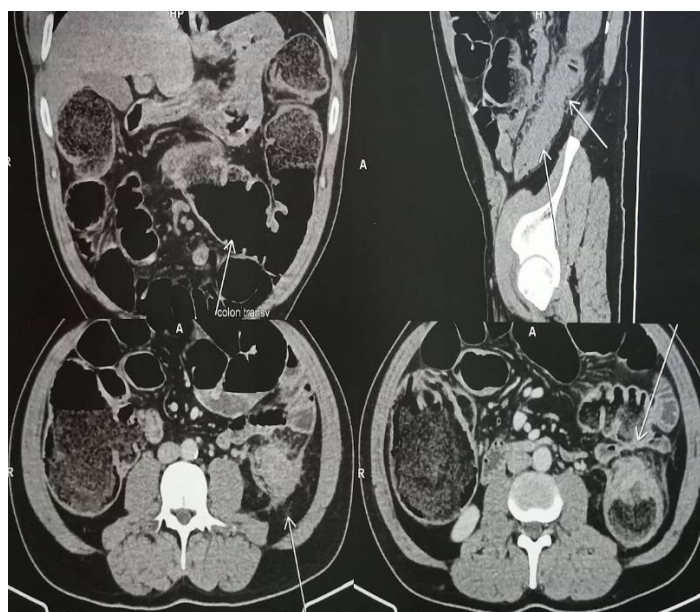
La TDM abdominale a objectivé une hypertrophie de la prostate chez 2 de nos malades soit 5%, et un incidentalome surrénalien chez un cardiopathe.



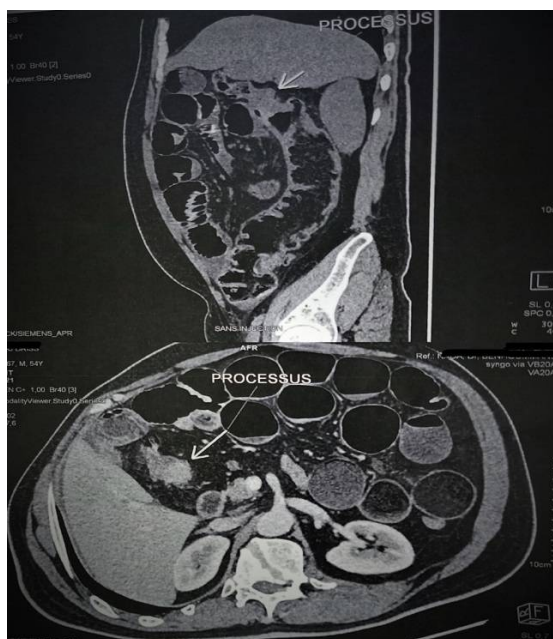
**Figure 14:** Anomalies secondaires détectées par la TDM abdominale.



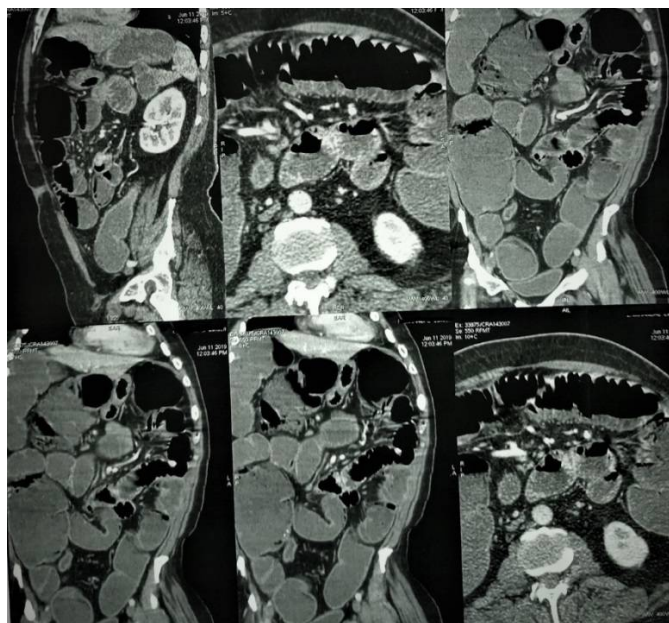
**Figure 15:** TDM abdominale révélant un épanchement péritonéal liquidien (Ascite) de faible abondance chez un patient n°2 de notre série.



**Figure 16:** TDM abdominale montrant une occlusion colique sur un processus tumoral colique gauche infiltrant la graisse péri digestive et de petits ganglions satellites chez un patient n°3 de notre série.



**Figure 17:** TDM abdominale objectivant un processus tumoral de l'angle colique droit avec de multiples NHA grêlo-colique chez un malade n°4 de notre série.



**Figure 18:** TDM abdominale révélant une occlusion du sigmoïde sur un processus tumoral avec importante distension d'amont et épanchement péritonéal réactionnel chez un patient n°5 de notre série.

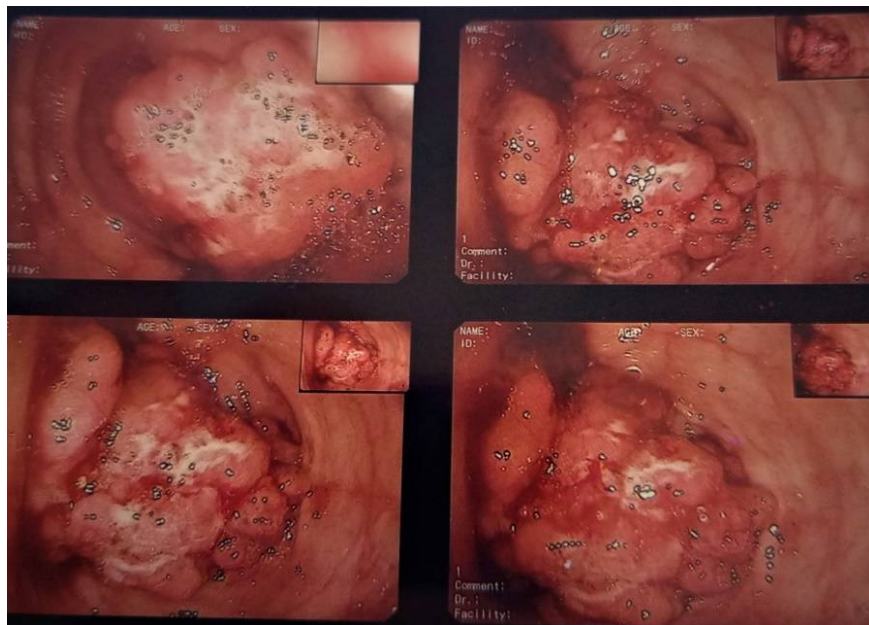
### 3. La colonoscopie :

Une coloscopie préopératoire a été réalisée chez 3 patients admis dans un tableau sub-occlusif, tandis que la coloscopie post-opératoire a été réalisée chez 9 patients avant le rétablissement de la continuité digestive soit 23 %, dans un délai moyen de 14 jours.

Son intérêt porte sur le fait qu'elle nous a permis :

D'objectiver une deuxième localisation secondaire chez 2 patients soit 5 %.

De réaliser une biopsie tumorale pour étude anatomopathologique.



**Figure 19:** Coloscopie montrant une lésion polypoïde ulcérée occupant presque le  $\frac{3}{4}$  de la circonférence à 65 cm de la MA chez un patient n°6 de notre série.

### 4. Radio thorax :

Réalisée chez tous nos patients soit 100%.

Pas de métastases pulmonaires dans notre série.

## 5. Echographie abdominale :

L'échographie abdominale n'est pas de pratique courante dans le cadre d'une occlusion aigue [10], réalisée chez 6 patients soit 15 % des cas.

Elle a objectivé des nodules hépatiques chez 4 patients, et un épanchement péritonéal chez les 2 autres malades.

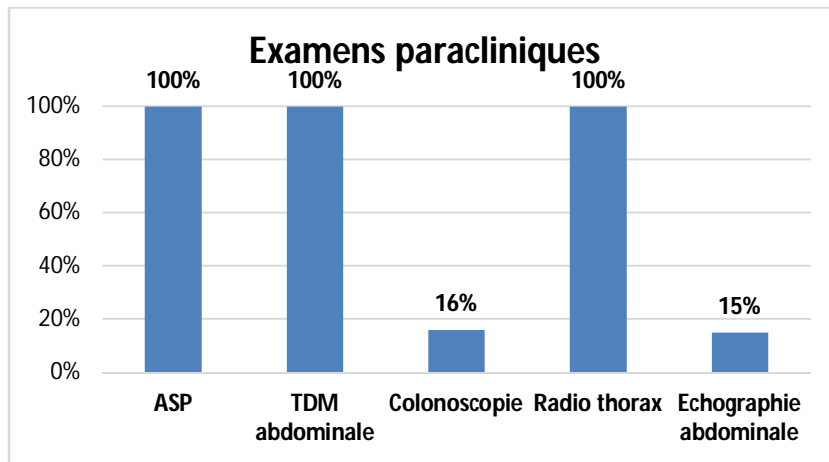
## 6. Bilan biologique :

- Un bilan biologique préopératoire comportant :
  - Une NFS.
  - Un bilan de crase sanguine à savoir : TP/TCA.
  - Un ionogramme sanguin + fonction rénale.
  - Un groupage sanguin ABO et Rhésus.
- Une anémie hypochrome microcytaire a été objectivée chez 8 de nos patients soit 21% dont un a été transfusé.
- Une hyperleucocytose chez 6 patients soit 15%.
- Une hyperkaliémie chez 2 patients, ainsi qu'une hypokaliémie chez deux autres malades.
- L'hyponatrémie a été notée chez un seul patient.
- Une insuffisance rénale fonctionnelle a été trouvée chez un de nos patients (corrigée).
- Les marqueurs tumoraux (ACE ; CA19.9) ont été réalisés chez 5 patients en préopératoire, normaux chez 3 patients et augmentés chez les deux autres patients :

Patient n°7 : ACE = 24,9 ng/ml ; CA19.9 = 223 U/ml

Patient n°8 : ACE = 770 ng/ml ; CA19.9 = 752 U/ml

Néanmoins, une thrombocytose associée à une anémie hypochrome microcytaire et anisocytose a été notée chez un patient de notre série.



**Figure 20:** Examens paracliniques réalisés dans notre série

**Tableau 1:** Troubles biologiques objectivés dans notre série

Troubles biologiques	Nombres des patients	Pourcentage (%)
Anémie hypochrome microcytaire	8	21%
Hyperleucocytose	6	15%
Hyperkaliémie	2	5%
Hypokaliémie	2	5%
Hyponatrémie	1	2%
Insuffisance rénale fonctionnelle	1	2%
Marqueurs tumoraux (ACE ; CA19.9)	5	13%

## **IV. Prise en charge thérapeutique :**

### **1. But :**

- Compenser les pertes hydroélectrolytiques
- Réséquer l'obstacle tumoral et rétablir la continuité si possible
- Prévenir les complications et les récurrences
- Améliorer la qualité de vie des malades

### **2. Moyen :**

#### **2.1. Médicaux :**

La réanimation préopératoire est un temps capital, réalisée chez tous nos patients. La durée moyenne était de 14h avec des extrêmes allant de 24h à 6h.

Elle comporte :

- Mise en place d'une sonde nasogastrique.
- Pose d'une voie veineuse de gros calibre.
- Correction de la déshydratation et des troubles ioniques+++
- Antispasmodiques IV.
- Antalgiques (en évitant les morphiniques et dérivés).
- Un sondage urinaire, et une mesure horaire de la diurèse.
- Une antibiothérapie adéquate.

## **2.2. Chirurgicaux :**

### **2.2.1. Voie d'abord :**

La voie médiane à cheval sur l'ombilic a été réalisé chez 30 patients soit 76%, et la voie élektive chez 9 malades soit 24%.

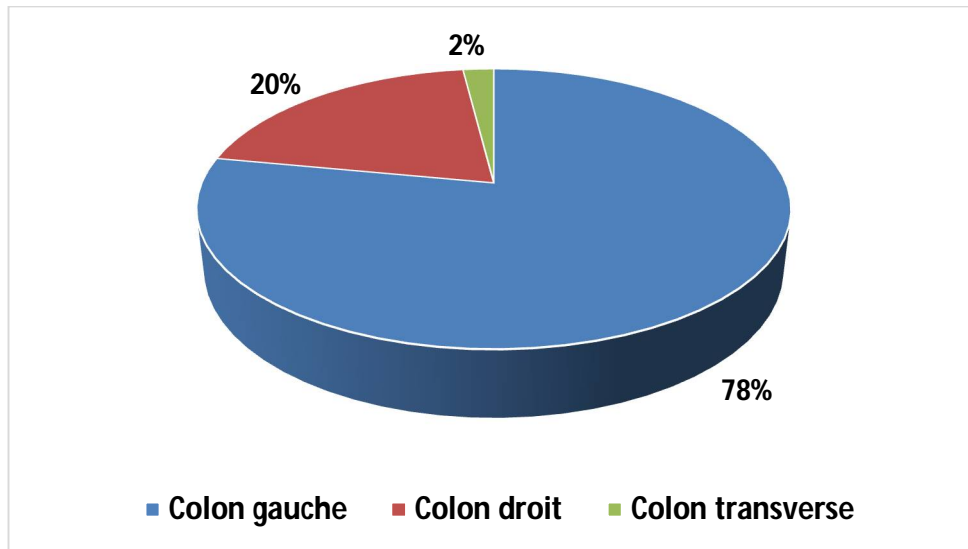
Cependant, on a opté pour une coelioscopie chez 2 patients présentant une occlusion tumorale du colon droit, convertie rapidement en laparotomie :

- Patient n°9 : il s'agit d'un patient âgé de 56ans ayant comme ATCD un cancer colorectal familial, admis pour cancer occlusif du colon droit, la décision chirurgicale était de réaliser une hémi colectomie droite + anastomose iléo-transverse termino terminale, à l'exploration ; découverte d'une tumeur caecale volumineuse fixe à la paroi latéro-postérieure, la décision était de convertir en laparotomie.
- Patient n°10 : il s'agit d'un patient âgé de 79ans diabétique, admis pour cancer occlusif du colon droit, la décision chirurgicale était de réaliser une hémi colectomie droite + anastomose iléo-transverse termino terminale, à l'exploration; découverte d'un envahissement hépatique, la décision était de convertir en laparotomie.

### **2.2.2. Exploration chirurgicale :**

Elle a permis de :

- Préciser le siège tumoral :



**Figure 21:** Localisation tumorale

Le sigmoïde est le segment le plus touché, presque le 1/2 de nos patients.

- Préciser l'extension locorégionale :

Les métastases hépatiques ont été objectivés chez 4 de nos malades soit 10%.

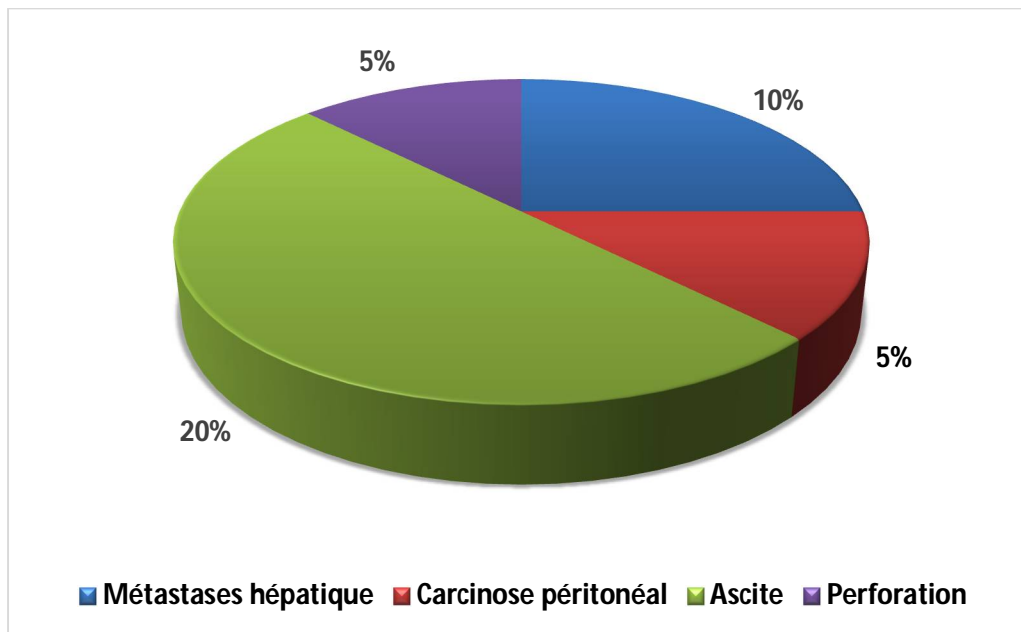
2 patients présentaient une carcinose péritonéale.

- Objectiver un épanchement péritonéal (Ascite) :

8 patients présentaient un épanchement péritonéal soit 20%.

Par ailleurs, l'exploration chirurgicale nous a permis de détecter :

- Une perforation diastatique du caecum chez un patient, et 2 perforations au niveau du transverse et de l'angle colique droit chez un autre.



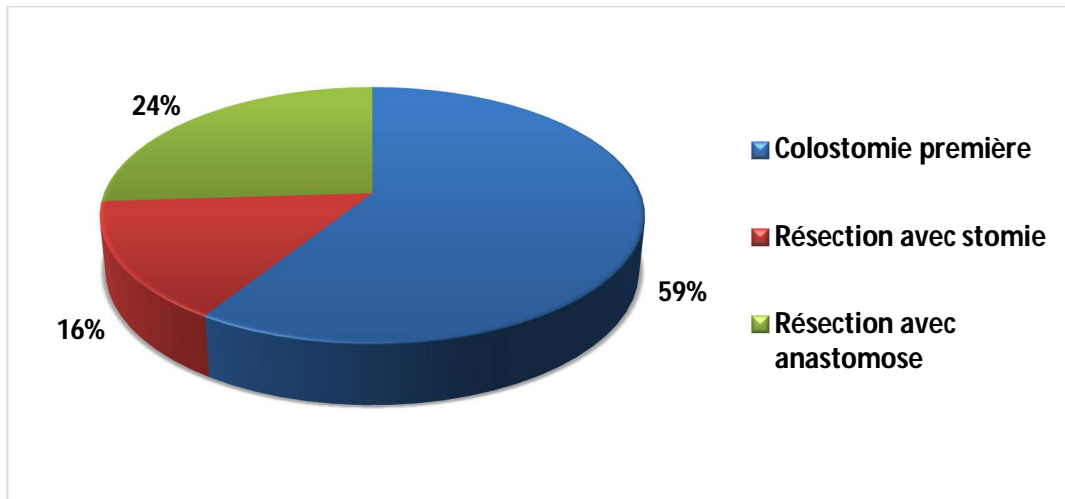
**Figure 22:** Exploration chirurgicale.

### 2.2.3. Technique chirurgicale :

Les gestes chirurgicaux réalisés chez nos patients se divisent en 3 groupes :

**Tableau 2:** Types d'interventions chirurgicales.

Colostomie première	Résection avec stomie	Résection avec anastomose
Réalisée chez 23 patients soit 59%	<p><b>Hartmann</b> : réalisée chez 3 patients soit 8%.</p> <p><b>Bouilly Volkmann</b> : 3 autres patients ont réalisé ce type d'intervention.</p>	<p><b>Colectomie totale</b> : réalisée chez un de nos patients soit 2%.</p> <p><b>Colectomie subtotale</b> : réalisée chez un patient soit 2%</p> <p><b>Résection segmentaire</b> : réalisée chez 8 patients pour tumeur colique droite en occlusion soit 20%.</p>



**Figure 23:** Interventions chirurgicales

- La chirurgie en 1T a été réalisé chez 10 patients, soit 24%.
- La chirurgie en 2T a été réalisé chez 24 patients, soit 62%.
- Tandis qu'un seul patient a bénéficié d'une intervention en 3T, soit 2%.

### 2.3. Moyens instrumentaux :

Aucun patient n'a bénéficié d'un traitement instrumental.

### 2.4. Chimiothérapie :

Une chimiothérapie adjuvante a été indiquée chez 27 patients soit 70%, le protocole proposé était le FolFox administré pendant 6 mois.

### **3. Résultats :**

#### **Morbidité des gestes chirurgicaux :**

##### **3.1. Colostomie 1<sup>ère</sup> :**

###### **Au 1<sup>er</sup> temps**

Réalisé chez 23 patients, les suites opératoires ont été simples sauf 2 patients :

- Patient n°11 : Occlusion sur tumeur du sigmoïde ayant bénéficié d'une colostomie de proche amont, le patient a été transféré au service en post-opératoire pour bilan d'extension et résection, mais il est resté en occlusion avec distension abdominale et détérioration de son état général, malgré des toucher stomial répétitifs et lavage péri stomial, devant la persistance de l'occlusion, l'aggravation des signes infectieux, une éviscération, et l'AEG, une décision de reprise est imposée à J+7. (Geste : colectomie subtotale avec anastomose iléo-rectale latéro-terminale).
- Patient n°12 : Occlusion sur tumeur du sigmoïde, les suites opératoires ont été marquées par une éventration stomiale.

###### **Au 2<sup>ème</sup> temps**

La résection + rétablissement de la continuité après une colostomie première a été réalisé chez 19 patients, les suites opératoires ont été simples sauf chez 2 patients :

Patient n°13 : Occlusion sur tumeur du sigmoïde ayant bénéficié d'une colostomie de proche amont. Résection de la tumeur et rétablissement de la continuité a été réaliser 10 jours après, un saignement par lame de Delbet a été marqué 4 jours après le rétablissement, une TDM abdominale a été demandé objectivant un hémopéritoine de faible abondance qui a été respecté.

Patient n°14 : Occlusion sur tumeur du colon descendant bénéficiant d'une colostomie de proche amont. Résection de la tumeur et rétablissement de la continuité a été réaliser 7 jours après, une infection de la paroi a été rapporté, hanter par soins locaux et antibiothérapie.

### **Au 3<sup>ème</sup> temps**

Un seul patient dans notre série a bénéficié d'une intervention en 3 temps.

Il s'agit d'un patient admis pour tumeur sigmoïdienne occlusif ayant bénéficié :

- **1T** : colostomie de proche amont, pas de complication post opératoire.
- **2T** : résection avec anastomose colorectal latéro-terminale + iléostomie de protection + lavage et drainage (découverte en per-opératoire d'une collection abcédée en inter anses).
- **3T** : rétablissement de continuité de l'iléostomie.

Les suites opératoires ont été simples.

### **3.2. Résection avec stomie :**

**Hartmann** : réalisée chez 3 patients, le rétablissement de la continuité a été réalisé chez un seul patient dans un délai de 63 jours, les suites opératoires ont été simples.

**Bouilly Volkman** : réalisée chez 3 patients, le rétablissement de la continuité a été réalisé chez deux patients avec une moyenne de 35 jours, une infection urinaire + éventration stomiale a été présenté chez une patiente.

### 3.3. Résection avec anastomose :

Un de nos patients a bénéficié d'une colectomie subtotale, et un autre patient d'une colectomie totale. Une complication post-opératoire a été noté chez le premier malade :

- Patient n°15 : Occlusion sur tumeur du colon double localisation, ayant bénéficié d'une colectomie subtotale avec anastomose iléo-sigmoïdienne latéro latérale, les suites opératoires ont été marquées par une fuite anastomotique à j+2 nécessitant une réintervention et stomie de protection.

La résection segmentaire pour tumeur colique droite en occlusion a été réalisée chez 8 patients :

- Une infection de la paroi a été objectivé chez un seul patient.

**Tableau 3:** La morbidité des gestes chirurgicaux dans notre série

Type de morbidité/ Gestes chirurgicaux	Colostomie 1 <sup>ère</sup>	Hartmann	Bouilly Volkman	Résection avec anastomose
Fistule anastomotique	0	0	0	1
Eviscération	1	0	0	0
Eventration stomiale	1	0	1	0
Infection de la paroi	1	0	0	1
Embolie/Pneumonie/ Septicémie/Hémorragie	0	0	0	0

#### Mortalité :

Aucun décès n'a été rapporté dans notre série.

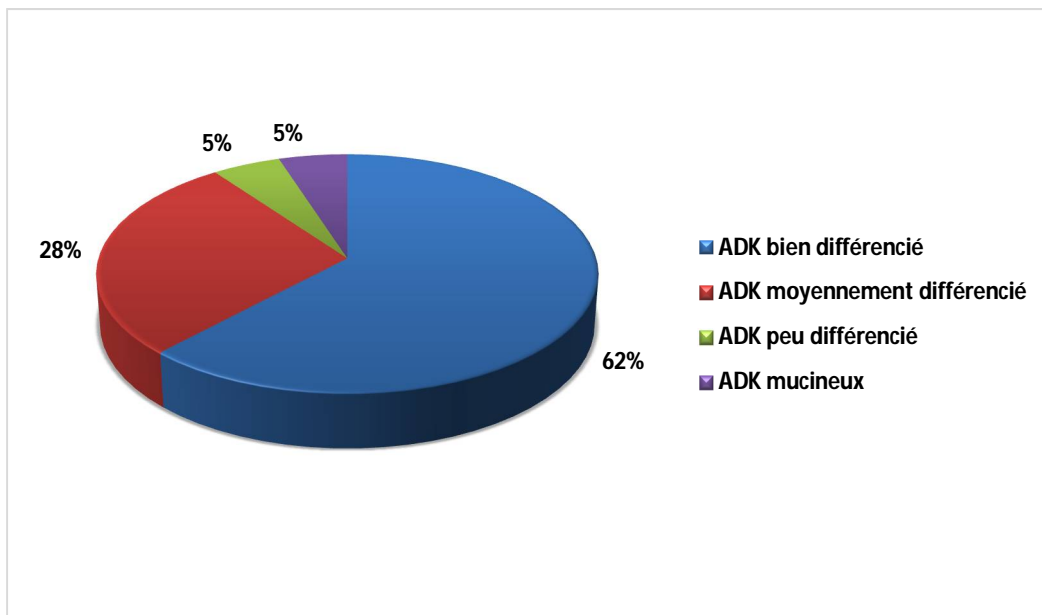
## V. Etude anatomopathologique de la pièce opératoire :

### 1. Type histologique :

- Une confirmation histologique de malignité a été rapporté chez tous les malades.

L'ADK liberkhunien plus ou moins différencié a été le type histologique le plus marqué :

- Adénocarcinome bien différencié : 24 patients soit 62%.
- Adénocarcinome moyennement différencié : 11 patients soit 28%.
- Adénocarcinome peu différencié : 2 patients soit 5%.
- Adénocarcinome avec composante mucineuse a été retrouvé chez 2 patients soit 5%.



**Figure 24:** Type histologique des cancers coliques

## 2. Classification TNM :

Suite à un bilan d'extension et une étude histopathologique des pièces opératoires :

---

### **Tumeur (T) :**

**T1** : Aucun cas

**T2** : 2 cas soit 5%

**T3** : 31 cas soit 79%

**T4** : 6 cas soit 16%

---

### **GANGLIONS (N) :**

**N0** : 9 cas soit 23%

**N1** : 17 cas soit 43%

**N2** : 13 cas soit 34%

---

### **METASTASES (M) :**

**M0** : 35 cas soit 90%

**M1** : 4 cas soit 10%

---

## VI. Survie

La survie reste difficile à estimer dans notre contexte, étant donné que la majorité des malades ont disparu.



***Discussion***

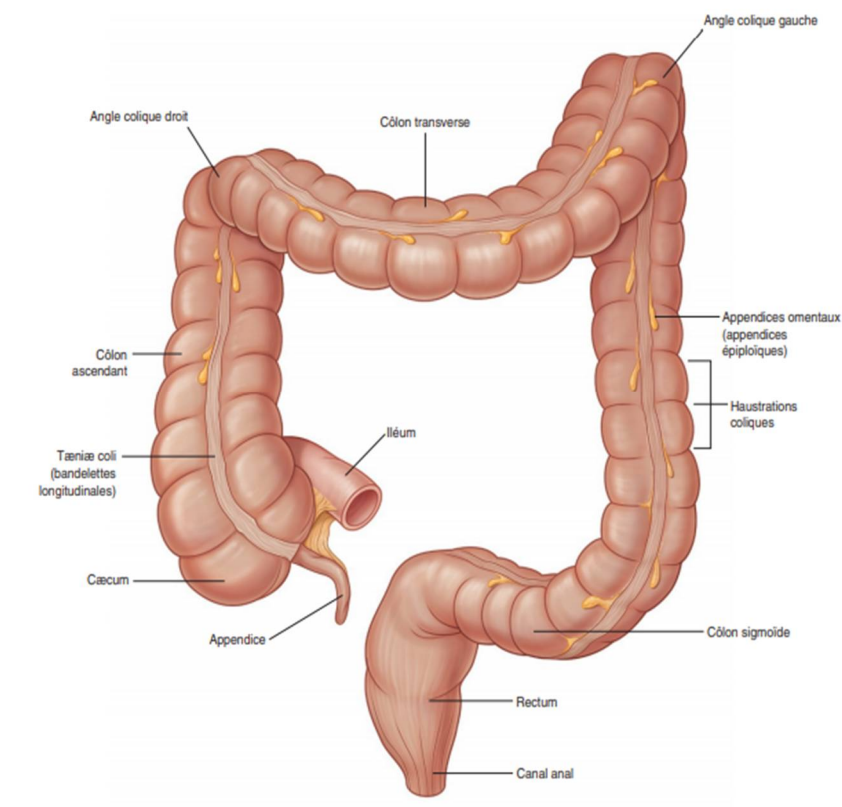
# I. Généralités :

## 1. Rappel anatomique :

### 1.1. Introduction :

Le côlon (gros intestin) est la portion du tube digestif comprise entre la valvule iléocœcale et le rectum, sur une longueur d'approximativement 1,5 m chez l'adulte. Il absorbe les liquides et les sels du contenu digestif, formant ainsi les fèces.

On distingue la succession de huit parties anatomiques : Le cæcum, le côlon ascendant, l'angle colique droit, le transverse, l'angle colique gauche, le côlon descendant, le côlon iliaque et le côlon sigmoïde ou pelvien [11,12].



**Figure 25:** Les différents segments coliques [11]

## 1.2. Disposition générale

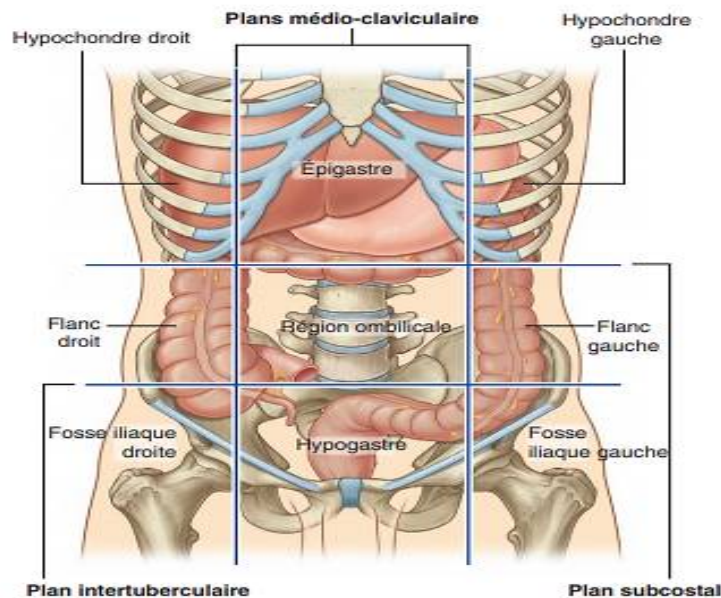
L'ensemble des segments coliques se dispose en cadre dans la cavité abdominale.

Chirurgicalement, il est surtout utile de distinguer ;

- Le colon droit dont la vascularisation dépend de l'AMS et comprends : le caecum, le côlon ascendant, l'angle colique droit et la portion droite du côlon transverse.
- Le côlon gauche dont la vascularisation dépend de l'artère mésentérique inférieure et comprends : la partie gauche du côlon transverse, l'angle colique gauche (angle splénique), le côlon descendant, le côlon iliaque et le colon sigmoïde.

La réunion entre le côlon droit et le côlon gauche siège en face de l'artère colique moyenne lors de son existence.

En pratique ce point correspond à l'union tiers moyen-tiers gauche du transverse, c'est à dire en situation opératoire, au point de croisement avec le rebord chondral gauche [11,12]



**Figure 26:** Situation générale du cadre colique au sein du modèle d'organisation en 9 régions [11]

### 1.3. Morphologie externe :

Le côlon est recouvert de petits amas graisseux (les appendices épiploïques). Sa paroi externe est parcourue de 3 fines bandelettes musculaires longitudinales (tæniae coli), plus marquées sur le côlon, et moins visibles au niveau du rectum, ces bandelettes musculaires sont souvent, pour le chirurgien, la zone électorale d'une colostomie [11,13].

Il présente à sa surface des bosselures (haustrations coliques).

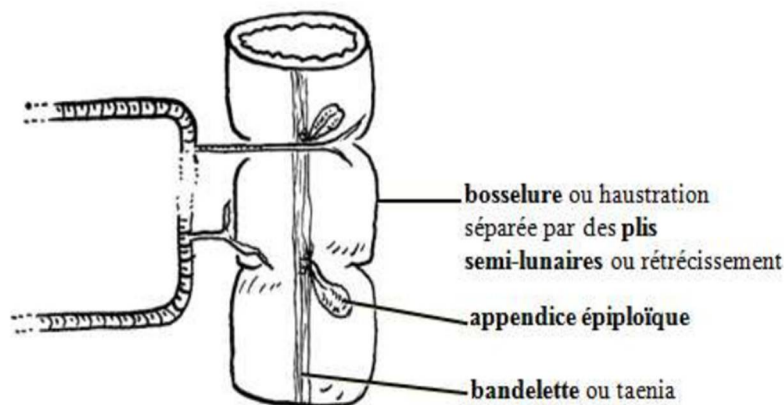


Figure 27: Configuration externe [13].

### 1.4. Structure :

La paroi colique comprend 4 tuniques qui se disposent de la périphérie à la profondeur [13] :

- La muqueuse : comprend des cellules caliciformes, majoritaires plus les entérocytes.
- La sous-muqueuse : c'est un tissu conjonctif lâche qui assure la vascularisation de la paroi digestive.
- La musculuse : comprends deux couches :
  - Une circulaire interne.

- Une longitudinale externe.
- La sous-séreuse : c'est un tissu adipeux et vascularisé, bordé par la séreuse en périphérie.

### **1.5. Anatomie segmentaire :**

#### **✓ Caecum :**

Il s'agit de la portion initiale du côlon, situé sous l'abouchement de l'iléon dans le colon. C'est une structure intrapéritonéale, mobile et libre dans la fosse iliaque droite [11,12].

Le caecum est habituellement en contact avec la paroi abdominale antérieure, et parfois avec la région pelvienne.

L'appendice est appendu à la face postéro médiale du caecum, juste sous l'extrémité distale de l'iléon.

#### **✓ Le colon ascendant :**

Le côlon ascendant a un trajet vertical, vers la face inférieure du lobe hépatique droit, Il est légèrement oblique vers l'arrière.

C'est un segment rétropéritonéale fixé en arrière par le fascia de Toldt droit, par l'intermédiaire de celui-ci, il est en rapport avec la paroi musculaire postérieure (muscles psoas, carré des lombes), avec le plexus lombal, le rein, l'uretère, et les vaisseaux génitaux [11,12].

#### **✓ L'angle colique droit :**

Il constitue la jonction entre le côlon ascendant et le côlon transverse, situé juste sous le lobe hépatique droit.

Chirurgicalement, les rapports postérieurs de cette structure anatomique ont une importance majeure. En effet, l'angle colique droit est fixé en avant du bloc duodéno pancréatique et, par l'intermédiaire du fascia de Toldt, il répond à la moitié inférieure du D2 et à la partie droite de la tête du pancréas [11,12].

Le colon transverse :

Le colon transverse est très variable dans sa longueur et sa topographie, d'un individu à l'autre, décrivant une courbe à concavité supérieure, il va de l'hypocondre droit à l'hypocondre gauche en suivant la grande courbure gastrique.

C'est un segment intrapéritonéale fixé à la paroi abdominale postérieure par l'intermédiaire du mésocolon transverse et à l'estomac par l'intermédiaire du ligament gastrocolique.

Il est très mobile, ses deux seuls points fixes étant les angles coliques, l'un et l'autre fixés au sommet des fascias d'accolement [11,12].

✓ **L'angle colique gauche :**

Forme la jonction entre le côlon transverse et le côlon descendant.

L'angle colique gauche est situé juste sous la rate, plus haut et un peu plus postérieur que l'angle colique droit, il est relié au diaphragme par le ligament phrénico-colique.

En pratique, chez un sujet maigre, la convexité de la branche postérieure de l'angle colique gauche est au contact du bord inférieur du pancréas [11,12].

### ✓ **Le colon descendant :**

Le côlon descendant va de l'hypocondre gauche à la crête iliaque, il est de calibre plus petit que le côlon droit et le plus souvent porteur de nombreuses franges épiploïques. Profondément appliqué sur la paroi abdominale postérieure, il descend verticalement en suivant le bord externe du rein puis celui du psoas.

Comme à droite, les rapports postérieurs se font par l'intermédiaire du fascia de Toldt. Ces rapports sont musculaires (paroi postérieure), nerveux (plexus lombal, crural) et génito-urinaires (uretère + vaisseaux génitaux). En avant et en dedans, le côlon descendant est au contact des anses grêles, en dehors, il répond directement aux muscles larges de la paroi [11,12].

### ✓ **Le colon sigmoïde :**

C'est le segment terminal du côlon, il commence au-dessus de l'ouverture supérieure du bassin et se poursuit jusqu'au niveau de la vertèbre SIII, où il se continue par le rectum.

Sa structure en S est relativement mobile, excepté à sa partie initiale où il est en continuité avec le côlon descendant, et à sa partie terminale où il se poursuit par le rectum, entre ces deux points, il est appendu par le mésocôlon sigmoïde [11,12].

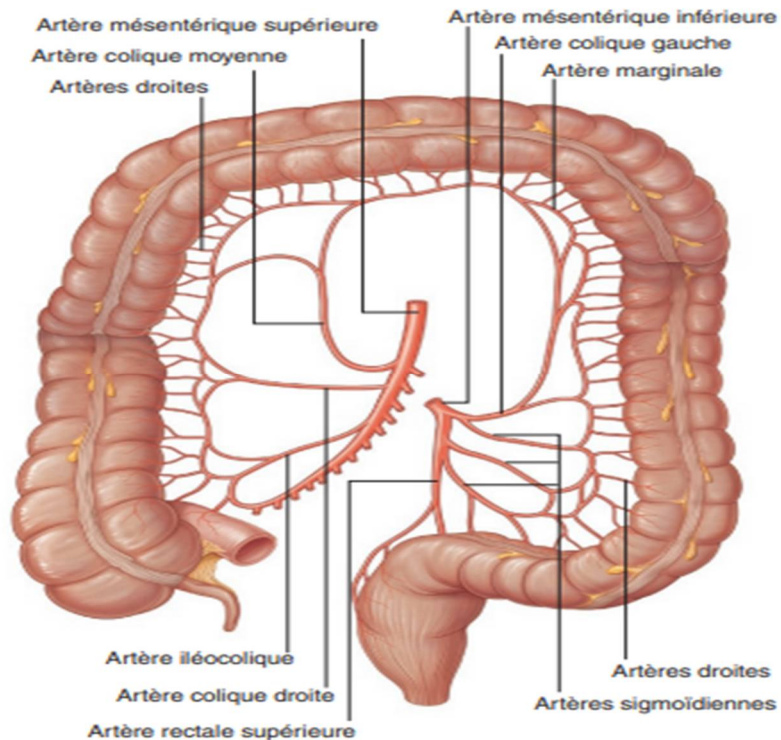
## **1.6. Vascularisation :**

### **1.6.1. Artérielle :**

La vascularisation artérielle du colon est sous la dépendance de 2 systèmes artériels à savoir :

- ✓ L'artère mésentérique supérieure : branche antérieure de l'aorte abdominale assurant la vascularisation de l'intestin moyen.

- ✓ L'artère mésentérique inférieure : branche antérieure de l'aorte abdominale assurant la vascularisation de l'intestin postérieur. C'est la plus petite des trois branches antérieures de l'aorte abdominale.
- *La vascularisation artérielle du côlon ascendant est assurée par :*
  - Une branche colique de l'artère iléocolique (provient de l'AMS).
  - L'artère cæcale antérieure de l'artère iléocolique (provient de l'AMS).
  - L'artère cæcale postérieure de l'artère iléocolique (provient de l'AMS).
  - L'artère colique droite qui provient de l'AMS.
- *La vascularisation artérielle du côlon transverse est assurée par :*
  - L'artère colique droite issue de l'AMS.
  - L'artère colique moyenne issue de l'AMS.
  - L'artère colique gauche issue de l'artère mésentérique inférieure.
- *La vascularisation artérielle du côlon descendant est assurée par :*
  - L'artère colique gauche issue de l'artère mésentérique inférieure.
- *La vascularisation artérielle du colon sigmoïde est assurée par :*
  - Les artères sigmoïdiennes issues de l'artère mésentérique inférieur.



**Figure 28:** La vascularisation artérielle du colon [11]

### 1.6.2. Veineuse :

#### ➤ *Les veines coliques droites :*

Ils sont superposables aux artères et rejoignent la veine mésentérique supérieure.

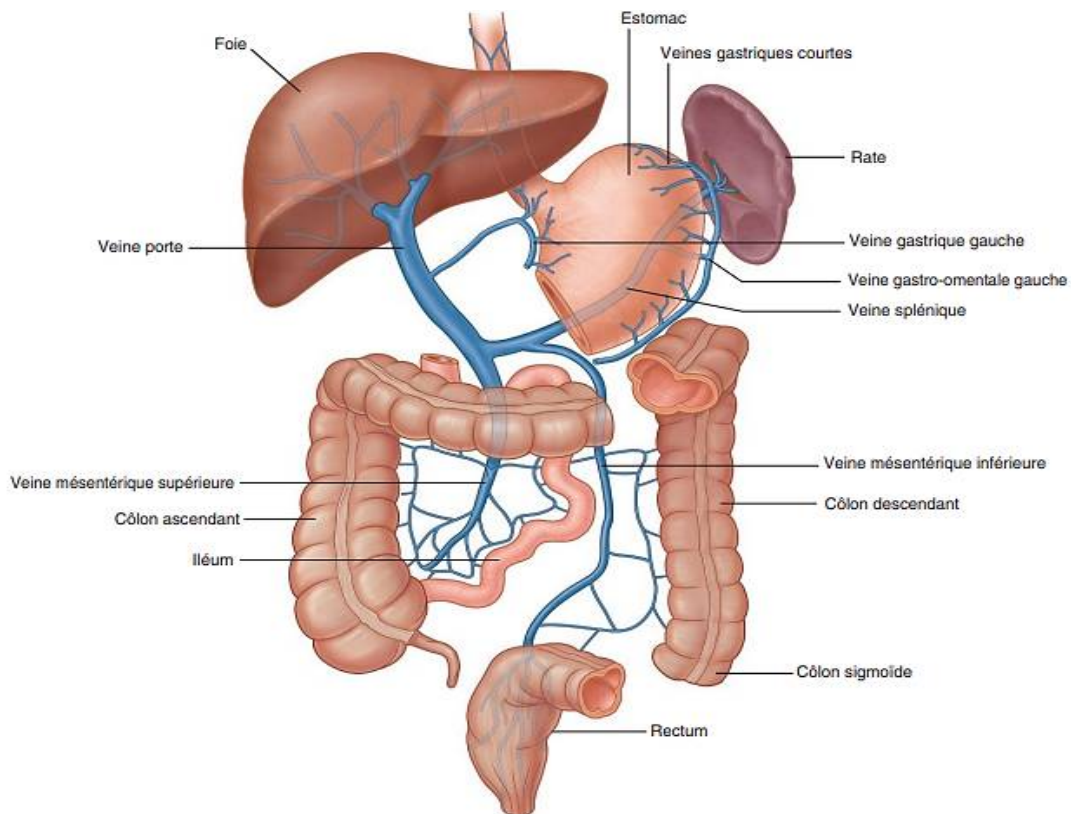
La veine colique droite peut se lier à la veine gastro-épiplœique droite et former avec la réunion de la veine pancréatico-duodénale supérieure et antérieure, le tronc de Henlé.

Pour le chirurgien, ce tronc veineux peut être d'identification et de contrôle malaisés lors de la ligature première des vaisseaux coliques droits dans les colectomies réglées pour cancer [13,14].

➤ ***Les veines coliques gauches :***

Ils sont superposables aux artères pareillement du côté droit. Le confluent des veines sigmoïdiennes constitue l'origine de la veine mésentérique inférieure.

La veine mésentérique inférieure va se réunir à la veine splénique donnant naissance au tronc spléno-mésaraïque et se terminer ainsi au niveau du tronc porte. [13,14].



**Figure 29:** Drainage veineux du colon [11]

### **1.6.3. Innervation :**

L'innervation parasymphatique du gros intestin est issu d'un r seau pr  aortique complexe (le plexus pr vert bral abdominal), qui re oit des fibres pr ganglionnaires parasymphatiques et des fibres visc rales aff rentes des nerfs vagues + des nerfs splanchniques thoraciques, et des fibres parasymphatiques des nerfs splanchniques pelviens.

Les trois principales subdivisions du plexus pr vert bral abdominal et des ganglions qui lui sont associ s sont les plexus coeliaque, aortique et hypogastrique sup rieur.

La reconnaissance de ces  l ments nerveux et de leur syst matisation n'a pas d'utilit  pratique pour le chirurgien [13,14].

### **1.6.4. Drainage lymphatique :**

Le drainage lymphatique conditionne toutes les techniques de la chirurgie carcinologique.

Les ganglions lymphatiques se r partissent en cinq groupes :

Groupe  pocolique, au contact de la paroi intestinale.

Para colique, au contact de l'arcade bordante.

Interm diaire, le long des p dicules.

Principal   l'origine des branches coliques sur l'art re m sent rique.

Et un groupe central, p riaorticocave,   la face post rieure de la t te pancr atique (confluent r tro portal).

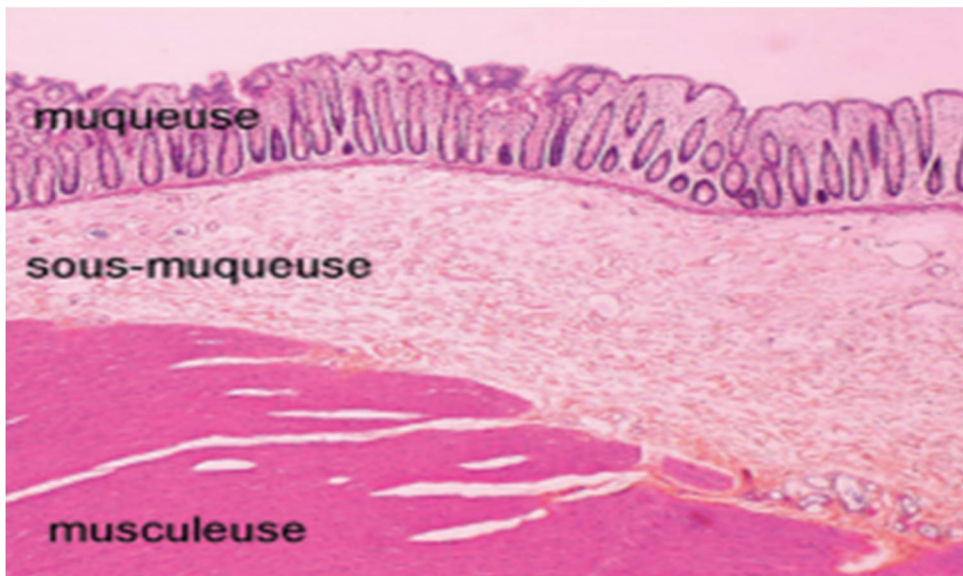
Le curage lymphatique, implique toujours le sacrifice des p dicules vasculaires correspondants [13,14].

## 2. Rappel anatomopathologique :

### 2.1. Histologie de la paroi colique :

La paroi colique est constituée de quatre couches [15] :

- La muqueuse (épithélium + chorion + musculaire muqueuse).
- La sous-muqueuse.
- La musculuse.
- Et la sous-séreuse.



**Figure 30:** Histologie élémentaire de la paroi colique [16]

## 2.2. La cancérogénèse :

Il est actuellement admis que la plupart des cancers se développent à partir d'une lésion tumorale précancéreuse : l'adénome.

Il existe une séquence de transformation muqueuse normale → adénome → adénocarcinome par accumulation d'altérations génétiques impliquant les oncogènes et les gènes suppresseurs de la tumeur.

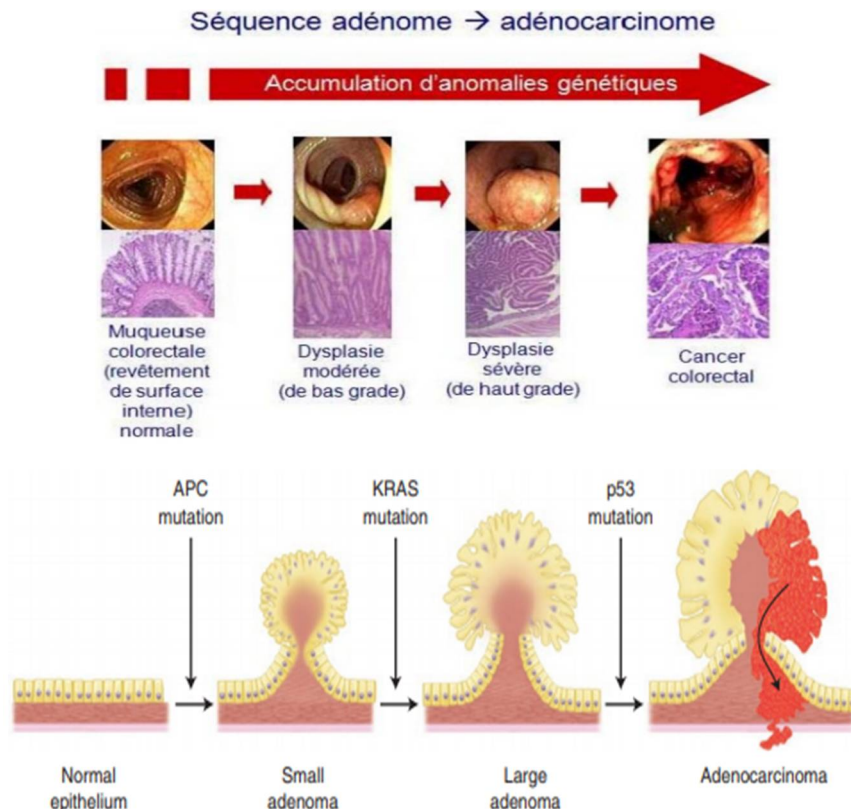
A l'épithélium normal succède une hyper-prolifération épithéliale avec des étapes de dysplasie de degré croissant, de modérée à sévère.

Des anomalies architecturales de l'épithélium glandulaire (stratification, plissement, bourgeonnement); des anomalies cellulaires nucléaires (anisonucléose, hyperchromasie, anomalies des mitoses et de leur siège) et cytoplasmiques (perte de la muco-sécrétion) sont souvent associées.

Puis survient une effraction de la membrane basale des glandes, aboutissant à l'invasion du chorion muqueux.

Le foyer d'adénocarcinome, d'abord superficiel et intra-muqueux, s'étend et atteint la musculaire muqueuse qu'il dissocie, puis envahit l'axe des adénomes pédiculés et la sous muqueuse des adénomes sessiles.

Le terme d'adénocarcinome invasif est réservé, pour les adénocarcinomes coliques, aux lésions dépassant la musculaire muqueuse [16,17].

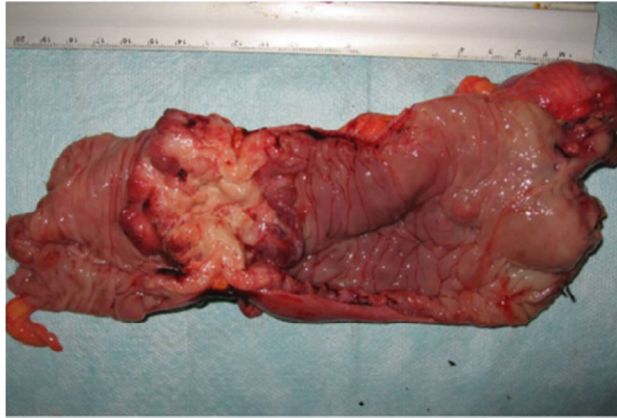


**Figure 31:** Deux illustrations objectivant la séquence adénome => adénocarcinome [18]

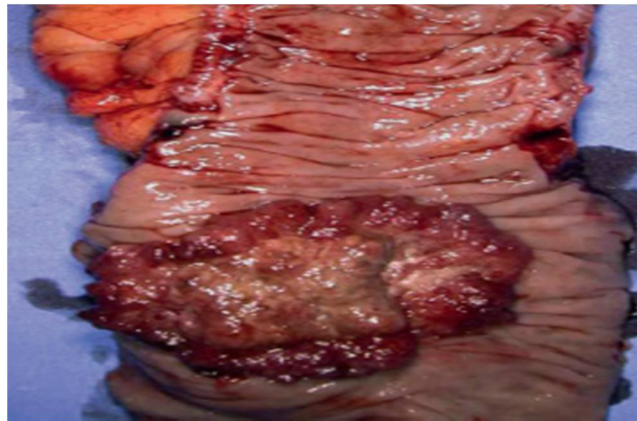
### 2.3. Macroscopie :

Trois formes macroscopiques sont classiquement décrites [19] :

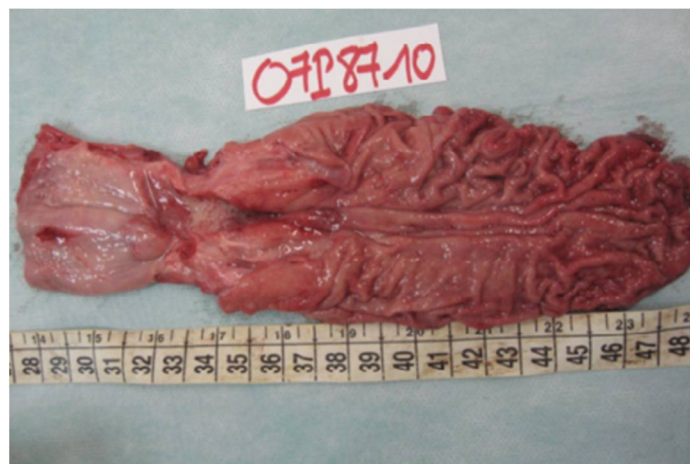- La forme végétante : revêt l'aspect d'une masse exophytique, encéphaloïde, bosselée, irrégulière et friable, saillante dans la lumière colique. Cet aspect est fréquent au niveau du colon droit.
- La forme infiltrante (squirrheuse) : revêt l'aspect d'une tumeur rétractile, aboutissant à une sténose plus ou moins serrée qui réalise le cancer en virole. Cet aspect est fréquent au niveau du colon gauche.
- La forme ulcéreuse : rare, se présente sous forme d'un cratère creusant la paroi colique, il s'agit généralement d'une lésion mixte, ulcéro-infiltrante ou ulcéro-végétante.



**Figure 32:** ADK bien différencié : aspect macroscopique au sein du service d'anatomopathologie Avicenne Rabat [20]



**Figure 33:** ADK du colon moyennement différencié [21]



**Figure 34:** ADK peu différencié : aspect macroscopique au sein du service d'anatomopathologie Avicenne Rabat [20]

## 2.4. Microscopie :

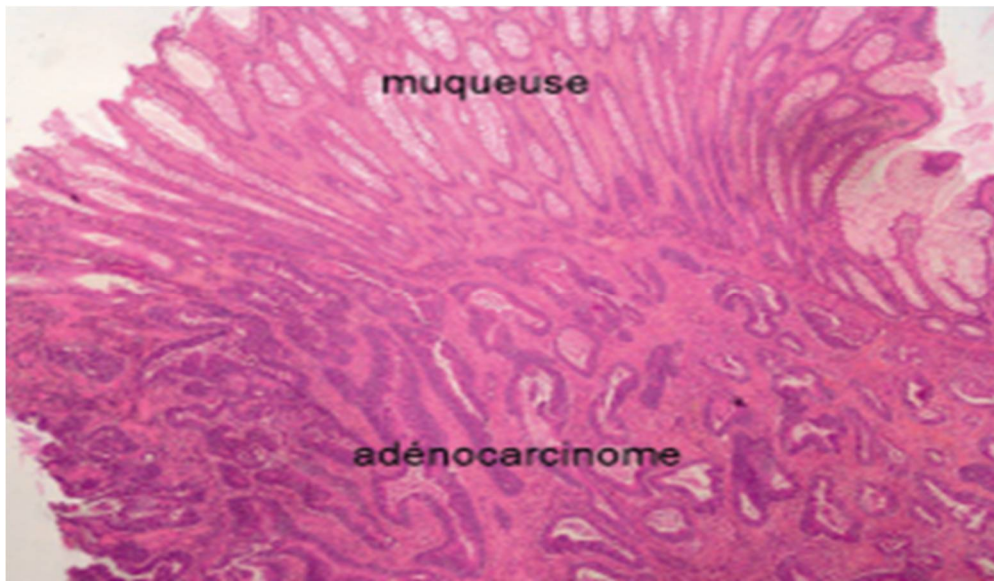
Plus de 95% des CCR sont des adénocarcinomes, le plus fréquent est l'adénocarcinome liberkhunien+++.

Il est classé en trois groupes selon le degré de différenciation (c'est-à-dire de sa ressemblance avec le tissu normal) et peut être [16,22] :

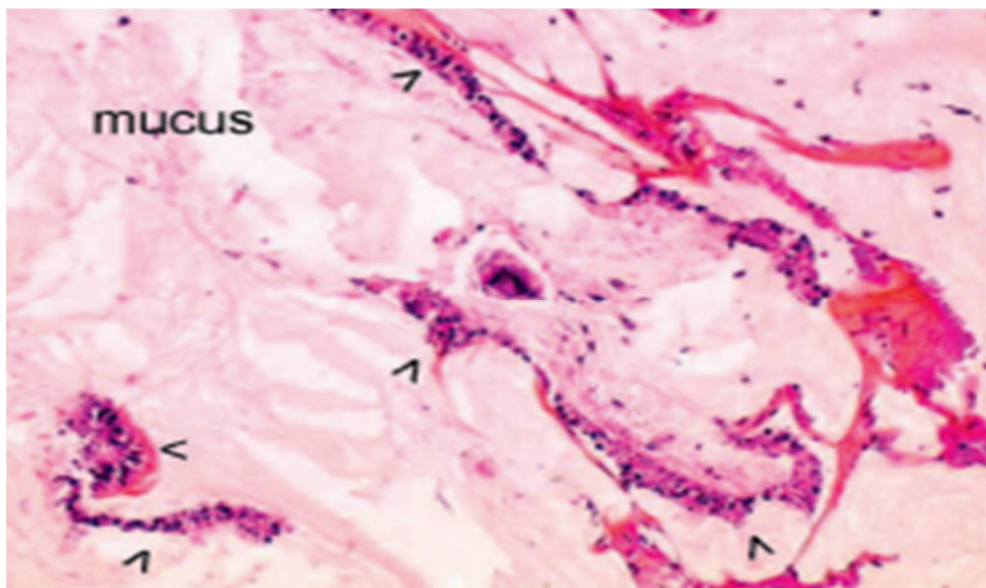
- Bien différencié.
- Moyennement différencié.
- Peu différencié.

Plus rarement, il s'agit :

- D'un ADK colloïde (mucineux) : large flaque de mucus, représente 50 % de la tumeur.
- Un carcinome médullaire : ce sont des cellules très cohésives à limites cytoplasmiques imprécises et sans structure glandulaire.
- Autres : un ADK à cellules en bague à chaton, les lymphomes malins non hodgkiniens...



**Figure 35:** ADK liberkhunien infiltrant la sous muqueuse [16]



**Figure 36:** ADK mucineux avec quelques lambeaux de cellules tumorales flottant dans des flaques de mucus [16]

## **2.5. Extension tumorale :**

### **2.5.1. Extension pariétale :**

La tumeur envahit successivement les autres couches de la paroi colique jusqu'à la séreuse, puis les organes de voisinage. Cette infiltration est à la base des classifications histopronostiques [23].

### **2.5.2. Extension ganglionnaire :**

Dans les cancers coliques, l'extension ganglionnaire suit les pédicules vasculaires mésentériques, supérieurs à droite et inférieurs à gauche.

Les relais ganglionnaires sont les groupes para-coliques au contact de l'organe, intermédiaires et pédiculaires à la racine des pédicules.

Pour une bonne évaluation du statut ganglionnaire, il est recommandé d'évaluer au moins 12 ganglions [23].

### **2.5.3. Extension à distance :**

Elle se fait par voie portale, Il s'agit surtout de métastases hépatiques puis viennent les localisations pulmonaires, osseuses, péritonéales et cérébrales [23].

## **2.6. Classification des cancers coliques :**

Elle repose sur la classification (TNM 8<sup>ème</sup> édition), proposée par l'American Joint Committee on Cancer (AJCC) et l'Union Internationale Contre le Cancer (UICC), régulièrement mise à jour et applicable depuis 2017 [24].

L'AJCC et l'UICC préconisent l'examen d'au moins 12 ganglions régionaux afin d'établir le statut N de la classification TNM [24], le pronostic est d'autant meilleur que le nombre de ganglions prélevés et analysés est élevé.

Pour les stades I, un nombre de ganglions analysés (< 12) pourrait être suffisant et, inversement, pour les tumeurs T4 un nombre de ganglions (> 12) est plus adapté [24].

Stade pTNM (2017, 8 <sup>e</sup> édition)	
<b>Tumeur primitive</b>	
• T0 : pas de tumeur retrouvée	
• Tis : carcinome <i>in situ</i> ou carcinome intramuqueux	
• T1 : tumeur envahissant la sous-muqueuse	
• T2 : tumeur envahissant la musculature	
• T3 : tumeur envahissant la sous-séreuse ou le mésorectum	
• T4 :	
– T4a : tumeur envahissant la séreuse (péritoine)	
– T4b : tumeur envahissant une structure de voisinage	
<b>Ganglions régionaux</b>	
• Nx : ganglions non évalués	
• N0 : pas de métastase ganglionnaire régionale (et pas de dépôts tumoraux)	
• N1 : métastase dans 1 à 3 ganglions :	
– N1a : 1 ganglion métastatique	
– N1b : 2 ou 3 ganglions métastatiques	
– N1c : présence de dépôts tumoraux dans la sous-séreuse/le mésorectum, en l'absence de ganglion métastatique	
• N2 : 4 ganglions métastatiques ou plus :	
– N2a : 4 à 6 ganglions métastatiques	
– N2b : 7 ou plus ganglions métastatiques	
<b>Métastase à distance</b>	
• M0 : pas de métastase à distance	
• M1 : métastases à distance :	
– M1a : métastases à distance à un organe unique sans atteinte péritonéale	
– M1b : métastases à distance à plusieurs organes sans atteinte péritonéale	
– M1c : métastase péritonéale avec ou sans autre organe atteint	

**Figure 37:** Stade pTNM ( 2017, 8<sup>e</sup>me édition)

### **3. Rappel physiopathologique :**

Les conséquences physiopathologiques d'une occlusion intestinale sur pathologie tumorale sont d'abord d'ordre local mais également d'ordre général justifiant et guidant les mesures de réanimation préopératoire.

Ces conséquences sont celles observées devant toute occlusion mais présentent des particularités propres à la pathologie néoplasique.

La physiopathologie de l'occlusion par obstruction associe : une augmentation de la pression intraluminaire, une accumulation de gaz et de liquides, une hypersécrétion réactionnelle (3<sup>ème</sup> secteur), et une pullulation bactérienne [25,26,27,28] ;

#### **3.1. Augmentation de la pression intraluminaire :**

L'occlusion tumorale est le plus souvent d'abord incomplète et ce pendant un laps de temps plus ou moins long.

Pendant la phase d'obstruction partielle, l'intestin lutte afin de forcer l'obstacle, sa fonction de résorption aqueuse est rapidement dépassée ce qui favorise l'accumulation des sécrétions digestives dans la lumière colique, la distension pariétale et à fortiori l'arrêt progressif du péristaltisme.

L'arrêt des matières et des gaz n'est apparent qu'après la vidange de l'intestin distal.

### 3.2. Accumulation de gaz et de liquides :

L'accumulation de gaz en amont de l'obstacle est la première cause de la distension.

Les gaz intestinaux proviennent à 80% de l'air dégluti, la contribution de la fermentation bactérienne intestinale et de la diffusion à partir des gaz du sang est mineure.

La rétention des gaz est précoce, dès les premières heures de l'occlusion, par contre la rétention liquidienne est plus tardive et n'a que peu ou pas de conséquences générales avant 6 heures d'évolution, elle est constante au-delà de 12 heures.

L'accumulation de liquides, à la fois par diminution de l'absorption et par exagération de la sécrétion, majore la distension intestinale.

Par conséquent au niveau colique elle est responsable d'une augmentation de la pression intraluminale.

Le principal risque des occlusions basses en cas de valvule de Bauhin continente est la perforation caecale diastatique, la distension colique avec accumulation de sécrétions hautement septiques entraîne une augmentation de la pression intraluminale qui s'exerce essentiellement sur le caecum conformément à la loi de Laplace qui préconise que la pression exercée sur la paroi colique est directement corrélée au diamètre du segment colique.

Cette distension colique va entraîner en premier lieu des petites déchirures séreuses, puis faire intervenir des phénomènes vasculaires, la perforation débutera électivement au niveau du bord anti-mésentérique, zone la plus fragile du point de vu vasculaire.

En revanche en cas de valvule de Bauhin non continente, les sécrétions vont refluer au niveau des anses grêles et la symptomatologie sera mieux tolérée.

L'occlusion entraîne également une élévation de la tension pariétale dont la conséquence majeure est la survenue d'une stase veineuse, puis la survenue des troubles circulatoires secondaires à l'œdème pariétal.

L'ischémie résultante est une source de nécrose et de micro-perforations.

### **3.3. Hypersécrétion réactionnelle :**

La distension des organes creux provoque une hypersécrétion réactionnelle extra-luminale et une exsudation de protéines qui, associées avec la diffusion passive de liquide accumulé en intraluminale, constitue le 3<sup>ème</sup> secteur, responsable d'une hypovolémie, une acidose métabolique et une hypokaliémie.

Du fait des contractions péristaltiques, la pression intraluminale augmente à 10 fois de la valeur normale (normale entre 2 et 4 mm hg).

Une stase lymphatique apparaît lorsque la pression dépasse 30mmhg et une stase veineuse apparaît lorsqu'elle dépasse 50 mm hg.

### **3.4. Pullulation bactérienne :**

Dans le liquide de stase se produit une pullulation bactérienne après quelques heures d'obstruction, avec parfois translocation, libération de toxines puis, dans les cas extrêmes un choc septique.

En l'absence d'ischémie, la barrière muqueuse intestinale s'oppose physiologiquement à la contamination microbienne et au passage de toxines et de germes dans la circulation veineuse et lymphatique.

- **Conséquences pratiques ;**

L'intérêt de détailler ces différents mécanismes physiopathologiques est de comprendre les principaux points à corriger dans le cadre de la prise en charge d'un patient atteint d'une occlusion colique et les principaux risques encourus.

On comprend aisément que la réanimation de tels patients que ce soit en vue d'une anesthésie ultérieure ou en cas d'expectative armée, passe par quatre piliers médicaux :

- Une réhydratation adaptée aux pertes estimées et à l'état cardiaque et rénal du patient.
- Une rééquilibration hydroélectrolytique, guidée par les données d'un ionogramme sanguin détaillé et répété.
- Une aspiration naso-gastrique continue.
- Une antibiothérapie peut être justifiée du fait de données physiopathologiques clairement établies.

La levée de l'obstacle quel que soit le moyen établi ne doit être retardé ni par les moyens diagnostiques ni par les mesures de réanimation, car comme déjà discuté, les phénomènes vasculaires ne tardent pas à survenir et l'évolution vers la perforation et donc une péritonite stercorale est inéluctable et de pronostic plus sombre.

## **II. Données épidémiologiques des cancers coliques en occlusion :**

### **1. Fréquence :**

Le cancer colorectal est le plus fréquent des cancers digestifs, c'est le 3<sup>ème</sup> cancer en termes de fréquence [29].

Diverses études épidémiologiques s'accordent pour confirmer que le cancer colorectal occupe la première place parmi les cancers digestifs [30,31] et constitue avec les cancers du poumon, de la prostate et les cancers gynéco-mammaires ; les cancers les plus fréquents dans les régions de Rabat et Casablanca [30,32].

En France, 70% des occlusions coliques sont d'origine tumorale, et environ 16% des CCR sont diagnostiqués au stade occlusif [33].

Dans notre étude 82 cas de cancer colique sont diagnostiqués dans la même période dont 39 cas soit 32% sont révélés par l'occlusion.

L'obstruction du gros intestin est le mode révélateur le plus fréquent en termes d'évolution tumorale colique, son taux peut atteindre 15% à 30% [34,35].

### **2. Age :**

En France, L'âge moyen des patients opérés d'une occlusion par cancer colique est de 66 ans [36].

Dans notre série, la moyenne d'âge des patients est de 60 ans.

**Tableau 4:** L'âge moyenne par série

<b>Auteur</b>	<b>Nombre des patients</b>	<b>Moyenne</b>
<b>Série de Champault[37]</b>	270	72 ans
<b>Série de Ele[38]</b>	27	55 ans
<b>Série de Kouadio[39]</b>	21	40,6 ans
<b>Série de Rault[40]</b>	22	69 ans
<b>Série de Konate[41]</b>	22	52,4 ans
<b>Série de Belfequih[42]</b>	107	53,7 ans
<b>Série de Tapily[43]</b>	50	52,9 ans
<b>Notre série</b>	39	60ans

Selon notre moyenne d'âge, on aperçoit que les séries occidentales sont les plus proches de notre étude.

Par contre, les séries africaines ont une moyenne d'âge partiellement jeune.

### **3. Sexe :**

Selon les recherches marocaines concernant le CCR, le taux d'incidence rapportée chez l'homme est approximativement 7 pour 100 000 habitants par an, tandis que l'incidence chez la femme est légèrement au-dessous [44].

Notant que notre série rapporte une légère prédominance masculine 64 % (sexe ratio de 1,77).

**Tableau 5:** Incidence selon le sexe

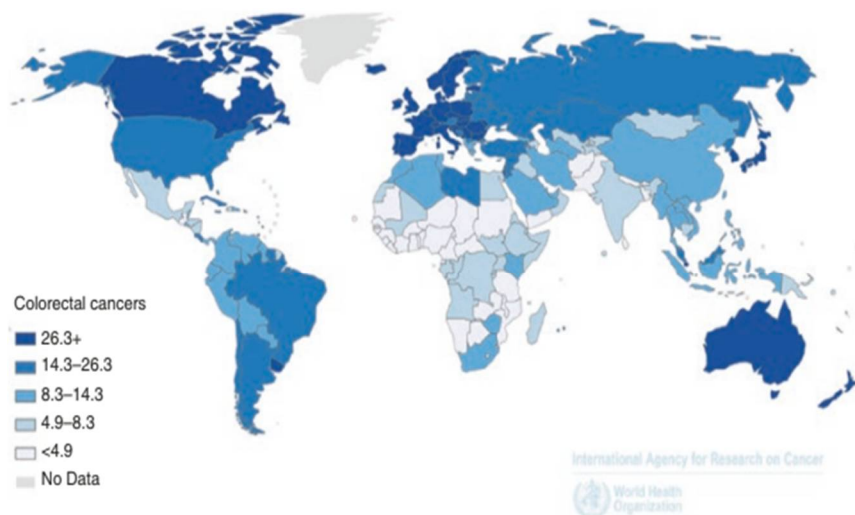
<b>Auteurs</b>	<b>Nombre de malades</b>	<b>Hommes</b>	<b>Femmes</b>
<b>Série de Kouadio[39]</b>	21	57%	42%
<b>Série de Rault[40]</b>	22	31%	68%
<b>Série de Konate[41]</b>	22	63%	36%
<b>Série de Belfequih[42]</b>	107	49%	51%
<b>Série de Tapily[43]</b>	50	56%	44%
<b>Notre série</b>	39	64%	36%

On constate que les séries de : Kouadio, Konaté et Tapily notent une légère prédominance du sexe masculin tout comme notre étude, en contrepartie une prédominance du sexe féminin a été rapporté dans la série de Rault.

#### 4. Origine géographique :

Historiquement, les taux d'incidence les plus élevés ont été signalés dans les pays plus développés, (Amérique du Nord ; Australie ; Nouvelle-Zélande ; Europe de l'Ouest, France comprise, et le Japon), ils sont considérés comme étant des pays à haut risque d'incidence.

Par ailleurs, Le cancer colorectal était rare en Amérique du Sud, en Chine et en Afrique [45].



**Figure 38:** Incidence mondiale du cancer colorectal (GLOBOCAN 2012, Centre international de recherche sur le cancer) [46].

L'origine urbaine rapportée dans notre série est de 82 % des cas, cela permet d'évoquer que le facteur industriel ainsi que le mode de vie suggèrent l'existence de facteurs favorisant du CCR.

### **III. Données cliniques**

#### **1. Antécédents :**

Les patients de notre série ont présenté une complication inaugurale de leur maladie tumorale, la consultation tardive et le mal suivi chez 3 de nos patients présentant des antécédents spécifiques a contribué vers la forme occlusive, tandis que les autres patients n'ont été suivis pour aucun terrain prédisposant auquel une surveillance armée aurait permis d'éviter une complication occlusive.

Les antécédents non spécifiques ont été rapportés chez 9 de nos patients : l'HTA et le diabète.

Par ailleurs, la consommation alcool-tabagique a été noté chez 35% des cas.

#### **2. Délai de consultation :**

Le délai moyen de consultation dans notre série est de 6 jours.

Ce délai d'attente pourrait s'expliquer par le fait que la symptomatologie est souvent banalisée par le patient, ajoutons à cela l'absence d'éducation sanitaire.

Ce retardement conditionne le pronostic vital du patient et la modalité thérapeutique.

### 3. Les signes fonctionnels :

Le tableau occlusif complet s'installe pareillement à des signes d'alerte qu'il ne faut dans aucun cas passer au travers [47,48,49] :

- Des douleurs abdominales vagues localisées au cadre colique intermittentes.
- Des troubles du transit, voir un écoulement glairo-sanglant par l'anus, ou d'accidents sub-occlusifs.
- Des rectorragies évoquant le plus souvent une tumeur du colon gauche. Dans notre série 7 patients ont rapporté la notion de rectorragies.

Le risque d'obstruction complète s'installe sur plusieurs jours, caractérisé par les signes cardinaux :

- Douleur abdominale : souvent d'intensité modérée et se majorant avec le temps, elle est le plus souvent péri-ombilicale ou diffuse, sans irradiation.

Ce signe était présent chez 66% des patients de notre série, de même chez Kaissi [50], comparativement à Belfequih [42], qui révèle ce signe chez 80 % des cas.

- Arrêt des matières et des gaz : c'est le maître symptôme. L'existence d'un épisode de diarrhée ne remet pas forcément le diagnostic en cause, c'est l'arrêt des gaz qui a le plus de valeur sémiologique

L'arrêt des matières et des gaz a été noté dans 80% des cas dans notre étude, ce signe a été retrouvé dans 100% des cas dans la série de Tapily [43].

- Vomissements : tardifs et fréquent, d’abord alimentaires puis bilieux et peuvent devenir fécaloïdes.

Dans notre série les vomissements étaient présents chez 59 % des cas, dont un seul avait des vomissements fécaloïdes.

L’étude de Champault [37] a rapporté ce signe dans 45,5% des cas, alors qu’il était à 94% dans la série de Tapily [43].

**Tableau 6:** Répartition des signes fonctionnels

<b>Auteurs</b>	<b>Arrêt total du transit intestinal</b>	<b>Douleurs abdominales</b>	<b>Vomissement</b>
<b>Série de Champault[37]</b>	73%	72%	45%
<b>Série de Kaissi[50]</b>	91%	66%	58%
<b>Série de Belfequih[42]</b>	82%	80%	85%
<b>Série de Tapily[43]</b>	100%	100%	94%
<b>Notre série</b>	80%	66%	59%

#### **4. Signes généraux :**

L'état général du patient tiens compte du délai écoulé depuis le début de la symptomatologie, et de la pathologie causale.

Il est généralement conservé mais dans certains cas on assiste à des signes de gravité [48,49] :

- Signes d'hypotension (par déshydratation principalement) : hypotension, tachycardie, oligurie...
- Déshydratation : pli cutané, soif, sécheresse des muqueuses...
- Signes de sepsis : fièvre, sueur, tachycardie...
- Désordres acido-basique : bradypnée, hypoventilation
- Signes neurologiques : agitation, confusion ...

Dans notre série ; les signes généraux ont été fréquemment retrouvés, 84% de nos patients ont rapporté une notion d'amaigrissement, et 40% une notion d'altération de l'état général, le syndrome fébrile a été rapporté chez 2 patients soit 5%.

#### **5. Signes physiques :**

- Inspection :

Le météorisme abdominal est fréquent. Les ondulations péristaltiques du tube digestif luttant contre l'obstacle peuvent être visualisées [48].

- Palpation :

Elle commence par les orifices herniaires afin de ne jamais passer à côté d'une hernie étranglée++.

La palpation de l'abdomen recherche une douleur élective (notamment en fosse iliaque droite+++), une défense (qui signe une souffrance digestive), ou une masse abdominale [48].

Dans notre série, une masse abdominale a été objectivée chez 4 de nos patients soit 10 %, pas de défense ni de douleur élective ont été rapportés.

- Percussion :

Le tympanisme confirme la distension abdominale.

- Auscultation :

Habituellement les bruits hydro-aériques sont diminués, toutefois, le silence auscultatoire est un critère de gravité.

- Toucher rectal :

Détecter une anomalie du TR à savoir : nodule de carcinose dans le cul de sac de Douglas, un cancer du rectum, une masse abdominale, ou présence de sang [48].

## IV. Etude paraclinique :

### 1. L'ASP :

Réalisé en 1<sup>ère</sup> intention devant un tableau occlusif.

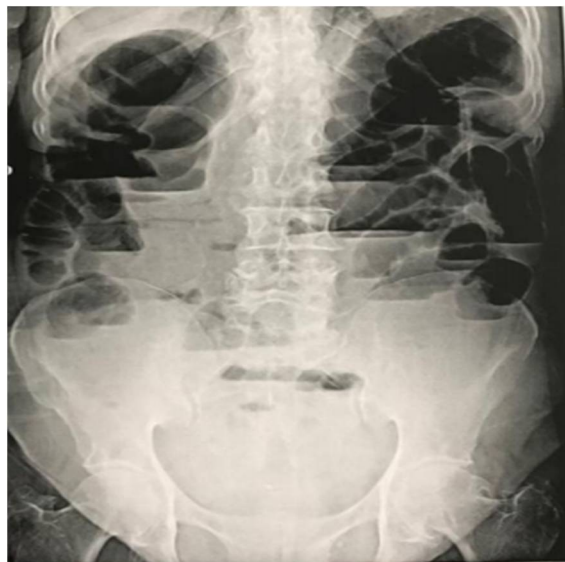Les incidences de base sont deux clichés de face, le premier en décubitus et le second en latéral gauche. Il doit comprendre une vue d'ensemble de l'abdomen qui s'étend des coupes diaphragmatiques jusqu'au pubis pour une meilleure analyse [51,52].

Dans 66% des cas, l'ASP rapporte le diagnostic positif d'une obstruction colique, elle permet d'objectiver une distension des structures digestives voir des NHA qui représentent le principal signe radiologique de l'occlusion colique [53,54].

Classiquement les NHA de type colique sont situées en périphérie, plus haut que large et présentent des haustrations coliques [55].

La perforation peut se manifester à l'ASP sous forme de pneumopéritoine (d'où la nécessité de réaliser des clichés centrés sur les coupes diaphragmatiques) [54].

Tous nos patients ont bénéficié d'une ASP.



**Figure 39:** NHA de type colique [56].

**Tableau 7:** Type des NHA

<b>Auteurs</b>	<b>Nombre de cas</b>	<b>NHA de type coliques</b>	<b>NHA de type grêliques</b>
<b>Série de Champault[37]</b>	270	56%	-
<b>Série de Boujguenna[57]</b>	58	80%	4%
<b>Série de Sissoko[58]</b>	73	83%	13%
<b>Série de Lamrani[59]</b>	32	81,25%	3%
<b>Série de Benabbou[60]</b>	34	53%	11%
<b>Notre série</b>	39	90%	10%

Tout comme notre série : les séries de Rabat, Fès et Marrakech notent une prédominance des occlusions de type coliques.

## **2. La TDM :**

La tomodensitométrie est la méthode d'imagerie de choix dans le cadre d'une obstruction d'un cancer colique, comme indiqué par la conférence de consensus de la Société mondiale de chirurgie d'urgence [61].

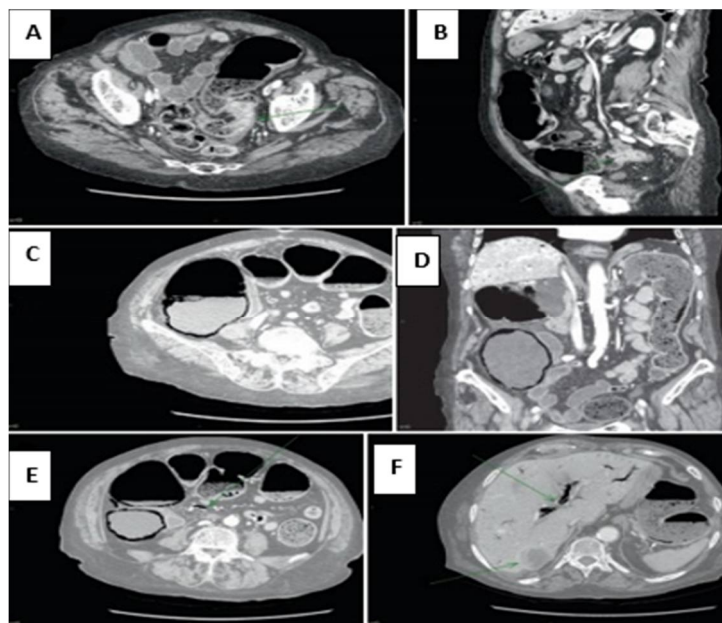
En effet, la tomodensitométrie permet d'établir le diagnostic d'une occlusion colique, d'en distinguer l'étiologie, et de révéler ses complications.

Les résultats de la tomodensitométrie lors d'un cancer colique en occlusion, comprennent un épaissement asymétrique de la paroi colique et à segment court, ou une masse de tissus mous rehaussée après injection de produit de contraste, qui rétrécit la lumière colique avec ou sans signes d'ischémie et de perforation [62,63].

Les cancers coliques en occlusion produisent souvent une apparence d'épaule et peuvent être suffisamment gros pour avoir une nécrose centrale ou rarement de l'air dans la masse, qui peut ressembler à un abcès [62].

Dans notre série tous nos patients ont bénéficié d'une TDM abdominale permettant de préciser le siège de la tumeur avec présence :

- Des métastases hépatiques chez 4 patients soit 10%.
- Un envahissement du grêle et de la vessie chez un seul patient soit 2%.
- Des adénopathies satellites chez 7 patients soit 18%.
- Un épanchement péritonéal réactionnel chez 5 patients soit 13%.



**Figure 40:** TDM objectivant une tumeur sigmoïdienne avec distension colique importante [64]

### **Interprétation :**

Patiente de 89 ans admise pour douleurs abdominales ; **(A)** : la TDM montre une distension colique importante sur un épaissement pariétal sigmoïde (flèche en coupe axiale). **(B)** : vue sagittale du scanner de la phase portale avec injection du produit de contraste objectivant montre une tumeur au niveau sigmoïde (flèche). **(C)** : l'ensemble du côlon est distendu avec une stase fécale prédominante dans le caecum. **(D)** : une pneumatose pariétale au sein de la paroi caecale est également visible. **(E)** : présence de gaz dans la veine mésentérique. **(F)** : Présence de gaz dans la veine porte (flèche). Par ailleurs, le scanner objective une métastase hépatique [64].

### **3. La colonoscopie :**

Le CCR peut se présenter avec une occlusion colique dans 15 à 20 % des cas [65], dans ce contexte d'urgence, la coloscopie peut être nécessaire pour plusieurs objectifs :

Premièrement ; elle peut être nécessaire pour déterminer l'étiologie de l'obstruction, deuxièmement ; il est possible de diriger la résection chirurgicale, et troisièmement ; réaliser une biopsie de la tumeur pour étude anatomopathologique [66].

Dans notre série, une coloscopie préopératoire avec biopsie a été réalisée chez 3 patients admis dans un contexte sub-occlusif.

### **4. Radio thorax :**

Elle a été réalisée systématiquement chez tous les patients dans le cadre d'un bilan préopératoire et un bilan d'extension.

Aucun cas de métastases pulmonaires n'a été détecté.

## **5. Echographie abdominale :**

Classiquement, la place de l'échographie n'est pas reconnue comme étant une technique utilisable dans le cadre d'un syndrome occlusif, compte tenu de la barrière acoustique réalisée par l'accumulation de gaz dans les anses intestinales [67].

Elle a été réalisée chez 6 patients de notre série.

### **En Conclusion :**

L'ASP est généralement la première étude d'imagerie réalisée chez les patients suspectés d'avoir une occlusion colique.

La sensibilité rapportée de l'ASP pour détecter une obstruction colique est de 84 %, alors que la spécificité rapportée est de 72 % ; en conséquence, il peut être difficile de faire la distinction entre une obstruction et une pseudo-obstruction colique chez un patient présentant un côlon distendu [68].

En revanche, le scanner est le gold standard dans la prise en charge des syndromes occlusifs [69].

## **6. Biologie :**

Elle permet d'évaluer les complications, l'opérabilité du patient, et guider les mesures de réanimation. Elle est donc systématique, réalisée chez tous nos patients, et comporte :

- Une NFS.
- Un bilan de crase sanguine à savoir : TP/TCA.
- Un ionogramme sanguin + fonction rénale.
- Un groupage sanguin ABO et Rhésus.

Le dosage des marqueurs tumoraux, notamment l'ACE n'est pas recommandé dans un but diagnostique du fait d'une mauvaise sensibilité.

Toutefois, sa valeur joue un rôle dans la surveillance post opératoire, il a été réalisé chez 5 patients de notre série, normaux chez 3 patients et augmentés chez les 2 autres patients.

## V. Diagnostic différentiel :

Un tableau clinique identique peut se présenter lors d'un :

- ✓ Volvulus colique : particulièrement le colon sigmoïde, qui est trois à quatre fois plus fréquent que le volvulus caecal (60 à 75 % contre 25 à 33 %, respectivement) [70], on note classiquement une image en arceau à l'ASP.
- ✓ La diverticulite aigue : c'est l'une des causes intrinsèques qui réalise le tableau d'obstruction colique. Il est parfois difficile d'établir le diagnostic.
- ✓ La sténose radique : elle se manifeste après une radiothérapie suite à une fibrose.
- ✓ Impaction fécale : elle est le résultat d'une constipation chronique ou sévère et se rencontre le plus souvent chez les personnes âgées et les patients neuropsychiatriques. La TDM montre la présence de grosses matières fécales obturant la lumière colique [71].
- ✓ Des causes extrinsèques telles que : les cancers pelviens, les cancers gastriques, la carcinose péritonéale, l'endométriose et les hernies...
- ✓ Le syndrome d'Ogilvie : il est défini comme étant une dilatation aiguë du côlon due à une altération de l'innervation autonome du gros intestin. C'est le principal imitateur de l'obstruction colique et constitue un véritable défi du diagnostic différentiel [72].

## **VI. Prise en charge thérapeutique :**

La gestion de l'obstruction colique est un dilemme difficile, de multiples variables sont impliquées dans le choix de la meilleure stratégie thérapeutique.

Les facteurs clés qui doivent être pris en considération comprennent l'état clinique du patient, le stade tumoral, la résécabilité de la lésion obstructive, ainsi que le siège et la gravité de l'obstruction [73].

### **1. Les buts de la prise en charge :**

Les objectifs de la prise en charge doivent être clairs :

- ✓ Sortir d'un contexte clinique critique (mesures de réanimation).
- ✓ La levée de l'obstacle (intervention chirurgicale).
- ✓ Traitement carcinologique de la tumeur dans les plus brefs délais si possible.
- ✓ Offrir un bon pronostic en termes d'évolution oncologique.

### **2. Les moyens et indications thérapeutique :**

#### **2.1. Traitement médical :**

Dès le diagnostic d'occlusion colique posé, un traitement médical est immédiatement mis en œuvre visant à corriger les perturbations de l'équilibre volumique, hydroélectrolytique et acido-basique.

Le traitement médical doit être poursuivi en per et postopératoire jusqu'à reprise du transit de l'intestin [74,75].

La réanimation préopératoire comprend :

- ✓ Une aspiration gastroduodénale continue :

La pose d'une sonde nasogastrique permet de diminuer la douleur provoquée par la distension digestive, d'éviter l'inhalation en cas de vomissements itératifs, et de vider l'estomac avant une éventuelle anesthésie générale [75,76].

- ✓ La pose d'une voie veineuse et correction des troubles hydroélectrolytiques :

Le patient a besoin d'une réanimation liquidienne et d'une correction ionique adéquate [75].

L'hypovolémie doit être corrigée avant l'induction de l'anesthésie, qui peut aggraver le tableau hémodynamique par diminution de la précharge cardiaque, elle peut aussi être responsable d'un véritable choc hypovolémique nécessitant de procéder à une expansion volémique rapide [25].

Le choix du produit de remplissage peut se porter sur des cristalloïdes ou sur des colloïdes.

La conférence d'experts recommande, dans cette situation, l'utilisation de cristalloïdes, puisque la cause de l'hypovolémie est une perte hydrosodée, les colloïdes n'étant proposés qu'en cas de choc persistant (recommandation de grade B) [77].

L'effet du remplissage vasculaire doit être apprécié cliniquement (pression artérielle, fréquence cardiaque, marbrures périphériques et la diurèse) et éventuellement par des techniques plus invasives (mesure de la pression veineuse centrale, la pression capillaire pulmonaire ...) [77].

La fuite de liquides hypotoniques peut être responsable d'une hypernatrémie et d'une déshydratation intracellulaire associée, pouvant entraîner des troubles neurologiques en cas d'installation rapide. La réhydratation avec du

sérum physiologique isotonique (NaCl 9%) permet alors de corriger cette hypernatrémie [78].

La carence alimentaire peut entraîner une hypomagnésémie, dont la normalisation débutera le plus tôt possible pour ne pas entraîner de retard à la reprise du transit [25].

✓ Un sondage urinaire :

Une mesure horaire du débit urinaire permettra d'adapter la quantité de solutés perfusés et par conséquent juger l'efficacité des mesures de réanimation.

✓ Une antibiothérapie :

Une antibiothérapie prophylactique peut être indiquée. Ce choix est justifié par le fait que le mode d'action des antibiotiques permet de diminuer les bactériémies suite aux phénomènes de translocations bactériennes au cours de l'intervention chirurgicale [79,80].

✓ Un traitement antalgique et antispasmodique (en évitant les morphiniques et dérivés).

### **En conclusion :**

Le traitement d'une occlusion commence toujours par une prise en charge médicale afin de préparer le malade dans les meilleures conditions.

Le traitement médical d'urgence a été démarré chez tous nos patients.

L'intérêt du traitement médical est admis dans divers séries, c'est le cas de MILLAT [81], DIA [82], et MEYER [83].

## 2.2. Traitement chirurgical :

Le traitement chirurgical est l'attitude la plus décrite pour le traitement du cancer colique en occlusion, l'objectif essentiel est de lever l'obstacle ou de permettre une préparation colique afin de réaliser une chirurgie colique dans de bonnes conditions locales.

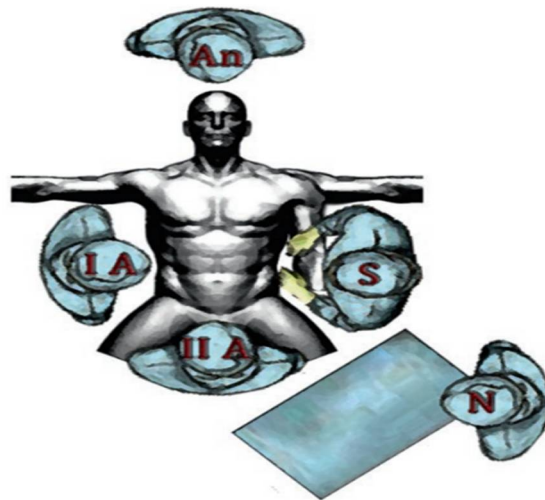Le choix de la chirurgie dépendra de la localisation de l'obstruction, de l'état général du patient, des résultats chirurgicaux et de l'expérience de l'équipe hospitalière [84].

### ❖ Voie d'abord :

#### ✓ Voie médiane :

Dans notre étude, une incision médiane à cheval sur l'ombilic a été réalisée chez 30 patients.

La voie médiane aide le chirurgien pour bien explorer la cavité péritonéale, pour préciser la localisation du cancer, pour détecter d'éventuelles extensions, et pour ne pas passer à côté d'une métastase hépatique.



**Figure 41:** Installation du patient pour une éventuelle laparotomie médiane [85]

✓ **Voie élective :**

L'intérêt d'un tel choix est lié à la réalisation d'une stomie de proche amont, et d'une reprise chirurgicale dans les plus brefs délais, et dans des bonnes conditions.

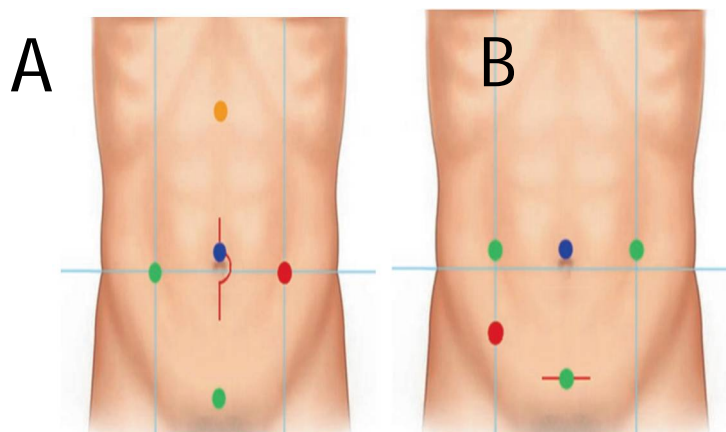
Cette voie peut être proposée chez les patients altérés, 9 patients de notre étude ont réalisé la voie élective.

Cependant, la voie élective ne permet pas une bonne exploration de la cavité péritonéale, avec le risque de laisser évoluer une urgence chirurgicale (ischémie, perforation, occlusion de l'intestin grêle qui peut être associé...).

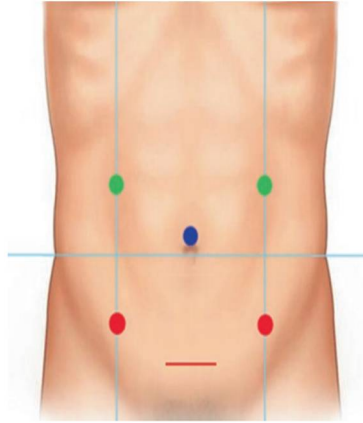
➤ **Coelioscopie :**

Les avantages de la chirurgie laparoscopique pour cancer colique ont été montré dans divers essais randomisés (morbidité globale et locale moindres, séjours hospitaliers plus court, et meilleure qualité de vie), mais sa place dans le cadre de l'urgence demande à être démontrée [86,87].

Dans notre série, on a tenté de réaliser cette technique chirurgicale chez deux patients, convertie rapidement en laparotomie.



**Figure 42:** (A) : Emplacement des trocars pour colectomie droite coelioscopique. (B) : Emplacement des trocars pour colectomie gauche coelioscopique [88, 89-90]



**Figure 43:** Emplacement des trocars pour colectomie totale ou subtotale coelioscopique [88, 89-90]

❖ **Siège tumoral :**

En peropératoire, on a pu déceler le siège du cancer au niveau du sigmoïde dans 38% des cas, le colon descendant dans 25% des cas, la charnière recto sigmoïdienne dans 15% des cas, et l'angle colique gauche dans 10% des cas.

Le colon sigmoïde est le segment le plus touché dans notre série, ce qui rejoint la littérature.

Plusieurs séries ont rapportés les mêmes résultats :

**Tableau 8:** Localisation tumorale

<b>Auteurs</b>	<b>Nombre de cas</b>	<b>Localisation sigmoïdienne</b>	<b>Pourcentage (%)</b>
<b>Série de Sissoco[58]</b>	73	21	29 %
<b>Série de Tapily[43]</b>	50	17	68 %
<b>Série de Abdoulaye[91]</b>	20	11	55 %
<b>Série de Boujguenna[57]</b>	58	36	62 %
<b>Série de Benabbou[60]</b>	34	19	63 %
<b>Notre série</b>	39	21	53 %

❖ **Techniques chirurgicales :**

Le cancer colique gauche en occlusion est un réel challenge face aux chirurgiens [92,93].

L'attitude à adopter en urgence pour le cancer occlusif du colon gauche reste un sujet controversé [94], elle était traditionnellement prise en charge par une chirurgie en 3 temps [95], actuellement écartée étant donné que la morbi-mortalité est excessive [96,97].

La méthode chirurgicale demeure un sujet de débat entre ceux qui défendent la chirurgie en un seul temps et ceux qui soutiennent la chirurgie en 2 ou 3 temps [98]. Ce débat est sous tendu par le fait que le cancer colique en

occlusion associe 2 pathologies très grave, à savoir l'obstruction intestinale et la tumeur.

La morbi-mortalité de cette pathologie est multiplié par 3 par rapport à la chirurgie élective.

L'urgence chirurgicale et le tableau clinique du patient (âge élevée, AEG...) augmentent aussi la morbi-mortalité [99,100,101,102].

Le choix entre les différentes techniques chirurgicaux se fait de manière individuelle selon chaque cas, cependant, toutes les méthodes chirurgicales doivent suivre les objectifs proposés par l'American Society of Colon and Rectal Surgeons [103] :

- ✓ Eviter les complications per ou post-opératoire immédiates (décès, septicémie...).
- ✓ Obtenir le meilleur contrôle possible de la tumeur.
- ✓ Assurer une récupération rapide pour permettre l'instauration d'un traitement adjuvant ou systémique approprié.

La chirurgie en plusieurs temps est réputée d'être dangereuse, en effet elle est associée à un taux de morbi-mortalité élevés, ajoutons à cela une durée d'hospitalisation prolongée.

Ces attitudes thérapeutiques comportent :

- ✓ Résection avec stomie : Colostomie selon Hartmann ou selon Bouilly Volkmann.
- ✓ La colostomie première et résection secondaire.

La chirurgie en 3 temps et les résections suivies d'anastomoses protégées sont de nos jours rarement pratiquées.

L'exérèse tumorale en urgence est actuellement la tendance en matière de prise en charge des tumeurs compliqués d'occlusion. Malgré cette agressivité chirurgicale cette option thérapeutique a permis de réduire la morbi-mortalité durant ces vingt dernières années.

Cette exérèse se fera selon Hartmann chaque fois que l'anastomose est dangereuse et lorsque les deux bouts ne sont pas extériorisables, en effet ; la procédure d'Hartmann est préférable chez les patients à haut risque [104].

De nos jours, la résection associée à une anastomose est pratiquée d'une manière progressive, elle était antérieurement redoutée par les chirurgiens en raison du risque de fuite anastomotique et d'autres complications postopératoires liées à l'intervention réalisée sur un intestin distendu et non préparé [105,106,107].

La chirurgie en un seul temps est de plus en plus recommandée actuellement surtout lorsque les conditions sont favorables. Elle se fera soit par une résection segmentaire, soit par une colectomie subtotale ou totale.

Cette chirurgie en 1 seul temps révèle des résultats favorables similaires à ceux de la chirurgie en 2 temps, c'est la meilleure option thérapeutique en l'absence de facteur de risques ou de complications [108].

Sjodahl et Al ont réalisés une étude à propos de 115 malades : aucune différence de morbi-mortalité n'a été noté entre le groupe de chirurgie en 1 seul temps et le groupe de chirurgie en plusieurs temps.

Le choix de l'intervention chirurgicale dépend de plusieurs variables : l'âge, l'état général du patient, le degré d'extension tumorale, l'aspect du côlon en amont de l'obstacle tumoral et l'expérience du chirurgien.

## 2.2.1. Chirurgie en plusieurs temps :

### 2.2.1.1. La colostomie 1<sup>ère</sup> :

Elle est considérée comme étant une méthode de référence pour traiter l'obstacle tumorale colique gauche ; elle peut être pratiquée soit par la voie élective ou la voie médiane à cheval.

Une colostomie de proche amont est réalisée, après mobilisation colique a minima, et suffisamment proche de la tumeur pour être emportée avec la pièce d'exérèse lors de la seconde intervention [110].

Cette attitude thérapeutique permet de lever l'obstacle dans un premier temps, l'exérèse tumorale est réalisée deux à trois semaines plus tard, limitant ainsi l'impact fonctionnel et psychologique de la stomie.

On profite de ce délai pour une préparation colique efficace, compléter le bilan, et rechercher des lésions synchrones ou de métastases à distance avant l'exérèse chirurgicale carcinologique.

La colostomie de proche amont peut être pratiquée à visé palliative lors :

- Tumeur inextirpable : en raison de métastases et invasions vasculaires...
- Carcinose péritonéale.
- Cachexie et altération d'état générale.

Quasiment 20 à 50% des colostomies sont pratiquées dans un but palliatif [111].

La colostomie de proche amont est la technique chirurgicale recommandée pour traiter l'occlusion tumorale du colon descendant selon la conférence de

consensus française sur la prise en charge des cancers coliques et par l'Association Américaine des Chirurgiens Colorectaux [111].

Diverses études accordent la réalisation de cette intervention en effet : aucune preuve n'a été rapporté objectivant une progression tumorale en attendant l'exérèse chirurgicale, tout chirurgien généraliste peut pratiquer facilement cette opération, baisse progressive du taux de mortalité, la contamination de la cavité abdominale est pratiquement faible [112].

La colostomie première a été l'option chirurgicale la plus utilisée dans notre série, soit 59%, avec un taux de morbidité de 10% (incluant le rétablissement de la continuité au deuxième temps opératoire). Aucun décès n'a été rapporté.

Concernant l'étude de Chéreau et al [113], la colostomie de proche amont était possible dans 73 % des cas, après une durée opératoire moyenne ne dépassant pas une heure, elle était associée à une morbidité et à une mortalité post-opératoires faibles, de 9,8 et 3,3 % respectivement.

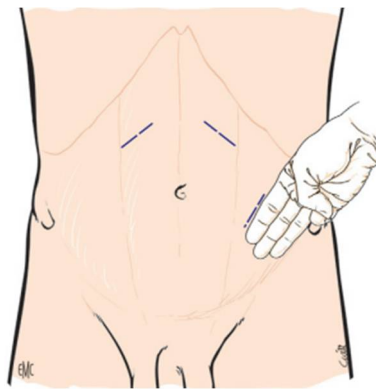
Barth et al [114], ont effectué 99 colostomies de proche amont, le taux de mortalité était quasiment 21% (incluant la mortalité liée à l'exérèse ultérieur).

Champault [37], a colligé 270 cancers coliques gauches en occlusion, 146 patients ont bénéficié d'une colostomie de proche amont avec une mortalité de 26% (habituellement due au tableau clinique défavorable des patients).

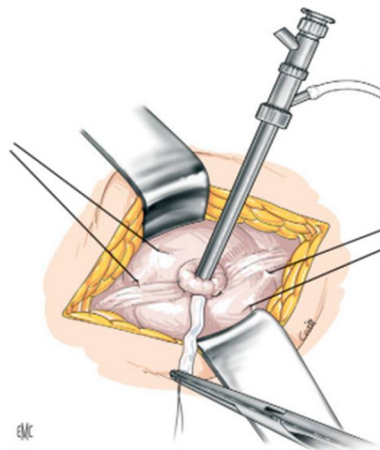
Comme déjà citer, la colostomie de proche amont est généralement indiquée chez les malades altérés qui ne peuvent pas endurer une exérèse tumorale en urgence, en effet, elle est indiquée aux patients inaptes aux interventions chirurgicales majeurs [115, 116].

Cependant, cette stratégie en plusieurs temps comporte plusieurs inconvénients à savoir :

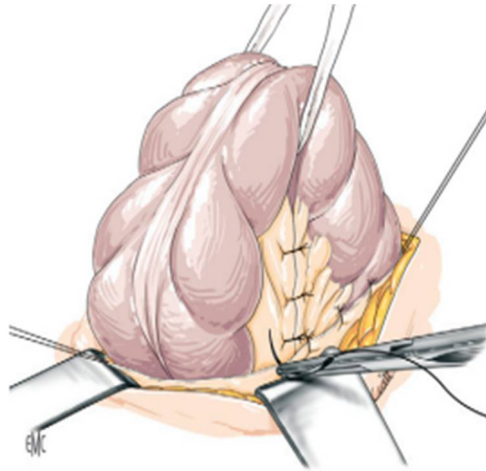
- ✓ La nécessité d'une réintervention entraînant ainsi une cumulation de morbidité qui varie dans la littérature entre 10% et 36%.
- ✓ L'impact sur la qualité de vie du patient (psychologiques, psychosomatiques...).
- ✓ Le coût élevé du kit de la colostomie.



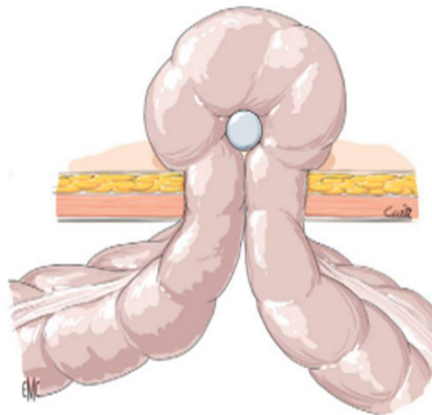**Figure 44:** Localisation des incisions pour la réalisation d'une colostomie latérale. L'incision doit être pratiquée sur le bord extérieur de la gaine du grand droit [117].



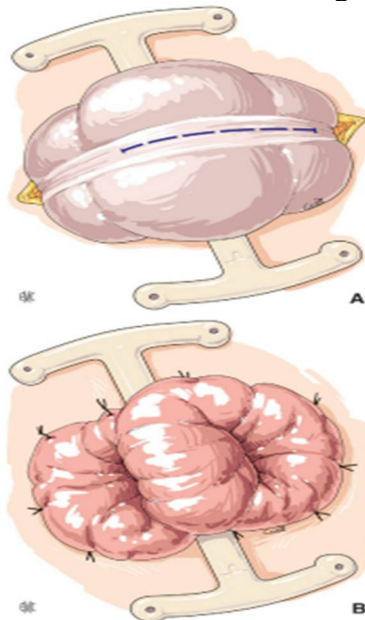
**Figure 45:** Vidange du contenu colique [117].



**Figure 46:** Fixation du colon au péritoine [117].



**Figure 47:** Positionnement de la baguette [117].



**Figure 48:** Ouverture de la colostomie avec une incision longitudinale [117].

### 2.2.1.2. La résection avec stomie :

Il s'agit d'une résection tumorale plus ou moins étendue respectant les règles d'exérèse carcinologique :

- Soit l'intervention de Bouilly Volkmann : il s'agit d'une double colostomie en canon de fusil lorsque les deux bouts coliques peuvent être extériorisées, ce qui permet de rétablir la continuité digestive par voie élective après 4 semaines.
- Soit l'intervention de Hartmann : il s'agit de l'abouchement du bout proximal à la peau et fermeture du bout distal. Cette technique chirurgicale a été décrite la première fois en 1921 par Henri Hartmann [118].

Le rétablissement de la continuité se fait lors d'un second temps opératoire après un délai de 3mois.

La résection avec stomie est autorisée lorsque la distension colique, fécale plus qu'aérienne d'amont est majeure, s'il existe un élément septique à savoir : un liquide réactionnel louche, un abcès peritumoral, et en cas d'une péritonite.

Cette intervention a généralement deux principales indications : chez les patients fragiles immunodéprimés ou atteints de cardiopathies...et chez les patients au stade de perforation tumorale (péritonite).

Les avantages de cette technique sont :

- ✓ Le risque de lâchage anastomotique est absent.
- ✓ Elle peut être pratiqué par les jeunes chirurgiens.
- ✓ Elle comporte une laparotomie (exploration chirurgicale complète).

Néanmoins, les inconvénients de l'intervention de Hartmann sont :

- ✓ Le délai trop long pour réaliser un rétablissement de la continuité digestive qui est de 3 mois, ce qui oblige à prévoir la gestion de la stomie en ambulatoire durant cette période.
- ✓ Le rétablissement de la continuité digestive est une intervention lourde. La morbidité estimée dans la littérature est de 29% à 54,8%.

Boland et al [119] révèlent que le rétablissement de la continuité digestive après l'intervention de Hartmann était associé à une adhésiolyse majeure et laborieuse dans 69% des cas, une morbidité mineure dans 40% des cas, majeure dans 38% des cas, une mortalité propre de 3,8%, et un taux de fistule anastomotique de 8%.

- ✓ L'argument primordial avancé par les opposants de cette attitude thérapeutique est le taux faible de rétablissement de continuité digestive, en effet 32% à 75% des patients garderont leurs colostomies.

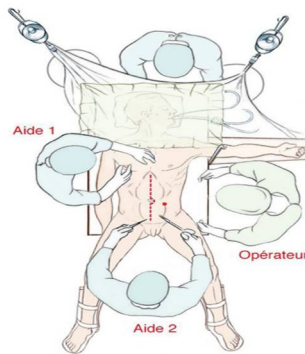
La mortalité rapportée de la résection avec stomie est quasiment 20% [120].

Kouadio et Turquin ont mené une étude rétrospective à propos de 21 cas, 19 patients ont bénéficiés d'une intervention type Hartmann, la colostomie est restée définitive dans 28% des cas alors que 61% des malades ont eu un rétablissement de la continuité digestive, la mortalité opératoire globale était de 9,5 % [39].

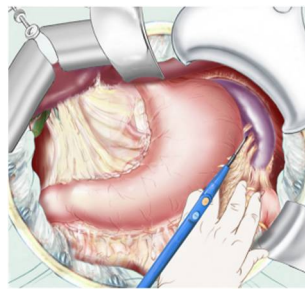
Une étude récente à propos de 72 cas, opérés pour tumeur colique selon Hartmann (dont 68% en urgence), Khosraviani et al [121], rapportent une mortalité post opératoire chez 10% des cas, une morbidité opératoire chez 40% des cas, et un rétablissement de la continuité digestive réalisé avec succès chez les 2/3 des cas.

Dans notre série trois patients ont bénéficié d'une intervention de type Hartmann, le rétablissement de la continuité digestive a été réalisé chez un seul patient dans un délai de 45 jours, les deux autres patients ont perdu de vue.

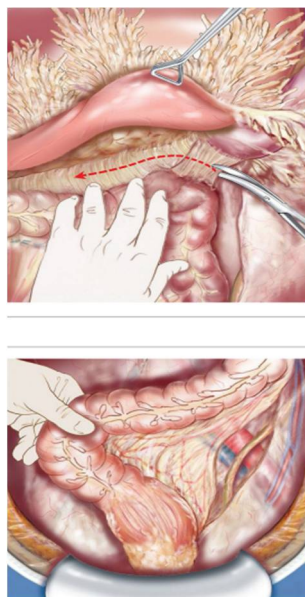
## Les étapes de l'intervention de Hartmann



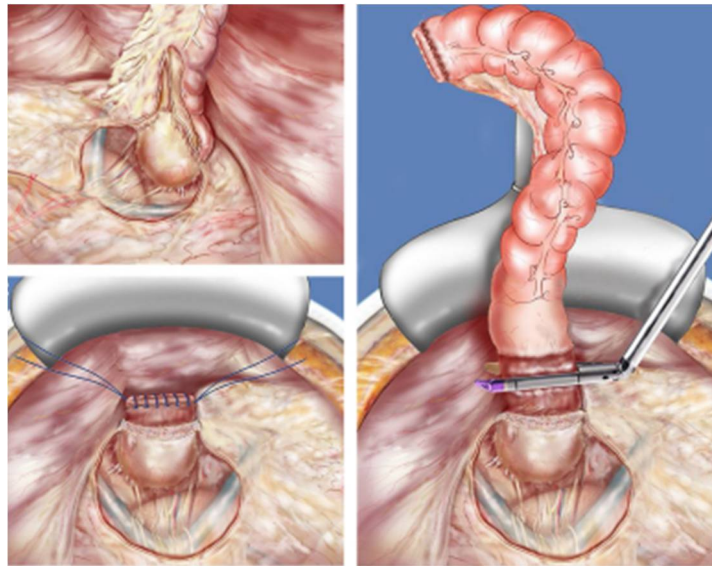
**Figure 49:** Position du patient [118].



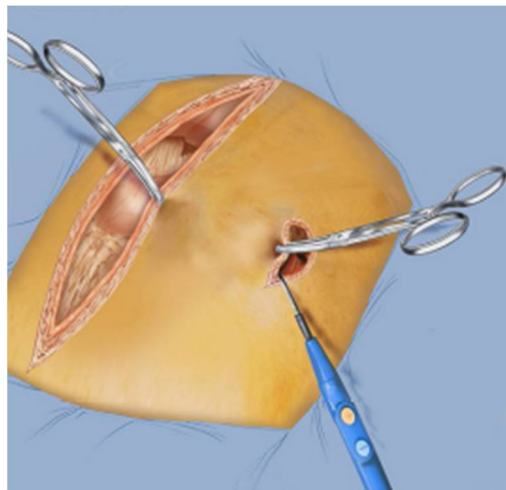
**Figure 50:** Incision et prévention d'une déchirure capsulaire liée à la traction [118]



**Figure 51:** Mobilisation de la flexion splénique et du colon gauche + identification de l'uretère [118].



**Figure 52:** Division du mésocolon gauche et du mésorectum + fermeture du moignon rectale [118].



**Figure 53:** Confection d'une colostomie terminale [118].

### **2.2.1.3. Résection avec anastomose protégée :**

C'est la résection tumorale en respectant les règles de sécurité carcinologique associé à un lavage colique peropératoire, rétablissement immédiat de la continuité digestive et colostomie ou iléostomie de protection.

Le deuxième temps opératoire est primordial afin de rétablir la continuité digestive.

Cette technique n'est pas de pratique courante, elle nécessite un lavage colique peropératoire, et donc un prolongement du temps opératoire.

Aucun patient de notre série n'a bénéficié de cette technique.

### **2.2.1.4. Chirurgie en trois temps :**

Au cours des 60 dernières années, le traitement chirurgical de l'occlusion colique a évolué d'une procédure en 3 étapes (colostomie de proche amant dans un premier temps, suivie d'une résection et anastomose protégée dans un deuxième temps, puis un rétablissement de continuité dans un troisième temps) à une prise en charge avec des procédures en une étape [122].

Cette attitude thérapeutique augmente trois fois le risque engendré par l'anesthésie.

Un seul patient dans notre série a bénéficié d'une intervention en 3 temps.

## **2.2.2. Chirurgie en un seul temps :**

### **2.2.2.1. Résection et anastomose en un seul temps :**

Ce type d'intervention a été dans le passé, redoutée par les chirurgiens en raison du risque de fuite anastomotique et d'autres complications postopératoires liées à l'intervention réalisée sur un intestin distendu et non préparé [105,106,107].

Elle peut être réalisée par une résection segmentaire après vidange et lavage colique en per opératoire si les conditions générales sont favorables, sinon pratiquer une colectomie subtotale avec anastomose iléo-sigmoïdienne ou une colectomie totale avec anastomose iléo-rectale.

En termes de mortalité ou de survie, de nombreuses études affirment qu'il n'y a pas de discordance entre la chirurgie en un seul temps et la chirurgie en plusieurs temps.

Zorcoloet et al a effectué une étude de 323 occlusions tumorales coliques gauches, 54% ont bénéficiés d'une résection-anastomose en 1 seul temps. La mortalité post opératoire était de 5,7%, une fuite anastomotique a été noté dans 4,5% des cas et un séjour hospitalier de 13 jours en moyenne [123].

Une autre étude réalisée récemment au Vietnam à l'hôpital « Nhan Dan Gia Dinh » incluant 186 occlusions tumorales colorectales, la résection suivie d'une anastomose a été réalisé chez tous les patients présentant une occlusion tumorale colique droite, et 42% avec une occlusion tumorale du colon gauche. Le taux de morbidité était à un niveau acceptable de 16%, il n'y a eu qu'un seul cas de décès pour cancer colique gauche en occlusion [124].

Devant ces résultats encourageants, plusieurs auteurs considèrent la chirurgie en 1 seul temps une alternative dans le cadre des cancers coliques gauches compliqués d'occlusion [123].

L'association de colo proctologie de la Grande Bretagne et Ireland a recommandé la résection suivie d'une anastomose en un seul temps comme intervention de choix devant une occlusion tumorale colique [125].

Ces interventions sont considérées également comme étant l'option de choix dans le cadre de métastases hépatiques.

L'avantage majeur de cette attitude thérapeutique c'est qu'elle n'exige aucune reprise chirurgicale ou gestion de la stomie [126].

Cette attitude thérapeutique rapporte 2 inconvénients majeurs :

- ✓ Premièrement : le risque de lâchage anastomotique, estimé dans la littérature entre 3% et 16%.
- ✓ Deuxièmement : Le chirurgien doit avoir une grande expérience pratique.

Les principaux contres indications de ces techniques sont :

- ✓ Le choc septique, la péritonite stercorale, l'immunodépression...

Une étude réalisée par Torralba JA et al concernant la colectomie totale et la résection segmentaire avec lavage colique a déduit qu'il n'y a pas de différence en termes de mortalité au cours de l'intervention chirurgicale, cependant ils ont décelé plus de complications septiques péritonéales lors de la résection segmentaire [127].

Nyam et al ont rapporté une étude de 103 patients avec un cancer colique gauche en occlusion, la colectomie subtotale a été réalisée chez 42% des cas tandis que 57% des cas ont bénéficié d'une résection segmentaire avec lavage colique peropératoire. Au total : pas de différence à la fois dans les taux de fuite anastomotique, de mortalité, de morbidité, et de la durée de l'intervention chirurgicale [128].

#### 2.2.2.2. Colectomie totale ou subtotale :

Depuis le début des années 1980, plusieurs études ont soutenu la faisabilité de la résection en un temps, notamment la colectomie totale ou subtotale [129,130].

La colectomie totale ou subtotale en urgence permet l'exérèse du côlon proximal distendu et la tumeur tout en rétablissant la continuité digestive par une anastomose iléo-colique [131].

La colectomie totale assure l'ablation synchrone des lésions proximales et distales du cancer, chaque fois que la coloscopie n'est pas réalisable en urgence.

Cette option chirurgicale dispose de nombreux avantages :

- ✓ Traiter à la fois l'occlusion et la tumeur en un seul temps chirurgicale par résection tumorale et ses complications engendrés en emportant un côlon distendu mal vascularisé, et assurer dans de bonnes condition le rétablissement de la continuité digestive
- ✓ Eviter une colostomie temporaire qui n'est souvent jamais fermée et ses complications.
- ✓ Diminuer le risque septicémique per opératoire.
- ✓ Réséquer un côlon siège d'éventuels lésions synchrones, à savoir les adénomes (dans 20% à 30%) et les tumeurs synchrones (dans 3% à 11%) selon la littérature.

La colectomie subtotale ou totale est indiquée en cas de :

- ✓ Dilatation du côlon avec une paroi qui paraît fragile ou lors de lésions vasculaires suspectes voire ischémiques pré-perforatives.
- ✓ Perforation diastatique ou ischémique du cœcum

- ✓ Ou en cas de tumeurs synchrones du colon droit, mais elle est contre-indiquée chez les patients présentant une dysfonction sphinctérienne préopératoire [127,132,133].

Selon la littérature, la morbi-mortalité varie respectivement entre 10% à 22% et entre 0% à 13%. Arnaud et al ont rapporté une étude à propos de 135 patients admis pour tumeur occlusive du côlon gauche : la colectomie totale ou subtotale avec rétablissement immédiat de la continuité a été effectué chez 44,4% des patients ; la mortalité était de 6,6 % et la morbidité était de 10% [132].

Par ailleurs, cette attitude thérapeutique a quelques inconvénients :

- ✓ D'une part, l'angle colique gauche est distendu, ce qui rend difficile sa libération, ajoutons à cela le risque de perforation colique qui peut générer des conséquences fatales.
- ✓ D'autre part, l'importance du sacrifice colique responsable de la diarrhée postopératoire.

Dans les 6 % à 40 % des cas ayant subi une colectomie totale ou subtotale pour une charnière recto sigmoïdienne occlusive, se sont plaints de diarrhée invalidante avec ou sans incontinence fécale, et en cas d'une dysfonction sphinctérienne préexistante, l'incidence était plus élevée [127,134]. C'est la raison pour laquelle une colectomie segmentaire après lavage colique per opératoire était souhaitable dans l'étude du Scotia Study Group [134]. En effet, l'étude a comparé de manière prospective randomisée la colectomie subtotale + anastomose iléo rectale et la résection segmentaire avec lavage colique peropératoire : les résultats n'ont trouvé aucune différence en termes de morbi-mortalité entre les 2 options chirurgicales, par ailleurs l'étude a noté que les selles étaient plus fréquentes lors de la colectomie subtotale.

Cette option n'est pas de pratique commune puisque l'iléon terminal est le principal révélateur de la diarrhée postopératoire, d'où la nécessité de le préserver au maximum dans le but d'améliorer les résultats fonctionnels postopératoires [135].

La plupart des études objectivent un bon résultat fonctionnel avec moins de selles et un taux de contentement très élevé [136].

Dans notre série, 2 patients ont réalisé cette technique chirurgicale.

### **2.2.2.3. Résection segmentaire avec lavage colique peropératoire et anastomose immédiate :**

Cette option chirurgicale a été proposée par Dudley en 1980 [137], et quoique n'étant pas encore une méthode de référence, elle est de plus en plus pratiquée notamment en Amérique du nord et en Europe [138].

Les avantages sont :

- ✓ Réaliser une anastomose sur un colon relativement préparé en préservant le segment colique normal et éviter de sacrifier inutilement le côlon.
- ✓ Réduire les frais de la prise en charge par diminution de la durée des séjours hospitaliers. Le caractère simple et peu onéreux du matériel.

Les principaux inconvénients sont :

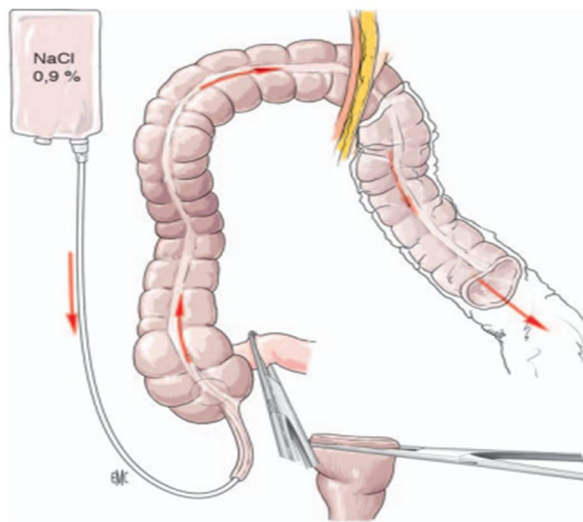
- ✓ Le temps opératoire est long : l'opération demande en moyenne 3 heures et dans cette situation d'urgence, cette durée peut augmenter la morbi-mortalité.
- ✓ Le contenu fécal risque de se déverser dans le champ opératoire.
- ✓ Le chirurgien doit être expérimenté face à cette chirurgie d'urgence.

- ✓ Le risque de lâchage anastomotique, reste la complication majeure de cette technique, selon la littérature elle est estimée entre de 0 à 4%.

L'état général du malade conditionne la pratique de cette technique chirurgicale.

Meijer et al ont réalisés 17 lavages colique au cours de l'intervention chirurgicale avec résection segmentaire et rétablissement immédiat de la continuité, le temps opératoire était de 30 à 45 minutes (durée allongée), deux patients ont rapporté une fuite anastomotique [139].

Dans une autre étude de Chiappa et al, 39 malades ont bénéficié d'une résection segmentaire après lavage colique : la morbidité était très favorable, en effet le taux de fistule anastomotique était de 6%, l'abcès intra-abdominal de 3%, et l'infection pariétale était aux alentours de 8% [140].



**Figure 54:** Technique du lavage colique peropératoire [141]

### **2.2.3. Les dérivations internes :**

Cette technique chirurgicale est généralement réalisée à titre palliatif.

Elle permet de prévenir une anastomose à haut risque de fistule anastomotique sur un intestin distendu, siège d'une pullulation bactérienne, c'est la raison pour laquelle elle doit être réalisée loin du côlon distendu.

Cette technique est indiquée souvent chez les sujets âgés, très altérés dont le cancer est déjà évolué.

Cette attitude thérapeutique peut être une alternative avantageuse en cas d'inextirpabilité et pour des malades à espoir de survie limité pour éviter l'impact social et culturel de la colostomie [142].

Aucun patient de notre série n'a bénéficié d'une dérivation interne.

### **2.2.4. Traitement du cancer colique droit en occlusion :**

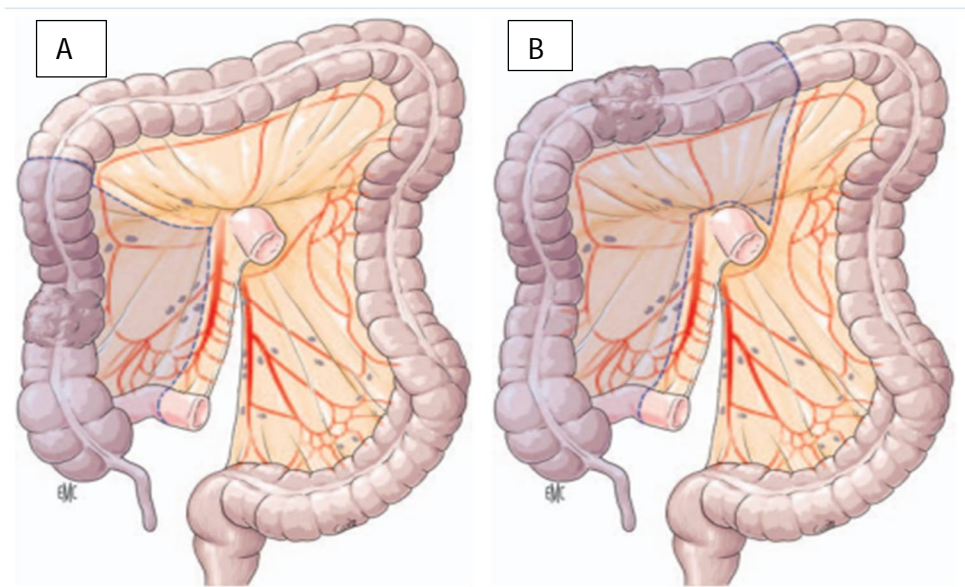
L'occlusion du colon droit est rare à la différence du côté gauche, et survient surtout chez des patients âgés [109,143]. La stratégie chirurgicale des patients ayant une occlusion tumorale du côlon droit dépend de la localisation néoplasique, du stade tumoral, du score ASA, des comorbidités, et de l'expertise chirurgicale [144,145].

Ils sont traités par résection iléocolique droite, élargie à gauche dans le cas d'une lésion transverse, avec anastomose iléocolique d'emblée.

Cette attitude thérapeutique peut être réalisée la plupart du temps, en effet les caractéristiques anatomiques favorables font de la résection avec anastomose primaire l'option de choix [146].

L'intervention en deux temps qui consiste en une iléostomie ou colostomie transverse (stomie première en canon de fusil) est une alternative lorsqu'une anastomose primaire est considérée comme dangereuse, ou en cas de péritonite ; la résection carcinologique se fera dans un deuxième temps [57].

Dans notre série, l'occlusion tumorale du colon droit a été objectivée chez 8 patients, et ils ont tous bénéficié d'une colectomie droite avec anastomose immédiate.



**Figure 55:** (A) Colectomie droite pour cancer du côlon ascendant ; (B) Colectomie droite élargie à gauche pour cancer du côlon transverse [141].

### 2.3. Techniques nos chirurgicales :

À l'heure actuelle, la mise en place d'un stent (ou prothèse) métallique auto-expansible (self-expanding metallic stents « SEMS ») est la technique endoscopique de choix pour le traitement de l'occlusion colique tumorale, à la fois comme pont vers la chirurgie et vers un traitement palliatif [147].

La pose d'un stent colique n'est indiquée qu'en présence de symptômes obstructifs dus à un cancer du côlon gauche, diagnostiqué à l'endoscopie ou au scanner [148].

IL n'est pas recommandé en l'absence de symptômes en raison du taux croissant de complications sans bénéfices appréciables [149].

Les signes de perforation sont la seule contre-indication absolue à la pose d'un stent colique [150]. Des études ont rapporté un taux de réussite plus faible lors de la pose des prothèses métalliques auto-expansive en présence de carcinose péritonéale et de tumeur rectale située à moins de 5-10 cm de la marge anale, ce qui se complique fréquemment de ténesme, d'incontinence, de douleur et de la migration du stent [150].

Les principales complications de la mise en place du «SEMS» sont : la perforation (0 à 12,8%), l'échec de l'endoprothèse (0 à 11,7%), la migration de l'endoprothèse (0 à 4,9%), la récurrence de l'occlusion, la douleur et le saignement [147].

Une évaluation multidisciplinaire (chirurgien, gastro-entérologue et oncologue) est préconisée avant le placement des prothèses métalliques auto expansives pour définir la meilleure approche thérapeutique [147].

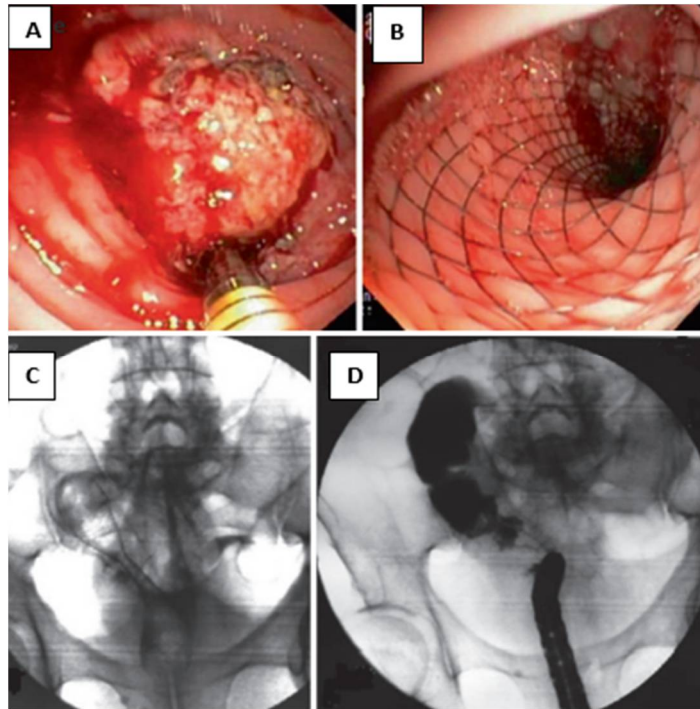
La pose d'une prothèse métallique auto-expansive doit être réalisée dans des centres sélectionnés à haut volume par des chirurgiens expérimentés et compétents dans l'utilisation de la radioscopie, car les stents sont généralement insérés à travers l'endoscope avec une technique combinée (endoscopie et fluoroscopie) [147].

Une méta analyse récente rapporte un taux de succès entre 86% et 100% lors de la pose des stents métalliques auto-expansives, par ailleurs, le taux de succès clinique (levée de l'obstruction) a été noté dans 83 à 100% [151].

Cinq études ont comparé la chirurgie d'urgence au traitement endoscopique des cancers coliques en occlusion [152,153,154] ; trois études parmi les 5 ont été réalisés en situation palliative, objectivant l'absence de différence pour la survie, et pour les 2 autres études, la survie était largement diminuée pareillement à la morbidité lors de pose des stents [153,154,155].

A noter que dans cette indication, les recommandations européennes de l'ESGE (The European Society of Gastrointestinal Endoscopy) actualisées en 2020 accordent une plus grande place de la prothèse colique sous réserve qu'elle soit mise en place dans des centres experts et que l'indication fasse l'objet d'une discussion médicochirurgicale [van Hooft et al. 2020].

Compte tenu des indications cliniques, il est bien établi que la pose de prothèses métalliques auto-expansives est la procédure d'urgence de choix comme passerelle vers une chirurgie élective chez les patients présentant un risque accru de mortalité postopératoire (âge  $\geq 70$  ans et/ou score ASA  $\geq 3$ ), et chez les patients avec une occlusion colique gauche symptomatique [148].



**Figure 56:** (A) Occlusion tumorale du sigmoïde et insertion d'une prothèse métallique auto-expansive sous endoscopie ; (B) Placement du stent ; (C) Placement du stent, vue radioscopique ; (D) Contrôle radioscopique avec injection du produit de contraste [147]

#### **2.4. Prise en charge à distance du cancer colique :**

La prise en charge oncologique après des interventions d'urgences chirurgicales d'urgences, reste un défi clinique, notamment le cancer colique en occlusion.

##### **2.4.1. Chimiothérapie adjuvante :**

L'administration postopératoire d'une chimiothérapie adjuvante est recommandée après résection carcinologique de la tumeur primitive chez un patient au stade tumorale localisé [156].

Le schéma FolFox comprenant l'association de la leucovorine plus le fluorouracile ou (5-fluorouracile) et l'oxaliplatine ; administré toutes les deux semaines pendant 6 mois a été la norme internationale depuis l'étude MOSAIC [157]. Cependant, ce standard thérapeutique a été remis en cause par la récente collaboration IDEA publiée dans « The Lancet Oncology and the Journal of Clinical Oncology » en 2018.

Les résultats de ces essais cliniques randomisés internationaux de phase III ont affirmé qu'un cycle de chimiothérapie de 3 mois pourrait être une option valable pour les CCR de stade III à faible risque [158,159].

Les patients avec un stade tumoral T4, N1–N2, M0 ou T1–T3, N2, M0 pourraient être de bons candidats pour une procédure thérapeutique aussi courte [156].

Ce traitement adjuvant devrait débuter 4 semaines après la résection de la tumeur primitive [156].

Deux méta-analyses incluant plus de 10 000 patients ont montré que tout retard dans la mise en route d'une chimiothérapie adjuvante était statistiquement associé à une survie globale moins bonne [160,161].

Dans notre série 27 patients ont bénéficié d'une chimiothérapie adjuvante type FolFox.

#### **2.4.2. Chimiothérapie locorégionale :**

C'est une chimiothérapie intrapéritonéale permettant de réduire grâce à de fortes concentrations et une résorption locale, le taux de récurrences hépatiques et péritonéales.

### **2.4.3. Chimiothérapie palliative :**

Lors d'une tumeur du colon au stade occlusif, le processus tumoral est généralement inaccessible à une chirurgie curative.

Instaurer immédiatement une chimiothérapie palliative peut améliorer la qualité de vie ainsi que la survie.

### **2.4.4. Place de la radiothérapie :**

La radiothérapie a été une option supplémentaire pour des tumeurs classés pT4, au niveau du coecum, de l'angle colique gauche, et du colon ilio-pelvien, en cas de perforation ou de résidu tumoral. Cependant ces résultats restent à confirmer pour la pratique courante.

En générale, la radiothérapie n'a habituellement pas de place dans le cancer du côlon.

### **2.4.5. L'immunothérapie :**

Le développement de l'immunothérapie est la révolution actuelle dans le domaine de l'oncologie [156].

Une étude de phase 2 a montré que dMMR/MSI ; { MSI : instabilité microsatellitaire / dMMR : déficience du système MisMatch Repair }, avec un profil moléculaire élevé, peut avoir une valeur prédictive positive pour les inhibiteurs de points de contrôle tels que le nivolumab dans le traitement du cancer colorectal à un stade avancé [156].

Le taux de contrôle de la maladie (The disease control rate (DCR)) a atteint 69 % dans les tumeurs encore traitées pour lesquelles aucune option thérapeutique n'est disponible [162].

L'association d'inhibiteurs de points de contrôle avec l'ipilimumab pourront devenir la future option chez les patients atteints de cancer colorectal dMMR/MSI avec un taux de contrôle de 80 % [163].

Pour la première fois de son histoire, la Food and Drug Administration a approuvé en 2017 des inhibiteurs de points de contrôle pour le traitement des tumeurs caractérisées par un tel profil moléculaire et préalablement traitées, quel que soit le type histologique de la tumeur [156].

Cependant, l'immunothérapie n'a pas encore été accessible pour le traitement du CCR dans la pratique courante.

#### **2.4.6. Prise en charge psychologique :**

La prise en charge psychologique des malades cancéreux, en dépit de leur tranche d'âge, exige un suivi socio-culturel et psychologique bien déterminé.

Généralement les patients passent par un stade de mépris, avant d'accepter le cancer, et cela d'une façon progressive tout au long du développement thérapeutique et diagnostic [164].

### **3. Résultats :**

#### **3.1. Résécabilité :**

La résection complète tumorale était réalisable chez 35 patients de notre série soit 90%.

Le taux de résécabilité varie dans les différentes séries entre 69% et 91%.

**Tableau 9:** Résécabilité par série

<b>Auteurs</b>	<b>Nombre de patients</b>	<b>Résécabilité</b>
<b>Série de Biondo [165]</b>	86	69%
<b>Série d'Adolff [37]</b>	107	94%
<b>Série d'Alvarez [166]</b>	83	85%
<b>Série de Lee [123]</b>	243	91%
<b>Notre série</b>	39	90%

### 3.2. Mortalité :

#### 3.2.1. Mortalité globale :

La morbi-mortalité des cancers coliques compliqués d'occlusion sont augmentées, du fait des complications infectieuses, les décompensations de tares et les fistules anastomotiques du côlon.

Une étude de Wong et al [167], a démontré que les malades opérés en urgence étaient moins susceptibles d'avoir une résection curative (60,2 %) que les patients électifs (78 % ;  $p < 0,0001$ ), et ils étaient plus sensibles de mourir dans les 30 jours suivant l'opération (9,1 % contre 2,1 %).

La mortalité rapportée dans divers études varie entre 9,5% et 27%. Cependant, aucun cas de décès n'a été noté dans notre étude.

**Tableau 10:** Mortalité par série

<b>Auteurs</b>	<b>Nombre de patients</b>	<b>Mortalité</b>
<b>Série de Champault [37]</b>	497	25%
<b>Série de Lee [123]</b>	243	9,5%
<b>Série de Sissoco [58]</b>	73	26%
<b>Série de Tapily [43]</b>	50	14%
<b>Série de Rault [40]</b>	22	27%

### 3.2.2. Mortalité en fonction de la stratégie thérapeutique :

#### ➤ La colostomie première :

La colostomie Première a été l'option chirurgicale la plus utilisée dans notre série, réalisée chez 23 patients soit 59%.

Dans la littérature le taux de morbidité varie aux alentours de 0% et 39%.

#### ➤ La résection avec stomie :

Pas de décès rapporté dans notre série.

Les différentes séries notent une mortalité de 20%.

#### ➤ La résection avec anastomose :

Aucun cas de décès n'a été décelé dans notre étude.

La mortalité varie dans les 10% à 30% selon les auteurs.

### 3.3. Morbidité :

Le taux de morbidité en cas de chirurgie des cancers coliques en occlusions est augmenté ; elle varie aux alentours de 40% et 50% selon la littérature [168].

Le type de chirurgie d'urgence (en un temps ou plusieurs temps...) conditionne la morbidité : (fistule anastomotique, éviscération, éventration stomiale...).

**Tableau 11:** Morbidité dans notre série

Type de morbidité	Nombre de patients	Pourcentage
<b>Fistule anastomotique</b>	1	2%
<b>Eviscération</b>	1	2%
<b>Eventration stomiale</b>	2	5%

## VII. Pronostic :

Le cancer colique en occlusion reste une pathologie grave associée à un pronostic défavorable très sombre à long terme, associé à une mortalité élevée [169].

Ratto et al [170] ont démontré que l'obstacle tumorale est une affection au pronostic très péjoratif à long terme dans les tumeurs du côlon, Cela est prouvé par plusieurs méta-analyses.

Le cancer colique en occlusion est une pathologie grave, ceci est expliqué par :

- Stade avancé du cancer.
- L'âge avancé des patients qui demeure un facteur de mauvais pronostic.
- L'état général est souvent altéré à l'admission.
- La décompensation des tares (particulièrement les affections cardio-pulmonaires).
- Les métastases hépatiques, qui sont présentes dans 25% des cas, il s'agit d'un déterminant majeur de la survie à long terme.
- Les conséquences physiopathologiques de l'obstruction (l'hypovolémie, les troubles hydroélectrolytiques et acido basiques, les infections...).
- Le temps global entre le début de la symptomatologie et le traitement médico-chirurgicale détermine le pronostic.

## **VIII. Surveillance :**

### **1. Buts :**

- ✓ Surveiller l'évolution tumoral.
- ✓ Surveiller les éventuelles complications engendrées par le traitement.
- ✓ Dépister les métastases.
- ✓ Dépister tôt une récurrence.

### **2. Rythme, moyens et indications :**

Les recommandations pour la surveillance des patients stades II à III ayant bénéficié d'un traitement chirurgical curatif, sont les suivantes [24] :

- Examen clinique tous les 3 mois pendant 3 ans puis tous les 6 mois pendant 2 ans.
- Un dosage de l'antigène carcino-embryonnaire (ACE) : compte tenu des données récentes rapportées, la surveillance de l'ACE, d'intérêt non démontré, n'est plus recommandée (niveau de la recommandation : grade B). En cas d'élévation préopératoire, sa normalisation doit être évaluée par un dosage dans les 6 à 8 semaines après la chirurgie. Son élévation persistante indique la persistance d'un reliquat tumoral nécessitant à un bilan morphologique.
- Une colonoscopie :
  - Si incomplète ou de mauvaise qualité avant l'intervention, elle doit être faite dans les 6 mois post-opératoires.
  - Si complète et de bonne qualité en préopératoire, elle sera à réaliser à 1 an.

Elle doit être répétée tous les 3 ans en l'absence de polypes sur le colon restant.

- Une TDM abdomino-pelvienne est recommandée annuellement pendant 3 ans dans les stades III, elle peut être indiquée pour les stades II à haut risque de récurrence.

Les patients stade IV sont surveillés au même rythme que le groupe précédent en revanche :

- Une TDM abdomino-pelvienne est recommandée tous les 3 à 6 mois pendant les deux premières années puis tous les 6 à 12 mois pendant cinq ans.
- Un dosage de l'antigène carcino-embryonnaire (ACE) est recommandé tous les trois mois pendant les deux premières années puis tous les 6 mois pendant les trois à cinq ans qui suivent.

## **IX. Prévention et dépistage :**

Dans la chronologie de la recherche sur le cancer colique, divers jalons peuvent être trouvés concernant le développement d'outils de prévention et de dépistage.

La prévention porte sur trois catégories d'interventions [57,171] :

### **➤ Prévention primaire :**

Elle vise à empêcher l'initiation du cancer par le contrôle des facteurs environnementaux, les recommandations se limitent à des conseils hygiéniques d'ordre générale : augmentation de la consommation de légumes et de fruits, modération de l'apport calorique total, promouvoir l'activité physique et contrôler l'excès de poids.

### **➤ Prévention secondaire :**

La prévention secondaire implique la détection précoce du cancer et de ses précurseurs à un stade curable, chez des personnes généralement asymptomatiques, elle repose sur un dépistage organisé ou un dépistage de masse.

Il s'adresse à une tranche large de la population ciblée selon l'âge ; il est accompagné d'une campagne d'éducation de la population et repose sur un test filtre, la recherche du sang fécal, pratiqué le plus souvent tous les 2 ans.

Deux types de tests conçus pour détecter l'hémoglobine en tant que marqueur de sang occulte dans les selles :

- Le test à la résine (Hemoccult®), basé sur la détection de l'activité peroxydasique de l'hème.

- Le test immunochimique utilise des anticorps polyclonaux ou monoclonaux dirigés contre l'hémoglobine humaine, elle est donc plus spécifique du sang humain que la résine.

Les personnes qui ont une réaction positive pour le test du sang fécal sont soumises à la coloscopie.

- La coloscopie est la méthode de référence actuelle pour le dépistage non organisé et est recommandée tous les 10 ans chez les patients à risque moyen âgés de 50 ans ou plus.

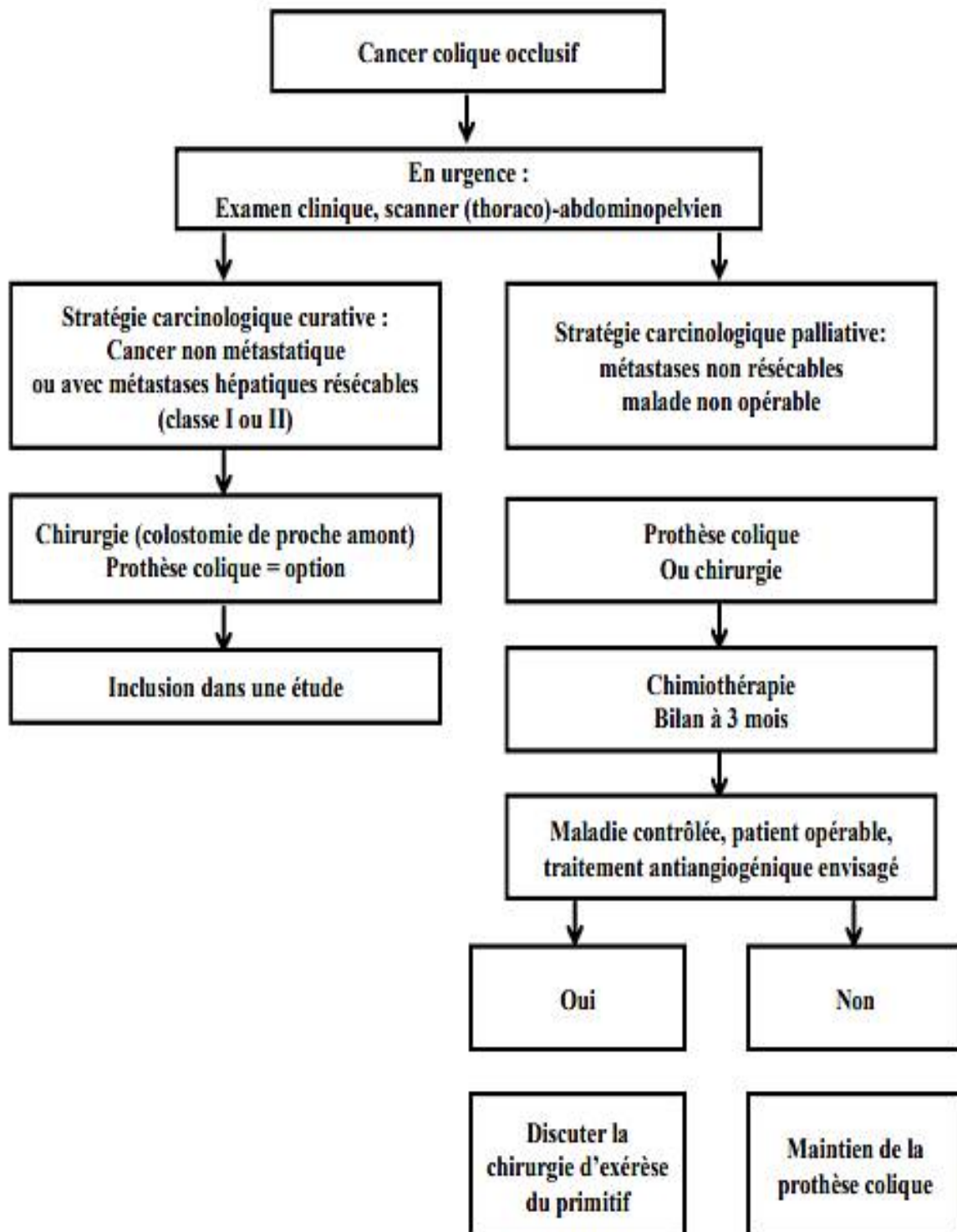
En effet, plusieurs études de cohorte ont démontré que la coloscopie permet de détecter à la fois les lésions cancéreuses et précancéreuses par visualisation directe.

➤ **Prévention tertiaire :**

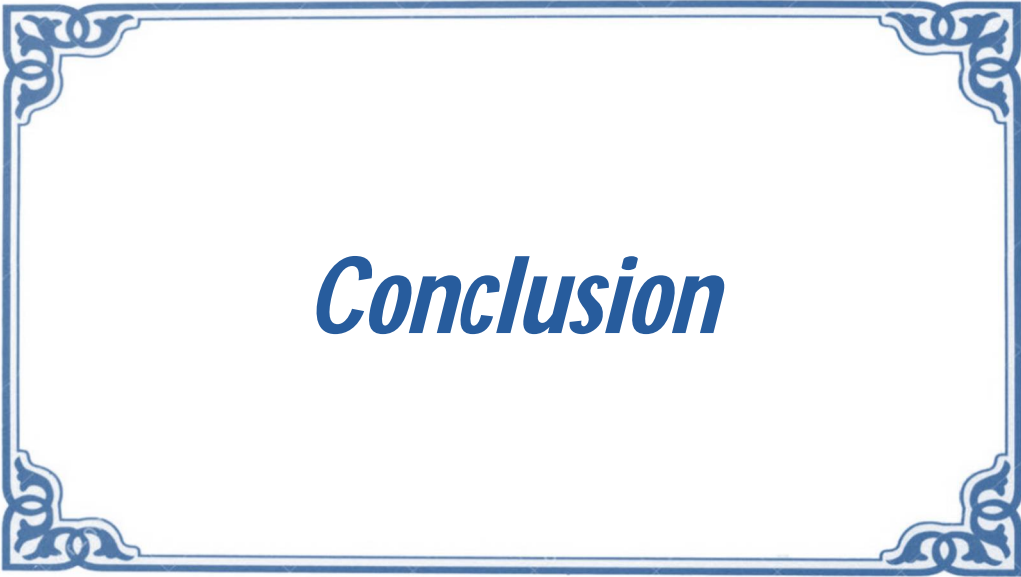
- La prévention tertiaire a pour but de dépister :
- Les complications propres au cancer colique notamment : l'occlusion, la perforation, la fistule, et les hémorragies digestives.
- Les complications de la maladie néoplasique : Thrombophlébite, embolie pulmonaire...

Les complications des traitements et leurs effets secondaires.

Elle est assurée grâce aux consultations de surveillance de la maladie.



**Figure 57:** Arbre décisionnel lors d'un cancer colique occlusif [172].



***Conclusion***

Au terme de ce travail, il convient de souligner que le cancer colique en occlusion est une urgence fréquente et grave, qui révèle un diagnostic tardif, associé le plus souvent à une tumeur localement avancée ou métastatique.

La prise en charge, en urgence, de ces cancers est donc cruciale et doit intégrer l'évaluation de l'état général du patient (âge, comorbidités, état nutritionnel), et le stade de la maladie qui auront un impact direct sur les résultats postopératoires précoces et à distance.

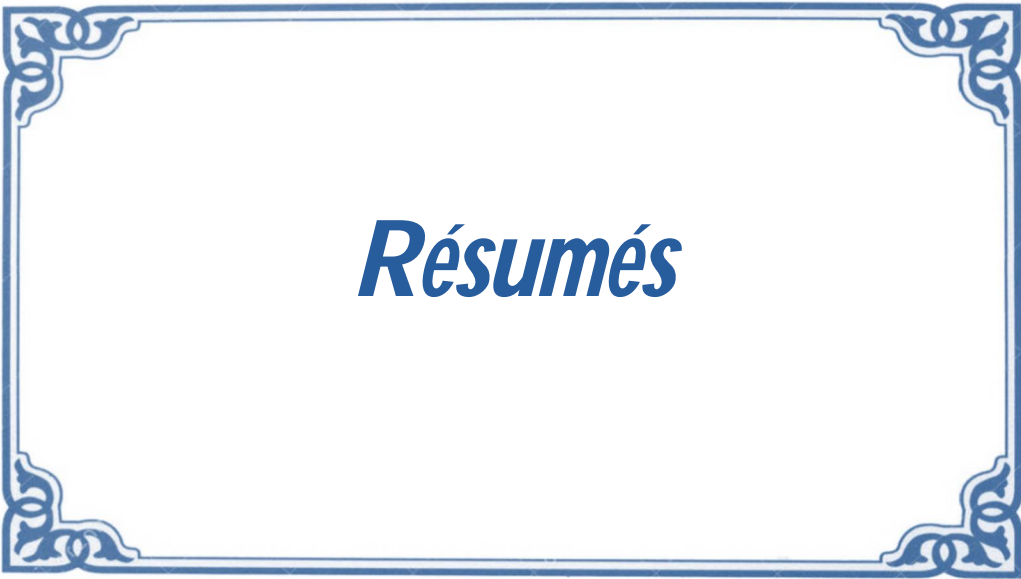La stratégie thérapeutique ne peut se concevoir que dans une concertation multidisciplinaire en collaboration avec les réanimateurs, les radiologues, et les chirurgiens.

Le traitement chirurgical reste l'attitude la plus utilisée dans notre contexte, vu la non disponibilité des prothèses métalliques dont les résultats semblent meilleurs que ceux de la série chirurgicale.

La colostomie de proche amont a été la technique chirurgicale la plus utilisée dans notre série, l'exérèse tumorale d'emblée avec ou sans rétablissement de la continuité digestive doit être tentée chaque fois que l'état général du patient le permet.

L'étude a montré alors, que la colostomie de proche amont après mesures de réanimation est une valeur sûre, et efficace à notre contexte.

Cependant, Le pronostic des cancers colorectaux reste toujours sombre dans les pays en développement du fait du retard diagnostic, absence de dépistage, et difficultés d'accès aux soins.



## Résumé

**Titre : Cancer colique en occlusion**

**Auteur : Trounji Zakaria**

**Mots clés: Cancer, Colon, Occlusion, Chirurgie.**

Le cancer colique en occlusion est une maladie grave, car elle associe deux pathologies très sérieuses ; à savoir l'occlusion intestinale aiguë et le cancer.

Le but de notre étude rétrospective est de comparer les différentes techniques chirurgicales disponibles et ainsi de choisir la méthode la mieux adaptée à notre contexte.

Notre étude porte sur 39 cas de cancers coliques en occlusion diagnostiqués et traités au service de chirurgie B de l'hôpital Avicenne Rabat, sur 5ans du 1 juillet 2017 au 1 juillet 2021.

Notre série comporte 25 hommes et 14 femmes âgés entre 28 et 83 ans, qui se sont présentés aux urgences après un délai moyen de 6 jours, dans un tableau de syndrome occlusif (80%), syndrome sub-occlusif (20%), trouble du transit (20%) , rectorragie (17%), vomissement (59%) et douleurs abdominales (66%). L'examen clinique trouve un amaigrissement (84%), une distension abdominale chez tous nos patients, une ampoule rectale vide (90%), stigmate de saignement (8%) et fécalome (2%) au TR.

L'ASP a été réalisé chez tous nos patients, il a objectivé des NHA coliques (90%), mixtes (10%). La TDM a confirmé le diagnostic et a précisé le siège de l'occlusion (sigmoïde dans 38%).

Tous nos patients ont bénéficié d'un traitement médical suivi d'un traitement chirurgical : une colostomie de proche amont (59%), une intervention de Hartman et Bouilly Volkman (16%) avec rétablissement de continuité qui était possible chez trois patients, et une résection anastomose (24%).

La morbidité globale est de 15%, par ailleurs aucun cas de décès n'a été rapporté dans notre étude.

L'étude a montré que la colostomie de proche amont après mesures de réanimation est une valeur sûre, simple, efficace et adaptée aux conditions d'urgence, l'exérèse tumorale d'emblée avec ou sans rétablissement de la continuité digestive doit être réservée aux cas les plus favorables.

## **Abstract**

**Title: Colonic cancer in occlusion**

**Author: Trounji Zakaria**

**Keyword: cancer, large bowel; occlusion; surgery**

Colonic cancer in occlusion is a serious disease, it combines two very severe pathologies; specifically acute bowel obstruction and cancer.

The aim of our retrospective study is to compare the different surgical techniques available and thus to choose the method best suited to our context.

Our study concerns 39 cases of colonic occlusion cancers diagnosed and treated in the B surgery department of the Avicenne Rabat hospital, over 5 years from July 1, 2017 to July 1, 2021.

Our series includes 25 men and 14 women aged between 28 and 83 years old, who were presented to the emergency room after an average delay of 6 days, in a picture of occlusive syndrome (80%), sub-occlusive syndrome (20%), disorder transit (20%), rectal bleeding (17%), vomiting (59%) and abdominal pain (66%). Clinical examinations have found that 84% of these patients have shown signs of weight loss, abdominal distension in all of our patients, an empty rectal bulb (90%), bleeding stigma (8%) and fecal impaction (2%) during the rectal examination.

The ASP was carried out in all our patients, it objectified colic NHA (90%), mixed (10%). The CT scan confirmed the diagnosis and specified the site of the occlusion (sigmoid in 38%).

All our patients received medical treatment followed by a surgical treatment: a close upstream colostomy (59%), an intervention by Hartman and Bouilly Volkman (16%) with restoration of continuity which was possible in three patients, and anastomosis resection (24%).

The morbidity is 15%; moreover, no case of death was reported in our study.

The study has shown that close upstream colostomy after resuscitation measures is a safe, simple, effective and suitable value for emergency conditions, tumor resection from the outset with or without restoration of digestive continuity should be reserved for patients. Most favorable cases.

## ملخص

**العنوان: سرطان القولون في الانسداد**

**المؤلف: الترونجي زكرياء**

**الكلمات الأساسية: القولون؛ السرطان؛ الانسداد؛ الجراحة**


يعتبر سرطان القولون في الانسداد مرض خطير لأنه يجمع بين انسداد الأمعاء والسرطان. الهدف من دراستنا هو مقارنة التقنيات الجراحية المتاحة وبالتالي اختيار الطريقة التي تناسب ظروف العمل

تتناول دراستنا 39 حالة من حالات سرطان انسداد القولون التي تم تشخيصها وعلاجها في قسم الجراحة بـ بمستشفى ابن سينا الرباط على مدى 5 سنوات من 1 يوليو 2017 إلى 1 يوليو 2021 تتضمن سلسلتنا 25 رجلاً و 14 امرأة تتراوح أعمارهم ما بين 28 و 83 عاماً ، الذين قدموا إلى غرفة الطوارئ بعد تأخير متوسطه 6 أيام ، في صورة متلازمة الانسداد 80% ، متلازمة شبه الانسداد 20% ، اضطراب العبور 20% ، نزيف شرجي 17% ، التقيؤ 59% ، وآلام البطن 66% . وجد الفحص السريري فقدان الوزن 84% ، انتفاخ البطن عند جميع المرضى، ومستقيم فارغ عند 90% من الحالات تم إجراء فحص بالأشعة السينية عند جميع المرضى، حيث تم تجسيد مستويات مائية في القولون 90 % و مختلطة في 10% . أكد التصوير بجهاز الأشعة المقطعية تشخيص وتحديد موقع الانسداد ؛ السيني في 38%

تلقى جميع مرضانا علاجاً طبياً متبوعاً بعلاج جراحي: فغر القولون عن قرب 59% ، إجراء هارتمان وبويلي فولكمان 16% ، مع استعادة استمرارية الجهاز الهضمي التي كانت ممكنة لدى ثلاثة مرضى ، واستئصال المفاغرة لدى 24% من المرضى

لم يتم الإبلاغ عن أي حالة وفاة في دراستنا، أما الاعتلال كان حوالي 15%

تجدر الإشارة إلى أن سرطان القولون في الانسداد هو حالة طوارئ جراحية متكررة وخطيرة، فقط الكشف المبكر يمكن له منع هذه المضاعفات



***Annexes***

➤ **Fiche d'exploitation**

➤ **Identité**

Nom ... Prénom ... Age...  
Sexe : M  F  Numéro de dossier ... Origine ... Niveau  
socioéconomique...

➤ **Motif d'hospitalisation**

Syndrome occlusif  Autres ...

➤ **ATCD**

Personnels :

✓ Médicaux :

- HTA       Diabète  
 Polype     Cancer colorectal  
 Maladie de Crohn     RCH  
 Toxique : Tabac  Alcool   
Autres .....

✓ Chirurgicaux :

Opéré(e) pour ...  
Jamais opéré(e)

Familiaux :

- PAF       Cancer colorectal

➤ **CLINIQUE**

Délai d'apparition de la symptomatologie ...

Signes fonctionnels

- Amaigrissement  
 Douleur abdominale  
 Vomissement  
 Trouble du transit  
 Hémorragies digestives : Méléna  Rectorragies   
Autres ...

Signes généraux

Amaigrissement :  Non chiffré

Chiffré à ...

Fièvre  AEG

Complications associées

- Péritonite
- Choc septique
- Choc hypovolémique
- Choc hémorragique

Signes physiques

- Distension abdominale
- Sensibilité abdominale
- Masse palpable
- Hépatomégalie
- Splénomégalie
- Ascite
- ADP
- Troisier
- Toucher rectal

Autres ...

➤ **PARACLINIQUE**

- ASP : résultats
- TDM abdominale : résultats
- Colonoscopie :
  - Siège ...
  - Aspect endoscopique : Sténosant  Ulcéro bourgeonnant  Ulcéro végétant
  - Présence de Polypes : Oui  Non

Bilan d'extension :

- Radio thorax.
- TDM thoraco-abdomino-pelvienne.
- Echographie Abdominale.
- Marqueurs tumoraux : ACE  CA19.9

Bilan pré-thérapeutique : ECG ; NFS ; Plaquettes ; Glycémie ; Ionogramme sanguin ; TP, TCA ; Urée, créât ; Groupage sanguin

➤ **TRAITEMENT**

Réanimation préopératoire : Oui  Non

Patient opéré : Oui  Non

Voie d'abord : Laparotomie médiane  Coelioscopie

Exploration de la cavité abdominale :

- Métastase hépatique
- Carcinose péritonéale
- Ascite
- Adénopathies profondes
- Extension locorégionale
- Envahissement mésentérique

Technique chirurgicale :

Colon droit

- Résection - anastomose
- Résection - anastomose + stomie de protection
- Résection + stomie

Colon gauche

- Stomie de proche amont
- Résection - anastomose
- Résection + stomie
- Résection + anastomose + stomie de protection

➤ **Suites opératoires**

Immédiate : Simples  Complicés  (si oui préciser)

A long terme : Simples  Complicés  (si oui préciser)

➤ **Etude anatomopathologique**

Type anatomopathologique...

Stade TNM

➤ **Traitement adjuvant**

Chimiothérapie : Oui  Non

➤ **Pronostic et survie**



# ***Bibliographie***

- [1]. **Zhang Y, Shi J, Shi B, Song CY, Xie WF, Chen YX.** Self-expanding metallic stent as a bridge to surgery versus emergency surgery for obstructive colorectal cancer: a meta-analysis. *Surg Endosc* 2012 ;26(1):110–9.
- [2]. **Menegoz F, Black RJ, Arveux P, Magne V, Ferlay J, Buemi A, et al.** Cancer incidence and mortality in France. *Eur J Cancer Prev* 1997; 6:442–66.
- [3]. **Iversen LH, Bülow S, Christensen IJ, Laurberg S, Harling H, Danish Colorectal Cancer Group.** Postoperative medical complications are the main cause of early death after emergency surgery for colonic cancer. *Br J Surg* 2008 ;95 :1012–9.
- [4]. **Vishvakarma, NK, Nagaraju, GP, & Shukla, D.** Diagnostic et thérapie du cancer du côlon.
- [5]. **Imad, F. E., Drissi, H., Radallah, D., et al.** Facteurs de risque nutritionnels des cancers colorectaux chez une population marocaine. Étude cas-témoins. *Revue d'Épidémiologie et de Santé Publique*, 2016, vol. 64, p.S150.
- [6]. **Belhamidi, Mohamed Said, Sinaa, Mohamed, Kaoukabi, Abdessamad, et al.** Epidemiological and pathological profile of colorectal cancer: about 36 cases. *The Pan African Medical Journal*, 2018, vol. 30, p.159.
- [7]. **Kim JS, Hur H, Min BS, et al.** Oncologic outcomes of self-expanding metallic stent insertion as a bridge to surgery in the management of left-sided colon cancer obstruction: comparison with nonobstructing elective surgery. *World J Surg* 2009; 33:1281–6.

- [8]. **Kleespies A, Fuessl KE, Seeliger H, et al.** Determinants of morbidity and survival after elective non-curative resection of stage IV colon and rectal cancer. *Int J Colorectal Dis* 2009 ;24 :1097–109.
- [9]. **Pisano M, Zorcolo L, Merli C, et al.** Lignes directrices 2017 du WSES sur les urgences liées au cancer du côlon et du rectum : obstruction et perforation. *Monde J Emerg Surg.* 2018 ;13 :36.
- [10]. **Alaoui, A., Akammar, A., Haloua, M., et al.** Atlas d'imagerie des occlusions intestinales aiguës mécaniques de cause inhabituelle et commune. *IOSR Journal of Dental and Medical Sciences*, 2019, vol. 18, p. 76-100.
- [11]. **Richard L. Drake, A. Wayne Vogl, Adam W. M. Mitchell, Fabrice Duparc, Jacques Duparc.** *Gray's Anatomy for Students*, Third Edition.
- [12]. **Gallot D.** Anatomie chirurgicale du côlon. EMC (Elsevier SAS, Paris), Techniques chirurgicales - Appareil digestif, 40-535, 2006.
- [13]. **Bouchet A, Cuillert J.** Anatomie descriptive topographique et fonctionnelle 2001 :2051.
- [14]. **Sobotta.** Atlas d'anatomie humaine 1995.
- [15]. **Rousset, J., Barc, R.-M., Conan, C., et al.** Aspects normaux et pathologiques du tube digestif en échographie. EMC-Radiologie, 2005, vol. 2, no 1, p. 24-42.
- [16]. **Wendum, Dominique, et al.** Anatomie et cytologie pathologiques : Rôle clé dans le diagnostic, l'évaluation pronostique et le traitement. Elsevier Health Sciences, 2019, p.50-53.

- [17]. **Al Hilal M.** Etude épidémiologie du cancer (malades de l'INO entre 1985-2002). <http://www.cancer.ma/Publications/docs/bilan85-2002.aspx>.
- [18]. **Steele, Scott R., Hull, Tracy L., Hyman, Neil, et al.** Le manuel ASCRS de chirurgie du côlon et du rectum. Springer, 2019. p.303.
- [19]. **L. Gharbi, H. Maghrebi, W. Dougaz, B. Bourguiba, R. Bayar.** « Université Tunis El Manar Faculté de Médecine de Tunis » Chirurgie générale, p.36.
- [20]. **Chakib, Mlle Lamia.** "Cancer du côlon gauche en occlusion." Cancer (2020). p.35.
- [21]. **Abergel, Armand, Allez, Matthieu, Amiot, Aurélien, et al.** Hépatogastro-entérologie-Chirurgie digestive : Réussir les ECNi. Elsevier Health Sciences, 2018, p.331.e1.
- [22]. **Zeitoun, Jean-David, Ariane Chryssostalis-Kulundzic, and Jérémie Lefèvre.** Hépatologie, gastro-entérologie, chirurgie viscérale. Éditions Vernazobres-Grego, 2020. p.204.
- [23]. **Haouri, H.** Traitement chirurgical des cancers coliques. A propos de 79 cas. 2014. Thèse de doctorat.
- [24]. **Lecomte T, André T, Bibeau F, Blanc B, Cohen R, Lagasse JP, Laurent-Puig P, Lepage C, Lucidarme O, Martin-Babau J, Panis Y, Portales F, Taïeb J, Tougeron D, Vaillant E.** « cancer du côlon non métastatique » Thésaurus national de Cancérologie digestive, Mars 2021. [<https://www.snfge.org/tncd> et <http://www.tncd.org>].
- [25]. **De Vaumas, C., Montravers, P., et Dupont, H.** Syndromes occlusifs. Encyclopédie médicochirurgicale anesthésie-réanimation, 2008, p. 36-726.

- [26]. **Ripamonti, CI, Easson, AM et Gerdes, H.** (2008). Prise en charge de l'occlusion intestinale maligne. *Journal européen du cancer*, 44 (8), 1105-1115.
- [27]. **Griffiths, Shelly et Damian G. Glancy.** "Obstruction intestinale." *Chirurgie (Oxford)* 38,1 (2020) : 43-50.
- [28]. **Balian, Axel.** Hépato-gastro-entérologie médicale et chirurgicale. Vernazobres-Gregg, 2008. p.562.
- [29]. **Stewart B, Wild CP.** World Cancer Report 2014. Lyon, France: International Agency for Research on Cancer (IARC); 2014.
- [30]. **El Housse, H., et al.** "Profils épidémiologique et anatomoclinique d'une population marocaine atteinte de cancer colorectal." *Journal Africain du Cancer/African Journal of Cancer* 7.2 (2015) : 95-99.
- [31]. **Chbani, L., et al.** "Aspects épidémiologiques et anatomopathologiques des cancers dans la région de Fès-Boulemane (Maroc)." *Eastern Mediterranean Health Journal* 19.3 (2013).
- [32]. **Tazi, M. A., Benjaafar, N., & Er-Raki, A. (2005).** Registre des cancers de Rabat. Incidence des Cancers à Rabat, Année, 2009.
- [33]. **Sielezneff, Igor et Mehdi Karoui.** Prix en charge du cancer colique en occlusion : Rapport présenté au 118e congrès français de chirurgie 2016. Arnette-John Libbey Eurotexte, 2016.
- [34]. **Adloff M, Arnaud JP, Ollier JC, Schloegel M.** Colonic cancers. A retrospective study of 1122 surgically-treated patients. *J Chir* 1990; 127:565–71.
- [35]. **Deans GT, Krukowski ZH, Irwin ST.** Malignant obstruction of the left colon. *Br J Surg* 1994; 81:1270–6.

- [36]. **Millat, B.** (2003). Traitement des cancers coliques en occlusion. In *Annales de chirurgie* (Vol. 6, No. 128, pp. 349-350).
- [37]. **Champault, G., Adloff, M., Arnaud, JP, et al.** Occlusions coliques. Étude coopérative rétrospective de 497 cas. *Journal de chirurgie*, 1983, vol. 120, n° 1, p. 47-56.
- [38]. **Ele, N., Okiemy, G., Lebeau, R., Nkoua-Mbon, J. B., Mbombi Pandi, R. I., & Massengo, R.** (2006). Le cancer du côlon gauche au CHU de Brazzaville. Resultats du traitement chirurgical.
- [39]. **Kouadio, G. K. et Turquin, T. H.** Cancers coliques gauches en occlusion en Côte d'Ivoire. In : *Annales de chirurgie*. Elsevier Masson, 2003. p. 364-367.
- [40]. **Rault, A., Collet, D., Cunha, A. Sa, et al.** Prise en charge du cancer colique en occlusion. In : *Annales de chirurgie*. Elsevier Masson, 2005. p. 331-335.
- [41]. **Konate I, Cisse M, Diallo Owono Fk, Sridi A, Gaye M, Dieng M, Ka O, Toure Ao, Toure Fb, Dia A, Toure Ct.** Management of Colorectal cancers at the stage of intestinal occlusion at the Department of Surgery of Aristide. Le Dantec Teaching Hospital Dakar.
- [42]. **Belfequih M, Amraoui M.** Cancer du côlon gauche en occlusion. Thèse 127/2006 université MOHAMMED V SOUISSI Faculté de médecine et de pharmacie – Rabat.
- [43]. **Tapily, Mohamed.** Cancers du côlon en occlusion : Aspects diagnostique et thérapeutique dans le service de chirurgie « A » du CHU du Point G. 2019. Thèse de doctorat. USTTB.
- [44]. **Registre des cancers du grand Casablanca : données 2005-2007. Ministère de la Santé publique.**

- [45]. **De'Angelis, Nicola, Salomone Di Saverio et Francesco Brunetti,** éd. Prise en charge chirurgicale d'urgence du cancer colorectal. Éditions internationales Springer, 2019. p.16.
- [46]. **Worldwide colorectal cancer incidence-GLOBOCAN 2012, International Agency for Research on Cancer IARC.**
- [47]. **F. Borie, F. Guillon, S. Aufort. EMC.** Occlusions intestinales aiguës de l'adulte : diagnostic. 9-044-A-10.
- [48]. **Zeitoun, Jean-David, Ariane Chryssostalis-Kulundzic, and Jérémie Lefèvre.** Hépatologie, gastro-entérologie, chirurgie viscérale. Éditions Vernazobres-Grego, 2020. p.535-536.
- [49]. **Abergel, Armand, Allez, Matthieu, Amiot, Aurélien, et al.** Hépatogastro-entérologie-Chirurgie digestive : Réussir les ECNi. Elsevier Health Sciences, 2018, p.393-394.
- [50]. **Kaissi, Soumaya.** Cancer colique gauche en occlusion étude pratique à propos de 12 cas. 2019. Thèse de doctorat.
- [51]. **Danse E.** Imagerie des urgences abdominales non traumatiques de l'adulte. 2004. EMC RADIOLOGIE.233-279.
- [52]. **Peter Renton.** Imagerie médicale, 2005, p 64, Elsevier.
- [53]. **Boumezzough, A.** Cancers du côlon gauche en occlusion. 2018. Thèse de doctorat. Thèse doctorat médecine, Marrakech.
- [54]. **Duepre HJ, Senagore AJ, Delaney CP, et al.** Does means of access affect the incidence of small bowel obstruction and ventral hernia after bowel obstruction laparoscopy versus laparotomy. J Am Coll Surg 2003; 197 :177-81.
- [55]. **Peter Renton.** Imagerie médicale, 2005, p 64, Elsevier.

- [56]. **Sbihi, Mohamed.** Les occlusions intestinales aiguës coliques, étude rétrospective à propos de 83 cas. 2020. p.23.
- [57]. **Boujguenna, I.** Cancer colique compliqué d'occlusion. Thèse 030/2018 Faculté de Médecine et de Pharmacie de Marrakech.
- [58]. **Sissoko, Moro.** Prise en charge chirurgicale du cancer colorectal en occlusion dans le service de chirurgie « B » au CHU du Point G. 2020.
- [59]. **Lamrani J, Louchi A.** Tumeurs coliques en occlusion. Thèse 101/2008 CHU hôpital HASSAN II Faculté de médecine et de pharmacie – Fès.
- [60]. **Benabbou. M, Absi.M.** Cancers coliques en occlusion. THESE 81/2011 université MOHAMMED V SOUISSI Faculté de médecine et de pharmacie – Rabat.
- [61]. **Pisano M, Zorcolo L, Merli C, et al.** 2017 WSES guidelines on colon and rectal cancer emergencies : obstruction and perforation. World J Emerg Surg. 2018 ;13 :36
- [62]. **Horton KM, Abrams RA, Fishman EK.** Spiral CT of colon cancer: imaging features and role in management. RadioGraphics 2000; 20(2): 419–430.
- [63]. **Delabrousse, E., Sarlieve, P., Michalakis, D., et al.** Tomodensitométrie de l'occlusion colique chez l'adulte. Feuillet de radiologie, 2004, vol. 44, n° 2, p. 90-103.
- [64]. **Galletto, Athéna, Baranes, Laurence, Mulé, Sébastien, et al.** Cancer colorectal compliqué : rôle de l'imagerie. Dans : Prise en charge chirurgicale d'urgence du cancer colorectal. Springer, Cham, 2019. p. 55-68.

- [65]. **Billingsley KG, Morris AM, Dominitz JA, Matthews B, Dobie S, Barlow W, et al.** Surgeon and hospital characteristics as predictors of major adverse outcomes following colon cancer surgery: understanding the volume-outcome relationship. *Arch Surg.* 2007;142(1):23–31. discussion 2.
- [66]. **Gaiani, Federica, Patrizi, Franca, Sobhani, Iradj, et al.** Principes de la coloscopie en urgence du cancer colorectal. Dans : *Prise en charge chirurgicale d'urgence du cancer colorectal.* Springer, Cham, 2019. p. 69-80.
- [67]. **Borie F, Guillon F, Aufort S.** Occlusions intestinales aiguës de l'adulte : diagnostic. EMC (Elsevier Masson SAS, Paris), Gastroentérologie, 9-044-A-10, 2009.
- [68]. **Cappell MS, Batke M.** Mechanical obstruction of the small bowel and colon. *Med Clin North Am* 2008 ;92(3) :575–597.
- [69]. **G. Schmutz, V. Le Pennec, B. Perdriel, M. Masson, S.-N. Dédé, F. Fresnais, S. Octernaud, S. Elloumi** : méthodes d'imagerie de l'intestin grêle. EMC RADIOLOGIE Service de radiologie générale, Centre hospitalier universitaire, Avenue de la Côte-de-Nacre, 14033 Caen, France. Méthodes.
- [70]. **Verheyden, Cécile, Orliac, Céline, Millet, Ingrid, et al.** Occlusion du gros intestin : résultats de la tomodensitométrie, pièges, trucs et astuces. *Journal européen de radiologie*, 2020, vol. 130, p. 109155.
- [71]. **Gurll N, Steer M.** Diagnostic and therapeutic considerations for fecal impaction. *Dis Colon Rectum.* 1975;18(6):507-511.
- [72]. **Beattie GC, Peters RT, Guy S, Mendelson RM.** Computed tomography in the assessment of suspected large bowel obstruction. *ANZ J Surg* 2007;77(3):160–165.

- [73]. **Tan K-K, Sim R.** Surgery for obstructed colorectal malignancy in an asian population: predictors of morbidity and comparison between left- and right-sided cancers. *J Gastrointest Surg.* 2010;14(2):295-302.
- [74]. **Rivers E, Nguyen B, Havstad S, Ressler J, Muzzin A, Knoblich B, et al.** Early goal-directed therapy in the treatment of severe sepsis and septic shock. *N Engl J Med* 2001; 345:1368-77.
- [75]. **Griffiths, Shelly et Glancy, Damian G.** Obstruction intestinale. *Chirurgie* (Oxford), 2020, vol. 38, n° 1, p. 43-50.
- [76]. **Zeitoun, Jean-David, Ariane Chryssostalis-Kulundzic, and Jérémie Lefèvre.** Hépatologie, gastro-entérologie, chirurgie viscérale. Éditions Vernazobres-Grego, 2020. p.545.
- [77]. **Agence Nationale d'Accréditation et d'Évaluation en Santé.** "Remplissage vasculaire au cours des hypovolémies relatives ou absolues." Recommandations pour la pratique clinique. Synthèse Paris, 1997.
- [78]. **Adrogué HJ, Madias NE.** Hyponatremia. *N Engl J Med* 2000 ;342 : 1493-9.
- [79]. **Wiest R, Rath HC.** Gastrointestinal disorders of the critically ill. Bacterial translocation in the gut. *Best Pract Res Clin Gastroenterol* 2003; 17 :397-425.
- [80]. **SFAR.** Recommandation pour la pratique de l'antibioprophylaxie en chirurgie. Conférence de consensus., 1999 : <http://www.sfar.org/antibiofr.html>.
- [81]. **Millat B, Guillon E.** Physiopathologie et principe de réanimation des occlusions intestinales *Rev. Prat.* 42, 6, 667-672.

- [82]. **Dia A, Bad, Fall B, NDiayem, Tourel T, Sow ML. et al.** Les occlusions coliques: Etude rétrospective à propos de 62 cas Dakar Médical 1993, 38, 23-26.
- [83]. **Meyer Ch, Manzini N, Rohn B.** Comment je traite le cancer du côlon en occlusion.M.C. D, 1994, 23, 7, 403-404.
- [84]. **Frago R, Biondo S, Millan M, et al.** Differences between proximal and distal obstructing colonic cancer after curative surgery. Colorectal Dis 2011 ;13 : e116–22.
- [85]. **Genova, Pietro, Aabdalla, Solafah, BRUNETTI, Francesco, et al.** Listes de contrôle et considérations techniques pour la chirurgie colorectale d'urgence. Dans : Prise en charge chirurgicale d'urgence du cancer colorectal. Springer, Cham, 2019. p. 297-312.
- [86]. **Schwenk W, Haase O, Neudecker J, Müller JM.** Short term benefits for laparoscopic colorectal resection. Cochrane Database Syst Rev 2005;20:CD003145.
- [87]. **Kahnamoui K, Cadeddu M, Farrokhyar F, Anvari M.** Laparoscopic surgery for colon cancer: a systematic review. Can J Surg 2007; 50:48—57.
- [88]. **Dulucq J-L, Wintringer P, Périssat J.** Tips and techniques in laparoscopic surgery. New York: Springer; 2005
- [89]. **Ferzli GS, Fingerhut A.** Trocar placement for laparoscopic abdominal procedures: a simple standardized method. J Am Coll Surg. 2004;198(1):163–73.

- [90]. **de'Angelis N, Lizzi V, Azoulay D, Brunetti F.** Robotic versus laparoscopic right colectomy for colon cancer: analysis of the initial simultaneous learning curve of a surgical fellow. *J Laparoendosc Adv Surg Tech A.* 2016 ;26(11) :882–92.
- [91]. **BA, PA, et al.** "Traitement en urgence des cancers du côlon en occlusion à l'hôpital régional de Thiès, Sénégal." (2017).
- [92]. **Madison Cuffya, Farshad Abira, Riccardo A.** Colorectal cancer presenting as surgical emergencies *Surgical Oncology* 2004; 13:149–157.
- [93]. **Tohmé C, Chakhtoura G, Abboud B, Noun R, Sarkis R, Ingea H, Farah P.** Place de la colectomie subtotale ou totale dans le traitement en urgence des cancers du côlon gauche et du sigmoïde en occlusion.
- [94]. **Cyril Tohmé, Ghassan Chakhtoura, Bassam Abboud, Roger Noun, Riad Sarkis, Henri Ingeapierre Farah, Antoine Ghossain.** Place de la colectomie subtotale ou totale dans le traitement en urgence des cancers du côlon gauche et du sigmoïde en occlusion.
- [95]. **Rosenmman L.** Hartmann's operation. *Am J Surg.* 1994; 168:283-84.
- [96]. **Aparicio T, Mittr Y E, Cunma, Giprad L.** Prise en charge des cancers colorectaux des sujets ages. *Gastroenterol clin biol* 2005; 29: 1014-23.
- [97]. **Jin Kn, Lee Jm, Kim Sh, Shin Ks, Lee Jy, Han Jk, Et Al.** The diagnostic value of multiplanar reconstruction on MDCT colonography for the preoperative staging of colorectal cancer. *Eur Radiol* 2006; 16:2284-91.
- [98]. **MacKenzie S1, Thomson SR, Baker LW.** Management options in malignant obstruction of the left colon.

- [99]. **Riedl S, Wiebelt H, Bergmann U, Hermanek P.** Post-operative complications and mortality of colonic cancer surgery *Chirurg* 1995; 66: 597–606.
- [100]. **Tan Cj, Dasari Bv, Gardiner K (2012).** Systematic review and meta-analysis of randomized clinical trials of self-expanding metallic stents as a bridge to surgery versus emergency surgery for malignant left-sided large bowel obstruction. *Br J Surg* 99 :469–76.
- [101]. **Maggiori L, Panis Y.** Chirurgie du cancer du côlon non métastatique, critères de qualité, avancées récentes ; Colonic cancer surgical management, quality criteria, recent advances *Colon Rectum Springer-Verlag France* 2013.
- [102]. **Tulchinsky H, Cohen Cr, Nicholls Rj.** Salvage surgery after restorative proctocolectomy. *Br J Surg* 2003 ;90 :909-21.
- [103]. **Chang GJ, Kaiser AM, Mills S, Rafferty F, Buie WD.** Practice parameters for the management of colon cancer. *Dis Colon Rectum.* 2012; 55:831–43.
- [104]. **Ansaloni L, et al.** Guidelines in the management of obstructing cancer of the left colon: consensus conference of the World Society of Emergency Surgery (WSES) and Peritoneum and Surgery (PnS) Society. *World J Emerg Surg.* 2010; 5:29.
- [105]. **Phillips RK, Hittinger R, Fry JS, Fielding LP.** Malignant large bowel obstruction. *Br J Surg* 1985 ;72 :296-302.
- [106]. **Arnaud JP, Tuech JJ, Duplessis R, Pessaux P.** Role of subtotal/total colectomy in emergency treatment of occlusive cancer of the left colon. *Ann. Chir* 1999;53(10):1019-22.

- [107]. **Carson SN, Poticha SM, Shields TW.** Carcinoma obstructing the left side of the colon. *Arch Surg* 1977; 122:523-26.
- [108]. **Fielding LP, Stewart-Brown S, Blesovsky L.** Large-bowel obstruction caused by cancer: a prospective study. *Br Med J.* 1979;2(6189):515–7.
- [109]. **Sjodahl R, Franzen T, Nyotrom P.** Primary versus staged resection for acute obstructing colorectal carcinoma. *British Journal of Surgery* 1992; 79(7): 685–8.
- [110]. **Chereau N, Lefevre JH, Lefrancois M, et al (2013).** Management of malignant left colonic obstruction: is an initial temporary colostomy followed by surgical resection a better option? *Colorectal Dis (the Official Journal of the Association of Coloproctology of Great Britain and Ireland)* 15: e646–e53. Epub 2013/07/04.
- [111]. **Colombo P.C, Rouanet P.** Technique chirurgicale : Colectomie gauche pour cancer par laparoscopie. *Journal de Chirurgie Viscérale* 2010, 147 : 371-377.
- [112]. **Parc R, Bouteloup PY, Kartheuser A.** Faut-il condamner la colostomie première dans les cancers coliques gauches en occlusion ? *Chirurgie* 1989 ;115 :112–6.
- [113]. **Wong RW, Rappaport WD, Witzke DB, et al (1994).** Factors influencing the safety of colostomy closure in the elderly. *J Surg Res* 57:289–92.
- [114]. **Barth, X., Landrison, A., REPELLIN, P., Dargent, J., & Spay, G. (1989).** Les occlusions aiguës du côlon gauche d'origine néoplasique : étude d'une série de 128 observations. *Chirurgie (Paris)*, 115, 133-141.

- [115]. **De Salvo GL, Gava C, Pucciarelli S, Lise M.** Curative surgery for obstruction from primary left colorectal carcinoma: primary or staged resection? *Cochrane Database Syst Rev.* 2004;(2):CD002101.
- [116]. **Krstic S, et al.** Hartmann's procedure vs loop colostomy in the treatment of obstructive rectosigmoid cancer. *World J Emerg Surg.* 2014;9(1):52
- [117]. **Thibaudeau, E., Brachet, D., Vénara, A., & Arnaud, J. P. (2012).** Colostomías. *EMC-Técnicas Quirúrgicas-Aparato Digestivo*, 28(4), 1-13.
- [118]. **Brac, B., Sabbagh, C., & Regimbeau, J. M. (2020).** Colectomie gauche en urgence avec colostomie terminale (intervention de Hartmann). *Journal de Chirurgie Viscérale*, 157(4), 335-339.
- [119]. **Boland, Elena, et al.** "Hartmann's colostomy reversal: outcome of patients undergoing surgery with the intention of eliminating fecal diversion." *The American Surgeon* 73.7 (2007): 664-667.
- [120]. **Laforest, A., and J-H. Lefèvre.** "Cancer colique gauche en occlusion : en faveur d'une chirurgie première." *Côlon & rectum* 8.1 (2014): 54-60.
- [121]. **Khosraviani K, Campbell WJ, Parks TG, Irwin ST.** Hartmann procedure revisited. *Eur J Surg* 2000 ; 166 :878-81.
- [122]. **Frago, R., Ramirez, E., Millan, M., Kreisler, E., del Valle, E., Biondo, S. (2014).** Gestion actuelle de l'occlusion du gros intestin maligne aiguë : une revue systématique. *The American Journal of Surgery*, 207 (1), 127-138.

- [123]. **LEE, Yee Man, LAW, Wai Lun, CHU, Kin Wah, et al.** Chirurgie en urgence des cancers colorectaux obstructifs: une comparaison entre les lésions du côté droit et du côté gauche. *Journal de l'American College of Surgeons*, 2001, vol. 192, n° 6, p. 719-725.
- [124]. **Nguyen, Dung Anh et al.** "Chirurgie d'urgence du cancer colorectal obstrué au Vietnam." *Journal asiatique de chirurgie* 43,6 (2020) : 683-689.
- [125]. **Zorcolo L, Covotta L, Carlomagno N, Bartolo D.** Safety of primary anastomosis in emergency colorectal surgery. *Colorectal Diseases* 2003; 5(3) : 262–9.
- [126]. **S.Berdah.** Traitement chirurgical colique en occlusion.
- [127]. **Torralba, Ja, Robles, R., Parrilla, P., et al.** Colectomies subtotalessvs. Irrigation colique peropératoire dans la gestion du carcinome du côlon gauche obstrué. *Maladies du côlon et du rectum*, 1998, vol. 41, n° 1, p. 18-22.
- [128]. **Nyam, DCNK et al.** « Comparaison entre les colectomies segmentaires gauches et droites étendues pour l'obstruction des carcinomes coliques du côté gauche. » *Maladies du côlon et du rectum* 39,9 (1996) : 1000-1003.
- [129]. **Stephenson BM, Shandall AA, Farouk, Griffith G.** Malignant left-sided large bowel obstruction managed by subtotal/total colectomy. *Br J Surg* 1990;77;1098-1102.
- [130]. **Deans GT, Krukowski ZH, Irwin ST.** Malignant obstruction of the left colon, *Br J Surg* 1994;81:1270-76.
- [131]. **Gainant A.** Emergency management of acute colonic cancer obstruction. *J Visc Surg* 2012; 149: e3-e10.

- [132]. **Arnaud JP, Tuech JJ, Duplessis R, Pessaux P.** Role of subtotal/total colectomy in emergency treatment of occlusive cancer of the left colon. *Ann. Chir* 1999;53(10):1019-22.
- [133]. **Omejc M, Stor Z, Jelenc F, Repse S.** Outcome after emergency subtotal/total colectomy compared to elective resection in patients with left-sided colorectal carcinoma. *Int Surg* 1998; 83:241-44.
- [134]. **The Scotia Study Group.** Single-stage treatment for malignant left-sided colonic obstruction: a prospective randomized clinical trial comparing subtotal colectomy with segmental resection following intraoperative irrigation. *Br J Surg* 1995 ;82 :1622–27.
- [135]. **U, KW, LIM, SL, Seow-Choen, F., et al.** Résultats cliniques et fonction intestinale après colectomie abdominale totale et anastomose iléo-rectale dans la population orientale. *Maladies du côlon et du rectum*, 1998, vol. 41, n° 2, p. 215-218.
- [136]. **Branagan, Graham et FINNIS, Derek.** Pronostic après fuite anastomotique en chirurgie colorectale. *Maladies du côlon et du rectum*, 2005, vol. 48, n° 5, p. 1021-1026.
- [137]. **Dudley, Haf, Radcliffe, AG, et Mcgeehan, D.** Irrigation peropératoire du côlon pour permettre l'anastomose primaire. *Journal de chirurgie britannique*, 1980, vol. 67, n° 2, p. 80-81.
- [138]. **Trompetas, Vasileios.** Prise en charge en urgence de l'obstruction colique aiguë gauche maligne. *Les Annales du Collège royal des chirurgiens d'Angleterre*, 2008, vol. 90, n° 3, p. 181-186.
- [139]. **Meijer, S., Hoitsma, H. F. W., et Van Loenhout, R. M.** Intraoperative antegrade irrigation in complicated left-sided colonic cancer. *Journal of surgical oncology*, 1989, vol. 40, no 2, p. 88-89.

- [140]. **Chiappa, Antonio, Zbar, Andrew, Biella, Francesca, et al.** Résection en un temps et anastomose primaire après obstruction aiguë du côlon gauche pour cancer. *Le chirurgien américain*, 2000, vol. 66, n° 7, p. 619.
- [141]. **Brachet, D., et al.** "Cancer du côlon en occlusion *EncyclMédChir.*" *Appareil digestif* (2009) : 40-575.
- [142]. **Oulahrir S.** Cancers du côlon gauche en occlusion à propos de 20 cas. Thèse N144/16 FMPF.
- [143]. **Waldron RP, Donovan IA, Drumm J, Mottram SN, Tedman S.** Emergency presentation and mortality from colorectal cancer in the elderly. *Br J Surg* 1986; 73:214—6.
- [144]. **Welch JP, Donaldson GA.** Management of severe obstruction of the large bowel due to malignant disease. *Am J Surg* 1974; 127:492—9.
- [145]. **Runkel NS, Schlag P, Schwarz V, Herfarth C.** Outcome after emergency surgery for cancer of the large intestine. *Br J Surg* 1981; 78:183—8.
- [146]. **Faucheron JL, et al.** Emergency surgery for obstructing colonic cancer: a comparison between right-sided and left-sided lesions. *Eur J Trauma Emerg Surg.* 2018 ;44(1) :71–7.
- [147]. **Gaiani, Federica, Patrizi, Franca, Sobhani, Iradj, et al.** Principes de la coloscopie en urgence du cancer colorectal. Dans : *Prise en charge chirurgicale d'urgence du cancer colorectal.* Springer, Cham, 2019. p. 69-80.
- [148]. **Van Hooft JE, van Halsema EE, Vanbiervliet G, Beets-Tan RG, DeWitt JM, Donnellan F, et al.** Self-expandable metal stents for obstructing colonic and extracolonic cancer: European Society of Gastrointestinal Endoscopy (ESGE) Clinical Guideline. *Gastrointest Endosc.* 2014;80(5):747–61. e1–75.

- [149]. **Barnett A, Cedar A, Siddiqui F, Herzig D, Fowlkes E, Thomas CR Jr.** Colorectal cancer emergencies. *J Gastrointest Cancer*. 2013;44(2):132–42.
- [150]. **Yoon JY, Jung YS, Hong SP, Kim TI, Kim WH, Cheon JH.** Clinical outcomes and risk factors for technical and clinical failures of self-expandable metal stent insertion for malignant colorectal obstruction. *Gastrointest Endosc*. 2011 ;74(4) :858–68.
- [151]. **Khot, UP, Lang, A. Wenk, Murali, K., et al.** Examen systématique de l'efficacité et de l'innocuité des stents colorectaux. *Journal de chirurgie britannique*, 2002, vol. 89, n° 9, p. 1096-1102.
- [152]. **Martinez-Santos, Cristina et al.** "Stent auto-extensible avant chirurgie électorive vs chirurgie d'urgence pour le traitement des obstructions colorectales malignes : comparaison des taux d'anastomose primaire et de morbidité." *Maladies du côlon et du rectum* 45.3 (2002) : 401-406.
- [153]. **Law, WL, HK Choi et KW Chu.** « Comparaison du stenting avec la chirurgie d'urgence comme traitement palliatif du cancer colorectal primitif gauche obstruant. » *Journal de chirurgie britannique* 90.11 (2003) : 1429-1433.
- [154]. **Targownik, Laura E., et al.** "Stent colique vs chirurgie d'urgence pour la gestion de l'obstruction colique maligne aiguë du côté gauche : une analyse de décision." *Endoscopie gastro-intestinale* 60.6 (2004) : 865-874.
- [155]. **Carne, Peter WG, et al.** "Stents ou opération ouverte pour la palliation du cancer colorectal : une étude de cohorte rétrospective des résultats périopératoires et de la survie à long terme." *Maladies du côlon et du rectum* 47,9 (2004) : 1455-1461.

- [156]. **Kempf, Emmanuelle, Isabelle Baumgaertner et Christophe Tournigand.** "Gestion oncologique postopératoire des urgences du cancer colorectal." *Prise en charge chirurgicale d'urgence du cancer colorectal.* Springer, Cham, 2019. 233-239.
- [157]. **Andre T, Boni C, Mounedji-Boudiaf L, Navarro M, Tabernero J, Hickish T, et al.** Oxaliplatin, fluorouracil, and leucovorin as adjuvant treatment for colon cancer. *N Engl J Med.* 2004;350(23):2343–51.
- [158]. **Iveson TJ, Kerr RS, Saunders MP, Cassidy J, Hollander NH, Tabernero J, et al.** 3 versus 6 months of adjuvant oxaliplatin-fluoropyrimidine combination therapy for colorectal cancer (SCOT): an international, randomised, phase 3, non-inferiority trial. *Lancet Oncol.* 2018 ;19(4) :562–78
- [159]. **Andre T, Vernerey D, Mineur L, Bennouna J, Desrame J, Faroux R, et al.** Three versus 6 months of oxaliplatin-based adjuvant chemotherapy for patients with stage III colon cancer: disease-free survival results from a randomized, open-label, International Duration Evaluation of Adjuvant (IDEA) France, phase III trial. *J Clin Oncol.* 2018;36(15):1469–77.
- [160]. **Biagi JJ, Raphael MJ, Mackillop WJ, Kong W, King WD, Booth CM.** Association between time to initiation of adjuvant chemotherapy and survival in colorectal cancer: a systematic review and meta-analysis. *JAMA.* 2011;305(22):2335–42.
- [161]. **Des Guetz G, Nicolas P, Perret G-Y, Morere J-F, Uzzan B.** Does delaying adjuvant chemotherapy after curative surgery for colorectal cancer impair survival? A meta-analysis. *Eur J Cancer.* 2010;46(6):1049–55.

- [162]. **Overman MJ, McDermott R, Leach JL, Lonardi S, Lenz H-J, Morse MA, et al.** Nivolumab in patients with metastatic DNA mismatch repair-deficient or microsatellite instability-high colorectal cancer (CheckMate 142): an open-label, multicentre, phase 2 study. *Lancet Oncol.* 2017;18(9):1182–91.
- [163]. **Overman MJ, Lonardi S, Wong KYM, Lenz H-J, Gelsomino F, Aglietta M, et al.** Durable clinical benefit with nivolumab plus ipilimumab in DNA mismatch repair-deficient/microsatellite instability-high metastatic colorectal cancer. *J Clin Oncol.* 2018;36(8):773–9.
- [164]. **Sghari, Miniar Ben Ammar, and Sami Hammami.** "Prise en charge psychologique des patients cancéreux." *Annales Médico-psychologiques, revue psychiatrique.* Vol. 175. No. 3. Elsevier Masson, 2017.
- [165]. **Biondo, Sebastiano, et al.** "Une étude prospective des résultats des chirurgies d'urgence et électives pour le cancer du côlon compliqué." *Le journal américain de chirurgie* 189,4 (2005) : 377-383.
- [166]. **Alvarez, José Antonio et al.** "Présentation, traitement et analyse multivariée des facteurs de risque du carcinome colorectal obstructif et perforant." *Le journal américain de chirurgie* 190.3 (2005): 376-382.
- [167]. **Wong SKC, Jalaludin BB, Morgan MJ, Berthelsen AS, Morgan A, Gatenby AH, et al.** Tumor pathology and long-term survival in emergency colorectal cancer. *Dis Colon Rectum.* 2008;51(2):223–30.
- [168]. **Breitenstein, S., et al.** "Évaluation systématique des stratégies chirurgicales pour l'obstruction colique aiguë maligne du côté gauche." *Journal de chirurgie britannique* 94.12 (2007) : 1451-1460.

- [169]. **Collard, Maxime K., et al.** "La morbidité et la mortalité postopératoires pour l'obstruction du côlon maligne : la fiabilité du calculateur de l'American College of Surgeon." *Journal de recherche chirurgicale* 226 (2018) : 112-121.
- [170]. **Ratto, Carlo, et al.** "Facteurs pronostiques dans le cancer colorectal." *Maladies du côlon et du rectum* 41,8 (1998) : 1033-1049.
- [171]. **Simon, Karen.** "Développement du cancer colorectal et progrès du dépistage." *Interventions cliniques sur le vieillissement* 11 (2016) : 967.
- [172]. [SNFGE.org](http://SNFGE.org) - Société savante médicale française d'hépatogastroentérologie et d'oncologie digestive.

## Serment d'Hippocrate

*Au moment d'être admis à devenir membre de la profession médicale, je m'engage solennellement à consacrer ma vie au service de l'humanité.*

- Je traiterai mes maîtres avec le respect et la reconnaissance qui leur sont dus.*
- Je pratiquerai ma profession avec conscience et dignité. La santé de mes malades sera mon premier but.*
- Je ne trahirai pas les secrets qui me seront confiés.*
- Je maintiendrai par tous les moyens en mon pouvoir l'honneur et les nobles traditions de la profession médicale.*
- Les médecins seront mes frères.*
- Aucune considération de religion, de nationalité, de race, aucune considération politique et sociale ne s'interposera entre mon devoir et mon patient.*
- Je maintiendrai le respect de la vie humaine dès la conception.*
- Même sous la menace, je n'userai pas de mes connaissances médicales d'une façon contraire aux lois de l'humanité.*
- Je m'y engage librement et sur mon honneur.*

## قسم أبقراط

بسم الله الرحمن الرحيم

أقسم بالله العظيم

في هذه اللحظة التي يتم فيها قبولي عضوا في المهنة الطبية أتعهد علانية:

- < بأن أكرس حياتي لخدمة الإنسانية .
- < وأن أحترم أساتذتي وأعترف لهم بالجهد الذي يستحقونه .
- < وأن أمارس مهنتي بواجب من ضميري وشرعية في جاعلا صحة مريض هدي في الأول .
- < وأن لا أفشي الأسرار المعهودة إلي .
- < وأن أحافظ بكل ما لدي من وسائل على الشرف والتقاليد النبيلة لمهنة الطب .
- < وأن أعتبر سائر الأطباء إخوة لي .
- < وأن أقوم بواجبي نحو مرضاي بدون أي اعتبار ديني أو وطني أو عرقي أو سياسي أو اجتماعي .
- < وأن أحافظ بكل حزم على احترام الحياة الإنسانية منذ نشأتها .
- < وأن لا أستعمل معلوماتي الطبية بطرق يضر بحقوق الإنسان مهما لاقيت من تهديد .
- < بكل هذا أتعهد عن كامل اختيار ومقسما بالله .

والله على ما أقول شهيد .



المملكة المغربية  
جامعة محمد الخامس بالرباط  
كلية الطب والصيدلة  
الرباط



جامعة محمد الخامس بالرباط  
Université Mohammed V de Rabat

أطروحة رقم: 371

سنة : 2021

# سرطان القولون في الإنسداد دراسة ميدانية بصدد 39 حالة

## أطروحة

قدمت ونوقشت علانية يوم : / / 2021

## من طرفه

السيد زكرياء الترونجي

المزاد في 19 يونيو 1995

## لنيل شهادة

## دكتور في الطب

الكلمات الأساسية : القولون؛ السرطان؛ الإنسداد؛ الجراحة

أعضاء لجنة التحكيم:

رئيس	السيد سعيد بنعمر أستاذ في الجراحة العامة
مشرف	السيد جليل مدغري أستاذ في الجراحة العامة وجراحة الأحشاء
عضو	السيد رحال مسروري أستاذ في الجراحة العامة وجراحة الأحشاء
عضو	السيد أحمد جاهيد أستاذ في علم التشريح الدقيق