



ROYAUME DU MAROC
UNIVERSITE MOHAMMED V DE RABAT
FACULTE DE MEDECINE
ET DE PHARMACIE
RABAT



Année: 2023

Thèse N°: 258

Luxation postérieur du materiel cristallinien

THESE

Présentée et soutenue publiquement le : / /2023

PAR

Monsieur Mohamed Yahia KHALID

*Pour l'Obtention du Diplôme de
Docteur en Médecine*

Mots Clés : Luxation; Cristallin; Vitrectomie

Membres du Jury :

Monsieur Abdelbarre OUBAAZ

Professeur d'Ophtalmologie

Monsieur Yassine MOUZARI

Professeur d'Ophtalmologie

Monsieur El Hassan ABDELLAH

Professeur d'Ophtalmologie

Monsieur Abdellah AMAZOUZI

Professeur d'Ophtalmologie

Président du jury

Directeur de thèse

Juge

Juge

بِسْمِ اللَّهِ الرَّحْمَنِ الرَّحِيمِ

﴿ قَالُوا سُبْحَانَكَ لَا عِلْمَ لَنَا إِلَّا مَا عَلَّمْتَنَا إِنَّكَ أَنْتَ
الْعَلِيمُ الْحَكِيمُ ﴾ ﴿٣٢﴾

[سُورَةُ الْبَقَرَةِ: ٣٢]

صِدْقَ اللَّهِ الْعَظِيمِ



Service des Affaires Administratives

DOYENS HONORAIRES :

1962 _ 1969: Professeur Abdelmalek FARAJ
1969 _ 1974: Professeur Abdellatif BERBICH
1974 _ 1981: Professeur Bachir LAZRAK
1981 _ 1989: Professeur Taieb CHKILI
1989 _ 1997: Professeur Mohamed Tahar ALAOUI
1997 _ 2003: Professeur Abdelmajid BELMAHI
2003 _ 2013: Professeur Najia HAJJAJ – HASSOUNI
2013 _ 2022: Professeur Mohamed ADNAOUI

ORGANISATION DECANALE :

- *Doyen*

Professeur Brahim LEKEHAL

- *Vice-Doyen chargé des Affaires Académiques et Estudiantines*

Professeur Amal THIMOU

- *Vice-Doyen chargé de la Recherche et de la Coopération*

Professeur Taoufiq DAKKA

- *Vice-Doyen chargé des Affaires Spécifiques à la Pharmacie*

Professeur Younes RAHALI

- *Secrétaire Général*

Mr. Mohamed KARRA

SERVICES ADMINISTRATIFS :

- *Chef du Service des Affaires Administratives*

Mr. Abdellah KHALED

- *Chef du Service des Affaires Estudiantines, Statistiques et Suivi des Lauréats*

Mr. Azzeddine BOULAAJOU

- *Chef du Service de la Recherche, Coopération, Partenariat et des Stages*

Mr. Najib MOUNIR

- *Chef du service des Finances*

Mr. Rachid BENNIS

- *Chef du Service Informatique*

Mr. Abdelhakim EL MESSAOUDI

1 - ENSEIGNANTS-CHERCHEURS MEDECINS ET PHARMACIENS

PROFESSEURS DE L'ENSEIGNEMENT SUPERIEUR :

Décembre 1984

Pr. MAAOUNI Abdelaziz
Pr. MAAZOUZI Ahmed Wajdi
Pr. SETTAF Abdellatif

Médecine Interne – Clinique Royale
Anesthésie -Réanimation
Pathologie Chirurgicale

Décembre 1989

Pr. ADNAOUI Mohamed
Janvier et Novembre 1990
Pr. KHARBACH Aïcha

Médecine Interne

Gynécologie -Obstétrique

Février Avril Juillet et Décembre 1991

Pr. AZZOUZI Abderrahim
Pr. BAYAHIA Rabéa
Pr. BELKOUCHI Abdelkader
Pr. BERRAHO Amina
Pr. BEZAD Rachid
Pr. CHERRAH Yahia
Pr. SOULAYMANI Rachida

Anesthésie Réanimation
Néphrologie
Chirurgie Générale
Ophtalmologie
Gynécologie Obstétrique Méd. Chef Maternité des Orangers Rabat
Pharmacologie Doyen de la Fac. Phar. Abulcassis Rabat
Pharmacologie- Dir. Centre Anti Poison et de Pharmacovigilance

Décembre 1992

Pr. AHALLAT Mohamed
Pr. BENSOUADA Adil
Pr. EL OUAHABI Abdessamad
Pr. FELLAT Rokaya
Pr. JIDDANE Mohamed
Pr. ZOUHDI Mimoun

Chirurgie Générale Doyen de FMPT
Anesthésie Réanimation
Neurochirurgie
Cardiologie
Anatomie
Microbiologie

Mars 1994

Pr. BEN RAIS Nozha
Pr. CAOUI Malika
Pr. CHRAIBI Abdelmjid
Pr. EL AMRANI Sabah
Pr. ERROUGANI Abdelkader
Pr. ESSAKALI Malika
Pr. ETTAYEBI Fouad
Pr. IFRINE Lahssan
Pr. SENOUCI Karima

Biophysique
Biophysique
Endocrinologie et Maladies Métaboliques Doyen de la FMPA
Gynécologie Obstétrique
Chirurgie Générale – Directeur du CHIS Rabat
Immunologie
Chirurgie pédiatrique
Chirurgie Générale
Dermatologie

Mars 1994

Pr. ABBAR Mohamed*
Pr. BENTAHILA Abdelali
Pr. BERRADA Mohamed Saleh
Pr. CHERKAOUI Lalla Ouafae
Pr. LAKHDAR Amina
Pr. MOUANE Nezha

Urologie *Inspecteur du SSM*
Pédiatrie
Traumatologie – Orthopédie
Ophtalmologie
Gynécologie Obstétrique
Pédiatrie

Mars 1995

Pr. ABOUQUAL Redouane
Pr. AMRAOUI Mohamed
Pr. BAIDADA Abdelaziz
Pr. BARGACH Samir
Pr. EL MESNAOUI Abbes
Pr. ESSAKALI HOUSSYNI Leila
Pr. IBEN ATTYA ANDALOUSSI Ahmed
Pr. OUAZZANI CHAHDI Bahia
Pr. SEFIANI Abdelaziz
Pr. ZEGGWAGH Amine Ali

Réanimation Médicale
Chirurgie Générale
Gynécologie Obstétrique
Gynécologie Obstétrique
Chirurgie Vasculaire Périphérique
Oto-Rhino-Laryngologie
Urologie
Ophtalmologie
Génétique
Réanimation Médicale

Décembre 1996

Pr. BELKACEM Rachid
Pr. EL ALAMI EL FARICHA EL Hassan
Pr. GAOUZI Ahmed
Pr. OUZEDDOUN Naima
Pr. ZBIR EL Mehdi*

Chirurgie Pédiatrie
Chirurgie Générale
Pédiatrie
Néphrologie
Cardiologie *Directeur HMI Mohammed V Rabat*

Novembre 1997

Pr. ALAMI Mohamed Hassan
Pr. BIROUK Nazha
Pr. FELLAT Nadia
Pr. KADDOURI Nouredine
Pr. KOUTANI Abdellatif
Pr. LAHLOU Mohamed Khalid
Pr. MAHRAOUI CHAFIQ
Pr. TOUFIQ Jallal
Pr. YOUSFI MALKI Mounia

Gynécologie-Obstétrique
Neurologie
Cardiologie
Chirurgie pédiatrique
Urologie
Chirurgie Générale
Pédiatrie
Psychiatrie *Directeur Hôp. Ar-razi Salé*
Gynécologie Obstétrique

Novembre 1998

Pr. BENOMAR ALI
Pr. BOUGTAB Abdesslam
Pr. ER-RIHANI Hassan
Pr. BENKIRANE Majid*

Neurologie *Doyen de la Fac. Méd. Abulcassis Rabat*
Chirurgie Générale
Oncologie Médicale
Hématologie

Janvier 2000

Pr. ABID Ahmed*
Pr. AIT OUAMAR Hassan
Pr. BENJELLOUN Dakhama Badr Sououd
Pr. BOURKADI Jamal-Eddine

Pneumo-phtisiologie
Pédiatrie
Pédiatrie
Pneumo-phtisiologie

Pr. CHARIF CHEFCHAOUNI Al Montacer	Chirurgie Générale
Pr. ECHARRAB El Mahjoub	Chirurgie Générale
Pr. EL FTOUH Mustapha	Pneumo-phtisiologie
Pr. EL MOSTARCHID Brahim*	Neurochirurgie
Pr. TACHINANTE Rajae	Anesthésie-Réanimation
Pr. TAZI MEZALEK Zoubida	Médecine Interne

Novembre 2000

Pr. AIDI Saadia	Neurologie
Pr. AJANA Fatima Zohra	Gastro-Entérologie
Pr. BENAMR Said	Chirurgie Générale
Pr. CHERTI Mohammed	Cardiologie
Pr. ECH-CHERIF EL KETTANI Selma	Anesthésie-Réanimation
Pr. EL HASSANI Amine	Pédiatrie
Pr. EL KHADER Khalid	Urologie
Pr. GHARBI Mohamed El Hassan	Endocrinologie et Maladies Métaboliques
Pr. MDAGHRI ALAOUI Asmae	Pédiatrie

Décembre 2001

Pr. BALKHI Hicham*	Anesthésie-Réanimation
Pr. BENABDELJLIL Maria	Neurologie
Pr. BENAMAR Loubna	Néphrologie
Pr. BENELBARHDADI Imane	Gastro-Entérologie
Pr. BENNANI Rajae	Cardiologie
Pr. BENOUACHANE Thami	Pédiatrie
Pr. BEZZA Ahmed*	Rhumatologie
Pr. BOUCHIKHI IDRISSE Med Larbi	Anatomie
Pr. BOUMDIN El Hassane*	Radiologie
Pr. CHAT Latifa	Radiologie
Pr. EL HIJRI Ahmed	Anesthésie-Réanimation
Pr. EL MAAQILI Moulay Rachid	Neuro-Chirurgie
Pr. EL MADHI Tarik	Chirurgie-Pédiatrique <u><i>Directeur Hôp. d'Enfants Rabat</i></u>
Pr. EL OUNANI Mohamed	Chirurgie Générale
Pr. ETTAIR Said	Pédiatrie -
Pr. GAZZAZ Miloudi*	Neuro-Chirurgie
Pr. HRORA Abdelmalek	Chirurgie Générale <u><i>Directeur Hôpital Ibn Sina Rabat</i></u>
Pr. KABIRI EL Hassane*	Chirurgie Thoracique
Pr. LAMRANI Moulay Omar	Traumatologie orthopédie
Pr. LEKEHAL Brahim	Chirurgie Vasculaire Périphérique - <u><i>Doyen de la FMPR</i></u>
Pr. MEDARHRI Jalil	Chirurgie Générale
Pr. MOHSINE Raouf	Chirurgie Générale
Pr. NOUINI Yassine	Urologie
Pr. SABBABH Farid	Chirurgie Générale
Pr. SEFIANI Yasser	Chirurgie Vasculaire Périphérique
Pr. TAOUFIQ BENCHEKROUN Soumia	Pédiatrie

Décembre 2002

Pr. AMEUR Ahmed*
Pr. AMRI Rachida
Pr. AOURARH Aziz*
Pr. BAMOU Youssef*
Pr. BELMEJDOUB Ghizlene*
Pr. BENZEKRI Laila
Pr. BENZZOUBEIR Nadia
Pr. BERNOUSSI Zakiya
Pr. CHOHO Abdelkrim*
Pr. CHKIRATE Bouchra
Pr. EL ALAMI EL Fellous Sidi Zouhair
Pr. FILALI ADIB Abdelhai
Pr. HAJJI Zakia
Pr. KRIOUILE Yamina
Pr. OUJILAL Abdelilah
Pr. RAISS Mohamed
Pr. THIMOU Amal
Pr. ZENTAR Aziz*

Urologie
Cardiologie
Gastro-Entérologie *Directeur HMI Moulay Ismail-Meknès*
Biochimie-Chimie
Endocrinologie et Maladies Métaboliques
Dermatologie
Gastro-Entérologie
Anatomie Pathologique
Chirurgie Générale
Pédiatrie
Chirurgie pédiatrique
Gynécologie Obstétrique
Ophtalmologie
Pédiatrie
Oto-Rhino-Laryngologie
Chirurgie Générale
Pédiatrie *V-D chargé Aff Acad. Est.*
Chirurgie Générale *Directeur de l' ERPPLM*

Janvier 2004

Pr. ABDELLAH El Hassan
Pr. AMRANI Mariam
Pr. BENBOUZID Mohammed Anas
Pr. BENKIRANE Ahmed*
Pr. BOULAADAS Malik
Pr. BOURAZZA Ahmed*
Pr. CHAGAR Belkacem*
Pr. CHERRADI Nadia
Pr. EL FENNI Jamal*
Pr. EL HANCHI ZAKI
Pr. EL KHORASSANI Mohamed
Pr. HACHI Hafid
Pr. KHARMAZ Mohamed
Pr. MOUGHIL Said
Pr. OUBAAZ Abdelbarre*
Pr. TARIB Abdelilah*
Pr. TIJAMI Fouad
Pr. ZARZUR Jamila

Ophtalmologie
Anatomie Pathologique
Oto-Rhino-Laryngologie
Gastro-Entérologie
Stomatologie et Chirurgie Maxillo-faciale
Neurologie
Traumatologie orthopédie *Directeur HM Avicenne-Marrakech*
Anatomie Pathologique
Radiologie
Gynécologie Obstétrique
Pédiatrie
Chirurgie Générale
Traumatologie orthopédie
Chirurgie Cardio-Vasculaire
Ophtalmologie
Pharmacie Clinique
Chirurgie Générale
Cardiologie

Janvier 2005

Pr. ABBASSI Abdellah
Pr. AL KANDRY Sif Eddine*
Pr. ALLALI Fadoua
Pr. AMAZOUZI Abdellah
Pr. BAHIRI Rachid
Pr. BARKAT Amina
Pr. BENYASS Aatif*

Chirurgie Réparatrice et Plastique
Chirurgie Générale
Rhumatologie
Ophtalmologie
Rhumatologie *Directeur Hôp. Al Ayachi Salé*
Pédiatrie
Cardiologie

Pr. DOUDOUH Abderrahim*
Pr. HESSISSEN Leila
Pr. JIDAL Mohamed*
Pr. LAAROUSSI Mohamed
Pr. LYAGOUBI Mohammed
Pr. ZERAIDI Najia

Biophysique
Pédiatrie
Radiologie
Chirurgie Cardio-vasculaire
Parasitologie
Gynécologie Obstétrique

AVRIL 2006

Pr. ACHEMLAL Lahsen*
Pr. BELMEKKI Abdelkader*
Pr. BENCHEIKH Razika
Pr. BOUHAFS Mohamed El Amine
Pr. BOULAHYA Abdellatif*
Pr. CHENGUETI ANSARI Anas
Pr. DOGHMI Nawal
Pr. FELLAT Ibtissam
Pr. FAROUDY Mamoun
Pr. HARMOUCHE Hicham
Pr. IDRIS LAHLOU Amine*
Pr. JROUNDI Laila
Pr. KARMOUNI Tariq
Pr. KILI Amina
Pr. KISRA Hassan
Pr. KISRA Mounir
Pr. LAATIRIS Abdelkader*
Pr. LMIMOUNI Badreddine*
Pr. MANSOURI Hamid*
Pr. OUANASS Abderrazzak
Pr. SAFI Soumaya*
Pr. SOUALHI Mouna
Pr. TELLAL Saida*
Pr. ZAHRAOUI Rachida

Rhumatologie
Hématologie
Oto-Rhino-Laryngologie
Chirurgie - Pédiatrique
Chirurgie Cardio – Vasculaire. [Directeur Hôpital Ibn Sina Marr.](#)
Gynécologie Obstétrique
Cardiologie
Cardiologie
Anesthésie Réanimation
Médecine Interne
Microbiologie
Radiologie
Urologie
Pédiatrie
Psychiatrie
Chirurgie – Pédiatrique
Pharmacie Galénique
Parasitologie
Radiothérapie
Psychiatrie
Endocrinologie
Pneumo – Phtisiologie
Biochimie
Pneumo – Phtisiologie

Octobre 2007

Pr. ABIDI Khalid
Pr. ACHACHI Leila
Pr. AMHAJJI Larbi*
Pr. AOUI Sarra
Pr. BAITE Abdelouahed*
Pr. BALOUCH Lhousaine*
Pr. BENZIANE Hamid*
Pr. BOUTIMZINE Nourdine
Pr. CHERKAOUI Naoual*
Pr. EL BEKKALI Youssef*
Pr. EL ABSI Mohamed
Pr. EL MOUSSAOUI Rachid
Pr. EL OMARI Fatima
Pr. GHARIB Noureddine

Réanimation Médicale
Pneumo phtisiologie
Traumatologie orthopédie
Parasitologie
Anesthésie Réanimation
Biochimie-Chimie
Pharmacie clinique
Ophtalmologie
Pharmacie galénique
Chirurgie cardio-vasculaire
Chirurgie Générale
Anesthésie Réanimation
Psychiatrie
Chirurgie plastique et réparatrice

Pr. HADADI Khalid*
Pr. ICHOU Mohamed*
Pr. ISMAILI Nadia
Pr. KEBDANI Tayeb
Pr. LOUZI Lhoussain*
Pr. MADANI Naoufel
Pr. MARC Karima
Pr. MASRAR Azlarab
Pr. OUZZIF Ez zohra*
Pr. SEFFAR Myriame
Pr. SEKHSOKH Yessine*
Pr. SIFAT Hassan*
Pr. TACHFOUTI Samira
Pr. TAJDINE Mohammed Tariq*
Pr. TANANE Mansour*
Pr. TLIGUI Houssain
Pr. TOUATI Zakia

Mars 2009

Pr. ABOUZAHIR Ali*
Pr. AGADR Aomar*
Pr. AIT ALI Abdelmounaim*
Pr. AKHADDAR Ali*
Pr. ALLALI Nazik
Pr. AMINE Bouchra
Pr. ARKHA Yassir
Pr. BELYAMANI Lahcen*
Pr. BJIJOU Younes
Pr. BOUHSAIN Sanae*
Pr. BOUI Mohammed*
Pr. BOUNAIM Ahmed*
Pr. BOUSSOUGA Mostapha*
Pr. CHTATA Hassan Toufik*
Pr. DOGHMI Kamal*
Pr. EL MALKI Hadj Omar
Pr. EL OUENNASS Mostapha*
Pr. ENNIBI Khalid*
Pr. FATHI Khalid
Pr. HASSIKOU Hasna*
Pr. KABBAJ Nawal
Pr. KABIRI Meryem
Pr. KARBOUBI Lamya
Pr. LAMSAOURI Jamal*
Pr. MARMADE Lahcen
Pr. MESKINI Toufik
Pr. MSSROURI Rahal

Radiothérapie
Oncologie médicale
Dermatologie
Radiothérapie
Microbiologie
Réanimation Médicale
Pneumo phtisiologie
Hématologie biologique
Biochimie-Chimie
Microbiologie
Microbiologie
Radiothérapie
Ophtalmologie
Chirurgie Générale
Traumatologie-orthopédie
Parasitologie
Cardiologie

Médecine interne
Pédiatrie
Chirurgie Générale
Neuro-chirurgie
Radiologie
Rhumatologie
Neuro-chirurgie *Directeur Hôp. des Spécialités Rabat*
Anesthésie Réanimation *Directeur de la Clinique Royale*
Anatomie *Dir. Délégué de la Fondation Ch.Kh.Ibn Zaid*
Biochimie-Chimie
Dermatologie
Chirurgie Générale
Traumatologie-orthopédie
Chirurgie Vasculaire Périphérique
Hématologie clinique
Chirurgie Générale
Microbiologie
Médecine interne
Gynécologie obstétrique
Rhumatologie
Gastro-Entérologie
Pédiatrie
Pédiatrie
Chimie Thérapeutique
Chirurgie Cardio-vasculaire
Pédiatrie
Chirurgie Générale

Pr. NASSAR Ittimade
Pr. OUKERRAJ Latifa
Pr. RHORFI Ismail Abderrahmani*

Radiologie
Cardiologie
Pneumo-Phtisiologie

Mars 2010

Pr. FILALI Karim*
Pr. CHEMSI Mohamed*

Anesthésie-Réanimation *Directeur ERSSM*
Médecine Aéronautique

Octobre 2010

Pr. ALILOU Mustapha
Pr. AMEZIANE Taoufiq*
Pr. BELAGUID Abdelaziz
Pr. CHADLI Mariama*
Pr. DAMI Abdellah*
Pr. DENDANE Mohammed Anouar
Pr. EL HAFIDI Naima
Pr. EL KHARRAS Abdennasser*
Pr. EL MAZOUZ Samir
Pr. EL SAYEGH Hachem
Pr. ERRABIH Ikram
Pr. LAMALMI Najat
Pr. MOSADIK Ahlam
Pr. MOUJAHID Mountassir*
Pr. ZOUAIDIA Fouad

Anesthésie Réanimation
Médecine Interne
Physiologie
Microbiologie
Biochimie- Chimie
Chirurgie pédiatrique
Pédiatrie
Radiologie
Chirurgie Plastique et Réparatrice
Urologie
Gastro-Entérologie
Anatomie Pathologique
Anesthésie Réanimation
Chirurgie Générale
Anatomie Pathologique

Décembre 2010

Pr. ZNATI Kaoutar

Anatomie Pathologique

Mai 2012

Pr. AMRANI Abdelouahed
Pr. ABOUELALAA Khalil*
Pr. BENCHEBBA Driss*
Pr. DRISSI Mohamed*
Pr. EL ALAOUI MHAMDI Mouna
Pr. EL OUAZZANI Hanane*
Pr. ER-RAJI Mounir
Pr. JAHID Ahmed

Chirurgie pédiatrique
Anesthésie Réanimation
Traumatologie-orthopédie
Anesthésie Réanimation
Chirurgie Générale
Pneumophtisiologie
Chirurgie pédiatrique
Anatomie Pathologique

Février 2013

Pr. AHID Samir
Pr. AIT EL CADI Mina
Pr. AMRANI HANCHI Laila
Pr. AMOR Mourad
Pr. AWAB Almahdi
Pr. BELAYACHI Jihane
Pr. BELKHADIR Zakaria Houssain
Pr. BENCHEKROUN Laila
Pr. BENKIRANE Souad

Pharmacologie *Doyen de la Faculté de Pharmacie de l'UM6SS*
Toxicologie
Gastro-Entérologie
Anesthésie-Réanimation
Anesthésie-Réanimation
Réanimation Médicale
Anesthésie-Réanimation
Biochimie-Chimie
Hématologie

Pr. BENSGHIR Mustapha*	Anesthésie Réanimation
Pr. BENYAHIA Mohammed*	Néphrologie
Pr. BOUATIA Mustapha	Chimie Analytique et Bromatologie
Pr. BOUABID Ahmed Salim*	Traumatologie orthopédie
Pr. BOUTARBOUCH Mahjouba	Anatomie
Pr. CHAIB Ali*	Cardiologie <i>Président de la Ligue N. de L. contre les M. CV</i>
Pr. DENDANE Tarek	Réanimation Médicale
Pr. ECH-CHERIF EL KETTANI Mohamed Ali	Anesthésie Réanimation
Pr. ECH-CHERIF EL KETTANI Najwa	Radiologie
Pr. ELFATEMI NIZARE	Neuro-chirurgie
Pr. EL GUERROUJ Hasnae	Médecine Nucléaire
Pr. EL HARTI Jaouad	Chimie Thérapeutique
Pr. EL JAOUDI Rachid*	Toxicologie
Pr. EL KABABRI Maria	Pédiatrie
Pr. EL KHANNOUSSI Basma	Anatomie Pathologique
Pr. EL KHLOUFI Samir	Anatomie
Pr. EL KORAICHI Alae	Anesthésie Réanimation
Pr. EN-NOUALI Hassane*	Radiologie
Pr. ERRGUIG Laila	Physiologie
Pr. FIKRI Meryem	Radiologie
Pr. GHFIR Imade	Médecine Nucléaire
Pr. IMANE Zineb	Pédiatrie
Pr. IRAQI Hind	Endocrinologie et maladies métaboliques
Pr. KABBAJ Hakima	Microbiologie
Pr. KADIRI Mohamed*	Psychiatrie
Pr. LATIB Rachida	Radiologie
Pr. MAAMAR Mouna Fatima Zahra	Médecine Interne
Pr. MEDDAH Bouchra	Pharmacologie
Pr. MELHAOUI Adyl	Neuro-chirurgie
Pr. MRABTI Hind	Oncologie Médicale
Pr. NEJJARI Rachid	Pharmacognosie
Pr. OUBEJJA Houda	Chirurgie Pédiatrique
Pr. OUKABLI Mohamed*	Anatomie Pathologique
Pr. RAHALI Younes	Pharmacie Galénique <i>Vice-Doyen à la Pharmacie</i>
Pr. RATBI Ilham	Génétique
Pr. RAHMANI Mounia	Neurologie
Pr. REDA Karim*	Ophtalmologie
Pr. REGRAGUI Wafa	Neurologie
Pr. RKAIN Hanan	Physiologie
Pr. ROSTOM Samira	Rhumatologie
Pr. ROUAS Lamiaa	Anatomie Pathologique
Pr. ROUIBAA Fedoua*	Gastro-Entérologie
Pr. SALIHOUN Mouna	Gastro-Entérologie
Pr. SAYAH Rochde	Chirurgie Cardio-Vasculaire
Pr. SEDDIK Hassan*	Gastro-Entérologie
Pr. ZERHOUNI Hicham	Chirurgie pédiatrique
Pr. ZINE Ali*	Traumatologie orthopédie

AVRIL 2013

Pr. EL KHATIB MOHAMED KARIM*

Stomatologie et Chirurgie Maxillo-faciale

MAI 2013

Pr. BOUSLIMAN Yassir*

Toxicologie

JUIN 2013

Pr. BENALI Bennaceur

Médecine du Travail

MARS 2014

Pr. ACHIR Abdellah

Chirurgie Thoracique

Pr. BENCHAKROUN Mohammed*

Traumatologie- Orthopédie

Pr. BOUCHIKH

Mohammed Chirurgie Thoracique

Pr. EL KABBAJ Driss*

Néphrologie

Pr. EL MACHTANI IDRISSE Samira*

Biochimie-Chimie

Pr. HARDIZI Houyam

Histologie- Embryologie-Cytogénétique

Pr. HASSANI Amale*

Pédiatrie

Pr. HERRAK Laila

Pneumologie

Pr. JEAIDI Anass*

Hématologie Biologique

Pr. KOUACH Jaouad*

Génécoologie-Obstétrique

Pr. RHISSASSI Mohamed Jaafar

CHIRURGIE CARDIO-VASCULAIRE

Pr. SEKKACH Youssef*

Médecine Interne

Pr. TAZI MOUKHA Zakia

Génécoologie-Obstétrique

DECEMBRE 2014

Pr. ABILKASSEM Rachid*

Pédiatrie

Pr. AIT BOUGHIMA Fadila

Médecine Légale

Pr. BEKKALI Hicham*

Anesthésie-Réanimation

Pr. BOUABDELLAH Mounya

Biochimie-Chimie

Pr. DERRAJI Soufiane*

Pharmacie Clinique

Pr. EL AYOUBI EL IDRISSE Ali

Anatomie

Pr. EL GHADBANE Abdedaim Hatim*

Anesthésie-Réanimation

Pr. EL MARJANY Mohammed*

Radiothérapie

Pr. FEJJAL Nawfal

Chirurgie Réparatrice et Plastique

Pr. JAHIDI Mohamed*

OTO-RHINO-LARYNGOLOGIE

Pr. LAKHAL Zouhair*

Cardiologie

Pr. OUDGHIRI NEZHA

Anesthésie-Réanimation

Pr. RAMI Mohamed

Chirurgie pédiatrique

Pr. SABIR Maria

Psychiatrie

Pr. SBAI IDRISSE Karim*

Médecine Préventive, Santé Publique et Hygiène

AOUT 2015

Pr. MEZIANE Meryem

Dermatologie

Pr. TAHIRI Latifa

Rhumatologie

JANVIER 2016

Pr. BENKABBOU Amine
Pr. EL ASRI Fouad*
Pr. ERRAMI Noureddine*

Chirurgie Générale
Ophtalmologie
Oto-Rhino-Laryngologie

JUIN 2017

Pr. ABI Rachid*
Pr. ASFALOU Ilyasse*
Pr. BOUAITI El Arbi*
Pr. BOUTAYEB Saber
Pr. EL GHISSASSI Ibrahim
Pr. HAFIDI Jawad
Pr. MAJBAR Mohammed Anas
Pr. OURAINI Saloua*
Pr. RAZINE Rachid
Pr. SOUADKA Amine
Pr. ZRARA Abdelhamid*

Microbiologie
Cardiologie
Médecine Préventive, Santé Publique et Hygiène
Oncologie Médicale
Oncologie Médicale
Anatomie
Chirurgie Générale
Oto-Rhino-Laryngologie
Médecine Préventive, Santé Publique et Hygiène
Chirurgie Générale
Immunologie

PROFESSEURS AGREGES :

MAI 2018

Pr. AMMOURI Wafa
Pr. BENTALHA Aziza
Pr. EL AHMADI Brahim
Pr. EL HARRECH Youness*
Pr. EL KACEMI Hanan
Pr. EL MAJJAOUI Sanaa
Pr. FATIHI Jamal*
Pr. GHANNAM Abdel-Ilah
Pr. JROUNDI Imane
Pr. MOATASSIM BILLAH Nabil
Pr. TADILI Sidi Jawad
Pr. TANZ Rachid*

Médecine interne
Anesthésie-Réanimation
Anesthésie-Réanimation
Urologie
Radiothérapie
Radiothérapie
Médecine Interne
Anesthésie-Réanimation
Médecine préventive, santé publique et Hygiène
Radiologie
Anesthésie-Réanimation
Oncologie Médicale

NOVEMBRE 2018

Pr. AMELLAL Mina
Pr. SOULY Karim
Pr. TAHRI Rajae

Anatomie
Microbiologie
Histologie-Embryologie-Cytogénétique

NOVEMBRE 2019

Pr. AATIF Taoufiq*
Pr. ACHBOUK Abdelhafid*
Pr. ANDALOUSSI SAGHIR Khalid
Pr. BABA HABIB Moulay Abdellah*
Pr. BASSIR Rida Allah
Pr. BOUATTAR Tarik
Pr. BOUFETTAL Monsef
Pr. BOUCHENTOUF Sidi Mohammed*
Pr. BOUZELMAT Hicham*
Pr. BOUKHRIS Jalal*
Pr. CHAFRY Bouchaib*
Pr. CHAHDI Hafsa*
Pr. CHERIF EL ASRI ABAD*
Pr. DAMIRI Amal*
Pr. DOGHMI Nawfal*
Pr. ELALAOUI Sidi-Yassir
Pr. EL ANNAZ Hicham*
Pr. EL HASSANI Moulay El Mehdi*
Pr. EL HJOUJI Abderrahman*
Pr. EL KAOUI Hakim*
Pr. EL WALI Abderrahman*
Pr. EN-NAFAA Issam*
Pr. HAMAMA Jalal*
Pr. HEMMAOUI Bouchaib*
Pr. HJIRA Naouafal*
Pr. JIRA Mohamed*
Pr. JNIENE Asmaa
Pr. LARAQUI Hicham*
Pr. MAHFOUD Tarik*
Pr. MEZIANE Mohammed*
Pr. MOUTAKI ALLAH Younes*
Pr. MOUZARI Yassine*
Pr. NAOUI Hafida*
Pr. OBTEL MAJDOULINE
Pr. OURRAI ABDELHAKIM*
Pr. SAOUAB RACHIDA*
Pr. SBITTI YASSIR*
Pr. ZADDOUG OMAR*
Pr. ZIDOUH SAAD*

Néphrologie
Chirurgie réparatrice et plastique
Radiothérapie
Gynécologie-Obstétrique
Anatomie
Néphrologie
Anatomie
Chirurgie-Générale
Cardiologie
Traumatologie-Orthopédie
Traumatologie-Orthopédie
Anatomie Pathologique
Neuro-chirurgie
Anatomie Pathologique
Anesthésie-Réanimation
Pharmacie-Galénique
Virologie
Gynécologie-Obstétrique
Chirurgie Générale
Chirurgie Générale
Anesthésie-Réanimation
Radiologie
Stomatologie et Chirurgie Maxillo-faciale
Oto-Rhino-Laryngologie
Dermatologie
Médecine interne
Physiologie
Chirurgie-Générale
Oncologie Médicale
Anesthésie-Réanimation
Chirurgie Cardio-Vasculaire
Ophtalmologie
Parasitologie-Mycologie
Médecine préventive, santé publique et Hygiène
Pédiatrie
Radiologie
Oncologie Médicale
Traumatologie-Orthopédie
Anesthésie-Réanimation

NOVEMBRE 2020

Pr. LALYA ISSAM*

Radiothérapie

SEPTEMBRE 2021

Pr. ABABOU Karim*	Chirurgie Réparatrice et Plastique
Pr. ALAOUI SLIMANI Khaoula*	Oncologie Médicale
Pr. ATOUF OUAFA	Immunologie
Pr. BAKALI Youness	Chirurgie Générale
Pr. BAMOUS Mehdi*	CHIRURGIE CARDIO-VASCULAIRE
Pr. BELBACHIR Siham	Psychiatrie
Pr. BELKOUCH Ahmed*	Médecine des Urgences et des Catastrophes
Pr. BENNIS Azzelarab*	Traumatologie-Orthopédie
Pr. CHAFAI ELALAOUI Siham	Génétique
Pr. DOUMIRI Mouhssine	Anesthésie-Réanimation
Pr. EDDERAI Meryem*	Radiologie
Pr. EL KTAIBI Abderrahim*	Anatomie Pathologique
Pr. EL MAAROUFI Hicham*	Hématologie Clinique
Pr. EL OMRI Naoual*	Médecine Interne
Pr. EL QATNI Mohamed*	Médecine Interne
Pr. FAHRY Aicha*	Pharmacie Galénique
Pr. IBRAHIM RAGAB MOUNTASSER Dina*	Néphrologie
Pr. IKEN Maryem*	Parasitologie
Pr. JAAFARI Abdelhamid*	Anesthésie-Réanimation
Pr. KHALFI Lahcen*	Stomatologie et Chirurgie Maxillo-faciale
Pr. KHEYI Jamal*	Cardiologie
Pr. KHIBRI Hajar	Médecine Interne
Pr. LAAMRANI Fatima Zahrae	Radiologie
Pr. LABOUDI Fouad	Psychiatrie
Pr. LAHKIM Mohamed*	Radiologie
Pr. MEKAOUI Nour	Pédiatrie
Pr. MOJEMMI Brahim	Chimie Analytique
Pr. OUDRHIRI Mohammed Yassaad	Neurochirurgie
Pr. SATTE AMAL*	Neurologie
Pr. SOUHI Hicham*	Pneumo-phtisiologie
Pr. TADLAOUI Yasmina*	Pharmacie Clinique
Pr. TAGAJDID Mohamed Rida*	Virologie
Pr. ZAHID Hafid*	Hématologie
Pr. ZAJJARI Yassir*	Néphrologie
Pr. ZAKARYA Imane*	Pharmacognosie

(*) Enseignants Chercheurs Militaires

2 - ENSEIGNANTS-CHERCHEURS SCIENTIFIQUES

PROFESSEURS DE L'ENSEIGNEMENT SUPERIEUR :

Pr. ABOUDRAR Saadia	Physiologie
Pr. ALAMI OUHABI Naima	Biochimie-Chimie
Pr. ALAOUI KATIM	Pharmacologie
Pr. ALAOUI SLIMANI Lalla Naïma	Histologie-Embryologie
Pr. ANSAR M'hammed	Chimie Organique et Pharmacie Chimique
Pr. BARKIYOU Malika	Histologie-Embryologie
Pr. BOUHOUCHE Ahmed	Génétique Humaine
Pr. BOUKLOUZE Abdelaziz	Applications Pharmaceutiques
Pr. DAKKA Taoufiq	Physiologie <i>Vice-Doyen chargé de la Rech. et de la Coop.</i>
Pr. FAOUZI Moulay El Abbas	Pharmacologie
Pr. IBRAHIMI Azeddine	Biologie moléculaire/Biotechnologie
Pr. RIDHA Ahlam	Chimie
Pr. TOUATI Driss	Pharmacognosie
Pr. ZAHIDI Ahmed	Pharmacologie

PROFESSEURS HABILITES :

Pr. AANNIZ Tarik	Microbiologie et Biologie moléculaire
Pr. BENZEID Hanane	Chimie
Pr. CHAHED OUZZANI Lalla Chadia	Biochimie-Chimie
Pr. CHERGUI Abdelhak	Botanique, Biologie et physiologie végétales
Pr. DOUKKALI Anass	Chimie Analytique
Pr. EL BAKKALI Mustapha	Physiologie
Pr. EL JASTIMI Jamila	Chimie
Pr. KHANFRI Jamal Eddine	Histologie-Embryologie
Pr. LAZRAK Fatima	Chimie
Pr. LYAHYAI Jaber	Génétique
Pr. OUADGHIRI Mouna	Microbiologie et Biologie
Pr. RAMLI Youssef	Chimie Organique Pharmaco-Chimie
Pr. SERRAGUI Samira	Pharmacologie
Pr. TAZI Ahnini	Génétique (<i>mis en disponibilité</i>)
Pr. YAGOUBI Maamar	Eau, Environnement

Mise à jour le 20/02/2023

KHALED Abdellah

Chef du Service des Affaires Administratives

FMPR

Le Doyen



Dédicaces



A mon très cher père, Khalid Abderrahmane

Ta présence bienveillante, ton soutien indéfectible et tes mots d'encouragement ont été les clés de ma réussite. Je te suis infiniment reconnaissant pour ton amour inconditionnel, ta patience et ta confiance en moi. Ta sagesse, ton intelligence et ta bienveillance m'ont toujours inspiré. Tu as été un modèle de persévérance et de détermination, m'incitant à donner le meilleur de moi-même

Grâce à toi, j'ai pu accomplir un pas important dans mon parcours académique. Je t'exprime toute ma gratitude et mon amour éternel.

À ma très chère mère, Madame Azoual Jamila

Je tiens à te dédier ces quelques mots remplis d'amour et de gratitude infinie. Ta présence aimante, ton soutien inébranlable et ta force inspirante ont été des piliers essentiels tout au long de ma vie. Tu as été mon roc, m'encourageant à persévérer, me rappelant ma valeur et croyant en mes capacités. Je te suis profondément reconnaissant pour tout ce que tu as fait pour moi. Ton amour inconditionnel a été ma plus grande motivation. Je t'exprime tout mon amour et ma reconnaissance éternelle.

A ma très chère tante, Madame Azoual Fatima

Je souhaite graver dans ces quelques lignes toute l'admiration, l'amour et la gratitude que je ressens à ton égard. Ton soutien indéfectible et ta présence réconfortante ont été une véritable bénédiction tout au long de ma thèse. Tu as été bien plus qu'une tante, tu as été une véritable alliée qui m'a encouragé à poursuivre mes rêves avec persévérance et détermination. Ta foi en mes capacités a été le moteur de ma réussite. Je te suis infiniment reconnaissant pour ton soutien inconditionnel, tes mots d'encouragement qui ont dissipé mes doutes, et ta présence aimante qui a illuminé chaque étape de ce parcours académique.

A toute la famille Azoual

À tous mes oncles et tantes, mes cousins et cousines. Trouvez en ce travail le témoignage de mon profond amour et ma gratitude.

A toute la famille Khalid

À tous mes oncles et tantes, mes cousins et cousines. Trouvez en ce travail l'expression de mon profond respect et ma grande reconnaissance.

A tous mes amis,

Merci d'avoir été à mes côtés, de m'avoir soutenu tout au long de mon parcours. Ce travail vous est dédié aussi, je vous souhaite le meilleur dans vos vies respectives.

A tous ceux dont l'oubli de la plume n'est pas celui du cœur.

A tous ceux qui ont contribué de près ou de loin à l'élaboration de ce travail.



Remerciements



A notre Maitre et Président du jury

Monsieur Abdelbarre Oubaaz

Professeur d'ophtalmologie

Nous sommes empreints d'une profonde gratitude pour l'honneur que vous nous avez fait en acceptant de présider le jury de notre thèse.

Votre érudition scientifique, votre expertise, votre énergie contagieuse et vos qualités humaines exceptionnelles ont suscité en nous une admiration sans bornes.

Nous vous prions, cher maître, d'accepter l'expression de notre plus sincère estime et de notre profond respect.

A notre maitre et directeur de thèse

Monsieur Mouzari Yassine

Professeur d'ophtalmologie

Nous souhaitons exprimer notre profonde reconnaissance pour la bienveillance dont vous avez fait preuve à notre égard, en inspirant ce travail. Vous n'avez jamais hésité à consacrer une part considérable de votre temps pour nous guider et nous conseiller dans l'élaboration de ce projet. Votre générosité, votre humilité et votre compréhension suscitent l'estime et le respect de tous.

Permettez-moi, cher Maître, de vous présenter mes remerciements les plus sincères et mon admiration profonde.

A notre maitre et juge de thèse

Monsieur El Hassan Abdellah

Professeur d'ophtalmologie

Nous tenons à exprimer notre profonde gratitude pour l'honneur que vous nous accordez en acceptant de faire partie de notre jury de thèse.

Votre personnalité remarquable, empreinte de valeurs nobles, a toujours suscité notre admiration, que ce soit par votre expertise, votre charisme ou encore votre modestie.

Nous souhaitons, cher maître, vous transmettre notre plus profond respect et notre grande admiration pour vos qualités humaines et professionnelles inestimables.

A notre maitre et juge de thèse

Monsieur Amazouzi Abdellah

Professeur d'ophtalmologie :

Nous sommes profondément honorés par votre humble acceptation de présider notre jury de thèse, témoignant ainsi d'un grand honneur à notre égard. Vos compétences exceptionnelles, vos qualités humaines remarquables et vos compétences professionnelles sont une véritable source d'inspiration pour tous vos étudiants.

Permettez-nous, cher Maître, de vous exprimer notre plus haute considération à travers ces mots.

A monsieur Abdellaoui Taoufik professeur assistant en ophtalmologie :

Nous tenons à exprimer une gratitude infinie pour l'encadrement que vous m'avez accordé tout au long de ce travail, et ce, avec une gentillesse remarquable.

Permettez-nous, Monsieur, de vous présenter l'expression de notre respect profond et de notre reconnaissance sincère.



Liste des abréviations



Abréviations

EEC	: Extraction extra-capsulaire.
HMIMV	: Hopital militaire Mohamed V
LOCS	: Lens opacities classification system.
MAVC	: Meilleure acuité visuelle corrigé.
Pi	: Pression intraoculaire.
SD	: semaines de développement.



Liste des illustrations



Liste des figures

Figure 1: fragments cristalliniens intra-vitréens après Phacoémulsification ¹	3
Figure 2: Noyau entier luxé dans le vitré	3
Figure 3: Anatomie du globe oculaire. Coupe transversale ⁴	6
Figure 4: Anatomie du globe oculaire. Coupe horizontale ⁵	9
Figure 5: Schéma montrant l'induction du cristallin lors de la période embryonnaire ..	12
Figure 6: a. La maturation du cristallin fait en sorte que les premières cellules, cuboïdes, ne persistent que sur la face antérieure, alors que les fibres secondaires, longitudinales, croissent pour combler la cavité. b. Chambre antérieure à 8 semaines de développement (SD) par microscopie électronique à balayage : le stroma de la cornée (C) est présent ainsi que la membrane pupillaire (flèche) qui recouvre le cristallin (Cr). c. L'intérieur du cristallin à 7 SD montre le noyau embryonnaire (N) de la structure et l'épithélium fin, antérieurement (flèche).....	12
Figure 7: Anatomie du cristallin	14
Figure 8: schéma d'une coupe transversale montrant la composition du cristallin	17
Figure 9: Coupe sagittale du globe oculaire montrant les rapports du cristallin.	19
Figure 10: Dessin du vitré avec les attaches rétinovitréennes.....	22
Figure 11: Ora Serrata vue postérieur et coupe sagittale	23
Figure 12: schéma montrant le model optique de l'œil humain.....	28
Figure 13: Système de classification des opacités cristalliniennes III (LOCS III) ⁹	34
Figure 14: extraction du noyau brunâtre entier à travers une incision cornéenne	37
Figure 15: Table opératoire pour phacoémulsification.....	38
Figure 16: Machine de phacoémulsification	39

Figure 17: Incision cornéenne lors de la phacoémulsification	40
Figure 18: Ouverture de la capsule antérieure pour entamer la capsulorhexis	41
Figure 19: Phacoémulsification du noyau.....	42
Figure 20: injection de l'implant dans le sac capsulaire	43
Figure 21: Aspect en fin d'intervention	44
Figure 22: OCT maculaire montrant un œdème maculaire cystoïde (photo du service d'ophtalmologie de l'HMIMV).....	47
Figure 23: Luxation du noyau cristallinien (flèche rouge) en inférieur avec décollement rétinien total (photo du service d'ophtalmologie de l'HMIMV).....	49
Figure 24: Déchirures rétinienne périphériques à l'origine du décollement de rétine (photo du service d'ophtalmologie de l'HMIMV)	49
Figure 25: Machine du segment postérieur	52
Figure 26: Emulsification du noyau dans la cavité vitréenne après vitrectomie.....	53
Figure 27: Implant Iris-Claw type Artisan fixé sur la face antérieure de l'iris.....	66
Figure 28: Implant Iris-Claw type Artisan fixé sur la face postérieure de l'iris	66

Listes des graphiques

Graphique 1: Répartition des patients en fonction de l'âge et du sexe.....	57
Graphique 2: Circonstances de survenue de la luxation	58
Graphique 3: Délai entre la survenue de la luxation et la chirurgie.	59
Graphique 4: Répartition des patients selon le statut cristallinien préopératoire.	60
Graphique 5: Répartition des patients selon la partie luxée du cristallin.....	61
Graphique 6: Graphique montant la fréquence des complications.....	62
Graphique 7: Répartition des patients en fonction de l'utilisation du vitréotome ou du fragmatome.....	64
Graphique 8: Répartition des patients selon l'implantation en même temps opératoire que la phacofragmentation.....	65
Graphique 9: Répartition des patients selon le type d'implantation réalisée	67

Liste des tableaux

Tableau 1: Différence entre MAVC moyenne pré et post-opératoire.....	68
Tableau 2: Tableau comparatif du gain moyen d'acuité visuelle entre notre étude et des études précédentes.	71
Tableau 3: Etude comparative de Vermion et al entre patients ayant bénéficié d'une vitrectomie le jour même (groupe 1) ou différée (groupe 2) pour luxation de matériel cristallinien après chirurgie de cataracte.....	74



Sommaire



Introduction	1
Etude théorique	4
I – Rappel anatomique	5
1- Généralités sur le globe oculaire	5
2- Le cristallin	10
a. Embryologie	10
b. Anatomie macroscopique	13
c. Anatomie microscopique	15
d. Rapports anatomiques	18
3-La zonule	20
4-le vitré	20
a. Anatomie macroscopique	20
b. Anatomie microscopique	24
c. Interface vitréorétinienne	24
II – Rappel physiologique	27
1- Le cristallin	27
a. Constantes optiques du cristallin	27
2- La zonule	30
3- Le vitré	30
III- La cataracte	33
1-Physiopathologie	33

2- Classification	33
3- Traitement	35
IV- Luxation postérieure de fragment(s) cristallinien	45
1-Facteurs de risque.....	45
2-Complications	46
3-Gestion de la luxation postérieure du cristallin	50
Notre étude	54
I-Matériel et méthodes	55
II – Résultats.....	57
1-Répartition des patients en fonction de l'âge et du sexe	57
2-Caractéristiques préopératoires	58
3-Les caractéristiques peropératoires	63
4-Les caractéristiques post-opératoires	68
5-Les complications post-opératoires	69
III-Discussion	70
Conclusion	84
Résumés	86
Références	90



Introduction



La luxation postérieure du matériel cristallinien dans le vitré est une complication peu fréquente mais grave de la chirurgie de la cataracte (Fig. 1). Les patients présentant cette complication peuvent développer plusieurs manifestations qui peuvent compromettre le pronostic visuel parfois de façon irréversible telle une uvéite chronique, une hypertonie oculaire, un œdème cornéen ou un décollement de la rétine susceptible d'entraîner une baisse d'acuité visuelle importante et irréversible.¹

Avec une intervention chirurgicale appropriée, vitrectomie postérieure à la pars plana associée à une phaco-fragmentation, beaucoup de ces complications peuvent être réduites ou évitées.²

Ce travail étudie les cas de luxation du cristallin ou de fragments cristalliniens dans le vitré ayant bénéficié d'un traitement par vitrectomie à la pars plana au service d'ophtalmologie de l'hôpital militaire d'instruction Mohamed V de Rabat.

Les principaux objectifs sont :

- L'évaluation des résultats fonctionnels après la chirurgie
- L'étude des facteurs pronostiques influençant le gain fonctionnel chez les patients opérés.

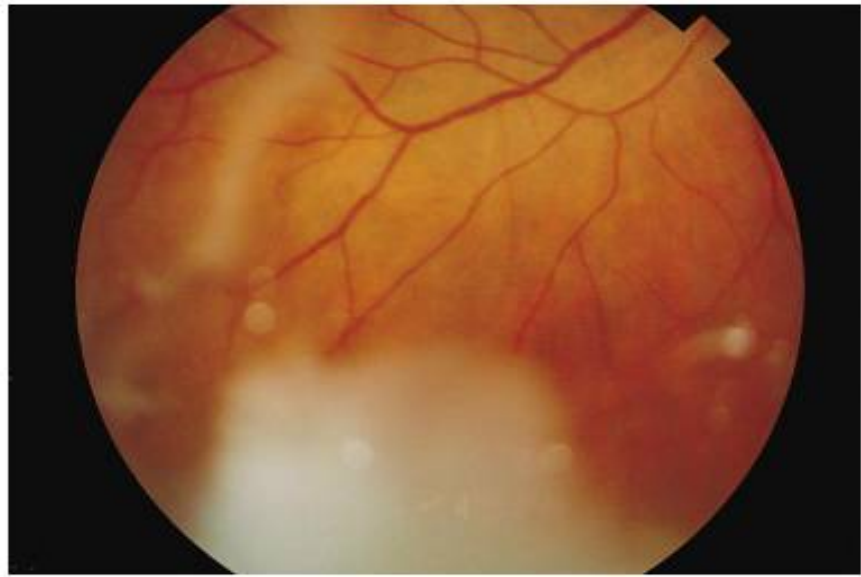

Figure 1: fragments cristalliniens intra-vitréens après Phacoémulsification¹

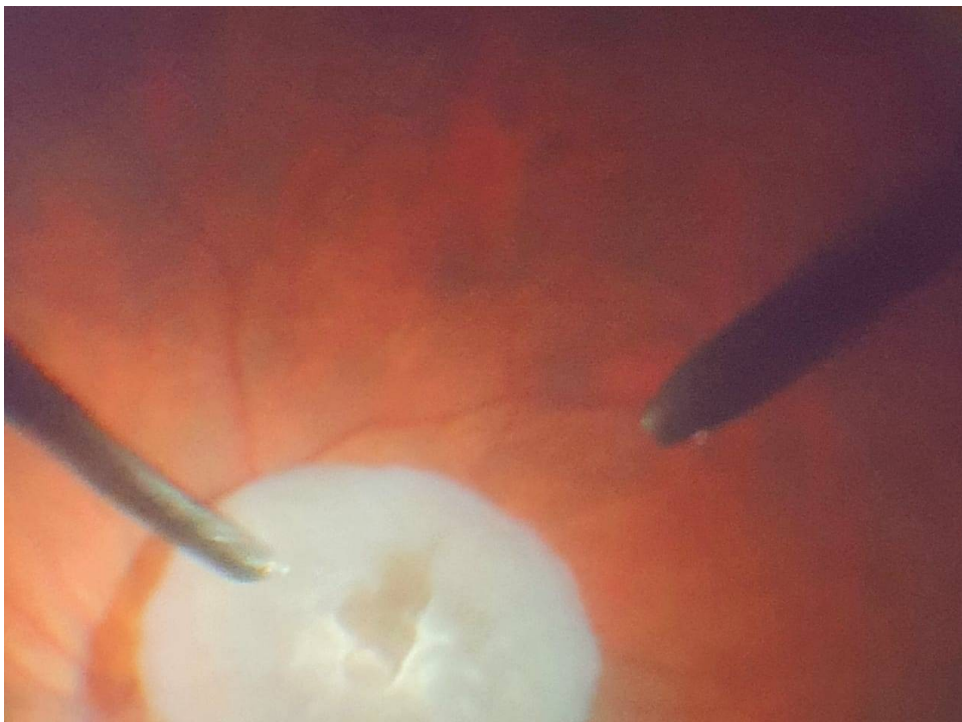


Figure 2: Noyau entier luxé dans le vitré



Etude théorique



I – Rappel anatomique ³:

1- Généralités sur le globe oculaire :

- Le globe oculaire, organe sphérique de la fonction visuelle est situé dans l'orbite, Sa longueur axiale normale moyenne est de 24 mm, son poids de 7 g et son volume de 6.5 cm³.

- Il est constitué de trois enveloppes : **la sclérotique, l'uvée et la rétine.**

- Il contient trois milieux transparents : **la cornée, l'humeur aqueuse, le cristallin et l'humeur vitrée.**

- On divise le globe oculaire en deux segments : **le segment antérieur** (Jusqu'au cristallin) et **le segment postérieur** (en arrière du cristallin).

- Le segment antérieur comprend la cornée, la chambre antérieure, l'iris, l'angle iridocornéen, le cristallin et le corps ciliaire. Le segment postérieur comprend le corps vitré, la rétine, la choroïde, la sclère.

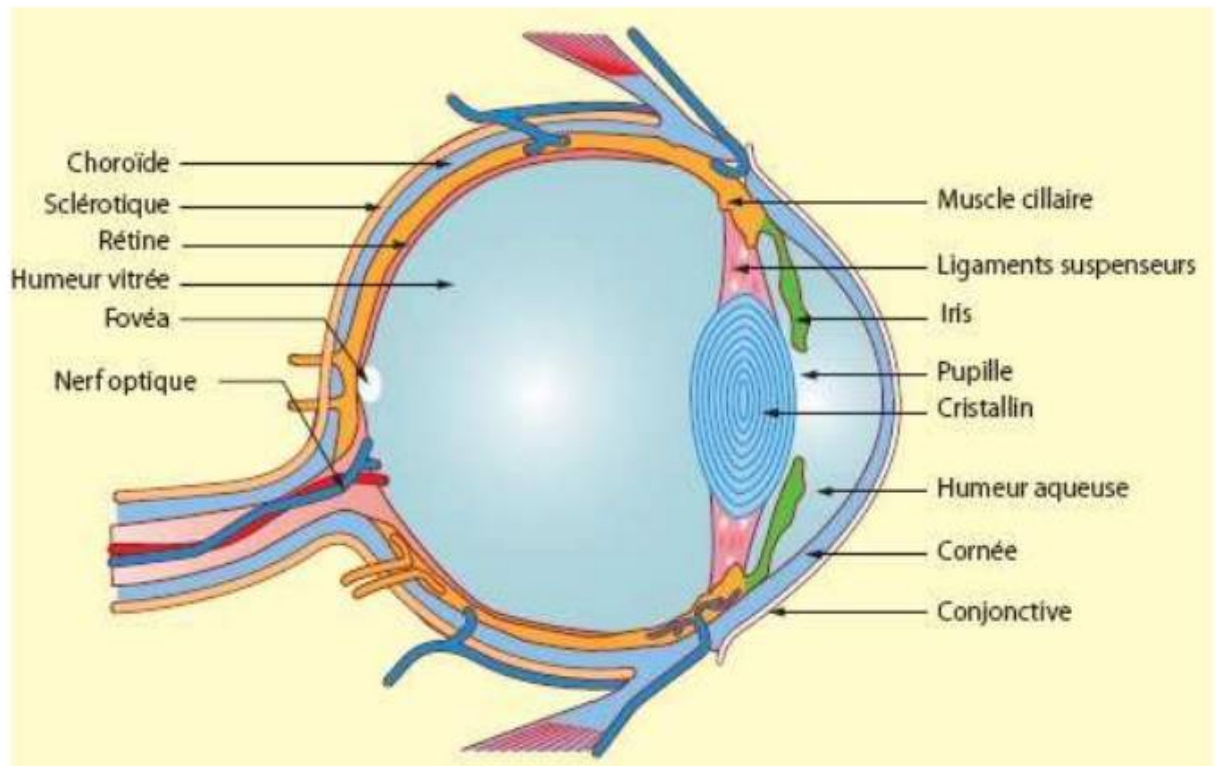


Figure 3: Anatomie du globe oculaire. Coupe transversale⁴

- **Contenant :**

- Membrane externe ou coque cornéo-scléral : Soutenue en arrière par une coque fibreuse : **la sclère**, prolongée en avant par **la cornée** qui est transparente, leur jonction se nomme le limbe sclérocornéen. La partie antérieure de la sclère est recouverte jusqu'au limbe par la **conjonctive**.
- Membrane intermédiaire ou uvée : d'avant en arrière on retrouve :
 - La choroïde c'est la membrane nourricière de l'œil, composée de cellules pigmentées et d'éléments vasculo-nerveux.
 - Les corps ciliaires constitués par les procès ciliaires responsables de la sécrétion d'humeur aqueuse et sur lesquels est insérée la zonule ou ligament suspenseur du cristallin, et par le muscle ciliaire, dont la contraction permet l'accommodation du cristallin.
 - L'iris est une membrane pigmentée, circulaire et contractile, bombant vers l'avant et perforée en son centre d'un orifice : la pupille, l'orifice est de petit diamètre à la lumière vive (myosis) et de grand diamètre à l'obscurité (mydriase).
- Membrane interne ou Rétine : S'étend à partir de la tête du nerf optique ou papille en arrière, et tapisse toute la face interne de la choroïde pour se terminer en avant formant l'ora serrata.
 - La rétine neurosensorielle : composée de cônes et de bâtonnets ainsi que de cellules bipolaires et les cellules ganglionnaires dont les axones constituent les fibres optiques qui se réunissent au niveau de la papille pour former le nerf optique, et des vaisseaux centraux de la rétine qui se divisent en plusieurs pédicules sont responsable de sa nutrition.

- L'épithélium pigmentaire
- **Le contenu** : fait de milieux transparents qui permettent le passage des rayons lumineux jusqu'à la rétine :
- L'humeur aqueuse : liquide transparent et fluide qui remplit la chambre antérieure et postérieure, délimitée par la cornée en avant et l'iris en arrière. Sécrétée en continu par les procès ciliaires et évacuée au niveau de l'angle iridocornéen.
 - Le cristallin : est une lentille biconvexe, convergente, amarrée aux procès ciliaires par son ligament suspenseur, la zonule.
 - Le corps vitré : de structure gélifiée au centre et fibreuse en périphérie, le vitré occupe les 4/5ème du volume oculaire et entouré d'une membrane fine appelé hyaloïde.

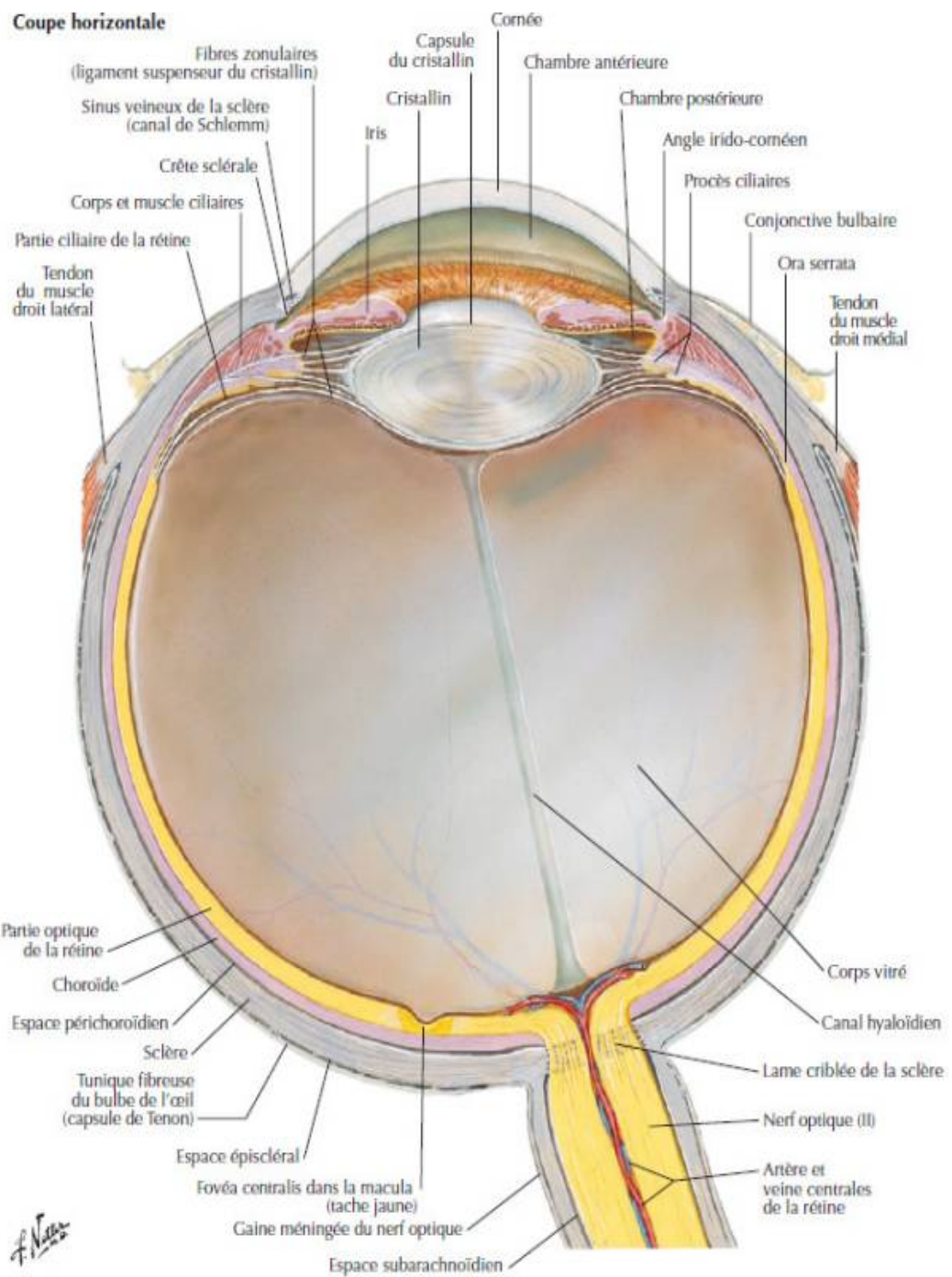


Figure 4: Anatomie du globe oculaire. Coupe horizontale ⁵

2- Le cristallin⁶ :

a. Embryologie :

Le cristallin dérive de l'épiblaste.

Durant la période embryonnaire:

1. **Embryon de 3 à 5 mm** : Lors de la fermeture du neuropore postérieur, la vésicule optique vient au contact direct de l'épiblaste.
2. **Embryon de 4 à 6mm** : Ce contact induit un épaissement épiblastique, appelé placode cristallinienne.
3. **Embryon de 5 à 7 mm** : La placode s'invagine constituant la vésicule cristallinienne qui s'insère dans la cupule optique.
4. **Embryon de 7 à 9 mm** : La vésicule cristalline se détache de l'épiblaste.
5. **Embryon de 11 à 14 mm** : Les cellules de la partie postérieure de la vésicule cristallinienne s'allongent dans le sens antéro-postérieur et prennent le nom de fibres cristalliniennes primaires. Ces fibres atteignent l'épithélium de la paroi antérieure qui a pris le nom d'épithélium cristallinien. Le noyau cristallinien embryonnaire est ainsi formé. Les fibres cristalliniennes secondaires se développent à partir de la région équatoriale.

Durant la période fœtale :

Dès **la fin du 1^{er} trimestre**, les fibres cristalliniennes secondaires participent à la formation du noyau cristallinien fœtal en s'allongeant vers les pôles antérieur et postérieur du cristallin.

La zonule vitrénne apparaît au **2^{ème} trimestre** entre le corps ciliaire et l'équateur du cristallin. Durant les **4^{ème}s et 5^{èmes} mois**, elle est envahie par des fibrilles produites par l'épithélium ciliaire. Ces fibrilles s'organisent en fibres qui s'attachent sur la capsule cristallinienne pour former la zonule définitive.

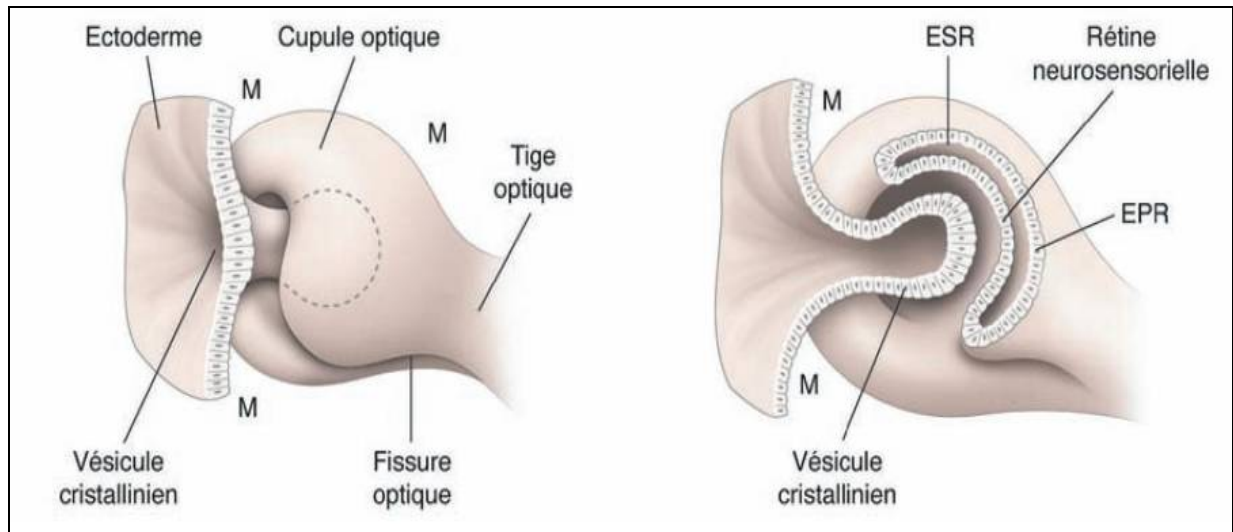


Figure 5: Schéma montrant l'induction du cristallin lors de la période embryonnaire

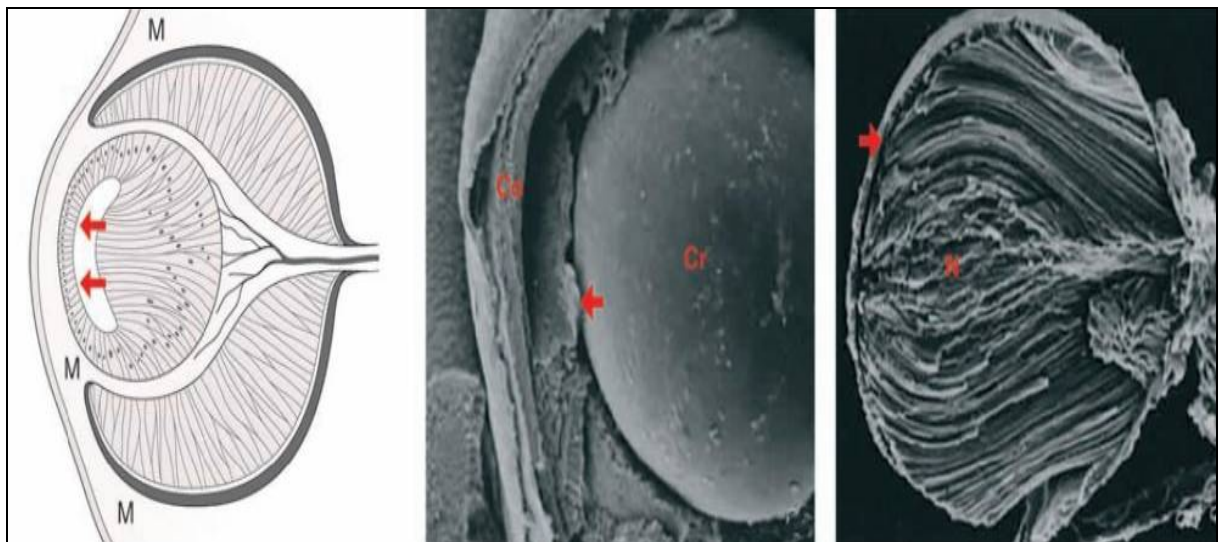


Figure 6: a. La maturation du cristallin fait en sorte que les premières cellules, cuboïdes, ne persistent que sur la face antérieure, alors que les fibres secondaires, longitudinales, croissent pour combler la cavité. **b.** Chambre antérieure à 8 semaines de développement (SD) par microscopie électronique à balayage : le stroma de la cornée (C) est présent ainsi que la membrane pupillaire (flèche) qui recouvre le cristallin (Cr). **c.** L'intérieur du cristallin à 7 SD montre le noyau embryonnaire (N) de la structure et l'épithélium fin, antérieurement (flèche).

b. Anatomie macroscopique :

- Le cristallin est une lentille biconvexe transparente, avasculaire. Ses faces antérieure et postérieure se rejoignent au niveau de l'équateur, les fibres zonulaires amarrent le cristallin au corps ciliaire.

- Son diamètre frontal ou équatorial mesure 9 à 10 mm, son diamètre antéropostérieur est de 4mm.

- Son rayon de courbure de la face antérieure varie entre : 10 mm à l'état de repos à 6 mm lors de l'accommodation.

- Celui de la face postérieure varie entre 6 mm à 5,5mm.

- Poids moyen : de 190 à 220 mg chez l'adulte.

- La puissance moyenne du cristallin : est de 21 dioptries.

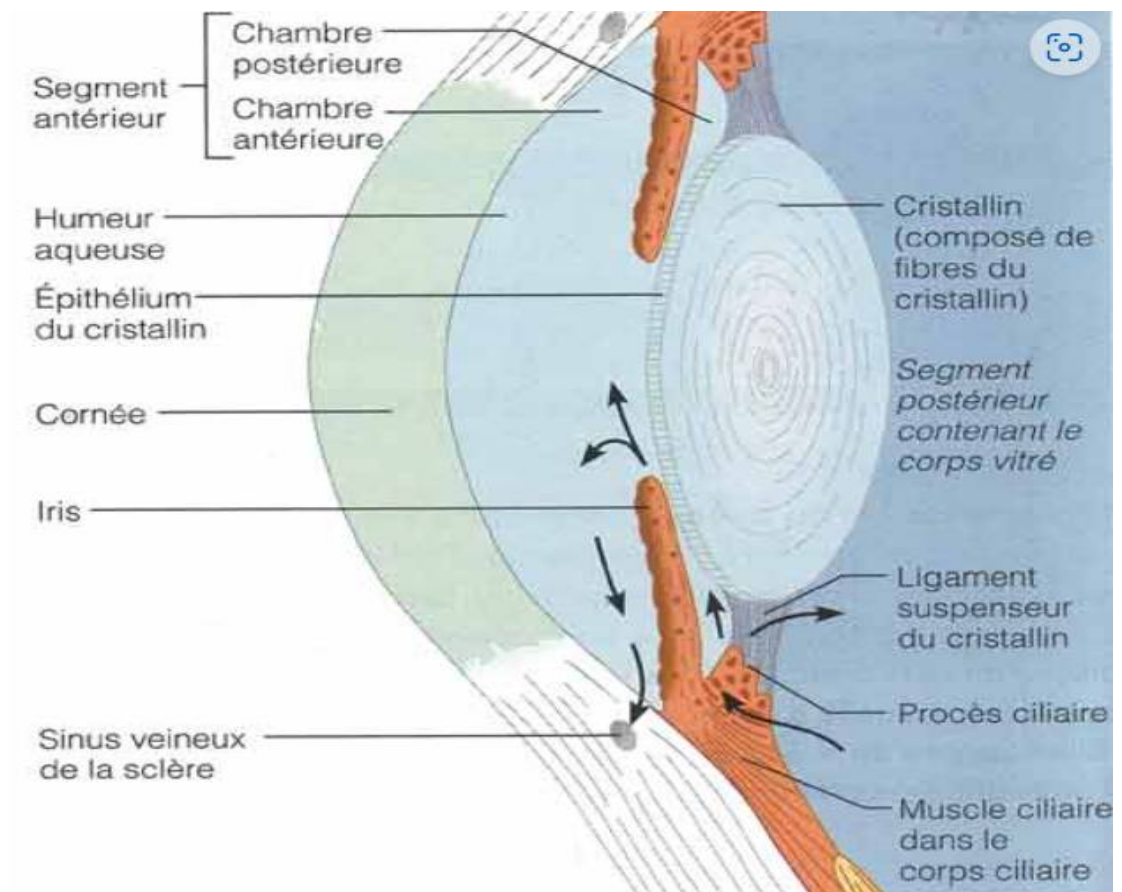


Figure 7: Anatomie du cristallin

c. Anatomie microscopique :

Une coupe sagittale du cristallin montre qu'il est formé de la périphérie vers le centre de plusieurs structures.

Capsule ou cristoalloïde :

Rétractile et translucide, elle enveloppe le cristallin et sert de zone d'ancrage aux fibres zonulaires.

Son épaisseur est de **13µm** au niveau de la capsule antérieure et de **4µm** au niveau de la capsule postérieure.

En microscopie optique, elle présente un aspect homogène, anhiste, sans structure apparente. Les techniques immuno-histochimiques révèlent, comme pour toute membrane basale, la présence de collagène de type IV, mais aussi, dans une moindre mesure, de collagène de type I et III. Ainsi que des laminines, de l'entacine et de la fibronectine.

En microscopie électronique, sa constitution lamellaire est visible. Cette superposition de lamelles faites de fibrilles traduirait la stratification de plusieurs membranes basales.

Epithélium cristallinien :

Il est situé seulement au niveau de la face antérieure du cristallin juste sous la capsule antérieure.

Il s'agit d'un épithélium simple, constitué d'une seule assise cellulaire. Les cellules présentent une forme aplatie dans la zone centrale. Au fur et à mesure qu'on s'approche de la zone équatoriale, les cellules s'allongent en hauteur et diminuent en largeur. Elles prennent ainsi une forme cubique puis cylindrique.

Les mitoses sont observées en grand nombre essentiellement dans la région pré-équatoriale.

Dans la région équatoriale, les cellules pivotent pour prendre une direction antéro-postérieure puis s'allongent pour constituer les fibres cristalliniennes.

Fibres cristalliniennes :

Constituent l'essentiel de la masse cristallinienne, elles s'étendent toutes de la face antérieure à la face postérieure du cristallin.

En coupe transversale, elles présentent une forme hexagonale aplatie.

Leur membrane cytoplasmique est caractérisée par la présence d'interdigitations et de « gap junction » qui représentent les moyens d'union entre les fibres cristalliniennes.

L'agencement de l'interdigitation des membranes apicales et basales des fibres cristalliniennes forment les sutures du cristallin en forme de Y droit en avant et Y inversé en arrière.

Noyau et cortex :

Aucune cellule épithéliale n'est perdue, la production des fibres cristalliniennes est continue.

Durant la vie, les fibres se tassent les unes sur les autres :

- Les plus anciennes, formées lors de la vie embryonnaire, sont centrales : elles constituent le noyau.
- Celles qui sont récemment formées sont les plus superficielles : elles forment le cortex cristallinien.

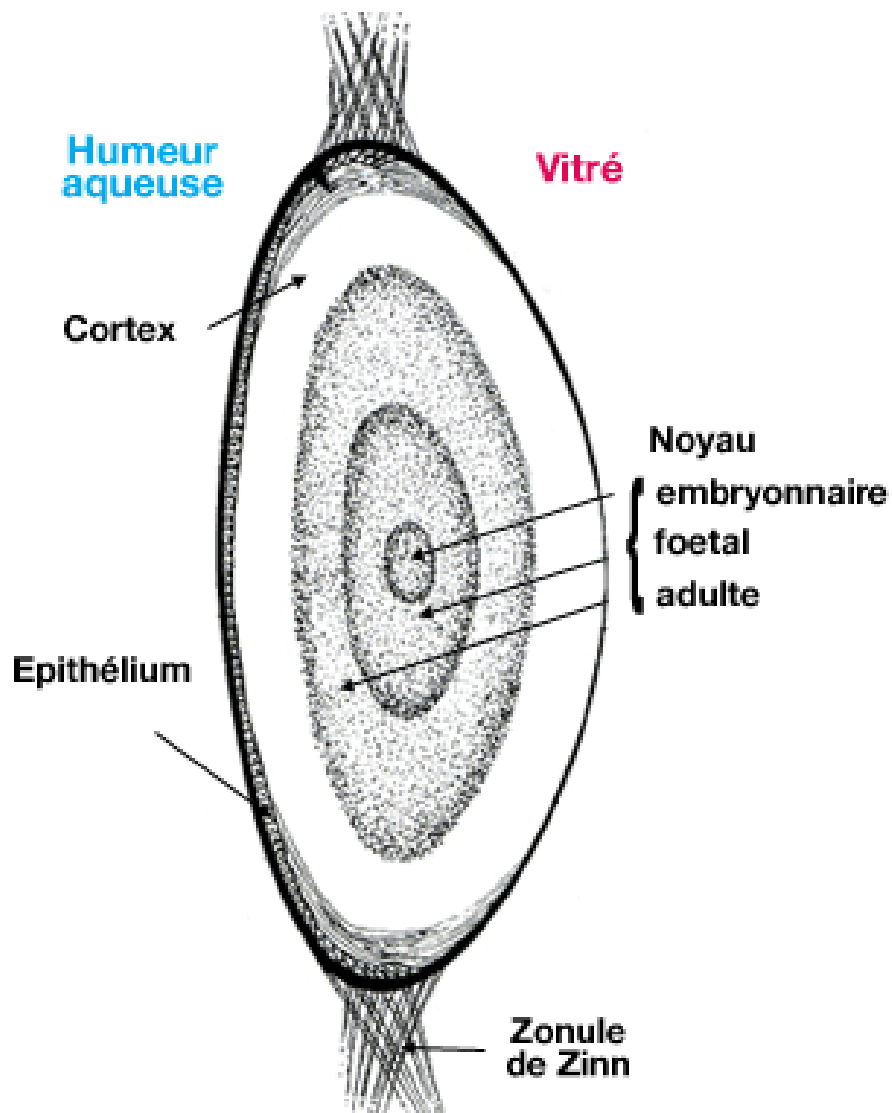


Figure 8: schéma d'une coupe transversale montrant la composition du cristallin

d. Rapports anatomiques :

•Antérieurs :

- La face antérieure du cristallin est en rapport avec la face postérieure de l'iris ainsi que son orifice pupillaire.
- Il est en rapport avec la face postérieure de la cornée, à travers la pupille, dont il est séparé par l'humeur aqueuse.

•Postérieurs :

- La face postérieure du cristallin répond au corps vitré. On peut y définir deux zones concentriques :
- La première répond étroitement à l'hyaloïde antérieur par le ligament de Weiger
- La seconde forme une couronne en dehors du ligament de Wieger où l'hyaloïde s'écarte progressivement, créant un espace virtuel rétrozonulaire : l'espace de Hannover

•Équatoriaux ou périphériques :

- L'équateur du cristallin répond à la zone ciliaire ou ligament suspenseur du cristallin. Les fibres dites « zonulaires » de ce ligament, par leur agencement, ménagent un espace triangulaire au sein de la zonule appelé espace de Petit.

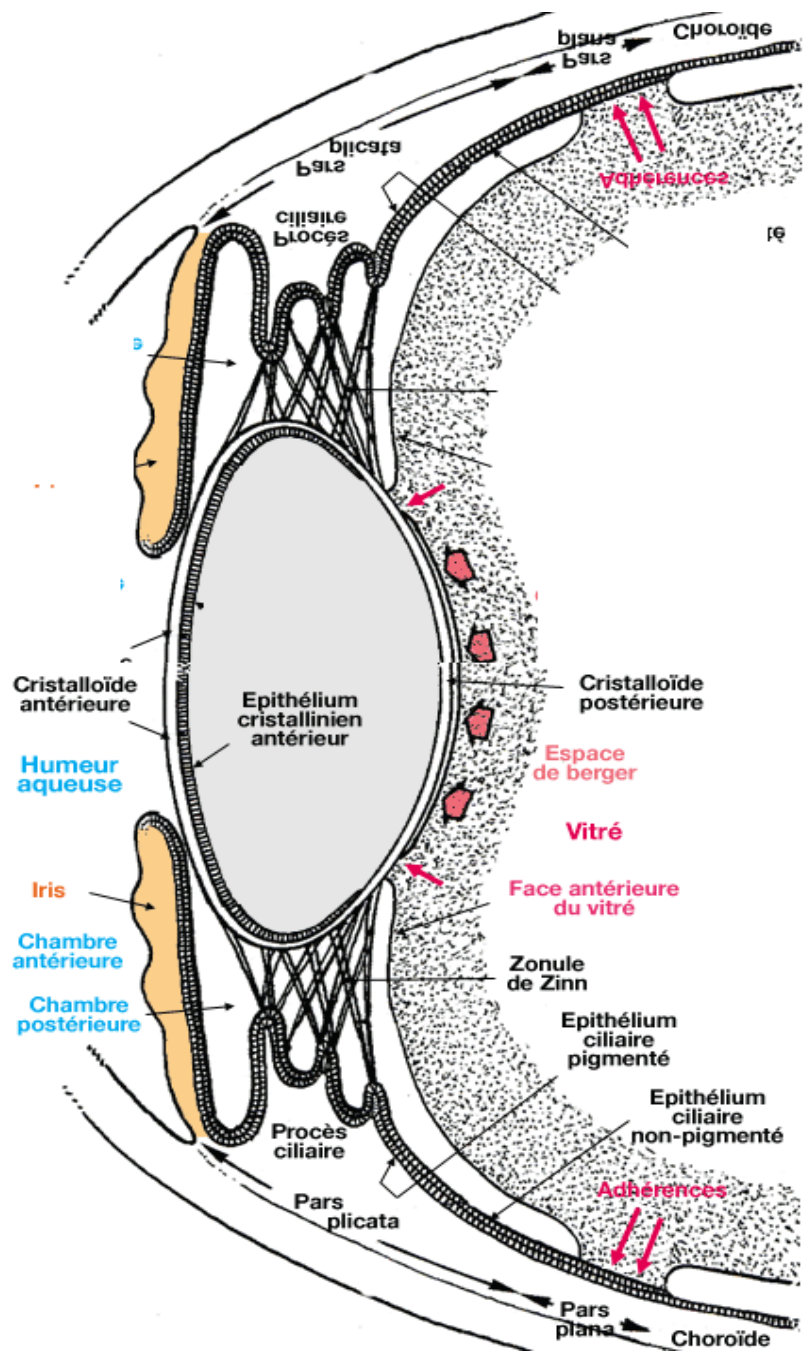


Figure 9: Coupe sagittale du globe oculaire montrant les rapports du cristallin.

3-La zonule⁶:

- La zonule ou ligament suspenseur arrime le cristallin au corps ciliaire et lui transmet l'action du muscle ciliaire.

- Elle constitue un anneau de fibres dites « fibres zonulaires » disposées en forme triangulaire dont le sommet externe périphérique du triangle, très allongé, correspond à l'insertion de ses fibres sur le corps ciliaire.

- Les fibres à direction radiée se dirigent vers la région périéquatoriale dessinant ainsi les côtés antérieur et postérieur du triangle. L'insertion de ces fibres zonulaires en avant et en arrière de l'équateur cristallinien constitue le dernier côté du triangle appliqué sur le cristallin.

4-le vitré :

Le vitré est conçu pour être normalement invisible. Sa structure est complexe, il est constituée d'acide hyaluronique, de fibres de collagène, de hyalocytes et d'eau.

Les modifications liées à l'âge sont nombreuses et aboutissent le plus souvent à la liquéfaction qui s'accompagnent d'un décollement postérieur de celui-ci. Les altérations pathologiques du vitré ont un rôle dans la genèse des déchirures et décollements rétinien.

Il comprend 3 partie : le corps vitré, la base du vitré et le cortex vitréen.

a. Anatomie macroscopique :

- Corps vitré : il a une longueur axiale de 16,5 mm environ, avec une dépression antérieure, juste en arrière du cristallin nommé : fosse patellaire. Le ligament hyaloïdocapsulaire ou ligament de Wiegert est la zone annulaire où le

corps vitré se fixe sur la face postérieure du cristallin, l'espace de Berger se trouve au centre de ce ligament. Le canal de Cloquet naît de cet espace et suit un trajet vers l'arrière au travers du corps vitré puis débouche en arrière sur une zone en forme d'entonnoir en avant de la papille optique : l'aire de Martegiani.

- Base du vitré : c'est une zone tridimensionnelle qui s'étend de 1,5 à 2 mm en avant de l'ora serrata et de 1 à 3 mm en arrière de celle-ci et de plusieurs millimètres dans le corps vitré lui-même, elle est quasiment inséparable de la rétine périphérique. En arrière de l'ora serrata sa largeur est variable en fonction de l'âge, elle atteint avec l'âge près de 3,0mm rapprochant ainsi le bord postérieur de la base du vitré de l'équateur.

- Cortex vitréen : défini comme la « coque » périphérique du corps vitré, qui s'étend en avant et en dedans à partir de la base antérieure du vitré pour former le cortex vitréen antérieur et vers l'arrière à partir du bord postérieur de la base du vitré pour former le cortex vitréen postérieur.

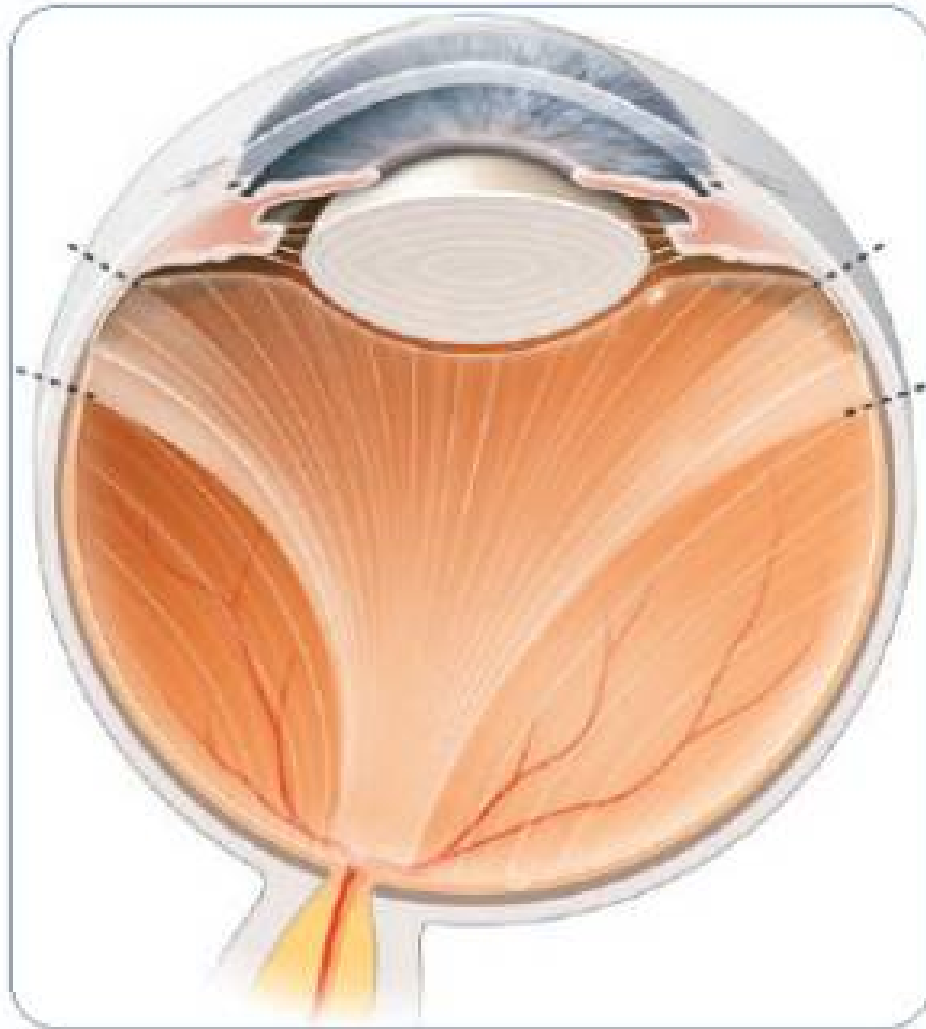

Figure 10: Dessin du vitré avec les attaches rétinovitréennes

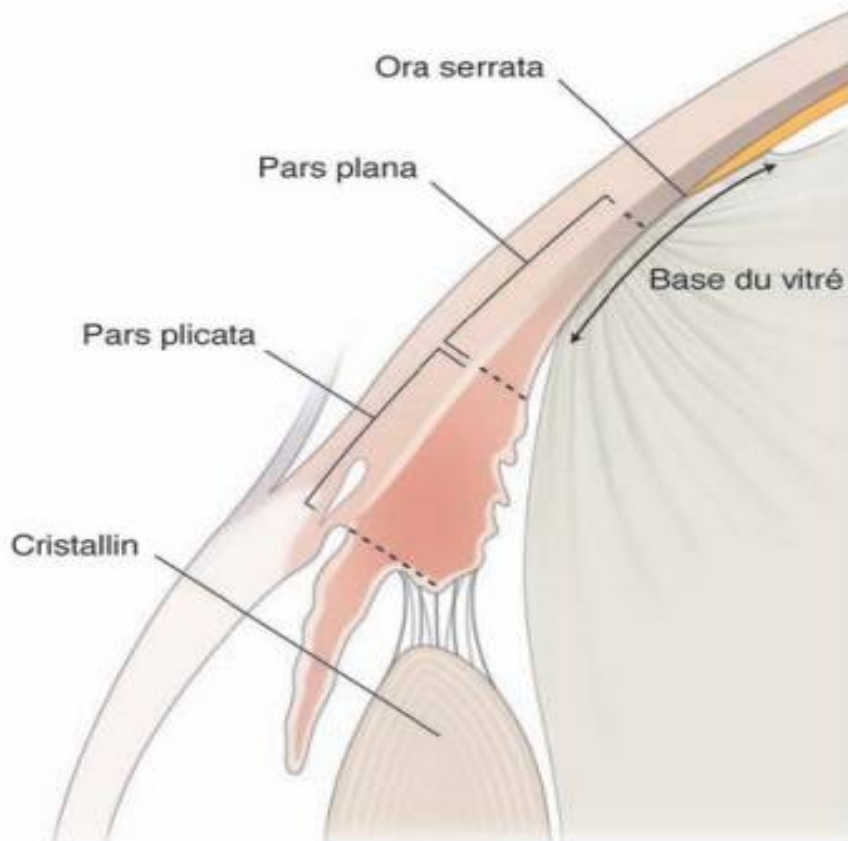
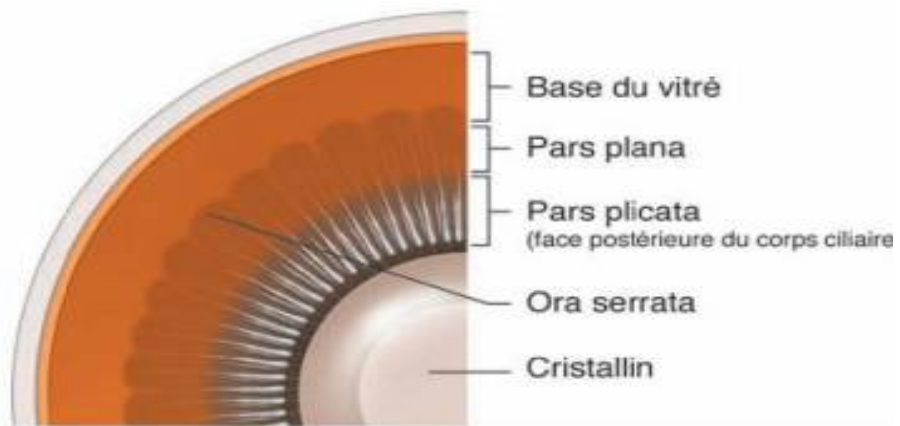


Figure 11: Ora Serrata vue postérieure et coupe sagittale

b. Anatomie microscopique :

- Les cellules vitréennes :
 - Les hyalocytes enchâssés dans le cortex vitréen postérieur, sur une seule couche située à 20-50 μm de la limitante interne de la rétine en arrière et de la lame basale de l'épithélium du corps ciliaire au niveau de la pars plana et de la base du vitré en avant. Elles sont ovales ou fusiformes et ont un diamètre de 10-15 μm , ses deux fonctions principales sont la phagocytose et la synthèse de collagène.
 - Les fibroblastes représentent 10% de la population cellulaire vitréenne et se situent dans la base du vitré, à proximité des procès ciliaires et de la papille optique.
- L'acide hyaluronique est une macromolécule majeure du vitré, c'est un long polymère non ramifié de fractions disaccharidiques qui se répètent réunies par des liaisons β 1-4.
- Le collagène : le vitré est constitué de collagène de type II, un hybride des types V et XI et du collagène de type IX. Ils sont organisés en fibrilles, le type V/XI se limite au noyau, le collagène de type II entoure le noyau et le collagène de type IX se situe à la surface de la fibrille.

c. Interface vitréorétinienne :

Les lames basales du corps vitré sont composées de collagène de type IV étroitement associé à des glycoprotéines.

Au niveau du corps ciliaire, la lame basale de la pars plicata est un treillis de lamina densa épaisse de 0,05 à 0,1 μm , organisé en une structure réticulée pluristratifiée d'une épaisseur de 2 à 6 μm , et qui remplit les espaces compris entre les déhiscences de l'épithélium ciliaire.

Au niveau de la pars plana ciliaris, la lame basale possède une vraie lamina densa. La lame basale située en arrière de l'ora serrata est en fait la membrane basale des cellules rétinienne de Müller, connue sous le nom de limitante interne (LI) de la rétine.

Immédiatement à côté de la couche de cellules de Müller, on trouve la lamina rara, d'une épaisseur de 0,03 à 0,06 μm , qui ne présente pas de variations liées à l'espèce, ni de modifications topographiques ou en rapport avec l'âge. La lamina densa atteint sa finesse maximale au niveau de la fovéa (0,01-0,02 μm)³⁴ et de la papille (0,07-0,1 μm). Elle est plus épaisse partout ailleurs dans le pôle postérieur (0,5-3,2 μm) qu'à l'équateur ou à la base du vitré. La face antérieure de la limitante interne (face vitrénne) est normalement lisse, alors que la face postérieure est irrégulière, comblant les espaces générés par la surface irrégulière des cellules gliales rétinienne sous-jacentes. Cette caractéristique est particulièrement nette au pôle postérieur, tandis qu'en périphérie, les faces antérieure et postérieure de la limitante interne sont lisses.

Au bord de la papille optique, la limitante interne s'interrompt, bien que la membrane basale se poursuive en tant que « limitante interne d'Elschnig ». Cette membrane a une épaisseur de 50 nm et on pense qu'il s'agit de la lame basale de l'astroglie au niveau de la tête du nerf optique. On sait que c'est au niveau de la base du vitré, de la papille et de la macula et au-dessus des vaisseaux sanguins rétinienne que le vitré est le plus solidement attaché. La face postérieure (face rétinienne) de la limitante interne présente un épaississement irrégulier au fur et à mesure qu'on se déplace en arrière depuis l'ora serrata. La limitante interne épaisse du pôle postérieur atténue les effets de la traction, sauf à la fovéa où elle est mince ce qui pourrait expliquer la prédisposition de cette

région aux altérations induites par la traction. Les vaisseaux sanguins de la rétine sont surmontés d'une interface vitréorétinienne inhabituelle. Dans la rétine périphérique des « corps arachniformes » qui s'enroulent autour des vaisseaux sanguins et sont connectés à la limitante interne. Ce qui expliqueraient la forte adhérence entre le vitré et les vaisseaux sanguins de la rétine. Elles exerceraient une fonction d'amortissement des chocs en atténuant les pulsations artérielles au cours du cycle cardiaque.

II – Rappel physiologique :

1- Le cristallin :

a. Constantes optiques du cristallin :

Dimension :

Épaisseur : **4mm** à la naissance et **5mm** à l'âge adulte, elle augmente de **0,25µm/an** de 20 à 80 ans. L'épaississement intéresse surtout la face antérieure, ce qui diminue la profondeur de la chambre antérieure et rend compte de l'augmentation de l'hypermétropie avec l'âge.

Rayons de courbures : sont différents à l'état de repos et lors du processus d'accommodation.

- Celui de la face antérieure est de **10mm** à l'état de repos, il passe à **6mm** lors de l'accommodation.
- Celui de la face postérieure participe moins au processus en passant de **6mm** à **5,5mm**.

Indice de réfraction : **1,40** à **1,42**, il varie en fonction de l'âge et de l'état d'accommodation.

Puissance : environ **21 dioptries**, le 1/3 du pouvoir réfractif de l'œil.

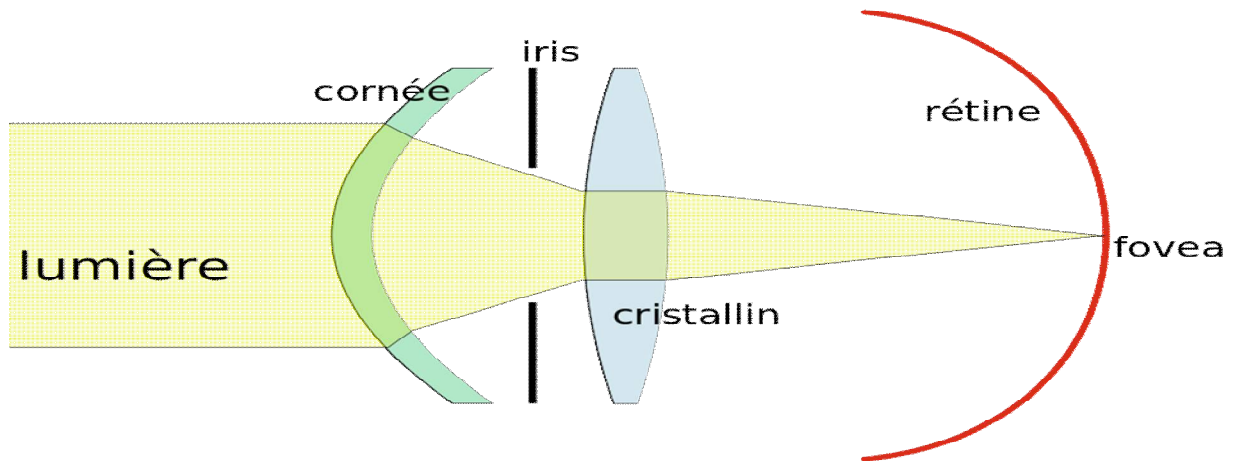


Figure 12: schéma montrant le model optique de l'œil humain

- **Transparence du cristallin :**

- Caractéristique fondamentale du cristallin. Elle est due à l'arrangement serré et régulier des fibres cristalliniennes. Son maintien est étroitement lié à l'homogénéité de ses différents constituants.
- À la naissance, le cristallin possède une excellente transparence régressant progressivement et au maximum en cas de pathologie.

- **L'accommodation :**

- Le cristallin modifie sa puissance pour que l'image rétinienne puisse rester nette quand l'objet se déplace du punctum remotum (le point le plus éloigné que l'œil peut voir sans mettre en jeu son accommodation) au punctum proximum (le point le plus proche qu'on peut voir clairement).

- L'accommodation est principalement due à la capacité du cristallin à déformer son rayon de courbure et son épaisseur, elle est possible grâce à la contraction du muscle ciliaire et la relaxation de la zone ciliaire.
- **Composition du cristallin :**
- Poids : augmente avec l'âge, passe de 65mg à la naissance à 220mg vers 60ans.
 - pH : 7,4
 - Pression osmotique : le cristallin est isotonique par rapport au milieu ambiant
 - Teneur en eau : Le cristallin est relativement pauvre en eau (65%) lui conférant un indice de réfraction élevée par rapport au milieu aqueux où il baigne. Cette teneur diminue avec l'âge et du cortex vers le noyau.
 - Protéines : teneur la plus importante de l'organisme et qui augmente avec l'âge (albumine, urée)
 - Lipides : 1% de la substance cristallinienne (phospholipides, cholestérol)
 - Glucides : 10mg.
 - Vitamines et enzymes.

- **Nutrition :**

- Le cristallin est avasculaire, il puise ses besoins énergétiques et métaboliques de l'humeur aqueuse.
- Les échanges métaboliques sont régulés par l'épithélium antérieur en fonction des besoins du cristallin, il est le siège de diverses pompes biologiques.

2- La zonule :

- Elle est composée de fibrilles élastiques, chacune mesurant 70 à 80 nm de diamètre regroupées en faisceaux de 4–50 µm.
- Principalement constituée de glucides mucopolysaccharide : protéines non collagéniques et complexes de glycoprotéine sécrétés par l'épithélium ciliaire.
- Son rôle principal est la stabilisation du cristallin, mais aussi avec l'aide des muscles ciliaires, participe à l'accommodation du cristallin. En vision de près, la contraction du muscle ciliaire entraîne un relâchement des fibres zonulaires, et entraîne ainsi un bombement passif du cristallin ce qui augmente sa puissance dioptrique.

3- Le vitré :

- **Composition :** le vitré est un gel composé de 98 à 99% d'eau, il est fait de fibres de collagène de type II, V, IX et XI mais aussi de glycoaminoglycanes et de l'acide hyaluronique ainsi que de cellules appelées hyalocytes et des fibroblastes.

- **Caractères physico-chimiques :**
 - La rigidité dû au collagène qui participe au maintien de la forme du globe.
 - La viscoélasticité permet l'absorption des chocs et la régulation de la pression intraoculaire.
 - La transmission de la chaleur.
 - Propriétés optiques : le vitré possède un indice de réfraction de 1,33 et transmet 90% de la lumière.
- **Rôle du vitré :** Le vitré n'est pas seulement un tissu de remplissage, il contribue à maintenir la forme du globe, laisse pénétrer les rayons lumineux et permet certains échanges métaboliques.
- **Rôle de soutien :**
 - Le vitré a la structure d'un gel macromoléculaire ce qui lui permet de jouer un rôle de support vis-à-vis de la rétine.
- **Rôle optique :**
 - Le vitré arrête les ultra-violets de longueur d'onde inférieure à **300nm** et absorbe les infrarouges à partir de **800nm**. Ainsi, sa transparence laisse passer plus de 90% du spectre visuel.
 - Plusieurs facteurs concourent à cette transparence : la richesse en eau, l'absence de vx et la régularité du réseau collagène et de l'acide hyaluronique.

- **Rôle métabolique :**
 - Quelques échanges se font par diffusion entre le vitré et les tissus du voisinage. Le vitré fournit à la rétine du glucose et du phosphore et en reçoit du CO₂ et de l'acide lactique.
- **Modification du vitré liée à l'âge :** Avec le vieillissement, on observe :
 - Modification de la base du vitré : Sa limite postérieure recule avec l'âge et peut atteindre l'équateur.
 - Modification du gel vitréen : Les fibres de collagènes s'épaississent et deviennent sinueuses avec apparition de nombreuses poches de vitré liquéfié. Ces modifications sont la conséquence d'altérations biochimiques de la composition et de la structure des composants moléculaires.
 - Décollement postérieur du vitré : secondaire à :
 - Liquéfaction et affaissement du corps vitré.
 - Affaiblissement de l'adhérence entre cortex vitréen et limitante interne de la rétine.

III- La cataracte :

Les cataractes sont des opacifications totales ou partielles du cristallin, qui conduisent à une baisse progressive de l'acuité visuelle pouvant aller jusqu'à la cécité, elle en est la première cause dans le monde.⁷

Ses étiologies sont multiples. La cataracte sénile est la plus fréquente, elle peut aussi être d'origine traumatiques, liée à une pathologie oculaire ou générale et iatrogènes.

1-Physiopathologie :

Le cristallin est une structure transparente composée de fibres enfermées dans une structure appelée la capsule.

De nombreux processus dégénératifs dénaturent et coagulent les protéines du cristallin présentes dans les fibres par différents mécanismes, ce qui entraîne une perte de transparence et, finalement, la formation de cataracte⁸ :

- Soit par baisse ou accumulation d'eau à l'intérieur des fibres.
- Soit par baisse du métabolisme du cristallin.

2- Classification :

Traditionnellement, les cliniciens utilisaient des termes anatomiques (corticale, nucléaire, etc.) ou étiologiques (corticoïdes, traumatique, etc.) pour décrire le type de cataracte. La description de la sévérité de la cataracte comprenait trois grandes formes : immature, immature avancée et mature.

De nombreux systèmes de classification plus élaborés ont vu le jour, permettant aux épidémiologistes de classer de façon plus précise les différentes formes de cataracte lors d'études cliniques et aux chirurgiens d'évaluer en préopératoire la dureté du cristallin.

Les principales classifications sont : Lens Opacities Classification System (LOCS, version I à III), Oxford Cataract Classification System, Wilmer System et Wisconsin System. La classification la plus utilisée actuellement est la LOCS III, qui permet de graduer la cataracte lors de l'examen à la lampe à fente. Elle comprend six images standards pour classer l'opalescence nucléaire et la couleur du noyau, cinq images pour évaluer le cortex et cinq autres images pour les cataractes sous-capsulaires postérieures.

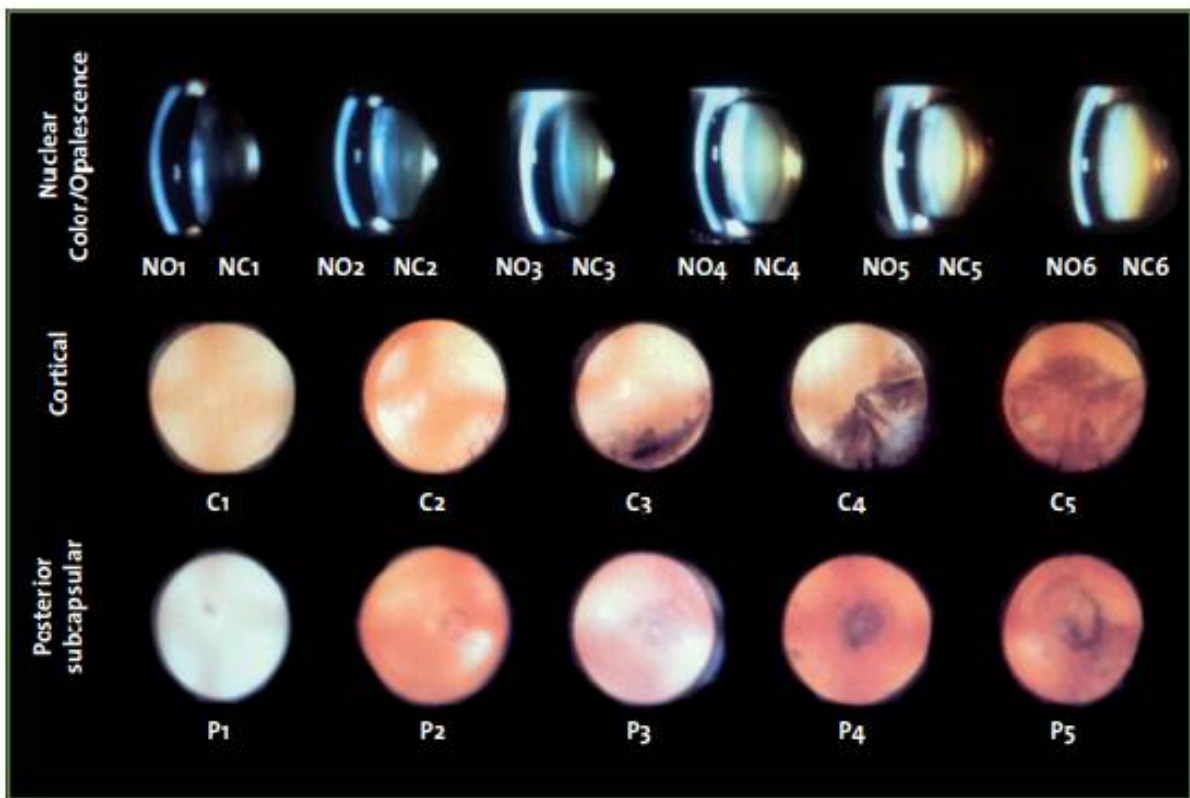


Figure 13: Système de classification des opacités cristalliniennes III (LOCS III)⁹

3- Traitement :

Le traitement de la cataracte est exclusivement chirurgical permettant dans la majorité des cas de restituer la fonction visuelle en l'absence d'autres pathologies sous-jacentes. Il existe différentes techniques chirurgicales :

Extraction intracapsulaire : Après une incision limbique étendue, le cristallin est entièrement extrait dans son sac capsulaire. Il s'en suit systématiquement une vitrectomie antérieure et une iridectomie périphérique afin d'éviter un blocage pupillaire par le vitré et une hypertonie. Cette technique est quasiment abandonnée, et ne garde que quelques indications comme dans les cas des désinsertions zonulaires étendue

L'extraction intracapsulaire de la cataracte n'est plus enseignée dans la plupart des établissements. Cependant, elle est encore pratiquée dans de nombreux endroits, car elle ne requiert pas l'usage d'un microscope opératoire.

Il existe aussi quelques cas de cataracte subluxée ou à capsule calcifiée pour lesquels l'indication d'une extraction intracapsulaire est préférable.

Dans l'extraction intracapsulaire, le cristallin est extrait dans sa totalité par rupture de la zonule. L'incision doit être beaucoup plus grande pour permettre le passage du cristallin dans sa capsule. Sa longueur est presque d'une demi-circonférence limbique 170° environ.

Une fois l'incision terminée, la plupart des chirurgiens mettent en place une ou plusieurs sutures non nouées puis l'extraction intracapsulaire du cristallin est faite par plusieurs instruments : la cryode, la pince capsulaire ou l'anse de Snellen. Si une ou plusieurs sutures ont été pré-placées avant extraction, on pourra les nouer immédiatement après extraction du cristallin. Ceci permettra de

fermer l'incision sans trop affecter ses bords. Puis un implant en chambre antérieure est mis en place et enfin l'incision est fermée. En général, cinq sutures par points séparés devraient suffire à assurer une bonne cohésion des berges de l'incision.

- **Extraction extra-capsulaire** : Dans l'EEC, la capsule antérieure du cristallin, le cortex et le noyau sont extraits, laissant en place intactes la capsule postérieure et la zonule, elle peut être :

- **Manuelle** : L'incision peut se situer sur la sclère, au niveau du limbe, ou bien en cornée claire. Elle est de 9 à 13 mm, typiquement un "sourire" parallèle au limbe, et généralement de situation supérieure.

La capsulotomie peut être réalisée suivant avec plusieurs méthodes. La première est la méthode endocapsulaire ou dite de l'enveloppe ; la deuxième est celle de « l'ouvre-boîte » ; la troisième est le capsulorhexis circulaire

L'objectif est d'enlever la capsule antérieure, tout en respectant l'intégrité de la capsule postérieure et de la capsule à son équateur, là où s'insèrent les fibres zonulaires.

L'hydrodissection a pour but de cliver le noyau de la capsule et du cortex cristallinien, afin de faciliter son extraction à l'aide d'une seringue de liquide d'irrigation avec une canule fine à bout mousse introduite sous la capsule antérieure et on injecte assez vigoureusement. Ceci aide à séparer le cortex et le noyau cristalliniens de la capsule.

L'élargissement de l'incision à l'aide d'un couteau puis le noyau peut être luxé en chambre antérieure à travers l'orifice de la capsule antérieure, puis extrait de l'œil à l'aide d'un crochet coudé arciforme et une anse de Snellen.

La mobilisation et lavage du cortex par une canule à double courant réalisant à la fois une irrigation et une aspiration puis mise en place d'un implant de chambre postérieure après injection de produit viscoélastique. Et enfin, la suture de l'incision avec du monofilament et des points enfouis. Une dernière irrigation-aspiration permet de laver la chambre antérieure et d'évacuer le viscoélastique, ainsi que tout reliquat de cortex ayant pu être mobilisé par l'implant.

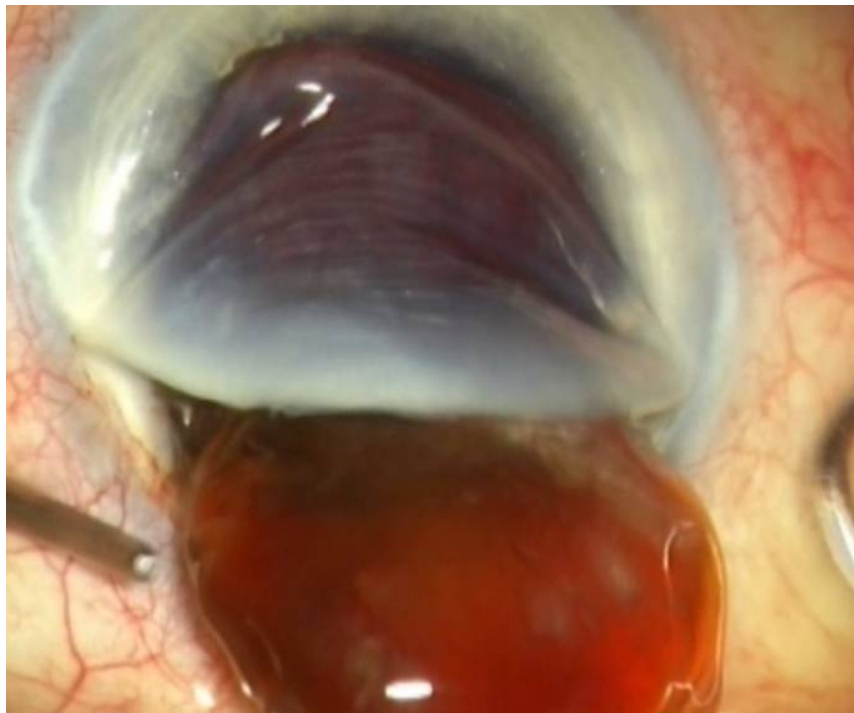


Figure 14: extraction du noyau brunâtre entier à travers une incision cornéenne

La phacoémulsification¹⁰ : décrite pour la première fois en 1967 par Charles D. Kelman, un ophtalmologiste américain (1930-2004). Il s'agit de la méthode d'extraction de la cataracte la plus couramment pratiquée dans le monde développé.

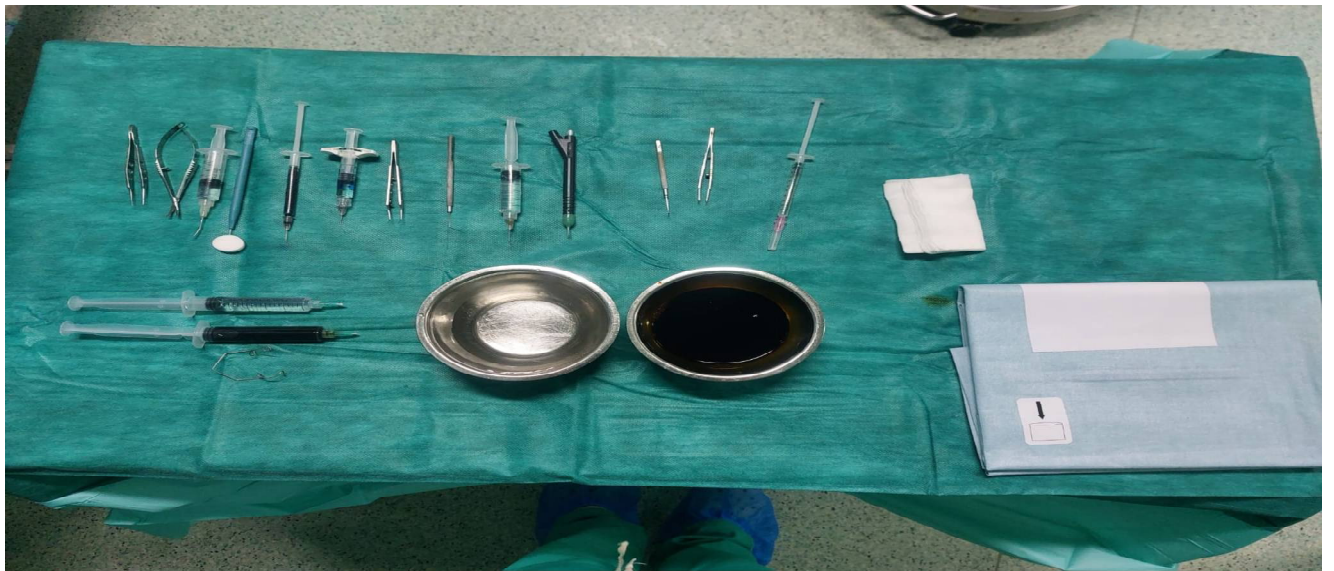

Figure 15: Table opératoire pour phacoémulsification



Figure 16: Machine de phacoémulsification

- Anesthésie : elle se fait généralement de manière locorégionale par injection péri ou rétrobulbaire de produits anesthésiques ou locale par injection péri-oculaire sous ténonienne, ou topique par des gouttes anesthésiques.

- Incision cornéenne : une incision étroite de 2.2mm permet le passage des instruments et canules utilisés pour la chirurgie, une autre incision latérale (<1 mm) est réalisée pour le passage du micro manipulateur.

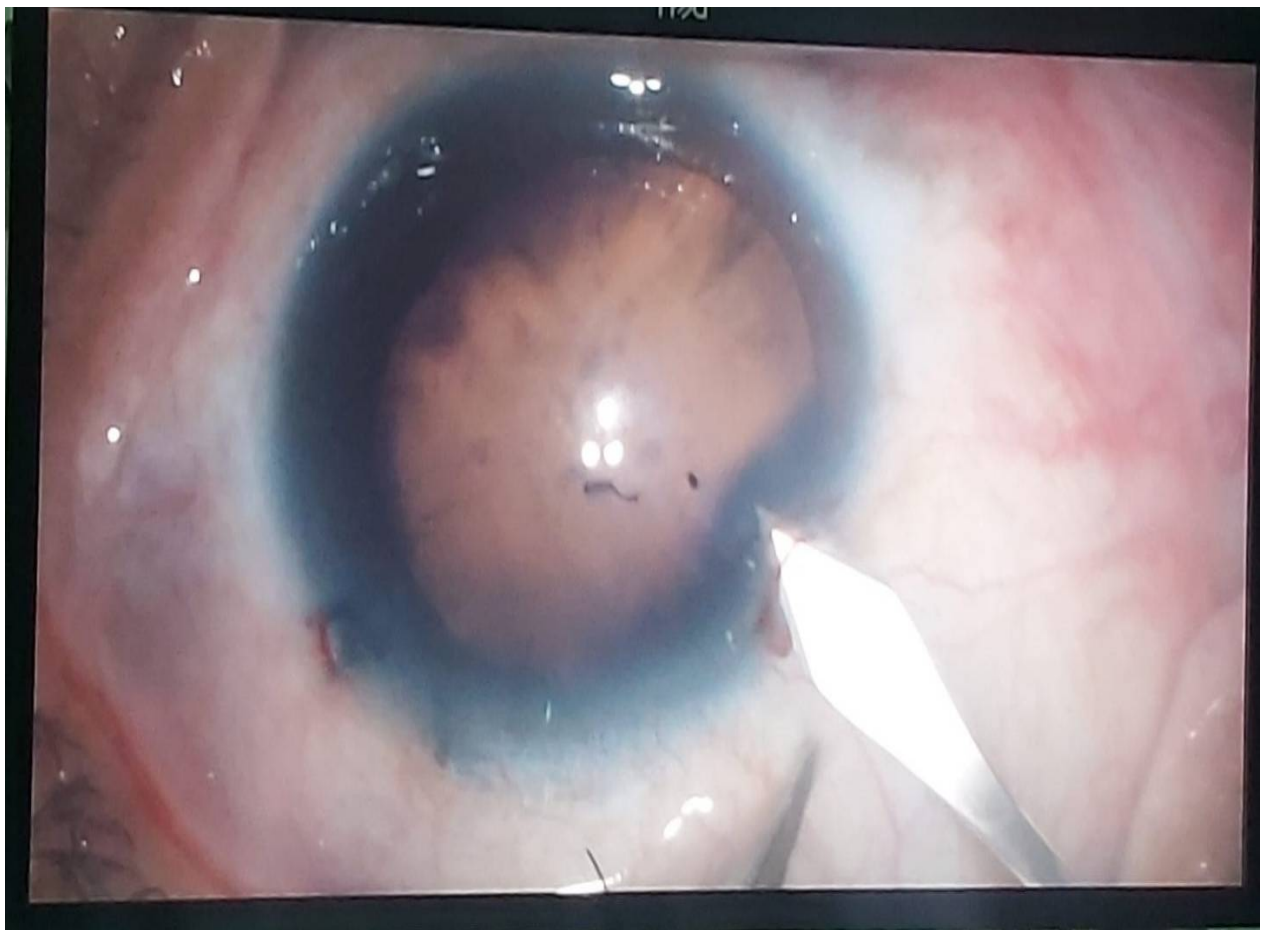


Figure 17: Incision cornéenne lors de la phacoémulsification

- Capsulorhexis : C'est la découpe de la capsule antérieure, elle débute au centre pour réaliser une ouverture circulaire de 5 à 6mm de diamètre. Un geste effectué après avoir remplie la chambre antérieure par une substance viscoélastique transparente.

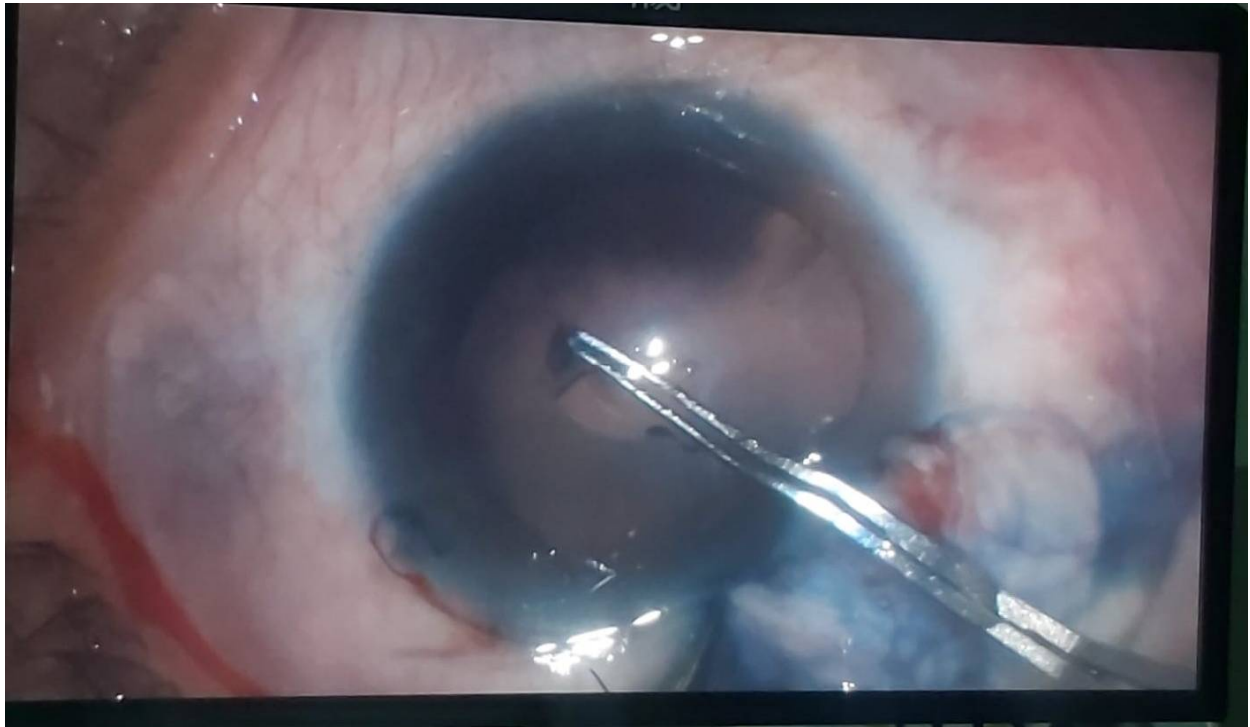

Figure 18: Ouverture de la capsule antérieure pour entamer la capsulorhexis

- Fragmentation du noyau cristallinien : le principe de fonctionnement est la vibration d'une sonde dans la fréquence des ultrasons (phacoémulsificateur) combinée à un système d'irrigation-aspiration, elle permet la fragmentation puis l'aspiration de la cataracte tout en évitant l'affaissement des chambres antérieures et postérieures par irrigation continue.

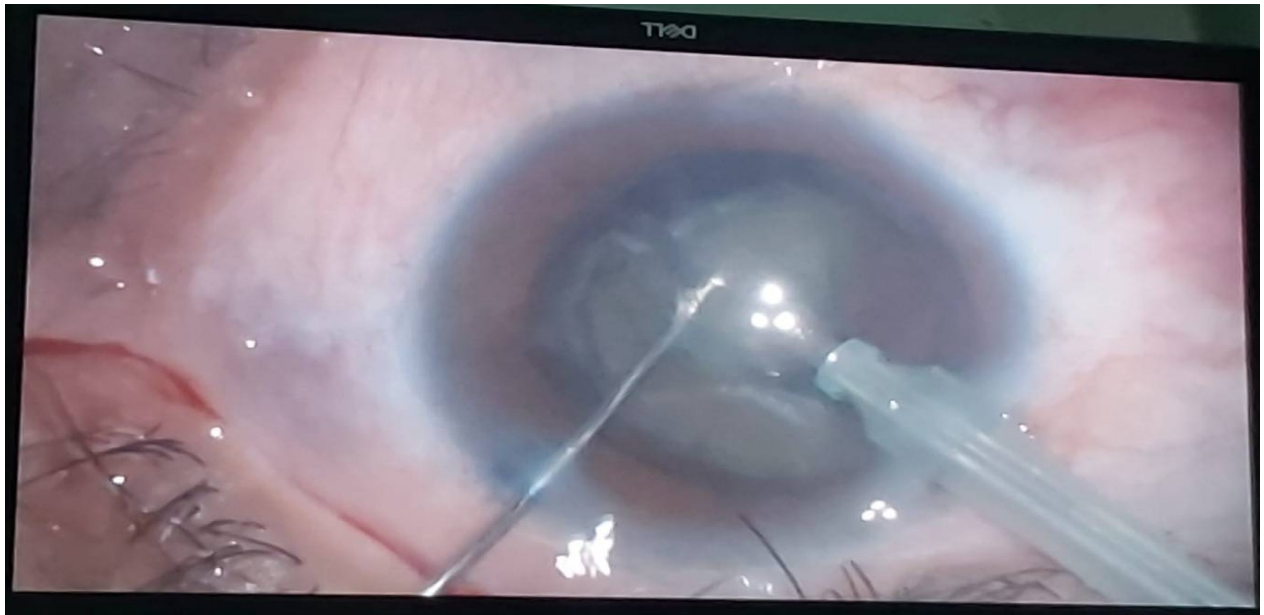


Figure 19: Phacoémulsification du noyau

- Lavages des masses corticales : par une canule couplant irrigation et aspiration sans usage d'ultrasons.

- Injection de l'implant ou cristallin artificiel : L'implant est une lentille dont la puissance optique est calculée par différentes formules selon la puissance cornéenne et la longueur axiale oculaire et la position présumée de l'implant en post opératoire. Après l'évacuation des fragments cristallinien, une substance viscoélastique est injectée dans le sac capsulaire pour accueillir l'implant de façon atraumatique.

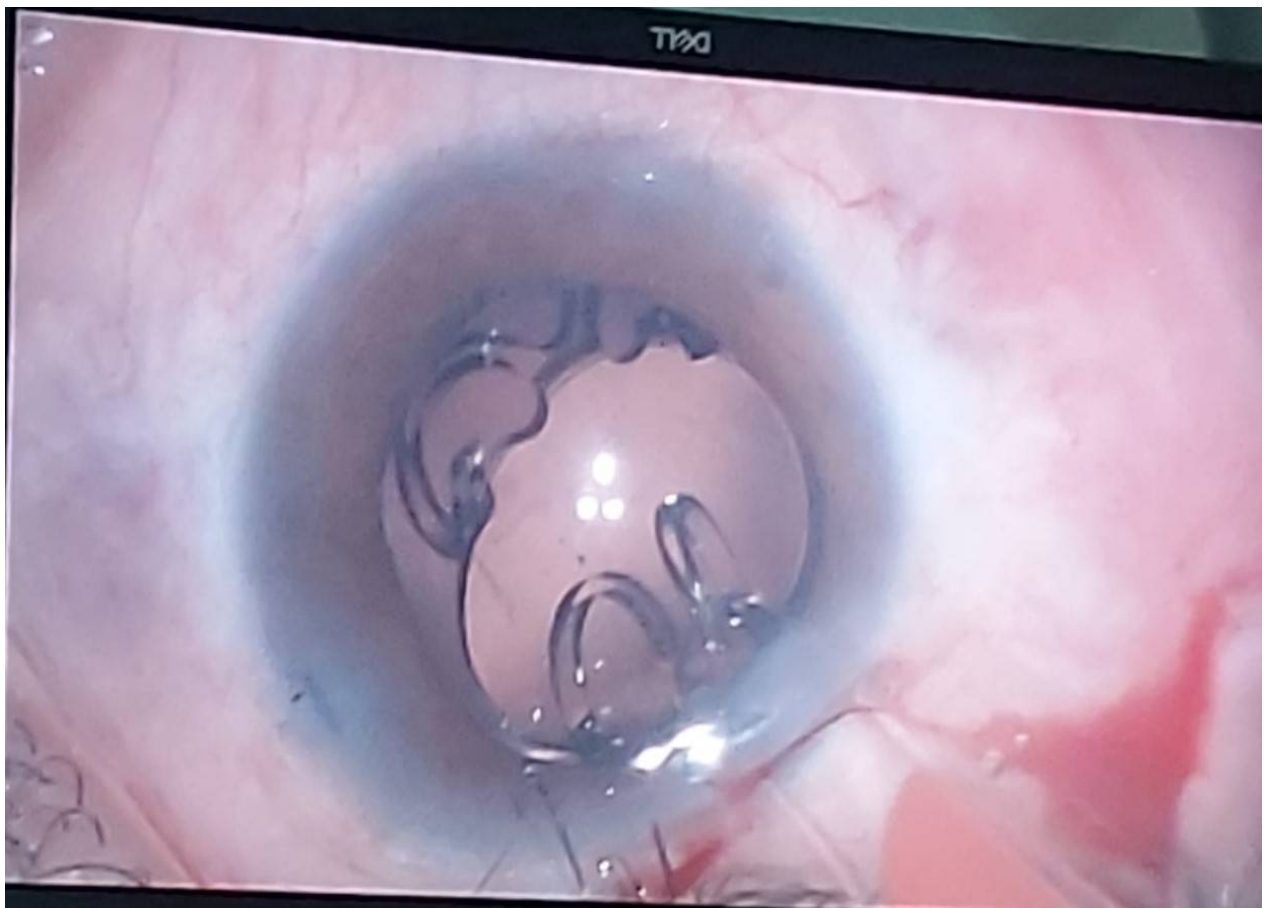


Figure 20: injection de l'implant dans le sac capsulaire

- Contrôle de l'étanchéité de l'incision : l'incision étroite ne nécessite pas de suture à condition que leur géométrie permette une bonne coaptation des berges cornéennes en fin d'intervention.

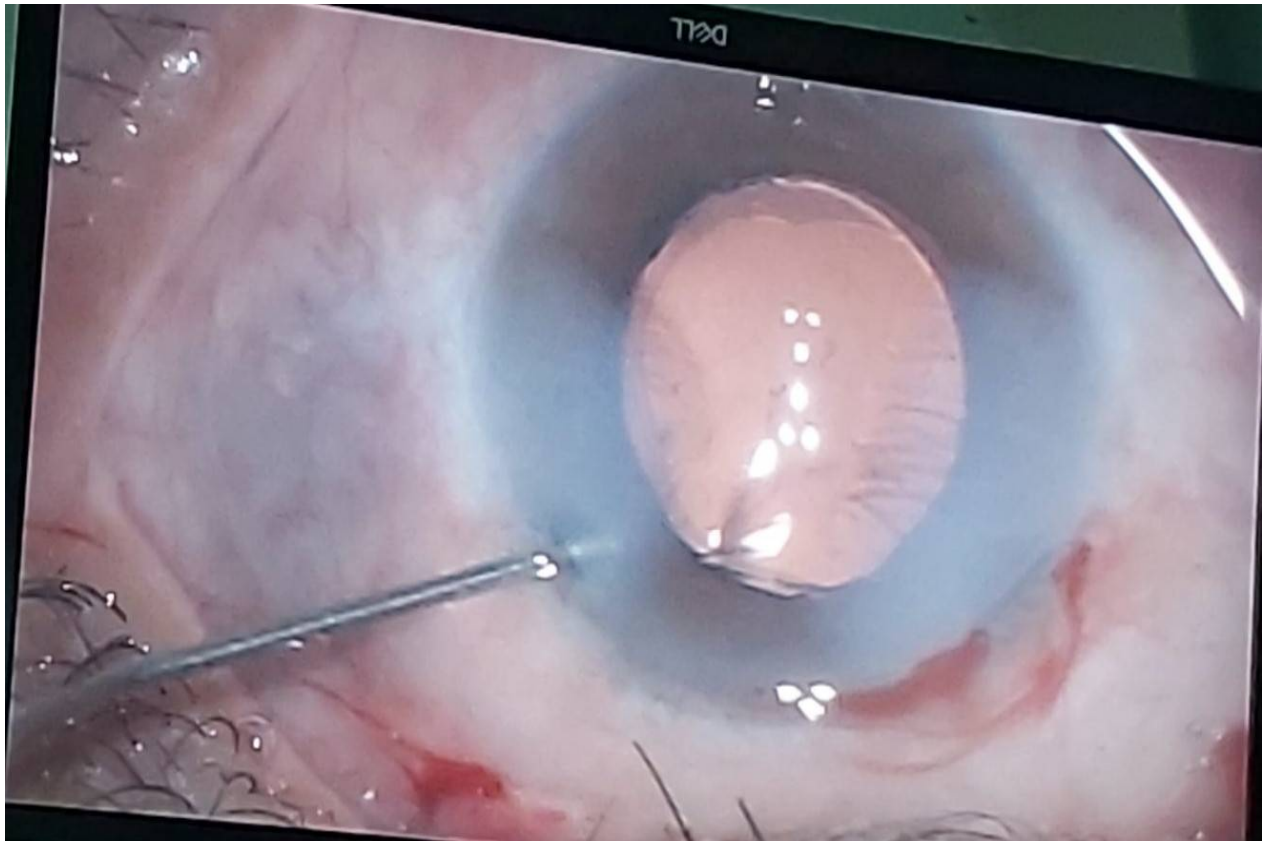


Figure 21: Aspect en fin d'intervention

IV- Luxation postérieure de fragment(s) cristallinien :

1-Facteurs de risque¹¹ : La luxation de matériel cristallinien dans le vitré survient suite à la perte d'une ou des structures séparant le cristallin de la cavité vitréenne : la capsule postérieure ou la zonule. La rupture capsulaire postérieure ou la désinsertion zonulaire peuvent survenir à tout moment pendant l'acte chirurgicale suite à une erreur technique causée par le chirurgien ou être liée à une fragilité préalable sur un œil prédisposé. Il existe plusieurs facteurs qui prédisposent à la luxation postérieure d'un fragment ou du noyau cristallinien :

- Facteur de risque évaluables en préopératoire :
 - Une cataracte d'origine traumatique.
 - Une cataracte subluxée.
 - Une cataracte polaire postérieure.
 - Une mauvaise dilatation pupillaire.
 - Une cataracte totale ou intumescence.
 - Cataracte avec cavité vitréenne remplie de silicone.
 - Cataracte avec cornée dystrophique (mauvaise visibilité).
 - Un œil enfoncé dans l'orbite.
 - Une pseudo-exfoliation capsulaire.
 - Un syndrome de Marfan.
 - Une cataracte sur un œil vitrectomisé

- Facteur de risque survenue en peropératoire :
 - Un noyau dure.
 - Un patient agité.
 - Une mauvaise visibilité par œdème cornéen per-opératoire.

2-Complications¹ :

La luxation de fragments cristallinien expose les patients à plusieurs complications :

- **L'inflammation intraoculaire** : induite par la libération des protéines du cristallin, elle peut se développer en quelques heures jusqu'à quelques mois après la luxation. Bien que le matériau du cristallin cortical et nucléaire soit capable d'induire une inflammation intraoculaire, le matériau nucléaire semble être moins bien toléré. Le degré relatif de contribution de chaque composant peut être difficile à déterminer.

L'intensité de l'inflammation intraoculaire induite par les fragments cristalliniens semble être en corrélation avec le volume de matériau présent dans le vitré. L'uvéite associée au cristallin peut être assez grave et peut simuler ou coexister avec une endophtalmie postopératoire.

- **Hypertonie oculaire** : la libération des protéines cristalliniennes avec les macrophages et autres cellules inflammatoires dans l'humeur aqueuse perturbe son écoulement ce qui entraîne une élévation de la pression intraoculaire pouvant induire un glaucome. Un rapport suggère que la contribution des protéines du cristallin de haut poids moléculaire à l'augmentation de la pression intraoculaire est plus importante que la contribution cellulaire.

- **L'œdème maculaire** : Suite à la rupture de la barrière hémato-rétinienne, le tissu rétinien se remplit de liquide et de protéines entraînant l'épaississement de ce dernier.

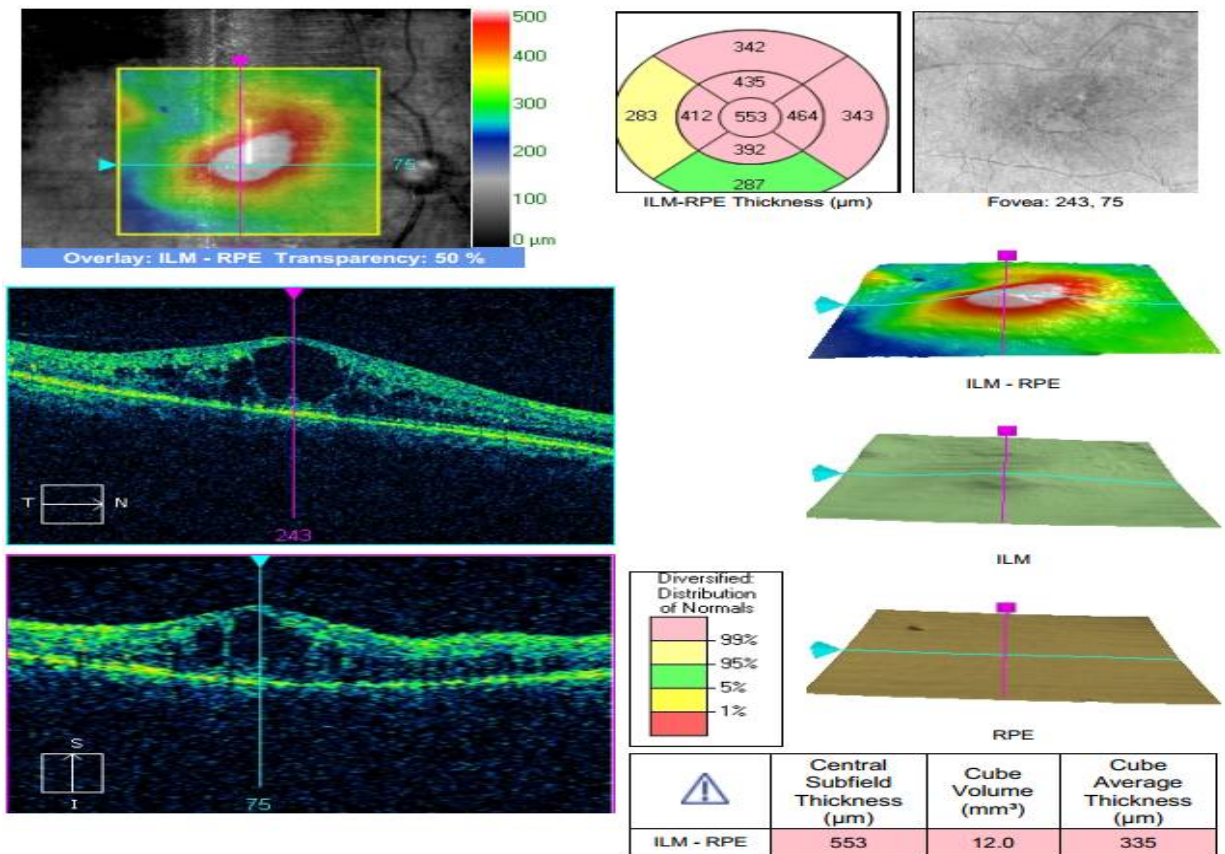


Figure 22: OCT maculaire montrant un œdème maculaire cystoïde (photo du service d'ophtalmologie de l'HMIMV)

- **Le décollement de la rétine** : Le déplacement du cristallin entraîne des tractions vitréennes sur la rétine. Des déchiscences rétiniennes peuvent se créer ainsi favorisées par la préexistence de lésions dégénératives entraînant un décollement de rétine rhégmato-gène. Les décollements de la rétine peuvent se développer au moment de la chirurgie de la cataracte, dans la période postopératoire précoce, ou après l'élimination des fragments cristalliniens intra-vitréen par vitrectomie pars plana.

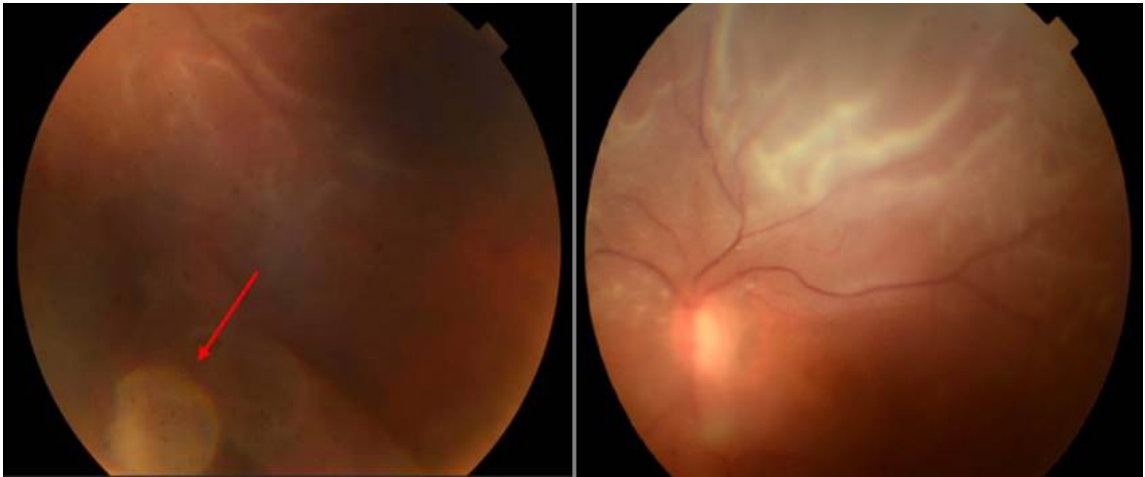


Figure 23: Luxation du noyau cristallinien (flèche rouge) en inférieur avec décollement rétinien total (photo du service d'ophtalmologie de l'HMIMV)

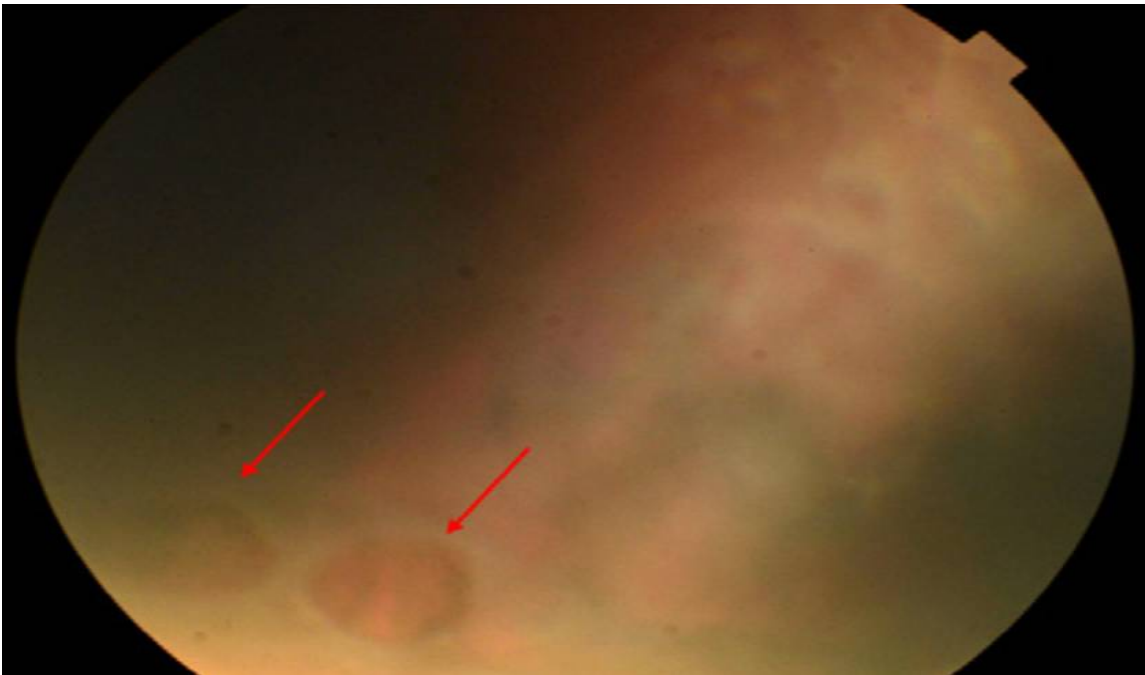

Figure 24: Déchirures rétinienne périphériques à l'origine du décollement de rétine (photo du service d'ophtalmologie de l'HMIMV)

- **Hémorragie intra vitrée** : Bien que moins fréquente que l'uvéite et l'augmentation de la PIO, une hémorragie du vitré peut se développer chez les patients ayant des fragments cristalliniens intravitréenne luxés.

Elle peut se produire par avulsion rétinienne suite aux tractions vitréennes.

3-Gestion de la luxation postérieure du cristallin¹¹ :

Pendant la phakoémulsification, reconnaître précocement une rupture capsulaire est un point essentiel pour limiter le risque imminent de luxation postérieure du noyau ou de fragments de noyau.

Lorsque la luxation survient, il faut éviter d'essayer d'extraire le noyau ou les masses cristalliniennes par des manœuvres manuelles ou à l'aide du phacoémulsificateur. Ceci peut augmenter le risque de survenue des complications en particulier le décollement de rétine. Il faut cependant nettoyer le segment antérieur des masses cristalliniennes et du vitré et de fermer l'incision de façon étanche. La phacofragmentation est réalisée par la suite, soit dans le même temps opératoire en fonction du plateau technique disponible et des compétences du chirurgien dans le segment postérieur, soit de façon différée. La dernière étape chirurgicale consiste à assurer une plaie parfaitement étanche.

En ce qui concerne l'implantation, elle peut être réalisé si les conditions sont adéquates c'est-à-dire si le segment antérieur a été bien nettoyé, mais avant le chirurgien doit vérifier l'absence de vitré dans la chambre antérieure et dans la plaie. D'autre part, il faut éviter d'implanter au moment d'une phacoémulsification compliqué d'un noyau complet et dure qui obligera le chirurgien du segment postérieur d'explanter par la suite. En d'autres termes l'implantation immédiate ne sera idéale que dans les situations les plus favorables.

Ensuite, une vérification de l'état du fond d'œil et de la périphérie rétinienne s'impose, par ophtalmoscopie binoculaire indirecte, qui est l'examen le plus adapté dans ces cas-là permettant d'apprécier l'état de la rétine en recherchant une déchirure ou un décollement de celle-ci justifiant l'intervention rapide d'un chirurgien compétent.

Enfin, une mise œuvre rapide d'un traitement local pour diminuer l'inflammation postopératoire et juguler une éventuelle hypertonie intra-oculaire est nécessaire. Les corticoïdes, les cycloplégiques et les antihypertenseurs en collyre seront prescrits selon les besoins.

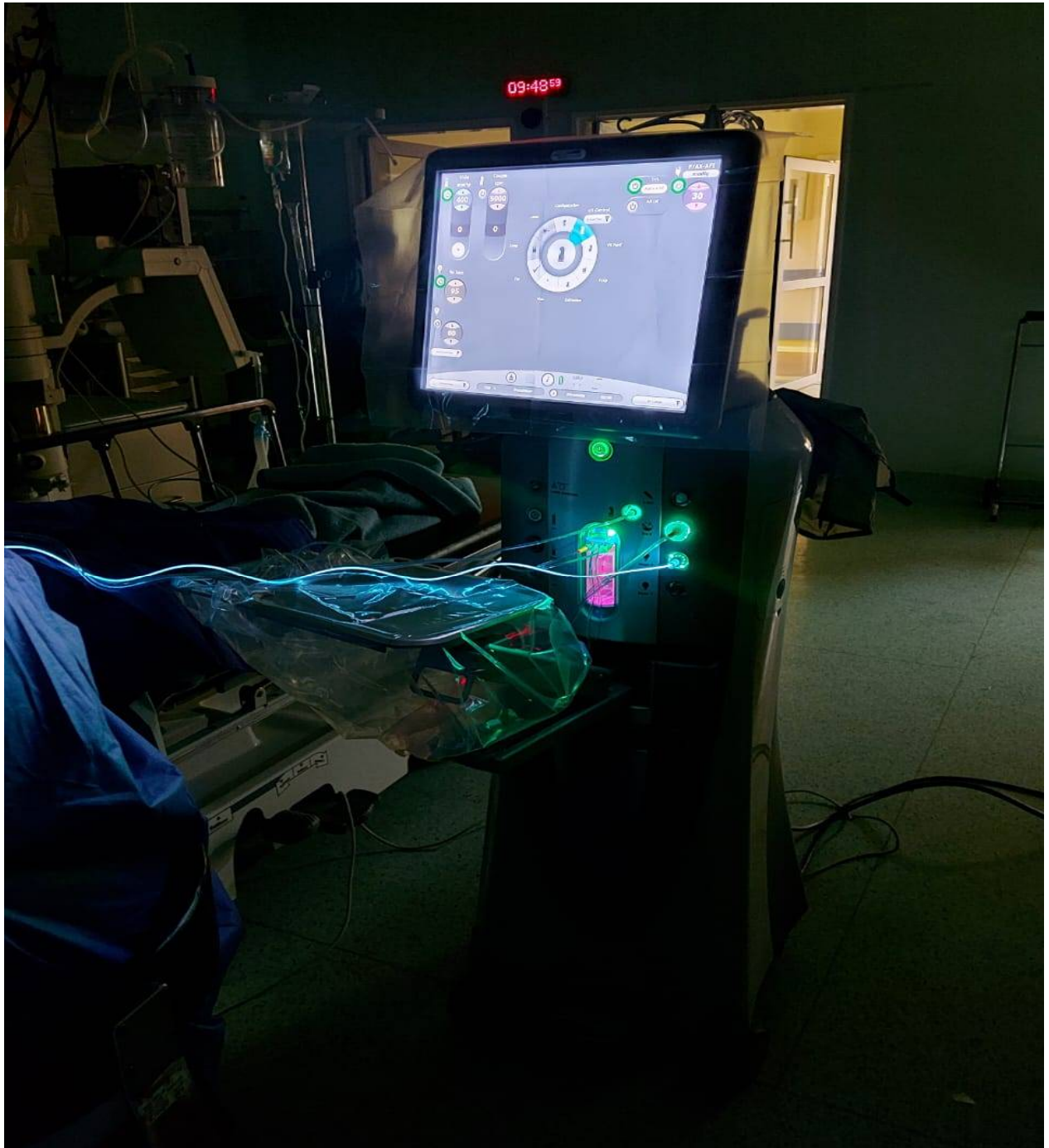


Figure 25: Machine du segment postérieur



Figure 26: Emulsification du noyau dans la cavité vitrénne après vitrectomie
(photo du service d'ophtalmologie de l'HMIMV)



Notre étude



I-Matériel et méthodes :

Il s'agit d'une étude rétrospective réalisée au service d'ophtalmologie de l'Hôpital militaire Mohamed V de Rabat entre Mars 2017 et septembre 2022. Elle inclut 17 patients ayant été opérés par vitrectomie à 3 voies à la pars plana suite à une luxation du cristallin ou de fragments cristalliniens dans le vitré.

Les données des patients ont été recueillies à partir des dossiers médicaux. L'étude inclut tous les patients avec un dossier comportant toutes les données pré, per et post-opératoires avec un suivi des 6 mois minimum en postopératoire. Les patients avec dossier incomplet ont donc été exclus.

Tous les patients ont été opérés sous anesthésie locale par injection sous-ténonienne de Lidocaïne. Après réalisation des 3 sclérotomies 23 gauge, une vitrectomie centrale puis périphérique est réalisée, avec libération complète du cristallin luxé des fibres vitréennes. Les masses cristalliniennes sont ensuite aspirées par le vitréotome lorsque le noyau n'est pas dur, sinon le fragmatome est utilisé pour phacoémulsifier le noyau dans la cavité vitréenne. L'implantation secondaire est ensuite réalisée soit dans le sulcus lorsqu'il existe un bon sulcus ciliaire soit clippée à la face antérieure ou postérieure de l'iris en fonction de l'état du segment antérieur.

Chez tous les patients, nous avons relevé :

- Les données préopératoires :
 - Age et sexe.
 - Circonstances de survenue de la luxation
 - Délai entre la luxation et la chirurgie
 - L'acuité visuelle préopératoire

- Le statut cristallinien
- Etat du vitré
- Complications préopératoires
- Les données peropératoires :
 - La nature de l'anesthésie
 - La vitrectomie
 - Vitreotome ou Fragmatome
 - Implantation
 - Incidents peropératoire
- Les données post-opératoires :
 - Les résultats fonctionnels
 - Les complications post-opératoires

Les critères de jugements principaux prennent en compte les données de la première et la dernière visite post opératoire, et concernent l'acuité visuelle et les complications per et postopératoire.

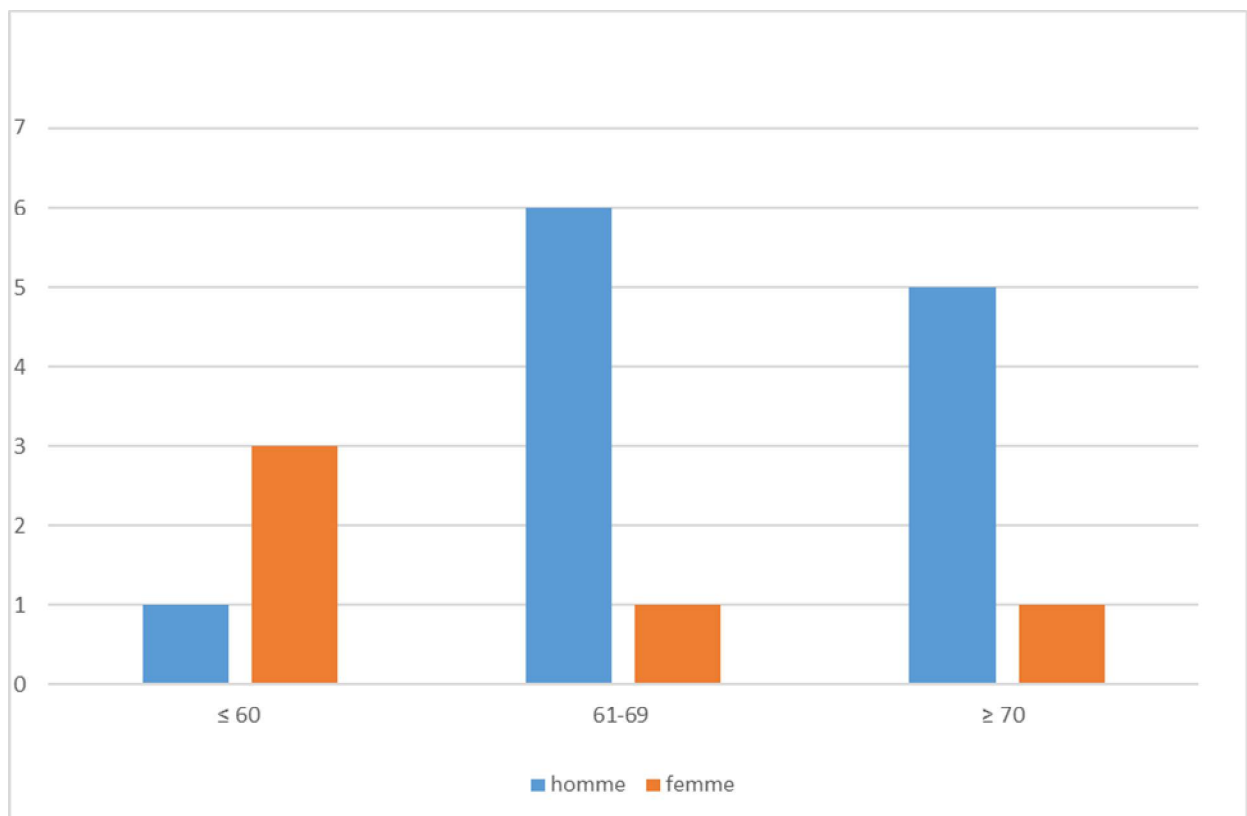
Les données ont été saisies et traitées sur logiciel SPSS version 20 afin de fournir des données numériques continues, l'acuité « compte les doigts » a été convertie à 6/300, « voit la main bouger » à 6/600 et la perception de la lumière à 6/1200. Pour avoir des valeurs chiffrées d'acuité visuelle compatibles avec les calculs statistiques, les mesures d'acuité visuelle représentant la meilleure acuité visuelle corrigée (MAVC) ont été converties en utilisant l'échelle d'angle de résolution logarithmique minimale (log MAR). Le Test « t » de Student a été utilisée pour comparer les moyennes.

II – Résultats :

1-Répartition des patients en fonction de l'âge et du sexe :

4- L'âge des patients varie entre 56 et 75 ans. Leur âge moyen est de 63.5ans.

5- L'étude comporte 12 patients de sexe masculin et 5 de sexe féminin.

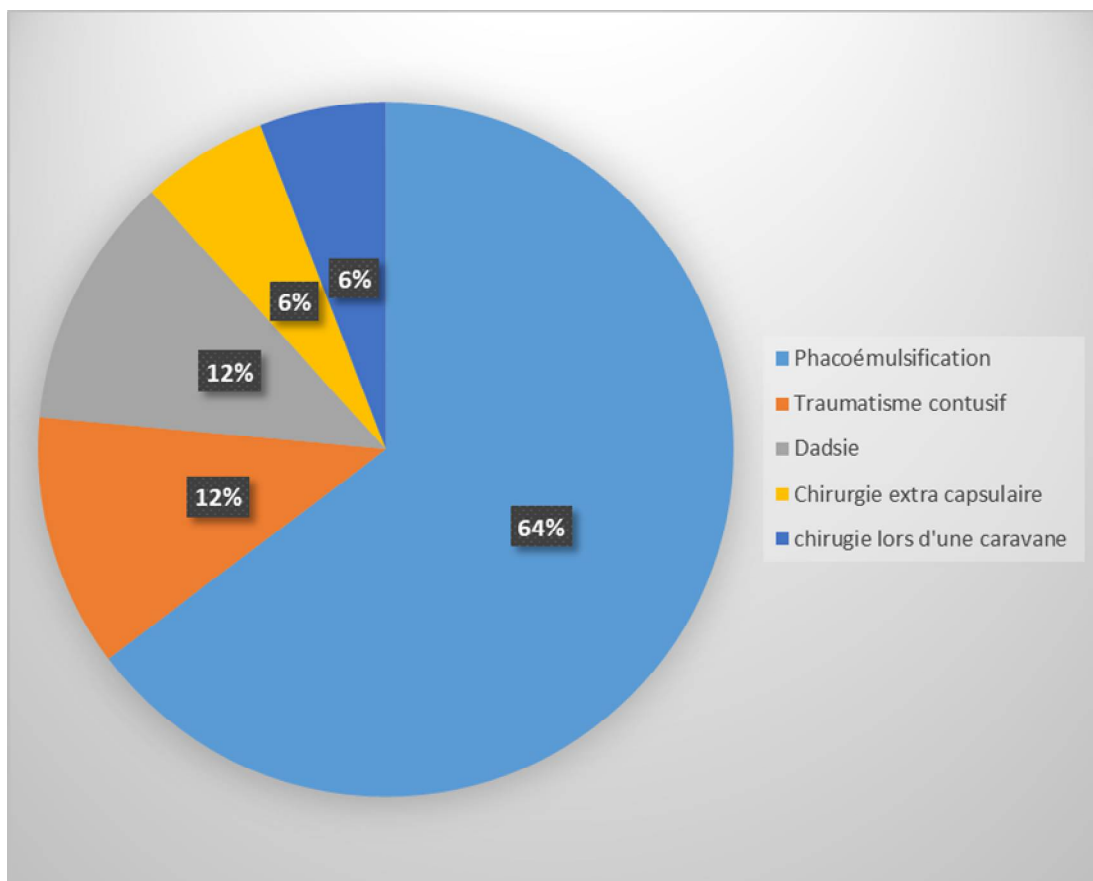


Graphique 1: Répartition des patients en fonction de l'âge et du sexe.

2-Caractéristiques préopératoires :

• Circonstances de survenue de la luxation :

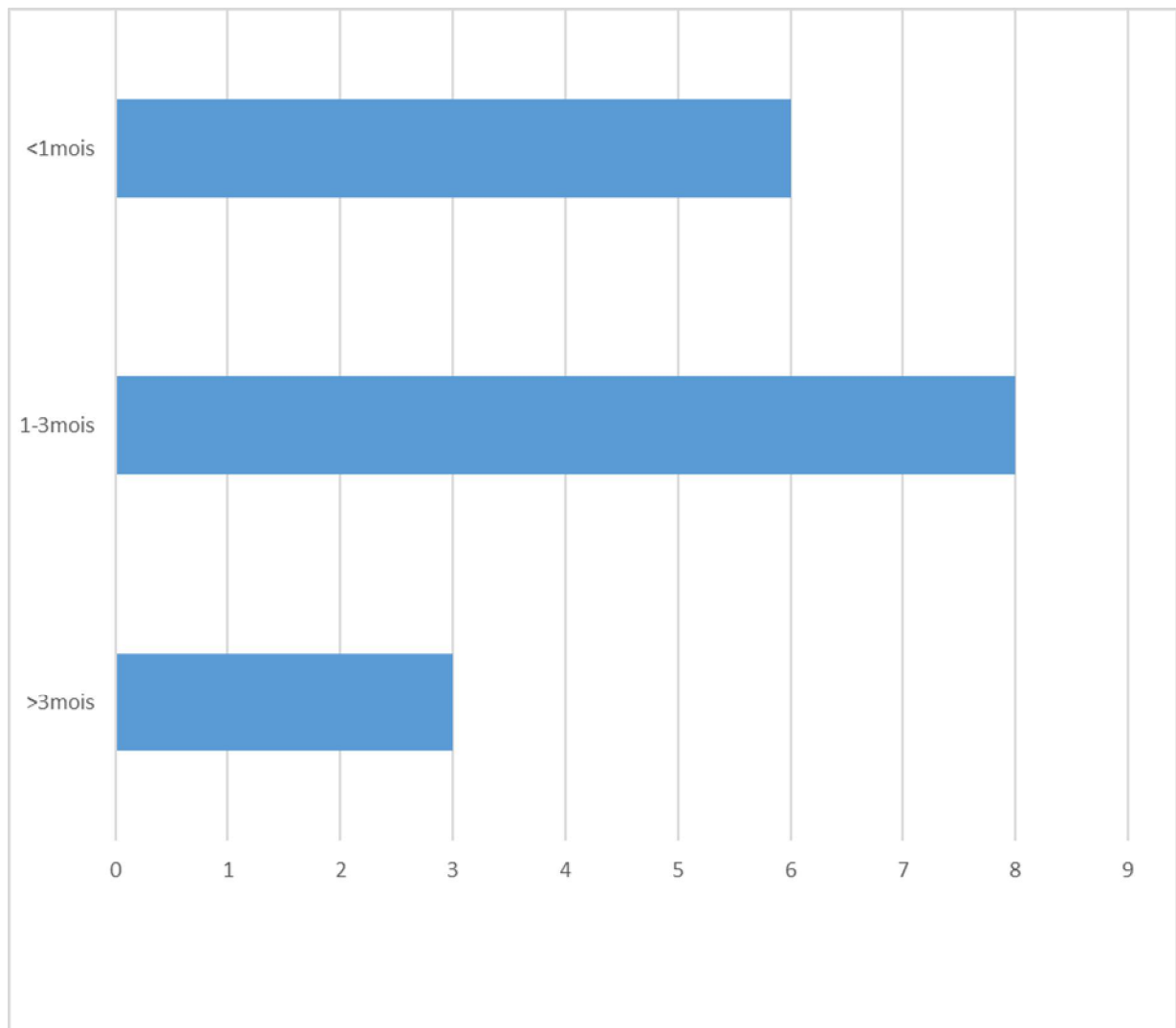
Les circonstances de survenue de la luxation sont diverses, la plus fréquente constitue la chirurgie par phacoémulsification chez 64% des patients suivie par les traumatismes contusifs et l'abaissement lors du traitement traditionnel de la cataracte (Dadsie) chez 12% pour chacune, puis la chirurgie extra capsulaire chez 6%. Enfin pour les 6% restants, la luxation est survenue dans le cadre d'une caravane où le type de chirurgie n'a pas été précisé.



Graphique 2: Circonstances de survenue de la luxation

•Délai entre la survenue de la luxation et la chirurgie de phacofragmentation :

Le délai moyen était de 4 semaines. 4 patients ont été opérés 1 semaine après la luxation cristallinienne, 2 patients entre la 1^{ère} et la 4^{ème} semaine, 8 dans les trois premiers mois, et 3 patients au-delà du 3^{ème} mois. Aucun patient n'a bénéficié de phacofragmentation dans le même temps opératoire où la luxation est survenue. (Graphique 3)



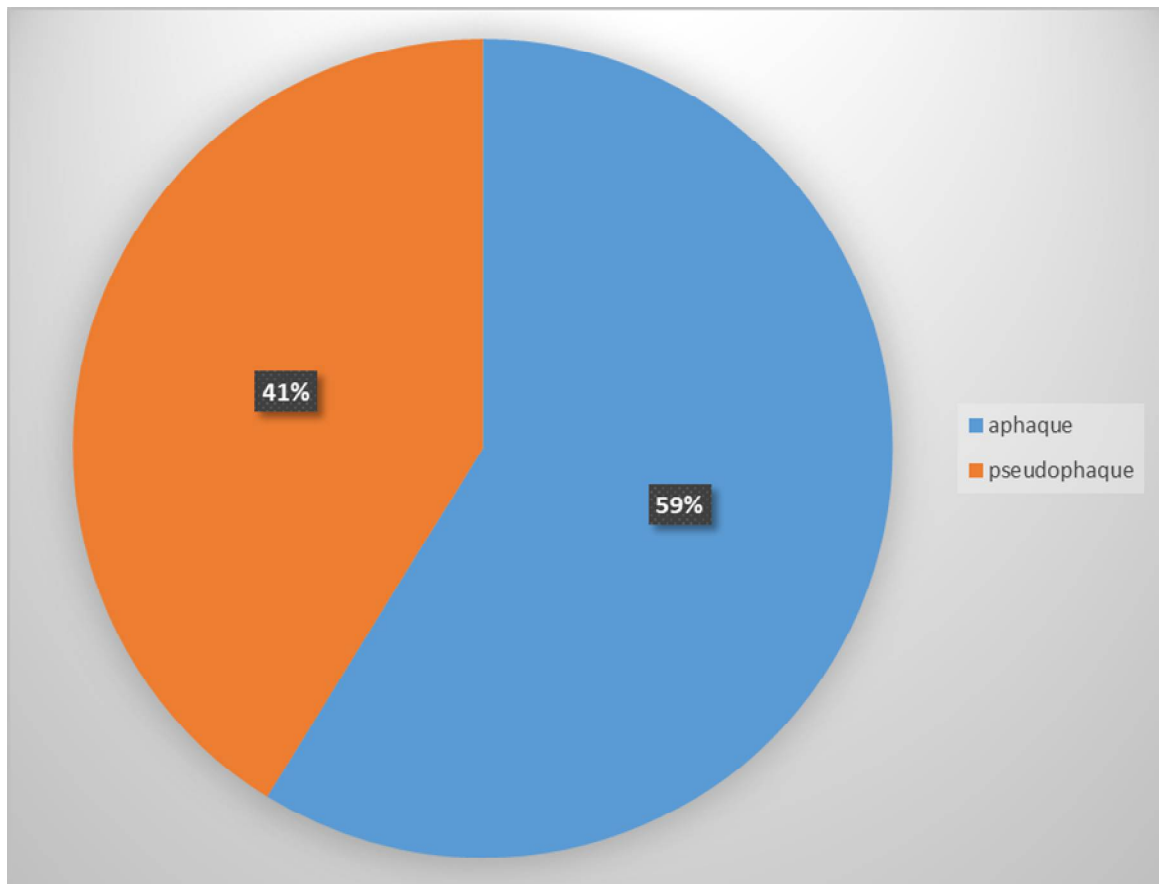
Graphique 3: Délai entre la survenue de la luxation et la chirurgie.

• **L'acuité visuelle préopératoire :**

L'acuité visuelle préopératoire moyenne des patients est de 1.54 Log MAR, ce qui correspond à 0.55/20

• **Le statut cristallinien :**

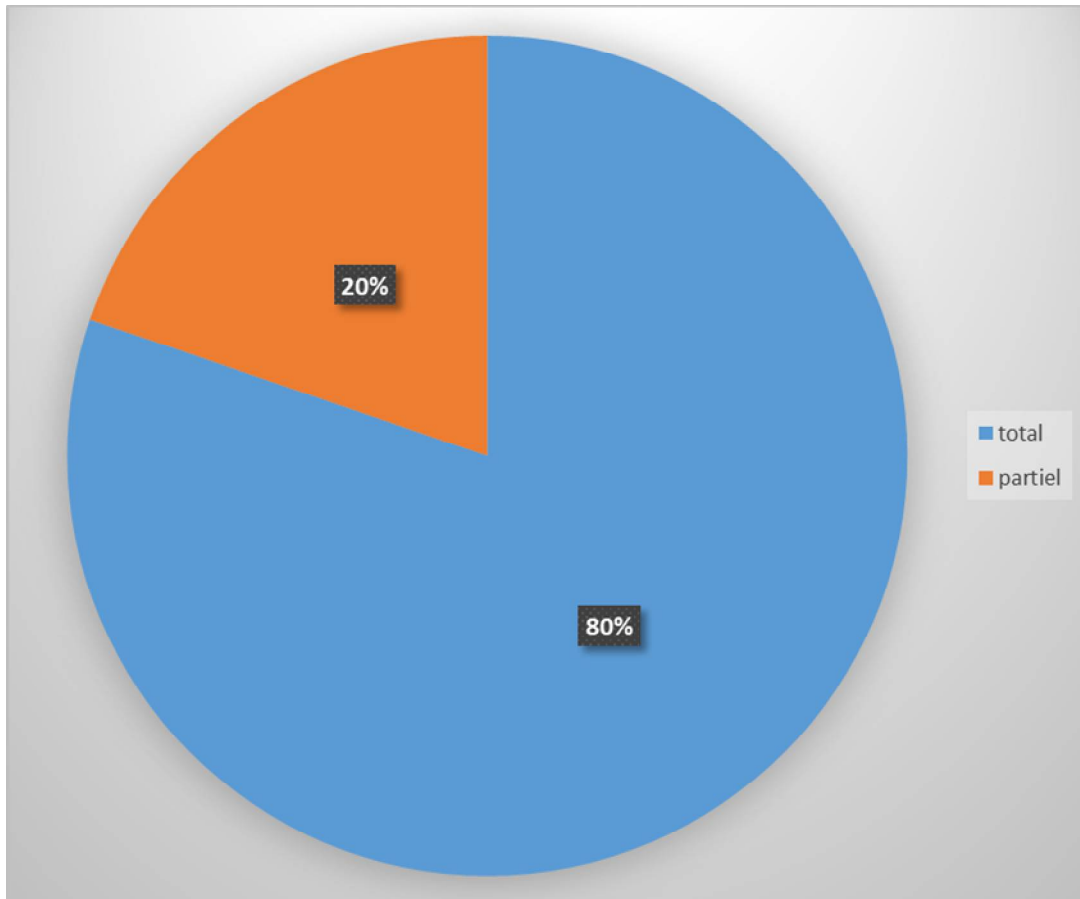
Parmi les 17 patients étudiés 10 étaient aphaques soit 59% et les 7 autres étaient pseudophaques soit 41% c-à-d qu'ils ont bénéficié d'une implantation lors de la chirurgie de cataracte qui s'est compliquée de la luxation.



Graphique 4: Répartition des patients selon le statut cristallinien préopératoire.

• **Etat du vitré :**

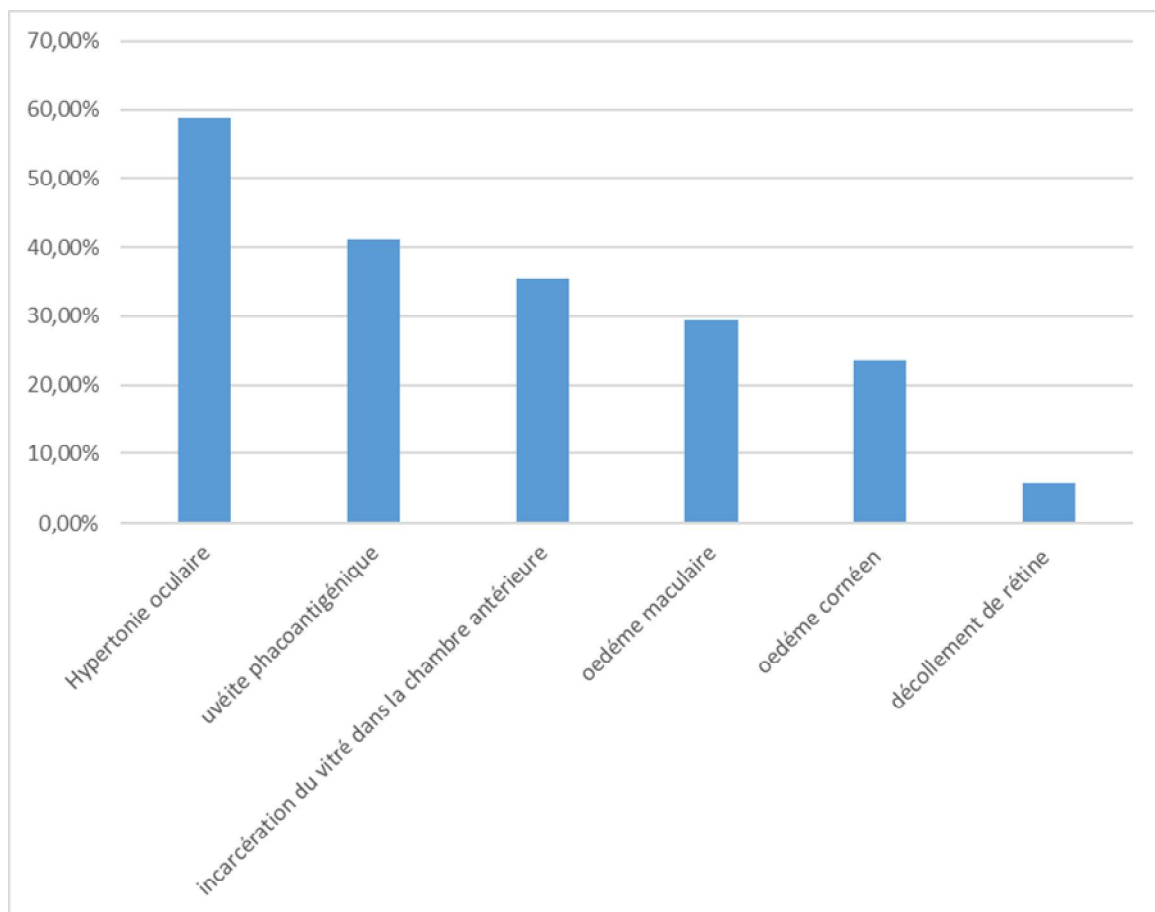
Chez 13 patients de l'étude un noyau entier a été luxé au niveau du vitré.
Chez 4 patients un ou plusieurs fragments cristalliniens ont été luxés.



Graphique 5: Répartition des patients selon la partie luxée du cristallin.

• **Complications préopératoires :**

L'hypertonie oculaire est la complication préopératoire la plus fréquente, on la retrouve chez 58,8% des patients, suivie par l'uvéite phacoantigénique chez 41,1% puis l'incarcération du vitré dans la chambre antérieure retrouvés chez 35,3% des patients, ensuite l'œdème maculaire chez 29,4% puis l'œdème cornéen chez 23,5% et enfin le décollement de rétine chez 5.8%.



Graphique 6: Graphique montant la fréquence des complications.

3-Les caractéristiques peropératoires :

•La nature de l'anesthésie :

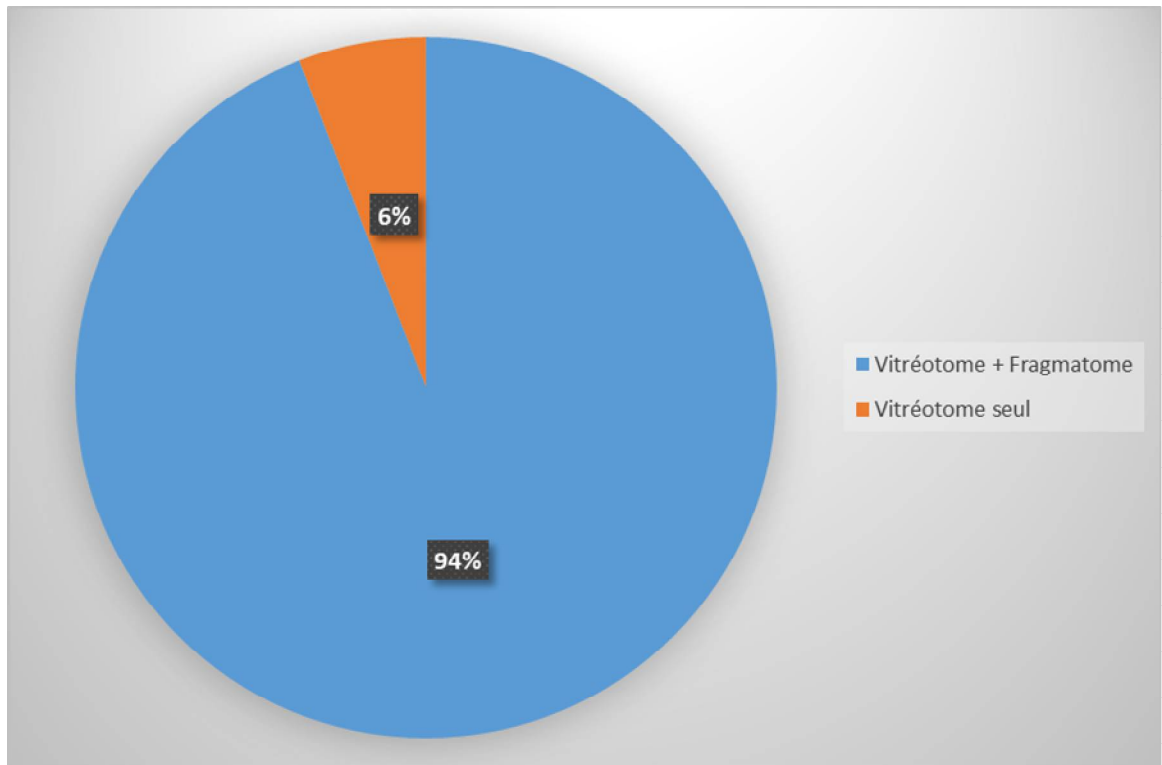
Une anesthésie locale sous ténonienne a été réalisé chez tous les patients de l'étude, sauf pour deux patients qui ont bénéficié d'une anesthésie générale. Ce type d'anesthésie a été préféré chez le premier patient en raison de la présence d'un décollement de la rétine, et chez le deuxième vu qu'il n'était pas coopérant.

•La vitrectomie :

Tous les patients ont été opérés en utilisant le système 23 Gauge. Après création de voies d'abord sclérale, une vitrectomie centrale est réalisée. Le cortex vitréen postérieur est ainsi atteint et la libération de l'hyaloïde postérieure est obtenue par aspiration active au vitréotome sans coupe, maintenu au ras de la rétine, en nasal de la papille. Au vitréotome, on procède à la libération complète du noyau ou des fragments cristalliniens des brides vitréennes. Ensuite une vitrectomie périphérique la plus complète possible est réalisée avec vérification de la périphérie rétinienne à la recherche de déhiscences.

•Vitréotome ou Fragmatome :

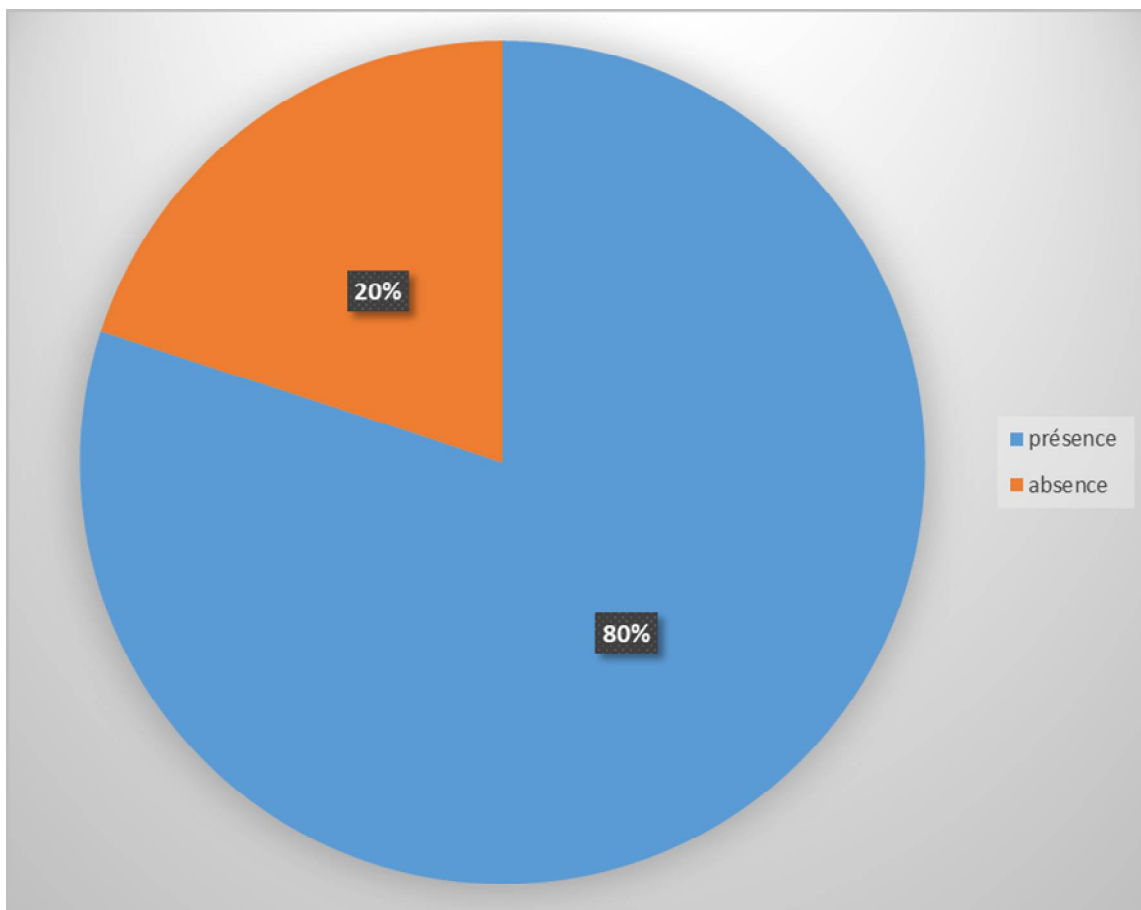
Chez un seul cas (6%), l'aspiration des fragments cristalliniens a été réalisée au vitréotome seul. Dans les autres cas (94%), l'utilisation du fragmatome 20Gauge a été nécessaire pour phacoémulsifier le noyau dans la cavité vitréenne. Dans tous les cas, nous n'avons pas eu recours à l'injection du Perfluorocabrone liquide (DECALINE) avant de traiter le noyau cristallinien. A la fin de la phacofragmentation, le vitréotome est introduit de nouveau pour compléter la vitrectomie s'il le faut et vérifier la périphérie rétinienne. Chez le patient qui avait un décollement de rétine, l'intervention a été complétée par une rétinopexie à la cryode au niveau de la déhiscence après aspiration du liquide sous rétinien suivie un tamponnement par gaz expansif intravitréen.



Graphique 7: Répartition des patients en fonction de l'utilisation du vitréotome ou du fragmatome.

Implantation :

Après la phacofragmentation, parmi les 10 patients qui étaient aphaques en préopératoire, l'implantation secondaire en a concerné 8 (80%). Un implant type Iris-Claw clippé à la face antérieure de l'iris a été réalisé dans 3 cas et à la face postérieure de l'iris dans 4 cas. Dans 1 cas, la présence d'un bon sulcus ciliaire a permis la pose d'un implant type MA60. Chez les 2 cas restants, l'implantation n'a pas été réalisée dans le même temps opératoire, mais différée jusqu'à réévaluation postopératoire.



Graphique 8: Répartition des patients selon l'implantation en même temps opératoire que la phacofragmentation

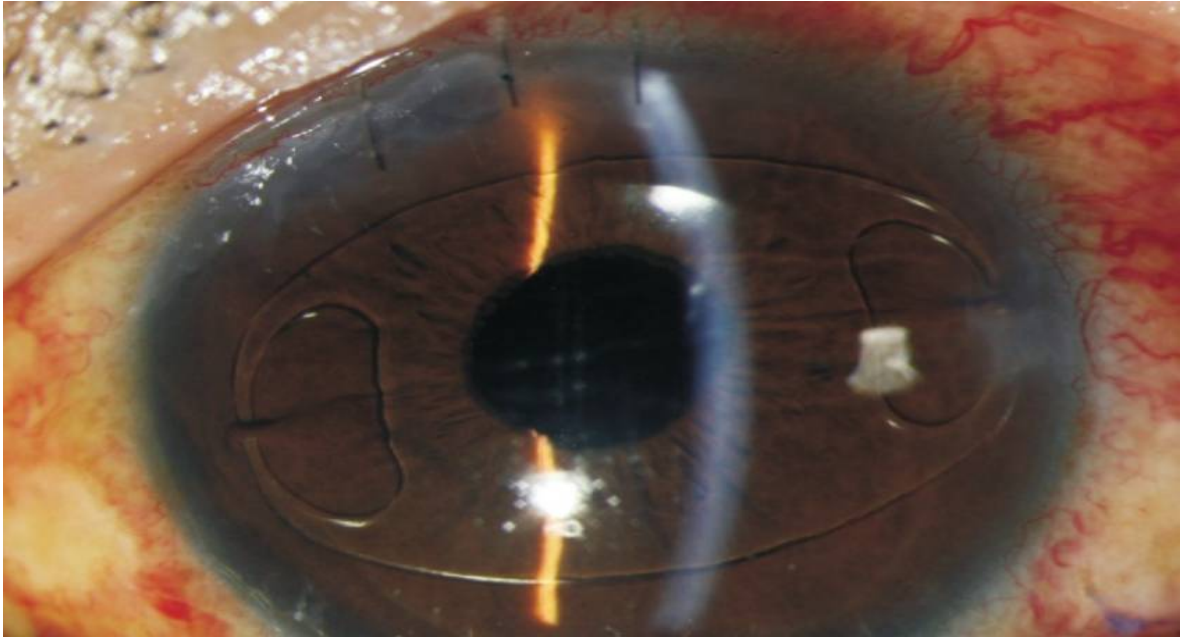
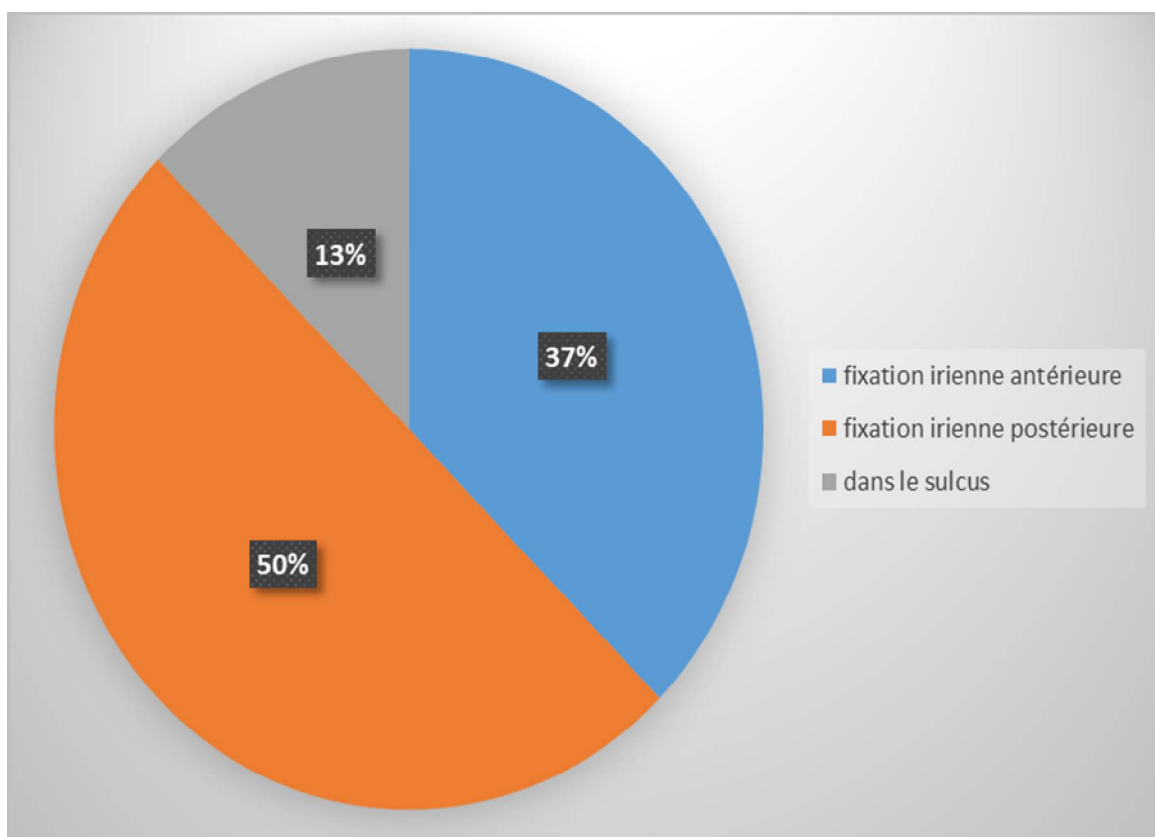


Figure 27: Implant Iris-Claw type Artisan fixé sur la face antérieure de l'iris

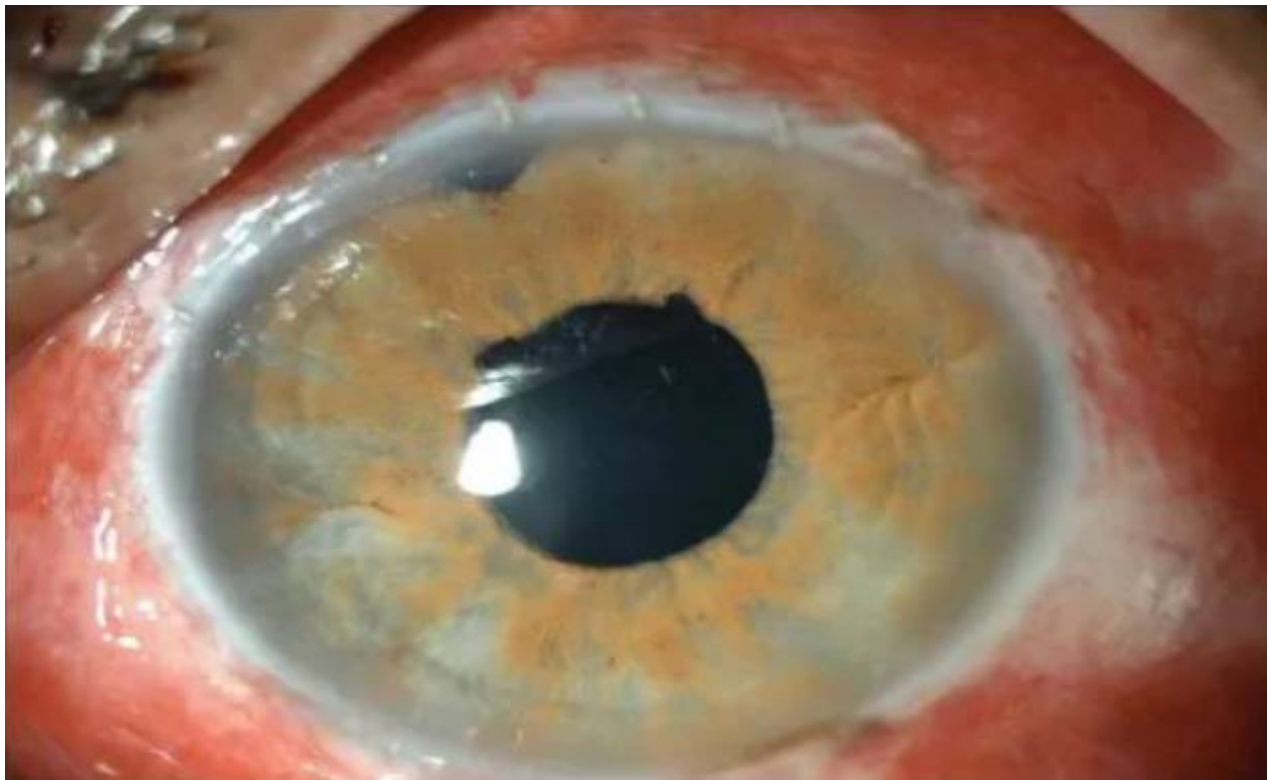

Figure 28: Implant Iris-Claw type Artisan fixé sur la face postérieure de l'iris



Graphique 9: Répartition des patients selon le type d'implantation réalisée

- **Incidents peropératoires :**

L'intervention chirurgicale s'est déroulée sans incidents chez tous les patients.

4-Les caractéristiques post-opératoires :

- **Les résultats fonctionnels :**

L'acuité visuelle préopératoire et post-opératoire :

Cette étude rétrospective portant sur 17 patients a objectivé une amélioration significative de l'acuité visuelle entre le pré et le post opératoire chez tous les patients ayant bénéficié d'une vitrectomie postérieure à la pars plana, avec un gain moyen d'acuité visuelle de 0.85 Log Mar (environ 1,5 lignes sur l'échelle décimale).

Tableau 1: différence entre MAVC moyenne pré et post-opératoire

	Pré-opératoire	Post-opératoire	p-value
Acuité Visuelle (Log MAR)*	1,54±0,52	0,69±0,46	<0,01

*valeur exprimée en moyenne±écart type

5-Les complications post-opératoires :

- **Décollement de rétine :**

Aucun patient de l'étude n'a présenté de décollement de rétine durant la période de suivi.

- **Hypertonie oculaire :**

Un cas d'hypertonie oculaire a été enregistré durant la période de suivi, il s'agissait d'un cas transitoire jugulé par un traitement hypotonisant adapté.

- **Réaction fibrineuse :**

2 cas de réaction fibrineuse importante chez les patients de l'étude soit 11,76% traité par corticothérapie topique.

- **Hémorragie intra vitréenne :**

Un seul patient a présenté une hémorragie intra vitréenne qui s'est spontanément résorbée.

- **Endophtalmie :**

Aucun patient de l'étude n'a présenté d'endophtalmie durant la période de suivi.

- **Glaucome secondaire :**

Aucun patient de l'étude n'a présenté de glaucome durant la période de suivi.

- **Œdème maculaire :**

2 cas d'œdème maculaire post opératoire (11,76%) chez les patients de l'étude dont un s'est déclaré en préopératoire et a persisté après l'intervention.

III-Discussion :

Malgré l'évolution de la chirurgie de la cataracte et l'amélioration de ses résultats opératoires au cours des dernières décennies, la luxation postérieure du matériel cristallinien, expose à des complications qui peuvent menacer le pronostic visuel à long terme.

Elle peut être dû à un traumatisme oculaire, à une ectopie cristallinienne ou survenir au cours du processus chirurgical. Sa fréquence de survenue est estimée selon les études entre 0.3 et 1.1%^{1,12}.

Depuis le développement et la généralisation de la phacoémulsification, s'étant imposé comme la technique de référence de la chirurgie de la cataracte, la luxation du matériel cristallinien est devenue de plus en plus fréquente¹³⁻¹⁵.

Cette étude a pour but d'analyser le traitement de la luxation du matériel cristallinien par vitrectomie à 3 voies à la pars plana pour une série de 17 patients opérés au service d'ophtalmologie de l'hôpital militaire d'instruction Mohamed V de Rabat.

Plusieurs études ont démontré l'intérêt de la vitrectomie à la pars plana qui, en permettant l'ablation du matériel luxé, améliore l'acuité visuelle et minimise les complications^{1,11,13,16-18}.

Le gain visuel :

Notre étude confirme aussi l'intérêt de la vitrectomie à la pars plana dans la prise en charge du matériel luxé objectivant une amélioration de l'acuité visuelle chez tous les patients avec une meilleure acuité visuelle corrigée finale moyenne (MAVC) qui est passée de $1,54 \pm 0,52$ à 0.69 ± 0.46 Log Mar soit un gain d'acuité visuelle de 0.85 Log Mar en moyenne. Ces résultats sont en accord avec la littérature, nombreuses études montrent un gain d'acuité visuelle supérieur ou égal à 0.4 Log Mar.

Tableau 2: tableau comparatif du gain moyen d'acuité visuelle entre notre étude et des études précédentes.

	Nombre de patients	MAVC moyenne pré-opératoire (LogMar)	MAVC moyenne post-opératoire (LogMar)	Gain moyen (LogMar)
Fastenberg et Al¹⁴	13	1.4	0.51	0.89
Kageyama et Al¹⁹	17	0.5	0.1	0.4
Minhee et Al²	14	1.19	0.365	0.825
Watts et Al²⁰	18	1.42	0.18	1.24
Bennis et Al²¹	22	1.89	0.81	1.08
Notre étude	17	1.54	0.69	0.85

Circonstance de survenue :

Dans notre série, la luxation est survenue suite à une phacoémulsification chez 64% des patients qui est la circonstance de survenue la plus fréquemment retrouvée dans la littérature. Les facteurs de risque de la luxation de fragments cristallinien lors de d'une phacoémulsification sont : une pupille de petite taille, un noyau dur, une cataracte traumatique, des yeux enfoncés dans l'orbite, l'agitation du patient ou bien une pseudoexfoliation ou des troubles héréditaires tel que le syndrome de Marfan²²⁻²⁵.

Les mécanismes les plus fréquents sont la déchirure de la capsule postérieure et la déhiscence zonulaire^{1,2}. Bien que la déchirure de la capsule postérieure ou la déhiscence zonulaire peuvent survenir à n'importe quel

moment de la chirurgie, elles se produisent le plus souvent durant la fragmentation du noyau cristallinien ou durant le lavage des masses corticales.^{1,22,26-28}

Délai d'intervention :

Le délai moyen entre la survenue de la luxation et la chirurgie de phacofragmentation de notre étude était de 4 semaines en moyenne. Une vitrectomie à 3 voies à la pars plana a été réalisé en différé chez tous les patients de l'étude, pour 4 d'entre eux le délai était d'une semaine seulement et pour 3 d'entre eux le délai de l'intervention a dépassé les 3 mois. En revanche, aucun patient n'a bénéficié de phacofragmentation dans le même temps opératoire.

La majorité des études précédentes recommandent l'intervention dans les semaines qui suivent la chirurgie de la cataracte.

Fastenberg¹⁴ et al ont observé une meilleure acuité visuelle postopératoire lorsque la vitrectomie est retardée car elle permet le traitement en amont d'une hypertonie oculaire ou d'une inflammation éventuelle.

Selon l'étude de Vilar et al²⁹, malgré l'absence de différence statistique significative entre le groupe opéré le jour même et le groupe opéré en différé, les auteurs s'accordent pour dire qu'une vitrectomie en urgence n'est pas nécessaire et que le moment opportun pour réaliser l'opération serait d'une ou deux semaines.

D'après Scott et al³⁰, bien que le délai dépende de la situation clinique du patient, la vitrectomie est réalisé habituellement dans les 2 semaines qui suivent l'opération pour accélérer la récupération visuelle, éviter un glaucome chronique et réduire l'inflammation.

D'autres études au contraire affirment qu'une vitrectomie à 3 voies à la pars plana immédiate apporterait un bénéfice visuel aux patients et permettrait également de réduire le taux de complications^{19,31-33}.

Chen et al³³, Kageyama et al¹⁹, Romero-Aroco et al³¹ ont plaidé pour intervention immédiate à travers des études qui ont objectivé une meilleure acuité visuelle chez les groupes opérés le jour même. Vanner et al³² ont non seulement objectivé une meilleur acuité visuelle mais aussi une réduction du taux de complications chez le groupe opéré le jour même.

En effet, des études suggèrent que l'extraction immédiate du matériel luxé préviendrait la réaction inflammatoire dû à la présence de fragments dans le vitré et par conséquent limiterait les complications qui lui sont associés^{25,34}.

Bien que l'intervention immédiate permet de rassurer le patient et d'éviter une intervention ultérieure, sa réalisation en pratique n'est pas toujours possible en raison de l'absence d'opérateur qualifié ou d'un plateau technique adapté pour la chirurgie vitréorétinienne ou bien de la présence d'œdème cornéen, d'hypotonie ou de décollement choroïdien qui peuvent gêner l'intervention^{13,16}.

À l'inverse, une vitrectomie à 3 voies a la pars plana différée permet de préparer et d'informer le patient ainsi que de contrôler ses complications afin d'offrir aux chirurgiens les meilleures conditions pour intervenir.

D'autre part, certaines études ne démontrent pas de bénéfices ni en termes d'acuité visuelle ni en termes de complications chez les patients ayant subi une intervention le jour même^{1,11,13,16,17,35,36} et cela à travers des résultats fonctionnels comparables entre un groupe opérés dans le même temps et un second opérés en différé :

Tableau 3: Etude comparative de Vermion et al entre patients ayant bénéficié d'une vitrectomie le jour même (groupe 1) ou différée (groupe 2) pour luxation de matériel cristallinien après chirurgie de cataracte.³⁵

Paramètres	Groupe 1	Groupe 2
Nombre	62	73
Âge, années (moyenne ± Ecart-Type)	75,6 ± 9,3	75,6 ± 9,4
MAVC initiale (LogMar) (moyenne ± Ecart-Type)	0,80 ± 0,58	0,93 ± 0,56
Taille matériel (n, %)		
Masse	19 (30,6 %) 24	30 (41,1 %)
Quartier	(38,8 %) 19 (30,6	22 (30,1 %)
Noyau	%)	21 (28,8 %)
Technique extraction (n, %)		
Vitreotome seul	50 (80,6 %) 5 (8,1	57 (78,2 %)
Fragmatome	%)	8 (10,9 %)
Phacofragmatention	7 (11,3 %)	8 (10,9 %)
MAVC à 6mois (LogMar) (moyenne ± Ecart-Type)	0,27 ± 0,40	0,35 ± 0,30
Acuité visuelle ≤ 0,3 logMAR (n, %)	51 (82,2 %)	53 (72,6 %)
Complications (n, %)	15 (24,1 %) 10	18 (24,6 %)
Œdème maculaire	(16,1 %) 4 (6,4	11 (15,1 %)
Pression intraoculaire > 25 mmHg	%)	5 (6,8 %)
Décollement de rétine	1 (1,6 %)	2 (2,7 %)

Une étude comparative plus récente évoque l'absence d'influence du délai sur l'acuité visuelle ou la survenue de complications³⁵ et indique que le choix du moment serait multifactorielle et dépendrait du désir du patient ainsi que du tableau clinique initial et de la disponibilité de l'opérateur.

Système 23G

L'intérêt de la vitrectomie par utilisation du système 23 Gauge dans la prise en charge du matériel luxé après une chirurgie de la cataracte (meilleure acuité visuelle, taux moins élevé de complications) ainsi que la simplicité et la faisabilité de son association à un système 20Gauge ont été démontré dans des séries précédentes². L'équilibre entre infusion par système 23gauge et l'aspiration par fragmatome 20G est meilleure par rapport au système 25 Gauge.^{2,14}

Tous nos patients ont été opérés en utilisant le système 23Gauge et chez 16 d'entre eux le recours au fragmatome 20Gauge a été nécessaire afin de phacoémulsifier le noyau dans le vitré.

Les Perfluorocarbone liquides agissent comme tamponnement intraoculaire transitoire. Étant plus lourd que les fragments cristalliniens ou le noyau, ce liquide crée une couche protectrice entre la rétine et le matériel luxé permettant de réduire le risque de traumatisme rétinien ou de décollement de rétine secondaire. Son utilisation est indiquée dans deux circonstances : premièrement en cas de décollement de rétine permettant l'aplatissement et la stabilisation de la surface rétinienne durant l'ablation du matériel luxé. Deuxièmement, en cas de luxation de noyau dur entier ou de gros fragments et que l'opérateur juge qu'une extraction par voie limbique sans fragmentation ou par fragmentation en chambre antérieure est préférable.^{37,38}

Cependant, le liquide forme un ménisque et dans certains cas il entraîne la migration des fragments, surtout de petites tailles, en périphérie et qui se glissent entre celui-ci et la surface rétinienne, son utilisation devient dès lors plus dangereuse que protectrice.¹¹

Chang S³⁹ et Berrocal⁴⁰ et al ont plaidé pour l'utilisation du liquide perfluorocarbone comme adjuvant pour l'ablation du matériel luxé. Il permettrait de réduire les lésions rétiniennes durant la phacoémulsification et faciliterait l'ablation du matériel luxé. En effet ses caractéristiques physico-chimique et sa faible viscosité le rendent très utile lors des chirurgies vitréorétiniennes.

Dans notre étude, l'injection du Perfluorocarbone liquide n'a pas été nécessaire chez aucun patient.

Fragmatome ou vitréotome :

La majorité des patients de notre série ont un noyau dur et complet (80%) qui a nécessité le recours au fragmatome 20G chez 94% d'entre eux. Dans la littérature, ce chiffre est très variable de 44 à 71%⁴¹.

Selon certaines études l'usage de fragmatome ou du perfluorocarbone n'affecte pas statistiquement le devenir de l'acuité visuelle ou le taux de décollement de rétine^{2,13,14}.

D'un autre côté, une étude suggère que l'usage du fragmatome entraînerait, au contraire, une inflammation qui serait responsable d'une mauvaise récupération visuelle.⁴²

Néanmoins, en pratique, si le vitreotome est inefficace pour l'ablation du matériel luxé en raison de la densité du cristallin, il est recommandé d'avoir recours au fragmatome⁴¹.

Notre étude démontre l'efficacité de la vitrectomie par utilisation du système 23G seule ou combiné à un fragmatome 20G, mais elle reste limitée par la taille de l'échantillon et la nature rétrospective de l'étude. Une étude prospective comparative des différents systèmes serait plus appropriée afin de déterminer la différence d'efficacité entre eux.

Implantation :

Il existe plusieurs moyens d'implantation après luxation du cristallin :

L'implantation dans le sulcus est une technique de remplacement du cristallin qui implique la mise en place d'un implant intraoculaire dans la chambre postérieure de l'œil, entre l'iris et le résidu capsulaire antérieur du cristallin. Cette technique est utilisée dans certaines situations où l'implantation dans le sac capsulaire n'est pas possible ou indiquée. Après une incision cornéenne ou sclérale, l'implant intraoculaire est placé dans le sulcus de l'œil manuellement ou par un injecteur adapté. L'implant est généralement doté d'haptique plus grands lui permettant une stabilité dans le sulcus ciliaire. Ce type d'implant peut être en biomatériau pliable ou rigide, en 3 pièces ou en monobloc

Cette technique est indiquée en cas de capsule postérieure rompu avec un large defect ne pouvant pas supporter un implant intraoculaire dans le sac capsulaire avec un support zonulaire suffisant. Cependant, cette technique est contre indiquée pour les patients qui présentent une faiblesse zonulaire sévère.

L'intérêt de cette technique est qu'elle peut offrir une alternative sûre et efficace à l'implantation dans le sac capsulaire, mais peut présenter des risques tels que l'inflammation vu le contact de l'implant avec l'iris et le décentrement de l'implant.

L'implant clippé à l'iris est une technique de remplacement du cristallin qui consiste à fixer un implant intraoculaire directement sur l'iris de l'œil. Ce type d'implant peut être clippé de 2 manières, soit à la face antérieure de l'iris soit sur la face postérieure. Après une petite incision dans la cornée, l'implant intraoculaire est fixé directement sur l'iris de l'œil en utilisant un clip qui le maintient en place.

Cette technique peut être indiquée devant une capsule postérieure déchirée avec une instabilité zonulaire.

L'implant clippé à l'iris peut offrir une stabilité supplémentaire pour l'implant intraoculaire, évitant ainsi les complications telles que le décentrement de l'implant. Cependant, il est important de noter que cette technique peut présenter des risques tels que l'inflammation, l'hyphéma, la déformation pupillaire, la décoloration de l'iris, mais surtout un risque sur l'endothélium cornéen essentiellement lorsque l'implant est sur la face antérieure de l'iris. Le risque d'hypertonie oculaire par blocage pupillaire et de glaucome secondaire est prévenu par une iridectomie périphérique chirurgicale réalisée dans le même acte opératoire.

La fixation sclérale de l'implant consiste à fixer l'implant intraoculaire directement à la sclère, soit en utilisant des sutures très fines, soit selon la technique dite de Yamane. La fixation par sutures implique la création de deux points de sutures (généralement en nylon ou en polypropylène) à travers la

sclère, en utilisant une aiguille fine. Les sutures sont passées à travers les trous de l'implant, puis nouées pour fixer l'implant à la sclère. La technique de Yamane quant à elle, consiste à piéger les 2 haptiques de l'implant MA60 dans des trajets tunnelliés intra-scléaux sans suture.

Ses indications sont limitées à la présence d'une capsule postérieure rompu avec une faiblesse zonulaire sévère qui empêche la fixation de l'implant intraoculaire dans le sac ou le sulcus. Cependant, elle reste contre-indiquée en cas de d'hypoplasie de l'œil ou en cas de scléromalacie.

Cette technique peut offrir une stabilité supplémentaire pour l'implant intraoculaire, évitant ainsi les complications telles que le décentrement de l'implant. De plus, cette technique peut être associée à une réduction de l'inflammation postopératoire, une récupération plus rapide et une amélioration de la vision.

Dans notre série, une implantation secondaire a concerné 80% des patients aphaques, chez les 20% restants elle a été différé jusqu'à réévaluation. L'implantation dans le même temps opératoire n'est pas systématique dans les séries précédentes mais sa réalisation n'est pas contre-indiquée à condition qu'elle puisse être performé sans encombre⁴³. Elle serait même liée à une meilleure récupération visuelle selon certaines études.^{2,44}

Selon l'étude de Peck et al, un implant dans le sulcus ciliaire est associé à une meilleur acuité visuelle comparé à un implant clippé a la face antérieure de l'iris⁴⁴.

Seulement un patient de l'étude a bénéficié d'un implant type MA60 dû à la présence d'un bon sulcus ciliaire. Parmi les 8 autres patients implantés secondairement, 7 ont bénéficié d'un implant type Iris-Claw clippé soit à la face antérieure soit à la face postérieure de l'iris.

Facteurs de récupération visuelle :

Plusieurs facteurs peuvent s'opposer à la récupération fonctionnelle : la présence pathologies oculaires préexistante tel que la maculopathie diabétique, une maculopathie liée à l'âge, un glaucome, un astigmatisme ont été cités dans la littérature^{2,19,21,45}.

la présence ou non d'une hypertonie oculaire préopératoire constituent aussi un facteur majeur influençant le gain visuel^{12,14,31,46}, dans notre étude on la retrouve chez 58.8% des patients, l'uvéite phacoantigénique chez 41%, l'incarcération vitréenne dans la chambre antérieure chez 35%, l'œdème maculaire chez 29,4% puis l'œdème cornéen chez 23,5% et enfin le décollement de rétine chez un seul cas soit 5.8%.

L'hypertonie oculaire et l'uvéite sont les complications préopératoires qui dominent la majorité des études : dans l'étude de Gilliland⁴³, on les retrouve respectivement à 52% et à 57%, ainsi que dans l'étude de Rossetti⁴⁵ et al où l'hypertonie oculaire est retrouvé chez 61% et l'uvéite chez 100%.

L'œdème cornéen est une complication assez fréquente : rapporté par Margherio²⁴ et al chez 50% de la série et chez 51% d'après Lawrence et al⁴¹.

Al Khaeir⁴² et al, Lawrence⁴¹ et al retrouve l'incarcération du vitré dans la chambre antérieure chez 47% et 42% respectivement.

Enfin l'œdème maculaire et le décollement de la rétine sont des complications préopératoires peu fréquentes : 7% des patients ont développé un décollement de rétine dans l'étude d'Al khaeir⁴² et Gilliland⁴³. L'œdème maculaire est retrouvé chez 7% des dans l'étude de Gilliland⁴³ et chez aucun patient de l'étude de Rossetti⁴⁵.

Complications postopératoires :

Les complications post-opératoire de la vitrectomie pars plana ne sont pas toujours liées au geste lui-même, elles peuvent être le résultat de la phacoémulsification initiale ou dépendre des pathologies postérieures préexistantes^{2,41}.

Les principales complications post-opératoire retrouvées dans les études postérieures sont : l'œdème maculaire avec 11,7 à 31,9 %, l'élévation de la pression intraoculaire (> 25 mmHg) avec 2 à 38,2 % et le décollement de rétine avec 2,4 à 9 %³⁵, d'autres complications surviennent plus rarement tel que l'endophtalmie, l'inflammation ou l'hémorragie intra vitréenne.

L'étude de Romero-Aroca³¹ et al a retrouvé un œdème maculaire chez 31% des patients en post opératoire, tandis que l'étude de Cohen⁴⁷ et al la retrouve chez 25%.

Dans l'étude de Modi et al¹⁷, 4% se sont compliqués d'une élévation de la pression intraoculaire contre 12.1% chez Peck et al⁴⁴.

Le décollement de rétine après vitrectomie dans les études d'Olsson et al⁴⁸, Oruc et al⁴⁹ est de 4.8% et 3.5% respectivement. Selon Shu fen Ho et al⁴⁶, la moyenne des décollements de rétine post vitrectomie des études faites entre 1978 et 2003 est de 7.2%.

Ces complications conditionnent le pronostic de la vitrectomie pars plana, un taux faible indique un meilleur pronostic.

Dans notre étude, 2 patients se sont compliqués d'un œdème maculaire en préopératoire.

Selon Cohen et al, un implant dans le sulcus serait associé un risque moins élevé de développer un œdème maculaire par rapport à l'implant clippé à l'iris car l'irritation et l'inflammation induite par le contact irien induirait des médiateurs inflammatoires qui agiraient au niveau du segment postérieur et provoqueraient par conséquent un œdème maculaire.

Deux réactions fibrineuses, traitées par corticothérapie, ont été aussi enregistré. D'après l'étude de Yeo et al²⁵, la réponse inflammatoire dû à la présence de matériel cristallinien dans l'œil est progressive. L'étude trouve une corrélation entre le nombre de cellules inflammatoires et le délai de la vitrectomie, mais aussi un lien entre la réponse inflammatoire et l'acuité visuelle finale.

Un seul cas d'hypertonie oculaire a été enregistré jugulé uniquement par traitement médical.

Selon Blodi et al, le risque de développer un glaucome chronique secondaire à long terme devient plus élevé si le délai entre la chirurgie de la cataracte et la vitrectomie a pars plana dépasse trois semaines.¹⁵ D'autres études au contraire ne trouvent pas de relation entre l'élévation de la pression intraoculaire et le délai de la vitrectomie^{13,43}.

Dans l'étude de Kim et al, il a été rapporté qu'aucun des 8 patients ayant subis une vitrectomie dans le même temps opératoire que la chirurgie de la cataracte n'a développé de glaucome secondaire.

Toutefois dans notre série, 11 patients ont été opérés au-delà du premier mois mais aucun cas de glaucome n'a été enregistré.

L'utilisation de fragmatome pour l'ablation du matériel cristallinien serait, selon certaines études, associé à un risque plus élevé de décollement de rétine. Or aucun cas n'a été enregistré malgré le recours dans 94% des cas au fragmatome dans notre étude.

L'incidence du décollement de rétine dans les études anciennes est nettement supérieure à celle retrouvée dans les plus récentes (en moyenne 9.5% contre 5.5%)⁴⁶ ce qui est le cas pour notre série où aucun cas de décollement n'a été enregistré.

Selon Smiddy et al⁵⁰, le décollement de rétine a deux causes possibles il est dû soit : aux manipulations sur la base vitréenne pendant la vitrectomie, soit due à l'inflammation causé par la cicatrisation de la base du vitré en raison des interventions répétées (chirurgie de la cataracte, vitrectomie, implantation).

La première cause peut être prévenue par la détection du décollement en peropératoire et cela en inspectant systématiquement la périphérie de la rétine à la fin de la chirurgie. La deuxième cause est plus difficile à détecter, une gestion de l'inflammation postopératoire reste la meilleure stratégie à adopter.



Conclusion



Au final, la luxation du noyau ou de fragments cristalliniens est une complication per-opéatoire redoutable de la chirurgie de la cataracte. C'est un évènement très stressant pour le chirurgien, car le pronostic visuel voire même anatomique passe d'une chirurgie réputée « simple et rapide », à une chirurgie lourde et à possibilité de récupération visuelle limitée et conditionnée par la survenue de multiples complications.

Les résultats de cette étude indiquent qu'une combinaison entre vitrectomie 23G et fragmatome 20G est efficace pour la prise en charge de la luxation de matériel cristallinien.

Elle permet d'améliorer l'acuité visuelle et de minimiser les complications à condition qu'elle soit bien conduite et bien programmée dans le temps.

La gestion des complications, surtout l'hypertonie oculaire et le décollement de rétine, constitue un facteur déterminant dans la récupération fonctionnelle.



Résumés



Résumé

Titre: Luxation postérieure du matériel cristallinien

Auteur: Khalid Mohamed Yahia

Directeur de thèse: Mouzari Yassine

Mots clés: luxation-cristallin-vitrectomie

Objectif: La luxation du cristallin dans le vitré est une complication grave pouvant survenir pendant la chirurgie de la cataracte. Si elle n'est pas traitée de manière appropriée, elle peut entraîner des complications qui peuvent causer à long terme une baisse de l'acuité visuelle importante et permanente. Pour minimiser ces risques et améliorer le pronostic visuel final, une vitrectomie par la pars plana avec ablation du matériel luxé est souvent envisagée. Le but étant d'évaluer les résultats anatomiques et fonctionnels d'une série de patients opérés par vitrectomie suite à cette complication.

Matériels et méthodes:

Nous avons réalisé une étude rétrospective sur 17 yeux de 17 patients ayant été opérés par vitrectomie à 3 voies à la pars plana suite à une luxation du cristallin ou de fragments cristalliniens dans le vitré entre Mars 2017 et septembre 2022. Les critères de jugements principaux prennent en compte les données de la première et la dernière visite post opératoire, et concernent l'acuité visuelle et les complications per et postopératoire.

Résultats:

Le délai moyen de la réalisation de la vitrectomie était de 4 semaines. La meilleure acuité visuelle corrigé moyenne est passé de 1.54 ± 0.52 LogMar en préopératoire à $0.69 \pm 0,46$ LogMar en postopératoire soit un gain en acuité visuelle de 0.85 LogMar en moyenne. Les principales complications préopératoires concernaient l'hypertonie oculaire chez 58,8% des patients, suivie par l'uvéite phacoantigénique 41,1% puis l'incarcération du vitré dans la chambre antérieure retrouvés chez 35,3%. En postopératoire, les complications étaient dominées par l'œdème maculaire et les réactions fibrineuses chez 11.76% des patients, aucun cas de décollement de rétine ou de glaucome secondaire n'a été enregistré.

Conclusion:

Au final, notre étude montre l'intérêt de la vitrectomie à la pars plana dans la prise en charge de la luxation du matériel cristallinien à travers l'amélioration de l'acuité visuelle et la réduction du taux de complications à condition qu'elle soit bien conduite et bien programmée dans le temps.

Abstract

Title: Posterior luxation of the lens

Author: Khalid Mohamed Yahia

Supervisor: Mouzari Yassine

Key words: Luxation- Lens – Vitrectomy

Purpose: Luxation of the lens into the vitreous is a serious complication that can occur during cataract surgery or as a result of ocular trauma. If not treated appropriately, it can lead to complications such as phacoantigenic uveitis, macular edema, glaucoma, and retinal detachment, which can cause a significant and permanent decrease in visual acuity in the long term. To minimize these risks and improve the final visual prognosis, vitrectomy through the pars plana with removal of the luxated material is often considered. The aim of this study is to evaluate the anatomical and functional outcomes of a series of patients who underwent vitrectomy following lens material luxation into the vitreous.

Methods: We conducted a retrospective study on 17 eyes of 17 patients who underwent three-port pars plana vitrectomy following lens or lens fragment luxation into the vitreous between March 2017 and September 2022. The main outcome measures took into account data from the first and last postoperative visits and concerned visual acuity and peri- and postoperative complications.

Results: The mean time to perform vitrectomy in our series was 4 weeks. The mean best corrected visual acuity improved from 1.54 ± 0.52 LogMar preoperatively to 0.69 ± 0.46 LogMar postoperatively, representing an average gain in visual acuity of 0.85 LogMar. The main preoperative complications were ocular hypertension in 58.8% of patients, followed by phacoantigenic uveitis in 41.1%, and vitreous incarceration in the anterior chamber found in 35.3%. Postoperatively, complications were dominated by macular edema and fibrinous reactions in 11.76% of patients, with no cases of retinal detachment or secondary glaucoma recorded.

Conclusion: In conclusion, our study demonstrates the benefit of pars plana vitrectomy in the management of lens material luxation through improvement in visual acuity and reduction in the rate of complications, provided that it is well conducted and appropriately timed.

ملخص

العنوان: تزامم العدسة البصرية الخلفية

المؤلف: خالد محمد يحيى

مدير الأطروحة: ياسين مزاري

الكلمات الأساسية: تزامم - عدسة بصرية - فيتركتوميا

الهدف: تمزق العدسة داخل الجليدية هو مضاعفة خطيرة يمكن أن تحدث أثناء جراحة المياه البيضاء، أو نتيجة لإصابة العين. إذا لم يتم علاجه بالطريقة المناسبة، فقد يؤدي إلى مضاعفات مثل التهاب العدسة الأنسجي-المضاد، والتورم الشبكي، والزرق، وانفصال الشبكية، والتي يمكن أن تتسبب في انخفاض حاد ودائم في الوضوح البصري على المدى الطويل. لتقليل هذه المخاطر وتحسين التوقعات البصرية النهائية، يتم التفكير في العديد من الأحيان في إجراء استئصال الجليدية عن طريق الخطة البارزة مع إزالة المواد المتحركة. الهدف من هذه الدراسة هو تقييم النتائج التشريحية والوظيفية لسلسلة من المرضى الذين أجروا استئصال الجليدية بعد تمزق مواد العدسة داخل الجليدية.

المواد والطرق: قمنا بإجراء دراسة استرجاعية على 17 عيّنًا من 17 مريضًا تم استئصالهم بواسطة الخطة البارزة بعد تمزق الكريستالية أو شظايا الكريستال داخل الجليدية بين مارس 2017 وسبتمبر 2022. تأخذ المعايير الرئيسية بعين الاعتبار البيانات من الزيارة القبلية والزيارة النهائية بعد الجراحة، وتعلق بالوضوح البصري والمضاعفات قبل وبعد الجراحة.

النتائج: كان متوسط الوقت لإجراء الاستئصال في سلسلتنا 4 أسابيع. تحسنت أفضل وضوح بصري معدل مصحح من 0.52 ± 1.54 LogMar قبل الجراحة إلى 0.46 ± 0.69 LogMar بعد الجراحة، مما

تمثل زيادة متوسطة في حدة الرؤية بمقدار 0.85 لوجمار. كانت المضاعفات الراجعة إلى فترة ما قبل العملية الرئيسية ارتفاع ضغط العين في 58.8% من المرضى، تليها التهاب الأوعية الدموية الحاد التأثيري في 41.1%، واحتجاز الجسم الزجاجي في الغرفة الأمامية وجد في 35.3%. وبعد العملية، كانت المضاعفات تتمثل في تورم الشبكية وردود الفعل الليفية في 11.76% من المرضى، ولم يتم تسجيل حالات انفصال الشبكية أو الجلوكوما الثانوية.

الاستنتاج: في النهاية، تظهر دراستنا فوائد الفيتراكومي عبر القرنية في إدارة انزلاق المواد العدسية من خلال تحسين حدة الرؤية وتقليل معدل المضاعفات، شريطة أن يتم تنفيذها بشكل جيد وفي الوقت المناسب.



Références



- [1] Yang, C. S., Lee, F. L., Hsu, W. M. & Liu, J. H. Management of retained intravitreal lens fragments after phacoemulsification surgery. *Ophthalmologica* **216**, 192–197 (2002).
- [2] Cho, M. & Paul Chan, R. V. 23-Gauge Pars Plana Vitrectomy for Management of Posteriorly Dislocated Crystalline Lens. *Clin. Ophthalmol.* **5**, 1737–1743 (2011).
- [3] Anatomie et histologie de l’œil de Henry Saraux - Livre - Decitre.
- [4] Rocher, N. Anatomie et physiologie de l’œil humain. *Soins* **55**, 30–31 (2010).
- [5] Œil, D. E. L. & Propos, A. D’OPHTALMOLOGIE.
- [6] Brémond-Gignac, D., Copin, H., Laroche, L. & Milazzo, S. Cristallin et zonule : anatomie et embryologie. *EMC - Ophthalmol.* **9**, 1–11 (2012).
- [7] Bourne, R. R. A. *et al.* Causes of blindness and vision impairment in 2020 and trends over 30 years, and prevalence of avoidable blindness in relation to VISION 2020: The Right to Sight: An analysis for the Global Burden of Disease Study. *Lancet Glob. Heal.* **9**, e144–e160 (2021).
- [8] Takata, T., Matsubara, T., Nakamura-Hirota, T. & Fujii, N. Negative charge at aspartate 151 is important for human lens α A-crystallin stability and chaperone function. *Exp. Eye Res.* **182**, 10–18 (2019).
- [9] CABOT, F. & GATINEL, D. Cataracte ou cristallin clair : méthodes objectives d’évaluation et indication chirurgicale. *Réalités Ophthalmol.* **208**, 1–5 (2013).

- [10] Technique chirurgicale (chirurgie de la cataracte) - Docteur Damien Gatinel. <https://www.gatinel.com/chirurgie-de-la-cataracte/techniques-chirurgicale/>.
- [11] Gribomont, A. C. & Nélis, S. Conduite tenir face une phakoémulsification compliquée d'une luxation postérieure de matériel cristallinien. Le point de vue du chirurgien vitréorétinien. *J. Fr. Ophthalmol.* **33**, 742–748 (2010).
- [12] Kim, I. K. & Miller, J. W. Management of dislocated lens material. *Semin. Ophthalmol.* **17**, 162–166 (2002).
- [13] Scott, I. U. *et al.* Clinical features and outcomes of pars plana vitrectomy in patients with retained lens fragments. *Ophthalmology* **110**, 1567–1572 (2003).
- [14] Fastenberg, D. M., Schwartz, P. L., Shakin, J. L. & Golub, B. M. Management of dislocated nuclear fragments after phacoemulsification. *Am. J. Ophthalmol.* **112**, 535–539 (1991).
- [15] Blodi, B. A., Flynn, H. W., Blodi, C. F., Folk, J. C. & Daily, M. J. Retained nuclei after cataract surgery. *Ophthalmology* **99**, 41–44 (1992).
- [16] Von Lany, H. *et al.* Displacement of nuclear fragments into the vitreous complicating phacoemulsification surgery in the UK: clinical features, outcomes and management. *Br. J. Ophthalmol.* **92**, 493–495 (2008).
- [17] Modi, Y. S. *et al.* Retained Lens Fragments after Cataract Surgery: Outcomes of Same-Day versus Later Pars Plana Vitrectomy. *Am. J. Ophthalmol.* **156**, 454-459.e1 (2013).

- [18] Pande, M. & Dabbs, T. R. Incidence of lens matter dislocation during phacoemulsification. *J. Cataract Refract. Surg.* **22**, 737–742 (1996).
- [19] Kageyama, T., Ayaki, M., Ogasawara, M., Asahiro, C. & Yaguchi, S. Results of vitrectomy performed at the time of phacoemulsification complicated by intravitreal lens fragments. *Br. J. Ophthalmol.* **85**, 1038–1040 (2001).
- [20] Watts, P., Hunter, J. & Bunce, C. Vitrectomy and lensectomy in the management of posterior dislocation of lens fragments. *J. Cataract Refract. Surg.* **26**, 832–837 (2000).
- [21] Plana, P., For, V. & Of, M. Articles originaux les luxations postérieures du cristallin et de fragments cristalliniens opérées par vitrectomie à la pars plana pars plana vitrectomy for management of dropp.... (2020).
- [22] Allinson, R. W., Metrikin, D. C. & Fante, R. G. Incidence of Vitreous Loss among Third-year Residents Performing Phacoemulsification. *Ophthalmology* **99**, 726–730 (1992).
- [23] Guzek, J. P. *et al.* Risk Factors for Intraoperative Complications in 1000 Extracapsular Cataract Cases. *Ophthalmology* **94**, 461–466 (1987).
- [24] Margherio, R. R. *et al.* Vitrectomy for retained lens fragments after phacoemulsification. *Ophthalmology* **104**, 1426–1432 (1997).
- [25] Yeo, L. M. W., Charteris, D. G., Bunce, C., Luthert, P. J. & Gregor, Z. J. Retained intravitreal lens fragments after phacoemulsification: a clinicopathological correlation. *Br. J. Ophthalmol.* **83**, 1135–1138 (1999).

- [26] Leaming, D. V. Practice styles and preferences of ASCRS members—1994 survey. *J. Cataract Refract. Surg.* **21**, 378–385 (1995).
- [27] Tommila, P. & Immonen, I. Dislocated nuclear fragments after cataract surgery. *Eye* **9**, 437–441 (1995).
- [28] Gonvers, M. New approach to managing vitreous loss and dislocated lens fragments during phacoemulsification. *J. Cataract Refract. Surg.* **20**, 346–349 (1994).
- [29] Vilar, N. F. *et al.* Removal of retained lens fragments after phacoemulsification reverses secondary glaucoma and restores visual acuity. *Ophthalmology* **104**, 787–792 (1997).
- [30] Scott, I. U. *et al.* Clinical features and outcomes of pars plana vitrectomy in patients with retained lens fragments. *Ophthalmology* **110**, 1567–1572 (2003).
- [31] Romero-Aroca, P. *et al.* Management of nucleus loss into the vitreous: long term follow up in 63 patients. *undefined* (2007).
- [32] Vanner, E. A. *et al.* A retrospective cohort study of clinical outcomes for intravitreal crystalline retained lens fragments after age-related cataract surgery: a comparison of same-day versus delayed vitrectomy. *Clin. Ophthalmol.* **6**, 1135 (2012).
- [33] Chen, C. L. *et al.* Immediate pars plana vitrectomy improves outcome in retained intravitreal lens fragments after phacoemulsification. *Ophthalmologica* **222**, 277–283 (2008).

- [34] Wilkinson, C. P. & Green, W. R. Vitrectomy for retained lens material after cataract extraction: The relationship between histopathologic findings and the time of vitreous surgery. *Ophthalmology* **108**, 1633–1637 (2001).
- [35] Vermion, J. C., Yahia, R., Angioi-Duprez, K., Berrod, J. P. & Conart, J. B. Retained lens fragments after cataract surgery: Comparison of same-day versus delayed vitrectomy. *J. Fr. Ophthalmol.* **44**, 962–967 (2021).
- [36] Moore, J. K. *et al.* Retinal detachment in eyes undergoing pars plana vitrectomy for removal of retained lens fragments. *Ophthalmology* **110**, 709–713 (2003).
- [37] [Surgery of intravitreal nuclear luxations post-phacoemulsification] - PubMed. <https://pubmed.ncbi.nlm.nih.gov/9759401/>.
- [38] Kramer, S. G., Hwang, D., Peyman, G. A., Schulman, J. A. & Sullivan, B. DIAGNOSTIC AND SURGICAL TECHNIQUES Perfluorocarbon Liquids in Ophthalmology. *Surv. Ophthalmol.* **39**, (1995).
- [39] Chang, S. Low viscosity liquid fluorochemicals in vitreous surgery. *Am. J. Ophthalmol.* **103**, 38–43 (1987).
- [40] Berrocal, M. H., Chenworth, M. L. & Acaba, L. A. Management of giant retinal tear detachments. *J. Ophthalmic Vis. Res.* **12**, 93–97 (2017).

- [41] Ho, L. Y., Doft, B. H., Wang, L. & Bunker, C. H. Clinical Predictors and Outcomes of Pars Ho, L. Y., Doft, B. H., Wang, L., & Bunker, C. H. (2009). Clinical Predictors and Outcomes of Pars Plana Vitrectomy for Retained Lens Material After Cataract Extraction. *American Journal of Ophthalmology*, 147(4), 587. *Am. J. Ophthalmol.* **147**, 587-594.e1 (2009).
- [42] Al-Khaier, A. *et al.* Determinants of visual outcome after pars plana vitrectomy for posteriorly dislocated lens fragments in phacoemulsification. *J. Cataract Refract. Surg.* **27**, 1199–1206 (2001).
- [43] Gilliland, G. D., Hutton, W. L. & Fuller, D. G. Retained intravitreal lens fragments after cataract surgery. *Ophthalmology* **99**, 1263–1269 (1992).
- [44] Peck, T., Park, J., Bajwa, A. & Shildkrot, Y. Timing of vitrectomy for retained lens fragments after cataract surgery. *Int. Ophthalmol.* **38**, 2699–2707 (2018).
- [45] Rossetti, A. & Doro, D. Retained intravitreal lens fragments after phacoemulsification: Complications and visual outcome in vitrectomized and nonvitrectomized eyes. *J. Cataract Refract. Surg.* **28**, 310–315 (2002).
- [46] Ho, S. F. & Zaman, A. Clinical features and outcomes of pars plana vitrectomy in patients with retained lens fragments after phacoemulsification. *J. Cataract Refract. Surg.* **33**, 2106–2110 (2007).

- [47] Cohen, S. M., Davis, A. & Cukrowski, C. Cystoid macular edema after pars plana vitrectomy for retained lens fragments. *J. Cataract Refract. Surg.* **32**, 1521–1526 (2006).
- [48] Olsson, R. B. *et al.* A retrospective study of patients with retained nuclear fragments after cataract extraction. *Acta Ophthalmol. Scand.* **78**, 677–679 (2000).
- [49] Oruc, S. & Kaplan, H. J. Outcome of vitrectomy for retained lens fragments after phacoemulsification. *Ocul. Immunol. Inflamm.* **9**, 41–47 (2001).
- [50] Smiddy, W. E., Guerrerro, J. L., Pinto, R. & Feuer, W. Retinal detachment rate after vitrectomy for retained lens material after phacoemulsification. *Am. J. Ophthalmol.* **135**, 183–187 (2003).

Serment d'Hippocrate

Au moment d'être admis à devenir membre de la profession médicale, je m'engage solennellement à consacrer ma vie au service de l'humanité.

- *Je traiterai mes maîtres avec le respect et la reconnaissance qui leur sont dus.*
- *Je pratiquerai ma profession avec conscience et dignité. La santé de mes malades sera mon premier but.*
- *Je ne trahirai pas les secrets qui me seront confiés.*
- *Je maintiendrai par tous les moyens en mon pouvoir l'honneur et les nobles traditions de la profession médicale.*
- *Les médecins seront mes frères.*
- *Aucune considération de religion, de nationalité, de race, aucune considération politique et sociale ne s'interposera entre mon devoir et mon patient.*
- *Je maintiendrai le respect de la vie humaine dès la conception.*
- *Même sous la menace, je n'userai pas de mes connaissances médicales d'une façon contraire aux lois de l'humanité.*
- *Je m'y engage librement et sur mon honneur.*

قسم أبقراط

بسم الله الرحمن الرحيم

أقسم بالله العظيم

في هذه اللحظة التي يتم فيها قبولي عضوا في المهنة الطبية أتعهد علانية:

- بأن أكرس حياتي لخدمة الإنسانية .
- وأن أحترم أسانذتي وأعترف لهم بالجميل الذي يستحقونه .
- وأن أمارس مهنتي بوانزع من ضميري وشر في جاعلا صحة مريض هدي في الأول .
- وأن لا أفشي الأسرار المعهودة إلي .
- وأن أحافظ بكل ما لدي من وسائل على الشرف والتقاليد النبيلة لمهنة الطب .
- وأن أعتبر سائر الأطباء إخوة لي .
- وأن أقوم بواجبي نحو مرضاي بدون أي اعتبار ديني أو وطني أو عرقي أو سياسي أو اجتماعي .
- وأن أحافظ بكل حزم على احترام الحياة الإنسانية منذ نشأتها .
- وأن لا أستعمل معلوماتي الطبية بطريق يضر بحقوق الإنسان مهما لاقيت من تهديد .
- بكل هذا أتعهد عن كامل اختيار ومقسما بالله .

والله على ما أقول شهيد .



المملكة المغربية
جامعة محمد الخامس بالرباط
كلية الطب والصيدلة
الرباط



جامعة محمد الخامس بالرباط
Université Mohammed V de Rabat

أطروحة رقم: 258

سنة : 2023

تزامح العدسة البصرية الخلفية

أطروحة

قدمت ونوقشت علانية يوم : / / 2023

من طرفه

السيد محمد يحيى خالد

لنيل دبلوم

دكتور في الطب

الكلمات الأساسية : تزامح؛ عدسة بصرية؛ فيتركتوميا

أعضاء لجنة المناقشة:

رئيس اللجنة	السيد عبد البر أوبعاز
مدير الأطروحة	أستاذ في طب العيون السيد ياسين موزاري
عضو	أستاذ في طب العيون السيد الحسن عبدالله
عضو	أستاذ في طب العيون السيد عبد الله أمازوزي
	أستاذ في طب العيون