

UNIVERSITE MOHAMMED V - RABAT
FACULTE DE MEDECINE ET DE PHARMACIE - RABAT-

ANNEE: 2017

THESE N°: 80

ÉVENTRATION ACQUISE CHEZ L'ENFANT
(ÉTUDE À PROPOS DE 10 CAS AU NIVEAU DU HER)

THÈSE

Présentée et soutenue publiquement le :

PAR

Mlle. Yousra OUHAMMOU
Née le 06 Janvier 1991 à Khemisset

Pour l'Obtention du Doctorat en Médecine

MOTS CLES : Eventration post opératoire – Infection pariétale – Prothèse –
Laparotomie.

JURY

Mr. M. N. BENHMAMOUCHE

Professeur de Chirurgie Pédiatrique

PRESIDENT

Mr. M. KISRA

Professeur de Chirurgie Pédiatrique

RAPPORTEUR

Mr. R. OULAHYANE

Professeur de Chirurgie Pédiatrique

Mr. H. ZERHOUNI

Professeur de Chirurgie Pédiatrique

JUGES

بِسْمِ اللَّهِ الرَّحْمَنِ الرَّحِيمِ

سبحانك لا علم لنا إلا ما علمتنا إنك

أنت العليم الحكيم

بِسْمِ اللَّهِ الرَّحْمَنِ الرَّحِيمِ

سورة البقرة: الآية 32



UNIVERSITE MOHAMMED V DE RABAT

FACULTE DE MEDECINE ET DE PHARMACIE - RABAT

DOYENS HONORAIRES :

1962 – 1969 : Professeur Abdelmalek FARAJ
1969 – 1974 : Professeur Abdellatif BERBICH
1974 – 1981 : Professeur Bachir LAZRAK
1981 – 1989 : Professeur Taieb CHKILI
1989 – 1997 : Professeur Mohamed Tahar ALAOUI
1997 – 2003 : Professeur Abdelmajid BELMAHI
2003 – 2013 : Professeur Najia HAJJAJ - HASSOUNI



ADMINISTRATION :

Doyen : Professeur Mohamed ADNAOUI
Vice Doyen chargé des Affaires Académiques et étudiantes
Professeur Mohammed AHALLAT
Vice Doyen chargé de la Recherche et de la Coopération
Professeur Taoufiq DAKKA
Vice Doyen chargé des Affaires Spécifiques à la Pharmacie
Professeur Jamal TAOUFIK
Secrétaire Général : Mr. Mohamed KARRA

1- ENSEIGNANTS-CHERCHEURS MEDECINS ET PHARMACIENS

PROFESSEURS :

Décembre 1984

Pr. MAAOUNI Abdelaziz	Médecine Interne – <i>Clinique Royale</i>
Pr. MAAZOUZI Ahmed Wajdi	Anesthésie -Réanimation
Pr. SETTAF Abdellatif	pathologie Chirurgicale

Novembre et Décembre 1985

Pr. BENSAID Younes	Pathologie Chirurgicale
--------------------	-------------------------

Janvier, Février et Décembre 1987

Pr. CHAHED OUZZANI Houria	Gastro-Entérologie
Pr. LACHKAR Hassan	Médecine Interne
Pr. YAHYAOUI Mohamed	Neurologie

Décembre 1988

Pr. BENHAMAMOUCHE Mohamed Najib	Chirurgie Pédiatrique
Pr. DAFIRI Rachida	Radiologie

Décembre 1989

Pr. ADNAOUI Mohamed
Pr. CHAD Bouziane
Pr. OUAZZANI Taïbi Mohamed Réda

Janvier et Novembre 1990

Pr. CHKOFF Rachid
Pr. HACHIM Mohammed*
Pr. KHARBACH Aïcha
Pr. MANSOURI Fatima
Pr. TAZI Saoud Anas

Février Avril Juillet et Décembre 1991

Pr. AL HAMANY Zaïtounia
Pr. AZZOUZI Abderrahim
Pr. BAYAHIA Rabéa
Pr. BELKOUCHI Abdelkader
Pr. BENCHEKROUN Belabbes Abdellatif
Pr. BENSOU DA Yahia
Pr. BERRAHO Amina
Pr. BEZZAD Rachid
Pr. CHABRAOUI Layachi
Pr. CHERRAH Yahia
Pr. CHOKAIRI Omar
Pr. KHATTAB Mohamed
Pr. SOULAYMANI Rachida
Pr. TAOUFIK Jamal

Décembre 1992

Pr. AHALLAT Mohamed
Pr. BENSOU DA Adil
Pr. BOUJIDA Mohamed Najib
Pr. CHAHED OUAZZANI Laaziza
Pr. CHRAIBI Chafiq
Pr. DEHAYNI Mohamed*
Pr. EL OUAHABI Abdessamad
Pr. FELLAT Rokaya
Pr. GHAFIR Driss*
Pr. JIDDANE Mohamed
Pr. TAGHY Ahmed
Pr. ZOUHDI Mimoun

Mars 1994

Pr. BENJAAFAR Nouredine
Pr. BEN RAIS Nozha
Pr. CAOUI Malika
Pr. CHRAIBI Abdelmjid
Pr. EL AMRANI Sabah

Médecine Interne – Doyen de la FMPR
Pathologie Chirurgicale
Neurologie

Pathologie Chirurgicale
Médecine-Interne
Gynécologie -Obstétrique
Anatomie-Pathologique
Anesthésie Réanimation

Anatomie-Pathologique
Anesthésie Réanimation – Doyen de la FMPO
Néphrologie
Chirurgie Générale
Chirurgie Générale
Pharmacie galénique
Ophtalmologie
Gynécologie Obstétrique
Biochimie et Chimie
Pharmacologie
Histologie Embryologie
Pédiatrie
Pharmacologie – Dir. du Centre National PV
Chimie thérapeutique V.D à la pharmacie+Dir du
CEDOC

Chirurgie Générale V.D Aff. Acad. et Estud
Anesthésie Réanimation
Radiologie
Gastro-Entérologie
Gynécologie Obstétrique
Gynécologie Obstétrique
Neurochirurgie
Cardiologie
Médecine Interne
Anatomie
Chirurgie Générale
Microbiologie



Radiothérapie
Biophysique
Biophysique
Endocrinologie et Maladies Métaboliques Doyen de la
FMPA
Gynécologie Obstétrique

Pr. EL BARDOUNI Ahmed
Pr. EL HASSANI My Rachid
Pr. ERROUGANI Abdelkader
Pr. ESSAKALI Malika
Pr. ETTAYEBI Fouad
Pr. HADRI Larbi*
Pr. HASSAM Badreddine
Pr. IFRINE Lahssan
Pr. JELTHI Ahmed
Pr. MAHFOUD Mustapha
Pr. RHRAB Brahim
Pr. SENOUCI Karima

Mars 1994

Pr. ABBAR Mohamed*
Pr. ABDELHAK M'barek
Pr. BELAIDI Halima
Pr. BENTAHILA Abdelali
Pr. BENYAHIA Mohammed Ali
Pr. BERRADA Mohamed Saleh
Pr. CHAMI Ilham
Pr. CHERKAOUI Lalla Ouafae
Pr. JALIL Abdelouahed
Pr. LAKHDAR Amina
Pr. MOUANE Nezha

Mars 1995

Pr. ABOUQUAL Redouane
Pr. AMRAOUI Mohamed
Pr. BAIDADA Abdelaziz
Pr. BARGACH Samir
Pr. CHAARI Jilali*
Pr. DIMOU M'barek*
Pr. DRISSI KAMILI Med Nordine*
Pr. EL MESNAOUI Abbes
Pr. ESSAKALI HOUSSYNI Leila
Pr. HDA Abdelhamid*
Pr. IBEN ATTYA ANDALOUSSI Ahmed
Pr. OUAZZANI CHAHDI Bahia
Pr. SEFIANI Abdelaziz
Pr. ZEGGWAGH Amine Ali

Décembre 1996

Pr. AMIL Touriya*
Pr. BELKACEM Rachid
Pr. BOULANOUAR Abdelkrim
Pr. EL ALAMI EL FARICHA EL Hassan
Pr. GAOUZI Ahmed
Pr. MAHFOUDI M'barek*
Pr. OUADGHIRI Mohamed
Pr. OUZEDDOUN Naima
Pr. ZBIR EL Mehdi*

Traumato-Orthopédie
Radiologie
Chirurgie Générale- **Directeur CHIS**
Immunologie
Chirurgie Pédiatrique
Médecine Interne
Dermatologie
Chirurgie Générale
Anatomie Pathologique
Traumatologie – Orthopédie
Gynécologie –Obstétrique
Dermatologie

Urologie
Chirurgie – Pédiatrique
Neurologie
Pédiatrie
Gynécologie – Obstétrique
Traumatologie – Orthopédie
Radiologie
Ophtalmologie
Chirurgie Générale
Gynécologie Obstétrique
Pédiatrie

Réanimation Médicale
Chirurgie Générale
Gynécologie Obstétrique
Gynécologie Obstétrique
Médecine Interne
Anesthésie Réanimation
Anesthésie Réanimation
Chirurgie Générale
Oto-Rhino-Laryngologie
Cardiologie - **Directeur HMI Med V**
Urologie
Ophtalmologie
Génétique
Réanimation Médicale

Radiologie
Chirurgie Pédiatrie
Ophtalmologie
Chirurgie Générale
Pédiatrie
Radiologie
Traumatologie-Orthopédie
Néphrologie
Cardiologie



Novembre 1997

Pr. ALAMI Mohamed Hassan
Pr. BEN SLIMANE Lounis
Pr. BIROUK Nazha
Pr. ERREIMI Naima
Pr. FELLAT Nadia
Pr. HAIMEUR Charki*
Pr. KADDOURI Nouredine
Pr. KOUTANI Abdellatif
Pr. LAHLOU Mohamed Khalid
Pr. MAHRAOUI CHAFIQ
Pr. TAOUFIQ Jallal
Pr. YOUSFI MALKI Mounia

Gynécologie-Obstétrique
Urologie
Neurologie
Pédiatrie
Cardiologie
Anesthésie Réanimation
Chirurgie Pédiatrique
Urologie
Chirurgie Générale
Pédiatrie
Psychiatrie
Gynécologie Obstétrique

Novembre 1998

Pr. AFIFI RAJAA
Pr. BENOMAR ALI
Pr. BOUGTAB Abdesslam
Pr. ER RIHANI Hassan
Pr. BENKIRANE Majid*
Pr. KHATOURI ALI*

Gastro-Entérologie
Neurologie – **Doyen de la FMP Abulcassis**
Chirurgie Générale
Oncologie Médicale
Hématologie
Cardiologie

Janvier 2000

Pr. ABID Ahmed*
Pr. AIT OUMAR Hassan
Pr. BENJELLOUN Dakhama Badr.Sououd
Pr. BOURKADI Jamal-Eddine
Pr. CHARIF CHEFCHAOUNI Al Montacer
Pr. ECHARRAB El Mahjoub
Pr. EL FTOUH Mustapha
Pr. EL MOSTARCHID Brahim*
Pr. ISMAILI Hassane*
Pr. MAHMOUDI Abdelkrim*
Pr. TACHINANTE Rajae
Pr. TAZI MEZALEK Zoubida

Pneumophtisiologie
Pédiatrie
Pédiatrie
Pneumo-phtisiologie
Chirurgie Générale
Chirurgie Générale
Pneumo-phtisiologie
Neurochirurgie
Traumatologie Orthopédie- **Dir. Hop. Av. Marr.**
Anesthésie-Réanimation **Inspecteur du SSM**
Anesthésie-Réanimation
Médecine Interne



Novembre 2000

Pr. AIDI Saadia
Pr. AJANA Fatima Zohra
Pr. BENAMR Said
Pr. CHERTI Mohammed
Pr. ECH-CHEIF EL KETTANI Selma
Pr. EL HASSANI Amine
Pr. EL KHADER Khalid
Pr. EL MAGHRAOUI Abdellah*
Pr. GHARBI Mohamed El Hassan
Pr. MAHASSINI Najat
Pr. MDAGHRI ALAOUI Asmae
Pr. ROUIMI Abdelhadi*

Neurologie
Gastro-Entérologie
Chirurgie Générale
Cardiologie
Anesthésie-Réanimation
Pédiatrie **Directeur Hop. Chekikh Zaied**
Urologie
Rhumatologie
Endocrinologie et Maladies Métaboliques
Anatomie Pathologique
Pédiatrie
Neurologie

Décembre 2000

Pr. ZOHAIR ABDELAH*

ORL

Décembre 2001

Pr. BALKHI Hicham*
Pr. BENABDELJLIL Maria
Pr. BENAMAR Loubna
Pr. BENAMOR Jouda
Pr. BENELBARHDADI Imane
Pr. BENNANI Rajae
Pr. BENOACHANE Thami
Pr. BEZZA Ahmed*
Pr. BOUCHIKHI IDRISSE Med Larbi
Pr. BOUMDIN El Hassane*
Pr. CHAT Latifa
Pr. DAALI Mustapha*
Pr. DRISSI Sidi Mourad*
Pr. EL HIJRI Ahmed
Pr. EL MAAQILI Moulay Rachid
Pr. EL MADHI Tarik
Pr. EL OUNANI Mohamed
Pr. ETTAIR Said
Pr. GAZZAZ Miloudi*
Pr. HRORA Abdelmalek
Pr. KABBAJ Saad
Pr. KABIRI EL Hassane*
Pr. LAMRANI Moulay Omar
Pr. LEKEHAL Brahim
Pr. MAHASSIN Fattouma*
Pr. MEDARHRI Jalil
Pr. MIKDAME Mohammed*
Pr. MOHSINE Raouf
Pr. NOUINI Yassine
Pr. SABBABH Farid
Pr. SEFIANI Yasser
Pr. TAOUFIQ BENCHEKROUN Soumia

Anesthésie-Réanimation
Neurologie
Néphrologie
Pneumo-phtisiologie
Gastro-Entérologie
Cardiologie
Pédiatrie
Rhumatologie
Anatomie
Radiologie
Radiologie
Chirurgie Générale
Radiologie
Anesthésie-Réanimation
Neuro-Chirurgie
Chirurgie-Pédiatrique
Chirurgie Générale
Pédiatrie **Directeur. Hop.d'Enfants**
Neuro-Chirurgie
Chirurgie Générale
Anesthésie-Réanimation
Chirurgie Thoracique
Traumatologie Orthopédie
Chirurgie Vasculaire Périphérique
Médecine Interne
Chirurgie Générale
Hématologie Clinique
Chirurgie Générale
Urologie **Directeur Hôpital Ibn Sina**
Chirurgie Générale
Chirurgie Vasculaire Périphérique
Pédiatrie



Décembre 2002

Pr. AL BOUZIDI Abderrahmane*
Pr. AMEUR Ahmed *
Pr. AMRI Rachida
Pr. AOURARH Aziz*
Pr. BAMOU Youssef *
Pr. BELMEJDOUB Ghizlene*
Pr. BENZEKRI Laila
Pr. BENZZOUBEIR Nadia
Pr. BERNOUSSI Zakiya
Pr. BICHRA Mohamed Zakariya*
Pr. CHOHO Abdelkrim *

Anatomie Pathologique
Urologie
Cardiologie
Gastro-Entérologie
Biochimie-Chimie
Endocrinologie et Maladies Métaboliques
Dermatologie
Gastro-Entérologie
Anatomie Pathologique
Psychiatrie
Chirurgie Générale

Pr. CHKIRATE Bouchra
Pr. EL ALAMI EL FELLOUS Sidi Zouhair
Pr. EL HAOURI Mohamed *
Pr. FILALI ADIB Abdelhai
Pr. HAJJI Zakia
Pr. IKEN Ali
Pr. JAAFAR Abdeloihab*
Pr. KRIOUILE Yamina
Pr. LAGHMARI Mina
Pr. MABROUK Hfid*
Pr. MOUSSAOUI RAHALI Driss*
Pr. OUJILAL Abdelilah
Pr. RACHID Khalid *
Pr. RAISS Mohamed
Pr. RGUIBI IDRISSE Sidi Mustapha*
Pr. RHOU Hakima
Pr. SIAH Samir *
Pr. THIMOU Amal
Pr. ZENTAR Aziz*

Janvier 2004

Pr. ABDELLAH El Hassan
Pr. AMRANI Mariam
Pr. BENBOUZID Mohammed Anas
Pr. BENKIRANE Ahmed*
Pr. BOUGHALEM Mohamed*
Pr. BOULAADAS Malik
Pr. BOURAZZA Ahmed*
Pr. CHAGAR Belkacem*
Pr. CHERRADI Nadia
Pr. EL FENNI Jamal*
Pr. EL HANCHI ZAKI
Pr. EL KHORASSANI Mohamed
Pr. EL YOUNASSI Badreddine*
Pr. HACHI Hafid
Pr. JABOUIRIK Fatima
Pr. KHARMAZ Mohamed
Pr. MOUGHIL Said
Pr. OUBAAZ Abdelbarre*
Pr. TARIB Abdelilah*
Pr. TIJAMI Fouad
Pr. ZARZUR Jamila

Janvier 2005

Pr. ABBASSI Abdellah
Pr. AL KANDRY Sif Eddine*
Pr. ALLALI Fadoua
Pr. AMAZOUZI Abdellah
Pr. AZIZ Nouredine*
Pr. BAHIRI Rachid

Pédiatrie
Chirurgie Pédiatrique
Dermatologie
Gynécologie Obstétrique
Ophtalmologie
Urologie
Traumatologie Orthopédie
Pédiatrie
Ophtalmologie
Traumatologie Orthopédie
Gynécologie Obstétrique
Oto-Rhino-Laryngologie
Traumatologie Orthopédie
Chirurgie Générale
Pneumophtisiologie
Néphrologie
Anesthésie Réanimation
Pédiatrie
Chirurgie Générale

Ophtalmologie
Anatomie Pathologique
Oto-Rhino-Laryngologie
Gastro-Entérologie
Anesthésie Réanimation
Stomatologie et Chirurgie Maxillo-faciale
Neurologie
Traumatologie Orthopédie
Anatomie Pathologique
Radiologie
Gynécologie Obstétrique
Pédiatrie
Cardiologie
Chirurgie Générale
Pédiatrie
Traumatologie Orthopédie
Chirurgie Cardio-Vasculaire
Ophtalmologie
Pharmacie Clinique
Chirurgie Générale
Cardiologie

Chirurgie Réparatrice et Plastique
Chirurgie Générale
Rhumatologie
Ophtalmologie
Radiologie
Rhumatologie



Pr. BARKAT Amina
Pr. BENYASS Aatif
Pr. BERNOUSSI Abdelghani
Pr. DOUDOUH Abderrahim*
Pr. EL HAMZA OUI Sakina*
Pr. HAJJI Leila
Pr. HESSISSEN Leila
Pr. JIDAL Mohamed*
Pr. LAAROUSSI Mohamed
Pr. LYAGOUBI Mohammed
Pr. NIAMANE Radouane*
Pr. RAGALA Abdelhak
Pr. SBIHI Souad
Pr. ZERAIDI Najia

Pédiatrie
Cardiologie
Ophtalmologie
Biophysique
Microbiologie
Cardiologie (mise en disponibilité)
Pédiatrie
Radiologie
Chirurgie Cardio-vasculaire
Parasitologie
Rhumatologie
Gynécologie Obstétrique
Histo-Embryologie Cytogénétique
Gynécologie Obstétrique

Décembre 2005

Pr. CHANI Mohamed

Anesthésie Réanimation

Avril 2006

Pr. ACHEMLAL Lahsen*
Pr. AKJOUJ Saïd*
Pr. BELMEKKI Abdelkader*
Pr. BENCHEIKH Razika
Pr. BIYI Abdelhamid*
Pr. BOUHAFS Mohamed El Amine
Pr. BOULAHYA Abdellatif*
Pr. CHENGUETI ANSARI Anas
Pr. DOGHMI Nawal
Pr. FELLAT Ibtissam
Pr. FAROUDY Mamoun
Pr. HARMOUCHE Hicham
Pr. HANAFI Sidi Mohamed*
Pr. IDRIS LAHLOU Amine*
Pr. JROUNDI Laila
Pr. KARMOUNI Tariq
Pr. KILI Amina
Pr. KISRA Hassan
Pr. KISRA Mounir
Pr. LAATIRIS Abdelkader*
Pr. LMIMOUNI Badreddine*
Pr. MANSOURI Hamid*
Pr. OUANASS Abderrazzak
Pr. SAFI Soumaya*
Pr. SEKKAT Fatima Zahra
Pr. SOUALHI Mouna
Pr. TELLAL Saïda*
Pr. ZAHRAOUI Rachida

Rhumatologie
Radiologie
Hématologie
O.R.L
Biophysique
Chirurgie - Pédiatrique
Chirurgie Cardio – Vasculaire
Gynécologie Obstétrique
Cardiologie
Cardiologie
Anesthésie Réanimation
Médecine Interne
Anesthésie Réanimation
Microbiologie
Radiologie
Urologie
Pédiatrie
Psychiatrie
Chirurgie – Pédiatrique
Pharmacie Galénique
Parasitologie
Radiothérapie
Psychiatrie
Endocrinologie
Psychiatrie
Pneumo – Phtisiologie
Biochimie
Pneumo – Phtisiologie

Octobre 2007

Pr. ABIDI Khalid
Pr. ACHACHI Leila

Réanimation médicale
Pneumo phtisiologie



Pr. ACHOUR Abdessamad*
Pr. AIT HOUSSA Mahdi*
Pr. AMHAJJI Larbi*
Pr. AOUI Sarra
Pr. BAITE Abdelouahed*
Pr. BALOUCH Lhousaine*
Pr. BENZIANE Hamid*
Pr. BOUTIMZINE Nourdine
Pr. CHARKAOUI Naoual*
Pr. EHIRCHIOU Abdelkader*
Pr. ELABSI Mohamed
Pr. EL MOUSSAOUI Rachid
Pr. EL OMARI Fatima
Pr. GHARIB Noureddine
Pr. HADADI Khalid*
Pr. ICHOU Mohamed*
Pr. ISMAILI Nadia
Pr. KEBDANI Tayeb
Pr. LALAOUI SALIM Jaafar*
Pr. LOUZI Lhousain*
Pr. MADANI Naoufel
Pr. MAHI Mohamed*
Pr. MARC Karima
Pr. MASRAR Azlarab
Pr. MRABET Mustapha*
Pr. MRANI Saad*
Pr. OUZZIF Ez zohra*
Pr. RABHI Monsef*
Pr. RADOUANE Bouchaib*
Pr. SEFFAR Myriame
Pr. SEKHSOKH Yessine*
Pr. SIFAT Hassan*
Pr. TABERKANET Mustafa*
Pr. TACHFOUTI Samira
Pr. TAJDINE Mohammed Tariq*
Pr. TANANE Mansour*
Pr. TLIGUI Houssain
Pr. TOUATI Zakia

Décembre 2007

Pr. DOUHAL ABDERRAHMAN

Décembre 2008

Pr ZOUBIR Mohamed*
Pr TAHIRI My El Hassan*

Chirurgie générale
Chirurgie cardio vasculaire
Traumatologie orthopédie
Parasitologie
Anesthésie réanimation **Directeur ERSM**
Biochimie-chimie
Pharmacie clinique
Ophtalmologie
Pharmacie galénique
Chirurgie générale
Chirurgie générale
Anesthésie réanimation
Psychiatrie
Chirurgie plastique et réparatrice
Radiothérapie
Oncologie médicale
Dermatologie
Radiothérapie
Anesthésie réanimation
Microbiologie
Réanimation médicale
Radiologie
Pneumo phtisiologie
Hématologique
Médecine préventive santé publique et hygiène
Virologie
Biochimie-chimie
Médecine interne
Radiologie
Microbiologie
Microbiologie
Radiothérapie
Chirurgie vasculaire périphérique
Ophtalmologie
Chirurgie générale
Traumatologie orthopédie
Parasitologie
Cardiologie

Ophtalmologie

Anesthésie Réanimation
Chirurgie Générale

Mars 2009

Pr. ABOUZAHIR Ali*
Pr. AGDR Aomar*
Pr. AIT ALI Abdelmounaim*
Pr. AIT BENHADDOU El hachmia
Pr. AKHADDAR Ali*
Pr. ALLALI Nazik
Pr. AMINE Bouchra
Pr. ARKHA Yassir
Pr. BELYAMANI Lahcen*
Pr. BJIJOU Younes
Pr. BOUHSAIN Sanae*
Pr. BOUI Mohammed*
Pr. BOUNAIM Ahmed*
Pr. BOUSSOUGA Mostapha*
Pr. CHAKOUR Mohammed *
Pr. CHTATA Hassan Toufik*
Pr. DOGHMI Kamal*
Pr. EL MALKI Hadj Omar
Pr. EL OUENNASS Mostapha*
Pr. ENNIBI Khalid*
Pr. FATHI Khalid
Pr. HASSIKOU Hasna *
Pr. KABBAJ Nawal
Pr. KABIRI Meryem
Pr. KARBOUBI Lamya
Pr. L'KASSIMI Hachemi*
Pr. LAMSAOURI Jamal*
Pr. MARMADE Lahcen
Pr. MESKINI Toufik
Pr. MESSAOUDI Nezha *
Pr. MSSROURI Rahal
Pr. NASSAR Ittimade
Pr. OUKERRAJ Latifa
Pr. RHORFI Ismail Abderrahmani *

PROFESSEURS AGREGES :

Octobre 2010

Pr. ALILOU Mustapha
Pr. AMEZIANE Taoufiq*
Pr. BELAGUID Abdelaziz
Pr. BOUAITY Brahim*
Pr. CHADLI Mariama*
Pr. CHEMSI Mohamed*
Pr. DAMI Abdellah*
Pr. DARBI Abdellatif*
Pr. DENDANE Mohammed Anouar
Pr. EL HAFIDI Naima
Pr. EL KHARRAS Abdennasser*

Médecine interne
Pédiatrie
Chirurgie Générale
Neurologie
Neuro-chirurgie
Radiologie
Rhumatologie
Neuro-chirurgie
Anesthésie Réanimation
Anatomie
Biochimie-chimie
Dermatologie
Chirurgie Générale
Traumatologie orthopédique
Hématologie biologique
Chirurgie vasculaire périphérique
Hématologie clinique
Chirurgie Générale
Microbiologie
Médecine interne
Gynécologie obstétrique
Rhumatologie
Gastro-entérologie
Pédiatrie
Pédiatrie
Microbiologie **Directeur Hôpital My Ismail**
Chimie Thérapeutique
Chirurgie Cardio-vasculaire
Pédiatrie
Hématologie biologique
Chirurgie Générale
Radiologie
Cardiologie
Pneumo-phtisiologie



Anesthésie réanimation
Médecine interne
Physiologie
ORL
Microbiologie
Médecine aéronautique
Biochimie chimie
Radiologie
Chirurgie pédiatrique
Pédiatrie
Radiologie

Pr. EL MAZOUZ Samir
Pr. EL SAYEGH Hachem
Pr. ERRABIH Ikram
Pr. LAMALMI Najat
Pr. MOSADIK Ahlam
Pr. MOUJAHID Mountassir*
Pr. NAZIH Mouna*
Pr. ZOUAIDIA Fouad

Chirurgie plastique et réparatrice
Urologie
Gastro entérologie
Anatomie pathologique
Anesthésie Réanimation
Chirurgie générale
Hématologie
Anatomie pathologique

Mai 2012

Pr. AMRANI Abdelouahed
Pr. ABOUELALAA Khalil*
Pr. BELAIZI Mohamed*
Pr. BENCHEBBA Driss*
Pr. DRISSI Mohamed*
Pr. EL ALAOUI MHAMDI Mouna
Pr. EL KHATTABI Abdessadek*
Pr. EL OUAZZANI Hanane*
Pr. ER-RAJI Mounir
Pr. JAHID Ahmed
Pr. MEHSSANI Jamal*
Pr. RAISSOUNI Maha*

Chirurgie Pédiatrique
Anesthésie Réanimation
Psychiatrie
Traumatologie Orthopédique
Anesthésie Réanimation
Chirurgie Générale
Médecine Interne
Pneumophtisiologie
Chirurgie Pédiatrique
Anatomie pathologique
Psychiatrie
Cardiologie

Février 2013

Pr. AHID Samir
Pr. AIT EL CADI Mina
Pr. AMRANI HANCHI Laila
Pr. AMOUR Mourad
Pr. AWAB Almahdi
Pr. BELAYACHI Jihane
Pr. BELKHADIR Zakaria Houssain
Pr. BENCHEKROUN Laila
Pr. BENKIRANE Souad
Pr. BENNANA Ahmed*
0.
Pr. BENSGHIR Mustapha*
Pr. BENYAHIA Mohammed*
Pr. BOUATIA Mustapha
Pr. BOUABID Ahmed Salim*
Pr. BOUTARBOUCH Mahjouba
Pr. CHAIB Ali*
Pr. DENDANE Tarek
Pr. DINI Nouzha*
Pr. ECH-CHERIF EL KETTANI Mohamed Ali
Pr. ECH-CHERIF EL KETTANI Najwa
Pr. ELFATEMI Nizare
Pr. EL GUERROUJ Hasnae
Pr. EL HARTI Jaouad

Pharmacologie – Chimie
Toxicologie
Gastro-Entérologie
Anesthésie Réanimation
Anesthésie Réanimation
Réanimation Médicale
Anesthésie Réanimation
Biochimie-Chimie
Hématologie
Informatique Pharmaceutique

Anesthésie Réanimation
Néphrologie
Chimie Analytique
Traumatologie Orthopédie
Anatomie
Cardiologie
Réanimation Médicale
Pédiatrie
Anesthésie Réanimation
Radiologie
Neuro-Chirurgie
Médecine Nucléaire
Chimie Thérapeutique



Pr. EL JOUDI Rachid*
 Pr. EL KABABRI Maria
 Pr. EL KHANNOUSSI Basma
 Pr. EL KHLOUFI Samir
 Pr. EL KORAICHI Alae
 Pr. EN-NOUALI Hassane*
 Pr. ERRGUIG Laila
 Pr. FIKRI Meryim
 Pr. GHFIR Imade
 Pr. IMANE Zineb
 Pr. IRAQI Hind
 Pr. KABBAJ Hakima
 Pr. KADIRI Mohamed*
 Pr. LATIB Rachida
 Pr. MAAMAR Mouna Fatima Zahra
 Pr. MEDDAH Bouchra
 Pr. MELHAOUI Adyl
 Pr. MRABTI Hind
 Pr. NEJJARI Rachid
 Pr. OUBEJJA Houda
 Pr. OUKABLI Mohamed*
 Pr. RAHALI Younes
 Pr. RATBI Ilham
 Pr. RAHMANI Mounia
 Pr. REDA Karim*
 Pr. REGRAGUI Wafa
 Pr. RKAIN Hanan
 Pr. ROSTOM Samira
 Pr. ROUAS Lamiaa
 Pr. ROUIBAA Fedoua*
 Pr. SALIHOUN Mouna
 Pr. SAYAH Rochde
 Pr. SEDDIK Hassan*
 Pr. ZERHOUNI Hicham
 Pr. ZINE Ali*

Toxicologie
 Pédiatrie
 Anatomie Pathologie
 Anatomie
 Anesthésie Réanimation
 Radiologie
 Physiologie
 Radiologie
 Médecine Nucléaire
 Pédiatrie
 Endocrinologie et maladies métaboliques
 Microbiologie
 Psychiatrie
 Radiologie
 Médecine Interne
 Pharmacologie
 Neuro-chirurgie
 Oncologie Médicale
 Pharmacognosie
 Chirurgie Pédiatrique
 Anatomie Pathologique
 Pharmacie Galénique
 Génétique
 Neurologie
 Ophtalmologie
 Neurologie
 Physiologie
 Rhumatologie
 Anatomie Pathologique
 Gastro-Entérologie
 Gastro-Entérologie
 Chirurgie Cardio-Vasculaire
 Gastro-Entérologie
 Chirurgie Pédiatrique
 Traumatologie Orthopédie

Avril 2013

Pr. EL KHATIB Mohamed Karim*
 Pr. GHOUNDALE Omar*
 Pr. ZYANI Mohammad*

Stomatologie et Chirurgie Maxillo-faciale
 Urologie
 Médecine Interne

**Enseignants Militaires*



MARS 2014

ACHIR ABDELLAH
BENCHAKROUN MOHAMMED
BOUCHIKH MOHAMMED
EL KABBAJ DRISS
EL MACHTANI IDRISSE SAMIRA
HARDIZI HOUYAM
HASSANI AMALE
HERRAK LAILA
JANANE ABDELLA TIF
JEAIDI ANASS
KOUACH JAOUAD
LEMNOUER ABDELHAY
MAKRAM SANAA
OULAHYANE RACHID
RHISSASSI MOHAMED JMFAR
SABRY MOHAMED
SEKKACH YOUSSEF
TAZL MOUKBA. :LA.KLA.

Chirurgie Thoracique
Traumatologie- Orthopédie
Chirurgie Thoracique
Néphrologie
Biochimie-Chimie
Histologie- Embryologie-Cytogénétique
Pédiatrie
Pneumologie
Urologie
Hématologie Biologique
Généologie-Obstétrique
Microbiologie
Pharmacologie
Chirurgie Pédiatrique
CCV
Cardiologie
Médecine Interne
Généologie-Obstétrique

***Enseignants Militaires**

DECEMBRE 2014

ABILKACEM RACHID'
AIT BOUGHIMA FADILA
BEKKALI HICHAM
BENAZZOU SALMA
BOUABDELLAH MOUNYA
BOUCHRIK MOURAD
DERRAJI SOUFIANE
DOBLALI TAOUFIK
EL AYOUBI EL IDRISSE ALI
EL GHADBANE ABDEDAIM HATIM
EL MARJANY MOHAMMED
FEJJAL NAWFAL
JAHIDI MOHAMED
LAKHAL ZOUHAIR
OUDGHIRI NEZHA
Rami Mohamed
SABIR MARIA
SBAI IDRISSE KARIM

Pédiatrie
Médecine Légale
Anesthésie-Réanimation
Chirurgie Maxillo-Faciale
Biochimie-Chimie
Parasitologie
Pharmacie Clinique
Microbiologie
Anatomie
Anesthésie-Réanimation
Radiothérapie
Chirurgie Réparatrice et Plastique
O.R.L
Cardiologie
Anesthésie-Réanimation
Chirurgie Pédiatrique
Psychiatrie
Médecine préventive, santé publique et Hyg.

*Enseignants Militaires



AOUT 2015

Meziane meryem
Tahri latifa

Dermatologie
Rhumatologie

JANVIER 2016

BENKABBOU AMINE
EL ASRI FOUAD
ERRAMI NOUREDDINE
NITASSI SOPHIA

Chirurgie Générale
Ophtalmologie
O.R.L
O.R.L

2- ENSEIGNANTS – CHERCHEURS SCIENTIFIQUES

PROFESSEURS / PRs. HABILITES

Pr. ABOUDRAR Saadia	Physiologie
Pr. ALAMI OUHABI Naima	Biochimie – chimie
Pr. ALAOUI KATIM	Pharmacologie
Pr. ALAOUI SLIMANI Lalla Naïma	Histologie-Embryologie
Pr. ANSAR M'hammed	Chimie Organique et Pharmacie Chimique
Pr. BOUHOUCHE Ahmed	Génétique Humaine
Pr. BOUKLOUZE Abdelaziz	Applications Pharmaceutiques
Pr. BOURJOUANE Mohamed	Microbiologie
Pr. CHAHED OUZZANI Lalla Chadia	Biochimie – chimie
Pr. DAKKA Taoufiq	Physiologie
Pr. DRAOUI Mustapha	Chimie Analytique
Pr. EL GUESSABI Lahcen	Pharmacognosie
Pr. ETTAIB Abdelkader	Zootecnie
Pr. FAOUZI Moulay El Abbas	Pharmacologie
Pr. HAMZAOUI Laila	Biophysique
Pr. HMAMOUCHE Mohamed	Chimie Organique
Pr. IBRAHIMI Azeddine	Biologie moléculaire
Pr. KHANFRI Jamal Eddine	Biologie
Pr. OULAD BOUYAHYA IDRISSE Med	Chimie Organique
Pr. REDHA Ahlam	Chimie
Pr. TOUATI Driss	Pharmacognosie
Pr. ZAHIDI Ahmed	Pharmacologie
Pr. ZELLOU Amina	Chimie Organique

*Mise à jour le 14/12/2016 par le
Service des Ressources Humaines*





Dédicaces



*Après avoir rendu grâce à ALLAH le tout Puissant,
le Miséricordieux; ainsi qu'à son prophète Mohamed, paix et salut sur lui.*

*Par la grâce et la bonté de Dieu qui a toujours guidé nos pas
et qui nous a donné la chance et la force d'étudier et d'en arriver là.*

Je dédie cette thèse....



A celle à qui je dois ma vie

A toi moumen yattou, ma chère et tendre maman

*Tu m'as donnée la vie, tu me l'as apprise, tu as fait
de moi ce que je suis, toi ma chère petite maman...*

*Tous les mots de la terre seront insuffisants à ton égard, tu as beaucoup
donné pour mon bonheur, tu as partagé mes longues nuits d'insomnies,
mes stress lors des examens, les interminables attentes des résultats ...*

*Tu m'as suivi pas à pas, depuis mon plus jeune âge,
tes prières et ta bénédiction ont toujours été, et resteront
pour toujours ma source d'encouragement et la lumière
de mon chemin, autant dans mes études que dans ma vie en général...*

*Aucune dédicace ne saurait être assez éloquente
pour exprimer ce que tu mérites ...*

*Mais j'espère que la joie de ce jour, soit une récompense,
aussi minime soit-elle, pour tous les sacrifices
que tu as pu faire pour moi ...*

*Dieu seul sait combien je me considère chanceuse d'avoir une maman
comme toi, des profondeurs de mon amour et de ma reconnaissance
je te dédie cette thèse, le résultat de 7 longues années d'études...*

J'espère que tu es fière de moi...

Je t'aime...





A mes grandes soeurs, fatima et dounia

*Alors pour vous, mes chéries, c'est tout un livre
que je dois vous dédier, j'ai tellement des choses
à vous dire que je ne sais pas par où commencer ...*

des soeurs ! Ça, n'a pas de prix..

*Je n'imagine pas ma vie sans vous autour de moi...
vous étiez ce petit rayon de soleil qui brille dans le ciel de la maison ...
je n'ai pas toujours été mes grandes sœurs modèle,
mais je fais de mon mieux pour que vous soyez meilleure que moi...*

*En fait vous étiez mon petit bébé... vous étiez
mes petites fleurs zizou et dona*

*Je remercie le bon Dieu de m'avoir donné des soeurs
avec qui partagé mes joies et mes peines,
(mon placard également :D)...*

*Merci de m'avoir soutenu et supporter pendant
mes mauvais jours ...*





*A mon grand frère
Lahcen ouhammou*

*Je te dédie ce travail, et j'espère que tu es fière de moi...
Tu as toujours été le gentil frère paisible, l'adoré de tous,
celui qui ne cherche pas les problèmes...
Ce n'est pas tous les jours que tu l'entends de ma part,
mais saches que je t'aime tellement grand frère,
et que je te souhaite tout le bonheur du monde...
Je vous dédie ce travail avec tous mes vœux de bonheur,
de santé et de réussite et que dieu vous gardes tes enfants.
Je vous souhaite une vie pleine de bonheur,
de santé et de prospérité.
Que ALLAH vous bénisse et vous protège.*





*A mes très chers frères jaouad
et simohammed et houcine
Et abderzak*

*Votre amour fraternel, votre soutien resteront
gravé dans ma mémoire.*

*J'espère que ce travail sera le témoignage de mon
amour profond et mon respect.*

*Je vous souhaite une vie pleine de bonheur,
de santé et de prospérité.*

*Je vous aime mes frères et je vous remercie
pour vos efforts.*

Qu'ALLAH vous bénisse et vous protège.





A toutes mes amis (es)... et leur familles

*Je ne peux trouver les mots justes et sincères
pour vous exprimer mon affection et mes pensées,
vous êtes pour moi des sœurs et des amies sur qui je peux compter.*

*En témoignage de l'amitié qui nous uni,
je vous dédie ce travail et je vous souhaite
une vie pleine de santé et de bonheur.*





*A Monsieur le secrétaire général de la faculté
de médecine et de pharmacie de Rabat
Mohammed KARRA et tous les fonctionnaires
de la faculté de médecine*

*Je vous remercie pour vos efforts et votre service qui a été toujours
impeccable, votre gentillesse avec les étudiants
vous étiez aimable on vous respecte
J'ai admiré et apprécié vos qualités
votre dynamismes et votre extrême humanismes
et sympathies, le long de mes études.
Veuillez trouver ici, l'expression
de ma vive reconnaissance et ma gratitude.
Je vous souhaite le bonheur et la joie du monde .*





Remerciements





A notre maitre et président de thèse
MR MOHAMED NAJIB BENHMAMOUCHE
Professeur de chirurgie pédiatrique
Chu Ibn Sina

*Nous vous remercions pour le grand honneur
que vous nous faites en acceptant de présider cette thèse. .
Votre compétence, votre dynamisme, ainsi que vos qualités humaines
et professionnelles exemplaires ont toujours suscité notre admiration. .
Qu'il soit permis, cher maître, de vous exprimer notre sincère
reconnaissance, notre profond respect*





*A notre maitre et Rapporteur de these
Monsieur MOUNIR KISRA
Professeur de chirurgie pediatrique
Chu Ibn Sina*

*Pour vos conseils judicieux, pour les efforts
que vous avez déployés pour que ce travail soit élaboré.*

*Pour votre soutien indéfectible et votre compétence
à toutes les étapes de ce travail. Nous avons apprécié votre gentillesse
inégalée et nous vous remercions pour vos efforts inlassables.*

Veillez accepter ma profonde reconnaissance





A notre Maître et Juge De thèse

Monsieur le Professeur : RACHID OULAHYANE

Professeur Agréé de Chirurgie

Au C.H.U Rabat.

*Vous nous faites le grand honneur de prendre
part au jury de ce travail.*

*Votre compréhension, vos qualités humaines
et professionnelles suscitent notre admiration.*

*Veillez accepter, Cher Maître, nos sincères remerciements
et toute la reconnaissance que nous vous témoignons*





A Notre Maitre et Juge de thèse
Monsieur le Professeur ZERHOUNIE HICHAM
Professeur Anesthesie et Reanimation
Chu Ibn Sina.

C'est pour nous un immense plaisir de vous voir siéger
parmi le jury de notre thèse.
Vos qualités humaines et professionnelles sont exemplaires.
Nous vous prions de croire en l'expression de notre respect
et reconnaissance d'avoir accepté
de juger ce travail



LISTE DES ABREVIATIONS

AG	: anesthésie générale.
C3G	: ciprofloxacine du 3 ^{ème} génération.
CIVD	: coagulation intra vasculaire disséminée.
COPM	: cyclophosphamide, oncovin, ,méthotrexate.
CST	: technique de séparation des composants.
DD	: décubitus dorsal.
E	: éventration.
EPO	: éventration post opératoire
FID	: fosse iliaque droite.
FPPP	: fermeture plan par plan.
FT	: fascia transversalis.
HH	: hernie hiatale.
HO	: hernie ombilical.
HSPM	: hépatosplénomégalie.
HTAP	: hypertension artérielle pulmonaire.
IM	: insuffisance mitrale.
IT	: insuffisance tricuspидienne.
IVD	: intraveineuse direct.

IVD	:intra veineuse direct.
LMNH	: lymphome malin non hodgkinien.
M.droit.Abd	:muscle droit de l'abdomen.
M.Ob.ex	:muscle oblique externe.
M.Ob.int	:muscle oblique interne.
NR	:fil non résorbable.
OAP	:oedeme aigue du poumon.
PEC	: prise en charge.
Pp	:post opératoire.
PPPO	:pneumo péritoine progressif pré opératoire;
PVC	: pression veineuse centrale.
RR	: fil à résorption rapide.
RT	: fil à résorption tardive.
RT	:rétrécissement mitral.
TDM	: tomodensitométrie.
VCI	: veine cave inférieure.

SOMMAIRE

INTRODUCTION ET DEFINITION	1
I. INTRODUCTION	2
II. DEFINITION	5
RAPPELS ANATOMIQUE	7
I. GENERALITES	8
A. Limites	8
B. orphologie extérieure.....	9
C. Repères.....	9
D. Constitution anatomique.....	10
E. La zone des muscles larges	11
F. La zone des muscles droits.....	16
G. Plans profonds retro musculaires	19
H.Plan superficiel.....	21
II.VASCULARISATION	22
A. Vascularisation artérielle	22
B. Vascularisation veineuse	25
C. Innervation	25
D. Lymphatique	28
E. Anatomie fonctionnelle de la ligne blanche:	28
F. Espaces clivables sous pariétaux de l'abdomen:	33
MATERIEELS ET METHODES	36
A. CRITERES DINCLUSIONS	37
B. PLAN D'ETUDE SE PRESENTE COMME SUIT :	37

1. La Date D'admission.....	37
2. Nom Et Prénom.....	37
3. Sexe	37
4. Age	38
5. Motif D'hospitalisation	38
6. Antécédents.....	38
7. Examen Clinique Sera Détaillé Comme Suit :.....	38
8. Les examens paracliniques :.....	39
9. Les examens biologiques.....	41
10. Traitement.....	41
RESULTATS	43
I. EPIDEMIOLOGIE	58
1. Répartition des malades selon le sexe.....	58
2. Répartition des malades en fonction de l'âge.....	59
3. L'âge de début de la symptomatologie	60
II. DONNES CLINIQUES	61
1. Motif d'hospitalisation	61
2. Antécédents :.....	63
A. Antécédents médicaux :.....	63
B. Antécédents chirurgicaux :	64
3. Signes fonctionnels :	65
A. Signes digestifs.....	65
B. Signes physiques	66
III. DONNEES PARACLINIQUES	67
A .Radiologie.....	67

1. Radio de poumon :	67
2. Echographie abdominale :	71
3. TDM :	73
4. TOGD :	75
B. Bilans sanguins :	76
IV. TRAITEMENT CHURURGICAL :	77
V. SUITES OPERATOIRES.....	78
DISCUSSION	79
I. PHYSIOPATHOLOGIE	80
A Physiologie de l'éventration	80
B. Mécanismes de l'éventration.....	84
C. Notion de vitesse de croissance de l'EPO :	85
II. ETIOPATHOGENIE	86
A. Facteurs étiologiques	86
1. Les facteurs favorisants susceptibles.....	86
a .L'infection:	86
b. L'obésité	87
B. Autres les facteurs sont discutables :	88
III. CONSEQUENCES DE L'EPO	93
A. Conséquence Respiratoire	93
B. Conséquences trophiques.....	95
C. Conséquence viscérale.....	96
D. Conséquence Vasculaire.....	97
E. Conséquence intracrânienne	97

IV. EPEDIMIOLOGIE.....	99
A. Principaux facteurs étiologiques de l'e acquise	99
1. Les facteurs techniques.....	99
a. La voie d'abord	99
b. L'intervention initiale.....	101
c. La technique de fermeture de la paroi.....	102
d. Le type de filet utilisé.....	103
e. Les suites opératoires de l'intervention causale	104
2. Facteurs généraux	106
a. L'âge	106
b. Le sexe.....	107
b. Obésité.....	108
c. Chimiothérapie.....	109
V. DIAGNOSTIC CLINIQUE.....	110
A. Fréquence globale	110
B. LE délai d'apparition de l'EPO.....	111
C. Motif de consultation.....	112
D. Le siège de l'événtration	112
E. Le volume de l'événtration	112
VI. FORMES ANATOMO-CLINIQUES.....	114
A. Formes selon la topographie.....	114
B. formes selon l'étendue.....	115
C. Formes selon la mobilité du conten	115
D. Les formes compliquées	116
E. Les événtrations récidives.....	116

VII. EVOLUTION	117
A. Mortalité :	117
B. Morbidité :	117
C. Récidives :	121
D. Obstruction intestinal	125
E. Incarcération	125
F. Strangulation	126
VIII. TRAITEMENT	127
A. Objectifs et principes	127
B. Préparation pré opératoire	129
C. Méthodes thérapeutiques	134
1. Principe généraux	134
2. Les méthodes :	135
2.1 Sutures ou raphies simples:	135
2.2 Les autoplasties	139
D. Les indications :	152
1. Les éventrations médianes	153
2. Les éventrations latérales	153
3. Les éventrations compliquées	154
IX. PREVENTION	155
A. Prise en charge postopératoire	155
B. Causes les plus fréquentes des récurrences et prévention	157
CONCLUSION	160
RESUMES	164
BIBLIOGRAPHIE	168



Introduction



Et



définition



I. INTRODUCTION

La paroi abdominale protège la cavité abdominale et les organes qu'elle contient, en chirurgie digestive et viscéral il est nécessaire de l'inciser pour intervenir sur les organes. Le concept de la chirurgie mini invasive lié aux incisions apparait dans les années 90 avec la laparoscopie.

Les stratégies opératoires se développent dans ce sens pour limiter le traumatisme lié aux incisions : la mini laparotomie utilise les trocars de quelques millimètres seulement ; la laparoscopie introduit les instruments par un seul trocart.

Malgré ces avancées, les opérations par laparotomie restent les plus communes, elles sont responsables des complications non négligeables post opératoires notamment les éventrations acquises.

Les EPO chez l'enfant constituent l'une des plus grandes préoccupations des chirurgiens pédiatres. En effet. Cette complication de la chirurgie pédiatrique. Qu'elle soit dans les suites immédiates ou lointaines. Possède un impact local mais aussi un retentissement général.

L'éventration est considérée comme le résultat d'une suppuration post opératoire, ou d'une faute technique. Mais n'est pas toujours le cas, et l'éventration résulte souvent des causes générales qui persistent et s'aggravent avec elle une meilleur approche de son étiopathogénie a permis une certaine réduction quant a la fréquence de cette séquelle chirurgicale.

Beaucoup de facteurs ont été incriminés dans la genèse de l'éventration comme : l'âge, l'infection de la plaie opératoire, et le type d'incision, suture et matériel de fermeture, malnutrition notamment un rachitisme, et la chimiothérapie ainsi que le diabète retard le processus de cicatrisation.

il est difficile de prévoir la survenue de l'éventration compte tenu de ces facteurs, il est par contre raisonnable de ne pas minimiser l'importance au début. En effet, la meilleure connaissance du retentissement physiopathologique des grandes éventrations rend compte de la prise en considération de cette complication.

La thérapeutique des éventrations a connu elle aussi, un progrès non négligeable. C'est ainsi qu'après la suture simple par laparotomie avant l'ère aseptique les plasties sont apparues des 1913 avec Loewe, puis les plasties aponévrotiques avec WELTI et EUDEL, Le traitement des éventrations par pose d'implant a grandement amélioré

Le succès de cette chirurgie par rapport aux techniques de suture. Toutefois, le Taux de récurrence après réparation chirurgicale de l'éventration reste important.

Vers la fin du XXe siècle, les techniques « modernes » de réparation avec des prothèses des fibres synthétiques sont venues révolutionner les techniques opératoires

EPO suscite encore des discussions étiopathogéniques et thérapeutiques c'est ainsi qu'à propos de 10 cas à l'hôpital d'enfant de rabat au service de chirurgie pédiatrique A du Pr BENHMAMOUCHE durant une période de 16 ans, nous tentons de dégager les principaux facteurs incriminés dans la genèse de cette séquelle, d'étudier son aspect physiopathologique et d'envisager les différents procédés thérapeutiques utilisés.

Objectifs de notre travail consiste à :

- Etudier les aspects épidémiologiques cliniques, diagnostiques, thérapeutiques et pronostiques de notre série.
- Comparer notre étude à la littérature
- Nécessite de l'examen clinique dans le diagnostic de l'éventration
- L'importance des examens complémentaires dans l'étude de la morphologie et les dimensions de l'éventration.
- L'intérêt des examens préopératoire dans l'élimination de l'évolution de la pathologie abdominale qui a motivé l'intervention initiale.
- Déterminer la nécessité d'une préparation du patient aux conséquences de la réintégration des viscères herniés dans la cavité abdominale reconstruite.
- Adopter la nouvelle approche pour les traitements des éventrations acquise c'est les prothèses pariétales «tension free ».
- Proposer des recommandations concernant le développement :
 - De la fermeture pariétale « raphie ».
 - Réinsertion médiane des muscles larges de la sangle abdominale, si possible
 - Rétablissement d'une pression intra abdominale correcte sans risque de décompensation respiratoire chez les enfants.
- Insister sur la prévention des E acquises par une large préparation cutanée soignée et préparation respiratoire et la correction des tares sous jacents.
- Antibiothérapie prophylactique est doit être systématiquement utilisé en péri opératoire.
- Le suivi post opératoire des enfants opérés est un temps primordial de la Pec et la prévention de toute complication pp.

II. DEFINITION

L'éventration acquise ou post opératoire est définie comme protrusion viscérale sous cutané au niveau d'une zone affaiblie mais non systématisée de la paroi antérieure ou latérale de l'abdomen, d'origine essentiellement postopératoire [1].

Il faut admettre qu'il y ait d'éventration chaque fois que le plan du fascia transversalis est franchi par le sac viscéral.

L'éventration diffère de la hernie par le fait que celle-ci est primitive et prévisible à des endroits anatomiques faibles et systématisés.

A différencier aussi de l'éviscération dans laquelle la peau est également intéressé par la solution de continuité de la paroi abdominale.

L'éventration survient lorsque les viscères de l'abdomen (grêle, côlon, épiploon), recouverts par le péritoine, font saillie à travers une déhiscence du plan musculo-aponévrotique de la paroi abdominale et sont palpés directement sous le revêtement cutané.

Le terme d'éventration recouvre en fait deux affections différentes :

- ❖ Les éventrations **spontanées**, qui sont en réalité un diastasis (écartement) anormal des muscles grands droits de l'abdomen, et que l'on rencontre surtout chez des terrains fragiles et particuliers.
- ❖ Les éventrations **postopératoires** «incisional hernia» des anglophones ou **cicatricielles**, consécutives soit à une plaie de l'abdomen, plus souvent, à une laparotomie.

La complexité de l'éventration acquise est liée à plusieurs facteurs dont on cite [2]:

✓ *la dimension :*

- < 5 cm : petite éventration.
- 5cm <taille< 10cm : grande E.
- 10cm <taille< 15cm : très grande E.
- > 15cm : énorme E.

✓ *le siège :*

- Eventration médiane : > 77% des cas les plus fréquentes
- Epigastrique et péri-ombilicale : Rétraction musculaire importante mais protrusion modéré
- Eventrations sous ombilicales : anatomiquement la gaine des muscles droits affaiblis à son plan postérieur qui n'est représenté que par le FT.
- Eventrations latérales : sous costales, iliaques, lombaires sur stomie.
- Eventration en présence de 2 sites d'interventions rapprochés dans le temps et dans l'espace.

✓ *La Sangle musculo aponévrotique :*

- Désinsertion musculo aponévrotique
- Rétraction et atrophie musculaire
- Dégénérescence scléro-adipeuse.
- « Deuxième abdomen » .
- Troubles trophiques : ulcérations ischémiques de la peau, lésions infectées et intertrigo.



Rappels anatomique



I. GENERALITES [3]:

La paroi antérolatérale de l'abdomen forme une vaste sangle souple et déformable, circonscrivant la plus grande partie de la cavité abdominale

Elle s'étend sur un cadre osseux représenté par :

- Le rachis lombaire en arrière
- Le bassin osseux en avant.
- Le rebord costal en haut.

A. Limites

❖ **EN PROFONDEUR :**

La paroi antérolatérale de l'abdomen s'étend jusqu'au péritoine pariétal inclusivement.

❖ **Superficiellement :**

Les limites sont :

- En haut : l'appendice xiphoïde, en avant et sur la ligne médiane, plus en dehors le rebord costal inférieure.
- En bas et en avant, elle est cernée par le rebord supérieure du pubis surmonté des épines pubiennes ; puis en dehors du pli inguinal tendu de l'épine iliaque antérosupérieure jusqu'à l'épine du pubis, plus en dehors et en arrière par la crête iliaque.
- En arrière, c'est le sillon lombaire latéral qui est une dépression verticale longeant la saillie des muscles spinaux de part et d'autre de la ligne des apophyses épineuses.

La paroi antéro- latérale de l'abdomen est constituée en fait de deux parties symétriques qui se fixent toutes les deux en arrière au rachis lombaire et qui se réunissent en avant sur la ligne médiane.

B. Morphologie extérieure

Elle présente une très grande variabilité liée à la souplesse et à la constitution musculaire. La paroi abdominale est dans son ensemble convexe transversalement, légèrement concave dans le sens vertical. Un sillon médian antérieur se dessine d'une façon plus au moins arquée. Il présente à sa partie moyenne une dépression cupuliforme au niveau l'ombilic. Plus en bas au voisinage du pubis une saillie régulièrement convexe. La saillie du muscle grand droit se trace de part et d'autre de la ligne médiane.

C. Repères

On distingue 3 ordres de repères : musculaire, osseux et cutané.

1. Les repères osseux

- L'appendice xiphoïde en haut est sur la ligne médiane.
- Le rebord costal en haut et en dehors.
- L'épine iliaque antéro-supérieure en bas et en dehors.
- L'épine du pubis en bas et sur la ligne médiane.

2. Les repères musculaires

Essentiellement représentés par le bord externe du muscle grand droit qui n'est véritablement palpable ou même visible que chez le sujet maigre et musclé.

3. Les repères cutanés

- Le sillon médian antérieur peu visible chez la femme et le sujet obèse.
- L'ombilic.
- Le pli inguinal.

Ces différents repères permettent de subdiviser la paroi antérolatérale en 6 régions.

Cette Division sans valeur topographique, garde un intérêt clinique pour repérer le siège de différentes lésions abdominales.

D. Constitution anatomique

La paroi antérolatérale de l'abdomen est formée d'un ensemble complexe de formations musculaires et aponévrotiques paires et symétriques. Elles sont fixées en arrière, en haut et en bas au cadre squelettique et réunies entre elles en avant sur la ligne médiane.

Ces formations musculo-aponévrotiques sont doublées superficiellement par le tissu cellulaire sous cutané et la peau ; en profondeur par un plan fibreux le fascia transversalis et par le péritoine pariétal.

Ce complexe musculo-aponévrotique comprend :

E. La zone des muscles larges [4]

Au nombre de trois de chaque côté, ces muscles forment trois minces couches musculaires superposées dont la direction des fibres confère à l'ensemble une grande solidité.

Insérés en arrière sur l'apophyse transverse de la colonne lombaire. Le rebord costal et la crête iliaque, les muscles larges viennent se terminer en avant d'une part sur le pubis, d'autre part sur une aponévrose qui passe en avant ou en arrière du grand droit et qui va se fusionner sur la ligne médiane avec l'aponévrose correspondante du côté opposé en formant un raphé fibreux médiane la ligne blanche.

Nous envisageons succinctement, l'étude des trois muscles et ce de profondeur à la surface

1. Le muscle transverse [5]

Ce muscle est doublé sur sa face profonde par le fascia transversalis, caractérise par une portion charnue comprise entre deux lames aponévrotiques. Il est tendu des apophyses transverses de L1 à L4 en arrière, des 7^{ème}, 8^{ème}, 9^{ème} cartilage, des 10^{ème}, 11^{ème}, 12^{ème} côtes en haut, et des trois quarts antérieurs de la lèvre interne de la crête iliaque et du tiers externe de l'arcade crurale en bas, vers la ligne blanche et au tendon conjoint qui se fixe sur la surface angulaire du pubis.

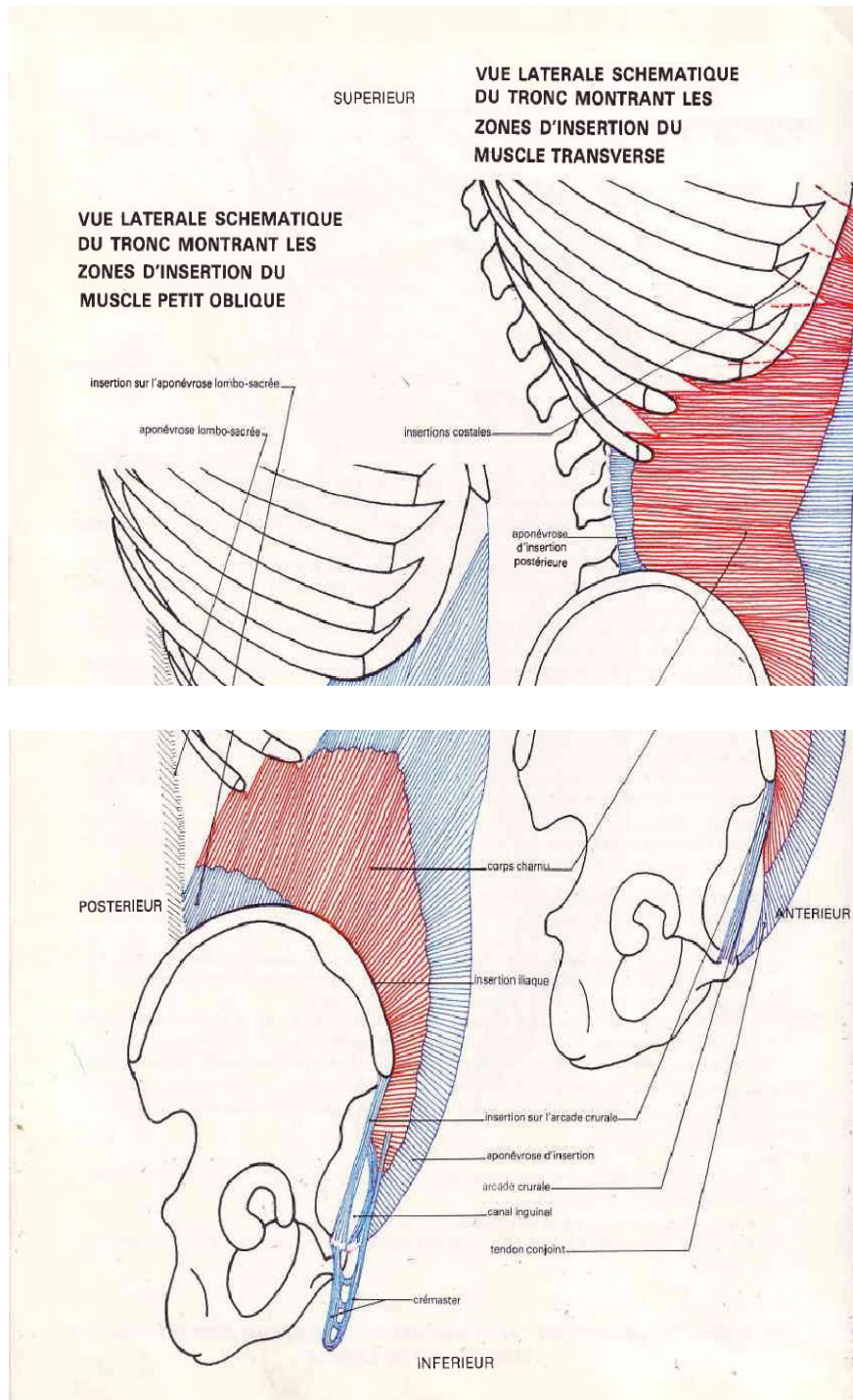


Figure.1 : Vue latérale schématique du tronc montrant les zones d'insertion du muscle du muscle transverse et de la petite oblique [6]

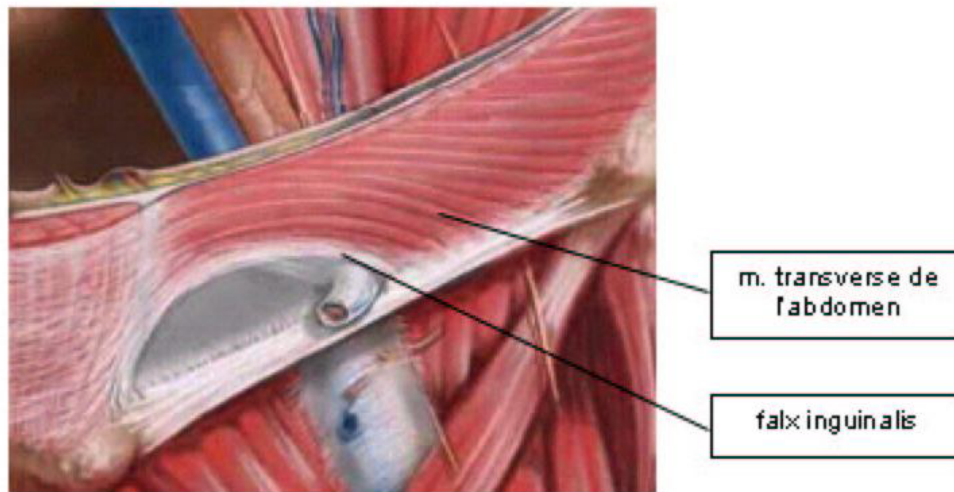


Figure 2 : Vue antérieure gauche après ablation du muscle oblique externe [7]

2. Le petit oblique ou oblique interne [7]

Muscle en éventail, il est situé entre le muscle transverse en arrière, et le muscle grand oblique en avant.

Il s'étend de la face profonde de l'aponévrose lombaire des trois quarts antérieurs de la crête iliaque et du tiers derniers extérieure de l'arcade crurale, au bord inférieur des six derniers reliefs choncro-costaux, à la ligne blanche par une lame aponévrotique, au pubis par le tendon conjoint Trois faisceaux vers la ligne blanche et le cadre osseux iliaque de même ligne.

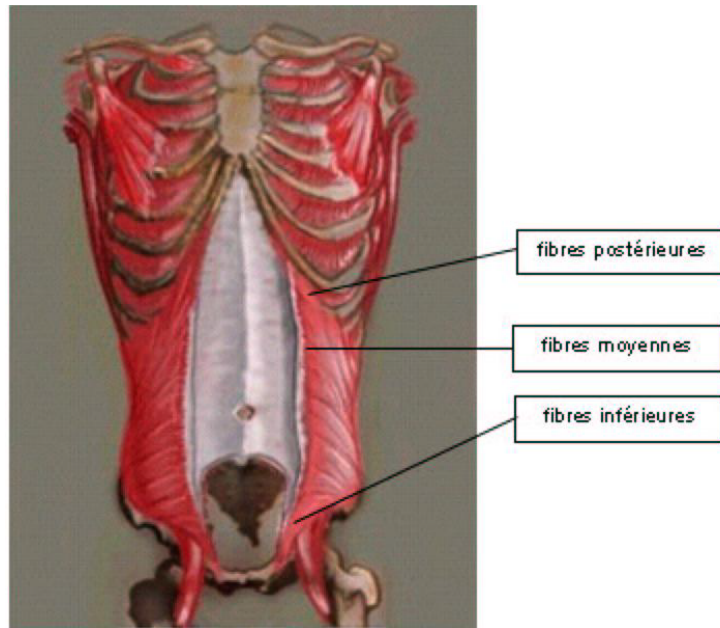


Figure 3: Vue antérieure du muscle oblique interne [7]

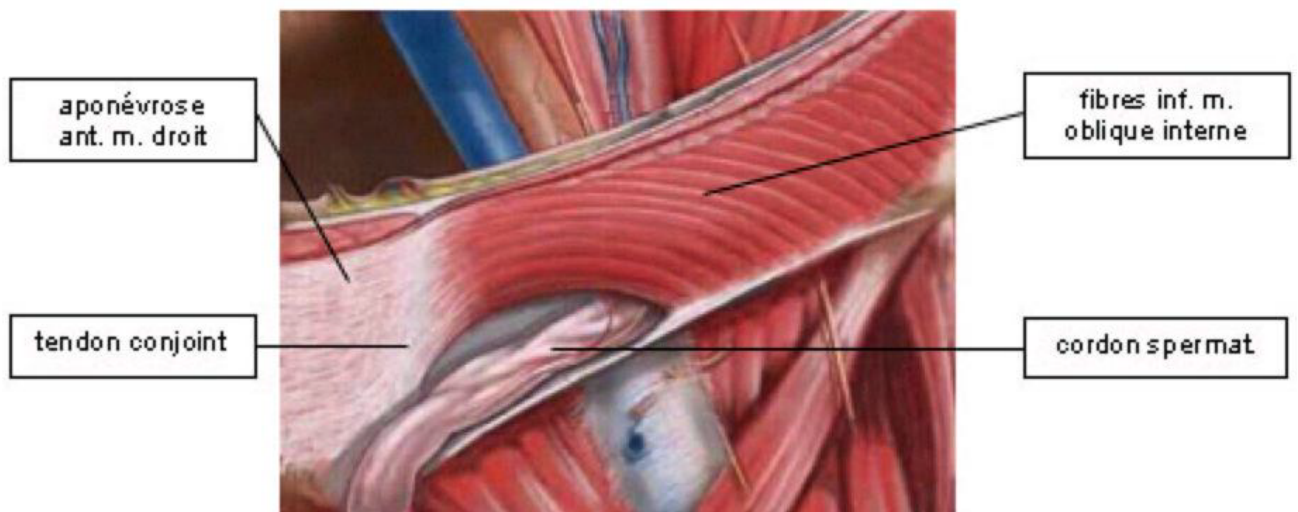


Figure 4: Vue antérieure gauche après ablation du muscle oblique externe [7]

3. Le grand oblique [7]

Le plus superficiel des muscles de la paroi antérolatérale de l'abdomen, il s'étend des 7 derniers arcs chondro-costaux par trois faisceaux vers la ligne blanche et le cadre osseux iliaque du même côté :

- Le faisceau supérieur issu des 6^{ème}, 7^{ème}, 8^{ème} cotes se continue par une lame aponévrotique qui contribue à former la ligne blanche ;
- Le faisceau moyen, issu des 9^{ème}, 10^{ème} cotes constitue l'arcade crurale, les piliers interne, externe et postérieur de l'orifice superficiel du canal inguinal ;
- Le faisceau inférieure, issu des 10^{ème}, 11^{ème}, 12^{ème} cotes se fixe sur le cadre externe du 2/3 antérieure de la crête iliaque.

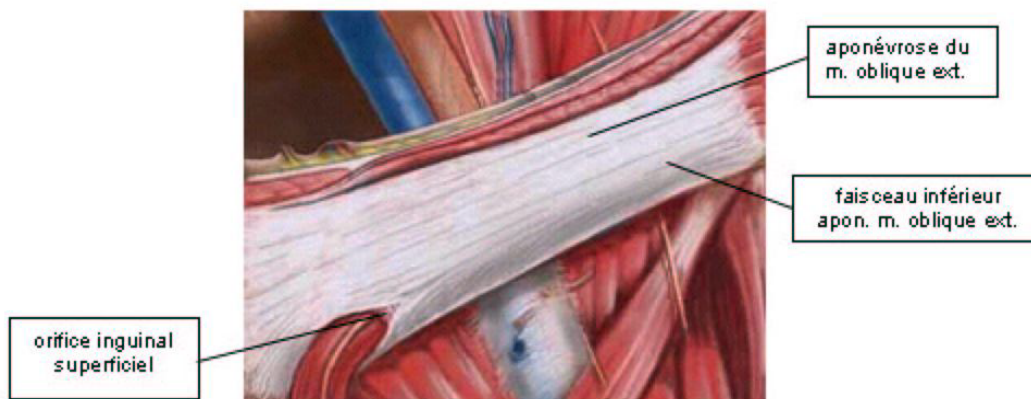


Figure 5 : Vue antérieure du muscle oblique externe de l'abdomen [7]

F. La zone des muscles droits [8]

Cette zone est formée par les muscles grands droits et leurs gaines, et les muscles pyramidaux et la ligne blanche.

1. Le muscle grand droit

Muscle rubané présentant en général trois intersections tendineuses transversales, s'insère en haut sur les cartilages de 5^{ème}, 6^{ème}, 7^{ème} et sur l'appendice xiphoïde, il s'étend en bas vers le pubis ou il s'insère en dedans de l'épine et sur la symphyse pubienne par deux faisceaux interne et externe. Il est couvert en avant et en bas par le muscle pyramidal.

2. Le muscle pyramidal

Petit muscle inconstant, triangulaire à base inférieure, il s'insère en bas sur le pubis pour monter 2 à 6 cm vers la ligne blanche ou il se fixe.

3. La gaine du muscle droit

Cette gaine est formée la terminaison aponévrotique antérieure des muscles larges.

Dans ses deux tiers supérieurs elle est formée par le dédoublement de l'aponévrose du petit oblique, le feuillet antérieur du grand oblique en avant et le feuillet antérieur de l'aponévrose du transverse an arrière.

Dans ses tiers inférieurs elle est constituée : en avant par toutes les aponévroses des muscles larges, alors qu'en arrière

Il y'a uniquement le feuillet aponévrotique représentée par le fascia transversalis.

4. La ligne blanche [9,10]

Elle est formée par l'entrecroisement et la réunion des aponévroses des muscles larges.

Elle représente un point faible de la paroi abdominale surtout dans sa partie supérieure qui est large, s'étend de la face interne de l'appendice xiphoïde jusqu'à 2 ou 3 cm au-dessus de l'ombilic. Alors que la partie inférieure, allant de l'ombilic au ligament pubien supérieure, est épaisse et conséquent résiste mieux.

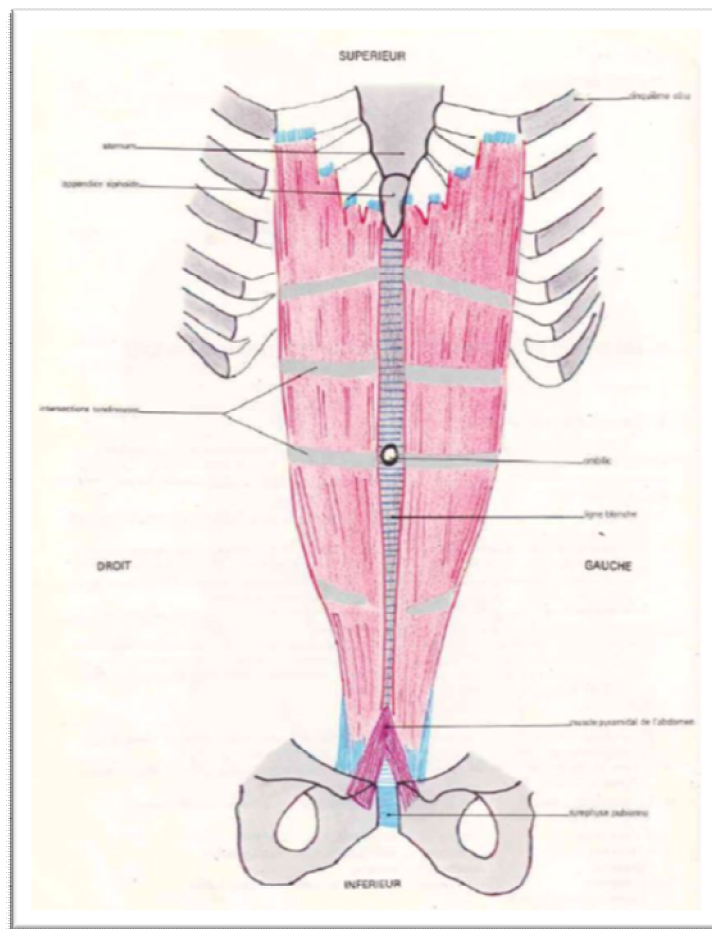


Figure 6: Vue antérieure de la paroi abdominale montrant la configuration des muscles grands droits de l'abdomen [9]

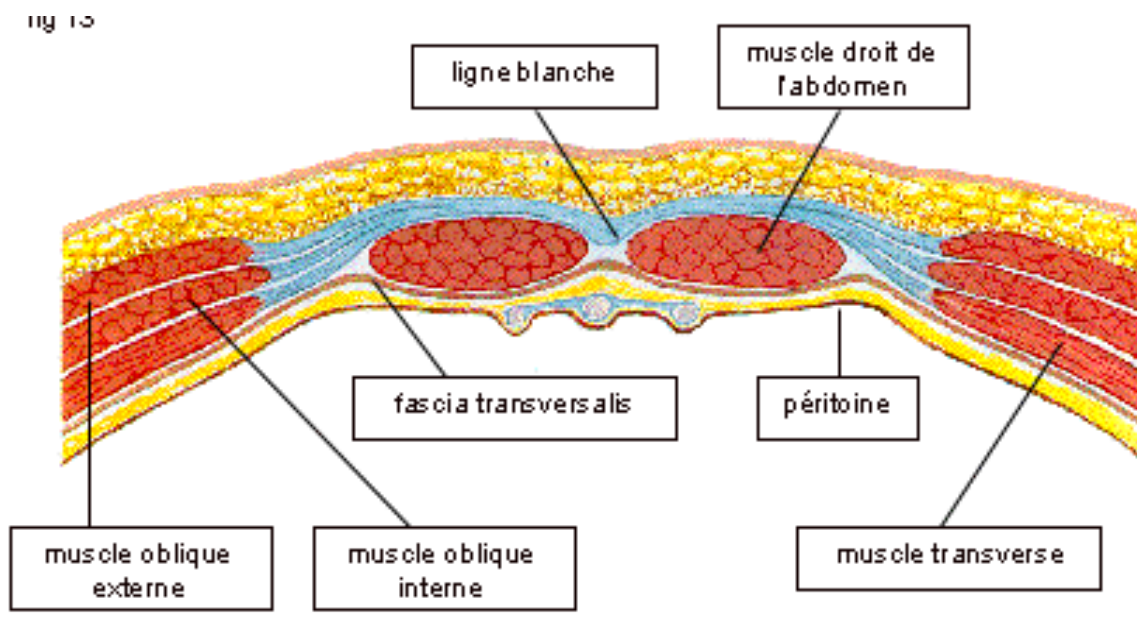
5. La ligne arquée : arcade de douglas [11]

Elle se projette sensiblement au niveau de la ligne unissant les deux épines iliaques antéro-supérieure.

Elle représente une zone de transition progressive où le feuillet résistant postérieur de la gaine de droit est relayé par le plan beaucoup plus faible du fascia-transversalis.

En arrière de ce plan fibreux se trouve l'aponévrose ombilico-pré-vésicale qui se rétrécit vers le haut en atteignant l'ombilic; le véritable point faible est donc reporté à la partie externe de l'arcade de DOUGLAS.

❖ En dessus de la lignée arquée :



❖ **En dessous de la ligne arquée :**

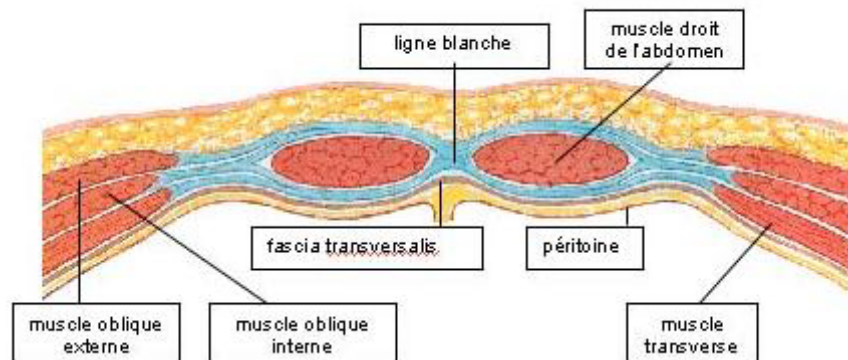


Figure 7: coupe semi-schématique de la gaine des muscles droits de l'abdomen [7]

G. Plans profonds retro musculaires [8]

Ces plans sont formés par :

1. Le fascia transversalis

C'est une lame conjonctivo-musculaire assez mince situé entre le péritoine et la face profonde des muscles, ceci est valable surtout pour la partie postérieure et supérieure. Par contre, en bas et en avant il prend l'allure d'une véritable aponévrose.

2. L'aponévrose ombilico-prévesicale

Dépendant en fait de la vessie, l'aponévrose ombilico-pré vésicale est une mince lame fibreuse de forme triangulaire à sommet supérieure ombilical et a base inférieure pelvienne.

Elle délimite avec la paroi antérieure de l'abdomen et du pubis un espace cellulaire : l'espace de Retzius qui entoure la vessie en fer à cheval.

3. Le péritoine pariétal

Il tapisse entièrement la face profonde de la paroi abdominale antéro latérale.

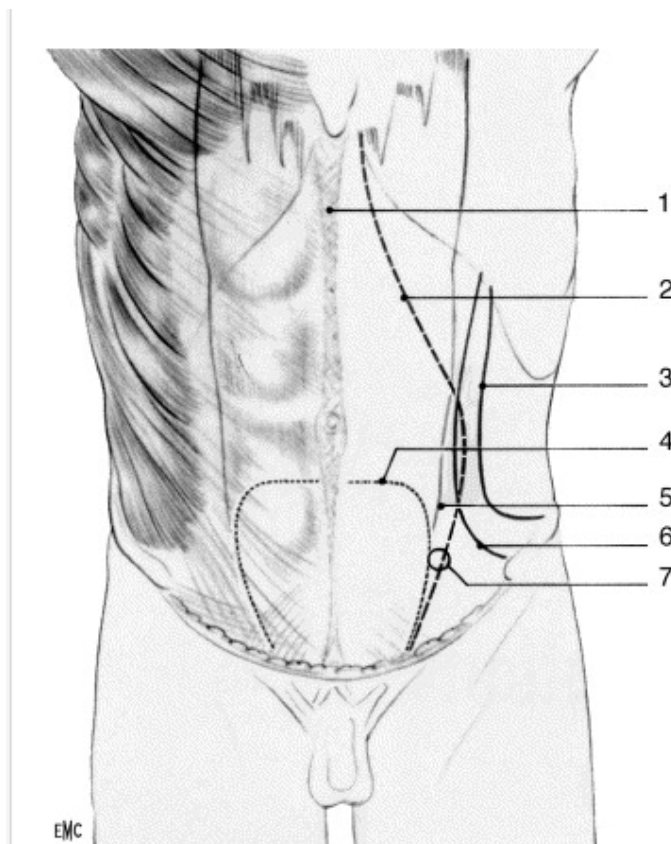


Figure 8 : projection pariétale des éléments musculo-aponévrotiques de la paroi abdominale antérieure [11]

H. Plan superficiel

Représenté par le tissu cellulaire sous cutané et la peau.

1. Le tissu cellulaire sous cutané

Il forme un fascia superficiel à deux feuillets entre lesquels s'entrepasse une couche de tissu adipeux plus ou moins épaisse selon les sujets, absents au niveau de l'ombilic où la peau est directement adhérente au plan fibreux.

2. La peau

Elle est mobile, fine et souple surtout en avant, à l'exception de la région ombilicale où elle est fixée par des adhérences au plan profond.

II.VASCULARISATION

A. Vascularisation artérielle [12]

La vascularisation de la paroi antérolatérale est très riche, ce qui permet de nombreuses incisions et les multiples voies d'abord électives de différents organes qu'elle couvre. L'axe vertical mammaire interne épigastrique constitue la principale artère pariétale. Celle-ci reçoit de nombreux renforcements étagés ; d'autres artères jouent un rôle plus accessoire.

1. L'axe principal mammaire interne épigastrique:

1.1 L'artère épigastrique inférieure:

Elle est la véritable artère de la paroi abdominale antérolatérale. Elle naît de l'artère iliaque externe, juste au-dessus de l'arcade crurale ; aborde le bord externe du grand droit 4 à 5 cm au-dessus du pubis, puis elle devient verticale en haut et en dedans dans l'épaisseur du muscle grand droit. Enfin, elle se termine en s'anastomosant avec l'artère mammaire interne en s'anastomosant avec l'artère mammaire.

L'artère épigastrique se divise en deux branches :

- L'externe chemine en dedans du bord latéral du muscle.
- ❖ L'interne est souvent menacée lors de la prise en masse de la paroi ou de la distension du plan musculo-aponévrotique.

1.2 L'artère mammaire interne :

Représentée par sa branche terminale, elle chemine derrière le grand droit à l'intérieur de sa gaine pour s'anastomoser au niveau de l'ombilic avec l'épigastrique. Dans l'angle chondro-xiphoïdien, cette branche se divise en un rameau externe, glissant sous le grand droit et un rameau interne vertical qui s'épuise avant l'ombilic.

1.3 Artère communicante intra musculaire :

S'anastomosent entre les deux artères.

2. Les artères accessoires

2.1 Artère circonflexe iliaque :

Elle née du coté latéral iliaque externe, elle se termine en deux branches au niveau de l'épine iliaque antéro-supérieure.

La circonflexe profonde vascularise la partie sus iliaque des muscles larges transverse et petit oblique.

2.2 Les artères sous cutanés abdominale :

Naissent de la fémorale commune et montent dans l'espace sous cutané jusqu'au niveau de l'ombilic.

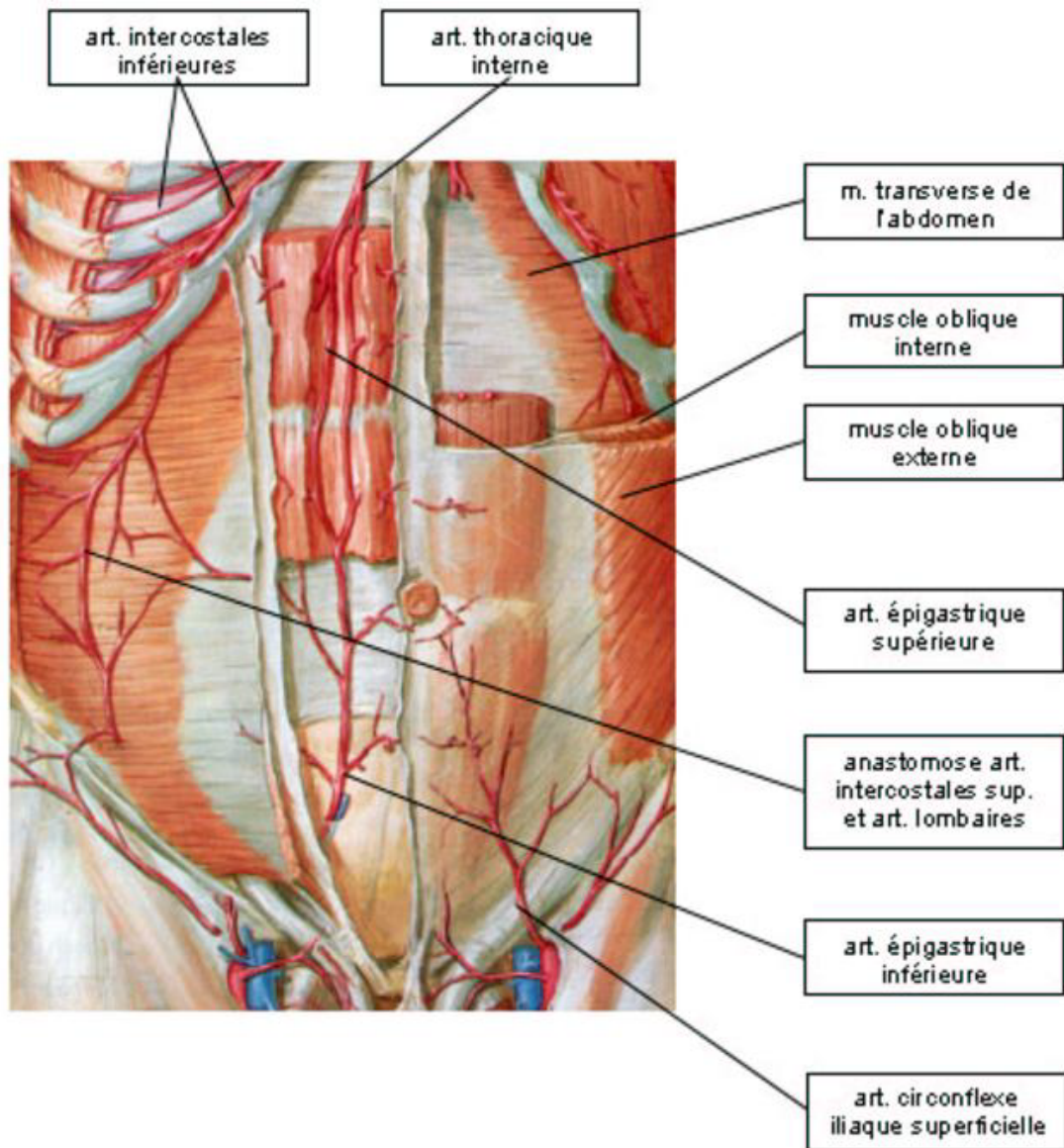


Figure 9: vue antérieure de l'abdomen montrant la disposition des artères à travers le muscle grand droit [7]

B. Vascularisation veineuse [10]:

La peau et le tissu sous-cutané de la paroi abdominale sont desservis par un plexus veineux intriqué qui se draine, vers le haut, dans la veine thoracique interne, médiale ment, dans la veine thoracique latérale et, latéralement et vers le bas, dans les veines épigastriques superficielle et inférieure, branches Collatérales des veines fémorale et iliaque externe, respectivement. Les veines cutanées qui entourent l'ombilic s'anastomosent avec les veines para-ombilicales, petits affluents de la veine porte qui suivent parallèlement la veine ombilicale oblitérée (ligament rond du foie). Une anastomose relativement directe, superficielle et latérale.

Les veines plus profondes de la paroi abdominale antéro latérale accompagnent les artères et portent le même nom que celles-ci. Une anastomose veineuse médiale, plus profonde peut exister ou se développer entre la veine épigastrique inférieure (une branche collatérale de la veine iliaque externe) et les veines épigastrique supérieure ou thoracique interne (branches des veines subclavières). Les anastomoses superficielle et profonde peuvent être en mesure d'assurer une circulation collatérale au cours du blocage d'une des veines caves.

C. Innervation [7]:

Les nerfs sont représentés par la terminaison des six derniers nerfs intercostaux et par les deux nerfs génito-fémoral et ilio-inguinal, branches du plexus lombaire. Ces nerfs donnent des rameaux superficiels, sensitifs, qui pénètrent la musculature et innervent la totalité de la paroi abdominale :

- Les nerfs intercostaux cheminent entre le muscle transverse et le muscle oblique interne. Après avoir innervé au passage les muscles larges et donné des rameaux perforants destinés aux plans superficiels, ils pénètrent dans les gaines des muscles droits de l'abdomen qu'ils s'innervent.
- Le nerf génito-fémoral, issu de la racine de LI, pénètre dans la paroi antérolatérale en perforant l'aponévrose du muscle transverse et chemine entre ce dernier et le muscle oblique interne. Il se divise en un rameau abdominal pour pénétrer la gaine du muscle droit de l'abdomen qu'il innerve et un rameau génital qui pénètre dans le canal inguinal qu'il parcourt pour innerver la peau du pubis et des organes génitaux.
- Le nerf ilio-inguinal, également issu de la racine de LI, chemine

Parallèlement au précédent et donne aussi un rameau abdominal et un rameau génital, qui suivent la même destinée que ceux du nerf génito-fémoral.

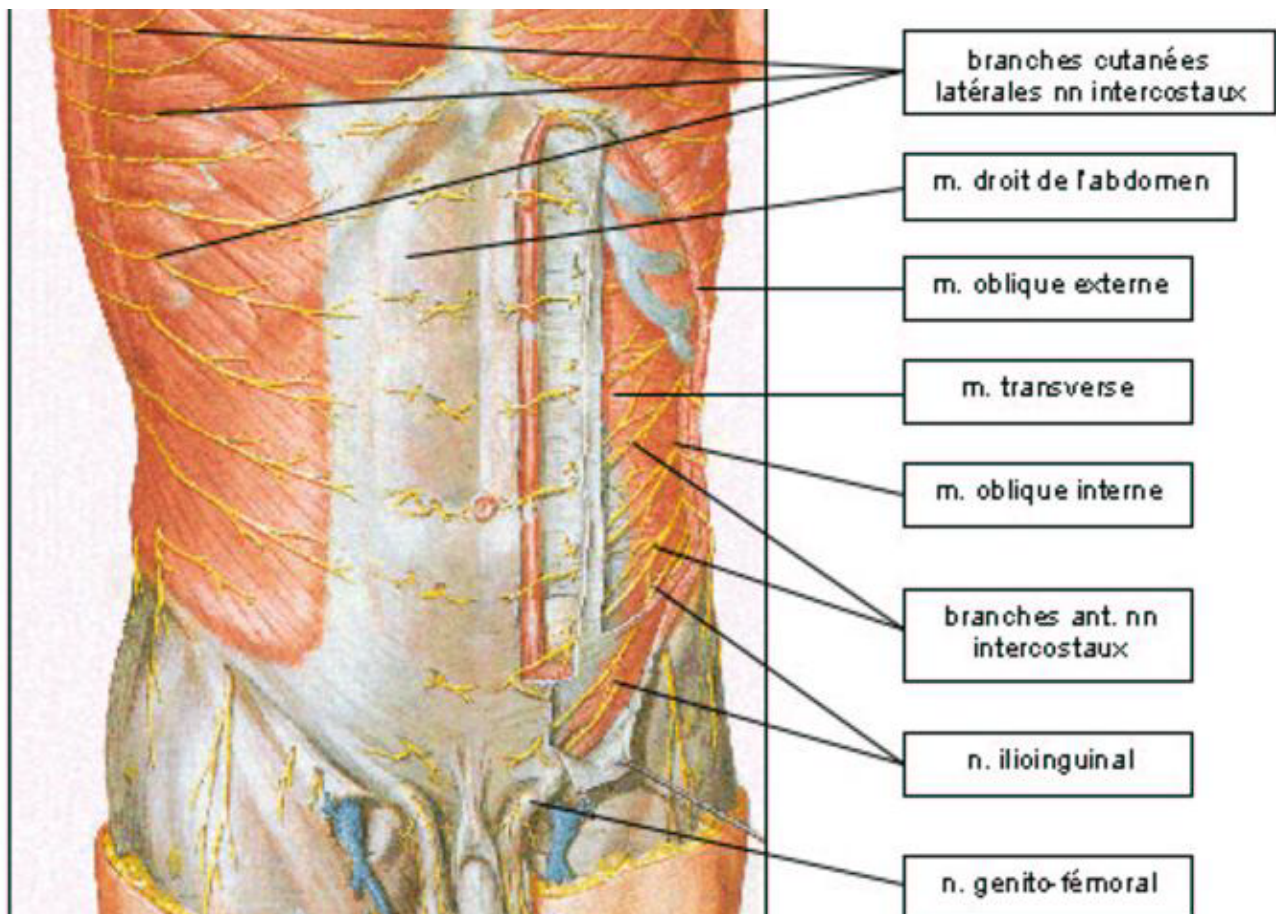


Figure 10 : Vue antérieure de l'abdomen montrant les nerfs de la paroi abdominale antérieure [7]

D. Lymphatiques [10]:

Le drainage lymphatique de la paroi abdominale antérolatérale est assuré par les voies suivantes :

- Des vaisseaux lymphatiques superficiels accompagnant les veines sous-cutanées. Ceux de la région supra-ombilicale se dirigent vers les nœuds lymphatiques axillaires, à l'exception de quelques uns qui rejoignent les nœuds para sternaux (ganglions des chaînes mammaires internes). Les collecteurs de la région infra-ombilicale rejoignent les nœuds lymphatiques inguinaux superficiels.
- Des vaisseaux lymphatiques profonds, qui accompagnent les veines profondes et drainent la lymphe vers les nœuds lymphatiques iliaques externes, iliaques communs et lombaires droits et gauches (ganglions des chaînes abdomino-aortiques).

E. Anatomie fonctionnelle de la ligne blanche: [13]

L'anatomie fonctionnelle de la ligne blanche est complexe, une description détaillée de son architecture est nécessaire pour bien comprendre la désorganisation structurale qu'entraîne une laparotomie.

Il existe différents rapports entre les fascias. La direction de leurs fibres et les lieux de décussations forment entre eux une entité anatomique et fonctionnelle:

- Dans leur expansion antérieure, les aponévroses des muscles oblique externe et transverse sont bi-lamellaires, formées par la réunion des aponévroses antérieures et postérieures, dont les fibres sont perpendiculaires. Les fascias se croisent au niveau de la ligne blanche, pour former la couche opposée du côté hétérolatéral.
- Les aponévroses antérieure et postérieure de la gaine des droits sont tri-lamellaires, formées par les aponévroses des muscles larges.
- Les fibres de la couche superficielle et profonde des aponévroses antérieure et postérieure formant la gaine des droits sont parallèles, alors que celles de la couche intermédiaire sont perpendiculaires aux deux autres.

De manière générale, chacune des six couches aponévrotiques se croise au niveau de la ligne blanche pour passer du côté hétérolatéral et former les entités fonctionnelles suivantes :

- Les deux muscles obliques externes sont solidaires l'un de l'autre.
- Les deux muscles transverses sont solidaires l'un de l'autre.
- Chaque muscle oblique interne est solidaire des muscles oblique externe et transverse du côté hétérolatéral.

Les figures qui vont suivre représentent des sections transversales de la paroi abdominale. La direction des fibres aponévrotiques est exprimée comme suit:

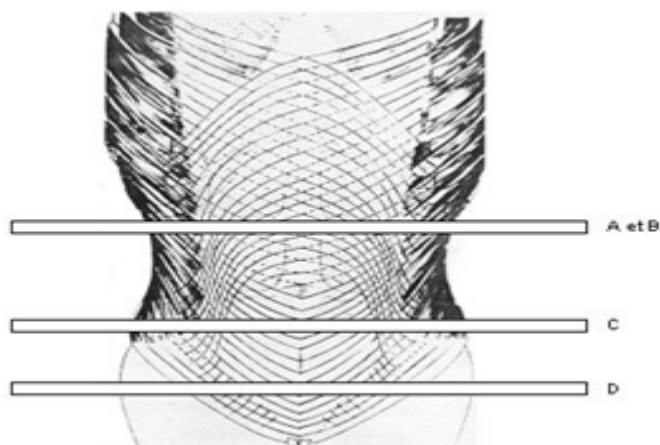


Figure 11 : Légende de la direction de fibres aponévrotiques

Les aponévroses antérieure et postérieure du muscle transverse ne sont présents que dans la région pelvienne (segments C et D figure 12). Elles sont très minces dans la région sus ombilicale (segment A et B figure 12).

Figure 12 : Hauteur des diverses coupes

a. Coupe entre le rebord costal inférieur et l'ombilic : disposition rencontrée dans 70% de la population

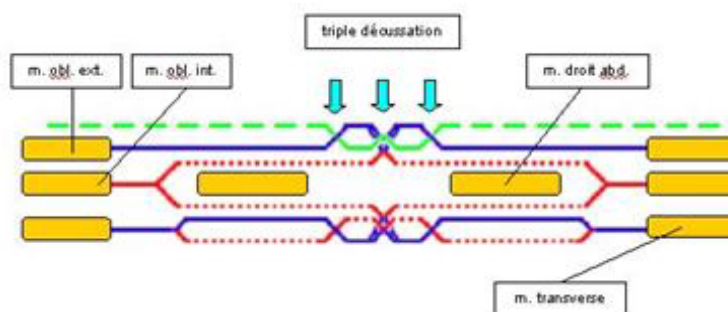


Figure 1a : Coupe entre le rebord costal inférieur et l'ombilic : disposition rencontrée dans 70% de la population

On note la constitution bi-lamellaire de chaque couche aponévrotique des muscles larges, la constitution tri-lamellaire des aponévroses antérieure et postérieure de la gaine des droits et surtout la triple rangée verticale de décussation au niveau de la ligne blanche.

b. Coupe entre la crête iliaque et la symphyse pubienne:

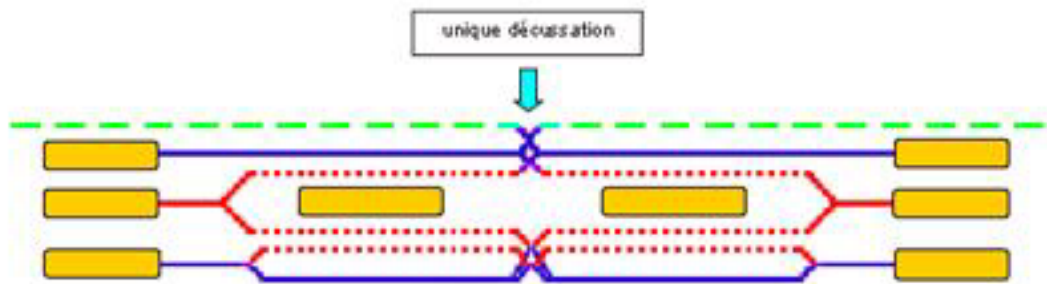


Figure 12b : Coupe entre la crête iliaque et la symphyse pubienne.

Au même niveau, on note une inversion du sens des fibres aponévrotiques du muscle transverse, mais surtout une seule rangée verticale de décussation.

c. Coupe entre l'ombilic et la crête iliaque:

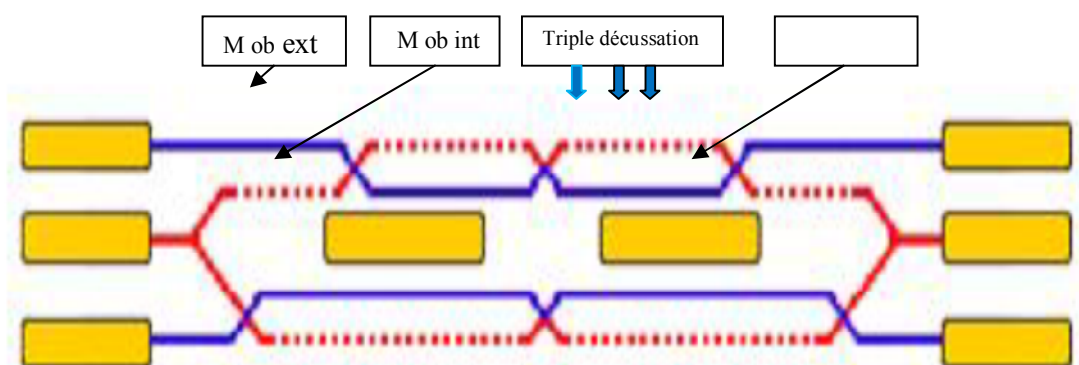


Figure 12c : Coupe entre l'ombilic et la crête iliaque

d. Coupe entre la crête iliaque et la symphyse pubienne :

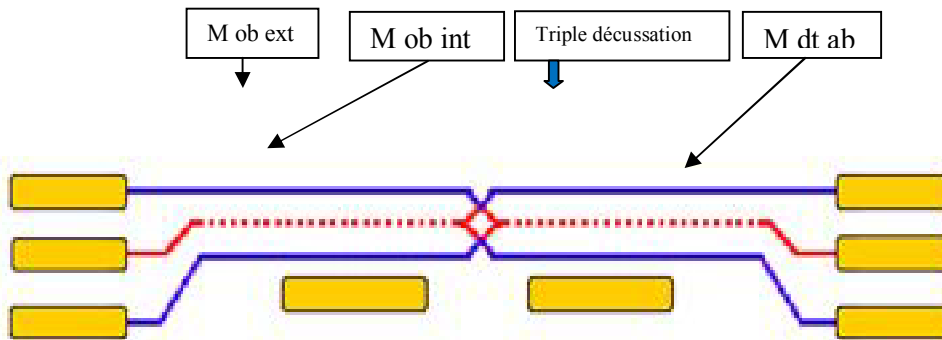


Figure 12d : Coupe entre la crête iliaque et la symphyse pubienne

Les trois aponévroses des muscles larges deviennent antérieures aux muscles droits, tout en gardant l'entité fonctionnelle décrite plus haut.

En conséquence, la ligne blanche ne doit pas être considérée comme le tendon d'insertion des muscles larges de l'abdomen, mais plutôt comme une surface où les aponévroses intermédiaires des muscles abdominaux se croisent sous forme de décussations complexes pour former une entité fonctionnelle de la paroi abdominale.

Askar a cherché les corrélations anatomo-pathologiques existant entre la structure de la ligne médiane et l'apparition d'une hernie de la ligne blanche sus-ombilicale. Il constata que seuls les patients qui avaient une unique rangée de décussation de la ligne blanche (30%) présentaient des hernies épigastriques

[9,10]. Cela démontre que la solidité de la ligne médiane est dépendante du nombre de décussations que font les fascias des muscles larges. Il existe a priori une corrélation entre le nombre de décussations et l'incidence des éventrations même si aucune étude ne confirme ce constat. [9,10].

La décussation unique n'est malheureusement pas visible en pratique chirurgicale. Elle fait appel à la microdissection et la microscopie, ce qui n'est pas envisageable dans une cure herniaire. Cependant, s'il existait un moyen de caractériser cette particularité structurale, nous pourrions déterminer quelles sont les parois nécessitant d'emblée un renforcement prothétique et les parois pouvant supporter une cure classique. Une étude caractérisant les forces de rupture entre une paroi à triple décussation et une paroi à décussation unique serait nécessaire.

F. Espaces clivables sous pariétaux de l'abdomen: [4] on décrit quatre espaces clivables naturels de la profondeur vers la superficie :

1. La fente omento-pariétale :

Il existe autour de l'ombilic, un espace de 6 cm de diamètre environ, où il n'existe pas d'espaces décollables pré péritonéal. Il est alors possible d'utiliser l'espace situé entre la face antérieure du tablier épiploïque et la paroi pour mettre une prothèse

2. L'espace pro péritonéal pre-vesival et retro-fascial :

C'est la plus utilisé en pratique et s'étend dans les deux étages de l'abdomen

- L'espace pré péritonéal inférieur :

C'est le plus important et le plus pratique. Il s'arrête à 3 cm sous l'ombilic en haut, atteint le plan fibreux pubo-vésical en bas et il est bridé latéralement par le cordon spermatique et l'origine de l'artère épigastrique inférieure.

Les dimensions moyennes de cette espace qui seraient celles des pièces à tailler pour réaliser une prothèse par interposition sont :

- 17 à 18 cm de large en haut.
- 12 cm de hauteur.
- 6 à 8 cm au bord inférieur.

- L'espace pré péritonéal supérieur :

Il est moins important et revêt la forme d'un ovale de 15 cm de largeur sur 17 cm de hauteur chez un sujet de taille moyenne. Son clivage peut être poussé assez loin sous l'appendice xiphoïde. Il s'arrête à 3 cm au-dessus de l'ombilic

3. L'espace retro-musculaire pré-fascial :

Il sépare la face postérieure du muscle grand droit de sa gaine postérieure.

Il s'étend de l'insertion des faisceaux musculaires sur le grill costal en haut et l'espace de RETZIUS en bas.

4. L'espace prémusculo-aponévrotique :

Moins décrit que les espaces précédents, c'est un site qui peut être utilisé

CONCLUSION

Une incision au niveau de la paroi abdominale va entraîner des modifications des structures anatomiques de cette dernière, surtout en des zones où cette paroi présente des points faibles.

La reconstitution de ces structures peut céder sous divers facteurs ce qui est à l'origine de l'éventration, dont on essaiera de dégager les aspects anatomopathologiques dans le chapitre suivant.



Matériels et méthodes



Il s'agit d'une étude rétrospective intéressant 10 cas d'éventrations Post opératoires, colligés au service de chirurgie pédiatrique A de l'hôpital d'enfants de Rabat, sur une période de 16 ans, du janvier 2000 au mois d'octobre 2016, à partir de l'exploitation des dossiers médicaux, des registres des entrants, et des comptes rendus opératoires.

Nous nous sommes penchés sur leurs aspects épidémiologiques (âge, sexe, âge d'apparition de la symptomatologie) ; la symptomatologie révélatrice (signes digestifs et respiratoires); les données de l'examen clinique et des examens complémentaires (dont ceux qui ont permis de poser un diagnostic positif); les malformations et anomalies génétiques associées ; le traitement reçu, ainsi que les suites opératoires et l'évolution.

Pour faciliter l'interprétation des résultats, les observations des 10 patients ont été mises sur des tableaux.

A. CRITERES DINCLUSIONS

- ❖ A partir de l'Age 2 ans jusqu'à 18 ans
- ❖ L'admission initiale ou suite à un transfert d'un service de pédiatrie vers le service de la chirurgie pédiatrique de l'hôpital d'enfant à Rabat.
- ❖ La présence d'éventration a la suite d'une solution pariétale confirmée avec une prise en charge chirurgicale.

B. PLAN D'ETUDE SE PRESENTE COMME SUIT :

1. La Date D'admission

2. Nom Et Prénom

3. Sexe

4. Age

5. Motif D'hospitalisation

6. Antécédents

7. Examen Clinique Sera Détaillé Comme Suit :

7_1 Les signes fonctionnels

- ❖ L'âge de début de la symptomatologie.
- ❖ Les signes digestifs en précisant les caractéristiques.
- ❖ Les signes respiratoires.

7_2 Les signes physiques

- ❖ Nous avons noté les signes généraux:

Température, poids, taille, l'état hémodynamique et respiratoire, présence de cicatrices opératoires.

- ❖ L'examen abdominal précise l'état de l'abdomen :

Plat ou ballonné, présence d'une cicatrice de laparotomie, ou une hernie extériorisée, et une tuméfaction ou une masse palpable

- ❖ L'examen pleuro-pulmonaire a recherché :

Une déformation thoracique, une dyspnée, présence des râles, ou des bruits hydro-aériques en intra-thoracique.

- ❖ Pour l'examen des autres appareils;

Nous ne l'avons consigné qu'en cas de Présence d'éléments pathologiques

8. Les examens paracliniques :

L'évaluation clinique de l'événtration complexe peut être relativement décevante lors de l'examen initial donc il faut compléter par des examens para cliniques qui aide à rétablir un diagnostic exacte.

8_1 Radiographie du poumon

- ❖ Elle montre le retentissement respiratoire de l'événtration complexe.
- ❖ Elle recherche des opacités alvéolaires dans les différents quadrants.
- ❖ Elle recherche l'existence d'un épanchement liquidien ou aérien dans la cavité pleurale.

8_2 Abdomen sans préparation

- ❖ Elle recherche des niveaux hydro-aériques témoins d'une occlusion aigue.
- ❖ Elle suspecte une péritonite par perforation d'anse intestinale devant l'existence d'un croissant gazeux ou un iléus paralytique.

8_3 échographie abdominale

- ❖ Elle apprécie le volume et le contenu herniaire.
- ❖ Elle recherche les pathologies associées.
- ❖ Elle recherche une éventuelle adénopathie ou un hématome associés
- ❖ Elle recherche la présence de l'épanchement intra péritonéal.

8_4 Tomodensitométrie

L'objectif de la TDM est :

- ❖ Confirmer le diagnostic positif et topographique de l'événtration surtout en cas de difficulté de l'examen clinique

- ❖ Analyser les lésions de :
 - La peau, l'orifice de l'éventration et son contenu
 - Les muscles.
 - Les viscères.
- ❖ Elle détecte avec précision les conséquences d'une éventration complexe et compliquée.
- ❖ guide le chirurgien à Choisir une technique chirurgicale.
- ❖ La TDM est indiquée dans les éventrations complexes difficilement réductibles ou la taille de l'orifice peut être modeste alors que le sac est très volumineux avec un trajet souvent en chicane créant un aspect de deuxième abdomen.

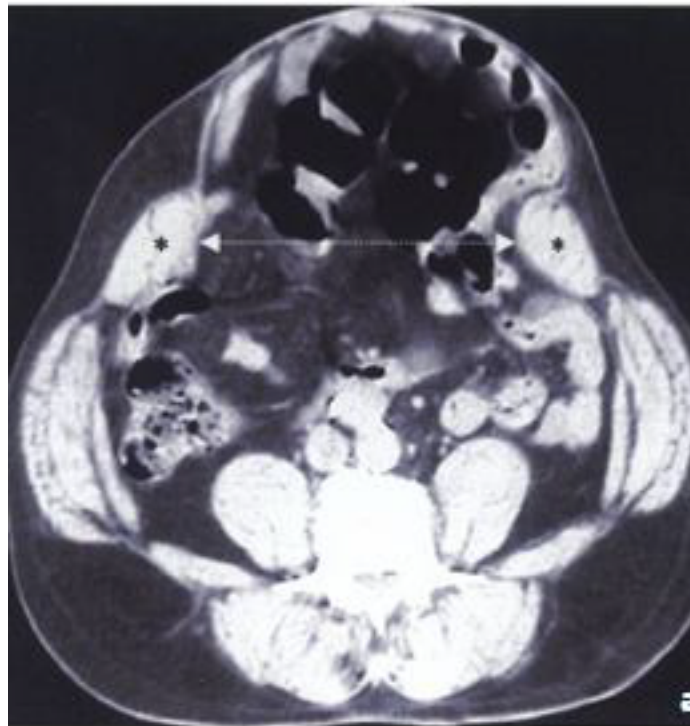


Figure13 : Examen tomodensitométrique de la paroi abdominale montrant une éventration complexe médiane contenant le tube digestif; la flèche mesure la taille du collet

9. Les examens biologiques

- ❖ **NFS:** recherche une hyperleucocytose
- ❖ **Ionogramme sanguin avec fonction rénale:** il recherche une Déshydratation, insuffisance rénale fonctionnelle.
- ❖ **Bilan de crase :** elle fait parti du bilan préopératoire, il permet de rechercher une CIVD secondaire au sepsis
- ❖ **Les tests microbiologiques :** sont déterminants en cas de sepsis à point de départ digestif: ils permettent d'identifier l'agent infectieux à l'origine de l'infection et, si nécessaire, de tester son profil de résistance aux antibiotiques. L'hémoculture est un examen clé qui doit être pratiqué dans des conditions optimales afin d'obtenir toutes les chances de détecter la bactérie/levure responsable de l'infection, et la mise en route rapide d'un traitement antibiotique efficace.

10. Traitement

Dans notre série les patients ont reçues un traitement chirurgical dont on a précisé :

- La voie d'abord: laparotomie.
- Les résultats: Les complications préopératoires, les résultats

Postopératoires précoces, et les résultats postopératoires à moyen et à long terme.

Au total

Le diagnostic est le plus souvent clinique, Mais comme l'éventration complexe peut se révéler sous forme d'une masse abdominale ou encore de douleurs abdominales intermittentes, bien des médecins la diagnostiquent grâce au scanner abdominal.

Malheureusement. La majorité des parents négligent leurs enfants en attendant plusieurs années pour décider l'accord de l'opération. Ce n'est que lorsque celle-ci est d'une taille invalidante ou lorsqu'elle s'accompagne de symptômes que les parents décident une cure chirurgicale pour leurs enfants mais parce qu' ils ont peur des effets secondaires et des complications post opératoires.

En effet, une éventration complexe ne peut que s'agrandir avec le temps, et Etre plus difficile à opérer, devenir symptomatique et s'accompagner de répercussions fonctionnelles handicapantes. Mais surtout, le sac herniaire d'une éventration géante risque toujours de s'étrangler, ce qui devient une urgence chirurgicale grevée d'une mortalité lourde.

Au terme de ce travail, notre discussion va porter sur les particularités de notre série en passant en revue ce qui a été dit dans la littérature et les expériences d'autres équipes de chirurgie pédiatrique apparues dans les revues périodiques ou articles scientifiques.

Les fiches de données figurent dans les tableaux ci-dessous :



Résultats



FICHE PATIENT N 1

Nom et prénom		S. Med
Age	18 ans	
Sexe	Masculin	
Age de début de la symptomatologie	17 ans	
Motif d'hospitalisation	Eventration sur appendicectomie.	
Antécédents	<ul style="list-style-type: none"> • Suivi au chop pour thalassémie depuis sa naissance. • Appendicectomie il y a un an (2015). • Le reste rien à signaler 	
clinique	Signes digestifs	<ul style="list-style-type: none"> • Augmentation du volume de la paroi en regard de la cicatrice de laparotomie. • Augmentation de la taille de l'éventration • Douleurs abdominales permanentes
	Signes physiques	<ul style="list-style-type: none"> • HSPM • Tuméfaction de la FID en regard de la cicatrice de laparotomie, il s'agit d'une masse légèrement mobile.
	Autres	<ul style="list-style-type: none"> • -----
para clinique	Radio de poumon	Sans anomalie
	Echographie abdominale	Sans anomalie
	Scanner abdominal	-----

biologie	NFS	Anémie a 8 a été transfusé.
	Bilan d'hémostase	Normal
traitement		<ul style="list-style-type: none"> • Malade sous AG intubé ventile en DD • Incision arciforme autour de l'éventration située au niveau de la FID. • Dissection sous cutané jusqu'à l'aponévrose. • Dissociation transversale du plan musculaire. • Ouverture du péritoine et libération des adhérences. • Les berges musculo-aponévrotiques sont parfaitement disséqués de chaque coté jusqu'au tissu sains et solide. • Repérage de l'orifice de l'éventration • Fermeture de l'orifice par vicryl 1. • Fermeture plan par plan.
Durée d'hospitalisation		19 jours
Evolution		Bonne tolérance digestif.

FICHE PATIENT N° 2

NOM ET PRENOM		EL. ZINEB
Age	2 ans	
Sexe	Féminin	
Age de début de la symptomatologie	6 mois	
Motif d'hospitalisation	<ul style="list-style-type: none"> • Eventration sur cicatrice d'une HH. 	
Antécédents	<ul style="list-style-type: none"> • Anamnèse infectieuse positive chez la mère en premier trimestre. • Notion de traumatisme de la clavicule à la naissance. • Opérée pour hernie hiatale en 05/06/2000 à *l'hôpital d'enfant de rabat. 	
clinique	Signes digestifs	Douleur abdominale diffuse intense soulagée par les vomissements post prandiaux faite de lait caillé sans fièvre ni toux.
	autres	<ul style="list-style-type: none"> • ----
para clinique	Echographie abdominal	<ul style="list-style-type: none"> • Absence d'épanchement intra abdominal le reste est sans particularité.
	TOGD	<ul style="list-style-type: none"> • Hernie hiatale diagnostic en 2000 avec reflux gastro-œsophagien.
biologie	NFS	normal
biologie	Ionogramme	Normal
Traitement	<ul style="list-style-type: none"> • Malade sous AG en DD • Incision arciforme sus ombilical élargie à droite et sur la ligne médiane. • Dissection de tissu sous cutané de l'aponévrose du grand droit libération de l'ombilic. • Exploration trouve une faiblesse aponévrotique à droite • Le défaut aponévrotique est important • Vaste décollement, dissection étendue • Repérage de l'orifice de l'éventration para ombilical sera fermé à la soie. • Fermeture de plan par plan par vicryl 1. 	
Durée d'hospitalisation	<ul style="list-style-type: none"> • 15 jours. 	
Evolution	<ul style="list-style-type: none"> • Bonne tolérance digestif. 	

FICHE PATIENT N°3

NOM ET PRENOM		L. NEZHA
Age		11 ans
Sexe		Féminin
Age de début de la symptomatologie		10 ans
Motif d hospitalisation		Eventration sur appendicectomie.
Antécédents		<ul style="list-style-type: none"> Opérée pour appendicite en 2006 à l hôpital d'enfant de rabat.
clinique	Signes digestifs	<ul style="list-style-type: none"> Douleur abdominal diffuse sans autres signes associés. Augmentation de la taille de l'éventration.
	Signes physiques	<ul style="list-style-type: none"> Masse légèrement mobile en regard de la FID.
	Autres	<ul style="list-style-type: none"> -----
Para cliniques	Radio de poumon	Sans anomalie.
	Echographie abdominal	Pas d'épanchement intra péritonéal le reste de l'examen est sans particularité.
traitement	<ul style="list-style-type: none"> Malade sous AG intube et ventile en DD. Incision arciforme autour de l'éventration au niveau FID. Reprise de l'ancienne incision. Dissection de tissu sous cutané jusqu'à l'aponévrose. L'exploration trouve après ouverture de la plaie d'une infection pariétale par contre le péritoine est non infecté. La région anastomotique est sans anomalie Lavage abondant du péritoine au sérum salé Avivement des berges de la plaie Repérage de l'orifice de l'éventration. Fermeture de l'orifice par vicryl 1. Fermeture plan par plan par des points séparé. 	
Dure d'hospitalisation	<ul style="list-style-type: none"> 8 jours. 	
évolution	<ul style="list-style-type: none"> Bonne tolérance digestif. 	

FICHE DU PATIENT N °4

Nom et prénom		F. Naim
Age		18 ans
Sexe		Masculin
Age de début de la symptomatologie		17ans
Motif d'hospitalisation		Eventration sur hernie ombilical
Antécédents		<ul style="list-style-type: none"> • Suivie pour cardiopathie (IM, RM, IT, HTAP modérée) • Sous digoxine et lasilix. • Mucopolysaccharidose. • Opéré pour hernie ombilical à l'âge de 6 ans.
clinique	Signes digestifs	<ul style="list-style-type: none"> • Douleur abdominale permanente sans autres signes
	Signes physiques	<ul style="list-style-type: none"> • Masse ombilical rénitente molle • Légèrement mobile, des râles crépitant, avec souffle cardiaque.
	Autres	<ul style="list-style-type: none"> • Dyspnée avec sueurs
Para clinique	Echo-cœur	IM, RM, IT, fonction ventriculaire légèrement altérée
	Radio de poumon	Cardiomégalie avec surcharge vasculaire et syndrome alvéolaire.
	Echographie abdominale	Sans particularité.
Biologie	Nfs	Normal
	Ionogramme	Sans particularité
	Bilan d hémostase	Normal

<p>traitement</p>	<ul style="list-style-type: none"> • Au cours de l'intubation le malade a fait des troubles respiratoires ils ont décidés une intubation orotrachéale à l'introduction de laryngoscope glotte invisible, hypertrophie globale de la luette, plus macroglossie. • Au total intubation par fibroscopie échec le fibroscope ne s'adapte pas par le biais de sonde N°5, et ensuite intubation par bronchoscope échec avec un incident inattendue : • arrachement des incisives, plusieurs tentatives et au cours desquels l'inflammation a grandie ils ont décidés d'arrêter l'intervention admis à la réanimation pour PEC puis transfert au service de chirurgie A à l'hôpital d'enfant. • en service de réanimation pédiatrique le patient a reçu un bolus de corticothérapie a but de diminuer l'inflammation. Le jour même le patient a été réanimé pour détresse respiratoire sur OAP cardiogénique plus crépitant mise sous oxygénothérapie et lasilix et sous digoxine avec amélioration au bout du 2 H. • une fois malade a été stabilisé ils ont repris l'intervention • cette fois ci l'opération a réussi selon ces étapes : <ul style="list-style-type: none"> ➤ malade intube ventile sous AG en DD <ul style="list-style-type: none"> • Reprise de l'ancienne incision. • Dissection sous cutané et aponévrotique. • Repérage de l'orifice de l'éventration • Fermeture de l'orifice par vicryl 1 ➤ Fermeture plan par plan.
<p>Durée hospitalisation</p>	<p>1 mois</p>
<p>Evolution</p>	<p>Accès de troubles respiratoires.</p>

FICHE PATIENT N°5

NOM ET PRENOM		TE. HAMZA
Age		13 ans
Sexe		Masculin
Age de début de la symptomatologie		12 ans
Motif d'hospitalisation		Eventration sur cicatrice de laparotomie.
Antécédents		<ul style="list-style-type: none"> • Le patient a été victime le 13/12/2001 d'un chute de 4 étage ce qui a entraîné une fracture des 2 FEMURS, traumatisme crânien minime, contusion de l'abdomen à l'exploration (contusion hépatique, contusion de la loge pancréatique et contusion de l'estomac, hospitalisé en réa A de l'hôpital d'enfant a j7 d'hospitalisation le patient a présente un ballonnement abdominal diarrhée et fièvre. • A la réalisation de l'échographie abdominale, épanchement intra-péritonéal d'où le malade a été repris avec découverte d'un abcès hépatique qui a été drainé puis le malade a été mise sous antibiotiques « rocephine, gentamycine » et antifongique « flagyl » un épanchement pleural a été drainé une ventilation artificielle c'est avère nécessaire pour lever une atélectasie du poumon. • Le 10/01/2002 le patient a fait un pic fébrile à 40° avec des frissons en rapport avec une infection de la paroi mise sous antipyrétique « cétamyl » et antibiotiques (rocephine, gentamycine) et un antifongique « flagyl ». • Le 13/01/2002 il a présente une toux évoluant dans un contexte fébrile chez un polytraumatisé, Il a été mise sous 3 antibiotiques « 2 derniers plus tavanic » et un antifongique.
clinique	Signes digestifs	• Ballonnement abdominal avec des douleurs lancinantes
	Signes physiques	• Masse molle légèrement mobile
	autres	• Diarrhée avec fièvre et frissons et toux.
	Echographie abdominale	• Contusion hépatique avec formation d'un hématome intra hépatique, reins rate normaux, épanchement intra péritonéal.

Para clinique	Radio de poumon	<ul style="list-style-type: none"> Opacités alvéolaires bilatérales, comblement les cul de sac de douglas
	fibroscopie	<ul style="list-style-type: none"> Atteinte du lobe moyen, trachée d'aspect inflammatoire, inflammation diffuse (stade I) <p>De toute l'axe trachéo-bronchique, pas de granulome pas compression extrinsèque.</p>
	Radio rachis lombaire et bassin	Epanchement intravertébrale 8 et 9 dorsales le plan le plus élargie avec fracture des 2 FEMURS.
	TDM TAP	<ul style="list-style-type: none"> Lésion de contusion pulmonaire droite associée à un épanchement pleural gauche. Collection sous capsulaire hépatique contiguë à la contusion pulmonaire. Présence d'air dans la collection hépatique fait suspecter une plaie diaphragmatique plus qu'un abcès.
Biologie	NFS	<ul style="list-style-type: none"> Anémie à 9 ayant nécessité une transfusion du culot globulaire A RH positif avec hyperleucocytose
	Ionogramme	<ul style="list-style-type: none"> Normal.
	Bilan d'hémostase	<ul style="list-style-type: none"> TP bas et TCA bas.
traitement	<ul style="list-style-type: none"> Malade sous AG en DD Incision au pourtour de la cicatrice chéloïde Libération des tissus sous cutanés jusqu'à arriver au niveau de l'aponévrose, cette libération est poursuivie jusqu'à visualisation des muscles grands droit, sur les pourtours de défaut pariétale. Ouverture du péritoine et libération des adhérences digestives pariétales le foie adhère à la paroi. Réséction de la cicatrice chéloïde emportant une partie du péritoine. Les 2 berges aponévrotiques s'approchent sans tension On décide alors de faire une cure de l'E sans utilisation de la plaque synthétique. Fermeture de la paroi par des points séparés au vicryl 1 drainage de la paroi sous cutané. Fermeture plan par plan. 	
Durée d'hospitalisation	1 mois	
évolution	Infection pariétale.	

FICHE DE PATIENT N° 6

NOM ET PRENOM		DA. BILAL
Age	7 ans	
Sexe	Masculin	
Age début de la symptomatologie	6 ans	
Motif d'hospitalisation	Eventration sur cicatrice de mini laparotomie	
Antécédents	<ul style="list-style-type: none"> • Suivi pour LMNH type B mise sous chimiothérapie (COPM du 23/06/1999) 	
clinique	Signes digestifs	<ul style="list-style-type: none"> • Douleur abdominal diffuse avec ballonnement abdominal
	Signes physiques	<ul style="list-style-type: none"> • Petite masse ombilical.
	Autres	<ul style="list-style-type: none"> • -----
Para clinique	Echographie abdominal	<ul style="list-style-type: none"> • Abs d'épanchement intra péritonéal.
	Radio de poumon	<ul style="list-style-type: none"> • Sans anomalie.
biologie	NFS	<ul style="list-style-type: none"> • Neutropénie.
	ionogramme	<ul style="list-style-type: none"> • Normal.
traitement	<ul style="list-style-type: none"> • Malade intubé et ventilé sous AG en DD. • Laparotomie médiane incision arciforme à cheval sur l'ombilic autour de l'éventration. • Dissection sous cutanée et aponévrotique. • Repérage de défaut aponévrotique para ombilical. • Dissection des berges aponévrotique par rapport aux plans sus et sous-jacent. • Suture des berges aponévrotiques sur la ligne médiane par des points séparés de vicryl 0. • Fermeture de cutané et omphaloplastie au Nylon 4/0 	
Durée d'hospitalisation	17 jours	
Evolution	Bonne tolérance sauf quelques effets indésirables de chimiothérapie	

FICHE DU PATIENT N°7

NOM ET PRENOM		JO. CHAIB
Age		7 ans
Sexe		Masculin
Age début de la symptomatologie		6 ans
Motif d'hospitalisation		Eventration sur cicatrice de mini laparotomie.
Antécédents		<ul style="list-style-type: none"> Opérée en mars 2000, par mini laparotomie exploratrice objectivant une tuberculose péritonéale mise sous anti bacillaires pt 6 mois
clinique	Signes digestifs	<ul style="list-style-type: none"> Douleurs abdominal avec ballonnement.
	Signes physiques	<ul style="list-style-type: none"> Cicatrice propre sus ombilical réductible non douloureuse dont l'orifice fait 4cm.
	Autres	<ul style="list-style-type: none"> -----
Para clinique	Echographie abdominal	<ul style="list-style-type: none"> Sans anomalie.
	Radio de poumon	<ul style="list-style-type: none"> Normal.
biologie	NFS, TP, TCA	<ul style="list-style-type: none"> Normal.
	ionogramme	<ul style="list-style-type: none"> Normal.
traitement	<ul style="list-style-type: none"> Malade intube ventilé sous AG en DD Incision arciforme sus ombilical à cheval sur la ligne médiane. Dissection de tissu sous cutané de l'aponévrose du grand droit libération de l'ombilic. Dissection de la peau plan par plan sous-jacent même s'il est très adhérent quand arrive pas à l'exciser sans avoir le péritoine A l'exploration on a trouvé des granulations péritonéales avec épanchement liquidien de petite abondance par la suite on a fait des biopsies de granulations et prélèvements de liquide d'ascite. Lavage péritonéale abondant au sérum salé puis mise en place du drain du Redon. Fermeture PPP. 	
Durée d'hospitalisation		15 jours
Evolution		Infection pariétale

FICHE DU PATIENT N°8

NOM ET PRENOM		QA. ALI
Age		8 ans
Sexe		Masculin
Age de début de la symptomatologie		7 ans
Motif d'hospitalisation		Eventration étendue sus et sous ombilical sur oesgastroplastie sur l'œsophage.
Antécédents		<ul style="list-style-type: none"> • Suivi pour sténose caustique serré suite à l'ingestion d'un produit caustique • Ayant bénéficié d'une gastrostomie en janvier 2000 avec dilatation par des bougies a plusieurs reprises ensuite en 2002 il a présente une dysphagie au solide les examens complémentaire objectivant une sténose infranchissable ce qui a conduit à une oesphagoplastie colique. • en post op immédiat l'évolution a été marquée par l'apparition d'un trouble de vidange de l'estomac avec vomissement post prandiaux pour lesquelles il a été mis sous prokinétiques plus fractionnement du repas • Le 11/02/2003 le malade a présente une infection de la paroi il a été mis sous triples antibiothérapies.
clinique	Signes digestifs	• Douleurs abdominal intense avec ballonnement et vomissement post prandial.
	Signes physiques	• Cicatrice étendue 8 cm un peu prés douloureuse.
	Autres	• Insomnie et anxiété.
Para clinique	Echographie abdominale	• Sans anomalie
	TOGD Ancien	• Sténose serrée du 1/3moyen de l'œsophage thoracique avec dilatation en amont.
	Fibroscopie ancien	• Sténose infranchissable de l'œsophage à 24 cm d'arcades dentaires la muqueuse normal pas de corps étranger
biologie	NFS, TP, TCA	Normal
	Ionogramme	Normal

traitement	<ul style="list-style-type: none"> • Malade intubé et ventilé en décubitus dorsal • L'éventration est très étendue de l'appendice xiphoïde jusqu'à 3 cm au-dessus de l'ombilic avec une peau chéloïde, très mince et intimement adhérente au plan sous-jacent. • Incision élliptique extra chélloldale. • Dissection de la peau chéloïde plan par plan sous-jacent tout en restant en extra péritonéale. • Résection d'un quartier élliptique de la peau chéloïde. • En sous ombilical la peau est très adhérente qu'on n'arrive pas à l'exciser sans avoir le péritoine. • Le défaut aponévrotique est important. • Mise en évidence puis dissection des berges aponévrotique par rapport aux plans sus et sous-jacent. • Aménage des berges aponévrotiques sur la ligne médiane sans tension par des points séparés aux vicryl 1. • Fermeture cutané et omphaloplastie au vicryl 4/0.
Durée d'hospitalisation	1 mois
Evolution	Problème de vidange gastrique

FICHE DU PATIENT N° 9

NOM ET PRENOM		LM. YASSINE
Age		9ans
Sexe		Masculin
Age de début de la symptomatologie		8ans
Motif d'hospitalisation		Eventration sur cicatrice de mini laparotomie
Antécédents		<ul style="list-style-type: none"> • Suivi pour LMNH type BURKITT mise sous chimiothérapie (COPM du 23/06/2000).
clinique	Signes digestifs	• Douleur abdominal diffuse avec ballonnement abdominal
	Signes physiques	• Petite cicatrice sus ombilical de 3 cm propre non douloureuse
	Autres	• -----
Para clinique	Echographie abdominale	• Sans anomalie.
	Radio de poumon	• Normal.
biologie	NFS, TP, TCA	Normal.
	ionogramme	Normal.
traitement	<ul style="list-style-type: none"> • Malade intubé et ventilé sous AG en DD. • Laparotomie médiane incision arciforme sus ombilical autour de l'éventration. • Dissection sous cutanée et aponévrotique. • Dissection des berges aponévrotique par rapport aux plans sus et sous-jacent. • Dégagement et réduction du sac herniaire de la paroi à contenu épiploïque. • Les adhérences intra péritonéale est lysées parfaitement. • Suture du Défect par des points séparés de vicryl 0. • Fermeture PPP au vicryl 4/0. 	
Durée d'hospitalisation		10 jours
Evolution		Bonne tolérance

FICHE DE PATIENT N°10

NOM ET PRENOM		<i>ME. HANAE</i>
Age	6 ans	
Sexe	Féminin	
Age de début de symptomatologie	5 ans	
Motif d'hospitalisation	Eventration sur appendicectomie.	
antécédents	Appendicectomisé en mars 2006 à l'hôpital d'enfant de rabat.	
clinique	Signes digestifs	Douleur abdominal diffuse sans autre signes associés.
	Signes physique	Masse légèrement mobile en regard de la FID.
	autres	-----
Para clinique	Echographie abdominal	Absence d'épanchement intra péritonéal sans autre signes associés.
	Radio de poumon	Sans anomalie.
biologie	NFS, TP, TCA	Normal.
	Ionogramme	Normal.
traitement	<ul style="list-style-type: none"> • Malade sous AG intubé ventile en DD • Incision arciforme autour de l'éventration située au niveau de la FID. • Dissection sous cutané jusqu'à l'aponévrose. • Dissection du sac herniaire jusqu'au collet • Ouverture de sac a contenu péritonéal qu'on a réséqué • Dissection de l'aponévrose. • RAPHIE par des points séparés au vicryl 0. • Drainage au drain de Redon. • FPPP. 	
Durée d'hospitalisation	10 jours	
évolution	Bonne tolérance	

I. EPIDEMIOLOGIE

1. Répartition des malades selon le sexe

Dans notre série, on trouve 7garçons et 3filles, ce qui présente un sexe ratio de 2,33 avec prédominance masculine.

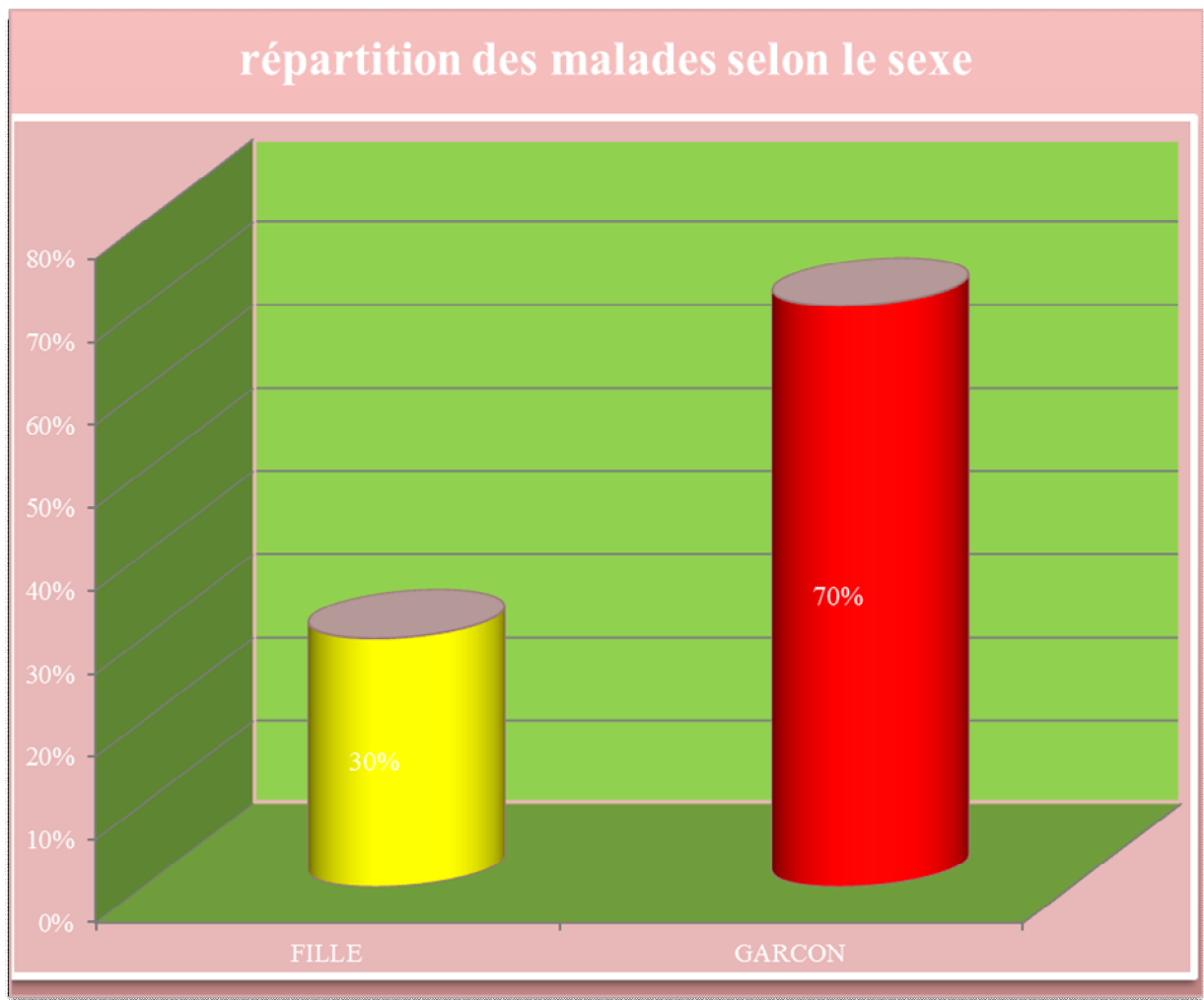


Figure n° 14: répartition des malades selon sexe

2. Répartition des malades en fonction de l'âge

- ❖ L'âge de nos patients varie entre 2 ans et 18ans.
- ❖ L'âge moyen est d'environ 9 ans.
- ❖ La série ne comprend pas de nouveau-nés.

Cinq de nos patients sont des enfants entre 6 ans et 9 ans, soit 50%.

Quatre de nos malades sont des adolescents (11-18ans), soit 40%.

Un seul nourrisson de 2 ans, soit 10%

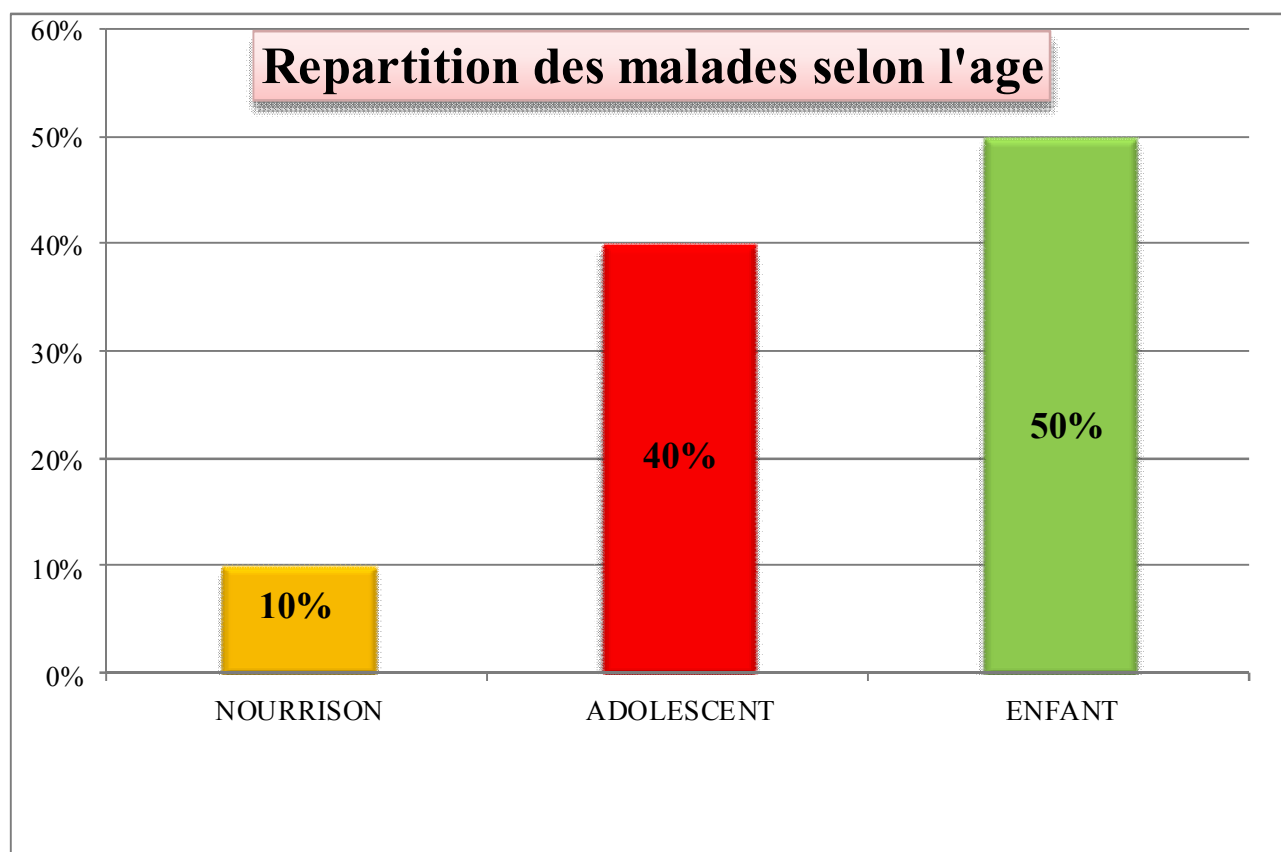


Figure n° 15: répartition des malades en fonction de l'âge

3. L'âge de début de la symptomatologie

- ❖ La majorité de nos patients (5 cas) ont présenté les premiers symptômes entre l'âge de 5-8 ans, soit 50%.
- ❖ quatre de nos patients ont eu les premiers symptômes entre l'âge de 10-17 ans soit 40%.
- ❖ Un seul patient de notre série a eu son premier symptôme l'âge de 6 mois, soit 10 % des cas.

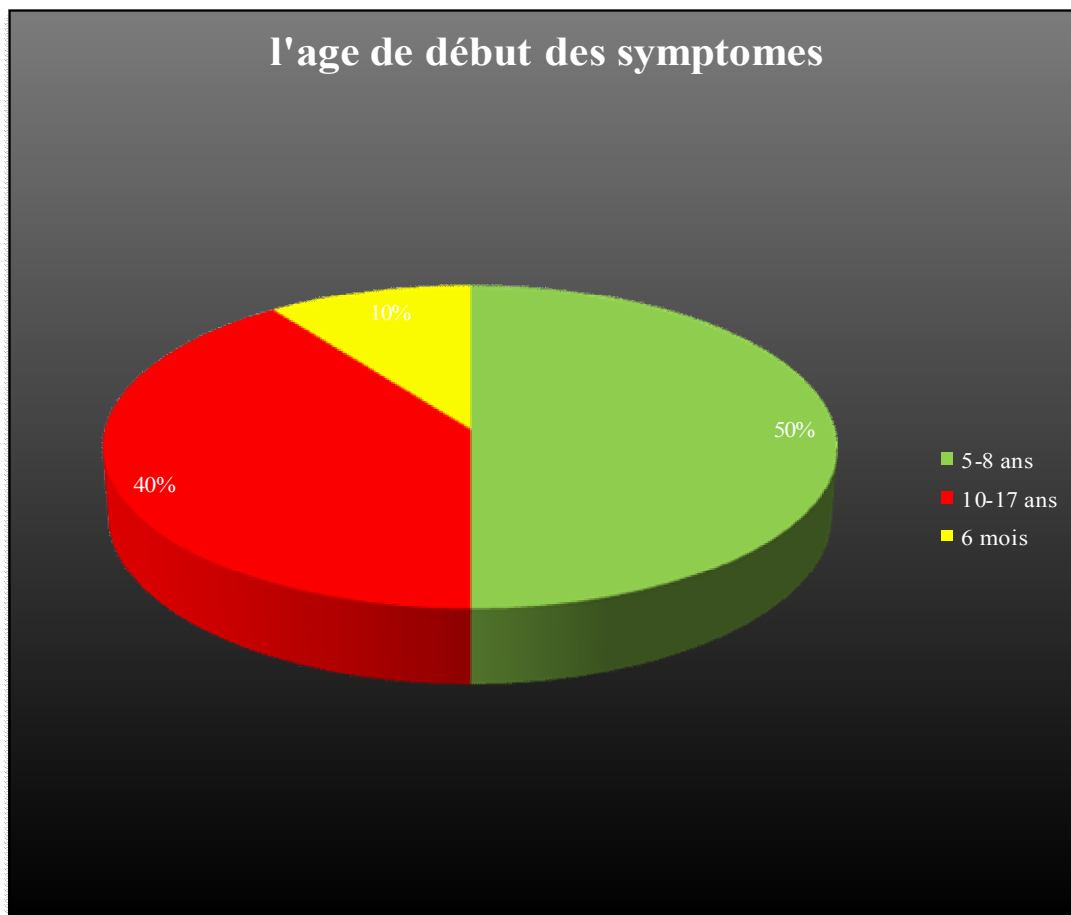


Figure n°16 : l'âge de début de la symptomatologie

II. DONNES CLINIQUES

1. Motif d'hospitalisation

Les patients ont été admis pour les motifs suivants :

- ❖ Eventration sur une cicatrice de mini laparotomie : « 3 cas »
- ❖ Eventration sur appendicite : « 3 cas »
- ❖ Eventration sur hernie hiatale : « 1 cas »
- ❖ Eventration sur hernie ombilical : « 1 cas »
- ❖ Eventration sur oesogastroplastie : « 1 cas »
- ❖ Eventration sur cicatrice de laparotomie : « 1 cas »

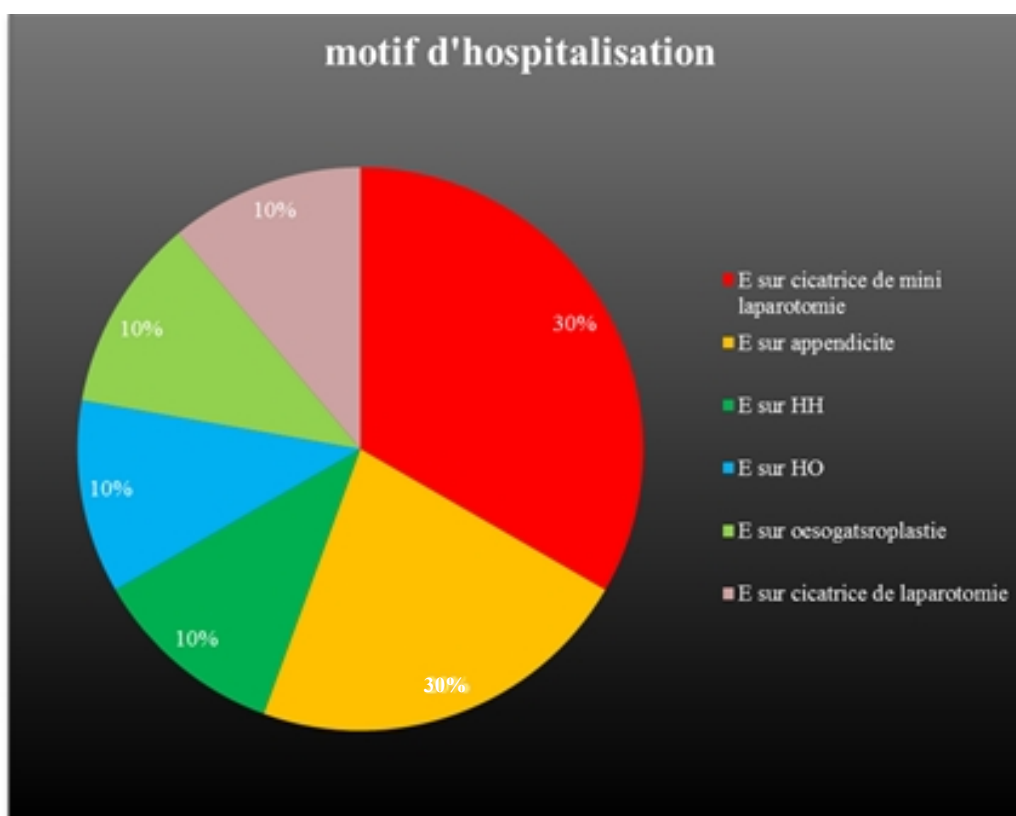


Figure n°17 : répartition en fonction de motif de l'hospitalisation

Le motif d'hospitalisation révélateur est dominé par les éventrations sur cicatrice de mini laparotomie qui représentent 30% des manifestations cliniques. Et les éventrations sur appendicite est la 2^e cause est présente avec 30% des cas, Les restes représentent 10% qu'il s'agit des éventrations sur hernie hiatale ou sur hernie ombilical ou sur oesogastroplastie.

2. Antécédents :

A. Antécédents médicaux :

- ❖ 2 patients ont été suivis pour LMNH.
- ❖ 2 patients ont été suivis pour anémie ferriprive.
- ❖ 1 patient suivi pour thalassémie.
- ❖ 1 patient suivi Mucopolysaccharidose.
- ❖ 1 patient suivi pour cardiopathie
- ❖ 1 patient suivi pour infection matérno-fœtale.
- ❖ 1 patient suivi pour sténose caustique.

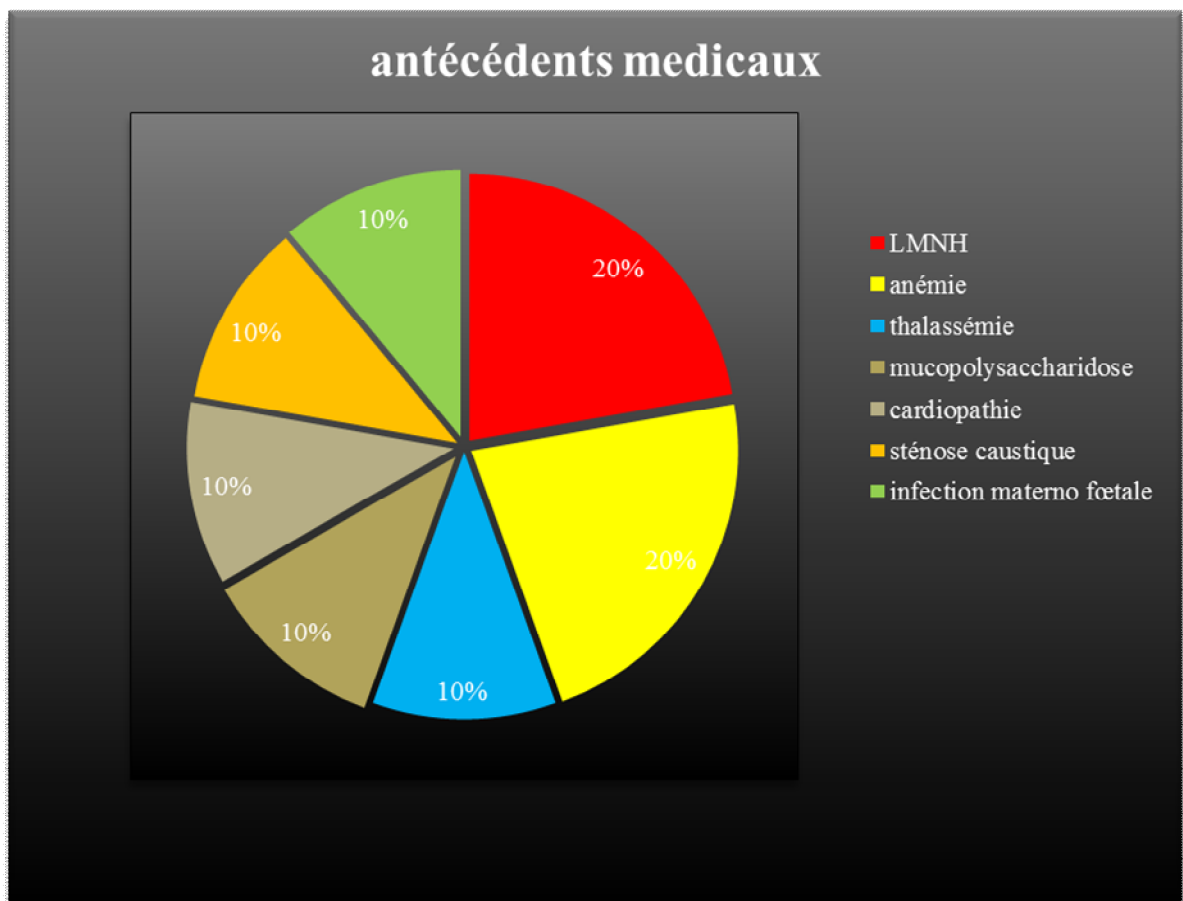


Figure n°18 : répartition des malades en fonction des antécédents médicaux

B. Antécédents chirurgicaux :

- ❖ Mini laparotomie exploratrice : 3 CAS
- ❖ Appendicectomies : 3 CAS
- ❖ Oeso gastroplastie colique : 1 CAS
- ❖ Hernie ombilical : 1 CAS
- ❖ Hernie hiatale : 1 CAS
- ❖ Laparotomie exploratrice : 1 CAS

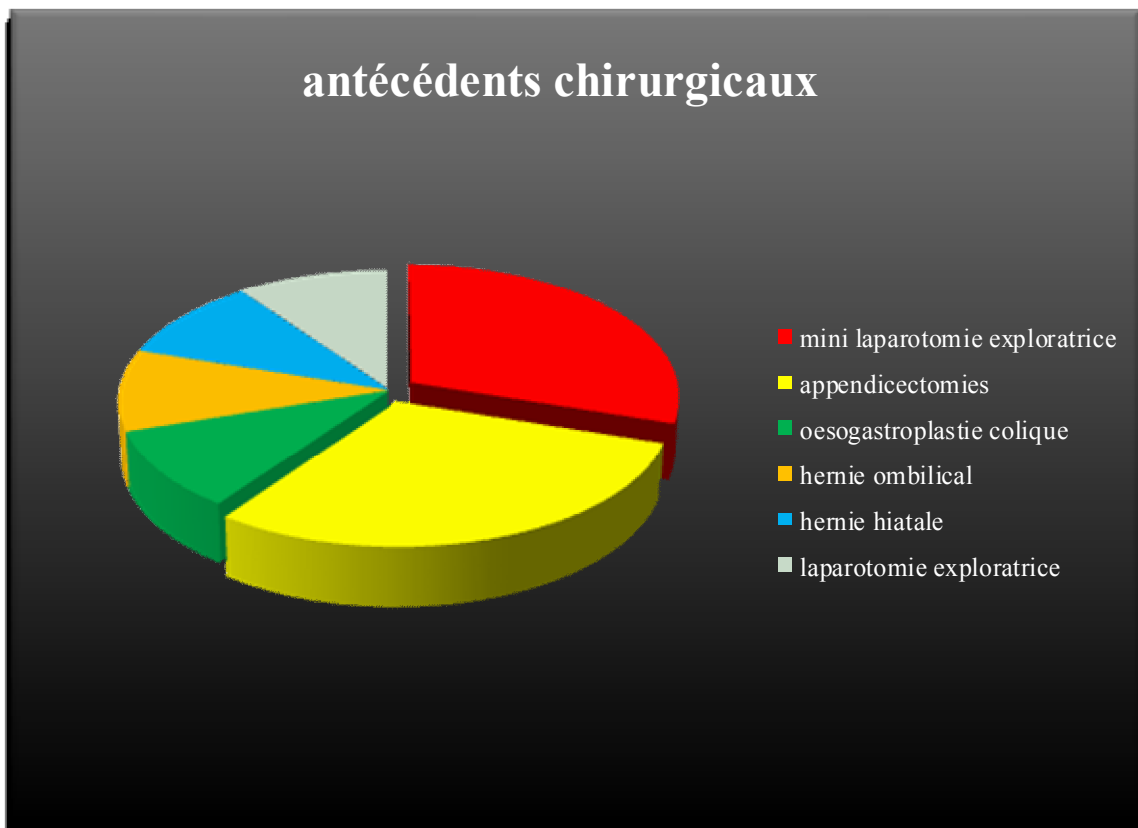


Figure n°19 : répartition des malades en fonction des antécédents chirurgicaux

3. Signes fonctionnels :

A. Signes digestifs

- ❖ La symptomatologie révélatrice est dominée par des douleurs abdominales qui sont présents chez la majorité des patients (99%).
- ❖ Au premier plan ballonnement abdominal constitue le principal symptôme qu'apparaîtra chez la majorité des patients (80%)
- ❖ 3 patients de notre série ont présenté des vomissements post prandiaux (20%)

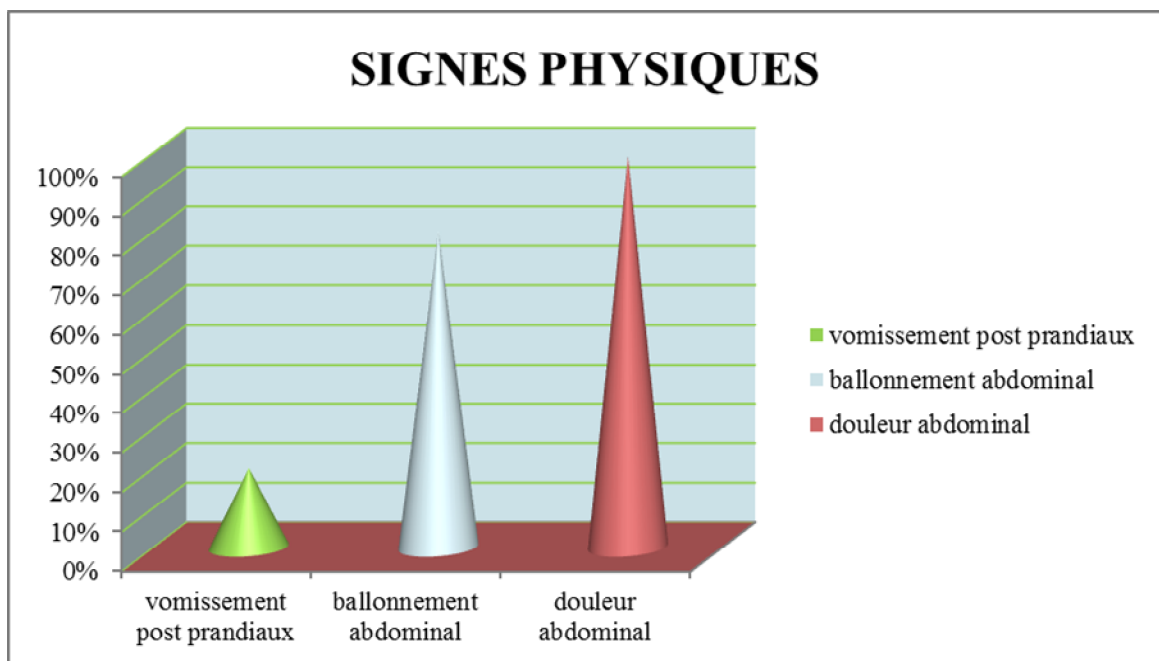


Figure n°20 : répartition des malades en fonction des signes digestifs

B. Signes physiques

- ❖ La majorité des patients ont présentes une cicatrice de laparotomie.
- ❖ Le principal signe physique trouve chez la majorité de nos patients est la masse abdominal qui représente 80%.
- ❖ Un seul patient a présenté un souffle cardiaque soit 10%.
- ❖ Un seul patient a présenté un râle crépitant soit 10%.

III. DONNEES PARACLINIQUES

A .Radiologie

1. Radio de poumon :

Dans notre série, La radio de poumon a été réalisée chez 6 patients soit, 60%.

Cet examen a permis de mettre en évidence :

- ❖ Elargissement médiastinal avec cardiomégalie des opacités bilatérales non systématisés figure n°22 qui représente 8%.
- ❖ Déviation médiastinal droite avec ascension des organes en intra thoracique figure n°23 qui représente 8%.
- ❖ Le reste de l'examen a été normal chez la pluparts des patients de notre série figure n°21et n°24 et n°25et n° 26 qui représente 24%.

(Voir ci-joint les clichés de la radiographie thoraciques de quelques-uns de nos malades) :

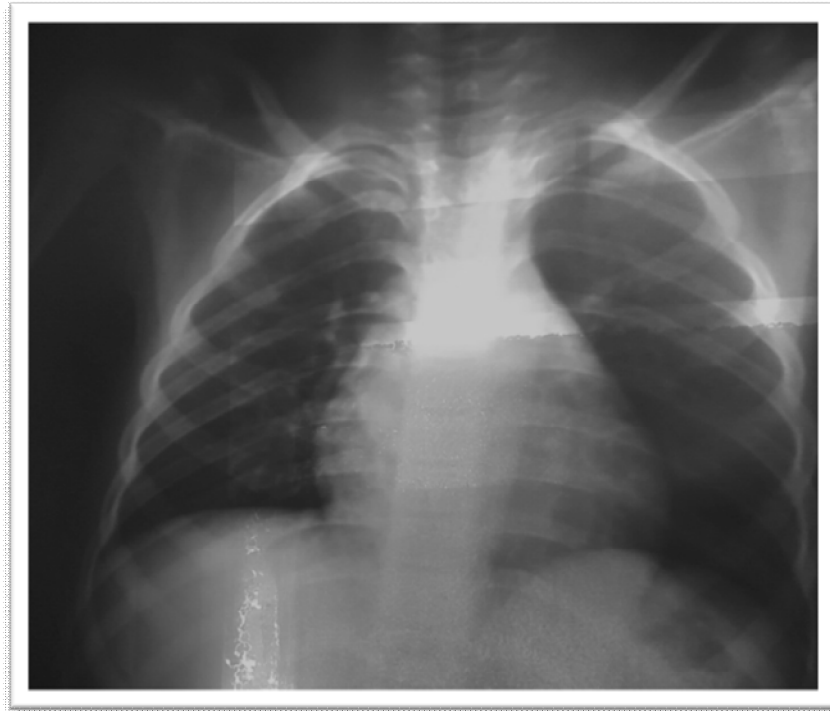

Figure n° 21: cliché thoracique face normal chez le patient n°1

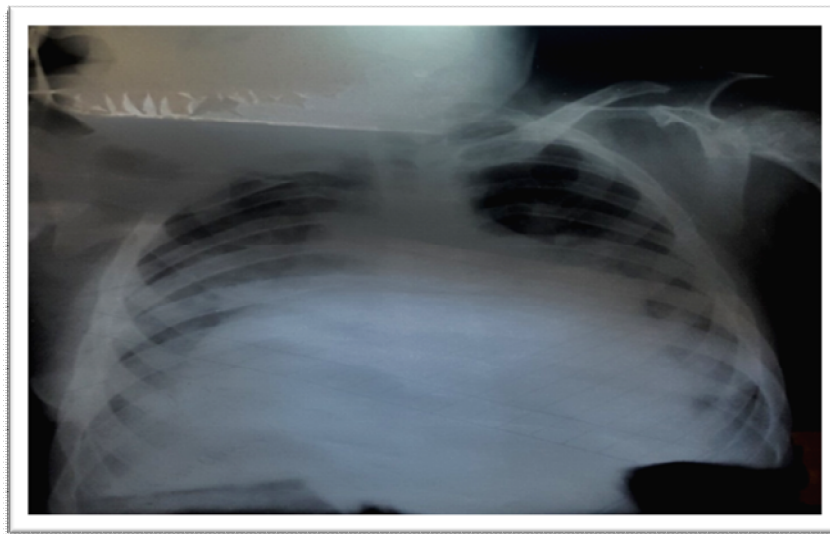


Figure n°22: cliché thoracique de face montrant une cardiomégalie et élargissement médiastinal de face chez le patient n°4

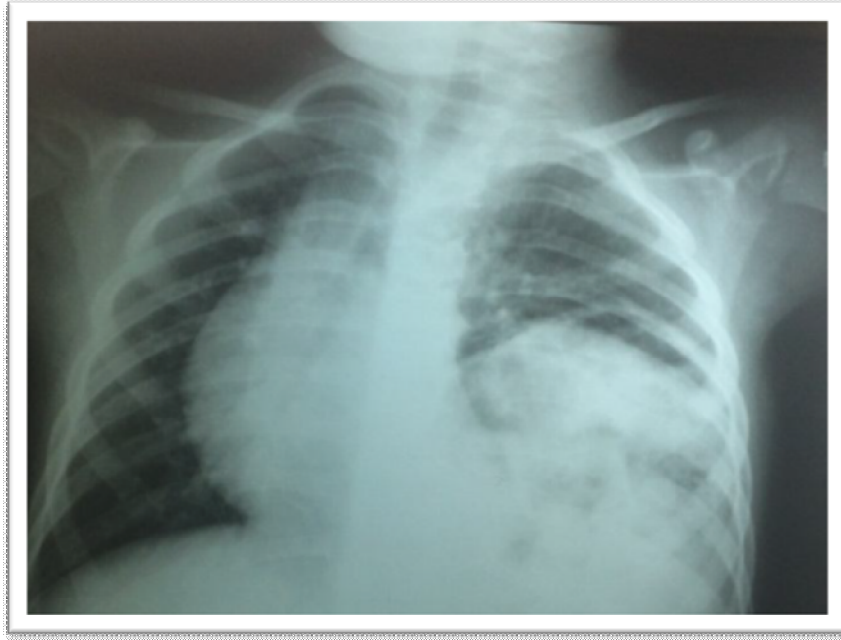


Figure n° 23: cliché thoracique de face montrant une déviation médiastinal à droite chez le patient n°2 atteint d'une HH.

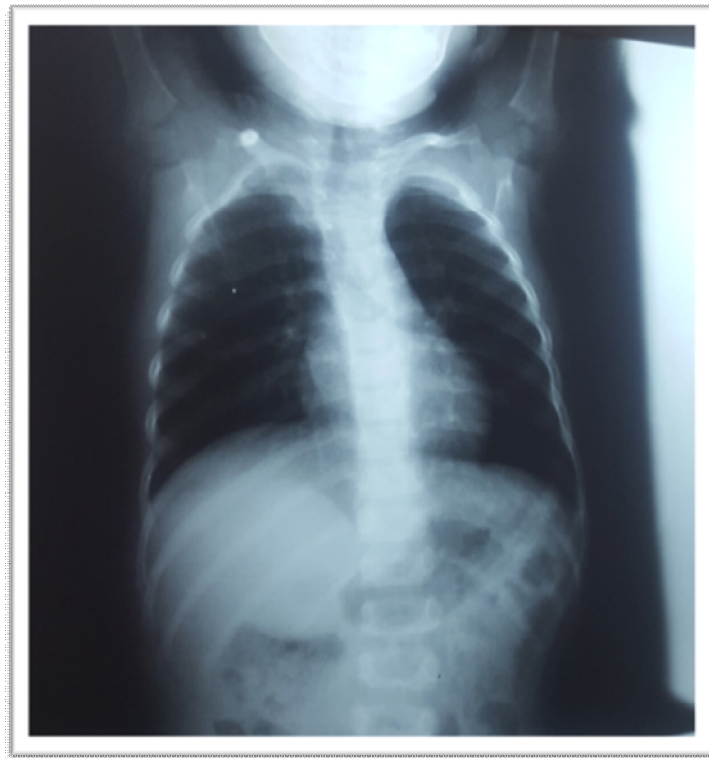

Figure n° 24: cliché thoracique de face normal chez patiente n° 10

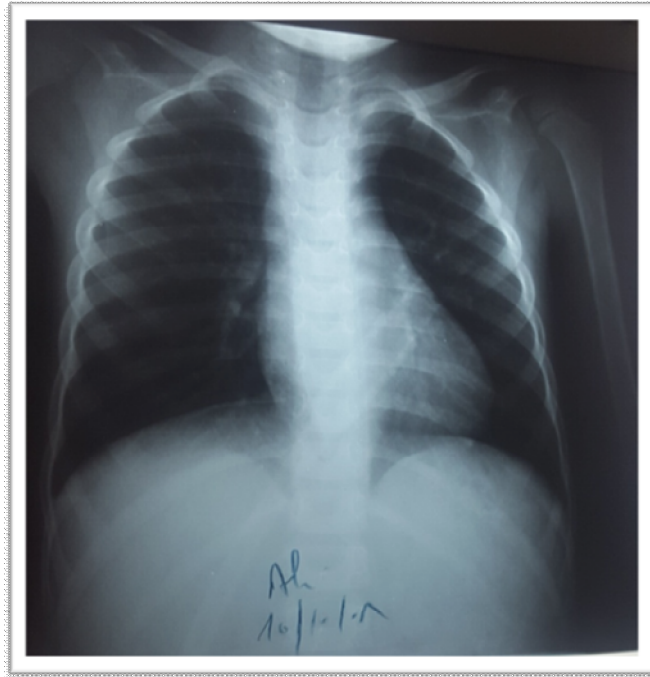

Figure n°25 : cliché thoracique de face chez patient n °8 normal.

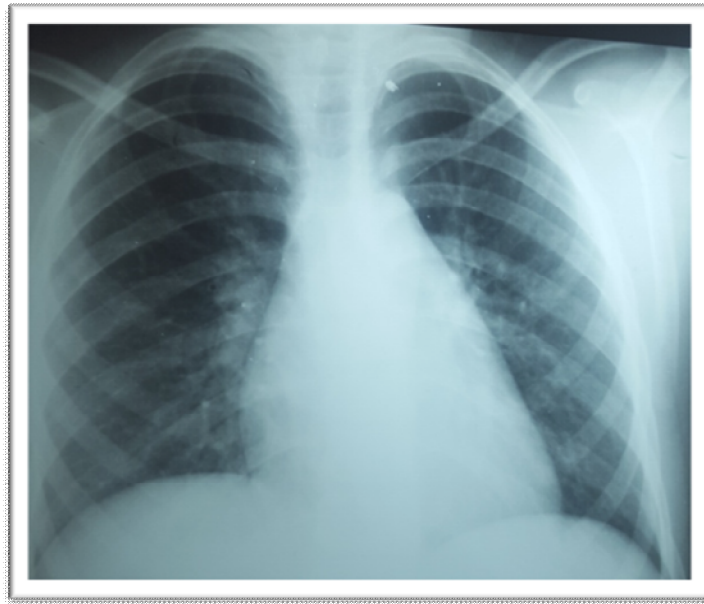

Figure n°26: cliché thoracique de face chez patient n °7 normal.

2. Echographie abdominale :

Le diagnostic radiologique est basé sur l'échographie abdominale, qui était pratiquée chez tous les patients et qui était largement évocatrice du diagnostic.

- ❖ Chez la plupart des patients de notre série l'échographie est revenue normale sans anomalie.
- ❖ Chez un seul malade de notre série, l'échographie a montré une zone hétérogène au niveau du foie étendue avec des images aréiques au sein de cette zone avec un épanchement intra péritonéal en rapport avec une contusion hépatique avec un épanchement pleural.

Voir ci-joint une image d'échographie de l'un de nos patients :

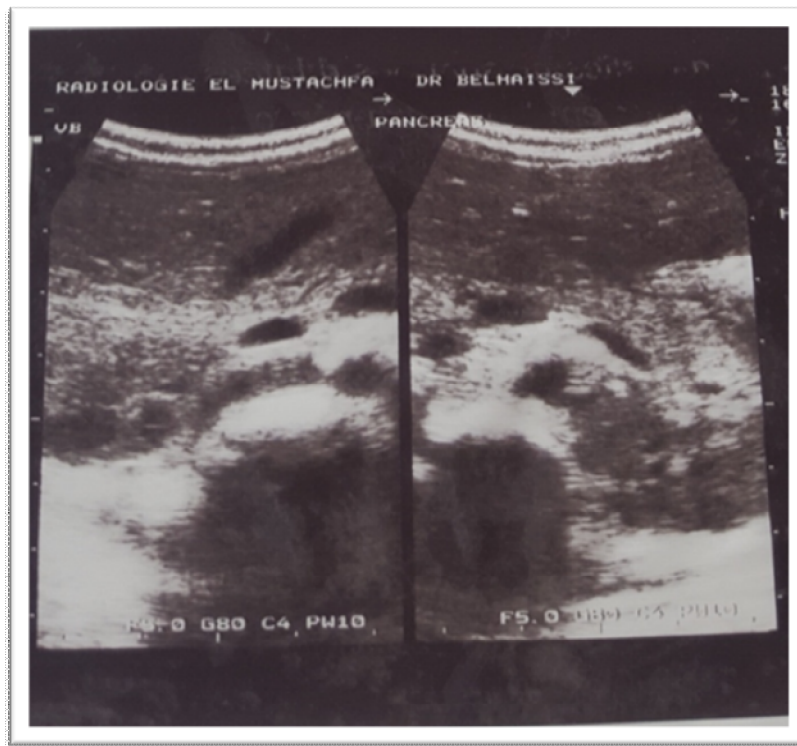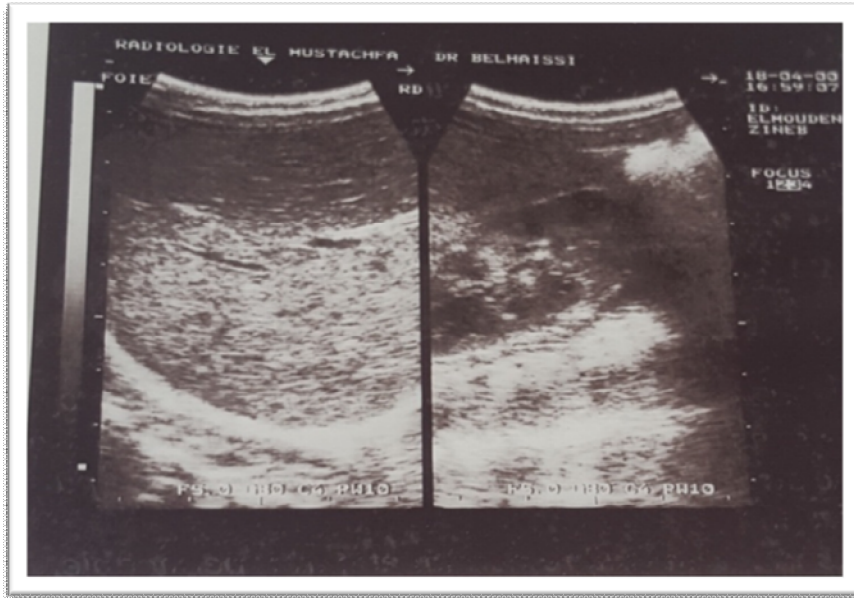


Figure n°27 : échographie abdominale chez patient n °5 normal.

3. TDM :

Scanner thoraco abdominal a été réalisé chez un seul patient de notre série :

- ❖ A l'étage pulmonaire : Présence d'épanchement pleurale gauche de moyenne abondance avec des foyers de condensation pulmonaire postéro-basale bilatérales correspond à un foyer de condensation à droite.
 - Absence de lésions médiastinal en dehors d'une hyper aération œsophagienne.
 - Absence de lésion costale ou vertébrale visibles.
- ❖ A l'étage abdominale : présence d'un épanchement péritonéale de faible abondance, localisé en périphérie et en péri vésiculaire
 - Présence d'une collection hépatique sous capsulaire au niveau du segment VI et VII hypo dense avec un niveau hydro aréique et d'autres bulles d'air périphériques.
- ❖ Reins, rate, pancréas sans anomalie. Voici un ci-joint une coupe axiale d'un TDM d'un patient de notre série n°5.

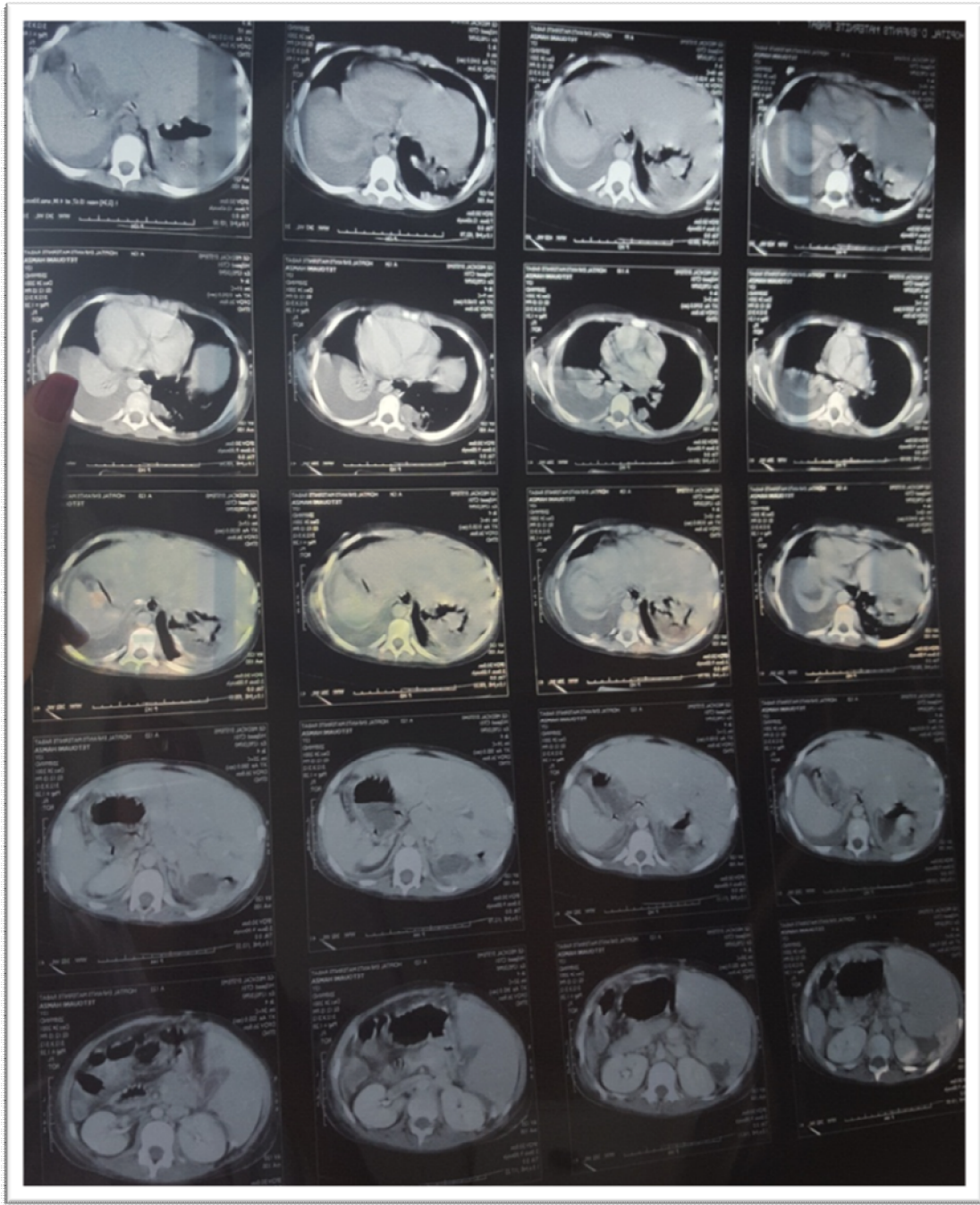


Figure n°28 : coupe transversale du TDM TAP du patient N°5.

4. TOGD :

A été réalisé chez un seul patient de notre série. Cet examen a permis de mettre en évidence ce qui suit :

Hernie hiatale avec reflux gastro-œsophagien important spontané. Voici un cliché réalisé chez notre patient :

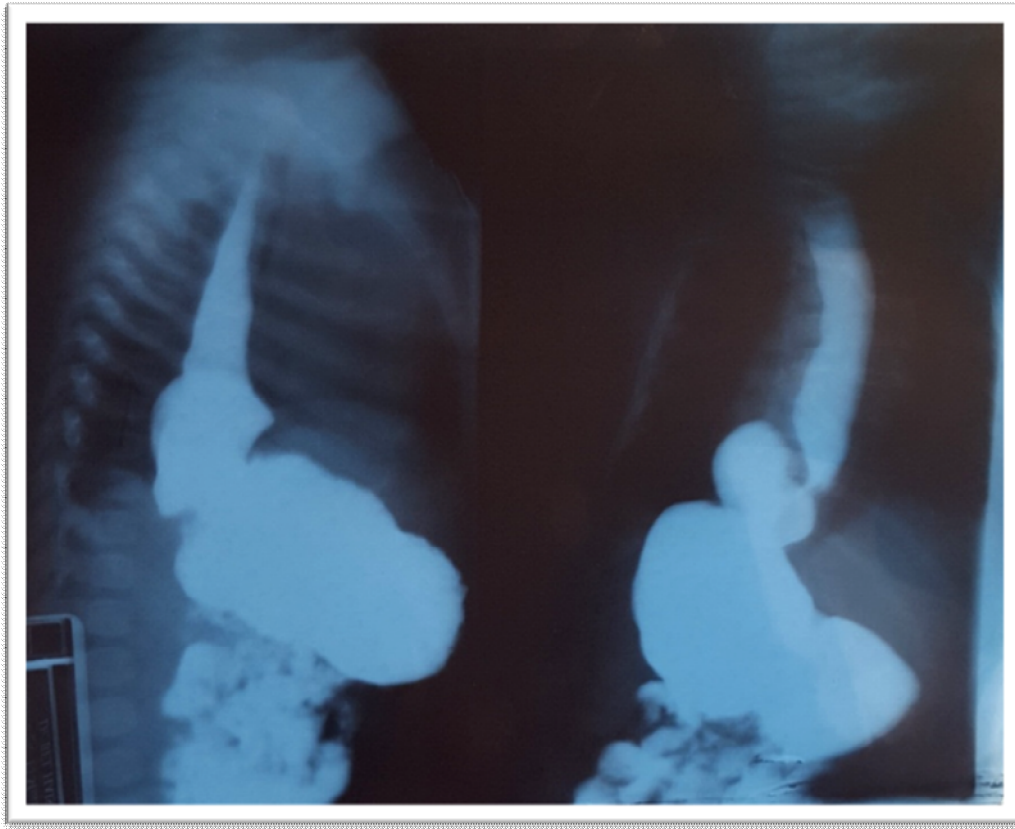


Figure N°29 : cliché du TOGD chez le patient N°2

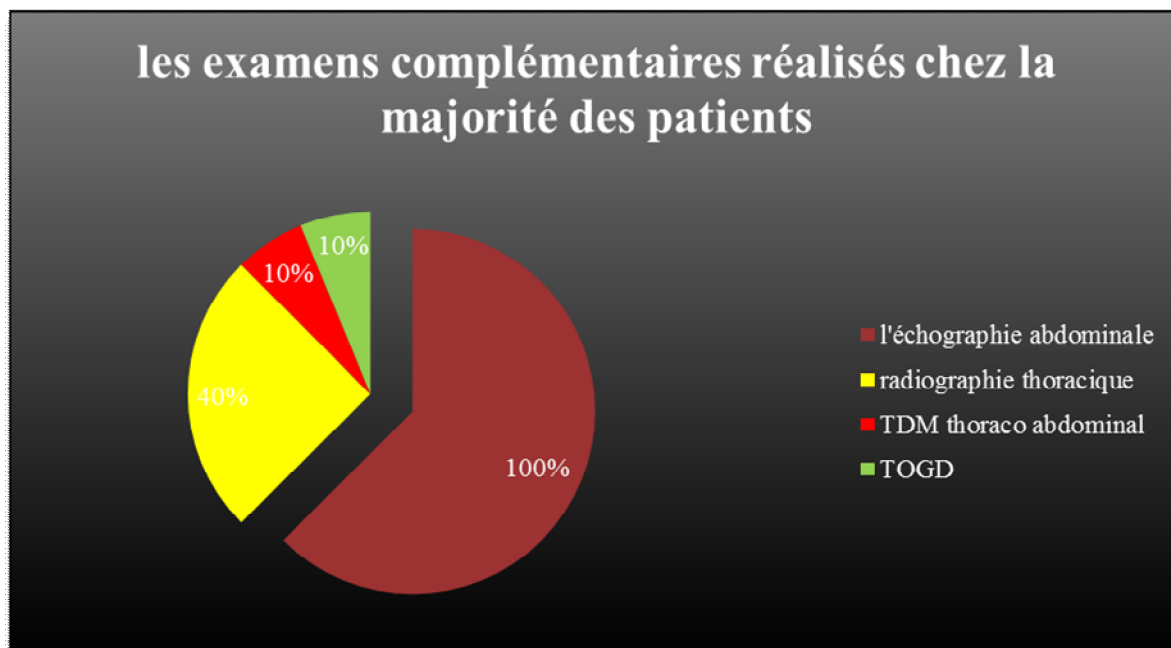


Figure N°30 : Répartition en fonction des examens complémentaires

B. Bilans sanguins :

- ❖ Chez la pluparts des patients on a réalisé une **NFS** soit 70% a revenue normale sauf chez 3 patients ou le bilan a mise en évidence une anémie qu'ont été transfuses par des culots globulaires et chez un patient le bilan a montré une neutropénie le patient a été mise sous chimiothérapie.
- ❖ **L'ionogramme** est revenu normal chez la plupart des patients.
- ❖ **Bilan d'hémostase** a été perturbé chez un seul malade de notre série.

IV. TRAITEMENT CHURURGICAL :

Dans notre série 100% des patients ont bénéficié d'une laparotomie classique, 5 de nos malades ont bénéficié de la voix classique, laparotomie médiane sus ombilicale, et 4 autres patients ont été opérés par voie médiane sous ombilicale et un seul patient de notre série a bénéficié d'une laparotomie par voie para ombilical.

Tableau n°1 : répartition des malades en fonction de la voie chirurgicale

VOIE D ABORD	NOMBRE DE CAS	POURCENTAGE
Médiane sus ombilical	3	30%
Mac BURNEY	3	30%
Médiane sous ombilical	1	10%
Para ombilical	1	10%
xyphopubienne	1	10%

V. SUITES OPERATOIRES

Elles étaient simples pour la majorité de nos malades (10patients), hospitalisés au sein du service de chirurgie pédiatrique A du l'hôpital d'enfant de rabat.

Le traitement médical se constituait de :

- ❖ Ration de base ;
- ❖ Antipyrétiques ;
- ❖ Antibiothérapie :
 - Amoxicilline protégée : 3cas.
 - Aminosides : 3 cas, en général, associées à la pénicilline A,
 - Céphalosporines de 3ème génération : 2 cas.
- ❖ Antifongique :métronidazole : 2 cas.

Les données recueillies sur le retrait du drain de Redon en postopératoire

Concernent 7 patients. Il a été retiré entre le 1er (J1) et le 4ème (J4) jour postopératoire.

La durée d'hospitalisation a varié de 10 à 30 jours avec une durée moyenne de Séjour de 15 jours.

Dans la majorité des cas, les suites opératoires étaient simples chez(60%)

- ❖ Mais Il y a eu des complications post opératoires chez 40% des cas
- ❖ Un cas de trouble de vidange gastrique a été noté, dont 2 cas ils ont présenté également une infection de la paroi et un autre il a présenté une détresse respiratoire.

Ces patients ont bien évolué sous traitement médical.



Discussion



I. PHYSIOPATHOLOGIE

Dans ce chapitre on va détailler les différents aspects étiopathogéniques de l'éventration. Ainsi que les conséquences fonctionnelles qu'entraîne une éventration énorme sur le plan local et général.

A Physiologie de l'éventration

1. Eventration de la ligne blanche: [11,12]

Nous avons étudié précédemment la constitution anatomique de la ligne blanche. Le fait qu'elle soit beaucoup plus étroite en dessous de l'ombilic qu'en dessus, où elle peut atteindre 2,5 cm de large, explique la localisation des éventrations presque exclusivement supra-ombilicale. Nous avons aussi vu que la ligne blanche, n'était pas renforcée à l'étage supérieur par la triple rangée de décussations qui contribue à sa solidité. Il va de soi que cette particularité structurale n'est qu'un facteur favorisant l'apparition d'une éventration de la ligne blanche. Mais d'autres facteurs entrent en cause.

MOSCHOWITZ [11] a évoqué au début du vingtième siècle l'existence de vaisseaux perforant la ligne blanche, permettant à la graisse pré-péritonéale contenue dans le ligament rond de s'insinuer à travers les espaces créés par ces vaisseaux et de former des sortes de logettes, favorisant ainsi la survenue d'une Éventration de la ligne blanche. L'éventration se formerait ainsi à l'instar des diverticules coliques. Cependant cette théorie a engendré une vive controverse et a été invalidée vingt ans plus tard par POLLACK qui n'a que très rarement trouvé des vaisseaux sanguins accompagnant le sac herniaire [12].

Toute augmentation de la pression intra-abdominale est susceptible d'entraîner une éventration de la ligne blanche et l'incidence beaucoup plus élevé chez les garçons souvent astreint d'agitation et des mouvements physiques plus intenses que les filles [9].

2. L'éventration cicatricielle:

a. Physiologie de la cicatrisation [4] :

La cicatrisation d'une laparotomie se fait d'une façon variable selon le plan Intéressé.

Ce processus de cicatrisation a été particulièrement étudié par HAR TWELI puis par VILAIN [4].

❖ Au niveau de l'incision épidermique:

Les cellules épithéliales glissent dans la brèche chirurgicale.

❖ Au niveau de l'incision du derme:

Il apparait une réaction inflammatoire: l'infiltration cellulaire apporte du Collagène qui se distribue en fibres dont l'orientation est induite par les tractions exercées par la suture. Ces phénomènes permettent d'obtenir une cicatrisation par première intention.

❖ Au niveau de la graisse sous cutanée:

L'espace mort situé entre les deux berges de l'incision est rapidement colmaté par des lobules adipeux dont le support architectural est un réseau du collagène reliant la peau aux plans aponévrotiques sous-jacents.

Une bonne vascularisation de ce plan permet l'arrivés des macrophages qui détruisent les cellules graisseuses et fabriquent le collagène indispensable à l'élaboration du tissu conjonctif définitif.

❖ Au niveau de la ligne blanche:

La cicatrisation est obtenue grâce au ciment collagène fabriqué au niveau du plan adipeux sous-jacent.

❖ Au niveau du péritoine:

L'incision traverse une couche superficielle fibreuse, qui permet une suture solide, et une couche profonde séreuse qui cicatrise très rapidement.

b. Cicatrisation par première intention:

Au niveau d'une incision médiane verticale, la cicatrisation s'effectue selon le processus dit par première intention, au niveau du derme, de la couche adipeuse sous cutanée et de la ligne blanche réalisant un canal fibreux dont l'orientation des fibres est induite par les forces de tractions qui s'exercent à son niveau.

c. Cicatrisation par deuxième intention:

Au niveau d'une incision transversale il se produit une réaction

Inflammatoire qui aboutit à la formation d'un coagulum au sein duquel une néo-vascularisation permet l'apparition d'un tissu de granulation encore appelé bourgeon charnu.

Dans cette cicatrisation par deuxième intention, les fibres de collagène n'ont aucune orientation du fait de l'absence de sollicitation importante à ce niveau.

Cette cicatrisation n'intéresse que le plan de fibres charnues et l'existence d'une cicatrisation par première intention au niveau des plans aponévrotiques des incisions transversales explique une bonne qualité de la cicatrisation de ces incisions et le pourcentage plus faible semble-t-il d'éventration à leurs niveaux.

d. L'étude physique d'une cicatrice:

Il existe une période de latence qui suit l'intervention de 3 à 6 jours, durant laquelle la résistance de la cicatrice de la plaie opératoire est faible et ne dépend que de la présence des fils de suture. Cette période varie avec le matériel de suture envisagé.

Au-delà du sixième jour, la résistance de la paroi augmente brusquement pour présenter vers le dixième jour une valeur correspondant au 4/5 de ce qu'elle était avant l'intervention, la cicatrisation est suffisante et permet l'ablation complète du matériel de suture.

Les réactions locales sont maximales vers le deuxième mois puis diminuent d'intensité vers le sixième mois, la cicatrisation se stabilise à cette date. La cicatrisation suit donc un processus biologique qui lui est propre, ainsi il est souhaitable d'obtenir le plus rapidement possible une solidité de la cicatrice pariétale mettant à l'abri d'une désunion et permettant un lever précoce.

B. Mécanismes de l'éventration

Les mécanismes peuvent être induits par trois phénomènes initiaux.

1. Déchirure aponévrotique précoce :

Survenant lors d'un effort de toux, de défécation ou d'un lever prématuré, cette déchirure se tapisse de granulation qui aboutit à une cicatrisation par deuxième intention, mais l'orientation inadéquate des fibres de collagènes explique l'agrandissement progressif de l'orifice sous l'action des muscles larges qui tendent à écarter, à des insérer les muscles droits de la ligne blanche.

2. Hématome intra-pariétal:

En créant un espace mort qui sera fréquemment le point de départ d'un abcès et qui va cicatriser par deuxième intention avec un résultat fonctionnelle l'identique à celui de la déchirure aponévrotique.

3. Petite éviscération couverte méconnue:

Elle peut être le point de départ d'une large éventration secondaire.

C. Notion de vitesse de croissance de

l'EPO [25] :

Cette vitesse dépend d'une part, de facteurs qui conditionnent l'expansion de l'éventration constituée, et d'autre part ceux qui la freinent. Les faits le plus important sont : l'obésité, la détérioration pariétale, le siège de l'éventration, les causes d'hyperpression intra abdominale.

S'il est difficile de prévoir pour un cas donné la vitesse d'accroissement, il est possible de caractériser cette vitesse en considérant du regroupement des cas. Par exemple pour un enfant de corpulence moyenne, l'éventration épigastrique a une vitesse de croissance supérieure à celle de l'éventration sous ombilicale, mais se stabilise en 3 à 6 mois alors que l'éventration sous -ombilicale à grand collet continue à s'accroître régulièrement et beaucoup plus longtemps.

Pour l'enfant maigre à paroi musculaire peu développée fait des éventrations à vitesse de croissance très lente et une stabilisation relativement rapide avec parfois un large collet, mais sac et voussure peu importante.

L'évolutivité extrême est représentée par les très petites éventrations d'une part, et les éviscérations couvertes d'autre part

II. ETIOPATHOGENIE [13, 11, 4,15]

A. Facteurs étiologiques

De nombreux facteurs peuvent favoriser la survenue d'une éventration ou Influencer sa progression. Nous allons énumérer ci-dessous les principaux :

1. Les facteurs favorisants susceptibles

De perturber la cicatrisation normale d'une laparotomie sont:

a .L'infection:

Cependant le nombre des plaies postopératoires infectées est sous estimé; Le risque de développer une éventration est cinq fois plus important après une infection de la plaie opératoire. En effet, bien que l'infection de plaie ou de paroi s'accompagne souvent d'une extériorisation de pus, il existe une forme sub-clinique qui ne se manifeste que par une rougeur et une sensibilité de la plaie, sans écoulement purulent [13].

Cette forme peut aussi diminuer la qualité de la cicatrisation. Un processus infectieux interfère avec la production de collagène et la formation des cross-linking. La cicatrice est alors moins résistante et propice à la survenue d'une éventration [16].

Dans une étude portant sur 1129 laparotomies parue en 1982 dans le *british journal of medicine* [103], **Bucknall** a remarqué que 48% des éventrations étaient consécutives à une infection. Le risque de développer une éventration est cinq fois plus important après une infection de la plaie opératoire. En effet, 23% des laparotomies avec infection de plaie se compliquent d'une éventration, contre 4,5% sans infection de plaie. D'autres études ont confirmé ces chiffres.

Pour autant que l'on admette que la contamination soit per opératoire, les complications infectieuses peuvent être diminuées par une prophylaxie antibiotique appropriée, encore que leur nécessité soit discutée et non prouvée. Il faut en outre toujours veiller aux règles d'asepsie habituelles, préparer la peau (rasage juste avant l'incision), ne pas abuser des ligatures (matériel étranger) ou de la coagulation (nécrose), ne pas mettre de drain inutile, faire une hémostase parfaite et rincer abondamment la paroi avant la fermeture.

b. L'obésité

En plus des nombreuses autres complications dont l'obésité est responsable, elle représente l'une des principales causes d'éventration. Wantz, dans son atlas sur la pathologie herniaire, en débutant le chapitre des éventrations écrit : «les patients présentant une éventration cicatricielle sont invariablement obèse ». En effet, l'excès de graisse intra-abdominale, qui est d'ailleurs fréquent chez Le grand enfant, exerce une pression sur la cicatrice lors de chaque contraction de la musculature abdominale dans la période postopératoire. Sur un terrain où la masse musculaire est déjà diminuée et flasque, l'obésité devient un facteur redoutable dans la survenue d'une éventration. Souvent le chirurgien exige une perte pondérale avant de procéder à une cure d'éventration. On peut comprendre cette attitude quand on connaît les risques per et post opératoires qui grèvent la chirurgie du patient obèse. Il faut donc admettre qu'obésité et éventration sont souvent liées, et que l'obésité constitue un facteur de risque qu'on ne peut traiter par de simples paroles. C'est une des nombreuses raisons qui nous font penser qu'un renforcement prothétique lors de la cure d'éventration est indispensable chez ce type de patients.

B. Autres les facteurs sont discutables :

❖ **Le diabète:** Il est évident que les risques d'éventration sont augmentés en cas de diabète insulino-dépendant de type 1. En effet, ce dernier altère considérablement tout processus de cicatrisation et augmente les risques d'infection.

Il y'a d'autres thérapeutiques susceptibles de perturber la cicatrisation a des degrés divers:

❖ **La chimiothérapie:** L'effet d'une chimiothérapie péri-opératoire sur la cicatrisation d'une paroi est mal documenté. Il semblerait toute fois que les risques d'éventrations sont deux fois plus importants si une chimiothérapie suit immédiatement une laparotomie. On recommande actuellement d'attendre trois à quatre semaines avant d'entamer le traitement oncologique.

❖ **Les corticoïdes [17] :** Par leur inhibition de la lysine-oxydase, les stéroïdes administrés de manière chronique interfèrent avec la formation de collagène, et par conséquent augmentent les risques d'éventration. Néanmoins, opérer une éventration chez un patient sous traitement régulier de stéroïdes (10 mg/j depuis plusieurs semaines) reste une contre-indication. En revanche une médication de stéroïdes de courte durée chez un patient souffrant d'un syndrome obstructif chronique dans la période péri-opératoire ne semble pas avoir d'effet sur l'incidence d'éventrations, pour autant que la médication ne dure pas trop longtemps.

❖ **La malnutrition** : Les patients dénutris, en particulier ceux dont la perte pondérale est rapide surtout les enfants qui souffrent du marasme kwashiorkor, ont plus de risque de développer une éventration ultérieure. En effet, il manque souvent la concentration d'acides aminés suffisante pour permettre la synthèse de collagène nécessaire à une bonne cicatrisation. Les taux bas de protéines sont en quelque sorte le témoin chimique de la carence nutritive. L'expérience a montré que la nutrition parentérale préopératoire n'a aucune influence sur la protéinémie ou autres indicateurs de malnutrition.

❖ **Complications pulmonaires postopératoires [18]**

Lorsque le patient est sujet à de nombreux accès de toux dans la période post-opératoire, fréquents chez les enfants qui souffrent d'une bronchite chronique et l'asthme chronique, l'augmentation de la pression intra-abdominale tend les fils qui ont tendance à déchirer les tissus. Le risque de développer une éventration, mais aussi d'éviscérer, est alors nettement augmenté. D'ailleurs, dans de nombreux cas, l'éviscération ne se manifeste pas toujours avec l'extériorisation de sang par la plaie ou pire encore avec mise à nu des anses intestinales. En effet, l'éventration peut être occulte, et ne se manifester que par un tiraillement au niveau de la cicatrice. Dans de tels cas, la peau peut se refermer, mais l'éventration est déjà présente.

❖ **Ascite**

En cas de cirrhose par exemple, l'augmentation de la pression intra-abdominale due à l'accumulation d'ascite, souvent associé à une cachexie, augmente considérablement les risques d'éventration. Par ailleurs, l'ascite accélère fortement la vitesse de résorption des fils, et l'utilisation d'un fil non résorbable est préférable dans de pareils cas.

Le rôle de la technique d'incision et de fermeture de laparotomie ainsi que le type de fil utilise sont décrits la dessous :

❖ **Type d'incision [19] :**

D'après les considérations anatomiques décrites plus haut, tout porte à croire que l'incision transverse a moins de risque de se compliquer d'une éventration qu'une incision médiane qui sectionne perpendiculairement toutes les couches aponévrotiques. En effet, si l'on considère une incision sous-costale, quatre des six couches aponévrotiques sont parallèles au rebord costal et donc seules deux couches seront sectionnées. En dessous de l'ombilic, les incisions parallèles au ligament inguinal ménagent la paroi car elles vont dans le sens des fibres aponévrotiques du *m. oblique externe* et du *m. transverse* et sectionnent obliquement celles de l'*oblique interne*. Plus près de la symphyse, cette même incision est parallèle à toutes les fibres aponévrotiques, comme c'est le cas pour l'incision de *Pfannenstiel*.

En effet, la majorité des chirurgiens préféreront la voie médiane pour une intervention digestive lourde, pour une intervention septique qui permet de rincer tous les recoins de la cavité abdominale ou encore pour une laparotomie exploratrice en urgence. La paroi est souvent traumatisée lors de ce type d'intervention (longueur de l'intervention, complications infectieuses, ischémie due à la traction excessive des écarteurs), ce qui altère la qualité de la cicatrisation. L'éventration dépendrait alors plus du type de chirurgie, et de ses complications postopératoires, que du type d'incision.

❖ Suture et matériel de fermeture [20]

La manière de fermer une paroi, de même que le matériel utilisé, sont très variables et dépendent beaucoup de l'habitude du chirurgien et de son expérience. Comme nous l'avons vu, dans les premières semaines qui suivent une laparotomie, la cicatrisation n'est pas suffisante pour assurer une bonne résistance de la paroi. Durant la première phase de la cicatrisation, le matériel de suture joue donc un rôle capital dans le maintien de l'intégrité de la fermeture. Actuellement, avec l'évolution des composantes du fil qui ne sont plus des « trappes à bactéries », beaucoup préfèrent nettement utiliser pour fermer une paroi des fils de structure mono filamentaire très lentement résorbables comme le *polyglyconate* [Maxon®] plutôt que des fils tressés tels que le *polyglactin* [Vicryl®] ou le *polyglycolate* [Dexon®] qui se dégradent trop rapidement.

Certains auteurs préconisent même l'utilisation de fils non-résorbables comme le *polypropylène* [Prolene®], dont la structure mono filamentaire, résistante aux forces de tension, n'offre pas de prise aux bactéries et est bien tolérée par les tissus.

La technique de fermeture joue aussi un rôle. Le *surjet continu*, comme il est généralement pratiqué pour la fermeture d'une paroi, suscite de vives controverses. Beaucoup de chirurgiens recommandent d'interrompre régulièrement le surjet par un nœud, afin de maintenir la tension du fil. Mais le *surjet continu* a l'avantage d'être nettement moins ischémique qu'un *surjet interrompu* et diminue les risques de nécrose mais il engendre une hypoxie tissulaire si trop serré et une cicatrice étanche empêche l'écoulement des petites collections donc favorise l'infection locale. Les *points simples* de fermeture ont un moindre risque de formation des hématomes et d'abcès de paroi en raison d'écartement de fil qui permet aux différents fluides de s'évacuer tranquillement dans le pansement . Mais, quelle que soit la technique, il est indispensable de faire passer le fil de manière extra musculaire, et donc strictement aponévrotique.

A l'Hôpital d'enfant de rabat, nous utilisons un fil tressé rapidement résorbable, habituellement le *vicryl*®, et fermons la paroi par des points séparés .

III. CONSEQUENCES DE L'EPO :

La physiologie de la paroi abdominale a largement associée à la mécanique ventilatoire. Cette solidarité physiologique entre la paroi abdominale, diaphragme, et la cage thoracique est devenue aussi familière au chirurgien qu'à l'anesthésie-réanimateur. On sait combien la paroi abdominale participe avec le diaphragme, à la circulation de retour, et en opposition avec la musculature rétro rachidienne, à la stato dynamique du tronc [21].

En effet, si l'éventration est une lésion anatomique pariétale, elle modifie aussi l'état général de l'opéré.

Ces modifications locales et générales ont fait naître le concept « D'éventration maladie » faisant de cette affection une maladie ventilatoire, circulatoire et trophique, signalons, tout de même, que ces retentissements physiopathologiques sont surtout l'apanage des grandes éventrations.

A. Conséquence Respiratoire [22]:

Les conséquences respiratoires de l'éventration vont dépendre de sa forme anatomique et de la disposition de son contenu.

1. L'éventration irréductible

Son contenu ayant été chassé hors de la cavité abdominale, l'éventration expose à des difficultés techniques, liées à la dissection, à la réintégration et éventuellement à la repositionne des anses. Elle peut être longtemps compatible avec une ventilation correcte avant l'opération ; car les anses bouchent l'orifice herniaire et ce bouchon permet la récupération d'une pression intra abdominale normale. Par contre, des troubles diaphragmatiques et respiratoires vont apparaître après réintégration du fait de l'hyperpression abdominale et non plus cette fois de l'hypo pression.

2. L'éventration réductible

La persistance d'un grand orifice pariétal à travers duquel le contenu abdominal va et vient. Doit inspirer la méfiance du réanimateur. Signalons seulement qu'au niveau de la perte de substance elle-même, la paroi, réduite aux téguments, se comporte comme un « volet » animé de mouvements paradoxaux lors des temps respiratoires. En effet, ce « volet » est un facteur d'insuffisance ventilatoire latente, susceptible de décompensation brusque.

Chez le sujet normal, au moment de la contraction diaphragmatique, la masse abdominale subit une hyperpression qui modifie ses contours. Il y a un élargissement et soulèvement de la dernière cotes. Pendant que la masse abdominale s'élève.

L'amplitude des modifications de la pression intra vésicale, au cours des mouvements respiratoires, est réduite de moitié lorsque l'éventration est abandonnée à elle-même.

L'inefficacité des mouvements diaphragmatiques : va aboutir à une stase veineuse splanchnique due à l'hypo pression abdominale.

Les conséquences de cette stase sont différentes aux phases pré ou postopératoire. Le risque thromboembolique post- opératoire est plus grand pour les grandes éventrations du fait de la maladie respiratoire associée.

B. Conséquences trophiques [23]

Les lésions pariétales de grandes éventrations médianes (atrophie musculaire, sagittalisation des droits, et recul des insertions de la sangle latérale) peuvent entraîner un vice stato-dynamique du tronc, avec lordose lombaire.

En s'inspirant des divers travaux sur l'étude électromyographique des muscles de la paroi antérolatérale), D. ALBET et STOPPA ont testé les muscles grand droit, grand oblique et le petit oblique au niveau de 11 aires pariétales chez 100 porteurs de grandes éventrations. Ils ont classé les résultats :

- ❖ Sur le plan quantitatif, en 5 groupe, selon que l'aire est inactive (I), peu active (II), moyennement active (III), active (IV), très active (v) ;
- ❖ Sur le plan qualitatif, 5 aires semblent les plus intéressantes à explorer : 1 et 10 correspondant au grand droit, 4 et 9 au grand oblique, 11 au petit oblique.

Ces deux auteurs se demandent si l'électromyographie de la paroi musculaire de l'abdomen éventré constitue un critère pratique indispensable à explorer.

En fin, la maladie trophique de la paroi, n'atteint pas que les muscles, le chirurgien connaît bien ces atrophie pariétales qui atteignent tous les plans, peau comprise. Il s'agit là d'un facteur de récurrence certain après raphie ou plastie utilisant des structures anatomiques trouvées sur place.

C. Conséquence viscérale

L'existence de troubles viscéraux est induite par la chute de la pression abdominale en particulier chez les malades présentant une hernie mobile ce qui entraîne une dilatation des viscères creux (Tube digestif, vessie), il est cependant difficile d'identifier ces troubles chez les nourrissons qui présentent souvent une immaturité intestinal avec augmentation de la pression intra-luminale des viscères.

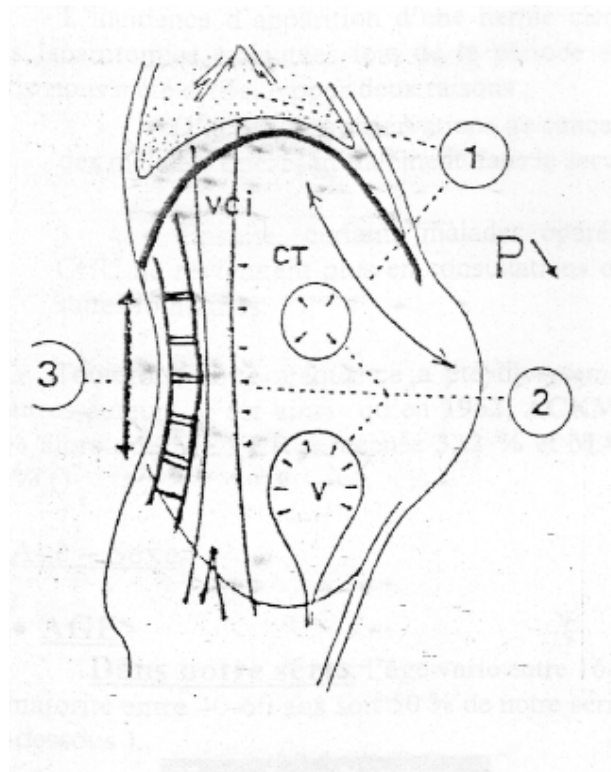


Figure n°31: illustrant l'ensemble des retentissements viscéraux des hernies géantes

- 1- Retentissement respiratoire.
- 2- Retentissement viscéral vasculaire.
- 3- Retentissement rachidien.

D. Conséquence Vasculaire [24]

En préopératoire: L'inefficacité de la pompe diaphragmatique et l'hypotension intra abdominale constituent deux facteurs de la stase veineuse (systémique cave inférieure et splanchnique) ayant parfois des conséquences périphériques et cardiaques, ce qui augmente le risque thromboembolique surtout chez les enfants à partir de l'âge de 14 ans.

En postopératoire: L'augmentation de la pression intrabdominale entraîne une baisse du débit cardiaque, due principalement à la compression de la veine cave inférieure (VCI). L'augmentation de la pression sur la veine cave inférieure prédispose à la stase veineuse et à un risque accru d'embolie surtout chez l'adolescent.

E. Conséquence intracrânienne [22]

L'augmentation de la pression veineuse centrale (PVC), empêche un retour veineux suffisant, entraîne une augmentation de la pression intracrânienne et par conséquent une diminution de la pression de perfusion cérébrale, ce qui expose à l'ischémie et l'œdème intracérébral et l'hydrocéphalie chez les nourrissons.

CONCLUSION

Ces notions de physiologie sus exposées, incitent à donner beaucoup d'intérêt au temps préopératoires chez les malades avec grande éventration afin d'évaluer le risque opératoire et de les faire subir une préparation pré opératoire rigoureuse.

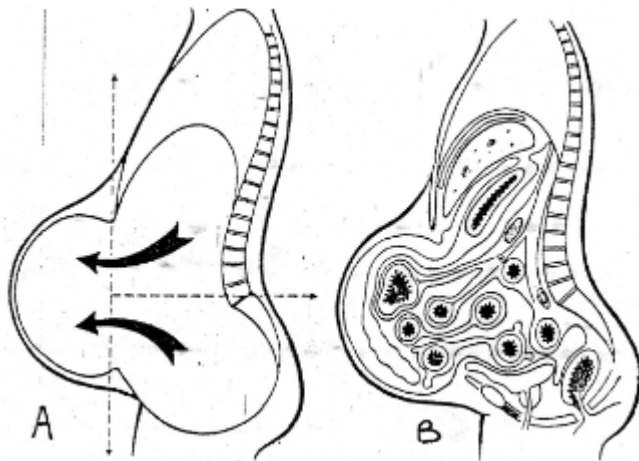


Figure n°32: représentation schématique du double abdomen.

A ; les deux cavités abdominale B ; conséquences viscérales

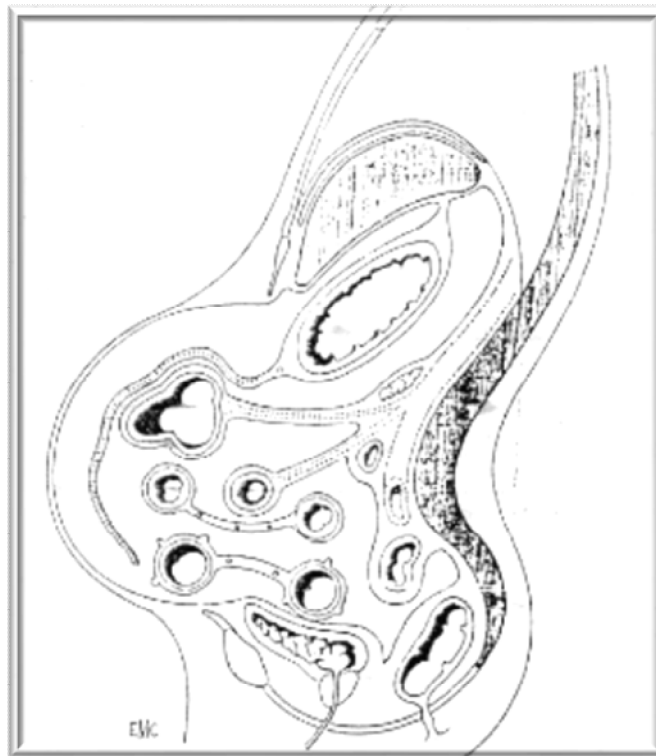


Figure n°33 : les conséquences de l'éventration médiane.

IV. EPEDIMIOLOGIE

A. Principaux facteurs étiologiques de l'e acquise :

L'étude de notre série comportant 10 observations de malades hospitalisés au Service de Chirurgie Pédiatrique A à l'hôpital d'enfant de rabat.

Nous a permis de dégager certains facteurs entrant dans la genèse de l'éventration.

Ainsi on peut distinguer des facteurs techniques et des facteurs généraux.

1. Les facteurs techniques

L'impact chirurgical constitue sans doute un facteur essentiel dans la genèse de l'éventration. Ceci d'autant plus quand il survient sur un terrain prédisposé.

Cette prédisposition peut être liée la dénutrition, à la chimiothérapie ou corticothérapie ou une maladie fragilisant la paroi abdominale.

Nous étudierons successivement et succinctement les différents facteurs techniques.

a. La voie d'abord

Toute laparotomie comporte un risque de revascularisation et de section nerveuse. Ce risque est variable selon le type de l'incision.

Le tableau n°2 résume la fréquence des EPO en fonction de l'incision initiale d'après l'étude de notre série et des autres études comparatives.

Nous avons constaté que les laparotomies médianes sus ombilicales sont celles qui éventrent le plus avec pourcentage de 60%. La laparotomie transverse sous ombilicale représente à elle seule 40%.

Tableau N°2 : Etude comparative de la fréquence des éventrations en fonction de l'abord chirurgical.

AUTEUR	MEDIANE	TRANSVERSE
COHRANE [26]	11%	4,7%
FASSIADIS [27]	91%	40%
HALM [28]	2%	14%
NOTRE SERIE	60%	40%

Nos chiffres concordent avec ceux de FASSIADIS [27] et COHRANE [26] et se diffère de HALM [28]

Ce pourcentage important de laparotomie médiane sus ombilicale est du en plus de l'intervention initiale à l'orifice de l'éventration qui prend naissance au niveau de la ligne médiane qui constitue une zone de défaut musculo-aponévrotique donc par conséquent il aura lieu un diastasis et une perte de substance responsable des éventrations sus ombilical.

Notons que ces différences de pourcentage s'expliquent par l'orientation des différentes équipes chirurgicales.

b. L'intervention initiale

Elle ne semble pas jouer de rôle, sinon dans la mesure où l'existence d'un temps septique a pu déterminer une infection.

D'autre part, la longue durée de l'intervention soumet les berges de l'incision à la compression prolongée des écarteurs ce qui peut être à l'origine d'une ischémie.

Dans notre série, la répartition des interventions initiales en fonction de la pathologie est résumée dans le tableau n°3.

Tableau n° 3 : fréquence des éventrations selon la pathologie causale.

PATHOLOGIE INITIALE	NOMBRE DE CAS	POURCENTAGES
CICATRICE DE MINI LAPARTOMIE	3	30%
APPENDICITE	2	20%
HERNIE HIATALE	1	10%
HERNIE OMBILICAL	1	10%
OESOGASTROPLASTIE COLIQUE	1	10%
CICATRACIE D'UNE LAPAROTOMIE MEDIANE	1	10%

c. La technique de fermeture de la paroi

La suture de la paroi au cours de la primo laparotomie reste un temps capital de l'opération. Elle demande de l'attention au même titre que les gestes faits en profondeur. Il ya nécessité d'une minute de l'hémostase, du serrage des fils et de l'asepsie. Ceci permet d'avoir une bonne qualité des berges et leur parfaite coaptation sans décalage horizontal ou vertical qui va être à l'origine d'espace mort.

Tableau n°4 : étude comparative analyse le taux d'événtration abdominale en fonction de la technique de fermeture points séparés versus surjet

AUTEUR	POINTS SEPARES	SURJET
BLOEMEN [29]	20,4%	24,9%
SEILER [30]	15,9%	8,4%
HSIAO [31]	3,8%	1,9%
NOTRE ETUDE	0%	PAS UTILISE

Donc cette étude ne permet de conclure que la technique de fermeture de la paroi après une laparotomie par surjet favorise la survenue de l'événtration acquise ce qui nos incitent a ferme la paroi par des points séparés qui diminue significativement l'incidence du taux d'événtration post opératoire.

d. Le type de filet utilisé

Parmi des nombreuses études de la littérature y'en a ceux qui comparant Les différentes méthodes de fermeture en fonction du matériel utilisé (fil non résorbable [NR], résorption rapide [RR], à résorption tardive [RT]) et leurs impacts sur la survenue des EPO Deux études sur 16 rapportent des résultats contradictoires ; celle de Wissing et al. Rapporte un taux d'éventration significativement plus important pour le fil RR (20,6 %) versus RT (10,4 %) [63] ; alors que l'étude de Gislason rapporte un taux plus élevé d'éventration avec le fil à RT (12 %) versus le fil à RR (4,3 %) [70].

Tableau n°5 : étude comparative analyse le taux d'éventration post opératoire en fonction de type de filet utilisé :

AUTEUR	FILET RR	FILET RT
<i>WISSING</i> [32]	20,6%	10,4%
<i>GISLASON</i> [33]	4,3%	12%
<i>KRUKOUSKI</i> [34]	3,5%	7%
<i>NOTRE ETUDE</i>	1%	NON UTILISE

L'étude nos permet de conclure que le type du filet utilisé s'influence la qualité de la cicatrisation donc la survenue d'une éventuelle éventration ce qui conduit à fermer la paroi avec un filet à résorption rapide tressé tel que le polyglactin « vicryl ».

e. Les suites opératoires de l'intervention causale

➤ Les suites opératoires peuvent également avoir des conséquences néfastes sur une suture techniquement correcte. Dans les suites immédiates L'effort répété de toux ou de vomissement crée un état d'hyperpression abdominale mettant les berges sous pression. Les points de suture peuvent céder ce qui est à l'origine d'une solution de continuité complète. La formation d'un hématome peut entraîner un trouble de vascularisation.

➤ L'infection pariétale

L'infection constitue la complication la plus redoutable car quand elle est précoce et abondante, elle détruit les fibres collagènes néoformées, écarte les berges de la plaie et aboutit à une cicatrisation fibreuse tardive et de mauvaise qualité.

L'infection peut être due soit à un manque d'asepsie, à la présence d'une collection sanguine ou nécrose graisseuse.

Sur les 10 observations de notre série les suites opératoires ont été simples dans 60% et 40% constitue de 2 cas d'infection post op et un patient qui a eu un trouble de vidange gastrique et un autre a présenté une détresse respiratoire.

Nous avons résumé ces différentes complications dans les tableaux n°6 et n°7 :

Tableau n°6 : étude comparative des pourcentages d'infection après la laparotomie.

AUTEURS	POURCENTAGE D'INFECTION
HERBERT [35]	20%
ROGERS [36]	15%
EL KHADRAWY [37]	10%
LAGUNA [38]	9%
NOTRE SERIE	20%

Tableau N°7 : études comparatives le taux d'infection pariétale après l'usage de matériel prothétiques :

AUTEUR	POURCENTAGE APRES LA MISE DE LA PLAQUE
HERBERT [35]	4%
ROGERS [36]	4%
LAGUNA [38]	3%
AI KHADRAWY [37]	2%
Notre série	N'utilise pas encore les plaques prothétiques

Cette étude nous compare la fermeture conventionnelle à une fermeture avec utilisation de matériel prothétique, le type qui a été choisi dans ces études étaient le plus souvent le polypropylène.

Le taux d'éventration étaient significativement moins élevés sans augmentation de sepsis pariétale, ni d'explantation de plaque malgré tout ces avantages les plaques prothétiques ne sont pas encore utilisés dans notre service.

2. Facteurs généraux

Les facteurs généraux, bien que souvent évoqués, n'ont qu'une part de responsabilité mineure.

Leur intérêt réside dans le fait qu'ils incombent au patient lui-même. Ils persistent et s'aggravent avec l'éventration.

Parfois, ils ont retardé ou même interdit l'intervention par crainte de complications postopératoires. Parmi, ces facteurs nous citons :

a. L'âge

Le risque de survenue de les EPO augmente avec l'âge ; dans les séries l'âge moyen étudié varie entre 7ans et 18 ans, l'âge moyen de nos patients est 7 ans ce qui souligne le rôle qui joue l'âge avancé dans la survenue des EPO (Tableau n°8).

Tableau n°8 : étude comparative de l'âge moyen de survenue de l'EPO

AUTEUR	AGE MOYEN DES ENFANTS
KHALIL 2015[41]	16%
OURAHMAN 2015[40]	11%
NOTRE SERIE	7%

b. Le sexe

Dans notre série, on trouve une prédominance du sexe masculin avec un pourcentage 70 %. Pour certains auteurs l'éventration post opératoire est l'apanage du sexe féminin, notre étude concorde avec celle de **VINCENT OTT [39]** et discordes avec les séries marocaines **D'OURAHMANE [40]** et **MALKI [41]** (tableau n°9).

Tableau n°9: étude comparative des différents pourcentages selon le sexe chez certains auteurs

AUTEURS	SEXE	
	FEMININ	MASCULIN
VINCENT 2003 [39]	24%	31%
HAMILTON 2004[42]	84%	16%
YAVUZ 2005 [43]	74%	26%
LOMANTO 2006 [44]	82%	18%
OURHAMANE 2015[40]	85,1%	14,9%
MALKI 2015[41]	57%	39%
NOTRE SERIE	30%	70%

b. Obésité

Elle représente un grand facteur de prédisposition à l'EPO dans la mesure où elle pose des difficultés au chirurgien et expose au risque de suppuration de la plaie. A cela vient s'ajouter une insuffisance respiratoire latente.

Dans notre série, nous avons recensé un seul cas d'obésité soit **10%**. Dans ce cas l'intervention s'est compliquée d'une suppuration de la paroi.

La fréquence de l'obésité selon les auteurs est résumée dans ce tableau :

Tableau n°10 : étude comparative de la fréquence de l'obésité selon certains auteurs :

AUTEURS	FREQUENCE DE L'OBESITE
VINCENT ET OTT [39]	58,2%
BAYBOUH [45]	37%
KHALIL [41]	73%
OURAHMANE [40]	49%
NOTRE SERIE	10%

c. Chimiothérapie

L'effet d'une chimiothérapie péri-opératoire sur la cicatrisation d'une paroi est mal documenté. Il semblerait toutefois que les risques d'éventrations sont deux fois plus importants si une chimiothérapie suit immédiatement une laparotomie.

Ce facteur semble jouer un grand rôle dans la genèse de l'éventration chez 2 patients de notre série par la fragilisation de la paroi soit **20%**.

On recommande actuellement d'attendre trois à quatre semaines avant d'entamer le traitement oncologique. Cependant, le droit de décision appartient à l'oncologue. Chez un patient oncologique souffrant d'une éventration, Il est recommandé d'attendre au moins trois mois après la dernière séance de chimiothérapie avant de procéder à une cure d'éventration.

Conclusion

Il ressort de cette étude globale que l'EPO reste une complication qui garde une fréquence chez le sexe masculin avec un âge de prédilection entre 6 et 9 ans et que l'infection reste une complication à redouter dans les suites opératoires de l'intervention causale et que l'obésité joue un rôle non négligeable dans la genèse dans une éventration et la chimiothérapie aussi malgré d'absence des études qui montrent son rôle sur la cicatrisation de la paroi.

Ceci incite à une minutie quant à l'hémostase et l'asepsie.

V. DIAGNOSTIC CLINIQUE

A. Fréquence globale

Il est difficile d'évaluer avec précision la fréquence de l'EPO. En effet beaucoup de malades sont perdus de vues après leur intervention et on ignore lors suites lointaines.

L'éventration post opératoire est une complication chirurgicale relativement moins fréquente dont l'incidence est difficile à évaluer dans la population générale, La prévalence d'une éventration varie de 0,5% et 10% dans les séries autopsiques [46]

L'orifice herniaire est rond ou ovale à grand axe transversal, et est Habituellement unique (80%). Les éventrations de moyenne et petite taille représentent la majorité des cas Les éventrations volumineuses sont plus rares mais leur Fréquence augmente avec l'âge [47]. Par ailleurs la plus part des séries étudient

Toutes les éventrations volumineuses de la paroi antérolatérale de l'abdomen.

Au service de chirurgie A de l'HER, on a recueilli sur la période s'étendant entre janvier 2000 et octobre 2016 un nombre de 10 cas représentaient une fréquence globale minime par rapport au total des malades hospitalisés au service durant cette période.

B.LE délai d'apparition de l'EPO

Le délai d'apparition de l'éventration a pu être précisé dans les 10 cas. On constate d'après notre étude que la plupart du temps l'éventration survient dans les premières années d'évolution soit **80%** ou dans les 6 mois qui suivent l'intervention soit 20% ceci peut être dû à la négligence des parents et la banalisation du symptôme de leur enfants ou à la peur de l'intervention.

Mais le maximum est enregistré dans un délai compris entre 6 mois et 1 an. Cette variabilité du délai d'apparition de l'éventration invite à mieux suivre les malades durant au moins une année après la première intervention afin de détecter d'une façon précoce cette complication postopératoire.

La majorité des parents attendent plusieurs années avant de décider que leur enfants doivent opérer leurs l'éventration. Dans une étude parue en 1985 dans le *British journal of Surgery* [48], **Mudge** évoque le rôle important que joue le médecin traitant avec ses patients présentant une éventration. En effet, sur 18 patients qui ont consulté leur médecin traitant pour une éventration, 11 étaient symptomatiques. Seulement 6 d'entre eux (55%) ont été adressés à un chirurgien pour avis chirurgical. Cette proportion est encore nettement inférieure pour les patients asymptomatiques, le médecin traitant estimant le plus souvent que les résultats médiocres d'une cure classique (20-50% de récurrence) ne valent pas les risques liés à l'acte opératoire. Cette petite parenthèse me semble indispensable pour insister sur l'importance de la communication entre le médecin traitant et le chirurgien. Nous devons l'informer que l'expectative dans ce type de pathologie typiquement chirurgicale n'est pas le bon choix. En effet, une éventration ne peut que s'agrandir avec le temps, et être d'autant plus

difficile à opérer, devenir symptomatique et s'accompagner de répercussions fonctionnelles handicapantes. Mais surtout, le sac herniaire d'une éventration risque toujours de s'étrangler, ce qui devient une urgence chirurgicale grevée d'une mortalité (1,1% en cas de cure en urgence, contre 0,3% en cas de geste électif [49]) et morbidité péri-opératoire non négligeable. D'après une étude portant sur un collectif de 206 enfants opérés d'une éventration [50], l'indication opératoire a été posée en urgence chez 17% d'entre elles, sur étranglement, ce qui donne à réfléchir.

C. Motif de consultation

Le motif de consultation est variable selon les malades. Mais on peut noter que la plupart ont été vus pour leur éventration. En dehors de toute complication.

Parfois les parents objectivent une augmentation de volume de la masse abdominale ou un gêne fonctionnel chez leurs enfants.

Rarement, c'était les troubles digestifs qui ont motivé la consultation à type de douleurs abdominales, nausées et vomissements.

D. Le siège de l'éventration

Comme nous l'avons mentionné au chapitre concernant la voie d'abord, la laparotomie médiane sus ombilical représente le maximum de fréquence avec 50% et que 40% des laparotomies transversale étaient sous ombilical.

E. Le volume de l'éventration

Rappelons que nous avons adopté pour l'évaluation de la taille de l'éventration la classification de STOPPA [51].

Ainsi, une éventration dont le collet est supérieur à 10 cm est considérée comme grande, entre 5 et 10 cm elle correspond à une taille moyenne, et enfin une petite éventration est celle dont le collet est inférieur à 5 cm.

Dans notre série, nous avons trouvé, un seul cas d'éventration dont le collet supérieure 10 cm, et 5 cas dont le collet moyenne et les éventrations petites représentent 40%.

Tableau N°11 : Différentes pourcentages à propos du volume de l'éventration

	grande	Moyenne	petite
Nombre de cas	1	5	4
pourcentage	10%	50%	40%

Nous constatons donc que les petites et les moyennes éventrations sont les plus fréquentes contrairement au données de la littérature [51] ou le pourcentage se situe entre 50 et 70% des cas pour les grandes éventrations.

Cette importance de la taille moyenne et petite des éventrations dans notre série explique l'attitude thérapeutique adoptée dans le service.

CONCLUSION

L'éventration post opératoire reste une complication peu fréquente son diagnostic est aisé et doit être précoce car la sémiologie locorégionale patente.

Il faut insister sur les visites de contrôle des malades opérés pour prendre ces affections à leur débit.

VI. FORMES ANATOMO-CLINIQUES

On envisagera l'étude de ces formes selon la topographie, la mobilité du contenu, les récidives et les éventrations compliquées.

A. Formes selon la topographie [52]

Comme son nom l'indique, l'éventration post opératoire succède et siège sur le lieu de l'incision chirurgicale. Sa topographie selon la diversité des abords chirurgicaux.

1. Les éventrations médianes

Elles sont, de loin, les plus fréquentes, de localisation sus/ et sous ombilicale.

Les muscles droits vont subir un écartement, leur gaine disparaît souvent à côté de l'orifice, le laissant s'étendre largement à droite et à gauche.

En plus, l'existence d'un diastasis prolonge l'orifice dans le sens vertical. On assiste aussi à des modifications architecturales des muscles, en effet, les fibres des grands droits vont dessiner une sorte de losange, alors que les gaines tendent à se sagittaliser sous l'effet des poussées viscérales.

2. Les éventrations latérales

Ces éventrations prennent issue à travers les muscles larges. Elles ne sont pas à l'origine de grandes déformations, mais lors des laparotomies perpendiculaires aux fibres musculaires, il y a une dégénérescence de ces fibres dans leur partie périphérique et ce même à vascularisation et innervation conservées.

Les muscles droits peuvent être atteints si les pédicules nerveux intercostaux sont intéressés par l'incision.

B. formes selon l'étendue [51]

Il est dans la réalité difficile d'apprécier cliniquement les dimensions exactes du collet d'une éventration, en particulier, lorsqu'il s'agit d'éventration étagée ou lorsqu'un événement septique, intervenu dans l'étiologie, a conditionné une dégénérescence fibreuse secondaire des berges.

Pour STOPPA, une grande éventration est celle dont le collet dépasse 10 cm c'est une véritable perte de substance, une éventration moyenne est celle dont le collet est comprise entre 10 et 5cm, et l'éventration de moins de 5 cm est considérée comme petite.

C. Formes selon la mobilité du contenu [53]

Une éventration est dite réductible quand le contenu est mobile à collet large et dont le sac de l'éventration est régulier et sans adhérences.

Quand le sac est irrégulier avec cloisons et adhérences le contenu perd asile de la cavité abdominale surtout si le collet est étroit, l'éventration est alors irréductible.

D. Les formes compliquées

Nous ne ferons que citer ceux qui obligent à une décision chirurgicale rapide ou urgente : l'engouement à répétition représente une circonstance qui aggrave sournoisement la sclérose dégénérative des structures pariétales. L'étranglement, pas toujours facile à affirmer, menace le pronostic vital.

L'utilisation précoce et prudente du pneumopéritoine a rendu des services en dédramatisant une situation « tendue ».

E. Les éventrations récidives

La récurrence reste pour le chirurgien la chose la plus redoutable après une cure d'éventration.

Elle est la conséquence d'un certain nombre de facteurs entre autres, une erreur de choix thérapeutique, dans le sens où l'importance mérite l'utilisation d'une prothèse alors qu'on se contente d'une simple plastie.

VII. EVOLUTION

Les critères principaux de jugement et d'évaluation des résultats des cures des éventrations sont : la mortalité, la morbidité per et postopératoire et les récidives.

A. Mortalité :

Dans la plupart des séries les patients qui avaient des complications chirurgicales et/ou septiques ont été exclus, on na pas des donnees sur l'évolution de ces patients.

Au cours d'une Éventration, La mortalité serait beaucoup liée à la non maitrise de pathologie sous-jacent en per opératoire ou post opératoire immédiat évoluant avec l'éventration, indépendamment d'elle ou due à elle

Par ailleurs la mortalité globale est de l'ordre de 1,2 et 5% [54] .le décès est presque toujours par une détresse respiratoire. Cette mortalité peut être liée aux complications des accidents survenus en per opératoire.

Dans notre série aucun décès n'a été rapporté.

B. Morbidité :

1. Les complications respiratoires:

C'est la principale complication systémique postopératoire. En effet, la Réintégration des viscères provoque une augmentation de la pression intra abdominale qui produit un syndrome restrictif transitoire pendant quelques jours, ce qui augmente les risques de pneumonie et d'atélectasie. Dans une série de 55 patients, Ils ont fait des complications postopératoires systémiques dont plus de la moitié des complications étaient d'origine pulmonaires [9]. Dans la

série de TAMMO [54] deux patients ont développé une insuffisance respiratoire par augmentation de la pression intra-abdominale, 6 patients dans la série de V AN.GOOR. [56] Et 2 patients dans la série de LIPMAN [57].

Dans notre série un seul patient a présenté une détresse respiratoire per opératoire.

2. Les complications pariétales:

a. L'infection d'une prothèse et sepsis :

L'infection est le risque majeur redouté lors de l'insertion d'une prothèse. Ce risque est variable selon les séries, le site d'implantation et le type de prothèse mise en place (Tableaux12 et 13). Il convient cependant de mettre en place ce matériel avec des règles d'asepsie rigoureuse : antibioprophylaxie, changements de gants et de champs avant la mise en place d'une prothèse. La contre- indication est absolue en cas d'intervention en urgence pour éventration Engouée ou étranglée, et surtout en cas de contamination septique préopératoires.

Tableau 12 : incidence de l'infection après mise en place d'une prothèse de DACRON [59]

Auteur	Nombre	Le site	L'infection%
AFC [58]	1005	Tous les sites	1,1
Bonnany[60]	148	Intra péritonéal	3,3
Alexander [61]	540	rétro musculaire	1,1
Chevrel [62]	109	Pré-aponévrotique	3,7
Flamant [62]	474	rétro musculaire	0,6
Merchal[63]	125	Intra péritonéal	4

Tableau 13: incidence de l'infection après mise en place d'une prothèse de e-PTFE [59]

AUTEUR	NOMBRE	SITE	L'INFECTION%
GILION [64]	60%	INTRAPERPERITEONAL	5
	98%		2
Gonzalez [65]	83%	INTRAPERITEONAL	1,7
Ambrosiani [66]	64%	INTRAPERITEONAL	1,5

Dans notre série de 2 cas d'infections du site opératoire ont été rapportés et en ce qui concerne les prothèses on les utilise pas dans le service de chirurgie pédiatrique A de l'HER de rabat.

b. Les hématomes:

Leur survenue semble être en rapport avec les décollements importants nécessaires à la mise en place des grandes prothèses. Ils pourraient être favorisés par l'insuffisance de drainage et une héparinothérapie précoce pour les enfants plus de 14 ans. 14,2% d'hématomes post opératoires ont été observés dans la série d AMMAR [55] contre 6,9% dans la série de TAMMO [54] . Ces chiffres permettent donc de noter des taux d'hématomes peu différents selon que l'on utilise ou pas une prothèse.

c. Les séromes :

Dus principalement à la persistance des sacs herniaires

d. La nécrose cutanée:

Elle est la conséquence de décollement important. Dans la série de

TAMMO [54] un seul patient avait une nécrose cutanée sur la ligne médiane contre 5 patients dans la série de VAN GOOR [56] .

e. Les infections pariétales:

Elles sont favorisées par l'existence d'une ulcération trophique au niveau de la peau qui recouvre le sac herniaire et le caractère urgent de l'intervention en particulier lorsqu'un geste septique intra abdominal doit être associé à la cure de l'événement. Dans la série de TAMMO [54] on a noté 14 % d'infection pariétale contre 13.8% dans la série d'AMMAR [55].

3. Autres complications;

L'éviscération est exceptionnelle après mise en place d'une prothèse. Chez un patient dans la série de **TAMMO** qui a bénéficié de la technique de **RAMIREZ [68]**

Une rupture de la paroi abdominale sur le site de l'incision a eu lieu le premier jour du postopératoire, le défaut a été réparé par mise en place d'une prothèse en maille de polypropylène. La migration digestive des prothèses en intra-abdominale et les fistules digestifs sont rares.

C. Récidives :

Aucune méthode ne permet d'éliminer les récidives mais la fréquence des Récidives paraît dépendre au premier lieu de la méthode appliquée (tableau 16).

Les récidives sont d'origine mécanique ou septique, les récidives mécaniques se voient souvent après suture ou autoplastie, parfois après mise en place de prothèse. Les récidives septiques sont rares après suture ou autoplastie sauf si un geste septique majeur a été associé à la cure, se voient souvent après réparation prothétique.

➤ Prothèse versus raphie :

Le taux de récidives après traitement par simple raphie des éventrations complexe peut atteindre 50 %. C'est pourquoi, il est recommandé de renforcer la paroi par la mise en place d'une prothèse pariétale en dehors des contres Indications absolues malgré tout ça l'indication chez l'enfant d'une prothèse reste limitée. **[59]**

LUIJENDIJK confirme la supériorité des cures avec renforcement Prothétique non résorbable comparées aux techniques classiquement pratiquées il y a encore quelques années [67].

Cependant, l'utilisation de matériaux prothétiques dans la réparation des éventrations complexes est associée à un taux de complication de 32%, y compris l'infection, les fistules entéro-cutanées, iléus, perforation intestinale, douleur à long terme, l'immobilité de la paroi abdominale, occlusion intestinale, sensation de corps étranger, et la formation des séromes [68, 69, 70, 71,72,73].

Les techniques d'autoplasties offrent une alternative adaptée aux cas contaminés, la technique la plus utilisée est celle de séparation des composants (CST) initialement décrite par RAMIREZ [74] en 1990. Cette technique a fait l'objet de plusieurs publications dont l'intérêt était d'évaluer la gestion des éventrations par la CST; les résultats étaient satisfaisants [54]. Une des impératifs de cette technique c'est qu'elle nécessite la disponibilité de tissus locaux viables pour permettre l'avancement nécessaire pour une réparation durable. Souvent, les éventrations ventrales massives ne contiennent pas suffisamment de tissu entourant nécessaire pour effectuer la technique de RAMIREZ [74]. Dans une série de 37 patients ,19 patients ayant bénéficié du procédé de Ramirez, et 18 patients ayant bénéficié d'une prothèse de réparation (e PTFE), le taux de récurrence était de 52% pour la CST, vers us 11 % pour les prothèses (tableau14). Cependant, ces données doivent être modulées en raison de la variabilité du recul et des critères d'évaluation des récurrences dans les études rapportées [75].

Selon la haute autorité de santé [76] dans les indications de chirurgie pédiatrique Parmi les 28 études sélectionnées dans la littérature, 1 méta-analyse, 2 études randomisées et 1 étude rétrospective comparative (1692 patients, suivi 12 à 72 mois) montrent que la pose d'implants de réfection de paroi permet notamment une diminution du nombre des récurrences par rapport à des techniques plus anciennes de réparation sans pose de prothèse (0-32 %/11-63 %).

Tableau14 : montrant les complications postopératoires dans la série de H.VAN.GOOR [56]

Complications	Groupe CST (19)	Groupe e PTFE (18)
Mortalité (après 30 jours).	0	0
Complications infectieuses	03	09
Complications pulmonaires	4	2
Récidive	10(52%)	4(22%)

Les suites opératoires chez nos patients ont objectivé 2 cas d'infection pariétale. Ceci est dû à la non utilisation des prothèses pariétales.

Tableau n°15 : étude comparative des complications et des récides
selon les différentes la poses d'implants ;

Auteurs	Nombre Du patient	technique	complications	Récidive
S.TAMMO [54]	43	Technique de séparation des composants (CST) (RAMIREZ),	<ul style="list-style-type: none"> -Mortalité ; 01patient -détresse respiratoire ; 02 patients -rupture de la paroi abdominale a J1 du postopératoire 01patient -infection 06 patients -hématome 03 patients -nécrose cutanée 01 patient 	02 patients
H.VAN.GOOR [56]	37	19 CST	<ul style="list-style-type: none"> -complications pulmonaires ; 04patients -infection de la plaie; 03 patients -nécrose cutanée ; 02 patients -hématome ; 01 patient -séromes ; 04 patients 	10 patients
		18 réparations prothétique e PTFE	<ul style="list-style-type: none"> - complications pulmonaires ; 02 patients - infection de la prothèse ; 07 patients - infection de la plaie, 02patients - nécrose cutanée ; 03 patients - Hématome ; 01patient 	04 patients
S.AMMAR [55]	35	Prothèse en maille de polypropylène	<ul style="list-style-type: none"> -Infection de la plaie 05 patients -Sérome ; 04 patients. -hématome ; 05 patients. <p>A noter que les patients compliqués ont été exclus.</p>	2 Patients

L'évolution de l'éventration se fait souvent vers l'augmentation de sa taille vu les pressions exercées par l'augmentation la pression intra-abdominale [102].

Dans ce cas L'évolution peut se faire vers plusieurs types de complication dont les plus Communs sont l'incarcération et la strangulation.

Ces complications peuvent souvent être détectées par une simple évaluation Clinique. Le patient peut présenter des douleurs abdominales, une distension abdominale. L'examen physique peut révéler l'existence d'une masse abdominale.

D. Obstruction intestinal

Après les adhésions, les éventrations abdominales sont la seconde cause d'obstructions intestinales. Les obstructions coliques cause par hernies abdominales restent peu communes.

Le plus souvent, cette obstruction survient après incarceration ou strangulation. L'aspect radiologique obstruction montre un aspect en bec d'oiseau (diminution du calibre intestinal en aval et dilatation en amont d'obstacle).

E. Incarcération

L'incarcération est une éventration cliniquement irréductible manuellement. Le diagnostic de l'incarcération est une urgence, car elle prédispose à plusieurs complications telles que l'obstruction, l'inflammation, ou l'ischémie. La TDM est réalisée pour permettre de confirmer la présence ou l'absence d'une anse intestinale incarcerée. Une Incarcération intestinale est une urgence chirurgicale.

F. Strangulation

La strangulation réfère à l'ischémie causée par une compromission de la vascularisation. Ceci arrive souvent quand le défaut herniaire obstrue les anses afférentes et efférentes, créant ainsi une boucle fermée au niveau du sac herniaire. La TDM permet de montrer des signes d'obstructions à bec fermé et des signes d'ischémie.

Les éventrations étranglées sont associées à un risque élevé de morbidité.

Dans notre série l'évolution a été marquée par quelques complications :

- **2 cas d'infection pariétale.**
- **1 cas de trouble de vidange gastrique.**
- **1 cas de détresse respiratoire.**

VIII. TRAITEMENT

La réparation de l'événtration postopératoire chez l'enfant continue à préoccuper les chirurgiens pédiatres comme un témoin la multiplicité de techniques proposées et une série d'articles publiés.

La plupart des publications concernent les problèmes thérapeutiques posés par les grandes déhiscences de la paroi abdominale. En effet, dans ces cas les méthodes classiques ne suffisent pas, alors, mais le problème majeur se pose devant la mise en place d'une prothèse intra pariétale chez l'enfant jusqu'au maintenant les études cherchent les efficacités de la mise en place d'implant de réfection pariétale selon la haute autorité de santé dans les indications de chirurgie pédiatrique comme on a vu dans le chapitre précédent discussion ils ont objectives que les traitements par la mise en place de prothèse intra pariétale a diminué le taux de récurrence.

A. Objectifs et principes

Les chirurgiens doit choisir une technique de réfection de la paroi abdominal qui permet d'obtenir une paroi solide tout en rétablissant le jeu physiologique normal de la sangle musculo-aponévrotique.

Les objectifs visés par la cure doivent respecter certains principes [77] :

- Une préparation du malade pour pallier aux désordres physiopathologiques que la réparation peut majorer ;
- Une préparation du champ opératoire rendant le milieu de travail aseptique pour éviter toute suppuration dans les suites opératoires.

La cure de l'événtration doit se faire en tenant compte de contres indications qui sont :

- ✓ Soit **absolues** : cachexie, insuffisance cardiovasculaire sévère, dyspnée, ascite, Chirurgie récente.
- ✓ Soit **momentanées** : c'est-à-dire améliorables par une préparation qui peut s'étendre sur plusieurs semaines : obésité, insuffisance respiratoire légère, bronchite, diabète.

Le chirurgien doit se fixer comme but :

- La réintégration des viscères herniaires
- La réfection d'une paroi étanche et solide afin de palier aux récides.
- La restauration d'une paroi abdominale normale qui rétablira le gradient de pression thoraco-abdominale et de la respiration paradoxale.
- La réinsertion des muscles abdominaux sous une tension moyenne.
- Les objectifs visés par la cure doivent obéir à certains principes:
- D'abord, une préparation adéquate du malade, souvent courte et énergique en raison de l'urgence, pour pallier les désordres physiopathologiques que la réparation chirurgicale peut majorer.
- Ensuite, intervenir sur un milieu aseptique afin d'éviter toute
- Suppuration dans les suites opératoires.
- Enfin, le choix de la technique opératoire doit bien peser le pour et le Contre dans le choix entre raphie avec ou sans plastie et renforcement ;

B. Préparation pré opératoire

Il s'agit de mesure capable d'influencer l'évolutivité d'une éventration soit parce que celle-ci se trouve à une phase critique de son cours (engouement, étranglement), soit pour améliorer la condition globale. En vue de la réparation pariétale.

Cette préparation demande une durée variable mais de 20 jours au minimum. Elle permet de corriger un déséquilibre métabolique et respiratoire en même temps lutté contre une éventuelle infection [78]. Elle comporte essentiellement :

- Le repos au lit :
- Un régime amaigrissant et à faible résidu de façon à obtenir une vacuité correcte de l'intestin :
- Une préparation respiratoire : celle-ci occupe une place particulière surtout chez les enfants obèses et porteurs d'une grande éventration. Il est capital de dépister et de traiter toute limitation de la fonction respiratoire car la période postopératoire sera caractérisée par une augmentation des besoins ventilatoires et une diminution des possibilités d'adaptation qui risquent à aboutir a une insuffisance respiratoire aigüe.
- Lorsque le volume des viscères énucléés hors de l'abdomen est susceptible d'entraîner une compression diaphragmatique excessive lors de leur réintégration, celle-ci doit être préparée par la réalisation d'un pneumopéritoine progressif préopératoire (PPPO) selon les principes décrits par Goni Moreno [79] .

- Le PPPO permet d'augmenter la capacité abdominale en distendant progressivement les muscles pariétaux. Il permet aussi de placer progressivement le patient dans la situation qui sera la sienne après réduction de l'éventration. Le PPPO peut être réalisé en utilisant l'insufflateur de cœlioscopie qui permet le contrôle du débit d'insufflation, le volume insufflé et la pression intra péritonéale. Le volume insufflé lors de chaque séance varie de 1000 à 2500ml. Les séances sont espacées de 24 à 48 heures. Elles sont réalisées sur une période de 15 à 20 jours. Les gaz insufflés sont de l'air, ou du gaz carbonique.

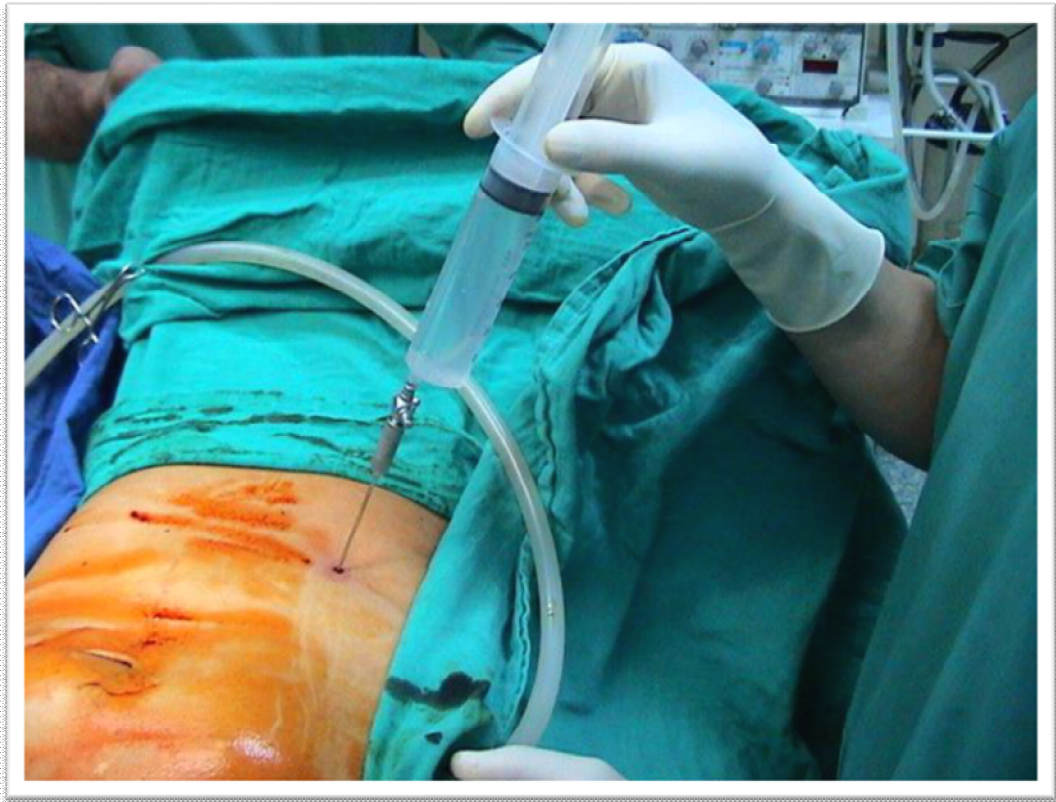

Figure n ° 34: Image montrant la technique du Pneumo péritoine progressif pré opératoire (PPPO) de **GONI MORINO [80]**

Un monitoring multiparamétrique.

- Sur le plan hémodynamique :

- Un bon remplissage vasculaire à l'aide d'une ou deux voies veineuses périphériques de gros calibre voir une voie centrale (notamment chez l'obèse) afin de prévenir la défaillance circulatoire et de préserver au mieux une perfusion viscérale, notamment splanchnique et rénale, satisfaisante.

Le recours aux drogues vasoactives en per-opératoire est parfois nécessaire pour maintenir la pression artérielle et le débit cardiaque afin d'optimiser l'oxygénation des tissus. Mais leur utilisation ne peut pas se concevoir dans un service d'urgence sans monitoring hémodynamique invasif. (Ligne artérielle, PVC).

- ❖ Sur le plan respiratoire: Le but est de maintenir une oxygénation sanguine permettant d'obtenir une saturation de l'hémoglobine en O₂ dans le sang artériel supérieure à 90 % afin de permettre une oxygénation tissulaire satisfaisante.
 - ❖ Ventilation spontané; Le patient est installé dans la position assurant cliniquement la meilleure ventilation avec O₂ (masques à hautes concentrations adapté à l'âge de l'enfant, masques simples, lunettes à oxygène).
 - ❖ Il faut recourir à une ventilation mécanique après intubation trachéale en cas de : détresse respiratoire aiguë. troubles de la conscience. L'indication de la ventilation mécanique est essentiellement clinique. Néanmoins, la gazométrie artérielle peut aider à en porter l'indication.
- Correction des troubles hydro-électrolytique et/ou métaboliques.
 - Mise en place d'une sonde naso-gastrique.

1. La préparation locale :

Elle est indispensable, il faut obtenir une désinfection cutanée aussi

Soigneuse que possible:

- Etalement des plis, badigeonnage avec un antiseptique, assèchement surtout chez les patients obèses.
- Assèchement et désinfection des lésions.
- Traitement des ulcérations trophiques, qui peut être parfois chirurgical (exérèse-suture).

2. Place de l'anesthésie :

Les enfants porteur d'une éventration complexe sont plus souvent des obèses et des insuffisants respiratoires et terrains fragiles pour certaines maladies morbides. Pour ces raisons que les techniques anesthésiques nécessitent une grande prudence afin de limiter au maximum la dépression respiratoire postopératoire et permettre l'intervention sans risque cardiovasculaire majeur.

2.1 L'anesthésie générale: [81]

Le plus souvent utilisé, elle implique une analgésie et une curarisation parfaite. L'extubation est réalisée le plus souvent 1 à 2 heures après l'intervention en salle de réveil, chez un malade bien décurarisé, avec une analgésie résiduelle encore importante.

Le réveil est le temps crucial de l'anesthésie, il doit être doux en évitant les efforts de toux et de vomissement.

2.2. L'anesthésie locorégionale :

Une éventration de petite taille, de siège péri- et sous-ombilical peut être traité sous anesthésie locorégionale mais le plus souvent on utilise une anesthésie générale chez les enfants.

3. L'antibiothérapie:

L'antibioprophylaxie est de pratique systématique en cas d'implantation Prothétique même si cette implantation n'est pas encore utilisée dans notre service. Par une Céphalosporine de la troisième génération ou amoxicilline, la première injection à l'induction, la seconde 4 heures après, nous utilisons le protocole suivant; 50mg/kg de ceftriaxone à la première injection. [83]

En cas d'étranglement avec péritonite et suspicion de sepsis ; Différents schémas d'antibiothérapie sont possibles en fonction du caractère communautaire ou nosocomiale de l'infection. [82]

□ Infections communautaires:

- Amoxicilline-acide clavulanique + macrolide
- Céfotaxime ou ceftriaxone + aminoside

□ Infections nosocomiales et postopératoires: (éventration)

- C 3G (50mg/kg /jr) + métronidazole (500mg/jr)
- Ou amoxicilline+acide clavulanique (100mg/kg/jr) + gentamycine (5mg/kg/jr).
- C3G +gentamycine+ métronidazole.

C. Méthodes thérapeutiques

1. Principe généraux

L'objectif du traitement est de rétablir la continuité et la solidarité de la paroi.

Le principe de la reconstitution anatomique, en particulier de la ligne blanche par suture ou autoplastie aboutit à de fréquents échecs. Sur le plan biologique, la cicatrisation d'une laparotomie à berges vascularisées n'est pas comparable à celle d'une cure d'éventration cicatricielle. La tension nécessaire pour affronter les berges est un élément majeur de la cicatrisation. Les décollements larges et les incisions de relaxation ont pour but de diminuer la tension excessive, facteur de récurrence. Au principe de reconstitution anatomique tend à succéder celui de substitution prothétique sans tension où une prothèse résistante comble la brèche pariétale et secondairement génère une nouvelle paroi[84]. C'est également le principe d'un traitement par coelioscopie.

La réduction des viscères herniés dans un « deuxième abdomen » a, comme conséquence, une augmentation de la pression intra-abdominale et, par retentissement diaphragmatique, une restriction ventilatoire. Le pneumopéritoine thérapeutique préopératoire à dose progressive a été préconisée pour favoriser la distension pariétale et permettre une meilleure adaptation à la pression abdominale. La pariétoplastie prothétique sans tension a considérablement réduit les indications de cette technique non dénuée d'inconvénients.

Donc le traitement des EPO reste aujourd'hui discuté. Entre les partisans des pariétoplastie et ceux des prothèses pariétales.

Un certain nombre de points techniques sont communs à tous les types d'interventions ; nous les exposerons ici pour ne plus avoir à y revenir.

2. Les méthodes :

2.1 Sutures ou raphies simples:

Les procédés de suture sont nombreux [16] :

- Suture plan par plan.
- Suture en un plan unique.
- Suture par laçage de peau; fraiche prélevée sur place et découpée en lanières.
- Suture en bloc des plans musculo-aponévrotiques a l'aide de points en U ou en X.

2.2.1 Les avantages de ces procédés sont:

- La suture est simple et fait appel aux structures propres et locales du malade.
- La re-suture est toujours possible à condition d'être rigoureuse.

2.2.2 Les inconvénients:

- Ce sont des sutures réalisées le plus souvent sous traction et dont la solidité n'est que apparente et provisoire.
- Elles établissent une hyperpression intra-abdominale qui peut avoir des conséquences respiratoires sérieuses.

Elles déterminent un allongement et un étirement des muscles larges

2.1.3 Les techniques:

a. La technique de JUDD-MA YO (J 912) : (J 3) Elle comporte[86]

- Libération d'un lambeau à partir d'un feuillet antérieur de la gaine des droits.
- Le rabattement de ces feuillets sur la ligne médiane.
- Sa fixation par une série de points en U.

b. La technique de Gibson [85] .

Elle consiste en deux incisions verticales sur le feuillet antérieur de la gaine des droits de part et d'autre de la ligne médiane.

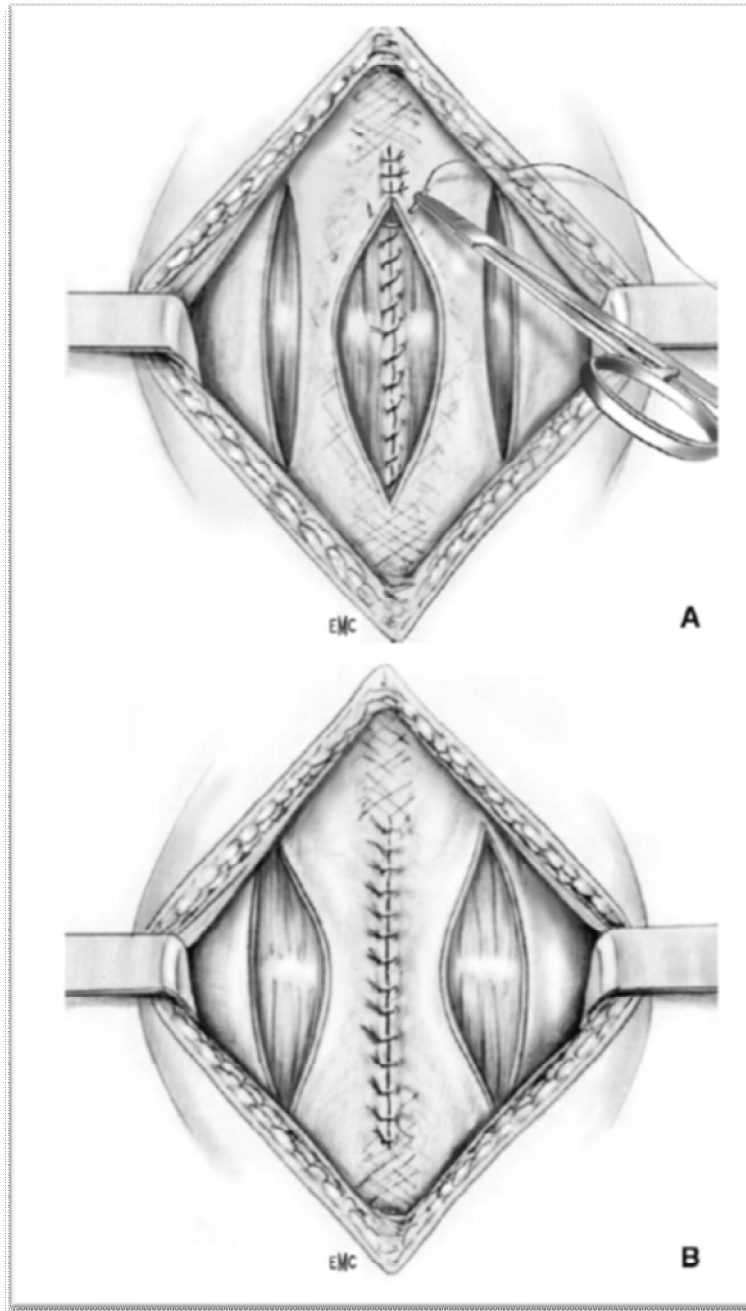


Figure n°35 : Procédé de relaxation pariétale de Gibson[78].

A. Réalisation de deux longues incisions latérales sur la gaine des muscles droits.

B. Suture aponévrotique médiane sans tension.

c. procédé de CLOTTEAU JE et PREMONT [3]

Inspire dans son principe la méthode de WELTI [87].

On pratique trois ou quatre lignes verticales espacées d'un cm, des incisions en pointillé d'un cm et demi au bistouri électrique. Les brèches verticales ainsi réalisées se transforment en losange à grand axe horizontal qu'on ferme par point.

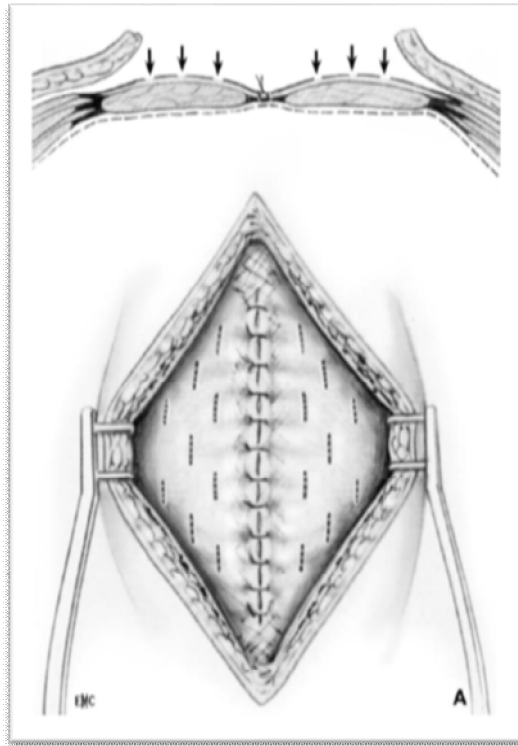


Figure n°36 : procédé de relaxation pariétale
de CLOTTEAU JE et PREMONT [78].

- A. Tracé des incisions sur le feuillet antérieur de la gaine des muscles droits
- B. élargissements

Au total:

Les réparations par suture simple, en un ou deux plans, doivent être abandonnées du fait d'une incidence de récurrence dépassant 50 % [88 ,89 ,67].

L'artifice de Mayo-Judd a donné un taux de récurrence de 54 % à 10 ans dans une série prospective de 68 patients. Dans les éviscérations de plus de 12 cm, l'incidence d'échec à 5 ans a été de 78 % [90].

2.2 Les autoplasties

Ce sont des interventions réalisant des plasties aponévrotiques, musculaires et cutanées à partir des éléments anatomiques disponibles dans la paroi abdominale.

Elles ne posent pas de problèmes de tolérance et moins de problèmes septiques mais certains principes doivent être respectés, ce sont :

- La bonne vitalité des tissus.
- L'absence de remaniements au niveau des bords de la perte de substance.

2.2.1 Les autoplasties aponévrotiques:

Elles utilisent la gaine des droits, plusieurs procédés ont été décrits [90].

a. Procédé de Welti-Eudel: [87]

Le feuillet antérieur de la gaine des droits est incisé longitudinalement à 15 mm de la berge de la hernie. Le lambeau interne est décollé du muscle et rabattu vers la ligne médiane en évitant d'ouvrir la charnière entre feuillet antérieur et postérieur de la gaine. La suture est ensuite faite en un plan en prenant successivement et de chaque côté le bord du lambeau aponévrotique et la berge de l'éviscération. Cette technique n'est applicable qu'aux éviscérations susarquées.

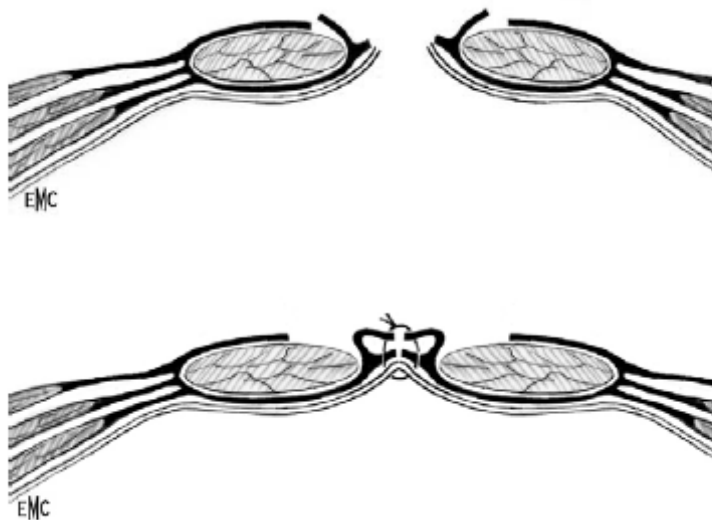


Figure 37: Autoplastie de Welte-Eudel [78]

A. Après incision longitudinale antérieure de la gaine des muscles Droits, le Lambeau interne est retourné vers la ligne médiane.

B. Suture en un seul plan du lambeau interne, de la berge De l'éventration et du péritoine.

b. Procédé d'Abrahamson: [78]

L'incision aponévrotique est identique. Les deux lambeaux internes rabattus sont suturés bord à bord sur la ligne médiane en refoulant le sac péritonéal qui n'a pas été ouvert. Pour s'opposer à la fragilisation pariétale au niveau des muscles droits étirés et amincis, un laçage est effectué à l'aide d'un fil mono filament double prenant les berges externes de l'incision aponévrotique et la suture médiane mais sans chercher, dans les éventrations larges, à affronter les aux berges.

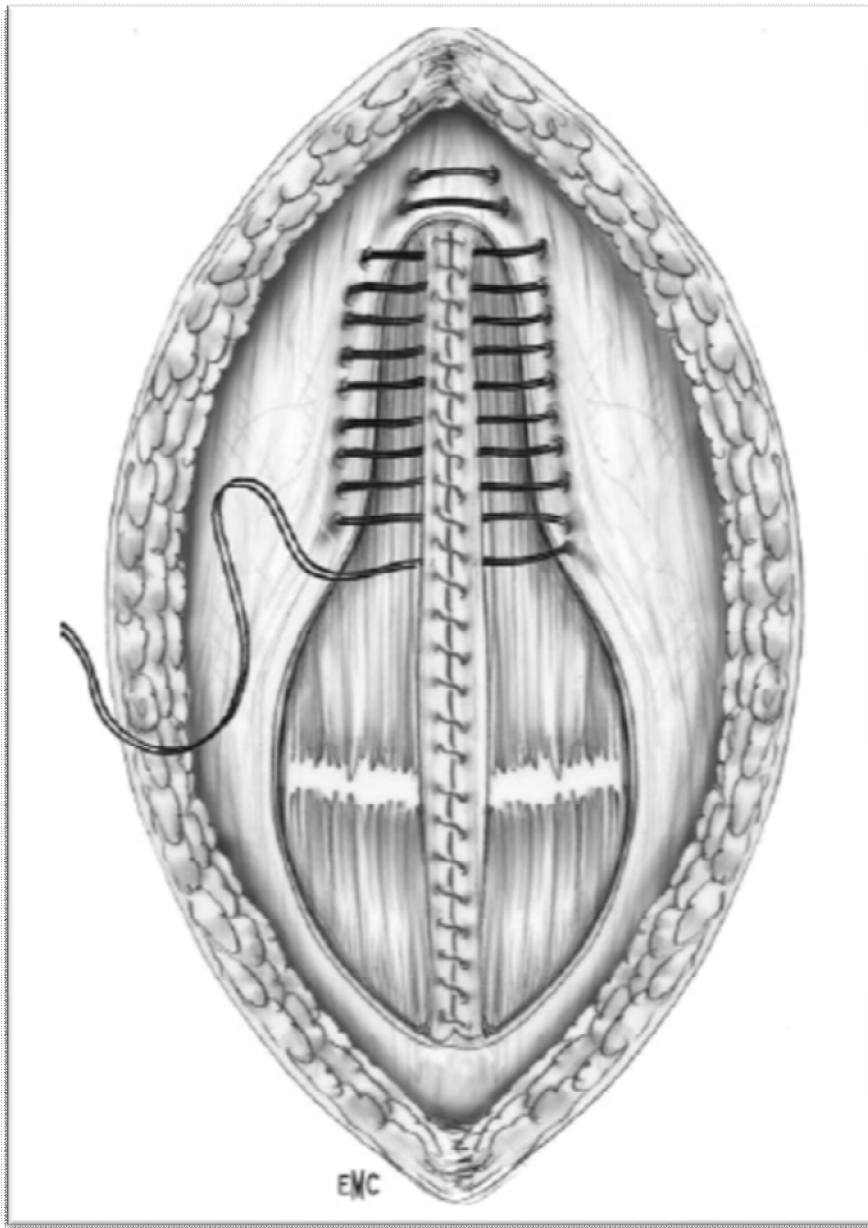


Figure n°38 : Autoplastie d'Abrahamson [78]

c. Procédé de Da Silva 1971 : [87,78].

Cette autoplastie en trois plans, applicable en zones susarquées, est originale par la conservation et l'utilisation du sac péritonéal ce dernier est séparé en deux lambeaux latéraux. La gaine aponévrotique est incisée de façon longitudinale à sa face antérieure d'un côté et à sa face postérieure de l'autre, à 3 cm du bord interne.

Le plan profond péritonéo-aponévrotique ferme la cavité péritonéale. Le plan moyen suture gaine antérieure et gaine postérieure controlatérale. Un plan superficiel péritonéo-aponévrotique reconstitue la gaine antérieure.

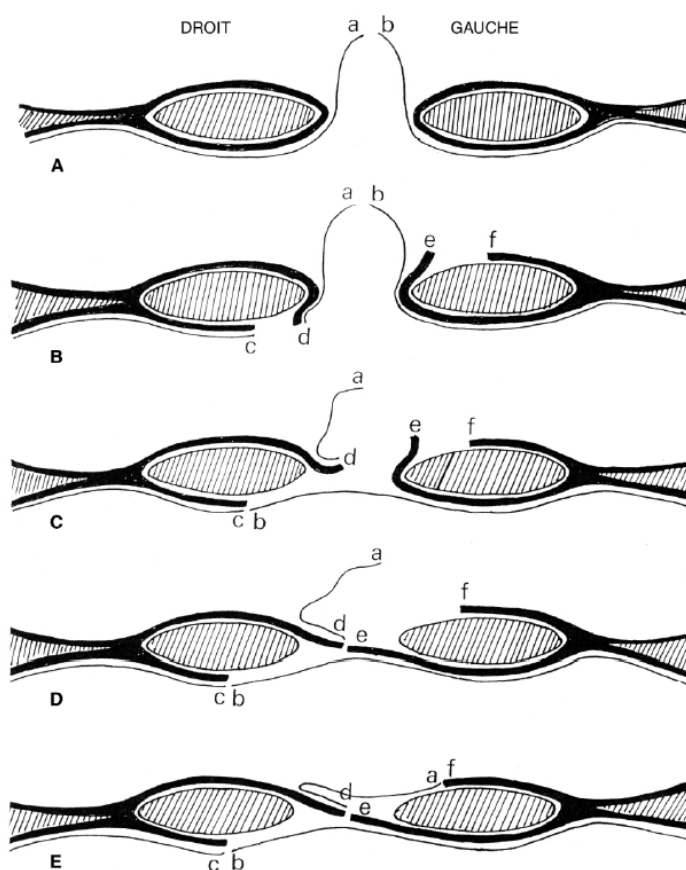


Figure 39: Autoplastie de Da Silva [78].

A. Ouverture longitudinale du sac en deux lambeaux latéraux (a, b).

B. À droite : incision longitudinale du feuillet postérieur de la gaine créant deux lambeaux Péritonéo aponévrotiques (c, d).

À gauche : incision longitudinale du feuillet antérieur de la gaine créant deux lambeaux aponévrotiques (e, f).

C. Suture du plan profond péritonéo aponévrotique (c, b) par un surjet de fil résorbable.

D. Suture du plan moyen aponévrotique (d, e) par un surjet de fil non résorbable.

E. Suture du plan superficiel péritonéo aponévrotique (a, f) par un surjet de fil non résorbable

**d. Procédé de Ramirez : méthode de séparation
des composants :**

Il comporte une incision longitudinale de la gaine postérieure des droits et une section du tendon du muscle oblique externe au bord latéral du grand droit.

Le muscle oblique externe est séparé du muscle oblique interne sous jacent.

Cette séparation bilatérale permet un avancement de 20 cm sur la ligne médiane [78,91] .

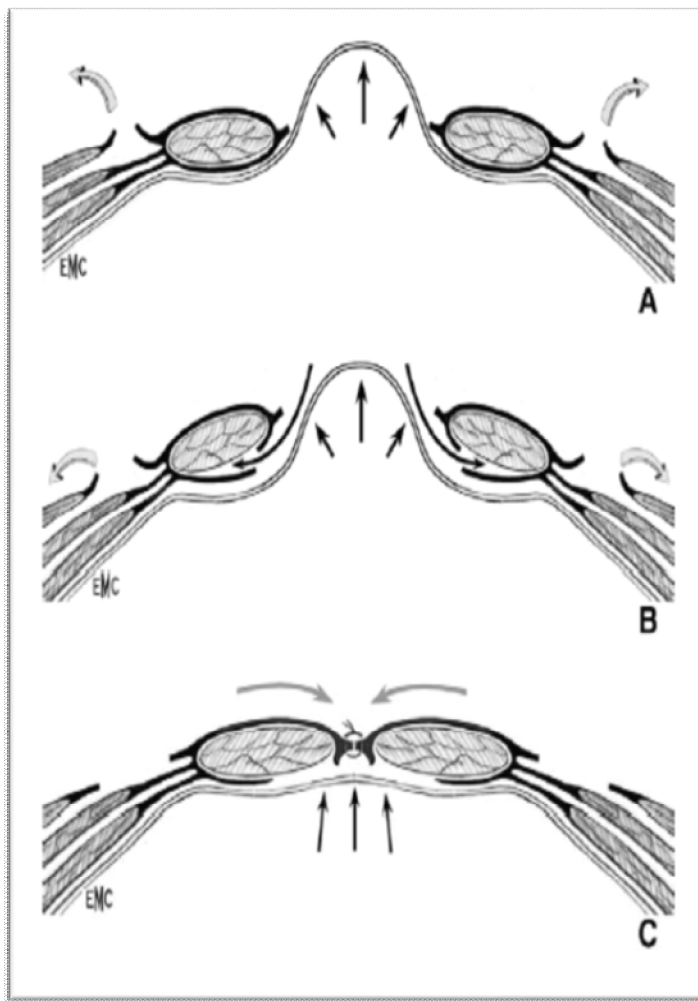


Figure40 : Autoplastie de Ramirez[91] .

A. Section bilatérale du tendon du muscle oblique externe et séparation du muscle oblique interne.

B. Incision longitudinale bilatérale du feuillet postérieur de la gaine des muscles droits et Séparation du corps musculaire.

C. Avancement final avec suture aponévrotique médiane.

2.2.2 Les myoplasties:

Elles ont perdu leur intérêt depuis l'utilisation des prothèses, elles font appel aux muscles grands droits ou d'autres muscles.

Patel en 1944, dans une énorme éventration épigastrique, desinsère les grands droits près du rebord thoracique, puis les suture sur la ligne médiane avant de les réinsérer. [4]

Au total:

Les inconvénients des myoplasties font de cette méthode une technique rare et exceptionnelle pour les raisons suivantes :

- Le risque septique notamment pour les éventrations compliquées.
- La formation des kystes épidermoïdes d'inclusion,
- La dégénérescence hyaline avec distension secondaire de la peau
- La nécessité d'un large prélèvement laissant une cicatrice parfois
- inesthétique et douloureuse.
- La nécessité d'une longue et soigneuse préparation extemporané.

2.2.3 Les prothèses:

La pariétoplastie prothétique est devenue la méthode de référence pour toute éventration, quelle qu'en soit la taille, en raison de la diminution du risque de la récurrence.

Alors que l'incidence des récurrences après suture peut atteindre 50 %, elle est inférieure à 10 % après renforcement prothétique non résorbable [47]. La prothèse se comporte en substitut de la paroi comblant la perte de substance et en canevas pour la reconstitution d'une paroi néoformée. Elle permet de

transformer la tension excessive en « tension fonctionnelle » [56]. Des rapports ont indiqué que la qualité de vie des patients est inversement proportionnelle à la taille des mailles de la prothèse implantée [92]. Par ailleurs, il existe une contre-indication absolue représentée par l'infection du site opératoire.

La voie s'abord classique est une laparotomie centrée sur l'éventration.

Cependant, l'intervention peut être faite aussi par cœlioscopie en dehors de contre indication.

Malgré les risques parcourus par les sutures sans renforcement prothétique en chirurgie pédiatrique les utilisations des prothèses restent limiter.

a. Les critères de choix d'une prothèse

Le choix d'une prothèse implique la connaissance des propriétés des biomatériaux disponibles permettant de les adapter à l'éventration concernée et au site d'implantation envisagé.

La prothèse « idéale » [93] doit être inerte chimiquement, non modifiée par les fluides tissulaires, ne pas entraîner de réaction inflammatoire ou à corps étranger, de réaction allergique ou d'hypersensibilités, ne pas être cancérogène, résister à la tension mécanique, pouvoir être fabriquée et découpée à la forme requise, être stérilisable et résister à l'infection. Cette prothèse « Idéale » reste à découvrir.

Tableau 16 ; biomatériaux en chirurgie de la paroi abdominale [78].

Biomatériaux non synthétiques, non résorbables à base de collagène		
Alloderm®		
Pelvicol®		
Biomatériaux synthétiques résorbables		
Vicryl®		
Dexon®		
Biomatériaux synthétiques non résorbables		
<i>Polypropylène</i>	<i>Polyester</i>	<i>Polytétrafluoroéthylène expansé (e PTFE)</i>
Bard Mesh®	Mersilène®	Bard Mesh®
Biomes®	Parietex®	Dualmesh®
Glucames®		Dualmesh Plus®
Marlex®		Mycromesh®
Prolène®		
Surgipro®		
Surgimes®		
Vypro®		
Biomatériaux composites		
Bard Composix®	(Polypropylène + e PTFE)	
Intrames®	(Polypropylène + e PTFE)	
Seprames®	(Polypropylène + Couche résorbable)	
Parietex composite®	(Polyester + Film hydrophile résorbable)	
Wallmesh®	(Polyester + Polyuréthane)	

b. Les techniques:

➤ La laparotomie classique: [78.59.94.64].

Quatre sites anatomiques peuvent être utilisés pour l'implantation des prothèses. Ce sont, de la profondeur à la superficie, les sites: Intra-péritonéal, pré-péritonéal, rétro-musculaire pré-fascial, pré-musculo-aponévrotique:(Figure).

- Implantation intra-péritonéale : la prothèse est implantée à la face profonde de la paroi après viscériolyse suffisante. Ce site a l'avantage de ne comporter aucune dissection pariétale, d'être toujours utilisable quel que soit le siège de l'événement, en particulier en cas de récurrence après plastie plus superficielle et de bénéficier au mieux de la pression abdominale. Pour pallier le risque adhésif intestinal, il faut, si le grand épiploon est disponible, l'étaler largement au-devant des anses et le fixer à la séreuse antérieure en périphérie par des points de Vicryl®, et n'utiliser que des biomatériaux composites ou à surface viscérale microporeuse.

- Implantation pré-péritonéale : Il consiste en l'apposition à la façon profonde de la paroi, au-devant du péritoine, d'une prothèse souple débordant très largement les limites de la brèche pariétale dans le but de renforcer le péritoine et de créer une adhérence pariéto-prothétique équivalent d'une néo-paroi. Elle n'est applicable qu'aux évènements sous-ombilicales, sus-arcuées où la séreuse est facilement clivable.

•Implantation rétro-musculaire pré-fasciale : dans cette technique applicable aux éventrations sus-arquées, la prothèse est implantée entre le corps musculaire des muscles et le feuillet postérieur de la gaine. Elle est suturée au niveau de la ligne blanche externe. La réfection pariétale est efficace, mais la dissection pariétale expose aux épanchements sanguins ou séreux au contact de la prothèse. Des douleurs résiduelles par interposition accidentelle de filets nerveux dans les points de fixation peuvent survenir.

•Implantation pré-musculo-aponévrotique :

Le principe est de renforcer par une prothèse une réparation pariétale par suture et autoplastie. L'inconvénient de ce site est son caractère superficiel sans contre-pression autre que le plan cutané, cause de fragilité à l'occasion d'une augmentation de la pression abdominale. Toute infection superficielle, toute nécrose cutanée expose inéluctablement la prothèse.

Le choix entre ces quatre sites d'implantation n'obéit à aucune règle stricte.

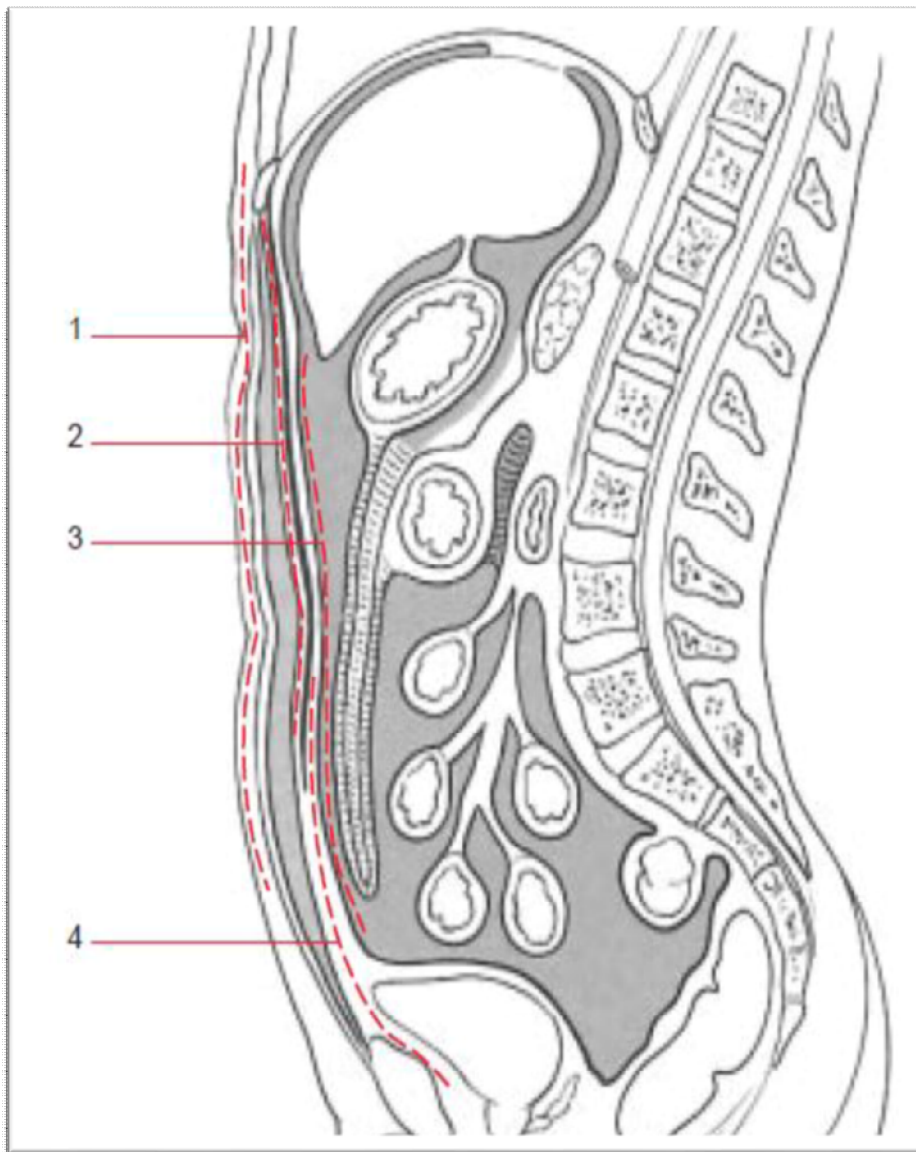


Figure n°41 : Sites d'implantation des prothèses [95]

1. Intrapéritonéal.
2. Pré péritonéal.
3. Rétro musculaire préfascial
4. Prémusculoaponévrotique

➤ **La laparoscopie:**

L'essor de la coelioscopie dans le traitement des éventrations de la paroi abdominale a été freiné par certaines difficultés techniques, en particulier

L'adhésiolyse et certains inconvénients. Le principe est la pariéto-plastie par prothèse non résorbable non adhésiogène excluant toute reconstitution anatomique [78,96].

La technique habituelle est l'obturation du défaut par une prothèse Intrapéritonéale débordant largement les limites sans résection du sac péritonéal

L'instrumentation comporte:

- Une optique à vision axiale ou de préférence latérale à 30°.
- 1 trocart de 10 ou 12 mm.
- 2 trocarts de 5 mm ou davantage en fonction des besoins.
- 2 pinces à préhension atraumatiques pour l'adhésiolyse.
- Des ciseaux orientables courbes avec coagulation mono polaire ou
- une pince à coagulation bipolaire ou tout autre procédé de dissection hémostatique (Ultracision®).
- le matériel nécessaire à la fixation de la prothèse: sutures non résorbables 0 ou 00 et/ou matériel de fixation automatique endoscopique (agrafes hélicoïdales, agrafes résorbables, clips métalliques).
- un« passe-fil» pour la fixation trans-aponévrotique.

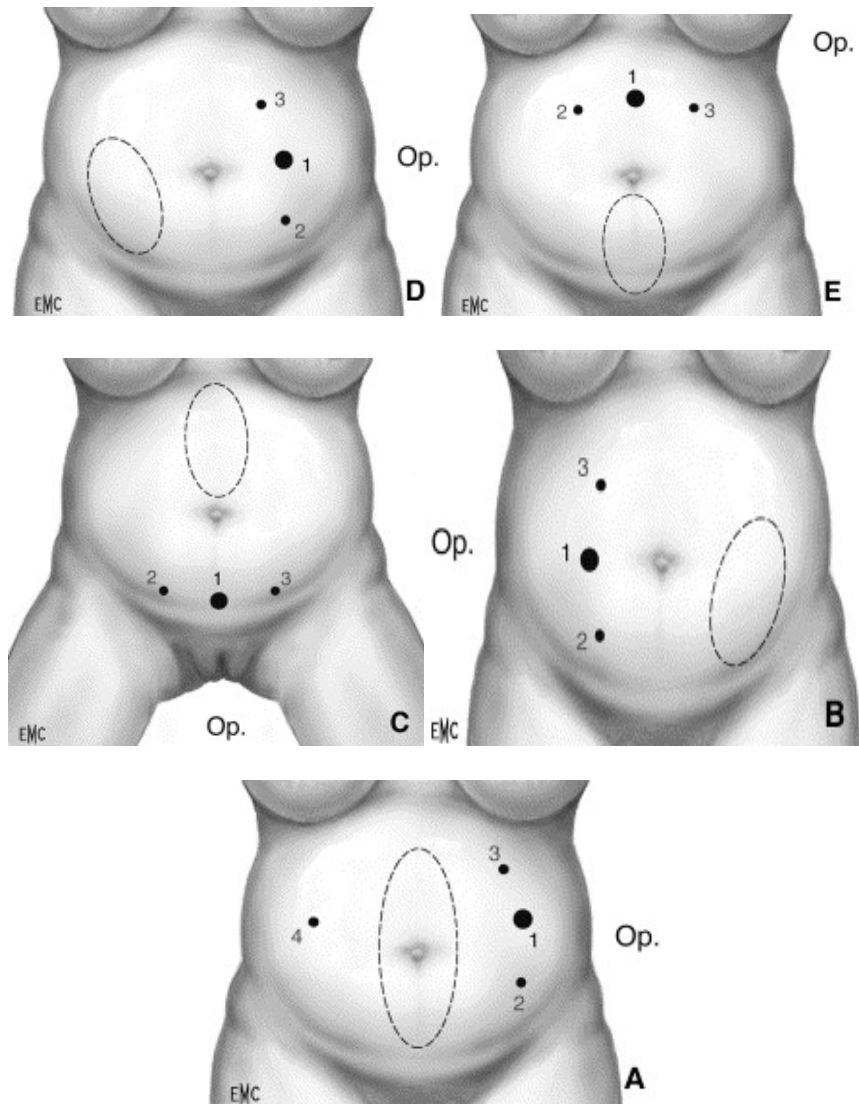


Fig. 42 Traitement par laparoscopie. Dispositif opératoire. Position des trocarts : 1. Trocart de 10 mm ou 12 mm pour l’optique et l’introduction de la prothèse. 2,3. Trocarts de 5 mm. 4.

Trocart de 5 mm facultatif pour l’adhésiolyse et la mise en place de la prothèse. Position de l’opérateur : du côté opposé au siège prédominant de l’éventration ou entre les membres inférieurs pour une éventration épigastrique (C). Siège de l’éventration : A. Médiane péri ombilicale. B. Iliaque gauche. C. Épigastrique. D. Iliaque droite. E. Hypogastrique [97].

D. Les indications :

Elles découlent de la prise en compte des facteurs étiologiques et de ce qui conditionne le risque de récurrence.

Rappelons les principaux éléments à prendre en considération [98] :

***Le siège** : il faut opposer les éventrations latérales à évolutivité lente et les éventrations médianes, surtout la médiane sus ombilicale à vitesse de croissance rapide.

***La taille** : pour différencier entre la petite la moyenne et la grande éventration ou la place d'une prothèse est incontestable.

***L'état de la paroi musculaire** : on parle alors de « bonne parois sans atrophie et les mauvaises avec atrophie musculaire.

***Le retentissement ventilatoire.**

***La vitesse de croissance de l'éventration.**

*Tout ce qui conditionne **le risque septique** et qui peut interdire l'utilisation d'une prothèse

*Enfin **le terrain**, avec pour éléments aggravants principaux : nourrisson, l'obésité, les enfants sous chimiothérapie ou corticothérapie et la malnutrition les facteurs d'hyperpression intra-abdominale et les défenses défaillantes.

1. Les éventrations médianes

- Les petites à bonne paroi à retentissement ventilatoire modéré ou négligeable sont très fréquentes et on peut les réparer par un pariétoplastie comme une suture.
- Les éventrations moyennes ainsi que les petites étagées sont assez souvent, justiciables d'un procédé de WELTI et EUDEL [87] renforcé par une pièce collée. Mais, il faut bien dire que la prothèse est ici plus sûre.
- Les grandes éventrations, surtout les sous ombilicales, sont l'indication type d'une grande prothèse sous-tendue avec préparation soignée de l'opérée.

2. Les éventrations latérales

- Les petites et les moyennes, à bonne paroi ont ordinairement une évolutivité faible et peu de retentissement ventilatoire, le type en est l'éventration après appendicectomie, la raphie simple est ici, suffisante [99] .
- Les grandes, ont une paroi musculaire dont la qualité est médiocre, mieux vaut ici utiliser une grande prothèse sous tendue en avant et collée en arrière sur le sac péritonéale.

3. Les éventrations compliquées

- En cas d'étranglement ou d'engouement, la resuture est ici réalisée seule, surtout si une résection intestinale a été nécessaire.
- Une éventration infectée contre indique l'utilisation de matériel prothétique.
- STOPPA[100] rapporte ici des résultats honorables après la plastie de la peau.
- Les éventrations récidivées doivent faire impérativement envisager la prothèse.

Au total, on constate que, pour beaucoup d'auteurs le champ des indications des moyens conventionnels s'est beaucoup rétréci cédant place aux grandes prothèses de renforcement péritonéal. Il n'en pas le cas chez nous où la réfection conventionnelle reste de mise.

IX. PREVENTION

A. Prise en charge postopératoire:

C'est une phase importante qui revêt un intérêt préventif et curatif pour lutter contre les complications postopératoire [101].

1. Prise en charge des éventrations compliquées avec risque de sepsis post opératoire :

Elle nécessite une surveillance rigoureuse au sein d'un service de Réanimation avec ;

- Monitoring multiparamétrique.
- Surveillance respiratoire étroite pendant au moins 72h plus au moins associée à une ventilation assistée,
- Surveillance hémodynamique et recours aux drogues vaso-actives si Nécessaire.
- Contrôle de l'infection; antibiothérapie à large spectre

La poursuite de la sédation doit être assurée après l'intervention afin de permettre l'adaptation au respirateur. Elle associe un médicament dépresseur respiratoire type morphinique à un hypnotique type benzodiazépine.

2. Soins postopératoire communs:

- L'antibioprophylaxie; a poursuivre pendant les 24 premières heures postopératoires

- Le lever précoce; Il doit être remplacé dans les premiers jours par une mobilisation au lit dans les premiers jours. En effet, jusqu'au 7^e jour postopératoire, la réparation pariétale est encore fragile. Héparinothérapie de bas poids moléculaire à partir de l'âge de 14 ans; systématique dans les cas à risque.
- La surveillance de la température permet de détecter une infection récente ou décharge bactérienne, mais il faut redouter l'apparition d'une suppuration tardive si cette hyperthermie se prolonge au delà du 4^{eme} jour.
- La surveillance de la peau et de la cicatrice pariétale ; Qui doit être alertée à la moindre modification pouvant témoigner d'une infection locale.
- La surveillance du drainage (séromes)
- La kinésithérapie respiratoire ; devra être ré-entreprise des la sortie du bloc opératoire, à titre systématique,
- Enfin, il faut interdire toute activité sportive et tout surmenage physique pendant la période de cicatrisation c'est-à-dire pendant une période de 3 à 6 mois.

B. Causes les plus fréquentes des récidives et prévention

1. Inadéquation entre les paramètres des défauts, du patient, de la méthode utilisée la Taille du défaut et le Nombre de défauts.

La mesure du défaut est donc primordiale : il faut se garder d'une impression donnée par un seul sac visible, limité, alors qu'il y a eu une laparotomie longue : la paroi doit être explorée en totalité en s'aidant d'une analyse soigneuse du Scanner. L'on découvre souvent des amincissements de parois, des sacs multiples dissimulés qui doivent modifier la technique initialement choisie.

2. Mauvaise mise en œuvre d'une bonne technique :

- la voie d'abord a été insuffisante pour permettre le geste décrit.
- un seul sac avait été découvert et traité : plus haut est apparu rapidement une récidive sur un site non recouvert par la prothèse.
- Une prothèse aurait été placée : il n'y en a pas et la réfection semble avoir été une opération type Gibson ou Eudel-Welty, car l'aponévrose est entièrement modifiée.
- la prothèse n'avait pas été bien fixée ; elle est retrouvée plicaturée sur elle-refoulée dans un angle comme un inutile chiffon et de taille souvent sans rapport à ce qui avait été décrit.
- Le plan utilisé pour site prothétique est erroné : prothèse découverte sous cutanée en non pré-faciale comme indiqué ;
- Incisions de type Prémont Clotteau réalisées en une ligne continue sur le bord externe du muscle Droit et non faites en multiples et courtes (15 mm) incisions distribuées en 3 lignes parallèles.
- etc.

3. Absence de matériel prothétique pour les éventrations médianes

Une technique de réfection autoplastique ou de simple rapprochement a été utilisée alors que l'indication à une réfection doublée de matériel prothétique s'imposait. Plus qu'une erreur d'indication, il s'agit pour nous d'une faute.

Ne pas renforcer une paroi faible à grand collet, réaliser une opération de type MAYO, c'est d'exposer expérimentalement le patient à la récurrence à 30-50% : il ne faut plus l'admettre.

Certains invoquent pour n'en pas mettre une infection vécue dans le passé : après 6 mois sans pus, on peut placer une prothèse.

Malgré la nécessité de l'utilisation d'une prothèse pariétale dans notre service on a pas recours malheureusement à cette implant qui protège des fréquences des récurrences.

4. Défaut en matière de prothèse :

- quant à son siège sous cutané, rétro-musculaire, intra péritonéal
- quant à la qualité du matériel
 - trop rigide : douloureux
 - non incorporé : type goretex : séromes et sepsis
 - insuffisant en taille : en hauteur, en largeur
 - mauvaise fixation (à développer)
 - mauvais choix : marlex au contact des anses : fistule

5. Complications incidentes post opératoires :

- sepsis superficiel,
- sepsis ou hématome profonde,
- infection du lit de la prothèse

6. Suivi insuffisant :

- absence de contention.
- Reprise trop précoce d'activités.
- mauvaise attitude devant un sérome, un hématome ou une suppuration

Incidences en matière de responsabilité médicale :

Si la survenue d'une éventration est exceptionnellement considérée comme étant « Fautive » l'existence d'une récurrence après une ré-intervention peut l'être : quand, pourquoi ?

CONCLUSION :

On peut réduire le nombre des récurrences par :

Choix adéquat de la méthode utilisée pour telle éventration chez tel patient.

Application fidèle et rigoureuse du protocole opératoire choix pertinent de la prothèse et fixation adéquate si on a eu recours à les utiliser dans l'avenir.



Conclusion



Pour conclure, notre travail a porté sur une étude rétrospective effectuée sur 10cas des éventrations acquises de la paroi abdominale colligés entre **janvier 2000** et **octobre 2016** dans le service de chirurgie infantile A de **PR. BENHAMMAMOUC**H de CHU Avicenne de Rabat.

Nous avons essayé, on s'aidant des données de la littérature, de dégager les différents aspects anatomopathologiques, cliniques, étiologiques et thérapeutiques de cette séquelle chirurgicale.

L'EPO se définit comme une protrusion sous cutanée des viscères abdominaux secondaire à une solution de continuité de la sangle musculo-aponévrotique.

L'éventration, selon sa taille, est à l'origine de désordres physiopathologiques essentiellement le déséquilibre des pressions abdominales et thoraciques.

L'analyse de notre série nous a permis de mettre en évidence les éléments suivants :

- l'éventration est une complication chirurgicale, intéressant le plus souvent l'enfant du sexe masculin dont l'âge varié entre 6 à 9 ans anémiques ou porteur d'une cardiopathie et mise sous chimiothérapie et que l'abord chirurgical est le plus souvent médian ;
- dans la majorité de nos malades, l'éventration est diagnostiquée facilement dans les suites opératoires, le reste vient consulter pour une tuméfaction plus ou moins douloureuse.

- L'acte chirurgical reste le premier facteur incriminé dans la genèse de l'éventration. Mais la suppuration de la primo-laparotomie est le facteur le plus déterminant.

Dans notre série le taux d'infection était relativement inférieur par rapport aux autres auteurs :

- La préparation préopératoire s'impose devant toute éventration, mais d'une façon particulière pour les grandes éventrations des enfants à risque. Car le risque de décompensation en post-opératoire est important ;
- Le choix de l'indication opératoire demeure un temps capital de l'acte curatif, et dépend des moyens du service et des malades ;
- La place de la prothèse dans la cure des grandes éventrations est actuellement incontestable pour réduire le taux de récurrence mais malgré cette importance elle n'est pas encore utilisée dans notre service de chirurgie pédiatrique.
- Dans notre service, tous nos patients ont été traités par suture simple.

Dans des suites opératoires a permis d'évaluer nos résultats :

- Un patient a présenté un problème de vidange gastrique qui a bien évolué par la suite.
- L'infection représente la complication la plus rencontrée dans les suites immédiates soit 20%.

Compte tenu de ces constatations, le meilleur moyen de réduire les EPO est de lutter contre les facteurs incriminés qui sont : l'obésité, l'infection pariétale et la chimiothérapie qui a joué un rôle non négligeable de notre étude dans la genèse de l'éventration, et tout ce qui provoque une contrainte musculaire en post- opératoire.

De ce fait, l'amélioration du pronostic de cette affection passe par un traitement chirurgical de l'éventration au stade de début.

- Un choix judicieux de technique chirurgicale et l'utilisation des Prothèses.
- Une prise en charge rapide et adaptée en cas de complications.
- Assure une hémostase et une asepsie soigneuse.
- Choisir au cours de l'intervention une technique qui comporte moins de risque de dissection et de décollement pariétal.

En post opératoire faut veiller à assurer une bonne surveillance des suites post opératoire pour éviter les complications et les récurrences qui sont fréquentes.

La qualité de vie doit être appréciée après réparation dans les années qui suivent. Elle est parfois affectée par la persistance de douleurs et, après implantation de prothèse, par une restriction de la mobilité abdominale avec répercussion sur l'activité physique.



Résumés



RESUME

Titre: EVENTRATION ACQUISE CHEZ L'ENFANT (étude à propos de 10 cas au niveau du HER)

Auteur : YOUSRA OUHAMMOU

Mots clés : Eventration post opératoire, infection pariétale, prothèse Laparotomie.

Les éventrations post opératoires de la paroi antéro-latérale de l'abdomen chez l'enfant sont considérées comme une maladie aussi bien locale que générale affectant la dynamique ventilatoire, circulatoire, diaphragmatique mais aussi la stato-dynamique rachidienne.

Notre étude comporte 10 cas d'éventrations chez des enfants en post opératoire dont 70% de sexe masculins et 30% de sexe féminins ; l'âge moyen de nos patients était entre 6 et 9ans. Ayant eu comme antécédents chirurgicaux : la mini laparotomie exploratrice (30%), appendicectomies (30%), hernie hiatale (10%), hernie ombilicale (10%) et, Oeso gastroplastie colique (10%).

Le siège de l'intervention était médian dans 60% des cas, La technique chirurgicale était la pariétoraphie chez 100% des patients et la pariétoplastie prothétique n'a été utilisée chez aucun de nous patients. Les suites postopératoires ont été grevées d'infection pariétale dans 20% des cas et d'un trouble de vidange gastrique chez 10% des cas .Les facteurs favorisants classiques retrouvés sont l'obésité(10%), et chimiothérapie(20%).

Le recul est insuffisant pour juger le risque de récurrence pour cette série mais l'expérience des autres années ainsi que la littérature montre un taux de

Récurrence de 10% pour la pariétoraphie et <1% pour la pariétoplastie.

Ce résultat confirme l'intérêt de l'usage de matériel prothétique dans la cure des éventrations chez les enfants.

La préparation des malades, l'usage de matériel prothétique composite en intra Péritonéal, et la chirurgie mini invasive (laparoscopie) ont permis une amélioration des suites postopératoires et une réduction des taux des récurrences.

SUMMARY

TITLE: the acquired eventration of children. Study about 10 cases in HER

Author: YOUSRA OUHAMMOU

Key words: Post - operative eventration, parietal infection, Laparotomy,prosthesis.

Postoperative eventration of the antero-lateral wall of the abdomen of children are considered as a local as well as a general disease affecting the ventilatory, circulatory and diaphragmatic dynamics but also the spinal statodynamics.

Our study included 10 cases of postoperative eventration of children, 70% male and 30% female; the average age of our patients was between 6 and 9 years. Have been reported as surgical history: exploratory mini laparotomy (30%), appendicectomies (30%), hiatal hernia (10%), umbilical hernia (10%), and Oeso colonic gastroplasty (10%).

The intervention site was median in 60% of cases. The surgical technique was parietoraphic in 100% of the patients and the prosthetic parietoplasty was not used in any of us patients. The postoperative follow-up was encumbered with parietal infection in 20% of cases and a gastric emptying disorder in 10% of the cases. The classic favoritising factors were obesity (10%) and chemotherapy (20%).

The decline is insufficient to judge the risk of recurrence for this series but the experience of the other years as well as the literature shows a rate of

Recurrence of 10% for parietoraphy and <1% for parietoplasty.

This result confirms the interest of the use of prosthetic material in the cure of the postoperative eventration of the children.

The preparation of the patients, the use of composite prosthetic material intraperitoneal composite, and minimally invasive surgery (laparoscopy) have improved Postoperative follow-up and reduction in recurrence rates.

ملخص

العنوان: الاندحاقات المكتسبة عند الأطفال . (دراسة تخص 10 حالات بالمستشفى الجامعي للأطفال بالرباط)

من طرف : يسرى اوحمو

الكلمات الرئيسية: الاندحاقات المكتسبة, عدوى الجرح, جراحة ترقيعية, جراحة باطنية

يؤثر الاندحاق المكتسبه للجدار الأمامي الجانبي للبطن على الديناميت المحلية للجدار و كذا العامة حيث يؤثر على الحاجب الحاجز و بالتالي التنفس الدورة الدموية و ديناميكية العمود الفقري

دراستنا شملت 10 حالات الاندحاقات المكتسبة التي شملت 70% من الأطفال الذكور و30% من الإناث متوسط العمر لدى مرضانا هو ما بين 9 و 6 سنوات اللذين اجروا العمليات الجراحية التالية:فتح البطن الاستكشافي الذي شكل من مجموع الحالات (30%) استئصال الزائدة الدودية شكلت مجموع (30%) فتق الحجاب الحاجز شكلت مجموع (10%) والفتق السري بمجموع (10%) المغص رأب المعدة بمجموع (10%)

وكان موضع العملية الرئيسي وسطيا في 60% من الحالات، وكانت هذه التقنية الجراحية بخياطة بسيطة في 100% من المرضى وبالنسبة للجراحة ترقيعية لم يتم استخدامها لدى أي من مرضانا. بعد العملية الجراحية سابقا عدوى الجرح وجدت في 20% من الحالات واضطراب إفراغ المعدة في 10% من الحالات وجدت. والعوامل المساعدة الكلاسيكية التي وجدناها تضم السمنة (10%)، والعلاج الكيميائي (20%)

تعليق عدم وجود الخبرة الكافية للحكم على خطر لتكرار لهذه السلسلة من الستينيات ولكن التجربة السنوات الأخرى والأدب يظهر معدل تكرار بنسبة 10% بالنسبة للخياطة البسيطة و 1% > بنسبة للجراحة الترقيعية

إعداد المرضى فى استخدام المواد المركب الاصطناعية داخل المادي

البريتوني، والجراحات (بالمنظار) ساعدت على انخفاض معدل تكرار المشاكل الصحية ما بعد العملية



Bibliographie



- [1] **LAZZATI. A**; hernies Eventrations, diastasis, eviscerations, cours de chirurgie generale, hospital jean verdier, bondy france 2008.
- [2] **CURE DES EVENTRATIONS COMPLEXES**. Fès :congrès national de chirurgie :2012
- [3] **CLOTTEAU. JE, PREMONT. M**. Cure des grandes éventrations cicatricielles médianes par un procédé de plastie aponévrotique. *Chirurgie*1979;105:344–6.
- [4] **CHEVREL.J.P, FLAMEN.J.B**. Les Eventrations de la paroi abdominale, rapport présenté au 92 congrès français de chirurgie. Paris, 1990.
- [5] **LAHLAIDI.A**. Anatomie topographique de l’abdomen p 47-61.
- [6] **NETTER.FH**. Atlas of human anatomy.
- [7] **ROUVIÈRE.H** . Anatomie humaine descriptive et topographique. Tome II, 1970. p.570-585.
- [8] **LECHOUX.J.P, LECHOUX.D**. Traitement des éventrations de la paroi abdominale. *Encyclopédie Médico-Chirurgicale* 40-165, 2004.
- [9] **VINCENT OTT** . Cures d'éventration : avec renforcement par un filet de « mersilene® » en position prépéritonéale. Thèse de médecine, Genève 2003.
- [10] **ASKAR.OM**. Surgical anatomy of the aponevrotic expansions of the anterior abdominal wall. *Ann R Coll Surg Engl*. 1977 ; 59(4) : 313-321.
- [11] **MOSCHOWITZ.A**. The pathogenesis and treatment of hernia of the linea alba. *Surg Gynecol Obstetric* 1914 ; 18 : 504.

- [12] **POLLACK.L.** Epigastric hernia. Am J Surg 1936 ; 34 : 376.
- [13] **EISNER. L, F.HARDER.** Incisional hernia. Chirurg 1997 Apr;68(4):304-9.
- [14] **CONDON.R.** Incisional hernia. Hernia, fourth edition. 1995 ;p.1023-1061
- [15] **SANTORA.T.A, ROSLYN.J.J.** Incisional hernia. Surg Clin North Am 1993 Jun;73(3):557-70
- [16] **Bucknall TE, Cox PJ, Ellis H.** Burst abdomen and incisional hernia : a prospective study of 1129 major laparotomies. Br Med J. 1982 Mar 27; 284(6320) : 931-933
- [17]
- [18] **Ellis H, Coleridge-Smith PD, Joyce AD.** Abdominal incisions : vertical or transverse . Postgrad Med J 1984 Jun;60(704):407-10
- [19] **Sugerman HJ, Kellum JM , Reines HD, DeMaria EJ, Newsome HH, Lowry JW** Greater risk of incisional hernia with morbidly obese than steroiddependent patients and low recurrence with prefascial polypropylene mesh J Surg 1996 Jan;171(1):80-4
- [20] **Leroy J, Fromont G.** Hernies de l'aîne de l adulte. Prothèse sous péritonéale sous contrôle coelioscopique. J. Coelio. Chir, 1992, 22, 25.
- [21] **Bouillot J.L, Pogoshiana T, Coriglianoa N, Canarda G, Veyriea N.** Traitement des volumineuses éventrations abdominales .Journal de Chirurgie Viscérale (2012) 149S, S55—S61

- [22] **LUIGI DE SANTIS, FLAVIO FRIGO.** Pathophysiology of giant incisional hernias with loss of abdominal wall substance. *ACTA BIO MEDICA* 2003; 74; Suppl. 2: 34-37.
- [23] **Stoppa R.** Sur la pathogénie des hernies de l'aïne. *E-mémoires de l'académie nationale de chirurgie*, 2002, 1(2) : 5-7.
- [24] **Stoopa R, Verhaeghe R.** Mécanisme des hernies de l'aïne. *J. Chir.* 1987, 124 (2) : 125-131.
- [25] **Muysoms FE, Miserez M, Berrevoet F, et al.** Classification of primary and incisional abdominal wall hernias. *Hernia* 2009;13:407—14.
- [26] **Cochrane Database Syst Rev Brown SR, Goodfellow PB.** Transverse versus midline incisions for abdominal surgery 2005;4:CD005199.
- [27] **Fassiadis N, Roidl M, Hennig M, South LM, Andrews SM.** Randomized clinical trial of vertical or transverse laparotomy for abdominal aortic aneurysm repair. *Br J Surg* 2005;92: 1208—11
- [28] **Halm JA, Lip H, Schmitz PI, Jeekel J.** Incisional hernia after upper abdominal surgery: a randomised controlled trial of midline versus transverse incision. *Hernia* 2009;13:275—80.
- [29] **Bloemen A, van Dooren P, Huizinga BF, Hoofwijk AG.** Randomized clinical trial comparing polypropylene or polydioxanone for midline abdominal wall closure. *Br J Surg* 2011;98:633—9.

- [30] **Seiler CM, Bruckner T, Diener MK, et al.** Interrupted or continuous slowly absorbable sutures for closure of primary elective midline abdominal incisions: a multicenter randomized trial (INSECT: ISRCTN24023541). *Ann Surg* 2009;249: 576—82
- [31] **Hsiao WC, Young KC, Wang ST, Lin PW.** Incisional hernia after laparotomy: prospective randomized comparison between early-absorbable and late-absorbable suture materials. *World J Surg* 2000;24:747—51 [discussion 52].
- [32] **Wissing J, van Vroonhoven TJ, Schattenkerk ME, Veen HF, Ponsen RJ, Jeekel J.** Fascia closure after midline laparotomy: results of a randomized trial. *Br J Surg* 1987;74:738—41.
- [33] **Gislason H, Gronbech JE, Soreide O.** Burst abdomen and incisional hernia after major gastrointestinal operations—comparison of three closure techniques. *Eur J Surg* 1995;161:349—54.
- [34] **Krukowski ZH, Cusick EL, Engeset J, Matheson NA.** Polydioxanone or polypropylene for closure of midline abdominal incisions: a prospective comparative clinical trial. *Br J Surg* 1987;74: 828—30.
- [35] **Herbert GS, Tausch TJ, Carter PL.** Prophylactic mesh to prevent incisional hernia: a note of caution. *Am J Surg* 2009; 197: 595—8 [discussion 8]
- [36] **Rogers M, McCarthy R, Earnshaw JJ.** Prevention of incisional hernia after aortic aneurysm repair. *Eur J Vasc Endovasc Surg* 2003;26:519—22.

- [37] **El-Khadrawy OH, Moussa G, Mansour O, Hashish MS.** Prophylactic prosthetic reinforcement of midline abdominal incisions in high-risk patients. *Hernia* 2009;13:267—74.
- [38] **Llaguna OH, Avgerinos DV, Nagda P, Elfant D, Leitman IM, Goodman E.** Does prophylactic biologic mesh placement protect against the development of incisional hernia in high-risk patients? *World J Surg* 2011;35:1651—5.
- [39] **DR VINCENT.** cures d'événtration avec renforcement par un filet de « *mersilène®* » en position pré péritonéale thèse doctorat médecine, Genève 2014, thèse n° 2003.
- [40] **DR MOURAD OURHAMAN** Pathologies de la paroi abdominale et traitement prothétique : expérience du CHU Mohamed VI de Marrakech Thèse Doctorat Médecine, MARRAKECH ; 2015, n° :134
- [41] **DR MALKI KHALIL** traitement chirurgical des événtrations abdominales a (propos de 96 cas) meknès Thèse doctorat médecine , Meknès 2015 ; n°146
- [42] **Hamilton Le MD, Jeffrey S, Bender MD.** Rétrofascial mesh repair of ventral incisional hernias. *Am J Surg.* 2005 March vol. 189, Issue 3, pages 373-75.
- [43] **Yavuz N, Turgut I, Abdullah AS, Metin K, Erhun E, Sabri E.** Laparoscopic repair of ventral hernia and incisional hernias: our experience in 150 patients. *Journal of Laparoendoscopic and advanced surgical techniques.* Vol. 15, no 6, 2005, pages 601-5.

- [44] **Lomanto D, Iyer SG, Shabbir A, Cheah WK.** Laparoscopic versus open ventral mesh repair: a prospective study. *Surg Endosc.* 2006 Jul;20(7):1030-5. Epub 2005 May 15.
- [45] **BAYOUB, HASNA.**le traitement chirurgical des éventrations apres laparotomies médianes. universite hassan ii, faculte de medecine et de pharmacie, casablanca. thèse médecine 2005
- [46] **haute autorité de sante de la chirurgie pédiatrique** a propos de la mise en place la mise en place d'un implant revue n°50,2014
- [47] **SCHUMPELICK.V.** Does every hernia demand a mesh repair? A critical review. *Hernia* 2001;5:5–8.
- [48] **Mudge M, Hughes LE :** Incisional hernia : a 10 years prospective study of incidence and attitudes. *Am Surg* 1990 Oct;56(10):596-600
- [49] **Heydorn WH, Velanovich V :** A five years US army experience with 3625 abdominal hernia repairs. *Am surg.*1990 ; 56 : 596-600
- [50] **Morris-Stiff GJ, Hughes LE :** The outcomes of nonabsorbable mesh placed within the abdominal cavity: literature review and clinical experience. *J Am Coll Surg* 1998 Mar;186(3):352-67
- [51] **STOPPA R : LOUIS D :**Les EPO à propos de 112 cas *j.CHIR* 85 vol 122 n° 10 P. 523-527
- [52] **Bouillot J.L, Pogoshiana T, Coriglianoa N, Canarda G, Veyriea N.** Traitement des volumineuses éventrations abdominales ,*Journal de Chirurgie Viscérale* (2012) 149S, S55—S61

- [53] **Muysoms FE, Miserez M, Berrevoet F, et al.** Classification of primary and incisional abdominal wall hernias. *Hernia* 2009;13:407—14.
- [54] **tammo.s. components separation technique for the** repair of large abdominal wall hernias; by the american college of surgeons issn 1072-7515/03.2003
- [55] **AMMAR.S. management of giant ventral hernia by** polypropylene mesh and host tissue barrier.surgery department, assiut university hospitals, assiut, egypt. *egyptian journal of surgery* vol 27, no 1, january, 2008
- [56] **VAN GOOR.H, CHARBON.J.** repair of giant midline abdominal wall hernias omponents separation technique versus prosthetic repair société internationale de chirurgie 2007.
- [57] **LIPMAN. J, MEDALIE. D.** réparation des éventrations massives avec perte du domaine abdominale: une nouvelle approche ; *american journal of surgery* volume 195,numero 1, janvier 2008,84-88.
- [58] **CHEVREL. JP, FLAMENT. JB.** Les éventrations de la paroi abdominale. Paris: Monographie AFC ; 1990.
- [59] **BOUILLOT.J, SERVAJEAN.S.** Comment choisir une prothèse pour le traitement des éventrations abdominales ?. *Annales de chirurgie* 129 (2004) 132–137.
- [60] **BONNAMY. C, SAMAMA. G.** Résultats à long terme du traitement des éventrations par prothèse non résorbable intrapéritonéale. *Ann Chir*1999;53:571–6.

- [61] **ALEXANDRE. JH, AOUAD. K.** From open to laparoscopic ventral hernia repair placing a mesh intraperitoneally. In: Morles- Coude S, editor. Laparoscopic ventral hernia repair Paris: Springer Verlag France 2002; p.97–105
- [62] **CHEVREL. JP, FLAMENT. JB.** Les éventrations de la paroi abdominale. Paris: Monographie AFC ; 1990.
- [63] **MARCHAL. F, BRUNAUD. L.** Treatment of incisional hernias by placement of an intraperitoneal prosthesis. *Hernia* 1999;3:141–7.
- [64] **GILLION.JF, BEGIN .GF.** expanded polytetrafluoroethylene patches used in the intrapéritonéal or extra péritonéal position for the repair of incisional hernias of the antérolateral abdominal wall. *am j surg* 1997;174:16 9.
- [65] **GONZALEZ R, RAMSHAW BJ.** results of laparoscopic incisional and ventral hernia repair.in : leblanc ka editor, laparoscopic hernia surgery. an operative guide.london : arnold; 2003. P. 155 60.
- [66] **AMBROSIANI roll s, marujo wc, cohen rv.** pre-peritoneal herniorrhaphy. in : leblanc ka editor, laparoscopic hernia surgery. an operative guide. london : arnold; 2003.P. 125 31.
- [67] **LUIJENDIJK. RW, HOP. WC.**A comparison of suture repair with mesh for incisional hernia. *N Engl J Med*, Aug 10 2000, 343(6) p392-8
- [68] **RIOS. A., RODRIGUEZ. J. MUNITIZ. V et al.** Les facteurs qui affectent les récurrences après herniorraphie incisionnelle avec matériel prothétique, *Eur J Surg* 167 (2001), p. 855-859.

- [69] **LEBER .G, GARB. J.** Complications à long terme associés à la réparation prothétique des éventrations, Arch Surg 133 (1998), p.378-382.
- [70] **HENDRIKUS.J, VAN GEFFEN.H.** hernie incisionnelle:abdominoplastie, l'expansion des tissus, et les méthodes d'augmentation, World J Surg 29 (2005), pp 1080-1085.
- [71] **BALEN.E, DIEZ-CABALLERO .A.** Réparation des hernies ventrales avec le patch polytétrafluoroéthylène expansé, Br J Surg 85 (1998), p.1415-1418.
- [72] **J MARC LECLERC DU SABLON.** Eventration ; Développement et Santé, n°88, août 1990.
- [73] **MANAA.J, PAILLER.J-L.** Le traitement des éventrations abdominals. La revue du praticien 29 septembre 1987-37-39.
- [74] **RAMIREZ .OM, GIROTTO. JA.** Closure of abdominal wall defects: the components separation technique. New York: Springer Verlag; 2001.p. 487–96.
- [75] **VAN GOOR.H, CHARBON.J.** Repair of Giant Midline Abdominal Wall Hernias: “Components Separation Technique” versus Prosthetic Repair Société Internationale de Chirurgie 2007.
- [76] **haute autorité de sante de la chirurgie pédiatrique** a propos de la mise en place la mise en place d’un implant revue n°50,2014

- [77] **Sajid MS, Bokhari SA, Mallick AS, Cheek E, Baig MK.** Laparoscopic versus open repair of incisional/ventral hernia. A meta-analysis. *Am J Surg* 2009;197:64—72.
- [78] **LECHOUX.J.P, LECHOUX.D.** Traitement des éventrations de la paroi abdominale. *Encyclopédie Médico-Chirurgicale* 40-165, 2004.
- [79] **PROGRESSIVE PREOPERATIVE PNEUMOPERITONEUM PREPARATION (THE GONI MORENO PROTOCOL)** prior to large incisional hernia surgery: volumetric, respiratory and clinical impacts. A prospective study *PUB MED* 2016
- [80] **Images du service de chirurgie viscérale I à l'hôpital militaire de Rabat**
- [81] **BROWN. D ET AL.** Conduite à tenir devant un état septique aigu. *Encyclopédie Médico- chirurgicale* 2011
- [82] **BENOIT. V, CLAUDE. M.** Antibiothérapie probabiliste d'un état septique grave ; conférence d'experts -texte court- *SFAR*. 2004.
- [83] **La prise en charge des infections intra-abdominales** 2014 ([http.www . Infectiologie. Com / site/ Média/2014/ SFAR](http://www.infectiologie.com/site/Media/2014/SFAR)).
- [84] **Champault G, Barrat C.** Inguinal hernia repair with beta glucan-coated mesh: results at two-year follow-up. *Hernia* 2005;9(2):125—30.
- [85] **GIBSON. CL .** Operation for cure of large ventral hernia. *Ann Surg* 1920;72:214—7.
- [86] **JEANNE. M.** Diagnostic des Hernies Inguinales. *La revue du praticien*, 1997, 47 : 256 – 261.

- [87] **WELTI. H, EUDEL. F.** Un procédé de cure radicale des éventrations postopératoires par auto-étalement des muscles grands droits, après incision du feuillet antérieur de leur gaine. Mem Acad Chir (Paris) 1941;28:791–8.
- [88] **HESSELINK.V.** Incisional hernia recurrence; an evaluation of risk factors. Surg Gynecol Obstet 1993;176:228–34.
- [89] **CASSAR. K, MUNRO.A.** Surgical treatment of incisional hernia. Br JSurg 2003;89:534–45.
- [90] **LUIJENDIJK .RWLUIJENDIJK .RW.** Incisional hernia recurrence following“vest-over-pants” or vertical Mayo repair of primary hernias of the midline.World J Surg 1997; 21:62–6
- [91] **RAMIREZ .OM, GIROTTO. JA.** Closure of abdominal wall defects:the components separation technique. New York: Springer Verlag; 2001.p. 487–96
- [92] **LANGER. C.** Les facteurs de pronostic dans la chirurgie éventration:. 25ans d'expérience, Hernie 9 (2005), p. 16-21.
- [93] **KINGSNORTH.A, LEBLANC.KA.** Prosthetic biomaterials for hernioplasty. In: Kingsnorth A, Leblanc KA, editors, Management of abdominal hernias. London: Arnold; 2003. p. 78–104.
- [94] **BOUTROS-TONIF.A; CUBERTAFOND.A.** Eventrations post opératoires, prothèse intra ou extra peritoneal. Chirurgie 1998; 123; 154-61

- [95] **PAILLER. JL, DUPONT BIERRE. E.** Chirurgie des éventrations. Encyclopédie Médico-Chirurgicale.45-678.
- [96] **ROLL. S, MARUJO. WC.** Pre-peritoneal herniorrhaphy. In: Leblanc KA editor, Laparoscopic hernia surgery. An operative guide. London: Arnold; 2003. p. 125–31.
- [97] **QUEL BILAN EN 2012.**laparoscopie of incisional hernia
- [98] **Xenograft biologic mesh in parietal and general surgery:** Technical assessment and review of clinical effectiveness and safety data Doi : 10.1016/j.jchirv.2016.05.010.
- [99] **HAS :**Cure de hernie ou d'éventration post-opératoire de la paroi abdominale antérieure, par coelioscopie. Service évaluation des actes professionnels, 2006
- [100] **Stoppa R.** Sur la pathogénie des hernies de l'aîne. E-mémoires de l'académie nationale de chirurgie, 2002, 1(2) : 5-7.
- [101] **HAS.** Évaluation des implants de réfection de paroi, de suspension et **d'enveloppement** en chirurgie digestive et dans les indications spécifiques à la chirurgie pédiatrique. HAS, 2008: 1—14.
- [102] **Greenberg JJ.** Can infected composite mesh be salvaged. *Hernia* 2010;14:589—92.
- [103] **Bucknall TE, Cox PJ, Ellis H :** Burst abdomen and incisional hernia : a **prospective** study of 1129 major laparotomies. *Br Med J.* 1982 Mar 27; 284(6320) : 931-933

Serment d'Hippocrate

Au moment d'être admis à devenir membre de la profession médicale, je m'engage solennellement à consacrer ma vie au service de l'humanité.

- Je traiterai mes maîtres avec le respect et la reconnaissance qui leur sont dus.*
- Je pratiquerai ma profession avec conscience et dignité. La santé de mes malades sera mon premier but.*
- Je ne trahirai pas les secrets qui me seront confiés.*
- Je maintiendrai par tous les moyens en mon pouvoir l'honneur et les nobles traditions de la profession médicale.*
- Les médecins seront mes frères.*
- Aucune considération de religion, de nationalité, de race, aucune considération politique et sociale ne s'interposera entre mon devoir et mon patient.*
- Je maintiendrai le respect de la vie humaine dès la conception.*
- Même sous la menace, je n'userai pas de mes connaissances médicales d'une façon contraire aux lois de l'humanité.*
- Je m'y engage librement et sur mon honneur.*

قسم أبقراط

بسم الله الرحمن الرحيم

أقسم بالله العظيم

في هذه اللحظة التي يتم فيها قبولي عضوا في المهنة الطبية أتعهد علانية:

- ◀ بأن أكرس حياتي لخدمة الإنسانية .
- ◀ وأن أحترم أساتذتي وأعترف لهم بالجميل الذي يستحقونه .
- ◀ وأن أمارس مهنتي بوانزع من ضميري وشر في جا علاصحة مريض هدي في الأول .
- ◀ وأن لا أفشي الأسرار المعهودة إلي .
- ◀ وأن أحافظ بكل ما لدي من وسائل على الشرف والتقاليد النبيلة لمهنة الطب .
- ◀ وأن أعتبر سائر الأطباء إخوة لي .
- ◀ وأن أقوم بواجبي نحو مرضاي بدون أي اعتبار ديني أو وطني أو عرقي أو سياسي أو اجتماعي .
- ◀ وأن أحافظ بكل حزم على احترام الحياة الإنسانية منذ نشأتها .
- ◀ وأن لا أستعمل معلوماتي الطبية بطريق يضر بحقوق الإنسان مهما لاقيت من تهديد .
- ◀ بكل هذا أتعهد عن كامل اختيار ومقسما بشري في .

والله على ما أقول شهيد .

الإنذخاقات المكتسبة عند الأطفال
(دراسة بصدد 10 حالات بالمستشفى الجامعي للأطفال بالرباط)

أطروحة

قدمت ونوقشت علانية يوم :

من طرف

الآنسة: يسرى أوحمو

المزودة في 06 يناير 1991 بالخميسات

لنيل شهادة الدكتوراه في الطب

الكلمات الأساسية: الإنذخاقات المكتسبة – عدوى الجرح – جراحة ترقيعية –
جراحة باطنية.

تحت إشراف اللجنة المكونة من الأساتذة

رئيس

السيد: محمد نجيب بنحماموش

أستاذ في جراحة الأطفال

مشرف

السيد: منير كسرى

أستاذ في جراحة الأطفال

السيد: رشيد أولحيان

أعضاء

أستاذ في جراحة الأطفال

السيد: هشام زرهوني

أستاذ في جراحة الأطفال