



UNIVERSITE CADI AYYAD
FACULTE DE MEDECINE ET DE PHARMACIE
MARRAKECH

ANNEE 2009

THESE 77

FIXATEUR D'HOFFMAN DANS LES FRACTURES DE LA CHEVILLE

THESE

PRESENTEE ET SOUTENUE PUBLIQUEMENT LE/.../2009
PAR

M. Yassine MOHAMMADI

Né le 15/03/1983 à Essaouira

POUR L'OBTENTION DU DOCTORAT EN MEDECINE

MOTS CLES

Fixateur externe d'Hoffman - Fractures complexes de la cheville
Fractures ouvertes de la cheville

JURY

M. M. LATIFI Professeur de Traumatologie - Orthopédie	PRESIDENT
M. Y. NAJEB Professeur agrégé de Traumatologie - Orthopédie	RAPPORTEUR
M. H. SAIDI Professeur agrégé de Traumatologie - Orthopédie	} JUGES
M. A. LOUZI Professeur agrégé de Chirurgie Générale	
M. H. GHANNANE Professeur agrégé de Neurochirurgie	

Serment d'Hippocrate

Au moment d'être admis à devenir membre de la profession médicale, je m'engage solennellement à consacrer ma vie au service de l'humanité.

Je traiterai mes maîtres avec le respect et la reconnaissance qui leur sont dus.

Je pratiquerai ma profession avec conscience et dignité. La santé de mes malades sera mon premier but.

Je ne trahirai pas les secrets qui me seront confiés.

Je maintiendrai par tous les moyens en mon pouvoir l'honneur et les nobles traditions de la profession médicale.

Les médecins seront mes frères.

Aucune considération de religion, de nationalité, de race, aucune considération politique et sociale, ne s'interposera entre mon devoir et mon patient.

Je maintiendrai strictement le respect de la vie humaine dès sa conception.

Même sous la menace, je n'userai pas mes connaissances médicales d'une façon contraire aux lois de l'humanité.

Je m'y engage librement et sur mon honneur.

LISTE DES PROFESSEURS

UNIVERSITE CADI AYYAD
FACULTE DE MEDECINE ET DE PHARMACIE
MARRAKECH

DOYEN HONORAIRE : Pr. MEHADJI Badie-azzamann
VICE DOYENS HONORAIRES : Pr. FEDOUACH Sabah
: Pr. AIT BEN ALI Said
: Pr. BOURAS Najib

ADMINISTRATION

DOYEN : Pr. Abdelhaq ALAOUI YAZIDI
VICE DOYEN A LA RECHERCHE ET : Pr. Ahmed OUSEHAL
COOPERATION : Pr. Abdelmounaim ABOUSSAD
VICE DOYEN AUX AFFAIRES
PEDAGOGIQUES

PROFESSEURS D'ENSEIGNEMENT SUPERIEUR

Pr. ABBASSI	Hassan	Gynécologie-Obstétrique A
Pr. AIT BEN ALI	Said	Neurochirurgie
Pr. ALAOUI YAZIDI	Abdelhaq	Pneumo-phtisiologie
Pr. ABOUSSAD	Abdelmounaim	Néonatalogie
Pr. BELAABIDIA	Badia	Anatomie-Pathologique
Pr. BOUSKRAOUI	Mohammed	Pédiatrie A
Pr. EL HASSANI	Selma	Rhumatologie
Pr. EL IDRISSI DAFALI	My abdelhamid	Chirurgie Générale
Pr. ESSADKI	Omar	Radiologie
Pr. FIKRI	Tarik	Traumatologie- Orthopédie A
Pr. KISSANI	Najib	Neurologie
Pr. KRATI	Khadija	Gastro-Entérologie
Pr. LATIFI	Mohamed	Traumato – Orthopédie B
Pr. MOUTAOUAKIL	Abdeljalil	Ophtalmologie
Pr. OUSEHAL	Ahmed	Radiologie

Pr. RAJI

Pr. SARF

Pr. SBIHI

Pr. SOUMMANI

Pr. TAZI

Abdelaziz

Ismail

Mohamed

Abderraouf

Imane

Oto-Rhino-Laryngologie

Urologie

Pédiatrie B

Gynécologie-Obstétrique B

Psychiatrie

PROFESSEURS AGREGES

Pr. ABOULFALAH	Abderrahim	Gynécologie – Obstétrique A
Pr. AMAL	Said	Dermatologie
Pr. AIT SAB	Imane	Pédiatrie B
Pr. ASRI	Fatima	Psychiatrie
Pr. ASMOUKI	Hamid	Gynécologie – Obstétrique B
Pr. AKHDARI	Nadia	Dermatologie
Pr. BEN ELKHAÏAT BEN	Ridouan	Chirurgie – Générale
Pr. BOUMZEBRA	Drissi	Chirurgie Cardiovasculaire
Pr. CHABAA	Leila	Biochimie
Pr. ESSAADOUNI	Lamiaa	Médecine Interne
Pr. FINECH	Benasser	Chirurgie – Générale
Pr. GHANNANE	Houssine	Neurochirurgie
Pr. GUENNOUN	Nezha	Gastro – Entérologie
Pr. LOUZI	Abdelouahed	Chirurgie générale
Pr. MAHMAL	Lahoucine	Hématologie clinique
Pr. MANSOURI	Nadia	Chirurgie maxillo-faciale Et stomatologie
Pr. MOUDOUNI	Said mohammed	Urologie
Pr. NAJEB	Youssef	Traumatologie - Orthopédie B
Pr. SAMKAOUI	Mohamed Abdenasser	Anesthésie- Réanimation
Pr. YOUNOUS	Saïd	Anesthésie-Réanimation
Pr. TAHRI JOUTEH HASSANI	Ali	Radiothérapie
Pr. SAIDI	Halim	Traumatologie - Orthopédie A

PROFESSEURS ASSISTANTS

ABOUSSAIR	Nisrine	Génétique
Pr. ADERDOUR	Lahcen	Oto-Rhino-Laryngologie
Pr. ADMOU	Brahim	Immunologie
Pr. ALAOUI	Mustapha	Chirurgie Vasculaire périphérique
Pr. AMINE	Mohamed	Epidémiologie - Clinique
Pr. ARSALANE	Lamia	Microbiologie- Virologie
Pr. ATMANE	El Mehdi	Radiologie
Pr. BAHA ALI	Tarik	Ophthalmologie
Pr. BOURROUS	Monir	Pédiatrie A
Pr. CHAFIK	Aziz	Chirurgie Thoracique
Pr. CHAIB	ALI	Cardiologie
Pr. CHERIF IDRISSE EL GANOUNI	Najat	Radiologie
Pr. DAHAMI	Zakaria	Urologie
Pr. DIOURI AYAD	Afaf	Endocrinologie et maladies métaboliques
Pr. Drissi	Mohamed	Anesthésie -Réanimation
Pr. EL ADIB	Ahmed rhassane	Anesthésie-Réanimation
Pr. EL ATTAR	Hicham	Anatomie - Pathologique
Pr. EL FEZZAZI	Redouane	Chirurgie Pédiatrique
Pr. EL HATTAOUI	Mustapha	Cardiologie
Pr. EL HOUDZI	Jamila	Pédiatrie (Néonatalogie)
Pr. EL JASTIMI	Said	Gastro-Entérologie
Pr. ETTALBI	Saloua	Chirurgie – Réparatrice et plastique
Pr. HERRAG	Mohamed	Pneumo-Phtisiologie
Pr. KHALLOUKI	Mohammed	Anesthésie-Réanimation
Pr. KHOULALI IDRISSE	Khalid	Traumatologie-orthopédie
Pr. LAOUAD	Inas	Néphrologie
Pr. LMEJJATTI	Mohamed	Neurochirurgie

Pr. MAHMAL	Aziz	Pneumo - Phtisiologie
Pr. MANOUDI	Fatiha	Psychiatrie
Pr. MOUFID	Kamal	Urologie
Pr. NEJMI	Hicham	Anesthésie - Réanimation
Pr. OULAD SAIAD	Mohamed	Chirurgie pédiatrique
Pr. QACIF	Hassan	Médecine Interne
Pr. TASSI	Nora	Maladies Infectieuses
Pr. ZOUGAGHI	Leila	Parasitologie –Mycologie



DEDICACES

*Toutes les lettres ne sauraient trouver les mots qu'il faut.....
Tous les mots ne sauraient exprimer la gratitude, l'amour, le
respect, la reconnaissance.
Aussi, c'est tout simplement que :*



Je dédie cette thèse à ... ✍

*Au bon dieu
Tout puissant
Qui m'a inspiré
Qui m'a guidé dans le bon chemin
Je vous dois ce que je suis devenu
Louanges et remerciements
Pour votre clémence et miséricorde*

*A mon très cher père
Dr Mohammed Mohammadi*

*Aucun mot ne saurait exprimer tout mon amour et toute ma gratitude.
Merci pour tes sacrifices le long de ces années. Merci pour ta présence rassurante.
Merci pour tout l'amour que tu procures à notre petite famille...
Tu as toujours été pour moi le père idéal, la lumière qui me guide dans les moments les plus obscurs. En témoignage des profonds liens qui nous unissent, veuillez cher père trouver à travers ce travail l'expression de mon grand amour, mon attachement et ma profonde reconnaissance.
Puisse ton existence pleine de sagesse, d'amour me servir d'exemple dans ma vie et dans l'exercice de ma profession. Puisse dieu te prêter longue vie et bonne santé afin que je puisse te combler à mon tour.*

Je t'aime beaucoup

*A ma tendre mère
Touriya Zarhmouti*

Je ne trouverai jamais de mots pour t'exprimer mon profond attachement et ma reconnaissance pour l'amour, la tendresse et surtout pour ta présence dans mes moments les plus difficiles, et si j'en suis arrivé là ce n'est que grâce à toi ma maman adorée. Tu m'as toujours conseillé et orienté dans la voie du travail et de l'honneur, ta droiture, conscience et amour pour ta famille me serviront d'exemple dans la vie. Ce modeste travail paraît bien dérisoire pour traduire une reconnaissance infinie envers une mère aussi merveilleuse dont j'ai la fierté d'être le fils. Puisse ce jour être la récompense de tous les efforts et l'exaucement de tes prières tant formulées.

Je t'aime très fort

A Mes TRÈS CHERES frères et sœur Assim, Ali et Salwa

Je ne pourrais jamais exprimer le respect que j'ai pour vous, ni la gratitude et ma reconnaissance envers les innombrables et immenses sacrifices que vous avez déployé pour mes études. Vous n'avez pas cessé de me soutenir et m'encourager durant toutes les années de mes études, vous avez toujours été présents à mes côtés pour me consoler quand il le fallait.

A ma grande mère Aïcha

Votre bénédiction, vos prières m'ont été toujours précieuses. Trouvez ici l'expression de ma tendresse, mon profond amour et reconnaissance.

A la mémoire de mes grands parents

*J'aurais tant aimé que vous soyez présents aujourd'hui
Que Dieu ait vos âmes et vous accueille dans son paradis en vous entourant de sa sainte
miséricorde.*

A mes oncles, tantes, cousins et cousines

Cette humble dédicace ne saurait exprimer mon grand respect et ma profonde estime.

Que dieu vous protège

A toutes les familles

Mohammadi, Zarhmouti

Avec toute mon affection et mon respect.

*A mes très chers amis et collègues: Dr Lahouaoui Abdessamad, Dr Jaghnoune Nourdine, Dr
Boudad Abderahmane, Dr Rbia Soufiane, Dr Igoudiane Najwa, Dr Meryam Abouamrane, Dr
Nissrine Amazal, Dr Fayçal Tajddine, Dr Ouagague abdellah,, Dr Jawad Hassib*

*A mes amis : Iham chakroun, Yassine Safriwi, Yassir Rbia , Mouaad Chhibat, EL Abkari
Amine, Kenza Maghnam, Moneim Zamharir, Hassan Ammar*

*A toute l'équipe du service de traumatologie orthopédie B
CHU MED VI Marrakech*

A tous ceux qui me sont chers et que j'ai involontairement omis de citer.

A tous ceux qui ont contribué de près ou de loin à l'élaboration de ce travail.



REMERCIEMENTS

A

MON MAÎTRE ET RAPPORTEUR DE THÈSE YOUSSEF NAJEB

Professeur agrégé en traumatologie orthopédie.

Au CHU Mohammed VI de Marrakech

Nous vous remercions pour la gentillesse et la spontanéité avec lesquelles vous avez bien voulu diriger ce travail.

Nous avons eu le grand plaisir de travailler sous votre direction, et avons trouvé auprès de vous le conseiller et le guide. Vous nous avez reçus en toute circonstance avec sympathie et bienveillance.

Votre compétence, votre dynamisme, votre rigueur et vos qualités humaines et professionnelles ont suscité en nous une grande admiration et un profond respect.

Nous voudrions être dignes de la confiance que vous nous avez accordée et vous prions, chère Maître, de trouver ici le témoignage de notre sincère reconnaissance et profonde gratitude.

A

NOTRE MAÎTRE ET JUGE DE THÈSE

MONSIEUR LE PROFESSEUR HALIM SAIDI

Professeur agrégé en traumatologie orthopédie

Au CHU Mohammed VI de Marrakech

Merci d'avoir accepté de juger mon travail

Votre compétence, votre rigueur et vos qualités humaines exemplaires ont toujours suscité notre admiration.

Nous vous exprimons notre reconnaissance pour le meilleur accueil que vous nous avez réservé.

Veillez croire à l'expression de notre grande admiration et notre profond respect.

A

NOTRE MAÎTRE ET PRÉSIDENT DE THÈSE

MONSIEUR LE PROFESSEUR MOHAMED LATIFI

Professeur d'enseignement supérieur en traumatologie orthopédie.

Au CHU Mohammed VI de Marrakech

Chef du service de traumatologie orthopédie B

C'est pour nous un grand honneur que vous acceptez de présider ma thèse et de siéger parmi cet honorable jury.

Nous avons toujours admiré vos qualités humaines et professionnelles ainsi votre modestie qui restent exemplaires.

Qu'il nous soit permis de vous exprimer notre reconnaissance et notre grand estime.

A

*NOTRE MAITRE ET JUGE DE THÈSE
MONSIEUR LE PROFESSEUR LOUZI ABDELOUAHED*

*Professeur agrégé en chirurgie viscérale
Au CHU Mohammed VI de Marrakech*

Nous vous sommes très reconnaissants de l'honneur que vous nous faites en acceptant de juger ce travail.

Vos qualités humaines et professionnelles jointes à votre compétence et votre disponibilité seront pour nous un exemple à suivre dans l'exercice de notre profession.

Veillez accepter, cher Maître, l'assurance de notre estime et profond respect.

A

*NOTRE MAITRE ET JUGE DE THÈSE
MONSIEUR LE PROFESSEUR GHANNANE HOUSSINE*

*Professeur agrégé en neurochirurgie
Au CHU Mohammed VI de Marrakech*

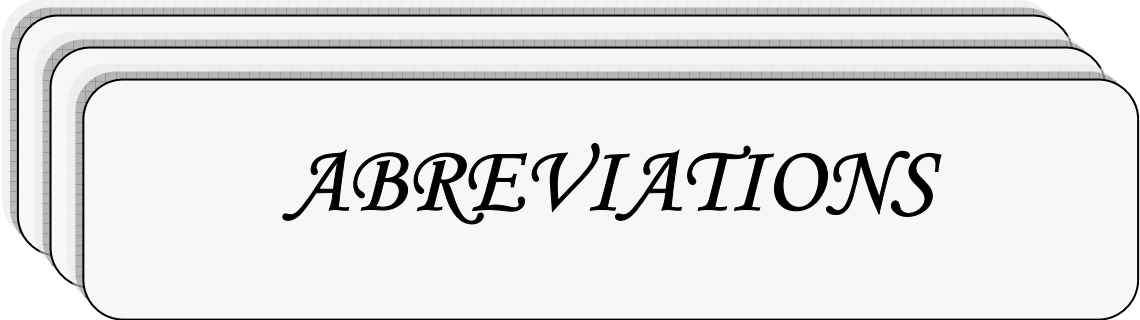
Nous sommes infiniment sensibles à l'honneur que vous nous faites en acceptant de siéger parmi notre jury de thèse. Nous tenons à exprimer notre profonde gratitude pour votre bienveillance et votre simplicité avec lesquelles vous nous avez accueillis. Veillez trouver ici, cher Maître, le témoignage de notre grande estime et de notre sincère reconnaissance.

Au PA Fouad AIT ESSI

Au personnel de la faculté de médecine et de pharmacie de Marrakech.

Au personnel médical et paramédical du CHU MOHAMMED VI DE MARRAKECH,

A nos maîtres et tous ceux qui ont contribué un jour à notre éducation et formation de médecin,



ABREVIATIONS

LISTE DES ABREVIATIONS

AD	:	Accident domestique
AG	:	Anesthésie générale
ATCDs	:	Antécédents
AT	:	Accident de travail
ATB	:	Antibiothérapie
Dt	:	Droit
F	:	Femme
Fr	:	Fracture
Gh	:	Gauche
H	:	Homme
Obs	:	Observation
PDV	:	Perdus de vue
RAS	:	Rien à signaler
TC	:	Traumatisme crânien
TDM	:	Tomodensitométrie



PLAN

INTRODUCTION	1
HISTORIQUE	3
I- Raoul Hoffman et son fixateur.....	4
II- Historique de la fixation externe.....	7
RAPPEL ANATOMIQUE	15
1- L'articulation tibio-péronière inférieure.....	16
1-1 Les surfaces articulaires.....	16
1-2 Les moyens d'union.....	16
1-3 La synoviale.....	17
2- L'articulation tibio-tarsienne.....	17
2-1 Les surfaces articulaires.....	17
a) La mortaise tibio-péronière.....	17
b) Le tenon astragalien.....	18
2-2 Les moyens d'union.....	19
a) La capsule.....	19
b) Les ligaments.....	19
c) La synoviale.....	20
RAPPEL BIOMECANIQUE	23
I- Flexion et extension de la cheville.....	24
II- Pronation et supination.....	25
III- Rotation externe et interne.....	25
PATIENTS ET METHODES	26
RESULTATS	32
I- Epidémiologie.....	33
1- Age.....	33
2- Sexe.....	33
3- Côté atteint.....	34
4- Etiologie.....	35
5- Mécanisme.....	35
II- Diagnostic.....	36
1- Interrogatoire.....	36
2- Examen général.....	36
3- Examen locorégional.....	36
4- L'étude radiologique.....	36
III- Anatomopathologie.....	37
1- Lésions ostéo-articulaires.....	37

1-1 Fractures bimalléolaires.....	37
1-2 Fractures du pilon tibial.....	37
1-3 Fractures de l'astragale.....	38
2-Lésions cutanées.....	38
3-Lésions vasculo-nerveuses.....	38
4-Lésions associées.....	38
IV- Délai d'hospitalisation.....	39
V- Traitement.....	39
1-Traitement médical.....	39
1-1 Sérovaccination antitétanique.....	39
1-2 Antibiothérapie.....	39
1-3 Anti-inflammatoire non stéroïdiens et antalgiques.....	40
1-4 Les anticoagulants.....	40
2- Traitement chirurgicale.....	40
2-1 Le parage.....	40
2-2 La fixation osseuse.....	40
a) Délai entre le traumatisme et la fixation.....	40
b) Type d'anesthésie.....	40
c) Abord du foyer.....	41
d) La distance entre le foyer de fracture et les fiches.....	41
e) La distance entre la barre du fixateur externe et l'axe osseux.....	41
f) Ostéosynthèse interne associée au fixateur externe.....	41
g) Stabilité de la réduction.....	42
h) Qualité de la réduction.....	42
2-3 Traitement de l'ouverture cutanée.....	42
3- Traitement des autres lésions.....	42
4- Soins et surveillance postopératoire.....	43
5- Evolution et complications.....	43
5-1 Cicatrisation cutanée.....	43
5-2 Consolidation.....	44
5-3 Durée de la fixation externe.....	44
5-4 Intolérance aux fiches.....	44
5-5 Complications précoces.....	44
a) Complications infectieuses.....	44
b) Complications thromboembolique.....	44
5-6 Complications tardives.....	45
a) L'infection tardive.....	45
b) La pseudarthrose aseptique.....	45
c) Syndrome algodystrophique.....	45
d) Persistance de la luxation tibio-astragalienne.....	45
e) Pseudarthrose septique.....	45

f) Autres complications.....	45
6- Résultats anatomiques et fonctionnels.....	46
6-1 Recul.....	46
6-2 Perdus de vue.....	46
6-3 Critères d'évaluation.....	46
7- Iconographie.....	48
TABLEAUX RECAPITULATIFS DES RESULTATS.....	52
DISCUSSION.....	55
I- Epidémiologie.....	56
1- Répartition selon l'âge.....	56
2- Répartition selon le sexe.....	56
3- Répartition selon les étiologies.....	57
4- Répartition selon le côté atteint.....	57
II- Etude anatomopathologique.....	58
1- Lésions osseuses.....	58
1-1 Fractures bimalléolaires.....	58
1-2 Fractures du pilon tibial.....	59
1-3 Fractures de l'astragale.....	60
2- Lésions cutanées.....	61
2-1 Type d'ouverture cutanée.....	61
3- Traumatismes associés.....	62
III- Diagnostic.....	62
1- Examen clinique.....	62
1-1 L'interrogatoire.....	63
1-2 L'inspection.....	63
1-3 La palpation.....	63
2- Examen radiologique.....	64
IV- Traitement.....	65
1- But.....	65
2- Moyens.....	66
2-1 La préparation du membre blessé.....	66
2-2 Le parage chirurgical du foyer de fracture.....	66
2-3 La fixation externe.....	68
a) Le fixateur d'Hoffman.....	68
b) Autres types de fixateurs externes.....	71
c) La fixation externe métatarso-tibial.....	71
d) Technique opératoire.....	72
d-1 Le parage.....	72
d-2 Mise en place du fixateur externe.....	73
d-3 Traitement de l'ouverture cutanée.....	74

d-4 Gestes osseux complémentaires.....	74
d-5 L'immobilisation plâtrée.....	75
d-6 Soins postopératoires.....	75
d-7 Rééducation.....	75
V- Les complications du traitement par fixateur d'Hoffman.....	76
1- Les complications précoces et secondaires.....	76
1-1 Générales.....	76
a) Thromboemboliques.....	76
b) Embolie pulmonaire.....	76
1-2 Locales.....	76
a) Le phénomène d'intolérance aux fiches.....	76
b) L'infection précoce.....	77
2- Les complications tardives.....	78
2-1 La pseudarthrose aseptique.....	78
2-2 La pseudarthrose septique.....	78
a) La méthode d'Ilisarov.....	79
b) La méthode de Papineau.....	79
c) La méthode séquentielle.....	79
2-3 L'ostéite.....	79
2-4 L'arthrose.....	80
2-5 Le syndrome algodystrophique.....	80
VI- Suggestions.....	81
CONCLUSION.....	82
RESUMES.....	84
BIBLIOGRAPHIE.....	88



INTRODUCTION

Les fractures complexes de la cheville constituent une urgence traumatologique de plus en plus fréquente.

Elles touchent essentiellement les sujets jeunes. Leurs causes principales dans notre contexte sont représentées par les accidents de la circulation et les chutes d'un lieu élevé.

Ces fractures sont particulièrement graves, car elles intéressent une articulation de charge, superficielle et avec une mauvaise vascularisation. A cela s'ajoute le problème de l'infection toujours redoutable en cas de fracture ouverte.

Dans notre travail, nous présentons une série de fractures complexes de cheville traitées par fixateur externe d'Hoffman.

Le but de ce travail est de revoir les indications de cette méthode et d'évaluer les résultats thérapeutiques.

Après une étude épidémiologique, clinique, anatomo-pathologique, nous avons évalué les résultats anatomiques et fonctionnels de cette méthode.



HISTORIQUE

I- Raoul Hoffman et son fixateur : (1,2)

Une mine d'informations existe concernant la biomécanique, les indications et les résultats associés à l'utilisation du fixateur externe Hoffman. De même, on a beaucoup écrit sur l'histoire de la fixation externe des fractures. Toutefois, on sait peu de choses sur la vie fascinante de l'une des figures majeures de son développement, Raoul Hoffmann. Le but de cette partie est de combler ce vide et de porter à l'attention de ceux qui utilisent son système, ou de ses variantes, l'extraordinaire carrière de ce très talentueux chirurgien.

Né à Berlin de ses parents Adolphe et Aline, le 5 avril 1881. Ayant reçu une offre de servir en tant que ministre de la langue allemande dans l'église luthérienne de Genève, Adolphe déménageait avec sa famille vers la Suisse lorsque Raoul avait six mois.

La mère de Raoul, la fille d'un ministre, était une célèbre auteur franco-suisse, dont l'écriture centrée en particulier sur les questions d'intérêt pour les femmes de son époque, y compris l'éducation familiale, les rapports des sexes, l'éducation des enfants, droits des femmes, et religion.

Alors que ses premières années à l'école étaient peu remarquables, des signes de prouesses intellectuelles, et une forte éthique de travail, ont été évidents chez Hoffman. Ces caractéristiques ont contribué à la réussite scolaire d'Hoffman à l'école secondaire au Collège de Genève, où il a été premier dans sa catégorie en 1899. Hoffman a continué ses études à l'université de Genève, obtenu un baccalauréat en lettres en 1899, en physique, en sciences naturelles en 1902.

Hoffman a ensuite pris une pause du milieu universitaire et a servi d'apprenti comme un fabricant de meubles à La Place du Bourg-de-Four, une charmante place historique dans le vieux Genève. Il a voyagé à Paris à la recherche d'un emploi en tant que fabricant de meubles, mais il a échoué en raison de la féroce concurrence d'emplois à Paris. Cette première expérience dans l'artisanat, à besoin d'une dextérité manuelle et une compréhension de l'ingénierie, et est devenue la base pour les travaux d'Hoffman pour la conception et la construction de son

ingénieur fixateur externe. Il a abandonné la fabrication de meubles et s'est porté sur un plus grand appel qu'il a longtemps nourri la médecine.

Hoffman a commencé ses études en médecine à l'Université de Berlin, mais il est revenu vite à Genève où il a obtenu un diplôme en physiologie médicale et en anatomie. Un jeune homme avec des intérêts éclectiques, Hoffman fait simultanément des études de théologie. Compte tenu de son éducation religieuse, ce n'est pas un exercice inhabituel. En 1908, il a reçu son diplôme en théologie de l'Université de Genève, après avoir écrit sa thèse sur Soren Kierkegaard, théologien et philosophe existentialiste danois du 19^e siècle. Hoffman a servi en tant que ministre à des églises à Genève, en Suisse, et du Borinage en Belgique.

Hoffman retourne à ses études de médecine en 1909, il réussit à l'oral et à l'examen pratique. Il effectua la recherche clinique et d'anatomie pathologique à l'Institut de Genève, il a écrit sa thèse sur les théories actuelles sur la Neurofibromatose et ses complications. Le 5 Janvier 1911, l'Université de Genève lui décerne un diplôme de doctorat en médecine.

Hoffman est devenu interne à l'Hôpital cantonal de Genève, en 1912 il poursuit des études à la London School of Tropical Médecine, puis interne à nouveau à l'hôpital de Falun (Suède) où il a été bien considéré. C'est là qu'il rencontra sa future épouse, Elsa Holmdahl, une infirmière. Ils se sont mariés le 10 Janvier 1914, à Uppsala, en Suède.

Plusieurs mois plus tard, Hoffman et sa nouvelle épouse ont commencé une mission chrétienne dans le Cachemire. Là, il a servi en tant que médecin et effectué de nombreuses opérations au cours de son séjour de six mois. Sa femme est tombée malade, peut-être liée à une grossesse, ce qui a provoqué leur retour à Genève, juste avant le début de la première Guerre mondiale. Leur premier enfant, Lennart, est né le 22 Février 1915 à Genève.

Bien que la Suisse soit neutre pendant la première et seconde guerre mondiale, le service militaire a été et reste obligatoire. Hoffman, un passionné d'activités de plein air, enrôlé dans l'infanterie de montagne de l'armée suisse. Assez étonnant, il a choisi de ne pas se joindre au corps médical. Au lieu de cela, il a servi dans l'infanterie, en tant que premier lieutenant, pour être un leader efficace de la plus jeune et impressionnante recrue.

En 1915, Hoffman a mis sa famille à Tramelan, un petit village bien connu par l'horlogerie, situé dans le Jura bernois, à environ 100 miles au nord-est de Genève. Là, il a créé une clinique dans son domicile, où il a traité un large éventail de patients. Il a également fait à domicile des césariennes pour des états d'urgence, habituellement effectuées sur la table de la cuisine! Hoffman avait pour objectif de construire un petit hôpital communautaire, mais en 1926, la ville fait des plans pour construire une route à travers la maison d'Hoffman. Il a quitté avec sa famille pour Genève. Pendant les douze années qu'il a passé à Tramelan, Hoffman et son épouse ont eu quatre enfants, Bertil, Aline, Nils, et Karin, surnommé Lily.

Hoffman s'intéressait beaucoup aux fractures des os longs à cause de la situation de Tramelan à proximité des pistes de ski. Etant l'un des rares médecins dans cette région rurale, il a probablement traité la majorité des blessures de ski,

De retour à Genève en 1928, Hoffman a créé une pratique chirurgicale au 4, rue Emile-Yung, adjacent à l'Hôpital cantonal de Genève. D'ici là, Hoffman a développé une solide réputation. Dans le même temps, il a commencé à publier des articles et des textes sur beaucoup de sujets, dont une biographie de sa mère, Aline Hoffman en 1926, et un manuel pour un mariage réussi, «Une Fois Mariées ...» Réflexions d'un Médecin en 1928. Il a également fait une présentation au Congrès de la Société suisse des chirurgiens en 1929 sur les effets de l'arthrite sur le genou "Ménisques du Genou et Arthrite Déformante".

Sa pratique médicale dans sa clinique chirurgicale de Genève est devenue de plus en plus axée sur le traitement et la prise en charge des fractures. Cet intérêt résulte de ses préoccupations concernant ce qu'il a jugé inutile d'amputations, apparemment pratiquées par des chirurgiens militaires de routine pour le traitement des fractures compliquées. Hoffman a commencé à bricoler avec les fixateurs externes de son époque dont les lacunes, notamment la nécessité de réduire les fractures avant la pose du fixateur. Il a développé sa propre technique de fixation de fracture, qu'il a qualifié d'«ostéotaxis», dérivée du grec, signifiant «mettre les os en place.» En 1938, Hoffman a publié sa nouvelle technique et il l'a présenté au Congrès Français de Chirurgie. Vers la fin de sa vie, en 1969, il a été récompensé par le Prix Nessim Habif par

l'Université de Genève pour cette importante contribution au domaine de la traumatologie chirurgicale.

Le travail d'Hoffman sur son fixateur externe se poursuivra tout au long de sa vie, mais cela est loin d'être son seul intérêt. Il a été un fervent défenseur de tempérance et rejoint la Croix-Bleue, une société suisse, organisation chrétienne fondée pour promouvoir l'abstinence de l'alcool. Hoffman a écrit une série d'articles sur l'alcoolisme en 1966 pour le journal La Suisse et plus tard, a publié une brochure intitulée « C₂H₅OH c'est Inconnu », précisant les effets et dommages causés par l'alcool.

Dévoué et passionné de ski et de montagnes, Hoffman aimait le plein air. Entre autres activités, il pratiquait le cross-country ski, près du lac de Genève, et a escaladé Le Cervin (le Matterhorn) plusieurs fois, deux fois le Mont Blanc et la Pointe Dufour à l'âge de soixante-dix-neuf ans. Il a régulièrement fait des promenades tout au long du quartier de Champel à Genève.

Hoffman est décédé le 19 Mars 1972, à l'âge de quatre-vingt et un an, à son domicile, 28, avenue de Champel. Il a été enterré dans le cimetière de Petit-Saconnex, à côté de sa femme Elsa, qui est décédée en 1958. Il a survécu à cinq enfants et neuf petits-enfants.

II- Historique du fixateur externe

Bien avant la naissance de Raoul Hoffman, d'autres ont fait des progrès dans le développement de la fixation externe. Certains rapportent qu'Hippocrate (vers 460 à 380 avant JC) a été le premier à décrire une primitive, mais une technique brillante pour la réduction de la fracture. Il a conçu un système de leviers liés à l'extrémité du patient. Les leviers maintiennent la stabilité.

Prenant quatre barres de bois d'égale longueur, de l'épaisseur d'un doigt il devrait y avoir trois jeux de barres ou plus, un jeu un peu plus long que l'autre, et un autre un peu plus court et plus petit de sorte qu'ils peuvent produire plus ou moins de la distension, le cas échéant. Si ces choses sont bien construites, il y a une bonne extension en ligne droite, sans

aucune douleur de la plaie, pour la pression, s'il en existe une, devrait être lancée sur le pied et la cuisse [comme décrit pour utilisation sur une fracture du tibia] ...

Après Hippocrate, cependant, le concept de la fixation externe est mis en jachère depuis plus de 2000 ans.

Les premiers concepts modernes ont débuté en 1840, lorsque Jean-François Malgaigne a inventé la pointe métallique. Il suffit d'un clou métallique placé par le biais d'une bande semi métallique et encloué par voie cutanée dans le fragment fracturé. Une ceinture attachée à la bande métallique, a été renforcée autour du membre jusqu'à ce que les ongles aient poussé le fragment de la réduction souhaitée, et il peut être laissé en place pour prévenir le déplacement secondaire (Figure 1).

En 1843, Malgaigne a développé la griffe métallique. Ce dispositif est constitué de paires de points courbes et opposées, chacun attaché à des plaques de métal, qui a permis la compression au moyen d'une tension de type à vis. Il s'agissait d'une simple réduction fermée technique conçue pour les fractures patellaires.

D'autres chercheurs, y compris Carl Wilhelm Wutzer, Von Langenbeck, James Bolton, R. Rigaud et LJB Berenger-Feraud ont joué un rôle dans le développement de prototypes de petits fixateurs externes (figure 2). En 1852 Chassin a modifié la griffe métallique de Malgaigne et l'applique pour la correction des déplacements antéropostérieurs de la clavicule. En 1893, Keetley a été le premier à utiliser les broches bicorticales percutanées.

Mais c'était Clayton Parkhill de Denver, Colorado, qui, en 1897, a inventé le concept moderne de la fixation externe unilatérale. Le serrage des os se compose de quatre ailes plates sécurisées par une plaque rigide externe. Chaque plaque est boulonnée à l'une des deux demi-tiges proximales ou distales des deux autres fragments de la fracture. Parkhill a rapporté de bons résultats et quelques complications (Figure 3).

Comme Parkhill, Albin Lambotte d'Anvers, en Belgique, a également utilisé les deux demi-tiges proximales et deux distales de la fracture. Ses broches, cependant, ont été au moins initialement, fixées entre deux plaques de métal lourd, rendant l'appareil rigide et inflexible, plus approprié pour le début de la mobilisation des membres. Toutefois, son dispositif, décrit

pour la première fois en 1902, nécessitait initialement la réduction de la fracture ouverte et le placement d'une broche d'insertion du fixateur (Figure 4).

Après Lambotte, de nombreux autres ont fait des contributions importantes au développement du fixateur externe. Des progrès notables ont été faits par Codvilla en 1904, Crile en 1919, et Conn en 1931. En 1931, Pitkin et Blackfield ont développé le premier cadre bilatéral.

En 1934, Roger Anderson, de Seattle, a conçu un appareil à l'aide de broches qui ont permis l'ajustement des fragments de la fracture. Il a été le premier à préconiser des poids et des joints de mobilisation. En 1937, Otto Stader, un vétérinaire de Pennsylvanie, a conçu un fixateur externe canine, surnommé le Stader attelle, qui a facilité la réduction de la fracture dans deux plans spatiaux.

La Seconde Guerre mondiale a fourni un grand nombre de fractures causées par divers engins explosifs et des missiles à haute vitesse. La fixation externe a joué un rôle important, notamment en facilitant le transport des patients qui ont subi ces blessures. Toutefois, l'infection par le fixateur et la stabilité sont devenus un sujet de préoccupation pour les militaires qui sont généralement des chirurgiens manquant d'expérience dans son utilisation. La fixation externe a été interdite par les militaires aux États-Unis en raison de ces effets.

Dans le même temps, Raoul Hoffman a développé son unique fixateur externe et les innovations techniques pour son application (Figure 5).

Après Hoffman plusieurs chercheurs se sont intéressés à la fixation externe.

La fixation externe circulaire est probablement née avec Wittmoser en 1944. L'idée est reprise par Gavril Abramovich Ilizarov dès 1951 avec une première publication en 1954 qui parle du « *nouveau principe de l'ostéosynthèse au moyen de broches en croix et d'anneaux* ». Alors même que la fixation externe circulaire était connue avec les appareils de Volkov-Oganessian Monticelli-Spinelli et de Wasserstein, le fixateur externe d'Ilizarov déroutait. Son exosquelette était formé d'anneaux en acier percés de trous régulièrement espacés permettant l'amarrage de broches fines transfixiantes dont le diamètre variait selon les cas de 15 à 18 mm. Les moyens d'union entre anneaux à base de tiges filetées autorisaient la dynamisation et le caractère très

modulaire du fixateur permettait grâce à un jeu de charnières d'envisager le traitement des inégalités de longueur des membres inférieurs mais aussi des grandes déformations des membres ou des articulations. Les qualités (modularité et dynamisation) de l'appareil étaient encore inconnues au début des années 1980 en Europe. L'appareil d'Illizarov a un comportement mécanique particulier. Certaines règles sont essentielles pour assurer un bon niveau de rigidité : il faut utiliser un nombre d'anneaux suffisant (quatre au moins pour un segment jambier), la distance os/fixateur doit être la plus réduite possible, les moyens d'union doivent être solides et nombreux et l'orientation des broches doit tenir compte des impératifs anatomiques (Figure 6).

En 1959 H. Judet a mis au point son propre fixateur pour le traitement des pseudarthroses (Figure 7).

Le fixateur externe du service de santé des armées (FESSA) était conçu en 1979. Ce fixateur est caractérisé par sa simplicité, sa robustesse, la cohérence des différents éléments et son faible coût remplit bien ses objectifs. Il est adapté à l'environnement des guerres, mais cependant, son emploi ne permet pas de corriger un défaut d'axe.

En 1984 De Bastiani a créé le premier Fixateur Axial Dynamique Orthofix pour permettre aux forces axiales dans le cadre externe d'être libérées à un moment propice au cours de la guérison transférant ainsi une mise en charge progressive sur le site de fracture (Figure 8).

La fixation externe ne cesse d'évoluer, les perspectives actuelles sont la simplification d'une fixation externe transitoire moins invasive avec utilisation de matériaux légers, radiotransparents, et de fiches autoperforantes de positionnement totalement libre, l'utilisation fréquente des montages hybrides pour les corrections des déformations et la traumatologie articulaire, le développement de l'usage unique et de la compatibilité IRM

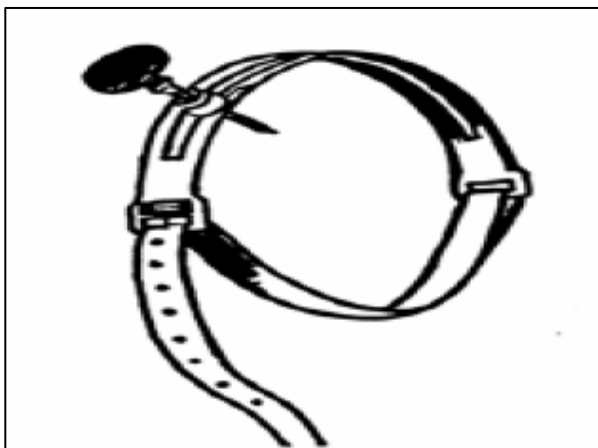


Figure 1: Fixation d'un fragment par une pointe métallique maintenue au membre par un anneau en cuir par Malgaigne 1843

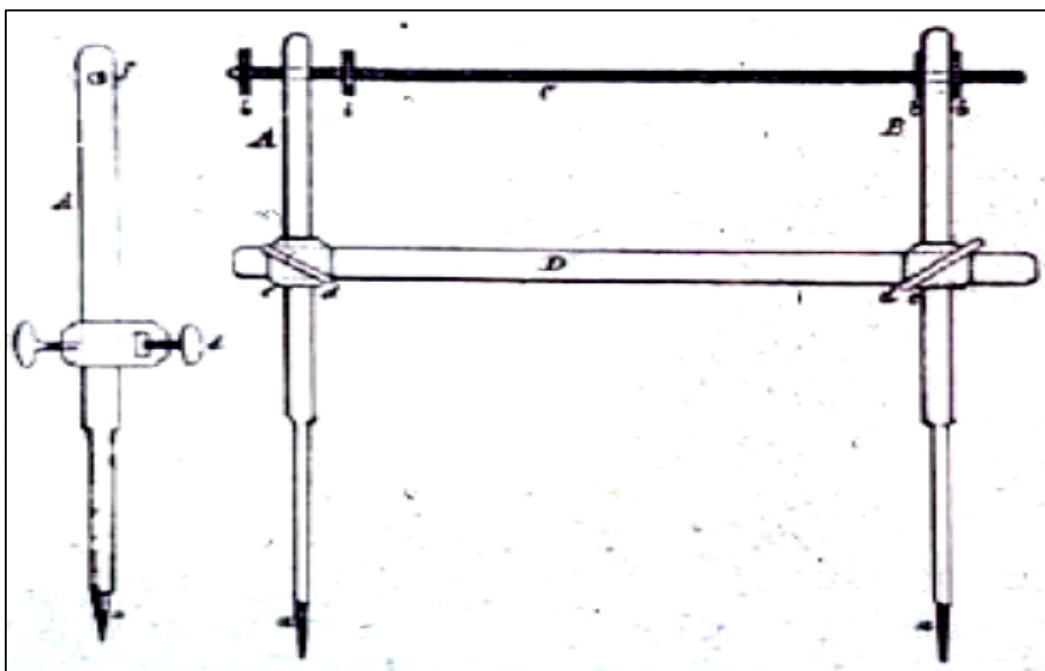


Figure 2: Fixateur externe de Wutzer 1841

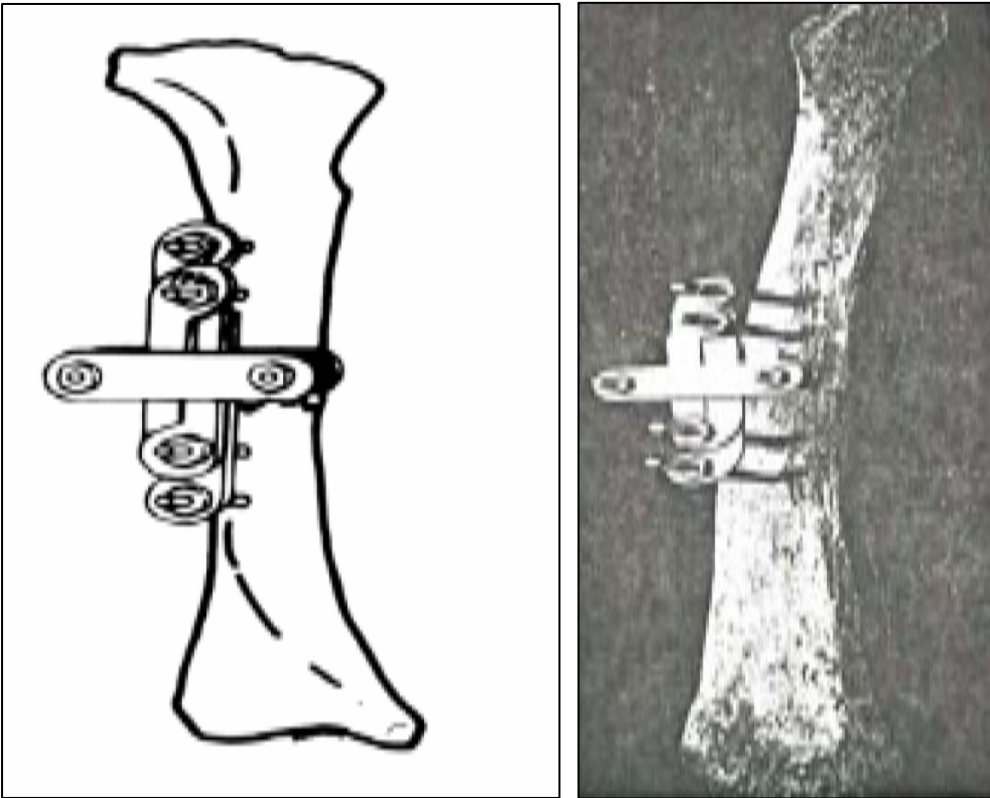


Figure 3: Fixateur externe de parkhill 1897

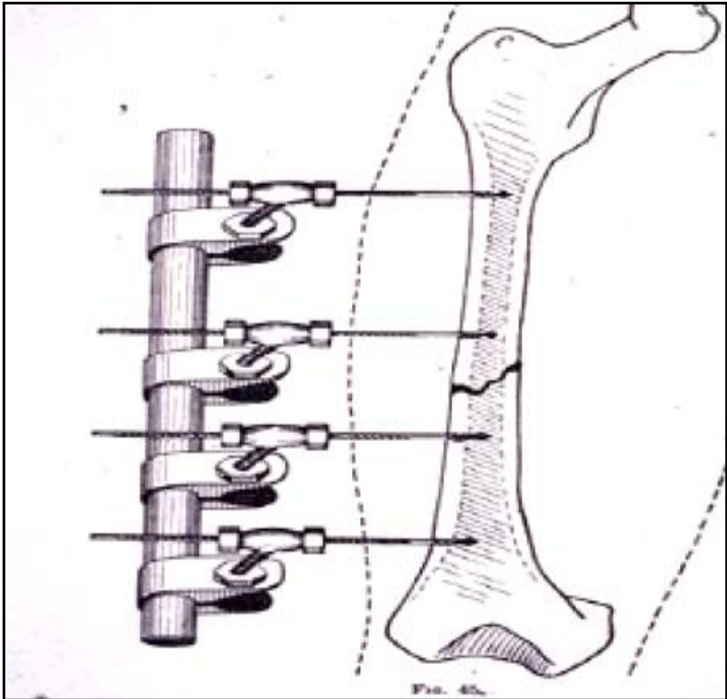
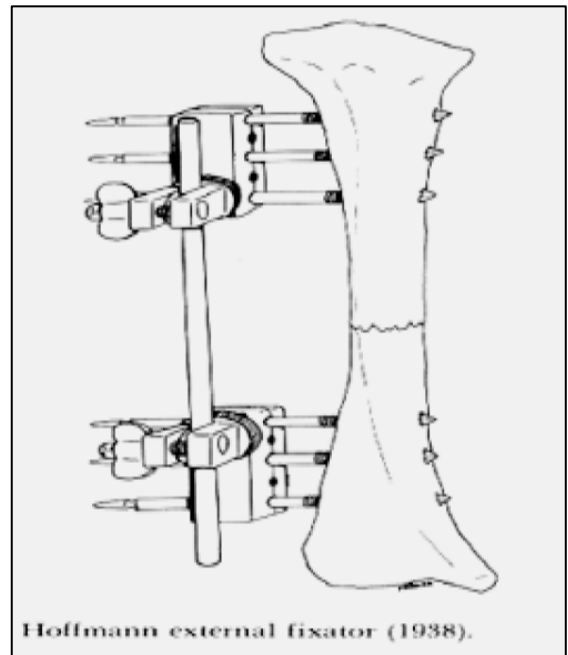

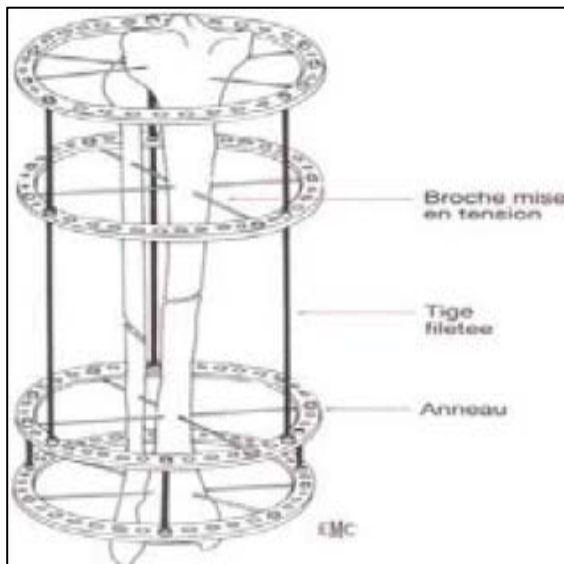


Figure 4: Fixateur externe d'Albin Lambotte 1902



**Figure 5: A droite Fixateur externe d'Hoffman 1938
A gauche Raoul Hoffman**



**Figure 6: A droite Ilizarov
A gauche Fixateur circulaire d'Ilizarov 1951 introduit en occident en 1980**

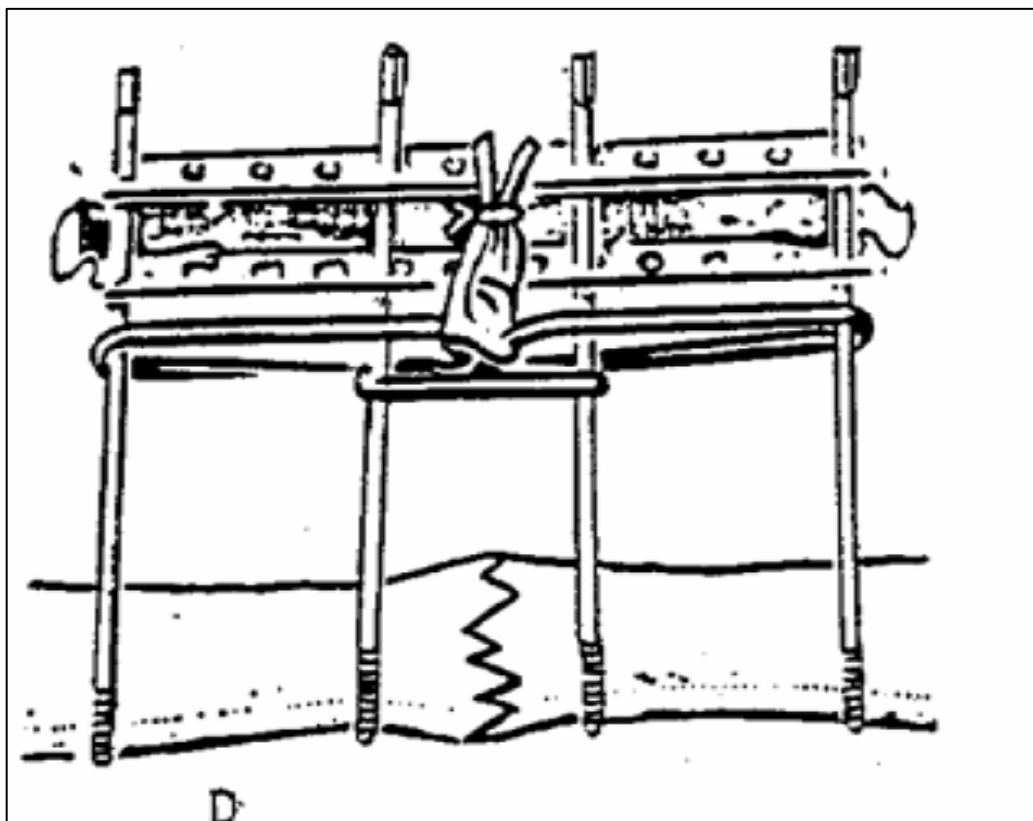


Figure 7: Fixateur externe de Judet 1959




Figure 8: Fixateur externe Orthofix 1984



RAPPEL ANATOMIQUE

I. Introduction (3,4,5)

Homologue de celle du poignet, la région du cou-de-pied unit le pied à la jambe et correspond en profondeur à l'articulation tibio-tarsienne.

Le support squelettique de la région du cou-de-pied est formé par les extrémités inférieures du tibia et du péroné, solidarisées l'articulation tibio-péronière inférieure et formant une mortaise où vient s'enclaver l'astragale.

En définitive, l'articulation de la cheville se compose de : l'articulation tibio-péronière inférieure et l'articulation tibio-tarsienne.

1- L'articulation tibio-péronière inférieure :

Réunissant la malléole externe au pilon tibial, c'est une articulation très peu mobile dépourvue de capsule et souvent de cartilage articulaire.

1-1 Les surfaces articulaires :

Du côté tibial, la gouttière tibiale bordée de ses deux berges antérieure et postérieure présente une concavité très variable selon les individus ; mais à cette concavité la malléole péronière offre une surface, non pas convexe mais plane ou légèrement excavée, de sorte que le contact entre les surfaces articulaires ne peut jamais s'établir qu'au niveau des bords antérieurs et postérieurs de ces surfaces.

L'articulation péronéo-tibiale inférieure est la juxta position de deux os qui jouent l'un sur l'autre, mais ne constitue pas véritablement une articulation d'où son appellation de ((syndesmose)).

1-2 Les moyens d'union : sont constitués par trois ligaments :

- Le ligament interosseux prolonge la partie inférieure de la membrane interosseuse de la jambe : il est formé de faisceaux très courts obliques en bas et en dehors comblant l'espace situé entre les deux.

- Le ligament tibio-péronier antérieur est une mince bandelette fibreuse tendue obliquement en bas et en dehors depuis la face antérieure de la malléole externe.

- Le ligament tibio-péronier postérieur court et épais (1 cm à sa partie moyenne) s'étend depuis la partie postérieure et externe du pilon tibial jusqu'au bord postérieur de la malléole externe en un trajet légèrement oblique en bas et en dehors. Très résistant on le rend responsable de l'arrachement de la malléole postérieure au cours des fractures bimalléolaires.

1-3 La synoviale :

La synoviale est un simple prolongement de la synoviale de la tibio-tarsienne.

2- L'articulation tibio-tarsienne :

Réunissant la jambe au pied c'est une trochléenne qui met en présence trois os :

Le tibia, le péroné et l'astragale.

2-1 Les surfaces articulaires :

Elles sont étroitement encastrées l'une dans l'autre, tibia et péroné formant une solide pince osseuse la mortaise tibio-péronière, où vient s'encaster le tenon astragalien.

a) La mortaise tibio-péronière : elle comprend un toit et deux parois latérales.

- Le toit de la mortaise est formé par la face inférieure du pilon tibial et bordé en avant par le bord marginal antérieur du tibia, en arrière par la troisième malléole. Dans son ensemble le toit est régulièrement encrouté de cartilage.
- La paroi interne, peu étendue en hauteur est formée par la face externe de la malléole interne dont le revêtement cartilagineux se continue insensiblement avec celui du pilon tibial.
- La paroi externe est formée par la face articulaire triangulaire de la face interne de la malléole externe qui tend à s'écarter légèrement en dehors et en bas.

Dans son ensemble la mortaise tibio-péronière apparaît ainsi un peu plus large en avant qu'en arrière, plus développée dans le sens transversal que dans le sens antéropostérieur. Son axe est oblique en avant et en dehors, ce qui explique le valgus physiologique du pied. Son axe transversal est oblique en dehors et en arrière du fait de la situation postérieure de la malléole externe.

b) Le tenon astragalien :

Il est constitué par la face supérieure et les faces latérales du corps de l'astragale.

- Sa face supérieure est formée par la poulie astragalienne.
- Sa face interne par la surface articulaire en forme de virgule située à la partie supérieure de la face interne de l'astragale.
- Son versant externe par la surface péronière triangulaire et la face externe de l'astragale.

Ces surfaces sont revêtues de cartilage articulaire. Ainsi, le tenon astragalien est beaucoup plus étendu dans le sens antéro-postérieur que la mortaise qu'il déborde donc nettement en avant et en arrière.

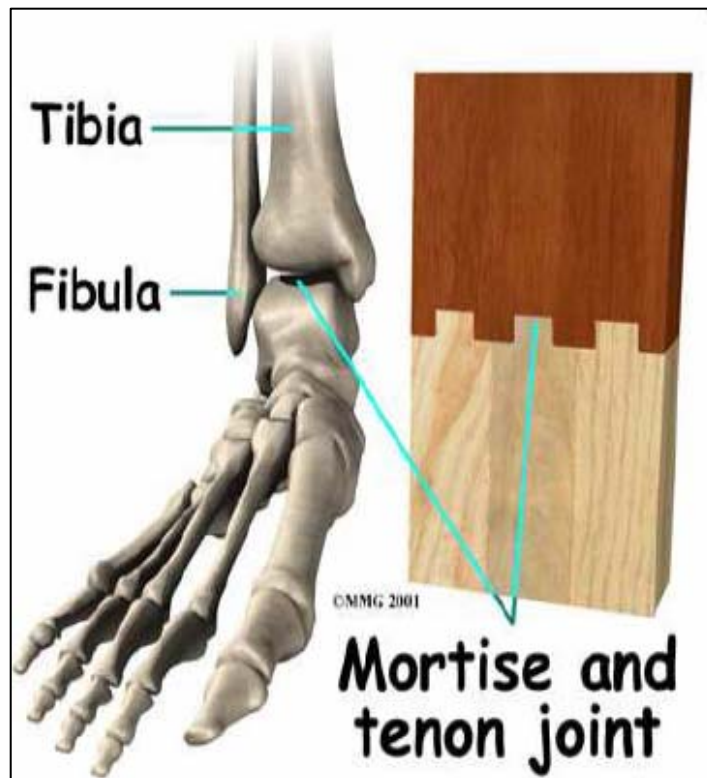


Figure 9: Mortaise tibio-péronière et tenon astragalien

2-2 Les moyens d'union : qui comprennent :

a) La capsule :

Plus épaisse en avant qu'en arrière, elle s'insère sur le tibia et le péroné à la limite des surfaces articulaires, remontant sur quelques millimètres à la face antérieure du pilon tibial.

Au niveau de l'astragale elle s'insère également à la limite du cartilage sauf en avant où elle va se fixer à la partie antérieure du col de l'astragale.

b) Les ligaments :

- Le ligament antérieur et le ligament postérieur ne sont que des renforcements inconstants de la capsule.
- Le ligament latéral externe, comprend trois faisceaux :

- Un faisceau antérieur, péronéo-astragalien tendu du bord antérieur de la malléole externe à la face externe du col de l'astragale.
- Un faisceau moyen, péronéo-calcanéen tendu verticalement de la face externe et du bord antérieur de la malléole à la face externe du calcanéum au dessus et en arrière du tubercule des péroniers.
- Un faisceau postérieur, péronéo-astragalien très épais, tendu horizontalement de la fossette de la face interne au tubercule externe de la face postérieure de l'astragale.
- Le ligament latéral interne, le plus résistant, il comprend deux plans :
 - Un plan profond tibio-astragalien est formé de deux faisceaux. Un faisceau antérieur du bord antérieur de la malléole interne à la partie interne du collier astragalien, et un faisceau postérieur oblique en arrière va de la partie inférieure de la malléole interne et au tubercule interne de la face postérieure de l'astragale.
 - Un plan superficiel, tibio-trans-astragalien forme le ligament deltoïdien de Faraboeuf. Né du bord antérieur et de la face interne de la malléole interne il forme un éventail dont les fibres divergent vers le bas pour aller se fixer sur le bord supérieur du scaphoïde, le bord interne du ligament glénoïdien (calcanéo-scaphoïdien inférieur). Le ligament péronéo-astragalo-calcanéen, c'est un renforcement de l'aponévrose jambière situé en arrière de l'articulation.

c) La synoviale :

Tapissant la face profonde de l'articulation elle envoie des prolongements :

- En avant entre le col de l'astragale et la partie antérieure du pilon tibial.
- En haut entre le tibia et le péroné.
- En arrière parfois, à travers les déhiscences de la partie postérieure de la capsule.

Enfin rappelons que la malléole interne et la malléole externe ne sont pas recouvertes que d'une peau fine, mal vascularisée au tissu sous-cutané pauvre.

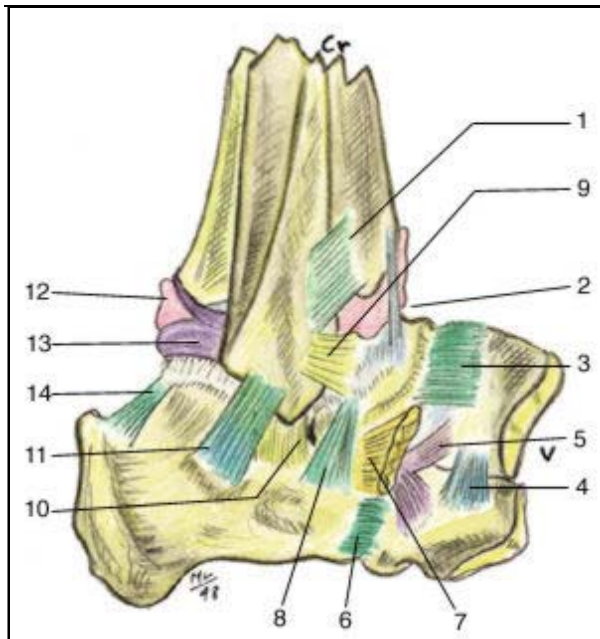


Figure 10: vue latérale de l'articulation de la cheville (5)

- 1- ligament tibio-fibulaire caudal et ventral
- 2- renforcement capsulaire oblique ventral
- 3- ligament talo-naviculaire dorsal
- 4- ligament cubo-naviculaire dorsal
- 5- les deux faisceaux du ligament en Y de Chopart
- 6- ligament calcanéocuboïdien dorsal
- 7- m. extensor digitorum brevis (pédieus)
- 8- faisceau latéral du ligament talo-calcanéen interosseux
- 9- ligament fibule-Talienne ventral
- 10- ligament Talo-calcanéen latéral
- 11- ligament fibule-calcanéen collatéral latéral
- 12- ligament inter-malléolaire dorsal
- 13- ligament fibule-talienne dorsal
- 14- ligament talo-calcanéen dorsal

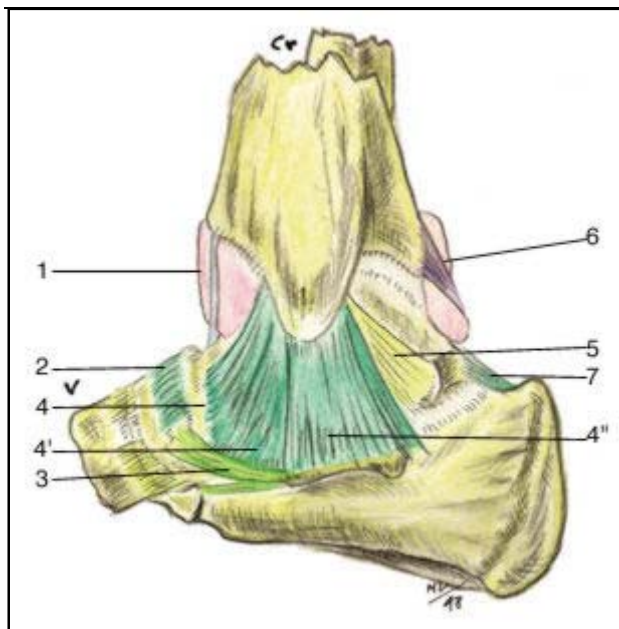


Figure 11: vue médiale de l'articulation de la cheville plan superficiel

- 1- renforcement capsulaire oblique ventral
- 2- ligament talo-naviculaire dorsal
- 3- ligament glénoïdien calcanéonaviculaire médial
- 4- ligament collatéral médial, faisceau superficiel (ou ligament deltoïdien faisceau talien)
- 4'- ligament deltoïdien faisceau ligamentaire
- 4''- ligament deltoïdien faisceau sustentaculaire
- 5- ligament tibio-talienne, faisceau profond du ligament collatéral médial
- 6- ligament inter-malléolaire dorsal
- 7- ligament talo-calcanéen dorsal

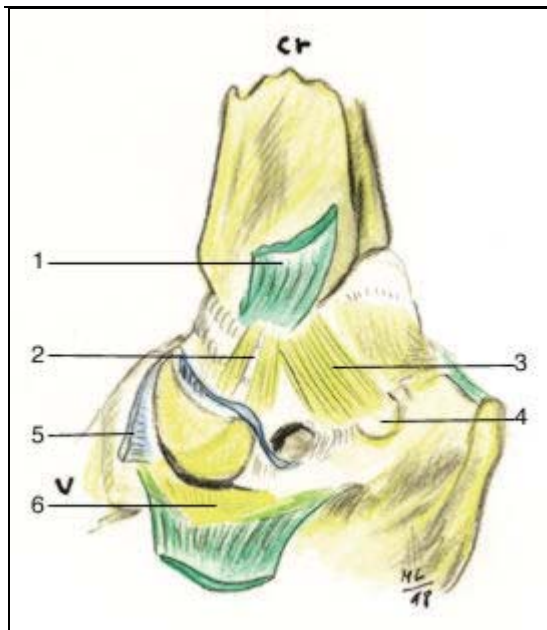


Figure 12: vue médiale de l'articulations de la cheville plan profond

- 1- ligament deltoïdien incisé et récliné
- 2- faisceau ventral du ligament tibio-talien
- 3- faisceau dorsal du ligament tibio-talien
- 4- tubercule de Stieda
- 5- capsule ouverte de l'articulation talo-naviculaire
- 6- revêtement cartilagineux du ligament glénoïdien

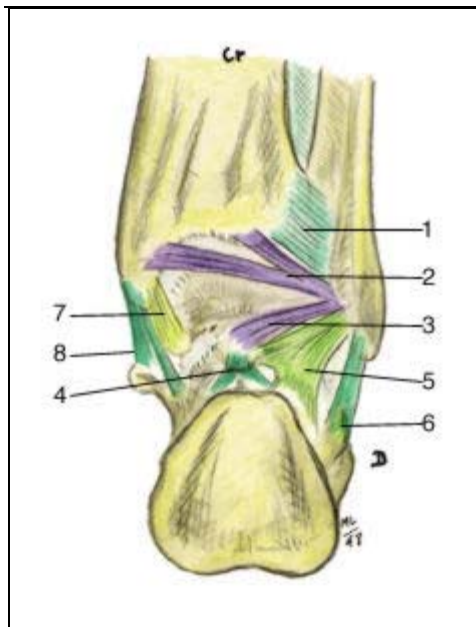


Figure 13: vue dorsale de l'articulation de la cheville

- 1- ligament tibio-fibulaire caudal et dorsal
- 2- ligament inter-malléolaire dorsal
- 3- ligament fibulo-talien dorsal, sur le tubercule trigone
- 4- ligament talo-calcaneén dorsal
- 5- trousseau fibreux fibulo-talo-calcaneén de Rouvière et Canela
- 6- ligament fibulo-calcaneén collatéral latéral
- 7- ligament collatéral médial faisceau profond tibio-talien
- 8- ligament collatéral médial faisceau superficiel (ou ligament deltoïdien)



RAPPEL BIOMECHANIQUE

Dans la position de référence (station debout), l'axe longitudinal du pied fait un angle de 90° avec l'axe de la jambe.

Le grand axe du pied est perpendiculaire à l'axe bimalléolaire et forme avec le plan sagittal (plan flexion fémur-tibia) un angle de 10° à 20° ouvert en dehors.

Il s'ensuit que dans la position de référence, le pied est oblique en avant et en dehors.

Les trois axes se coupent approximativement au niveau de l'arrière pied et définissent trois sortes de mouvement:

- La flexion dorsale et plantaire.
- La pronation et la supination.
- La rotation interne et la rotation externe.

I- Flexion et extension de la cheville: (3,4)

Ces deux mouvements appartiennent à l'articulation tibio-tarsienne et se font sur un plan vertical divergeant de 20° sur le plan sagittal, autour de l'axe bimalléolaire.

1- La flexion dorsale:

Est le mouvement qui rapproche le dos du pied de la face antérieure de la jambe, son amplitude est de 20° à 30°.

Ce mouvement est limité par: la tension du ligament pérenéo-astragalien postérieur et le faisceau postérieur du ligament latéral interne, la tonicité du triceps sural et la butée de l'astragale sur le rebord marginale antérieur du tibia.

2- La flexion plantaire:

C'est le mouvement qui éloigne le dos du pied de la face antérieure de la jambe, son amplitude est de 40° à 50°. Il est limité à son tour par: la tension du ligament péronéo-

astragalien antérieur et celle des fibres antérieures du ligament deltoïdien, la tension du jambier antérieur et des extenseurs, enfin par la butée de l'astragale sur le bord marginal postérieur du tibia.

II- Pronation et supination: (3,4)

Ces deux mouvements se font dans un plan frontal.

- La pronation consiste en une élévation du bord externe du pied avec abaissement du bord interne de sorte que la plante du pied tend à regarder en dehors.
- Le mouvement inverse définit la supination, son amplitude est environ 15° à 20°.

Celle de la pronation est moindre.

La tension ligamentaire et butée du calcanéum sur la malléole externe limitent la pronation.

III- Rotation externe et interne: (3,4)

Ces deux mouvements se font dans un plan transversal.

- Dans la rotation interne, la pointe du pied regarde en dedans. La grande tubérosité du calcanéum étant en dedans.
- La rotation externe est le mouvement inverse.

L'examen détaillé des mouvements précédents montre qu'en réalité que seules les flexions dorsale et plantaire du pied sur la jambe peuvent s'accomplir indépendamment.

Les autres mouvements sont toujours combinés et se font dans les deux articulations du couple de torsion comprenant l'articulation sous astragalienne et l'articulation médio-tarsienne.

Enfin pour estimer le résultat après consolidation d'une fracture de la cheville, il est utile de garder en mémoire l'amplitude des mouvements articulaires utilisée dans la vie courante: la marche nécessite 45° entre flexion dorsale et flexion plantaire, la descente des escaliers demande une flexion dorsale de 20° et la course exige une flexion plantaire maximale.



*PATIENS
ET METHODES*

Notre série a regroupé 26 observations de fractures de la cheville traitées par fixateur externe d'Hoffman, colligées au service de traumatologie orthopédie B au CHU Mohammed VI à Marrakech durant une période de 36 mois allant de Janvier 2005 à décembre 2007 avec un recul moyen de 2 ans.

La collecte des cas de fractures s'est faite à partir des registres médicaux.

156 cas de fractures de la cheville ont été colligés dans notre service. Parmi lesquels, 26 cas étaient traités par fixateur externe d'Hoffman, soit un pourcentage de 16,66%. Les autres ont été traités par d'autres méthodes et ont été éliminés de l'étude.

Pour réaliser ce travail, nous avons procédé à l'élaboration d'une fiche d'exploitation regroupant les paramètres épidémiologiques, cliniques, thérapeutiques et évolutifs, ainsi qu'à la convocation des malades pour évaluer les résultats à long terme.

Fiche d'exploitation

NE : NO :

Nom : Age : Profession :

Sexe : homme femme

Adresse :

Tél :

Date du traumatisme : / / / /

ATCDs :
.....

Circonstances du traumatisme :

AVP Chute AT A D Agression Autres

Mécanisme: compression Torsion Mixte Non précisé

Bilan radiologique :

Radiographie face Radiographie profil Radiographie 3/4 TDM

Bilan lésionnel :

TR crânien TR thoracique TR abdominal TR rachis

Anatomie pathologique :

➤ FR pilon tibial :

- Siege : Droit Gauche
- Type de trait :
 - FR incomplète simple
 - FR incomplète complexe
 - FR complète simple
 - FR complète complexe
- Déplacement : Minime Moyen Important

➤ FR bi malléolaire :

- Siege : Droit Gauche
- Type de trait :
 - sus-tuberculaires
 - inter-tuberculaire
 - sous-tuberculaire

Gestes associées :

Ostéosynthèse associée :

Péroné : Broches plaque

Autres :

Grefe osseuse : oui non

Couverture cutanée : oui non

Autres :

Qualité de la réduction :

Bonne : axe normal

Valgus degré :

Varus degré :

Récurvatum degré :

Flessum degré :

Réduction (manipulation externe) refaite : oui non

Evolution-complication :

Complications secondaires :

Infection superficielle Infection profonde Thromboembolique

Complications tardives :

Pseudarthrose septique Pseudarthrose aseptique Cal vicieux

Retard de consolidation Syndrome algodystrophique Arthrose

Raideur Syndrome de loge Reprise

Date d'ablation du fixateur : / / / /

Sans immobilisation

Plâtre

Rééducation :

Délai par rapport à l'intervention :

Date de la reprise du travail :

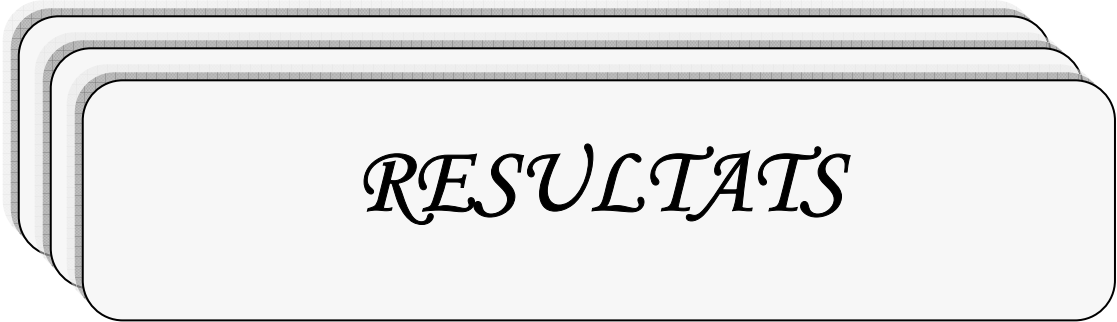
Résultats anatomiques et fonctionnels du traitement (selon Lechevallier):

- Qualité de la cicatrisation :
Parfaite Défaut de cicatrisation

- Délai de consolidation :
Inferieur à 6 mois Supérieur à 6 mois

- Résultats anatomique de restitution osseuse obtenue :
Axes normaux Flessum ou récurvatum inf à 15°
Altération importante des axes de la cheville

- Mobilité articulaire :
Bonne mobilité de la cheville Raideur articulaire sans gêne important
Gène importante



RESULTATS

I- Epidemiologie:

1- Age :

La moyenne d'âge dans notre série est de 41,88 ans avec des âges extrêmes de 16 à 74 ans (figure 14).

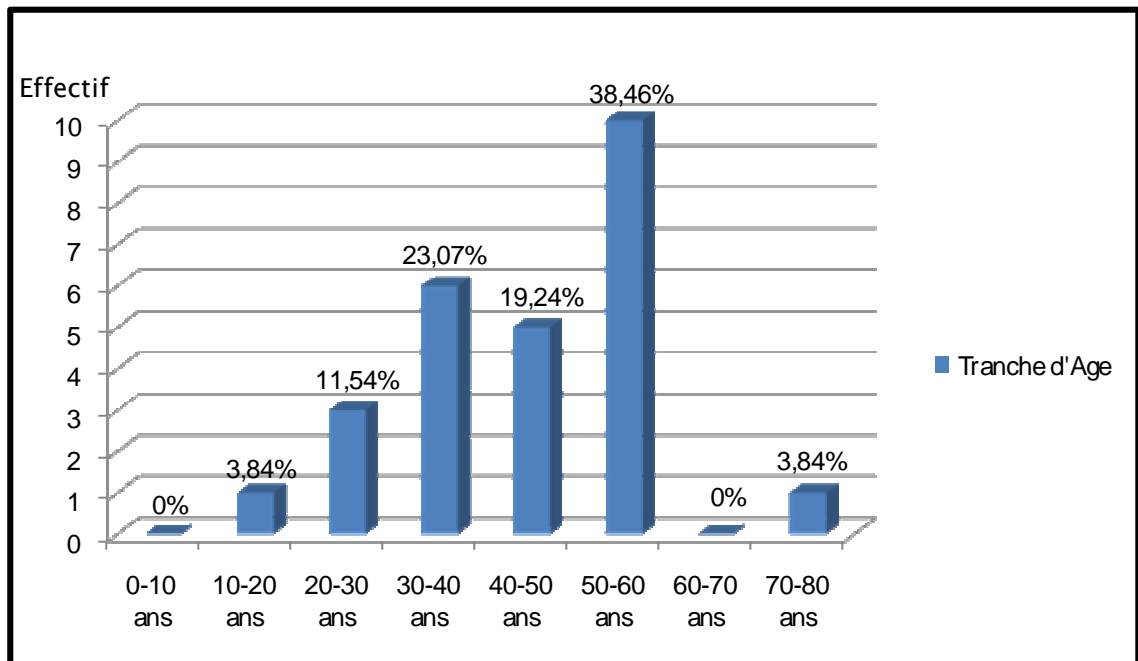


Figure 14: Répartition des patients par tranches d'âge.

2. Sexe :

On note une prédominance masculine puisque 18 patients, soit 69,24% étaient de sexe masculin contre 8 femmes, soit 30,76% (Figure 15).

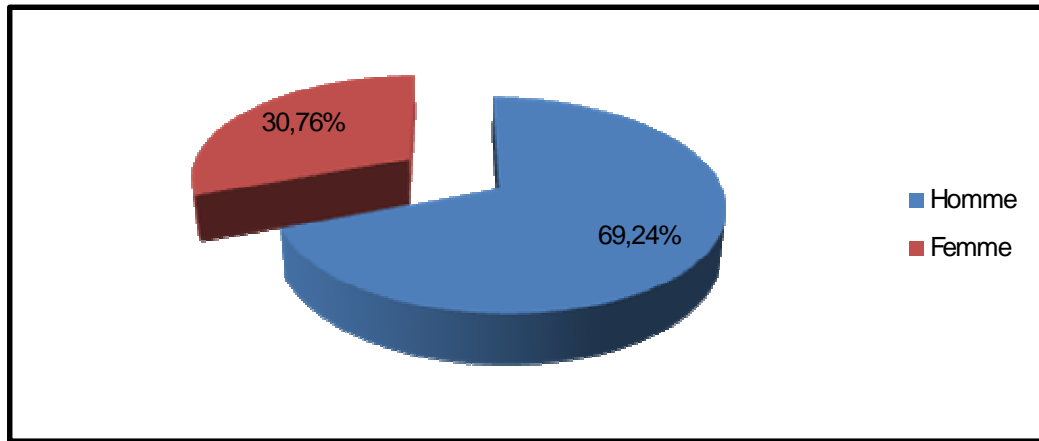


Figure 15: Répartition des patients selon le sexe

3. Côté atteint :

Le côté droit était touché 13 fois, soit 52%, contre 11 pour le côté gauche, soit 44% et une atteinte bilatérale, soit 4% (Figure 16).

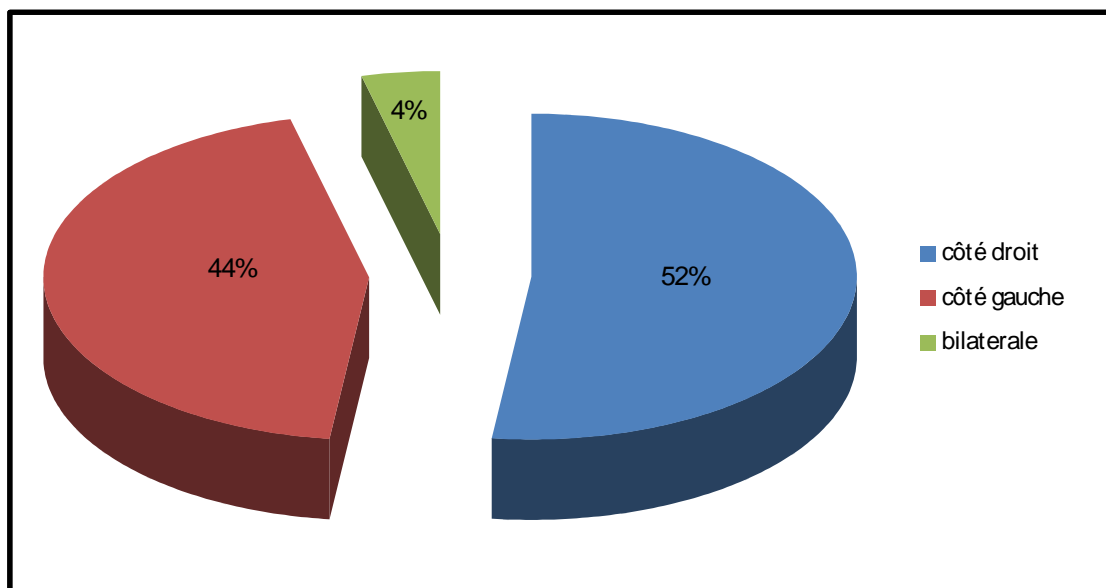


Figure 16: répartition selon le siège de la fracture

4. Etiologie :

L'étiologie la plus fréquente était représentée par les accidents de la circulation retrouvés chez 16 cas, soit 61,2%, suivi par les chutes d'un lieu élevé chez 10 cas, soit 38,8% (figure 17).

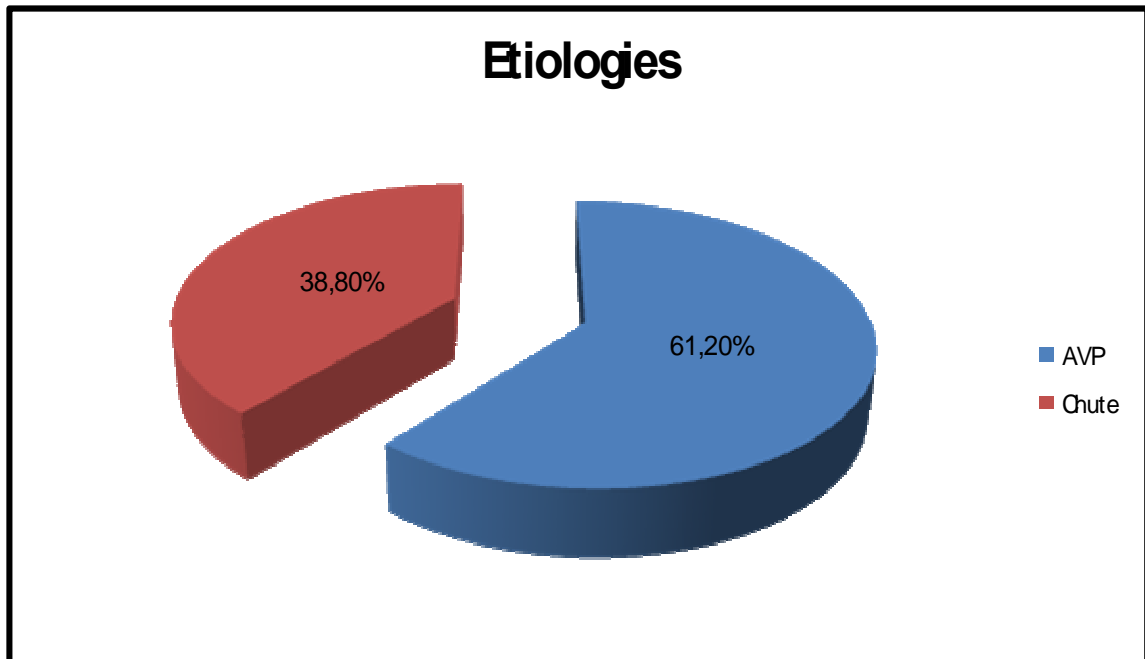


Figure 17: Répartition des patients selon les circonstances de survenue

5. Mécanisme:

Dans notre série il s'est avéré difficile de préciser exactement le mécanisme, puisque la majorité de nos patients étaient victimes d'un accident de la circulation ou plusieurs mécanismes peuvent s'associer.

II. Diagnostic :

1- Interrogatoire :

Il a permis d'analyser les circonstances du traumatisme, et de préciser les signes fonctionnels (siège et intensité de la douleur, impotence totale ou partielle).

2- Examen général :

Il était systématique, à la recherche des lésions associées.

3- Examen loco- régional :

- Qui recherchait un œdème diffus ou localisé dont il faut préciser le siège.
- Une déformation caractéristique par exemple pied déplacé en dehors par rapport à la malléole interne, plus évocatrice d'une fracture malléolaire.
- L'existence d'hématomes ou d'ecchymoses cutanées.
- La recherche d'une ouverture cutanée.
- Une douleur exquise.
- Des complications vasculo-nerveuses.

4- L'étude radiologique :

Elle comportait systématiquement deux incidences orthogonales de la cheville de face et profil, parfois on est amené à demander une TDM de la cheville.

III. Anatomo-pathologie:

1- Lésions ostéo-articulaires :

1-1 Fractures bimalléolaires :

Nous avons recensé 11 cas de fractures bimalléolaires (42,94%).

Elles sont classées selon Weber comme suit (Tableau 1)

Tableau n°I : Répartition des fractures bimalléolaires selon la classification de Weber dans notre série.

Type	Nombre	(%)
A : Fracture sus-tuberculaire	8	72,72
B : Fracture inter-tuberculaire	3	27,28
C : Fracture sous-tuberculaire	0	0
Total	11	100

1-2 Fractures du pilon tibial :

Nous avons trouvé 14 cas de fracture du pilon tibial 53,49%.

La classification adoptée était celle de Vives (Tableau 2).

Tableau n°II : Répartition des fractures du pilon tibial selon la classification de Vives dans notre série.

Type	Nombre	(%)
I : Fracture incomplète simple	0	0
II : Fracture complète simple	5	35,71
III : Fracture incomplète complexe	3	21,72
IV : Fracture complète complexe	6	42,57
Total	14	100

1-3 Fractures de l'astragale.

Dans notre série nous avons trouvé un cas de fracture de l'astragale (3,57%).

Elles étaient classées type III selon la classification de Butel et Witvoet.

2- Lésions cutanées.

Nous avons trouvé 20 fractures ouvertes. Elles étaient classées selon Cauchoix et Duparc.

Tableau n°III : Répartition des lésions cutanées selon Cauchoix et Duparc dans notre série.

Type	Nombre	(%)
I : Plaie punctiforme	3	15
II : Risque de nécrose cutanée	11	55
III : Perte de substance totale	6	30
Total	20	100

3- Lésions vasculo- nerveuses :

Aucune lésion vasculo-nerveuse n'a été constatée.

4- Lésions associées :

Les lésions associées retrouvées chez 12 de nos patients soit 46,15% des cas et qui sont répartis comme suit :

- Traumatisme crânien : 6 cas dont le score de Glasgow était de 15/15 chez tous les patients.
- Polyfracturé : 7 cas répartis comme suit :
 - Une fracture-luxation de l'épaule droite.
 - Une fracture de la rotule.

- Un traumatisme facial.
- Une fracture de la clavicule.
- Une fracture de l'humérus.
- Une amputation du 4^{ème} orteil droit.
- Une fracture de la diaphyse fémorale.

IV- Délai d'hospitalisation :

La majorité de nos patients étaient admis le même jour du traumatisme, sauf un cas ayant bénéficié d'une prise en charge médicale dans un service de réanimation et un autre ayant eu un traitement traditionnel.

La durée moyenne d'hospitalisation est de 10 jours avec des extrêmes allant de 7 à 60 jours.

V- Traitement :

1- Traitement médical :

1-1 Sérovaccination antitétanique :

Tous nos patients avec fracture ouverte ont bénéficié dès leur admission d'une sérovaccination antitétanique.

1-2 Antibiothérapie :

- A visée prophylactique : elle est systématique avant tout geste opératoire, à base de Peni M : 2g en intraveineux (IV) en peropératoire, puis 1,5g IV 48 à 72 heures en post-opératoire.

- A visée curative, soit en monothérapie (Peni M, Amoxicilline + Acide clavulanique), soit en bithérapie (Peni G + Aminoside).

1-3 Anti-inflammatoires non stéroïdiens et antalgiques :

Toujours prescrit chez tous nos patients en dehors des contre-indications.

1-4 Les anticoagulants :

En prophylaxie de la maladie thrombo-embolique chez des patients à risque : polytraumatisés- polyfracturé, ou sujet âgés.

Elle est à base d'héparinothérapie de bas poids moléculaire pendant 30 jours à débiter dès l'admission du malade.

2- Traitement chirurgical :

2-1 Le parage :

Réalisé en urgence chez tous nos patients en salle d'opération avec une asepsie rigoureuse.

2-2 La fixation osseuse :

a- Délai entre le traumatisme et la fixation :

La fixation osseuse était effectuée dans les premières 24 heures qui suivent le traumatisme dans 21 cas, soit un pourcentage de 80,76%.

Alors qu'elle était différée dans 5 cas, soit un pourcentage de 19,24%, soit par retard du transport du blessé ou pour un séjour en réanimation ou par défaut de matériel de fixation.

b-Type d'anesthésie:

L'anesthésie utilisée était la rachianesthésie chez 21 de nos patients soit dans 80,76% des cas, 19,24% ont bénéficié d'une anesthésie générale.

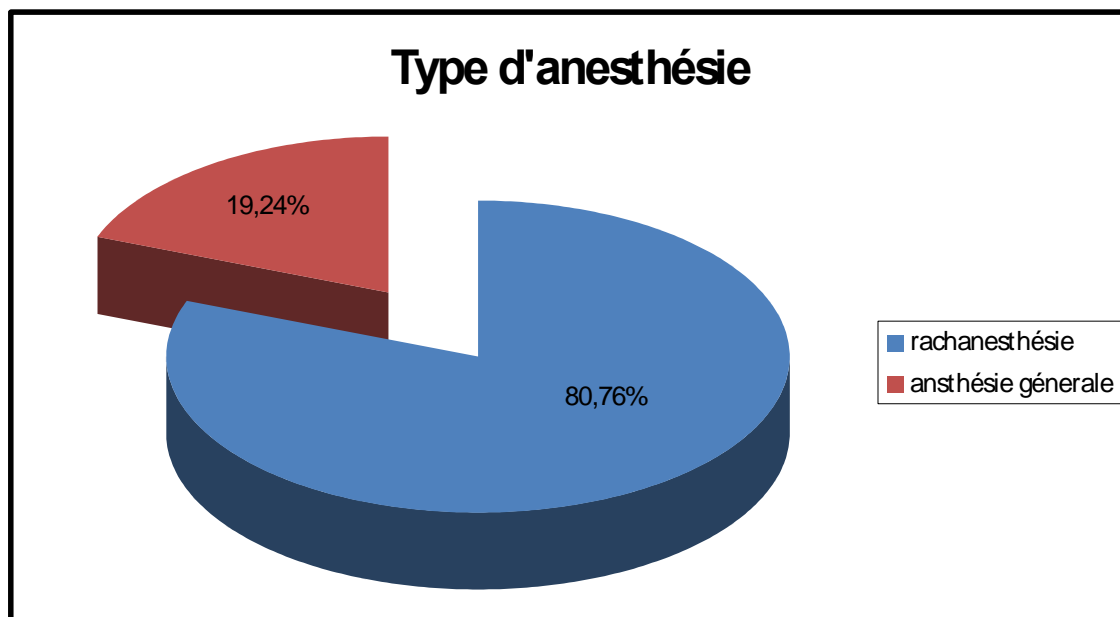


Figure 18: Répartition des cas selon le type d'anesthésie utilisée

c- Abord du foyer :

La réduction a pu être réalisée sans abord du foyer de fracture dans 18 cas (69,23%), alors que dans 8 cas (30,77%), il était nécessaire d'aborder le foyer.

d- La distance entre le foyer de fracture et les fiches.

Elle était en moyenne de 4 cm.

e- La distance entre la barre du fixateur externe et l'axe osseux.

Elle était en moyenne de 4,5 cm.

f- Ostéosynthèse interne associée au fixateur externe :

Nous avons eu recours à l'ostéosynthèse en plus du fixateur externe dans 21 cas, soit 80,76%.

- Embrochage de la malléole interne : 2 cas.
- Embrochage du péroné : 7 cas.
- Vissage antéro-postérieure : 3 cas

- Vissage de la malléole interne : 5 cas.
- Vissage de la syndesmose : 7 cas.
- Ostéosynthèse du péroné par plaque vissée : 10 cas.

g- stabilité de la réduction :

Elle est jugée à la fin de fixation en mobilisant le genou et la cheville.

Elle a été jugée satisfaisante dans tous les cas.

h- Qualité de la réduction :

Elle est jugée sur les radiographies de contrôle de face et profil prenant la jambe.

Dans notre série, nous avons trouvé :

- une bonne réduction dans 18 cas, soit un pourcentage de 69,24%.
- un valgus résiduel tolérable $\leq 15^\circ$ dans 4 cas soit un pourcentage de 15,38%.
- un varus résiduel tolérable $\leq 15^\circ$ dans 2 cas soit un pourcentage de 7,7%.
- un récurvatum résiduel tolérable $\leq 15^\circ$ dans 2 cas soit un pourcentage de 7,7%.
- un patient avait nécessité une reprise chirurgicale pour persistance d'une luxation

tibio-astragalienne.

2-3 Traitement de l'ouverture cutanée :

Dans l'ouverture de type I, nous avons eu recours à une fermeture sans tension.

Chaque fois que cette fermeture n'a pas été possible, dans les ouvertures de type II et III, les lésions ont été laissées ouvertes avec application de pansement gras.

3- Traitement des autres lésions :

Les patients dont le bilan lésionnel a retrouvé une autre lésion ont bénéficié d'un traitement adéquat, ainsi, nous avons eu recours à :

- Un enclouage centro-médullaire pour une fracture du fémur.
- Un bandage en huit pour une fracture de la clavicule.

- Un cerclage haubanage pour une fracture de la rotule.
- Un traitement orthopédique pour une fracture de l'humérus.
- Une régularisation d'un orteil.

4- Soins et surveillance postopératoire :

A la fin de l'intervention, un pansement légèrement compressif est appliqué au niveau de la plaie.

Les fiches du fixateur sont pansées par des compresses sèches.

Une attelle anti-équin en plâtre est mise à la fin de l'intervention. Les soins sont d'autant plus fréquents que la plaie est complexe type II et III.

Une surveillance et des soins particuliers sont faits autour des fiches du fixateur pour éviter les complications, les fiches sont nettoyées par une solution antiseptique, puis entourées d'une compresse sèche.

Un contrôle radiologie est fait en post-opératoire immédiat, confirmant la réduction de la fracture et qui sera renouvelé à J7, J14 et J21 afin de détecter un éventuel déplacement secondaire.

5- Evolution et complications :

5-1 Cicatrisation cutanée :

La cicatrisation cutanée était spontanée de première intention dans 14 cas soit un pourcentage de 70%.

Cependant on a procédé à une cicatrisation dirigée dans 6 cas soit un pourcentage de 30%.

5-2 Consolidation :

La consolidation clinique a été considérée comme acquise dès que le patient pouvait prendre appui sans canne et sans douleur mécanique au niveau du foyer de fracture.

La consolidation radiologique a été définie par l'apparition d'un cal radiologique suffisant pour autoriser la mise en charge progressive.

Elle était en moyenne de 92 jours.

5-3 Durée de la fixation externe :

Dans notre série, nous avons noté une durée moyenne de fixation externe de 4 mois, avec des extrêmes allant de 2 à 6 mois. L'ablation du fixateur est suivie de la mise en place d'une immobilisation plâtrée.

5-4 Intolérance aux fiches :

Dans notre série, nous n'avons noté aucun cas d'intolérance aux fiches.

5-5 Complications précoces :

a) Complications infectieuses :

Nous avons noté 5 cas de complications infectieuses précoces post-opératoires, soit un pourcentage de 31,25%, cette infection était :

- Superficielle dans 2 cas, soit un pourcentage de 12,5%.
- Profonde dans 3 cas, soit un pourcentage de 18,75%.

L'infection a pu être jugulée par des soins locaux et l'antibiothérapie.

b) Complications thromboemboliques :

Nous n'avons noté aucune complication thromboembolique dans notre série.

5-6 Complications tardives :

a) L'infection tardive :

Dans notre série nous n'avons noté aucun cas d'infection tardive.

b) La pseudarthrose aseptique :

On a noté un cas de pseudarthrose aseptique, soit un pourcentage de 6,25% chez un patient de 29 ans, avec une fracture ouverte du pilon tibial gauche type IV selon Vives, l'ouverture cutanée était coté type II. Le patient a bénéficié de la mise en place d'un fixateur externe tibio-métatarsien associé à deux vis antéro-postérieur. L'évolution était compliquée d'une pseudarthrose aseptique ayant nécessité une décortication et greffe ostéospongieuse.

c) Syndrome algodystrophique :

Nous avons noté 2 cas de syndrome algodystrophique, soit un pourcentage de 12,5% (Observation 5 et 10), traités médicalement.

d) Persistance de la luxation tibio-astragaliennne :

Nous avons noté un cas de persistance de la luxation tibio-astragaliennne dans notre série qui a été repris chirurgicalement, soit un pourcentage de 6,25% (Observation 6).

e) L'arthrose:

L'arthrose a été noté dans un cas, soit un pourcentage de 6,25% (Observation 21).

f) Pseudarthrose septique :

Aucun cas n'a été noté dans notre série.

g) Autres complications :

Nous n'avons noté aucun cas de cal vicieux, de retard de consolidation, de raideur ou de syndrome de loge.

6- Résultats anatomiques et fonctionnels :

6-1 Recul :

Nos patients ont été revus avec un recul moyen de 2 ans.

6-2 Perdus de vue :

Parmi 26 patients, 10 ont été perdus de vue, soit 38% des cas.

6-3 Critère d'évaluation :

Afin d'apprécier la qualité de ces résultats, nous nous avons adopté les critères utilisés par Lechevallier qui juge comme :

- Bon résultats :
 - ✓ Cicatrisation cutanée parfaite.
 - ✓ Un délai de consolidation inférieur ou égale à 6 mois.
 - ✓ La restitution des axes et de l'anatomie normale de l'os.
 - ✓ Une bonne mobilité du genou.
- Résultats moyens :
 - ✓ Retard de consolidation.
 - ✓ La présence d'un flessum ou récurvatum inférieur à 15°.
 - ✓ Raideur articulaire du genou et de la cheville n'entraînant pas une gêne fonctionnelle importante.
- Mauvais résultats :
 - ✓ Défaut de cicatrisation avec infection.
 - ✓ Altération importante des axes de la cheville.
 - ✓ Pseudarthrose.

Nous avons obtenus :

- 10 bons résultats, soit un pourcentage de 62,5%.
- 5 résultats moyens, soit un pourcentage de 31,25%.
- 1 mauvais résultat, soit un pourcentage de 6,25%.

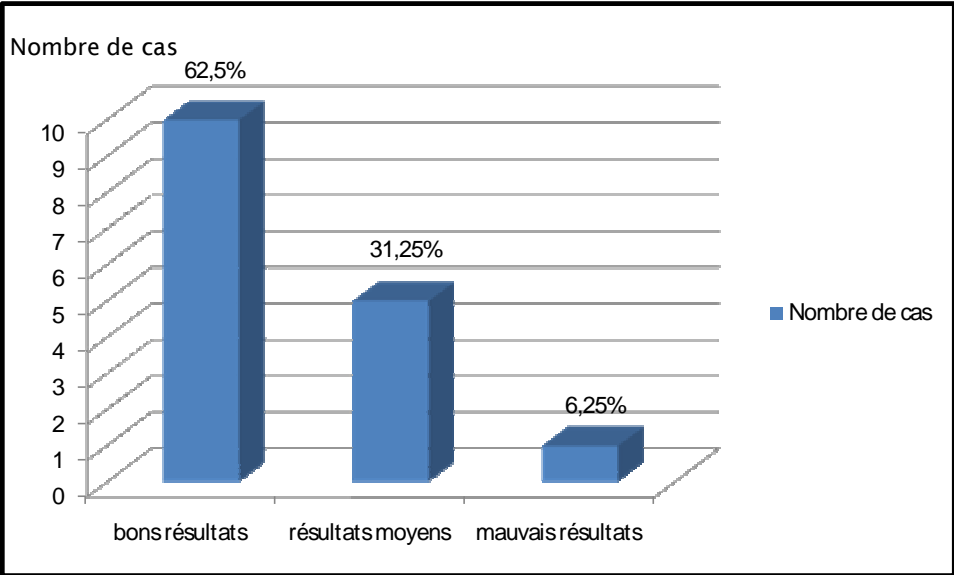


Figure 19: Evaluation des résultats globaux

7- Iconographie

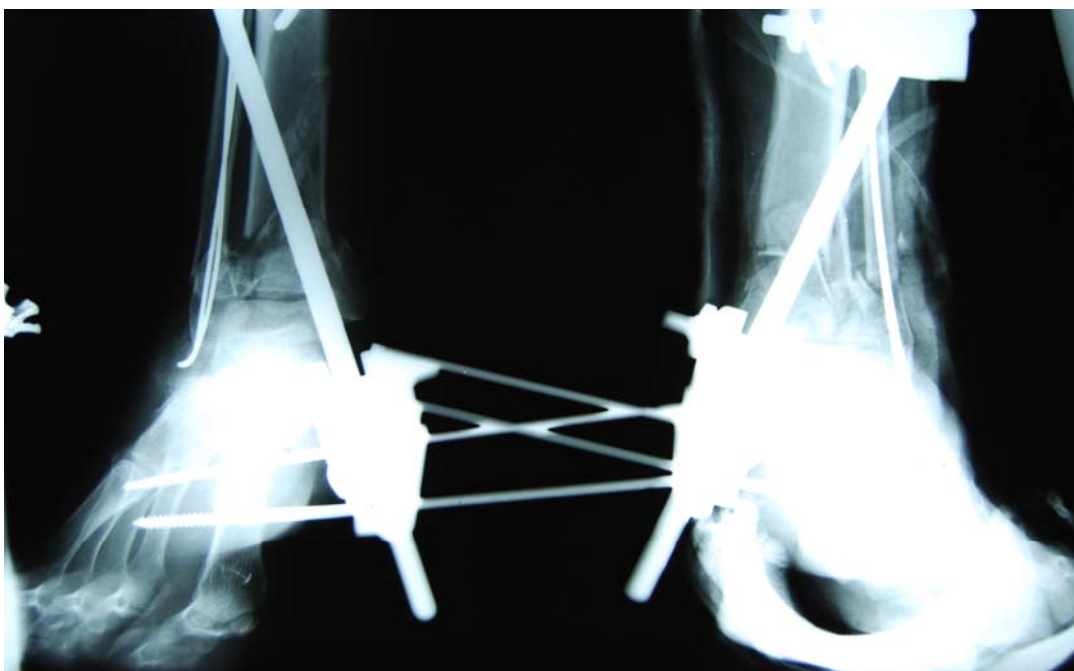
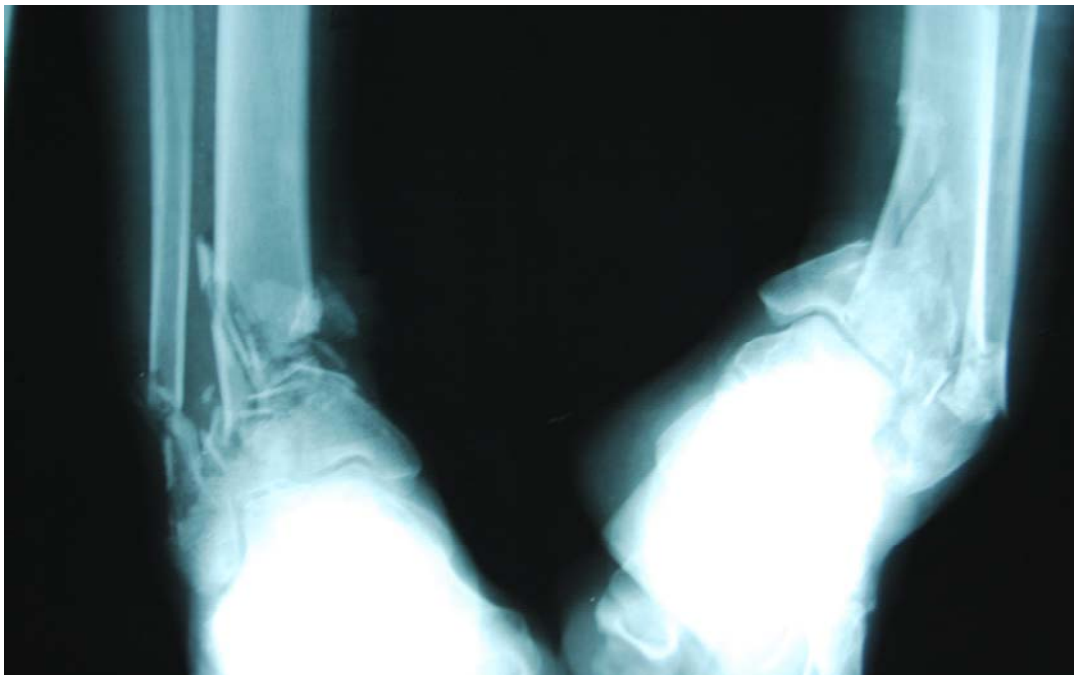


Figure 20: Fractures communitives bilatérale du pilon tibial traitées par double embrochage du péroné avec mise en place de fixateur externe bilatérale

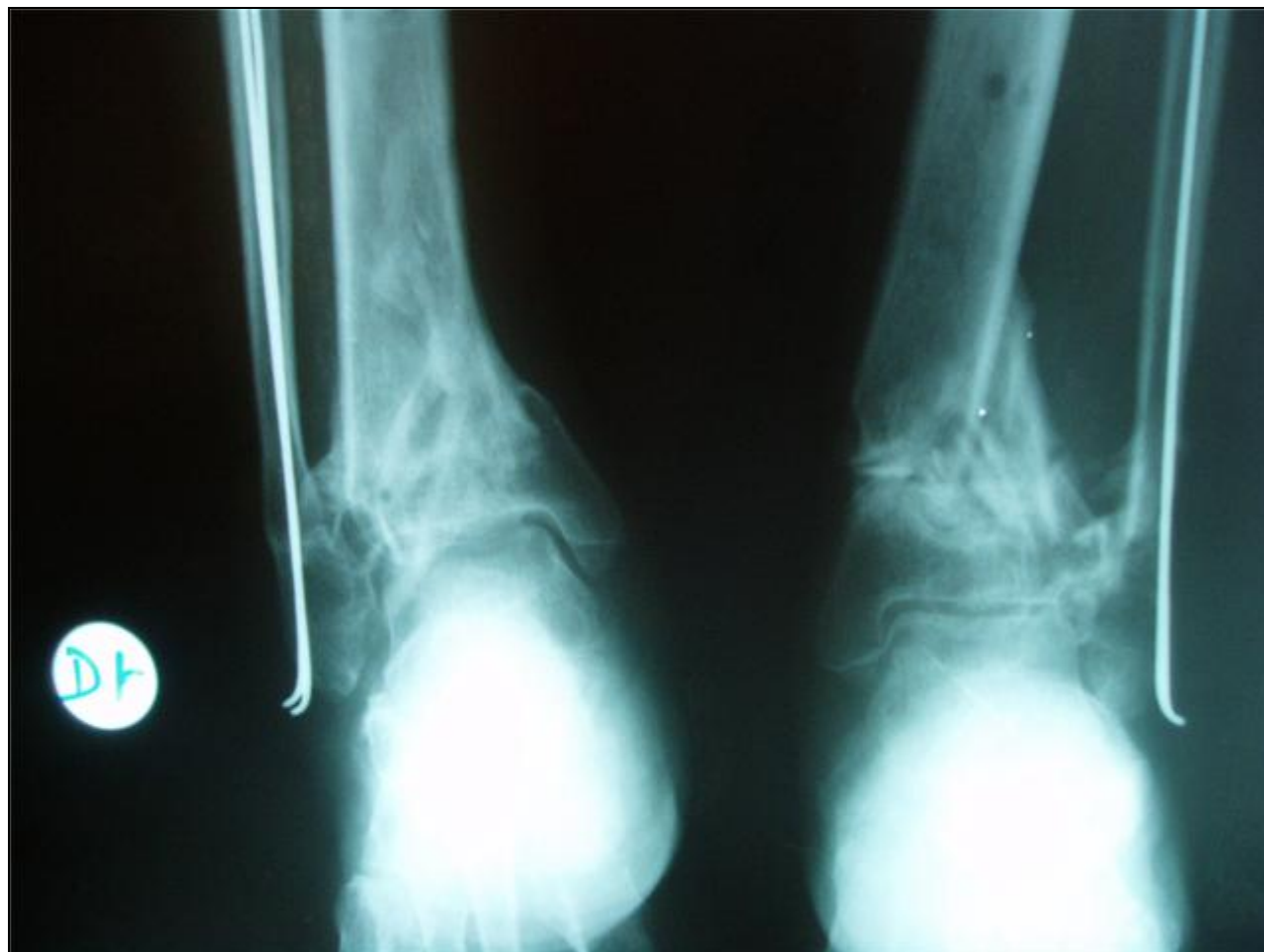


Figure 21: Recul de 2 ans: varus à gauche et valgus à droite

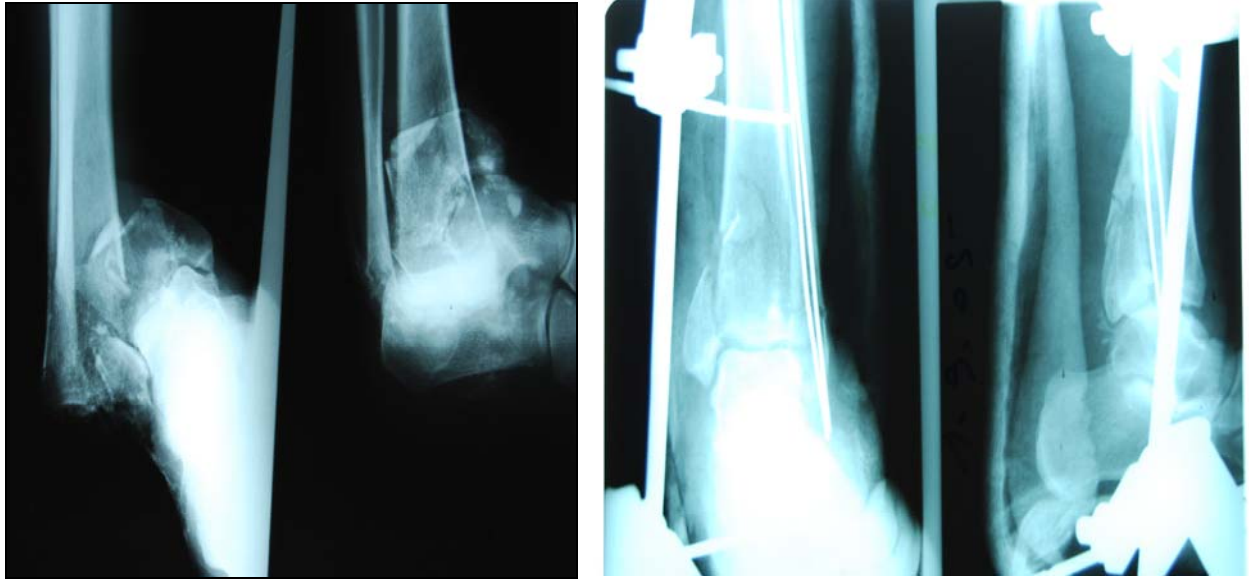

Figure 22: Fracture luxation comminutive du pilon tibial traitée par double embrochage du péroné avec mise en place d'un fixateur externe métatarso-tibial

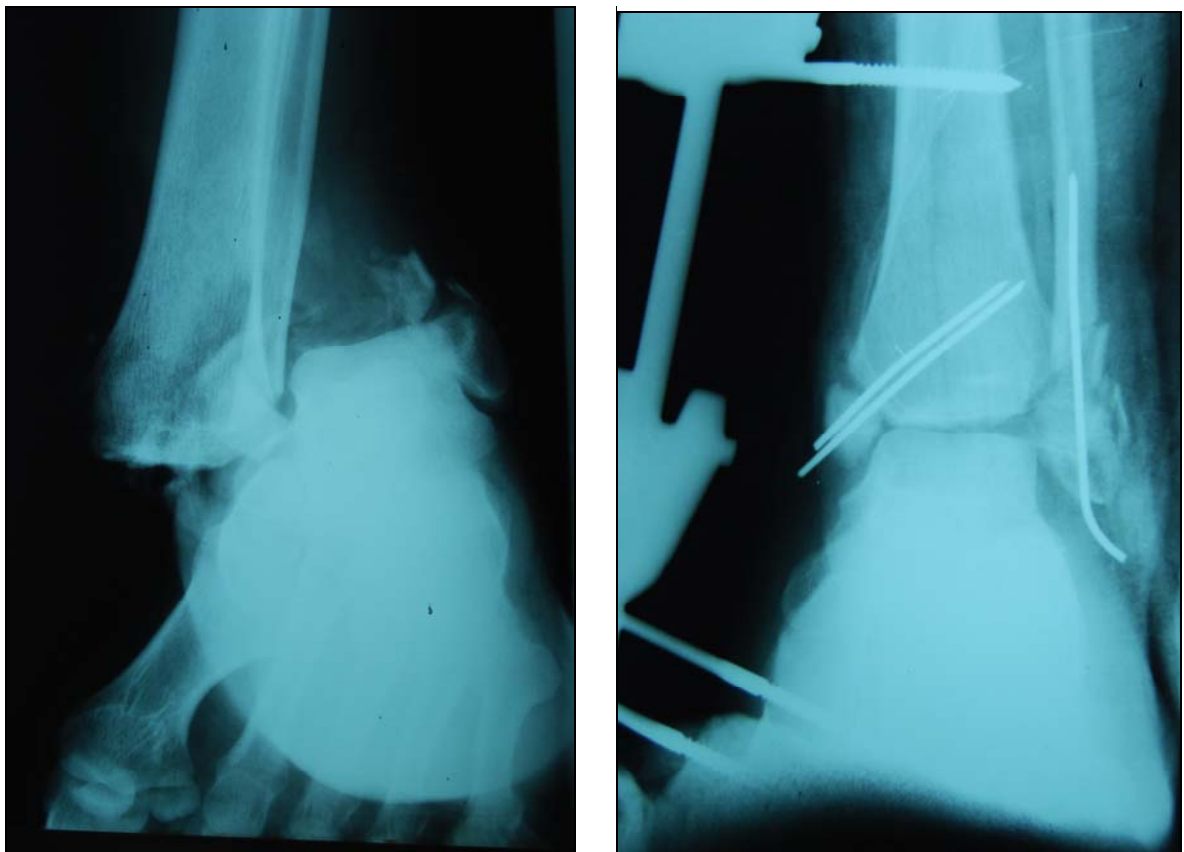


Figure 23: Fracture luxation ouverte bimaléolaire traitée par embrochage ascendant du péroné et double embrochage de la malléole interne complétée par fixation externe métatarso-tibial

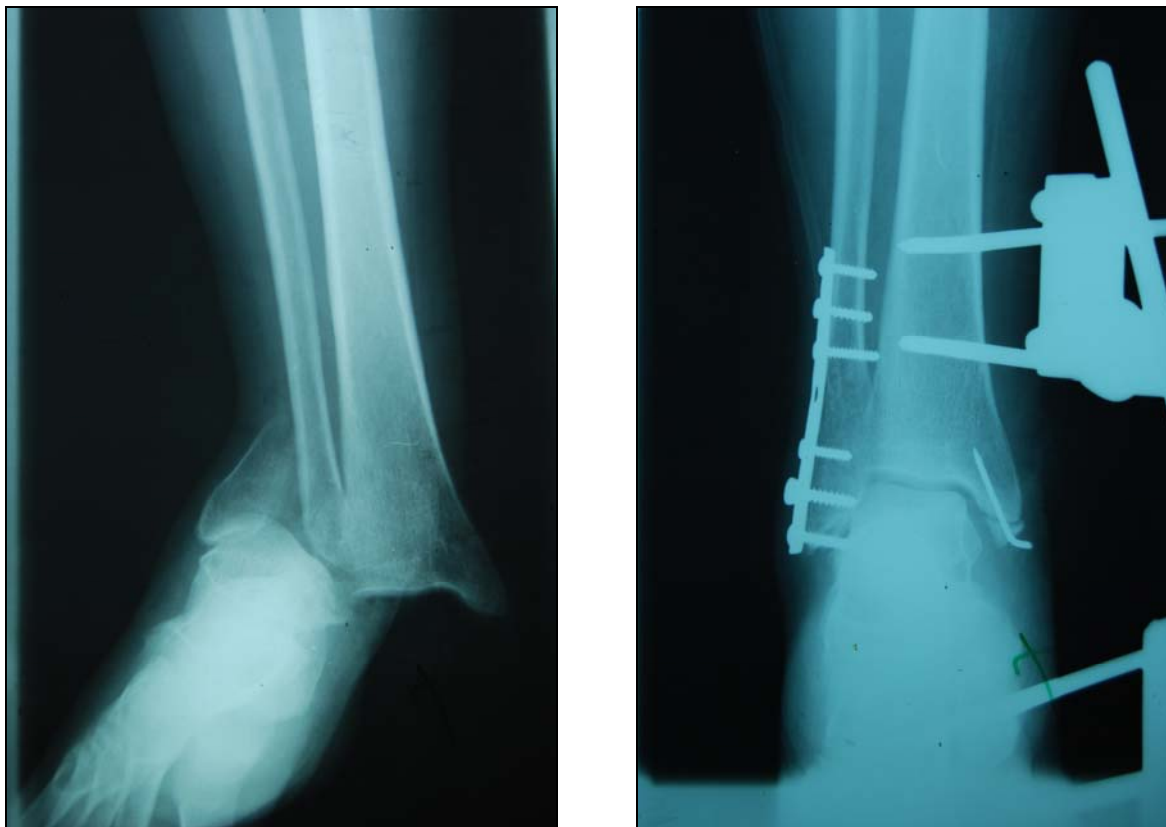

Figure 24: Fracture luxation de la cheville traitée par plaque vissée du péroné et embrochage de la malléole interne complétée par fixateur externe tibio-métatarsien type Hoffman

Fixateur d'Hoffman dans les fractures de la cheville

Tableau n°IV: Tableau récapitulatif des résultats

Obs N°	Age Sexe	Etiologie	Côté Atteint	Bilan Rx		Lésions associées	Traitement				Qualité De la Réduction	Complications	Evolution (Lechevallier)
				Anatomie pathologie	Type Lésion Cutanée		Délai opératoire	Type anesthésie	Parage + ATB	Ostéosynthèse Associée			
1	74 F	AVP	Dt	Bimalléolaire	II	RAS	24 h	AG	+	3 vis tibio-astragaliennes	Bonne	RAS	Bonne
2	34 F	AVP	Gh	Pilon tibial	II	TC	Même jour	RA	+	Vis syndesmose+vis malléolaire interne+plaque péroné	Bonne	RAS	Bonne
3	58 H	AVP	Dt	Pilon tibial + Luxation Tibio-Astragalienne	II	RAS	24 h	RA	+	Vis syndesmose+ vis malléolaire interne	Bonne	RAS	Bonne
4	27 H	AVP	Dt	Bimalléolaire + luxation tibio-astragalienne.	II	TC	24 h	AG	+	Vis molléole interne + vis syndesmose + vis postérieure	Bonne	RAS	Bonne
5	54 F	Chute	Gh	Bimalléolaire + sub-luxation astragale	III	RAS	Même jour	RA	+	Vis syndesmose+ vis malléolaire externe + plaque péroné	Bonne	Infection profonde + syndrome algodystrophique	Bonne
6	50 F	Chute	Gh	Bimalléolaire + luxation tibio-astragalienne	III	RAS	24 h	RA	+	Broche malléole interne + plaque péroné	Bonne	Persistance de la luxation	Bonne
7	50 F	AVP	Gh	Bimalléolaire + luxation tibio-astragalienne	III	Fr. Luxation épaule dt	24 h	RA	+	Broches péroné + 2 broches internes	Bonne	RAS	Bonne
8	32 H	Chute	Gh	Pilon tibial	II	RAS	24 h	RA	+	-	Valgus de 5°	Infection superficielle	moyenne


Fixateur d'Hoffman dans les fractures de la cheville

Tableau n°V: Tableau récapitulatif des résultats (suite)

Obs N°	Age Sexe	Etiologie	Côté Atteint	Bilan Rx		Lésions associées	Traitement				Qualité De la Réduction	Complications	Evolution (Lechevallier)
				Anatomie pathologie	Type Lésion Cutanée		Délai opératoire	Type anesthésie	Parage + ATB	Ostéosynthèse Associée			
9	41 H	AVP	Gh	Pilon tibial	Fermée	RAS	24 h	RA	+	Plaque péroné	Bonne	RAS	Bonne
10	54 F	Chute	Dt	Pilon tibial	II	RAS	Même jour	RA	+	RAS	Valgus de 5°	Infection superficielle + syndrome algodystrophique	mauvaise
11	37 H	AVP	Gh	Pilon tibial	III	RAS	24 h	RA	+	Plaque péroné	Récurvatum de 5°	RAS	Bonne
12	29 H	Chute	Gh	Pilon tibial	III	Fracture de rotule	24 h	RA	+	Plaque péroné + 2 vis antéro-postérieur	Varus de 10°	Infection profonde + Pseudarthrose aseptique	Moyenne
13	40 H	AVP	Dt	Pilon tibial	Fermée	RAS	Même jour	AG	+	Vis syndesmose	Bonne	RAS	Bonne
14	34 H	AVP	Dt	Pilon tibial	Fermée	TC + Traumatisme facial	24 h	RA	+	plaque péroné + vis syndesmose + vis malléole interne + vis antéro-postérieur	Récurvatum De 7°	Infection profonde	Moyenne
15	33 H	AVP	Dt	Bimalléolaire	I	RAS	24 h	RA	+	Broches péroné + embrochage en croix de la malléole interne	Varus de 5°	PDV	PDV
16	50 H	Chute	Dt	Bimalléolaire	Fermée	TC + traumatisme abdominal	6 jour	RA	+	RAS	Bonne	PDV	PDV
17	24 H	Chute	Gh	Bimalléolaire	I	Fr. clavicule	Même jour	AG	+	Plaque péroné	Bonne	PDV	PDV
18	54 H	Chute	Gh	bimalléolaire	II	RAS	3 jour	RA	+	Broches péroné	Bonne	PDV	PDV
19	48 H	Chute	Gh	Pilon tibial	I	RAS	24h	RA	+	Plaque péroné	Bonne	PDV	PDV

Tableau n°VI: Tableau récapitulatif des résultats (suite)

Obs N°	Age Sexe	Etiologie	Côté Atteint	Bilan Rx		Lésions associées	Traitement				Qualité De la Réduction	Complications	Evolution (Lechevallier)
				Anatomie pathologie	Type Lésion Cutanée		Délai opératoire	Type anesthésie	Parage + ATB	Ostéosynthèse Associée			
20	42 H	AVP	Dt	Bimalléolaire	III	Fr. humérus	Même jour	RA	+	broche péroné	Valgus de 5°	PDV	PDV
21	52 H	Chute	Dt	Pilon tibial	Fermée	TC	Même jour	RA	+	Broche péroné	Valgus de 10°	arthrose	Moyenne
22	52 H	Chute	Gh	Pilon tibial	II	TC	Même jour	RA	+	RAS	Bonne	RAS	Bonne
23	35 H	Chute	Dt	Bimalléolaire	III	Fr. fémur	Même jour	AG	+	Broches péroné	Bonne	PDV	PDV
24	45 F	Chute	Gh	Bimalléolaire	II	RAS	Même jour	RA	+	Broches péroné	Bonne	PDV	PDV
25	16 H	AVP	Dt	Astragale	II	Amputation du 4 ^{ème} orteil dt + TC	Même jour	RA	+	RAS	Bonne	PDV	PDV
26	51 H	AVP	Gh	Pilon tibial	Fermée	RAS	24 h	RA	+	2 vis malléole interne	Bonne	PDV	PDV



DISCUSSION

I. Epidémiologie:

1-Répartition selon l'âge :

Comme il est rapporté dans différentes séries de la littérature (tableau IV), les fractures complexes de la cheville sont habituellement l'apanage du sujet jeune actif.

Dans notre série, l'âge de nos patients varie entre 16 et 74 ans, avec une moyenne d'âge de 41,88 ans.

L'atteinte fréquente de cette tranche d'âge est grave car elle retentit sur l'activité socio-économique de cette jeune population.

Tableau VII : Comparaison des séries selon l'âge

Série	Moyenne d'âge (ans)
Talbi (6)	34
Yilmaz (7)	38,4
Amhajji (8)	34
Tahiri (9)	36
Golubovic (10)	45,8
Vidayadhara (11)	34
Notre série	41,88

2- Répartition selon le sexe :

La prédominance masculine est retrouvée dans notre série est due au fait que les hommes sont plus exposés aux traumatismes violents et aux accidents de travail. Nos données concordent avec les autres séries (tableau V)

Tableau VIII : Comparaison des séries selon le sexe

Série	Hommes (%)	Femmes (%)
Golubovic (10)	70,2	29,9
Yilmaz (7)	64,5	35,5
Moyikoua (12)	72,8	28,2
Amhajjl (8)	66,6	33,3
Tahiri (9)	70	30
Mseddi (13)	82,35	17,65
Notre série	69,24	30,76

3- Répartition selon les étiologies :

Dans notre série les AVP représentent l'étiologie la plus fréquente, ceci pourrait être expliqué par l'ascension du nombre des accidents de la route.

Dans d'autre série, les chutes constituent l'étiologie principale (8). Ces chutes surviennent souvent suite à une imprudence ou à l'inexistence de mesures de protection conformes dans les lieux de travail.

Tableau IX : Comparaison des séries selon l'étiologie

Série	AVP	chute	Autres
Talbi (6)	64	30	6
Tahiri (9)	46	52	2
Mseddi (13)	76	21	3
Amhajji (8)	26,6	73,3	-
Yih-shium lee (14)	82,2	27,3	-
Clemen (15)	47	53	-
Notre série	61,2	38,8	-

4- Répartition selon le côté atteint :

Le côté droit est plus touché dans notre étude ainsi que celle de Amhajji (8) et Tahiri (9).

Dans d'autres séries, l'atteinte du côté droit et du côté gauche sont de fréquence identique pour les fractures de la cheville.

II. Etude Anatomopathologique :

1- Lésions osseuses :

1-1 Fractures bimalleolaires :

Les fractures bimalleolaires ont fait l'objet de très nombreuses classifications se fondant soit sur le mécanisme lésionnel, soit sur la hauteur du trait péroné par rapport à la syndesmose (16).

La classification de Weber permet de classer ces fractures en trois types (17).

- Type A : les fractures sus-tuberculaires (mécanisme d'abduction ou de rotation)
- Type B : les fractures inter-tuberculaire (mécanisme de rotation)
- Type C : les fractures sous-tuberculaire (mécanisme d'adduction)

Dans la littérature le type B est le plus fréquent (6,19), dans notre série on note la prédominance du type A.

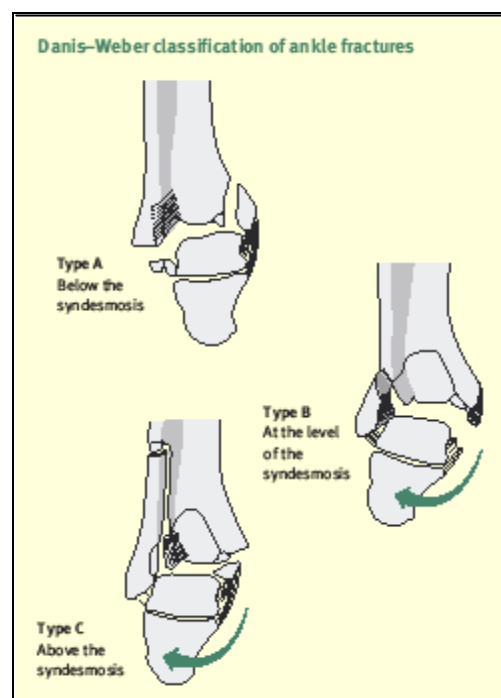


Figure 25 : Classification des fractures bimalléolaires selon Weber (18)

Tableau X : Type de fracture bimalleolaire dans la littérature selon la classification de Weber

Type	A	B	C
Talbi (6)	22,7	45,4	31,8
Jarde (19)	13	56	31
Notre série	72,72	27,28	0

1-2 Fractures du pilon tibial :

Les fractures du pilon tibial sont rares, elles représentent 9% des fractures du membre inférieur et 7% des fractures du tibia selon Tahiri(9).

L'extrême diversité des formes anatomiques observées avec association habituelle des lésions de la pince malléolaire rend difficile une classification, et plusieurs classification ont été publiées.

La classification de Vives(1984) (18) semble plus claire et plus pratique.

Vives distingue globalement quatre grands groupes :

- Type I: fracture incomplète simple.
- Type II: fracture complète simple.
- Type III: fracture incomplète complexe.
- type IV: fracture complète complexe.

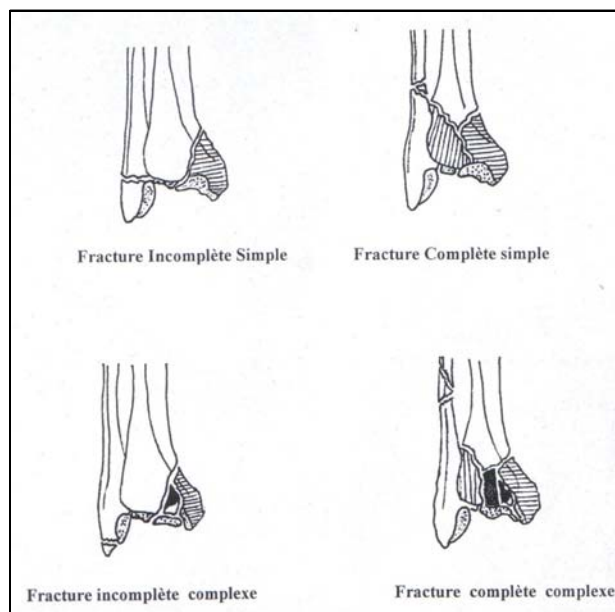


Figure 26: Classification des fractures du pilon tibial selon Vives

Dans la littérature, le type (IV) est le plus fréquent (9,11), dans notre série on note la prédominance du même type.

Tableau XI : Type de fracture du pilon tibial dans la littérature selon la classification de Vives

Série	Fr. complète (%)	Fr. incomplète (%)
Tahiri (9)	89	11
Vidyadhara (11)	61,9	38,1
Talbi (6)	60	30
Notre série	78,28	21,72

1-3 Fractures de l'astragale :

Ces fractures sont rares, peuvent retentir sur la mobilité des articulations adjacentes et sur la vascularisation de l'os entrainant ainsi une arthrose et la nécrose aseptique de l'astragale. Elles sont le plus souvent ouvertes (20,17).

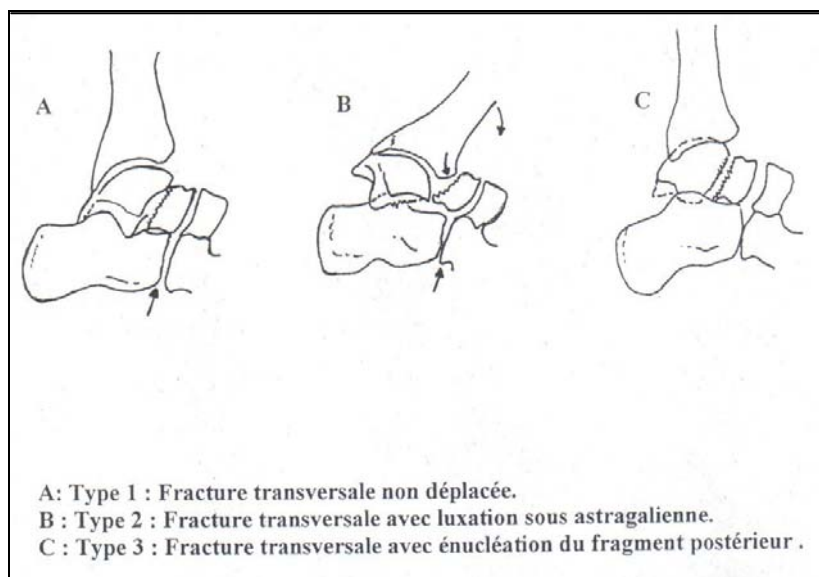


Figure 27: Classification des fractures de l'astragale selon Butel et Witvoet

Tableau XII: Répartition des fractures de l'astragale selon les auteurs

Série	Nombre totale	Nombre de fracture ouverte	%	Type anatomopathologique
TALBI (6)	3	3	100	1.II 2.III
MILENKOVIC (20)	11	11	100	2.II 9.III
Notre série	1	1	100	II

2- Lésions cutanées :

La majorité de nos patients présentaient des fractures ouvertes de la cheville.

2-1 Type d'ouverture cutanée :

L'étude du type d'ouverture cutanée a fait appel à la classification de Cauchoix et Duparc (21).

Classification de Cauchoix et Duparc :

- Type I : c'est une lésion bénigne, il s'agit d'une plaie punctiforme ou linéaire a bords nets permettant une suture sans tension après parage.

- Type II : regroupe toutes les lésions cutanées comportant une contusion cutanée et qui ont un risque élevé de nécrose secondaire en regard du foyer de fracture après suture.
- Type III : ces lésions sont caractérisées par l'existence d'une perte de substance en regard ou à proximité du foyer de fracture.

Le tableau (X) compare les résultats des différents auteurs selon cette classification

Tableau XIII: Répartition des fractures ouverte selon Cauchoix et Duparc

Série	Type I (%)	Type II (%)	Type III (%)
SOUNA (22)	60	16	24
TALBI (6)	42	30	28
Moyikoua (12)	21,7	66,7	13,6
Clement (15)	23	63	14
Sirkin (24)	5	30	65
Kalenderer (25)	0	60	40
Notre série	15	55	30

3- Traumatismes associés :

Vu la violence du traumatisme initial, les lésions associées sont fréquentes, soit d'ordre locorégional, comme les fractures du fémur, les luxations tibio-astragaliennes et les fractures de la diaphyse tibiale, soit d'ordre général dans le cadre des polytraumatismes ou des polyfractures (9).

III-Diagnostic :

1- Examen clinique : (17,6)

Les fractures de la cheville peuvent revêtir des tableaux cliniques très variés.

Il est souvent difficile de préciser suffisamment le mécanisme, et l'impotence fonctionnelle chez tout traumatisé de la cheville.

Il est bon pourtant de s'enquérir avant l'examen, des renseignements sur l'accident et d'estimer l'impotence fonctionnelle, ne serait que pour déchausser le pied sans en exagérer la déformation.

1-1 L'interrogatoire

Doit préciser les antécédents du patient (diabète, cardiopathie ou autres tares associées), l'heure et les circonstances du traumatisme (AVP, chute, écrasement, sport ...) tout en essayant de connaître la position du pied avant le traumatisme, la direction de la force vulnérante et le point d'impact.

1-2 L'inspection

Se fait sur un pied nu que l'on examinera de tout côté, elle permet d'apprécier l'état des parties molles: on note avec soin les surfaces cutanées menacées par une saillie osseuse, les décollements sous-cutanés, les excoriations, les altérations précoces causées par un retard de la prise en charge (œdème, phlyctène ...)

Toutes ces lésions vont gêner et faire modifier l'attitude thérapeutique du fait du risque de nécrose cutanée secondaire dont on comprend la gravité lorsqu'elle survient tardivement à bat bruit.

On recherchera aussi une déformation des malléoles, désaxation ou élargissement du cou de pied. Une luxation postérieure du pied se voit en raccourcissement du dos du pied et à la concavité exagérée du tendon d'Achille.

1-3 La palpation

Autant l'inspection est précieuse, autant la palpation et l'exploration des mobilités normales et anormales obligatoire.

Les points douloureux ligamentaires sont recherchés avant l'anesthésie, et les mobilités anormales explorées en per-opératoire.

La palpation douce à travers parfois un œdème qui masque la déformation peut mettre en évidence un coup de hache externe malléolaire. Le péroné sera palpé sur toute sa longueur à la recherche d'un point douloureux exquis haut situé.

S'il n'est pas indifférent de dépister une ischémie, ou une complication nerveuse, il est tout aussi important de connaître l'état artériel du sujet et d'estimer les pouls pédieux et tibial postérieur, et la trophicité du pied blessé.

Enfin, une grosse cheville, tendue, vite couverte de phlyctènes, plus tard ecchymotique, reste suspecte jusqu'à la preuve radiologique.

2- Examen radiologique :

Le bilan radiologique comporte une radiographie de cheville avec cliché de face et de profil, et un cliché prenant toute la jambe à la recherche d'une lésion haute. Parfois on est amené à demander une TDM de la cheville (18,26,27,28).

Dans notre contexte, la réalisation de ce bilan rencontre des difficultés de réalisation au niveau du service d'urgence avec des clichés parfois de mauvaise qualité rendant l'interprétation difficile.

D'où l'intérêt de refaire le bilan au bloc sous anesthésie avec traction.

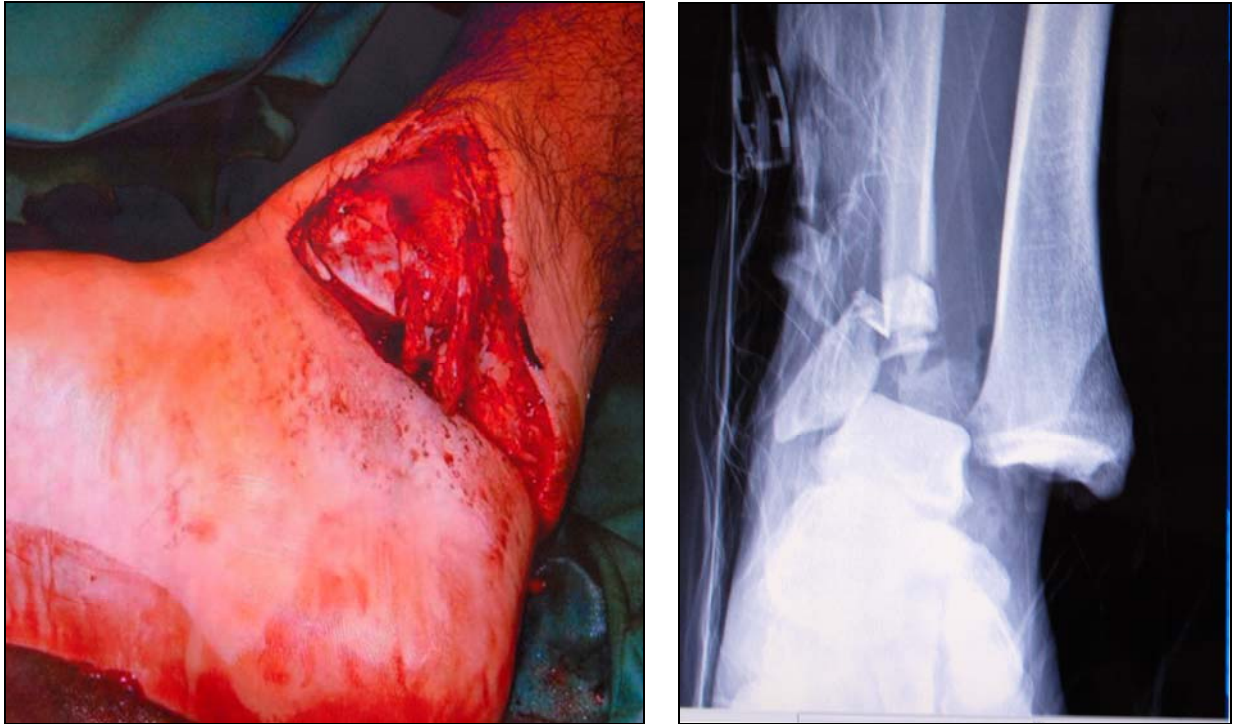

Figure 28: Fracture luxation tibio-astragaliennne ouverte

IV. Traitement :

1- But :

Le traitement d'une fracture complexe de la cheville est une urgence (6,8,29). Son but est de :

- Intervenir précocement pour diminuer le risque infectieux.
- Réduire et stabiliser le foyer de fracture.
- Conserver les axes anatomiques et reprendre une fonction normale.
- Prévenir les troubles trophiques et les raideurs articulaires par la reprise de la marche et la mobilisation des articulations du genou et de la cheville.
- Corriger les troubles vasculo-nerveux en aval et traiter les lésions cutanées.

2- Moyens :

Le déroulement de cette phase est standardisé :

- Préparation.
- Parage.
- Fixation osseuse.
- Réparation d'une éventuelle lésion vasculaire et ou nerveuse.
- Couverture cutanée.

2-1 La préparation du membre blessé :

Le malade étant déjà sous anesthésie, la préparation doit comprendre : rasage, brossage, désinfection parfaite de la peau par des solutions antiseptiques. Il est ensuite procédé par l'installation du premier champ opératoire pour aborder.

2-2 Le parage chirurgical du foyer de fracture :

Ce parage consiste à transformer la plaie souillée en plaie propre, par l'ablation de toutes les souillures et corps étrangers, excision de tous les tissus dévitalisés susceptible de favoriser le développement microbien.

C'est au cours de ce parage que l'on fait le bilan exact des lésions associées, musculaires, aponévrotiques, vasculaires et nerveuses.

Ce parage doit être conduit minutieusement de la superficie à la profondeur, en changeant fréquemment d'instruments.

Les berges cutanées et les tissus sous-cutanés sont excisés économiquement, les décollements sous cutanés sont explorés, les épanchements sero-hématiques évacués.

Il est parfois nécessaire d'avoir un abord plus large pour explorer le foyer de fracture ou le paquet vasculo-nerveux.

Dans les plaies types II et III, l'attention de l'opérateur sera particulière lors des incisions d'agrandissement afin d'éviter un risque supplémentaire de nécrose cutanée, c'est dire le souci que l'on doit avoir en permanence pour la couverture osseuse.

Le foyer osseux est abordé en dernier lieu, les extrémités fracturaires sont nettoyées à la curette. Il faut éviter tout déperiostage intensif.

Les gros fragments osseux doivent être conservés, les petites esquilles dévitalisées et souillées sont excisées. Le foyer est ensuite lavé et rincé au sérum ou avec des solutions antiseptiques.

Au terme du parage qui avec les antibiotiques et la sérovaccination constituent les premiers éléments de la lutte contre l'infection, il faut envisager :

- la réduction et la contention de la fracture.
- la couverture osseuse.

Tableau XIV : comparaison entre les séries du parage, antibiothérapie et délai de fixation

Série	Parage(%)	antibiothérapie	Délai d'intervention
Robinet (30)	100	Amoxicilline+acide clavulanique	Immédiat
Souna (22)	100	Céphalosporine	Moins de 24h
Amhajji (4)	100	Amoxicilline+acide clavulanique	Moins de 72h
Notre série	100	Amoxicilline+acide clavulanique	24h

Tous les auteurs sont unanimes pour un parage systématique dès l'arrivée du patient (4,22,30).

Pour l'antibiothérapie, le type utilisé diffère d'une série à l'autre, probablement que ceci dépend de la disponibilité et du coût des molécules.

Pour le délai de fixation, les auteurs confirment l'urgence du traitement. Notre série rejoint les autres à ce propos.

2-3 La fixation osseuse :

a) Le fixateur d'Hoffman : (2,31,32)

Le fixateur externe d'Hoffman réalise un montage se composant de trois éléments principaux :

- Les fiches.
- Les poignées à rotule.
- Les barres d'union.

° **Les fiches** : elles ont un diamètre de 4 mm et une longueur variant de 11 cm à 17 cm. Deux parties filetées séparées par un segment lisse, leur assurant un bon appui sur les deux corticales osseuses, l'espacement des filetages est proportionnel à la longueur des fiches.

° **Les poignées à rotules** : les poignées à rotules solidarissant un groupe de fiches et la barre d'union. Elles sont constituées de deux éléments, une partie longitudinale assurant la fixité aux fiches et la rotule s'adaptant à la barre d'union. La partie longitudinale est en forme d'étau dont les bords sont couverts en dedans d'une couche de « Resofil », matière isolante contre les couples électriques. Le serrage s'effectue par deux vis à tête carrée. La rotule est percée d'un conduit destiné à recevoir la barre d'union.

Elle est mobile dans le plan des flasques qui lui servent de boîtier selon un angle de 77°. Les flasques sont elles même mobiles autour d'un axe perpendiculaire à la partie longitudinale de la poignée. Ainsi, la barre d'union peut être mobilisée dans tous les plans de l'espace avant le blocage du montage, ce dernier s'effectue en serrant une seule vis à ailette et à tête carrée.

Ce dispositif qui constitue l'originalité du fixateur externe d'Hoffman à un double intérêt :

- La mise en place des fiches est facile puisqu'on n'a pas à se préoccuper d'un alignement ultérieur.
- La réduction du foyer est simple, les poignées solidaires des fragments osseux en permettant la réalisation aisée et la fixation par blocage de la barre d'union.

° **La barre d'union** : la barre d'union relie par l'intermédiaire des poignées à rotule les groupes de fiches entre eux. Elle est de longueurs variables, les plus grandes faisant 40

cm, et leur calibre est de 8 mm. Il en existe deux types : les barres simples droites coudées, ou contre coudées et les barres à compression.

Ce fixateur externe d'Hoffman offre plusieurs intérêts thérapeutiques, à savoir (22,33) :

- Assurer la stabilité du foyer de fracture pour une consolidation optimale,
- Assurer un effet antalgique,
- Assurer l'accessibilité des plaies tégumentaires associées à la fracture afin de les traiter.

A noter comme même quelques inconvénients tel que :

- C'est un matériel encombrant.
- Nécessité d'un pansement régulièrement refait sur les orifices de fiches et infections superficielles fréquentes.
- Risque théorique de plaie nerveuse.
- Enraidissement transitoire de l'articulation.
- Technique de pose qui doit être bien métrisée.

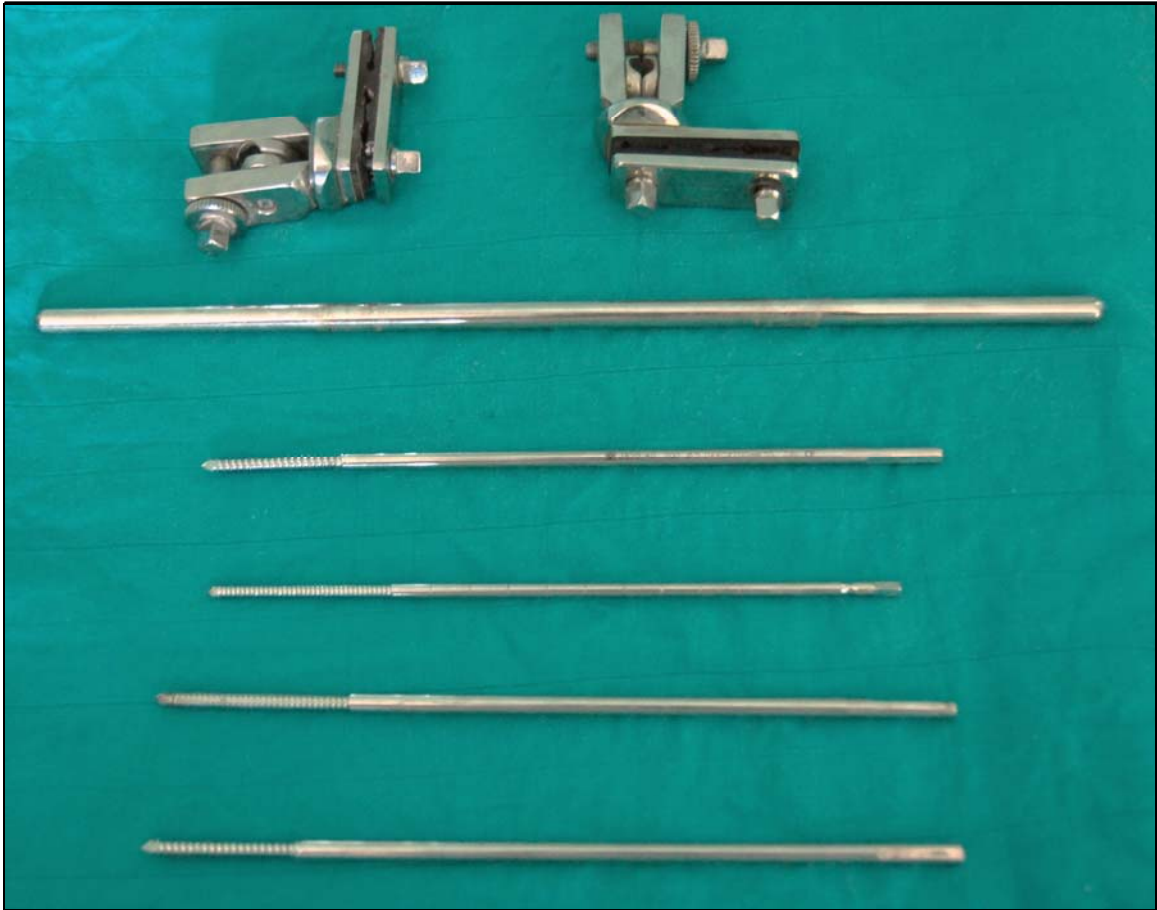

Figure 29: image montrant les différentes composantes du fixateur externe d'Hoffman

b) Autres types de fixateurs externes :

A citer à titre indicatif puisque notre série d'étude a été basée sur l'utilisation du fixateur d'Hoffman chez tous nos patients.

- Le fixateur circulaire d'Ilisarov(34), conçu par Barner en 1944 et développé par Ilisarov. Il comporte 32 pièces polyvalentes que l'on peut associer selon une infinité de combinaisons permettant de s'adapter à tous les os longs et à de nombreuses situations pathologiques, rarement utilisé dans notre contexte vu l'inaccessibilité au matériel dans les situations d'urgence et la complexité du montage.
- Le fixateur externe type AO, mis au point par l'association Suisse pour l'étude de l'ostéosynthèse. Il confère une grande stabilité et permet de ponter de plus grandes distance. Les différentes déformations dans les plans sagittal et frontal peuvent être corrigées.
- Le fixateur de Judet (34) : conçu en 1959 pour le traitement des pseudarthroses, sa mise en place sur une fracture nécessite une réduction préalable, à foyer ouvert le plus souvent.
- Le fixateur du service de santé des armées(35,36) : mis au point en 1979, il s'agit d'un appareil simple robuste qui permet une contention stable après réduction, même approximative à proximité des combats.

c) La fixation externe métatarso-tibiale :

L'indication de modèle de fixation dans les fractures de la cheville n'est pas un choix délibéré du chirurgien, mais elle est imposée par la présence de large lésions cutanées et musculaires contre-indiquant toute ostéosynthèse interne, et également dans les fractures comminutives des os de l'articulation de la cheville où cette fixation externe métatarso-tibiale assure une réduction du foyer de fracture par effet de ligamentotaxis (9,32).

Les publications dans ce sens sont rares. Nous avons choisi d'implanter les fiches au niveau des métatarsiens et de ne pas faire de fixation au niveau des os du tarse à cause du

risque de lésions vasculaires du pédicule tibial postérieur et également à cause du risque infectieux pouvant entraîner une calcanéite de traitement redoutable (37)

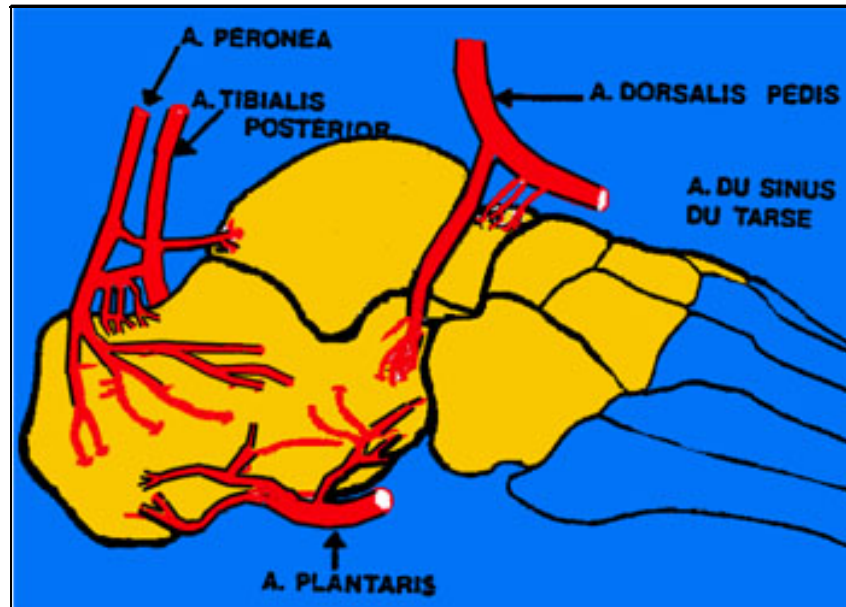


Figure 30: schéma montrant la localisation du pédicule tibial postérieur

Il est certain que la stabilité de ce montage n'est pas quasiment parfaite, cette stabilité doit être améliorée souvent par une ostéosynthèse du péroné ou par des ostéosyntheses à minima au niveau des foyers de fracture (38,39)

Cette fixation a un avantage car elle permet des gestes de couverture cutanée.

d) Technique opératoire : (32)

d-1 Le parage :

Le parage constitue une des étapes fondamentales du traitement des fractures ouvertes de la cheville.

Ce parage doit être soigneux respectant des règles bien précises.

Le premier temps est un lavage abondant au sérum et une solution antiseptique.

Après installation du membre, on procédera à l'évaluation exacte des lésions cutanées, musculo-aponévrotiques, vasculo-nerveuses et osseuses.

Les parties molles dévitalisées doivent être excisées en respectant les éléments vasculo-nerveux.

Les petites esquilles osseuses seront enlevées, un lavage avec curetage des extrémités fracturaires sera fait.

Après ce temps capital, le deuxième temps commence après changement des instruments.

d-2 Mise en place du fixateur externe :

- Technique de la mise en place : Malade en décubitus dorsal, sous anesthésie, des clichés de traction sont réalisés. L'emplacement des fiches et de la barre d'union doit être raisonné en fonction du déplacement afin de ne pas gêner l'interprétation des contrôles radiologiques et les gestes chirurgicaux complémentaires (greffes osseuses, lambeaux de couverture ,,)
- Description du montage :
 - Au niveau du tibia, on place deux fiches dans un plan frontal, parallèle à l'articulation tibio-astragaliennne.
 - Au niveau métatarsien, les fiches sont placées parallèlement aux précédentes mais dans un plan orthogonal.
 - Après implantation des fiches, les poignées porte-fiches sont mises en place.
 - Ensuite ces poignets sont solidarisés par la barre d'union, ce qui réalise un jeu de fixateur externe.
- Réduction et contention :

La réduction est obtenue par traction manuelle et contrôlée par un cliché de face et profil.

d-3 Traitement de l'ouverture cutanée :

La réparation des lésions cutanées constituent un temps essentiel au traitement des fractures ouvertes.

Ce traitement doit être simple permettant une bonne couverture osseuse. Notre attitude est d'éviter tant que possible les mobilisations cutanées afin d'évaluer de manière précise l'état vasculaire des tissus.

Dans notre série, les gestes cutanés ont été représentés comme suit :

Une cicatrisation cutanée spontanée chez 14 patients, soit un pourcentage de 70%.

Une cicatrisation dirigée chez 6 patients, soit un pourcentage de 30%.

Tableau XV : comparaison de la cicatrisation cutanée selon les séries

Série	Cicatrisation spontanée (%)	Cicatrisation dirigée (%)	Grefte cutanée (%)
Tahiri (9)	72	21	7
Talbi (6)	77,22	20	2,77
Notre série	70	30	-

d-4 Gestes osseux complémentaires :

Pour augmenter la stabilisation osseuse, des gestes de fixation sont parfois utilisés.

Dans notre série, nous avons eu recours dans 21 cas à :

- un embrochage de la malléole interne.
- Un embrochage du péroné.
- Un vissage antéro-postérieure.
- Un vissage de la malléole interne.
- Un vissage de la syndesmose.
- Une ostéosynthèse du péroné par plaque vissée.

Plusieurs auteurs préconisent que le choix thérapeutique d'une fixation externe associée à une ostéosynthèse interne est apparu comme une bonne alternative dans les fractures comminutives ou avec troubles trophiques (38,39).

d-5 L'immobilisation plâtrée :

A la fin de l'intervention, nous réalisons une immobilisation par attelle plâtrée postérieure, et ceci pour des raisons suivantes :

- il prévient l'équinisme antalgique et le risque d'algodystrophie secondaire.
- il prévient le démontage précoce chez les patients indisciplinés ou agités.
- il favorise la cicatrisation des parties molles.

Cette immobilisation sera maintenue jusqu'à la cicatrisation des lésions cutanées en moyenne d'une durée de 1 mois.

d-6 Soins post-opératoires :

Des soins réguliers sont faits :

- au niveau des fiches qui sont nettoyées avec une solution antiseptique puis enveloppées pas des compresses sèches.
- Les soins de la plaie sont également réalisés.

d-7 Rééducation :

Elle doit débuter tôt au cours de la période postopératoire.

Elle vise particulièrement la prévention des phlébites, la lutte contre l'œdème par la surélévation du membre et le drainage lymphatique manuel. Elle permet également la prévention des raideurs et des amyotrophies (40).

La rééducation est indiquée dès les premiers jours suivant la fracture car sa précocité limite les conséquences fonctionnelles. Mais c'est à l'ablation du fixateur et à la reprise d'appui qu'elle prend toute sa place.

L'association d'un traitement antalgique et d'une cryothérapie est préconisée pour traiter les phénomènes douloureux. Durant la phase d'appui partiel, le travail musculaire du segment jambier contre résistance croissante est entrepris. Il a pour but la prévention du déficit du quadriceps et des ischio-jambiers, la mobilisation passive de toutes les articulations de l'avant-pied et la médio-tarsienne. La phase d'appui total est la plus active de la kinésithérapie, son

objectif est de réduire les déficits pour permettre au patient de retrouver sa vie antérieure au traumatisme (41).

V- Les complications du traitement par fixateur d'Hoffman :

1- Les complications précoces et secondaires :

1-1 générales :

a) Thromboemboliques :

Le décubitus, la décharge simple d'un membre, l'immobilisation plâtrée du membre inférieur sont des facteurs de risque de ces complications.

Nous n'avons relevé aucun cas dans notre série, ceci peut être en rapport avec :

- La prévention de ce type de complication par l'héparinothérapie de bas poids moléculaire, le lever précoce et la mobilisation précoce (42).

b) Embolie pulmonaire :

Généralement fréquente au niveau de la diaphyse fémorale, rare au niveau de la jambe et la cheville. Dans notre série, cette complication n'a été relevée chez aucun patient.

Aucune autre série d'étude ne mentionne cette complication(42).

1-2 Locale :

a) Le phénomène « d'intolérance des fiches » :

Il ne s'agit pas de phénomène infectieux ou inflammatoire, mais de micromouvements entraînant l'inflammation de la peau et des parties molles autour de la zone d'implantation des fiches.

Amhajji (8) a cité un pourcentage de 20% dans sa série traitée par antibiothérapie et soins locaux. Dans la revue de nos observations, nous n'avons pas relevé d'intolérance aux fiches.

b) L'infection précoce :

Elle survient au cours du premier mois postopératoire, son taux globale moyen est de 31,25%, dans notre série, cette complication est retrouvée dans 5,5% (43).

L'antibiothérapie prophylactique, le parage soigneux de la plaie ainsi qu'une technique opératoire parfaite sont essentiels pour éviter l'infection postopératoire (37). Cette infection peut être superficielle ou profonde.

- Infection superficielle : la périphérie de l'orifice d'implantation des fiches devient inflammatoire, douloureuse. Elle nécessite des soins locaux et la mise en repos. En effet, la mobilisation de l'articulation entraîne une irritation de la peau au contact des fiches.

Si cette rougeur persiste, on est en droit de prescrire une antibiothérapie.

Dans notre série, nous avons relevé cette complication dans 12,5% des cas. Serbati (29) rapporte un taux de 5%.

- Infection profonde : parfois, l'écoulement du pus est libre, parfois provoqué par la pression des bords cutanés, paradoxalement, la douleur peut diminuer, l'intérêt donc d'examiner les orifices des fiches. Le traitement consiste en une antibiothérapie adaptée et des soins locaux.

Dans notre série, nous avons noté 18,75%, Serbati (37) rapporte un taux de 13%, Sirkin (24) rapporte 10,5% d'infection profonde.

Dans notre série, le taux d'infection superficielle et profonde est augmenté par rapport à celui des autres séries.

A noter que l'utilisation de la fixation externe a de grandes avantages dans la prévention des complications infectieuses (43, 44).

Wyrsh dans son étude randomisée décrit des résultats similaires entre l'ostéosynthèse et la fixation externe avec un taux de complications infectieuses moindre pour le fixateur externe (46).

2-Les complications tardives :

2-1 La pseudarthrose aseptique :

Le terme de pseudarthrose aseptique désigne l'absence de consolidation d'une fracture dans un délai de 6 à 8 mois, et nécessite une réintervention (45).

On distingue les pseudarthroses atrophiques et hypertrophiques.

Le diagnostic repose sur des critères cliniques et radiologiques :

- Critères cliniques :
 - Mobilité du foyer de fracture.
 - Douleur lors de la mise en charge.
 - Accessoirement, augmentation de la chaleur locale.

- Critère radiologique :

Persistance d'une solution de continuité avec un cal peu ou pas visible, elle peut être due :

- Au type de fracture : fracture multifragmentaire, fracture comminutive et fracture ouverte.
- Aux imperfections thérapeutiques : ostéosynthèse instable ou insuffisantes, persistance d'un espace interfragmentaire, ou déperiostage trop important(29).

Son traitement repose sur la reprise par ostéosynthèse interne et greffe osseuse(8).

Amhajji (8) rapporte une fréquence de 6,6%, Wyrsh(46) rapporte une fréquence de 5%.

Dans notre série, la pseudarthrose aseptique a été notée dans 6,25% des cas.

2-2 La pseudarthrose septique :

C'est l'absence de consolidation en milieu septique. Elle représente la complication la plus redoutable.

L'infection, l'absence de continuité osseuse et la couverture cutanée conditionnent l'évolution et le traitement de la pseudarthrose suppurée et impose de longues périodes d'hospitalisation (47).

Plusieurs méthodes sont utilisées pour le traitement des pseudarthroses septiques et on distingue :

a) La méthode d'Ilizarov :

Repose sur le principe de stabilisation dynamique du foyer de pseudarthrose et la reprise fonctionnelle, aboutissant à la consolidation et l'amélioration de la trophicité du membre, ce qui permettra l'assèchement des fistules(47).

b) La méthode de Papineau :

Consiste à pratiquer une greffe spongieuse à ciel ouvert après excision des tissus infectés(47).

c) La méthode séquentielle :

Visé à traiter les trois problèmes posés par la pseudarthrose septique et qui sont :

- L'infection par des interventions d'excision.
- La couverture qui se fait par lambeaux.
- La reconstruction osseuse(47).

Ces différentes séquences peuvent être plus ou moins associées entre elles suivant l'évolution de l'infection.

Serbaty (29) rapporte une fréquence de 8,5%, Ruedi et Ovidia (48) dépasse rarement 2% de pseudarthrose septique.

Dans notre série, nous n'avons relevé aucun cas de pseudarthrose aseptique.

2-3 L'osteite :

Il s'agit d'une infection osseuse chronique évoluant dans un foyer de fracture déjà consolidé (6,49).

Elle se manifeste cliniquement par une fistule avec écoulement purulent à la peau, et radiologiquement par un séquestre qui est parfois visible sous forme d'une écaille corticale densifiée.

Son traitement est médico-chirurgical et doit comporter :

- Une antibiothérapie prolongée pendant 1 à 3 mois.
- Une fistulectomie.
- La trépanation osseuse avec séquestrectomie.

Marsh (39) a trouvé une fréquence de 18,3%, dans notre série nous n'avons relevé aucun cas d'ostéite.

2-4 L'arthrose :

L'arthrose tibio-astragalienne est la complication la plus redoutable du traumatisme de la cheville car elle engage le pronostic fonctionnel d'une articulation de charge (29).

Ses étiologies sont multiples, représentées par :

- L'incongruence de la surface articulaire portante.
- L'instabilité articulaire restante.
- Le dégât cartilagineux tibial et astragalien.
- Le cal vicieux et la dégénérescence du cartilage par immobilisation prolongée.

Le délai d'apparition de cette arthrose est variable. En général, elle apparaît dans les deux ans suivant le traumatisme, mais elle est rare avant un an (29).

Lorsque l'arthrose est symptomatique, voire invalidante, une sanction chirurgicale radicale s'impose. Deux types de traitement peuvent être proposés :

- L'arthrodèse tibio-tarsienne
- L'arthroplastie de la cheville

Dans notre série nous avons un cas de d'arthrose soit un pourcentage de 6,25%.

2-5 Le syndrome algodystrophique :

L'algodystrophie est une affection polymorphe assez fréquente souvent méconnue car elle est atypique ou incomplète. Elle peut être primitive (35%) liée au terrain anxieux et neurotonique, ou secondaire à un traumatisme dans 60% des cas et iatrogène dans 5% (29).

Son traitement est médical reposant sur la prise de calcitonine (8).

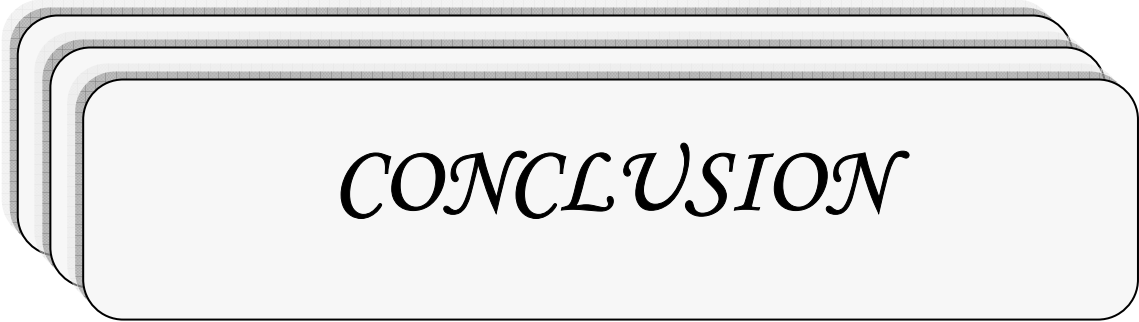
Tableau XVI : Taux d'algodystrophie selon les séries

Série	Taux d'algodystrophie (%)
Amhajji (8)	6,66
Serbati (29)	15,5
Notre série	12,5

VI- Suggestions :

A la fin de notre travail les suggestions que nous pouvons proposer sont:

- L'amélioration de la qualité du réseau routier avec une rigueur dans l'application du code de la route par les autorités afin de réduire le taux des AVP.
- L'amélioration des mesures de sécurité au niveau des lieux de travail afin d'éviter les accidents de travail.
- L'amélioration de la qualité de la prise en charge des patients au milieu des urgences avec respect des mesures d'asepsie au niveau des blocs portes pour éviter le problème de l'infection postopératoire.
- L'équipement du centre de radiologie en matériels et personnel médical et paramédical.
- La disponibilité du matériel d'ostéosynthèse et surtout du fixateur externe aux urgences afin de ne pas retarder le délai de la prise en charge.
- Le développement des centres de consultation par un suivi correcte de nos patients.



CONCLUSION

Les traumatismes de la cheville sont grave et de plus en plus nombreux.

L'augmentation de la fréquence de ces traumatismes est parallèle à la croissance des accidents de la voie publique et à l'absence des mesures de protection conformes dans les lieux de travail.


Le diagnostic est suspecté cliniquement facile et confirmé par un bilan radiologique correct.

Le pronostic de ces fractures complexes est mauvais. Il est complètement transformé grâce à l'ostéosynthèse percutanée avec fixation externe de neutralisation.

Dans notre travail nous avons présenté une série de fractures complexes de la cheville traitée par ostéosynthèse percutanée complétée par fixateur externe d'Hoffman avec montage tibio-métatarsien.

En dépit de son ancienneté, ce fixateur présente plusieurs atouts : son prix raisonnable, la simplicité de sa pose liée à sa maniabilité, autorise la chirurgie réparatrice et permet au moment propice la conversion en ostéosynthèse interne ou son remplacement par un appareil plâtré. Ce fixateur externe doit être disponible partout dans nos régions, car il contribuera à sauver plusieurs fractures ouvertes et complexes de l'amputation.

Le but de ce travail a été de revoir les indications de cette méthode au niveau de la cheville et d'évaluer les résultats thérapeutiques.



RESUMES

Résumés

Notre étude est une étude rétrospective, nous rapportons une série de 26 cas de fractures complexes de la cheville traitées par fixateur externe d'Hoffman avec un montage métatarsotibial. Cette étude a été menée sur une durée de trois ans au service de traumatologie orthopédie au CHU Mohammed VI. Les fractures ont concerné 18 hommes et 8 femmes d'un âge moyen de 41,88 ans. Elles sont dues essentiellement aux accidents de la voie publique dans 61,2% des cas. Ces fractures ont été réparties comme suit, 53,49% de fracture du pilon tibial, 42,94% de fracture bimalléolaire et 3,57% de fracture de l'astragale. Les fractures ouvertes ont été classées selon la classification de Cauchoix et Duparc (15% de type I, 55% de type II, 30% de type III). Le délai de la consolidation était en moyenne de 92 jours, les complications étaient respectivement : 3 cas d'infections profondes, 2 cas d'infections superficielles, 2 cas de syndrome algodystrophique, un cas de pseudarthrose aseptique, un cas de persistance d'une luxation tibio-astragalienne et un cas d'arthrose. Une analyse des résultats anatomiques et fonctionnels a retrouvé 62,5% de bons résultats, 31,25% de résultats moyens et 6,25% de mauvais résultats.

Abstract

Through a retrospective study, we report a series of 26 cases of complex fractures of the ankle treated by Hoffman external fixator with metatarsotibial montage. This study has been realized during three years at the traumatology and orthopedics department at UHC Mohammed VI. The fractures concerned 18 men and 8 women that the mean age was 41,88 years old, they are due particularly to highway accidents in 61,2% of the cases. We have 53,49% pilon tibial fractures, 42,94% bimalleolar fractures and 3,57% talus fractures. The open fractures were classified according Cauhoix and Duparc's classification: 15% were type I, 55% were type II and 30% were type III. The consolidation was about 92 days on average. The complications consisted respectively in 3 deep infections, 2 superficial infections, 2 algodystrophy syndrome, one aseptic pseudarthrosis, one surgical reintervention and one arthrosis case. The analysis of the anatomic and functional results showed 62,5% of good results, 31,25% of average results and 6,25% of bad results.

ملخص

من خلال دراسة استعادية، نتناول مجموعة مكونة من 26 حالة كسور معقدة للكاحل عولجت بواسطة المثبت الخارجي لأوفمان مع تركيب ظنبوبي مشطي. هذه الدراسة أنجزت خلال 3 سنوات بمصلحة جراحة وتقويم العظام بالمركز الاستشفائي الجامعي محمد السادس. وقد أصابت الكسور 18 رجلا و 8 نساء بمتوسط سن بلغ 41,88 سنة وترجع أساس لحوادث السير في 61,2% من الحالات. ولقد صنفت هذه الكسور إلى 3 أنواع، كسور مدقة الساق في 53,49% من الحالات، كسر الكعبين في 42,94% من الحالات وكسر عظم الكعب في 3,57% من الحالات. إن الكسور المفتوحة صنفت تبعا لكوشوا ودوبارك إلى 15% من نوع I, 55% نوع II و 30% نوع III إن متوسط مدة الالتئام بلغ 92 يوما وتمثلت المضاعفات بالتتابع في : 3 حالات تعفن عميق، حالتين تعفن سطحي، حالة ضمور كاذب، حالتين ضمور لانمطي، حالة معاودة إجراء العملية الجراحية و حالة خشونة العظم. ومن خلال تحليل النتائج التشريحية والوظيفية لوحظ 62,5% من النتائج الجيدة 31,25% من النتائج المتوسطة 6,25% من النتائج السيئة.



BIBLIOGRAPHIE

- 1. Evan M, Schewechter MD, Swin MD.**
Raoul Hoffmann and his external fixator.
The journal of bone and joint surgery, 2007;89:672-678.

- 2. Paul GW.**
The history of external fixation.
Clin Pridiatr Med Surg, 2003 Janv; 20(1): 1-8.

- 3. Dufour M.**
Anatomie de l'appareil locomoteur. P : 148-157.

- 4. Miliaire J.**
Anatomie médicale. P: 633-634

- 5. Maurice L.**
Anatomie de l'astragale et son environnement.
Maitrise orthopédie, N°80, 1999.

- 6. Talbi K.**
Fractures ouvertes de la cheville
Thèse méd N°107, Casablanca, 1999.

- 7. Yilmaz E, Karakur L, Serin T.**
The results of surgical treatment in ankle fractures.
Acta Orthop Traomato Turc, 2002; 36: 242-247.

- 8. Amhajji L, Hommadi A, Loust J.**
Intérêt du fixateur externe dans le traitement des fractures fermées du pilon tibial.
Rev Maroc Chir Orthop Traumato, 2007; 30: 37-39.

- 9. Tahiri N, Rafai M, Bendriss A, Trafah M.**
Les fractures du pilon tibial (à propos de 61 cas).
Rev Maroc Chir Orthop Traumato, 2005; 25: 12-16.

10. Gloubovic Z, Macukanovi L.

External fixation combined with limited internal fixation in the treatment of pilon tibial fractures.

Orthoped Trauma Clinic, 2007; 64(5): 307-11.

11. Vidyadhara S, Sharath K.

Ilisarov treatment of complex tibial pilon fractures.

International Orthopedic, vol 30, N°2, Avril 2006: 113-117.

12. Moyikoua A, Ngaste O.

Résultat du traitement initial des fractures ouvertes récentes des membres.

Médecine d'Afrique Noire ; 1992 : 39(11).

13. Mseddi M, Siala A, Dahmem J.

Fixation des fractures supra-malléolaire.

Revue Chirurg Orthop Traumatol, 2005 : 58-63.

14. Yih-Shiunn Lee.

Lateral fixation of AO type-B2 ankle fractures in the elderly : the Knowles pin versus the plate.

Int Orthop, December 2007, 31(6): 817-821.

15. Clement P.

L'ostéosynthèse par fixateur externe.

Table ronde CHG de Sablé-sur-sarthe, Mai 1999.

16. Frank C, Wilson M.

Fractures of the ankle: pathogenesis and treatment,

Acta Orthopaedica 2000 ; 9(2).

17. Hopton B, Harris J.

Fractures of the foot and ankle.

Surgery, 2003; 21(9): 236-340.

18. Lesic A, Marko B.

Ankle fractures.

Current Orthopedics, 2004; 18: 232–244.

19. Jarde O, Vives P, Harvet E.

Fractures malléolaires, critères prédictifs de l'arthrose à long terme.

Acta Orthopaedica Belgica, Vol 666–4–2000.

20. Milenkovic S, Mitkovic M, Bumbasirevic M.

External fixation of open subtalar dislocation.

Injury Int J care injured 2006; 37: 909–913.

21. Fitoussi F.

Traitement des fractures du membre inférieur avec grands délabrements des parties molles.

Développement et santé, N°129, Juin 1997.

22. Souna B, Ganda S.

Le fixateur externe d'Hoffman dans la prise en charge des fractures ouvertes de jambe à NIEMY.

Mali médical XXIII 2008 N°3 : 11–15.

23. Myikoua A, Ngaste E.

Résultats du traitement initial des fractures ouvertes récentes des membres.

Médecine d'Afrique noire : 1992, 39(11).

24. Sirkin M, Sanders R, Herscovici DJ.

A staged protocol for soft tissue management in the treatment of complex pilon fractures.

Orthop Trauma, 1999 Feb; 13(2): 78–84.

25. Kalender O, Gones O, Serkan O.

Clinical result of tibial pilon fractures.

Acta Orthop Trauma Turc, 2003; 37(2): 133–137.

26. Wybier M, Mathieu P, Guerini H.

Radiologie osseuse : cheville et pied de l'adulte.

Journal de radiologie Vol 89, Issue 5, Part 2, May 2008, P : 711-735.

27. Delarque A, Demortiere E, Curvale G.

Bilan articulaire de la cheville et du pied chez l'adulte.

EMC, Podologie, 2000, 27-0106-A-25.

28. Cysteval C, Blin D, Decoux E.

Imagerie des traumatismes de la cheville et du pied.

Journal de radiologie Vol 88, N°52, Mai 2007.

29. Serbati N.

Les fractures du pilon tibial, traitement chirurgical par ostéosynthèse interne et externe.

Thèse Méd N°28, Casablanca, 2006.

30. Robinet J.

Traitement d'urgence des fractures ouvertes des membres.

Développement et Santé, N°152, Avril 2001.

31. Briggs B, Chao EY.

The mechanical performance of the standard Hoffmann-Vidal fixation apparatus.

The journal of bone and joint surgery, 2005 Vol 64, Issue 4: 566-573.

32. Bruce H, Wadde R, Jeff O.

External fixation : how to make it work.

The journal of bone and joint surgery, 2007; 89: 1620-1632.

33. Rammelt S, Enders T, Zwipp H.

The role of external fixation in acute ankle trauma.

Foot Ankle Clin, 2004 Sept; 9(3): 455-474.

34. Lagrange J.

Robert Judet (1909-1980).

International Orthopedics, 2004 Vol 6, N°1; P: 69-70.

35. Ribault L, Fayem M, Diagne A.

Bilan des 5 années d'utilisation du fixateur externe du service de santé des armées.
Médecine d'Afrique noire, 1991, 38(6).

36. Paul J, Dougherty MD, John M.

Orthopedic Surgery Advances Resulting from World War II.
The Journal of Bone and Joint Surgery (American) 86:176-181 (2004).

37. Anasah M, Sella J.

Treatment of complete open medial subtalar dislocation with an external fixateur.
Foot and ankle surgery, 2000; 6: 179-184.

38. Stephane P, Arnauld HP, Claude F.

Fractures pilon tibial.
EMC, Podologie 1999 ; 27-100-A-20.

39. Marsh JL, Bonar S, Hurwitz SR.

Use of an articulated external fixator for fractures of the tibial plafond.
The journal of bone and joint surgery 1995 Vol 77, Issue 10, 1498-1509.

40. Vaillant J, Chopin P, Saragaglia D.

Fractures de jambes et de cou de pied.
EMC, Kinésithérapie Médecine Physique et Réadaptation, 1999, 26-250-B-10.

41. Francois E.

Algodystrophie
La revue du praticien (paris), 1999, 49 : 981-988.

42. Vielpeau C, Rosencher N.

Prophylaxie des accidents thromboemboliques veineux en chirurgie orthopédique et traumatologique.
EMC, Appareil locomoteur, 2008, 14-014-A-10.

43. Sirkin M, Candouni P, Rouchwerger A, Bihi A, Cuvale G.

79^{ème} réunion annuelle de la S.O.F.C.O.T, N°201.

44. Stavlas P, Polyzois D.

Septic arthritis of the major joints of the lower limb after periarticular external fixation application : are conventional safe corridors enough to prevent it ?
Injury Int J Care Injured (2005) 36: 236-247.

45. Auwenberge C, Auzeur H.

Actualité dans le traitement des pseudarthroses aseptiques.
Rev Med liège, 2007 ; 62 : 5-6 : 344-351.

46. Wyrsh B, Ferran MA, MC andrew M.

Operative treatment of fractures of the tibial plafond. A randomized prospective study.
Journal of bone and joint surgery, 1996; 78: 1646-1657.

47. Wichou M, Haddon AR, Moujtahid M, Zryouil B.

Les pseudarthroses septiques de la jambe.
Rev Maroc Chir Ortho Traumato 2006; 28: 20-24.

48. Ruedi TP, Allgower M.

The operative treatment of intra-articular of the lower end of the tibia.
Clin Ortho, 1989; 138: 105-110.

49. Leutenegger A, beretter H, Ruedi T.

Post-traumatic osteitis. The acute infection.
Helv Chir Acta, April 1990; 56(6).