



UNIVERSITE CADI AYYAD
FACULTE DE MEDECINE ET DE PHARMACIE
MARRAKECH

ANNEE 2012

THESE N° 20

**La technique totalement extra péritonéale
coelioscopique de la hernie de l'aine (TEP). Faisabilité,
résultats postopératoires et intérêts.**

THESE

PRESENTEE ET SOUTENUE PUBLIQUEMENT LE .../.../2012
PAR

Mme. Charifa ANNIS

Née le 01/01/1986 à Marrakech

Médecin interne au CHU Ibn Rochd

POUR L'OBTENTION DU DOCTORAT EN MEDECINE

MOTS CLES

Hernie inguinale - coelioscopie - voie totalement extra-péritonéale

JURY

Mr. B. FINECH Professeur de Chirurgie Générale	PRESIDENT
Mr. A. ACHOUR Professeur agrégé de Chirurgie Générale	RAPPORTEUR
Mr. R. BENOMAR BENELKHAÏAT Professeur de Chirurgie Générale	} JUGES
Mr. D. TOUITI Professeur d'Urologie	
Mr. J. ALAOUI SALIM Professeur agrégé d'Anesthésie Réanimation	



Serment d'Hippocrate



Au moment d'être admis à devenir membre de la profession médicale, je m'engage solennellement à consacrer ma vie au service de l'humanité.

Je traiterai mes maîtres avec le respect et la reconnaissance qui leur sont dus.

Je pratiquerai ma profession avec conscience et dignité. La santé de mes malades sera mon premier but.

Je ne trahirai pas les secrets qui me seront confiés.

Je maintiendrai par tous les moyens en mon pouvoir l'honneur et les nobles traditions de la profession médicale.

Les médecins seront mes frères.

Aucune considération de religion, de nationalité, de race, aucune considération politique et sociale, ne s'interposera entre mon devoir et mon patient.

Je maintiendrai strictement le respect de la vie humaine dès sa conception.

Même sous la menace, je n'userai pas mes connaissances médicales d'une façon contraire aux lois de l'humanité.

Je m'y engage librement et sur mon honneur.

Déclaration Genève, 1948.



*LISTE DES
PROFESSEURS*

UNIVERSITE CADI AYYAD
FACULTE DE MEDECINE ET DE PHARMACIE
MARRAKECH

Doyen Honoraire

: Pr. Badie-Azzamann MEHADJI

ADMINISTRATION

Doyen

: Pr. Abdelhaq ALAOUI YAZIDI

Vice doyen à la recherche

: Pr. Badia BELAABIDIA

Vice doyen aux affaires pédagogiques

: Pr. Ag Zakaria DAHAMI

Secrétaire Général

: Mr. Azzeddine EL HOUDAIGUI

PROFESSEURS D'ENSEIGNEMENT SUPERIEUR

ABOUSSAD	Abdelmounaim	Néonatalogie
AMAL	Said	Dermatologie
ASMOUKI	Hamid	Gynécologie – Obstétrique A
ASRI	Fatima	Psychiatrie
AIT BENALI	Said	Neurochirurgie
ALAOUI YAZIDI	Abdelhaq	Pneumo-phtisiologie
BENELKHAIAT BENOMAR	Ridouan	Chirurgie – Générale

La technique totalement extra péritonéale coelioscopique de la hernie de l'aîne (TEP). Faisabilité, résultats postopératoires et intérêts.

BELAABIDIA	Badia	Anatomie-Pathologique
BOUMZEBRA	Drissi	Chirurgie Cardiovasculaire
BOUSKRAOUI	Mohammed	Pédiatrie A
CHABAA	Laila	Biochimie
CHOULLI	Mohamed Khaled	Neuropharmacologie
ESSAADOUNI	Lamiaa	Médecine Interne
FIKRY	Tarik	Traumatologie- Orthopédie A
FINECH	Benasser	Chirurgie – Générale
KISSANI	Najib	Neurologie
KRATI	Khadija	Gastro-Entérologie
LATIFI	Mohamed	Traumato – Orthopédie B
MOUDOUNI	Said mohammed	Urologie
MOUTAOUAKIL	Abdeljalil	Ophtalmologie
OUSEHAL	Ahmed	Radiologie
RAJI	Abdelaziz	Oto-Rhino-Laryngologie
SARF	Ismail	Urologie
SBIHI	Mohamed	Pédiatrie B
SOUMMANI	Abderraouf	Gynécologie-Obstétrique A

PROFESSEURS AGREGES

ABOULFALAH	Abderrahim	Gynécologie – Obstétrique B
AIT SAB	Imane	Pédiatrie B
AKHDARI	Nadia	Dermatologie
CHELLAK	Saliha	Biochimie-chimie (Militaire)
DAHAMI	Zakaria	Urologie
EL FEZZAZI	Redouane	Chirurgie Pédiatrique
EL HATTAOUI	Mustapha	Cardiologie
ELFIKRI	Abdelghani	Radiologie (Militaire)
ETTALBI	Saloua	Chirurgie – Réparatrice et plastique
GHANNANE	Houssine	Neurochirurgie
LMEJJATI	Mohamed	Neurochirurgie
LOUZI	Abdelouahed	Chirurgie générale
LRHEZZIOUI	Jawad	Neurochirurgie(Militaire)
MAHMAL	Lahoucine	Hématologie clinique
MANSOURI	Nadia	Chirurgie maxillo-faciale Et stomatologie
NAJEB	Youssef	Traumato - Orthopédie B
OULAD SAIAD	Mohamed	Chirurgie pédiatrique
SAIDI	Halim	Traumato - Orthopédie A
SAMKAOUI	Mohamed Abdenasser	Anesthésie- Réanimation
TAHRI JOUTEI HASSANI	Ali	Radiothérapie
YOUNOUS	Saïd	Anesthésie-Réanimation

PROFESSEURS ASSISTANTS

ABKARI	Imad	Traumatologie-orthopédie B
ABOU EL HASSAN	Taoufik	Anesthésie – réanimation
ABOUSSAIR	Nisrine	Génétique
ADALI	Imane	Psychiatrie
ADALI	Nawal	Neurologie
ADERDOUR	Lahcen	Oto-Rhino-Laryngologie
ADMOU	Brahim	Immunologie
AGHOUTANE	El Mouhtadi	Chirurgie – pédiatrique
AISSAOUI	Younes	Anésthésie Reanimation (Militaire)
AIT BENKADDOUR	Yassir	Gynécologie – Obstétrique A
AIT ESSI	Fouad	Traumatologie-orthopédie B
ALAOUI	Mustapha	Chirurgie Vasculaire périphérique (Militaire)
ALJ	Soumaya	Radiologie
AMINE	Mohamed	Epidémiologie – Clinique
AMRO	Lamyae	Pneumo – phtisiologie
ANIBA	Khalid	Neurochirurgie
ARSALANE	Lamiae	Microbiologie- Virologie (Militaire)
BAHA ALI	Tarik	Ophtalmologie
BAIZRI	Hicham	Endocrinologie et maladies métaboliques

La technique totalement extra péritonéale coelioscopique de la hernie de l'aine (TEP). Faisabilité, résultats postopératoires et intérêts.

		(Militaire)
BASRAOUI	Dounia	Radiologie
BASSIR	Ahlam	Gynécologie – Obstétrique B
BELBARAKA	Rhizlane	Oncologie Médicale
BELKHOUCHE	Ahlam	Rhumatologie
BEN DRISS	Laila	Cardiologie (Militaire)
BENCHAMKHA	Yassine	Chirurgie réparatrice et plastique
BENHADDOU	Rajaa	Ophtalmologie
BENHIMA	Mohamed Amine	Traumatologie-orthopédie B
BENJILALI	Laila	Médecine interne
BENZAROUEL	Dounia	Cardiologie
BOUCHENTOUF	Rachid	Pneumo-phtisiologie (Militaire)
BOUKHANNI	Lahcen	Gynécologie – Obstétrique B
BOURRAHOUCHE	Aicha	Pédiatrie
BOURROUS	Monir	Pédiatrie A
BSSIS	Mohammed Aziz	Biophysique
CHAFIK	Aziz	Chirurgie Thoracique (Militaire)
CHAFIK	Rachid	Traumatologie-orthopédie A
CHERIF IDRISSE EL GANOUNI	Najat	Radiologie
DAROUASSI	Youssef	Oto-Rhino – Laryngologie (Militaire)

La technique totalement extra péritonéale coelioscopique de la hernie de l'aîne (TEP). Faisabilité, résultats postopératoires et intérêts.

DIFFAA	Azeddine	Gastro - entérologie
DRAISS	Ghizlane	Pédiatrie A
EL ADIB	Ahmed rhasane	Anesthésie-Réanimation
EL AMRANI	Moulay Driss	Anatomie
EL ANSARI	Nawal	Endocrinologie et maladies métaboliques
EL BARNI	Rachid	Chirurgie Générale (Militaire)
EL BOUCHTI	Imane	Rhumatologie
EL BOUIHI	Mohamed	Stomatologie et chirurgie maxillo faciale
EL HAOUATI	Rachid	Chirurgie Cardio Vasculaire
EL HAOURY	Hanane	Traumatologie-orthopédie A
EL HOUDZI	Jamila	Pédiatrie B
EL IDRISSE SLITINE	Nadia	Pédiatrie (Néonatalogie)
EL KARIMI	Saloua	Cardiologie
EL KHADER	Ahmed	Chirurgie Générale (Militaire)
EL KHAYARI	Mina	Réanimation médicale
EL MANSOURI	Fadoua	Anatomie – pathologique (Militaire)
EL MEHDI	Atmane	Radiologie
EL MGHARI TABIB	Ghizlane	Endocrinologie et maladies métaboliques
EL OMRANI	Abdelhamid	Radiothérapie
FADILI	Wafaa	Néphrologie

La technique totalement extra péritonéale coelioscopique de la hernie de l'aine (TEP). Faisabilité, résultats postopératoires et intérêts.

FAKHIR	Bouchra	Gynécologie – Obstétrique B
FAKHIR	Anass	Histologie -embryologie cytogénétique
FICHTALI	Karima	Gynécologie – Obstétrique B
HACHIMI	Abdelhamid	Réanimation médicale
HAJJI	Ibtissam	Ophtalmologie
HAOUACH	Khalil	Hématologie biologique
HAROU	Karam	Gynécologie – Obstétrique A
HOCAR	Ouafa	Dermatologie
JALAL	Hicham	Radiologie
KADDOURI	Said	Médecine interne (Militaire)
KAMILI	El ouafi el aouni	Chirurgie – pédiatrique générale
KHALLOUKI	Mohammed	Anesthésie-Réanimation
KHOUCHANI	Mouna	Radiothérapie
KHOULALI IDRISSE	Khalid	Traumatologie-orthopédie (Militaire)
LAGHMARI	Mehdi	Neurochirurgie
LAKMICH	Mohamed Amine	Urologie
LAKOUICHMI	Mohammed	Chirurgie maxillo faciale et Stomatologie (Militaire)
LAOUAD	Inas	Néphrologie
LOUHAB	Nissrine	Neurologie

La technique totalement extra péritonéale coelioscopique de la hernie de l'aîne (TEP). Faisabilité, résultats postopératoires et intérêts.

MADHAR	Si Mohamed	Traumatologie-orthopédie A
MANOUDI	Fatiha	Psychiatrie
MAOULAININE	Fadlmrabihrabou	Pédiatrie (Néonatalogie)
MARGAD	Omar	Traumatologie – Orthopédie B
MATRANE	Aboubakr	Médecine Nucléaire
MOUAFFAK	Youssef	Anesthésie - Réanimation
MOUFID	Kamal	Urologie (Militaire)
MSOUGGAR	Yassine	Chirurgie Thoracique
NARJIS	Youssef	Chirurgie générale
NEJMI	Hicham	Anesthésie - Réanimation
NOURI	Hassan	Oto-Rhino-Laryngologie
OUALI IDRISSE	Mariem	Radiologie
OUBAHA	Sofia	Physiologie
OUEIAGLI NABIH	Fadoua	Psychiatrie (Militaire)
QACIF	Hassan	Médecine Interne (Militaire)
QAMOUSS	Youssef	Anesthésie - Réanimation (Militaire)
RABBANI	Khalid	Chirurgie générale
RADA	Noureddine	Pédiatrie
RAIS	Hanane	Anatomie-Pathologique
ROCHDI	Youssef	Oto-Rhino-Laryngologie

La technique totalement extra péritonéale coelioscopique de la hernie de l'aine (TEP). Faisabilité, résultats postopératoires et intérêts.

SAMLANI	Zouhour	Gastro - entérologie
SORAA	Nabila	Microbiologie virologie
TASSI	Noura	Maladies Infectieuses
TAZI	Mohamed Illias	Hématologie clinique
ZAHLANE	Mouna	Médecine interne
ZAHLANE	Kawtar	Microbiologie virologie
ZAOUI	Sanaa	Pharmacologie
ZIADI	Amra	Anesthésie - Réanimation
ZOUGAGHI	Laila	Parasitologie –Mycologie



DEDICACES

Toutes les lettres ne sauraient trouver les mots qu'il faut ...

Tous les mots ne sauraient exprimer

la gratitude, l'amour, le respect et la reconnaissance.



Je dédie cette thèse à ...

*A mes très chers et adorables parents ; Rabiaa HANNACH
et My Ahmed ANNIS,*

*A ceux qui ont guidé mes premiers pas dans la vie. Vous avez
tout donné pour ma réussite ; votre attention, votre affection
et votre amour. C'est grâce à vous que j'ai pu poursuivre mes
études sans difficultés. Aucun mot ne saurait exprimer ma
profonde reconnaissance.*

*Vos prières ont été pour moi un grand soutien tout au long de
mes études.*

*Que Dieu le tout puissant vous protège, vous procure une
longue vie, pleine de santé et de bonheur.*

En ce jour, j'espère réaliser l'un de vos rêves.

*Veillez trouver dans ce travail le fruit de votre
dévouement et l'expression de ma gratitude*

*Je vous serai éternellement reconnaissante, je vous aime
très très fort...*

A mon très cher frère Charaf-Eddine

*Tu es toujours là pour moi. La richesse de tes conseils et ton
soutien m'ont toujours aidé.*

Ton amour et ton affection m'ont toujours comblé.

*Que tu trouves dans ce travail l'expression de mon profond
amour.*

A mon cher Mari , et âme sœur Ghassane El OMRI

*Cher mari, aucune dédicace ne pourrait exprimer mon amour,
mon respect, mes remerciements pour ton affection, ton
profond amour, ton soutien. Merci ne signifie aucun mot de
tout ce que t'as fait pour moi, de ta patience, de ta gentillesse,
.J'oublierai jamais tes prières que tu mas fait, ton soutien*

moral. Que Dieu, tout puissant, te garde, te procure santé, bonheur et longue vie pour que je puisse te rendre un minimum de ce que je te dois.

A notre futur bébé

*Tu seras le fruit d'amour de tes chers parents que Dieu te bénisse pour nous. Tu étais avec moi durant tous ces moments de préparation de ma soutenance avec tout le stress, j'espère voir ton beau sourire qui me fera oublier toute la fatigue.
Merci mon bébé.*

A mes chers grands-parents maternels:

*Nul ne peut exprimer mes sentiments et respect envers vous.
Je n'oublierai jamais votre tendresse et vos prières.
Que Dieu vous garde en bonne santé.*

A la mémoire de

mes chers grands-parents paternels

*J'aurai tant aimé que vous assistiez à la concrétisation de ce travail, je vous le dédie.
Que Dieu Puissant vous accorde sa clémence et sa miséricorde.*

A ma tante maternelle:

Zahra HANNACH et son mari Ahmed CHEMSI

A mes chers oncles maternels :

*Lahcen, Abderrahim, Aziz, Abdelghani et taoufiq
HANNACH*

A tous mes oncles paternels :

My Ghazouani , My Lekbir, My Boubker , My Rachid

A Toutes mes cousins et cousines

Aux petits :

Mehdi, Salah-Eddine, Ayoub , Ismaïl , Anas , et Hafssa

A mes beaux parents :

*Mme Rachida GARNAOUI et Mr Jilali EL OMRJ
Ainsi Wissal , Wassim , Loubna , et Wijdane et la petite Niama*

A mes très chers amies et collègues

*Asma, hind, mariame, samia , ichraq, Zineb ,khaoula,
En mémoire de tous les fous rires et les délires partagés.
Je vous offre, mes chères amies, ce travail en témoignage de
mon amour.*

*A mon maître et chef de service de cardiologie au CHU
Ibn Rochd ; Mme le Professeur HABBAL Rachida*

*Nous avons toujours admiré votre rigueur scientifique,
votre dynamisme,
et surtout votre haute compétence. Votre modestie et vos
qualités humaines sont pour nous un modèle.
Veuillez trouver dans ce modeste travail l'expression de ma
grande estime et mon profond respect.*

La technique totalement extra péritonéale coelioscopique de la hernie de l'aine (TEP). Faisabilité, résultats postopératoires et intérêts.



REMERCIEMENTS

A mon maître et président de thèse :
Pr. FINECH Benasser

Je vous remercie infiniment, cher maître, pour l'honneur que vous me faites en acceptant de juger et présider le jury de cette thèse et pour le grand intérêt que vous avez porté pour ce travail. L'aimabilité et l'humilité dont vous avez fait preuve en recevant cette thèse me marqueront à jamais.

A mon maître et rapporteur de thèse :
Pr. ACHOUR Abdessamad

C'est grâce à votre encadrement et votre disponibilité que ce travail a vu le jour, en nous conseillant et en nous consacrant une partie de votre temps précieux, malgré les responsabilités et les charges de vos fonctions et en nous guidant dans chaque étape de ce travail.

Vous nous avez toujours réservé un accueil aimable et bienveillant.

Vos qualités humaines et professionnelles ont suscité en nous une grande admiration et doivent nous servir d'exemple, de droiture et de sérieux dans l'exercice de la profession. Nous vous prions de bien vouloir, cher maître, accepter le témoignage de notre profonde reconnaissance et notre grande estime.

Puisse Dieu vous préserver du mal, vous procurer santé, bonheur et longue vie.

A mon maître et juge de thèse :
Pr. BENELKHAÏAT BENOMAR Ridouan

Permettez-moi de vous exprimer, toute ma gratitude pour le grand honneur que vous me faites en acceptant de juger ce travail. Je vous suis profondément reconnaissante pour le grand intérêt dont vous avez témoigné et le précieux soutien que vous avez apporté à la réalisation de cette thèse.

A mon maître et juge de thèse : Pr TOUITI Driss

Vous avez accepté avec la gentillesse qui vous est coutumière de juger notre travail. Nous avons eu le grand privilège d'être votre élève et nous vous en sommes profondément reconnaissant.

Votre modestie et votre courtoisie demeurent pour nous des qualités exemplaires.

Veillez trouver dans ce travail l'expression de notre grande estime.

**A mon maître et juge de thèse :
Pr. ALAOUI SALIM Jaafar**

Nous restons infiniment reconnaissant de l'honneur que vous nous faites en acceptant de siéger à ce jury.

Que ce travail soit pour nous l'occasion pour vous exprimer notre plus haute considération.

Veillez trouver ici l'expression de notre profonde gratitude et nos vifs remerciements.

A toute personne qui de près ou de loin a contribué à la réalisation de ce travail.

A Tous mes collègues du service de Cardiologie

*A tout le personnel paramédical du service
de CARDIOLOGIE au CHU Ibn Rochd*

*A tous les membres de l'association des médecins internes de
Casablanca
(AMIC)*

En souvenir de mes belles années d'internat.

A tous ceux qui me sont chers et que j'ai omis de citer.



PLAN

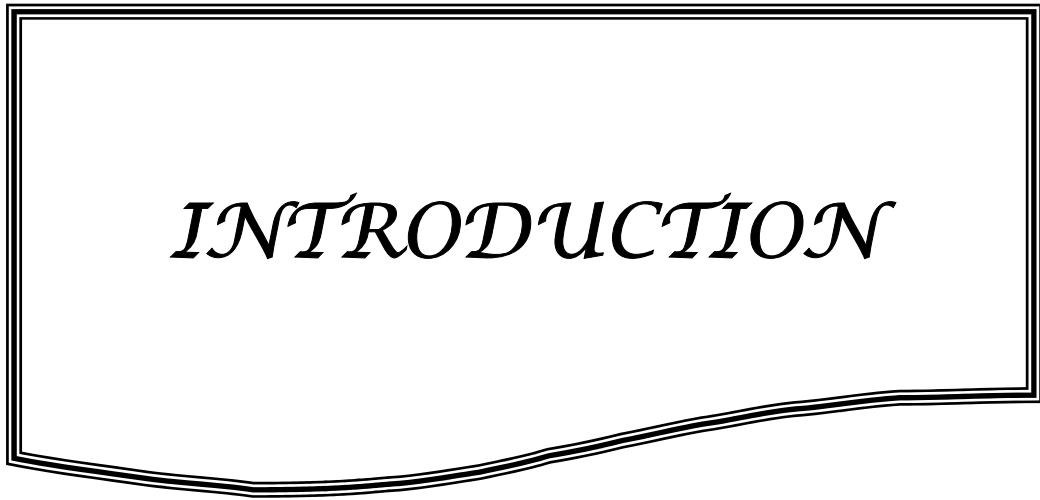
<i>INTRODUCTION</i>	01	
<i>MATÉRIEL ET MÉTHODES</i>	04	
<i>RÉSULTATS</i>	06	
<i>DISCUSSION</i>	12	
I-RAPPELS		
1- HISTORIQUE DES CURES DE L'HERNIE DE L'AINE	13	
2- ANATOMIE DE LA REGION INGUINALE	16	
2-1- Structure anatomique de l'aine.....	18	
<i>a- Cadre solide de l'aine</i>	18	
<i>b- Le trou musculo-péctineal</i>	20	
2- 2- Anatomie coelioscopique.....	26	
3- ANATOMIE PATHOLOGIQUE	30	
3-1- Hernies obliques externes.....	30	
3-2- Hernies directes.....	31	
3-3- Hernies obliques internes.....	32	
3-4- Hernies crurales.....	32	
II- LE TRAITEMENT LAPAROSCOPIQUE DE L'HERNIE INGUINALE PAR VOIE TOTALEMENT EXTRAPERITONEALE		32
1- But et principe	32	
2- Indications	33	
3- Contre-indications	34	
3-1- Contres indications absolues.....	34	
3-2- Contres indications relatives.....	35	
4- Instrumentation et matériel	35	
5- La technique chirurgicale	36	

5-1- Préparation du malade.....	36
5-2- Installation du malade.....	36
5-3- Anesthésie.....	37
5-4- Création de l'espace de travail préperitonéal.....	37
5-5- Disposition des trocars.....	39
5-6- Etapes de l'intervention.....	41
<i>a- Mise en place de T1.....</i>	<i>41</i>
<i>b- Mise en place de T2.....</i>	<i>43</i>
<i>c- Dissection de l'espace extra péritonéal.....</i>	<i>43</i>
<i>d- Mise en place de T3.....</i>	<i>46</i>
<i>e- Dissection du cordon spermatique et des zones herniaires.....</i>	<i>46</i>
<i>f- Préparation de la prothèse.....</i>	<i>51</i>
<i>g- Introduction de la prothèse.....</i>	<i>52</i>
<i>h- Fixation de la prothèse.....</i>	<i>54</i>
<i>i- Fermeture.....</i>	<i>56</i>
5-7- Suites postopératoires.....	56
5-8- Séjour hospitalier.....	56
5-9- Variantes techniques.....	56
6- Les complications.....	59
6-1- Complications opératoires.....	59
<i>a- Incidents opératoires.....</i>	<i>59</i>
<i>b- Complications per opératoires mineurs.....</i>	<i>60</i>
<i>b-1- Ouverture du péritoine.....</i>	<i>60</i>
<i>b-2- Lésion du pédicule épigastrique.</i>	<i>61</i>

c- <i>Complications per opératoires majeurs</i>	61
c-1- <i>Plaie du cordon</i>	61
c-2- <i>Plaie de vessie</i>	62
c-3- <i>Lésion des nerfs</i>	62
c-4- <i>Lésion des vaisseaux iliaques</i>	63
6-2- <i>Conversions</i>	63
6-3- <i>Mortalités péri-opératives</i>	64
6-4- <i>Complications post-opératoires</i>	64
a- <i>Complications générales</i>	64
b- <i>Complications infectieuses</i>	64
c- <i>Complications précoces</i>	65
d- <i>Complications tardives</i>	65
d-1- <i>Récidives</i>	65
d-2- <i>Hydrocèles</i>	66
d-3- <i>Douleurs résiduelles</i>	66
d-4- <i>Occlusions intestinales</i>	67
7- La reprise des activités physiques et professionnelles	67
8- Le coût de la voie TEP	67
III- LE TRAITEMENT LAPAROSCOPIQUE DE L'HERNIE INGUINALE PAR VOIE TRANSPERITONEALE	68
1-Les instruments	69
2-Position du patient	69
3-Disposition des trocarts	69
4-Dissection	72
5-Insertion de prothèse	77

6-Fermeture péritonéale.....	77
IV- COMPARAISON ENTRE TAPP ET TEP	78
CONCLUSION.....	80
RESUMES.....	82
BIBLIOGRAPHIE.....	86

I



INTRODUCTION

La cure de la hernie inguinale fait partie des interventions les plus bénignes et simples grâce à une connaissance parfaite de l'anatomie de la région de l'aine et l'évolution des techniques chirurgicales et des procédés thérapeutiques.

La première description du traitement chirurgical de la hernie inguinale a été effectuée par EDUARDO BASSINI en 1884, depuis s'est évolué jusqu'à arriver à l'étape du traitement chirurgical par voie laparoscopique. Les différentes techniques chirurgicales de la hernie de l'aine sont souvent le sujet de discussion, quand à la meilleure approche qui donne moins de récurrence et moins de douleur.

Après un rappel historique, anatomique et physiopathologique de la région de l'aine, nous ferons le point sur la cure de la hernie inguinale par voie totalement extra-péritonéale (TEP) tout en rapportant l'intérêt de cette technique en matière de diminution du taux des douleurs et l'amélioration du confort du patient en postopératoire et la réduction des récurrences herniaires et cela en la comparant à son alternative, la voie transpéritonéale (TAPP), à travers notre expérience auprès de 25 malades opérés au sein du service de chirurgie viscérale de l'hôpital militaire Avicenne.

Définition :

La cure de la hernie inguinale par voie coelioscopique totalement extra-péritonéale est une technique mini-invasive qui se caractérise par la mise en place d'un renfort prothétique entre le sac herniaire et la paroi inguinale déficiente.

Cette voie a la particularité d'aborder la région inguinale de façon interne sans ouverture du péritoine en disséquant le plan de clivage naturel qui existe entre le péritoine pariétal et la paroi musculaire.



*MATERIEL
ET METHODES*

Notre série est composée de 25 patients choisis délibérément et opérés entre mai 2009 et février 2010 par laparoscopie selon la technique totalement extra péritonéale. Il s'agit d'une étude prospective visant à évaluer la faisabilité technique de la cure de hernie laparoscopique totalement extra péritonéale (TEP), à comparer ladite technique à la méthode transpéritonéale (TAPP). Notre jugement portera sur la technique opératoire, les complications per-opératoires, les suites immédiates et le résultat après trois mois. Pour la simplicité de l'étude, il a été exclu tout patient ne supportant pas l'anesthésie générale, toute hernie récidivante, bilatérale et tout patient ayant antérieurement une chirurgie abdominale rendant la dissection première du péritoine difficile ou impossible.



RESULTATS

Il s'agit d'une série de 25 cas de hernie inguinale non compliquée, vue de novo (pas de cas de récives).

Tous les cas sont de sexe masculin.

- ✓ **Age** : est situé entre 30 et 56 ans, avec un âge moyen de 41,6 ans.

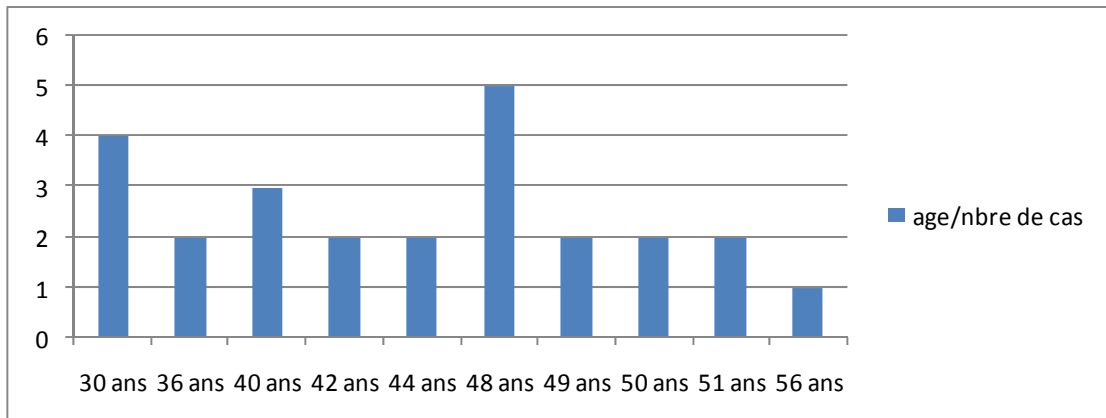


Figure 1 : le nombre de cas en fonction de l'âge

- ✓ **Type d'anesthésie** :

- Trois cas d'anesthésie locorégionale (ALR), dont un patient n'a pas pu supporter en raison d'une perforation péritonéale.
- Les autres cas ont eu une anesthésie générale (AG).

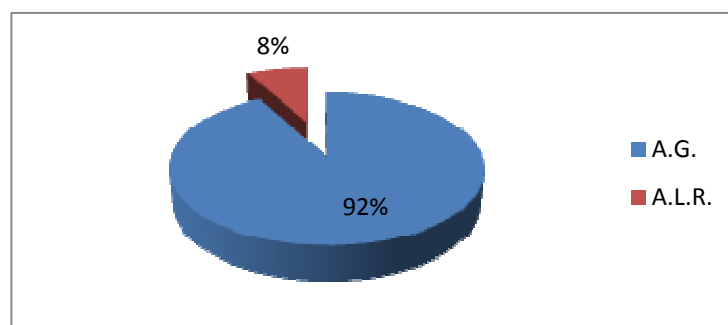


Figure 2 : type d'anesthésie

✓ **Type de hernie :**

Type de hernie : inguinale non compliquée non récidivée:

- Gauche : 9 cas,

-Droite : 16 cas.

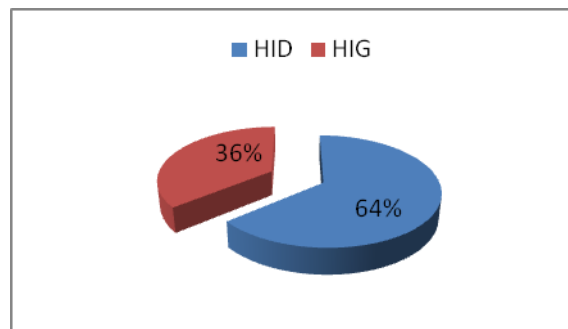


Figure 3 : répartition selon le coté atteint.

✓ **Données anatomiques opératoires:**

La hernie est :

- Oblique externe : 20 cas,
- Hernie directe : 2 cas,
- Dans trois cas on note une association de hernie oblique externe et directe de petite taille non révélée à l'examen clinique.

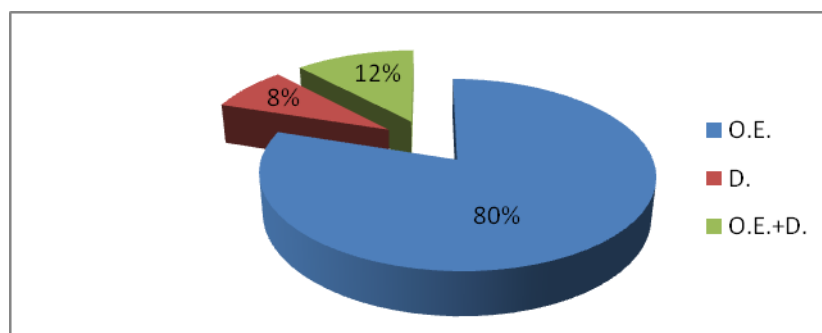


Figure 4 : type anatomique de la hernie.

- ✓ **Temps opératoire** : 45 min à 80 min avec une moyenne de 53 min.

- ✓ **Type de prothèse** : plaque de polypropylène
 - Prédécoupée de dimensions 13 /8 cm environ.
 - Plaque de 15/15cm qu'on découpe en per opératoire sous la forme désirée.

✓ **La fixation** :

Fixation aux agrafes, n'était pas toujours réalisée. Ainsi, la plaque a été fixée dans 17cas seulement.

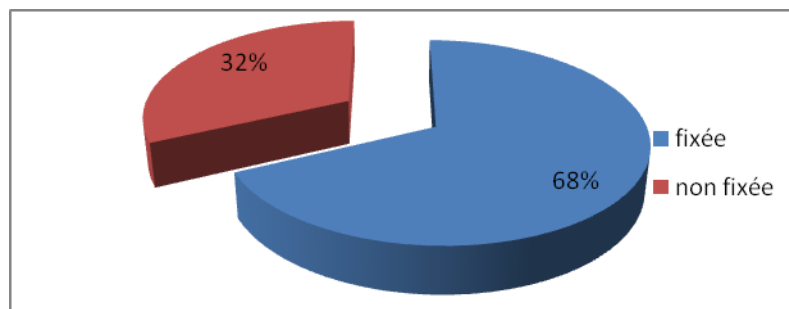


Figure 5 : fixation de la prothèse

- ✓ **Les complications opératoires** :
 - Hémorragie au niveau du site opératoire: due à la blessure du pédicule spermatique. Complication sans gravité mais ayant gêné la poursuite de la technique et ayant allongé le temps opératoire (temps d'hémostase) : un seul cas.
 - Perforation péritonéale : elle cause une fuite de gaz dans l'espace péritonéal et de ce fait, elle provoque une réduction importante du champ opératoire: survenue dans 3 cas;
 - Deux patients étaient sous anesthésie générale, ayant obligé à convertir en cure de Lichtenstein.

-Pour le 3ème cas, le malade était sous anesthésie loco-régionale, la perforation est survenue en presque fin de dissection ce qui n'a pas nécessité plus que de convertir en anesthésie générale et de poser la plaque sans la fixer (sans avoir recours à convertir la technique chirurgicale). .

- La douleur opératoire: pour les patients ayant eu une anesthésie locorégionale était insupportable dans un seul cas, expliquée par le passage de gaz dans la cavité péritonéale (perforation du péritoine).

Les deux autres cas ont exprimé une gêne supportable et ayant permis de finir l'intervention.

✓ **Les complications postopératoires :**

- Ecchymose inguino-scrotale: notée dans 3 cas.
- La douleur postopératoire: ressentie dans tous les cas, Mais elle est perçue différemment.

Ainsi :

- 20 cas qui ont eu la douleur ayant bien répondu à un antalgique du premier pallier (Paracétamol à raison de 3 g par jour).
- 5 cas n'ont pas répondu aux antalgiques du premier pallier, chez qui il a eu le recours au 2^{ème} palier d'antalgiques (notamment du Néfopam chlorydrate ,Acupan*).
- Dans tous les cas, il n'était pas nécessaire de recourir aux dérivés morphiniques.

✓ **Suivi post-opératoire :**

Tous les patients sont sortis avec une ordonnance où figurent:

- Un antalgique, à prendre en cas de besoin.
- Un antibiotique à base de l'amoxiciline-acide clavulinique pour prophylaxie.

Les malades opérés ont été contrôlés à un mois et à trois mois après l'intervention.

Par ailleurs, aucun cas de décès ou de récurrence n'ont été notés.

La reprise de travail pour les personnes actives est permise au bout d'un mois environ.

La douleur chronique qu'il faut distinguer de la simple gêne du corps étranger a été notée chez cinq personnes soit 20% des cas. Cette douleur était sans gravité et non invalidante et elle a bien répondu au traitement antalgique.

En aucun cas, on n'a eu besoin de retirer la plaque en raison de douleur ou d'infection.

Il faut noter qu'au bout de cinq mois, un patient s'est présenté avec une récurrence dont le traitement était par la technique de Lishtenstein. Il s'agit d'un patient dont la prothèse n'a pas été fixée initialement.



DISCUSSION

I- RAPPELS

1- HISTORIQUE DES CURES DE L' HERNIE DE L' AINE

Si les cures herniaires font, de nos jours, partie des opérations généralement simples et bénignes, c'est au terme d'une longue histoire où longtemps les entreprises chirurgicales ont été redoutablement mutilantes ou mêmes mortelles [2].

Sans connaissances anatomiques indispensables, sans anesthésie efficace et sous la menace du péril septique, les opérateurs empiriques de jadis ont dû se borner soit à tenter de faire disparaître la « tumeur » herniaire, soit à empêcher la descente des viscères. C'est ainsi que jusqu'au début du XVIIIème siècle, la chirurgie des hernies scrotales a été dominée par la castration, au fer ou au cautère, considérée comme le moyen le plus radical de faire disparaître la tumeur herniaire [3].

Les bandages sont le moyen le plus ancien (plus de 25 siècles d'utilisation) pour contenir la descente viscérale ; des simples bandes imprégnées aux brayers de fer au XIIIe siècle (bandages à ressort). A noter que jusqu'à Pierro Franco (XVIe siècle), les hernies étranglées furent l'objet d'abstention et aboutissaient à la mort ou à la fistule intestinale provisoirement salvatrice [2,57].

La période qui s'étend du milieu du XVIIIe à la fin du XIXe siècle a vu des travaux anatomiques fournir les bases du développement de la chirurgie herniaire par la description précise des structures inguinales [2,3].

Le génie d'Edoardo Bassini (1888-1894) a su utiliser les deux révolutions (anesthésie générale (1846) et l'asepsie (1867-1886)) de son époque et transformer les résultats restés décourageants des cures herniaires par des innovations tactiques et techniques qui inaugurèrent la chirurgie herniaire moderne, il propose la première opération anatomiquement réglée et méritant le nom de cure radicale par ses résultats sans pareil à l'époque [2,3].

La chirurgie herniaire fut ensuite considérée comme une chirurgie mineure. L'approfondissement des connaissances anatomiques a permis de codifier les techniques de réparation par suture, et il faut citer ici : aux Etats Unis, P. Harrison (1922) ainsi qu'Anson et McVay (à partir de 1938) qui ont établi l'importance mécanique du fascia transversalis et clarifié son anatomie ; en France, H. Fruchaud (1956), conçoit l'aine comme une région intermédiaire entre l'abdomen et le membre inférieur, centrée par le vaste orifice musculo-pectinéal dans lequel s'engage « l'entonnoir fascial abdomino-crural » d'où la nécessité d'une réparation globale de cette zone faible pour les traiter [2].

Des Hernia Centers américains apparaissent à l'instigation du Canadien E. Shouldice (1945-1951), dédiés au traitement des hernies et permettent la mise au point d'un procédé canadien qui consiste à réaliser une triple suture de la paroi postérieure du canal inguinal. Cette intervention qui découle directement de celle de Bassini connaîtra un succès considérable au point de s'imposer comme le « gold standard » de la chirurgie herniaire [3].

En 1898, Lotheissen (1868-1935) est le premier à utiliser le ligament de Cooper dans la réfection herniaire (intervention réalisée chez un patient dont le ligament inguinal était complètement détruit). Cette innovation, ignorée par la communauté médicale fut remise à l'ordre du jour par Cheste Mc Vay (1911-1987) qui donnera son nom à la technique [2].

L'avènement des matériaux prothétiques et la promotion de l'abord chirurgical postérieur de l'aine ont transformé et continuent d'influencer, aujourd'hui encore, le traitement chirurgical des hernies.

Nyhus en se basant sur les travaux de Cheatle et de Henry, est le premier à codifier le traitement des hernies de l'aine par abord de l'espace prépéritonéal. Il est également le premier à rapporter la mise en place d'une prothèse synthétique (Ivalon) dont le but est de renforcer la paroi postérieure du canal inguinal. Dès lors s'ouvre l'ère de la réparation pariétale prothétique popularisée en France par Jean Rives et René Stoppa [2,3].

Concernant les matériaux prothétiques, De Bonn utilisait en 1900 un filet d'argent pour fermer les plaies abdominales. Après lui, ont été proposés d'autres matériaux : le filet d'acier en 1934 (Balcock) et les plaques de tantales qui, en raison de leur rigidité et de leur fragmentation ont été progressivement abandonnées au profit de polymères. Le tulle de Nylon fut introduit en France par Don Acquaviva (1949). Le polypropylène fut lancé aux Etats-Unis par Usher (1958) et Koontz (1960). A nouveau en France, Rives et Stoppa (1967) utilisent le tulle de polyester [2,4].

Dans les années 80, Lichtenstein développe la notion de réparation sans tension dans le but d'améliorer le confort postopératoire du malade [38]. Cet auteur est également le premier à décrire le « plug », petit bouchon de polypropylène que l'on introduit dans l'orifice herniaire afin de l'obturer. Cette technique a ensuite été développée par A. Gilbert puis par Rutkow et Robbins qui en sont les principaux défenseurs [2].

De nouvelles prothèses on vu le jour par la suite, elles sont préformées et/ou « rendues intelligentes » pour en simplifier la mise en place par voie d'abord économique ou par les trocarts laparoscopiques [4].

Enfin, l'une des innovations les plus spectaculaires est sans conteste l'apparition de la voie laparoscopique. Ger, en 1982, est le premier auteur à décrire la réparation d'une hernie de l'aine par cette voie. La voie mini-invasive qu'elle soit trans-abdominale ou extra-péritonéale connaîtra ensuite une évolution constante tout au long des années 90 pour devenir l'un des traitements de référence en matière de chirurgie herniaire [2].

La physiopathogénie des hernies a également connu une évolution au fil du temps, elle est devenue aujourd'hui multifactorielle avec l'accent mis sur des facteurs métaboliques à côté des facteurs mécaniques classiques. Ensuite a été précisé le rôle de facteurs biologiques élémentaires dans la herniogenèse et, des facteurs génétiques ont aussi été incriminés [2,5].

En schématisant, on peut dire que le XXème siècle a été, comme ailleurs dans les sciences et les techniques, le plus riche en transformations de la chirurgie herniaire. Sa première moitié a vu la mise au point de techniques de suture désormais classiques ; la seconde moitié a vu

apparaître et se répandre la vogue des matériaux prothétiques qui donnent de meilleurs résultats à long terme. La voie d'abord postérieure a aussi été une source de sécurité et d'efficacité complémentaires que la chirurgie laparoscopique vidéo-assistée s'est récemment appropriée. Les critères de jugements des opérations ont eux aussi évolué : avant les années 1970, seule était prise en considération la non-récidive de la hernie ; dans les années 1980, l'exigence d'un meilleur confort postopératoire s'est ajoutée à celle des bons résultats cliniques ; dans les années 1990, interviennent de plus en plus les considérations économiques et les coûts pour la société [2,3].

L'avenir de la chirurgie herniaire devrait être riche d'autres mutations influencées par l'évolution future des sciences biologiques et des techniques chirurgicales et industrielles [2].

2- ANATOMIE DE LA REGION INGUINALE :

La région de l'aine présente une faiblesse constitutionnelle liée à la fois à l'adoption de la position debout (à l'origine d'un étirement transversal et longitudinal de ses muscles) et au passage du cordon spermatique. La dilacération des aponévroses de terminaison n'a laissé subsister qu'un mince fascia, encore affaibli dans le sexe masculin par le passage du cordon, conséquence de la migration du testicule (fig. 1).

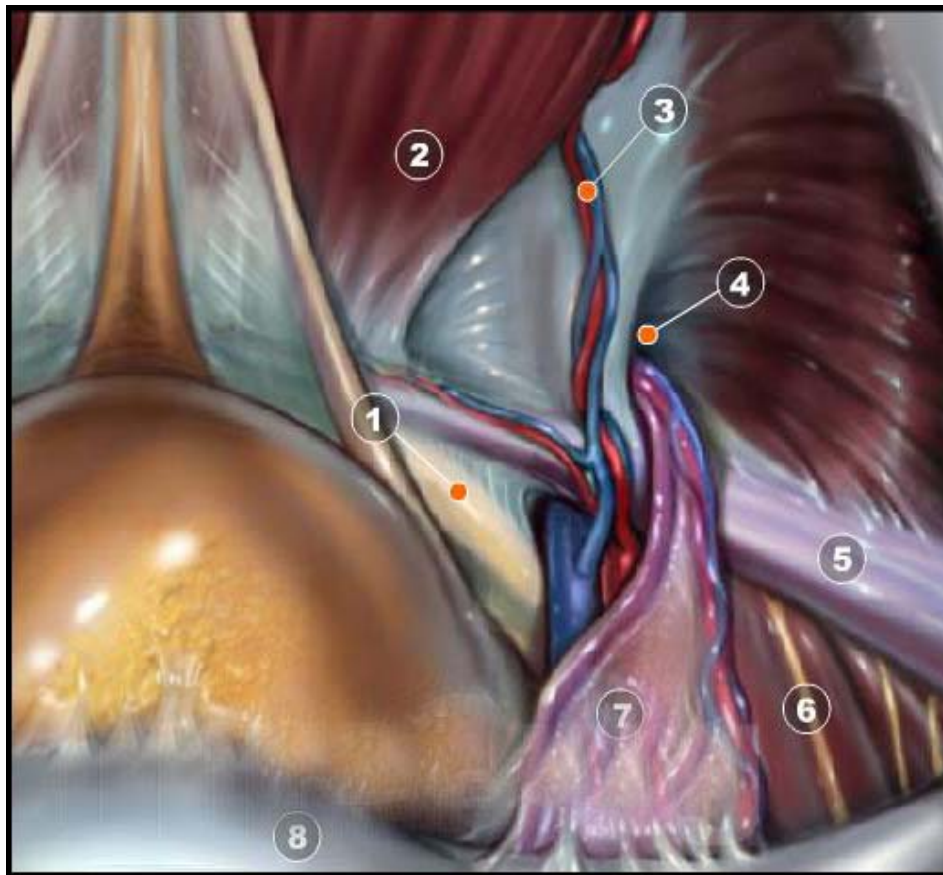


Figure1 : Configuration interne de la région inguinale.

- | | |
|-----------------------------|--------------------------------------|
| 1- Ligament pectiné | 2- Muscle grand droit de l'abdomen |
| 3- Vaisseaux épigastriques | 4- Anneau inguinal profond |
| 5- Bandelette ilio-pubienne | 6- Nerfs cutanés sur le muscle psoas |
| 7- Fascia uro-génital | 8- Péritoine récliné |

2-1 Structure anatomique de l'aine :

Le cordon traverse la paroi abdominale dans une fente située entre les différents plans pariétaux : le canal inguinal qui a une direction oblique de dehors en dedans, d'arrière en avant et de haut en bas. Sa paroi antérieure est formée par l'aponévrose du grand oblique, sa paroi postérieure par l'aponévrose du transverse et le fascia transversalis. Son bord supérieur est formé par le petit oblique et son bord inférieur par l'arcade crurale (fig. 2).

a- Cadre solide de l'aine :

Il est formé en dehors par le muscle psoas iliaque, qui est lui-même formé du psoas (muscle [M] psoas major) et de l'iliaque (M iliacus) recouverts par une aponévrose résistante, le fascia iliaca, en dedans par la terminaison du muscle grand droit (M rectus abdominis) sur le pubis et en bas par la crête pectinéale du pubis, doublée du ligament de Cooper .

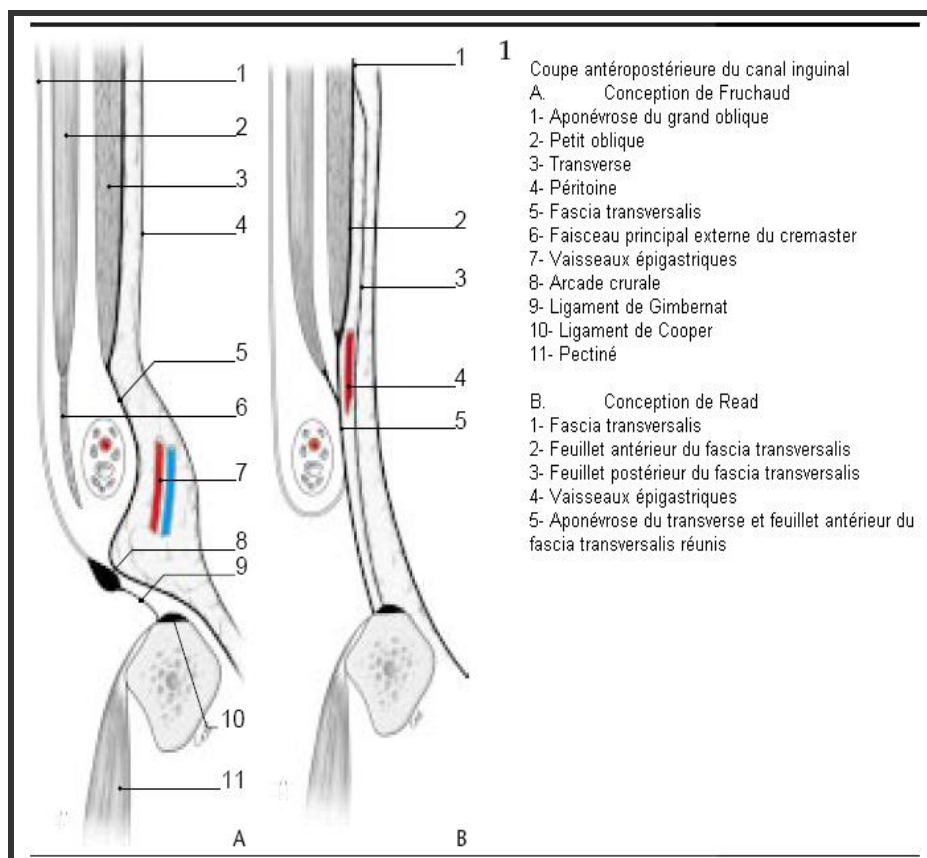


Figure 2 : Coupe antéropostérieure du canal inguinal.

- **Le trou musculopectinéal : (fig. 3)**

Le trou musculopectinéal est limité :

✓ En dedans : par le muscle grand droit de l'abdomen et sa gaine qui, à ce niveau, est constituée par les aponévroses des muscles larges de l'abdomen en avant et le fascia transversalis en arrière.

✓ En dehors : par les muscles psoas iliaque et pectiné. Le muscle psoas iliaque est entouré de sa gaine : le fascia iliaca sous lequel descend le nerf fémoral, situé dans l'interstice séparant les deux chefs musculaires.

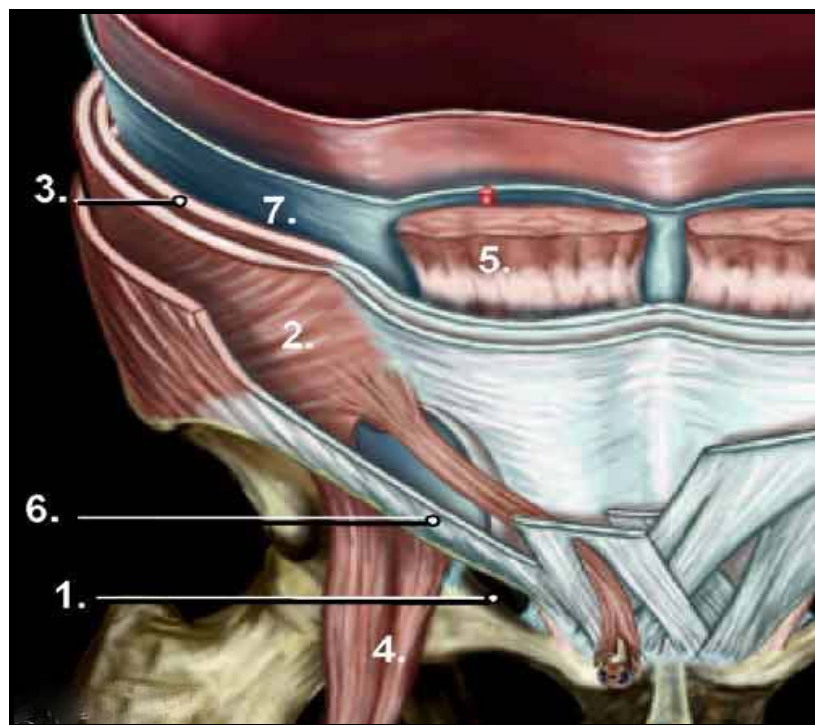


Figure 3 : Trou musculo-péctinéal.

- | | |
|--|---------------------------|
| 1- Ligament pectiné | 2- Muscle oblique interne |
| 3- Muscle oblique transverse | 4- Muscle grand psoas |
| 5- Bord latéral du muscle droit de l'abdomen | |
| 6- Ligament inguinal | 7- Fascia transversalis |

✓ En bas : par le rebord osseux du pelvis qui appartient au bord antérieur de l'os coxal, tapissé à sa partie supérieure par le ligament pectinéal : ligament de Cooper.

✓ En haut : par les muscles larges de la paroi antérolatérale de l'abdomen qui s'ordonnent en deux plans :

-Un plan superficiel : constitué par le muscle grand oblique qui forme au niveau de ses insertions basses l'aponévrose du grand oblique qui se divise en deux piliers : interne et externe.

L'insertion du grand oblique sur le tubercule du pubis forme le ligament de Gimbernat (fig. 4).

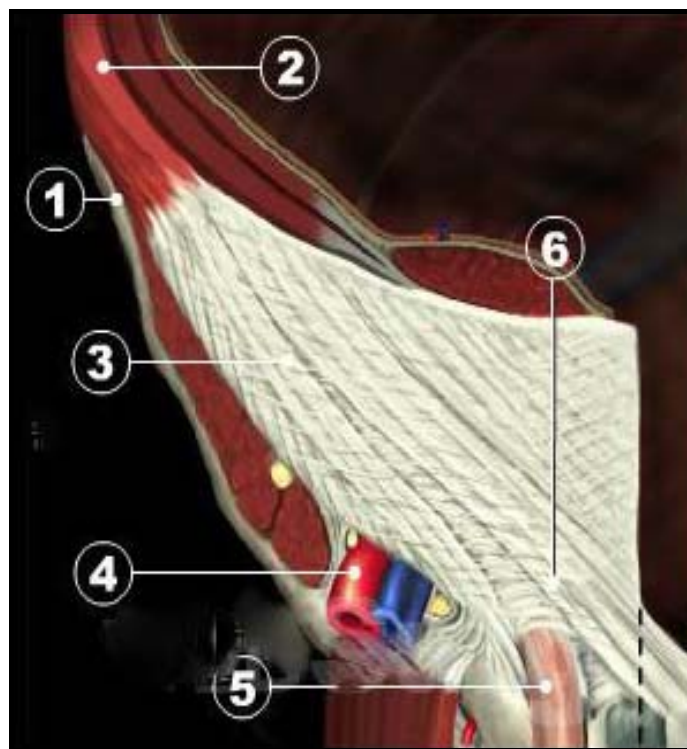


Figure 4 : Région inguinale : Tissus superficiels :

- | | |
|---|--------------------------------|
| 1- Epine iliaque antéro supérieure | 2- Muscle oblique externe |
| 3- Aponévrose du muscle oblique externe | 4- Vaisseaux fémoraux |
| 5- Cordon spermatique | 6- Anneau inguinal superficiel |

– Un plan profond : constitué par les muscles petit oblique et transverse qui forment la faux inguinale. Lorsque les deux muscles deviennent aponévrotiques, ils forment le tendon conjoint (fig. 5).

Superficiellement, l'orifice musculopectinéal est divisé en deux étages par la ligne de Malgaigne qui est une ligne virtuelle tracée de l'épine iliaque antéro-supérieure à la symphyse pubienne correspondant à la projection du ligament inguinal.

✓ L'étage supérieur : livrera passage au cordon spermatique chez l'homme, et au ligament rond chez la femme, c'est le canal inguinal avec ses quatre parois et ses deux orifices (fig. 2, 6 et 7) :

- La paroi antérieure représentée par l'aponévrose du grand oblique ;
- La paroi postérieure formée par le tendon conjoint en dedans et par le fascia transversalis en dehors ;
- La paroi supérieure constituée par la partie inférieure et charnue du muscle petit oblique et du transverse ;
- La paroi inférieure constituée par l'arcade crurale ;
- L'orifice superficiel délimité par les piliers du muscle grand oblique ;
- Et l'orifice profond.

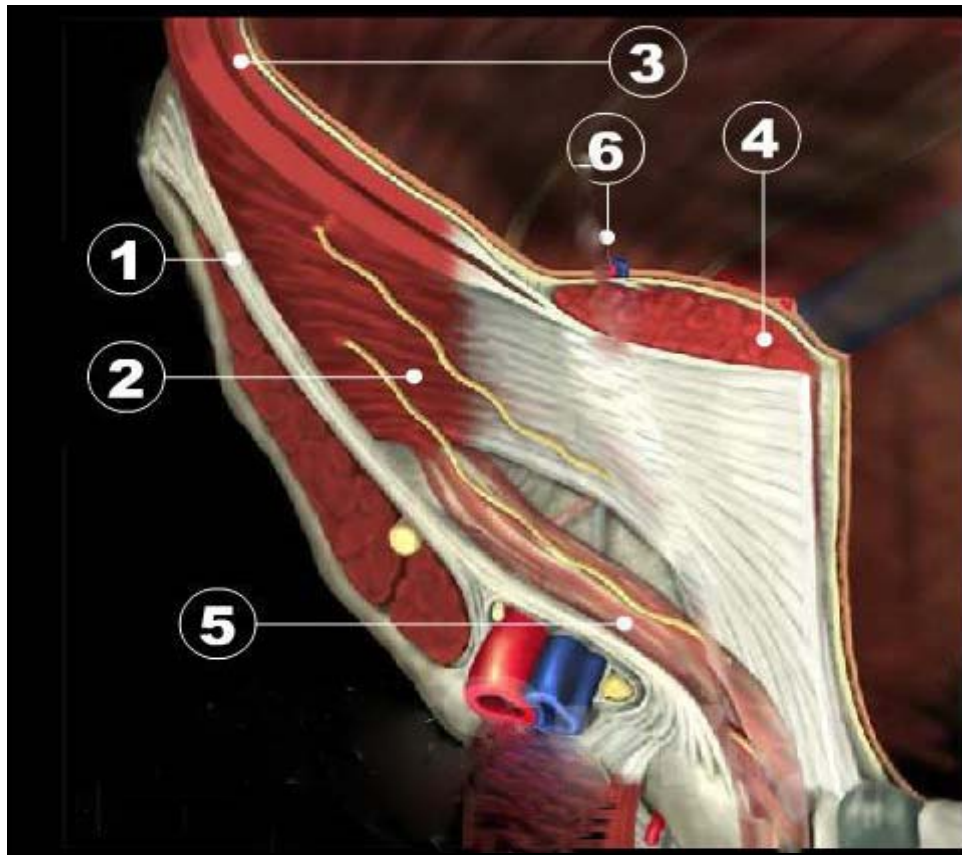


Figure 5 : Région inguinale : Tissus profonds :

- | | |
|-------------------------------------|----------------------|
| 1- Muscle oblique interne | 2- Muscle transverse |
| 3- Muscle oblique | 4- Muscle crémaster |
| 5- Vaisseaux épigastriques profonds | |

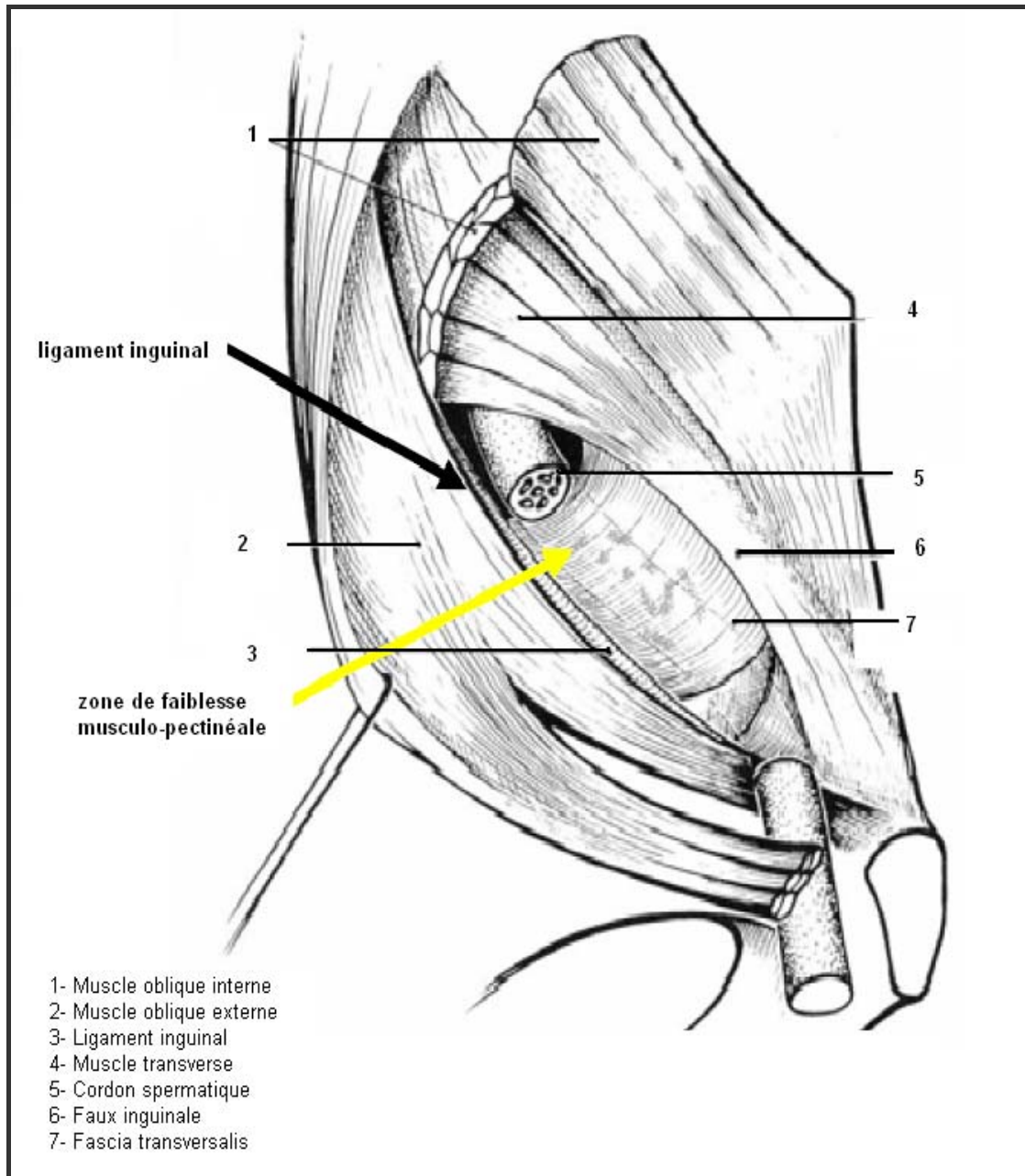


Figure 6 : Vue antérieure du canal inguinal après ouverture de sa paroi antérieure et section partielle du muscle oblique interne.

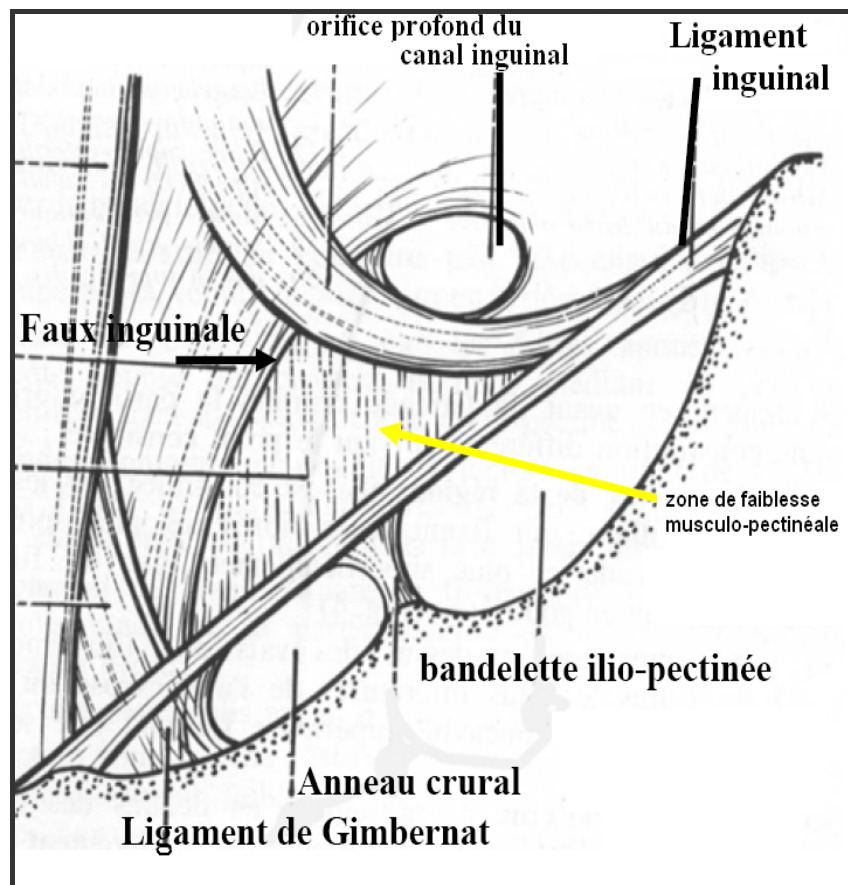


Figure 7 : Vue postérieure de l'orifice pectinéal.

✓ L'étage inférieur : livrera passage aux vaisseaux fémoraux : c'est le canal fémoral, qui est de forme conique, limité en avant par le ligament inguinal, en dedans par le ligament de Gimbernat et en dessous par le muscle pectiné.

Profondément, le trou musculo-pectinéal est fermé par le fascia transversalis qui va s'engainer autour des éléments spermatiques ou fémoraux traversant la région.

En effet, le fascia transversalis présente des renforcements de valeur inégale : le ligament de Hasselbach et la bandelette iléo-pubienne. Il est divisé en deux fossettes, l'une interne, l'autre externe, par un élément vasculaire vertical, le pédicule vasculaire épigastrique.

2-2 Anatomie en cœlio-chirurgie :

La vue anatomique coelioscopique diffère de l'approche anatomique classique connue des chirurgiens. La vue coelioscopique représente en fait, une vue postérieure de la paroi abdominale.

Dès l'introduction du cœlioskope, on découvre le péritoine recouvrant la partie moyenne de l'ouraque qui prolonge le dôme vésical, puis de dedans en dehors, on trouve la saillie de l'artère ombilicale et des vaisseaux épigastriques, ces trois reliefs délimitent trois fossettes

(fig. 9) :

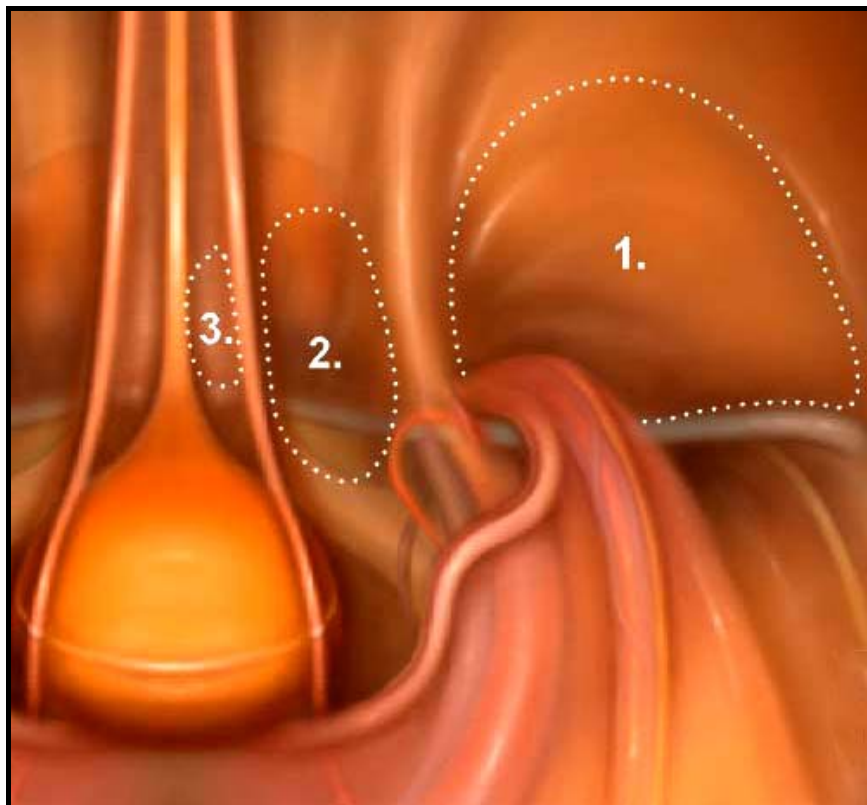


Figure 9 : Fossettes inguinales.

1- Fossette inguinale externe

2- Fossette inguinale moyenne

3- Fossette inguinale interne

- La fossette inguinale interne ou supravésicale, située entre pli ombilical médian et latéral, est le siège des rares hernies obliques internes.

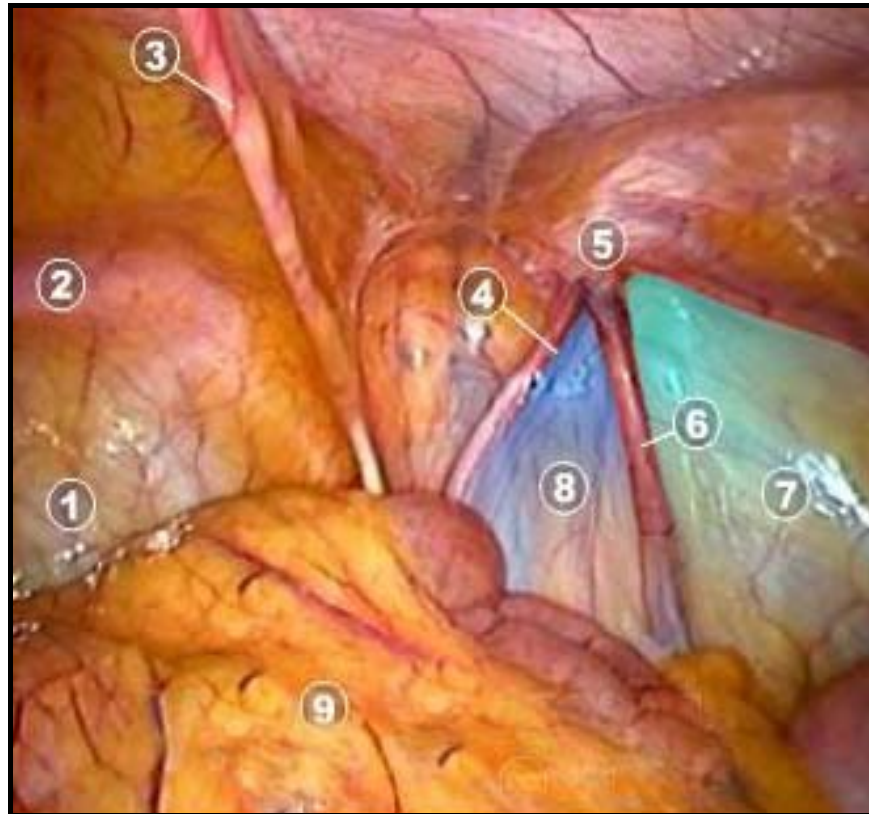


Figure 10 : Vue endoscopique postérieure de la paroi abdominale :

- | | |
|----------------------------|----------------------------|
| 1- Vessie | 5- Anneau inguinal profond |
| 2- Pubis | 6- Vaisseaux spermatiques |
| 3- L'artère ombilicale | 7- Triangle de la douleur |
| 4- Conduit déférent | 8- Triangle de la mort |
| 5- Anneau inguinal profond | 9- Omentum |

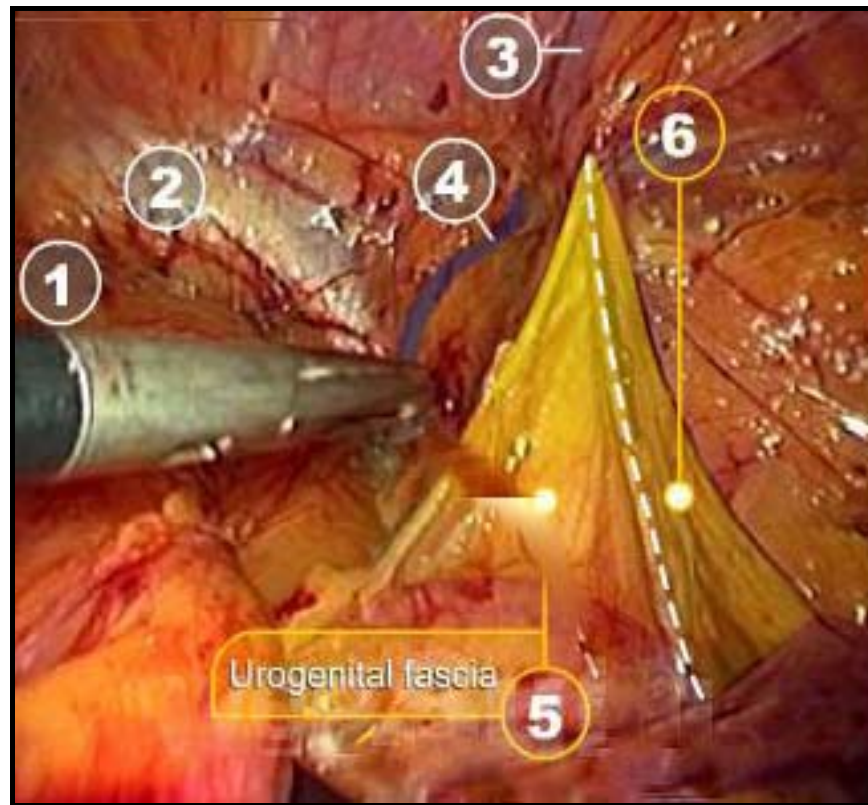


Figure 11 : Vue laparoscopique sous péritonéale.

- | | |
|----------------------------|---|
| 1- Vessie | 2- Ligament pectiné |
| 3- Vaisseaux épigastriques | 4- Veine corona mortis |
| 5- Fascia génital | 6- Prolongement externe du fascia génital |

- La fossette inguinale moyenne, siège des hernies directes et crurales, est située entre le pli ombilical latéral et celui des vaisseaux épigastriques.
- La région inguinale située en dehors des vaisseaux épigastriques correspond à l'orifice inguinal profond, livrant passage aux hernies indirectes.

Une fois le péritoine récliné, on met en évidence l'arcade crurale et la branche ilio-pubienne qui déterminent un espace où passent en dedans, dans l'orifice crural, les vaisseaux iliaques externes et le nerf crural et en dehors le muscle psoas.

Le fascia transversalis : élément très résistant, recouvre cette partie de la paroi abdominale antérieure, qui se prolonge en dehors par le fascia iliaca. Il est traversé par les éléments du cordon et par les vaisseaux iliaques. Toute cette région est facilement abordable sous cœlioscopie (fig. 12).

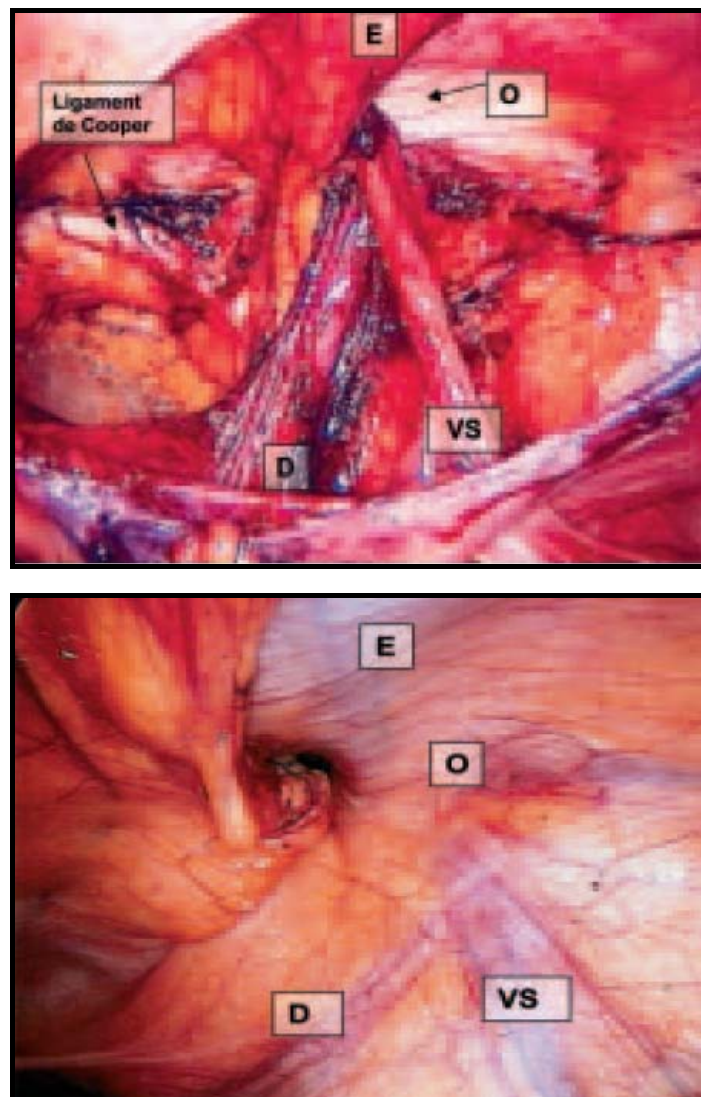


Figure 12 : Lambda exposé après ouverture du péritoine :

E- L'artère épigastrique

D- Le déférent

O- L'orifice inguinal profond

VS- Les éléments du cordon spermatique

3- Anatomie pathologique

Trois types anatomiques de hernie inguinale sont individualisés en fonction de leur siège et de leur trajet : les hernies obliques externes, les hernies directes, et les hernies obliques internes (fig 7).

3-1 Hernies obliques externes

Ce sont les plus fréquentes ; elles suivent le trajet du canal inguinal de dehors en dedans et de haut en bas. Elles peuvent être congénitales liées à la persistance du canal péritonéo-vaginal ou acquises par déficience des mécanismes d'étanchéité du canal inguinal. Le trajet de ces deux types de hernie est identique.

Chez l'homme, les viscères franchissent l'orifice inguinal profond en dehors des vaisseaux épigastriques inférieurs, et cheminent entre les éléments du cordon en avant des vaisseaux spermatiques et du canal déférent. Chez l'adulte, le péritoine du sac herniaire adhère fréquemment aux éléments du cordon dont il est difficile à cliver. Il présente parfois des rétrécissements annulaires, les anneaux de Ramonède qui accroissent le risque d'étranglement intra-sacculaire.

Dans les hernies congénitales, le sac herniaire est préformé par la persistance du processus vaginalis. Son obturation partielle aboutit à des hernies infrafuniculaires, sa perméabilité complète à des hernies inguino-scrotales.

Dans les hernies acquises, la longueur du sac néoformé est variable ; il peut rester intracanalair, apparaître à l'orifice superficiel ou atteindre le scrotum.

Dans les hernies extra-funiculaires plus rares, le sac péritonéal de petite taille longe le bord supéro-interne du cordon.

Exceptionnellement, un diverticule peut s'insinuer entre les plans constitutifs de la paroi abdominale. Il s'agit des hernies superficielles de siège sous-cutané en dehors de l'orifice inguinal superficiel, des hernies interstitielles entre les muscles obliques interne et externe, des

hernies pré-péritonéales entre le péritoine en arrière et le muscle transverse en avant. Ces hernies sont fréquemment associées à une ectopie testiculaire.

Chez la femme, les hernies inguinales obliques externes sont toujours d'origine congénitale, liées à la persistance du canal de Nuck. Les viscères herniés peuvent atteindre la partie antérieure de la grande lèvre lorsque le canal est resté entièrement perméable. Le sac herniaire adhère au ligament rond qui peut être sectionné sans conséquences graves lors de la cure chirurgicale.

3-2 Hernies directes

Elles s'extériorisent par la fossette inguinale moyenne en dedans des vaisseaux épigastriques. Le sac est arrondi, à large collet, sa paroi interne peut être formée par la vessie. Il est indépendant du cordon et situé au-dessus et en arrière de lui. Ces hernies ne descendent jamais dans le scrotum et restent habituellement peu volumineuses.

Des hernies directes diverticulaires s'extériorisent à travers la partie interne du fascia transversalis. Leur collet est étroit. Lorsqu'elles sont petites, seule l'ouverture du fascia transversalis permet de les identifier.

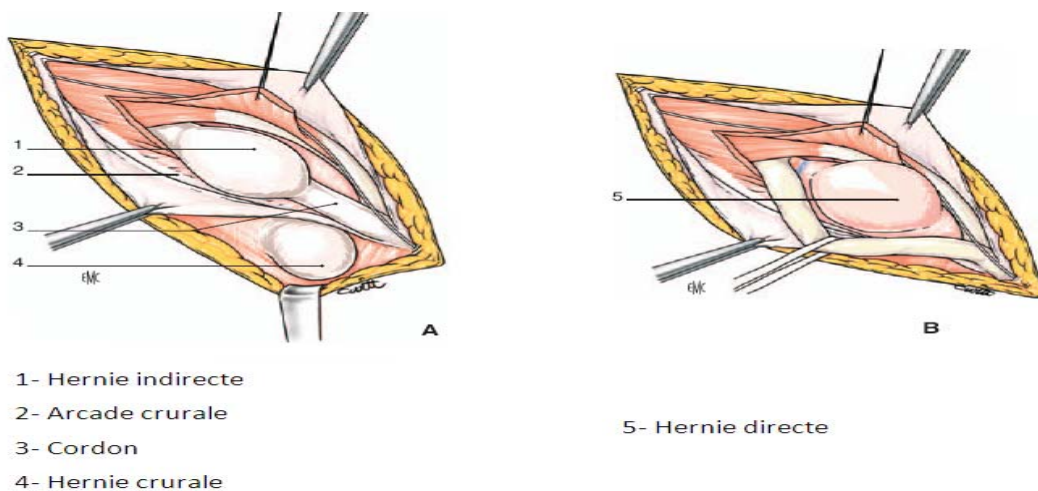


Fig. 13: Principaux types de hernies de l'aîne.

3-3 Hernies obliques internes

Elles sont exceptionnelles et s'extériorisent à travers la fossette inguinale interne, entre l'artère ombilicale en dehors et l'ouraque en dedans.

3-4 Hernies crurales

Elles sortent de l'abdomen par la gaine extérieure des vaisseaux fémoraux qui prolonge le fascia transversalis à la cuisse. Cette gaine est normalement très serrée autour des vaisseaux fémoraux, sauf à la face interne de la veine fémorale. C'est à ce niveau que se développent les hernies crurales communes. Le sac s'extériorise à travers l'anneau crural, au-dessous de l'arcade crurale, en dedans de la veine fémorale. Il est habituellement petit, situé sous le fascia cribriformis, et le collet est serré.

II- LE TRAITEMENT LAPAROSCOPIQUE DE LA HERNIE INGUINALE PAR VOIE EXTRA-PERITONEALE [64]:

1- BUT ET PRINCIPE :

Le traitement laparoscopique de la hernie inguinale par voie extra-péritonéale représente aujourd'hui, un développement pour la chirurgie coelioscopique à moindre risque, qui consiste à la meilleure compréhension de la région anatomique (l'espace pré-péritonéal) et les étapes clés de la technique. Cette dernière est un progrès réel du fait de l'amélioration du confort et de l'intérêt du patient, elle est caractérisée des autres méthodes par :

Son efficacité et excellente tolérance démontrées par les travaux de STOPPA et RIVES.

La non pénétration dans la cavité abdominale=abord strictement pariétal.

♦ L'apport de cette chirurgie mini-invasive ne se discute plus en termes de douleur, d'invalidité et de résultat esthétique.

La réticence des chirurgies à réaliser un pneumopéritoine avec ses risques de lésions iatrogènes vasculaires et viscérales.

La mise en place d'une prothèse systématique de grande taille entre le plan musculaire et le péritoine sans ouverture de celui-ci.

=respect de l'intégrité du péritoine

L'apprentissage plus difficile que l'abord trans-péritonéal, ce traitement n'a pas les inconvénients reprochés à cette 2ème alternative laparoscopique : ouverture péritonéale, complication occlusive éventuelle, lésions viscérales.

Cette chirurgie laparoscopique par voie extra-péritonéale est une technique parfaitement standardisée, qui a pour but d'améliorer la qualité du résultat obtenu ainsi que d'augmenter l'efficacité et le confort postopératoire et pour principe : (décrit initialement par stoppa) la mise en place d'une prothèse dans l'espace extra péritonéal par voie extra abdominales (sans ouverture péritonéale).

2- INDICATIONS :

Au début de l'expérience laparoscopique, la méthode fut réservée à des indications très limitées (hernies obliques externes de moyenne importance chez l'homme).

Certains opérateurs [10, 11], utilisent cette voie pour tous les types des hernies inguinales, les limites de cette technique se résument dans les contres indications à l'anesthésie générale, alors que la majorité des auteurs [12, 13, 14], l'adoptent pour des indications plus restreintes.

Dans son dernier rapport sur le traitement coelioscopique des hernies inguinales, l'association française de chirurgie définit les indications de la voie extra-péritonéale comme suit : « toutes les hernies inguinales ou crurales, union bilatérales nécessitant la mise en place de plaque non résorbable sous anesthésie générale en particulier les hernies bilatérales et les hernies récidivées » [14].

Tandis que d'autres auteurs : Champault [12], Begin [15] et Descottes [16] ont utilisé la classification de Nyhus appariée aux indications thérapeutiques selon les principes actuels du professeur stoppa pour spécifier les hernies nécessitant la mise en place de prothèse :

Les hernies classées Nyhus 2 associées à des facteurs de risques tel que : obésité, prostatisme, constipation chronique, toux chronique, travailleur de force, bilatéralité...

Les hernies classées Nyhus 3 ou 4.

Il nous paraît déraisonnable d'utiliser la technique extra-péritonéale dans les hernies classées 1 selon Nyhus et les hernies classées 2 non associées à des facteurs de risque puisque l'utilisation d'une technique de raphie (exp : Schouldice) peut suffire et donner les mêmes résultats en épargnant au patient l'usage d'un matériel prothétique et ses propres complications.

3- CONTRE-INDICATIONS :

Parmi les contres indications, le critère d'âge reste actuellement le plus controversé, la majorité des auteurs adopte la technique extra-péritonéale pour tous les patients ayant un âge supérieur à 40 - 45 ans, les patients âgés de moins de 45 ans sont exclus étant qu'il est irrationnel d'utiliser des matériaux prothétiques dont on ne connaît pas le devenir à long terme chez les sujets jeunes.

Cependant, certains opérateurs[10,17] utilisent cette voie pour tous les âges supérieurs à 15 - 18 ans.

3-1 Contre-indications absolues :

Les contres indications absolues de cette voie sont :

- Les hernies étranglées : la voie trans-péritonéale est alors justifiée.
- Les contre indications de l'anesthésie générale et de la laparoscopie tel que : insuffisance cardiaque, coronarien instable, insuffisance respiratoire, cirrhose éthylique, trouble de la coagulation, glaucome non opéré [18].

3-2 Contre-indications relatives :

- Les contres indications relatives sont : les antécédents de chirurgie extra-péritonéale en particuliers urologiques (prostatectomie radicale, cure de cystocèle, radiothérapie) [19] ;
- Volumineux sac de la hernie inguino-scrotale de dissection difficile pour un opérateur peu entraîné préférant un abord transabdomino-péritonéal plus facile ;
- Récidive herniaire par abord postérieur avec prothèse (STOPPA - RIVES - NYHUS ou laparoscopie) pouvant justifier un abord chirurgical antérieur ;
- Antécédents de chirurgie abdominale avec incision médiane. La voie extrapéritonéal doit être préférée a la voie trans-péritonéale en raison du risque d'adhérences intra-abdominales ; [20]
- Récidives après chirurgie conventionnelle avec une attention particulière à porter à la dissection du sac herniaire plus fréquemment ouvert ;
- Les risques locaux : liés à des antécédents de sepsis local ou pelvien qui contre indique la mise en place de prothèse [18].

4- INSTRUMENTATION ET MATERIEL :

Il est constitué de :

- Deux trocarts de 10 mm, si possible transparents ;
- Un trocart de 5 mm ;
- Un optique de 30° de préférence à une optique à 0°;
- Deux pinces préhensives traumatiques de 5 mm ;
- Une paire de ciseaux dissecteurs, si possible avec coagulation monopolaire ;
- Une pince de coagulation bipolaire ;
- Un porte-aiguille endoscopique de 5 mm ;
- Une agrafeuse de 5 ou 10 m ;
- Un système d'aspiration-lavage à disposition ;

- Un insufflateur électronique à haut débit ;
- Une source de lumière froide au xénon ;
- Une caméra endoscopique ;
- Un moniteur haute-définition ;
- Un système d'imagerie si possible numérique.
- Ballon dissecteur pour disséquer l'espace pré péritonéal.
- Une aiguille de PALMER [18].

5- LA TECHNIQUE CHIRURGICALE :

5-1 Préparation du malade :

Avant l'intervention, certaines préparations sont indispensables :

- Le patient doit vider sa vessie juste avant l'intervention ce qui lui évitera un sondage urinaire et afin que la vessie ne gêne pas la dissection de l'espace pré péritonéal.
- Une antibio-prophylaxie faite de 2g céphalosporine de deuxième génération est administrée au patient à l'induction anesthésique [12, 14, 21].

5-2 L'installation du malade :

Le patient est installé en décubitus dorsal, le bras opposé du côté de la hernie ramené le long du corps, un léger Trendelenburg (10 à 15%) pourra être demandé afin de refouler en arrière la masse vésicale intra péritonéale [22].

Le champ opératoire doit être large, de la racine des cuisses au gril costal, d'un flanc à l'autre [23].

Le chirurgien se place du côté opposé à la hernie, son aide est en face de lui, l'instrumentiste à gauche de celui-ci. En cas de hernie bilatérale, l'opérateur change de côté lors de la cure de la deuxième hernie [23].

La colonne vidéo se situe aux pieds du patient avec la source de bistouri électrique [23].

5-3 L'anesthésie :

Deux modes d'anesthésie peuvent être utilisés pour la voie extra-péritonéale :

- ✓ soit l'anesthésie générale avec intubation, c'est le mode le plus répandu pour cette voie.
- ✓ soit l'anesthésie rachidienne moins utilisée que l'anesthésie générale, elle est utilisée avec des taux faibles dans certaines séries (17.5% dans la série de BEGIN) [15].

5-4 Création de l'espace pré-péritonéal :

Il existe différentes technique permettant la création de l'espace de travail pré-péritonéal : nous décrivons celle qui utilise des trocars à ballonnet :

- On réalise une incision cutanée sous ombilicale, puis on va inciser l'aponévrose antérieure des muscles grands droits, on introduit alors un premier trocart de 10 à ballonnet sphérique, assez long, qui est huilé à son extrémité pour faciliter son glissement, on fait cheminer celui-ci en arrière du plan musculaire des grands droits et en avant du péritoine, dans l'espace pré-péritonéal. Le trocart est descendu horizontalement en restant sur la ligne médiane, en direction du pubis.
- On commence alors à gonfler prudemment le ballonnet. Cette manœuvre doit être douce afin de ne pas perforer le péritoine. on alternera gonflage et dégonflage du ballonnet, on contrôlant si besoin à l'aide de l'optique l'affaissement progressif du péritoine. Cette manœuvre est effectuée sur la ligne médiane pour commencer, puis on se portera latéralement du coté de la hernie.
- Une fois l'espace de travail pré-péritonéal constitué, on remplace le trocart de 10- long par un trocart de 10 plus court à ballonnet triangulaire, que l'on gonfle afin d'assurer l'étanchéité de l'espace crée. on peut dès lors insuffler le co2 pour atteindre une pression réglée à 12mm de mercure.
- Le risque de cette manœuvre est la perforation du péritoine, ce qui peut compromettre la poursuite de l'intervention en prépéritonéal. Ce risque est d'autant plus important que le gonflage du ballonnet a été trop brutal ou s'il existe des adhérences péritonéales après laparotomie.

- En cas de perforation du péritoine, on va mettre en place une aiguille de VERESS ou un gros cathlon en intrapéritonéal. Ils sont introduits dans l'hypochondre gauche, et servent de soupape afin d'équilibrer les pressions intra et extra péritonéales.
- Il est souhaitable également de réaliser, en début et en fin de dissection de l'espace prépéritonéal, la fermeture de cette brèche péritonéale, afin d'éviter le risque d'incarcération d'anses intestinales en post opératoire.
- Il existe d'autres techniques de création de l'espace de travail prépéritonéal :
 - En insufflant directement après introduction d'un trocart de 10 standards para-ombilicaux, placé sous contrôle de la vue en arrière du muscle grand droit.

Par ponction directe à l'aiguille de VERESS en rétropubien, avant l'introduction des trocars [22, 23].

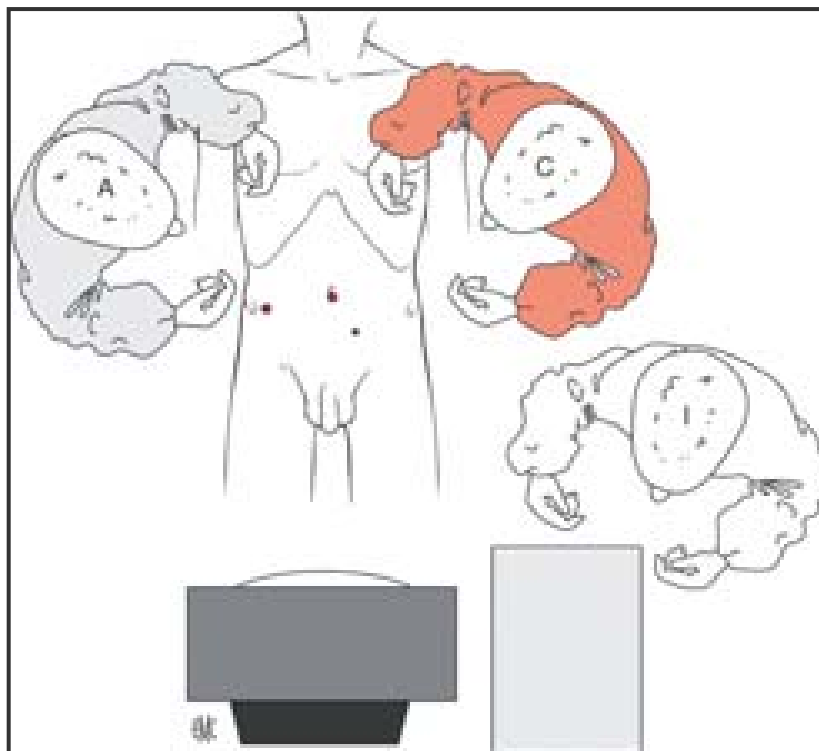


Figure 14 : Installation de l'opéré, hernie inguinale droite.

C : Chirurgien ;

A : Assistant ;

I : Instrumentiste ;

M : Moniteur ;

T : Table d'instruments.

5-5 Disposition des trocarts : (fig. 20, fig. 21)

Trois trocarts sont nécessaires :

- ◆ Un trocart « optique » de 5mm à 3travers de doigt au dessus du pubis sur la ligne médiane ;
- ◆ Un trocart « opérateur » de 10mm avec un réducteur à 1.5cm à la plombe de l'épine iliaque antéro-supérieure ;

Un trocart de 5mm symétrique au précédent du côté opposé en cas de hernie bilatérale (voir figure 15) [24].

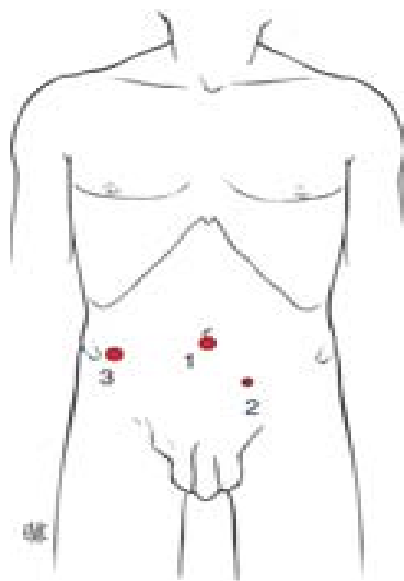


Figure 15 : Position des trocars, hernie inguinale droite.

1. Trocart de 10 mm T1 ;
2. trocart de 5 mm T2 ;
3. trocart de 10 mm T3.

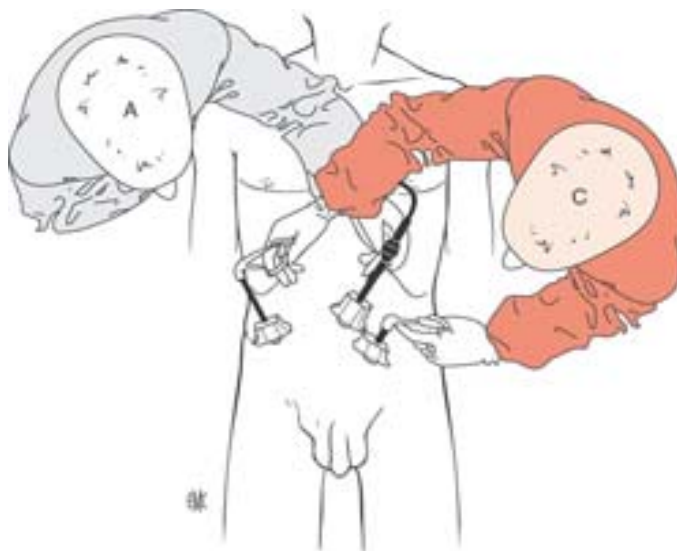


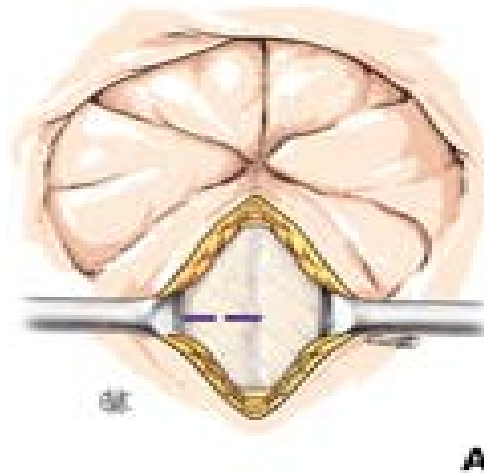
Figure 16 : Disposition des trocars, hernie inguinale droite

C : chirurgien ; A : assistant.

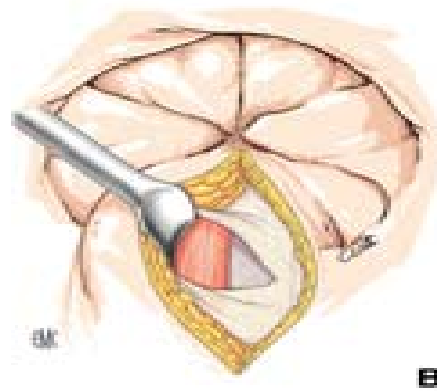
5-6 Etapes de l'intervention :

a- Mise en place du 1er trocart T1 (10 mm) : (fig. 17)

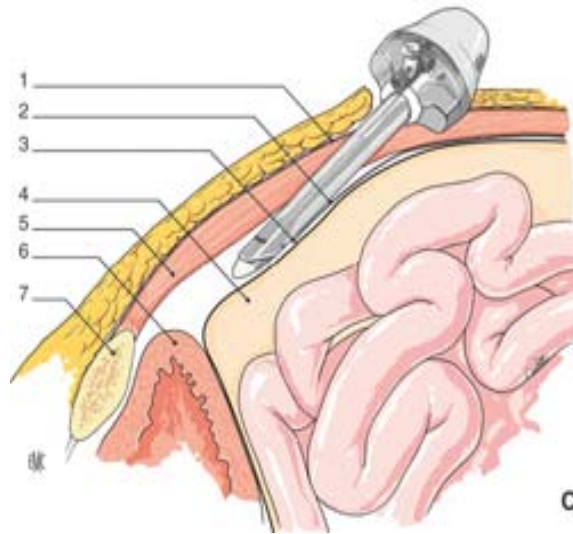
La sécurité, le succès de l'abord extra péritonéal viennent de la qualité de ce premier geste, raison pour laquelle il est très précisément décrit ici [18].



A : Incision transversale de la gaine antérieure des droits.



B : Présentation de la gaine postérieure des droits.



C : Mise en place du trocart T1.

- | | |
|---|-----------------------|
| 1. Gaine antérieure des muscles droits ; | 5. Muscle droit ; |
| 2. Gaine postérieure des muscles droits ; | 6. Vessie ; |
| 3. Línea arcuata ou arcade de Douglas ; | 7. Symphyse pubienne. |
| 4. Péritoine ; | |

Figure 17

Une incision cutanée verticale de 10 mm est réalisée au bord inférieur de l'ombilic (elle peut être arciforme en cas d'ombilic déplissé).

Le plan sous-cutané est disséqué obliquement vers le bas jusqu'à la gaine antérieure du grand droit du côté de la hernie.

Une incision transversale paramédiane de 8 mm (pour éviter toute fuite de CO₂) est faite pour pénétrer dans l'espace situé entre les gaines antérieure et postérieure du grand droit.

Un écarteur de 5mm (type Chigot) soulève la gaine antérieure vers le haut, un autre écarteur du même type récline le muscle vers l'extérieur.

Le trocart T1 de 10mm verrouillé ou Blunt trocart est placé dans l'espace ainsi créé puis poussé horizontalement de l'ombilic vers la symphyse sur le plan de la gaine postérieure. Il est

préférable d'utiliser un trocart transparent permettant de le situer exactement avec l'optique par rapport aux structures anatomiques environnantes.

Le trocart progresse vers la symphyse. À mi-distance de l'ombilic et de celle-ci, la gaine postérieure s'interrompt progressivement pour devenir à partir de l'arcade de Douglas un tissu arachnéen avasculaire. La gaine postérieure sert de support au trocart comme un hamac de suspension.

L'insufflation de CO₂ dans l'espace extra péritonéal ainsi abordé est faite avec une pression de 10mm de mercure.

L'optique alors introduite dans le trocart permet de s'assurer de son bon positionnement. Par des mouvements de haut en bas, des tunnels sont créés dans le tissu déjà distendu par le gaz et permettent d'obtenir un espace suffisant pour mettre en place le 2^e trocart T2. Le contact de la symphyse pubienne a été recherché pendant ces manœuvres [18].

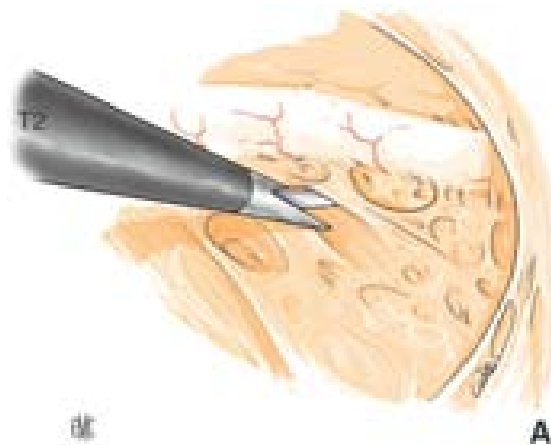
b- Mise en place du 2e trocart T2 de 5 mm :

L'incision cutanée est réalisée 4cm sous la ligne ombilicale à 4cm de la ligne médiane du côté opposé à la hernie.

Selon un axe de pénétration de haut en bas et de dehors en dedans le trocart traverse successivement le plan sous-cutané, la gaine antérieure du droit, le muscle, puis il est visualisé par l'optique à son arrivée dans l'espace précédemment créé [18].

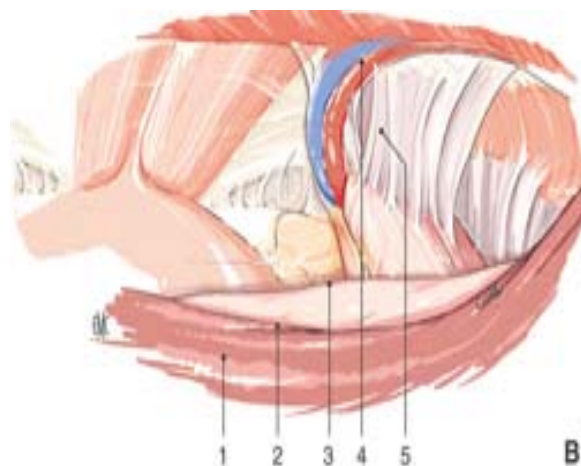
c- Dissection de l'espace extra péritonéal : (fig. 18)

Elle est réalisée à l'aide d'un seul instrument : un ciseau coagulant monopolaire introduit par le trocart T2 [18].



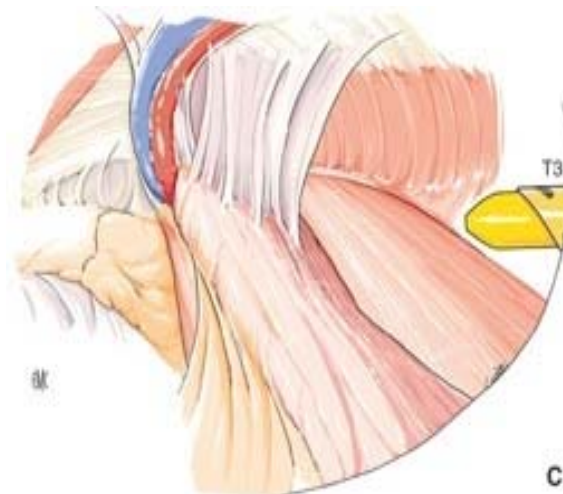
A : Dissection de l'espace extrapéritonéal : exposition du ligament de Cooper.

T2 : ciseaux coagulateurs.



B. Dissection de l'espace extrapéritonéal : exposition des différents éléments anatomiques.

- | | |
|---------------------------------|----------------------------|
| 1. Gaine postérieure du droit ; | 2. Linea arcuata ; |
| 3. Sac péritonéal ; | 4. Pédicule épigastrique ; |
| 5. Orifice inguinal interne. | |



C. Mise en place du trocart T3.

Figure 18 : Hernie inguinale droite.

Dans un premier temps, la symphyse pubienne est exposée, le ligament de Cooper est facilement reconnaissable.

Vers le bas sur la face latérale de la vessie l'axe du pédicule obturateur ne doit pas être dépassé.

La dissection progresse du milieu vers le dehors, et suit l'arcade de Douglas. Le pédicule épigastrique entouré de son ligament graisseux est visualisé au niveau de son croisement avec cette arcade. Il reste fixé sur le plan postérieur du droit.

La jonction de la gaine postérieure du droit et du plan du muscle transverse est atteinte.

L'espace de Bogros est disséqué par l'effondrement des fibres arachnéennes du fascia propria jusqu'au plan du muscle psoas. La couche adipeuse qui recouvre les éléments nerveux doit être laissée en place pour éviter ultérieurement le contact de la prothèse avec les éléments nerveux (grand nerf latéral de la cuisse, nerf génitofémoral).

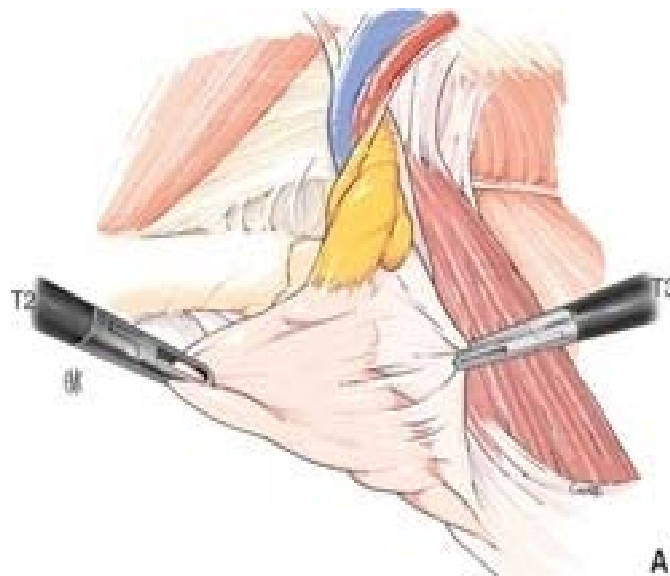
La dissection est ensuite menée vers le haut au-dessus de l'épine iliaque antérosupérieure jusqu'au point de rencontre de la ligne ombilicale avec la ligne axillaire moyenne. Elle nécessite la plupart du temps la section de l'insertion de la gaine postérieure du droit sur le plan du transverse au niveau de l'arcade de Douglas [18].

d- Mise en place du trocart T3 :

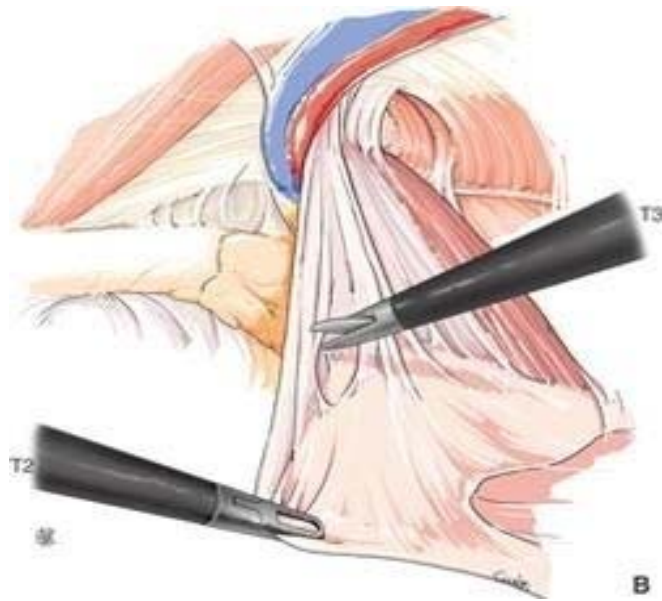L'incision cutanée est située au croisement de la ligne ombilicale et de la ligne axillaire moyenne, un trocart de 10 mm traverse la paroi en direction de l'orifice inguinal profond pour arriver sous contrôle visuel à la partie haute de l'espace anatomique disséqué précédemment [18].

e- Dissection du cordon spermatique et des zones herniaires : (fig. 19)

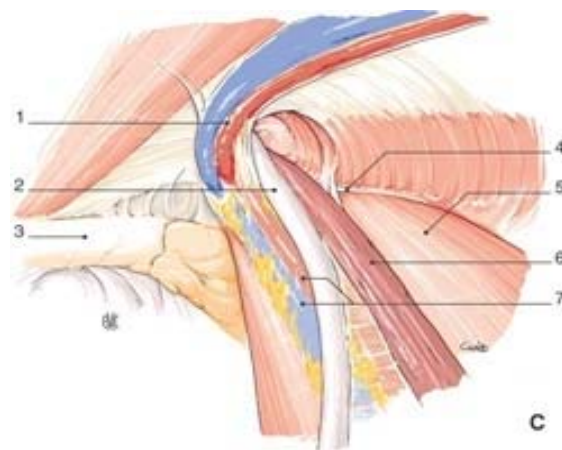
L'opérateur dispose maintenant de deux instruments de travail, main gauche trocart T2 pince de Johann, main droite trocart T3 ciseau [18].



A. Dissection et pédiculisation du sac herniaire.



B. Dissection du sac péritonéal.



C. Exposition des éléments anatomiques de la région.

- | | |
|-----------------------------|----------------------------|
| 1-vaisseaux épigastriques ; | 2-canal déférent ; |
| 3-ligament de Cooper ; | 4-arcade crurale ; |
| 5-muscle psoas ; | 6-vaisseaux spermatiques ; |
| 7-vaisseaux iliaques. | |

Figure 19 : Hernie inguinale droite.

➔ **Hernie oblique externe :**

Le bord antérieur du sac herniaire est adhérent au cordon et en dedans au canal déférent. Deux points sont à signaler.

Il ne faut pas saisir le canal déférent avec une pince, les structures tissulaires situées entre le canal et les vaisseaux spermaticques doivent être conservées.

Le sac herniaire est totalement individualisé et refoulé en arrière. Ce n'est qu'exceptionnellement, s'il s'agit d'un sac long avec présence d'anneaux fibreux, qu'il est contrôlé par Endoloop® ou ligaturé après vérification de son contenu. Le plus souvent il s'estompe sous l'effet de la pression de CO₂.

Le déférent en dedans, les vaisseaux spermaticques en dehors et l'insertion du péritoine en bas forment un triangle dans lequel l'axe fémoral entouré de ses éléments celluloganglionnaires vient s'inscrire. Ce triangle dit de la fatalité (« doom triangle ») nécessite une attention particulière (fig. 20, fig. 21) [18].

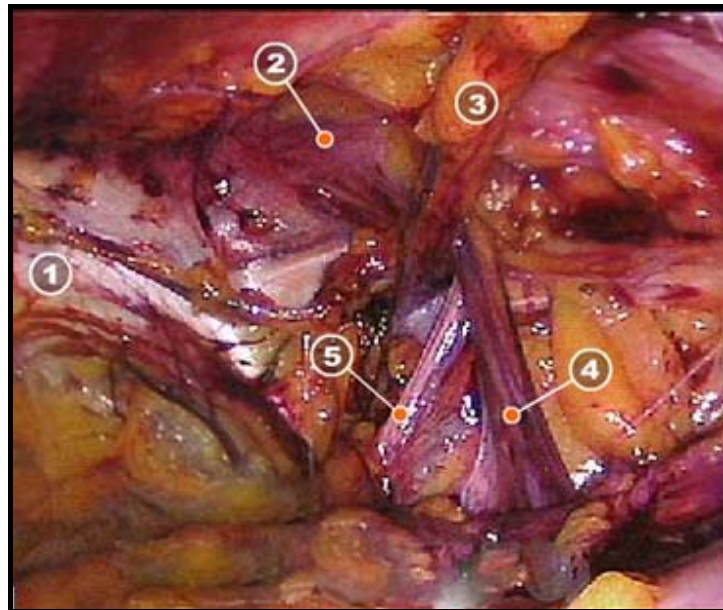


Figure 20 : Exposition des différents éléments de la région.

- 1- Rameau pubien supérieur ; 2- Hernie directe
3- Vaisseaux épigastriques inférieurs ; 4- Vaisseaux testiculaires
5- Conduit déférent

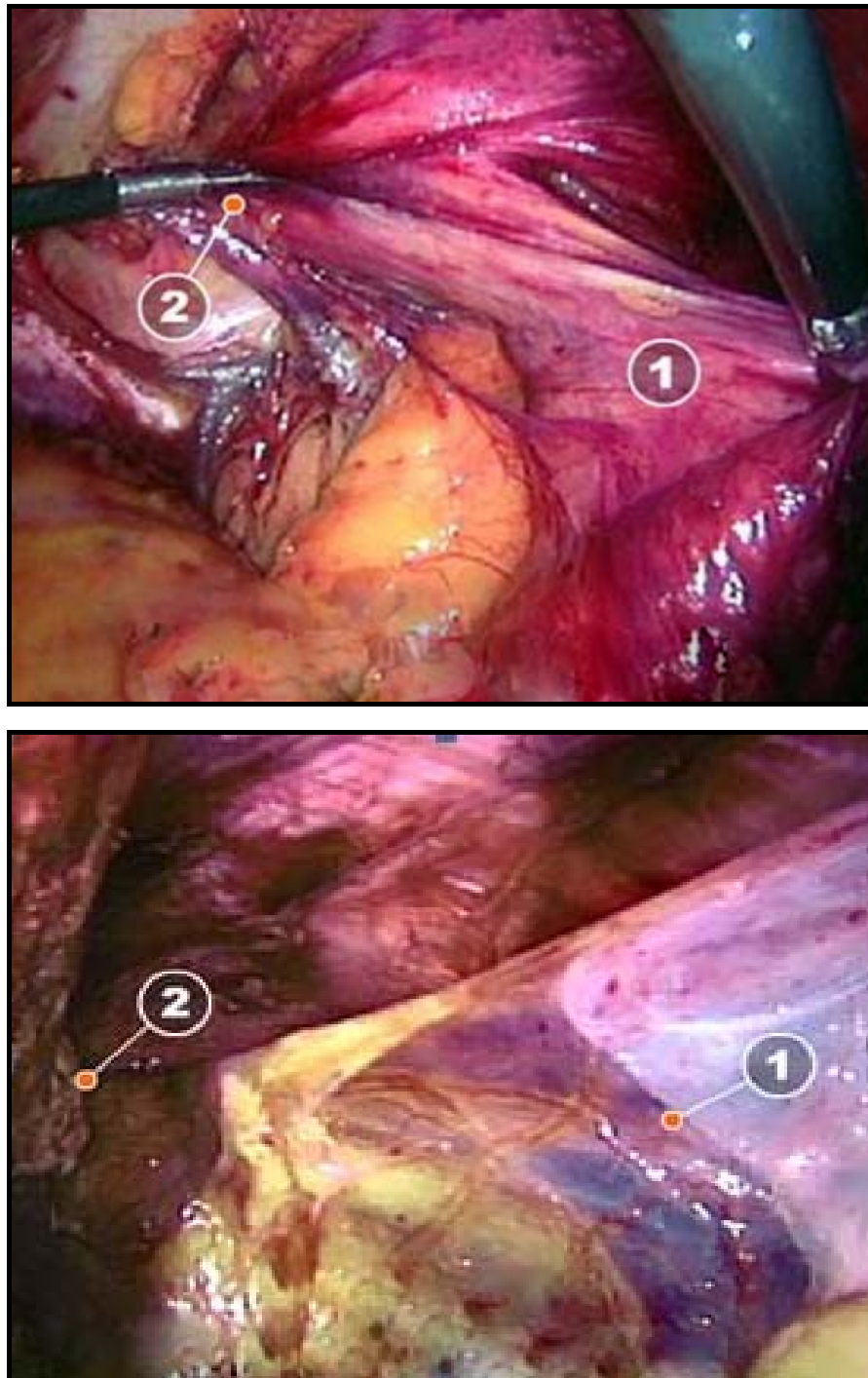


Figure 21 : Exemple de dissection en cas de sac herniaire indirect

1- Sac herniaire ; 2- Anneau inguinal profond.

⇒ **Hernie directe** :

Le sac est aisément repéré en dedans du pédicule épigastrique et des éléments du cordon. Il est facilement séparé par simple traction du fascia transversalis distendu. Le retournement de ce fascia et sa fixation au plan du ligament de Cooper ou à la face postérieure du muscle droit évitent la formation d'un sérome résiduel. Pour réaliser ce geste une pince introduite en T2 retourne et maintient le fascia transversalis alors qu'une agrafeuse en T3 le fixe sur les éléments anatomiques précités [18].

⇒ **Hernie bilatérale** :

La dissection est réalisée d'emblée avec les instruments placés sur les trocars T2 et T3 du dedans vers le dehors selon la technique précédemment décrite [18].

⇒ **Hernies fémorales** :

Elles sont disséquées de la même manière en prêtant une attention particulière à l'axe de la veine artère fémorale situé en-dehors du sac.

Nous défendons la mise en place d'une prothèse fendue qui sera positionnée autour du cordon. Pour cette raison, la face postérieure de celui-ci doit être séparée de l'axe vasculaire fémoral, de l'orifice inguinal profond jusqu'au croisement du canal déférent et du ligament de Cooper.

En fin de dissection sont identifiés de dedans en dehors :

- la symphyse pubienne ;
- le ligament de Cooper ;
- le fascia transversalis distendu en cas de hernie directe ;
- l'orifice fémoral ;
- le pédicule épigastrique ;
- l'orifice inguinal profond et le cordon spermatique
- la bandelette iléopubienne ;
- le plan du muscle psoas ;

- la face interne du muscle transverse [18].

f- Préparation de la prothèse : (fig. 22)

La distance moyenne entre la symphyse pubienne et l'épine iliaque antéro-supérieure est de 11cm. La longueur de la prothèse doit donc être de 14cm environ, sa hauteur maximale est de 12cm.

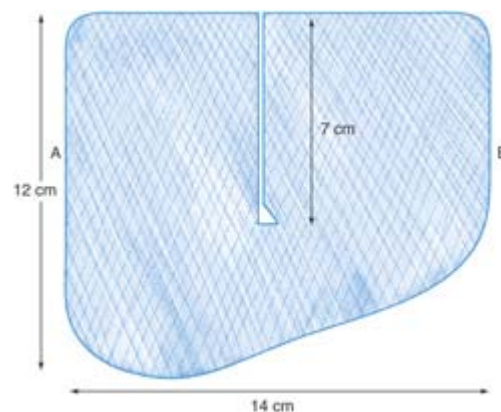


Figure 22 : Prothèse. Découpe pour côté droit.

A : Interne ; B : Externe.

Verticalement, elle est placée en bas sur la symphyse pubienne, couvre le Cooper et va au maximum jusqu'au foramen obturateur. En haut, elle atteint l'arcade de Douglas. Le matériau doit avoir une adaptabilité en rapport avec son grammage métrique et une mémoire de forme suffisante pour une mise en place aisée.

La découpe de la prothèse est adaptée à l'anatomie, plus haute en dedans pour couvrir le Cooper, moins en dehors au niveau du psoas pour éviter un recouvrement trop important au niveau des éléments nerveux dans la zone appelée triangle des nerfs.

L'usage d'une prothèse fendue suppose une incision verticale faite au milieu de celle-ci en réséquant un triangle de tissu à la partie médiale pour permettre le passage des éléments du cordon.

Le recouvrement de la partie interne de la prothèse par sa partie externe au-dessus du cordon reproduit « le cône inguinal de Fruchaut » et crée ainsi un trajet en baïonnette pour le cordon ; l'orifice inguinal profond est ainsi couvert par la prothèse [18].

g- Introduction de la prothèse : (fig. 23)

Une pince en T2 traverse l'espace extrapéritonéal disséqué au-dessus du cordon. Il ne faut pas passer sous les éléments du cordon (risque de lésion par traction excessive). Cette pince est ensuite introduite dans le trocart T3 de dedans en dehors puis son extrémité est extériorisée à ce niveau.

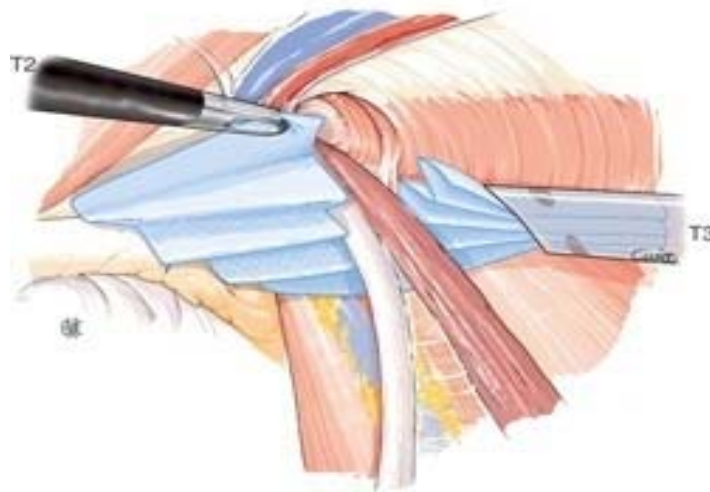


Figure 23 : Introduction de la prothèse, hernie inguinale droite.

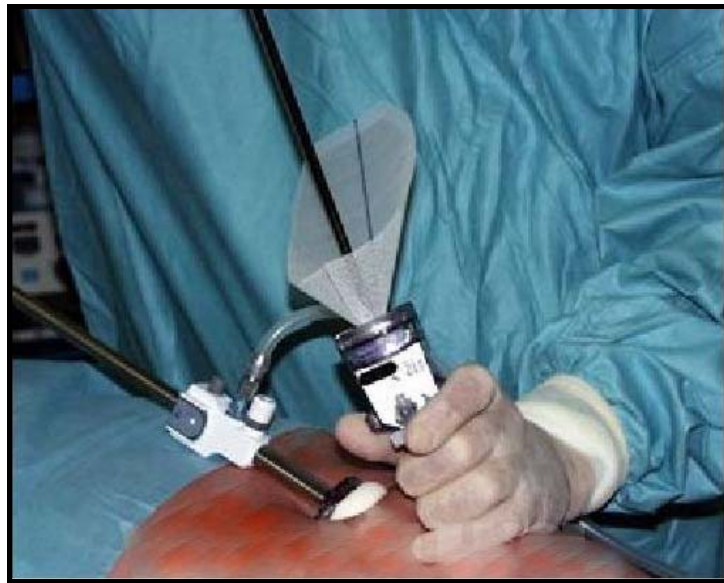

Figure 24 : Introduction de la prothèse.

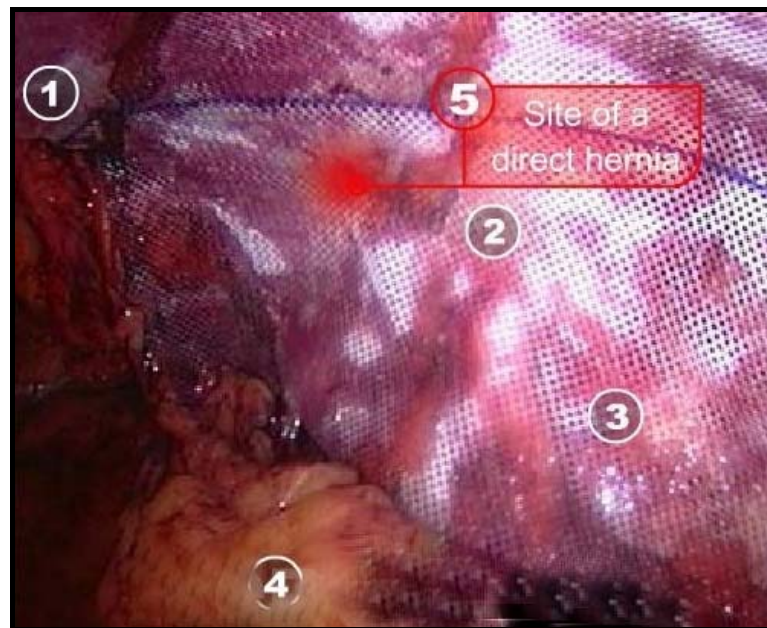


Figure 25 : Positionnement de la prothèse :

- | | |
|------------------------------|---------------------|
| 1- Ligne médiane ; | 2- conduit déférent |
| 3- Vaisseaux testiculaires ; | 4- Péritoine |
| 5- Site de hernie directe | |

La prothèse est pliée en accordéon, la fente étant dirigée vers le haut, sa partie interne est saisie par la pince T2. Par traction sur celle-ci, la totalité de la prothèse est introduite dans le trocart T3 jusqu'à fermeture de son clapet d'étanchéité. À ce stade, la prothèse sort de 2 à 3 cm de l'extrémité interne du trocart T3.

La pince T2 ne sert plus de tracteur.

L'ensemble trocart T3-prothèse est glissé sous les éléments du cordon. La pince T2 ressaisit alors l'extrémité de la prothèse et libère celle-ci du trocart T3 en plaçant la fente au niveau du cordon [18].

h- Fixation de la prothèse : (fig. 26)

L'usage d'une agrafeuse permet la fermeture de la fente et la stabilisation de la prothèse.

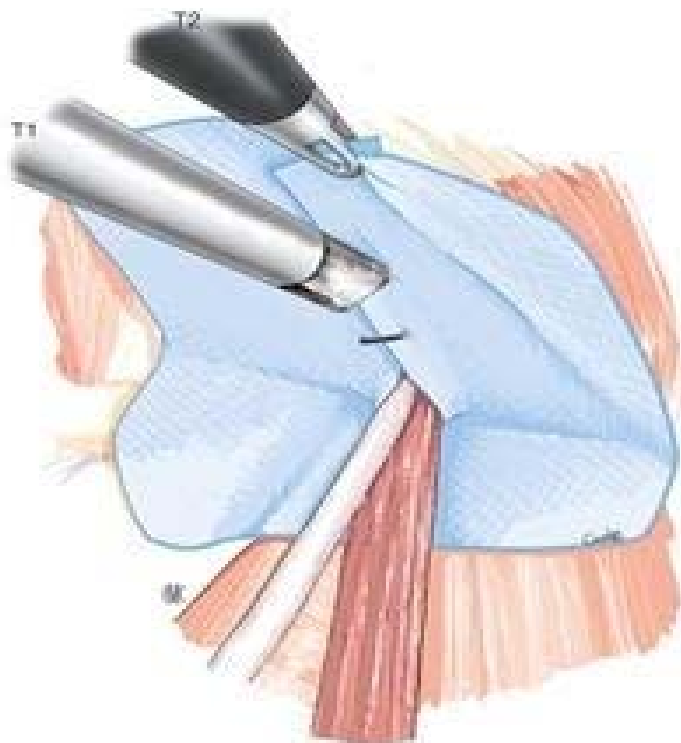

Figure 26 : Fixation de la prothèse, hernie inguinale droite.

L'optique de 30° est repositionnée en T3. L'agrafeuse par l'intermédiaire du trocart T1 permet une fixation dans un plan plus perpendiculaire, plus aisée qu'un plan oblique qu'entraînerait son introduction par le trocart T3. La pince T2 saisit au-dessus du cordon le bord externe de la fente et l'amène par chevauchement sur la partie interne de la prothèse.

Trois agrafes sont appliquées à ce niveau, solidarissant les deux parties de la prothèse au-dessus du cordon. Cet agrafage ne rentre pas en conflit avec le pédicule épigastrique qui est plus en dehors. La 1re agrafe a été placée 1 cm au-dessus du cordon pour ne pas entraîner sa striction.

Deux agrafes fixent ensuite la partie interne de la prothèse sur le ligament de Cooper (fig. 27).

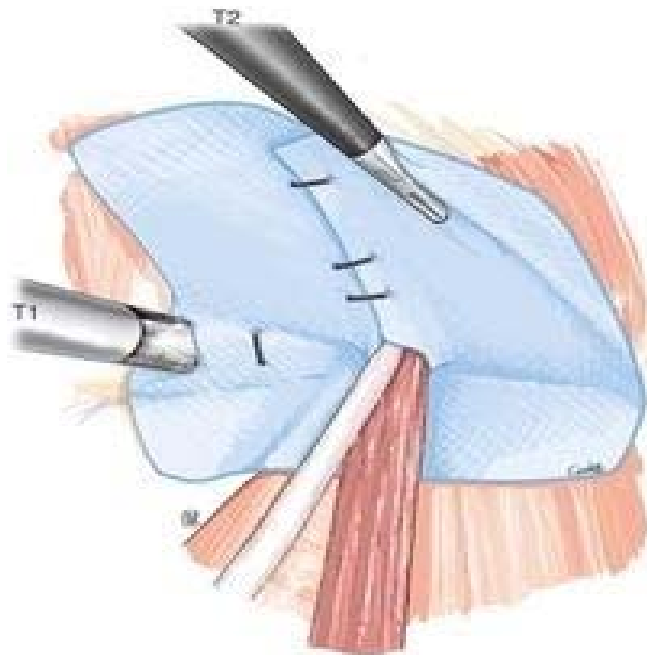


Figure 27: Fixation au ligament de Cooper du renfort prothétique par agrafage, hernie inguinale droite.

Certains auteurs préconisent l'usage de la colle biologique [25, 26, 27 et 28].

i- Fermeture :

T1 et T2 sont fermés en deux plans aponévrotique et sous-cutané à fil résorbable. Une injection d'anesthésique local à action prolongée au niveau des orifices des trocars permettrait de réduire la douleur postopératoire [18].

5-7 Suites postopératoires :

En post opératoire, certains auteurs [11, 15] préconisent chez le patient :

- une perfusion unique d'antalgique en salle de réveil ;
- un premier lever dans les 6 à 24 heures ;
- un traitement anti-inflammatoire durant 5 jours, sauf s'il y a une contre-indication.
- héparine de bas poids moléculaire pour la prévention des thromboses veineuses.
- la sortie du patient après 24h à 48h du post opératoire
- un arrêt de travail de 7 jours à la sortie de l'opéré.

5-8 Le séjour hospitalier :

Le séjour hospitalier constitue un critère d'évaluation des techniques en matière de la hernie inguinale, toute réduction de la durée du séjour hospitalier permet de diminuer le coût thérapeutique de la technique extra-péritonéale et une reprise plus précoce des activités courantes et professionnelles [10, 15, 29, 30 et 31].

5-9 Variantes techniques :

➤ **Insufflation de l'espace extrapéritonéal :** Certains auteurs réalisent une ponction directe de l'espace de Retzius en position sus-pubienne à l'aiguille de Veress pour insuffler l'espace extra péritonéal.

Le premier trocart T1 est mis en place sans contrôle visuel obliquement par rapport au plan cutané. Une telle technique aveugle ne doit pas représenter le standard [32].

➤ **Dissection de l'espace extra péritonéal :**

L'usage d'un ballon gonflable mis en place au travers d'un trocart T1 spécifique permet une dissection large de cet espace. La transparence de ce ballon dans lequel l'optique peut être introduite autorise un contrôle visuel durant la dissection [33].

Plusieurs remarques sont à faire quant à l'utilisation d'un tel matériel.

Il est déconseillé de l'utiliser en cas d'intervention sous-ombilicale antérieure ou de hernie récidivée avec un sac péritonéal fixé car le risque de brèche péritonéale est grand, compromettant le bon déroulement de l'opération.

Dans les volumineuses hernies inguino-scrotales classées III b dans la classification de Nyhus, le pédicule épigastrique est très souvent détaché de la paroi abdominale antérieure avec un allongement du ligament de Fruchaut ; le ballon, durant son instillation, peut s'insérer entre la paroi et le pédicule épigastrique, le détachant davantage ou le rompant, ce qui nécessite soit son repositionnement, soit son contrôle par coagulation bipolaire ou par clips.

Le ballon se dilate de façon bilatérale et la dissection du côté où il n'existe pas de hernie n'est pas indispensable.

Enfin, remarque non des moindres, le coût d'un tel matériel doit être pris en compte pour un geste qui peut être réalisé en toute sécurité sans matériel spécifique [18].

➤ **Trocarts :**

Un trocart T3 de 5 mm peut être utilisé au lieu d'un trocart de 10 mm :

- Si la prothèse n'est pas fixée ;
- Si elle est fixée par encollage ou à l'aide d'un système de fixation t de 5 mm de diamètre.

La prothèse est introduite par le trocart T1 de 10mm et poussée dans l'espace extrapéritonéal pour y être positionnée [18].

➤ **Variétés des hernies**

On a vu précédemment que les volumineuses hernies inguino-scrotales de type Nyhus 3 b peuvent poser des problèmes de dissection en voie totalement extra-péritonéale. Dans ce cas, le fond du sac ne devant pas être abandonné dans le scrotum, une dissection progressive et minutieuse s'impose avec une coagulation soigneuse. Il est conseillé, lorsque l'hémostase ne peut être parfaitement obtenue, de laisser en place un drainage-aspiration dans le scrotum au

travers du canal inguinal et sortant par T3. Celui-ci doit être laissé en place pour une courte durée, afin d'éviter un hématome ou un sérome postopératoire.

Pour les hernies récidivées, le risque d'ouverture du sac péritonéal est grand et il faut être particulièrement vigilant durant la dissection des éléments du cordon. L'ouverture du sac nécessite sa fermeture par suture et/ou par Endoloop® après contrôle visuel pour éviter de saisir un élément intra-péritonéal.

On peut rapprocher ce risque de celui auquel expose une cicatrice d'appendicectomie en fosse iliaque droite avec toujours la nécessité de refermer les orifices péritonéaux [18].

➤ **Prothèses :**

Plus que le type de matériau (polypropylène, polyester, composite), la forme des prothèses peut changer (anatomique, préformée, fendue ou non fendue, etc.).

La seule constante importante est la taille de la prothèse utilisée qui doit couvrir très largement les défauts herniaires en tenant compte du potentiel de rétraction de la prothèse dû à la cicatrisation variable selon les individus et les matériaux et qu'il faut savoir anticiper.

Le principe et la mise en place d'une prothèse non fendue sont proposés par certains.

À l'avantage de cette option peuvent être retenus :

- La plus grande facilité de mise en place ;
- Une pariétalisation simple du cordon sans dissection extensive ;
- La possibilité de ne pas fixer une prothèse dite anatomique.
- Le désavantage est un risque potentiel de récurrence par retournement ou déplacement d'une prothèse non stabilisée [34, 35].

➤ **Mode de conversion :**

Lorsque la poursuite de la voie extra-péritonéale n'est pas faisable, le plus souvent par non-reconnaissance des éléments anatomiques ou lorsqu'une brèche péritonéale très importante s'est &péritonéal sous contrôle visuel sans qu'il ne soit nécessaire, la plupart du temps, de modifier leur taille et leur position.

La survenue d'une complication plus grave, saignement hémorragique mal contrôlable, doit conduire à une laparotomie de contrôle de l'abord postérieur (plaie ilio-fémorale artérielle ou veineuse) paramédiane sous-ombilicale et abord extra péritonéal [18].

6- LES COMPLICATIONS :

6-1 Complications opératoires :

Dans la littérature, le taux des complications per opératoires varie de 1.3 à 39% selon les séries [36], cette variabilité importante des taux a semblé provenir de l'inclusion dans les complications per opératoires par certains auteurs des pneumopéritoines et des pneumo-scrotums qui sont considérés par d'autres opérateurs comme des « incidents » plus que des complications [36, 37], ils sont le plus souvent sans influence sur le déroulement et l'intervention et sans conséquences thérapeutiques [38, 39].

a- Incidents opératoires :

Plusieurs incidents peuvent être observés, ils sont liés à cette technique laparoscopique :

- ◆ La survenue d'un emphysème sous cutané de moyenne importance à la suite de création d'un rétro-pneumopéritoine au niveau des points de ponction.
- ◆ L'apparition d'un pneumo-scrotum est sans gravité, il sera évacué en fin d'intervention avec facilité par simple expression, sans incidence thérapeutique, il atteint parfois 15 à 20% dans les séries de la littérature [12, 14].
- ◆ Les accidents d'insufflation (hypercapnie) : la diffusion du CO₂ est 4 fois plus importante dans l'espace pré-péritonéal que dans la cavité péritonéale [12,14], ceci entraîne parfois des hypercapnies importantes, cela nécessite la mise en place des mesures tels que la baisse des débits et des pressions d'insufflation et l'hyperventilation, son incidence varie de 0.3 à 1%.
- ◆ Le pneumopéritoine : il se traduit par une chute de la pression enregistrée avec diminution du champ de vision par restriction de l'espace pré-péritonéal, il apparaît après la survenue de brèche péritonéale lors de 3 circonstances [12,14] : la mise en place du trocart ombilicale, la

dissection latérale dans la fausse iliaque où il faut progresser prudemment et la dissection du sac herniaire.

Après sa survenue, il faut prendre les mesures suivantes :

- ◆ Augmenter le débit d'insufflation, évacuation permanente du pneumopéritoine par mise en place d'une aiguille de PALMER ouverte dans l'hypochondre gauche et la reconnaissance de la brèche péritonéale et sa réparation si elle est importante.
- ◆ Une analyse de certaines données de la littérature a montré que l'évaluation de l'incidence du pneumopéritoine n'a pas été systématique [36], dans d'autres études, son incidence varie entre 0 et 27% selon les séries [36], dans notre série il était de 12% chez les patients compliqués de perforation péritonéale.

b- Complications peropératoires mineures :

b-1-Ouverture du péritoine :

Les difficultés rencontrées par l'ouverture du péritoine sont différentes selon la précocité du dommage lors de la dissection et selon son importance.

Une ouverture précoce lors de la mise en place du trocart T1, surtout lors d'une erreur de plan de dissection initiale, peut entraîner une conversion en TAPP si l'ouverture est importante. Sinon, une simple suture de la brèche avec mise en place des écarteurs de Chigot suivie d'un remplacement de T1 en bonne position peut suffire pour la poursuite de la procédure.

L'ouverture péritonéale lors de la dissection du pédicule et/ou de la fosse iliaque droite peut conduire à une suture ou la mise en place d'un Endoloop®. Le bon déroulement de la procédure n'est pas stoppé par une telle brèche. En effet, la pression de CO₂ médical en intra-péritonéal est identique à celle qui règne en extra-péritonéal. Aussi, le péritoine (à la manière d'un tympan) se place verticalement, mais l'espace extra-péritonéal disséqué est respecté, autorisant la poursuite du geste opératoire.

En revanche, sa fermeture en cas d'orifice trop important peut être faite par voie TAPP en fin d'intervention avec placement des trocars dans la cavité abdominale, en conservant les mêmes orifices cutanés [38, 39].

Dans notre série, 12% d'ouverture péritonéale accidentelle, avec 8% de conversion en lischtenstein.

b-2- Lésion du pédicule épigastrique :

Deux circonstances différentes peuvent se présenter :

- Soit le pédicule épigastrique est, ou a été détaché de la paroi abdominale postérieure par une volumineuse hernie inguino-scrotale ou par une mauvaise dissection ;
- Soit il a été lésé et une hémorragie se produit.

Dans le premier cas, une refixation temporaire du pédicule épigastrique à la paroi par une suture en U transfixiante de l'extérieur vers l'intérieur puis de l'intérieur avec l'extérieur peut permettre la poursuite de la procédure sans gêner le bon positionnement de la prothèse. Le fil de fixation est temporaire et est déposé à la fin de l'intervention.

Dans le deuxième cas, le contrôle de l'hémorragie peut être obtenu soit par coagulation bipolaire, soit par pose de clips de 5 mm. À l'extrême, une conversion par laparotomie peut être nécessaire si le contrôle endoscopique est impossible [38, 39].

c- ***Complications per opératoires majeures :***

c-1- Plaie du cordon :

Deux éléments peuvent être lésés :

- canal déférent ;
- vaisseaux spermatiques.

Pour éviter une lésion de ces éléments, une dissection aussi atraumatique que possible est faite lors de la libération du sac péritonéal.

Il faut éviter de saisir le canal déférent avec un instrument chirurgical.

On évite de coaguler un petit vaisseau sur le déférent, l'hémostase se faisant en général spontanément.

Pour limiter le risque de lésion vasculaire du pédicule spermatique, on limite la dissection des éléments graisseux aux lipomes facilement mobilisables.

En cas de saignement, le contrôle de l'hémostase est obtenu par une coagulation bipolaire très sélective [38, 39].

c-2- Plaie de vessie :

Elle peut se produire lorsqu'il y a des antécédents de chirurgie sous-ombilicale singulièrement extra-péritonéale (prostatectomie, cure d'incontinence, etc.).

La mise en place du 1^{er} trocart T1 sous contrôle visuel évite la lésion vésicale à ce stade. C'est souvent lors de l'exposition de la symphyse pubienne ou du ligament de Cooper que la libération d'une adhérence de la vessie aux parois amincies peut conduire à une brèche dans la muqueuse vésicale. Ce qui importe, c'est de la reconnaître et d'en réaliser la suture avec mise en place d'un sondage vésical. Sa méconnaissance conduit à un urinome extra-péritonéal qui doit être traité aussitôt reconnu [38, 39].

c-3- Lésion des nerfs :

L'ensemble des éléments nerveux se situe dans le triangle des nerfs, à l'exception du nerf obturateur rarement exposé lors de la dissection, et dont seule la coagulation intempestive d'un vaisseau obturateur peut entraîner la lésion.

La blessure partielle ou section d'un élément nerveux peut se produire soit pendant la dissection, soit lors de la fixation d'une prothèse.

Pour éviter une lésion lors de la dissection, on conserve si possible le tissu cellulo-graisseux qui recouvre ces éléments au niveau du psoas. De même, lors d'un saignement dans cette zone, on évite une coagulation intempestive en attendant, si possible, une hémostase spontanée.

Lors de la fixation d'une prothèse, aucun élément n'est positionné dans le triangle des nerfs.

En général, les éléments de fixation sont placés préférentiellement en dedans du plan sagittal délimité par le pédicule épigastrique et le canal déférent et les vaisseaux spermaticques ; sinon, en hauteur, en dehors, toujours à distance de la bandelette ilio-pubienne.

La pose d'un élément de fixation sur un élément nerveux est responsable d'une névralgie postopératoire immédiate qui doit conduire aussitôt à sa dépose [40].

c-4- Lésion des vaisseaux iliaques :

C'est lors de la libération du ligament de Cooper ou d'une hernie fémorale que les risques sont les plus importants.

Ceci est particulièrement vrai lorsqu'il s'agit d'une hernie fémorale fixée. La réduction doit être douce et progressive, il ne faut pas hésiter à sectionner en haut la bandelette ilio-pubienne pour ouvrir l'anneau de striction. Une traction trop brutale peut entraîner une déchirure du tronc veineux ilio-fémoral qui doit conduire à un contrôle immédiat à ciel ouvert.

La lésion de l'axe artériel ilio-fémoral est plus rare et peut être prévenue en conservant les éléments cellulo-ganglionnaires péri-vasculaires lors de l'usage de prothèse fendue ou/et en laissant le cordon fixé sur l'axe vasculaire lors de la pariétalisation pour une prothèse non fendue [41].

6-2 Les conversions :

Le terme de conversion signifie habituellement le passage, au cours de l'intervention, de la coelioscopie à la chirurgie ouverte. L'intervention ne pouvant être terminée par voie laparoscopique, certains auteurs utilisent ce terme aussi pour la transformation de la voie extra-péritonéale en technique trans-péritonéale en cours d'intervention. Certaines conversions peuvent être la conséquence d'une complication per-opératoire non contrôlable sous coelioscopie : hémorragie des vaisseaux épigastriques ou du cordon, blessure vésicale, pneumopéritoine. D'autres étaient les résultats des difficultés liées au patient ou à la hernie

(obésité, grosse hernie, adhérences empêchant la dissection, volumineux sac herniaire impossible à réduire) ou des problèmes généraux tels que l'hypercapnie, et des problèmes cardio-vasculaires ou d'anesthésie, d'autres enfin peuvent être la conséquence de l'inexpérience de l'opérateur ou d'un matériel défectueux. A noter que toutes ces complications n'aboutissent pas à une conversion systématique, certaines peuvent être réparées sous laparoscopie [23].

6-3 Mortalités péri-opératives :

La mortalité péri opérative ne semble pas différente entre la coelioscopie et la chirurgie ouverte, mais les effectifs sont trop peu importants pour pouvoir conclure formellement. Le taux de mortalité après cure de la hernie inguinale sous coelioscopie est inférieur à 1/1000 et sans rapport avec la technique elle-même (origine cardio-vasculaire) [22, 23].

6-4 Complications postopératoires :

a- Complications générales :

Ces complications sont communes à la chirurgie classique et coelioscopique de la pathologie herniaire, les plus importantes sont celles cardio-vasculaires (thrombose veineuse, embolie artérielle), urinaires (infections, rétention aigue urinaire), pulmonaires (atélectasies, infection broncho-pulmonaire...), fièvres inexplicées [23].

b- Complications infectieuses :

L'infection de la prothèse et les suppurations pariétales sont des complications exceptionnelles dans la voie TEP, leur incidence dans la littérature varie entre 0.03 à 0.8% selon les séries, ils sont moins nombreux qu'en chirurgie classique, ils sont prévenus par des mesures d'asepsie rigoureuses et une antibioprophylaxie systématique. Lors de leur survenue, l'ablation de la prothèse est quasi-systématique avec un drainage et une antibiothérapie.

Cependant, l'ostéite pubienne reste une des complications infectieuses redoutables, certains auteurs ont incriminé le rôle des agrafes dans sa survenue.

c- Complications précoces :

Les séromes et les hématomes représentent les complications postopératoires précoces.

Ils sont prévenus par une hémostase minutieuse lors de la dissection de l'espace extra péritonéal, par une libération complète du sac herniaire et surtout par un retournement du fascia transversalis lors des hernies directes nommées 3 a dans la classification de Nyhus.

En général, ils se résorbent en 3-4 semaines. L'existence d'un nodule douloureux résiduel correspondant à un hématome collecté peut nécessiter sa ponction à distance avec les précautions d'asepsie rigoureuse d'usage [18].

d- Complications tardives :

d-1- Récidive :

➤ **Récidive précoce** (de J1 à 1 an). Elle est la conséquence d'erreurs techniques. Elles sont représentées par :

La mise en place d'une prothèse de trop petite taille ne couvrant pas la totalité des zones herniaires. Le rétrécissement de la prothèse qui réduit la surface couverte aggrave encore ce défaut ;

- Le déplacement d'une prothèse mal positionnée et non stabilisée (par un moyen de fixation ou par la forme anatomique de la prothèse) ;
- La mauvaise fermeture d'une prothèse fendue laissant en place un orifice autour du cordon.

On a noté un seul cas de récurrence soit 4%, chez qui la plaque n'était pas fixée initialement.

➤ **Récidive tardive**. Elle est souvent l'évolution d'une récurrence précoce méconnue. Toutefois, des modifications anatomiques locales (surtout lors d'une importante prise de poids, cause d'une distension musculo-aponévrotique et d'une hyperpression abdominale), et le vieillissement tissulaire associé, peuvent conduire à une récurrence à distance. Elles doivent rester exceptionnelles [42].

d-2- Hydrocèle :

Un épanchement temporaire dans la vaginale testiculaire secondaire à une réaction inflammatoire peut être observé ; sa résolution inflammatoire aussi. La résolution spontanée est la règle en 30 à 45 jours, parfois accélérée par la prise d'un traitement anti-inflammatoire non stéroïdien.

L'hydrocèle vraie, surtout s'il s'agit d'un sujet jeune, est due à une compression du cordon du contact ou travers de la prothèse (en cas de prothèse fendue).

L'examen préopératoire retrouve souvent chez le sujet de plus de 50 ans une lame liquidienne vaginale qu'une échographie pourrait confirmer.

La majoration d'un tel épanchement ou l'apparition d'une hydrocèle chez un sujet jeune peuvent conduire à la cure chirurgicale.

Sa prévention repose sur :

- une dissection prudente des éléments du cordon en évitant de traumatiser les éléments vasculaires ;
- une prothèse posée sans tension sur le cordon en cas de pariétalisation (surtout en cas d'agrafage) ;
- une fermeture sans striction du cordon en cas de prothèse fendue [18].

d-3- Douleurs résiduelles :

Elles représentent la complication tardive la plus difficile à traiter. Si ces douleurs pariétales à irradiation testiculaire peuvent s'observer 6 à 8 mois après l'intervention, leur persistance au-delà d'un an pose le problème de douleurs tardives.

Deux éventualités se présentent :

- Il s'agit de douleurs à caractère topographique précis, s'accompagnant ou non de dysesthésies traduisant une origine neurologique à traiter comme telle, médicalement ou chirurgicalement ;

■ Il s'agit de douleurs non systématisées, secondaires aux phénomènes de fibrose cicatricielle péri-prothétique :

- tantôt des douleurs à l'effort cédant au repos dues à des forces de cisaillement entre deux tissus de résistance et de densité différentes ;

- tantôt permanents et très difficiles à traiter.

La dépose de la prothèse doit être la dernière solution en raison de son caractère potentiellement très traumatisant. L'usage de moyens médicaux de traitements de la douleur est préféré [43].

La douleur résiduelle est notée chez 20% de nos patients, ayant bien répondu au traitement antalgique et n'ayant pas nécessité la dépose de la prothèse.

d-4- Occlusion intestinale :

Le risque d'occlusion intestinale postopératoire est plus important après un abord trans-péritonéal qu'extra-péritonéal. C'est l'absence de fermeture d'une bride péritonéale qui peut conduire à cette complication.

Une réintervention urgente, si possible par voie laparoscopique, est réalisée [18].

6- LA REPRISE DES ACTIVITES PHYSIQUES ET PROFESSIONNELLES :

La voie extra-péritonéale permet un retour précoce aux activités physiques et professionnelles [44, 45, 46 et 47] par rapport aux procédés classiques, ceci est le résultat d'une diminution de l'incidence et de l'intensité des douleurs en post opératoire [37, 48].

7- LE COUT DE LA VOIE EXTRA-PERITONEALE :

On reproche à la voie extra-péritonéale son coût direct élevé par rapport aux procédés classiques, [46, 47, 49 et 50] ce coût peut atteindre 135%.

Celui des raphies, ceci est expliqué par le besoin d'un matériel cher nécessaire à la voie coelioscopique. Par ailleurs, ce coût direct peut être partiellement diminué par la tendance de la voie extra-péritonéale à diminuer le séjour hospitalier [51] et le retour précoce au travail [37, 52].

Au Maroc, le coût de la voie extra-péritonéale (comme elle a été décrite dans la littérature) est estimé à 7050DHS compte tenu de ce coût élevé inaccessible pour nos patients, nous avons utilisé une technique économique en se dispensant de tous les instruments jetables (trocart à usage unique, ballon dissecteur), de la plaque à mémoire et du matériel de fixation (takers, autres agraffeuses, colle). De ce fait, la cure laparoscopique par voie extra péritonéale était réalisée à l'aide d'une prothèse de mersilène fixée à l'aide de sutures par fil, le coût de cette cure est évalué à 470DHS qui est l'équivalent d'une cure de la hernie inguinale par mise en place de la plaque de mersilène par voie conventionnelle. Après la chute des prix des prothèses à mémoire, nous avons entrepris cette cure, en travaillant dans les mêmes conditions que la cure économique en remplaçant la plaque de mersilène par la plaque de prolène ce qui ramène le coût à 2050DHS [23].

III- LE TRAITEMENT LAPAROSCOPIQUE DE L'HERNIE INGUINALE PAR VOIE TRANSPERITONEALE [63].

En dehors de la voie totalement extra-péritonéale « TEP », qui est le sujet de notre thèse, Il y a la méthode trans-abdominale pré-péritonéale « TAPP » qui comprend l'ouverture par voie abdominale, après création d'un pneumopéritoine, du péritoine en regard de la région inguinale, la dissection du sac péritonéal, la pose de la prothèse dans l'espace pré-péritonéal en couvrant les orifices inguino-fémoraux, puis la fermeture du péritoine [53].

1 – LES INSTRUMENTS:

Un trocart de 10 mm, destiné au système optique.

Une optique à 0° ou de préférence à 30 ou 45°.

Un trocart de 5 mm, qui sera placé du côté opposé à la hernie.

Un trocart de 12 mm, qui sera placé du même côté que la hernie.

Deux pinces à préhension (diamètre 5 mm).

Une paire de ciseaux dissecteurs.

- Une pince à agrafage.
- Un porte-aiguille endoscopique (diamètre 5 mm).
- Une source de lumière froide, puissante.
- Un insufflateur électronique.
- Un système de caméra endoscopique.
- Une prothèse en mersilène renforcé ou en polypropylène mesurant 100/150 cm.
- Un pousse-noeud (de diamètre 5 mm).

2 – POSITION DU PATIENT:

Le patient est en décubitus dorsal, les bras le long du corps. Il est prudent de mettre en place une sonde urinaire pendant l'intervention.

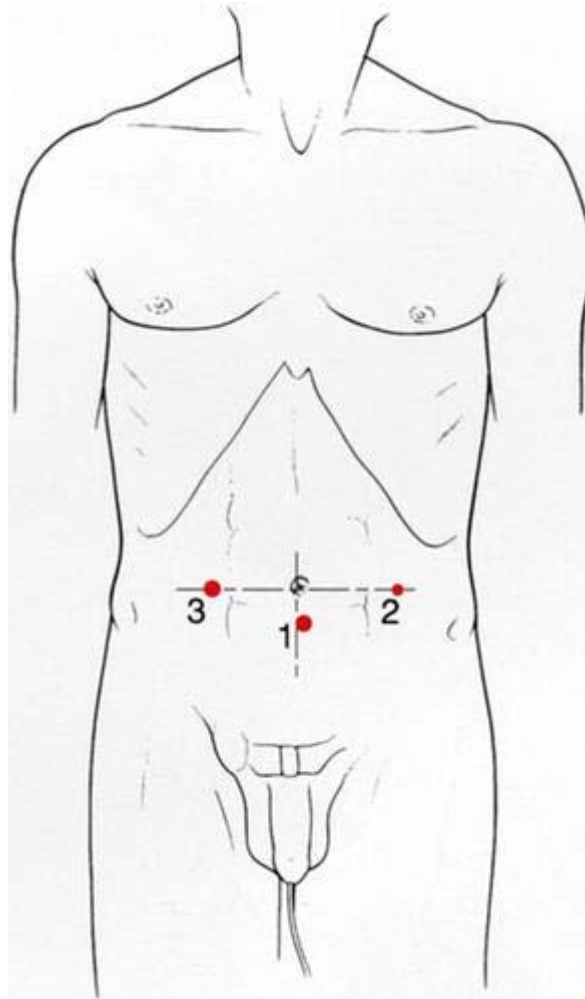
Le chirurgien prend place du côté opposé à la hernie à traiter, son aide en face de lui. Le moniteur vidéo se trouve aux pieds du malade.

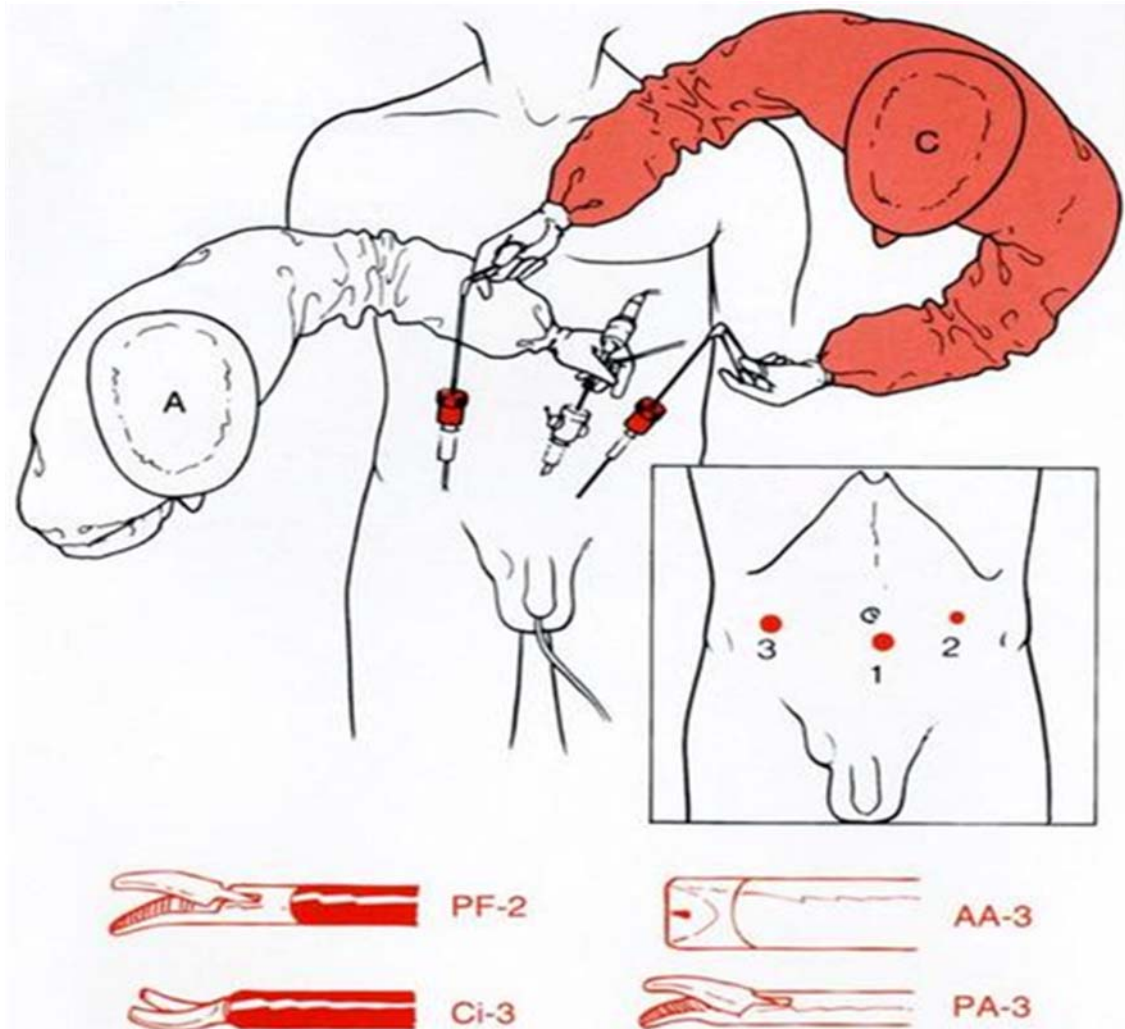
3 – DISPOSITION DES TROCARTS :

Après avoir créé un pneumopéritoine à 12 mmHg de pression, généralement par insufflation transombilicale à l'aiguille de Veress, le trocart de 10 mm est inséré en sous-ombilical. Le trocart de 5 mm ainsi que celui de 12 mm sont insérés à hauteur de l'ombilic, latéralement, juste en dehors de la gaine du grand droit, en faisant bien attention de ne pas léser

La technique totalement extra péritonéale coelioscopique de la hernie de l'aîne (TEP). Faisabilité, résultats postopératoires et intérêts.

les vaisseaux épigastriques. Une fois les trocarts mis en place, l'inspection abdominale est effectuée, la hernie repérée et son type déterminé.





Position des opérateurs. C : chirurgien ; A : assistant ; PF : pince fine ; Ci : ciseaux coagulateurs ; AA : agrafeuse automatique ; PA : porte-aiguille.

4- DISSECTION :

Une incision horizontale est faite dans le péritoine, du dehors au-dedans en commençant au niveau de l'épine iliaque antérosupérieure qui est repérée par une simple pression du doigt. En cas de hernie oblique externe, l'incision fera le tour de l'orifice herniaire, libérant ainsi le sac herniaire de ses attaches péritonéales. Grâce à la pression engendrée par le CO₂, le sac herniaire sera « soufflé » dans le canal inguinal, ce qui simplifiera la dissection.

En cas de hernie directe, en général moins profonde, l'incision horizontale est menée jusqu'au fond de la hernie.

L'incision péritonéale est portée en dedans jusqu'au ligament ombilical, qui sera coagulé puis sectionné.

Une fois le péritoine incisé, le CO₂ sous pression s'insinue entre la paroi et le péritoine, facilitant le décollement de ce dernier. En haut de l'incision, le péritoine est décollé à l'aide de la pointe mousse des ciseaux. Il est parfois très adhérent aux vaisseaux épigastriques, où quelques coups de ciseaux prudents devront le libérer.

En bas, le décollement péritonéal est effectué d'abord en dedans, après repérage des vaisseaux iliaques. Le ligament de Cooper est aisément palpé, ensuite dénudé par quelques coups de ciseaux laissant apparaître son aspect nacré caractéristique.

Il est important, à ce moment précis, de bien disséquer et de dénuder la face profonde du fascia transversalis, comprise entre la ligne médiane et les vaisseaux épigastriques. Les mouvements de dissection doivent être effectués de dehors en dedans avec les ciseaux fermés, tandis que la main gauche tient les tissus sous tension en dedans.

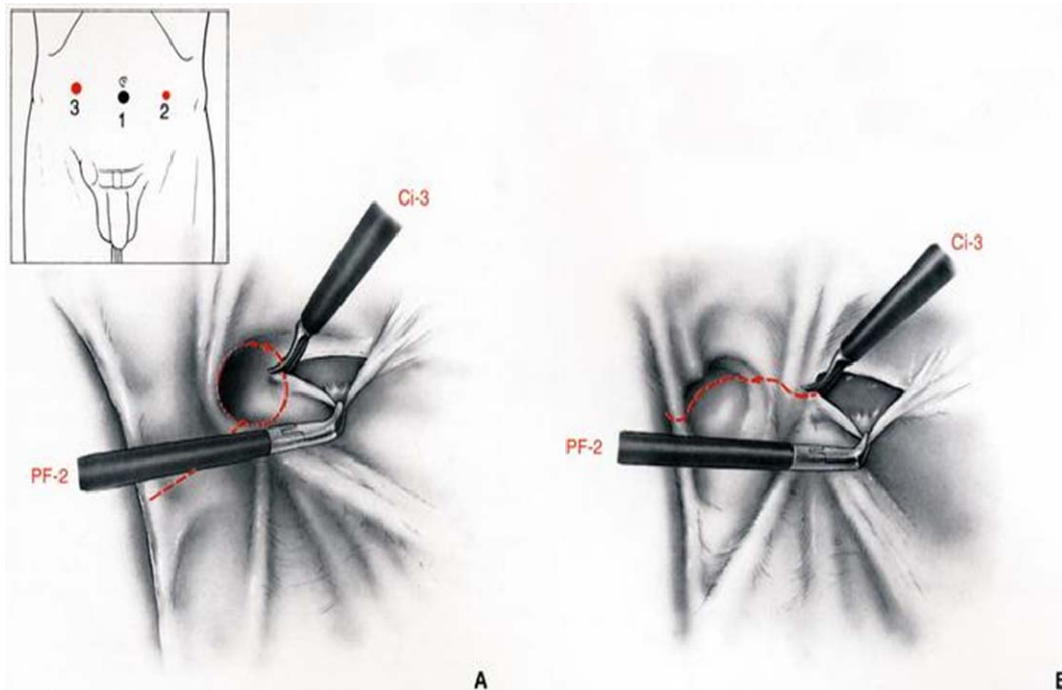
Il faut être attentif à la présence possible d'une corne vésicale dans un orifice herniaire direct qui peut être passé inaperçu par défaut de fossette dans le péritoine. Ce n'est qu'en disséquant la face profonde du fascia transversalis qu'on peut s'assurer de ne pas oublier une hernie directe. Si celle-ci se présente, il convient d'en disséquer les bords jusqu'à ce qu'aucune frange de fascia ni de péritoine ne vienne plus en encombrer la périphérie.

La face postérieure du canal inguinal étant ainsi libérée, la dissection se prolonge en dehors et en bas où la veine iliaque externe est découverte.

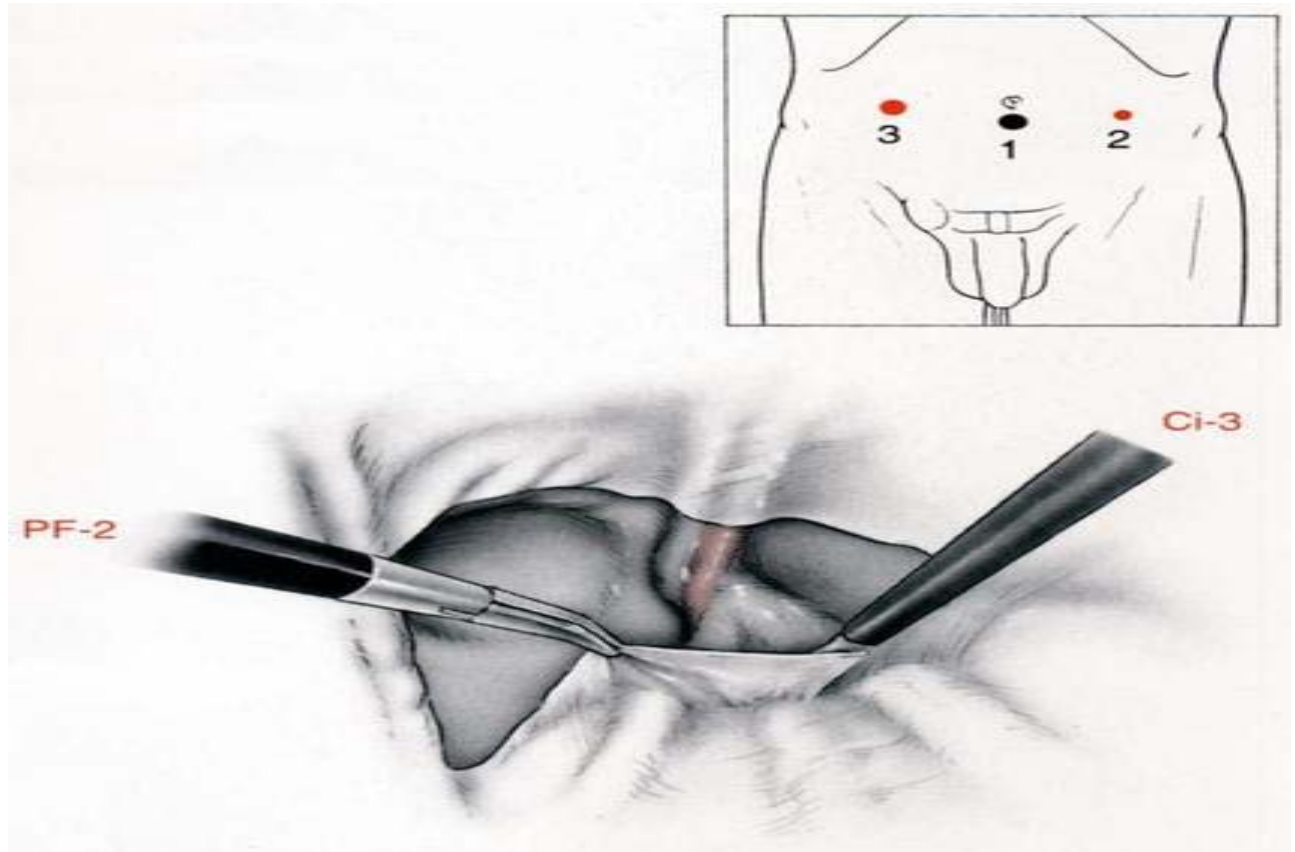
Les éléments du cordon spermatique sont maintenant identifiés : le canal déférent en dedans, les vaisseaux spermatiques en dehors (chez la femme, le ligament est maintenant mis à nu). En prenant le bord du péritoine et en l'attirant vers soi, de simples gestes de balayage à l'aide des ciseaux fermés décolleront le péritoine des éléments du cordon, le pariétalisant ainsi sur une distance de plusieurs centimètres (5 au moins).

Enfin, le péritoine est décollé en dehors du cordon spermatique, où le relief du psoas peut alors être vu. La plus grande prudence est à conseiller en effectuant cette dernière dissection et, en particulier, il ne s'agit pas d'employer la coagulation dans cette région car des filets du génitifémoral cheminent, tout comme le nerf fémorocutané externe qui est plus externe et peut être lésé dans l'angle latéral de la section péritonéale.

La dissection terminée, une poche prépéritonéale de 15 cm de largeur sur 10 cm de hauteur aura été créée.



AB. Incision du péritoine recouvrant la paroi postérieure du canal inguinal un peu au-dessus des éléments du cordon.
PF : pince fine ; Ci : ciseaux coagulateurs



**Fig 28 : Aspect de la paroi postérieure du canal inguinal
après dissection des deux lambeaux péritonéaux.**

PF : pince fine ;

Ci : ciseaux coagulateurs

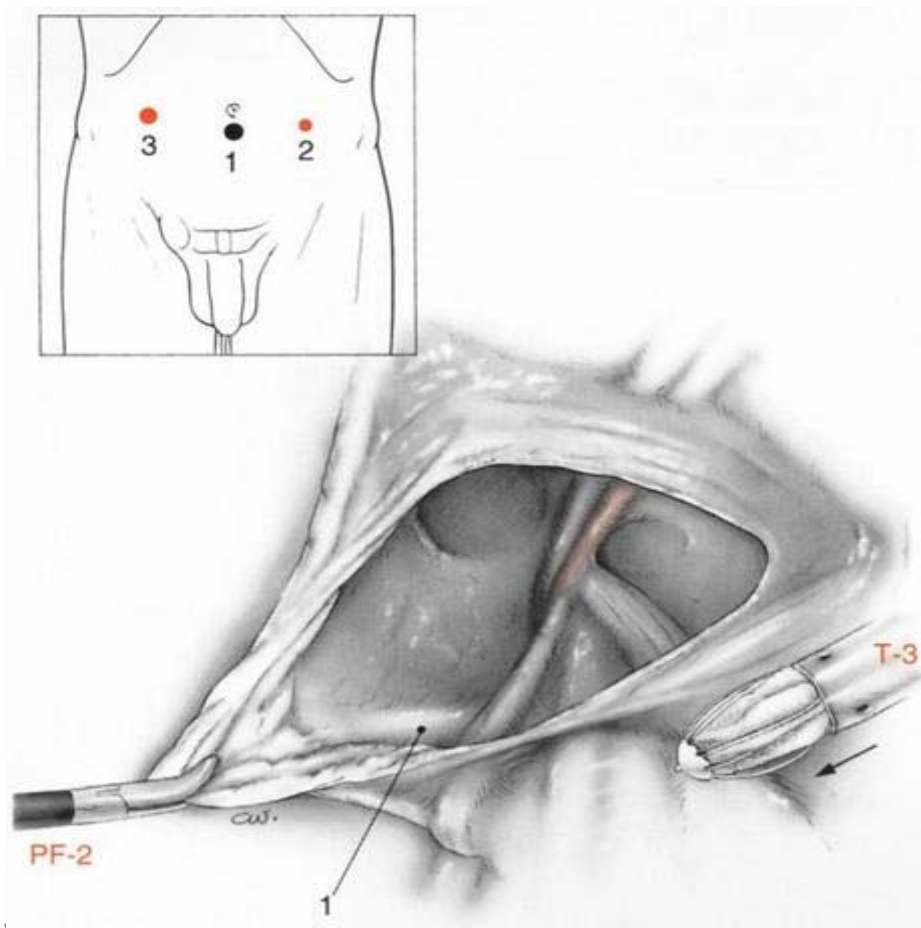


Fig 29 : Introduction du 3^e trocart (T-3).

1. ligament de Cooper. PF : pince fine.

5- INSERTION DE LA PROTHESE:

La prothèse en treillis de polypropylène est roulée comme une cigarette, ou la prothèse en mersilène renforcé pliée comme on ferme un parapluie. L'insertion se fait par le trocart de 12 mm. Une fois déployée, la prothèse est posée sur l'intestin et agrippée par deux pinces à préhension. Elle est manipulée jusqu'à l'intérieur de la poche péritonéale qui vient d'être créée. Après positionnement correct, la prothèse recouvrira le ligament de Cooper, la face profonde du fascia transversalis, les vaisseaux épigastriques, le cordon spermatique, le psoas sur 5 cm, ainsi que l'orifice inguinal interne en le débordant largement en dehors.

Avant de refermer le péritoine, il est prudent d'agrafer la prothèse grâce à la pince agrafe introduite par le trocart de 12 mm. En cas de prothèse en mersilène renforcé, deux agrafes suffisent : une sur le Cooper et une dans le cadran supéroexterne. En cas de prothèse en treillis de polypropylène, plusieurs agrafes seront employées en s'assurant de ne pas en placer dans le cadran inféroexterne où les nerfs déjà mentionnés peuvent être blessés. Les agrafes empêcheront la prothèse de s'enrouler lors de la fermeture péritonéale.

6- FERMETURE PERITONEALE :

Il est capital d'être ici très méticuleux afin de ne pas laisser d'orifice où l'intestin grêle ne manquerait pas de s'engouffrer. Nous préférons faire un point en bourse au fil de PDS 2.0 (Ethicon, Neuilly France), dont le noeud extracorporel est conduit par un pousse-fil après diminution de la pression intrapéritonéale jusqu'à 8 mmHg. Si la moindre ouverture persiste, un point ou une agrafe seront ajoutés.

La cure de hernie inguinale par prothèse prépéritonéale placée par la méthode laparoscopique transabdominale rejoint la méthode ouverte décrite par Rives ^[18], dont elle diffère cependant par l'effraction nécessaire du péritoine. Ce « viol » du péritoine effrayera les puristes qui trouvent l'approche prépéritonéale pure plus logique. Nous réservons cette

approche aux cures de hernies associées à un autre geste intrapéritonéal non septique ainsi qu'aux récurrences pour lesquelles la cure première a été faite à l'aide d'un filet.

IV- COMPARAISON ENTRE TAPP ET TEP :

La technique trans-abdominale est la technique laparoscopique la plus utilisée en chirurgie herniaire. Elle est d'apprentissage plus rapide et plus simple que celui de la TEP.

Elle présente l'avantage de pouvoir évaluer correctement le côté controlatéral, sans dissection additionnelle cependant le point faible de cette technique est représenté par l'incision péritonéale, car sa fermeture en fin d'intervention risque de déclencher un syndrome obstructif occlusif du grêle, soit immédiat, soit après un temps de latence plus ou moins long [12].

A propos de cette procédure, J-Leroy écrit en 1994 : «le problème de l'ouverture péritonéale qui permet d'aborder en toute sécurité l'espace sous péritonéale avec une parfaite visualisation des éléments anatomiques est un faux problème, le vrai problème étant celui de la fermeture de la brèche et non de son ouverture.

Cette chirurgie doit être abordée après une bonne pratique de la chirurgie coelioscopique, il est nécessaire de maîtriser les ligatures et les sutures... Il semble souhaitable de fermer le péritoine par une suture étanche plutôt que par l'agrafage) [54].

C'est l'inaptitude à réaliser cette suture à une certaine époque de leur pratique qui a poussé, à tort, beaucoup d'opérateurs débutants vers la procédure TEP qu'ils pensaient plus aisée et, devant ses difficultés, poussé beaucoup d'entre eux à l'abandon [54, 55].

D'ailleurs il ajoute (pour l'abord TEP, décrit en France par Begin et Dulucq..., seuls des opérateurs très entraînés ont un taux d'échecs voisin de zéro).

En effet, la technique extra péritonéale est une technique d'apprentissage difficile, c'est la raison pour laquelle elle est moins populaire parmi les chirurgiens que la technique transabdominale pré-péritonéale. Elle lui est néanmoins conceptuellement très supérieure avec deux conséquences pratiques importantes : elle évite généralement les complications certes

rare mais inacceptables que sont les occlusions et les plaies viscérales. En effet, dans une série de 600 herniorraphie laparoscopiques, Ramshaw et Al rapportaient 10.7% de complications pour 300 TAPP comprenant des névralgies, des lésions de l'artère épigastrique et de l'intestin grêle, une occlusion intestinale, une plaie vésicale, et des rétentions urinaires contre seulement 4,2% dans le groupe de TEP, tandis que Kald et Al n'en relevaient qu'une seule. A l'inverse, cette série comportait un taux de 10% de séromes inguino-scrotaux pour les deux techniques. La résorption du sérome était toujours acquise soit spontanément soit après ponction. Les névralgies, parfois violentes observées en début d'expérience étaient le fait d'agrafages méconnaissant le trajet des nerfs pelviens en dehors du cordon ou au dessous de la bandelette ilio-pubienne. Avec l'expérience, cette complication ne devrait plus s'observer. Les taux de conversion en chirurgie ouverte dépendent évidemment de l'expérience de chaque opérateur. Dans la série de Ramshaw et Al, ce taux était de 0.7% pour les deux techniques ; toutefois une TEP pouvait également être convertie en TAPP dans 2,3% des cas [55].

La technique extra péritonéale permet une parfaite visibilité de l'anatomie de la région et des autres orifices herniaires beaucoup mieux qu'avec un abord antérieur, elle permet également la mise en place de treillis plus larges dans un décollement plus grand, ce qui est biomécaniquement plus satisfaisant et se traduit par de meilleurs résultats à court terme. En effet, cette prothèse va de part sa grande taille s'adapter exactement à la zone de dissection et couvrir parfaitement l'ensemble des orifices herniaires [56].

La TEP permet également de pratiquer la chirurgie herniaire à titre ambulatoire [56].

La TEP est responsable d'un taux de récurrence faible par rapport à la TAPP : dans la série de Philips et Al, il y'avait 19 récurrences (1%) pour 1944 TAPP et aucune pour 578 TEP, la récurrence survenant en moyenne au bout de 5 mois (entre 0 et 30 mois). Les mêmes tendances de résultats s'observaient dans la série Ramshaw et Al, six récurrences sur 300 TAPP (2%) contre une sur 300 TEP (0,3%) ainsi que dans celle de Félix et Al (14 versus 8%).



CONCLUSION

Thérapeutique réparatrice et reconstructrice, le traitement laparoscopique des hernies inguinales a progressivement pris une place prépondérante dans le monde chirurgical actuel. Pourtant TEP reste privilégiée par rapport aux autres méthodes par son efficacité démontrée déjà par STOPPA et son abord strictement pariétal et le respect de l'intégrité du péritoine...

La voie TEP permet le développement du confort du patient par une nette amélioration des suites post opératoires ainsi que la cure de tous les hernies primaires ou récidivées.

Les indications de la voie TEP comme était citée par AFC sont réservées aux toutes les hernies inguinales uni ou bilatérales en particulier récidivées. Mais ce thème avec les contres indications de ce procédé reste un débat très discuté.

Le traitement laparoscopique de la hernie inguinale par voie totalement extra péritonéale représente aujourd'hui la meilleure alternative technique d'abord coelioscopique, par une réduction nette des complications qui sont facilement gérables et évitables par une pratique régulière, tels que les douleurs résiduelles remarquablement diminuées.

Tandis que la majorité des complications notées sont des incidents (pneumopéritoine, pneumo-scrotum...) et les post opératoires précoces sont limitées dans seromes, les hématomes et les infections.

Cependant la récurrence reste la conséquence post opératoire tardive la plus importante à souligner.

Malgré les résultats obtenus par TEP sont excellents, le coût direct élevé et l'apprentissage long restent des points à lui reprocher. Mais selon les dernières études, ce coût peut être minimisé en se passant du matériel non indispensable, et la durée d'apprentissage peut être raccourcie par la bonne connaissance de l'anatomie de la paroi postérieure



RESUMES

RESUME

La cure de la hernie inguinale par voie laparoscopique extra-péritonéale représente la meilleure alternative technique d'abord coelioscopique. Le but de ce travail est d'essayer d'exposer l'apport de la technique extra-péritonéale (TEP) dans la cure des hernies inguinales par coelioscopie, à travers notre expérience au service de chirurgie viscérale. Le traitement laparoscopique des hernies inguinales par voie totalement extra péritonéale consiste en la mise en place d'une prothèse de grande taille en situation postérieure par accès direct de l'espace extra-péritonéal. Les indications sont représentées par la totalité des hernies de l'aine. Les hernies étranglées et les antécédents de chirurgie pré-péritonéale demandent un autre abord. La technique est aujourd'hui parfaitement standardisée. Théoriquement, l'abord laparoscopique devrait être une méthode de choix, associant l'efficacité d'une prothèse étalée dans l'espace rétro-péritonéal à l'absence de cicatrice cutané-aponévrotique, en plus de la réduction de la douleur post opératoire et la reprise très précoce de l'ensemble des activités antérieures. Mais dans la pratique, il n'est pas sans inconvénient : il nécessite une anesthésie générale, expose aux risques liés aux trocars et reste considérablement plus coûteux que la voie ouverte. Malgré ces complications citées, elles peuvent être évitables par la bonne connaissance de l'anatomie de la paroi postérieure et une pratique régulière.

SUMMARY

The cure of the inguinal hernia by laparoscopique extra-péritonéale way represents the best technical alternative at first coelioscopique. The aim of this work is an attempt to display the contribution of the extra-peritoneal technique in the cure of inguinal hernia by coelioscopie through our experience in the department of general surgery at the military hospital of Marrakech . The laparoscopic treatment of inguinal hernia by totally extra-peritoneal way consists in setting a big size prothesis in posterior situation by direct access to the extra-peritoneal space. The indications are represented by the whole of groin hernias. The strangled hernias and peritoneal surgery's antecedents request another acces. Currently, this technique is perfectly standardized. Theoretically, the laparoscopic access ought to be a method of choice, associating the efficiency of spread prothesis in the retro-peritoneal space and the absence of aponevrotic-skin- scar in addition to decreasing post-operative pain and precocious resumption of all previous activities. However, in the practice, this technique is without inconveniences. It requires a general anaesthesia exposing to risks related to trocarts and stays considerably more expensive than the open way. In spite of these quoted complications, they can be avoidable by the good knowledge of the anatomy of the wall later (posterior) and a regular practice.

يعتبر علاج فتق العانة بتنظير جوف البطن خارج الصفاق أفضل تقنية بديلة. الهدف من دراستنا محاولة استعراض مساهمة تقنية علاج فتوق العانة بواسطة تنظير البطن خارج الصفاق الإجمالي مع الإبلاغ عن قيمة هذا الأسلوب في انخفاض مستويات الألم وتحسين راحة المريض بعد العملية الجراحية، والحد من الفتق المتكرر وذلك من خلال تجربتنا في قسم الجراحة العامة بالمستشفى العسكري ابن سينا بمراكش. العلاج بتنظير جوف البطن لفتوق العانة خارج الصفاق يتمثل في وضع بدلة كبيرة الحجم بوضعية من أعلى عن طريق مباشر للفضاء خارج الصفاق. تشمل الإستطببات كل فتوق ثنية الفخذ. الفتوق المخنوقة وسوابق جراحة مقدمة الصفاق تحتاج لمأى جديد. في الوقت الحالي، أصبحت التقنية مقننة أكثر. من الناحية التنظيرية، إن المأى المعتمد على تنظير جوف البطن ينبغي أن يصبح المنهاج المختار، يجمع بين فعالية البدلة الموزعة بالفضاء خلف الصفاق عند غياب ندب جلدية غشائية عضلية، إضافة إلى تقليص الألم بعد العملية واستعادة جد مبكرة لمجموع الأنشطة السابقة. لكن ، من الناحية التطبيقية، ليس خاليا من السلبيات: يستلزم تبنيجا عاما، يعرض لأخطار مرتبطة بالمبازل ويبقى جد مكلف أكثر من الطريق المفتوح. يمكن تفادي المضاعفات المذكورة عن طريق المعرفة الجيدة بعلم تشريح الجدار الخلفي و التطبيق المنتظم.



BIBLIOGRAPHIE

- 1) **ABOUDIB F.**
le traitement laparoscopique par voie extra-péritoneale de la hernie inguinale
Thèse Medecine CASABLANCA, 2009.

- 2) **ROHR S, VERHAEGHE P, STOPPA R.**
Bref historique des cures herniaires
Chirurgie des hernies inguinales de l'adulte. 2001, p : 1-8

- 3) **LAU W.Y.**
History of Treatment of Groin Hernia
World J Surg 2002; 26: 748-759

- 4) **VERHAEGHE P, SOLER M.**
Matériaux de suture et matériaux prothétiques
Chirurgie des hernies inguinales de l'adulte. 2001 p : 31-43

- 5) **STOPPA R, VARHERGHE P, MARASSE E.**
Mécanismes des hernies de l'aine
J Chir 1987 ; 124 : 125-31

- 6) **PELIISIER E.**
Anatomie chirurgicale des hernies de l'aine.
Encycl. Med. Chir, Tech Chir-App Digest 2000; 40-105 : 9P.

- 7) **FLAMENT J-B., CLAUDE A., DELATTRE J-F.**
Anatomie et mécanisme des hernies de l'aine.
La Revue du Praticien 1997 ; 47 : 252-255.

- 8) **FAGAN SP., AWAD SS.**
Abdominal wall anatomy: the key to a successful inguinal hernia repair.
The American Journal of Surgery 188 (Suppl to December 2004) 3S-8S.

9) JANSEN D.R.

La hernie inguinale

Chirurgie du Mont-Louis. Chirurgie, Médecine, Réanimation, Cancérologie

10) BLANC P., PROCHERON J., BRETON C et coll.

Results after laparoscopic hernioplasty.a report of 401 cases in 318 patients.

Chirurgie 1999 ; 124 : 412-418.

11) DULUCQ JL., HIMPENS J.

Traitement des hernies inguinales par laparoscopie:chirurgie laparoscopique totalement extra-péritonéale, la chirurgie laparoscopique trasabdominale préperitonéale.

Encyc. Med. Chir., 1996 ; 40-137 : 11.

12) CHAMPAULT G.

Chirurgie laparoscopique des hernies de l'aine : la voie extra péritonéale.

J. Chir. 1994 ; 131: 333-341.

13) CHAMPAULT G., BARRAT C., CATHELIN J.M., RIZK N.

Hernies de l'aine: résultats à 4 ans de 2 études prospectives randomisées comparant les opérations de Schouldice et de STOPPA à l'abord laparoscopique totalement préperitoneal.

Annales de Chirurgie, 1998 ; 52 (2) : 132-136.

14) ACHAMPAULT G.

Chirurgie laparoscopique des hernies de l'aine.

Monographie de l'Association Française de Chirurgie, 1997.

15) BEGIN G-F.

Le traitement laparoscopique des hernies de l'aine par voie extra-péritonéale TEP : techniques et résultats à propos de 1864 hernies.

Ann. Chir 1996 ; 50 : 782-789.

16) DESCOTTES B., SEGOL P., SAMAMA G.

Complications de la chirurgie abdominale sous vidéo-laparoscopie.

Monographies de l'Association Française de Chirurgie, Octobre 1999, Paris.

17) O'RIORDAIN D., KELLY P., HORGAN P.G.

Randomized controlled trial of extraperitonéal bupivacaine analgesia in laparoscopic hernia repair.

Americ. J. Surg., 1998; 176: 254-257.

18) BEGIN GF.

Traitement des hernies inguinales par laparoscopie par voie totalement extra-péritonéale.

Encyc. Med. Chir. 2007 ; 40-137-A :1-9.

19) DULUCQ J., WINTRINGER P., MAHAJAN A.

Totally extraperitoneal (TEP) hernia repair after radical prostatectomy or previous lower abdominal surgery: is it safe?Aprospective study.

Surg. Endosc., 2006; 20: 473-6.

20) PATERSON H., CASEY J., NIXON S.

Totally extraperitoneal laparoscopic hernia repair in patients with previous lower abdominal surgery.

Hernia 2005; 9: 228-30.

21) KABBLY A.

Le traitement coelioscopique des hernies de l'aine : revue de la littérature.

Certif. Univer. 2000 ; Faculté de Médecine de Casa.

22) MOURREGOT A.

CD-ROM d'assistance opératoire : la cure de hernie inguinale par voie laparoscopique.

Thèse Médecine Montpellier I, 2002.

23) ABOULALA M.

La hernie inguinale : coeliochirurgie par voie pré-péritonéale.

Thèse Médecine Casa, 2002 ; N° 58.

24) TADLAOUI M.

Traitement des hernies de l'aine sous coelioscopie.

Certif. Univ., 1996; Faculté de Médecine de Casa.

25) LAU H.

Fibrin sealant versus mechanical stapling for mesh fixation during endoscopic extraperitoneal inguinal hernioplasty: a randomized prospective trial.

Ann. Surg., 2005; 242: 670-675.

26) NOVIK B., HAGEDORN S., MORK UB., DAHLIN K., SKULLMAN S., DALENBACK J.

Fibrin glue for securing the mesh in laparoscopic totally extraperitoneal inguinal hernia repair: a study with a 40-month prospective follow-up period.

Surg. Endosc., 2006; 20: 462-7.

27) OLMI S., ERBA L., BERTOLINI A., SCAINI A., MASTROPASQUA E., CONTI M., et al.

Use of fibrin glue (Tissucol) for mesh fixation in laparoscopic transabdominal hernia repair.

Chir. Ital., 2005; 57: 753-9.

28) TOPART P., VANDENBROUCKE F., LOZAC'H P.

Tisseel versus tack staples as mesh fixation in totally extraperitoneal laparoscopic repair of groin hernias: a retrospective analysis.

Surg. Endosc., 2005; 19: 724-7.

29) FINGERHUT A et coll.

La chirurgicale de la hernie inguinale:Quelles critères de jugement ?

Ann. Chir, 1996. 50 (9) : 832-837.

30) MIKE S.L. et coll.

Comparaison ofconventional antérieur surgery and laparoscopique surgery for inguinal hernia repair.

New England Journal of Medicine 1997; 336 (22): 1541-1547.

31) NOTARAS M.J.

Laparospic versus open mesh repair of inguinal hernia.

B. M. J.; 1999; 318: 189-190

32) DULUCQ J-L.

Pre-peritoneal approach in laparoscopic treatment of inguinal hernia.

J. Chir. 2000; 137: 285-8.

33) FIENNES AG.

The Kieturakis balloon dissector--an aid to the extraperitoneal approach for laparoscopic repair of groin hernias?

Endosc. Surg. Allied. Technol., 1994; 2: 221-5.

34) CHAMPAULT G., BARRAT C.

Inguinal hernia repair with beta glucan-coated mesh: results at two-year follow up.

Hernia, 2005; 9: 125-30.

35) RAMSHAW B., ABIAD F., VOELLER G, WILSON R., MASON E.

Polyester (Parietex) mesh for total extraperitoneal laparoscopic inguinal herniarepair: initial experience in the United States.

Surg. Endosc., 2003; 17: 498-501.

36) BEGIN G., BERTREND J., TOUZIG L.

L'évaluation clinique et économique de la coeliochirurgie dans le cadre de la hernie de l'aine.

Agence Nationale d'Accréditation et d'Evaluation en Santé 2002.

37) SOPER N.J., BRUNT L.M., KERBL K.

Laparoscopic general surgery.

New England Journal of Medecine, 1994; 330 (6): 409-419.

38) FELIX EL., HARBERTSON N., VARTANIAN S.

Laparoscopic hernioplasty: significant complications.

Surg. Endosc., 1999; 13: 328-31.

39) RAMSHAW B., SHULER FW., JONES HB., DUNCAN TD., WHITE J., WILSON R., et al.

Laparoscopic inguinal hernia repair: lessons learned after 1224 consecutive cases.

Surg. Endosc., 2001; 15: 50-4.

40) LANGE B., LANGER C., MARKUS PM., BECKER H.

Paralysis of the femoral nerve following totally extraperitoneal laparoscopic inguinal hernia repair.

Surg. Endosc., 2003; 17: 1157.

41) LAU H., LEE F.

A prospective endoscopic study of retropubic vascular anatomy in 121 patients undergoing endoscopic extra-peritoneal inguinal hernioplasty.

Surg. Endosc., 2003; 17: 1376-9.

42) TETICK C., ARREGUI ME., DULQU J., FITZGIBBONS RJ., FRANKLIN ME., MCKERNAN JB, et al.

Complications and recurrences associated with laparoscopic repair of groin hernias. A multi-institutional retrospective analysis.

Surg. Endosc., 1994; 8: 1316-22.

43) KUMAR S., WILSON RG., NIXON SJ., MACINTYRE IM.

Chronic pain after laparoscopic and open mesh repair of groin hernia.

Br. J. Surg. 2002; 89: 1476-9.

44) BAX T., SHEPPARD BC., CRASS RA.

Surgical options in the management of groin hernias.

American Family Physician; January, 1999; 59; (1): 143-156.

45) COSTAGLIOLI B., Le BLANC-LOUVRY I., MICHOT F.

Traitement des hernies inguinales : les études prospectives randomisées, revue de la littérature

Chirurgie des Hernies Inguinales de l'Adulte, 2001: p137-150.

46) SAFADI B., DUH Q-Y.

Minimally invasive approaches to inguinal hernia repair.

Journal of Laparoscopic Advanced Surgery Technique A ; 2001; 11 : 361-366.

47) WELLWOD J.

Recovery is quicker after laparoscopic hernia repair but there is a cost.

B.M.J., 1998 ; 317: 715.

48) BOUDET M-J., PERNICENI T.

Traitement des hernies inguinales.

J. Chir. 1998 ; 135: 57-64.

49) JOHANSSON B., HALLERBÄCK B., GLISE H., ANESTEN B., SMEDBERG S., ROMAN J.

Laparoscopic mesh versus open preperitoneal mesh versus conventional technique for inguinal hernia repair. A randomized multicenter trial (SCUR Hernia Repair Study).

Ann. Surg 1999 ; 230 : 225-231.

50) SMITH J.R., DERMES M.L., POLLACK R., GREGORY S.

Prospective comparison between laparoscopic pre peritoneal herniorrhaphy and open mesh herniorrhaphy.

Americ. Surg; 2001 ; 67 : 165-167.

51) HJOHANE T., MARICHEZ P., GAUX F.

Organisation et resultats de la cure de l'hernie de l'aine par laparoscopie en chirurgie ambulatoire.

Ann. Chir, 1996 ; 50 (9) : 814-819.

52) NOTARAS M.J.

Laparospic versus open mesh repair of inguinal hernia.

B. M. J.; 1999; 318: 189-190

53) PWIN D., CHEVREL JP.

Hernie de l'Aine de l'Adulte 2000.

54) ESTOUR E.

Hernies inguinales préalables intangibles.

J. Coelio. Chir 2004 ; 52 : 67-72.

55) EVRARD S., VARTOLEMEI S., KOLMER S.

Traitement laparoscopique des hernies de l'aine.

Encyc. Med. Chir. Gastro Entérologie 1998. 9-051: 4P.

56) BAILEY M., FOLSCHER D., SLATER G.

Approche laparoscopique totalement extra-péritonéale.

E. Publication (www.websurg.com) 2001.

57) SAIDI M.

Les aspects thérapeutiques des hernies de l'aine –a propos de 288 cas.

Thèse Médecine Casa, 2008 ; N° 120.

58) AASVANG EK., MOHL B., BAY-NIELSEN M., KEHLET H.

Pain related sexual dysfunction after inguinal herniorrhaphy.

Pain, 2006; 122: 258-263.

59) AMID P-K.

Lichtenstein tension free hernioplasty : its inception, evolution and principles.

Hernia 2004; 8: 1-7.

60) ANANIAN P., BARRAU K., BALANDRAUD P., LE TREUT Y.P.

Cure chirurgicale des hernies inguinales de l'adulte Enjeux cliniques, fonctionnels et économiques des pratiques chirurgicales.

J. Chir; 2006; 143(2): 76-83.

61) BARRAT C., SURLIN V., POLLIAND C., MATTHYSSENS L and CHAMPAULT G.

Place des prothèses dans les cures des hernies inguinales.

J. Coelio. Chir; 2005 ; 53 : 30-33.

62) BARTLETT DC., PORTER C., KINGSNORTH AN.

A pragmatic approach to cutaneous nerve division during open inguinal hernia repair.

Hernia 2007; 11: 243-24.

63) Dulucq JL, Himpens J.

Traitement des hernies inguinales par laparoscopie

Chirurgie laparoscopique totalement extrapéritonéale Chirurgie laparoscopique transabdominale préperitonéale. EMC (Elsevier Masson SAS), Techniques chirurgicales – Appareil digestif, 40-137, 1996

64) BEGIN GF.

Traitement des hernies inguinales par laparoscopie par voie totalement extrapéritonéale.

Encyc. Med. Chir. 2007 ; 40-137-A :1-9.

65) BATAILLE N.

Evaluation clinique et économique de la coeliochirurgie de la hernie de l'aine : retour sur un difficile choix clinique.

J. Chir 2002 ; 139 : 130-134.

66) BEGIN G., BERTREND J., TOUZIG L.

L'évaluation clinique et économique de la coeliochirurgie dans le cadre de la hernie de l'aine.

Agence Nationale d'Accréditation et d'Evaluation en Santé 2002.

67) BENDAVID R.

New techniques in hernia repair.

World. J. Surg. 1989; 13(5): 522-531.

68) BITTNER R., AWERLAND S., SCHMEDT C-G.

Comparison of endoscopic techniques vs shouldice and other open nonmesh techniquesfor inguinal hernia repair: a meta-analysis of randomized controlled trials.

Surg. Endosc. 2005 ; 19: 605-15.

69) BLANC P., PROCHERON J., BRETON C et coll.

Results after laparoscopic hernioplasty.a report of 401 cases in 318 patients.

Chirurgie 1999 ; 124 : 412-418.

70) BRASSIER D., ELHADAD A.

Anatomie chirugicale de l'aîne classique et endospique.

J. Chir 2007; 144: 5-10.

71) BRINGMAN S., BLOMQVIST P.

Intestinal obstruction after inguinal and femoral hernia repair: a study of 33, 275 operations during 1992-2000 in Sweden.

Hernia 2005; 9: 178-83.

72) BRINGMAN S., RAMEL S., HEIKKINEN TJ., et al.

Tension free inguinal hernia repair:TEP vesus mesh plus versus Linchtenstein.

Ann Surg 2003; 237: 142-147.

73) CASTEN DF.

Functional anatomy of the groin as related to the classification and treatment of groin hernias.

Am. J. Surg. 1967; 114: 894-897.

74) CHAMBRIER ED., CRETEUR V., BACQ C., PEETRONS P.

Place de l'échographie dans l'étude de la paroi abdominale.

Feuillets de Radiologie, 2006 ; 46 (2) : 130-144.

75) CHASTAN P.

Tension free inguinal hernia repair. A retrospective study of 3000 cases in one center.

Int. Surg. 2005; 90 : 48-52.

76) CHERIAN PT., PARNELL AP.

The diagnosis and classification of inguinal and femoral hernia on multisection spiral CT

Clinical Radiology, 2008; 63: 184e192.

77) DEDEMADI G., SGOURAKIS G., KARALIOTAS C., CHRISTOFIDES T., KOURAKLIS G., KARALIOTAS C.

Comparison of laparoscopic and open tension-free repair of recurrent inguinal hernias: a prospective randomized study.

Surg. Endosc., 2006; 20: 1099-1104.

78) DELIKOUKOS S., TZOVARAS G., LIAKOU P., MANTZOS F., HATZITHEOFILOU C.

Late-onset deep mesh infection after inguinal hernia repair.

Hernia 2007; 11: 15-17.

79) DELLA SANTA V., GROEBLI Y.

Diagnostic des voussures inguino-crurales non herniaires.

Ann. Chir, 2000; 125: 179-183.

80) DEMARTINES N., METZGER J., HARDER F.

La cure de hernie inguinale selon Lichtenstein.

Chirurgie des Hernies Inguinales de l'Adulte, 2001, p : 63-68.

81) EU HERNIA TRIALISTS COLLABORATION.

Mesh compared with non-mesh methods of open groin hernia repair: systematic review of randomised controlled trials.

British Journal of Surgery 2000; 87: 954-859.

82) FAGAN SP., AWAD SS.

Current approaches to inguinal hernia repair.

The American Journal of Surgery 188 (Suppl to December 2004) 9S-16S.

83) FELIU-PALA X., MARTIN-GOMEZ M., MORALES-CONDE S., FERNANDEZ-SALLENT E.

The impact of the surgeon's experience on the results of laparoscopic hernia repair.

Surg. Endosc., 2001; 15: 1467-70.

84) FLAMENT J-B.

Hernies inguinales : diagnostic, indications et prise en charge thérapeutique.

E. Publication. (websurg.com) 2001.

85) JOHNSON A.G.

Laparoscopic repair is much more expensive.

British Journal of Surgery, 1999; 318 : 191.

86) JULIEN Y., FAVOULET P., MISTRIH R., De DOMPSURE R., TROUILLOUD P., COUGARD P.

Le kyste arthrosynovial de hanche : à ne pas confondre avec une hernie crurale étranglée

Annales de Chirurgie 2003 ; 128 : 554-556.

87) KALLIOMÄKI ML., MEYERSON J., GUNNARSSON U., GORDH T., SANDBLOM G.

Long-term pain after inguinal hernia repair in a population-based cohort; risk factors and interference with daily activities.

European Journal of Pain 2008; 12 : 214-225.

88) KEHLET H., BAY NIELSEN M.

Anaesthetic practice for groin hernia repair – A nation-wide study in Denmark 1998–2003.

Acta. Anaesthesiol. Scand., 2005; 49: 143-146.

89) KEHLET H., JENSEN TS., WOOLF CJ.

Persistent postsurgical pain: risk factors and prevention.

Lancet 2006; 367: 1618-25.

90) KINGSNORTH A., PORTER C., BENNET D., WALKER A., HYLAND M., SODERGREN S.

Lichtenstein patch or Perfix plug-and-patch in inguinal hernia: a prospective double-blind randomized controlled trial of short-term outcome.

Surgery 2000; 127: 276-283.

91) KOZOL R., LANGE PM., KOSIR M., BELESKI K., MASON K., TENNENBERG S et al.

A prospective, randomized study of open vs laparoscopic inguinal hernia repair. An assessment of postoperative pain.

Arch. Surg 1997 ; 132 : 292-295.

92) FRIBERG J., FRITJOFSSON A.

Inguinal herniorrhaphy and sperm-agglutinating antibodies in infertile men.

Archives of Andrology ; 1979; 2: 317-22.

93) FROMONT G.

Technique de hernioplastie par voie trans abdomino-préperitonéale.

Ency. Med. Chi. Tech. Chir-app Digestif, 2006 : 40-137.

94) GAINANT A.

Quelle est la place du traitement laparoscopique des hernies de l'aine en 2003 ?

J. Chir, 2003 ; 140 : 171-175.

95) GAINANT A., GEBBALA R., BOUVIER S., CUBERTAFONS P., MATHONNET M.

Traitement prothétique des hernies inguinales bilatérales par voie laparoscopique ou par opération de Stoppa.

Ann. Chir., 2000; 125: 560-565.

96) GER R.

The management of certain abdominal hernia by intra-abdominal closure of the neck of the sac.

Ann. R. Coll. Surg. Engl, 1982; 64: 342-344.

97) HAIR A., DUFFY K., Mc LEAN J., TAYLOR S., SMITH H., WALKER A., et al.

Groin hernia repair in Scotland.

Br. J. Surg, 2000; 87: 1722-6.

98) HARKINS HN.

Preperitoneal herniorraphy. Preliminary report in fifty patients.

Surg. Obstet. Gynecol., 1995; 67 : 48.

99) HAROUNA Y., SEIBOU A., MANZO R., ABDOU I., BAZIRA L.

La hernie inguinale simple de l'adulte: Etude médico-économique à propos de 244 cas.

Médecine d'Afrique Noire 2000; 47 (6): 292-297.

100) HAY JM., BOUDET MJ., FINGERHUT A., POUCHER J., HENNET H., HABIB E et al.

Shouldice inguinal hernia repair in the male adult: the gold standard.

Ann. Surg 1995 ; 222 : 719-727.

قسم الطبيب

اقسم بالله العظيم

أن أراقب الله في مهنتي.

وأن أصون حياة الإنسان في كافة أطوارها في كل الظروف والأحوال بآذلاً وسعي
في استنقاذها من الهلاك والمرض

والألم والقلق.

وأن أحفظ للناس كرامتهم، وأستر عورتهم، وأكتم سرهم.

وأن أكون على الدوام من وسائل رحمة الله، بآذلاً رعيتي الطبية للقريب والبعيد،
للصالح والطالح، والصديق والعدو.

وأن أثابر على طلب العلم، أسخره لنفع الإنسان .. لا لأذاه.

وأن أوقر من علمني، وأعلم من يصغرني، وأكون أخاً لكل زميل في المهنة الطبية

متعاونين على البر والتقوى.

وأن تكون حياتي مصداق إيماني في سرّي وعلانيتي ، نقيّة مما يُشِينها تجاه الله
ورسوله والمؤمنين.

والله على ما أقول شهيد



جامعة القاضي عياض
كلية الطب والصيدلة
مراكش

أطروحة رقم 20

سنة 2012

تقنية تنظير جوف البطن خارج الصفاق لعلاج فتق العانة
إمكانية، نتائج ما بعد الجراحة، فوائد

الأطروحة

قدمت ونوقشت علانية يوم .../.../2012

من طرف

السيدة شريفة أنيس

المزداة في 1986/01/01 بمراكش

طبيبة داخلية بالمستشفى الجامعي ابن رشد

لنيل شهادة الدكتوراه في الطب

الكلمات الأساسية:

فتق أربي – جراحة بالمنظار – تنظير جوف البطن خارج الصفاق

اللجنة

الرئيس	السيد ب. الفينش
المشرف	أستاذ في الجراحة العامة ع. عاشور
الحكام	السيد ر. بنعمر بن الخياط
	أستاذ في الجراحة العامة د. تويتي
	السيد ج. علوي سليم
	أستاذ مبرز في التخدير والإنعاش