



كلية الطب
والصيدلة - مراكش
FACULTÉ DE MÉDECINE
ET DE PHARMACIE - MARRAKECH

Année 2018

Thèse N° 247

Apport de l'échographie abdominale dans la décision thérapeutique devant un syndrome appendiculaire chez l'enfant

THÈSE

PRÉSENTÉE ET SOUTENUE PUBLIQUEMENT LE 27/06/2018

PAR

Mlle. **Ilham CHERKAOUI KORACHI**

Née Le 26 décembre 1989 à Marrakech

POUR L'OBTENTION DU DOCTORAT EN MÉDECINE

MOTS-CLÉS

Echographie – Appendicite aigue – Enfants.

JURY

M.	M. OULAD SAIAD Professeur de Chirurgie Pédiatrique	PRESIDENT
M.	E. E. KAMILI Professeur agrégé de Chirurgie Pédiatrique	RAPPORTEUR
M.	E. AGHOUTANE Professeur agrégé de Chirurgie Pédiatrique	} JUGES
M.	H. JALAL Professeur agrégé de Radiologie	

بِسْمِ اللَّهِ الرَّحْمَنِ الرَّحِيمِ

"رب أوزعني أن أشكر نعمتك
التي أنعمت عليّ وعلى والديّ
وأن أعمل صالحاً ترضاه
وأصلح لي في ذريّتي إني تبت
إليك وإني من المسلمين"
صدق الله العظيم



Serment d'Hippocrate

Au moment d'être admis à devenir membre de la profession médicale, je m'engage solennellement à consacrer ma vie au service de l'humanité. Je traiterai mes maîtres avec le respect et la reconnaissance qui leur sont dus.

Je pratiquerai ma profession avec conscience et dignité. La santé de mes malades sera mon premier but.

Je ne trahirai pas les secrets qui me seront confiés.

Je maintiendrai par tous les moyens en mon pouvoir l'honneur et les nobles traditions de la profession médicale.

Les médecins seront mes frères.

Aucune considération de religion, de nationalité, de race, aucune considération politique et sociale, ne s'interposera entre mon devoir et mon patient.

Je maintiendrai strictement le respect de la vie humaine dès sa conception.

Même sous la menace, je n'userai pas mes connaissances médicales d'une façon contraire aux lois de l'humanité.

Je m'y engage librement et sur mon honneur.

Déclaration Genève, 1948



LISTE DES PROFESSEURS



UNIVERSITE CADI AYYAD
FACULTE DE MEDECINE ET DE PHARMACIE
MARRAKECH

Doyens Honoraires : Pr. Badie Azzaman MEHADJI
: Pr. Abdelhaq ALAOUI YAZIDI

ADMINISTRATION

Doyen : Pr. Mohammed BOUSKRAOUI
Vice doyen à la Recherche et la Coopération : Pr. Mohamed AMINE
Vice doyen aux Affaires Pédagogiques : Pr. Redouane EL FEZZAZI
Secrétaire Générale : Mr. Azzeddine EL HOUDAIGUI

Professeurs de l'enseignement supérieur

Nom et Prénom	Spécialité	Nom et Prénom	Spécialité
ABOULFALAH Abderrahim	Gynécologie- obstétrique	FINECH Benasser	Chirurgie - générale
ADERDOUR Lahcen	Oto- rhino- laryngologie	FOURAJI Karima	Chirurgie pédiatrique B
ADMOU Brahim	Immunologie	GHANNANE Houssine	Neurochirurgie
AIT BENALI Said	Neurochirurgie	KHALLOUKI Mohammed	Anesthésie- réanimation
AIT-SAB Imane	Pédiatrie	KHATOURI Ali	Cardiologie
AKHDARI Nadia	Dermatologie	KISSANI Najib	Neurologie
AMAL Said	Dermatologie	KOULALI IDRISI Khalid	Traumato- orthopédie
AMINE Mohamed	Epidémiologie- clinique	KRATI Khadija	Gastro- entérologie
AMMAR Haddou	Oto-rhino-laryngologie	LAOUAD Inass	Néphrologie
ARSALANE Lamiae	Microbiologie -Virologie	LMEJJATI Mohamed	Neurochirurgie
ASMOUKI Hamid	Gynécologie- obstétrique B	LOUZI Abdelouahed	Chirurgie - générale
ASRI Fatima	Psychiatrie	MAHMAL Lahoucine	Hématologie - clinique
BENELKHAÏAT BENOMAR Ridouan	Chirurgie - générale	MANOUDI Fatiha	Psychiatrie

BOUAITY Brahim	Oto-rhino-laryngologie	MANSOURI Nadia	Stomatologie et chiru maxillo faciale
BOUGHALEM Mohamed	Anesthésie – réanimation	MOUDOUNI Said Mohammed	Urologie
BOUKHIRA Abderrahman	Biochimie – chimie	MOUTAJ Redouane	Parasitologie
BOUMZEBRA Drissi	Chirurgie Cardio-Vasculaire	MOUTAOUAKIL Abdeljalil	Ophthalmologie
BOURROUS Monir	Pédiatrie A	NAJEB Youssef	Traumato- orthopédie
BOUSKRAOUI Mohammed	Pédiatrie A	NEJMI Hicham	Anesthésie- réanimation
CHAKOUR Mohamed	Hématologie	NIAMANE Radouane	Rhumatologie
CHELLAK Saliha	Biochimie- chimie	OULAD SAIAD Mohamed	Chirurgie pédiatrique
CHERIF IDRISSE EL GANOUNI Najat	Radiologie	RAJI Abdelaziz	Oto-rhino-laryngologie
CHOULLI Mohamed Khaled	Neuro pharmacologie	SAIDI Halim	Traumato- orthopédie
DAHAMI Zakaria	Urologie	SAMKAOUI Mohamed Abdenasser	Anesthésie- réanimation
EL ADIB Ahmed Rhassane	Anesthésie- réanimation	SARF Ismail	Urologie
EL FEZZAZI Redouane	Chirurgie pédiatrique	SBIHI Mohamed	Pédiatrie B
EL HATTAOUI Mustapha	Cardiologie	SOUMMANI Abderraouf	Gynécologie- obstétrique A/B
EL HOUDZI Jamila	Pédiatrie B	TASSI Noura	Maladies infectieuses
ELFIKRI Abdelghani	Radiologie	YOUNOUS Said	Anesthésie- réanimation
ESSAADOUNI Lamiaa	Médecine interne	ZOUHAIR Said	Microbiologie
ETTALBI Saloua	Chirurgie réparatrice et plastique		

Professeurs Agrégés

Nom et Prénom	Spécialité	Nom et Prénom	Spécialité
ABKARI Imad	Traumato- orthopédie B	FADILI Wafaa	Néphrologie
ABOU EL HASSAN Taoufik	Anesthésie- réanimation	FAKHIR Bouchra	Gynécologie- obstétrique A

ABOUCHADI Abdeljalil	Stomatologie et chir maxillo faciale	FAKHRI Anass	Histologie- embyologie cytogénétique
ABOUSSAIR Nisrine	Génétique	GHOUNDALE Omar	Urologie
ADALI Imane	Psychiatrie	HACHIMI Abdelhamid	Réanimation médicale
ADALI Nawal	Neurologie	HAJJI Ibtissam	Ophtalmologie
AGHOUTANE El Mouhtadi	Chirurgie pédiatrique A	HAOUACH Khalil	Hématologie biologique
AISSAOUI Younes	Anesthésie – réanimation	HAROU Karam	Gynécologie- obstétrique B
AIT AMEUR Mustapha	Hématologie Biologique	HOCAR Ouafa	Dermatologie
AIT BENKADDOUR Yassir	Gynécologie- obstétrique A	JALAL Hicham	Radiologie
ALAOUI Mustapha	Chirurgie- vasculaire péripherique	KAMILI El Ouafi El Aouni	Chirurgie pédiatrique B
ALJ Soumaya	Radiologie	KHOUCHANI Mouna	Radiothérapie
AMRO Lamyae	Pneumo- phtisiologie	KRIET Mohamed	Ophtalmologie
ANIBA Khalid	Neurochirurgie	LAGHMARI Mehdi	Neurochirurgie
ATMANE El Mehdi	Radiologie	LAKMICHI Mohamed Amine	Urologie
BAIZRI Hicham	Endocrinologie et maladies métaboliques	LAKOUICHMI Mohammed	Stomatologie et Chirurgie maxillo faciale
BASRAOUI Dounia	Radiologie	LOUHAB Nisrine	Neurologie
BASSIR Ahlam	Gynécologie- obstétrique A	MADHAR Si Mohamed	Traumato- orthopédie A
BELBARAKA Rhizlane	Oncologie médicale	MAOULAININE Fadl mrabih rabou	Pédiatrie (Neonatalogie)
BELKHOU Ahlam	Rhumatologie	MATRANE Aboubakr	Médecine nucléaire
BEN DRISS Laila	Cardiologie	MEJDANE Abdelhadi	Chirurgie Générale
BENCHAMKHA Yassine	Chirurgie réparatrice et plastique	MOUAFFAK Youssef	Anesthésie – réanimation
BENHIMA Mohamed Amine	Traumatologie – orthopédie B	MOUFID Kamal	Urologie
BENJELLOUN HARZIMI Amine	Pneumo- phtisiologie	MSOUGGAR Yassine	Chirurgie thoracique
BENJILALI Laila	Médecine interne	NARJISS Youssef	Chirurgie générale
BENLAI Abdeslam	Psychiatrie	NOURI Hassan	Oto rhino laryngologie

BENZAROUEL Dounia	Cardiologie	OUALI IDRISSE Mariem	Radiologie
BOUCHENTOUF Rachid	Pneumo- phtisiologie	OUBAHA Sofia	Physiologie
BOUKHANNI Lahcen	Gynécologie- obstétrique B	QACIF Hassan	Médecine interne
BOURRAHOUEAT Aicha	Pédiatrie B	QAMOUISS Youssef	Anesthésie- réanimation
BSISS Mohamed Aziz	Biophysique	RABBANI Khalid	Chirurgie générale
CHAFIK Rachid	Traumato- orthopédie A	RADA Noureddine	Pédiatrie A
DAROUASSI Youssef	Oto-Rhino - Laryngologie	RAFIK Redda	Neurologie
DRAISS Ghizlane	Pédiatrie	RAIS Hanane	Anatomie pathologique
EL AMRANI Moulay Driss	Anatomie	RBAIBI Aziz	Cardiologie
EL ANSARI Nawal	Endocrinologie et maladies métaboliques	ROCHDI Youssef	Oto-rhino- laryngologie
EL BARNI Rachid	Chirurgie- générale	SAJIAI Hafsa	Pneumo- phtisiologie
EL BOUCHTI Imane	Rhumatologie	SAMLANI Zouhour	Gastro- entérologie
EL BOUIHI Mohamed	Stomatologie et chir maxillo faciale	SEDDIKI Rachid	Anesthésie - Réanimation
EL HAOUATI Rachid	Chiru Cardio vasculaire	SORAA Nabila	Microbiologie - virologie
EL HAOURY Hanane	Traumato- orthopédie A	TAZI Mohamed Illias	Hématologie- clinique
EL IDRISSE SLITINE Nadia	Pédiatrie	ZAHLANE Kawtar	Microbiologie - virologie
EL KARIMI Saloua	Cardiologie	ZAHLANE Mouna	Médecine interne
EL KHADER Ahmed	Chirurgie générale	ZAOUI Sanaa	Pharmacologie
EL KHAYARI Mina	Réanimation médicale	ZEMRAOUI Nadir	Néphrologie
EL MGHARI TABIB Ghizlane	Endocrinologie et maladies métaboliques	ZIADI Amra	Anesthésie - réanimation
EL OMRANI Abdelhamid	Radiothérapie	ZYANI Mohammed	Médecine interne

Professeurs Assistants

Nom et Prénom	Spécialité	Nom et Prénom	Spécialité
ABDELFETTAH Youness	Rééducation et Réhabilitation Fonctionnelle	Hammoune Nabil	Radiologie
ABDOU Abdessamad	Chiru Cardio vasculaire	HAZMIRI Fatima Ezzahra	Histologie - Embryologie - Cytogénétique
ABIR Badreddine	Stomatologie et Chirurgie maxillo faciale	IHBIBANE fatima	Maladies Infectieuses
ADARMOUCH Latifa	Médecine Communautaire (médecine préventive, santé publique et hygiène)	JALLAL Hamid	Cardiologie
AIT BATAHAR Salma	Pneumo- phtisiologie	JANAH Hicham	Pneumo- phtisiologie
AKKA Rachid	Gastro - entérologie	KADDOURI Said	Médecine interne
ALAOUI Hassan	Anesthésie - Réanimation	LAFFINTI Mahmoud Amine	Psychiatrie
AMINE Abdellah	Cardiologie	LAHKIM Mohammed	Chirurgie générale
ARABI Hafid	Médecine physique et réadaptation fonctionnelle	LALYA Issam	Radiothérapie
ARSALANE Adil	Chirurgie Thoracique	LOQMAN Souad	Microbiologie et toxicologie environnementale
ASSERRAJI Mohammed	Néphrologie	MAHFOUD Tarik	Oncologie médicale
BAALLAL Hassan	Neurochirurgie	MARGAD Omar	Traumatologie -orthopédie
BABA Hicham	Chirurgie générale	MILOUDI Mohcine	Microbiologie - Virologie
BELARBI Marouane	Néphrologie	MLIHA TOUATI Mohammed	Oto-Rhino - Laryngologie
BELBACHIR Anass	Anatomie- pathologique	MOUHSINE Abdelilah	Radiologie
BELFQUIH Hatim	Neurochirurgie	MOUNACH Aziza	Rhumatologie
BELHADJ Ayoub	Anesthésie -Réanimation	MOUZARI Yassine	Ophtalmologie

BENNAOUI Fatiha	Pédiatrie (Neonatalogie)	NADER Youssef	Traumatologie – orthopédie
BOUCHAMA Rachid	Chirurgie générale	NADOUR Karim	Oto-Rhino – Laryngologie
BOUCHENTOUF Sidi Mohammed	Chirurgie générale	NAOUI Hafida	Parasitologie Mycologie
BOUKHRIS Jalal	Traumatologie – orthopédie	NASSIM SABAH Taoufik	Chirurgie Réparatrice et Plastique
BOUZERDA Abdelmajid	Cardiologie	NYA Fouad	Chirurgie Cardio – Vasculaire
CHETOUI Abdelkhalek	Cardiologie	OUERIAGLI NABIH Fadoua	Psychiatrie
CHRAA Mohamed	Physiologie	REBAHI Houssam	Anesthésie – Réanimation
EL HARRECH Youness	Urologie	RHARRASSI Isam	Anatomie–patologique
EL KAMOUNI Youssef	Microbiologie Virologie	SALAMA Tarik	Chirurgie pédiatrique
EL MEZOUARI El Moustafa	Parasitologie Mycologie	SAOUAB Rachida	Radiologie
ELBAZ Meriem	Pédiatrie	SEBBANI Majda	Médecine Communautaire (médecine préventive, santé publique et hygiène)
ELQATNI Mohamed	Médecine interne	SERGHINI Issam	Anesthésie – Réanimation
ESSADI Ismail	Oncologie Médicale	TAMZAOURTE Mouna	Gastro – entérologie
FDIL Naima	Chimie de Coordination Bio–organique	TOURABI Khalid	Chirurgie réparatrice et plastique
FENNANE Hicham	Chirurgie Thoracique	YASSIR Zakaria	Pneumo– phtisiologie
GHAZI Mirieme	Rhumatologie	ZARROUKI Youssef	Anesthésie – Réanimation
GHOZLANI Imad	Rhumatologie	ZIDANE Moulay Abdelfettah	Chirurgie Thoracique
HAMMI Salah Eddine	Médecine interne	ZOUIZRA Zahira	Chirurgie Cardio–Vasculaire

LISTE ARRÊTÉE LE 12/02/2018



DÉDICACES



*Ce moment est l'occasion d'adresser mes remerciements et
ma reconnaissance et de dédier cette thèse*



Je dédie cette thèse

A ma chère grand-mère lalla Zahra

Ta présence et tes prières m'ont toujours été d'un soutien remarquable. Je te dédie ce travail en espérant que dieu le tout puissant te procure santé et longévité.

A mes très chers parents

Aucun mot ne saurait exprimer ma profonde gratitude et ma sincère reconnaissance envers les deux personnes les plus chères à mon cœur ! Si mes expressions pourraient avoir quelque pouvoir, j'en serais profondément heureux. Je vous dois ce que je suis. Vos prières et vos sacrifices m'ont comblé tout au long de mon existence. Que cette thèse soit au niveau de vos attentes, présente pour vous l'estime et le respect que je voue, et qu'elle soit le témoignage de la fierté et l'estime que je ressens. Puisse dieu tout puissant vous procurer santé, bonheur et prospérité.

A mon très cher frère Jaouad et ma très chère sœur Fatimzahra

Vous m'avez soutenu et comblé tout au long de mon parcours. Que ce travail soit témoignage mes sentiments les plus sincères et les plus affectueux. Puisse dieu vous procurer bonheur et prospérité.

A mes deux adorables princesses Yasmine et Assia

Hélas, vous m'avez donné un petit coup de vieux, mais ce n'est pas grave, puisque c'est une vieillesse illuminée par votre présence. Je vous aime à la folie. Puisse dieu vous bénisse.

A la mémoire de mes grands parents

A mon cher fiancé Mehdi

Merci d'avoir donné un sens à ma vie. Merci pour ton amour, ton soutien et tes encouragements qui ont toujours été pour moi d'un grand réconfort.

Merci pour ta gentillesse et ton sens du sacrifice.

*Je te dédie ce travail, en implorant Dieu le tout puissant de nous accorder une longue vie de bonheur, de réussite et de nous réunir dans l'au-delà
inchallah*

*A mes chères tantes et oncles paternelles et maternelles, à mes cousins et
cousines*

Je tiens à vous exprimer ma gratitude, et mon amour. Veuillez percevoir à travers ce travail, l'expression de ma profonde affection et énorme respect. Avec tout l'amour que je vous porte, je vous souhaite beaucoup de bonheur dans votre vie.

A la famille CHERKAOUI, A la famille MAJID

Que cette thèse soit pour vous le témoignage de mes sentiments les plus sincères et les plus affectueux.

A mes très chères Fatimzahra et Ferdaous

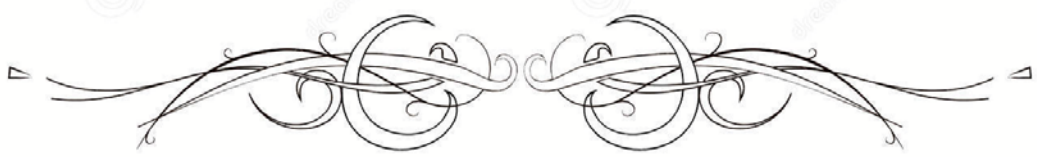A tous les moments qu'on a pu partager ensemble, à toutes les chamailleries qu'on a pu avoir. Nuls mots ne pourraient décrire notre relation. Vous avez toujours été ma conseillère attirée, j n'en suis pas moins désenchanté. Je vous dédie ce travail qui est un peu le tien aussi, en te souhaitant que le bon dieu te procure tout le bonheur du monde.

A tous mes amis : Ali, Hajar, Anas, Camara, Badr, Mustapha, Mounia..... (La liste est tellement longue que deux pages ne suffiront pas pour vous citer tous)

A toutes les folies, les moments inoubliables passés ensemble, à tous les succès et déboires qu'on a pu partager.

Je me rappellerai toujours de ces instants passés en votre compagnie. Puisse ce travail être le gage de notre amitié éternelle.

A tous ceux qui me sont chers et que j'ai omis de citer.



REMERCIEMENTS



A notre maître et président de thèse: Pr M.oulad saïad

*Nous vous présentons nos vifs remerciements de nous faire l'honneur de
présider cette thèse.*

*Nous tenons à vous exprimer notre estime pour votre rigueur et la qualité
de votre enseignement qui nous a éclairé au cours de nos études et qui
restera pour nous une règle de conduite.*

*Permettez-nous de vous exprimer, Monsieur le Professeur, l'expression de
notre haute considération et notre profond respect.*

A notre maître et rapporteur de thèse Pr E.E. Kamili

*C'est un grand plaisir pour nous que vous avez accepté d'être rapporteur
de cette thèse.*

*Vous avez été et vous resterez pour nous le modèle de l'enseignant et du
médecin dévoué, consciencieux et fidèle à ses principes.*

*Vous nous avez toujours guidés par vos conseils constructifs tout au long
de la réalisation de ce travail.*

*Nous ne saurons oublier ni votre extrême gentillesse, ni votre accueil
toujours chaleureux pour nous.*

Que ce travail puisse vous exprimer nos sincères remerciements.

A notre maître et juge de thèse : Pr H. Jalal

Nous vous remercions de nous avoir honoré par votre présence, vous avez accepté aimablement de faire partie du jury de cette thèse.

Cet honneur nous touche infiniment et nous tenons à vous exprimer notre profond respect.

Nous tenons également à remercier tous les médecins radiologues du service de Radiologie qui, avec leurs dévouements et leur sympathie ont contribué à la réalisation de ce travail.

A notre maître et juge de thèse : Pr E. Aghoutane

Nous sommes infiniment touchés par la gentillesse et l'amabilité avec lesquelles vous avez accepté de juger notre modeste travail.

Qu'il nous soit permis de vous témoigner notre gratitude et nos vifs remerciements pour le temps que vous nous avez accordé.

A toute l'équipe médicale et paramédicale du service de chirurgie pédiatrique générale.

A toute personne qui de près ou de loin a contribué à la réalisation de ce travail.



ABRÉVIATIONS



Liste des abréviations

- AA** : Appendicite aigue
- FID** : Fosse iliaque droite
- AMG** : Arrêt des matières et des gaz
- TR** : Toucher rectal
- NFS** : Numération de la formule sanguine
- GB** : Globules blancs
- PNN** : Polynucléaires neutrophiles
- CRP** : Protéine C réactive
- ASP** : Abdomen sans préparation
- NHA** : Niveaux hydro-aériques
- TDM** : Tomodensitométrie
- PDC** : Produit de contraste
- VPP** : Valeur prédictive positive
- VPN** : valeur prédictive négative




PLAN

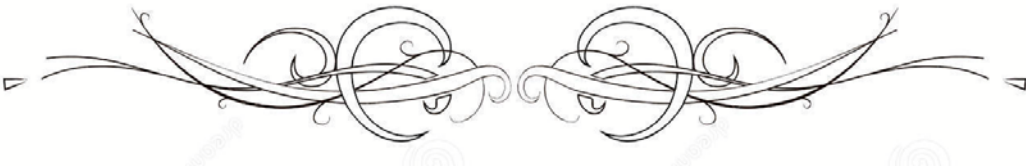


INTRODUCTION	1
PATIENTS ET METHODES	3
I. OBJECTIFS DE L'ETUDE	4
1. Les objectifs principaux	4
2. Les objectifs secondaires	4
II. TYPE D'ETUDE	4
III. CRITÈRES D'INCLUSION ET D'EXCLUSION	4
1. Critères d'inclusion	4
2. Critères d'exclusion	5
3. Echantillon	5
IV. METHODOLOGIE	5
1. Recueil des données	5
2. Analyse des données	5
RÉSULTATS	6
I. DONNEES EPIDEMIOLOGIQUE	7
1. Sexe	7
2. Age	7
II. ANTECEDENTS	7
III. LE DELAI D'ADMISSION	8
IV. DONNÉES CLINIQUES	8
1. signes fonctionnels et généraux :	8
2. signes physiques	10
V. DONNEES BIOLOGIQUES	11
1. La numération formule sanguine (NFS)	11
2. La C.reactive–proteine (CRP)	11
3. Autres examens	11
VI. DONNEES RADIOLOGIQUES	12
1. L'ASP	12
2. L'échographie abdominale	12
3. La TDM abdominale	17
VII. DONNEES THERAPEUTIQUES	17
1. Voie d'abord	18
2. Données per opératoires	18
3. Suites opératoires	19
VIII. DONNEES ANATHOMOPATHOLOGIQUES	21
IX. ETUDES DES CONCORDANCES ECHO–CLINIQUE ET ECHO–ANAPAH	21
1. Concordance écho–clinique	21
2. Concordance écho–anapath	22
DISCUSSION	23
I. PREAMBULE.....	24
II. ARGUMENTS CLINIQUES	24
1. Signes fonctionnels et généraux	24

2. Signes physiques	26
3. Facteurs influençant la symptomatologie clinique.....	26
III. ARGUMENTS BIOLOGIQUES	29
1. La NFS	29
2. La CRP	29
IV. INTERET DES SCORES CLINICO–BIOLOGIQUES PREDICTIFS D’AA	30
V. ARGUMENTS RADIOLOGIQUES	31
1. L’ASP	31
2. L’ECHOGRAPHIE ABDOMINALE	33
3. LA TDM ABDOMINALE	42
CONCLUSION.....	48
ANNEXES.....	51
RESUMES	56
BIBLIOGRAPHIE.....	60



INTRODUCTION




L'appendicite aigue représente l'urgence chirurgicale la plus fréquente chez l'enfant. Son diagnostic demeure parfois difficile et source de multiples erreurs du fait de l'absence de parallélisme anatomo-clinique, lié au polymorphisme des lésions et aux variations des positions anatomiques de l'appendice.

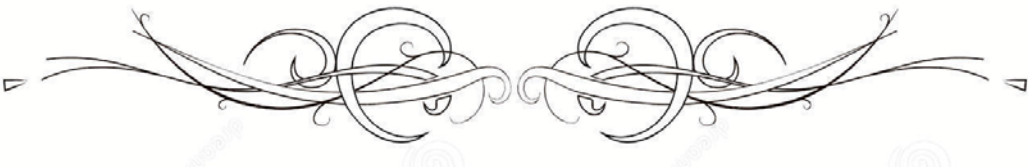
Dans le passé, le diagnostic d'AA se basait sur la clinique voire même sur l'exploration chirurgicale en cas de doute. Par crainte de méconnaître une AA avec le risque de complications (perforation, péritonite), l'appendicectomie était alors justifiée. Cette attitude était à l'origine d'une élévation du taux de laparotomies blanches de l'ordre de 20 % avec une morbidité non négligeable qui est devenue de nos jours inacceptable [1].

Pour pallier à ce dilemme, de nombreuses études ont alors tenté de mieux définir les indications opératoires devant la suspicion d'AA : l'utilisation des scores clinico-biologiques prédictifs d'AA, l'étude de la valeur diagnostique des examens biologiques et l'analyse de la valeur diagnostique des examens radiologiques dont l'échographie, la TDM abdominale et même l'IRM [2-5].

Dans cette optique, nous avons réalisé cette étude prospective dans le but de justifier le pourquoi de l'imagerie et plus précisément l'échographie abdominale dans le diagnostic de l'AA chez l'enfant, de décrire la sémiologie de l'AA en échographie et de préciser la fiabilité de cette technique en faisant la corrélation entre les données cliniques, échographiques et anatomopathologiques.



PATIENTS ET MÉTHODES



I. OBJECTIFS DE L'ETUDE :

1. Les objectifs principaux :

- Evaluer la sensibilité, la spécificité, la valeur prédictive positive et la valeur prédictive négative de l'échographie abdominale devant une suspicion d'AA.
- Evaluer l'impact de l'échographie abdominale sur la décision thérapeutique en faisant la corrélation entre les données échographiques et anatomopathologiques.

2. Les objectifs secondaires :

- Etudier la fiabilité des critères échographiques actuels dans le diagnostic d'AA.
- Comparer entre l'échographie et les autres moyens diagnostiques.
- Connaître les avantages et les limites de l'échographie abdominale en matière d'AA.

II. TYPE D'ETUDE :

C'est une étude prospective menée sur une période de 2 ans allant du 01 /01/2015 au 31/12/2016.

III. CRITERES D'INCLUSION ET D'EXCLUSION

1. Critères d'inclusion :

- Enfant de sexe masculin ou féminin âgé de moins de 15 ans.
- Suspicion clinique d'AA.
- Patients admis entre le 01/01/2015 et le 31/12/2016.
- Patients opérés.

2. Critères d'exclusion :

- Patients n'ayant pas bénéficié d'une échographie abdominale.
- Patients ayant une AA compliquée.
- Patients n'ayant pas réalisé d'examen anatomopathologique.

3. Echantillon :

En se basant sur les critères d'inclusion et d'exclusion, nous avons colligé 114 cas sur 620 possibles.

IV. METHODOLOGIE :

1. Recueil des données :

Le recueil des données s'est effectué grâce à une fiche d'exploitation (annexe I). Cette grille a été appliquée à l'ensemble des dossiers retenus grâce aux critères d'inclusion et d'exclusion.

Les critères pour retenir ou éliminer le diagnostic de l'AA à l'échographie abdominale étaient les suivants :

- ❖ AA si appendice vu pathologique ou appendice non vu, mais présence d'un ou de plusieurs signes indirects d'AA (hyperéchogénité du méso appendiculaire, épanchement échogène ou collection de la FID, présence d'anses intestinales distendues agglutinées dans la FID..).
- ❖ Echographie normale si appendice vu normal ou appendice non vu et absence d'autres anomalies.

2. Analyse des données :

Les données ont été analysées à l'aide du logiciel Microsoft office Excel 2007.



RÉSULTATS



I. DONNEES EPIDEMIOLOGIQUE :

1. Sexe :

Le nombre de garçons dans notre groupe d'étude est de l'ordre de 49 (42,98%), contre 65 filles (57,01%) avec un sexe ratio de 0.75.

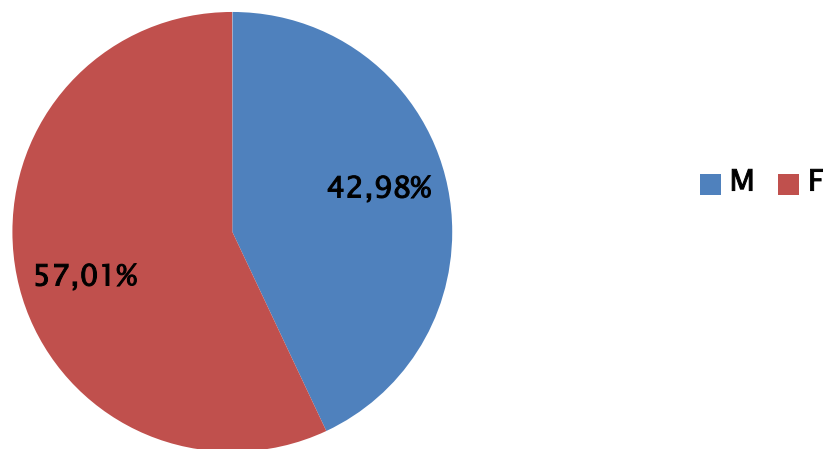


Figure 1: Répartition des sexes.

2. Age :

L'âge moyen de nos patients était de 07.91 ans avec des extrêmes allant de 04 à 15 ans.

II. ANTECEDENTS :

24 patients avaient des antécédents :

- 4 patients (1.98%) présentaient des antécédents chirurgicaux :
 - 3 cas d'opérations digestives (2 cas opérés pour hernie inguinale, 1 cas opéré pour hernie ombilicale).
 - 1 cas opéré pour lithiase rénale.

- 20 patients (9.9%) présentaient des antécédents médicaux :
 - 4 cas d'anémie ferriprive.
 - 2 cas de rhumatisme articulaire aigu.
 - 4 patients ayant des antécédents de coliques néphrétiques.
 - 6 patients asthmatiques.
 - 3 cas de méningite traitée.
 - 1 cas d'adénolymphite mésentérique.

III. LE DELAI D'ADMISSION :

Le délai d'admission moyen était de 25,09 heures, avec un minimum de 4 heures et un maximum de 96 heures, un écart type de 22,45 heures.

IV. DONNEES CLINIQUES :

1. Signes fonctionnels et généraux :

1.1. La douleur

Signe constant puisque tout les patients (100%) se plaignaient d'une douleur abdominale souvent de type colique, non migratrice. Elle se localise chez 111 patients (97.36%) dans la FID, tandis que 3 patients (2.63%) ont des douleurs diffuses (tableau I).

Tableau I : localisation de la douleur abdominale

Localisation de la douleur	Nombre	Pourcentage
FID	111	97;36%
Diffuse	3	2;63%

1.2. La fièvre

Le nombre de patients ayant une température supérieure ou égale à 38°C était de 27 (23.68%).

1.3. Les nausées et vomissements

Le nombre de patients présentant des nausées ou vomissements était de 105 (91.21%).

1.4. Les troubles du transit intestinal

- Présents chez 26 patients (12.87%).
 - ✓ La diarrhée concernait 15 patients (7.4%).
 - ✓ La constipation touchait 8 patients (4%).
 - ✓ L'arrêt des matières et des gaz (AMG) a été rapporté chez 2 patients (1%).

1.5. Les signes urinaires

– 2 garçons (1.75%) ont rapporté des brûlures mictionnelles.

1.6. Les signes gynécologiques

On n'a noté aucun signe gynécologique chez nos malades de sexe féminin.

Tableau II : Signes fonctionnels

Variabes	Nombre	Pourcentage
Fièvre	27	23,68%
Nausées, vomissements	105	92,10%
Diarrhée	15	13.15 %
Constipation	8	7.01 %
AMG	2	1 .75%
Douleurs abdominales	114	100 %
Signes urinaires	2	1.75 %
Signes gynécologiques	0	-

2. Signes physiques :

2.1. La défense de la FID

63 patients ont présenté une défense de la FID soit (55.26%). Le reste des patients n'ont présenté qu'une sensibilité.

2.2. Anomalies du TR

Aucun patient n'a bénéficié d'un TR car douloureux en lui-même, difficilement acceptable chez les enfants et sans aucune objectivité.

Tableau III : Signes physiques

	Variables	Nombre	Pourcentage
Palpation Abdominale	Défense de la FID	63	55.26%
	Sensibilité de la FID	51	44.73%
	Défense généralisée	0	-
	Contracture	0	-
	Masse de la FID	0	-
	TR	0	-

V. DONNEES BIOLOGIQUES :

1. La numération formule sanguine (NFS):

La NFS a été réalisée chez 95 patients soit (83.33%). La moyenne des GB était de 14230.95 avec un écart type de 8053.02. Une hyperleucocytose supérieure à 10 000 élém/ml a été retrouvée chez 73 patients soit 64.03% des cas. Le dosage des PNN a été réalisé dans 51 des cas (44.73%) et avait une moyenne de 11717.82 pour un écart type de 7747.30.

2. La C.reactive-proteine (CRP) :

Le dosage de la C réactive protéine (CRP) a été réalisé chez 3 patients soit (2.63%). La moyenne était de 119.4667.

3. Autres examens :

Un dosage des BHCG a été fait chez une seule patiente. Le résultat était négatif.

VI. DONNEES RADIOLOGIQUES:

L'arsenal des examens complémentaires radiologiques était constitué de l'ASP et de l'échographie abdominale qui était systématique chez tous les sujets inclus dans cette étude prospective.

1. L'ASP :

Cet examen a été réalisé chez 58 patients (50%).

➤ Les résultats sont :

- ✓Normaux : 37 (31.89%).
- ✓Aérocolie : 10 (8.62%).
- ✓NHA : 07 (6.03%).
- ✓Anse sentinelle : 2 (1.72%).
- ✓Stercolithe : 2 (1.72%).

2. L'échographie abdominale :

L'échographie abdominale est un examen complémentaire constant dans cette étude prospective, elle a été réalisée chez tous les patients admis aux urgences pour un syndrome appendiculaire et répondant aux critères d'inclusion.

L'analyse des différents signes échographiques a donné les résultats suivants :

2.1. Topographie de l'appendice

L'appendice était visible chez 79 patients (69.29%) parmi 114 et sa topographie était :

- latero-coecale dans 70 cas (61.39%)
- rétrocoecale dans 5 cas (4.38%).

- mésocoliaque dans 3 cas (2.63%).
- pelvienne dans 1 cas (0.87%).

2.2. Signes appendiculaires

Ces signes appendiculaires directs attestant d'une AA seront étudiés uniquement chez les patients qui ont un appendice échographiquement visible, c'est à dire chez 79 cas soit (69.29%).

a. Non compressibilité

Le caractère non compressible de l'appendice est retrouvé chez 67 malades (84.81%), alors que chez 2 malades seulement l'appendice était compressible sous l'effet de la sonde.

b. Diamètre transverse de l'appendice

Le diamètre supérieur ou égal à 6 mm a été retrouvé chez 54 patients soit (68.35%). Le diamètre minimum de l'appendice au cours de l'étude est de 4 mm, alors que la valeur maximale avoisine 21 mm ce qui fait une moyenne de 12.5mm (Figure 2).

c. Stercolithe appendiculaire

Un stercolithe appendiculaire a été objectivé chez 7 patients soit (8.86%) (Figure 3).

2.3. Signes péri appendiculaires

Les signes péri appendiculaires attestant de façon indirecte la présence d'une AA sont fréquents et concernent 103 cas (90.35%). Les 11 autres patients n'avaient pas de signes péri appendiculaires (9.64%).

a. Infiltration de la graisse péri appendiculaire

La graisse avoisinant l'appendice était infiltrée chez la majorité des patients : 80 au total soit (70.17%).

b. Epanchement péritonéal

3 patients (2.63%) avaient un épanchement péritonéal localisé au niveau de la FID.

c. Plastron appendiculaire

L'image échographique de plastron appendiculaire n'a été retrouvée que dans un seul cas soit (0.87%).

d. Collection péri appendiculaire

7 patients (6.14%) avaient une collection péri appendiculaire (Figure 4).

e. Gaz ou liquide intraluminal

Chez 114 patients (100 %) l'échographie abdominale n'a pas montré l'existence de gaz ou de liquide en intraluminal.

f. Adénopathies de la FID

L'échographie abdominale a objectivé la présence d'adénopathies infra centimétriques au niveau de la FID dans 6 cas (5.26%).

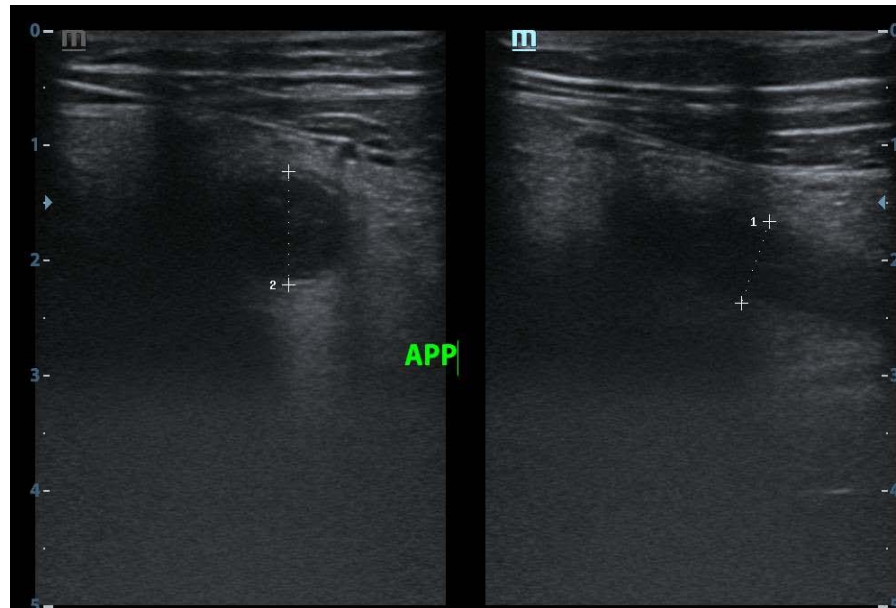


Figure 2 : Image échographique montrant un diamètre appendiculaire transverse supérieur à 6 mm

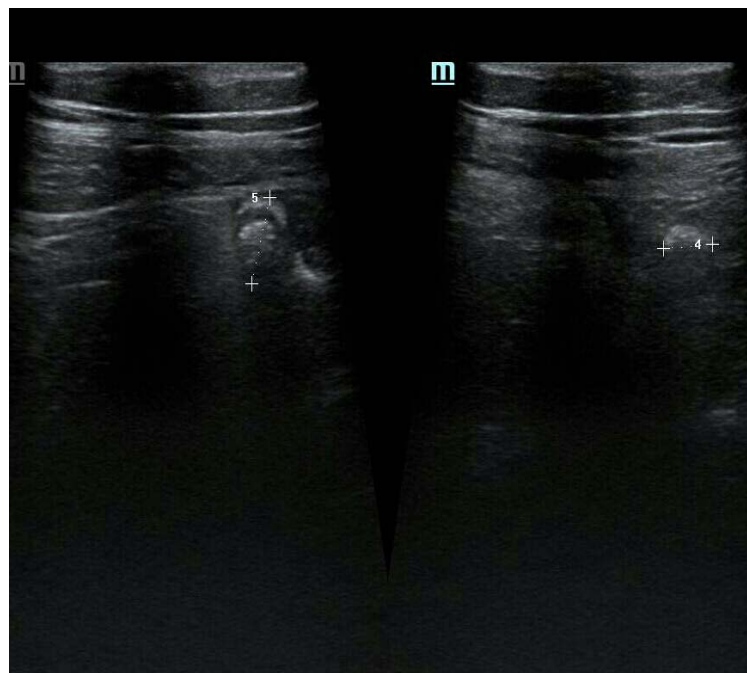


Figure 3 : Image échographique d'un stercolithe intra appendiculaire

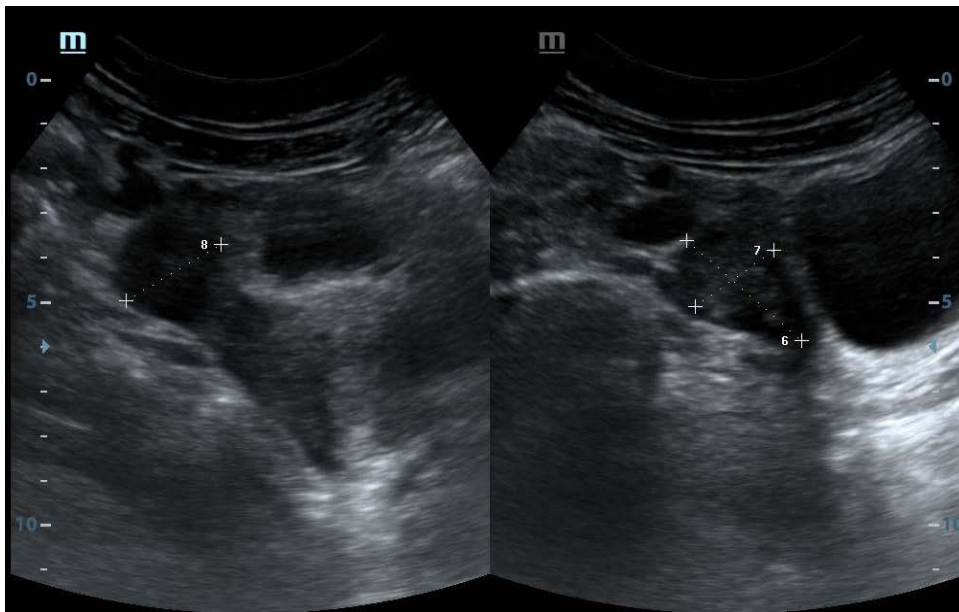


Figure 4 : image échographique montrant une collection péri appendiculaire

Tableau V : Signes échographiques :

	variables	Nombre	Pourcentage
Topographie de l'appendice	latérocaecale	70	61,39%
	retrocaecale	05	4,38%
	mésocoeliaque	03	2,63%
	pelvienne	01	0,87%
	sous hépatique	0	-
Signes appendiculaires	Non compressibilité	67	84,81%
	Diamètre transverse ≥ 6 mm	54	68,35%
	Stercolithe appendiculaire	7	8,86%
Signes péri appendiculaires	Infiltration de la graisse	80	70,17%
	Collection péri-appendiculaire	7	6,14%
	E. péritonéal localisé	3	2,63%
	Image de plastron appendiculaire	1	0,87%
	Gaz en intraluminal	0	-
	Adénopathies de la FID	6	5,26%

3. La TDM abdominale :

La TDM abdominale n'a été réalisée chez aucun patient de notre série.

VII. DONNEES THERAPEUTIQUES:

Dans notre série d'étude, tous les patients ont eu un acte chirurgical (100%).

1. Voie d'abord :

L'incision horizontalisée de Mac Burney a été utilisée chez tous les patients de notre série (100%).

2. Données per opératoires :

2.1. Siège

- L'appendice était en position :
 - ✓ laterocaecale : 81 cas (71.05%).
 - ✓ retrocaecale : 26 cas (22.80%).
 - ✓ Mésocaeliaque : 3 cas (2.63%).
 - ✓ Sous hépatique : 3 cas (2.63%).
 - ✓ pelvienne : 1 seul cas (0.87%).

2.2. Aspect macroscopique

- Les résultats montrent :
 - Appendice macroscopiquement sain : 10 (8.77%).
 - Appendice inflammatoire : 82 (71.92%).
 - Appendice suppurée : 18 (15.78%).
 - Appendice gangréneuse : 4 (3.50%).

2.3. Longueur d'appendice

La longueur moyenne de l'appendice de nos patients était de 7cm avec des extrêmes allant de 04 à12cm.

2.4. Stercolithe

Un stercolithe appendiculaire est objectivé chez 14 enfants soit (12.28%).

Suites opératoires :

Les suites post opératoires étaient simples. Une infection de paroi a été notée dans 7 cas (6.14%).

La durée moyenne d'hospitalisation était de 2.35 jours (1j à 6 j) avec un écart type de 1.35 jours.

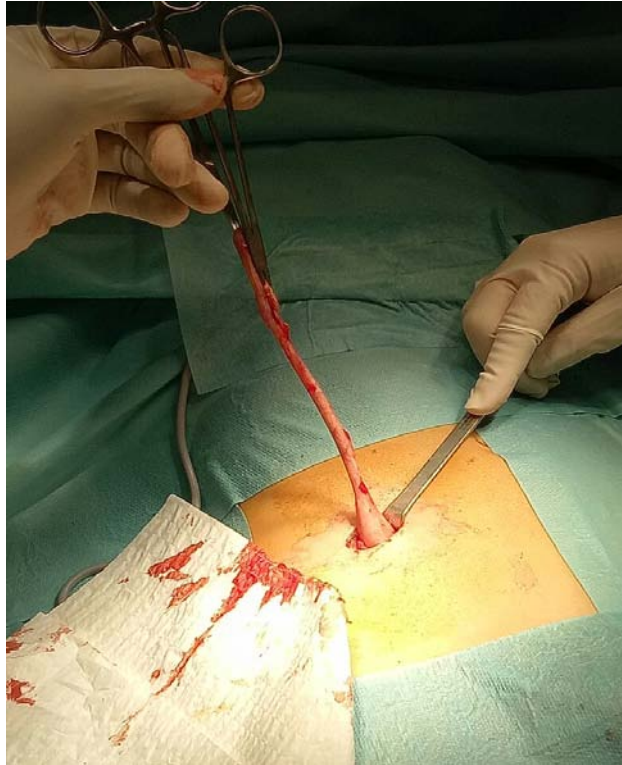


Figure 5 : Image per opératoire d'un appendice extériorisé par une incision de Mac Burney horizontalisée

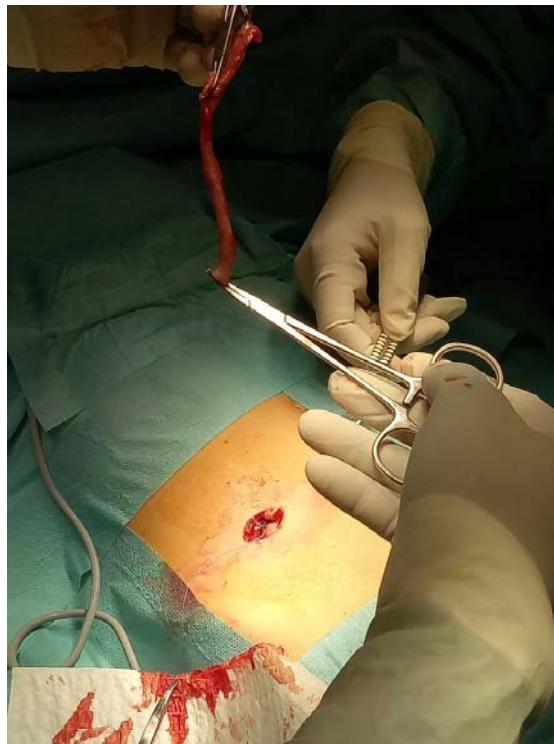


Figure 6 : Image per opératoire d'une appendicectomie

VIII. DONNEES ANATHOMOPATHOLOGIQUES :

Les pièces opératoires ont été systématiquement examinées par un anatomopathologiste.

Les résultats sont :

- Appendice normal : 33 cas (28.94%).
- Appendicite aigue : 81 cas (71.05%)
 - ✓ Phlegmoneuse : 59 cas (51.75%).
 - ✓ Suppurée : 12 cas (10.52%).
 - ✓ Catarrhale : 10 cas (8.77%).

IX. ETUDES DES CONCORDANCES ECHO-CLINIQUE ET ECHO-ANAPAH :

1. Concordance écho-clinique :

La décision thérapeutique était basée essentiellement sur l'évaluation clinique initiale, aidée par les données biologiques. La détermination de la valeur diagnostique de la clinique consistait à déterminer sa sensibilité, sa spécificité, sa VPP et sa VPN.

Parmi les 63 patients avec un examen clinique initial en faveur d'une appendicite, 57 patients avaient une appendicite à l'échographie (vrais positifs) et 6 patients n'avaient pas d'appendicite (faux positifs).

Parmi les 51 patients n'ayant pas un examen clinique initial en faveur d'une appendicite, 33 n'avaient pas d'appendicite (vrais négatifs) et 18 avaient une appendicite (les faux négatifs).

Ainsi la sensibilité était de 90 %, la spécificité de 64 %, la VPP de 76 % et la VPN de 84 %.

2. Concordance écho-anapath :

Parmi les 98 patients ayant une échographie en faveur d'une AA, 81 patients avaient une AA (vrais positifs) et 17 n'avaient pas d'appendicite (faux positifs).

Parmi les 16 patients n'ayant pas une échographie en faveur d'une appendicite, 6 n'avaient pas d'appendicite (Vrais négatifs) et 10 avaient une appendicite (les faux négatifs).

Ainsi la sensibilité était de 89 %, la spécificité de 26 %, la VPP de 82 % et la VPN de 37 %.



DISCUSSION



I. PREAMBULE:

L'AA est une des urgences chirurgicales les plus fréquentes chez l'enfant. Le risque de présenter une AA durant la vie est de 8.6 % pour les hommes et 6.7 % chez les femmes avec un risque maximum au cours de l'adolescence : l'incidence évolue de 1 à 2 cas sur 10000 enfants de 0 à 4ans à 25 à 50 sur 10000 enfants de 10 à 17 ans [6].

Le diagnostic d'AA est parfois difficile à poser dans un service des urgences et particulièrement chez l'enfant [1]. En effet, les praticiens sont souvent confrontés à un dilemme :

- D'une part, poser une indication opératoire inutile ou erronée, ce qui amènerait à réséquer des appendices histologiquement sains.
- D'autre part, exiger une confirmation diagnostique d'appendicite, ce qui à l'extrême, conduirait à n'opérer que des malades ayant une appendicite compliquée.

D'où la nécessité dans un certain nombre de cas de rassembler un faisceau d'arguments cliniques, biologiques et radiologiques pour confirmer ou éliminer le diagnostic.

II. ARGUMENTS CLINIQUES :

1. Signes fonctionnels et généraux :

La clinique de l'appendicite reste très floue et variable sans signes pathognomoniques, faisant intervenir l'intuition du médecin ou du chirurgien afin d'aider le clinicien.

1.1. La douleur abdominale

La forme typique de l'AA se caractérise par une douleur permanente, siégeant au niveau de la FID. Dans notre étude, 100 % des patients se sont présentés aux urgences à cause d'une douleur abdominale, ce qui en fait un signe cardinal. Dans 97.36 % des cas, elle siégeait dans la FID.

D'après Simpson J [7], elle doit être recherchée au mieux au niveau du point de Mac Burney qui correspond à la base appendiculaire, Bergeron E lui rapporte l'existence de douleurs abdominales de la FID chez 75% de ses patients sans que soit pour autant le signe le plus fréquent dans son étude [8].

ROHR S [9] a précisé que les douleurs sont souvent intenses mais peuvent être également discrètes dominées surtout par les signes généraux.

1.2. Les nausées et vomissements

Les vomissements sont fréquents, 91.21% de nos patients avaient ce symptôme, ce qui fait de lui le deuxième symptôme le plus fréquent après la douleur abdominale dans notre série.

La littérature rapporte qu'un patient sur deux présente des vomissements et que ce signe à lui seul est insuffisant pour porter le diagnostic d'AA [10].

1.3. Les troubles du transit intestinal

Dans l'étude de HORWITZ JR [11], portant sur 63 enfants âgés de moins de 3 ans, la diarrhée a été retrouvée dans 33% des cas. Ce piège diagnostique peut entraîner une prolongation de la période d'observation, et par conséquent, un retard dans la prise en charge thérapeutique.

Dans notre étude, les troubles du transit sont inconstants et de nature variable : parmi les 26 patients qui présentaient des troubles du transit, 15 avaient une diarrhée alors que 8 avaient une constipation.

1.4. Les signes urinaires et gynécologiques

Les signes urinaires à type de brûlures mictionnelles ou de pollakiurie figurent dans le cortège des signes cliniques accompagnant le syndrome appendiculaire dans 1.75 % des cas.

La confusion entre une appendicite et une infection urinaire basse est possible, ce qui nécessite un sens clinique critique pour exclure l'infection urinaire [12].

Les leucorrhées représentent également un signe devant lequel la vigilance est de mise surtout s'ils sont accompagnés d'un syndrome douloureux fébrile, dans ce cas une pathologie annexielle devra être éliminée.

1.5. La fièvre

Il existe souvent une discrète élévation de la température (37.5 à 38.5°C) et dont la relation avec la lésion appendiculaire n'est pas très étroite. Il ressort actuellement que c'est plus l'absence d'hyperthermie qu'une hyperthermie élevée qui autorise le doute diagnostique. L'hyperthermie a concerné 23.68 % de nos patients, ce qui rejoint les données de la littérature [13].

Cette fièvre s'accompagne souvent de malaise, d'anorexie et d'asthénie.

2. Signes physiques :

Il s'agit essentiellement de la défense pariétale ainsi que de la douleur provoquée de la FID secondaire à l'irritation de la séreuse péritonéale par l'inflammation appendiculaire, qui sont les deux éléments importants au diagnostic.

La défense localisée de la FID, qui est un signe majeur pour le diagnostic d'AA a été retrouvée chez 55.26 % de nos patients.

Pour ROHR S [9], l'absence de défense de la FID doit conduire à mettre en doute le diagnostic d'appendicite en position laterocaecale, mais n'élimine pas une appendicite en position Pelvienne ou retro caecale.

Pour VALAYER J [1], la défense pariétale est généralement discrète, par contre une défense franche suggère des lésions plus évoluées.

3. Facteurs influençant la symptomatologie clinique : [14, 15, 16,17]

Il s'agit surtout des variations de position anatomique de l'appendice et du coecum :

3.1. L'appendicite retrocaecale :

Dans cette forme, les signes fonctionnels et généraux sont pareils à toute AA.

L'appendice étant au contact du psoas, l'enfant se plaindra de douleurs lombaires faisant penser à une colique néphrétique.

La palpation de cette région en décubitus latéral gauche provoque la douleur et retrouve une contracture.

Le diagnostic sera rendu évident par la présence d'un psoitis par contracture des fibres du psoas, se traduisant par une flexion de la cuisse dont l'extension est douloureuse.

3.2. L'appendicite méso-coeliaque :

Elle est due au siège interne de l'appendice au milieu des anses grêles. Elle entraîne volontiers un iléus paralytique réactionnel avec douleurs, vomissement, AMG, météorisme, avec ou sans ondulations péristaltiques et niveaux liquides sur le grêle, l'AA est le premier diagnostic à évoquer devant une occlusion fébrile chez un enfant non appendicectomisé.

3.3. L'appendicite pelvienne :

Cette situation aurait un début banal, si d'emblée des signes rectaux et surtout vésicaux ne venant attirer l'attention, la douleur est bas située.

L'examen abdominal est le plus souvent non concluant, c'est le TR qui permettra le diagnostic, en retrouvant une douleur profonde, parfois latéralisée à droite, assez souvent accompagnée d'un petit bombement qui traduit l'agglutination d'anses autour de l'appendice en crise, ou un abcès pelvien. Chez la jeune fille, on devra parfois discuter une cause gynécologique, rendant le diagnostic difficile d'où l'intérêt de l'échographie.

3.4. L'appendicite sous hépatique :

Elle se caractérise par des signes localisés plus haut, dans le flanc ou dans l'hypochondre droit, faisant discuter une cholécystite, bien que rare chez l'enfant. De toute manière, on doit intervenir dès qu'on suspecte l'existence d'une inflammation aigue, car l'abcès doit être drainé qu'il soit appendiculaire ou biliaire.

3.5. L'appendicite à gauche :

Elle correspond soit à un situs inversus soit à une disposition en mésentère commun non compliqué par mal rotation intestinale. Elle est soit connue par le patient, soit diagnostiquée par l'échographie, sa fréquence est estimée entre 1/6000 et 1/35000.

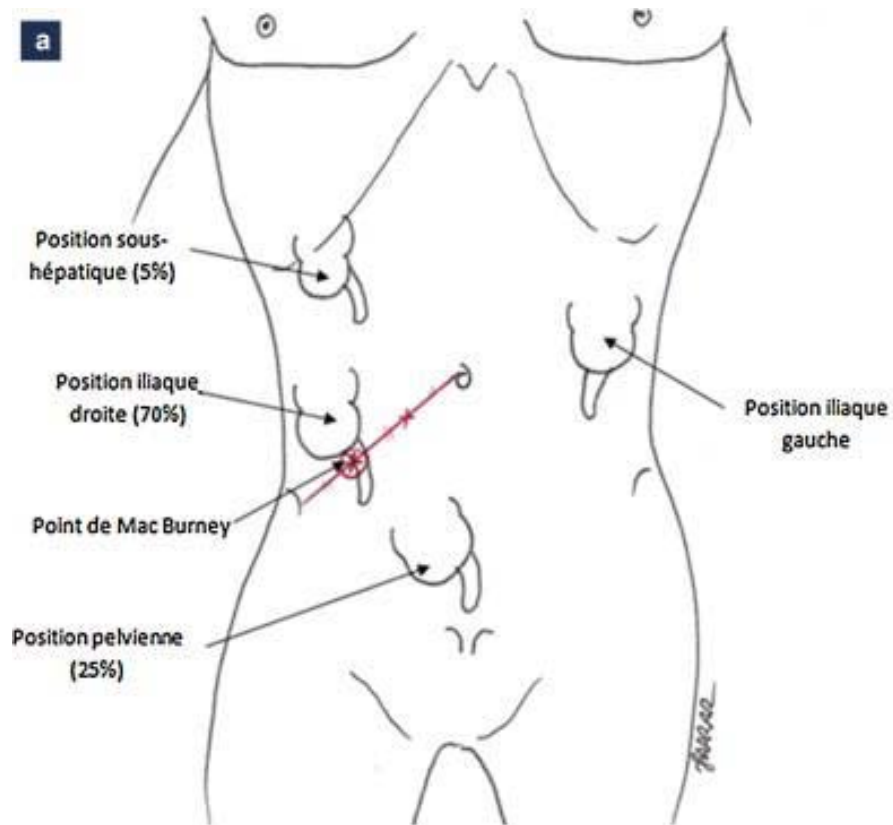


Figure 7 : Variations de position du caecum [18].

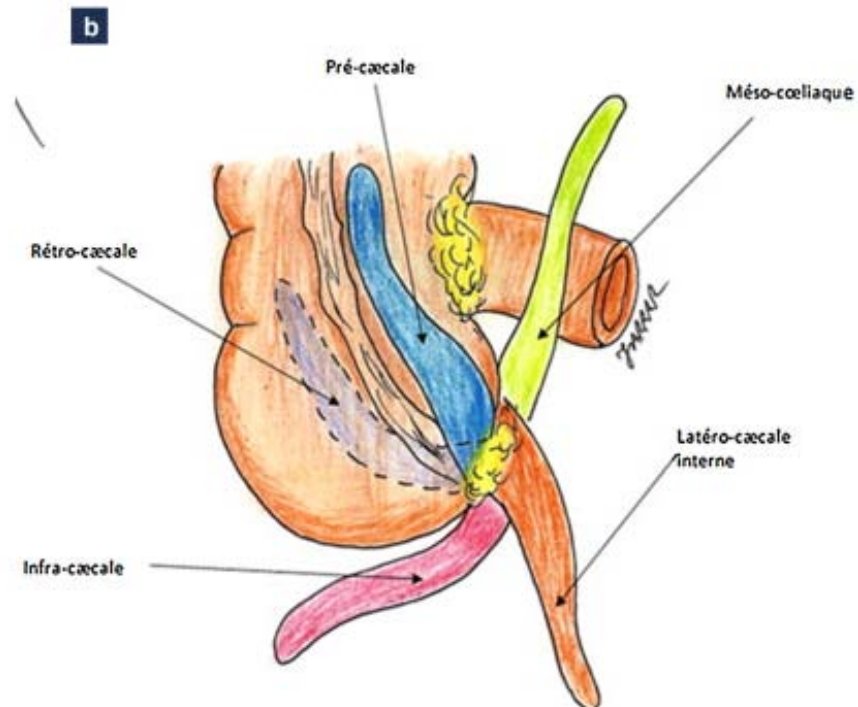


Figure 8 : Variations de position de l'appendice [18].

III. ARGUMENTS BIOLOGIQUES :

1. La NFS :

La NFS a été demandée chez 95 de nos malades (83.33%), 73 d'entre eux avaient une hyperleucocytose. D'après Fergusson JAE [19], le taux de GB enregistre des taux élevés en cas d'appendicite compliquée du fait de l'infection qui les accompagne, alors qu'il est bas lorsqu'il s'agit d'appendicites simples.

Keskek M [21] lui est de tout autre avis, le compte des leucocytes ne permet pas de différencier ente appendicite compliquée et appendicite simple. Par contre, son étude révèle qu'une hyperleucocytose à 14 300 élém/mm a une spécificité de 81%, et de ce fait la NFS peut être considéré comme un moyen qui aide soit au diagnostic soit à l'exclusion d'une appendicite

Pour Beltran MA [22], la NFS couplée à l'examen clinique a une bonne sensibilité de 60 à 90 %, mais sa spécificité est plutôt basse de 41 à 84 %, et ceci quelque soit le délai diagnostique. En plus, elle permet de donner une idée sur le caractère compliqué ou non de l'appendicite chez l'enfant.

2. La CRP :

Comme la NFS, la CRP est un marqueur de l'inflammation dont la valeur élevée isolée ne permet en aucun cas d'affirmer le diagnostic d'appendicite. Par contre, selon Beltran MA [22], si elle s'associe à une hyperleucocytose sa sensibilité et sa VPP s'améliorent.

Dans cette même étude prospective comparant la valeur de la CRP aux données cliniques, la sensibilité était à (93 %) et la spécificité à (80 %).

IV. INTERET DES SCORES CLINICO-BIOLOGIQUES PREDICTIFS D'AA :

Plusieurs scores cliniques ont été développés : le score d'Alvarado, le Pediatric Appendicitis Score (PAS) et le MANTRELS score. Ces scores tentent d'identifier les patients dont la clinique suffisamment évidente pour aller directement au bloc opératoire sans passer par la radiologie. De nombreuses études sur la validité de ces scores ont été réalisées. Elles ont rapporté une sensibilité de l'ordre de 76 % et une spécificité de 78.8 %, soit un taux de faux positifs à 11%. Ces scores permettent un diagnostic correct d'AA dans 87% des cas [5,23-27].

L'un des premiers scores décrits et fréquemment utilisés est celui d'Alvarado [5] basé sur 8 critères prédictifs : 3 signes fonctionnels (anorexie, nausées ou vomissements, migration de la douleur) 3 signes physiques (la fièvre, la douleur en FID, la défense) et 2 signes biologiques (élévation des GB et des PNN).

Ce score a été comparé et analysé par rapport à d'autres scores chez l'adulte [27], et lui seul semble répondre à l'ensemble des critères (taux d'appendicectomie blanche <15%, taux de perforation <5% [27]) permettant de valider son utilisation. Toutefois, son application à la population pédiatrique révèle des résultats disparates et peu reproductibles selon les études [28].

Le score de Samuel ou encore appelé PAS ayant presque les mêmes critères que le MANTRELS révèle une sensibilité de 100 % et une spécificité de 92 %.

Une seule étude [28] a comparé, pour des patients pédiatriques, les scores d'Alvarado et de Samuel, et a révélé une sensibilité et une spécificité moindre que dans les études princeps [29], considérant toutefois que ces deux scores présentent un intérêt diagnostique, même s'ils ne sont pas suffisamment déterminants (VPP de 65% et 54%) pour poser une indication opératoire.

Compte tenu de la fréquence des douleurs abdominales aiguës chez l'enfant, un score clinique d'AA doit présenter une forte reproductibilité, et une facilité d'utilisation. Cependant, malgré le nombre de scores diagnostiques d'AA de l'adulte et de l'enfant, leur systématisation en pratique quotidienne demeure peu répandue car de pratique difficile et complexe.

En effet, l'application des scores cliniques d'appendicite chez l'enfant se heurte à trois difficultés principales : leur valeur chez les petits enfants (moins de 6 ans), leur reproductibilité et leur performance.

L'utilisation d'un score clinique prédictif d'AA semble intéressante pour écarter un syndrome appendiculaire devant une douleur abdominale de l'enfant de plus de cinq ans. Les scores spécifiquement pédiatriques et facilement reproductibles sont alors indiqués et peuvent guider les pédiatres et les urgentistes. En revanche, aucun score clinique prédictif n'est suffisamment sensible pour permettre de poser une indication opératoire devant une suspicion clinique d'appendicite, et un avis spécialisé est toujours nécessaire dès lors qu'un enfant justifie d'une hospitalisation pour syndrome douloureux abdominal [27, 28, 29].

V. ARGUMENTS RADIOLOGIQUES :

L'objectif de l'imagerie est d'augmenter la pertinence diagnostique. Un examen clinique soigneux et approfondi reste fondamental et la première étape indispensable avant toute demande d'examen radiologique. Les données de la littérature montrent que pour certains auteurs, le diagnostic d'appendicite est avant tout clinique. Ils ont conclu que dans leur expérience, aucune imagerie n'est nécessaire dans environ 95 % des cas [24].

1. L'ASP :

Cet examen est réalisé de face couché et debout, il peut montrer la présence :

- De niveaux hydro-acériques dans la FID, traduisant un iléus réflexe.
- D'une calcification mais la visualisation d'un stercolithe est décrite dans moins de 15 % des cas et il peut être présent en dehors d'une AA.

L'ASP est actuellement reconnue d'intérêt limité dans le diagnostic d'appendicite. Sa réalisation reste cependant encore fréquente chez l'enfant [24].

Dans notre étude, 58 enfants ont eu un ASP. Pour Grand Jean JP [30], l'ASP n'a contribué au diagnostic que dans 20% des cas et il recommande d'en faire l'économie dans les formes typiques d'AA.

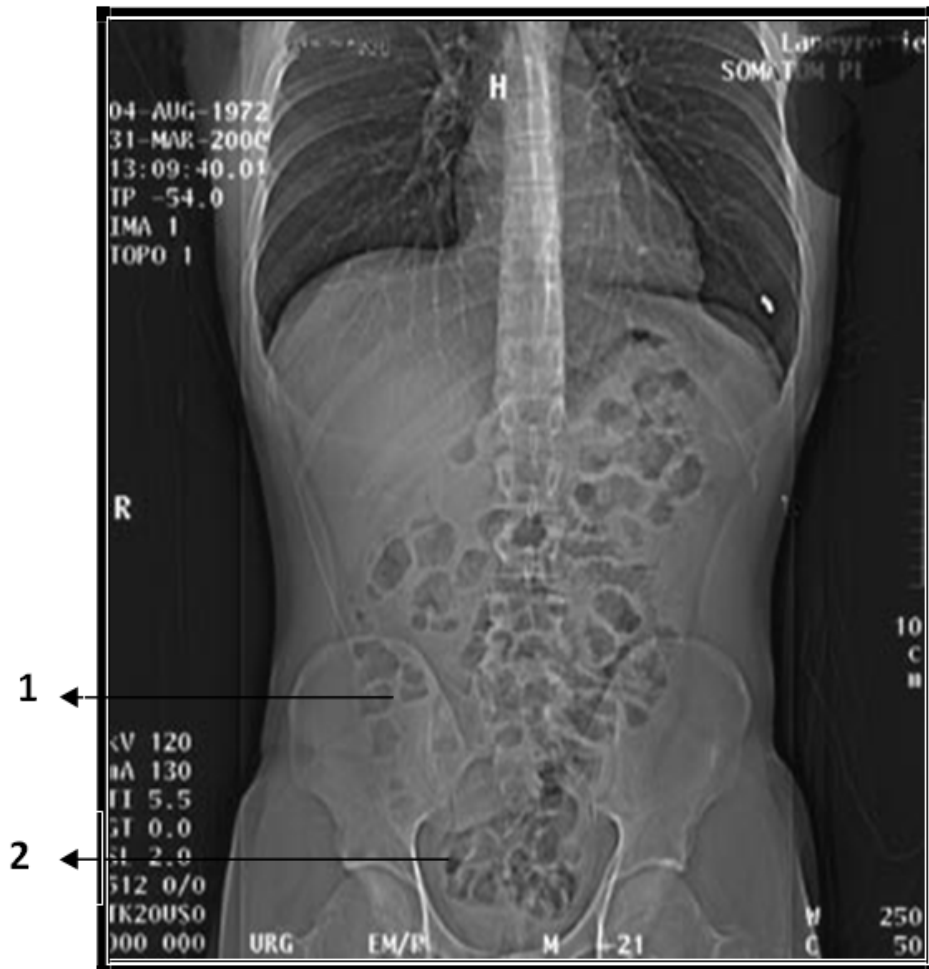


Figure 9 : ASP montrant des NHA et un stercolithe [31].

- 1- Niveau hydro aérique
- 2- stercolithe

2. L'ECHOGRAPHIE ABDOMINALE :

2.1. Critères échographiques d'appendicite aiguë :

a. Visualisation de l'appendice

Une échographie appendiculaire jugée normale n'élimine pas le diagnostic d'AA dans 7 à 16 % des cas [32], mais l'absence de visualisation de l'appendice, critère le plus souvent utilisé pour dire que l'échographie appendiculaire est normale est remis en cause par de nombreux articles. Si pour Puylaert JB [33] un appendice sain n'est pas visualisable d'autres auteurs savent maintenant voir et caractériser un appendice sain. C'est le cas notamment pour Rioux M [4]. Selon cet auteur: « la mise en évidence échographique de l'appendice et le jugement porté sur son état, normal ou pathologique, sont les étapes importantes de ce type d'examen. Ce n'est qu'en franchissant ces deux étapes qu'on pourra faire savoir au chirurgien de façon formelle que les symptômes du patient ne sont pas en relation avec l'appendice, si tel est le cas ».

«L'échographiste doit absolument voir l'appendice de façon directe pour affirmer que celui-ci est normal et donner ainsi une valeur prédictive négative presque parfaite à l'échographie» [4].

b. Non compressibilité

Puylaert JB [33] est le premier à avoir utilisé l'échographie comme moyen de diagnostic d'AA, le premier critère échographique qu'il a mis en place était la non compressibilité de l'appendice sous l'effet de la pression de la sonde sur la FID. Son étude comporte 60 patients au total, le diagnostic d'appendicite a été retenu par un examen histologique chez 28 patients. Parmi ces derniers, 25 avaient une appendicite sur l'échographie abdominale avec compression, c'est à dire chez 89 % des patients appendicectomies.

Pour Kessler N [34] et Chan I [35], la sensibilité, la spécificité, la valeur prédictive positive et la valeur prédictive négative de ce critère varient entre 96 et 98 %.

Les résultats de notre série montrent également que chez la majorité des patients chez qui l'appendice était vu, l'appendice était non compressible avec un taux de 97.46 %. Une étude

menée par Lee JH [36] suggère d'exercer une pression postérieure manuelle en plus de celle appliquée par la sonde afin de rentabiliser encore plus cette technique de compression. Dans sa série de 570 malades, le nombre de patients ayant une appendicite est passé de 85 % sans aide manuelle à 95 % avec aide.

c. Diamètre appendiculaire transverse

Nos médecins radiologues ont vu l'appendice dans leur moniteur 79 fois, et le diamètre appendiculaire transverse était supérieur ou égal à 6 mm dans 87.34 % des cas. Mais faut-il se fier tant à ce critère?

La majorité des auteurs [4, 34, 35] restent d'accord sur le fait qu'un diamètre appendiculaire transverse de 6 mm ou plus est très en faveur d'AA, avec une sensibilité variant selon les auteurs entre 83 et 93 %, une spécificité entre 94 et 98%, et une efficacité diagnostique entre 92 et 94 %. Mais à cause de ce nombre non négligeable de faux négatifs, quelques chirurgiens optent pour un test plus sensible.

Rettenbacher T [37], est d'un tout autre avis, dans son étude la sensibilité est plus importante que la spécificité, ainsi le diamètre transverse permet d'exclure plutôt que de confirmer une appendicite.

Les opposants de cette hypothèse [38] avancent que même un appendice de plus de 6 mm de diamètre peut être normal.

d. Epaisseur de la paroi appendiculaire

La plupart des auteurs ne prennent pas en considération cet élément pour poser le diagnostic d'AA [39, 40], car si l'appendice est plein la paroi peut être de calibre normal.

L'association d'un diamètre externe supérieur à 6 mm et d'une épaisseur de la paroi supérieure à 3 mm augmentent la sensibilité et la spécificité de l'échographie dans le diagnostic d'AA.

e. Stercolithe appendiculaire

Un stercolithe a été objectivé sur l'échographie dans 7 cas (8.86 %), chirurgicalement par contre, il a été mis en évidence dans 4 cas seulement.

Puylaert JB [41], rapporte parmi 91 malades chez qui l'appendice était échographiquement visible, seulement 2 avaient un stercolithe (2.2 %), et la chirurgie a démontré effectivement leur existence.

Huwart L [42] rapporte que le stercolithe a été retrouvé en TDM multi-barrette chez un nombre significatif de sujets sans AA et ne représente pas un signe spécifique d'appendicite. Rothrock P [43] lui rapporte un taux de 13 à 22 % de patients porteurs de stercolithe sur l'échographie abdominale.

f. Infiltration de la graisse péri appendiculaire

Parmi les changements de la FID se produisant au cours d'une appendicite, l'inflammation et l'infiltration de la graisse péri appendiculaire sont sensibles à 100 % [44].

Pour Kessler N [34], la sensibilité serait de 91 % et la spécificité de 76 %.

Ce signe échographique reste omniprésent ce qui donne une valeur ajoutée pour le diagnostic d'appendicite, mais comme tous les autres signes appendiculaires sa VPP et sa VPN restent faibles.

Dans notre série, 80 patients (70.17%) avaient ce signe.

g. Epanchement péritonéal localisé

La quantité de l'épanchement péri appendiculaire ainsi que son échostructure peuvent être variables. Cet épanchement peut parfois être assez important et se localise au niveau de la FID et dans le cul de sac de Douglas, ce qui peut poser un diagnostic différentiel avec une péritonite débutante.

Dans notre série, l'épanchement péritonéal localisé a été retrouvé au cours de l'examen échographique dans 9 cas, soit 7.89 %. A l'exploration chirurgicale, tous ces patients avaient une appendicite simple.

Ce signe échographique paraît donc constant chez les patients avec appendicite dans notre série, cependant Kessler N [34] a remarqué dans son étude que parmi 82 % des patients ayant un épanchement péritonéal localisé à l'échographie, 31 % étaient chirurgicalement sains.

h. Adénopathies de la fosse iliaque droite

Six de nos patients avaient des adénopathies infra centimétriques de la FID à l'échographie abdominale soit (5.26%), tous avaient une appendicite simple à l'exploration chirurgicale.

Kessler N [34] rapporte que parmi 70 % des patients avec des adénopathies à l'échographie, 32 % ont une appendicite confirmée. Les valeurs diagnostiques de ce critère restent faibles: sensibilité de 32 %, spécificité de 62 %, VPP de 41 % et VPN de 52 %.

Le tableau récapitulatif suivant regroupe les différents signes échographiques avec leurs valeurs diagnostiques moyennes respectives selon les données de la littérature (tableau V).

Tableau V : sensibilité, spécificité, VPP et VPN de l'échographie selon la littérature

Variables	Sensibilité (%)	Spécificité (%)	VPP*(%)	VPN*(%)
Non compressibilité	98	98	98	98
Diamètre transverse \geq 6 mm	93	96	98	98
Infiltration de la graisse péri appendiculaire	91	76	76	91
Epanchement péritonéal localisé	51	71	59	63

Il paraît donc intéressant d'associer les critères échographiques qui ont de grandes valeurs diagnostiques et qui sont réputés selon la majorité des auteurs d'être fiables en matière de diagnostic d'appendicite aiguë, et qui sont:

- Appendice non compressible.
- Diamètre transverse ≥ 6 mm.

2.2. Paramètres intervenant dans le diagnostic d'AA

a. Rôle du radiologue

Le rôle d'un radiologue expérimenté est souligné par certaines études [43, 45, 46]. A partir d'une analyse, rétrospective, Uebel PA [43] a étudié les qualités intrinsèques de l'échographie en tenant compte de l'expérience de l'opérateur : pour un radiologue peu expérimenté (effectuant moins de 500 échographies par an), la sensibilité est de 45 % et la spécificité de 93.6 %. Pour un radiologue expérimenté (effectuant plus de 1000 échographies par an), la sensibilité est de 73.9 % et la spécificité de 97 %. Il confirme donc le caractère opérateur-dépendant de l'échographie.

b. Pièges et difficultés diagnostiques à l'échographie

Selon Hahn HB [47], plusieurs facteurs influencent l'interprétation échographique. Parmi ces facteurs il cite: l'obésité, la présence de gaz dans la lumière intestinale, l'agitation durant l'examen radiologique ainsi que l'épanchement péritonéal localisé qui risque de masquer l'aspect typique d'une appendicite. Les structures extra appendiculaires peuvent également simuler une appendicite telle une anse digestive, la trompe de Fallope ou un uretère dilaté [48].

2.3. Anatomopathologie ou chirurgie pour confirmer une appendicite ?

Jusqu'à maintenant il n'existe aucune définition anatomo-pathologique franche du terme "appendicite". Il n'y a également aucun consensus international qui emploie les mêmes termes pour désigner les mêmes résultats histologiques.

Bargé J [49] a essayé tout de même de proposer la définition anatomo-pathologique suivante :« Lésions inflammatoires aiguës occupant une partie ou la totalité de la paroi appendiculaire, comprenant isolément ou en association une nécrose, des ulcérations, un net infiltrat de polynucléaires ».

Cependant, l'histologie des pièces opératoires a toujours eu des partisans qui la défendent en disant que l'aspect in visu de l'appendice lors de l'exploration chirurgicale ne renseigne en aucun cas sur son caractère pathologique. En effet, Grunewald B [50] relève un taux de faux négatifs de 26 % en découvrant dans sa série de 175 appendicectomies, 11 pièces présentant un aspect inflammatoire à l'examen histologique décrites comme normales par l'opérateur. Dans la plupart des publications, l'examen de choix proposé pour assoir le diagnostic d'appendicite était l'examen anatomo-pathologique.

Il semble que les corrélations entre l'aspect macroscopique de l'appendice décrit par le chirurgien et l'examen histologique de la pièce opératoire soient imparfaites.

Jones E [51] propose l'envoi à l'examen anatomo-pathologique de toute pièce d'appendicectomie, car pour lui le diagnostic per opératoire fait par le chirurgien reste douteux.

Les opposants de cette hypothèse [52] préconisent cet examen plutôt pour les cas non concluants à l'exploration chirurgicale, puisque le chirurgien est tout a fait capable, en peropératoire par un examen macroscopique, de différencier les appendices normaux des appendices inflammatoires. Khan OA [53], rapporte sur une série de 236 patients que l'anatomopathologie n'est pas toujours performante dans la confirmation du diagnostic d'appendicite in vitro, et que son utilisation de façon systématique n'apporte aucun plus.

Pour notre part, l'examen anatomopathologique reste systématiquement de mise. Il a confirmé l'AA dans 81 cas sur les 114 cas de notre série.

2.4. Sensibilité et spécificité échographiques

Dans notre étude la sensibilité est de 89 %, tandis que la spécificité atteint 26 %. Le tableau suivant compare nos résultats comparés à ceux de la littérature: (Tableau VI).

Tableau VI : Sensibilité et spécificité échographiques

Auteurs	Série	Sensibilité (%)	Spécificité (%)
Crombé A (54): 2000	100	91	94
Chan I (35): 2005	667	83	95
khemakhem R:2012 (55)	266	83	88
Notre série	114	89	26

2.5. VPP et VPN de l'échographie

Dans notre série la VPP est de 82 %, tandis que la VPN avoisine 37 %. Une comparaison de ces données avec celles de la littérature sont mentionnées dans le tableau (VII) ci-dessous :

Tableau VII : VPP et VPN de l'échographie

Auteurs	Série	VPP* (%)	VPN* (%)
Crombé A (54):2000	100	93.5	94.3
Chan I (35): 2005	667	86	94
Khemakhem R :2012	266	92	77
Notre série	114	82	37

A partir de ces résultats on déduit que l'échographie abdominale possède une sensibilité, et une VPP importantes, tandis que la spécificité et la VPN sont pénalisées par le taux élevé de faux négatifs et reste ainsi en dessous de la moyenne rapportée dans la littérature.

2.6. Causes de faux négatifs

Il est important de réduire leur fréquence car ils peuvent être une cause de retard thérapeutique avec risque des complications dont la morbidité et la mortalité restent élevées. Ils sont liés aux patients, à la qualité de l'examen, et à la lésion appendiculaire elle-même.

a. Causes liées au patient

Ce sont les caractères habituels qui peuvent altérer la qualité d'un examen échographique:

- L'obésité: rend difficile l'utilisation d'une sonde 7,5 MHz, ce qui est un facteur limitant important.
- La pneumatisation des structures digestives: est surtout importante pour les appendices rétro-caecaux, en position méso cœliaque ou pelvienne.
- La douleur provoquée au cours de l'examen: peut empêcher le recours à la compression dosée, ce qui gêne la mise en évidence des signes échographiques d'AA [56].

b. Causes liées à la lésion appendiculaire

L'appendice peut être à l'origine d'un examen faussement négatif: c'est le cas notamment des appendicites perforés et les appendicites gangreneuses où l'air intrapariétal arrête les faisceaux ultrasonores. Il en est de même avec les bulles d'air contenu dans un abcès.

c. Causes liées à la qualité de l'examen

Les insuffisances techniques sont représentées par une évaluation incomplète de la cavité abdominale. Ce qui peut faire méconnaître une AA en position sous hépatique, méso cœliaque ou pelvienne, et parfois par la confusion d'une anse iléale avec un appendice normal.

A ne pas négliger la qualité des échographes utilisés qui ont connu une nette amélioration en parallèle avec celle des échographistes.

L'échographie de l'appendice est extrêmement utile, mais il faut bien connaître naturellement les différentes façons de déjouer les pièges possibles.

2.7. Rôle de l'échographie dans la prise en charge thérapeutique d'une appendicite :

Sur ce sujet, les auteurs sont divisés en 3 groupes distincts: ceux qui proclament la supériorité de l'échographie sur la clinique, ceux qui au contraire, disent que la clinique doit

garder le dernier mot, et enfin ceux qui optent pour l'association des deux pour une bonne approche thérapeutique.

Dans le premier groupe, de nombreux auteurs [54, 57, 58] sont convaincus du rôle de l'échographie dans la réduction du nombre d'appendicectomies blanches ainsi que la réduction du coût du traitement, en s'appuyant sur sa bonne sensibilité et sa bonne spécificité, et ceci en dépit de la supériorité de la TDM spiralé. Elle reste tout même plus performante que la clinique ou la biologie.

Morrow SE [45], recommande l'utilisation de l'échographie en première ligne car elle ne nécessite aucune préparation et ne comporte aucun risque d'irradiation.

Dans le deuxième groupe, DUCOU LE POINTE [39], Andersson [59], et Flum D [60], rapportent que le recours à l'échographie pour le diagnostic d'appendicite n'a pas permis de réduire le taux d'appendicectomies blanches, mais a entraîné une augmentation du taux d'appendicites compliquées. Dans le même sens, Chiang DT [61] et Brigand C [62] concluent que l'examen clinique doit toujours avoir le dernier mot avant de considérer les données échographiques. Un score d'Alvarado de 7 justifie une intervention chirurgicale [63].

Le dernier groupe quant à lui, représenté par Stephens MD [64] démontre que l'association du score clinico-biologique d'Alvarado avec l'échographie permettrait d'obtenir 0 % de faux négatifs.

Le taux d'appendicectomies blanches durant notre étude était de 17 %. L'échographie abdominale n'a pu éviter le geste opératoire chez 10 patients qui n'avait pas d'aspect échographique d'appendicite. Le taux de faux négatifs est élevé. Ceci dit, se fier totalement à l'échographie peut s'avérer excessif. Approcher le malade dans un contexte clinico-radiologique donnerait de meilleurs résultats à notre sens.

L'association échographie-biologie reste un choix plus intéressant [65]. La même étude montre que Le trio clinique-échographie-biologie permet une sélection correcte et sans risque des malades qui peuvent bénéficier d'une simple surveillance clinique en attendant la mise en

évidence d'un diagnostic ou la disparition des symptômes cliniques, ce qui permettrait d'éviter un nombre significatif d'appendicectomies inutiles.

Du point de vue rapport coûts/avantages, il semble très avantageux que l'échographie, qui est un moyen diagnostique peu coûteux soit réalisée dans le service de chirurgie afin d'éviter des opérations inutiles et éviter les longues durées d'observation et d'hospitalisation [66].

En conclusion, et comme nous venons de le voir, aucune étude ne démontre clairement la supériorité de l'échographie dans le diagnostic d'une AA. Mais la plupart des équipes chirurgicales s'accordent sur le rôle de l'échographie dans les formes cliniques douteuses et atypiques [9]. Elle jouerait un rôle de signal d'alerte supplémentaire pour le chirurgien.

Il faut rappeler qu'une échographie normale n'élimine pas le diagnostic d'appendicite et que cet examen demeure un excellent outil d'investigation pour mettre en évidence les diagnostics différentiels de l'appendicite aiguë.

3. LA TDM ABDOMINALE :

Bien qu'elle n'ait été réalisée chez aucun de nos patients, la TDM fait actuellement partie des examens complémentaires qui peuvent être réalisés dans les diagnostics difficiles. Elle fait l'objet de nombreuses publications dans la littérature [67-69] surtout nord-américaines.

Cependant sa réalisation chez l'enfant reste faible dans les équipes radio-pédiatriques françaises. En effet, la pauvreté de la graisse intra-abdominale de l'enfant rend la visualisation de l'appendice difficile nécessitant l'utilisation d'opacifications intraveineuses et parfois digestives. Ces opacifications font de la TDM un examen invasif avec des difficultés techniques pour obtenir chez un enfant douloureux, une opacification colique ou l'absorption de PDC par voie orale.

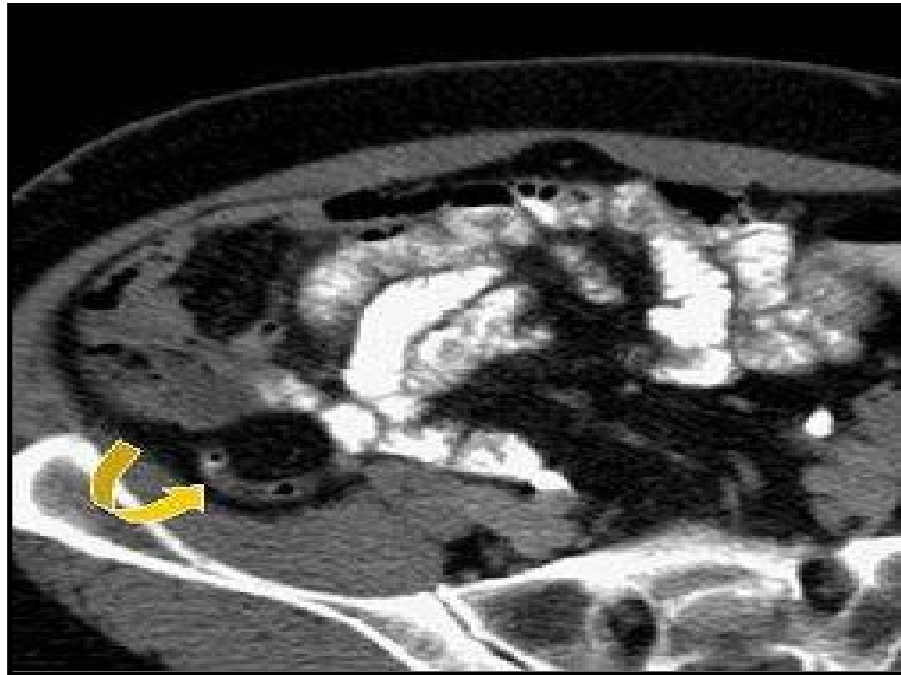

Figure 10 : Image scannographique d'appendicite avec présence d'un stercolithe [70].

2.1. Intérêt de la TDM dans le diagnostic des AA:

Plusieurs auteurs ont essayé dans leurs travaux d'évaluer les performances diagnostiques de la TDM chez les patients suspects d'appendicite [42, 71, 48, 72, 73, 74]. Les résultats étaient probants dans la majorité des cas et plaident en faveur de la capacité de cet examen pour éviter des appendicectomies inutiles, de redresser des diagnostics, ou encore d'aider à choisir la voie d'abord.

Dans la méta-analyse de Doria R [75], la sensibilité de la TDM est de 94 % et la spécificité de 95 % pour le diagnostic d'appendicite.

Pour WALKERS [76], la TDM avec opacification digestive doit être réalisée chez tous les patients admis pour suspicion d'AA, tandis que STEPHEN AE [77] a suggéré son utilisation plutôt dans les formes cliniques atypiques.

Dans l'étude rétrospective de Kim Y [72] et celle prospective de Bouillot JL [48], la TDM a été demandée de façon systématique avant l'exploration chirurgicale, le taux d'appendicectomie négative s'est revu à la baisse. La sensibilité était comprise entre 87 et 93 %, la spécificité entre 81 et 86 %, la VPP entre 94 et 98 %, et la VPN entre 45 et 73 %.

Dans une série rétrospective de 266 patients, KHLIN WS [78] affirme que la TDM n'a pas de place dans le diagnostic positif de l'AA, et que les données clinico-biologiques restent à elles seules efficaces pour le diagnostic positif. Horton MD [79] propose, quant à lui, un acte chirurgical immédiat dans les syndromes appendiculaires évidents, alors que la TDM abdominale devrait être réservée uniquement pour les cas suspects.

Donc pour la majorité des auteurs, l'utilisation de la TDM dans le diagnostic d'AA permettrait une réduction des délais diagnostiques et thérapeutiques, une réduction du nombre de patients mis en observation et une diminution de la durée d'hospitalisation.

2.2. Comparaison entre la TDM et l'échographie abdominale

Avec l'avènement de la TDM, plusieurs études ont été réalisées afin de la comparer avec le seul examen radiologique qui se faisait avant. La supériorité de la TDM fait l'unanimité dans

plusieurs publications [71, 75, 79, 80], parmi elles la méta-analyse de Doria R [75], incluant 26 études publiées entre 1990 et 2004.

Dans aucune étude, l'index de masse corporelle (IMC) n'est donné. Or, nous savons tous que chez l'enfant obèse, l'échographie est peu performante et qu'inversement, la lecture de la TDM est plus aisée.

La plupart des séries tomodensitométriques sont réalisées aux Etats-Unis, ou l'on sait que la proportion d'enfants obèses est plus importante qu'en Europe. L'échographie est réalisée dans certains pays et notamment aux Etats-Unis par les techniciens et non par des radio-pédiatres. Or, la faiblesse mais aussi les performances de l'échographie dépendant de l'opérateur.

Les études tomodensitométriques ne mentionnent que rarement les difficultés de réalisation chez le jeune enfant.

Keyzer C estime, quant à lui, que l'échographie abdominale a les mêmes capacités diagnostiques que la TDM [81] et garde une utilité et des avantages non négligeables dans quelques situations.

Le tableau ci-dessous donne un aperçu sur les valeurs respectives de ces deux examens radiologiques durant les études des deux auteurs Doria R et Keyzer C : (Tableau VIII).

Tableau VIII : Résultats échographiques et tomodensitométriques selon Doria R et Keyzer C [82].

	Auteurs	TDM abdominale	Echographie abdominale
sensibilité	Doria R (75)	88	94
	Keyzer C (81)	77	87
spécificité	Doria R (75)	94	95
	Keyzer C (81)	87	92

La différence entre les résultats de l'échographie abdominale et de la TDM semble plus importante dans la série de Doria R, puisque la TDM l'emporte largement dans toutes les

valeurs diagnostiques. En effet, la sensibilité semble être supérieure à celle de l'échographie alors que la spécificité est la même pour ces deux examens.

Les résultats de Keyzer C suggèrent que, chez les patients suspects d'AA, la performance de ces deux examens complémentaires est similaire. Il y'a également un nombre plus important d'examens non concluants dans l'échographie plutôt que dans la TDM spiralée.

Il reste à privilégier l'échographie pour les enfants, les femmes enceintes, les femmes en âge de procréer et les sujets maigres de sexe masculin. La TDM est à utiliser chez les patients obèses ou lorsque l'échographie n'est pas contributive [82]. Ce choix entre ces deux examens est illustré dans le tableau suivant (Tableau IX) :


Tableau IX : Critères de Choix entre échographie et TDM [82].

Echographie abdominale	TDM spiralée
* Enfant	* Adulte
* Adulte jeune	* Obèse
* Femme enceinte	* Symptomatoologie > 24 heures
* Symptomatoologie ≤ 24 heures	* Relecture des images
	* Suspicion d'appendicite rétro caecale
	* Tableau péritonéal
	* Douleurs diffuses
	* Echographie non concluante

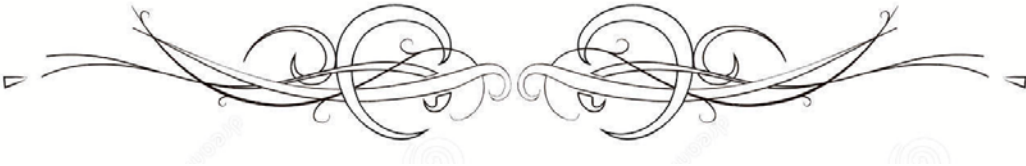
Les avantages ainsi que les inconvénients des deux examens complémentaires ont été rapportés dans la littérature [83] et sont illustrés dans le tableau (Tableau X):

Tableau X : Avantages et inconvénients de l'échographie et de la TDM [82].

	Echographie abdominale	TDM spiralée
Avantages	<ul style="list-style-type: none">* Simple et accessible* Non invasif* Interactif (douleur au passage de la sonde)* Réalisable sur enfant et femmes enceintes	<ul style="list-style-type: none">* Plus précis* Abscès et phlegmon mieux vus* Appendice sain mieux vu* Relecture des images
Inconvénients	<ul style="list-style-type: none">* Opérateur dépendant* Non interprétable si gaz ou sujet obèse* +/- douloureux* Moins sensible et moins spécifique	<ul style="list-style-type: none">* Coût* Irradiant* Produit de contraste* L'accessibilité



CONCLUSION



L'appendicite aiguë est une urgence chirurgicale très fréquente dont le diagnostic demeure souvent difficile et se heurte à des faux positifs comme l'explique le taux élevé d'appendicectomies abusives.

L'échographie devrait théoriquement réduire de façon significative ces erreurs dès lors que sa contribution soit fiable. Cette fiabilité dépend avant tout de la qualité de l'examen, de l'expérience et de la compétence du radiologue. Elle nécessite une maîtrise des signes échographiques de l'AA ainsi qu'une bonne connaissance des pièges à éviter qui sont sources de faux positifs ou de faux négatifs. À travers notre étude, nous pouvons conclure que l'échographie pourrait être utile lorsque la clinique est douteuse, à la fois pour aider à assoir le diagnostic ou éliminer d'autres pathologies.

Pour notre part, nous pensons, comme d'autres auteurs, que l'échographie n'apporte rien de plus devant un tableau évident d'AA chez le garçon et qu'elle doit être réservée aux cas douteux et volontiers chez la fille. Si le doute persiste, une réévaluation au cours d'une courte hospitalisation ou le lendemain à la consultation externe permettrait sans risque surajouté de porter l'indication adéquate. Le scanner abdominal de réalisation courante chez l'adulte doit rester de dernier recours et chez des patients sélectionnés.

Au vu de notre étude et des données de la littérature, nous proposons un algorithme destiné à aider et à faciliter la conduite à tenir devant un syndrome appendiculaire chez l'enfant aux urgences pédiatriques de notre CHU.

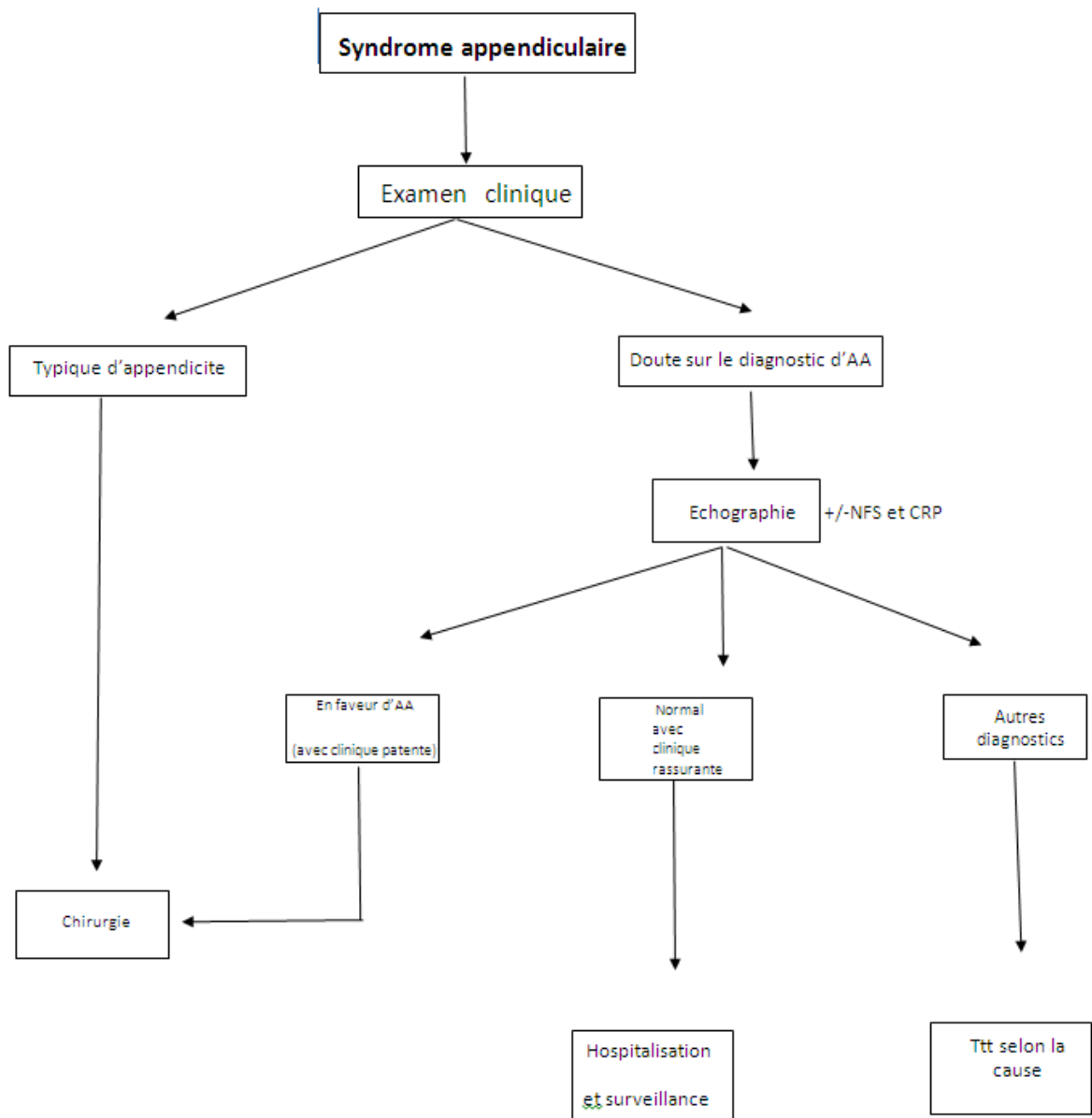


Figure 11: Algorithme proposé devant un syndrome appendiculaire chez l'enfant.



ANNEXES



Fiche d'exploitation

N°:

Nom : Prénom :

Age : Sexe :

Date d'entrée : N° d'entrée

Antécédents :

Médicaux

chirurgicaux

Signes fonctionnels :

date et heure de début :

– Fièvre :°C

– Anorexie OUI NON

– Nausées /vomissements OUI NON

– Douleurs abdominales –Type : depuis jrs

diffuse FID hypochondre droit fosse lombaire droite

migration OUI NON

– Signes urinaires :

– Signes gynécologiques :

Examen clinique à l'entrée

Palpation abdominale

Sensibilité OUI NON FID hypochondre droit

Défense OUI NON localisée généralisée

Contracture OUI NON

Autres anomalies :

TR OUI NON

Examens complémentaires

Radiologie :

Echographie abdominale

Appendice visible : OUI NON

Topographie de l'appendice :

latérocoecale rétrocoecale mésocoliaque

pelvienne sous hépatique

Signes appendiculaires :

Appendice Compressible OUI NON

Diamètre transverse de l'appendice:.....

Epaisseur pariétale de l'appendice :.....

Stercolithe appendiculaire OUI NON

Inflammation pariétale à l'écho doppler OUI NON

Signes péri appendiculaires :

Infiltration de la graisse avoisinante OUI NON

Collection péri appendiculaire OUI NON

Epanchement péritonéal : OUI NON

-localisé en FID OUI NON

-diffus OUI NON

Plastron appendiculaire OUI NON
Gaz ou liquide intraluminal OUI NON
Adénopathies de la FID OUI NON

Autres aspects échographiques :

Conclusion échographique :

.....

Abdomen sans préparation

Normal NHA en FID Non fait

Autres anomalies :

Scanner abdominal

OUI NON

Résultats :

biologie : NFS Leucocytes :

CRP : mg/l PNN :
Autres :

Traitement chirurgical

Voie d'abord :

Aspect de l'appendice :

Aspect de la base appendiculaire :

Appendicite non compliquée abcès appendiculaire Péritonite

Plastron Appendicite catarrhale Autre :

Drainage :

Etude anatomopathologique : OUI NON

Résultats :

Suites immédiates :

Corrélation écho-anatomo-pathologique :

Résultat d'échographie :

Résultat d'Anapath :

Iconographie

Figures 2, 3, 4 : service de radiologie de l'Hôpital mère enfant.

Figures 5, 6 : bloc opératoire de chirurgie pédiatrique générale du CHU Mohamed VI.

Figure 7, 8, 9,10 : images recueillies à partir de la littérature.



RÉSUMÉS



Résumé


Le diagnostic d'appendicite aigue n'est pas toujours aisé surtout chez l'enfant, ce qui est parfois à l'origine d'une élévation du taux de laparotomie blanche ou au contraire d'un taux élevé de complications. Notre travail a pour objectif d'évaluer l'apport de l'échographie abdominale en matière de diagnostic d'appendicite aigue chez l'enfant. Il s'agit d'une étude prospective menée sur une période de 2 ans (du 01 /01/2015 au 31/12/2016) au service de chirurgie pédiatrique générale du CHU Mohamed VI. Nous avons colligés 114 patients admis pour suspicion d'AA. Ils ont tous eu une échographie abdominale avec recherche de signes directs et indirects d'AA. Les performances de cet examen ont été jugées sur les données de l'exploration chirurgicale et l'étude anatomopathologique. Ainsi, nous avons obtenu une sensibilité de (89%), une spécificité de (26%), une valeur prédictive positive de (82%) et une valeur prédictive négative de (37%). Les faux positifs étaient de (14.91%) et les faux négatifs étaient de (8.77%). En conclusion, nous pouvons dire que l'échographie abdominale est un examen sensible mais très peu spécifique pour le diagnostic d'AA chez l'enfant.

Summary

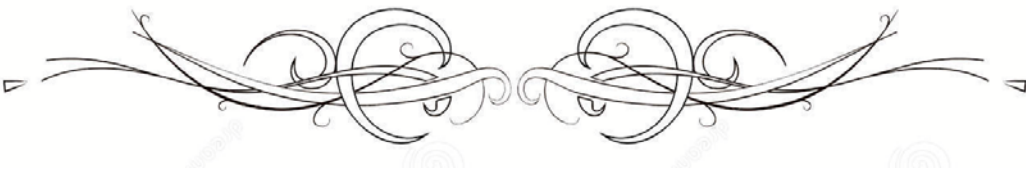
The diagnosis of acute appendicitis is not always easy especially in children, which is sometimes the cause of a rise in the rate of laparotomy white, or on the contrary a high rate of complications. Our work has for objective to evaluate the contribution of abdominal ultrasound in the diagnosis of acute appendicitis in children. This is a prospective study conducted over a period of 2 years (from 01 /01/2015 to 31/12/2016) in the general pediatric surgery department of CHU King Mohamed VI. We have collected 114 patients admitted for suspicion of appendicitis. They all had an abdominal ultrasound with the search for direct and indirect signs of AA. The results of this examination were judged on the data of the surgical exploration and the anatomopathological study. Thus, we obtained a sensitivity of (89%), a specificity of (26%), a positive predictive value (82%) and a negative predictive value of (37%). The false positives were of (14.91%) and the negative were of (8.77%). Finally, we conclude that the abdominal ultrasound is a sensitive test but very little specific for the diagnosis of AA in children.

ملخص

يعتبر تشخيص التهاب الزائدة الدودية الحاد صعبا خاصة عند الأطفال، و هو في بعض الأحيان يسبب ارتفاعا في معدل العمليات البيضاء، أو على النقيض يرفع من نسبة المضاعفات بداعي التأخر في إجراء العملية. تهدف دراستنا إلى تقييم مساهمة الفحص بالموجات فوق الصوتية في تشخيص هذا المرض لدى الأطفال. وهي عبارة عن دراسة استطلاعية أجريت على مدار عامين بقسم جراحة الأطفال بالمستشفى الجامعي محمد السادس من 2015/01/01 إلى 2016/12/31، قمنا من خلالها بقبول 114 مريضا تم إخضاعهم للفحص بالصدى نظرا لاشتباه إصابتهم بهذا المرض بحثا عن علامات مباشرة و غير مباشرة. بعد تقييم نتائج هذا الأخير على بيانات الاستكشاف الجراحية و الدراسة التشريحية ، بلغت نسبة الحساسية بالصدى 89 %، الخصوصية 26 % ، القيمة التنبؤية الإيجابية 82%، القيمة التنبؤية السلبية أو الدقة التشخيصية 37 % . التشخيصات الموجبة الكاذبة للفحص بالصدى تمثلت في 14.91%، فيما حددت التشخيصات السلبية الكاذبة في 8،77% . ختاماً، و انطلاقاً من النتائج المحصل عليها نستنتج أن الفحص بالصدى فحص حساس ولكنه غير دقيق لتشخيص الالتهاب الحاد لزائدة الدودية عند الأطفال.



BIBLIOGRAPHIE



1. **VALAYER J, GAUTHIER F.**
Appendicite et péritonite appendiculaire de l'enfant
EMC ; Paris ; Pédiatrie ; 4-018-Y-10 ; 1996 (6p).
2. **NGUYEN TMH.**
Intérêt de l'échographie pour le diagnostic de l'appendicite aigue chez l'enfant.
Thèse de médecine 1998 ; Montpellier(France), n: 69.
3. **Jefferey RB, Laing FC, Townsend RR.**
Acute appendicitis: Sonographic criteria based on 250 cases.
Radiology 1988; 167:32 7-9.
4. **Rioux M.**
Echographie digestive: l'échographie de l'appendice normal ou anormal, et ses pièges.
Feuillet Radiol 1995; 35(2):87-107.
5. **Alvarado A.**
A practical score for early surgeon's patients with acute appendicitis
Ann Emerg 1986; 15: 557-564.
6. **Taourel P, Bruel JM.**
Apport de l'imagerie dans les urgences du tube digestif
Gastroenterol clin bol 2001; 25:b178-b182.
7. **Simpson J, Scholefield JH.**
Acute appendicitis
Surgery 2005; 23:6-10.
8. **Bergeron E.**
Appendicitis is a place for clinical jugment
Am J Surg 1999; 177: 460-464.
9. **Rohr S, Lang H, Mechine, Meyer C.**
Appendicite aigue
EMC 1999 9-066-A-10.
10. **Bargy F.**
Appendicite aigue et péritonite.
Chir.Digest.Enfant ; 1990 ; 40 :515-534.

11. **Horwitz JR, Gursoym M, Jaksic CT, Lally KP.**
Importance of diarrhea as a presenting symptom of appendicitis in very young children
Am.J.Surg; 1997; 173(2):80–82.
12. **Dix questions a propos de l'appendicite aigue chez l'enfant**
Louvain Med 118:468–477; 1999.
13. **Alexander F, Magnuson D, Difiore J, Jirousek K, Secic M.**
Specialty versus generalist care of children with appendicitis: an outcome comparison.
J.Pediatr.Surg. 2001; 36(10):1510–1513.
14. **Lehelaidi A.**
Anatomie topographique vol III : 159.
15. **Adolf M, Mathevon H.**
Appendicites
EMC, estomac intestin, Paris, 9066, A10, vol III: 47–60.
16. **Kopfmaier P.**
The color Atlas of human anatomy 2006.Pages: 241–242.
17. **Nisolle JE, Bodart E, De Caniere L, Bahati M, Michel L, Trigaux JP.**
Appendicite aigue d'expression clinique gauche : Apport diagnostique de la TDM.
Arch.Pediatr, 1996, 3 (1) : 47–50.
18. **Mama N, Dhifallah M, Jarrar MS, Kadri K, Hasni I, Arifa N, et al.**
Apport du scanner dans la pathologie du Carrefour iléo-caecal
Feuillets de radiologie 2014 ; xxx : 1–17.
19. **Fergusson JAE, Hitos K, Simpson E**
UTILITY OF WHITE CELL COUNT AND ULTRASOUND IN THE DIAGNOSIS OF ACUTE
APPENDICITIS
ANZ J. Surg. 2002; 72: 781–785
20. **Sapin E, Joyeux L.**
L'appendicite aiguë de l'enfant en 2008.
Archives de Pédiatrie 2008; 15:550–552.

21. **Keskek M, Tez M, Yoldas O, Akgul AAO, Gocmen E, Koc M**
Receiver operating characteristic analysis of leukocyte counts in operations for Suspected Appendicitis
American Journal of Emergency Medicine 2008; 26: 769–772.
22. **Beltran MA, Almonacid J, Vicencio A, Gutierrez J, Cruces KS, Cumsille MA.**
Predictive value of white blood cell count and C–reactive protein in children with Appendicitis.
Journal of Pediatric Surgery 2007; 42:1208–1214.
23. **Schwartz DM.**
Imaging of suspected appendicitis: appropriateness of various imaging modalities.
Pediatr Ann 2008; 37(6): 433–8.
24. **Durand C, Piolat C, Nugues F, Bessaguet S, Perrin MA, Baidain P, et al.**
Apport de la radiologie au diagnostic d'appendicite chez l'enfant
Arch Pediatr 2008; 15:556–8.
25. **Saucier A, Eunice YH, Chetachi AE, Pershad J.**
Prospective Evaluation of a Clinical Pathway for Suspected Appendicitis
Pediatrics 2014; 133; e88; originally published online
December 30, 2013, peds. 2013–2208.
26. **Petroianu A.**
Diagnosis of acute appendicitis.
Intern J Surg 2012; 10:115–9.
27. **Ohmann C, Yang O, Frank C.**
Diagnostic scores for acute appendicitis
Eur J; Surg 1995; 161:273–81.
28. **Schneider C, Kharbnda A, Bachur R**
Evaluating appendicitis scoring systems using a prospective pediatric cohort
Ann Em Med 2007; 49:778–84.
29. **Breud J, Montoro J, Lauron J, Haas H**
Valeur des scores diagnostiques cliniques d'appendicite aigue chez l'enfant
Pole enfant adolescent. Hôpital l'Archet 2 ; CHU de Nice ; 151 ; route de
Saint–Antoine de Ginestière ; 06202 Nice cedex 03 ; France.
Archives de Pédiatrie 2008 ; 15: p553–p555.

30. **Grand Jean JP, Silverio JM**
Plaidoyer pour l'appendicectomie par voie cœlioscopie : expérience de 637 cas
Lyon chir; 1995; 91(4):324–327.
31. **Hentati M, Nouri A, Sayed S, Saied H.**
L'appendicite du nourrisson à propos de 26 observations en 20 ans.
Annales de pédiatrie : (Paris), 1988, 35(1), 25–29.
32. **Ickell NA, Aufses AH, Rojas M, Bodian C.**
How time affects the risk of rupture in appendicitis.
J Am Coll Surg 2006; 202:401–406.
33. **Julien BCM, Puylaert MD.**
Acute appendicitis: US evaluation using graded compression
Radiology 1986; 158:355–360.
34. **Kessler N, Cyteval C, Lesnik A, Blayac PM**
Appendicitis: Evaluation of Sensitivity; Specificity; and Predictive Values of US; Doppler US:
and Laboratory Findings
Radiology 2004; 230:472–478.
35. **Chan I, Bicknell SG, Graham M.**
Utility and diagnostic accuracy of sonography in detecting Appendicitis in a community Hospital
AJR 2005; 184:1809–1812.
36. **Lee JH, Jeong YK, Hwang JC, Ham SY, Yang SO.**
GRADED COMPRESSION SONOGRAPHY WITH ADJUVANT USE OF POSTERIOR MANUAL
COMPRESSION TECHNIQUE IN THE SONOGRAPHIC DIAGNOSIS OF ACUTE APPENDICITIS
AJR 2002; 178:863–868.
37. **Rettenbacher T, Hollerweger A, Macheiner P, Rettenbacher L.**
Outer Diameter of the Vermiform Appendix as a Sign of Acute
Appendicitis: Evaluation at US
Radiology 2001; 218: 757–762.
38. **Friedland JA, Siegel MJ.**
CT appearance of acute appendicitis in Childhood.
AJR Am J Roentgenol 1997; 168:439–442.

39. **Duchou HLP, Bosson N, Chapot R, coll.**
L'échographie en urgence est elle justifiée pour le diagnostic de l'appendicite aigue de l'enfant.
Revue d'imagerie médicale 1994; 6 : 107-111.
40. **Sivit JC, Newman DK, Coll.**
Appendicite aigue : intérêt de l'ultrasonographie en pédiatrie.
Radiology 1992, 185: 549-552.
41. **Puylaert JB.**
A prospective study of ultrasonography in the diagnosis of appendicitis
N Engl Med 1997;317: 666-669.
42. **Huwart L, El Khoury M, Lesavre A, Phan C, Rangheard AS, Bessoud, et al.**
Quelle est l'épaisseur de l'appendice normal au scanner multi barrette?
J Radiol 2007; 88: 385-389.
43. **Uebel PA.**
Ultrasound diagnosis of acute appendicitis- possibilities and limits
of the method- results of prospective and retrospective clinical studies.
Ultraschall Med. 1996; 17: 100-105.
44. **Rao PM, Rhea JT, Novelline RA.**
Sensitivity and specificity of the individual CT signs of appendicitis: Experience with 200
helical appendiceal CT examinations.
J comput Assist Tomogr 1997; 21:686-692.
45. **Morrow SE, Newman KD.**
Current management of appendicitis
Seminars in Pediatric Surgery 2007; 16: 34-40.
46. **Lee JH, Jeong YKJ, Park KBO, Park JIK, Jeong AEK.**
Operator-Dependent Techniques for Graded compression Sonography to Detect the
Appendix and Diagnose Acute Appendicitis
AJR 2005; 184:91-97.
47. **Hahn HB, Hoepner FU, Kalle T.**
Ultrasonography in suspected acute appendicitis in children: 7 years experience.
Pediatr Radiol 1998; 28:147-51.
48. **Bouillot JL, Ruiz A, Almowtich B, Capuano G**
Suspicion d'appendicite aigue. Intérêt de l'examen tomодensitométrique hélicoïdal.
Etude prospective chez 100 patients

- Ann Chir 2001 ; 126 :427-33.
49. **BARGE J.**
Qu'est ce que l'appendicite aiguë de l'adulte ; Notions anatomopathologiques
Rev Prati 1992; 42:673-677.
50. **Grunewald B, Keating J.**
Should the <normal> appendix be removed at operation for appendicitis;
J R Coll Surg edinb 1993; 3:158-60.
51. **Jones AE, PHILIPS AW, Jarvis JR, Sargen K.**
The value of routine histopathological examination of appendicectomy specimens
BMC Surgery 2007;7:17.
52. **AGENCE NATIONALE POUR LE DEVELOPPEMENT ET L'EVALUATION MEDICALE.**
Appendicite. Recommandation et référence médicale.
Feuillet de radiologie 1997; 37:393-415.
53. **Khan OA, Morhan A, JEGATHEESWARAN S, JACKSON E, PELLIKAN A.**
Routine Pathological Analysis of Appendicectomy Specimens-Is it Justified
Acta chir belg;2007;107;529-530.
54. **Crombé A, Weber F, Gruner L, Martins A.**
L'échographie abdominopelvienne en cas de suspicion d'appendicite aiguë : évaluation
prospective chez l'adulte
Ann Chir 2000; 125: 57-61.
55. **Khemakhem R, Boukedi A, Rahay H , Nouira F ,Ghorbel S, Louati H et al.**
Apport de l'échographie abdominale dans la prise de décision thérapeutique devant une
symptomatologie appendiculaire chez l'enfant. À propos de 266 cas.
Service de chirurgie pédiatrique B faculté de médecine Tunis ; 2012.
56. **Vermeulen B, Morabia A, Franc P, Unger O, Goehring C.**
Acute Appendicitis: Influence of Early Pain Relief on the Accuracy of Clinical and US finding
in the Decision to Operate-A Randomized Trial
Radiology 1999; 210:639-643.
57. **Assefa G, Meseret S, Nigussie Y.**
The role of ultrasound in diagnosing acute appendicitis.
Ethiop Med J. 2006 Jan.

- 58. Gracey D, McClure MG.**
The impact of ultrasound in suspected acute appendicitis.
Clinical Radiology 2007; 62: 573–578.
- 59. Chooi WK, Brown JA, Zetler P, Wiseman S, Cooperberg P.**
Imaging of acute appendicitis and its impact on Negative appendectomy and perforation rates: the st.paul's experience
Can Assoc Radiol J.2007; 58:220–224.
- 60. FLUM D, MCCULTURET D, MORRIS A, KOEPSL T.**
Misdiagnosis of Appendicitis and the Use of Diagnostic Imaging
J Am Coll Surg 2005; 201:933–939.
- 61. DAVID T CHIANG, ELAINE I TAN, DAVID BIRKS**
'To have or not to have'. Should computed tomography ultrasonography be implemented as a routine work-up for patients with suspected acute appendicitis in a regional hospital?
Ann R Coll Surg Engl 2008; 90: 17–21.
- 62. Briganda C, Steinmetz JP, Rohr S**
De l'intérêt des scores en matière de diagnostic d'appendicite
Journal de Chirurgie 2009; 146: 2–7.
- 63. Robert McKay MD, Jessica Shepherd DO**
The use of the clinical scoring system by Alvarado in the decision to perform computed tomography for acute appendicitis in the ED
American Journal of Emergency Medicine 2007; 25: 489–493.
- 64. STEPHENS PL, MAZZACCO JJ**
Comparison of ultrasound and Alvarado score for the diagnosis of acute appendicitis
Conn Med 2000; 63:137–140.
- 65. Josephson T, Styrud J, Eriksson S.**
Ultrasonography in acute appendicitis. Body mass index as selection factor for US examination.
Acta Radiol 2000; 41: 486–8.
- 66. Fuji Y, Hata J, Futagami K.**
Ultrasonography improves diagnostic accuracy of acute appendicitis and provides cost savings to hospitals in Japan.
J Ultrasound Med 2000; 19: 409–13.

67. **Wagenaar AE, Tashiro J, Curbelo M, Mendelson KL, Perez EA, Hogan AR, et al.**
Protocol for suspected pediatric appendicitis limits computed tomography utilization
Division of Pediatric Surgery, Dewitt- Daughtry Family Department of Surgery, Leonard M. Miller school of Medicine, university of Miami, Miami, Florida Department of Pediatric, Baptist Children's hospital, Miami, Florida.
Journal of surgical research 199 (1), 153-158, 2015.
68. **Polites SF, Habermann EB, Homme JL, Anderson JL, Moir CR, Ishitani MB, et al.**
A simple algorithm reduces computed tomography use in the diagnosis of Appendicitis in children
From the Department of Surgery, Health Sciences Research, and Emergency Medicine, and the Division of Pediatric Surgery, Mayo Clinic, Rochester, MN
Surgery, February, 2014.
69. **Russell WS, Schuh AM, Hill JG, Herba A, Cina RA, Smith CD, et al.**
Clinical Practice Guidelines for Pediatric Appendicitis: Evaluation Can Decrease Computed Tomography Utilization while Maintaining Diagnostic Accuracy
Pediatric Emer Care 2013; 29:568-573.
70. **Pocard M**
Scanner pour appendicite aigue de l'adulte
Ann Chir 2000 ; 125 :313-4.
71. **Wilson EB, Christopher CJ, Nipper ML, Donald R.**
Computed Tomography and Ultrasonography in the Diagnosis of Appendicitis
When Are They Indicated?
72. **Kim Y, Lee CC, Song KJ, Kim W, Suh G, Adam, et al.**
The impact of helical computed tomography on the negative appendectomy rate: a multi-center comparison.
The Journal of Emergency Medicine 2008; 34:3-6.
73. **Cougard P, Robert-Valla C, Coudert M, Goudet P**
Tomodensitométrie hélicoïdale dans le diagnostic d'appendicite aigue
Ann Chir 2002; 127:73-4.

74. **Kotobi H, Raquillet C, Frade F, Larroquet M, Audry G**
Appendicite aigüe de l'enfant : ou en sommes-nous en 2014
Service de chirurgie pédiatrique viscérale et néonatale, hôpital Armand-Trousseau, Paris,
Service de chirurgie pédiatrique viscérale et urologique, CHI Robert-Ballanger,
AULNAY-SOUS-BOIS.
Réalités Pédiatriques ;183-janvier 2014.
75. **Doria a Moineddin R, Kellenberger CJ.**
US or CT for diagnosis of appendicitis in children and adults, A meta-analysis
Radiology 2006; 241:83-94.
76. **Walker S, Haun W, Clark J, Millink MC, Zeren F, Gilliland T.**
The value of limited computed tomography with rectal contrast in the diagnostic of acute
appendicitis
Am.J.Surg; 180(12):450-455.
77. **Stephen AE, Segev DL, Ryan DP, Mullins ME, Kim S.H, Schnitzer JJ, et al.**
The diagnosis of acute appendicitis in a pediatric population: to CT or not to CT
J.Pediatr.Surg; 1995; 30(10):1515-1516.
78. **KHLIN WS, LEUNG CP, CHEN WK**
Cost analysis of management in acute appendicitis with scanning under a hospital Global
budgeting scheme
Emerg; Med J 2008; 25:149-152.
79. **Horton MD, Counter SF, Florence MG.**
A prospective trial of computed tomography and ultrasonography for diagnosing
appendicitis in the atypical patient
Am J Surg. 2000; 179: 379-381.
80. **Terasawa T, Blackmore CC, Bent S.**
Systematic Review: Computed tomography and ultrasonography to detect acute
Appendicitis in adultes and adolescents
Ann Intern Med.2004; 141:537-546.
81. **Keyzer C, Zalzman M, Maertelaer VD, Coppens E.**
Comparison of US and Unenhanced Multi-Detector Row CT in patients suspected of Having
Acute Appendicitis
Radiology 2005; 236:527-53.

- 82. Topal E, Topal NB, Ozguc H.**
A rare cause of acute abdomen: stump appendicitis.
Int J Emerg Med 2006; 3:1.
- 83. Taourel P, Kessler N, Blayac PM, Lesnik A, Gallix B, Bruel JM.**
Imagerie de l'appendicite: échographie, scanner ou rien du tout
Radiol 2002; 83:1952-1960.

قسم الطبيب

أقسِم بالله العَظِيم

أن أراقبَ الله في مهنتي.

وأن أصونَ حياة الإنسان في كافة أطوارها في كل الظروف

والأحوال باذلة وسعي في إنقاذها من الهلاك والمرض

والألم والقلق.

وأن أحفظَ للناس كرامتهم، وأستر عورتهم، وأكتم سرهم.

وأن أكونَ على الدوام من وسائل رحمة الله، باذلة رعايتي الطبية للقريب والبعيد،

للصالح والطالح، والصديق والعدو.

وأن أثابر على طلب العلم، وأسخره لنفع الإنسان لا لأذاه.

وأن أوقرَ من علمني، وأعلمَ من يصغرني، وأكونَ أختاً لكل زميل في المهنة الطبية

متعاونين على البر والتقوى.

وأن تكون حياتي مصداق إيماني في سري وعلانيتي، نقيّة مما يشينها تجاه

الله ورسوله والمؤمنين.

والله على ما أقول شهيدا

مساهمة الفحص بالصدى في اتخاذ القرار العلاجي عند الاشتباه بالزائدة الدودية لدى الأطفال

الأطروحة

قدمت ونوقشت علانية يوم 2018/06/27
من طرف

الأنسة إلهام الشرقاوي القرشي

المزودة في 26 دجنبر 1989 بمراكش

لنيل شهادة الدكتوراه في الطب

الكلمات الأساسية:

الفحص بالصدى - الزائدة الدودية - الأطفال

اللجنة

الرئيس

المشرف

الحكام

السيد

السيد

السيد

السيد

م. أولاد الصياد

أستاذ في جراحة الأطفال

أ. أ. كاملي

أستاذ مبرز في جراحة الأطفال

أ. أغوتان

أستاذ مبرز في جراحة الأطفال

هـ. جلال

أستاذ مبرز في الفحص بالأشعة