

Année : 2021

Thèse N° : 142

**Traitement chirurgical des luxations acromio-  
claviculaires expérience du service traumatologie-orthopédie  
de l'hôpital IbnTofail CHU MED VI Marrakech**

---

**THÈSE**

PRESENTEE ET SOUTENUE PUBLIQUEMENT LE 13/07/2021

---

PAR

**Mr. BOUTA NOUREDDINE**

Née le 12 AOUT 1992 à BENI MELLAL

POUR L' OBTENTION DU DOCTORAT EN MEDECINE

---

**MOTS CLES**

Luxation - Acromio-claviculaire - Imagerie -Traitement chirurgical

---

**JURY**

<b>Mr. Y.NAJEB</b>	<b>PRESIDENT</b>
Professeur de Traumatologie Orthopédie	
<b>Mr. M.MADHAR</b>	<b>RAPPORTEUR</b>
Professeur de Traumatologie Orthopédie	
<b>Mr. R.CHAFIK</b>	<b>JUGES</b>
Professeur de Traumatologie Orthopédie	

بِسْمِ اللَّهِ الرَّحْمَنِ الرَّحِيمِ

قَالَ عَالِي كِتَابِ بَهْرَةِ كِتَابِ

وَسَيُكَلِّمُكَ فِيهَا مِنْ شَرِّ قَوْمِكَ  
وَيَقُولُ فِيهَا مَا لَمْ يَكُنْ يَكْتُمُ

وقل رب زدني علما  
الخطاط محمد الحسني



# *Serment d'Hippocrate*

*Au moment d'être admis à devenir membre de la profession médicale, je m'engage solennellement à consacrer ma vie au service de l'humanité.*

*Je traiterai mes maîtres avec le respect et la reconnaissance qui leur sont dus.*

*Je pratiquerai ma profession avec conscience et dignité. La santé de mes malades sera mon premier but.*

*Je ne trahirai pas les secrets qui me seront confiés.*

*Je maintiendrai par tous les moyens en mon pouvoir l'honneur et les nobles traditions de la profession médicale.*

*Les médecins seront mes frères.*

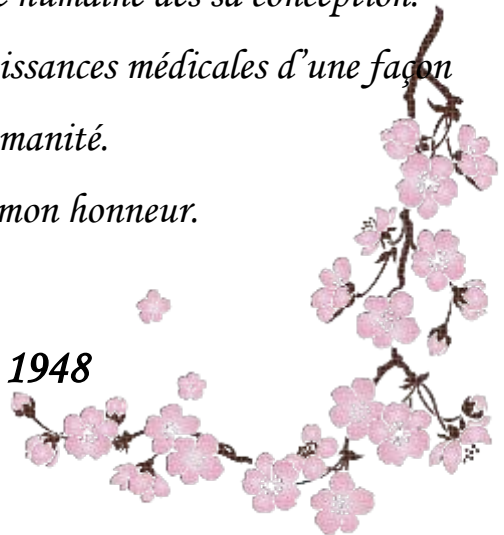*Aucune considération de religion, de nationalité, de race, aucune considération politique et sociale, ne s'interposera entre mon devoir et mon patient.*

*Je maintiendrai strictement le respect de la vie humaine dès sa conception.*

*Même sous la menace, je n'userai pas mes connaissances médicales d'une façon contraire aux lois de l'humanité.*

*Je m'y engage librement et sur mon honneur.*

*Déclaration Genève, 1948*





**LISTE DES PROFESSEURS**



**UNIVERSITE CADI AYYAD**  
**FACULTE DE MEDECINE ET DE PHARMACIE**  
**MARRAKECH**

Doyens Honoraires : Pr. Badie Azzaman MEHADJI  
: Pr. Abdelhaq ALAOUI YAZIDI

**ADMINISTRATION**

Doyen : Pr. Mohammed BOUSKRAOUI

Vice doyen à la Recherche et la Coopération : Pr. Mohamed AMINE

Vice doyen aux Affaires Pédagogiques : Pr. Redouane EL FEZZAZI Secrétaire  
Générale : Mr. Azzeddine EL HOUDAIGUI

**Professeurs de l'enseignement supérieur**

Nom et Prénom	Spécialité	Nom et Prénom	Spécialité
ABKARI Imad	Traumato- orthopédie	FADILI Wafaa	Néphrologie
ABOU EL HASSAN Taoufik	Anesthésie- réanimation	FAKHIR Bouchra	Gynécologie- obstétrique
ABOUCHADI Abdeljalil	Stomatologie et chir maxillo faciale	FOURAIJI Karima	Chirurgie pédiatrique
ABOULFALAH Abderrahim	Gynécologie- obstétrique	GHANNANE Houssine	Neurochirurgie
ABOUSSAIR Nisrine	Génétique	GHOUNDALE Omar	Urologie
ADALI Imane	Psychiatrie	HACHIMI Abdelhamid	Réanimation médicale
ADMOU Brahim	Immunologie	HAJJI Ibtissam	Ophtalmologie
AGHOUTANE El Mouhtadi	Chirurgie pédiatrique	HAROU Karam	Gynécologie- obstétrique
AISSAOUI Younes	Anesthésie - réanimation	HOCAR Ouafa	Dermatologie
AIT AMEUR Mustapha	Hématologie Biologique	JALAL Hicham	Radiologie
AIT BENALI Said	Neurochirurgie	KAMILI El Ouafi El Aouni	Chirurgie pédiatrique
AIT BENKADDOUR Yassir	Gynécologie- obstétrique	KHALLOUKI Mohammed	Anesthésie- réanimation
AIT-SAB Imane	Pédiatrie	KHATOURI Ali	Cardiologie
AMAL Said	Dermatologie	KHOUCANI Mouna	Radiothérapie
AMINE Mohamed	Epidémiologie- clinique	KISSANI Najib	Neurologie

AMMAR Haddou	Oto-rhino-laryngologie	KRATI Khadija	Gastro- entérologie
AMRO Lamyae	Pneumo- phtisiologie	KRIET Mohamed	Ophtalmologie
ANIBA Khalid	Neurochirurgie	LAGHMARI Mehdi	Neurochirurgie
ARSALANE Lamiae	Microbiologie -Virologie	LAKMICH Mohamed Amine	Urologie
ASMOUKI Hamid	Gynécologie- obstétrique	LAOUAD Inass	Néphrologie
ATMANE El Mehdi	Radiologie	LOUHAB Nisrine	Neurologie
BAIZRI Hicham	Endocrinologie et maladies métaboliques	LOUZI Abdelouahed	Chirurgie – générale
BASRAOUI Dounia	Radiologie	MADHAR Si Mohamed	Traumato- orthopédie

BASSIR Ahlam	Gynécologie- obstétrique	MANOUDI Fatiha	Psychiatrie
BELKHOU Ahlam	Rhumatologie	MANSOURI Nadia	Stomatologie et chiru maxillo faciale
BEN DRISS Laila	Cardiologie	MAOULAININE Fadl mrabih rabou	Pédiatrie (Neonatologie)
BENCHAMKHA Yassine	Chirurgie réparatrice et plastique	MATRANE Aboubakr	Médecine nucléaire
BENELKHAIAT BENOMAR Ridouan	Chirurgie – générale	MOUAFFAK Youssef	Anesthésie – réanimation
BENHIMA Mohamed Amine	Traumatologie - orthopédie	MOUDOUNI Said Mohammed	Urologie
BENJILALI Laila	Médecine interne	MOUFID Kamal	Urologie
BENZAROUEL Dounia	Cardiologie	MOUTAJ Redouane	Parasitologie
BOUCHENTOUF Rachid	Pneumo- phtisiologie	MOUTAOUAKIL Abdeljalil	Ophthalmologie
BOUKHANNI Lahcen	Gynécologie- obstétrique	MSOUGGAR Yassine	Chirurgie thoracique
BOUKHIRA Abderrahman	Biochimie – chimie	NAJEB Youssef	Traumato- orthopédie
BOUMZEBRA Drissi	Chirurgie Cardio-Vasculaire	NARJISS Youssef	Chirurgie générale
BOURRAHOUE Aicha	Pédiatrie	NEJMI Hicham	Anesthésie- réanimation
BOURROUS Monir	Pédiatrie	NIAMANE Radouane	Rhumatologie
BOUSKRAOUI Mohammed	Pédiatrie	OUALI IDRISSE Mariem	Radiologie
CHAFIK Rachid	Traumato- orthopédie	OULAD SAIAD Mohamed	Chirurgie pédiatrique
CHAKOUR Mohamed	Hématologie Biologique	QACIF Hassan	Médecine interne
CHELLAK Saliha	Biochimie- chimie	QAMOUSS Youssef	Anesthésie- réanimation
CHERIF IDRISSE EL GANOUNI Najat	Radiologie	RABBANI Khalid	Chirurgie générale
CHOULLI Mohamed Khaled	Neuro pharmacologie	RADA Noureddine	Pédiatrie
DAHAMI Zakaria	Urologie	RAIS Hanane	Anatomie pathologique

DRAISS Ghizlane	Pédiatrie	RAJI Abdelaziz	Oto-rhino-laryngologie
EL ADIB Ahmed Rhassane	Anesthésie- réanimation	ROCHDI Youssef	Oto-rhino- laryngologie
EL ANSARI Nawal	Endocrinologie et maladies métaboliques	SAMKAOUI Mohamed Abdenasser	Anesthésie- réanimation
EL BARNI Rachid	Chirurgie- générale	SAMLANI Zouhour	Gastro- entérologie
EL BOUCHTI Imane	Rhumatologie	SARF Ismail	Urologie
EL BOUIHI Mohamed	Stomatologie et chir maxillo faciale	SORAA Nabila	Microbiologie – Virologie
EL FEZZAZI Redouane	Chirurgie pédiatrique	SOUMMANI Abderraouf	Gynécologie- obstétrique
EL HAOURY Hanane	Traumato- orthopédie	TASSI Noura	Maladies infectieuses
EL HATTAOUI Mustapha	Cardiologie	TAZI Mohamed Illias	Hématologie- clinique
EL HOUDZI Jamila	Pédiatrie	YOUNOUS Said	Anesthésie- réanimation
EL IDRISSE SLITINE Nadia	Pédiatrie	ZAHLANE Kawtar	Microbiologie – virologie
EL KARIMI Saloua	Cardiologie	ZAHLANE Mouna	Médecine interne
EL KHAYARI Mina	Réanimation médicale	ZAOUI Sanaa	Pharmacologie
EL MGHARI TABIB Ghizlane	Endocrinologie et maladies métaboliques	ZIADI Amra	Anesthésie – réanimation
ELFIKRI Abdelghani	Radiologie	ZOUHAIR Said	Microbiologie
ESSAADOUNI Lamiaa	Médecine interne	ZYANI Mohammed	Médecine interne

## Professeurs Agrégés

Nom et Prénom	Spécialité	Nom et Prénom	Spécialité
ABIR Badreddine	Stomatologie et Chirurgie maxillo faciale	EL MEZOUARI El Moustafa	Parasitologie Mycologie
ADARMOUCH Latifa	Médecine Communautaire (médecine préventive, santé publique et hygiène)	EL OMRANI Abdelhamid	Radiothérapie
AIT BATAHAR Salma	Pneumo- phtisiologie	FAKHRI Anass	Histologie- embryologie cytogénétique
ALJ Soumaya	Radiologie	IHBIBANE fatima	Maladies Infectieuses
ARABI Hafid	Médecine physique et réadaptation fonctionnelle	KADDOURI Said	Médecine interne
ARSALANE Adil	Chirurgie Thoracique	LAHKIM Mohammed	Chirurgie générale
BELBACHIR Anass	Anatomie- pathologique	LAKOUICHMI Mohammed	Stomatologie et Chirurgie maxillo faciale
BELBARAKA Rhizlane	Oncologie médicale	MARGAD Omar	Traumatologie -orthopédie
BELHADJ Ayoub	Anesthésie –Réanimation	MLIHA TOUATI Mohammed	Oto-Rhino – Laryngologie
BENALI Abdeslam	Psychiatrie	MOUHSINE Abdelilah	Radiologie
BENJELLOUN HARZIMI Amine	Pneumo- phtisiologie	NADER Youssef	Traumatologie - orthopédie
BOUZERDA Abdelmajid	Cardiologie	OUBAHA Sofia	Physiologie
BSISS Mohamed Aziz	Biophysique	SAJIAI Hafsa	Pneumo- phtisiologie
CHRAA Mohamed	Physiologie	SALAMA Tarik	Chirurgie pédiatrique
DAROUASSI Youssef	Oto-Rhino – Laryngologie	SEDDIKI Rachid	Anesthésie - Réanimation
EL AMRANI Moulay Driss	Anatomie	SERGHINI Issam	Anesthésie - Réanimation
EL HAOUATI Rachid	Chirurgie Cardio-vasculaire	TOURABI Khalid	Chirurgie réparatrice et plastique
EL KAMOUNI Youssef	Microbiologie Virologie	ZARROUKI Youssef	Anesthésie - Réanimation
EL KHADER Ahmed	Chirurgie générale	ZEMRAOUI Nadir	Néphrologie

## Professeurs Assistants

Nom et Prénom	Spécialité	Nom et Prénom	Spécialité
ABDELFETTAH Youness	Rééducation et Réhabilitation Fonctionnelle	ELOUARDI Youssef	Anesthésie réanimation
ABDOU Abdessamad	Chiru Cardio vasculaire	EL-QADIRY Rabiyy	Pédiatrie
ABOULMAKARIM Siham	Biochimie	ESSADI Ismail	Oncologie Médicale
ACHKOUN Abdessalam	Anatomie	FDIL Naima	Chimie de Coordination Bio- organique
AIT ERRAMI Adil	Gastro-entérologie	FENNANE Hicham	Chirurgie Thoracique
AKKA Rachid	Gastro – entérologie	HAJHOUI Farouk	Neurochirurgie
ALAOUI Hassan	Anesthésie – Réanimation	HAJJI Fouad	Urologie
AMINE Abdellah	Cardiologie	HAMMI Salah Eddine	Médecine interne
ARROB Adil	Chirurgieréparatrice et plastique	Hammoune Nabil	Radiologie
ASSERRAJI Mohammed	Néphrologie	HAMRI Asma	Chirurgie Générale
AZIZ Zakaria	Stomatologie et chirurgie maxillo faciale	JALLAL Hamid	Cardiologie
BAALLAL Hassan	Neurochirurgie	JANAH Hicham	Pneumo- phtisiologie
BABA Hicham	Chirurgie générale	LAFFINTI Mahmoud Amine	Psychiatrie
BELARBI Marouane	Néphrologie	LAHLIMI Fatima Ezzahra	Hématologie clinique
BELFQUIH Hatim	Neurochirurgie	LAHMIMI Widad	Pédiatrie
BELGHMAIDI Sarah	Ophtalmologie	LALYA Issam	Radiothérapie

BELLASRI Salah	Radiologie	LAMRANI HANCH Asmae	Microbiologie-virologie
BENANTAR Lamia	Neurochirurgie	LOQMAN Souad	Microbiologie et toxicologie environnementale
BENNAOUI Fatiha	Pédiatrie	MAOUJOURD Omar	Néphrologie
BENZALIM Meriam	Radiologie	MEFTAH Azzelarab	Endocrinologie et maladies métaboliques
BOUTAKIOUTE Badr	Radiologie	MILOUDI Mohcine	Microbiologie – Virologie
CHAHBI Zakaria	Maladies infectieuses	NASSIH Houda	Pédiatrie
CHETOUI Abdelkhalek	Cardiologie	NASSIM SABAH Taoufik	Chirurgie Réparatrice et Plastique
CHETTATI Mariam	Néphrologie	OUMERZOUK Jawad	Neurologie
DAMI Abdallah	Médecine Légale	RAGGABI Amine	Neurologie
DARFAOUI Mouna	Radiothérapie	RAISSI Abderrahim	Hématologie clinique
DOUIREK Fouzia	Anesthésie- réanimation	REBAHI Houssam	Anesthésie – Réanimation
EL- AKHIRI Mohammed	Oto- rhino- laryngologie	RHARRASSI Isam	Anatomie-patologique
EL AMIRI My Ahmed	Chimie de Coordination bio-organnique	ROUKHSI Redouane	Radiologie
EL FADLI Mohammed	Oncologie médicale	SALLAHI Hicham	Traumatologie-orthopédie
EL FAKIRI Karima	Pédiatrie	SAYAGH Sanae	Hématologie
EL GAMRANI Younes	Gastro-entérologie	SBAAI Mohammed	Parasitologie-mycologie
EL HAKKOUNI Awatif	Parasitologie mycologie	SEBBANI Majda	Médecine Communautaire (médecine préventive, santé publique et hygiène)
EL HAMZAOUI Hamza	Anesthésie réanimation	SIRBOU Rachid	Médecine d'urgence et de Catastrophe
EL KHASSOUI Amine	Chirurgie pédiatrique	WARDA Karima	Microbiologie
ELATIQUI Oumkeltoum	Chirurgie réparatrice et plastique	ZBITOU Mohamed Anas	Cardiologie
ELBAZ Meriem	Pédiatrie	ZOUIZRA Zahira	Chirurgie Cardio- vasculaire
ELJAMILI Mohammed	Cardiologie		

**LISTE ARRÊTÉE LE 01/02/2021**



# **DÉDICACES**





*Je dédie ce modeste travail*

*A*

*Tout d'abord à ALLAH*

*Le tout puissant et miséricordieux, qui m'a donné la force et la patience d'accomplir ce modeste travail.*

*Qui m'a inspirée et guidée dans le bon chemin, Je lui dois ce que je suis devenue.*

*Louanges et remerciements pour sa clémence et sa miséricorde.*

**الْحَمْدُ لِلَّهِ الَّذِي بِنِعْمَتِهِ تَتِمُّ الصَّالِحَاتُ**

*LA MEMOIRE DE MA CHÈRE MÈRE : BOUABIDI SAMIRA*

*Ton départ au pays des anges généreux  
N'effacera jamais le souvenir des jours heureux  
Maman, Tu as été pour moi la meilleure des mères  
Une mère en Or dont le cœur est fait de lumière  
Repose en Paix ma mère, en ma vie tu restes le plus beau thème  
Maman Je t'aime... Ton amour aujourd'hui encore la joie sème  
Tu étais là pour moi dès les premiers jours de mon existence  
Au commencement de ma vie, ton ventre était mon monde  
Un monde d'amour, une protection qui de tendresse inonde  
Aujourd'hui, Tu n'es plus là et pourtant tu es omniprésente  
Tes mots d'amour résonnent encore dans ma tête et mon cœur  
Quand Je pense à Toi, Je suis à ma soutenance de thèse et vis dans le bonheur*

*Me voilà enfin, à un stade que tu avais toujours souhaité pour moi, grâce à  
tes prières, à ton profond amour et affection dont tu ne cesses de m'en  
entourer.*

*Je ne peux jamais te rendre ce que tu as fait pour nous ; tu t'es donné tant de  
mal pour nous offrir la meilleure éducation possible.*

*Tu as toujours voulu que tes enfants soient les meilleurs.*

*Je ferai de mon mieux pour ne pas trahir l'espoir que tu as placé en moi. Mon  
cœur déborde pour toi d'amour, de respect et de reconnaissance pour tous les  
sacrifices consentis.*

*Maman Tu me manques trop, mais je sais que tu veilles sur moi  
Ma mère Je t'aime à jamais, Tous mes chemins de vie mènent à toi  
Je te dédie cette thèse en témoignage de ma vive reconnaissance, ma pléine  
gratitude, mon profond amour et respect que je te dois. J'espère que ce  
modeste travail te procure joie et fierté dans tas tombe. Que Dieu, le  
miséricordieux, vous accueille dans son éternel paradis.*

**رَبِّهِ ارْحَمُهُمَا كَمَا رَبَّيَانِي صَغِيرًا**

*À MON TRÈS CHER PÈRE : BOUITA ABDELAZIZ*

*Autant de phrases et d'expressions aussi éloquents soit-elles ne sauraient exprimer mon amour, ma gratitude et ma reconnaissance. Tu as su m'inculquer le sens de la responsabilité, de l'optimisme et de la confiance en soi face aux difficultés de la vie. Tes conseils ont toujours guidé mes pas. Ton amour, tes conseils et ton encouragement sont pour moi le soutien indispensable que tu as toujours su m'apporter. Je te dois ce que je suis aujourd'hui et ce que je serai demain. J'espère rester toujours digne de ton estime*

*Ta protection paternelle m'a toujours réconfortée, ainsi que ton affection, ta bonté, ta très grande générosité et la force de ton caractère qui font de toi le meilleur des pères.*

*Tu es et tu seras pour toujours un symbole d'amour, de loyauté, de vertu, de courage, de compréhension, de sacrifice, de tarjlit, et de persévérance. Tu as travaillé dur pour que je n'aie besoin de rien. Je te remercie pour toutes les valeurs morales que tu m'as inculquées et pour l'éducation que tu m'as donnée.*

*Que ce modeste travail qui n'est que le couronnement de tes sacrifices et de tes inlassables efforts soit le faible témoignage de mon amour profond et de ma reconnaissance.*

*Que Dieu tout puissant te préserve, t'accorde santé, bonheur, quiétude de l'esprit et te protège de tout mal.*

### ***A mon très cher frère : NASSREDDINE***

*Le meilleur frère qu'on puisse avoir, le seul que j'ai envie d'avoir. Nous avons grandi ensemble, et tu as été pour moi non seulement un frère, mais un ami, un fils, un apprenti, un compagnon, un partenaire. Nous sommes complices, et tu m'as toujours été d'une incroyable aide, parfois sans que tu le sache réellement.*

*Je te dédie ce travail, et te dédie toutes mes années d'effort, j'espère avoir été un bon exemple pour toi, tu apprends de mes erreurs et j'apprends des tiennes.*

*T'avoir est à toujours été pour moi une responsabilité mais surtout une chance, tu es mon vrai confident avec qui j'ai toujours tout partagé. Que notre amour fraternel dure le temps d'une vie petit frère. Je te vois grandir, et je suis extrêmement fier de toi, à ton tour aujourd'hui d'être fier de moi : je deviens médecin.*

*Qu'Allah t'apporte bonheur et santé, et que tous tes rêves voient le jour.*

*♥Je t'aime...*

### ***A ma très chère soeur : WASSILA***

*T'avoir comme soeur est un don de Dieu.*

*Six ans nous séparent, mais j'ai toujours sentie qu'on est des jumeaux, avec nos mêmes idées au même temps.*

*Je te dédie, ma belle soeur, ce travail en témoignage de l'amour et en reconnaissance de ton soutien. Je ne pourrais d'aucune manière exprimer ma profonde et mon immense gratitude pour tous les sacrifices consentis, ton aide et ta générosité extrême ont été pour moi une source de courage, de confiance et de patience.*

*Qu'il me soit permis aujourd'hui de t'en assurer ma profonde et ma grande reconnaissance.*

*J'implore Dieu qu'il t'apporte bonheur et t'aide à réaliser tous tes vœux.*

*♥Je t'aime...*

*A l'élue de mon cœur ma nièce : Amira ALLAM*

*Je suis tellement heureux de Tavoir. Je t'ai vue grandir. Puisse Dieu te garder et te mener vers une vie pleine de bonheur et de réussite. Je te souhaite ce qu'il y a de meilleur.*

*Mon affection et ma tendresse envers toi ne peuvent être exprimées ni traduites par ces quelques mots imparfaits. Que Dieu te garde et te procure la santé et longue vie.*

*♥Je t'aime MIMI ...*

*A mon cousin : Anass Bouabidi et ma tante :Latifa Boubkraoui, ma cousine :Soukaina Ickam*

*Merci pour vos encouragements, votre soutien tout au long de ces années. En reconnaissance à la grande affection que vous me témoignez et pour la gratitude et l'amour sincère que je vous porte.*

*A mon ami et frère d'une autre mère : DR.AMINE BOUMAIZ*

*Je ne peux trouver les mots justes et sincères pour t'exprimer mon affection et mes pensées, tu es pour moi un frère sur qui je peux compter. En témoignage de l'amitié qui nous unit et des souvenirs de tous les moments que nous avons passé ensemble, je te dédie ce travail et je te souhaite une vie pleine de santé et de bonheur.*

*A mes chers frères de vie : Chafyq,Abdelah , Imad Rhioui, Yassine Aayadi ,Jawad Farres , Ismail Darkaoui, Anass El goubi,Salaheddine El Moujahid, Walid Chniber, Abdellah Enourhbi ,Zakaria Darmouch ,Nabil Tirizit.*

*On a commencé ensemble, et nous voilà en train de tracer nos chemins ensemble, Ce lien si spécial que nous avons tissé au fil du temps est éternellement incassable. Vous m'avez appris une chose : les pires épreuves de la vie passent plus facilement lorsque nous sommes bien entourés. Merci pour votre écoute permanente. Merci d'avoir toujours été là pour me soutenir, pour le meilleur et pour le pire.*

*Jamais je ne peux vous remercier assez pour votre générosité, votre disponibilité, et votre soutien pour moi. Je vous dédie ce travail et j'espère que notre amitié durera le temps d'une vie.*

***Dédicace Spéciale pour mes ami(e)s :Mereyem Bourhbal , Boussif Mohamed ,Charif Fadwa ,Zakaria Chabihí ,El mustapha Brija ,Oumaïma Bounid.***

*Vous êtes pour moi des grand , sages, gentils, et des amis de qui j'ai beaucoup et j'apprends toujours, je remercie le destin d'avoir fait de moi votre ami , je vous souhaite tout le bonheur du monde, vous le mérite , Que dieu nous préserve notre amitié.*

*Merci pour tout.*

***Dédicace Spéciale pour mes amies de cœur et ma deuxième famille : Gaganí ,Bassími ,Lmicrobe ,Pípía ,Lmadani ,Miloud ,Azmad ,Rex,Tzítí ,Lpígmí ,Lmegz ,Ad. Outou ,Tímími ,ATM ,Djibíli ,Lghzwa ,Sedrek ,Pedro ,Lhachími ,Tahtouh ,BNA .***

*En souvenir des moments merveilleux que nous avons passés , Vous êtes pour moi ma deuxième famille, je ne peux exprimer avec des mots tout l'amour et l'affection*

*que j'ai pour vous. J'ai beaucoup de chance de vous avoir à mes côtés, et je vous souhaite beaucoup de bonheur et de réussite.*

*Sans vous ma vie n'aurait pas eu le même goût*

*Je vous dédie ce modeste travail en guise de remerciement pour vos conseils et encouragements qui m'ont toujours poussé à donner le meilleur de moi-même. Je vous remercierai jamais assez*

*Je vous aime que notre fraternité soient éternelles .*

***Une reconnaissance spéciale et particulière au service de médecine interne militaire ,service de maxillo-faciale***

*A tous mes collègues tout au long des stages d'externat  
je vous souhaite beaucoup de réussite et de bonheur, autant dans votre vie  
professionnelle que privée. Je prie Dieu pour que notre amitié et fraternité  
soient éternelles*


*A mes amis et frere de ma ville natale : Youssef hadđají  
, Moncef Nabil, Abdeljalile Abide, Walid Nabtí,  
Hatím Hammad, Tarek Bouhdadi, Adnan Maghraoui :*

*Entémoignagedema grande affection  
, Je vous remercie pour vos soutien et encouragements  
, Puisse Dieu combler votre vie de bonheurs santé et beaucoup de succès.*

*A tous ceux ou celles qui me sont cher(e)s et que j'ai  
omis involontairement de citer*

*A Vous tous je vous dis merci, et je vous dédie ce modeste  
travail. A Tous ceux qui ont contribué de près ou de loin à  
l'élaboration de ce travail.*

*A Tous ceux qui me sont chers et que j'ai involontairement  
amis de citer A Tous ceux dont l'oubli de la plume n'est pas  
celui du cœur !*



**REMERCIEMENTS**



*A NOTRE MAÎTRE ET PRÉSIDENT DE THÈSE*

*MONSIEUR LE PROFESSEUR : V. NAJEB*

*Nous vous sommes infiniment reconnaissantes pour le grand honneur que vous nous faites en acceptant de juger ce travail.*

*Votre simplicité, votre esprit de dialogue et votre amour pour votre profession nous ont toujours séduits.*

*La volonté de transmettre votre savoir avec clarté, amabilité et chaleur, force notre admiration.*

*L'occasion ne pouvait être mieux choisie pour vous dire, même si d'autres l'ont déjà fait, combien vous êtes admiré par les étudiants.*

*Nous vous prions d'accepter nos remerciements et notre profonde reconnaissance.*

*NOTRE MAÎTRE ET RAPPORTEUR DE THÈSE*

*MONSIEUR LE PROFESSEUR : M. MADHAR*

*C'est avec un grand plaisir que je me suis adressé à vous dans le but de bénéficier de votre encadrement, travailler avec vous a été très agréable pendant cette période. J'ai trouvé auprès de vous le maître, le conseiller et le guide qui m'a reçu en toute circonstance avec sympathie et bienveillance.*

*Vous êtes un homme de science rigoureux et pointilleux respecté de tous, et une fierté pour notre faculté. Je suis très fière d'avoir appris auprès de vous et j'espère avoir été à la hauteur de votre attente.*

*Je vous témoigne à travers ces quelques lignes mon admiration pour votre modestie, votre sérieux et votre compétence, qui sont des exemples à suivre.*

*Veillez trouver ici, Professeur, l'expression de ma profonde gratitude.*

NOTRE MAÎTRE ET JUGE DE THÈSE

MONSIEUR LE PROFESSEUR : R. CHAFIK

*Vous nous faites un grand honneur en acceptant de juger notre thèse. Veuillez trouver, cher Maître, dans ce travail nos sincères remerciements et toute la reconnaissance que nous vous témoignons.*

*A tous les enseignants de la Faculté de médecine et de pharmacie de Marrakech,*

*A tout le personnel de la faculté de médecine et de pharmacie de Marrakech,*

*Une thèse est le fruit de plusieurs années d'études et je ne saurais oublier dans mes dédicaces l'ensemble de mes professeurs et maîtres qui ont contribué de près ou de loin dans l'élaboration de ce travail.*

*A tous ceux qui ont aidé de loin ou de près à l'élaboration de ce travail*



# **Abréviations**



## Liste des abréviations

**LAC** : Luxation acromio-claviculaire

**AAC** : Articulation acromio-claviculaire

**A-C** : Acromio-claviculaire

**C-C** : coraco-claviculaire

**Lig** : ligament

**AVP** : Accident de la voie-publique

**IRM** : Imagerie par résonnancemagnétique



# **PLAN**



<b>Introduction</b>	<b>1</b>
<b>Patients et méthodes</b>	<b>3</b>
I- Méthodologie	4
<b>Résultats</b>	<b>7</b>
I- Epidémiologie	8
II- Diagnostic	11
1- Clinique	11
2- Paraclinique	13
III- Classification	15
IV- Traitement	16
V- Evolution	24
<b>Discussion</b>	<b>29</b>
I- Anatomie fonctionnelle du complexe articulaire acromioclaviculaire	30
II- Biomécanique	41
III- Mécanisme lésionnel	46
IV- Classification lésionnelle	49
V- Epidémiologie	53
VI- Diagnostic clinique	56
VII- Le bilan radiologique	59
VIII- Traitement	69
1- Objectifs	69
2- Principes	69
3- Méthodes	70
3-1- Traitement medical	70
3-2- Traitement consevateur	70
3 -3 traitement chirurgical	72
a- Voie d'abord	73
b- Débridement articulaire	75
c- Maintien de la réduction	75
d- Réparation ligamentaire	67
e- transfet musculaire	84
f- geste associé	86
4- Indications	87
IX- Evolution	94
<b>Conclusion</b>	<b>97</b>
<b>Resumés</b>	<b>100</b>

**Annexes**

**107**

**Bibliographie**

**113**



# **INTRODUCTION**



Les luxations acromio-claviculaires se définissent par la perte des rapports anatomiques normaux entre les surfaces articulaires de l'acromion et l'extrémité distale de la clavicule [1,2] ;

ils sont relativement fréquentes, représentant plus de 10% de toutes les lésions [1,3,4], traumatiques de la ceinture scapulaire.

Elles surviennent le plus souvent chez des sujets jeunes et actifs chez lesquels une récupération [5,6] fonctionnelle parfaite s'impose .

Le mécanisme habituel correspond à un choc direct sur le moignon de l'épaule, le bras en adduction, provoquant une rupture des ligaments acromio-claviculaires puis coracoclaviculaires [2,7] avec un déplacement de l'extrémité distale de la clavicule.

L'examen clinique permet de poser le diagnostic, confirmé par le bilan radiologique. [1,5]

Les disjonctions acromio-claviculaires représentent un des sujets les plus controversés en pathologie traumatique ostéo-ligamentaire, tant au niveau du diagnostic lésionnel, qu'au niveau des indications thérapeutiques et des méthodes chirurgicales Leur traitement a donné lieu à de multiples publications difficilement comparables entre elles. [2,8]

Pour les Luxations acromio-claviculaires Plusieurs classifications ont été proposées depuis [9-11] plus d'un siècle, avec Cadenat (1913), Allman (1967), Julliard (1976), Post (1985), Neviasser (1987), Bannister (1992), Duparc (1993). La plus utilisée reste la classification de Rockwood (1984), qui complète celle de Tossy (1963) [9,12].



**MATERIELS ET MÉTHODES**



## **I. Matériels :**

### **1. Type d'étude :**

Notre travail est une étude rétrospective d'une série de 17 cas de luxation acromio-claviculaire colligés au service de Traumatolo-Orthopédie de l'Hopital Ibn Tofail du CHU Mohamed VI de Marrakech sur une période de 5 ans du 1 janvier 2015 au 31 decembre 2020.

### **2. Critères d'inclusion :**

- Stade III, IV, V ou VI de Rockwood
- Luxations acromio-claviculaires récentes
- Luxations acromio-claviculaires anciennes

### **3. Critères d'exclusion :**

- ❖ Stade I et II de Rockwood

Les dossiers des patients ont été analysés sur la base d'une fiche d'exploitation permettant d'étudier les données suivantes :

- ✓ Epidémiologiques
- ✓ Cliniques et para cliniques
- ✓ Thérapeutiques
- ✓ Evolutives en utilisant le score de constant.

## **II. Méthodes :**

### **1. recueil des données :**

Les données ont été recueillies à partir des dossiers hospitaliers et des registres de bloc opératoire des patients opérés.

L'analyse de ces informations contenues dans les dossiers et les registres a été réalisée sur une fiche d'exploitation type (annexe 1) regroupant les paramètres épidémiologiques, cliniques, radiologiques et thérapeutiques ainsi que le suivi postopératoire.

Les patients ont été revus :

- Interrogatoire par téléphone.

C'est ainsi que :

- Tout patient interrogé par téléphone.

Tous les patients ont bénéficié d'un bilan radiologique comportant au minimum une radiographie d'épaule face, à noter que d'autres ont bénéficié d'une radiographie thoracique.

### **2. Les éléments d'interprétation des résultats**

L'élaboration du type d'évaluation à long terme a été fondée sur la lecture des articles traitant ce sujet. De nombreux éléments se retrouvent dans l'ensemble des études, mais nous avons rapidement constaté qu'il n'y avait aucun consensus, ni standardisation pour ce qui est des luxations acromio-claviculaires en particulier.

Nous avons retenu une méthode de suivi pour les luxations acromio-claviculaires:

Le score de constant (annexe2).

Le score de Constant touche divers domaines d'évaluation surtout anamnestiques (douleur, la mobilisation, force musculaire, la prise d'antalgique, Mobilité par rapport au côté opposé) avec un nombre de points différents pour chaque domaine selon l'importance qui lui est accordée ; le maximum de points pouvant être obtenus est de 100.



**RÉSULTATS**



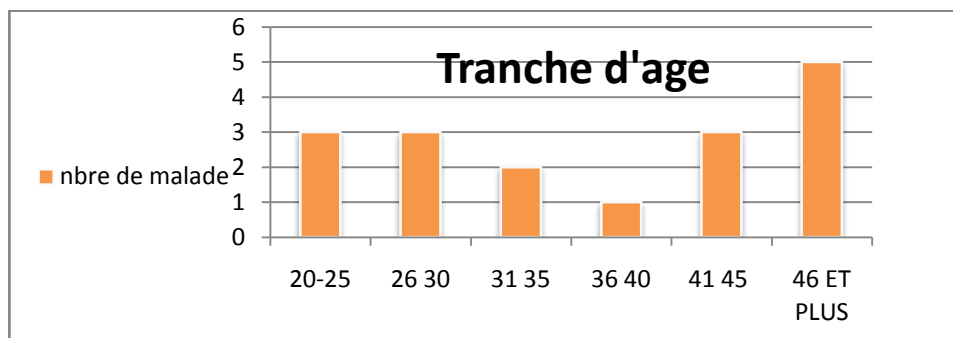
## I. Epidémiologie

### 1. Fréquence :

Sur une période de 5 ans, nous avons recensé 17 cas de luxations acromio-claviculaires (LAC). Ainsi, la fréquence annuelle était de 3,4 cas/ans.

### 2. Age

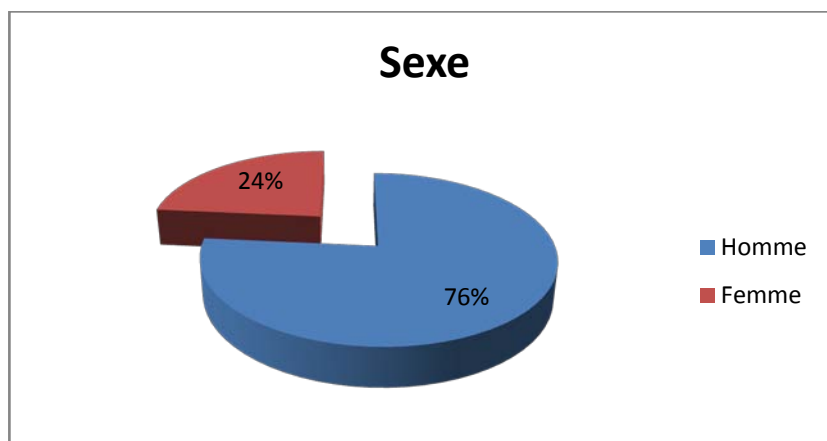
L'âge des patients dans notre série variait de 20 à 58 ans, avec un âge moyen de 36 ans.



**Figure 1 : Répartition des malades selon la tranche d'âge**

### 3. Sexe :

Nous avons noté une prédominance masculine avec 13 hommes (76%) et 4 femmes (24%), soit un sex-ratio de 4 (Figure 2).



**Figure 2 : Répartition selon le sexe.**

#### 4. Antécédents :

Sur les 17 patients, 2 étaient suivis pour une maladie chronique soit 11,9% des cas :

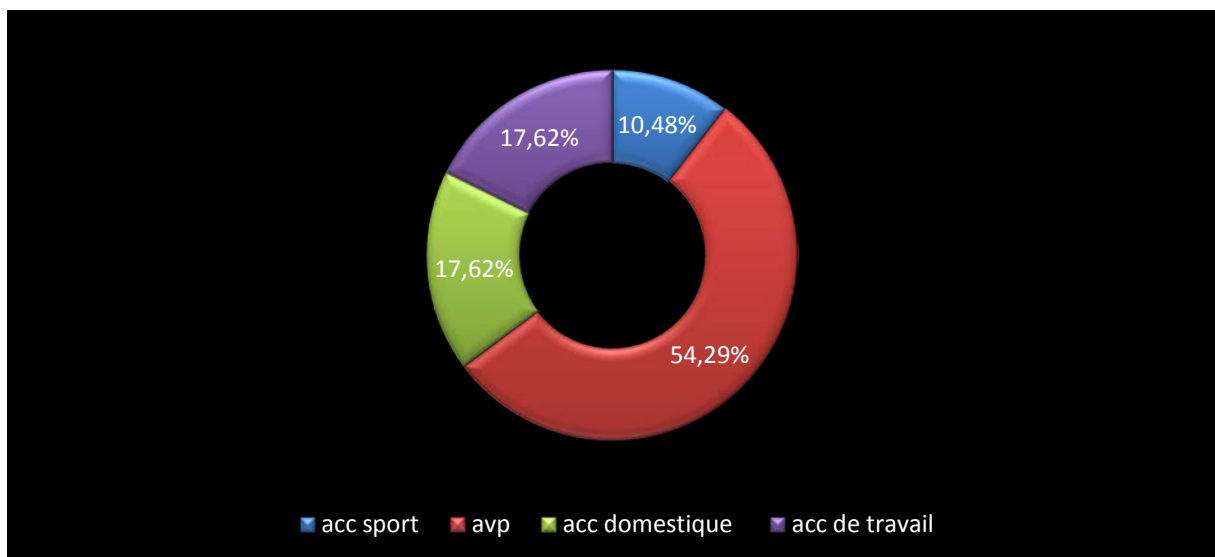
- ✚ 1 malade suivi pour épilepsie sous valproate de sodium (Dépakine).
- ✚ 1 malade suivi pour diabète type 2 sous insuline bien équilibré.

#### 5. Latéralité :

12 de nos malades étaient droitiers de latéralité, 4 malades étaient gauchers .

#### 6. Circonstances du traumatisme :

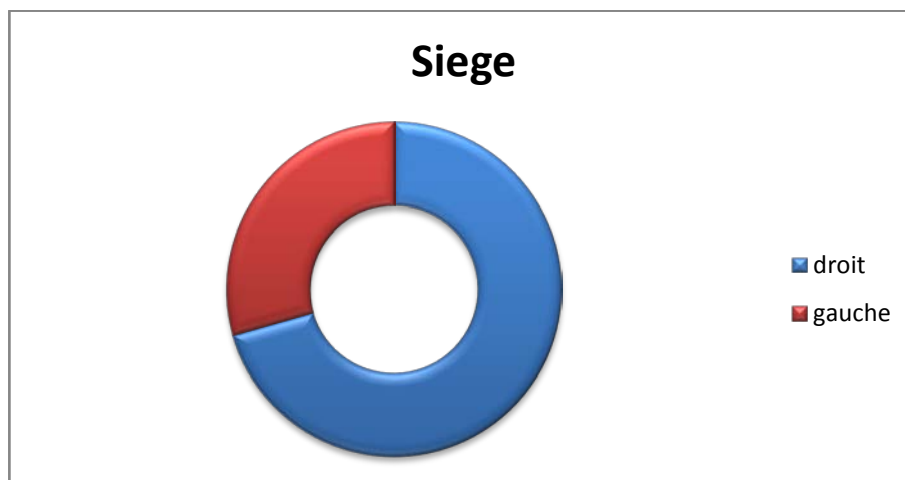
54,29 % de nos malades ont eu LAC suite à un accident de la voie publique, 17,62% suite à un accident de travail ou un accident domestique et 10,48% suite à un accident de sport (Figure 3).



**Figure 3 : Circonstances traumatiques**

#### 7. Côté :


L'épaule droite était atteinte dans 70,59 % des cas alors que l'épaule gauche dans 29,41% des cas (figure :4)



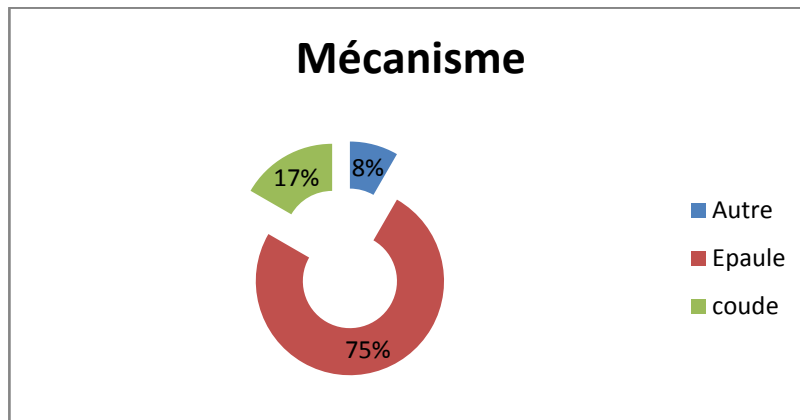
**Figure 4 ; Répartition des malades selon le côté**

### **8. Mécanisme du traumatisme :**

Une chute sur le moignon de l'épaule(Figure 5) était le mécanisme le plus retrouvé chez 75 % de nos malades, tandis que la chute sur le coude était rapportée chez 17 % .



**Figure 5 : chute sur le moignon d'épaule**



**Figure 6 : Répartition selon le mécanisme du traumatisme**

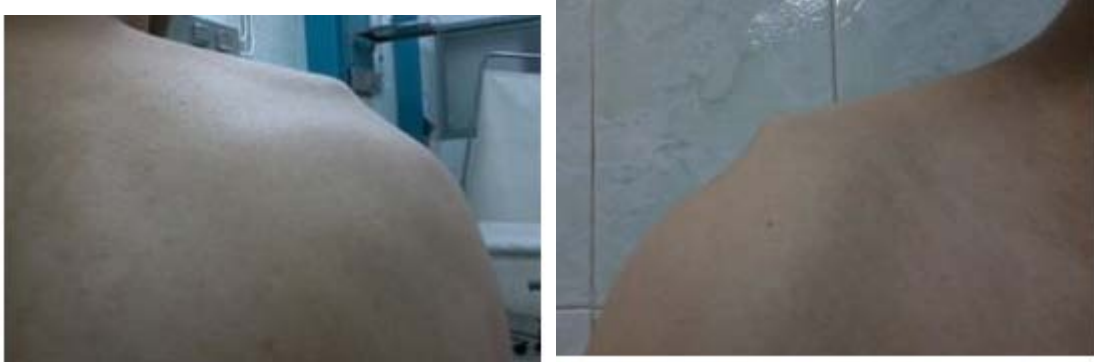## **II. DIAGNOSTIC :**

### **1. Clinique :**

Les signes cliniques sont dominés par la mobilité en touche piano suivi de la présence d'une déformation (Figure7)

#### **1-1 Déformation :**

La déformation était présente chez 58 % des patients (Figure 7).



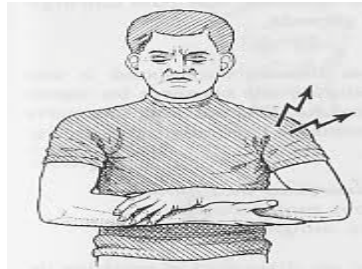**Figure 7 : déformation au cours d'une LAC**

#### **1-2 Dermabrasion :**

40 % des patients présentaient une dermabrasion.

**1-3 douleur :**

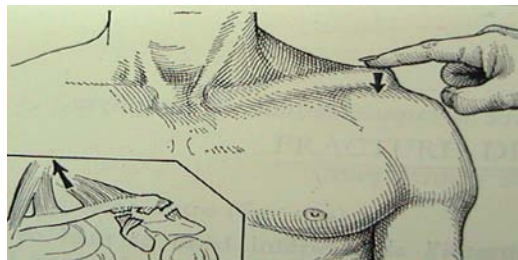
A la palpation, 52 % de nos malades avaient une douleur au niveau de l'articulation acromio-claviculaire.



**Figure 8 : attitude traumatisée membresupérieur**

**1-4 Touche piano:**

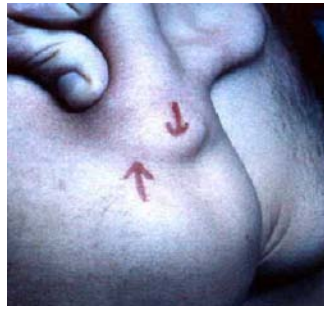La mobilité en touche piano était retrouvée chez 80% des patients : elle était réductible dans 31% des cas et irréductible dans 69% des cas(Figure 9).



**figure 9 : signe touche piano**

**1-5 Tiroir antéro-postérieur**

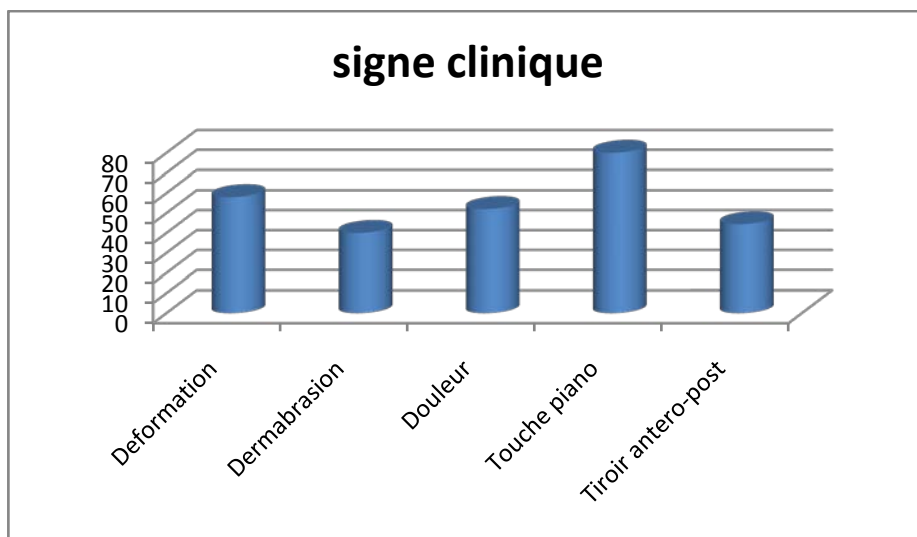
étant moins évident cliniquement que la touche piano (Figure 10) , il a été souvent moins recherché en urgence 8 patients non précisé 49.6% ,présent 7 patient 44.4%, absent 2 patient 6%



**figure 10 : tiroir antero-postérieur**

**1-6 Signes associés :**

La LAC est survenue chez un polytraumatisé dans 19% des cas alors qu'un seul patient avait une fracture de côtes associée, un patient avec une fracture de la main.

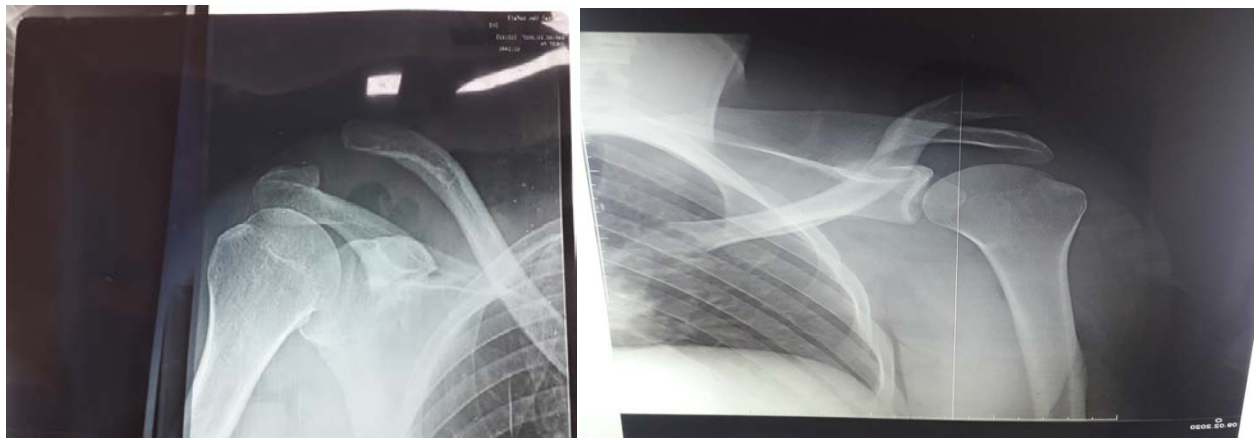


**Figure 11 :les différent signe clinique**

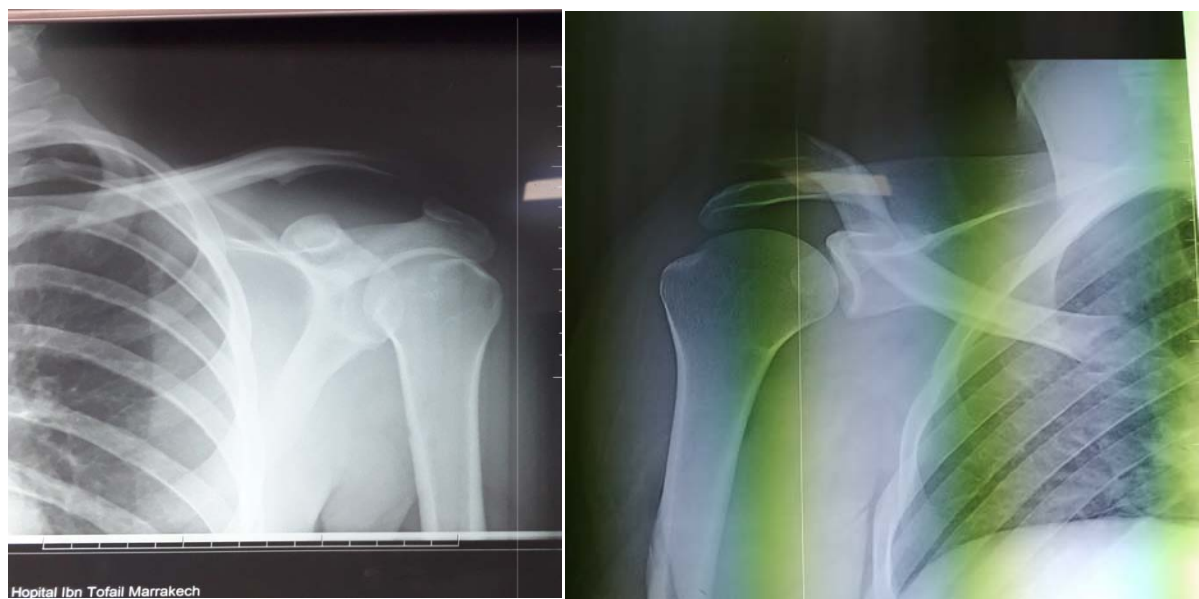**2. Para clinique :**

**2-1 Radiographies standard :**

Tous nos patients ont bénéficié d'une radiographie de face de l'épaule atteinte avec mesure de la distance coraco-claviculaire dont la moyenne était de 18.76mm et du décalage acromio-claviculaire dont la moyenne était de 15.23mm. Le déplacement de la clavicule était supérieur dans tous les cas (Figure 12 a-b).



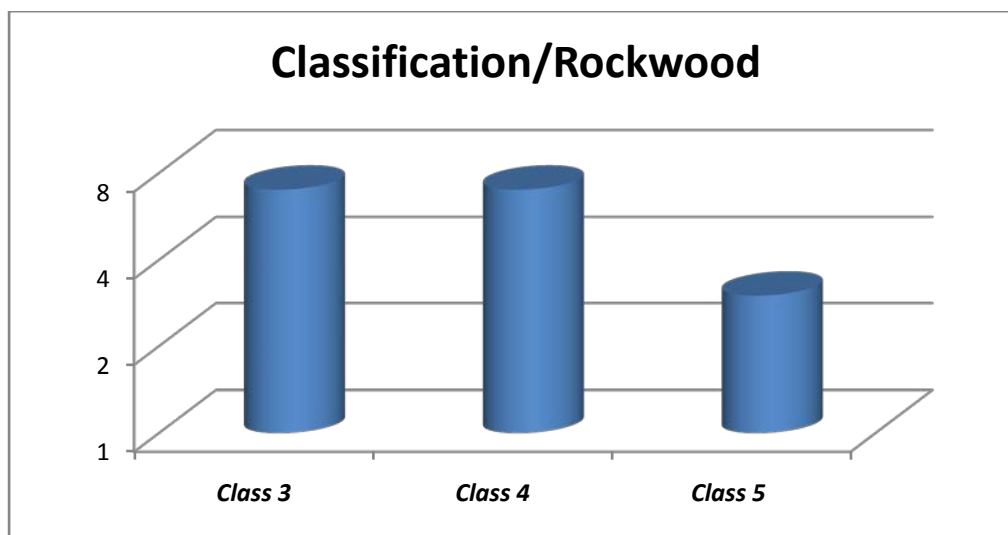
**Figure 12-a: Radiographies de l'épaule de face montrant une LAC**



**Figure 12-b: Radiographies de l'épaule de face montrant une LAC**

### III. Classification :

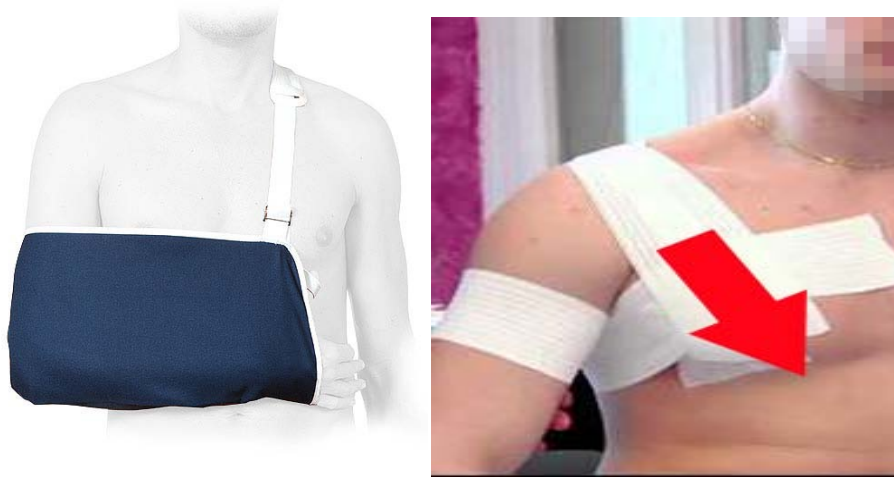La classification de Rockwood confrontée aux constatations opératoires a permis d'établir le bilan lésionnel. Ainsi, nous avons relevé 41 % de disjonctions acromio-claviculaires de stade III, 42 % de stade IV et 18 % stade V (Figure 13).



**Figure 13:répartition des stades selon la classification rockwood**

## IV. Traitement :

### 1. Orthopédique :



**Figure 14 : écharpe coude au corps et strapping**

pour traitement orthopédique 88,23% de nos patients ont eu une écharpe tandis que deux patients ont eu un strapping.(Figure 14)

### 2. Chirurgical :

Tous nos patients ont été traités chirurgicalement.

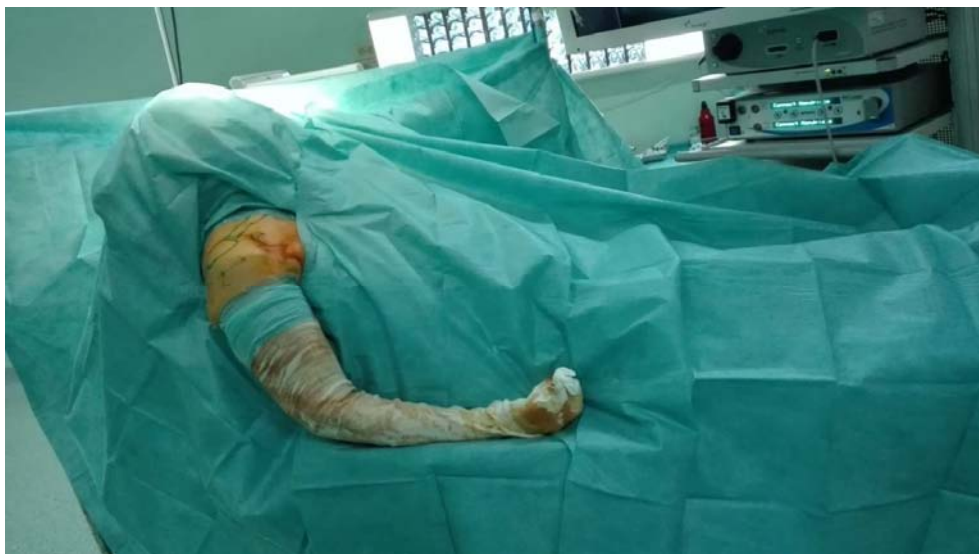#### 2.1 Anesthésie

Tous nos patients ont été opérés sous anesthésie générale.

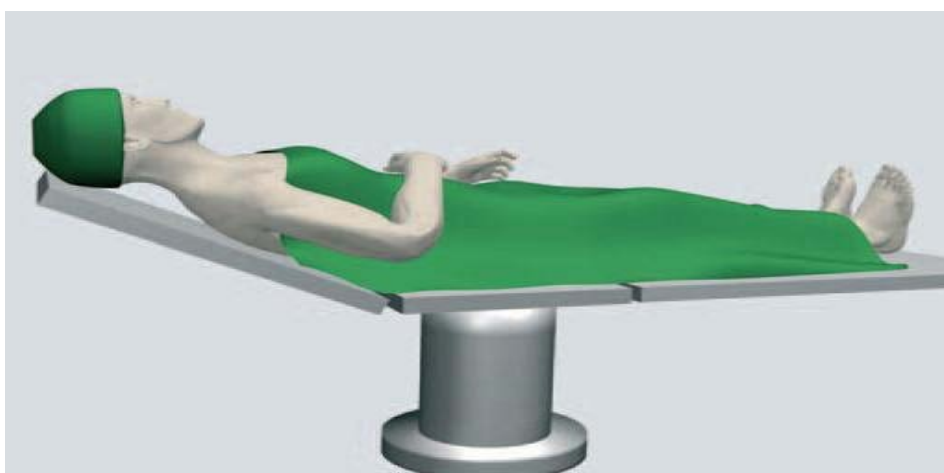Une antibiothérapie prophylactique a été pratiquée à l'induction, compte tenu de la présence de matériels d'ostéosynthèse.

#### 2.2 Installation :

Tous nos patients étaient installés en position semi-assise. (Figure 15,16)



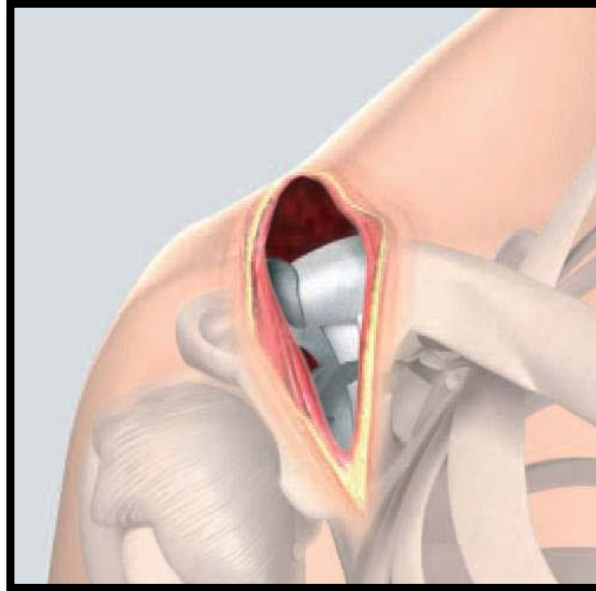
**Figure15 :position demi assis**



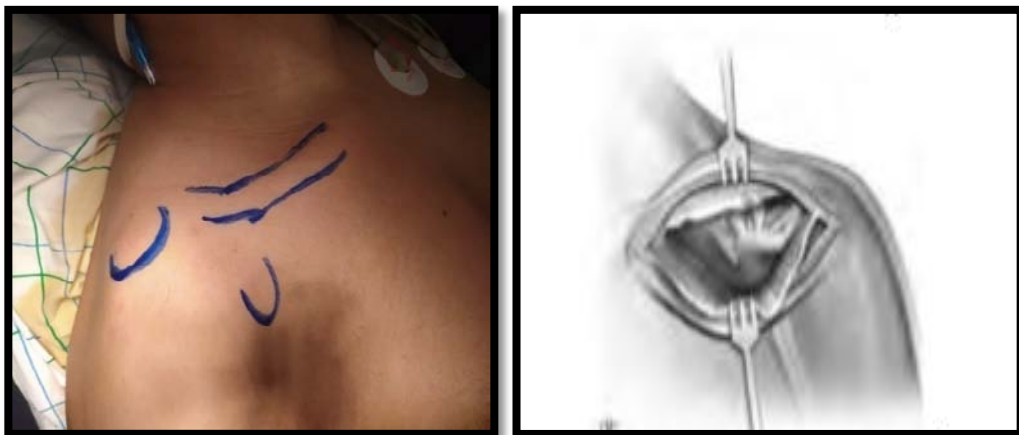
**Figure 16: Position de fauteuil de plage**

### 2.3 Voie d'abord

La voie d'abord était verticale chez 7 patient , et horizontale chez 6 patient (Figure 17,18).



**Figure 17 : voie d'abord verticale**



**Figure 18: Voie d'abord horizontale**

### 2.4 Exploration chirurgicale :

A l'exploration chirurgicale, tous nos patients présentaient une rupture du ligament coraco-claviculaire et une lésion de la capsule acromio-claviculaire. La rupture de la chape musculaire trapèzo-deltoidienne était présente chez 35% de nos patients et 19% présentaient une lésion du fibrocartilage interarticulaire.

## 2.5 Technique chirurgicale :

### a) Embrochage simple :

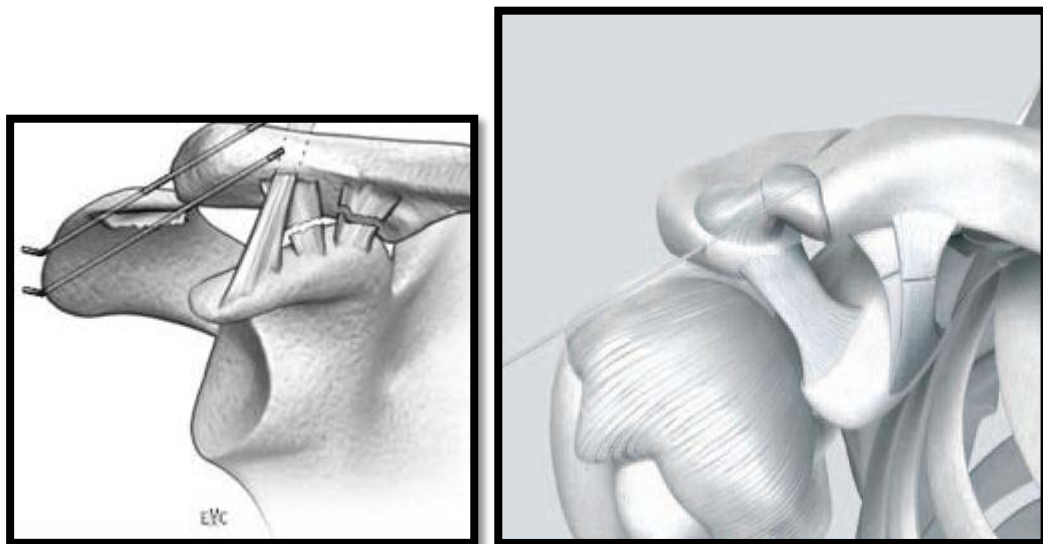
a été réalisée chez 4 patients de notre série .

Il s'agit d'un brochage(Figure 19) trans-articulaire par deux broches non parallèles de 18 à 22/10

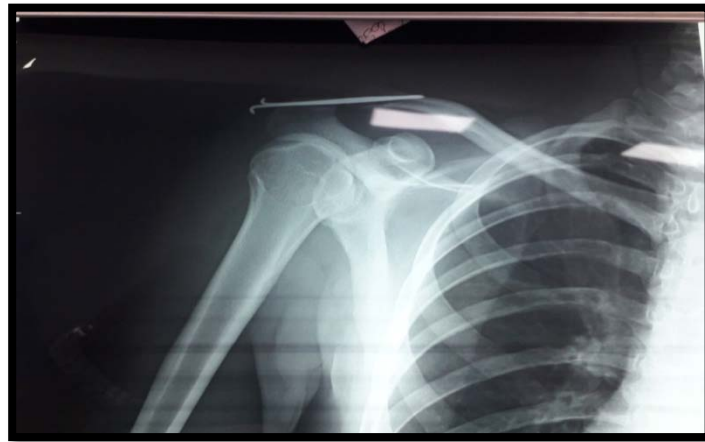La technique consiste à :

Mise en place transcutanée de 2 broches de kirchner, L'extrémité latérale recourbée et appliquée sur l'acromion.

Introduction des broches sous contrôle scopique .



**Figure 19 technique d'embrochage simple**

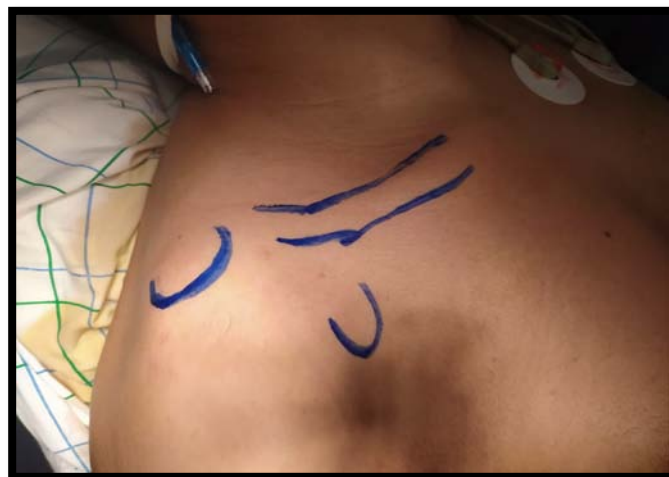

**Figure 20 : radiographie contrôle post-opératoire embrochage simple**

b) **b-embrochage haubanage**

L'embrochage-haubanage(Figure23) a été réalisée chez 7 patient de notre série.

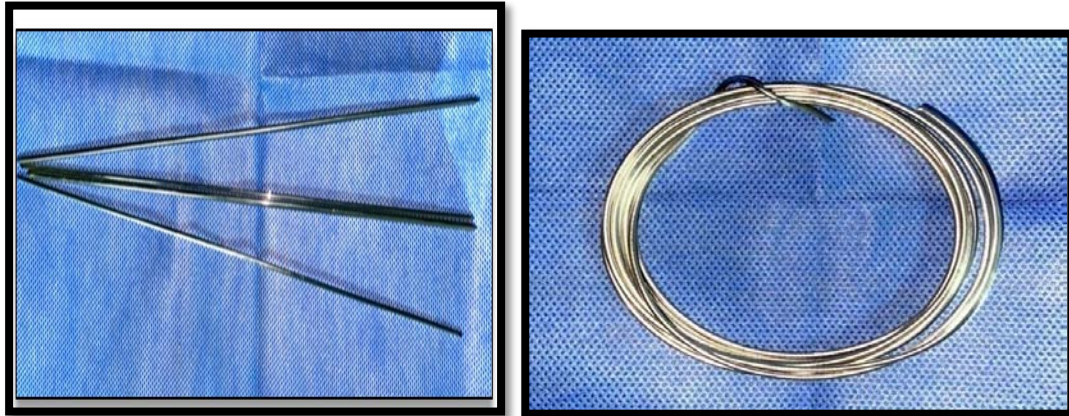
La technique consiste à :



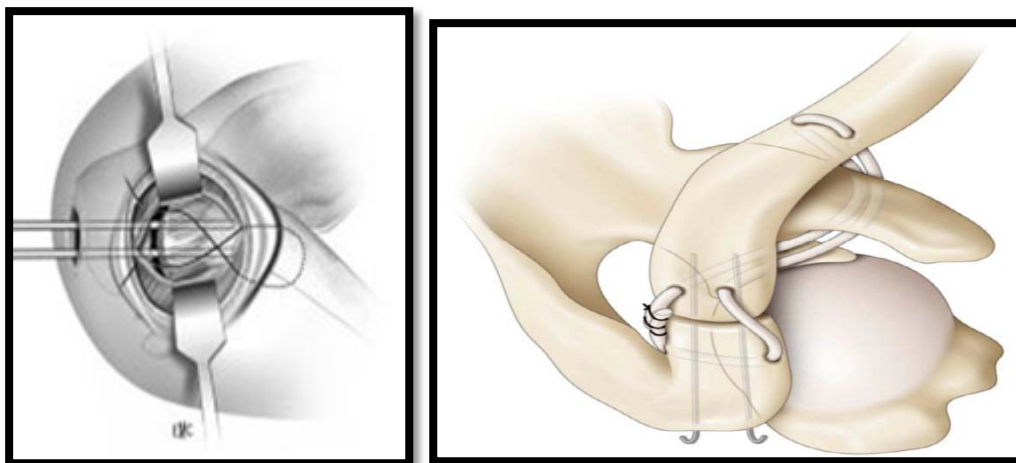
**Figure 21 : voie d'abord transversale**

Réalisé par un abord transversal, (Figure 21) afin d'exposer avec plus de facilité le bord latéral de l'acromion et la partie latérale de la clavicule.L'ouverture de la chape a été complétée afin d'exposer l'articulation AC.Les fragments méniscaux ont été régularisés. La clavicule a été ensuite réduite par un davier. Deux broches (Figure 22) onttransfixié l'articulation par un point d'entrée acromial postéro-latéral, ensuite un hauban a été mis en place afin de rigidifier le

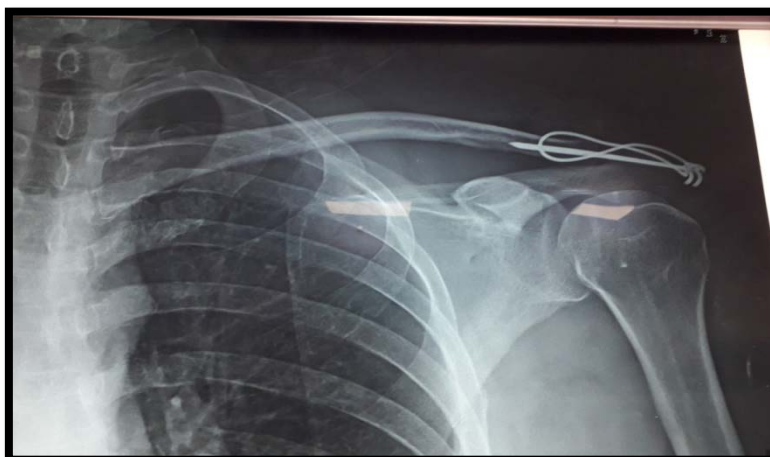montage et de diminuer les risques de migration. La réparation des ligaments CC vient compléter la réduction et le maintien l'articulation AC.



**Figure 22 : fils d'acier +broche de kirshner**



**Figure 23: Technique embrochage haubanage**

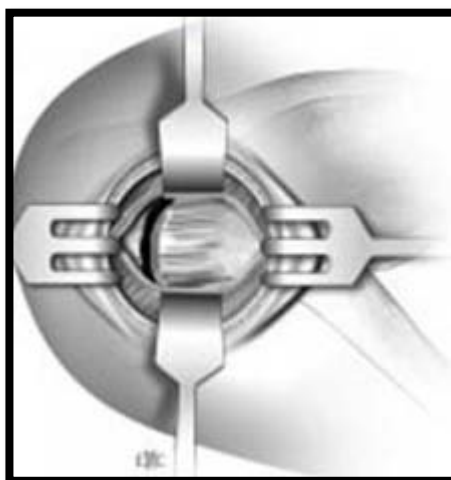


**Figure 24 : radiographie post-opératoire embrochage-haubanage**

c) Vissage

Cette technique (Figure 27) a été réalisée chez 6 patients de notre série.

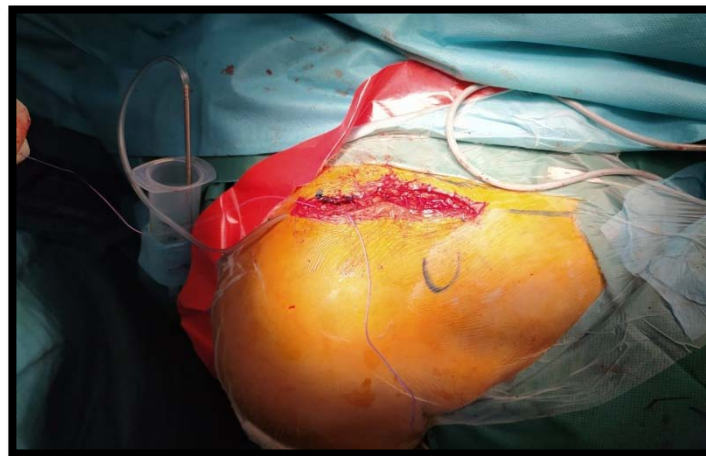La technique consiste à :



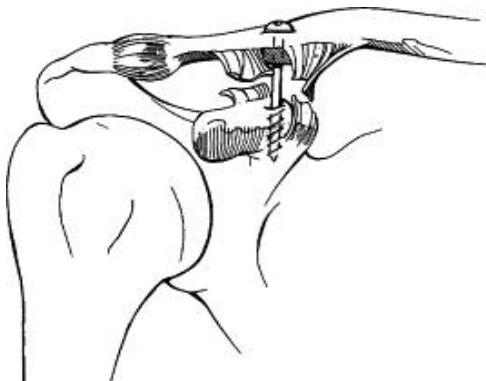
**Figure 25 : voie d'abord vertical.**

- ✚ Voie d'abord vertical sur l'articulation C-C(Figure 25).
- ✚ Désinsertion du deltoïde de 1 cm de son insertion sur la clavicule
- ✚ Réduction de la luxation et mise en place d'une broche provisoire

- ✚ Dégagement et perforation de la coracoïde
- ✚ Mise en place d'une vis spongieuse 3,5 coraco-claviculaire (Figure 28).
- ✚ Suture ligamentaire du ligament trapézoïde et conoïde
- ✚ Suture trans-osseuse de l'a-C
- ✚ Réinsertion du faisceau antérieur du deltoïde
- ✚ Suture plan par plan sur drain d'aspiration (Figure 26).



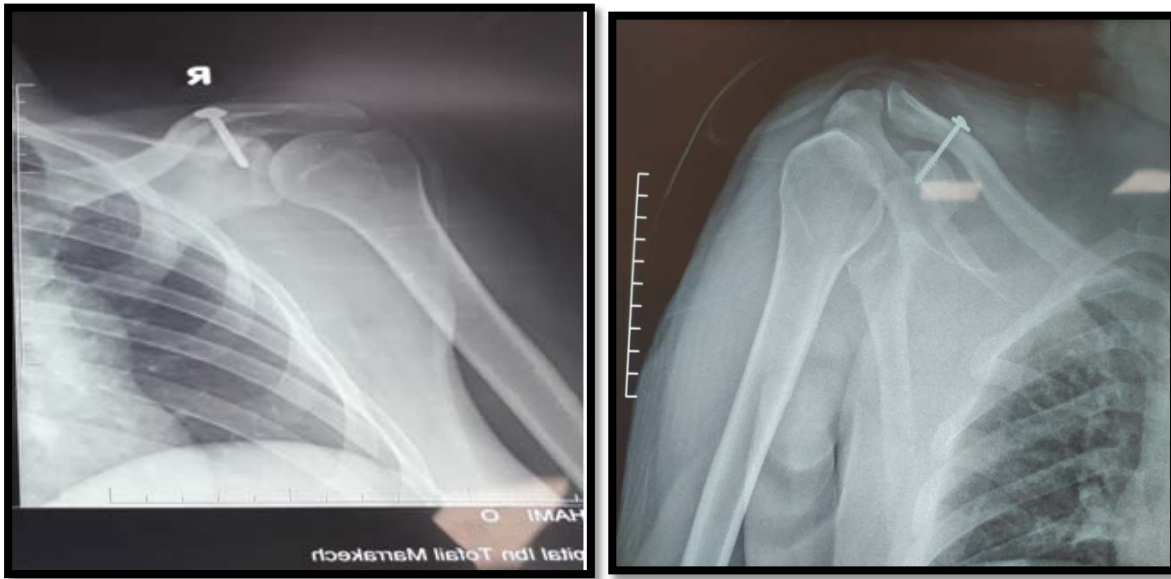**Figure 26 :fermeture plan par plan a la fin du geste**



**Figure 27 : vissage coraco-claviculaire**



**Figure 28:vis spongieuses**



**Figure 29 : radiographie post-opératoire vissage coraco-claviculaire**

### **3. Immobilisation et rééducation :**

Tous nos patients ont bénéficié d'une immobilisation par une écharpe ou par un Dujarier. La rééducation de type active et passive a été démarrée à 4 semaines en post opératoire chez tous nos malades.

## **V. EVOLUTION :**

### **1. Recul :**

La moyenne du recul dans notre série est de 12 mois avec des extrêmes de 4mois à 3 ans.

### **2. Complications :**

Il n'a été constaté aucune complication infectieuse ou cutanée, précoce ou tardive. Un seul patient, peu coopérant au regard de l'immobilisation et qui avait repris précocement une activité physique intense, a présenté un démontage de matériel dans un délai de 3 semaines ; il s'agissait d'une vis AC qui s'est retirée entraînant ainsi une récurrence de la luxation. Le patient a bénéficié d'une reprise chirurgicale par embrochage-haubanage dont l'évolution a été donnée.

.Les autres complications déplorées étaient essentiellement la douleur résiduelle et la raideur dans les activités de routine, Aucune autre complication n'a été retrouvée.

### **3. Analyse des résultats :**

Les résultats ont été appréciés, suivant des critères cliniques selon le score de constant.

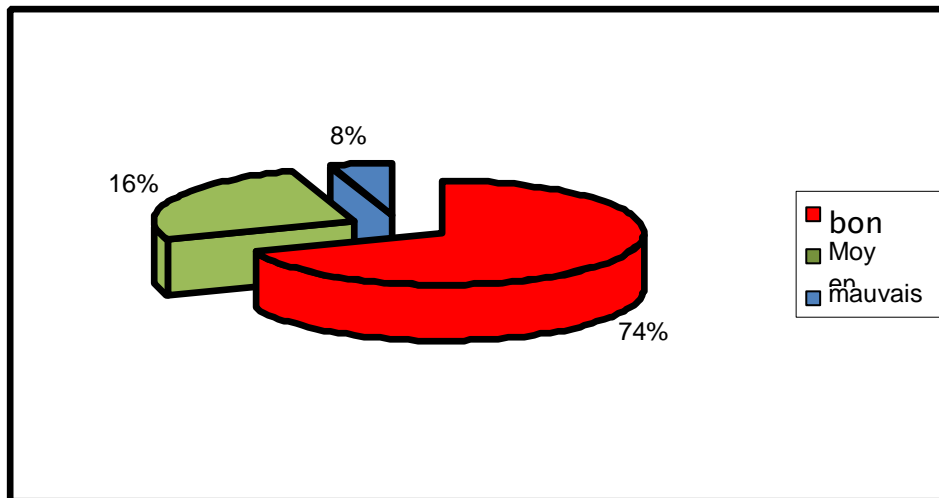
#### **3-1 Résultats cliniques :**

Ces résultats ont été appréciés selon le score de constant (annexe 2).qui évalue la douleur, la mobilité courante et active .

Pour l'embrochage- haubanage coté : 79 selon le score de constant bon , pour le vissage coraco claviculaire et coté 75 selon le score de constant bon , et pour l'embrochage simple est coté 66 selon le score de constant moyen .nos techniques chirurgicales ont une moyenne du score de constant de 73,33.(tableau 1)

**Tableau I : Score de constant à la révision**

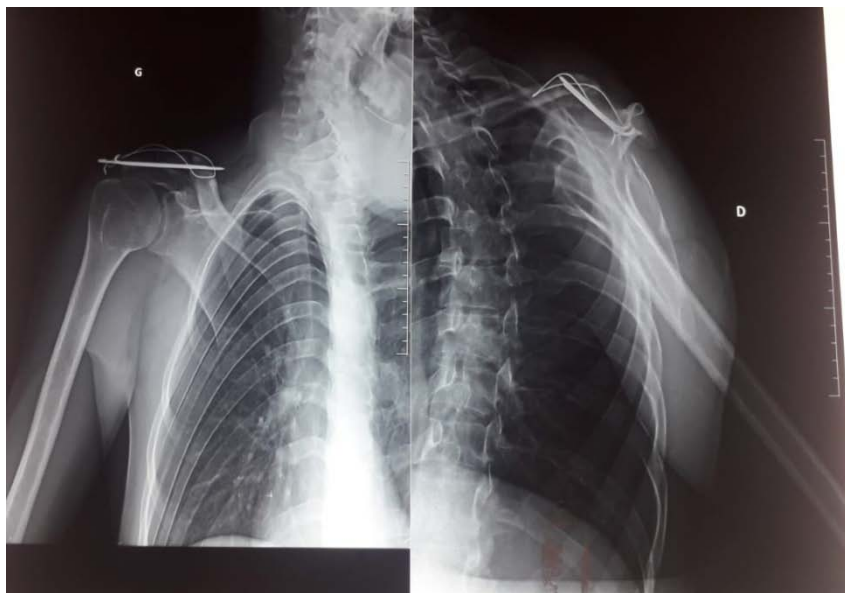
Traitement	Score de constant	Appréciation fonctionnelle
Embrochage-Haubanage	79	Bon
Vissage CC	75	Bon
Embrochage simple	66	BON
Général	73,33	Bon



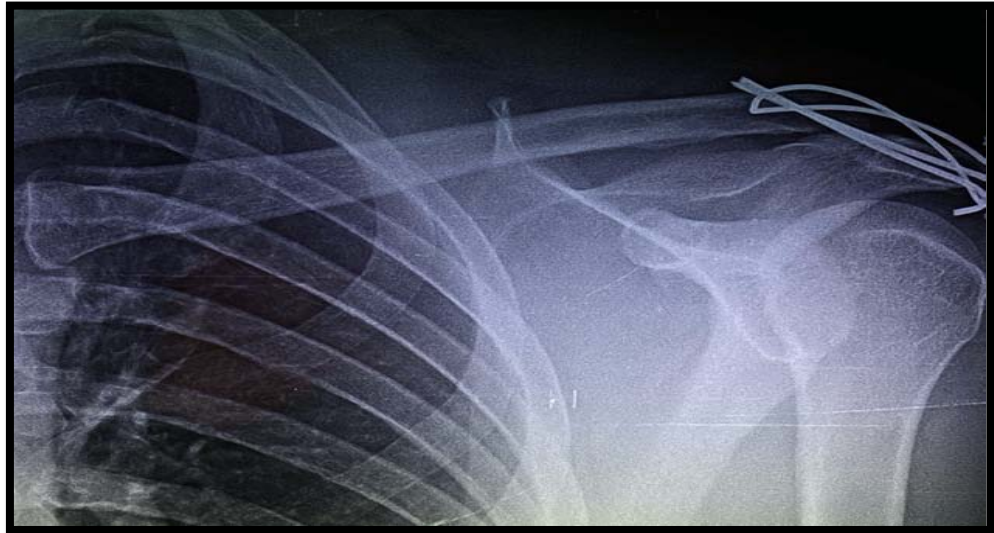**Figure30:Résultats cliniques selon le score de constant**

**3-2 Résultats radiologiques :**

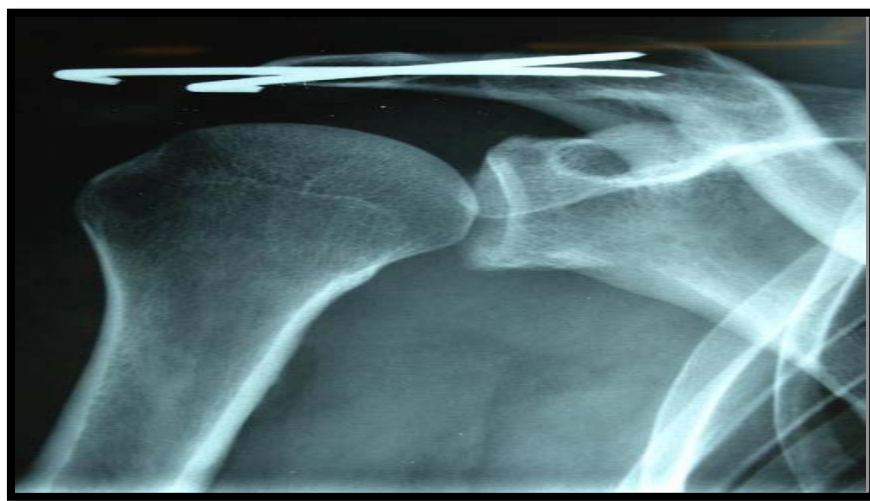En post opératoire, tous nos malades ont bénéficié d'une radiographie de l'épaule opérée de face (Figure 24 a-b). La distance acromio-claviculaire a été mesurée, la moyenne était de 14 mm alors que la distance C-C était de 22 mm en moyenne. (Figure 31 a-b ,32 ,33)



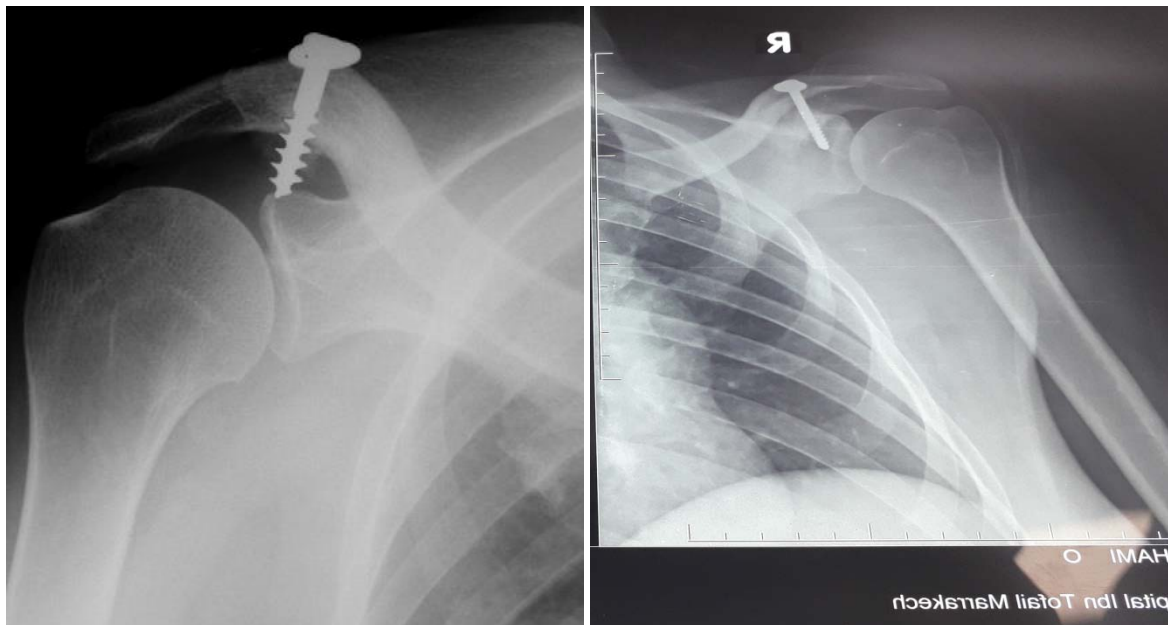
**Figure 31 a : radiographie contrôle a 6 mois post-opératoire embrochage haubanage.**



**Figure 31 b : radiographie contrôle post-opératoire embrochage haubanage**



**Figure 32 : radiographie contrôle post opératoire embrochage simple**



**Figure 33 : radiographie contrôle post- opératoire vissage**



**DISCUSSION**



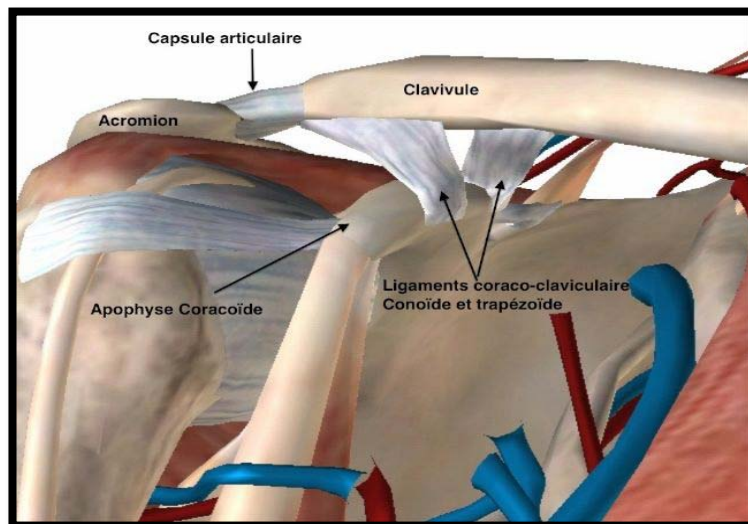
## I. Anatomie fonctionnelle du complexe articulaire A-C :

L'articulation acromio-claviculaire est une diarthrodie, entre le bord latéral de la clavicle et le bord médial de l'acromion.[13]

C'est une articulation instable du fait de surfaces articulaires non ou de faible congruence

L'articulation AC unit le bord médial de l'acromion à l'extrémité latérale de la clavicle, c'est une articulation synoviale plane[11]. Elle comprend :

- Un fibrocartilage + ménisque,
- Unesynoviale,
- Unecapsule.



**Figure 34 : anatomie de l'articulation acromio-claviculaire[9]**

Les surfaces articulaires sont recouvertes d'un fibrocartilage, qui est plus épais en bas sur la surface acromiale et en haut sur la surface claviculaire, ce qui augmente l'obliquité de l'interligne [6]; cette obliquité du plan articulaire explique la fréquence des luxations sus acromiales.

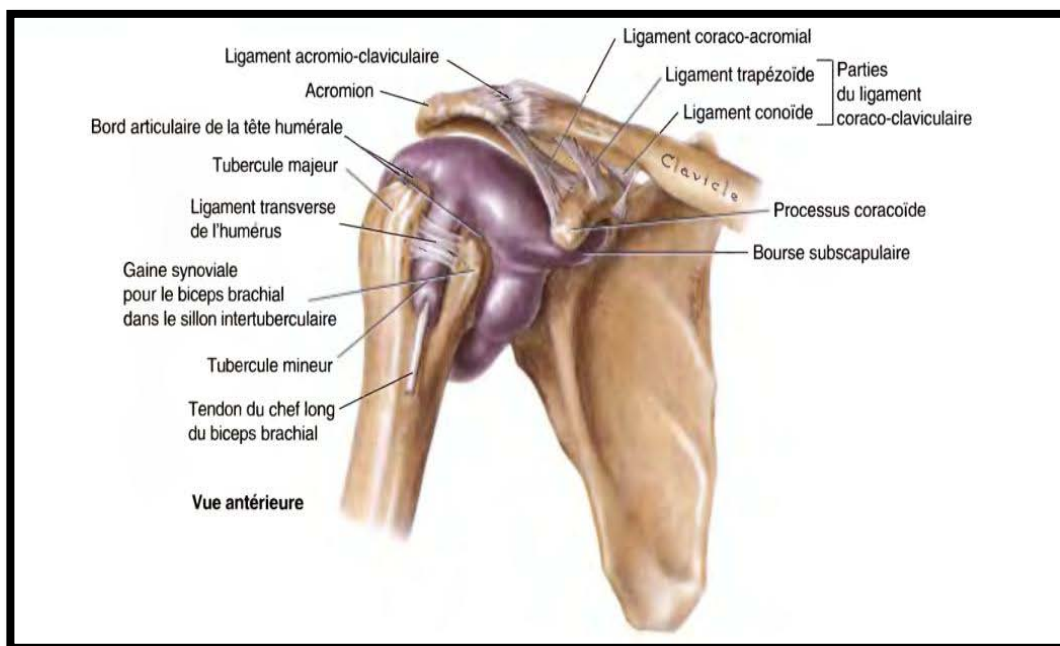
La congruence des surfaces articulaires est un peu améliorée par le ménisque. [1]Ce fibrocartilage est de forme variée, en général circulaire, de coupe prismatique, parfois discoïde occupant la partie inférieure ou supérieure de l'articulation.

Il s'attache par sa base sur la capsule de l'une des deux surfaces articulaires. Il se termine dans la cavité articulaire par un bord libre. Exceptionnellement, dans 1% des cas pour Krause [14], il est complet et sépare la cavité articulaire en deux articulations.

L'essentiel de la stabilité de cette articulation est assuré par les ligaments[15]. Ceux-ci ont une disposition particulière puisqu'il existe un système proche de l'articulation : le ligament AC et un système à distance : les ligaments CC.

La capsule AC, qui est de consistance lâche, s'insère près des surfaces articulaires au bord du revêtement cartilagineux. Elle est épaisse à sa face supérieure où elle est renforcée par les ligaments AC à ce niveau.[16]

Le ligament AC supérieur, dont l'épaisseur atteint 2 à 3mm, est le plus puissant. Plus large en arrière qu'en avant, il est nettement individualisé de la capsule en avant. Ses fibres superficielles proviennent de la transformation fibreuse des fibres du trapèze qui s'insèrent sur l'acromion [17]



**Figure 35 : Système ligamentaire de l'articulation acromio-claviculaire[16]**

Les fibres du deltoïde et du trapèze, insérées sur la face supérieure l'acromion de et la clavicule, s'intriquent avec les fibres capsulo-ligamentaires qu'elles renforcent.

Ce ligament AC supérieur est très puissant et occupe la face supérieure de l'articulation.

Le plan profond de ce ligament est donc un renforcement capsulaire (ligament intrinsèque) ; le plan superficiel se compose de fibres dirigées obliquement d'avant en arrière et de dehors en dedans, ces fibres sont contiguës aux fibres acromiales du trapèze (ligament extrinsèque). L'existence d'un ligament AC inférieur est controversée [18].

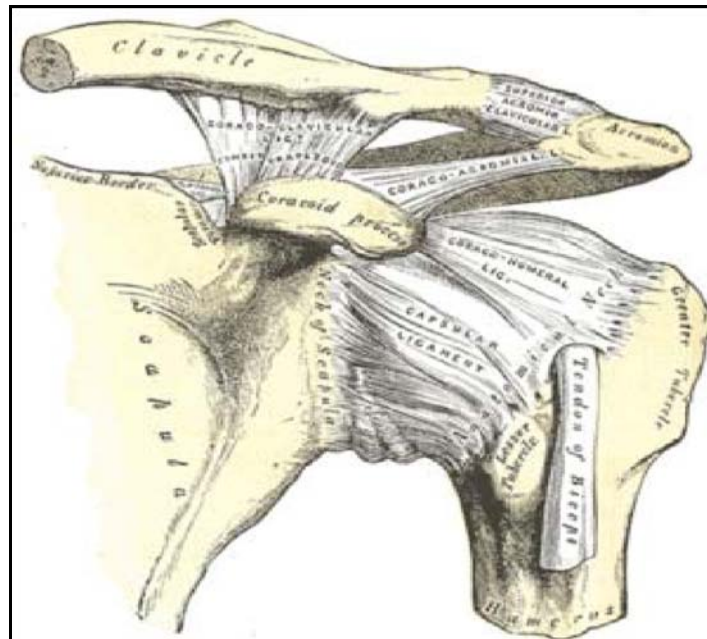
En fait, la congruence et la stabilité de la jonction AC est essentiellement due aux ligaments CC, ligaments extrinsèques extra-articulaires.

Ils naissent de l'apophyse coracoïde et il en existe deux principaux :

- ✓ Le ligament trapézoïde,
- ✓ Le ligament conoïde.

La clavicule est unie à la coracoïde par les ligaments CC, interne et externe, n'étant que des épaississements de l'aponévrose clavi-pectoro-axillaire [19]. (figure 36 a)

- Le ligament trapézoïde est une lame fibreuse tendue au bord interne de la coracoïde en bas, à la face inférieure de la clavicule en haut.
- Le ligament conoïde est plus postérieure que le trapézoïde il est volumineux, s'attache sur le bord interne du segment horizontal de la coracoïde et se dirige dans le plan frontal vers le tubercule conoïde, à la face inférieure de la clavicule, près de son bord postérieur. Il est triangulaire à sommet inférieur avec deux faces, antérieure et postérieure et deux bords, interne et externe, son bord externe s'enroule autour du ligament trapézoïde. Ces deux ligaments, situés dans deux plans pratiquement perpendiculaires l'un à l'autre, forment un angle dièdre, ouvert en dedans et en avant dont l'arête est la ligne d'union entre le bord postérieur du ligament trapézoïde et le bord externe du ligament conoïde. [20]



**Figure 36 a: Système ligamentaire de l'articulation acromio-claviculaire[12,21]**

- Cet angle dièdre contient du tissu cellulo-graisseux et parfois une bourse séreuse rudimentaire. Cette disposition les a fait qualifier par certains auteurs de ligaments croisés.[22]
- Les ligaments CC participent à la synchronisation scapulo-humérale au cours de l'abduction et l'élévation. En effet, au cours de ce mouvement, la clavicule tourne son axe de 40° à 50° vers le haut, mettant en tension les ligaments CC qui entraînent la rotation de l'omoplate sur le thorax.
- La fonction essentielle des ligaments CC est de stabiliser l'articulation AC [23] : ils s'opposent par leur direction oblique en bas et en de dans à la chute de l'acromion dans cette mêmedirection.
- Dans le plan sagittal, l'omoplate peut tourner autour de l'axe de la clavicule. La bascule antérieure de l'omoplate est limitée par la tension de la capsule postérieure puis de la partie externe du ligament trapézoïde et le contact entre la conoïde et la clavicule. [24]
- La bascule postérieure est limitée par la tension de la capsule antérieure, puis de la partie

interne du ligament trapézoïde. L'amplitude de ces mouvements est discutée.

- Pour Kapandji[18], ce mouvement limité par la tension des ligaments CC, n'est que 30° qui s'ajoutent à la rotation de 30° dans l'articulation sterno-claviculaire pour permettre un mouvement de sonnette de 60° de l'omoplate[13].

Rockwood, constatant l'absence de limitation de l'élévation après arthrolyse AC ou vissage CC, a étudié expérimentalement les rotations sterno-claviculaires. [14] Pour lui, la rotation claviculaire est de 40° à 50° et elle est associée à une rotation simultanée de l'omoplate, de sorte que la rotation dans l'articulation AC n'est que de 5 à 8° au cours de l'élévation.

Dans le plan horizontal, le déplacement se fait autour d'un axe vertical entraînant une ouverture ou une fermeture de l'angle omo-claviculaire, selon que la surface acromiale se déplace en avant ou en arrière.

## **1. Éléments de stabilité de l'AAC :**

### **1-1 Rôle des ligaments**

Le rôle des ligaments apparaît controversé dans la littérature. Urist[25] a été l'un des premiers à pratiquer des sections ligamentaires expérimentales et à conclure que le ligament AC supérieur est important. Aucune luxation ne peut se produire sans l'atteinte de celui-ci, si bien que De Plama pense que la seule réparation de ce ligament peut suffire. Ce ligament a donc un rôle statique dans la stabilisation dans les trois plans ; pour Patte [26] il est essentiellement responsable de la stabilité horizontale. (Figure 36 a)

Rockwood[14] a repris l'expérimentation et a fait des constatations voisines :

- La section de la capsule et des ligaments AC et des insertions musculaires sur la clavicule, autorise une luxation antérieure ou postérieure mais seulement une subluxation supérieure.
- La section des ligaments CC est nécessaire pour obtenir une luxation supérieure.

### 1-2 Rôle des muscles

Julliard [22] a décrit un « baudrier musculo-aponévrotique delto-pectoral » comprenant une partie musculaire delto-pectorale et une partie aponévrotique, constituée par une lame fibreuse sus-claviculaire rigide, tendue entre le deltoïde et le trapèze, distincte de l'ensemble capsulo-ligamentaire AC et recouvrant l'articulation à la manière d'une chape:

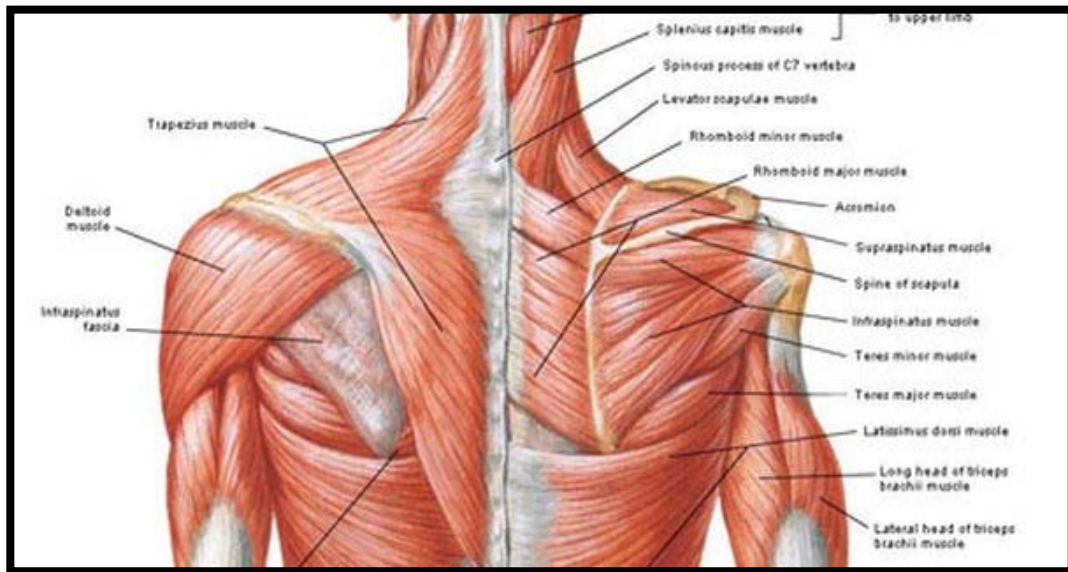
La partie musculaire a un rôle dynamique : elle abaisse la clavicule et tend à

- réduire la luxation,
- La partie aponévrotique a un rôle statique : elle stabilise l'articulation AC dans tous les plans.

Rockwood a également décrit une aponévrose delto-trapézienne [27]. (Figure 36 b)

Le rôle dynamique du grand pectoral et du chef claviculaire du deltoïde, abaisseurs de la clavicule, n'est pas discutable mais en revanche, les anatomistes [28] ne décrivent pas de lame aponévrotique delto-trapézienne ni d'intrication des fibres des insertions des deux muscles.

D'autres muscles participent à la stabilité de l'articulation AC, surtout par leur fonction maintenant le contact entre les deux os [29] ; le sous-clavier abaisse la clavicule sur l'acromion alors que le sterno-cleido-mastoidien tend à écarter les surfaces articulaires en élevant la clavicule.



**Figure 36 b : stabilité musculaire[21]**

## **2. Mouvements élémentaires, amplitude, muscle moteur**

La AAC est une arthrodèse dirigée vers le haut, en avant et en dedans. La clavicle et l'omoplate se déplacent toujours en même temps, et l'obliquité du plan articulaire (aussi irrégulière soit-elle) permet à la clavicle de reposer sur l'acromion[29]. Les mouvements qui résultent de cette configuration anatomique sont les suivants ,Le glissement de la facette acromiale sous la facette claviculaire, ainsi que le roulement d'avant en arrière et d'arrière en avant L'architecture de ces mouvements fondamentaux permet de caractériser les mouvements de la scapula par rapport à la clavicle selon trois axes : vertical, antéro-postérieur ou sagittal, et frontal.[16,27].

### **2.1 Mouvement de rotation autour de l'axe vertical :**

L'angle omo-claviculaire (figure 37) [1] s'ouvre en raison du mouvement de rotation correspondant au croisement des bras, c'est-à-dire de l'adduction importante en antépropulsion de l'épaule, qui est limitée par la mise en tension du ligament conoïde. L'amplitude de cette ouverture varie de 10 à 15 degrés.

Le mouvement de rotation postérieure, qui correspond à l'effacement des épaules, provoque la fermeture de l'angle A-C, qui est limitée par la mise en tension du ligament trapézoïde et a une amplitude de 10 à 15 degrés[23].

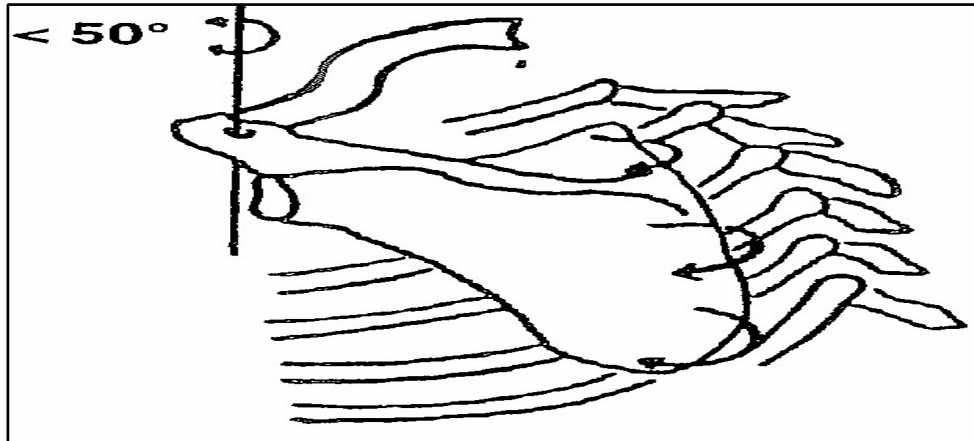
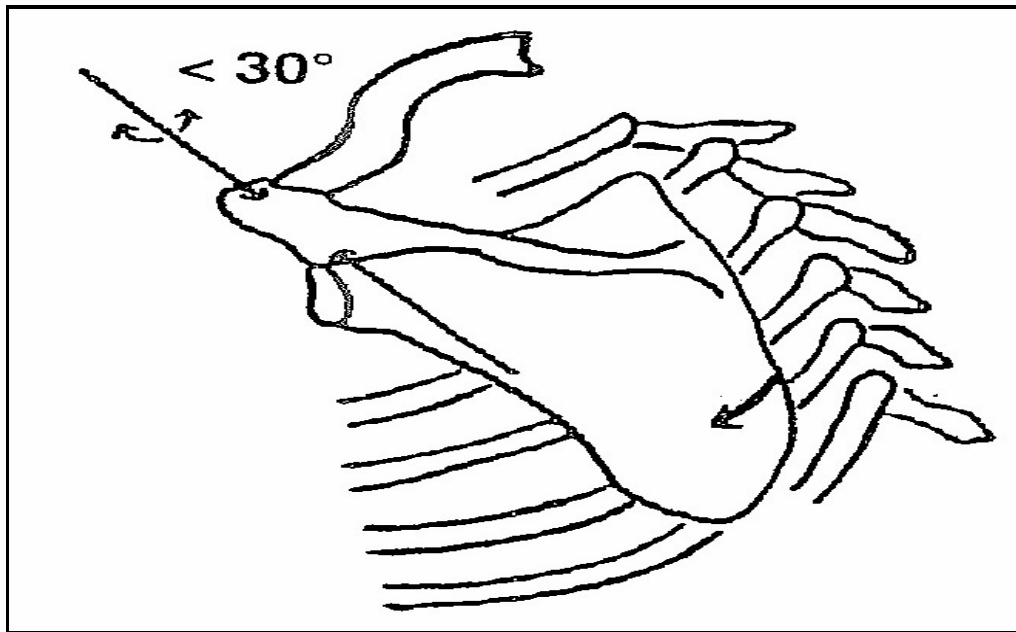


Figure 37: Rotation autour d'un axe vertical

## 2.2 Mouvements autour de l'axe sagittal antéro-postérieur :

Le mouvement de l'omoplate selon cet axe permet à la pointe de l'omoplate de se déplacer vers l'extérieur, ce qui favorise l'élévation du membre supérieur. La participation de la AAC à ce mouvement est évaluée à une amplitude globale dans les deux directions d'environ 20 degrés seulement[30] (figure 38)



**Figure 38: Rotation par rapport à un axe horizontal sagittal .**

**2.3 Mouvements par rapport à un axe frontal qui correspond au grand axe claviculaire traversant l'acromion :**

Ce mouvement permet à l'omoplate de basculer et à la pointe de l'omoplate de se rapprocher ou de s'éloigner de la paroi thoracique. Par rapport à la paroi thoracique de l'omoplate, le facteur de contrainte est symbolisé par la torsion de la capsule A-C (figure 39) [13,19].



**Figure 39: Rotation autour d'un axe horizontal correspondant au grand axe de la clavicule**

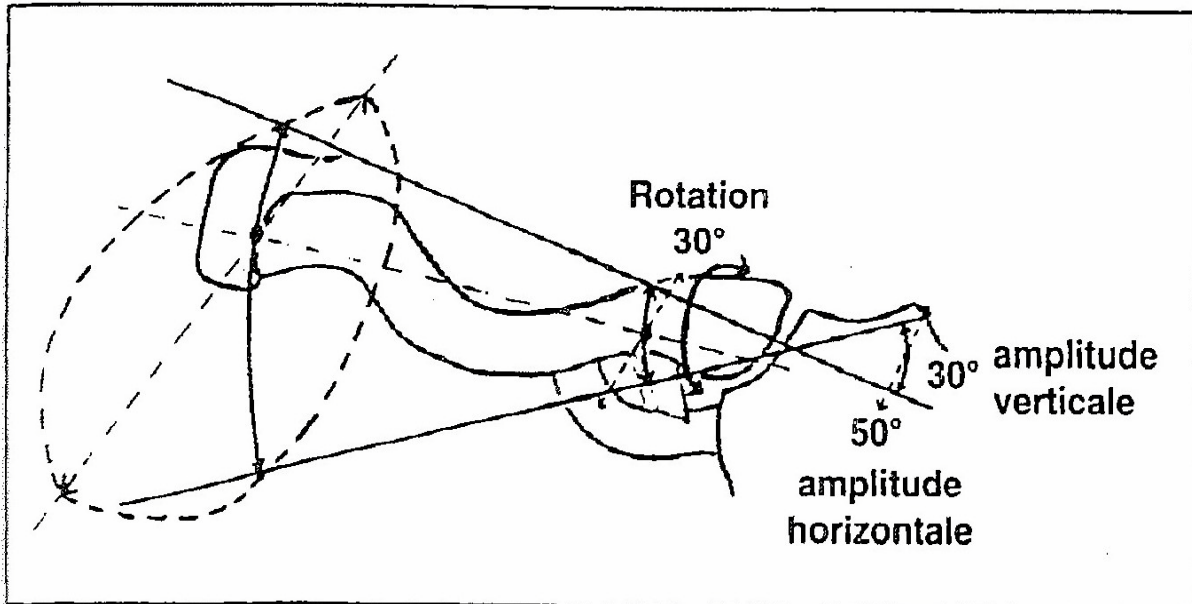
#### 2.4 Muscles moteurs :

Les muscles trapèze et deltoïde ont une insertion continue sur le tiers externe de la clavicule, l'acromion et l'épine de l'omoplate. Le faisceau antérieur du deltoïde abaisse la clavicule et coaptise les surfaces articulaires, tandis que le faisceau postérieur du deltoïde coaptise les surfaces articulaires[31], Les faisceaux postérieurs et intermédiaires du deltoïde décoaptent les surfaces articulaires et abaissent l'acromion. Contrairement au deltoïde, le muscle trapèze et ses nombreux faisceaux travaillent en sens inverse. En raison de leurs contractions synergiques opposées, ces deux muscles constituent un élément stabilisateur important du AAC[19].

### 3. Intégration dans la mobilité de l'épaule :

L'articulation sterno-claviculaire est une articulation en forme de joint qui permet à la clavicule de se déplacer de haut en bas, d'avant en arrière et de tourner sur son grand axe. Le ligament costo-claviculaire, qui est l'appareil ligamentaire extrinsèque de cette articulation et le principal point de stabilité[32], est le point central de ces mouvements. Des mouvements plus importants à l'extrémité externe de la clavicule correspondent à des mouvements plus petits au niveau de l'articulation sternoclaviculaire. La manivelle claviculaire fonctionne sur ce concept

d'amplification. En effet, la construction en forme de S soulignée de la clavicule signifie que lorsque l'articulation sternoclaviculaire est déplacée de quelques degrés, un point claviculaire externe se déplacera de plusieurs centimètres (Figure40)[18]



**Figure 40: Amplification des mouvements de l'articulation sterno-cleido-claviculaire par la forme en vilebrequin de la clavicule.[23]**

Le bras de levier auquel est suspendu le membre supérieur peut donc être déplacé de haut en bas et d'avant en arrière sur une distance d'environ 7 cm, et ces mouvements de translation sont complétés par des mouvements de rotation qui positionnent l'axe de l'articulation A-C dans différentes orientations. L'articulation sternoclaviculaire a une amplitude de rotation d'environ 30 degrés. L'amplitude de la rotation axiale dans la AAC est également de l'ordre de 30°, ainsi lorsque ces deux amplitudes sont additionnées, les mouvements d'anneau de la scapula ont une amplitude d'environ 60° [13,30].

Les muscles trapèze et sternocleidomastoïde sont principalement responsables de ces mouvements de la clavicule. Le AAC est surtout activé lorsque le membre supérieur est élevé en

dehors ou en avant, et les mouvements de glissement et de rotation entre les facettes claviculaires et acromiales sont déclenchés au-dessus du plan de l'épaule. Lorsque le membre supérieur est élevé à 120 degrés°, La compression la plus importante des deux surfaces articulaires se produit dans la région de cartilage plus épais à la partie supérieure de la facette acromiale [7,33].

Ceci explique la prépondérance de la douleur dans la AAC au-dessus du plan de l'épaule, ainsi que la récupération d'une mobilité presque totale après une luxation persistante et le potentiel de réduction spontanée lorsque la facette acromiale revient se placer sous la facette claviculaire à 120° d'abduction[13].

, Enfin, cela explique pourquoi, avec une fixation C-C, la mobilité de l'épaule n'est que peu réduite, voire inexistante. Ainsi, la AAC a une mobilité limitée mais contribue à la mobilité de la chaîne poly-articulaire de l'épaule en orientant l'articulation gléno-humérale de haut en bas, d'avant en arrière, et en rotation autour de son axe, grâce à ses amplitudes contraintes.[3,13]

## II. Biomécanique :

Dans tous les plans de l'espace, la mobilité de la AAC n'est que de 5° à 8°. Avec la clavicule fixée à la coracoïde par une vis de Bosworth, par exemple, Inman et Rockwood ont rapporté un mouvement " presque " complet de l'épaule. [34,35]

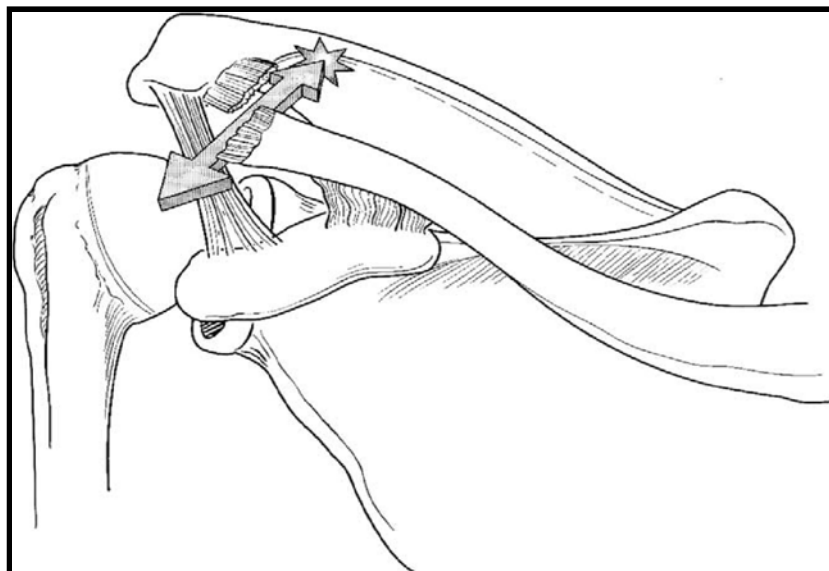
La clavicule effectue une rotation axiale pendant la flexion antérieure et l'extension du bras. Le ligament trapézoïde est étiré et le ligament conoïde est détendu lorsque la clavicule se déplace vers l'arrière sur son grand axe en flexion antérieure. Lorsque le bras est étendu, la rotation se fait vers l'avant, et le ligament conoïde est étiré tandis que le ligament trapézoïde se détend [30,34]

En utilisant un équipement dynamométrique, N'Diaye et al ont étudié les caractéristiques mécaniques des ligaments coraco-claviculaire et coraco-acromial de 24 cadavres. La force moyenne à la rupture en daN pour le ligament coraco-acromial, 15,12 pour le ligament conoïdal et 16,77 pour le ligament trapézoïdal a été déterminée comme étant de 12,4 pour le ligament

coracoacromial, 15,12 pour le ligament conoïdal et 16,77 pour le ligament trapézoïdal. Les auteurs pensent que leurs résultats révèlent la relative fragilité du système. Un renforcement externe (palmaris longus ou bandelette ilio-tibiale) doit être recommandé dans les opérations de reconstruction telles que la chirurgie de Weaver-Dunn, en fonction du ligament coraco-acromial par rapport aux deux ligaments coracoclaviculaires. [16,28,35]

Selon Fukuda et al, les ligaments acromioclaviculaire et conoïde résistent à la translation antérieure de la clavicule, tandis que le ligament acromioclaviculaire joue un rôle majeur dans la translation postérieure de la clavicule. Le conoïde limite la rotation antérieure. En revanche, tous les ligaments sont également engagés dans la rotation postérieure. Les ligaments acromioclaviculaire et conoïde jouent tous deux un rôle dans ce domaine principalement en raison d'une meilleure translation de l'extrémité distale de la clavicule [36].

Les ligaments acromioclaviculaires supérieur et postérieur, selon Klimkiewicz et al [37], sont les garants de la stabilité acromioclaviculaire postérieure (Figure 41). Pour minimiser la luxation douloureuse de la clavicule postérieure, ces experts préconisent de préserver ces tissus lors de l'excision distale de la clavicule (chirurgie de Mumford). [38]



**Figure 41: instabilité de la partie distale de la clavicule.**

Après section des ligaments acromioclaviculaires, Hoffmeyer et al confirment [1] l'importance significative du ligament conoïde comme frein antérieur de la clavicule et l'implication du ligament trapézoïde comme frein postérieur sur des spécimens cadavériques. Même avec un ligament conoïde intact, l'extrémité distale de la clavicule est facilement déplacée vers l'arrière après section du ligament trapézoïde.[3,4] Ceci est particulièrement vrai lorsque les ligaments de la chape et acromioclaviculaire sont coupés. Cela pourrait contribuer à expliquer pourquoi dans les luxations de type IV .

Selon Rockwood, la clavicule s'élève, non retenue par le ligament conoïde, mais retombe après la rupture du ligament trapézoïdal, en serrant ou perforant la chape. Urist conclut [25] après une série de sections ligamentaires réalisées successivement :

- Lorsque la clavicule distale est poussée vers le haut, la section isolée des ligaments coracoclaviculaires ne provoque pas de déplacement significatif.
- Dans 50 % des épaules, l'incision du ligament acromio-claviculaire supérieur entraîne une luxation incomplète. Si la clavicule est poussée vers le haut et l'arrière après la section des ligaments deltoïde et trapézoïde, la luxation est complète. La subluxation se produit lorsque les ligaments coracoclaviculaires sont sectionnés et que la clavicule est poussée vers le haut.
- Lorsque la clavicule distale est tirée, les attaches trapézoïdales, deltoïdes, ainsi que le ligament acromio-claviculaire supérieur sont sectionnés, ce qui provoque une luxation totale vers le haut ou vers l'arrière.
- Lorsqu'une tension est appliquée à la clavicule distale, la section conique des attaches deltoïde et trapézoïde et du ligament acromioclaviculaire supérieur induit une luxation complète avec un déplacement accru vers le haut [30].

La ceinture scapulaire contribue à l'élévation du bras d'environ 60 degrés, prenant généralement le relais de la gléno-humérale de manière à s'élever progressivement de l'horizontale pour renforcer l'action. [13,39]

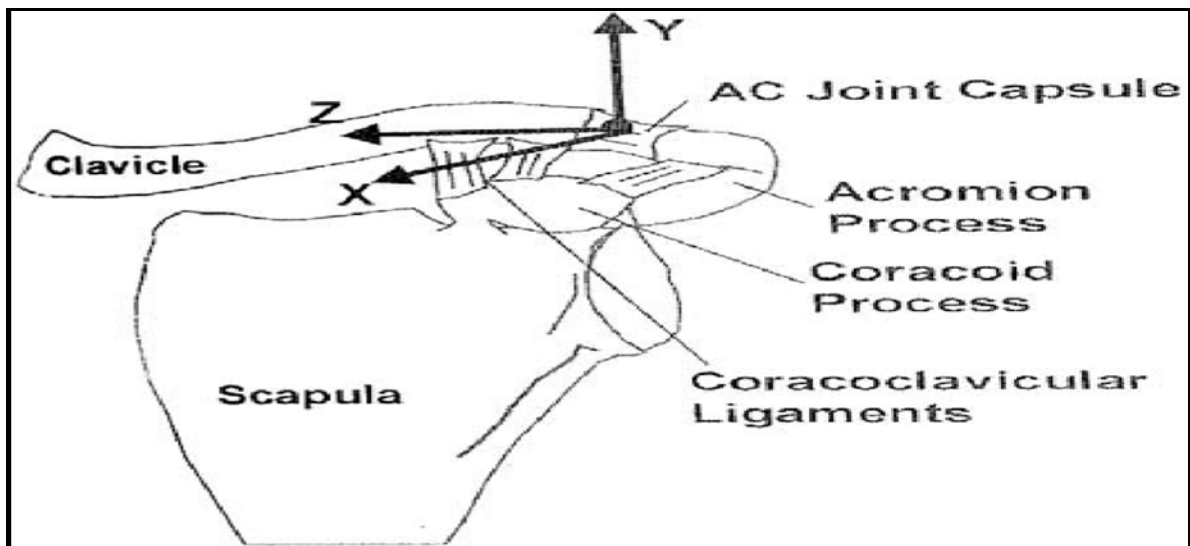
Il est définitivement difficile d'évaluer les déplacements qui se produisent au niveau A-C. Des broches ont été implantées dans la clavicule et l'épine de la scapula ou dans l'acromion dans diverses études.

Inman [35,40] a découvert que la clavicule tourne de 40 à 50 degrés lors de l'évaluation antérieure du bras (sternoclaviculaire). En réalité, les mouvements de rotation au niveau de l'A-C semblent être de faible amplitude, de l'ordre de 5 à 8°, ce qui expliquerait pourquoi, après une fixation par vis coracoclaviculaire, l'A-C semble être stable. Il n'y a pas de restriction de la mobilité de l'épaule chez les personnes présentant des ossifications coraco-claviculaires importantes entraînant une véritable arthrodèse, car la clavicule et l'omoplate sont les sites d'un mouvement de rotation synchrone. Wallace [41,42] réfute cette affirmation., Ils ont constaté que les mouvements de l'articulation acromio-claviculaire sont une composante essentielle des mouvements de l'épaule, d'après un examen radiographique bidimensionnel.

Dans une recherche in vitro sur des spécimens cadavériques, Kiefer et al [31,43] ont évalué l'efficacité de plusieurs types d'implants et d'accessoires pour assurer la stabilité acromio-claviculaire. Les implants ont d'abord été examinés avec les ligaments intacts, puis progressivement sectionnés.

La vis de Bosworth et la plaque de Basler sont les fixations les plus robustes pour ces auteurs, assurant une bonne fixation tout en préservant la rotation de la clavicule.[44] Les fixations A-C ou C-C sont les plus sollicitées en position d'abduction. En termes d'élasticité, de résistance aux fractures et de stabilité, ces auteurs proposent une fixation acromio-claviculaire en huit avec un fil d'acier et deux fils transacromiaux.

Debski [45] et al utilisent un système de capteurs robotisés pour estimer les résistances in situ des tissus mous et la cinématique articulaire qui en résulte (Figure 42). La clavicule s'est déplacée de 5,1 mm, 5,6 mm et 4,2 mm, respectivement, lorsqu'une force de 70 N a été appliquée dans les orientations antérieure, postérieure et supérieure. Il s'agit d'une augmentation de 50 % par rapport à ce qui était auparavant considéré comme acceptable.[30]



**Figure 42– Vue antérieure de l'épaule gauche montrant le système de coordonnées associées aux forces appliquées à la clavicle distale pendant les tests biomécaniques. L'axe X est une force antérieure, l'axe Y est une force supérieure et l'axe Z est une force interne. [18]**

### III. Mécanisme lésionnel:

#### 1. Lésions capsulaires et ligamentaires:

Le plus souvent, le mécanisme est un abaissement brutal de la scapula par rapport à la clavicle, dont la chute sur le moignon de l'épaule représente la modalité la plus courante.

Lors de cet abaissement brutal, la clavicle reste bien stabilisée à sa partie médiale par les puissants ligaments de l'articulation sterno-claviculaire, par le muscle sterno-cleido-mastoiïdien et par un appui sur la première côte. [35]

Ainsi, l'extrémité latérale de la clavicle ne suit pas le mouvement de l'acromion et ce sont les éléments de la stabilité AC, intrinsèques tout d'abord (ligaments AC) puis extrinsèques (ligaments CC) qui sont lésés.

Si le traumatisme n'a pas épuisé toute son énergie à ce stade, des lésions musculaires, notamment trapézo-deltôïdiennes, peuvent être observées.

Une fois les lésions présentes, le poids du membre supérieur et la chute du moignon de l'épaule expliquent l'aspect clinique classique de la saillie claviculaire sous cutanée.

Beaucoup plus exceptionnellement, le mécanisme est indirect avec chute sur la main ou sur le coude, l'épaule en légère abduction. [28]

Selon la série de G.Cohen,[46] les mécanismes lésionnels rapportés étaient principalement des chocs directs sur le moignon de l'épaule lors d'un chez neuf patients (69%). Dans cinq cas (31%), la disjonction était survenue au décours d'un choc indirect. [47]

Dans notre série, le mécanisme direct était responsable de 75% des luxations AC contre seulement 25% des luxations qui faisaient suite à un mécanisme indirect.

**Tableau II : Mécanisme lésionnel**

Auteur	Choc direct	Choc indirect
G.Cohen[46]	69%	31%
Shen et al[48]	66%	34%
Kany et selim[49]	59%	41%
Notre série	75%	25%

## **2. Lésions osseuses :**

Les fractures de l'extrémité externe de la clavicule peuvent constituer des équivalents de disjonction acromio-claviculaire (Figure43).

C'est le cas des fractures siégeant à l'aplomb de la coracoïde qui peuvent de principe concerner les insertions des ligaments coraco-claviculaires ou les ligaments eux même. Dans le cadre de la fracture dite de Latarget (Figure44), c'est la plaque d'insertion des ligaments coraco-claviculaires à la face inférieure de la clavicule qui a été arrachée. Le trait vertical associé sépare également l'extrémité externe de la clavicule restée solidaire de l'acromion du corps de l'os .

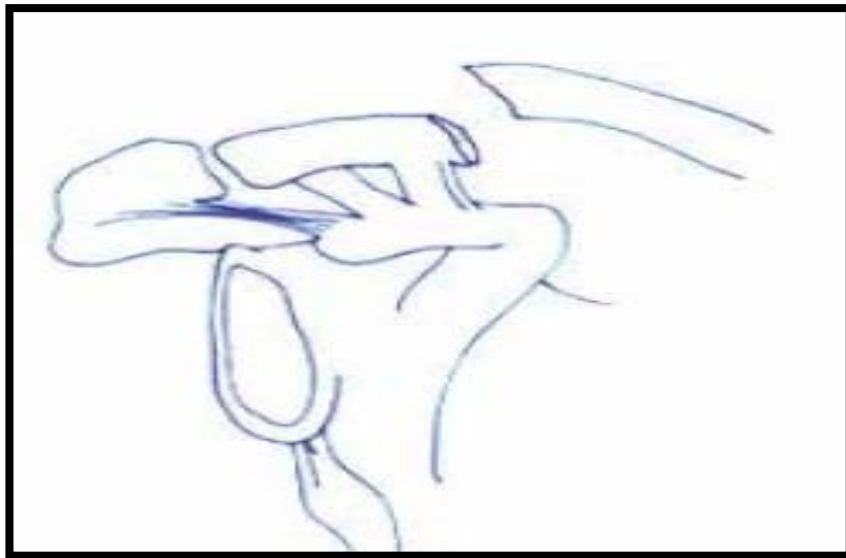


Figure 43: Fracture de l'extrémité externe de la clavicule Sans lésion des ligaments suspenseurs

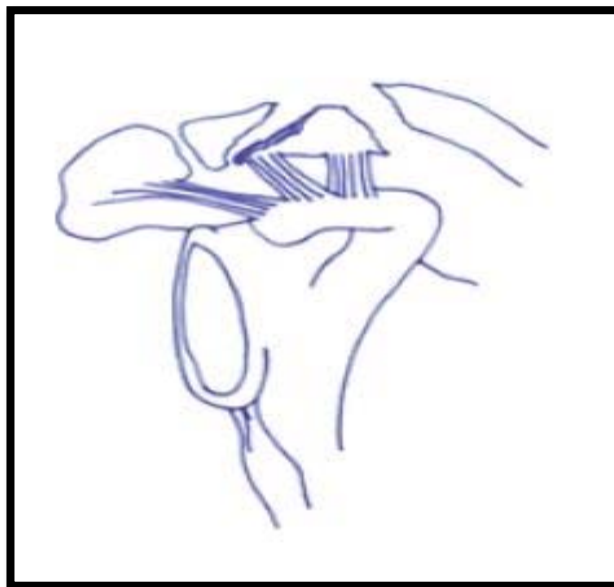


Figure 44: Fracture de Latarget

#### IV. Classification lésionnelle :

Elles ont pour but d'établir un bilan lésionnel précis permettant de poser des indications thérapeutiques adaptées sur la base de données cliniques et radiologiques.

En 1913 Cadenat[50] distingue 2 formes de lésions acromio-claviculaires : les formes incomplètes avec déchirures ligamentaires capsulaires et les formes complètes avec déchirure des ligaments capsulaires et coraco-claviculaires.

Les classifications de TOSSY (1963) et ALLMAN (1967) distinguent 3 types lésionnels différents [1,51] ne tenant pas compte des lésions musculaires :

- ✓ type I : élongation des ligaments acromio-claviculaires avec intégrité des ligaments coraco-claviculaires.
- ✓ type II : rupture des ligaments acromio-claviculaires avec élongation des ligaments coraco-claviculaires.
- ✓ Type III : rupture des ligaments acromio-claviculaires et coraco-claviculaires.

Depuis de multiples classifications ont été proposées et diversement utilisées dans la littérature.

##### a) Chez les anglo saxons :

La classification de ROCKWOOD (1964) est actuellement la plus utilisée (figure 45) [52]. C'est en effet la plus complète avec six types lésionnels différents présentés dans le tableau 3[1].

##### b) EN FRANCE :

Trois principales classifications sont utilisées :

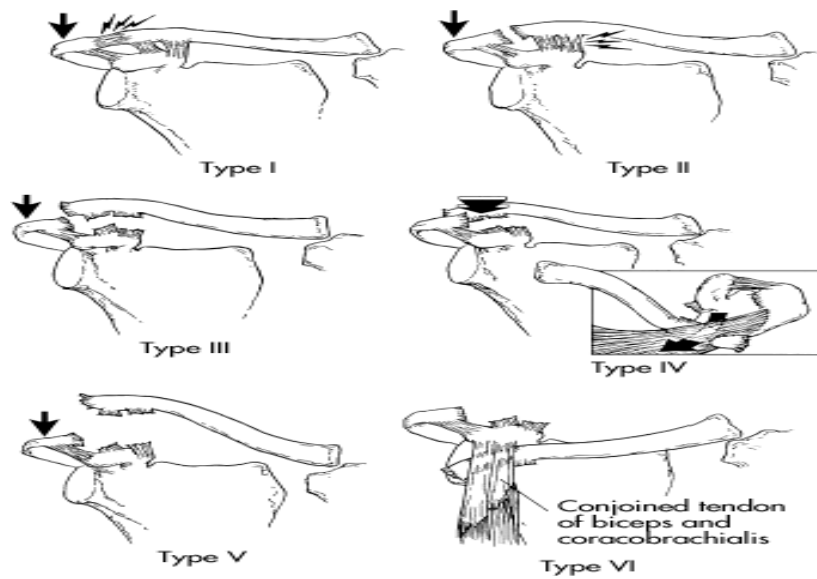
- ✓ Celle de JULLIARD
- ✓ PATTE[26]

- ✓ Enfin DUPARC [27] propose en 1993 une classification en 4 types voisine de celle de PATTE (figure 46) mais qui inclue les fractures-luxations correspondant au type IV. Il existe en fait deux types III selon que la chape musculaire est intacte (type III A) ou rompue (type III B).

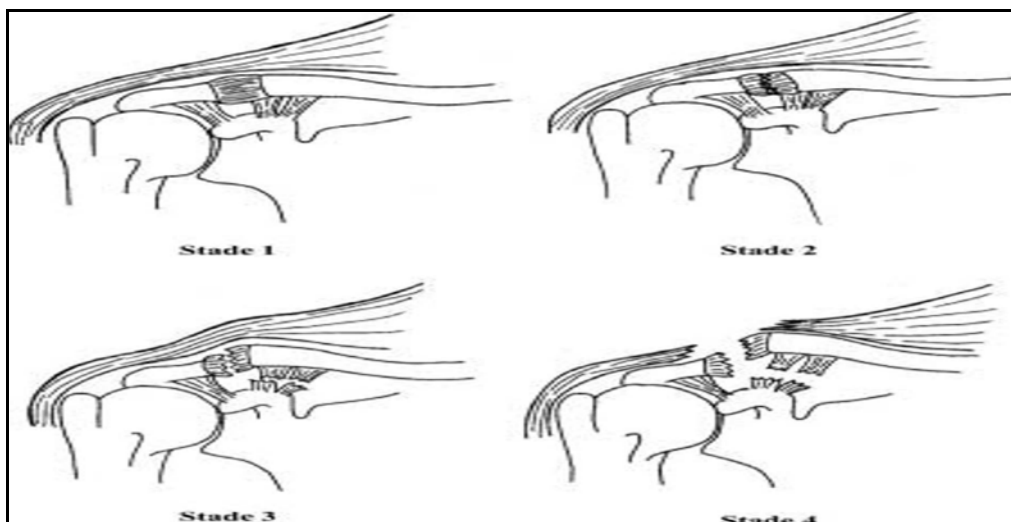
Ces multiples classifications utilisées diversement dans la littérature, sont parfois discordantes et exposent souvent à des confusions. Comme le souligne Patte elles entraînent «un compartimentage qui ne rend pas compte de la progression des lésions anatomiques de dehors en dedans » et sont souvent imprécises en l'absence de constatations opératoires.[52]

**Tableau III : Classification de Rockwood[14]**

Type	Lésions anatomiques
I	Distension des ligaments acromio-claviculaires, sans instabilité
II	Rupture des ligaments acromio-claviculaires avec instabilité horizontale
III	Rupture des ligaments acromio-claviculaires et coraco-claviculaires Désinsertion limitée du deltoïde antérieur et du trapèze
IV	Type III plus un important déplacement postérieur de l'extrémité distale claviculaire
V	Type III plus un important déplacement vertical de l'extrémité distale claviculaire
VI	Type III plus luxation inférieure sous acromiale et sous coracoïdienne De l'extrémité distale claviculaire



**Figure 45: Classification de Rockwood en 6 stades**



**Figure 46: Classification de Patte.**

Nguyen et coll [1,42] ont étudié la fréquence relative de chacun des types de Rockwood, parmi 520 traumatismes acromio-claviculaires colligés sur une période de 5 ans. Il apparaît que les lésions de type I, II, III sont les plus fréquentes, alors que les types IV, V sont plus rares et le type VI exceptionnel.

Dans la série de Samir E [33], 13 patients présentent une luxation type III de Rockwood et 3 patients présentent une LAC type V.

Alexander [53] a étalé une étude sur 42 cas dont 22 ont été classés type III et 20 type V.

Dans notre série, la classification utilisée est celle adoptée par Rockwood.

**Tableau IV : classification de rockwood selon les différentes séries**

Séries	Type I	Type II	Type III	Type IV	Type V
G. Cohen [46]	-	-	13	3	-
L. Mathieu et al [54]	-	2	48	17	-
Y. Elandaloussi et al [47]	-	-	19	6	-
kurtoglu et al [36]	-	-	14	13	-
franovic et al [10]	16	17	-	-	-
Notre série	-	-	6	7	4

## V. Epidémiologie :

### 1. Prévalence :

Les luxations acromio-claviculaires représentent 86% de toutes les luxations et 12% des luxations concernant l'épaule de 3, 4cas/ans. [3,13,28]La prévalence annuelle est d'environ trois à quatre sur 10<sup>5</sup> habitants. [42,44,55]

Rowe et al ont examiné 1603 dossiers du Massachusetts Général Hôpital en 1985 concernant des traumatismes de la ceinture scapulaire et ont trouvé 52 luxations AC. [37]

Aux Etats unis, les luxations AC représentent environ 9% de tous les traumatismes de l'épaule [56] ; elles sont encore plus fréquentes chez les sportifs : c'est le 3<sup>ème</sup> traumatisme chez les joueurs de Hockey collégial par ordre de fréquence [13], et elles comptent pour 41% de l'ensemble des traumatismes de l'épaule vus dans l'élite des joueurs de football collégial. [47]

### 2. Age :

La LAC est une pathologie du sujet jeune et sportif, l'âge de survenue se situe autour de la troisième décennie.

En Suède, l'incidence des luxations AC indépendamment du stade, dans le groupe d'âge 15-64 ans

L'âge moyen dans notre série est de 35 ans. Avec des extrêmes d'âge de 24 ans et 45ans (Tableau5).

**Tableau V : Age moyen selon les différentes séries**

Séries	Age moyen (ans)
Dumontier [57]	37
Bart et al[27]	33
Jang [58]	29
farrell[59]	27
Hachem[53]	30
Notre série	36

### **3. Sexe :**

Les luxations acromio-claviculaires sont plus prédominantes chez les sujets de sexe masculin. Cette prédominance est retrouvée dans toutes les séries de la littérature (Tableau6).

**Tableau VI : Prédominance selon le sexe dans les différentes séries**

Série	Hommes	Femmes
Dumontier [57]	87,5%	12,5%
Youn et al[60]	87,6%	12,4%
jang[58]	94,1%	5,9%
hachem[53]	87,8%	12,2%
Notre série	76%	24%

### **4. Côté :**

Dans la série de hachem ([53])l'épaule gauche était la plus atteinte, la serie de jang 40% d'atteinte de l'épaule gauche . Dans notre série, on a noté 23,52% d'atteinte de l'épaule gauche.

## 5. Circonstances traumatiques:

Sur le plan causal les chutes banales sont majoritaires, les accidents de la voie publique et le sport sont souvent en cause et les accidents de travail rarement. Les sports incriminés sont le football, les arts martiaux, le rugby, le hockey sur glace et l'haltérophilie[47].

Dans la série de Làzaro[61] on retrouve une étude menée sur 11 cas avec un âge moyen de 38ans avec 6 cas qui sont dus à des accidents de la voie publique et 5 cas aux accidents de travail

Dans notre série, les accidents de la voie publique viennent comme cause principale des luxations acromio-claviculaires par 54,29% suivis par les accidents de travail (17,62%) puis accidents domestiques 17,62% ; 10,48% suite à un accident de sport.

Dans les séries occidentales les causes sont prédominées par les accidents sportifs, les chutes et les accidents de la voie publique (Tableau7).

**Tableau VII : Circonstances traumatiques des LAC**

Séries	Nombre de malades	Accidents de la voie publique	Accidents de sport	Accidents de travail	Accidents domestiques
G.Cohen et al [46]	16	7	9	0	0
Làzaro et al [61 ]	11	6	0	5	0
berthold et al [20]	27	16	7	1	3
galasso et al [40]	25	0	25	0	0
chang et al [62]	25	11	5	Non précisé	Non précisé
Notre série	17	9	2	3	3

## **VI. Diagnostic clinique :**

L'examen clinique est souvent rendu difficile en raison des douleurs. En cas de suspicion de lésion A-C, le patient doit être examiné debout, ou assis, si l'examen debout n'est pas réalisable. Les hématomes et l'œdème peuvent masquer les déformations dues à la disjonction A-C. Le poids du bras, abaissant tout le moignon de l'épaule, accentuera la déformation A-C.

Les lésions cutanées, en regard de l'acromion, témoignent de l'importance du traumatisme[35](tableau 8).

### **1. Douleur :**

La douleur est localisée en regard de l'AAC. Les territoires d'irradiation douloureuse de l'acromio-claviculaire ont été étudiés par Gerber et al, qui ont injecté une solution hypertonique en intra-articulaire à des volontaires. Dans ces conditions, la douleur irradiait latéralement dans le cou, dans la région du trapèze et dans la région du deltoïde[28] Une douleur en provenance de l'espace sous acromial va irradier vers la région acromiale, le deltoïde et occasionnellement dans l'avant-bras ou les doigts mais pas vers le trapèze.

### **2. Inspection et palpation :**

#### **2.1 Inspection**

L'inspection de l'épaule traumatisée se fera sur un sujet torse-nu, en la comparant avec le côté sain. On explorera sur un patient assis successivement:

- La face antérieure avec la saillie oblique de la clavicule s'articulant en dehors avec l'acromion. Ceci permet de visualiser une marche d'escalier.
- La face externe.
- La face postérieure.

On observe également le contour de l'épaule pour évaluer le déplacement antérieur et inférieur du moignon.[16]

Parfois, la chute ou le traumatisme entraîne une éraflure ou une dermabrasion en regard de l'acromion, ce qui peut retarder la prise en charge chirurgicale et rendre difficile la mise en place d'une contention externe.

On appréciera également la gêne esthétique, l'amyotrophie du trapèze et du deltoïde ainsi que le degré d'abaissement du moignon de l'épaule.

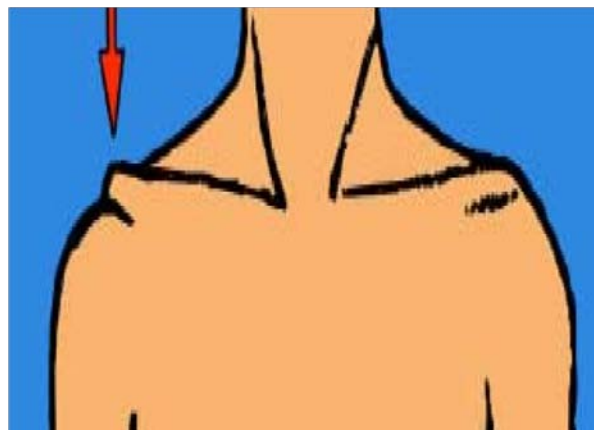
## **2.2 Palpation**

L'articulation AC sera palpée soigneusement à la recherche d'une douleur exquise ou d'une marche d'escalier. L'articulation se trouve toujours en avant du creux formé par la réunion de l'acromion et de la clavicule.[13]

La déformation typique provient de la chute en bas et en avant du moignon de l'épaule, la clavicule restant à sa hauteur. Lors des déchirures des suspenseurs que sont les ligaments CC et AC, le moignon de l'épaule file vers le bas et en avant.

La clavicule reste en place mais n'étant plus reliée à la scapula, il se produira une saillie sous la peau ou « signe de l'épaulette ». Dans les grands déplacements, on parlera de « marche d'escalier ». [15]

Dans la luxation de type IV de Rockwood, la clavicule distale peut perforer la chape, puis reste enclavée irréductiblement et douloureusement dans le corps musculaire du trapèze. [13,30]



**Figure47 : Déformation au cours de la LAC**

### 3. Tests cliniques :

Dans l'admirable sémiologie chirurgicale de Lucien Leger, au chapitre de la luxation AC, l'auteur affirme : « la saillie et l'ascension externe de la clavicule donnent un direct signe de l'épaulette. Le doigt peut la réduire par pression ; quand elle cesse, l'extrémité claviculaire remonte, c'est la mobilité en « touche de piano ». [63]

Pour réduire aisément la touche de piano d'une luxation AC, on relèvera le membre supérieur par le coude et la réduction se fera automatiquement. Il est par conséquent inutile d'appuyer sur la clavicule.

Les manœuvres du tiroir antérieur et postérieur du moignon de l'épaule par rapport à l'acromion mettent en évidence le degré de luxation postérieure.

L'examineur peut aussi apprécier le degré de laxité en pratiquant une compression simultanée des moignons : « la manœuvre de l'accordéon ».

**Tableau VIII : Signes cliniques d'une LAC**

Auteur	Déformation	Dermabrasion	Douleur	Touche piano	Tiroir antero-postérieur
chang et al [62]	57,6%	12%	-	42,3%	20,5%
[Berthold et al [20]	-	3,3%	-	-	9,10%
Ng et al [63]	-	4,9%	85%	30,4%	23%
galasso et al[40]	49%	18%	39%	69%	42%
Notre série	58%	40%	52%	80%	44,4%

#### 4. Lésions associées :

Plusieurs lésions associées sont mentionnées dans la littérature : pneumothorax, fractures de côtes, lésions de la coiffe, lésions neurologiques ou plexulaires, Fracture associée de la clavicule, ou de l'omoplate, Luxations bipolaires acromio etsterno-claviculaires. (Tableau9).

**Tableau IX : Lésions associées au cours des LAC**

Auteur	Polytraumatisme	Fracture de côtes	Fracture de coracoïde	Lésion du plexus brachial	Luxations bipolaires acromio	Fracture associée de la clavicule,
chang et al [62]	3,8%	2,4%	-	-	-	1,3%
galasso et al[40]	7%	7%	2,3%	-	-	-
Berthold et al [20]	6,6%	6,6%	3,3%	3,3%	-	-
Notre série	19%	4.3%	-	-	-	-

## VII. Le bilan radiologique :

### 1. Radiographies standards :

La radiographie standard est l'examen de choix pour l'étude et le diagnostic des luxations AC. Les techniques plus sophistiquées étant rarement nécessaires.

Elle a pour but principal, en complément de l'examen clinique d'éliminer une lésion osseuse traumatique et d'apprécier l'importance du déplacement dans les disjonctions récentes notamment par la mesure comparative de l'espace CC, mais aussi de montrer la présence de séquelles dans la disjonction ancienne mal vécue.[38]

### **1-1 .Bilan radiologique standard**

Les clichés habituellement demandés en présence d'un traumatisme de l'épaule (face, profil de Lamy, profil axillaire) sont inadaptés à l'étude de l'articulation AC.

En effet, s'ils peuvent montrer une ascension claviculaire, évidente cliniquement, ils ne peuvent estimer correctement le déplacement des facettes articulaires.[64]

En cas de suspicion d'atteinte AC, le bilan standard doit être complété par des clichés spécifiques. Ceux-ci sont d'interprétation délicate du fait de la multiplicité des incidences et des variations morphologiques.

#### **1-1-1. Incidences**

##### **a) Cliché de face centré sur l'articulation**

A réaliser en première intention, il doit être moins pénétré qu'un cliché d'épaule standard et se faire avec un rayon ascendant de 10 à 15° pour dégager la superposition de l'articulation avec l'épine de la scapula [35]Il permet une bonne appréciation des rapports AC et révèle parfois des fractures parcellaires de l'extrémité distale de la clavicule qui pourraient passer inaperçues sur un cliché d'épaule de face.

##### **b) Protocole deWeber**

Patte [26] recommande d'utiliser un protocole statique et dynamique, mis au point par Weber.

Ce protocole comporte 5 clichés comparatifs, qui nécessitent l'utilisation d'un matériel de scopie télévisée pour obtenir des incidences précises et visualiser les épreuves dynamiques.

##### **❖ Face du cintre AC sans traction**

Le patient est debout ou assis, en position dos plaque, légèrement tourné de 5° vers l'épaule controlatérale. Le cliché prend comme repère fixe la palette acromiale qui doit être visible par sa tranche grâce à une incidence en double obliquité.

La corticale de la partie antérieure de l'acromion doit se présenter sous la forme d'un anneau aplati verticalement, dont le bord supérieur se prolonge exactement en dedans par le bord supérieur de l'épine de la scapula.[65]

❖ **Face du cintre AC avec traction**

L'incidence est la même que précédemment, mais on réalise une traction inférieure dans le but de sensibiliser la recherche d'une lésion ligamentaire.

Elle se fait soit à l'aide d'un poids de 5 à 7,5 kg, attaché aux poignets du patient pour favoriser le relâchement musculaire, soit en réalisant une traction manuelle vers les bas. [65]

❖ **Face rayon ascendant de 30° à 45°**

Elle apprécie le décalage postérieur de la facette claviculaire par rapport à la facette acromiale.

❖ **Face rayon ascendant de 30° à 45° en stress**

Peu réalisée en pratique, elle permet la recherche d'un tiroir postérieur.

❖ **Face en abduction à 90° et rotation externe**

Cette incidence dite de la sieste ou test de Glorion et Delplace[66] apprécie la réductibilité du déplacement vertical qui témoigne de l'intégrité des ligaments CC.

En effet, lorsque ces ligaments sont intacts, la rotation de la scapula entraîne la clavicule et réduit au moins partiellement la disjonction.

Bien que certaines de ces incidences soient difficilement réalisables sur une épaule traumatique récente, les incidences comparatives de face sans traction et de face en rayon ascendant sont toujours possibles en urgence.

A distance du traumatisme elles pourront être complétées par les clichés en charge, dont la réalisation et l'intérêt sont controversés dans la littérature[67] :

- Certains auteurs déconseillent les manoeuvres de stress car elles peuvent induire en erreur en montrant des lésions moins sévères que les clichés sans traction du fait de l'augmentation de la distance coraco-claviculaire du

côtésain.

- Vaamtainen et coll [55]a même constaté une diminution de la distance séparant la coracoïde du bord inférieur de la clavicule sur 34% des clichés avec traction.
- En 1999, sur les 105 chirurgiens américains ayant participé à l'étude menée par Yap et coll [19]81 % trouvent les clichés avec poids attachés sans valeur et 57 % ne les utilisent jamais.

c) **Protocole deBannister**

Il permet d'établir un diagnostic lésionnel précis, en utilisant des clichés comparatifs avec le membre supérieur en traction puis portant une charge en fléchissant le coude. Réalisé sous anesthésie locale en phase aigue, il semble difficile à utiliser en pratique. [68]

d) **Incidence du StrykerNotch**

Elle permet de visualiser les fractures de la base et du sommet du processus Coracoïde.[42]

e) **Incidence du défilé AC ou incidence deZanca**

Elle se pratique chez un patient debout avec le dos contre la plaque. Le bras collé au corps avec la paume de la main en supination. Le rayon directeur, centré sur l'articulation AC, est descendant de 30 à 40°.

Toute l'interligne articulaire est parfaitement dégagée. Cette incidence prend toute sa place dans le bilan de l'épaule rhumatologique ou traumatologique.

Sur 300 radiographies de face de l'articulation AC examinées par Zanca et al, la facette articulaire était inclinée vers le bas dans 51% des cas, verticale dans 18% des cas, inclinée vers le haut dans 2% des cas et incongruente dans 19% des cas.[69]

f) **Autresrecommandations**

Vanarthos et al insiste sur la rotation interne du bras lors du cliché de face, s'appuyant sur une étude anatomique démontrant qu'en cas de déchirure des ligaments CC, la rotation interne faisait passer la scapula en avant et révélait par conséquent la luxation AC[30]

Waldorp et al recommande une vue latérale de l'articulation AC apparentée à l'incidence de Neer pour apprécier une éventuelle luxation postérieure de la clavicule par rapport à l'acromion. [42,69]

### **1-1-2. Critères d'évaluation**

#### **a) Décalage AC**

Le décalage supérieur de la facette claviculaire permet d'apprécier le degré de sévérité d'une disjonction AC. Il est représenté par la distance entre le bord supérieur de l'acromion, et le bord inférieur de l'extrémité distale de la clavicule et doit être interprété comparativement.

Selon les auteurs, le déplacement est inférieur à 50° ou 71 % de l'épaisseur de la clavicule dans les lésions AC isolées, et supérieur au-delà [66]

Pour Vaamtainen et coll [55] après une étude radiographique de 28 volontaires sains, cette mesure est peu reproductible, car il s'agit de distances trop fortement soumises aux variations anatomiques.

#### **b) Distance CC**

Mesurée par la verticale joignant le bord supérieur de la coracoïde au bord antéro-inférieur de la clavicule, elle semble plus fiable selon les critères de Vaamtainen.

Variable selon la morphologie du patient et modifiée par l'agrandissement géométrique lors de la prise du cliché, elle n'a qu'une valeur comparative avec l'épaule controlatérale [55] Elle est normalement inférieure à 1,3 cm [39] et peut augmenter de plus de 50% dans les disjonctions majeures.

#### **c) Interligne articulaire**

Elargie lorsqu'il existe un décalage articulaire, l'interligne articulaire doit être étudiée à la recherche d'un pincement en cas d'arthrose ou d'un élargissement en rapport avec une ostéolyse post-traumatique de l'extrémité distale de la clavicule.

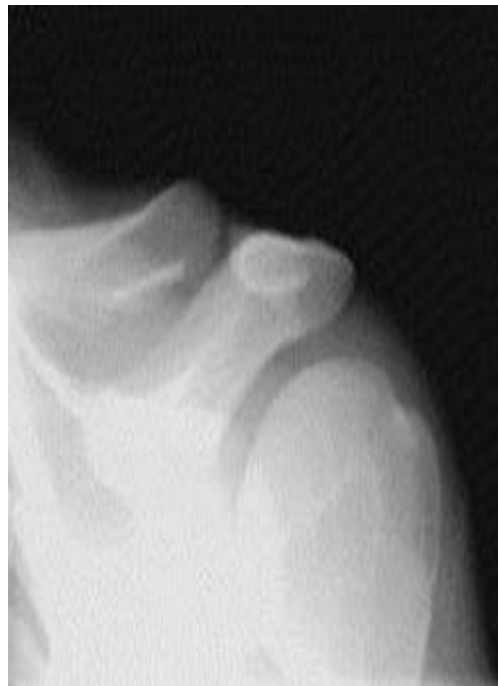La largeur minimale comprise entre 1 et 3 mm, est éminemment variable. Elle est pathologique au-delà de 7 mm chez l'homme et 6 mm chez la femme [55]

d) Calcifications

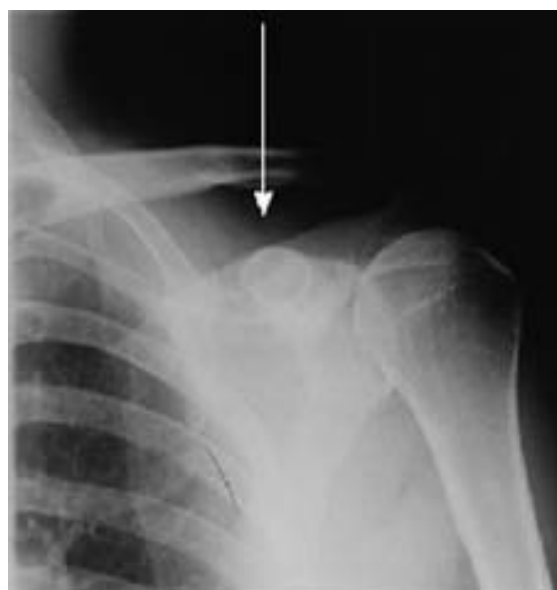Situées en région péri articulaire ou sous claviculaire, elles sont le témoin de lésions ligamentaires anciennes et peuvent apparaître dès le premier mois suivant le traumatisme. [38]

**Tableau X : différentes incidences selon les séries :**

Auteur	Date de publication	Nombre de cas	Les deux côtés	Clichés pondérés	Incidence de Zanca	Autres incidences
Zanca[70]	1971	1000	Oui	Non	Oui	Face avec rotation interne et externe
Bossart[71]	1988	83	Oui	Non	Non	-
Nguyen[72]	1991	Non précisé	Oui	Oui	Oui	Face ; faux profil de l'épaule
Vanarthos[73]	1994	3 cadavres	Non	Non	Non	Face avec rotation interne
Beim[74]	2000	Non précisé	oui	Non	Oui	Face avec rotation interne Faux profil de l'épaule
Elandaloussi et al[47]	2005	Non précisé	oui	Non	non	Radiographie de face centrée sur le cintre AC
Carli et al[7]	2015	Non précisé	Oui	Non	Oui	Face avec rotation interne
Liu et al[29]	2020	112	Non	Non	Non	Face
chen et al[75]	2021	Non précisé	Oui	Non	Non	Face avec rotation interne



**Figure 48 :Radiographie normale de face du cintre**



**figure 49 :Distance coraco- clavulaire acromio-claviculaire**

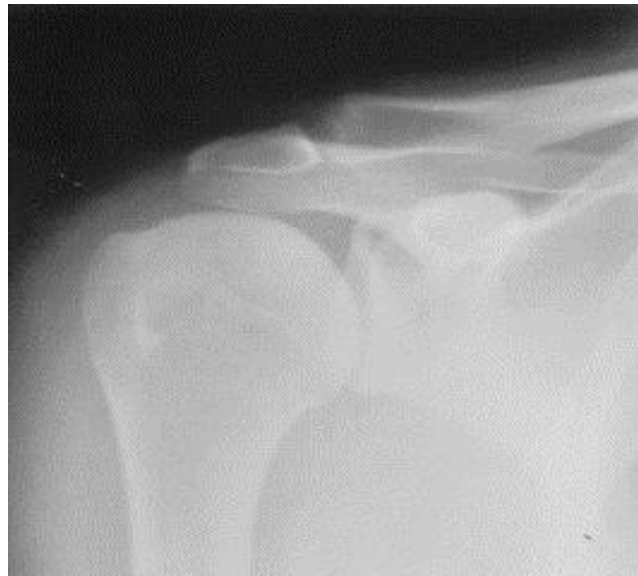

figure 50 :Incidence en rayon ascendant (30 à 45degré)

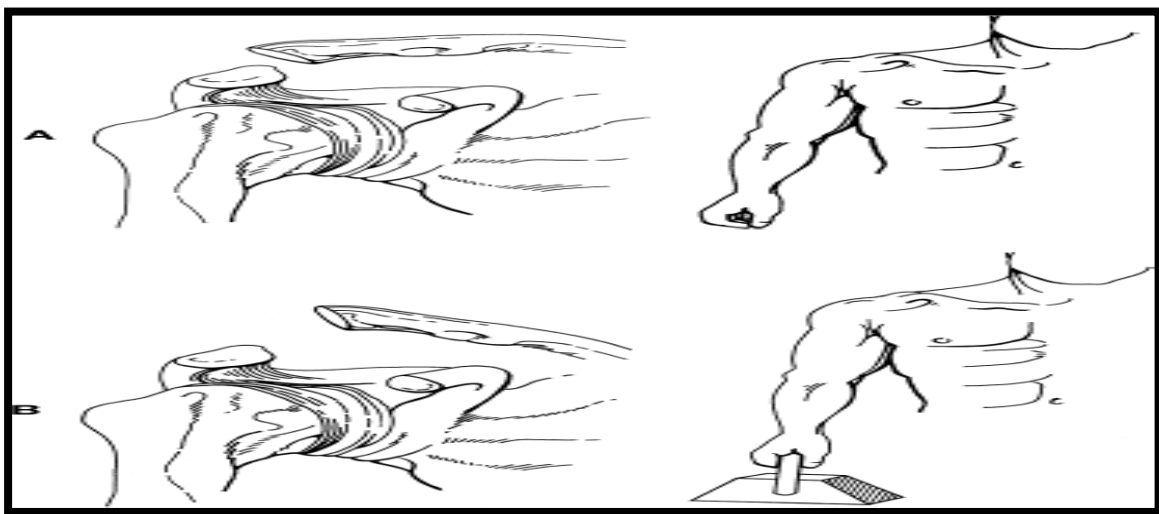
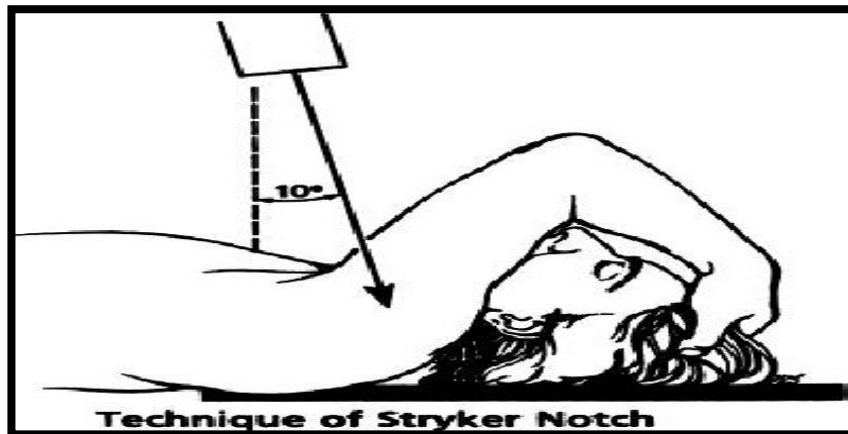


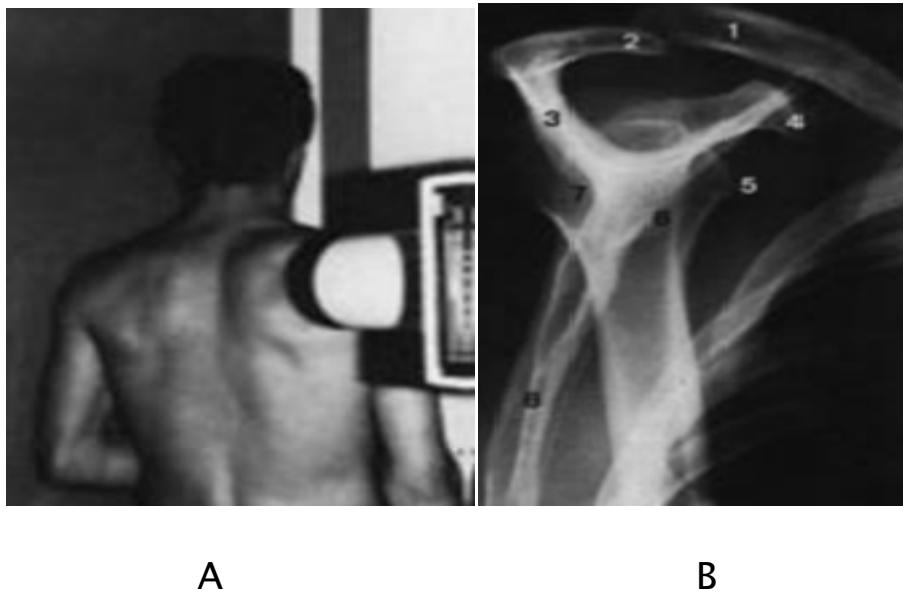
Figure51:Radiographie dynamique de l'articulation acromio-claviculaire

A :sans traction

B : avec traction



**Figure 52 : Incidence de strykernotch**



**Figure 53 : Incidence de profil d'omoplate ou incidence de Lamy**

**A**–Le patient appuyant sur l'épaule à radiographier, forme un angle d'environ 45° avec le plan de la table. Le coude, légèrement rétropulsé, est fléchi à 90°. Le rayon directeur est horizontal.

**B**–1. Clavicule ; 2. Acromion ; 3. Epine de l'omoplate ; 4. Apophyse coracoïde ;  
5. Tubercule mineur ; 6. Bord antérieur de la cavité glénoïde ; 7. Bord postérieur  
8. Ecaille de l'omoplate.

## **2. Autres examens :**

### **2.1 Echographie**

Elle permet, selon Sluming[76], la mesure de la distance CC sur une coupe sagittale de l'épaule avec une bonne reproductibilité. Elle ne dispense pas des épreuves dynamiques et du suivi.

### **2-2 Arthrographieopaque**

Utile pour révéler une rupture isolée des ligaments AC, elle reste d'indication expérimentale. Elle peut montrer parfois une communication entre l'articulation et la bourse sous deltoïdienne. [77]

### **2.3 Tomodensitométrie**

Elle n'a d'intérêt que pour compléter le bilan de certaines fractures du quart distal de la clavicule, difficiles à apprécier sur les radiographies, ainsi que pour rechercher des signes d'arthropathie AC.

### **2.4 Imagerie par résonancemagnétique**

Si l'IRM permet une bonne étude de la coiffe des rotateurs, elle est rarement réalisée pour une étude spécifique de l'articulation AC. [78]

Elle manque en effet de définition pour cette pathologie et explore un patient en décubitus, dans une position peu physiologique. [78]

## **VIII. Traitement :**

### **1. Objectifs :**

Le traitement des disjonctions AC, qu'elles soient récentes ou anciennes, a donné lieu à de multiples publications et reste très controversé pour les stades intermédiaires. Les différentes modalités thérapeutiques ont cependant les mêmes objectifs et visent à retrouver le plus rapidement possible l'indolence, la mobilité, la force et l'endurance. Elles doivent également

prendre en considération les impératifs professionnels chez les travailleurs de force, les activités sportives pratiquées et l'aspect esthétique.

Le traitement des disjonctions acromio-claviculaires qu'elles soient récentes ou anciennes a donné lieu à de multiples publications et reste très controversé pour les stades intermédiaires.

## **2. Principes :**

- Prise en compte de toutes les lésions ligamentaires et musculo-aponévrotiques dont il faut obtenir la cicatrisation.
- réduction anatomique primaire et stable dans le temps, induisant une stabilisation secondaire de bonne qualité.
- Pas de brochage complémentaire en raison de ses inconvénients spécifiques.
- Mobilisation rapide du coude et de l'épaule.
- Reprise précoce des activités sportives et/ou professionnelles.
- Une technique simple, souple mais solide.
- Pas ou très peu de complications spécifiques liées à la technique.

## **3. Méthodes :**

### **3-1 Traitement médical:**

Il repose sur les antalgiques, les anti-inflammatoires non stéroïdiens et sur la mise au repos de l'épaule. Les infiltrations intra-articulaires de corticoïdes font également partie de l'arsenal thérapeutique pour soulager les douleurs chroniques.

**3-2 Traitement conservateur:**

Il vise à limiter les mouvements de l'articulation-acromio-claviculaire et fait appel à divers appareils de contention selon les stades lésionnels et les équipes. La durée de l'immobilisation varie selon la gravité des lésions de 10 à 45 jours.

a) **Traitement fonctionnel:**

Il utilise une écharpe simple qui soulage le poids du membre supérieur et autorise la mobilisation précoce. Il facilite ainsi une récupération rapide.

b) **Traitement orthopédique :**

• **Immobilisation coude au corps:**

Elle immobilise l'articulation AC de façon relative. En fait, elle met au repos l'épaule le temps nécessaire à la disparition des douleurs et à la cicatrisation des lésions et ceci grâce à un gilet orthopédique ou à une simple écharpe.

• **Coussin d'abduction:**

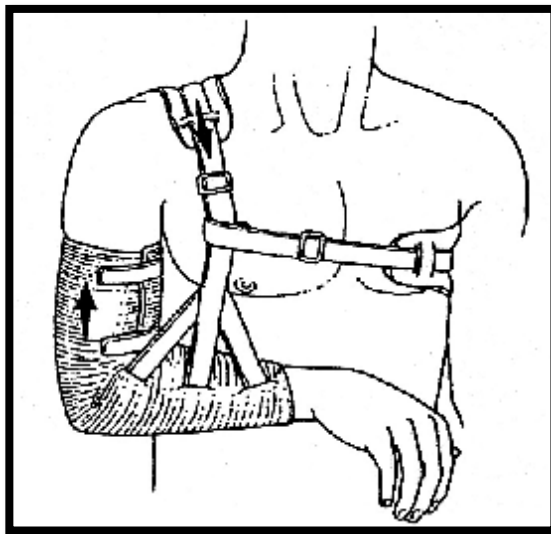
PATTE [26] souligne l'intérêt d'une immobilisation en élévation antéro-latérale légère (figure 52), qui en s'opposant à la pesanteur facilite la cicatrisation ligamentaire et musculaire.



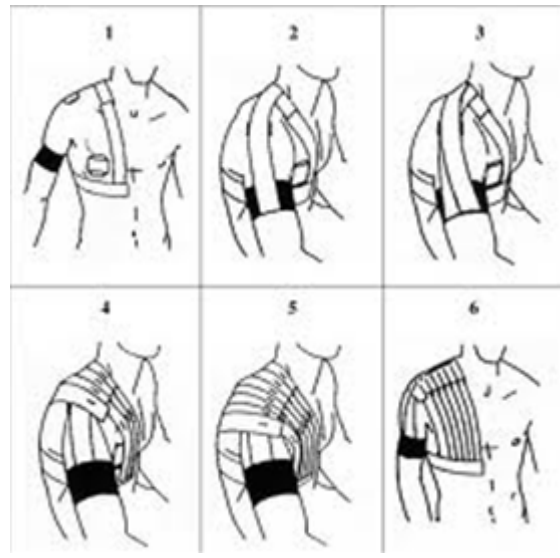
**Figure 54 : coussin d'abduction**

c) **Contentions adhésives et appareillages:**

Les «strappings» et les appareillages de type harnais de Kenny Howard ont pour objectif la réduction de la disjonction et son maintien. Ils assurent pour cela une recaptation de l'articulation, en rehaussant l'acromion par élévation de l'humérus en abaissant l'extrémité distale de la clavicule (fig8) [39]. L'inconfort et les complications locales (intolérance cutanée, compression nerveuse...) les font souvent abandonner avant la fin du traitement.



**Figure 55 : Harnais de Kenny- Howard**



**Figure 56 :étapes du bandage élastique**

3-3 Traitement chirurgical :

La littérature est riche en matière de techniques de stabilisation ; plus de 75 interventions chirurgicales ont été décrites pour le traitement des lésions AC, mais aucune n'a créé le goldstandard.

Actuellement, les 4 principales options chirurgicales [75,77,79] pour les luxations AC sont:

- La fixation de l'articulation AC;
- La fixation de l'intervalle CC;
- La réparation ou la reconstruction ligamentaire;
- L'excision de l'extrémité distale de la clavicule.

Chacune de ces techniques a eu de nombreuses modifications aux complications potentielles inhérentes. [80]

L'arthroscopie, et plus précisément l'endoscopie, car il s'agit d'une chirurgie extra-articulaire, a été proposée récemment dans le traitement des disjonctions AC stades III et IV de Rockwood. [81-83]

L'hypothèse est que l'endoscopie, par son caractère mini invasif, permettrait de diminuer la morbidité et les suites de cette chirurgie connue pour ces complications, tout en offrant une réduction anatomique et durable des lésions.[8,27]

Il faut effectivement agir sur les formations capsulo-ligamentaires intrinsèques, les ligaments coraco-claviculaires et la chape musculaire trapézo-deltoidienne. La mise en oeuvre isolée d'une seule de ces corrections apparaît souvent insuffisante et la plupart des traitements chirurgicaux actuels recourent à l'association de ces différents gestes.[16,83]

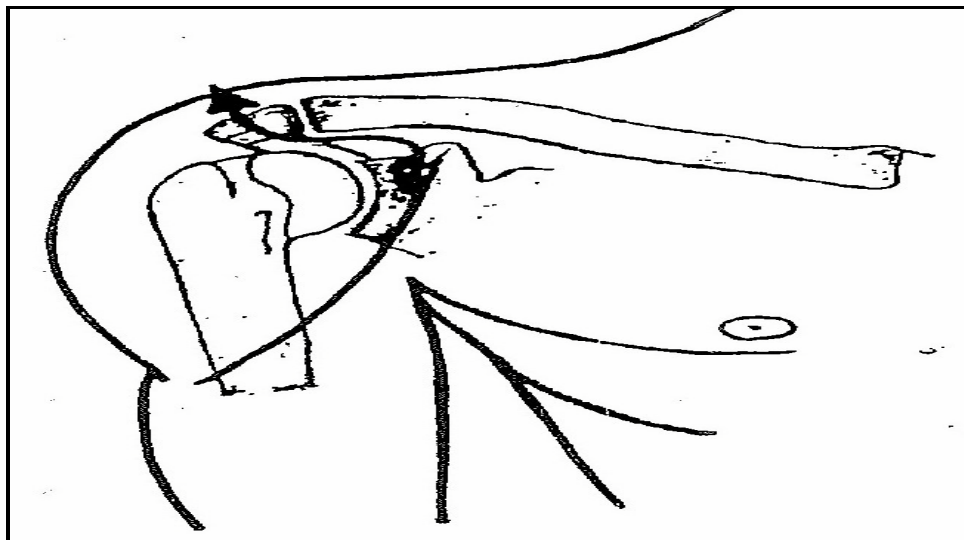a) Voie d'abord :

Elle peut être longitudinale, aussi limitée et directe que possible, ou en épaulette, donnant un meilleur résultat cosmétique,

Un bilan des lésions musculaires est réalisé. L'exposition des ligaments coraco-claviculaires (et de la coracoïde ou du ligament acromioclaviculaire) peut nécessiter de prolonger en sous-périosté la désinsertion du deltoïde antérieur (Tableau11).

**Tableau XI : Voies d'abord utilisées dans les différentes séries**

Auteur	Technique chirurgicale	Voie d'abord
Johansen et al [80]	Vissage A-C	-Horizontale sous acromiale -Verticale, centrée sur A-C + incision en regard du bord externe de l'acromion
Versier[11]	Ligamentoplastie C-C	-en S (Figure 34)
Kany et selim[49]	Reconstruction du lig C-C	- l'extrémité distale de la clavicule et l'insertion du lig C-C
Brent [84]	Weaver-Dunn	-Centrée à environ 1,5cm en dedans de l'AAC
Notre série	embrochage-haubanage	Transversal
	Vissage	Verticale centrée sur la coracoïde



**Figure 57:Voie d'abord en «S» selon Bazy**

a) **Débridement articulaire :**

La plupart des auteurs préconisent une excision économique des débris éventuellement interposés dans l'articulation (ménisque) .

b) **Maintien de la réduction :**

La réduction est maintenue par un moyen de synthèse provisoire, laissé le temps de la cicatrisation ligamentaire et musculaire (4 à 8 semaines).

**c-1- Fixation A-C :**

La fixation de l'articulation acromio-claviculaire s'effectue par des moyens de stabilisation divers [85]:broche, vis, cerclage trans-osseux, plaque, hauban. [39]

• **EmbrochageAC**

La majeure partie des auteurs ont renoncé aux broches de Kirschner, en raison de leur petit diamètre et du risque de rupture et de migration de l'implant.[44]Cependant, l'embrochage reste la technique la plus utilisée.Il s'agit d'un brochage trans-articulaire par deux broches non parallèles de 18 à 22/10, ces broches doivent être solides pour résister aux forces qui s'appliquent sur l'articulation AC ; elles doivent être solidement ancrées dans la corticale de la clavicule afin d'éviter tout déplacementsecondaire.L'extrémité latérale doit être recourbée et appliquée sur l'acromion. Malgré ces précautions, elles exposent au risque de rupture, d'inflexion et de recul avec intolérance cutanée.

Pour De Tullio [86]qui a revu 60 patients opérés à 10 ans de recul, cette technique est rapide et apporte de bons résultats fonctionnels avec un minimum de complications. Il n'a en effet déploré que 13 migrations de broches et 3 récives après ablation dumatériel.

La plupart des auteurs préconisent une réduction à ciel ouvert puis un embrochage, mais d'autres recommandent un embrochage percutané.

On pense que l'exposition chirurgicale de l'articulation AC est un geste important : cela permet d'effectuer un débridement de l'articulation AC et d'exciser le ménisque, voir l'état des ligaments AC et CC et enfin procéder à une réparation de la chape délto-trapézienne.[75]

- **Brochage-haubanage selon Julliard et Bèzes**

Le brochage-haubanage est réalisé le plus souvent par un abord longitudinal, afin d'exposer avec plus de facilité le bord latéral de l'acromion et la partie latérale de la clavicule.[9]

L'ouverture de la chape est complétée afin d'exposer l'articulation AC. Les fragments méniscaux sont régularisés. La clavicule peut ensuite être réduite au moyen d'une pointe carrée ou d'un davier. Une ou deux broches de 20/10 transfixient l'articulation par un point d'entrée acromial postéro-latéral.

La mise en place d'un hauban permet de rigidifier le montage et de diminuer les risques de migration. La réparation des ligaments CC vient compléter la réduction et le maintien de l'articulation AC.

Une étude biomécanique menée par Kieffer et coll [43], comparant l'effet stabilisateur de différents matériaux au niveau AC, a montré une supériorité du haubanage sur les autres techniques de fixation articulaire.

Toutefois, la réalisation de cette ligamentorraphie est difficile en pratique et nombre d'auteurs l'ont abandonnée. [87]



**Figure 58 : Embrochage acromio-claviculaire**

- **Vissage AC selon Judet**

Par rapport au brochage, le vissage est de réalisation plus délicate et traumatise davantage les surfaces articulaires.


Selon Escola et Coll [88] il entraîne plus d'arthrose et d'ostéolyse de l'extrémité claviculaire externe.

Nero [89] dénombre ainsi 15 vissages imparfaits sur une série de 55 cas, mais ne constate que 19 % d'arthrose à la révision, sans symptomatologie douloureuse.

- **Plaque encrochet**

Les techniques actuelles de fixation AC reposent sur l'utilisation des plaques en crochet, qui peuvent être utilisées avec ou sans reconstruction du ligament CC. Ces plaques doivent être retirées 8 à 16 semaines après la chirurgie.

Gestner et al [52,90] a constaté que les luxations AC stade 3 traitées par les plaques en crochet avaient de meilleurs résultats que celles traitées orthopédiquement.



**Figure 59 : Fixations AC**

### c-2 Fixation coraco-claviculaire

- Vissage CC selon Bosworth

La fixation CC est une autre méthode de stabilisation des disjonctions AC. Les auteurs qui recommandent une fixation CC, l'effectuent fréquemment par une vis, insérée de l'extrémité distale de la clavicule à la base de la coracoïde.

Bosworth[91] fut le premier à décrire cette méthode, et a mis au point une vis spéciale avec filetage distal et une tête de vis aplatie et surdimensionnée, afin d'éviter un enfoncement de la vis dans la corticale.

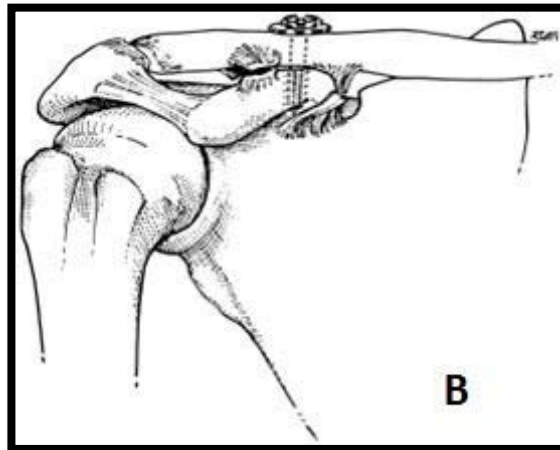
Initialement réalisée en percutanée par Bosworth, la plupart des auteurs actuels préfèrent le vissage à ciel ouvert.

Ce montage solide permet une mobilisation précoce, mais il expose à des déplacements secondaires, dus à l'arrachement d'une vis ou à l'ostéolyse autour d'elle.

Ainsi, d'après Taft [92], ce type de vissage donne de moins bons résultats anatomiques que le brochage AC. La vis, parfois laissée en place, réalise une véritable arthrodeuse fonctionnelle qui, en supprimant la rotation claviculaire, gêne la mobilisation de l'épaule.

Ainsi, actuellement la plupart des auteurs préconisent l'ablation de la vis entre 6 à 8 semaines.

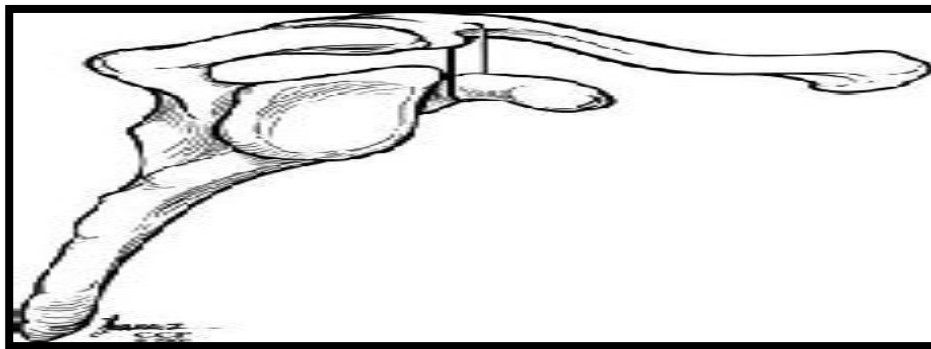
Certains chirurgiens associent volontiers à cette méthode une suture capsulo-ligamentaire AC : Technique de Bosworth modifiée.[44]



**Figure 60: Vissage coraco-claviculaire**

- **Cerclage coraco-claviculaire :**

Classiquement en fil métallique, simple ou en huit, il passe sous le genou de la coracoïde et prend appui au dessus de la clavicule ou à travers elle. Il réalise une fixation moins rigide que le vissage, permettant une rotation claviculaire et ne gêne pas l'élévation de l'épaule. Toutefois, il se rompt fréquemment avant la cicatrisation ligamentaire.



**Figure 61: Cerclage coraco-claviculaire**

b) Ligamentoplastie :

➤ Ligamentoplastie AC

Il s'agit d'un remplacement du ligament AC supérieur par le ligament acromio-coracoïdien, selon la technique de Neviaser. Après réduction de la disjonction par une broche, le ligament acromio-coracoïdien est détaché de son insertion coracoïdienne, passé en avant et au dessus de l'articulation AC et fixé à la face supérieure de la clavicle par un tunnel trans-osseux. [93]

Selon Jovarra et coll [94] la ligamentoplastie AC donne des résultats anatomiques meilleurs que la suture simple, mais peut engendrer des douleurs résiduelles. Celles ci peuvent s'expliquer par un frottement des surfaces articulaires ou par la suppression des effets biomécaniques du ligament AC sur la coiffe des rotateurs.

➤ Ligamentoplastie CC

Il s'agit d'un remplacement des ligaments trapézoïde et Conoïde. Utile dans les ruptures récentes, en cas d'éventuelle absence de cicatrisation, [95] indispensable dans les ruptures anciennes où les ligaments ont disparu.

Différentes structures et matériaux peuvent être utilisés:

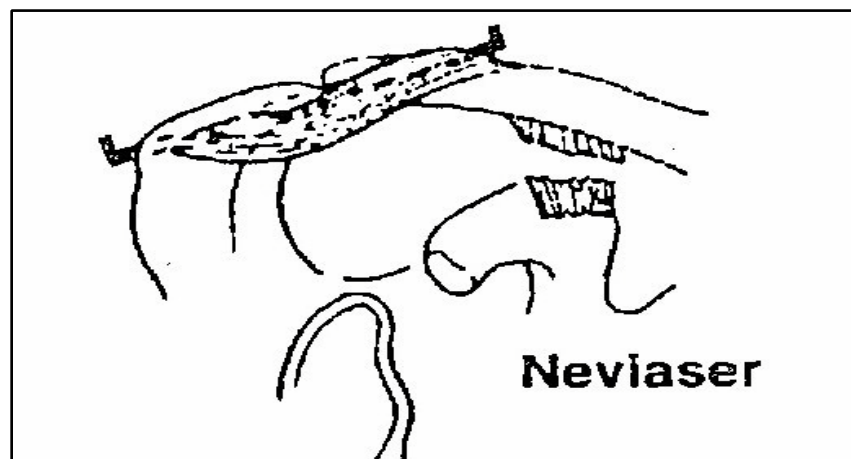


Figure 62: Ligamentoplastie selon Neviaser

➤ **Ligamentacromio-coracoidien**

A la suite de Cadenat en 1913[96], plusieurs auteurs ont utilisé ce ligament du fait de sa proximité avec l'articulation AC.

➤ **Technique de Cadenat modifiée par Augereau**

Elle réalise une désinsertion acromiale du ligament, associée à un faufilage au fil non résorbable. Le greffon passe ensuite verticalement à travers un tunnel claviculaire, situé à l'aplomb du genou coracoidien.

Les fils sont noués autour de la clavicule sous tension maximale, après stabilisation de la disjonction par deux broches trans-articulaires provisoires. [93,97]

➤ **Technique De LaCaffiniere**

Elle consiste en l'utilisation de la poche du décollement capsulo-fibreux sus ligamentaire, présente dans les disjonctions avec déplacement postérieur (80 % des cas), pour valoriser le procédé de Cadenat en contenant la clavicule dans le plan horizontal et frontal.

Elle permet en effet un bon affrontement de l'extrémité supérieure de la ligamentoplastie sur du tissu mou, un renforcement par un matériel naturel et un encadrement antéro-supérieur de l'extrémité distale de la clavicule. [98]

➤ **Technique de Weaver etDunn**

Le ligament coraco-acromial est sectionné au niveau de son insertion acromiale, et les deux centimètres latéraux de la clavicule sont réséqués.

Après réduction de la disjonction, le ligament est coupé à bonne longueur et lacé en intra-médullaire à l'extrémité claviculaire distale par deux trous trans-osseux. [93]

Bicher et coll [55] ont légèrement modifié cette technique en transposant l'insertion osseuse du ligament coraco-acromial à l'extrémité distale de la clavicule réséquée.

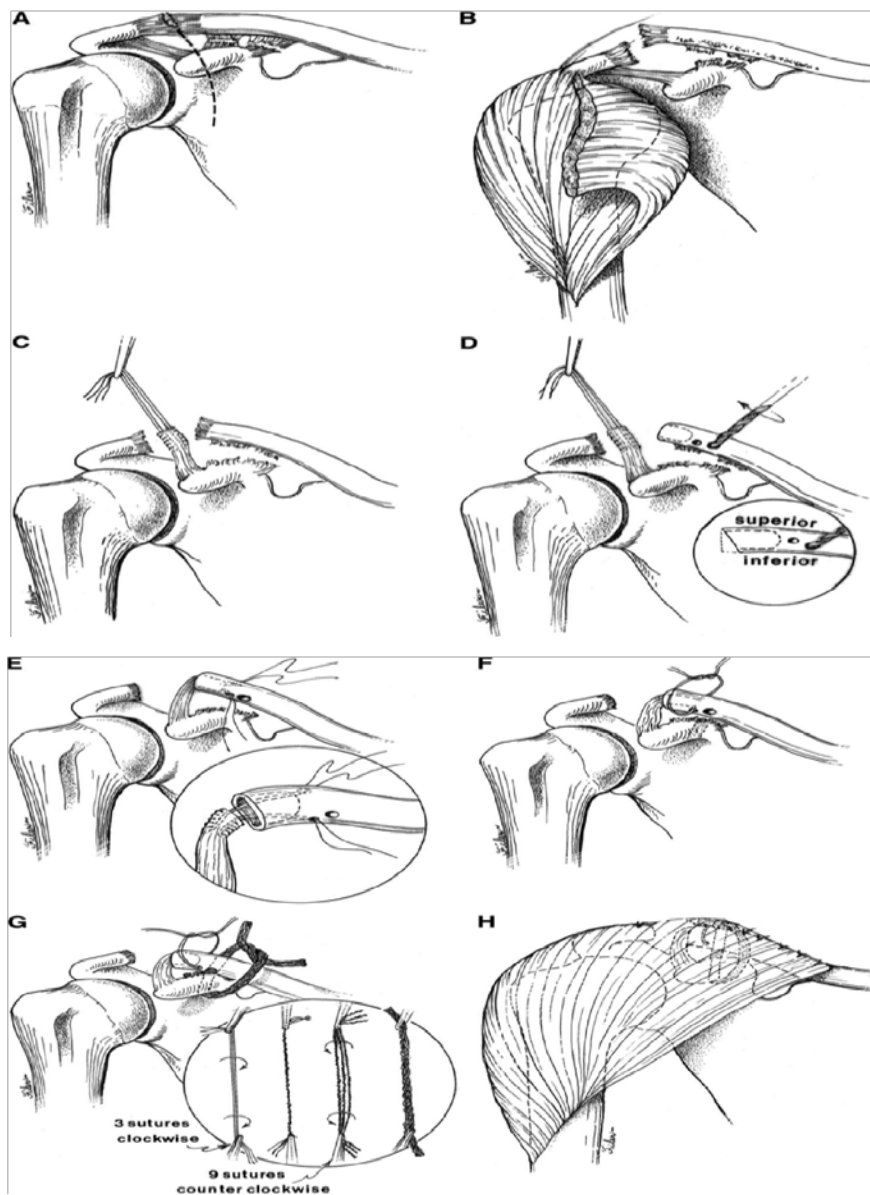
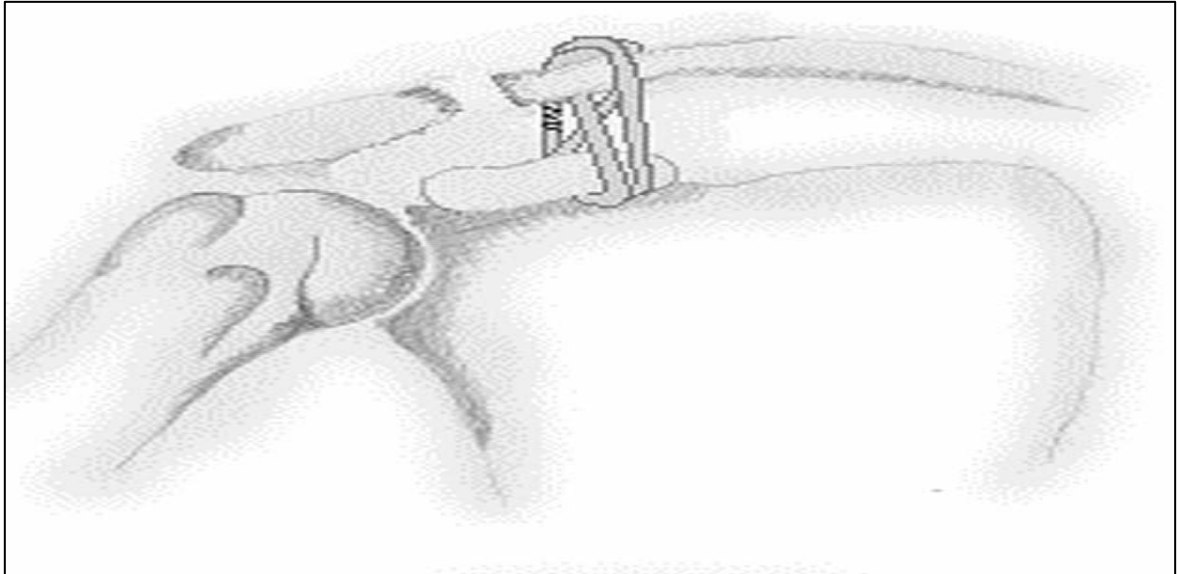


Figure 63: Technique de Weaver-Dunn

De nombreuses techniques de ligamentoplasties utilisant d'autres tendons (extenseur du 5ème orteil[91], fascia lata, court biceps [99] ou même de la peau ont été décrites (figure 51).



**Figure 64: Ligamentoplastie utilisant le semi-tendineux**

- **Autres Techniques**

Kutschera [100] détache le ligament acromio-coracoïdien, avec son insertion osseuse acromiale, qu'il passe à travers un tunnel claviculaire à la verticale de la coracoïde et le fixe par une vis d'interférence qui sera enlevée à la 8<sup>ème</sup> semaine. Il a obtenu des résultats anatomiques et fonctionnels excellents sur une série de 6 patients.

Larsen [101] utilise le même transplant qu'il fixe à la clavicule par une vis passant à travers l'échelle osseuse, la clavicule et dans la coracoïde. Ses résultats sont cependant moins bons car le montage entraîne un inconfort notable, lié à la proéminence de l'échelle osseuse et de la vis.

Gazielli [95] propose une double ligamentoplastie CC, utilisant un ligament artificiel recolonisable et le ligament coraco-acromial détourné selon Cadenat. Le ligament artificiel est passé sous le bras de la coracoïde, à laquelle il est solidarisé par deux points de sutures.

Un des brins renforce le néo ligament naturel après réduction de la disjonction et l'autre assure une stabilisation AC par effet de rappel autour de la clavicule.

- **Autres greffons autologues**

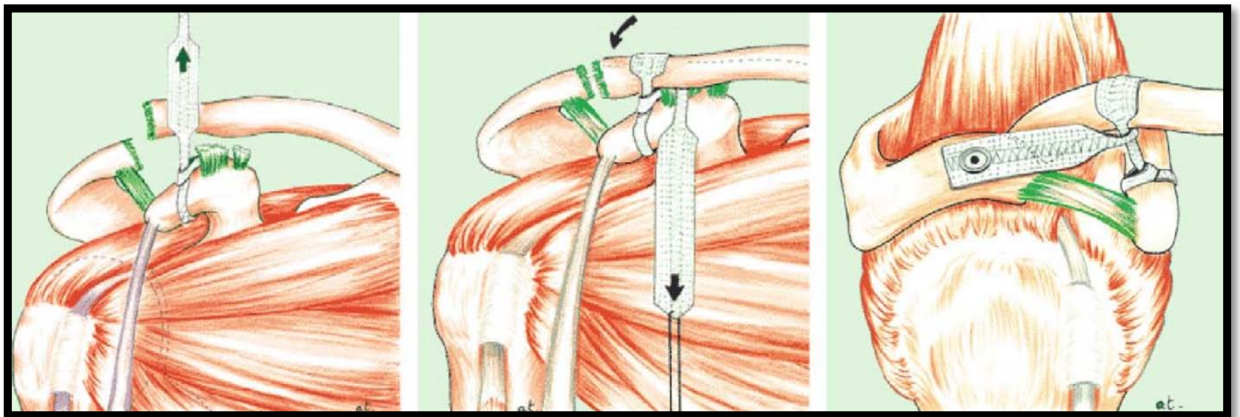
Divers transplants ont été utilisés dans les techniques de ligamentoplastie :

- Court biceps (*Vargas*);
- Fascia lata (*Sterling Bunnel*);
- Extenseur du cinquième orteil (*Zarczy*);
- Peau (*Vanderkerckove*).

Ces techniques sont quasiment abandonnées à l'heure actuelle, du fait de la nécessité d'un prélèvement à distance et du manque de la solidité du montage. [42,102]

- **Ligaments prothétiques**

Composés d'un matériel inerte non résorbable (le plus souvent du dacrylène) ; les ligaments prothétiques sont passés sous la coracoïde et fixés à la clavicule [41]



**Figure 65: Ligamentoplastie synthétique**

c) **Transfert musculaire :**

- **Transfert musculaire dynamique selon Dewar et Barrington**

Il s'agit d'une transposition de la pointe coracoïdienne munie des insertions du petit pectoral et du coraco-biceps sur le bord antérieur de la clavicle, afin de réaliser un rappel actif de la clavicle luxée. [103]

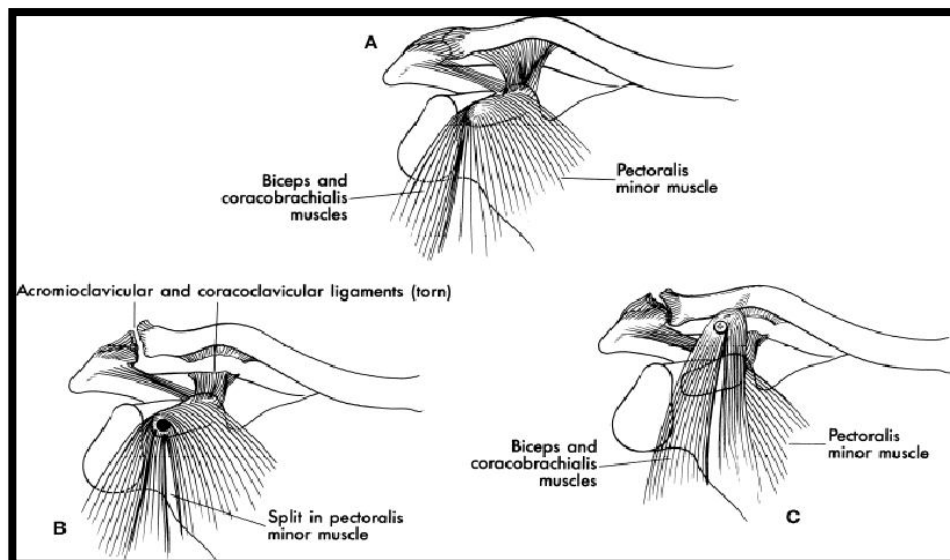
Malgré les résultats satisfaisants de la série de Glorion[104], cette technique est actuellement très peu utilisée. Elle est en effet anti-physiologique puisqu'elle court-circuite la scapula et bloque la rotation claviculaire.

Par ailleurs, la contraction des muscles entraîne un mouvement de piston claviculaire qui favorise l'arthrose AC. [91]

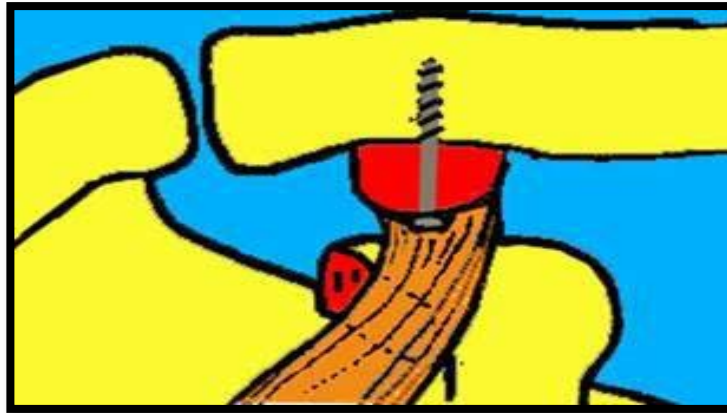
- **Reconstruction de la chape trapézo-deltoïdienne**

C'est un temps essentiel du traitement chirurgical, dû à l'effet stabilisateur qu'apporte cette chape sur l'articulation AC.[31]

Il consiste à suturer les deux muscles désinsérés au dessus de l'articulation réduite



**Figure 66: Technique de Dewar et Barrington**



**Figure 67: transfert musculaire selon Glorion**

d) Gestes associés Toilettartculaire

Le nettoyage des débris capsulaires et ligamentaires est souvent nécessaire pour assurer une bonne réduction de la disjonction. Selon les équipes, le ménisque peut être conservé quand il est intact.

- Réséction de l'extrémité distale de la clavicule

Systematique dans la technique de Weaver et Dunn, elle est habituellement réalisée en fonction du bilan lésionnel pour:

Lever le conflit articulaire ou traiter les fractures claviculaires distales dans les disjonctions récentes. Soulager les douleurs arthrosiques dans les disjonctions anciennes mal vécues. L'importance de la résection est adaptée en per-opératoire et varie de 0.5 à 2 cm.

- Traitement des lésions associées

- Traitement d'une fracture du quart externe de la clavicule par ostéosynthèse ou résection du centimètre externe;
- Ostéosynthèse d'une fracture de la coracoïde;
- Traitement d'un conflit sous acromial, par section du ligament acromio-coracoidien et ou acromio-plastie;
- Réparation de la coiffe des rotateurs.

- **Soins postopératoires**

Une contention maintenant la position coude au corps est mise en place pour une durée de 3 à 6 semaines.

La rééducation est entreprise entre les troisième et sixième semaines postopératoires selon la durée d'immobilisation préconisée.

Cette rééducation vise à récupérer les amplitudes de mobilité de l'épaule. Jusqu'à l'ablation du matériel, les amplitudes sont volontairement limitées à 90° pour l'élévation antérieure et l'abduction, afin de prévenir la survenue d'un démontage ou d'un bris de matériel compte tenu de l'importance des sollicitations AC.

Après l'ablation du matériel, les consignes de mobilisation de l'épaule ne sont plus restrictives.

Classiquement l'ablation du matériel est pratiquée 6 à 8 semaines après l'intervention chirurgicale de stabilisation AC.

La reprise des activités professionnelles doit être envisagée à la douzième semaine pour un travailleur manuel.

De même, la reprise des activités sportives avec contact (rugby, judo) ne peut pas avoir lieu avant le troisième mois postopératoire.

#### **4. Indications :**

Si la plupart des auteurs s'accordent pour traiter orthopédiquement les lésions de stade I et II, le caractère prolifère de la littérature concernant les lésions plus sévères montre bien que leur traitement est loin de faire l'objet d'un consensus [105]

### a-Luxations stades I et II

Le traitement orthopédique est recommandé pour les luxations AC type I et type II ; il comprend généralement l'utilisation d'une simple écharpe pour le confort, en plus des médicaments anti-inflammatoire pour soulager la douleur.

La contention est utilisée jusqu'à ce que la douleur diminue, généralement 1 semaine pour le type I, et jusqu'à 2 à 3 semaines pour les luxations de type II.

Plus de 50 moyens de contention ont été décrits pour le traitement des luxations AC. [106,107]

Cependant, l'utilisation de harnais reste le traitement de choix, permettant le confort du patient et des résultats acceptables.[108-110]

Une fois que la douleur se résorbe, un programme de rééducation est initié avec des mouvements actifs et passifs. Après récupération des amplitudes articulaires, les patients commencent des exercices de renforcement.

Un retour au sport est retardée jusqu'à récupération de la mobilité totale, ce qui nécessite souvent 2 semaines pour le type I et 6 à 8 semaines pour les type II.

À notre connaissance, il n'existe aucune preuve pour recommander une intervention chirurgicale pour le type I ou le type II, mais de nombreuses études ont indiqué que des symptômes persistants, telle la douleur, sont fréquents après un traitement conservateur. [109,110]

La douleur après le traitement orthopédique est généralement secondaire à l'arthrose post-traumatique, qui a été constatée sur des radiographies chez 29% à 75% des individus. [107,111]Ces patients n'ont pas besoin d'une intervention chirurgicale, mais quand la douleur ou la limitation de l'activité sont assez graves, l'excision de l'extrémité distale de la clavicule est une option de traitement efficace. [111]

Mouhsine et al [112] a noté que sur 33 patients de type I ou de type II, 27% des luxations ont nécessité une chirurgie après un délai moyen de 26 mois après le traumatisme et 52% sont restés asymptomatiques après 4 à 8 ans.

Mikek et al [109] a suivi 23 patients pendant 10 ans et a constaté que 52% ont continué à avoir des symptômes mineurs et que la fonction de l'épaule était plus mauvaise en comparaison avec celle de l'extrémité controlatérale. La persistance de douleurs articulaires, qui affecte la performance sportive, a été retrouvée dans 8% à 9% des luxations de type I et dans 13% à 23% des luxations de type II. [107,109]

### Stade III :

La gestion des luxations AC de type III a longtemps été controversée, mais des données récentes appuient le traitement orthopédique. [52,90,113]

Au cours des 20 dernières années, 3 enquêtes auprès des médecins ont été effectuées pour déterminer les préférences dans le traitement de ces luxations ; les résultats indiquent que le traitement conservateur était le choix initial de 69% à 86% des répondants. [52,69,90]

En 2007, Nissen et Chatterjee, [114] ont rapporté que 86 % des membres de l'American Orthopaedic Society for Sports Medicine choisissent le traitement conservateur. Cela représentait un changement majeur dans le traitement de cette lésion par rapport à des enquêtes passées, puisque dans une étude publiée en 1974 [115] la plupart des chirurgiens orthopédistes choisissaient le traitement chirurgical pour les lésions AC aiguës de type III.

Le traitement orthopédique des lésions de type III est similaire à celle des types I et II, bien que la durée peut être prolongée de 3 à 4 semaines. [116]

Les protocoles de rééducation doivent être suivis avec vigilance, car la réhabilitation inadéquate peut être une source de douleur persistante et d'instabilité de l'articulation AC. [84]

Le retour au sport chez un sportif professionnel devrait être retardé jusqu'à ce que les protocoles de rééducation soient achevés, ce qui peut nécessiter 3 mois.

Schlegel et al [117]a montré des résultats favorables chez 80% des patients après le traitement conservateur à 1 an de suivi, et d'autres ont trouvé un succès similaire avec jusqu'à 5 ans de suivi. [117,118]

Les déficits fonctionnels sont minimes, en comparant la force de l'épaule traumatisée avec celle de l'épaule controlatérale. [87,90,119]

Cependant, il ya eu une perte de 17% de la force rapporté par Dias. [117]

Parmi les plaintes persistantes, on trouve l'instabilité, la raideur de l'épaule, et la déformation inesthétique qui peuvent nécessiter une intervention chirurgicale ultérieure. [69,119]

Les études comparant les résultats du traitement orthopédique et chirurgical des luxations AC de type III, ont montré que l'intervention chirurgicale n'a pas beaucoup d'avantage. [87,113,119]

Dans un essai contrôlé et randomisé avec 4 ans de suivi, Bannister et al [120]compare le traitement orthopédique et le traitement chirurgical (par une vis CC) chez 42 patients avec une luxation de type III et 12 luxations de type V ; les patients souffrant de lésions de type III qui ont été traités orthopédiquement ont récupéré rapidement les mouvements de l'épaule et la reprise du travail et du sport était précoce, avec moins de résultats non satisfaisants que ceux traités chirurgicalement.

Taft et al [92]a également constaté que ceux traités orthopédiquement ont eu des résultats cliniques satisfaisants et un taux plus faible de complications que ceux qui ont été traités chirurgicalement, avec une fixation par vis ou fixation CC.

D'autres études ont montré que les essais de résistance chez les patients traités orthopédiquement sont supérieurs ou égaux à ceux des patients traités chirurgicalement avec fixation CC ou AC. [84,101]

Dans une méta-analyse faite en 1998 comparant le traitement orthopédique et divers traitements chirurgicaux pour les luxations de grade III, Phillips et al [121]a constaté que les

taux de satisfaction globale était de 88% pour les patients traités chirurgicalement et 87% pour ceux traités orthopédiquement.

Ye et al [122] a trouvé des résultats excellents chez 82% des cas traités chirurgicalement par endo bouton en 2016 Kimet et al [79] a montré en 2018 que le traitement chirurgical par vissage donne des résultats satisfaisants dans 75% des cas et des résultats de 66% chez les patients traités orthopédiquement Pan et al [123] en 2020 ont montré que le traitement chirurgical par plaque à crochet donne 80% de bons résultats dans une étude méta-analyse et de 70% chez les patients traités orthopédiquement.

Les taux de complications étaient plus élevés après une intervention chirurgicale ; le retour à l'activité et le soulagement de la douleur étaient équivalents et l'amplitude des mouvements et la force étaient le plus souvent normaux dans le groupe traité par un traitement conservateur.

**Tableau XII : Résultats d'études prospectives comparant le traitement orthopédique au traitement chirurgical dans les LAC stade III**

Auteur	Technique	Recul	Nombre de patients	% bons résultats
Larsen et al[101]	-non précisée	13 mois	43	98%
	-Immobilisation A-C avec des broches A-C ou vissage CC	13 mois	41	97%
Taft[92]	-4 semaines d'immobilisation (Desault)	18 mois	75	90%
	-Vissage C-C ou brochage A-C	18 mois	52	94%
Bannister et al[119]	-Immobilisation par strapping avec du jarrier	48 mois	33	88%
	-vissage C-C	48 mois	27	78%
Phillips et al[121]	-2 semaines d'immobilisation par écharpe	Non précise	231	87%
	-Brochage A-C, vissage cc, plaque à crochet	Non précise	602	88%
Ye et al [122]	-fixation per endobouton	34 mois	22	80%
Pan et al[123]	Plaque à crochet	16 mois	23	80%
	-immobilisation par maillot coude à corps	16 mois	19	70%
Notre série	-embrochage simple	12 mois	4	66%
	-embrochage haubanage	12 mois	3	82%
	-vissage cc	12 mois	3	79%

La critique des conclusions de ces études a porté sur le traitement chirurgical utilisé. Dans bon nombre de ces études, la fixation conjointe AC a été effectuée sans reconstruction du ligament CC. [93,115,118]

Les conclusions de ces études peuvent ne pas être comparables avec les techniques chirurgicales actuelles, qui utilisent la reconstruction du ligament CC.

Des études biomécaniques ont montré l'importance de la reconstruction du ligament croisé CC dans le traitement chirurgical de cette lésion. [124,125]Cependant, des études prospectives randomisées comparant le traitement non chirurgical avec le traitement chirurgical à l'aide de reconstruction du ligament CC font défaut.

La critique des conclusions de ces études a porté sur le traitement chirurgical utilisé. Dans bon nombre de ces études, la fixation conjointe AC a été effectuée sans reconstruction du ligament CC. [9,93,121]

Les conclusions de ces études peuvent ne pas être comparables avec les techniques chirurgicales actuelles, qui utilisent la reconstruction du ligament CC.

#### **Stades IV, V et VI :**

Les luxations de haut grade, impliquant l'articulation AC, sont relativement rares. À notre connaissance, il n'y a pas dans la littérature des preuves fondées sur la recommandation d'un traitement spécifique pour ces luxations ; cependant la chirurgie reste le traitement de choix.

Bien que le traitement orthopédique de ces lésions est rare, il existe des rapports de son utilisation ; Miller et al [125]a signalé l'utilisation réussie de la réduction manuelle pour 4 patients souffrant de lésions de type IV ; tous ces patients avaient augmenté les distances CC de moins de 4 mm, et les ligaments CC étaient intacts sur les images de résonance magnétique. Ainsi, avec la réduction manuelle, les luxations ont été converties en un type II.

Nuber et Bowen [126]ont discuté la réduction fermée pour les luxations de type IV, mais aucun résultat clinique n'a été signalé.

Les luxations chroniques de type IV non réduites sont souvent douloureuses, résultant de l'incarcération de la clavicule dans le muscle trapèze, nécessitant une intervention chirurgicale.

Bannister et al [120]a rapporté le traitement de 12 luxations de type V dans un essai contrôlé randomisé et a montré des résultats nettement meilleurs avec vissage CC ou AC que le traitement orthopédique ; seulement 1 des 5 patients traités orthopédiquement a eu un résultat bon ou excellent comparativement à 5 des 7 patients traités chirurgicalement.

Bien que les luxations de type V peuvent être corrigées en un type III avec une fermeture delto-trapezoidienne isolé, [116]la reconstruction des ligaments AC et CC est recommandé pour la plupart des patients.

## **IX. Evolution :**

### **1. Recul**

Dans la série de Bannister et al, le recul était de 48 mois. Alors que dans celle de Larsen et al, les patients ont été revus avec un recul moyen de 10 mois. Le recul était dans la série de Lazrak de 5ans. Dans notre série le recul est de 14 mois (Tableau13).

**Tableau XIII : Recul selon les séries**

Série	Recul (mois)
Bannister et al[120]	48
Larsen et al[101]	13
Miller [125]	60
Notre série	12

### **2. Complications :**

Dans la série de miller[125] aucune complication n'est notée. Nerot [89]a rapporté 3 déplacements secondaires, un cas de sepsis superficiel et 2 cas d'hématomes (Tableau14).

**Tableau XIV : Complications du traitement chirurgical dans les différentes séries**

Traitement chirurgical des luxations acromio-claviculaires expérience du service traumatolo-orthopédie de l'hôpital IbnTofail CHU MED VI Marrakech

Auteur	Technique	Nb de patients	Recul (mois)	Complications
Miller [125]	Cadenat modifiée	23	60	- Pas de complication notée
Bannister et al [120]	Vissage A-C	55	3	-3 déplacements secondaires -2 cas d'hématomes -Un cas de sepsis superficiel
Mathieu et al [54]	Ligamentoplastie artificielle	24	27	-6 cas de calcifications sous claviculaires • cas de capsulite rétractile • cas de migration de broche -1 cas de sepsis profond
Larsen et al [101]	Brochage acromioclaviculaire	81	10	-5 cas d'écoulement sur les broches -5 cas de migrations de broches -5 cas de cicatrices hypertrophiques --3 cas d'inflammation locale aux points d'entrée des broches -Un cas de douleur sur les broches nécessitant l'ablation
Dumontier [57]	Ligamentoplastie utilisant le ligamentacromioclaviculaire	75	46	-2 cas de sepsis superficiel -1 cas de sepsis profond -1 cas de démontage profond d'une broche
Takase et al [82]	Vissage C-C	23	54	-8 cas de calcifications C-C -5 cas de lyse osseuse -1 cas de migration d'une vis
Notre série	embrochage simple	4	12	-4 cas de douleur résiduel -4 limitation de mobilité quotidien -1 cas migration d' un vis
	Embrochage haubanage	7	12	
	Vissage	6	12	

### 3. Analyse des résultats :

Dans la littérature, les critères d'évaluation sont très variables en l'absence de score de référence actuelle. Dans notre série, on a utilisé le score de constant (Tableau15).

**Tableau XV : Comparaison des résultats selon les différentes séries**

Auteur	Technique	Nb de patients	Recul (mois)	Pourcentage de bons résultats
Tauber [127]	Ligamentoplastie en utilisant le semitendineux	12	49,5	91
Najib [128]	Ligamentoplastie synthétique	15	1,3	96
Larsen et al[101]	Brochage A-C /vissage C-C	41	13	98
Phillips et al[121]	Vissage C-C/brochage	231	Non précise	87
Miller [125]	Cadenat modifiée	23	60	86,9
Nerot [89]	Vissage A-C	55	3	81
Elandalousie et al [47]	Weaver-Dunn	47	72	93,6
Ye et al[122]	fixation per endobouton	22	34	80
Pan et al[123]	Plaque a crochet	23	16	80
Notre série	Vissage	6	12	75
	Embroschage-simple	4	12	66
	Embroschage haubannage	7	12	79



**CONCLUSION**



Les luxations AC sont très fréquentes. Elles représentent le second type de lésions le plus souvent rencontrées au niveau de la ceinture scapulaire, après l'instabilité gléno-humérale.

La grande majorité de luxations AC surviennent par choc direct, suite à une chute sur le moignon de l'épaule.

Suivant les auteurs, les luxations AC sont analysées selon l'importance du déplacement de l'extrémité distale de la clavicule, selon l'existence ou l'absence de lésions des ligaments AC et CC et selon l'intégrité de la chape trapézo-deltoidienne.

De ce fait, de multiples classifications ont été proposées, la plus utilisée actuellement est celle de Rockwood.

L'impotence fonctionnelle est relative et la douleur est souvent localisée en regard de l'articulation AC.

L'inspection retrouve parfois une ascension du quart latéral de la clavicule, par comparaison avec le côté opposé, cependant, l'importance de l'œdème masque souvent les reliefs osseux.

Des radiographies comparatives, de face et de profil axillaire, doivent être pratiquées de façon à permettre de juger du degré de gravité, notamment par la mesure comparative de l'espace CC. Patte insiste sur le protocole de Weber dont la réalisation est difficile.

La multitude des traitements décrits pour traiter une luxation AC témoigne du fait qu'aucun d'entre eux ne fait l'unanimité et explique qu'il n'y ait pas de consensus actuel pour la prise en charge de ces luxations AC.

Le traitement actuel s'enrichit de l'apport de l'arthroscopie qui permet de traiter ces lésions par la réfection des ligaments CC.

La prise en charge des luxations AC peut être orthopédique ou chirurgicale. Ainsi, pour les stades 1 et 2, la majorité des auteurs s'accorde pour proposer un traitement orthopédique. Pour

le stade 3, la plupart des auteurs semblent s'accorder sur un traitement orthopédique, sauf quelques cas particuliers, liés au type d'activité ou à la morphologie du patient.

Pour les stades 4 et 5, l'indication chirurgicale, notamment la réparation des ligaments AC et CC, semble préférable.

Comme pour tout traitement, les complications observées sont générales (douleur, raideur, cicatrice inesthétique, infection, etc.) et spécifiques au geste réalisé.



## **RESUMES**



## Résumé :

**Introduction :** Les luxations acromio-claviculaires se définissent par la perte des rapports anatomiques normaux entre les surfaces articulaires de l'acromion et l'extrémité distale de la clavicule ; ils sont relativement fréquentes

Le but de notre travail est d'analyser l'aspect évolutif des luxations acromio-claviculaires traitées par brochage-haubanage ou par vissage au sein du service de traumatologie orthopédie de l'hôpital Ibn Tofail CHU Mohammed VI de Marrakech.

**Matériels et méthodes :** Il s'agit d'une étude rétrospective, descriptive et analytique, étalée sur une période de 5 ans (de 2015 au 2020) au service de Traumatologie-Orthopédie A du CHU Mohamed VI de Marrakech.

Nous avons inclus dans la série tous les patients hospitalisés pour une luxation acromio-claviculaire et traités chirurgicalement durant la période de l'étude, soit 17 cas.

**Résultats :**

- Nombre total des patients : 17 cas.
- L'âge moyen était de : 36 ans
- Le sexe ratio était de 4.
- Les étiologies étaient dominées par les accidents de la voie publique : 54,29%
- La chute sur le moignon d'épaule était le mécanisme le plus fréquent : 75%.

Le diagnostic positif a été radio-clinique, radiographie thoracique de face a été réalisée 20% des cas.

Les fractures du membre supérieur étaient les lésions osseuses associées les plus fréquentes, La LAC est survenue chez un polytraumatisé dans 19% des cas.

La classification de ROCKWOOD utilisée chez tous nos patients.

Les 2 voies d'abord utilisées étaient la verticale et la transeversale. Les voies d'abord utilisées chez tous nos patients.

Dans notre série, nous avons noté 74% de bons résultats, 16% de moyens et 8% de mauvais résultats en se basant sur le score fonctionnel de Constant.

Parmi les complications on a noté :

- Une douleur de l'articulation acromio-claviculaire chez 20% des cas
- La raideur dans les activités de routine
- Une reprise chirurgicale chez un patient non coopérant en regard de l'immobilisation.
- Aucune autre complication n'a été retrouvée.

**Conclusion :** À la lumière de cette étude, il paraît que le traitement chirurgical des luxations acromio-claviculaires par embrochage-haubanage ou vissage mérite sa place comme traitement de choix dans l'arsenal thérapeutique de cette lésion de l'articulation acromio-claviculaire en vue des résultats fonctionnels satisfaisants à court et à long terme.

## **ABSTRACT**

**Introduction:** Acromioclavicular dislocations are defined by loss of intercourse anatomical anatomy between the articular surfaces of the acromion and the distal end of the clavicle; they are relatively frequent

The aim of our work is to analyze the evolutionary aspect of acromioclavicular dislocation treated with plugging-in-guying or by screwing in the orthopaedic traumatology department of the Ibn Tofail CHU Mohammed VI hospital in Marrakech.

**Materials and methods:** This is a retrospective, descriptive and analytical study, spread over a period of 5 years (from 2015 to 2020) at the service of Traumatolo-Orthopedics A of the CHU Mohamed VI of Marrakech.

We included in the series all patients hospitalized for acromioclavicular dislocation and treated surgically during the study period, ie 17 cases.

### **Results:**

- Total number of patients: 17 cases.
- The average age was: 36 years old
- The sex ratio was 4.
- The aetiologies were dominated by road accidents: 54,29%
- The most common mechanism was falling on the shoulder: 75%.

The positive diagnosis was radio-clinical, chest X-ray of the face was carried out in 20% of cases.

Fractures of the upper limb were the most frequent associated bone lesions. LAC occurred in a polytrauma patient in 19% of.

The ROCKWOOD classification used in all of our patients.

The vertical approach centered on the coracoid was the approach initially used in all of our patients.

In our series, we rated 74% good, 16% good, and 8% fair based on constant's functional score.

Among the complications we noted:

- Pain in the acromioclavicular joint in 20% of cases
- Stiffness in routine activities
- Surgical revision in an uncooperative patient with regard to immobilization.
- No other complications were found.

**Conclusion:** In the light of this study, it seems that the surgical treatment of acromioclavicular dislocation by plugging-in-guying or screwing deserves their place as the treatment of choice in the therapeutic arsenal of this lesion of the acromioclavicular joint in view of the results. functional satisfactory in the short and long term.

## ملخص

مقدمة : يتم تعريف الخلع الأخرمي الترقوي بفقدان الجماع التشريح التشريحي بين الأسطح المفصالية للأخرم والنهاية البعيدة للترقوة. هم متكررون نسبياً

الهدف من عملنا هو تحليل الجانب التطوري للخلع الأخرمي الترقوي الذي يتم علاجه عن طريق التوصيل أو عن طريق الشد في قسم جراحة العظام في مستشفى ابن طوفيل التابع للمركز الاستشفائي الجامعي محمد السادس في مراكش.

المواد والأساليب : هذه دراسة بأثر رجعي ، وصفية وتحليلية ، موزعة على فترة 5 سنوات (من 2015 إلى 2020) في قسم العظام و المفاصل أ المركز الاستشفائي الجامعي محمد السادس في مراكش. قمنا في السلسلة بتضمين جميع المرضى الذين تم نقلهم إلى المستشفى بسبب خلع الأخرم الترقوة وعولجنا جراحياً خلال فترة الدراسة ، أي 17 حالة

النتائج العدد الإجمالي للمرضى: 17 حالة.

- كان متوسط العمر: 36 سنة
- كانت نسبة الجنس 4.
- سيطرت حوادث الطرق على المسببات: 54,29%.
- كانت الآلية الأكثر شيوعاً هي السقوط على كتف الموظف: 74%.
- كان التشخيص الإيجابي هو الإشعاعي الإكلينيكي ، وأجريت أشعة سينية للصدر في 20% من الحالات.

كانت كسور الأطراف العلوية هي الآفات العظمية الأكثر شيوعاً ، حيث حدث للخلع الأخرمي في مريض الصدمة المتعددة في 19% من المرضى. يستخدم تصنيف ROOCKWOOD في جميع مرضانا. كان النهج الرأسي المتمحور حول الغرابي هو النهج المستخدم في البداية لجميع مرضانا. في سلسلتنا ، صنفنا 74% جيد ، و 16% متوسط ، و 8% عادل ، بناءً على الدرجة الوظيفية constant -

من بين المضاعفات التي لاحظناها:

➤ ألم في المفصل الأخرمي الترقوي في 20% من الحالات التصلب في النشاط الروتيني

➤ مراجعة جراحية لمريض غير متعاون فيما يتعلق بالشلل.

➤ لا توجد مضاعفات أخرى.

**خاتمة** : في ضوء هذه الدراسة ، يبدو أن العلاج الجراحي للخلع الأخرمي الترقوي عن طريق التوصيل أو الشد يستحق مكانه كعلاج مفضل في الترسانة العلاجية لهذه الآفة في المفصل الأخرمي الترقوي في ضوء النتائج الوظيفية. مرضية على المدى القصير والطويل.



**Annexe 1 :**

**Fiche d'exploitation : Traitement chirurgical des luxations acromio-claviculaires expérience du service de traumatologie de l'hôpital ibn tofail chu Med VI Marrakech**

**Identité :**

- Nom-prénom : .....
- Sexe : .....
- Age:.....
- Profession:
- Date d'entrée:.....Date de sortie:.....
- IP:.....NO:
- Adresse:.....Numéro de téléphone:.....

**Motif d'hospitalisation:**

.....

**Antécédents:**

- Médicaux :
- Chirurgicaux :

**Côté de la lésion:**

droit  gauche

dominant  non dominant

**Mécanisme lésionnel:**

- direct  indirect

Etiologies:

- Chute de sa hauteur
- Coup sur le moignon de l'épaule
- Accident de sport
- Accident de la voie publique

Lésions associées:

.....

Diagnostic clinique:

Signes fonctionnels:

- ✓ Douleur
- ✓ Impotence fonctionnelle

Signes physiques:

- ✓ Attitude du malade:.....
- ✓ Œdèmes et déformations
- ✓ Ouverture cutanée
- ✓ Marche d'escalier
- ✓ Tiroir antérieur
- ✓ Tiroir postérieur
- ✓ Touche en piano
- ✓ Autres:.....

Diagnostic radiologique:

Incidence:

.....

Importance de la luxation

.....

Stade selon Rockwood:

.....

Traitement:

Type d'anesthésie:.....

Installation:.....

Voie d'abord:.....

Constatations per- opératoires:.....

Geste opératoire:

Rééducation:

.....

Evaluation fonctionnelle:

Mobilité.....

Force musculaire.....

Evaluation radiologique

.....

Complications:

Douleur

surinfection de la plaie

Mobilité réduite:

Score de constant:

.....

**Annexe 2 :**

**Tableau 19 : Score de constant sur 100 points**

	Gauche	Droite
<b>DOULEUR (sur 15 points) (1+2)/2</b>		
1- Aucune = 15 points Légère = 10 points Médiocre = 05 points Sévère = 00 points		
2- Degré de la douleur (de 0 à 15 points) (0 = très sévère): .....pts		
<b>MOBILITE COURANTE (sur 20 points)</b>		
1- Niveau d'activité (sur 10 points) Travail à plein temps = 04 points Sport sans limitation = 04 points Sommeil normal = 02 points		
2- Amplitude des mouvements indolores (sur 10 points) Taille = 02 points Xiphoides = 04 points Cou = 04 points Sommet de la tête = 08 points Au-dessus de la tête = 10 points		
<b>MOBILITE ACTIVE (sur 40 points)</b>		
1- Flexion - endegrés - (sur 10 points) 0-30 30-60 60-90 90-120 120-150 150-180 0 2 4 6 8 10		
2- Abduction - endegrés - (sur 10 points) Même notation que la flexion		

Traitement chirurgical des luxations acromio-claviculaires expérience du service traumatologie-orthopédie de l'hôpital IbnTofail CHU MED VI Marrakech

<p>3- Rotation externe (sur 10 points)</p> <p>Mains derrière la tête, coudes en avant = 02 points</p> <p>Mains derrière la tête, coudes en arrière = 02 points</p> <p>Mains sur la tête, coudes en avant = 02 points</p> <p>Mains sur la tête, coudes en arrière = 02 points</p> <p>Mains au-dessus de la tête = 02 points</p>		
<p>4- Rotation interne (sur 10 points)</p> <p>Dos de la main</p> <p>homolatérale atteignant : Cuisse</p> <p>Fesse Sacrum Taille T12 T7</p> <p>0 2 4 6 8 10</p>		
<b>PUISSANCE (sur 25 points)</b>		
<b>Avec 2,27 points par Kg tenu, et un maximum de 11 Kg</b>		
<b>Total (sur 100 points)</b>		

Excellent : > 80 pts Bon : 65 à 79 pts Moyen : 50 à 64 pts Mauvais : < 50 pts



## **BIBLIOGRAPHIE**



1. **Riand N, Sadowski C, Graf V, Hoffmeyer P.** Disjonctions acromio-claviculaires: diagnostic et traitement. *Médecine et Hygiène* 2000;58:2258-67.
2. **Graf NRCSV, Hoffmeyer P.** Disjonctions acromio-claviculaires: diagnostic et traitement. *Rev Med Suisse* 2000;4:20911.
3. **Riand NG, Sadowski CR, Hoffmeyer P.** Disjonctions acromio-claviculaires récentes. *Acta Orthopaedica Belgica* 1999;65:393-403.
4. **Baldwin K, Namdari S, Andersen JR, Lee B, Itamura JM, Huffman GR.** Luggage tag technique of anatomic fixation of displaced acromioclavicular joint separations. *Clinical Orthopaedics and Related Research®* 2010;468:259-65.
5. **Moatshe G, Kruckeberg BM, Chahla J, Godin JA, Cinque ME, Provencher MT, et al.** Acromioclavicular and coracoclavicular ligament reconstruction for acromioclavicular joint instability: a systematic review of clinical and radiographic outcomes. *Arthroscopy: The Journal of Arthroscopic & Related Surgery* 2018;34:1979-95.
6. **Li X, Ma R, Bedi A, Dines DM, Altchek DW, Dines JS.** Management of acromioclavicular joint injuries. *JBJS* 2014;96:73-84.
7. **De Carli A, Lanzetti RM, Ciompi A, Lupariello D, Rota P, Ferretti A.** Acromioclavicular third degree dislocation: surgical treatment in acute cases. *Journal of Orthopaedic Surgery and Research* 2015;10:1-7.
8. **Hegazy G, Safwat H, Seddik M, Al-Shal EA, Al-Sebai I, Negm M.** Modified Weaver-Dunn procedure versus the use of semitendinosus autogenous tendon graft for acromioclavicular joint reconstruction. *The Open Orthopaedics Journal* 2016;10:166.
9. **McLean M, Hoban K, Gupta R, Gibson A, Brooksbank AJ, Fazzi UG, et al.** The epidemiology of acromioclavicular joint excision. *Journal of Orthopaedic Surgery* 2018;27:2309499018816521.
10. **Franovic S, Pietroski A, Kuhlmann N, Bazzi T, Zhou Y, Muh S.** Rockwood Grade-III Acromioclavicular Joint Separation: A Cost-Effectiveness Analysis of Treatment Options. *JBJS Open Access* 2021;6.
11. **Versier G, ROMANET J, VAN CUYCK A, CHAUVIN F, CHABAUD B.** Disjonctions scapulo-claviculaires: traitement chirurgical. *Médecine et Armées* 1993;21:499-504.
12. **Wojtys EM, Nelson G.** Conservative treatment of Grade III acromioclavicular dislocations. *Clinical Orthopaedics and Related Research* 1991:112-9.
13. **Sellards R.** Anatomy and biomechanics of the acromioclavicular joint. *Operative Techniques in Sports Medicine* 2004;12:2-5.
14. **Rockwood C.** Injuries to the acromio-clavicular joint. *Fracture in Adults* 1984;1.
15. **van Bergen CJ, van Bommel AF, Alta TD, van Noort A.** New insights in the treatment of acromioclavicular separation. *World Journal of Orthopedics* 2017;8:861.

16. **Le Hanneur M, Delgrande D, Lafosse T, Werthel J-D, Hardy P, Elhassan B.**  
Stabilisation des luxations acromio-claviculaires chroniques par reconstruction anatomique triple-faisceaux utilisant le ligament coraco-acromial et le tendon du court biceps: étude cadavérique de faisabilité. *Revue de Chirurgie Orthopédique et Traumatologique* 2018;104:26-31.
17. **Darestani RT, Ghaffari A, Hosseinpour M. Acromioclavicular joint fixation**  
using an acroplate combined with a coracoclavicular screw. *Archives of Trauma Research* 2013;2:36.
18. **Kurata S, Inoue K, Hasegawa H, Shimizu T, Iida A, Kawamura K, et al.**  
The Role of the Acromioclavicular Ligament in Acromioclavicular Joint Stability: A Cadaveric Biomechanical Study. *Orthopaedic Journal of Sports Medicine* 2021;9:2325967120982947.
19. **Arirachakaran A, Boonard M, Piyapittayanun P, Kanchanatawan W, Chaijenkij K**  
, Prommahachai A, et al. Post-operative outcomes and complications of suspensory loop fixation device versus hook plate in acute unstable acromioclavicular joint dislocation: a systematic review and meta-analysis. *Journal of Orthopaedics and Traumatology* 2017;18:293-304.
20. **Berthold DP, Muench LN, Beitzel K, Archambault S, Jerliu A, Cote MP, et al**  
Minimum 10-Year Outcomes After Revision Anatomic Coracoclavicular Ligament Reconstruction for Acromioclavicular Joint Instability. *Orthopaedic Journal of Sports Medicine* 2020;8:2325967120947033.
21. **Gilroy AM, MacPherson BR, Ross LM, Broman J, Josephson A. Atlas of anatomy.**  
Thieme Stuttgart; 2008.
22. **Bezes H, others. LES DISJONCTIONS ACROMIO-CLAVICULAIRES RECENTES.**  
1977.
23. **Wallace W, Johnson F. A biomechanical appraisal of the acromioclavicular joint.**  
*Shoulder surgery*, Springer, Berlin; 1982, p. 179-82.
24. **Huten D. Les luxations acromio-claviculaire récentes et anciennes.**  
*Kinésithérapie Scientifique* 1993:15-22.
25. **Urist MR. Complete dislocations of the acromioclavicular joint: the nature**  
of the traumatic lesion and effective methods of treatment with an analysis of forty-one cases. *JBS* 1946;28:813-37.
26. **Patte D. Les luxations traumatiques des articulations acromio-et sternoclaviculaires.**  
Cahier d'enseignement de La SOFCOT, Conférences d'enseignement Expansion Scientifique Française, Paris 1987:133-57.
27. **Barth J, Duparc F, Andrieu K, Duport M, Toussaint B, Bertiaux S, et al. La stabilisation**  
coraco-claviculaire isolée est-elle suffisante dans le traitement endoscopique des disjonctions acromio-claviculaires sévères (types III, IV et V de Rockwood)? *Revue de Chirurgie Orthopédique et Traumatologique* 2015;101:S271-8.

28. **Rouvière H. Anatomie humaine: descriptive et topographique. Anatomie humaine descriptive et topographique, 1924, p. xiii-1011.**
29. **Liu T, Bao F, Jiang T, Ji G, Li J, Jerosch J. Acromioclavicular joint separation repair through suture anchors for coracoclavicular ligament and nonabsorbable suture fixation for acromioclavicular joint. Orthopaedic Surgery 2020;12:1362-71.**
30. **Hislop P, Sakata K, Ackland DC, Gotmaker R, Evans MC. Acromioclavicular joint stabilization: a biomechanical study of bidirectional stability and strength. Orthopaedic Journal of Sports Medicine 2019;7:2325967119836751.**
31. **Inoue D, Furuhashi R, Kaneda K, Ritsuno Y, Kono A, Kiyota Y, et al. Clavicle fracture at the suture hole after acromioclavicular joint reconstruction using a suture-button: a case report. BMC Musculoskeletal Disorders 2019;20:1-4.**
32. **Lilje S, Genberg M, Aldudjaili H, Skillgate E. Pain relief in a young woman with adhesive capsulitis after manual manipulation of the acromioclavicular joint for remaining symptoms after mobilisation under anaesthesia. Case Reports 2014;2014:bcr2014207199.**
33. **Cooper E. ART. VI.-New Method of treating long standing Dislocations of the Scapulo-clavicular Articulation. The American Journal of the Medical Sciences (1827-1924) 1861:389.**
34. **Ennaciri B, Beaudouin E. Open surgery for lunotriquetral instability . The Pan African Medical Journal 2016;24:273-273.**
35. **Favard L, Berhouet J, Bacle G. Traumatisme de la ceinture scapulaire. EMC n.d.**
36. **Kurtoglu A, Sukur E, Cicekli O, Daldal I, Kochai A, Sen Z, et al. Does the ZipTight™ effective to maintain reduction after the treatment of acute acromioclavicular joint dislocation? Medicine 2020;99.**
37. **Klimkiewicz JJ, Williams GR, Sher JS, Karduna A, Des Jardins JD, Iannotti JP. The acromioclavicular capsule as a restraint to posterior translation of the clavicle: a biomechanical analysis. Journal of Shoulder and Elbow Surgery 1999;8:119-24.**
38. **Petersson CJ, Redlund-Johnell I. Radiographic joint space in normal acromioclavicular joints. Acta Orthopaedica Scandinavica 1983;54:431-3.**
39. **Tamaoki MJ, Lenza M, Matsunaga FT, Belloti JC, Matsumoto MH, Faloppa F. Surgical versus conservative interventions for treating acromioclavicular dislocation of the shoulder in adults. Cochrane Database of Systematic Reviews 2019.**
40. **Galasso O, Tarducci L, De Benedetto M, Orlando N, Mercurio M, Gasparini G, et al. Modified Weaver-Dunn Procedure for Type 3 Acromioclavicular Joint Dislocation: Functional and Radiological Outcomes. Orthopaedic Journal of Sports Medicine 2020;8:2325967120905022.**

41. **Mares O, Luneau S, Staquet V, Beltrand E, Bousquet P-J, Maynou C.**  
Luxations acromio-claviculaires récentes de grade III ou IV: résultats et incidents des interventions reconstructrices utilisant un ligament synthétique. *Revue de Chirurgie Orthopédique et Traumatologique* 2010;96:785-91.
42. **Cano-Martínez JA, Nicolás-Serrano G, Bento-Gerard J, Marín FP, Grau JA, Antón ML.**  
Chronic acromioclavicular dislocations: Multidirectional stabilization without grafting. *JSES International* 2020;4:519-31.
43. **Kiefer H, Claes L, Burri C, Holzwarth J.**  
The stabilizing effect of various implants on the torn acromioclavicular joint. *Archives of Orthopaedic and Traumatic Surgery* 1986;106:42-6.
44. **Tiefenboeck TM, Popp D, Boesmueller S, Payr S, Joestl J, Komjati M, et al.**  
. Acromioclavicular joint dislocation treated with Bosworth screw and additional K-wiring: results after 7.8 years-still an adequate procedure? *BMC Musculoskeletal Disorders* 2017;18:1-8.
45. **Debski RE, Parsons I 4th, Woo SL, Fu FH.** Effect of capsular injury on acromioclavicular joint mechanics. *JBJS* 2001;83:1344-51.
46. **Cohen G, Boyer P, Pujol N, Ferjani B, Massin P, Hardy P.**  
Stabilisation endoscopique des disjonctions acromioclaviculaires récentes par ligament synthétique. Résultats au recul moyen de 12 mois. *Revue de Chirurgie Orthopédique et Traumatologique* 2011;97:138-44.
47. **Elandaloussi Y, Arssi M, Benhima M, Cohen D, Largab A, Trafah M.**  
Traitement chirurgical des disjonctions acromio-claviculaires chez les sportifs: À propos de 25 cas. *Journal de Traumatologie Du Sport* 2005;22:154-7.
48. **Shen P, Zhu Y, Zhang H, Zhu L, Weng F, Jiang F, et al.**  
Three-dimensional morphological analysis of acromioclavicular joint in patients with and without subacromial erosion after hook plate fixation. *Journal of International Medical Research* 2018;46:511-21.
49. **Kany J, Selim HA.**  
Arthroscopic Coracoacromial Ligament Transfer Augmented With Suspensory V-Shaped Fixation System for Chronic Acromioclavicular Joint Dislocation. *Arthroscopy Techniques* 2019;8:e697-703.
50. **Shaffer BS.** Painful conditions of the acromioclavicular joint. *JAAOS-Journal of the American Academy of Orthopaedic Surgeons* 1999;7:176-88.
51. **Han Gang, Liang Yutian, Tang Peifu, Tao Sheng, Liang Xiangdang, Xu Meng.**  
. Follow-up study of AO clavicle hook plate for Tossy type III acromioclavicular dislocation. *Chinese Journal of Orthopaedic Trauma* 2006;8:123-6.
52. **Kim S-H, Koh K-H.** Treatment of Rockwood Type III Acromioclavicular Joint Dislocation. *Clinics in Shoulder and Elbow* 2018;21:48.

- 53. Hachem A, Rondanelli R, Costa G, Verdalet I, Ezzeddine H, Rius X.**  
Arthroscopically Assisted Comprehensive Double Cerclage Suture Fixation Technique for Acute Acromioclavicular Joint Separation. *Arthroscopy Techniques* 2020;9:e1495-504.
- 54. Mathieu L, Rongieras F, Fascia P, Ollat D, Chauvin F, Versier G.**  
Disjonctions acromio-claviculaires traitées par ligamentoplastie synthétique coraco-claviculaire: Révision de 75 cas à 7, 5 ans de recul moyen. *Revue de Chirurgie Orthopédique et Réparatrice de l'appareil Moteur* 2007;93:116-25.
- 55. Thomas D, Davies A, Hoddinott H**  
. Posterior sternoclavicular dislocations—a diagnosis easily missed. *Annals of The Royal College of Surgeons of England* 1999;81:201.
- 56. Bessièrè C, Balestro J-C, Boileau P.**  
Prise en charge arthroscopique des pathologies du long biceps (à l'exception des SLAP lésions): Arthroscopic treatment of the long head of the biceps pathologies (except SLAP lesions). *Techniques Arthroscopiques du Membre Supérieur*, Elsevier; 2013, p. 123-35.
- 57. Dumontier C, Sautet A, Man M, Apoil A**  
. Acromioclavicular dislocations: treatment by coracoacromial ligamentoplasty. *Journal of Shoulder and Elbow Surgery* 1995;4:130-4.
- 58. Jang ES, Park CN, Levine WN, Popkin CA.**  
A current concepts review of clavicle injuries in ice hockey from sternoclavicular to acromioclavicular joint. *Orthopaedic Journal of Sports Medicine* 2020;8:2325967120951413.
- 59. Farrell G, Watson L, Devan H.**  
Current evidence for nonpharmacological interventions and criteria for surgical management of persistent acromioclavicular joint osteoarthritis: A systematic review. *Shoulder & Elbow* 2019;11:395-410.
- 60. Youn GM, Chakrabarti MO, McGahan PJ, Chen JL**  
. Acromioclavicular joint repair using a suture cerclage tensioning system. *Arthroscopy Techniques* 2019;8:e1555-60.
- 61. Beals TC, Harryman II DT, Lazarus MD. Useful boundaries of the subacromial bursa**  
. *Arthroscopy: The Journal of Arthroscopic & Related Surgery* 1998;14:465-70.
- 62. Chang H-M, Hong C-K, Su W-R, Wang T-H, Chang C-W, Tai T-W.**  
Comparison of clavicular hook plate with and without coracoclavicular suture fixation for acute acromioclavicular joint dislocation. *Acta Orthopaedica et Traumatologica Turcica* 2019;53:408-13.
- 63. Ng B, Abdullah A, Nadarajah S. A new technique for solving tightrope cutout during acromioclavicular joint fixation: a case report.** *Malaysian Orthopaedic Journal* 2017;11:57.

64. **Çarkçı E, Polat AE, Gürpınar T.** The frequency of reduction loss after arthroscopic fixation of acute acromioclavicular dislocations using a double-button device, and its effect on clinical and radiological results. *Journal of Orthopaedic Surgery and Research* 2020;15:1-7.
65. **Hignet R.** Scapula et techniques kinésithérapiques. *Annales de kinésithérapie*, vol. 21, Masson; 1994, p. 423-7.
66. **Wang J, Ma J-X, Zhu S-W, Jia H-B, Ma X-L.** Does distal clavicle resection decrease pain or improve shoulder function in patients with acromioclavicular joint arthritis and rotator cuff tears? A meta-analysis. *Clinical Orthopaedics and Related Research* 2018;476:2402.
67. **Maziak N, Plachel F, Scheibel M, Moroder P.** Acromioclavicular joint cyst formation in a patient with rotator cuff-tear arthropathy: a rare cause of shoulder discomfort. *Case Reports* 2018;2018:bcr-2018.
68. **Dekker A, Borton Z, Espag M, Cresswell T, Tambe A, Clark D.** Continuing acromioclavicular joint pain after excision arthroplasty: is further surgery effective? *The Annals of The Royal College of Surgeons of England* 2019;101:357-62.
69. **Ozan F, Gök S, Okur KT, Altun İ, Kahraman M, Günay AE, et al.** Midterm Results of Tension Band Wiring Technique for Acute Rockwood Type III Acromioclavicular Joint Dislocation. *Cureus* 2020;12.
70. **Zanca P.** SHOULDER PAIN: INVOLVEMENT OF THE ACROMIOCLAVICULAR JOINT: (ANALYSIS OF 1,000 CASES). *American Journal of Roentgenology* 1971;112:493-506.
71. **Bossart PJ, Joyce SM, Manaster B, Packer SM.** Lack of efficacy of 'weighted' radiographs in diagnosing acute acromioclavicular separation. *Annals of Emergency Medicine* 1988;17:20-4.
72. **Nguyen V, Williams G, Rockwood C.** Radiography of acromioclavicular dislocation and associated injuries. *Critical Reviews in Diagnostic Imaging* 1991;32:191-228.
73. **Vanarthos WJ, Ekman EF, Bohrer SP.** Radiographic diagnosis of acromioclavicular joint separation without weight bearing: importance of internal rotation of the arm. *AJR American Journal of Roentgenology* 1994;162:120-2.
74. **Reeves P.** Radiography of the acromioclavicular joints: a review. *Radiography* 2003;9:169-72.
75. **Chen Y-T, Wu K-T, Jhan S-W, Hsu S-L, Liu H-C, Wang C-J, et al.** Is coracoclavicular reconstruction necessary in hook plate fixation for acute unstable acromioclavicular dislocation? *BMC Musculoskeletal Disorders* 2021;22:1-10.

**76. Sluming V.**

Measuring the coracoclavicular distance with ultrasound—a new technique. *The British Journal of Radiology* 1995;68:189–93.

**77. Cazerès C.**

Le Traitement chirurgical par ligamentoplastie synthétique des disjonctions acromio-claviculaires récentes et anciennes: A propos de 33 cas. PhD Thesis. 1994.

**78. Goldberg J, Viglione W, Cumming W, Waddell FS, Ruz P.**

Review of coracoclavicular ligament reconstruction using Dacron graft material. *Australian and New Zealand Journal of Surgery* 1987;57:441–5.

**79. Kim JY, Bryant S, Gardner B, Park H–Y, Tse W, Chakrabarti M, et al.**

Distal Clavicle Excision for Acromioclavicular Joint Osteoarthritis Using a Fluoroscopic Kirschner Wire Guide. *Arthroscopy Techniques* 2021;10:e359–65.

**80. Johansen JA, Grutter PW, McFarland EG, Petersen SA.**

Acromioclavicular joint injuries: indications for treatment and treatment options. *Journal of Shoulder and Elbow Surgery* 2011;20:S70–82.

**81. Murena L, Vulcano E, Ratti C, Ceconello L, Rolla P, Surace M.**

Arthroscopic treatment of acute acromioclavicular joint dislocation with double flip button. *Knee Surgery, Sports Traumatology, Arthroscopy* 2009;17:1511–5.

**82. Takase K, Hata Y, Morisawa Y, Goto M, Tanaka S, Hamada J, et al.**

Treatment of acromioclavicular joint separations in Japan: a survey. *JSES International* 2021;5:51–5.

**83. Su P, Zhou J, Yun C, Liu F, Zhang Y.**

Analysis of the Sagittal Motion Posture of the Acromioclavicular Joint Using Image Registration and Axial Angle Representation. *International Journal of General Medicine* 2021;14:1975.

**84. Ponce BA, Millett PJ, Warner JJ.**

Acromioclavicular joint instability—reconstruction indications and techniques. *Operative Techniques in Sports Medicine* 2004;12:35–42.

**85. Masméjean E, Asfazadourian H, Alnot J–Y.**

Brachial plexus injuries in scapulothoracic dissociation. *Journal of Hand Surgery* 2000;25:336–40.

**86. De Tullio V, Orsi R, Celenza M.**

SURGICAL TREATMENT OF ALLMAN TYPE III ACROMIO-CLAVICULAR DISLOCATION A LONG-TERM FOLLOW-UP STUDY. *Acta Orthopaedica Belgica* 1994;60:3–1994.

**87. Lateur G, Boudissa M, Rubens–Duval B, Mader R, Rouchy R, Pailhé R, et al.**

Long-term outcomes of tension band wiring with a single K-wire in Rockwood type IV/V acute acromio-clavicular dislocations: 25 cases. *Orthopaedics & Traumatology: Surgery & Research* 2016;102:589–93.

- 88. Eskola A, Vainionpää S, Korkala S, Santavirta S, Grönblad M, Rokkanen P.**  
Four-year outcome of operative treatment of acute acromioclavicular dislocation. *Journal of Orthopaedic Trauma* 1991;5:9-13.
- 89. Nerot C, Nasr A, Costa-Foru B, Schernberg F, GUILLEMOT A, BOUCQUIGNY F.**  
Traitement chirurgical des disjonctions acromio-claviculaires récentes par suture ligamentaire et vissage temporaire acromio-claviculaire-A propos de 55 patients. *Les disjonctions acromio-claviculaires. Groupe d'Etude de l'Epaule et Du Coude Montpellier: Sauramps Médical* 1994:129-38.
- 90. Gstettner C, Tauber M, Hitzl W, Resch H.**  
Rockwood type III acromioclavicular dislocation: surgical versus conservative treatment. *Journal of Shoulder and Elbow Surgery* 2008;17:220-5.
- 91. Bosworth BM.**  
Acromioclavicular separation new method of repair. *Surgery, Gynecology and Obstetrics* 1941;73:866-71.
- 92. Taft T, Wilson F, Oglesby JW.**  
Dislocation of the acromioclavicular joint. An end-result study. *The Journal of Bone and Joint Surgery American Volume* 1987;69:1045-51.
- 93. Postel J.**  
Les disjonctions acromio-claviculaires: Revue bibliographique. *Groupe d'Etude de l'Epaule et Du Coude Montpellier: Sauramps Médical* 1994:39-62.
- 94. Jalovaara P, Päivänsalo M, Myllylä V, Niinimäki T.**  
ACUTE ACROMIOCLAVICULAR DISLOCATIONS. *Acta Orthopaedica Belgica* 1991;57:3-1991.
- 95. Gazielly D.**  
La double ligamentoplastie coraco-claviculaire dans le traitement des disjonctions scapulo-claviculaires: à propos de 17 observations. *Journal de Traumatologie Du Sport* 1995;12:137-48.
- 96. Cadenat F.**  
The treatment of dislocations and fractures of the outer end of the clavicle. *Int Clin* 1917;1:145-69.
- 97. Augereau B, others.**  
TRAITEMENT DES LUXATIONS ACROMICO-CLAVICULAIRES DE STADE III. LIGAMENTOPLASIE A PARTIR DU LIGAMENT, ACROMIO-CORACOÏDIEN SELON UNE TECHNIQUE DERIVEE DE CELLE DE CADENAT 1981.
- 98. De La Caffinière J, De La Caffinière M, Lacaze F.**  
Traitement des dislocations acromio-claviculaires au moyen d'une plastie coraco clavi-acromiale (CCA). *Revue de Chirurgie Orthopédique et Réparatrice de l'appareil Moteur* 1998;84:9-16.

- 99. Sundaram N, Patel D, Porter D.**  
Stabilization of acute acromioclavicular dislocation by a modified Bosworth technique: a long-term follow-up study. *Injury* 1992;23:189-93.
- 100. Kutschera H-P, Kotz RI.**  
Bone-ligament transfer of coracoacromial ligament for acromioclavicular dislocation: a new fixation method used in 6 cases. *Acta Orthopaedica Scandinavica* 1997;68:246-8.
- 101. Larsen E, Bjerg-Nielsen A, Christensen P.**  
Conservative or surgical treatment of acromioclavicular dislocation. A prospective, controlled, randomized study. *JBS* 1986;68:552-5.
- 102. Verhaven E, Casteleyn P, De Boeck H, Handelberg F, Haentjens P, Opdecam P.**  
Surgical treatment of acute type V acromioclavicular injuries. A prospective study. *Acta Orthop Belg* 1992;58:176-82.
- 103. Julliard R.**  
Recent dislocation of the acromio-clavicular joint (author's transl). *Annales de chirurgie*, vol. 30, 1976, p. 957-66.
- 104. Glorion B, others.**  
TRAITEMENT CHIRURGICAL DES LUXATIONS, ACROMIO-CLAVICULAIRES PAR LA TECHNIQUE DE DEWAR ET BARRINGTON. ETUDE CRITIQUE ET RESULTATS A PROPOS DE 41 OBSERVATIONS 1973.
- 105. Vargas L, De Janeiro R.**  
Repair of complete acromioclavicular dislocation, utilizing the short head of the biceps. *JBS* 1942;24:772-3.
- 106. ALLMAN JR FL.**  
Fractures and ligamentous injuries of the clavicle and its articulation. *JBS* 1967;49:774-84.
- 107. Cox JS.**  
Current method of treatment of acromioclavicular joint dislocations. *Orthopedics* 1992;15:1041-4.
- 108. Lemos MJ.**  
The evaluation and treatment of the injured acromioclavicular joint in athletes. *The American Journal of Sports Medicine* 1998;26:137-44.
- 109. Mikek M.**  
Long-term shoulder function after type I and II acromioclavicular joint disruption. *The American Journal of Sports Medicine* 2008;36:2147-50.
- 110. Virtanen KJ, Remes VM, Tulikoura IT, Pajarinen JT, Savolainen VT, Björkenheim J-MG, et al.**  
Surgical treatment of Rockwood grade-V acromioclavicular joint dislocations: 50 patients followed for 15-22 years. *Acta Orthopaedica* 2013;84:191-5.

111. **Cox JS.**  
The fate of the acromioclavicular joint in athletic injuries. *The American Journal of Sports Medicine* 1981;9:50-3.
112. **Mouhsine E, Garofalo R, Crevoisier X, Farron A.**  
Grade I and II acromioclavicular dislocations: results of conservative treatment. *Journal of Shoulder and Elbow Surgery* 2003;12:599-602.
113. **Joukainen A, Kröger H, Niemitukia L, Mäkelä EA, Väättäin U.**  
Results of operative and nonoperative treatment of Rockwood types III and V acromioclavicular joint dislocation: a prospective, randomized trial with an 18-to 20-year follow-up. *Orthopaedic Journal of Sports Medicine* 2014;2:2325967114560130.
114. **Nissen CW, Chatterjee A.**  
Type III acromioclavicular separation: results of a recent survey on its management. *AMERICAN JOURNAL OF ORTHOPEDICS-BELLE MEAD* 2007;36:89.
115. **Powers JA, Bach PJ.**  
Acromioclavicular separations: closed or open treatment? *Clinical Orthopaedics and Related Research*® 1974;104:213-23.
116. **Lizaur A, Marco L, Cebrian R.**  
Acute dislocation of the acromioclavicular joint. Traumatic anatomy and the importance of deltoid and trapezius. *The Journal of Bone and Joint Surgery British Volume* 1994;76:602-6.
117. **Schlegel TF, Burks RT, Marcus RL, Dunn HK.**  
A prospective evaluation of untreated acute grade III acromioclavicular separations. *The American Journal of Sports Medicine* 2001;29:699-703.
118. **Martetschläger F, Tauber M, Habermeyer P, Selim HA.**  
Arthroscopic Coracoclavicular and Acromioclavicular Stabilization of Acute Acromioclavicular Joint Dislocation By Suspensory Fixation System. *Arthroscopy Techniques* 2019;8:e611-5.
119. **Tibone J, Sellers R, Tonino P.**  
Strength testing after third-degree acromioclavicular dislocations. *The American Journal of Sports Medicine* 1992;20:328-31.
120. **Bannister G, Wallace W, Stableforth P, Hutson M.**  
The management of acute acromioclavicular dislocation. A randomised prospective controlled trial. *The Journal of Bone and Joint Surgery British Volume* 1989;71:848-50.
121. **Phillips A, Smart C, Groom A.**  
Acromioclavicular dislocation: conservative or surgical therapy. *Clinical Orthopaedics and Related Research*® 1998;353:10-7.

122. **Ye G, Peng C-A, Sun H-B, Xiao J, Zhu K.**  
Treatment of Rockwood type III acromioclavicular joint dislocation using autogenous semitendinosus tendon graft and endobutton technique. *Therapeutics and Clinical Risk Management* 2016;12:47.
123. **Pan X, Lv R, Lv M, Zhang D.**  
TightRope vs Clavicular Hook Plate for Rockwood III-V Acromioclavicular Dislocations: A Meta-Analysis. *Orthopaedic Surgery* 2020;12:1045-52.
124. **Salter JR EG, Nasca RJ, Shelley BS.**  
Anatomical observations on the acromioclavicular joint and supporting ligaments. *The American Journal of Sports Medicine* 1987;15:199-206.
125. **Miller M, Hinkin D, Gordon W.**  
Closed treatment of type IV acromioclavicular injuries. *Pittsburgh Orthop J* 2000;11:111-4.
126. **Nuber GW, Bowen MK.**  
Acromioclavicular joint injuries and distal clavicle fractures. *JAAOS-Journal of the American Academy of Orthopaedic Surgeons* 1997;5:11-8.
127. **Tauber M, Moursy M, Eppel M, Koller H, Resch H.**  
Arthroscopic screw fixation of large anterior glenoid fractures. *Knee Surgery, Sports Traumatology, Arthroscopy* 2008;16:326-32.
128. **Najib A, Ezzahoui A, Richaud EB.**  
Ligamentoplastie synthétique de la luxation acromio-claviculaire: à propos de 25 cas. *Journal de Traumatologie Du Sport* 2009;26:216-20.

## أُقْسِمُ بِاللَّهِ الْعَظِيمِ

أَنْ أُرَاقِبَ اللَّهَ فِي مِهْنَتِي.

وَأَنْ أَصُونَ حَيَاةَ الْإِنْسَانِ فِي كَأْفَةِ أَطْوَارِهَا فِي كُلِّ الظُّرُوفِ  
وَالْأَحْوَالِ بِإِذْلَا وَسْعِي فِي اسْتِنْقَاذِهَا مِنَ الْهَلَاكِ وَالْمَرَضِ  
وَالْأَلَمِ وَالْقَلْقِ.

وَأَنْ أَحْفَظَ لِلنَّاسِ كِرَامَتَهُمْ، وَأَسْتُرَ عَوْرَتَهُمْ، وَأَكْتُمَ سِرَّهُمْ.  
وَأَنْ أَكُونَ عَلَى الدَّوَامِ مِنْ وَسَائِلِ رَحْمَةِ اللَّهِ، بِإِذْلَا رِعَايَتِي الطَّبِيبَةَ لِلْقَرِيبِ وَالْبَعِيدِ،  
لِلصَّالِحِ وَالطَّالِحِ، وَالصَّدِيقِ وَالْعَدُوِّ.

وَأَنْ أَثَابِرَ عَلَى طَلْبِ الْعِلْمِ، أَسَخَّرَهُ لِنَفْعِ الْإِنْسَانِ .. لَا لِأَدَاةٍ.  
وَأَنْ أُوَقِّرَ مَنْ عَلَّمَنِي، وَأُعَلِّمَ مَنْ يَصْغُرَنِي، وَأَكُونَ أَخًا لِكُلِّ زَمِيلٍ فِي الْمِهْنَةِ  
الطَّبِيبَةِ

مُتَعَاوِنِينَ عَلَى الْبِرِّ وَالتَّقْوَى.

وَأَنْ تَكُونَ حَيَاتِي مِصْدَاقَ إِيمَانِي فِي سِرِّي وَعَلَانِيَتِي، نَقِيَّةً مِمَّا يُشِينُهَا تَجَاهَ  
اللَّهِ وَرَسُولِهِ وَالْمُؤْمِنِينَ.

وَاللَّهُ عَلَى مَا أَقُولُ شَهِيدًا

أطروحة رقم 142

سنة 2021

تجربة العلاج الجراحي للخلع الأخرمي الترقوي في قسم جراحة العظام  
الرضوض في مستشفى ابن طفيل المركز الإستشفائي الجامعي محمد  
السادس مراكش

الأطروحة

قدمت ونوقشت علانية يوم 2021/07/13

من طرف

السيد نورالدين بوطة

المزداة في 12 غشت 1992 بني ملال

لنيل شهادة الدكتوراه في الطب

الكلمات الأساسية:

الخلع\_ اخرمي الترقوة\_ مصور\_ العلاج الجراحي

اللجنة

الرئيس

المشرف

الحكم

السيد **ي.ناجب**

أستاذ في جراحة العظام و المفاصل

**م.مظهر**

أستاذ في جراحة العظام و المفاصل

**ر.شفيق**

أستاذ في جراحة العظام و المفاصل

السيد

السيد

السيد