

UNIVERSITE MOHAMMED V - RABAT
FACULTE DE MEDECINE ET DE PHARMACIE - RABAT-

ANNEE: 2016

THESE N°: 299

PRATIQUE DE L'HYSTÉROSCOPIE OPERATOIRE
À L'HOPITAL MILITAIRE D'INSTRUCTION MOHAMED V
(A PROPOS DE 100 CAS)

THÈSE

Présentée et soutenue publiquement le :.....

PAR

Mlle. Yasmine RACHID

Née le 21 Août 1990 à Rabat

De L'Ecole Royale du Service de Santé Militaire - Rabat

Pour l'Obtention du Doctorat en Médecine

MOTS CLES: Hystéroscopie – Pathologies utérines – Traitement – Résultats.

JURY

Mr. S. ALKANDRY

Professeur de Chirurgie Viscérale

PRESIDENT

Mr. J. KOUACH

Professeur de Gynécologie Obstétrique

RAPPORTEUR

Mr. M. DRISSI

Professeur d'Anesthésie Réanimation

JUGES

Mme. N. LAMALMI

Professeur d'Anatomie Pathologique

Mr. E. ELHASSANI

Professeur de Gynécologie Obstétrique

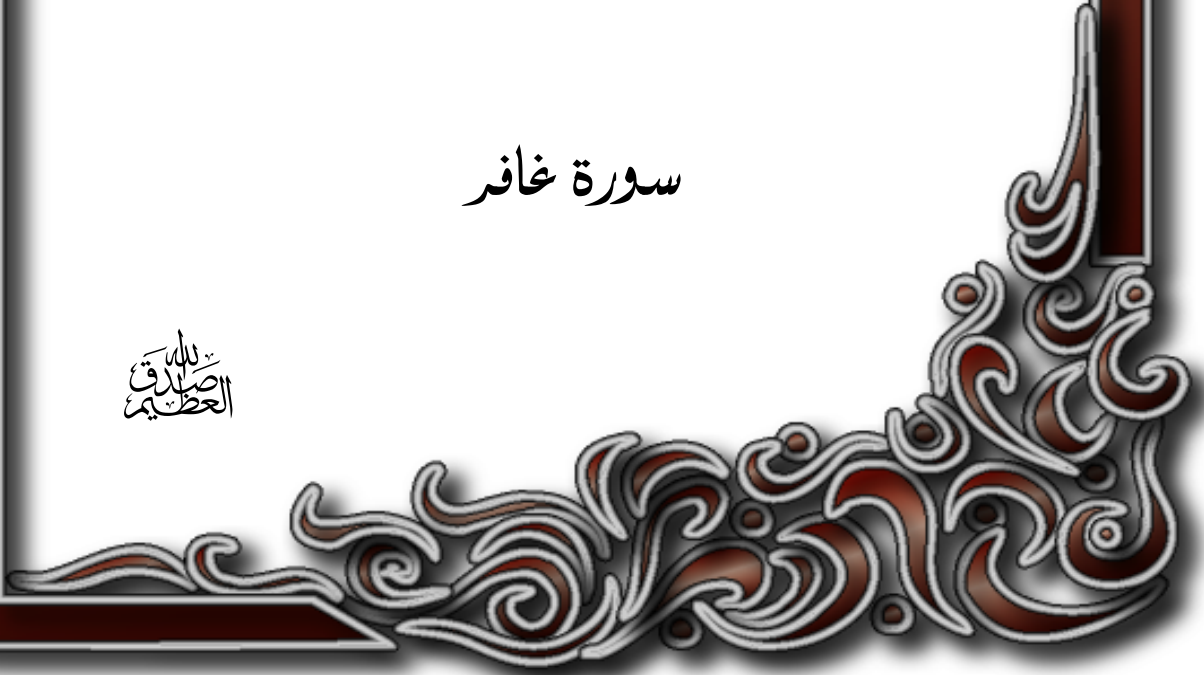CO-RAPPORTEUR

بِسْمِ اللَّهِ الرَّحْمَنِ الرَّحِيمِ

رَبَّنَا وَسِعْتَ كُلَّ شَيْءٍ
رَّحْمَةً وَعِلْمًا

سورة خافر

بِسْمِ اللَّهِ
الرَّحْمَنِ الرَّحِيمِ





UNIVERSITE MOHAMMED V DE RABAT
FACULTE DE MEDECINE ET DE PHARMACIE – RABAT

DOYENS HONORAIRES :

1962 – 1969 : Professeur Abdelmalek FARAJ
1969 – 1974 : Professeur Abdellatif BERBICH
1974 – 1981 : Professeur Bachir LAZRAK
1981 – 1989 : Professeur Taieb CHKILI
1989 – 1997 : Professeur Mohamed Tahar ALAOUI
1997 – 2003 : Professeur Abdelmajid BELMAHI
2003 – 2013 : Professeur Najia HAJJAJ - HASSOUNI

ADMINISTRATION :

Doyen : Professeur Mohamed ADNAOUI
Vice Doyen chargé des Affaires Académiques et étudiantes
Professeur Mohammed AHALLAT
Vice Doyen chargé de la Recherche et de la Coopération
Professeur Taoufiq DAKKA
Vice Doyen chargé des Affaires Spécifiques à la Pharmacie
Professeur Jamal TAOUFIK
Secrétaire Général : Mr. El Hassane AHALLAT

1- ENSEIGNANTS-CHERCHEURS MEDECINS

**ET
PHARMACIENS**

PROFESSEURS :

Mai et Octobre 1981

Pr. MAAZOUZI Ahmed Wajih	Chirurgie Cardio-Vasculaire
Pr. TAOBANE Hamid*	Chirurgie Thoracique

Mai et Novembre 1982

Pr. BENOSMAN Abdellatif	Chirurgie Thoracique
-------------------------	----------------------

Novembre 1983

Pr. HAJJAJ Najia ép. HASSOUNI	Rhumatologie
-------------------------------	--------------

Décembre 1984

Pr. MAAOUNI Abdelaziz	Médecine Interne – <i>Clinique Royale</i>
Pr. MAAZOUZI Ahmed Wajdi	Anesthésie -Réanimation
Pr. SETTAF Abdellatif	Pathologie Chirurgicale

Novembre et Décembre 1985

Pr. BENJELLOUN Halima	Cardiologie
Pr. BENSALD Younes	Pathologie Chirurgicale
Pr. EL ALAOUI Faris Moulay El Mostafa	Neurologie

Janvier, Février et Décembre 1987

Pr. AJANA Ali
Pr. CHAHED OUZZANI Houria
Pr. EL YAACOUBI Moradh
Pr. ESSAID EL FEYDI Abdellah
Pr. LACHKAR Hassan
Pr. YAHYAOUI Mohamed

Radiologie
Gastro-Entérologie
Traumatologie Orthopédie
Gastro-Entérologie
Médecine Interne
Neurologie

Décembre 1988

Pr. BENHAMAMOUCHE Mohamed Najib
Pr. DAFIRI Rachida
Pr. HERMAS Mohamed

Chirurgie Pédiatrique
Radiologie
Traumatologie Orthopédie

Décembre 1989

Pr. ADNAOUI Mohamed
Pr. BOUKILI MAKHOUKHI Abdelali*
Pr. CHAD Bouziane
Pr. OUZZANI Taïbi Mohamed Réda

Médecine Interne – **Doyen de la FMPR**
Cardiologie
Pathologie Chirurgicale
Neurologie

Janvier et Novembre 1990

Pr. CHKOFF Rachid
Pr. HACHIM Mohammed*
Pr. KHARBACH Aïcha
Pr. MANSOURI Fatima
Pr. TAZI Saoud Anas

Pathologie Chirurgicale
Médecine-Interne
Gynécologie -Obstétrique
Anatomie-Pathologique
Anesthésie Réanimation

Février Avril Juillet et Décembre 1991

Pr. AL HAMANY Zaïtounia
Pr. AZZOUI Abderrahim
Pr. BAYAHIA Rabéa
Pr. BELKOUCHI Abdelkader
Pr. BENCHEKROUN Belabbes Abdellatif
Pr. BENSOUDA Yahia
Pr. BERRAHO Amina
Pr. BEZZAD Rachid
Pr. CHABRAOUI Layachi
Pr. CHERRAH Yahia
Pr. CHOKAIRI Omar
Pr. KHATTAB Mohamed
Pr. SOULAYMANI Rachida
Pr. TAOUFIK Jamal

Anatomie-Pathologique
Anesthésie Réanimation – **Doyen de la FMPO**
Néphrologie
Chirurgie Générale
Chirurgie Générale
Pharmacie galénique
Ophtalmologie
Gynécologie Obstétrique
Biochimie et Chimie
Pharmacologie
Histologie Embryologie
Pédiatrie
Pharmacologie – **Dir. du Centre National PV**
Chimie thérapeutique

Décembre 1992

Pr. AHALLAT Mohamed
Pr. BENSOUDA Adil
Pr. BOUJIDA Mohamed Najib
Pr. CHAHED OUZZANI Laaziza
Pr. CHRAIBI Chafiq
Pr. DAOUDI Rajae
Pr. DEHAYNI Mohamed*
Pr. EL OUAHABI Abdessamad

Chirurgie Générale
Anesthésie Réanimation
Radiologie
Gastro-Entérologie
Gynécologie Obstétrique
Ophtalmologie
Gynécologie Obstétrique
Neurochirurgie

Pr. FELLAT Rokaya
Pr. GHAFIR Driss*
Pr. JIDDANE Mohamed
Pr. TAGHY Ahmed
Pr. ZOUHDI Mimoun

Mars 1994

Pr. BENJAAFAR Nouredine
Pr. BEN RAIS Nozha
Pr. CAOUI Malika
Pr. CHRAIBI Abdelmjid
Pr. EL AMRANI Sabah
Pr. EL AOUAD Rajae
Pr. EL BARDOUNI Ahmed
Pr. EL HASSANI My Rachid
Pr. ERROUGANI Abdelkader
Pr. ESSAKALI Malika
Pr. ETTAYEBI Fouad
Pr. HADRI Larbi*
Pr. HASSAM Badredine
Pr. IFRINE Lahssan
Pr. JELTHI Ahmed
Pr. MAHFOUD Mustapha
Pr. MOUDENE Ahmed*
Pr. RHRAB Brahim
Pr. SENOUCI Karima

Mars 1994

Pr. ABBAR Mohamed*
Pr. ABDELHAK M'barek
Pr. BELAIDI Halima
Pr. BRAHMI Rida Slimane
Pr. BENTAHILA Abdelali
Pr. BENYAHIA Mohammed Ali
Pr. BERRADA Mohamed Saleh
Pr. CHAMI Ilham
Pr. CHERKAOUI Lalla Ouafae
Pr. EL ABBADI Najia
Pr. HANINE Ahmed*
Pr. JALIL Abdelouahed
Pr. LAKHDAR Amina
Pr. MOUANE Nezha

Mars 1995

Pr. ABOUQUAL Redouane
Pr. AMRAOUI Mohamed
Pr. BAIDADA Abdelaziz
Pr. BARGACH Samir
Pr. CHAARI Jilali*
Pr. DIMOU M'barek*
Pr. DRISSI KAMILI Med Nordine*
Pr. EL MESNAOUI Abbes

Cardiologie
Médecine Interne
Anatomie
Chirurgie Générale
Microbiologie

Radiothérapie
Biophysique
Biophysique
Endocrinologie et Maladies Métaboliques
Gynécologie Obstétrique
Immunologie
Traumato-Orthopédie
Radiologie
Chirurgie Générale- **Directeur CHIS**
Immunologie
Chirurgie Pédiatrique
Médecine Interne
Dermatologie
Chirurgie Générale
Anatomie Pathologique
Traumatologie – Orthopédie
Traumatologie- Orthopédie **Inspecteur du SS**
Gynécologie –Obstétrique
Dermatologie

Urologie
Chirurgie – Pédiatrique
Neurologie
Gynécologie Obstétrique
Pédiatrie
Gynécologie – Obstétrique
Traumatologie – Orthopédie
Radiologie
Ophtalmologie
Neurochirurgie
Radiologie
Chirurgie Générale
Gynécologie Obstétrique
Pédiatrie

Réanimation Médicale
Chirurgie Générale
Gynécologie Obstétrique
Gynécologie Obstétrique
Médecine Interne
Anesthésie Réanimation – **Dir. HMIM**
Anesthésie Réanimation
Chirurgie Générale

Pr. ESSAKALI HOUSSYNI Leila
Pr. HDA Abdelhamid*
Pr. IBEN ATTYA ANDALOUSSI Ahmed
Pr. OUAZZANI CHAHDI Bahia
Pr. SEFIANI Abdelaziz
Pr. ZEGGWAGH Amine Ali

Oto-Rhino-Laryngologie
Cardiologie - **Directeur ERSM**
Urologie
Ophtalmologie
Génétique
Réanimation Médicale

Décembre 1996

Pr. AMIL Touriya*
Pr. BELKACEM Rachid
Pr. BOULANOUAR Abdelkrim
Pr. EL ALAMI EL FARICHA EL Hassan
Pr. GAOUZI Ahmed
Pr. MAHFOUDI M'barek*
Pr. MOHAMMADI Mohamed
Pr. OUADGHIRI Mohamed
Pr. OUZEDDOUN Naima
Pr. ZBIR EL Mehdi*

Radiologie
Chirurgie Pédiatrie
Ophtalmologie
Chirurgie Générale
Pédiatrie
Radiologie
Médecine Interne
Traumatologie-Orthopédie
Néphrologie
Cardiologie

Novembre 1997

Pr. ALAMI Mohamed Hassan
Pr. BEN SLIMANE Lounis
Pr. BIROUK Nazha
Pr. CHAOUIR Souad*
Pr. ERREIMI Naima
Pr. FELLAT Nadia
Pr. HAIMEUR Charki*
Pr. KADDOURI Nouredine
Pr. KOUTANI Abdellatif
Pr. LAHLOU Mohamed Khalid
Pr. MAHRAOUI CHAFIQ
Pr. OUAHABI Hamid*
Pr. TAOUFIQ Jallal
Pr. YOUSFI MALKI Mounia

Gynécologie-Obstétrique
Urologie
Neurologie
Radiologie
Pédiatrie
Cardiologie
Anesthésie Réanimation
Chirurgie Pédiatrique
Urologie
Chirurgie Générale
Pédiatrie
Neurologie
Psychiatrie
Gynécologie Obstétrique

Novembre 1998

Pr. AFIFI RAJAA
Pr. BENOMAR ALI
Pr. BOUGTAB Abdesslam
Pr. ER RIHANI Hassan
Pr. EZZAITOUNI Fatima
Pr. LAZRAK Khalid *
Pr. BENKIRANE Majid*
Pr. KHATOURI ALI*
Pr. LABRAIMI Ahmed*

Gastro-Entérologie
Neurologie – **Doyen Abulcassis**
Chirurgie Générale
Oncologie Médicale
Néphrologie
Traumatologie Orthopédie
Hématologie
Cardiologie
Anatomie Pathologique

Janvier 2000

Pr. ABID Ahmed*
Pr. AIT OUMAR Hassan
Pr. BENJELLOUN Dakhama Badr.Sououd
Pr. BOURKADI Jamal-Eddine
Pr. CHARIF CHEFCHAOUNI Al Montacer
Pr. ECHARRAB El Mahjoub
Pr. EL FTOUH Mustapha
Pr. EL MOSTARCHID Brahim*
Pr. ISMAILI Hassane*
Pr. MAHMOUDI Abdelkrim*
Pr. TACHINANTE Rajae
Pr. TAZI MEZALEK Zoubida

Pneumophtisiologie
Pédiatrie
Pédiatrie
Pneumo-phtisiologie
Chirurgie Générale
Chirurgie Générale
Pneumo-phtisiologie
Neurochirurgie
Traumatologie Orthopédie
Anesthésie-Réanimation
Anesthésie-Réanimation
Médecine Interne

Novembre 2000

Pr. AIDI Saadia
Pr. AIT OURHROUI Mohamed
Pr. AJANA Fatima Zohra
Pr. BENAMR Said
Pr. CHERTI Mohammed
Pr. ECH-CHERIF EL KETTANI Selma
Pr. EL HASSANI Amine
Pr. EL KHADER Khalid
Pr. EL MAGHRAOUI Abdellah*
Pr. GHARBI Mohamed El Hassan
Pr. HSSAIDA Rachid*
Pr. LAHLOU Abdou
Pr. MAFTAH Mohamed*
Pr. MAHASSINI Najat
Pr. MDAGHRI ALAOUI Asmae
Pr. NASSIH Mohamed*
Pr. ROUIMI Abdelhadi*

Neurologie
Dermatologie
Gastro-Entérologie
Chirurgie Générale
Cardiologie
Anesthésie-Réanimation
Pédiatrie
Urologie
Rhumatologie
Endocrinologie et Maladies Métaboliques
Anesthésie-Réanimation
Traumatologie Orthopédie
Neurochirurgie
Anatomie Pathologique
Pédiatrie
Stomatologie Et Chirurgie Maxillo-Faciale
Neurologie

Décembre 2000

Pr. ZOHAIR ABDELAH*

ORL

Décembre 2001

Pr. ABABOU Adil
Pr. BALKHI Hicham*
Pr. BENABDELJLIL Maria
Pr. BENAMAR Loubna
Pr. BENAMOR Jouda
Pr. BENELBARHDADI Imane
Pr. BENNANI Rajae
Pr. BENOUACHANE Thami
Pr. BEZZA Ahmed*
Pr. BOUCHIKHI IDRISSE Med Larbi
Pr. BOUMDIN El Hassane*
Pr. CHAT Latifa
Pr. DAALI Mustapha*

Anesthésie-Réanimation
Anesthésie-Réanimation
Neurologie
Néphrologie
Pneumo-phtisiologie
Gastro-Entérologie
Cardiologie
Pédiatrie
Rhumatologie
Anatomie
Radiologie
Radiologie
Chirurgie Générale

Pr. DRISSI Sidi Mourad*
 Pr. EL HIJRI Ahmed
 Pr. EL MAAQILI Moulay Rachid
 Pr. EL MADHI Tarik
 Pr. EL OUNANI Mohamed
 Pr. ETTAIR Said
 Pr. GAZZAZ Miloudi*
 Pr. HRORA Abdelmalek
 Pr. KABBAJ Saad
 Pr. KABIRI EL Hassane*
 Pr. LAMRANI Moulay Omar
 Pr. LEKEHAL Brahim
 Pr. MAHASSIN Fattouma*
 Pr. MEDARHRI Jalil
 Pr. MIKDAME Mohammed*
 Pr. MOHSINE Raouf
 Pr. NOUINI Yassine
 Pr. SABBAH Farid
 Pr. SEFIANI Yasser
 Pr. TAOUFIQ BENCHEKROUN Soumia

Radiologie
 Anesthésie-Réanimation
 Neuro-Chirurgie
 Chirurgie-Pédiatrique
 Chirurgie Générale
 Pédiatrie
 Neuro-Chirurgie
 Chirurgie Générale
 Anesthésie-Réanimation
 Chirurgie Thoracique
 Traumatologie Orthopédie
 Chirurgie Vasculaire Périphérique
 Médecine Interne
 Chirurgie Générale
 Hématologie Clinique
 Chirurgie Générale
 Urologie
 Chirurgie Générale
 Chirurgie Vasculaire Périphérique
 Pédiatrie

Décembre 2002

Pr. AL BOUZIDI Abderrahmane*
 Pr. AMEUR Ahmed *
 Pr. AMRI Rachida
 Pr. AOURARH Aziz*
 Pr. BAMOU Youssef *
 Pr. BELMEJDOUB Ghizlene*
 Pr. BENZEKRI Laila
 Pr. BENZZOUBEIR Nadia
 Pr. BERNOUSSI Zakiya
 Pr. BICHRA Mohamed Zakariya*
 Pr. CHOHO Abdelkrim *
 Pr. CHKIRATE Bouchra
 Pr. EL ALAMI EL FELLOUS Sidi Zouhair
 Pr. EL HAOURI Mohamed *
 Pr. EL MANSARI Omar*
 Pr. FILALI ADIB Abdelhai
 Pr. HAJJI Zakia
 Pr. IKEN Ali
 Pr. JAAFAR Abdeloihab*
 Pr. KRIOUILE Yamina
 Pr. LAGHMARI Mina
 Pr. MABROUK Hfid*
 Pr. MOUSSAOUI RAHALI Driss*
 Pr. MOUSTAGHFIR Abdelhamid*
 Pr. NAITLHO Abdelhamid*
 Pr. OUJILAL Abdelilah
 Pr. RACHID Khalid *

Anatomie Pathologique
 Urologie
 Cardiologie
 Gastro-Entérologie
 Biochimie-Chimie
 Endocrinologie et Maladies Métaboliques
 Dermatologie
 Gastro-Entérologie
 Anatomie Pathologique
 Psychiatrie
 Chirurgie Générale
 Pédiatrie
 Chirurgie Pédiatrique
 Dermatologie
 Chirurgie Générale
 Gynécologie Obstétrique
 Ophtalmologie
 Urologie
 Traumatologie Orthopédie
 Pédiatrie
 Ophtalmologie
 Traumatologie Orthopédie
 Gynécologie Obstétrique
 Cardiologie
 Médecine Interne
 Oto-Rhino-Laryngologie
 Traumatologie Orthopédie

Pr. RAISS Mohamed
Pr. RGUIBI IDRISSE Sidi Mustapha*
Pr. RHOU Hakima
Pr. SIAH Samir *
Pr. THIMOU Amal
Pr. ZENTAR Aziz*

Chirurgie Générale
Pneumophtisiologie
Néphrologie
Anesthésie Réanimation
Pédiatrie
Chirurgie Générale

Janvier 2004

Pr. ABDELLAH El Hassan
Pr. AMRANI Mariam
Pr. BENBOUZID Mohammed Anas
Pr. BENKIRANE Ahmed*
Pr. BOUGHALEM Mohamed*
Pr. BOULAADAS Malik
Pr. BOURAZZA Ahmed*
Pr. CHAGAR Belkacem*
Pr. CHERRADI Nadia
Pr. EL FENNI Jamal*
Pr. EL HANCHI ZAKI
Pr. EL KHORASSANI Mohamed
Pr. EL YOUNASSI Badreddine*
Pr. HACHI Hafid
Pr. JABOUIRIK Fatima
Pr. KHABOUZE Samira
Pr. KHARMAZ Mohamed
Pr. LEZREK Mohammed*
Pr. MOUGHIL Said
Pr. OUBAAZ Abdelbarre*
Pr. TARIB Abdelilah*
Pr. TIJAMI Fouad
Pr. ZARZUR Jamila

Ophtalmologie
Anatomie Pathologique
Oto-Rhino-Laryngologie
Gastro-Entérologie
Anesthésie Réanimation
Stomatologie et Chirurgie Maxillo-faciale
Neurologie
Traumatologie Orthopédie
Anatomie Pathologique
Radiologie
Gynécologie Obstétrique
Pédiatrie
Cardiologie
Chirurgie Générale
Pédiatrie
Gynécologie Obstétrique
Traumatologie Orthopédie
Urologie
Chirurgie Cardio-Vasculaire
Ophtalmologie
Pharmacie Clinique
Chirurgie Générale
Cardiologie

Janvier 2005

Pr. ABBASSI Abdellah
Pr. AL KANDRY Sif Eddine*
Pr. ALAOUI Ahmed Essaid
Pr. ALLALI Fadoua
Pr. AMAZOUZI Abdellah
Pr. AZIZ Nouredine*
Pr. BAHIRI Rachid
Pr. BARKAT Amina
Pr. BENHALIMA Hanane
Pr. BENYASS Aatif
Pr. BERNOUSSI Abdelghani
Pr. CHARIF CHEFCHAOUNI Mohamed
Pr. DOUDOUH Abderrahim*
Pr. EL HAMZAOUI Sakina*
Pr. HAJJI Leila
Pr. HESSISSEN Leila
Pr. JIDAL Mohamed*
Pr. LAAROUSSI Mohamed

Chirurgie Réparatrice et Plastique
Chirurgie Générale
Microbiologie
Rhumatologie
Ophtalmologie
Radiologie
Rhumatologie
Pédiatrie
Stomatologie et Chirurgie Maxillo Faciale
Cardiologie
Ophtalmologie
Ophtalmologie
Biophysique
Microbiologie
Cardiologie (*mise en disponibilité*)
Pédiatrie
Radiologie
Chirurgie Cardio-vasculaire

Pr. LYAGOUBI Mohammed
Pr. NIAMANE Radouane*
Pr. RAGALA Abdelhak
Pr. SBIHI Souad
Pr. ZERAIDI Najia

Parasitologie
Rhumatologie
Gynécologie Obstétrique
Histo-Embryologie Cytogénétique
Gynécologie Obstétrique

Décembre 2005

Pr. CHANI Mohamed

Anesthésie Réanimation

Avril 2006

Pr. ACHEMLAL Lahsen*
Pr. AKJOUJ Said*
Pr. BELMEKKI Abdelkader*
Pr. BENCHEIKH Razika
Pr. BIYI Abdelhamid*
Pr. BOUHAFS Mohamed El Amine
Pr. BOULAHYA Abdellatif*
Pr. CHENGUETI ANSARI Anas
Pr. DOGHMI Nawal
Pr. ESSAMRI Wafaa
Pr. FELLAT Ibtiham
Pr. FAROUDY Mamoun
Pr. GHADOUANE Mohammed*
Pr. HARMOUCHE Hicham
Pr. HANAFI Sidi Mohamed*
Pr. IDRIS LAHLOU Amine*
Pr. JROUNDI Laila
Pr. KARMOUNI Tariq
Pr. KILI Amina
Pr. KISRA Hassan
Pr. KISRA Mounir
Pr. LAATIRIS Abdelkader*
Pr. LMIMOUNI Badreddine*
Pr. MANSOURI Hamid*
Pr. OUANASS Abderrazzak
Pr. SAFI Soumaya*
Pr. SEKKAT Fatima Zahra
Pr. SOUALHI Mouna
Pr. TELLAL Saida*
Pr. ZAHRAOUI Rachida

Rhumatologie
Radiologie
Hématologie
O.R.L
Biophysique
Chirurgie - Pédiatrique
Chirurgie Cardio – Vasculaire
Gynécologie Obstétrique
Cardiologie
Gastro-entérologie
Cardiologie
Anesthésie Réanimation
Urologie
Médecine Interne
Anesthésie Réanimation
Microbiologie
Radiologie
Urologie
Pédiatrie
Psychiatrie
Chirurgie – Pédiatrique
Pharmacie Galénique
Parasitologie
Radiothérapie
Psychiatrie
Endocrinologie
Psychiatrie
Pneumo – Phtisiologie
Biochimie
Pneumo – Phtisiologie

Octobre 2007

Pr. ABIDI Khalid
Pr. ACHACHI Leila
Pr. ACHOUR Abdessamad*
Pr. AIT HOUSSA Mahdi*
Pr. AMHAJJI Larbi*
Pr. AMMAR Haddou*
Pr. AOUI Sarra
Pr. BAITE Abdelouahed*

Réanimation médicale
Pneumo phtisiologie
Chirurgie générale
Chirurgie cardio vasculaire
Traumatologie orthopédie
ORL
Parasitologie
Anesthésie réanimation

Pr. BALOUCH Lhousaine*
Pr. BENZIANE Hamid*
Pr. BOUTIMZINE Nourdine
Pr. CHARKAOUI Naoual*
Pr. EHIRCHIOU Abdelkader*
Pr. ELABSI Mohamed
Pr. EL MOUSSAOUI Rachid
Pr. EL OMARI Fatima
Pr. GANA Rachid
Pr. GHARIB Noureddine
Pr. HADADI Khalid*
Pr. ICHOU Mohamed*
Pr. ISMAILI Nadia
Pr. KEBDANI Tayeb
Pr. LALAOUI SALIM Jaafar*
Pr. LOUZI Lhoussain*
Pr. MADANI Naoufel
Pr. MAHI Mohamed*
Pr. MARC Karima
Pr. MASRAR Azlarab
Pr. MOUTAJ Redouane *
Pr. MRABET Mustapha*
Pr. MRANI Saad*
Pr. OUZZIF Ez zohra*
Pr. RABHI Monsef*
Pr. RADOUANE Bouchaib*
Pr. SEFFAR Myriame
Pr. SEKHSOKH Yessine*
Pr. SIFAT Hassan*
Pr. TABERKANET Mustafa*
Pr. TACHFOUTI Samira
Pr. TAJDINE Mohammed Tariq*
Pr. TANANE Mansour*
Pr. TLIGUI Houssain
Pr. TOUATI Zakia

Décembre 2007

Pr. DOUHAL ABDERRAHMAN

Décembre 2008

Pr ZOUBIR Mohamed*
Pr TAHIRI My El Hassan*

Mars 2009

Pr. ABOUZAHIR Ali*
Pr. AGDR Aomar*

Biochimie-chimie
Pharmacie clinique
Ophtalmologie
Pharmacie galénique
Chirurgie générale
Chirurgie générale
Anesthésie réanimation
Psychiatrie
Neuro chirurgie
Chirurgie plastique et réparatrice
Radiothérapie
Oncologie médicale
Dermatologie
Radiothérapie
Anesthésie réanimation
Microbiologie
Réanimation médicale
Radiologie
Pneumo phtisiologie
Hématologique
Parasitologie
Médecine préventive santé publique et hygiène
Virologie
Biochimie-chimie
Médecine interne
Radiologie
Microbiologie
Microbiologie
Radiothérapie
Chirurgie vasculaire périphérique
Ophtalmologie
Chirurgie générale
Traumatologie orthopédie
Parasitologie
Cardiologie

Ophtalmologie

Anesthésie Réanimation
Chirurgie Générale

Médecine interne
Pédiatre

Pr. AIT ALI Abdelmounaim*
 Pr. AIT BENHADDOU El hachmia
 Pr. AKHADDAR Ali*
 Pr. ALLALI Nazik
 Pr. AMAHZOUNE Brahim*
 Pr. AMINE Bouchra
 Pr. ARKHA Yassir
 Pr. AZENDOUR Hicham*
 Pr. BELYAMANI Lahcen*
 Pr. BJIJOU Younes
 Pr. BOUHSAIN Sanae*
 Pr. BOUI Mohammed*
 Pr. BOUNAIM Ahmed*
 Pr. BOUSSOUGA Mostapha*
 Pr. CHAKOUR Mohammed *
 Pr. CHTATA Hassan Toufik*
 Pr. DOGHMI Kamal*
 Pr. EL MALKI Hadj Omar
 Pr. EL OUENNASS Mostapha*
 Pr. ENNIBI Khalid*
 Pr. FATHI Khalid
 Pr. HASSIKOU Hasna *
 Pr. KABBAJ Nawal
 Pr. KABIRI Meryem
 Pr. KARBOUBI Lamy
 Pr. L'KASSIMI Hachemi*
 Pr. LAMSAOURI Jamal*
 Pr. MARMADÉ Lahcen
 Pr. MESKINI Toufik
 Pr. MESSAOUDI Nezha *
 Pr. MSSROURI Rahal
 Pr. NASSAR Ittimade
 Pr. OUKERRAJ Latifa
 Pr. RHORFI Ismail Abderrahmani *
 Pr. ZOUHAIR Said*

Chirurgie Générale
 Neurologie
 Neuro-chirurgie
 Radiologie
 Chirurgie Cardio-vasculaire
 Rhumatologie
 Neuro-chirurgie
 Anesthésie Réanimation
 Anesthésie Réanimation
 Anatomie
 Biochimie-chimie
 Dermatologie
 Chirurgie Générale
 Traumatologie orthopédique
 Hématologie biologique
 Chirurgie vasculaire périphérique
 Hématologie clinique
 Chirurgie Générale
 Microbiologie
 Médecine interne
 Gynécologie obstétrique
 Rhumatologie
 Gastro-entérologie
 Pédiatrie
 Pédiatrie
 Microbiologie
 Chimie Thérapeutique
 Chirurgie Cardio-vasculaire
 Pédiatrie
 Hématologie biologique
 Chirurgie Générale
 Radiologie
 Cardiologie
 Pneumo-phtisiologie
 Microbiologie

PROFESSEURS AGREGES :

Octobre 2010

Pr. ALILOU Mustapha
 Pr. AMEZIANE Taoufiq*
 Pr. BELAGUID Abdelaziz
 Pr. BOUAITY Brahim*
 Pr. CHADLI Mariama*
 Pr. CHEMSI Mohamed*
 Médecine aéronautique
 Pr. DAMI Abdellah*
 Pr. DARBI Abdellatif*
 Pr. DENDANE Mohammed Anouar
 Pr. EL HAFIDI Naima

Anesthésie réanimation
 Médecine interne
 Physiologie
 ORL
 Microbiologie

 Biochimie chimie
 Radiologie
 Chirurgie pédiatrique
 Pédiatrie

Pr. EL KHARRAS Abdennasser*
Pr. EL MAZOUZ Samir
Pr. EL SAYEGH Hachem
Pr. ERRABIH Ikram
Pr. LAMALMI Najat
Pr. LEZREK Mounir
Pr. MALIH Mohamed*
Pr. MOSADIK Ahlam
Pr. MOUJAHID Mountassir*
Pr. NAZIH Mouna*
Pr. ZOUAIDIA Fouad

Radiologie
Chirurgie plastique et réparatrice
Urologie
Gastro entérologie
Anatomie pathologique
Ophtalmologie
Pédiatrie
Anesthésie Réanimation
Chirurgie générale
Hématologie
Anatomie pathologique

Mai 2012

Pr. AMRANI Abdelouahed
Pr. ABOUELALAA Khalil*
Pr. BELAIZI Mohamed*
Pr. BENCHEBBA Driss*
Pr. DRISSI Mohamed*
Pr. EL ALAOUI MHAMDI Mouna
Pr. EL KHATTABI Abdessadek*
Pr. EL OUAZZANI Hanane*
Pr. ER-RAJI Mounir
Pr. JAHID Ahmed
Pr. MEHSSANI Jamal*
Pr. RAISSOUNI Maha*

Chirurgie Pédiatrique
Anesthésie Réanimation
Psychiatrie
Traumatologie Orthopédique
Anesthésie Réanimation
Chirurgie Générale
Médecine Interne
Pneumophtisiologie
Chirurgie Pédiatrique
Anatomie pathologique
Psychiatrie
Cardiologie

Février 2013

Pr. AHID Samir
Pr. AIT EL CADI Mina
Pr. AMRANI HANCHI Laila
Pr. AMOUR Mourad
Pr. AWAB Almahdi
Pr. BELAYACHI Jihane
Pr. BELKHADIR Zakaria Houssain
Pr. BENCHEKROUN Laila
Pr. BENKIRANE Souad
Pr. BENNANA Ahmed*
Pr. BENSEFFAJ Nadia
Pr. BENSghir Mustapha*
Pr. BENYAHIA Mohammed*
Pr. BOUATIA Mustapha
Pr. BOUABID Ahmed Salim*
Pr. BOUTARBOUCH Mahjouba
Pr. CHAIB Ali*
Pr. DENDANE Tarek
Pr. DINI Nouzha*
Pr. ECH-CHERIF EL KETTANI Mohamed Ali
Pr. ECH-CHERIF EL KETTANI Najwa

Pharmacologie – Chimie
Toxicologie
Gastro-Entérologie
Anesthésie Réanimation
Anesthésie Réanimation
Réanimation Médicale
Anesthésie Réanimation
Biochimie-Chimie
Hématologie
Informatique Pharmaceutique
Immunologie
Anesthésie Réanimation
Néphrologie
Chimie Analytique
Traumatologie Orthopédie
Anatomie
Cardiologie
Réanimation Médicale
Pédiatrie
Anesthésie Réanimation
Radiologie

Pr. ELFATEMI Nizare
 Pr. EL GUERROUJ Hasnae
 Pr. EL HARTI Jaouad
 Pr. EL JOUDI Rachid*
 Pr. EL KABABRI Maria
 Pr. EL KHANNOUSSI Basma
 Pr. EL KHLOUFI Samir
 Pr. EL KORAICHI Alae
 Pr. EN-NOUALI Hassane*
 Pr. ERRGUIG Laila
 Pr. FIKRI Meryim
 Pr. GHANIMI Zineb
 Pr. GHFIR Imade
 Pr. IMANE Zineb
 Pr. IRAQI Hind
 Pr. KABBAJ Hakima
 Pr. KADIRI Mohamed*
 Pr. LATIB Rachida
 Pr. MAAMAR Mouna Fatima Zahra
 Pr. MEDDAH Bouchra
 Pr. MELHAOUI Adyl
 Pr. MRABTI Hind
 Pr. NEJJARI Rachid
 Pr. OUBEJJA Houda
 Pr. OUKABLI Mohamed*
 Pr. RAHALI Younes
 Pr. RATBI Ilham
 Pr. RAHMANI Mounia
 Pr. REDA Karim*
 Pr. REGRAGUI Wafa
 Pr. RKAIN Hanan
 Pr. ROSTOM Samira
 Pr. ROUAS Lamiaa
 Pr. ROUIBAA Fedoua*
 Pr. SALIHOUN Mouna
 Pr. SAYAH Rochde
 Pr. SEDDIK Hassan*
 Pr. ZERHOUNI Hicham
 Pr. ZINE Ali*

Neuro-Chirurgie
 Médecine Nucléaire
 Chimie Thérapeutique
 Toxicologie
 Pédiatrie
 Anatomie Pathologie
 Anatomie
 Anesthésie Réanimation
 Radiologie
 Physiologie
 Radiologie
 Pédiatrie
 Médecine Nucléaire
 Pédiatrie
 Endocrinologie et maladies métaboliques
 Microbiologie
 Psychiatrie
 Radiologie
 Médecine Interne
 Pharmacologie
 Neuro-chirurgie
 Oncologie Médicale
 Pharmacognosie
 Chirurgie Pédiatrique
 Anatomie Pathologique
 Pharmacie Galénique
 Génétique
 Neurologie
 Ophtalmologie
 Neurologie
 Physiologie
 Rhumatologie
 Anatomie Pathologique
 Gastro-Entérologie
 Gastro-Entérologie
 Chirurgie Cardio-Vasculaire
 Gastro-Entérologie
 Chirurgie Pédiatrique
 Traumatologie Orthopédie

Avril 2013

Pr. EL KHATIB Mohamed Karim*
 Pr. GHOUNDALE Omar*
 Pr. ZYANI Mohammad*

Stomatologie et Chirurgie Maxillo-faciale
 Urologie
 Médecine Interne

***Enseignants Militaires**


2- ENSEIGNANTS – CHERCHEURS SCIENTIFIQUES

PROFESSEURS / PRs. HABILITES

Pr. ABOUDRAR Saadia	Physiologie
Pr. ALAMI OUHABI Naima	Biochimie – chimie
Pr. ALAOUI KATIM	Pharmacologie
Pr. ALAOUI SLIMANI Lalla Naïma	Histologie-Embryologie
Pr. ANSAR M'hammed	Chimie Organique et Pharmacie Chimique
Pr. BOUHOUCHE Ahmed	Génétique Humaine
Pr. BOUKLOUZE Abdelaziz	Applications Pharmaceutiques
Pr. BOURJOUANE Mohamed	Microbiologie
Pr. BARKYOU Malika	Histologie-Embryologie
Pr. CHAHED OUAZZANI Lalla Chadia	Biochimie – chimie
Pr. DAKKA Taoufiq	Physiologie
Pr. DRAOUI Mustapha	Chimie Analytique
Pr. EL GUESSABI Lahcen	Pharmacognosie
Pr. ETTAIB Abdelkader	Zootéchnie
Pr. FAOUZI Moulay El Abbès	Pharmacologie
Pr. HAMZAOUI Laila	Biophysique
Pr. HMAMOUCHE Mohamed	Chimie Organique
Pr. IBRAHIMI Azeddine	Biologie moléculaire
Pr. KHANFRI Jamal Eddine	Biologie
Pr. OULAD BOUYAHYA IDRISSE Med	Chimie Organique
Pr. REDHA Ahlam	Chimie
Pr. TOUATI Driss	Pharmacognosie
Pr. ZAHIDI Ahmed	Pharmacologie
Pr. ZELLOU Amina	Chimie Organique

*Mise à jour le 09/01/2015 par le
Service des Ressources Humaines*

- 9 JAN 2015



DEDICACES



A decorative border with a repeating geometric pattern of diamonds and squares, enclosing the text.

À Allah

Tout puissant

Qui m'a inspiré

Qui m'a guidé dans le bon chemin

Je vous dois ce que je suis devenu

Louanges et remerciements

Pour votre clémence et miséricorde

*À
FEU SA MAJESTÉ LE ROI
HASSAN II*



Que Dieu ait son âme en sa Sainte Miséricorde.

À
SA MAJESTÉ LE ROI
MOHAMED VI
Chef Suprême et Chef d'Etat-Major Général des Forces Armées
Royales
Roi du MAROC et garant de son intégrité territoriale



Qu'Allah le glorifie et préserve Son Royaume.

À
SON ALTESSE ROYALE
LE PRINCE HÉRITIER
MOULAY EL HASSAN



Que Dieu le garde.

À
SON ALTESSE ROYALE
LE PRINCE MOULAY RACHID



Que Dieu le protège.

À
TOUTE LA FAMILLE ROYALE

À

Monsieur le Général de Corps d'Armée

Bouchaib AAROUB

Inspecteur Général des FAR et Commandant la Zone Sud

*En témoignage de notre grand respect, notre profonde
considération et sincère admiration*

À

Monsieur le Médecin Général de Brigade

Abdelkrim MAHMOUDI

Professeur de Réanimation.

Inspecteur du Service de Santé des Forces Armées Royales.

En témoignage de notre grand respect et notre profonde considération

À

Monsieur le Médecin Colonel Major

Abdelhamid HDA

Professeur de Cardiologie.

Directeur de l'HMIMV – Rabat.

En témoignage de notre grand respect et notre profonde considération

À

Monsieur le Médecin Colonel Major

Hachemi L'Kassmi

Professeur de biologie

Médecin chef de l'HMIMI-Meknès

En témoignage de notre grand respect et notre profonde considération

À

Monsieur le Médecin Colonel Major

Khalid SAIR

Professeur de Chirurgie Viscérale

Médecin chef de l'HMA - Marrakech.

En témoignant de notre grand respect et notre profonde considération

À

Monsieur le Médecin Colonel

BAITE Abdelouahed

Professeur d'Anesthésie -Réanimation.

Directeur de l'E. R. S. S. M et de L'E. R. M. I. M.

En témoignage de notre grand respect

Et notre profonde considération.

À

Monsieur le Médecin Lieutenant-Colonel

Abdelaziz BOUSNANE

Commandant du groupement de formation et d'instruction



Je dédie cette thèse

A Ma très chère Mère,

C'est pour moi un jour d'une grande importance, car je sais que tu es à la fois fière et heureuse de voir le fruit de ton éducation et de tes efforts inlassables se concrétiser.

Aucun mot, aussi expressif qu'il soit, ne saurait remercier à sa juste valeur, l'être qui a consacré sa vie à parfaire mon éducation avec un dévouement inégal.

C'est grâce à ALLAH puis à toi que je suis devenue ce que je suis aujourd'hui.

Accepte ce travail comme le témoignage de ma reconnaissance, ma gratitude et mon profond amour.

Puisse ALLAH m'aider pour rendre un peu soit-il de ce que tu m'as donné.

Puisse ALLAH t'accorder santé, bonheur et longue vie.

A mon très cher père

*Aucun mot ne saurait exprimer la profonde gratitude et l'immense amour
que j'ai pour toi.*

*Ton soutien, ta prière ont été pour moi un stimulant tout au long de mes
études.*

J'espère, cher père, que j'ai gagné ta confiance, ta satisfaction et ta fierté.

Que ALLAH te protège et t'accorde santé, longue vie et bonheur.

A mes sœurs et mon frère

MERYAME ,HIND,ILYASSE

*Chacun de vous possède dans ma vie une place originale, l'estime la chaleur
et l'amour qui nous unissent.*

*Je suis très heureux de pouvoir vous présenter par ce travail le témoignage
de mon profond amour et les liens de fraternité qui nous unissent.*

Je vous souhaite une vie pleine de joie et de réussite.

A mes amis (es)

HOUDA, IMANE, SOUAD, AMNE, HAKIM... et leur famille

Je ne peux trouver les mots justes et sincères pour vous exprimer mon affection et mes pensées, vous êtes pour moi des sœurs, des frères et des amies sur qui je peux compter.

En témoignage de l'amitié qui nous uni, je vous dédie ce travail et je vous souhaite une vie pleine de santé et de bonheur.

A Docteur Bouaboula

*Pour votre soutien et vos encouragements, puisse ce travail être le
témoignage de ma profonde affection.*

*Que dieu vous comble de bonheur, de santé, de succès et de prospérité dans
votre vie et vous protège.*

A tous ceux qui ont participé de loin ou de près à la réalisation de ce travail.

Et à tous ceux que j'ai omis de citer.

REMERCIEMENTS



A notre Maître et Présidente de jury
Monsieur le Professeur KANDRI SIFDINE
Professeur de Chirurgie Viscérale
Hôpital Militaire Rabat.

*Nous sommes très sensibles à l'honneur que vous nous faites en acceptant la
présidence de notre jury de thèse.*

*Votre culture scientifique, votre compétence et vos qualités humaines ont
suscité en nous une grande admiration, et sont pour vos élèves un exemple à
suivre.*

*Durant notre formation, nous avons eu le privilège de bénéficier de votre
enseignement et d'apprécier votre sens professionnel.*

*Veillez accepter, cher Maître, l'assurance de notre estime et notre profond
respect.*

A notre maître et Rapporteur de thèse
Monsieur le professeur KOUACH JAOUAD
Professeur de Gynécologie Obstétrique
Hôpital Militaire Rabat.

*Nous avons eu le privilège de travailler parmi votre équipe et d'apprécier vos
qualités et vos valeurs.*

*Votre sérieux, votre compétence et votre sens du devoir nous ont
énormément marqués.*

*Veillez trouver ici l'expression de notre respectueuse considération et notre
profonde admiration pour toutes vos qualités scientifiques et humaines.*

*Ce travail est pour nous l'occasion de vous témoigner notre profonde
gratitude.*

A notre maître et Juge de thèse
Monsieur le Professeur DRISSI MOHAMMED
Professeur en Réanimation Anesthésie
Hôpital Militaire Rabat.

Nous avons le privilège et l'honneur de vous avoir parmi les membres de
notre jury.

Veillez accepter nos remerciements et notre admiration pour vos qualités
d'enseignant et votre compétence.

*A notre maître et Juge de thèse
Madame le Professeur LAMMALMI NAJAT
Professeur en Anatomie Pathologie
Hôpital d'Enfant Rabat.*

*Vous avez accepté en toute simplicité de juger ce travail et c'est pour nous
un grand honneur de vous voir siéger parmi notre jury de thèse.
Nous tenons à vous remercier et à vous exprimer notre respect.*

A notre maître

Monsieur le professeur ELHASSANI EL MEHDI

Professeur de Gynécologie Obstétrique

Hôpital Militaire Rabat.

Nous vous remercions vivement de nous avoir aidé à l'élaboration de ce travail. Nous garderons un excellent souvenir de votre sollicitude et de votre dévouement au travail.

LISTE DES ABREVIATIONS

3D	: Echographie 3 dimensions
AINS	: Anti inflammatoire non stéroïdien
AMM	: Autorisation de mise sur le marché
AVS	: Avortement spontané
B.I.O.H.	: Integrated Office Hysteroscope (Hystéroscope Bureau intégré)
CDD	: Charge-coupled device
CNGOF	: French national college of obstetricians and gynecologists
CO	: Contraception orale
CO2	: Dioxyde de carbone
DIU	: Dispositif intra utérin
DT2	: Diabète type 2
FCS	: Fausse couche spontanée
Fr	: French
GNRH	: Gonadotropin Releasing Hormone ou gonadolibérine
Hg	: Hémoglobine
HSC	: Hystéroscopie
HSG	: Hystérosalpingographie
HSHC	: Hémisuccinate d'hydrocortisone

HTA : Hypertention artérielle

IVG : Intervention volontaire de grossesse

Mm : Millimètre

Nd: YAG : Neodymium-doped yttrium aluminium garnet.

OP : Oestroprogestatif

ORL : Oto-Rhino-Laryngologie

RA : Rachi anesthésie

RT : Rétention trophoblastique

SPRM : *a* selective progesterone receptor modulator

SRTUP : Syndrome de résection transurétral de la prostate

SOMMAIRE



INTRODUCTION	1
HISTORIQUE	4
RAPPEL	7
I.Hystéroskopie diagnostique	8
a-Matériel de la salle d'hystéroskopie	8
b-Hystéroscope	9
c-Liquide distension utérine	11
d-Systèmes utilisés pour maintenir la pression et le débit	11
e-Source de lumière	11
f- Vidéo	12
II.Hystéroskopie opératoire	14
a -L'hystéroscope	14
b-Milieu de distension	23
c Source lumineuse / système d'imagerie	26
d-Vidéo matériel	26
e-Générateurs hautes fréquences	27
f-Entretien, stérilisation du matériel optique	29
g-Les indications	37
1- Fibromes utérins	37

2-Polypes fibreux	40
3-Hyperplasie de l'endomètre.....	41
4-Adénomyose	42
5-Malformations utérines	43
6-Synéchies	43
7-Ablation de stérilet	43
8-Stérilisation tubaire	44
9-Résection de débris trophoblastique	45
10-Métaplasie ostéoïde	45
h- Les contre-indications	46
1- Suspicion de grossesse	46
2- Les infections cervico-vaginales	46
3- Les métrorragies	46
4- Autres	47
i-Complications	47
1-Echec	47
2-Fausses routes intra-myométriales.....	47
3-Les perforations utérines	48
4-Déchirures cervicales	49
5-Hémorragiques.....	50

6-Métaboliques.....	50
7-Infectieuses	52
8-Emboliques	53
III. Techniques anesthésiques pour l’hystérocopie	55
IV. Les suites opératoires	56
MATERIEL ET METHODES	57
1-Fiche d’exploitation	59
2-Tableaux réunissant les principales données de notre série	63
RESULTAT	74
1-Profil des patientes.....	75
a-Age	75
b- Le statut hormonal	76
c-Les antécédents gynéco-obstétriques.....	77
d- Les antécédents Médicaux	78
e-Prise médicamenteuse	78
f-Les antécédents chirurgicaux	79
g-Régularité du cycle	79
h- Antécédents d’ HSC.....	80
i-Autres	80
2. Motif de consultation.....	80

a- Les saignements	80
b- Stérilité et maladie abortive	81
c-Ablation de DIU	82
d-Autres	82
3: Les examens complémentaires préalables à l'hystérocopie	83
A-L'échographie pelvienne	83
a-Polype	83
b -Hypertrophie de l'endomètre	83
c-Fibrome	83
d-image intracavitaire	84
e-DIU en intracavitaire	84
f-Utérus cloisonné	84
g-Adénomyose	84
h. Hématométrie	84
i. Rétention trophoblastique	84
B-Hystérosalpingographie	84
C-Hystérocopie diagnostique	84
4-Prise en charge opératoire	85
a- Le type d'anesthésie et la durée de l'intervention	85
b- Les types et la quantité du liquide d'irrigation	85

c- Les types d'interventions réalisés lors de l'HSC opératoire	85
d-Incident et accident	88
e – Les suites opératoires.....	89
f- Les résultats anatomopathologiques.....	89
g- Le suivi	89
DISCUSSION	90
I-Construction, limites et validité de l'étude	91
II-L'âge de la population étudiée.....	92
III-Le statut hormonal	92
IV-La nature des lésions traitées	93
V-Traitements pré-opératoire	99
1) Hyperplasie de l'endomètre	99
2) fibrome utérin	101
a- Progestatifs.....	101
b-Anti-fibrinolytiques.....	102
c-Anti-inflammatoires non stéroïdiens.....	102
d- Analogues du GnRh	102
e-Antagonistes du GnRh.....	103
f -Le danazol	104
g -Les antiaromatases	104

h- Antiprogestérone et SPRM.....	104
3) Polype utérin	105
4) Adénomyose	105
5) Rétention trophoblastique	107
a) Méthode expectative	107
b) Cytotec (misoprostol)	107
6) Autres	108
VI-Accidents et incidents	108
VII-Histologie	116
VIII-Les résultats des résections hystéoscopiques à long terme.....	119
IX-Les limites de L'HSG opératoire.....	126
a-Résection des fibromes.....	126
b-La cure des synéchies	127
c-L'endométrectomie	127
d-La résection des polypes	128
e-La résection des cloisons.....	128
f- les limites de l'hystéoscopie opératoire dans notre étude.....	128
CONCLUSION	129
RESUME	131
BIBLIOGRAPHIE	135



INTRODUCTION

L'hystérocopie a connu au cours des deux dernières décennies, un remarquable développement, sa précision s'est d'abord imposée pour le diagnostic des anomalies endocavitaires soit endométriales soit ayant un retentissement sur la cavité utérine, en corollaire comme une arme thérapeutique mini invasive. Grâce aux progrès techniques elle est devenue une intervention de pratique courante avec des indications variées allant de la résection de processus endo-utérin, de plastie utérine, de stérilisation définitive au bilan du cancer de l'endomètre, cela exige de l'opérateur une bonne expérience de l'hystérocopie et du maniement endoscopique des instruments.

L'intérêt de l'hystérocopie opératoire est triple :

- Elle confirme le diagnostic ;
- Elle améliore la précision de tous les actes intra-utérins pratiqués autrefois à l'aveugle, grâce à plusieurs instruments miniaturisés et constamment guidés par la vue, permettant une chirurgie réglée , précise et mettant à l'abri des déboires des lésions laissées en place ou incomplètement traitées ;
- En outre, elle permet d'éviter dans certains cas une hystérectomie pour des lésions bénignes et facilement accessibles à un traitement endoscopique conservateur.

Le geste hystérocopique garde cependant des limites et peut être source de complication. Les risques sont réduits par l'amélioration de l'instrumentation et par l'expérience indispensable de l'opérateur.

Nous présentons dans ce travail, les résultats d'une étude rétrospective, à propos de 100 cas d'hystérocopie opératoire, réalisée entre Janvier 2014 et Décembre 2015 au service de gynécologie-obstétrique de l'hôpital militaire de Rabat .

Les objectifs principaux de l'étude étaient de préciser les aspects : épidémiologiques, cliniques, paracliniques, les indications opératoires, d'analyser les résultats obtenus, et les comparer aux données de la littérature.



HISTORIQUE

-L'endoscopie date du XIXe siècle. Le premier conducteur lumineux permettant d'explorer le corps humain a été mis au point en 1805 par le physicien Bozzini : il explore ainsi le rectum, le vagin et la cavité nasale. En 1821, un physicien français, P.S Segelas, présente à l'académie des sciences son « spéculum urétral ». Les systèmes de conduction de la lumière vont par la suite être améliorés avec une mise au point des systèmes de réflexion par l'utilisation des miroirs. Initialement utilisé par les urologues pour la résection transurétrale de la prostate, le résectoscope a été modifié et développé pour être utilisé dans les procédures hystérocopiques tout en permettant une résection de la pathologie intra utérine.

- Le développement de l'hystérocopie opératoire est enraciné dans le travail de Pantaleoni à Londres, qui a d'abord rapporté l'endoscopie utérine en 1869 et qui a réalisé la destruction d'un polype utérin par l'application de nitrate d'argent [1]. Cependant à cette époque, l'instrumentation était élémentaire et la distension de la cavité utérine était insuffisante. C'est au Viennois Nitze que reviendra l'idée quelques années plus tard (1879) d'améliorer le principe de l'appareil de DESORMEAUX ; ces modifications servirent de base à l'endoscopie moderne :

- ✓ La source de lumière doit se situer à l'intérieur de la cavité que l'on doit explorer;
- ✓ Un système optique, destiné à agrandir le champ de vision, doit être placé dans le tube de l'endoscope ;
- ✓ La source lumineuse doit être de petite dimension : Nitze utilisait un fil de platine chauffé par un courant galvanique ;

- ✓ La vessie doit être distendue par l'air ou de l'eau, et préalablement lavée pour la débarrasser des impuretés [2].

En 1907, Charles David fait construire un appareil dont l'éclairage est situé dans le tube de l'hystéroscope, le premier véritable hystéroscope est né. Il comprend un tube externe ouvert, un mandrin et un tube endoscopique fermé à son extrémité par une glace pour éviter la pénétration de sang. Toutefois, les opérateurs restent gênés par les saignements et par le fait que la cavité virtuelle utérine ne soit pas distendue [3].

Après 1919, un milieu de distension est utilisé par le gaz carbonique par Rubin puis celle de liquide, en 1925 par Gauss puis arrivant la mise au point d'appareils modernes permettant de contrôler les pressions intra-utérines ainsi que l'évaluation des entrées et sorties de liquide [2].

L'hystérocopie opératoire ne devient une routine qu'à partir des années 1980, lorsque la technologie a donné des instruments de pratique plus utiles que dans le passé, ainsi l'utilisation du liquide notamment le glycolle et le sérum physiologique comme moyen de distension. A cette époque de nouvelles procédures d'hystérocopie, y compris l'ablation de l'endomètre, ont été développés [3].

Ensuite les importantes améliorations dans la technologie et les inventions de nouveaux accessoires chirurgicaux optiques et fibres optiques ont considérablement amélioré la résolution visuelle et les techniques chirurgicales en hystérocopie. De nombreuses procédures hystérocopie ont remplacé les anciens (les techniques invasives), ainsi les instruments et les techniques continuent d'émerger, et les perspectives d'amélioration semblent illimitées [4].

RAPPEL



I. Hystérocopie diagnostique :

-Doit être le premier temps de toute hystérocopie opératoire. Elle peut être réalisée en consultation sans anesthésie à la recherche d'une étiologie pour :

- Des ménométrorragies
- Des ménorragies rebelles au traitement médical
- Des métrorragies post ménopausiques
- Une stérilité

Il a été proposé avant une fécondation in vitro à la recherche :

- d'une anomalie cervico isthmique ou endométriale [5].

a-Matériel de la salle d'hystérocopie :

- Une table gynécologique
- Un désinfectant local
- Compresses stériles
- Pincés de Pozzi
- Canules de Novak
- Valves
- spéculum
- Flacons pour prélèvement anatomopathologique avec milieu de transport [6].

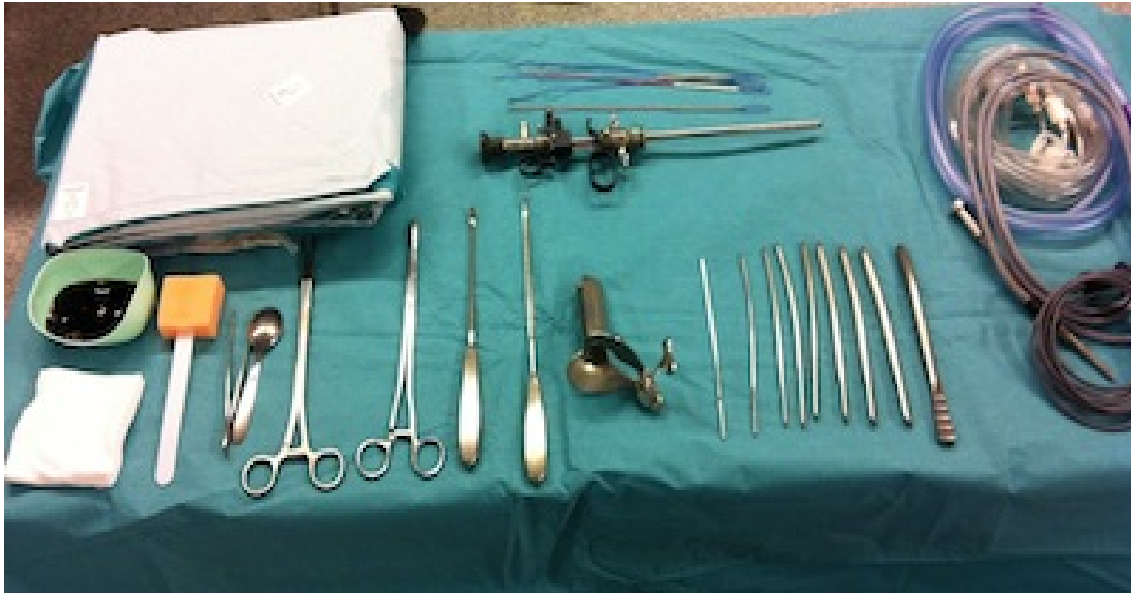

Figure 1: matériel nécessaire à l'hystérocopie diagnostique : bougie de Hégar ; valves, pince de Pozzi, antiseptique ; hystéromètre, champs stériles

b-Hystéroscope :

Les optiques actuelles sont de caractéristique et de dimensions multiples.

Les optiques rigides sont les plus utilisées. Leur diamètre va de 2,7 mm à 4 mm [7].

L'hystérocopie ambulatoire prend une importante croissante et elle est principalement réalisée dans les cabinets de gynécologues spécialisés.

Outre le diagnostic pur de la cavité utérine, les hystérocopes de cabinet médical d'après BETTOCCHI® permettent l'utilisation d'instruments chirurgicaux 5 Charr et 6 Charr et d'électrodes unipolaires ou bipolaires. Ils permettent la réalisation de petites interventions chirurgicales comme biopsies, extraction de corps étrangers ou la section de synéchies, généralement sans

anesthésie. Ces interventions peuvent se faire en tout confort au cabinet gynécologique, immédiatement après le diagnostic. Les hystérocopes d'après BETTOCCHI® sont disponibles en différents diamètres (4 mm, 5 mm, 6 mm) et s'appuient tous sur les optiques à lentilles cylindriques. Grâce aux chemises Continuous-Flow (à flux continu), ils garantissent une excellente visibilité durant toute la durée de l'hystérocopie en cabinet médical.

Le BETTOCCHI® Integrated Office Hysteroscope (B.I.O.H.™) représente la toute nouvelle génération des hystérocopes BETTOCCHI [8].

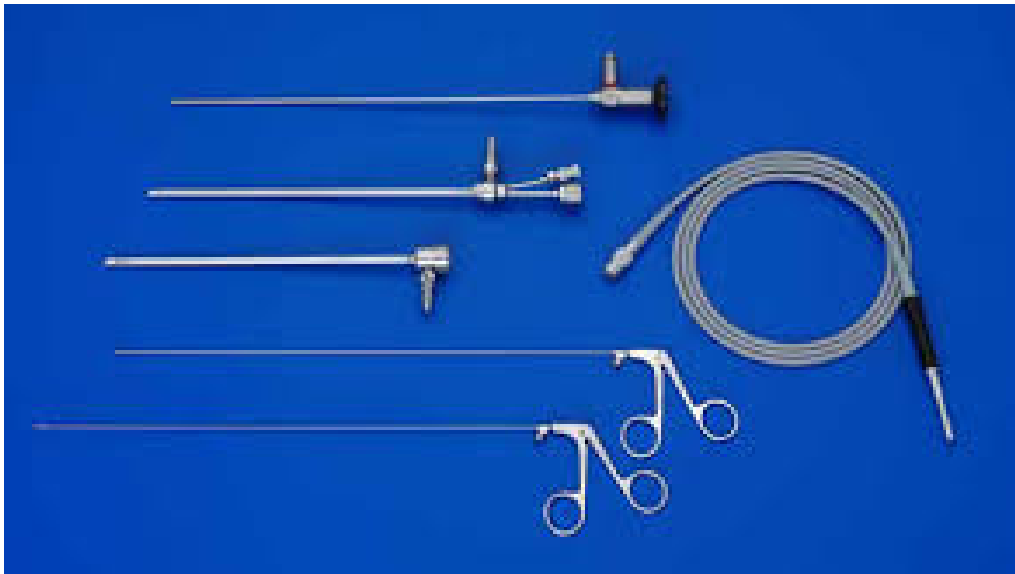

Figure 2: Hystérocopie ambulatoire d'après BETTOCCHI optique diagnostique, gaine d'hystérocopie diagnostique, câble de lumière froide. [8].

c-Liquide distension utérine :

La distension correcte de la cavité utérine est une condition indispensable en Hystérocopie diagnostique.

La solution de sérum salée de 0,9% est utilisée en irrigation continue à une pression suffisante pour distendre la cavité utérine, elle fournit une très bonne vision du champ opératoire .En cas de passage vasculaire, le Na Cl ne pénètre pas dans les cellules, il ne provoque pas l'hémolyse, peut être absorbé par le péritoine physiologiquement et a comme volume de distribution l'eau extracellulaire. Sa disponibilité et son absence de toxicité la font recommander. Les risques que comporte un passage vasculaire trop important du fluide sont l'œdème aigu du poumon , l'œdème cérébral avec risque de décès [9].

d-Systèmes utilisés pour maintenir la pression et le débit :

La poche est à une hauteur d'un mètre au dessus du périnée de la patiente, pour maintenir une pression et un débit constant ; une pression autour de 100 mmHg environ suffisante [9].

e-Source de lumière :

Elles sont de deux types : lumière halogène équipée d'une ou deux ampoules, habituellement de 150 Watts et les sources au xénon plus puissantes et plus coûteuses. Elles développent 300, voire 400 Watts. L'énergie lumineuse, bien que transmise à distance par fibres, réputées froides, peut entraîner un échauffement considérable au niveau de l'extrémité distale de l'instrument endoscopique. En effet, les moindres particules organiques absorbent la chaleur et des risques de brûlure peuvent survenir avec des sources trop puissantes.

On vérifiera assez régulièrement, par projection de la lumière vers le sol, que le câble présente un nombre suffisant de fibres intactes. Plus de 60 % sont indispensables pour une transmission convenable de la lumière. En pratique, les sources halogènes de 150 Watts sont tout à fait suffisantes pour une vision directe [9].



Figure 3 : Générateur de lumière froide [8].

f- Vidéo :

La caméra vidéo endoscopique doit permettre à l'opérateur de suivre l'intervention sur l'écran vidéo. Les caméras les plus performantes actuellement sont :

Les caméras tri-CDD numériques.



Figure 4 : Caméra CCD.



Figure 5:La caméra vidéo CDD est adaptée à l'optique et reliée à un moniteur [10].



Figure 6 : Unité mobile de vidéo-hystérocopie : moniteur de télévision ; caméra ; magnétoscope ; générateur de lumière froide ; chargeur[10].

II. Hystérocopie opératoire :

a –Les hystérocopes

Les optiques :

Certains modèles récents dits compacts concentrent sur le même dispositif l'optique, un canal opératoire de 5 ou de 7 charnières pour les passages d'instruments, un canal d'aspiration. L'optique peut être soit dans l'axe, soit décalée et certains modèles sont munis d'une poignée. La taille de ces dispositifs varie de 3,8 à 4,5 mm [11].

Les optiques rigides et semi rigides :

-Les optiques rigides sont actuellement les plus utilisés et leur diamètre varie de 2 à 4 mm. L'optique de 2 mm a un angle de vue compris entre 0 et 30° mais d'autres angulations existent. La profondeur d'observation dans l'air varie entre 2 et 50 mm et le grossissement est de l'ordre de 5 fois à une distance 5 mm. Ce type d'optique (rigide) peut être utilisé avec une gaine à double courant compacte permettant l'irrigation-lavage. Un canal opérateur permet l'introduction d'un cathéter ou d'un salpingoscope dans le but d'explorer les trompes. Son principal défaut tient en sa faible luminosité.

Les optiques de 4 mm ont une orientation habituelle de 30° de la lentille frontale. Dans certaines indications spécifiques comme le cathétérisme tubaire, il est préférable d'utiliser des optiques à 70°.

En revanche, les lentilles orientées à 12° sont préférées pour la majorité des indications opératoires permettant de toujours avoir l'élément opérateur dans le champ de vision. Le diamètre des optiques est habituellement en mm ou en charrière (1 charrière = 1/3 de mm) ou en french (F) (globalement similaire à la charrière).

Il existe également des optiques dites semi rigides composées uniquement de fibres optiques (5000 fibres par optique), d'un diamètre de 1,8 mm qui peuvent s'adapter sur des gaines jetables de 2 mm et qui ont un canal opérateur de 5 F. Le diamètre total du système ne dépasse donc pas 3,8 mm. Cette technique s'appelle le Versascope® et permet d'envisager des techniques de « see and treat » en consultation [10,11].




Figure 7 : Hystéroscope rigide Karlstorz[8].

Les optiques flexibles ou souples :

Elles sont peu utilisées, moins fragiles que les optiques rigides et semai rigides, elles ne sont pas autoclavables, elles sont semblables aux endoscopes souples utilisées dans les autres spécialités médico-chirurgicales (ORL, Pneumologie, Gastro-entérologie, Urologie) [10].

Elles se caractérisent par l'existence d'une extrémité de l'optique orientable dans toutes les directions permettant ainsi de mieux inspecter les faces latérales et les orifices tubaires. La mobilisation est obtenue par manipulation à partir de la poignée de l'hystéroscope, du levier de commande par le pouce de l'opérateur.

Ces endoscopes ont habituellement une gaine externe de 4 à 5 mm de diamètre pourvue d'un canal opératoire coaxial de 2 mm en moyenne qui autorise le passage de pinces à biopsies, de ciseaux, d'électrodes de section et surtout de fibres laser.

Néanmoins, il est à noter que l'introduction d'instruments optiques limite le béquillage de l'extrémité distale [10,11].




Figure 8 : hystérocopie souple[8].

Les gaines des hystérocopes

Pour la pratique de l'hystérocopie opératoire, il faut distinguer d'emblée deux types :

-Les hystérocopes classiques destinés à recevoir des instruments fins qui comportent une chemise opératoire de diamètre compris entre 7 et 8 mm qui acceptent une optique de 4 mm. L'instrumentation est insérée dans le canal opératoire d'un diamètre compris entre 1 et 3 mm. Les instruments susceptibles d'être utilisés sont : des pinces à biopsies, des ciseaux souples, des électrodes de coagulation (type électrode Versapoint®) des fibres de laser Nd-Yag, des fibres souples pour cathétériser les ostia tubaires dans le but de placer des dispositifs intra-utérins ou de faire pénétrer un tuboscope.

-Les résectoscopes ou hystérorésecteur ou résecteurs dérivant du matériel d'urologie d'Iglisias , comportent deux gaines et une poignée opératoire, la gaine interne assure l'irrigation de la cavité utérine, la gaine externe assure la récupération des fluides. Le diamètre des résecteurs est compris entre 6 et 9 mm.

L'hystérorésecteur de 6 mm est habituellement utilisé pour la résection de petits myomes de moins de 1 cm mais il nécessite néanmoins une dilatation modérée du col. Les hystérocopes de 9 mm, les plus employés, utilisent une optique de 4 mm et des anses de 7 mm. Dans la poignée opératoire viennent s'articuler l'optique, les électrodes, la lumière froide. Peuvent également s'adapter sur les résectoscopes de 9 mm, des chemises avec canaux opérateur 5 F (appelées chemises bridge chez les Anglo-Saxons).

Il existe deux types de résecteurs :

- les résecteurs passifs où la traction sur la poignée projette l'électrode en avant tandis que la résection s'effectue quand la poignée revient à sa position de repos. Ce type de résecteur est théoriquement moins dangereux puisqu'en lâchant la poignée, l'anse revient vers la chemise ;

- les résecteurs actifs où la mise en action de la poignée déplace l'anse d'arrière en avant. Dans ce cas, le déplacement de l'électrode se fait dans le même sens que celui de la poignée. La manipulation apparaît donc plus naturelle [11,12,13].

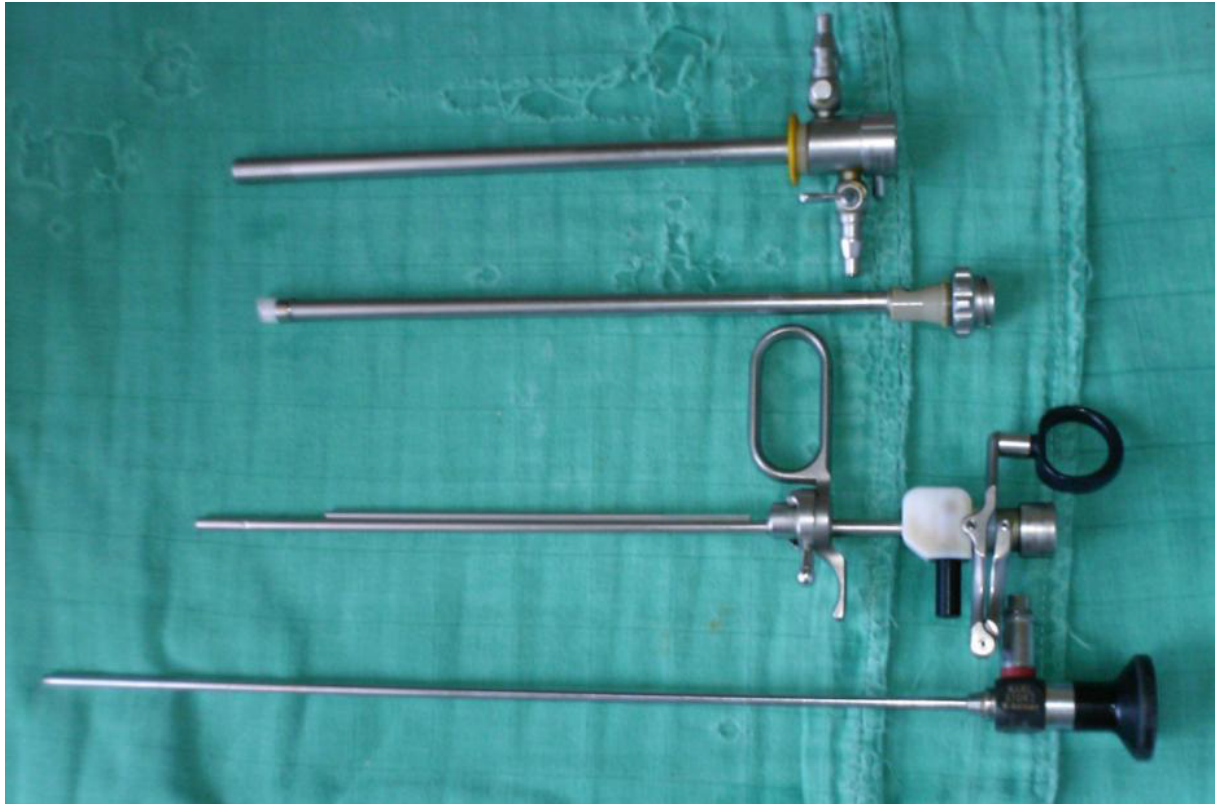

Figure.9 : Résecteur (26 Charr) démonté [3].

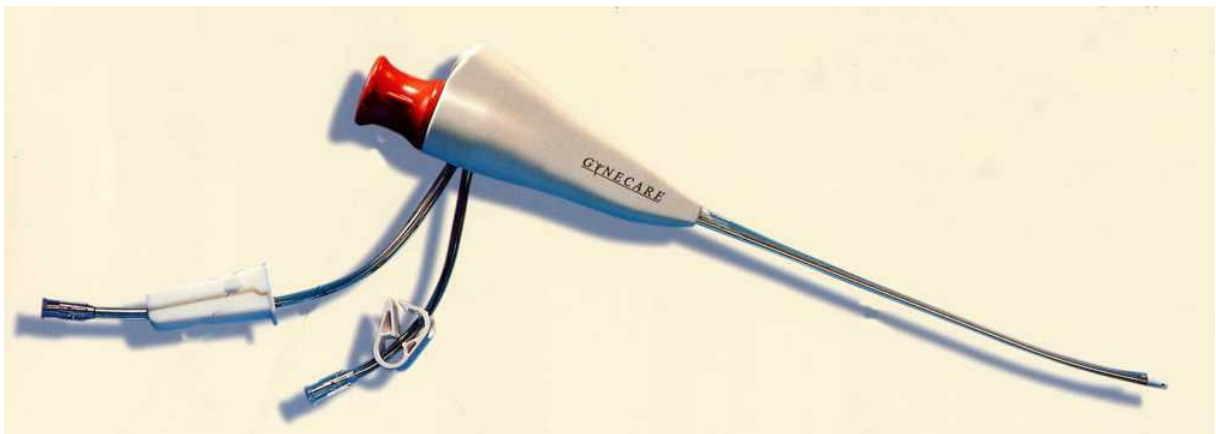

Figure 10. : Versascope[14].

Les électrodes

- **Monopolaires :**

-Dans ce système monopolaire, le trajet des électrons se fait de générateur électrique vers l'électrode active puis à partir de cette électrode, le courant est conduit à travers les tissus vers l'électrode de retour et le générateur , l'électricité est potentiellement dangereuse car une partie de cheminement des électrons n'est pas connu avec un risque de brûlure électrique à distance de l'électrode active. La sécurité provient en partie de l'isolement correct de l'instrument jusqu'à sa partie active et de l'utilisation de milieu de distension non conducteurs c'est-à-dire, non électrolytique. Le glycofolle 1,5% est le plus souvent utilisé. Il s'agit d'une solution de faible osmolarité, hypotonique faiblement hémolytique et métabolisée en sérine et acide glycolique. En cas de résorption intravasculaire excessive, il existe un risque de troubles hydroélectrolytiques et d'œdème cérébral à l'origine de lésions neurologiques irréversibles et même décès.

-Il existe plusieurs types d'électrodes qui sont choisies selon le geste à réaliser : anses, pointe, électrode à crans, électrodes à coagulation sphérique (boule) et cylindrique. Ces électrodes sont réutilisables.

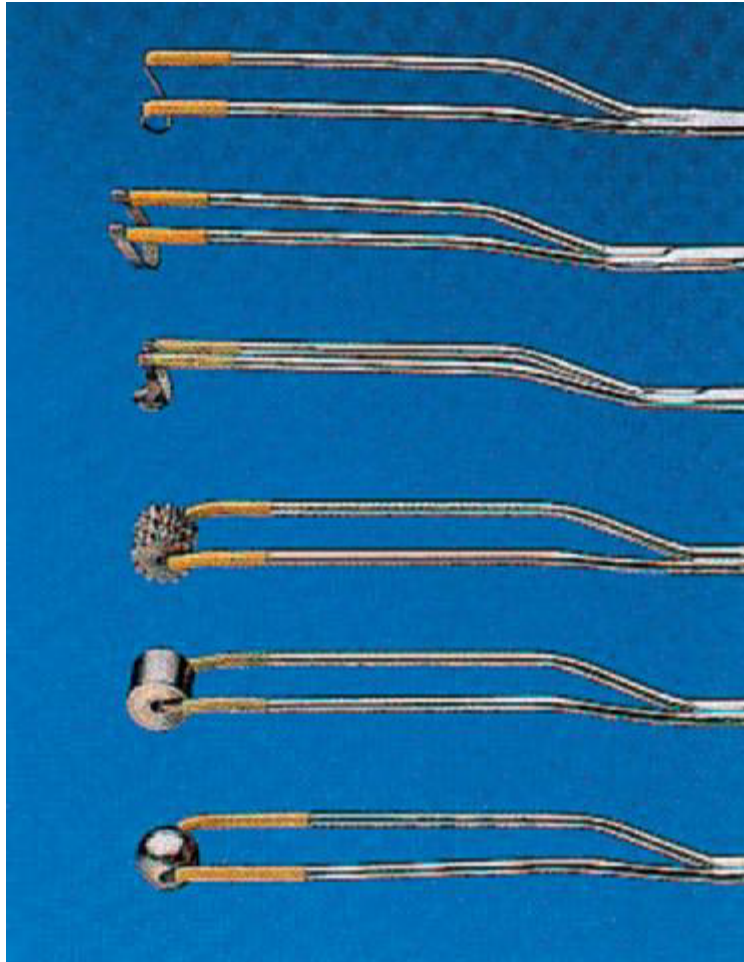

Figure 11 : Electrodes monopolaires

- **Bipolaires**

L'utilisation de l'énergie bipolaire au cours de l'hystérocopie opératoires est plus récente.

Dans le système bipolaire, le courant passe directement de l'électrode à la gaine métallique dont elle est séparée par une céramique isolante, il n'existe pas de risque d'arc électrique car le cheminement des électrons est bien déterminé.

Cependant l'élévation thermique est importante et peut engendrer des brûlures tissulaires par diffusion. L'utilisation hystérocopique du courant bipolaire ne nécessite pas de milieu non électrolytique et s'effectue avec des solutions isotoniques (chlorure de sodium 0,9%).

La disparition du risque d'hyponatrémie et d'œdème cérébral ne fait cependant pas diminuer le risque de surcharge volémique.

Le risque est réel pour un volume de résorption supérieur à 1500 ml.

Il s'agit de microélectrodes flexibles, de 1,6 mm de diamètre et de 36 cm de long. Leur particularité réside dans leur mode de construction qui est coaxial : une pointe « active » et une pointe « retour », toutes deux isolées par un insert en céramique. Ce type de construction comporte de nombreux avantages : seul le tissu au contact est traité, car cette construction coaxiale protège contre la diffusion du courant ; les risques de brûlures de voisinage lors de l'intervention sont ainsi réduits et la précision du geste est améliorée.

De plus, du fait de cette construction, le voltage (100 V à 50 V) ainsi que le flux d'énergie peuvent être diminués : la coupe est plus précise (meilleure qualité de l'histologie) et il y a moins de problèmes de vision pouvant être créés par l'existence de bulles (meilleure visibilité). La vaporisation des lésions est possible.

Des électrodes de 24 Fr (« anse » et « barre »), ainsi que des microélectrodes de 5 Fr (« torsade » [spring]), « spirale » [twizzle], « boule » [ball]) sont disponibles.

Chaque microélectrode peut être utilisée avec les différents modes de courant bipolaire. Elles sont à usage unique [13,14].




Figure :12 Electrodes monopolaires

b-Milieu de distension

-Il existe deux milieux de distension : le glycocole à 1,5% qui sera utilisé en association avec l'utilisation d'un courant monopolaire et le sérum physiologique qui sera utilisé avec le courant bipolaire [15].

➤ *Courant monopolaire*

Les solutions électrolytiques ne permettent pas l'utilisation de courants électriques monopolaires car ceux-ci pourraient se propager dans le milieu liquide.

. Glycocole

C'est le flux de remplissage le plus utilisé, il s'agit d'une solution de glycine non ionique à 1,5% conditionnée en poche plastique de 3 L.

Il est non conducteur, peu toxique, assurant une bonne vision endoscopique, cependant, la faible molécularité de ce milieu entraîne une miscibilité accrue avec le sang. Il faut donc éviter les intravasations importantes pour éviter l'apparition de complications telles que l'hyponatrémie avec ses risques d'encéphalopathies, de coagulopathies et d'hypervolémies. La durée du geste opératoire doit lui aussi être contrôlé et le plus court possible (45 minutes en moyenne). (1)

✓ Les avantages du glycoColle :

Les qualités du milieu de distension idéal sont :

- Une parfaite transparence aux rayons lumineux, sans modifications des couleurs et formes.
- Des propriétés physicochimiques compatibles avec les différents instruments et énergies.
- Sa facilité d'emploi.
- Son innocuité vis-à-vis des matériels et des milieux environnants.
- La possibilité d'associer distension et lavage simultanés de la cavité utérine.
- Sa faible viscosité avec le sang.
- Sa non agressivité vis-à-vis des matériels et des milieux environnants
- La possibilité d'associer distension et lavage simultanée de la cavité utérine. [16,17].

. le soluté glucosé à 5%

IL a l'avantage d'être facilement disponible et peu coûteux, il conserve un peu plus longtemps que le soluté salé la transparence du milieu intra utérin. On lui a reproché de provoquer des dépôts par l'effet « caramel » du courant électrique sur les sucres [18]

➤ ***Courant bipolaire***

Le milieu utilisé peut être le sérum salé physiologique. Les risques que comporte un passage vasculaire trop important du fluide sont l'oedème aigu du poumon (OAP), l'oedème cérébral avec risque de décès. Un ionogramme sanguin et une numération-formule sanguine (NFS) sont réalisés en cas d'intervention longue ou de perturbation du bilan entrées-sorties.

Cependant il faut éviter les extravasations importantes pour éviter l'apparition de complications telles que l'hyponatrémie. La durée du geste opératoire doit être contrôlée et être la plus courte possible.

Il est nécessaire de réaliser une irrigation continue pour obtenir une distension appropriée de la cavité utérine et une bonne vision endoscopique. Il faut contrôler les paramètres de bases, comme le débit qui doit être suffisamment élevé pour garantir une irrigation rapide de la cavité et une pression d'irrigation qui doit assurer une distension satisfaisante. Le volume total du liquide d'irrigation utilisé ne doit pas excéder 6 litres. Un bilan précis des entrées et des sorties du liquide doit être pratiqué et la différence ne doit pas dépasser un litre.

L'utilisation du liquide de distension est régulée par une pompe électronique d'irrigation et d'aspiration assurant le contrôle automatique et permanent du bilan «entrées-sorties » (par exemple Endomat®...) [19].

c Source lumineuse / système d'imagerie :

Les paramètres techniques concernant la source de lumière froide ont une incidence non négligeable sur la qualité de l'image obtenue. La lumière au xénon fournit un éclairage optimal grâce à son extrême intensité lumineuse. Il n'est en général pas nécessaire de pousser l'intensité lumineuse au maximum pour une obtenir une bonne qualité de visibilité .La règle générale 50 à 60% suffisent. Il existe, pour les optiques miniatures, des sources lumineuses d'une puissance de 300 voire 400 watts [20].

Cette lumière est transmise par des guides à fibres optiques d'un diamètre de 5 mm et d'une longueur de 180 cm.

La nécessité d'augmenter la puissance traduit un défaut du câble (fibres cassés) ou de l'optique (fibre cassées ou lentilles abimées).

Récemment sont apparus des sources lumineuses à LED de 0 watts et dont l'intensité lumineuse équivalant à une ampoule de Xénon de 100 watts et ayant l'avantage de ne pas entrainer l'élévation thermique.

Les sources d'énergie pour l'hystérocopie opératoire sont de 3 ordres : mécaniques, électriques et laser [21,22].

d-Vidéo matériel

La caméra et le moniteur (l'écran) sont indispensables car ils donnent à l'opérateur un confort de travail, lui permettent de suivre l'intervention sur

l'écran vidéo , ils concourent à l'enseignement de l'hystérocopie et rendent possible l'archivage des photographies ou des images vidéo. Il faut noter l'impérative nécessité de constamment veiller à ce que la position de la caméra situe la lésion dans son exact positionnement anatomique. Elles sont de plus en plus miniaturisées, légères et très maniables. Des progrès considérables dans ce domaine ont été réalisés depuis les premiers caméras endoscopiques dont la sensibilité minimum était de 100 lux, en passant par les caméras' CCD (Les caméras charge coupled device) avec une sensibilité de 3 lux jusqu'aux caméras tridimensionnelles CCD, numérique (par exemple : Telecam, , Karl Storz, TuHliger, Germany), il y a des caméras HD [26].

e-Générateurs hautes fréquences :

Deux catégories du matériel sont distinguées en fonction du type d'énergie utilisée, le générateur d'énergie est relié à une pédale que l'opérateur manie en fonction du geste à réaliser avec deux pédales, l'une pour la coagulation et l'autre pour la section.

L'électrorésection utilise des courants à haute fréquence supérieure à 300 000Hz, la section est obtenue par effet thermique. Ainsi, lorsque la température cellulaire devient supérieure à 100°C, les tissus biologiques sont transformés en vapeur d'où un effet de coupe au contact de l'électrode, ces générateurs de courant à haute fréquence permettent d'avoir une profondeur constante de coagulation, quelles que soient la vitesse et la profondeur de coupe. Cela autorise une hémostase des petits vaisseaux sans effet de carbonisation. On n'observe plus d'adhésion des copeaux à l'anse, ce que déplorait antérieurement avec les générateurs de courant classique [27].

En résumé, les générateurs d'électrochirurgie peuvent être soit spécifique à l'hystérocopie soit multifonctions et doivent permettre aussi bien l'utilisation de courant bipolaire de préférence ou monopolaire :

Le générateur à haute fréquence monopolaire

Un générateur haute fréquence commande automatiquement la puissance délivrée à l'instrument durant l'intervention et génère de hauts voltages (supérieurs à 9 000 volts) [25].

Le générateur à haute fréquence bipolaire

Le générateur haute fréquence utilisé en mode bipolaire délivre un courant alternatif dont la puissance peut varier entre 100 et 200 watts [25].



Figure.8 : générateur à haute fréquence monopolaire [8].



Figure 9. : Générateur à haute fréquence bipolaire[8].

f-Entretien, stérilisation du matériel optique

Le matériel optique est fragile. Il est coûteux. Son entretien est simple mais précis. Il faut qu'il soit effectué par l'opérateur lui-même. Le nettoyage doit être effectué à l'aide de compresses et l'appareil doit être immédiatement rincé à l'eau après usage de façon à éviter la dessiccation des éléments organiques. L'opérateur lui-même, après chaque geste, passe l'appareil sous l'eau stérile et le débarrasse de toutes ses saletés. Ces précautions doivent être prises aussi bien en cabinet de consultations qu'en pratique hospitalière privée ou publique. Une fois nettoyé, l'appareil est placé dans un bac contenant la solution antiseptique appropriée. Dans notre étude l'antiseptique utilisé est le CIDEXR (glutardéhyde à 2% en milieu neutralisé et stabilisé en présence d'inhibiteur de corrosion). Il est souhaitable que ces bacs soient stérilisés eux-mêmes, l'un d'entre eux étant rempli d'eau stérile de lavage, l'autre de la solution stérilisante. Une décontamination efficace dure plus de 20 minutes. Les endoscopes souples doivent être décontaminés, à l'intérieur du canal par lavage à la seringue à l'eau,

puis aspiration du liquide de décontamination. Si le délai de 20 minutes entre deux actes est trop long, il est indispensable d'acquérir un deuxième jeu de matériel. Les optiques rigides sont autoclavables pour les plus modernes [25,26].

DÉROULEMENT DE L'INTERVENTION :

Se déroule au bloc opératoire e milieu et avec des instruments stériles

Matériel de la salle d'opération

L'intervention se déroule au bloc opératoire, le matériel de salle aura été

Préalablement vérifié qui comporte :

- .Spéculum de Colin
- . 2 pinces de Pozzi ou de Muzeux
- .Une porte tampon
- .Compresses stériles
- .Une cupule pour l'antiseptique
- .Des bougies de Hégar de 3 mm à 10 mm
- .Hysteroscope
- . Des curettes mousses de différente taille pour récupération des copeaux de résection (de 5mm à 9 mm)
- . Du matériel pour la réalisation d'un bloc cervical si besoin [26].

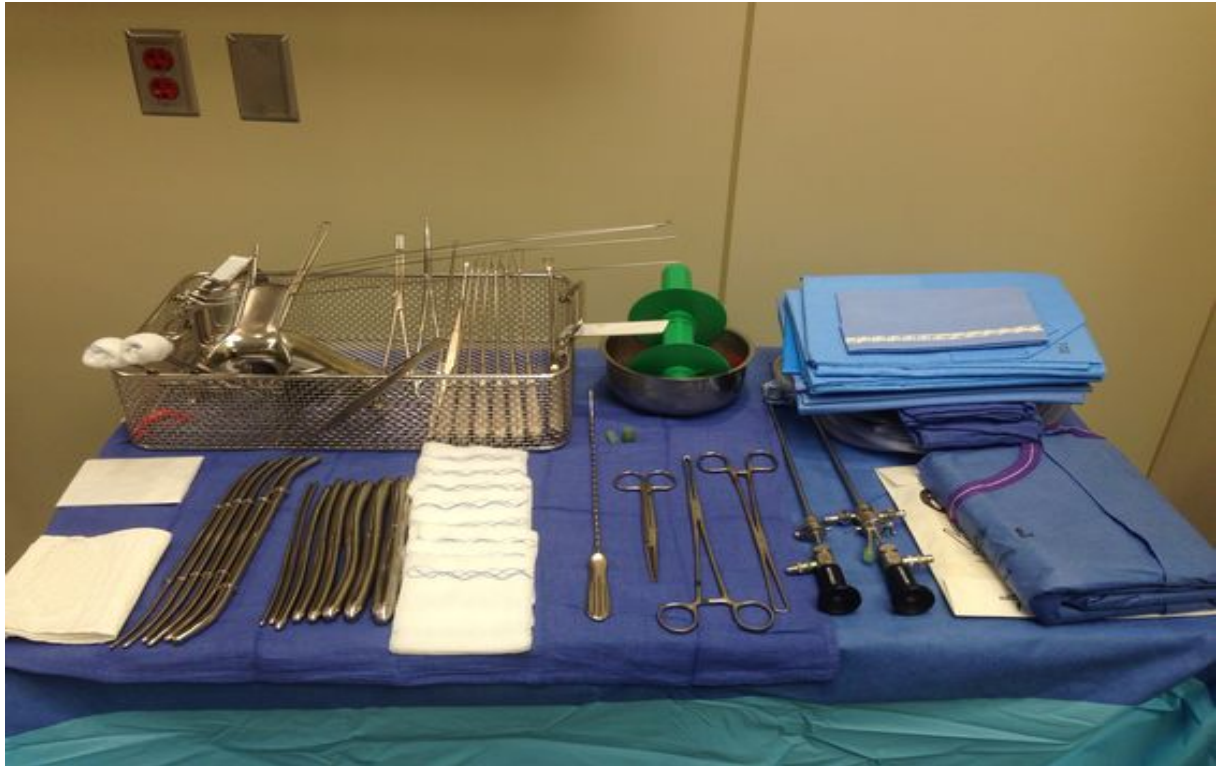

Figure.16 : matériel de la salle opératoire. [8].

Principes généraux :

- L'intervention est réalisée en début de cycle (8^e jour). Un traitement préalable par les progestatifs promégestone (Surgestone) et nomégestrol (Lutényl) permet de diminuer l'épaisseur de l'endomètre qui peut gêner la vision.
- Nous n'utilisons pas de principe les analogues de la GnRh qui entraînent une atrophie très importante et rendent parfois difficile la dilatation et le franchissement du col. Toute grossesse doit être éliminée (échographie, test urinaire préopératoire).

➤ Pour l'hystérocopie opératoire, le liquide pour distendre la cavité est le sérum physiologique si l'énergie bipolaire est utilisée, ou du glycolle si c'est de l'énergie monopolaire, avec un matériel d'aspiration – lavage électronique de type Endomat permettant de contrôler les entrées et les sorties de liquide ainsi que la pression d'injection qui doit rester inférieure à 200 mmHg et le débit d'injection du liquide (inférieur à 100 ml/min).

➤ Une anesthésie locorégionale de type rachianesthésie est souvent préférée à l'anesthésie générale car elle permet une meilleure surveillance de la patiente devant le risque de complication métabolique que peuvent occasionner l'utilisation et l'extravasation de glycolle [27].

Installation des malades :

-Les patientes étaient installées en décubitus dorsal position gynécologique, le médecin étant en face, le moniteur vidéo à gauche.

-On désinfecte le périnée et le vagin à la Polyvidoneiodé, puis on met en place des champs opératoires stériles, la vessie est sondée au moyen d'une sonde vésicale laissée en place pour une durée brève et proportionnelle à la durée de l'anesthésie, car il faut penser à la possibilité de réaliser un remplissage de la vessie au bleu de méthylène en cas de complications et

-Un toucher vaginal avant toute autre procédure est capital pour éliminer une rétroversion et contrôler la taille de l'utérus.

-On procède à la mise en place d'un spéculum de type collin et à la préhension du col par deux pinces de Pozzi ou de Muzeux [27].

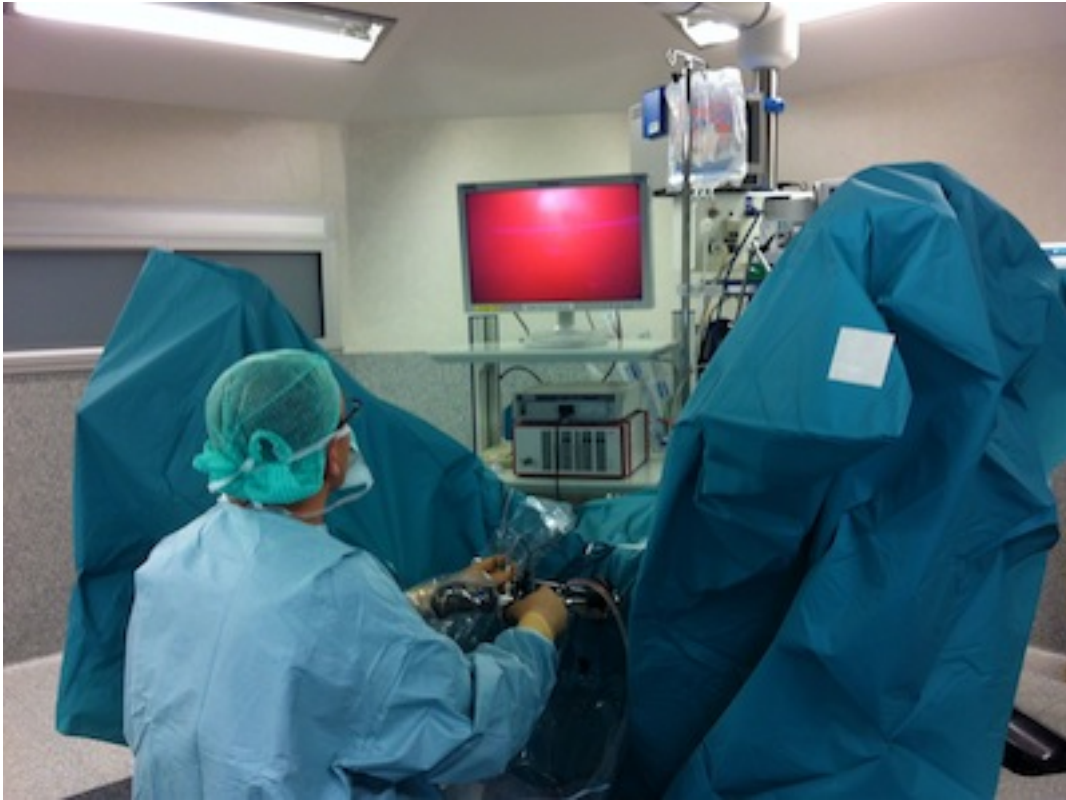

Figure 17 : Image de la position de la patiente et de l'opérateur [27].

Dilatation :

Le matériel utilisé à un diamètre supérieur à celui du canal endocervical, donc il est nécessaire de dilater le col à l'aide de bougies dilatatrices de diamètre progressivement croissant par 0.5mm. S'il existe une béance, l'utilisation de deux pinces de Pozzi placées à 3 h et 9 h proches de l'orifice cervical peut s'avérer nécessaire. Ce geste doit être réalisé avec douceur pour éviter le risque de dilacération du col et de fausse route. . L'utilisation du matériel bipolaire 5 Fr avec un hystéroscope de 5,5 mm de diamètre ne nécessite habituellement pas de dilatation cervicale [27].

➤ **Protocole opératoire :**

-L'introduction de l'hystéroscope opératoire doit toujours se faire sous contrôle visuel.

-L'intervention va débiter par le passage du défilé cervico-isthmique, sous contrôle visuel et l'irrigation du milieu de distension permet une progression douce.

Il faut tenir compte de l'angle de forobliquité de l'optique pour progresser.

L'électrode ne doit pas être extériorisée lors de la pénétration du matériel dans la cavité utérine.

Dès que l'endoscope a franchi la région cervico-isthmique, il faut explorer la cavité utérine et identifier les ostiums tubaires de façon à bien évaluer la lésion à traiter, sans léser la muqueuse car un saignement peut gêner la vision (absorption lumineuse, caillot collé sur l'optique etc).

Ensuite l'étape thérapeutique sera adaptée pour chaque pathologie [27].

Plusieurs règles de bases concernant la sécurité doivent être respectées:

- Toujours travailler sous contrôle visuel de bonne qualité, ce qui implique une bonne distension et une bonne irrigation ;

- Utiliser le courant de section pendant le geste ;

- Travailler d'arrière en avant en débutant par les lésions situées sur la face postérieure.

Selon le type de pathologie et la taille des lésions, le type d'électrode diffère:

- Pour les processus intracavitaires de moins de 0,5 cm, les sections de synéchies ou de cloisons utérines, les instruments froids ou le courant bipolaire avec électrodes de 5 Fr donnent de bons résultats ;
- Pour les processus intracavitaires de moins de 20 mm, l'instrumentation bipolaire avec électrode de 5 Fr est la plus appropriée ;
- Pour les lésions de taille supérieure à 20 mm ou les endométrectomies, le résectoscope mono- ou bipolaire de 24 Fr est le plus adapté L'anse permet le morcellement des lésions afin d'obtenir des copeaux qui sont extraits au fur et à mesure. En cas de lésion de grand diamètre, le morcellement est obligatoire pour pouvoir extraire la lésion entièrement. [25,26].

La résection doit être prudente au niveau de l'isthme sur les bords utérins en raison de la proximité des vaisseaux utérins. Les pièces sont récupérées par une curette mousse et adressées en analyse anatomopathologique.

La coagulation à l'aide de l'anse ou à la boule est parfois nécessaire pour assurer l'hémostase en fin d'intervention même si la section des générateurs actuels comporte un certain degré de coagulation. L'utilisation de la boule peut s'avérer nécessaire afin d'assurer la coagulation de la muqueuse à proximité des ostiums et du fond utérin en cas d'endométrectomie

En mode bipolaire, bien que les complications soient moins importantes qu'avec l'utilisation du glyocolle, le temps opératoire doit rester limité à 45 minutes et il semble raisonnable de ne pas dépasser 6 l de sérum physiologique.

Une hystérométrie peut être réalisée en fin d'intervention. La durée du geste opératoire est vérifiée. Le bilan entrée-sortie est également évalué en fin d'intervention. Au besoin, un ionogramme sanguin et une numération formule sanguine peuvent être pratiqués en postopératoire.

En cas de programmation opératoire ambulatoire, la sortie est possible le soir même. La patiente est vue en consultation postopératoire dans un délai de 4 à 6 semaines. Une hystérocopie diagnostique de contrôle réalisée 2 à 4 mois après l'intervention permet de visualiser le bon résultat anatomique obtenu à distance et de lever d'éventuelles synéchies muqueuses. Cette procédure n'est proposée qu'en cas de désir de grossesse [25,26,27].

✓ **Avantages de l'énergie bipolaire par rapport à l'énergie monopolaire**

- Anesthésie locale
- Sérum physiologique
- Pas d'intoxication au glycolle
- Limitation de la diffusion de l'électricité
- Préservation muqueuse
- Moins de perforations
- Faible diamètre :
 - o diminution du traumatisme cervical
 - o diminution des faux trajets

✓ **Inconvénients**

- Coût du matériel jetable
- Analyse histologique (5 F petits fragments)
- Limitation de la taille des lésions à traiter (5F) [26].

g-Les indications :

Ce sont toutes les situations ou un geste intra-utérin est indiqué

Les principales indications de l'hystérocopie opératoire sont :

- Les myomectomies.
- Les polypectomies.
- Les endométrectomies ou destruction de l'endomètre.
- Les résections de cloisons utérines.
- Les cures de synéchies.
- L'ablation de stérilet ou la stérilisation(30).

1- Fibromes utérins :

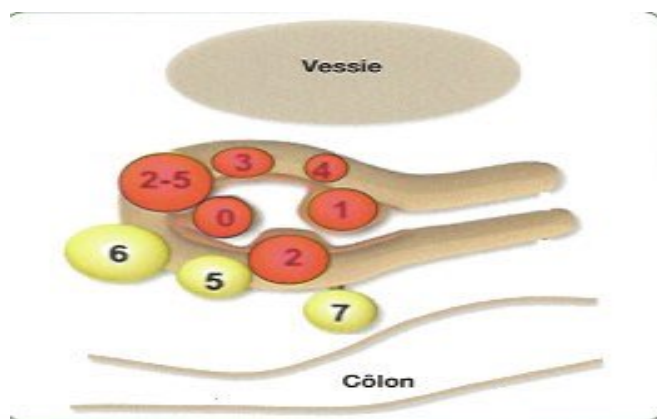
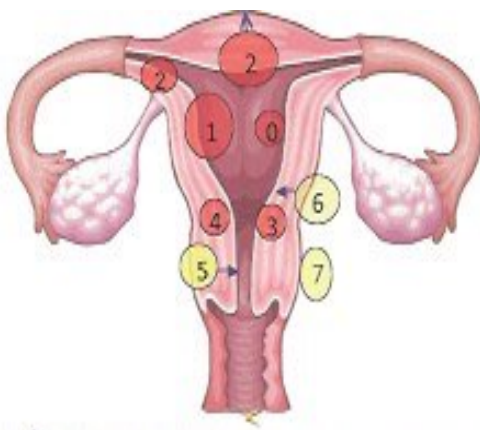
-Le fibrome utérin appelé aussi myome ou fibromyome, c'est la tumeur bénigne la plus fréquente chez la femme en âge de procréer. La plupart des fibromes sont asymptomatiques. Les complications qui peuvent apparaître sont surtout liées à leur position par rapport à la paroi et à la cavité utérine, plus que leur volume.

Le symptôme le plus fréquent est représenté par des saignements génitaux: soit ménorragies, métrorragies, soit les deux.

Autres symptômes : les leucorrhées, les douleurs pelviennes, la pollakiurie, exceptionnellement, il peut se manifester par une stérilité ou des avortements spontanés.

-La classification des myomes à l'usage des chirurgiens gynécologues a été redéfinie en 2011 par la FIGO :

Système de classification des myomes.		
Sous-muqueux	0	Intracavitaire pédonculé
	1	Intramural < 50 %
	2	Intramural ≥ 50 %
Autres	3	Au contact de l'endomètre ; 100 % intramural
	4	Intramural
	5	Sous-séreux intramural ≥ 50 %
	6	Sous-séreux intramural < 50 %
	7	Sous-séreux pédonculé
	8	Autre (préciser par ex. cervical, parasitaire)
Myome hybride (intéresse l'endomètre et la séreuse)	Deux numéros sont séparés par des tirets. Le premier se rapporte à la relation avec l'endomètre, le second avec la séreuse. Exemple :	
	2-5	Sous-muqueux et sous-séreux, chacun intéressant pour moins de la moitié la cavité endométriale et péritonéale, respectivement.



-Le diagnostic des fibromes utérins et leurs localisations peut être fait par l'échographie abdominale ou endovaginale, IRM, hystérocopie diagnostique.

-Le traitement au début est médical puis chirurgical si échec.

-La myomectomie par voie hystérocopique semble une alternative de choix au traitement chirurgical classique. Elle concerne les fibromes sous – muqueux symptomatiques responsables de ménométrorragies ou de stérilité, situés entièrement dans la cavité ou ayant un plus grand diamètre intra-utérin, c'est-à-dire que l'angle de raccordement de fibrome avec la paroi utérine doit être un angle aigu .Le CNGOF recommande en première intention la résection en cas de myomes intracavitaires de type 0,1 ou 2 de moins de 4 cm , que la femme désire ou non une grossesse (grade B) .

-Ces fibromyomes sont quasi constamment résistants au traitement médical .Il semble licite de ne pas envisager cette résection si le myome est supérieur à 4cm ou s'il s'agit d'un utérus polymyomateux ; il faudra y associé une autre thérapeutique.

-L'électrorésection hystérocopique s'est imposée ces dernières décennies comme le traitement de choix des myomes sous-muqueux. Les progrès techniques actuels ont permis le développement de résecteurs hystérocopiques utilisant l'énergie bipolaire, à l'exemple des nouvelles pinces utilisées en chirurgie ouverte et en cœlioscopie. Les principaux bénéfices attendus sont la disparition des risques d'hyponatrémie et de brûlures électriques.).

- Une échographie endovaginale préalable permet d'apprécier les critères morphologiques du fibrome ; elle sera associée à une hystérosonographie qui permettra de préciser parfois l'opérabilité du myome, sous muqueux partiel ou

intracavitaire, sa taille, sa localisation dans la cavité, ainsi que la distance entre le bord externe du myome et la séreuse péritonéale (mur de sécurité), elle peut aussi révéler l'existence d'autres myomes qui limitent le résultat de la résection.

-Il peut être nécessaire de réaliser plusieurs résections de suite pour des myomes volumineux ou multiples [28].

2-Polypes fibreux :

-Les polypes utérins sont des excroissances qui se développent au dépend de la muqueuse du col utérin (endocol) ou du corps utérin (endomètre). Ils entraînent souvent des métrorragies. Ces tumeurs sont parfois bénignes ou bien associées à un cancer. De ce fait, elles peuvent être:

- uniques ou multiples
- fibreuses ou muqueuses
- sessiles avec une large base d'implantation ou pédiculés, c'est-à-dire avec un seul pied d'implantation

-Une hystérocopie diagnostique associée à une biopsie de l'endomètre ou une simple échographie pelvienne permet de diagnostiquer dans un premier temps la taille du polype utérin. Un deuxième diagnostic est nécessaire pour confirmer la malignité du polype, grâce à l'absence de cellules cancéreuses, on procède pour cela à un examen histologique [28].

-Une hystérocopie opératoire avec résection du polype sous contrôle de la vue est recommandée (grade C) . Lorsque la base d'implantation du polype est étroite, elle peut être coagulée et sectionnée, le polype doit être retiré dans son intégralité pour éviter toute récurrence. Lorsqu'il existe un désir de grossesse, il est

important de respecter l'endomètre pour limiter le risque de synéchies postopératoires. Sinon on peut associer une résection de l'endomètre à celle du polype [29].

3-Hyperplasie de l'endomètre

-L'hyperplasie de l'endomètre est un diagnostic histologique. Elle correspond à la prolifération des glandes endométriales associée à un trouble de leur maturation et résulte d'une hyperoestrogénie relative. Leurs étiologies sont diverses : anovulation ou dysovulations chroniques, obésité (aromatisation et conversion des androgènes dans le tissu adipeux), tumeurs sécrétantes, traitement oestrogénique lutéale.

- La classification internationale permet de distinguer :

- ✓ Les hyperplasies sans atypie, simples ou complexes.
- ✓ Les hyperplasies avec atypies, simples ou complexes.
- Cette distinction repose sur le lien entre la présence d'atypies cellulaire et le risque de développer un cancer de l'endomètre.

-Le traitement des hyperplasies simples ou complexes sans atypie est un traitement "symptomatique" qui a pour but de contrôler les saignements. Pour les hyperplasies avec atypies, l'objectif est de prévenir l'apparition d'un cancer de l'endomètre, ainsi que la résection de l'endomètre par voie hystérocopique doit être proposée après l'échec du traitement médical. Cette technique permet l'ablation en profondeur de la muqueuse utérine. Elle est plus sécurisante que le curetage car elle permet l'ablation de la quasi-totalité de la muqueuse et

comporte peu de risque de récurrence. La thermocoagulation par ballonnet aussi peut être proposée.(31)

-Il existe en effet, un lien établi entre les différents types d'hyperplasies et le risque de développer un cancer de l'endomètre. Ce risque est de 1% pour les hyperplasies simples, de 3% pour les hyperplasies complexes, de 8% pour les hyperplasies simples avec atypies et de 29% pour les hyperplasies complexes avec atypies.

-Le risque relatif de développer un cancer de l'endomètre en présence d'atypies est élevé essentiellement les cinq premières années RR=48

-Par ailleurs, le diagnostic concomitant de cancer de l'endomètre surviendrait dans 17 à 52% des hystérectomies pour hyperplasies avec atypies [38].

4-Adénomyose :

- L'adénomyose ou endométriose interne est définie par la présence ectopique de foyers de l'endomètre composés de glandes et de chorions profondément enchâssés dans le myomètre.

C'est une affection fréquente constituant près de la moitié des localisations de l'endométriose. Elle affecte volontiers les femmes de la quarantaine et est responsable de ménométrorragies .

-Trois techniques hystérocopiques sont utilisées: la résection à l'anse; La coagulation de l'endomètre à la Roller Ball; la photo vaporisation endométriale au laser Yag_[31,32].

5-Malformations utérines :

-Il s'agit de l'utérus cloisonné dont on connaît la responsabilité dans les avortements répétés, la prématurité et la mort fœtale in utero. Il peut s'agir de plastie utérine d'agrandissement dans les hypoplasies (métroplastie) [32].

6-Synéchies :

-Les synéchies correspondent à l'accolement par adhérences des faces internes de l'utérus. Elles peuvent être totales lorsqu'elles intéressent l'ensemble de la cavité et l'isthme utérin ou être partielles lorsqu'elles concernent une portion variable de la cavité utérine et/ou de l'isthme.

La plupart des synéchies sont asymptomatiques. Elles sont souvent découvertes fortuitement lors d'une hystérocopie diagnostique ou d'une hystérosalpingographie. Elles sont parfois retrouvées à l'occasion d'un bilan d'infertilité et plus rarement devant des signes cliniques évocateurs : aménorrhées et infertilité.

-Les synéchies sont levées assez facilement soit par le passage simple de l'hystérocopie, soit en utilisant des ciseaux ou l'électrode à pointe à 90° lorsqu'elles sont limitées. En cas de synéchies importantes ou anciennes, l'hystérocopie opératoire peut être beaucoup plus laborieuse et nécessiter un contrôle échographique préopératoire, voire hystérocopie à distance. (30)

7-Ablation de stérilet :

Il est rare d'avoir recours à l'hystérocopie pour permettre l'ablation du stérilet. Toutefois, lorsque l'on est confronté à un stérilet déplacé et après échec des tentatives avec la canule de Novak, l'hystérocopie après échographie pour

vérifie sa présence intra-utérine est indispensable. Elle visualise le stérilet déplacé, qui peut être fiché dans la paroi utérine, et permet de retirer le dispositif intra-utérin (DIU) par une pince glissée dans le canal opératoire [33,34].

8-Stérilisation tubaire :

. -Il s'agit d'une technique à visée contraceptive définitive, innovante, efficace, à faible morbidité, par les voies naturelles.

-Ainsi Il est devenu fréquent d'avoir recours à la technique hystérocopie avec le système *Essure* (Conceptus) pour permettre l'obstruction tubaire par des implants métalliques dans chaque trompe par l'intermédiaire d'un cathéter de pose glissé dans le canal opératoire , réalisable sans anesthésie générale pour un praticien maîtrisant la pratique de l'hystérocopie opératoire. Elle nécessite un respect du protocole de pose avec réalisation obligatoire d'un contrôle à 3 mois et une collaboration étroite avec la patiente qui doit être correctement informée du déroulement de la procédure.

-Chez la femme autour ou après 40 ans, n'ayant plus de désir de grossesse, Essure doit être propose comme technique de stérilisation en première intention [33,34].

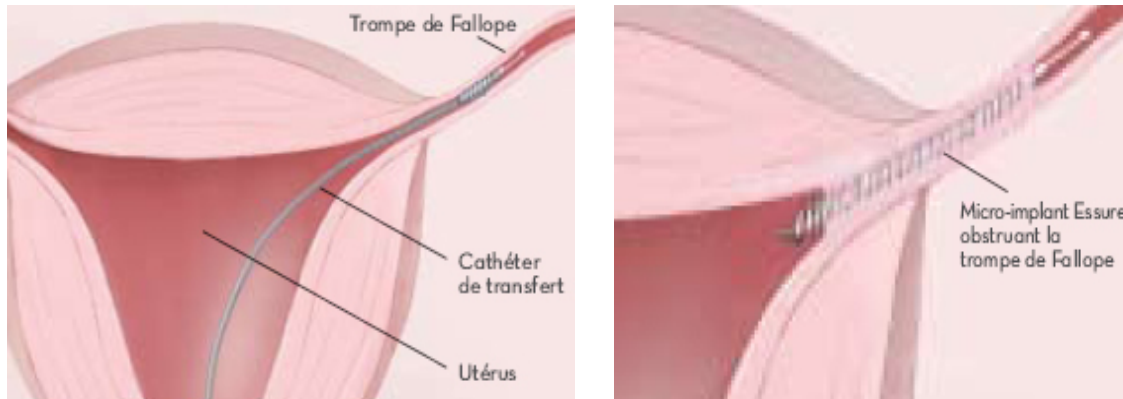


Figure 18 :La stérilisation à visée contraceptive par hystérocopie – la méthode ESSURE [27].

9-Résection de débris trophoblastique :

- L'hystérocopie opératoire est une alternative au curetage endo-utérin présentant l'avantage d'être réalisé sous contrôle visuel. Cette technique limiterait le risque de traitement incomplet et pourrait réduire le taux de réinterventions et le taux de synéchies utérines en limitant la zone opératoire. L'hystérocopie opératoire aurait pour avantage une bonne efficacité, une préservation de la fertilité et une diminution des complications opératoires [35].

10-Métaplasie ostéoïde :

-Est définie par la présence de tissu osseux au niveau de l'endomètre. Il s'agit d'une affection rare souvent découvert après une grossesse interrompue ancienne. L'hystérocopie diagnostique assure son diagnostic, l'hystérocopie opératoire son traitement.

Les petits fragments sont extraits au moyen d'une pince hystérocopique sous contrôle de la vue Il arrive parfois que les fragments soient très enchâssés

dans la profondeur de l'endomètre, au contact du myomètre. La résection est alors indispensable.

L'intégralité des fragments osseux doit être emportée sous peine de récurrence. [36].

h- Les contre-indications :

Les principales contre-indications à l'HSC opératoire sont :

1- Suspicion de grossesse :

Les grossesses sont une contre-indication de principe à l'hystérocopie. Les grossesses de deuxième et de troisième trimestre constituent une contre-indication absolue, mais il arrive qu'une hystérocopie soit réalisée au cours d'une grossesse débutante. Avant 7 semaines, le risque d'infection et de rupture accidentelle de l'œuf paraît peu élevé. Un traitement antibiotique peut se discuter. Habituellement, la grossesse se poursuit sans incident.

2- Les infections cervico-vaginales :

Constituent une contre-indication absolue à l'HSC vu le risque de dissémination endométriale, tubaire ou péritonéale.

Une inflammation pelvienne, relativement récente constitue une contre-indication absolue à toute HSC afin de ne pas prendre le risque de réactiver le processus inflammatoire, le transformant en un processus aigu.

3- Les métrorragies :

Les métrorragies légères ou modérées ne constituent pas en soi une contre-indication à l'HSC alors qu'un saignement abondant doit bénéficier d'un traitement préalable avant toute intervention endoscopique endo-utérine, car il

gêne la visualisation et surtout peut conduire à des diagnostics incomplets puisque la présence de sang et de bulles ne permet pas d'observer toute la cavité utérine. Les saignements peuvent obscurcir la vision au cours de l'HSC opératoire.

Tout geste opératoire doit cesser lorsque la vision de la cavité utérine devient incomplète.

4-Autres :

- Deuxième phase du cycle chez une patiente sans contraception.
- Les fibromes utérins de plus de 4 cm ou à large plage d'implantation [36].

i-Complications :

- L'hystérocopie opératoire peut être considérée comme une intervention chirurgicale présentant peu de risques sous réserve d'un opérateur bien expérimenté et d'une technique rigoureuse. Les accidents sont principalement liés aux risques du franchissement cervico-isthmique et de distension de la cavité utérine. On distingue :

Per-opératoires :

1-Echec, en cas d'impossibilité d'introduire de l'hystérocopie dans le canal cervical, notamment à cause d'une sténose de l'orifice externe du col. Cela peut s'observer chez la femme ménopausée, surtout si elle n'a jamais accouché, ou après traumatisme cervical (conisation, hystérocopie, IVG tardive...)

2-Fausses routes intra-myométriales, une effraction de la muqueuse et du muscle utérin, se réalise soit lors de dilatation aux bougies de Hégar, soit lors de l'introduction de l'hystérocopie, le plus souvent lorsque l'utérus est

latérodévié, très rétro ou antéversé. On observe un aspect trabéculé différent du revêtement endométrial, les repères de la cavité utérines deviennent absents, en particulier, les ostiums tubaires. il est parfois possible de retrouver le bon trajet, mais souvent l'hystérocopie doit être interrompue et reportée à une date ultérieure.

La présence d'une cicatrice de césarienne augmente le risque d'un faux trajet lors de la dilatation du col.

3-Les perforations utérines:

La perforation utérine est la principale complication de l'HSC résection. Survient lorsque lorsque l'hystérocopie traverse la totalité de la paroi utérine. Elle est possible à tous les temps de l'intervention: dilatation, introduction du résecteur, résection à l'anse, évacuation des copeaux.

Il existe 2 types de perforation:

Elles peuvent être sous-péritonéales et limitées à la paroi utérine, ou intra-péritonéales et mettre en communication les cavités utérine et péritonéale.

-Les perforations sous-péritonéales sont des fausses routes qui se produisent au moment de la dilatation cervicale à l'aide des bougies de Hégar ou lors de l'introduction du résecteur. Pour limiter ce risque de complication, il faut effectuer une dilatation toujours prudente, non forcée, et introduire le résecteur sous contrôle visuel. Elles sont sans conséquence mais il existe un risque faible d'hémorragie et d'infection. Dans ce cas, le plus souvent des antibiotiques sont prescrits et une hospitalisation de prudence pour surveillance de 24 heures est réalisée. Malheureusement la réalisation d'une perforation aura empêché la réalisation de l'intervention chirurgicale de plus ré-intervenir quelques semaines

plus tard est souvent difficile car le faux trajet aura laissé une zone de faiblesse dans le muscle utérin, mais cela reste possible dans des mains habituées.

-Les perforations intra péritonéales peuvent se produire à tout moment de l'intervention (dilatation, résection trop profonde, section trop proche du fond utérin, retrait des produits réséqués). Pour éviter ce type de complication, il faut toujours effectuer le geste opératoire sous contrôle visuel, avec la nécessité de suivre les mouvements de l'anse lors des résections. Le courant électrique de coupe ou de coagulation ne doit jamais être activé lorsque l'anse s'éloigne de l'optique. Le mouvement de section ou de coagulation doit toujours se faire depuis le fond utérin vers l'optique opératoire, éviter les sections trop proches du fond utérin et les résections trop profondes cela pouvant se produire particulièrement en cas de myomes sessiles ou en cas d'implantation sous cornuale, risque de brûleur ou plaie digestive.

4-Déchirures cervicales:

-Elles surviennent en cas de sténose cervicale nécessitant l'utilisation de bougies dilatatrices sur des cols friables de femmes ménopausées ou lors de tractions trop appuyées à la pince de Pozzi au cours de la dilatation. Elles sont sans gravité car suturées en fin d'intervention par un fil à résorption lente.

-Pour prévenir ces déchirures, il faut avoir des gestes doux et dilater progressivement le canal endocervical peut utiliser 2 pinces de Pozzi, situées à 3h et 9h proches de l'orifice cervical. Il est aussi recommandé d'administrer une oestrogénothérapie pré-opératoire surtout chez les femmes ménopausées, et d'avancer l'endoscope dans le col sous vision directe.

5-Hémorragiques:

-Elles sont peu fréquentes. Un très léger saignement est tolérable à la fin d'une hystérocopie opératoire. Au-delà, il y a un risque hémorragique qui peut survenir en post-opératoire immédiat ou à distance (dans les jours suivant l'opération). Il peut être provoqué par une déchirure du col utérin, par la plaie d'un vaisseau sanguin intra lésionnel, par l'ouverture d'une veine intra myornétriale ou par suffusion hémorragique d'un riche réseau capillaire sous muqueux. La cause principale reste la pénétration trop importante dans le muscle utérin.

-Lorsque le saignement est modéré mais que l'hémostase ne peut pas être effectuée rapidement à l'anse ou à la boule, il faut tamponner la cavité utérine.

-Cette manœuvre est réalisée à l'aide d'une sonde de Foley 12/14 dont on a sectionné l'extrémité. Elle est placée à l'intérieur de l'utérus et gonflée par 10 ml de Sérum physiologique. Le ballonnet est laissé en place pendant trois heures, suffisantes à l'hémostase.

6-Métaboliques:

En mode monopolaire:

-Rares mais gravissimes, les complications métaboliques sont secondaires à la réabsorption massive de liquide d'irrigation qui peut se faire directement par voie sanguine par les vaisseaux utérins en cas d'hyperpression intra-utérine ou de résection prolongée. Elle peut aussi, se faire de manière indirecte par réabsorption péritonéale de liquide issu de la cavité utérine par voie transtubaire ou par l'orifice d'une perforation. Le liquide d'irrigation le plus utilisé est le glycolle à 1.5%, soluté hydrosoluble, transparent, non électrolytique, peu

hémolysant et légèrement hypotonique par rapport au plasma. Le passage intravasculaire du glycolle, provoque le syndrome décrit par les urologues sous le nom de TURP Syndrome (syndrome de résection transurétrale de la prostate). Ce syndrome se caractérise cliniquement par augmentation de la pression artérielle avec risque d'œdème pulmonaire (par un passage excessif de liquide chez une patiente à la fonction ventriculaire gauche limitée), des troubles neurologiques (troubles visuels, céphalées, agitation, convulsion, voire coma) et un œdème cérébral qui apparaissent lorsque la natrémie est inférieure à 135 mmol/l, et, enfin un choc cardio-vasculaire. Le glycolle comporte également une toxicité directe sur le système nerveux central et la rétine, par l'intermédiaire d'une hyperamoniémie. Les conséquences biologiques sont dominées par le syndrome d'hémodilution avec hypo protidémie baisse de la natrémie et de l'hématocrite.

-Les manifestations cliniques neurologiques et cardiovasculaires, ainsi que les signes biologiques s'expriment de façon plus ou moins grave, en fonction de la quantité de liquide réabsorbé (1.5 à 2 litres) et de l'hyperpression majeure

*Plusieurs précautions permettent d'éviter cette complication:

-Limiter la durée opératoire à 1 heure

-Arrêter l'intervention en cas de perforation utérine et ponctionner un éventuel épanchement de liquide dans le cul de sac de Douglas

-Limiter la pression utérine afin d'éviter un gradient de pression trop important

- Surveiller le bilan des entrées et sorties avant l'utilisation d'une nouvelle poche de liquide, l'hématocrite et la natrémie.

- L'arrêt de l'intervention est recommandé lorsque l'absorption de glycine atteint 1.5 l, dans le cas contraire un ionogramme sanguin avec dosage de la natrémie veineuse en fin d'intervention est réalisé --Pratiquer de préférence une anesthésie locale ou locorégionale qui permettra un dépistage précoce des signes annonciateurs de l'accident, neurologiques et visuels.

-La réduction de l'étendue de la résection et l'utilisation d'un hystéroscope avec un système électrique bipolaire permettant l'usage de sérum salé 0.9% comme liquide d'irrigation.

En mode bipolaire:

Le risque de surcharge liée au sérum physiologique existe mais il entraîne un retentissement moindre qu'avec le glycolle.

7-Infectieuses:

Bien que potentielles, ces complications sont rares. L'infection peut survenir si un soluté est contaminé ou en cas d'infections cervicales méconnues, par faute d'asepsie lors du passage du défilé cervico-isthmique par l'hystéroscope (désinfection non correcte des endoscopes).

La durée de l'intervention est aussi un facteur favorisant surtout si l'appareillage doit être retiré et remis de nombreuses fois.

Il s'agit essentiellement d'endométrites précoces, répondant favorablement à une antibiothérapie. Des cas d'infections plus sévères moins fréquents ont été décrits de salpingites réactivées par le geste opératoire, des abcès pelviens, de pelvipéritonite le plus souvent secondaire à des perforations utérines. La complication la moins exceptionnelle est la nécrobiose septique d'un fibrome interstitiel.

En pratique, il est nécessaire de mettre en route une antibiothérapie après prélèvement vaginal et ECBU.

8-Emboliques:

La physiopathologie des embolies gazeuses peut être soit des embolies de gaz produit par l'électrochirurgie, soit des embolies d'air pouvant survenir au cours de toute procédure de manœuvre intra-utérine. Le risque d'embolie par les gaz produits par l'électrochirurgie bipolaire est excessivement faible et l'utilisation de pompes et d'une pression suffisante mais non excessive doit permettre d'avoir une chirurgie précise et sans danger.

L'embolie d'air est en revanche beaucoup plus dangereuse. Elle doit nécessiter que les chirurgiens connaissent les circonstances où ce type de complications peut se produire et que des anesthésistes monitorent systématiquement ce type de chirurgie.

- ✓ La prévention de l'embolie d'air et de l'embolie gazeuse : Purger la tubulure avant de débiter l'intervention.
- ✓ S'il existe une béance cervicale, fermer l'orifice externe par une pince de Pozzi.
- ✓ Utiliser une tubulure en Y pour réduire le risque de passage d'air au changement de poche de sérum physiologique.
- ✓ Réduire les entrées et les sorties au niveau du col de l'hystéroscope pour diminuer l'effet « piston »
- ✓ Éviter d'atteindre les plexus veineux.

A long terme :

1- Synéchies :

La principale complication chez les patientes en âge de procréer est la survenue de synéchies dont la fréquence est en fonction de la pathologie initialement traitée. Ces synéchies peuvent être responsables d'infertilité, de fausses couches, de pathologies gravidiques, de dysménorrhées, de troubles du cycle menstruel ainsi que de douleurs pelviennes chroniques

Les diverses méthodes de prévention (sonde de Foley, stérilet, traitement oestroprogestatif, Danazol ou analogues de la LH-R1-l) n'ont pas fait preuve de leur efficacité.

Ces dernières années de nombreuses tentatives ont été faites pour développer des stratégies efficaces de prévention des synéchies post opératoires, notamment avec l'utilisation d'un gel antiadhésif à base d'acide hyaluronique pur réticulé .Néanmoins, leur utilisation dans la prévention des synéchies après hystérocopie opératoire est encore peu.

2-Les complications obstétricales :

Il existerait un risque de rupture utérine obstétricale après résection hystérocopique, en particulier après cure de cloison ou en cas de perforation utérine per-opératoire.

3- Le risque de dissémination de cellules cancéreuses en intra péritonéal :

Le cancer de l'endomètre est un des cancers les plus fréquents de la femme ménopausée. L'hystérocopie a permis d'améliorer son diagnostic en réalisant

des biopsies ciblées, néanmoins il existe un risque théorique de dissémination de cellules tumorales dans la cavité péritonéale du fait du passage du milieu de distension par les trompes [37,38,39 ,40].

III. Techniques anesthésiques pour l'hystérocopie :

-Les modalités de l'anesthésie pour HSC sont proposées en fonction du type de chirurgie, du type de matériel choisi, le profil des patientes (âge, antécédents) et ses préférences.

- Il existe 4 types d'anesthésies :

.Générale

.Sédation

.Rachianesthésie

.Bloc para cervical

-En cas d'hystérocopie opératoire, l'intervention peut être réalisée sous anesthésie locorégionale voire générale lorsqu'un courant monopolaire est utilisé. Une anesthésie locorégionale par bloc para cervical à la lidocaïne 1 % associée à une sédation légère peut être envisagée en cas de chirurgie bipolaire. L'anesthésie locale et la sédation légère semblent donner les mêmes résultats en termes de douleur et d'acceptabilité pour la patiente, ainsi que de déroulement de l'intervention pour l'opérateur.

- Dans le cas d'hystérocopie diagnostique, les hystérocopes modernes, flexibles ou rigides, d'un diamètre de l'ordre de 3 mm, rendent possible leur utilisation en ambulatoire sans la nécessité d'une anesthésie quelconque.

Cela peut revêtir un intérêt majeur dans les cas de patientes fragiles chez lesquelles l'anesthésie est contre-indiquée.

IV. Les suites opératoires :

-Les suites sont très simples ; légères pertes sanguinolentes pendant quelques jours, aucune douleur, rarement petit état sub fébrile.

-Un dosage de l'hématocrite et un ionogramme est recommandé lorsque l'intervention a duré plus de 40 minutes ou en cas de perforation.

-Les patientes restent hospitalisées jusqu'à lendemain matin. Une journée supplémentaire peut être nécessaire si l'intervention est pratiquée sous anesthésie générale, ou en cas de saignement un peu trop important, de fibromes volumineux ou multiples, ou à la demande de l'opérée.



*MATÉRIEL
ET MÉTHODES*

-Notre étude est rétrospective portant sur 100 cas d'hystérocopie opératoire réalisée dans le service de gynécologie-obstétrique à l'hôpital militaire de Rabat, durant la période du 01/01/2014 au 31/12/2015.

-Nous nous sommes intéressés au cours de notre étude au profil épidémiologique de nos patientes et surtout à l'évaluation des indications, les techniques chirurgicales et les résultats post opératoire.

-Nous allons essayer de faire une comparaison entre les résultats de notre série et les données de la littérature tout en appréciant les limites de l'hystérocopie opératoire.

-Les données étaient faites a partir des dossiers médicaux des patientes, les fiches de température, les fiches d'anesthésie, le compte rendu opératoire et le résultat de l'étude anatomopathologique de la pièce opératoire.

-Pour cela nous avons établi une fiche d'exploitation dans laquelle les différentes données épidémiologiques, clinique, para clinique, thérapeutiques, évolutives sont précisés. Nous avons exclus les dossiers incomplets.

1-fiche d'exploitation

-Une fiche d'exploitation comprenant les paramètres suivants a été établie

INTERROGATOIRE :

➤ IDENTITE

Nom :.....

Prénom :.....

Age :.....

Mutualiste : oui/non

➤ MOTIF DE CONSULTATION

 Trouble du cycle menstruel : oui/non

 .aménorrhée

 .oligoménorrhée

 .métrorragie

 .ménométrorragies

 .dysménorrhée...

 Douleurs pelviennes

 Infertilité : oui/non

 .Primaire

 .Secondaire

 .Durée

 Maladie abortive

➤ ANTECEDENTS:

*Médicaux :

-HTA : oui/non

-Diabète : oui/non

-Cardiopathie : oui/non

-Traitement médical : oui/non

-Autre

.....

*Chirurgicaux :

.....

*Gynéco-obstétricaux :

.Age de menarche :

.Cycle : régulier/irrégulier

- .Gestité :
- .Parité :
- Nullipare
- Paucipare
- Multipare
- .Contraception: hormonale, DIU /non
- .Ménopause : oui/non
- .Fausse couche : non -oui .
- nombre
- expulsion spontanée
- curetage
- aspiration
- .grossesse arrêté oui/non
- .interruption volontaire de grossesse oui/non
- .Rétention trophoblastique : oui /non
- .Dérroulement des accouchements antérieurs :
 - aucun accouchement
 - Césarienne
 - Voie Basse
- .Pathologies de la cavité Utérine : oui/non
 - fibrome
 - polype
 - malformation utérine
 - synéchie utérine
 - hyperplasie endométriale
- .Chirurgie hystérocopique : oui/non

EXAMEN CLINIQUE :

- Examen général
TA :..... T° :..... IMC :.....FC :.....FR :.....
- Abdomen :
 - .souple/météorisé :...douleur provoquée/défense :.....contracture :.....masse abdomino-
pelvienne.

- Examen gynécologique :
 - inspection : vulve et périnée
 - SP :
- .Vagin : trophique oui /non
- .Leucorrhée : oui/ non
- .Col : sain : oui /non
 - Aspiré : oui /non
 - Rougeur : oui/ non
- .Saignement :
 - Endo-utérin
 - Vagin
 - Col
- TV : corps utérin :
 - .taille normale : oui/non
 - .consistance : dure/mobile
 - .douleur à la mobilisation
- Annexes : libres oui/non
- Autres

EXAMENS COMPLEMENTAIRES :

- Echographie pelvienne et endovaginale:
- FCV
- L'HYSTEROSCOPIE DIAGNOSTIQUE
- INDICATION DE L'HYSTEROSCOPIE
 - Métrorragies : oui/ non
 - fibrome : oui /non
 - Ménométrorragies : oui /non stérilité : oui/ non
 - Polype : oui /non cloison : oui/ non
 - Synéchie : oui/ non Tamoxifène : oui/ non
 - Autres :.....

CONCLUSION CLINIQUE ET

PARACLINIQUE :.....

Hystérocopie chirurgicale :

-Indication :

-Anesthésie :

-Préparation cervicale par : -Bougie

-Hystérocopie calibre :mm

-Technique opératoire :

-Milieu de remplissage : SG / glycolle , quantité du liquide utilisée

-Durée de l'acte :.....min

-Complications per-opératoire :

 Déchirure du col

 Hémorragie

 Perforation

 Complication métabolique

 Acte non réalisé

-Antibioprophylaxie : oui/non

-Suites opératoires

Résultat anatomopathologique

Complications à moyen et à long terme

CONCLUSION DE LA PRISE EN

CHARGE

.....

2-Tableaux réunissant les principales données de notre série:

Cas	Age	Géité	Parité	Antécédents Med, Chir, Go	Motif d'hospitalisation	Examens complémentaires	
						Echographie	HSC Diagnostique
1	46	1	0	AVS cureté il y a 8 ans+Co : op	Ménométrorragies	Image intracavitaire 10/6mm	Polype intracavitaire
2	53	5	4	AVS cureté il y a 10 ans+ HTA+diabète+CO +Kc du sein sous RC+HT+Co	Ménométrorragies+douleur pelvienne	Image intracavitaire échogène centré d'une image anéchogène évoquant une hématométrie	Polype intra-cavitaire enroulé sur son axe avec nécrose au centre
3	34	4	0	FCS à répétition à 3 mois de grossesse en 2008,2010 et à 1 mois en 2012,2013+FIV+kystéctomie de l'ovaire	Ménométrorragies	Utérus globuleux siège d'une image intracavitaire hétérogène de 17mm probablement en faveur d'un polype.	Muqueuse endométriale siège d'un remaniement inflammatoire œdémateux hémorragique spécifique
4	60	3	3	Thyroïdectomisée en 1991/ttt substitutif+Patey en 2006 +Rc+Ht +cholécystectomisée en 2012+Co	Métrorragies post ménopausiques	Utérus de taille normale, présence d'un foyer anéchogène sur le myomètre utérin évoquant une adénomyose	Col tortueux au défilé cervico-isthmique+synéchie cervicale+la cavité utérine présente des foyers d'adénomyose
5	52	6	4	Co	Ménométrorragies	Utérus de taille normale siège de deux images intracavitaires hétérogènes	Présence au latéral droit deux polypes de 1-2 cm
6	43	2	2	Ovariectomie droite en 2003+Co	Métrorragies	Utérus augmenté de taille image intracavitaire de 2 cm hétérogène mal limité évoquant un myome intracavitaire	Myome intracavitaire à 2 cm fundique latéralisé avec un saignement au contact
7	42	5	3	Cholécystectomisée 2003+ dépression sous ttt+3IVG+Co	Métrorragies	Formation intracavitaire 18/15mm +myome type 3/7mm+ calcification endométriale	Présence d'un épaissement de la muqueuse +zones rouges hypervascularisées + myome intracavitaire à 2 cm au niveau de la paroi antérieure du fond utérin
8	39	3	3	Thyroïdectomie subtotale + 4 AVS non curetés	Ménométrorragies	Myome interstitiel post de 3.5de diamètre	Polype ou myome intracavitaire
9	36	0	0	Opéré pour une masse pelvienne en 2004	Infertilité primaire	Aspect de polype intra cavitaire fundique de 20,3mm+Myome interstitiel post de 17,9mm type 4	Cavité siège d'un myome très vascularisé sessile au dépend de la paroi ant, proche du fond utérin et latéralisé à droite

11	43	4	4	-	Ménométrorragies	Image intracavitaire hyperéchogène	Polype sessile endocavitaire de 1 cm fundique latéralisé à gauche
12	46	3	3	-	Ménométrorragies	image intracavitaire évoquant un polype	Polype sur la paroi ant de la cavité utérine
14	31	2	2	Co : Op	Ménométrorragies	Utérus augmenté de taille siège d'un myome interstitiel	Myome intracavitaire à large base d'implantation 3cm siège sur la face latérale avec un endomètre hypertrophié et hypervascularisé
15	35	1	1	-	Infertilité secondaire	Utérus légèrement augmenté de taille siège d'une image intracavitaire de 2cm évoquant un polype	Image intracavitaire
16	43	0	0	-	Ménométrorragies	Image de polype intracavitaire	3 polypes, le plus volumineux est fundique 2cm.
17	37	2	2	-	Ménométrorragies	Image intracavitaire	Polype intracavitaire
18	43	3	3	Ligature tubaire en 2007	Ménométrorragies	Image hypoéchogène faisant suspecter un polype endocavitaire	Endomètre polyploïde avec présence de polype de 1,5 et 3cm
19	30	2	2	-	Douleurs pelviennes	Polype endocavitaire de 1,2cm	Polype muqueux fundique
20	37	3	3	-	Retrait de DIU	DIU intra-utérin	-
21	42	3	3	-	Retrait de stérilet	DIU intra-utérin	Echec de retirer le stérilet
22	32	1	0	FCS non cureté il y a 1 an	Infertilité secondaire+ménorragie	Utérus globuleux siège de deux myomes interstitiels +image intracavitaire faisant évoquer un polype	Endomètre polyploïde
23	40	0	0	-	Ménométrorragies	Sans particularité	Petit polype endocervical à 0,5cm
24	65	7	4	AVS non curetés+HTA+Dyslipidémique	Métrorragies post ménopausiques	Image intracavitaire	Polype intracavitaire
25	28	0	0	Tabagisme chronique+	Infertilité primaire	Image intracavitaire de 17/10mm	Fibrome intracavitaire de 2 cm
26	48	3	3	HTA+Co	Ménométrorragies	Image intracavitaire	Polype endométrial

27	50	2	2	Hernie crurale gauche – ménopausée	Ménométrorragies	Image intracavitaire	Polype intracavitaire
28	54	5	3	DT2+HTA+dyslipidémie +hernie discale opérée	Douleurs pelviennes	Endomètre épaissi à 10mm	Polype muqueux+synéchie fundique
29	45	2	2	Co	Ménométrorragies	Utérus polymyomateux	Myome intracavitaire de 2 cm latéro isthmique gauche
30	56	2	2	Co	Métrorragies	Hypertrophie de l'endomètre	Polype intracavitaire accouché par le col
31	42	3	2	l'accouchement prématuré	Persistance de métrorragies post partum	Persistance d'une image hyperéchogène de rétention	Produit trophoblastique
32	30	1	0	AVS cureté	Infertilité primaire		Polypes+cloison utérine de 1cm fundique
33	51	7	6	Thyroidéctomisée+LT en 2006	Douleurs pelviennes	Endomètre épaissi à 14 mm au niveau fundique	Polype intracavitaire de 1 cm de diamètre au niveau isthmique
34	48	4	4	Co	Ménométrorragies	Image intracavitaire hétérogène à double composante kystique et solide faisant 14 mm avec doppler+	Polype intracavitaire de 1 cm de diamètre au niveau isthmique

35	60	6	1	Sciatalgies+ulcère gastrique+5FCS +opérée pour : kyste ovarien	Métrorragies post ménopausique	Image intracavitaire hyperéchogène	Polype endocavitaire
56	43	2	2	CO	Métrorragies	Image intra cavitaire	Polype endométrial
37	36	1	1	AVS	Infertilité	Normale	Polype accouché par le col+synéchie cervicale infranchissable
38	50	5	5	DT2+CO : Op	Métrorragies	Image Intracavitaire	Myome à 3-4cm à base d'implantation large
39	50	8	5	Co	Ménorragies	Image intracavitaire de 17/10mm	Polype de 2 cm
40	40	4	4	Co : op	Ménométrorragies	Myome interstitiel à composante sous muqueux faisant 4cm	Myome sous muqueux type 0+hyperplasie de l'endomètre
41	50	4	4	Opérée : Kyste Bartholin+Co :Op	Ménométrorragies	Normale	Polype de cm+multiples orifices en faveur d'adénomyose

42	65	5	5	-	Douleurs pelviennes	Sans particularité	3polypes en intracavitaire
43	52	1	1	HTA	Ménométrorragies	Image intracavitaire fundique hyperéchogène	Polype en intracavitaire
44	45	4	4	-	Ménométrorragies	Sans particularité	3 polypes intracavitaires
45	44	5	3	2 AVS non curetés	Ménorragies	Image intracavitaire	Myome à 1.5cm
46	45	3	3	-	ménométrorragies	Sans particularité	Polype accouché par le col
47	45	3	3	-	Ménorragies	Image endocavitaire	Polypes endométriaux
48	55	9	3	DT2+HTA+AVS non curetés	Métrorragies post ménopausique	Image endocavitaire	Petit polype endo-utérine
49	48	0	0	-	Ménorragies	Image endocavitaire	Polype isthmique antérieur à 1 cm
50	44	2	1	Thyroïdectomie totale sous lévothyrox	infertilité secondaire	Sans particularité	Synéchie
51	30	5	1	AVS à 1/2/3/7mois	maladie abortive	Sans particularité	Cavité cloisonnée
52	70	8	8	HTA	Métrorragies post ménopausique	Utérus augmenté de taille+endomètre épaissi à 20mm	2polypes au niveau de la face antérieure, 2 autres au niveau de la face postérieure
53	38	2	0	2AVS à 2 mois	Ménorragies	Utérus légèrement augmenté de taille, siège de plusieurs myomes dont le plus grand : interstitiel antérieur faisant 2cm.	3 myomes
54	47	3	3	Co	Ménométrorragies	Image intracavitaire faisant 29mm	Hyperplasie endométriale
55	46	5	5	Insuffisance surrénalienne sous HSHC	“	Utérus augmenté de taille siège d'une image intracavitaire=myome de 20/18mm	Myome postérieur
56	32	0	0	-	Infertilité secondaire	2 images intracavitaires	2 polypes utérins
57	40	1	1	-	Infertilité secondaire	Myome cervico-isthmique de 5/4,5cm	Formation tissulaire hypervascularisée en faveur du myome postérieur type 2
58	40	2	0	2AVS à 2 mois curetés	Ménométrorragies	Utérus légèrement augmenté de taille, siège de plusieurs myomes dont le plus grand est interstitiel antérieur faisant 24/22mm	Cloison utérine

Pratique de l'hystéroscopie opératoire à l'Hôpital Militaire Mohammed V Rabat (à propos de 100 cas)

59	41	1	0	1AVS à 1mois	Infertilité secondaire	Utérus légèrement augmenté de taille, siège de plusieurs myomes dont le plus grand est fundique de 21/30mm	Synéchie corporeofundique latéralisée à droite
60	50	3	3	Patey gauche, sous tamoxifène	Contrôle	Endomètre hétérogène	Polype à la face antérieure
61	32	3	2	1AVS à 2 mois curetés+dépression	Ménométrorragies	Myome intracavitaire de 2 cm	Fibrome utérin sur le fond
62	40	1	1	-	Ménométrorragies	Utérus augmenté de taille siège d'un myome fundique à composante sous muqueux	4myomes utérins, 2 gros sur le fond, antéofundique+ 2 petits sur la face postérieures de la cavité
63	39	0	0	-	Infertilité primaire	Sans particularité	Fibrome sous muqueux corporéal+synéchie cervico-isthmique
64	26	0	0	-	“	Utérus cloisonné	Utérus bicorne mono cervical, cloison isthmofundique
65	43	1	1	MFIU à 8 mois	Ménorragies	Myome interstitiel antérieur de 2 cm et d'image intracavitaire de 23X17 cm hétérogène	Hypertrophie polypoïde de l'endomètre avec plusieurs petits dont le plus grand fait 15cm antérieur
66	35	0	0	Tuberculose péritonéale à l'âge de 15 ans+ infertilité primaire d'origine tubaire depuis 1 an	Infertilité primaire	Présence intracavitaire d'un polype 10/17mm	Cavité utérine de taille normale siège de 2 images lacunaires en faveur de myome sous muqueux
67	29	0	0	-	“	Image intracavitaire	Col infranchissable au niveau de l'orifice interne
68	40	1	0	Grossesse arrêtée aspirée	“	Utérus polomyomateux gros noyau interstitiel posterofundique droit de 55 mm et 2 ème isthmique	Polype endo-utérin+rétention+ synéchies fibreuse
69	72	3	2	FCS à 2 mois+ cardiopathie ischémique +HTA+ligature tubaire à l'âge de 30 ans + ménopause à l'âge de 42ans	Métrorragies post-ménopausique	Image intracavitaire	Polype endocavitaire
70	39	0	0	DT2+kystéctomie+infertilité primaire d'origine masculine.	Ménométrorragies	Image intracavitaire de 1.7cm	Polype isthmique de 1.5cm
71	54	5	5	Co	“	Image intracavitaire de 1 cm	Gros fibrome de 3 cm

72	41	1	1	Thyroidectomie subtotale en 2002 sous lévothyrox.	Ménométrorragies	Plusieurs myomes interstitiels dont le plus gros à composante sous muqueux faisant 3 cm/cm	Myome intracavitaire de 3 cm postérieur arrivant au fond de type 2 à base d'implantation large+polype
73	53	6	6	-	Métrorragies	Sans particularité	Présence d'un polype de 0.4mm au niveau cervico-isthmique
74	52	6	3	AVS à 2mois	Douleurs pelviennes+épisode de métrorragies post-ménopausique	Image intracavitaire hyperéchogène au niveau isthmique faisant 13/6	Polype au niveau du canal endocervical
75	53	7	5	2 AVS	Ménométrorragies+douleurs pelviennes	Sans particularité	Polype de 1 cm en antérieur
76	35	1	0	Myomectomie en 2002+1AVS	Ménorragies	Polype endo utérin	3 petits polypes faisant : 1/0.5cm
77	57	5	4	Co+1AVS	Ménométrorragies + douleurs pelviennes	Plusieurs myomes interstitiels le plus grand est postérieur faisant 5 cm+image intracavitaires	Myome antérieur intracavitaire de 2 cm
78	47	2	2	Co	Métrorragies	foyers hyperéchogène ; interstitiel faisant 17.9mm	Myome intracavitaire de 5/4mm
79	35	3	3	Co	“	2 myomes, le 1 er interstitiel faisant 2 cm, 2 ème intracavitaire faisant 8mm	Présence d'un myome isthmique postérieur de 2 cm+foyer d'adénomyose postérieur
80	44	4	4	-	Ménorragies	Image hyperéchogène 9.4/14.9mm	Polype de 2 cm le 2 ème faisant 1 cm
81	44	3	2	HTA+myomectomie en 2002 par HSC op +1AVS	“	Image intracavitaire	Polype de 1 cm
82	36	3	2	AVS à 2 mois	“	“	“
83	53	5	4	“	Métrorragies post ménopausique	“	Lésion bourgeonnante polypoïde
84	33	0	0	-	Infertilité primaire	Utérus cloisonné	cloison fundique
85	45	3	3	-	Ménorragies	Image hypoéchogène faisant 2 cm+myome interstitiel postéro-corporéal	Myome intracavitaire de 3 cm type 1
86	42	3	3	-	Ménorragie + douleurs pelviennes	Image intracavitaire antérieur, postérieur faisant évoqué des myomes sous muqueux	Myome sous muqueux antérieur de 1,5 cm+autre latéral gauche de 1 cm

Pratique de l'hystéroscopie opératoire à l'Hôpital Militaire Mohammed V Rabat (à propos de 100 cas)

87	70	4	4	-	Métrorragies post ménopausique	Image intracavitaire	Polype 1.5cm
88	46	2	2	-	Métrorragies	“	Myome intracavitaire de 2 cm
89	49	7	7	HTA	“	“	Polype de 1 cm
90	43	2	2	-	Ménométrorragies	2myomes interstitiels se 4/3.6cm ; 3.6/3.1cm successivement	Hyperplasie endométrial avec deux myomes cavitaires
91	43	4	4	Hernie ombilicale il y a 15 ans	Douleurs pelviennes	Polype intracavitaire de 2.5cm	Polype de 2.5cm
92	44	4	3	Co : op +AVS non curté	“	Epaississement de l'endomètre	2 petits polypes intramuraux de 0.5 cm
93	49	0	0	Micro adénome hypophysaire	Ménométrorragies	4 myomes : ant sous séreux de 1.5cm, ant interstitiel de 3 cm+lat. gche de 5cm+post	-
94	39	1	1	-	“	Image intracavitaire	Polype intracavitaire
95	42	2	2	-	Métrorragies	“	“
96	49	8	5	-	“	2 myomes : interstitiel post+sous séreux ant	Polype de 1 cm
97	36	5	3	2AVS a 1 mois	Ménorragies	Image d'échostructure tissulaire faisant évoqué un myome cavitaire de 18,7/26,4mm +image anéchogène	Synéchies intracavitaire
98	30	1	0	Kystéctomie ovarienne droite il y a 5ans	“	Image intracavitaire	Hyperplasie de l'endomètre
99	35	0	0	-	Infertilité primaire	“	Polype intracavitaire
100	65	9	4	Salpingectomie il ya 25 ans	Métrorragies	Sans particularité	Polype endocervical et endométrial

COMPTÉ RENDU D'HSC OPERATOIRE								
CAS	Indications	Anesthésie	Technique	quantité de liquide utilisée (glycocolle) en litre	Durée	Complications	Les suites opératoires	Résultat (anatomopathologique)
1	Polype utérin	RA	Conventionnelle (polypectomie à l'anse diathermique)	4	20		Simple	polype utérin
2	Myome utérin	“	Conventionnelle	3,5	20		Saignement minime	Léiomyome utérin
3	Adénomyose+synéchies utérines	“	Conventionnelle (résection à l'anse diathermique de l'adénomyose+synéchies utérines)	5	20		Simple	Polype endométrial sans signe de malignité
4	Polypes utérins	“	Conventionnelle (résection des polypes)	3,5	25		Simple	Adénomyose
5	Myome utérin	“	Conventionnelle (résection du myome)	4	15	Déchirure cervicale	Leucorrhées jaunâtres traitées	Léiomyome utérin
6	Myome utérin	“	“	4	40		Simple	Polype endométrial
7	Myome interstitiel	“	“	5	30		Simple	Léiomyome utérin
8	Myome utérin	“	“	6	30		Simple	Léiomyome utérin
9	Polype utérin	“	Conventionnelle	5	35		Simple	Polype endométrial
10	Polype utérin	“	“	4,5	20			
11	Polype endocavitaire	“	“	3,5	20		Simple	Polype endométrial
12	Polype endocavitaire	“	“	6	20		“	Polype endométrial
14	Myome utérin	“	“	4	15		“	Léiomyome utérin
15	Polype endocavitaire	“	“	4	15		“	Polype endométrial
16	Polype	“	“	4	25		“	Polype endométrial
17	Polype intracavitaire	“	“	4	30		“	Polype endométrial
18	polype	“	“	5	30		“	Polype endométrial
19	Polype	“	“	3	25		“	Polype endométrial
20	Retrait du DIU	“	Retrait du DIU par pince	3	25		“	-----
21	Retrait du DIU	“	“	1	20		“	-----

Pratique de l'hystérocopie opératoire à l'Hôpital Militaire Mohammed V Rabat (à propos de 100 cas)

22	Polypes	“	Conventionnelle (polypectomies)	5	20		“	Polypes endométriaux
23	Polype	“	“	5	20		“	Polype endométrial
24	Polype	“	“	6	25		“	Polype endométrial
25	Myome	“	A l'exploration : présence de 2 polypes=polypectomies	4	25		”	Polypes endométriaux
26	Polype	“	A l'exploration : masse bourgeonnante kystique du col-biopsie	4	30		“	Kyste des œufs de Naboth
27	Polype	“	Polypectomie	3	30		“	Polype endométrial
28	Polype	“	Polypectomie+synéchie disparue par la dilatation	2,5	0		“	Polype endométrial
29	Myome	“	Myomectomie	2,5	15		Leucorrhées jaunâtres traitées	Léiomyome utérin
30	Polype	“	Polypectomie	4	15		Simple	Polype endométrial
31	Rétention trophoblastique	“	Résection à l'anse une petite rétention	3	25		“	Produit de conception
32	Polypes+cloison utérin	“	Polypectomie+résection partiel de 0.5cm de la cloison utérine	6	30		“	Polype endométrial
33	Polype	“	Polypectomie	6	30		“	”
34	Polype	“	A l'exploration la cavité utérine est sans anomalie+biopsie	4	25		“	Endomètre prolifératif irrégulier+muqueuse cervicale de morphologie normale
35	Polype	“	Polypectomie	4	25	Perforation dans les trompes	Saignement peu abondant	Polype endométrial
36	Myome	“	Myomectomie	3	20		“	Léiomyome utérin
37	Polype	“	Résection de la synéchie+du polype	5	20		Simple	Hyperplasie endométriale polypode
38	Myome	“	Myomectomie	4			“	Léiomyome utérin
39	Polype	“	Polypectomie	3,5	30		“	Polype endométrial
40	Myome	“	Myomectomie	2,5	40		“	Léiomyome utérin
41	Polype	“	Polypectomie	5	25		“	Polype endométrial
42	3Polypes	“	“	5	25		“	“
43	Polype	“	“	5	25		“	“
44	Polype	“	“	6	20		“	“
45	Myome	“	Myomectomie	4,5	20		“	Léiomyome utérin
46	Polype	“	Polypectomie	4	30		“	Polype endométrial
47	“	“	“	4	15		“	“
48	Polype	“	“	3	15		“	“
49	“	“	“	3	30		“	“

Pratique de l'hystérocopie opératoire à l'Hôpital Militaire Mohammed V Rabat (à propos de 100 cas)

50	Synéchie	“	Synéchie dilaté par la bougie de Hégar	6	15		“	-
51	Cloison utérine	“	Résection de la cloison	4,5	25		“	-
52	Polypes	“	Polypectomie	4,5	25		“	Polypes endométriaux
53	Myome	“	Myomectomie	3,5	20		“	Léiomyome utérin
54	Image intracavitaire	“	A l'exploration : hypertrophie de l'endomètre =endométréctomie partielle	3,5	20	Perforation dans les trompes	“	Hyperplasie endométriale complexe sans atypie
55	Image intracavitaire	“	Résection de la partie intracavitaire du myome	5	20		Simple	Léiomyome utérin
56	Polype	“	Polypectomie	5	20		“	Polype endométrial
57	Myome	“	Myomectomie	3	20		“	Léiomyome utérin
58	Myome	“	Myomectomie Résection de la cloison utérine	4	25		“	Léiomyome utérin
59	Utérus polymyomateux+synéchie corporeofundique	“	Résection de la synéchie par l'anse crochet par des mouvements va et viens avec succès	4	25		“	
60	Polype	“	Polypectomie	4	25		“	Polype endométrial
61	Myome	“	Myomectomie	3	25		“	Léiomyome utérin
62	Myome	“	“	5	30		“	“
63	Myome+synéchie	“	Résection de la synéchie los de l'introduction de bougie+myomectomie	4	30		“	“
64	Cloison utérine	“	Résection de la cloison	6	30		“	-----
65	Myome utérin	“	Myomectomie	5	20		“	Léiomyome utérin
66	Myome intracavitaire	“	Myomectomie	4	15		“	“
67	Myome	“	A l'exploration : myome de 4 cm au niveau de la paroi antérieure : myomectomie	4	15		“	“
68	Cure de synéchie+polype endocavitaire	“	Résection du synéchie et de polype	4	20		“	Polype endométrial
69	polype endocavitaire	“	Polypectomie	3	20		“	Polype endométrial
70	Polype	“	Polypectomie+résection d'un condylome au niveau de la région périnéale postérieure (électrocoagulation)	3,5	30		“	Polype endométrial+condylome
71	Myome	“	Myomectomie	6	30		“	Léiomyome utérin
72	Myome+polype	“	Résection partielle du myome+ polypectomie	5	25	Perforation dans les trompes	“	Polype endométrial+ léiomyome utérin
73	Polype cervico isthmique	“	Résection d'un polype cervical antérieur	4	25		Simple	Remaniements fibro inflammatoires non spécifique
74	Polype	“	Polypectomie	4	20		“	Polype endométrial
75	Polype	“	Polypectomie	3	20		“	Polype endométrial
76	Polype	“	Polypectomie	6	20		“	Hyperplasie endométriale complexe

Pratique de l'hystérocopie opératoire à l'Hôpital Militaire Mohammed V Rabat (à propos de 100 cas)

								sans atypie
77	Myomes	↵	Myomectomie+polypectomie	2	30		↵	Léiomyomes utérins
78	Myome	↵	Résection du myome à l'anse monopolaire	2	30		↵	↵
79	↵	↵	Myomectomie	3	30		↵	↵
80	Polype	↵	Polypectomie	2	20		↵	Polype endométrial
81	↵	↵	↵	4	25		↵	↵
82	↵	↵	↵	5	10		↵	↵
83	↵	↵	Résection de la lésion polypoïde	6	25		↵	↵
84	Cloison utérine	↵	Résection de la cloison au crochet jusqu'au fond utérin	6	25		↵	
85	Myome	↵	Myomectomie	4	30		↵	Léiomyome utérin
86	↵	↵	↵	1,5	25		↵	↵
87	Polype	↵	Polypectomie	4	35		↵	Polype endométrial
88	Myome	↵	Myomectomie30	4	20		↵	Léiomyome utérin
89	Polype	↵	Polypectomie	5	20		↵	Polype endométrial
90	Myome	↵	Myomectomie	6	35		↵	Léiomyome utérin
91	Polype intracavitaire	↵	Polypectomie	6	25		↵	Polype endométrial
92	↵	↵	↵	5	25		↵	↵
93	Myome	↵	Myomectomie	4	20		↵	Léiomyome utérin
94	Polype	↵	Polypectomie	4	15		↵	Polype endométrial
95	↵	↵	↵	3,5	15		↵	↵
96	polype	↵	↵	3,5	20		↵	↵
97	Myome	↵	Myomectomie	30,5	20		↵	Léiomyome utérin
98	Ménorragies	↵	Curetage/curette fenêtrée	4	25	Fausse route	↵	Endomètre en phase de prolifération
99	Polype	↵	Polypectomie	4	25		↵	Polype endométrial
100	Polype	↵	↵	5	20		↵	↵



RÉSULTAT

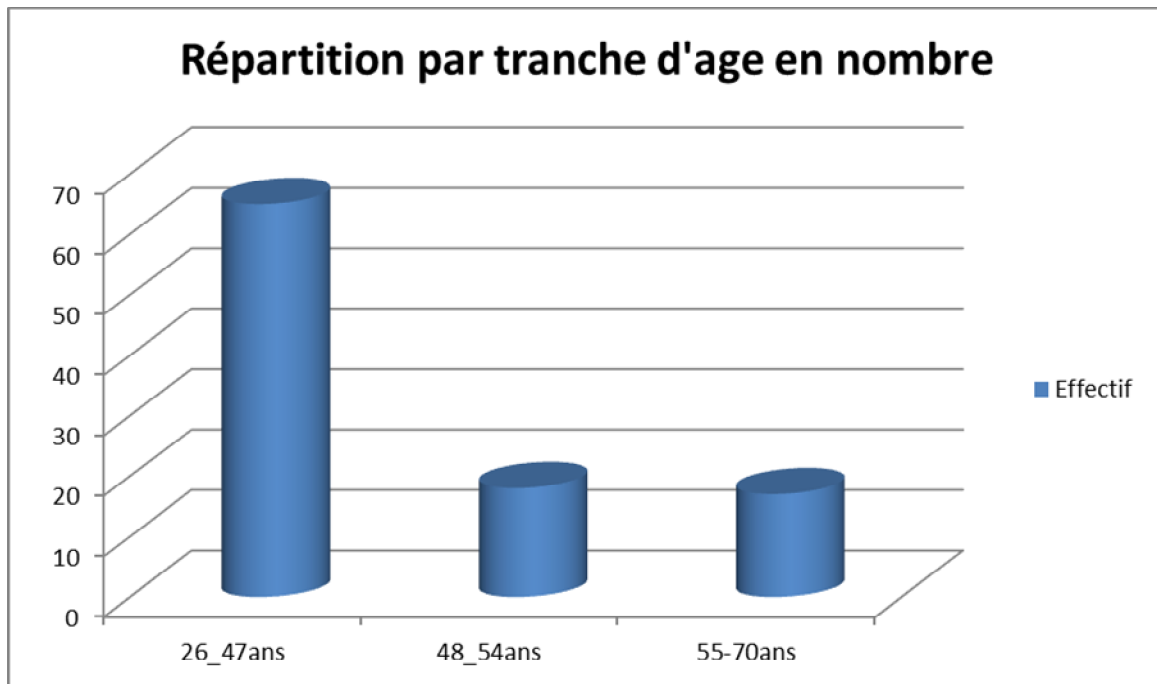
-Entre janvier 2014 et décembre 2015 ; 105 patientes ont bénéficié d'une hystérocopie chirurgicale. Nous avons pu exploiter 100 dossiers et nous avons exclu 5 dossiers incomplets.

1-Profil des patientes

a-Age

L'âge moyen des patientes était de 38,8 ans avec des extrêmes allant de 26 ans à 70ans.

La répartition par tranche d'âge était comme suit :



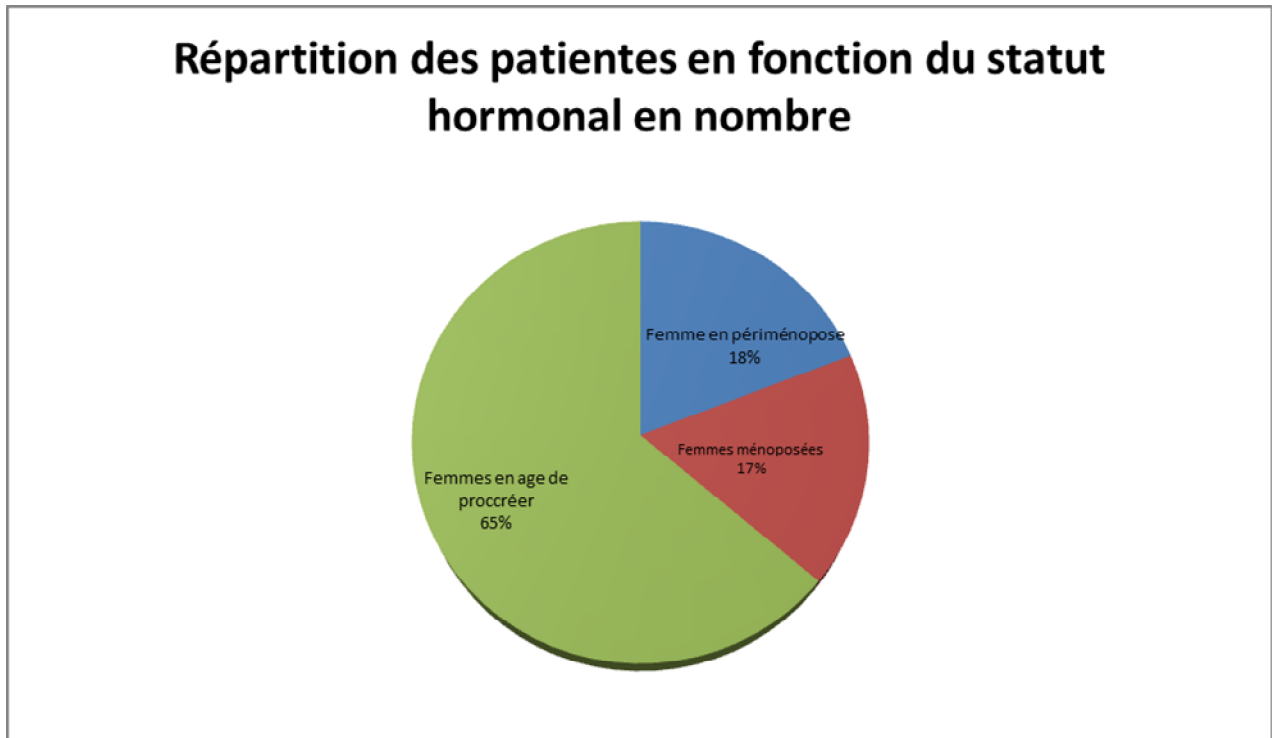
Age	Effectif
26_47ans	65
48_54ans	24
55_70ans	11

b- Le statut hormonal :

Les patientes en âge de procréer représentaient 65% patientes; 18% étaient en péri-ménopause et les femmes ménopausées représentaient 17%.

- Les patientes en âge de procréer entre 26 ans et 47 ans
- L'âge des femmes en péri ménopause étaient entre 48 et 54 ans
- Les patientes ménopausées avaient entre 49 et 70 ans

La répartition en fonction du statut hormonal se faisait comme suit:



c-Les antécédents gynéco-obstétriques

La gestation :

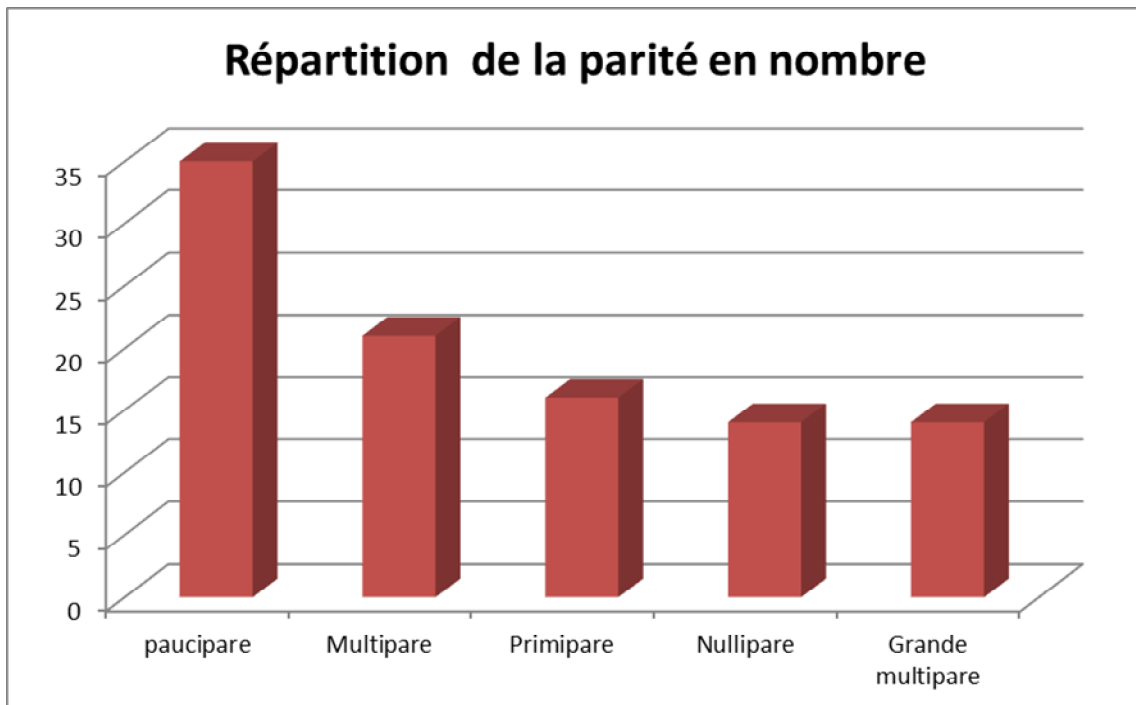
Le nombre de gestation était de 0 à 9 avec une moyenne de 4,55%.

Parité :

La parité était comprise entre 0 et 7 enfants soit en moyenne 3.55%.

Parité	Nombre de cas	Pourcentage
Nullipare	14	14%
Primipare	16	16%
Paucipare (2-3)	35	35%
Multipare (4-5)	21	21%
Grande multipare > 5	14	14%

- La répartition en fonction de la parité se faisait comme suit :



Avortements spontanés / interruption volontaire de grossesse:

- Les patientes ayant comme antécédent d'avortement spontané étaient de 23%.

-Le nombre de femmes ayant une maladie abortive (>3 AVS) était de 3% du nombre des patientes qui ont un antécédent d'avortement spontané.

- un seul cas d'interruption volontaire de grossesse (soit 1%).

d- Les antécédents Médicaux :

HTA : 10 cas (10%)

Diabète : 5 cas (5%)

Tuberculose péritonéale : 1 cas (1%)

Anémie : 2 cas (2%)

Hypothyroïdie : 4 cas (4%)

Valvulopathies : 2 cas

Dyslipidémie : 1 cas.

e-Prise médicamenteuse :

Parmi les femmes admises pour des saignements utérins, 61 patientes avaient reçu un traitement progestatif soit 61%.

2 patientes étaient sous Tamoxifène pour cancer du sein soit 2%

6 patientes étaient sous lévothyrox suite à une thyroïdectomie soit 6%.

1 patiente était sous HSHC pour une insuffisance surrénalienne lente soit 1%.

1 patiente était sur corticoïde pour behçet soit 1%.

f-Les antécédents chirurgicaux :

2 patientes avaient bénéficié d'une HSC chirurgicale avec résection hystérocopique de myome soit 2%.

5 patientes avaient un antécédent de césarienne (5%).

3 patientes avaient bénéficié d'une ligature et section des trompes par cœlioscopie (3%).

5 patientes avaient été opérées pour kyste de l'ovaire (5%).

1 patiente avait été opérée pour kyste Bartholin (1%).

Cholécystectomie chez 3 patientes (3 %).

Cancer du sein (Patey) chez 2 patientes (2%).

Thyroïdectomie chez 6 patientes (6%).

Hernie ombilicale chez une seule patiente (1%).

Hernie discale chez une seule patiente (1%).

Cataracte chez une seule patiente (1%).

g-Régularité du cycle :

65 % de nos patientes avaient auparavant un cycle régulier alors que 12% autres avaient une notion d'irrégularité du cycle.

h- Antécédents d' HSC:

3 patientes (3%) qui se sont présentées par la suite pour des ménométrorragies et des métrorragies récidivantes avaient auparavant bénéficié d'une HSC diagnostique et opératoire pour 2 fibromes et un polype endocavitaires.

i-Autres:

4 patientes avaient un dispositif intra utérin soit 4 %.

2. Motif de consultation:

a- Les saignements :

-Les saignements étaient le principal signe d'appel chez 61 patientes (61%)

Les métrorragies étaient le signe d'appel chez 22 patientes (22%), 11 d'entre elles étaient ménopausées (11%).

Les ménométrorragies représentaient 34% (34 cas).

Les ménorragies 15% (15 cas).

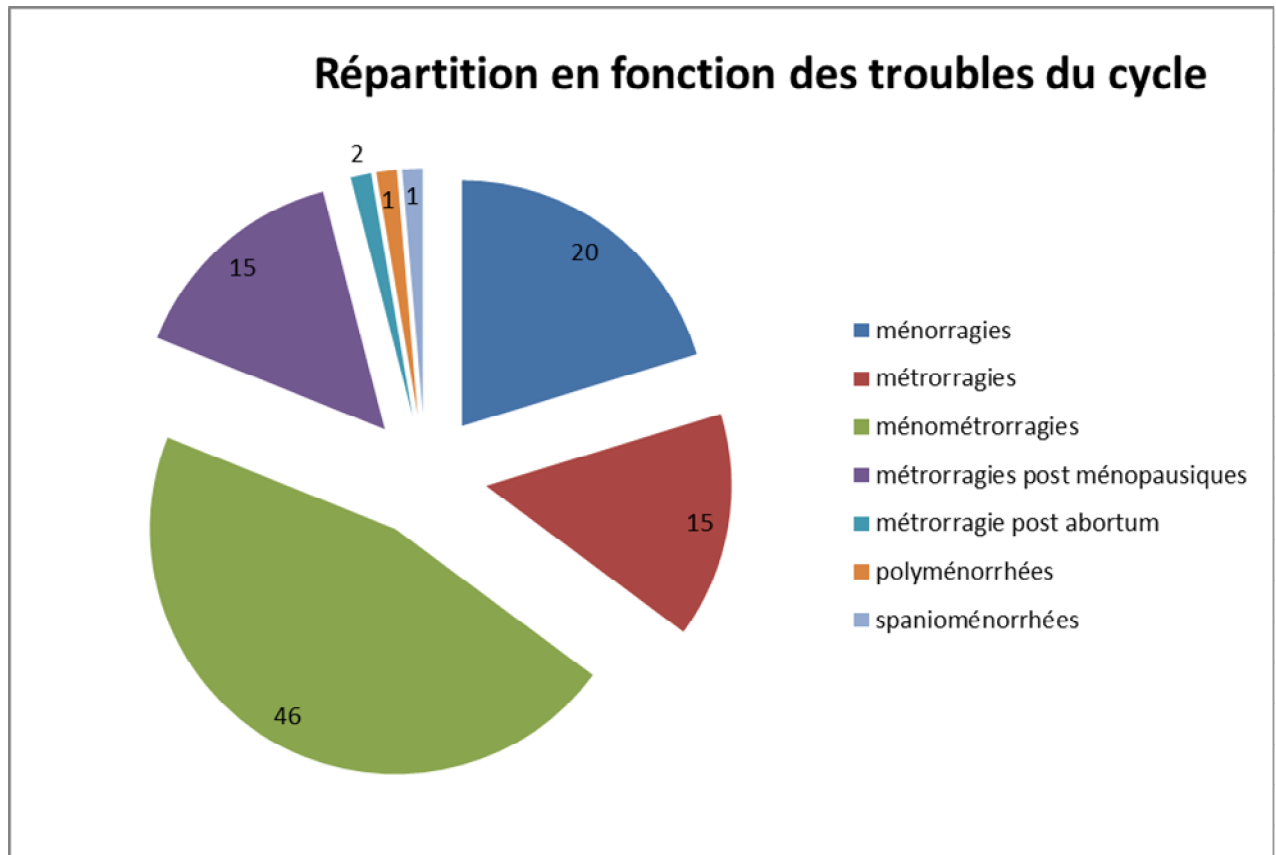
Les métrorragies postménopausique 5% (5 cas).

Polyménorrhée 1% (1 cas).

Spanioménorrhée 1 % :(1 cas).

Un seul cas de métrorragies post abortum (1%).

La répartition des patientes présentant des saignements utérins est comme suit :



b- Stérilité et maladie abortive :

16cas avaient une notion de stérilité soit 16 % dont 9 avaient une stérilité primaire (9 %) ; et 7avait une stérilité secondaire (7%).

Une patiente avait consulté pour maladie abortive ce qui représentait 1%.

c-Ablation de DIU :

4 patientes avaient une notion de pose de dispositif intra utérin.

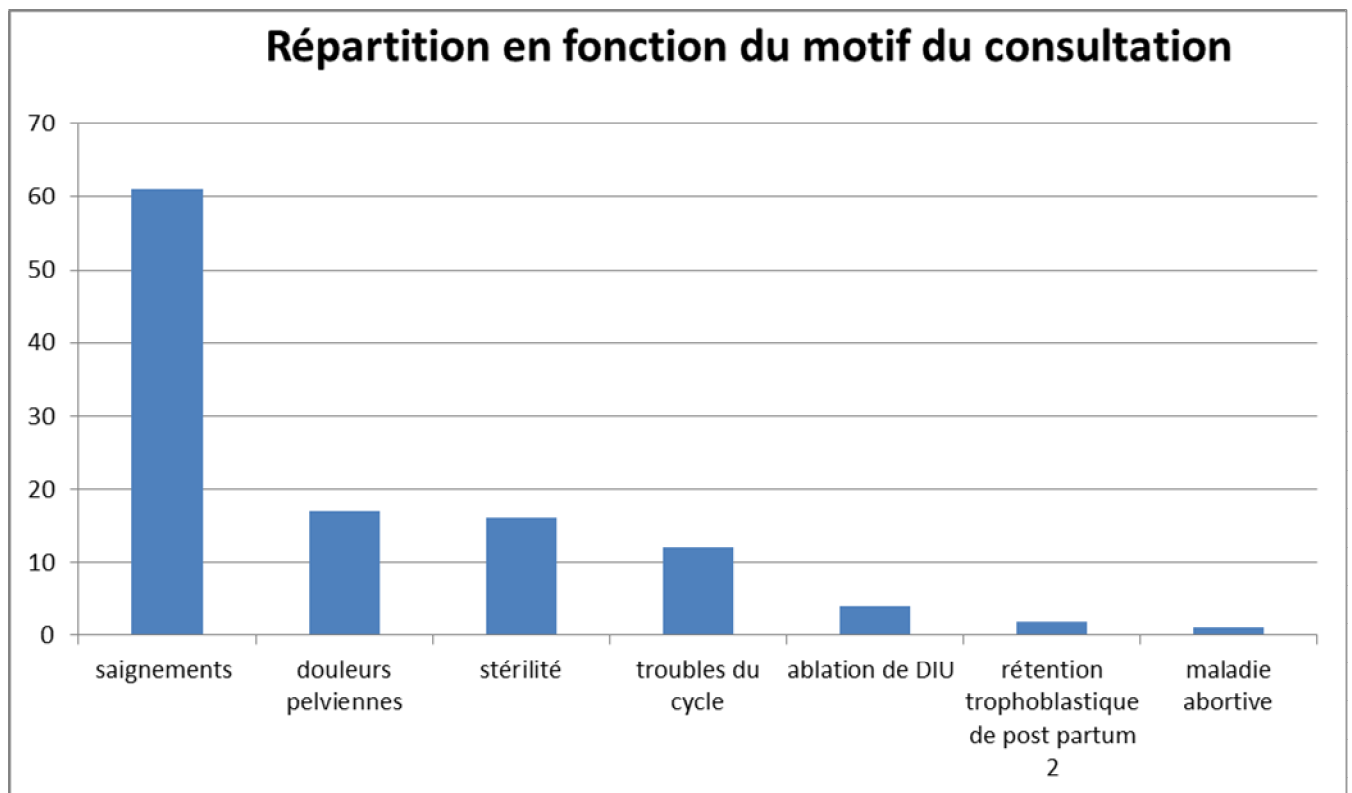
-Les motifs de consultation étaient les suivants : une consultation pour douleurs pelviennes chroniques et trois patientes étaient adressées pour ablation de DIU.

d-Autres:

16 patientes ont consulté pour douleurs pelviennes (16 %).

12% autres ont consulté pour irrégularité du cycle.

Rétention trophoblastique de post partum dans 2 cas (2%).



3: Les examens complémentaires préalables à l'hystérocopie:

A-L 'échographie pelvienne :

-L'échographie endovaginale reste l'examen complémentaire le plus prescrit en première intention, elle a été réalisée chez toutes les patientes soit 100 %, qui présentaient : des saignements utérins, une stérilité primaire ou secondaire, une maladie abortive, et chez les patientes ayant des fils du DIU non visibles à l'examen au spéculum.

-L'échographie n'a visualisée aucune lésion chez 16 patientes soit 16%.

***Les pathologies retrouvées lors des résultats échographiques :**

a-Polype :

-9% avaient un polype (n=9),

-La taille des polypes varie entre 10mm et 2,5 cm.

b -Hypertrophie de l'endomètre :

-4% avaient une hypertrophie d'endomètre (n=4).

-L'épaisseur de l'endomètre varie entre 10mm et 14 mm.

c-Fibrome :

- 26% des patientes avaient un fibrome (n=26).

- le plus grand diamètre était de 5cm et le plus petit de 8mm.

d-Image intra cavitaire :

-Chez 34 patientes une image suspecte intra-cavitaire a été visualisée soit (34%).

e-DIU en intracavitaire :

-Chez 4% l'échographie a visualisée un DIU en intra-cavitaire.

f-Utérus cloisonné :

-2% avaient un utérus cloisonné.

g-Adénomyose :

-1% avait une adénomyose.

h. Hématométrie :

-Deux hématométrie ou hydrométrie.

i. Rétention trophoblastique :

- 2 patientes avaient une rétention trophoblastique.

B-Hystérosalpingographie :

-Une seule patiente a eu une HSG

Nous avons retrouvés : un utérus à fond arqué avec deux images lacunaires+synéchie intracavitaire.

C-Hystérocopie diagnostique:

-Les 100 patientes ont eu une hystérocopie diagnostique soit 100% .

➤ **Résultat de l'HSC diagnostique :**

Nous avons retrouvé:

- 53 cas de polypes (soit 53 %)
- 31 patientes avaient un fibrome intra-cavitaire (soit 31%).
- 8 cas de synéchies (soit 8%).
- 4 cas de cloison (soit 4%).
- 3 cas d'adénomyose (soit 3%).
- 5 patientes avaient une hypertrophie endométrial (5 %).

4-Prise en charge opératoire:

a- Le type d'anesthésie et la durée de l'intervention :

-l'HSC opératoire a été pratiquée sous anesthésie locorégionale dans 100% des cas.

-La durée de l'hystérocopie opératoire c'est en fonction du geste pratiqué et de l'étendue des lésions, dans notre série l' HSC a duré de 10 à 45 minutes soit la durée moyenne était de 30 minutes.

b- Les types et la quantité du liquide d'irrigation :

-100 patientes ont bénéficié d'une extension par le glycolle, la quantité utilisée était entre 1 et 6 litres, avec une moyenne de 1,75 litres.

c- Les types d'interventions réalisés lors de l'HSC opératoire

L'HSC a permis de réaliser les gestes suivants :

✓ *Endométréctomie*

- ✓ *La résection des fibromes utérins*
- ✓ *La résection des polypes*
- ✓ *La résection du tissu trophoblastique*
- ✓ *La résection de cloison*
- ✓ *La cure de synéchies*
- ✓ *Ablation du DIU:*
- ✓ *Association de geste opératoire*
- ✓ *Endomérectomie :*

-Une patiente a bénéficié d'une endomérectomie soit 1%. Il s'agissait d'une patiente âgée de 47 ans sous contraception orale ayant consulté pour ménométrorragies.

-L'échographie avait objectivé la présence image intracavitaire faisant 29 mm. L'hypertrophie de l'endomètre a été confirmée lors de l'étape diagnostique de l'HSC.

-Le résultat histologique était en faveur d'une hyperplasie endométriale complexe sans atypie.

✓ *La résection des fibromes utérins :*

-La myomectomie a été réalisée dans 31 cas soit 31%. dont :

-2 Myomectomies étaient couplées à deux résections de cloison.

-1 Myomectomie étaient associées à une résection de synéchie.

-1 Myomectomie était couplée à une polypectomie.

✓ ***La résection des polypes :***

La polypectomie a été réalisée dans 53 cas (soit 53%), dont :

- 2 résections de polype couplées à deux résections de synéchie (une disparue par la dilatation).

-Une polypectomie associée à une résection partielle de la cloison utérine

Une résection de myome couplée à une résection de polype

✓ ***La résection du tissu trophoblastique :***

-2 patientes ont subi une résection à l'anse du tissu trophoblastique accolé sur la paroi utérine.

✓ ***La résection de cloison :***

On a réalisé une résection de cloison dans 4 cas soit 4 %. Ces patientes étaient âgées entre 26 ans et 40 ans, 3 patientes avaient consulté pour la stérilité primaire dont une avait comme antécédent une fausse couche, une autre avait consulté pour ménométrorragies.

✓ ***La cure de synéchies :***

La cure de synéchies était réalisée chez 8 patientes soit 8% dont :

2 résections de synéchie étaient couplées à une polypectomie.

Une résection de synéchie était couplée à une myomectomie.

Ces patientes étaient âgées entre 36ans et 54ans, 3 patientes avaient comme antécédent un avortement une autre grossesse arrêtée, avaient consulté pour infertilité secondaire.

Ablation du DIU:

Deux patientes ont subi le retrait du DIU par l'hystérocopie opératoire, soit 2 %.

✓ Association de geste opératoire :

- 2 Myomectomies étaient couplées à deux résections de cloison.
- 1 Myomectomie était couplée à une polypectomie.
- 1 Myomectomie étaient associées à une résection de synéchie.
- Deux résections de synéchie (qui ont disparu par la dilatation) étaient couplées à une polypectomie.
- Une polypectomie associée à une résection partielle de la cloison utérine

d-Incident et accident

Dans notre série, toutes les interventions se sont déroulées sans complication majeures. Toutefois, cinq incidents et accidents sont survenus au cours de l'HSC opératoire :

- 3 perforations utérines fundiques
- Une fausse route
- Ce qui a imposé l'arrêt de la procédure.
- Une déchirure du col utérin.
- Ayant nécessité une suture dans le même temps opératoire.

e – Les suites opératoires

Dans notre série elles sont très simples, légères pertes sanguinolentes, leucorrhées jaunâtres traitées.

f- Les résultats anatomopathologiques

Toutes nos pièces d'exérèse ont été adressées au laboratoire d'anatomopathologie.

Les résultats obtenus étaient les suivants :

53 cas de polypes de l'endomètre sans signe de malignité soit 53 %.

5 cas d'hyperplasie de l'endomètre soit 4 % dont l'hyperplasie endométriale sans atypie et un seul cas d'hyperplasie endométriale irrégulière

31 cas de léiomyome utérin soit 31%

Un seul cas d'association polype –myome (polype de l'endomètre et léiomyome bénins) soit 1%.

Un seul cas d'adénomyose.

Un seul cas de produit de conception (résidu trophoblastique) soit 1%.

g- Le suivi :

-Etait fait par l'hystérocopie diagnostique

	Pourcentage
La cavité utérine normale	98%
Myome restant	2%
Polype restant	1%
Synéchie	0%



DISCUSSION

-L'hystérocopie est actuellement devenue l'outil interventionnel de choix pour la plupart des pathologies intracavitaires utérines [41]. Au sein de service de gynécologie-obstétrique de l'Hôpital Militaire d'Instruction Mohammed V de Rabat, elle a été introduite en 2000 et a progressivement pris de la place dans le domaine interventionnel comme la résection endo-utérines des fibromes intracavitaires et des polypes endométriaux, l'endométreomie, la cure de cloison et des synéchies sont actuellement codifié. Par ailleurs, la littérature rapporte une nette amélioration à long terme des signes cliniques après un traitement hystérocopique, avec une amélioration des taux de grossesses et d'implantations embryonnaire [41,42].

I-Construction, limites et validité de l'étude :

-Notre étude est une étude rétrospective qui porte sur les hystérocopies diagnostiques et opératoires réalisées au service entre janvier 2013 et décembre2015.

-Les limites et donc la validité de notre travail découlent :

du type d'étude réalisé :

-Le caractère rétrospectif induit des pertes d'informations inévitables, étant donné que toutes les données sont recueillies à partir des dossiers médicaux où malheureusement un nombre d'entre elles sont perdues, notamment les complications et le suivi des patientes.

en partie de sa construction :

- L'expérience du service en HSC induit un biais de sélection, et la provenance monocentrique avec une différence d'expérience entre les différents gynécologues, sont autant de facteurs qui limitent la pertinence des résultats.

II- L'âge de la population étudiée

-L'âge de la femme est un élément important à prendre en compte pour le choix de la technique opératoire.

-L'âge moyen des patientes dans la littérature se situe entre 37 à 43 ans [43].

-Dans notre série, l'âge moyen est de 38,8 ans avec des extrêmes de 26 ans et 67 ans dont 55% qui ont moins de 45 ans et peuvent donc encore affirmer un désir de maternité; ceci est à prendre en compte en matière d'hystérocopie opératoire pour le choix de la technique opératoire qui doit pour ces femmes, rester un traitement conservateur de l'endomètre fonctionnel, préservant la fertilité ultérieure.

III-le statut hormonal :

-Dans notre série, les femmes pré et post ménopausées peuvent bénéficier de l'hystérocopie dans ses différentes indications, sans aucune implication sur les résultats obtenus. En effet, cet examen est actuellement indiqué chez les femmes quel que soit leur statut hormonal et s'avère être aussi performante dans ces différentes périodes [44].

IV-La nature des lésions traitées :

- Cet acte médical est en général indiqué lorsqu'une lésion utérine nécessitant un traitement chirurgical a été identifiée pendant l'hystérocopie diagnostique :

Dans notre étude, les résultats retrouvés lors de l'HSC diagnostique par ordre décroissant sont:

- Adénomyose (3%)

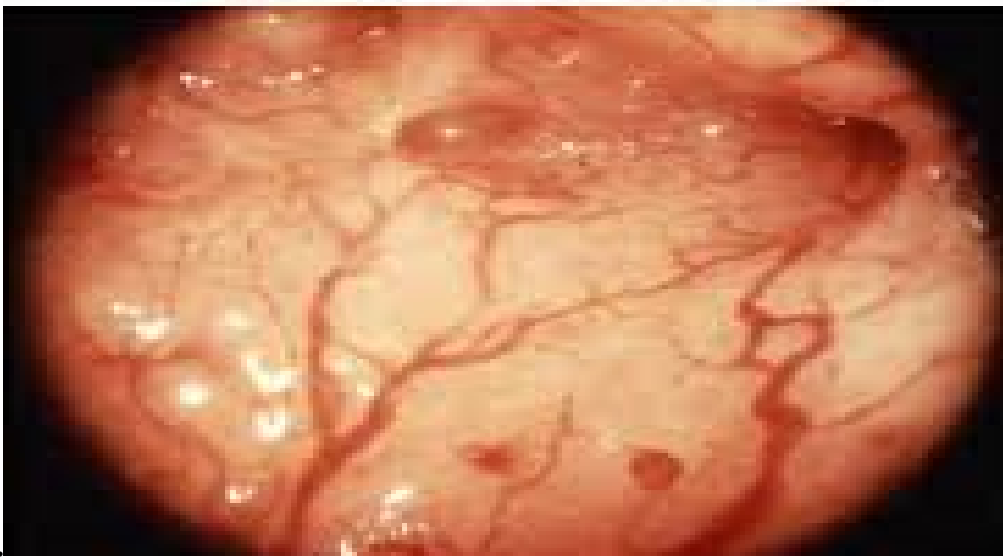

Figure.19 : Adénomyose en hystérocopie [27].

-Dans notre série, l'aspect adényosique lors de l'HSC était retrouvé chez 3 patientes (soit 3%), dans l'étude d'Eighaoui, le diagnostic d'adényosie n'est fait que dans 10 cas (4%) parmi 256 patientes [28].

- cloisons utérines (4%).

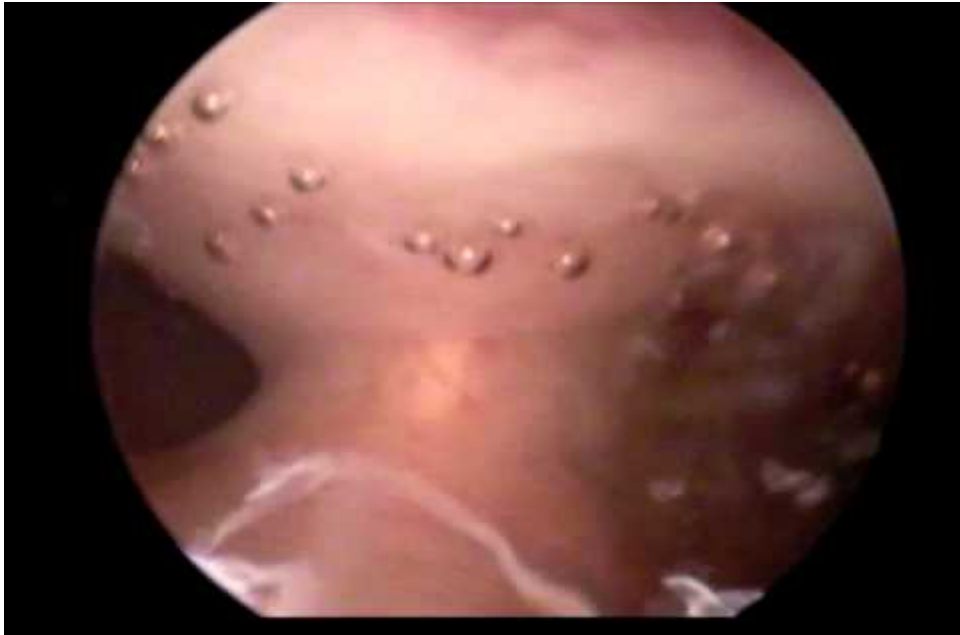

Figure.20 :Image hysteroscopique de la cloison utérine [27].

L'HSC est le «gold standard» du diagnostic des cloisons utérines.

Selon les études, la fréquence de l'infertilité primaire chez les patientes porteuses d'une cloison varie de 9 à 35 % et l'incidence des fausses couches varie de 15 à 100 % avec un taux moyen de 79 % dans une population de 1 601 patientes atteintes de cloison utérines selon Marcus ,al. Moutou et al. Zabak .

Dans notre série, les cloisons utérines représentaient 4% des anomalies retrouvées chez les patientes qui ont bénéficiée d'une HSC, dont 3 patientes avaient une stérilité primaire et une seule patiente avait fausses couches à répétition.

- Hypertrophie de l'endomètre (5 %),

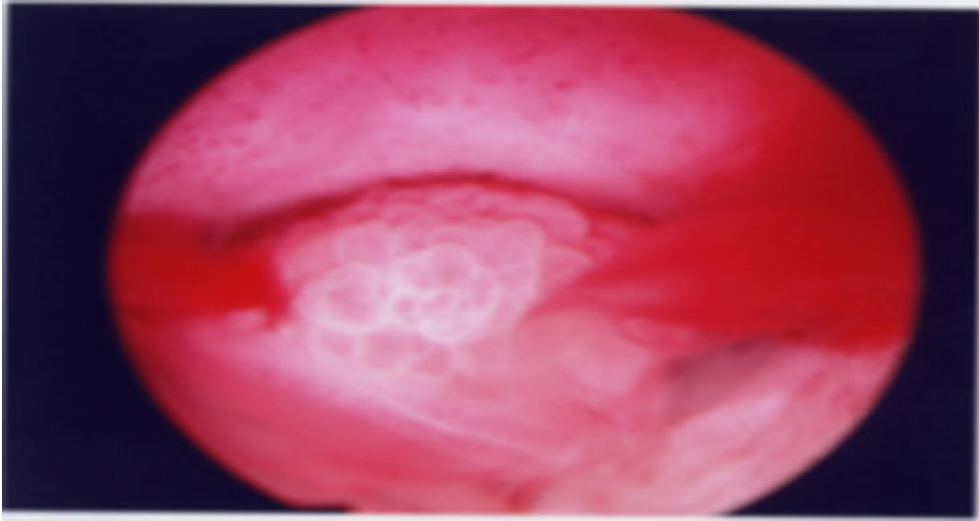


Figure 21 : Hyperplasie de l'endomètre en hystérocopie [27].

L'hystérocopie permet de préciser l'aspect général de l'endomètre, sa vascularisation et son homogénéité.

Zlatkov rapporte dans son étude, chez 661 patientes qui ont bénéficié d'une HSC 45,9%. Avaient une hyperplasie de l'endomètre [47].

Dans notre série elle était de 5%.

▪ Synéchies(8%) :

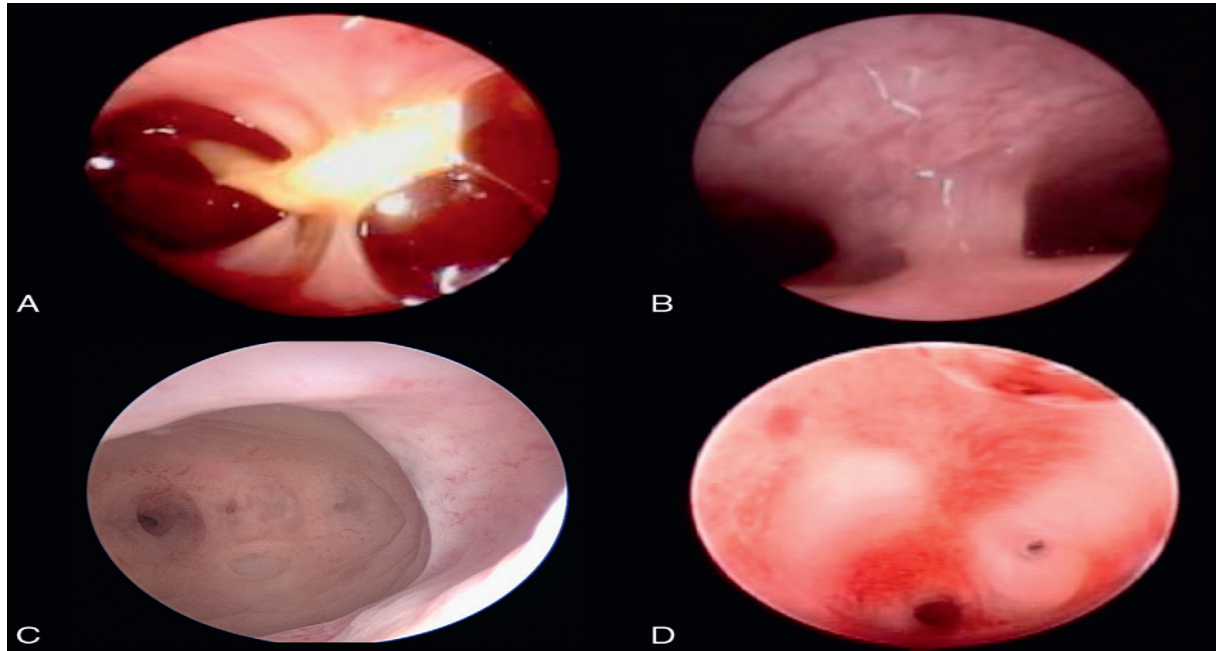


Figure 22 :- Différents aspects de synéchies en hystérocopie diagnostique [27].

A. Synéchie en voie de constitution sur un débris trophoblastique.

B. Synéchie médio-cavitaire, fraîche.

C. Synéchies anciennes, du fond, du bord latéral gauche et de la corne gauche.

D. Synéchies isthmiques. La cavité en amont ne peut pas être appréciée [27].

Les synéchies utérines sont souvent d'origine post traumatique.

Kdous et al[42], rapporte que la revue de la littérature montre que depuis plus de 20 ans, la cause des synéchies reste plus de deux fois sur trois un curetage utérin.

Outre, les synéchies sont source d'infertilité et de fausses couches spontanées Itératives .

Dans notre étude 4 patientes avaient une stérilité secondaire et 4 d'autres fausses couches spontanées.

- Fibrome intra-cavitaire (31%)

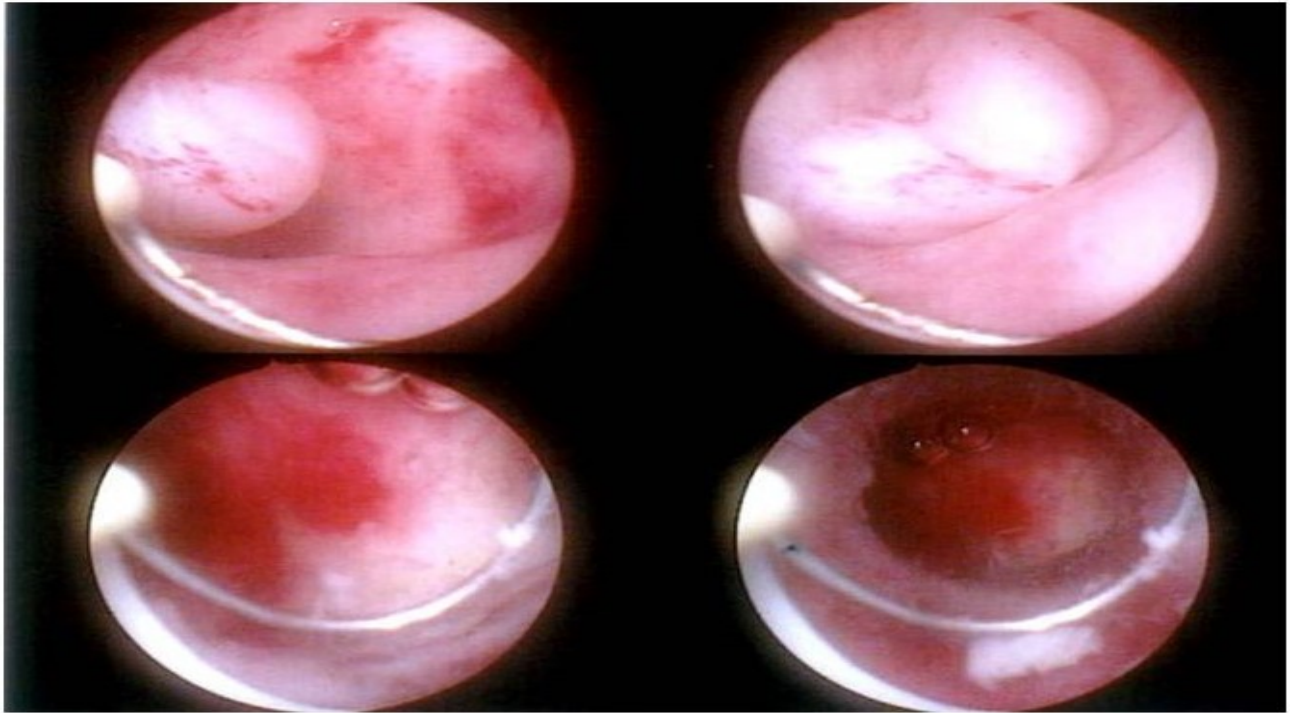


Figure.23 : Aspects des myomes par hystérocopie diagnostique [27].

Fernandez et al.[42], rapporte que vingt pour cent des femmes en âge de procréer ont des fibromes utérins.

Nagele et al. [33]a constaté des myomes sous muqueux dans 30 % des 2049 cas d'hystérocopie diagnostiques, pratiquées chez des patientes présentant des saignements utérins anormaux.

Dans notre série, les fibromes représentaient 31% des anomalies retrouvées lors de l'HSC.

Le diagnostic de fibrome se fait en première intention par l'échographie, l'hystérocopie n'est indiquée que dans un second temps [30].

Des recommandations cliniques récentes suggèrent de réserver l'hystérocopie aux fibromes symptomatiques ou chez la femme infertile ou ménopausée.

- Polypes endométriaux(53%).

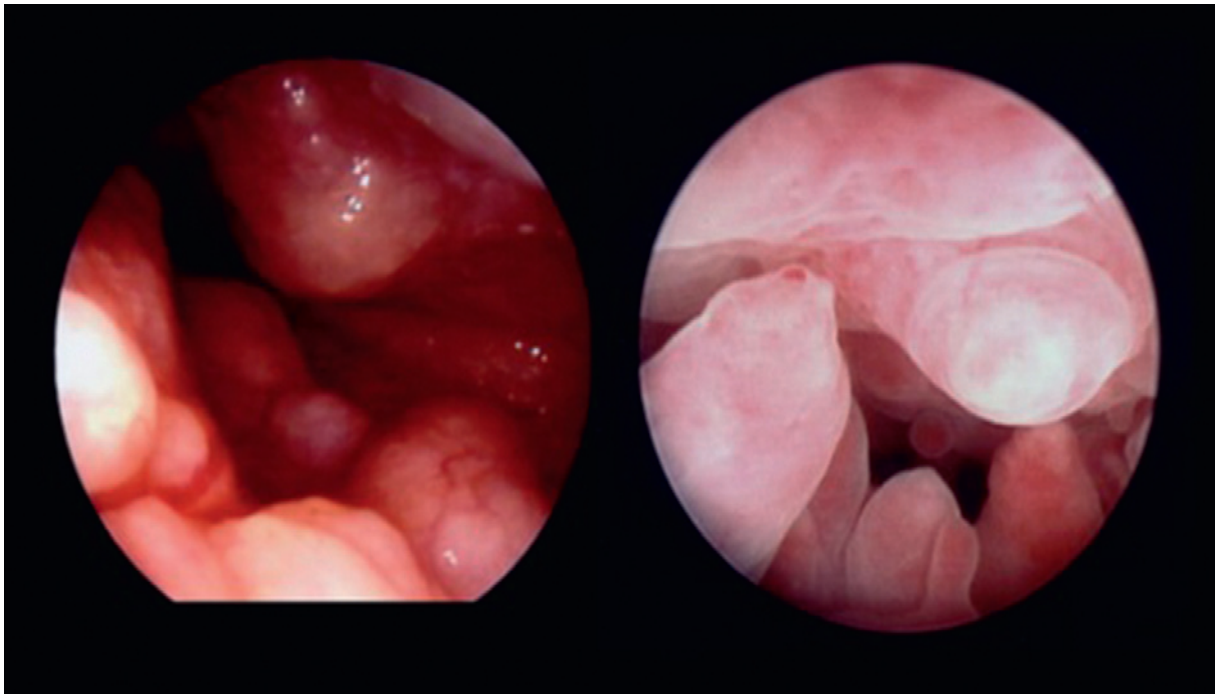


Figure 24 : Aspects du polype utérin par l'hystérocopie diagnostique[27].

Les polypes peuvent être symptomatiques ou asymptomatiques, révélés par des troubles hémorragiques ou de fertilité.

Dans notre étude parmi les 53 patientes qui avaient le polype utérin ,34% avaient présentés des troubles hémorragiques, 8 %avaient consultés pour l'infertilité, et 11% pour des douleurs pelviennes.

Les polypes évoqués par l'échographie pelvienne doivent bénéficier d'une exploration hystérocopie afin de préciser leur aspect lésionnel, leur taille, nombre, situation dans la cavité utérine, leur vascularisation et l'aspect de l'endomètre adjacent, de même que d'éventuelles lésions associées.

V-Traitements pré-opératoire

Dans notre série: parmi les femmes admises pour des saignements utérins, 61 patientes avaient reçu un traitement progestatif soit 61%.

Dans la littérature :

1) Hyperplasie de l'endomètre

Les traitements vont différer selon le type d'hyperplasie (atypique ou non) et selon la patiente (âge, désir de grossesse, comorbidités, statut hormonal). Néanmoins, certaines hyperplasies peuvent régresser spontanément, et d'autant plus fréquemment que la lésion ne comporte pas d'atypies. Il existe une large palette de traitements, allant du traitement médical *per os* à l'hystérectomie. L'objectif dans les hyperplasies simples est de traiter le symptôme *saignement*, alors que l'objectif dans les hyperplasies avec atypies est de prévenir l'apparition d'un cancer de l'endomètre [49].

Les traitements médicaux : en premier attention

●●Progestatifs

-Les progestatifs diminuent l'effet mitotique des oestrogènes et pallient l'insuffisance de sécrétion du corps jaune. Les progestatifs les plus atrophiants ont de nombreux effets indésirables métaboliques et vasculaires.

-Le dispositif intra-utérin au lévonorgestrel (Minera) possède plusieurs

Avantages : son action augmente avec le temps, les effets indésirables de type androgéniques sont faibles, il bénéficie d'une bonne observance. Son efficacité a été démontrée dans plusieurs études, tant sur les métrorragies que sur les plans histologique et hystérocopique.

●●Analogues de la LH-RH

Ils ont été utilisés avec succès. La castration médicamenteuse entraîne cependant de nombreux effets indésirables limitant leur utilisation.

●●Autres

-Le **danazol**, stéroïde très atrophiant, est efficace. Cependant, son action androgénique génère de nombreux effets

Indésirables, limitant l'observance et son utilisation à long terme.

-Les **antiaromatases** ont été testées chez les femmes obèses ménopausées avec de bons résultats [50].

2) Fibrome utérin

-La majorité des léiomyomes utérins sont asymptomatiques et ne nécessitent aucun traitement. Toutefois, de 20 % à 50% de ces léiomyomes sont symptomatiques.

-La prise en charge des fibromes utérins doit être personnalisée fonction de la symptomatologie, de la taille et de l'emplacement [50].

– Médical en 1ère intention

a- Progestatifs

-La prescription d'un traitement progestatif vise à réduire les ménométrorragies en diminuant l'hyperplasie endométriale associée aux myomes; le bénéfice rapporté par voie orale est de 25-50 % que ce soit en seconde partie de cycle ou en contraceptif pendant 21 jours et il n'y a pas de donnée en continu. Le bénéfice du dispositif intra utérin au levonorgestrel sur les symptômes liés aux myomes (hors localisation sous-muqueuse) est établi concernant la réduction des saignements et la restauration du taux d'hémoglobine.

-La prescription d'un traitement progestatif ne constitue pas un traitement des myomes, elle peut être proposée pour traiter les ménométrorragies rattachées aux myomes dans une optique de court à moyen terme (grade C).

- Le traitement par progestatif administré par voie endo-utérine (DIU au levonorgestrel) des ménométrorragies liées au fibrome est validé et peut être recommandé.

b-Anti-fibrinolytiques

Les ménorragies liées aux myomes utérins sont entretenues par une fibrinolyse locale. L'acide tranexamique est efficace dans le traitement des ménorragies liées aux myomes [51].

La prescription de l'acide tranexamique peut être proposée pour traiter les ménorragies rattachées aux myomes [50].

c-Anti-inflammatoires non stéroïdiens

-Ils peuvent entraîner une réduction des ménorragies mais avec une moindre efficacité que l'acide tranexamique, le danatrol ou le DIU au levonorgestrel .

-Ils sont efficaces en cas de douleurs liées à la nécrobiose aseptique d'un myome.

-La prescription d'un traitement par AINS peut être proposée pour traiter les symptômes rattachés aux myomes (grade *B*).

d- Analogues du GnRh

-Leur utilisation se fait dans un cadre préopératoire et ne peut être que ponctuelle du fait de leurs effets secondaires. Ils permettent une réduction des saignements accompagnée d'une restauration d'un taux d'hémoglobine proche de la normale en préopératoire.

-La durée de prescription de 2-3 mois correspondant à l'AMM paraît suffisante.

L'adjonction de tibolone aux agonistes de la GnRh n'altère pas l'amélioration des symptômes liés au myome et permet une réduction identique

du volume des myomes . Il apparaît que les effets secondaires classiquement rencontrés avec les agonistes de la GnRh sont limités par l'adjonction de tibolone.

L'addback thérapie utilisant les oestrogènes entraîne une réduction moindre du volume des myomes par rapport aux agonistes seuls.

-L'adjonction de raloxifène n'altère pas les bénéfices liés au traitement par agonistes mais ne prévient pas non plus l'apparition des bouffées de chaleur .

La leuproréline et la triptoréline sont des traitements préopératoires des myomes utérins, associés à une anémie ($Hg < 8$ g/dl), ou lorsqu'une réduction de la taille du myome est nécessaire pour faciliter ou modifier la technique opératoire : chirurgie endoscopique, chirurgie transvaginales. La durée du traitement préopératoire est limitée à 3 mois. Il n'y a pas d'indication à une «Add back therapy » avec des oestrogènes ou du raloxifène, l'adjonction de tibolone est en revanche possible [50, 51].

e-Antagonistes du GnRh

Les antagonistes de la GnRh à doses efficaces permettent une réduction du volume utérin sans réduction du volume des myomes à J28. De même, s'ils ne permettent pas d'amélioration du taux d'hémoglobine à J28, leur prescription permet une régression des ménorragies/ dysménorrhées. Ils ne sont pas considérés comme traitement des myomes.

Il n'y a pas de contre-indication à utiliser les antagonistes du GnRh pour la procréation médicale assistée en présence de myome utérin [50].

f -Le danazol

Le danazol est efficace à court terme (moins de 3 mois) pour la réduction des symptômes liés aux myomes utérins mais aucune étude n'a évalué son efficacité à long terme (plus de 6 mois). Le danazol semble moins efficace que les agonistes de la GnRh et pourvoyeur de plus d'effets secondaires.

L'utilisation de danazol dans la pathologie myomateuse se heurte aux effets secondaires rencontrés et à une durée d'efficacité brève et n'est pas recommandée [50].

g -Les antiaromatases

Les antiaromatases : letrozol, anastrozol et exemestane.

Les antiaromatases ont été proposées avec une efficacité rapide sur les symptômes et une régression du volume du myome.

En dehors de la recherche, les antiaromatases n'ont pas d'indication à ce jour pour le traitement des myomes [51].

h- Antiprogestérone et SPRM

-La prise de mifépristone permet une réduction de la taille des myomes ainsi qu'une amélioration des symptômes qui y sont associés.

-La survenue d'hyperplasie endométriale doit inciter à la prudence.

-La posologie 5 mg/j donne des résultats similaires à la posologie 10 mg/j et pourrait réduire le risque d'hyperplasie endométriale.

-Les modulateurs du récepteur à la progestérone SPRM (CP8947, onapristone, CDB 2914, ulipristal, asoprisnil) sont en cours d'évaluation pour le

traitement des myomes, des essais de phase II b ont montré une bonne efficacité après 3 à 6 mois de prescription pour la réduction des symptômes et de l'anémie liée aux saignements des myomes mais aussi sur la diminution du volume des myomes. Une aménorrhée semble fréquente.

-L'ulipristal termine les essais en phase III dans cette indication.

En l'absence d'AMM il n'y a pas d'indication à ce jour au traitement des myomes utérins par mifépristone ou par SPRM en dehors d'études [50, 51].

-Embolisation des artères utérines :

Parmi les traitements interventionnels conservateurs actuellement disponible, l'occlusion de l'artère utérine par embolisation menée par des radiologues interventionnels qui consiste en l'injection d'un agent d'occlusion dans l'une des artères utérines ou les deux [52].

3) polype utérin :

Ce sont des médicaments progestatifs pour traiter les polypes de petite taille, non-suspects et aux aspects muqueux. Dans le cas d'une femme ménopausée, le traitement diffère selon le cas. S'il y a une hémorragie de privation abondante durant une durée plus ou moins longue, on procède à la réduction de la dose d'œstrogène. Par contre, s'il y a des saignements avant le 10ème jour de traitement progestatif, on procède à l'augmentation de la dose et de la durée de la séquence progestative [29].

4) Adénomyose

-*Abstention* si asymptomatique

-Si adénomyose symptomatique

– Médical en 1ère intention

Il doit être utilisé en première intention d'autant plus que la femme est jeune. Les progestatifs sont largement employés en première intention. Le traitement peut être prescrit en mode séquentiel voir en continue pour bloquer l'ovulation et les menstruations pendant 3 à 6 mois. Les Norstéroïdes sont les progestatifs les plus employés du fait de leur action anti-oestrogénique importante. Cependant ils sont incapables de faire régresser en totalité les lésions anatomiques, ni même d'en prévenir avec certitude leur accroissement. Dans les différentes séries publiées une stabilisation ou parfois une sensible régression du volume utérin ont été rapportés mais sans disparition objective totale des lésions. Le Danazol (dérivé du 17 alpha éthinyltestostérone) grâce à son activité antigonadique reste aujourd'hui le traitement le plus employé avec des résultats superposables à ceux des progestatifs. Il peut être utilisé en continu ou en séquentiel. Ses effets indésirables sont essentiellement en rapport avec son action androgénique et son effet inhibiteur de la stéroïdogénèse. Takebayashi a montré que l'utilisation locale du Danazol en intra utérin à la dose de 400 mg/j entraîne la disparition des symptômes avec régression du volume utérin et moins d'effets indésirables que la voie orale. Le Passage aux analogues LH-RH est réservé aux échecs des progestatifs ou du Danazol. Leur utilisation est cependant limitée en raison de leur coût élevé et des effets secondaires qu'ils peuvent engendrer. Malheureusement, la récurrence est souvent la règle à l'arrêt du traitement médical [34,54].

-Embolisation des artères utérines

la prise en charge par embolisation d'un volumineux utérus adénomyosique d'une manière sélective des deux artères utérines avec des particules de Polyvinyl Alcool, Microspheres de tris-acryl ou éponge de gélatine (Spongel)+/-. Ce traitement a permis une réduction du volume utérin et l'absence de récurrence à 3ans. L'IRM est la technique d'imagerie de choix dans les incertitudes échographiques, permettant une évaluation non invasive, précise et le suivi après traitement. L'embolisation n'est pas actuellement recommandée. Cependant, elle est une alternative conservatrice évaluée efficace, permettant la préservation de la fertilité [56].

5) Rétention trophoblastique :

a) Méthode expectative :

En cas de rétention trophoblastique, l'expectative de 3 jours à 6 semaines permet l'évacuation complète de la cavité utérine dans 75% à 96% des cas, cependant, un délai d'expectative prolongé peut être mal supporté par les patientes.

b) Cytotec (misoprostol) :

-L'objectif du traitement médicamenteux est d'induire des contractions utérines afin de permettre l'ouverture du col et l'expulsion des débris trophoblastiques.

-Le Misoprostol est un analogue de synthèse de la prostaglandineE1 se présentant sous la forme de comprimés, il n'a pas d'autorisation de mise sur le marché pour le traitement des RT.

- L'administration de Misoprostol en cas de RT permet un taux de succès de 78 à 100%. L'efficacité étant similaire à un traitement par expectative, le traitement médicamenteux par Misoprostol ne semble pas indiqué en cas de rétention.

6) autres :

La cure de synéchie, la cloison utérine leur traitement est chirurgicale d'emblée [52,56].

VI-Accidents et incidents :

-L'HSC comporte certains risques, mais qui restent généralement rares, des accidents et incidents ont été rapportés dans littérature, leur fréquence est diversement appréciée, elle varie entre 0,3% et 9,9% avec une moyenne de 2%.On distingue :

-Les complications traumatiques les plus fréquentes (autour de 1%) à type de perforation utérine, fausse route et dilacération cervicale.

- Les complications infectieuses autour de 0 à 1% allant de l'endométrite à l'abcès tubo-ovarien.

-Les complications vasculaires provoquant des hémorragies (autour de 0 à 1%).

- Les complications liées aux moyens de distension utérine tel que le CO₂, la glycine et le dextran (autour de 0 à 0,1%) restent les plus graves.

- Les complications anesthésiques.

Seul le respect des règles de sécurité devraient permettre d'éviter la transformation d'incidents mineurs en accidents graves et de maintenir la morbidité à un taux réduit[76,77].

- **Les perforations utérines**

-La perforation utérine est la principale complication de la résection hystérocopique. C'est la complication la plus fréquemment décrite, certains auteurs donnent des taux allant de 0,46 à 7,1% avec un taux moyen de 1%.

Elles sont possibles à tous les temps de l'intervention : dilatation, introduction du résecteur, résection à l'anse, évacuation de copeaux.

-Elles sont liées le plus souvent :

. À une ablation trop profonde de l'endomètre dans les zones où l'épaisseur est faible et où la mobilisation de l'anse est délicate.

. À une résection trop haute d'une synéchie ou cloison. . À une erreur technique (manque d'habitude, mauvaise manipulation de l'élément opérateur), avec perforation à l'anse électrique de la paroi, plus ou moins associée à une lésion d'organes de voisinage.

-Il existe deux types de perforation :

§ Les perforations sous péritonéales qui se rencontrent essentiellement au moment de la dilatation cervicale à l'aide de bougies de Hégar ou lors de l'introduction du résecteur.

§ Les perforations intra péritonéales, qui se voient à tous les temps de l'HSC, de la dilatation à l'évacuation des copeaux.

Par ordre de fréquence, la perforation siège au fond de l'utérus, dans la région d'une corne, sur une face ou un bord.

§ Un cas particulier : la perforation au cours de la dilatation du col par bougies, elle siège habituellement à l'isthme, parfois plus haut, elle est généralement peu grave. Des observations de coelioscopie simultanée montrent que la contraction du myomètre obstrue rapidement la plaie et tarit l'écoulement de sang. [77 ,78].

-Dans notre série on a enregistré 3 cas de perforations utérines.

●Le saignement

-L'HSC provoque un saignement léger qui peut empêcher la visualisation de la cavité utérine. Le passage forcé du verrou isthmique, ou une lacération des branches latérales de l'artère utérine, comme dans les cas des utérus latéro-déviés peut donner lieu à un saignement plus important. C'est l'HSC opératoire qui est à l'origine des hémorragies rencontrées le plus souvent au cours des endoscopies intra utérines. Dans la pratique, les hémorragies importantes doivent être distinguées des saignements de moindre abondance, elles sont difficiles à contrôler, contrariant donc la poursuite de l'intervention.

-La cause principale est la pénétration trop importante dans le muscle utérin. Le muscle en effet, saigne d'avantage que le tissu est à prédominance fibreuse, d'un myome, d'une cloison ou d'une synéchie. Les ciseaux, l'électricité et le laser peuvent être en cause, ces derniers assurent toutefois l'hémostase par coagulation des vaisseaux de petit calibre.

-Toutefois, les complications hémorragiques sont peu fréquentes, en dehors des perforations, leur incidence varie grandement dans la littérature, elle est comprise entre 0,11 et 0,82%.

-Une myomectomie sous-muqueuse ou une résection endométriale saignent plus en général qu'une cure de synéchie ou une résection d'une cloison utérine. Au niveau utérin, certains sites saignent plus que d'autres, les cornes à cause de leur fin revêtement endométrial sont plus sujettes aux accidents hémorragiques que les parois. [77,79].

-Dans notre série aucun cas d'hémorragie n'a été présenté.

●Les complications infectieuses :

-Elles sont décrites comme étant inhabituelles, peu fréquentes et évoluant favorablement sous antibiotiques. L'incidence rapportée dans la littérature varie entre 0 et 3%. Il est vrai qu'il s'agit essentiellement d'endométrite généralement bénigne répondant favorablement à une antibiothérapie mais des publications rapportent des cas d'infections plus sévères (abcès tubo-ovariens, salpingite, pelvipéritonite, ainsi qu'un cas de péritonite fongique chez une insuffisance rénale traitée par dialyse péritonéale).L'infection peut survenir si un soluté contaminé ou après des rapports sexuels en postopératoire immédiat alors que des pertes séro-sanglantes persistent encore.

-Les facteurs favorisants paraissent être :

- . La durée d'intervention surtout si l'appareil doit être retiré et remis de nombreuses fois.
- . Les infections cervicales méconnues.

. Une faute d'asepsie notamment une désinfection non correcte des endoscopes [77,80].

-Dans notre étude aucune patiente a présenté des complications infectieuses.

● **Fausses routes intra-myométriales :**

-Elles surviennent sur des utérus latéro-déviés, rétroversés ou rétrofléchis. Un faux chenal (trajet/canal) peut être constitué soit lors d'une dilatation aux bougies de Hégar, Soit lors de l'introduction de l'hystéroscope. On observe un aspect trabéculé différent du revêtement endométrial, les repères de la cavité utérine sont absents, en particulier, les ostiums tubaires. Le retrait immédiat s'impose [77,81].

- Dans notre série un seul cas de fausse route a été enregistré.

● **Les déchirures cervicales :**

-Elles surviennent en général lors d'une traction avec la pince de Pozzi sur un col friable. Une dilatation forcée de celui-ci avec des bougies de Hégar peut entraîner des déchirures ou créer des fausses routes.

-Pour minimiser ces incidents, il est recommandé d'administrer une oestrogénothérapie préopératoire surtout chez les femmes ménopausées et d'avancer l'endoscope dans le col toujours sous vision directe [77,82].

-Dans notre étude une seule patiente a eu une déchirure cervicale.

● **Les complications métaboliques :**

-Rare mais gravissimes, elles sont liées au passage intravasculaire de liquide d'irrigation dans la circulation systémique. Ce syndrome a été décrit à la

suite de l'utilisation de plusieurs solutions utilisées comme agents de distension de la cavité utérine.

-Elles se définissent comme l'ensemble des manifestations cliniques neurologiques et cardiovasculaires, ainsi que les signes biologiques s'exprimant de façon plus ou moins grave, en fonction de la quantité du liquide résorbé : inexistant jusqu'à 1 litre, ils apparaissent à partir de 1,5 à 2 litres.

-Dans le cas du passage intravasculaire du glycolle, ce qui provoque le syndrome déjà décrit par les urologues sous le nom de SRTUP (syndrome de résection transurétral de la prostate), ce syndrome associe à des degrés variables des signes digestifs, respiratoires, oculaires, neurologiques et cardiovasculaires. Les conséquences biologiques sont dominées par le syndrome d'hémodilution avec hypoprotidémie, baisse de la natrémie et de l'hématocrite.

-En mode bipolaire, le risque de surcharge liée au sérum physiologique existe mais il entraîne un retentissement moindre qu'avec le glycolle.

-Le taux de complications varie dans la littérature entre 0,1 et 1,14%.

-Pour prévenir ce syndrome, il faut limiter la durée de l'intervention (45 min doivent suffire), éviter les pressions supérieures à 60 cm d'eau au niveau du système d'irrigation, prélever un ionogramme sanguin avec dosage de la natrémie veineuse en fin d'intervention si le volume du liquide d'irrigation absorbé excède 1,5l et de pratiquer de préférence une anesthésie locale ou locorégionale qui permettra un dépistage précoce des signes annonciateurs de l'accident. [77,83, 84].

-Dans notre étude aucune complication métabolique est enregistrée .

• **Les embolies gazeuses :**

-La physiopathologie des embolies gazeuses peut être soit des embolies de gaz produit par l'électrochirurgie, soit des embolies d'air pouvant survenir au cours de toute procédure de manœuvre intra-utérine.

-Le risque d'embolie par les gaz produits par l'électrochirurgie bipolaire est excessivement faible et l'utilisation de pompes et d'une pression suffisante mais non excessive doit permettre d'avoir une chirurgie précise et sans danger.

-L'embolie d'air est en revanche beaucoup plus dangereuse. Elle doit nécessiter que les chirurgiens connaissent les circonstances où ce type de complications peut se produire et que des anesthésistes monitorent systématiquement ce type de chirurgie.

-Prévention de l'embolie d'air et de l'embolie gazeuse :

- Purger la tubulure avant de débiter l'intervention.
- S'il existe une béance cervicale, fermer l'orifice externe par une pince de Pozzi.
- Utiliser une tubulure en Y pour réduire le risque de passage d'air au changement de poche de sérum physiologique
- Réduire les entrées et les sorties de l'hystéroscope pour diminuer l'effet « piston ».
- Éviter d'atteindre les plexus veineux [77,82].

Dans notre série aucune patiente n'a présenté des embolies gazeuses.

- Complications à long terme : les synéchies :

-La principale complication chez les patientes en âge de procréer est la survenue de synéchies dont la fréquence est fonction de la pathologie initialement traitée et est estimée suivant les études entre 30 à 45 %.

-Les diverses méthodes de prévention (sonde de Foley, stérilet, traitement oestroprogestatif.....) n'ont pas fait preuve de leur efficacité dans les diverses séries rapportées dans la littérature.

-Plus récemment, un gel antiadhésif à base d'acide hyaluronique pur réticulé a été proposé dans le traitement prophylactique des adhérences post chirurgicales avec des résultats encourageants et son application en hystérocopie a été proposée par une équipe italienne.

-Le résultat de leurs travaux plaide pour une réduction de l'incidence des synéchies. Cependant, ces études portent encore sur un faible effectif et n'ont pas une puissance nécessaire pour conclure. Plus récemment encore, une étude cas-témoin chez 54 patientes en âge de procréer n'a pas retrouvé de modification en terme² d'incidence ou de sévérité des synéchies après application ou non de gel en fin d'hystérocopie opératoire [85].

-Dans notre étude aucune patiente a présenté des synéchies.

- **les complications anesthésique et médicamenteuses :**

-Les risques sont ceux de l'anesthésie générale. certains auteurs proposent une anesthésie loco-régionale par bloc para-cervical, mais cette technique expose au risque certes rare d'accidents allergiques souvent imprévisibles avec l'emploi de la xylocaïne [86].

Dans notre série, toutes les interventions se sont déroulées sans complications anesthésiques ni médicamenteuses .

En résumé 5 incidents et accidents sont survenus au cours de l'HSC :

– Une fausse route .

--Une déchirure cervicale

– 3 cas de perforations utérines

-Nos résultats concordent parfaitement avec les données de la littérature qui confirment que l'HSC est une méthode fiable avec taux de complications très faible dans la plupart des cas. [86,87].

VII-Histologie

-Dans notre étude, nous disposons de 100 (100%) résultats anatomopathologiques.

-Selon la méta analyse de Van Dongen et al la sensibilité de l'HSC dans la littérature varie entre 84% et 100%, sa spécificité est comprise entre 39% et 100%. Sa valeur prédictive positive varie entre 55.8% et 81.5% et sa valeur prédictive négative entre 75% et 97.4% selon les séries de Descargues et al et de Birinyi et al. [75].

✓ Hyperplasie de l'endomètre :

• L'endomètre est sans aucun doute la muqueuse qui subit les modifications les plus radicales sur le plan morphologique et histologique, tant sur le plan physiologique (cycles menstruels, ménopause ...) que pathologique (hyperplasies, adénocarcinomes) [70,71,72].

-L'HSC s'avère complémentaire à tous les autres moyens d'exploration. Cependant, tant sur le plan du dépistage que du diagnostic des états précurseurs de l'adénocarcinome, c'est encore l'association hystérocopie biopsie qui s'avère la plus fiable [71].

-Devant des métrorragies post-ménopausiques, il faut éliminer en premier une pathologie maligne de l'endomètre. Dans certains cas, l'aspect de l'endomètre est rassurant en hystérocopie diagnostique, puis lors de la chirurgie d'adénocarcinome [72]. La chirurgie hystérocopique par résection à l'anse électrique permettant une analyse histologique du tissu réséqué, une chirurgie radicale doit être rapidement proposée en cas de résultat histologique anormal (comme après un classique curetage biopsique) [73]. La chirurgie hystérocopique destructrice par électrode rouer ball ou laser Nd Yag ne fournit pas de compte-rendu anatomopathologique complet.

L'évaluation repose uniquement sur l'aspect en hystérocopie diagnostique et la biopsie d'endomètre. Les méthodes destructrices exclusives exposent ainsi au risque de méconnaître définitivement les pathologies malignes.

-Dans notre étude l'étude anatomo-pathologique est faite sur les copeaux de résection, elle a permis de diagnostiquer 4 cas d'hyperplasie simple sans atypies cytologiques, et un seul cas d'hyperplasie irrégulière.

✓ Polype utérin :

Polena et al rapporte que 99,5% des cas ont présenté des polypes bénins et 0,5% des cas avaient un polype malin. Dans la plupart des cas les polypes sont bénins. Le risque qu'un polype soit malin se situe entre 0,5 et 1,5 %. Maja et al trouvent

dans leur étude que les polypes peuvent être associés à des lésions hyperplasiques et présenter des transformations atypiques dans 1 à 1,6% des cas.

-Dans notre série, tous les polypes dont on possédait leur résultat histologique étaient bénins.

✓ Léiomyome utérin :

- dans la littérature, l'incidence des fibromes utérins est passée de 33% de cas diagnostiqués avant l'intervention à 77% après étude anatomopathologique. Dont 63% avaient un léiomyome bénin.

-Le sarcome utérin représente 3 à 5% de toute des tumeurs utérines malignes.

-Dans notre étude l'examen anatomo-pathologique des pièces opératoires de nos patientes a objectivé dans 31% des cas, la présence de

Léiomyome (s) utérin(s) sans signes de malignité anatomie- pathologique [74].

✓ Adénomyose :

-L'incidence de l'adénomyose est très diversement appréciée par les auteurs du fait des différentes techniques d'analyse anatomopathologiques utilisées. Sa fréquence dans la littérature varie de 5% pour Gambone à 38.5% pour Bird et dépend de la façon dont elle a été recherchée. L'incidence de sa découverte sur pièce d'hystérectomie varie de 5 à 70% [75].

-Dans notre série la fréquence de l'adénomyose sur pièce opératoire est de 1%.

VIII-Les résultats des résections hystérocopiques à long terme:

Les résultats à long terme dans la littérature rapportent une nette amélioration des signes cliniques (troubles hémorragiques, infertilité), après un traitement hystérocopique des polypes, fibromes sous-muqueux, synéchies, cloisons utérines : [56].

La résection des polypes:

-La résection des polypes endométriaux sous contrôle hystérocopique est une technique simple et efficace qui permet le traitement des signes fonctionnels, la restauration d'une cavité normale chez les femmes désireuses d'une grossesse et une analyse histologique précise.

Polena et al. , rapporte une disparition des signes fonctionnels après polypectomie obtenue pour 96,4% des patientes ayant répondu à l'enquête. Ainsi 47,6% des grossesses après la polypectomie chez les patientes qui consultaient pour bilan d'infertilité. Les grossesses sont survenues dans un délai rapide après la polypectomie et le début de la grossesse a été de 5,4 mois.

-Très peu d'études ont évalué le bénéfice de la polypectomie hystérocopique de toute taille qui semble améliorer la fertilité chez les femmes avec l'infertilité inexplicée [57]. dans notre série la polypectomie a été réalisé dans 53 cas

• La résection des fibromes

-Concernant les résultats fonctionnels dans la revue de littérature de Cravello et al le taux de bons résultats observés varie entre 70 et 85% avec un recul moyen de 5ans.

- Les séries aux taux de succès très élevées (>90%) sont le plus souvent celles qui présentent un suivi des patientes très court voisin d'un an.

-Pour les métrorragies post-ménopausiques, les séries publiées montrent de bons résultats, les succès du traitement varient de 80 à 95% pour des reculs moyens de 2 à 3 ans.

-L'amélioration des taux de grossesse et d'implantation embryonnaire après myomectomie hystérocopique est soulignée par Pritts, après une revue exhaustive de la littérature. Ainsi le taux de grossesse après résection de fibromes sous-muqueux rapporté par Cravello et al varie entre 27 et 60,9% selon les séries [58].

-Certains auteurs ont publié en 2009 les résultats au long cours d'une cohorte de 59 patientes traitées pour un myome utérin par résection bipolaire hystérocopique (résectoscope nécessitant une dilatation cervicale de 9mm). L'étude incluait 59 patientes prises en charge pour des troubles de la fertilité, dont 39 présentaient des ménorragies associées.. L'auteur a conclu à la fiabilité et à l'efficacité de la résection bipolaire hystérocopique pour la prise en charge des myomes utérins [59].

-Ces dernières années, des systèmes de vaporisation bipolaire à faible diamètre (1,6mm) adaptables sur des mini hystérocopes se sont développés (système Versapoint®, Gynecare), ne nécessitant pas ou très peu de dilatation

cervicale. Leur utilisation pour les myomectomies hystérocopiques a été évaluée de façon prospective par Varma sur 92 patientes. Le suivi moyen était de 2,6 ans avec 10 % de perdues de vue. Aucune complication n'a été décrite mis à part un traumatisme cervical sans autre précision. Le taux de résection complète était de 66 %. 29% des patientes ont été réopérées pour métrorragies persistantes à 2,5 ans. Les facteurs de risque associés à la récurrence des métrorragies étaient l'irrégularité des cycles menstruels en préopératoire et la résection hystérocopique partielle. La taille du myome et la présence d'autres myomes intra-muraux ou séreux ne semblaient pas intervenir dans le risque de récurrence des saignements [60].

- Au vue de ces résultats, les indications devraient rester limitées aux myomes de moins de 25mm.

-Dans une étude rétrospective réalisée en 2011, qui évaluait les résultats à long terme de la myomectomie hystérocopique, près de 70 % des femmes ont été soulagées de leurs symptômes et plus de 90 % sont toujours satisfaites, à presque six ans postopératoires.

-Aucune étude randomisée comparant les énergies monopolaires et bipolaires n'est disponible pour évaluer les résultats au long cours de la myomectomie hystérocopique [61]. dans notre série la myomectomie a été réalisé dans 31cas.

L'endométrectomie

-L'appréciation des résultats est fonction des critères que l'on s'est fixé pour définir l'échec ou le succès de l'intervention. Si le but à atteindre est l'aménorrhée stricte, les résultats sont incertains dans toutes les séries publiées

et , en moyenne, moins des 2/3 des femmes traitées voient disparaître toute trace de saignement après un délai de quelques semaines. Si l'on considère que l'objectif est de soulager les patientes en diminuant l'importance des saignements anormaux, l'obtention d'une oligoménorrhée peut être considérée comme un bon résultat.

Pour Me Caustiand et al le taux de succès de l'endométrectomie est de 62%, en utilisant l'électrocoagulation chez 50 patientes avec un suivi <5 ans.

D'autres séries rapportent un taux de succès qui varie entre 80 et 87% en utilisant l'électro résection avec un suivi moyen de 2 ans.

Pour Raiga et al.les récurrences surviennent surtout après une période de rémission d'au moins 2 ans [58,62].

Dans notre série l'endométrectomie a été réalisé dans un seul cas .

La résection des cloisons

-L'interprétation des résultats et l'évaluation de la septoplastie hystérocopie semblent poser un certain nombre de problèmes, notamment liés au peu de cas inclus dans les séries et à l'absence, dans la littérature d'étude randomisée, l'indication de la résection des cloisons surtout en cas des maladies abortives et stérilités.

-Selon la méta analyse de Zabak et al en 2013 qui a comparée l'évolution des troubles de la reproduction avant et après septoplastie hystérocopie, les résultats objectivent globalement une très nette amélioration du devenir des grossesses après chirurgie; avec un taux de grossesses à terme avoisinant 80 % et une réduction de la fréquence des avortements spontanés, dont le taux passe

de 87 % avant chirurgie à 16 % après, dans une population incluant plus de 500 patientes.

-Ces résultats rejoignent ceux compilés par Homer et al en 2014 qui, en suivant la même méthodologie, sur un total de 1062 grossesses, observaient 14% d'avortements spontanés après septoplastie (contre 88 % avant).

- Ainsi Zabak et al rapporte chez 110 patientes ayant une infertilité primaire, un taux de grossesse après traitement de 53 %.

- En fin, en ce qui concerne la prématurité, la septoplastie hystérocopique a permis de réduire le taux d'accouchement prématuré de 9,5 à 5,7 ; [58,62].

-Dans notre série la résection des cloisons a été réalisé dans 4cas.

La cure des synéchies:

-Les critères de réussite de la cure de synéchies sont en fonction des facteurs retenus pour juger de l'efficacité du traitement: restauration de l'anatomie normale, rétablissement d'un flux menstruel satisfaisant, l'obtention d'une grossesse menée à terme.

Les résultats anatomiques sont jugés sur la restitution totale ou partielle d'une cavité utérine morphologiquement normale, appréciée non seulement en fin d'HSC opératoire, mais aussi lors du contrôle endoscopique précoce (deuxième et troisième mois) ou dans certains cas par hystérogaphie de contrôle .Roge et al trouve 70,5% de résultats parfaits au terme de la première HSC et 86,3 % après une deuxième cure. Hamou note 63,8 % de bons résultats à la première HSC, mais une deuxième cure, élève le taux à 85,5 %. Dans la série de

Kdous et al le taux de succès passe de 80 à 94,2% après une deuxième séance endoscopique, et à 96,7% après une troisième séance.

L'obtention d'une grossesse sans complication jusqu'à terme est finalement le critère le plus sensible pour juger du rétablissement des capacités anatomiques et fonctionnelles de l'utérus. Dans la littérature, il existe une disparité des résultats avec des taux qui vont de 50 à 76 % de grossesses avec 24 à 60% de naissances vivantes.

- Selon Kdous et al les chances de grossesse diminuent avec le nombre de cures hystérocopiques, ainsi le taux de grossesse était de 47 % après 1 ou 2 séances endoscopiques, contre 14,3 % après 3 ou 4 séances.

Dans la littérature, le rétablissement des cycles menstruels normaux varie de 63 à 100 % pour l'hypo ménorrhée et de 90,5 à 100 % pour l'aménorrhée.

Le résultat est d'autant meilleur que la synéchie est moins sévère.

Kdous et al a rapporté une disparition de la symptomatologie notée chez 58,2 % des patientes et une amélioration significative chez 10,9 %, soit 69,1 % de bons résultats. Ces résultats intéressent surtout le groupe aménorrhée, hypoménorrhée et spanioménorrhée.

-Selon Roge et al l'obtention d'un bon résultat anatomique est nécessaire, mais non suffisant pour un bon résultat fonctionnel notamment sur les troubles de la fertilité. 8 patientes ont subi une résection de synéchies, mais nous ne disposons malheureusement pas de recul dans notre étude nous permettant d'évaluer nos résultats à long terme [58,62,63].

- Dans notre étude les résultats à long terme de cette intervention sont très favorables.

-Les résultats fonctionnels étaient dominés par une amélioration nette de la symptomatologie clinique pour toutes femmes.

-Parmi les patientes infertiles qui ont subi une hystérocopie opératoire en 2014, huit grossesses spontanées ont été observées dont quatre étaient menées à terme.

-L'accouchement a eu lieu par césarienne, une patiente avait un myome restant et une autre un polype restant découverte lors lors de l'hystérocopie de contrôle.

-Enfin aucune patiente a présenté des synéchies muqueuses séquellaires de la résection .

Hystérocopie diagnostique de contrôle :

	Pourcentage
La cavité utérine normale	98%
Myome restant	2%
Polype restant	1%
Synéchie	0%

IX-Les limites de L'HSG opératoire

L'HSC opératoire a maintenant conquis une place importante dans le domaine de l'endoscopie gynécologique, la résection endo utérine des fibromes intra cavitaires et des polypes endométriaux, l'endométrectomie, la cure de la cloison utérine et des synéchies hystérocopique sont actuellement bien codifiées. Cependant cette technique connaît des limites à la situation et au volume des lésions [65].

a-Résection des fibromes:

-L'ensemble des travaux publiés a également permis de dégager les situations à risque d'échec lors du traitement hystérocopique des fibromes.

- Le cas le plus évident est celui de l'utérus polyyomateux :

le (s) myome(s) sous- muqueux est (sont) alors associé(s) à un ou plusieurs myomes interstitiels et/ou sous séreux de volume significatif. Ne traiter que le (s) myome (s) sous- muqueux) risque le plus souvent d'aboutir à un échec thérapeutique.

La taille et l'importance de la composante intra murale du fibrome semblent influencer la qualité des résultats. Les myomes de plus de 4 cm de diamètre et ceux dont l'extension intra murale est supérieure à 50% sont difficilement accessibles à un traitement au résecteur hystérocopique. Ces données sont confirmées par l'étude prospective de Hartsur les facteurs qui ont un impact sur les résultats des myomectomies hystérocopiques (122 patientes/8 années d'inclusion). Les meilleurs résultats sont obtenus chez les patientes porteuses d'un utérus de taille normale, avec un fibrome sous muqueux inférieur

ou égal à 3 cm, et en situation intra-cavitaire prédominante. Fernandez et al rapporte que les facteurs prédictifs d'échecs étaient la taille du myome supérieure à 5 cm, le nombre de myomes intra -cavitaires supérieur à 3, le caractère polomyomateux de l'utérus hystérométrie supérieure à 12 cm et les myomes de type 2 [65,66].

b-La cure des synéchies :

-En cas de synéchies multiples et intriquées, l'examen hystérocopique devient insuffisant. En effet, la propagation en ligne droite de la lumière ne permet pas l'exploration des zones d'ombre qui se cachent derrière la cloison fibreuse dispersée en chicanes ou au sein de recessus, d'autant que le diamètre de l'endoscope leur interdit le franchissement des petits orifices qui relie ces éléments entre eux.

-Les difficultés techniques existent essentiellement en cas de synéchies anciennes, non clivables par pression, et lorsque les repères naturels que constituent les cornes et le fond utérin ne sont pas visibles en hystérocopie. Pour de tels cas la difficulté essentielle est de choisir, dès le départ le bon plan de coupe, et d'éviter la perforation en réalisant un guidage échographique ou coelioscopique qui peuvent donner une idée approximative de la position d l'hystérocopie dans la cavité utérine. Pour Roge et al concernant les synéchies complexes, préconisent l'association simultanée de la coelioscopie pour minimiser le risque de perforation utérine [67,68].

c-L'endométrectomie:

-L'endométrectomie est venue enrichir l'arsenal thérapeutique hystérocopique. Elle suppose une évaluation complète à la fois hystérocopique

et histologique, ainsi la préoccupation essentielle doit être l'élimination d'un cancer de l'endomètre en réalisant un prélèvement endométriale au cours de l'HSC diagnostique avant d'envisager ce type d'intervention. [68,69].

d- La résection des polypes:

-Selon Cravello et al il est conseillé d'éviter la résection endoscopique des polypes d'aspect suspect, la dilatation cervicale avec curetage de l'endomètre étant préférée, puisqu'un cas de dissémination péritonéale de cellules néoplasiques avec le liquide de distension, secondaire à une polypectomie hystérocopie a été rapporté [69,70].

e-La résection des cloisons:

-Concernant la résection des cloisons, la phase la plus critique de l'intervention est certainement la décision du point précis où l'on doit arrêter la résection afin de ne pas fragiliser le myomètre et éviter une perforation. Pratiquement tous les opérateurs sont d'accord pour prendre les ostiums tubaires comme repères en les alignant, et aboutir à une cavité de morphologie satisfaisante. Un contrôle cœlioscopique simultané peut également être contributif. Il est conseillé surtout de réaliser une échographie en préopératoire qui permet de surveiller avec précision la progression de la résection en vue de sauvegarder le myomètre [70].

f- Les limites de l'hystérocopie opératoire dans notre étude :

Sont présentées dans l'arrêt de la procédure opératoire causé par la complication mécanique (perforation utérine) chez trois patientes, les chirurgiens ont décidé de reporter l'intervention ultérieurement.



CONCLUSION

-L'hystérocopie est actuellement le gold standard en tant que technique thérapeutique mini-invasive permettant de traiter efficacement la majorité des lésions intra-utérines avec un faible taux de complications opératoires et un retentissement obstétrical mineur qui est du à l'amélioration de l'instrumentation et l'expérience indispensable de l'opérateur.

-Cependant elle connaît des limites liées à la situation et au volume des lésions.

-Notre étude concernant nos patientes a pu confirmer ces données, néanmoins nous avons besoin de plus d'études pour apporter plus de justesse à nos résultats.



RESUME

RESUME

Titre: Pratique de l'hystérocopie opératoire à l'Hôpital Militaire Mohammed V Rabat (à propos de 100 cas)

Auteur: Yasmine Rachid

Mots clé: Hystérocopie-pathologies utérines-traitement

Introduction:

-L'hystérocopie opératoire est une intervention chirurgicale mini-invasive qui s'est fortement développée ces dernières années, elle permet la prise en charge de nombreuses pathologies bénignes endocavitaires tout en diminuant la morbidité et la durée d'hospitalisation.

Matériel et méthode:

-Notre étude est rétrospective portant sur une série de 100 cas d'hystérocopie opératoire réalisée entre janvier 2013 et décembre 2015 au service de gynécologie obstétrique à l'Hôpital Militaire de Rabat.

Résultat:

-L'âge moyenne des patientes était de 38,8% avec des extrêmes allant de 26 ans à 70 ans.

-Les saignements sont le principal signe d'appel chez 61% des malades, suivis par les douleurs pelvienne et la stérilité chez 16% (16%), puis par les troubles du cycle chez 12%, ablation du DIU chez 4% et la rétention trophoblastique chez 2%, enfin par la maladie abortive chez une seule patiente.

-les 100 patientes ont subi une HSC opératoire, ainsi nous avons réalisé:

Une polypectomie chez 53% des patientes une myomectomie chez 31, une section de cloison chez 4%,une section des synéchies chez 8% l'endométrectomie dans 1% et une résection du tissu trophoblastique chez 2%.enfin une endométrectomie chez 1%.

Association des gestes opératoires:

2myomectomies associées à 2 résections de cloisons,1myomectomie associée à une résection de synéchie. myomectomie était associée à une polypectomie., une polypectomie était associée à une résection partielle de la cloison utérine enfin 2 résections de synéchies étaient couplées à une polypectomie.

-Les résultats obtenus sont satisfaisants et durables.

Conclusion:

-L'hystérocopie opératoire est une technique interventionnelle des lésions bénignes intra-utérine, elle présente tous les avantages des techniques mini-invasives aussi bien que pour les patients que pour les médecins.

SUMMARY

Title: Practice of hysteroscopy in the Military Hospital Mohammed V Rabat (about 100 cases)

Author: Yasmine Rachid

Keywords: Hysteroscopy-uterine pathologies-treatment

Introduction:

-the hysteroscopy Procedure is a minimally invasive surgery that has grown strongly in recent years; it can support many benign conditions endocervical while decreasing morbidity and hospital stay.

Material and method:

-Our Retrospective study on series of 100 cases of hysteroscopy performed between January 2013 and December 2015 at gynecology obstetrics at the Military Hospital in Rabat.

Result:

-The age average of the patients was 38.8%, with a range of 26 years to 70 years.

-The Bleeding is the main sign of call in 61% of patients, followed by infertility and pelvic pain in 16 patients (16%), irregular periods in 12%, removal of the IUD in 4 patients (4%) and trophoblastic retention in 2 patients (2%), and finally the abortive disease in one patient.

-The 100 patients underwent surgical HSC and we realized:

.a single polypectomy in 53%,a myomectomy in 31 %, section adhesion in 8%, partition section in 4%, resection of trophoblastic tissue in one patient endométréctomie in 1 %.

.Association Operative movement:

-2 Myomectomy resections were associated with 2 partitions,1 myomectomy was associated with synechia resection.,1 myomectomy was associated with polypectomy polypectomy was associated with a partial resection of the uterine wall,2 resection of adhesions were coupled with polypectomy.

-5of incidents have been revealed intraoperatively:

-We had 3 cases of uterines perforations, bleeding in a patient and wrong in a patient.

-The results are satisfactory and sustainable.

Conclusion:

-The hysteroscopy operative is an interventional technique benign intrauterine lesions, it has all the advantages of minimally invasive techniques as well as for patients and physicians

ملخص

العنوان: ممارسة تنظير الرحم الجراحي في المستشفى العسكري محمد الخامس بالرباط (حوالي 100 حالة)
المؤلف: رشيد ياسمين
الكلمات الأساسية: الرحم-أمراض الرحم-العلاج

مقدمة: تعتبر تنظير الرحم الجراحي من الجراحات التي نمت بقوة في السنوات الأخيرة ووسيلة لعلاج الأمراض الحميدة التي تخص تجويف الرحم , مع تناقص معدلات الاعتلال والإقامة المستشفى.

المعدات والأساليب: دراستنا هي عبارة عن دراسة رجعية همت سلسلة تتألف من 100 حالة من علاج بتنظير الرحم أجريت بين يناير 2013 وديسمبر 2015 بمصلحة أمراض النساء والتوليد في المستشفى العسكري الدراسي محمد السادس في الرباط.

النتائج: يقدر متوسط العمر لمريضات بـ 38,8 % وتراوح النسب ما بين 26 سنوات إلى 70 سنة.

وقد شكل النزيف العرضي الرئيسي بعدد 61% من المرضى، متبوعا بـ 16 حالات عقم وألم حوض عند 16% اضطراب في الدورة الشهرية عند 12%، إزالة اللولب عند (4%)، ثم خلل في النسيج عند مريضتين ، وأخيرا مرض الإجهاض عند مريض واحد.
ثم إجراء لتنظيم الرحم الجراحي عند 100 مريضة، حيث كانت النتيجة:
استئصال السليلة عند 52 مريضة، استئصال الورم العضلي عند 31 مريضة، استئصال حاجز الرحم عند 4 مريضة، استئصال التصاقات عند 4 مريضة، استئصال بطانة الرحم عند مريضة، ثم استئصال نسيج الأرومة الغاذية عند مريضتين.

تم جمع بين العمليات الجراحية حيث كانت النتيجة:

- ارتبطت حالتين استئصال الورم العضلي مع حالتين استئصال حاجز الرحم.
- وارتبطت حالة استئصال الورم العضلي مع حالة استئصال التصاق.
- ارتبطت حالة استئصال الورم العضلي مع حالة استئصال السليلة المخاطية.
- وارتبطت حالة استئصال السليلة المخاطية مع حالة استئصال جزئي لجدار الرحم.
- اقترنت حالتين استئصال الالتصاقات مع استئصال السليلة المخاطية.
- شكلت نسبة الحوادث أثناء العملية 5% 3 حالات انتقاب الرحم أثناء تنظيم الرحم الجراحي، حالة نزيف وحالة طريق خاطئ.

-نتائج المرضية مرضية

الاستنتاج: تعد تنظيم الرحم الجراحي تقنية تدخلية لعلاج الأمراض الحميدة التي تخص تجويف الرحم ; و يتمتع بكل مزايا تقنيات المناظير إيجابية للمرضى وكذلك للطبيب.



BIBLIOGRAPHIE

- [1] **Lansac J, Gilles_B, Guillaume M.**
La pratique chirurgicale en gynécologie obstétrique. Elsevier Masson,3
ème édition, 30 jan. 2012; 66:p.100.
- [2] **Yvonnet M, Foller TH, Segal S.**
Intérêt de l'hystérocopie. Thèse, Faculté de Médecine de Besançon,
2006, n° 176 ;102 :25
- [3] **J.Nero, A , aveau,N .**
History of hysteroscopy book title:office and operative
hysteroscopy,2000;89:26-36.
- [4] **Vigoureux S, Fernandez H, Capmas P, Levailant JM, Legendre G.**
Assessment of abdominal ultrasound guidance in hysteroscopic
metroplasty. *Minim invasive gynecol.* 2015:1-4..
- [5] **Blanc.B,,Raval C.**
Office and operative hysteroscopy .Springer history of hysteroscopy.
Asystematic review of the effect on pain.BJOG,2014;117:693-9.
- [6] **Dr. Mergui J.L.**
Hystérocopie, endoscopie génitale et pathologie cervico- vaginale
médecine gynécologie obstétrique ,Maternité de l'Hôpital Tenon 2015.
- [7] **Melhouf M. A,Bougern,J. H, CHARA; FZ. Fdili., Sofia J.**
Materiel et méthode service de Gynécologie –obstétrique2 CHU
Hassan 2Fès,2012 ;6 :63 -67.

- [8] **Rath MH, Foller TH, Segal S.**
Laser photo vaporization of the endometrium for the treatment of nemorrhagive , Am.J obstet gynecology 2013;16(13):821.
- [9] **Benifla,Jermy Sroussi,Mathieu Mezadri.J.L**
Service de Gynécologie- Obstetrique, Arnod Netter Paris Hopital de trousseau 2012.d, S
- [10] **Ohannessian O,Marcelli M, Crochet P,Cravello L,Gamerre, M.**
Hystérocopie diagnostique. EMC - Gynécologie 2014. Article 72-A10.
- [11] **Fernagez H.**
Hystérocopie opératoire, encycl méd. techniques chirurgicales gynécologie.
Éditions prodel 2010 ;12 : 44- 215.
- [12] **Blanc B. Boubli.**
Endoscopie utérine, Editions prodel 2011;6 :60.115.
- [13] **Gervaise A, Fernandez H.**
Hystérocopie opératoire. EMC, techniques chirurgicales- gynécologie 2009;55:74-680.
- [14] **Karl Storz.**
Résection bipolaire : chirurgie intra utérine STORZ KARL- Endoscope Gyn 21-12-2015 :47-110.

- [15] **Crisponi L, Fmer P.**
Hystérocopie. Org. Corr. open obstet Gynecol 2008- juin-9, dernière mise à jour 2014-02-09 EMC Gynécologie Obstétrique
- [16] **Levallant J-M.**
Journal de gynécologie obstétrique et biologie de la reproduction. Juin 2013 ; 50 :297.
- [17] **Daritain C, Do carmer G, Danptin H , Rodrihus A, Uzan M. et Poncelet C.**
Hysteroscopie opératoire : matériels et méthodes. EMC (Elsevier Sas, Paris), Gynécologie, 2013 –A-30.
- [18] **Gärtner J.**
Evaluation de l'efficacité du traitement et de la fertilité- hystérocopie opératoire- Gynécologie Obstétrique & Fertilité université Paris 2014 ; 819-820.
- [19] **Fernandez H, O Garbion.**
Hysteroscopie opératoire, Encycl méd. Chir technique chirurgicales, gynécologie 2013 ; 36 : 41- 603.
- [20] **Blanc. B, Boubli L.**
Endoscopie utérine –Edition prodel 2011 :111-122.
- [21] **Garthion O.**
Hysteroscopie et fertiloscopie, Elsevier Masson SAS, 2013 :11-147.

- [22] **Davitian. C Ducarme G, Dauphin H, Rochrigues A, Uzan, M poncelet C.**
Hystérocopie opératoire : Matériels et méthodes, EMC gynécologie 2011,A-12.
- [23] **Patel M , Casallero T et Schollnen O.**
Hystérocopie : Matériels, Technique, nouvelles énergies Le Tohc et CollJ.
gynecol. Obstet. Biol. Reprod., 2009 ;55:374.
- [24] **Bendifallah H, J.-M. Levallant , H. Fernandez**
Service de gynécologie-obstétrique 2 , Hôpital Kremlin-Bicêtre,France,
2012 A-5-17.
- [25] **Casallero F, T, Schollnen**
Manual of hystérocopie : Diagnostic , operative and office hystérocopie : American College of Obstetricians and Gynecologists 2014;36:47-55
- [26] **Patrick M, Edgard C, Bruno D, Olivier D.**
Hystérocopie opératoire : Matériels et méthodes , EMC gynécologie.2014 ;-A-10.
- [27] **Fernandez H, Gervaise A, Garbion O, Levallant J-M.**
Hystérocopie opératoire EMC –Techniques chirurgicales- Gynécologie 2013 ;A 41-561

- [28] **Gärtner J, Danptin H, Rodrihus A.**
Hysteroscopic myomectomy using bipolar energy: A gold standard
Copyright 2016 Elsevier B.V. or its licensors or contributors. Science
Direct.
- [29] **Rochrigues, A, Uzan, M.**
Polypectomie hystéroscopique illustration Juan Gärtner – Références
en Gynécologie-Obstétrique 15 octobre 2014 ;63 :287-278.
- [30] **Fernandez, Olivier Garbin, Amélie G.**
Hystérocopie et fertioscopie-Techniques chirurgicales Gynécologie ,
Collection dirigée par Michel Cosson 2009 ;96 :47-92.
- [31] **Ronda I., Roger V., Blanc B.**
Adenomyose utérine, étude clinique et thérapeutique: à propos de 87
cas Cite this: The Pan African Medical Journal. 2015;22:73.
doi:10.11604/pamj.2015.22.73.7462
- [32] **Wendland P, Patel L, Casallero T, Schollnen P.**
Traitement conservateur d'une adénomyose compressive : à propos
d'un cas université blaise pascal 2014 n°15, 144.
- [33] **Levnot F.**
Endoscopie opératoire en gynécologie ,Service de gynécologie-
obstétrique, Hôpital Antoine-Béclère 12-16 janvier 2015.

- [34] **A.benbella, N.Bouzzaoui, A.Filali,L.Elbarnoussi, Z.Tazi, M.H.Alami, R.Bezad, C.Chraibi M.**
Service Maternité Universitaire Des Orangers, CHU de Rabat-
Hysteroscopie- Maroc Médical ,tome 33 numéro 2 juin 2011.
- [35] **Golan A et al.**
Operative hysteroscopy to remove retained products of conception:
novel treatment of an old problem. J Minim Invasive Gynecol
2011;18(1):100-3.
- [36] **Bautrant,E, Boubli,L,Blanc.**
La résection endocavitaire Chirurgie par voie hystérocopique,
- [37] **Ecrol D, Boubli P**
Les complications de l'HSC op ,JTA 2013, La presse médicale. 2003,
32, 18 :826-829.
- [38] **Michel H , Engels V.**
Complications de l'hystérocopie opératoire M. Poncelet, R, Reghis,
Abricho,Rev. Fr. Gynécol. Obstét. 2012 ; 93 : 438-441.
- [39] **Agostini A., Bretelle F., Cravello L., Ronda I., Roger V., Blanc B.**
HSC opérative, complications, act obst Gynecology Scand Paris 2013 ;
A :14 16.
- [40] **Poncelet R, Rehis C, Brighou A.**
Service de Gynécologie-Obstétrique , CHU Jean-Verdier, BONDY.
Réalités en gynécologie-obstétrique 2013 ;65 :13-14.

- [41] **El ghaoui A, Ayoubi D, Birman M B, Mouralan P.**
Intérêt de l'hystérocopie opératoire dans le traitement des pathologies bénignes intra-utérines act obst Gynecology Scand, 2012 ; 14 :5-8.
- [42] **Mettler.E, Wendland P, Patel L, Casallero T, Schollnen T.**
Hysteroscopy AN Analysis of –years experience scientific paper JSL 2011;46:12.
- [43] **Cavella C, Ecol D, Boubli P, Blanc B.**
Hystérocopie management of menstrual disorders en review of 165 patients, obstet Gynecol Reprod BIOl 2013;19:14-15.
- [44] **Alexander C de Wit Michel , H , V engels**
Juan de Kruif European journal of obstetrics and gynecology and reproductive biologie Hysteroscoy Diagnostic and operative 2011;A-13
- [45] **Perez-Medina J, mmartinez C, Castellanos.F ,Perz P.**
Six thousand office diagnostic operative hysteroscopy C eska. Gynekol. 2012 ;33,4: 377-341.
- [46] **Van Dongen H, De Kroeun C, Jacobi C, Trinbos J.**
Diagnostic hystérocopie in abnormal uterine bleeding, hystenatic review and analysis 2012;42,1: 15-18.
- [47] **Baskrouer S H, Khanks, Gust J k.**
The risk of premalignant pathology associated with endometrial polyps act obst Gynecology Scand 2011.80:390-433.

- [48] **Revedouravis C, Lekkas N, Makris N, Dachlythas M .**
Operative hysteroscopy. Int, J Gynecol .obst. 2010 ;33, 1:15-19.
- [49] **Rogel H, Boubli L, Motashaw B.**
Therapeutic hysteroscopy in the management of abnormal uterin bleeding European journal of obstetrics & gynecology and reproductive biology. 2013; 67:163-167.
- [50] **Casallero T, Schollnen P.**
Hyperplasies de l'endomètre **réalités** en gynécologie-obstétrique, Mai/Juin 2014 ;45 :69
- [51] **L . Cravello. C, Rogel K, Boubli B, Blanc B.**
Hysteroscopic management of menstrual disorders, arevienol 544 patients European journal of obstetrics and gynecology and reproductictive biology 2012;17: 190-203.
- [52] **Dr. Benchimol V.**
Service de gynécologie-obstétrique, 11, place de la nation 750 Paris France Hyperplasie de l'endomètre.
- [53] **Shanks S, Gust J k.**
Extrait des mises à jour en gynécologie et obstétrique european Journal of Obstetrics & Gyneacology and Reproductive Biology. 7 Décembre 2014 ;9.6 :12-19.

- [54] **Parent B., Barbot J., Guedj H.**
Traitement de l'adénomyose, EMC, ELSEVIER MASSON.
SAS.2011 ;19 :17 -21
- [55] **Poncelet R, Rehis C, Brighou A.**
Gynécologie obstétrique et fertilité-présentation EMC, 2014
ELESEVIER MASSON SAS,A :4-7.
- [56] **Bosteels, Kasums J, Weyers S, Brockmans F J , Molbwj, d'Hoogh T.**
Maladies de la cavité utérine : Bibliothèque chochane , A :13-20.
- [57] **Lekkas N,Makris N, Dachlythas M.**
Résultats à long terme de la résection des polypes endométriaux, EMC
(Elsevier SAS, Paris), Gynécologie, ,2012 ; 42-A-8.
- [58] **Lekkas N,Makris N, Dachlythas M.**
Hysteroscopic endometrial polypectomy, Bergamo AM.Eintein reprod
fertility –sterlity ,2013 ;10 : 23-8 .
- [59] **Depes B , Pereiva AM, Rhitrio C.**
Polype de l'endomètre ,kalampokas,kzanakaki,konidariss,lavazo exp
Gynecol,obst,boil reprod 2013;16:14-18.
- [60] **Bosteels L, Kasums J, Weyers S, Brockmans O.**
Prise en charge des léiomyomes utérins ,long term results of a
multicentric study. Eur J Gyn Col Oncol 2013;23:305.

- [61] **Rogel K, Boubli B.**
Le futur : Résultat- Philippe Laberge, Place de l'endométrectomie en 2014 ;46 :12-16.
- [62] **Bendifallah H, J.-M. Levailant**
Traitement hystérocopie des pathologies endo-utérines et infertilité (indications –techniques-résultatsGynecol.Obstet Novembre 2015.; 33: 44-49.
- [63] **Lekkas N,Makris N.**
Hysteroscopie opératoire : Résultat- complications, new général exploration, the journal of minimally invasive gynecology. 2013;14,4:12.
- [64] **Weyers S, Brockmans O.**
Journal de gynécologie obstétrique etiologie de la reproduction Decembre 2013 ; A :1-4.
- [65] **Rogel K, Boubli B,leggier P.**
Limits and peroperative and complication performing hysteroscopic ,, L conte, A toffl Acta. Obstet. Gynecol. Scand. europen EMC 2013; 75: 654-656.
- [66] **Pabucan C, Kaya B,Sselam, T**
Efficiency and pregnancy and come of serial interuterine device – guride hysteroscopic aghesiolysis of intrauterine synechaie R-Pabucan, C Kaya, B selam, T. Ceyhan, fertility –sterlity, ELESEVIER, 2011;99:16-19.

- [67] **.Kdous K, Hachichia R.**
Fertilité après hystérocopie opératoire *Fertility and sterility*. 2013; 73, 2:412 -417.
- [68] **Rogel K, Boubli B.**
Concomitant hysteroscopic endometrial and essue procedure ; feasibility efficacy and satisfaction Y-levy- Zanberman, G legend, Anazac, European
Jounal 2014;69:16-19.
- [69] **Cavello L, Stolla V, Bretelle M , Rogen M,Blanc B.**
Hysteroscopic resection of endometrial polyps, 2011;98,32-36.
- [70] **Danptin H, Rodrihus A, Uzan M.**
Analysis of preliminary quality results in outpatient hysteroscopic polypectom, D , Dealberti, F riboni, Sprigione, C disonc, *Archives of gynecology* 2013;63:67-71.
- [71] **Gervaux L, Fernandez H.**
Cure de cloisons utérines par l'hystérocopie opératoire *A Encycl Med, Techniques*, 2013 ;44 :72-79.
- [72] **Hamou. Jacques E.**
Menaclaica manuel d'hystérocopie : diagnostic 2009 ,editor
endoscopic milliger, germany révision 2013 ;61 :16-20.

- [73] **Bretelle M , Rogen M,Blanc B.**
Pathologie bénignes de l'endomètre- Anapath. La pratique chirurgicale en gynécologie obstétrique,2012 ;16 : 254.
- [74] **Stolla V, Bretelle M , Rogen M.**
Hysteroscopic Patterns in wormed related to the treatment and compare them with the histology finding pubmed 2016;45:1-10.
- [75] **Dauphin H, Rochrigues A, Uzan M.**
Hysteroscopy,diagnostic hysteroscopy as a primary tool in basic infertility Medscape: workup. JSLS, Mai 2015; 74: 231-235.
- [76] **Makris N, Dachlythas M.**
Place de l'hystérocopie dans le diagnostic et le traitement de l'infertilité fertility –sterlity, ELESEVIER 2013 ;4 :4-9.
- [77] **Barbot J., Guedj H.**
Les métrorragies post ménopausique, des résultats échographique, hystérocopique et histologiques ,la révision médicale,institut européen d'Eft Bordeaux20 Mai 2011 ; 65 :25-30.
- [78] **Rodrihus A, Uzan M**
Chirurgie hystérocopique pour les pathologies hémorragiques fonctionnelles, Hôpital Antoine Becten 2012.
- [79] **Fernandez H.**
Operative hysteroscopy : the essentiel pubmed ,editeur endo-press, tullingen, germany 2013.

- [80] **Casallero T et Schollnen O.**
Prise en charge des pathologies utérines ,Bibliothèque Universitaire
Mohamed Sekkat ; 302 :13-17.
- [81] **Gauthier T, Menager N, Lander G, Agustín, F.**
Endometrial thickness as measured by Endovaginal Ultrasonography
for identifying endometrial abnormality. Am.J. obstet. Gyneacol.
2013;77:0745-748.
- [82] **Rodrihus A, Uzan M.**
Diagnostic and operative hysteroscopy, Complications de
l'hystérocopie the bord edition 22 juin 2015;46:42-49.
- [83] **Weyers S, Brockmans F J , Molbwj O.**
Hystérocopie diagnostique et opératoire EMC gynécologie ;2013 :92-
53
- [84] **Reghis R , Bricon A, Poncelet C.**
Complications de l'hystérocopie opératoire. : recommandation pour la
pratique Clinique, Gynécologie obstétrique & Fertilité.,2013 ;14 :9-18.
- [85] **Crochet P,Cravello L,Gamerre, M.**
Traitement hystérocopique des synéchies utérines ; fertility –sterlity,
ELESEVIER 2014, 31 : 422-428.

[86] **Patel L, Casallero T, Schollnen P.**

Complications de l'hystérocopie opératoire, Réalités en gynécologie obstétriques Septembre/Octobre 2013 ;44 :11-16.

[87] **Pr Carbillon, Brockmans F.**

Prise en charge des léiomyome utérins,- EMC, Gynecologie Obstétrique 2 ,2015:163-16.

Serment d'Hippocrate

Au moment d'être admis à devenir membre de la profession médicale, je m'engage solennellement à consacrer ma vie au service de l'humanité.

- **Je traiterai mes maîtres avec le respect et la reconnaissance qui leur sont dus.**
- **Je pratiquerai ma profession avec conscience et dignité. La santé de mes malades sera mon premier but.**
- **Je ne trahirai pas les secrets qui me seront confiés.**
- **Je maintiendrai par tous les moyens en mon pouvoir l'honneur et les nobles traditions de la profession médicale.**
- **Les médecins seront mes frères.**
- **Aucune considération de religion, de nationalité, de race, aucune considération politique et sociale ne s'interposera entre mon devoir et mon patient.**
- **Je maintiendrai le respect de la vie humaine dès la conception.**
- **Même sous la menace, je n'userai pas de mes connaissances médicales d'une façon contraire aux lois de l'humanité.**
- **Je m'y engage librement et sur mon honneur.**

قسم أبقراط

بسم الله الرحمن الرحيم

أقسم بالله العظيم

في هذه اللحظة التي يتم فيها قبولي عضوا في المهنة الطبية أتعهد علانية:

- بأن أكرس حياتي لمخدمة الإنسانية .
 - وأن أحترم أساتذتي وأعترف لهم بالجميل الذي يستحقونه .
 - وأن أمارس مهنتي بوانزع من ضميري وشر في جاعلا صحة مريضني هدي في الأول .
 - وأن لا أفشي الأسرار المعهودة إلي .
 - وأن أحافظ بكل ما لدي من وسائل على الشرف والتقاليد النبيلة لمهنة الطب .
 - وأن أعتبر سائر الأطباء إخوة لي .
 - وأن أقوم بواجبي نحو مرضاي بدون أي اعتبار ديني أو وطني أو عرقي أو سياسي أو اجتماعي .
 - وأن أحافظ بكل حزم على احترام الحياة الإنسانية منذ نشأتها .
 - وأن لا أستعمل معلوماتي الطبية بطريق يضر بحقوق الإنسان مهما لاقيت من تهديد .
 - بكل هذا أتعهد عن كامل اختيار ومقسما بالله .
- والله على ما أقول شهيد .

**ممارسة تنظير الرحم الجراحي
بالمستشفى العسكري الدراسي محمد الخامس بالرباط
(بصدد 100 حالة)**

أطروحة

قدمت ونوقشت علانية يوم :

من طرف

الآنسة: ياسمين رشيد

المزودة في: 21 غشت 1990 بالرباط

من المدرسة الملكية لمصلحة الصحة العسكرية - الرباط

لنيل شهادة الدكتوراه في الطب

الكلمات الأساسية: التنظير الرحمي - أمراض الرحم - العلاج - النتائج.

تحت إشراف اللجنة المكونة من الأساتذة

رئيس	السيد: سيف الدين الكندري
مشرف	أستاذ في جراحة الأحشاء
	السيد: جواد كواش
	أستاذ في طب النساء والتوليد
أعضاء	السيد: محمد دريسي
	أستاذ في الإنعاش والتخدير
	السيدة: نجاة لعلمي
	أستاذة في علم التشريح الدقيق
مساعد مشرف	السيد: المهدي الحسني
	أستاذ في طب النساء والتوليد